

Posible manifestación de disfunción de la articulación temporomandibular en los estudios radiológicos quiroprácticos de las vértebras cervicales

Gary A. Knutson^a, DC, y Moses Jacob^b, DC

^aConsulta privada de quiropráctica. Bloomington. Indiana. Estados Unidos.

^bConsulta privada de quiropráctica. Novato. California. Estados Unidos.

Objetivo: El objetivo del presente estudio es mostrar que en los estudios radiológicos las alteraciones biomecánicas hacia lo normal o que se desvían de lo normal pueden ser consecuencia de cambios en la disfunción de la articulación temporomandibular y abordar las posibles explicaciones neurológicas de este fenómeno.

Características clínicas: Se describe a 2 pacientes; el primero presentó migrañas como síntoma y el segundo presentaba una hipomovilidad crónica de la apertura mandibular, mareo, cefaleas y rigidez cervical. En ambos pacientes se observaron cambios en las determinaciones en los diferentes tipos de estudios radiológicos de las vértebras cervicales, junto con una exacerbación de la disfunción de la articulación temporomandibular y su eliminación.

Intervención: Se trató estos casos conjuntamente con odontólogos. El tratamiento quiropráctico incluyó la manipulación quiropráctica de baja amplitud y velocidad elevada de vectores/lineal de las vértebras cervicales superiores, en especial del atlas, la manipulación diversificada, tratamiento miofascial, procedimientos de estiramiento y pulverización con aerosol y técnicas manuales para tejidos blandos.

Conclusiones: La disfunción de la articulación temporomandibular puede causar cambios musculares cervicales y biomecánicos raquídeos que pueden hacerse visibles y cambiar en el examen radiológico. Se ha recomendado estudiar más este fenómeno.

Palabras clave: Disfunción de la articulación temporomandibular. Manipulación quiropráctica. Radiografía. Odontología.

Possible manifestation of temporomandibular joint dysfunction on chiropractic cervical X-ray studies

Objective: Our purpose was to show that biomechanical alterations toward and away from normal on x-ray studies may be the result of changes in temporomandibular joint dysfunction and to discuss possible neurologic explanations for this phenomenon.

Clinical Features: Two patients are discussed; the first had migraine headache symptoms, and the second had chronic hypomobility of mandibular opening, dizziness, headache, and neck pain and stiffness. In both patients mensuration changes in different types of cervical x-ray studies were noted in conjunction with exacerbation of, and elimination of, temporomandibular joint dysfunction.

Intervention: Comanagement of these cases was done with dental professionals. Chiropractic treatment included vectored/linear, upper cervical, high-velocity, low-amplitude chiropractic manipulation of the atlas vertebra, diversified manipulation, myofascial therapy, stretch and spray procedures, and soft tissue manual techniques.

Conclusion: Temporomandibular joint dysfunction may cause cervical muscular and spinal biomechanical changes that may become visible and change on xray examination. Further investigation into this phenomenon is recommended. (J Manipulative Physiol Ther 1999;22:32-7)

Key words: Temporomandibular joint dysfunction. Chiropractic manipulation. Radiography. Dentistry.

Correspondencia:
Dr. Gary Knutson,
840 W 17th, Suite 5,
Bloomington, IN 47404,
Estados Unidos.

Publicado en: Journal
of Manipulative and
Physiological therapeutics.
1999;22:32-7. ©1999 JMPT.

INTRODUCCIÓN

Disfunción de la articulación temporomandibular (DTM) es el término general usado para cualquier proceso que afecta a dicha articulación (ATM). Se considera que su causa es multifactorial y se ha atribuido a alteraciones oclusales; bruxismo; causas térmicas, químicas o eléctricas¹, y factores psicogénicos/emocionales². Algunos de los factores causales más frecuentes son los traumatismos (tanto los microtraumatismos como la macrotraumatismos) y los iatrogénicos (excesiva apertura de la boca durante los procedimientos dentales o la intubación anestésica quirúrgica y una tracción cervical defectuosa).

Una importante causa traumática de DTM es la lesión por hiperextensión-hiperflexión durante los accidentes de vehículos de motor¹. Numerosos autores han detallado los mecanismos del proceso como consecuencia directa o secundaria de una lesión traumática por "latigazo" o síndrome del latigazo cervical^{1,3,4}.

Los síntomas del proceso incluyen dolor facial o del cuello, cefaleas y ruidos de la articulación, incluidos crujidos, clics y crepitaciones. Otros síntomas asociados incluyen acúfenos, vértigo y dolor referido en la lesión preauricular, frontal y retroorbitaria, al igual que parestesias de los dedos⁵.

Diversos autores han detallado la correlación de esta entidad con los problemas de las vértebras cervicales^{3,6,7}, incluido un estudio que, en una población de pacientes con DTM, demostró una disfunción de las vértebras cervicales en el 70%⁸. Mediante el uso de electromiografía en pacientes con disfunción mandibular craneocervical miogénica, los investigadores encontraron que los síntomas en los músculos esternocleidomastoideo y masetero se correlacionaron con hábitos parafuncionales y la posición corporal⁹. Otro estudio encontró una relación entre la oclusión y la postura¹⁰.

Mediante el uso del tratamiento con férulas de Michigan para la DTM, Cane et al¹¹ encontraron que podía reducirse significativamente el dolor cervical y el dolor inducido por la presión epirraquídea o pararraquídea. Los investigadores concluyeron que "las alteraciones funcionales de las vértebras cervicales pueden beneficiarse del tratamiento basado en la relajación que actúa en los músculos de la boca y la mandíbula".

Una revisión previa describe la correlación de la DTM con los signos y síntomas en las vértebras cervicales, incluidas las alteraciones de su biomecánica que pueden ser visibles en el examen radiológico^{7,12}.

El estudio quiropráctico de la alteración de la biomecánica vertebral y de falta de alineación ósea mediante examen radiológico está difundido, aunque esta práctica ha suscitado críticas¹³. Uno de estos sistemas de análisis radiológico se usa para determinar la posición del atlas como consecuencia de la disfunción articular o subluxación quiropráctica¹⁴.

El procedimiento específico radiológico de las vértebras cervicales superiores incluye determinaciones angulares del atlas en un plano frontal (x) y transversal (y). las determi-

naciones angulares, en grados, son menos propensas a los errores de magnificación radiológicos que las determinaciones lineales o milimétricas¹⁵. El ángulo superior o la lateralidad del atlas es el ángulo agudo formado por la intersección de la línea del plano del atlas con una línea trazada por el centro del cráneo. La línea del plano del atlas se determina como "grados de horizontal" en el lado del ángulo superior agudo (fig. 1). Un examen crítico de la técnica radiológica cervical superior específica ha demostrado la fiabilidad del procedimiento y el análisis entre examinadores e intra-examinador¹⁶⁻¹⁹.

Los críticos sospechan que, según lo visualizado con estos tipos de estudios radiológicos, el posicionamiento del atlas se debe a una variación postural al azar²⁰. Sin embargo, se han examinado los cambios antes y después del ajuste de la posición del atlas, y se ha encontrado que no se deben a errores del posicionamiento o del dibujo de la línea²¹, y se ha descrito que la lateralidad del atlas se correlaciona significativamente con la aceleración angular de la cabeza y el cuello en los accidentes por vehículos de motor²². Estos hallazgos tienen tendencia a descartar las variaciones posturales al azar como causa de los cambios en las mediciones previas y posteriores al atlas.

Los ligamentos de las vértebras cervicales superiores son laxos, y el movimiento del atlas se debe a la acción muscular²³. Un hipotético mecanismo propuesto para la subluxación atlantooccipital/disfunción articular postula una contracción refleja "defensiva" de los músculos suboccipitales para explicar la fijación relativa y la falta de alineación del atlas en una supuesta subluxación²⁴. En este contexto, se puede suponer que el uso de un procedimiento y un método de determinación radiológico específico de las vértebras cervicales superiores es una determinación precisa de la posición relativa del atlas debido a la activación de la musculatura circundante.

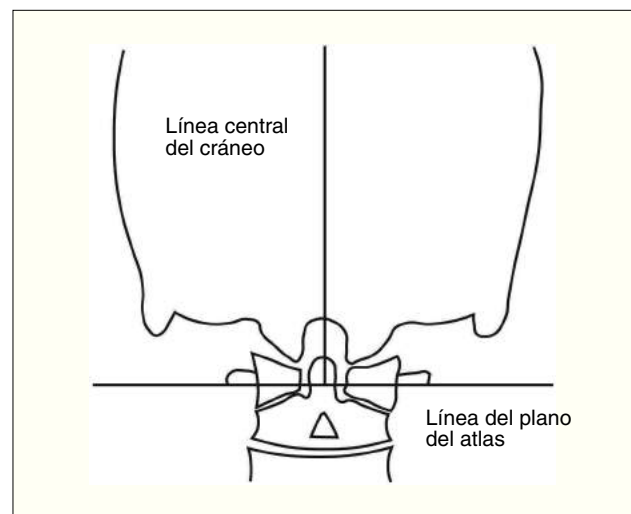


Figura 1. Cráneo y atlas que muestran la línea central del cráneo y la línea del plano del atlas.

¿La DTM podría afectar a la musculatura cervical superior? ¿Y sería visible un cambio postural del atlas con este procedimiento radiológico?

Un segundo procedimiento de determinación radiológica, más habitual, usado por los quiroprácticos, incluye la determinación de la curva sagital de las vértebras cervicales. A pesar de lo que parece ser una fiabilidad adecuada²⁵, el significado de la hipolordosis cervical todavía es motivo de un considerable debate. Aunque algunos expertos consideran que la hipolordosis cervical es una variante normal²⁶, otros consideran que es una anomalía patológica grave que requiere tratamiento²⁷.

Farfan²⁸ considera que la hipolordosis de las vértebras lumbares se debe a la contracción de los pequeños músculos erectores raquídeos profundos. Como la DTM puede originar tensión muscular cervical^{3,6,8,10-12}, ¿tal tensión podría causar la hipolordosis cervical observada en el examen radiológico? Un estudio de un caso clínico ha proporcionado ciertas pruebas de que este fenómeno puede producirse en caso de DTM⁷, y el tratamiento puede dar lugar a una inversión de la hipolordosis cervical.

CASOS CLÍNICOS

En el primer caso, el paciente refería como molestia principal cefaleas graves, con frecuencia con pródromos como náuseas, vómitos ocasionales y dolor en el cuello. El diagnóstico previo establecido fue "migraña típica". Se habían ensayado diversos tratamientos para curar o moderar las cefaleas, que eran prácticamente constantes. El tratamiento en curso consistía en dosis altas de meperidina y butorfanol, administrados aproximadamente cada 7-10 días.

En el paciente se demostraron signos de subluxación/difunción articular, anomalías del movimiento a la palpación y distorsión postural, como falta de nivelación pelviana y desigualdad en la longitud funcional de las piernas. Partiendo de estos hallazgos, se efectuó un estudio radiológico específico de las vértebras cervicales superiores. Un análisis demostró la excursión del atlas en el plano frontal (lateralidad) de medio grado derecho en relación con el cráneo, la línea alta del plano del atlas de medio grado a la derecha en relación con la horizontal, y de 3° anterior en el plano transversal (rotación) (fig. 1). El ajuste por vectores del atlas partiendo de los hallazgos radiológicos proporcionó un alivio sintomático significativo, con mejoría rápida de las náuseas y moderación de la gravedad y la frecuencia de las migrañas. Sin embargo, ocasionalmente, el paciente seguía refiriendo cefaleas, aunque sin pródromos como náuseas y sin signos objetivos de que fuera necesario un ajuste.

Se hizo evidente que el paciente sufría dos tipos de cefaleas, uno con pródromos como náuseas que respondió bien al ajuste y el otro sin ellos, cuya aparición no se correlacionaba con los signos de subluxación. Se buscó una causa para este tipo de cefalea.

Tabla 1. Resultados de los estudios radiológicos de las vértebras cervicales superiores

	Radiografía 1	Radiografía 2	Radiografía 3
Ángulo superior	Derecha medio grado	Derecha medio grado	Izquierda 3°
Ángulo del plano del atlas	Alta medio grado	0	Alta 6°

Partiendo de los síntomas, como dolor y crujidos en la ATM izquierda, se derivó al paciente para una evaluación dental. El resultado final fue el tratamiento quirúrgico de la ATM izquierda. Preocupados por la posibilidad de que, mientras se encontraba sometido a anestesia, el movimiento del paciente pudiera haber irritado la disfunción de la articulación C0/C1 y alterado el patrón de falta de alineación cervical superior, se obtuvo otra serie de radiografías específicas de las vértebras cervicales superiores (nación y vértice). Los resultados fueron casi idénticos a los del estudio inicial, con una ligera lateralidad y rotación derecha del atlas (tabla 1).

El curso del paciente continuó como antes, y el ajuste proporcionó un alivio de los pródromos, las náuseas y las cefaleas pero, en apariencia, no relacionado con la supuesta cefalea causada por la ATM.

Por último, las complicaciones de la cirugía de la ATM dieron lugar a una grave inflamación de la articulación, que exacerbó las cefaleas sin pródromos o náuseas. Para controlar la inflamación, se administraron inyecciones intraarticulares de fármacos antiinflamatorios en la ATM. El procedimiento originó cefalea y dolor intenso en el cuello. Cuando de nuevo aparecieron signos de subluxación/difunción articular y pródromos/náuseas y cefaleas (4 meses después de la cirugía), se efectuó un tercer estudio radiológico de las vértebras cervicales superiores.

Este nuevo estudio reveló una rotación significativa a la izquierda (3°) del atlas en el plano frontal con una línea alta del plano de 6° (tabla 1). El único episodio observado entre el segundo y el tercer estudio radiológico cervical superior fue inflamación y dolor graves en la ATM izquierda a partir de la inyección intraarticular.

En el segundo caso, el paciente presentaba hipomovilidad crónica de la abertura mandibular, mareos ocasionales, cefaleas y dolor del cuello con rigidez y dolor a la palpación en ambas ATM. Estos síntomas se relacionaban con el traumatismo que sufrió en un accidente de tráfico acontecido 9 años antes. Inmediatamente después del accidente, el paciente recibió asistencia médica que consistió en una tanda prolongada de fisioterapia, reforzada con el uso paliativo de relajantes musculares. Las dificultades del paciente persistieron y se cronificaron. Por último, el paciente consultó con su dentista acerca de la hipomovilidad de la mandíbula y fue derivado a una consulta quiropráctica.

Los hallazgos del examen revelaron una escoliosis raquídea mecánica, una disminución de la amplitud de movi-

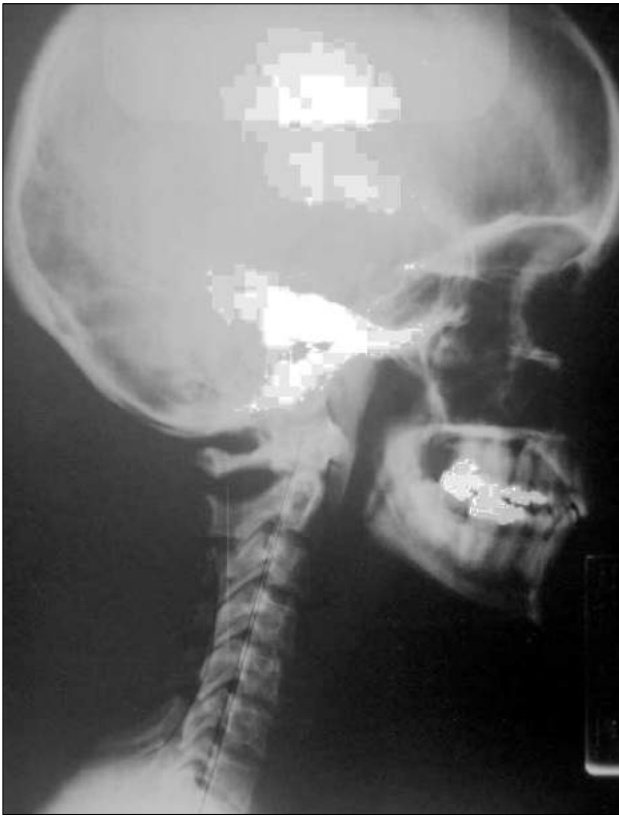

Figura 2. Radiografía lateral cervical antes del tratamiento.

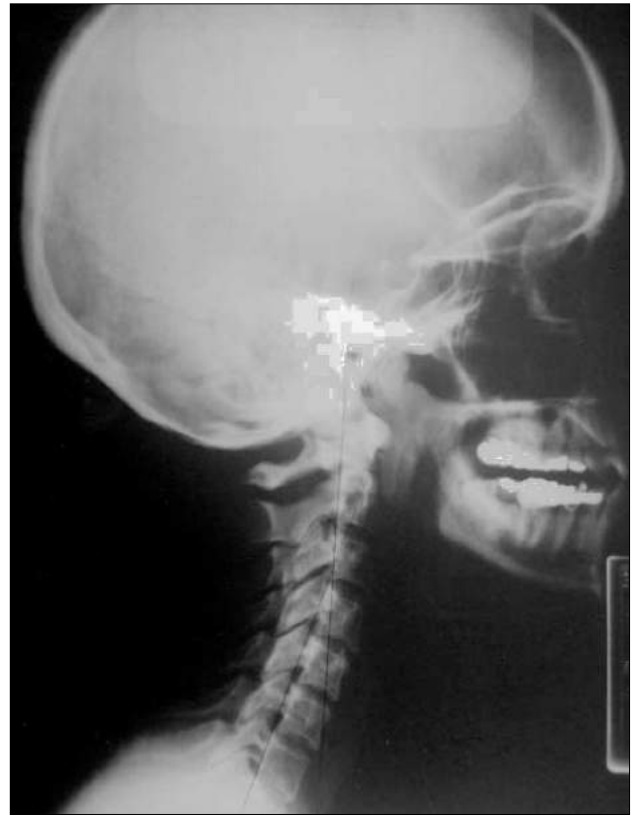

Figura 3. Radiografía lateral cervical tras el tratamiento (30 días más tarde).

mientos cervicales y de los puntos gatillo en el trapecio y el esternocleidomastoideo izquierdos y el músculo pterigoideo externo. El examen radiológico cervical lateral reveló unas vértebras cervicales rectas con ausencia de lordosis (fig. 2).

Las impresiones diagnósticas iniciales fueron de síndrome cervicocraneal, disfunción de la ATM y dolor miofascial crónico con cefalea.

Acto seguido se derivó el paciente a un ortodoncista, que diagnosticó mala oclusión con desviación a la izquierda del movimiento mandibular y un clic de apertura precoz recíproco de la ATM derecha. En el aspecto odontológico, el paciente fue tratado con un dispositivo ortopédico mandibular de reposicionamiento (férula) y se le proporcionaron instrucciones para que lo usara durante alrededor de 6 meses.

El tratamiento quiropráctico concomitante incluyó tratamiento miofascial, procedimientos de estiramiento y pulverización con fluorimetano, aplicación de compresas calientes y técnicas manuales para tejido blando, como adyuvantes de la manipulación vertebral cervical. Esta intervención contribuyó a reducir el dolor craneal y cervical de origen miofascial. El paciente había presentado un desequilibrio postural vertebral debido a una pierna izquierda corta, confirmado mediante estudio radiológico ortoescanográfico y, por lo tanto, se prescribió un alza de talón de 3 mm. El tratamiento dietético incluyó recomendaciones para que

evitara los alimentos que requieren masticación prolongada, como carne, caramelos o goma de mascar. También se prescribieron ejercicios mandibulares y estiramientos cervicales.

Al concluir el tratamiento quiropráctico, se ajustó al paciente un aparato ortodóncico restaurador.

El paciente respondió favorablemente al tratamiento interdisciplinario de la DTM con una resolución significativa de la intensidad y frecuencia del dolor muscular de las vértebras cervicales, así como de las cefaleas. A los 30 días, se obtuvo una radiografía (fig. 3) que, en ese momento, reveló una lordosis cervical con carga en la base de C3; la lordosis normal se encuentra a nivel de C4/C5²⁹. La radiografía se obtuvo cuando el paciente ya usaba el *bracket* ortodóncico.

DISCUSIÓN

El nervio trigémino es el mayor de los pares craneales; una de sus funciones es transmitir la información propioceptiva a partir de los músculos extraoculares^{30,31}. Durante mucho tiempo, se ha sostenido que las señales de los músculos oculares se transmiten por medio del tracto espinal del nervio trigémino hasta los músculos cervicales que controlan el

movimiento de la cabeza³⁰⁻³². Se ha puesto de relieve que el sistema trigeminal conecta con la sustancia gris en la médula cervical superior (C1 y C2) y parece difundido desde un punto de vista de la actividad tanto sensorial como refleja motriz³³. La experimentación ha demostrado que la estimulación eléctrica del nervio infraorbitario, una rama del nervio trigémino, activa las interneuronas del asta ventral de C1 a C4, excitando fácilmente las motoneuronas musculares del cuello³⁴⁻³⁶.

Bogduk³⁷ denomina núcleo trigémino cervical a la continuación de la sustancia gris del tracto espinal del nervio trigémino y las astas dorsales de los tres segmentos cervicales superiores de la médula espinal. Este investigador escribe: "Como tal, el núcleo trigémino cervical es el núcleo nociceptivo esencial del tercio superior del cuello, la cabeza y la faringe. Sea cual sea la innervación real de las estructuras de esta región, los estímulos lesivos a partir de ellas estarán mediados por el núcleo trigémino cervical".

La transmisión de la nocicepción en la DTM por medio del nervio auriculotemporal, tronco posterior del nervio mandibular, al tracto espinal del nervio trigémino, el núcleo trigémino cervical y las motoneuronas de las vértebras cervicales es el probable mecanismo mediante el que la DTM causa dolor cervical y cambios de la tensión muscular^{3,5,12}.

En el primer caso descrito, parece ser que el paciente presentaba dos problemas superpuestos, una disfunción de la articulación C0/C1 del lado derecho (subluxación quiropráctica, que causaba los pródromos como náuseas y cefaleas) y una DTM del lado izquierdo, que causaba cefaleas sin esos síntomas.

Los riesgos que entraña la radiación ionizante impiden establecer que la subluxación del atlas/disfunción auricular sea una entidad radiológica estable. No obstante, en un caso clínico³⁸ se ha demostrado tal estabilidad durante la rotación cervical, y en otro estudio³⁹ se ha demostrado que, en una serie de radiografías cervicales superiores, salvo que acontezcan traumatismos, tiene tendencia a permanecer estática durante largos períodos. En este caso, la radiografía demostró que la falta de alineación del atlas era estática a nivel derecho en dos estudios; pero más tarde se observó un cambio espectacular a la izquierda a nivel alto. El único acontecimiento notable durante ese período fue una grave reacción inflamatoria en la ATM izquierda. Es bien conocido que la inflamación reduce el umbral de la nocicepción, de modo que el movimiento articular normal puede estimular los impulsos eferentes nociceptivos⁴⁰. Los músculos mueven los huesos, como el atlas²³, y se ha demostrado que la irritación del nervio trigémino origina la contracción de los músculos cervicales superiores³³⁻³⁶.

Sin un método no cruento para determinar la posición del atlas es imposible conocer hasta qué punto la DTM, o cualquier señal nociceptiva transmitida por el nervio trigémino, puede afectar a la posición del atlas. La explicación propuesta en el presente estudio es que la ATM izquierda nociceptiva e inflamada causó la contracción refleja de la musculatura cervical superior, dando lugar a la desviación

de las posiciones del atlas observadas en los estudios radiológicos. Otra explicación de los cambios observados en aquéllos son las diferencias en la colocación del paciente entre el segundo y el tercer estudio radiológico. Aunque es posible esta hipótesis alternativa, se ha demostrado que la falta de alineación radiológica de la subluxación cervical superior es estable en el lado afectado de lateralidad y rotación del atlas³⁹. Este cambio drástico en la posición de la vértebra en el examen radiológico probablemente habría requerido una alteración tan extrema en la posición del paciente en el montaje de rayos X que la radiografía no se habría obtenido o se habría desechado por su falta de precisión lateral.

Hasta tal punto es correcta la hipótesis de la nocicepción/contracción muscular que este caso proporciona pruebas tentativas de que la contracción muscular cervical inducida por la DTM podría causar una falta de alineación del atlas como la observada en las radiografías cervicales superiores específicas. El médico podría interpretar fácilmente esta falta de alineación y la fijación relativa como la prueba de una subluxación del atlas y, partiendo de estos hallazgos, podría iniciar por error un tratamiento si no examinara la posibilidad de una DTM. Este caso también ilustra que un paciente puede tener cefaleas de diferentes tipos por distintas razones, incluida la DTM y es responsabilidad del médico examinar y tratar las causas.

Es interesante destacar que, aunque la DTM pueda causar una falta de alineación del atlas según se observó en el estudio radiológico, la subluxación del atlas/disfunción articular pueden causar una DTM. Se ha formulado la teoría de que la disfunción/subluxación de la articulación atlantooccipital origina la activación patológica de los reflejos tónicos del cuello⁴¹. Se ha demostrado que estos reflejos tienen una influencia significativa en el músculo temporal⁴², un elevador de la mandíbula. Además, parece haber una relación estrechamente organizada entre la actividad refleja tónica del cuello y la actividad refleja del trigémino⁴³. Aunque se admite que es especulativa, está dentro de lo posible que la disfunción de la articulación C0/C1 cause una activación patológica de los reflejos tónicos asimétricos del cuello que pueda afectar al músculo temporal y, a su vez, la ATM. Es preciso investigar la posibilidad de subluxación del atlas/disfunción articular como causa de DTM. La distorsión postural global observada con la estimulación patológica de los reflejos tónicos asimétricos del cuello⁴⁴⁻⁴⁶ también podría explicar la relación de la DTM y el dolor lumbosacro con los hallazgos radiológicos observados en el estudio de casos clínicos de Chinappi et al⁴⁷.

En el segundo caso descrito, parece ser que la DTM crónica (de origen traumático) se correlacionó con el dolor del cuello y las cefaleas desarrolladas por el paciente. Los estudios radiológicos confirmaron la hipolordosis de las vértebras cervicales. El uso de un tratamiento concomitante con férula para la ATM, junto con técnicas manipulativas óseas y de tejidos blandos, dio lugar a una normalización de la lordosis cervical en 30 días.

Chinappi⁴⁸ postula que la pérdida de la lordosis cervical es el resultado de la fijación unilateral de la ATM, lo que da lugar a una flexión de la cabeza mediante los músculos suprahiodeo e infrahiodeo. Otros autores postulan que la irritación nociceptiva de la DTM se transmite por el nervio trigémino al núcleo trigémino cervical y a los músculos erectores cervicales³⁰. Como ha teorizado Farfan²⁸, esta tensión en los músculos vertebrales erectos podría dar lugar a la hipolordosis. Si se trata el origen de la irritación nociceptiva trigémina, puede obtenerse la normalización de la lordosis, como se observó en el presente estudio.

Puesto que el tratamiento incluyó tanto la manipulación de las vértebras cervicales como de los tejidos blandos de la ATM, es imposible saber con seguridad si una modalidad terapéutica particular fue lo que moderó la hipolordosis cervical. Sin embargo, los resultados demuestran un cambio espectacular de un proceso crónico en tan sólo 30 días. Estos resultados, en los que la fisioterapia a largo plazo había fracasado, señalan la necesidad de este tipo de tratamiento combinado del paciente cuando sea apropiado.

Estos dos casos clínicos son importantes porque los quiroprácticos con frecuencia interpretan la alteración del posicionamiento normal del atlas y/o de la curvatura cervical en el examen radiológico como signos de disfunción/subluxación articular vertebral, en lugar de una disfunción de la ATM. En los casos en los que se sospeche DTM, es preciso solicitar una evaluación por parte de expertos.

CONCLUSIONES

La disfunción de la ATM es una serie compleja de alteraciones, con frecuencia causadas por un traumatismo, caracterizada por síntomas osteomusculares cervicales. Los dos casos clínicos descritos en este artículo proporcionan indicios de que los cambios en los exámenes radiológicos, según lo utilizado por los quiroprácticos, pueden correlacionarse con un diagnóstico de DTM. Si se sospecha este proceso, se requiere precaución para no atribuir necesariamente la causa de los cambios biomecánicos observados en las radiografías a una subluxación vertebral exclusivamente. Una actitud prudente es la evaluación y el tratamiento combinado de la alteración de la ATM y la disfunción osteomuscular relacionada. Se recomienda un estudio adicional para examinar mejor la relación entre la DTM y las alteraciones en los hallazgos de los estudios radiológicos utilizados por los quiroprácticos.

BIBLIOGRAFÍA

- Abdel-Fatah R. Evaluating temporomandibular joint injuries. 2.^a ed. Nueva York: Wiley; 1998. p. 2, 121, 115.
- Travel J. Myofascial pain and dysfunction, the trigger point manual. Vol 1. Baltimore: Williams & Wilkins; 1983. p. 171.
- Steigerwald D, Croft A, et al. Whiplash and temporomandibular disorders. San Diego: Keiser Publishing; 1992. p. 14-5.
- Lader E. Whiplash and related cervical trauma. Nueva York: The Jamaica Hospital TMJ Department (undated pamphlet).
- Mintz V. Diseases of the temporomandibular apparatus. 2.^a ed. En: Morgan DH, House LR, Hall WP, Vamys SJ, editores. St Louis: Mosby; 1982. p. 232.
- Rocabado M. Diagnosis and treatment of abnormal cervicocranial and craniomandibular mechanics. In: Solberg WK, Clark GT. Abnormal jaw mechanic diagnosis and treatment. Chicago: Quintessence; 1984. p. 164.
- Chinappi AS, Getzoff H. The dental-chiropractic co-treatment of structural disorders of the jaw and temporomandibular joint dysfunction. J Manipulative Physiol Ther. 1995;18:476-81.
- Padamsee M, Mehtan N, Forgione A, Bansal S. Incidence of cervical disorders in a TMD population [IADR; Abstract No 680]. J Dent Res. 1994;73.
- Palazzi C, Miralles R, Soto MA, Santander H, Zuniga C, Moya H. Body position effects on EMG activity of sternocleidomastoid and masseter muscles in patients with myogenic craniocervical-mandibular Dysfunction. Cranio. 1996;14:200-9.
- Nobili A, Adversi R. Relationship between posture and occlusion: a clinical and experimental investigation. Cranio. 1996;14:274-85.
- Cane L, Schieron MP, Ribero G, Ferrero M, Carossa S. Effectiveness of the Michigan splint in reducing functional cervical disturbances: a preliminary study. Cranio. 1997;15:132-5.
- Mannheimer JS, Rosenthal RM. Acute and chronic postural abnormalities as related to craniofacial pain and temporomandibular disorders. Dent Clin North Am. 1991;35:185-208.
- Harger BL, Taylor JAM, Haas M, Nyiendo J. Chiropractic radiologists: a survey of chiropractor's attitudes and patterns of use. J Manipulative Physiol Ther. 1997;20:311-4.
- Grostick JD. Grostick procedure notes. Marietta (GA): Autor; 1985.
- Owens E. Line drawing analysis of static cervical x-ray used on chiropractic. J Manipulative Physiol Ther. 1992;15:442-9.
- Seemann DC. Observer reliability and objectivity using rotatory measurements on x-rays. Upper Cervical Monogr. 1986;4:1, 68.
- Jackson BL, Barker W, Bentz J, Gambale AG. Inter and intraexaminer reliability of the upper cervical x-ray marking system: a second look. J Manipulative Physiol Ther. 1987;10:157-63.
- Rochester RP. Inter and intra-examiner reliability of the upper cervical x-ray marking system: a third and expanded look. Chiropr Res J. 1994;3:23-31.
- Seemann DC. A reliability study using a positive nasium to establish laterality. Upper Cervical Monogr. 1994;5:7-8.
- Sigler D, Howe J. Inter- and intra-examiner reliability of the upper cervical marking system. J Manipulative Physiol Ther. 1985;8:75-80.
- Rochester RP, Owens EO. Patient placement error in rotation and its effect on the upper cervical measuring system. Chiropract Res J. 1996;3:40-53.
- Knutson G. Atlas laterality/laterality and rotation and the angular acceleration of the head and neck in motor vehicle accident. Chiropract Res J. 1996;3:11-9.
- Goel VK, Clark CR, Gallae K, King Liu Y. Moment-rotation relationships of the ligamentous occipito-atlanto-axial complex. J Biomech. 1988;21:673-80.
- Knutson G. Tonic neck reflexes, leg length inequality and atlanto-occipital fat pad impingement: an atlas subluxation complex hypothesis. Chiropr Res J. 1997;IV:64-76.
- Cote P, Cassidy DJ. Apophyseal joint degeneration, disc degeneration, and sagittal curve of the cervical spine: Can they be measured reliably on radiographs? Spine. 1997;22:859-64.
- Gore DR, Sepsic SB, Gardner GM. Roentgenographic findings of the cervical spine in asymptomatic people. Spine. 1986;6:521-4.
- Harrison DD, Troyanovich SJ, Harrison DE, Janik TJ, Murphy DJ. A normal sagittal spinal configuration: a desirable clinical outcome. J Manipulative Physiol Ther. 1996;19:398-405.
- Farfan HF. Mechanical disorders of the low back. Filadelfia: Lea & Febiger; 1973. p. 181-2.
- Yochum T, Rowe L. Essentials of skeletal radiology. Vol 1. Baltimore: Williams & Wilkins; 1987. p. 182.
- Manni E, Giovanni P, Rolando M, Pettorossi VE. Trigeminal influences on extensor muscles on the neck. Exp Neurol. 1975;47:330-42.

31. Green JD, DeGroot J, Sutin J. Trigemino-bulbar reflex pathways. *Am J Physiol.* 1957;189:384-8.
32. Abrahams VC. The physiology of neck muscles: their role in head movement and maintenance of posture. *Can J Physiol.* 1977;55:332-8.
33. Kerr FW, Olafson RA. Trigeminal and cervical volleys. *Arch Neurol.* 1961; 5:69-76.
34. Abrahams VC, Anstee G, Richmond FJR. Further studies on the organization of the upper cervical cord. *Proc Can Fed Biol Soc.* 1976;19:146.
35. Alstermark B, Pinter MJ, Sasaki S, Tantisria B. Trigeminal excitation of dorsal neck motoneurons in the cat. *Exp Brain Res.* 1992;92:183-93.
36. DiLazzaro V, Quartarone A, Higuchi K, Rothwell JC. Shortterm latency trigemino-cervical reflexes in man. *Exp Brain Res.* 1995;102:474-82.
37. Bogduk N. The anatomical basis for cervicogenic headache. *J Manipulative Physiol Ther.* 1992;15:67-70.
38. Hart J. Effect of patient positioning on an upper cervical x-ray listing: a case study. *J Chiropract Res.* 1988;19-21.
39. Palmer T, Denton K, Palmer J. A clinical investigation into upper-cervical biomechanical stability: part 1. *Upper Cervical Monogr.* 1990;4:2-7.
40. Coggeshall RE, Hong KA, Langford LA, Schaible HG, Schmidt RF. Discharge characteristics of the fine medial articular afferents at rest and during passive movements of inflamed knee joints. *Brain Res.* 1983; 272:185-8.
41. Knutson G. Moderation of postural distortion following upper cervical facet joint block injection: a case study. *Chiropract Res J.* 1998;5:28-34.
42. Macaluso GM, De Laat AD, Pavesi G. The influence of the asymmetric tonic neck reflex on the H-reflex in human temporal muscle. *Minerva Stomatol.* 1996;45:387-92.
43. Ormeno G, Miralles R, Santander H, Casassus R, Ferrer P, Palazzi C, et al. Body position effects on sternocleidomastoid and masseter EMG pattern activity in patients undergoing occlusal splint therapy. *J Cranio-mandib Pract.* 1997;15:300-9.
44. Hellebrandt FA, Schade M, Carns M. Methods of evoking the tonic neck reflexes in normal humans subjects. *Am J Phys Med.* 1962;41:90-135.
45. Connolly BH, Michael BT. Early detection of scoliosis: a neurologic approach using the asymmetrical tonic neck reflex. *Phys Ther.* 1984;64: 304-7.
46. Marinelli PV. The asymmetric tonic neck reflex: its presence and significance in the newborn. *Clin Pediatr.* 1983;22:544-6.
47. Chinappi AS, Getzoff H. Chiropractic/dental cotreatment of lumbosacral pain with temporomandibular joint involvement. *J Manipulative Physiol Ther.* 1996;19:607-12.
48. Chinappi AS. A new management model for treating structuralbased disorders: dental orthopedic and chiropractic co-treatment. *J Manipulative Physiol Ther.* 1994;17:614-9.