

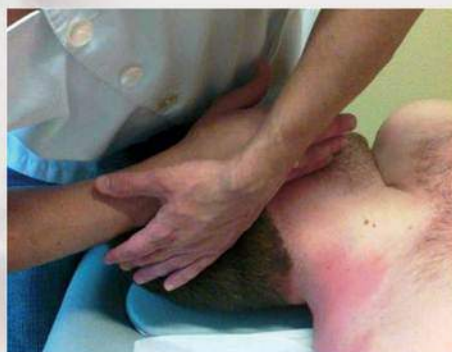Osteopatía científica

3

Revista cuatrimestral
Septiembre-Diciembre

Volumen 6. Número 3. 2011

Editorial • Originales • Revisiones • Técnicas • Bibliografía seleccionada • Casos clínicos



Editorial

Criterios de calidad en investigación osteopática (III)

Original

Efecto de las técnicas de articulación y manipulación sobre los apoyos plantares en el antepié varo infantil

Intervenciones terapéuticas

Técnica de thrust occipitomastoidea

Técnica articular para disfunción de malar en eversión

Revisión de los estudios publicados

Revisión sistemática del tratamiento manipulativo para el hombro doloroso





Osteopatía científica

www.elsevier.es/osteopatia



EDITORIAL

Criterios de calidad en investigación osteopática (III)

Quality criteria for osteopathic research (III)

Cleofás Rodríguez Blanco^a, DO, MRO, PhD, Ginés Almazán Campos^a, DO,
y François Ricard^a, DO, MRO

^aEditor de OSTEOPATÍA CIENTÍFICA

En nuestro anterior editorial analizábamos las nuevas posibilidades de aplicación clínica investigadora que para la osteopatía ofrece la Escuela de Osteopatía de Madrid (EOM) a sus alumnos, como recursos propios clínico-investigadores, desarrollando desde el año 2007 en Brasil las 2 unidades clínicas que se integran en un departamento de investigación brasileño, coordinado con el Departamento de Investigación de la EOM en el Hospital Ouro Verde de Campinas (Sao Paulo, Brasil) y en el Hospital Universitario Gaffree e Guinle (bajo convenio con la Universidad Federal de Rio de Janeiro —UNIRIO—, Brasil), donde asisten a más de 800 pacientes mensualmente, pertenecientes al sistema sanitario brasileño. Los alumnos de la EOM pueden solicitar estancias formativas-investigadoras en Brasil, lo cual fomenta la investigación internacional.

En esta misma línea de acciones clínicas e investigadoras, en el año 2011 la EOM pone en funcionamiento en Madrid la Clínica de Osteopatía (c/Saturnino Calleja, 1), en la cual los profesores y alumnos llevarán a cabo desde este año múltiples estudios en diversas líneas de investigación. Asimismo, las nuevas tecnologías de la información y comunicación permiten la coordinación en tiempo real de los departamen-

tos de investigación de la EOM en Brasil y en España, pudiendo analizar los datos obtenidos en cada sesión por todos los pacientes. Estos diseños vanguardistas permitirán la gestión simultánea de los resultados de todas las investigaciones, fomentando la generación de conocimiento y su aplicación práctica en la clínica diaria.

Quisiéramos reconocer y divulgar la iniciativa y los esfuerzos realizados por la EOM para conseguir estos objetivos, ya que, en la actualidad, no hay ninguna otra institución osteopática que desarrolle estas actividades investigadoras bajo una coordinación internacional en tiempo real, lo cual supone un hito en la osteopatía mundial.

Algunas de las investigaciones que se están llevando a cabo actualmente se presentan en Oporto (Portugal), durante la celebración del III Congreso Internacional de Osteopatía (CIOST) en octubre de 2012.

Agradecemos a todos los autores de este número su esfuerzo por el trabajo bien realizado. Esperamos que lo disfruten.

Comité Editorial

Osteopatía

científica



Septiembre-Diciembre 2011. Volumen 6. Número 3

Editorial

- Criterios de calidad en investigación osteopática (III) 67
C. Rodríguez Blanco, G. Almazán Campos y F. Ricard

Original

- Efecto de las técnicas de articulación y manipulación
sobre los apoyos plantares en el antepié varo infantil 68
M.A. Franco, A. Villarroya, Y. Marcén y A. Gómez-Gómez

Intervenciones terapéuticas

- Técnica de thrust occipitomastoidea 78
A. Baño Alcaraz, P.J. Antolinos y J. Oliva Pascual-Vaca

- Técnica articular para disfunción de malar en eversión 82
P.J. Antolinos Campillo, A. Baño Alcaraz y J. Oliva Pascual-Vaca

Revisión de los estudios publicados

- Revisión sistemática del tratamiento manipulativo para el hombro doloroso 86
M. Pribicevic, H. Pollard, R. Bonello y K. de Luca

Osteopatía

científica



September-December 2011. Volume 6. Number 3

Editorial

- Quality criteria for osteopathic research (III) 67
C. Rodríguez Blanco, G. Almazán Campos and F. Ricard

Original Article

- Effect of articulation and manipulation techniques
on plantar support in varus forefoot in children 68
M.A. Franco, A. Villarroja, Y Marcén and A. Gómez-Gámez

Therapeutical intervention

- Occipital-mastoid thrust technique 78
A. Baño Alcaraz, P.J. Antolinos and J. Oliva Pascual-Vaca

- Articular technique for zygoma in eversion dysfunction 82
P.J. Antolinos Campillo, A. Baño Alcaraz and J. Oliva Pascual-Vaca

Literature review

- A systematic review of manipulative therapy for the treatment
of shoulder pain 86
M. Pribicevic, H. Pollard, R. Bonello and K. de Luca



ORIGINAL

Efecto de las técnicas de articulación y manipulación sobre los apoyos plantares en el antepié varo infantil

M. Ángeles Franco^a, PT, DO, PhD, A. Villarroya^b, MD, PhD, Y. Marcén^c PT, PhD, A. Gómez-Gómez^d, PT, DO

^aProfesora Titular de la Escuela Universitaria de Ciencias de la Salud de la Universidad de Zaragoza, Doctora por la Universidad de Zaragoza, Zaragoza, España

^bProfesora Catedrática de la Escuela Universitaria de Ciencias de la Salud de la Universidad de Zaragoza, Doctora por la Universidad de Zaragoza, Zaragoza, España

^cProfesora Asociada de la Escuela Universitaria de Ciencias de la Salud de la Universidad de Zaragoza, Doctora por la Universidad de Zaragoza, Zaragoza, España

^dProfesor de la Escuela de Osteopatía de Madrid, Madrid, España

Recibido el 9 de diciembre de 2010; aceptado el 19 de septiembre de 2011

PALABRAS CLAVE

Antepié varo;
Osteopatía;
Goniometría;
Presiones plantares;
Marcha;
Niños

Resumen

Propósito: Detectar la lesión de antepié en varo, definir las características del apoyo plantar y analizar el efecto de la aplicación de técnicas osteopáticas de articulación y de manipulación para la reducción de las desviaciones articulares en esta patología.

Método: Estudio controlado, experimental, prospectivo, con grupo control y grupo de intervención, con análisis mediante prueba de la t de Student. Sesenta y dos escolares de entre 6 y 12 años, con diagnóstico de antepié varo, a los que se les aplicó técnicas articulares y manipulativas para la corrección de los segmentos óseos afectados. Se valoran los grados de varo de antepié y valgo del retropié mediante goniometría y se registran las presiones plantares mediante baropodografía digital.

Resultados: La disminución en los grados de varo de antepié para el grupo de intervención después de la aplicación de las técnicas de corrección es estadísticamente significativa. En la huella plantar en estática hay ausencia de apoyo en el mediopié y de contacto en la cabeza del primer metatarsiano. Durante la marcha se rectifica la trayectoria de desplazamiento del centro de presiones. El pico de fuerza vertical en el antepié se localiza en la cabeza del segundo o tercer metatarsiano.

Conclusiones: La goniometría es un método exploratorio eficaz para la detección de las alteraciones de antepié varo. Los grados de inversión de las cabezas metatarsales se reducen de forma importante con la aplicación de técnicas osteopáticas articulares y manipulativas, existiendo una corrección de la lesión que se manifiesta por un apoyo más armonioso del pie en estática y durante la marcha.

© 2010 Elsevier España, S.L. Todos los derechos reservados.

*Autor para correspondencia.

Correo electrónico: mafranco@unizar.es (M.A. Franco).

PALABRAS CLAVE

Varus forefoot;
Osteopathy;
Goniometry;
Plantar pressures;
Gait;
Children

Effect of articulation and manipulation techniques on plantar support in varus forefoot in children

Abstract

Aim: To detect varus forefoot disorder, define the characteristics of plantar pressures and analyze the effect of articulation and manipulation osteopathic techniques to correct this disorder.

Method: A prospective controlled experimental study was carried out in two groups, a control group and a treatment group, with an analysis based on Student's t-test. Articulation and manipulation techniques were applied in 62 pupils between the ages of 6 and 12 years, diagnosed with varus forefoot, in order to correct the affected bone segments. The extent of the forefoot varus angle and the rearfoot valgus was measured using a goniometer. Plantar pressures were measured using a pedobarographic device.

Results: The reduction of the varus forefoot angle was statistically significant in the treatment group. The static evaluation revealed that no mark was registered on the plantar surface either from the midfoot or from the head of the first metatarsal bone. During gait analysis, the trajectory of the pressure center of the foot was linear. The vertical peak force of the forefoot was found on the head of the second and third metatarsal bones.

Conclusions: Goniometry is an effective method to detect disorders due to varus forefoot. The angle of inversion of the metatarsal heads is significantly reduced by the application of articulation and manipulative osteopathic techniques. The correction in the disorder is demonstrated by a more balanced plantar pressure in the foot whilst standing and walking.

© 2010 Elsevier España, S.L. All rights reserved.

Introducción

Muchas de las alteraciones de la bóveda plantar se manifiestan desde el nacimiento (alteraciones o malformaciones congénitas) o en la edad infantil cuando el niño comienza a andar, e influyen, de forma determinante, en su correcto desarrollo, por lo que constituyen una de las principales causas de consulta en la clínica diaria y motivo de preocupación para los padres¹.

Las alteraciones de la mecánica normal del pie que se observan con mayor frecuencia son las que afectan a toda la bóveda plantar, como el pie plano o cavo, y las que modifican la posición del retropié (en pronación o valgo o en supinación o varo), así como las combinaciones entre éstas². Sin embargo, cada vez es mayor la importancia que adquiere el estudio de las alteraciones en la alineación del antepié como causa primordial de las modificaciones del apoyo plantar, ya que obliga a adaptarse al resto de estructuras óseas del pie, y produce modificaciones en la alineación y estabilización del retropié y, a partir de ahí, del miembro inferior y tronco, provocando una alteración de lo que se considera la postura "normal"³.

Entre las alteraciones de la región anterior del pie se encuentra el *antepié varo*, que se define como una deformidad estática donde el plano de las 5 cabezas metatarsales está fijado en posición de inversión en relación con el retropié, cuando la articulación subastragalina está fijada en posición neutra y, como consecuencia, el primer metatarsiano está elevado con relación al resto⁴⁻⁸. La denominación de antepié varo hace referencia a una alteración ósea en la que existe una modificación, en mayor o menor grado, de las superficies articulares; sin embargo, Roy y Scherer⁹ utilizan el término *antepié supinado* para referirse a una lesión

no estructurada que provoca una contractura o espasmo muscular, principalmente del tibial anterior y sinergistas, que fijan esta desviación. De igual modo, ambas estructuras, óseas y musculares, están íntimamente relacionadas y la afectación de una de ellas va a influir de manera importante en la otra.

Para Ricard y Salle¹⁰, atendiendo a un criterio funcional, el antepié está formado por los 5 metatarsianos y los dedos de los pies, a los que se unen el escafoide y las 3 cuñas, lo que constituye la zona adaptadora y extensora del pie. Todos los elementos óseos de este complejo articular van a estar implicados en esta afectación.

El varo de antepié es el causante de que las articulaciones subastragalina y mediotarsiana pronen más durante el apoyo del pie en la marcha, para conseguir que los metatarsianos internos contacten con el suelo. En vez de constituir una palanca rígida para la propulsión, el antepié se convierte en una estructura móvil, produciendo un aumento de las fuerzas compresivas y de cizallamiento transmitidas a los tejidos blandos del pie^{1,6,8}. Este mecanismo activo de hiperpronación provoca una caída de todas las estructuras óseas del pie hacia el borde interno, repercutiendo en un aumento del ángulo tibiocalcáneo por encima de los 5° fisiológicos¹¹, por lo que es fácil que esta alteración se diagnostique como un problema del retropié, asignándole la etiqueta de pie valgo o plano-valgo. A partir de aquí se desarrolla una cadena adaptativa que sitúa el esqueleto del miembro inferior en rotación interna, con valgo de rodilla y anteversión de pelvis, provocando un aumento del ángulo lumbo sacro y de las curvas vertebrales.

Asimismo se produce una afectación distal influyendo principalmente en el primer radio^{12,13}, llegando a producir problemas de hallux rígido¹⁴ o hallux valgus^{15,16}.

La sintomatología de esta alteración no sólo se manifiesta a nivel local, con la aparición de dificultades para la marcha, dolor¹⁷, inflamación, falta de equilibrio, cansancio y/o torpeza, sino que pueden aparecer procesos dolorosos en los tobillos, rodillas, caderas, pelvis e, incluso de forma frecuente, en la región lumbar y el resto de la columna vertebral¹⁸. Las disfunciones en la marcha pueden actuar por vía ascendente muscular según largas cadenas reflejas que intervienen sobre el esqueleto, llegando a las articulaciones temporomandibulares y al cráneo, interfiriendo así en la cinemática mandibular y craneal y provocando algias a estos niveles¹⁹.

Algunos autores^{9,20} han descrito diversos tests para determinar la existencia de antepié varo. Están basados en la capacidad de movimiento de las estructuras óseas, valorada de una forma subjetiva y basada en la práctica clínica, y no determinan los grados de angulación del antepié respecto al suelo o al retropié. En lo que todos ellos coinciden es que la exploración debe realizarse partiendo de la posición neutra de la articulación subastragalina.

Los tests osteopáticos de movilidad en eversión del antepié y en flexión plantar del primer radio van a evidenciar la fijación del antepié en inversión⁵⁻⁸ y la restricción de movilidad del primer radio⁴.

Pero para realizar una exploración que lleve a un correcto diagnóstico del antepié varo es necesaria la utilización de métodos de exploración que determinen con exactitud los grados de inversión de las cabezas de los metatarsianos respecto al plano del suelo, como la goniometría, que permite obtener los valores de desviación de este ángulo, así como establecer los grados de valgo del retropié^{4,5}.

El uso de plataformas de presiones para el registro de datos mediante baropodografía digital, tanto en estática como en dinámica durante la marcha, permite valorar las repercusiones funcionales que un antepié varo produce en el pie y niveles superiores. Los problemas del uso de la plataforma vienen asociados a la metodología de los estudios dinámicos²¹⁻²⁴. Ya que en el caso del antepié varo no hay estudios de análisis de la huella plantar, será necesario determinar las características del apoyo en los casos en que exista esta alteración.

Los tratamientos utilizados hasta ahora y descritos en la bibliografía científica se han basado en el uso de ortesis rígidas o semirígidas²⁵⁻²⁷ que "elevan" el nivel del suelo hasta conseguir un apoyo armonioso de las cabezas de los metatarsianos impidiendo, de esta forma, que el retropié compense esta ausencia de contacto a través de un mecanismo de hiperpronación. Con este método de tratamiento no se consigue corregir la desviación, sino adaptar las condiciones externas a las características del pie, de manera que se intenta prevenir que se produzcan alteraciones a otros niveles. Grumbine²⁰ indica que hasta 10° de varo de la columna medial del antepié parece que puede ser controlada con éxito con esta fijación y se describen buenos resultados, aunque valorados únicamente de una forma subjetiva. Pero será la ortesis la que mantendrá la primera columna en dorsiflexión, lo que limitará la dorsiflexión normal del hallux durante el impulso y posiblemente le forzará a una mala posición. Además, su efecto estabilizador puede llevar a una propulsión más activa, resultando una mayor subluxación y estrés en la metatarsofalángica, por lo que el pronóstico con ortesis, como indican Roy y Scherer⁹, puede ser incluso peor.

Por tanto, consideramos que el objetivo terapéutico a alcanzar va a ser corregir la desviación para normalizar el apoyo de la planta del pie con respecto al suelo y así restablecer la función normal, además de lograr una estabilidad postural correcta.

Nuestro planteamiento es que la aplicación de técnicas osteopáticas articulares y manipulativas, actuando sobre el complejo articular implicado en el antepié varo va a ser capaz de reducir la alteración de éste, devolviendo a esta zona su correcta funcionalidad así como un apoyo y una huella armoniosos²⁸.

Con la aplicación de estas técnicas podremos conocer el grado de implicación del problema de superficies articulares, es decir, la alteración puramente estructural, como causa primaria de esta afectación.

Método

Se realiza un estudio controlado experimental prospectivo con grupo control y grupo de intervención en 62 escolares de primaria de edades comprendidas entre 6 y 12 años, con diagnóstico de antepié varo, valorado mediante goniometría.

Quedan excluidos del estudio los niños que padezcan patología ósea (fracturas, enfermedades óseas) o inflamatoria (artritis reumatoide), alteraciones ortopédicas o malformaciones congénitas de miembros inferiores o patología neurológica central o periférica que afecte a los miembros inferiores. También los que utilicen plantillas correctoras u otro tipo de ortesis de miembros inferiores, niños obesos²⁹, o los que hayan sido tratados recientemente con técnicas osteopáticas manipulativas de tobillo y pie.

Mediante charlas se informa a los padres/madres de los niños que, de forma voluntaria, participan en el estudio, del objetivo y tareas a desarrollar, de sus ventajas e inconvenientes, y se solicita su autorización mediante la firma del "consentimiento informado".

Se asignan de forma aleatoria los 62 sujetos al "grupo control" (GC), formado por 30 sujetos a los que no se aplica ningún tratamiento para valorar la evolución natural de la alteración estructural, y al "grupo de intervención o tratamiento" (GI), formado por 32 sujetos a los que se le aplican las técnicas de tratamiento para la reducción de las alteraciones articulares.

El estudio es parcialmente ciego para los evaluadores y el terapeuta. Los evaluadores, que realizan las pruebas y test de medición, no saben qué protocolo experimental se utiliza y el terapeuta desconoce los resultados de los tests de evaluación.

Los examinadores 1 y 2 realizan la primera consulta de valoración en la que se recogen los datos personales necesarios para el estudio. Se mide el peso y la altura y se realizan las mediciones goniométricas y la baropodometría digital en estática y dinámica elaborándose una "ficha de recogida de datos". La medición goniométrica se realiza con goniómetros de plástico, con medidas en grados y centímetros según la ISOM. Los grados de varo de antepié se valoran con el paciente en decúbito supino con los miembros inferiores extendidos, siguiendo el protocolo descrito por Garbalosa et al⁶. El retropié se fija en posición neutra y se valora el ángulo entre la horizontal y el ángulo de inclinación de las 5 cabezas metatarsales (fig. 1). El valor considerado normal es

de 0°. Para el valgo de retropié, el paciente se coloca en bipedestación con los pies separados en posición de referencia (se le indica que sea una posición en la que se encuentre cómodo y relajado) y se valora el ángulo entre el eje de inclinación del calcáneo y la vertical. Se consideran normales hasta 5° de inclinación del calcáneo en valgo.

El sistema de medición en la baropodometría digital consta de una plataforma de "FootChecker" con 48 x 48 sensores, escala termográfica, y *software* "FootChecker" versión 3.1.34 de Lorán Engineering Srl (Italy), situada en el suelo y conectada al puerto USB del ordenador.

1. Para el registro de datos de la *estática* se indica al paciente que suba a la plataforma y se coloque en una posición cómoda en bipedestación. Se coloca un punto de referencia al frente de acuerdo a la estatura del paciente. Una vez que el paciente está estable se le pide que mantenga la posición mientras el equipo realiza la grabación de los datos durante 30 s, siguiendo las instrucciones indicadas por Gagey y Weber³⁰ para los estudios de posturología.
2. Para el registro de datos en *dinámica* se solicita al paciente que camine de forma natural por un recorrido lineal de 8 m en cuya trayectoria el sujeto debe pisar sobre la plataforma. Se le indica que no modifique la longitud ni la cadencia de los pasos. Se realiza la grabación y registro durante el tiempo suficiente para que queden almacenados 5 pasos con el pie derecho y 5 pasos con el izquierdo.

Tanto para la prueba estática como para la dinámica se necesita un tiempo de acomodación, por lo que se le dice al sujeto previamente a la grabación que se mantenga un tiempo en bipedestación y que dé varios paseos sobre la plataforma.

Los datos correspondientes al registro de presiones plantares quedan almacenados en el ordenador y se obtienen las siguientes variables de estudio:

- Registro de presiones en estática. Porcentaje de carga global distribuida en cada pie, porcentaje de carga distribuida por cuadrantes, presiones medias y superficie de apoyo.
- Registro de presiones durante la marcha. Presiones medias en la fase de apoyo y fuerza vertical ejercida sobre el antepié en la fase de apoyo.

Además el *software* del equipo permite valorar la establiometría, en la que se refleja la oscilación del centro de presiones durante la estática.

Se aplican test osteopáticos de movilidad del antepié, que se realizan con el paciente en decúbito supino con el talón apoyado sobre la camilla. De esta forma se evitan errores diagnóstico debidos a una hiperlaxitud ligamentosa^{31,32}. El osteópata se coloca en finta delante a la altura del pie que va a valorar y la mano externa realiza una toma en copa a nivel del calcáneo fijando en forma de pinza el retropié en posición neutra.

- Test de movilidad del antepié hacia el valgo o eversión³³.
- Test de movilidad del primer dedo del pie en flexoextensión⁸.

Las técnicas osteopáticas de corrección utilizadas para devolver movilidad al complejo articular afectado en varo o inversión son:

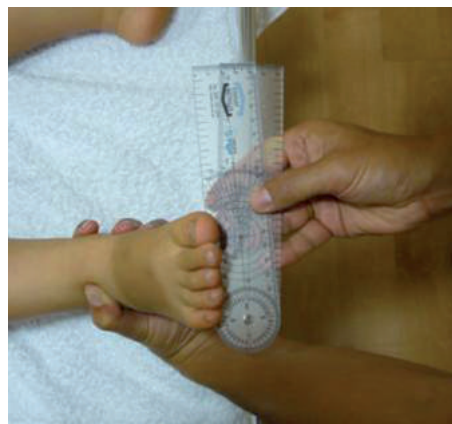

Figura 1 Goniometría de varo de antepié.

- Técnica articularia del 1.º meta en eversión y flexión plantar^{10,34} (fig. 2).
- Técnica articularia de la 1.ª cuña en eversión y flexión plantar^{10,34} (fig. 2).
- Técnica articularia del escafoides en eversión y flexión plantar^{10,34} (fig. 2).
- Thrust de escafoides en eversión y flexión plantar^{10,34} (fig. 2).
- Técnica de articulación del 2.º meta en eversión^{10,34} (fig. 3).
- Técnica de articulación del 3.º meta en eversión^{10,34} (fig. 3).
- Técnica de articulación del 4.º meta en eversión^{10,34} (fig. 3).
- Técnica de articulación del 5.º meta en eversión^{10,34} (fig. 3).
- Thrust de descompresión de las cuñas^{10,34} (fig. 4).
- Técnica de Snap para normalizar la pareja escafoides-cuboides^{10,34}.

El terapeuta asigna de forma aleatoria los niños/as al grupo control y al grupo de intervención sin conocer los datos recogidos en la ficha y aplica las técnicas de corrección del antepié varo 2 veces a la semana durante 6 semanas, realizando un total de 12 sesiones. Se elabora una "hoja de seguimiento del tratamiento" en la que se recogen las posibles incidencias que pudieran surgir.

Una vez finalizada la aplicación de las técnicas, los examinadores 1 y 2 realizan la segunda consulta de valoración en las mismas condiciones que la primera.

El análisis estadístico de los datos recogidos se lleva a cabo mediante el programa SPSS versión 13.0 para Windows. En primer lugar se obtienen los estadísticos descriptivos de las variables cualitativas para cada uno de los 2 grupos: GC y GI.

Se aplica el test de bondad de ajuste a la distribución normal de Kolmogorov-Smirnoff para las variables cuantitativas y la prueba de comparación de medias de la t de Student para muestras relacionadas, ya que se trata de mediciones en un mismo sujeto realizadas antes y posteriormente al tratamiento aplicado. Se establece como nivel de significación estadística el valor $p < 0,05$, ya que se considera adecuado en investigaciones biomédicas.

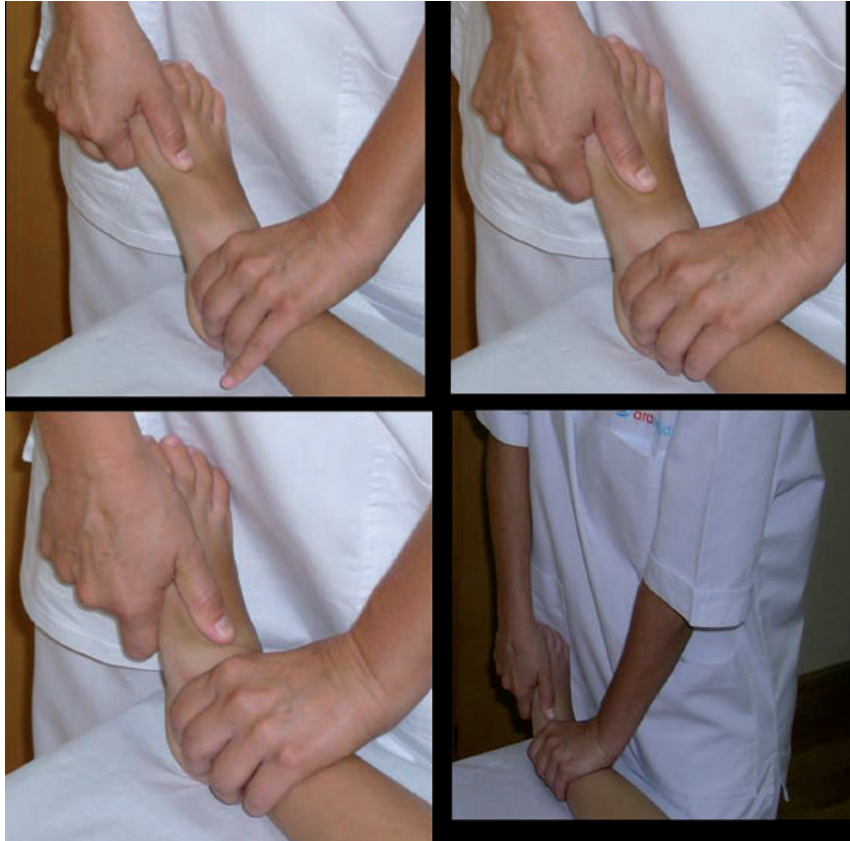

Figura 2 Técnicas de movilización y articulación del primer radio y *thrust* de escafoides.

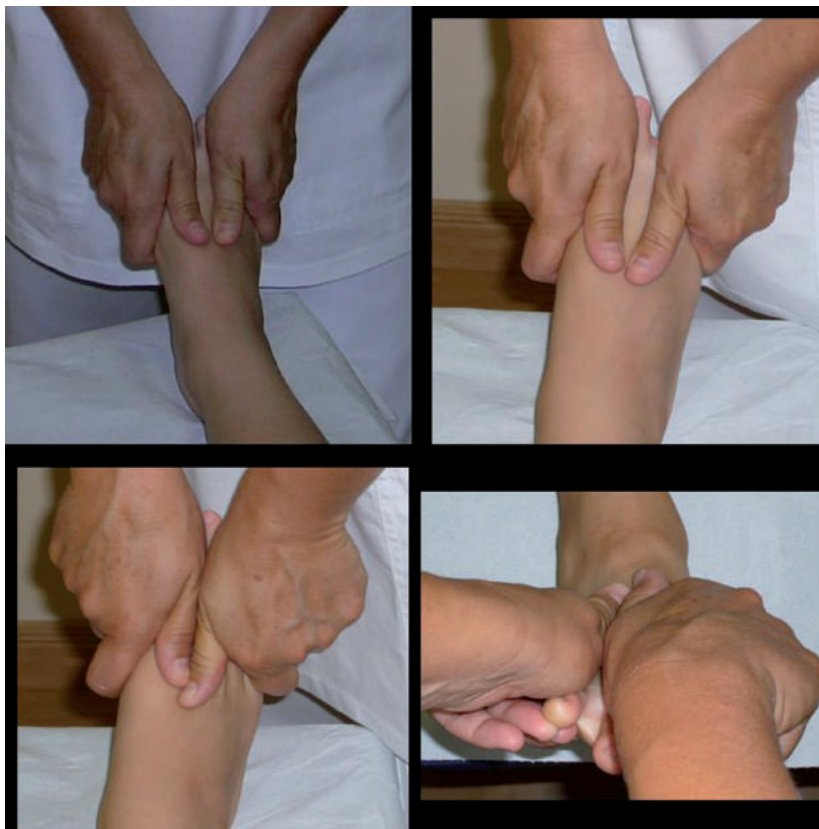

Figura 3 Técnicas de movilización y articulación del 2.º, 3.º, 4.º y 5.º metatarsianos.

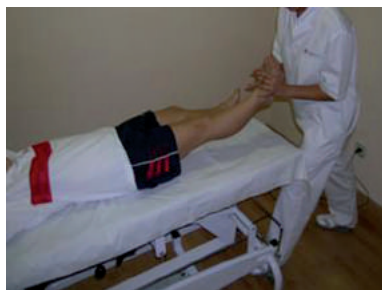

Figura 4 Thrust en descompresión de las cuñas.

Resultados

La tabla 1 muestra las medias de las variables que se han analizado en el estudio, indicando su codificación, su descripción, su unidad de medida y la prueba exploratoria utilizada para su obtención.

Características descriptivas de los grupos de estudio

La tabla 2 muestra las medias y desviaciones estándar de las variables descriptivas de cada uno de los grupos de estudio. Se constata que son grupos homogéneos, por lo que resulta de mayor interés el análisis comparativo de los resultados obtenidos en cada uno de los grupos.

Comparación de las variables de estudio

Se presentan los valores medios de las diferentes variables obtenidas en la 1.^a y en la 2.^a valoración (inicial y final), para el pie derecho y para el pie izquierdo, y para cada uno de los grupos, GC y GI.

Goniometría

Las tablas 3 y 4 muestran los valores de los grados de varo de antepié y de valgo de calcáneo medidos por goniometría en cada uno de los grupos. La disminución en los grados de varo de antepié para el GI antes y después de la aplicación de las técnicas de corrección ha sido estadísticamente significativa. El valor medio de los grados de inversión de las cabezas metatarsales en el GI en la 1.^a valoración fue de

$7 \pm 2,4^\circ$ para el pie derecho y de $4,1 \pm 2,2^\circ$ para el izquierdo, mientras que en la 2.^a valoración, tras aplicar el protocolo de técnicas experimental, fue de $3,1 \pm 1,4^\circ$ para el pie dere-

Tabla 2 Principales características descriptivas de los grupos de estudio

	GC (n = 30)		GI (n = 32)		p
	Media	DE	Media	DE	
Edad (años)	9,47	1,5	8,69	1,8	0,221
Peso (kg)	37,3	10,03	34,50	10,5	0,450
Altura (m)	1,37	1,04	1,35	1,3	0,715
Sexo (%)	33,3 niños	66,7 niñas	47,6 niños	52,4 niñas	

GI: grupo de intervención; DE: desviación estándar; GC: grupo control.

Tabla 3 Variables de la prueba goniométrica en el grupo control (GC) en las prueba inicial y final

	Goniometría GC				
	Prueba inicial		Prueba final		p
	Media	DE	Media	DE	
Cald1-Cald2	5,60	2,74	5,33	1,91	0,597
Cali1-Cali2	6,66	3,17	6,40	2,38	0,685
Anted1-Anted2	3,60	2,69	4,13	2,26	0,370
Antei1-Antei2	2,04	1,54	2,53	1,72	0,582

DE: desviación estándar.

Valores angulares: grados.

Tabla 4 Variables de la prueba goniométrica en el grupo intervención (GI) en las prueba inicial y final

	Goniometría GI				
	Prueba inicial		Prueba final		p
	Media	DE	Media	DE	
Cald1-Cald2	5,56	1,63	4,81	1,22	0,048
Cali1-Cali2	6,00	2,33	5,62	1,50	0,304
Anted1-Anted2	7,00	2,39	3,06	1,38	< 0,0001
Antei1-Antei2	4,12	2,24	1,12	0,80	< 0,0001

DE: desviación estándar.

Tabla 1 Variables del estudio

Nombre_codificación	Variable	Unidad medida	Prueba exploratoria
Cal_ii_iii	Valgo calcáneo derecho	Grados (°)	Goniometría
Ante_ii_iii	Varo antepié derecho	Grados (°)	Goniometría
QG_ii_iii	Carga global	% distribución	Baropodometría estática
Qpos_ii_iii	Carga en la región posterior	% distribución	Baropodometría estática
Qan_ii_iii	Carga en la región anterior	% distribución	Baropodometría estática
EPmax_ii_iii	Presión máxima	kPa(r)	Baropodometría estática
Epmed_ii_iii	Presión media	kPa(r)	Baropodometría estática
Supa_ii_iii	Superficie de apoyo	cm ²	Baropodometría estática
Tpaso	Tiempo de paso	ms	Baropodometría dinámica
DPmax_ii_iii	Presión máxima	kPa(r)	Baropodometría dinámica
Dpmed_ii_iii	Presión media	kPa(r)	Baropodometría dinámica
Fver_ii_iii	Fuerza vertical	kgf	Baropodometría dinámica

ii: hace referencia al pie estudiado (d: derecho, i: izquierdo); iii: hace referencia a la prueba de medición (1: inicial, 2: final).

cho y de $1,1 \pm 0,8^\circ$ para el izquierdo. En los valores de los grados de valgo de retropié, medido por la inclinación del eje del calcáneo, hubo una tendencia hacia la corrección del valgo en el GI, siendo significativa para el pie derecho. Estas diferencias no se encontraron en el GC al que no se le aplicaron maniobras de corrección.

Baropodografía estática y dinámica

Los valores medios de las variables de la baropodometría estática en cada uno de los grupos de estudio pueden observarse en las tablas 5 y 6. En el GI, tras la aplicación de las técnicas de corrección, el porcentaje de distribución de la carga entre ambos pies se acercó al 50% de carga en cada pie. En cuanto a los valores medios del porcentaje de carga total en posición estática distribuidos por cuadrantes (posterior derecho, anterior derecho, posterior izquierdo y anterior izquierdo) hubo un aumento de la carga en los cuadrantes posteriores y una disminución en la región anterior. Existió

Tabla 5 Variables de la baropodometría estática en el grupo intervención (GC) en las prueba inicial y final

	Baropodometría estática GC				
	Prueba inicial		Prueba final		p
	Media	DE	Media	DE	
QGd1-QGd2	48,77	15,20	41,68	12,51	0,075
QGi1-QGi2	51,22	15,20	58,38	12,55	0,074
Qposd1-Qposd2	32,06	10,27	30,61	8,28	0,598
Qposi1-Qposi2	33,21	10,34	41,14	12,01	0,055
Qand1-Qand2	16,90	10,11	8,38	5,56	0,003
Qani1-Qani2	17,83	9,92	15,70	7,85	0,290
EPmaxd1-EPmaxd2	222,77	107,41	162,34	93,98	0,046
Epmaxi1-EPmaxi2	196,57	75,92	200,98	71,16	0,837
Epmedd1-Epmedd2	35,91	15,54	29,60	13,46	0,009
Epmedi1-EPmedi2	36,79	15,83	34,44	16,63	0,578
Supad1-Supad2	47,00	14,57	40,93	14,54	0,087
Supai1-Supai2	49,20	16,84	51,20	18,15	0,535

DE: desviación estándar.

Tabla 6 Variables de la baropodometría estática en el grupo intervención (GI) en las prueba inicial y final

	Baropodometría Estática GI				
	Prueba inicial		Prueba final		p
	Media	DE	Media	DE	
QGd1-QGd2	51,37	12,90	50,49	9,46	0,673
QGi1-QGi2	48,26	12,90	49,64	9,80	0,649
Qposd1-Qposd2	32,01	15,21	36,39	11,14	0,197
Qposi1-Qposi2	31,33	14,38	34,45	12,18	0,456
Qand1-Qand2	19,87	13,48	14,00	8,72	0,180
Qani1-Qani2	16,73	7,12	15,18	5,88	0,559
EPmaxd1-EPmaxd2	216,26	85,79	163,36	79,62	0,003
Epmaxi1-EPmaxi2	232,76	110,51	180,74	67,54	0,025
Epmedd1-Epmedd2	39,67	15,30	32,07	14,79	0,085
Epmedi1-EPmedi2	54,46	53,52	29,64	13,37	0,081
Supad1-Supad2	42,68	16,66	40,75	14,71	0,495
Supai1-Supai2	42,69	16,32	41,31	10,55	0,687

DE: desviación estándar.

una disminución significativa de los valores medios de presión máxima en cada uno de los pies. Por su parte, en el GC se produjo una disminución significativa en los valores medios de la carga en el segmento anterior y de las presiones medias, en ambos casos únicamente en el pie derecho.

Durante la marcha, tal y como se observa en las tablas 7 y 8, que muestran los valores medios obtenidos mediante baropodografía dinámica, se constató en el GI una disminución significativa en prácticamente todas las variables estudiadas tras la aplicación de las maniobras correctoras, excepto en el tiempo de paso, mientras que en el GC no existieron apenas modificaciones significativas.

Discusión

Como consideración previa tenemos presente el estudio realizado con 120 sujetos normales, en el que Astrom y Arvidson³⁵ concluyen que ninguno de los sujetos estudiados cumple los requisitos de lo se puede considerar como "pie ideal"; por ello, preconizan abandonar este concepto en favor de una referencia basada en la observación clínica más que en consideraciones teóricas.

En nuestro estudio se constata que la medición goniométrica se muestra como un método eficaz para detectar los

Tabla 7 Variables de la baropodometría dinámica en el grupo intervención (GC) en las prueba inicial y final

	Baropodometría dinámica GI				
	Prueba inicial		Prueba final		p
	Media	DE	Media	DE	
Tpasod1-Tpasod2	626,66	84,40	647,73	79,06	0,473
Tpasoi1-Tpasoi2	602,40	113,74	666,67	104,72	0,089
DPmaxd1-DPmaxd2	347,84	56,29	288,72	85,10	0,060
DPmaxi1-DPmaxi2	340,15	51,93	217,08	94,05	0,050
DPmedd1-DPmedd2	102,82	30,01	75,75	13,73	0,062
DPmedi1-DPmedi2	100,00	23,94	68,74	17,16	0,070
Fverd1-Fverd2	34,67	13,74	18,06	8,04	0,004
Fveri1-Fveri2	31,21	8,94	19,36	6,88	0,002

DE: desviación estándar.

Tabla 8 Variables de la baropodometría dinámica en el grupo intervención (GI) en las prueba inicial y final

	Baropodometría dinámica GI				
	Prueba inicial		Prueba final		p
	Media	DE	Media	DE	
Tpasod1-Tpasod2	688,12	104,32	677,50	120,80	0,726
Tpasoi1-Tpasoi2	680,62	77,50	645,00	103,60	0,316
DPmaxd1-DPmaxd2	302,61	114,24	235,23	85,53	0,030
DPmaxi1-DPmaxi2	352,27	70,27	218,03	78,76	0,000
DPmedd1-DPmedd2	86,08	34,01	53,98	12,34	0,002
DPmedi1-DPmedi2	92,93	30,94	54,65	13,66	0,000
Fverd1-Fverd2	26,33	15,57	17,71	8,24	0,004
Fveri1-Fveri2	28,98	15,26	17,00	9,10	< 0,0001

DE: desviación estándar.

casos de desviación del antepié en varo y para valorar su evolución, ya que nos permite cuantificar el efecto de las técnicas utilizadas. Las variaciones obtenidas en este estudio tras la aplicación de maniobras de manipulación y movilización en los segmentos del antepié, en caso de existencia de antepié varo, han resultado estadísticamente significativas viéndose reflejadas en una importante disminución de los grados de varo de antepié.

Aunque los tests de movilidad son esenciales en la práctica clínica diaria para valorar el grado de restricción articular y aplicar las técnicas de corrección, va a ser necesaria la utilización de sistemas de medición que nos proporcionen datos numéricos y objetivos para determinar la gravedad de la alteración y controlar la evolución del proceso.

Por otra parte, el análisis de las características del apoyo plantar en todos los sujetos del estudio en la 1.^a valoración nos muestra que hay variaciones respecto a la huella normal que están fundamentadas en el grado de inversión de las cabezas metatarsales. Así, en la estática nos encontramos:

- Ausencia de apoyo en el mediopié (80,6% de los casos).
- Ausencia de apoyo en la región de la cabeza del primer metatarsiano (80,6% de los casos).
- Ausencia de apoyo en la región de la cabeza del segundo metatarsiano (38,7% de los casos).
- Modificación del centro de presiones (45,2% de los casos).
- Alteraciones de la estabilometría (93,5% de los casos).

El protocolo experimental de intervención terapéutica se estableció según la experiencia clínica y los estudios de efectividad de las técnicas articulares y manipulativas en otras regiones corporales³⁶⁻³⁹. Como se ha indicado anteriormente, los tratamientos del antepié varo utilizados hasta ahora y descritos en la bibliografía científica se han basado en el uso de ortesis rígidas o semirrígidas que “elevan” el nivel del suelo hasta conseguir un apoyo adecuado de las cabezas de los metatarsianos. Su objetivo es impedir que el retropié compense la ausencia de contacto del primer dedo a través de un mecanismo de hiperpronación, que parece ser el principal desencadenante del resto de adaptaciones posturales y funcionales en el miembro inferior y en el tronco.

Los resultados del estudio nos muestran que, tras el tratamiento aplicado al GI, al disminuir los grados de inversión de las cabezas metatarsales, se produce en este grupo una serie de modificaciones que son indicativas de una mejoría funcional (figs. 5 y 6). Las variables que corroboran esta tendencia son:

- Los valores medios del porcentaje de distribución de la carga global en bipedestación estática se han acercado al 50% en cada pie y, además, las cargas han aumentado en el segmento posterior disminuyendo en el segmento anterior, normalizándose de esta forma la distribución de las cargas en el apoyo.
- Las presiones máximas en bipedestación estática han disminuido para ambos pies tras la aplicación de las técnicas de corrección.
- Durante la marcha han disminuido los valores medios de presión máxima así como de presión media en ambos pies. Asimismo, se ha producido una disminución en la fuerza vertical ejercida durante el apoyo al andar.




Figura 5 Imágenes de la baropodometría estática en un mismo sujeto antes (1) y después (2) de la aplicación de las maniobras de corrección del antepié varo.




Figura 6 Imágenes de la baropodometría dinámica en un mismo sujeto antes (1) y después (2) de la aplicación de las maniobras de corrección del antepié varo.

Por tanto podemos afirmar que la lesión estructural derivada de la posición en varo del antepié es reducible y que, con la aplicación de técnicas osteopáticas articulares y manipulativas, mejora la funcionalidad del pie de forma importante.

Éste será uno de los pilares principales en los que se fundamenta el tratamiento de esta alteración, sin olvidar llevar a cabo una valoración exhaustiva de los tejidos blandos, músculos y fascias, implicados en el mantenimiento de la lesión, así como de las fijaciones y lesiones que podamos encontrar a lo largo de la cadena adaptativa. A partir de ahí aplicaremos las técnicas más adecuadas en cada caso.

Las limitaciones del estudio se deben a factores dependientes de las condiciones de la exploración y del manejo del sistema de medida de presiones, además de la dificultad añadida de trabajar con niños de corta edad. En su estudio sobre la distribución de las presiones plantares en adultos obesos y no-obesos, Birtane y Tuna²³ recomiendan realizar preguntas a los sujetos durante la medición estática para, de esta forma, distraer su atención sobre los pies y evitar que se adquiriera una postura en la que el peso del cuerpo se mantiene sobre un lado.

Creemos necesario detectar todos los factores que influyen en el correcto desarrollo de la exploración y valorar cómo afectan a la toma de datos y cómo pueden paliarse sus efectos negativos.

También consideramos de gran interés el que, una vez detectados los niños con antepié varo, se analicen las repercusiones que se producen, tanto en el pie como en niveles

superiores, mediante estudios cinemáticos y cinéticos durante la marcha, utilizando sistemas fotogramétricos y plataformas de fuerzas que suministren parámetros que nos permitan valorar la función de la extremidad inferior en los casos en que exista la desviación del antepié en varo.

El interés en la práctica clínica de las alteraciones de la bóveda plantar, pie plano y cavo, y de la alineación del re-tropié, pie valgo y varo, está ampliamente demostrado. Pero queremos dejar constancia de la importancia de la revisión y correcta exploración de las desviaciones del antepié, con el objetivo de llegar a un diagnóstico acertado en una gran variedad de patologías.

Este hecho adquiere especial importancia en el niño, ya que muchas de estas alteraciones pueden ser corregidas con métodos manuales que van a prevenir la aparición de compensaciones y adaptaciones que afecten al correcto crecimiento, alterando la estabilidad postural e interfiriendo en el desarrollo de sus actividades.

Conclusiones

- La medición de los grados de desviación del antepié mediante goniometría es un método exploratorio eficaz para la detección de las alteraciones de antepié varo.
- Los sistemas de registro de presiones plantares permiten determinar las características del apoyo plantar y conocer las repercusiones de esta patología en la estática postural y en la función del pie durante la actividad de la marcha. Para su aplicación es necesario un control riguroso de las condiciones en las que se lleva a cabo la exploración con el fin de evitar errores en la obtención de los datos.
- Las características principales que definen la huella plantar en estática en los casos de antepié varo estudiados son la ausencia de apoyo en el mediopié y la ausencia de contacto a nivel de la cabeza del primer metatarsiano.
- La lesión estructural derivada de la posición en varo del antepié es reductible. Los grados de inversión de las cabezas metatarsales se reducen de forma significativa con la aplicación de técnicas osteopáticas articulares y manipulativas.
- La aplicación de técnicas osteopáticas articulares y manipulativas, actuando sobre el complejo articular del antepié varo, mejora la funcionalidad del pie, ya que hay una tendencia hacia un apoyo y una huella más armoniosos.
- La revisión y correcta exploración de las desviaciones del antepié es de gran interés en la práctica clínica para poder llegar a un diagnóstico acertado en una gran variedad de patologías.

Bibliografía

1. Rotés MI, González L. El pie en crecimiento. *Rev Esp Reumatol*. 2003;30:516-35.
2. Larrosa M, Mas S. Alteraciones de la bóveda plantar. *Rev Esp Reumatol*. 2003;30:489-98.
3. Cobb SC, Tis LL, Johnson BF, Higbie EJ. The effect of forefoot varus on postural stability. *J Orthop Sports Phys Ther*. 2004;34:79-85.
4. Glasoe WM, Allen MK, Ludewig PM. Comparison of first ray dorsal mobility among different forefoot alignments. *J Orthop Sports Phys Ther*. 2000;30:612-23.
5. Buchanan KR, Davis I. The relationship between forefoot, midfoot, and rearfoot static alignment in pain-free individuals. *J Orthop Sports Phys Ther*. 2005;35:559-66.
6. Garbalosa JC, McClure MH, Catlin PA, Wooden M. The frontal plane relationship of the forefoot to the rearfoot in an asymptomatic population. *JOSPT*. 1994;20:200-6.
7. Michaud TC. The forefoot varus deformity 9 or 90 percent prevalence? *Biomechanics*. 1997;1V.
8. Cornwall MW, McPoil TG, Fisco WD, Hunt L, Lane C, O'Donnell D. The relationship between forefoot alignment and rearfoot motion during walking. *Australasian Journal of Podiatric Medicine*. 2004;38:35-40.
9. Roy KJ, Scherer P. Forefoot supinatus. *Journal of the American Podiatric Medical Association*. 1986;76:390-94.
10. Ricard F, Salle JL. Tratamiento osteopático del tobillo y pie. En: *Tratado de osteopatía*. 3.ª ed. Madrid: Médica Panamericana; 2003. p. 233-45.
11. McPoil T, Cameron JA, Adrian MJ. Anatomical characteristics of the talus in relation to forefoot deformities. *Journal of the American Podiatric Medical Association*. 1987;77:77-81.
12. Rush SM, Christensen JC, Johnson CH. Biomechanics of the first ray. Part II: Metatarsus primus varus as a cause of hypermobility. A three-dimensional kinematic analysis in a cadaver model. *J Foot Ankle Surg*. 2000;39:68-77.
13. Roukis TS, Scherer PR, Anderson CF. Position of the first ray and motion of the first metatarsophalangeal joint. *Journal of the American Podiatric Medical Association*. 1996;86:538-46.
14. Hockenbury RT. Forefoot problems in athletes. *Med Sci Sports Exerc*. 1999;31 7 Suppl:448-58.
15. Thomas S, Barrington R. Hallux valgus. *Current Orthopaedics*. 2003;17:299-307.
16. Yamamoto H, Muneta T, Asahina S, Furuya K. Forefoot pressures during walking in feet afflicted with hallux valgus. *Clinical Orthopaedics and Related Research*. 1996;323:247-53.
17. Stovitz SD, Coetzee JC. Hyperpronation and foot pain. Steps toward pain-free feet. *The Physician and Sportsmedicine*. 2004;32:
18. Bird AR, Payne CB. Foot function and low back pain. *The Foot*. 1999;9:175-80.
19. Ricard F. Oclusion dental y postura. En: *Tratado de osteopatía craneal. Análisis ortodóntico y tratamiento manual de los síndromes craneomandibulares*. Madrid: Médica Panamericana; 2002. p. 345-59.
20. Grumbine NA. The varus components of the forefoot in flatfoot deformities. *Journal of the American Podiatric Medical Association*. 1987;77:14-20.
21. Orlin MN, McPoil TG. Plantar Pressure Assessment. *Phys Ther*. 2000;80:399-409.
22. Van Gheluwe B, Dananberg HJ. Changes in plantar foot pressure with in-shoe varus or valgus wedging. *J Am Podiatr Med Assoc*. 2004;94:1-11.
23. Birtane M, Tuna H. The evaluation of plantar pressure distribution in obese and non-obese adults. *Clinical Biomechanics*. 2004;19:1055-9.
24. Merolli A, Uccioli L. Plantar pressure distribution in patients with neuropathic diabetic foot. *Journal of Applied Biomaterials & Biomechanics*. 2005;3:61-4.
25. Laughton C, McClay I, Hamill J. Orthotic intervention in forefoot and rearfoot strike running patterns. *Clinical Biomechanics*. 2004;19:64-70.
26. Michaud TC, Nawoczenski DA. The influence of two different types of foot orthoses on first metatarsophalangeal joint kinematics during gait in a single subject. *J Manipulative Physiol Ther*. 2006;29:60-5.

27. Esteo I, Méndez LI, Gómez A, Muñoz Y, Díaz S, Devolx A, et al. Metatarso varo: ¿yeso o botas correctoras? *Rev S And Traum y Ort.* 2001;21:33-9.
28. Ricard F, Salle JL. Principios del tratamiento osteopático. En: *Tratado de osteopatía.* 3.ª ed. Madrid: Médica Panamericana; 2003. p. 69-80.
29. Dowling AM, Steele JR, Baur LA. What are the effects of obesity in children on plantar pressure distributions? *Int J Obes Relat Metab Disord.* 2004;28:1514-9.
30. Gagey PM, Weber B. *Posturología, regulación y alteraciones de la bipedestación.* Barcelona: Masson; 2001.
31. Bienfait M. Examen. En: *Bases elementales técnicas de la terapia manual y de la osteopatía.* Barcelona: Paidotribo; 1996. p. 23-4.
32. Chaitow L. Juego articular, "sensación final" y arco de movimiento: ¿qué son? En: *Terapia manual: valoración y diagnóstico.* Madrid: McGraw Hill-Interamericana; 2001. p. 201-6.
33. Wyatt LH. Conservative chiropractic management of recalcitrant foot pain after fasciotomy: a retrospective case review. *Journal of Manipulative and Physiological Therapeutics.* 2006;29:398-402.
34. Beal M. The manipulative treatment of mechanical disorders of the foot. *American Academy of Osteopathy.* 2001;51-52:98-111.
35. Astrom M, Arvidson T. Alignment and joint motion in normal foot. *J Orthop Sports Phys Ther.* 1995;22:216-22.
36. Cowell IM, Phillips DR. Effectiveness of manipulative physiotherapy for the treatment of a neurogenic cervicobrachial pain syndrome: a single case study — experimental design. *Man Ther.* 2002;7:31-8.
37. Schiller L. Effectiveness of spinal manipulative therapy in the treatment of mechanical thoracic spine pain: a pilot randomized clinical trial. *J Manipulative Physiol Ther.* 2001;24:394-401.
38. Abbott JH, Patla CE, Jensen RH. The initial effects of an elbow mobilization with movement technique on grip strength in subjects with lateral epicondylalgia. *Man Ther.* 2001;6:163-9.
39. Pellow JE, Brantingham JW. The efficacy of adjusting the ankle in the treatment of subacute and chronic grade I and grade II ankle inversion sprains. *J Manipulative Physiol Ther.* 2001;24:17-24.



INTERVENCIÓN TERAPÉUTICA

Técnica de *thrust* occipitomastoidea

Aitor Baño Alcaraz, DO, Pedro José Antolinos Campillo, DO, Jesús Oliva Pascual-Vaca, PT

Escuela de Osteopatía de Madrid, Madrid, España

Recibido el 27 de mayo de 2011; aceptado el 29 de junio de 2011

PALABRAS CLAVE

Manipulación
osteopática;
Cráneo

Resumen Las técnicas con *thrust* son técnicas muy efectivas para el tratamiento de las suturas. El tratamiento del agujero rasgado posterior resulta indispensable en cualquier tratamiento craneal, ya que es atravesado por importantes estructuras vasculares y nerviosas. Mediante la técnica de *thrust* occipitomastoidea buscamos influir sobre el tejido conectivo intersutural mejorando así la movilidad tanto de temporal como de occipital.

© 2011 Elsevier España, S.L. Todos los derechos reservados.

KEYWORDS

Manipulation;
Osteopathic;
Skull

Occipital-mastoid thrust technique

Abstract Thrust techniques are highly effective for the treatment of sutures. The jugular foramen is one of the most important targets in cranial treatment because it is transversed by highly important vascular and nerve structures. The occipital mastoid thrust technique can be used to modify the intersutural connective tissue, improving temporal and occipital mobility.

© 2011 Elsevier España, S.L. All rights reserved.

Introducción

William Garner Sutherland, discípulo directo de Taylor Still, iba a dar extraordinario impulso a la osteopatía al descubrir un nuevo dato de la fisiología: la existencia de un movimiento, desconocido hasta entonces, que tiene su origen en el cerebro y que él va a llamar "movimiento respiratorio primario"¹⁻⁴.

El tratamiento de la sutura occipitomastoidea es uno de los aspectos más importantes dentro del tratamiento cra-

neal, ya que el 95% de la sangre venosa del cráneo sale por esta región^{5,6}. Cualquier disfunción a nivel del agujero rasgado posterior provoca un aumento de la presión intracraneal debido a la dificultad del retorno venoso, y los síntomas derivan en disfunciones de los pares craneales IX, X, XI y XII⁷.

Además, el tratamiento de la esfera posterior del cráneo es indispensable para liberar una eventual neuropatía de compresión del X nervio neumogástrico, lo cual permite normalizar el tono del sistema parasimpático toracoabdominal.

Por tanto, previo a la aplicación de cualquier técnica visceral, se recomienda revisar el trayecto del nervio neumogástrico⁸ y con ello el agujero rasgado posterior.

Rotación externa o extensión del temporal

Mecanismo de las lesiones⁹.

A. Causas primarias:

- Lesiones intraóseas (causas prenatales y obstétricas).
- Traumatismos directos.
- Extracción dental.

B. Causas secundarias:

- Disfunciones en flexión unilateral del occipucio que provoca una rotación externa del temporal homolateral.
- La torsión eseno basilar ocasiona una rotación externa del temporal del lado del ala mayor alta.
- Disfunción posterior del cóndilo mandibular que provoca una rotación externa del temporal.
- Tensiones fasciales a distancia.

Objetivos

Generales⁵

Obtener una acción terapéutica haciendo ceder los síntomas presentados por el paciente.

- A. Suprimir la irritación simpática que causa la lesión circulatoria arterial (disfunción neurovascular) y sus consecuencias.
- B. Romper la actividad refleja neurógena patológica producida en las suturas, y que repercute sobre el sistema creomandibular y sobre el sistema nervioso central.
- C. Suprimir retenciones venosas de los senos craneales.
- D. Liberar las neuropatías de compresión de los nervios craneales.
- E. Restaurar el juego articular y el equilibrio de las membranas de tensión recíproca.

Específicos^{5,9}

- A. Restaurar el juego articular entre occipital y temporal desimbricando la sutura occipitomastoidea.
- B. Influir directamente sobre el contenido del agujero rasgado posterior (ARP)¹⁰⁻¹³:
 - Seno lateral (drenaje venoso del cráneo).
 - Vena yugular.
 - IX: glossofaríngeo.
 - X: neumogástrico (vísceras).
 - XI: espinal.

Principios⁹

Primer tiempo. Tomar un contacto pisiforme cruzado occipital, por una parte, y temporomastoideo, por otra.

Segundo tiempo. Realizar una apertura de la sutura occipitomastoidea imbricada por una puesta en tensión y un *thrust* en separación.

Evaluación diagnóstica⁹

Para ello seguiremos el protocolo del diagnóstico osteopático craneal:

1. *Anamnesis*. Buscaremos descubrir síntomas propios de cada uno de los tejidos craneales y sus dolores referidos.

A. Nervios craneales.

- IX → dolor referido a la garganta, fosa amigdalara y, en ocasiones, al oído y trago¹⁴ desencadenado típicamente por la masticación, el bostezo, el estornudo y la deglución^{15,16}.
- X → asociado a la neuralgia del glossofaríngeo, la neuralgia del vago se refiere a la presencia de dolor en el trayecto del nervio (laringe +++), acompañado de disfunción de éste (alteraciones digestivas).
- XI → dolor referido a trapecio y ECOM, asociado con hipotonía¹⁷.

B. Músculos.

C. Meninges.

D. Senos venosos.

E. Arterias intra y extracraneales.

2. *Inspección*. En ella se aprecia todo elemento que nos pueda dar información acerca del estado relativo de cada uno de los huesos del cráneo.

A. Forma del cráneo.

B. Tamaño de las órbitas y los ojos.

C. Forma de la nariz.

D. Forma del paladar duro (plano flexión craneal, estrecho y alto, extensión).

E. Forma de la bóveda craneal.

F. Tipo de oclusión dental.

3. *Palpación*.

A. Músculos → puntos *triggers* musculares (en nuestro caso palparemos el haz posterior del temporal cuyo espasmo nos puede imbricar la sutura occipitomastoidea).

B. Suturas → puntos *triggers* suturales.

4. Test de movilidad.

A. *Quick scanning* craneal → persigue buscar las zonas más densas del cráneo, los lugares de las disfunciones y los de la restricción de movilidad.

B. Test de los cuadrantes → ídem.

C. Test analítico de movilidad → en nuestro caso los tests del occipital y del temporal, que son los que están en relación directa con la sutura occipitomastoidea^{9,18}.

5. Examen neurológico cefálico.

- A. IX y X: se valoran juntos; valoración sensitiva, reflejo del bostezo (se observa hacia donde se desvía el paladar).
- B. XI: test musculares del trapecio y ECOM.

Beneficios/indicaciones

- Disfunciones de la sutura occipitomastoidea.
- Secuelas de fractura de la fosa media o posterior o de la bóveda craneal.
- Zumbidos, trastornos oclusales o de la articulación temporomandibular.
- Trastornos en relación con el ARP (tortícolis o trastornos digestivos, cardiorrespiratorios, deglución, etc.).
- Cefaleas occipitales o vértigos.
- Cefaleas congestivas.
- Lesión intraósea de occipucio o impresión basilar.
- Disfunciones C0, C1 y C2, espasmo de la musculatura cervical superior o trapezalgia.

Riegos/contraindicaciones

- Fracturas recientes de la bóveda craneal y de la fosa media (peñasco).
- Hemorragia.
- Aneurisma.
- Osteítis.
- Tumor.

Descripción del procedimiento^{9,19}

Posición del paciente

Decúbito supino con la cabeza girada dejando el lado a tratar arriba.

Posición del terapeuta

De pie en finta delante a la cabeza del paciente y por delante de éste, de manera que el centro de gravedad del terapeuta caiga por encima de la cabeza del paciente. Estabilizamos ésta con nuestro abdomen.

Contactos

La *mano craneal* toma un contacto pisiforme a nivel de la apófisis mastoides del temporal, la *mano caudal* toma un contacto pisiforme a nivel de la escama del occipital próxima a la sutura occipitomastoidea. Los antebrazos quedan horizontalizados (fig.1).

Reducción del *slack*

Se realiza en separación intentando abrir la sutura occipitomastoidea.

Ejecución

- 1.^a fase: se realiza un *thrust* en separación por contracción explosiva de nuestros pectorales. Se repite hasta 3 veces modificando ligeramente la dirección de nuestros antebrazos.
- 2.^a fase: para incidir sobre la apófisis yugular verticalizamos la mano caudal (cuyo contacto es en el occipital) y volvemos a ejecutar la técnica con *thrust* en separación por contracción de nuestros pectorales (fig.2).

Precauciones

Si la posición en decúbito supino con giro de la cabeza es molesta a nivel cervical para el paciente, podemos sustituirla por decúbito lateral, dejando el lado a tratar arriba, y pedirle al paciente que coloque su brazo debajo del cuello para mayor comodidad.

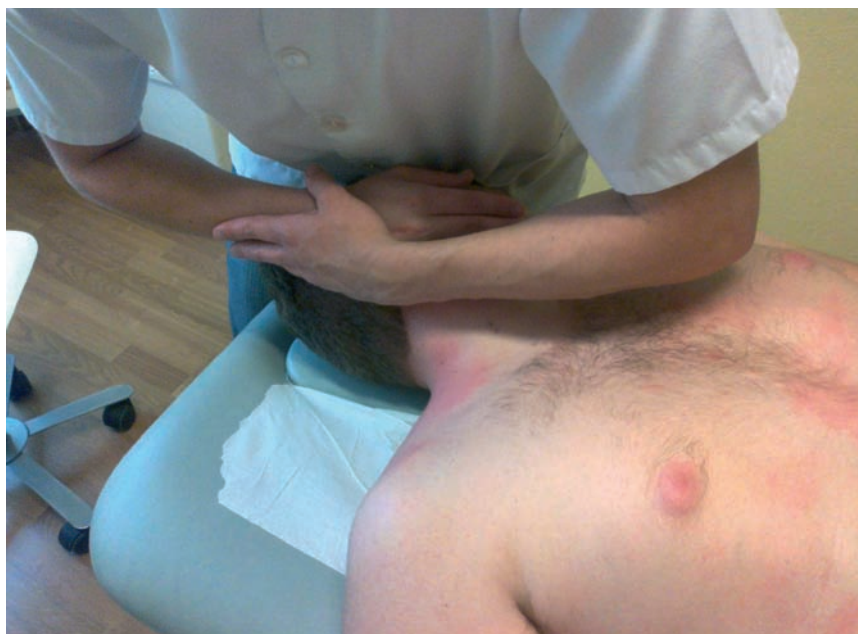

Figura 1 Contactos para realizar la técnica de *thrust* occipitomastoidea.

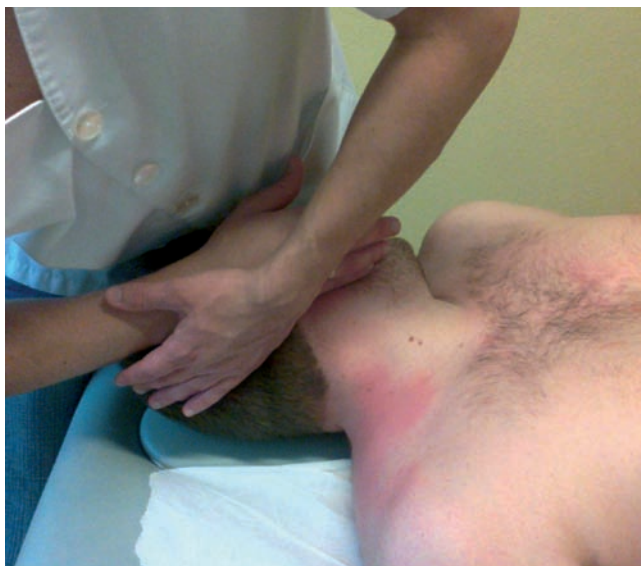

Figura 2 Técnica de *thrust* occipitomastoidea.

Conclusiones

Las técnicas craneales se deben incluir dentro de cualquier tratamiento osteopático si queremos que éste sea eficiente. La idea de las técnicas de *thrust* no es modificar la posición del hueso en disfunción, sino la de realizar un *stretching* del tejido conjuntivo intersutural para descomprimir las estructuras nerviosas sensibles intrasuturales responsables de un arco reflejo patogénico que produce la facilitación nerviosa⁹.

En el caso que nos ocupa, la unión sutural entre temporal y occipital constituye el denominado ARP, con lo que su importancia es aún mayor debido a las estructuras que lo atraviesan. Es por eso, que para cualquier patología visceral, cefalea, trapezialgia, *whiplash*, etc., su abordaje es indispensable.

Conflicto de intereses

El autor declara no tener ningún conflicto de intereses

Bibliografía

1. Zegarra-Parodi R, De Chauvigny P, Rickards L, Renard E. Cranial palpation pressures used by osteopathy students: effects of standardized protocol training. *J Am Osteopath Assoc.* 2009; 109:79-85.
2. Roulier G, editor. *La Práctica de la osteopatía.* Edaf; 1995.
3. Nelson K, Sergueef N, Lipinski C, Chapman A, Glonex T. Cranial rhythmic impulse related to the Traube-Hering. Mayer oscillation: comparing laser-Doppler flowmetry and palpation. *J Am Osteopath Assoc.* 2001;101:163-73.
4. Liem T, editor. *La osteopatía craneosacra.* Barcelona: Paidotribo; 2001.
5. Ricard F, editor. *Tratamiento osteopático de las algias de origen craneocervical.* 2000.
6. Goodman J. Cranial osteopathy. *Positive Health.* 2007:1-8.
7. Upledger J, Vredevoogd J, editores. *Terapia craneosacral I.* Barcelona: Paidotribo; 2004.
8. Ricard F, editor. *Tratado de osteopatía visceral y medicina interna. Tomo I. Sistema cardiorrespiratorio.* Editorial Panamericana; 2008.
9. Ricard F, editor. *Tratado de Osteopatía craneal. Análisis ortodóntico. Diagnóstico y tratamiento manual de los síndromes craneomandibulares.* Panamericana; 2002.
10. Gosling J, Humpherson JR, Whitmore I, Willan PLT, Harris PF, editores. *Anatomía Humana. Texto y Atlas en color. 2.ª ed.* Mosby/Doyma; 1994.
11. Lippert H, editor. *Anatomía con orientación clínica.* Marban S.L.; 1996.
12. Rouvière H, Delmas A, editores. *Anatomía Humana. Descriptiva, topográfica y funcional. 11ª ed;* 2005.
13. Netter F, editor. *Atlas de Anatomía Humana. 4.ª ed.* Masson; 2007.
14. Marta J, Marta E, Santolaria L, Gracia M, Oliveros A. Neuralgia esencial del trigémino y otros nervios craneales. *Rev Soc Esp Dolor.* 2000;7 Supl II:26-35.
15. Rinaldi M, Mezzano E, Berra M, Pares H, Olocco R, Papalini F. Neuralgia del glossofaríngeo, presentación de dos casos. *Rev Argent Neuroc.* 2009;23:133-5.
16. Castro I, Ruvalcaba R. Neuralgia glossofaríngea. *Rev Mex Algotología.* 2006;4:19-22.
17. López-Oliva F, Martínez Ibáñez J, García Polo P. Lesión del nervio espinal accesorio por latigazo cervical. *Patología del aparato locomotor.* 2004;2:288-90.
18. Busquet L, editor. *La osteopatía craneal. 2.ª ed.* Barcelona: Paidotribo; 2003.
19. EOM. *Material Didáctico 3.º nivel.* 2004 en prensa.



INTERVENCIÓN TERAPÉUTICA

Técnica articular para disfunción de malar en eversión

Pedro José Antolinos Campillo, PT, DO, Aitor Baño Alcaraz, DO,
Jesús Oliva Pascual-Vaca, PT

Escuela de Osteopatía de Madrid, Madrid, España

Recibido el 25 de abril de 2011; aceptado el 23 de julio de 2011

PALABRAS CLAVE

Hueso malar;
Medicina osteopática;
Cráneo;
Manipulación
osteopática

Resumen El malar o cigomático es un hueso par situado en el macizo facial y que frecuentemente pasa desapercibido en el buen hacer del osteópata; no obstante, su importancia radica en su participación en la órbita del ojo, así como en la articulación temporomandibular, ya que se articula con el hueso temporal y da origen al músculo masetero. Su lesión más frecuente es la lesión de eversión, condicionada precisamente por el músculo masetero.

© 2011 Elsevier España, S.L. Todos los derechos reservados.

KEYWORDS

Zygoma;
Osteopathic medicine;
Skull;
Osteopathic
manipulation

Articular technique for zygoma in eversion dysfunction

Abstract The zygoma is a paired bone situated in the face and is frequently unnoticed in osteopathic practice. However, the importance of this bone lies in its participation in the ocular orbit and the temporomandibular joint, since it articulates with the temporal bone and gives rise to the masseter muscle. The most frequent zygomatic bone dysfunction is eversion dysfunction, caused by the masseter muscle.

© 2011 Elsevier España, S.L. All rights reserved.

Introducción

El hueso cigomático o malar es un hueso que forma parte del macizo facial, situado en la parte lateral y superior de la cara, forma parte de una serie de pilares que transmiten la fuerza y protegen las estructuras craneales, como por ejemplo la órbita ocular mediante el pilar frontocigomático o el pilar cigomaticotemporal, ambos pilares son fruto de la

división del pilar del malar, el cual nace en el primer molar y asciende hasta el malar donde se produce la bifurcación pertinente. Estos "pilares" no son más que arcos votantes cuya misión es transmitir las fuerzas desde el macizo facial hasta la parte posterior del cráneo¹⁻⁴.

Si observamos las cadenas musculares, el malar forma parte del cuadrante anterior esfenoidal, formado por el esfenoides, el etmoides, el vómer, los maxilares, el palatino,

el lagrimal y, por supuesto, el malar. De este cuadrante anterior parten las cadenas de flexión y la cadena visceral³.

Atendiendo a las articulaciones del malar, éste se articula con:

- Esfenoides. En el interior de la órbita ocular el malar se une al ala mayor del esfenoides conformado una sutura de tipo serrata. Sutura esfenocigomática o esfenomalar^{2,4,5}.
- Temporal. La apófisis cigomática del temporal se dirige hacia anterior para unirse a la apófisis temporal del cigomático, dando lugar a una sutura de tipo serrata. Sutura temporocigomática o temporomalar^{2,4,5}.
- Frontal. El pilar externo del temporal se articula con la apófisis frontal del cigomático dando lugar a una sutura de tipo serrata. Sutura frontocigomática o frontomalar^{2,4,5}.
- Maxilar superior. Ambos huesos se articulan en la cara anterior de la cara dando lugar a una sutura de tipo irregular. Sutura cigomaticomaxilar, maxilocigomática o maxilomalar^{2,4,5}.

De la misma manera, el malar recibe las inserciones musculares de los siguientes músculos:

- Masetero. En el borde posterior e inferior de la apófisis temporal, se dirige hacia la rama horizontal de la mandíbula^{2,4,5}.
- Temporal. Se insertan en el malar las fibras anteriores del músculo en la cara temporal de malar^{2,4,5}.
- Músculos cigomáticos mayor y menor. En la cara lateral del malar^{2,4,5}.

En cuanto a sus relaciones con los nervios craneales, el cigomático está en relación con el nervio cigomaticotemporal, el cual emerge por la cara lateral del hueso malar y pertenece a la rama maxilar del nervio trigémino^{2,4,6}.

En lo referente a la osificación del malar, ésta es de origen membranoso y se lleva a cabo a partir del quinto mes de vida fetal, teniendo tan sólo un centro de osificación^{2,4,7}.

Biomecánica

En el ámbito de la osteopatía craneal distinguimos entre los huesos de la línea central (occipital, esfenoides, etmoides y vómer) y los huesos de la periferia (temporales, frontal, maxilares, palatinos, parietales, unguis, nasales y malares), realizando un movimiento de flexoextensión los huesos centrales, mientras que los huesos pares de la periferia realizan un movimiento de rotación externa y rotación interna^{1,4,5,8}.

En el caso del malar, éste se mueve alrededor de 2 ejes:

- Eje oblicuo. Se extiende de atrás adelante y de fuera adentro.
- Eje vertical. Se extiende a través de la apófisis frontal, ligeramente oblicuo hacia delante, abajo y adentro.

Por tanto, durante la flexión craneal el malar es inducido por el esfenoides por medio de sus alas mayores. Además depende del movimiento de los huesos frontal, maxilar superior y temporal. Como resultado de estos 2 ejes, durante

la rotación externa la apófisis cigomática del temporal lleva el malar hacia afuera, abajo y delante, y tanto frontal como maxilar arrastran al malar hacia la rotación externa de la cara. A este movimiento combinado se le denomina *eversión*, y tiene como eje resultante de todo el movimiento un eje oblicuo que pasando por el centro del malar se dirige de atrás hacia delante, caudal a craneal y de fuera adentro (fig. 1). De tal modo, que produce un alargamiento tanto del diámetro superoanterior como del inferoexterno de la órbita ocular^{1,4,5,8}.

El movimiento contrario es denominado *inversión* del malar, y se considera una vuelta a la posición inicial participando, por tanto, en la rotación interna de la cara, en este movimiento el pómulo es más prominente^{1,4,5,8}.

Disfunción de malar en eversión

Las disfunciones de los huesos malares pueden ser primarias o secundarias:

- A. Disfunciones primarias. Se trata, sobre todo, de las disfunciones por el choque directo que acompaña a la disfunción en la extensión traumática del maxilar. Se asocia a un espasmo importante del músculo masetero, lo que puede sobrecargar tanto la articulación temporomandibular (ATM) como su menisco¹.
- B. Disfunciones secundarias: son las disfunciones respecto al espasmo del masetero o con las disfunciones de los huesos en relación:

- Temporal.
- Maxilar superior.
- Frontal¹.

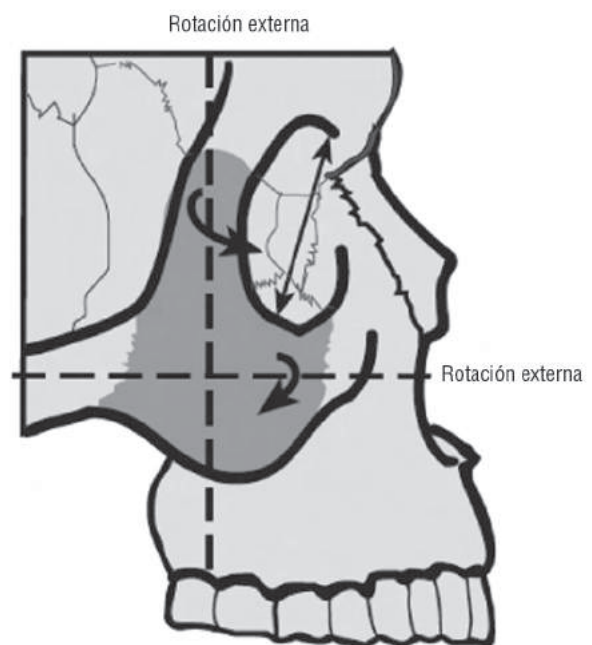


Figura 1 Ejes de movilidad del malar durante la eversión. Tomada de Liem T. La osteopatía craneosacra. 1.ª ed. Barcelona: Paidotribo; 2002. p. 269.

Diremos que el hueso malar o cigomático está en lesión de eversión cuando éste no sea capaz de realizar el movimiento de inversión, estando la lesión mantenida generalmente por el aumento de tono del músculo masetero, por tanto está íntimamente relacionada con las disfunciones de la ATM^{1,8}.

Se trata de una lesión respiratoria del malar, diferenciandola de las lesiones suturales craneales y, por tanto, debemos recordar que primero hay que subsanar estas lesiones (en el caso de que las hubiese), ya que son capaces de condicionar el correcto movimiento del hueso en cuestión¹.

Objetivos

El objetivo de nuestro trabajo manual no es “corregir” la forma del cráneo en una sola sesión. Nuestras fuerzas no son lo bastante potentes ni lo bastante continuadas en el tiempo para alcanzar un objetivo así. No es cuestión de corregir directamente una deformación; lo que se pretende es *tratar hacia atrás* las tensiones que inducen o enquistan esas deformaciones. Al final de la sesión, en muchas ocasiones, la forma del cráneo no ha cambiado en absoluto, pero se recupera la relajación de las tensiones para las estructuras craneanas³. Por tanto, nuestros objetivos principales son:

- Devolver la movilidad correcta del malar otorgándole de nuevo la capacidad de adoptar la posición de inversión y de eversión^{1,3}.
- Suprimir los espasmos de la musculatura que fija la lesión^{1,3}.

Evaluación diagnóstica

En la inspección se observa un malar menos prominente^{1,8}.

La exploración se puede llevar a cabo de forma bilateral y de forma unilateral.

Bilateral

El osteópata se sitúa sedente a la cabeza del paciente, coloca los dedos índice, corazón y el anular lateralmente y de arriba abajo sobre cada uno de los 2 malares, ambas manos cierran la toma contactando ambos pulgares sobre el vértex del paciente. Con esta toma se observa la movilidad propia del hueso malar, pudiéndose solicitar al paciente una respiración amplia para amplificar el movimiento craneal^{1,8}.

Esta manera de testar tiene la virtud de apreciar al mismo tiempo ambos malares y, por tanto, da una apreciación comparativa^{1,8}.

Unilateral

Toma intrabucal

El osteópata se sitúa contralateral al malar a testar a la altura de la cabeza del paciente; la mano cefálica reposa sobre el cráneo y coloca la yema del dedo índice sobre la cara externa del malar; la mano caudal introduce el dedo índice en la boca por la cara vestibular hacia la parte inferointerna

del malar. Al igual que la toma anterior se trata de sentir la movilidad propia del malar; no obstante, también se puede usar la respiración amplia del paciente para amplificar la movilidad craneal; en esta toma también se puede, si se desea, inducir el movimiento de eversión, para sentir así tanto la eversión como la vuelta hacia la normalidad y la inversión^{1,8}.

La ventaja de esta toma es que aporta al examinador una alta percepción, tanto de la eversión como de la inversión^{1,8}.

Toma extrabucal

El osteópata se coloca sedente a la cabeza del paciente, gira la cabeza del paciente hacia el lado opuesto para presentar el malar a testar, en esta posición coloca el dedo índice craneal a la apófisis temporal del malar, y el dedo corazón caudal a esta misma apófisis. Con esta toma, el osteópata debe de sentir el movimiento del malar durante la respiración craneal, la cual podrá ser incrementada mediante la respiración amplia^{1,8}.

Esta toma permite percibir muy bien tanto la eversión como la inversión del malar^{1,8}.

Indicaciones

- Disfunción maxilocigomática en eversión.
- Problemas oculares.
- Sinusitis maxilar.
- Problemas de la ATM.
- Problemas de oclusión y sus consecuencias.
- Secuelas de fracturas del macizo facial.
- Espasmo del masetero^{1,8}.

Contraindicaciones

- Fracturas recientes.
- Osteítis.
- Tumores.
- Hemorragia¹.

Descripción

El paciente se coloca en decúbito supino con los pies fuera de la camilla y el osteópata se sitúa de pie del lado sano mirando en la dirección de la cabeza del paciente^{1,3,4,8}.

Respecto a la colocación de las manos:

- A. La mano craneal realiza la toma global de la cabeza del paciente, de tal modo que el pulgar recaiga sobre la apófisis frontal del malar^{1,3,4,8}.
- B. La mano caudal, con guante y previa supinación del antebrazo, toma contacto con el malar de la siguiente forma:

- El dedo índice se desliza por el interior de la boca, zona vestibular, hasta contactar con la cara interna del malar.
- El dedo pulgar contacta sobre la parte inferior de la cara externa del malar^{1,3,4,8}.

El pulgar de la mano craneal empuja al malar en dirección caudal con la finalidad de desimbricar la sutura frontomalar,

con esta posición de inicio, la mano caudal coge el malar y lo arrastra suavemente hacia la extensión e inversión. Se articula en esta dirección hasta conseguir más elasticidad de las fibras óseas^{1,3,4,8} (fig. 2).

Precauciones

Es interesante recordar en este punto la importancia de adecuar la fuerza a cada tipo de paciente; son muchos los autores que defienden una correcta adecuación de la fuerza a cada paciente, entre los que podemos destacar Suntherland, Mark E. Rosen, Daniel Kary y Reem Abu-Sbaih, todos ellos DO⁹⁻¹¹. Por tanto, no debemos caer en el error de protocolizar la fuerza de tratamiento para todo tipo de pacientes, sino que debemos escuchar el ritmo craneal de cada uno y realizar la técnica concreta adecuándose siempre a este ritmo, ya que de lo contrario corremos el riesgo de bloquear el correcto ritmo craneal y no realizar la técnica de una manera eficiente⁹⁻¹¹.

Conclusiones

El malar es un hueso que con frecuencia pasa desapercibido en la práctica craneal del osteópata. Debemos ser conscientes de la importancia que este hueso tiene con la ATM, ya que está íntimamente relacionado con la patología de la ATM en la medida que existe afectación del músculo masetero¹; también tendremos alteración de este hueso; igualmente está fuertemente vinculado a las sinusitis del maxilar³ y las patologías que puedan afectar a la órbita ocular. Así pues, es un hueso a testar cuando, al menos, tengamos estas patologías en nuestro paciente.

Conflicto de intereses

El autor declara no tener ningún conflicto de intereses.

Bibliografía

1. Ricard F. Tratado de osteopatía craneal. Articulación temporomandibular: análisis y tratamiento ortodóntico. 2.ª ed. Madrid, Buenos Aires: Médica Panamericana; 2005.

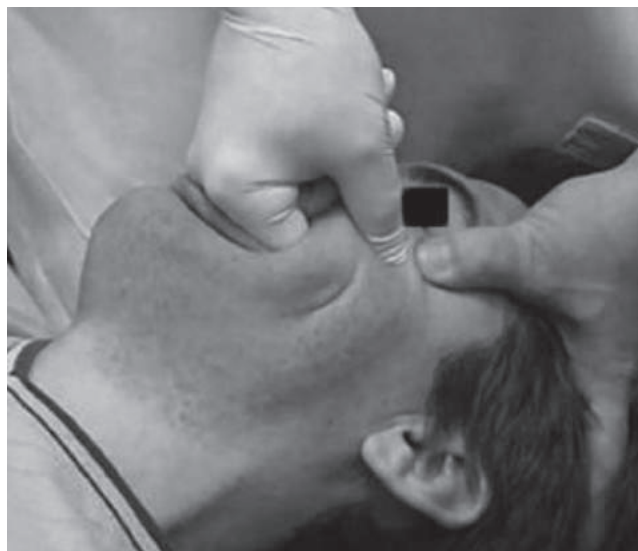

Figura 2 Imagen de colocación de manos y realización de la técnica de corrección del malar.

2. Ruvieri H, Delmas A. Anatomía Humana. Descriptiva, topográfica y funcional. 10.ª ed. Barcelona: Masson; 1999.
3. Busquet L. Las cadenas musculares: tratamiento del cráneo. Badalona: Paidotribo; 2006.
4. Liem T. La osteopatía craneosacra. 1.ª ed. Barcelona: Paidotribo; 2002.
5. Chaitow L. Cranial manipulation. Theory and practice: osseous and soft tissue approaches. 2nd ed. Elsevier Churchill Livingstone; 2005.
6. Wilson-Pauwels L, Akesson E, Stewart P, Spacey S. Nervios craneales. En: La salud y la enfermedad. 2.ª ed. Buenos Aires: Médica Panamericana; 2009.
7. Ricard F, Martínez E. Osteopatía y pediatría. Buenos Aires, Madrid: Médica Panamericana; 2005.
8. Busquet L. La Osteopatía craneal. 1.ª ed. Barcelona: Paidotribo; 1999.
9. Rosen M. Osteopathy in the cranial field provides an important contribution to the practice of medicine as a clinical application of osteopathic principles. J Am Osteopath Assoc. 2009;109:380-1.
10. Kary D. Cranial palpation pressures used by osteopathy students. J Am Osteopath Assoc. 2009;109:378-9.
11. Abu-Sbaih R. The appropriate amount of force used must always be individualized for each patient during each treatment session. J Am Osteopath Assoc. 2009;109:379-81.



REVISIONES DE LOS ESTUDIOS PUBLICADOS

Revisión sistemática del tratamiento manipulativo para el hombro doloroso

Mario Pribicevic^{a,b,*}, M Chiro, Henry Pollard^{b,c}, PhD, Rod Bonello^{b,c}, DC DO, MHA, y Katie de Luca^{a,b}, M Chiro

^aQuiropráctico, medicina privada, Sydney NSW, Australia

^bMacquarie Injury Management Group, Macquarie University, Ryde NSW, Australia

^cAssociate Professor, Macquarie University, Ryde NSW, Australia

Recibido el 16 de abril de 2010; aceptado el 6 de julio de 2010

PALABRAS CLAVE

Hombro;
Dolor;
Quiropráctico;
Manipulación
musculosquelética;
Fisioterapia;
Síndrome de
pinzamiento/
atrapamiento
subacromial

Resumen

Objetivo: El objetivo de esta revisión sistemática es describir la evidencia para los métodos manipulativos de tratamiento del hombro doloroso y las técnicas de tratamiento quiropráctico usadas en los estudios médicos publicados.

Método: Se efectuó una búsqueda de la bibliografía médica en las bases de datos MEDLINE, CINAHL, MANTIS, Cochrane Musculoskeletal Group Trials Register y Cochrane Controlled Trials Register. Los términos de búsqueda incluyeron *chiropractic or manipulative therapy* (tratamiento quiropráctico o manipulativo) y *shoulder pain* (hombro doloroso), *impingement* (pinzamiento/atrapamiento), *rotator cuff* (manguito de los rotadores), *shoulder instability* (inestabilidad del hombro), *shoulder joint* (articulación del hombro), *treatment or rehabilitation exercises* (tratamiento o ejercicios de rehabilitación). Se incluyeron las publicaciones si en el título contenían hombro doloroso o un diagnóstico clínico específico de síndrome del hombro doloroso, proporcionaban una descripción detallada de la intervención terapéutica característica de la profesión, tratamiento instaurado por un médico e incluyeron un análisis de las variables. Los criterios de exclusión incluyeron un diagnóstico de capsulitis adhesiva o dolor referido/patológico. Se revisaron los artículos y los ensayos clínicos se categorizaron a partir de la escala Evidence Database.

Resultados: De un total de 913 publicaciones recuperadas, cumplían los criterios de inclusión y exclusión para la presente revisión 22 casos clínicos, 4 series de casos y 4 ensayos aleatorizados, controlados.

Conclusiones: Los estudios publicados contienen 2 artículos cuya metodología es razonablemente sólida. La evidencia para el tratamiento quiropráctico se limita a una de bajo nivel en forma de casos clínicos y series de casos y un ensayo controlado a pequeña escala. Se necesita un mayor número de ensayos, bien diseñados, que investiguen el tratamiento quiropráctico multimodal del hombro doloroso.

© 2010J Manipulative Physiol Ther. 2010;33:679-89.

*Autor para correspondencia.

Correo electrónico: mariochiro@optusnet.com.au (M. Pribicevic).

KEYWORDS

Shoulder;
Pain;
Chiropractic;
Musculoskeletal
manipulation;
Physiotherapy;
Subacromial
impingement
syndrome

A systematic review of manipulative therapy for the treatment of shoulder pain**Abstract**

Objective: The purpose of this systematic review is to discuss the evidence for manipulative methods of management of shoulder pain and chiropractic management techniques used within the literature.

Methods: A literature search of MEDLINE, CINAHL, MANTIS, the Cochrane Musculoskeletal Group trials register and the Cochrane Controlled Trials Register was conducted. Search terms included chiropractic or manipulative therapy and shoulder pain, impingement, rotator cuff, shoulder instability, shoulder joint, treatment or rehabilitation exercises. Publications were included if they contained shoulder pain or contained a specific clinical diagnosis of a shoulder pain syndrome in the title; a detailed description of the treatment intervention which was typical of the profession; treatment performed by a registered practitioner and outcome measures were included in the studies. Exclusion criteria included the diagnosis of adhesive capsulitis or referred/pathological pain. The articles were reviewed and clinical trials ranked on the Physiotherapy Evidence Database scale.

Results: From a total of 913 retrieved publications, 22 case reports, 4 case series and 4 randomized, controlled trials met the inclusion and exclusion criteria for this review.

Conclusions: The literature contains 2 articles of reasonably sound methodology. The evidence for chiropractic management of shoulder pain is limited to low level evidence in the form of case reports and case series and 1 small controlled trial. There is a need for more well-designed, trials investigating multi-modal chiropractic management for shoulder pain.

© 2010 J Manipulative Physiol Ther 2010;33:679-689.

Introducción

En Australia, las presentaciones del hombro doloroso son la tercera causa musculoesquelética abordada en medicina general¹. La definición clínica de los diversos problemas abarcados por el término hombro doloroso es controvertida y los criterios diagnósticos de definición de estos procesos no se aplican ni sistemática ni fiablemente. En función de esta diversidad es importante la selección de una definición única y razonable de hombro doloroso². Para los objetivos de esta revisión, el hombro doloroso se caracteriza por la presencia de dolor en la cara anterior, lateral o posterior del hombro, incluida la columna cervical inferior y la región del omóplato (fig. 1). Este tipo de definición se ha citado en los estudios publicados y se ha recomendado su utilización en los estudios epidemiológicos y clínicos relacionados con el hombro^{3,4}.

La tendinopatía del manguito o cofia de los rotadores es la causa más frecuente de hombro doloroso, siendo el síndrome de atrapamiento subacromial (SAS) un diagnóstico habitual para pacientes cuya presentación es un hombro doloroso^{1-3,5}. Para el médico es importante diferenciar el SAS de otras entidades que tienen posibilidades de originar un hombro doloroso, como artrosis glenohumeral, tendinitis calcificante, inestabilidad, capsulitis adhesiva, lesiones de la articulación acromioclavicular, síntomas radicales cervicales y neuropatías periféricas.

Inicialmente, el tratamiento primario del hombro doloroso y el SAS es conservador, abarcando un amplio espectro de medidas, que incluyen reposo, fármacos antiinflamatorios no esteroideos (AINE y analgésicos), inyecciones intraarticulares de corticosteroides y fisioterapia. De acuerdo con las guías publicadas por el Colegio Holandés de Médicos Generales, para los pacientes que no responden con el suficiente

grado a las medidas no quirúrgicas conservadoras puede ser necesaria una valoración ortopédica, con la posibilidad de una descompresión subacromial quirúrgica^{6,7}.

Cuando se consideran la profesión médica y la fisioterápica, hay un extenso número de estudios que investigan las diversas estrategias usadas por dichas profesiones en el tratamiento del hombro doloroso y los procesos relacionados⁸⁻¹⁵. En los estudios clínicos publicados, la eficacia de la medicación e inyecciones intraarticulares de esteroides

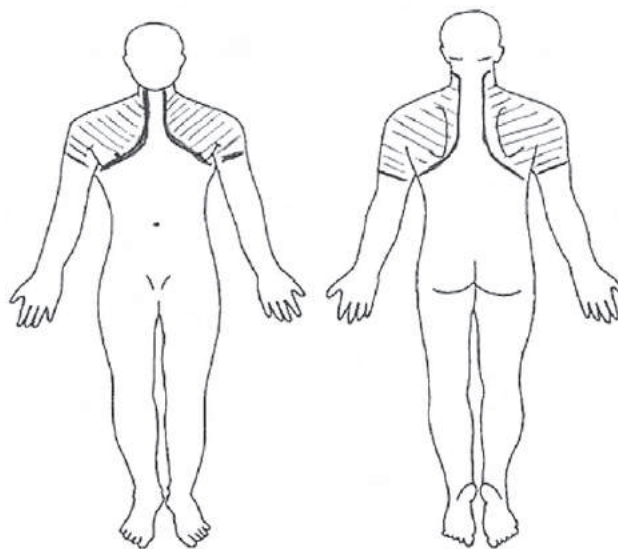


Figura 1 El hombro doloroso se caracteriza por la presencia de dolor en la cara anterior, lateral o posterior del hombro, incluida la columna cervical inferior y la región de la escápula.

para el hombro doloroso sólo se ha demostrado a corto plazo, y pueden ser beneficiosas como tratamiento agresivo de primera línea¹⁶. En el ámbito de la fisioterapia, Koes et al¹⁷ describen que la estrategia clásica de tratamiento de los problemas musculares es el masaje, las modalidades de electroterapia y los ejercicios y, en la mayoría de dichas publicaciones, se usa esta estrategia¹²⁻¹⁵.

En Estados Unidos, la fisioterapia todavía se considera la base del tratamiento de los procesos de la extremidad superior y el hombro, siendo el médico de cabecera el que establece el diagnóstico en más del 50% de pacientes, derivando aquellos con una tendinopatía del manguito de los rotadores al fisioterapeuta para su tratamiento¹. No obstante, en una revisión Cochrane de publicación reciente de los ensayos clínicos sobre intervenciones de fisioterapia para el hombro doloroso, los autores subrayan las escasas evidencias disponibles para orientar dicho tratamiento, sobre todo debido a la calidad metodológica de los ensayos revisados, aunque hay algunas evidencias para diversas intervenciones¹⁸. Los autores afirman que se necesita una investigación adicional sobre los procesos específicos asociados a hombro doloroso, hombro doloroso con las combinaciones de tratamientos utilizados (intervenciones multimodales), y estudios que utilicen una metodología adecuada basada en los criterios Physiotherapy Evidence Database (PEDro)¹⁹ y Consolidated Standards of Reporting Trials (CONSORT)²⁰.

En comparación, tradicionalmente, se considera que los quiroprácticos carecen de la experiencia y conocimientos necesarios para tratar los problemas del hombro, a pesar de estudiar estos conceptos como parte del plan de formación universitaria²¹. Con frecuencia se considera que, en conjunto, los quiroprácticos son médicos especialistas en la columna vertebral. Por desgracia, apenas se ha emprendido una investigación dirigida al tercer síntoma musculoesquelético más prevalente en la consulta del quiropráctico, es decir, el hombro doloroso²²⁻²⁴. Además, en una encuesta efectuada entre 192 quiroprácticos de Nueva Gales del Sur, Australia, se mencionó que el hombro doloroso o sus síntomas eran responsables del 12% del número total de visitas semanales a quiroprácticos²⁵. En este mismo estudio se demostró que el 83% de médicos emplean técnicas de tratamiento manipulativo de las articulaciones periféricas como adyuvantes del tratamiento manipulativo vertebral.

El ámbito del tratamiento quiropráctico tiene una sólida base musculoesquelética que incorpora el tratamiento vertebral y articular de la extremidad superior en las presentaciones de hombro doloroso²². En los estudios publicados se identifica una potente correlación entre la disfunción vertebral cervicotorácica y las costillas adyacentes, por lo que la disminución de la movilidad se ha asociado positivamente con un hombro doloroso en el 84% de casos y los individuos con una disminución de la movilidad corren un triple riesgo de desarrollar un hombro doloroso^{26,27}. Crosbie et al²⁸ presentaron las interacciones del movimiento de los segmentos vertebrales y las articulaciones humeral y de la escápula. De acuerdo con los autores, una limitación del movimiento torácico se asocia con una restricción funcional del movimiento glenohumeral. Sobel et al²⁰ sugirieron la inclusión del tratamiento de las vértebras torácicas superiores, vértebras cervicales y articulaciones de las costillas adyacentes en el tratamiento de los pacientes con molestias del hombro, mientras que, en un artículo de publicación reciente, se de-

mostró que la norma de predicción clínica del tratamiento de la unión cervicotorácica para el hombro doloroso es fiable³⁰. Es probable que el tratamiento de la región tanto vertebral como del hombro favorezca unos desenlaces satisfactorios del paciente más allá de los abordajes terapéuticos singulares.

El objetivo del presente artículo es revisar las evidencias para el tratamiento manipulativo y quiropráctico del hombro, y describir las características del tratamiento quiropráctico cuya eficacia se ha demostrado.

Método

Se inició una estrategia de búsqueda en 5 bases de datos electrónicas: MEDLINE (1985-hasta la actualidad), CINAHL (1985-hasta la actualidad), MANTIS (1985-hasta la actualidad), con búsquedas adicionales en el Cochrane Musculoskeletal Group Trials Register y el Cochrane Controlled Trials Register. Como parte de la estrategia de búsqueda se usaron las palabras clave siguientes: chiropractic AND shoulder pain (quiropráctico Y hombro doloroso), manipulative therapy AND shoulder pain (tratamiento manipulativo Y hombro doloroso). También se efectuó una búsqueda de quiropráctica con los términos MeSH (*medical subject headings*) del hombro, que incluyeron diversas combinaciones de chiropractic/physiotherapy AND shoulder pain (quiropráctica/fisioterapia Y hombro doloroso) OR impingement OR rotator cuff OR shoulder instability or shoulder joint OR treatment OR rehabilitation exercises (O atrapamiento O inestabilidad del manguito de los rotadores O la articulación del hombro O tratamiento O ejercicios de rehabilitación). Las búsquedas se limitaron a los artículos escritos en inglés y al resumen/título. Se efectuaron búsquedas manuales de la sección de bibliografía de cada artículo recuperado y de los libros de texto pertinentes para expandir potencialmente aún más el número de publicaciones recuperadas. Se examinaron y conservaron todas las publicaciones recuperadas pertinentes.

Se incluyeron las publicaciones de quiropráctica si contenían hombro doloroso o un diagnóstico clínico específico de síndrome del hombro doloroso, como síndrome de pinzamiento/atrapamiento, tendinitis, tendinosis, bursitis o inestabilidad del manguito de los rotadores; los estudios proporcionaban una descripción detallada de la intervención terapéutica instaurando los tratamientos un quiropráctico titulado; los tratamientos instaurados eran característicos de la quiropráctica, como estrategias de tejidos blandos, técnicas de electroterapia o manipulativas vertebrales, incluida la columna cervical, torácica y el hombro o en cualquier combinación; los estudios incluyeron un análisis de las variables; los tratamientos fueron instaurados exclusivamente por un quiropráctico. Los criterios de exclusión incluyeron un diagnóstico de capsulitis adhesiva, la derivación del paciente a partir de una patología cervical identificada o la presentación de un problema médico grave, como el cáncer, anomalías neurológicas definibles (hemiplejía, radiculopatía cervical, neuropatía periférica), o procesos asociados a lesiones óseas (osteoporosis, fracturas), o una enfermedad mental sustancial.

Para las publicaciones de estudios clínicos/fisioterapia se aplicaron los mismos criterios de inclusión y exclusión ex-

cepto que los tratamientos proveídos fueron instaurados por un médico quiropráctico o un fisioterapeuta. Sólo se incluyeron los estudios que describían una técnica de impulso de alta velocidad o manipulativa del hombro. En comparación con la manipulación o un procedimiento de impulso manipulativo, que utiliza una fuerza, palanca, dirección, amplitud y velocidad controladas y se dirige a articulaciones o regiones anatómicas específicas³¹, el tratamiento manual o las movilizaciones son movimientos pasivos lentos, cuyo objetivo es producir un deslizamiento. Las movilizaciones suelen completarse a una velocidad lenta, en general, con oscilaciones e incluso con una “sujeción” o estiramiento del paciente para producir un grado deseable de deformación de los tejidos conectivos de la articulación a tratar y un desplazamiento relativo de los huesos en cualquiera de ambos extremos de la articulación¹¹. En la presente revisión no se incluyeron los estudios que investigaban el efecto del tratamiento manual o las técnicas de movilización para el hombro doloroso y los síndromes clínicos de hombro doloroso.

Los 4 artículos que describían ensayos clínicos se revisaron y se puntuaron mediante la escala de criterios PEDRo, usada para categorizar la investigación con el objetivo de determinar la calidad de cada publicación¹⁹. Esta escala puntúa a partir de 11 criterios obteniendo una puntuación máxima de 10, considerándose excelente una de 9-10, buena una de 6-8, aceptable una de 4-5 y una ≤ 3 como falta de calidad metodológica. La escala PEDRo es una escala validada desarrollada mediante un consenso Delhi por Verhaegen et al³².

Los estudios médicos publicados recientemente respaldan el uso de normas para describir los artículos científicos a través de revisiones sistemáticas³³. En esta revisión sistemática se aplicó la propuesta STARLITE, una sigla nemotécnica (STANDards for Reporting LITERature [criterios para describir

las búsquedas de estudios publicados]) para definir las características de la búsqueda, demostrar una sólida metodología de investigación y respaldar el consenso de los criterios para describir las búsquedas de estudios médicos publicados. Aplicamos el formato a nuestra revisión de los estudios publicados, que puede examinarse en la tabla 1.

Resultados

A partir de la búsqueda de los estudios publicados se recuperó un total de 913 publicaciones, de las que 800 se descartaron de inmediato porque se consideraron poco pertinentes a esta revisión. También se eliminaron otras 79 porque no cumplían los criterios de selección y describían un procedimiento manual o de movilización como modalidad terapéutica activa, un procedimiento para hombro congelado o (capsulitis adhesiva) o contenían algunos de los criterios de exclusión en el resumen o título. Para el tratamiento quiropráctico del hombro doloroso se identificaron publicaciones aceptadas que incluían 22 casos clínicos³⁴⁻⁵⁵ (tabla 2), 4 series de casos⁵⁶⁻⁵⁹ (tabla 3) y un ensayo aleatorizado controlado (EAC) sobre tratamiento quiropráctico del hombro doloroso⁶³ (tabla 4). Para el tratamiento manipulativo del hombro doloroso (derivado de los estudios médicos y de fisioterapia publicados) se identificaron 3 EAC⁶⁰⁻⁶² (tabla 4). Los 4 EAC⁶⁰⁻⁶³ se categorizaron usando la escala PEDRo y se les otorgó una puntuación de 10 (tabla 5).

Discusión

El presente artículo revisa la evidencia disponible para el tratamiento manipulativo del hombro doloroso derivada de

Tabla 1 Sigla nemotécnica STARLITE aplicada a la revisión sistemática del tratamiento manipulativo para el hombro doloroso

S: estrategia de muestreo (<i>sampling</i>)	Exhaustiva en la búsqueda de estudios publicados, intervalo de años, inclusiones y exclusiones, terminología y fuentes electrónicas para profesionales de la salud
T: tipo de estudio	Categorías descritas parcialmente de casos clínicos, series de casos y EAC
A: abordajes	Búsqueda del tema, aumento progresivo citas, listas bibliográficas de los artículos y libros de texto
R: intervalo de años	1985-actualidad
L: límites	Artículos escritos en inglés, resumen/título
I: inclusiones y exclusiones	<p><i>Inclusiones:</i></p> <ul style="list-style-type: none"> – El título contenía “hombro doloroso” o un diagnóstico clínico específico – Contenía una descripción detallada de la intervención terapéutica – Tratamiento instaurado por quiropráctico, fisioterapeuta o médico titulados – Tratamiento característico de la profesión e incluyó una técnica de impulso (<i>thrust</i>) manipulativa – El estudio incluyó un análisis de variables <p><i>Exclusiones:</i></p> <ul style="list-style-type: none"> – Diagnóstico de capsulitis adhesiva – Derivación a partir de una patología cervical identificada – Presentación de cáncer, anomalías neurológicas definibles, lesiones óseas o alteraciones mentales – El tratamiento incluyó técnicas de movilización
T: términos utilizados	Chiropractic AND shoulder pain, manipulative therapy AND shoulder pain, chiropractic/physiotherapy AND los términos MeSH shoulder pain OR impingement OR rotator cuff OR shoulder instability OR shoulder joint OR treatment or rehabilitation exercises
E: fuentes electrónicas	Tratamiento quiropráctico y hombro doloroso, tratamiento manipulativo, y hombro doloroso, pinzamiento o atrapamiento o inestabilidad del manguito de los rotadores o inestabilidad del hombro o articulación del hombro o tratamiento o ejercicios de rehabilitación
	MEDLINE, CINAHL, MANTIS, Cochrane Musculoskeletal Group Trials Register y Cochrane Controlled Trials Register

EAC: ensayo aleatorizado controlado.

Tabla 2 Publicaciones de casos clínicos para tratamiento quiropráctico del hombro doloroso

Autor/año	Título	Diagnóstico	Tratamiento	Resultados/desenlaces
Will, 2005 ³⁴	Abordaje conservador del SAS y disfunción del manguito de los rotadores: caso clínico	Síndrome atrapamiento bilateral y disfunción manguito rotadores	Masaje de fricción, TPG, estiramientos, TMV columna cervical y torácica, consejos ergonómicos y ejercicios domiciliarios	4 Rx en 15 días: para el hombro izquierdo se identificó una resolución completa y para el derecho, del 60%
Gleberzon, 2005 ³⁵	Tratamiento quiropráctico satisfactorio de un paciente centenario cuya presentación fue un hombro doloroso bilateral tras una caída	Hombro doloroso bilateral	Ultrasonidos, tratamiento tejidos blandos, movilización hombro, ejercicios domiciliarios y fomento de las actividades de la vida diaria sin riesgos	2 Rx/semana durante 6 semanas: acto seguido 1 radiografía/semana durante 8 semanas. Progresión lenta pero, tras 15 radiografías ↑ ADM, examen impingement negativo, mejoría sueño y restablecimiento casi completo lesiones
Kiner, 2004 ³⁶	Diagnóstico y tratamiento de la separación de grado II de la articulación acromioclavicular	Separación de grado II de la articulación acromioclavicular	Manipulación vertebral y de cintura escapular, tratamiento tejidos blandos, técnicas liberación miofascial, fricción transversa, ejercicios funcionales y vendaje elástico propioceptivo (neuromuscular)	Tras 4 meses, 70% de mejoría autoevaluada, menos dolor y mejoría funcional de AVD
Gajesi y Kettner, 2004 ³⁷	Osteólisis del tercio distal clavícula: mejoría seriada y normalización del espacio articular acromioclavicular con tratamiento conservador	Osteólisis del tercio distal clavícula	Estimulación eléctrica, ejercicios de fortalecimientos y complementos dietéticos	Mejoría de los síntomas
Pribicevic y Pollard, 2004 ³⁸	Síndrome de atrapamiento del manguito de los rotadores	Síndrome de atrapamiento del hombro	Compresión isquémica, fricción transversa, ultrasonidos, fonoforesis, TMV de columna cervical y torácica media, manipulación articulación GH y AC, ejercicios isométricos y de fortalecimiento	5 Rx: resolución completa síntomas; el seguimiento a las 4 y 12 semanas no reveló hallazgos clínicos
Kurtz, 2004 ³⁹	Caso clínico quiropráctico en el tratamiento y rehabilitación del hombro del nadador	Hombro del nadador	TMV de la primera y segunda costillas, C7/T1 y T4-6, técnica de tejidos blandos para adherencias miofasciales y programa de rehabilitación	3 Rx/semana durante 2 semanas, acto seguido 2 Rx/semana durante 2 semanas. Tras 10 radiografías disminución crujidos; disminución EAV en reposo y pre y posnatación
Moreau y Moreau, 2001 ⁴⁰	Tratamiento quiropráctico de un jugador de Jockey profesional con inestabilidad del hombro recurrente	Inestabilidad del hombro recurrente	TMV de la columna cervical inferior, manipulación articulación AC y EC, tratamiento tejidos blandos, programa de ejercicio propioceptivo, consejos nutricionales y ejercicios de acondicionamiento	EAV, Western Ontario Shoulder Instability Index. Mejoría de la estabilidad y fuerza del hombro
Stoddard y Jonson, 2000 ⁴¹	Tratamiento conservador de un paciente con ligera separación de la articulación acromioclavicular	Separación de la articulación acromioclavicular	Manipulación de la columna vertebral y de la cintura escapular. Tratamiento tejidos blandos, técnicas de liberación miofascial, fricción transversa, ejercicios funcionales y vendaje elástico propioceptivo	Programa de rehabilitación de 11 semanas: resolución completa de los síntomas
Smith, 2000 ⁴²	Manipulación cervical para lesiones del hombro	Disminución de la ADM del hombro con dolor cervical	TMV de la columna cervical y movilización de la cintura escapular	2 Rx: mejoría de la ADM del hombro
Kazemi, 1999 ⁴³	Desgarro degenerativo del manguito de los rotadores en un atleta de edad avanzada: caso clínico	Desgarro degenerativo del manguito de los rotadores	Ultrasonidos, técnicas interferenciales, TMV de la columna cervical inferior, movilización articulación hombro y programa de ejercicios domiciliario	3 Rx/semana durante 4 semanas: ausencia de mejoría; seguimiento a los 3 meses: mejoría del 90% de la ADM, dolor y fuerza

Autor/año	Título	Diagnóstico	Tratamiento	Resultados/desenlaces
Buchberger, 1999 ⁴⁴	Uso de técnicas de liberación activa en la disfunción del hombro postoperatoria: caso clínico	Síndrome de atrapamiento (impingement) postoperatorio	Técnicas de liberación activa dirigidas al manguito de los rotadores	4 Rx en 2 semanas: aumento de la fuerza tras examen isométrico de la fuerza
Sharp, 1999 ⁴⁵	Tratamiento de la disfunción del hombro y disfunción cervical en un lactante	Disfunción del hombro e hipertonicidad de los músculos extensores cervicotorácicos	Manipulación, TPG, masaje, ejercicios de rehabilitación y estiramientos	6 Rx durante 3 meses: restablecimiento de la función del hombro y disminución de la hipertonicidad cervicotorácica
Gimblet et al, 1999 ⁴⁶	Protocolo de tratamiento conservador de la tendinitis calcificante del hombro	Tendinitis calcificante	20 sesiones de fonoforesis mediante ultrasonidos con una pomada tópica de cortisona, técnicas de fricción transversa, y ejercicios de ADM	12 Rx en 10 días seguido de 2 radiografías/semana durante 3 semanas, seguido de 1 Rx/semana. A los 4 meses de seguimiento resolución completa de los síntomas
Jaffe y Bonsai, 1998 ⁴⁷	Osteólisis atraumática del tercio distal de la clavícula: caso clínico	Osteólisis atraumática del tercio distal de la clavícula	Ultrasonidos, técnicas interferenciales, crioterapia, tratamiento tejidos blandos y ejercicios de fortalecimiento	La Rx 9 meses más tarde mostró la estabilidad del adelgazamiento cortical y aumento de densidad ósea
Shrode, 1994 ⁴⁸	Tratamiento síndrome atrapamiento hombro con ejercicios de sincronización supraespinoso	Síndrome atrapamiento hombro	Estimulación eléctrica, movilizaciones cintura escapular, ejercicios de rehabilitación con banda y ejercicios de sincronización supraespinoso	7 Rx durante 4 semanas: resolución completa de los síntomas
Horrigan et al, 1994 ⁴⁹	Escápula alada asociada a inestabilidad glenohumeral anterior traumática en jugadores de jockey profesional: revisión de 2 casos	Inestabilidad glenohumeral anterior traumática	Rotación lateral en decúbito lateral, abducción de 45°, extensión horizontal, ejercicios en military press con poco peso	Pt 1: en el seguimiento a los 18 meses se demostró la práctica resolución de la escápula alada. Pt 2: reanudó el deporte a las 17 semanas poslesión, el seguimiento a las 18 semanas demostró la resolución de la escápula alada
Nia, 1994 ⁵⁰	Dolor en la cara anterior articulación hombro y músculo infraespinoso: caso clínico	Punto gatillo infraespinoso	Compresión isquémica y ultrasonidos de punto gatillo infraespinoso	4 Rx durante 12 días: resolución completa de los síntomas
Buchberger, 1993 ⁵¹	Síndrome de atrapamiento disfuncional escapular como causa de desgarramiento de grado 2 del manguito de los rotadores: caso clínico	Síndrome de atrapamiento con desgarramiento supraespinoso de grado 2	Técnica de liberación miofascial y del hombro y región escapulotorácica, ultrasonidos, TMV cervical, torácico, y articulación CV y AC en un programa de ejercicios activos	Tras rehabilitación: resolución completa de los síntomas
Hammer, 1993 ⁵²	Uso de masaje de fricción transversa en el tratamiento de la bursitis crónica de la cadera u hombro	Bursitis subacromial y tendinitis supraespinoso	Ultrasonidos, masaje de fricción transversa, y ejercicios periescapulares/manguito rotadores	3 Rx/semana durante 4 semanas: resolución completa síntomas
Staff, 1993 ⁵³	Tratamiento de subluxación clavicular medial posterior: caso clínico	Subluxación clavicular medial posterior	TMV y manipulación EC, TPG	3 Rx: resolución completa síntomas. Seguimiento a los 2 años: Pt asintomático
Leahy, 1991 ⁵⁴	Alteración biomecánica del hombro y músculo subescapular	Alteración biomecánica del hombro y músculo subescapular	Técnica de liberación activa	
Kampschroeder et al, 1990 ⁵⁵	Masaje puntos gatillo y friccional transverso: caso clínico	Hombro doloroso crónico	Masaje de fricción transverso y TPG	2 Rx/semana durante 4 meses: resolución completa síntomas y aumento del 38% de la fuerza de abducción del hombro

AC: acromioclavicular; ADM: amplitud de movimiento; AVD: actividades de la vida diaria; CV: costovertebral; EC: costovertebral; EAV: escala de analogos visuales; EC: esternoclavicular; GH: glenohumeral; IF: interferencial; Pt: paciente; Rx: tratamiento; SAS: síndrome de atrapamiento subacromial; TMV: tratamiento manipulativo vertebral; TPG: tratamiento de puntos gatillo.

Tabla 3 Publicaciones de series de casos para tratamiento quiropráctico del hombro doloroso

Autor/año	Título	Diagnóstico	Número de pacientes	Tratamiento	Resultados/desenlaces
Privicevic y Pollard, 2005 ⁵⁶	Abordaje de tratamiento multimodal de la disfunción del hombro: serie de casos de 4 pacientes	SAS	4	Presión isquémica, masaje de fricción transversa, 7 min de fonoforesis con crema de cortisona al 1%, TMV y manipulación articulaciones periféricas, ejercicios del manguito rotadores y hombro	Pt 1: 5 Rx. Pt 2: 4 Rx. Pt 3: 5 Rx. Pt 4: 4 Rx. En el seguimiento todos experimentaron resolución completa de síntomas y los exámenes ortopédicos eran negativos
Donahue et al, 2003 ⁵⁷	Evaluación y tratamiento manipulativo del complejo del hombro: casos clínicos	Disfunción mecánica del hombro	3	Electroterapia, crioterapia, masaje de tejidos blandos y técnicas de liberación miofascial, TMV y manipulación de articulaciones periféricas	Pt 1: 3 Rx; resolución completa de los síntomas. Pt 2: 10 Rx durante 1 mes; mejoría del 50%, seguimiento al año y resolución completa de los síntomas. Pt 3: 2 Rx con la resolución casi completa de los síntomas
Mestan y Bassano, 2001 ⁵⁸	Osteólisis postraumática del tercio distal de la clavícula: análisis de 7 casos y revisión de los estudios publicados	Osteólisis postraumática del tercio distal de la clavícula	7	Inmovilización con cabestrillo, hielo, modalidades fisioterapéuticas y ejercicios de movilización	Mejoría clínica al cabo de 3 meses
Williams y Brockhohn, 1994 ⁵⁹	SAS: serie de casos	SAS	6	Crioterapia; ultrasonidos; masaje de fricción transversa; manipulación GH, EC, AC, CV y ET; ejercicios isométricos	Rx varió desde 2 semanas a 12 meses. Todos los Pt experimentaron resolución completa de síntomas, presentando 2 Pt un dolor periódico debido a las AVD

AC: acromioclavicular; AINE: antiinflamatorios no esteroideos; BAAV: baja amplitud/alta velocidad; EAV: escala de análogos visuales; GH: glenohumeral; Rx: tratamiento; SAS: síndrome de atrapamiento subacromial.

las publicaciones médicas y de fisioterapia, y presenta la evidencia para la manipulación quiropráctica y otras estrategias terapéuticas habituales usadas en la profesión para el tratamiento de los síntomas relacionados con la disfunción del hombro.

De los estudios médicos y fisioterápicos publicados, 2 ensayos^{60,61} recibieron una puntuación satisfactoria de calidad metodológica con una puntuación de 8 de 10 en la escala PEDRo, mientras que, para el tercer ensayo⁶², la puntuación de calidad metodológica sólo fue moderada (5 de 10). Los resultados de la revisión demostraron que se dispone de evidencias limitadas de la eficacia del tratamiento manipulativo de la disfunción de la cintura escapular, derivadas de 3 ensayos clínicos aleatorizados, controlados. Winters et al⁶⁰ concluyeron que la manipulación fue el tratamiento de elección para los procesos de la cintura escapular, mientras que los problemas sinoviales responden mejor a las inyecciones intraarticulares de corticosteroides. Aunque las intervenciones manipulativas redujeron los síntomas inicialmente y en los períodos de seguimiento, en un seguimiento del estudio original se concluyó, en función de 130 (76%) respuestas recibidas, que hubo diferencias significativas a largo plazo entre los diversos grupos de tratamiento, experimentando la mitad de los pacientes síntomas recurrentes⁶⁴. Los datos incluyeron un grado de sesgo de memoria y, en último término, deberían haberse registrado en un modo de vigilancia continuada. En 2002, algunos de los autores del ensayo clínico mencionado previamente publicaron el diseño para un nuevo estudio sobre manipulación,

que denominaron Groningen Manipulation Study y formó parte del Dutch Shoulder Disability Study, un estudio pronóstico, exhaustivo de cohorte sobre problemas del hombro, con intervenciones aleatorizadas, controladas en las subcohortes. Durante los períodos de intervención y seguimiento, los estudios del ensayo real mostraron que la diferencia sistemática entre grupos de la gravedad del síntoma principal (hombro doloroso y discapacidad) y de la salud general favoreció al grupo que recibió un tratamiento manipulativo adicional⁶¹. Savolainen et al⁶² concluyeron que el curso natural de la cervicalgia o del hombro doloroso parece ser benigno, ya que el dolor disminuyó tanto en el grupo que abandonó el estudio como en el grupo experimental y de control. Aunque se identificó una eficacia de ambos tratamientos, el efecto de las 4 manipulaciones fue más favorable; no obstante, los hallazgos de este ensayo han de interpretarse con precaución, ya que se asocia a diversos problemas metodológicos.

Aunque 2 de los ensayos eran de elevada calidad metodológica^{60,61}, desde un punto de vista clínico eran demasiado heterogéneos con respecto a las características de los pacientes, tratamientos de control y cointervenciones. Fue difícil determinar la eficacia real del procedimiento manipulativo exclusivo porque las intervenciones que incluyeron otros métodos de tratamiento conservador del hombro doloroso confundieron el tratamiento. Los participantes en ambos ensayos que recibieron tratamiento manipulativo para procesos de la cintura escapular también recibieron tratamiento médico en forma de medicación. Posiblemente, un

Tabla 4 Publicaciones de ensayos clínicos aleatorizados, controlados sobre tratamiento manipulativo del hombro doloroso

Autor/año	Título	Diagnóstico	Pacientes	Tratamiento	Resultados/desenlaces
Munday et al, 2007 ⁶³	Ensayo clínico aleatorizado, simple ciego, controlado con placebo para valorar la eficacia de los ajustes del tratamiento quiropráctico de la cintura escapular en el síndrome de atrapamiento del hombro	SAS	n = 15	Control: ultrasonidos desconectados. Intervención: manipulación de alta velocidad y baja amplitud de articulación AC, GH, costillas o escápula. 8 Rx durante 3 semanas. Valoración basal tras 8 Rx y 1 mes de seguimiento	La manipulación quiropráctica fue superior a placebo en el tratamiento a corto plazo del síndrome de atrapamiento del hombro
Winters, 1997 ⁶⁰	Tratamiento de los problemas del hombro en atención primaria: resultados a largo plazo de un ensayo clínico aleatorizado, simple ciego sobre comparación de la fisioterapia, manipulación e inyección articular de corticosteroides	Hombro doloroso	n = 172	Fisioterapia clásica, manipulación o inyección articular de corticosteroides (1 ml de 40 mg de acetónido de triamcinolona combinado con 9 ml de 10 mg/ml de lidocaína). Grupo cintura escapular: fisioterapia 2 Rx/semana durante 6 semanas o manipulación 1 Rx/semana para un máximo de 6 Rx. Grupo sinovial: fisioterapia 2 Rx/semana durante 6 semanas o manipulaciones 1 Rx/semana para un máximo de 6 Rx y ≤ 3 inyecciones de esteroides	Grupo cintura escapular: tras 5 semanas la manipulación fue superior a fisioterapia. Tras 11 semanas, manipulación significativamente menos dolor que fisioterapia. Se detectaron recidivas en el 9% del grupo manipulación y en el 15% del grupo fisioterapia. Grupo sinovial: tras 5 semanas, la inyección fue superior a la manipulación, que fue superior a la fisioterapia. Se detectaron recidivas en el 18% del grupo inyecciones, en el 13% del grupo fisioterapia y 8% en el grupo manipulación
Bergman et al, 2004 ⁶¹	Además del tratamiento habitual para pacientes con disfunción y hombro doloroso, tratamiento manipulativo: EAC	Disfunción del hombro	n = 150	Control: tratamiento habitual (formación, consejos y prescripción de analgésicos orales o AINE). En caso de falta de alivio, máximo de 3 inyecciones de corticosteroides. Intervención: tratamiento habitual más 6 sesiones de tratamiento manipulativo hasta 6 sesiones terapéuticas de manipulación durante 12 semanas	
Savolainen et al, 2004 ⁶²	Tratamiento activo o pasivo de la cervicalgia/hombro doloroso en medicina del trabajo. Un EAC	Cervicalgia/hombro doloroso en un ámbito de medicina del trabajo	n = 75	Grupo de manipulación: 4 manipulaciones torácicas efectuadas por fisioterapeuta. Grupo ejercicios fisioterapia: ejercicios terapéuticos dirigidos por fisioterapeuta. 1 Rx/semana	6 meses: diferencia estadísticamente significativa para el peor dolor en la EAV para ambas intervenciones. 12 meses: disminución EAV en favor del grupo de manipulación torácica. Dolorimiento muscular y de los segmentos torácicos mostró cambio estadísticamente significativo

AC: acromioclavicular; AINE: antiinflamatorios no esteroideos; EAC: ensayo aleatorizado, controlado; EAV: escala de análogos visuales; GH: glenohumeral; Rx: tratamiento; SAS: síndrome de atrapamiento subacromial.

método alternativo para un futuro estudio podría ser la inclusión de 2 grupos de intervención, donde uno recibiera tratamiento manipulativo y el otro grupo un tratamiento de control (placebo), es decir, un EAC y comparativo.

Esta revisión también confirma la falta de uniformidad en la definición, valoración y documentación de los síntomas asociados a disfunción de la cintura escapular, ya que los estudios que demuestran una información limitada sobre los detalles de la exploración clínica utilizan una patología clínica mal definida (subjetivamente). Es posible mejorar los hallazgos de las publicaciones con el uso de variables funcionales válidas y fiables como la Constant Murley Score⁶⁶, el

Tabla 5 Resumen de la puntuación obtenida en la escala PEDRo para los ensayos clínicos aleatorizados, controlados (EAC) incluidos en la revisión

Autor/año	Estudio	Puntuación obtenida en la escala PEDRo
Winters et al, 1997 ⁶⁰	EAC	8
Bergman et al, 2004 ⁶¹	EAC	8
Savolainen et al, 2004 ⁶²	EAC	5
Munday et al, 2007 ⁶³	EAC	6

Shoulder Pain and Disability Index⁶⁷⁻⁶⁹, la Disabilities of the Arm, Shoulder and Hand⁶⁹⁻⁷¹, la Oxford Shoulder Score⁶⁹ y el Shoulder Disability Questionnaire⁶⁹ para valorar la progresión de los pacientes, al igual que criterios de referencia para una comparación, como la resonancia magnética.

En la presente revisión se describe un ensayo clínico aleatorizado, controlado a pequeña escala (nivel de evidencia II) derivado de los estudios clínicos publicados sobre quiropráctica⁶³. La calidad metodológica de la publicación valorada en la escala PEDRo fue satisfactoria (6/10); no obstante, el ensayo adoleció de diversas limitaciones metodológicas. Aunque los participantes en el estudio se presentaron con un diagnóstico clínico de síndrome de atrapamiento, el uso de una técnica de imagen para establecer el diagnóstico habría fortalecido el diagnóstico y los criterios de inclusión. El tamaño de la muestra fue reducido con un seguimiento de los datos sólo durante un período breve (1 mes). Además, el progreso de los pacientes podría monitorizarse de un modo más objetivo con el uso de variables funcionales validadas. Para determinar la eficacia real de la quiropráctica en el hombro doloroso es preciso iniciar una investigación adicional de calidad utilizando protocolos que aborden estos problemas. El presente estudio proporciona evidencias limitadas sólo para el uso a corto plazo del tratamiento manipulativo del hombro doloroso en pacientes que presentan síntomas asociados a un SAS.

En la revisión también se han presentado las publicaciones quiroprácticas que describen un protocolo de tratamiento para diversos síndromes específicos de hombro doloroso, incluidas 22 publicaciones de casos clínicos³⁴⁻⁵⁵ (nivel de evidencia V) y 4 publicaciones de series de casos⁵⁶⁻⁵⁹ (nivel de evidencia IV). Las publicaciones demostraron desenlaces favorables para todos los pacientes tratados con diversas estrategias quiroprácticas que incorporaban un abordaje multimodal del tratamiento por lo que respecta a la reducción/eliminación de los niveles de dolor, restablecimiento de la amplitud del movimiento de la articulación del hombro, recuperación del grado de actividad previo al tratamiento, incluida la laboral y la deportiva. En sus conclusiones, la mayoría de autores menciona la necesidad de una mayor investigación y recomienda estudios de mayor nivel en forma de ensayos clínicos. No obstante, a pesar de los desenlaces positivos presentados, no pueden extraerse conclusiones firmes debido a una serie de limitaciones incluida la falta de un control, el sesgo potencial (médico), que los resultados del tratamiento se deban al azar o al tiempo, y la falta de generalizabilidad a una población más amplia⁷².

A pesar de que el nivel de evidencia es bajo, los hallazgos de la presente revisión sugieren la utilidad de la quiropráctica y su posible beneficio en el tratamiento de los síndromes habituales de hombro doloroso. Se han examinado minuciosamente las publicaciones recuperadas en busca de los tratamientos proveídos y, a partir de la evidencia, pueden extraerse conclusiones de que los desenlaces del paciente individual no se basan exclusivamente en un abordaje terapéutico. Todas las intervenciones descritas incorporan una multitud de tratamientos y, por esta razón, una estrategia terapéutica característica del hombro doloroso incluye un tratamiento quiropráctico multimodal.

En 2004, Pribicevic et al describieron por primera vez en los estudios quiroprácticos publicados el tratamiento multimodal para el hombro doloroso³⁸ y expandieron su descrip-

ción en 2005⁵⁶. El tratamiento multimodal típico del síndrome del hombro doloroso incluye los principios básicos de la anamnesis del paciente junto con una exploración ortopédica, con el empleo de procedimientos diagnósticos adyuvantes, como la derivación para radiología diagnóstica y ecografía en función de la presentación clínica del paciente. El tratamiento multimodal abarca una asistencia tanto activa como pasiva de los síntomas del paciente para abordar: en primer lugar, el estadio agudo/subagudo de la presentación del paciente, tratamiento de la inflamación y el dolor; en segundo lugar, la fase de rehabilitación dirigida primariamente a restablecer el funcionamiento biomecánico normal; y, por último, la fase de prevención de lesiones. Cuando trata un hombro doloroso, el quiropráctico multimodal utiliza un elevado número de modalidades que incluyen: técnicas de tejidos blandos (técnicas de fricción transversa, energía muscular o de liberación activa/pasiva, compresión isquémica), modalidades de fisioterapia (crioterapia, termoterapia, interferencial, ultrasonidos, fonoforesis), ejercicios de rehabilitación, banda de ejercicio [Thera-Band®], reentrenamiento postural), técnicas de movilización, procedimientos manipulativos (alta velocidad y baja amplitud) no sólo de la columna vertebral sino de las articulaciones periféricas, al igual que consejos nutricionales y sobre suplementos.

A partir de los estudios publicados parece ser que la estrategia terapéutica multimodal no es un abordaje genérico o de recetario sino específica del proceso y dictada no sólo por la sintomatología sino por un examen holístico del funcionamiento biomecánico. El tratamiento multimodal es específico en cada paciente y, con frecuencia, incorpora un equipo de asistencia sanitaria, cuando está indicado, como fuente de opinión profesional o de consejos terapéuticos y derivación. Aunque la presente revisión no incluyó las movilizaciones como criterios de inclusión en los estudios publicados de quiropráctica, teniendo en cuenta sólo los tipos manipulativos, es preciso destacar que las técnicas de movilización de baja velocidad se utilizan dentro del ámbito de la profesión quiropráctica en esta estrategia específica de cada paciente.

En 2007, Hoskins et al también describieron el tratamiento quiropráctico multimodal haciendo hincapié en la quiropráctica deportiva⁷³. En una revisión reciente de las intervenciones quiroprácticas para las disfunciones de la extremidad inferior, los autores concluyen afirmando: "El tratamiento quiropráctico de las disfunciones de la extremidad inferior parece ser característicamente de naturaleza multimodal incorporando diversas estrategias terapéuticas manuales y/u otras modalidades dirigidas a las consideraciones cinéticas y cinemáticas locales y no locales"⁷⁴. Recientemente se ha publicado una revisión similar sobre el efecto del tratamiento quiropráctico para las disfunciones de la extremidad superior²². La presente revisión respalda los hallazgos de estas revisiones y, en conjunto, probablemente constituyen la mejor evidencia de tratamiento del hombro doloroso por parte de los quiroprácticos.

Limitaciones

Una de las limitaciones del presente estudio es la definición genérica del término *hombro doloroso*. Hay un elevado nú-

mero de estudios publicados sobre diagnóstico y tratamiento de síndrome de hombro doloroso. Nuestro objetivo fue utilizar esta terminología de base amplia para esta discusión en lo que se refiere a incluir las publicaciones tanto médicas como quiroprácticas. En particular empleamos términos de búsqueda de procesos específicos del hombro para excluir las publicaciones inespecíficas, lo que dio lugar a una revisión detallada de los estudios publicados que abarcaban síndromes específicos y estrategias terapéuticas del hombro doloroso.

Conclusiones

La presente revisión de los estudios publicados destaca los métodos manipulativos de tratamiento del hombro doloroso. Aunque los estudios médicos y de fisioterapia publicados contienen algunos ensayos clínicos, sólo en 2 de los artículos se ha utilizado una metodología razonablemente sólida y ninguno incorporó un grupo de control tratado con placebo. La evidencia para el tratamiento quiropráctico del hombro doloroso se limita a una de bajo nivel en forma de casos clínicos y series de casos, y un ensayo controlado de calidad aceptable sobre el uso a corto plazo del tratamiento manipulativo en el SAS. El factor más destacado de las publicaciones quiroprácticas es el uso de un abordaje multimodal. Los resultados de las publicaciones presentan un punto de partida para el diseño de la futura investigación focalizada, en forma de EAC, que investigue un diagnóstico clínico, comparando una modalidad particular con un grupo de control. Estos ensayos contribuirán a establecer las evidencias para favorecer una mejor comprensión de las estrategias terapéuticas quiroprácticas y la credibilidad de sus intervenciones para el hombro doloroso.

Aplicaciones prácticas

- El tratamiento primario del hombro doloroso inicialmente es conservador, abarcando un amplio espectro de técnicas que incluyen reposo, fármacos AINE, inyecciones intraarticulares de corticosteroides y fisioterapia.
- Aunque la fisioterapia sigue considerándose la base del tratamiento del hombro doloroso, el ámbito de la quiropráctica tiene una sólida base musculoesquelética que incorpora la columna vertebral y la articulación de la extremidad superior en el tratamiento del hombro doloroso.

Bibliografía

1. Mitchell C, Adebajo A, Hay E, Carr A. Shoulder pain: diagnosis and management in general practice. *BMJ* 2005;33: 1124-8.
2. van der Windt DA, Koes BW, de Jong BA, et al. Shoulder disorders in general practice: incidence, patient characteristics, and management. *Ann Rheum Dis* 1995;54:959-64.
3. Natvig B, Picavet HS. The epidemiology of soft tissue rheumatism. *Best Pract Res Clin Rheumatol* 2002;16: 777-93.
4. Pope DP, Silman AJ, Cherry NM, Pritchard C, Macfarlane GJ. Association of occupational physical demands and psychosocial working environment with disabling shoulder pain. *Ann Rheum Dis* 2001;60:852-8.
5. Baring T, Emery R, Reilly P. Management of rotator cuff disease: specific treatment for specific disorders. *Best Pract Res Clin Rheumatol* 2007;21:279-94.
6. Winters JC, Jongh de AC, Windt van der DAWM, Jonquière M, Winter de AF, Heijden van der GJMG, Sobel JS, Goudswaard AN. Schouderklachten. NHG Standard M08 (National Guidelines for Shoulder Complaints of the Dutch College for General Practitioners). *Huisarts Wet* 1999;42: 222-31.
7. Neer CS. Impingement lesions. *Clin Orthop Relat Res* 1983; 173:70-7.
8. Bang MD, Deyle GD. Comparison of supervised exercise with and without manual physical therapy for patients with shoulder impingement syndrome. *J Orthop Sports Phys Ther* 2000;30:126-37.
9. Conroy DE, Hayes KW. The effect of joint mobilization as a component of comprehensive treatment for primary shoulder impingement syndrome. *J Orthop Sports Phys Ther* 1998;28: 3-14.
10. Desmeules F, Cote C, Fremont P. Therapeutic exercise and orthopedic manual therapy for impingement syndrome: a systematic review. *Clin J Sports Med* 2003;13:176-82.
11. Trampas A, Kitsios A. Exercise and manual therapy for the treatment of impingement syndrome of the shoulder: a systematic review. *Phys Ther Rev* 2006;11:125-42.
12. Ginn KA, Herbert RD, Khouw W, Lee R. A randomized, controlled clinical trial of a treatment of shoulder pain. *Phys Ther* 1997;77:802-9 discussion 810-11.
13. Brox JI, Gjengedal E, Uppheim G, Bøhmer AS, Brevik JI, Ljunggren AE, et al. Arthroscopic surgery versus supervised exercises in patients with rotator cuff disease (stage II impingement syndrome): a prospective, randomized, controlled study in 125 patients with a 2 1/2-year follow-up. *J Shoulder Elbow Surg* 1999;8:102-11.
14. Brox JI, Staff PH, Ljunggren AE, Brevik JI. Arthroscopic surgery compared with supervised exercises in patients with rotator cuff disease (stage II impingement syndrome). *BMJ* 1993;307:899-903.
15. Green S, Buchbinder R, Hetrick S. Physiotherapy interventions for shoulder pain. *Cochrane Database Syst Rev* 2003 (Issue 2 Art No):CD004258, doi:10.1002/14651858. CD004258.
16. van der Windt DA, van der Heijden GJ, Scholten RJ, et al. The efficacy of non-steroidal anti-inflammatory drugs (NSAIDs) for shoulder complaints. A systematic review. *J Clin Epidemiol* 1995;48:691e704.
17. Koes BW, Bouter LM, van Mameren H, Essers AH, Verstegen GM, Hofhuizen DM. A blinded randomised clinical trial of manual therapy and physiotherapy for chronic back and neck complaints: physical outcome measures. *J Manipulative Physiol Ther* 1992;15:16-23.
18. Gillespie WJ, Gillespie LD, Morton LM. *Cochrane musculoskeletal injuries group*. The Cochrane Library. Oxford, England: Update Software; 2001.
19. Maher CG, Sherrington C, Herbert RD, Moseley AM, Elkins M. Reliability of the PEDro scale for rating quality of randomized controlled trials. *Phys Ther* 2003;83:713-21.
20. Schulz K, Altman D, Moher D. CONSORT 2010 Statement: updated guidelines for reporting parallel group randomised trials. *BMJ* 2010;c332:340.
21. Macquarie University, Sydney Australia, Faculty of Science, Department of Chiropractic. Available from <http://www.chiro.mq.edu.au/Postgraduate/index.php>. Accessed January 5, 2009.
22. McHardy A, Hoskins W, Pollard H, Onley R, Windsham R. Chiropractic treatment of upper extremity conditions: A systematic review. *J Manipulative Physiol Ther* 2008;31: 146-59.
23. Hawk C, Long CR, Boulanger KT. Prevalence of nonmusculoskeletal complaints in chiropractic practice: Report from a practice based research program. *J Manipulative Physiol Ther* 2001;24:157-69.

24. Christensen M, Kollasch M, Ward R, Kelly R, Day A, zumBrunnen J. Job analysis of chiropractic 2005. Greeley, (Colo): National Board of Chiropractic Examiners; 2005.
25. Pribicevic M, Pollard H. An epidemiologic survey of shoulder pain in chiropractic practice in Australia. *J Manipulative Physiol Ther* 2009;32:107-17.
26. Norlander S, Gustavsson BA, Lindell J, Nordgren B. Reduced mobility in the cervico-thoracic motion segment. A risk factor for musculoskeletal neck-shoulder pain: a two-year prospective follow-up study. *Scand J Rheumatol* 1997; 29:167-74.
27. Norlander S, Aste-Norlander U, Nordgren B, Sahlstedt B. Mobility in the cervico-thoracic motion segment: an indicative factor of musculo-skeletal neck-shoulder pain. *Scand J Rehabil Med* 1996;28:183-92.
28. Crosbie J, Kilbreath SL, Hollmann L, York S. Scapulohumeral rhythm and associated spinal motion. *Clin Biomech (Bristol, Avon)* 2008;23:184-92.
29. Sobel JS, Winters JC, Groenier K, Arendzen JH, Meyboom de Jong B. Physical examination of the cervical spine and shoulder girdle in patients with shoulder complaints. *J Manipulative Physiol Ther* 1997;20:257-62.
30. Kuijpers T, van der Heijden GJ, Vergouwe Y, Twisk JW, Boeke AJ, Bouter LM, van der Windt DA. Good generalizability of a prediction rule for prediction of persistent shoulder pain in the short term. *J Clin Epidemiol* 2007;60:947-53.
31. Gatterman MI, Hansen D. Development of chiropractic nomenclature through consensus. *J Manipulative Physiol Ther* 1994;17:302-9.
32. Verhagen AP, de Vet HCW, de Bie RA, Kessels AGH, Boers M, Bouter LM, Knipschild PG. The Delphi list: a criteria list for quality assessment of randomized clinical trials for conducting systematic reviews developed by Delphi consensus. *J Clin Epidemiol* 1998;51:1235-41.
33. Booth A. "Brimful of STARLITE": toward standards for reporting literature searches. *J Med Libr Assoc* 2006;94: 421-9.
34. Will LA. A conservative approach to shoulder impingement syndrome and rotator cuff disease: A case report. *Clinical Chiropractic* 2005;8:173-8.
35. Gleberzon B. Successful chiropractic management of a centenarian presenting with bilateral shoulder pain subsequent to a fall. *Clin Chiropr* 2005;8:66-74.
36. Kiner A. Diagnosis and management of grade II acromioclavicular joint separation. *Clin Chiropr* 2004;7:24-30.
37. Gajeski BL, Kettner NW. Osteolysis of the distal clavicle: serial improvement and normalization of acromioclavicular joint space with conservative care. *J Manipulative Physiol Ther* 2004;27:480-6.
38. Pribicevic M, Pollard H. Rotator cuff impingement. *J Manipulative Physiol Ther* 2004;27:580-90.
39. Kurtz JT. A chiropractic case report in the treatment and rehabilitation of swimmer's shoulder. *J Am Chiropr Assoc* 2004; 41:32-8.
40. Moreau CE, Moreau MR. Chiropractic management of a professional hockey player with recurrent shoulder instability. *J Manipulative Physiol Ther* 2001;24:425-30.
41. Stoddard JK, Johnson CD. Conservative treatment of a patient with a mild acromioclavicular joint separation. *J Sports Chiropr Rehabil* 2000;14:118-28, 134-5.
42. Smith TL. Cervical manipulation for shoulder injury. *J Neuromusculoskelet Syst* 2000;8:24-6.
43. Kazemi M. Degenerative rotator cuff tear in an elderly athlete: a case report. *J Can Chiropr Assoc* 1999;43:104-10.
44. Buchberger DJ. Use of active release techniques in the postoperative shoulder: a case report. *J Sports Chiropr Rehabil* 1999;13:60-5.
45. Sharp JC. Treatment of shoulder and cervical dysfunction in an infant. *Chiropr Tech* 1999;11:53-6.
46. Gimblet PA, Saville J, Ebrall P. A conservative management protocol for calcific tendinitis of the shoulder. *J Manipulative Physiol Ther* 1999;22:622-7.
47. Jaffe MP, Bonsall WB. Atraumatic osteolysis of the distal clavicle: case report. *J Sports Chiropr Rehabil* 1998;12:149-52.
48. Shrode LW. Treating shoulder impingement using the supraspinatus synchronization exercise. *J Manipulative Physiol Ther* 1994;17:43-53.
49. Horrigan J, Coughlin S, Lazar M. Winging of the scapula associated with traumatic anterior glenohumeral instability in professional hockey players: a two-case review. *J Neuromusculoskelet Syst* 1994;2:28-32.
50. Nia E. Anterior shoulder pain and the infraspinatus muscle: a case report. *Chiropr J Aust* 1994;24:127-30.
51. Buchberger D. Scapular-dysfunctional impingement syndrome as a cause of grade 2 rotator cuff tear: a case study. *Chiropr Sports Med* 1993;7:38-45.
52. Hammer WI. The use of transverse friction massage in the management of chronic bursitis of the hip or shoulder. *J Manipulative Physiol Ther* 1993;16:107-11.
53. Staff G. Treatment of a posterior medial clavicular subluxation: a case report. *Chiropr Tech* 1993;5:60-4.
54. Leahy PM. Altered biomechanics of the shoulder and the subscapularis. *Chiropractic Sports Medicine* 1991;5:62-6.
55. Kampschroeder F, Brewer G, Moore L, Witt R. Trigger point and transverse frictional massage: a case report. *J Chiropr Res* 1990;6:40-2.
56. Pribicevic M, Pollard H. A multi-modal treatment approach for the shoulder: a 4-patient case series. *Chiropr Osteopathy* 2005:13-20.
57. Donahue T, Bergmann T, Donahue S, Dody M. Manipulative assessment and treatment of the shoulder complex: case reports. *J Chiropr Med* 2003;2:145-52.
58. Mestan MA, Bassano JM. Posttraumatic osteolysis of the distal clavicle: analysis of 7 cases and a review of the literature. *J Manipulative Physiol Ther* 2001;24:356-61.
59. Williams BD, Brockhohn JL. Subacromial impingement syndrome: a case series. *Chiropractic Sports Medicine* 1994; 8:3104-9.
60. Winters JC, Sobel JS, Groenier KH, Arendzen HJ, de Jong BM. Comparison of physiotherapy, manipulation, and corticosteroid injection for treating shoulder complaints in general practice: randomised, single blind study. *BMJ* 1997; 314:1320-31.
61. Bergman GJ, Winters JC, Groenier KH, Pool JJ, Meyboom-de Jong B, Postema K, van der Heijden GJ. Manipulative therapy in addition to usual medical care for patients with shoulder dysfunction and pain: a randomised, controlled trial. *Ann Intern Med* 2004;141:432-9.
62. Savolainen A, Ahlberg J, Nummala H, Nissinen M. Active or passive treatment for neck-shoulder pain in occupational health care? A randomized controlled trial. *Occup Med (Lond)* 2004;54:422-4.
63. Munday SL, Jones A, Brantingham JW, Globe G, Jensen M, Price JL. A randomized, single-blinded, placebo-controlled clinical trial to evaluate the efficacy of chiropractic shoulder girdle adjustment in the treatment of shoulder impingement syndrome. *JACA* 2007;Aug:6-15.
64. Winters JC, Jorritsma W, Groenier KH, Sobel JS, Meyboom de Jong B, Arendzen HJ. Treatment of shoulder complaints in general practice: long term results of a randomised, single blind study comparing physiotherapy, manipulation, and corticosteroid injection.
65. Bergman GJ, Winters JC, van der Heijden GJ, Postema K, Meyboom-de Jong B. Groningen Manipulation Study. The effect of manipulation of the structures of the shoulder girdle as additional treatment for symptom relief and for prevention of chronicity or recurrence of shoulder symptoms. Design of a

- randomized controlled trial within a comprehensive prognostic cohort study. *J Manipulative Physiol Ther* 2002;25:543-9.
66. Rocourt MH, Radlinger L, Kalberer F, Sanavi S, Schmid NS, Leunig M, et al. Evaluation of intratester and intertester reliability of the Constant-Murley shoulder assessment. *J Shoulder Elbow Surg* 2008;17:364-9.
67. Roach KE, Budiman-Mak E, Songsiridej N, Lertratanakul Y. Development of a shoulder pain and disability index. *Arthritis Care Res* 1991;4:143-9.
68. MacDermid J, Solomon P, Prkachin K. The Shoulder Pain and Disability Index demonstrates factor, construct and longitudinal validity. *BMC Musculoskeletal Disorders* 2006;7:12.
69. Deasi A, Dramis A, Hearnden A. Critical appraisal of subjective outcome measures used in the assessment of shoulder disability. *Ann R Coll Surg Engl* 2010;92:9-13.
70. Beaton DE, Katz JN, Fossel AH, Wright JG, Tarasuk V, Bombardier C. Measuring the whole or the parts? Validity, reliability, and responsiveness of the Disabilities of the Arm, Shoulder and Hand outcome measure in different regions of the upper extremity. *J Hand Ther* 2001;14:128-46.
71. Gummesson C, Atroshi I, Ekdahl C. The disabilities of the arm, shoulder and hand (DASH) outcome questionnaire: longitudinal construct validity and measuring self-rated health change after surgery. *BMC Musculoskelet Disord* 2003;4:11.
72. Portney LG, Watkins MP. *Foundations of clinical research: applications to practice*, 2nd ed. New Jersey: Prentice Hall Health; 2000. p. 267-8.
73. Pollard H, Hoskins W, McHardy A, Bonello R, Pribicevic M, Garbutt P. Australian chiropractic sports medicine: half way there or living on a prayer? *Chiropr Osteopat* 2007;15:1-13.
74. Hoskins W, McHardy A, Pollard H, Windsham R, Onley R. Chiropractic treatment of lower extremity conditions: a literature review. *J Manipulative Physiol Ther* 2006;29:658-71.