

**Atlas-Tratado**  
**de**  
**EMBRIOGENESIS**  
**ORGANOGENESIS**

*ELVIRA FERRES TORRES*  
*MANUEL MONTESINOS CASTRO GIRONA*  
*V. SMITH AGREDA*

*Corregido y actualizado en Enero del 2000 por José Alfredo Piera Pellicer*

## PROLOGO

*La edición del presente libro, que hoy ofrecemos al lector, ha surgido tras una experiencia de 35 años de dedicación exclusiva a la Anatomía, y de ellos 25 de catedrático, a cuyo extraordinario campo nos lanzamos al finalizar nuestros estudios de licenciatura en Medicina.*

*Esta experiencia se ha forjado, no solamente en la Universidad Española y en sus Facultades de Medicina de Granada, Zaragoza y Valencia, sino también en las Universidades alemanas de Giessen, Colonia, Frankfurt, Tübingen, Heidelberg, Münster, Bonn, Erlangen, Marburg, Göttingen y Freiburg, y en el Max Planck Institut für Hirnforschung. De todas ellas hemos extraído los rasgos docentes que consideramos de mayor importancia e interés para adaptarlos a los estudiosos de nuestros días que, con esa característica especial de cosmopolitismo, ocupan en estos últimos años nuestra universidad.*

*En este libro tratamos de exponer, de la manera más sencilla posible, una Anatomía profunda y moderna, dirigida fundamentalmente al estudio del individuo sano, vivo, operante y dialógico, sin olvidar en ningún momento que este ser que nos ocupa es un ser completamente cambiante a lo largo de su curva evolutiva, desde el momento de su concepción hasta el de su senectud, considerado aislado y en sociedad, influyendo y haciéndose influir, sano y enfermo. Es, por lo tanto, un paso más allá de la Anatomía Funcional, es lo que pudiéramos denominar Anatomía Existencial Integral.*

*Los programas de desnudo criterio topográfico y sistemático, que marcaron pauta en las universidades de nuestro país, nos han brindado la idea de la perfección y la descripción del detalle, pero las actuales concepciones nos han llevado a dar dinamismo existencial a esas características de las estructuras, arrancando desde el sustrato mismo de la Biología Molecular, en donde el complejo estructural es engendrado de la energía, según la ecuación de Einstein  $E=MC^2$ , donde E es energía, M es materia y  $C^2$  es la velocidad de la luz al cuadrado, para ir integrándose en unidades de mayor tamaño que cristalizan en ese todo único e indivisible que es el hombre, en un sentido trascendente, antropológico y existencial.*

*Sin perder nunca este concepto, tenemos que servirnos de diversas fuentes, fundamentalmente de las enseñanzas que nos proporciona el cadáver, el embrión, el feto y el adulto humano y comparado, los cuales constituyen elementos indispensables para el buen conocimiento de la Anatomía.*

*Sin embargo, conscientes de las limitaciones humanas, de las que no estamos exentos, comprendemos que esta obra tendrá lagunas que podrán ser subsanadas por la consulta en otras de la especialidad y que compete a todo universitario, ya que la realidad de lo estudiado en el plano anatómico será la consecuencia de la indagación en fuentes diversas.*

*Los autores*

# CAPITULO 1

## ANATOMIA. INTRODUCCION

---

### Concepto de la Medicina Moderna.

#### Concepto del ser humano

En el momento presente, la Medicina Humana no es solamente el *arte de curar* en el sentido empírico, que de una manera clásica se venía considerando, sino que es una *ciencia*.

Como tal, ha tenido que preocuparse fundamentalmente del *conocimiento del individuo sano, vivo, operante v dialogante*.

En consecuencia, al comenzar el estudio de esta *Medicina Moderna*, no hacemos otra cosa que sentar las bases del conocimiento de la *normalidad humana* para, a posteriori, estudiar sus alteraciones, los modos de evitarlas y corregirlas.

#### Forma humana

Esto significa, dentro del campo biológico en que nos movemos, que tenemos que especializarnos en el estudio de un *tipo de forma, concretamente la humana*, ya que la Biología está inmersa en la Morfología.

#### Parámetros del ser humano

Por lo tanto, la *Medicina* abarcará en su fase fundamental el conocimiento *básico* de todos y cada uno de los parámetros que definen esta forma; para una vez profundizado en la fenomenología que rige al individuo normal, estudiar las *alteraciones de* estos fenómenos que constituyen la *enfermedad*, y, durante el período clínico, buscar *científicamente* la *terapéutica* que los normalice.

#### Dimensiones morfofuncionales del ser humano

El *ser humano* tendrá, pues, que ser considerado a lo largo de su *dinámica evolutiva normal*. Es decir, desde su *concepción, desarrollo, madurez, involución y muerte*.

Esto nos obliga a considerar *parámetros que*, de una manera simplista, puedan definir la forma, longitud, superficie y volumen. Que existen éstos, pero supeditados al *tiempo*, que es la cuarta dimensión.

La constante *inestabilidad* de este tiempo determina la consecuente variación de los tres primeros parámetros, originando *una forma dinámica y cambiante* que constituye la quinta dimensión o *función*, inseparable de las anteriores.

Si abstraernos solamente con fines didácticos la *dualidad monoantrópica* que concurre en el ser humano, de poseer un alma y un cuerpo, veremos que este cuerpo -cuyos parámetros, bajo los que hay que, considerarlo, hemos indicado

anteriormente, no puede permanecer estático (además de, por el hecho de su dinámica evolutiva propia) por la realidad de que se halla estrechamente vinculado a la *planificación general* de todos los seres y, por lo tanto, en constante proceso de *síntesis e intercambio* con el medio circundante.

Estos procesos de *síntesis*, en sentido estricto, se realizan de una manera irrepetible y específica a lo largo del parámetro *tiempo*. Adaptándose y haciéndose adaptar *al y por* el citado medio circundante, en el cual se halla inmerso, puesto que si la forma humana detiene su propio proceso de síntesis e intercambio, por un instante, el resto del «plasma vital» que le circunda le obliga a realizar un proceso de *degradación* y, en consecuencia, a quebrar esa dualidad vital humana monoantrópica para darnos un espíritu y un *cadáver*.

## El parámetro del diálogo

El ser humano, por lo tanto, habrá que considerarlo, al estudiarlo médicamente, en *todas sus* dimensiones: *longitud, superficie, volumen, tiempo y función*. Pero, el hecho de constituir esa *dualidad monoantrópica, de poseer un alma sobrenatural y un cuerpo* que le sirve de sustrato y de expresión, obligó a ese *magma vital* a ir ensayando formas evolutivas que cristalicen en un sistema, con un órgano especializado en conseguir esa exteriorización. Ese órgano fue el *cerebro*.

Antes de llegar a la perfección exigida para la exteriorización del alma sobrenatural, los cerebros primitivos de los *prehomínidos* y los llamados *hombres fósiles*, fueron capaces de crear la *técnica*, que es patrimonio no sólo del individuo, sino de la especie, apareciendo, en consecuencia, el sexto parámetro o diálogo.

Este *diálogo* ha adquirido su máxima expresión psicológica en el «*homo sapiens sapiens*».

Son pues, seis los parámetros que, por el momento, y con un criterio *no aporístico*, debemos de considerar en el hombre.

## Concepto actual de la anatomía

La *anatomía humana*, por razones didácticas emanadas del antiguo concepto vesaliano, se ha venido preocupando durante siglos de las tres primeras dimensiones fundamentalmente, pero si como dice la profesora Ferres-Torres: *ya en el orden puramente físico se ha llegado a borrar la antítesis entre materia y energía mediante la ecuación de Einstein, que establece las relaciones cuantitativas de transformación recíproca entre estas dos manifestaciones primarias de creación; tampoco en el orden biológico, es sostenible esta dualidad de forma y función, a no ser como una doble manifestación de una misma realidad*».

Por ello, la *anatomía moderna*, para comprender el objeto de su estudio, necesita penetrar en la *cuarta* dimensión, y como consecuencia, en la *función* y en el *diálogo*, así como en cualquier otra dimensión que con un criterio, no aporístico, puede considerarse.

Su estudio, para nosotros, abarca desde la *concepción o anímixia* del ser, hasta su *muerte*, - desde el individuo sano hasta el enfermo, - aislado y en sociedad.

Es por lo tanto un *concepto integral* funcional y aplicativo, puesto que, como dice Whithall, «si el estudio de la anatomía no conduce hacia el conocimiento normal de la vida, y a través de esta vida hacia la enfermedad y su tratamiento, su fracaso estará escrito con - letras de oro - en la páginas de la Historia de la Medicina».

## **Definición**

En cuanto a la *definición* de anatomía, se han dado muchas de su concepto como ciencia.

Si nos atenemos a su etimología, podemos decir, que procede de la palabra griega «*anatemno*», que significa *cortar*.

Pero, con las definiciones etimológicas ocurre que, si bien en ocasiones han sido establecidas de una manera acertada para dar, de una forma breve y concisa, una idea del *concepto y contenido* de una ciencia, la más de las veces, con el paso del tiempo, carecen de contenido nosológico. Esto es -lo que creemos que ocurre con la definición etimológica de esta ciencia -, que únicamente pone de manifiesto tino de sus *métodos* fundamentales de estudio de la realidad morfológica humana, la *Disección*.

Modernamente, la anatomía es para nosotros «*la ciencia que estudia al hombre en sus partes y en su estructura, intentando explicar el porqué y el para qué" de todas y cada una de ellas, integradas en la unidad que constituyen y subordinadas jerárquicamente al todo de la persona humana.*

## **Plan de estudio**

Como morfólogos, nos compete, pues, estudiar la *forma*, plasmada en el soma, y que, como hemos dicho anteriormente, no es estática sino *dinámica*. Tienen un momento de aparición en ese cuarto parámetro temporal.

Si nosotros queremos conocerla de una manera plena e integral, tenemos que empezar a analizarla desde el *primer* momento en que se constituyen hasta que adquiera *externa e internamente* en su cronología vital *los caracteres específicos* de forma humana, debiendo de estudiar sus *modulaciones* hasta su *extinción*.

## **Morfogénesis**

Esto nos lleva, si queremos comprenderla, a empezar por el estudio de su *génesis*.

Es la *morfogénesis*, que nos dará la embriogénesis y organogénesis, integradas en la *embriología descriptiva y experimental*.

Pero, si queremos profundizar aún más en esta inquietud, para poder llegar a entender, el «*por qué*» y el «*para qué*», deberemos de adentrarnos en el terreno de la moderna *embriología molecular*.

Esta *embriología molecular* arranca desde la ultraestructura de la organización. Analiza las *causas* de la quimio e histodiferenciación, que darán personalidad a los diferentes órganos; nos descubrirá recíprocas relaciones funcionales y aclarará la interdependencia de los fenómenos fisiopatológicos.

Una vez en posesión de estos primeros conceptos básicos, seguiremos con el estudio de la forma.

Este proceso era realizado, hasta fecha muy reciente, utilizando el criterio descriptivo sistemático, clásico del concepto de Vesalio que, indudablemente, tuvo una importancia capital en su *momento histórico*. Consideraba al organismo dividido en una serie de aparatos o sistemas, que se estudiaban de una manera aislada, con una sistemática puramente descriptiva y memorística.

Hoy, por el contrario, desde los criterios de *Gegenbaur*, *Braus*, *Benninghoff*, *Orts Llorca* y *Escolar*, este concepto antiguo se halla plenamente superado, imperando el concepto racional *moderno, unitario*, genético y funcional, con sus miras aplicativas.

## **Postura erecta**

Por esta razón, en el estudio de la forma comenzamos por lo más característico de la especie humana, la postura erecta, que ha sido conseguida tras un largo proceso evolutivo. Postura erecta que repercute en la morfología y función de todas y cada una de las partes que constituyen la unidad del individuo humano. Estudiamos aquellas estructuras que definen el *enderezamiento*, que se inicia en la porción retrocordal o retrosoma, para continuar y afirmarse a través del *miembro inferior*.

En cada uno de estos segmentos, comenzamos por el estudio de las características que este *enderezamiento* imprime al dispositivo esquelético y a los sistemas *osteo-neuro-musculares* que, de una forma estática o dinámica, lo consiguen.

Seguimos con el estudio de la disposición de los *sistemas* vascular y dermoneural, que aseguran en todo momento la nutrición y defensa.

Por último, integramos la unidad del segmento estudiado por medio de la consideración de la *aponeurología*, terminando nuestro estudio con *unas facetas* aplicativas fundamentales.

## **Expresión de la inteligencia**

Una vez conocidas las estructuras que mantienen la postura típica de la especie, con la misma sistemática abordamos el estudio del *miembro superior*, que, liberado del apoyo, ha pasado a ser la expresión *material* (por medio de los procesos de manipulación) del desarrollo telencefálico humano y, por lo tanto, de la inteligencia.

## Conservación del individuo y de la especie

Seguiremos después con el estudio del presoma como sustrato de las funciones nutritivas y reproductoras viscerales, lo que nos obliga a considerar, en primer lugar, la disposición de ese presoma en su pared, después, las modificaciones del mismo en relación con la organización funcional de las vísceras que recubre.

## Sustrato contenedor del conocimiento

Terminamos el primer curso de nuestra disciplina con el estudio de la porción más diferenciada del organismo, la *cabeza, destinada* a albergar al sustrato anatómico del *conocimiento, procurando* seguir en todo momento un criterio ontogénico morfofuncional y aplicativo.

## Sustrato anatómico del conocimiento

Sentadas las bases, en el segundo curso de la asignatura estamos en condiciones de estudiar el sustrato anatómico del *conocimiento*, el cual corresponde al sistema nervioso.

Este sistema nervioso alcanza su máxima complejidad en nuestra especie. Permite la *unificación* de todas las estructuras que constituyen el organismo, considerando no solamente sus características morfofuncionales, sino en el específico sentido que la filosofía *existencial moderna confiere* al concepto de «*persona*».

Es decir, la más amplia capacidad o nivel de *integración* funcional de un proceso psicológico que se expresa por el diálogo.

Esto es, en la *intercomunicación* de dos individuos de la especie, que se consideran mutuamente como *interlocutores*, como *sujetos activos* y no como objetos, y cuya intercomunicación da lugar a la unidad filosófica de la «*persona*».

Comenzamos, pues, el estudio del sistema nervioso por sus *canales de información, que* corresponden a los órganos de los sentidos.

## Niveles de integración

Continuamos después estudiando los distintos niveles *de integración* de este sistema nervioso, desde el *más elemental*, la médula (sustrato integrador de la capacidad refleja elemental), hasta el más complejo, como es el telencéfalo, terminando con el estudio funcional y aplicativo de las vías nerviosas.

## Anatomía topográfica. Anatomía radiológica

La última parte de nuestro estudio, una vez conocida la organización anatómica de todo el organismo, la dedicamos al estudio de la *anatomía topográfica y radiológica*, que permite adquirir los conocimientos aplicativos de la *Medicina*, de gran importancia diagnóstica, médico legal y jurídica.

Aquí, las *regiones* que se estudian son las clásicas ya que están enmarcadas en un *código legal vigente*, pero orientadas a no perder en ningún momento el criterio de *unidad, función y aplicación*.

## HORIZONTES DEL DESARROLLO

En embriología veremos, a lo largo del estudio de sus correspondientes capítulos, cómo se irán produciendo, a partir, del *primer momento de existencia* del nuevo ser en la célula *huevo*, y *por* medio de una serie continua de divisiones y diferenciaciones celulares, todo el complejo sistema de órganos y aparatos que caracterizan morfofuncionalmente al *organismo humano*, al mismo tiempo que se *modelará su* forma externa, con arreglo al patrón cronológico de su morfología.

Pero, por razones de tipo *didáctico*, no tendremos más remedio que desglosar la *unidad* en desarrollo y estudiar separadamente el origen, modo de diferenciación y constitución de los distintos aparatos y sistemas.

Es necesario, en consecuencia, no perder la idea de *unidad*. Integral de todos estos procesos en el *espacio* y en el *tiempo*. Establecer en ese proceso dinámico y continuo de la *historia vital* de un nuevo ser, una serie de hitos y jalones que permitan *relacionar* todos los distintos procesos que, en un momento dado, están ocurriendo en el interior del organismo embrionario.

Tiene, además, la utilidad de que permite la localización de los «*períodos teratógenos*». Es decir, de aquellos momentos durante los cuales el ser en desarrollo es susceptible de desviarse de su normal evolución por la actuación de *agentes teratógenos* productores de malformaciones, y conocer sobre qué estructuras actuarán, lo que permite la aplicación de criterios prácticos de *prevención*.

Si repasamos la bibliografía existente, nos encontraremos que prácticamente cada autor ha confeccionado un cuadro en el que relaciona los caracteres *morfoestructurales* del embrión en desarrollo, con los distintos *datos mensurables*, edad, longitud y peso. Pero si comparamos los *horarios embriopáticos* así conseguidos, vemos que rara vez son concordantes, por la dificultad en la exactitud de la medida de las unidades tomadas como patrón.

Witschi, al estudiar el desarrollo embriológico, lo divide en 36 *estadios* agrupados en *períodos*.

Períodos que define de acuerdo con algún parámetro *morfoestructural* destacado, con unas determinadas características de edad, longitud y peso.

Estos *períodos*, que son momentos más o menos largos del desarrollo (en los que el embrión presenta esa característica morfoestructural común), son para dicho autor los siguientes: período de *división*, de *gástrula*, de *línea primitiva*, de *néurula*, de *tubérculo caudal*, de *embrión* formado, de *metamorfosis* de embrión a feto y de *feto humano*.

## Horizontes de Streeter



Más interesantes consideramos el establecimiento por Streeter y colaboradores (basándose en el estudio sistemático y promedio de la gran cantidad de embriones humanos que constituyen la colección de la «Carnegie Institution» de Washigton, de los llamados por ellos «*Horizonte del desarrollo*»).

En cada uno de estos *horizontes*, a los que se atribuyen unas medidas y características idénticas y fácilmente observables, hallaremos . una serie de elementos que se estudiarán dentro de los correspondientes capítulos.

NO COPIAR

## CAPITULO II

### CARIOTIPO Y GAMETOGENESIS

---

#### CARIOTIPO

El organismo humano se va a formar, como sabemos, de la conjunción de dos células, una masculina y otra femenina, que se reúnen en el momento de la fecundación señalando el comienzo vital del individuo humano.

#### Huevo

La célula resultante se va a llamar célula huevo, cigoto o concepto. Va a poseer en su interior, de una manera ordenada, el *programa* de las características somáticas y funcionales de la especie, y es necesario que posea todos los componentes de sus células.

Para ello, y como es lógico, las células progenitoras de este huevo o cigoto tendrán que experimentar una serie de modificaciones en el proceso de su formación para que sean aptas de suministrar, al conjugarse, una célula hija con las características que hemos indicado.

#### Objetivo de la embriología

El estudio de todo este proceso, desde la gametogénesis (que dará lugar a la capacitación de los gametos masculinos y femeninos para formar una célula hija o huevo, en cuyo interior exista codificada la información necesaria para que este huevo posea la potencia prospectiva de cubrir su ciclo vital) hasta el desarrollo espacial y temporal de este organismo, ha constituido el objetivo de la embriología o morfogénesis.

#### Embriología descriptiva y comparativa

En un principio, esta ciencia del desarrollo nació como ciencia descriptiva y comparativa, facetas que, aún hoy, constituyen la base de la embriología moderna y que han experimentado un nuevo desarrollo con la aplicación de las técnicas de la microscopía electrónica de transmisión y barrido.

#### Embriología experimental

Pero la curiosidad del científico fue más allá del estudio de los embriones. Surgió la pregunta de ¿«cómo» y «por qué» ocurren los procesos del desarrollo? Para poder contestarlas nació, como una faceta nueva esta ciencia, la embriología experimental, y con ella una serie de conceptos, hechos y teorías tales como las de potenciales, determinación, regulación, campos morfogenéticos, gradientes y organizadores.

## Embriología molecular

Sometiendo al embrión de diferentes especies a un análisis químico de sus constituyentes en las diversas fases e influencias, por el uso de nuevos métodos y conceptos procedentes de la genética bacteriana y biología molecular, se ha transformado finalmente el primitivo aspecto de la embriología química en embriología molecular.

La embriología molecular aspira, utilizando los esquemas teóricos de la biología molecular (que han permitido el aislamiento de proteínas inductoras específicas), resolver los problemas de la diferenciación celular y tisular del organismo en desarrollo. Es decir, comprender cómo la producción de *R.N.As*, mensajeros específicos controlados por la activación localizada de genes que llevan a la síntesis de proteínas específicas, conducen finalmente a la diferenciación en tejido nervioso, epitelial o muscular, etc.

## Cromosomas

La información codificada que rige todos los procesos del desarrollo se halla en el interior de los cromosomas. Constituyen éstos un aspecto morfológica de la *cromatina nuclear* en un momento vital de la célula.

Si analizamos una célula cualquiera durante la *anafase* de su división mitótica, llama la atención el hecho de que la red cromatínica más o menos uniforme, que hasta entonces constituía el núcleo, se ha *quebrado* en una especie de bastoncitos que constituyen *los cromosomas*.

Estos *cromosomas* presentan diferencias morfológicas entre ellos. Además, no son homogéneos en lo que respecta a su *morfología propia*, sino que presentan unos estrechamientos y unos apéndices.

### Aspectos macroscópicos del cromosoma. Centrómero

El *estrechamiento principal* recibe el nombre de centrómero o *kinetocoro*.

Según la localización del *centrómero*, el cromosoma queda dividido en dos partes o cromátides, que pueden ser iguales o desiguales.

En el primer caso hablamos de *cromosomas metacéntricos*, pudiéndose considerar el centrómero situado en el punto medio entre las dos cromátides.

En el segundo caso, se trata de los cromosomas submedios o *acrocéntricos*. El centrómero está entonces situado en un extremo, o próximo a dicho extremo o *telómero* del cromosoma.

### Estrechamientos secundarios

Aparte de este estrechamiento primario existen los *secundarios*, que conectan los cromosomas con otras partes del mismo y que dan lugar a la aparición de los llamados *satélites*.

## Estructura molecular

A microscopía electrónica, el cromosoma está constituido por *dos macromoléculas* de escleroproteína dispuestas arrolladas helicoidalmente, en las que se inserta el *ácido desoxirribonucleico* (DNA), propio y particular para la especie.

## Genes

La combinación del radical con la cadena de escleroproteína y las diferentes moléculas de DNA constituyen los *genes*, que tienen capacidad organizadora y pueden inducir y ser inducidos.

Las inducciones recíprocas de los genes entre sí, establecen el *código genético*, que rige la intención finalista de cada especie.

## Triplettes o cotones

Esta información genética está condicionada en la molécula de DNA en forma de secuencia de *tres nucleótidos*, formando los triplettes o *codones*. Esta información es transcrita inicialmente a una molécula de *RNA* llamado *mensajero* (mRNA), copia de una de las cadenas del DNA del gen. Transcripción que se realiza en el núcleo celular por la *RNA-polimerasa*.

Posteriormente, el *mRNA*, que es liberado en el citoplasma, se liga a los *ribosomas*. Los ribosomas son partículas constituidas por combinaciones de tres tipos de RNA (llamados ribosómicos) y de gran número de proteínas ribosómicas.

El *triplete o codón* del mRNA se une al llamado RNA ribosómico de *transferencia (anticodón)*, permitiendo que el mensaje genético, que fue transcrito del DNA al mRNA, pueda ahora ser leído y traducido a *proteína*.

## Constitución de las hélices del DNA

Si analizamos estructuralmente la *hélice* de DNA, veremos que está formada por *dos cadenas de desoxirribosa*, unidas por radicales de fosfato, y que llevan en los extremos de la desoxirribosa una *base púrica o pirimidínica*, constituyendo un *polinucleótido*.

Las *bases púricas* son la adenina y guanina. Las *pirimidínicas*, la timina y citosina.

En el *RNA*, la base pirimidínica timina es sustituida por el *uracilo*.

En la doble hélice del DNA, las dos moléculas de polinucleótidos están unidas por sus bases púricas y pirimidínicas, eslabonándose la *adenina* con la *timina* y la *guanina* con la *citosina*.

## Duplicación del DNA

Con este modelo estructural se explica fácilmente el proceso de *duplicación* del DNA cromosómico en la fase inicial de la *mitosis celular*. Es un fenómeno que Wátson y Crick comparan al mecanismo de «*apertura y cierre de una cremallera*», separándose las dobles hélices y sintetizando en el núcleo una hélice complementaria sobre una de las separadas, produciéndose la *duplicación especular* del material genético del cromosoma.

### **Entrecruzamiento de alelos o «crossing over»**

Por otra parte, con el fin de conseguir una *difusión y mejora* de las posibilidades genéticas lo que traducirá una mayor diferenciación de los individuos en la especie y mejora de sus características, aparece, durante la reproducción celular, en la *meiosis* de las células germinales el fenómeno del «*crossing over*», por el que los *cromosomas alelos*, por medio de formación de puentes de unión o quiasmas, *intercambian* partes de sus cromátides.

Mediante este fenómeno, los cromosomas resultantes de la reducción cromática son *diferentes*, en mayor o menor grado (por los genes que han intercambiado), de los de las células que les dieron origen.

Naturalmente, el «*crossing over*» es un momento importante para la historia futura del nuevo ser, ya que, si en el intercambio de fragmentos de cromátides la fase de *diacinesia* no se realiza correctamente, pueden producirse aumentos o disminuciones del material genético del cromosoma de la célula hija.

Estos *aumentos o disminuciones* repercutirán produciendo diferencias en la morfología somática interna, o en las características funcionales del nuevo ser, al ser transcrita posteriormente la *información defectuosa*.

### **Serie haploide**

La *reducción cromática* producida en las células germinales (que más adelante estudiaremos cuando consideremos la gametogénesis) deja a las células genéticas en una serie *haploide* de cromosomas, porque van a tener la *mitad* del número  $2n$  de cromosomas típico de la especie. Posteriormente, al realizarse la *conjugación* de los gametos, se restaura el número *diploide*.

### **Heteroploidias**

Si en el «*crossing over*», o durante cualquier otro momento la *disyunción o diacinesia* de los cromosomas no se realiza normalmente, aparecen las llamadas *heteroploidias*, es decir, que las células no llegan a dar un ser con el número de cromosomas que corresponde a la especie.

Estas *heteroploidias* pueden ser por exceso o por defecto. Dentro del *exceso*, puede ocurrir una duplicación del número total de cromosomas y entonces se denomina *tetraploidía*, o sólo en algunos de los cromosomas y entonces constituye una *polisomía*. Si sólo aparece un cromosoma más en uno de los pares, tendremos una *trisomía*.

## Deficiencia. Traslocación

Cuando en el proceso del «*crossing over*» uno de los cromosomas *pierde* parte de su DNA, se dice que ese cromosoma sufre una deficiencia o delección. También puede ocurrir que un cromosoma se *quiebre* y se vuelva a pegar, pero invirtiendo el orden de las cadenas, encontrándonos entonces con una *Traslocación*.

Todas estas variaciones, como es lógico, van a influir sobre las inducciones posteriores, organizando las correspondientes *alteraciones* en la morfología del nuevo ser, lo que dará lugar a *malformaciones o monstruosidades*.

*Las posibilidades de combinación* son por ahora desconocidas, dado que influyen numerosas variables, y que no solamente cuentan los 23 pares de cromosomas, sino la infinidad de genes (hasta ahora no conocidos en su número) que existen en cada uno de aquéllos.

## Tipos de cromosomas

En esta célula, y por tanto en cada organismo, existen dos tipos de cromosomas.

1°.- Los *autosomas* (responsables, según se cree, del desarrollo del soma).

2°.- Los *gonosomas* (responsables de la morfología diferencial somática externa de los sexos).

Los gonosomas llegan a influir no solamente en la *morfología sexual*, sino incluso en la disposición de caracteres tan secundarios como son las huellas dactilares.

## Cromatina sexual

En los casos dudosos de discernimiento sexual se comenzó por estudiar la llamada *cromatina sexual*, que consiste en un diformismo que presentan la mayoría de las células somáticas, consistente en que en el núcleo de dicha célula se ve una excrecencia somática similar a un *palillo de tambor (corpúsculo de Barr)*.

Este primitivo medio de diferenciación sexual cromosómica obligaba a un recuento de cien células, estableciendo después una proporción; si bien, como no podía establecerse un índice significativo, el resultado era un tanto *aleatorio*.

De todas formas, se consideraba *como femeninos* aquellos organismos en los cuales el tanto por ciento de células con cromatina sexual era superior a *cincuenta o sesenta*. Este estudio se basaba en la creencia, no sin fundamento, de que la cromatina sexual estaba en íntima relación con la existencia de *cromosomas XX*.

## Cariotipo

Posteriormente, el estudio del *cariotipo* ha podido definir el llamado sexo *cromosómico*, que en la realidad se determina en el mismo momento de la concepción. Será *masculino* si el espermatozoide fecundante aporta el cromosoma Y, será femenino si aporta el X, ya que el óvulo aporta siempre un cromosoma X.

## Sexo masculino

El sexo *masculino* en la «especie humana» será por lo tanto XY, y decimos en la especie humana porque en otras especies, concretamente en las aves y en especial en las gallinas, la fórmula está *invertida*, de tal forma que el gallo es XX y la gallina XY.

## Sexo cromosómico. Gonadal. Somático. Social

Esto da lugar a que tengamos que distinguir entre sexo *cromosómico*, que es el verdadero. Un sexo *gonadal* (que es el de la ordenación que adoptan los gonocitos en la glándula) y un sexo *somático*, que está constituido por la morfología somática externa que adopte el individuo. *Sexo social* es el que desempeña en la sociedad el hombre y la mujer.

Si analizamos detenidamente, vemos cómo en la definición de este *sexo somático* influyen fundamentalmente cuatro factores:

a) El *cromosoma genético*, que como ya hemos indicado, siempre, que hay un « Y » dirige la diferenciación externa hacia la morfología masculina (aunque el sexo gonadal sea, por otras causas, distinto y el individuo se vea, debido a este diformismo condenado a la esterilidad, cosa que ocurre con mucha frecuencia en los llamados «síndromes de Klinenfelter»).

b) El *medio endocrino*, o sea, la influencia del medio humoral que puede orientar la morfología, supeditándola a las tasas de hormonas.

Es interesante destacar la influencia que tiene la ausencia de las cromátides de un cromosoma X (o sea, cuando existe el cromosoma Y, el desarrollo prenatal *anula* el factor humoral materno, desarrollando un *varón*, a pesar de las enormes tasas de hormonas femeninas que circulan por la sangre).

e) *Los factores ambientales*. Estos factores actúan, fundamentalmente, en los animales en que el nuevo ser no sufre su desarrollo prenatal total, dentro del claustro materno.

En los *mamíferos*, por, su condición de gestación, tiene que llegarse a valores extremos de *inanición* de otros trastornos para que influyan sobre el desarrollo del nuevo ser.


d) *Las costumbres sociales* durante el período postnatal.

De todo esto se deduce la importancia que tiene el estudio del *cariotipo* humano para poder colegir si los trastornos que aparecen en un individuo son de origen genético, o debidos a trastornos a lo largo del desarrollo.

## Cariotipo

Para realizar un *cariotipo* es necesario recoger los cromosomas en el momento, en que más individualizados se encuentran, es decir, durante el proceso de una *metafase* mitótica.

Por otra, parte, el ideal es que esta fase se produzca no «*in vivo*» sino «*in vitro*», con lo cual se puede actuar sobre el cultivo celular con extractos de *colchicina*, que detienen las mitosis en *metafase* y que, por medios hipotónicos, permiten una mayor dispersión de los cromosomas, con lo cual se individualizan mejor.



**Fig.1.- Esquema que representa los distintos pares de cromosomas en la especie humana. A) Sexo femenino. B) Sexo masculino.**

Conseguido este efecto, *se fijan, se tiñen*, se fotografían y se procede a su ordenación o apareamiento.

Hasta el momento presente, en que estas técnicas se mueven primordialmente al microscopio a luz, se siguen las pautas de *Patau* y *Denver*, cuyas clasificaciones son casi idénticas.

### Clasificación de Denver

Para la clasificación de Denver, los cromosomas se dividen en 12 pares de *autosomas* y un par de *gonosomas*.

### Autosomas

Por otra parte, los ordena en *siete* grupos:

1º.-Los pares 1 *al* 3 se caracterizan por sus cromosomas *grandes* y *metacéntricos*. Parecen regir el desarrollo muscular.

2º.-Los pares 4 y 5 también son *grandes*, pero sus centrómeros ya son submedios, siendo, por otra parte un grupo difícil para establecer diferencias entre ellos dada su similitud.



3°.- Los pares 6 *al* 12 están constituidos, por cromosomas de aspecto mediano, con centrómeros submedios y extraordinariamente difíciles de individualizar entre sí. Tanto es así, que algunos autores incluyen en este grupo al cromosoma X.

4°.- Los pares 13 *al* 15 son cromosomas medianos acrocéntricos. Suele ser frecuente que sirva de diferenciación entre ellos el hecho de que el cromosoma 13 posea un satélite muy prominente en el brazo corto.

El par 14 se caracteriza por tener un *satélite pequeño* en su brazo corto, mientras que el 15 no suele tener satélite.

Por otra parte, los cromosomas 14 y 15 parecen ser los responsables del desarrollo del *cerebro humano* como tal, de manera que cualquier interferencia sobre ellos, por exceso o por defecto, va seguida de una *falta de desarrollo del polo frontal*, con la correspondiente manifestación *oligofrénica*.

5°.- Los pares 16 y 18 son cortos, *metacéntricos o submedios*.

6°.- Una cosa parecida ocurre con los pares 19 y 20, que son de idénticas características.

7°.- Los últimos pares de autosomas a considerar corresponden al 21 y 22. Son *acrocéntricos*, pequeños y muy susceptibles de plantear problemas por trisomías. El par 21 suele tener un satélite en su brazo corto.

Estos pares, junto con el 18, presentan frecuentes *anomalías* que originan desde el síndrome mongoloide hasta malformaciones del tipo de imperforaciones anales.

## **Gonosomas**

Nos queda por considerar el par de *gonosomas* que sabemos corresponde a los cromosomas XY para el sexo masculino y XX en el caso del sexo femenino.

## **Malformaciones gonosómicas más frecuentes**

Los síndromes por *malformaciones* en estos cromosomas se agrupan actualmente en dos grandes noxas:

1°.- El *síndrome de Turner*, cuyo denominador común es que posee un sexo somático femenino (aunque los pacientes, la mayoría de las veces, sean estériles).

2°.- El *síndrome de Klinefelter*, que comprende una serie de subsíndromes, cuyo denominador común es el de poseer un aparente sexo somático masculino (por poseer todos un cromosoma Y), si bien, casi todos ellos suelen ser también estériles.

## **GAMETOGENESIS**

El nuevo individuo surge a la vida en el momento de la *fecundación*.

Se inician una serie de procesos que conducen a la aparición en el *ser*, de la morfología típica en relación con la *cronología vital* de la especie (en el caso que nos ocupa, la humana), que constituye el objeto de estudio de la *anatomía*.

Si queremos comprenderla en todos sus parámetros o dimensiones, necesitamos remontarnos al inicio en el *espacio* y en el *tiempo*, de esta forma, y estudiarla a lo largo de toda su dinámica vital.

Por eso es necesario que analicemos, aunque sea someramente y teniendo en cuenta los conceptos que llevamos expuestos, los fenómenos anteriores a dicho proceso *de fecundación*, que darán lugar a dos células aptas para unirse, una masculina o *espermatozoide* y otra femenina u óvulo.

### **Blastómeras germinales**

Ya desde los primitivos estadios de la segmentación embrionaria, Max Clara admite que, aparte de las llamadas *Blastómeras formativas* y *nutritivas*, pueden distinguirse otras Blastómeras que encierran en sí toda la *potencialidad genética* de la especie y a las que se podría llamar blastómeras germinales, que en el curso del desarrollo quedarán incorporadas en el interior de la gónada asegurando la continuidad del plasma germinal a través de los individuos de la especie.

### **Meiosis**

Estas células germinales, *ovogonias* y *espermatogonias*, necesitan una preparación para el proceso de fecundación. Preparación que, después de un período de *multiplicación*, incluye el llamado proceso de *inmaduración* de los gametos, por medio del cual disminuyen su número cromosómico a la mitad del típico de la especie y modifican su morfología haciéndola apta para la fecundación.

La *célula germinal masculina* o espermatogonias inicialmente voluminosa, pierde prácticamente todo el citoplasma, mientras que, por el contrario, *la célula germinal femenina* aumenta gradualmente de tamaño.

### **Fases de la Meiosis**

El proceso de maduración incluye *dos divisiones* celulares que difieren de una mitosis normal y que reciben el nombre de *divisiones meióticas* o reducciones.

### **Primera división meiótica**

1º.- Cada una de la células germinales primordiales, tanto masculina como femenina, inmediatamente antes de la primera división meiótica, *duplican su DNA* como en una mitosis ordinaria, de tal manera que poseen el doble de DNA y cada cromosoma es también doble.

2°.- La *profase* de la primera división meiótica se separa notablemente de la mitosis normal y en ella se distinguen una serie de *subperiodos* que reciben los nombres de *leptoteno*, *cigoteno*, *paquiteno* y *diploteno*.

a) *En el período de leptoteno*, la característica fundamental es que los 46 cromosomas de la célula se *acortan* y *arrollan* formando cordones delgados y únicos.

b) *En la etapa siguiente del cigoteno* se produce el acercamiento de los cromosomas homólogos que, a diferencia de la *mitosis normal* en la que permanecen separados, llegan a unirse formando *pares*, pero como cada uno de ellos duplicó su DNA, en realidad forman *tétradas*, bivalentes, cada uno de los cuales posee *cuatro cromátides*. Aparentemente, y en este momento, el número de cromosomas de la célula es la mitad.

c) *En la tercera etapa, o período paquiteno*, los cromosomas adquieren el aspecto de *cordones* cortos y gruesos debido a un fenómeno de *contracción longitudinal*, comenzando al final del período a separarse longitudinalmente con intercambio de segmentos entre ellos.

d) *En el período siguiente o de diploteno* los cromosomas homólogos se ven unidos por las puntos de *sinapsis* momentáneamente, adquiriendo un aspecto de «X», estructura que recibe el nombre de *quiasma*.

e) *En la etapa siguiente, o diacinesia*, continúa la separación, observándose los cromosomas parcialmente y aún enrollados.

3°. *En la metafase*, los miembros de cada par homólogo terminan de separarse. Se orientan en el huso y emigran hacia los polos opuestos de la célula.

Tras esta *primera división* meiótica, cada célula hija tiene, aparentemente, la mitad del número de cromosomas de su progenitora, es pues *haploide*, pero cada cromosoma del par bivalente es una estructura con su *DNA doble*, aunque sólo haya un centrómero.

La cantidad de *DNA* en cada célula hija es, pues, igual a la de una *célula somática normal*.

## **Segunda división meiótica**

En la segunda división meiótica, que se produce sin duplicación inicial del DNA, se establece la división y separación longitudinal de los 23 cromosomas dobles por su centrómero. Recibe entonces cada una de las células hijas la *mitad del DNA que* posee una célula somática normal y 23 cromosomas. La mitad también de los que tiene dicha célula somática.

Por medio de esta *Meiosis* se consigue:

1°.- El *intercambio de bloques* de genes.

2°.- *Reducir* el número de cromosomas aun número haploide que permita, en el momento de la fecundación, la reconstrucción de la fórmula cromosómica típica de la especie.

Estas divisiones ocurren tanto en el *sexo masculino* como en el *femenino*.

### **Meiosis en el sexo femenino**

En el *sexo femenino* presenta una peculiaridad.

La *ovogonia* se divide en la primera meiosis, dando lugar a un *ovocito primario* (ovocito I), que queda detenido en la metafase de esta primera división sin completarla, constituyendo el período de reposo llamado *dictioteno*.

Durante este período la, *cromatina* adquiere un aspecto reticular o de encaje. Pueden permanecer algunos de ellos detenidos en este período de *dictioteno* durante 40 años o más.

Termina el *ovocito I* su primera división meiótica, al producirse la maduración del folículo, dando lugar al *primer corpúsculo polar* y al *ovocito de segundo orden* (ovocito II).

Este ovocito II experimenta la segunda división meiótica en el momento de la ovulación, produciendo el *segundo corpúsculo polar* y el *óvulo*, que es la única célula de las cuatro resultantes de la división de una ovogonia que es apta para la fecundación. Su fórmula cromosómica es 22 X.

### **Meiosis en el sexo masculino**

En el caso de la espermatogonia, las dos divisiones meióticas se realizan sucesivamente, sin período de reposo. Pasan por las fases de *espermatocono I*, *espermatocono II* y *espermátide*.

Existen espermátides de fórmula 22 X y 22 Y, por lo que el sexo masculino, en la especie humana, es *digamético*, mientras que el femenino es *monogamético*.

La *espermátide* sufre a continuación, incluida en las células de Sertoli del testículo, un proceso de metamorfosis a, *espermatozoide*, o espermiogénesis, que se caracteriza por la eliminación de, la mayor parte del citoplasma y la formación, a expensas del *aparato de Golgi*, de una envuelta del núcleo, caperuza o capuchón, que presenta un extremo un gránulo intensamente cromático o *gránulo acrosómico*, muy rico en lipoproteínas e hialuronidasa.

Este grano acrosómico interviene activamente en el fenómeno de *dispersión* de las células de la corona radiada y membrana *pelúcida*.

Junto con el núcleo, constituye la *cabeza* del espermatozoide.

Las mitocondrias se acumulan para formar la *pieza intermedia*, en la que el *centríolo* queda incluido entre ella y la cabeza.

Por, último, de la *pieza intermedia* surge el *filamento axil* (origen de la cola del espermatozoide), que presenta una estructura típica de *dos filamentos* longitudinales centrales o fibras beta, rodeados de otros nueve pares de filamentos dobles y asimétricos llamados *fibras alfa*, y a los que, en la *pieza intermedia*, se unen otros *nueve pares* de filamentos contráctiles o *fibras gamma*, ricos en ATP-asa, que desaparecen en dirección caudal.

Los filamentos de la cola del espermatozoide se hallan rodeados de una tenue capa citoplasmática, excepto en su extremo final en donde el *filamento axil* queda libre.

## ÓVULO HUMANO Y TIPOS DE HUEVOS

El óvulo es el resultado final de las divisiones maduración de la *célula germinal femenina*.

Al igual que el *espermatozoide*, es una célula muy especializada que encierra, cuando se une con el gameto masculino, toda la potencia genética de la especie, la llamada *potencia prospectiva* o capacidad de originar un organismo completo.

Su núcleo, como ya sabemos, tiene un número haploide de cromosomas. Suele hallarse en posición *excéntrica* en el interior del citoplasma, cuya composición bioquímica no es homogénea.

Existen en su interior unos *gradientes* de distribución de las sustancias glúcidas, lípidas y proteicas (aunque menos evidente que en los óvulos de otras especies), que hacen del *óvulo humano* una célula *polarizada con simetría bilateral*,

Este *gradiente* de composición bioquímica afecta también a la *zona cortical* del óvulo, y tiene mucha importancia en el comienzo del *período de segmentación*.

El óvulo humano, aparte de su membrana propia, se halla envuelto:

1°.- Por una *secundaria* o *vitelina*, en la que se hallan inmersos la gran cantidad de microvillis que presenta la membrana celular.

2°.- Por fuera de ésta se encuentra un acumulo de células granulares del «folículo», que constituyen la *corona radiada*, que mandan también microvillis a la membrana vitelina o zona pelúcida verificándose mediante procesos de *pinocitosis* el intercambio de sustancias entre las células de la corona radiada y el óvulo.

### Tipos de huevos

La cantidad de sustancia de reserva (*deuteroplasma*) del protoplasma ovular, varía con las distintas especies, y está en relación con el medio en donde se va a desarrollar el huevo.

## Huevo alecito

El *huevo ideal* sería aquel en el que todo, su citoplasma fuese *protoplasma formativo* y no tuviese nada de vitelo o lecito. Hablaríamos pues de *huevo alecito*, que es un concepto puramente teórico.

Por la *cantidad de vitelo* que poseen los óvulos de las distintas especies, y por consiguiente sus huevos, se clasifican en:

1°.- Huevo *oligolecítico* o *miolecítico*.

Huevos con escasa cantidad de vitelo, que se desarrollan en un medio rico en sustancias, o se le puede proporcionar fácilmente. Son huevos *oligolecitos*.

Actualmente se llaman *miolecitos*. A éstos pertenece el *huevo humano*, el del *amphioxus* y el de *erizo de mar*.

2°.- Huevos *mediolecíticos* o *telolecíticos*.

Huevos con mayor cantidad de vitelo, que suele acumularse en el polo opuesto al núcleo. Se llaman *huevos telolecitos* o *mediolecitos*, y a los que pertenecen algunos peces y anfibios.

3°.- Huevos *megalecíticos*.

Y por último, huevos con *gran cantidad* de vitelo de reserva, dado que han de desarrollarse en un medio hostil, llegando a ser dicho vitelo macroscópicamente visible. Estando completamente separado el protoplasma formativo, del *deuteroplasma*. Se denominaban *teleocíticos*.

Están perfectamente *polarizados*. Hoy se les conoce como *megalecitos*, y pertenecen a este grupo los ,huevos de reptiles y aves.

## Huevo humano

El huevo humano, a pesar de ser *oligolecito* y *holoblástico* como el del *amphioxus*, realiza su gastrulación por el mismo mecanismo, o semejante, al de *los inegalecitos*.

De ahí el interés del estudio de la *Embriología Comparada* para aclarar el mecanismo intrínseco de estos fenómenos tan importantes del período morfogénico humano.

## CAPITULO III

### PERIODO DE GERMEN. SEGMENTACION

---

#### FECUNDACION

Como sabemos, cada especie tiene un determinado número de cromosomas que constituye el *número*  $2n$  típico de la especie. Estos cromosomas, en el caso de la especie humana, son en número de 46, y se encuentran en el núcleo de cualquier célula. del organismo.

En el caso de que el organismo pertenezca al sexo masculino, sabemos que la fórmula cromosómica se halla constituida por 44 autosomas y 2 gonosomas, uno x y otro y.

En el caso que el organismo pertenezca al sexo *femenino*, los autosomas son iguales que en el sexo masculino sin embargo posee dos gonosomas x. Es decir, tiene más cantidad de material genético que el sexo masculino, lo que hace que biológicamente podamos decir que, el organismo del varón es «*más débil*» que el de la mujer.

Las células *sexuales constituyen* una excepción, puesto que en el momento en que están maduras, solamente presentan la mitad de los cromosomas, es, decir, el número  $n$ , lo cual es natural, dado que en el proceso de *la fecundación cada célula sexual aporta* la mitad de la fórmula total, con lo cual la célula resultante o célula *huevo* adquiere la fórmula correcta, el número diploide cromosómico típico de la especie, que corresponde el  $2n$ .

#### Fecundación

*La fecundación, por* lo tanto, es el proceso mediante el cual se realiza la unión de la célula *germinal masculina con la célula germinal femenina* para producir una célula *hija nueva*, el huevo o cigoto.

Este *huevo* posee la potencia prospectiva o *totipotencia*. Es decir, la capacidad para originar todas las células que constituyen el organismo humano.

Esta fecundación o *anfimixia* tiene lugar en la porción más dilatada de la *ampolla* de la trompa de Falopio, punto en donde el espermatozoide va a encontrar al óvulo rodeado de las células de la corona radiada.

#### Activación y capacitación del espermatozoide

Previamente, durante el paso del espermatozoide a través del tracto genital, y al mezclarse íntimamente con las secreciones de las glándulas genitales masculinas y femeninas, se ha producido el fenómeno de activación o *capacitación* de este gameto.

Este proceso consiste en un cambio fisiológico de los espermatozoides por la acción de este medio que les permite atravesar las membranas que envuelven a la célula germinativa femenina.

Todos estos fenómenos de *capacitación* del espermatozoide reciben el nombre de *reacción acrosómica*.

## Ovulo

La *célula germinal femenina*, sin embargo, no ha completado su proceso de maduración.

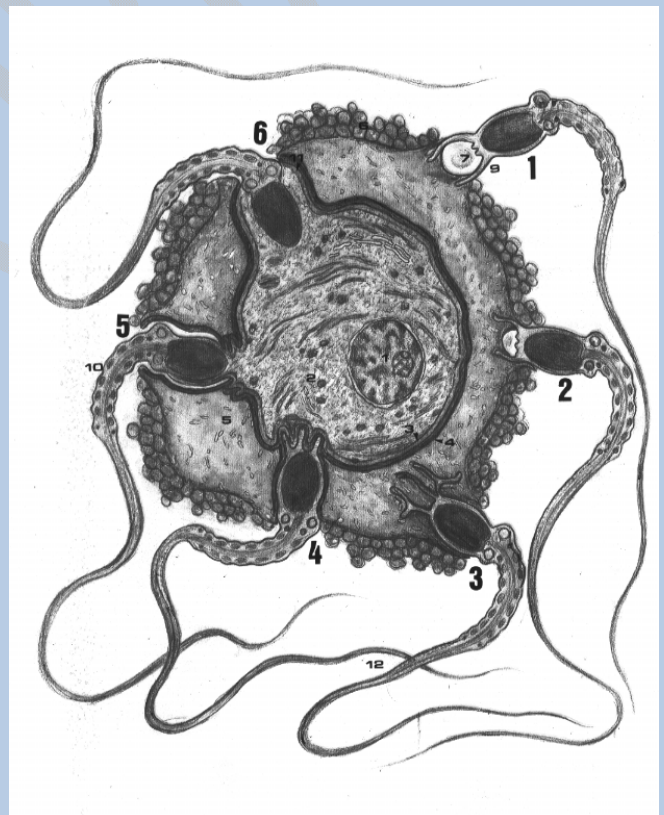Se halla rodeada por una *membrana primaria*, formada por el mismo ovocito, que es la *membrana vitelina*, y por otra *secundaria*, constituida a expensas de las células de la corona radiada o *cúmulo oóforo*, que corresponde a la llamada *zona pelúcida*,

## Disolución de las células de la corona radiada

El primer fenómeno que ocurre en la *fecundación* es la *disolución* de las células de esta corona radiada por la actividad enzimática de las células de la *mucosa tubárica* y del propio espermatozoide, que, parece ser, que disgregan el cemento intercelular que mantiene unidas a las células *granulosas* de la citada corona radiada.

## Mecanismo de penetración del espermatozoide

El *mecanismo de penetración* del espermatozoide a través de la zona pelúcida (que envuelve como segunda membrana al óvulo), también de naturaleza *enzimática*, es favorecido por la presencia del fermento *hialuronidasa* en la cabeza del espermatozoide que parece actuar disolviendo los polisacáridos que constituyen esta membrana.



**Figura 2.- Esquema ideal que representa a microscopio electrónico, las distintas fases de la fecundación representadas cronológicamente 1, 2, 3, 4, 5, 6.-** 1. Núcleo ovular - 2. Protoplasma del óvulo-3. Membrana plasmática - 4. Membrana vitelina o primaria-5. Zona o membrana pelúcida o secundaria-6. Corona radiada o secundaria-7. Grano acrosómico-8. Cabeza del espermatozoide-9. Túbulos acrosómicos-10. Pieza intermedia del espermatozoide.- 11. Cono de fecundación-12. Flagelos.



El espermatozoide llega, pues, por este mecanismo, a ponerse en contacto o muy próximo a la membrana vitelina del óvulo. En este momento podemos decir que comienza la fase de *impregnación* en la fecundación.

### **Fase de impregnación**

Durante esta fase tiene lugar la *incorporación* del espermatozoide completo (cabeza, pieza intermedia y cola) al interior del citoplasma ovular.

Este delicado proceso se realiza, en primer lugar, por el fenómeno de fusión de las membranas ovular y espermática y en la que tiene un papel muy importante el *gránulo acrosómico*.

### **Fase de fusión de membranas**

En el momento de ponerse en contacto la cabeza del espermatozoide con la membrana vitelina del óvulo, la cubierta acrosómica del espermatozoide se *evierte* y *se funde* (fase llamada de la fusión de las membranas) con esta membrana vitelina, la cual reacciona a la fusión, produciendo una *elevación* de la misma o *cono de fertilización*, que progresivamente, engloba a todo el espermatozoide hasta que éste quede *completamente incluido* en el interior del protoplasma ovular.

### **Membrana de fertilización**

El punto de contacto es asiento de una modificación que va avanzando a lo largo de toda la superficie de esta *membrana vitelina*, dando lugar a lo que se llama membrana de fertilización, cambiando las características de la misma, engrosándose por acumulo de una *materia laminar* densa (derivada de los gránulos corticales del citoplasma ovular), que da a esta membrana un grosor de 500 a 900. Ångstrons.

Al mismo tiempo, a lo largo de la superficie externa del huevo, y debajo de esta membrana de fertilización, aparece una *reacción cortical*, con liberación de *gránulos*, que dan lugar a la formación de una capa hialina extracelular delgada que se extiende sobre la superficie del huevo en una onda que progresa en unos 10 a 20 seg.

La formación de todos estos cambios corticales (membrana de *fertilización* y *formación* de este espacio perivitelino hialino) ocurre entre 1 y 3 minutos de la *inseminación*, lo que da lugar a cambios físicos de birrefringencia en la superficie ovular, aumento de la *viscosidad* y *aumento* de la permeabilidad al agua y al potasio. Estos cambios están en relación con la creación de un obstáculo a la *penetración* de nuevos espermatozoides.

### **Fase de copulación de los pronúcleos**

Terminada esta primera fase de impregnación en la fecundación y una vez incluido en el interior del óvulo el espermatozoide completo, comienza la *segunda fase*, que podemos llamar de *copulación de los pronúcleos*.

Previamente, en el óvulo humano, se produce la *segunda división* de maduración, con la liberación del segundo corpúsculo polar.

La *cabeza del espermatozoide*, liberada de sus membranas envolventes, experimentan en primer lugar un fenómeno de *imbibición* que aumenta su volumen hasta el tamaño del núcleo ovular.

Los cromosomas se hacen visibles, y apareciendo a expensas del centríolo del espermatozoide, un *huso acromático*, en el que tanto los cromosomas procedentes del pronúcleo masculino, como el pronúcleo femenino se colocan para iniciar el proceso de *segmentación*.

La penetración del espermatozoide que condiciona la fecundación de la especie humana tiene que:

- 1º.- *Restaurar el número cromosómico* típico de la especie (diploide).
- 2º.- *Determinar el sexo* del nuevo ser.
- 3º.- *Fenómenos de activación y derepresión* del citoplasma y de los mecanismos enzimáticos del óvulo.

A consecuencia de esta penetración de los espermatozoides, los componentes bioquímicos del citoplasma ovular se colocan *estratificados* en una serie de gradientes de gran importancia en el proceso del desarrollo.

### **Gradientes**

1º.- Hay un *gradiente de máxima intensidad* a nivel del polo animal, en donde encontramos una serie de granulaciones basófilas de *RNA*. A este nivel se colocan también fosfolípidos y proteínas.

2º.- Un *segundo gradiente*, situado por debajo del anterior, constituido por gránulos metacromáticos de mucopolisacáridos, glucógeno y fosfatasa ácidas.

3º.- Un *tercer gradiente* en la zona inferior, en el llamado polo vegetativo del huevo, en donde se localizan las granulaciones grasas.

Esta distribución desigual en gradientes acentúa la polaridad del óvulo y determina la existencia de una *simetría bilateral* de la que depende el desarrollo ulterior del germen, la iniciación de la *gastrulación* y su organización *céfalo-caudal*.

### **Primera segmentación**

La primera división de segmentación en la especie humana comienza y se completa 30 *horas* después del proceso de *fertilización*. El huso acromático de esta primera división es perpendicular al eje mayor del huevo o línea imaginaria que se extiende desde el polo animal al polo vegetativo. Las dos primeras blastómeras aparecen mediante un *plano de separación* que coincide con el eje imaginario del huevo.

Debemos indicar que en este momento las dos nuevas células, o blastómeras, resultantes son *totipotentes* cada una. Es decir, si por cualquier causa se separan una de otra, cada una dará lugar a un *nuevo ser* completo, igual y del mismo sexo.

### **Potencia real**

Sin embargo, esto no es lo normal, sino que las células o *blastómeras* permanecen unidas, dividiéndose, constituyendo un único ser o individuo.

Esto se debe a que la *totipotencia* de cada blastómeras está controlada por las demás blastómeras. Este control se denomina *potencia real*.

Resumiendo, podemos decir que cada una de las blastómeras está *controlada*, o inducida por las demás blastómeras, al mismo tiempo que ella induce a su vez, modificando el *comportamiento* de cada una, para someterse todo en un sentido *teleológico*, o sea, con arreglo a la *intención finalista*.

Estas *recíprocas inducciones* se realizan a lo largo de toda la vida y por todas las células.

### **Inducción fotónica**

Este concepto de *inducción*, hasta la primera mitad de la década de los ochenta, era un concepto *empírico*.

Hoy día, tras las investigaciones de Popp, sabemos que cada célula es capaz de *emitir fotones*.

Estos fotones son de *baja potencia*, pero son monocromáticos unidireccionales, y coherentes. Es decir, son unas *emisiones de láser*.

Por otra parte, cada célula, según el momento funcional, y el grado de diferenciación, *emite* en una *determinada longitud de onda*.

*Popp* indica que la emisión de las *blastómeras* y tejidos jóvenes se encuentran dentro de la gama del *ultravioleta*, detalle ya observado en las experiencias de *Gurvich*.

Posteriormente, conforme se van *diferenciando* las células de los tejidos, van abandonando la gamma del ultravioleta para emitir con longitudes de onda del espectro *visible* y *del infrarrojo*.

Estas emisiones de *fotones actúan* sobre las organelas de las células, orientando la *síntesis* de la *ciclosis celular*, dando lugar al *recíproco control*, diferenciación y especialización de las células.

Un ejemplo grosero: en la naturaleza podemos observarlo en *la fotosíntesis* de los vegetales, aunque aquí los fotones ni son unidireccionales, ni coherentes, ni monocromáticos.

## Estadio pronuclear del desarrollo

El óvulo fecundado e indiviso en este momento constituye la llamada fase o *estadio pronuclear* del desarrollo. Tiene un tamaño de unas 175 micras. Posee un espacio perivitelino bastante amplio y ambos pronúcleos son de tamaño sensiblemente parecido.

Su edad, en el caso de la especie humana, se calcula entre las 3 y las 50 horas *post-ovulación*, y corresponde, al llamado por Streeter, *primer horizonte* del desarrollo.

## SEGMENTACION HUMANA

Comienza ahora la fase siguiente en el proceso del desarrollo.

El *huevo*, en esta fase de pronúcleos, comienza a *segmentarse* por una serie de divisiones mitóticas sucesivas, que dan como resultado la formación de una masa celular, cuyo aspecto exterior recuerda el fruto de una *mora*. De ahí que se conozca con el nombre de *mórula*.

### Segmentación secundaria

*Los husos mitóticos* de las siguientes divisiones de segmentación se forman inmediatamente, o poco después de la constitución de las *dos blastómeras*.

Los husos para estas segundas divisiones se formarán en ángulo recto con respecto al primero y darán lugar a la formación, del *estadio de cuatro células*.

Una de las dos blastómeras suele dividirse antes que la otra, de tal manera que, después de la *fase bicelular* (horizonte 11 de Streeter) hay una fase transitoria *tricelular* para pasar a la fase de *cuatro células*.

### Mórula humana

Siguen sucediéndose las divisiones de *segmentación*, muy rápidas, y sin la fase de crecimiento postmitótico característico de las células, lo que da como resultado el que la *mórula* humana tenga el *mismo tamaño que el huevo*, y que se halle encerrada en el interior de la *membrana pelúcida*.

Es interesante destacar que el núcleo de cada una de estas blastómeras tiene siempre la *totalidad* de los cromosomas que corresponden a la *especie* y *sexo* de este nuevo organismo.

*Los períodos iniciales* del desarrollo presentan características muy semejantes a lo largo de la escala zoológica, por cuya razón, y dada la dificultad de seguir experimentalmente este proceso en la especie humana, es útil el conocimiento de cómo se realiza en diversos animales a lo largo de la escala zoológica.

## Intención finalista

Para que una forma llegue a conseguir sus parámetros cronológicos vitales es necesario que el huevo posea una *teleología o intención finalista*.

Esta *intención finalista* se encarga de distribuir la ordenación de los diferentes materiales en las coordenadas de cada dimensión.

Los elementos que llevan impresos este *mensaje finalista* son los *cromosomas*. Merced a su *código genético*, este mensaje será transcrito por la célula a partir de esta fase de *segmentación*.

Al ser diferentes los *códigos*, los parámetros serán diferentes, y, en consecuencia, las *formas* para cada especie, pero la mecánica evolutiva nos puede presentar *analogías* y *diferencias* que nos ayuden a conocerla.

Por ello, para el estudio completo del desarrollo del *embrión humano*, hemos de efectuar su comparación con el desarrollo de otros animales de la escala filogenética.

Estos procesos de *segmentación* anteriormente descritos se hallan íntimamente relacionados con las características *bioquímicas del* citoplasma ovular.

### **Clases de huevos**

Según la mayor o menor cantidad de *vitelo nutritivo* hemos visto que los huevos de la escala zoológica se clasifican en:

- 1°.- Alecíticos (sin vitelo nutritivo, huevo ideal).
- 2°.- Oligolecíticos (con escaso vitelo nutritivo, como mamíferos, hombre, amphioxus lanceolatus).
- 3°.- *Centrolecíticos* (con vitelo nutritivo rodeado del formativo, como los insectos).
- 4°.- *Telolecitos* (con gran cantidad de vitelo nutritivo, como las aves, peces, anfibios y reptiles).

### **Clasificación moderna**

En la actualidad se les denomina huevos miolecitos, mediolecitos y megalecitos.

- 1°.- *Huevos miolecitos*, serían el del erizo de mar, amphioxus, lanceolatus, mamíferos y hombre.
- 2°.- *Huevos mediolecitos*, los de algunos peces y anfibios.
- 3°.- *Huevos megalecitos*, los de las aves y reptiles.

### **Características de la segmentación**

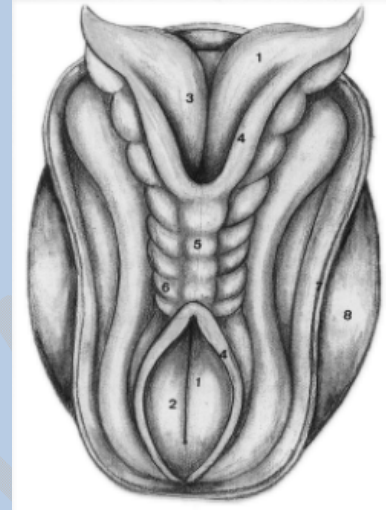
La cantidad de vitelo nutritivo condiciona las características del proceso de *segmentación*, que puede ser:

1°.- *Total*, y en este caso, los huevos se llaman *holoblásticos*. Las blastómeras resultantes podrán ser iguales o desiguales.

*Huevo holoblástico* de segmentación total e igual, es el huevo del *amphioxus lanceolatus*.

*Huevo holoblástico* de segmentación total y desigual, es el de algunos peces y anfibios.

2°.- *Segmentación no total*. Cuando por la gran cantidad de vitelo nutritivo el huevo no se segmenta todo él, sino que la segmentación se queda limitada a una de las partes o polos del mismo, hablamos de huevos *meroblásticos*, de segmentación parcial o polar, como son los de *reptiles* y *aves*.



**Figura 3.- Desarrollo del dorso del embrión del horizonte X de Streeter.-** 1.- Placa basal; 2.- Neuroporo posterior; 3.- Neuroporo anterior; 4.- Lámina alar; 5.- Cicatriz; 6.- Somitas; 7.- Amnios; 8.- Saco vitelino

### **Clasificación por la gastrulación**

Según cómo se produzca el proceso de *gastrulación*, se pueden clasificar también los huevos en:

1°.- *Enterocélicos*, en los que la gástrula se produce por invaginación, como en el *amphioxus*, peces y anfibios.

2°.- *Esquizocélicos*, en los que la gástrula se produce por delaminación o rotura, como las aves, reptiles y mamíferos.

El *huevo humano*, aunque pertenece por su contenido de vitelo a los huevos *Oligolecíticos*. o *miolecítico*; su gastrulación, sin embargo, se realiza como *los huevos meroblásticos*.

De ahí el interés, como ya indicábamos, en analizar las características de las distintas fases de desarrollo: *mórula*, *blástula*, fase de *celomación*, *gástrula* y *néurula*, tanto en la especie humana como en las distintas especies de animales de uso común en *embriología experimental*, para ver sus semejanzas y diferencias.

### **Huevo del amfioxus**

Las especies más comúnmente usadas son el *amphioxus lanceolatus* (uno de los cordados más primitivos), los peces y anfibios, y las aves y reptiles.

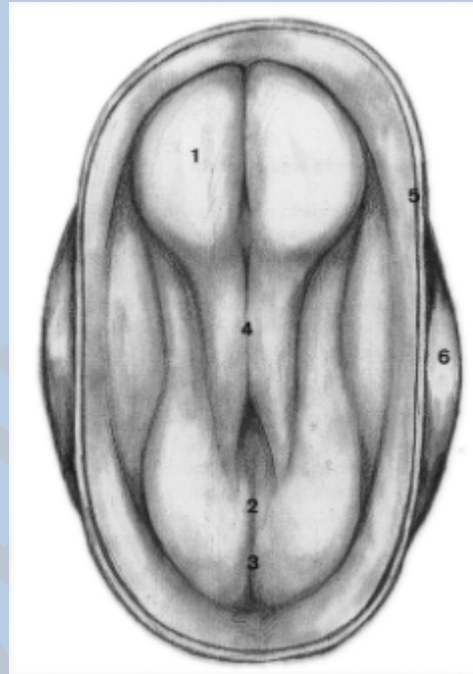
Hemos dicho anteriormente que el *huevo humano* es un *holoblástico*, de segmentación total, casi igual y esquiocélico por su gastrulación.

El (huevo del *amphioxus* es, por su cantidad de vitelo, muy semejante al huevo humano, huevo oligolecítico o miolecítico, holoblástico o de *segmentación* total o casi igual; su gastrulación, en cambio, será de tipo *enterocélico* por invaginación.

### Huevos de peces y anfibios

En los *peces* y *anfibios*, de fórmula cromosómica intermedia, entre mamíferos y *amphioxus*, se trata de huevos que, dadas las condiciones del medio donde se van a desarrollar (alguno de ellos pobre en sustancias nutritivas), necesitan *más cantidad* de vitelo.

Son, por lo tanto, *huevos telolecíticos* o *mediolecíticos*. Su segmentación será total, *holoblástica*, pero las blastómeras resultantes no van a ser, como en el caso del *amphioxus* y el hombre, iguales, sino que habrá unas blastómeras de menor tamaño o *micrómeras*, y otras de mayor tamaño o *macrómeras*.



**Figura 4.- Desarrollo del dorso del embrión del horizonte VIII de Streeter.-** 1.- Placa neural; 2.- Nudo de Hensen; 3.- Línea primitiva; 4.- Surco neural; 5.- Amnios seccionado; 6.- Saco vitelino.

### Huevo de aves y reptiles

En el caso de las aves y reptiles, debido a que se van a desarrollar en un medio relativamente *hostil*, con poca o nula cantidad de sustancias nutritivas, tienen que subvenir con una *reserva de vitelo* suficiente para cubrir las necesidades energéticas de todo el proceso del desarrollo hasta la formación del nuevo ser.

Van a ser, pues, huevos con una *gran cantidad de vitelo* nutritivo, los mayores que existen en la escala zoológica (telolecíticos o megalecíticos). Esta gran cantidad de vitelo va a condicionar las primeras fases del desarrollo; serán huevos de *segmentación polar o discoidal*, meroblásticos (sólo se segmentará el polo animal). Su gastrulación no será enterocélica, sino *esquizocélica*.

## PROCESO DE MORULACION

### Mórula

Durante esta fase, el huevo humano sufre, como hemos indicado antes, una serie de *divisiones sucesivas*. Al principio, por planos meridionales, y luego, por planos ecuatoriales, que dan lugar a un conglomerado de células o blastómeras que recuerdan el aspecto de una *mora* en la fase final de esta etapa de desarrollo.

Debemos indicar que cada una de las células que compone la *mórula humana* continúan manteniendo la *potencia prospectiva*. Si por un procedimiento de dispersión separamos las células que la constituyen, cada una de ellas, en alguna especie, darán lugar a un *nuevo organismo total completo*.

Este período lo realiza el huevo humano durante su transporte a través de la *trompa* de Falopio, que dura unos cuatro días, nutriéndose las células por imbibición de los productos de la secreción de las glándulas tubáricas o leche tubárica.

### **Blastómeras formativas**

Aunque aparentemente, las *blastómeras* de la *mórula humana* sean casi idénticas, no todas ellas van a dar lugar al embrión, solamente algunas de éstas (parece que las de mayor tamaño, a través de los tres principales procesos del desarrollo) se encargarán de formar el *cuerpo embrionario*, son las llamadas *blastómeras formativas*.

### **Blastómeras tróficas**

Otras evolucionan en el sentido de servir de elementos para el *aporte nutritivo* al nuevo embrión. Son las *blastómeras tróficas*.

### **Blastómeras germinales**

Por último, aún existe una tercera posibilidad de diferenciación. Es la que siguen *ciertas blastómeras*, al retener especiales potencialidades genéticas, parte de lo que hemos llamado *potencia prospectiva*, que *garantizarán la continuidad* de la especie siguiendo un curso evolutivo que las transforma en células germinales. Serán las *blastómeras germinales*.

En el momento en que el huevo alcanza la cavidad uterina comienza el período de la *blastulación*.

## **BLASTULACION**

Mientras el huevo se encuentra en la *trompa*, ya en el período de 12 células, podemos distinguir en la *mórula*:

- 1°.- Un grupo de *células centrales*, masa celular interna.
- 2°.- Una capa circundante, la masa celular externa.

Las células de la masa celular interna originan los *tejidos del embrión* propiamente dicho. Son las *blastómeras formativas* que antes hemos indicado.

Las células de la masa celular externa se encarga de diferenciarse para formar los elementos que aportan al embrión las *sustancias nutritivas* y serán el origen del futuro *trofoblasto*. Son las *blastómeras tróficas*.



Como hemos dicho, cuándo el huevo llega a la cavidad uterina comienzan los procesos de *diferenciación* que conducen a la formación de la *blástula*. En esta fase, el huevo en segmentación consta de alrededor de unas  *cincuenta células*.

### **Blastocito y blastocisto**

Los problemas nutritivos de la masa celular interna (nutrición que hasta este momento se realizaba por imbibición) se vuelven cada vez más acuciantes al aumentar la distancia que las separa de la superficie, por lo que algunas de estas células empiezan a experimentar fenómenos de lisis *celular*.

Esto, acompañado de la penetración de líquido a través de la *zona pelúcida*, hacia los espacios intercalares de la masa celular interna, hace que, poco a poco, se vaya formando una cavidad, el *blastocelo* o cavidad de segmentación. En este momento desaparece la *zona pelúcida* que envolvía el huevo y éste aumenta de tamaño y se transforma en lo que se llama el *blastocito*.

### **Constitución del blastocito**

En este *blastocito* podemos distinguir:

1°.- Una capa periférica de células envolventes que constituyen el *blastodermo* o *trofoblasto*.

2°.- Una cavidad, denominada *blastocelo*, llena de líquido, procedente parte de la lisis celular y parte que ha penetrado del exterior.

3°.- Una masa de células, generalmente formada por las *blastómeras* de mayor tamaño, que constituyen el embrioblasto. Están situadas en el extremo que coincide con el polo *animal* del huevo.

Al quedar la blástula libre de la zona pelúcida, se adhiere firmemente a la superficie del *endometrio*. El trofoblasto comienza a experimentar una serie de modificaciones que dan lugar al proceso de *nidación* que veremos en el capítulo correspondiente.

### **Dinámica evolutiva de la blástula**

Mientras ocurre este proceso, que se inicia alrededor del 7° día después de la fecundación, la masa celular, interna o *embrioblasto* experimenta también una serie de modificaciones. Las células que la constituyen sufren un proceso de diferenciación, con pérdida de su *capacidad regulativa*, lo que producirá el paso a la fase siguiente o de *gástrula*.

## **GASTRULACION**

Estos cambios consisten en la formación en el interior de la cavidad de la blástula, a expensas de las células de la masa celular interna, de *dos* nuevas vesículas: la *vesícula ectodermo-amniótica* y la *vesícula endodermo-vitelina*.

## **Vesícula ectodermo-amniótica**

La primera de ellas forma en la parte de masa celular interna próxima al trofoblasto, por lisis de algunas células centrales y por *dehiscencia* y *aumento* de los espacios intercelulares entre ellas, una cavidad limitada por dos tipos distintos de células:

1°.- Las *células más próximas* al trofoblasto adquieren un aspecto aplanado y forman el *ectodermo amniótico* o amnioblasto.

2°.- Las *células más profundas* de la vesícula adquieren un aspecto columnar y constituyen el *ectodermo embrionario*.

3°.- El resto de las células de la masa celular interna se diferencia en el sentido de formar la *vesícula endodermo-vitelina*.

## **Vesícula endodermo-vitelina. Membrana de Heuser**

Esta vesícula se forma, en primer lugar, porque crecen en el interior del *blastocelo* una serie de células (consideradas como procedentes de la dehiscencia hacia el interior de algunas células del trofoblasto, que se unen a las más profundas e indiferenciadas aún de la masa celular interna).

Constituyen una cavidad más pequeña. Es el *saco vitelino primario*.

Las células de procedencia trofoblástica que lo delimitan son aplanadas y constituye la llamada *membrana de Heuser*.

## **Cavidad vitelina secundaria**

Poco a poco van siendo sustituidos por células procedentes de la proliferación de la parte más profunda de la masa celular interna que forma una *nueva cavidad*, que es la llamada *cavidad vitelina secundaria* o definitiva, constituida por estas células internas que sustituyen a la *membrana de Heuser* y *reducen* las dimensiones del *saco vitelino primario*.

## **Arca embrionaria**

La zona de contacto entre las dos vesículas ahora formadas, la *ectodermo-amniótica* y la *endodermo-vitelina*, constituye lo que se llama el *área embrionaria* o *blastodisco*.

En este *blastocisto* quedan incluidas *blastómeras morulares* con mayor capacidad regulativa y menor grado de diferenciación que las que las rodean. Estas *blastómeras* dan lugar al *cordomesoblasto* y a elementos organizadores que van a dirigir el subsiguiente proceso de diferenciación del *área embrionaria*.

## **Magma reticulado**

Mientras tanto, y procedentes del *trofoblasto*, en la zona opuesta al embrión, comienzan a separarse una serie de células que poco a poco, por reproducción activa, van aumentando en número y llenando la *cavidad del blastocele*, constituyendo el llamado *magma reticulado o mesodermo extraembrionario*.

En este *magma reticulado o mesodermo extraembrionario* aparecen cavidades que van confluyendo para constituir el llamado *exoceloma*. Este mesodermo extraembrionario queda reducido a:

1º.- Una capa, que se aplica a la cara interna del *trofoblasto* (llamándose entonces a este trofoblasto, con su mesodermo, corión), capa que recibe el nombre de *somatopleura extraembrionaria*.

2º.- Otra capa, que se aplica a la cara externa de las dos vesículas. Recibe el nombre de *esplacnopleura extraembrionaria*.

Entre estas dos capas queda, pues, aquel *exoceloma* que recibe también las denominaciones de *celoma extraembrionario* y de *cavidad coriónica*.

### **Pedículo de fijación**

El *mesodermo extraembrionario*, queda en un punto del área embrionaria, uniendo ésta con el corión. Constituye el llamado *pedículo de fijación*, que posteriormente, en el curso del desarrollo, se transforma en el *cordón umbilical*.

### **Nudo de Hensen**

En la llamada *fase bilaminar* del desarrollo, la zona de contacto de las dos vesículas, la llamada *área embrionaria*, es asiento de una serie de profundas modificaciones:

1º.- En primer lugar, en la superficie del ectodermo que mira hacia la cavidad amniótica, se observa un *engrosamiento*. En esta zona existen células redondeadas poco diferenciadas que van a acumularse, desplazándose de las zonas limítrofes del área embrionaria (células que estaban incluidas en el ectodermo) hacia el polo caudal. Producen progresivamente un acumulo que se conoce con el nombre de *nudo de Hensen*.

2º.- Estas células se invaginan hacia el interior del área embrionaria, y al invaginarse determinan una depresión en la superficie amniótica, que se conoce con el nombre de *fosa primitiva*.

### **Línea primitiva**

Progresivamente, este acumulo experimenta un proceso de proliferación en sentido caudal, lo que origina la llamada *línea primitiva*. Se marca externamente en la superficie del embrión por un surco que continúa hacia atrás la fosa primitiva.

## **CORDOMESOBLASTO**

## Mesodermo intraembrionario

Estas células, que se colocan entre la capa ectodérmica y endodérmica, van a ser ahora asiento de una fase de extraordinaria multiplicación, y van a originar una *tercera capa*, que se va a extender entre la capa ectodérmica y endodérmica. Esta capa va a ser el llamado *mesodermo embrionario*.

Este mesodermo embrionario va extendiéndose progresivamente en dirección cefálica, formando lo que se llama la *prolongación cefálica o notocordal*.

## Lámina procordal

Hay una zona del área embrionaria en donde el adosamiento entre la capa germinativa ectodérmica y endodérmica es tan firme que no puede interponerse el mesodermo entre ambas. Esta zona de adosamiento constituye la *lámina procordal*, esbozo de la futura *membrana bucofaríngea*, de la cavidad bucal del embrión.

## Lámina anal

En sentido caudal, aparece posteriormente otra zona de adosamiento entre ectodermo y endodermo que forma el esbozo de la *membrana anal*.

En el resto de la superficie del área embrionaria, nos encontramos con que los elementos derivados de esta prolongación cefálica o *notocordal* rellenan todos los intersticios.

Avanzan incluso por delante de la *lámina procordal*.

Se ponen en contacto los de un lado con los del otro, y se forman los llamados *repliegues pleuropericárdicos*, de los que se desarrolla el esbozo del futuro *tubo cardiaco*.

## Canal neuroentérico

La prolongación cefálica o notocordal, avanza en forma *de dedo de guante* desde el nudo de Hensen en sentido cefálico. Experimenta posteriormente una *disgregación* de las células que constituyen su suelo (que estaban en contacto con el endodermo adyacente, que también experimenta una disgregación similar).

Queda momentáneamente el resto dorsal de la prolongación notocordal, formando el *techo* de la vesícula endodérmica. Aparece un canal, que, a través de la fosa primitiva, pone en comunicación la *cavidad ectodermo-amniótica* con la *endodermo-vitelina*, llamado *canal neuroentérico*.

## NOTOCORDA

Más adelante, esta *placa notocordal* (incorporada mediante el referido proceso de disgregación al dorso de la vesícula endodermo-vitelina) se separa y se transforma en un tubo cerrado, al principio cordón macizo, que constituye la *notocorda definitiva*.

## ALANTOIDES

Al mismo tiempo que se, forma en la porción caudal *la membrana cloacal*, la pared posterior del saco vitelino origina un pequeño divertículo, que penetra en el pedículo de fijación arrastrando por delante de él células del mesodermo intraembrionario. Este divertículo constituye la llamada alantoides o *divertículo alantoentérico*.

En la especie humana es rudimentaria y solamente actúa como inductor del desarrollo del polo caudal. En los vertebrados más inferiores, la *alantoides* actúa como reservorio de productos de excreción del sistema renal.

Su misión será, en la especie humana, poner en contacto los *elementos vasculares* desarrollados en el área embrionaria con los del *área trofoblástica*.

El huevo en la fase de gástrula, está constituido por:

- 1°.- Una *cubierta externa o trofoblasto*.
- 2°.- Una *vesícula ectodermo-amniótica*.
- 3°.- Una vesícula *endodermo-vitelina*.
- 4°.- Un *mesodermo extraembrionario*.
- 5°.- Los elementos que, derivados del *nudo de Hensen y la línea primitiva*, han formado la prolongación *notocordal*.

La porción más cefálica de la prolongación notocordal se transforma en la *placa precordal*, organizador del desarrollo de la extremidad cefálica del embrión.

El resto de la *notocorda* rige el desarrollo de la parte media del cuerpo, mientras que los restos del *nudo de Hensen y línea primitiva* constituirán el *organizador caudal* del embrión.

## CELOMACION

### Mesodermo intraembrionario


En este instante, la *notocorda* comienza a actuar sobre las células más laterales de la primitiva prolongación, y las diferencia, constituyendo el esbozo del *mesodermo intraembrionario*, del que derivan las siguientes formaciones:

#### **Somitas:**

Las células más próximas a la notocorda (el llamado mesodermo paracordal) se engruesa, se segmenta y se transforma en una serie de acumulo que constituyen los somitas.

#### **Lámina intermedia:**

La zona siguiente del mesodermo, llamada lámina intermedia, se estrecha, pierde la comunicación por uno de sus polos con la cavidad del somita o somatocele y se transforma en la *lámina genitourinaria o gononefrotomo*.



**Figura 5.- Distintas fases evolutivas del desarrollo del huevo del *aniphioxus lanceolatus*.**- (de arriba abajo) **BLASTULA**.- 1. Blastodermo-2. Blastocole.; **GASTRULA JOVEN**.- 1. Blastodermo-2. Blastocole-3. Arquenterón-4. Células invaginadas del blastodermo; **GASTRULA ADULTA**: 1. Blastodermo que se transformará en ectodermo-2. Células invaginadas del blastodermo de las que se diferenciará el endodermo mesodermio-3. Arquenterón-4. Labio dorsal del blastoporo del que se diferenciará la notocorda; **NEURULA JOVEN** (En fase de formación del mesodermo): 1. Ectodermo-2. Endodermio-3. Cavidad del tubo digestivo primitivo-4. Esbozo de la notocorda-5. Esbozo de los somitas-6. Esbozo del tubo neural; **NEURULA ADULTA** (En fase de celomación): la misma leyenda que la néurula joven,

### **Somato y esplacnopleura intraembrionarios:**

Permanece en comunicación por su polo central con el resto del mesodermo, que constituye la *lámina lateral* y que se desdobra en dos hojas:

1 a) *Una -externa*, que se adosa al ectodermo embrionario y recibe el nombre de *somatopleura embrionaria*.

b) *Otra interna*, que se adosa al endodermo embrionario y que se llama *esplacnopleura embrionaria*, quedando entre ambas una cavidad o celoma embrionario.

Este *celoma intraembrionario* comunica ampliamente, en esta fase del desarrollo, con aquel *exceloma o celoma extraembrionario*. Nos encontramos, pues, en plena fase de *celomación*.

## Mesénquima

El *mesodermo intraembrionario*, por medio de un activo proceso de división mitótica, produce la *cuarta hoja blastodérmica*, el *mesénquima*, que rellena todos los huecos existentes a nivel del interior del área embrionaria.

## Esclerotomo

El mesénquima procedente del somita, en la zona de transición entre la pared ventral y dorsal del mismo, se diferencia hacia *tejido escleral* (esbozo del dispositivo esquelético de sostén), de ahí que se conozca esta zona con el nombre de *esclerotomo*. Tiende a disponerse rodeando a la notocorda. Constituye el esbozo del primitivo *esqueleto axial*.

## Miotomo y dermatomo

La zona ventral y media del somita origina mesénquima, que se diferencia para formar los *músculos esqueléticos*, motivo por el cual se la conoce con el nombre de *miotomo*.

La porción correspondiente a la región dorsal y lateral del somita forma mesénquima que emigra, colocándose debajo del primitivo ectodermo, y diferenciándose para constituir la *porción profunda de la piel*. Por ello a esta zona se la conoce con el nombre de *dermatomo*.

## Gononefrotomo

La *lámina genitourinaria* produce también una serie de elementos mesenquimatosos que constituirán el esbozo de los aparatos *genital y urinario*.

## Angiotomo y esplacnotomo

El mesénquima derivado de la *lámina lateral*, de la somatopleura y de la esplacnopleura, originan una serie de formaciones de diversa índole, entre ellas la *fibra muscular lisa* que rodea a los vasos y al tubo *digestivo*.

## Cierre del embrión

Al mismo tiempo se van produciendo estas diferenciaciones en el mesodermo. La *notocorda* induce y hace crecer al área embrionaria, sobre todo en dirección cefálica y caudal, formándose a estos niveles los correspondientes *pliegues laterales*. Poco a poco estos pliegues van estrangulando la comunicación entre el saco *vitelino* y el tubo endodérmico (estrangulación que constituye el conducto onfaloentérico), que queda en el interior del cuerpo embrionario. El cuerpo embrionario bascula ahora como un hongo en el interior de la cavidad amniótica.

## NEURULACION

## Placa neural

Todos estos procesos constituyen, como hemos dicho, la llamada *fase de celomación*. A ella hay que añadir la acción inductora del organizador notocordal sobre el *ectodermo*, situado inmediatamente por encima de él. Este ectodermo se engruesa, transformándose en la llamada *placa neural*. Esta placa neural crece a partir de la porción cefálica, en dirección caudal.

## Surco y canal neural

Las células de la *placa neural* adquieren una morfología y propiedades distintas del ectodermo que las rodea. Se hacen altas, columnares y, progresivamente, por crecimiento se invagina formando un *surco* (el *surco neural*) que se va hundiendo y transformando en el *canal neural*.

Sus labios laterales acaban confluyendo en la línea media, *soldándose*. Soldaduras que comienzan en la zona media del cuerpo embrionario y van avanzando en dirección cefálica y caudal.

## Tubo neural y neuroporos

De esta forma se origina un *tubo*. Al principio este tubo está abierto por sus dos extremos o *neuroporos*. Este tubo da lugar al *sistema nervioso central*.

Este tubo muestra a la sección un aspecto *romboidal* y en él se distinguen:

- 1°.-Dos láminas que forman la porción ventral M tubo o *placas basales*.
- 2°.-Dos láminas que forman la porción *dorsal* del tubo o *placas alares*.
- 3°.-Un *surco* de inflexión en donde se continúan las placas basales y alares o *surco limitante del Monro*.
- 4°.-El punto de soldadura o cicatriz o *placa ganglionar*.

El *neuroporo anterior* se cierra por completo alrededor del 25° días horizonte XI del desarrollo, y un poco más tarde el *neuropo posterior*. Esta fase del embrión recibe el nombre de *néurula* y es coetáneo de la *gastrulación*.

## ESTUDIO DEL PERIODO DE SEGMENTACION EN ANATOMIA COMPARADA

Existe una gran cantidad de ejemplares de *huevos humanos* desde las fases más precoces del desarrollo, que nos han permitido conocer éste.

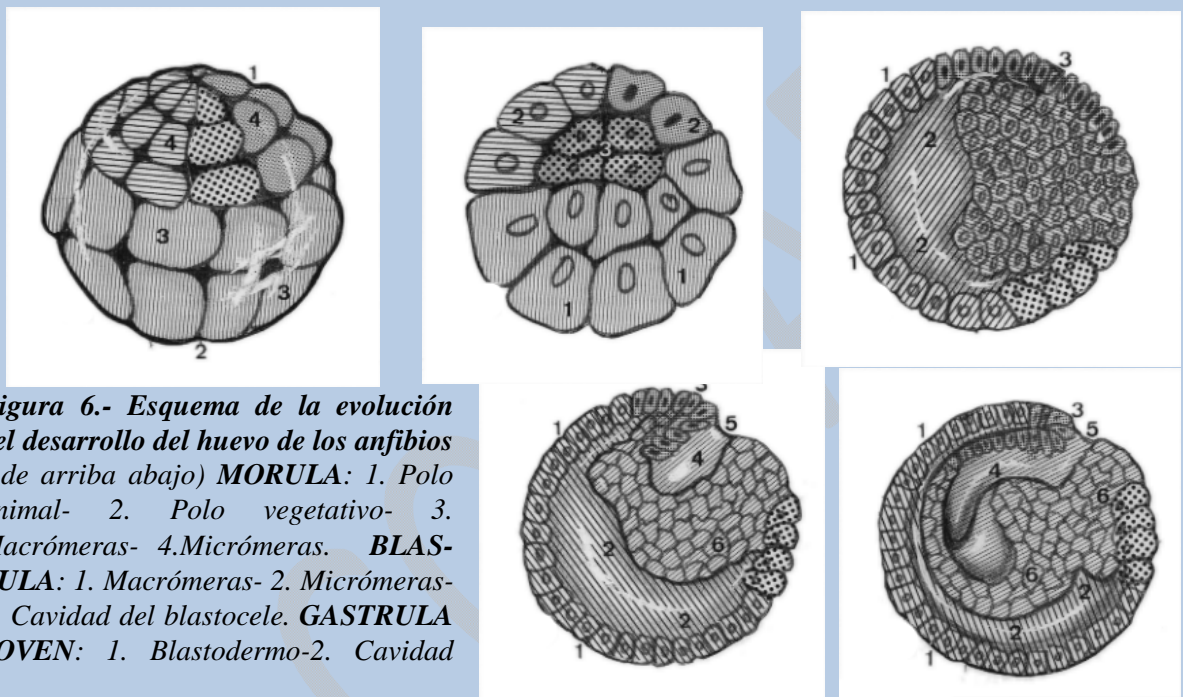
Para esclarecer el mecanismo íntimo que preside la secuencia de fenómenos en la fase de multiplicación celular y en la fase de desplazamiento espacial de las células, es necesario recurrir a la *embriología experimental*, que permite un análisis del mecanismo íntimo bioquímico molecular por el que se realizan estos fenómenos.



Esto nos obliga a estudiar las fases del desarrollo en la *embriología comparada* y a establecer el correspondiente patrón comparativo de las distintas fases del desarrollo de las especies animales más comúnmente utilizadas.

Los animales más empleados son el erizo de mar, el *amphioxus lanceolatus*, los anfibios, reptiles y aves.

Vamos a estudiar rápidamente las *primeras fases* de desarrollo de cada uno de los animales que hemos indicado.



**Figura 6.- Esquema de la evolución del desarrollo del huevo de los anfibios ( de arriba abajo) MORULA:** 1. Polo animal- 2. Polo vegetativo- 3. Macrómeras- 4. Micrómeras. **BLASTULA:** 1. Macrómeras- 2. Micrómeras- 3. Cavidad del blastocele. **GASTRULA JOVEN:** 1. Blastodermo-2. Cavidad

del blastocele-3. Labio dorsal del blastoporo. **GAS-TRULA INTERMEDIA:** 1. Blastodermio-2. Blastocele-3. Labio dorsal del blastoporo-4. Arquenterón-5. Blas-toporo-6. Macrómeras. **GASTRULA ADULTA:** La misma leyenda que la gástrula intermedia.

## AMPHIOXUS LANCEOLATUS

En el caso de este animal, cuyo huevo, como sabemos, es *oligolecítico*, con muy poco vitelo uniformemente distribuido, la fase de multiplicación celular se realiza rápidamente.

Es un huevo de *segmentación holoblástica* casi igual, y si no lo es todo es porque posee una pequeña cantidad de vitelo, de ahí que la mórula resultante de este proceso de división se constituya como un conglomerado de *blastómeras* casi iguales.

Los primeros planos de segmentación se realizan perpendicularmente al eje del huevo y son *meridionales*.

A partir del tercer plano, éstos se hacen también *ecuatoriales*. Al final nos encontramos con una *mórula* en la que las blastómeras de mayor tamaño, o *macrómeras*, ocupan el polo inferior o *vegetativo*, mientras que las de menor tamaño o *micrómeras* quedan en el polo superior o *animal*.

## Blástula del Amfioxus

La *blástula* se produce por acumulo progresivo de líquido en el interior de la *mórula*, el cual origina una *cavidad* que aumenta de tamaño y que va a ser el *blastocèle* o cavidad de segmentación.

La pared de este blastocèle se halla constituida por una sola capa de células o *blastómeras*.

## Gástrula del Amfioxus

De la fase de blástula pasamos a la de gástrula, por *invaginación* de las blastómeras del polo inferior vegetativo. Se aplanan y penetran progresivamente hacia el interior del blastocèle, desapareciendo la cavidad de segmentación.

El resultado es la gástrula, que consta de:

1°.- Una cavidad interna o *arquéteron*.

2°.- Una *pared*, formada por una *cubierta externa* de células o *ectodermo* del futuro ser.

3°.- Una *cubierta interna* de células con el significado prospectivo de *entomesodermo*.

El proceso de *gastrulación* va acompañado de un giro del huevo sobre su eje, de tal forma que el *blastoporo*, situado al principio en el polo inferior del huevo, sufre un desplazamiento hasta colocarse en posición *transversa*, pasando a constituir el futuro polo *anal* del individuo.

Con este *giro* se establece la distinción entre el *labio dorsal* del blastoporo y el *labio ventral*.

Una vez formada la *gástrula*, a partir del labio dorsal del blastoporo y procedentes de la hoja interna o cordoentomesoblasto se desprenden, en su porción media, una serie de células que van a constituir un *acumulo central y medio*, y *lateralmente*, con respecto a él, dos acumulo más.

Por debajo de estos acúmulos celulares se vuelven a unir los bordes de esta hoja interna, ahora ya sólo con significado de *endodermo*.

En esta fase nos encontramos con una *cubierta externa* o *ectodermo*, y una *cubierta interna* o *endodermo*, y entre ellas los esbozos del *cordomesoblasto* (el medial originará la *notocorda* u organizador del desarrollo, y los laterales constituirán el *mesodermo*).

## Néurula del Amfioxus

En este momento, la formación notocordal actúa sobre las células del ectodermo inmediatamente adyacente a ella, las engruesa y las transforma en placa

*neural*, que por crecimiento progresivo formará el *surco y tubo neural*, con lo que el embrión alcanza la fase de *néurula*.

## **ANFIBIOS**

En el caso de los anfibios, de los que tomamos como modelo la rana común (por ser el mejor conocido, estudiado y empleado en la embriología experimental), vamos a analizar cómo se realizan los procesos que conducen a la formación de la *néurula*.

Se trata de un huevo que posee una *mayor cantidad de vitelo* que el del amphioxus.

Ya no va a ser un huevo oligolecítico, va a ser un huevo *telolecítico*.

En el interior existen una serie de *gradientes bioquímicos* por la distribución no uniforme de sus constituyentes, que lo *polarizan*.

Se puede distinguir un polo *animal*, más oscuro, y un polo *vegetativo* más claro, en donde se acumulan estos gránulos de vitelo.

Tras la fecundación, aparecen en el huevo del anfibio dos fenómenos que van a tener gran importancia en las fases siguientes del desarrollo. Son las *dos rotaciones* que va a experimentar el huevo.

1°.- La primera de ellas llamada *orientación*.

2°.- La segunda de ellas llamada *rotación de simetrización*.

### **Rotación de orientación**

La primera, aparece a consecuencia, de la activación del óvulo por la entrada del espermatozoide, que tiene como resultado la producción y *acumulo de líquido* a nivel del espacio perivitelino.

El *huevo*, al encontrarse flotando en este líquido perivitelino, *rota* sobre sí mismo, de tal manera que, dentro de la cubierta protectora o *membrana pelúcida* gelatinoidea que lo envuelve, se coloca con el polo *animal* en la parte superior y con el polo *vegetativo* en la inferior.

Es, como hemos dicho, la llamada *rotación de orientación*.

### **Rotación de simetrización**

Al mismo tiempo, la zona cortical del huevo, que tiene una gran importancia (como ha podido comprobarse experimentalmente en los procesos de diferenciación y orientación de los materiales citoplasmáticos ovulares) experimenta un *crecimiento* en dirección *caudal*, apareciendo el llamado *crescente gris* o *semiluna gris*, más pigmentada que el resto del huevo y cuyo punto culminante marcará el nivel en donde se producirá el proceso, de la *blastulación*.

## Segmentación

A continuación empieza el proceso de *segmentación*. En el anfibio es *holoblástico* y desigual, con los primeros planos meridionales y perpendiculares entre sí.

A partir del tercer plano, que es subecuatorial, aparecen dos tipos de blastómeras.

Unas, de *menor tamaño*, se reproducen activamente y están situadas en el polo animal.

Otras, de *mayor tamaño*, cargadas de vitelo, están situadas en el polo vegetativo y se dividen con menor rapidez.

El resultado de esta primera fase del período de segmentación será la formación de la *mórula*.

## Blastulación

Pero, en fases muy precoces, cuando existen ocho blastómeras, empieza a presentar *acumulo de líquido* en su interior, que da lugar a que, progresivamente, y mientras continúa el proceso de segmentación del huevo, se pase insensiblemente de la fase de *mórula*, a la fase de *blástula* por aparición de una cavidad de segmentación.

En esta fase de blástula nos encontramos con un *huevo cavitado*, con una cubierta externa o blastodermo, constituida por dos tipos de células, las *micrómeras* y las *macrómeras*. Una cavidad, la *cavidad de segmentación* o blastocele, que se encuentra más próxima al polo animal que al vegetativo de la blástula.

El *suelo* de este *blastocele*, relativamente aplanado, constituye el techo del resto de las macrómeras del polo, vegetativo.

## Gastrulación

El proceso de *gastrulación* conduce a la formación de un embrión *tridérmico*, como en el resto de las especies la zona en donde apareció la *media luna gris*. En esta zona comienzan a invaginarse las células de la *cubierta externa* que, progresivamente, se va extendiendo en sentido lateral hasta que todos los materiales próximos a esta zona, penetran en el interior del huevo.

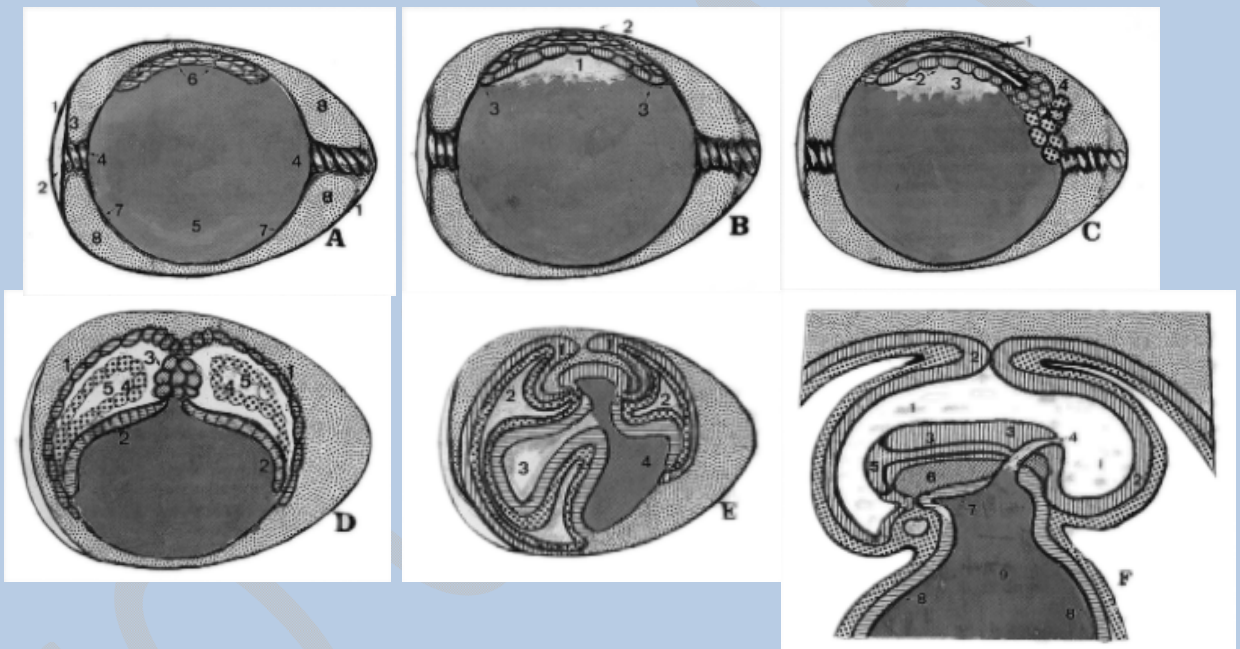
Aparece una nueva cavidad, que es el *arquenterón*. Esta cavidad está tapizada por estas células de la cubierta externa, que se han invaginado, y que, progresivamente, hacen que desaparezca la *cavidad del blastocele*, quedando debajo de ellas el resto de las *macrómeras* que no se invaginan.

Conforme avanza el proceso de *gastrulación*, las células del dorso del polo animal del huevo crecen en sentido lateral y van envolviendo a las *macrómeras*, constituyendo la cubierta externa o *ectodermo* del embrión.

## Constitución del huevo

Una vez terminado el proceso de invaginación, podemos distinguir en el huevo:

- 1º.- Una *cubierta externa*, constituida a expensas de las *micrómeras*, que será el ectodermo.
- 2º.- Una cavidad, que es el *arquenterón*, revestido por las células invaginadas que formarán el *entocordomesoblasto*.
- 3º.- En la parte inferior, el resto de las *macrómeras*, que constituyen la *reserva vitelina*.



**Figura 7.- Estadios precoces del desarrollo del huevo de las aves.- A) MORULA:** 1. Membrana externa de la cáscara; 2. Cámara de aire; 3. Membrana interna de la cáscara; 4. Chalazas; 5. Vitelo (yema); 6. Blastodermo (disco germinal); 7. Membrana vitelina; 8. Albumen (clara). **B) BLASTULA JOVEN:** 1. Cavidad de segmentación o subgerminal; 2. Arca pelúcida del blastodisco; 3. Area opaca. **C) BLASTULA ADULTA:** 1. Ectodermo (epiblasto); 2. Endodermo (hipoblasto).-3. Arquenterón (el espacio que queda entre ectodermo y endodermo, es la cavidad del blastocele; 4. Labio dorsal del blastoporo (nudo de Hensen) que originará línea primitiva, notocorda y mesodermo. **D) GASTRULA:** 1. Ectodermo; 2. Endodermo; 3. Notocorda; 4. Mesodermo; 5. Celoma. **E) NEURULA PRECOZ:** 1. Pliegues ectodérmicos que delimitarán la cavidad amniótica; 2. Celoma extraembrionario; 3. Alantoides; 4. Vitelo. **F) NEURULA ADULTA:** 1. Cavidad amniótica; 2. Ectodermo extraembrionario; 3. Ectodermo embrionario; 4. Canal neuroentérico; 5. Tubo neural; 6. Notocorda; 7. Endodermo embrionario; 8. Endodermo extraembrionario; 9. Vitelo.

## Cordomesoblasto

A continuación, las células del dorso del *arquenterón* experimentan una segregación, separándose y quedando incluidas, entre la *hoja externa* y la *hoja interna*, que se cierra por debajo de ellas.

Estas células invaginadas o *cordomesoblasto* originarán, en la parte central, la *notocorda*, y en las partes laterales, junto con las células invaginadas a expensas del labio ventral del blastóporo, el *mesodermo*. A la zona más anterior de este techo del arquenterón se le designa con el nombre de *placa precordial*.

## Neurulación

Posteriormente, la parte central del cordomesoblasto que se ha diferenciado para constituir la *notocorda* actúa sobre el ectodermo suprayacente, que se engruesa, de la misma forma que hemos visto en el amphioxus, formando la *placa neural*, que, progresivamente irá profundizando, transformándose en surco y que acabará al final *soldando sus labios*, y *avanzando* este proceso de soldadura tanto en sentido cefálico como caudal para constituir el *tubo neural*,

## AVES Y REPTILES

Por último, vamos a analizar los *procesos morfogenéticos* que se realizan en estas primeras fases del desarrollo en el huevo de las aves y reptiles, pues, si bien el huevo humano, por la cantidad de vitelo que posee, pertenece al tipo de huevos Oligolecíticos holoblásticos, como es el del amphioxus, sin embargo, lo mismo que la mayoría de los mamíferos, va a presentar un proceso de segmentación y de *orientación* topogenética de los materiales celulares, similar al que encontramos en las aves y reptiles. De ahí el interés en realizar un análisis, aunque de una forma sucinta.

## Significación experimental

Se trata de animales cuyas diversas fases de desarrollo son perfectamente conocidas. Son utilizados en *embriología experimental* para poder realizar el análisis prospectivo de los distintos *territorios presuntivos* del huevo, por medio de la incorporación de sustancias marcadas con timidina, o carbono radioactivo en diversas zonas del mismo. Las *primeras fases* del desarrollo se van a realizar en el interior del cuerpo de la hembra, antes de la puesta ovular.

## Huevos megalecíticos

Son animales *de fecundación interna* cuyos huevos poseen una gran cantidad de vitelo, hasta el punto de que llega a ser un *huevo macroscópicamente visible*. Durante el curso de su tránsito por el oviducto se va a envolver de una serie de *membranas* secundarias y terciarias producidas por él, que le servirán de protección durante sus fases de desarrollo.

Debido a las características del medio en donde se va a desarrollar, debe poseer una *reserva* de material energético y plástico suficiente para que se realicen los procesos de *síntesis* de materiales que requiere la formación del cuerpo y todos

los órganos del nuevo ser. Por esto, más que huevos telolecíticos van a ser huevos *megalecíticos*.

## Segmentación

La consecuencia de esta gran cantidad de vitelo es que la *segmentación* no pueda realizarse con la misma rapidez en todas las zonas del huevo. En la zona en donde se localiza la mayor cantidad de protoplasma formativo o *polo animal*, se realiza más rápidamente que en la zona en donde se acumulan las sustancias de reserva o polo *vegetativo* del huevo, que presenta una gran resistencia al avance del plano de segmentación.

La *fecundación* se realiza, repetimos, en el interior del oviducto, y una vez realizada, hasta que se verifica la puesta del huevo, se producen una serie de divisiones de segmentación en el disco germinal.

Las primeras de ellas *meridionales*, pero que no llegan a abarcar toda la superficie del huevo.

A partir de la cuarta o quinta, comienzan a hacerse también por planos *horizontales* que dan como resultado la formación de un acumulo de células pequeñas en este polo animal que constituyen la *mórula* y *blástula* del ave, ya que ambas no están perfectamente diferenciadas.

En este momento, una vez que se ha constituido este acumulo de células, la *zona de vitelo* (situada inmediatamente por debajo del mismo y no segmentada) se ahueca por la aparición de líquido, formándose la llamada *cavidad subgerminal*.

La cubierta superficial está constituida por las células de la *mórula*, las cuales se disponen en varios estratos y se continúa periféricamente con la porción de vitelo no segmentada, avanzando incluso sobre la misma y sobrepasándola.

## Zona opaca

Esto hace que cuando se examina el huevo por su *cara dorsal* a nivel de esta zona de segmentación veamos una zona central de aspecto *claro*, por transparentarse la cavidad subgerminal llena de líquido, llamada *zona pelúcida*.

Periféricamente, el resto de las células del área germinal son micrómeras. Estas se adhieren firmemente al vitelo y dan lugar a la llamada *zona opaca*.

Entre ambas queda una zona, la llamada *zona marginal*, de la que posteriormente se originará el *área vascular*

La *zona opaca* empezará a dividirse activamente y producirá una serie de células pequeñas, incluso de aspecto sincitial, que irán avanzando progresivamente para invadir el resto del *área vitelina*.

## Blastulación

Se agrupan en dos hojas:

1°.- Una que queda superficial y forma el llamado *epiblasto*.

2°.- La otra se sitúa invadiendo la cavidad *subgerminal*, próxima al vitelo, apareciendo entre las dos una nueva cavidad, momento en el que se puede decir que el huevo ha alcanzado la fase de *blástula*.

## **Gastrulación**

El proceso de *gastrulación* en el ave ocurre mediante una compleja serie de movimientos celulares, de tal manera, que emigran hacia el área densa de la zona marginal. En esta zona marginal, progresivamente aparece un acumulo lineal constituido por estas células, que recibe el nombre de *línea primitiva*.

Esta *línea primitiva* presenta un extremo engrosado por mayor densidad celular y que recibe el nombre de *nudo de Hensen*.

Las células de las áreas laterales del epiblasto empiezan también a emigrar, atraídas hacia este punto, y se invaginan al interior, de tal manera que pronto la línea primitiva se transforma en un surco *surco primitivo*, que tiene por delante una fosa, la fosa del *nudo de Hensen* o *fosa primitiva*.

## **Cordomesoblasto**

Estas células invaginadas se van extendiendo periféricamente y van rellenando el *espacio del blastocele* situado entre el epiblasto e hipoblasto.

Las células que emigran corresponden, como se ha comprobado experimentalmente, a los *territorios presuntivos* del área embrionaria de significado cordomesoblástico.

Las que emigran a nivel del *nudo de Hensen* forman una prolongación sólida, medial, que constituye la cuerda dorsal o *notocorda*.

Las que emigran de las partes *laterales* de la línea primitiva constituirán el material somático y las células del *mesodermo lateral*.

## **Neurulización**

Conforme va realizándose este proceso de gastrulación, el disco embrionario va aumentando progresivamente de tamaño, adquiriendo una disposición en «*raqueta*».

En los dos extremos de esta *área embrionaria* encontramos dos zonas en las que el *epiblasto* y el *hipoblasto* se encuentran firmemente unidos, que originarán posteriormente las *membranas bucofaríngea* y *anal*.

Más tarde, la porción de las células invaginadas que han constituido la cuerda dorsal o *notocorda* inducen a la zona situada encima de ella, que se engruesa y



constituye la *placa neural*, la cual termina por cerrarse, constituyendo un tubo del que procederán todos los elementos del *sistema nervioso*.

Cuando el *huevo* llega a esta fase, ha alcanzado el estado de *néurula*.

El proceso de *desarrollo y cierre* del tubo neural se realiza de la misma forma que en los mamíferos.

Comienza desde la línea media, avanzando hacia adelante y hacia atrás, quedando al principio sus extremos ampliamente *abiertos* comunicando con la cavidad ectoblástica mediante el *neuroporo anterior* y el *neuroporo posterior* que es de cierre más tardío.

En la parte caudal del tubo neural, a nivel de la línea primitiva, aparece una pequeña depresión, por medio de la cual el surco neural comunica con la cavidad del hipoblasto (que ha empezado a ahuecarse en el interior del área embrionaria por formación de los pliegues cefálico, caudal y laterales), constituyéndose la llamada *fosa romboidal*, que sería la representante del *canal neuroentérico* que aparece en los anfibios.

## CAPITULO IV

### ANIDACION HUMANA

---

En la fase de néurula, alrededor de la 4ª semana (horizonte XI del desarrollo), podemos observar cómo de la primitiva mórula se había originado una estructura en la que podíamos distinguir tres hojas blastodérmicas:

- 1°.- Una *hoja interna* endodermo-vitelina.
- 2°.- Una *hoja externa* ectodermo-amniótica.
- 3°.- Una *hoja media* mesodérmica o cordomesoblasto

Estas modificaciones traen como consecuencia un *aumento* de las *exigencias nutritivas* del huevo en desarrollo, ya que, como hemos dicho anteriormente, el huevo humano está dotado de una *escasa cantidad de vitelo* de reserva y este primitivo elemento nutritivo no es suficiente.

Por ello, tienen que aparecer nuevos elementos encargados de conseguir *sustancias nutritivas* que puedan incorporarse a la economía embrionaria, con la *rapidez* necesaria para permitir el sucesivo desarrollo. Lo natural es que estos *nuevos medios* encargados de captar éstas sustancias partan de la hoja blastodérmica *endodermal* que albergó hasta este momento al *vitelo*.

#### Trofoblasto

En la formación de la fuente de *aporte nutritivo* durante el desarrollo intrauterino, va a participar también aquel material diferenciado precozmente de la mórula, que en la fase de blástula quedó formando la *capa externa del blastocito*. Por estas características, de elemento fundamental para el aporte de sustancias nutritivas, se le conoce con el nombre de *trofoblasto*.

#### Alantoides

En la especie humana, en el momento en que va a comenzar la *celomación*, las exigencias nutritivas obligan a que la porción más caudal del *saco vitelino* comience a esbozar un dedo de guante, que dado el tamaño que en este momento posee el embrión, tiene el calibre de un *conducto capilar*.

Este «*dedo de guante*» se va insinuando por entre las mallas que presenta la maraña de células correspondientes al mesodermo extraembrionario en la zona del pedículo de fijación, dando lugar a lo que conoceremos con el nombre de *alantoides*.

#### Leche tubárica

Recapitulando, podemos considerar:

Durante la primera semana del desarrollo, las exigencias nutritivas para la realización de los correspondientes procesos metabólicos han sido aportadas al

embrión por *capilaridad*, por *difusión* y por *ósmosis* a partir de productos de secreción de las glándulas del tracto genital femenino.

En una fase primitiva, mientras en el huevo se están realizando las divisiones de *segmentación* que conducen a la mórula, son las glándulas de la trompa de Falopio las que proporcionan este medio nutritivo (*leche tubárica*).

### **Secreción uterina**

Posteriormente, continuando el proceso de transporte ovular, éste cae en un primer momento en la superficie uterina.

Durante los tres primeros días de este contacto, el *medio nutritivo* lo produce la secreción de las *glándulas endometriales*. En esta fase ha sido pues, en resumen, una nutrición por *imbibición por ósmosis*.

A partir de ahora, no va a ser suficiente este tipo de nutrición para aportar el oxígeno y los productos inmediatos necesarios para el *metabolismo energético* celular. Va a ser necesaria la aparición de un *sistema* que lleve de una manera inmediata, rápida y selectiva los materiales nutritivos a las distintas áreas embrionarias en desarrollo, con la velocidad y proporción adecuadas para poder realizar todos estos fenómenos.

### **Anidación**

Al mismo tiempo que en el interior del *huevo* están ocurriendo los fenómenos que hemos estudiado (que dan lugar a las fases de blástula, gástrula con su celomación y, por último, a la fase de néurula) la superficie externa del huevo es asiento también de una serie de modificaciones destinadas a resolver este problema para conseguir la *anidación* del huevo en el interior de la mucosa uterina.

En este proceso de *anidación* hemos de distinguir los fenómenos *morfológicos* y *biológicos* que ocurren en una primera fase, en la llamada fase de *preimplantación*, y a continuación los fenómenos ocurridos en el último período del proceso de la anidación o fase de *implantación* propiamente dicha.

### **Preimplantación**

El primer fenómeno, previo al comienzo de la implantación y nidación subsiguientes, necesario para el mismo, es la *liberación* y eliminación de la *membrana pelúcida* que cubría hasta este momento al huevo en la fase de segmentación.

Conforme progresa este proceso de *segmentación*, y ya en la fase de blástula, las zonas periféricas del blastodermo suelen mandar *prolongaciones* que atraviesan incluso esta membrana pelúcida. Estas prolongaciones mandadas por las células trofoblásticas van produciendo dehiscencias y soluciones de continuidad en dicha membrana.

Estas soluciones de continuidad, acompañadas de fenómenos de contracción y dilatación activa del *Blastocito*, parecen ser la causa de que se vayan agrandando,

produciéndose al final la *salida* del blastocito del interior de la membrana pelúcida, quedando *adherido* a la superficie libre del endometrio.

El punto más frecuente en donde tiene lugar el contacto entre el blastocito denudado de la membrana pelúcida y de la superficie de la mucosa uterina, suele ser el *tercio medio* de la pared posterior del útero, si bien, en ocasiones, pueden encontrarse otros lugares anómalos en los que se efectúa esta *implantación* y *anidación*, dando lugar a lo que más adelante se estudiará en Obstetricia con el nombre de *gestaciones ectópicas*. Estos puntos pueden ser el ovario, la trompa, el peritoneo e incluso las asas intestinales y el hígado.

### **Implantación o nutrición histiotrofa**

Parece ser que, en este proceso de *adherencia* del trofoblasto y blastocito al epitelio uterino, intervienen cambios localizados del *PH*, debidos a la acción ejercida por los capilares de la zona, que tomarían el bióxido de carbono dando lugar a un aumento de este *PH*.

Ello provoca también una *pérdida de la adherencia* de las células del epitelio uterino, facilitándose así la invasión posterior en la fase de implantación propiamente dicha. De ahí que se haya sugerido que este proceso de *implantación* tiene lugar en el útero, normalmente entre los orificios de *dos glándulas* endoteliales, en el punto en que un *asa capilar* se pone en contacto con la superficie de la mucosa.

El *tipo de implantación*, del huevo humano se ha dicho clásicamente que es *antimesometrial*, porque normalmente se realiza en un lugar opuesto a la línea de inserción del parámetro o ligamento ancho, y además *intersticial*, porque a la diferencia de otras especies en las que el contacto con la mucosa uterina es más o menos superficial (y que luego revisaremos al repasar la placentación comparada), el germen queda, en la especie humana, profunda y completamente incluido en el espesor de la *decidua*.

*El proceso de implantación* va acompañado, como hemos visto, de cambios morfológicos en la superficie de la cubierta externa del *blastocito*, pero también va acompañado de cambios morfológicos en la estructura de la *mucosa uterina*.

### **Deciduas o caducas**

Estos cambios morfológicos son *factores* que regulan la *implantación* y la *irrigación* del germen y, son condición «sine qua non» para que la misma se realice. El conjunto de todas estas transformaciones de la mucosa uterina se conoce con el nombre de «*reacción de decidualización*», es decir, la transformación en una decidua.

En estos fenómenos de decidualización intervienen factores hormonales especialmente una liberación brusca de hormonas *estrógenas* (ocurrida en el momento de la ovulación), que da lugar a una liberación de histamina a nivel de endometrio, que produce un *aumento de tamaño* en las células del estroma endometrial, especialmente de los fibroblastos (con acumulo de gránulos de lípidos y de glucógeno, dilatación de las cisternas de su retículo, endoplásmico) y un

estado de *edematización* de toda la mucosa por *retención* de líquido en la misma, que favorece también la *adherencia* del germen.

Por otra parte, se producen también, a consecuencia de estos fenómenos, alteraciones en la *permeabilidad* de los capilares con aumento de la misma, sobre todo necesaria para el proceso de *decidualización*.

Una vez que la mucosa uterina ha experimentado estas modificaciones, empieza el proceso de *implantación* propiamente dicho, después de que el huevo ha adquirido una posición fija a consecuencia de la pérdida de la membrana pelúcida y de la adherencia que experimenta la superficie del endometrio.

## **Anidación**

El proceso de implantación y de anidación subsiguiente se realiza a expensas, sobre todo, de los cambios que aparecen en el *trofoblasto*, que, en la especie humana, invade de una manera activa penetrando en el epitelio uterino y mostrando una intensa actividad *citolítica*.

Disocia el epitelio mecánicamente, merced a un proceso de adherencia de la membrana celular de las células aplanadas del *trofoblasto* (en el polo que se pone en contacto con esta decidua), la cual se encuentra en la llamada *fase secretora* o *progestacional*.

En este estroma podemos observar tres capas:

1°.- Una capa *compacta* superficial.

2°.- Una capa *esponjosa* intermedia.

3°.- Una capa basal *delgada*, que posee una gran cantidad de glándulas tortuosas repletas de, productos de secreción, con arterias también tortuosas formando un *lecho capilar* denso.

En este substrato se produce entonces la *erosión* por células procedentes de la proliferación del *trofoblasto* embrionario próximo a la masa celular interna.

## **Trofoblasto polar y apolar**

Las células de trofoblasto polar van a experimentar un proceso muy activo de *proliferación*, de tal manera que pronto apreciamos en ellas la aparición de dos capas.

1. Una *capa interna* de células mono-nucleadas o *citotrofoblasto*.

2. Una *capa externa* multinucleada, sin límites celulares netos, llamada *sincitiotrofoblasto* o sincitio, y procedente de la división mitótica del citotrofoblasto, ya que normalmente no se encuentran husos mitóticos en el sincitio.

Esta última capa va aumentando progresivamente y va penetrando en el interior de la *decidua*, dislacerando las células del epitelio uterino, invadiendo también el *estroma edematizado*, quedando (aproximadamente en el V«b» horizonte 9º día del desarrollo) todo el huevo incluido en el *interior* de esta mucosa uterina.

## **Deciduas**

En el momento de completarse el proceso de *implantación* suele colapsarse la cavidad del *blastocelo*, que más tarde vuelve a restablecerse al aparecer un *gradiente osmótico* en la misma. En este momento la *penetración* del huevo en el interior de la mucosa permite considerar en ésta una serie de zonas según la relación topográfica que guardan con aquél.

### **Decidua basal**

La zona de la decidua que está en contacto con el polo embrionario del huevo, en donde el *trofoblasto* ha experimentado esa primera fase de crecimiento y transformación, constituyendo una serie de evaginaciones en forma de dedo de guante o vellosidades, va a recibir el nombre de *decidua basal*.

### **Decidua parietal**

El resto de la mucosa uterina que no ha participado en el proceso de implantación se conoce con el nombre de *decidua parietal*.

### **Decidua capsular**

La parte de la mucosa que ha envuelto al huevo, ocultándolo completamente en su interior (de tal manera que el punto de penetración del mismo queda al final obturado por un coágulo de fibrina, constituyendo el llamado estigma u opérculo), recibirá el nombre de *decidua capsular o refleja*.

En esta zona, una vez terminada la implantación, el trofoblasto aún está constituido por una sola capa de células. Estas células experimentan un proceso de crecimiento, dando lugar a una serie de evaginaciones formadas por un eje de células mono-nucleadas de límites celulares precisos (*citotrofoblasto*), rodeados de una cáscara o cubierta más o menos densa de *sincitiotrofoblasto*.

Las vellosidades experimentan cada vez mayor desarrollo en el *polo animal* del huevo, mientras que, por el contrario, sufren un proceso de *atrofia progresiva* en el polo opuesto.

### **Vellosidad trofoblástica**

En el interior del *huevo* Se están produciendo, ya en este momento de la implantación, los fenómenos que conducirán a la formación de la *gástrula* y a la aparición de la *tercer hoja blastodérmica*.

Como vimos en capítulos anteriores, una de las primeras formaciones que aparecían era el *mesodermo extraembrionario* o magma reticulado, que al final acababa separándose en dos hojas:

1°.- Una, próxima y pegada a la superficie interna del trofoblasto que constituye la *somatopleura extraembrionaria*.

2°.- Otra, recubriendo a las dos vesículas que han aparecido a nivel del embrioblasto, que constituye la *esplacnopleura extraembrionaria*.

De la *somatopleura extraembrionaria* empiezan a aparecer una serie de células que constituyen el tejido de relleno *mesenquimatoso*. Este tejido invade las *vellosidades trofoblásticas*. En este momento, cuando dicho mesénquima invada al trofoblasto, éste recibirá el nombre de *corión*.

El *corión* de polo ab-embriionario experimenta una serie de procesos regresivos, desapareciendo aquellas primitivas proliferaciones trofoblásticas y quedando completamente liso, de ahí que se le conozca con el nombre de *corión calvo*.

La inducción realizada por las células procedentes del mesodermo extraembrionario que penetran en el interior de las vellosidades trofoblásticas del polo embriionario transforman a éstas en las llamadas *vellosidades del segundo orden o coriales*.

### **Lagunas trofoblásticas**

Aumentan los procesos de diferenciación y crecimiento en esta zona del huevo, invadiendo progresivamente el estroma y constituyendo una masa en cuyo interior existirán *espacios* no invadidos, que forman las llamadas *lagunas trofoblásticas*, que poco a poco irán profundizando cada vez más en el interior de la decidua.

En esta *masa sincitial trofoblástica* profunda y en el espesor de algunas de sus *trabéculas*, proliferarán células trofoblásticas que en el extremo llegarán a ponerse en contacto con la decidua y se extenderán en superficie constituyendo una cubierta que delimitará el territorio de la futura *placenta*.

### **Membranas de Nitabuch y Rohr**

A este proceso de penetración va a *oponerse* también la mucosa uterina, pues a expensas de su estroma aparecerán unos acúmulos de *células conjuntivas* que formarán *dos bandas* de tejido fibroso conjuntivo en contacto con esta cubierta citotrofoblástica que delimitarán su penetración y que formarán las llamadas bandas de *Nitabuch* y de *Rohr*, como ya veremos más adelante.

**Resumiendo:** En el desarrollo de las células trofoblásticas que conducen al proceso de la implantación y anidación del huevo, hemos de distinguir:

1°.- *Una primera fase lacunar* por proliferación del *sincitio*, e invasión de la decidua por éste, apareciendo en el interior del mismo una serie de *cavidades* que cada vez van agrandándose más.

2°.- *Un segundo período o trabecular*, por un aumento de aquellas cavidades cuyas paredes se van adelgazando, adquiriendo un aspecto de trabécula.

En esta fase las *células sincitiales*, que cada vez se han ido introduciendo más profundamente en el estroma uterino, se ponen en contacto con el revestimiento endotelial de los vasos maternos dilatados, constituyéndose un *sistema sinusoidal*. Este contacto sigue progresando hasta que el sincitio se continúa con el endotelio, abriéndose el vaso y poniéndose en comunicación con aquel sistema de *lagunas trofoblásticas*.

### **Vellosidades primarias**

Como el proceso de invasión afecta lo mismo a capilares arteriales que venosos, a causa de la diferencia de presión entre los mismos, comienza a producirse entonces un *flujo de corriente sanguínea* en el interior de estas lagunas, en las que flotan las vellosidades.

En un principio, estas trabéculas y estas lagunas trofoblásticas están limitadas por las *células sincitiales*, en cuyo espesor se han labrado las lagunas. Poco a poco el *citotrofoblasto* crece hacia el interior de las trabéculas sincitiales, constituyendo las llamadas *vellosidades primarias*.

### **Vellosidades secundarias**

Estas vellosidades primarias, en su evolución posterior, van a ser invadidas por el *tejido mesenquimatoso laxo* procedente del mesodermo extraembrionario, pasando entonces a la fase de *vellosidades secundarias*. El eje conectivo hace entonces que al trofoblasto se le conozca con el nombre de *corión*. En algunas de estas trabéculas trofoblásticas, el *citotrofoblasto* progresa, hasta ponerse en contacto con la decidua y formar la envoltura que delimitará la placenta, como hemos indicado anteriormente.

### **Vellosidades de tercer orden**

La última fase en este proceso de *nidación* será la aparición, en el interior del eje mesodérmico de la vellosidad secundaria, de *brotos angiógenos* de islotes de Wolff y de Pander, que darán lugar al establecimiento de un *sistema vascular* interior de la misma. En este momento hablamos de *vellosidad terciaria*, vellosidad de tercer orden o *placentaria*.

Sin embargo, para que el proceso de placentación se complete, es necesario que se establezca el contacto entre el *dispositivo vascular* que se ha desarrollado en el interior de la vellosidad, con el embrión.



## Islotes de Wolff y Pander. Primordium vascular. Cotiledón placentario

En un momento determinado, la *notocorda* actúa sobre el mesénquima del área embrionaria, produciéndose una serie de concentraciones celulares, que son los llamados *islotes de Wolff y de Pander*. Estos islotes aparecen de una forma general en diversas y determinadas zonas de esta área embrionaria.

Una de estas zonas va a ser el *área vitelina*. Su aparición contribuye a que, poco a poco, vaya aportándose al embrión las *sustancias nutritivas* contenidas en el interior de la misma, produciéndose la *reducción* y *finalmente*, la desaparición de este saco vitelino.

Estos islotes de Wolff y de Pander están formados por una serie de *células centrales* que, poco a poco, pierden la conexión con las demás, adquiriendo una forma redondeada y transformándose en los *elementos móviles* de la sangre. Las células periféricas se aplanan y se transforman en el *endotelio vascular*. Por procesos sucesivos de *gemación*, los islotes de Wolff van contactando entre sí y comienzan a constituirse las primeras *lagunas hemáticas*.

Este fenómeno se realiza también en el mesénquima que rodea a la *alantoides*, apareciendo istoles de Wolff, y, consecuentemente, un sistema de vasos alrededor de esta estructura, que, como ya vimos, se originaba en un principio como una evaginación en forma de dedo de guante de la porción caudal de la *vesícula endodermo-vitelina*.

Progresivamente va creciendo, avanzando a través de aquel *magma reticulado*, que quedó constituyendo el pedículo de fijación hasta que se pone en contacto con el corión. De esta manera, se establece la *continuidad* entre el dispositivo canalicular vascular de las distintas zonas del *área embrionaria* y el dispositivo canalicular vascular aparecido en el *interior* y de la vellosidad.

La *alantoides*, posteriormente, se irá obturando y desaparecerá, persistiendo un resto de la misma en el interior del cuerpo embrionario. Sin embargo, su presencia ha sido suficiente para *inducir* a la zona de contacto con el *corión* y, a que en ella, las vellosidades aumenten su desarrollo y proliferación y constituyan el *cotiledón placentario*.

## PLACENTACION COMPARADA

La constitución de las *vellosidades coriales y placentarias*, es diferente según la especie animal que se considere. Aunque las razones de las modificaciones no están todavía claramente establecidas, parece ser que el *grado de penetración* de las mismas en el interior de la mucosa uterina está en relación con el mayor *desarrollo encefálico* de la especie considerada, y, por lo tanto, con las mayores necesidades energéticas en relación con el *desarrollo cerebral*.

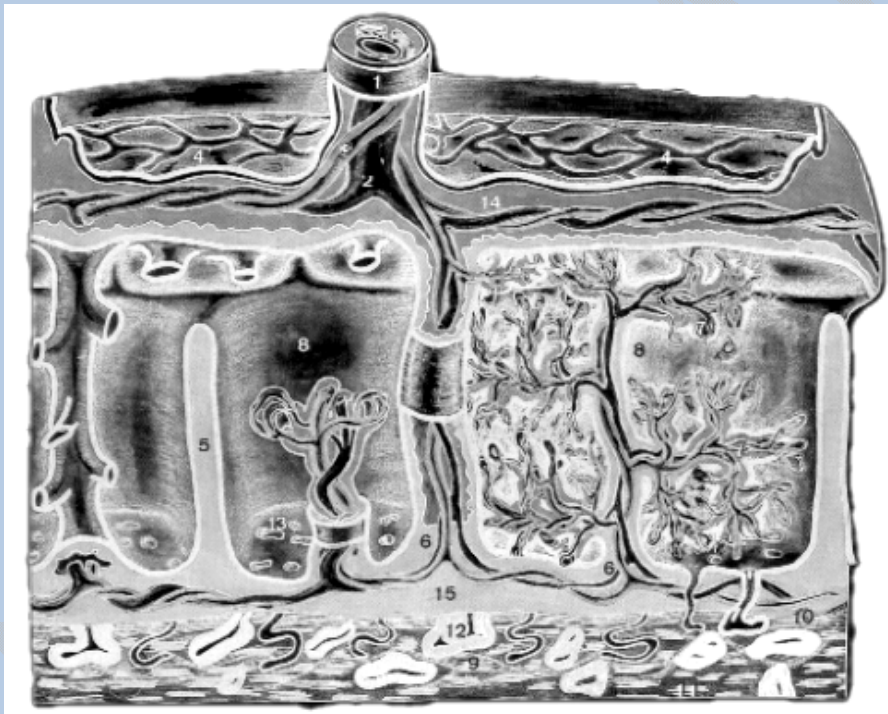### Placenta epitelio-corial

En algunas especies animales, una vez constituido el *corión*, su cubierta trofoblástica toma contacto con la capa más superficial de la decidua, es decir, con el epitelio, y así persiste a lo largo de todo el desarrollo constituyendo una vez que

esté establecida definitivamente la zona del intercambio materno-fetal, la llamada *placenta epitelio-corial*.

Es característica de los *perisodáctilos*. En ella la difusión y transporte activo de sustancias, desde el interior del capilar o desde el interior de la *laguna trofoblástica* bañada por la sangre materna, al interior del capilar fetal, atravesará una serie de membranas interpuestas que serán:

- 1°.- El *endotelio* de la pared del vaso materno.
- 2°.- El *estroma* de la decidua.
- 3°.- La *membrana basal* del epitelio decidua.
- 4°.- El *epitelio* de la decidua.
- 5°.- El *cito y sincitio*, trofoblasto de la vellosidad.
- 6°.- El *estroma* de la vellosidad.
- 7°.- El *endotelio* del vaso fetal.



**Figura 8.- Representa la constitución de la placenta humana.-** 1. Cordón umbilical; 2. Vena umbilical; 3. Arterias umbilicales; 4. Placa corial; 5. Septos placentarios; 6. Vellosidades de anclaje; 7. Vellosidades de segundo y tercer orden; 8. Lagos hemáticos placentarios; 9. Placa decidua de la placenta; 10. Membrana de Nitabuch; 11 Membrana de Rohr; 12. Vasos uterinos; 13. Desembocadura de los vasos uterinos; 14. Citotrofoblasto-15.Sincitiotrofoblasto.

### **Placenta sindesmocorial**

Un paso más avanzado en este proceso de *placentación* ocurre cuando la vellosidad no se limita a ponerse en contacto con el *epitelio trofoblástico*, sino que por un proceso de tipo enzimático citolítico lo dislacera y penetra y se extiende en el interior del estroma. Constituye de esta forma la llamada *placentación sindesmo-corial*, característica de los *antiodáctilos*.

En ella el número de capas interpuestas entre la sangre materna y fetal es *una menos* que en el caso anterior, ya que el corión y el epitelio corial llegan a ponerse en íntimo contacto con el conjuntivo del estroma.

### **Placenta endoteliocorial**

En los suidos, la vellosidad corial corroe no solamente el epitelio uterino, sino también el conjuntivo y llega a ponerse en contacto simplásmico con el endotelio materno, pero sin llegar a perforarlo constituyen la placentación llamada *endoteliocorial*. En este tipo de placentación las capas interpuestas entre la sangre materna y fetal serán:

- 1°.- El *endotelio* del vaso materno.
- 2°.- El *epitelio del corión* fetal.
- 3°.- El *estroma* conectivo de la vellosidad.
- 4°.- El *endotelio del vaso* fetal.

### **Placenta hemocorial**

Sin embargo, en la especie humana este grado de separación entre las sangres materna y fetal es excesivo para la intensidad y rapidez con que se requiere el aporte de sustancias nutritivas y de oxígeno, de ahí que en los primates y en la especie humana se produce una *invasión* más íntima que llega a dislacerar y romper la solución de continuidad del endotelio.

Se forma una unión verdaderamente *simplásmica*, abriéndose los vasos maternos al interior de las *lagunas trofoblásticas*. A este tipo de placentación, a la que pertenece la especie *humana*, se la conoce con el nombre de *placenta hemocorial*.

### **Placenta hemotelial de Mossman**

Sin embargo, es interesante indicar que este tipo de placenta experimentará aún, en la especie *humana*, una modificación en el *último tercio* del embarazo, en el que, debido a que son imperativas las necesidades de oxígeno y de sustancias nutritivas, el corión y el tejido conectivo de la vellosidad, desde el *séptimo* mes hasta el *noveno* mes de vida intrauterina, experimenta un proceso de *atrofia*, acercándose progresivamente los vasos a la superficie de la *vellosidad* y «casi» poniéndose en contacto directo con la sangre materna. Se constituye en este momento la llamada *placenta hemotelial* o *fase hemotelial* de la placenta de Mossman.

### **Dinámica órgano-genética de la placenta humana**

La *placenta humana*, durante todo el proceso de implantación y nidación, va recorriendo progresiva y sucesivamente las distintas fases que hemos, visto en la placentación comparada.

En un instante, cuando se realiza la *adherencia* de los epitelios trofoblásticos y decidua, podemos decir que existe un *contacto epiteliocorial*.

Cuando el trofoblasto empieza a experimentar una proliferación y va invadiendo progresivamente a la decidua, pasará por una serie de *fases sucesivas sindesmo-corial o conectivo-corial, endotelio-corial*, hasta que alcanzará finalmente la unión definitiva hemocorial.

## ESTUDIO DE LA PLACENTA HUMANA

A lo largo de nuestro estudio del proceso de *anidación* y de constitución del *órgano de intercambio* materno-filial que es la *placenta*, hemos ido viendo cómo poco a poco, merced a la interacción entre tejidos de procedencia fetal extraembrionaria, como es el *trofoblasto*, y de tejidos de procedencia materna, como es la *decidua*, se ha constituido un órgano que asegurará las exigencias de material energético y de oxígeno a lo largo de todo el desarrollo embrionario.

Este *órgano* aparece plenamente diferenciado a partir del *cuarto mes*, pero no permanece con una morfología estática, sino que sufre una serie de cambios a lo largo de la gestación que aseguran en todo momento los aportes necesarios con la rapidez e intensidad que el desarrollo del nuevo ser requiere.

El *cambio más importante* que sufre la placenta es el *adelgazamiento* progresivo de los elementos que revisten la vellosidad, e incluso del *estroma*, acercándose progresivamente e íntimamente la sangre materna al vaso fetal, si bien «*nunca*» llegará a haber mezcla de sangre materno-fetal.

El primer elemento que *pierde* la vellosidad es el *citotrofoblasto* y la atrofia del conjuntivo, con lo que el endotelio del vaso de la vellosidad se aproxima al *sincitio*, y a través de éste (que presenta una gran cantidad de microvillis y activos fenómenos de pinocitosis) se produce la *incorporación del oxígeno* y demás sustancias nutritivas de la sangre materna.

En el último período del embarazo, este *sincitio*, sufre en muchos puntos, sobre todo en el extremo más fino de la vellosidad, un proceso de *atrofia* y *adelgazamiento* progresivo, de tal manera que podemos decir, en este momento, que ambas sangres, materna y fetal, sólo *están separadas* por la delgada membrana que supone el *endotelio* vascular.

Esta hormona *asegura la permanencia* del huevo anidado, impidiendo su expulsión. Permite, además, a las células trofoblásticas, por medio de un mecanismo aún no bien dilucidado (ya que constituyen en realidad un homo-injerto), que no sean rechazadas por los sistemas tisulares defensivos maternos.

En este mecanismo parece que participa activamente la formación, procedente del *organismo materno*, de una sustancia rica en *mucoproteínas*, ácido siálico, ácido hialurónico y xialomucina, que se coloca por encima de las células trofoblásticas, mediante la cual no son reconocidas como sustancias antigénicas por los linfocitos maternos.

# CAPITULO V

## ORGANOGENESIS

---

### ESTUDIO A PARTIR DE LA NEURULA Y HUEVO ANIDADO

La fase de la placentación se caracteriza por la aparición de una circulación, originada por diferenciación de una serie de células en el interior y en el exterior de; área embrionaria.

#### Tipos de nutrición

En el proceso del desarrollo, el aporte de sustancias energéticas al embrión pasaba por tres fases distintas:

1º.- La primera fase, o de preimplantación. Este aporte se realiza por imbibición, por procesos de ósmosis, a través de los espacios intercelulares del conglomerado de la mórula y de la blástula, y a expensas de los productos de secreción de las glándulas tubáricas y de las glándulas uterinas.

Productos de secreción que podemos englobar con el nombre genérico de embriotrofo, en el que existen sustancias proteicas e hidratos de carbono.

Dichas sustancias van a tener gran importancia en el proceso de diferenciación de las diversas células que constituyen el huevo.

2º.- En la segunda fase, cuando se produce la denudación de la zona pelúcida y el huevo se adhiere firmemente a la superficie de la mucosa uterina (adherencia favorecida, entre otras razones, por los caracteres de la misma en cuanto a turgencia y grosor de los pliegues, dado el estado de secreción en que se encuentra), empieza a producirse el proceso de diferenciación y de crecimiento de la hoja externa o trofoblasto que daba lugar a esta segunda fase o de nutrición histiotrofa.

Fase pasajera y efímera, puesto que no va a ser suficiente para aportar las sustancias nutritivas con la rapidez y cantidad necesarias al desarrollo embrionario.

3º.- Un tercer tipo de nutrición, que quedará como definitivo a lo largo del desarrollo intrauterino.

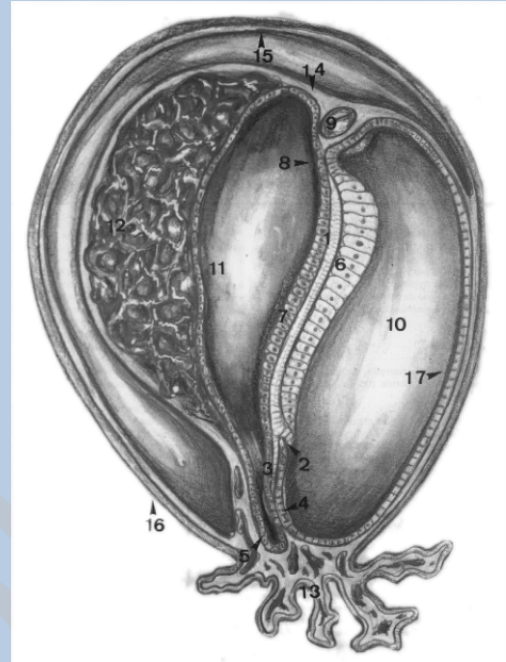
Por medio de este tipo de nutrición las sustancias nutritivas se difunden rápidamente desde la sangre materna al interior de una serie de canalículos embrionarios, aparecidos por diferenciación del mesénquima. Estos canalículos progresivamente van a ir fundiéndose. Constituyen el esbozo de lo que luego será el aparato vascular embrionario.

Esta última fase del proceso nutritivo constituye la llamada nutrición hemotrófica.

Nutrición hemotrófica en la que, también momentáneamente, va a existir un período en el que la circulación de los líquidos en el interior de estos canales embrionarios se realizará por meros procesos de difusión y ósmosis. Sin embargo, muy precozmente se diferencia el elemento impulsor principal de este sistema vascular, que dará energía y rapidez a la circulación de los líquidos en el interior del mismo: el corazón.

Este se forma en una zona determinada de este territorio vascular, fijada ya prospectivamente en las fases de gástrula y localizada, en un principio, en la región correspondiente y a los lados de aquella prolongación cefálica.

Estas células constituirán los campos morfogenéticos cardiacos en los repliegues pleuropericárdicos.



**Figura 9.- Huevo de un embrión del horizonte VIII de Streeter.-** 1. Notocorda; 2. Nudo de Hensen; 3. Línea primitiva; 4. Proctodeo o lámina anal; 5. Vesícula alantoides; 6. Ectoblasto; 7. Endoblasto; 8. Estomodeo o membrana bucal; 9. Mesodermo cardiogénico; 10. Cavidad amniótica; 11. Cavidad digestiva o vitelina; 12. Vasos vitelinos; 13. Vasos placentarios; 14. Mesodermo extra embrionario; 15. Hoja externa del mesodermo extra embrionario; 16. Corión---17. Amnios.

## ANGIOGENESIS PRIMITIVA

Si recordamos cómo habíamos dejado al embrión en las fases anteriores, veíamos que poseía:

1°.- Una cubierta externa, o trofoblasto, en la que existían aquellas vellosidades de tercer orden o placentarias que se habían puesto en contacto con la sangre materna.

2°.- En el interior de esta vesícula trofoblástica, unidos precisamente al polo profundo del huevo por el pedículo de fijación, nos encontramos los elementos derivados de las dos vesículas que habían empezado a constituir el cuerpo embrionario que, por tanto, estaba en fase de néurula.

3°.- En este cuerpo embrionario existía una cubierta externa ectodérmica que, por formación de los pliegues cefálico, caudal y laterales, había empezado a hacer hernia en el interior de la vesícula amniótica. A su vez experimenta un activo proceso de crecimiento, hasta rellenar progresivamente todo el interior de la cavidad del blastocele, haciéndola desaparecer. Contacta esta hoja externa de ectoamniodermo con la hoja corial, desapareciendo la cavidad que existía entre ambas.

4°.- En el interior de esta cavidad amniótica nos encontrábamos el embrión. En él ya se podía distinguir:

- a) Un extremo cefálico.
- b) Un extremo caudal.
- c) Una cubierta externa ectodérmica.
- d) Una cubierta interna o endodérmica, invaginada a expensas de la vesícula endodermo-vitelina (por inducción del organizador notocordal), que constituye el esbozo del tubo digestivo.

5°.- Entre este tubo endodermo-digestivo y la cubierta externa ectodérmica había dos zonas de íntima adherencia:

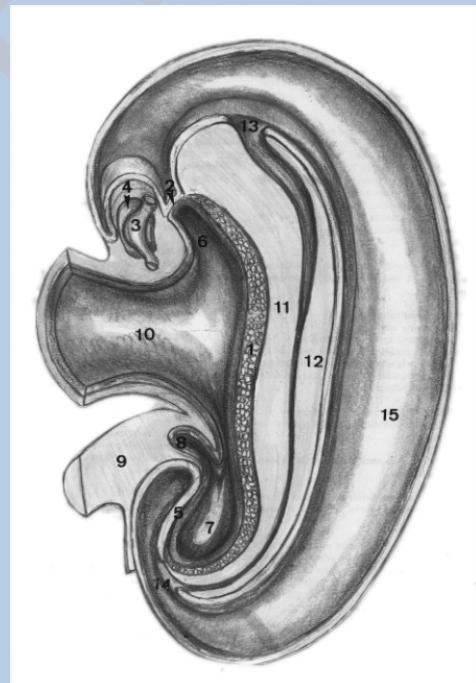
- a) Una anterior, la placa procordal, futura membrana bucofaríngea.
- b) Otra situada por detrás de los restos del nudo de Hensen y línea primitiva, esbozo de la futura membrana anal.

6°.- Entre estos dos elementos nos encontramos en la línea media del embrión las células que se habían diferenciado de la prolongación cefálica para constituir la notocorda y placa procordal, y los restos del nudo de Hensen y línea primitiva que habían formado el organizador caudal.

7°.- Lateralmente, encontramos el mesodermo, que bajo la acción inductora de la notocorda se había segmentado en aquellos acúmulos correspondientes al somita, lámina intermedia genitourinaria, o gononefrotomo, y lámina lateral.

Esta lámina esboza una cavidad en el interior de la lámina lateral; se ha exfoliado en dos hojas: somatopleura y esplacnopleura.

Estas dos hojas, en los límites del área embrionaria, se han puesto en contacto con las correspondientes de aquel mesodermo extraembrionario, comunicándose ampliamente en este momento la cavidad exocelómica y la cavidad celómica embrionaria.



**Figura 10.- Embrión del horizonte IX de Streeter.-** 1. Notocorda; 2. Estomodeo; 3. Tubo cardíaco; 4. Cavidad pericárdica; 5. Proctodeo; 6. Intestino cefálico; 7. Intestino caudal; 8. Alantoides; 9. Pedículo de fijación; 10. Intestino medio; 11. Pared anterior del tubo neural; 12. Pared posterior del tubo neural; 13. neuroporo anterior; 14. neuroporo posterior; 15. Cavidad amniótica.

### Islotes de Wolff y Pander

Antes de que la circulación haya comenzado a tener su motor, comienzan a producirse acúmulos de mesénquima angiogénico, islotes de Wolff y de Pander, en

diversas zonas del huevo en desarrollo. Unas, correspondientes al área embrionaria, y otras, correspondientes al área extraembrionaria.

Estos acúmulos, correspondientes a los islotes de Wolff y de Pander, empiezan a sufrir una serie de transformaciones.

Las células centrales del islote pierden sus conexiones con las células vecinas y se transforman en células redondeadas que constituirán los elementos formes de la sangre. Las células periféricas se aplanarán, se unirán íntimamente entre sí y constituirán la pared endotelial de los futuros vasos.

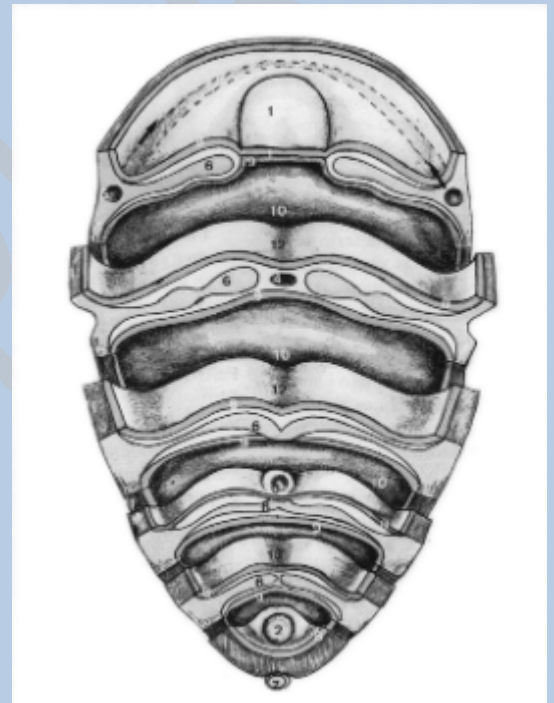
Al principio, estos sacos, huecos y cerrados, empiezan a crecer, y por procesos de gemación y fusión de sus brotes van constituyendo un primitivo sistema canalicular.

### **Circulación vitelina u onfalomesentérica**

Una de las zonas donde aparecen estos islotes de Wolff y de Pander es en los alrededores del saco vitelino, con el fin de aprovechar las últimas reservas que quedan de vitelo.

Por fusión progresiva de estos islotes de Wolff, se constituye al principio una red canalicular que envuelva las paredes del saco vitelino.

Posteriormente acabará transformándose en las llamadas venas vitelinas u onfalomesentéricas, que conducirán las sustancias nutritivas captadas en las paredes de este saco vitelino hacia el interior del cuerpo embrionario.



**Figura 11.- Embrión del horizonte VII de Streeter.-** 1. Estomodeo o placa precordial; 2. Proctodeo o placa anal; 3. Nudo de Hensen; 4. Notocorda; 5. Mesodermo cardiogénico; 6. Cordomesoblasto intraembrionario; 7. Vesícula alantoides; 8. Ectoblasto; 9. Endoblasto; 10. Cavidad endoblástica; 11. Mesoblasto extraembrionario; 12. Surco neural; 13. Línea primitiva. Las flechas indican por dónde se invagina el mesodermo cardiogénico.

### **Circulación placentaria y somática**

Al mismo tiempo que han aparecido estos canaliculos que confluyen para formar las llamadas venas onfalomesentéricas o vitelinas, en otros territorios el área embrionaria, como son el mesodermo, el mesénquima paranotocordal, el pedículo de fijación y el mesénquima de las vellosidades coriales, aparecen también, simultáneamente, islotes de Wolff y de Pander.

Estos sufren una transformación progresiva por procesos de fusión y de gemación, como en el caso anterior, apareciendo finalmente una serie de canaliculos más o menos irregulares. Estos vasos, poco a poco, se van extendiendo,



estableciendo comunicación con los del pedículo de fijación y posteriormente' con los desarrollados en el interior del área embrionaria.

## **Cardiogénesis primitiva. Circulaciones embrionarias**

La sangre acumulada en estos vasos en este sistema canicular, que ha aparecido en todas las zonas que hemos indicado, tanto embrionaria como extraembrionarias, circula dentro de ellos por simple difusión.

Esto acontece en una fase muy precoz, en la llamada fase presomítica, horizonte IX del desarrollo, pues inmediatamente van a establecerse una serie de cambios morfogénéticos en la zona más ventral del mesodermo vascular o mesodermo cardiogénico, que darán lugar a la diferenciación del corazón.

Esta cardiogénesis la analizaremos ahora esquemáticamente, dejando su estudio más completo para capítulos posteriores, en los que estudiaremos el desarrollo específico morfo y organogénico del aparato vascular y los fenómenos que darán lugar al paso al estado circulatorio adulto.

Vamos a considerar, pues, esta angiogénesis cardíaca primitiva en sus fases iniciales, así como la angiogénesis vascular de las distintas zonas embrionarias que darán lugar a lo que se conoce con el nombre de circulaciones embrionarias:

- 1°.- Circulación vitelina.
- 2°.- Circulación corioplacentaria.
- 3°.- Circulación somática.

Hemos de destacar que, dentro de estos tres patrones vasculares circulatorios que aparecen casi simultáneamente en el embrión, (ya que luego en el curso del desarrollo seguirán caminos evolutivos distintos), la circulación corioplacentaria es la que desempeña un papel fundamental, hasta tal punto que la circulación somática en este momento aparece como colateral de la misma.

## **ANGIOGENESIS CARDIACA**

### **Mesodermo cardiogénico**

Las células que en el proceso del desarrollo darán lugar a la formación de las distintas partes de que consta el tubo cardíaco se encuentran localizadas en el comienzo de la gastrulación, a nivel del epiblasto. En una región situada por delante de la línea primitiva y de prolongación cefálica, formando dos zonas ovaladas situadas a cada lado de línea media.

Estas zonas se funden en una porción media más estrecha, situada por delante de esta prolongación: cefálica.

En este momento del desarrollo, las células de las áreas presuntivas cardíacas van a experimentar (durante el proceso de gastrulación) su invaginación a nivel del nudo y línea primitiva para colocarse entre el epiblasto e hipoblasto, y formar una barra en forma de «herradura» situada por delante de la placa precordial. Es el mesodermo cardiogénico.

## Revestimiento endocárdico. Capa mioepicárdica

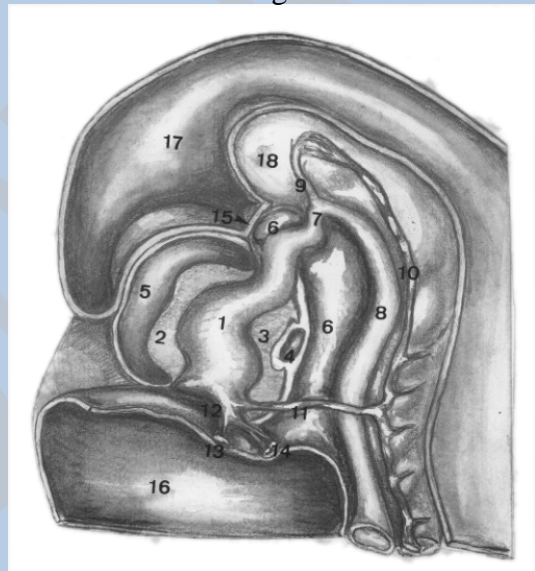
Las primeras células que penetran en el interior del área embrionaria en este proceso de invaginación serán las que luego constituirán el revestimiento endocárdico del tubo cardíaco en sus distintas porciones. A continuación se invaginan, sobre todo a expensas de las partes laterales de la línea primitiva. Penetrarán las que luego originarán la capa mioepicárdica.

Su cronología forma las del cono o bulbo arterial; a continuación, las del ventrículo, las del atrio, y, por último, las del seno venoso.

Las células invaginadas que darán lugar al revestimiento endocárdico del tubo cardíaco quedan diseminadas en todas las áreas del mesodermo cardiogénico.

Las células de este territorio prospectivo a continuación se diferencian para formar el manto mioepicárdico de las distintas porciones del tubo cardíaco.

Se puede demostrar experimentalmente que el proceso de diferenciación y la organización regional de esta área presuntiva cardíaca es lábil en el momento que aparece, y empieza a diferenciarse cuando se forma el primer segmento primitivo, perdiendo su capacidad regulativa y quedando fijo en este momento su destino y desarrollo ulterior.



**Figura 12.- Detalle de la porción craneal de un embrión del horizonte XI de Streeter.-** 1. Tubo cardíaco; 2. Hoja mioepicárdica anterior; 3. Hoja mioepicárdica posterior; 4. Porción dorsal de la cavidad pericárdica; 5. Porción ventral de la cavidad pericárdica; 6. Intestino cefálico; 7. Primer arco aórtico; 8. Aorta dorsal; 9. Arteria carótida primitiva; 10. Vena cardinal superior; 11. Conducto de Couvier; 12. Seno cardíaco; 13. Vena vitelina; 14. Vena umbilical; 15. Estomodeo; 16. Intestino medio; 17. Cavidad amniótica; 18. Tubo neural.

En el proceso de diferenciación de este mesodermo cardiogénico, constituido por los dos tipos celulares distintos que hemos indicado, influyen:

1°.- Por un lado, el proceso de crecimiento y diferenciación de la extremidad cefálica del embrión, arrastrada por el desarrollo del tubo neural.

2°.- Por otro, los procesos morfogenéticos ocurridos a nivel de la faringe ventral, que parecen ser necesarios para que el desarrollo del primitivo tubo cardíaco tenga lugar.

## **Influencia del desarrollo cefálico**

Por el primero de los mecanismos indicados, la «barra» del mesodermo cardiogénico situada por delante de la lámina procordal cefálica con respecto al intestino primitivo experimenta un giro de 180°, situándose en posición caudal con respecto a la membrana bucofaríngea en que se transforma la lámina procordal.

Por delante de esta membrana bucofaríngea queda la extremidad cefálica del embrión (inducida por la placa procordal), que ha dado lugar a que, en esta zona, el tubo neural experimente un mayor desarrollo que en el resto del área embrionaria, para constituir la vesícula del prosencéfalo.

## **Procesos morfogenéticos de la porción faríngea ventral**

En esta porción ventral, el pliegue cefálico y los pliegues laterales van a ir estrangulando progresivamente y cerrando el cuerpo embrionario.

Este cierre del cuerpo embrionario parece ser en la especie humana más precoz que en otras especies animales, por lo que las células cardiogénicas que darán lugar al revestimiento interno del tubo cardíaco o endocárdico, en vez de ahuecarse y constituir dos tubos laterales, quedan situadas en posición ventral a la faringe y forman un depósito plexuoso, plexo cardíaco, que progresivamente irá fusionando sus elementos para constituir un tubo alargado. Tubo que por sus extremos establece la comunicación con los brotes angiogénicos del área vitelina y del área corioplacentaria.

## **Tubo cardíaco**

El cierre de esta parte cefálica del cuerpo embrionario hace que este esbozo del tubo cardíaco constituido en esta región quede envuelto por la capa correspondiente a la zona mioepicárdica, diferenciada a expensas de la porción correspondiente al ahuecamiento del mesodermo cardiogénico, en cuyo interior han quedado agrupadas las células del endocardio, constituyendo el tubo cardíaco.

## **Evolución del mesocardio**

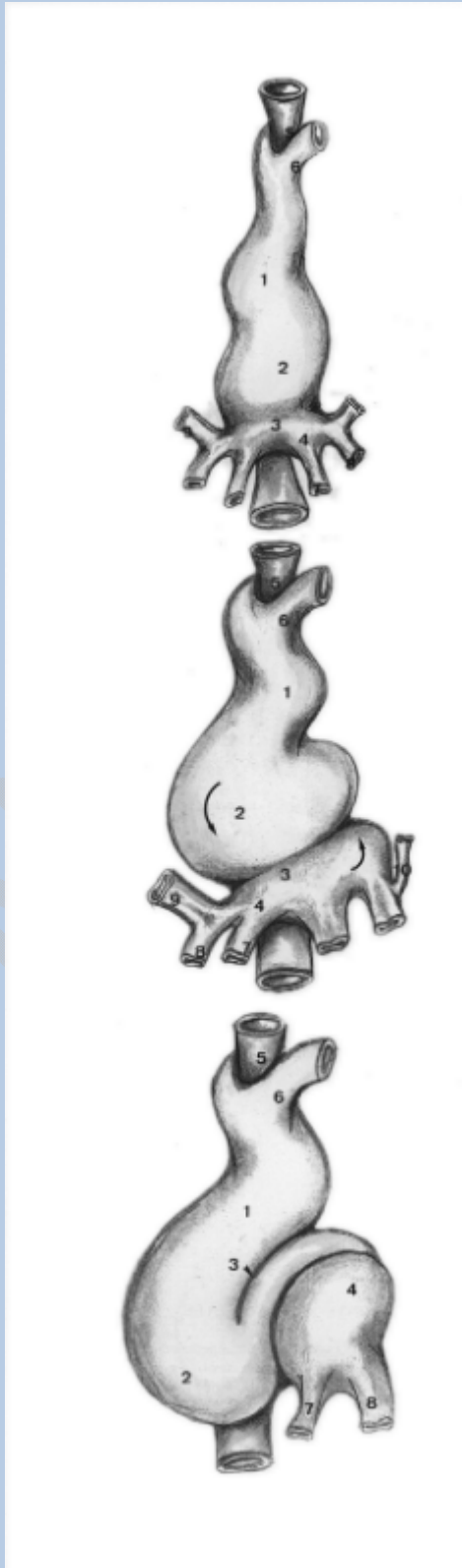Este ahuecamiento, al ser estrangulado por la somatopleura, hace que en este momento del desarrollo podamos distinguir en esta región, por delante del tubo digestivo, el esbozo cardíaco (constituido por el tubo endocárdico, separado de la porción correspondiente a la capa mioepicárdica), unido primitivamente en esta zona, por el mesocardio dorsal, al tubo digestivo.

El mesocardio ventral (por el que se establecía la comunicación de esta barra mesodérmica con la porción correspondiente a las somatopleuras de la extremidad cefálica) se va absorbiendo, quedando el tubo cardíaco en el interior del celoma cefálico, libre por su extremidad ventral y unido por su extremidad dorsal al mesodermo esplácnico que rodea el tubo digestivo en la zona de la faringe.

## **Gelatina cardíaca**

Las células del tubo endocárdico en esta fase del desarrollo se hallan separadas de las células mesodérmicas del manto mioepicárdico por un tejido de aspecto gelatinoso que constituye la jalea de Davis o gelatina cardíaca.

Más adelante, esta gelatina será invadida por células mesenquimatosas procedentes del manto mioepicárdico que se diferencian e incluso adquirirá un aspecto estriado, por la aparición de miobrillas en su interior que invadirán las cavidades del primitivo tubo endocárdico, formando una red trabecular y carnosa que será el origen del miocardio.



**Figura 13.- Estado de desarrollo del tubo cardíaco en el horizonte X de Streeter.-** 1. Bulbo cardíaco; 2. Ventrículo; 3. Surco sinu-ventricular; 4. Seno cardíaco y aurícula primitiva o atrio; 5. Tubo digestivo craneal; 6. Cayado aórtico primitivo; 7. Venas vitelinas; 8. Venas umbilicales; 9. Conductos de Couvier.

**Figura 14.- Estado de desarrollo del tubo cardíaco en el horizonte XI de Streeter.-** 1. Bulbo cardíaco; 2. Ventrículo; 3. Surco sinu-ventricular; 4. Seno cardíaco y aurícula primitiva o atrio; 5. Tubo digestivo craneal; 6. Cayado aórtico primitivo; 7. Venas vitelinas; 8. Venas umbilicales; 9. Conducto de Couvier derecho; 10. Conducto de Couvier izquierdo comenzando a atrofiarse.

**Figura 15.- estado de desarrollo del tubo cardíaco en el horizonte XII de Streeter.-** 1. Bulbo cardíaco; 2. Preampolla ventricular; 3. Surco de coaptación entre la metampolla y el bulbo arterioso; 4. Atrio o aurícula izquierda; 5. Intestino craneal; 6. Cayado aórtico; 7. Resto atrófico de la porción craneal de la vitelina izquierda; 8. Resto atrófico de la porción craneal de la umbilical izquierda.

El resto del mesodermo mioepicárdico quedará constituyendo el epicardio o pericardio visceral que cubre a la parte exterior del tubo.

Todo este proceso morfogénico del primitivo tubo cardiaco ocurre en un intervalo aproximado de unos tres días cuando el embrión tiene unos 23 días de edad y unos dos milímetros y medio de longitud (horizonte XI de Streeter).

Al final de esta época, el corazón comienza a latir, y comienza a latir según una secuencia que se va estableciendo en sentido céfalo-caudal.

### **Cronología del latido cardiaco**

La primera zona que experimenta actividad contráctil y diferenciación bioquímica de proteínas contráctiles en su interior es la región del bulbo arterial.

A continuación aparecen las contracciones a nivel del ventrículo. Posteriormente, a nivel del atrio y, por último, a nivel del seno, lo que se manifiesta por un cambio en el ritmo del latido de todo el corazón.

Al tomar el mando cada una de estas regiones, impone su ritmo específico, que es el más lento en la zona correspondiente al bulbo ' arterial, y mucho más rápido cuando empieza la diferenciación contráctil y la actividad en la región del seno venoso.

### **Constitución del tubo cardiaco**

En este momento, el tubo cardiaco está constituido, como habíamos dicho, por:

1°.- Una zona cefálica, bulbo arterial.

2°.- Continuación de la cual- encontramos ventrículo.

3°.- Por debajo de ella el atrio.

4°.- Como zona más caudal del corazón, el seno venoso, que recibe los afluentes formados de los distintos territorios somáticos, vitelinos y corio-placentarios del embrión.

### **Cavidad pericárdica.**

Se encuentran en el interior de la cavidad pericárdica primitiva. Esta cavidad está constituida por los restos del manto mioepericardio que ha formado el pericardio visceral, y por un repliegue en forma de semiluna. Este repliegue está formado por los primitivos dispositivos vasculares que, des i de los territorios somáticos del embrión, van a ir a desembocar a este seno venoso, por fuera del mesodermo somático. Estos dispositivos vasculares lo hernian hacia el interior, dando lugar a un repliegue transversal en forma de semiluna. Su borde cóncavo-dorsal recibe el nombre de septum-transverso e intervendrá en el curso del desarrollo:

1°.- En la formación del diafragma, al ser invadido por células procedentes de los miotomos.

2°.- En la formación de la cavidad pleural y pericárdica definitiva.

El mesocardio dorsal, que permanecía aún uniendo el tubo cardiaco al mesodermo esplácnico del tubo digestivo, se reabsorbe progresivamente desde la zona del bulbo arterial hacia el seno venoso.

El tubo cardiaco queda libre en el interior de la cavidad celómica, unido únicamente por su extremo cefálico (por su continuidad con el bulbo arterial) a los brotes del área embrionaria, formados a un lado y al otro de la notocorda, que constituyeron las aortas dorsales. Por su extremo caudal, por aquel repliegue de la somatopleura o septum transverso, en cuyo interior se encuentra el primitivo dispositivo venoso somático, que desemboca en el corazón.

### **Venas aferentes al corazón**

En este momento, en la porción inferior de este tubo, que está constituida por el atrio común y seno venoso (que en el curso del desarrollo originará las aurículas), van a terminar aquellos brotes angiogénos que ahora, en el momento en que el corazón experimenta actividad contráctil, podemos ya denominar venas.

### **Venas vitelinas**

Las venas originadas, unas, a expensas de brotes angiogénos del saco vitelino o venas onfalomesentéricas o vitelinas, confluyen para constituir dos, una vena vitelina derecha y una vena vitelina izquierda. Aportan en este momento al área embrionaria la pequeña cantidad de sustancias nutricias contenidas en el saco vitelino.

De estas dos venas vitelinas, en el curso del desarrollo persistirá parte de la porción distal de la vena onfalomesentérica o vitelina izquierda y la parte próxima de la vena vitelina derecha, adquiriendo un nuevo significado en el organismo, formarán la vena porta, atrofiándose el resto del sistema vitelino.

### **Venas umbilicales**

Recibe también, el seno venoso, los brotes angiogénos procedentes de la circulación corioplacentaria. Estas venas se constituyen a expensas de istos de Wolff desarrollados en el espesor de las vellosidades y en el mesénquima del alantoides, que forman al principio las llamadas venas alantoideas.

Posteriormente, conforme vaya progresando el estrechamiento y cierre del cuerpo embrionario al formarse el cordón umbilical, recibirán el nombre de venas umbilicales. En este momento son dos, una derecha y otra izquierda, y desembocan en el seno venoso por fuera de las venas vitelinas, atravesando el septum transverso.

Posteriormente, el desarrollo de brotes angiogénicos en este septum transversum constituirán el islote hematopoyético hepático, que englobará las venas onfalomesentéricas y las venas umbilicales.

### **Venas cardinales. Conducto de Cuvier**

Por último, el seno venoso recibe a los elementos vasculares que han resultado de la fusión de los dispositivos venosos de los territorios somáticos del organismo embrionario. Se concrecionan en cuatro conductos que, por proceder de los puntos cardinales del embrión, se conocen con el nombre de venas cardinales.

Hay dos venas cardinales superiores, derecha e izquierda, y dos venas cardinales inferiores, derecha e izquierda, que confluyen a nivel de la zona media del embrión, constituyendo la llamada vena cardinal común o conducto de Cuvier, responsable de la formación del repliegue del septum transversum. Estos conductos de Cuvier desembocan en el seno venoso.

### **Aorta**

Del bulbo arterial sale la sangre que pasa a las aortas dorsales. A través de las ramas somáticas y segmentarias de la aorta y arcos branquiogénicos, e irrigan las paredes y la extremidad cefálica del embrión.

De la parte caudal de la aorta se constituyen los elementos que establece la conexión de este dispositivo arterial con los vasos capilares de la vellosidad y que serán las llamadas arterias unibilicarias.

A través del cordón umbilical llevan la sangre a oxigenarse, completando el circuito de la circulación corioplacentaria.

### **Circulación vitelina**

La circulación vitelina se constituye por medio de una serie de áreas que establecen conexión con la aorta ventral. Forman al principio un plexo en el curso del desarrollo, que quedan reducidas a dos: Una arteria onfalomesentérica o vitelina derecha y una arteria onfalomesentérica o vitelina izquierda.

Esta experimenta una atrofia muy precoz, quedando en la fase de persistencia del saco vitelino una sola arteria, la vitelina derecha, que lleva la sangre a cargarse de sustancias nutritivas en este reservorio.

Una vez que se produce su atrofia, se transforma en la arteria mesentérica superior del adulto.

### **Dinámica organogénica del tubo cardiaco**

Una vez formado el tubo cardiaco y las distintas capas del mismo, sus células experimentan una rápida multiplicación, de tal manera que no tiene más remedio que adoptar una forma de «ese itálica». Este crecimiento, junto con el acúmulo de tejido hemopoyético angiogénico del septum transversum que formará el esbozo

hepático, abulta la zona anterior del embrión formando el «vientre» más primitivo del mismo.

El crecimiento progresivo de este tubo cardiaco le obliga a disponerse después en forma de «U».

Como este crecimiento no es el mismo en su extremo cefálico que en el caudal, nos encontramos con que la parte más caudal (seno venoso y atrio) que queda al final de este proceso de giro e incurvación, situada por encima y por detrás del bulbo arterial.

Caudalmente, el bulbo arterial queda unido al atrio por el ventrículo común. Este ventrículo experimenta también un proceso de crecimiento y de diferenciación, presentando una estrechez o surco que lo divide en una parte descendente o preampolla y una parte ascendente o metampolla que se continúa con el bulbo ventricular o zona conal, y a la estrechez que forma, estrechez de Haller.

La preampolla del ventrículo, que experimenta un gran ensanchamiento, será el esbozo de lo que luego constituirá el ventrículo izquierdo.

Entre la preampolla y el atrio queda una estrechez, debido a que en esta zona las células del manto mioepicárdico se diferencian para formar el esqueletofibroso del corazón. Esta estrechez se va a conocer con el nombre de surco atrioventricular. Este tejido fibroso formará posteriormente el ligamento coronario del corazón.

El atrio, situado en posición dorsal con respecto al bulbo y el ventrículo, recibe en su porción superior al seno venoso con los afluentes que hemos indicado.

Atrio y seno venoso serán los orígenes de las cavidades correspondientes a la aurícula derecha y a la aurícula izquierda.

## **EFFECTOS ORGANIZADORES DEL ESCLEROTOMO**

Al mismo tiempo que ocurren con estos procesos, la notocorda comienza a influir sobre la porción más ventral del somita, que experimenta su diferenciación en células mesenquimatosas que emigran, se multiplican activamente e invaden las zonas de la notocorda que pierden la capacidad organizadora. Constituyen el esbozo del esqueleto axial.

Al mismo tiempo manda una serie de emigraciones de estas células mesenquimatosas de la parte más ventral del somita, que constituye el esclerotomo.

Se colocan a ambos lados del tubo nervioso. Constituyen los llamados arcos neurales, que se unen en el dorso del embrión por detrás de la cicatriz nerviosa.

### **Arco neural y arco visceral**

El mesénquima del esclerotomo, por la acción inductora combinada de la notocorda y del tubo digestivo, emigra constituyendo una serie de prolongaciones



en forma de arco alrededor de este tubo digestivo, esbozo del esqueleto axial que constituirá el llamado arco visceral.

Tanto el arco visceral como el neural tendrán unas relativas propiedades organizadoras, como ya veremos más adelante.

## **ARCOS. BRANQUIOGENOS**

El mesénquima derivado del mesodermo cefálico, la placa procordal va a actuar también sobre él, determinando la formación de una serie de arcos.

Estos arcos establecerán un límite de separación entre lo que va a ser futura cabeza del embrión y el tórax, y serán el origen del cuello.

Como el elemento inductor de estos arcos es la placa procordal, su formación será distinta a los organizados por estar situados a nivel de lo que luego va a ser la faringe del adulto. Forman los llamados arcos faríngeos o branquiales, por el relativo parentesco morfológico con las branquias de los peces.

El tejido mesenquimatoso derivado del mesodermo cefálico, por la inducción de la placa procordal, se insinúa entre el ectodermo y el endodermo de esta zona, que experimenta un activo crecimiento y da lugar a una serie de engrosamientos ectodérmicos y endodérmicos que reciben el nombre de arcos branquiales o arcos faríngeos.

### **Constitución**

En cada uno de ellos podremos distinguir una zona correspondiente al ectodermo, que hará relieve en la superficie externa del embrión. En el espesor del arco, un elemento derivado del organizador de la placa procordal que actuará como organizador del arco. En la luz digestiva, la zona correspondiente al revestimiento endodérmico.

Entre cada uno de estos arcos branquiogénicos, en la hendidura de los mismos, el ectodermo y el endodermo se ponen en contacto sin llegar a reabsorberse.

### **Estomodeo**

En la parte más anterior de estos arcos faríngeos se halla situada la primitiva placa procordal del área embrionaria, que ahora ha quedado transformada en el estomodeo, constituyendo, el punto de fusión del ectodermo y el endodermo, la membrana bucal. Un proceso similar, y que analizaremos más adelante, ha ocurrido en la porción caudal, en donde el ectodermo y el endodermo en contacto constituyen la llamada membrana anal o proctodeo.

Estos arcos branquiogénicos o faríngeos son en número de seis. Van apareciendo de una manera sucesiva, reabsorbiéndose algunos de ellos y adquiriendo mayor predominio otros, debido a la diferente influencia del organizador procordal sobre ellos.

### **Cartílago Meckel**

El elemento derivado del esclerotomo que forma el dispositivo esquelético del primer arco recibe el nombre de cartílago de Meckel. A este primer arco, debido a que luego con el adulto se transformará en la mandíbula, se le conoce con el nombre de arco mandibular.

### **Cartílago de Ritscher**

El elemento organizador derivado del esclerotomo que toma el esqueleto del segundo arco recibe el nombre de cartílago de Ritscher. De él derivará el dispositivo esquelético que sostiene la lengua o hueso hioides, de ahí que se conozca con el nombre de arco hioideo.

### **Opérculo**

Normalmente, el crecimiento del mesénquima del 2º arco forma lo que se llama el opérculo y da lugar a que los otros arcos desaparezcan en el interior de una cavidad que recibe el nombre de seno del cuello, formándose el cuello del embrión.

### **Sistemas vasculonerviosos**

En el interior de cada uno de estos arcos, aparte del organizador que hemos indicado, existirá también un nervio derivado del tubo neural, encargado de controlar las formaciones derivadas del mismo. Para subvenir a sus necesidades nutritivas, por aparición de brotes angiogénos que establecerán posteriormente conexión con el bulbo arterial, se forman una serie de arcos destinados a irrigarlos. Estos arcos serán los llamados arcos aórticos.

### **ARCOS AORTICOS**

Existirán tantos pares de arcos aórticos como arcos branquiogénos.

El bulbo arterial, que emite las ramas que los formarán, no tiene más remedio que dividirse al tropezar con el obstáculo que supone el tubo digestivo. Una vez que pasan por el interior de estos arcos branquiogénos, las ramas que los irrigan (arcos aórticos) confluyen de nuevo y se unen con el elemento correspondiente a la aorta dorsal que, primitivamente, es doble. A lo largo del desarrollo, por aproximación lateral en el dorso del intestino, acaban fusionándose para constituir una sola arteria.

Debido a que los arcos branquiogénos no se constituyen simultáneamente, sino sucesivamente, los arcos aórticos también aparecen en el mismo orden cronológico. De ellos derivará todo el dispositivo de irrigación de la porción cefálica del organismo.

Por delante de los arcos faríngeos, en el momento que se esboza el primero, existe cranealmente el mamelón frontal o pliegue cefálico, constituido por el desarrollo en su interior de la porción más craneal del tubo nervioso o prosencéfalo, que da lugar a las vesículas telencefálicas.

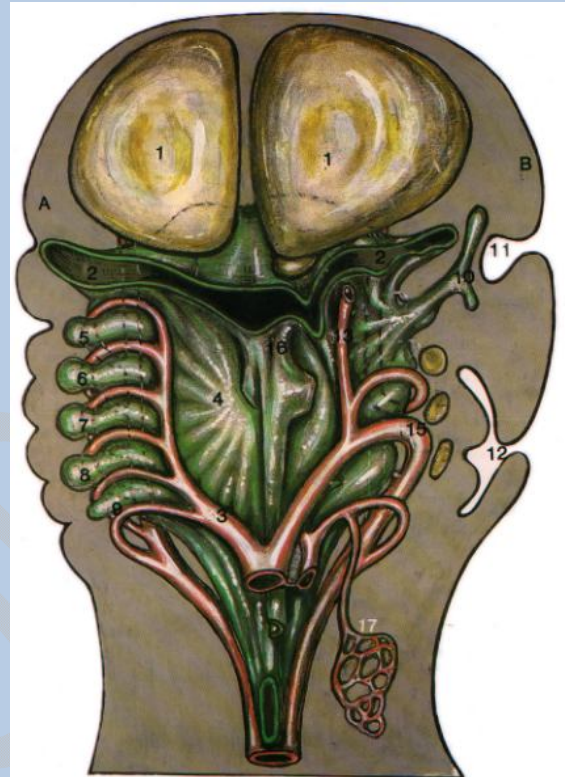### **Primer arco aórtico**

Dada la importancia del prosencéfalo, necesita tener un riego sanguíneo adecuado, por lo que del primer arco aórtico arrancarán las arterias encargadas de subvenir a las necesidades de este encéfalo en desarrollo.

De éstas, habrá una arteria ventral que correrá por la superficie del pliegue cefálico y que constituirá la carótida externa, que estará encargada de subvenir las necesidades hemáticas de la porción de la cara en formación, mientras que la dorsal se distribuirá por el interior del cráneo y constituirá la llamada arteria carótida interna.

Todas estas modificaciones correspondientes a los arcos arteriales que irrigarán a los arcos branquiógenos o laríngeos, ocurren durante los horizontes XI a XIV.

**Figura 16.- Representación esquemática de dos estadios evolutivos diferentes de los arcos aórticos.-** 1. Vesículas telencefálicas; 2. Faringe; 3. Arcos aórticos; 4. Pared de la faringe; 5, 6, 7, 8, y 9. Bolsas faríngeas; 10. Esbozo Trompa de Eustaquio; 11. Esbozo oído externo; 12. Seno del cuello; 13. Carótida externa; 14. Carótida interna; 15. Cayado aórtico; 16. Esbozo laríngeo; 17. Esbozo vascular pulmonar.



El primero y segundo arco se esboza durante el horizonte Xi. El tercero y cuarto aparecen durante los horizontes XII y XIII de Streeter. El sexto, durante el horizonte XIV, y el quinto aparece al final del mismo.

Los primeros arcos aórticos derecho e izquierdo que corren en el espesor del arco mandibular desaparecen muy precozmente, al formarse precisamente el tercer arco aórtico, quedando como restos de los mismos en el interior del primer arco un par de arterias mandibulares que irrigarán esta zona.

### **Segundo arco aórtico**

El segundo arco aórtico también desaparece cuando adquiere su máximo desarrollo el tercero. Sólo se conserva la parte dorsal del segundo arco que constituye la arteria estapedia, que en el embrión establece conexión con la arteria carótida interna, pasando a través del estribo en formación, dividiéndose a continuación en una rama que irrigará las cubiertas encefálicas o arteria meníngea media y otra rama inferior mandibular.

Posteriormente, esta rama inferior de la estapedia establecerá conexiones con el sistema de la carótida externa, de tal manera que, al desaparecer más tarde el

tronco arterial origen de la estapedia, la arteria mandibular, la maxilar y la meníngea media, se hacen ramas de la carótida externa.

### **Tercer arco aórtico**

La parte correspondiente a la porción cefálica del tercer arco permanece, para transformarse en el tronco de la arteria carótida común, al esbozarse cranealmente con respecto a la misma la arteria carótida externa.

### **Cuarto arco**

El cuarto arco arterial aórtico experimenta una modificación distinta según se trate del lado izquierdo o del lado derecho.

En esta época del desarrollo existen dos cayados aórticos, o sea, dos cuartos arcos aórticos, uno derecho y otro izquierdo. Estos arcos reciben por su parte más dorsal o cefálica el resto de la porción ventral del tercer arco aórtico, transformado ahora en carótida primitiva (de la que emergen la carótida interna y carótida externa).

En este momento la elongación del cuello, por el crecimiento debido a la aparición de los arcos faríngeos, determina una rectificación de la curva de este arco carotídeo, que queda, a partir de ahora, como una rama del cuarto arco aórtico.

### **Quinto arco**

El proceso de crecimiento e incurvación del tubo cardíaco ha dado lugar a la rotación del corazón, dirigiéndose su punta hacia el lado izquierdo, lo que da lugar a un acortamiento del bulbo arterioso, de tal manera que, hemodinámicamente, se produce una facilitación de la circulación por el lado izquierdo, lo que repercute desfavorablemente en el desarrollo del 4º arco aórtico derecho.

Ello da lugar a que el «efecto de tromba» y como consecuencia de la aspiración producida por el tercer y cuarto arcos, inhiban o dificulten el desarrollo del quinto, que poco a poco se atrofia.

En realidad, sus restos quedan íntimamente ligados a la nutrición cardíaca, constituyendo las arterias coronarias.

### **Sexto arco**

El sexto arco, cuando aparece, va a quedar muy precozmente incluido en el desarrollo pulmonar, de tal manera que, tanto del sexto arco derecho como del sexto arco izquierdo, se originan una serie de brotes vasculares que acompañan a las yemas pulmonares en su desarrollo.

La parte ventral de este sexto arco aórtico derecho se atrofiará muy rápidamente, mientras que la parte dorsal del sexto arco aórtico izquierdo persistirá comunicando durante una gran parte del desarrollo (hasta el momento del

nacimiento), con la parte dorsal del cuarto arco izquierdo o cayado aórtico y constituyendo el llamado conducto arterioso de Botal.

El tabique espiroideo o crestas bulbares, cuyo desarrollo veremos con detalle en el capítulo correspondiente a los tabicamientos cardiacos, dividirá el bulbo arterial en dos zonas, una craneodorsal, que formará la primera parte de la aorta ascendente, y otra caudoventral, que permanecerá en comunicación con este sexto arco aórtico, constituyendo el origen de la arteria pulmonar.

### **Cayado aórtico y tronco braquiocefálico**

Los procesos de incurvamiento del tubo cardiaco y de rotación del mismo concomitantes con el desarrollo del asa intestinal dirigen la punta del corazón hacia la izquierda. Este hecho da lugar a un acodamiento del bulbo arterioso, de tal manera que la circulación se ve facilitada hemodinámicamente hacia el lado izquierdo.

Esta biomecánica repercute desfavorablemente al desarrollo del derecho, que llega a quedar convertido, aparentemente, en una rama del cuarto arco izquierdo o cayado aórtico, constituyendo lo que en el adulto estudiaremos con el nombre de tronco braquiocefálico. Su denominación se debe a que en su parte más distal desembocan aquella arteria braquial originada en un principio a nivel de la séptima arteria segmentaria, pero que luego experimenta un proceso de elongación hacia la región cervical (quedando al final implantada en la parte más superior del arco), y al tercer arco aórtico que persiste formando la carótida primitiva.

En el lado izquierdo, la carótida primitiva o tercer arco aórtico quedará independiente, mientras que la arteria braquial o subclavia del adulto (originada al mismo nivel que su homónima del lado derecho) experimenta el mismo proceso de elongación en sentido craneal, quedando al final implantada en la parte superior de este cuarto arco aórtico izquierdo.

## **CIRCUITOS CIRCULATORIOS**

### **Venas cardinales**

Establecida así la circulación, podemos llevar el aporte sanguíneo a todo el cuerpo, tanto a la extremidad cefálica como a la caudal, ya que todas las arterias acaban en un sistema capilar del que se continúa el sistema venoso, realizando el proceso de oxigenación.

De los capilares arteriales pasamos a los venosos, que se van concrecionando en venas cada vez de mayor tamaño, cuyo desarrollo estudiaremos con detalle más adelante, y que arrancando de los extremos o puntos cardinales opuestos del embrión la llevarán al seno venoso.

Precisamente por su origen, reciben el nombre de venas cardinales. Cardinal superior y cardinal inferior, derechas e izquierdas. Acaban confluyendo antes de desembocar en el seno venoso en un conducto único, llamado por algunos vena cardinal común o conducto de Cuvier.

Hemos estudiado el proceso de angiogénesis vascular primitiva de estas primeras fases del desarrollo y hemos marcado los jalones que nos permitirán completar en los próximos capítulos correspondientes su evolución hasta el estado adulto.

Nos encontramos, pues, con que se han formado tres circuitos vasculares:

1°.- Un primer circuito, el más primitivo, el vitelino.

2°.- Segundo circuito, concomitante casi en su desarrollo, con el circuito vitelino es el circuito corio-placentario.

3°.- Tercer circuito, que durante el desarrollo embrionario está en derivación con el corio-placentario, que es el principal o circuito somático.

Los tres tienen como punto de partida el tubo cardiaco, que al adquirir sus propiedades contráctiles proporciona un sentido a esta circulación y nos permite distinguir, no sólo por sus características morfológicas, sino también por sus características funcionales entre venas y arterias.

### **Circuito vitelino**

En el circuito vitelino, la sangre impulsada por el tubo cardiaco pasa por las aortas y a través de las arterias vitelinas u onfalomesentéricas primitivamente múltiples (que posteriormente quedan reducidas a dos), de las que se atrofia la izquierda y permanece la derecha como arteria onfalomesentérica definitiva.

Llega sangre al saco vitelino y, cargada de sustancias nutritivas, pasa a las venas vitelinas, que también sufren un proceso de atrofia y regresión (aunque en el adulto quedarán parte de ellas, como ya veremos más adelante, formando la vena porta) y vuelven al seno venoso.

### **Circuito corioplacentario**

En el caso del circuito corioplacentario, la sangre, partiendo del tubo cardiaco, desde el bulbo arterial; y a través de la aorta, llegará por su bifurcación final a las dos arterias umbilicales.

Estas arterias, a través del cordón umbilical, la conducirán al interior del sistema capilar de la vellosidad donde se verifica el intercambio gaseoso y de sustancias nutritivas.

Del sistema capilar de la vellosidad volverá a través de las venas umbilicales al interior del organismo embrionario. Desembocan al final, en una primera fase, en el seno venoso directamente.

Posteriormente, cuando se desarrolle el lago hepático, establecerán anastomosis con él, pasando parte de esta sangre al interior de esta víscera en desarrollo, y volviendo al seno venoso a través del conducto hepatocardiaco.

### **Circuito somático**

Por último, el tercer circuito o somático, también con punto de partida en el tubo cardiaco, lleva la sangre a través del bulbo arterial, aorta, cayados aórticos y aorta dorsal a todos los territorios somáticos del organismo, merced a las ramas de las arterias segmentarias y viscerales, llegando al territorio capilar embrionario.

Desde este territorio capilar embrionario, a través de formaciones de tipo venoso, se reunirán formando troncos de mayor calibre, hasta terminar en el sistema de las venas cardinales.

Morfofuncionalmente, estos tres circuitos tienen un punto común de llegada: el seno venoso.

En el seno venoso habrá, pues, una mezcla de sangre de características arteriales, que proviene de la vena umbilical, con la sangre de característica venosa que viene de los conductos de Cuvier, por lo que aunque la circulación es doble, será incompleta por existir esta mezcla de sangres. Tiene las características en este momento del desarrollo de la circulación de los anfibios.

## **DERIVADOS SARCOPLASTICOS MIOLEIOTICOS**

### **Formación sarcoplástica visceral**

Referente al origen de la fibra muscular lisa, indicábamos que para impulsar la sangre se iban a depositar una colección de fibras musculares alrededor del corazón y de las arterias.

Cuando estudiábamos la angiogénesis cardiaca, vimos que de las células del manto mioepicardio se diferenciaban una serie de elementos que muy precozmente presentaban en su interior modificaciones bioquímicas que daban lugar a la aparición de la proteína contráctil, miosina, y que eran el esbozo del miocardio del corazón.

De la misma forma, alrededor del dispositivo endotelial de los vasos, se van a depositar, procedentes del mesénquima, una serie de fibras musculares lisas, que van a ayudar a la acción impulsora del corazón.

Debemos indicar, igualmente, que el tubo digestivo también va a inducir al mesénquima para que diferencie fibra muscular lisa con características morfológicas idénticas a las de los vasos; pero en su interior, dado que el inductor en cada uno de estos dos casos ha sido distinto, las organelas de la fibra muscular lisa vascular y digestiva producirán sustancias distintas.

### **Fibra muscular perivascular**

En el caso de la fibra muscular perivascular, y hablando de un manera esquemática a fines didácticos, el protoplasma celular podríamos decir que está lleno de acúmulos de esta proteína contráctil miosina y produce para su consumo

los necesarios cuerpos colinérgicos, necesitando, por lo tanto, un aporte externo del plasma de cuerpos adrenérgicos para que se produzca la correspondiente contracción muscular.

### **Fibra muscular peridigestiva**

Por el contrario, en el caso de la fibra muscular lisa, diferenciada por la inducción del tubo digestivo, la célula (que posee igualmente la proteína contráctil miosina en su protoplasma) sólo elabora para su consumo los cuerpos adrenergéticos, necesitando en consecuencia, para la producción de la contracción, el aporte de cuerpos colinérgicos desde el exterior.

### **Fibra muscular del seno cardiaco**

La región del seno cardiaco, por su proximidad al tubo digestivo, posee una fibra muscular lisa con características similares a éste, es decir, colinérgica, y queda después en el adulto con características hasta cierto punto embrionarias, constituyendo el aparato conductor de estímulos del corazón.

En el curso del desarrollo, al crecer el seno venoso, se escinde en dos acúmulos.

Uno queda en la pared del Cuvier derecho. Constituye el nódulo sinusal o marcapasos cardiaco.

El otro acúmulo queda localizado entre el atrio y el ventrículo, y forma el nódulo atrio-ventricular del que se origina el haz de Hiss.



## CAPITULO VI

### DERIVADOS DE LA LAMINA INTERMADIA. NEFROGENESIS

---

Vista la aparición de los primeros esbozos del dispositivo circulatorio, nos damos cuenta de que existe:

1°.- Primeramente, un circuito que desde la placenta y por la vena umbilical llega al corazón, para distribuirse de nuevo por el organismo y acabar refluyendo a la placenta por las arterias umbilicales.

2°.- En segundo lugar, aparte de este sistema, existen las correspondientes arterias que van nutriendo a todo el organismo. Nos referimos a los arcos aórticos encargados de nutrir a los arcos branquiógenos, así como las ramas de la arteria aorta: segmentarias y viscerales, que nutren la parte correspondiente del organismo.

#### Circuito venoso sistémico

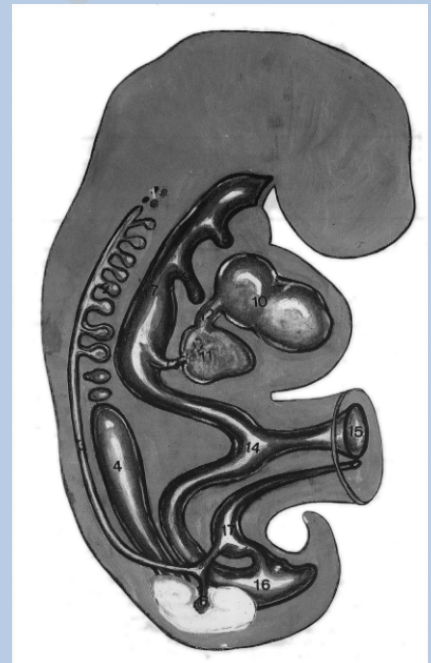
Estas arterias se resuelven en capilares, cuya agrupación acaba dando lugar a las venas.

Las múltiples venas del embrión tienden a drenarse en estas épocas en cuatro venas fundamentales, dos superiores colocadas una a cada lado, como ya veíamos al final del capítulo anterior, y dos inferiores.

Por venir desde los extremos cardinales, decíamos que se denominaban venas cardinales superiores y venas cardinales inferiores.

La vena cardinal superior confluye con la cardinal inferior del mismo lado, a nivel de la porción caudal del esbozo del tubo cardiaco. Forman el relieve, en el espesor de la cavidad celómica, del septum transversum.

**Figura 17.- Representación esquemática del corte sagital de un embrión en el que se han sorprendido los distintos sistemas nefrales. Embrión de 12 mm. horizonte XVII de Streeter.-** 1. Restos pronefróticos; 2. Mesonefros; 3. Tubo de Wolff; 4. Gónada; 5. Metanefros; 6. Yema ureteral; 7. Intestino cefálico; 8. Bolsas faríngeas; 9. Divertículo pulmonar; 10. Esbozo cardiaco; 11. Esbozo hepático; 12. Conducto hepato cardiaco; 13. Esbozo árbol biliar; 14. Intestino medio; 15. Divertículo vitelino; 16. Intestino caudal; 17. Alantoides.



De la confluencia de las dos cardinales superior e inferior se origina la vena cardinal común o conducto de Cuvier.

Este conducto de Cuvier lleva la sangre de los sistemas cardinales, o sea del área somática embrionaria al corazón. En consecuencia, habrá dos conductos de Cuvier, uno derecho y otro izquierdo.

El punto donde abocan al corazón coincide con la desembocadura de las venas onfalomesentéricas, formando un gran lago vascular dentro del tubo cardiaco que constituirá el llamado seno venenoso o seno cardiaco.

## **SISTEMAS NEFRALES**

La instalación del dispositivo circulatorio, a consecuencia del incremento de las necesidades energéticas y de oxígeno del embrión, por el aumento del metabolismo, trae como consecuencia lógica un gran aumento de los productos de deshecho resultantes del metabolismo celular. Restos y detritus que le es necesario eliminar al embrión.

La vía de la alantoides en la especie humana no es suficiente, dadas sus características atróficas, y por ello van a aparecer los sistemas nefrales.

### **Sistemas nefrales en filogenia**

Estos sistemas nefrales se originan siguiendo una secuencia escalonada en relación con las necesidades del desarrollo del embrión. Ahora bien, en estas necesidades juega un papel importante el estado en que se encuentre la primitiva piel del embrión y la previsión para la vida adulta.

En los animales inferiores de medio acuático, cuya piel es permeable al paso de sustancias. El sistema nefral que se desarrolla es de tipo rudimentario, constituyendo lo que se llama el pronefros.

En los vertebrados más superiores, y que van a vivir en un medio ambiente seco, la piel adquiere un gran espesor, debido a que está constituida fundamentalmente por el ectodermo (el cual ha experimentado una diferenciación en una serie de capas que formarán la epidermis) y el mesénquima derivado de la porción del dermatomo del somita, que constituye la dermis.

A través de ella, va a ser muy difícil que se realice parte de este intercambio de sustancias, siendo necesario ahorrar agua, sales y líquidos útiles.

En estos vertebrados superiores que viven en un ambiente hostil y seco, se desarrolla un sistema nefral llamado metanefros. En este metanefros existe una serie de estructuras encargadas de realizar este proceso de concentración y reabsorción de sustancias útiles. Será el riñón metanéfrico.

El embrión humano va a recapitular durante su ontogenia estos casos que se han seguido en la filogenia de las especies, de tal manera que presenta «en las diversas fases del mismo» (si bien en algunos casos de forma más o menos rudimentaria) estos tres tipos de sistemas nefrales que encontramos en la escala evolutiva el pronefros, el mesonefros y el metanefros.

El origen de todos estos sistemas nefrales va a ser el mismo. Van a proceder de células mesenquimatosas originadas de la parte del mesodermo que establece, en un principio, la conexión entre el somita y la lámina lateral (se conoce con el nombre de lámina intermedia o gononefrotomo) junto con la interacción con brotes angiogenos procedentes del dispositivo vascular.

Las características morfológicas y funcionales son distintas en cada uno de los sistemas nefrales que hemos indicado, así como su desarrollo topográfico es también distinto.

### **Pronefros**

El pronefros se desarrolla a expensas de las láminas intermedias o genitourinarias de la región más cefálica del embrión. La notocorda las segmento de la misma forma que el somita.

### **Mesonefros**

Las estructuras correspondientes al mesonefros se desarrollan en la parte media torácica de estas láminas intermedias que ya no llegan a presentar segmentación, sino que forman un cordón único entre el somita y la lámina lateral o cordón nefrógeno.

### **Metanefros**

Las estructuras del metanefros se desarrollan de la porción más caudal de este cordón nefrógeno, también sin segmentar, y que forma el blastema metanéfrico.

En íntima relación con el proceso de evolución de los sistemas nefrales está el desarrollo del aparato genital.

Sus estructuras, en parte, resultan de aquellas células germinales que, desde fases muy precoces del desarrollo, se diferencian en este sentido, quedando en estado latente hasta que se comience el proceso de diferenciación sexual.

Su estudio detallado lo haremos en el capítulo siguiente, pues consideramos que es necesario conocer previamente el desarrollo de los sistemas nefrales, ya que algunas estructuras de los mismos quedan incluidas posteriormente en la gónada, tanto masculina como femenina, para constituir sus vías excretoras.

Por último, estudiaremos la evolución que la aparición de este sistema excretor determina en el polo caudal del embrión, tanto en su aspecto digestivo como urinario y genital.

## **ESTUDIO DE LOS SISTEMAS NEFRALES**

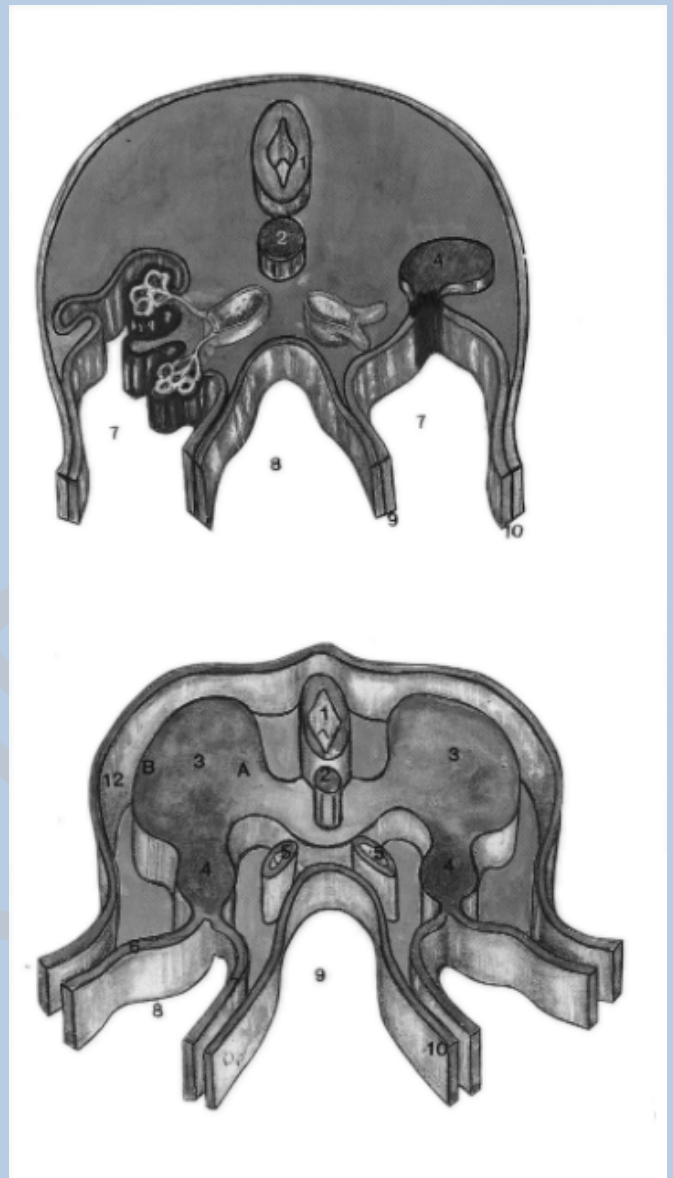
### **Tubo néfrico y nefrostoma**

Las láminas intermedias del mesodermo de la región cervical en la cuarta semana del desarrollo (horizonte XIII de Streeter, aproximadamente) pierden su

conexión con la zona del mesodermo somítico, pero persisten en forma de un cordón macizo conectado con el mesodermo celómico de la lámina lateral.

En este período experimentan un proceso de canalización, apareciendo un túbulo, uno de cuyos extremos desemboca en la cavidad del celoma por un orificio o nefrostoma.

**Figura 18.- Esquema que representa un metámero a nivel dorsal. embrión de 2 mm. horizonte x de Streeter.-** 1. Tubo neural; 2. Notocorda; 3. Somita. A) esclerotomo. B) Dermo-mio-tomo; 4. Gononefrotomo o lámina intermedia; 5. Aortas dorsales; 6. Somatopleura de la lámina lateral; 7. Esplacnopleura de la lámina lateral; 8. Cavidad celómica; 9. Tubo digestivo; 10. Endodermo; 12. Ectodermo.



**Figura 19.- Representación del corte transversal de un embrión de 3 mm. horizonte XI de Streeter.-** 1. Tubo neural; 2. Notocorda; 3. Aortas dorsales; 4. Lámina genito-urinaria; 5. Glomérulo interno; 6. Glomérulo externo; 7. Cavidad celómica; 8. Tubo digestivo; 9. Esplacnopleura. -10. Somatopleura.

## PRONEFROS

### Glomérulos internos y externos

Al mismo tiempo, y en esta época del desarrollo, a partir del dispositivo vascular de la aorta surge, por gemación, una serie de asas vasculares que establecen la conexión con el tubo néfrico e incluso con el epitelio del mesodermo celómico.

Forman un conglomerado u ovillo vascular o glomérulo que filtra (en el caso de haberse puesto en contacto con el mesodermo celómico) hacia el interior de la cavidad celómica formando los llamados glomérulos internos.

En el caso de ponerse en contacto con el tubo néfrico forman los llamados glomérulos externos. Filtra hacia el interior del túbulo, pudiendo desembocar a través del nefrostoma en el interior de la cavidad celómica.

## Tubo pronefrótico

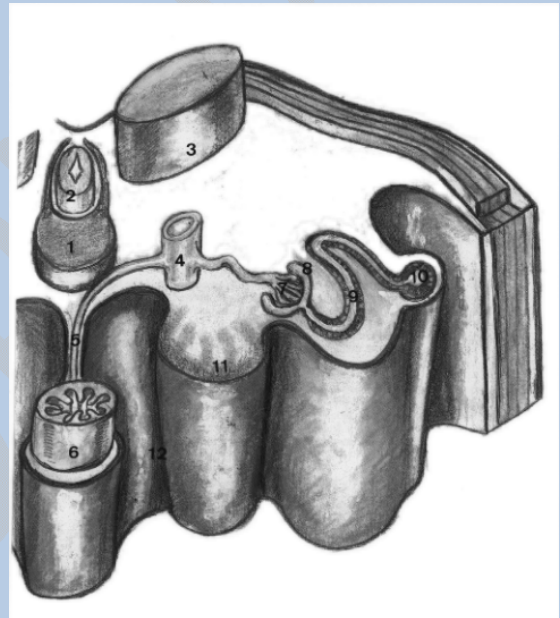
La parte más lateral y dorsal de estos tubos néfricos sufre la inducción de la masa somítica, experimentando un proceso de crecimiento en sentido dorsal y caudal. Se unen los segmentos adyacentes, unos con otros, para constituir, al final, un tubo colector. El tubo pronefrótico que desemboca en la cloaca.

## Pronefros en la especie humana

Este tipo de unidad nefral se desarrolla sobre todo en algunos vertebrados inferiores, como los peces y anfibios.

En la especie humana es una estructura vestigial que no llega a desarrollarse por completo, pues mientras que al mismo tiempo que se constituyen algunos glomérulos externos (ya que en el hombre no aparecen glomérulos internos en las zonas craneales), experimentan inmediatamente un proceso de degeneración conforme van diferenciándose las unidades pronefróticas más caudales.

Incluso parece ser que, el tubo pronefrótico, en la especie humana, no se forma en la región cervical, sino a partir de los gononefrotomos más caudales, casi ya en la zona torácica, pasando a servir y actuar como elemento inductor de la unidad nefral siguiente, que será el mesonefros.



*Figura 20.- Desarrollo de los sistemas nefrales en un embrión del horizonte XVII.- 1. Pleurocentro; 2. Mielómero; 3. Somita; 4. Aorta; 5. Arteria onfalomesentérica en el mesenterio; 6. Tubo digestivo; 7. Glomérulo; 8. Cápsula de Bowman; 9. Tubo excretor del mesonefros; 10. Conducto mesonefrótico longitudinal; 11. Glándula genital;-12. Cavidad celómica.*

## MESONEFROS

Este sistema nefral mesonefrótico, de mayor complejidad estructural, aparece en la especie humana a nivel de los gononefrotomos dorsales, que, a diferencia de los cervicales, no experimentan un proceso de segmentación. Constituyen una masa única e indivisa que recibe el nombre de cordón nefrógeno que se continúa en sentido caudal con el resto de las láminas genitourinarias lumbares y sacras que formarán el cordón.

## Tubo de Wolff

En esta región dorsal, y por el influjo inductor del tubo pronefrótico (originado un poco más arriba) se van a constituir una serie de unidades nefrales.

Aparecen en esta masa no segmentada numerosos conductillos que, por su extremo dorsal, se ponen en comunicación con el tubo pronefrótico (que a partir de este momento constituye el tubo colector y excretor del mesonefros). Se conoce con el nombre de tubo de Wolff y se ahuecan..

### **Glomérulos**

Por su extremo medial se ponen en contacto con una serie de brotes vasculares originados a partir del dispositivo de la aorta formando un conglomerado de glomérulos, todos de tipo externo.

### **Túbulo contorneado**

El conductillo mesonefrótico se alarga y adquiere una forma en «ese», la cual se diferencia, apareciendo el llamado túbulo contorneado, que presenta esta unidad nefral para adaptarse a las nuevas características del medio de los animales, en los que va a persistir como formación definitiva y en este estado transitorio de la especie humana.

En el momento en el que hay que empezar a ahorrar agua, aparece el primer proceso de reabsorción de sales y cristaloides útiles.

### **Corpúsculos renales**

El conjunto de estas formaciones de glomérulos y extremos mediales de túbulos nefrales (que se dilatan tomando la cápsula de Bowman) dan lugar a lo que se conoce con el nombre de corpúsculos renales.

En la formación de esta cápsula de Bowman, más que un proceso de invaginación parece ser que existe un proceso de dehiscencia, en el extremo media; del conductillo macizo, de los elementos constituyentes, adaptándose al glomérulo y quedando entre ellos una cavidad.

Otra de las características de la unidad mesonefrática con respecto a la pronefrótica es que, por cada segmento somítico no se constituye un solo conductillo, sino una gran cantidad de ellos, lo que hace que desaparezca toda disposición metamérica en esta zona mesonefrótica.

### **Cresta urogenital**

El proceso de diferenciación del mesonefros prosigue hacia la sexta semana, formándose una gran cantidad de unidades, lo que da lugar a que se constituya un saliente de todas estas unidades o cordones mesonefróticos en el interior de la cavidad celómica, a la cual se halla unida por un repliegue de este mesodermo celómico formando una especie de meso posterior.

Más adelante veremos, cuando estudiemos la evolución del aparato genital, cómo en la parte interna de este repliegue mesonefrótico aparece el esbozo de la gónada, de ahí que a ambos se les conozca con el nombre de cresta o repliegue urogenital.

El conductillo pronefrótico, que va recibiendo en su camino hacia la cloaca los tubos colectores del mesonefros, acaba desembocando en ella, y, aunque no está demostrado experimentalmente en el embrión humano que tenga una función activa, sí que existe ésta en algunos mamíferos superiores como el gato, conejo y cerdo.

## METANEFROS

El tercer sistema nefral que vamos a considerar va a constituir el llamado metanefros.

Es el último en desarrollarse y el que adquiere una organización estable; constituye el riñón adulto en la especie humana.

### Características estructurales

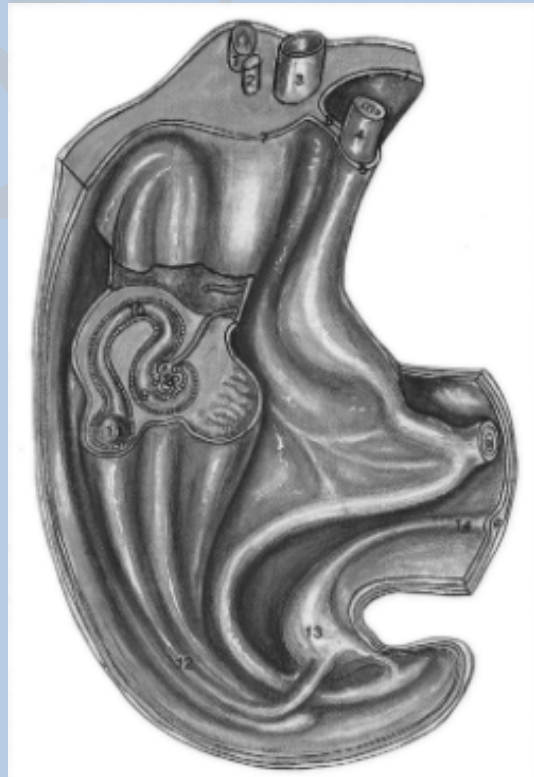Sus características estructurales serán, en esencia, semejantes a las de la unidad mesonéfrica, pero en su diferenciación e inducción van a intervenir otros elementos, que son los que vamos a analizar a continuación.

Presenta una mayor complejidad estructural con el fin de adaptarse a unas nuevas condiciones del medio ambiente en que va a desarrollarse la vida del hombre y de los animales superiores, ya que aparece un medio hostil, un medio seco, para el cual ya se ha preparado, apareciendo la piel con sus dos capas:

1º.- La ectodérmica, que, engrosada, forma la epidermis.

2º.- La dérmica conjuntiva, que impide las pérdidas de agua.

Por este mismo motivo, y con el fin de ahorrar agua, desarrolla una serie de estructuras que lo diferenciarán de la unidad mesonéfrica en parte, con el fin de adquirir al máximo la capacidad de reabsorción de aquellos elementos útiles al organismo, como son el agua y los electrolitos.



**Figura 21.- Representa un corte a nivel del mesonefros para observar la estructura de un nefron. Embrión de 16 mm. horizonte XVIII.- 1. Tubo neural; 2. Notocorda; 3. Aorta; 4. Tubo digestivo; 5. Esplacnopleura; 6. Meso posterior del tubo digestivo; 7. Somatopleura; 8. Glomérulo vascular; 9. Cápsula de Bowman; 10. Tuberculo contorneado; 11. Tubo colector; 12. Relieve del tubo de Wolff; 13. Alantoides (vejiga urinaria); 14. Uraco.**

## **Nefrona**

Al mismo tiempo, como en esta fase del desarrollo y su continuación en la vida adulta la población celular somática ha aumentado extraordinariamente, los productos de desecho del metabolismo celular van a ser también muy abundantes, por lo que la unidad metanefral fuerza al máximo la capacidad de depuración, constituyendo una gran cantidad de unidades (un millón a partir de cada uno de los blastemas metanefrales), que recibirán el nombre de nefronas.

En el proceso de diferenciación del metanefros va a desempeñar un papel fundamental el tubo de Wolff.

Este tubo ha llegado a ponerse en contacto con la cloaca, y en este momento, al final de la cuarta semana y comienzos de la quinta (horizonte XIII de Streeter) empieza a aparecer en el punto de desembocadura del tubo de Wolff en la cloaca en la zona dorso media; del mismo una yema.

Esta yema, progresivamente, va avanzando en sentido craneal hasta ponerse en contacto con el blastema metanéfrico de las láminas intermedias de la región lumbar y sacra.

### **Yema ureteral**

Esta yema comienza a . experimentar un activo proceso de proliferación. Simultáneamente, va induciendo, al ir penetrando profundamente en el tejido mesodérmico de la zona metanéfrica, la multiplicación del mismo.

A su vez, en el metanefros, la porción mesodérmica correspondiente va a actuar favoreciendo e induciendo la atrofia de los nefrones mesonefrales, quizás probablemente por medio de un RNA mensajero que tiene un efecto inhibitor y que induce a la atrofia de la mayoría de los túbulos mesonéfricos.

Es conveniente indicar aquí que, de estos tubos nefróticos, una parte de ellos persisten y serán posteriormente englobados en el desarrollo del aparato genital masculino, como veremos en la lección correspondiente.

Al ponerse en contacto, como hemos dicho, aquélla empieza a dividirse y subdividirse. Se divide en primer lugar en una porción craneal y otra más caudal, y normalmente en una o dos situadas en la zona media de la misma. Estas subdivisiones van profundizando en el interior del tejido metanéfrico y siguen experimentando un proceso de crecimiento y subdivisión dando lugar hasta a doce generaciones de túbulos procedentes de la yema ureteral, o incluso más.

### **Cápsula de Bowman**

En el curso de su proceso de subdivisión los extremos de estos túbulos se ponen en contacto e inducen al tejido metanéfrico, el cual les forma una especie de caperuza de células.

Esta caperuza metanéfrica se transforma, a su vez, en una vesícula renal, la cual se ahueca y adquiere un aspecto tubular, desembocando por su parte distal en



el túbulo originado de la yema ureteral. Por su parte proximal se pone en contacto con un pelotón vascular procedente del dispositivo de la aorta, constituyendo el glomérulo y la cápsula de Bowman.

De esta manera tenemos esbozados todos los elementos que van a constituir la nefrona.

Como vemos, la diferencia fundamental con respecto al mesonefros (aunque luego su constitución es hasta cierto punto similar) es que el elemento inductor, que ha venido desde la cloaca hacia arriba, ha inducido la diferenciación del tejido.

### **Sistematización de la nefrona**

Una vez constituido este primitivo túbulo (unido por su extremo proximal al glomérulo y por su extremo distal al conducto procedente de esta yema ureteral), experimenta un progresivo crecimiento y diferenciación, dando lugar a todos los elementos constitutivos de la nefrona.

A continuación de la cápsula de Bowman aparece el túbulo contorneado proximal, seguido de una estructura específica del metanefros con funciones de tipo de reabsorción, que es el asa de Henle, y a continuación el túbulo contorneado distal.

### **Partes del aparato excretor**

En el curso de el proceso del desarrollo, las cuatro primeras subdivisiones originadas de la yema ureteral constituyen los cálices mayores.

Esta yema ureteral, inmediatamente por delante de ellos, se dilata para constituir la pelvis renal.

Las subdivisiones de segundo, tercero y cuarto orden, que se han constituido conforme van penetrando en el interior del tejido metanéfrico, van a ser englobadas sucesivamente, en el proceso de crecimiento de la yema ureteral, para constituir los llamados cálices menores y las vesículas renales, que, formadas a este nivel, experimentan un proceso de atrofia y desaparición.

El proceso de multiplicación de los brotes procedentes de esta yema sigue su curso a lo largo del desarrollo de la vida intrauterina hasta aproximadamente el quinto mes, en donde ha venido a constituir alrededor de uno o dos millones de subdivisiones, que son los túbulos colectores definitivos del riñón, a los que desemboca el extremo del túbulo contorneado distal de las vesículas renales, originados en contacto con los mismos.

Las subdivisiones de la quinta generación experimentan un proceso de alargamiento acompañado al crecimiento del tejido metanéfrico, que viene a constituir, en definitiva, los túbulos colectores de la pirámide renal que se abren en los cálices menores.

Mientras se han producido todos estos fenómenos, el mesonefros ha experimentado un proceso de degeneración, conservándose, como hemos dicho antes, algunos tubos mesonéfricos y el conducto de Wolff.

## **RESUMEN DE LA FORMACION DEL APARATO URINARIO**

Los esbozos del aparato urinario están representados por tres estructuras, que se suceden en el tiempo y en el espacio en la embriogenia de los vertebrados. Estos rudimentos poseen el mismo origen y potencialidades semejantes. Son los tres riñones:

1. Cefálico o primordial (pronefros).
2. Primitivo (mesonefros).
3. Definitivo (metanefros).

A pesar de su origen común, cada esbozo posee características propias. Sin embargo se consideran estas estructuras como partes de una sola formación urinaria, el holonefros.

Todas, estas formas de riñones que aparecen sucesivamente en el curso del desarrollo derivan del mesoblasto, es decir, del pedículo de la lámina lateral.

### **PRONEFROS**

El pronefros está constituido por tubos dispuestos metaméricamente en la región cervical (embrión humano) en número variable según especie; siete, en general, en el hombre. Estos tubos están colocados transversalmente en dirección al epiblasto.

El pronefros, que en la especie humana es una formación rudimentaria, lo es más todavía en otros mamíferos.

En los vertebrados inferiores (mixinoideos), lo mismo que en el *Amphioxus*, los tubos del pronefros son permeables y llegan a funcionar como órgano excretor. En los anamniotos, el pronefros puede también funcionar, pero siempre en forma precaria, transitoria, hasta el momento en que el mesonefros entra en actividad.

Se puede decir que el pronefros es un órgano vestigial en los mamíferos.

En las especies que poseen sus pronefros bien desarrollados es fácil estudiar su composición.

### **Constitución anatómica**

Cada tubo pronefrótico o nefrotoma comunica por una extremidad con la cavidad del celoma y con la cloaca, por el conducto de Wolff.

La abertura del tubo pronefrótico en el celoma llama nefrostoma o cámara pronefrótica.

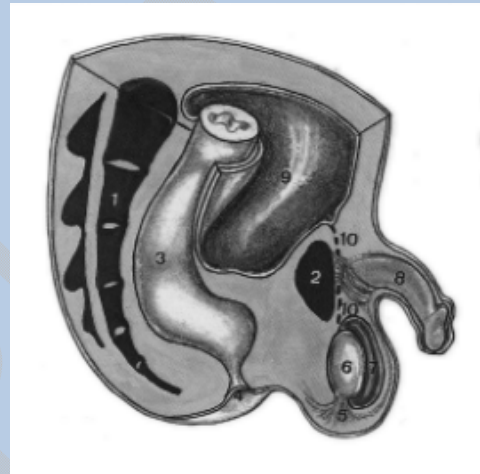Interviene en la composición del pronefros un elemento vascular

La aorta envía arteriolas para el pronefros, que terminan en una pequeña red capilar o glomérulo.

En ciertos casos el glomérulo deprime uno de los lados de la pared del tubo, haciendo prominencia en una parte del tubo o cámara interna (glomérulo interno). En otros casos se forma un glomérulo externo junto a una parte del tubo más próximo a la cavidad celómica, es decir, una cámara externa.

Los productos de desasimilación conducidos por la sangre filtran a través de la pared de esos glomérulos.

Los tubos del pronefros se atrofian bastante temprano en los mamíferos y pierden sus conexiones con el conducto de Wolff. En ciertas especies se conservan siempre impecables. En el hombre pueden formarse glomérulos externos, pero no funcionales.



## MESONEFROS

El mesonefros está constituido por gran número de tubos de dirección transversal, flexuosos, que desembocan en el conducto de Wolff.

Estas formaciones derivan del pedículo de la lámina lateral, pero en el hombre constituyen, a lo largo de la columna dorsolumbar, una masa epitelial (cordón mesonefrótico) en donde se aíslan grupos celulares, luego transformados en vesículas y en tubos.

### Constitución anatómica

Cada uno de esos tubos se dilata en una de sus extremidades y recibe un glomérulo terminal; arterial, que viene a colocarse junto a su pared. La filtración se hace a través de ese glomérulo.

El conjunto de tubos mesonefróticos (en el hombre, 83, según Fischel) produce un relieve en la cavidad del celoma formada por epitelio celómico y mesénquima subyacente.

Así, se forma un largo repliegue o cuerpo de Wolff. El cuerpo de Wolff está formado, en consecuencia, por una serie de tubos que van de sus glomérulos hasta el conducto de Wolff.

### Desarrollo filogenético

El mesonefros, que en las aves y en los reptiles está bastante desarrollado, constituye el riñón definitivo de los batracios, pero se halla muy desigualmente desarrollado en los mamíferos.

En el cerdo y el gato, el cuerpo de Wolff se presenta con los caracteres de verdadero riñón, con grandes glomérulos. En cambio, en ciertos roedores como el cobayo y la rata, su desarrollo es muy reducido y hasta puede hallarse completamente desprovisto de glomérulos.

Este hecho lleva a dudar del valor funcional del cuerpo de Wolff, aunque en otros casos no es de posible la duda.

### **Cronología de desarrollo**

En el hombre, el cuerpo de Wolff se desarrolla en una forma intermedia, pero hay signos visibles de regresión desde el fin del primer mes en los pequeños conductos mesonefróticos, aunque otros de esos tubos no hayan terminado su diferenciación. Horizonte XIV de Streeter.

En el tercer mes sólo subsisten los tubos de la parte caudal del cuerpo de Wolff y la porción correspondiente del conducto de Wolff. El resto se atrofia. Hay que notar que la metamería de los conductillos wolffianos no corresponde a la de las somitas. A cada somita pueden corresponder dos o más conductillos. En este punto no se observa ninguna regularidad. Período fetal 11.

En los mamíferos no es más que un órgano transitorio, su porción craneal desaparece completamente. La porción caudal es utilizada, en parte, en la formación de los conductos vectores de los órganos genitales según se podrá ver más adelante.

La regresión definitiva del cuerpo de Wolff se produce en el hombre, entre el tercero y quinto mes. Períodos fetales II y III.

En los anamniotos, el mesonefros viene a ser el riñón definitivo, aunque contribuyendo también a la formación del aparato genital.

### **METANEFROS**

De los pedículos de las láminas laterales correspondientes a los últimos somitas lumbares, salen células que en cada lado del cuerpo, prolongando el mesonefros, constituyen la zona metanefrótica o blastema renal.

Mientras se forma este esbozo, el conducto de Wolff (que se ha doblado en la dirección de la cloaca), produce un brote que se desarrolla hacia el sistema renal y viene a penetrar en él por una dilatación.

Esta invaginación del conducto de Wolff constituye para algunos autores el uréter primitivo, mientras su dilatación forma la pelvis renal primaria. Todo esto ocurre a principios del segundo mes. Horizonte XVII de Streeter.

Las células del blastema renal se colocan alrededor de la pelvis renal formando dos capas, interna y externa.

De la pelvis salen brotes que van a ramificarse produciendo la arborización colectora del riñón.

A expensas de esta ramificación se forman los cálices y las porciones excretoras de los conductos uriníferos, desde las piezas intercalares hasta los tubos recios. El blastema renal se fragmenta en grupos celulares que disponen alrededor de las ramificaciones de la pelvis primaria.

La capa externa del blastema renal produce tejido conjuntivo. La capa interna es, pues, la única que sufre una diferenciación epitelial.

Sus células forman en primer lugar tubos sinuosos que se vuelven vesiculosos. Otros tubos salen de esas vesículas y se abren por una de sus extremidades, ulteriormente, en las ramificaciones terminales de los conductos colectores.

El otro extremo de los tubos formados en el blastema renal se arquea en forma pronunciada y, adosado a un glomérulo arterial, forma la cápsula de Bowman.

La porción del tubo urinario que proviene del esbozo metanefrótico comprende:

1. El glomérulo.
2. El tubo contorneado.
3. El asa de Henle, hasta la pieza intermediaria.

La diferenciación del metanefros empieza en el tercer mes y prosigue hasta el octavo mes, pues nuevas o sucesivas generaciones de tubos uriníferos se producen durante la vida fetal. Esos tubos llegan a ser cientos de miles en cada uno de los riñones del adulto.

La situación del riñón es primitivamente más caudal en el feto que en el adulto. Su posición definitiva, correspondiente a los últimos segmentos dorsales, está condicionada por el crecimiento rápido de la región lumbar.

## **MODIFICACION EN LA PORCION CAUDAL DEL EMBRION**

Nos queda (para completar el estudio del dispositivo urinario) ver la evolución del polo caudal del embrión.

Este estudio se completará cuando hayamos estudiado el desarrollo de las formaciones correspondientes a la glándula genital y sus vías excretoras, íntimamente ligadas en uno y en otro sexo.

### **Membrana bucofaríngea**

Hemos visto, cuando estudiábamos las primeras fases de segmentación, cómo en un período muy primitivo del desarrollo del embrión, al producirse la invaginación de los elementos con significado prospectivo de cordomesoblasto, existían dos zonas del área embrionaria en donde había una íntima unión y adherencia de las células del epiblasto y del hipoblasto.

Una de ellas quedaba localizada por delante de la prolongación cefálica (que iba a constituir luego, en la zona axil, la notocorda) y la conocíamos con el nombre

de lámina procordal. Es el esbozo de la membrana bucofaríngea que aparece en fases más avanzadas del desarrollo.

### **Membrana anal**

En la parte posterior de esta área embrionaria queda también otra zona de adherencia situada detrás del nudo de Hensen y de la línea primitiva, que era el origen de la membrana anal.

En el curso de la evolución del área embrionaria aparecen los pliegues cefálico y caudal y los pliegues laterales. La membrana anal se vio impulsada ventralmente hasta quedar situada en la pared ventral debajo del cordón umbilical del primitivo cuerpo embrionario.

### **Cloaca**

Esta membrana anal es el punto donde se ponen en contacto el fondo de saco, constituido por el extremo caudal del tubo digestivo (procedente del endodermo, que se había invaginado dentro del cuerpo del embrión), y aquella evaginación en forma de dedo de guante que constituyó la alantoides.

Este fondo de saco, a donde confluyen estos dos reservorios, se va a conocer con el nombre de cloaca.

El primer fenómeno que va a ocurrir en este momento (es decir, alrededor de la cuarta semana del desarrollo, prolongándose incluso hasta la séptima), horizontes XI a XVII, es el fenómeno de tabicamiento de esta cloaca por medio de repliegues mesodérmicos que empujan al epitelio hacia el interior y hacia abajo, estableciendo la separación definitiva, entre la parte más anterior de la cloaca (constituida en su mayor parte por la alantoides o porción urogenital) y la parte posterior de esta cloaca (constituida casi exclusivamente por el extremo caudal del tubo digestivo que es la porción anal).

## **REPLIEGUES MESENQUIMALES CAUDALES**

### **Repliegues de Rathke**

El conjunto de estos pliegues tabicantes recibe el nombre de repliegues de Rathke. Son formaciones que descienden, como un par de tabiques frontales, uno desde el punto en donde se unen la alantoides al tubo digestivo y otro tabique situado en la porción media. Comienzan a formarse en el horizonte XII y terminan en el horizonte XXII. La unión de estos tabiques laterales y medios separará definitivamente la cloaca.

### **Repliegue perineal de Keibel**

El espolón medio que separa la zona dorsal de la cloaca, de la alantoides y del tubo digestivo, recibe el nombre de repliegue perineal de Keibel, o tabique uorrectal, que se forma del horizonte XIII al horizonte XXII de Streeter.

Las formaciones laterales, que crecen a un lado y al otro de esta cloaca, hasta ponerse en contacto con la anterior, reciben los nombres de repliegues laterales de Keibel o de Kolliker.

## **PERINE**

### **Nucleoperineal**

Estos repliegues acaban al final fundiéndose con la zona media de la membrana cloaca]. Este sitio de fusión constituirá el llamado núcleo perineal primitivo, y, al llegar a ponerse en contacto con la membrana cloaca], la dividirá en dos zonas:

1. Una zona anterior o membrana urogenital.
2. Una zona posterior o membrana anal.

### **Conducto uretral primitivo y vejiga primitiva**

A nivel de la membrana urogenital encontramos la desembocadura de la alantoides, prolongada hacia adelante por un conducto más estrecho. El conducto uretral primitivo.

Mientras, la parte más superior de esta alantoides permanece permeable porque desembocan en ella los conductos mesonéfricos y la yema ureteral. Progresivamente, irán separándose del conducto mesonéfrico, hasta quedar al final independiente, y por encima de él forma la porción correspondiente a la vejiga primitiva.

### **Uraco**

El resto más superior de la alantoides, hasta el cordón umbilical, sufre un proceso de atrofia progresivo, de tal manera que, en el adulto, se transforma en un cordón fibroso, que se conoce con el nombre de uraco o ligamento umbilical medio.

### **Seno urogenital**

Esta uretra primitiva, que constituye la parte más inferior del seno urogenital, recibe también el nombre de porción pélvica o fálica del seno urogenital.

### **Tubérculo genital y rodetes genitales**

En el curso del desarrollo, el mecanismo evolutivo que experimenta la porción anterior de la cloaca tabicada está recogido por las características genéticas sexuales del nuevo ser. Únicamente vamos a indicar aquí que, en este momento, en los dos sexos (por encima de la parte anterior de la membrana cloacal, transformada ahora en membrana urogenital), el mesénquima empuja a la cubierta ectodérmica del embrión, constituyendo un abultamiento impar y medio, que se conoce con el nombre de tubérculo genital. Lateralmente aparecen dos abultamientos, en forma ovoidea, que constituyen los llamados rodetes genitales.

### **Trigono vesical**

El epitelio que recubre todas estas formaciones cloacales (que en el adulto se transformarán en la ampolla rectal, ano y en la vejiga urinaria) es de origen endodérmico. En el caso de la vejiga existe una pequeña zona de forma triangular en la pared posterior de la misma, en el punto en donde en un principio desembocaron los conductos de Wolff y las yemas ureterales. En esta superficie, el epitelio es de naturaleza mesodérmica y constituye el llarrido trígono vesical.

Posteriormente, en el curso del desarrollo de la vida intrauterina, este epitelio mesodérmico, que reviste al trígono vesical, es invadido y sustituido por el epitelio columnar de vejiga, de origen endodérmico, que tiene todas las características histológicas de un epitelio de transición.

### **Proctodeo**

La porción inferior del proctodeo, tanto urogenital como anal, es invadido por epitelio ectodérmico, de tal manera que, en el adulto, la mucosa vaginal y la mucosa uretral tendrá este origen.



## CAPITULO VII

### DERIVADOS DE LA LAMINA INTERMEDIA. GENITOGENESIS

Decíamos al principio del capítulo precedente que la diferenciación y desarrollo de los aparatos urinarios y genital estaban íntimamente relacionados.

En primer lugar, el tejido que iba a constituir la mayor parte de las formaciones de ambos derivaba de la misma zona del mesodermo, que por eso recibía el nombre de gononefrotomo, lámina intermedia o genitourinaria.

Por otro lado, el conjunto y evolución de sus vías excretoras también va a estar íntimamente relacionado y determina la evolución del polo caudal del embrión. En este polo encontramos que desembocan las vías excretoras del aparato urinario, las vías excretoras del aparato genital y el extremo distal y final del tubo digestivo.

#### **Cloaca urogenital**

Como ya veremos en el curso del desarrollo, las características genéticas del nuevo ser, bajo el punto de vista de los gonosomas que posea, van a regir la diferenciación del polo caudal del embrión estableciendo, en el caso del sexo masculino, una íntima unión de las porciones finales excretoras del aparato urinario y genital, constituyendo una verdadera cloaca urogenital.

En el sexo femenino, las especiales características que van a revestir en el proceso de la reproducción separa por completo las vías excretoras de ambos aparatos, quedando completamente independiente:

- 1°.- En la zona anterior de esta cloaca, el orificio correspondiente al aparato urinario.
- 2°.- En la zona media aparecerán las formaciones finales de las vías excretoras del aparato genital femenino.
- 3°.- En la parte posterior, también completamente independizadas, igual que en el sexo masculino, el orificio final del tubo digestivo.

#### **ESTUDIO DE LAS GENITOGENESIS**

##### **Conducto de Müller**

Coincidiendo con la diferenciación de los sistemas nefrales a partir de la lámina genitourinaria, se va a realizar la diferenciación del aparato genital.

En el estadio del mesonefros, el celoma próximo a la lámina genital comienza a invaginarse por fuera del conducto de Wolff. Forma al principio un surco que va descendiendo en sentido caudal para acabar al final confluyendo en la alantoides.

Este surco, poco a poco, va transformándose (por aproximación de sus bordes laterales y fusión de los mismos) en un conducto que queda separado del epitelio celómico, de donde se ha originado. Se incluye en el relieve que forma el tejido mesonefrótico en la parte dorsolumbar inferior del embrión, que ha constituido la llamada cresta urogenital. Esta cresta hace hernia en la cavidad celómica, a la cual está unida por una especie del meso semejante al intestino, que al ir cerrando sus bordes se transforma en un conducto, el llamado conducto de Müller.

Este proceso de formación del conducto de Müller aparece muy precozmente en el estadio de mesonefros.

En un principio, el citado conducto se halla situado por fuera del conducto mesonefrótico de Wolff.

Sigue descendiendo en esta situación hasta el nivel del blastema metanéfrico, en polo inferior del mesonefros. Aquí cruza ventralmente y por delante del conducto de Wolff. Acaba colocándose próximo a la línea media, por dentro de él, y sigue en dirección caudal hasta desembocar en la pared dorsal del seno urogenital a nivel de la alantoides.

Al principio, ambos conductos, en su desembocadura, forman un relieve en esta zona, que se conoce con el nombre de tubérculo de Müller.

### **Conducto útero-vaginal**

Progresivamente, experimentan un proceso de fusión, desde su desembocadura en sentido craneal, transformándose esta última zona de ambos conductos de Müller en un tubo único impar y medio que recibe el nombre de conducto útero-vaginal.

La fusión de estos conductos comienza cuando el embrión tiene alrededor de 22 milímetros, en la fase de los horizontes XII y XIII de Streeter, y termina de completarse cuando el feto ha alcanzado una dimensión de unos 50 milímetros.

### **Cono vaginal**

La parte más distal inferior de este conducto útero-vaginal se une con una evaginación del endodermo de la pared posterior del seno urogenital de la alantoides, constituyendo el llamado cono vaginal.

Las evaginaciones del seno urogenital se conocen con el nombre de nódulo vaginal primitivo.

En esta primera fase del desarrollo existen, cualquiera que sea el futuro del sexo del nuevo ser, ambas formaciones:

1°.- El conducto de Wolff.

2°.- Conducto de Müller. Experimentarán un desarrollo diferente en ambos sexos.

### **Constitución del sistema genital**

En conjunto, el sistema genital, tanto del varón como de la mujer, constará:

1°.- Una glándula, cuya misión principal será la de la elaboración de las células sexuales germinales.

2°.- De una serie de conductos que constituirán las vías excretoras y que derivarán, en su mayoría, de los tubos de Wolff y Müller.

### **.Período indiferente**

Durante los dos primeros meses de desarrollo embrionario es imposible saber si un embrión va a pertenecer al sexo masculino o femenino, únicamente lo podríamos determinar mediante la realización de una cariotipo. Esta fase del desarrollo constituye el llamado período indiferente o de indiferenciación sexual del aparato genital.

### **Cresta genital**

La glándula genital se va a componer de dos tejidos fundamentales:

1°.- El principal, que regirá la diferenciación de las mismas células germinales primordiales.

2°.- Secundario, estroma o tejido de relleno que procede del mesodermo celómico, situado en la parte interna del cordón mesonefrótico, que es el que abulta y forma parte de la llamada cresta gonadal.

Por otra parte, como ya indicamos, tanto el mesonefros como la glándula genital originan sendos relieves hacia la cavidad del celoma, situándose inmediatamente detrás de ésta.

Poco a poco, conforme va avanzando el proceso de diferenciación, la glándula genital se separa del mesonefros, que, además, empieza a experimentar los procesos de atrofia. Este proceso induce en parte por la diferenciación del tejido metanéfrico, y es la glándula la que hace hernia en la cavidad abdominal o celómica.

Está unida a la pared posterior por aquel meso primitivo, común al principio a ambas formaciones, que ahora se queda sólo como mesogenital. Meso-ovario en el caso del sexo femenino; meso-orquío en el caso del sexo masculino.

### **Origen de las células sexuales**

Punto muy discutido y debatido es el origen de las células sexuales que forman y diferencian la glándula genital:

1°.- Para algunos autores se originan «in situ» a partir de las células procedentes de la proliferación del mesotelio celómico.

2°.- Otros autores creen que se forman muy precozmente, del endodermo del saco vitelino, del que emigran hasta situarse por detrás del celoma en la cavidad abdominal.

3°.- Max Clara admite que, desde las primitivas fases de segmentación, pueden distinguirse un grupo de blastómeras, por su forma y características tintoriales que van a quedar como blastómeras formativas, de las que derivarán, en el curso sucesivo, las células germinales primordiales del sexo masculino y del sexo femenino.

### **Emigración de las blastómeras genitales**

Estas blastómeras genitales quedan, hasta que comiencen los procesos del desarrollo, incluidas en la pared del endodermo del saco vitelino, de ahí la confusión para algunos sobre su origen.

Hacia la tercera semana del desarrollo, horizonte XII de Streeter, se las puede observar a nivel de las paredes de la vesícula vitelina.

Se distinguen de los elementos celulares que las rodean, en primer lugar, por su contenido en fosfata alcalina.

En este momento, desde este emplazamiento extraembrionario empiezan a emigrar en dirección cefálica por el dorso del tubo digestivo, incluidas en el meso dorsal, e incluso en algunas especies animales a través de los vasos, hasta el emplazamiento de la futura gónada, a la que llegan a invadir a partir de la sexta semana. Horizonte XVII de Streeter.

### **Cordones mesoteliales**

En el momento que llegan a la cresta gonadal, aún en este estado indiferente, se unen junto con las células procedentes de los cordones del mesodermo celómico, que han profundizado hacia el interior y que van a constituir los llamados cordones de *Pfluger* o cordones sexuales primitivos.

Posteriormente, estos cordones, que han profundizado y se han unido con las células germinales, son seguidos de una segunda generación de cordones, los llamados cordones corticales.

A partir de este momento empieza el proceso de diferenciación de la gónada, dependiente de la dotación cromosómica genética de las células germinales que han colonizado el esbozo.

### **Concepción actual**

Con respecto al origen de las células sexuales, también consideramos nosotros que proceden de la parte caudal de la notocorda que constituye un resto de la mórula. De este modo se explica la totipotencia que poseen las células sexuales maduras, espermatozoides y óvulos, que se ponen de manifiesto en la fecundación.

Al atrofiarse el mesonefros, como hemos indicado antes, los conductos de Wolff y los de Müller persisten, que más tarde se incorporan al sistema genital.

Podemos representar nosotros esquemáticamente el aspecto de este polo caudal del embrión, observando, en el centro, la formación correspondiente a la notocorda.

Lateralmente con respecto a ella, el abultamiento de los somitas, y en el fondo del abdomen, haciendo hernia en el revestimiento celómico, la glándula y la cresta gonadal.

Un poco hacia afuera, el mesonefros, en franca regresión, persistiendo como hemos indicado antes algunos túbulos que desembocan en el conducto de Wolff, por fuera del cual se encuentra el conducto de Müller (que veíamos descender paralelo hasta llegar a las proximidades de la cloaca) que cruza por encima y por delante del conducto de Wolff para desembocar y formarnos el conducto útero-vaginal y el cono vaginal.

### **Gubernáculo genital**

Otro elemento importante en la formación del sistema genital es el llamado gubernáculo genital. ,

Es una diferenciación mesenquimatososa, de tejido fibroso, que se extiende desde los alrededores de la gónada, a nivel del polo inferior de la misma, hasta (cruzando la pared posterior del abdomen por fuera del revestimiento celómico) venir a terminar prendido en el ectodermo de los dos saliente laterales que hemos indicado antes (situados a un lado y a otro del tubérculo genital y de la cloaca) que se conocen con el nombre de rodetes genitales. Va a tener una gran importancia en el último proceso del desarrollo del aparato que nos ocupa, sobre todo en el descenso de la gónada.

Estas van a ser, en este momento, las formaciones que vamos a encontrar en el llamado período indiferente del desarrollo del sexo, que abarca hasta alrededor de la octava o novena semana, horizonte XII a XVII de Streeter.

A partir de este momento aparecen una serie de fenómenos, que vamos a analizar separadamente, y que conducen al desarrollo del aparato genital masculino o del aparato genital femenino.

### **Diferenciación genital**

Esta diferenciación se caracteriza por los siguientes fenómenos:

1º.- Modificaciones de la glándula genital que conduce a la morfología propia del testículo y del ovario.

2º.- Procesos de hipertrofia y de atrofia de los conductos de Wolff y de Müller según el sexo.

3°.- Período de descenso y de emigración de la glándula por acortamiento de; gubernáculo genital.

4°.- Los procesos que ocurren a nivel de; polo caudal del embrión, que conducen a la formación y diferenciación de los llamados genitales externos.

## **DIFERENCIACION DEL SEXO MASCULINO. GONADAS**

Vamos, a comenzar por el estudio de las modificaciones morfológicas que sufre la gónada en el sexo masculino para acabar de transformarse en testículo.

### **Periodo indiferente**

Hemos visto en el período indiferente cómo expensas del mesodermo celómico del repliegue gonadal ha aparecido una proliferación de células, formando cordones macizos que penetraban en el interior. Llegan a profundizar, casi a ponerse en contacto con algunos conductillos, restos del mesonefros, y que habíamos llamado cordones sexuales primitivos.

### **Periodo de cordones mesoteliales**

En este momento, aproximadamente alrededor de la sexta a octava semana (horizonte XX de Streeter al primer período fetal), si la dotación cromosómica del embrión es la propia del sexo masculino, no aparecerá la segunda generación de cordones que veíamos en el apartado anterior, los llamados cordones corticales de *Flügger*.

Únicamente aparecen los cordones sexuales primitivos o cordones medulares, que engloban en sus paredes a las células germinales primordiales que han emigrado desde el polo caudal del embrión y que son el origen de los conductillos seminíferos testiculares.

### **Proceso evolutivo de los cordones mesoteliales**

El proceso evolutivo de estos cordones será el siguiente.

La parte más profunda de los mismos experimenta un proceso de disgregación, anastomosándose estos restos, separándose de los demás entre sí y constituyendo una especie de red o retículo.

Esta red establece comunicación con los restos de los conductillos mesonefróticos, que se transforman en la primera parte de las vías excretoras del testículo o vasos eferentes.

### **Túnica albugínea**

Los cordones sexuales primitivos empiezan a experimentar un proceso de crecimiento, encorvándose y perdiendo su conexión con el epitelio celómico del que quedan separados. En este momento, por una diferenciación de tejido mesenquimatoso, procedente del gubernáculo o túnica albugínea.

## **Red de Haller**

Por debajo de ella, los cordones medulares prosiguen su crecimiento y acaban encorvándose en herradura, adelgazándose en su extremo distal y formando los llamados vasos rectos, que terminarán uniéndose con aquella porción disgregada inicialmente de los mismos y que ha formado la red de Haller.

## **Lobulillos testiculares**

Estos conductos en herradura, o cordones testiculares, siguen creciendo arrollándose sobre sí mismos y, dando lugar al conjunto de conductillos seminíferos que formarán los lobulillos testiculares.

Esta morfología se adquiere en el cuarto mes de la vida intrauterina (11 período fetal). Los conductillos originados de esta manera no adquieren luz hasta el período de madurez sexual. En el momento que ha ocurrido esta tunelización de los mismos, se unen rápidamente a los conductillos de la red de Haller que, como hemos visto, desembocan en los restos de los tubulillos mesonéfricos.

## **Células de Sertoli**

Las células procedentes de la pared de los conductillos seminíferos van a transformarse en las células sustentaculares de Sertoli. Las células germinales primordiales, englobadas en el proceso de desarrollo, sufren el proceso de maduración de la gametogénesis hasta transformarse en espermatozoides adultos.

## **Vías excretoras testiculares**

El resto de las vías excretoras del testículo van a estar constituidas por las formaciones del conducto de Wolff, de los cuales se origina el llamado conducto deferente, vesícula seminal y conducto eyaculador.

## **Antro de Higmoro**

El mesénquima que los rodea experimenta un engrosamiento y los une íntimamente a la túnica albugínea constituyendo el llamado antro de Higmoro.

## **Células intersticiales de Leydig**

Esta primera parte del tubo de Wolff, aplicada encima del testículo, constituye el llamado epidídimo.

Entre los conductillos seminíferos quedan restos de células mesenquimatosas que formarán las llamadas células intersticiales de Leydig, que empiezan a diferenciarse y existen en gran abundancia, sobre todo entre el cuarto y sexto mes de la vida intrauterina, período fetal III.

## **Emigración testicular**

Una vez constituida la gónada, va a experimentar un proceso de emigración y de descenso que la coloca fuera de la cavidad abdominal, en unas condiciones de

temperatura óptimas para que pueda realizarse todo el proceso de la glándula. intervienen dos factores:

1°.- En primer lugar, el gubernáculo genital que la sujeta a los rodetes genitales no crece, mientras que el ritmo de crecimiento del cuerpo produce un descenso aparente de esta glándula.

2°.- Por otro lado, una retracción activa del gubernáculo genital arrastra detrás de él a la gónada constituida hasta alojarla en el interior de los abultamientos correspondientes a los rodetes genitales, que se transforman en las llamadas bolsas testiculares.

### **Túnica vaginal**

En este proceso de retracción y descenso, el mesodermo celómico de las proximidades del testículo experimenta también un proceso de arrastre por delante de él, constituyendo los llamados conductos peritoneo-vaginales de Nuk, que quedan aplicados en la superficie del testículo constituyendo la llamada túnica vaginal.

Por fuera de ella quedan los elementos que arrastra el gubernáculo genital en su proceso de retracción, elementos constituyentes de la pared abdominal y que formarán el resto de las capas del testículo.

### **VIAS EXCRETORAS DEL TESTICULO**

#### **Período indiferente**

En la fase indiferente habíamos visto que existían en la cresta gonadal dos pares de conductos, los conductos de Wolff mesofróticos, y por fuera de ellos el conducto formado a expensas de la tunelización del mesodermo celómico que constituía el conducto de Müller,

#### **Período de diferenciación**

En el período de diferenciación sexual masculina, el conducto de Müller experimenta un proceso de atrofia. Desaparece casi en su totalidad. Degeneración que es prácticamente completa en la octava semana.

Sólo queda:

1°.- Una porción de su extremo craneal forman una de las hidátides del testículo.

2°.- Una parte de su extremo distal, a nivel de la desembocadura cloacal, que para algunos se convierte en el llamado utrículo prostático (divertículo de la pared posterior de la uretra en las proximidades de los elementos de la glándula prostática).

El conducto de Wolff va a constituir todos los elementos de las vías excretoras testiculares.



+

## **Epidimio. Conducto deferente**

En el interior del testículo, como hemos dicho antes, encontrábamos los conductillos seminíferos, cuyos extremos, estrechados, constituían los vasos rectos, que se abrían en la red de Haller. Estas formaciones se diferencian a expensas de los cordones sexuales primarios medulares del mesodermo celómico.

La red de Haller establece conexión con los restos de conductillos mesonefróticos del extremo craneal del tubo de Wolff que pasan a constituir los llamados vasos eferentes, y junto con esta primera porción del tubo de Wolff el epidídimo.

Del resto del tubo de Wolff hasta la desembocadura en la cloaca se constituye el conducto deferente.

## **Vesículas seminales y conductos eyaculadores**

Un poco antes de esa desembocadura, este conducto deferente experimenta un proceso de evaginación en forma de dedo de guante. Forma un divertículo que crece extraordinariamente y se pliega sobre sí mismo para constituir la llamada vesícula seminal.

El tramo final del conducto de Wolff se abre en la uretra y da lugar a los conductos eyaculadores.

## **DIFERENCIACION DE LOS GENITALES EXTERNOS Y EVOLUCIONES DEL POLO CAUDAL DEL EMBRION**

Habíamos visto, cuando estudiábamos el desarrollo del aparato urinario, cómo ocurría el fenómeno de tabicación de la cloaca por medio del descenso de los repliegues anteriores o uretrales. Van a arrastrar a la parte más inferior del alantoides, precisamente en el punto en donde desembocan los conductos mesonefróticos del Wolff, separándolos progresivamente de las yemas uretrales y quedando incluido en la porción estrecha o pélvica del seno urogenital que origina la uretra. Experimenta un crecimiento por debajo del tubérculo genital, que sufre también un desarrollo extraordinario formando la llamada lámina uretral, en un principio abierta, y que posteriormente, por fusión de sus bordes, se transformará en un conducto cerrado. Será el esbozo de la uretra peneana.

## **Uretra peneana**

Esta uretra peneana así constituida ¡lo se abre en el extremo del tubérculo genital, que se ¡la transformado ahora en el pene y el glande.

Es el ectodermo de esta porción del glande el que experimenta un crecimiento hacia abajo, poniéndose en contacto con el endodermo del canal uretral, cerrándose, ahuecándose para constituir la última posición de la uretra definitiva del adulto.

## **Verum montanum**

En el punto de la desembocadura de los conductos Wolff, transformados ahora en conductos eyaculadores, el mesénquima se engruesa y forma un abultamiento en el interior de la uretra, que constituye el llamado «vertun montanum».

### **Glándula prostática**

A este nivel, el endodermo emite una gran cantidad de fondos de saco que invaden el tejido mesenquimatoso que rodea a esta porción de la uretra. Poco a poco se diferencian para constituir la llamada glándula prostática. Esta próstata engloba en su espesor a la última porción de los conductos excretores del aparato genital masculino.

### **DIFERENCIACION DEL SEXO FEMENINO. GONADAS**

En el caso de que el sexo del nuevo ser sea cromosómicamente femenino, la evolución de la gónada sigue un camino diferente en el período de diferenciación.

### **Folículos primordiales**

En primer lugar, aquella primera generación de cordones sexuales primarios o medulares experimentan un proceso de degeneración, desapareciendo prácticamente todos, mientras que el mesodermo celómico emite una nueva generación de cordones, los llamados cordones corticales de, Flügger.

Esta segunda generación engloba a las células germinales. Los cordones se fragmentan en una serie de acúmulos rodeando a las células germinales que quedan próximos al epitelio superficial celómico y que constituirán el esbozo de los folículos primordiales.

### **Estroma ovárico**

El mesénquima que (en el sexo masculino, formó el gubernáculo genital y se diferenció para constituir la albuginea) en el sexo femenino penetra en el interior del esbozo gonadal formando el estroma de la glándula y la parte extragonadal del mismo, une al polo inferior del ovario con los salientes correspondientes a los rodetes genitales.

### **Ovogonias**

Las células germinales (que, lo mismo que, en el caso del sexo masculino, emigraron de la pared del saco vitelino hasta la cresta gonadal), después de una fase activa de multiplicación (que según la mayoría de los autores no llega hasta el final de la vida intrauterina), dejan de reproducirse y constituyen las llamadas ovogonias o células germinales, sin que aumente el número de éstas en etapas posteriores de la vida.

El número de células germinales que en este momento del nacimiento se cifra en unas cuatrocientas mil entre los dos ovarios.

## **Células foliculares**

Las células de los cordones corticales se han fragmentado alrededor de cada una de ellas y constituyen las llamadas células foliculares, que en el proceso de maduración formarán todas las envolturas del óvulo.

## **Emigración ovárica**

En el caso del sexo femenino, la gónada experimenta un descenso (si bien no tan acusado como el varón) que la lleva, desde su primitiva situación en la región dorsolumbar, a situarla a nivel de la región sacroiliaca.

No se atrofian, en este caso, los conductos útero vaginales y quedan restos del gubernáculo genital.

## **Ligamentos útero-ováricos y redondos .**

Este gubernáculo, al pasar a los lados del conducto útero-vaginal de Müller, se prenden al mismo, denominándose ligamento útero-ovárico a la porción del gubernáculo genital que va desde la gónada al conducto útero-vaginal. Ligamento redondo, del útero, a la porción del gubernáculo genital que se extiende desde el útero a los rodetes genitales.

## **VIAS EXCRETORAS EN EL CASO DEL SEXO FEMENINO**

### **Epoóforo y conducto de Gartner**

En el caso del sexo femenino ocurre un desarrollo inverso de los conductos que existían en el período indiferente.

El conducto de Wolff se atrofia y sólo quedan de él restos de la porción más craneal del mismo, situados en el meso del ovario y que forman el llamado epoóforo, y de la porción más distal, a arribos lados del conducto útero-vaginal, y que forman el llamado conducto de Gartner.

El tubo de Müller es el que va a experimentar un gran desarrollo y constituye todas las vías excretoras del ovario.

### **Trompa de Falopio**

Al verificarse el proceso de descenso del ovario, las dos primeras porciones del conducto útero-vaginal de Müller que no se han fusionado constituirán el llamado oviducto o trompa de Falopio.

Se abre por su extremo craneal en el interior de la cavidad celómica, constituyendo el llamado orificio abdominal de la trompa de Falopio. La última porción del conducto de Müller se fusiona para constituir el conducto útero-vaginal. Experimenta un proceso de descenso arrastrada por aquellos repliegues que constituyeron los repliegues perineales de Kolliker.

En el proceso de tabicación de la cloaca, los repliegues van a arrastrar a la última porción al llamado cono vaginal de Müller que llega a ponerse en contacto con la membrana cloacal.

## **Utero**

La parte superior del conducto útero-vaginal induce al mesénquima que lo rodea, el cual se transforma en fibra muscular lisa y es origen de la musculatura uterina o miometrio.

## **Vagina**

La punta más caudal y maciza de este conducto útero-vaginal que llega a ponerse en contacto con la parte posterior del seno útero- vaginal a la novena semana de vida intrauterina, se transformará en la vagina. (Periodo fetal I.)

## **Bulbos seno vaginales**

En este proceso de formación de la vagina interviene aquel relieve (que veíamos se formaba a nivel del endodermo del alantoides que constituía el llamado cono vaginal, que es arrastrado hasta ponerse en contacto con la membrana cloacal. Experimenta un proceso de elongación y multiplicación activo de sus células que forman los llamados bulbos senovaginales.

## **Cavidad vaginal**

Esta placa, así formada, experimenta un proceso de reabsorción y tunelización hasta constituir una cavidad, la cavidad vaginal.

El extremo inferior de esta cavidad vaginal es invadido también por el epitelio ectodérmico. Mientras que la parte más craneal, en contacto con el útero, diferenciado a expensas del tubo de Müller, es invadida por el endotelio de tipo mesodérmico, de tal manera que podemos decir que, en la formación del conducto vaginal, prácticamente van a intervenir las tres hojas blastodérmicas:

- 1°.- El ectodermo, que reviste las paredes del tercio inferior de este conducto.
- 2°.- El endodermo, que constituye los dos tercios más superiores.
- 3°.- El mesodermo del tubo de Müller, el cual forma la cúpula o fondo del cuello uterino.

En el proceso de tunelización, la cúpula avanza y rodea formando un manguito a este punto final del tubo de Müller, originando los llamados fondos de saco vaginales.

## **EVOLUCION DE LOS GENITALES EXTERNOS Y DEL POLO CAUDAL**

### **Clítoris**

En el caso del sexo femenino, el tubérculo genital no experimenta el desarrollo que en el sexo masculino., ni es invadido por la lámina uretral, transformándose en el clítoris.

### **Labios mayores y menores**

Los rodetes genitales experimentan un crecimiento para formar los labios mayores, mientras que las partes laterales de las láminas uretrales quedan independientes para constituir los llamados labios menores o ninfas.

El surco urogenital queda abierto para constituir el llamado vestíbulo de la vagina.

NO COPIAR

## CAPITULO VIII

### SISTEMAS ANDRENERGICOS Y COLINERGICOS

En el capítulo correspondiente a angiogénesis primitiva vimos cómo una de las consecuencias a que daba lugar el aumento en complejidad y en longitud del área embrionaria era que las necesidades nutritivas de este ser en desarrollo se incrementaban en progresión geométrica.

Este hecho trae como consecuencia que, a partir del mesénquima que rellenaba todos los intersticios del cuerpo embrionario se constituyen los brotes angiogénicos que van creciendo progresivamente hasta constituir el sistema circulatorio.

Por el interior de este sistema circulan el oxígeno y las sustancias nutritivas captadas por las vellosidades placentarias, llegando a todos los puntos del embrión que está en una fase activa de proliferación y diferenciación organogenética.

#### MUSCULATURA MIOLEIOTICA

##### Musculatura perivascular

En este mismo mesénquima vemos cómo se diferencian una serie de células que adquieren unas características morfológicas típicas (por acúmulo en el interior de su citoplasma de las proteínas contráctiles actina y miosina) que van a constituir las llamadas fibras musculares lisas o mioleióticas.

Estas fibras musculares lisas aparecen, por inducción de los istoles de Wolff, alrededor de los mismos, constituyendo la túnica muscular de los vasos.

##### Musculatura peridigestiva

Aparecen también alrededor del endodermo diferenciado, para constituir el tubo digestivo y formar la fibra muscular lisa visceral, que está en desarrollo embrionario, y dado el carácter hematopoyético del mesénquima embrionario peridigestivo ayuda con su contracción al vaciamiento de estos focos de hematopoyesis embrionaria

Para el correcto control del funcionamiento y de la actividad contráctil de la fibra muscular lisa, es necesaria la aparición de un elemento encargado de producir los estados de contracción y relajación de la misma, de acuerdo con las necesidades del organismo.

##### Fibras colinérgicas y adrenérgicas-

Las características fisicoquímicas que presentarán ambas clases de fibras musculares lisas son distintas. La fibra muscular lisa, diferenciada por la inducción del tubo digestivo, será de naturaleza colinérgica. Mientras que la fibra muscular

lisa, diferenciada por la inducción del endotelio, de los vasos procedentes de las células periféricas de, los istoles de Wolff, va a poseer características adrenérgicas.

El elemento encargado de diferenciar los elementos celulares necesarios para el control de esta fibra muscular lisa va a ser la cresta neural.

Si recordamos al embrión en la fase, de néurula, vemos la acción inductora del cordomesoblasto sobre el ectodermo situado inmediatamente por encima, o neuroectodermo.

Este ectodermo sufre una serie de transformaciones, dando lugar a la aparición de una estructura tubular, incluida en el dorso del cuerpo embrionario, separada del ectodermo, y que corresponde al tubo neural.

Este tubo neural está formado por unas paredes, que constituyen el elemento matriz de todo el sistema nervioso del nuevo ser.

Al cerrarse la placa neural, las células más dorsales de la misma, las últimas en perder, el contacto con el ectodermo, van a constituir lo que se conoce con el nombre de cicatriz, cresta neural o cresta ganglionar.

Estas células de la cresta neural son el origen de todo este, dispositivo encargado de controlar la fibra muscular lisa de los vasos y de las vísceras.

### **Cromafinoblastos**

Una de ellas forman, una serie de células que se caracterizan por poseer afinidad por las sales de cromo; de ahí que se conozcan con el nombre de tejido cromafín o cromafinoblastos. Esta afinidad se debe a la característica bioquímica de sintetizar y almacenar en su citoplasma una serie de sustancias relacionadas con la tiroxina, como son las catecolaminas adrenalina, noradrenalina y 5-hidroxitriptamina. Debido a que estas sustancias reaccionan con las soluciones y sales de cromo presentando un característico color marrón, se las conoce con el nombre de células cromafines.

### **Simpaticoblastos**

Aparte de esta formación de células cromafines que emigran a lo largo del cuerpo embrionario, la cresta neural, por proliferación de sus células, origina una serie de elementos nerviosos, los llamados simpaticoblastos. Estos son los, encargados de controlar de una manera más perfecta el estado de contracción (le esta fibra muscular lisa peridigestiva y perivascular.

Constituyen, todos estos elementos, el esbozo del sistema cromafín y del sistema nervioso vegetativo.

### **Tejido crómólábil o lipocromo**

Parte de este tejido cromafín entra en íntima relación con una serie de células procedentes de la diferenciación del mesodermo celómico, que presentan la

característica de ser fácilmente coloreables por los colorantes de los lipoides, por lo que se conoce con el nombre de tejido lipocromo o cromolábil.

De la interacción entre el tejido cromafín y el tejido lipocromo se produce una glándula de secreción interna conocida con el nombre de glándula suprarrenal.

### **Consideraciones sobre el origen de las células vegetativas**

Con respecto al origen de los simpaticoblastos y cromafinoblastos de la cresta neural, hemos de decir que este origen no es admitido universalmente. En efecto, para Remak, Tello y Sandsjrom, estas células procederían por diferenciación del mesénquima paracordal y del mesénquima perivascular y entérico.

Desde estas zonas emigrarían para localizarse posteriormente a nivel de los ganglios de la cadena ortosimpática y ganglios del plexo solar, forman los ganglios del plexo entérico de las vísceras, incluso los paraganglios y la médula suprarrenal.

Se basaba esta hipótesis en, el hecho experimental de que la extirpación de la cresta neural no va seguida, aparentemente, de una falta de desarrollo de este sistema cromafín y vegetativo,

Sin embargo, en nuestros días, el origen crestal de los simpaticoblastos y cromafinoblastos se encuentra definitivamente comprobado.

Aunque la formación de ambas clases de células, cromafinoblastos y simpaticoblastos, tienen lugar casi simultáneamente en el embrión, a efectos didácticos estudiaremos, en primer lugar, la manera de constitución del tejido cromafín y lipocromo que incluyen ,los llamados paraganglios, de los cuales el más importante y que persiste con una función definitiva en el adulto forma la llamada glándula suprarrenal.

A continuación estudiaremos el origen y modo de constitución de la porción parasimpática de este sistema nervioso vegetativo, cuya función es el control colinérgico de esta fibra muscular lisa peridigestiva, cuya actividad contráctil, en esta fase precoz del desarrollo embrionario, produce la expresión de los islotes hematopoyéticos existentes en las paredes del tubo digestivo.

Por último, estudiaremos el modo de constitución y diferenciación de la fracción orto de este sistema nervioso vegetativo, encargada de liberar los cuerpos adrenérgicos necesarios para la tonificación de la pared vascular, para que el aporte de sustancias nutritivas a las distintas zonas del cuerpo embrionario sea la adecuada a sus necesidades.

## **FORMACION DEL TEJIDO CROMAFIN Y LIPOCROMO. GLANDULA SUPRARRENAL**

### **Paraganglios**

En una fase muy precoz, en la quinta semana del desarrollo (horizonte XVII de Streeter), al mismo tiempo que, la cresta neural empieza a diferenciar



simpaticoblastos, aparecen unas células que se caracterizan por poseer apetencias tintoriales por las sales de cromo, y que constituyen el llamado tejido cromafín.

Estas células emigran desde la cresta neural y vienen a colocarse en acúmulos a los lados de la columna vertebral, constituyendo, por su íntima relación con el sistema nervioso vegetativo, los paraganglios.

Otra parte de estos acúmulos cromafines se colocan por delante de la aorta. Por último, otra serie de células cromafines emigran y se colocan próximos al mesodermo celómico, a nivel de la zona donde se originó el mesonefros, formando el llamado acúmulo cromafín suprarrenal.

Estas células cromafines poseen, la mayoría de ellas, una existencia efímera, pues pronto desaparecen del embrión y sólo quedan restos de ellas en el adulto. Persisten pequeñas masas por delante, de la aorta abdominal, a veces fusionadas en la línea media, y el resto constituye la médula de la glándula suprarrenal.

Parte de las células cromafinas sufre una invasión de simpaticoblastos que se transforman en células nerviosas vegetativas, constituyendo un verdadero ganglio del sistema nervioso vegetativo ortosimpático.

Es en el recién nacido y en el adulto, la formación encargada de la secreción de adrenalina y noradrenalina para las situaciones de emergencia del organismo.

### **Corteza suprarrenal**

Este acúmulo cromafín suprarrenal es invadido por células procedentes del epitelio celómico situado en la parte interna de la glándula genital. Este epitelio da lugar a una serie de células que profundizan y quedan situadas formando una envoltura al tejido cromafín y constituyendo el origen de la zona cortical de la glándula suprarrenal del adulto.

Hay que tener en cuenta que el proceso de formación de la corteza de la glándula suprarrenal consta de:

1º.- Una primera diferenciación de células del epitelio celómico, constitutivas del llamado córtex fetal, productoras de sustancias colinérgicas necesarias para la contracción de la fibra muscular lisa peridigestiva.

2º.- Una segunda emigración de células, del mismo origen que formará el neocórtex o córtex definitivo del adulto.

### **Córtex fetal**

La primera emigración que constituye el córtex fetal en el momento del nacimiento experimenta una rápida regresión, persistiendo únicamente la capa más interna, acidofila, que origina la zona reticular de la cápsula suprarrenal.

### **Corteza definitiva**

El neocórtex o corteza definitiva formada por la segunda oleada acidofila se diferencia para constituir las zonas glomerular y fascicular de la corteza.. Produce una serie de hormonas de tipo esteroide, que facilitan la síntesis de degradación (según los momentos funcionales), de las proteínas orgánicas y el desarrollo y crecimiento del organismo.

## **SISTEMA NERVIOSO VEGETATIVO. ORTOSIMPATICO Y PARASIMPATICO**

El tejido cromafín y lipocromo, que como hemos visto constituyen los paraganglios y la glándula suprarrenal, forman en el embrión una fuente de sustancias colinérgicas y adrenérgicas de muy escasa duración.

Muy pronto, prácticamente al mismo tiempo que se diferencia dicho tejido, empiezan las emigraciones de las células de la cresta neural que se transformarán en simpaticoblastos. Estos simpaticoblastos que liberan las sustancias colinérgicas y adrenérgicas directamente en aquellas zonas del organismo fetal que sea necesario tonificar, bien para favorecer el aporte vascular a aquellas regiones en proceso de diferenciación y desarrollo, bien para favorecer la expresión de las zonas hematopoyéticas que funcionan en las paredes del tubo digestivo.

### **Sistema nervioso vegetativo**

La emigración de las células de la cresta neural se realiza en una serie de oleadas sucesivas que constituirán lo que llamamos en el adulto sistema nervioso vegetativo en su fracción parasimpática o colinérgica.

Bajo un punto de vista didáctico, vamos a comenzar por el estudio de la formación de la fracción parasimpática de este sistema vegetativo.

## **SISTEMA PARASIMPATICO**

### **Plexos parasimpáticos intramurales**

En una fase muy precoz del desarrollo, en la quinta semana (horizonte XVII de Streeter), aparecen, derivados de la cresta neural, una serie de elementos celulares que emigran a través del mesénquima. Van a venir a colocarse rodeando las paredes del primitivo tubo, digestivo, formando una serie de plexos que se van constituyendo.

El primero de ellos queda incluido entre la mucosa originada del endodermo y la capa profunda circular de fibra muscular lisa, y constituye el llamado plexo submucoso o de Meissner.

El segundo que se constituye queda incluido entre la capa longitudinal y circular de la fibra muscular, y recibe el nombre de plexo intermuscular de Auerbach.

Estos plexos liberan los cuerpos colinérgicos, no en oleadas como lo hace el tejido cromolábil.

Los plexos intramurales liberan los cuerpos colinérgicos de una manera selectiva y actúan sólo sobre las zonas que interese tonificar en aquel momento al organismo.

### **Neurona vegetativa periférica parasimpática**

Las células que constituyen estos plexos intramurales emigrados de la cresta neural forman la neurona vegetativa periférica del sistema nervioso vegetativo parasimpático.

### **Neurona vegetativa central parasimpática**

Para poder controlar la secreción de estas gotitas de colina, de acuerdo con las necesidades generales del organismo, a nivel de la matriz ependimaria (en la zona visceromotora de la lámina basal) aparece una segunda emigración celular que queda en el interior del tubo nervioso. De esta emigración únicamente salen las prolongaciones de estas células, que acaban haciendo sinapsis con las células de la primera oleada que han constituido los plexos intramurales.

Queda así formado este sistema nervioso vegetativo en su porción parasimpáticas, con sus dos emigraciones:

1º.- La primera o periférica queda incluida en el espesor de las paredes de las vísceras.

2º.- La segunda queda en el interior del tubo neural, formando la llamada neurona central parasimpática.

Este tubo neural va a experimentar un gran crecimiento, sobre todo en la región cefálica, formando una serie de vesículas, y en menor proporción en la región caudal.

Las neuronas centrales parasimpáticas o colinérgicas, forman un acúmulo en las primeras fases del desarrollo (en el horizonte IX de Streeter) antes del período somítico.

Este acúmulo neuronal conecta sus fibras con neuronas intramurales o periféricas.

Al principio existe una cortina fibrilar que arranca ( del tubo neural hacia el digestivo).

Al instaurarse el período somítico aparece en el centro del tubo neural una neoformación que divide el acúmulo colinérgico en una porción craneal y otra caudal. Por ser similar esta disposición a los OH del benceo en posición «para, a esta formación se la va a llamar parasimpático».

### **Nervios vago y erector**

Vemos un acúmulo craneal o vago que actúa sobre la fibra muscular colinérgica de las dos terceras partes del tubo digestivo y sus derivados. Entre ellas,

la zona del seno venoso que enlentece al corazón, de ahí el nombre de «vago» que recibe.

El acúmulo caudal, o parasimpático caudal, actúa sobre las paredes musculares de las vísceras derivadas del tercio inferior del tubo digestivo, y recibe el nombre de «erector»

### **Neurona peliférica vegetativa ortosimpática**

En esta zona del tubo nervioso, que ha experimentado este crecimiento, a nivel de su cresta neural, empieza a producirse una nueva emigración de simpaticoblastos.

Estas neuronas adrenérgicas periféricas, van a situarse en las proximidades de las arterias a las que deben de irrigar.

Como las arterias segmentarias fueron dirigidas por la notocorda para nutrir al segmento o metámero, los simpaticoblastos se acumulan alrededor de estas arterias, formando unas agrupaciones o ganglios vegetativos.

Por su disposición en cada metámero, se les comparó a la posición adoptada por los «OH» en los anillos del benceno, o posición «orto». Por este motivo se les denomina «ortosimpático».

Esta palabra, hoy día, se considera como similar a la de «adrenérgico», aunque los simpaticoblastos de los vasos viscerales, y grandes troncos vasculares no guarden esta sistematización topográfica como lo hace la cadena ortosimpática.

### **Neuronas centrales ortosimpáticas o pregangliónicas**

Los simpaticoblastos periféricos ortosimpáticos deben de estar conexiados al sistema nervioso central para actuar en relación con las necesidades de la unidad del individuo.

Esto se consigue porque a partir del surco de Monro de la porción neoformada del tubo neural o médula espinal, se van a constituir tres grupos neuronales, que dan lugar a las astas laterales de la médula. Estas neuronas se encargan de controlar a los simpaticoblastos del angiómetro correspondiente.

Las fibras de estas neuronas centrales salen de la médula acompañando al nervio raquídeo, para después, formando los «ramicomunicantes blancos», abordar al ganglio correspondiente y cursarle la orden oportuna a la neurona periférica.

El neurotransmisor utilizado en esta sinapsis es la acetilcolina, aunque después la neurona periférica libera cuerpos adrenérgicos sobre las fibras musculares vasculares.

## **SISTEMATIZACION NEUROVASCULAR**

### **Sistematización funcional de las arterias**

Bajo un punto de, vista didáctico, podemos considerar que, funcionalmente, existen tres categorías de arterias, cuyas paredes interesa tonificar de acuerdo con las necesidades del organismo de una manera independiente. Hay:

1°.- Un primer grupo de arterias, ramas de aquella aorta dorsal que seguirán la emigración de la masa mesenquimatosa derivada del somita, que constituirán las paredes del cuerpo y que formarán las llamadas arterias somáticas o segmentarias.

2°.- Un segundo grupo arterial, constituido por las arterias de mayor calibre, aorta y troncos de origen, o gruesos troncos, que interesa tonificar de manera independiente y de acuerdo con las necesidades hemodinámicas de distribución de la sangre.

3°.- Un tercer grupo de ramas que se originan en la zona ventral de la aorta, que, por distribuirse en las paredes de estas vísceras, constituyen el grupo de arterias viscerales.

### **Emigraciones periféricas**

La cresta neural va a producir los simpaticoblastos que se encargan de controlar cada uno de estos tipos de arterias.

### **Cadena ortosimpática paravertebral**

1°.- Para las arterias somáticas o segmentarias, emigran de la cresta neural una serie de células que se acumulan constituyendo un cordón, a un lado y a otro de la aorta. La influencia somática los dispone en acúmulos segmentarios que dan lugar a la cadena ortosimpática paravertebral.

En relación con estos acúmulos, se colocan aquellas células cromafines que se diferencian al mismo tiempo (ya estudiado anteriormente) y que, como hemos dicho, sufren una atrofia y desaparición al final de la vida intrauterina.

### **Ramicomunicantes blancos**

Los simpaticoblastos que constituyen la cadena ganglionar paravertebral diferencian unas terminaciones que abordan las paredes de estas arterias segmentarias.

Algunas de estas células tienen que controlar arterias somáticas muy alejadas de sus puntos de origen. Para poder llegar al mismo, vemos que estas fibras, procedentes de la cadena ortosimpática, se pegan a los nervios periféricos que acompañan a la masa somática en desarrollo y emigración. Constituyen la reunión de todas estas, prolongaciones un cordón gris, que une aparentemente a la cadena, ortosimpática con los nervios raquídeos y que va a recibir el nombre de ramicomunicantes gris.

Esta cadena, al principio, está formada por un cordón continuo, situado en posición laterovertebral.

## **Ramicomunicantes grises**

La acción inductora de la masa somática segmentada hace que las neuronas, y los simpaticoblastos, se agrupen en acúmulos igualmente segmentados, unidos en sentido vertical por fibras de asociación entre ellos.

En conjunto, forman en el adulto la llamada cadena ortosimpática.

De los ganglios paravertebrales de esta cadena salen fibras que no tienen mielina o muy poca para poder difundir fácilmente las catecolaminas. Por su color se llama ramicomunicante gris.

## **Plexo solar**

Para el control de la pared muscular de los grandes troncos arteriales y de las arterias viscerales, van a emigrar más células, simpaticoblastos, que se detienen en la cadena lateroventral que hemos visto anteriormente, sino que avanzan más en su emigración. Llegan a colocarse en las proximidades de los orígenes de los grandes troncos arteriales, mesentérica superior, mesentérica inferior, tronco celíaco, arterias renales, constituyendo los ganglios ortosimpáticos del plexo solar.

Las células que los constituyen emiten unas prolongaciones que, anastomosándose aparentemente entre sí, forman una maraña de fibras. Se distribuyen:

A. Unas, por las paredes de los grandes troncos, contribuyen al mantenimiento de una tonicidad vascular general adecuada, para que la sangre pueda, llegar hasta los territorios más alejados.

B. Otras, las destinadas a las arterias, un plexo de fibras controlan la musculatura de las mismas hasta sus más finas ramificaciones.

Estos tres grupos de células nerviosas vegetativas, procedentes de la cresta neural, constituyen la llamada cadena ortosimpática y los ganglios prevertebrales que forman el plexo solar. Para adaptar la liberación, de los elementos adrenérgicos a las necesidades del organismo, tienen que estar controladas por otras células que reciban el informe de estas necesidades.

## **Neuronas adrenérgicas centrales**

Estas células quedan situadas en el interior del tubo nervioso.

Según algunos autores, proceden de la diferenciación «in situ» de las células del epitelio ependimario de la porción más dorsal de la lámina basal, porción próxima al surco limitante de Monro, que adquiere un significado efector o motor vegetativo.

Estas células diferenciadas constituyen el saliente del asta lateral. Podemos distinguir tres acúmulos nerviosos destinados a controlar la liberación de sustancias adrenérgicas por las células periféricas que han emigrado.

## **Acúmulo externo**

El acúmulo externo emite sus cilindroejes a través del asta anterior. Por la raíz anterior llega al nervio raquídeo. Saltan de él para venir a hacer sinapsis en los ganglios ortosimpáticos y controlar el funcionamiento de las neuronas vegetativas ortosimpáticas que han constituido la cadena ortosimpática metamérica.

## **Ramicomunicantes blancos**

Estas- fibras, para llegar a su terminación, se recubren de una capa de mielina que les da un color blanco.

Aparentemente, dan la impresión de un cordón blanquecino que se extiende estableciendo una comunicación entre el nervio raquídeo y la cadena ortosimpática, conocido con el nombre de ramicomunicante blanco.

Son las prolongaciones preganglionares de las neuronas del grupo del asta lateral.

## **Acúmulos medio e interno**

Los otros dos acúmulos, el medio y el interno, están constituidos por un grupo de células encargadas de controlar el funcionamiento de las neuronas vegetativas ortosimpáticas destinadas a la musculatura de las- paredes de los grandes troncos y arterias viscerales.

Estas células no están situadas a lo largo de la cadena ortosimpática, sino que emigran más lejos de la misma, constituyendo los llamados ganglios prevertebrales o ganglios del plexo solar, hipogástrico, etc.

Para llegar a su punto de terminación, los cilindroejes de las neuronas de estos dos grupos interno y medio del asta lateral salen, lo mismo que en los anteriores, recubiertos de mielina por la raíz anterior del nervio raquídeo. Al separarse de este nervio raquídeo las fibras constituyen el ramicomunicante blanco.

Aparentemente llegan a los ganglios de la cadena paravertebral, pero no se detienen en la cadena ortosimpática, sino que la cruzan sin hacer sinapsis, para venir a terminar en los ganglios viscerales, cuyas neuronas van a controlar.

Aparentemente, estas fibras pregangliónicas se extienden desde los ganglios de la cadena ortosimpática a los ganglios viscerales, constituyendo una serie de cordones blanquecinos, designados clásicamente con el nombre de nervios esplácnicos.

## **Nervios esplácnicos**

Estos nervios esplácnicos representan el ramicomunicante blanco o la prolongación del ramicomunicante blanco, extendido entre la neurona central del ortosimpático visceral y la periférica. Pertenecen al tipo de fibras pregangliónicas.

## **Sistemática regional cervical**

En la región cervical, debido a que en su desarrollo y organización van a actuar influencias inductoras distintas (procedentes de la notocorda, arcos branquiógenos y placa precordial), las formaciones correspondientes al sistema nervioso vegetativo van a presentar una cierta variación con respecto al resto del organismo.

La cadena ortosimpática paravertebral no presenta los acúmulos metaméricos correspondientes a los ocho metámeros cervicales, sino que normalmente las neuronas vegetativas destinadas a controlar estas arterias cervicales y cefálicas se agrupan en tres ganglios, que constituyen los llamados ganglios cervical superior, medio e inferior.

El ganglio cervical inferior, normalmente fusionado con el primero torácico, va a constituir el llamado ganglio estrellado.

Este ganglio estrellado posee en su interior las células derivadas de la cresta neural que van a controlar las paredes de los tres tipos de arterias que hemos indicado antes:

- a) Arterias parietales o somáticas.
- b) Grandes troncos arteriales torácicos.
- c) Arterias viscerales torácicas.

De él y de la cadena ortosimpática cervical saldrán una serie de cordones nerviosos grises que, por venir a terminar en las proximidades del pedículo vascular del corazón, reciben el nombre de nervios cardíacos.

Tras los trabajos de Robles-Marín y Smith-Agreda, sabemos hoy que la clásica cadena ortosimpática cervical, formada por el ganglio estrellado, el ganglio medio y el superior, corresponde funcionalmente a los grupos neuronales viscerales. Es decir, a los encargados de tonificar:

- 1°.- Los vasos de las vísceras del tórax, el inferior estrellado.
- 2°.- De las vísceras del cuello, el medio.
- 3°.- Del cerebro, el superior.

Los acúmulos neuronales para las arterias segmentarias se encuentran, tras los trabajos de los autores indicados, en el elefante, la jirafa, el conejo y el humano, dentro del agujero transversal de las vértebras cervicales acompañando a la arteria y vena vertebrales. Su disposición es metamérica.

Esta formación nerviosa fue descrita como un nervio, sin darle la identificación funcional en la anatomía clásica con el nombre de nervio de François Frank.

## **CAPITULO IX**

### **SISTEMA NERVIOSO CENTRAL**



## **Formación y derivados**

En la fase de néurula, por la acción inductora del cordomesoblasto se produce una diferenciación de las células del ectoblasto, situadas en la porción dorsal, aumentando la longitud de las mismas y segregándose, morfológica y funcionalmente, del resto de la hoja externa para constituir el esbozo del sistema nervioso del nuevo ser.

Aparece en primer lugar la llamada placa neural. mientras que el resto del ectoblasto sigue un proceso evolutivo por la acción inductora del mesodermo subyacente, en el sentido de constituir la cubierta externa del cuerpo embrionario y una serie de órganos derivados de la misma, como ya veremos en el capítulo correspondiente. Este ectoblasto recibía el nombre de epiblasto.

La porción correspondiente al neuroectoblasto o placa neural comienza a experimentar un activo proceso de crecimiento. Sus células se multiplican por mitosis. Ya no es un- ectodermo, sino un neuroepitelio que progresivamente va a sufrir, a consecuencia de este crecimiento, un proceso de invaginación hacia el interior del cuerpo embrionario.

Se transforma la placa neural en:

1º.- Fase de surco neural.

2º.- Acaba cerrándose constituyendo un tubo completamente separado del ectoblasto suprayacente.

## **MATRICES**

### **Matrices funcionales**

Desde las primeras fases de la constitución de la placa neural podemos distinguir también en ella zonas morfológicamente distintas:

1º.- La zona anterior, situada a nivel de la placa precordial, que constituye la placa encefálica o placa neural encefálica.

2º.- La zona posterior, que por activo y progresivo crecimiento de sus células en dirección caudal llega a invadir la zona correspondiente al nudo de Hensen o línea primitiva, comunicando en éste la cavidad amniótica con, la cavidad endodermo-vitelina.

### **Placa medular del tubo neural**

Esta comunicación pasajera se cerrará posteriormente por las células del cordomesoblasto (al separarse del techo del intestino primitivo y constituir las estructuras axiales organizadoras del embrión). .

Esta parte posterior crece en, dirección caudal y llega a sobrepasar los límites del nudo de Hensen y línea primitiva; forma la llamada «placa medular del tubo neural»,

El proceso de cierre de esta placa neural no se va a realizar por los extremos, sino que va a comenzar a nivel de la. Parte media de la misma, aproximadamente a la altura del cuarto somita. Va a ir creciendo y va a ir cerrándose, soldándose sus bordes en dirección cefálica y en dirección caudal.

## **Neuroporos**

Este cierre progresivo de los bordes hace que, durante un período, el tubo neural comunique por sus extremos con la cavidad amniótica por medio de unos orificios que se conocen con el nombre de neuroporos,

Hay un neuroporo anterior y otros posterior.

El primero que se cierra va a ser el neuroporo anterior. Lo hace en la fase aproximada de 23 somitas, mientras que el posterior lo hace más tarde, en la fase de 25 somitas, que coincide con el vigesimoquinto día del desarrollo, horizonte XI de Streeter.

## **INDUCTORES**

### **Inducción neuralizante**

El inductor primario que va a actuar sobre el ectodermo, hasta ese momento indiferenciado, y lo va a transformar en *neuroepitelio*, va a ser el *cordomesoblasto*, al invaginarse en el proceso de gastrulación a nivel del *nudo de Hensen* y *línea* primitiva y colocarse debajo del ectodermo.

Este proceso de inducción no es sólo un mero contacto físico, sino, como se ha demostrado experimentalmente, se debe a la producción de una serie de *inductores* de tipo químico. Inductores de tipo neuralizante y mesodermizante que actúan transformando el ectodermo suprayacente en *neuroectodermo*.

El mecanismo de esta diferenciación parece ser de tipo genético, por desrepresión de los genes que van a actuar diferenciando a las células en sentido neural.

Este *factor neuralizante* es el responsable de la formación o de la primitiva diferenciación del tubo neural. Cuando actúa determina la formación de estructuras de tipo *arquencefálico* y *lelencefálico*.

Posteriormente, el cordomesoblasto libera también otro factor, el *mesodermizante*, que, al actuar sobre este ectodermo modificado en sentido neural, lo diferencia hacia la formación de estructuras de tipo *cordoencefálico* o medular.

Continuando el proceso morfogénico, una vez cerrado el tubo neural, experimenta un proceso de crecimiento más rápido que el del cuerpo embrionario, que obliga a plegarse. Dando lugar a distinguir en él una serie de formaciones o vesículas que originan las partes del sistema nervioso central.

## **VESICULAS ENCEFALICAS**

## Placa encefálica

En el curso de este proceso de crecimiento aparece, en primer lugar, una primera acodadura de convexidad dorsal, conocida con el nombre de *acodadura cervical*, la cual separa la porción medular del tubo neural primitivo de la llamada placa encefálica.

## Vesículas encefálicas

En la porción encefálica del tubo neural, por sucesivos procesos de crecimiento, aparecen tres dilataciones que reciben el nombre de:

1°.- *Prosencéfalo* o cerebro anterior, la más cefálica

2°.- *Mesencéfalo* o cerebro medio, separada por una nueva curvatura de conexión dorsal o acodadura cefálica de la vesícula prosencefálica.

3°.- *Romboencéfalo* o cerebro posterior, que se continúa a través de la acodadura cervical con la porción medular del tubo nervioso.

A las cinco semanas del desarrollo, horizonte **XVII** de Streeter, el tubo neural ha proseguido su proceso de diferenciación y crecimiento en vesículas, apareciendo ya o pudiendo distinguirse en la porción encefálica cinco componentes o *cinco vesículas*, que constituyen las distintas formaciones del sistema nervioso central del adulto.

## Vesículas telencefálicas

En la parte más anterior de la vesícula prosencefálica han aparecido dos evaginaciones laterales, que crecen en sentido dorsal y caudal, configurando el esbozo de las *vesículas telencefálicas*. En el curso evolutivo del desarrollo originarán los hemisferios cerebrales.

*Los hemisferios cerebrales* son dos, destinados a integrar, analizar y asociar los estímulos de tipo exteroceptivo, propioceptivo y interoceptivo, que llegan a las distintas partes del sistema nervioso, y serán el sustrato anatómico del conocimiento.

## Vesícula diencefálica

En el centro, el resto de la vesícula prosencefálica constituye ahora el *diencefalo*, que presenta las evaginaciones de las vesículas ópticas. Forma, a expensas de las células derivadas de las distintas matrices, un conjunto de elementos, encargados de integrar los estímulos *exteroceptivos* y *propioceptivos*, constituyendo lo que podríamos considerar el sustrato anatómico del *sentimiento* y de la *emoción*. Esta formación o vesícula diencefálica es el resto central del antiguo *prosencéfalo*.

En su parte más basal se diferenciarán un conjunto de elementos neuronales y gliales especiales, que constituirán el bloque *hipotálamo-hipofisario*, destinado a

regir y captar los estímulos interoceptivos del tipo humoral y regularlos de acuerdo con las necesidades del organismo.

Podemos considerar a este bloque *hipotálamo-hipofisario* como el sustrato anatómico del *instinto* y rige todo el sistema neuroendocrino.

### **Pedúnculos cerebrales. Mesencéfalo**

La porción correspondiente a la vesícula que hemos llamado mesencéfalo, o cerebro medio, experimenta pocas modificaciones, a diferencia de las anteriores que hemos estudiado. A partir de sus matrices se constituye un conjunto de elementos que forman en el adulto los llamados *pedúnculos cerebrales*.

Entre la vesícula mesencefálica y la romboencefálica aparece un surco profundo que las separa, el cual recibe el nombre de *istmo del romboencéfalo*.

### **Vesícula romboencefálica**

La *vesícula romboencefálica* es asiento en esta época del desarrollo embrionario de un crecimiento intensivo que da lugar a que aparezca en ella una acodadura de convexidad ventral y concavidad dorsal, dividiéndola en dos vesículas secundarias:

1°.- Una *porción cefálica*, el *metencéfalo*, a expensas de la cual deriva la porción correspondiente al puente o protuberancia.

2°.- En el *labio dorsal* se origina el *cerebelo*, sustrato de los automatismos.

3°.- La porción caudal o *mielencéfalo*, de cuyas matrices aparecerán una serie de formaciones que constituirán el llamado bulbo raquídeo.

### **Tronco de encéfalo**

Los derivados de las vesículas mesencefálicas y romboencefálicas constituyen en conjunto lo que posteriormente conoceremos como «*tronco de encéfalo*», siendo sus elementos nerviosos encargados de regular una serie de procesos vitales que deben mantenerse de una manera constante; de ahí que podamos llamarlos o conocerlos como el sustrato anatómico del *aprestamiento permanente*.

Las formaciones correspondientes a los pedúnculos cerebrales y a la *lámina cuadrigémina*, desarrolladas a expensas de la vesícula mesencefálica, se encarga de dirigir las respuestas motoras del organismo ante estímulos procedentes del exterior que ingresan a través de los sentidos del tacto, vista y oído; de ahí que los podamos conocer como el sustrato de los reflejos de *aprestamiento atencional*.

La acodadura que aparece en la vesícula romboencefálica, y que la divide en las dos secundarias que hemos llamado metencéfalo y mielencéfalo, recibe el nombre de *curvatura pontina* o protuberancial.

### **Sistema ventricular**

Una vez que la matriz endimaria del tubo neural termina de producir (como luego veremos), sus derivados a lo largo del desarrollo embrionario queda en fase de «*exhaustion*», transformada en un epitelio de revestimiento que tapiza las paredes del antiguo tubo neural, en cuyo interior encontraremos líquido cefalorraquídeo.

Constituyen unas cavidades del *conducto endimario*. A nivel del telencéfalo reciben el nombre de *ventrículos laterales*. Comunican a través del primitivo *agujero de Monro*, por donde se invaginaron con la cavidad del antiguo prosencéfalo transformada en vesícula diencefálica, y que recibe el nombre de *ventrículo medio o tercer ventrículo*.

La cavidad endimaria del mesencéfalo, que experimenta en su desarrollo, como hemos dicho, pocas modificaciones, queda, por así decirlo, estrechada por la sustancia nerviosa producida a sus expensas. Aparece en el adulto como un conducto *estrecho*, que establece la comunicación entre la cavidad del tercer ventrículo y la cavidad dilatada de la vesícula romboencefálica, que se ensancha al aparecer en ella la *curvatura pontina*.

Este conducto endimario mesencefálico se denomina *acueducto de Silvio*. Comunica en el adulto la cavidad de la vesícula diencefálica o tercer ventrículo con la cavidad romboencefálica o *cuarto ventrículo*.

El *conducto endimario* a nivel medular, una vez que se haya producido la emigración de las neuronas y de los elementos nerviosos a expensas de la matriz, queda muy angosto y reducido, e incluso obstruido en parte por la proliferación de fibras y células producidas por sus paredes; recibe el nombre de *conducto del epéndimo* o conducto central de la médula espinal.

## DERIVADOS DE LAS MATRICES

Si examinamos un corte transversal del *epitelio neural*, tal como queda una vez que el tubo se ha cerrado por completo, podremos distinguir en él, por su situación topográfica, una serie de zonas de dicho epitelio que reciben distintos nombres. Son las *matrices* a expensas de las cuales se van a producir una serie de formaciones nerviosas y gliales con características funcionales determinadas.

### Placas basales, alares, solar y tectal

En esta sección el tubo neural tiene, a nivel medular sobre todo, donde pueden reconocerse de una manera más clara las matrices, una *sección romboidal*, distinguiéndose dos zonas de neuroepitelio.

Estas zonas forman el *suelo* del conducto endimario, se las conoce con el nombre de *placas basales*.

Están unidas en, su parte central por una porción más adelgazada que constituye la «*placa del suelo*».

El *techo* de la cavidad dorsal del tubo neural se halla formado por dos láminas de tejido neuroepitelial, denominadas *placas alares*. Están unidas en su porción media por la llamada *placa del techo*.

## Cresta ganglionar

El resto de neuroepitelio forma la llamada *cresta ganglionar* o cicatriz. Desaparecen muy pronto de esta situación dorsal y emigran inducidas por el cordomesoblasto. Originan los elementos encargados de captar los *potenciales extraceptivos*. Constituyen unos acúmulos metaméricos que, forman los *ganglios raquídeos*.

## Receptores táctiles

En el interior de estos *ganglios* y *procedentes* de dicha cresta ganglionar (que origina también otros derivados, como habíamos estudiado en el capítulo anterior), existen neuronas. Las prolongaciones de estas neuronas van a la masa mesenquimatosa del dermatomo. Se colocan a diversas profundidades para diferenciarse los distintos *receptores* del sentido del tacto.

La prolongación central de estas células penetra en el interior del tubo neural estableciendo conexión con los derivados del mismo, formando la *raíz posterior* o sensible del *nervio raquídeo*.

## Surco limitante

Entre las placas basales y alar queda una zona del neuroepitelio que constituye el llamado surco de His, *surco limitante de Monro*. Las células del epitelio endimario derivadas de esta zona tendrán un carácter de tipo *vegetativo*.

Las derivadas del surco limitante, pertenecientes a la parte de la lámina basal que lo forma, tienen un carácter *vegetativo motor*, como ya hemos estudiado en el capítulo precedente. Las células nerviosas derivadas de la porción dorsal del surco limitante tendrán un carácter *sensible vegetativo*.

## Nervio raquídeo. Células nerviosas

De la lámina basal se producen una serie de oleadas de células que constituyen las llamadas *neuronas miorrabdóticas* e intercalares motoras. Tienen un carácter efector motor de la vida de relación. Las prolongaciones de estas células de la primera oleada, que han constituido las neuronas miorrabdóticas, formarán el *asta anterior* a nivel medular. Salen de la médula por la porción anterior. Forman la *raíz anterior*. Se unen a las prolongaciones de las células de la cresta ganglionar formando el *nervio raquídeo*.

Acompañan a la masa mesenquimatosa del miotomo del somita y se encargan de controlar la contracción de la *musculatura somática*.

La matriz endimaria a nivel de la lámina alar forma unos elementos nerviosos que constituyen unos *centros* o acúmulos que en la médula dan lugar al *asta posterior*, que tiene carácter intercalar *sensible*.

## Organogénesis neuronal

Las células epiteliales que constituyen el revestimiento endodermiano, en la fase de migración en cada una de las matrices que hemos indicado, presentan el aspecto de un *epitelio pseudoestratificado*, constituido por una serie de células alargadas en sentido longitudinal, unidas por una serie de barras terminales.

Estas células neuroepiteliales, una vez que se ha cerrado el surco neural, experimentan un activo proceso de *mitosis*. Dan entonces lugar a una serie de *estirpes celulares*.

Una de estas estirpes son los *neuroblastos*, que en el proceso mitótico de producción forman por encima de la matriz del neuroepitelio lo que se conoce como «*capa del manto*», que es el origen de la sustancia *gris* de las distintas formaciones del sistema nervioso central.

Posteriormente, los neuroblastos de la capa del manto empiezan a emitir prolongaciones que se colocan por fuera de la misma y constituyen la llamada *capa marginal*, que es el origen de la *sustancia blanca* de todo el sistema nervioso.

Estas fibras se envuelven por unas células protectoras formadas a expensas de la cresta ganglionar y de las distintas matrices. Constituyen las vainas de *mielina*.

## **SISTEMA NEUROENDOCRINO Y SISTEMA A.P.U.D.**

### **Neuronas**

Como resultado de la proliferación de las células del neuroepitelio en las distintas zonas de la matriz endodermiana se producen los llamados *elementos nobles* del sistema nervioso central o *neuronas*. Estas neuronas son las encargadas de captar los estímulos del mundo externo. Mandarlos al interior, integrarlos, transformados en corrientes nerviosas, para que de este modo pueda recibir el sistema nervioso central el *informe* de ese mundo externo y responder (a expensas de los elementos de la lámina basal que constituyen las células de naturaleza motora) a estos estímulos.

### **Glía ectodérmica**

El sistema nervioso central posee también una serie de formaciones celulares gliales ectodérmicas encargadas de captar las variaciones de las constantes sanguíneas y de las tasas humorales, es decir, lo que se conoce con el nombre de los *estímulos propioceptivos* e interoceptivos; por ejemplo, cantidad de hormonas en sangre, lo que definen situaciones especiales del individuo, situaciones de emergencia o situaciones de celo, etc.

Estas hormonas, que son elaboradas por una serie de elementos glandulares derivados de distintas zonas blastodérmicas (algunos de los cuales ya hemos estudiado en su origen, como son la glándula suprarrenal y las glándulas genitales, tiroides, paratiroides, páncreas, timo, etc.) se encargan de regular todo el complejo mundo visceral del individuo.

### **Sistema neuroendocrino**

Estas formaciones encargadas de regular la vida vegetativa constituyen el llamado *sistema neuroendocrino*.

Este sistema va a constar de dos grandes grupos anatómicos que se van a engranar en una unidad funcional:

1º.- *El grupo neural* se halla formado fundamentalmente por el *hipotálamo*, la *epífisis*, la *hipófisis neural* los *órganos circunventriculares* (situados alrededor del tercer ventrículo).

2º.- *El grupo endocrino*, constituido por todas las *glándulas endocrinas*, incluido la, *hipófisis adenal*.

La conexión y recíprocas influencias funcionales se van a realizar a nivel de la *superficie de contacto* entre la hipófisis neural y la hipófisis adenal.

Esta interrelación constituye el *sistema neuroendocrino*.

Aparte de éstas, existen células *neuroendocrinas* derivadas de la *cresta ganglionar*, que se colocan entre el endodermo y derivados, Son «*paraneuronas*», forman él sistema A.P.U.D.

## **Glándula hipófisis**

Esta glándula hipofisaria se va a formar a partir de dos esbozos:

1º.- La *hipófisis neural* o neurohipófisis procede **de la** matriz neural del diencéfalo, que emigra. Diferencia unas células de tipo especial glial, que van a recibir el nombre de *pituiticos*, y que inducidas, por así decirlo, por la placa precordal, esbozan el *lóbulo posterior* o nervioso de la hipófisis.

2º.- La *pared retrocavernaria* de la que se originan una serie de células que se ponen en contacto con la porción nerviosa de la hipófisis. Constituyen la *pars intermedia* y *pars infundibular*. A estos niveles se halla la *zona de contacto adeo-neurohipofisaria*, en donde se establecen las correspondientes interrelaciones entre la captación de las distintas constantes humorales y la liberación de elementos encargados de regular las variaciones de estas constantes, por medio de una serie de hormonas.

3º.- La *pared precavernaria* de la bolsa de Rathke constituye la llamada *pars anterior* de la hipófisis, cuya porción más dorsal crece, prolifera y abraza el tallo hipofisario, constituyendo la llamada *pars infundibularis*, productora de una serie de hormonas o *estimulinas hipofisarias*.

## **Zona de contacto adeno-neurohipofisario**

La *zona de contacto adeno-neurohipofisario* posee una gran importancia funcional. Representa la zona de intersección entre el *sistema incretor* hormonal y el *sistema nervioso*.



La adenohipófisis no sólo contacta con este lóbulo nervioso, sino que a través de una serie de emigraciones de las prolongaciones de las células que han constituido los núcleos del hipotálamo (que invaden el tallo hipofisario constituyendo un haz nervioso), entra también en contacto con una parte del diencefalo del sistema nervioso.

Esta *zona de contacto* está muy irrigada por pequeños vasos que forman los *sistemas porta hipofisarios* por donde la sangre circula con su contenido de hormonas y de azúcares, sales, etc.

Existen, anatómica y funcionalmente, tres tipos de sistemas porta:

- 1°.- El *superficial o de Popa y Fielding*.
- 2°.- El de *asas cortas o de Spatz y Nowakowski*.
- 3°.- El de *asas largas o de Smith-Agreda*.

Estos sistemas porta establecen la *conexión* por vía hemática entre la hipófisis adenal y el diencefalo y objetivizan las retroalimentaciones.

La parte del diencefalo es la que capta las «noticias» del estado humoral de nuestro propio organismo y, en cierto modo, puede ser considerado como un verdadero *sentido propioceptivo interoceptivo*.

## CAPITULO X

### MORFOGENESIS DEL TUBO DIGESTIVO

El tubo digestivo y sus derivados van a resultar de la diferenciación regional, de la hoja de revestimiento interno del área embrionaria que corresponde al *endodermo*, que en un principio va a formarnos el techo del saco vitelino.

Los distintos esbozos de este tubo digestivo primitivo se nos van a constituir durante la fase de *neurulación* (horizonte IX de Streeter), cuando el embrión empieza a hacer hernia en el interior del saco amniótico, y poco a poco va adquiriendo los caracteres embrionarios.

En el momento anterior a iniciarse el proceso de neurulación, el *área embrionaria* se halla constituida:

- 1°.- Por la *hoja ectodérmica* en su parte superior.
- 2°.- Por la *hoja endodérmica*, que constituye el techo de la vesícula vitelina, en su parte inferior.
- 3°.- Se sitúa entre ambas las, células del *cordomesoblasto*.

#### Membranas procordal y anal

Este *cordomesoblasto* se insinúa y separa a las hojas ectodérmica y endodérmica del área embrionaria, pero deja dos puntos de las mismas que están situados en íntimo contacto y cuyas células no puede separar.

Una de las coaptaciones queda situada a nivel de la porción cefálica del área embrionaria y recibe el nombre de *membrana procordal*, Se encuentra entre la porción más cefálica del tubo neural y la barra mesodérmica del *mesodermo cardiogénico*, de la cual se originará el futuro esbozo del tubo cardíaco.'

En la parte caudal, por detrás de la línea primitiva, queda la otra, constituyendo el esbozo de la *membrana anal*.

#### Reabsorción de las membranas anal y bucal

El progresivo proceso de crecimiento y diferenciación del cordomesoblasto, al incurvar esta área embrionaria, coloca esta *membrana procordal* o membrana bucal por encima del mesodermo cardiogénico que ha girado para colocarse en la región del futuro tórax embrionario.

Esta *zona de contacto* entre mesodermo y ectodermo permanece como tal hasta la tercera semana, horizonte X de Streeter, en que van dislacerándose las células que constituyen la membrana *ectodermo-endodérmica-bucofaringea*, quedando en comunicación la parte anterior de esta invaginación del tubo digestivo con el exterior.

La reabsorción de la zona de contacto posterior (entre endodermo y ectodermo, que constituye la *membrana cloacal*) se comienza a realizar en una etapa mucho más posterior del desarrollo, horizonte XXI de Streeter, después de la aparición de los *pliegues tabicantes* perineales que la separan en dos zonas, una anterior urogenital y otra posterior o anal, como vimos cuando estudiábamos el desarrollo del aparato genital.

## DIFERENCIACION REGIONAL

La consecuencia de este proceso de crecimiento y formación de los pliegues es que en el interior de esta formación tubular que constituyen el cuerpo del embrión, es arrastrado el techo de la vesícula endodérmica vitelina, que constituye el esbozo del tubo *digestivo*, cuya diferenciación regional vamos a estudiar.

En un principio, permanece en amplia comunicación con el *saco vitelino* a través del *conducto onfalomesentérico*. La persistencia en este momento del desarrollo, del saco vitelino, nos permite distinguir, regionalmente, *tres zonas* distintas en el tubo endodérmico digestivo invaginado, que tendrán gran importancia por ser origen de una gran cantidad de órganos que veremos a continuación.

### Intestino cefálico

La parte de la hoja endodérmica invaginada entre la membrana bucofaríngea y el saco vitelino (cuya separación recibe el nombre de *vestíbulo o puerta intestinal anterior*) será el llamado *intestino cefálico*. De él se diferencian las *bolsas faríngeas* y el *esófago*.

### Intestino medio

La parte de este tubo endodérmico, que está en un principio en amplia comunicación con el saco vitelino (pero que posteriormente el crecimiento de los *pliegues cefálico-caudales y laterales* va estrangulando progresivamente), va a recibir el nombre de *intestino medio*.

### Puertas intestinales

Al producirse esta estrangulación, crecen muy precozmente (en la zona comprendida entre la separación anterior y posterior de este tubo digestivo) los llamados *vestíbulos o puertas intestinales* anterior y posterior.

Se pliega el asa intestinal primitiva, que debido a su rápido crecimiento hace hernia en el interior del conducto onfalomesentérico. Permanece unida por un estrecho conducto al saco vitelino. Este *saco vitelino* muy precozmente queda incluido en la placa coriónica como elemento atrófico.

### Intestino caudal

Por último, la porción más posterior de este tubo endodérmico, invaginado por su adherencia a la membrana anal o cloacal, va a constituir el llamado *intestino*

*caudal*. El intestino caudal incluye también al *divertículo alantoideo*, cuya evolución en el embrión estudiábamos en la lección correspondiente a los sistemas nefrales y aparato genital.

### **Inducción cordomesoblástica**

En este proceso de diferenciación de la hoja endodérmica que originará las distintas formaciones y los distintos derivados del tubo digestivo, interviene como elemento inductor fundamental el *cordomesoblasto*. Según sea su influencia inductora se producirán las diferentes regiones y zonas del tubo digestivo.

## **DERIVADOS DEL INTESTINO**

### **Derivados del intestino cefálico**

A consecuencia de esta acción inductora, la parte más cefálica del intestino anterior se aplana en sentido transversal y presenta unas *evaginaciones laterales* que serán las *bolsas faríngeas*, origen de una gran cantidad de órganos y formaciones como ahora veremos.

El resto de este intestino cefálico, desde las *bolsas faríngeas* hasta la puerta intestinal primitiva, donde se origina el brote hepático, queda más estrechado, constituyendo el esófago, el estómago y la primera parte del duodeno.

### **Derivados del intestino medio**

Desde la puerta intestinal anterior, donde se origina el brote hepático, hasta el punto que, en el asa intestinal primitiva, queda el vestigio del saco vitelino (transformado ahora en divertículo de Meckel), se origina la *segunda, tercera y cuarta porción del duodeno* y el resto del *intestino delgado, yeyuno e íleon*.

Desde este *divertículo de Meckel* hasta el vestíbulo intestinal posterior, se originan las formaciones correspondientes al *intestino grueso* en sus distintas porciones: ciego, colon ascendente, colon transversal y colon descendente.

### **Derivados del intestino caudal**

El intestino caudal origina la última porción, que comunica con el exterior una vez reabsorbida la membrana anal.

## **DERIVADOS DEL INTESTINO ANTERIOR. ESTUDIO DE LAS BOLSAS FARINGEAS**

Durante la tercera a quinta semana del desarrollo, horizonte IX a horizonte XVII de Streeter, la región más anterior del intestino cefálico es asiento de una serie de modificaciones que afectan al *endodermo, ectodermo y mesodermo*, situado entre ambos. Estas modificaciones dan una morfología característica al embrión.

### **Bolsas faríngeas y hendiduras branquiales**

A partir de las paredes de esta porción más cefálica del tubo digestivo aparecen unas *emigraciones* que crecen y se introducen en el mesénquima circundante, dirigiéndose hacia el ectodermo. Dilatándose en su porción distal, mientras que comunican con la cavidad del tubo digestivo por medio de una hendidura estrecha.

Son el esbozo de las *bolsas faríngeas* que aparecen en el embrión en número de cinco, de las cuales las dos últimas están poco diferenciadas.

Al mismo tiempo que se producen estas bolsas faríngeas endodérmicas, el *ectodermo* próximo a ellas sufre un proceso de invaginación llegando a ponerse en contacto ambas hojas blastodérmicas y apareciendo, a nivel de la cubierta externa de la extremidad cefálica, una serie de *hendiduras* en cuyo fondo encontramos una membrana formada por la zona de contacto entre ambas hojas. Son las llamadas *hendiduras branquiales* ectodérmicas.

Aparecen también en número de *cinco*, si bien, como ahora veremos, la tercera, cuarta y quinta desaparecen muy precozmente de la superficie externa. debido al crecimiento que experimenta el segundo arco branquiógeno en dirección caudal.

### **Seno cervical**

Este segundo arco llega a fusionarse con el *pliegue epicárdico*, por ello quedan el resto de las bolsas y hendiduras branquiales ectodérmicas, en el interior de una cavidad, que se conoce como *seno cervical*. Posteriormente, este seno se reabsorbe constituyendo el crecimiento de este segundo arco, lo que se conoce como *opérculo*.

Unicamente la *primera hendidura* ectodérmica branquiógena persiste, e incluso forma la porción correspondiente al *conducto auditivo externo*, como ya estudiaremos en la lección de los órganos de los sentidos.

### **Areas branquiógenas. Branquiómeros .**

La primera consecuencia que tiene, con respecto al mesodermo, la formación de estas *bolsas faríngeas endodérmicas* y hendiduras branquiales ectodérmicas, es que, en esta región cefálica, el mesodermo visceral que recubre las paredes del tubo digestivo se segmenta en una serie de cordones que reciben el nombre de *arcos branquiógenos*.

Llegan a segmentarse y separarse unos de otros. De su mesénquima aparecen una serie de derivados *cartilagosos*, musculares, vasculares y nerviosos, que veremos con más detalle en la morfogénesis somática. Se forman de ellos los *somitas cefálicos o branquiómeros* (nombre que reciben por similitud con las formaciones derivadas de las distintas partes del somita).

### **Derivados de la bolsa faríngea**

Las *bolsas endodérmicas branquiales* (llamadas así, usando términos de la anatomía comparada, pues en realidad debían recibir el nombre de bolsas faríngeas) dan lugar, a expensas de la proliferación epitelial endodérmica, a una serie de

órganos importantes en relación con las funciones de la esfera vegetativa del individuo, formando parte del llamado *sistema endocrino*.

A continuación iremos viendo, por separado, los *derivados* de cada una de estas bolsas faríngeas.

## **Campo mesobranquial**

Las extremidades anteriores de los *arcos branquiógenos* (que se forman al segmentarse el mesodermo por la aparición de las bolsas faríngeas endodérmicas) acaban fusionándose en la línea media ventral del cuerpo embrionario, por encima del relieve cardiogénico, para formarnos el llamado *campo mesobranquial* o suelo de la faringe.

## **Derivados de la primera bolsa faríngea**

A) De la *porción dorsal* de la primera bolsa faríngea se va a originar un divertículo en forma de fondo de saco.

Crece en dirección dorsal y lateral, dislacerando las formaciones mesenquimatosas, constituyendo el llamado *divertículo tubo-timpánico*.

Acaba por ponerse en contacto con la invaginación ectodérmica de la primera hendidura faríngea externa, que como hemos dicho es la única que iba a persistir, para formar el *conducto auditivo externo*.

De este fondo de saco tubo-timpánico, derivado de la primera bolsa faríngea, se originan:

1º.- De la *porción distal* ensanchada, el revestimiento mucoso de la *caja del tímpano o* cavidad del oído medio.

2º.- De la *porción más proximal* de la invaginación, que permanece estrechada y no aumenta de calibre, se forma la *trompa de Eustaquio o* faringotimpánica (que sirve de elemento de ventilación de la cavidad de la caja del tímpano, al ponerla y mantenerla en comunicación con la faringe).

El punto de contacto de los dos fondos de saco del ectodermo y endodermo persiste y constituye la *membrana timpánica o* membrana del tímpano.

B) El *esbozo tiroideo* se forma en gran parte de esta primera bolsa. Aparece en el embrión alrededor de la cuarta semana del desarrollo, horizonte XIV de Streeter, en forma de una proliferación epitelial maciza del *suelo* del intestino faríngeo, situada entre las formaciones que nos van a constituir la *lengua* (que estudiaremos en el capítulo correspondiente), concretamente entre la parte correspondiente al *tubérculo impar y medio* y la *cópula*.

El punto por donde se invagina este revestimiento endodérmico, que forma la glándula tiroidea, queda, en el adulto, como un resto en forma de fondo de saco que constituye el llamado *agujero ciego*.

Muchas veces está unido por medio de un cordón fibroso con el cuerpo tiroides. Constituye el llamado *conducto tirogloso* de Hiss.

Conforme va avanzando el proceso de diferenciación, el esbozo *endodérmico tiroideo* atraviesa y va dislacerando las formaciones del mesodermo subyacente. Desciende por delante de la pared anterior del intestino faríngeo, como un divertículo par, bilobulado. Al final queda situado por delante de la evaginación que aparece a nivel del endodermo, a partir de la quinta bolsa faríngea que constituye el esbozo del árbol *laringo-traqueo-bronquial*

### **Derivados de la segunda bolsa faríngea**

La segunda bolsa endodérmica faríngea sufre un proceso de atrofia y obliteración en la mayor parte de la misma. Únicamente en la parte más lateral el revestimiento endodérmico epitelial prolifera formando unos *cordones macizos* que invaden el mesénquima y el mesodermo subyacentes. Serán el elemento inductor del esbozo del *anillo linfoideo* perinfaríngeo de Waldeyer, constituyendo su parte más principal la *amígdala palatina*.

### **Derivados de la tercera bolsa**

La tercera y cuarta bolsa endodérmicas se hallan separadas de la superficie externa por el crecimiento del segundo arco (que acabó, al fundirse con el pliegue epicárdico, por formar el *seno cervical* o cuello del nuevo ser). Se caracterizan porque, a partir de la quinta semana, horizonte XVII de Streeter, del desarrollo, la porción endodérmica dorsal de la tercera bolsa faríngea emite una serie de brotes que se dirigen en sentido caudal, constituyendo el esbozo de las *glándulas paratiroides* inferiores, mientras que en la porción ventral de esta tercera bolsa faríngea aparece una evaginación que constituye el esbozo del *timo*.

En el curso del desarrollo, estos esbozos *tímico* y *paratiroideo* se dirigen en sentido caudal emigrando mucho más el esbozo tímico que el paratiroideo. Situándose aquél en posición torácica por delante del campo de diferenciación del *mesodermo cardiogénico*.

En la sexta semana, horizonte XXI de Streeter, pierden ambos esbozos su comunicación con la pared faríngea. El esbozo *paratiroideo* no emigra tanto como el *timo*, quedando detenido y llegando a ponerse en contacto con un esbozo originado a expensas del revestimiento endodérmico de la porción ventral de la primera bolsa faríngea, que da lugar al *esbozo tiroideo*.

### **Derivados de la cuarta bolsa faríngea**

De la porción dorsal de la cuarta bolsa faríngea se origina a su vez otra evaginación, que crece en sentido caudal; constituye el esbozo de la glándula *paratiroides superior*.

Esta glándula emigra hasta situarse Í en las partes laterales de la evaginación endodérmica, procedente de la primera bolsa faríngea, que constituyó el esbozo del *tiroides*.

## Derivados de la quinta bolsa faríngea

La quinta bolsa endodérmica desaparece en su mayor parte. Sólo queda un *resto* de la misma que constituye el llamado *último cuerpo branquial o cuerpo telebranquial*, que en el curso del desarrollo queda incluido en el espesor de la glándula tiroidea.

## Sistema neuroendocrino

El conjunto de estas formaciones derivadas de las partes más ventrales de los revestimientos endodérmicos de estas bolsas faríngeas y de otras emigraciones endodérmicas forman parte, junto con la *hipófisis* (cuyo desarrollo estudiaremos en la lección del sistema nervioso central) del llamado *sistema neuroendocrino*.

## RESUMEN

En resumen, de estas diversas *bolsas faríngeas* se nos han formado una serie de *glándulas de secreción interna* que desempeñarán funciones importantes en el organismo.

De la parte correspondiente a la *primera bolsa* faríngea se formó el *esbozo tiroideo*, que a través de su hormona tiroxina regula las combustiones del metabolismo general e interviene en las reacciones de síntesis.

De la *segunda bolsa* se forma un órgano defensivo de naturaleza linfoidea que constituye el *anillo* linfático de Waldeyer.

De la parte ventral de la *tercera bolsa* se forma el *brote tímico* (también de naturaleza linfoidea y que desempeña un papel muy importante en el establecimiento de los procesos inmunitarios del organismo y en el crecimiento).

De las partes laterales de la *tercera y cuarta* bolsa faríngea se originan las *glándulas paratiroides*, que a través de la paratormona intervienen en la regulación del metabolismo del calcio y fósforo, y por lo tanto en la osificación.

De la *quinta bolsa* queda un resto, el *cuerpo telebranquial*, que queda incluido en el tiroides como parte del mismo.

El resto del tubo digestivo, después de la formación de las bolsas faríngeas y de los órganos derivados de las mismas, queda formando la primera parte del tubo digestivo cefálico y constituye la faringe. La *segunda porción* de este tubo digestivo cefálico, situada en lo que en el adulto será en cavidad torácica, queda reducido a un mero conducto de tránsito y constituye el *esófago*. La parte más caudal de este intestino cefálico se dilata en su parte superior para constituir el *estómago*, y su parte final, la primera porción del *duodeno*.

En esta zona de transición entre el intestino cefálico y el intestino medio, da lugar el tubo digestivo a dos derivados endodérmicos de gran importancia desde el punto de vista metabólico y endocrino, con lo son la *glándula pancreática* y el árbol *hepático*, cuyo estudio vamos a hacer con más detalle a continuación.



## ORGANOGENESIS DEL PANCREAS Y DEL HIGADO

*La formación de los esbozos de estos dos órganos se halla íntimamente relacionada entre sí.*

### Organogénesis del hígado y vesícula biliar

El esbozo endodérmico del *árbol hepático* aparece muy precozmente, horizonte XVI de Streeter, a los treinta días, como una evaginación ventral de la porción más caudal de este intestino cefálico. Evaginación que muy pronto se divide en dos, una superior y otra inferior.

De *la formación inferior* aparece por alargamiento y dilatación de la misma un reservorio en fondo de saco que constituirá la vesícula *biliar* y el *conducto cístico*, mientras que de la evaginación endodérmica superior se originará todo el *árbol hepático biliar*.

Esta evaginación endodérmica cefálica muy pronto se divide, a su vez, en dos. Se introduce en el espesor del mesénquima del *septum transversum* (por el que es inducido y al que a su vez induce), favoreciendo su diferenciación en las células hepáticas o *hepatocitos del hígado definitivo*.

Sufren un proceso de subdivisiones sucesivas que originan los *canalículos biliares* intrahepáticos que constituyen parte del parénquima del hígado.

Las *células endodérmicas* inducen al mesénquima del *septum transversum*, que se diferencia para constituir los *sinusoides hepáticos*, los *lagos hematopoyéticos* y las células del sistema reticuloendotelial del hígado.

En el proceso de diferenciación del árbol endodérmico hepático va a tener también una acción inductiva predominante, el *mesodermo cardiogénico*, situado inmediatamente por encima, como se ha demostrado experimentalmente.

### organogénesis del páncreas

La glándula *pancreática* se origina en el embrión por medio de dos brotes endodérmicos, en el horizonte XVI de Streeter.

Un brote *dorsal* y otro *ventral* que está en íntima relación con el brote hepático.

En un principio se hallan separados por todo el espesor de la pared del tubo digestivo, pero el giro del estómago hacia la derecha (que arrastra consigo al asa duodenal en la zona correspondiente a estos brotes) y el *crecimiento diferencial* de la pared de esta asa duodenal hace que el brote hepático y el *pancreático ventral* se desplacen progresivamente hasta ponerse en contacto arribos brotes pancreáticos ventral y dorsal, fusionándose.

### Páncreas exocrino

Los *brotos pancreáticos* inducen también al tejido mesenquimatoso que los rodea, el cual se diferencia para constituir el tejido de relleno del parénquima pancreático.

Los *brotos pancreáticos* se dividen en el interior del mismo para dar lugar a los distintos lobulillos que constituyen el *páncreas exocrino*.

En el proceso de fusión de ambos esbozos el divertículo endodérmico o canal de excreción del *páncreas ventral* (conducto de Wirsung) establece anastomosis con el conducto excretor del *páncreas dorsal* (conducto de Santorini), de tal manera que la secreción exocrina pancreática se vierte a través de este conducto neoformado.

Este, en el curso del desarrollo, se diferencia para constituir la *mitad inferior* de la cabeza del páncreas y el *gancho* de la *cabeza, cuerpo y cola* del páncreas.

### **Páncreas endocrino**

En el curso del proceso de crecimiento y subdivisión de los *brotos endodérmicos* pancreáticos se van segregando de ellos unos acúmulos celulares que constituyen el origen de los *islotos del páncreas endocrino*.

Están constituidos por unas células *argentófilas*, origen de las células *alfa* de los islotos de Langerhans; y alrededor de ellas otras de carácter *argentófono*, origen de las células *beta*, productoras ambas de las dos hormonas pancreáticas, *glucagón* e *insulina*, respectivamente.

### **Carúnculas mayor y menor**

El conducto pancreático definitivo, constituido como hemos indicado antes, desemboca en el *duodeno*, muy próximo al conducto del brote hepático, ahora transformado en *coledoco*, constituyendo un saliente en la pared del intestino o *carúncula mayor o ampolla de Vater*.

La porción distal del conducto pancreático del brote dorsal o *conducto de Santorini* queda como conducto accesorio del páncreas adulto, desembocando independientemente por encima de los anteriores y determinando la llamada *carúncula menor*.

## **ORGANOGENESIS DEL BAZO**

En íntima relación con la formación y evolución ulterior del brote hepático está la formación del *bazo*.

Este se origina en la sexta semana, horizonte XX de Streeter, del desarrollo embrionario, a expensas del mesénquima del *mesogastrio dorsal*, de una manera similar al desarrollo de los ganglios y sistema linfático.

En el interior del mesénquima de este mesogastrio dorsal aparecen una serie de acúmulos linfoides de los que poco a poco se diferencian los elementos que constituyen la llamada *pulpa blanca* del bazo, que establecen relaciones íntimas con los vasos que allí se forman.

Aparte de estos nódulos linfoides de la pulpa blanca, alrededor de los mismos el mesénquima diferencia una serie de células que constituyen un conjunto de *mallas* que establecen al final conexión con el dispositivo vascular arterial y venoso.

Circulan a través de estas *mallas o pulpa roja* los elementos sanguíneos para la depuración de los mismos.

### **Organogénesis de los epiplones**

Esta masa esplénica que va creciendo poco a poco por acúmulo y diferenciación de sus elementos, *nódulos linfoides o pulpa blanca* y mesénquima (dispuesto en forma de *mallas* que constituyen la pulpa roja), va abombando la hoja izquierda del mesogastrio dorsal y divide al mismo en dos porciones:

1°.- Una porción situada entre el *bazo* y el *estómago*, *epiplón gastroesplénico*.

2°.- Otra situada entre el *bazo* y el brote pancreático dorsal, *epiplón pancreático-esplénico*.

. Posteriormente acaba fusionándose el bazo a la zona diafragmática, cojido por unos repliegues de las paredes del celoma, que constituyen los *ligamentos esplenocólico* y *esplenofrénico*.

### **DESARROLLO DEL INTESTINO MEDIO**

La porción correspondiente al *intestino medio*, situada entre el brote hepático y el vestíbulo o puerta intestinal posterior, experimenta un activo proceso de crecimiento dando lugar al resto de las porciones del *intestino delgado e intestino grueso*.

En el curso del desarrollo el asa intestinal experimenta un *giro* de izquierda a derecha, por la mayor rapidez de crecimiento de su parte caudal.

Primero de 90° luego de 180° y, finalmente, de 270°.

Esto hace que esta parte caudal del asa intestinal primitiva (comprendida entre la implantación del resto atrófico del saco vitelino o *divertículo de Meckel* hasta el vestíbulo intestinal posterior que dará origen al *ciego, colon ascendente, colon transverso y colon descendente*) cabalgue sobre la porción cefálica de esta asa intestinal primitiva.

### **Vísceras metaperitoneales**

La porción más próxima al intestino cefálico es arrastrada por éste y gira a la derecha, pegándose a la pared y constituyendo la *segunda y tercera* porción del duodeno, que, junto con el estómago y primera porción del duodeno (originados a expensas de la parte más caudal del intestino anterior) constituyen las llamadas vísceras *metaperitoneales*.

### **Organogénesis del yeyuno-ileon**

El resto del asa intestinal primitiva desde el duodeno al divertículo de Meckel, se diferencia y crece mucho en longitud, constituyendo el *yeyuno e íleon*, que no tienen más remedio que ocupar el espacio que deja en su giro la porción del intestino que ha constituido el *colon*.

### **Organogénesis arterial e intestinal**

Durante el proceso de diferenciación de las distintas partes que constituyen el tubo digestivo y con el fin de irrigarlas, aparecen, a partir de la aorta, una serie de *brotos vasculares*.

El primero, destinado a las vísceras metaperitoneales, originadas de la porción más caudal del intestino anterior y de la porción más cefálica del intestino medio, constituye el llamado en el adulto *tronco celiaco*, que da tres ramas: una para el estómago, otra para el hígado y otra para el duodeno, páncreas y bazo.

Los elementos derivados del asa intestinal primitiva conservan como elemento vascular el dispositivo de la arteria *onfalomesentérica*, que en el adulto se llama arteria mesentérica superior.

La parte más caudal del asa intestinal primitiva y el intestino posterior son irrigados por un brote vascular que constituye la arteria *mesentérica inferior* del adulto.

### **DIFERENCIACION DEL INTESTINO POSTERIOR**

El intestino posterior o *caudal*, comprendido entre el vestíbulo intestinal posterior y la membrana anal, se diferencia para constituir la parte distal del *colón transverso*, el *colon descendente*, el *colon sigmoide*, la *ampolla rectal* y la porción superior del *conducto anal*.

Al estudiar la diferenciación del aparato genital vimos la evolución del polo caudal del embrión, que por aparición de los *repliegues perineales* tabicantes de Kolliker dividía la cloaca primitiva en dos porciones:

1°.- Una anterior o *urogenital* (que incorporaba el divertículo alantoideo y la serie de conductos que en él desembocaban).

2°.- Una porción posterior o *anal* que da lugar al tercio final del ano, que será de origen ectodérmico.

El *conducto anal*, por encima de la membrana anal, es de origen endodérmico; por debajo, ectodérmico.

La vascularización está en relación con la función que vaya a desempeñar el conducto anal.

Funcionalmente va a tener tres niveles:

1°.- La porción *más cefálica* es de naturaleza *digestiva* y su irrigación la realiza la arteria *hemorroidal superior*, rama de la mesentérica inferior.

2°.- La porción *media* o perineal va a tener misión de *absorción*. Se irrigará por la arteria *hemorroidal media*, rama de la arteria ilíaca interna o hipogástrica.

3°.- La porción *distal* o externa de función emunetórica se irriga por la arteria *hemorroidal inferior* rama, de la pudenda.

NO COPIAR

## CAPITULO XI

### DERIVADOS ENDODERMICOS. NEUMOGENESIS

#### Aparato respiratorio en «primordium»

Dentro de los órganos del tórax, que determinan la persistencia de los arcos viscerales para la consecución de su correcto funcionalismo, son quizá los pulmones unos de los más importantes.

El elemento organizador será el *tubo digestivo*.

El primordio de este aparato respiratorio es bastante precoz. Es una especie de *divertículo*, llamado *hendidura laringotraqueal*; se empieza a observar hacia las tres semanas de vida intrauterina, aproximadamente, cuando el embrión mide unos 3-4 mm de longitud cráneo-caudal (horizonte XII de Streeter). Se constituye como una evaginación en la pared anterior del intestino anterior.

Esa *evaginación* no es como un dedo de guante, al igual que ocurría con las bolsas faríngeas, sino que forma una comunicación amplia entre el tubo digestivo y lo que será aparato respiratorio.

Al mismo tiempo que se diferencia el aparato respiratorio se van constituyendo los vasos correspondientes para integrar de esta forma el complejo sistema circulación-ventilación.

#### Tabique tráqueo-esofágico

En las primeras fases de nuestro estudio observaremos una amplia *comunicación* entre aparato digestivo y respiratorio en desarrollo.

. Esta *comunicación* va desapareciendo al coaptar los dos surcos laterales que marcaban la separación entre ambas formaciones, dando lugar a un tabique que los independiza. Este tabique es el *tabique traqueoesofágico*, que existe a todo lo largo de la evaginación y en sentido cráneo-caudal. Solamente en la porción más superior, concretamente a nivel de la futura laringe, estará en contacto la luz digestiva con la respiratoria por el orificio laríngeo primitivo.

#### Formaciones del esbozo laríngeo, traqueal y pulmonar

Nos hallamos, pues, ante la presencia de un verdadero fondo de saco, en donde encontramos:

1°.- En primer lugar, y ocupando una posición más superior, el *esbozo laríngeo*.

2°.- El cuerpo del *saco laríngeo* que corresponde al esbozo traqueal y ocupa una posición media.

3°.- Ocupando la porción más inferior, la parte correspondiente al fondo del saco y que da lugar a los pulmones. Es la bolsa pulmonar o *divertículo pulmonar*.

### **Procedencia blastodérmica del aparato respiratorio**

Hemos de resaltar el hecho de que estamos hablando de un derivado endodérmico, con dos funciones:

1°.- *Revestimiento epitelial* con sus correspondientes glándulas de la laringe, tráquea y bronquios.

2°.- *Función respiratoria* con el epitelio respiratorio de los alvéolos.

Sin embargo, todo el dispositivo respiratorio no será puramente endoblástico, sino que habrá un *mesodermo esplácnico* que envolverá a estas formaciones y que dará lugar, como veremos en los aparatos correspondientes a los cartílagos, tejido muscular, pleuras y vasos, que darán consistencia, forma y estructura a las distintas partes de ese *aparato respiratorio*.

En esta primera fase, el intestino anterior tiene dos porciones:

1°.- Una ventral o anterior, que corresponde al *esbozo respiratorio*.

2°.- Otra dorsal o posterior, que da lugar al esófago

### **Venas pulmonares**

En un período posterior es interesante observar cómo al mismo tiempo que se independiza el primitivo dispositivo respiratorio del esófago, éste se va separando cada vez más de él, manteniendo una única comunicación en la parte craneal que conocemos con el nombre de orificio laríngeo primitivo.

En su parte caudal, la separación es ya notable. Comienza una dicotomía a nivel del fondo de saco pulmonar que es el esbozo de las bolsas pulmonares que se hace bilobulado y se transforma en las yemas pulmonares. Este proceso tiene lugar en un embrión de unas cuatro semanas de edad, horizonte XIV de Streeter.

Estudiaremos, para una correcta sistematización, las distintas partes de que consta el aparato respiratorio. Comenzaremos por las porciones más superiores, ya que son éstas las más antiguas del desarrollo organogenético respiratorio.

### **DESARROLLO DE LA LARINGE**

Constituye la laringe la primera porción del aparato respiratorio.

Por su dinámica evolutiva organogenética, su luz tiene una orientación en sentido sagital, al contrario que la del esófago que le dio origen, cuya orientación es transversal.

### **Aditús laríngeo**

Es la única formación que no se separa del tubo digestivo, manteniendo su comunicación por medio de aquel orificio laríngeo primitivo o aditus laríngeo.

La primitiva abertura laríngea, de grandes dimensiones, va siendo cerrada progresivamente por el crecimiento de los derivados mesodérmicos de la región correspondiente, es decir, por los cartílagos y musculaturas.

### **Epiglotis**

En su parte superior nos encontramos con la presencia de la epiglotis, cartílago que cierra la primitiva abertura en su porción craneal y en sentido anteroposterior. Aparece en el horizonte XX de Streeter.

### **Aritenoides**

Por otra parte, en la pared posterior del orificio laríngeo aparecen dos elevaciones cartilagosas que corresponden a los repliegues aritenoides.

Estas formaciones las distinguimos en un embrión de unos 21 mm de tamaño (horizonte XX de Streeter), aproximadamente.

Estas condensaciones aritenoides van creciendo y cerrando cada vez más el primitivo orificio laríngeo, hasta convertirse en los cartílagos aritenoides, que se mantienen estrechamente relacionados con la epiglotis por medio de los repliegues aritenoepiglóticos.

### **Tiroides y cricoides**

Al mismo tiempo, ese mesénquima peridigestivo, que ya podemos considerar perilaríngeo, está formando otras estructuras cartilagosas, que son los cartílagos tiroides y cricoides.

Estos cartílagos se constituyen por separado, en forma de placas independientes, que luego se fusionan en la pared anterior de la laringe y que dan lugar al cuerpo del cartílago tiroides y al anillo del cricoides definitivos. Este proceso tiene lugar en un feto de unos 60 mm de tamaño, 11 período fetal.

Los cartílagos que acabamos de estudiar proceden, como veremos en el apartado correspondiente, de la fusión del 4º, 5º y 6º arcos branquiógenos. Aunque hemos de adelantar que sólo se observan en la especie humana cuatro bolsas branquiógenas, no viéndose nunca la 5ª y la 6ª, aunque tengan cada una de ellas su correspondiente arco arterial aórtico.

Es interesante hacer constar, además, que el mesénquima perilaríngeo da lugar también a fibras musculares que mantienen una estrecha relación con el dispositivo digestivo y con el respiratorio.

### **Sistemas esfintéreos laríngeos**

En efecto, dichas fibras se colocan a modo de esfínteres alrededor del complejo faríngeo-laríngeo o en el interior de la luz laríngea.



Las primeras fibras descritas darán lugar al esfínter externo, que aunque no se comporte totalmente como tal esfínter funcionalmente considerado, se diferencia en el músculo constrictor inferior para la faringe y en el músculo cricotiroides para la laringe.

Las fibras que constituyen el esfínter interno se sitúan a modo de lámina, tapizando fundamentalmente al tiroides por su pared interna, pero dada la diversidad de formaciones cartilagosas laríngeas, se desdobra para darnos lugar a una serie de pequeños músculos, como el *cricoaritenoidea*, *tiroaritenoide* etcétera.

La inervación de estas estructuras mesenquimatosas, teniendo en cuenta su origen a partir del mesodermo, se efectúa por medio del dispositivo *parasimpático* cefálico, que, como sabemos, corresponde al nervio vago (nervio del 4º arco branquiogénico).

## ESTUDIO ORGANOGENETICO DE LA TRAQUEA

Una vez establecida la separación e individualización del aparato respiratorio, observamos, a continuación de la laringe, una formación impar de la que se originaban las primitivas *yemas pulmonares*. Es la parte correspondiente a la tráquea.

### Componente mesodérmico

Con objeto de permitir un correcto paso de aire y con el fin de que no haya compresiones por parte de los órganos vecinos que puedan dificultar la circulación aérea, la tráquea tiene un esqueleto formado a partir del *mesodermo peridigestivo*.

Este *mesodermo esplácnico* da lugar a los cartílagos traqueales, verdadero esqueleto traqueal, que tienen una forma característica, cilíndrica por su cara anterior (que corresponden a los anillos cartilagosos propiamente dichos) y plana en la región posterior. Esta cara está constituida por *fibras musculares* que cierran por detrás a los citados anillos.

### Componente endodérmico

El componente endodérmico de la tráquea es todo el epitelio al que protegen los anillos. Es extraordinariamente rico en células provistas de *pestañas vibrátiles* y en células mucosas.

La tráquea constituye de esta forma el conducto aéreo que, en dirección cráneo-caudal, conduce el aire desde la laringe hasta el complejo *broncoalveolar*, cuya formación estudiaremos a continuación.

### Cronología del desarrollo traqueal

Comienza su esbozo en el horizonte XIII de Streeter. En el horizonte XX de Streeter se marca la diferenciación del mesénquima hacia *cartílago*.

En el período fetal II se distinguen bien los *anillos*.

En el - período fetal III evidencia ya los rasgos característicos del *adulto*.

## **ORGANIZACION BRONQUIAL**

A lo largo de la quinta semana, y cuando el embrión va a adquirir los 14 mm de longitud (horizonte XVII de Streeter), va a comenzar a esbozarse la diferencia neta entre lo que es el tubo aéreo único y central, que constituye la *tráquea* y *las* dos evaginaciones laterales, que si bien son el esbozo independiente de cada uno de los *pulmones*, acaban constituyendo *los bronquios* primarios o bronquios pulmonares del adulto.

En esta fase tan precoz observamos ya un crecimiento de los sextos arcos aórticos que se dirigen hacia el esbozo pulmonar, constituyendo las *arterias pulmonares*. Esta asociación arterial con el árbol respiratorio constituye una de las características fundamentales del desarrollo pulmonar.

Sin embargo, el desarrollo no queda interrumpido aquí, sino que en esta misma semana las dos yemas pulmonares van a comenzar a dividirse en las yemas que dan origen a los *bronquios lobulares* o secundarios.

### **Influencia del desarrollo intestinal en la dinámica evolutiva**

Es interesante indicar que en este momento se encuentra en pleno apogeo el proceso de desarrollo *intestinal*, tanto en lo que respecta al intestino craneal como al caudal.

Por otra parte, el *tramo caudal*, en su crecimiento, va empujando a las vísceras del mesogastrio anterior hacia el lado derecho, obligando a que el corazón compense esta desviación, girando hacia el lado izquierdo.

Este hecho limita extraordinariamente el desarrollo independiente de las *yemas* del lado izquierdo. Decimos limita y no inhibe, porque los primordios de ellas se van a formar.

Es decir, que, en potencia, tanto el pulmón de un lado como el del otro pudieron tener *tres lóbulos* independientes, quedando solamente como tales en el lado derecho, por el obstáculo que supone en el lado izquierdo, la dinámica evolutiva cardiaca.

Por otra parte, este mismo proceso hace que el bronquio primario del lado derecho crezca sin obstáculos en sentido descendente mientras que el izquierdo lo hace más en sentido transversal.

### **Bronquios secundarios**

En esta misma fase, en donde ya observamos una asimetría bronquial, horizonte XV,1 de Streeter, vemos cómo los bronquios primarios sufren una serie de divisiones y de sus extremos ciegos nacen *tres ramas* en el lado derecho y dos en el izquierdo. Son los bronquios secundarios o lobulares.

En, el lado derecho, un brote endodérmico se sitúa en sentido ventral y el izquierdo (que dará lugar en el adulto al bronquio *eparterial*) se dirige hacia arriba y hacia atrás. En el lado izquierdo habrá sólo un brote ventral.

Tenemos, pues, en este estadio, un *esbozo bronquial* derecho con tres tubos endodérmicos, y un esbozo bronquial izquierdo con dos tubos solamente.

### **Lóbulos pulmonares**

Mientras ocurren las divisiones de los bronquios primarios en secundarios, el mesénquima, que se encuentra entre estas formaciones, se agrupa alrededor de ellas constituyéndonos, por un lado, el *esqueleto bronquial*, y, por otro, la estructura morfológica, el sostén y relleno de cada uno de los lóbulos pulmonares, al igual que bronquios, tres lóbulos en el lado derecho y dos en el izquierdo.

*El mesénquima se condensa alrededor del brote endodérmico y da lugar a la musculatura de los bronquios, a los anillos cartilagosos y al tejido conjuntivo correspondiente.*

### **Cisuras**

Hay que señalar, por otra parte, la existencia de unos surcos de separación entre cada uno de los lóbulos -quedando de esta forma independientes-, son las *cisuras pulmonares*. Hay dos cisuras en el lado derecho y una en el izquierdo.

### **Bronquios terciarios**

Al final de la 5ª semana, horizonte XVII de Streeter, comienzan una serie de divisiones de los tubos endodérmicos correspondientes a los *bronquios lobulares* o secundarios. Estos nuevos tubos constituyen los *bronquios terciarios* o segmentarios.

Ya en la 6ª semana, cuando el embrión tiene aproximadamente una longitud de 21 mm (horizonte XX de Streeter), podemos reconocer la totalidad de los *bronquios segmentarios*, siendo característico el encontrar el mismo número de segmentos en el lado derecho que en el izquierdo.

Debido a la ya citada mecánica evolutiva cardíaca, los bronquios segmentarios se organizarán de la siguiente forma:

En el lado *derecho*:

Tres bronquios segmentarios, para el lóbulo superior

Dos para el lóbulo medio.

- *Cinco* para el lóbulo inferior.

En el lado *izquierdo*:

*Cinco* bronquios segmentarios para el lóbulo superior.

*Cinco* para el lóbulo inferior.

### **Bronquios cuaternarios y alvéolos**

En este mismo horizonte XX de Streeter se puede observar una disposición similar a la del adulto, encontrándonos con unas ramificaciones endodérmicas a partir de los bronquios *segmentarios*.

Estas nuevas ramificaciones corresponden a los bronquios cuaternarios o *bronquiolos*, que desembocan, finalmente, en los fondos de saco endodérmicos o alvéolos pulmonares.

La inervación de la correspondiente musculatura, debido a la inducción endodérmica en su constitución, es de naturaleza colinérgica y está sometida a la acción del *parasimpatico* craneal.

## **FASES DEL DESARROLLO PULMONAR. ALVEOLOS**

En el pleno 11 período fetal, hacia el final del 4º mes, apreciamos la estructura *pulmonar*, que es prácticamente semejante a la del adulto.

### **Bronquiolos secundarios. Bronquiolos respiratorios**

Se observa, por una parte, cómo los tubos endodérmicos correspondientes a los bronquiolos sufrirán dos nuevas divisiones (bronquiolos secundarios o intralobulillares y bronquiolos terciarios o respiratorios). Comienzan a esbozar los *alvéolos pulmonares*.

Al principio en pequeño número, luego van aumentando paulatina y progresivamente junto con el desarrollo del mesénquima. Es interesante indicar que, incluso después del nacimiento, habrá, durante un breve espacio de tiempo, alguna que otra ramificación *alveolar* de nueva formación.

Dentro de este mismo período hay una considerable proliferación vascular en la que va a desempeñar un papel definitivo la presencia del mesénquima que rodeaba a las ramificaciones *endodérmicas*.

Los islotes de Wolff que se fueron formando van a constituir una auténtica red vascular con su correspondiente *inervación ortosimpática*. Estas redes establecen una estrecha relación con el dispositivo alveolar y hacen del pulmón uno de los órganos más vascularizados.

Por último, veremos el cambio morfológico y funcional del *epitelio* que reviste a todo el aparato respiratorio, ya que es vibrátil a lo largo de las formaciones estudiadas, mientras que se convierte en «*epitelio respiratorio*» cuando lleguemos al alvéolo pulmonar, aplanándose considerablemente.

## **Neumón**

Quedan constituidos, pues, el polo *aéreo* alveolar y el polo *hemático* o vascular, denominación que ha dejado de utilizarse al unificarse ambos términos bajo el nombre de neumón, que se considera como la unidad anatomo-funcional pulmonar.

## **Neumocito I**

Durante el 5º mes se produce una modificación en la disposición de las células del epitelio respiratorio alveolar, constituyéndose una célula endodérmica modificada que va a ser el *neumocito tipo I*. Estas células revisten, por lo tanto, a los alvéolos y a los bronquiolos respiratorios.

## **Neumocito II**

Al mismo tiempo, aparecen una serie de células denominadas *neumocitos tipo II*, con capacidad fagocitaria y diapedítica.

Estos *neumocitos tipo II* o fagocitos alveolares tienen un origen discutido, ya que aunque parecen pertenecer al epitelio alveolar, por sus características se comportan como fagocitos mesenquimatosos. (Antiguamente se les consideraba como secretores de *surfactante*, pero modernamente se les considera como elementos relacionados con el proceso de reabsorción de dicha sustancia.)

## **Surfactante pulmonar**

Ya en el 6º mes, con los alvéolos en período de gran desarrollo, comienzan a detectarse en el líquido, amniótico la presencia de *lecitina* y *esfingomielina*, bases del *surfactante* pulmonar.

Las proporciones de estos elementos van aumentando progresivamente en relación con el estado de *madurez pulmonar*.

Al final de este estado, 7º mes de vida intrauterina, el dispositivo *alveolar* y *capilar hemático* correspondiente están suficientemente desarrollados como para soportar ya la vida extrauterina, por lo que un niño prematuro de esta edad es ya viable.

En este mismo período, ya en los últimos meses de vida intrauterina, el feto parece ser que intenta realizar *movimientos respiratorios*, siendo interesante indicar a este respecto que los alvéolos están colapsados y el árbol bronquial se llena de líquido amniótico.

Por otra parte, el *surfactante pulmonar* ha adquirido mayor desarrollo, dado el gran funcionalismo y la comprometida misión que habrá de desempeñar en la *mecánica respiratoria* del adulto.

Este *surfactante* es una sustancia tensioactiva que impide que se colapsen las paredes alveolares cuando se expulsa aire en la espiración.

Su origen es muy discutido, pero la ausencia de dicha sustancia recubriendo la luz alveolar es *incompatible* con la vida, apareciendo la enfermedad denominada *membrana hialina*.

## **Biomecánica de los primeros movimientos respiratorios**

En el momento del nacimiento el líquido amniótico experimenta una resorción muy rápida, ayudada por los *movimientos del niño* y por los manipuleos a que se

somete al mismo. Las comprensiones que sufre al pasar por el canal del parto hacen, por otra parte, que salga líquido amniótico del interior del árbol bronquial y posteriormente penetre *aire* en el mismo.

De esta forma, el aire llega a los bronquios y hace que se expandan los *alvéolos*, comenzando de esta manera la respiración y, consecuentemente, el intercambio gaseoso-sanguíneo.

La *expansión alveolar* a la que aludimos comienza en la zona central del pulmón, progresando paulatinamente hacia la periferia, de forma que al *tercer día* de vida extrauterina funciona ampliamente la totalidad de los alvéolos.

## **Períodos de desarrollo pulmonar**

Si analizamos, pues, los distintos estadios por los que ha atravesado el desarrollo pulmonar, podremos observar tres períodos.

### *Período glandular:*

Un primer período, que podríamos llamar glandular, que comprende hasta el cuarto mes de vida intrauterina (fetal 1 y 11), en el que el pulmón no tiene estructura específica respiratoria y aparece como una glándula.

Es, en esta fase, cuando se producen las *divisiones bronquiales* en los tubos aéreos de mayor categoría. Los bronquios sufren una serie de dicotomizaciones que comprenden 17 ó 18 generaciones distintas. Las últimas de las cuales ya no quedan comprendidas en este primer período descrito o período glandular, dado que se establecen al final del 6º mes.

### *Período canalicular:*

A continuación, y comprendido entre el 4º y 6º mes de gestación (fetal 11 y 111), aparece el segundo período o *canalicular*.

En el que comienzan a esbozarse las estructuras respiratorias pulmonares. Es, en este período, cuando los capilares establecen, por medio de aquellas redes vasculares, una íntima relación con los *alvéolos* en desarrollo.

### *Período alveolar:*

Por último, entramos en el tercer y definitivo período denominado *alveolar*.

Comprende desde el 6º mes (fetal 111) hasta el final de la gestación, y aunque en el séptimo mes prácticamente sólo se han desarrollado las dos terceras partes de los elementos con capacidad respiratoria, es la fase en donde se diferencian la totalidad de las estructuras alveolares, que asegurarán el correcto funcionalismo *respiratorio* de la vida postnatal.

## **ORGANOGENESIS PLEURAL**

### **Cavidad pleural**

La *cavidad pleural* va a ser aquella parte de la cavidad celómica intraembrionaria que va a alojar al dispositivo pulmonar cuyo estudio organogenético hemos realizado anteriormente.

Al final de la 3ª semana (horizonte IX de Streeter), cuando el mesodermo intraembrionario se segmentó en sus tres porciones, apareció en la *lámina lateral* del mismo (por delaminación de sus células en dos hojas, *somatopleura* y *esplacnopleura*) una cavidad, que recibe el nombre de *cavidad celómica*.

Esta cavidad celómica aparece en el embrión desde el cuello hasta la región caudal. De ella derivarán **las cavidades del cuerpo del** organismo adulto, es decir, la *cavidad pericárdica*, la *cavidad pleural* y la *cavidad peritoneal*.

Vamos a ocuparnos ahora del proceso de formación de esta *cavidad pleural*, íntimamente relacionada en su origen con la *cavidad pericárdica*.

En un principio, en el interior de esta cavidad existen una serie de *tabiques* que la dividen, aunque incompletamente.

Existen, a todo lo largo de dicha cavidad, dos tabiques sagitales que corresponden al punto en donde la *somalopleura* se continúa con la *esplacnopleura visceral*. Denominándose a dichos tabiques meso *común posterior* y *anterior*.

### **Meso común posterior**

El meso común posterior une el tubo digestivo a la pared y a su través recibe sus elementos vasculares y nerviosos.

Persiste a todo lo largo, sufriendo las modificaciones debidas a las vicisitudes del desarrollo del tubo digestivo, recibiendo distintos nombres de acuerdo con la víscera que une a la pared.

### **Meso común anterior**

*El meso anterior o ventral* no alberga en su interior ni el dispositivo vascular ni el nervioso.

Sigue un proceso de reabsorción. Desaparece totalmente, excepto a nivel de la porción del tubo digestivo en la porción que da lugar al *estómago*.

Su reabsorción hace que comuniquen cavidades celómicas derecha e izquierda por encima y por debajo de este punto.

Precisamente en esta zona en la que persiste el meso anterior (mesogastrio anterior) va a aparecer un *tabique transversal* que guardará una íntima relación con el proceso morfogénico de las vísceras cardíaca y hepática.

### **Septum transversum. Canales pleuro-pericárdicos**

Este tabique denominado también *septum transverso*, tiene forma de media luna y separa lo que luego serán cavidades *torácica* y *abdominal*, aunque de una manera incompleta, ya que, dorsalmente, no llega a ponerse en contacto con la pared, quedando los llamados *canales pleuro-peritoneales*.

Estos canales están entre la cavidad celómica abdominal y la cavidad celómica más craneal, en la que se están desarrollando en estos momentos las yemas pulmonares y el corazón. Precisamente en el borde dorsal del septum transverso encontramos los conductos de *Cuvier* desembocando en el seno venoso.

### **Mesocardios anterior y posterior**

Cuando a partir del mesodermo cardiogénico comenzó a diferenciarse el tubo cardiaco, lo efectuó en el meso anterior, situado por encima del septum transverso, de tal forma que separó a aquél en las porciones que denominaremos mesocardio anterior. y posterior.

Más tarde, ambas formaciones mesocárdicas se reabsorberán, quedando el corazón flotando libremente en el interior de la cavidad celómica, excepto sus extremos superior e inferior.

Por su parte superior se encuentra sujeto por la continuidad que suponen los arcos aórticos.

Por su parte inferior es el septum transverso quien lo sujeta por la continuidad que suponen ambos conductos de Cuvier.

### **Canales pleurales**

Por detrás del tubo cardiaco comienzan a expandirse, las yemas pulmonares, aprovechando precisamente el interior de aquellos canales pleurales, los cuales aumentan de tamaño en dirección lateral, ventral y dorsal, constituyendo en este momento la cavidad pleural primitiva, comunicada ampliamente en estos momentos con las cavidades abdominal y pericárdica.

Es el mesodermo celómico de la esplacnopleura el que, empujado por el crecimiento de ambos brotes pulmonares, constituye *la pleura visceral*.

El mesodermo celómico de la somatopleura, que en estos momentos recubre las paredes laterales del tórax, se transformará en la pleura parietal.

En este proceso de formación de la cavidad pleural nos queda por considerar la formación de los tabiques, que la separarán de una forma definitiva de la cavidad abdominal peritoneal y de la pericárdica.

### **Cavidad pericárdica**

Primero analizaremos el proceso de formación de la cavidad pericárdica. Su mecanismo morfogenético viene determinado fundamentalmente por el rápido crecimiento del tubo cardiaco, que se pliega en «S», con lo que aquellos extremos



que mantenían pediculizado al corazón se ponen al mismo nivel, ascendiendo dorsalmente el extremo inferior, mientras que desciende ventralmente el superior.

Este hecho trae como consecuencia que el borde dorsal del septum transverso, en cuyo interior corren los conductos de Cuvier, se desplace hacia arriba (ya que el desplazamiento cardiaco lleva consigo el del seno venoso y, consecuentemente, el de ambos conductos de Cuvier).

Aparece entonces un tabique en dirección frontal, que no es otra cosa sino el extremo superior del septum transverso, que se sitúa entre el corazón y las yemas pulmonares que están ocupando los canales pleurales. Contribuye de esta manera a formar la cavidad pericárdica, que en un principio está comunicada con los citados canales.

Esta comunicación pleuro-pericárdica disminuye progresivamente al irse aproximando a la línea media los bordes del tabique frontal (formado por la elevación de los conductos de Cuvier), dando lugar a las llamadas membranas pleuro-pericárdicas, las cuales se fusionarán en la línea media entre el corazón y la raíz de los pulmones.

### **Repliegues pleuro-peritoneales o pilares de Uskow**

*Los canales pleurales*, por último, se cierran en sentido caudal por medio de unos repliegues semilunares, que desde la pared dorsal crecen ventralmente y reciben el nombre de repliegues pleuro-peritoneales o pilares de Uskow. Estos pilares acaban fusionándose hacia la 7ª semana del desarrollo (período fetal I), con el meso del esófago y con la porción horizontal del septum transverso, desapareciendo de esta forma y definitivamente la comunicación entre ambas cavidades celómicas abdominal y torácica.

### **Diafragma .**

Los repliegues pleuro-peritoneales anteriormente estudiados serán invadidos por los miotomos correspondientes y constituirán el tabique de separación entre cavidad torácica y abdominal. Nos referimos concretamente al diafragma.

Por último, al expansionarse las yemas pulmonares, van rechazando a los tejidos de la pared ventral. Avanzan a modo de cuña entre la pared y la cavidad pericárdica y forman los distintos fondos de saco pleurales.

## CAPITULO XII

### DERIVADOS MESOBLASTICOS. CARDIOGENESIS

#### ESTUDIO DEL CORAZON

En el capítulo V vimos la *angiogénesis primitiva* y los mecanismos inductivos por medio de los cuales se producía.

También se estudió como el movimiento de giro de la porción cefálica arrastra al tubo nervioso por delante de él, colocándolo en un plano ventral al mesodermo cardiogénico y a la placa precordial.

A consecuencia de este giro, el *mesodermo cardiogénico* queda ahora situado en posición caudal con respecto a la membrana buco-faríngea. Horizonte IX de Streeter.

#### Formación del endocardio humano

Sabemos que de las células invaginadas se constituyen los *tubos endocárdicos*. En la especie humana parece ser que en vez de constituirse dos tubos endocárdicos, más bien aparece una malla de *plexos angiógenos*, que al fusionarse forman el esbozo de la porción endocárdica del tubo cardíaco.

#### Manto mioepicárdico

Las células del manto mioepicárdico, separadas en un principio del tubo endocárdico por la gelatina de Davis, se diferencian posteriormente para formar el *elemento contráctil* del corazón.

#### Mesocardios

En un principio vemos que el corazón queda encerrado en el interior de una cavidad, formada a expensas del *mesodermo esplácnico*, que rodea por delante a la faringe y que es la cavidad pericárdica primitiva.

En el proceso de invaginación y de giro transversal de 180° no llega nunca a constituirse el *mesocardio ventral*, mientras que durante una época transitoria en la morfogénesis cardíaca persiste el *mesocardio dorsal* por el que el tubo cardíaco queda unido a la pared ventral de la faringe.

En sus extremos, el primitivo tubo cardíaco establece las conexiones con los *brotos angiógenos* desarrollados en las áreas somáticas y extraembrionarias.

Se diferencian en él una serie de zonas que van apareciendo en sentido céfalo-caudal:

1°.- La porción del *bulbo arterial* del corazón.

Establece la conexión con las dos aortas dorsales primitivas. De ellos van a aparecer los brotes vasculares que acompañan a la diferenciación de los *arcos branquiogénos*, que estudiaremos con el nombre de *arcos aórticos*.

## 2º.- Esbozo ventricular.

Aparece otra zona de la pared del tubo cardiaco que constituye el *esbozo ventricular*, separado por un surco de la región siguiente que forma el llamado *atrio común*. Se continúa con una formación tubular o *seno venoso*, a donde vienen a confluír aquellos elementos vasculares venosos originados en el área vitelina, en la placentaria y en las zonas somáticas cardinales del embrión que forman las llamadas venas cardinales comunes.

## Reabsorción del mesocardio dorsal

Durante todo este proceso de diferenciación se produce una progresiva reabsorción del *mesocardio dorsal*, de tal manera que aquél acaba flotando en el interior de la cavidad celómica pericárdica primitiva.

Se une por sus extremos con el resto del árbol vascular.

Por su extremo cefálico, a través del *bulbo arterial*, con las aortas.

Por su extremo caudal, a través de los elementos que desembocan en el *seno venoso*, con las formaciones venosas que llevan la sangre de retorno al corazón.

## Desarrollo de la morfología cardiaca

Vamos ahora a analizar con más detalle el conjunto de fenómenos que van a dar lugar, progresivamente, a la morfología del *corazón* del adulto.

Mediante una serie de mecanismos se formará el *asa cardiaca* y se alterará la localización topográfica y las relaciones de las distintas zonas del tubo cardiaco.

## Cavidades y válvulas

Al mismo tiempo aparece en el interior de la cavidad de este tubo cardiaco una serie de salientes y crestas, que al fusionarse dan lugar a una morfología cardiaca que, de una cavidad única, pasa a tener *cuatro cavidades*, separadas por sus correspondientes *tabiques* y *comunicadas* por una serie de *orificios*.

En dichos orificios el revestimiento interno de la cavidad cardiaca sufrirá una serie de procesos de reabsorción que origina la aparición de unas formaciones denominadas *válvulas*.

## Morfología longitudinal

Todos estos procesos se realizan de una manera simultánea, aunque vamos a ir analizando, por motivos didácticos, cada uno de ellos aisladamente.

Empezaremos por los fenómenos que ocurren *externamente* a nivel del tubo cardiaco y que alteran su morfología longitudinal, experimentando un proceso de incurvación en sentido dorsoventral y de giro hacia la izquierda.

Analizaremos los mecanismos por medio de los cuales se realiza:

a) La *tabicación* del orificio de comunicación atrio-ventricular.

b) La *separación* de los elementos correspondientes a la porción del seno venoso y atrio, del primitivo tubo cardiaco, y como consecuencia, la aparición de la *aurícula derecha* y la *aurícula izquierda*.

En esta última aurícula analizamos la constitución de los brotes angiogenos de su pared dorsal, los cuales establecen conexión con el plexo vascular que acompaña al brote pulmonar en su diferenciación y que serán el origen de las *venas pulmonares*.

### **Tabicación**

Por último, analizaremos el proceso de *tabicación* de la porción más cefálica del tubo cardiaco, que a consecuencia del proceso de giro y de incurvación se sitúa en posición ventral y caudal, delante del atrio y del seno venoso y que da lugar a la aparición del *ventrículo derecho* y del *ventrículo izquierdo*.

## **CAMBIOS MORFOLOGICOS EXTERNOS EN EL PRIMITIVO TUBO CARDIACO**

Una vez constituido el tubo cardiaco como hemos indicado (hecho que ocurre en la tercera semana del desarrollo intrauterino), comienza un proceso de *incurvación* y *giro* de este tubo cardiaco que altera profundamente las relaciones topográficas entre los distintos segmentos que hemos distinguido en él.

### **Proceso de incurvación y torsión**

Este proceso de *incurvación* y de *torsión* se realiza:

1. Porque el tubo cardiaco se encuentra *sujeto* por sus dos extremos (lo que impide desplazarse en sentido longitudinal).

2. Porque ciertas zonas de la pared de este primitivo tubo cardiaco (concretamente en el borde derecho de su zona cefálica) sufren un *proceso mitótico* más rápido que les hace adoptar de una manera intrínseca estas incurvaciones.

Parece ser que los procesos *hemodinámicos* de la sangre que circula en su interior no influyen en estos cambios morfológicos, si bien tendrán una participación en los procesos de *tabicación* y desarrollo estructural en el interior del mismo.

### **Surco bulboventricular**

El crecimiento más rápido a nivel de la porción cefálica y derecha del tubo cardiaco en las zonas del bulbo arterial y ventrículo hacen que esta región adopte una forma en «S» itálica, apareciendo un surco profundo que separa el bulbo arterial del ventrículo, denominándose *surco bulboventricular*, el cual traduce externamente la existencia de un repliegue interno o *repliegue bulboventricular*.

### **Porciones de la «S» cardiaca**

En esta porción incurvada en «S» podemos

Una *región superior*, situada hacia la derecha y constituida por el bulbo del corazón y el tronco arterial.

- Una *porción caudal* descendente, formada por el ventrículo primitivo.
- La *rama ascendente* de la «S» cardiaca se diferencia para constituir el ventrículo derecho y el cono arterial de; corazón.
- La *rama descendente* se diferenciará para constituir el ventrículo izquierdo definitivo.

### **Situación del seno venoso**

Al mismo tiempo que ocurre este fenómeno de incurvación, de la *porción cefálica* del tubo cardiaco primitivo, la región más. *caudal* de éste, situada aún en el espesor del *septum transversum* (constituida por el atrio y el seno venoso), experimenta un proceso de desplazamiento hacia arriba y hacia atrás que la sitúa en el interior de la cavidad pericárdica y posterior con respecto a la «S» cardiaca formada por el ventrículo y el bulbo arteria. Adopta, en definitiva, después de este proceso de *giro y ascenso*, una posición que sitúa al seno detrás, arriba y a la derecha del atrio, y a éste, en contacto inmediato con la *rama ascendente* de la «S» cardiaca, situado ligeramente a la izquierda de la misma.

### **Ventrículo común**

La zona convexa corresponde a la parte del tubo cardiaco que hace prominencia (constituyendo el primer vientre del cuerpo embrionario) y forma el *ventrículo común*.

### **Metampolla y preampolla**

La parte ascendente va a recibir el nombre de *metampolla* y estará separada por un surco profundo de la parte descendente o *preampolla*, que origina el ventrículo izquierdo.

La unión entre el ventrículo y el bulbo arterial se marca externamente por el *surco bulboventricular* y aumenta y estrecha constituyendo el llamado *agujero interventricular* primario.

### **Columnas carnosas**

La parte proximal del bulbo arterial adquiere un aspecto *trabeculado* y forma las partes del ventrículo derecho. La cavidad del ventrículo común primitivo, que se diferencia para constituir el ventrículo izquierdo, también adquiere en su pared un aspecto trabeculado y forma las *columnas carnosas* que constituyen los accidentes del interior de este *ventrículo*.

### **Infundíbulos arteriales**

La parte media del bulbo arterial da origen, por un proceso de tabicación, a los dos conos de origen o *infundíbulos* de las arterias pulmonar y aorta.

La parte distal del tubo o *tronco arterioso* forma la porción correspondiente al origen de las arterias *aorta* y *pulmonar*.

En este proceso de desarrollo de la rama convexa y de la rama ascendente de la «U» cardiaca intervienen también fenómenos de crecimiento en *sentido lateral* y en sentido caudal, que amplían el surco bulboventricular (que constituirá el primer esbozo de tabique interventricular), y también las dimensiones en sentido lateral de la cavidad de estas dos regiones del tubo cardiaco.

### **Derivados del seno venoso y atrio**

Del *seno venoso* y el *atrio* en el proceso de ascenso y situación posterior y craneal de las mismas, derivarán las *aurículas* y la desembocadura en las mismas de los grandes troncos venosos.

### **Afluentes al seno venoso y atrio**

Al principio, durante el proceso de *ascenso* del atrio, el seno venoso recibe *dos conductos* de Cuvier, con las venas cardinales anterior y posterior. Desembocan también en este seno venoso las *venas vitelinas* derecha e izquierda y las *venas onfalomesentéricas* derecha e izquierda.

### **Repercusión de la biomecánica atrio-sinusal**

En un principio, y a consecuencia del giro y del ascenso, la comunicación que existía entre las porciones derecha e izquierda del seno venoso y el atrio sufre un proceso de reducción por la aparición de un *pliegue senoauricular*, en el lado izquierdo. Este pliegue reduce la comunicación de la parte izquierda del seno venoso con la parte del atrio.

Al final queda incluida la mayor parte de la porción izquierda del *seno* (a través de la porción dilatada del lado derecho) en la porción *derecha* del atrio.

Este estrechamiento de la desembocadura, conduce a una *atrofia* y *obliteración* de la vena *umbilical izquierda* y de la vena *onfalomesentérica izquierda*.

La prolongación *sinusal izquierda* va disminuyendo en importancia, quedando únicamente la parte más próxima (cuando que se termina de obliterar la comunicación del Cuvier izquierdo con las venas cardinales superior e inferior del mismo lado).

El resto del conducto de Cuvier izquierdo (que constituye la llamada *vena oblicua de Marshall*, de la aurícula izquierda) permanece permeable, transformándose en el colector común que llevará al seno venoso la sangre que ha drenado de las paredes *cardiacas*.

#### Válvulas del seno

A consecuencia de la formación del *pliegue senoauricular* se forman en el interior de la cavidad del atrio dos repliegues valvulares (válvulas venosas derecha e izquierda del seno).

En su parte craneal estas válvulas se funden y constituyen un saliente, el llamado *septum spureum*.

En su parte distal la porción superior de la válvula venosa del lado derecho desaparece por completo, y la porción inferior se fusiona con el tabique que se desarrolla entre el orificio del conducto hepatocardiaco y el orificio del *seno coronario*. Se divide en dos porciones, que formarán la *válvula de la cava inferior* o válvula de *Eustaquio*, y la *válvula del seno* o válvula de *Tebesio*.

#### Venas pulmonares

Mientras tanto, la parte izquierda del *atrio* va a sufrir dos fenómenos organogénéticos:

1º.- Se desarrollan unas *evaginaciones* de tipo vascular, que establecen pronto comunicación con el *plexo venoso* que acompaña al dispositivo vascular del brote pulmonar, transformándose en el origen de las *venas pulmonares*.

En un principio, son dobles. A su salida de la parte izquierda del atrio, se bifurcan en otras dos que penetran en cada uno de los esbozos pulmonares.

2º.- Una *expansión* y *crecimiento* en sentido dorsal y lateral, que engloba poco a poco al tronco de origen de las venas pulmonares, de tal manera que acaba llegando a su punto de bifurcación.

Aparecen en este momento *cuatro orificios* correspondientes a las venas pulmonares derechas e izquierdas, que desembocan en el interior de la porción izquierda del atrio. Esta porción izquierda del atrio, cuando el proceso de tabicación avance, quedará transformada en la *aurícula izquierda*.

#### Orejuelas auriculares

La expansión y crecimiento lateral del *atrio* modifica sus relaciones con respecto al bulbo arterial, que se coloca en posición más medial, abrazado a un lado y al otro por estos dos crecimientos laterales, que acaban transformándose en las correspondientes *orejuelas cardiacas* o auriculares

Todos estos cambios morfológicos externos realizados en la superficie del tubo cardiaco se inician en fase precoz, a partir de la tercera semana del desarrollo

intrauterino, horizonte VIII de Streeter, y se continúan a lo largo de la cuarta y de la quinta semana, de tal manera que en el embrión de 10 y 11 mm, horizonte XVI de Streeter, el *tubo cardiaco* presenta externamente las características morfológicas del corazón adulto.

## TABICAMIENTOS CARDIACOS

### Cronología de la tabicación

Durante la fase final de estos cambios morfológicos externos empieza a desarrollarse en el interior del corazón un complejo proceso de formación de tabiques y repliegues que acabarán transformando su cavidad única en *cuatro cavidades*. Estas cavidades serán las *aurículas* y *ventrículos* del corazón adulto.

Este proceso de tabicación intracardiaco comienza en el embrión humano a partir de la *quinta* semana, lo que corresponde aproximadamente al horizonte XIII de Streeter, y viene a completarse hacia el final del horizonte XVIII o comienzo del XIX, cuando el embrión tiene aproximadamente unas seis semanas.

Vamos a analizar cómo se va realizando este proceso de *tabicación*, concomitante con los cambios morfológicos externos. Todo el proceso se va a realizar *simultáneamente*, y en él van a intervenir de una manera fundamental los fenómenos *hemodinámicos*, consecutivos a la circulación de las corrientes sanguíneas en el interior de las cámaras cardíacas. Sin embargo, bajo un punto de vista didáctico, lo vamos a ir analizando separadamente.

### TABICACION DEL ORIFICIO ATRIOYENTRICULAR

#### Ligamento coronario

El crecimiento, en sentido lateral del atrio de los ventrículos, ha dejado entre ellos una zona de menor crecimiento, que se manifiesta externamente por la aparición de un *surco* entre ambas formaciones del tubo cardiaco. Corresponde al *surco atrio-ventricular*, que en el corazón adulto se transformará en el llamado ligamento coronario.

Cojinetes cardiacos

El, revestimiento *subendocardio* de este orificio atrio-ventricular que corresponde al surco, es asiento de un proceso de proliferación en sus porciones anteroizquierda y posteroderecha.

Estas proliferaciones constituyen los cotiledones o cojinetes cardiacos, que empiezan a crecer, dirigiéndose hacia el centro del orificio.

Septum intermedio

*Los cojinetes* se ponen en contacto y se fusionan entre sí para formar un tabique que va a recibir el nombre de *septum intermedio* y *crece* también en sentido cefálico y caudal hacia la aurícula y ventrículo, contribuyendo a la formación de los respectivos *tabiques* interauricular e interventricular.



## Comunicaciones atrio-ampulares

Este proceso de formación del septum intermedio va acompañado de la *reabsorción* del tabique bulboventricular (que separaba, en un principio, la porción del ventrículo primitivo o rama *descendente* de la S cardíaca de la zona del bulbo arterial o porción *ascendente* de la «S»).

La desaparición de este *tabique bulboventricular*, junto con el crecimiento de los ventrículos y del atrio, en sentido lateral, modifican la disposición del primitivo orificio atrio-ventricular.

Este *orificio* comunicaba el atrio con el ventrículo común. Ahora se transforma en una *hendidura* transversal, que se desplaza hacia la derecha, comunicando el atrio común con las dos porciones de la S cardíaca, es decir, con el *ventrículo primitivo* (que se transformará luego en ventrículo izquierdo) y con la rama ascendente del *bulbo arterial* (que se transformará en el ventrículo derecho).

En este momento, el *atrio* comunicaba con la preampolla y la metampolla.

### FORMACION DEL TABIQUE INTERAURICULAR

En la formación del *tabique interauricular* intervienen una compleja serie de fenómenos que dan lugar a la formación (en esta zona del tubo cardíaco que comprende el seno venoso y el atrio) de dos cavidades que en el momento del nacimiento quedarán completamente separadas entre sí.

La mitad izquierda del atrio, que se transformará en aurícula izquierda, y la mitad derecha del atrio y el seno venoso, que se transformarán en la aurícula derecha.

#### Septum primum

En la formación del primer tabique de separación interviene como mecanismo fundamental el proceso de expansión, en sentido lateral, que deja una zona central de menor crecimiento. En esta zona se forma un *pliegue* que va aumentando y se proyecta hacia el interior de la cavidad atrial, recibiendo el nombre de *septum primum*.

#### Ostium Primum

Los dos extremos de este tabique falciforme, o *septum primum*, se extienden en dirección de los *cojinetes cardiacos*, que habían constituido el tabique del orificio atrio-ventricular.

La parte central, no se pone en comunicación con ellos, quedando por consiguiente un orificio situado entre este *septum primum* y el tabique atrio-ventricular o *septum intermedio*, que comunica las aurículas derecha e izquierda primitivas y que recibe el nombre de *ostium primum*. (Este fenómeno se produce cuando el embrión alcanza una longitud de unos 10 mm, aproximadamente, horizonte XVI de Streeter.)

La comunicación entre las aurículas sigue permeable, porque antes de que se realice la fusión entre la proliferación del septum intermedio y el septum primum, aparecen, en la parte superior de éste, una serie de dislaceraciones y perforaciones que dan lugar al *ostium secundum*, por lo que permanece permeable la comunicación entre las aurículas primitivas derecha e izquierda.

Septum secundum

A partir del espacio *intersepto valvular*, en el techo de éste comienza a crecer un nuevo tabique, en forma de media luna; es el *septum secundum*, que se supone obstruye el ostium secundum, pero no se adhiere a él.

El *cuerno derecho o posterior* de la semiluna del septum secundum se funde con el septum spureum y la válvula venosa izquierda.

El *cuerno anterior o izquierdo* crece y desciende hasta llegar al cojinete anterior del orificio aurículo-ventricular.

Conducto de Botal

La concavidad entre los dos cuernos se llama *agujero oval*, y la hendidura que comunica una aurícula con otra a través del agujero oval y el ostium secundum se llama *conducto de Botal*

Organogénesis de las aurículas

En este momento, en la porción superior del tubo cardiaco encontramos las siguientes cavidades en las que ha quedado dividido aquel primitivo atrio y seno venoso.

AURICULA IZQUIERDA

### **Aurícula izquierda y venas pulmonares**

La *cavidad izquierda* será el esbozo de la aurícula izquierda definitiva, situada a la izquierda del *septum primum*. Comunica, por medio del orificio atrio-ventricular izquierdo, con el ventrículo primitivo.

En este momento se ha originado (por evaginación de la pared de aquella aurícula primitiva izquierda) el esbozo de la *vena pulmonar*.

A poco de su nacimiento se divide en dos y se subdivide en otras dos. Estas venas pulmonares, a través del mesocardio dorsal, se dirigen a la búsqueda de los esbozos pulmonares. Establecen conexión con los plexos vasculares derivados del mesénquima esplácnico que los rodea, y que se transformarán en las *venas definitivas* que desembocan en esta cavidad auricular izquierda en número de cuatro.

Son cuatro, porque el *crecimiento* de la pared dorsal de la aurícula izquierda engloba en su interior esta primitiva evaginación de las venas pulmonares, hasta el punto en que encontramos la bifurcación en las cuatro venas definitivas.

Por lo tanto, esta pared dorsal de la aurícula izquierda estará formada a expensas de la evaginación que ha dado lugar a las *venas pulmonares*.

#### AURICULA DERECHA

El *seno venoso* es, en este momento, prácticamente un orificio oval y vertical situado en la zona derecha del atrio.

Recibe, a través de sus prolongaciones derecha e izquierda, las *venas cava superior e inferior*, y la vena cardinal común izquierda (conducto de Cuvier izquierdo), que por aparición de un tabique entre la parte derecha e izquierda del seno venoso desembocará al final, independientemente del resto del seno, constituyendo el orificio del seno coronario.

#### Válvulas del seno venoso

En el punto de continuación de este seno venoso con el atrio aparecen dos repliegues que delimitan el orificio oval y que constituyen las *válvulas del seno venoso*.

La *válvula izquierda* crece mucho y forma un tabique que divide a esta zona del atrio y forma una nueva cámara. Es el *espacio interseptovalvular*, situado entre el septum primum y la válvula izquierda del seno venoso.

La *válvula derecha* del seno venoso tiene en estos momentos la misión de dirigir la corriente sanguínea que le llega por la cava superior hacia el *orificio atrioventricular* derecho.

La *válvula izquierda* del seno, que ha adquirido un gran desarrollo, tiene por misión dirigir la sangre que llega por medio del *conducto hepatocardiaco* (transformado luego en cava inferior, rica en oxígeno), a través del ostium primum hacia el atrio izquierdo, y a través del orificio atrioventricular izquierdo al ventrículo correspondiente.

#### TABIQUE INTERAURICULAR

En el sucesivo curso del desarrollo, la *válvula derecha* del seno venoso quedará incorporada. y pegada al *septum primum* formando parte del tabique interauricular.

En su parte superior, ambas válvulas se funden y constituyen un *septum* destinado a tensarlas, que quedará formando un relieve en la zona dorsal de la cavidad de la aurícula derecha y constituye el llamado *septum espúreo*, que en la fase final del desarrollo se fundirá con el resto de formaciones que constituyen el tabique interauricular.

#### Válvulas del seno

La *parte proximal o cefálica* de la *válvula derecha* del seno venoso se atrofia.

La *parte distal* establece conexión con el septo intersinusal, que lo ha dividido en dos orificios: el del seno coronario y el de la cava inferior, y queda dividida en dos porciones valvulares:

1°.- Una *porción falciforme*, situada ala derecha, que constituye la *válvula de Eustaquio* o de la cava inferior.

2°.- El resto distal de la válvula venosa derecha del seno, que queda como un repliegue que delimita el orificio del seno coronario o *válvulas de Tebesio*.

Bandas límbicas o músculos pectíneos

En el interior de estos repliegues endocárdicos, el miocardio forma las *bandas límbicas* musculares en número de tres:

1°.- La *primera o superior* pasa por el borde del agujero oval desde la cava superior a la cava inferior. Es el tubérculo de Lower.

2°.- La *segunda* se coloca entre la cava inferior y el seno coronario; es la base del llamado *septum sinusal*.

3°.- La *tercera* se coloca a la derecha de la cava inferior, arrancando desde el septum spureus, y se llama *crista terminal*. Estas bandas darán lugar a los músculos pectíneos de las aurículas.

Tabique auricular

El *septum secundum* adopta una disposición espiroidea, de forma que en la parte superior comienza próximo al septum primum, mientras que al crecer en la parte inferior se aproxima a la *vena cava inferior*.

La válvula izquierda del seno venoso deja en este momento de crecer, soldándose en gran parte a la cara derecha del *septum secundum*, desapareciendo el *espacio interseptovalvular* para incorporarse en esta zona a la formación del tabique interauricular.

En el momento del nacimiento, al aumentar la presión en la aurícula izquierda, el *septum primum*, que presenta un aspecto delgado y es fácilmente desplazable, se desvía y se pone en contacto con el septum secundum. Queda como una zona engrosada del tabique interauricular, que recibe el nombre de *limbo* de la fosita oval.

Una vez terminados estos procesos de crecimiento, en el interior de la cavidad queda un tabique, separando la mitad izquierda del atrio de la mitad derecha del mismo y restos del seno venoso.

Este tabique está constituido por la fusión de los siguientes elementos:

1. *Septum primum*.
2. *Proliferación dorsal* del septum intermedio.

3. *Septum secundum*.
4. *Valva del seno venoso*.
5. *El tabique o septo* que tensaba las dos valvas del seno y que recibía el nombre de *septum espúreo*.

#### TABICACION DEL VENTRICULO Y BULBO ARTERIAL DEL CORAZON

A las cuatro semanas, horizonte XIII de Streeter, con una longitud de 5 mm, existe entre la preampolla y metampolla, es decir, entre la parte correspondiente al ventrículo primitivo común, que se transformará en el ventrículo izquierdo) y la porción ascendente del asa cardiaca perteneciente al bulbo arterial (que se transformará en el ventrículo derecho), una comunicación que recibe el nombre de *orificio interventricular* primario.

Se halla limitado, en su parte inferior, por el *surco* que separa la preampolla y metampolla (que se transformará posteriormente en la porción muscular del tabique interventricular); hacia arriba y hacia atrás, por el *reborde* del tabique bulboventricular.

#### TABIQUE INTERVENTRICULAR

##### **Septum inferior**

Posteriormente, al producirse el crecimiento en sentido lateral (que dilata las cavidades del ventrículo primitivo de la parte distal del bulbo arterial próxima a él), da lugar a que, en la zona de separación (que queda retrasada en su crecimiento), aparezca como un *tabique*.

Este *tabique* crece progresivamente por fusión de las paredes internas de las zonas del tubo cardiaco y que constituye el llamado *septum inferior*.

Este *septum inferior* hace hernia en el interibi--- de la luz, pero sin llegar a obliterar por completo la comunicación entre ambas partes del tubo cardiaco.

##### **Orificio interventricular primitivo**

Entre este *septum inferior*, así constituido, y el orificio atrioventricular, dividido por el septum intermedio en dos, queda un orificio de comunicación que recibe el nombre de *orificio interventricular primitivo*.

El *septum inferior* adopta una disposición espiroidea, de tal manera que su extremo *anterior* o ventral se encuentra situado a la derecha del orificio atrioventricular, mientras que el *posterior* o dorsal se sitúa a la derecha del septum intermedio y a la izquierda del orificio atrioventricular derecho.

Este *agujero interventricular* primitivo se cierra por formaciones procedentes de otros orígenes, que junto con él constituyen el *tabique interventricular* definitivo del adulto.

##### **Pars membranácea**

Estas formaciones proceden en parte de las proliferaciones de los tubérculos, anterior y posterior del *septum intermedio*, que crecen hacia abajo hasta que se ponen en contacto con el septum inferior. Constituyen parte de la *Pars membranácea* del tabique.

### **Hemodinámica organogenética**

Este proceso de crecimiento a partir del septum intermedio va precedido de los cambios morfológicos que analizábamos antes.

1. La *reabsorción* del tabique bulboventricular.

2. El *ensanchamiento*, en sentido transversal y hacia la derecha, del orificio atrioventricular, que hace que la sangre que desemboca en su totalidad en el ventrículo común (y que pasaba a través del orificio interventricular a la zona ascendente del bulbo arterial) pase *independiente* a las dos regiones.

Al ensancharse en sentido transversal el orificio atrioventricular, la sangre que pasa por la parte izquierda de este orificio desemboca toda en el *ventrículo común*, mientras que la sangre que pasa por la porción del orificio atrioventricular derecho desemboca en la zona proximal del *bulbo arterial* o porción descendente de la «S» cardiaca, que se transformará en el ventrículo derecho.

### **Cierre del tabique interventricular**

El cierre del tabique interventricular se termina de realizar a expensas de las llamadas *crestas bulbares*, que empiezan la tabicación del bulbo arterial en su parte distal.

Se originarán dos proliferaciones, una derecha y otra izquierda, en esta porción distal del tronco o *bulbo arterial* común. Descienden en sentido proximal hasta alcanzar la parte correspondiente de *preanipolla* y *melampolla*, fusionadas por la desaparición del tabique bulbo ventricular.

En su trayecto descendente describen una curva de tipo *espiroideo*.

En la zona media, la *cresta bulbar derecha* se hace posterior y la izquierda anterior.

En la zona proximal al bulbo, la cresta bulbar izquierda se hace completamente anterior. Se proyecta sobre el extremo ventral del *agujero interventricular*.

Por otra parte, la *cresta bulbar derecha* se hace posterior y se proyecta sobre la parte dorsal del agujero interventricular, estableciendo la conexión con el crecimiento procedente de los tubérculos del *septum intermedio*. Termina, al fundirse, por cerrar el agujero interventricular, constituyéndose la *pars membranácea*.

La formación de esta *pars membranácea* es ayudada, sobre todo, por el crecimiento de los dos tubérculos anterior y posterior del *septum intermedio* y la cresta bulbar derecha o posterior. La parte correspondiente a la cresta bulbar

izquierda contribuye en una muy pequeña parte en la formación de dicha *pars membranácea*.

A consecuencia de este proceso de tabicamiento del bulbo arterial, se separa el mismo en *dos conductos* independientes, uno anterior y otro posterior, que se arrollan en *espiral*.

En la parte proximal al corazón, el *conducto anterior* (que establece comunicación con el ventrículo derecho) forma el origen de la *arteria pulmonar*.

El *conducto posterior* o izquierdo (que establece conexión con el ventrículo izquierdo) constituye el origen de la *aorta*, explicándonos este crecimiento espiroideo de las crestas bulbares, el *arrollamiento* en espiral que experimentan ambos vasos, en su origen a partir del ventrículo.

## FORMACION DE LAS VALVULAS CARDIACAS

Después de haber estudiado el proceso de *tabicamiento* de las distintas cavidades cardíacas, nos queda, por último, el estudio de la formación de las *válvulas cardíacas*.

En el interior de los orificios atrioventriculares y del bulbo arterial, tabicado por el septum espiral, aparecen unos espesamientos que se transforman, en el primer caso, en las llamadas válvulas *tricúspide* y *mitral* en el segundo, en las válvulas sigmoideas *aórtica pulmonar*.

### VALVULAS AURICULO VENTRICULARES

La *válvula auriculoventricular* se produce a expensas de unas proliferaciones de tejido mesenquimatoso compacto, que hacen hernia en el interior de los orificios aurículoventriculares.

#### Válvula tricúspide

En el caso del *ventrículo derecho* influyen *tres* proliferaciones: una septal o posterior, una anterior y otra derecha.

Posteriormente, este tejido mesenquimatoso compacto experimenta un proceso de *reabsorción*, excavándose, adelgazándose y transformándose en *láminas* más o menos planas unidas por restos fibrosos a la pared del ventrículo, que forman las llamadas *cuerdas tendíneas* de las valvas y los músculos *papilares*.

#### Válvula mitral

En el caso del *ventrículo izquierdo* se constituyendo proliferaciones, una derecha y otra izquierda. Sufren un proceso de *reabsorción* similar. Quedan al final aisladas (en su parte distal) de la pared del ventrículo, y unidas por restos de este mesénquima, que forma las *cuerdas tendinosas* y los músculos papilares de la válvula auriculoventricular izquierda o *válvula mitral*.

### VALVULAS SIGMOIDEAS

En el bulbo arterial, además de las dos crestas bulbares derecha e izquierda que lo tabican, aparecen unas *crestas secundarias*, una anterior y otra posterior.

Sigmoideas pulmonares

De la *cresta secundaria* anterior y de las crestas *bulbares* derecha e izquierda, por un proceso de ahuecamiento de su porción superior, se originan las *tres* valvas de la válvula sigmoidea pulmonar, una anterior y dos posteriores, derecha e izquierda.

Sigmoidea aórtica

De la porción posterior de las *crestas bulbares*, que formarán el tabique del tronco arterial, y de la proliferación de la *cresta secundaria* posterior, por un proceso de ahuecamiento, se producirán las válvulas sigmoideas de la arteria *aorta*, que presentarán tres valvas, la posterior y dos anteriores, derecha e izquierda.

Nódulos de Arancio y Morgani

El borde libre de la porción excavada de las proliferaciones que aparecen en el interior del *tronco arterial* tabicado presentan el desarrollo de un nódulo cartilaginoso que favorece la coaptación de la válvula. Recibe el nombre de nódulo de *Arancio* en el caso de la *aorta*, y de nódulo de *Morgani* en el caso de las *válvulas sigmoideas pulmonares*.

#### SISTEMA DE CONDUCCION ATRIOVENTRICULAR

Entre las células miocárdicas que constituyen las paredes del corazón, muy precozmente se diferencia, en embriones de alrededor de cinco semanas, horizonte XVI de Streeter, unos conglomerados compactos situados en la cara posterior, del primitivo seno venoso, que van a ser de naturaleza *colinérgica*. Queda formando unos acúmulos con la propiedad de conducir y transmitir los impulsos al resto de las formaciones musculares cardíacas.

Nódulos cardíacos

En el curso del sucesivo desarrollo y crecimiento, este primitivo acúmulo de células embrionarias, que se diferencian por sus características tintoriales y por su aspecto del resto de las células contráctiles, se escinden formando *dos acúmulos*:

1°.- Uno próximo a la desembocadura del *seno* en el atrio, *nódulo sinusal* de Keith-Flack.

2°.- Otro que queda situado en la cara posterior del tabique atrio-ventricular, es el *nódulo atrioventricular* de Aschoff-Tawara.

Haz de Hiss

Distalmente, a partir del nódulo ventricular de Aschoff-Tawara, e invadiendo la pars membranácea, se observa un acúmulo de este tejido *miocardio embrionario* (que se distingue del resto del tejido miocárdico por sus células de color más claro, con núcleos más redondeados y con fenómenos de estriación menos acusados), el



cual se diferencia en *dos fascículos*, derecho e izquierdo, que acaban terminando en una red fibrilar, que constituye la *red de Purkinje*.

Ramas del haz de Hiss y redes de Purkinje

Ambos fascículos forman las *ramas* derecha e izquierda del haz de Hiss.

La *rama derecha*, que cabalga y salta a la pared del ventrículo derecho, determina en el interior de la pared del mismo la llamada *bandeleta ansiforme* o bandeleta moderadora. Termina, como hemos dicho, en la parte más distal de este tejido muscular embrionario, que forma la red de Purkinje.

La *rama izquierda*, que sigue por la parte izquierda del tabique muscular interventricular, termina en la red fibrilar de Purkinje, subendocárdica, de las paredes del ventrículo izquierdo.

Biodinámica cardíaca

Merced a estas células, el potencial eléctrico generado por el nódulo sinusal y propagado al resto de la fibra muscular auricular podrá propagarse hasta el ventrículo a través del nódulo atrioventricular, al cual llega la excitación generada en el *nódulo sinusal*.

Por las ramas del *haz de Hiss* se difunde el potencial bioeléctrico generado en el nódulo sinusal al resto de las paredes ventriculares, que latirán al ritmo marcado por éste, de ahí que se conozca a este nódulo sinusal con el nombre de *marcapasos cardíaco*.

## CAPITULO XIII

### DERIVADOS MESOBLASTICOS. ANGIOGENESIS EMBRIONARIA Y FETAL

#### ANGIOGENESIS EMBRIONARIA

Sistema circulatorio

Hemos visto en capítulos precedentes cómo los requerimientos metabólicos (y en consecuencia de medios de aporte) iban aumentando progresivamente, según nos hallásemos en la fase de germen, embrión o feto, para cubrir sus necesidades energéticas.

En la fase de *germen* es nutrición por *imbibición*.

*Durante el proceso de anidación*, la nutrición es, en esta fase, del tipo *histotrófica*.

Más tarde, cuando el trofoblasto se encuentra rodeado de lagunas sanguíneas maternas, es directamente de ellas de donde capta el huevo el material energético que necesita. Nos hallamos ante una nutrición por *difusión* de tipo *hemotrófica*.

Dado que el crecimiento y diferenciación se producen de una forma tan sorprendentemente rápida en estas primeras fases del desarrollo, no es suficiente con un proceso de *difusión*, para cubrir las necesidades excretoras, respiratorias y nutricias. Aparece entonces la *circulación sanguínea* y dando lugar a lo que será el primer sistema orgánico funcionante de nuestra vida, el sistema o *aparato circulatorio*.

Este sistema ya nos es conocido, en parte, a propósito de la *angiogénesis* de las primeras fases del desarrollo, por lo que vamos a entrar de lleno en el estudio del dispositivo correspondiente a la *angiogénesis fetal arterial y venosa*.

## SISTEMA ARTERIAL

Podemos considerar el *punto de arranque* para el estudio de todo el sistema arterial, el momento en que *los dos arcos aórticos*, aproximadamente a los 28 días de vida intrauterina (horizonte XIII de Streeter), se unen para darnos lugar a la *arteria aorta* definitiva.

En la porción cefálica nos encontramos con los arcos *aórticos*, que una vez experimentados sus correspondientes cambios morfológicos darán lugar al *dispositivo arterial cefálico* definitivo.

Un *cayado aórtico* izquierdo que será el resultado de las modificaciones del cuarto arco, aórtico izquierdo, que con sus ramas aseguraba en todo momento el correcto aporte sanguíneo.

Un *cayado aórtico derecho* que por la dinámica, evolutiva cardíaca se transforma en el *tronco braquiocefálico*.

## SISTEMA ARTERIALCEFALICO

### Lado derecho

Nos encontramos, pues, con un *tronco braquiocefálico* que es el cayado aórtico derecho y que tendrá como ramas a la *arteria subclavia derecha* y a la *arteria caórtica primitiva* correspondiente, dividida a su vez en dos. Una de ellas será la *arteria carótida externa*, que correrá superficialmente, mientras que la otra arteria es la *carótida interna*.

### Lado izquierdo

En el lado izquierdo, el *cayado* correspondiente se conserva y desarrolla la *subclavia* y *carótida primitiva*, que saldrán directamente y por separado del *cayado aórtico*.

### Sistema de la vertebral. Truncobasilar

Es interesante indicar que, debido al extraordinario desarrollo del tubo nervioso y subsiguiente formación de vesículas encefálicas, la irrigación de esta zona no puede estar comprometida.

Este hecho es tan importante que la arteria subclavia envía una rama ascendente, la arteria vertebral, que pasa por los agujeros transversos de las vértebras cervicales, y se une con la del lado opuesto para formar la arteria basilar.

#### Polígono de Willis

Este tronco basilar da una rama, la arteria cerebral posterior, que, aprovechando la llamada arteria comunicante posterior, se anastomasa con las arterias cerebrales media y anterior (estas dos últimas, ramas de la carótida interna) para formar de esta manera el llamado polígono de Willis, permitiendo un gran aporte vascular.

Este proceso anastomótico anteriormente estudiado tiene lugar en un embrión de 5 mm de longitud aproximadamente (corresponde al horizonte XIII de Streeter).

#### Arteria oftálmica

En esta fase, además, se está esbozando la copa óptica y el cristalino, por lo que es necesario un aporte vascular a este globo ocular en formación. La nutrición correspondiente correrá a cargo de la arteria oftálmica, rama de la carótida interna.

Por supuesto, la disposición angiológica cefálica es mucho más compleja de lo que esbozamos en este capítulo, pero sentadas estas bases preferimos estudiar el dispositivo definitivo cuando tratemos la parte correspondiente a neuroangiología cordoencefálica.

#### SISTEMA ARTERIAL DEPENDIENTE DE LA AORTA DORSAL

Ya nos es conocido, por capítulos precedentes, el dispositivo correspondiente a las ramas de la arteria aorta en su tramo dorsal. Eran las arterias onfalomesentéricas o vitelinas y las umbilicales. Sin embargo, la aparición de las arterias que se van a encargar de la irrigación metamérica, o arterias segmentarias, ocurre muy precozmente entre la 3ª y 4ª semana, horizontes X y XI de Streeter, de vida intrauterina, conforme se van desarrollando los somitas correspondientes.

Nos encontramos, pues, con la presencia de tres grupos arteriales:

- a) Arterias metaméricas o segmentarias, que irrigarán las paredes del embrión, el dorso del mismo, el tubo neural y los esbozos de los miembros superior e inferior.
- b) Arterias viscerales o espláncnicas ventrales, que se distribuirán por el tubo digestivo y sus derivados.
- c) Arterias viscerales o espláncnicas laterales, que se encargarán de la irrigación de la lámina genitourinaria o intermedia y sus derivados.

#### ARTERIAS METAMERICAS O SEGMENTARIAS

Se desprenden de la aorta dorsal arrancando posterolateralmente de la misma. Las encontramos extendidas desde los somitas occipitales, en donde se las conoce con el nombre de arterias hipoglosas, hasta los somitas sacros.

Hemos de resaltar el hecho de que, nada más originarse de la aorta, se dividen en sus dos ramas presomática y retrosomática, habiendo incluido anastomosis entre las arterias que forman el dispositivo metamérico.

Estas anastomosis nos constituyen el sistema intersegmentario que nos va a dar lugar a una serie de modificaciones arteriales que afectarán fundamentalmente a la encrucijada cérvico-cefálica aunque también las encontraremos en la región sacra, por el obstáculo que supone el desarrollo morfológico de las arterias umbilicales.

Sistema arterial cervical

Siguiendo un criterio organogenético vascular, vamos a comenzar el estudio de este sistema intersegmentario a nivel de lo que será el cuello del embrión.

Cada una de estas arterias metaméricas cervicales, siete en total, van a esbozar una serie de anastomosis que, por el obstáculo que supone la apófisis transversa y la articulación costal en formación dará lugar a tres columnas anastomóticas que recorrerán la región cervical en sentido cráneo-caudal.

Estas columnas anastomóticas van a poseer distinta denominación en razón de su situación y relación con los citados procesos esqueléticos.

1º.- La primera columna anastomótica se localiza por delante del esbozo de la costilla. Se denomina anastomosis precostal y dará lugar en el adulto al tronco tirobicervicoescapular.

2º.- La segunda columna anastomótica, en la que sólo intervienen las seis primeras arterias segmentarias, se realiza inmediatamente por detrás del proceso costal, entre éste y la apófisis transversa.

*A esta anastomosis se la denomina postcostal y, tras su proceso evolutivo, se transformará en la arteria vertebral que, como ya conocíamos, se unirá a la del otro lado para formar el tronco basilar.*

*En su camino ascendente, la arteria vertebral irá dando ramitos de irrigación para el tubo nervioso, concretamente para la médula espinal, dando lugar a lo que se conocerá en el adulto como arterias espinales.*

3º.- *La tercera columna anastomótica cervical se efectúa por detrás de la apófisis transversa. Se constituye así la anastomosis postransversa, que da lugar a la arteria cervical profunda posterior, encargada de la irrigación de la musculatura cervical retrosomática o de la nuca.*

Sistema arterial toraco-lumbar-sacro

A continuación de las anteriores nos encontramos con el dispositivo correspondiente a las arterias intercostales y lumbares metaméricas.

Ya en la porción más caudal, la anastomosis entre las arterias metaméricas sacras (que luego desaparecerán, quedando sólo las radicales) nos dará lugar a las arterias sacras laterales.

## Sistema arterial umbilical

Establecida así la circulación arterial metamérica, vamos a ocuparnos del estudio de las modificaciones en las arterias umbilicales que ya conocíamos.

En primer lugar, nos encontramos con la presencia de una anastomosis entre la arteria lumbar quinta, intersegmentaria, y la arteria umbilical, correspondiente en cada lado. Esta anastomosis constituye el tronco correspondiente a la arteria ilíaca primitiva, con lo que el tramo de arteria umbilical que no se utiliza se atrofia y desaparece.

Esta arteria ilíaca primitiva nos dará una arteria colateral que se encargará de la irrigación del esbozo del miembro inferior y que corresponderá a la arteria ilíaca externa.

En cuanto a la arteria umbilical como tal, es interesante señalar el hecho que podamos considerarla constituida por dos porciones, una proximal y otra distal.

La porción distal sufrirá modificaciones en el momento del nacimiento, ya que quedará convertida en un cordón fibroso, mientras que la proximal permanecerá en forma de arteria ilíaca interna con sus ramas, siendo su último segmento la arteria vesical superior.

### Anastomosis intersegmentaria anterior

Nos queda, por último, señalar la presencia de una anastomosis intersegmentaria anterior en la pared ventral, entre intercostales, lumbares e ilíaca externa. Se constituye por la arteria epigástrica, que se anastomosa con otra arteria, semejante en cuanto a su formación, y que corresponde a la mamaria interna (resultante de las anastomosis intersegmentarias anterior entre las seis primeras intercostales).

### Resumen

Resumiendo, pues, hemos visto la presencia de unas arterias metaméricas o segmentarias que se extendían a lo largo del embrión, y una serie de anastomosis entre, ellas que podríamos sistematizar de la siguiente forma:

De la rama anterior o presomática de la arteria segmentaria, una arteria intersegmentaria anterior que dará lugar a las arterias epigástricas y mamaria interna.

Otra anastomosis será intersegmentaria lateral, que nos originará las arterias sacras laterales y las anastomosis precostal o del tronco tirobicervicoescapular.

En cuanto a las ramas retrosomáticas de las arterias segmentarias, habrá también dos anastomosis intersegmentarias. Una de ellas será la anastomosis postcostal, que originará la arteria vertebral, y ya por último, la anastomosis post-transversa, que será el origen de la arteria cervical profunda posterior.

## IRRIGACION DE LAS EXTREMIDADES. ARTERIAS DEL MIEMBRO SUPERIOR

Cuando aparecen los esbozos de los miembros hacia los 6 ó 7 mm de tamaño, aproximadamente (horizonte XIV de Streeter), encontramos una disposición vascular interesante.

### Arteria subclavia

El dispositivo arterial en esta fase estará constituido por un plexo en el que intervendrán las arterias metaméricas de los niveles somáticos correspondientes. Pero inmediatamente después, la morfología vascular se modifica, según sea en el lado derecho o en el izquierdo, de una forma totalmente distinta.

En el lado derecho, la arteria subclavia, que va a ser la responsable de la irrigación del miembro superior, se origina a partir de modificaciones del cuarto arco aórtico y séptima arteria segmentaria derecha.

**En el lado izquierdo, la séptima arteria metamérica forma por sí sola la arteria subclavia correspondiente.**

### 1º.- Período arterial braquial

En ambos lados, la arteria subclavia da una rama colateral externa que sigue el eje del miembro, superior en formación.

Esta arteria axial recibe el nombre de arteria braquial en su trama proximal, mientras que por colocarse en su porción distal entre los dos esbozos óseos del antebrazo, recibe el nombre en esa zona de arteria interósea.

Esta arteria interósea forma una red capilar, palmar y dorsal para la correcta irrigación del autopodo o multipodo.

### 2º.- Período arteria mediana

En un período inmediatamente posterior, la arteria interósea se va atrofiando y aparece una colateral que acompaña al nervio mediano; es la arteria mediana.

### 3º.- Período arterias cubital y radial

Más tardíamente y con objeto de irrigar los distintos sistemas neuromusculares del antebrazo y permitir los movimientos de pronación y supinación sin que haya alteraciones en su dinámica funcional, aparecen dos nuevos vasos que corresponden a las arterias cubital y radial, desapareciendo, en consecuencia, la arteria mediana.

Aquella primitiva arteria interósea atrofica y la mediana quedan transformadas en los que posteriormente se conocerá como tronco de las arterias interóseas.

## IRRIGACION DE LAS EXTREMIDADES. ARTERIAS DEL MIEMBRO INFERIOR

En el miembro inferior, la disposición arterial es muy similar a la del miembro superior ya estudiada.

#### Arteria axial y ciática

En una fase precoz de desarrollo, la irrigación está asegurada por un plexo arterial constituido por arterias metaméricas lumbares y sacras, pero, inmediatamente después, la quinta arteria segmentaria lumbar da origen a la arteria axial para el miembro inferior.

Esta arteria axial se coloca satélite del nervio ciático, por cuya razón la denominaremos arteria ciática.

Esta arteria se coloca, en su continuación, de un modo análogo a como lo hacía en el miembro superior, es decir, entre los huesos que constituyen el zigópodo, por cuya razón se la denomina arteria interósea.

Finalmente, esa arteria interósea se resuelve en forma de capilares que aseguraban la perfecta irrigación plantar y dorsal del pie.

Sin embargo, esta disposición varía muy pronto, dado que aparece un nuevo vaso (debido a las inflexiones del miembro inherentes a la postura fetal) que corresponde a la arteria ilíaca externa o satélite del nervio crural.

Esta arteria ilíaca externa, una vez que abandona la pelvis; se transforma en la llamada arteria femoral, la cual se encarga de la vascularización de la cara anterior del miembro inferior.

#### Arteria femoral superficial

En un embrión de unos 15 mm, horizonte XVIII de Streeter, observamos una serie de modificaciones que consideramos de gran interés.

En primer lugar, se establecen una serie de anastomosis entre el cada vez mayor vaso femoral y la arteria axial, de tal forma que una de ellas derivará el sentido de la corriente femoral hacia la arteria axial a nivel poplíteo.

Esta derivación, dirigiéndose hacia planos posteriores, se debe a la intención finalista de evitar en lo posible alteraciones en la dinámica evolutiva de la articulación de la rodilla, de tanta significación funcional en el adulto.

#### Arteria isquiática

En segundo lugar, y precisamente como consecuencia de este proceso, la arteria axial o ciática primitiva se atrofia hasta quedar reducida en el adulto a la mínima expresión. Da de forma definitiva la arteria satélite del nervio ciático, es decir, la glútea inferior o isquiática.

#### Arteria femoral profunda

**La parte posterior del miembro inferior que queda por encima de la anastomosis femoral-axial (arteria poplítea en el adulto) no tiene irrigación en estos momentos, por cuyo motivo la arteria femoral envía una rama que se encargará de esa zona y que va a corresponder a la arteria femoral profunda.**

### **Arterias tibiales y perónea**

En cuanto a la arteria interósea, da dos ramas que permanecen en el adulto. Corresponden a los troncos tibial posterior y tibio-peróneo.

#### Arteria obturatriz

Más tardíamente, en un embrión de 17 mm aproximadamente (horizonte XIX de Streeter), aparece la arteria obturatriz, satélite del nervio obturador, que permanece en el adulto con la misma denominación. Se encargará de la irrigación de la cara interna del miembro inferior en su parte proximal hasta que la supla la arteria femoral profunda.

Mientras tanto, los vasos que hemos esbozado van adquiriendo la morfología que será, salvo ligeras modificaciones, la definitiva.

#### ARTERIAS VISCERALES O ESPLACNICAS VENTRALES

En fases muy precoces de desarrollo, estas arterias estaban representadas por las vitelinas y umbilicales.

Sin embargo, en un embrión de unos 5 mm aproximadamente (horizonte XIII de Streeter), encontramos ya una serie de modificaciones que conllevan a una disposición totalmente distinta del tubo digestivo, gónadas y sistemas nefrales, lo que ocasionará como consecuencia inmediata un cambio morfológico en el dispositivo arteria; ventral.

Este hecho origina la formación de tres troncos arteriales:

1°.- Una arteria celíaca o tronco celíaco, encargado de la irrigación del intestino anterior y sus derivados.

2°.- *Una arteria mesentérica superior, que se extenderá por la zona correspondiente al intestino medio.*

3°.- Una arteria mesentérica inferior, que se ocupa de la irrigación del intestino posterior fundamentalmente.

Esta disposición ventral alcanza su morfología y localización definitiva, tal y como la encontramos en el adulto, en un embrión de 17 a 20 mm, correspondiente al horizonte XIX de Streeter.

#### Arterias umbilicales



En cuanto a las arterias umbilicales, que como sabemos son los dos vasos de mayor categoría en estos momentos, han sido ya estudiados en el apartado anterior a propósito de sus modificaciones y transformación en ilíacas.

Arteria sacra media

Indicaremos, por último, que en el punto de bifurcación en donde se originan las dos arterias ilíacas primitivas permanece un vaso de pequeño calibre, que es la representación del tramo final de la arteria aorta. Corresponde a la arteria sacra media.

#### ARTERIAS VISCERALES LATERALES

Aparecen como consecuencia de las necesidades de la lámina intermedia o genitourinaria, razón por la cual se las ha llamado también arterias intermedias.

Adquieren su máximo desarrollo en el período mesonefrótico, aprovechando en estos momentos el crecimiento gonadal y suprarrenal para enviar ramas de irrigación a estos órganos.

Estas ramas, así como las precedentes, permanecerán en el adulto, constituyendo las arterias renales, *diafragmáticas inferiores*, *capsulares*, *espermáticas* y *ováricas*.

#### FLEBOGENESIS.

La aparición del dispositivo renal mesonefrótico y metanefrótico lleva aparejado un aumento extraordinario de la circulación sanguínea, por lo que ya no es suficiente aquel primitivo sistema de retorno venoso a cargo de las venas cardinales.

En esta fase embrionaria, con un tamaño de 4 mm, horizonte XIII de Streeter, aproximadamente, notamos la presencia de tres pares de venas de calibre considerable:

1°.- *Venas cardinales superiores e inferiores, que reciben la sangre de las extremidades cefálica y caudal, respectivamente, que se anastomosan a nivel de los conductos de Cuvier derecho e izquierdo para desembocar, finalmente, en el seno venoso.*

2°.- Venas vitelinas, que reciben la sangre procedente del saco vitelino y que se denominan también onfalomesentéricas.

3°.- Venas umbilicales, que originándose en las vellosidades coriales, llevan sangre oxigenada hacia el interior del embrión.

#### FLEBOGENESIS CARDINAL

Sistema cardinal

La disposición del *sistema cardinal* va a sufrir importantes modificaciones debido a la aparición de los sistemas nefrales definitivos, así como de las extremidades superior e inferior. 1

En un primer período nos encontramos con la presencia de una *anastomosis intercardinal* por encima del corazón y otra a nivel de la base de las extremidades inferiores.

#### Sistema subcardinal

El gran desarrollo del mesonefros determina la aparición de un nuevo sistema de retorno venoso. Corresponde a las *venas subcardinales*, que, ventrales del antiguo sistema cardinal, y recogiendo la sangre procedente de la cara interna del mesonefros, se dirige en sentido cefálico a desembocar en la parte más superior, de las *venas cardinales inferiores*.

Sin embargo, debido a las necesidades nefrales y suprarrenales de aporte sanguíneo y, en consecuencia, de mayor retorno venoso, las venas subcardinales han de aumentar extraordinariamente su calibre, e incluso formar *dos anastomosis*.

Una de las anastomosis recibe el nombre de *anastomosis subcardino-subcardinal* o intersubcardinal; está situada uniendo ambos troncos venosos a nivel de su tercio inferior.

La otra anastomosis corresponde a un tramo que salta directamente desde la subcardinal del lado derecho al *conducto hepatocardiaco*, correspondiente.

Este último tronco venoso pasa por detrás del hígado, adquiriendo un gran desarrollo y dando lugar a lo que más tarde denominaremos *segmento hepático* de la *vena cava inferior*.

La biomecánica circulatoria embrionaria determina una predilección *vascular arterial* en el lado izquierdo, que queda ocupado por la arteria *aorta*. Por el contrario, la circulación de retorno o venosa deriva hacia el lado *derecho*.

Este hecho provoca una atrofia del sistema subcardinal del lado izquierdo, del que quedan como representantes, las *venas suprarrenal* y *gonadal*.

Estas venas, aprovechando la anastomosis *intersubcardinal*, incorporan su sangre a la vena subcardinal del lado derecho.

La anastomosis intersubcardinal y sus dos venas tributarias forman, de esta manera, la definitiva *vena renal* del lado izquierdo.

En el lado derecho, tanto la renal como la suprarrenal y gonadal desembocan directamente en la *vena subcardinal* correspondiente.

El desarrollo del *sistema subcardinal* da lugar a la atrofia de las primitivas venas cardinales inferiores, quedando en consecuencia en estos momentos una *vena subcardinal* derecha de grueso calibre, que forma ciertos segmentos de gran tronco que será la *cava inferior*

## Sistema supracardinal

Las atrofas de las cardinales inferiores origina, por otra parte, la aparición de un nuevo *sistema venoso* que se encarga de recoger la sangre procedente de las paredes del embrión. Este dispositivo será metamérico y corresponderá al *sistema supracardinal*.

Este nuevo sistema forma una anastomosis que se sitúa entre ambas venas supracardinales, constituyéndose la llamada *anastomosis supracardino-supracardinal o intersupracardinal*.

La *vascularización de retorno* deriva hacia el lado derecho, por lo que la organización del sistema supracardinal se realiza de la siguiente forma:

### Vena ácigos mayor

En el lado derecho, las *venas metaméricas* desde la cuarta a la undécima forman un tronco que desemboca en el tramo final de aquella cardinal inferior que se atrofió. Es el tronco correspondiente a la *vena ácigos mayor o derecha*.

### Venas hemiacigos

En el lado izquierdo, las venas metaméricas de las. cuarta a la séptima formarán la *hemiacigos superior*, y de la octava a la undécima la *hemiacigos inferior*.

Es interesante hacer constar el hecho de que las venas metaméricas lumbares se incorporan a la *ácigos mayor* en el lado derecho, mientras que en el lado izquierdo vienen a engrosar el tronco correspondiente a la *hemiacigos inferior*.

Estas dos hemiacigos estudiadas en el lado izquierdo drenarán su sangre hacia la ácigos mayor o derecha por medio de *anastomosis intersupracardinales*, que, tras su proceso evolutivo, queda transformada en las *venas hemiacigos transversas superior e inferior*, que encontraremos como tales en el adulto.

### Primeros troncos intercostales

En cuanto a las tres primeras venas intercostales metaméricas, forman unos troncos pequeños que desembocan: en el lado derecho, a la *ácigos mayor*, en el lado izquierdo, al *tronco venoso braquiocefálico izquierdo*.

### Venas ilíacas primitivas

El sucesivo crecimiento embrionario da lugar a la aparición de los miembros inferiores y, en consecuencia, a las *venas ilíacas primitivas*, que quedan unidas por la ya existente anastomosis intercardinal.

### Vena cava inferior

Queda, pues, de esta forma, con esta fusión, constituida la *primera porción* de la vena cava inferior, que se origina, por las razones estudiadas, en el lado derecho.

La *segunda porción* corresponde al tramo más inferior de la vena *cardinal inferior* derecha, que fue la única porción que no se atrofió.

La *tercera* se establece como consecuencia de anastomosis cardino-subcardinal.

Una *cuarta porción* está constituida por la subcardinal derecha.

La *quinta porción* o segmento hepático de la cava, que ya conocemos y que sabemos que es retrohepático.

La *sexta porción* de la vena cava inferior corresponde al conducto hepato-cardíaco derecho.

Venas cardinales superiores

Por lo que respecta a las venas *cardinales superiores*, su organización es como sigue:

En el lado izquierdo, la sangre que procede de la cabeza, va contenida en las *venas yugular externa e interna* (restos del sistema cardinal superior), que al unirse con la vena procedente del miembro superior o *subclavia* forman un tronco, al que se incorporan también las tres primeras venas intercostales. Juntas dan lugar al llamado *tronco braquiocefálico izquierdo*.

Este tronco braquiocefálico izquierdo se drena por medio de la *anastomosis intercardinal-supracardiaca* hacia el lado derecho, por cuya razón tendrá una extraordinaria longitud.

En el lado derecho, la unión de yugulares y subclavia determina la formación del *tronco braquiocefálico derecho*, que recibe la sangre procedente del tronco braquiocefálico izquierdo y formará un vaso de extraordinario calibre.

Vena cava superior

Este vaso recibe también la sangre de *todo* el sistema *supracardinal* por medio de un tronco denominado *cayado de la álgos*, constituyéndose así el gran vaso que conocemos como *vena cava superior*.

La vena cava superior es el resto o representación de la vena cardinal superior del lado derecho, y aborda al seno venoso cardíaco por medio del *conducto de Cuvier*, del mismo lado que queda en el adulto constituyendo la última porción de dicha vena cava.

Como ya se ha estudiado en la dinámica evolutiva cardíaca, el *conducto de Cuvier* del lado izquierdo se atrofió y quedó convertido en el seno coronario.

Restos del sistema cardinal izquierdo

En el lado izquierdo se han producido, por lo tanto, unas *modificaciones* que repercutirán en la morfología y actuación de los restos o representaciones venosas.

Así, el dispositivo correspondiente al tronco venoso braquiocefálico primitivo del lado izquierdo será luego en el adulto la llamada *vena marginal de Marshall*.

Por otra parte, el resto del sistema cardinal queda transformado en el tronco de las *tres primeras intercostales*.

## Venas pulmonares

En cuanto a las *venas pulmonares*, tienen un origen discutido.

En un embrión de 5 mm, horizonte XIII de Streeter, encontramos *una única vena pulmonar*

Para algunos autores esa vena única se origina a partir del *seno venoso*, evaginándose y tomando como dirección los esbozos pulmonares próximos.

Para otros autores, por el contrario, la unión de los plexos venosos que rodea a los primitivos esbozos pulmonares formaría *dos venas pulmonares* que acabarían siendo englobadas en el interior de la aurícula izquierda.

Hoy, la idea más comúnmente aceptada parece ser la de una evaginación del *seno cardiaco* hacia el tubo digestivo primitivo, que da origen a los esbozos pulmonares.

De esta manera se constituye un tronco venoso único, que posteriormente se desdobra en dos, y luego en *cuatro*, es decir, dos venas pulmonares derecha y dos izquierda.

La *aurícula izquierda* se forma a partir de las paredes de las venas pulmonares confluyendo hacia el seno cardiaco.

## FLEBOGENESIS CEFALICA

El dispositivo de *retorno venoso* de la cabeza presenta, igual que ocurría con el arterial, una complicación aparente cuando se estudia en el adulto.

Sin embargo, este complejo sistema tiene un fácil entendimiento si recurrimos a un estudio *organogénico* seriado de la disposición venosa cefálica.

### Redes primitivas de drenaje

En primer lugar, en las épocas más primitivas, cuando aún no se han constituido las vesículas telencefálicas, la sangre se drena a partir de *tres redes venosas* que se forman de cada una de las vesículas encefálicas ya existentes.

En efecto, en un embrión de unos 5 mm de tamaño (horizonte XIII de Streeter) podemos apreciar una vesícula más anterior, el *diencéfalo*.

Este diencéfalo se encuentra rodeado por una red venosa que recibe el nombre de *plexo venoso anterior*.

Ocupando una posición posterior al precedente, nos encontramos con la red venosa mesencéfálica que vendrá a constituirnos el *plexo venoso medio*. La red venosa correspondiente al romboencéfalo es la que se constituye en *plexo venoso posterior*.

#### Vena capitis prima

Estos tres plexos confluyen en una *vena cefálica* única que encontramos a ambos lados y en la base del encéfalo, ocupando una posición medial con relación a los ganglios de Gasser, y lateral con respecto al resto de formaciones nerviosas.

Esta vena única, de gran calibre, que se continúa con la vena cardinal superior a cada lado, es la llamada «*vena capitis prima*» o vena cefálica primitiva.

En un estadio posterior, hacia los 18 mm de longitud aproximadamente (horizonte XIX de Streeter), el progresivo desarrollo de la *vesícula auditiva* presiona y deprime a la vena «*capitis prima*», dificultando en parte su drenaje.

Este hecho da lugar a la aparición, entre el *plexo venoso medio* y *posterior*, de una *anastomosis* por encima de la *vesícula auditiva*. Aunque en un principio tiene poco desarrollo, acaba por absorber casi toda la sangre procedente de los plexos venosos anterior y medio.

Al mismo tiempo, ha habido una *anastomosis* entre los plexos venosos anterior y medio, que forman el *seno transverso*, por lo que cada vez es menor la capacidad de drenaje venosos de la vena cefálica primitiva.

#### Seno cavernoso

Esta vena capitis prima queda transformada en lo que conocemos con el nombre de *seno cavernoso*.

A este seno cavernoso va a desembocar la sangre procedente del globo ocular y de las zonas más inferiores del diencéfalo por medio de las venas o oftálmica y cerebral media.

#### Seno sigmoideo

Ya en fases más avanzadas de desarrollo (concretamente en embriones de 21 mm. aproximadamente) la *anastomosis* que drena los plexos anterior y medio constituye el llamado *seno transverso*, el cual se continúa con aquella *anastomosis suprauditiva* formando una curva que denominaremos *seno sigmoideo*.

Al vértice de este seno sigmoideo viene a desembocar el *plexo venoso posterior*

#### Senos petrosos

El seno cavernoso viene a verter su sangre hacia colectores de mayor categoría, pero la presencia de la *vesícula auditiva* dificulta su vaciado, por lo que tiene que abrirse en dos ramas, constituyéndose entonces *los senos petrosos superior e inferior*. Estos senos venosos irán a drenarse al *seno sigmoideo*. El seno petroso

superior se incorpora a la «*pars sigmoidea*» en el punto de su unión con el seno transverso.

El *seno petroso inferior* lo hace en su porción terminal.

### **Seno sagital superior**

Mientras este proceso se desarrolla en profundidad, ha habido modificaciones en aquellos primitivos plexos venosos superficiales. Es el crecimiento telencefálico. Este crecimiento obliga a la fusión de los plexos procedentes de las dos vesículas neoformadas (las vesículas telencefálicas son las más modernas en cuanto a formación), constituyéndose el *seno sagital superior*

Seno sagital inferior

Pero el crecimiento de estas dos vesículas telencefálicas es de tal envergadura que presiona y desplaza hacia atrás el plexo venoso anterior, con el consiguiente mayor desarrollo del *seno sagital superior* y la neoformación de otro seno por debajo del precedente y que constituirá el *seno sagital inferior*.

Ambos senos sagitales se drenan aprovechando aquel plexo anterior desplazado, y que, a partir de estos momentos, se denomina *seno recto*.

Queda esbozado, de esta manera, el dispositivo venoso que será definitivo, encontrándonos con los siguientes elementos:

- a) *Seno sagital superior, seno sagital inferior seno recto.*
- b) *Seno transverso.*
- c) *Seno cavernoso con los petrosos superior e inferior.*
- d) *Seno sigmoideo.*

Vena yugular interna

La confluencia del dispositivo venoso intracraneal da lugar a la formación de un gran tronco venoso. Es la *vena yugular interna* que, como ya veremos en los capítulos correspondientes, abandonará el cráneo por la rasgadura posterior y es el origen de la *vena cardinal superior*.

Vena yugular externa

Es interesante hacer constar que la sangre procedente de las zonas *superficiales del cráneo*, así como de la cara, forman los llamados *plexos venosos superficiales*, temporales y faciales, los de la *vena yugular externa*, que desemboca o bien en la vena subclavia o en el tramo más inferior de la *vena yugular interna*.

Tronco tiro-linguo-facial

Otro tanto ocurre con el tronco venoso *tirolinguofacial*, que recoge la sangre de la glándula tiroides, lengua y cara, y que acaba drenándose al *sistema yugular*.

Por último, señalaremos que el dispositivo venoso estudiado se drena totalmente a aquella *vena cava superior*, cuya constitución conocemos.

#### FLEBOGENESIS VITELINA Y UMBILICAL

En una primera fase, y como ya conocíamos, nos encontraremos con dos *venas vitelinas* que serán intrahepáticas, y otras dos *venas umbilicales* que irán por fuera y a ambos lados del hígado.

Estos dos sistemas *se unen*, inmediatamente por encima del hígado, para formar los dos *conductos hepato-cardiacos*, derecho e izquierdo, y penetrar así en el seno venoso. Este proceso descrito tiene lugar a las cuatro semanas de vida intrauterina, horizonte XIII de Streeter.

#### Venas vitelinas

Las *venas vitelinas*, antes de penetrar en el hígado, forman una red anastomótica periduodenal de tipo plexiforme, que luego dará lugar, como ya veremos, al desarrollo de la *vena porta*.

Una vez en el interior del hígado, las venas vitelinas se abren en unas amplias redes que constituyen *los sinusoides hepáticos derecho e izquierdo*, habiendo incluso una anastomosis entre ellos. Esta anastomosis constituye el *conducto venoso de Arancio*.

#### Conducto de Arancio

Este conducto de Arancio deriva hacia el *conducto hepatocardiaco* del lado derecho, por lo que el izquierdo se atrofia, motivando en consecuencia la incorporación de la sangre de la vena umbilical izquierda a los *sinusoides hepáticos* y, en definitiva, al *conducto de Arancio*. Estas modificaciones son observables en un embrión de 5 semanas de desarrollo, horizonte XIV de Streeter.

El sucesivo cambio de la morfología y disposición venosa estudiada hasta ahora motiva la atrofia de la *vena umbilical* del lado derecho y de la *vitelina del lado izquierdo*. Estos fenómenos ocurren aproximadamente a la sexta semana de desarrollo, horizonte XVII de Streeter.

Este proceso de cambio morfológico se debe al extraordinario aporte sanguíneo de la *vena umbilical izquierda* y de la *vitelina derecha*, que, como ya se indicó, formará la *vena porta* una vez que reciba la sangre procedente de la *venas esplénica, mesentérica superior y mesentérica inferior*.

### **Circulación venosa fetal umbilico-vitelina**

Al tercer mes de vida intrauterina, correspondiente ya al período fetal, nos hallamos ante una *circulación venosa* que habrá sufrido los siguientes cambios:



- Vena umbilical derecha atrófica. Umbilical izquierda permeable y con gran caudal, que vierte, aprovechando el conducto de Arancio, en el conducto hepato-cardíaco del lado derecho.

- Vena vitelina izquierda atrófica. En cuanto a la vitelina derecha tendrá dos porciones: una proximal. y otra distal.

La porción más próxima al hígado dará lugar al tronco portal, mientras que la porción distal, en contacto con el tubo digestivo, será el origen de la vena mesentérica superior.

#### Resumen

Resumiendo, nos encontramos con un dispositivo venoso hepático fetal de las siguientes características.

a) Venas aferentes, correspondientes a las umbilicales izquierda y a la porta.

b) Ramas intrahepáticas, distinguiendo portales aferentes y hepáticas eferentes.

c) Venas eferentes, que corresponden a los vasos que desembocarán en el tramo final de la cava inferior y que serán, en el adulto, las suprahepáticas.

#### LINFOGENESIS

Aunque la formación del sistema linfático es muy discutida, su origen se remonta a fases muy precoces del desarrollo.

Su crecimiento es, en efecto, paralelo al venoso, aunque un poco más tardío que éste y con el que guarda una estrecha relación. Expondremos a continuación las dos teorías que tratan de explicar el desarrollo del sistema linfático.

#### Teoría flebogénica

La primera supone que los conductos linfáticos se forman a partir de evaginaciones, en forma de fondo de saco, de los vasos venosos. Nos encontraríamos entonces con estas formaciones evaginadas en las regiones cervical, ilíaca y retroperitoneal. Formaciones que, por sucesivo crecimiento, entrarían en contacto y darían lugar a los conductos definitivos.

Según esta afirmación, estaría explicado entonces el destino de los plexos venosos que van desapareciendo cuando se forman las venas.

#### Colectores linfáticos

**En efecto, en embriones de 10 mm., horizonte XVI de Streeter, aproximadamente, observamos la presencia de dos sacos linfáticos yugulares, que son los primeros que aparecen, y que están situados entre las venas yugulares y los plexos venosos que drenan los esbozos de los miembros superiores.**

Este hecho viene a confirmarnos esta segunda teoría, ya que han aparecido esos sacos linfáticos precisamente en una zona de gran confusión y de extraordinaria complejidad, en cuanto a la presencia de plexos venosos se refiere.

De igual manera, y en esta misma fase, nos encontraremos con la presencia de otros dispositivos linfáticos que coinciden también con grandes cambios morfológicos de redes vasculares.

Esta situación está lógicamente localizada a nivel ilíaco, formándose dos fondos de saco ilíacos a nivel retroperitoneal, constituyendonos un saco único, de mayor categoría, y que se denominará cisterna linfática o cisterna ríe Pecquett.

Más tardíamente, por confluencia de los distintos elementos mesenquimatosos que se sitúan alrededor del sistema supracardinal aparecen los conductos linfáticos torácicos. Este esbozo de los que serán las definitivas vías linfáticas aparece en embriones de unos 20 mm de longitud y correspondientes al horizonte XIX de Streeter.

El dispositivo linfático queda, pues, establecido en esta fase por:

- *Dos sacos yugulares.*
- *Dos sacos ilíacos.*
- *Conductos torácicos.*
- *Cisterna retroperitoneal.*

Disposición linfático-fetal

Sin embargo, al comienzo del tercer mes, esto es, en pleno primer período fetal y prácticamente ya sin modificaciones posteriores, la disposición linfática se resuelve de la siguiente forma:

En primer lugar, un gran desarrollo del conducto torácico, del lado izquierdo y una atrofia en el conducto torácico del lado derecho.

Colector izquierdo

Esto trae como consecuencia una favorable disposición de la circulación linfática hacia el lado izquierdo.

Los linfáticos de los miembros inferiores ilíacos y abdominales confluyen en la cisterna de Pecquett, la cual se continúa por el conducto torácico del lado *izquierdo* (que permanecerá en el adulto como tal) hacia el primitivo *saco yugular izquierdo*.

Este *saco yugular izquierdo* recibe, a su vez, los linfáticos de la parte correspondiente a la cabeza, cuello y miembro superior izquierdo, constituyéndose un *verdadero depósito* que se drena al tronco *venoso braquiocefálico izquierdo*, precisamente en lo que será el *ángulo yugulo-subclavio*, en donde confluyen ambas formaciones venosas.

Colector derecho

En cuanto a la disposición linfática en el *lado derecho*, debido a la *atrofia* del conducto *torácico* correspondiente, hay una red linfática que se encarga del resto de zonas, es decir, cabeza, cuello, miembro superior y hemitórax derechos.

Esta red linfática confluye en el *saco yugular derecho* por medio de la gran vena linfática derecha (en el adulto conserva igual denominación), drenándose, como en el caso anterior, al *tronco venoso braquiocefálico derecho*, a nivel del ángulo *yugulo-subclavio* correspondiente.

Ganglios linfáticos

Por lo que respecta a los ganglios, su formación es posterior a la de los vasos.

Se inicia cuando los capilares son invadidos por *linfoblastos*, pudiéndose encontrar ciertos acúmulos ganglionares en embriones de 30 mm aproximadamente, horizonte XXIII de Streeter, localizados preferentemente en las regiones ilíaca y axilar.

Sin embargo, no será hasta bastante más tarde, en fetos de 50 mm aproximadamente, cuando podamos hablar de *ganglios linfáticos* como tales, aunque su estructura característica de *cápsula*, *trabécula*, etcétera, no podamos observarla hasta que no haya una *invasión mesenquimatosa* que la forme.

Por esta razón, no hallaremos una diferenciación histológica completa hasta después del nacimiento, coincidiendo muy probablemente con el desarrollo del *timo*.

#### ESTUDIO DE LA CIRCULACION FETAL

La circulación de la sangre en los últimos estadios de vida intrauterina es, como sabemos, *doble e incompleta*, teniendo además esta sangre componentes totalmente diferentes a los del adulto.

La sangre penetra en el feto a través de la vena umbilical. Esta sangre es muy rica en *oxígeno*, ya que procede de la *placenta*.

Primera mezcla de sangre

Una vez en la vena umbilical, la sangre pasa al *interior del hígado* en donde la mayor parte sigue a través del *conducto de Arancia* hacia el conducto *hepato cardiaco*, que es, como sabemos, el tramo final de la vena cava inferior.

Pero una *pequeña parte* de esa sangre se *mezclará* en los sinusoides hepáticos con la procedente del *sistema porta*.

Tenemos, pues, en este momento, la *primera mezcla de sangre* oxigenada con sangre que, por proceder del tubo digestivo o bazo, ya dejó su oxígeno en los tejidos correspondientes y vuelve saturada de carbónico. Es, pues, el *hígado*, el primer punto en donde la *concentración de oxígeno* es algo menor que en la vena umbilical.

Segunda mezcla de sangre

Una vez superada la barrera que supone el *hígado*, la sangre que procede de la víscera hepática (umbilical + portal) entra en contacto con la *vena cava inferior*.

Esta *vena cava inferior*, sabemos que contiene la sangre que procede de los miembros inferiores, pelvis y riñones fundamentalmente, luego será también *sangre desoxigenada*.

Este hecho nos lleva subsiguientemente a considerar la *vena cava inferior* como el segundo punto en donde la sangre procedente de la placenta va a *seguir perdiendo riqueza en oxígeno*, no por ningún proceso de tipo metabólico, sino por la *adición* constante de sangre procedente de tejidos y órganos diversos.

Tras un corto recorrido por la *vena cava inferior*, la sangre entra en contacto con la aurícula derecha y penetra en su interior.

Una vez en la cavidad auricular derecha, la válvula de *Eustaquio* o válvula de la vena cava inferior dirige la corriente sanguínea hacia el *agujero de Botal* u oval, entrando así directamente en la aurícula izquierda.

Tercera mezcla de sangre

Sin embargo, el borde inferior del septum secundum o cresta divisoria (crista dividens), hace que una pequeña cantidad de esa sangre permanezca en la *aurícula derecha*.

Esa pequeña parte de sangre se mezclará con la que procede del propio corazón y que le llega por el seno coronario y, fundamentalmente, con la procedente de la *vena cava superior* que aporta como sabemos, una gran cantidad de sangre.

Tenemos, pues, el *tercer punto* en donde hay una mezcla de sangre oxigenada e insaturada, aunque aquí el predominio de la segunda es muchísimo mayor debido al proceso expuesto anteriormente.

De la aurícula derecha, el caudal sanguíneo se dirige a través del orificio aurículo-ventricular derecho hacia el ventrículo correspondiente.

Una vez en el *ventrículo derecho*, la sangre (recordemos que es en su mayor parte insaturada) pasa a través de la *arteria pulmonar* a las dos ramas que la conducen a los pulmones.

Sin embargo, y dado que la actividad pulmonar como tal no comienza hasta el nacimiento, será una pequeña parte de esa sangre la que llegue a aquellos, mientras que el mayor caudal pasará a través del *conducto arterioso* (ductus arteriosus) para desembocar finalmente en la parte inferior del cayado aórtico.

Cuarta mezcla de sangre

Llegamos así a la *aurícula izquierda*, en cuyo interior encontramos sangre que pasó por el agujero oval o de Botal y que tenía aun una buena proporción de oxígeno.

A esta aurícula izquierda desembocan las *venas pulmonares* que, por el motivo ya conocido de «no actividad pulmonar», serán de pequeño calibre y contendrán *sangre insaturada* en su interior.

Podemos considerar, por lo tanto, a la aurícula izquierda como el *cuarto punto* en donde la primitiva sangre placentaria pierde concentración de oxígeno debido a la adición de la sangre pulmonar.

Quinta mezcla de sangre

Por el orificio aurículo-ventricular correspondiente, la sangre pasa de la aurícula al *ventrículo izquierdo*, y una vez en él será impulsada a través de la aorta para distribuirse ampliamente por todo el organismo.'

Sin embargo, nos queda por considerar aquel *conducto arterioso* que vertía su sangre poco oxigenada, en el cayado aórtico. Tendremos, por lo tanto, el *quinto* y *último* punto en donde habrá mezcla de ambas sangres.

Pero todavía hay algo más interesante. El *conducto arterioso* desemboca efectivamente en el cayado aórtico, pero lo hace en su tramo final, es decir, casi en la aorta descendente. Este hecho es de extraordinaria importancia funcional, dado que por arriba de la desembocadura del conducto arterioso arrancan los troncos arteriales que, partiendo del *cayado aórtico*, van a irrigar los miembros superiores y fundamentalmente las *vesículas encefálicas*.

Nos damos cuenta, pues, que el *dispositivo encefálico* tendrá una situación de privilegio en cuanto a aporte de oxígeno, mientras que todos los elementos que reciban las *ramas arteriales* que ya conocemos, y que partan de la *aorta* por debajo de la desembocadura del conducto arterioso tendrán una *oxigenación* mucho más pobre por haber recibido mayor cantidad de *sangre insaturada* en varios puntos.

Finalmente, por las *arterias umbilicales* la sangre llega a los capilares de las *vellosidades placentarias*, en donde cede el *anhídrido carbónico* que contiene y *toma oxígeno* para incorporarlo al interior del feto mediante la *vena umbilical*, cerrándose de esta manera a el *circuito circulatorio* y *comenzando* uno nuevo.

#### MODIFICACIONES DEFINITIVAS

El momento del *nacimiento* lleva aparejado un relevante cambio morfológico del dispositivo cardiovascular fetal.

Se trata de un periodo corto pero brusco, en el que dejan de actuar ciertas estructuras, mientras que entran en funcionamiento otras, hasta el momento inactivas.

El *primer problema* serio que se plantea es el de las *variaciones hemodinámicas* resultantes del cese del caudal sanguíneo placentario para ser sustituido por la *circulación pulmonar*.

Momento del nacimiento

1. Durante el *nacimiento* hay una comprensión torácica fetal que lleva aparejada la expulsión del *líquido amniótico* del árbol bronquial que es sustituido inmediatamente por *aire*.

2. Por otra parte, al *ligar el cordón umbilical* y eliminar la placenta, sobre todo si antes de ligar se exprime el *contenido hemático* del cordón hacia el interior del feto, hay un inmediato incremento de la *presión sanguínea*, al haber sido eliminado el extraordinario lecho vascular placentario.

3. Al mismo tiempo, hay una *resistencia de las paredes* ante ese aumento de la presión sanguínea, motivo por el cual el *conducto arterioso* se oblitera y deja de ser permeable. Ese *cierre del conducto arterioso*, lleva aparejado el aumento del volumen en las *arterias pulmonares*, aumento que, lógicamente, repercute en un mayor retorno hacia la *aurícula izquierda*.

4. El aumento de presiones en ambas cámaras auriculares lleva subsiguientemente al acercamiento y coaptación de los tabiques interauriculares, por cuyo motivo hay un inmediato cierre funcional del agujero de Botal. Este cierre suele darse en las primeras 24 horas de vida postnatal, aunque el definitivo sellado morfológico no ocurra hasta pasados los dos primeros meses de vida.

5. Hay un hecho interesante que comienza con la primera inspiración. Se trata del intento del ventrículo derecho por enviar sangre a los pulmones, en la mayor cantidad posible, para su oxigenación.

Esto repercute en un engrosamiento del dispositivo ventricular derecho que, en los primeros momentos de la vida postnatal, llega incluso a tener las paredes más gruesas que las del ventrículo izquierdo, aunque, una vez normalizada la circulación y establecida la presión correspondiente, el ventrículo derecho adelgazará su pared, mientras que el izquierdo irá adquiriendo cada vez mayor categoría por su dinámica propia de tener que enviar sangre para la irrigación de todo el organismo.

6. El conducto arterioso, una vez que deja de funcionar como tal, queda transformado en el llamado ligamento arterioso.

7. En cuanto a las arterias y vena umbilical, al cortar sus conexiones con la placenta, sufren los siguientes cambios morfofuncionales:

8. Las arterias umbilicales se van a cerrar funcionalmente a las pocas horas del nacimiento, mientras que su obliteración morfológica definitiva ocurre al cabo de los dos o tres primeros meses de vida extrauterina.

9. La porción distal de las mismas quedará constituida en dos cordones fibrosos que, a ambos lados de la vejiga hasta el ombligo, formarán los ligamentos vesico-umbilicales laterales. Mientras que la porción proximal de las mismas queda permeable en forma de arterias vesicales superiores.

10. La vena umbilical, por su parte, queda constituida como el ligamento redondo del hígado, mientras que el conducto de Arancio se transforma en el ligamento venoso intrahepático.

11. Ya por último, hacer hincapié en que las modificaciones postnatales son casi inmediatas funcionalmente consideradas, sin embargo, es preciso que pasen algunos meses antes de que ocurran las obliteraciones morfológicas correspondientes.

NO COPIAR

## CAPITULO XIV

### MORFOGENESIS SOMATICA

A lo largo de los capítulos anteriores hemos ido viendo cómo se iba estructurando el organismo embrionario, a consecuencia de procesos de diferenciación, a partir de las células que constituían las tres hojas blastodérmicas primarias.

A este capítulo concierne el estudio de la formación del soma o cuerpo embrionario, estudiándolo a partir de los procesos que van a ocurrir a nivel de las células procedentes de la *hoja blastodérmica intermedia*; éstas terminarán de rellenar el espacio existente entre la hoja externa o ectoblasto y la interna o entoblasto, de ella se van a originar una gran cantidad de estructuras (parte las hemos estudiado cuando veíamos los ejemplos derivados de la lámina intermedia o gononefrotomo).

Así pues, vamos a ocuparnos de una manera especial del estudio de los elementos diferenciados, a partir de la parte más interna de esta hoja intermedia que constituye el somita.

Antes es necesario que recordemos cómo estaba constituido el embrión en la fase de gástrula.

Veíamos cómo a expensas de las células incluidas en el ectodermo se producía una invaginación a partir de la zona caudal del área embrionaria, que se traducía externamente por las formaciones del nudo de Hensen y línea primitiva.

Células que se distribuyen y se extienden entre la hoja ectoblástica y la entoblástica, aumentando su número por proliferación, apareciendo una nueva hoja celular, que es el mesoblasto.

Veíamos también cómo de este mesoblasto, las células situadas en el eje del área embrionaria (procedentes de las invaginaciones a nivel del nudo de Hensen) constituyen la notocorda, notocorda que va a actuar sobre las situadas a un lado y otro de la misma, invaginadas a partir de los dos labios de la línea primitiva, diferenciándolas en el llamado mesodermo paracordal, la llamada lámina intermedia o genitourinaria y la llamada lámina lateral.

#### SOMITA

Es de este mesodermo paracordal del que vamos a ocuparnos. La acción inductora de la notocorda empieza por segmentarlo en unas masas netamente separadas, unas de otras, constituidas por unas células de tipo epiteloide, unidas por puentes de unión y que constituyen lo que se llama el somita.

En su interior existe al principio una cavidad, que es el somatocele.

Estas masas segmentadas o somitas comienzan a constituirse en una secuencia cefalocaudal, apareciendo progresivamente y constituyéndose al final en alrededor



de 45 acúmulos, que topográfica y regionalmente se distinguen en 8 acúmulos o somitas cervicales, 12 somitas dorsales, 5 lumbares 5 sacros y 4-5 coxigeos.

La zona de mesodermo paracordal, situada por delante de la notocorda, a un lado y a otro de la placa precordal, va a seguir un régimen evolutivo especial, formando lo que nosotros estudiamos con el nombre de somitas cefálicos.

En realidad, no sufre un proceso de segmentación clara en la especie humana, si exceptuamos la parte más caudal de este mesodermo cefálico, en el cual pueden distinguirse unos cuatro somitas occipitales, de los que suelen desarrollarse tres.

La parte más cefálica de este mesodermo cefálico se fragmenta para constituir los llamados somitas preópticos, de los que se originan los elementos musculares que constituirán la musculatura extrínseca del ojo.

#### DERIVADOS DEL SOMITA

Vamos a ocuparnos ahora del estudio de los *derivados del somita*.

En *primer lugar*, las células que constituyen la *pared ventromedial* del mismo se separan de las del resto del somita (que en este momento se convierte en una estructura abierta) y empiezan a producir, por proliferación de las mismas, un tipo de células *mesenquimatosas* que se transformarán en el «primordium» del dispositivo de sostén de la porción axial del organismo.

#### Escierotomo

De ellas derivan células capaces de fijar las sales del calcio, que constituirán el dispositivo esquelético; por ello, a esta primera parte del somita la conocemos con el nombre de *esclerotomo*.

Estas células invaden las zonas *no* activas de la notocorda, constituyendo el esbozo del dispositivo de los cuerpos *vertebrales*.

Envían una serie de prolongaciones hacia el *dorso del cuerpo embrionario envolviendo* al tubo *neural* (formado a expensas de la proliferación de las células ectoblásticas).

Constituyen el esbozo del *arco neural* de las vértebras, envían también una serie de prolongaciones que se sitúan a nivel de la lámina lateral (entre los elementos derivados de la somatopleura) que forman el esbozo del dispositivo del arco visceral.

#### Dermotomo

La parte restante del somita prolifera en sus extremidades y llega a unirse en sus extremos, constituyendo nuevamente una estructura cerrada donde de la parte dorsal de la misma derivan células mesenquimatosas que emigran y se colocan debajo de la *cubierta ectodérmica primitiva* del embrión, induciéndola y siendo inducidas por la misma para transformarse en la piel definitiva del adulto.

Por ello, a esta zona dorsal del somita se la conoce con el nombre de *-dermotomo*.

Mitomo

Las células de la parte ventral, formadas después de la emigración de las células escierales, experimentan un proceso de proliferación, transformándose en células *mesenquimatosas* de naturaleza mioblástica que forman el esbozo de la musculatura *esquelética* del organismo. Por ello, a esta parte ventral del somita se la va a conocer con el nombre de mitomo.

Cresta ganglionar y ganglios raquídeos

Al mismo tiempo que se produce la emigración de las células de la porción dorsal del somita, que se colocan *debajo del ectodermo*, la notocorda actúa también sobre las matrices del tubo *neural*, concretamente a nivel de la cresta *ganglionar* o cicatriz, de la que se diferencian una serie de células que se liberan de esta cicatriz y se acumulan a un lado y a otro del tubo neural, entre *arco neural* (constituido a expensas de las células emigradas del esclerotomo), formando una serie de acúmulos (que estudiamos en el desarrollo del sistema nervioso) y que son los *ganglios raquídeos*.

Esbozo del tacto. Piel

Las células que constituyen estos acúmulos o protoneuronas van a emitir dos prolongaciones:

1º.- La periférica acompaña a las células *mesenquimales* del *dermotomo* en su emigración, tanto a nivel de la región dorsal del embrión como de la *ventral*, y se colocan en todo el espesor de la cubierta externa ectodérmica hasta la parte más profunda de los *derivados mesoblásticos*, diferenciándose para captar los cambios del inundo externo e interno, originando el esbozo del *sentido del tacto*.

2º.- La *central*, que conecta con el tubo neural.

La *emigración de las células mesenquimatosas* del *dermotomo* se realiza en *dos masas blastemáticas*, una dorsal, que constituirá la *piel* de la espalda o *retrosoma*, y otra *ventral*, que constituye la *piel* de la porción anterior o *presoma*.

Estas terminaciones procedentes de las protoneuronas del *ganglio raquídeo* se dividen en dos ramas:

Una rama *posterior*, que acompaña a la emigración de las células mesenquimatosas del *dermotomo* y que van a constituir la *piel* del *retrosoma*.

Una rama *anterior*, que, asimismo, acompaña a la emigración de las células mesenquimatosas del *dermotomo* que van a formar la *piel* de *presoma*.

El *ectodermo*, inducido por las células mesenquimatosas procedentes de la proliferación del somita en su porción dermatómica, sufre un proceso de proliferación, transformándose de un *epitelio cúbico* en estratificado, constituyendo la *epidermis* de la piel del adulto. Las células *mesenquimatosas del dermatomo*, inducidas a su vez al ponerse en contacto con las células *ectodérmicas*, sufren una transformación, originando el *revestimiento dérmico*, que se dispone en:

Una capa superficial en donde las células segregan una sustancia fundamental de tipo elástico que se dispone en varias filas.

*Una capa profunda*, algunas de cuyas células se transforman en elementos capaces de almacenar grasa en su interior y constituye la llamada *dermis profunda*, que en algunas zonas, por el gran desarrollo de estos acúmulos de elementos grasos, constituye el tejido *adiposo subcutáneo*.

Miómero

Al producirse la emigración de las células mesenquimatosas del miotomo, que se transforman en *mioblastos* y *originan* la musculatura *esquelética*, éstos se disponen también en dos *estratos*.

1º.- *Una masa posterior*, situada a un lado y a otro del arco neural.

2º.- *Una masa anterior*, situada a un lado y a otro del arco visceral.

Al mismo tiempo que se produce esta disposición de las células mesenquimatosas del *miotomo*, la *notocorda* va a influenciar la *lámina basal* del tubo neural. Esta lámina basal diferencia una *primera oleada* de células que se colocan en la parte *más anterior* de la sustancia *gris* (de lo que luego será el asta anterior de la médula), cuyas prolongaciones salen del tubo nervioso.

A nivel del acumulo de aquella protoneurona del ganglio raquídeo, acompañan macroscópicamente a las terminaciones protoneurales y vienen a terminar en el espesor de las *células musculares* derivadas de las masas mesenquimales *miotomiales* para controlar su estado de *contracción*.

Neurómero

De la misma forma que las prolongaciones de las neuronas protoneuronales se dividen en dos ramas, las prolongaciones de estas neuronas (que por controlar musculatura van a recibir el nombre de *neuronas miorrabdóticas*), se dividen también en dos ramas:

Una posterior, que viene a terminar en la masa blastemática retrosomática en diferenciación.

Una anterior, que viene a terminar en masa blastemática presomática en diferenciación.

Ambas masas se conocen también en anatomía comparada como «*epímero*» la retrosomática e «*hipómeros*» la presomática.

De la *epímero* o masa blastemática retrosomática se produce todo el proceso propio de diferenciación de los músculos del *retrosoma* que estudiaremos en el adulto.

De la masa del *hipómero* o *presoma* se diferencia todo el dispositivo muscular *presomático*, que a nivel del tórax constituye los *músculos intercostales*, en el *abdomen*, la musculatura *ancha y recto anterior*.

En el polo caudal, esta musculatura ventral se dispone en *dos estratos*.

*Uno profundo*, de sostén, que se diferenciará en el músculo *elevador del ano*, otro *superficial*, circular, que se dispone alrededor del dispositivo de la cloaca, que, al tabicarse, se divide en una serie de elementos para cada uno de los orificios que aparecen en la misma, pudiendo considerar en él un *esfínter anterior urogenital*, y un *esfínter posterior o digestivo*.

Angiómero

Al mismo tiempo que se producen todos estos procesos de diferenciación inducidos por la *notocorda* que afectan al *somita*, a la *cicatriz* y al *tubo neural*, tienen por resultado, por decirlo así, que el *cuerpo embrionario* sufra un proceso de *aumento de espesor*; apareciendo las paredes propias del soma del adulto.

La notocorda actúa también sobre el dispositivo *vascular* de la aorta, que emite una serie de *brotos angiógenos* que viene a dirigirse hacia la masa somítica en diferenciación, y que acompañarán a ésta en el proceso de desarrollo, constituyendo las llamadas *arterias segmentarias o somíticas*, y que, lo mismo que los dispositivos correspondientes a las prolongaciones de la *células neurales*, se dividirá a un lado y a otro del *esqueleto axial* en una *rama posterior o retrosomática*, y una *rama anterior o presomática*, destinadas a nutrir todas estas formaciones derivadas del somita.

El dispositivo *vascular* arterial y venoso, salvo raras excepciones, será *siempre satélite del neural*.

METAMERIZACION

Hemos visto, pues, cómo a expensas de las células procedentes de las masas segmentadas del *mesodermo paracordal*, que reciben el nombre de *somitas*, se constituyen *zonas* del cuerpo embrionario que adoptan la forma de *franjas horizontales*, y que, en los animales inferiores, se marcan netamente en el exterior por una serie de *anillos o surcos*, como ocurre, por ejemplo, en los gusanos.

Metámero

Estas *zonas del cuerpo*, formadas bajo el impulso inductor de un *elemento notocordal* al actuar sobre las distintas formaciones del somita, es lo que se conoce como *metámero*.

En los organismos superiores, como ocurre, por ejemplo, en el *hombre*, externamente (por fusión de los extremos periféricos de las zonas del organismo constituidas por cada uno de los somitas) desaparece o queda borrada toda *huella de la metamerización*, y únicamente en las zonas más internas, que por así decirlo han estado sometidas de una manera más directa al influjo de la *notocorda* (como puede ocurrir con las prolongaciones de las células procedentes del *tubo neural* y las prolongaciones del dispositivo vascular), se *exterioriza macroscópicamente* esta disposición segmentaria o *metamería*.

Bajo un punto de vista *aplicativo* y *clínico* interesa el conocimiento de esta *metamería*, porque tanto en la *inervación sensible* como la *motora*, este proceso de *metamerización* puede reconocerse a lo largo de la piel y de los distintos músculos.

La *piel*, porque conserva en su inervación su disposición y su aspecto *metamérico* los *músculos*, porque son el resultado de la *fusión* de células *mioblásticas* procedentes de metámeros distintos que conservan su inervación *metamérica* en el *nervio* que les llega.

Conociendo el desarrollo organogenético podremos reconocer en el individuo postnatal cada uno de los *metámeros* que constituyen el soma del organismo humano. Estos metámeros son:

8 cervicales  
12 dorsales  
5 lumbares  
5 sacras  
4-5 coxigeas.

Los últimos coxigeos sufrirán una *atrofia*, de tal manera que sólo persistirán uno o dos en la especie humana.

Integrantes del metámero

En cada uno, pues, de estos *metámeros* podremos distinguir una serie de formaciones, las cuales, por proceder de cada una de las zonas del *somita*, del *tubo neural* y del dispositivo vascular, van a recibir un nombre distinto.

Dermómero

La franja de *piel* constituida por interacción del mesodermo embrionario y del ectodermo del somita va a recibir el nombre de *dermómero*.

Miómero

La franja de fibra muscular esquelética, constituida a expensas de las células *mioblásticas* del miotomo del somita, va a recibir el nombre de *miómero*.

**Esclerómero**

La zona de dispositivo *esquelético axial*, constituido a expensas de la proliferación de las células *esclerales* del somita al que pertenece ese metámero, va a recibir el nombre de *esclerómero*.

Estas serán, pues, las *tres partes fundamentales* del soma constitutivas, o que pertenecen al metámero.

#### Neurómero

Junto con ellas e inducidas por la *notocorda* vimos cómo del *tubo neural* se producían dos fenómenos: de una parte, las células de la *cresta ganglionar* y del *asta neural*, cuyas prolongaciones irán a terminar en los elementos del *metámero*.

Estas prolongaciones, al salir del tubo neural, siguen conservando (por haber sufrido de una manera más directa el proceso inductor *metamérico* de la notocorda) su aspecto *metamérico*. Van a recibir el nombre de neurómeros. Son en el adulto los llamados *nervios raquídeos*, que siguen conservando su dispositivo *metamérico*, existiendo:

- 8 *nervios* cervicales.
- 12 *nervios* dorsales.
- 5 *nervios* lumbares.
- 5 *nervios* sacros.
- 1-2 *nervios* coxigeos.

Las células procedentes de las matrices del tubo neural cuyas prolongaciones han constituido el *neurómeros*, al establecer conexiones entre ellas en sentido vertical entre las distintas partes de este tubo neural *pierden externamente* su aspecto metamérico, constituyendo un *tubo continuo* que formará en el adulto la *médula espinal*.

No obstante, esta *médula* la podemos considerar, bajo un punto de vista de *aplicación práctica*, como la *fusión* de una serie de «rodajas» constituidas por la proliferación de las células de las *matrices* del tubo neural, *inducidas* por cada uno de los segmentos actioss de la *notocorda*.

#### Mielómero

A esta parte del *tubo neural*, cuyas células nerviosas controlan a las formaciones de un *metámero* a expensas de los *neurómeros* correspondientes, se la conoce con el nombre de *mielómero*.

#### Angiómero

Satélite de este dispositivo derivado del tubo neural hemos de considerar aquellos *brotos angiógenos* que constituían, en un principio, las *arterias somíticas*.

En el adulto, se transforman en las llamadas arterias segmentarias, intercostales, lumbares, que vienen a (satélites siempre del neurómero, y por tanto, dividiéndose en una rama para el episoma o retrosoma, y otra para el hiposoma o presoma)

formar el dispositivo nutritivo de este metámero. Constituyen lo que conocemos con el nombre de angiómero.

Esplacnómero

En un sentido lato podemos, por último, considerar, como parte integrante del metámero, la parte más interior, formada a expensas de la diferenciación de las células del *entoblasto*, que pertenecen o están situadas en el metámero correspondiente, y que denominaremos esplacnómero.

#### DESARROLLO DE LAS EXTREMIDADES

En ciertas zonas del organismo embrionario en formación, las células mesenquimatosas derivadas del somita sufren, por así decirlo, un mayor proceso inductivo de la notocorda, originándose a partir de ellas los esbozos blastemáticos que constituirán el origen de los miembro superior e inferior.

Cresta de Wolff

La formación de los miembros se produce a lo largo de una línea lateral que se extiende desde la nuca hasta la porción caudal del cuerpo embrionario, que recibe el nombre de cresta de Wolff.

Está formada por un recubrimiento epiblastico, ligeramente engrosado, y una zona mesoblástica procedente del mesodermo de la somatopleura, que inicialmente se dispone en un acumulo periférico más denso y otro central.

A partir de esta cresta de Wolff decimos se producirá el esbozo de los miembros superior e inferior.

De estos esbozos aparecen (al final de la cuarta semana del desarrollo, horizonte XIV o XV de Streeter) unas paletas o crestas aplanadas en las zonas correspondientes a los metámeros C5, C6, C7, C8 y D1.

Un poco más tarde aparece la paleta correspondiente al miembro inferior a nivel de los metámeros L2, L3, L4, L5, SI, S2, S3.

Inductores

En el proceso de diferenciación de las distintas formaciones del miembro intervienen, como elementos inductores, tanto el ectodermo de la cresta de Wolff como el mesodermo.

Este mesodermo sufre una invasión de células mesenquimatosas de las distintas zonas de los somitas correspondientes, que originan:

1º.- Las de procedencia escleral, el primordium del dispositivo esquelético del miembro, que se diferencia en sentido proximal a distal, apareciendo el primer segmento o de implantación o basipodo, el segundo o estilopodo, el tercero o cigopodo, y la parte más distal o multipodo o autopodo, en la cual, aplanándose, aparecerán una serie de radios digitales que formarán la placa de la mano y la placa del pie.

2°.- Los elementos musculares proceden tanto de células *mesenquimatosas* como de elementos derivados del miotomo de los somitas correspondientes a dichos metámeros.

Estos elementos, al invadir el esbozo del miembro, inducen a las células mesenquimatosas del mesoblasto de la somatopleura para que se diferencien en el sentido mioblástico y contribuyan a la formación de las correspondientes musculaturas.

Este dispositivo muscular de los miembros aparece ya en la séptima semana, horizonte XX de Streeter, del desarrollo. Se halla formado por células del miotomo del somita y de mesénquima de la somatopleura.

Al producirse el alargamiento y la diferenciación de los distintos elementos, estas células mioblásticas se disponen en dos acúmulos:

- a) Uno dorsal, de naturaleza extensora.
- b) Otro ventral, de naturaleza flexora.

Musculatura multisegmentaria

En un principio, y en cuanto a su continuación, las células *mesenquimatosas procedentes* de los miotomos de los somitas que contribuyen a la formación del miembro conservan su *distribución* segmentaria, pero muy pronto experimentan fusión entre distintas zonas, originándose los *diversos músculos* largos de las extremidades, que, por tanto, tienen una procedencia multimetamérica.

Troncos nerviosos

La consecuencia de esta fusión es que los neurómeros correspondientes a los metámeros, que vendrán a inervarlos, conservan en su origen su *naturaleza* segmentaria, pero tendrán que aparearse y fundirse entre sí formando troncos nerviosos que llevan fibras de los distintos neurómeros para estos músculos multimetaméricos.

Plexo braquial y lumbo-sacro

Se origina en la zona de implantación del miembro en el organismo o basípodo una maraña de fibras nerviosas por entremezclamiento de estas raíces que reciben el nombre de plexo braquial en el miembro superior, y plexo lumbo-sacro para el inferior.

## **ESTUDIO DE LOS SOMITAS CEFALICOS. BRANQUIOMEROS**

Sistemas osteo-neuro-musculares

A nivel de la región cérvico-cefática del embrión, el mesodermo no experimenta un proceso de segmentación tan claro y manifiesto como el mesodermo paracordal. Sin embargo, las células mesenquimatosas derivadas de este mesodermo



cérvico-cefálico originan los mismos elementos que hemos visto a nivel del somita. Por eso podemos considerar (estableciendo las diferencias correspondientes, como veremos a continuación) la existencia de una serie de somitas cefálicos que contribuyen a la formación:

1°.- Del dispositivo esquelético de la extremidad craneal.

2°.- De la piel que recubre las formaciones craneales.

3°.- De las diversas musculaturas, que se extenderán para movilizar las formaciones esqueléticas.

#### Neurocráneo

El dispositivo del esclerotomo de la extremidad cefálica va a constituirnos los distintos huesos del cráneo. Sus células mesenquimatosas invaden:

1°.- Por un lado, a la placa precordial, formando el dispositivo óseo de la base del neurocráneo.

2°.- Por inducción directa de las vesículas encefálicas se va a producir la absorción de parte del material escleral de los cuatro somitas occipitales que forman la porción más posterior de este neurocráneo, desde la salida del nervio neumogástrico hacia atrás, formando el llamado neurocráneo auximetamérico.

3°.- Aparte de estas formaciones que constituyen el neurocráneo, el mesénquima de las cubiertas membranosas de la extremidad cefálica sufre un proceso de sustitución directa en tejido óseo para formar dispositivos esqueléticos de la bóveda craneal.

#### **Esplacnocráneo**

Los organizadores de los arcos branquiégenos que se forman entre la extremidad cefálica y el abultamiento cardiaco, que originarán el cuello, intervienen en la constitución del dispositivo esquelético visceral de la cabeza.

El tejido mesenquimatoso correspondiente a los dermatomos cefálicos se diferencian para formar la dermis de la piel cefálica.

#### Sistemas neuromusculares

Las células mioblásticas mesenquimatosas de este mesodermo cefálico se diferencian para formar una serie de musculaturas y sistemas neuromusculares que vamos a analizar a continuación.

Desde un punto de vista didáctico podemos considerar como si la masa sarcoplástica miotomial del mesodermo cefálico se segmentase en cinco acúmulos, que constituirán lo que nosotros llamamos los cinco somitas cefálicos.

1°.- Un acúmulo posterior, situado próximo a la zona de transición entre notocorda y placa precordial, constituye el primer somita cefálico o somita fonador.

2°.- Otro acúmulo, situado cranealmente al fonador, constituye el segundo somita cefálico o somita deglutor.

3°.- Un tercer acúmulo, situado por debajo de la evaginación endodérmica tubotimpánica de la primera bolsa faríngea, constituye el tercer somita cefálico o somita infratimpánico o somita facial.

4°.- La masa mesodérmica miotomial, situada por encima de dicha evaginación tubotimpánica, constituye el cuarto somita, somita supratimpánico o somita masticador.

5°.- La parte más cefálica de este mesodermo cefálico presenta segmentación en el embrión humano en tres acúmulos, de los que se diferenciará la musculatura extrínseca del ojo. Forman el quinto somita cefálico de nuestra clasificación o somita oculomotor. Este somita se corresponde con los tres somitas preópticos de Furbringer, del paleocráneo de la anatomía comparada.

#### Sistemas neuromusculares de la cuerda del cuello

La masa miotomial de los somitas occipitales, junto con parte de los cuatro primeros somitas cervicales, no llegan a diferenciarse tan perfectamente como los demás y constituyen la cuerda del cuello.

#### Sistema neuromuscular del hipogloso

Emigran y se colocan, produciendo unos abultamientos, en el revestimiento ectodérmico del primer arco faríngeo, en el interior de aquellos tubérculos (pares, impar y medio, y cúpula del segundo arco), los cuales formarán la lengua al fusionarse.

La invasión de estos materiales procedentes de los somitas occipitales y de la porción superior de los cuatro primeros cervicales inducen, «in situ», la diferenciación de las células mesenquimatosas de la región, que contribuyen a la formación de la musculatura de la lengua.

Al emigrar, van a venir acompañadas de sus elementos neurales de control correspondientes. Estos elementos se mezclan con los de la lámina basal del romboencéfalo originando su nervio motor. Estas fibras nerviosas abordan a esta masa muscular por su cara inferior, por ello recibe el nombre de nervio *hipogloso*, y constituyendo el sistema neuromuscular del *hipogloso*.

#### Sistema neuromuscular del frénico

Los miotomos de la parte más caudal de los cuatro primeros somitas cervicales van a emigrar.

Deslizándose por delante del esbozo cardiaco, llegan a invadir el espesor del septum transversum y de los repliegues pleuro-pulmonares.

Se juntan con células mioblásticas procedentes de los últimos somitas torácicos (que formarán los llamados pilares de Uskow), constituyendo el tabique muscular de separación entre cavidad torácica y abdominal. Este tabique forma, al fusionarse, el músculo diafragma.

La masa sarcoplástica cervical que contribuye a la formación del mismo procede principalmente del cuarto, pero el tercero y quinto también intervienen.

Los somitas torácicos que forman los pilares de Uskow pertenecen al grupo ventrolateral de la masa blastémica que forma la hipómera torácica.

La fusión de todos estos elementos ocurre cuando el embrión, horizonte XVII de Streeter, tiene unos 12 mm.

En resumen, podemos decir que en la formación de este tabique diafragmático intervienen:

1º.- Elementos procedentes de los somitas tercero a quinto, que invaden el septum transversum y forman la parte central, incluido el centro frénico del diafragma.

2º.- La porción ventrolateral de la musculatura presomática torácica, que forma la parte costal, lumbar y prevertebral de dicho músculo.

El nervio fundamental del sistema arranca aparentemente de la C4 y se llama frénico.

### **Cuerda del cuello.**

El resto de los elementos diferenciados a expensas de los miotomos de los cuatro primeros somitas cervicales se diferencian «in situ», no emigran, y constituyen los músculos de la verdadera cuerda del cuello.

Esta cuerda del cuello se diferencia en dos mas blastemáticas:

1º.- Una, que emigra hacia el dorso del embrión y que constituye la epímera de la misma, de la que se diferencian los músculos de la nuca, trapecio esternocleidomastoideo.

2º.- Otra, la porción blastemática de esta cuerda del cuello, que emigra hacia el presoma y que constituye la hipómera de la misma, se diferencia de los sistemas neuromusculares escalénico y prevertebral del cuello. .

Nervio frénico

De la misma forma que ocurría con el sistema neuromuscular del hipogloso, la masa mioblástica, que emigra para constituir el diafragma, va acompañada de las prolongaciones de las células diferenciadas a expensas de la placa basal del tubo neural para controlar su contradicción. Nacen de las raíces (neurómeros) de los metámeros que constituyen el diafragma, fundamentalmente de la cuarta raíz

cervical, con anastomosis de la tercera y quinta, y que forman el llamado nervio frénico.

Nervio espinal

La masa que no emigra y que constituye la verdadera cuerda del cuello tendrá también su correspondiente nervio. El llamado nervio espinal.

Este nervio recibe anastomosis de las raíces segunda y tercera cervicales, formando el sistema neuromuscular del asa del espinal para los músculos trapecio y esternocleidomastoideo.

Vamos a estudiar a continuación la evolución del resto del mesodermo cefálico, que bajo un punto de vista didáctico hemos considerado segmentado en cinco somitas cefálicos.

Musculatura branquiomérica

La porción correspondiente a la epímera de este mesodermo podemos decir que prácticamente *no* existe, mientras que la porción correspondiente al *hipómero* se divide en dos masas blastemáticas, una *lateral* y otra *ventral*.

La *porción lateral* es la que sufre un proceso de *segmentación* cuando a nivel del endodermo y ectodermo se constituyen las evaginaciones de las *bolsas branquiales faríngeas*, constituyendo los abultamientos situados entre ellas y que reciben el nombre de *arcos faríngeos*.

Al aparecer las *evaginaciones ectodérmicas*, que se ponen en contacto con las endodérmicas, el *mesodermo lateral* de la hipómera cefálica que queda entre ellas no le queda otro remedio que *segmentarse*, recibiendo el nombre de *branquiómeros* por estar alojada esta porción en el interior de estos arcos branquiales o faríngeos. Aunque se segmentan, su segmentación no coincide con la de los somitas cervicales.

Musculatura hipobranquial

El resto de la *porción ventral* de la hipómera cefálica constituye la *musculatura hipobranquial*. y de ella se diferenciarán una serie de sistemas neuromusculares del asa del hipogloso, que veremos a continuación. En la formación de la *musculatura hipobranquial* intervendrán también mioblastos procedentes de los miótomos occipitales.

Sistemas neuromusculares branquioméricos

Vamos a estudiar a continuación los *sistemas neuromusculares* formados a expensas del mesodermo somático cefálico que han constituido los *branquiómeros*.

En la especie humana, como estudiábamos en el capítulo correspondiente, veíamos que se constituían *seis pares* de arcos branquiógenos. En el interior de cada uno iban a existir un elemento central de naturaleza cartilaginosa que constituía el *organizador* del arco y su correspondiente dispositivo *vascular* o *arco aórtico*, todo ello rodeado de *mesodermo*.

De estos *seis arcos* branquiógenos que se consideran en la anatomía comparada, únicamente se *diferencian* por completo en la especie humana los *cuatro primeros*.

*El primero* constituye el llamado *arco mandibular*; *el segundo* de ellos el *arco hioideo*; *el tercero* y *cuarto* no reciben nombre especial; *el quinto* y *el sexto* no son admitidos por todos los autores, negando que lleguen a formarse y segmentarse en la especie humana.

Primer somita cefálico o fonador

Vamos a considerar sus derivados, estudiándolos en sentido *caudocefálico*. Las células mioblásticas del *branquiómero* del cuarto arco emigran y se colocan en el origen del *brote endodérmico pulmonar*, diferenciándose en una serie de músculos que formarán el llamado *sistema neuromuscular del fonador*.

Toma punto fijo de inserción en los elementos esclerales derivados de este cuarto arco, junto con el quinto y sexto, que constituyen el *esqueleto de la laringe*.

Las *fibras sensibles* procedentes de la mucosa de esta zona, en su trayecto hacia el interior del sistema neural, van apareadas con las motoras fonadoras y con la porción más superior de aquel parasimpático craneal o *vago*.

El nervio motor del cuarto arco o *fonador* y el nervio sensible del cuarto arco o *tusígeno*, junto con el *vago* y el *sensible presoceptor visceral*, dan lugar al llamado *primer somita cefálico fonador* o *nervio neumogástrico*.

Segundo somita cefálico o deglutor

De la masa mesodérmica branquiométrica que rellena el *tercer arco branquiogeno* derivan células mioblásticas que se colocan alrededor de las paredes endodérmicas de *la faringe*. *Cuando* se contraen, impulsan el contenido de esta faringe hacia tramos más bajos del tubo digestivo, proceso que recibe el nombre de *deglución*. De ahí que a este dispositivo muscular derivado del branquiómero del tercer arco se le conozca con el nombre de *musculatura deglutora*.

Del tubo *neural*, a nivel romboencefálico, emigran también una serie de prolongaciones de neuronas *miorrabdóticas* destinadas a controlar esta musculatura. Forman el llamado *nervio deglutor*.

De la misma forma que en el arco anterior las *fibras sensibles* de la mucosa faríngea, en su trayecto hacia el interior del tubo neural, irán apareadas con las motoras *deglutoras*, formando el llamado nervio sensible *nausígeno*.

También se les integra un grupo de fibras desgajadas del parasimpático craneal, destinadas a controlar parte de las *glándulas salivares*, así como *fibras sensibles viscerales* y *presoceptoras*, resultando de la fusión de todas estas fibras parasimpáticas salivares, motoras deglutoras y sensibles, *nausígenas* y *viscerales*, el llamado *nervio glossofaríngeo* por los clásicos o *nervio del tercer arco*.

Constituye el segundo somita cefálico, o *somita deglutor* o *glossofaríngeo*.

Tercer somita cefálico, hioideo o facial

El segundo arco branquiógeno o arco hioideo, cuyo organizador forma el llamado cartílago de Reichert, se halla situado debajo de la evaginación endodérmica tubo-timpánica.

Su branquiómero origina células mioblásticas que emigran a lo largo del arco. Constituyen musculaturas que se colocan escalonadamente en diversos territorios cervicales y cefálicos, formando varios grupos:

1°.- Un grupo muscular que quedará satélite de este arco hioideo en su origen.

2°.- Un grupo muscular encargado de cerrar los orificios faciales.

3°.- Un grupo muscular superficial y radiado con respecto a estos orificios.

Como en conjunto formarán musculaturas que contribuyen a dar su aspecto a la cara o faz, recibe el nombre de somita facial o tercero de nuestra clasificación.

De la misma forma que en los casos anteriores, recibe fibras procedentes de las neuronas miorrabdóticas romboencefálicas, destinadas a controlar su contracción, que forman el nervio facial o nervio del segundo arco branquiógeno.

En su trayecto se le unen fibras del parasimpático craneal destinadas a la glándula lacrimal, mucosas y salivares, que constituyen el parasimpático lacrimomuconasal y el parasimpático salivar superior y fibras sensibles procedentes de la zona de contacto del ectodermo y endodermo bucal.

Estas fibras sensibles se diferencian en sentido de constituir quimiorreceptores destinados a captar estímulos gustativos forman el nervio gustativo.

Las fibras motoras para la musculatura facial, junto con parasimpáticas lacrimomuconasales y sensibles gustativas, constituyen el nervio del segundo arco o nervio intermediofacial de los clásicos.

Cuarto somita cefálico o masticador

La última musculatura derivada de las branquiómeros que vamos a considerar es la derivada del mesodermo o branquiómero del primer arco.

De los mioblastos de él originados derivan una serie de musculaturas que se extienden tomando inserción en el dispositivo esquelético originado de este primer arco y del esplanocráneo.

**Cuando se contraigan producirán el fenómeno de la masticación. De ahí que se conozca a la masa muscular derivada de este primer branquiómero con el nombre de musculatura masticadora.**

Tiene también, como los demás branquiómeros, un nervio motor destinado a controlar la musculatura masticadora, formado por prolongaciones de neuronas

miorrabdóticas de la lámina basal del romboencéfalo. Recibe el nombre de nervio del primer arco branquiógeno o nervio masticador.

Constituye el cuarto somita cefálico o somita supratimpánico, por hallarse en su origen situado por encima de la evaginación endodérmica tubotimpánica.

En el adulto, las fibras motoras de este nervio masticador van apareadas con las fibras sensibles procedentes de las células diferenciadas de la tercera rama del trigémino.

El trigémino se origina de la cresta ganglionar de la parte metencefálica del romboencéfalo. Sus células emigran acompañando a las células mesenquimatosas derivadas de los dermómeros cefálicos que captan los potenciales nerviosos sensibles de la piel de los distintos mamelones que formarán la cara del adulto, o sea, mamelón frontal, mamelón maxilar y mamelón mandibular.

Constituyen un nervio sensible de tres ramas, que confluyen a su acúmulo protoneural correspondiente, o ganglio de Gasser, y forman el llamado nervio trigémino.

Los clásicos lo consideran como un nervio mixto por unirse con el motor del cuarto somita, o nervio masticador, que se aparea con la tercera rama, o rama mandibular del nervio trigémino.

Este «trigémino mixto» constituye el llamado nervio del primer arco branquiógeno.

### **Quinto somita cefálico u oculomotor**

El quinto somita cefálico se halla formado por tres condensaciones del mesodermo de la parte más anterior y antigua de la extremidad cefálica, situadas por delante de la vesícula óptica, que constituyen los llamados (por Furbringer) somitas preópticos.

Del mesénquima mioblástico derivado de la porción miotomial de estos somitas preópticos se diferencian una serie de músculos que constituirán la musculatura extrínseca ocular.

#### **a) Primer somita preóptico**

De la condensación mesodérmica que constituye el primer somita preóptico derivan los músculos recto superior, recto inferior y oblicuo inferior del ojo. En su origen constituyen una condensación premandibular del mesoblasto precordial.

Al emigrar van acompañados de las fibras de las neuronas miorrabdóticas derivadas del mesencéfalo a nivel de su lámina basal, que forman el llamado nervio motor ocular común.

#### **b) Segundo somita preóptico**

De la masa preótica intermedia, o segundo somita preótico, se origina el músculo oblicuo superior, que recibe su correspondiente inervación formando el llamado nervio patético.

### **c) Tercer somita preótico'**

De la parte más caudal y medial de este mesodermo que constituye el tercer somita preótico se diferenciará el músculo recto externo del globo ocular, cuyo nervio recibe el nombre de motor ocular externo.

Estos tres nervios motores oculares (el motor ocular común, patético y motor ocular externo) constituyen el nervio del llamado por nosotros quinto somita cefálico.

El primero de ellos o motor ocular común va acompañado también de fibras parasimpáticas de la porción más cefálica del parasimpático craneal. Estas fibras están destinadas a controlar la musculatura lisa derivada del mesénquima peridigestivo intrínseco del ojo y que formará el llamado parasimpático ciliar.



## CAPITULO XV

### MORFOLOGIA SOMATICA CEFALICA

Desarrollo de la cara: nariz y fosas nasales

En fases muy precoces del desarrollo, en embriones de 3 mm de longitud aproximadamente (horizonte XI de Streeter), nos encontramos con un tubo nervioso que ya tiene *tres* vesículas. Son, concretamente, el *mielencéfalo*, *rombencéfalo* y *proscencéfalo*.

Este *proscencéfalo* es la más anterior de las vesículas nerviosas primitivas. Adquiere una forma más o menos redondeada. Protegida por una delgada capa mesodérmica y envuelta finalmente por ectodermo.

Constituye la mayor parte de la *cara primitiva*, ya que, inmediatamente por debajo, encontramos los relieves correspondientes a los primeros *arcos branquiógenos* y al gran abultamiento que produce el desarrollo de la víscera cardiaca en formación.

Cara primitiva

Podemos, pues, delimitar la cara embrionaria en esta primera fase, situando: *por arriba*, a la vesícula más anterior del tubo nervioso, pudiéndose observar en ésta, además, el dispositivo correspondiente al *neuroporo anterior*; *por debajo*, el relieve del primer arco branquiógeno o *arco mandibular*, a *ambos lados* notamos la presencia de una prolongación del *arco mandibular* en sentido ascendente, que constituye el mamelón o *protuberancias maxilares*.

En medio de estas formaciones queda una *gran hendidura* que corresponde a la hendidura bucal o *estomodeo*.

Mamelón frontal o frontonasal

Algo más tarde, en un estadio posterior y cuando el embrión mide unos 4 mm de longitud (final del horizonte XII de Streeter), es característico un cambio importante en la *morfología de la cara*.

Esta diferencia de estructura morfológica viene originada por la rápida proliferación *mesodérmica* de la porción más superior.

A este respecto, el mesodermo que cubría el proscencéfalo crece entre los dos mamelones maxilares, constituyéndose el *mamelón frontal*.

Sin embargo, y dado que este mamelón frontal tendrá que formar también parte del tabique nasal, es más apropiada la denominación de *mamelón frontonasal*.

El *mamelón frontonasal* adquiere en estas primeras fases un extraordinario desarrollo; tanto es así que dará lugar posteriormente casi a las dos terceras partes de la superficie total de la cara. Concretamente a sus porciones *superior* y *media*.

Placodas nasales

En una fase más tardía, cuando el embrión alcanza una longitud de unos 6 a 7 mm (horizonte XIV de Streeter), aparecen unas condensaciones ectodérmicas que se engruesan y dan lugar a las *placodas nasales*.

Estas *placodas nasales* comienzan inmediatamente a sufrir una alteración en el sentido de formarse una invaginación a cada lado, invaginación que se produce en la parte más inferior de las citadas placodas, inducidas por la acción organizadora de la placa precordial.

Es interesante señalar que las citadas *invaginaciones* ectodérmicas, en forma de dedo de guante, se originan en la porción más inferior del *mamelón frontonasal*, dirigiéndose desde esa zona hacia el interior, buscando alguna comunicación con el dispositivo *digestivo-respiratorio*. Estas invaginaciones, de forma ovoide, darán lugar posteriormente a las *fosas nasales*.

Sin embargo, hemos de resaltar el hecho que esas dos primitivas fosas nasales se han originado, como sabemos, en la parte más inferior del mamelón frontonasal, por lo que dicha formación ha de quedar dividida en *tres porciones*.

A estas nuevas estructuras las denominaremos, en lo sucesivo, con los nombres de:

1º.- *Mamelón nasal medio*, situado en posición central y entre los dos orificios descritos.

2º.- *Mamelón nasal lateral*, a cada uno de los situados por fuera de las citadas aberturas.

#### Surco nasomaxilar

En un estadio posterior, cuando el embrión mide entre 9 y 9,5 mm (horizonte XVI de Streeter), hay una *fusión* entre los mamelones nasales laterales y sus correspondientes *maxilares*. La unión descrita queda marcada por un surco que llamaremos *nasomaxilar*.

Por otra parte, la citada fusión a ambos lados del mamelón *nasal medio* obliga a éste a hacerse más *estrecho* y a crecer en sentido *anterior* y *descendente*. Por esta razón, los mamelones nasales laterales no intervendrán en ningún momento en el proceso de cierre de aquel gran *estomodeo primitivo*.

En esta misma fase aparecen a ambos lados de la cara los *globos oculares*, que aprovechan precisamente el lugar de unión del surco *nasomaxilar* para situarse en una cara ya más estructurada.

Esta coincidencia de situación del *globo ocular* en el surco o *hendidura nasomaxilar* llevó, durante años, a la *creencia errónea* que dicha formación era el definitivo *conducto lacrimonasal*, aunque hoy sepamos que dicho conducto epitelial que crece en profundidad y sigue un trayecto más o menos paralelo a aquél.

## Centraje de los ojos y primordio de la nariz

Ya en un embrión en fase de 14 mm (comienzos del horizonte XVIII de Streeter), observamos un avance progresivo de los globos oculares, que se van acercando cada vez más entre ellos. Este acercamiento lleva consigo dos modificaciones importantes:

1º.- *Por un lado*, la situación cada vez *más anterior* de los *ojos*, que van abandonando aquella primitiva posición lateral.

2º *Por otro*, las dificultades que va encontrando el *mamelón nasal* medio para poder extenderse, por lo que ha de crecer, como ya conocemos, en dirección anterior y hacia abajo, constituyéndose de esta forma el *primordio de la nariz definitiva*.

## Sistematización mesodérmica supra e infratimpánica

En un estadio posterior, en embriones de 21 mm de longitud, aproximadamente (horizonte XX de Streeter), se van marcando cada vez más acusadamente las diferencias que señalábamos en la fase anterior.

Los *ojos* están casi en su localización definitiva. La *nariz* hace ya un relieve considerable en la superficie facial. La *mandíbula* se ha modificado, dejando de ser aquel primitivo primer arco branquiógeno, convirtiéndose en un elemento corto y que recuerda ya la forma que adquirirá en *estadios posteriores*.

El mesodermo, que está dando lugar a todas las estructuras anteriormente expuestas, es parte integrante de una *masa mesodérmica común* que corresponde a los somitas tercero y cuarto cefálicos.

Esa masa común va a estar dividida en dos, por la presencia de la *trompa de Eustaquio*, aunque por encima de ella se mantenga un puente de unión entre los elementos *neuromusculares* correspondientes.

La *trompa de Eustaquio*, cuando vino a constituir la *caja del tímpano*, dividió, pues, a la citada masa mesodérmica en las dos porciones que llamaremos *supratimpánica* y que corresponde al cuarto somita cefálico, e *infratimpánica*, que corresponde lógicamente al *tercer somita* cefálico.

El *cuarto somita* cefálico o supratimpánico tiene una misión fundamental, cual va a ser la *masticadora*. Está, por lo tanto, en íntima relación con el *primer arco branquiógeno* o mandibular, que se abrazará por encima de la trompa de Eustaquio con el *segundo arco branquiógeno* o arco hioideo.

Mientras que en lo que se refiere, al tercer somita cefálico o *infratimpánico*, su misión fundamental será la de cerrar los *orificios naturales* de la cara y darle *expresividad* a la misma. El *supratimpánico* o masticador *subirá* o *bajará* el elemento móvil de la calavera.

## Desarrollo de los párpados

Este hecho tiene una extraordinaria importancia, dado que en un feto de unos 60 mm de tamaño, aproximadamente, hay ya una *perfecta armonía* entre los distintos mamelones que constituyen la *cara*. Aparece ésta con formas redondeadas y suaves, de manera que, aunque esas formas se endurezcan y adquieran los caracteres de sus progenitores, al llegar a la pubertad las relaciones y proporciones se mantendrán.

Por otra parte, y dentro de este mismo estadio, la invasión del tercer somita cefálico trae como consecuencia de la oclusión de orificios una proliferación epitelial que cierra momentáneamente los orificios resaltar el hecho de que esas dos *primitivas fosas nasales* se han originado, correspondientes a las *fosas nasales* y a los *globos oculares*. Quiero esto decir que en esta fase han aparecido los *párpados*, que se mantienen cerrados, y hay un cierre de las *ventanas de la nariz*.

Hacia el final de la *gestación* volverán a *hacerse permeables* tanto los párpados como los orificios nasales, con objeto de permitir el correcto desarrollo funcional de los aparatos *visual y oftálmico*.

Por último, aunque los *labios y mejillas* van a ser estructuras propiamente faciales, realizaremos su estudio junto con los órganos derivados de la *cavidad bucal*, por estar funcional y estrechamente relacionados con ésta.

#### DINAMICA EVOLUTIVA DE LA PRIMITIVA CAVIDAD BUCAL

En una primitiva fase, como ya conocemos, la extraordinaria *hendidura bucal primitiva* o estomodeo ocupa la casi totalidad de la *cara*, ya que el tubo nervioso por arriba y el arco mandibular por abajo aún no han adquirido su forma y desarrollo característico.

##### Bolsa de Rathke y membrana orofaríngea

Esa cavidad bucal primitiva, en embriones de 3 mm de longitud, aproximadamente (horizonte XII de Streeter), presentan en su interior dos accidentes dignos de mención especial.

1º.- Por un lado, en el *techo* de esa gran cavidad, una invaginación del ectodermo que le reviste, que en sentido ascendente va a buscar al tubo nervioso, es concretamente, la *bolsa de Rathke*, que da lugar al *lóbulo adenal hipofisario*.

2º.- Por otra parte, y separando el ectodermo bucal del endodermo del tubo digestivo, nos hallamos ante la membrana bucofaríngea, llamada también *orofaríngea*.

##### Perforación de la membrana orofaríngea

Sin embargo, la persistencia de esta membrana es muy corta, puesto que se *perfora* inmediatamente después, coincidiendo con una fase en la que el embrión alcanza una longitud de unos 4 a 4,5 mm, aproximadamente (horizonte XIII de Streeter).

Al desaparecer la *membrana bucofaríngea*, hay una continuidad entre dos hojas bastodérmicas distintas, como son *ectodermo* y *endodermo*.

*El límite* preciso entre ambas no se percibe, pero nos sirve como dato único, en estas fases, la presencia de la *bolsa de Rathke*.

Es interesante indicar, además, que precisamente por ser un *lugar de transición* aparecerán más tarde y dentro del período fetal una serie de *acúmulos linfoides*, que serán las *amígdalas*, cuya misión será la de actuar como *barreras defensivas*.

Sistematización de la cavidad bucal

Por último, señalar que por encima del techo de esa boca primitiva nos encontraremos con una delgada capa de mesodermo que separa a aquélla del dispositivo nervioso prosencefálico, mientras que más hacia la porción posterior se situará, entre ambas formaciones, la parte más anterior del organizador notocordal.

Estudiaremos a continuación la formación y desarrollo de las estructuras palatinas, que dividen la *primitiva cavidad bucal* dando lugar a:

1º.- Una *cavidad superior o nasal* (que serán las fosas nasales) de misión olfativa y respiratoria.

2º.- Una *cavidad inferior o bucal* con misión masticadora, gustativa, y de articulación de la palabra.

## **DESARROLLO PALATINO. ORGANOGENESIS DE LAS FOSAS NAALES**

Al mismo tiempo que se están produciendo los cambios morfológicos en la cara, debidos a las proliferaciones de los distintos *mamelones*, nos encontramos con la presencia de unos *surcos* que independizan dichas formaciones y marcan sus puntos o *Zonas de contacto*.

Esas *zonas de contacto* van a ser visibles mientras no se organice el crecimiento de los distintos elementos que darán lugar al *paladar*, ya que la correspondiente proliferación mesodérmica los va haciendo cada vez menos profundos, hasta que, por último, desaparecen.

Primordio del paladar primitivo

La primera estructura palatina que observamos es una formación, en principio *epitelial*, que arranca desde la pared posterior del *estomodeo*, y se hace *anterior* de una manera progresiva.

Este elemento, al que podemos denominar *primordio de paladar primitivo*, es en un principio de naturaleza *ectodérmica*, y es observable en embriones de 6,5 mm de longitud, aproximadamente (horizonte XIV de Streeter).

Espolón nasal de Streeter

En un estado posterior, en embriones de 9 a 9,5 mm de longitud (horizonte XVI de Streeter), se va haciendo cada vez mayor aquella *primitiva proliferación epitelial*, de forma que es ya una especie de *divertículo* que busca contacto con los mamelones que forman la cara. Es el llamado *espolón nasal de Streeter*.

#### Filtrum

A este respecto indicaremos que se ponen en contacto, en el *exterior*, el *mamelón nasal medio* y *los mamelones maxilares*, pero inmediatamente después se suma a éstos cada uno de los *mamelones nasales laterales*.

Este hecho adquiere una importancia relevante, ya que, la *zona de fusión*, a ambos lados de los orificios nasales, está determinada por la presencia de unos surcos.

Estos surcos se extienden desde las ventanas de la nariz hasta la boca, y de no ser cerrados por las ya citadas proliferaciones mesodérmicas darán lugar a la aparición de las hendiduras conocidas bajo el nombre de *labio leporino*. En el individuo normal forman el *filtrum*.

#### Fosa nasal primitiva

Es en este momento cuando podemos observar, mirando hacia el interior de la cavidad bucal, un *tabique horizontal* en forma más o menos triangular que recuerda a una herradura.

Por encima del cual nos hallamos con un *fondo de saco* y que corresponde a la *primitiva fosa nasal*, mientras que por debajo nos encontramos con otra cavidad, es la *cavidad bucal*. Pero mientras la primera es una *bolsa ciega*, esta última se continúa con las estructuras correspondientes a las porciones más superiores del *intestino anterior*.

#### Labio superior y mejillas

En un embrión de unos 12 mm de tamaño aproximadamente (horizonte XVII de Streeter), ya podemos observar cómo la proliferación *ectodérmica o espolón nasal*, que constituía el tabique de separación en (re las fosas nasales y la cavidad bucal, ha llegado a ponerse en contacto con el mamelón nasal medio y con los mamelones maxilares, constituyéndose de esta forma el dispositivo correspondiente al *labio superior y a las mejillas*.

En este momento hay una verdadera separación, sin ningún elemento de comunicación entre las fosas nasales y la cavidad bucal.

#### Paladar primitivo y membrana buconasal

En una fase posterior, y cuando el embrión, alcanza los 14 mm de tamaño, final del horizonte XVII de Streeter, el *tabique* que podríamos llamar *buconasal* es invadido por células *mesodérmicas* que proliferan abundantemente por toda la zona. Es en este momento cuando va adquiriendo un gran desarrollo la parte más anterior del tabique, mientras que se adelgaza extraordinariamente la parte posterior.

La parte anterior queda constituida como una fuerte estructura mesodérmica envuelta por una tenue capa de epitelio, es lo que ya podemos considerar como *paladar primitivo*. La *parte posterior* de poca consistencia, en donde no quedan células mesodérmicas, se convierte en una membrana epitelial que se denomina *membrana buconasal*.

Coana primitiva

Sin embargo, la persistencia de la *membrana buconasal* es muy breve, dado que, mientras que se afianza y estructura el paladar primitivo, aquélla se *perfora* dando lugar a la comunicación más precoz entre ambas cavidades. El orificio que se acaba de establecer corresponde a la *coana primitiva*.

Este proceso de comunicación se observa en embriones de 15 a 18 mm de tamaño aproximadamente. Pero hay algo que nos llama poderosa ni en te la atención y es el hecho de que el orificio denominado *coana primitiva* no es único sino doble.

La separación entre lo que a partir de ahora llamaremos *coanas primitivas*, queda establecida por la presencia de un delicado *tabique epitelial* del que se originará parte del tabique nasal definitivo.

La citada separación de las dos coanas se debe a la intención finalista de que cada fosa nasal *actúe independientemente de la* otra, es decir, cada una de ellas con su *ventana y su coana propias*.

Tabique nasal y segmento intermaxilar

Tenemos, pues, que el *tabique nasal* se origina de una manera doble:

1°.- A partir del tejido existente entre la dos coanas.

2°.- A partir del *mamelón frontonasal y nasal medio* en su parte más interna.

Por otra parte, la estructuración y situación del paladar primitivo ha traído como consecuencia ciertos cambios morfológicos en la porción facial de la *cavidad bucal*. Así conocemos las proliferaciones de los *mamelones nasal medio*, nasales laterales y maxilares, que en conjunto reciben el nombre de *segmento intermaxilar*.

Resumiendo

Nos encontramos en la cara con unos *mamelones nasales laterales* que dan lugar a las *alas de la nariz*.

Un *mamelón nasal medio*, que forma la *parte media* de la nariz definitiva y que se continúa hacia abajo hasta llegar a la boca. Esa prolongación formará el llamado *filtrum*, y *corresponde* a esos *relieves* característicos que se extiende desde el reborde nasal inferior hasta la boca, que parecen dividir al labio superior en *dos mitades*.

En cuanto a los *mamelones maxilares*, al fusionarse con el paladar primitivo forman lo que podríamos llamar *labios superiores*, que al unirse al filtrum dan lugar al *definitivo labio superior*.

#### Organización del tabique nasal definitivo

Pero volviendo otra vez al interior de la cavidad bucal, nos habíamos quedado en una fase de desarrollo en la que ya distinguíamos unas fosas *nasales primitivas*, un *paladar primitivo* y unas *coanas rudimentarias*.

En la parte superior de esas *fosas nasales* encontramos una proliferación del *mamelón frontonasal*, que crece hacia abajo y constituye un *tabique* de separación entre ambas cavidades nasales. Este tabique se llega a poner en contacto con aquel otro que ya conocíamos y que se originaba a partir del *tejido intercoanal*.

En fases posteriores, este *tabique nasal* primitivo único sufre *invasiones mesodérmicas* y pasa por un *período cartilaginoso* y, finalmente, se *osifica* para dar lugar en el adulto a la *lámina vertical del etmoides* y al *vomer*.

#### Crestas palatinas

Cuando el embrión alcanza una longitud de unos 24 mm aproximadamente (horizonte XXI de Streeter), aparecen unas proliferaciones a partir de los *mamelones maxilares* por su cara interna en contacto con la cavidad bucal.

Las citadas proliferaciones corresponden a las *crestas palatinas*. No pueden cerrar naturalmente del todo la cavidad *nasal* como es su misión, puesto que la *lengua*, que ya se ha formado, se interpone entre ellas. Por esta razón, y en esta primera fase de su desarrollo, las *crestas palatinas* crecen en sentido vertical.

#### Paladar definitivo

En un estadio posterior, en embriones de unos 30 mm de tamaño (horizonte XXIII de Streeter), la mandíbula experimenta un gran crecimiento, de manera que en el interior del *arco mandibular* cabe perfectamente la *lengua*, que se acomoda en esa región y permite, al descender de posición, una elevación de las placas palatinas. En esta fase, pues, las *crestas palatinas* se hacen *horizontales* e intentan fusionarse entre ambas.

En estos momentos del desarrollo hay una verdadera *soldadura* entre todos los elementos que darán lugar al *paladar definitivo*. De esta manera, las crestas palatinas, ya horizontales, se unen entre ellas, pero no sólo eso, sino que, además, *se funden* con el *tabique nasal medio* y con el *paladar primitivo*, quedando a partir de este momento individual dadas las *cavidades nasal* y *bucal*.

El punto de unión entre el paladar primitivo y el secundario queda marcado en el adulto por la separación del llamado *agujero incisivo* o *palatino anterior*

#### Paladar blando, úvula, coanas definitivas

Sin embargo, la parte posterior de este *paladar secundario* no se osifica, contrastando con la parte anterior del mismo que forma el paladar óseo.



Esa zona posterior, como decíamos, constituye el *paladar blando* y la *úvula*, dando por otra parte la forma y situación definitiva a las *coanas primitivas*, haciéndose estas más posteriores. Este hecho trae como consecuencia la formación de coanas definitivas, que se colocan inmediatamente por encima de la *faringe*.

Cornetes

Finalmente, observaremos cómo las proliferaciones mesodérmicas *maxilares* no sólo dan lugar a las *crestas palatinas*, sino que, por el contrario, producen una serie de *relieves* por encima de aquéllas.

Una vez establecida la soldadura del paladar secundario, aparecen en las *paredes externas* de ambas fosas nasales unas formaciones que, por sucesivo desarrollo, se convierten en los denominados en el adulto *cornetes inferior, medio y superior*.

Estos cornetes *desplazan* al epitelio *respiratorio nasal*, que no tiene otra alternativa que ascender y buscar otro lugar de emplazamiento, ocupando el *techo* de las fosas nasales.

## CAVIDAD BUCAL DEFINITIVA. ORGANOGENESIS LINGUAL

### Desarrollo de la lengua

La cavidad bucal definitiva ya nos es conocida en parte, a propósito del estudio del paladar.

A este respecto, es el *paladar óseo y blando* quien forma el *lecho* de la boca. Los *labios* la cierran por su parte anterior, mientras que la *lengua* forma el *suelo* de la cavidad.

Sin embargo, antes de adentrarnos en el estudio de la formación de los órganos que encontramos en el interior de la cavidad bucal, hemos de hacer hincapié sobre las estructuras que primeramente encontramos en el piso o *suelo* de la misma. Nos referimos concretamente a los *arcos branquiógenos* y a las *bolsas faríngeas*.

El *primer arco*, ya estudiado y que adquiere un gran desarrollo, se convierte en *mandíbula*, mientras que el resto de arcos van a tener mucho menor desarrollo, van a ser *menos prominentes* e incluso los últimos no van a alcanzar la línea media, quedando relegados a unos simples *pliegues* en las zonas laterales del cuello.

La diferencia más acusada la hallamos entre el *primer arco*, o mandibular, y el *segundo*, o hioideo, quedando entre ellos un *surco profundo*. Este surco sufre una serie de transformaciones que dan lugar en el adulto a las regiones *supra e infrahioideas*.

Correspondiendo a estos relieves ectodérmicos superficiales o *branquiógenos*, se desarrollan, a partir del tubo digestivo, las llamadas *bolsas laringeas* de naturaleza endodérmica y de las que derivan diversas estructuras ya estudiadas en los capítulos correspondientes.

#### Tubérculos laterales

En embriones de 3 a 3,5 mm de longitud (horizonte XII de Streeter) observamos una proliferación mesodérmica a partir de la cara interna de los dos *arcos mandibulares*. Estos abultamientos mandibulares formarán los llamados *tubérculos laterales*.

#### Tubérculo impar, cópula, eminencia hipobranquial

En un estadio posterior, y en embriones de 5 mm de tamaño aproximadamente (horizonte XIII de Streeter), aparece, entre ambos *tubérculos laterales*, una formación *única y caudal* a aquéllos, es el denominado *tubérculo impar*. Por debajo aún de estos elementos hay una fusión entre las proliferaciones mesodérmicas del segundo y tercer arco que nos dan lugar a la *denominada cópula*.

Más caudalmente todavía, y situada inmediatamente por encima del orificio correspondiente al dispositivo respiratorio, observamos la denominada *eminencia hipobranquial*, que en el segundo período de la vida fetal sufrirá una invasión cartilaginosa y se convertirá en la *epiglotis*.

#### Mamelón lingual

Al llegar a la fase de 8 mm (horizonte XV de Streeter), podemos distinguir una especie de mamelón de forma triangular. Este *mamelón lingual* tiene como base la parte correspondiente a la *cópula*, mientras que la porción superior, y al mismo tiempo anterior, está constituida por la unión de los tubérculos laterales con el *tubérculo impar*.

En esta fase observamos cómo los *tubérculos* se van *separando* de los arcos que les dieron origen y adoptan una posición media. Al mismo tiempo que *los tubérculos laterales* en su crecimiento van comprimiendo al *tubérculo impar*, que se va haciendo más pequeño progresivamente, hasta que, por último, desaparece.

#### Agujero ciego

Ha habido, por lo tanto, una *soldadura* entre los derivados mesodérmicos de los arcos primero, segundo y tercero, para formar la *lengua*.

El punto de unión entre el primero con el segundo y tercero, que como sabemos, constituyen la *cópula*, está marcado por la presencia de un *agujero* que, sirvió para que el *tiroides* llegara, en su crecimiento, hasta zonas más inferiores a través del conducto *tirogloso*. Este agujero lo denominaremos *agujero ciego*, el cual persiste en el adulto.

Cuando el embrión alcanza los 11 mm de tamaño (horizonte XVII de Streeter), la *lengua* está ya *totalmente estructurada*, teniendo una forma más o menos ovoide.

De esa lengua, las partes que conocemos como *punta* y *cuerpo* proceden de la fusión de los *tubérculos laterales*. Fusión que se produce a nivel del surco medio o rafe *medio lingual*.

Tras estas formaciones nos encontramos con el surco terminal que tiene forma de «V», en el centro del cual permanece el *agujero ciego*. Este *surco terminal* se considera como el límite posterior de los ya citados *tubérculos laterales*.

Finalmente, por detrás del *surco terminal*, y hasta el lugar en donde comienza la epiglotis, que está marcado por las llamadas *fositas glosepiglóticas*, nos encontramos con la raíz o base de la lengua, que corresponde a aquella *cópula* entre el mesodermo del segundo y del tercer arco branquiógeno.

Musculatura de la lengua

En cuanto a la *musculatura* de la lengua, parte de ella se desarrollará en el espesor de la misma, mientras que otras masas musculares la mantendrán en relación con la *mandíbula* o con el *hioides*.

Es interesante indicar a este respecto, que, debido al gran número de *sistemas neuromusculares* que encontraremos en el adulto en relación con la lengua, hemos de aceptar la presencia de una *serie de musculaturas* procedentes de *somitas bastante alejados* del lugar de origen lingual. Tal sería el caso de la cuerda del  *cuello*, y de los *somitas occipitales*.

Resumiendo

Encontramos en la lengua:

- 1°.- Una *envoltura ectodérmica* procedente del primitivo epitelio faríngeo.
- 2°.- Una *masa muscular* que procede, por una parte, del mesodermo de los *arcos branquiógenos*.
- 3°.- Otras masas musculares de diversas emigraciones y, consecuentemente, una serie de elementos nerviosos cuya naturaleza~ estudiaremos en el adulto.

ODONTOGENESIS

Dentro de la *cavidad bucal*, son los *dientes* *ur* de los elementos anatómicos más importantes.

Su origen, al igual que el de otros órganos derivados de la primitiva *hendidura bucal*, se realiza a partir del epitelio *ectodérmico bucal* y del *mesodermo* que hay en sus alrededores. Son, pues, dos las hojas *bastodérmicas* que se integran para la consecución de la *formación y desarrollo dental*.

Durante el proceso organogenético del diente se observan varias *fases o etapas* que, siguiendo un criterio de aparición, corresponden a las siguientes:

- 1°.- *Período de primordio dental* o fase de yema dentaria.
- 2°.- *Período de crecimiento*, que engloba las fases de casquete o caperuza y la de campana.

3°.- *Período de depósito de materiales o fase de calcificación.* Y por último:

4°.- *Período de erupción,* que comprende a su vez:

a) *Período de crecimiento* en el interior del hueso,

b) *Otro de irrupción* en la luz de la cavidad bucal.

#### Cresta dentaria

En las fases más precoces del desarrollo dental, concretamente cuando el embrión tiene unas *cinco semanas* de edad y alcanza de 12 a 13 mm de longitud cráneo-caudal (horizonte XVII de Streeter), hay una proliferación de las *células epiteliales* de la porción de *cavidad bucal* situada inmediatamente por detrás de los labios. Corresponde a la región de los *maxilares superior e inferior*.

Esta proliferación celular forma un *engrosamiento* en los citados niveles que se conoce con el nombre de *cresta dentaria*.

#### Yema dentaria

En un estado posterior, a las seis semanas de edad embrionaria y con un tamaño de 16 a 17 mm de longitud, aproximadamente (horizonte XIX de Streeter), nos hallamos ante aquella primera fase del *desarrollo dental* propiamente dicho.

Es la fase de *yema dentaria*, en la que las células que forman la *cresta dental* se invaginan e introducen en el espesor del mesodermo de ambos maxilares.

Este hecho tiene una gran importancia, debido a que cuando en fases posteriores aparezca el *diente*, habrá un crecimiento mesodérmico de tal magnitud que se formará la *encía* a uno y otro lado de ese primordio dental.

La muesca que deja la *yema dental* en el mesodermo queda transformada en la *cresta alveolar* o lugar de implantación de las *apófisis alveolares*.

#### Surcos labial y lingual

Por delante y por detrás de la *encía* queda un espacio que la separa bien de los labios o de la lengua y paladar. Se constituyen, pues, unas *hendiduras* que se conocen con el nombre de *surco labial o vestibular*, al espacio situado por delante y a ambos lados de las encías, y *surco lingual o palatino* al establecido por detrás, tanto en el maxilar inferior como en el superior.

En *esta primera fase o período de yema dentaria* se han producido, pues, una serie de invaginaciones ectodérmicas en el espesor del *mesodermo*. El número de *estas yemas* es de diez por cada maxilar, y corresponde al *esmalte* de los primeros dientes del niño.

#### Casquete o caperuza

Ya en el período de nueve semanas, cuando el embrión alcanza los 30 mm de longitud, aproximadamente (horizonte XXIII de Streeter), aparece la fase de

*casquete o caperuza*, en la que las células de la *yema dentaria* *crecen* de forma desigual.

Este crecimiento se efectúa hacia el *interior del mesodermo* en la periferia de la yema, mientras que por debajo del *saco dentario* hay un crecimiento de *células mesodérmicas* que empuja hacia el exterior.

Copa dentaria

Queda por lo tanto establecida una estructura en forma de *copa*, llamada copa dentaria, en la que distinguimos los siguientes elementos:

1°.- Una capa de células *epiteliales* por fuera de esa copa o caperuza, que corresponde al *epitelio dental externo*.

2°.- Otra *capa epitelial* que reviste la copa por su superficie interna que se denomina *epitelio dental interno*.

3°.- Por último, y formando el *relleno o contenido* de la copa, nos hallamos ante aquella proliferación mesodérmica que empujaba y se condensaba en su interior, transformándose en lo que llamaremos *papila dental*.

Durante la novena y décima semana, en pleno período fetal 1, cuando mide unos 41 mm aproximadamente, van diferenciándose los distintos elementos estudiados y aparece, en la cavidad del *órgano del esmalte*, que es el comprendido entre los epitelios dentales externo e interno, el llamado *retículo estrellado o pulpa del esmalte*.

Período de campana

En la etapa siguiente hay una serie de cambios morfológicos importantes. Estamos en el período de *campana* y ante un feto de 12 a 13 semanas de edad.

En este período de crecimiento, el *epitelio dental interno* se diferencia, transformándose en una capa de *ameloblastos* que crece, introduciéndose en el espesor del *retículo estrellado*.

Estos *ameloblastos*, de forma poliédrica, se sitúan, pues, encima de la papila dental y dan lugar al *esmalte definitivo*.

Ameloblastos y odontoblastos

Por inducción de los *ameloblastos* sobre el mesénquima de la papila, se origina una serie de *células mesodérmicas* que corresponden a los llamados *odontoblastos*. Estos *odontoblastos* elaboran una sustancia denominada *predentina*, la cual, con el sucesivo desarrollo organogénico, se transforma en la *dentina definitiva*.

Papila dental

La parte de *papila dental* que no se transforma en odontoblastos forma la pulpa del diente, la cual quedará reducida en etapas posteriores a un *simple conducto*.

Hay un hecho que merece destacarse dentro de esta fase, y que es que aquel *pedículo* que mantenía unido el epitelio bucal y la yema dentaria desaparece, quedando completamente independizado el *germen dental* e inmerso en el espesor del mesodermo.

#### Límite esmalte dentinario

Al final de este *período de la campana* observamos claramente una línea de separación entre *ameloblastos* y *odontoblastos*, es lo que se denomina *límite esmalte dentinario*.

Por otra parte, la unión de aquellas membranas epiteliales externa e interna se introduce aún más en el *espesor mesodérmico*, originando el *primordio* de la *raíz del diente*. A esta envoltura epitelial se la conoce con el nombre de *vaina radicular de Hertwig*, que queda estructurada en pleno período *fetal* cuando éste mide unos 210 mm de longitud y ha alcanzado ya las 18 semanas de vida intrauterina.

Prácticamente ya está establecido de una forma definitiva el germen dentario, observándose en un feto de siete a ocho meses cómo el *retículo estrellado* ha desaparecido siendo ocupado su lugar por este *esmalte*.

La *dentina*, por otra parte, crece estrechando la luz de la *pulpa dental*, la cual, con sus vasos y nervios, ha de situarse en el interior del llamado *conducto pulpar*.

#### Cemento

A nivel de la raíz, y en donde la dentina no está recubierta por el *esmalte*, aparece una desdiferenciación celular mesenquimatosa que forma una especie de *hueso laminar* que intenta envolver a la dentina.

. Se trata de los *cementoblastos*, que posteriormente constituirán el *cemento* definitivo. La línea de separación entre el cemento y la dentina se conoce con el nombre de *límite cementodentinario*.

#### Corona

Por último, ya se puede percibir la forma característica del *diente*, en la que podemos considerar:

- 1°.- La parte que sobresaldrá de la *encía* o corona.
- 2°.- La zona de unión con partes profundas o cuello.
- 3°.- La raíz.

Sin embargo, el *diente* no está en contacto íntimo con la apófisis alveolar correspondiente, sino que hay un pequeño espacio de separación en el que el mesodermo da lugar a unas fibras ligamentosas, las cuales mantendrán firmemente *sujeto al diente* y *amortiguan*, por otra parte, los posibles golpes que pueda recibir.

Son, concretamente, los *ligamentos periodontales*, cuya disposición morfológica estudiaremos en el adulto.

#### Primera dentición

En cuanto a la *erupción de los dientes*, hemos de considerar la llamada primera *dentición, temporal* o de leche, que se origina, como ya hemos estudiado, a partir de la sexta semana de vida intrauterina y que irrumpen normalmente en la *cavidad bucal* entre los 5 y 24 meses de vida postnatal.

#### Segunda dentición

La segunda dentición o *definitiva*, cuyo proceso comienza hacia el *tercer mes* de vida intrauterina, y permanece latente inmediatamente por debajo y por detrás de las piezas de *leche*. *Entran* en actividad a partir del *sexto año de vida* y empujan y hacen caer a sus predecesores, instalándose de una forma definitiva y permanente en las apófisis alveolares correspondientes.

## DESARROLLO DE LAS GLANDULAS SALIVÁRES

### Glándulas submaxilares

En embriones de 14 a 16 mm de longitud (horizonte XVIII de Streeter) se aprecian unos engrosamientos de la *mucosa ectodérmica* a nivel del surco gingivo-lingual.

Estos engrosamientos *ectodérmicos* se invaginan en el espesor del mesénquima, situado inmediatamente alrededor de ellos, formando unos surcos que posteriormente se convierten en cordones macizos que se van independizando y separando cada vez más de la superficie que les dio origen.

Se constituye así el primer par importante de *glándulas salivares*. Son, concretamente, las glándulas submaxilares.

#### Glándulas sublingual y parótida

Inmediatamente después, hacia el final del segundo mes de vida intrauterina, se esbozan de igual forma las glándulas parótida y sublingual.

La *sublingual* se coloca al lado y por fuera de la submaxilar, aunque casi confunden sus canales de *secreción de saliva*.

La parótida tiene su origen a partir de la mucosa *endodérmica*, aunque algunos autores la consideran ectodérmica, desarrollándose los acinis glandulares alrededor de una rama del nervio facial, aunque esto no signifique que esté inervada por él.

#### Glándulas menores

Por último, nos encontramos con una serie de glándulas salivares como son las *sublinguales menores* o gingivo-labiales, las linguales, palatinas, labiales, etcétera, cuya denominación se debe al lugar en donde se encuentran localizadas.

En cuanto a los *conductos de* excreción de saliva en el interior de la cavidad bucal, es interesante observar un mayor desarrollo de los mismos hacia el *tercer mes de* vida intrauterina, aunque la morfología característica del adulto no se obtenga hasta el final del *sexto mes*.

Resumiendo

Nos encontramos con una gran cantidad de *glándulas* salivares, pero merecen especial atención tres pares.

1°.- Un primer par, que es el 1 primero en formarse y que corresponde a las *glándulas* submaxilares. *Proceden del ectodermo del* suelo de la boca primitiva y del mesénquima circundante. Están perfectamente *encapsuladas por* una vaina conjuntiva.

Tiene una serie de canalículos *de* excreción que confluyen en el de mayor categoría, y que sirven de vía de salida a la cavidad bucal. Se trata del *conducto de Wharton*, que desemboca a ambos lados del frenillo lingual e inmediatamente por detrás de los incisivos inferiores.

2°.- *Un segundo par*, que corresponde a las *parótidas* localizadas entre la apófisis mastoides y la rama ascendente del maxilar inferior o mandíbula. Se extienden hacia adelante, por debajo del arco cigomático, y desde allí su conducto excretor o conducto de Stenon o de Stewenson se dirige a desembocar al *vestíbulo bucal* a la altura del *segundo molar* superior. Proceden del endodermo y mesénquima.

3°.- *El tercer par*, y *último* de los de importancia, es el correspondiente a las *sublinguales*. A diferencia de las anteriores, no estarán encapsuladas, su procedencia es *ectodérmica y mesenquimatosas*.

Están en contacto con la *cavidad bucal* por varios conductos que desembocan a ambos lados del frenillo lingual, formando una especie de hileras, son los conductillos de *Rivinus*.



## CAPITULO XVI

### DESARROLLO DE LOS ORGANOS DE LOS SENTIDOS

Esbozamos en el presente capítulo la organogénesis de los sentidos, si bien hemos de considerar que sólo estudiamos ahora el desarrollo de la *visión*, *audición* y *tacto*, mientras que el olfato y gusto, aunque se ha hecho una breve reseña de ellos en el capítulo anterior, se estudiarán debidamente en la parte correspondiente a Neuroanatomía.

#### ORGANOGENESIS VISUAL

La organogénesis del sentido de la vista es un proceso que se inicia en las fases precoces del desarrollo embrionario, concretamente en la fase correspondiente al llamado horizonte X de Streeter, cuando el embrión alcanza una longitud de 1,5 a 2 mm.

#### Esbozo retinario

El comienzo del citado proceso tiene lugar mediante la formación del *esbozo retinario*, a partir de un pequeño *surco* que aparece a ambos lados del tubo neural antes de que éste se cierre para dar lugar a la *vesícula diencefálica*.

Este *surco* es el punto de partida de una *evaginación* que corresponde al primer esbozo de la vesícula óptica. Esta vesícula en este *estado precoz* presenta una morfología bastante aplanada y se encuentra, además, en amplia *comunicación* con el tubo *nervioso*.

#### Placoda cristaliniiana

Poco a poco, la evaginación de la vesícula óptica va creciendo hacia la superficie lateral, y luego anterior de la porción cefálica del embrión, hasta ponerse en contacto con el *ectodermo* de la futura piel. Este contacto da lugar a que las células del ectodermo en esa zona de contacto, se *engruesen* y *constituyan* la llamada *placoda del cristalino*. Esta placoda se irá invaginando y pediculizando hasta separarse totalmente del ectodermo de la piel. Se origina así una cavidad ectodérmica independiente, que es la que constituye el *esbozo del cristalino*.

#### Mesénquima del globo ocular

Es interesante hacer constar el hecho de que la evaginación óptica en su desplazamiento arrastra consigo *mesénquima* del situado tanto alrededor del tubo nervioso como del digestivo, lo que tendrá una importancia relevante en el desarrollo morfofuncional de los distintos elementos mesenquimatosos del globo ocular adulto.

#### Copa óptica

El esbozo del cristalino, a medida que se va constituyendo, *induce* e influye sobre la vesícula óptica, determinando una depresión de la misma que acabará finalmente adoptando la forma de una *copa*.

De esta manera, la aproximación de ambos ectodermos, nervioso y dérmico, determina una *mutua influencia* de los mismos, de tal forma que se comportan como *recíprocos organizadores* entre sí.

## RETINOGENESIS

### Capas de la copa óptica

Constituidos ya estos primeros esbozos oculares, el elemento anatómico que primeramente va a diferenciarse de ellos es la *retina*.

Esta se desarrolla a partir de la recién constituida *copa óptica*, que consta precisamente de dos capas.

1. Una *interna*, y que fue la porción nerviosa *inducida* por el *cristalino*.
2. Otra *externa*, que al *carecer de la mencionada inducción cristalina* alcanzará un desarrollo menor

### Retina neural

De estas dos hojas mencionadas, la interna es la que se diferencia en la llamada retina neural, de tal forma que los elementos nerviosos constituyentes de la misma se irán disponiendo desde fuera hacia adentro.

Por ello, los receptores visuales (capa de conos y bastones) se situarán más periféricamente y junto a la hoja externa, mientras que los elementos nerviosos encargados de transmitir e integrar los potenciales lo estarán más profundamente.

En el punto de convergencia de las mismas fibras transmisoras se forma el llamado punto ciego retiniano, lugar en donde faltará la visión en el adulto.

## **Cronología organogenética**

El proceso de diferenciación de los elementos celulares retinianos se inicia en el estadio de 18 a 23 mm (horizonte XIX de Streeter), y va a realizarse a partir de la capa más interna de la hoja interna de la copa óptica, dando lugar a la aparición de las llamadas células ganglionares. Los axones de estas células ganglionares, ya en esta fase irán invadiendo el pedículo óptico dando lugar al esbozo del nervio óptico e incluso al quiasma (entrecruzamiento de los nervios ópticos).

A partir de esta fase, y progresivamente, irán apareciendo las restantes capas retinianas, hasta llegar al estadio de los 50 mm (comienzos del período fetal 11), en el que se constituye la capa de los elementos receptores visuales, que por su peculiar morfología reciben la denominación de conos y bastones.

## **Capa pigmentaria**

En cuanto a la hoja externa de aquella copa óptica primitiva, señalaremos que va a diferenciarse en lo que denominaremos capa pigmentaria de la retina, encontrándonos ya con acúmulos de pigmento en los embriones de unas cinco semanas de edad aproximadamente.

#### Células gliales

Es interesante hacer notar que otro de los elementos importantes de la retina lo constituyen las células gliales de Müller, que aparecen en estadios más tempranos (comienzan a observarse en embriones de 6 mm de longitud y correspondientes al horizonte XIV de Streeter).

#### Fisura retiniana

Previamente al inicio de la diferenciación retiniana (es decir, entre los horizontes XVI y XVII de Streeter y correspondiente a embriones de 8 a 14 mm), la porción inferior de la copa óptica (que había quedado incompletamente cerrada, dando lugar a la fisura retiniana), se va cerrando, pero no totalmente, sino dejando un espacio o punto por donde saldrán las fibras nerviosas retinianas y entrarán los elementos vasculares encargados de irrigar las distintas estructuras oculares.

#### DESARROLLO DEL CRISTALINO

Hemos visto anteriormente el origen del cristalino a partir del ectodermo de la piel, por inducción sobre ésta de la hoja interna de la retina.

Esta inducción actuará a su vez sobre la cara interna del cristalino, de tal manera que las células que lo constituyen se irán alargando y engrosando, y determinando las llamadas fibras cristalinas primarias, a las que se irán añadiendo periféricamente las fibras, cristalinas secundarias, que envuelven a las anteriores hacia el centro.

De esta manera, y de una forma curiosa por su originalidad, el cristalino quedará constituido por varios estratos celulares, situados cronológicamente de profundidad a superficie y sistemáticamente en varios tipos celulares tales como nucleares, corticales, ecuatoriales y epiteliales.

#### Morfología macroscópica

Por todos estos motivos genéticos encaminados a una correcta disposición funcional, el cristalino en el adulto adoptará la forma de lente biconvexa, aunque con distinto radio de curvatura, en cada una de sus caras, siendo la de mayor radio la externa, como fácilmente se comprende, ya que no sufrió el fuerte poder inductivo de la copa óptica.

#### Arteria hialoidea y vítreo primario

En una primitiva fase del desarrollo embrionario, el cristalino se encuentra irrigado por una fina red capilar que se expande por toda la capa profunda y periférica del mismo, constituyendo esta última red capilar lo que se denomina membrana pupilar, que posteriormente desaparecerá.

La correspondiente irrigación, procederá de una arteria que, por atravesar el espacio situado entre la retina y el cristalino ocupado por el mesénquima, que dará lugar a la formación de los cuerpos hialoideos, se denominará arteria hialoidea.

Esta arteria, al atravesar el mesénquima para llegar al cristalino forma un canal o *conducto hialoideo* y, junto con ella, penetrará ese *mesénquima* para ir a invadir todos los resquicios y dar lugar a la formación de los mencionados cuerpos *hialoideos*, a los procesos ciliares y al diafragma iris.

Esta primera fase de vascularización y penetración mesenquimatosa recibe el nombre de «vítreo primario».

Vítreo secundario

Posteriormente, cuando el embrión alcanza una longitud de 13 a 15 mm, y corresponde a los horizontes XVII y XVIII de Streeter, comienza la regresión del estadio anterior.

La arteria *hialoidea* se atrofia y queda reducida a lo que en adulto constituirá la arteria *central* de la retina.

Esta fase se denomina de «vítreo *secundario*», Y está caracterizada por su disposición avascular y por la estructuración definitiva de los cuerpos hialoideos en cuyo interior se encuentra, aparte de gran cantidad de fibras, un tipo celular escaso, el hialocito, del que se dice que es capaz de sintetizar *ácido* hialurónico.

## **ORGANOGENESIS DE COROIDES, ESCLEROTICA Y CORNEA**

Derivados del mesénquima paraxial cefálico

La formación de todas estas estructuras va a proceder del mesénquima situado en las inmediaciones de la vesícula óptica y a ambos lados del tubo nervioso, constituyendo el denominado *mesénquima paraxial* cefálico.

Coroides

La *coroides* es la capa vascular, situada inmediatamente por encima de la hoja externa de la retina.

Está constituida por *elementos* vasculares que, en estadios anteriores más indiferenciados, dieron lugar a la arteria *hialoidea*. Cuando ésta se atrofió, todos los restantes elementos vasculares confluyeron por encima del cristalino dando lugar al diafragma iris y a los procesos ciliares.

Membrana de Brusch

Inicialmente, el *mesénquima* vascular y la capa pigmentaria retiniana están en contacto directo, pero en el estadio de 15 mm (horizonte XVIII de Streeter) aparece una fina *membrana* que separa ambas estructuras. Es la llamada *membrana de Brusch*.

A partir de este momento, la coroides se va *estructurando progresivamente* constituyéndose por *vasos* de variado calibre, separado por una red *conjuntiva* de mallas laxas, a la que se une hacia el 5º mes de desarrollo, la invasión de las células *pigmentarias* que darán lugar al color *del ojo*.

#### Dispositivo esquelético ocular

Una vez constituido el ojo de esta manera, es necesario que aparezca un dispositivo fibroso *esquelético* que, adosado directamente al globo ocular, le proteja y sirva al mismo tiempo de *elemento de anclaje* de las musculaturas intrínsecas y extrínsecas.

#### Cápsula del cristalino

Simultáneamente a la aparición de estos vasos, el mesénquima que penetra con ellos va a constituir una especie de bolsa o *cápsula al cristalino*.

Esta cápsula está sujeta a las paredes oculares por medio de unos elementos musculares procedentes del mismo mesénquima y que llamaremos músculos ciliares.

#### Músculos ciliares

La importancia de estos músculos es considerable, ya que van a ser los encargados de *contraer la cápsula* del cristalino, el cual, por su consistencia gelatinosa, se adapta en todo momento según las necesidades funcionales a las modificaciones de esta *cápsula*. Ello permite realizar el proceso de *acomodación para el correcto enfoque* de los distintos objetos y planos.

#### Esclerótica

De esta manera, el *mesénquima constituye*, alrededor del globo ocular, una capa de fibras que se condensan y esclerosan, dando lugar a una porción blanquecina que conocemos con el nombre de esclerótica. Esta esclerótica se extiende:

1º.- En la porción posterior, hasta el *nervio óptico*, al cual respeta.

2º.- Por la porción *anterior*, hasta la córnea, existiendo entre ésta y la esclerótica una zona de transición denominada paralelo o limbo *esclerocorneal*.

#### Córnea

Esta córnea está constituida por la asociación íntima entre el *ectodermo* y *mesénquima*, que a este nivel no se opacificará, dada la misión funcional que ha de desempeñar. Este proceso se produce durante el horizonte XIX de Streeter, que corresponde a embriones de 17 a 20 mm de tamaño.

De esta confluencia embrionaria ectodérmico mesenquimatosa se deduce, pues, que la córnea estará constituida por una *serie de capas*, que estarán ya perfectamente estructuradas hacia el horizonte XXIII, y de las cuales, el *epitelio anterior* será de origen *ectodérmico*, mientras que el tejido propio *corneal*, la

*membrana de Descemet, y la endotelial posterior tendrán un origen mesenquimatoso.*

Durante la época embrionaria, la córnea se encuentra protegida por su contacto con el líquido *amniótico*, pero en el adulto esta protección no será posible. Por ello ha de ser necesaria la presencia de unas estructuras que la *protejan* de la sequedad del medio ambiente.

Párpados

Con esta finalidad, el mesénquima va a ir empujando al ectodermo situado por encima y por debajo de la córnea, constituyendo de esta manera los dos *mamelones*, superior e inferior, que corresponderán al primer esbozo de los párpados.

Estos esbozos palpebrales irán creciendo hasta llegar a contactar, dejando un espacio entre ellos que es la denominada *abertura palpebral*, que inicialmente se *cierra*, totalmente, por adherirse los párpados ya formados. Este hecho se observa en embriones de unos 50 mm de tamaño aproximadamente.

Sin embargo, alrededor del 6º mes de vida intrauterina, el *tabique de coaptación* se adelgaza y desaparece, quedando constituida la *hendidura palpebral definitiva*.

Constitución anatómica

El párpado ya establecido como tal estará constituido por una *capa interna conjuntiva*, que se reflejó desde la esclerótica hasta el párpado y que ocupa una posición media, recubierto por la piel y que corresponde al ectodermo.

### **Glándula lacrimal**

La humedad por fuera del globo ocular se va a mantener gracias a la *glándula lacrimal*, la cual se sitúa en el *ángulo supero-externo* de la órbita y se constituye a expensas del *tejido ectodérmico* que irá tomando *cordones* macizos.

Estos *cordones*, posteriormente se ahuecarán dando lugar a los *conductillos* de la glándula.

En sus alrededores se van a disponer *emigraciones del mesénquima* que van a dar lugar a las estructuras *músculo-elásticas* dependientes del *parasimpático*, estas formaciones músculo-elásticas determinan el que se exprese la *glándula* en el momento funcional adecuado.

Hemos visto, por lo tanto, a lo largo del desarrollo *organogenético* del ojo, cómo éste se constituía, a grandes rasgos, por:

- 1º.- Una *porción nerviosa* encargada de recibirlos *estímulos luminosos* y *transmitirlos* al S.N.C.

2°.- Otra porción de la *irrigación, protección y, correcto funcionamiento* ocular.

Dentro de esta última, recordamos los dispositivos *vasculares, musculares y esqueléticos*. Considerando, dentro de los elementos *musculares*

1°.- Unos de *naturaleza intrínseca*, vegetativos, directamente relacionados con el orto y el parasimpático.

2°.- Otros *extrínsecos*, derivados y regidos por los *somitas oculomotores*.

## ORGANOGENESIS AUDITIVA

### Porciones acústicas y estáticas

Al considerar el desarrollo del sentido del oído hemos de tener en cuenta que constará de dos porciones, el *sentido acústico* como tal y el *sentido del equilibrio*.

Ambos se constituyen a partir de modificaciones *ectodérmicas* a nivel del *primer arco* branquiógeno.

Inicialmente, la primitiva piel del embrión y sus receptores, a estos niveles se habían organizado a expensas de la *lámina precordal*, según un patrón idéntico a los que metaméricamente se habían ido constituyendo en el resto del cuerpo embrionario, incluso con su correspondiente *ganglio nervioso*.

#### Placoda auditiva

Sin embargo, en un momento determinado (que corresponde al horizonte XI de Streeter), derivaciones del *organizador embrionario* penetran en el primer *arco faríngeo* y dan lugar a una interferencia en la constitución del ganglio correspondiente, *escindiéndolo* en dos más pequeños.

Al mismo tiempo, la *inducción* del organizador a este nivel determina un *engrosamiento* del *ectodermo* que va a dar lugar a la *placoda auditiva*. Esta placoda rápidamente se deprime formando una invaginación que se denomina *fosa ótica*.

Esta fosa, progresivamente se pediculiza e independiza del *ectodermo* para hundirse en el interior del *mesénquima* y *constituir* la vesícula ótica.

Topográficamente, se sitúa sobre el *mesencéfalo* en estrecha relación con los *dos ganglios* que se habían formado, que recogerán las terminaciones sensibles de esta vesícula.

#### Saco endolinfático

La progresiva acción inductora del *organizador* determina sobre la porción dorso-medial de la vesícula ótica la aparición de una *evaginación* que se dirige hacia la *meninge primitiva* y *termina* en estrecha relación con ella. Es el esbozo del llamado *conducto endolinfático*.

Vesículas estado -acústicas

A partir de la formación de este conducto, el resto de la vesícula ótica empieza a hendirse en dos:

1°.- Una, de situación *dorso-caudal*, que dará lugar al *utrículo* y *conductos semicirculares* (parte del aparato estático).

2°.- *Otra antero-ventral*, a partir de la cual se organizará el *sáculo* (resto del aparato estático) y el *conducto coclear* (aparato acústico).

Todas estas vesículas se han formado a partir de la primitiva *vesícula ótica* inicial, la cual, al constituirse, englobó en su interior *líquido amniótico*. Líquido que transformado se conoce en el adulto con el nombre de *endolinfa*. Se encontrará por tanto en el *interior* de todos los elementos formados.

## **OIDO INTERNO. ORGANOGENESIS DEL LABERINTO MEMBRANOSO**

### **Vesícula dorso-caudal**

Hemos visto anteriormente cómo se había constituido un *saco endolinfático* y *dos vesículas*, una dorsal y otra ventral.

Conductos semicirculares

El *segmento dorsal* va a seguir una evolución más complicada. Empieza a dilatarse irregularmente, apareciendo sobre su superficie unas *eventraciones* que van a dar lugar a los llamados *conductos semicirculares*. Estos conductos van a ser en número de *tres*. Hay dos *verticales* que tienen un esbozo común, mientras que el *lateral* o *externo* es independiente. Estos esbozos se observan en embriones correspondientes al horizonte XVI de Streeter.

El resto de la vesícula *dorsal*, que no interviene en la formación de los conductos semicirculares y que posteriormente dará lugar al utrículo, recibe en esta fase el nombre de *atrio*.

La individualización de estos *conductos semicirculares* tiene lugar durante el horizonte XVII, siendo el *semicircular posterior* el primero en conseguirlo. Le sigue el *superior*. El último en esbozarse es el *lateral*, proceso que finaliza durante el horizonte XVIII de Streeter.

En cada uno de los lugares de implantación de estos conductos su porción inferior sufre unas *dilataciones* o *procesos ampulares*, a cuyo nivel se diferencian receptores nerviosos que serán los encargados de registrar los *desplazamientos* de la cabeza.

Atrio

La subdivisión del *atrio* en utrículo y sáculo tiene lugar durante el horizonte XIX, y se inicia por el crecimiento y desarrollo de *tres pliegues*.



## Pliegues de Bast

*El primero* de ellos se origina en la *pared lateral* del atrio y llega hasta la parte interna del conducto endolinfático, es el *pliegue III de Bast*.

*Un segundo* pliegue se forma en la *pared interna* del atrio y corresponde al *pliegue II de Bast*.

*El tercer* pliegue se desarrolla y ocupa la porción superior, denominándose *pliegue I de Bast*.

Este último se convertirá, tras su correspondiente proceso evolutivo, en la llamada *válvula utrículoendolinfática*.

## Conducto coclear

El segmento o vesícula ventral, poco después de que se hayan esbozado los *conductos semicirculares*, comienza a sufrir rápidas transformaciones, alargándose, curvándose y adquiriendo finalmente un aspecto de *espiral*, razón por la cual se le denomina *conducto coclear*. Este conducto, en embriones de 18 a 20 mm, horizonte XVIII de Streeter, describe ya una vuelta completa, alcanzando su longitud definitiva (dos vueltas y media) en los estadios fetales 1 y 11, de 40 a 50 mm de tamaño.

## Canalículo reuniens

Al punto de comunicación entre el conducto coclear y la porción ventral del atrio (que corresponde, como sabemos, al sáculo) se denomina canalículo reuniens.

## Neurorreceptores

Es interesante mencionar que, tanto a nivel del utrículo como del sáculo, y al igual que ocurría en las dilataciones ampulares de los conductos semicirculares, se diferencian receptores nerviosos especializados sobre los que se depositarán finas partículas calcáreas que reciben el nombre de otolitos.

También en las paredes del conducto coclear se diferencian elementos neurorreceptores especializados en captar potenciales auditivos que contribuirán a formar el órgano de Corti.

## Laberinto membranoso

Sin embargo, hemos de estudiar con detalle cómo se constituyen los distintos elementos nerviosos que encontramos en el laberinto membranoso.

## Sistematización fibro-ganglionar

Habíamos visto al comienzo del capítulo cómo el ganglio nervioso primitivo, al mismo tiempo que organizaba y dividía la vesícula ótica, quedaba también fragmentado en dos acúmulos, uno superior y otro inferior. A partir de ellos desarrollarían cilindroejes que terminarían en la pared de la vesícula acústica.

Las dendritas desarrolladas a partir del segmento superior del complejo ganglionar se dirigen, formando tres brazos, hacia el utrículo, hacia el conducto semicircular superior y hacia el lateral o externo.

Mientras que las dendritas del segmento inferior ganglionar se dirigen, unas hacia el conducto semicircular posterior y otras hacia el sáculo.

El resto de elementos ganglionares constituyentes de este segmento situados en el lugar en donde se inicia el esbozo del conducto coclear, siguen una evolución pareja con él, por cuya razón, al emitir las dendritas hacia la pared del conducto, éstas tendrán que constituir múltiples divisiones y adquirir una conformación espiroidea.

#### Ganglio espiral

Hemos de resaltar el hecho de que existe un verdadero alejamiento entre el dispositivo acústico que acabamos de estudiar y el organizador notocordal.'

Ello da lugar a que el ganglio sensible no puede orientarse en la forma clásica. Por esta razón se va a distribuir a lo largo del tubo, disponiéndose en consecuencia en la forma espiroidea que ya conocemos.

#### Nervio acústico

Por otra parte, la constitución de la pared de la vesícula acústica corre a cargo de células epiteliales que, en embriones de 5 mm de tamaño, horizonte XIII de Streeter, forman varias capas en las que encontrarnos ya fibras de lo que será el nervio acústico.

Este conjunto de fibras y células dan lugar a la llamada mácula primaria o mácula común. Posteriormente, y con la sucesiva división y desarrollo de la vesícula ótica, esta mácula se dividirá en dos porciones:

1º.- Una superior; que a su vez se subdivide en:

- a) La mácula del utrículo.
- b) La mácula de los conductos semicirculares superior y lateral.

2º.- La porción inferior, que dará lugar a:

- a) La mácula del sáculo.
- b) La del conducto semicircular posterior.
- e) La llamada, en esta fase, mácula basilar (le la cóclea, que posteriormente dará lugar a la formación del órgano de Corti.

#### Otolitos

Los otolitos, que gravitarán sobre los cilios del neuroepitelio macular, comenzarán a desarrollarse como productos de neurosecreción de este mismo neuroepitelio en embriones de 17 a 20 mm de longitud, pertenecientes al horizonte XIX de Streeter.

#### Conducto coclear

El comienzo de dicho desarrollo es un crecimiento del epitelio del conducto coclear en las proximidades de donde se ha formado el ganglio espiral, constituyéndose dos engrosamientos, uno medial y otro lateral más pequeño. Ambos relieves darán lugar, respectivamente, a la lámina tectoria y a la diferenciación celular del órgano de Corti.

### **DESARROLLO DE LOS ESPACIOS PERILINFATICOS Y DEL LABERINTO OSEO**

Constituido el *laberinto membranoso* y dada su extraordinaria fragilidad, va a tener que ser protegido por, el *esclerotomo*.

Como el laberinto se estimulará por *vibraciones*, se establecerá una *cámara líquido* entre él y las formaciones óseas correspondientes. Este líquido recibe el nombre de *perilinfá*. Su formación provendrá de una *licuefacción mesenquimatos*.

#### Esqueletización del laberinto

El proceso de esqueletización *laberíntico* va a dar comienzo hacia la *sexta semana* del desarrollo, y es observable en embriones de 25 mm de longitud, aproximadamente, y pertenecientes al horizonte XXII Se origina a partir de una vaina de *tejido conjuntivo* que rodea al esbozo epitelial de; laberinto membranoso.

Esta vaina de tejido conjuntivo sufre un proceso evolutivo, mediante el cual las células pierden sus prolongaciones protoplasmáticas y aumentan el tamaño de sus núcleos, transformándose en *tejido precartilaginoso*.

En un *estadio posterior*, este tejido precartilaginoso se diferencia en dos porciones:

1°.- Una *interna*, que adquiere carácter conjuntivo reticular.

2°.- Otra *externa*, que es la que se transforma en *cartílag*.

#### Espacio perilinfático

A partir de la porción de conjuntivo reticular, y mediante un proceso regresivo, se constituirá el *espacio perilinfático*.

#### Esqueletización del caracol

Hacia la *décima semana* de vida intrauterina da comienzo el proceso de formación de lo que en el adulto serán las llamadas *rampas timpánicas* y *vestibular*,

por osificación, a nivel de las circunvoluciones basales membranosas, entre utrículo, sáculo y caracol. Esta *osificación* se extiende hacia arriba englobando el caracol y constituyendo la *columela*, la cual estará acribillada por fibras nerviosas que salen del *órgano de Corti*.

Es interesante señalar que este caracol membranoso está sujeto por su parte externa al hueso, constituyendo la *lámina de los contornos*. Por su parte *interna* forma la denominada *lámina espiral*, la cual engloba a la fibras nerviosas procedentes del *órgano de Corti*.

## **DESARROLLO DEL OIDO MEDIO. ORGANOGENESIS DE LA TROMPA DE EUSTAQUIO**

### **Trompa de Eustaquio**

Continuando con el estudio del desarrollo embriológico del oído, vamos a ocuparnos del *oído medio*, constituido fundamentalmente por la *caja del tímpano*.

Esta *caja del tímpano* deriva de la *trompa de Eustaquio*, que se evaginó a partir de la *primera bolsa faríngea*. Estos hechos acontecen en embriones de unos 3 mm de tamaño, pertenecientes a los horizontes XI y XII de Streeter.

### **Período inicial de Hammar**

*En este estadio*, llamado *período inicial de Hammar*, existe una amplia comunicación entre la luz faríngea y la futura *caja del tímpano*. Progresivamente se irá cerrando, hasta que el crecimiento de los arcos branquiógenos segundo y tercero determine su *elongación* y *estrechamiento* definitivos.

Es su *extremo superior o distal* el que se extiende y ensancha para formar la *caja del tímpano*.

*El extremo inferior o porción proximal* es el que se estrecha y comunica con la faringe.

Esta fase es la denominada por Hammar «*período de separación*».

Antro mastoideo

Dorsal a esta *caja del tímpano*, y situado por fuera del *laberinto óseo*, existe un espacio hueco que se encuentra inicialmente lleno de *mesénquima*. Es el esbozo del *antro mastoideo*.

Durante el primer año de la vida postnatal, este *antro mastoideo* dará lugar a la formación de las llamadas *celdas mastoideas*. Siendo algunas de ellas observables alrededor de la 28ª semana de desarrollo. El proceso de *neumatización*, aunque puede iniciarse durante el octavo mes de vida intrauterina, se efectúa durante el primer año de vida extrauterina.

Caja del tímpano

La *caja del tímpano*, en los períodos iniciales de su formación, se encuentra tapizada por una *mucosa* que corresponde al epitelio de la trompa de Eustaquio en su segmento superior.

Esta *mucosa*, al crecer y expandirse la caja timpánica y englobar a los *huesecillos* del oído, rodea a los mismos formando una especie de *meso* que los une a las paredes timpánicas. Estos huesos quedan suspendidos del techo de la cavidad por *pliegues de mucosa*, que dan lugar a los ligamentos.

La porción de mucosa que engloba a estas estructuras recibe el nombre de *receso epítimpánico o ático*, a partir del cual se recubre también las cavidades o *celdas mastoideas*.

## DESARROLLO DE LOS MUSCULOS Y HUESOS DEL OIDO

### Huesos del oído

Los *huesos del oído* se van a constituir a partir del mesénquima correspondiente al *primero y segundo* arcos branquiógenos, que van a dar lugar al cartílago de Meckel y al de Reichert, respectivamente. De la porción posterior de *dichos cartílagos* derivan los *huesecillos* objeto de nuestro estudio.

### Estribo

El primer esbozo que surge es el del *estribo*, que es apreciable en embriones de 7 a 8 mm de longitud (horizonte XV de Streeter).

Presenta el aspecto de una estructura más o menos *redondeada* que se encuentra unida al resto del cartílago mediante el denominado por Broman «*segmento interhialino*».

Este esbozo del estribo es invadido y atravesado por una *rama arterial* de la *estapedia*, perteneciente al segundo arco aórtico. Progresivamente, este esbozo del estribo se va desarrollando y adopta una morfología anular.

En embriones de 12 a 14 mm (horizonte XVII de Streeter), una porción mesenquimatosa próxima al *esbozo del estribo*, denominada *lámina estapedial*, se va diferenciando hasta cartílago joven, y a partir de aquí se unirá con la porción correspondiente del estribo constituyendo la *platina definitiva*.

### Martillo y yunque

Casi inmediatamente después del inicio de la formación del estribo, en embriones de 9 a 10 mm (horizonte XVI), comienzan a aparecer, en la porción craneal del *primer cartílago*, los esbozos más primitivos de los *huesos martillo y yunque*.

A partir de ellos surgirán sendos engrosamientos que darán lugar, a su vez, aunque un poco posteriormente, al *mango del martillo* y a la *apófisis mayor del yunque*, la cual, al ir creciendo, terminará en el *estribo*, articulándose con él.

La osificación de estos huesos se produce entre la 16ª y 28ª semana del desarrollo, mientras que la del *estribo* dará comienzo un poco después.

Músculos del martillo y estribo

La formación de los *músculos del estribo* y del *martillo* va a depender: del mesénquima del primer arco, el del martillo, y del mesénquima del tramo *interhialino* del hueso *estribo*, el músculo del mismo nombre.

Membrana del tímpano

En cuanto a la formación de la *membrana del tímpano*, que va a separar la cadena de huesecillos del oído externo, se va, a constituir:

1º.- Por el adosamiento entre la *primera bolsa branquial* y la *primera faríngea*.

2º.- Por la posterior evolución de todo el *sistema faríngeo-timpánico* (situada entre éste y la porción epitelial de la placa que dará lugar al *oído externo*, englobado junto con ella el hueso *martillo*), que formará con esta membrana una sólida *unidad funcional*.

Constitución ontogénica

De esta manera, su *constitución ontogénica* quedará sistematizada por:

1º.- Una *porción ectodérmica*, la derivada de la *primera bolsa branquial*.

2º.- Una *porción mesenquimatosas*, que corresponde a la porción ósea del martillo.

3º.- Una *porción endodérmica*, derivada de la primera bolsa faríngea o receso faríngeo-timpánico primitivo.

De este *receso faríngeo-timpánico* se constituía lo que llamábamos *receso epitimpánico o ático*, formación que determina que la porción superior de la *membrana timpánica* se adelgace notablemente, dando lugar a lo que en el adulto llamaremos *pars flácida* o *membrana de Schrapnell*.

## **DESARROLLO DE LAS PAREDES OSEAS,**

Osificación de la caja de tímpano

Todo el dispositivo que acabamos de estudiar queda englobado por la formación *ósea correspondiente*.

La *pared interna* se constituye a partir del tejido mesenquimatoso situado entre la *porción coclear* y *semicircular* que al osificarse engloba a estas estructuras. Sin embargo, en esta pared interna quedan dos pequeños espacios o *ventanas* sin osificar, la *ventana oval* y la *redonda*.

Parece ser que la formación de esta última es debida a que a ese nivel existe, en esta fase del desarrollo, una *anastomosis* entre dos *arterias*, la *cócleocanalicular*, que posteriormente se atrofiará, y la *vestibulo-coclear*, rama de la auditiva interna, que es la que persistirá.

La *pared ósea superior* se constituye a partir de dos prolongaciones mesenquimatosas, la *periótica superior* y la *periótica interna*.

La primera es la que formará todo el *techo* de la caja del tímpano. La segunda, la porción más interna de esta pared superior. Ambas *placas mesenquimatosas* inician su proceso de osificación alrededor de la 24ª semana del desarrollo.

La *pared inferior* se forma también a partir de un esbozo o prolongación de la *cápsula del laberinto*, aunque no se descarta la posibilidad de que se forme a partir de un *esbozo independiente*.

La *pared lateral o externa* está constituida por la osificación de la *escama del temporal* y el *hueso timpanal*.

#### ORGANOGENESIS DEL OIDO EXTERNO

El oído externo como tal consta de dos porciones, el *pabellón* de la oreja y el *conducto auditivo externo*. Su desarrollo se efectúa a partir del mesodermo y ectodermo del primer surco branquial.

##### Pabellón auricular

El primer esbozo mesenquimatoso del *pabellón auricular* aparece durante el horizonte XVI por medio de unos engrosamientos en número de *seis*.

La perfecta individualización y morfología externa se alcanza en el horizonte XVII, de tal manera que el *primer pliegue* da lugar al *trago*; el segundo, tercero y sexto, al *hélix* y *lóbulo de la oreja*; el cuarto, al *antihélix*, y el quinto, al *antitrago*.

Simultáneamente a estos desarrollos, la formación de la *cara* y del *maxilar inferior* determina que este pabellón auricular en formación se vaya desplazando hacia atrás y arriba, mientras que la cavidad timpánica lo hace *hacia adelante* y *abajo* por el desplazamiento que *sufre la bucofaringe*.

##### Conducto auditivo externo. Placa meática

El *conducto auditivo externo* va a empezar a constituirse en embriones de 17 mm de longitud (horizonte XIX).

Deriva de la porción superior de la *primera bolsa faríngea*. Está inicialmente en contacto a este nivel el *ectodermo* y *endodermo*, separados por una pequeña porción de mesénquima.

Esta *placa*, denominada *meática*, va creciendo en profundidad hasta llegar a *contactar* con la pared externa de la caja del tímpano. Precisamente, ese *sitio de contacto* es el lugar de localización de la *membrana del tímpano* ya estudiada.

Posteriormente, la placa meática se va ahuecando, dando lugar, en el curso del 5º mes del desarrollo, a la creación de una luz, que se continúa hacia fuera por el *conducto auditivo externo* (primario de Hammar), que no es más que la *porción cartilaginosa* del conducto auditivo externo, que posteriormente se osificará.

#### SENTIDO DEL TACTO. DERMOGENESIS

*Embriológicamente*, la piel se va a constituir a expensas de la conjunción del *ectodermo* y *mesénquima*, inducidos a su vez por las *terminaciones nerviosas* de los elementos derivados del S.N.C.

Estas *terminaciones nerviosas* se originaron de la *cresta ganglionar*, constituyendo una *lámina celular* a ambos lados de la cicatriz del tubo neural.

Progresivamente, las terminaciones dendríticas de estas *neuronas en formación* van prolongándose y situándose entre el *ectodermo* y el *mesénquima* y creando una auténtica *red de fibras nerviosas*.

#### Ganglios raquídeos

Sin embargo, la característica fundamental de la inducción notocordal es la *sistematización*, por lo que su actuación sobre estas formaciones embrionarias hará que se agrupen los somas neurales a nivel de cada somita y se constituyan los *ganglios raquídeos*.

Sin embargo, las *terminaciones nerviosas* no llegan a afectarse por esta sistematización, de tal manera que la *primitiva red nerviosa*, situada entre ectodermo y mesénquima, sigue ocupando el mismo territorio, y su inducción actuará sobre las *hojas blastodérmicas* entre las que se encuentra, provocando su diferenciación y constituyendo el *sentido del tacto*.

#### Desarrollo de la capa germinativa y estrato mucoso

La *inducción nerviosa* sobre el ectodermo determina que esta hoja, que inicialmente estaba constituida por una sola capa de células de aspecto más o menos cúbico, vaya proliferando de tal manera que a la 8ª semana de desarrollo (11 período fetal) ya existen dos capas, siendo la más profunda la que está en contacto con el mesénquima y a la que se llamará *capa germinativa* o basal, mientras que la que está por encima de ella, capa o *estrato mucoso*.

### **Desarrollo de los estratos granuloso, lúcido y córneo**

Hasta la 11ª ó 12ª semana (11 período fetal) del desarrollo, estas dos capas se mantienen, pero a partir de este momento aparecen los *estratos intermedios* granuloso y lúcido. A finales de la 17ª semana (17 período fetal), la porción más periférica de este ectodermo se transforma en sustancia *córnea*.

#### Significado funcional

Este desarrollo en varias capas va orientado hacia dos fines totalmente distintos. Por un lado, la *protección* de las terminaciones nerviosas, y, por otro, el evitar las



*pérdidas excesivas de agua* dentro del medio seco en que el individuo ha de desenvolverse en estado adulto.

### **Dermis e hipodermis**

La *dermis e hipodermis* que constituye, como sabemos, la capa *más profunda* de la piel, está en contacto con el *mesénquima*. Deriva de esta última hoja blastodérmica. Sin embargo, lo que no tiene un claro origen es el conjunto de elementos celulares que la integran.

Se defienden tres posibilidades en cuanto al origen de los citados elementos celulares:

- 1°.- Una, la posible generación a partir del *dermotomo* del somita.
- 2°.- Apunta la posibilidad de un origen *somatopleural*.
- 3°.- Un origen neural.

A favor de esta última destaca el hecho de la presencia de *melanocitos*, tanto en la capa *basal* epidérmica como en la *superficial* de la *dermis*, ya que el tipo celular se origina, precisamente, a partir de la *cresta neural*, transformándose en *célula pigmentaria* por la influencia de *factores hormonales* de origen *epitalámico*.

Lo más probable es que los tres factores mencionados contribuyan a la formación de la *capa profunda de la piel*, que adopta una morfología ondulante característica, debido a la aparición y posterior *desarrollo de los esbozos pilosos y glandulares*.

Antes de continuar con el estudio de los *derivados de la piel*, y que denominaremos *faneras* en el adulto, sistematizaremos las distintas capas de que consta la piel embrionaria y que permanecerá ya sin modificaciones en la vida postnatal.

### **Capa superficial**

La capa más superficial es la *epidermis*, de naturaleza *ectodérmica*, con una serie de estratos que, de profundidad o superficie, serán:

- 1° Basal o germinativo.
- 2° Mucoso o espinoso.
- 3° Granuloso.
- 4° Lúcido.
- 5° Córneo.

### **Lámina basal y papilas dérmicas**

Nos encontramos luego con una línea o *lámina basal* que nos individualiza las *dos capas de la piel*; corresponde a las *papilas dérmicas* con su forma ondulante característica.

### **Dermis**

La capa más profunda de la piel está representada por la *dermis*, de naturaleza *mesenquimatosas*, en la que encontramos también dos estratos:

1°.- Uno *superficial*, que corresponde a la zona de implantación de las *papilas dérmicas*.

2°.- Otro *profundo*, que está representado por la llamada *hipodermis o dermis profunda*.

### **Pelos y glándulas sebáceas**

Continuando ahora con la formación de folículos pilosos y *glándulas sebáceas*, se iniciará por medio de una *inducción del ectodermo* de la epidermis sobre el *mesénquima*. Este mesénquima, al condensarse, actúa a su vez sobre el *estrato epidérmico profundo*, haciendo que se *engruese* a nivel de la basal.

Este *engrosamiento epitelial* se irá hundiendo en *profundidad* en el espesor del *mesénquima*. El mesénquima se introduce en el interior del esbozo epitelial y constituye la *papila dérmica pilosa*, mientras que las *células epidérmicas* constituirían la *matriz del pelo*.

Paralelamente al desarrollo del esbozo piloso, y como *evaginaciones laterales* del mismo, se constituyen unos fondos de saco que darán lugar a las *glándulas sebáceas*.

### **Glándulas sudoríparas**

Las *glándulas sudoríparas* tienen un origen *epidérmico*. Comienzan a originarse del correspondiente esbozo, hacia la 20ª semana (III período fetal) del desarrollo, mediante la *invaginación* de un *cordón epitelial* que llega hasta la dermis, y se hunde en los estratos profundos de la misma adoptando una forma de ovrillo. Este *cordón epitelial* macizo irá ahuecándose progresivamente hasta abrirse por completo al exterior.

### **Uñas**

Por último, y antes de finalizar el presente capítulo, hemos de hacer mención de otro de los derivados de la piel, que corresponde a las *uñas*.

. Este elemento anatómico que aparece hacia finales del tercer mes (II período fetal) ocupa la porción *dorsal* de la extremidad distal de los dedos. Surge a partir de una *invaginación epidérmica* que se introduce en el espesor de la *dermis*, originando el llamado *pliegue o surco ungueal*.

La dermis que sirvió de *lecho* a la invaginación descrita constituirá el llamado *miponiquio o lecho ungueal*, mientras que el fondo de la invaginación epidérmica constituirá la llamada *matriz ungueal*, que se conservará en el adulto como tal y a partir de la que *crecerá* la uña.

## CAPITULO XVII

### ESQUELETOGENESIS Y ARTROGENESIS

#### Condrogénesis

Como ya indicábamos en capítulos anteriores, de la hoja media o mesoblasto se esbozan unas formaciones transitorias embrionarias que, a través de una serie de procesos morfogénéticos y bioquímicos van a dar lugar a todas las estructuras que rellenan todo el espacio situado entre el ectoblasto y el entoblasto.

Nos corresponde ahora ocuparnos del estudio de los procesos morfogénéticos que darán lugar a la aparición del dispositivo de sostén o esquelético del nuevo ser.

#### Esclerotomo

La inducción del primitivo organizador notocordal, al actuar sobre este mesodermo, lo diferenció en somita, lámina intermedia, mesodermo celómico y lámina lateral.

Precisamente de la parte más ventral del somita se desprende una serie de células mesenquimales de las que se origina el primer esbozo del dispositivo de sostén embrionario, que conocemos con el nombre de esclerotomo.

#### Esqueleto axial

Estas células esclerales van a invadir, en primer lugar, las zonas no activas de la notocorda, constituyendo el primer esbozo del dispositivo axial de sostén a lo largo del cuerpo embrionario, que corresponderá a la columna vertebral.

Posteriormente emigran más células, por diferenciación de las esclerales.

Se disponen abrazando y protegiendo al tubo neural, ocurriendo lo mismo en la porción anterior del cuerpo embrionario, entre ectodermo y somatopleura. Constituyen de esta forma los esbozos de los llamados arco neural y arco visceral, respectivamente.

#### Esqueleto de los miembros

Las células esclerales que forman el dispositivo esquelético axial de los miembros parece ser que tiene otro origen.

Se forman a expensas de la llamada cresta de Wolff. Están constituidas por un engrosamiento del ectodermo o epiblasto, que recubre a las células mesenquimatosas, que proliferan a expensas de un crecimiento del mesodermo parietal o somatopleura.

Esta cresta de Wolff, que se extiende en un principio (en la región lateral del cuerpo embrionario) desde la nuca hasta la cola, presenta, en zonas determinadas, la capacidad prospectiva para diferenciarse en miembros.

Esta capacidad latente es activada por un factor de procedencia somática, que actúa sobre el mesodermo parietal de la somatopleura. Concretamente, a nivel de los cuatro últimos metámeros cervicales y primero dorsal, para constituir el esbozo del miembro superior.

Sobre los cuatro últimos metámeros lumbares y tres primeros sacros (que activan a dicho mesodermo somatopléurico), para formar el esbozo del miembro inferior.

#### **Efecto del factor mesoblástico somatopleural**

El mesénquima activado induce a la diferenciación regional de los distintos componentes del miembro, mantenido ahora en su diferenciación ulterior por causa de un segundo factor, originado en las células mesoblásticas de la somatopleura del interior del esbozo.

#### **Moldes blastemáticos**

Hacia la sexta semana (horizonte XXII de Streeter) empieza a aparecer en el interior del esbozo una condensación de células *mesenquimatosas* que constituyen los *moldes blastemáticos* del dispositivo esquelético de dicho miembro, en sentido proximal y distal.

Los *moldes blastemáticos* mesenquimatosos se transforman en *hueso* por medio de un proceso similar al que sufren las células mesenquimatosas del esclerotomo.

#### **Cráneo y cara**

Por lo que respecta a la formación del *cráneo* y de la *cara*, va a intervenir el mesénquima de distintas procedencias.

#### **Osificación membranosa**

La parte correspondiente a la *bóveda* procede, por *metaplasia directa*, de las células mesenquimatosas que revisten el cerebro, que se transforman en hueso por un proceso que recibe el nombre de *osificación membranosa*.

#### **Osificación endocondral**

La *base del cráneo* se origina a partir de las células mesenquimatosas de la placa precordial, en la que aparecen *cuatro esclerotomos*, de los que derivará posteriormente, por un proceso de *osificación endocondral*, el llamado *cartílago paracordal o lámina basal*.

Del mismo, por condensaciones del mesénquima vecino, aparecerán el resto de las formaciones cartilaginosas que constituyen la *base*, como son los *cartílagos hipofisarios o polares*, y, *lateralmente*, condensaciones mesenquimatosas que formarán el *orbitoesfenoideo*, el *aliesfenoideo* y la *cápsula periótica*.

Este neurocráneo basal engloba también parte del material mesoblástico escleral *notocordal*, que constituye en los mamíferos el *neocráneo auximetamérico*.

Todas las formaciones anteriormente citadas constituyen la parte del *paleocráneo* y *neocráneo protometamérico del neurocráneo*.

### **Esqueleto facial**

El dispositivo *esquelético facial* constituye el llamado *viscerocráneo* o *esplacnocráneo*.

### **Arcos branquiógenos**

Se diferencia, estructuralmente, a partir del mesénquima procedente del *mesodermo*, contenido en los *dos primeros arcos branquiógenos*.

En el espesor del *primero* aparecía el cartílago *de Meckel*, que induce al mesénquima vecino a que se transforme en hueso, formando la mayor parte de la *mandíbula*. La porción dorsal de dicho cartílago queda en parte englobada en el condocráneo, formando *los huesos yunque y martillo* del oído.

El resto de cartílago de Meckel, o *proceso maxilar*, origina el *hueso malar, el maxilar superior y parte del temporal*.

El organizador del *segundo arco* o *cartílago de Reichert* queda, en su parte dorsal, englobado en la *base del condocráneo*, constituyendo la *apófisis estiloides* y *el hueso estribo* del oído. Por su parte ventral induce al mesénquima vecino, originando la mayor parte del *hioides*.

### **Inductores**

En el desarrollo y diferenciación del mesénquima, que se transformará en *condocráneo* y *desmocráneo*, actúan como inductores conjuntos las *vesículas* derivadas de la porción posterior del *encéfalo*, y la porción más cefálica de la *notocorda* o *placa precordial*.

## **OSTEOGENESIS**

Es necesario que analicemos brevemente los elementos que constituyen el *hueso adulto* para poder pasar al estudio del mecanismo de transformación del *blastema mesenquimatoso* en tejido óseo.

El *hueso*, como tejido, se considera formado por una *fracción orgánica* compuesta por células y matriz ósea, y otra *inorgánica* por sales e iones.

### **FRACCION ORGANICA**

Aunque el *origen celular* continúa sin resolverse, el papel desempeñado por ella en la fisiología ósea es conocido y muy importante.

### **Osteoblastos**

Los *osteoblastos* son, en líneas generales, las *células osteoformadoras*.

Sintetizan los *mucopolisacáridos* que dan lugar a la sustancia *osteóide*. Producen las *fibras de colágeno* a través de un mecanismo en el cual interviene el retículo endoplásmico rugoso, y permiten la precipitación del ion Ca, circulante en forma de cristales, gracias a la acción de determinadas enzimas ricas en fosfatasa alcalinas.

En la actualidad se piensa que dicha precipitación no se produce en tanto no aparecen las fibras de colágeno, siendo además necesario para la calcificación de la sustancia fundamental, la maduración de la misma.

### **Osteocitos**

El osteocito se origina por maduración del osteoblasto, al quedar éste atrapado en las láminas que él mismo forma.

Son de menor tamaño y están incluidos en el interior de unas cavidades (osteoplasmas) que se disponen concéntricamente alrededor de un vaso. Estas celdillas poseen numerosos conductillos que las relacionan con las adyacentes.

Entre la membrana del osteocito, con forma estrellada, y la pared del osteoplasma, queda un espacio libre a través del cual circula el plasma, permitiendo el intercambio de Ca iónico.

También son intermediarios en el proceso de reabsorción-aposición del hueso compacto, por medio de unas enzimas hidrolíticas presentes en sus lisozimas.

### **Osteoclastos**

Los osteoclastos son células multinucleares y gigantes, consideradas como los macrófagos del tejido óseo, dado su carácter destructor. Esta acción destructiva o fagocitaria del tejido óseo ha hecho que se confundan con los megacarioblastos de la médula ósea.

Tienen aspecto de medusa. Se disponen sus núcleos, que son muchos y pequeños, en la parte lisa de la célula.

El otro borde o borde activo está ocupado por microvellosidades que están llenas de lisosomas de primer y segundo orden, de numerosas mitocondrias y vesículas del retículo endoplásmico liso.

A este nivel existe una intensa actividad enzimática. Esto, unido a la estrecha relación de esta célula con la matriz calcificada, permite la osteólisis.

### **Composición de la matriz ósea**

La matriz ósea está compuesta por:

1º.- Sustancia fundamental, la cual se considera constituida por:

a.- Cicloproteínas. como resultado de la unión de un monosacárido con una proteína. En el hueso sólo se ha podido aislar la sialoproteína.

b.- Complejo, formado por polisacáridos y proteínas a los que se unen radicales, sulfatos y ácidos urónicos. De entre estos destacan el grupo de los mucopolisacáridos.

2º.- Fibras de colágeno, las cuales son muy ricas en glicina, prolina e hidroxiprolina, siendo este último un aminocido específico de la colágena del tejido óseo.

Estos aminoácidos a nivel intracelular participan en la síntesis de cadenas de polipéptidos que van a formar la proteína del colágeno.

### **FRACCION INORGANICA**

Corresponde a las sales y iones.

Las sales cálcicas están constituidas por fósforo tricálcico en un 80 por 100; carbonato cálcico, de un 15 a un 20 por 100, y cloruros y nitratos, de un 2 a un 3 por 100.

El fosfato tricálcico dará lugar en el proceso de osificación a los cristales de hidroxiapatita, que dan la dureza característica al hueso.

Entre las sales inorgánicas debemos mencionar el citrato cálcico, bajo cuya sal el ion cálcico se moviliza del hueso para pasar a la sangre.

### **PROCESO DE OSIFICACION**

Esbozada la organización microscópica del hueso, podemos pasar a explicar el proceso metabólico de la osteogénesis de la siguiente manera:

#### **Formación de la materia proteica preósea**

1º.- Formación de la materia proteica preósea.

*Esto supone un aporte y una síntesis proteica suficiente. Una actividad de los osteoblastos. Presencia de la vitamina C. Este proceso resulta favorecido por las hormonas sexuales anabolizantes, los mineralcorticoides, la vitamina D y la parathormona.*

2º.- Mineralización de la materia proteica y formación del cristal óseo.

Se trata de un estadio activo que requiere mucha energía. Parece que el proceso comienza por la *fósforilización* de las fibras colágenas. La glucólisis proporciona ATP, éste cede bajo la acción de una ATPasa la energía y un pirofósforo que forma un *fosfato de colágeno*. Este fija el calcio y constituye el embrión del cristal.

### 3º.- *Crecimiento del cristal.*

Se produce por fenómenos *físico-químicos*, gracias a la energía desprendida por la reacción precedente y por el hecho de que los cristales están sumergidos en una *solución sobresaturada*.

El crecimiento no es indefinido, y parece ser que la barrera mecánica de fibrillas, en que reposan los cristales, impide a éstos aumentar su tamaño.

#### **Patrones de osificación**

La osificación del hueso se origina según dos patrones:

1º.- *Formación endocondral o desarrollo sobre modelo cartilaginoso.*

2º.- *Osificación de membranas conjuntivas sin etapa cartilaginosa previa u osificación desmal o membranosa.*

#### **OSIFICACION ENDOCONDRALE**

Aparece primero el *tejido mesenquimatoso*, que después se transforma de manera espontánea en unas células *cartilaginosas*, con escasa sustancia intercelular.

Poco a poco va a adoptar la morfología típica del hueso adulto: una *zona cilíndrica central (diáfisis)* y *dos abultamientos en los extremos (epífisis)*.

#### **Nivel diafisario**

A *nivel diafisario* las células maduran más precozmente, se hipertrofian, se vacuolizan y se cargan de glucógeno. Al mismo tiempo que la sustancia intercelular sufre depósito de *sales calcáreas* (calcificación).

El resto de células mesenquimatosas pasa a *osteoblastos*, los cuales darán lugar a la porción más interna de lo que en el adulto constituirá el *periostio*.

La *capa externa*, de tipo fibroso, también se origina a partir del mesénquima preexistente.

Posteriormente, aparecen unos *vasos*, los cuales constituyen las primitivas *arterias nutricias* del hueso, que aportan *células osteoformadoras* que van depositando la sustancia fundamental.

Este núcleo primitivo de osificación va extendiéndose paulatinamente hacia uno y otro lado.

#### **Nivel epifisario**

Los *niveles epifisarios* también tienen fenómenos de *osificación*, pero es más tardía. Ahora bien, estas epífisis tienen ya sus vasos. Es de estos vasos (como los anteriores nutricios) de donde parte la osificación.

#### **Fisis**



En los *límites de unión* entre diáfisis y epífisis, se producen una serie de *fenómenos complejos* que afectan al cartílago de estas zonas. En este cartílago articular, denominado por algunos autores «fisis», cabe distinguir tres zonas, originadas por la proliferación de condrocitos alrededor de los vasos:

1°.- *Area de proliferación*. En ella podemos distinguir dos partes:

a) Una zona de células que forman una *hilera*, inmediatamente por debajo de la epífisis: son las llamadas «*células quiescentes*» o condrocitos germinales, cuya misión es formar la sustancia fundamental intercelular (mucopolisacáridos y tubos colágenos).

b) Otra zona de células, ya en *actividad mitótica*, y todas ellas en el mismo estado de *mitosis*. Se encuentran todas alineadas en «*empalizada*» o en «*pilas de monedas*». Estas células tienen un crecimiento intersticial mitótico, que es el que mantiene la fisis *en actividad*.

2°.- *Area de transformación*. Las células que se han formado pasan a la hilera siguiente como *células hipertróficas*. Estos *condrocitos*, que ya no pueden seguir manteniéndose por imbibición, se retraen, se hacen picnóticos y mueren. Todo esto es lo que constituye el *área de transformación*.

3°.- *Area de osificación*. Los vasos metafisarios penetran como asas capilares y van a invadir al área de transformación, aportando células con capacidad *osteoformadora* y *hematopoyética*. Esta invasión vascular tiene dos misiones:

a) *Función absorptiva* (osteoclastos), que fagocitarán los restos condrales.

b) *Función genética* (osteoclastos), que segregan *sustancia fundamental*, la cual se deposita sobre la zona de cartílago degenerado citada y sufre posteriormente procesos de *osificación*.

La *osificación endocondral* perdura a nivel de la diáfisis o cartílago de crecimiento.

## OSIFICACION MEMBRANOSA

### Osificación de los huesos planos

Los principales *huesos membranosos* son los huesos de la *bóveda del cráneo*, la mayor parte de los huesos de la cara y la *parte media* de la *clavícula*. Se puede decir que la *osificación membranosa* es la propia de los *huesos planos*.

En esquema, y a grandes rasgos, tiene una cierta similitud con la *osificación endocondral*, pero sin pasar por la fase de cartílago.

#### Dinámica osteogénica

Se produce:

1°.- *Tejido conectivo* que deriva del mesénquima, en el que existen una serie de vasos y células *conectivas* más o menos diferenciadas.

2°.- *Los espacios intercelulares* están ocupados por *finos haces de fibrillas* de colágena orientadas al azar e incluidas en la sustancia fundamental.

3°.- Las *células mesenquimatosas* van a pasar a *osteoblastos*. Estos osteoblastos tendrán como soporte las *fibras de colágeno*, que se van desarrollando progresivamente.

4°.- Los vasos forman una *red* que hace que la matriz producida por los osteoblastos se deposite formando una serie de *espículas óseas* que más tarde darán lugar al *hueso esponjoso*.

5°.- Los *espacios medulares* que quedan entre esta trama ósea van disminuyendo de tamaño y el hueso va adquiriendo una *estructura compacta*.

6°.- El *tejido conjuntivo* que rodea la masa ósea en crecimiento permanece sobre la superficie de ella y se transforma en *periostio*.

#### **Organización macroscópica**

En cuanto a la *organización macroscópica* del hueso, si bien antiguamente se creía que el tejido óseo era un tejido estático, hoy se sabe que el hueso es un tejido con una *actividad metabólica* tan alta como cualquier otra variante del tejido conjuntivo.

La prueba más patente de que el hueso no es un tejido inerte, la tenemos en su *capacidad de renovación* en las fracturas. Además, es el soporte y defensa del *sistema hematopoyético*, por medio de unas *cavidades* en él incluidas (médula ósea hematopoyética).

En esta función, las células del *tejido óseo* y las del *tejido hematopoyético*, ambas en sus formas embrionarias, pueden *intercambiarse*.

#### **Clasificación morfológica**

Por ser un tejido modelado, debemos hablar de su forma. Macroscópicamente hablando, los huesos pueden ser:

1. Largos.
2. Cortos.
3. Planos.
4. Irregulares.

Si observamos una radiografía de un hueso largo, podemos distinguir:

- a) Epífisis son las *dos áreas extremas* del hueso.
- b) *Diáfisis* es la zona media y contiene a la *cavidad medular*.
- c) *Metáfisis*, en número de dos, colocadas entre la epífisis y la diáfisis. Se denomina también «fisis» y es el lugar en el cual el *hueso crecerá* en longitud.

Estas mismas estructuras aparecen también en los *huesos cortos*, aunque la configuración histológica de éstos es diferente.

## ARTROGENESIS

Hemos visto cómo el *mesénquima diferenciado* que invade los esbozos del dispositivo esquelético sufre su transformación en *tejido óseo*, mientras que el *más periférico*, que delimita externamente al hueso, se transforma en *periostio*.

### Interzona

Entre las superficies óseas delimitadas perióticamente queda *mesénquima indiferenciado*, del que se originará posteriormente la *articulación* existente entre huesos contiguos.

Este mesénquima indiferenciado de naturaleza *celular homogénea* recibe el nombre de *interzona* y en él podemos distinguir dos capas periféricas *cartilaginosas* y una central de tipo *fibrilar*.

El *mesénquima de interzona* sufre un proceso evolutivo distinto que origina los diversos tipos de *articulaciones* que describimos a continuación.

### Articulaciones inmóviles y semimóviles

En unos caso *persiste* con distintos grados de consistencia, y origina las llamadas articulaciones inmóviles o semimóviles. Esto ocurre cuando parte del *mesénquima de la interzona*, lisa alguna de sus células, y esboza una cavidad rellena de un líquido semifluido.

### Articulaciones móviles

Por último, en algunos lugares del organismo, concretamente a nivel de los puntos de más movilidad (como ocurre en los miembros), el mesénquima intermediario de la interzona se *reabsorbe precozmente*, apareciendo múltiples cavidades *pequeñas que* confluyen formando la cavidad articular, la cual queda entre los extremos óseos opuestos.

En ellos el *mesénquima de la interzona* se transforma en cartílago *hialino que* los recubrirá y formará el cartílago articular.

El *mesénquima periférico* que enlaza los extremos óseos se transforma en tejido fibroso y de él se diferenciará la cápsula y los ligamentos articulares.

El *mesénquima que* está en contacto con la *cavidad articular*, se aplana transformándose en células mesoteliales que constituirán el revestimiento sinovial de la cavidad articular.

En algunos puntos, con objeto de hacer más congruentes los extremos óseos en contacto, se origina *tejido fibrocartilaginoso que* penetra en el interior de la cavidad, constituyendo los *meniscos* de adaptación.

Así se constituyen, en resumen, los diversos tipos de articulaciones (sinartrosis, anfiartrosis y diartrosis), que pasamos a describir a continuación.

## CLASIFICACION DE LAS ARTICULACIONES

Las articulaciones son, pues, como hemos visto por su génesis, *unidades anatomo-funcionales* en las que sus componentes (todos de procedencia mesenquimatosas) están interrelacionados de tal manera que las alteraciones o diferencias funcionales de cualquiera de sus partes repercute *rápidamente sobre* las restantes y determina una modificación de la función articular.

### Clasificación clásica

Antiguamente, considerando la naturaleza de los medios de unión, se admitían cuatro tipos de articulaciones:

1º.- *Sincondrosis*.- Cuando las superficies articulares se unen por cartílagos.

2º.- *Sindesmosis*.- Cuando se unen por ligamentos.

3º.- *Sinsarcosis*.- Cuando los *músculos* son los principales medios de unión.

4º.- *Meningosis*. La unión es una *membrana* (como los huesos fetales del cráneo).

### Clasificación actual

Hoy, al conocer las estructuras histológicas articulares, no se puede mantener esta clasificación. Así, en función del tipo de *hueso* y de la amplitud de los movimientos permitidos, se clasifican las articulaciones de una manera morfofuncional en:

- a) Articulaciones *inmóviles* o sinartrosis.
- b) Articulaciones semimóviles o anfiartrosis.
- c) Articulaciones móviles o diartrosis.

### Organización

Referente a la morfología microscópica de los distintos tipos articulares, nos hallamos con:

#### A) Sinartrosis

O teóricamente, «sin movimiento», pues el mesénquima de la *interzona* persiste en toda la extensión de los extremos óseos que se ponen en contacto.

#### Movimiento según el tejido que se ha diferenciado

El *movimiento* que poseen depende de la *elasticidad* del tejido en que se ha diferenciado.

a) Si se diferencia a tejido conjuntivo constituye la *sindesmosis*, que es típica de los huesos del *cráneo* durante la edad juvenil, pues al alcanzar la edad adulta aparecen en este tejido conjuntivo procesos de *osificación* que la transformarán en *sinostosis*.

b) En otros casos, el mesénquima interzonal se diferencia a tejido cartilaginoso *hialino*, transformándose la *sindesmosis* en *sincondrosis*, que es típica de las articulaciones esternocostales. Podemos considerarla como un estadio *intermedio* en la evolución a la *sinostosis* final, que puede aparecer en estas articulaciones, también en fases muy *avanzadas* de la vida.

c) En éstas distinguimos la *sindesmosis*, también llamada *sinfibrosis*, en la cual los extremos óseos están unidos por *tejido conjuntivo*. Es típica de los huesos de la *bóveda del cráneo*. El *conectivo* que integra la *sindesmosis* corresponde a restos *mesenquimales*, en cuyo seno se produce una *osificación* que convierte a éstas en *sinostosis* o *suturas*.

#### **Aspecto de las superficies óseas**

Por el aspecto de las superficies óseas, se denominará a las suturas:

a) *Dentada*, que engrana la una a la otra.

b) *Conchoideas*, o *escamosas*, son superficies en bisel en sus puntos de contacto.

c) *Esquindilesis* o superficies formadas por la conjunción de una *ranura* y un *borde cortante*.

#### **B) Anfiartrosis**

Son articulaciones que morfofuncionalmente constituyen un *tipo intermedio* entre las *sinartrosis* y *diartrosis*.

Reciben el nombre de «*sínfisis*», que en esencia es una *sindesmosis* cuyos extremos óseos tienen un revestimiento *cartilaginoso hialino* de poco espesor. El tejido *conjuntivo* se continúa con este cartílago entre ambos huesos.

En su interior aparece un *espacio* que constituye un *rudimento* de *cavidad articular*, rellena de un líquido de consistencia *semicartilaginosa*.

Un tipo especial de articulación constituye las *articulaciones intervertebrales*, donde existe un *anillo fibroso* y en su centro un material fluido que constituye el *núcleo pulposo*.

#### **C) Diartro-anfiartrosis**

En ocasiones la *cavidad esbozada* puede aumentar de tamaño y llenarse de un líquido fluido semejante a la *sinovia* de las *diartrosis*, constituyendo un tipo intermedio de gran solidez y mayor movilidad, que recibe el nombre de *diartro-anfiartrosis*, como ocurre en las articulaciones sacroiliaca o interpúbica.

## D) Diartrosis

El último tipo articular que vamos a describir constituye las *diartrosis*, son las más numerosas y en ellas podemos distinguir:

1°.- *Dos superficies óseas* recubiertas por un *cartílago articular*.

2°.- *Una cápsula articular* reforzadas por *ligamentos* y *tapizada* por la *sinovial*, que puede estar en comunicación con las *vainas sinoviales* de los *tendones* y las *bolsas serosas*.

3°.- A veces pueden existir *meniscos* y *rebordes articulares* que agrandan la superficie articular.

### Cartílago articular

El *cartílago articular* es de tipo *hialino*, su superficie es lisa y su espesor variable en función de las *presiones* que debe soportar.

Aparece constituido por cuatro capas, resultado de la disposición particular de las células y de las fibras de colágeno:

a) *Capa superficial*.

Compuesta por células *aplastadas* que se disponen paralelas a la superficie articular entre *los fascículos* de fibras de colágeno.

b) *Capa intermedia*.

Las *fibrillas* tienen una disposición *arciforme*, entrecruzándose. Los *condrocitos* forman grupos *isogénicos* o familias.

c) *Capa principal*.

Las fibras se disponen *perpendicularmente* e incluyen las familias de *condrocitos*.

d) *Capa profunda*.

Representa la *zona de inserción* de las *fibrillas* sobre la *epífisis*.

### Cápsula articular

La *cápsula articular* tiene un desarrollo muy irregular. *Delgada* por algunos lugares, se *refuerza* en otros por *ligamentos*. Es rica en *fibras de colágeno*. *Pobre en células y capilares*. Sin embargo, posee numerosos *nervios sensitivos*, siendo los que permiten explicar las *reacciones dolorosas articulares*.

### Sinovial

La *sinovial* tapiza el reborde articular de la cápsula. Tiene dos capas:

a.- *Interna.*

:

Formada por *gruesas células* que envían *prolongaciones* protoplásmicas hacia la zona articular. Las *más profundas* presentan aspectos de *fibrocitos*.

b) *Externa.*

Rodeada por vasos *sanguíneos*, *fibras de colágena*, *linfáticos* y *lóbulos adiposos*. Elabora el *líquido sinovial* o *líquido articular*, de aspecto viscoso, el cual desempeña un importante papel mecánico, lubricando las superficies articulares, y un papel nutritivo, asegurando la nutrición del cartílago articular que tiene un metabolismo reducido.

### **Clasificación morfológico-funcional**

En virtud del tipo de función que tengan que realizar las piezas óseas, así será la morfología de las superficies articulares:

#### **1. Artrodias**

Cuando las superficies articulares son planas y sólo tienen *pequeños movimientos de deslizamiento*, pero en las *tres* direcciones del espacio.

#### **2. Tróclea**

Cuando las caras óseas contiguas adquieren la semejanza de una *polea* y se consiguen movimientos de flexión y extensión.

Poseen amplia movilidad en el eje transversal y *nula* en el anteroposterior y en el vertical.

#### **3. Trocoides**

Cuando las superficies adquieren la morfología de un *cilindro macizo*, inmerso en un *cilindro hueco*.

Poseen amplia movilidad según el *eje vertical* (rotación), pero *nula* en los ejes transversal y anteroposterior.

#### **4. Condileas**

Cuando las superficies articulares adoptan la morfología de un *esferoide*, u ovoide macizo (*cóndilo*) situado en el interior de un *esferoide hueco* (*cavidad glenoidea*).

Poseen amplia movilidad en los ejes transversal y vertical que les permite la *flexión*, *extensión*, *aproximación*, *separación* y *ligera circunducción*, faltando la *rotación*.

## 5. Enartrosis

Ciertas partes del organismo, como son la parte proximal de los miembros, necesitan para su correcto funcionalismo tener *todos los movimientos* antes indicados, más el de *rotación*. Las superficies óseas contrapuestas presentan la morfología de una *esfera maciza* dentro de una *hueca*. Estas articulaciones tienen *muy poca fijeza* y por ello la *cápsula* se ve reforzada por potentes masas o verdaderos ligamentos activos.

Poseen *amplia movilidad* en los ejes *transversal, vertical y anteroposterior*.

## 6. Encaje recíproco o en «silla de montar»

Cuando en ciertas zonas del organismo no se pueden utilizar las *potentes masas musculares* y es necesario conseguir los *mismos movimientos* de las *condileas*, pero con *mucha mayor fijeza*.

Las caras articulares se *hacen convexas y cóncavas* en sentido *recíproco*, *encajando la una y la otra*.

## 7. Articulaciones funcionales

Estos grupos pueden actuar, bien *aisladamente*, bien en *momentos funcionales* de gran importancia, que exige el *concurso de varios tipos o piezas* adquiriendo normalmente *mayor categoría profesional*, como ocurre en el *carpo*. Aquí, varias *artrodias anatómicas*, unidas por *ligamentos interóseos*, actúan como *encajes recíprocos funcionales*, poseyendo *amplia movilidad* en los ejes *transversal y vertical*, faltándole la *movilidad* en el eje anteroposterior.

## 8. Gónfosis

Quédanos, por último, considerar un tipo de articulación en la cual influye la acción del *ectodermo* sobre el *mesénquima*. Es aquella zona donde el *esmalte del diente* induce al *mesénquima* para que constituya el *marfil dentario* y éste se articule con el *alvéolo dentario*.

La unión se hace por una serie de *fibras periodontales*, dispuestas en sentido *helicoidal*, permitiendo al diente *ligeros movimientos* de rotación, ascenso y descenso. A este tipo de articulación se le denomina *gónfosis*.

## Ligamentos activos

Quédanos por destacar un hecho importante referente a la *sujeción* de las piezas óseas en las articulaciones, tanto en reposo como en estado funcional].

Esta sujeción se va a realizar de una manera eurítmica por los que denominamos *ligamentos activos*, que corresponden a las *masas musculares*.

Estas masas musculares forman una *unidad funcional* con los *huesos* donde se insertan y con los *nervios* que les envían sus órdenes.



Constituyen los sistemas *osteo-neuro-musculares*, bases de la actual *biomecánica*.

NO COPIAR

## CAPITULO XVIII

### RESUMEN CRONOLOGICO DE LA EMBRIOGENESIS Y ORGANOGENESIS

#### HORIZONTES DEL DESARROLLO

Utilizando como base el estudio de Streeter y colaboradores, vamos a realizar el *resumen cronológico* de la *embriogénesis* y *organogénesis*.

A cada *horizonte*, al que se le asignan unas características determinadas y fácilmente reconocible, le atribuyen, *una edad* en días y una *longitud en milímetros* obtenidos como promedio de los correspondientes embriones estudiados de la *colección Carnegie*, y *pertenecientes al mismo horizonte*, y *aunque* discrepan notablemente de las establecidas por Wistchi, creemos que constituyen un *medio muy útil* para que el alumno establezca la *síntesis unitaria* de los conceptos, vertidos de una manera aislada por necesidades didácticas en los capítulos anteriores.

#### PERIODO DE PREGERMEN

Comprende todo el conjunto de *modificaciones biológicas* que sufren las células *germinales* hasta el momento de la *anfimixia* o *fecundación*. Podemos distinguir en este estadio dos grandes períodos.

a) *Multiplicación y crecimiento* de las células germinales, de duración y características distintas en el sexo masculino y femenino.

b) *Maduración*, que comprende las dos divisiones reduccionales *meióticas*, que dan como resultado.

En el *sexo femenino*, la liberación de un *óvulo haploide*, de fórmula cromosómica 22X y de un tamaño de unas 150 micras y con poco *vitelo* (oligolecito o miolecito).

Mientras que en el *sexo masculino* es un *espermatozoide* -célula muy diferenciada por metamorfosis de la espermátide, haploide, de fórmula 22X y 22Y (el sexo masculino es digamético)-.

Está constituido por una *cabeza* que resume el DNA nuclear de la espermátide, un *segmento intermedio* en donde se agrupan las mitocondrias y una *cola* constituida a expensas del centríolo y con unas dimensiones de unas 50 micras.

Hasta este momento hay dos células germinales que *no se han unido* y por lo tanto *no hay nuevo ser*.

#### PERIODO DE GERMEN

Comprende alrededor de los *veinte primeros* días del desarrollo *postfecundación*.

Durante ellos, *el nuevo ser* pasa por las siguientes fases: *fecundación, división, agrupamiento y ordenación celular, y topogénesis.*

*Su tamaño* varía de 0,100-0,125 mm hasta 0,150-1 mm. Durante este período podemos distinguir, siguiendo a Streeter, 8 *horizontes*, cuyas características morfológicas estudiaremos a continuación.

#### **HORIZONTE I**

Corresponde al óvulo fecundado e indiviso o huevo, es el momento en que comienza a la vida el nuevo ser con todas las obligaciones y derechos inherentes a su especie. Su edad se puede calcular entre las 3 y 50 horas *postfecundación.*

Se caracteriza por presentar un *núcleo excéntrico*, pudiéndose distinguir un polo *animal* y otro *vegetativo*, lo que da al huevo *simetría bilateral.*

Se observa la «*media luna gris*», con una estructura bioquímica característica en *gradientes. Posee multiplicidad intensiva y fuerte capacidad regulativa.*

Vemos, además, un *centro de activación* que corresponde a una zona del óvulo, de muy difícil localización, en la que radican las propiedades de las que dependen la *organización y diversificación* del individuo.

#### **HORIZONTE II**

Durante este horizonte, el *huevo* está en fase de *división*, alcanzando al final del mismo el estado de *mórula.*

Se calcula la edad del *germen humano* en este horizonte entre 1 y 4 días, siendo su tamaño el mismo que el del huevo (entre 100 y 150 micras, aproximadamente).

Las *blastómeras* forman un conglomerado macizo y comienza la *quimio-diferenciación. Continúa la regulación y la multiplicidad intensiva.*

En este horizonte podemos decir que el *germen* adquiere el carácter de *metazoo*, encontrándose en tránsito por la trompa.

#### **HORIZONTE III**

Es el primero de los horizontes que comprende la fase de *blástula humana.*

El embrión tiene una edad de 4 a 5 días y ha crecido ostensiblemente.

El *blastocito* libre consta de una capa periférica única de células, que corresponde al *trofoblasto* que rodea a la cavidad del *blastocelo.* En el interior de esta cavidad se encuentra ya constituido el nudo o *acúmulo embrionario*, que mide unas 95 micras.

Continúa el proceso *regulativo y la multiplicidad intensiva*

#### **HORIZONTE IV**

Corresponde en el espacio al momento inicial de la *implantación del germen* en el útero. Período que abarca en el tiempo del 5° al 7° día postfecundación.

En el acúmulo embrionario o *embrioblasto* comienza a delimitarse el *área embrionaria*, que mide unas 50 micras.

Corresponde al llamado *estadio bilaminar* del huevo. En el *área embrionaria* se esboza la *cavidad amniótica* y el *endoblasto primario*, mientras que por fuera de la misma aparece el *mesoblasto extraembrionario primario*.

Se inicia el *crecimiento del germen* por imbibición y ya se encuentran *autodeterminados* algunos *territorios prospectivos*.

El *embrión* en este horizonte consta de *trofoblasto*, *mesoblasto extraembrionario primario*, *ectoblasto* con el inicio de la *cavidad amniótica* y *endoblasto primario*.

#### **HORIZONTE V**

Corresponde al *resto del período de implantación*, pero sin que hagan su aparición las vellosidades coriales. Abarca del 7° al 12° día postfecundación. *Se divide en tres subestadios*.

#### **HORIZONTE V a**

Corresponde a un germen de 7 a 8 días y caracterizado por la aparición del *sincitio* en el polo *trofoblástico* y del que se observan restos del epitelio uterino.

En el *trofoblasto* se distingue:

1. El *sincitiotrofoblasto*.
2. El *citotrofoblasto*.

La *cavidad amniótica* iniciada en el horizonte anterior se esboza con más claridad.

La *cavidad del blastocele* se encuentra comprimida y colapsada entre el trofoblasto y el nudo o *acúmulo embrionario*. En éste se diferencian claramente las células *ectoblásticas del endoblasto primario*.

#### **HORIZONTE V b**

La edad de los gérmenes corresponde a los 9 ó 10 días postfecundación. Termina de formarse la *cavidad amniótica*. Se constituye la *vesícula vitelina*, debido a la formación de la *cavidad vitelina* primaria por el crecimiento del *endoblasto primario* y formar éste la llamada *membrana de Heuser*, que la delimita.

Se inicia, además, la formación del *mesénquima extraembrionario*, pudiéndose distinguir en todo el trofoblasto una *capa externa o sincitio* y una *interna o citotrofoblasto*, siendo además muy evidentes las *lagunas trofoblásticas*.

#### **HORIZONTE V c**

Comprende los días 11 y 12 postfecundación.

Se caracteriza por la presencia de *sangre materna* en las *lagunas trofoblásticas*, lo que permite reconocer al germen por el *anillo rojo* característico que lo envuelve.

Se inicia en estos momentos la *circulación útero-lacunar* al ponerse en contacto los capilares maternos y las *lagunas trofoblásticas*.

El *mesénquima extraembrionario* adquiere su máximo desarrollo, aumentando al mismo tiempo la cavidad exocéntrica.

#### **HORIZONTE VI**

Es el último de los estadios u horizontes que comprende la *blástula* en la especie humana.

Abarca los días 13 al 15 del desarrollo, alcanzando el área *embrionaria* unas dimensiones de 150 micras aproximadamente.

Se caracteriza por la aparición en el *trofoblasto* de unas prolongaciones que acabarán constituyendo las *vellosidades coriales*.

La *cavidad exocelómica* desaparece, constituyéndose la *cavidad vitelina secundaria o definitiva*.

El *mesodermo extraembrionario*, por otra parte, se dispone en *dos hojas*, adosándose una a la cara interna.

Las desviaciones del desarrollo en este horizonte conducen a la interrupción del citado proceso o a la formación de *gemelos univitelinos*.

#### **HORIZONTE VII**

Es el primero de los dos horizontes que comprende la fase de *gástrula humana*.

Corresponde a un germen de 16 a 17 días, con una longitud de 200 a 500 micras.

Se caracteriza por la iniciación en el *área embrionaria* de la llamada *línea primitiva*, aunque ésta no se complete hasta llegar al horizonte siguiente. A nivel de esta *línea primitiva* comienza la invaginación de las células que formarán el *mesoblasto intraembrionario* (inductor u organizador de primer orden), con lo que se inicia el llamado *estado trilaminar* del desarrollo humano, la primera manifestación del *dispositivo axial* y la *simetría bilateral*.

El germen presenta *multiplicidad espacial* y *carácter de metazoo bilateral*. Se forman los *campos morfogenéticos* con determinación lábil y se conserva la *regulación*.

#### **HORIZONTE VIII**

En este horizonte, al igual que en el anterior, el germen se halla en fase de «*topogénesis*» y estadio de *gástrula*.

Corresponde a los 18 ó 19 días postfecundación. Sus dimensiones varían desde 500 a 1000 micras.

A lo largo de este horizonte se completa la formación de la *línea primitiva* y se consigue el *estado trilaminar*

Aparece el *nudo de Hensen*, la *alantoides* y el *conducto neuroentérico*, hallándose vestigios vasculares en el *mesénquima*.

Los *campos morfogenéticos ectoblásticos* están fijamente determinados y el germen ha perdido la *capacidad de regulación*.

Los *órganos* se van haciendo *autónomos* aumentando la *multiplicidad espacial* y los *campos morfogenéticos* están *determinados* en el espacio y en el tiempo, constituyendo un *mosaico* de *órganos*.

El *potencial morfogenético* del cordomesoblasto está dispuesto en *gradiente lateral*. Durante esta fase, las alteraciones en el desarrollo conducen a la formación de *monstruos dobles*.

#### **PERIODO DE EMBRION**

Comprende desde el horizonte IX (el anterior acabó el período de germen) hasta el horizonte XIII.

#### **HORIZONTE IX**

Comienza la fase de *inducción de primer orden*, alcanzando el embrión en este horizonte el estadio de *néurula* (embrión prosómitico).

Se calcula una edad de  $20 \pm 1$  día, y unas dimensiones de orden de 1 a 1,5 mm. Se ha perdido la capacidad de regulación, quedando establecida la *acción morfogenética* entre dos hojas contiguas.

El *ectoblasto dorsal* se condensa formando la *placa neural* y delimitándose por delante del *nudo de Hensen* el *neuroblasto epiblasto*.

Se delimita el *cuerpo embrionario*, apareciendo la organización del sistema nervioso como primera manifestación morfogenética. Comienza el *crecimiento real, iso y alométrico*, por fabricación de *proteínas específicas*.

#### **HORIZONTE X**

Comienza el estadio de *embrión somítico*, que se extenderá hasta los horizontes XI y XII

La edad del embrión en este horizonte se calcula en  $22 \pm 1$  día, alcanzando una longitud de 1,5 a 2 mm y un peso de 1 mg aproximadamente.

Se caracteriza porque el *mesodermo intraembrionario se segmenta* en *notocorda, somitas, lámina intermedia o genitourinaria y lámina lateral*, en la que aparece la *cavidad celómica* intraembrionaria.

En la *superficie externa* del embrión, se marcan los somitas *occipitales y cervicales* del 1 al 12, y la *metamería* se hace visible en el dorso.

Se inicia la formación del *canal neural*, que comienza a cerrarse a nivel del segundo somita cuando ha aparecido los 6 ó 7 primeros pares, completándose la morfogénesis y comenzando la *diferenciación tisular* (histogénesis) a nivel del tubo neural. Aparece el primer esbozo del *tubo cardiaco* y de la *cavidad pericárdica*, fusionándose los esbozos endoteliales del *tubo cardiaco* en dirección cráneo-caudal, siendo los esbozos de las *aurículas* los últimos elementos que se fusionan.

Al final de este horizonte se pueden detectar *contracciones cardiacas* manifiestas, siendo apreciables también en este momento los *primordios ópticos* en la región ventral del *canal neural encefálico* en forma de dos surcos.

Aparece, por otra parte, un engrosamiento ectodérmico que corresponde a la *placoda auditiva*.

Se inicia el *septum transversum*. En la pared lateral de la faringe aparece el *primer arco branquiogénico* y el primer esbozo de la *glándula tiroidea*.

## **HORIZONTE XI**

En este horizonte se incluyen los embriones con una edad de  $24 \pm 1$  día y de 2,5 a 3 mm de longitud aproximadamente.

Durante este período el embrión adquiere los caracteres de *cordado y vertebrado*.

En la *superficie externa* siguen apareciendo *somitas*, completándose en esta fase del 13.0 al 20.1 somitas torácicos.

En el dorso del embrión prosigue el *cierre del canal neural*, observándose al final de este horizonte una reducción muy acusada de los *dos neuroporos*. En el tubo neural ya se observan *tres vesículas*.

El *cuerpo* embrionario se halla fuertemente *incurvado* en dirección ventral. El *arco mandibular*, grueso y prominente, delimita por abajo a la primitiva *cavidad bucal*, iniciándose en el fondo de la misma la reabsorción de la *membrana bucofaríngea*.

En el techo de la citada cavidad bucal se aprecia, asimismo, la evaginación de la *bolsa de Rathke*, que dará lugar a la adenohipofisis. Detrás de la membrana bucofaríngea se observa también el *divertículo tiroideo*.

Aparece el 2º *arco branquiógeno* o hioideo, distinguiéndose lateralmente el surco que lo separa del primero. Sobre aquél, y a nivel del ectodermo, se delimita claramente el cierre progresivo del orificio correspondiente a la *vesícula ótica*. Las *vesículas oculares*, por otra parte, aumentan de tamaño.

A través de las paredes del embrión se aprecia el *latido* del esbozo cardíaco a nivel de la cavidad pericárdica prominente.

*El seno venoso* recibe ya, en esta fase, los principales afluentes, que quedan constituidos en *umbilicales*, *vitelinas* y *cardinales*, existiendo dos *aortas dorsales*.

Se constituye el primer *esbozo hepático*, mientras que en la superficie externa no se distinguen aún los primitivos esbozos de las extremidades superior e inferior.

## HORIZONTE XII

Este estadio, así como el siguiente, reciben la denominación de «*estadio de tubérculo caudal*». Corresponden a una edad embrionaria de  $26 \pm 1$  día y poseen unas dimensiones de 3 a 3,5 mm aproximadamente.

La *superficie externa del embrión* se caracteriza por la aparición de los *somitas toraco-lumbares 21 a 29*, y presentar un dorso muy convexo. El *pedículo umbilical* se restringe y presenta un apéndice caudal muy largo. Los *neuroporos anterior y posterior* se cierran por completo en este horizonte.

Aparece en las regiones laterales del tronco el primer esbozo morfológico del *miembro superior*. Externamente, el embrión es *difícil de distinguir* de los embriones de los restantes vertebrados.

En la región cefálica, las *vesículas ópticas* se transparentan a través del ectodermo al que se aproximan por su cara profunda, apareciendo la *placoda cristaliniana*.

La *fosa ótica* está casi cerrada. En la región cervical aparece el *tercer arco branquiógeno* (deglutor y glossofaríngeo), y caudal al mismo, una pequeña depresión que corresponde al esbozo del seno del cuello o *seno cervical*.

En el interior del embrión apreciamos, a nivel del abultamiento cardíaco, las *cavidades cardíacas* aún no tabicadas.

Las *arterias umbilicales*, *venas umbilicales* y *vitelinas* y los *conductos de Cuvier* están perfectamente diferenciados. El *esbozo hepático*, originado en el horizonte anterior, crece extraordinariamente y se le puede reconocer a la derecha del abultamiento cardíaco en el espesor del *septum transversum*. Ya está formado el *conducto hepatocardiaco* y se reconoce el esbozo de la *vesícula biliar*.



Dentro también de este horizonte aparece el esbozo del *aparato pulmonar*. El *conducto de Wolff* es observable, llegando a desembocar en la *cloaca*.

### **HORIZONTE XIII**

En este horizonte la *segmentación* es ya completa y se puede hablar de período de *embrión* propiamente dicho.

. Termina el *período somítico* con la aparición de los somitas *sacros* y *caudales* del 29 al 38. La edad corresponde a los  $28 \pm 1$  día y las dimensiones son de 4 a 5 mm aproximadamente.

El embrión, completamente formado al final de este período, se encuentra fuertemente *flexionado*, estando sus extremidades cefálica y caudal muy próximas entre sí. En este horizonte hace su aparición el *esbozo del miembro inferior*.

En la *región cefálica*, las vesículas ópticas se ponen definitivamente en contacto con el ectodermo, prosiguiendo a nivel de dicha zona la diferenciación de la *placoda cristalina*.

La vesícula auditiva se cierra por completo, separándose del ectodermo y comenzando la formación del *conducto endolinfático*, *visible* este último por transparencia.

En la *región cervical* se aprecia la formación del 3° y 4° arcos branquiógenos en la depresión del seno cervical, que aumenta en profundidad y sobre el que se desliza el *segundo* arco (que posteriormente y durante los horizontes XVII y XVIII se soldará a la pared torácica motivando la desaparición del seno cervical).

En el *interior del embrión* destaca la distensión de las *cavidades cardiacas* y las conexiones entre el *sistema nervioso* y *los órganos*, ejerciendo sobre estos una acción trófica.

### **PASO DE EMBRION A FETO**

#### **HORIZONTE XIV**

En este horizonte, y hasta el XXII inclusive, comienza la metamorfosis de embrión a feto, alcanzando al final el estadio de feto *humano*.

La edad se calcula entre 28 y 30 días, mientras que la longitud cráneo-caudal es de 6 a 7 mm y su peso de unos 20 mg aproximadamente.

Va apareciendo la forma característica de la especie. Su dorso está aún fuertemente incurvado y se aprecian los 38 pares *de* somitas; se observa, además, un *apéndice caudal* afiliado.

En la *extremidad cefálica* se aprecia la invaginación de la *placoda cristalina* que se transforma en vesícula, poniéndose en contacto con la vesícula óptica, que se invagina también, para transformarse en *copa óptica*.

En la zona situada ventralmente a los esbozos ópticos se inicia la depresión correspondiente a las *placodas* olfativas.

En el techo de la boca observamos cómo aquella bolsa *de Rathke* ha ido creciendo progresivamente hasta ponerse en contacto con el *infundíbulo* diencefálico.

La vesícula auditiva se ve por transparencia inmersa en el mesénquima, marcándose muy acusadamente el *conducto endolinfático*.

#### **HORIZONTE XV**

La edad embrionaria se estima en 31 a 32 días, su longitud céfalo-caudal de 7 a 8 *mm* y el peso de 50 *mg* aproximadamente.

La característica externa que más llama la atención corresponde a la distinción, en el esbozo de los miembros, de un *segmento proximal* y otro distal, más acusado en el miembro superior, en donde observamos la placa *de* la mano y el *esbozo del brazo*.

La *cabeza embrionaria* está en contacto con el abultamiento cardiaco, observándose las vesículas cristalinas cerradas. Las *hendiduras ectodérmicas* de los distintos arcos branquiógenos tienden a desaparecer progresivamente en el seno cervical, que aumenta en profundidad.

En la parte dorsal de la primera *hendidura branquiógena* aparecen los esbozos del pabellón auditivo, especialmente el primordio.

Los mamelones *frontonasal*, *maxilar* y *mandibular* se desarrollan considerablemente, iniciando el modelado de la cara, en la que aparece marcada considerablemente la depresión de la fosa olfativa. Es el período en que comienza la hernia umbilical fisiológica.

#### **HORIZONTE XVI**

En este horizonte la edad del embrión se calcula en  $33 \pm 1$  día, siendo su longitud aproximada de 9 a 10 *mm*.

Se caracteriza externamente por la aparición del *pigmento ocular* a nivel del esbozo óptico. Las fosas olfatorias siguen deprimiéndose, apreciándose los orificios nasales.

El *seno* cervical aún comunica con el exterior, y se han reabsorbido las bolsas branquiales ectodérmicas.

A nivel del cristalino se observan los vasos *hialoideos*. En la porción ventral de la extremidad cefálica, el crecimiento preponderante del arco *mandibular* desplaza lateralmente a los mamelones auriculares.

A nivel del *miembro superior*, la placa de la mano está diferenciada en carpo y *lámina* digital, adquiriendo su segmentación definitiva. En el miembro inferior se distinguen los segmentos correspondientes al *muslo*, *pierna* y *pie*.

## HORIZONTE XVII

Continúa el enderezamiento de la curvatura dorsal del cuerpo embrionario iniciada en el horizonte anterior, calculándose la edad del embrión en  $35 \pm 1$  día, y de  $11$  a  $14$  mm su longitud.

Comienza la progresiva expansión de las vesículas *telencefálicas*, con lo que la cabeza del embrión crece considerablemente.

El *pigmento ocular* es muy manifiesto, mientras que los *mamelones auriculares* están todos situados en la parte dorsal de los arcos mandibular e hioideo y comienzan a fusionarse para formar el *pabellón auditivo*.

El *seno cervical* inicia su desaparición por coalescencia de sus bordes y se cierra por completo. Los *orificios nasales*, que no pueden distinguirse en una visión lateral, comienzan a *aislarse* del orificio bucal por la formación del *paladar primario*.

A nivel de la *paleta* de la mano se aprecian los *radios digitales* como engrosamiento localizados.

## HORIZONTE XVIII

La edad del embrión en este horizonte es de  $37 \pm$  día y sus dimensiones de  $14$  a  $16$  mm. Llama poderosamente la atención la *cabeza levantada* y *voluminosa*, en la que podemos apreciar el proceso de diferenciación de la *cara*.

Los ojos inician un desplazamiento frontal y se inicia la formación de los *párpados*.

Continua la conformación del pabellón *auricular*. La nariz, ancha y prominente, puede distinguirse lateralmente.

Se forma el *cuello* y desaparece totalmente el seno cervical. Se marcan en el dorso las *flexuras cervical* y *lumbar*. El crecimiento del *corazón* y del *hígado* hacen que el tórax y el abdomen hagan prominencia ventralmente.

La parte *inferior del abdomen*, en donde nos encontramos con el cordón umbilical, es, por el contrario, poco prominente. El *tubérculo caudal*, por otra parte, muy reducido, queda formando una pequeña prominencia o *tubérculo cocígeo*.

En el miembro superior, la flexura del *codo* está perfectamente definida, mientras que en el miembro inferior hacen su aparición los *radios digitales*.

## HORIZONTE XIX

En esta fase, la edad del embrión es de  $39 \pm 1$  día, sus dimensiones oscilan entre  $17$  y  $20$  mm y su peso alcanza  $1$  gr.

Aparecen las primeras *falanges*, diferenciándose perfectamente la totalidad de los elementos de que constan las extremidades.

A nivel de la *cara* prosigue el desarrollo de los *párpados*, que se distinguen con mayor nitidez.

Nos hallamos con una *cavidad amniótica*, cuyo contenido tiene un volumen doble que el del feto.

#### **HORIZONTE XX**

Comprende los días  $41 \pm 1$  día del desarrollo, teniendo una longitud cefálico-caudal de 21 a 23 mm. Las características más llamativas son, en esta fase, el cierre de la *hendidurafacial* en la que se encuentran perfectamente formados los *orificios nasales externos*.

A nivel cefálico se aprecia la aparición de un *plexo vascular superficial* que se va desplazando progresivamente en sentido coronal y hacia el tórax, formando un doble arco sobre el ojo y el oído y representa una característica que delimita los horizontes XX al XXIII.

En la cara ventral se aprecia una gran *hernia umbilical* fisiológica y la aparición de la *cresta mamaria*, alcanzando el carácter de *mamífero*.

*El ano* aún se encuentra *imperforado*.

En los miembros, aparte del codo, se precia también con toda claridad la flexura de la *rodilla*. En la mano, los *dedos* están perfectamente individualizados.

#### **HORIZONTE XXI**

Con una edad de  $43 \pm 1$  día, una longitud de 22 a 24 mm y un peso de 1,5 gr. aproximadamente, los embriones de este horizonte se caracterizan por el mayor *crecimiento longitudinal* de los dedos y de las extremidades en sentido medial y ventral, llegando los pies a ponerse en contacto.

A nivel de la falange ungueal de los dedos se aprecian los *engrosamientos táctiles*.

#### **HORIZONTE XXII**

En este horizonte se les calcula a los embriones una edad de  $45 \pm 1$  día y una longitud de 25 a 27 mm.

Las características externas más importantes son, a nivel de la *ceja*, la aparición de los primeros esbozos pilosos, mientras que los párpados inician el *cierre de la abertura ocular*.

El *oído externo* presenta un acusado relieve, adoptando el *trago* y *antitrago* su forma definitiva.

El *tubérculo caudal* aún se observa en el polo inferior del embrión. Se consigue en este período las características de la especie y el *aspecto humano*. En el interior se inicia la *separación auricular*.

### **HORIZONTE XXIII**

En este horizonte se inicia el período *fetal I* (primera parte), correspondiendo al aspecto de «*feto momia*» con que se le conoce. La edad embrionaria se estima entre los  $47 \pm 1$  día, con una longitud de 28 a 36 mm y un peso aproximado de 2 gr.

El tronco experimenta un considerable crecimiento en longitud, lo que produce la *separación* de las extremidades *torácicas* de las *abdominales*.

Ambas aparecen delgadas y anguladas, iniciándose la formación de *médula ósea* en el húmero.

Hay un crecimiento intenso acompañado de *diferenciación tisular* en todo el período. La *membrana anal* se perfora al final de este horizonte, mientras que la *hernia umbilical fisiológica* aún forma un abultamiento manifiesto.

### **PERIODO FETAL I**

Corresponde en realidad a la segunda parte del *período fetal I*. El feto tiene una edad de 48 a 50 días, una longitud de 30 a 45 mm y un peso que oscila entre los 2 y los 15 gr.

Durante este período (7ª semana) se van cerrando los orificios naturales, encontrándose al final los *párpados* completamente cerrados. Aparecen los puntos de osificación en la *diáfisis humeral* y comienza la disminución de la *hernia umbilical fisiológica*, reintegrándose de esta forma gran cantidad de *vísceras digestivas* al interior de la cavidad abdominal.

Los *aparatos respiratorio y digestivo* sufren grandes transformaciones, apareciendo *hematopoyesis* en el *hígado* y *bazo*.

### **PERIODO FETAL II**

Externamente, aún conserva el aspecto de *momia*. Este período comprende los días 50 al 140.

La longitud fetal puede oscilar, dentro de límites considerables, de 45 a 180 mm longitud, que alcanza al final del horizonte. En cuanto al peso, oscila entre 15 y 400 gr.

Siguen los *orificios naturales*, incluso los *párpados*, cerrados durante toda la fase. Se inicia la *actividad glandular* del tiroides y comienza la integración funcional.

### **PERIODO FETAL III**

Comprende desde los días 140 *al* 280. La longitud del feto varía desde los 180 *mm*, al principio del período, hasta los 340 *mm* al final del mismo. El peso lo situaremos entre 400 *gr.* al principio y los 3.400 *gr.* al final.

Se abren definitivamente los *orificios naturales*. Desaparece la *función hematopoyética* del hígado y bazo, que pasa a la *médula ósea* de los huesos largos.

*El feto es ya viable* fuera del claustro materno.