
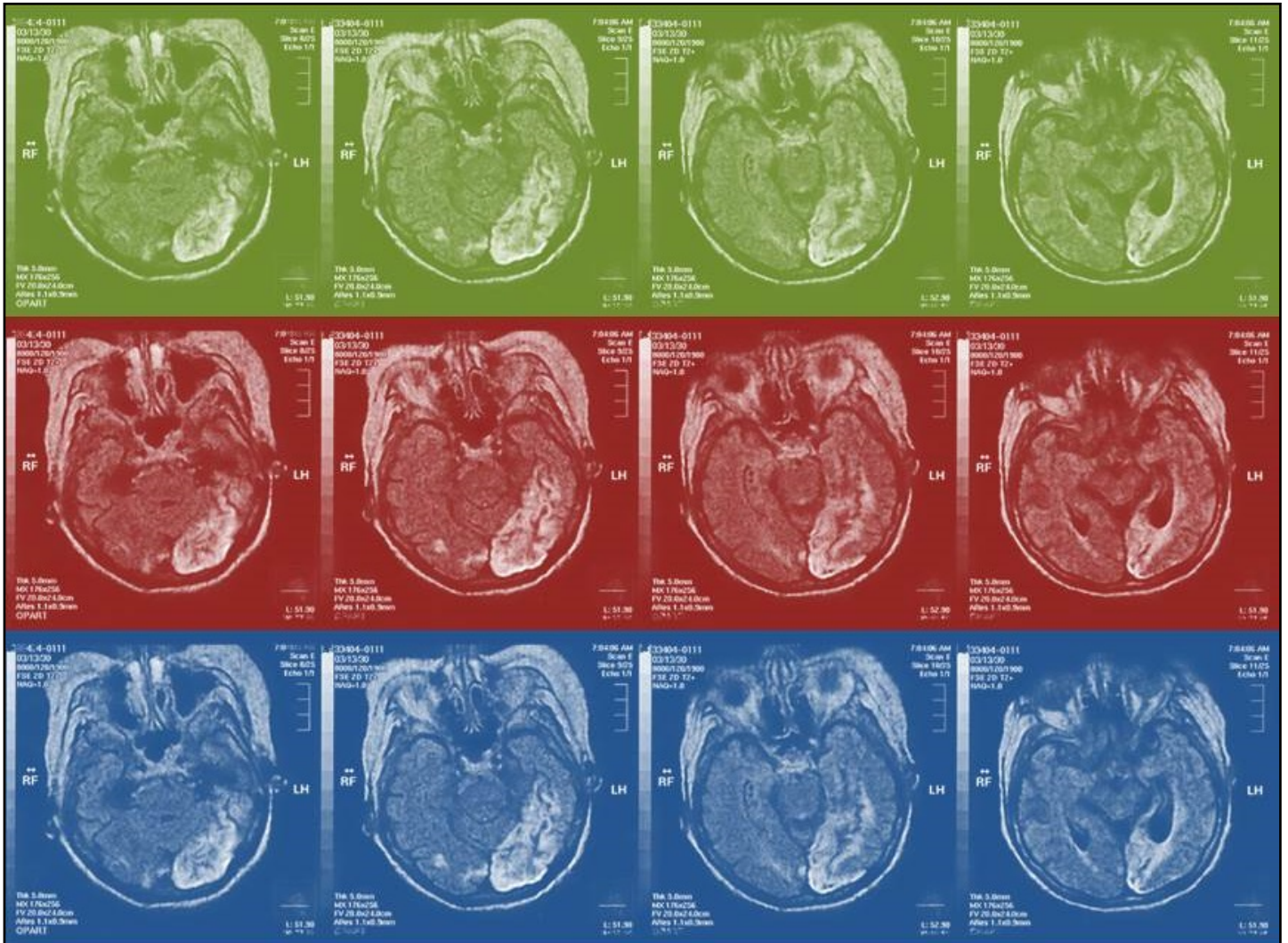


Diccionario de Neuropsicología



Diccionario de Neuropsicología

**Autores
en orden alfabético**

Alfredo Ardila, Ph.D.
Florida International University
Miami, Florida, EE.UU.

Juan L. Arocho Llantín, B.A.
Estudiante de Maestría en Artes en Psicología Escolar
Universidad Interamericana de Puerto Rico- Recinto de San Germán.

Edith Labos, Ph.D
Facultad de Medicina, Universidad de Buenos Aires
Buenos Aires, Argentina

Walter Rodríguez Irizarry, Psy.D.
Universidad Interamericana de Puerto Rico-Recinto de San Germán
Escuela de Medicina de Ponce y Ciencias de la Salud

2015

Derechos reservados de los autores ©

Documento para distribución pública

Presentación

Todas las áreas del conocimiento deben tener un lenguaje común, una forma similar de interpretar sus conceptos y de entender su léxico profesional. Esa es exactamente la función que cumplen los diccionarios especializados.

La creación de diccionarios especializados en diferentes áreas profesionales representa un paso no simplemente necesario sino también imprescindible. Es una muestra del nivel de desarrollo y maduración logrado por esa área particular de conocimientos. Hoy en día existen diccionarios de biología, física, lingüística, psicología, medicina, y gran cantidad de otras áreas del conocimiento científico. Al interior de cada lengua estos diccionarios cumplen la función adicional de unificar la terminología profesional ante la posibilidad del uso de términos alternos, lo que sólo serviría para crear confusión. .

La neuropsicología no es ni mucho menos un área nueva de conocimiento en el mundo hispanohablante; existe por lo menos desde la década de los años 50 del siglo pasado con las figuras pioneras de Mendilaharsu en Latinoamérica y Barraquer Bordas en España. Y durante el siglo XXI ha presentado un desarrollo especialmente acelerado, al igual que en otras regiones del mundo. Hoy en día ha aumentado en forma sustancial el número de profesionales dedicados a la neuropsicología, y existen muchísimas publicaciones en español especializadas en el área. Y de hecho, ya se han publicado varios diccionarios de neuropsicología en distintos países hispanohablantes.

El presente **Diccionario de Neuropsicología**, sin embargo, presenta las siguientes características distintivas:

1. Ha sido preparado por un equipo internacional de profesionales de la neuropsicología.
2. Es un diccionario de acceso público, y se está colocando en diferentes sitios de Internet para extender las posibilidades de su consulta.
3. Es un diccionario “en proceso”; es decir, continuamos trabajando en su ampliación y esperamos hacia el futuro convertirlo en una especie de enciclopedia de neuropsicología. En la expresión de Umberto Eco, una enciclopedia, debería proporcionar en principio instrucciones para interpretar del modo más fructífero las distintas expresiones en numerosos contextos posibles.

Esperamos que el primer paso, la elaboración de este diccionario, contribuya al desarrollo y fortalecimiento de la neuropsicología en el mundo hispanohablante.

Nota de los autores

Esta edición del Diccionario de Neuropsicología representa una primera etapa de lo que esperamos sea un diccionario enciclopédico. Confiamos que este documento se pueda desarrollar dinámicamente con la aportación de profesionales de la neuropsicología hispanohablantes. Extendemos una invitación a someter extensiones a las definiciones incluidas o nuevos términos a definir. El proceso para someter las colaboraciones será el siguiente;

1. Concepto a definir.
2. Etimología del término cuando sea necesario.
3. Nombre y afiliación de la persona que somete la contribución.
4. La definición podrá extenderse hasta un máximo de 5000 palabras en los conceptos que sea pertinente.
5. Las citas y las referencias se guiarán por el Manual de Estilo de la Asociación de Psicología Americana (3^{ra} edición en español o 6^{ta} edición en Inglés)
6. Enviará su definición para consideración a: Alfredo Ardila (ardilaa@fiu.edu), Edith Labos (elabos@arnet.com.ar) o Walter Rodríguez-Irizarry (walterodrizarry@icloud.com)
7. Los autores evaluarán la definición sometida y de ser aceptada se incluirá en el próxima edición del Diccionario. El nombre del autor será incluido en la lista de colaboradores y en la sección del concepto definido.

Confiamos en que este documento represente un saber compartido que aporte al entendimiento y la difusión de la neuropsicología entre los hispanohablantes.

A

Abasia- Incapacidad para caminar resultante de defectos en la coordinación muscular. Frecuentemente se presenta con astasia. Se observa en diferentes entidades neurológicas (accidentes vasculares, lesiones cerebelosas, síndrome de Guillain-Barré, etc.), pero también funcionales, en las cuales es usual observar una respuesta dramática en el paciente.

Ablación- Extirpación de un órgano o parte del cuerpo mediante un procedimiento quirúrgico.

Abstracción- Acción y efecto de abstraer o abstraerse.

Abstraer- Separar por medio de una operación intelectual las cualidades de un objeto para considerarlas aisladamente o para considerar el mismo objeto en su pura esencia o noción; enajenarse de los objetos sensibles, no atender a ellos por entregarse a la consideración de lo que se tiene en el pensamiento.

Abulia- Carencia de motivación e iniciativa. Podría considerarse como un punto intermedio entre la apatía y el mutismo aquinético (abulia máxima). Véase *Mutismo aquinético*.

Abuso de drogas- Consumo repetido y perjudicial de drogas, por lo regular alcohol u otras sustancias estupefacientes.

Acalculia- Trastorno adquirido en las habilidades numéricas. Henschen (1922, 1925) introdujo el término acalculia para referirse a las alteraciones en las habilidades matemáticas en caso de patología cerebral.

Acalculia espacial- Deterioro de la capacidad para llevar a cabo cálculos escritos debido a la falla en el procesamiento de los aspectos espaciales en los problemas escritos de manera apropiada.

Acalculia primaria- La anaritmia representa un defecto primario en las habilidades de cálculo. Corresponde entonces a la acalculia primaria. El paciente presenta pérdida de los conceptos numéricos, incapacidad para entender cantidades, déficit en la ejecución de operaciones matemáticas básicas, inhabilidad para utilizar reglas sintácticas en el cálculo (tales

como "llevar" y "prestar"), y frecuentemente confusión de signos aritméticos. Desde el punto de vista del examen clínico, pareciera que el paciente ha olvidado cómo se encuentra organizado el sistema numérico.

Acalculia secundaria- Defecto en las habilidades computacionales derivado de un déficit cognoscitivo diferente: memoria, atención, lenguaje, etc.

Acatisia- Sensación de intranquilidad, inquietud y tensión interna que se asocia con una incapacidad para quedarse quieto y una la necesidad de moverse. Estos pacientes pueden presentar una diversidad de movimientos de diferente nivel de complejidad. Puede encontrarse no sólo en pacientes con lesiones cerebrales, sino también como un efecto secundario de algunas medicaciones, como son los neurolépticos y los fármacos anti-parkinsonianos.

Accidente cerebrovascular (ACV)- Trastorno en la circulación sanguínea cerebral; frecuentemente tiene un inicio súbito. Puede ser isquémico (reducción en el flujo sanguíneo) o hemorrágico (sangrado). Altera la actividad del tejido cerebral irrigado por el vaso que presenta la isquemia, y el tejido circundante en los accidentes hemorrágicos. Véase figura A1.

Accidente cerebrovascular hemorrágico- Un accidente cerebrovascular causado por la ruptura de un vaso sanguíneo cerebral. Véase figura A1.

Accidente cerebrovascular isquémico- Interrupción del flujo sanguíneo a una región del cuerpo o el cerebro teniendo como consecuencia la reducción de oxígeno y metabolismo en los tejidos que irriga. Puede provocar muerte celular (necrosis) en los tejidos afectados. Véase figura A1.

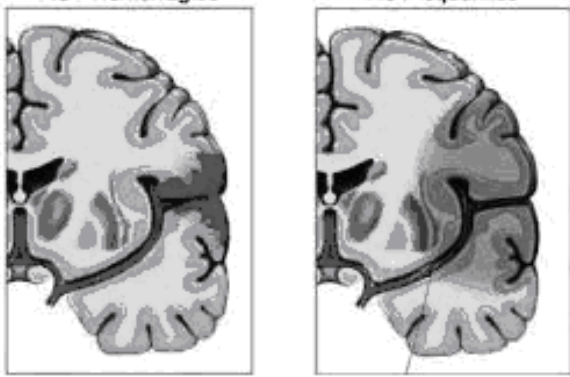


Fig. A1 Accidente cerebrovascular oclusivo y hemorrágico. Adaptado de Nucleus Medical Media, Inc.

Accumbens, núcleo- Colección de neuronas que se encuentran en la intersección entre el núcleo caudado y la porción anterior de putamen, lateral al septum pelucidum. Corresponde a la parte ventral del cuerpo estriado. Participa en diferentes conductas y estados, tales como la recompensa, el placer, la risa, la adicción, el miedo y el efecto placebo. Véase figura A2.

Acetyl-CoA- Un cofactor que suple acetato para la síntesis de acetilcolina.

Acetilcolina (ACh)- La acetilcolina (ACh o ACo) es un neurotransmisor excitatorio formado por dos componentes acetato y colina, los cuales se unen mediante la acción de la acetilcolina transferasa. Tiene una función central en la formación de nuevas memorias. La acetilcolina es el neurotransmisor de las neuronas pre a las postganglionares, en los ganglios del sistema nervioso autónomo. Es también el neurotransmisor de la placa motora terminal.

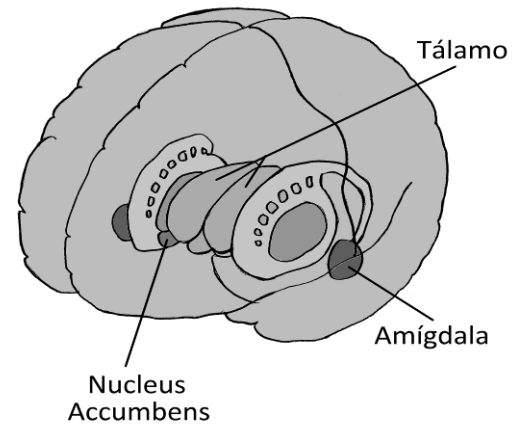


Fig. A2 Nucleus Accumbens. Adaptado de Frank Forney en Pinel (2011).

Acetilcolinesterasa (AChE)- Enzima que destruye la acetilcolina justo después de haber sido liberada por el botón terminal de la membrana presináptica, por lo tanto terminando el potencial postsináptico

Ácido desoxirribonucleico (ADN)- Macromolécula larga y compleja que consiste de dos tiras helicoidales interconectadas; junto con las proteínas asociadas, las tiras de DNA constituye los cromosomas.

Acinesia- Incapacidad para iniciar movimientos en forma voluntaria. Generalmente se asocia con patología de los lóbulos frontales, usualmente bilateral mesial incluyendo la circunvolución del cíngulo. También se ha reportado como consecuencia de daño en otras áreas cerebrales, tales como los ganglios basales, el fornix, los núcleos medias del tálamo y en enfermedades difusas de la sustancia blanca. La acinesia se ha reportado asociada con diferentes etiologías, incluyendo condiciones tóxicas (por ejemplo, intoxicación con monóxido de carbono), infecciosas (por ejemplo, encefalitis), vasculares (por ejemplo, infartos en el territorio de la arteria cerebral anterior), degenerativas (por ejemplo, demencia fronto-subcortical), neoplásicas (por ejemplo, meningiomas del surco olfatorio) y traumáticas (por ejemplo, contusiones frontales).

Acinetopsia- Defecto en la habilidad para percibir movimientos, frecuentemente asociada con daño a la vía visual dorsal. Véase figura A3.

Acomodación- Cambios en el grosor de las lentes del ojo, logrados por los músculos ciliares que enfocan en la retina las imágenes de objetos cercanos o distantes.

Acopia- Dificultad de la mano derecha para reproducir (copiar) diseños observada en sujetos con el síndrome de desconexión interhemisférica (o síndrome del cerebro dividido).

Acromatopsia- Incapacidad para distinguir los colores (ceguera a los colores). También se conoce como monocromatismo. Los individuos con acromatopsia pueden ser totalmente o parcialmente ciegos a los colores; la agudeza visual suele ser pobre.

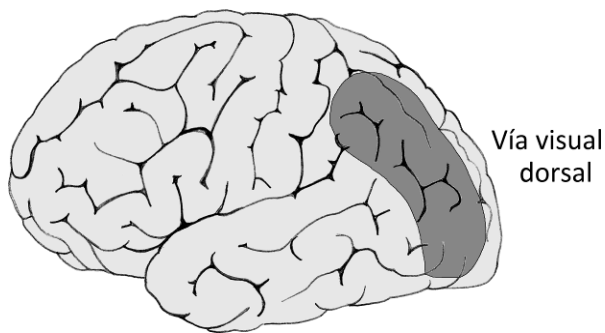


Fig. A3 La Acinetopsia muchas veces es el resultado de daño a la vía visual dorsal (Adaptado de Gazzaniga, Ivry & Mangun, 2002).

Acromatopsia central- Asociada con lesiones occipitales y temporales ventromediales; frecuentemente se relaciona con infartos temporo-occipitales que incluyen las circunvoluciones lingual y fusiforme. En la acromatopsia central (también llamada acromatopsia cortical) el paciente puede conservar el conocimiento (imaginación) de los colores, a pesar de su incapacidad para percibirlos. De hecho, la incapacidad para lograr una representación mental de los colores (es decir, qué colores se asocian con qué objetos) corresponde realmente a una agnosia al color y no a una acromatopsia. La acromatopsia central suele correlacionarse con otros síndromes, como son: prosopagnosia, agnosia y amnesia topográfica, agnosia visual, defectos en la percepción de profundidad, localización espacial de los estímulos y alexia pura.

Acromatopsia congénita- Defecto heredado en la visión de los colores que se encuentra en 1/33,000 personas en los

Estados Unidos (la prevalencia es diferente en distintas partes del mundo). Una persona puede presentar acromatopsia congénita como consecuencia de tener un número disminuido o ausencia de conos, o porque los conos están morfológicamente deformados. Véase daltonismo.

Actividad electroencefalográfica- Técnica de exploración neurofisiológica mediante la cual se obtiene el registro de la actividad eléctrica cerebral.

Ondas alfa- Actividad eléctrica de 8-12 Hz registrada en el cerebro; generalmente asociada con el estado de relajación.

Ondas beta- Actividad eléctrica irregular de 13- 30 H; generalmente asociada con el estado de excitación e incremento de la atención.

Ondas delta- Actividad eléctrica regular, sincronizada de menos de 4 Hz; ocurre durante los estados profundos del sueño de onda lenta.

Ondas theta- Actividad electroencefalográfica de 3.5- 7.5 Hz que ocurre intermitentemente durante los estados tempranos del sueño de onda lenta y sueño REM.

Actividades de la vida cotidiana (AVC)- Acciones que se realizan a diario y que permiten mantener la independencia y autonomía personal. Se refiere a actividades tales como: comer, lavarse, vestirse, control de esfínteres, movimiento y caminata, entre otras.

Actividades instrumentales de la vida cotidiana (AIVC)- Se refiere a acciones que se utilizan como indicadores del desempeño funcional y de la habilidad para llevar una vida independiente. Usualmente se refiere a actividades tales como uso del teléfono, cocinar, utilizar medios de transporte, manejar el dinero y responsabilidad sobre medicamentos, entre otras. Actualmente se distinguen las Funciones Simples de la Vida Diaria que son aquellas consideradas básicas como el uso del teléfono (atender y llamar) comer, asearse etc., a diferencia de las Funciones Complejas de la Vida Diaria que requieren operaciones de mayor complejidad como por Ej., el

manejo de las finanzas, uso del ordenador y del cajero automático entre otras.

Acueducto cerebral- Conducto estrecho que conecta al tercer y cuarto ventrículo del cerebro, localizado en el centro del mesencéfalo.

Adicción- Consumo repetido de una o varias sustancias psicoactivas, hasta el punto de que el consumidor (denominado adicto) se intoxica periódicamente o de forma continua, muestra un deseo compulsivo de consumir la sustancia (o las sustancias) preferida, tiene una enorme dificultad para interrumpir voluntariamente o modificar el consumo de la sustancia y se muestra decidido a obtener sustancias psicoactivas por cualquier medio.

Adinamia- Ausencia de movimiento. Extrema debilidad muscular o ausencia de motivación que impide los movimientos del paciente.

Adipsia- Ausencia de sed, caracterizado por la ausencia de ingerir líquidos. Se relaciona con lesión al hipotálamo lateral.

Afasia- Alteración en la capacidad para utilizar el lenguaje (Bein & Ovcharova, 1970); o déficit en la comunicación verbal resultante de daño cerebral (Hécaen, 1977). También puede definirse como una pérdida adquirida en el lenguaje como resultado de algún daño cerebral y caracterizada por errores en la producción (parafasias), fallas en la comprensión, y dificultades para hallar palabras (anomia) (Kertesz, 1985), o simplemente como una pérdida o trastorno en el lenguaje causada por un daño cerebral (Benson & Ardila, 1996). Las afasias usualmente se asocian con lesiones en el área perisilviana del hemisferio izquierdo (“área del lenguaje”). Véase figura A4.

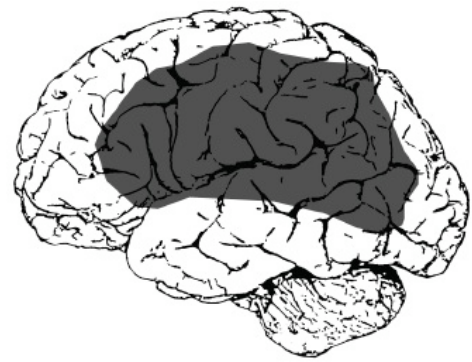


Fig. A4 Las afasias usualmente se asocian con lesiones en el área perisilviana del hemisferio izquierdo (“área del lenguaje”).

Afasia amnésica- (Sinónimo de afasia nominal o anómica). Se caracteriza por la dificultad en recordar palabras y nombres. Se relaciona con lesiones temporo-occipitales del hemisferio izquierdo. La afasia amnésica implica que la dificultad en la búsqueda de palabras es el resultado de haber olvidado las palabras.

Afasia anterior- Afasia no-fluente; afasia de Broca. Este término se utiliza para contrastar con la afasia posterior. Su nombre se deriva de las lesiones características anterior a la circunvolución central.

Afasia cruzada- En un sujeto diestro se refiere a la afasia que resulta de una lesión del hemisferio derecho.

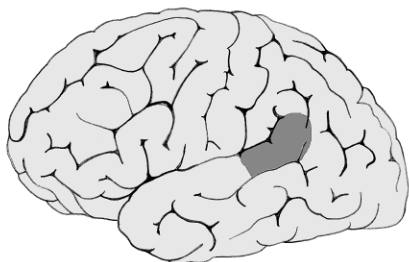
Afasia de Broca- Una forma de afasia caracterizada por agramatismo, y dificultad extrema en la producción del habla (apraxia del habla). Se asocia con lesiones en el área 44 y 45 de Brodmann, que usualmente se extienden hacia el área motora primaria, la ínsula anterior y las estructuras subcorticales (área de Broca). Véase figura A5.

Afasia de conducción- Una afasia caracterizada por la inhabilidad para repetir las palabras que son escuchadas, pero con una habilidad para hablar relativamente conservada, pero con frecuentes parafasias fonológicas y buena comprensión del lenguaje. Véase figura A5.

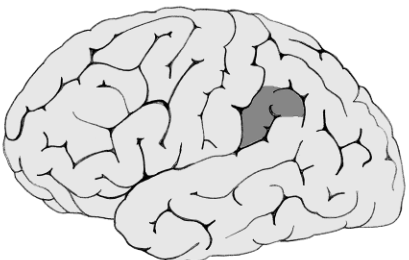
Afasia de Wernicke- Una forma de afasia caracterizada por dificultades en la comprensión del lenguaje hablado (habla muy pobre) y habla fluida pero generalmente incoherente (sin

significado). Se caracteriza por presentar un escaso contenido informativo en el discurso (habla vacía), reducción en el vocabulario, circunloquios, neologismos, y parafasias, lo cual conduce a una expresión pobre de contenidos significativos, y en ocasiones, a una expresión ininteligible, comúnmente descripta como jergafasia. Se asocia con defectos en la discriminación fonológica y limitaciones en la memoria verbal. Véase figura A5.

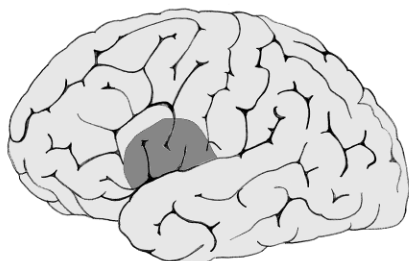
Afasia de Wernicke



Afasia de conducción



Afasia de Broca



Afasia global

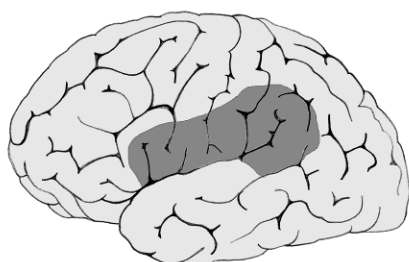


Fig. A5 Tipos de afasia. Adaptado de Gazzaniga, Ivry & Mangun (2002).

Afasia dinámica- Véase Afasia extrasilviana motora.

Afasia extrasilviana- Conocida clásicamente como afasia transcortical. Existe un número de síndromes afásicos en los cuales la repetición es normal o relativamente normal, y cuya patología se encuentra por fuera del área perisilviana del hemisferio izquierdo. El área implicada se localiza en la zona vascular entre los territorios de las arterias cerebral media y cerebral anterior o posterior. Se reconocen dos formas: motora y sensorial. Para la primera forma se han utilizado diferentes denominaciones, incluyendo afasia dinámica (Luria, 1966) y síndrome de aislamiento anterior (Benson y Geschwind, 1971), pero la denominación afasia transcortical motora ha sido la más aceptada en la literatura occidental.

Afasia extrasilviana motora- Se caracteriza por un lenguaje no fluido, buena comprensión, y repetición normal o con dificultad leve (casi normal). La prosodia, la articulación y la gramática se encuentran preservadas. Sin embargo, el paciente presenta latencias prolongadas en la iniciación verbal, expresiones poco elaboradas y en ocasiones parafasias verbales. La respuesta a las preguntas del tipo si/no es relativamente normal, pero la respuesta a preguntas abiertas es lenta, incompleta y con ecolalias es decir tendencia a la repetición de los mismos elementos utilizados por el examinador en la pregunta. Durante la fase aguda el paciente puede presentar mutismo. Ecolalia y perseveración se encuentran durante los primeros estados de la recuperación (Berthier, 1999). Es inusual hallar hemiparesia o apraxia. Se correlaciona con una lesión a nivel de la convexidad prefrontal izquierda.

Afasia extrasilviana sensorial- Comparte con las afasias extrasilviana motoras la característica de la buena conservación del lenguaje repetitivo. El lenguaje conversacional es fluido, contaminado por una cantidad notoria de parafasias usualmente semánticas y substituciones neologísticas, y con características de habla vacía. Existe una excelente repetición y frecuentemente ecolalia. Usualmente los pacientes incorporan palabras y frases presentadas por el examinador dentro de su producción, sin lograr aparentemente

comprender el sentido de estas palabras; a veces el paciente es simplemente incapaz de omitir las palabras del examinador. El paciente repite estructuras sintácticas incorrectas, pseudopalabras y aún frases en otro idioma. Hay cierta tendencia a la logorrea. El lenguaje seriado, una vez iniciado por el examinador es notoriamente bueno. El nivel de comprensión es deficitario y en ocasiones es prácticamente nulo, lo cual contrasta con la facilidad que pueden presentar para repetir lo que dice el examinador. Tareas tales como denominar, señalar, seguir órdenes verbales, y responder preguntas del tipo si/no pueden ser imposibles para estos pacientes. Véase figura A6.

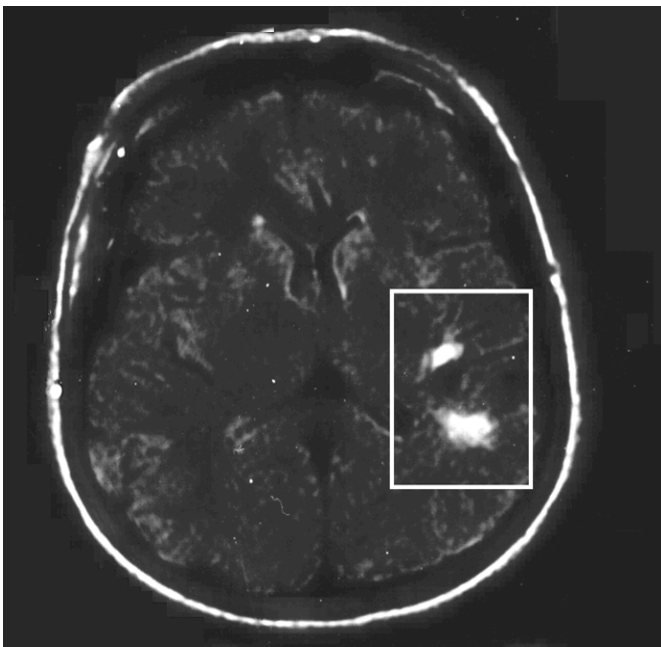


Fig. A6 Afasia extrasilviana sensorial producida por accidente cerebrovascular isquémico. Imagen cortesía de Alfredo Pérez Canabal, MD.

Afasia global- Es una forma de afasia severa en la que se afectan tanto la comprensión como la expresión del lenguaje oral (hablado) y escrito. Por lo general, es el resultado de un accidente cerebro vascular de la arteria cerebral media del hemisferio izquierdo, que irriga tanto las regiones de Wernicke y Broca. Véase figura A5.

Afasia mixta- Una manifestación de afasia en la que se observan síntomas correspondientes a más de un tipo de afasia. Las afasias mixtas representan un porcentaje elevado de afasias, del orden del 30%- 40% del número total de afasias.

Afasia motora- Usualmente se utiliza como sinónimo de afasia de tipo Broca. Sin embargo, Luria (1976, 1980) denomina afasia motora no solamente a la afasia de tipo Broca (afasia motora eferente o quinésica, según Luria) sino también a la tradicionalmente denominada afasia de conducción (afasia motora aferente o cinestésica, según Luria). Véase Afasia de Broca.

Afasia óptica- Trastorno de la denominación delimitado a los estímulos visuales que dan lugar a parafasias verbales. Corresponde parcialmente a la afasia anómica, amnésica o nominal y se asocia con lesiones en el área 37 de Brodmann del hemisferio izquierdo.

Afasia posterior- Término en ocasiones utilizado para referirse a la afasia fluente o afasia de Wernicke. El término fue utilizado en contraste con el de afasia anterior o afasia de Broca. Su nombre se deriva de las lesiones características posteriores al surco central.

Afasia progresiva primaria- Deterioro progresivo del (en el) lenguaje en el cual la afasia se desarrolla y empeora sin el deterioro de otras funciones cognitivas superiores, al menos inicialmente. Se ha observado en caso de atrofiás variadas en el giro frontal inferior y el lóbulo temporal y se incluye dentro de las llamadas demencias focales. Véase figura A7.

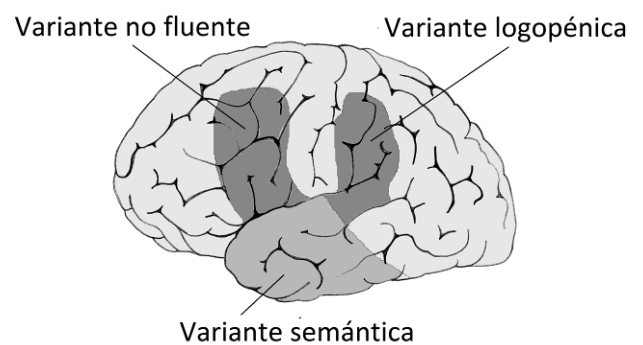


Fig. A7 Afasia progresiva primaria. Adaptado de Gazzaniga, Ivry & Mangun (2002).

Afasia receptiva- Caracterizada por dificultades en la comprensión oral y escrita que son más pronunciadas que los problemas de expresión y que no se relaciona con las dificultades en la producción de palabras. Se utiliza como sinónimo de la afasia de Wernicke.

Afasia semántica- Uno de los cuatro subtipos de afasia propuesto por Henry Head (1926). Representa un defecto en la comprensión de estructuras lógico-gramaticales. El paciente es incapaz de entender el sentido total de la oración y la relación existente entre sus elementos. El lenguaje conversacional es adecuado, con una tendencia al olvido de palabras. Como trastornos asociados presenta acalculia, agnosia digital, desorientación derecha izquierda, y frecuentemente agrafia (síndrome de Gerstmann). Se encuentra en caso de patología de la circunvolución angular izquierda (Ardila et al., 2000). Se han enfatizado los defectos espaciales verbales en caso de patología de la circunvolución angular, asociados con la desorientación derecha izquierda, la agnosia digital, la acalculia y la agrafia (Levine et al., 1988); y se ha sugerido que estas alteraciones subyacen a la afasia semántica (Luria, 1980) y consecuentemente sería razonable proponer que la afasia semántica se asocia con el síndrome de Gerstmann. Ardila et al., (1989) proponen que el síndrome de Gerstmann y la afasia semántica aparecen simultáneamente en caso de lesiones de la circunvolución angular izquierda.

Afasia sintáctica- Uno de los cuatro subtipos de afasia propuesto por Henry Head (1926). La afasia sintáctica en general corresponde a lo que se conoce usualmente como afasia de Broca. Pacientes con este tipo de trastorno en el lenguaje presentan dificultades en el uso de las reglas morfosintácticas del lenguaje y apraxia del habla. Usualmente se asocia con lesiones en la región posterior del lóbulo frontal izquierda, en el área cerebral conocida como área de Broca (área 44 y probablemente también área 45 de Brodmann).

Afasia subcortical- Déficit en el lenguaje como resultado de una lesión subcortical (tálamo, ganglio basal; o en los tractos aferentes relacionados con la información auditiva). Una hemorragia en el tálamo izquierdo o en los ganglios basales es la causa más común de afasia subcortical.

Afemia- Término utilizado por Broca para referirse al trastorno expresivo en el lenguaje actualmente conocido como afasia de Broca o afasia motora. Con la introducción del término afasia, la designación afemia casi desapareció durante las décadas posteriores; se utilizó en la literatura neurológica

para referirse a los defectos articulatorios asociados con la afasia de Broca. Schiff et al (1983) retomaron el término 'afemia' para referirse a la disartria asociada con lesiones frontales izquierdas, incluyendo la circunvolución prerrolándica inferior (disartria cortical) o la sustancia blanca subyacente a estas regiones. Hoy en día, ésta es la forma más frecuente de utilizar el término de afemia. La afemia es entonces la disartria espástica que se observa en caso de daño de la motoneurona superior del sistema piramidal. Esta forma de disartria se asocia generalmente con la afasia de Broca y también se encuentra en caso de patologías que incluyan la cápsula interna.

Aferente- Que lleva o transmite algo (como son los impulsos nerviosos), desde una parte periférica del cuerpo a otra más central (por ejemplo, el cerebro). Es lo opuesto de eferente.

Afonía- Ausencia de fonación. Fonación se refiere a la vibración de las cuerdas vocales. La afonía se observa frecuentemente en la fase aguda de lesiones subcorticales. Los defectos en la fonación se conocen como disfonía, y reducción en la fonación como hipofonía.

Agnesia del cuerpo calloso- Ausencia de formación del cuerpo calloso durante el desarrollo embrionario del cerebro. La agnesia de cuerpo calloso puede ser parcial o total. En la exploración neuropsicológica, se suelen encontrar signos de desconexión interhemisférica (síndrome del cerebro dividido). La agnesia del cuerpo calloso se puede acompañar de otros trastornos en la maduración cerebral, como son trastornos en la migración neuronal y microgiria (circunvoluciones cerebrales demasiado pequeñas). Véase síndrome del cerebro dividido. Véase figura A8.

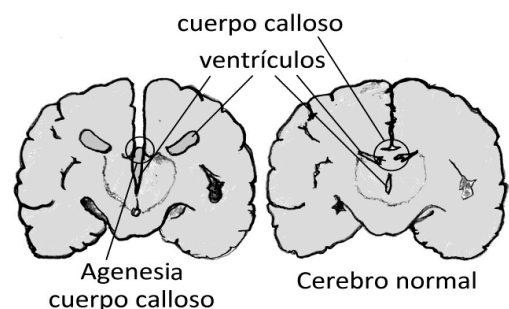


Fig. A8 Agnesia de cuerpo calloso. Adaptado de Philippe Jeanty (1994).

Agnosia- Incapacidad para reconocer y entender la información recibida por los distintos canales sensoriales en ausencia de un defecto en la agudeza sensorial. Implica un trastorno en la habilidad para transformar las sensaciones simples en percepciones, y como una consecuencia de ello, el sujeto no puede reconocer el estímulo. La agnosia supone una integridad sensorial, al menos parcial; y una ausencia de un deterioro intelectual global. Las agnosias se observan en casos de lesiones de las cortezas de asociación parietal, temporal y occipital. La corteza de asociación participa en el análisis, integración e interpretación de los estímulos sensoriales. Se pueden distinguir diferentes tipos de agnosia: visual, espacial, auditiva, táctil (astereognosia) y del esquema corporal (somatoagnosia o asomatognosia). Se ha sugerido también que pueden existir agnosias gustativas y olfativas.

Agnosia al color- Agnosia cromática; Incapacidad para nombrar los colores; sin embargo, la habilidad para parearlos y nombrar los colores de objetos familiares (limón, tomate, etc.) permanece intacta. Puede ocurrir en la ausencia de afasia, déficits de percepción visual simple, y deterioro intelectual. Es el resultado de una lesión occipital izquierda que usualmente afecta el esplenio del cuerpo calloso.

Agnosia aperceptiva- La agnosia aperceptiva se caracteriza por un defecto fundamental en la percepción visual que resulta en una incapacidad para reconocer las diferencias entre dos objetos similares, y reconstruir mentalmente las formas visuales. Se supone que la agnosia visual aperceptiva más frecuentemente se encuentra en casos de lesiones del hemisferio derecho. Véase Agnosia.

Agnosia asociativa- En la agnosia asociativa el paciente puede reconocer las formas pero no puede interpretarlas. Los pacientes con agnosia asociativa pueden parear figuras similares y aun copiarlas, pero no pueden relacionar las formas con los objetos. La agnosia visual asociativa se asocia frecuentemente con patologías del hemisferio izquierdo. Véase Agnosia aperceptiva.

Agnosia auditiva- Incapacidad para reconocer y entender la información auditiva en ausencia de una disminución de la agudeza auditiva para tonos puros. La percepción auditiva

normal requiere de la habilidad para reconocer y discriminar diferencias entre sonidos. La percepción auditiva para la información verbal implica la habilidad para reconocer los sonidos funcionales del lenguaje (fonemas). La agnosia auditiva se observa en caso de lesiones en las áreas de asociación auditiva del lóbulo temporal. El déficit en el reconocimiento de sonidos no-verbales (agnosia auditiva no verbal) se relaciona con dos aspectos: (1) un problema de discriminación perceptual debido a una lesión bilateral o derecha; y (2) un problema de asociación semántica (representacional, conceptual, de significado). Se manifiesta como amusia, trastornos en el reconocimiento de los sonidos ambientales, y fonagnosia (incapacidad adquirida para reconocer voces familiares). El área de asociación auditiva en el hemisferio izquierdo corresponde al área de Wernicke, y la agnosia auditiva verbal representa un elemento básico de uno de los subtipos de la afasia de Wernicke.

Agnosia auditiva verbal- Incapacidad de reconocer y entender los sonidos funcionales del lenguaje, es decir, los fonemas; en su forma más extrema se conoce como sordera verbal pura (a las palabras).

Agnosia auditiva no verbal- Incapacidad para reconocer y entender la información auditiva no verbal. Véase: Percepción auditiva; corteza auditiva; sordera a las palabras; afasia de Wernicke; agnosia.

Agnosia cromática- Véase agnosia al color.

Agnosia de objetos- Incapacidad para reconocer objetos reales, aun objetos ordinarios, a través de la modalidad visual. La visión está al menos parcialmente conservada, y no existe afasia, o deterioro intelectual. Se debe a una lesión bilateral occipital.

Agnosia digital- Incapacidad para designar y reconocer los dedos de la propia mano o de la manos del examinador; usualmente la causa de una lesión parietal izquierda.

Agnosia musical- Véase Amusia receptiva.

Agnosia táctil- Véase astereognosia.

Agnosia visual- Déficit en la percepción visual de formas en la ausencia de ceguera; causado por daño cerebral. Véase agnosia aperceptiva y agnosia asociativa.

Agonista- Músculo que efectúa un determinado movimiento, por oposición al que obra el movimiento contrario o músculo antagonista.

Agrafestesia- Dificultad en reconocer una letra o número escrito sobre la piel (usualmente la mano) después de haber sufrido una lesión parietal.

Agrafia- Pérdida parcial o total en la habilidad para producir lenguaje escrito, causada por algún tipo de daño cerebral. La habilidad para escribir puede alterarse como consecuencia de defectos lingüísticos (afasias), pero otros elementos, no relacionados con el lenguaje mismo (por ejemplo, motor y espacial), también participan en la capacidad para escribir. Los pacientes con afasia presentan defectos lingüísticos fundamentales, que se manifiestan tanto en su lenguaje oral expresivo, como en su escritura.

Agrafia apráxica- Déficit en la escritura caracterizado por la formación pobre de letras. Se caracteriza por distorsiones macrográficas, micrográficas, deformaciones o rotaciones de letras. Es una apraxia para realizar los movimientos de la escritura. Se considera más una dificultad en los sistemas motrices de la escritura que un problema de lenguaje. En ocasiones se ha denominado agrafia pura.

Agrafia de Exner- Véase agrafia pura.

Agrafia espacial- Trastorno en la escritura debido a déficit en los sistemas perceptuales espaciales. Se manifiesta en una variedad de fenómenos tales como la escritura inclinada, espacio desigual entre letras o palabras y espacios en blanco, ignorar el lado izquierdo de una página al escribir, escribir sobre palabras y duplicar los trazos.

Agrafia frontal- Véase agrafia pura.

Agrafia musical- Incapacidad para escribir símbolos musicales, resultante de lesión frontal.

Agrafia parietal- Véase agrafia apráxica.

Agrafia pura- Caracterizada por la existencia de trastornos gráficos en ausencia de alexia. La agrafia puede ser apráxica o parética, y puede estar acompañada del trastorno en el cálculo escrito. Es frecuentemente el resultado de una lesión en la circunvolucion frontal media izquierdo o área de Exner. Véase figura A9.

Agramatismo- Dificultad en el uso correcto y comprensión de la gramática observada en pacientes con afasia de Broca. Este término fue propuesto inicialmente por Kussmaul en 1887 para referirse a la dificultad para formar palabras gramaticalmente correctas (trastorno en la morfología) y utilizar el orden correcto de las palabras en una oración (trastorno en la sintaxis). El agramatismo implica omisiones de elementos gramaticales en el lenguaje (morfemas gramaticales) como son las preposiciones y los artículos. Los pacientes con agramatismo también tienen dificultades para comprender la gramática del lenguaje y de hecho el agramatismo se manifiesta en todas las tareas lingüísticas orales y escritas. Véase Afasia de Broca.

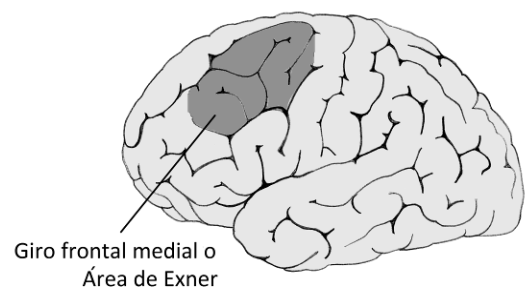


Fig. A9 La agrafia pura es el resultado de una lesión al giro frontal medial izquierdo o área de Exner. Adaptado de Gazzaniga, Ivry & Mangun (2002).

Agranular, corteza- Desde el punto de vista citoarquitectónico corresponde a la corteza heterotípica y se caracteriza por la ausencia de células granuladas (estrelladas). Se encuentra en áreas de asociación como la región prefrontal. Las células granuladas representan interneuronas de la neocorteza.

Agusia- Trastorno en el reconocimiento gustativo. Típicamente la agusia se asocia con anosmia (trastorno en el reconocimiento olfativo), ya que una proporción significativa de lo que se considera como gusto se deriva de la información olfativa. Cuando el trastorno es parcial se denomina hipogusia; y cuando hay una distorsión en el gusto se utiliza el término disgusia. Diversas condiciones pueden afectar el reconocimiento gustativo: durante el envejecimiento normal el reconocimiento gustativo disminuye, especialmente para lo amargo y salado. El tabaquismo puede afectar el reconocimiento gustativo. El daño local de las papilas gustativas también afecta el reconocimiento gustativo. Ciertas condiciones neurológicas, tales como la parálisis de Bell y la esclerosis múltiple también afectan el gusto. En algunos trastornos específicos del sistema endocrino, como en el síndrome de Cushing y la diabetes mellitus también se encuentran defectos en el reconocimiento gustativo. Véase anosmia.

Ahilognosia- Imposibilidad para reconocer la consistencia y material de los objetos, como textura, densidad y peso (barognosia). Corresponde junto con la amorfognosia y la asimbolia táctil, a uno de los tres tipos de astereognosia descritos por Delay (1935).

Alerta- Situación de vigilancia o atención. Estar en vigilia.

Alestesia- La estimulación en un hemisferio es percibida en un punto homólogo del hemisferio contralateral. Se conoce también como aloquiria. Indica una patología en el lóbulo temporal contralateral al lado donde se presenta la no percepción del estímulo. Este fenómeno originalmente se describió en el sistema táctil, pero posteriormente se observó que también podía hallarse en el sistema visual asociado con lesiones occipitales (Véase alestesia visual), y en el sistema auditivo con lesiones del lóbulo temporal (alestesia auditiva).

Alestesia auditiva- Ilusión auditiva compleja en donde hay un desplazamiento o localización errónea de los sonidos en el espacio. Un sonido presentado a un oído se percibe en el oído opuesto.

Alestesia visual- Ilusión óptica compleja en donde hay un desplazamiento o localización errónea de objetos en el espacio. Un objeto situado dentro de un campo visual se percibe localizado en otro campo visual.

Alexia- Pérdida parcial o total en la capacidad para leer resultante de una lesión cerebral (Benson & Ardila, 1996). Es en consecuencia un defecto adquirido, a diferencia de la dislexia, que es un defecto asociado al desarrollo (defecto en el aprendizaje de la lectura).

Alexia afásica- Cuadro clínico que incluye alexia con agrafia consecuente a una afasia

Alexia agnósica- Véase alexia sin agrafia.

Alexia anterior- Véase alexia frontal.

Alexia central- Véase alexia con agrafia.

Alexia con agrafia- Déficit de lectura acompañado con un déficit grave de escritura. Se relaciona con una lesión de la circunvolución angular izquierda. Véase figura A10.

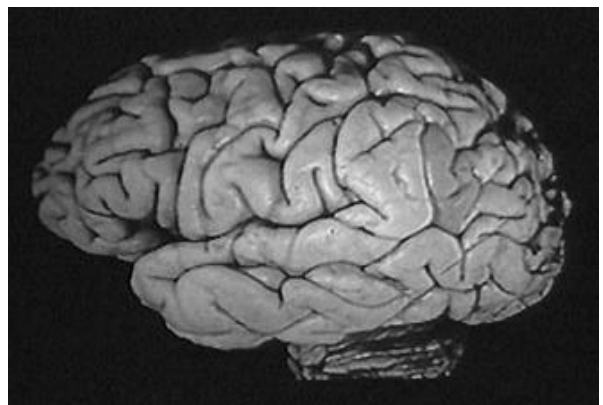


Fig. A10 La alexia con agrafia se ha relacionada con una lesión que afecte la circunvolución angular izquierda.

Alexia espacial- Se caracteriza por: (1) algunas dificultades en el reconocimiento espacial de las letras; (2) negligencia hemiespacial izquierda; durante la lectura la negligencia no se limita a las palabras situadas al lado izquierdo del texto; “derecha” e “izquierda” dependen del segmento específico que el sujeto intenta leer; (3) cierta tendencia a “completar” el sentido de las palabras y las oraciones: las sílabas y pseudopalabras se hacen significativas; las adiciones y sustituciones de letras y palabras confieren significado al

material escrito; la negligencia hemiespacial izquierda frecuentemente puede asociarse con cierta confabulación de letras y palabras; (4) inhabilidad para seguir los renglones durante la lectura de textos, y consecuentemente explorar ordenadamente la distribución espacial del material escrito: las letras y sílabas se saltan durante la lectura; las palabras pertenecientes a diferentes renglones se juntan dentro de una sola frase; no se respeta la puntuación; y la lectura se hace simplemente caótica; y (5) agrupamiento y fragmentación de las palabras, probablemente como resultado de la incapacidad para interpretar correctamente el valor relativo de los espacios entre las letras (los espacio simples separan las letras pertenecientes a una misma palabra; los espacios dobles separan las palabras) (Ardila & Rosselli, 1994). Además de las dificultades espaciales durante la lectura, estos pacientes presentan defectos visuoespaciales, que incluyen la escritura (agrafia espacial), el cálculo (acalculia espacial), y las habilidades construccionales (apraxia construcciona); también puede presentar agnosia topográfica y/o prosopagnosia.

Alexia frontal- Aunque la mayoría de los pacientes con alexia frontal (afasia de Broca) presentan algún nivel de comprensión del material escrito, usualmente este se encuentra limitado a palabras aisladas, generalmente nombres. Si el significado de las palabras depende de su posición en la oración, la comprensión se hace difícil. En contraste con la alexia occipital. Estos pacientes pueden leer algunas palabras, pero no pueden leer las letras al interior de la palabra (alexia literal). El paciente con alexia frontal (afasia de Broca) presenta entonces una alexia literal severa y una alexia verbal más moderada. Presentan, además, algunos errores morfológicos durante la lectura, y pueden ocasionalmente reconocer algunas palabras deletreadas en voz alta, pero usualmente fallan. Esta alexia se acompaña de agrafia. Las letras están pobremente formadas y el deletreo es defectuoso.

Alexia global- Dificultad en la lectura en voz alta y el entendimiento del texto debido a la combinación de alexia literal y alexia verbal, la cual ocurre en el comienzo de la evolución de ciertos cuadros clínicos serios. Se asocia con la dificultad en la lectura de la música, problemas en el

reconocimiento de objetos, imágenes, y especialmente colores, como también acalculia y hemianopsia homónima derecha.

Alexia literal- Déficit de lectura que se manifiesta más en la lectura de letras que en la lectura de palabras. Las letras son visualmente irreconocibles, pero en algunos casos, pueden reconocerse correctamente palpándose (retroacción, cinestésica). Deletrear en voz alta es imposible. son traducidos por paralexias del tipo morfológico. Véase Alexia parieto-temporal.

Alexia musical- Incapacidad para leer símbolos musicales debido a una lesión posterior izquierda y que en ocasiones se asocia con hemianopsia homónima derecha.

Alexia occipital- En esta alexia hay un trastorno en la lectura con una conservación de la habilidad para escribir. Esto supone la existencia de sistemas y mecanismos diferentes para la lectura y la escritura.

Alexia parieto temporal- En este tipo de alexia se encuentra tanto alexia como agrafia. La dificultad es evidente tanto en la lectura en voz alta como en la lectura silenciosa. El paciente no logra tampoco reconocer las palabras deletreadas en voz alta, lo cual implica una alteración en el conocimiento de los códigos del lenguaje escrito. Numerosos reportes han confirmado que la alexia con agrafia se correlaciona con lesiones de la circunvolución angular izquierda y las áreas adyacentes.

Alexia posterior- Véase alexia sin agrafia.

Alexia primaria- Véase alexia sin agrafia.

Alexia pura- El paciente con alexia pura, escribe, pero es incapaz de leer lo que escribe. La mayoría de los pacientes pueden reconocer algunas palabras comunes, como su propio nombre, el nombre de su país, y otras palabras de muy alta frecuencia. Igualmente pueden leer todas o la mayoría de las letras del alfabeto; frecuentemente, al leer las letras individuales que forman una palabra en voz alta, logran descifrar la palabra formada. Igualmente, reconocen fácilmente las letras escritas sobre la palma de su mano y cambian sin dificultad el tipo de letra (mayúscula, minúscula, etc.). Estos pacientes presentan una alexia verbal severa

(alexia para palabras), pero sólo una leve alexia literal (alexia para letras). El cuadro clínico casi siempre incluye una hemianopsia homónima derecha. La localización subyacente de la lesión es el lóbulo occipital izquierdo, con la posibilidad del esparcimiento hacia la corteza temporal (circunvolución lingual) o parietal, afectando o no afectando el cuerpo caloso. Se ha llamado también alexia sin agrafia o alexia occipital o alexia agnósica.

Alexitimia- Incapacidad para reconocer, identificar, y expresar verbalmente las emociones propias.

Almacenamiento- Retención de la información en la memoria para uso futuro.

Alocinesia- Responder con el miembro equivocado cuando se requiere responder con el miembro simétrico. Sinónimo de heterocinesia.

Aloquía- Véase Alestesia.

Alucinación- Percepción que no corresponde a ningún estímulo u objeto físico.

Amaurosis- Pérdida de la visión; este término usualmente se utiliza cuando aparece una pérdida de la visión de inicio súbito sin lesiones aparentes del ojo.

Ambidestreza- Habilidad para escribir con ambas manos o utilizar en forma similar ambos lados del cuerpo.

Amígdala- Estructura en el interior del lóbulo temporal rostral, contiene un conjunto de núcleos y se considera parte del sistema límbico. Se correlaciona con la memoria emocional. Véase figura A2.

Amnesia- Cualquier pérdida patológica de la memoria. Los pacientes con amnesia pueden tener dificultad para retener nueva información (amnesia anterógrada) y/o evocar la información previamente almacenada (amnesia retrógrada). Véase Amnesia alcohólica; Amnesia anterógrada; Amnesia retrograda; Amnesia de la fuente; Memoria.

Amnesia alcohólica- Es un trastorno desproporcionadamente significativo de la memoria en relación a otras funciones cognitivas (intelectuales) que puede observarse en alcohólicos

crónicos y que usualmente se conoce como psicosis de Korsakoff o síndrome de Wernicke-Korsakoff.

Amnesia anterógrada- Incapacidad para retener información nueva o trastorno en la adquisición de nuevas huellas de memoria. Se puede interpretar como una falla en la transferencia de la información a la memoria de largo plazo (a largo término) Generalmente está asociada con algún grado de amnesia retrógrada. La amnesia anterógrada se puede observar en diferentes condiciones patológicas, tales como los traumatismos craneanos, la enfermedad de Alzheimer, y el síndrome de Korsakoff. Asimismo en el proceso de envejecimiento normal se registra una declinación en la capacidad de retener aprendizajes nuevos (y durante el envejecimiento normal también se encuentra alguna amnesia anterógrada). Usualmente afecta tanto la memoria semántica (memoria mediada a través de un sistema simbólico, como la memoria verbal), como la memoria episódica o experiencial (memoria de eventos), pero la memoria procedimental (habilidades y aprendizajes motores) se encuentra usualmente ~~relativamente~~ bien conservada.

Amnesia de la fuente- Defecto de memoria en el cual a pesar de ser posible recordar cierta información, es imposible recordar la fuente u origen de esta información. La amnesia de la fuente se ~~te~~ considera como un trastorno en la memoria explícita (declarativa). Está más afectada por la edad que la memoria para hechos o eventos. Se ha relacionado con los lóbulos frontales y las estructuras mesiales del lóbulo temporal. Véase Memoria, Amnesia.

Amnesia diencefálica- La amnesia debida a daño en los cuerpos mamilares y algunos núcleos talámicos; puede asociarse con confabulación. Por el contrario, el daño en el hipocampo no se asocia con confabulación y representa un tipo de amnesia no relacionado con otros defectos cognoscitivos. Véase Amnesia alcohólica; Amnesia anterógrada; Amnesia retrograda; Amnesia de la fuente; Memoria.

Amnesia específica- Se refiere a una amnesia para cierto tipo particular de información (por ejemplo, información verbal) en tanto que la capacidad para memorizar otros tipos de

información (por ejemplo, información espacial) se encuentra conservada. En general, las amnesias específicas se observan en caso de daño cortical. Véase Amnesia alcohólica; Amnesia anterógrada; Amnesia retrógrada; Amnesia de la fuente; Memoria.

Amnesia funcional (psicógena)- Resulta de una condición psicológica (por ejemplo, un trauma psicológico grave). También es conocida como amnesia disociativa.

Amnesia inespecífica- Se refiere a un trastorno de la memoria para todo tipo de información. Las amnesias inespecíficas se encuentran relacionadas con patologías en el llamado sistema de memoria del cerebro, en particular, las estructuras mesiales del lóbulo temporal; por ejemplo, el daño en el hipocampo, los cuerpos mamilares y ciertos núcleos talámicos se asocian con una amnesia importante. Véase Amnesia alcohólica; Amnesia anterógrada; Amnesia retrógrada; Amnesia de la fuente; Memoria.

Amnesia orgánica- Amnesia consecuenta a una condición cerebral. Se pueden distinguir diferentes tipos de amnesias orgánicas, tales como la amnesia anterógrada (defecto en la adquisición de nuevas huellas de memoria), amnesia retrógrada (pérdida de las huellas de memoria previamente adquiridas), amnesia específica (amnesia para un tipo particular de información, por ejemplo, amnesia verbal) y amnesia inespecífica (amnesia para todo tipo de información).

Amnesia post-traumática- Incapacidad para almacenar y/o evocar información previa como resultado de un trauma craneoencefálico. El trauma puede asociarse con coma y la amnesia post-traumática se evidencia únicamente una vez que el paciente ha recuperado la conciencia. La amnesia post-traumática se asocia con una diversidad de trastornos cognitivos, incluyendo defectos en la atención, percepción, solución de problemas y lenguaje.

Amnesia retrógrada- Incapacidad para evocar la información previamente almacenada o defecto en la evocación de las huellas de memoria. Los individuos que presentan una amnesia retrógrada son incapaces de recordar los eventos ocurridos y los conocimientos adquiridos antes del comienzo

de la amnesia. Usualmente se asocia con amnesia anterógrada. La amnesia retrógrada puede alterar tanto la memoria semántica (memoria mediada a través de un sistema semántico, como la memoria verbal) como la memoria episódica (memoria de eventos) pero la memoria procedimental (hábitos y aprendizajes motores) se encuentra mejor preservada. La amnesia retrógrada se asocia con lesiones en diferentes estructuras del llamado sistema de memoria del cerebro, tales como el hipocampo, pero se pueden hallar formas específicas de amnesia retrógrada (por ejemplo, amnesia retrógrada para palabras o para caras) en caso de patologías corticales. Diversas patologías pueden asociarse con amnesia retrograda, tales como traumas de cráneo, infecciones cerebrales, etc. La amnesia retrograda usualmente sigue un gradiente temporal: las memorias remotas son más accesibles que los eventos ocurridos exactamente antes de la condición patológica. Véase Amnesia.

Amorfognosia- Incapacidad para reconocer táctilmente la forma de los objetos. Corresponde junto con la ahilognosia y la asimbolia táctil, a uno de los tres tipos de astereognosia descritos por Delay (1935).

Amorfosíntesis- Incapacidad para lograr un reconocimiento integrado de las diferentes cualidades de un objeto.

Amusia- Pérdida o discapacidad de las habilidades musicales, producido por factores hereditarios (amusia de desarrollo) o daño cerebral (amusia adquirida). Generalmente se observan en daño cerebral del hemisferio derecho

Amusia receptiva- Agnosia musical; dificultad en reconocer los sonidos musicales. Existen tres categorías: sordera al tono, la cual es la ausencia de la discriminación entre tonos y afinación; sordera de melodía, la cual es la ausencia de la identificación de una melodía y memoria; y problemas de percepción de ritmo y tempo. Es el resultado de una lesión en la región del lóbulo temporal.

Analognosia- Véase asimbolia al dolor.

Anaritmia- Acalculia primaria. Véase Acalculia.

Anartria- Pérdida de la habilidad para articular los sonidos del habla. Las dificultades en la articulación se denominan como disartria. Véase disartria.

Anomia- Dificultad en encontrar (recordar) la palabra apropiada para nombrar un objeto, acción o atributo; un síntoma frecuente de afasia.

Anopia- Véase Anopsia.

Anopsia- Defecto visual. También se utiliza anopia. Hemi-anopsia es la pérdida del campo visual con respecto a una línea vertical media; usualmente afecta ambos ojos en el mismo lado (hemianopsia homónima) pero ocasionalmente solo un ojo. Cuando se afectan ambos hemisferios visuales laterales o temporales, se habla de una hemianopsia bitemporal. Cuadranopsia es una hemianopsia incompleta, que sólo afecta un cuadrante. Véase figura A11.

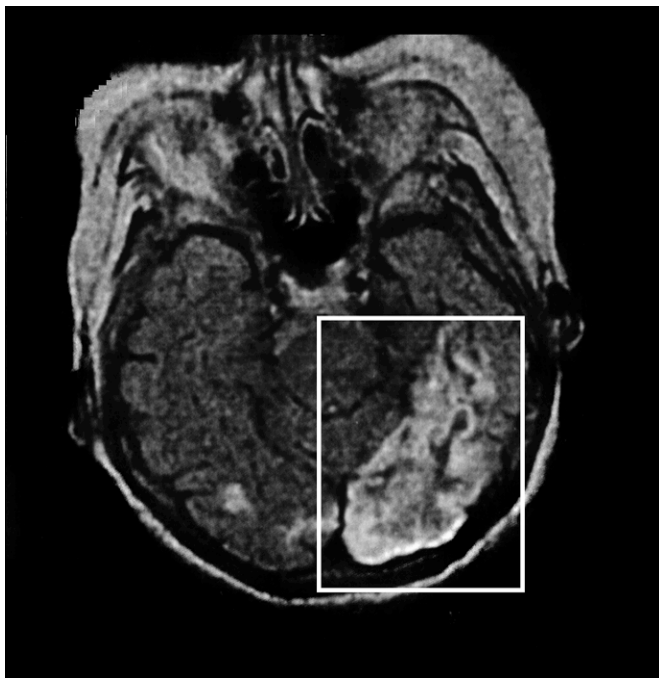


Fig. A11 Anopsia o hemianopsia producida por accidente cerebro-vascular isquémico en área temporo-occipital. Imagen cortesía de Alfredo Pérez Canabal, MD.

Anosmia- Pérdida del sentido del olfato.

Anosodiaforia- Indiferencia afectiva hacia el defecto motor en caso de lesiones hemisféricas derechas (Lhermitte, 1939). Frecuentemente se utiliza para referirse a la falta de respuesta

emocional o la inadecuada respuesta emocional hacia las consecuencias de una condición patológica.

Anosognosia- Inicialmente se utilizó para referirse a la negación de la hemiplejía en caso de lesiones hemisféricas derechas; posteriormente, su uso se ha extendido para referirse a la falta de crítica o conciencia sobre las consecuencias de una condición patológica. A veces se utiliza el término nosognosia (ausencia de conocimiento de la enfermedad). Véase Síndrome de Anton-Babinski.

Anoxia- Falta de oxígeno, que puede causar daño cerebral.

Ansiedad anticipatoria- Miedo a tener un ataque de pánico; puede conducir al desarrollo de agorafobia. (Carlson, 2011).

Ansiolítico- Droga con efecto reductor de ansiedad.

Antagonista- Se dice de los órganos o fármacos cuya acción se opone a la de otros homólogos.

Anterior- Con respecto al sistema nervioso central, localizado cerca o en dirección hacia la cabeza.

Anticuerpo- Una proteína producida por una célula del sistema inmunológico que reconoce al antígeno presente en microorganismos invasores.

Antígeno- Proteína que produce la formación de anticuerpos y que permite al sistema inmunológico reconocer a microorganismos como invasores.

Anton-Babinski, síndrome de- Consiste en la presentación simultánea de hemiplejía, anosognosia de la hemiplejía, hemiasomatognosia, alucinaciones cinestésicas y asimbolía al dolor. Se debe usualmente a un accidente vascular cerebral masivo del territorio de la arteria cerebral media derecha. El paciente no es consciente de la existencia del defecto motor y lo niega verbalmente de manera explícita y confabula.

Apatía- Estado de indiferencia.

Apnea del sueño- Cese de la respiración mientras se duerme.

Apolipoproteína E (ApoE)- Glicoproteína que transporta colesterol en la sangre que contribuye a la reparación celular; presencia del alelo E4 del gen ApoE incrementa el riesgo del inicio tardío de la enfermedad de Alzheimer.

Apoptosis- Muerte celular programada con el fin de controlar el desarrollo.

Apraxia constructiva- Término propuesto por Lange (1936) para referirse a la apraxia constructiva, ya que no se trata propiamente ni de una apraxia ni de una agnosia sino de un defecto intermedio. El término apraxia constructiva se utilizó durante varias décadas, pero actualmente es más frecuente hablar de trastornos visoconstructivos. Véase Apraxia constructiva.

Apraxia- Se caracteriza por la pérdida de la habilidad para ejecutar o llevar a cabo movimientos aprendidos y con propósito, aun teniendo el deseo y la habilidad física para realizarlos. Es un trastorno en la planificación motora (Carlson, 2011). Se distinguen tres subtipos de apraxia motora: (1) apraxia cinética, (2) apraxia ideocinética o ideomotora, y (3) apraxia ideacional.

Apraxia cinética- Es la pérdida de los componentes cinéticos de los engramas, lo que se manifiesta en movimientos burdos o poco refinados. Se encuentra asociada a lesiones en áreas frontales premotoras; el defecto es contralateral.

Apraxia constructiva (o constructiva)- Alteración en las actividades gráficas y/o constructivas tales como ensamblaje, construcción y dibujo, en la cual la forma espacial del producto es inadecuada, sin que exista apraxia para los movimientos simples (apraxia ideomotora) (Kleist, 1923); existe además una buena percepción visual de formas y adecuada capacidad para localizar los objetos en el espacio.

Apraxia ideacional- Es un trastorno en el conocimiento ideacional (conceptual) lo que se manifiesta en la pérdida de la unión conceptual entre los instrumentos y sus respectivas acciones (a veces denominada como apraxia conceptual), al igual que en la habilidad para secuenciar correctamente los movimientos.

Apraxia ideomotora- Es la pérdida de la habilidad para producir voluntariamente los movimientos aprendidos.

Apraxia simpática- Apraxia observada en pacientes con lesiones anteriores del hemisferio izquierdo asociadas con afasia y hemiparesia. Debido a la hemiparesia, la praxis solo

se puede evaluar en el hemicuerpo izquierdo. En consecuencia, el paciente presenta simultáneamente dos defectos motores diferentes: paresia en la mano derecha y apraxia en la mano izquierda. La apraxia simpática se encuentra frecuentemente en las afasias motoras. Véase Apraxia.

Aprendizaje directo- Técnica de rehabilitación dirigida a fortalecer y mantener las destrezas académicas básicas. Según Arango Lasprilla, los principios del aprendizaje directo son: (1) Dividir las capacidades en sus componentes y enseñar cada uno de ellos, (2) Relacionar el nuevo aprendizaje con las experiencias previas, (3) Utilizar aprendizaje sin errores, (4) Incorporar sesiones de práctica orientadas por el terapeuta incluyendo la retroalimentación y prácticas solitarias, (5) Utilizar la práctica distribuida versus masiva, y (6) Realizar repases de lo aprendido.

Aprendizaje sin errores- Estrategia que consiste en ofrecer las respuestas correctas hasta que el paciente logra consolidar la conducta nueva. Facilita que personas con déficit de memoria aprendan nueva información de manera eficiente.

Aprosodia- Incapacidad para producir (aprosodia motora) y/o interpretar (aprosodia sensorial) correctamente la prosodia del lenguaje. Se ha relacionado con lesiones del hemisferio derecho en sujetos diestros.

Área de Broca- El área de Broca corresponde a la tercera circunvolución frontal (F3) inferior, correspondiente a las áreas de Brodmann 44 (*pars opercularis*) y probablemente también 45 (*pars triangularis*). Véase figura A12. Históricamente se la vincula al procesamiento sintáctico de los enunciados lingüísticos.

Área de Wernicke- Región de la corteza de asociación auditiva en el lóbulo temporal izquierdo, la cual es importante en la comprensión de fonemas y palabras y en la producción de un habla significativa. No existe sin embargo un acuerdo sobre los límites precisos del área de Wernicke. Véase figura A12.

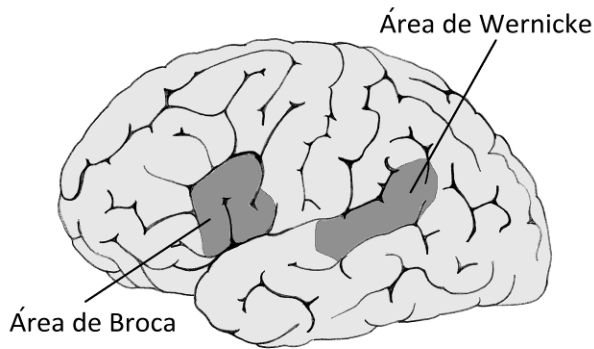


Fig. A12 Áreas de Broca y Wernicke. Adaptado de Gazzaniga, Ivry & Mangun (2002). No existe un acuerdo general sobre los límites precisos del área de Wernicke.

Articulación- Configuración específica del tracto vocal para la producción de los diferentes sonidos del lenguaje (fonemas).

Asimbolia al dolor- Incapacidad de reconocer el componente desagradable de un estímulo doloroso o amenazador, con el resultado de una reacción de defensa muy leve o ausente, a pesar de haberse percibido en sí un estímulo nocivo. Llamado también analgognosia.

Asimetría cerebral- En ocasiones se utiliza como sinónimo de “especialización hemisférica”. El término asimetría cerebral enfatiza la diferencia funcional y/o anatómica entre los dos hemisferios cerebrales; usualmente, el hemisferio izquierdo se especializa en aspectos relacionados con el lenguaje, en tanto que el hemisferio derecho se especializa en aspectos espaciales y constructivos. Sin embargo algunos trabajos sugieren algún papel del hemisferio derecho en ciertas funciones lingüísticas tales como su participación en la comprensión de oraciones con contenido metafórico.

Asomatognosia- Alteración en el conocimiento del esquema corporal como consecuencia de una lesión cerebral. Los trastornos del esquema corporal se pueden agrupar en dos categorías generales: las asomatognosias unilaterales y las asomatognosias bilaterales. También se denominan como agnosias somáticas o somatognosias.

Asomatognosia bilateral- Se afecta el conocimiento de ambos lados del cuerpo, a pesar de ser resultado de una lesión unilateral, usualmente izquierda. Dentro de las asomatognosias bilaterales se cuentan la autotopagnosia, la agnosia digital, la desorientación derecha izquierda y la asimbolia al dolor. La agnosia digital y la desorientación derecha izquierda se incluyen (junto con la acalculia y la agrafia) dentro del denominado síndrome de Gerstmann.

Asomatognosia unilateral- Se refiere a la presencia de asomatognosia solamente en un hemisferio, por lo que ha recibido el nombre de hemiasomatognosia. Los pacientes con hemiasomatognosia presentan una inadecuada percepción de la existencia de medio lado de su cuerpo, contralateral a la lesión cerebral. Se incluye dentro del síndrome de hemi-inatención.

Astasia- Incapacidad para mantenerse en pie sin ayuda y caminar en una forma normal. Frecuentemente se presenta con abasia (astasia-abasia). Se observa en diferentes entidades neurológicas (accidentes vasculares, lesiones cerebelosas, síndrome de Guillain-Barré, etc.), pero también funcionales, en las cuales es usual observar una respuesta dramática en el paciente.

Astereognosia- Agnosia táctil; Pérdida en el reconocimiento táctil de objetos, con una adecuada sensibilidad primaria. La astereognosia puede ser primaria o secundaria.

Astereognosia primaria- Cuando el paciente presenta una incapacidad para reconocer las características físicas del objeto, que le impide generar imágenes táctiles.

Astereognosia secundaria- También conocida como astereognosia pura o asimbolia táctil, existe memoria de las imágenes táctiles, pero se encuentran aisladas de otras representaciones sensoriales.

Ataxia- Trastornos en la habilidad para coordinar movimientos voluntarios que usualmente es una consecuencia de alguna patología en el cerebelo. El cerebelo participa en la regulación de la postura corporal, la fuerza, y la dirección de los movimientos.

Atención- Constructo hipotético que se refiere a la consciencia selectiva de procesos psicológicos internos o del ambiente externo.

Atención alternante – Habilidad de cambiar del foco de atención entre tareas o estímulos.

Atención dividida- Habilidad de responder simultáneamente a dos tareas o estímulos.

Atención focalizada- habilidad de dirigir la atención sobre un estímulo particular mientras otros son ignorados.

Atención sostenida- Habilidad de mantener la atención sobre un intervalo amplio de tiempo.

Atetosis- Movimientos involuntarios de torsión lentos y repetitivos.

Audición dicótica- Presentación simultánea de dos estímulos auditivos diferentes, uno en cada oído. Los estímulos presentados pueden variar desde palabras a sílabas, letras e incluso sonidos musicales, pudiendo variar también otros parámetros como el intervalo inter e intra estímulos, número de presentaciones o intensidad.

Aura- Sensación que precede a una convulsión epiléptica; su naturaleza exacta depende en la localización del foco epileptogénico.

Autotopagnosia- Inhabilidad para nombrar y localizar las partes del cuerpo o identificar las partes del cuerpo en otra persona.

Axón- Estructura larga, fina, cilíndrica que lleva la información del soma de una neurona a sus botones terminales.

Avolición- Falta de motivación.

Axón aferente- Axón dirigido hacia el sistema nervioso central y que lleva información sensorial.

Axón eferente- Axón dirigido hacia afuera del sistema nervioso central, lleva los comandos motores de los músculos y glándulas.

Ayudas externas de memoria- Estrategias mnemónicas que se apoyan en un elemento externo a la persona.

B

Babinski, signo de- El reflejo plantar o de Babinski es la respuesta refleja que aparece en los dedos del pie cuando se estimula la planta del pie. Puede ser extensor (y en tal caso se denomina signo de Babinski) o flexor. El signo de Babinski (también llamado reflejo de Babinski) se presenta cuando el grueso artejo (primer dedo o dedo gordo) se mueve hacia la parte superior del pie y los otros dedos forman un abanico. El signo de Babinski es normal en niños hasta de dos años, pero la respuesta extensora desaparece, dando origen a la respuesta flexora. El signo de Babinski indica una lesión de la motoneurona superior del sistema piramidal, sugiriendo un daño del tracto corticoespinal.

Balint, síndrome de- Trastorno la percepción visual simultánea. El síndrome se caracteriza por tres elementos: (1) Parálisis psíquica de la mirada, también conocida como apraxia de la mirada o apraxia oculomotora, (2) ataxia óptica y problemas con el cálculo de distancias y (3) defectos en la atención visual. Desde las descripciones de Balint y Holmes se ha aceptado que el síndrome de Balint es generalmente resultado de lesiones bilaterales. En la mayoría de los casos una patología de la corteza parieto-occipital de ambos hemisferios cerebrales. Aparentemente el síndrome de Balint completo con sus tres manifestaciones clínicas requiere de lesiones en ambos hemisferios (De Renzi, 1982). Presentaciones incompletas del síndrome pueden observarse como consecuencia de lesiones parieto-occipitales de uno (generalmente izquierdo) de los dos hemisferios (Hécaen y Albert, 1978).

Balismo- Movimientos involuntarios fuertes de las extremidades, similares a los observados en la corea de Huntington; usualmente afectan un solo hemicuerpo (hemibalismo). Se asocian con patología del subtálamo.

Barognosia- Reconocimiento del peso de un objeto usualmente colocado en las manos. Se incluye dentro de la ahilognosia, que representa una de las tres formas de

astereognosia descrita por Delay en 1935. Véase Astereognosia.

Barrera hematoencefálica- Barrera semipermeable entre la sangre y el cerebro producida por las células en las paredes de los capilares en el cerebro.

Basal- Término de uso frecuente en neuroanatomía; se refiere a que se encuentra en la base de una estructura determinada; por ejemplo, “frontal basal”.

Batería- Se refiere a una colección de pruebas, que usualmente miden uno o varios dominios psicológicos.

Beta-amiloide - Péptido compuesto de 36 a 43 aminoácidos que se sintetiza de la proteína precursora amiloide (PPA). Típicamente se relaciona con la enfermedad de Alzheimer porque son el principal componente de las placas seniles de esta condición. Sin embargo tiene otras funciones tales como la activación de quinasas, protección contra el estrés, regulación del transporte de colesterol y actividades antimicrobianas.

Bilingüismo- Uso habitual de dos lenguas en una misma región o por una misma persona; una persona es bilingüe cuando puede comunicarse utilizando dos lenguas diferentes. Individuos bilingües son aquellas personas que utilizan dos o más lenguas en su vida diaria.

Bingswanger, enfermedad de- Afección microvascular en las arteriolas penetrantes medulares que se internan en la sustancia blanca y lenticuloestriadas que irrigan los ganglios basales. Se manifiesta inicialmente con un enlentecimiento global de las funciones intelectuales sin pérdida de las mismas, apatía, desorientación y, en su fase final, síntomas y signos del llamado síndrome pseudobulbar (incontinencia de esfínteres, piramidalismo unilateral o bilateral, labilidad emocional y disartria) (Ramos-Estébanez et al., 2002). Inicialmente se denominó como encefalitis subcortical crónica progresiva. Usualmente se inicia a partir de los 50-60 años de edad con dificultades expresivas, hemianopsia, hemiparesia, crisis epilépticas y agitación psicomotora. Lleva el nombre del físico alemán Otto Binswanger (1852-1929). Se correlaciona con

desmielinización cortical, siendo los lóbulos temporales y occipitales los más afectados.

Bradipsiquia- Lentitud psíquica, que se puede manifestar en lentitud en las respuestas, en la solución de problemas, en el habla, etc. Aparece en diferentes condiciones; por ejemplo, en lesiones de los lóbulos frontales.

Bradiquinesia- Lentitud anormal en los movimientos. Se observa no solo en el cuerpo del paciente, sino también en su producción verbal. Se encuentra en diferentes condiciones como son: enfermedad de Parkinson, demencia, depresión, y lesiones del lóbulo frontal.

Bregma- La unión de las suturas sagital y coronal en el cráneo; muchas veces utilizada como punto de referencia para una cirugía cerebral estereotáxica.

Brodman, áreas de- Korvinian Brodmann (1909) describió en la corteza cerebral 50 pares de áreas con diferente organización laminar. Estas áreas se han convertido en punto de referencia básico en la neuroanatomía contemporánea (véase Brodmann's Interactive Atlas). Así por ejemplo, el área de Broca corresponde al área de Brodmann 44, usualmente abreviado como BA44 (recientemente se ha propuesto que BA45 también corresponde al área de Broca).

Bulbo olfatorio- Región del sistema nervioso central que procesa información procedente del epitelio olfatorio. Es el extremo del nervio olfatorio.

Buclé fonológico- Constructo que explica cómo el sistema de memoria a corto plazo procesa la información acústico verbal o articularia.

C

Cacosmia- Falsa percepción de olores, usualmente desagradables.

Campo receptivo- Porción del área receptiva en la cual la presentación de un estímulo puede producir una alteración en la frecuencia de descargas de una neurona relacionada con el sistema sensorial

Campo visual- Región o extensión del espacio físico visible en el ojo en una posición dada. Véase figura C1.

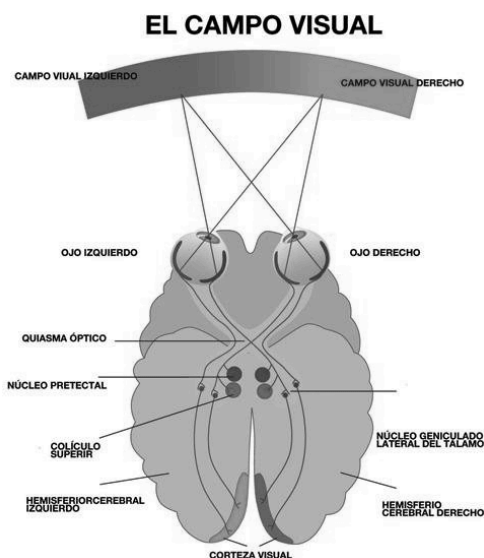


Fig. C1 Campo visual.

Capa de mielina- Capa que rodea los axones neuronales y los aísla, evita que los mensajes se transfieran a los axones adyacentes.

Capa magnocelular- Una de las dos capas internas de neuronas en el núcleo dorsal lateral geniculado; transmite información necesaria para la percepción de forma, movimiento, profundidad y diferencias pequeñas en la brillantez hacia la corteza visual primaria.

Capa parvocelular- Una de las cuatro capas externas de neuronas en el núcleo dorsal lateral geniculado; transmite información necesaria para la percepción de color y detalles finos hacia la corteza visual primaria.

Capgras, síndrome de- Creencia delirante de que otras personas, usualmente familiares cercanos o amigos, han sido reemplazadas por impostores, dobles exactos, que parecen idénticos a la persona verdadera. Los pacientes con este delirio afirman que aunque el impostor parece igual a la persona verdadera, ellos saben bien que no es el mismo. El impostor usualmente es una persona significativa para el paciente; puede ser el esposo o la esposa, o alguien más particularmente significativo. El síndrome de Capgras puede aparecer asociado con otros trastornos, y podría interpretarse con un subtipo

particular de síndrome de identificación errónea delirante. Este síndrome ha sido reportado, no sólo en diferentes condiciones psiquiátricas como la esquizofrenia paranoide, sino también asociado con patologías neurológicas, tales como anomalías del lóbulo temporal.

Caudal- Quiere decir “hacia la cola”; con respecto al sistema nervioso central, en una dirección a lo largo del eje neural en dirección del tope de la cabeza a la parte trasera.

Cerebelo- Una de las estructuras principales del cerebro localizada dorsalmente con relación a la protuberancia, contiene dos hemisferios cerebelosos, y una zona central (vermis); representa un componente importante del sistema motor. Véase figura C2.

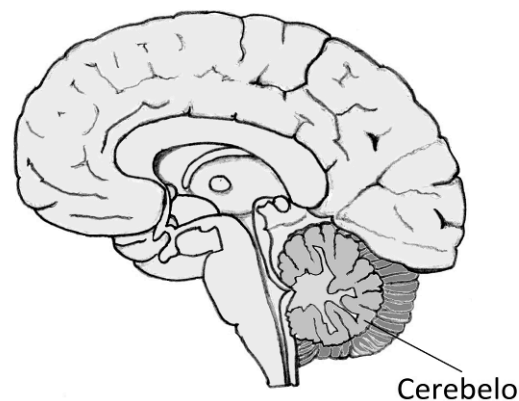


Fig. C2 Cerebelo. Adaptado de Frank Forney en Pínel (2011).

Cingulotomía- Destrucción quirúrgica del fascículo cingulado, el cual conecta la corteza prefrontal con el sistema límbico; se utilizó para reducir la ansiedad intensa y los síntomas del trastorno obsesivo compulsivo.

Circunlocución- Estrategia mediante la cual las personas con anomia encuentran vías alternas (como por ejemplo una descripción) para decir algo cuando no pueden encontrar la palabra más apropiada. Las frases sustitutivas de la palabra se denominan circunloquios verbales.

Cociente o coeficiente Intelectual- Es un índice global para puntuar la habilidad general de inteligencia que utilizan frecuentemente las pruebas de inteligencia.

Cociente o Coeficiente de Memoria (CM) -Índice global de memoria propuesto en la Escala de Memoria de Wechsler (EMW). El CM debe representar la habilidad general de memoria del paciente. Las ediciones más recientes de la EMW sustituyen el CM por el Índice General de Memoria.

Codificación- Proceso de preparar y organizar la información, verbal o visual, para el almacenamiento a largo plazo y la recuperación posterior.

Cohorte- Grupo de personas nacido aproximadamente en la misma época o con características comunes.

Colículos- Dos montículos a cada lado del tectum del cerebro medio. Se identifican dos pares: superior e inferior. El colículo superior se relaciona a vías del sistema visual y el colículo inferior al sistema auditivo.

Condiciones médicas agudas- Enfermedades que duran poco tiempo y aparecen en forma súbita..

Condiciones médicas crónicas- Enfermedades o problemas que persisten en forma continua (al menos durante unos tres meses).

Conducta inteligente- Acciones dirigidas a una meta y adaptadas a las circunstancias y condiciones de la vida.

Conducta refleja- Respuesta involuntaria, automática e innata ante la estimulación.

Confabulación- Representa una tendencia del paciente a llenar las lagunas de memoria cuando se le formulan preguntas que no puede contestar. Puede representar un error de comisión y es típico en pacientes con demencia de Wernicke-Korsakoff y patologías diencefálicas y frontales basales

Cono – Un de los tipos de células receptoras de la retina; mayormente sensitiva a una de tres longitudes de onda de luz y como tal codifican la visión de color. Se identifican tres tipos de conos: sensibles a luz roja, sensibles a luz azul y sensibles a luz verde.

Conocimiento conceptual- Entendimientos interpretativos adquiridos que se almacenan en la memoria de largo plazo. Representaciones mentales que se expresan en ideas y pensamientos, y supone un ordenamiento lógico para su transmisión. Habitualmente vinculado a la actividad intelectual de un individuo.

Conocimiento declarativo- Información factual, conceptual e ideas conscientes o explícitas que se almacenan en la memoria de largo plazo.

Conocimiento procedimental- Habilidades o conocimientos sobre cómo hacer algo y que se utilizan de manera automática, inconsciente o implícita. Se incluye dentro de los subsistemas de memoria de largo plazo.

Constancia de color- Apariencia relativamente constante de los colores de objetos vistos bajo condiciones variables de iluminación.

Contralateral- Localizado en el lado opuesto del cuerpo.

Convulsión- Contracciones generalizadas involuntarias de los músculos, relacionadas a actividad neuronal tipo tónico-clónico.

Cordón espinal- Tejido nervioso que se extiende caudalmente desde la médula (parte inferior del tallo cerebral) a través del canal de las 31 vertebras. Por el cordón espinal pasan las vías aferentes y eferentes del sistema nervioso central.

Corriente o vía dorsal- Un sistema de regiones interconectadas de la corteza visual que participa en la percepción de la localización espacial de los objetos, que se inicia en la corteza estriada y termina en la corteza parietal posterior.

Corriente o vía ventral- Un sistema de regiones interconectadas de la corteza visual que participa en la percepción de formas, que se inicia en la corteza estriada y termina en la corteza temporal inferior.

Corteza auditiva- Área cortical que participa en la recepción y procesamiento de información auditiva.

Corteza auditiva primaria- La región del lóbulo temporal superior cuya entrada principal es del sistema auditivo. Corresponde al área de Brodmann 41 y probablemente

también 42; se conoce como circunvolución transversa de Heschl.

Corteza cerebelosa- Tejido nervioso que cubre los hemisferios del cerebelo. La misma se constituye por tres capas, a saber: (1) Capa molecular que es la más externa y compuesta por células estelares, dendritas de neuronas Purkinje y axones de neuronas granulares, (2) Capa de Purkinje compuesta de cuerpos celulares de dichas neuronas y (3) Capa granular la cual es la más interna compuesta de neuronas granulares.

Corteza cerebral- Capa de materia gris, de varios milímetros de espesor, más externa de los hemisferios cerebrales. Se divide en cuatro lóbulos: Frontal, parietal, occipital y temporal. A veces se considera a la ínsula como un quinto lóbulo. Se identifican en la corteza tres áreas; primarias, secundarias y terciarias. Los procesos psicológicos superiores se relacionan con la corteza cerebral. Véase figura C3.

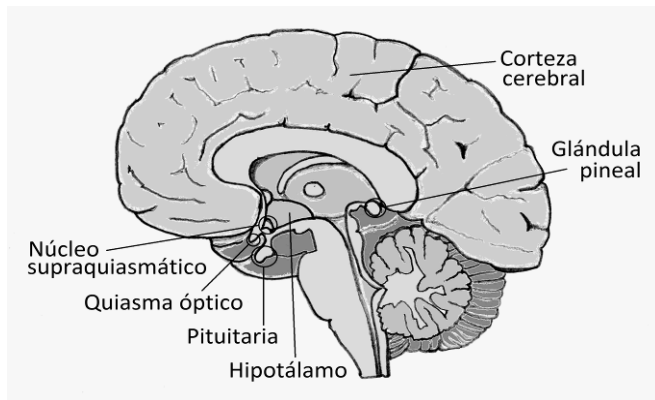


Fig. C3 Corteza cerebral. Adaptado de Frank Forney en Pinel (2011).

Corteza de asociación motora- Región del lóbulo frontal, rostral a la corteza primaria motora. También conocida como la corteza premotora y se relaciona con la organización secuencial y melodía de los movimientos.

Corteza de asociación sensorial- Regiones de la corteza cerebral que reciben información de la corteza sensorial primaria.

Corteza estriada- La corteza visual primaria, correspondiente al área 17 de Brodmann.

Corteza extraestriada- Región de la corteza de asociación visual; recibe fibras de la corteza estriada y del colículo superior y proyecta a la corteza visual de asociación. Corresponde a las áreas 18 y 19 de Brodmann.

Corteza límbica- Área filogenéticamente antigua, localizada en el borde medial (limbus) de los hemisferios cerebrales; se relaciona con la memoria y la conducta emocional.

Corteza motora primaria- Región del lóbulo frontal posterior que contiene neuronas que controlan los movimientos de los músculos esqueléticos. Representa el inicio del sistema piramidal y corresponde al área 4 de Brodmann.

Corteza prefrontal- Región del lóbulo frontal, rostral a la corteza de asociación motora. Se relaciona con las funciones ejecutivas tales como la iniciación, planificación y el pensamiento. Corresponde a las áreas de Brodmann 9, 10, 11, 12, 24, 32, 45, 46, y 47.

Corteza prefrontal ventromedial (vmPFC)- La región de la corteza prefrontal en la base de los lóbulos frontales anteriores, adyacentes a la línea media; juega un papel importante en la expresión de las emociones y el control de la atención.

Corteza somatosensorial primaria- La región del lóbulo parietal anterior cuya entrada principal es del sistema somatosensorial. Corresponde a las áreas de Brodmann 3, 1 y 2.

Corteza visual primaria- Región del lóbulo occipital posterior cuya entrada principal es del sistema visual. Corresponde al área 17 de Brodmann. Véase figura C4.

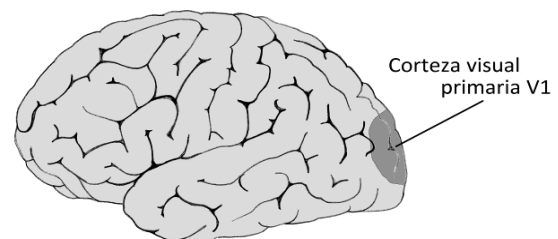


Fig. C4 Corteza visual primaria. Adaptado de Gazzaniga, Ivry & Mangun (2002).

Creatividad- Habilidad para considerar situaciones en una forma distinta, producir innovaciones o advertir problemas que no se habían identificado y encontrar soluciones originales.

Creutzfeldt-Jakob, síndrome de- Degeneración cerebral subaguda como consecuencia de la proteína llamada prion. Se caracteriza por una demencia progresiva de curso rápido. El cuadro clínico incluye ataxia mioclónica, alteración de la visión, convulsiones, y perturbación de la postura y el movimiento.

Cromosoma- Banda de DNA, con proteínas asociadas, se encuentra en el núcleo de las células; lleva la información genética.

Cuarto ventrículo- Espacio localizado entre el cerebelo y la protuberancia dorsal, situado en el centro del metencéfalo.

Cuerpo calloso- Comisura que interconecta los hemisferios del cerebro.

Cuerpo Lewy- Estructura circular anormal con un núcleo denso que consiste de la proteína α -sinucleína. Se encuentra en el citoplasma de las neuronas nigroestriales en personas con enfermedad de Parkinson.

D

Demencia- Deterioro significativo en el funcionamiento cognoscitivo, conductual y funcional debido a diversas causas neurofisiológicas, a pesar de que se mantiene la conciencia. En el DSM-5 se denomina como Trastorno Neurocognitivo Mayor. (Véase Trastorno Neurocognitivo)

Dendrita- Estructura ramificada, parecida a un árbol adherida al soma de la neurona; recibe información de los botones terminales de otras neuronas.

Desarrollo cognoscitivo- Pauta de cambio de los procesos mentales, como aprendizaje, atención, memoria, lenguaje, pensamiento, razonamiento y creatividad.

Despolarización- Reducción (hacia cero) del potencial de membrana de una neurona de su potencial de reposo normal.

Deuteranopia- Es una disfunción visual heredada consistente en percepción alterada del color. Los conos de la retina correspondientes a la recepción del color verde están ausentes lo que no permite discriminar entre el verde y el rojo.

Diencéfalo- Región situada entre el telencéfalo y el mesencéfalo que incluye el tercer ventrículo, el tálamo y el hipotálamo.

Disco óptico- Localización del punto de salida de la retina, de las fibras de las células ganglionares que forman el nervio óptico y que es responsable del punto ciego. Se identifica como un escotoma fisiológico.

Disgrafía (agrafia) fonológica- Trastorno de escritura como resultado de una alteración de los mecanismos de conversión fonema-grafema. La persona es incapaz de escribir pseudo-palabras, presentará dificultad para escribir palabras largas y poco frecuentes.

Disgrafía (agrafia) superficial- Trastorno de escritura en el cual se altera la ruta ortográfica o visual (léxica). La persona utilizará la ruta fonológica por lo que podrá deletrear palabras regulares pero no irregulares.

Dislexia de desarrollo- Dificultad en la adquisición de la lectura y la escritura en un niño con una inteligencia adecuada habilidad perceptual normal, y en ausencia de factores psicológicos significativos. Es de origen genético y puede asociarse con algunos factores prenatales o perinatales.

Dislexia (alexia) fonológica- Trastorno de lectura en el que la persona puede leer palabras regulares e irregulares, pero tiene dificultad en la lectura de pseudopalabras. Al estar afectada la ruta fonológica el individuo lee a través del reconocimiento global de las palabras.

Dislexia (alexia) superficial- Trastorno de lectura en el cual la persona puede leer palabras por la ruta fonológica al tener alterada la ruta de reconocimiento de palabras (léxica). Presenta dificultad leyendo palabras irregulares y presentando problemas de omisión, adición o sustitución de letras. Estos pacientes tienen menos dificultad que en la dislexia fonológica cuando intentan leer pseudopalabras.

Disparidad retiniana- Se refiere a la observación de que puntos en objetos localizados a distancias diferentes del observador caerán en localizaciones ligeramente distintas en las dos retinas. Provee una de las bases para la estereopsis (visión tridimensional).

Distal- Es la parte del cuerpo más lejana o distante del eje central del cuerpo o de donde comienza la extremidad.

Distonía- Trastorno del movimiento que se manifiesta en contracciones involuntarias de los músculos lo que resulta en posiciones anormales.

División parasimpática- Porción del sistema nervioso autónomo que controla las funciones que ocurren durante un estado de relajación.

División simpática- Porción del sistema nervioso autónomo que controla las funciones de excitación, activación y el gasto de energía.

Dorsal- “Hacia la espalda”; con respecto al sistema nervioso central, en una dirección perpendicular del neuroeje hacia el tope de la cabeza o la parte trasera.

Dura mater- La capa exterior, fuerte y flexible, de las meninges. Véase figura M1.

E

Efecto de la droga- Cambios que una droga produce en los procesos fisiológicos y conductuales en un animal.

Electrodo- Medio conductor que se puede utilizar para aplicar estimulación eléctrica o para grabar potenciales eléctricos.

Electroencefalograma (EEG)- Técnica electrofisiológica no invasiva de diagnóstico e investigación que registra los potenciales bioeléctricos del cerebro.

Electromiograma (EMG)- Técnica que permite registrar la actividad eléctrica generada por los músculos.

Electro-oculograma- Un potencial eléctrico grabado de los ojos por medio de electrodos colocados en la piel alrededor de

los mismos; detecta los movimientos de los ojos. (Carlson, 2011).

Émbolo- Pedazo de materia (como un coágulo de sangre, grasa, o desecho bacterial) que se desprende de su lugar de origen y obstruye una arteria. En el cerebro una embolia puede resultar en un infarto cerebral.

Encefalitis- Inflamación del cerebro causado por bacteria, virus o agentes tóxicos.

Encefalopatía esponjiforme transmisible- Enfermedad contagiosa causado por la acumulación de proteína priónica mal plegada en el encéfalo. Este proceso degenerativo le da al cerebro una apariencia tipo esponja.

Endocanabinoide- Un lípido; un ligando endógeno para los receptores que enlazan con THC, el ingrediente activo de la marihuana.

Enfermedad de Alzheimer-Trastorno degenerativo del cerebro, en ocasiones de origen genético. Causa pérdida progresiva de la memoria y otras funciones intelectuales (demencia), déficits motores y eventualmente la muerte. Actualmente se investiga sobre su diagnóstica temprano por la presencia de biomarcadores como la proteína Tau en el líquido cefalorraquídeo y los niveles de amiloide - β , la imagen por resonancia magnética estructural y funcional y la utilización reciente de imágenes cerebrales de amiloide o sustancias inflamatorias. Sin embargo el uso clínico de estos estudios es limitado ya que son invasivos y de alto costo.

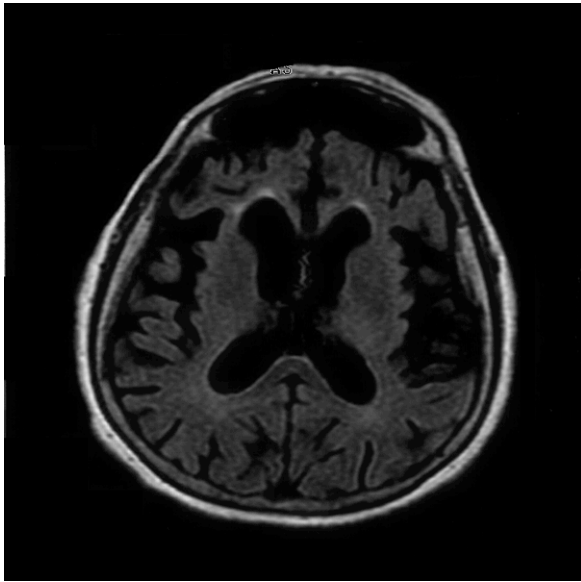


Fig. E1 Disminución de la masa cortical y ensanchamiento de ventrículos laterales, evidencia de Alzheimer. Imagen cortesía de Alfredo Pérez Canabal, MD.

Enfermedad de Cushing- Lleva el nombre del neurocirujano norteamericano Harvey W. Cushing (1869-1939). Es un trastorno asociado con el aumento de secreción adrenocortical de cortisol causado por una hiperplasia o tumor en la pituitaria. Los pacientes presentan obesidad en la parte superior del cuerpo, crecimiento lento, acné y dolor en los huesos. Es común observar manifestaciones psiquiátricas como depresión, reducción del deseo sexual, fatiga y dolores de cabeza.

Enfermedad de Huntington- Trastorno hereditario que causa degeneración en los ganglios basales (núcleo caudado). Se caracteriza por movimientos espasmódicos progresivamente más severos, movimientos retorcidos, demencia y finalmente la muerte.

Enfermedad de Parkinson- Condición neurológica caracterizada por temblor de reposo, rigidez de las extremidades, balance pobre y dificultad para iniciar los movimientos. Es causado por la degeneración del sistema nigroestriatal.

Enzima- Molécula que sirve como catalizador de reacciones químicas o sintetizador para combinar dos sustancias o rompiendo una sustancia en dos.

Epidemiología- El estudio de la distribución y causas de enfermedades en poblaciones.

Epinefrina- Una catecolamina secretada como hormona por la médula adrenal. Sirve también como neurotransmisor en el cerebro.

Esclerosis lateral amiotrófica (ALS)- Conocida también como la enfermedad Lou Gehrig, esta es una enfermedad degenerativa neuromuscular en la que mueren las motoneuronas del cordón espinal y de los nervios craneales.

Espacio subaracnoideo- Espacio en las meninges con fluido cerebro-espinal que sirve como amortiguador del cerebro. Está localizado entre la membrana aracnoidea y la pía mater.

Espectro autista- Es un término que se utiliza para describir un conjunto de discapacidades del desarrollo (TEA) que van de leves a severas y que pueden causar graves problemas en la interacción social, el aprendizaje y el lenguaje. Sus síntomas suelen detectarse antes de los 3 años y requieren diagnóstico e intervenciones tempranas.

Esquema corporal- Representación mental del cuerpo o partes del mismo, en reposo o en movimiento.

Estereopsis- Es la capacidad del cerebro de generar visión tridimensional a partir de dos imágenes, levemente diferentes, proyectadas en cada retina.

Estimulación magnética transcraneana (TMS)- Estimulación de la corteza cerebral por medio de campos magnéticos producidos al pasar pulsos de electricidad a través de bobinados colocados cerca del cráneo. Interfiere con las funciones del cerebro en las regiones estimuladas.

Estrategias- Término que se utiliza para describir un conjunto secuencial de pasos o acciones dirigidos a una meta u objetivo. Se la vincula a funciones de la inteligencia y en neuropsicología forman parte de la función ejecutiva (función frontal)

Estrategias de aprendizaje- Término utilizado en pedagogía y psicopedagogía para desarrollar acciones enmarcadas en una metodología de enseñanza acorde al contexto y a los contenidos del aprendizaje que se desea impartir.

Estrategias paliativas en la afasia – Conjunto de estrategias

comunicativas que se ponen en juego en el sujeto afásico frente a una limitación comunicativa. Las mismas le permitirán tener algún nivel de comunicación. Se ha dicho que “los afásicos se comunican mejor de lo que hablan” (Holland, 1977).

Estudio de lesiones- En ocasiones se utiliza como un sinónimo ablación experimental, pero también puede referirse al estudio de pacientes con lesiones no provocadas.

Evocación diferida- Recuperación de la información previamente almacenada, la cual se mide por la evocación o reproducción retrasada en el tiempo, por lo general unos 20 minutos luego de ser presentada y frecuentemente después de una actividad obstaculizadora.

F

Farmacocinética- Área de la farmacología que estudia los procesos de administración, absorción, distribución, metabolización y excreción de las drogas en el cuerpo.

Fascículo arqueado (arcuate fasciculus)- Vía de axones que conectan al área de Wernicke con el lóbulo frontal. Daño en esta estructura se ha asociado frecuentemente con afasia de conducción.

Fenilcetonuria (PKU)- Trastorno hereditario causado por la ausencia de una enzima que convierte el aminoácido fenilalanina en tirosina. La acumulación de fenilalanina causa daño cerebral a menos que se siga una dieta especial desde el nacimiento.

Fenómeno de rebote- Se refiere al aumento en frecuencia o intensidad de una actividad, sustancia o síntoma luego de haber sido suprimido temporariamente la misma. En los estudios del sueño se refiere a un incremento en la actividad REM después de un periodo en que esta fue reprimida.

Fibra de proyección- Axón de una neurona en una región del cerebro cuyos terminales forman sinapsis con neuronas en otra región.

Fijación conceptual- Fijar un patrón de pensamiento para usarse como referencia mental o de acción.

Filogenia- Evolución de las especies.

Fisura longitudinal- Se refiere a la cisura más grande que separa ambos hemisferios del cerebro.

Fisura calcarina- Fisura horizontal en la superficie interna de la corteza del lóbulo occipital. Se reconoce como la corteza visual primaria.

Fisura lateral o fisura de Silvio- Surco transversal que separa al lóbulo temporal de los lóbulos parietal y frontal. Véase figura F1.

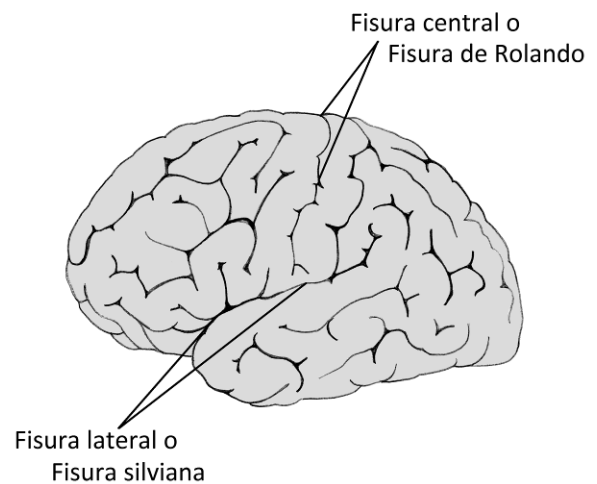


Fig. F1 Fisura central o de Rolando y fisura lateral o de Silvio. Adaptado de Gazzaniga, Ivry & Mangun (2002).

Flexibilidad mental- Capacidad para cambiar esquemas de acción o pensamiento. También se refiere a la generación y selección de nuevas estrategias de trabajo.

Fluidez verbal- Capacidad para expresarse con facilidad y espontaneidad. Dentro de la evaluación neuropsicológica se refiere a tareas en las que se generan el mayor número de palabras, de una letra (fluidez fonológica) o categoría particular (fluidez semántica), usualmente en 60 segundos. Su déficit puede originarse por fallas en el sistema semántico y/o las funciones ejecutivas.

Fluido cerebroespinal (CSF)- Fluido claro, similar al plasma sanguíneo que se encuentra dentro del sistema ventricular del

cerebro, del cordón espinal y el espacio subaracnoidal de las meninges.

fMRI- Ver imagen de resonancia magnética funcional.

Fonoagnosia- Tipo específico de agnosia auditiva para sonidos no verbales en que se pierde la capacidad de reconocer voces individuales. Impide establecer la diferencia entre voces familiares y desconocidas.

Fonoaudiología- Estudio de la comunicación humana y sus trastornos. Sus áreas de competencia incluyen los dominios del lenguaje, el habla, la voz y la audición.

Frenología- Teoría propuesta por Joseph Gall en el siglo 19 para explicar la personalidad y el carácter a partir de la forma del cráneo y sus protuberancias.

Formación reticular- Red de tejido neural y núcleos localizado en la región central del tallo cerebral, de la médula al diencefalo, que media los procesos neurovegetativos.

Fornix- Vías nerviosas que conectan al hipocampo con otras partes del cerebro, incluyendo a los cuerpos mamilares del hipotálamo; parte del sistema límbico.

Fotopigmento- Un tinte proteínico, derivado de la vitamina A, enlazado a la retina responsable de la transducción de información visual.

Fotoreceptor- Una de las células receptoras de la retina encargado de transducir la fotoenergía en potenciales eléctricos.

Fóvea- Región de la retina que media la visión más aguda de las aves y mamíferos superiores. Los conos, sensibles al color, constituyen el único tipo de fotoreceptor presente en esta región.

Funciones ejecutivas- Conjunto de funciones, principalmente correlacionadas con la corteza prefrontal, involucradas en el control, la regulación y la planificación eficiente de la conducta humana y el control cognitivo. Son esenciales para la conducta dirigida. Se han propuesto varios modelos para su interpretación conceptual.

Funciones, áreas o dominios neurocognitivos- Se refiere a las dimensiones utilizadas para organizar y conceptualizar los casos clínicos. Incluye entre otras las siguientes funciones: atención, memoria, lenguaje, funciones ejecutivas, percepción, habilidades construccionales y cálculo.

Funcionalismo- Principio que explica un fenómeno biológico (una conducta o una estructura fisiológica) a partir de su utilidad en la adaptación del organismo.

G

GABA- Neurotransmisor inhibitorio, del grupo de los aminoácidos, más importante en el cerebro.

Ganglios basales- Conjunto de núcleos subcorticales en el telencéfalo compuesto por el núcleo caudado, el globus pallidus, el putamen, el núcleo subtalámico y la sustancia nigra. Tienen una función importante en la organización del sistema motor.

Gen- Unidad funcional de un cromosoma, el cual dirige la síntesis de una o más proteínas.

Giros- Circunvolución de la corteza cerebral como resultado de plegarse sobre sí misma y separadas por los surcos.

Giro cingulado- Circunvolución observada medial y que queda sobre el cuerpo calloso; se relaciona con la corteza límbica. Véase figura G1.

Glía- Células de apoyo y nutrición del sistema nervioso central.

Glioma- Neoplasia en el sistema nervioso central que se origina en las células gliales.

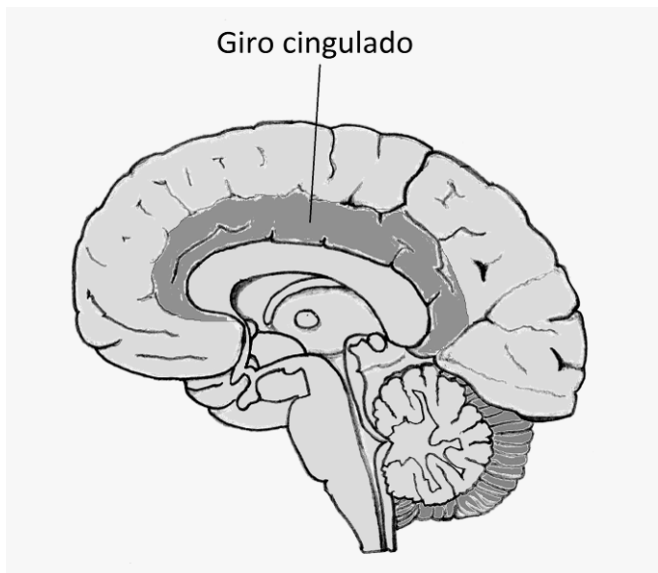


Fig. G1 Giro cingulado. Adaptado de Frank Forney en Pinel (2011).

Glucocorticoide- Una de un grupo de hormonas esteroidea de las glándulas suprarrenales importantes en el metabolismo de proteínas y carbohidratos, secretado especialmente en momentos de estrés.

Glutamato- Un aminoácido; el neurotransmisor excitatorio, del grupo de los aminoácidos, más común en el cerebro.

Grafema- Una letra o combinación de letras que representa un sonido específico o fonema.

Grafestesia- La habilidad para identificar letras y números trazados o escritos sobre la piel, usualmente en las palmas de la mano o en los dedos.

Grafofonética- Relación entre el sonido y el símbolo gráfico.

H

Habilidades Cognitivas- Se refiere al conjunto de aptitudes relacionadas a los procesos de cognición e incluye entre otros: lenguaje, pensamiento, memoria, aprendizaje, percepción, reconocimiento visual, solución de problemas, creatividad, y toma de decisiones.

Habilidades Intelectuales- Aptitudes necesarias para la realización de actividades mentales. Es un concepto relacionado al coeficiente intelectual (CI).

Habilidades premórbidas- Se refiere a una estimación de la capacidad intelectual y de las funciones cognitivas de una persona previo a un daño o una condición patológica del cerebro.

Habla vacía- El paciente produce gran cantidad de palabras pero sin significado. Su discurso es incoherente, lo que no permite reconocer las ideas que trata de expresar.

Hemiagrafia- Inhabilidad de escribir con la mano izquierda cuando se puede escribir de forma normal con la mano derecha. Ocurre en personas con secciones del cuerpo calloso. También se conoce como agrafía por desconexión o agrafía unilateral.

Hemi-inatención- Incapacidad para atender espontáneamente a los estímulos presentados contralateral a la lesión. Incluye la hemi-inatención al propio cuerpo (hemiasomatognosia) y al espacio (negligencia espacial unilateral).

Hemialexia- Incapacidad para reconocer y leer letras y palabras presentadas en el campo visual izquierdo, sin embargo, la lectura para la información presentada al campo visual derecho es normal. Se debe a una resección quirúrgica de la parte posterior del cuerpo calloso o a un tumor u otro proceso patológico en esta región. .

Hemianomia- Incapacidad para nombrar verbalmente un estímulo presentado en el hemicampo visual izquierdo en ausencia de hemianopia. Puede ocurrir después de una callosotomía y representa un síndrome de desconexión visual.

Hemianopsia- Falta de visión o ceguera que afecta la mitad de un campo visual. Véase Anopsia.

Hemianopsia incompleta- Hemianopsia en la cual la visión macular es preservada, resultado de una lesión en la corteza occipital.

Hemianopsia unilateral- Falta de visión o ceguera del campo visual de un solo ojo.

Hemiaquinesia- Subutilización del hemicuerpo contralateral a la lesión, sin que exista una alteración motora o sensorial que lo explique.

Hemiasomatognosia- Pérdida de la consciencia de la mitad del cuerpo. Por lo general ocurre en el lado izquierdo contralateral a una lesión del lóbulo parietal derecho.

Hemicuerpo- Mitad lateral del cuerpo humano.

Hemiparesis- Parálisis parcial en un lado del cuerpo.

Hemiplegia- Parálisis total de la mitad del cuerpo, usualmente debido a daño cerebral.

Hemisferestomía- Resección o desconexión de un hemisferio cerebral.

Hemisferio cerebral- División lateral de las dos porciones mayores del prosencéfalo, cubierto por la corteza cerebral.

Hemorragia- Ruptura de un vaso sanguíneo que resulta en un sangrado.

Hidrocefalia- Dificultad con el flujo o acumulación del líquido cerebro espinal. Puede ocurrir por el bloqueo del flujo (hidrocefalia obstructiva), dificultad en la absorción o exceso de producción del líquido cerebro espinal (hidrocefalia no obstructiva o normotensa). Véase figura H1.

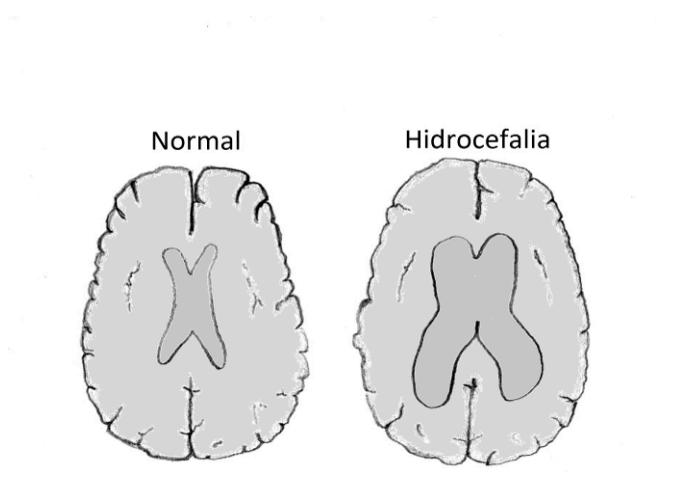


Fig. H1 Hidrocefalia. Adaptado de ADAM.

Hiperoralidad- Tendencia a llevarse a la boca todos los objetos que tiene en las manos.

Hiperreactividad- Respuesta exagerada a los estímulos.

Hiperreflexia- Incremento de los reflejos.

Hiperpolarización- Cambio en el potencial de membrana de una célula, relativo al potencial de reposo normal. La membrana en su interior tiene una carga más negativa.

Hipoacusia- Sordera parcial como consecuencia de alguna patología que altera la capacidad auditiva.

Hipocampo- Estructura del lóbulo temporal, que constituye una parte importante del sistema límbico y los sistemas de memoria explícita. Incluye el cuerno de Ammón del hipocampo, el gyrus dentado y el subiculum.

Hipoestesia- Disminución en la sensibilidad táctil a diferentes estímulos.

Hipofrontalidad- Actividad disminuida de la corteza prefrontal la cual se manifiesta con síntomas negativos típicos de la esquizofrenia.

Hipomimia- Disminución o ausencia de la expresión mímica tanto en gestos como ademanes.

Hipoquinesia- Disminución o lentitud en los movimientos corporales.

Hiposmia- Trastorno parcial en el reconocimiento olfativo.

Hipotálamo- Grupo de núcleos del diencefalo situado debajo del tálamo. Está involucrado en la regulación del sistema nervioso autónomo, controla las glándulas pituitarias anterior y posterior, así como la integración de conductas necesarias para el mantenimiento de la especie (hambre, sed, etc). Véase figura H2.

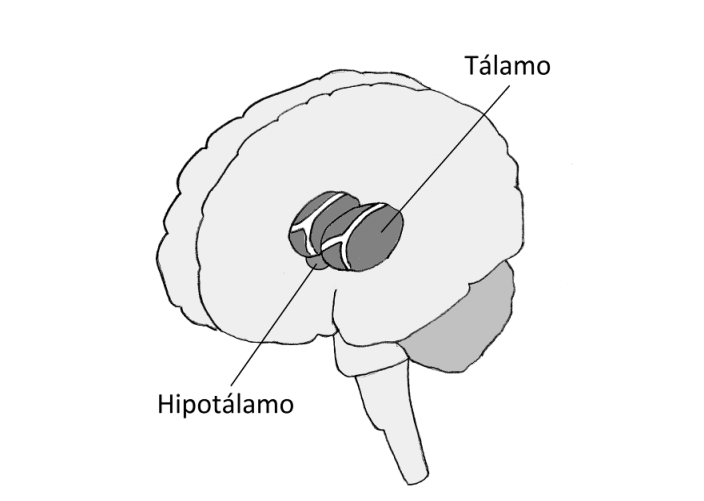


Fig. H2 Hipotálamo. Adaptado de Frank Forney en Pinel (2011).

Hipótesis de monoaminas- Propone que la depresión es causada por un nivel actividad bajo en las sinapsis monoaminérgicas.

Hipoxia- Insuficiencia o falta de oxígeno. La hipoxia cerebral ocurre cuando no llega suficiente oxígeno al cerebro.

Hoffman, Reflejo de- Hiperreflexia que ocurre como resultado de una condición anormal en la neurona motora superior. También puede ser observado en adultos saludables con ansiedad. Puede ser provocado flexionando el terminal del tercer (corazón) o cuarto (anular) dedo. La respuesta consiste en el movimiento de flexión hacia el pulgar.

Holoprosencefalia- Representa un espectro de malformaciones de la cara y el cráneo como resultado de una anomalía del desarrollo del prosencéfalo en la etapa embrionaria.

Hoover, Signo de- Signo de parálisis psicógena, histérica o simulación el cual se prueba acostando al paciente en supina y se le pide que presione la cama con la pierna paralizada. Se observa si la otra pierna presenta un movimiento de elevación, fenómeno que falta en la histeria o la simulación. El no levantar la pierna es un signo positivo de Hoover.

Hormona adrenocorticotrópica (ACTH)- Hormona secretada por la glándula pituitaria anterior y que estimula la corteza adrenal para que se produzcan glucocorticoides.

Hormona liberadora de corticotropina (CRH)- Hormona hipotalámica que estimula a la glándula pituitaria anterior para que secrete ACTH (hormona adrenocorticotrópica).

I

Ideográfico- Ciencia que se basa en la descripción de entidades únicas.

Idiopático- Enfermedad o condición de etiología desconocida.

Ilusión- Interpretación errónea o percepción distorsionada de un estímulo real.

Imagen de resonancia magnética (MRI)- Técnica computarizada de diagnóstico no invasiva que permite generar imágenes del cerebro y otras estructuras internas del cuerpo. La imagen se genera utilizando un campo magnético que registra las señales electromagnéticas.

Imagen de resonancia magnética funcional (fMRI)- Método de imagen funcional basado en una modificación del procedimiento MRI que registra el flujo sanguíneo regional en el cerebro.

Imaginería visual- Utilizar la formación de imágenes visuales para establecer asociaciones con la nueva información.

Impersistencia Motora- Incapacidad de mantener una posición por más de 10 segundos luego de ser ordenada por un examinador.

Índice terapéutico- La relación entre la dosis que produce el efecto deseado en 50% de los animales y la dosis que produce el efecto tóxico en 50% de los animales.

Inhalación- Administración de una sustancia vaporosa hacia los pulmones.

Inhibidor específico de recaptación de serotonina (SSRI)- Una droga antidepresiva que específicamente inhibe la recaptación de serotonina sin afectar la recaptación de otros neurotransmisores.

Insomnio fatal familiar- Trastorno fatal heredado, caracterizado por insomnio progresivo.

Interneurona- Neurona del sistema nervioso central localizada entre una neurona sensorial y una neurona motora.

Intracerebroventricular (ICV)- Administración de una sustancia dentro de uno de los ventrículos cerebrales.

Ipsilateral- Localizado en el mismo lado del cuerpo.

K

Korsakoff, Síndrome de- Condición que se relaciona directamente con la deficiencia de tiamina (vitamina B1). Los síntomas principales son: incapacidad de formar nuevas

memorias (amnesia anterógrada), pérdida de memoria (amnesia retrógrada), confabulación y alucinaciones. Este síndrome ha sido descrito en diversas condiciones asociadas con malnutrición o defectos en la absorción, incluyendo el vómito persistente, hiperémesis gravidarum (nausea o vómito persistente durante el embarazo), obstrucción digestiva, y otras. La vulnerabilidad es altamente variable. Entre los alcohólicos con una larga historia solo una minoría desarrolla el síndrome. Se ha postulado una predisposición genética a presentar un defecto en el metabolismo de la tiamina.

L

Labilidad emocional- Cambio rápido y considerable en el humor, respuestas emocionales desproporcionadas y que puede ser fácilmente provocado y desaparecer rápidamente.

L-dopa- Forma levorotatoria de dopa que sirve de precursor de las catecolaminas. En ocasiones es usado para tratar la enfermedad de Parkinson debido a su efecto agonista de dopamina.

Lateral- Orientación de los neuroejes para referirse a la perspectiva hacia el lado del cuerpo.

Lectura de palabra completa o global- Lectura mediante el reconocimiento de la palabra como un todo.

Lectura fonológica- Lectura mediante la decodificación del significado fonológico de las letras.

Lentificación- Velocidad de procesamiento disminuida.

Lesión cerebral traumática- Daño cerebral causado por fuerzas externas. Éstas se clasifican por sus mecanismos (abierta o cerrada), su gravedad (leve, moderada o severa) o por sus rasgos (localizada o difusa).

Liberación frontal- Reflejos patológicos que originalmente se describieron asociados a daños en lóbulos frontales pero que son más comunes cuando ocurre daño cerebral difuso. Los signos de liberación frontal incluyen los reflejos de agarre, succión, moro, palmomenoniano y glabellar.

Líquido cerebro-espinal- También conocido como líquido cefalorraquídeo. Es una sustancia transparente producida por los plexus coroides en los ventrículos cerebrales y que se distribuye en los espacios del cerebro, el cordón espinal y los espacios subaracnoidales.

Lisencefalia- Significa cerebro liso e identifica una condición que se caracteriza por microcefalia y agiria.

Lobectomía- Ablación completa de un lóbulo cerebral.

Lobotomía- Intervención quirúrgica dirigida a seccionar fascículos de un lóbulo cerebral. Está considerada un tipo de psicocirugía.

Lóbulo frontal- La porción anterior de la corteza cerebral, rostral al lóbulo parietal y dorsal al lóbulo temporal. Se correlaciona con las funciones ejecutivas, funciones motoras y el lenguaje. Véase figura L1.

Lóbulo occipital- La región de la corteza cerebral, caudal a los lóbulos parietal y temporal. Se correlaciona con las funciones visuales. Véase figura L1.

Lóbulo parietal- La región de la corteza cerebral, caudal al lóbulo frontal y dorsal al lóbulo temporal. Se correlaciona con las funciones somáticas. Véase figura L1.

Lóbulo temporal- Región de la corteza cerebral, rostral al lóbulo occipital y ventral a los lóbulos parietal y frontal. Se correlaciona con las funciones auditivas, olfativas, visuales, de memoria y el procesamiento emocional. Véase figura L1.

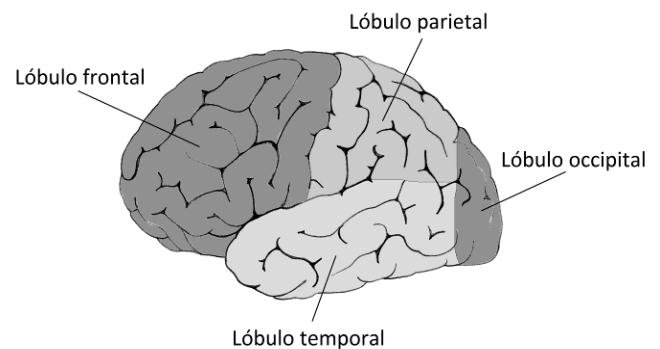


Fig. L1 Lóbulos. Adaptado de Gazzaniga, Ivry & Mangun (2002).

Locus Coeruleus- Un grupo color oscuro de los cuerpos celulares noradrenérgicos localizados en la protuberancia

cerca del extremo rostral en el piso del cuarto ventrículo. Se correlaciona con la excitación y la vigilia.

Logorrea- Tendencia irreprimible de hablar excesivamente con expresión incoherente.

M

Macroelectrodo- Un electrodo utilizado para grabar la actividad eléctrica de un gran número de neuronas en una región particular del cerebro; mucho más grande que un microelectrodo.

Maduración- Procesos integral de crecimiento físicos que permiten el desarrollo de las habilidades cognitivas, afectivas, sociales y conductuales a través de la vida del individuo.

Malformaciones arteriovenosas: Defectos en el sistema cerebro vascular en las áreas limítrofes entre dos territorios vasculares. Es un enredo entre arterias y venas que interrumpe el flujo natural de la sangre.

Magnetoencefalografía- Un procedimiento que detecta grupos de neuronas activadas sincrónicamente mediante el campo magnético inducido por su actividad eléctrica; utiliza un gran número de artefactos de interferencia cuántica superconductora (SQUIDS).

Materia gris periacueductal- La región del mesencéfalo que rodea al acueducto cerebral. Su función básica se basa en reducir el dolor excesivo, especialmente en condiciones de emergencia.

Medial- Se refiere al neuroeje y describe una perspectiva hacia la mitad del cuerpo o la cara interna de los hemisferios cerebrales.

Médula oblongata- La porción más caudal del cerebro localizada en el mielencéfalo, inmediatamente rostral al cordón espinal. Sinónimo de bulbo raquídeo.

Melatonina- Hormona secretada durante la noche por la glándula pineal. Contribuye al mantenimiento de los ritmos circadianos y estacionarios.

Membrana celular- Estructura compuesta principalmente de moléculas, lípidos que definen los límites exteriores de una célula y que sostiene los organelos de la célula.

Membrana aracnoidea- La capa del medio de las meninges localizada entre la capa dura mater y la pía mater.

Memoria- Proceso cognitivo que implica la codificación, almacenamiento y evocación de información.

Memoria autobiográfica- Es un tipo de memoria episódica que tiene que ver con los recuerdos en referencia al individuo mismo.

Memoria a corto plazo- Sistema de memoria de duración corta (segundos) y de capacidad limitada.

Memoria a largo plazo- Sistema de memoria para el almacenamiento de información a largo plazo, proveniente de la memoria a corto plazo. Permite almacenar gran cantidad de información por mucho tiempo.

Memoria contextual- Organización temporal de la secuencia de eventos evocados, identificación del lugar en donde la información aprendida fue adquirida, como también la fuente exacta de la información recuperada. Los trastornos en este tipo de memoria pueden ser la base de la confabulación observada en lesiones frontales.

Memoria declarativa- Información accesible a la consciencia y que requiere esfuerzo para ser evocada. Se refiere a la memoria explícita y que es accesible en forma de conocimiento.

Memoria de habilidades- Capacidad para memorizar y evocar las estrategias perceptuales y motoras requeridas para llevar a cabo una tarea. Habitualmente se hace referencia a la memoria procedimental o procedural

Memoria de reconocimiento- Proceso que se manifiesta a través de la discriminación entre objetos previamente expuestos a los no expuestos.

Memoria de trabajo- Memoria operativa. Procesos que utilizan la memoria a corto plazo que permite la conservación de información hasta la realización de una operación.

Memoria ecoica- Modalidad auditiva de entrada al sistema de memoria a corto plazo para la retención de información.

Memoria emocional- Re-experimentar estados emocionales pasados.

Memoria episódica- Almacenamiento y recuperación de eventos o episodios experimentados personalmente. La información se almacena en la memoria de largo plazo dentro de un contexto temporo-espacial definido. La participación del sistema frontal cortical-subcortical aparenta ser esencial para este proceso. Actualmente sus fallas son consideradas como un posible marcador cognitivo de la Enfermedad de Alzheimer.

Memoria espacial- Sistema que registra información sobre el entorno, localización y orientación espacial.

Memoria explícita- Capacidad para recuperar información que está inmediatamente accesible a la consciencia.

Memoria icónica- Modalidad visual de entrada al sistema de memoria para la retención de información.

Memoria implícita- Capacidad para recuperar información presente pero inaccesible por acción consciente y voluntaria.

Memoria incidental- Conservación de información sin que exista una intención de hacerlo.

Memoria inmediata- El primer paso en el sistema de memoria, donde la información es seleccionada para ser retenida por el proceso de almacenamiento. Implica una capacidad limitada de almacenamiento (varios milisegundos), lo cual permite que la información pueda ser transferida a un almacenamiento permanente. En ausencia de la repetición voluntaria la información desaparece.

Memoria lejana, remota o de largo plazo- Memoria de información almacenada mucho antes que la información incluida en la memoria reciente, y que cubre un periodo de años y décadas previas.

Memoria no declarativa- Véase memoria procedimental.

Memoria procedimental- Memoria de cómo hacer las cosas y habilidades motrices. Representa un tipo de memoria implícita.

Memoria prospectiva- Habilidad para recordar las cosas que uno debe hacer en determinado momento futuro.

Memoria reciente- Memoria de información almacenada en las últimas horas, días o meses. Algunos autores la consideran un almacén intermedio entre la memoria a corto plazo y la largo plazo.

Memoria remota- Sistema de memoria que permite almacenar y evocar información por semanas hasta por toda la vida.

Memoria secuencial- Capacidad para distinguir y evocar el orden de una serie de huellas de memoria.

Memoria semántica- Almacén de conocimiento general adquirido a través de un sistema simbólico, usualmente mediada por el lenguaje.

Memoria sensorial- Capacidad para retener brevemente (del orden de milisegundos) una impresión dejada por uno o más estímulos. Es un post-efecto positivo. Incluye la memoria icónica (visual) y la memoria ecoica (auditiva)

Memoria temporal- Organización cronológica o temporal de los eventos experimentados o secuencias de huellas de memoria.

Memoria topográfica- Habilidad para describir un itinerario familiar, la organización espacial de habitaciones en una casa, o lugares familiares en la comunidad utilizando representaciones mentales o revisualizaciones.

Memoria verbal- Sistema de memoria especializado en el procesamiento de estímulos lingüísticos que permite el procesamiento del lenguaje y de la información verbal.

Memoria visual- Sistema de memoria especializado en procesar representaciones visuales y espaciales que permiten la orientación espacial y la solución problemas viso-espaciales.

Meninges- Tejido que encapsula al sistema nervioso central y se compone de tres capas: la dura mater, membrana aracnoidea y la pía mater. Véase figura M1.

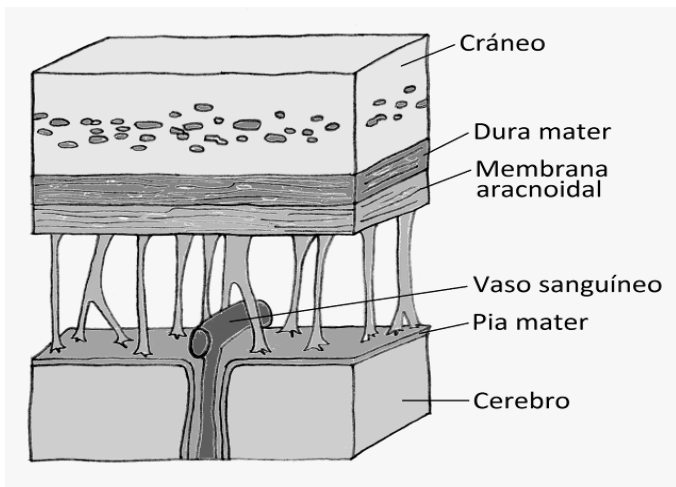


Fig. M1 Meninges. Adaptado de Pearson Education Inc. (2004).

Meningioma- Tumor cerebral benigno que se origina en las células que constituyen las diferentes capas de las meninges.

Meningitis- Inflamación de las meninges que puede ser causado por virus o bacterias.

Mesencéfalo- La parte central de las tres divisiones principales del cerebro. La región del cerebro que rodea al acueducto cerebral que incluye el tectum y el tegmentum. Véase figura M2.

Metacognición- Capacidad de autorregular y planificar las estrategias de aprendizaje o solución de problemas. Control de la cognición. Permite evaluar y controlar el procesamiento de la información.

Metáfora : Se la define clásicamente como la sustitución de un término propio por otro figurado, donde el mismo no se refiere de una manera directa, si no que requiere identificar la similitud entre ellos. El término proviene de un vocablo griego que se interpreta como “traslación”. Se describen varios tipos de sustituciones de distinto grado de complejidad. Sus alteraciones se observan en muchas enfermedades neurológicas que afectan a uno u otro hemisferio cerebral

Metamemoria- Tener consciencia de la capacidad y del funcionamiento de los sistemas de memoria personales. Control de la memoria y manejo de estrategia para optimizar la retención de información. Es una capacidad metacognitiva.

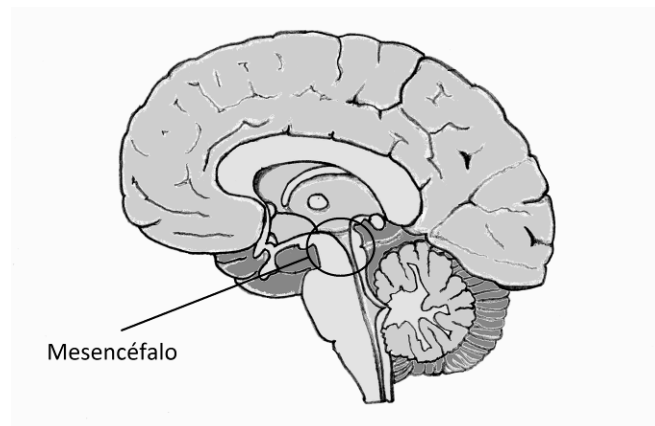


Fig. M2 Mesencéfalo. Adaptado de Frank Forney en Pinel (2011).

Metástasis- Proceso mediante el cual las células cancerosas se desprenden del tumor, viajan a través del sistema vascular o linfático y proliferan en otras partes del cuerpo.

Metilfenidato- Droga que inhibe la recaptación de dopamina y se utiliza para el tratamiento del desorden atención e hiperactividad.

Microelectrodo- Un electrodo muy fino generalmente utilizado para grabar la actividad de neuronas individuales.

Microglía- Son las células gliales más pequeñas y actúa como fagocito para proteger el cerebro de organismos invasores.

Micrografía- Disminución en el tamaño de letras escritas en una oración o en una palabra típicamente observado en los pacientes de Parkinson.

Microhemorragias cerebrales- Visualizadas por medio de resonancia magnética (MRI), son el resultado de la ruptura de pequeños vasos sanguíneos en los ganglios basales o en la materia blanca subcortical y son, en mayor parte, clínicamente asintomáticas.

Microtúbulo- Banda larga de grupos de filamentos de proteínas arreglados alrededor de un núcleo hueco y que son parte del citoesqueleto del axón. Su función es el transporte de sustancias de un lugar a otro dentro de la célula.

Miembro fantasma, síndrome del- Percepción de las sensaciones de que un miembro amputado aún está unido al cuerpo.

N

Migración neuronal- Durante el desarrollo prenatal del sistema nervioso central ocurre el desplazamiento de neuronas desde su lugar de nacimiento hasta su lugar permanente. Estas células se originan en la región ventricular del tubo neural y son guiadas por las neuronas radiales.

Mitocondria- Organelo celular que es responsable de la extracción de energía de los nutrientes.

Monoamino- Una clase de aminoácidos que incluye a los indolaminos tales como la serotonina, y catecolaminas tales como la dopamina, norepinefrina, y epinefrina.

Monoamino oxidasa (MAO)- Clase de enzimas que destruyen a las monoaminas, dopamina, norepinefrina, y serotonina.

Movimiento de persecución- Reacción de los ojos para mantener una imagen de un objeto en movimiento en la fóvea.

Movimientos reflejos- Reacciones involuntarias que el cuerpo hace para evitar o disminuir un posible daño.

Movimiento sacádico- El movimiento rápido de los ojos en la exploración visual.

Mutismo- Estado de una persona que se rehúsa a hablar.

Mutismo aquinético- Estado asociado con la disminución de movimientos corporales y del habla. El mutismo aquinético está asociado con tumores grandes en el lóbulo frontal medial (cíngulo), tumores en el prosencéfalo basal o aneurismas de la arteria cerebral anterior. También puede ocurrir después de una lesión talámica. Contrario al síndrome de enclaustramiento en el cual la comunicación se puede establecer con el movimiento ocular, la cognición no es fácil de evaluar en el mutismo aquinético ya que los pacientes no responden a órdenes verbales.

Narcolepsia- Trastorno del sueño caracterizado por periodos de somnolencia irresistible durante el día, ataques de cataplexia, parálisis de sueño y alucinaciones hipnagógicas. Presentan alteraciones en el sueño nocturno y las etapas REM.

Negligencia- Se refiere a la negación de la parte contralateral del cuerpo como resultado de un daño de la corteza parietal posterior o frontal.

Neocorteza- Se refiere a las áreas del córtex filogenéticamente más recientes, incluye a la corteza sensorial primaria, corteza motora primaria y corteza de asociación.

Neologismo- Palabra nueva o sin significado. Las parafasias fonológicas y morfológicas se consideran como neologismos cuando la identificación de una palabra en específico es imposible.

Neoplasia- Tumor. El crecimiento anormal de células nuevas. Tiene una débil, o inexistente, organización estructural y coordinación funcional con el tejido que le rodea. Forma una masa de tejido el cual puede ser benigno o maligno.

Neostigmina- Droga que inhibe la actividad de acetilcolinesterasa.

Neuroje- Se refiere a una línea imaginaria dibujada a través del centro del sistema nervioso, de la parte inferior del cordón espinal hasta el frente del prosencéfalo. Sirve para la orientación y localización de estructuras del sistema nervioso central. Véase figura N1.

Neurología- Especialidad médica que estudia la anatomía, fisiología y química del sistema nervioso, como también la diversidad de enfermedades que son resultado de patología en el sistema nervioso.

Neurona bipolar- Neurona con un solo axón y una dendrita adherida a su soma.

Neurona motora- Neurona que controla la contracción de un músculo o la secreción de una glándula.

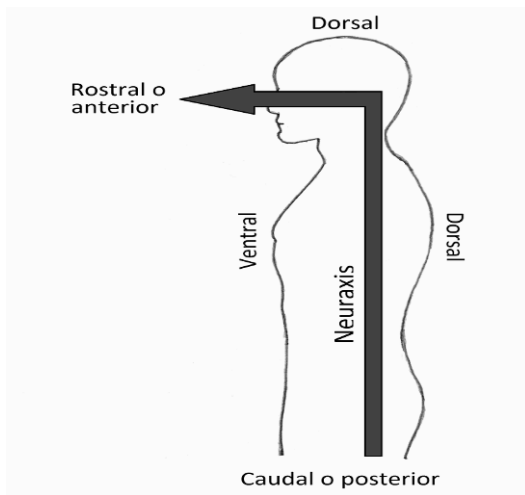


Fig. N1 Neuroeje.

Neurona multipolar- Neurona con un axón y muchas dendritas adheridas a su soma.

Neurona postganglionar- Neuronas del sistema nervioso autónomo que forma sinapsis directamente con el órgano objetivo.

Neurona preganglionar- Neurona eferente del sistema nervioso autónomo cuyo cuerpo celular está localizado en un núcleo nervioso craneal o en el cuerno intermedio de la materia gris espinal y cuyos botones terminales hacen sinapsis sobre neuronas postganglionares en el ganglio o cadena autónoma.

Neurona unipolar- Neurona con un axón adherido a su soma; el axón se divide, una rama recibe información y la otra envía información al sistema nervioso central.

Neuronas sensoriales- Neurona especializada en detectar cambios en el ambiente externo o interno y envía información acerca de estos cambios al sistema nervioso central.

Neuropsicología- Disciplina clínica y experimental que estudia las relaciones cerebro-conducta/cognición.

Neurotóxico- Sustancias que pueden afectar adversamente el sistema nervioso.

Neurotransmisor- Químico que es liberado por un botón terminal del axón. Pueden tener efecto excitatorio o inhibitorio en las membranas postsinápticas.

Nistagmo- Oscilación rítmica horizontal, vertical o rotatoria de los ojos durante el seguimiento ocular.

Nocicepción – Percepción de la sensación de dolor.

Nódulo de Ranvier- Porción desprovista de mielina en un axón.

Norepinefrina- Un neurotransmisor del grupo de las catecolaminas encontrado en el cerebro y en la división simpática del sistema nervioso autónomo.

Núcleo- Organelo que se encuentra en el centro de la célula y que contiene la información genética de la misma.

Núcleo geniculado lateral - Centro de procesamiento del tálamo que recibe información de la retina y proyecta a la corteza visual primaria.

Núcleo rojo- Centro grande del mesencéfalo que recibe señales de entrada del cerebelo y de la corteza motora, y envía axones a las neuronas motoras en el cordón espinal.

Núcleo supraquiasmático - Un núcleo del hipotálamo situado en la parte superior del quiasma óptico. Contiene un reloj biológico que es responsable de la organización de muchos de los ritmos circadianos del cuerpo. Véase figura C3.

Núcleo tuberomamilar (TMN)- Un núcleo en el hipotálamo ventral posterior, justamente rostral a los cuerpos mamilares; contiene neuronas histaminérgicas que participan en la activación cortical y en la excitación conductual.

Núcleo ventrolateral- Un núcleo del tálamo que recibe señales de entrada del cerebelo y envía axones a la corteza primaria motora.

O

Obsesión- Pensamiento no deseado o idea con la cual la persona presenta una preocupación persistente.

Oftalmoplejía- Imposibilidad para realizar movimientos oculares.

Oligodendrocito- Tipo de célula glial en el sistema nervioso central, encargada de formar la capa de mielina en los axones.

Oligodendrocitoma- Tumor intracraneal bastante raro que se origina en los oligodendrocitos, que ocurre mayormente en los hemisferios cerebrales y que pueden infiltrarse a las meninges. Calcificaciones y hemorragias intratumorales son frecuentes.

Oligodendroglioma- Véase Oligodendrocitoma.

Olvido senil benigno- Alteraciones leves de la memoria que pueden aparecer con la edad. Por lo general se manifiesta en actividades de la vida diaria, como el olvido de nombres o números telefónicos.

Osciloscopio- Instrumento de laboratorio el cual es capaz de demostrar una gráfica de voltaje como una función de tiempo en una pantalla.

P

Palestesia- Sensibilidad vibratoria que es explorada con la asistencia de un diapasón aplicado a una superficie ósea.

Papiledema- Edema de la papila que ocurre luego de una hipertensión intracraneal.

Parafasia- Transformación afásica que se manifiesta en el lenguaje oral, se refiere a la sustitución de la palabra, o a su construcción incorrecta.

Parafasia fonémica o fonológica o literal - Errores fonológicos en una palabra, como resultado de la omisión, adición, desplazamiento o sustitución de las unidades fonológicas.

Parafasias semánticas- Se refiere a sustituir una palabra por otra de significado similar.

Paragrafias- Son errores similares a las parafasias pero en la escritura.

Paragramatismo- Desorganización sintáctica en el habla. Hay exceso de elementos gramaticales, los cuales pueden estar erróneamente seleccionados.

Paralexia- Errores en la lectura.

Paralexia literal- Déficit de lectura que se debe a la identificación incorrecta de una o varias letras de una palabra.

Paralexia verbal- Déficit de lectura que se debe a la interpretación errónea de la forma general de la palabra estímulo. Substitución de una palabra por otra.

Parálisis cerebral- Grupo de trastornos que afectan la capacidad de movimiento, el equilibrio y la postura. Son el resultado de lesiones prenatales o perinatales en el sistema nervioso.

Parálisis histéricas- Incapacidad para moverse que no tiene explicación fisiológica.

Parálisis del sueño- Un síntoma de narcolepsia; la parálisis que ocurre justo antes de que la persona se duerma.

Paramnesia reduplicativa- Idea delirante de que un lugar ha sido duplicado. Ocurre como consecuencia de un daño en el hemisferio derecho o en los lóbulos frontales.

Parapraxia- Ejecución de un gesto diferente al gesto deseado.

Paraplejía- Parálisis de las piernas como consecuencia de una lesión en la médula espinal.

Parcelación- Organizar la información en bloques para facilitar su memorización.

Parénquima cerebral- La palabra parénquima en términos generales se refiere a la parte funcional de un órgano, y en particular, cuando se habla del cerebro se refiere al tejido del que está compuesto.

Paresia- Parálisis parcial que se manifiesta como una disminución simple en la fortaleza muscular.

Paresia facial emocional- La falta de movimiento de los músculos faciales necesarios para la expresión emocional de la cara en personas que no tienen dificultad en el movimiento de estos músculos voluntariamente. Frecuentemente es causada por daño en la corteza prefrontal e insular, la materia blanca subcortical del lóbulo frontal, o partes del tálamo.

Paresis facial volicional- Dificultad en el movimiento de los músculos faciales de manera voluntaria, pero si pueden expresar en la cara emociones genuinas involuntariamente. Es causado en ocasiones por daño en la región que controla los movimientos de la cara en la corteza premotora o en sus conexiones subcorticales.

Parkin- Una proteína que juega un papel en el transporte de proteínas defectuosas o mal plegadas hacia los proteasomas; parkin mutado es una causa de la enfermedad de Parkinson familiar.

Pensamiento- Proceso psicológico superior que corresponde a la capacidad de solución de problemas, de concebir y organizar ideas, conceptos y representaciones, así como su utilización.

Percepción- Proceso que permite una representación interna e interpretación de los estímulos.

Percepción auditiva- Funciones sensoriales relacionadas con la representación de estímulos acústicos.

Percepción del tamaño- Capacidad para evaluar diferentes tamaños.

Percepción figura-fondo- Capacidad para discriminar lo que está en un primer plano del fondo.

Percepción gustativa- Funciones implicadas en la diferenciación de los sabores, tales como estímulos dulces, salados, ácidos y amargos, detectados por la lengua.

Percepción olfativa- Funciones implicadas en la diferenciación de distintos olores.

Percepción táctil- Representación involucrada en la distinción de diferencias en textura, tales como un estímulo áspero o suave, detectado en la superficie corporal.

Percepción visoespacial- Funciones implicadas en la distinción mediante la visión, de la posición relativa de objetos en el entorno o en relación con uno mismo.

Periodo crítico- Periodo fundamental en el desarrollo para que una función sea adquirida.

Perseveración- Mantenimiento de una respuesta a pesar de recibir retroalimentación sobre lo inadecuada de la misma.

PET scan- Véase Tomografía por emisión de positrones.

Pía mater- La capa fina y delicada de las meninges que está adherida a la superficie del cerebro. Véase figura M1.

Pizarrón o agenda viso-espacial- Concepto relacionado a la memoria de trabajo que explica cómo se procesa la información visual y espacial.

Placa amiloide- Depósito extracelular que contiene un núcleo denso de proteína beta-amiloide rodeada por axones y Adendritas degeneradas y microglía activada y astrocitos reactivos.

Placebo- Sustancia inerte que es administrada a un organismo en lugar de una droga fisiológicamente activa. Utilizado experimentalmente para controlar por el efecto de la mera administración de una droga.

Plano sagital- El plano a través de la neuroeje perpendicular con el piso y divide al cerebro en dos mitades simétricas.

Plexus coroide- El tejido altamente vascular que sobresale hacia los ventrículos y produce el líquido cefalorraquídeo. Véase figura P1.

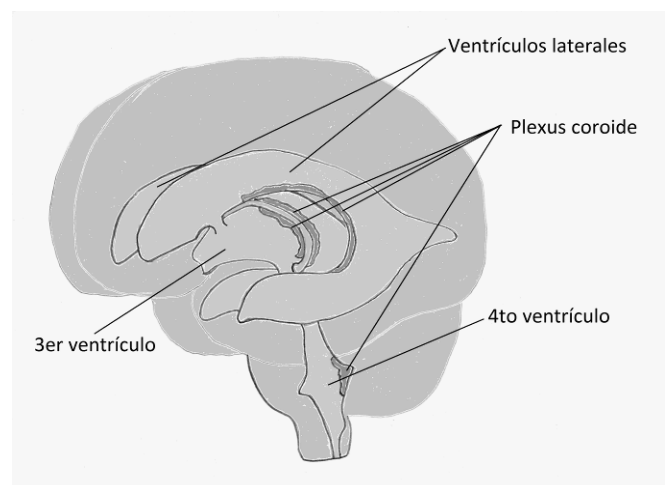


Fig. P1 Plexus coroide. Adaptado de physrev.physiology.org, choroid plexus, The American Physiological Society.

Posterior- Con respecto al sistema nervioso central, localizado cerca o en dirección caudal.

Potencial de acción - Impulso eléctrico breve que provee la base para la conducción de información a lo largo de un axón.

Potencial de reposo- Potencial de membrana de una neurona cuando no está siendo alterada por potenciales excitatorios o inhibitorios post-sinápticos.

Potencial de membrana- La carga eléctrica a través de la membrana celular y se refiere a la diferencia en potencial eléctrico dentro y fuera de la célula.

Potencial receptor- Un potencial eléctrico lento y gradual producido por una célula receptora en respuesta a un estímulo físico.

Pragmática- Se refiere al uso funcional del lenguaje.**AGREGAR**

Preferencia manual- Predilección de utilizar la mano derecha o izquierda y está correlacionada contralateralmente con la “dominancia” hemisférica del cerebro.

Presenilina- Una proteína producida por un gen defectuoso que causa que la proteína precursora β -amiloide sea convertida a una forma corta anormal. Puede ser la causa de la enfermedad de Alzheimer.

Principio de Kennard- Propone que mientras más temprano en la etapa del desarrollo ocurre una lesión, mejor será la recuperación.

Prión- Una proteína que puede existir en dos formas y que difieren solamente en su forma tridimensional. La acumulación de la proteína priónica mal plegada es responsable de la encefalopatía espongiforme transmisible.

Prosencéfalo (cerebro anterior)- La parte más rostral de las tres divisiones principales del cerebro. Incluye al telencéfalo y al diencefalo.

Prosodia- El uso de cambios en la entonación y énfasis en el lenguaje. Es un medio importante de comunicación del contenido emocional en la expresión verbal.

Prosopagnosia- Falla en reconocer individuos particulares por sus caras.

Prosopamnesia- Incapacidad para aprender nuevas caras.

Prosopodisgnosia- Prosopagnosia del desarrollo.

Protanopia- Una forma heredada de visión de color defectuosa en la cual el rojo y verde están confundidos. Los conos rojos están llenos con opsin de conos verdes.

Proteína precursora beta-amiloide (APP)- Proteína producida y secretada por células que sirven como precursoras de la proteína beta-amiloide.

Proteína tau- Proteína que normalmente sirve como un componente de los microtúbulos, la cual provee el mecanismo de transporte de la célula.

Protuberancia (puente)- La región del metencéfalo rostral a la medula, caudal al mesencéfalo, y ventral al cerebelo.

Proximal- Se refiere a localizar más cerca del tronco del cuerpo o al punto de unión con este.

Pseudodemencia- Condición psiquiátrica reversible, por lo general depresión, que presenta síntomas y quejas parecidas a la demencia.

Pseudodepresión- Cambios en el estado de ánimo, similares a la depresión, luego de un daño prefrontal.

Pseudopsicopatía- Síndrome que ocurre luego de lesiones frontales. Se distingue por indiferencia por las consecuencias de la conducta personal.

Psicocirugía- Destrucción o resección de estructuras cerebrales con el propósito de modificar la conducta.

Psicofarmacología- El estudio de los efectos de las drogas en el sistema nervioso y en la conducta.

Q

Quiasma óptico- Vía en forma de cruz entre los nervios ópticos, localizado debajo de la base del cerebro justo anterior a la glándula pituitaria. Véase figura Q1.

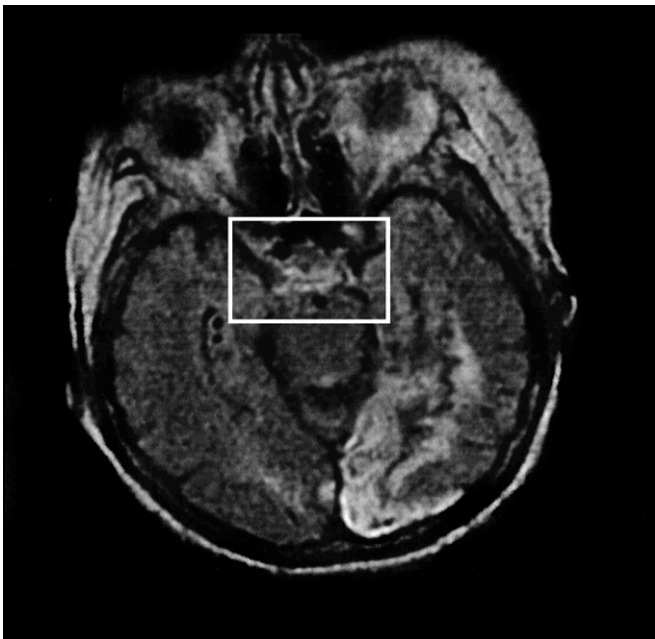


Fig. Q1 Quiasma óptico. Imagen cortesía de Alfredo Pérez Canabal, MD.

R

Raíz dorsal- La raíz espinal que contiene las fibras (aférentes) sensoriales. Véase figura N1.

Raíz ventral- La raíz espinal que contiene las fibras (eferentes) motoras..

Receptor sensorial- Neurona especializada que detecta una categoría particular de eventos físicos.

Reflejo- Movimiento automático y estereotipado producido como resultado de un estímulo.

Rehabilitación- Actividades dirigidas a recuperar las funciones cognitivas, emocionales o físicas luego de un daño en el sistema nervioso.

Región subcortical- Estructuras localizadas dentro del cerebro, debajo de la superficie cortical. Véase figura R1.

Restauración- Conjunto de estrategias y actividades sistemáticas, dirigidas a mejorar el déficit en funciones perturbadas.

Retina- El tejido neural y las células fotorreceptoras localizados en la superficie interna de la porción posterior del ojo.

Ritmo Circadiano- Cambios rítmicos diarios en los procesos conductuales o fisiológicos.

Resonancia Magnética Funcional-Véase fMRI.

Rossolimo, Signo de- Flexión de los dedos del pie al percutir la cara plantar en el surco metatarso falángico. Se relaciona con lesiones de la vía piramidal en su trayecto medular.

Rostral- “Hacia el rostro”; con respecto al sistema nervioso central, en una dirección a lo largo del neuroeje en dirección de la parte frontal de la cara.

S

Sácada- Movimiento rápido de ambos ojos por control voluntario y reflejo. Este movimiento rápido y sincronizado cambia el punto de fijación visual como una serie de brincos asociados con la búsqueda de líneas impresas.

Saturación- Una de las dimensiones perceptuales del color y se refiere a la pureza.

Sección coronal- Plano vertical transversal que corta al cuerpo humano paralelo al plano de frente y lo divide en una parte anterior y una parte posterior. Llamado también sección o plano frontal. Véase figura S1.

Sección sagital- Corte a través del cerebro paralelo al neuroeje y perpendicular al piso. Véase figura S1.

Sección transversal Con respecto al sistema nervioso central, un corte tomado en ángulo recto al neuroeje. Llamado también sección axial u horizontal. Véase figura S1.

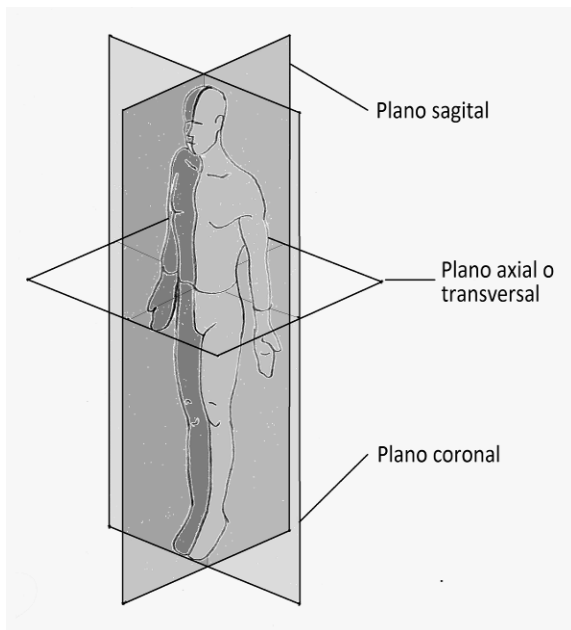


Fig. S1 Planos anatómicos. Adaptado de Spineuniverse, anatomical planes.

Semántica- (gr. *Semantikos*, significado) Cuando se refiere al lenguaje, estudio del significado de las palabras.

Semántica emocional- Cognición de la relación entre un evento y una emoción. Por ejemplo relacionar el miedo con una situación particular.

Semiología- Estudio de los síntomas.

Senectud- Del Latín: *senectus o senectutis*. Vejez o tercera edad.

Sensación- Es la actividad como resultado de la estimulación de los receptores y las vías aferentes asociadas a los sentidos como el tacto, dolor, visión, audición, olfato y gusto. Estas sensaciones se caracterizan por cuatro atributos; modalidad, intensidad, duración y localización.

Sensación del miembro fantasma- Sensaciones que se experimentan de una extremidad que ha sido perdida o amputada. Las personas sienten diferentes sensaciones como picazón o dolor en el lugar donde tuvo dicha extremidad.

Sensación subjetiva- Impresión de una sensación que no puede ser asociada a un estímulo externo verificable. La sensación puede ocurrir por excitación interna de las

estructuras nerviosas de los órganos sensoriales o cuando la persona se imagina estímulos.

Sensación vestibular- Sensación de posición y movimiento de la cabeza.

Sensibilización- Forma simple de aprendizaje en la cual la intensidad de la respuesta ante un estímulo neutral aumenta cuando es precedida por un estímulo nocivo. En farmacología se refiere a un incremento en la efectividad de una droga que es administrada repetidas veces.

Sensorial especial- Se refiere a las principales modalidades sensoriales: visión, audición, tacto, olfato y gusto.

Sentido cutáneo- La sensación de presión, dolor, frío, calor y tocar. Los receptores cutáneos están localizados en la piel o en las membranas mucosas.

Serotonina (5-HT)- Un neurotransmisor indolamina y también llamado 5-hidroxitriptamine.

Simultanagnosia o agnosia simultánea- Significa "percepción simultánea alterada" y se refiere a la inhabilidad de reconocer elementos múltiples en una presentación visual. Uno o varios de los elementos de la escena pueden apreciarse pero no la totalidad de la misma. Es considerada una agnosia visual parcial en la cual se pierde la habilidad de apreciar a la misma vez más de un elemento visual.

Sinapsis- Unión entre los botones terminales de un axón y la membrana de otra neurona.

Sincinesia o sinquinesia- Consiste en la reproducción contralateral simultánea de movimientos solicitados en un lado del cuerpo. Por ejemplo, al solicitarle al paciente hacer movimientos de oposición digital con una mano realiza la misma acción con la otra mano.

Síndrome- Signos y síntomas que generalmente ocurren juntos y que sugieren una etiología, pronóstico y tratamiento común.

Síndrome amnésico- Impedimento severo en las funciones de memoria, pero con conservación de las otras funciones cognitivas.

Síndrome cerebral orgánico- Concepto general para referirse a un trastorno debido a disfunción cerebral.

Síndrome de acento extranjero- Alteración de la prosodia y la fonología asociada usualmente con infartos en la corteza sensorio-motora. El ritmo y la cadencia en el habla son afectados y el acento es descrito como de otra lengua.

Síndrome de alcoholismo fetal- Trastorno observado en niños de madres alcohólicas que exponen a sus fetos a etanol durante el primer trimestre del desarrollo. Se caracteriza por malformaciones faciales, retardo en el crecimiento intrauterino, microcefalia, nacimiento bajo peso, y dificultades neuroconductuales como problemas en la coordinación impedimento cognitivo.

Síndrome de Anton- Descrito por el neurólogo austriaco Gabriel Anton (1858-1933). Se refiere a negar la ceguera acompañada de confabulaciones (negación de la ceguera). Típicamente ocurre en pacientes con ceguera cortical como resultado de una lesión bilateral en el lóbulo occipital. Este síndrome se considera un tipo de anosognosia.

Síndrome de Asperger- Síndrome relacionado al espectro autista, pero con áreas de funcionamiento relativamente altas. Estas pueden incluir: desarrollo del lenguaje, aprendizaje de habilidades sociales mínimas y en algunos casos logros intelectuales. En el DSM-5 queda constituido dentro del Trastorno del Espectro Autista.

Síndrome de dependencia ambiental- Tendencia de los individuos con lesiones orbitofrontales bilaterales a buscar claves ambientales para regular su conducta. El paciente responde de manera inmediata ante los estímulos del ambiente

Síndrome de desconexión- Trastorno en el cual las áreas corticales que normalmente contribuyen a una función se aíslan de otras como resultado de una lesión en la materia blanca.

Síndrome de descontrol episódico- Es una condición asociada con conducta explosiva intermitente como reacción a la frustración. Se caracteriza por una pérdida de control desproporcionada al estímulo.

Síndrome de Ganser- El paciente responde a las preguntas de una manera aproximada, sin sentido o evidentemente errónea. Se considera como un trastorno disociativo.

Síndrome de Gerstmann- Síndrome que presenta cuatro signos típicos: acalculia, agnosia digital, agrafia y dificultades en la discriminación izquierda-derecha. Se correlaciona con lesiones en el giro angular del hemisferio izquierdo. Se ha propuesto reemplazar la agrafia por afasia semántica (Ardila, 2014).

Síndrome de Hallervorden-Spatz- Trastorno degenerativo hereditario raro que se caracteriza por una reducción marcada de la mielina en el globus pallidus y sustancia nigra, con acumulación de pigmento de hierro, rigidez progresiva en las piernas, movimientos coreiformes, disartria y progresivo deterioro mental y emocional. Este síndrome es transmitido por rasgo recesivo autosómico. Los síntomas clínicos por lo general se manifiestan en la primera o segunda década y progresa hasta la muerte antes de los treinta años. El déficit cognitivos incluye impedimentos viso-espacial y demencia.

Síndrome de Horner- Es causado por una lesión del nervio simpático de la cara y se caracteriza por pupilas contraídas (miosis), párpado caído (ptosis) y anhidrosis (sequedad facial).

Síndrome de Klüver-Bucy- Cambios observados inicialmente en monos que han sido sometidos a daño bilateral de la amígdala. Se distinguen agnosia visual, tendencia a perder miedo, hiperfagia o tendencias orales, impulsos de conductas exploratorias y cambios en el comportamiento sexual.

Síndrome de mano extraña- Condición en que una mano, típicamente la izquierda, es percibida por el paciente como extraña o que no le pertenece. Este síndrome puede ocurrir por un daño extenso en los lóbulos frontales, una comisurotomía o una degeneración corticobasal. También llamado síndrome de la mano extranjera o mano alienígena.

Síndrome de segundo impacto- Condición en la que un segundo daño cerebral independiente del primero produce un impedimento mayor al esperado debido a los efectos acumulados de ambos impactos.

Síndrome de Tourette- Trastorno que tiene inicio en la niñez y se caracteriza por múltiples tics vocales y motores. Los tics vocales típicos son el resoplar la nariz y el carraspear la garganta. Estos pueden evolucionar hasta la coprolalia. A pesar de que la coprolalia es considerada uno de los rasgos prominentes, está presente en únicamente el 60% de los casos. Típicamente es acompañado de un déficit de atención sin hiperactividad.

Síndrome de Turner- Trastorno debido a la ausencia de un cromosoma X; caracterizado por baja estatura y gónadas indiferenciadas.

Síndrome disejecutivo- síndrome observado luego de lesiones cerebrales especialmente prefrontales que se caracteriza por deterioros en las funciones ejecutivas. Generalmente se distinguen tres subtipos, a saber:

Síndrome dorsolateral- Es el resultado de una lesión en la corteza prefrontal dorsolateral y se caracteriza por dificultades en la iniciación de actividades, conducta dirigida a metas y la motivación. Las personas con este síndrome presentan defectos en el control cognitivo, la abstracción y la solución de problemas.

Síndrome orbital- Es el resultado de un daño de la corteza orbitofrontal y se caracteriza por desinhibición conductual, irritabilidad, agitación y cambios emocionales abruptos.

Síndrome ventromedial- Es el resultado de daño a las estructuras ventromediales y orbitales y se caracteriza por tendencia al mutismo y dificultades en la organización comportamental.

Síndrome Down- Descrito por el médico británico John Langdon H. Down (1828-1896). Es un síndrome genético asociado a la trisomía del cromosoma 21. Presentan fenotipos físicos atípicos y deficiencia intelectual de moderada a grave.

Síndrome extrapiramidal- condición que causa movimientos involuntarios o espasmos que usualmente ocurren en la cara y el cuello. Puede ser el resultado de los efectos secundarios de medicamentos neurolépticos.

Síndrome Klinefelter- Es un trastorno cromosómico, que por lo general no se hace evidente hasta la pubertad, en el cual hay un cromosoma X adicional (XXY). Los pacientes son masculinos en desarrollo pero tienen por lo general ginecomastia y testículos pequeños. Mucho de los pacientes presentan retardo mental y psicosis. También se conoce como el Síndrome XXY.

Síndrome Wernicke-Korsakoff- Véase Síndrome de Korsakoff

Síndrome X Frágil- Trastorno cromosómico asociado con impedimentos mentales y físicos. Se llama X Frágil por su localización en la extremidad larga del cromosoma X y también es conocido como Síndrome de Martin-Bell.

Síndrome XXY- Véase Síndrome Klinefelter.

Simultagnosia- Véase simultagnosia.

Simultagnosia dorsal- Es el resultado de una lesión bilateral en la unión de los lóbulos occipital y parietal. Se caracteriza por la percepción de un solo objeto, pero perdiendo consciencia de la presencia de otros estímulos. Además hay dificultades para percibir objetos en movimiento.

Simultagnosia ventral- Es el resultado de un daño en la unión de los lóbulos occipital y temporal. La persona puede ver más de un objeto a la vez, pero solo reconoce partes de ellos o uno a la vez. Sin embargo, pueden caminar entre diferentes objetos sin chocar con ellos.

Sinestesia- Percepción multisensorial de la estimulación. Esto da la sensación de “escuchar colores” o “ver” sonidos. Esto se observa típicamente durante el uso de alucinógenos. Luria, propuso el concepto de asociaciones sinestésicas para referirse a cómo los sonidos pueden servir como señales para ayudar a los pacientes a recordar.

Sinquinesia- Véase Sincinesia.

Sintaxis- Reglas gramaticales que estructuran el ordenamiento y combinación de frases y oraciones.

Síntomas de abstinencia- La aparición de síntomas opuestos a los producidos por una droga cuando la droga es

administrada repetidas veces y después de manera repentina no se ingiere.

Síntomas de liberación- Resurgimiento o desinhibición de los reflejos primitivos luego de una lesión cortical.

Síntomas negativos- Síntomas que toman la forma de ausencia de una función, experiencia o comportamiento que normalmente está presente, como consecuencia de una condición patológica.

Síntomas positivos- Síntomas que toman la forma de la presencia de una función, experiencia o comportamiento que normalmente está ausente como consecuencia de una condición patológica.

Sistema adrenérgico- Componente del sistema nervioso autónomo cuyas células contienen catecolaminas (epinefrina, norepinefrina y dopamina).

Sistema Atencional Supervisor (SAS)- Sistema teórico que mantiene el control atencional no rutinario. El SAS se asocia con estructuras de la corteza frontal.

Sistema auditivo- Sistema de neuronas que comienza en el oído interno, continúa a través del tallo cerebral y del núcleo geniculado medio del tálamo, y termina en la corteza auditiva primaria.

Sistema de activación reticular- Sistema neuronal distribuido a través del tallo cerebral que influye en el nivel de activación de la corteza.

Sistema espinotalámico- Vía multisináptica en la médula espinal que transmite información al tálamo sobre el dolor y temperatura.

Sistema extrapiramidal- Es una unidad funcional, no neuroanatómico, que consiste de estructuras fisiológicas similares distribuidas en diferentes lugares, que incluyen los ganglios basales y el núcleo subtalámico, además de las conexiones con tálamo. El sistema extrapiramidal modula el movimiento, mantiene el tono muscular y la postura.

Sistema lemnisco medial- Vía ascendente de la médula espinal al tálamo que trae información sobre el tacto, la

propiocepción y el movimiento. Este sistema incluye las vías ascendentes más importantes de la sensibilidad exteroceptiva.

Sistema límbico- Término que identifica varias estructuras y circuitos relacionados al procesamiento emocional en el cerebro. Grupo de regiones del cerebro que incluye al núcleo del tálamo anterior, la amígdala, el hipocampo, la corteza límbica, el fornix, y partes del hipotálamo,. Véase figura S2.

Sistema mesocortical- Sistema de neuronas dopaminérgicas que se origina en el área ventral tegmental y que termina en la corteza prefrontal.

Sistema mesolímbico- Sistema de neuronas dopaminérgicas que se origina en el área ventral tegmental y termina en el nucleus accumbens, la amígdala y el hipocampo.

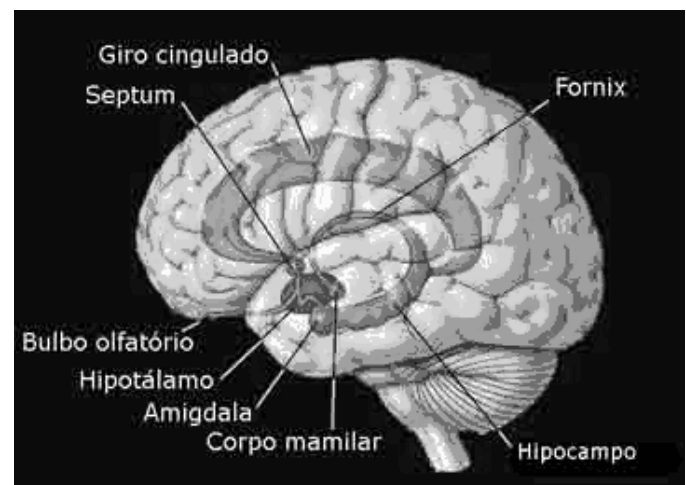


Fig. S2 Sistema límbico.

Sistema motor autónomo- Componente del sistema nervioso autónomo con salida motora para regular y controlar los músculos lisos de los órganos internos, los músculos cardíacos y las glándulas.

Sistema motor piramidal- Está compuesto por neuronas motoras superiores e inferiores que median el movimiento voluntario. Se origina en el área motora primaria.

Sistema motor somático- Parte del sistema nervioso periférico que controla los músculos esqueléticos.

Sistema nervioso autónomo- Parte del sistema nervioso periférico que inervan los órganos internos, vasos sanguíneos

y glándulas. No está bajo el control voluntario y se divide en el sistema simpático y parasimpático.

Sistema nervioso periférico- Parte del sistema nervioso fuera del cerebro y el cordón espinal, incluye los nervios adheridos al cerebro (nervios craneanos) y el cordón espinal (nervios espinales).

Sistema Nervioso Somatosensorial- Procesa información acerca del cuerpo incluyendo tacto, temperatura, dolor, propiocepción y movimiento corporal.

Sistema nigroestriatal- Un sistema de neuronas que se originan en la substantia nigra y terminan en el cuerpo estriado (núcleo caudado y el putamen).

Sistema semántico- Sistema cognitivo que representa el significado.

Sistema vestibular- Sistema sensorial con receptores en el oído interno sensible a la posición y al movimiento de la cabeza.

Soma- Cuerpo celular de la neurona, contiene el núcleo y otros organelos celulares.

Somático- Pertinente al cuerpo.

Somatización- Tendencia a expresar el malestar psicológico a través de síntomas corporales.

Somestesia- Se refiere a las sensaciones corporales como el tacto, dolor, temperatura, propiocepción y cinestesis.

Sordera cortical- Sordera debido a daño bilateral en la corteza auditiva.

Sordera verbal pura- Incapacidad selectiva para comprender el lenguaje presentado auditivamente asociada con una buena comprensión en el reconocimiento del lenguaje a través de la modalidad visual (lectura).

SPECT- Tomografía computadorizada por emisión de fotones.

Status epilepticus- Es una convulsión que dura más de 30 minutos o convulsiones repetidas sin periodo de consciencia entre las mismas. Todos los tipos de convulsiones pueden ser asociados con status epilepticus. El status epilepticus de las

convulsiones generalizadas es una emergencia médica con una tasa de mortalidad de 10% dentro de un periodo de dos horas. Los pacientes con status epilepticus generalizados frecuentemente tienen como secuela esclerosis en el hipocampo. La epilepsia parcial continua es una variante que se caracteriza por actividad de convulsiones continuas sin la pérdida de consciencia..

Subagudo- Entre agudo y crónico. Se refiere al curso de una condición de duración moderada.

Subclínico- La presencia de una enfermedad o condición sin los síntomas observables en forma evidente.

Subcortical- Estructuras cerebrales localizadas debajo de la corteza.

Subiculum- Estructura del lóbulo temporal medial localizada entre el giro par hipocámpico y el asta de Ammón.

Substantia nigra- Núcleos grandes del cerebro medio que frecuentemente son considerados parte de los ganglios basales y asociados con funciones motoras. Muchas de las células de la substantia nigra contienen dopamina y melanina. Pérdida grave de neuronas en esta estructura ocurre en la enfermedad de Parkinson.. Véase figura S3.

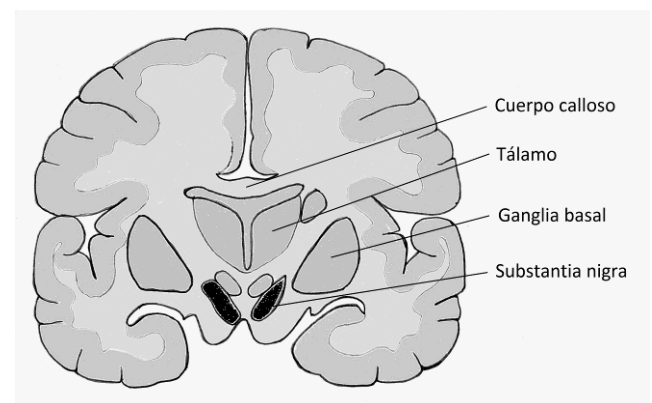


Fig. S3 Substantia nigra. Adaptado de Brigitte Lerche-Barlach (2011).

Sueño REM- Periodo de actividad eléctrica desincronizada durante el sueño, en el cual ocurren los sueños, el movimiento ocular rápido, y la parálisis muscular; también llamado sueño paradójico.

Sumación espacial- Efecto acumulativo de potenciales que ocurren en diferentes lugares sobre la membrana postsináptica.

Sumación temporal- Efecto acumulativo de potenciales que ocurren muy cercanas en tiempo en la membrana postsináptica.

Supina- (Supina, espalda) Acostado sobre la espalda con la cabeza hacia arriba.

Supratentorial- Sobre el tentorium, o sea el lugar donde la dura cubre el cerebelo. El término se usa usualmente para referirse a los hemisferios cerebrales.

Supresión sensorial- Extinción de la sensación de un lado del cuerpo que se presenta con una doble estimulación simultánea.

Surcos- Se refiere a las ranuras o fisuras de la corteza cerebral que definen los giros. Las fisuras mayores definen los lóbulos.

Sustancia blanca- Tejido cerebral compuesto de los axones. Se observa blanca debido a la mielina que cubre los axones.

Sustancia gris- Tejido cerebral compuesto por los cuerpos celulares o somas de las neuronas.

T

Táctil- Perteneciente al tacto.

Tactoagnosia- Sinónimo de aestereognosia o estereognosia: incapacidad para reconocer objetos mediante el tacto. Véase aestereognosia o estereognosia.

Tálamo- La porción más grande del diencefalo, localizado encima del hipotálamo; contiene núcleos que proyectan información a regiones específicas de la corteza cerebral. Véase figura H2, S3.

Tallo cerebral- El tallo del cerebro, desde la médula hasta diencefalo, excluye al cerebelo.

Tamizaje- Se refiere al uso de una prueba o examen en una población saludable, para identificar a individuos que tienen alguna patología o requieren alguna intervención.

Tartamudez- Sinónimo de disfemia. Trastorno de la fluidez y el ritmo verbal caracterizado por repeticiones en el habla. La prosodia se encuentra afectada y está acompañada por espasmos en el habla y repeticiones o prolongaciones

indeseadas de fonemas o sílabas. No está acompañada de daño o defectos en los órganos fono-ortulatorios.

Tartamudez clónica- Repeticiones involuntarias, bruscas y explosivas de una sílaba o grupo de sílabas durante la emisión verbal.

Tartamudez tónica- Interrupción total del habla durante intervalos de tiempo con espasmos o inmovilización muscular, seguido de una expresión verbal súbita.

Tartamudez tónica/clónica- Es la combinación de las características tónica-clónica.

Técnica de gancho- Consiste en imaginar una serie de lugares específicos y luego se visualizan la localización de los elementos en dichos lugares para facilitar su evocación.

Técnica de historia- Técnica que contribuye a la evocación mediante la elaboración de historias y secuencias que conectan las diferentes unidades de información que se desean recordar.

Técnica de modificación de ambiente- Conjunto de estrategias dirigidas a acomodar el ambiente para que la persona con daño en el sistema nervioso pueda reducir o minimizar su déficit funcional, ejecutivo, afectivo o cognitivo.

Técnica de modificación de conducta- Estrategias que utilizan los principios de aprendizaje asociativo, operante o respondiente para atender el déficit ejecutivo o emocional como resultado de daño al sistema nervioso central. La modificación de conducta promueve el cambio del comportamiento a partir de un análisis ambiental para optimizar las respuestas adaptativas del paciente.

Técnica mnemotécnica- Conjunto de estrategias, verbales o visuales, dirigida a incrementar la producción en tareas de memoria y que consiste en conectar elementos de manera que puedan ser evocados juntos.

Tectum- La parte dorsal del mesencefalo; incluye los colículos superiores e inferiores.

Tegmentum- La parte ventral del mesencefalo; incluye a la materia gris del periacueducto, la formación reticular, el núcleo rojo, y la substantia nigra.

Temblores de reposo- Temblor de las extremidades cuando no se está ejecutando un movimiento.

Temblores de acción- Temblores de intención rítmica o postural que parecen empeorar al final de la actividad motora. Estos ocurren en movimientos finos como: escribir o coger los cubiertos para comer.

Temblores esenciales- Temblores benignos en reposo que por lo general se observan en las manos, la cabeza o la voz. Los temblores esenciales pueden ser observados en familias, por lo que algunos autores los reconocen como temblores familiares. No son síntomas de Parkinson y por lo general responden bien a beta bloqueadores.

Teoría de compuerta de la memoria- Hipótesis que propone que la memoria a corto plazo es una etapa necesaria para el proceso de consolidación de la información en la memoria a largo plazo.

Teoría de la doble codificación- Teoría sobre la memoria que propone que las palabras concretas pueden ser representadas por una codificación imaginaria y por una codificación verbal. Las palabras abstractas son evocadas a través de codificaciones verbales.

Teoría de la emoción de Cannon-Bard- Postula que un estímulo emocional activa primero el tálamo. Luego, el tálamo activa de manera simultánea la corteza y el hipotálamo. La experiencia emocional subjetiva es el resultado de la activación de la corteza, y la activación hipotalámica organiza los componentes autónomos y la respuesta comportamental de la emoción. La vía hipotalámica a la corteza contribuye a la percepción de la intensidad, pero no a la intensidad de la emoción.

Teoría de la mente- Se dice que un sujeto ha adquirido teoría de la mente cuando tiene la sensación de que otros tienen consciencia. Otra acepción se refiere a las atribuciones que se hacen sobre las conductas de otras personas. El término que se utiliza frecuentemente para referirse a la capacidad de un sujeto de atribuir pensamientos, creencias y emociones o intenciones a otras personas en distintas situaciones

contextuales, y asimismo de comprender y reflexionar acerca de sí mismo y de su propio estado mental.

Sus trastornos se incluyen en la sintomatología del espectro autista (Ver Espectro Autista).

Teoría James-Lange- Teoría de emoción que sugiere que las conductas y respuestas fisiológicas son directamente provocadas por situaciones y que el sentimiento de las emociones son producidas como retroalimentación de estas conductas y respuestas.

Teoría tricromática de la visión- Teoría que establece que la cantidad relativa de actividad lumínica producida en tres clases distintas de conos determina el color que se percibe.

Terapia electroconvulsiva- Intervención que consiste en una descarga eléctrica breve, aplicado a la cabeza y que resulta en una convulsión. Se utilizado de manera terapéutica para aliviar la depresión severa.

Tercer ventrículo- Ventrículo localizado en el centro del diencéfalo. Véase figura P1.

Tic- Movimientos estereotipados involuntarios que parecen movimientos con propósito porque son coordinados e involucran músculos que normalmente son sinérgicos.

Tinnitus- Chillido continuo en el oído.

Tolerancia- Disminución en la efectividad de la droga cuando es administrada repetidas veces.

Tomografía computarizada (CT scan)- El uso de un artefacto que emplea una computadora para analizar los datos obtenidos por medio de un rayo de escaneo de rayos-X para producir una imagen bidimensional de un fragmento del cuerpo.

Tomografía de emisión de positrones (PET scan)- Método de imagen funcional que revela la localización de un marcador radioactivo en un cerebro viviente.

Transducción sensorial- Proceso mediante el cual un estímulo sensorial es convertido en un potencial del receptor.

Transporte axoplásmico- Proceso activo mediante el cual las sustancias son propulsadas a través de los microtúbulos que se extienden dentro del axón.

Trastorno conductual del sueño REM- Trastorno neurológico en el cual la persona no sufre parálisis durante el sueño REM y actúa sus sueños.

Trastorno del pensamiento- Pensamiento irracional y desorganizado.

Trastorno neurocognitivo mayor- Clasificación diagnóstica en el DSM-5 para referirse a la demencia. Requiere evidencia de un deterioro en el funcionamiento cognitivo previo en uno más de un dominio neurocognitivo. Estos déficits deben interferir con el nivel de independencia en las actividades de la vida diaria.

Trauma- Lesión duradera producida por un agente mecánico, generalmente externo; Choque emocional que produce un daño duradero; Emoción o impresión negativa, fuerte y duradera.

Trauma cerebral- Daño cerebral causado por mecanismos externos como un golpe a la cabeza, concusión, aceleración-desaceleración o proyectiles. Las causas principales de los traumas cerebrales son los accidentes de automotores, caídas y violencia. La severidad del trauma se estima utilizando la Escala de Coma de Glasgow y/o la duración de la pérdida de consciencia. La suma de estos indicadores tiene un valor predictivo del nivel de daño cerebral.

Trauma cerebral leve- Se estima cuando hay una puntuación de 13-15 puntos en el Escala de Coma de Glasgow, pérdida de consciencia de hasta 20 minutos y amnesia postraumática de hasta 24 horas. Estos pacientes no muestran un déficit neurológico focal, ni evidencia de daño en las neuroimágenes.

Trauma cerebral moderado- Es un trauma cerebral cuando hay una puntuación de 9-12 puntos en el Escala de Coma de Glasgow

Trauma cerebral severo- Es un trauma cerebral cuando hay una puntuación de 3-8 puntos en el Escala de Coma de Glasgow

Tricíclicos- Tipo de medicamento antidepresivo llamado de esta manera por su estructura química. Los tricíclicos más comunes son imipranina, amitriptilina, nortriptilina y doxepina.

Trombo- Coágulo de sangre en el interior de un vaso sanguíneo.

Trombosis- Formación de un trombo en el interior de un vaso sanguíneo.

Trombosis cerebral- Oclusión de los vasos sanguíneos cerebrales por trombos (sangre solidificada dentro de los vasos) que usualmente ocurre en un lugar que previamente existía estenosis arterial.

Tubo neural- Un tubo hueco, cerrado en el extremo rostral que se forma de tejido ectodermal temprano durante el desarrollo embrionario; representa el origen del sistema nervioso central.

Tumor- Una masa de células cuyo crecimiento es descontrolado y que no tiene función de utilidad.

Tumor benigno- Neoplasia no cancerosa (literalmente que no produce daño) delimitado y que no se difunde a otras partes del cuerpo (no hay metástasis).

Tumor cerebral- Se refiere a una neoplasia o masa anormal que surge en el sistema nervioso central, particularmente en las estructuras localizadas dentro del cráneo. Se identifican los siguientes tipos de tumores cerebrales:

Adenomas de hipófisis- Son tumores benignos que se localizan en la pituitaria o hipófisis. Dado el control del sistema endocrino de esta glándula los pacientes presentan anomalías relacionadas a este sistema como son amenorrea (interrupción de la menstruación), galactorrea (secreción de leche sin estar embarazada), Enfermedad de Cushing (enrojecimiento de las mejillas, obesidad, aumento del apetito, cara de luna llena, piel fina que se lesiona con facilidad y mala cicatrización de las heridas entre otros) y acromegalia (aumento desproporcionado del tamaño de la cabeza, la cara, las manos, los pies y el tórax).

Astrocitoma- Es un tipo de glioma, tumores que se originan en la células de apoyo al SNC. El astrocitoma representa un grupo variado de tumores.

Craniofaringioma- Es un tumor congénito que aparece en la infancia y adolescencia. Presenta un cuadro clínico característico de hipertensión intracraneal, y síntomas hipotalámicos.

Ependinoma- Surgen de las células ependimarias y tienden a ser benignos. Presentan un cuadro clínico dependiente de la localización. Pueden ocurrir en el cuarto ventrículo y causar hidrocefalia e hipertensión intracraneal general.

Glioblastoma multiforme- Pertenece al grupo de los gliomas. Típicamente surgen después de los 50 años de edad y se localizan en los hemisferios cerebrales. Tienden a ser malignos y se pueden extender a ambos hemisferios. Son tumores muy vascularizados.

Hemangioblastoma del cerebelo- Tumor benigno generalmente localizado en el cerebelo. Presenta síntomas que incluyen ataxia y nistagmo.

Linfoma cerebral primario- Son tumores de células B o del tejido linfático con grado de malignidad intermedia a alta. Pueden localizarse en cualquier parte del sistema nervioso central. Se caracterizan por su crecimiento rápido e invaden el sistema ventricular

Meduloblastoma- Tipo de tumor maligno que se origina en las células embrionarias.

Meningioma- Es un tumor benigno que se origina en las células aracnoideas, bien delimitado y encapsulados.

Papiloma del cuarto ventrículo- Tumor originado en los plexos coroideos por general del ventrículo lateral y cuarto ventrículo.

Pinealoma- Tumor en la glándula pineal.

Tumores intracraneales primarios- Se refiere a tumores que se originan en el cerebro.

Tumor maligno- Neoplasia cancerosa (literalmente que produce daño). Sus límites son poco definidos y puede presentar metástasis.

U

Ultrasonido- Técnica que utiliza tecnología doppler que permite revelar el nivel de estenosis de los vasos sanguíneos y ayuda en el diagnóstico de algunas condiciones cerebrovasculares.

Umbral- Magnitud de un estímulo necesario para que se produzca una respuesta.

Uncus- (L. Uncus, gancho). La curva medial anterior del giro parahipocampal y se localiza cerca del polo temporal.

Unilateral- Se refiere a un lado del cuerpo.

V

Validez- Concepto que tiene diferentes acepciones relacionadas a procesos metodológicos y de medición. En la medición, se refiere al grado en que un instrumento puede ser usado para apoyar una inferencia.

Validez de constructo- Grado en que las puntuaciones de medidas apoyan las inferencias de dimensiones teóricas o de interés. La validez de constructo de una prueba puede establecerse utilizando Análisis de Factores para demostrar la alta correlación de medidas similares y baja correlación con indicadores de diferentes constructos.

Validez de contenido- Nivel en que un instrumento tiene los elementos de dominios específicos.

Validez externa- Es el grado en que una medida, prueba o resultados de una investigación pueden ser generalizados u otras situaciones o poblaciones.

Varianza- Medida del grado en que las puntuaciones se desvían del promedio. La varianza es el cuadrado de las

diferencias de las observaciones, menos el promedio de la distribución de la población.

Vasculitis- Inflamación de los vasos sanguíneos.

Velocidad de procesamiento- Rapidez en que se ejecutan respuestas motoras o actividades cognitivas.

Ventral- “Hacia el estómago”; con respecto al sistema nervioso central, en una dirección perpendicular al neuroeje, hacia la parte inferior del cráneo o la superficie frontal del cuerpo. Véase figura N1.

Ventrículos- Espacios dentro del cerebro llenos de fluido cerebroespinal. Véase figura P1.

Ventrículo lateral- Uno de los ventrículos localizado en el centro del telencéfalo. Véase figura P1.

Ventriculomegalia- (Gr. *Megalo* de megas, grande). Engrandecimiento de los ventrículos.

Ventriculostomía- Intervención quirúrgica para el tratamiento de la hidrocefalia para restablecer el flujo del líquido cefalorraquídeo; se establece frecuentemente entre el tercer ventrículo y la cisterna interpeduncular.

Vértigo- Ilusión de movimiento del ambiente o de uno mismo.

Vigilancia- La habilidad de sostener la atención sobre estímulos o el ambiente por largos periodos de tiempo.

Virus de herpes simple- Un virus que normalmente causa úlceras cerca de los labios, pero que también puede causar daño en el sistema nervioso.

Visión macular- La mácula es un área especial en el centro de la retina, la capa sensitiva a la luz en la parte posterior del ojo. A medida que se lee, la luz es enfocada hacia la mácula. Es aquí en donde las células cambian la luz en señales nerviosas que van al cerebro. Se conoce también como visión central.

Volición- Conciencia de sí mismo, de las intenciones y de los estados motivacionales.

Voxel- (del inglés *volumetric pixel*) es la unidad cúbica que compone un objeto tridimensional. Constituye la unidad

mínima procesable de una matriz tridimensional y es, por tanto, el equivalente del píxel en un objeto tridimensional. .

W

Wada, Test de- Es conocido también como el procedimiento intracarótida de amobarbital sódico. Se utiliza para localizar funciones como el lenguaje y la memoria en los hemisferios cerebrales.

Z

Zeitgeber- Estímulo que establece el reloj biológico que es responsable del ritmo biológico. Por ejemplo, los ciclos de luz-oscuridad en el ritmo circadiano

Zona ventricular- Capa que rodea el interior del tubo neural que contiene las células progenitoras que dividen y dan paso a las células del sistema nervioso central.

Referencias:

- Arango-Lasprilla, J.C. (2006). *Rehabilitación neuropsicológica*. México: Manual Moderno..
- Ardila A & Rosselli M. (1988). Temporal lobe involvement in Capgras syndrome. *International Journal of Neurosciences*, 43(3-4), 219-224.
- Ardila, A. & Rosselli, M. (1994). Spatial alexia. *International Journal of Neuroscience*, 76, 49-59.
- Ardila, A. & Rosselli, M. (2002). Acalculia and dyscalculia. *Neuropsychology Review*. 12, 179-231.
- Ardila, A. & Rosselli, M. (2007). *Neuropsicología clínica*. México: El Manual Moderno.
- Ardila, A. (2009). Acromatopsia central. *Revista de Neurología*. 49, 279-280.
- Ardila, A. (2010). A proposed reinterpretation and reclassification of aphasia syndromes. *Aphasiology*, 24 (3), 363-394.
- Ardila, A., Concha, M. & Rosselli, M. (2000). Angular gyrus syndrome revisited: Acalculia, finger agnosia, right left disorientation, and semantic aphasia. *Aphasiology*, 14 (7), 743-754.
- Ardila, A., López, M.V., & Solano E. (1989). *Semantic aphasia reconsidered*. En: A. Ardila, & F. Ostrosky Solis (Eds.), *Brain Organization of Language and Cognitive Processes*. New York: Plenum Press.
- Benson, D.F., & Ardila, A. (1996). *Aphasia: A clinical perspective*. New York: Oxford University Press.
- Benson, D.F., & Geschwind, N. (1971) *Aphasia and related cortical disturbances*. En: A.B. Baker & L.H. Baker (Eds.), *Clinical neurology*. New York: Harper and Row.
- Benson, D.F., & Geschwind, N. (1985). *The aphasia and related disturbances*. En: A.B. Baker & R.J. Joynt (Eds), *Clinical Neurology*. Philadelphia: Harper and Row.
- Bernal, B. & Perdomo, J. (2008). *Brodmann's Interactive Atlas*[versión electrónica]. Miami: Florida, <http://www.fmriconsulting.com/brodmann/Introduction.html>
- Berthier, M. (1999). *Transcortical aphasias*. Hove, UK: Psychology Press.
- Bérubé, L. (1991). *Terminologie de neuropsychologie et de neurologie du comportement*. Montréal : Les Éditions de la Chenelière Inc.
- Blessed, G., Tomlinson, B.E. & Roth, M. (1968). The association between quantitative measures of dementia and of senile change in the cerebral grey matter of elderly subjects. *British Journal of Psychiatry*, 114: 797-811.
- Blouin, M. & Bergeron, C. (1995). *Dictionnaire de la réadaptation*. Québec, Canadá : Les Publications du Québec.
- Borges, J. (2005). *El examen Neurológico* (2da. Ed.). Bogotá, Colombia: Manual Moderno.
- Botez, M.I. (1985). *Parietal lobe syndromes*. En: J.A.M. Frederiks. (Eds.), *Handbook of Clinical Neurology*, 45: Clinical Neuropsychology. Amsterdam: Elsevier.
- Brodmann, K. (1909). *Vergleichende lokalisationslehre der grosshirnrinde in ihren prinzi pen dargestellt auf grund des zellenbaus*. Leipzig: Barth.
- Cape, B. F. & Dobson, P. (1974). *Baillière's Nurses' Dictionary*. London: Baillière, Tindall.
- Capgras, J. & Reboul-Lachaux, J. (1923). Illusion des sosies dans un délire systématisé chronique. *Bulletin de la Société Clinique de Médecine Mentale*, 2: 6-16.
- Carlson, N. R. (2011). *Foundations of Behavioral Neuroscience* (8th Ed). Boston, MA: Allyn & Bacon.
- Critchley, M. (1985). Specific developmental dyslexia. En J.A.M. Frederiks. (Eds.), *Handbook of Clinical Neurology*, 46: *Clinical Neuropsychology*. Amsterdam: Elsevier Science Publishers.

- De Renzi, E. (1982). *Disorders of space exploration and cognition*. New York: John Wiley.
- De Renzi, E. (1985). Disorders of Spatial Orientation. En Frederiks. (Eds.), *Handbook of Clinical Neurology, 1(45): Clinical Neuropsychology*. Amsterdam: Elsevier Science Publishers.
- Dehaene, S., Molko, N., Cohen, L. & Wilson, A.J. (2004). Arithmetic and the brain. *Current Opinions in Neurobiology, 14*, 218-224.
- Delay, J. (1935). *Les astereognosies*. Pathologie du toucher. Paris: Masson et Cie.
- Eco, Umberto (1984) *Semiótica y Filosofía del Lenguaje*. Editorial Lumen.
- Fabbro, F. (1999). *The neurolinguistics of bilingualism*. Hove, UK: Psychology Press.
- Gerstmann, J. (1940). The syndrome of finger agnosia, disorientation for right and left, agraphia and acalculia. *Archives of Neurology, Neurosurgery and Psychiatry, 44*, 398-408.
- Geschwind, N. (1965). Disconnection syndromes in animals and man. *Brain, 88*, 237-294.
- Goldstein, K. (1917). *Der Transkortalen Aphasien*. Jena: Gustav Fischer.
- Goodglass, H., & Kaplan, E. (1972). *The assessment of aphasia and related disorders*. Philadelphia: Lea and Febiger
- Head, H. (1926). *Aphasia and kindred disorders of speech*. London: Cambridge University Press.
- Hécaen, H. (1977). *Afasiyas y apraxias*. Buenos Aires: Paidós
- Hécaen, H., & Albert, M.L. (1978). *Human neuropsychology*. New York: Wiley.
- Hécaen, H., Angelergues, T. & Houiller, S. (1961). Les variétés cliniques des acalculies au cours des lésions retrorolandiques. *Revue Neurologique, 105*, 85-103.
- Henriet, K., Haouzir, S., & Petit, M. (2008). L'illusion des sosies de Capgras : une interprétation délirante. *Annales Médico-psychologiques, Revue Psychiatrique, 166* (2), 147-156
- Henschen, S.E. (1922). *Klinische und anatomische Beiträge zur Pathologie des Gehirnes*. Stockholm: Nordiska Bokhandlen.
- Henschen, S.E. (1925). Clinical and anatomical contributions on brain pathology. *Archives of Neurology and Psychiatry, 13*, 226-249.
- Hetherington, E., Parke, R., Gauvain, M., & Locke, V. (2005). *Child Psychology: A Contemporary Viewpoint (6th ed.)*. New York: McGraw-Hill.
- Johnston, B., & Stonnington, H. H. (2001). *Rehabilitation of neuropsychological disorders: A practical guide for rehabilitation professionals*. Lillington, NC: Psychology Press.
- Kandel, E.R., Schwartz, J.H., & Jessell, T.M. (1997) *Neurociencia y conducta*. Madrid, España: Pearson Education.
- Katz, S. (1983). Assessing self-maintenance: Activities of daily living, mobility and instrumental activities of daily living. *JAGS, 31*(12), 721-726.
- Kertesz, A. (1985). Aphasia. En J.A.M. Frederiks (Ed.) *Handbook of clinical neurology, vol 45: Clinical neuropsychology*. Amsterdam: Elsevier.
- Kleist, K. (1923). Kriegsverletzungen des Gehirns in ihrer Bedeutung für die Hirnlokalisierung und Hirnpathologie. En O. von Schjerning. (Eds.). *Handbuch der Ärztlichen Erfahrung im Weltkrieg (1914-1918), 4*. Leipzig: Barth.
- Kreutzer, J.S., DeLuca, J., & Caplan, B. (2011). *Encyclopedia of Clinical Neuropsychology*. New York, NY: Springer.
- Kussmaul, A. (1877). *Die Störungen der Sprache: Versuch einer Pathologie der Sprache*. Leipzig: Vogel.
- Labos, E., Slachevsky, A., Fuentes, P., & Manes, F. (2008). *Tratado de Neuropsicología Clínica: Bases conceptuales y técnicas de evaluación*. Buenos Aires: Akadia.
- Lange, J. (1936). Agnosien und Apraxien. *Handbuch der Neurol. Burnke Foerster, 6*. 809-960.

- Lawton, M.P. & Brody, E.M. (1969). Assessment of older people: self-maintaining and instrumental activities of daily living. *Gerontologist*, 9 (3), 179-86.
- Levine, N.L., Mani, R.B. & Calvanio, R. (1988). Pure agraphia and Gerstmann's syndrome as visuospatial language dissociation: an experimental case study. *Brain and Language*, 35, 172-196.
- Lhermitte, J. (1939). *L'image de notre corps*. Paris: Nouvelle Revue Critique.
- Lichtheim, L. (1885) On aphasia. *Brain*, 7, 433-484
- Lissauer, H. (1890). Ein Fall von Seelenblindheit nebst conem Beitrage zur Theorie derselben. *Archiv. Psychatrie*, 21, 222-270.
- Loring, D. W. (1999). *INS Dictionary of Neuropsychology*. *International Neuropsychological Society*. United States: Oxford University Press.
- Luria, A.R. (1966). *Human brain and psychological processes*. New York: Harper & Row.
- Luria, A.R. (1976). *Basic Problems of Neurolinguistics*. The Hague: Mouton.
- Luria, A.R. (1980). *Higher cortical functions in man* (2a ed.). New York: Basic Books.
- MacNeill Horton, A. & Wedding, D. (2008). *The neuropsychology handbook* (3rd. ed). New York: Springer Publishing Company, Inc.
- Maurice B. (1989). Développement, Application et évaluation de logiciels et de périphériques auprès de personnes adultes ayant des incapacités: rapport de la première étape Centre François-Charon. Francia : Projet de recherche.
- McCloskey, M., Alimososa, D. & Sokol, S.M. (1991). Facts, rules, and procedures in normal calculation: evidence from multiple single patient studies of impaired arithmetic fact retrieval. *Brain and Cognition*, 17, 154-203.
- McCloskey, M., Caramazza, A. & Basili A. (1985). Cognitive processes in number processing and calculation: Evidence from dyscalculia. *Brain and Cognition*, 4, 313-330.
- McCloskey, M., Sokol, S.M. & Goodman, R.A. (1986). Cognitive processes in verbal number processing: inference from the performance of brain damaged subjects. *Journal of Experimental Psychology: General*, 115, 313-330.
- MedlinePlus en español [Internet]. Bethesda (MD): Biblioteca Nacional de Medicina (EE. UU.) Síndrome de Wernicke-Korsakoff; [actualizado 09 octubre 2014; revisado octubre]; Recuperado de www.nlm.nih.gov/medlineplus/spanish/ency/article/000771.htm
<http://www.nlm.nih.gov/medlineplus/spanish/heartattack.html>.
- Napa, E. (2014). Lemnisco medial. *Mi Revista Médica*. Recuperado de <http://www.mirevistamedica.net/Lemnisco-medial.php>
- Neoplasia.(2012). Medicinenet. Recuperado de <http://www.medterms.com/script/main/art.asp?articlekey=4525>
- Nespoulous, J.L., Rohr, A. Guzman de Morales, M., (1996) *Déficits y/o estrategias en la sintomatología lingüística de las afasias*. *Neuropsychología Latina*. Vol 2 (1) 51-56
- Organización Mundial de la Salud (1994). Glosario de términos de alcohol y drogas. Gobierno de España: Ministerio de Sanidad y Consumo.
- Papalia, D. E., Wendkos-Olds, S., Duskin-Feldman, R. (2010). *Desarrollo Humano* (11a. ed.). México, D. F.: McGraw-Hill/Interamericana Editores, S.A. de C.V.
- Peña-Casanova, J. (1998). Escalas funcionales e instrumentales de las actividades de la vida diaria. *Revista de Neurología*, 27:27-40
- Peña-Casanova, J. (2007). *Neurología de la conducta y neuropsicología*. Madrid, España: Editorial médica panamericana

- Pfeffer, R.I., Kurosaki, T.T., Harrah, C.H. et al (1982). Measurement of the functional activities in older adults in the community. *Journal of Gerontology*, 37: 323-9.
- Pinel, J.P.J. (2011). *Biopsychology* (8th ed.). Boston, MA.: Allyn & Bacon
- Ramos, C., Hernández, J.L., Muñoz, R. & Alonso, H. (2002). ¿Enfermedad de Binswanger o demencia multiinfarto?, Claves diagnósticas en la demencia vascular. *Revista Clínica Española*, 202:7-11.
- Real Academia Española (2001). *Diccionario de la Lengua Española* (22a ed.). Madrid, España: Real Academia Española.
Recuperado de <http://www.rae.es/>
- Reed, S. K. (2007). *Cognition: Theory and Applications* (7th ed.) Belmont, CA: Thompson Wadsworth Publications.
- Robinson-Riegler, B. (2012). *Cognitive Psychology: Applying the Science of the Mind*. Boston, MA.: Allyn & Bacon
- Rubins, J. L., & Friedman, E. D. (1948). *Asymbolia for Pain*. *Archives of Neurology and Psychiatry*. 60(6):554-573.
doi:10.1001/Archneurpsyc.1948.
- Schiff, H. B., Alexander, M. P., Naeser, M. A. & Galaburda, A. M. (1983). Aphemia. Clinical- anatomic correlations. *Archives of Neurology*, 40: 720-727.
- Visión macular. (2013) Medicinenet. Recuperado de www.medterms.com/script/main/art.asp?articlekey=8528
- Viswanathan, A., & Chabriat, H. (2006). Cerebral Microhemorrhage. *Stroke*, 37: 550-555.
- Wernicke, C. (1874) *Der Aphasische Symptomencomplex*. Breslau: Cohn & Weigert.
- World Health Organization, International Classification of Functioning, Disability and Health, Geneva. (2001). *Classification, Assessment, Surveys and Terminology Team*.
Recuperado de <http://www.who.int>.
- Zaidel, E., Iacobini, M., Zaidel, D. W., Bogen, J. (2003). The callosal syndromes. En: Heilman, K. M., & Valenstein, (Eds.), *Clinical Neuropsychology* (4th Edition) (pp. 347-403). New York: Oxford University Press.