

manual  
de semiologia médica  
a prática do exame físico



## **Universidade do Estado do Pará**

<b>Reitor</b>	Juarez Antônio Simões Quaresma
<b>Vice-Reitor</b>	Rubens Cardoso da Silva
<b>Pró-Reitora de Pesquisa e Pós- Graduação</b>	Antônia Margareth Moita Sá
<b>Pró-Reitora de Graduação</b>	Ana da Conceição Oliveira
<b>Pró-Reitora de Extensão</b>	Mariane Cordeiro Alves Franco
<b>Pró-Reitor de Gestão</b>	Carlos José Capela Bispo



## **Editora da Universidade do Estado do Pará**

**Coordenador e Editor-Chefe** Paulo Murilo Guerreiro do Amaral

<b>Conselho Editorial</b>	Elizabeth Teixeira
	Francisca Regina Oliveira Carneiro
	Hebe Morganne Campos Ribeiro
	Joelma Cristina Parente Monteiro Alencar
	Josebel Akel Fares
	José Alberto Silva de Sá
	Juarez Antônio Simões Quaresma (Presidente de Honra)
	Lia Braga Vieira
	Maria das Graças da Silva
	Maria do Perpétuo Socorro Cardoso da Silva
	Marília Brasil Xavier
	Norma Ely Santos Beltrão
	Núbia Suely Silva Santos
	Paulo Murilo Guerreiro do Amaral (Presidente)
	Pedro Franco de Sá
	Tânia Regina Lobato dos Santos
	Valéria Marques Ferreira Normand

Gilberto Yoshikawa  
Roberto Chaves Castro | Org.

# manual de semiologia médica a prática do exame físico

### Realização

Universidade do Estado do Pará - UEPA  
Editora da Universidade do Estado do Pará - EDUEPA

### Apoio



#### Normalização e Revisão

Jessiléia Guimarães Eiró  
Marco Antônio da Costa Camelo  
Nilson Bezerra Neto  
Paulo Murilo Guerreiro do Amaral

#### Capa

Flávio Cardoso de Araujo

#### Diagramação

Odivaldo Teixeira Lopes

#### Apoio Técnico

Arlene Sales Duarte Caldeira  
Maria Cláudia da Silva Faro

### Dados Internacionais de Catalogação na Publicação Diretoria de Biblioteca Central da UEPA

---

Manual de semiologia médica: a prática do exame físico / Gilberto Yoshikawa, Roberto Chaves Castro, Orgs. – Belém: EDUEPA, 2015.

PDF

473 p.

Vários colaboradores

Inclui bibliografia

ISBN978-85-8458-005-7

1. Semiologia - Medicina. 2. Clínica médica. 3. Diagnóstico físico. 4. Doenças - Sintomas. I. Yoshikawa, Gilberto, Org. II. Castro, Roberto Chaves, Org. III. Título.

**CDD 22.ed. 616.072**

---

Editora filiada



Associação Brasileira  
de Editores Universitários

Editora da Universidade do Estado do Pará - EDUEPA  
Travessa D. Pedro I, 519 - CEP: 66050-100  
E-mail: editoradauepa@gmail.com



*“Não basta ensinar ao homem uma especialidade, porque assim ele se tornará uma máquina utilizável e não uma personalidade. É necessário que adquira um sentimento, um senso prático daquilo que vale a pena ser empreendido, aquilo que é belo e moralmente correto.”*

Albert Einstein

# Agradecimentos

Agradecemos aos autores, colaboradores, monitores e alunos da disciplina de propedêutica da Universidade do Estado do Pará, que conjuntamente com os coordenadores e editores deste manual de semiologia médica, contribuíram para concretização desta obra e concederam a ela os seus conhecimentos, profissionalismo, talento e o precioso tempo subtraído de seus merecidos descansos.

À Editora da Universidade do Estado do Pará - EDUEPA, parceira de nosso ideal nesta caminhada, nossos mais sinceros agradecimentos.

Aos Reitores da Universidade do Estado do Pará, Juarez Antonio Simões Quaresma (2013-2017) e Marília Xavier Brasil (2009-2013), pela sensibilidade e delicadeza, permitindo a materialização deste manual de semiologia médica.

Muito Obrigado!

Os autores.

# Apresentação

“A arte é longa, a vida é breve”, sirvo-me desta frase de Hipócrates para apresentar a presente coletânea que, antes de ser mais um manual de semiologia médica, é o fruto de um trabalho coletivo desenvolvido por docentes e discentes do curso de medicina da Universidade do Estado do Pará. Dessa forma, a presente obra apresenta, de forma prática e bem orientada, com ilustrações e texto de fácil leitura, os princípios gerais e específicos de temas importantes abordados dentro do programa de semiologia médica do curso de medicina. Nos últimos anos, com as mudanças curriculares e da política de ensino dos cursos de medicina, um manual como esse se torna material imprescindível para que os alunos dos diversos cursos de medicina, sobretudo no Estado do Pará, possam ter em mãos um guia prático para orientar seus estudos dentro do campo das Habilidades Médicas, além de servir de base para os estudos tutoriais decorrentes da discussão de casos clínicos, onde o raciocínio fisiopatológico é necessário. Que a presente obra possa enriquecer a literatura especializada na área e servir de referência para consulta dos nossos alunos, não só do curso de medicina como dos diversos cursos da área de saúde.

Prof. Dr. Juarez Antonio Simões Quaresma  
Médico Patologista

Professor Titular de Patologia da Universidade do Estado do Pará

Doutor em Patologia pela Universidade de São Paulo

Livre-Docente pela Faculdade de Medicina da Universidade de São Paulo

Pesquisador de Produtividade do CNPq

Reitor da Universidade do Estado do Pará

# Prefácio

Este manual resultou do interesse dos alunos e professores da disciplina de semiologia médica da Universidade do Estado do Pará em preparar um livro-texto para suprir a necessidade do estudante de medicina dos conhecimentos básicos de propedêutica médica. Há muito, nós, professores de semiologia médica, estamos em falta com os estudantes de medicina, por não lhes apresentar um livro especificamente planejado para eles. O último manual de propedêutica editado em nossa terra já data de duas décadas. Este manual procura preencher essa lacuna.

Esta obra tem como objetivo combinar texto e ilustrações de maneira a proporcionar uma descrição coerente e de fácil assimilação das doenças mais comuns na prática diária. A leitura do texto não exige conhecimentos médicos além das disciplinas básicas do primeiro e do segundo ano do curso de medicina. Ela abarca o currículo de semiologia médica da Universidade do Estado do Pará e também inclui informações suficientes para que possa ser utilizado por médicos de todas as especialidades médicas.

Em cada capítulo são revistos conceitos sobre as principais doenças e procuramos focar, de modo detalhado, os principais sinais e sintomas, uma vez que, na maioria dos casos, a anamnese bem conduzida e o exame físico metódico conseguem firmar o diagnóstico. Ademais, destacamos a importância do papel do médico na abordagem diagnóstica, da relação médico-paciente e do entendimento de que os exames diagnósticos complementares são efetivamente complementares, e não preliminares.

Além disso, o livro é profusamente ilustrado com fotografias clínicas, imagens e desenhos escolhidos tanto para complementar como aumentar o entendimento do texto.

O livro não contempla todos os tópicos em semiologia, mas, sobretudo, as principais síndromes e doenças encontradas na prática diária.

Esperamos que essa obra possa se traduzir em uma poderosa ferramenta a alunos de graduação, residentes e médicos.

De certa forma, almejamos que renasça a valorização da consulta, da relação médico-paciente numa prática fadada ao mecanismo, à tecnologia dos exames complementares. Temos a certeza que de que esse manual será extremamente útil no dia-a-dia dos alunos de graduação e que também resgate o verdadeiro papel do médico.

Ouvir a história do paciente, demonstrar interesse por suas queixas e entender que cada paciente é um ser humano que merece respeito e atenção, aliados a um tratamento individualizado, são as palavras-chave.

Finalmente, é necessário ressaltar que não temos a pretensão de que este manual esteja completo e acabado. Esperamos que, com a utilização, sejam detectadas falhas e imperfeições, e que essas possam ser corrigidas em novas apresentações.

Os autores.

# **Autores**

## **Gilberto Toshimitsu Yoshikawa**

Graduado em Medicina pela Universidade Federal do Pará  
Especialista pela Associação Médica Brasileira em Reumatologia  
Mestre em Ciências pela Universidade Federal de São Paulo  
Professor Assistente da disciplina de Habilidades Médicas da Universidade Federal do Pará  
Professor Substituto da disciplina de Propedêutica da Universidade do Estado do Pará

## **Roberto Chaves Castro**

Graduado em Medicina pela Universidade Federal do Pará  
Especialista pela Associação Médica Brasileira em Clínica Médica  
Especialista pela Associação Médica Brasileira em Cardiologia  
Doutor em Medicina pela Universidade de São Paulo  
Professor da disciplina de Propedêutica da Universidade do Estado do Pará

# **Colaboradores**

## **Ana Luiza Melo dos Santos**

Aluno do curso de Medicina da Universidade do Estado do Pará

## **Antônio Gomes Caiado**

Graduado em Medicina pela Universidade Federal do Pará  
Especialista pela Associação Médica Brasileira em Clínica Médica  
Residência em Clínica Médica  
Professor da disciplina de Propedêutica da Universidade do Estado do Pará

## **Bruno de Castro Ribeiro**

Aluno do curso de Medicina da Universidade do Estado do Pará

## **Camila de Lima Tostes**

Aluno do curso de Medicina da Universidade do Estado do Pará

### **Carla Mércia Dacier Lobato**

Graduada em Medicina pela Universidade Federal do Pará  
Mestre em cardiologia pela Universidade Federal de São Paulo  
Professora Adjunta da disciplina de Propedêutica da Universidade do Estado do Pará  
Professora Adjunta IV de semiologia do adulto da Universidade Federal do Pará

### **Claudine Maria Alves Feio**

Graduada em Medicina pela Universidade Federal do Pará  
Mestre em cardiologia pela Universidade Federal de São Paulo  
Professora Assistente da disciplina de Propedêutica da Universidade do Estado do Pará  
Professora Assistente IV de Semiologia do Adulto da Universidade Federal do Pará

### **Felipe Araújo da Silva**

Aluno do curso de Medicina da Universidade do Estado do Pará

### **Gabriel Izan Santos Botelho**

Aluno do curso de Medicina da Universidade do Estado do Pará

### **Gilberto Toshimitsu Yoshikawa**

Graduado em Medicina pela Universidade Federal do Pará  
Médico Reumatologista  
Especialista pela Associação Médica Brasileira em Reumatologista  
Mestre em Ciências pela Universidade Federal de São Paulo  
Professor Assistente da disciplina de Habilidades Médicas da Universidade Federal do Pará  
Professor Substituto da disciplina de Propedêutica da Universidade do Estado do Pará

### **Guilherme Ferreira Bandeira Coelho Dias**

Aluno do curso de Medicina da Universidade do Estado do Pará

### **Gustavo Pampolha Guerreiro**

Aluno do curso de Medicina da Universidade do Estado do Pará

### **Heliana Freitas de Oliveira Góes**

Aluno do curso de Medicina da Universidade do Estado do Pará

### **João de Jesus da Costa e Silva**

Graduado em Medicina pela Universidade Federal do Pará  
Especialista em Reumatologia  
Mestre em Reumatologia  
Professor Substituto da disciplina de Propedêutica Médica da Universidade do Estado do Pará

**João Felipe da Costa Nunes**

Aluno do curso de Medicina da Universidade do Estado do Pará

**José Roberto Tuma da Ponte Júnior**

Aluno do curso de Medicina da Universidade do Estado do Pará

**Leandro José Almeida Amaro**

Aluno do curso de Medicina da Universidade do Estado do Pará

**Renata Kiyoko Borges Harada**

Aluno do curso de Medicina da Universidade do Estado do Pará

**Renan Kleber Costa Teixeira**

Aluno do curso de Medicina da Universidade do Estado do Pará

**Roberto Chaves Castro**

Graduado em Medicina pela Universidade Federal do Pará  
Especialista pela Associação Médica Brasileira em Clínica Médica  
Especialista pela Associação Médica Brasileira em Cardiologia  
Doutor em Medicina pela Universidade de São Paulo  
Professor da disciplina de Propedêutica da Universidade do Estado do Pará

**Simone Soares Coelho**

Graduada em Medicina pela Universidade Federal do Pará  
Especialista pela Associação Médica Brasileira em Clínica Médica  
Especialista pela Associação Médica Brasileira em Cardiologia  
Mestre em cardiologia pela Universidade Federal de São Paulo  
Professora da disciplina de Propedêutica da Universidade do Estado do Pará  
Professora de Semiologia do Adulto da Universidade Federal do Pará

**Victor Joaquim Rocha de Albuquerque**

Aluno do curso de Medicina da Universidade do Estado do Pará



# Sumário

O Exame Clínico.....	15
Dor.....	24
Edema.....	39
Cianose.....	53
Febre.....	63
Dispneia.....	75
Síndromes Mediastínicas.....	91
Tosse, Expectoração, Vômito e Hemoptise.....	104
Auscul ta Normal e Patológica do Tórax.....	116
Síndromes Broncopleuropulmonares.....	124
Exploração Radiológica do Tórax.....	140
Semiologia Osteoarticular.....	150
Tons e Ritmos Fundamentais do Coração.....	172
Sopros Cardíacos.....	183
Insuficiência Cardíaca.....	204
Eletrocardiograma.....	215
Sobrecargas Cardíacas no Eletrocardiograma.....	235
Infarto do Miocárdio no Eletrocardiograma.....	247
Icterícia.....	256
Hipertensão Portal.....	264
Hemorragia Digestiva.....	271
Insuficiência Renal.....	282
Semiologia Hematológica.....	292
Semiologia do Sistema Nervoso.....	305

<b>Semiologia da Pressão Arterial</b> .....	<b>329</b>
<b>Exame Físico Geral</b> .....	<b>337</b>
<b>Semiologia dos Gânglios Linfáticos e Pulsos</b> .....	<b>360</b>
<b>Semiologia dos Reflexos</b> .....	<b>367</b>
<b>Exame Físico Especial do Tórax</b> .....	<b>379</b>
<b>Exame Físico Especial do Precórdio</b> .....	<b>393</b>
<b>Trato Gastro-Intestinal</b> .....	<b>416</b>
<b>Imagens Médicas</b> .....	<b>438</b>
<b>Termos Médicos</b> .....	<b>462</b>

## O Exame Clínico

**O Exame Clínico** é um método de abordagem diagnóstica fundamentado na coleta sistemática de dados, através da história clínica do paciente e de exame físico, que engloba todos os recursos disponíveis a beira do leito (inspeção, palpação, percussão e ausculta).

O prontuário documenta o exame clínico do paciente e demonstra a forma como os profissionais avaliam o paciente, seus planos em relação a ele, as ações tomadas e como o paciente responde a seus esforços. O prontuário, sendo preciso, claro e bem organizado, reflete e facilita um raciocínio clínico bem embasado, promovendo uma boa comunicação entre todos aqueles que participam da assistência ao paciente, ajudando a coordenar suas atividades. Além disso, serve para documentar os problemas e a assistência médica dada ao paciente, para fins médico-legais.

Hostilidade, comentários moralizantes e desaprovação não têm lugar no prontuário do paciente, não importa se descritos com palavras ou reticências.

Empregue abreviaturas e símbolos apenas quando forem de uso comum e compreensíveis. Alguns médicos podem preferir um estilo elegante e rebuscado, todavia, a pressão do tempo terminará por exigir algumas soluções conciliatórias.

Registre todas as medidas em centímetros, e não em termos de frutas ou vegetais, que dão ideias vagas e tornam impossíveis futuras comparações.

Nas suas tentativas iniciais de anamnese, é provável que prefira apenas fazer anotações, enquanto fala com o paciente. À medida que você ganha experiência, entretanto, tente anotar já em sua forma final.

O registro da anamnese e do exame físico é simplificado, obviamente, quando há formulários padronizados. Caso o seu hospital ou local de trabalho utilize este tipo de formulário, espera-se que você o preencha. Ainda assim, é necessário que você consiga também criar o seu próprio registro.

Os seguintes parâmetros podem ter utilidade para ajudá-lo a escolher o que anotar e o que omitir, considerando que os alunos dispõem de restrito tempo para o estudo nos compêndios, e que estes representam o mínimo necessário para o futuro médico iniciar seu treinamento. Evidentemente, é apenas, uma base teórica para o indispensável ensino prático, ministrado por docente experimentado, e para pequenos grupos de alunos.

## **ANAMNESE**

### **Preparação**

Nos primeiros 20 segundos de contato pessoal, as informações visuais dominam a consciência dos dois participantes. Para o paciente, a postura do médico, o nível de iluminação e de privacidade são impressões importantes. A seguir, são observadas as roupas, distância física, sexo, idade, constituição corporal e o tom de voz, que são então enquadrados em conceitos formados por experiências prévias. Da mesma forma, o médico julga o paciente.

Sempre que possível, a anamnese deve ser colhida diretamente com o próprio paciente. Em caso de pacientes com limitação, a história poderá ser colhida de um acompanhante ou responsável – devendo esse fato constar por escrito no texto.

Toda informação obtida numa anamnese tem dois componentes: um cognitivo e o outro afetivo. Obter os detalhes precisos exige uma boa relação médico-paciente e habilidades que devem ser exercitadas continuamente para o auxílio no preenchimento do que não foi expressamente revelado.

A entrevista deve ser mais arte que ciência, com uma abordagem moldada para cada paciente e preocupada com o ser humano por detrás da doença.

### **Início**

Geralmente, inicia-se com sua identificação completa. A seguir, pergunta-se sua queixa principal e dados referentes à enfermidade atual. Após os pacientes terem falado livremente, seleciona-se os dados clínicos relevantes e esclarece-se as dúvidas. Uma armadilha são as perguntas que contêm a resposta. Obviamente, poder-se-ia obter respostas erradas.

Doenças prévias ou associadas, assim como dados sociais e familiares, são obtidas utilizando-se as mesmas técnicas de narrativa, fechando cada tópico fazendo uma ligação com o seguinte. Deve manter-se a coerência e a coesão textual, ao invés de aglutinar um emaranhado de informações dispersas semelhante a uma “receita de bolo”.

Pacientes defensivos geralmente esperam um resultado negativo, sobre conversas englobando determinado tópico. Por exemplo, o paciente pode esperar algum tipo de rejeição ao se confessar homossexual, alcoólatra, epilético ou até mesmo usuário de drogas ilícitas. Os manipuladores têm como objetivo influenciar e tirar proveito da culpa dos outros. A questão da manipulação torna-se potencialmente perigosa quando o paciente engana o médico como uma forma de obter mais drogas, internações hospitalares desnecessárias, atestados, cirurgias desnecessárias ou algum outro tipo de tratamento especial.

Enquanto os pacientes dizem que seus médicos não os ouvem, os médicos dizem que gostariam que seus pacientes assumissem um papel mais ativo durante o seu tratamento. Uma forma de incentivar um maior envolvimento por parte dos pacientes é deixá-los suficientemente seguros, assumindo um papel ora paternalista ora colaboracionista, conforme a expectativa de cada um.

Apresenta-se aqui uma sequência resumida que servirá como referência para o estudante de medicina - Lembre-se que é a repetição sistemática que nos torna um perito.

## Identificação

Assinale a data da consulta e identifique o paciente da forma mais completa possível.

- Nome
- Idade
- Sexo
- Cor
- Estado Civil
- Nacionalidade
- Naturalidade
- Residência
- Profissão
- Procedência
- Religião

## Queixa Principal e Duração:

Deve ser única e se possível grafada com as palavras do próprio paciente.

A razão de se utilizar as palavras do próprio paciente visa esclarecer de forma clara e objetiva o seu sintoma mais intenso.

## História da Doença Atual

É uma narrativa valorada com destaque para as relações cronológicas, com a descrição clara, sistemática e sintética da queixa principal e demais sintomas atuais do paciente.

Sintoma é toda queixa referida pelo paciente quanto a seu estado de saúde. A não descrição de um sintoma não implica necessariamente na sua ausência e deve ser assinalada ou não de acordo com o caso (sintoma negativo). Em geral são caracterizados por:

- Localização
- Início
- Duração, periodicidade, ritmo
- Qualidade
- Intensidade
- Fatores agravantes e de alívio
- Sintomas concomitantes
- Eventos pregressos semelhantes

Assinale a fonte e as limitações de sua história, como um paciente pouco colaborativo e o relato obtido por terceiros. Elimine dados supérfluos, evite repetir informações e parágrafos longos.

## Interrogatório Complementar

Pode ser apresentado como um texto único ou subdividido para facilitar a leitura.

- Dieta (ritmo intestinal, de alimentação, entre outros)
- Hábitos (exercício, tabagismo, alcoolismo, uso de drogas, condições de higiene, horas de sono, entre outros).

- Perfil Psicológico (relações afetivas e de trabalho, hobbies, etc.). Muitas vezes problemas de ordem emocional se exteriorizam por sintomas chamados funcionais, como dor, vertigens, falta de ar, etc.
- Condições de Moradia (número de cômodos, instalações sanitárias, etc.)

### **Antecedentes Mórbidos Pessoais**

Procure ser pertinente e estruturar o texto conforme a situação concreta exija.

- Condições de gestação, nascimento e desenvolvimento.
- Doenças comuns da infância
- Vacinas
- História sexual (menarca, telarca e pubarca, início de vida sexual, número de parceiros, gestações, abortamentos, tipos de parto, data da última menstruação (DUM), menopausa, dentre outros)
- Traumatismos
- Internações prévias
- Procedimentos cirúrgicos
- Medicamentos
- Alergias

### **Antecedentes Mórbidos Familiares**

Pergunte sobre a causa e idade em que morreram, com particular atenção a problemas genéticos e ambientais:

- Câncer
- Enxaqueca
- Tuberculose
- Hanseníase
- Hipertensão arterial e outras doenças vasculares
- Distúrbios mentais
- Suicídio
- Anemias
- Diabetes
- Obesidade
- Distúrbios da tireóide
- Nefropatias
- Doenças hepáticas e biliares
- Asma
- Alergia
- Úlcera péptica
- Morte súbita, entre outros.

### **Interrogatório sobre Diversos Aparelhos**

Objetiva uma revisão ampla dos principais sintomas clínicos que associados à queixa do paciente e eventualmente esquecidos podem dificultar o diagnóstico final. Podem ser inseridos nos antecedentes mórbidos pessoais:

- **Geral**

Perda ou ganho de peso (quanto, em quanto tempo, fatores contribuintes), alterações do apetite, astenia, fraqueza, mal-estar, febre, calafrios, sudorese, palidez.

- **Psíquico**

Os fundamentos para a avaliação do aparelho psíquico são: **Aparência** (vestes, adereços, higiene etc.). **Atitude** (marcha, postura, gestos, e fala). **Consciência** (lucidez, obnubilação, torpor, delírio). **Atenção e orientação** (no tempo, no espaço, consciência de si mesmo ou insight, limites). **Memória** (fixação, evocação, paramnésias, memória imediata, recente e remota). **Pensamento** (curso, conteúdo e forma). **Afetividade** (interesse, euforia, alexitimia, desânimo, choro, angústia, *belle indifférence*, simulação, mentira, mau caráter, medo, ansiedade, depressão, irritabilidade, labilidade, agitação). **Distúrbios do sono e tipos de insônia**. **Inteligência** (escolaridade, capacidade de abstração). **Senso-percepção** (alucinação, ilusão, pseudoalucinação). **Impulso-instinto-vontade**. **Situação existencial atual**: adolescência, namoro, paixão, casamento, nascimento de filhos, separação conjugal, luto, desajustes na família, filho-problema, drogas, alcoolismo, desemprego, falência, envelhecimento, crise financeira, doença mental na família, vida sexual (Importância que atribui)

- **Sistema Nervoso (SN)**

Cefaleia (pródromos, localização, intensidade, duração, frequência), sintomas associados, fatores predisponentes ou desencadeantes, resposta a analgésicos; equilíbrio e marcha (ataxia, desequilíbrio, tontura, vertigem etc.); coordenação motora; alterações sensitivas (tátil, térmica, vibratória, posicional, parestesia, anestesia, hipostesia, hiperestesia); convulsões (tipo, frequência, pródromos, perda da consciência, relaxamento de esfíncteres, duração, estado pós-crítico); movimentos involuntários (mioclonia, fasciculações, tics, hipertonia, coreia); alterações da consciência, coma; insônia (tipos), sonolência, hipersonia; memória (imediata, mediata, remota, confusão mental); fala (disfasia, afasia, disartria etc.); história de traumatismo crânio-encefálico, teníase, tocotraumatismo, convulsões.

- **Segmento Cefálico (SC)**

## **Crânio e Face**

Cefaleia, tonteiras, vertigens, traumatismo; hipoacusia, surdez, zumbidos, otalgia, otorreia, otorragia; tontura e vertigem; rinorréia, espirros, obstrução e congestão nasal, epistaxe, hiposmia, gotejamento pós-nasal; dor de garganta (odínofagia, disfagia); rouquidão, disfonia, afonia; halitose, úlceras (aftas), cárie e outros problemas dentários, gengivorragia, piorréia, alterações da língua; acuidade visual, amaurose, escotomas, fotofobia, diplopia, borramento da visão, lacrimejamento, vermelhidão, secreção, dor ocular, corpo estranho, estrabismo, hemeralopia, alucinações visuais.

## Pescoço

Mobilidade, dor, torcicolo, aumento do diâmetro, bócio, nódulos (linfadenomegalia)

- **Sistema Pulmonar (SP)**

Dor torácica (tipo, localização, intensidade, duração, relação com o esforço, movimentos, respiração e posição), dispneia (vide AC), tosse, expectoração (características físicas, quantidade, horário), vômita, hemoptise, hemoptoicos, sibilância.

- **Sistema Cardiovascular (SCV)**

Dor precordial (localização, tipo, intensidade, duração, relação com o esforço e com as emoções, sintomas concomitantes, especialmente sudorese, dispneia, ansiedade, medo); dispneia (contínua, de esforço, ortopnéia, dispneia paroxística noturna, dispneia suspirosa, taquipnéia), palpitações, tonturas, síncope, edemas; claudicação intermitente, fenômeno de Raynaud, varizes dos membros inferiores (dor, edema, sintomas inflamatórios)

- **Trato Gastro-Intestinal (TGI)**

Apetite, halitose, sialorreia e xerostomia, hiporexia, anorexia, bulimia, odinofagia, disfagia, eructação, regurgitação, ruminação; pirose e azia (ritmo, relação com a alimentação, com o jejum e com a posição), plenitude ou empachamento pós-prandial, saciedade precoce, náuseas, vômitos (quantidade, frequência, conteúdo, cor, cheiro, relação com a alimentação etc.); hematêmese, melena, enterorragia; dor abdominal (localização, horário, tipo, ritmicidade, periodicidade, irradiação, relação com a alimentação, com as evacuações, os movimentos, a respiração); constipação e diarreia (agudas ou crônicas, frequência das dejeções, quantidade ou volume, características físicas das fezes, presença de sangue, pus, gordura, parasitos, muco, alimentos não digeridos), flatulência, distensão abdominal, tenesmo, incontinência fecal, prurido anal, hemorróidas, dor perineal, uso ou abuso de laxativos e antiácidos

- **Renal / Metabólico (R/M):**

## Genito-Urinário

Algúria (total, inicial, terminal), tenesmo vesical, disúria, oligúria, poliúria, polaciúria, urgência, incontinência (total ou de esforço), alterações do jato urinário (força, calibre, gotejamento, retenção), hematúria, piúria, enurese; alterações do aspecto da urina; cólica nefrética e dor lombar; leucorréia, prurido vulvar; menarca, menopausa; sintomas pré-menstruais; intervalo, duração e regularidade dos períodos menstruais, volume de fluxo, dor menstrual, data da última menstruação, número de gravidezes, partos e abortos (G-P-A), intercorrências nas gravidezes e partos, puerpério; métodos contraceptivos; esterilidade; vida sexual, libido, ejaculação precoce, impotência, disfunção erétil; dispareunia, anorgasmia; práticas sexuais (hetero, homo ou bissexuais).

- **Metabólico**

Nanismo, gigantismo, acromegalia, puberdade precoce, puberdade atrasada,



galactorréia, poliúria, polidipsia, polifagia, bócio, dor cervical anterior, rouquidão, manifestações de disfunção tireoidiana, de paratireóides, suprarrenais e gônadas.

- **Hemato-Infecioso (H/I)**

Astenia, palidez, petéquias, equimoses, hematomas, gengivorragia, hematúria, hemorragia digestiva, linfadenomegalias, sintomas em outros órgãos e aparelhos.

- **Sistema Osteoarticular (SOA)**

Alterações articulares (dor, calor, rubor, restrição de movimentos, distribuição, simetria ou assimetria, deformidades, evolução, etc.); lombalgia; dor e restrição aos movimentos; escoliose, lordose, cifose; dor nas pernas e claudicação na marcha; sintomas musculares (mialgia, contraturas, tremores, fasciculações, câimbras, fraqueza, atrofia); história de fraturas e traumatismos; sequelas.

- **Extremidades**

Prurido, petéquias, equimoses, máculas, pápulas, eritema, exantema, vesículas, bolhas, pústulas, crostas, úlceras, alterações de cor, textura, umidade e elasticidade da pele, feridas, alopecia, hipertricose, hirsutismo, calvície, alterações das unhas, edema, varizes, flebites, atrofia muscular, câimbras

## **EXAME FÍSICO**

### **Preparação**

O paciente deverá ser informado sobre a necessidade da realização do exame físico, esclarecido sobre como este será feito, e orientado sobre como proceder para que o mesmo possa ser feito.

Alguns pacientes vêm à consulta com roupas que permitem o exame físico, mas se este não for o caso, deverá ser orientado a trocar de roupa, com a recomendação de que peças retirar e como colocar o avental.

Quando o consultório tiver banheiro, o paciente pode trocar-se ali. Caso disponha apenas de um biombo, pode ser interessante que o médico saia para o paciente trocar de roupa.

O paciente é convidado a se assentar na maca de exame, com cabeceira a 30°, para que se proceda ao mesmo. Pacientes idosos ou com dificuldade para locomover devem ser auxiliados a subir as escadas para alcançar a mesa. Use o lençol para cobrir segmentos do corpo ou protegê-lo do frio.

O fato de ter encerrado a anamnese não impede que e continue a conversar com o paciente. Dados novos e importantes podem surgir enquanto se realiza o exame físico, além disso, conversar enquanto se faz o exame pode deixar o paciente menos tenso.

A maioria dos pacientes encara o exame físico com alguma ansiedade. Através do estudo e da prática repetida, o fluxo do exame fica mais natural, o médico acostuma-se ao contato físico e fica mais hábil em minimizar o desconforto, fazendo-se com que o paciente sinta-se mais confortável.

## Início

Lave e enxugue suas mãos ao início e término de cada exame.

Pergunte ao paciente se está com alguma queixa no momento (dor, dispneia, náusea, bexiga cheia, outros).

Uma forma adequada, ou a forma socialmente mais aceita, de iniciar um contato físico com outrem é pelo exame desarmado (sem aparelho de qualquer tipo) das mãos. Aconselhamos uma sequência “da cabeça aos pés”, evitando realizar o exame da face ou da boca após examinar os pés.

Execute um exame geral que objetive indicar as condições clínicas atuais do paciente e somente depois prossiga a um exame especial, com a busca pró-ativa de sinais correlatos aos sintomas referidos.

Evite expressar reações negativas, mesmo que você se depare com um tumor ou uma úlcera fétida.

## HIPÓTESES DIAGNÓSTICAS

As informações fornecidas pelo paciente ou por terceiros são denominadas *dados subjetivos*. Os *dados objetivos* incluem os sinais físicos e de exames complementares.

Nesse ponto, você selecionará e agrupará os dados relevantes, pensará sobre os seus possíveis significados e tentará explicá-los de maneira lógica através de diagnósticos prováveis (hipóteses) e diferenciais (alternativos).

Existem dificuldades e limitações como queixas não relacionadas a um problema específico, queixas múltiplas, queixas incompatíveis entre si e qualidade dos dados duvidosa. Para solucioná-las, tente identificar eventos do dia a dia, analise a cronologia dos sintomas e tente agrupá-los, reveja a HDA e faça perguntas-chave, e tenha em mente que todas as informações com as quais o clínico trabalha são sujeitas a erros, portanto reveja sempre seus achados.

O diagnóstico inicial, em geral, é impreciso e comumente reporta-se a uma queixa (ex. febre a esclarecer) ou ao conjunto de sintomas e sinais que compõem determinado quadro clínico, caracterizando uma síndrome (ex. síndrome infecciosa).

O diagnóstico definitivo deve ser mais elaborado e pode descrever uma alteração anatômica, etiológica ou funcional (ex. miocardiopatia dilatada chagásica em tipo funcional II).

O diagnóstico é fundamentado no exame clínico, podendo ser confirmado através de exame complementar, mas lembre-se: “a clínica é sempre soberana”.

## CONDUTA

No sistema de registro orientado por problemas (Método *SOAP*), você pode decidir, por exemplo, solicitar uma cultura da orofaringe, prescrever um descongestionante para a congestão nasal do paciente, aconselhá-lo a não se cansar muito e fazer uma breve revisão das infecções respiratórias superiores, suas causas e formas de transmissão.

Nesse tópico deverão ser anotadas as decisões tomadas ao final da consulta, tais como: medicamentos prescritos (doses, duração etc.), prescrição de cuidados e orientação, interconsultas solicitadas, exames complementares pedidos, data marcada para a consulta de retomo.

**ASSINATURA DO (A) ESTUDANTE E DO (A) PROFESSOR  
(A)**

**BIBLIOGRAFIAS CONSULTADAS:**

BICKLEY LS, SZILAGYI PG. *Bates propedêutica médica*. 8ªed. Rio de Janeiro: Guanabara Koogan; 2005.

SEIDEL H.M; BALL J.W; BENEDICT G.W. *Mosby Guia de Exame Físico*. 6ª ed. Rio de Janeiro, 2007.

PORTO, C.C. *Semiologia Médica*. 5ª ed. Rio de Janeiro: Guanabara Koogan, 2005.

SOUZA, B.F. *Manual de Propedêutica Médica*. 2ª ed. Rio de Janeiro. São Paulo: Livraria Atheneu, 1985.

SWARTZ M.H. *Tratado de Semiologia Médica*. 5ª Ed. Rio de janeiro. Elsevier, 2006.

# 2

## Dor

A modalidade dor se destaca do conjunto da sensibilidade pelo seu fundamental valor biológico de sinalização de fontes de estímulos agressivos, danosos ou potencialmente danosos e, principalmente, pela identificação de seus pontos-alvo, proporcionando comportamentos variados de defesa. A missão da ciência médica consiste em preservar e restaurar a saúde e aliviar o sofrimento do homem. A compreensão da dor é essencial para que esses objetivos sejam alcançados. A dor, equivocadamente, ainda é considerada, por muitos, consequência inexorável de doenças ou traumatismos. Técnicas diversas e opções variadas de fármacos não faltam. Porém, muitos dos doentes que se encontram no atendimento de emergência continuam desnecessariamente sofrendo de dores. A dor é um dos sintomas mais frequentemente descritos dentro da prática médica. Ela traduz uma série de comprometimentos patológicos que acometem os órgãos e estruturas do corpo humano, sendo assim de fundamental importância conhecer minuciosamente os seus significados semiológicos.

A dor é uma qualidade sensorial complexa, puramente subjetiva, difícil de ser conceituada e frequentemente difícil de ser descrita ou interpretada. De acordo com a *International Association for the Study of Pain (IASP)*, a dor é atualmente definida como experiência emocional desagradável relacionada a um dano tecidual real ou potencial. Esta definição, válida para todos os tipos de dores, quaisquer que sejam os mecanismos, causa ou duração. Analisando os termos da definição proposta pela IASP, podemos juntar o seguinte aforismo “é dor aquilo que o paciente diz ser uma dor”, seja de origem somato-visceral, neuropática ou psicogênica.

A intensidade da dor não é diretamente proporcional à quantidade de tecido lesado e muitos fatores podem influenciar a percepção deste sintoma: ansiedade, depressão, raiva, medo, etnia, cultura e outras variáveis.

Apesar do grande desenvolvimento das pesquisas sobre os mecanismos, métodos de avaliação e terapêuticos da dor, muitos aspectos a ela relacionados não foram ainda esclarecidos.

A dor, inicialmente interpretada como um sinal de alerta, tradução de que alguma coisa de diferente estava ameaçando o organismo, teve nas últimas décadas uma melhor compreensão. Hoje, simplificando, podemos dizer que a dor possui

três mecanismos geradores: 1- excesso de nocicepção: somato-visceral (86%); 2- disfunções neurológicas: dor neuropática ou desaferentada – alterações das vias nervosas que conduzem, modulam e interpretam a dor (12%); 3- psicogênicas: oriundas de alterações psicológicas.

A dor musculoesquelética é a dor mais prevalente na população mundial, atingindo todas as faixas etárias. A incidência de dor crônica tem aumentado muito nos últimos anos em função de modificações nos hábitos de vida e no meio ambiente, além de inúmeras outras razões, como aumento do estresse e aumento das cobranças no mundo corporativo. A dor musculoesquelética estará presente na vida de todos os adultos em algum momento ao longo de sua vida, seja em um único episódio ou de maneira recorrente.

As dores musculoesqueléticas podem ser ocasionadas por traumas, processos infecciosos, lesões por esforço excessivo, originadas por vícios posturais, sobrecargas mecânicas, lesões traumáticas não tratadas adequadamente, câncer, entre outras causas. A dor pode ser aguda e de fácil resolução, ou pode ser persistente, tornando-se crônica.

É muito comum a recorrência ou a persistência destas dores, levando à cronicidade. A dor crônica musculoesquelética é caracterizada pela persistência de desconforto doloroso por mais de três meses. Alguns autores caracterizam a dor crônica como aquela que persiste por um período acima de seis meses e outros, ainda, acima de 12 meses.

O conhecimento das características e das diversas formas de classificação é crucial para o exercício clínico, já que de posse dessas habilidades torna-se mais fácil chegar às hipóteses diagnósticas cada vez mais corretas.

Para realizar um diagnóstico preciso e rápido, além dos exames, o médico pode utilizar a semiologia da dor, já no primeiro contato com o paciente, a fim de determinar a estrutura que se encontra em sofrimento, sendo essa a proposta deste capítulo.

## **Características e avaliação clínica**

Quando se depara com pacientes com dor, os conhecimentos de semiologia se tornam absolutamente nucleares na estratégia diagnóstica. Apesar de seu caráter subjetivo, apreciável em todas as suas dimensões apenas para quem a experimenta e de difícil verificação objetiva e quantificação, a dor quando bem avaliada pode ser desvendada e tratada.

Para realizar uma boa avaliação da dor, torna-se essencial o conhecimento de suas principais características: localização, intensidade, frequência, irradiação, limitações impostas ao paciente e fatores atenuantes ou agravantes. Para tanto, deve ser realizada uma avaliação completa da dor, incluindo história detalhada e exame físico completo.

A história clínica minuciosa é essencial na avaliação de todo paciente com dor. Esta é a única maneira de contextualizar a doença, os distúrbios associados e de trazemos de volta à mente dos pacientes todos os fatores relacionados com a queixa algica. Nesse momento, deve-se ultrapassar as barreiras impostas pela dificuldade em analisar a natureza e a intensidade da dor que nos é descrita, descodificando e

utilizando os nossos próprios vocabulário e cultura médicos, perpassados pela personalidade e emoções pessoais. É claro que esse sistema de comunicação deve estar em perfeita sintonia e, ainda assim, será passível de erros e algumas imprecisões.

A história do doente deve conter a cronologia quanto ao início, curso, estado atual, localização, ritmo, periodicidade, características sensitivas, fatores de melhora e piora da dor, sua relação com atividades físicas, repouso e eventos psicossociais. Dados simples de ser arguidos, como profissão, condições ergonômicas de trabalho, procedência, hábitos de vida, vícios, passado de traumatismos e cirurgias, bem como uma revisão dirigida de sintomas gerais, muito podem contribuir no processo diagnóstico.

O aspecto geral do doente, a *facies*, a postura estática e dinâmica, o estado nutricional, sinais vitais, o psiquismo devem ser cuidadosamente analisados. O exame físico compreende a abordagem específica das regiões relacionadas, exame neurológico e do sistema motor. A avaliação somato-sensitiva e do sistema nervoso autônomo são imprescindíveis na propedêutica da dor, ressaltando dados como a temperatura, pressão, vibração, toque, alterações vasomotoras, sudomotoras, pilomotoras, tróficas, etc.

O comportamento doloroso deve ser analisado durante a coleta dos elementos da história e durante o exame físico. A ausência de correspondência anatômica específica da queixa com o achado pode haver hipocondria ou simulação. Durante o exame físico qualquer *deficit* sensorial, fraqueza muscular ou alteração da função corporal deve ser considerada como dado positivo. Durante a palpação, mesmo o mais leve toque pode ser doloroso, com fenômenos como alodínea ou hiperestesia. Durante a mobilização o paciente pode relutar em mexer o membro afetado ou não permitir que o examinador o faça.

É importante frisar que a linguagem pode revelar muitos detalhes sobre o estado emocional e físico dos doentes. Os exames complementares, especialmente os de imagem, não devem ser interpretados sem o suporte dos achados clínicos; os dados de anamnese e do exame físico são fundamentais para elaborar as hipóteses diagnósticas.

A dor pode ser considerada como um sintoma ou manifestação de uma doença ou afecção orgânica, mas também pode vir a constituir um quadro clínico mais complexo. Existem muitas maneiras de se classificar a dor. Considerando a duração da sua manifestação, ela pode ser de três tipos:

- **DOR AGUDA** - Aquela que se manifesta transitoriamente durante um período relativamente curto, de minutos a algumas semanas, associada a lesões em tecidos ou órgãos, ocasionadas por inflamação, infecção, traumatismo ou outras causas. Normalmente desaparece quando a causa é corretamente diagnosticada e quando o tratamento recomendado pelo especialista é seguido corretamente pelo paciente. A dor constitui-se em importante sintoma que primariamente alerta o indivíduo para a necessidade de assistência médica. Veja aqui alguns exemplos: - a dor pós-operatória (que ocorre após uma cirurgia); - a dor que ocorre após um traumatismo; - a dor durante o trabalho de parto; - a dor de dente; - as cólicas em geral, como nas situações normais (fisiológicas) do organismo

que podem provocar dores agudas, como o processo da ovulação e da menstruação na mulher.

- **DOR CRÔNICA** - Tem duração prolongada, que pode se estender de vários meses a vários anos e que está quase sempre associada a um processo de doença crônica. A dor crônica pode também ser consequência de uma lesão já previamente tratada. Exemplos: Dor ocasionada pela artrite reumatoide (inflamação das articulações), dor do paciente com câncer, dor relacionada a esforços repetitivos durante o trabalho, dor nas costas e outras.
- **DOR RECORRENTE** - Apresenta períodos de curta duração que, no entanto, se repetem com frequência, podendo ocorrer durante toda a vida do indivíduo, mesmo sem estar associada a um processo específico. Um exemplo clássico deste tipo de dor é a enxaqueca.

### **Fisiopatologia:**

A dor se inicia nos receptores especiais da dor que se encontram distribuídos por todo o corpo. Estes receptores transmitem a informação sob a forma de impulsos elétricos que enviam à medula espinhal ao longo das vias nervosas e depois para o cérebro. Por vezes, o sinal provoca uma resposta reflexa ao alcançar a medula espinhal; quando isso acontece, o sinal é imediatamente reenviado pelos nervos motores ao ponto original da dor, provocando a contração muscular. Isso pode ser observado no reflexo que provoca uma reação imediata de retrocesso ao tocar em algo quente. O sinal de dor chega também ao cérebro, onde se processa e é interpretado como dor, e então intervém a consciência individual ao dar-se conta disso.

Os receptores de dor e o seu percurso nervoso diferem segundo as diversas partes do corpo. É por isso que varia a sensação de dor com o tipo e a localização da lesão. Por exemplo, os receptores da pele são muito numerosos e são capazes de transmitir informação muito precisa, como a localização da lesão e se a dor era aguda e intensa (como uma ferida por arma branca) ou surda e ligeira (pressão, calor ou frio). Por outro lado, os sinais de dor procedentes do intestino são limitados e imprecisos. Assim, o intestino pode ser picado, cortado ou queimado sem que se gere algum sinal de dor. No entanto, a distensão e a pressão podem causar uma dor intensa, provocada inclusive por algo relativamente inócuo como bolhas de ar retidas no intestino. O cérebro não pode identificar a origem exata da dor intestinal dado que esta dor é difícil de localizar e é provável que se note numa área extensa.

É possível que a dor sentida em algumas partes do corpo não corresponda com certeza ao local onde reside o problema, porque pode tratar-se de uma dor reflexa, isto é, provocada noutra sítio. A dor *reflexa* acontece quando os sinais nervosos procedentes de várias partes do corpo percorrem a mesma via nervosa que conduz à medula espinhal e ao cérebro. Por exemplo, a dor produzida por um ataque do coração pode sentir-se no pescoço, nos maxilares, nos braços, no abdômen, e a dor de um cálculo biliar pode sentir-se no ombro.

A tolerância individual à dor difere consideravelmente de uma pessoa para outra. Umas sentem uma dor intolerável com um pequeno corte ou pancada, en-



quanto outras tolerarão um traumatismo maior ou uma ferida por arma branca quase sem se queixar. A capacidade para suportar a dor varia segundo o estado anímico, a personalidade e as circunstâncias. É possível que um atleta em particular não se aperceba de uma lesão grave verificada em momentos de excitação durante a competição, mas depois do jogo notará, especialmente se a sua equipa foi derrotada.

A percepção da dor pode mudar com a idade. Assim, à medida que envelhecem, as pessoas queixam-se menos da dor talvez porque as mudanças ocorridas no organismo diminuem a sensação de dor com a idade. Por outro lado, as pessoas de idade avançada podem simplesmente ser mais estóicas do que os jovens.

A dor pode limitar-se a uma só zona ou estender-se a todas as partes, podendo experimentar-se uma sensação de picada ou pressão, uma dor intermitente ou constante, pulsátil ou duradoura. Torna-se muito difícil descrever com palavras alguns tipos de dor, já que a intensidade poderá variar de leve a intolerável. Também não existe prova alguma de laboratório que demonstre a presença ou intensidade da dor.

Por isso, o médico informar-se-á acerca da história clínica da dor para entender as suas características. Para algumas pessoas será útil utilizar uma escala para descrever a sua dor; por exemplo, de 0 (nenhuma dor) a 10 (dor intensa). Algo parecido serve no caso das crianças, utilizando os desenhos de uma série de caras, desde o sorriso ao sobrolho franzido e ao choro. Os médicos procuram sempre determinar as causas da dor, tanto físicas como psicológicas. As síndromes dolorosas são consequência de muitas doenças crônicas (cancro, artrite, anemia das células falciformes) e de perturbações agudas (feridas, queimaduras, rupturas musculares, fraturas, entorses, apendicites, cálculos renais ou ataques do coração). No entanto, certas perturbações psicológicas (como a ansiedade ou a depressão) podem também provocar dor, que se conhece como dor psicogênica. Os fatores psicológicos podem influenciar a dor proveniente de uma ferida, fazendo com que se sinta com maior ou menor intensidade. O médico deve considerar todos estes aspectos.

O médico considera também se a dor é aguda ou crônica. A **dor aguda** começa repentinamente e é de curta duração. A dor intensa pode provocar taquicardia, aumento da frequência respiratória e da pressão arterial, sudação e dilatação das pupilas. A **dor crônica** define-se como a dor persistente que dura algumas semanas ou meses. Este termo descreve a dor que persiste para além do mês posterior ao decurso habitual de uma doença ou lesão e refere-se também à dor que aparece e desaparece ao longo de meses ou anos, ou à dor que se associa a doenças de longa duração, como o cancro. Geralmente, a dor crônica não afeta a condução cardíaca nem a frequência respiratória, assim como também não afeta a pressão arterial nem as pupilas, mas pode provocar alterações do sono, falta de apetite e provocar obstipação, perda de peso, diminuição da libido e depressão.

### **Classificação da dor por seu mecanismo fisiopatológico:**

- **Dor nociceptiva:** compreende dor somática e visceral e ocorre diretamente por estimulação química ou física de terminações nervosas normais. É o resultado de danos teciduais mais comuns e frequentes nas situações inflamatórias, traumáticas e invasivas ou isquêmicas.



- **Dor neuropática:** resulta de alguma injúria a um nervo ou função nervosa anormal em qualquer ponto ao longo das linhas de transmissão neuronal, dos tecidos mais periféricos ao sistema nervoso central. Em outras palavras é a dor que ocorre como uma consequência direta de uma doença ou lesão que afete o sistema somatosensorial. Um bom exemplo da dor neuropática é a dor do membro fantasma, em que alguém depois de ter perdido um braço ou uma perna sente dor na extremidade que lhe falta. É óbvio que a dor não pode ser provocada por algo no membro; é mais provável que a dor seja provocada pelos nervos que se encontram no local em que a extremidade foi amputada. O cérebro interpreta de forma errada os sinais nervosos, como se estes viessem do membro amputado. Certas infecções, como o herpes zoster podem inflamar os nervos e provocar uma nevralgia pós-herpética, uma dor crônica em forma de ardor persistente na área infectada pelo vírus.
- **Dor simpaticomimética:** diferenciada pelo relato de irradiação arterial normalmente necessitando de diagnóstico diferencial por bloqueio anestésico.
- **Dor nociceptiva somática:** Quando a dor é resultante, exclusivamente, do comprometimento dos nervos cérebro-espinhais, a sua localização topográfica corresponde à distribuição anatômica dos nervos cérebro-espinhais envolvidos no processo. Sendo por isso chamada de somática, pois é percebida na superfície corporal – esta dor é o resultado da excitabilidade das terminações nociceptivas somáticas. O que pode ser realizado por um estímulo sem lesão tecidual (beliscão, pinçamento, descarga elétrica), nesse caso, sem alterar o funcionamento das vias nociceptivas, provoca uma dor breve sem reação generalizada importante, deixando apenas um lembrança dolorosa. Nas dores com lesão tecidual aguda (fraturas, queimaduras, feridas operatórias) ou crônicas (doenças reumáticas, neoplasias) aparecem sinais de hiperalgesia que traduzem um sensibilização periférica ou central.

As agressões que acometem a parede torácica ou abdominal exemplificam a ocorrência desse tipo de dor, que está ausente nas estruturas que só recebem inervação do sistema nervoso autônomo (simpático e parassimpático), como por exemplo, os parênquimas das viscerais e os folhetos viscerais das serosas pleurais e pericárdicas. A pele; os músculos esqueléticos; o diafragma; a cápsula de Glisson do fígado; periosteio; túnica adventícia das artérias e veias; foice e tenda da abóbada craniana; meninges e o folheto parietal das serosas pleural, pericárdica e peritoneal são as estruturas orgânicas supridas por terminações nervosas cérebro-espinhais.

A dor em pontada é um tipo peculiar de dor somática que acomete mais frequentemente o tórax. É geralmente uma dor aguda, intensa, de aparecimento súbito, sendo agravada pelos movimentos respiratórios, pela tosse, pela pressão, localizada em um hemitórax em região inframamária, levando a imobilização do lado afetado. Ocorre, frequentemente, nos processos inflamatórios que acometem a

pleura, no infarto pulmonar e no pneumotórax, onde é acompanhada de dispneia e ansiedade. Estruturas, como a pele, musculatura, nervos, ossos e diversas estruturas parietais, também, são comumente afetadas por esse tipo de dor. Além disso, em algumas situações específicas, como no herpes zoster, na pleurodínia e nas fraturas a dor em pontada pode aparecer.

Numa visão semiológica, todas as dores nociceptivas somáticas possuem certas características comuns:

- A dor localiza-se no foco da lesão e aumenta de intensidade pela mobilização, tração ou pressão do mesmo.
- A dor, quando muito intensa, se acompanha de fenômenos neurovegetativos e induz a insônia.
- O paciente encontra com facilidade as palavras para descrever o aspecto sensorial.
- Elas aliviam satisfatoriamente com analgésicos, centrais ou periféricos, desde que adaptados à intensidade.
- São capazes de desaparecerem transitoriamente com bloqueios anestésicos realizados no foco desencadeante (teste terapêutico).

## **Dor nociceptiva visceral**

A dor visceral difere das dores oriundas de outros tecidos, particularmente a pele. Distingue-se da dor cutânea, não somente por sua origem, mas também pelas respostas evocadas e as sensações produzidas. Diferente da dor somática, por ser mal localizada e difusa. Ela se situa frequentemente num local diferente da estrutura de origem, porque é referida ou projetada em estruturas cutâneas. A irradiação para pele dificulta o diagnóstico topográfico, tanto para o médico como para o paciente.

A dor visceral provoca, geralmente, reflexos autônomos e/ou motores mais importantes do que os desencadeados por uma dor cutânea. Existe um aumento do tônus muscular e modificações da respiração, da frequência cardíaca e da pressão arterial. Também se considera que a dor visceral acarreta respostas emocionais mais intensas do que dor somática.

## **Dor visceral abdominal**

A dor visceral abdominal apresenta-se através de três mecanismos básicos: dor referida ou dor reflexa; dor visceral verdadeira e dor reflexa devida ao reflexo peritônio-cutâneo de Morley. A dor visceral é frequentemente associada com outros sintomas, como náusea e vômitos. É pouco localizada e descrita como sensação de ser profunda e pressionar.

## **Dor referida ou dor reflexa**

É a dor visceral que é percebida na superfície cutânea distante do órgão comprometido. É também uma dor somática, já que sua manifestação ocorre na superfície do corpo, porém obedece às leis da organização metamérica que particularizam

esse mecanismo de projeção da dor. Metâmero é a denominação utilizada para as estruturas orgânicas que apresentam a mesma origem embriológica. Cada segmento topográfico do corpo humano deriva de um par de somitos, que se diferenciam em várias porções: dermatomo, que é representado pela pele e sua inervação; miótomo, correspondentes aos músculos esqueléticos; esclerótomo, que origina ossos e cartilagens e o mielômero, que é o segmento nervoso do qual deriva a raiz posterior sensitiva correspondente. Durante o desenvolvimento embriológico do indivíduo, tais estruturas migram, afastando-se dos níveis primitivos, levando junto a sua inervação.

Quando um estímulo nocivo atinge uma víscera, as fibras esplâncnicas aferentes conduzem esse estímulo até o corno posterior da medula espinhal (mielômero), de onde serão levados ao nível do córtex cerebral. Daí então segue a via eferente, que conduz o estímulo, que sai do cérebro, novamente até o mielômero, de onde é levada às áreas da superfície cutânea (dermatomo) às quais é transmitida a sensação dolorosa. A transmissão do impulso do mielômero ao dermatomo é realizada através dos nervos espinhais que se originam do mielômero. A projeção se faz através de reflexo víscero-sensitivo (originando hiperestesia cutânea) ou reflexo víscero-motor (originando contratura muscular). Dessa forma, pode-se observar que a dor referida inclui a participação de vias nervosas esplâncnicas e cérebro-espinhais.

A dor referida é de ocorrência superficial, com localização bem definida, com limites nítidos e com sede nas porções laterais do corpo. Tal localização deve-se à inervação cérebro-espinhal, que é unilateral, sendo cada nervo responsável por inervar metade da parede abdominal e do peritônio parietal correspondentes. Essa dor geralmente é proveniente de um processo inflamatório.

Como exemplo, há a dor da litíase biliar, que é percebida no ombro direito e a dor da cólica renal, que se propaga aos órgãos genitais externos.

## **Dor visceral verdadeira**

Admitia-se anteriormente que a dor visceral verdadeira não existia que as vísceras eram indolores, pois a sua inervação se dava unicamente pelas terminações livres do sistema nervoso autônomo. Após inúmeros estudos e experimentações, pôde-se dizer que a dor visceral verdadeira ocorre quando a víscera experimenta um estímulo de origem funcional, que ocasione distensão e hipertonia, ou seja, é um estímulo autônomo, pois a sua resposta corresponde a uma atividade motora própria do órgão. Isso facilita a compreensão do porquê de as doenças orgânicas viscerais manterem-se, por muito tempo, assintomáticas e sem provocar comprometimento da atividade motora da víscera, o que explica o sangramento de uma úlcera péptica sem que tenha havido qualquer tipo de manifestação dolorosa anterior. Assim como se explica o fato de os tumores justapilóricos ou justacardiácos tornarem-se mais precocemente sintomáticos quando comparados àqueles da grande curvatura, pois localiza-se em regiões mais estreitas e mais propensas aos embaraços do trânsito digestivo.

As vias nervosas aferentes e eferentes da dor visceral verdadeira pertencem ao sistema nervoso autônomo, sendo em sua maioria fibras simpáticas, não havendo participação do sistema nervoso cérebro-espinhal. Há órgãos em que o reflexo é

feito através da via parassimpática, como ocorre nas dores originárias do útero, reto, bexiga e próstata, por exemplo.

A dor visceral verdadeira é profunda; sendo comparada a um incômodo, uma dor surda; difusa; sem limites nítidos; localizada em torno da linha média do abdômen e pode ser muito intensa. A localização mediana se explica pela distribuição das fibras neurovegetativas se processarem aos dois lados do abdômen.

Para exemplificar essa modalidade de dor, destaca-se a dor produzida pela obstrução intestinal, os espasmos das vias biliares, do ureter, dos vasos sanguíneos, a dor da úlcera péptica e da colecistite aguda. A dor em cólica é tipicamente visceral e traduz os espasmos de vísceras ocas e se manifesta por investidas de dor de intensidade crescente, separadas por curtos intervalos de calma, como se fossem ondas de dor.

### **Dor do Reflexo Peritônio-Cutâneo de Morley**

É resultante de um processo inflamatório que acomete o peritônio parietal ou o mesentério contíguo à víscera inflamada. O reflexo da dor é percebido na região da pele localizada sobre a víscera doente, que se traduz por hiperestesia e hipertonia da musculatura abdominal (ventre em tábua), o que resulta em paralisia da musculatura abdominal. O sistema nervoso cérebro-espinhal origina, exclusivamente, as vias nervosas desse reflexo, tanto as aferentes quanto as eferentes. Essas fibras nervosas estão presentes no peritônio parietal e nas raízes do mesentério.

Um exemplo prático da ocorrência desse mecanismo da dor é observado em casos de apendicite aguda. Inicialmente ocorre a distensão da parede do apêndice, resultante do processo inflamatório. Esse estímulo é suficientemente adequado para provocar o primeiro tipo de dor: a dor visceral verdadeira difusa no mesogástrio, conduzido por vias aferentes e eferentes simpáticas. Náuseas e vômitos podem estar presentes. Em seguida, surge a dor reflexa, que aparece no dermatomo correspondente, na fossa ilíaca direita, resultando da condução dos impulsos nervosos pelas fibras viscerais aferentes até a medula e da via cérebro-espinhal aferente até o dermatomo. Por fim, com a evolução do processo inflamatório ocorre peritonite e irritação das terminações nervosas cérebro-espinhais, originando o terceiro mecanismo de dor: o reflexo peritônio-cutâneo de Morley, com hiperestesia, defesa e rigidez muscular. Esse terceiro mecanismo de dor é localizado sobre o apêndice. Logo, se o apêndice estivesse situado no mesogástrio, a dor do reflexo peritônio-cutâneo de Morley estaria também localizada nessa região e não no dermatomo correspondente.

### **Dor epicrítica e dor protopática**

Essas duas modalidades de dor baseiam-se na possibilidade de localização e de delimitação da dor. Sendo assim, uma dor difusa, de difícil localização e de delimitação imprecisa é considerada uma dor protopática. Enquanto que uma dor bem localizada e de delimitação precisa é chamada de epicrítica. Nesse contexto, a dor visceral verdadeira seria uma dor protopática e a dor referida uma dor epicrítica.

### **Dor provocada**

Durante a realização do exame físico de um paciente, realiza-se inúmeras manobras e técnicas semiológicas de palpação que almejam avaliar a existência de

alterações do órgão explorado. Quase todas se baseiam no surgimento ou não da dor para serem traduzidas como positivas ou negativas. Sendo assim, esse tipo de dor é uma importante ferramenta diagnóstica.

Como exemplo, em casos de suspeita de apendicite aguda, realiza-se a manobra de Blumberg sobre o ponto de Mc Burney, que é considerada positiva quando há dor à descompressão brusca deste ponto. Nos casos de apêndice retrocecal o toque retal pode provocar dor viva, indício de pelviperitonite. Em casos de colecistite aguda, realiza-se a manobra de Murphy, que é considerada positiva quando houver surgimento súbito de dor na região da vesícula biliar pressionada pelos dedos do examinador, durante a realização de movimentos inspiratórios.

## **Dor cardíaca**

A dor cardíaca caracteriza-se por apresentar mecanismos de dor visceral verdadeira e de dor reflexa. A dor constritiva e opressiva da angina do peito e do infarto do miocárdio, que é uma dor profunda na região retroesternal, com localização precordial é a representação da dor visceral verdadeira. Quando a dor da angina do peito e do infarto miocárdio se projeta a distância, como uma dor irradiada que se projeta pela face interna do membro superior esquerdo, estendendo-se para a mandíbula, pavilhão auricular, pescoço, dorso, epigástrico, tórax e região perimamilar.

O mecanismo de projeção parte do coração por fibras aferentes simpáticas que conduzem o impulso aos gânglios simpáticos dorsais superiores, penetra na medula e são levados até a região talâmica do cérebro, de onde sai pela via eferente cérebro-espinhal, que da medula se dirige ao território cutâneo de mesmo metâmero, onde a dor é percebida.

É importante enfatizar que a dor da angina do peito está diretamente relacionada aos esforços, diminui ou desaparece ao repouso, é intermitente e de intervalos curtos. Em geral não há alterações de enzimas séricas e nem alterações de pressão arterial. Como fatores desencadeadores temos o estresse emocional, exposição ao frio, hipoglicemia, hipertireoidismo, taquicardia intensa, uso de hormônios tireoidianos e o fumo, por exemplo.

A dor do infarto do miocárdio é praticamente a mesma da angina do peito em termo de caráter, localização e irradiação. A grande diferença reside no tempo de duração mais prolongado, geralmente superior a 20 minutos, podendo atingir horas. A hipotensão, a insuficiência ventricular esquerda aguda, náuseas, vômitos, alterações enzimáticas sanguíneas, leucocitose, aceleração da velocidade de hemossedimentação e febre são fenômenos associados ao infarto do miocárdio. O ECG evidencia os sinais de infarto: área de necrose, área de lesão e área de isquemia.

## **Dor visceral pulmonar**

A dor referida que acomete os pulmões se exterioriza através de um reflexo víscero-sensitivo ou víscero-motor. Quando a patologia situa-se no lobo superior, a repercussão ocorrerá, frequentemente, por dor ou rigidez do trapézio, peitoral, escaleno e angular da escápula. O estímulo sai do pulmão à medula pela via simpática e se dirige da medula para os músculos pelos nervos sensitivos ou motores

cérebro-espinhais da via eferente. A dor e a contratura são tipicamente resultantes de processos agudos, enquanto a atrofia traduz processos crônicos.

Quando o processo patológico acomete o lobo médio direito, pode surgir dor reflexa no quadrante superior direito do abdômen. Quando acomete o lobo inferior, a dor pode surgir na fossa ilíaca direita. As dores de origem pulmonar possuem uma intensidade não comparável a uma dor referida usual, sendo geralmente uma dor surda ou difusa, sendo comparada à parestesias (sensação de calor, frio, ardor, dormência, peso e tensão). O parênquima pulmonar parece insensível à dor visceral verdadeira, diferentemente de outros órgãos.

## **Dor no Pós-operatório**

Quase todas as pessoas sofrem de dor pós-operatória. Trata-se de uma dor constante e intermitente que se agrava quando o doente se move, tosse, ri ou respira profundamente, ou quando se procede à mudança das ligaduras sobre a ferida cirúrgica.

Depois da cirurgia é habitual que se prescrevam analgésicos opiáceos (narcóticos), cuja eficácia será maior se administrarem umas horas antes de a dor se tornar demasiadamente intensa. Pode aumentar-se ou completar-se a dose com outros fármacos se a dor aumentar transitoriamente, se o doente necessitar de se mexer ou no momento de mudar a ligadura. Com demasiada frequência, trata-se a dor de forma pouco adequada devido à existência de uma preocupação excessiva acerca do aparecimento de uma dependência do uso de medicamentos opiáceos. Apesar disso, as doses deverão administrar-se segundo as necessidades de cada caso.

Tanto o pessoal da saúde como os familiares devem estar atentos ao aparecimento de qualquer efeito secundário dos opiáceos, como náuseas, sedação e confusão. Quando a dor estiver controlada, os médicos reduzirão a dose, prescrevendo analgésicos não opiáceos como o paracetamol (acetaminofeno).

## **Tratamento da Dor**

Existem vários tipos de analgésicos (fármacos que aliviam a dor) que podem contribuir para controlar a dor. Classificam-se em três categorias: analgésicos opiáceos (narcóticos), analgésicos não opiáceos e analgésicos adjuvantes. Os analgésicos opiáceos provocam a máxima analgesia, constituindo a pedra angular no tratamento da dor aguda devido à sua grande eficácia.

## **Analgésicos opiáceos**

Todos os analgésicos opiáceos estão quimicamente relacionados com a **morfina**, um alcaloide derivado do ópio, embora alguns sejam extraídos de outras plantas e outros sejam produzidos em laboratório.

Os analgésicos opiáceos são muito eficazes para controlar a dor, mas têm muitos efeitos secundários e, com o tempo, as pessoas que os utilizam podem necessitar de doses maiores. Antes de se suspender o uso prolongado de analgésicos opiáceos, deve diminuir-se a dose gradualmente para minimizar o aparecimento de uma síndrome de abstinência. Apesar destes inconvenientes, as pessoas que sofrem de dor aguda não deveriam evitar os opiáceos. O uso adequado destes fármacos costuma evitar os efeitos secundários.



Os diversos analgésicos opiáceos têm diferentes vantagens e desvantagens. O protótipo dos analgésicos opiáceos é a morfina, disponível em apresentações injetáveis e orais e numa solução oral de libertação lenta. A apresentação de libertação lenta é a que proporciona alívio durante 8 a 12 horas e é o tratamento de eleição para a dor crónica.

Muitas vezes, os analgésicos provocam obstipação, especialmente nas pessoas de idade avançada. Para a prevenção ou tratamento da obstipação são úteis os laxantes, habitualmente os laxantes estimulantes como o sene ou a fenolftaleína.

Muitas vezes, as pessoas que devem tomar doses elevadas de opiáceos apresentam sonolência. Algumas se conformam com o estado de sonolência, mas outras ficam incomodadas. Os fármacos estimulantes como o metilfenidato podem contribuir para manter um estado de vigília e de alerta.

Por vezes, as pessoas que sofrem dor sentem náuseas e os analgésicos opiáceos podem aumentar esta sensação. Para prevenir ou aliviar as náuseas são úteis os fármacos antieméticos administrados sob a forma de supositórios ou de injeções. Alguns dos antieméticos frequentemente utilizados são a metoclopramida, a hidroxizina e a proclorperazina.

Um excesso de opiáceos pode provocar reações graves, como uma perigosa depressão respiratória e coma. Mas esses efeitos são reversíveis com a naloxona, um antídoto administrado por via endovenosa.

Analgésicos opiáceos		
Fármaco	Duração da eficácia	Outra informação
<b>Morfina</b>	Endovenosa ou intramuscular, 2 a 3 horas. Via oral, 3 a 4 horas. Ação sustentada, 8 a 12 horas.	O início da ação é mais rápido. A apresentação oral pode ser muito eficaz para a dor causada pelo cancro.
<b>Codeína</b>	Via oral, 3 a 4 horas.	Menos potente que a morfina. Por vezes toma-se juntamente com a aspirina ou o acetaminofeno (paracetamol).
<b>Meperidina</b>	Via endovenosa ou intramuscular, aproximadamente 3 horas. Via oral, não é tão eficaz.	Pode produzir convulsões, tremores e espasmos musculares.

### Analgésicos não opiáceos

Todos os analgésicos não opiáceos são **antiinflamatórios não esteróides (AINE)**, com exceção do paracetamol (acetaminofeno). A ação destes fármacos é dupla: em primeiro lugar, eles interferem com o sistema das prostaglandinas, um grupo de substâncias que interagem e são em parte responsáveis pela sensação de dor; em segundo lugar, a maioria destes fármacos reduz a inflamação, o edema e a irritação que muitas vezes rodeia uma ferida e que aumenta a dor.

A **Aspirina®**, o protótipo dos antiinflamatórios não esteroides (AINE), tem sido utilizada ao longo de quase cem anos. No início era extraída da casca do salgueiro. Só recentemente é que os cientistas perceberam o seu mecanismo de ação. A aspirina administrada por via oral proporciona um alívio moderado de 4 a 6 horas, mas tem efeitos secundários. A aspirina pode irritar o estômago, causando úlceras pépticas. Devido à sua ação sobre a coagulação sanguínea, a aspirina faz com que possam aparecer hemorragias em qualquer parte do organismo. Em doses muito elevadas, a aspirina poderá causar reações adversas graves, como uma respiração anormal. Um dos primeiros sintomas de superdose é o zumbido nos ouvidos.

Existem numerosos AINE disponíveis que se diferenciam pela rapidez e pela duração da sua ação para controlar a dor. Embora a ação dos AINE seja equivalente quanto à eficácia, muitas pessoas respondem de maneira diferente. Assim, uma pessoa pode considerar um fármaco, em particular, mais eficaz ou que lhe provoca menos efeitos secundários do que outro.

Todos os AINE's costumam irritar o estômago e causar úlceras pépticas, mas na maioria este efeito é menor que no caso da aspirina. A administração dos AINE juntamente com alimentos e antiácidos pode contribuir para a prevenção da irritação gástrica. O fármaco misoprostol costuma ser útil na prevenção da irritação gástrica e das úlceras pépticas, mas em contrapartida provoca geralmente outros problemas, entre eles, diarreia.

O **paracetamol (acetaminofeno)** é um pouco diferente da aspirina e dos AINE, dado que também exerce uma ação sobre o sistema de prostaglandinas, mas de forma diferente. O paracetamol não afeta a coagulação sanguínea e também não produz úlceras pépticas nem hemorragias. O paracetamol, administra-se por via oral ou em supositórios e a sua ação dura geralmente 4 a 6 horas. Em doses excessivas costuma provocar efeitos adversos, como lesão no fígado.

## **Analgésicos adjuvantes**

Os analgésicos adjuvantes são fármacos que se administram habitualmente por razões alheias à dor, mas que podem controlá-la em certas circunstâncias. Por exemplo, alguns antidepressivos atuam também como analgésicos não específicos e utilizam-se no tratamento de muitos estados de dor crônica, como a dor lombar, as dores de cabeça e as dores neuropáticas. No tratamento das dores neuropáticas são úteis os fármacos anticonvulsivantes, como a carbamazepina, e os anestésicos orais de aplicação local, como a mexiletina.

Muitos outros fármacos são analgésicos adjuvantes e o médico pode sugerir ensaios repetidos com diferentes fármacos para as pessoas cuja dor crônica não esteja controlada.

## **Anestésicos de uso local e tópico**

Para reduzir a dor é útil a aplicação de anestésicos locais diretamente ou próximo da área dorida. Assim, o médico pode injetar na pele um anestésico local antes de praticar uma pequena cirurgia. A mesma técnica pode ser utilizada para controlar a dor provocada por uma lesão. Quando a dor crônica é provocada pela lesão de um



só nervo, o médico pode injetar uma substância química diretamente no nervo para interromper a dor de forma permanente.

Em algumas situações, para controlar a dor podem utilizar-se anestésicos de uso tópico, como loções ou unguentos que contenham lidocaína. Por exemplo, a dor de garganta costuma ser aliviada com certos anestésicos tópicos misturados com o colutório bucal.

Por vezes, é útil um creme que contenha capsaicina, uma substância que se encontra na pimenta (pimenteiro), para reduzir a dor provocada pelo herpes zoster, pela artrose e por outras doenças.

## Tratamento não farmacológico da dor

Para além dos fármacos, são muitos os tratamentos que contribuem para aliviar a dor. Muitas vezes elimina-se ou minimiza-se a dor ao tratar a doença subjacente. Como exemplo, consegue-se reduzir a dor de uma fratura simplesmente com gesso ou administrando antibióticos para tratar uma articulação infectada.

Com frequência são úteis os tratamentos em que se aplicam **compressas frias e quentes** diretamente sobre a zona dolorosa. Uma série de técnicas recentes pode aliviar a dor crônica. O tratamento com **ultrassom** transmite calor em profundidade e pode aliviar a dor provocada pela ruptura muscular e pelos ligamentos inflamados. Com a **estimulação nervosa elétrica transcutânea** estimula-se a superfície cutânea aplicando sobre esta uma leve descarga elétrica, com o que algumas pessoas experimentam alívio.

Com a **acupuntura**, inserem-se pequenas agulhas em zonas específicas do corpo. Mas ainda se desconhece o mecanismo de ação da acupuntura e alguns especialistas têm as suas dúvidas sobre a eficácia desta técnica. Não obstante, são muitos os que experimentam um alívio significativo com a acupuntura, pelo menos durante algum tempo.

Para algumas pessoas costumam ser úteis a **biorretroação** e outras técnicas cognitivas de controlo da dor (como a hipnose ou a distração), dado que mudam a forma de os doentes focarem a sua atenção. Estas técnicas ensinam a controlar a dor ou a reduzir o seu impacto.

Não deverá subestimar-se a importância do **apoio psicológico** às pessoas que sofrem dores. Dado que as pessoas com dor têm sofrimento, deverão ser submetidas a uma estreita vigilância para detectar sintomas de depressão ou de ansiedade que possam requerer a assistência de um profissional de saúde mental.

## **BIBLIOGRAFIAS CONSULTADAS:**

FREITAS CC; VIEIRA PR; TORRES GVB; Pereira CRA. Avaliação da dor com o uso das escalas unidimensionais. *Rev Dor*, 2009; 10(1): 56-62.

*International Association for the Study of Pain*. Acessado o site: [www.iasp-pain.org](http://www.iasp-pain.org)

Ministério da Saúde. Instituto Nacional do Câncer. Cuidados paliativos oncológicos: controle da dor. Rio de Janeiro. *INCA*, 2001

PORTO CC. *Semiologia Médica*. 5 edição. Rio de Janeiro, 2005.

Sociedade brasileira para o estudo da Dor. Acessado o site: [www.dor.org.br](http://www.dor.org.br)

SOUZA BF et al. *Manual de Propedêutica Médica*. 3ª edição, Belém, 1995.

SUDBRACK G. Entendendo a dor torácica. *Revista AMRIGS*. 2002 46(1,2): 28-31.

SCHESTATSKY P. Definição, diagnóstico e tratamento da dor neuropática. *Revista do Hospital de Clínicas de Porto Alegre*. 28(3) 177-187. 2008.

YENG LT; TEIXEIRA MJ. Dor crônica. *Dor é coisa séria*. 2005.

## Edema

**E**dema é o excesso de líquido acumulado no tecido intercelular (intersticial) ou cavidades do organismo. Secundário ao desequilíbrio de qualquer um dos fatores que controlam o movimento da água entre o compartimento vascular e os espaços teciduais.

Pode ocorrer em qualquer sítio do organismo, mas, do ponto de vista semiológico, interessa apenas o edema subcutâneo, isto é, a infiltração de líquido no espaço intersticial dos tecidos que constituem a pele e a tela celular subcutânea.

As coleções líquidas nas cavidades serosas também devem ser referidas, por serem fenômenos fisiopatologicamente afins ao edema e é comum que sejam vistas associadas num mesmo paciente.

Não é uma doença, e sim a manifestação de uma função fisiológica alterada. Pode ocorrer em indivíduos saudáveis ou doentes.

A presença de edema constitui sinal importante de uma série de doenças e seu estudo detalhado é de grande valor para o diagnóstico diferencial.

### Origem e constituição do líquido do edema

A fonte do líquido do edema é o plasma sanguíneo. A composição do líquido extravascular é variável, sendo semelhante à do plasma sanguíneo, contendo: eletrólitos (sobretudo sódio, cloretos, bicarbonatos), glicose, ureia, creatinina, aminoácidos e diversas outras substâncias cristaloides difusíveis.

A quantidade de proteínas varia de acordo com a causa do edema. A maioria dos edemas apresenta teor mínimo de proteínas, já os edemas inflamatórios, de causa traumática e na obstrução linfática, apresentam teor de proteínas comparável ao do plasma sanguíneo.

O edema linfático, além do alto conteúdo proteico, é rico em colesterol.

### Constituição do meio interno

A composição média do corpo humano depende de diversos fatores constitucionais e hereditários. Em geral é a seguinte:

- Gordura: 22%
- Sólidos não gordurosos: 18%
- Água: 60%

A água intracelular representa cerca de 40%, e os outros 20% pertencem ao compartimento extracelular. A água extracelular se distribui 15% no interstício e 5% no plasma (compartimento intravascular).

É válido ressaltar que o percentual total de água do corpo pode mudar, dependendo da idade, sexo e percentual de gordura corporal. Com o envelhecimento, este percentual diminui gradualmente. Isso se deve em parte ao fato de que o envelhecimento geralmente está associado a um aumento no percentual de tecido adiposo do corpo, o qual diminui proporcionalmente o percentual de água.

Em virtude de a mulher normalmente possuir mais gordura corporal que o homem, elas possuem uma quantidade proporcional de água corporal ligeiramente menor que a dos homens.

Desse modo, quando se discute a “média” dos líquidos nos compartimentos do corpo, deve-se considerar que existem variações dependendo da idade, sexo e percentual de gordura corporal.

## **Regulação da homeostase**

A regulação da homeostase é feita, basicamente, por cinco fatores fundamentais e diversos fatores acessórios.

### **• Fatores Fundamentais**

- Pressão hidrostática
- Pressão oncótica/coloidosmótica das proteínas sanguíneas
- Permeabilidade das paredes capilares
- Circulação linfática
- Concentração de sódio no organismo

### **• Pressão hidrostática**

É a força que age no sentido de expulsar o líquido do espaço intravascular para o interstício. É decorrente da pressão arterial e sofre influência da ação da gravidade, de modo que nas regiões de declive é maior que nas regiões mais altas.

A pressão nos capilares sistêmicos varia entre valores elevados, como 35 mmHg, próximos à extremidade arteriolar, e valores baixos, chegando a 10 mmHg, próximos à extremidade venosa, mas a pressão “funcional” média, na maioria dos leitos vasculares, é de cerca de 17 mmHg, valor suficientemente baixo para que pouco plasma flua através dos minúsculos poros das paredes capilares, embora os nutrientes possa se difundir com muita facilidade, através desses mesmos poros, para as células teciduais circundantes.

A pressão média no espaço intersticial é de -7 mmHg; essa pressão aumenta e diminui grandemente, variando de valores positivos a negativos, por ocasião dos movimentos dos tecidos.

### **Causas de aumento da pressão hidrostática intravascular:**

- Hipertensão
- Dilatação arteriolar (calor)

- Dificuldade de retorno venoso: trombos, compressão externa do vaso (neoplasia, gravidez), força da gravidade (posição ortostática), imobilização, insuficiência cardíaca congestiva, cirrose hepática.

## Pressão Coloidosmótica

Resulta da avidez pela água das proteínas, em especial a albumina. As proteínas plasmáticas exercem ação atraindo líquido dos tecidos para o interior dos vasos. A pressão coloidosmótica do plasma humano normal é de, em média, 28 mmHg, sendo 19 mm causados por efeitos moleculares das proteínas dissolvidas e 9 mm pelo *efeito Donnan*, isto é, pressão osmótica adicional causada pelos íons sódios, potássio e outros cátions mantidos no plasma pelas proteínas.

Cerca de 80% da pressão coloidosmótica total do plasma resulta da fração da albumina, 20% das globulinas e, praticamente 0% do fibrinogênio. Assim, do ponto de vista da dinâmica dos líquidos nos capilares e tecidos, a albumina é o fator mais importante.

Como também existem proteínas no interstício, há pressão oncótica intersticial, cuja ação é favorável à saída de líquido do espaço intravascular para o extravascular. A quantidade total de proteína, nos 12 litros do líquido intersticial corporal total, é ligeiramente maior que a quantidade de proteína no próprio plasma, mas, como esse volume é quatro vezes maior que o do plasma, a concentração média de proteína no líquido intersticial é, em geral, de apenas 40% em relação ao do plasma, ou cerca de 3 g/dL. Quantitativamente, nota-se que a pressão coloidosmótica média do líquido intersticial, com essa concentração de proteína, é de cerca de 8 mmHg.

Na extremidade arteriolar do capilar, há uma pressão de filtração de 8,5 mmHg, enquanto na extremidade venosa dos capilares, observa-se uma pressão de reabsorção de 7,5 mmHg. Como consequência, há um fluxo de líquido do extremo arterial do capilar para o extremo venoso através do interstício.

A maior parte do líquido filtrado nas extremidades arteriais dos capilares sanguíneos flui entre as células e é, finalmente, reabsorvido de volta pelas extremidades venosas dos capilares sanguíneos; entretanto, em média, cerca de 1/10 do líquido segue para os capilares linfáticos e retorna ao sangue pelo sistema linfático, em vez de fazê-lo pelos capilares venosos.

Há dessa forma, em condições normais, um estado de equilíbrio entre a quantidade de fluido que deixa a circulação por filtração e a que é reabsorvida pelos vasos sanguíneos e linfáticos.

Causas de redução da pressão oncótica do plasma:

- Perdas de proteínas: glomerulopatias (síndrome nefrótica) e enfermidades perdedoras de proteínas
- Redução na síntese protéica: desnutrição e cirrose hepática

## Permeabilidade dos capilares

As paredes capilares são permeáveis a todos os constituintes normais do plasma sanguíneo, exceto com relação às proteínas, para quais têm permeabilidade mínima, permitindo a passagem de uma pequena fração, constituída de albumina,

cujas moléculas são menores que as demais proteínas.

A concentração de proteína no líquido intersticial da maioria dos tecidos é de, em média, cerca de 2 g/dL.

O aumento da permeabilidade capilar permite a passagem para o interstício, além da água e dos íons, das proteínas plasmáticas.

Exemplos de aumento da permeabilidade capilar:

- Edema inflamatório
- Edema causado por lesão tóxica à parede capilar (toxinas bacterianas)
- Edema relacionado às reações alérgicas agudas.

## **Circulação Linfática**

A função da circulação linfática na homeostase é muito importante, pois recolhe do interstício o líquido e proteínas que não foram reabsorvidos nos capilares venosos, fazendo-os retornar à circulação sanguínea através do grande canal linfático direito e ducto torácico. Estes lançam nas veias subclávias direita e esquerda, respectivamente.

O mecanismo dessa reabsorção é o seguinte: a proteína se acumula progressivamente no interstício, aumentando a pressão oncótica dos tecidos. Favorecendo aumento do volume do líquido tissular e da pressão hidrostática tissular. A pressão hidrostática tissular aumentada faz retornar pelas vias linfáticas o líquido intersticial e o excesso de proteínas. Graças às válvulas dos linfáticos, não há corrente retrógrada do líquido para o espaço intersticial, quando a pressão intersticial cai novamente a um valor negativo. Convém enfatizar a importância dessa contribuição, uma vez que os linfáticos constituem o único caminho pelo qual as proteínas intersticiais reingressam na circulação.

Além disso, o sistema linfático é uma das principais vias de absorção de nutrientes vindos do trato gastrointestinal, em especial, para a absorção de praticamente todos os lipídios dos alimentos.

### **Algumas causas de diminuição/obstrução linfática:**

- Inflamação
  - Pós-irradiação (obliteração dos vasos linfáticos)
  - Neoplasias malignas (implantação secundária em linfonodos)
  - Pós-cirúrgico de remoção de linfonodos com metástase
  - Parasitas (filariose)
- **Fatores Acessórios: esses fatores colaboram na manutenção da homeostase, na maioria das vezes agindo sobre os fatores fundamentais.**
- Hidrofilia dos tecidos
  - Ação do calor
  - Ação da gravidade
  - Ação do movimento
  - Inervação

- Equilíbrio endócrino
- Outros

## **Hidrofilia dos tecidos**

Um tecido tenso apresenta pressão mecânica intersticial maior, maior oposição, portanto à saída de líquido. Já um tecido frouxo tem pressão mecânica menor, opondo menor resistência à saída de líquido dos vasos, sendo mais hidrófilo. A hidrofilia dos tecidos depende, portanto, de sua constituição e de sua lassidão estrutural.

## **Calor**

Age sobre as paredes capilares, favorecendo o aumento da permeabilidade capilar e provocando dilatação capilar.

## **Gravidade**

Aumenta a pressão hidrostática nas porções inferiores do corpo.

## **Ação do Movimento**

A atividade muscular incrementa o retorno venoso e a circulação linfática. Logo, na pessoa sedentária, o retorno venoso é diminuído e a circulação linfática deficiente.

## **Inervação**

A ação dos nervos periféricos interfere na dilatação capilar. Além disso, se não houver inervação dos músculos, não há movimento da musculatura, o que reduz o retorno venoso e a eficiência da circulação linfática.

## **Equilíbrio Endócrino**

As glândulas endócrinas, como hipófise, suprarrenais, tireoide, etc., interferem no metabolismo dos sais e na regulação hídrica do organismo e, deste modo, na homeostase.

Todos esses fatores agem num só objetivo: promover o equilíbrio homeostático. Quando há alteração em um ou mais desses fatores, poderemos ter o surgimento de edema.

## **Semiologia do Edema**

A investigação semiológica do edema tem início na anamnese, quando se indaga sobre tempo de duração, localização e evolução.

No exame físico completa-se a análise, investigando-se os seguintes parâmetros:

- Localização e distribuição
- Intensidade
- Consistência
- Temperatura da pele circunjacente
- Sensibilidade da pele circunjacente
- Outras alterações da pele circunjacente



## Localização

Primeiramente, é necessário distinguir se o edema é generalizado ou localizado.

O edema localizado restringe-se a um segmento do corpo, seja a um dos membros inferiores, seja a um dos membros superiores, seja a qualquer área corporal.

Excluída essa possibilidade, considera-se o edema como generalizado mesmo que aparente mente se restrinja a uma parte do organismo.

É nos membros inferiores onde mais se constata a existência de edema; todavia, duas outras regiões devem ser investigadas: face (sobretudo regiões subpalpebrais) e região pré-sacra, esta particularmente nos pacientes acamados, recém-natos e lactentes.

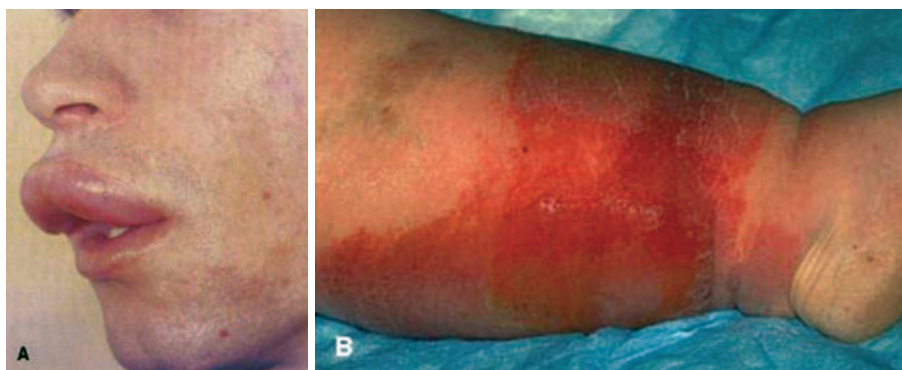


Figura 1- Exemplos de edema localizado: A- Angioedema em lábio superior; B- Erisipela em membro inferior (note o eritema, indicando inflamação).

## Intensidade

Para determinar a intensidade do edema, emprega-se a seguinte técnica: com a polpa digital do polegar ou do indicador, faz-se uma compressão, firme e sustentada, de encontro a uma estrutura rígida subjacente á área em exame, seja a tíbia, o sacro ou os ossos da face, assim como mostra a figura abaixo.

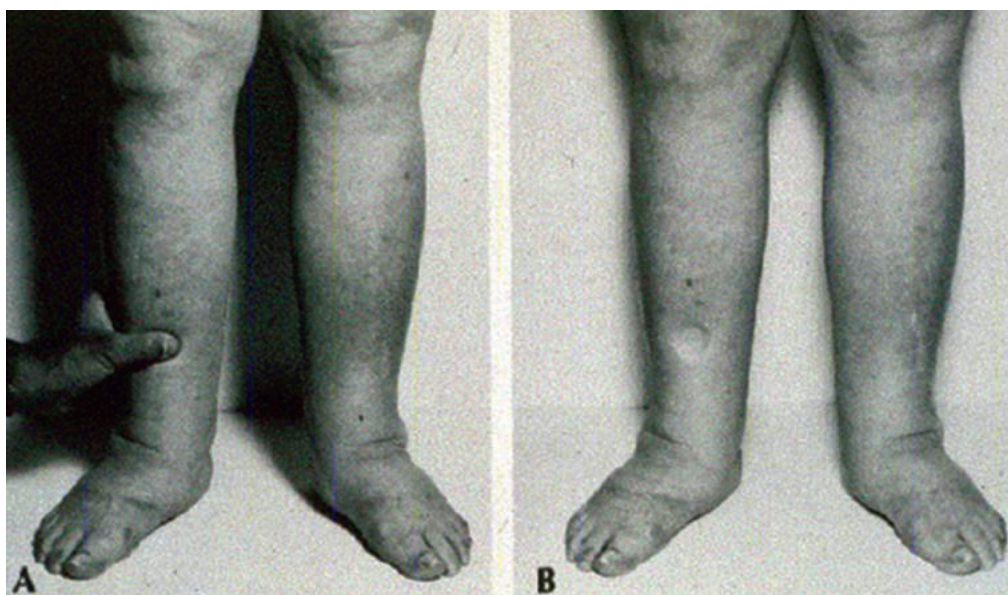

Figura 2- Sinal da Fóvea ou do cacifo. A- Modo de execução; B- presença do cacifo.



Se houver edema, ao ser retirado o dedo vê-se uma depressão, no local comprimido, comumente chamada de fóvea. Estabelece-se, então, a intensidade do edema referindo-se à profundidade da fóvea graduada em cruces (+, ++, +++ e ++++). Com a experiência, vai sendo adquirida a capacidade de estabelecer o grau do edema, também escalonado em cruces.

Outros métodos podem ser usados para avaliar a magnitude da retenção hídrica:

- **Pesando-se** o paciente diariamente uma vez por dia, ou pela manhã e à noite. Variações muito acentuadas do peso traduzem retenção ou eliminação de água. **Todo paciente que apresenta edema deve ser pesado diariamente.**
- **Medindo-se** o perímetro da região edemaciada, como se pode fazer no caso dos edemas de membros inferiores, e comparando-se um lado com o outro em dias sucessivos.

## Consistência

A mesma manobra adotada para avaliar a intensidade serve também para investigar a consistência do edema, a qual pode ser definida como grau de resistência encontrado ao se comprimir a região edemaciada.

Dessa forma, classifica-se em dois tipos:

- Edema mole
- Edema duro

O edema mole é aquele facilmente depressível, enquanto o no edema duro depara-se com maior resistência para obter a formação da fóvea.

Edema mole, observado em diferentes condições, significa apenas que a retenção hídrica é de duração não muito longa, e que o tecido celular subcutâneo está infiltrado de água. Já o edema duro traduz a existência de proliferação fibroblástica que ocorre nos edemas de longa duração ou que se acompanharam de repetidos surtos inflamatórios. O mais típico é o observado na elefantíase.

Elefantíase é uma síndrome caracterizada por hiperplasia cutânea regional em decorrência de obstrução da circulação linfática, com represamento de linfa (linfedema) e proliferação fibroblástica intensa. Mais comum nos membros inferiores, que se tornam semelhantes às patas de elefantes. As principais causas são filariose e erisipela.

## Elasticidade

Ao avaliar-se a intensidade e a consistência, está-se também verificando a elasticidade. Esta é indicada não só pela sensação percebida pelo dedo que comprime, mas, sobretudo observando-se a volta da pele à posição primitiva quando se termina a compressão.

Nesse aspecto, dois tipos são encontrados:

- Edema elástico
- Edema inelástico

No edema elástico, a pele retorna imediatamente à sua situação normal, isto é, a fóvea perdura pouquíssimo tempo. É típico dos edemas inflamatórios.

O edema inelástico é aquele que cuja pele comprimida demora a voltar à posição primitiva, isto é, a depressão persiste por certo tempo.

### **Temperatura da pele circunjacente**

A técnica correta é a seguinte: usa-se o dorso dos dedos ou as costas das mãos, comparando-se com a pele da vizinhança e da região homóloga.

Existem três possibilidades:

- Pele de temperatura normal
- Pele quente
- Pele fria

Frequentemente, a temperatura na região edemaciada não se altera, o que é desprovido de qualquer significado especial.

Pele quente traduz edema inflamatório e pele fria significa que há comprometimento da irrigação sanguínea daquela área.

### **Sensibilidade da pele circunjacente**

Para apreciação da sensibilidade, aproveita-se mais uma vez a manobra inicialmente descrita: digito pressão da área que está sendo examinada.

O edema doloroso é aquele cuja pressão exercida desperta dor, e o indolor é quando tal não ocorre. Edema doloroso é o inflamatório.

### **Outras alterações da pele circunjacente**

Primeiramente, deve ser investigada a mudança da coloração. Pode-se notar palidez, cianose ou vermelhidão. A palidez atinge maior intensidade nos edemas que se acompanham de distúrbio da irrigação sanguínea. A cianose é indicativa de perturbação venosa localizada, mas pode também ser parte de uma cianose mista ou central. Vermelhidão indica presença de processo inflamatório.

Deve-se observar, ainda, a textura e espessura da pele. Pele lisa e brilhante acompanha o edema recente e intenso; pele espessa é vista nos pacientes com edema de longa duração; enquanto que pele enrugada aparece quando o edema está sendo eliminado.

### **Fisiopatologia e causas de edema**

Há uma variedade muito grande de patologias que têm no edema uma de suas manifestações principais. Na maioria, certamente, o edema é causado por mais de um fator. Em se tratando de edema generalizado, porém, é válido chamar a atenção para um fato que necessariamente deve ocorrer em todos eles: a retenção de sódio e de água.

Vale relembrar as forças que atuam ao nível dos capilares, regulando a passagem de água e de eletrólitos de um compartimento para outro, que são as seguintes:

- Pressão hidrostática
- Pressão oncótica das proteínas
- Permeabilidade da parede capilar
- Osmolaridade intra- e extravascular
- Fluxo linfático

## Edema Generalizado

Estas forças agem por si mesmas ou em obediência a mecanismos humorais, tais como a aldosterona ou substâncias tipo histamina. Paralelamente a elas, participam na formação do edema generalizado os mecanismos reguladores da reabsorção de sódio e água no nível dos rins, que por sua vez, também estão sujeitos à ação de hormônios, seja aldosterona, seja o hormônio antidiurético.

Para compreender o edema é necessário ainda relacionar a causa com o mecanismo de sua formação.

As principais causas de edema generalizado são:

### a) Síndrome Nefrítica, Síndrome Nefrótica e Pielonefrite

Engloba-se sob a designação de edema renal o que é observado nessas patologias.

Embora se diferenciem nos seus mecanismos fisiopatológicos, o edema renal, seja qual for a causa, apresenta características semiológicas comuns. É um edema generalizado, predominantemente facial, acumulando-se de modo particular nas regiões subpalpebrais. Esse quadro torna-se mais evidente no período matutino, e os pacientes costumam relatar que “amanhecem com os olhos empapuçados”.

Na **Síndrome Nefrótica**, o edema é intenso (+++ a ++++) e é acompanhado frequentemente de derrames cavitários. Já na **Síndrome Nefrítica** e na **Pielonefrite**, é discreto ou moderado (+ a ++).

Além disso, o edema renal é mole, indolor, inelástico, e a pele circunjacente mantém uma temperatura normal ou discretamente reduzida.

Na formação do edema da **Síndrome Nefrítica**, além da retenção de sódio e água por desequilíbrio glomerular, o outro fator que se destaca é o aumento da permeabilidade capilar.

Por outro lado, os grandes edemas da **Síndrome Nefrótica** podem ser explicados fisiopatologicamente pela presença de hiperaldosteronismo secundário e hipoproteinemia.

### b) Insuficiência Cardíaca

Na **Insuficiência Cardíaca Congestiva (ICC)**, o edema constitui-se como um dos sinais cardeais e caracteriza-se por ser generalizado, predominado nos membros inferiores. Diz-se que é vespertino por ser mais observado no período da tarde, após o paciente manter-se de pé por longo tempo. Isso é comprovado pelo fato de que, nos doentes acamados, a retenção hídrica se acumula na região pré-sacra.

O edema cardíaco tem intensidade variável (+ a ++++), é mole, indolor, inelástico, e a pele circunjacente pode apresentar-se lisa e brilhante.

Decorre, principalmente, do aumento da pressão hidrostática associado à retenção de sódio e água. Primeiramente, esse distúrbio hidrossalino se deve à diminuição do débito cardíaco e à estase renal. Numa segunda fase, passa a ter importância um aumento secundário da produção de aldosterona.

O aumento da pressão hidrostática, por sua vez, reflete o aumento da pressão venosa, que é o denominador comum de todos os sinais da **insuficiência ventricular direita**.

### c) Cirrose Hepática

Na **cirrose hepática**, o edema é generalizado, mas quase sempre discreto (+ a ++). Predomina nos membros inferiores e é comum a ocorrência de ascite concomitantemente. E ainda, é mole, inelástico e indolor.

Além da hipoproteïnemia consequente à insuficiência hepática, admite-se que participe de modo relevante na sua formação o hiperaldosteronismo secundário, responsável por retenção de sódio e água.

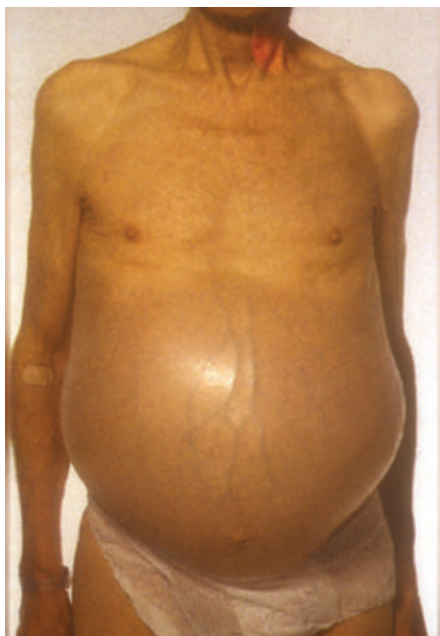

Figura 3- Ascite de grande volume. Notar a presença de circulação colateral.

### d) Desnutrição Proteica

O edema da **desnutrição proteica**, também denominado edema carencial ou discrásico, é generalizado, predominando nos membros inferiores. Além disso, é mole, indolor, inelástico, e não costuma ser de grande intensidade (+ a ++).

Considera-se como fator essencial na sua produção a diminuição da pressão oncótica das proteínas plasmáticas, devido à ingestão reduzida dessas substâncias. Por isso, é chamado também **edema da fome**.

### e) Edema Alérgico

Este tipo de edema acompanha fenômenos angioneuróticos, o fator principal na sua produção é o aumento da permeabilidade capilar. Da reação antígeno-anticorpo resultam diversas substâncias, entre as quais a histamina e as cininas, que, agindo ao nível do capilar, alteram a sua permeabilidade. Essa alteração permite que a água passe para o interstício entre as células.

O edema alérgico pode ser generalizado, mas costuma ser restrito a certas áreas, principalmente à face. Instala-se de maneira súbita e rápida; por isso, a pele torna-se lisa e brilhante, podendo também apresentar-se com temperatura elevada e de coloração rubra. Trata-se de um edema mole e elástico.

#### f) Gravidez

Na gravidez normal, não é incomum aparecer um discreto edema, sobretudo nos membros inferiores. No entanto, nas toxemias gravídicas, o edema quase sempre é intenso, e sua explicação fisiopatológica está nas alterações renais – *nefropatia gravídica* – combinadas com as modificações hormonais da própria gravidez.

#### g) Edema pré-mesntrual

Surge na semana que antecede a menstruação, e o edema acompanha as alterações que advêm no climatério. Um e outro estão relacionados com mecanismos hormonais ainda não muito bem esclarecidos.

#### h) Medicamentos

O edema provocado por medicamentos, como corticoides, antiinflamatórios, e antagonistas do cálcio, cada vez mais frequentes na prática médica, dependem da retenção de sódio ou do aumento da permeabilidade capilar.

### Edema Localizado

Antes de analisar as características semiológicas e os mecanismos de formação dos edemas localizados, é necessário relacionar suas principais causas, que são:

#### a) Varizes

O edema observado nos portadores de **varizes** – edema varicoso – localiza-se nos membros inferiores, predominando em uma ou outra perna; acentua-se com a longa permanência na posição ereta; não é muito intenso (+ a ++); inicialmente é de consistência mole, porém, nos casos muito antigos, vai se tornando mais duro; é inelástico e, com o passar do tempo, a pele vai alterando sua coloração até adquirir tonalidade castanha ou mais escura. Pode tornar-se mais espessa e de textura grosseira.

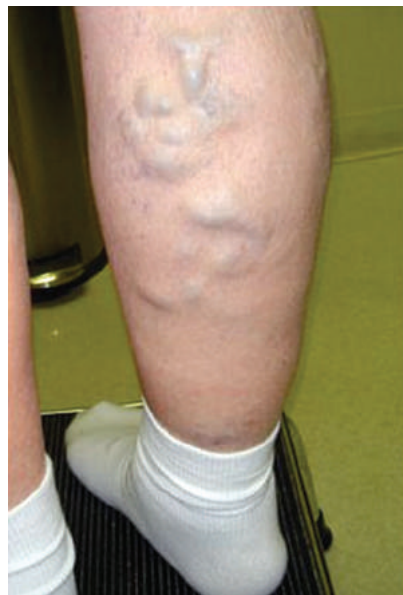

Figura 4- Varizes e edema em membro inferior direito.

## b) Flebites e Trombose Venosa

O edema da trombose venosa é mole, chega a ser intenso e a pele costuma estar pálida. Em alguns casos, adquire tonalidade cianótica. Classicamente, essas condições são denominadas **Phlegmatia caerulea dolens** e **Phlegmatia alba dolens**.

O mecanismo básico da formação do edema varicoso e da trombose encontra-se no aumento da pressão hidrostática, seja por insuficiência das válvulas das veias, seja por oclusão do próprio vaso.

O edema da flebite em parte decorre do componente inflamatório que aumenta a permeabilidade do capilar e, também das alterações já relatadas no caso de varizes e de trombozes venosas.

Assim como os demais edemas inflamatórios, caracteriza-se por ser localizado, de intensidade leve a mediana (+ a ++), elástico, doloroso, com a pele circunjacente se apresentando lisa, brilhante, vermelha e quente.

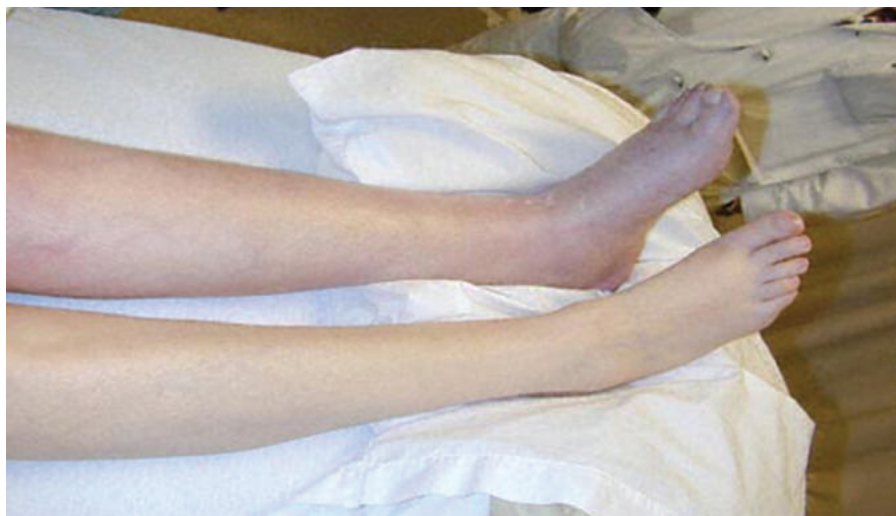

Figura 5- Edema localizado em trombose venosa, profunda, de membro inferior esquerdo. Note a assimetria do edema e a alteração da coloração da pele (cianose).

## c) Postura

O edema postural é o que ocorre nos membros inferiores das pessoas que permanecem por longo tempo de pé ou que ficam com as pernas pendentes por várias horas. Decorre de aumento da pressão hidrostática. É localizado, discreto (+ a ++), mole, indolor e desaparece rapidamente quando o paciente assume a posição deitada.

## Linfedema

É a designação para o edema originado nas afecções dos vasos linfáticos. Decorre da obstrução dos canais linfáticos e caracteriza-se semiologicamente por ser localizado, duro, inelástico, indolor, e com francas alterações da textura e da espessura da pele, que se torna grossa e áspera.



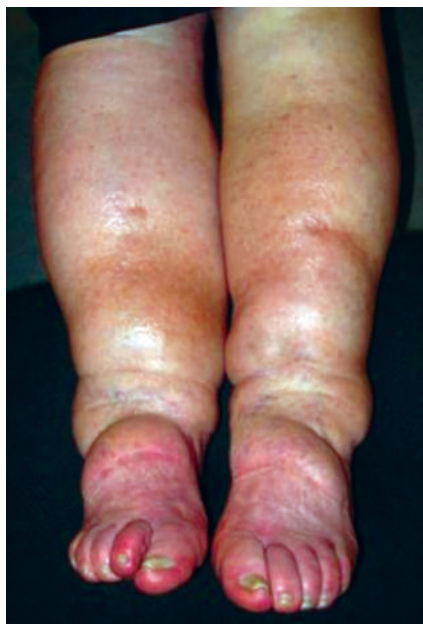


Figura 6- Linfedema em ambos os membros inferiores.

### **Mixedema**

É uma forma particular de edema verificado na hipofunção tireoidiana. Não se trata de retenção hídrica conforme ocorre nos edemas de maneira geral. No mixedema há deposição de substância mucopolissacáride (glicoproteínas) no espaço intersticial e, secundariamente, certa retenção de água. É um edema pouco depressível, não muito intenso, inelástico, e a pele apresenta as alterações próprias da insuficiência tireoidiana.

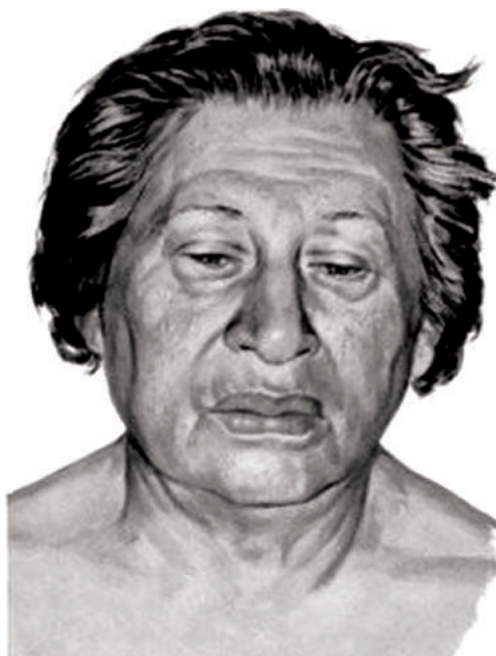


Figura 7- Paciente com hipotireoidismo. Notar a expressão facial.

## **BIBLIOGRAFIAS CONSULTADAS:**

COELHO EB. Mecanismos de formação de edemas. *Medicina, Ribeirão Preto*, 37: 189-198, jul./dez. 2004

GUYTON, A.C. e HALL, J.E. *Tratado Fisiologia Médica*. 11 ed. Rio de Janeiro: Elsevier, 2006. p. 181-190 e 292-304.

PORTO, C.C. *Semiologia Médica*. 5. ed. Rio de Janeiro: Guanabara Koogan, 2005.

SOUZA, B.F. *Manual de Propedêntica Médica* (vol.1 Programa Teórico). 2 ed. Rio de Janeiro. São Paulo: Livraria Atheneu, 1985.

SWARTZ M.H. *Tratado de Semiologia Médica*. 5ª Ed. Rio de Janeiro. Elsevier, 2006.



# 4

## Cianose

A palavra cianose vem do grego *cyanos* e significa azul escuro. A cianose é caracterizada pela coloração azulada da pele e mucosas em consequência do aumento anormal da taxa de hemoglobina reduzida, ou seja, quando a concentração de hemoglobina desoxigenada (insaturada) atinge valores maiores que 4 g/dL na circulação sanguínea. Devemos inspecionar os lábios, leitos ungueais, orelhas e eminências malares, onde a identificação de cianose é mais evidente. No entanto, nos casos mais tardios, o exame das mucosas oral e conjuntival, ao invés da inspeção cutânea, é mais útil em sua detecção. A cianose é menos acentuada na anemia grave e é mais evidente na policitemia vera, como será explicado adiante neste capítulo.

O grau de cianose é modificado por uma série de fatores como a hiperpigmentação e a espessura da pele do paciente e a iluminação ambiente. A acurácia da detecção clínica da cianose é baixa e, por se tratar de uma avaliação subjetiva, está sujeita à falha diagnóstica. Se houver suspeita de hipoxemia, por qualquer motivo, a mensuração do nível de oxigênio é necessária, por exemplo, através de gasometria arterial ou a determinação da oximetria de pulso. Caso não seja possível, uma alternativa viável é a medição da  $\text{PaO}_2$  ou  $\text{SaO}_2$ . Mesmo na ausência de dados laboratoriais de hipoxemia, não devemos descartar a possibilidade de cianose de imediato.

Podemos classificar a cianose em cianose central ou periférica. Cianose central resulta de curtos circuitos (*shunts*) direito-esquerdo ou deficiência da função pulmonar. Cianose periférica é aquela resultante de vasoconstrição secundária ao baixo débito cardíaco ou à exposição ao frio.

A exigência de 4 g /dL de hemoglobina reduzida nos capilares se traduz em um reduzido teor de hemoglobina no sangue arterial. Por este motivo, pacientes anêmicos podem ser hipoxêmicos sem demonstrar qualquer cianose.

Sinais e sintomas auxiliares de hipoxemia, como, por exemplo, taquicardia, taquipneia, alterações do estado mental, são inespecíficos e de nenhum valor na detecção de hipoxemia. Por exemplo, os doentes podem ser dispneicos em repouso por outros motivos que não hipoxemia, ou seja, eles têm  $\text{PaO}_2$  e  $\text{SaO}_2$  normais. Inversamente, muitos pacientes, que são cronicamente hipoxêmicos (baixa  $\text{PaO}_2$  e / ou baixa  $\text{SaO}_2$ ), são perfeitamente lúcidos e sem sinais físicos evidentes de seu baixo teor de oxigênio (pelo menos enquanto em repouso).

## Fisiopatologia

Para compreendermos os mecanismos envolvidos no surgimento da cianose é necessário primeiramente revermos a fisiologia respiratória.

Nos alvéolos pulmonares, o oxigênio do ar atmosférico entra em contato com o sangue rico em gás carbônico na forma de hemoglobina reduzida ( $\text{HbCO}_2$ ), onde ocorre um processo conhecido como **hematose**, em que se dá uma troca entre o  $\text{CO}_2$  da hemoglobina pelo  $\text{O}_2$  inspirado que formará um composto chamado oxihemoglobina ( $\text{HbO}_2$ ).

A hematose só é possível devido à diferença de pressão parcial existente entre os gases, que permite a difusão deles através dos alvéolos e também pela mudança de pH de que a ligação desses gases com a hemoglobina resulta. Essa troca muda também a coloração sanguínea que antes era de um vermelho escuro (venoso, rico em  $\text{HbCO}_2$ ) e passa a ser de um vermelho vivo (arterial, rico em  $\text{HbO}_2$ ).

Este sangue que passou pelos alvéolos pulmonares e foi oxigenado representa 98% da quantidade de sangue que passa pelos pulmões e segue rumo ao átrio esquerdo; os outros 2% do sangue que retorna dos pulmões não foi exposto ao ar pulmonar, pois supre os tecidos profundos do pulmão através da circulação brônquica. Esta parcela segue para as veias pulmonares e se mistura com o oxigênio proveniente dos alvéolos, provocando uma redução de pressão parcial de oxigênio, o sangue, então, chega à aorta.

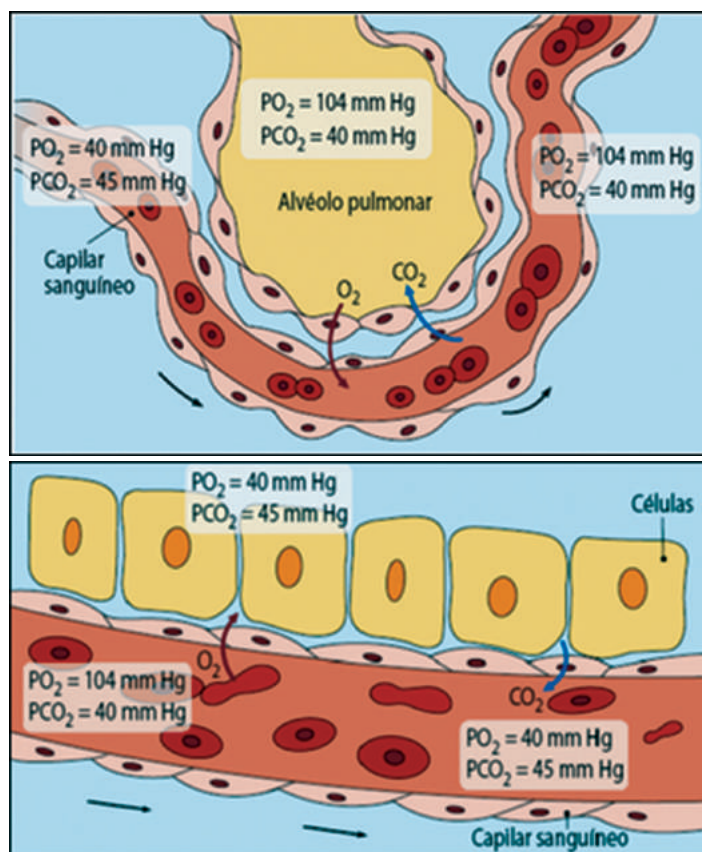


Figura 1: Hematose pulmonar

Saindo da aorta, o sangue rico em O<sub>2</sub> é encaminhado para os tecidos onde ocorre a respiração tecidual, na qual se dá a troca do O<sub>2</sub> das hemácias pelo CO<sub>2</sub> dos tecidos, formando um composto chamado carbohemoglobina ou hemoglobina reduzida. O sangue, agora venoso, retorna para os pulmões, dando início a um novo ciclo.

Quando ocorre deficiência nesses mecanismos de hematose ou respiração tecidual e a quantidade de hemoglobina reduzida aumenta, o paciente apresenta um quadro de cianose, com mudança da cor da pele e mucosas, de uma pigmentação rosada para azulada, visto que os capilares superficiais que compõem esses componentes normalmente possuem hemoglobinas totalmente oxigenadas.

Dessa forma, é importante ressaltarmos que não é a baixa quantidade de hemoglobina ou oxigênio que determina o quadro clínico da cianose, mas sim a taxa ou quantidade de hemoglobina reduzida no fluido sanguíneo venoso.

As condições patológicas que levam à cianose são aquelas que propiciam o aumento da redução (desoxigenação) do sangue arterial nos capilares, onde normalmente o sangue é saturado (hemoglobina combinada ao oxigênio), ou que impedem a oxidação total do sangue venoso nos pulmões (hematose). Esses fatores estão presentes principalmente nas doenças congênicas de comunicação entre as câmaras cardíacas direita-esquerda (*shunt*), doenças pulmonares e hematológicas.

## Classificação

Podemos classificar as cianoses em centrais e periféricas. A **cianose central** ocorre como resultado de hipoxemia arterial (baixa concentração de oxigênio no sangue), ou seja, decorre de um comprometimento da função respiratória proveniente de diversas etiologias, ou da presença de *shunts* entre as câmaras direita e esquerda do coração, como nas cardiopatias congênicas. A menos que a causa já esteja estabelecida, episódios de cianose central exigem avaliação urgente, particularmente em lactentes e crianças jovens. Esse grupo apresenta piora do quadro com a realização de esforço físico. A tabela a seguir resume as principais etiologias de cianose central.

### Etiologias mais frequentes de cianose central

#### Concentração de O<sub>2</sub> ambiente reduzida

- Locais de elevada altitude (ar rarefeito)

#### Doenças que afetam a ventilação pulmonar

- Obstrução das vias aéreas (p.ex. tumores)
- Enfisema pulmonar
- Bronquite crônica
- Atelectasia

#### Difusão prejudicada (em virtude do aumento da espessura da membrana alveolocapilar)

- Infecções
- Fibrose pulmonar
- Edema pulmonar na insuficiência cardíaca

#### Transtornos de perfusão

- Insuficiência cardíaca grave
- Embolia pulmonar
- Cardiopatias congênicas

#### *Shunts* direito-esquerdo

- Tetralogia de Fallot
- Comunicação interatrial ou interventricular com hipertensão pulmonar
- Síndrome de Eisenmenger
- Atresia tricúspide
- Fístulas vasculares pulmonares

A **cianose periférica** está associada com a estase sanguínea, a qual permite a extração mais acentuada de oxigênio da hemoglobina do sangue periférico. A causa mais comum de cianose periférica é a vasoconstrição arteriolar (estreitamento do vaso), decorrente da exposição ao frio, como acontece com os recém-nascidos, mas também aparece na insuficiência congestiva grave, por congestão periférica.

A cianose pode ocorrer ainda por transtorno vasomotor como ocorre na doença de Raynaud e na acrocianose e nas situações em que ocorre aumento da pressão venosa, como na tromboflebite apresentando-se de maneira localizada e com pouca resposta a atividade física.

Algumas vezes, a cianose é do **tipo misto**, devido à associação, num mesmo indivíduo, das causas central e periférica, como pode acontecer nos portadores de insuficiência cardíaca congestiva.

### Características da cianose central e periférica:

Características da cianose central e periférica	
CENTRAL	PERIFÉRICA
Generalizada.	Localiza-se de preferência nas extremidades.
Desaparece quando o paciente respira oxigênio (exceção: cardiopatia congênita com shunt).	Não desaparece com a inalação de oxigênio.
Não desaparece quando se mergulha a extremidade em água quente durante 5 a 10 minutos.	Melhora quando se mergulha a extremidade em água quente.
A extremidade cianótica desaparece e torna-se pálida quando se eleva um dos membros por alguns minutos; com o retorno do membro à sua posição original, a cianose imediatamente reaparece.	Com a manobra de elevação e abaixamento de um dos membros a onda sanguínea subsequente é de cor avermelhada, levando certo tempo para o reaparecimento da cianose.
A pele das extremidades é quente.	

### Patogênese

A cianose é um sinal semiológico importante em várias doenças cardiovasculares, porém, também faz parte do quadro clínico de diversas doenças de origem pulmonar e hematológica. É fundamental a investigação da história clínica, pois a forma de início e o tempo de evolução (aguda ou crônica) auxiliam no diagnóstico da doença causadora da cianose.

Dentre as afecções pulmonares que cursam com cianose central de forma aguda, as principais são: edema pulmonar, embolia pulmonar, pneumonia, pneumotórax, hidrotórax, insuficiência cardíaca esquerda, corpo estranho, linfadenite, enfisema pulmonar, síndrome de Hamman-Rich, esclerodermia, sarcoidose, asbestose, lesão do nervo frênico, trauma crânio-encefálico, trauma torácico, distúrbios osteoarticulares e a doença da membrana hialina (recém-nascidos).

Por sua vez, as afecções pulmonares que apresentam cianose central do tipo crônica são: a doença pulmonar obstrutiva crônica, apneia do sono, que cronicamente desencadeia hipertensão pulmonar e a *cor pulmonale*, bronquiectasia e neoplasia.

As doenças hematológicas que cursam com cianose central crônica são a policitemia vera, distúrbio de origem genética em que há um aumento da produção de hemácias. Pode ser secundária a leucocitose que aumenta a viscosidade sanguínea, diminuindo o retorno venoso e o fluxo sanguíneo nos capilares, conseqüentemente aumentando a desoxigenação das hemácias. Já no que tange à causa cardíaca, a insuficiência cardíaca esquerda também pode apresentar cianose central de maneira crônica.

As cardiopatias congênitas que apresentam comunicação entre as câmaras cardíacas com fluxo direita-esquerda levam à cianose central devido a passagem do sangue para a circulação sistêmica sem antes ter passado pela circulação pulmonar, provocando um déficit na oxigenação sanguínea e conseqüente aumento da hemoglobina reduzida, originando o quadro cianótico. Fazem parte deste grupo as anomalias como a persistência do canal artéria (PCA) com hipertensão pulmonar estabelecida, transposição das grandes artérias, atresia da valva tricúspide e a comunicação interventricular (CIV), sendo o principal diagnóstico diferencial a meta-hemoglobinemia hereditária.

A tetralogia de Fallot, na qual existe concomitantemente dextroposição da aorta, estenose da artéria pulmonar, comunicação interventricular e hipertrofia do ventrículo esquerdo, é o exemplo clássico de cardiopatia congênita com manifestação cianótica devido aos múltiplos fatores citados que levam ao déficit da oxigenação do sangue na hematose.

Na presença de PCA, só ocorrerá cianose quando houver inversão do *shunt* para direita-esquerda, o que ocorre quando o canal tem grande amplitude e leva ao aumento da pressão pulmonar ao ponto de ultrapassar a sistêmica. Se o paciente, além desta anomalia apresentar coarctação de aorta ou transposição de grandes vasos, a região cianótica será na metade inferior do corpo e na metade superior do corpo respectivamente.

Nos casos em que a cianose é exclusiva do período neonatal e não é decorrente de comprometimento da função respiratória, deve ser considerada a existência de *shunts* temporários devido a possíveis defeitos do septo atrial. O aparecimento de cianose na faixa etária de 5 a 20 anos em pacientes com doenças congênitas pode estar relacionado à síndrome de Eisenmenger, que cursa com doença obstrutiva vascular pulmonar decorrente da anomalia preexistente que leva ao *shunt* direito-esquerdo.

Em relação às causas mais comuns de cianose periférica, podemos citar a doença de Buerger (relacionada à claudicação intermitente), choque, insuficiência cardíaca direita, oclusão arterial periférica aguda e trombose venosa profunda, sendo que nestas duas últimas a cianose se localiza em uma extremidade do membro apenas, não havendo comprometimento central.

## Outras causas de cianose

- Alterações da hemoglobina: diversos agentes podem provocar modificações bioquímicas na molécula de hemoglobina, impedindo-a de carrear normalmente oxigênio, como ocorre nas meta-hemoglobinemias e sulfemoglobinemias induzidas por medicamentos.
- Pseudocianose: é uma coloração azulada da pele e/ou das membranas mucosas que não está associada nem com hipoxemia, nem com vasoconstrição periférica. A maioria das causas está relacionada a metais (por exemplo, nitrato de prata, iodeto de prata, prata, chumbo) ou drogas (por exemplo, fenotiazinas, amiodarona, cloroquina). A gasometria arterial revela que a coloração cutânea anormal não está relacionada com concentrações elevadas de hemoglobina reduzida.

## Diagnóstico diferencial

Como já foi dito anteriormente, a cianose pode ser central ou periférica. A idade de início, a velocidade de início e as manifestações associadas orientam para a causa subjacente.

### • Cianose central em recém-nascidos:

- Cianose transitória pós-parto: a cianose central deve sumir em poucos minutos do nascimento. Já a cianose periférica (acrocianose) some dentro de poucos dias. O aumento da sensibilidade da circulação periférica à temperatura fria pode persistir bem na infância.
- Causas cardíacas e circulatórias incluem:
  - Transposição das grandes artérias;
  - Atresia ou estenose da artéria pulmonar ou valva tricúspide;
  - Retorno venoso pulmonar total anômalo;
  - Circulação fetal persistente.
- Causas respiratórias incluem:
  - Todas as causas da síndrome do desconforto respiratório;
  - Asfixia ao nascer ou sangramento ao nascimento;
  - Obstrução das vias aéreas, como na síndrome de Pierre-Robin ou na atresia coanal;
  - Outras causas incluem convulsões e alterações metabólicas, como na hipoglicemia e na hipomagnesemia.

### • Cianose central em adultos:

- Doença pulmonar: doenças respiratórias graves, edema pulmonar, embolia pulmonar, diminuição da  $PO_2$  do ar inspirado (por exemplo, altitude), pneumonia grave, doença pulmonar obstrutiva crônica, asma aguda severa, síndrome do desconforto respiratório do adulto.
- Shunt cardíaco direito-esquerdo: por exemplo, síndrome de Eisenmenger



- Hemoglobina anormal: meta-hemoglobinemia, sulfa-hemoglobinemia.
- Policitemia rubra vera ou qualquer outra causa de policitemia pode apresentar com cianose central.
- **Causas de cianose periférica:**
  - Todas as causas de cianose central provocam cianose periférica.
  - Redução do débito cardíaco, por exemplo, insuficiência cardíaca, hipovolemia.
  - Vasoconstrição, por exemplo, devido exposição ao frio, fenômeno de Raynaud.
  - Obstrução arterial ou trombose.
  - Obstrução venosa, por exemplo, trombose venosa profunda.

### **Manifestações clínicas associadas**

Nos quadros de cianose devemos investigar, sobretudo, a sua origem e dependendo da sua etiologia e se há outros sinais e sintomas associados. Isso auxilia no diagnóstico da doença de base de acordo com o tipo de cianose que as manifestações clínicas estão associadas.

A cianose central pode estar acompanhada de dedos em baqueta de tambor e da poliglobulia, em que podem surgir cefaleia e trombozes vasculares devido ao aumento da viscosidade sanguínea, decorrente da resposta do organismo à hipoxemia, aumentando a produção de hemácias pela medula.

A cianose localizada é sempre periférica associada geralmente à palidez e extremidades frias, enquanto que a cianose generalizada pode ser periférica por alterações da hemoglobina ou central por alterações cardiopulmonares. Nesse tipo de cianose, as extremidades são quentes, porém, é importante lembrarmos que em crianças a cianose peribucal pode preceder à generalizada. A presença de ulcerações, atrofia, dor ao movimento, dormências e diminuição ou ausência de pulsos arteriais estão geralmente presentes na cianose do tipo periférica.

Manifestações como febre podem estar presentes nos processos infecciosos e inflamatórios, bem como nos quadros pulmonares pode haver dispnéia, tosse, escarro mucopurulento, fadiga, anorexia, diminuição do murmúrio vesicular e estertores presentes.

Nos quadros cardíacos pode haver galope ventricular ou atrial, estertores bi-basais, impulso apical do *ictus cordis*, ortopneia, taquicardia, fadiga, intolerância ao frio, ascite, edema periférico, turgescência jugular e hepatomegalia, dependendo da doença em questão.

### **Sintomas**

- **Quanto à idade e natureza da manifestação:**
  - Cianose devido à doença cardíaca congênita causando *shunt* da direita para a esquerda pode ter estado presente desde o nascimento ou nos primeiros anos de vida.

- Cianose aguda pode ser devido à embolia pulmonar, insuficiência cardíaca, pneumonia ou asma.
- Os pacientes com DPOC desenvolvem ao longo de muitos anos cianose associada à policitemia que pode agravar o grau de cianose.
- A descrição pode ser típica do fenômeno de Raynaud.
- **Quanto aos sintomas associados:**
  - **Dor torácica:** cianose associada com dor torácica pleurítica pode ser devido à embolia pulmonar ou pneumonia. Pode causar edema pulmonar agudo.
  - **Dispneia:** início súbito de dispneia pode ocorrer com embolia pulmonar, edema pulmonar ou asma.
- **Quanto à história da doença:** cianose pode resultar de qualquer doença pulmonar de gravidade suficiente para ocasioná-la. Algumas drogas podem causar meta-hemoglobinemia (por exemplo, nitratos, dapsona) ou sulfa-hemoglobinemia (por exemplo, metoclopramida).

## Sinais

- **Febre.** A pneumonia e a embolia pulmonar podem estar associadas com febre.
- **Cianose.** Pode ser central se estiver presente coloração azulada das mucosas orais, bem como das superfícies cutâneas das extremidades; caso não haja envolvimento mucoso, suspeitar de cianose periférica.
- Exame respiratório:
  - **Expansão torácica reduzida.** Ocorre em bronquite crônica e asma. Se for unilateral, suspeitar de pneumonia lobar.
  - **Som maciço à percussão.** Presente em área de consolidação.
  - **Crepitação.** É localizada nos casos de pneumonia lobar. A crepitação é mais generalizada na broncopneumonia e no edema pulmonar. A entrada de ar pode ser pobre na DPOC e asma.
  - **Respiração brônquica.** Pode ser auscultada sobre uma área de consolidação.
  - **Sibilos.** Frequentemente auscultado na asma.
- **Exame cardiovascular:**
  - Sons anormais do coração podem ser adicionais ou ser sopro cardíaco e podem sugerir uma origem cardíaca.



## Investigação

Os exames laboratoriais podem auxiliar o médico na detecção do estado cianótico do paciente, ajudando a desvendar sua verdadeira etiologia. Porém, a anamnese detalhada do paciente não deve ser deixada em segundo plano, visto que a apresentação clínica e a história natural já auxiliam o médico em seu diagnóstico.

Veja a tabela com os principais exames laboratoriais para o diagnóstico complementar de cianose e os seus achados:

EXAME	ACHADO
Gasometria arterial	Reduzida $\text{PaO}_2$ e $\text{SaO}_2$ geralmente inferior a 85%
Hemograma	A contagem de hemácias aumenta com cianose crônica. Contagem de células brancas aumenta em pneumonia e embolia pulmonar.
Eletrocardiograma	Características de infarto do miocárdio
Radiografia de tórax	Pneumonia, infarto pulmonar, insuficiência cardíaca
Escarro e hemoculturas	Pneumonia
Angiografia pulmonar	Embolia pulmonar
Ecocardiografia	Defeitos cardíacos
Meta-hemoglobina/Sulfa-hemoglobina	Meta-hemoglobinemia, Sulfa-hemoglobinemia
Angiografia Digital	Oclusão arterial aguda

## **BIBLIOGRAFIAS CONSULTADAS:**

GUYTON, A.C. e HALL, J.E. *Tratado Fisiologia Médica*. 11. ed. Rio de Janeiro: Elsevier, 2006.

LUNDSGAARD, C. Studies on cyanosis I .Primary causes of cyanosis *JEM* Maio 23, 1919.

Manual Merck. *Merck Sharp & Dohme Corp.*, a subsidiary of Merck & Co., Inc., Whitehouse Station, N.J., U.S. A.

MARTIN L. *Cyanosis and the clinical assessment of hypoxemia*, Abril 2009. Acessado no site <http://emedicine.medscape.com/article/303533-overview>, em Julho de 2009.

MARTIN L. **Cyanosis**, Janeiro 2007. Acessado no site <http://www.patient.co.uk/doctor/Cyanosis.htm>, em Julho de 2009.

PORTO, C.C. *Semiologia Médica*. 5. Ed. Rio de Janeiro: Guanabara Koogan, 2005.

SEIDEL H.M; BALL J.W; BENEDICT G.W. *Mosby Guia de Exame Físico*. 6. ed. Rio de Janeiro, 2007.

SOUZA, B.F; et al. *Manual de Propedêntica Médica*. 3. ed. Belém: Cejup, 1995.

SWARTZ M.H. *Tratado de Semiologia Médica*. 5. ed. Rio de Janeiro. Elsevier, 2006.

# 5

## Febre

**F**ebre significa temperatura corporal acima da faixa de normalidade. Pode ser causada por distúrbio no próprio cérebro ou por substâncias tóxicas, como toxinas bacterianas, que podem provocar elevação do ponto de ajuste do termostato hipotalâmico, portanto, a febre ocorre quando há um distúrbio na regulação hipotalâmica da temperatura corpórea. As substâncias que causam esse efeito são chamadas pirogênicas. A maneira mais comum, na prática clínica, de elevação do ponto de ajuste é através do pirógeno endógeno, produzido pelos polimorfonucleares e estimulado pelo processo inflamatório. Nessa situação, a produção de calor está aumentada e a perda diminuída. O paciente assume uma posição que tende a diminuir a superfície corpórea, sente frio e, ao exame, tem as extremidades frias, piloereção e tremores, não apresentando sudorese.

A produção do pirógeno endógeno foi inicialmente demonstrada a partir dos neutrófilos e atualmente se sabe que os monócitos, eosinófilos, células de Kupffer, células sinusoidais esplênicas, macrófagos alveolares e células peritoneais também produzem o pirógeno endógeno.

Para ser causada por alterações no próprio cérebro, é necessário que os pirógenos atuem nos centros termorreguladores, liberando principalmente IL-1, IL-6 e TNF Alfa, que irão estimular a produção de prostaglandinas (PGE2), que irá atuar no hipotálamo, desencadeando a reação febril.

Muitas doenças não infecciosas produzem febre através do pirógeno endógeno porque provocam respostas inflamatórias (gota, infarto do miocárdio e pulmonar e colagenoses). No caso das doenças nas quais está envolvido um mecanismo de hipersensibilidade, supõe-se que o pirógeno endógeno seja liberado em resposta à produção e liberação de linfocinas por linfócitos sensibilizados.

Já quando a febre é estimulada por substâncias exógenas, os pirogênicos são secretados por bactérias lisadas ou liberados por tecidos em degeneração. Assim o ponto de ajuste do termostato hipotalâmico é elevado a um nível mais alto que o normal, fazendo todos os mecanismos de elevação da temperatura serem postos em ação, inclusive os mecanismos de conservação e de aumento da produção de calor.

Nem toda febre se deve à atuação do pirógeno endógeno sobre o hipotálamo. Outras substâncias, tais como DDT, veneno de escorpião ou radiação,

podem ter uma ação direta sobre o hipotálamo. Excessiva produção de calor (embora seja um mecanismo incomum) pode acontecer no hipertireoidismo, desidratação hipernatrêmica (talvez por aumento na ação da bomba de sódio) e hiperpirexia maligna (condição associada com anestesia e que ocorre em pessoas com anormalidade genética do metabolismo muscular). Nos casos de excessiva produção de calor, ao contrário da febre por pirógeno exógeno, o paciente sente calor, apresenta extremidades quentes e sudorese abundante e a posição do corpo tende a aumentar ao máximo a superfície corpórea.

Pacientes com tumores, frequentemente, apresentam febre e, nesses casos, há três possíveis mecanismos para explicá-la: a) liberação de pirógeno endógeno dos sítios de destruição celular ou inflamação; b) liberação de pirógeno endógeno por células estimuladas por fatores autoimunes induzidos pelas células malignas; e c) produção de pirógeno pela própria célula tumoral.

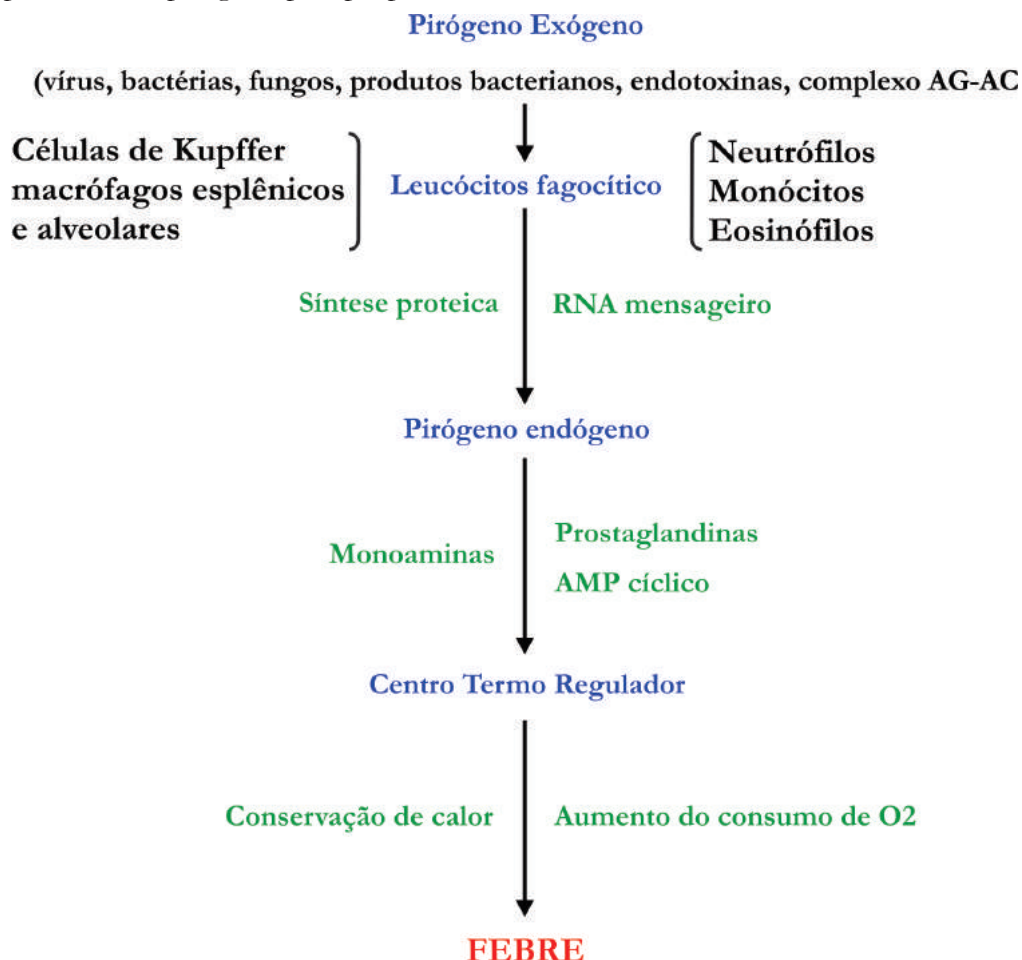


Figura 1: Fisiologia da febre

### Papel da febre nas defesas orgânicas

Nos últimos anos, inúmeros estudos têm demonstrado que pequenas elevações da temperatura corporal, semelhantes às observadas durante a resposta febril, potencializam a defesa do organismo contra agentes infecciosos e células neoplásicas.

Muitos destes estudos foram realizados em animais inferiores, invertebrados ou vertebrados poiquilotermos. Em vertebrados homeotermos, demonstrou-se a ação da febre nas seguintes funções da resposta imune:

- Aceleração da quimiotaxia de neutrófilos e da secreção de substâncias antibacterianas (peróxidos, superóxidos, lisozima e lactoferrina);
- Aumento da produção e das ações antiviral e antitumoral dos interferons;
- Estimulação das fases de reconhecimento e sensibilização da resposta imunológica, resultando em uma interação mais eficiente entre macrófago e linfócito T e maior proliferação destes últimos. As fases efetoras da resposta imune, como a citotoxicidade de linfócitos T e NK, são inalteradas ou mesmo deprimidas pelo aumento de temperatura;
- Diminuição da disponibilidade de ferro, a qual limita a proliferação bacteriana e de alguns tumores.

Entretanto, a febre pode ser maléfica ao organismo. A febre que acompanha moléstias não infecciosas não parece ter qualquer fim útil e chega a ser nociva. Nas neoplasias malignas a temperatura elevada apenas acelera a perda de peso e causa mal-estar, já no infarto do miocárdio aumenta a velocidade do metabolismo, acarretando numa sobrecarga no miocárdio lesado. E um aumento muito elevado da temperatura corpórea pode causar danos irreversíveis ao cérebro.

## **Síndrome Febril**

A febre não é apenas um sinal, mas sim faz parte de uma síndrome (síndrome febril) em que, além do aumento de temperatura, ocorrem outros sintomas, cujo aparecimento e intensidade variam diretamente com a magnitude da hipertermia, destacando-se astenia, inapetência, cefaleia, taquicardia, taquipneia, oligúria, dor no corpo, calafrios, sudorese, náuseas, vômitos, e até convulsões.

## **Características Semiológicas**

A febre constitui um sinal e/ou sintoma frequente em múltiplas enfermidades. O seu diagnóstico etiológico é um estímulo à perspicácia médica, pois, além de uma investigação exaustiva, é necessário um amplo conhecimento de formas típicas e atípicas das mais diversas enfermidades, em várias especialidades médicas. Não há um roteiro diagnóstico pré-estabelecido a ser seguido, pelo contrário, a investigação será orientada pelos achados da história e do exame físico, que deverão ser minuciosos, completos e repetidos à medida que o paciente é investigado.

## **Anamnese e exame físico**

A anamnese deve ser detalhada e o exame físico minucioso e repetido periodicamente. No exame físico devem ser pesquisadas lesões cutâneas (exantemas, petéquias, etc.), lesões na orofaringe, seios paranasais, dentes, visceromegalias, linfadenomegalias, massas abdominais ou pélvicas e sopros cardíacos. É importante anotar o dia de início da moléstia atual e o dia no qual o paciente está

sendo examinado, pois em várias moléstias os sintomas e exames complementares variam com o tempo, obtendo-se resultados diferentes conforme a evolução da doença. Não deve ser esquecido o exame de fundo de olho, boca, orofaringe, dentes e da região anal e reto.

Os pacientes normalmente iniciam o relato pelo momento mais dramático, o que nem sempre coincide com o início efetivo da doença, portanto, a anamnese deve ser a mais completa e abrangente possível, não se limitando apenas a dados orgânicos, mas incluindo aspectos profissionais, viagens, ambiente de moradia e trabalho, contato com pessoas doentes ou animais. É importante investigar as endemias da região de origem do paciente (esquistossomose, malária, doença de Chagas, leishmaniose, paracoccidiodomicose, tuberculose).

O médico também deve investigar completamente a história progressa, indagando tratamentos, moléstias anteriores e cirurgias, etc. Por vezes, sintomas considerados de pouca importância pelo paciente, por sua intensidade ou curta duração, constituem pistas importantes para o diagnóstico.

### **História progressa**

- **Viagens:** duração, destino, doenças ocorridas, residências anterior e atual; descrever o local, perguntar se houve contato com indivíduos portadores de doenças contagiosas, atividade e hábitos sexuais, contato com animais, picadas de insetos (mosquito, barbeiros, etc.). Hábitos alimentares: ingestão de carnes, enlatados e outros alimentos crus.
- **Atividades profissionais:** trabalho em esgoto, veterinários, profissional de saúde.
- **Hábitos:** Abuso de drogas injetáveis e álcool
- **Medicamentos:** antibióticos, imunossupressores, antiinflamatórios, analgésicos.
- **Doenças prévias:** cirurgias anteriores, valvulopatias cardíacas, icterícia, transfusões, tuberculose, neoplasias.
- **Doenças familiares:** história familiar deverá ser investigada doenças semelhantes às do paciente, tanto as decorrentes de exposição comum (febre tifoide, esquistossomose aguda) quanto aquelas de origem genética.

Não existe um roteiro padronizado para anamnese diante de um paciente com síndrome febril, entretanto, algumas indagações seqüenciais dirigidas deverão constar na história da moléstia atual:

*Quando começou?*

*Como percebeu que estava com febre?*

O início da febre pode ser gradual ou súbito. No primeiro caso, o paciente pode nem perceber o aparecimento, normalmente, destaca-se um sintoma da síndrome febril, principalmente cefaleia. Já quando é súbita é acompanhada dos outros sinais e sintomas da síndrome febril.

### *Qual a intensidade?*

A intensidade da febre depende da sua causa e da capacidade de reação do organismo, sendo que a percepção da febre pode variar de pessoa para pessoa, e geralmente crianças e idosos não apresentam um aumento da temperatura expressivo quando acometidos por infecções bacterianas.

Tem-se como referência para o adulto os seguintes valores, para classificar a febre, utilizando a aferição da temperatura axilar:

- Febre leve ou febrícula: até 37,5°C
- Febre moderada: de 37,5-38,5°C
- Febre alta ou elevada: acima de 38,5°C

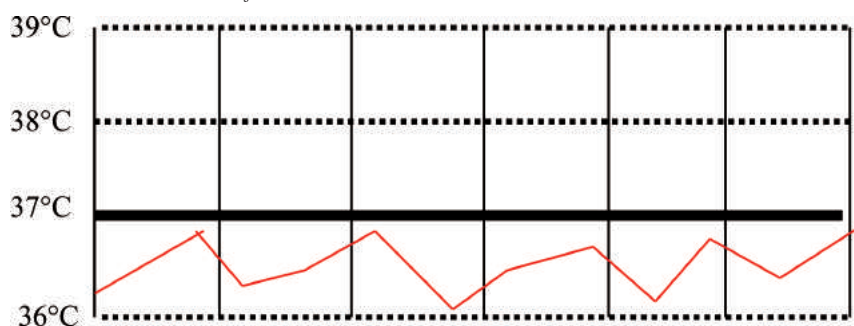
### *Quanto tempo durou?*

A duração da febre tem importância principalmente na conduta que o médico irá realizar, já que, por exemplo, há uma lista muito pequena de doenças que causam febre que duram mais de duas semanas, como tuberculose, malária e septicemia.

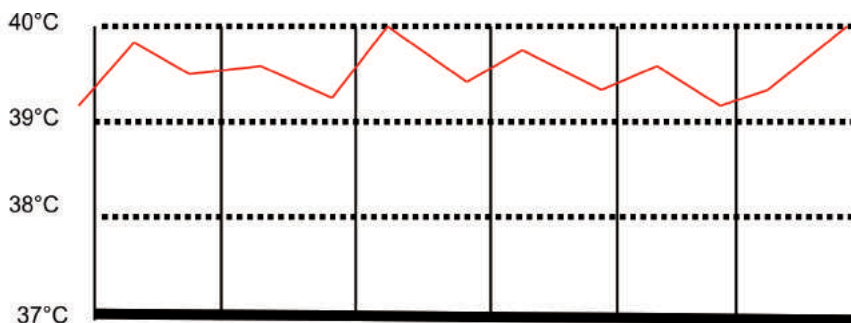
### *Como evoluiu?*

A forma como ela evolui pode sugerir a causa de base da doença.

- Modo de evolução:

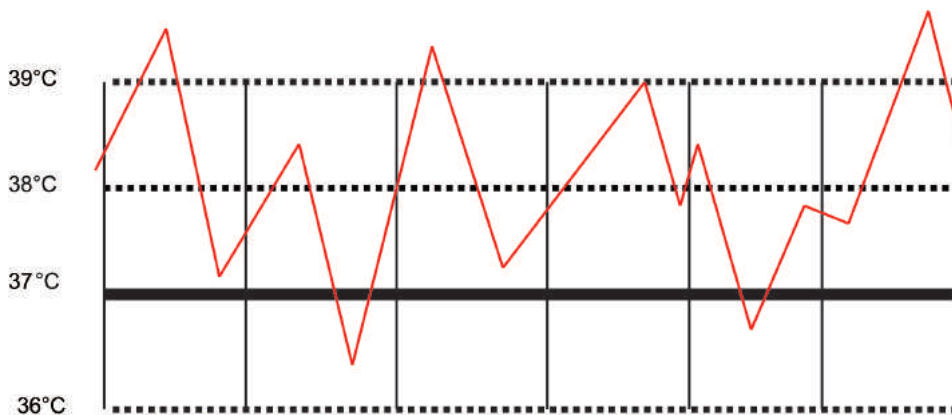


- a) Quadro térmico normal

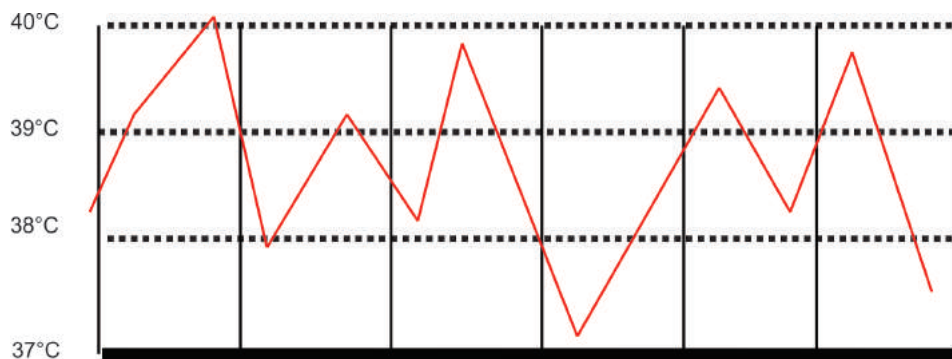




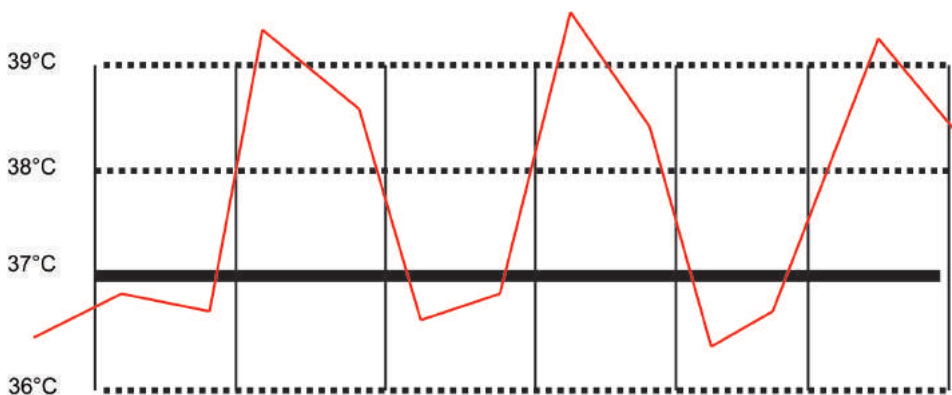
- b) Febre contínua: permanece sempre acima do normal, com variações de até 1°C, sem grandes alterações, exemplo febre tifoide, tuberculose e pneumonia.



- c) Febre irregular ou séptica: picos muito altos intercalados por temperaturas baixas ou apirexia, sem qualquer caráter cíclico. (septicemia, abscessos pulmonares, empiema vesicular, tuberculose, fase inicial da malária)



- d) Febre remitente: hipertermia diária com variações de mais de 1°C e sem períodos de apirexia. (septicemia, pneumonia e tuberculose).



- e) Febre intermitente: a hipertermia é ciclicamente interrompida por um período de temperatura normal; cotidiana (manhã/tarde), terçã (um dia)



ou quartã (dois dias). Causas: malária, infecções urinárias, linfomas e septicemias.

- f) Febre recorrente ou ondulante: Período de temperatura normal que duram dias ou semanas, interrompido por períodos de temperatura elevada, sem grandes oscilações. (doença de Hodgkin e outros linfomas).

### *Fez algo para melhorar a febre?*

Atualmente, o uso indiscriminado de antiinflamatórios dificulta a definição do modo de evolução natural da febre, podendo dificultar o diagnóstico da doença.

**Término da febre:** o término da febre é conceituado como em crise e lise.

- Defervescência em crise: decréscimo cessação da febre se processa rapidamente, em horas (subitamente), como na malária
- Defervescência em lise: a diminuição da febre é gradual, vários dias.

### **Critérios e medida da febre**

Não existe acordo sobre os limites da temperatura corporal normal e, portanto, sobre qual nível deve ser tomado como referência para se definir a presença de febre em um indivíduo em particular. Isto se deve não só às variações individuais como também a variações fisiológicas da temperatura corporal, que ocorrem com períodos do dia (ritmo circadiano), com temperatura, com ciclo menstrual (aumenta até 0,6°C na segunda metade do ciclo), com a digestão dos alimentos, com a gravidez (principalmente no 1º trimestre), com exercícios físicos, estresse emocional e desidratação. Desse modo, não se pode falar numa temperatura normal, mas numa faixa normal e em limites superiores da normalidade.

A temperatura axilar normal varia de 36,5 °C pela manhã a 37,2 °C à tarde; a temperatura bucal é aproximadamente 0,5 °C a mais do que a axilar, e a retal, 0,8 a 1 °C maior que a axilar, ou seja, 37,8 °C, podendo atingir até 38,5 °C. Algumas pessoas normais apresentam temperaturas vespertinas de até 37,7°C na ausência dos fatores termogênicos relatados acima, sendo este quadro conhecido como **hipertermia habitual**.

Assim, pode-se definir febre como a temperatura axilar acima de 37,2 °C, ou retal acima de 38 °C (100,4 °F).

Esta definição implica estabelecer o que é temperatura normal, tarefa não simples, porque a temperatura normal varia, dentro de certos limites, de acordo com alguns fatores conhecidos:

- Idade: o lactente apresenta uma temperatura normal maior que a do adulto; a partir de 1 ano de idade, a temperatura tende a diminuir para níveis semelhantes ao do adulto. Lactentes apresentam grandes variações de temperatura com fatores ambientais e recém-nascidos, especialmente prematuros, podem não desenvolver febre, ou mesmo apresentarem hipotermia, na vigência de infecções graves. Este padrão de irresponsividade térmica também é observado em indivíduos idosos, que pode ser atribuído a várias causas: distúrbios da termogênese (diminuição do meta-

bolismo basal, da eficiência dos tremores musculares e da vasoconstrição periférica), redução da produção de e da sensibilidade à IL-1, excesso de lipocortina-1 (um intermediário intracelular da ação dos corticosteróides) e alterações comportamentais (incapacidade de se aquecer)

- Variação circadiana: a temperatura é mais baixa pela madrugada (3 horas) e no início da manhã, e é máxima no final da tarde (17 horas) e no início da noite. Esta diferença já se nota a partir dos 6 meses de idade (0,5 °C), e se acentua a partir dos dois e especialmente seis anos de idade (0,9 – 1,1 °C);
- Atividade física intensa e temperatura ambiental elevada, em local pouco ventilado, podem acarretar elevação da temperatura;
- Local de medição: a temperatura retal é maior do que a bucal, e esta é maior do que a axilar;
- Do mesmo modo, em outras condições, como na uremia, insuficiência hepática, desnutrição, em certas fases do choque séptico e na corticoterapia, a resposta febril é reduzida, o que não ocorre em estados de neutropenia, mesmo absoluta.

A febre deve ser distinguida da hipertermia, na qual há aumento da produção ou diminuição da perda de calor, sem alteração do ponto de termorregulação (*set point*).

Pode ocorrer quando há excesso de calor ambiental, incluindo excesso de agasalho, exercício físico intenso, desidratação hipernatrêmica (lembrar que a desidratação hipernatrêmica causa febre e a febre agrava a desidratação hipernatrêmica).

Os padrões clássicos de curvas febris (contínuo, remitente, intermitente e periódico) atualmente são muito modificados pelo uso indiscriminado de antipiréticos, corticosteróides e antibióticos e têm pequena especificidade diagnóstica. Neste sentido, constituem exceções alguns tipos de padrões febris periódicos que têm utilidade clínica: **1)** os da malária terçã (febre nos dias 1 e 3, causada pelo *P. vivax*) e quartã (nos dias 1 e 4, por *P. malariae*), mas apenas observados na zona endêmica, porque os casos novos de malária demoram 1 a 2 semanas para sincronização dos paroxismos; **2)** a febre da neutropenia cíclica (a cada 21 dias, acompanhada de ulcerações mucosas); e **3)** possivelmente, a febre de Pel-Ebstein (com 3 a 10 dias de duração espaçados por igual período afebril) observada na doença de Hodgkin e em outros linfomas.

## Como medir a temperatura?

O instrumento padrão para a medida da temperatura corpórea é o termômetro clínico de vidro com mercúrio. Deve-se ressaltar, ainda, que os termômetros clínicos não são uniformemente regulados, mas constituem instrumentos seguros quando se usa um mesmo termômetro durante toda a evolução da doença do paciente.

A literatura internacional, principalmente a americana, adota a temperatura retal, considerada mais precisa para aferir a temperatura interna do organismo.

Técnica: introduzir o termômetro no reto a 5 cm no lactente, e a 7 cm no adolescente e adulto, por dois minutos. A temperatura retal é, em geral, 0,5 a 0,6°

C maior que a oral.

A temperatura bucal (também preferida pelos americanos, mas que não é fácil em crianças e acarreta algum risco) é medida colocando-se o termômetro sob a língua, com a boca fechada e aguardando-se três a cinco minutos para a leitura. A medição não deve ser realizada após o resfriamento ou aquecimento artificial da boca. Além disso, o paciente não deve respirar pela boca durante a medição. A temperatura oral é, em geral, 0,5°C maior que a axilar.

Em nosso meio, o método universalmente aceito e culturalmente incorporado é a temperatura axilar, que, embora não tão precisa como a retal, apresenta maior segurança e facilidade na sua obtenção e satisfaz plenamente para propósitos clínicos.

Técnica: enxugar a axila (se houver sudorese), colocar o termômetro na axila e manter o braço firmemente apertado no tórax por quatro minutos. Observação: em dias muito quentes, fazer a leitura imediatamente após a retirada do termômetro.

## **Causas de febre**

As doenças causadoras de febre podem ser divididas em três tipos:

- Aumento da produção de calor, exemplo hipertireoidismo;
- Bloqueio na perda de calor: ausência congênita das glândulas sudoríparas, insuficiência cardíaca congestiva.
- Lesão de tecidos:
  - Infecções por bactérias, rickettsias, vírus e outros parasitas;
  - Lesões mecânicas: cirurgias, esmagamentos;
  - Neoplasias malignas: linfoma, câncer primitivo ou metastático do fígado;
  - Doenças hemolinfopoéticas: anemias hemolíticas, púrpura, hemofilia.
  - Afecções vasculares: infarto agudo do miocárdio, hemorragia, trombozes
  - Mecanismos imunológicos: auto-impunidade, medicamentos
  - Doenças do SNC: acidente vascular encefálico, traumatismo crânio-encefálico, cirurgia, lesão da medula.

## **Diagnóstico etiológico da febre**

Se a anamnese e o exame físico são fundamentais para o esclarecimento da febre, os exames complementares normalmente são decisivos. Não há roteiro padronizado de exames a serem pedidos; o médico deve sempre considerar os dados clínicos e epidemiológicos ao iniciar a propedêutica armada. Existem achados que sugerem infecção bacteriana ou neoplasia.

## **Alguns aspectos que diferenciam a febre induzida por infecção bacteriana da induzida por neoplasia**

Sugerem ou afastam INFECÇÃO:

- Quanto maior a duração da síndrome febril, menor a probabilidade de origem infecciosa. As doenças infecciosas geralmente são diagnosticadas no primeiro trimestre de estudo;

- Proteína C-reativa maior que 100mg/l sugere infecção bacteriana;
- Teste com naproxeno negativo sugere infecção bacteriana;
- A leucocitose, com desvio à esquerda, sugere infecção bacteriana.

Sugerem ou afastam NEOPLASIA

- A presença de mialgia e artralgia falam contra doença neoplásica;
- Teste do naproxeno positivo sugere febre de origem neoplásica;
- Perda de mais de 1 kg de peso corporal por semana sugere neoplasia;
- As neoplasias são mais raras quando a febre tem duração superior a um ano;
- Eosinofilia sugere helmintose (especialmente esquistossomose) ou neoplasia (principalmente doença de Hodgkin).

Na investigação da febre é que o clínico deverá mostrar maior conhecimento na indicação e nas limitações dos exames complementares. Vários exames poderão ser feitos ainda em nível ambulatorial, outros exigirão hospitalização. Como regra geral, deve-se começar pelos exames menos invasivos, reservando-se os mais agressivos para as fases finais. Alguns exames laboratoriais são frequentemente inespecíficos, mas podem trazer subsídios para o diagnóstico de algumas doenças:

## Exames laboratoriais na febre

### • Hematologia e bioquímica sanguínea

- Hemograma e hematoscopia
- Velocidade de eritrossedimentação (VHS)
- Pesquisa de hematozoários em gota espessa
- Transaminases, fosfatase alcalina (muito útil), bilirrubinas.
- Eletroforese de proteínas
- Ureia e creatinina
- Hormônios tireóideos: TSH e T4 livre
- Desidrogenase láctica

### • Culturas (aeróbios, anaeróbios e BAAR)

- Hemoculturas
- Culturas de urina e fezes
- Culturas de secreções corporais (escarro, lavado gástrico, derrame pleural, ascite, liquor, medula óssea).

### • Urina e fezes

- Urina rotina (elementos anormais e sedimentoscopia)
- Exame parasitológico das fezes (empregar pelo menos dois métodos para pesquisa de helmintos e protozoários)
- Pesquisa de sangue oculto nas fezes

- **Sorologia**
  - Antiestreptolisina O (ASLO) (febre reumática)
  - Fator antinúcleo (FAN)
  - Fator reumatóide
  - VDRL, FTA-abs (sífilis)
  - Imunofluorescência e ELISA para *Trypanosoma cruzi*
  - Pesquisa de anti-VEB (mononucleose infecciosa)
  - Anticorpos antitoxoplasma (IgM e IgG)
  - Reações de aglutinação anti-Brucella e anti-Salmonella typhi
  - Sorologia para calazar
  - Anticorpos anti-citomegalovírus
  - Anti-HIV (SIDA/AIDS)
  - Anti-VHB (anti-HBsAg, IgG e IgM anti-HBC)
  - Proteína C-reativa (PCR) quantitativa.
- **Testes cutâneos**
  - PPD – se negativo, realizar outros testes cutâneos (tricotina, candidina, Aspergillus) para excluir anergia.
- **Biópsias**
  - Hepática (muito útil em doenças granulomatosas)
  - Medula óssea (muito útil em doenças granulomatosas, em especial, quando há anemia, leucopenia, ou monocitose)

### **Exames de imagem na febre**

- Radiologia convencional: tórax, abdômen, coluna vertebral, ossos longos, crânio (tumores, sinais de abscesso): geralmente pouco úteis; dentes, seios paranasais: muito úteis.
- Ultra-sonografia: muito útil na pesquisa de massas e coleções líquidas das regiões cervical, torácica, abdominal e pélvica.
- Ecocardiografia: muito útil (endocardite bacteriana)
- Tomografia computadorizada: muito eficiente na detecção de massas e coleções líquidas no crânio, tórax, abdômen e pelve.
- Ressonância magnética: muito útil (disponibilidade restrita)
- Galium 67: detecção de abscesso e tumores moderadamente útil (geralmente empregada após US e TC negativos)
- Medicina nuclear: pulmão (embolia); ossos (tumores) – moderadamente útil
- Trânsito intestinal (enterite regional); enema opaco (diverticulite, enterocolite) – moderadamente útil; endoscopias (colonoscopia, esofagogastroduodenoscopia, endoscopia do delgado)
- Outros exames contrastados (angiografias, colangiografias) estão indicados em poucos casos – pouco úteis.

## REFERÊNCIAS BIBLIOGRÁFICAS:

- BOR DH. Etiologies of fever of unknown origin in adults. In: *UpToDate*, Rose BD (Ed), Up ToDate, 2005.
- LAMBERTUCCI J.R; ÁVILA R.E; VOIETA I. Febre de origem indeterminada em adultos. *Revista da Sociedade Brasileira de Medicina Tropical* 38(6): 507-513, nov-dez, 2005.
- MURAHOVSKI J. A criança com febre no consultório. *J Pediatría*, 2003; 79(Supl.1):S55-S64.
- MOURAD OPV, Detsky AS. A comprehensive evidence-based approach to febre of unknown origin. *Arch Intern Med* 2003;163:545.
- PORTO, C.C. *Semiologia Médica*. 5. ed. Rio de Janeiro: Guanabara Koogan, 2005.
- SEIDEL H.M; BALL J.W; BENEDICT G.W. *Mosby Guia de Exame Físico*. 6. ed. Rio de Janeiro, 2007.
- SOUZA, B.F., et al. *Manual de Propedêutica Médica*. 3. ed. Belém: Cejup, 1995.
- SWARTZ M.H. *Tratado de Semiologia Médica*. 5. ed. Rio de Janeiro. Elsevier, 2006.
- VOLTARELLI JC. Febre e inflamação. *Medicina, Ribeirão Preto*, v. 27, n. 1/2, p. 7-48, jan./jun. 1994.

## Dispneia

A palavra dispneia origina-se das raízes gregas *dys* e *pnoia* podendo ser traduzida, literalmente, como **respiração ruim**. Na literatura médica, a definição de dispneia tem variado entre diferentes autores, mas geralmente o termo diz respeito à experiência subjetiva de sensações respiratórias desconfortáveis.

A dispneia é a dificuldade para respirar, podendo o paciente ter ou não consciência desse estado. Será subjetiva quando só for percebida pelo doente e objetiva quando se fizer acompanhar de manifestações que a evidenciem ao exame físico (batimentos de asas do nariz ou elevações da frequência respiratória). Entretanto, a observação de sinais indicadores de dificuldade respiratória pode não transmitir o que realmente um determinado indivíduo está sentindo.

A dispneia subjetiva nem sempre é percebida pelos médicos, e a objetiva nem sempre é admitida pelo paciente. Como manifestação, tanto pode ser sintoma como sinal, na tentativa de englobar esses dois fenômenos, ela pode ser definida como respiração associada com desconforto ou esforço, incluindo não só a sensação subjetiva de falta de ar, como a verificação objetiva de respiração trabalhosa ou difícil.

De acordo com um grupo de especialistas reunidos pela *American Thoracic Society* para discutir o tema, dispneia passou a ser definida como “*um termo usado para caracterizar a experiência subjetiva de desconforto respiratório que consiste de sensações qualitativamente distintas, variáveis em sua intensidade. A experiência deriva de interações entre múltiplos fatores fisiológicos, psicológicos, sociais e ambientais podendo induzir respostas comportamentais e fisiológicas secundárias.*”

Na linguagem leiga, a dispneia recebe a designação de cansaço, canseira, falta de ar, fôlego curto, fadiga ou respiração difícil.

A respiração normal e tranquila é chamada de eupneia e esta se realiza sem participação da consciência, embora esteja sujeita, até certo ponto, a controle voluntário.

Respiração nada mais é que o processo de trocas gasosas no corpo e é composto de três etapas básicas:

1. Ventilação pulmonar ou respiração: é o fluxo mecânico de ar para dentro (inspiração) e para fora (expiração) dos pulmões.



2. Respiração externa: é a troca de gases entre os espaços de ar dos pulmões e o sangue nos capilares pulmonares. Nesse processo o sangue do capilar pulmonar ganha  $O_2$  e perde  $CO_2$ .
3. Respiração interna: é a troca de gases entre o sangue nos capilares sistêmicos e as células teciduais. O sangue perde  $O_2$  e ganha  $CO_2$ . Dentro das células, as reações metabólicas que consomem  $O_2$  e liberam  $CO_2$ , durante a produção de ATP, são denominadas de respiração celular.

O sistema respiratório tem outras atribuições, além de efetuar as trocas gasosas, dentre as principais funções deste, tem-se: fornecer oxigênio para a circulação sanguínea e remover o gás carbônico; possibilitar a produção de som ou vocalização quando o ar expirado passa através das cordas vocais; auxiliar na compressão abdominal durante a micção, a defecação e o parto; auxiliando também a erguer objetos pesados; e realizar movimentos aéreos protetores e reflexos, como na tosse e no espirro, para manter limpa a passagem do ar.

Para entender melhor sobre este assunto, faz-se necessária uma breve revisão da anatomia e fisiologia deste sistema.

## **Noções de Anatomia**

As principais vias aéreas e estruturas do sistema respiratório são: cavidade nasal, faringe, laringe e traqueia, além de brônquios, bronquíolos e alvéolos pulmonares no interior dos pulmões.

Estruturalmente, esse é dividido em: sistema respiratório superior e inferior. O sistema respiratório superior é composto por nariz, faringe e estruturas associadas. Enquanto que, o sistema respiratório inferior contém a laringe, a traqueia, a árvore bronquial, os alvéolos pulmonares e os pulmões.

Também possui uma divisão funcional, que o divide em parte condutora (todas as cavidades e estruturas que transportam gases para os alvéolos) e parte respiratória (alvéolos pulmonares, que são as unidades funcionais deste sistema, responsáveis pelas trocas gasosas).

A traqueia é a passagem tubular para o ar, que mede cerca de 12 cm de comprimento e 2,5 cm de diâmetro. Fica localizada à frente do esôfago e estende-se da laringe até a margem superior da quinta vértebra torácica (T5), onde se divide nos brônquios principais direito e esquerdo. Ao penetrar no tórax, considerando-se o paciente em pé, direciona-se de cima para baixo, um pouco para trás e ligeiramente para a direita. A posição da traqueia na sua porção cervical modifica-se com o decúbito, com a deglutição e com os movimentos de flexão e extensão forçados da cabeça. Os sólidos anéis de cartilagem, em forma de C, que existem na traqueia, fornecem suporte semirrígido, de modo que a parede desta não colapsa (especialmente durante a inspiração) e não obstrui as vias aéreas. Na borda superior da quinta vértebra torácica ou na altura que corresponde à quarta vértebra dorsal, nível que corresponde ao ângulo de Louis, ela se bifurca no brônquio principal direito e brônquio principal esquerdo. O esporão formado por esse ângulo é chamado de Carina.

A árvore bronquial está composta de uma série de tubos respiratórios que se ramificam progressivamente em tubos mais estreitos que se estende no interior dos pulmões. O

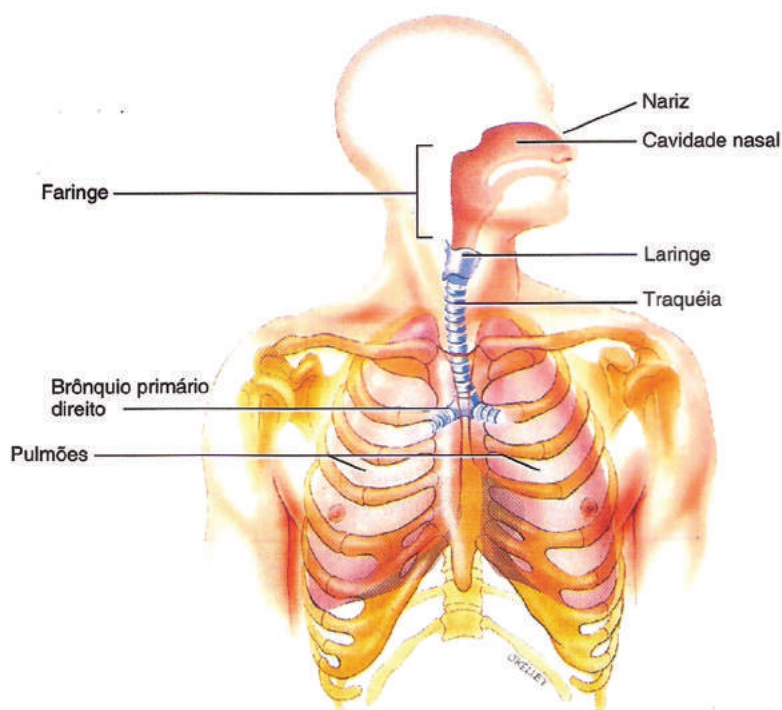


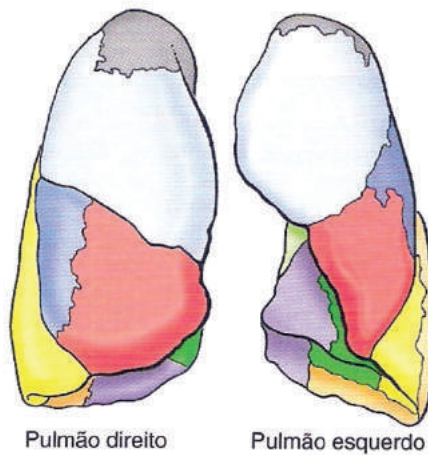
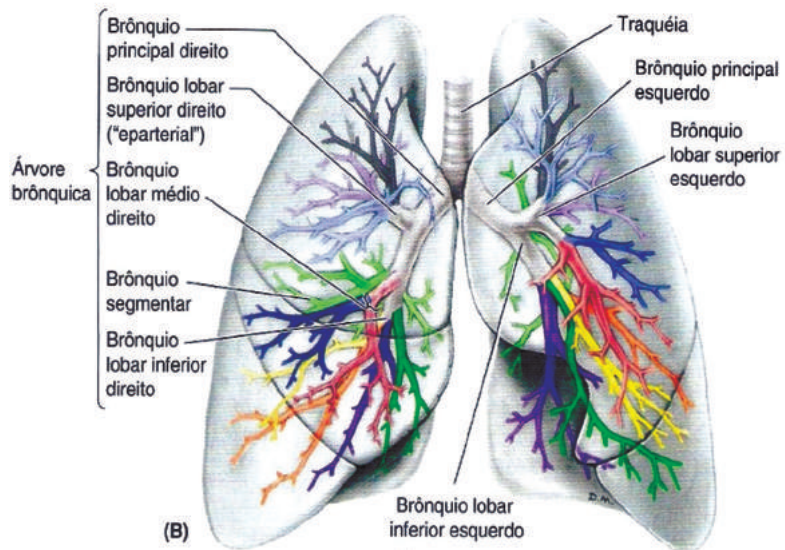
brônquio principal direito é mais vertical, mais curto e mais largo do que o esquerdo, que é mais horizontal, de menor calibre e mais longo. Como resultado, é mais provável que um objeto aspirado entre e se aloje no brônquio principal direito do que no esquerdo.

Entrando nos pulmões, o brônquio principal divide-se mais profundamente para formar os brônquios lobares (secundários), indo um para cada lobo do pulmão, e brônquios segmentares (terciários). A árvore bronquial continua se ramificando em túbulos cada vez menores chamados bronquíolos. Os bronquíolos, por sua vez, ramificam-se repetidamente e os menores ramificam-se em tubos ainda menos calibrosos, chamados de bronquíolos terminais. Numerosos bronquíolos terminais conectam-se com bronquíolos respiratórios que se dirigem aos ductos alveolares e em seguida aos sacos alveolares. A porção respiratória deste sistema começa nos bronquíolos respiratórios.

Os pulmões são órgãos pares, grandes e esponjosos, situados no interior da cavidade torácica. Cada pulmão se estende do diafragma a um ponto logo acima da clavícula, e suas superfícies são limitadas pelas costelas na frente e atrás. Estão separados um do outro pelo coração e pelas estruturas do mediastino.

O pulmão direito tem três lobos: superior, médio e inferior; e o pulmão esquerdo tem dois: superior e inferior. Porém, além desta divisão, estudos anatómicos revelaram que o pulmão dividia-se em unidades menores que podiam ser consideradas anatômica e funcionalmente como porções sistematizadas do pulmão, os segmentos broncopulmonares, que são designados de acordo com o brônquio segmentar que os suprem. A forma dos segmentos broncopulmonares é piramidal, com base voltada para a periferia e o vértice para o hilo. São separados entre si por uma camada de tecido conjuntivo. Seu pedículo é formado por um brônquio (brônquio segmentar), artérias, veias, vasos linfáticos e nervos.





Legenda (Pulmão direito)	
<b>Lobo superior</b>	
■ Apical	
■ Posterior	
■ Anterior	
<b>Lobo médio</b>	
■ Lateral	
■ Medial	
<b>Lobo inferior</b>	
■ Superior	
■ Basilar anterior	
■ Basilar medial	
■ Basilar lateral	
■ Basilar posterior	

Legenda (Pulmão esquerdo)	
<b>Lobo superior</b>	
■ Apical	} Normalmente associado ao ápico-posterior
■ Posterior	
■ Anterior	
■ Superior	} Lingular
■ Inferior	
<b>Lobo inferior</b>	
■ Superior	} Frequentemente associado ao basilar ântero-medial
■ Basilar anterior	
■ Basilar medial	
■ Basilar lateral	
■ Basilar posterior	

Cada pulmão possui um ápice: a extremidade arredondada do pulmão que fica acima do nível da primeira costela até a raiz do pescoço; três faces (costal, mediastinal e diafragmática) e três margens (anterior, inferior e posterior).

Cada pulmão é revestido por um saco pleural seroso que consiste em duas membranas contínuas: a pleura visceral, que reveste toda a superfície pulmonar, formando a sua superfície externa brilhante, e a pleura parietal, que reveste as cavidades pulmonares, aderindo-se aos arcos costais. A cavidade pleural – espaço virtual entre as camadas de pleura – contém uma camada capilar de líquido pleural seroso, que lubrifica as superfícies pleurais e permite que as camadas de pleura deslizem suavemente uma sobre a outra durante a respiração. A vascularização do folheto parietal faz-se pelos ramos das artérias intercostais, ao nível do mediastino e do diafragma, pelas artérias pericardiofrênicas.

A circulação pulmonar compõe-se de dois sistemas: a grande e a pequena circulação, isto é, a circulação geral e a própria, a da artéria pulmonar e das artérias brônquicas. A artéria pulmonar conduz sangue venoso do ventrículo direito aos capilares alveolares. Em seu início, ela se bifurca, dando um ramo para o pulmão esquerdo e outro para o direito.

Os ramos mais periféricos da artéria pulmonar vão se ramificando cada vez mais, até atingirem os septos alveolares, onde os capilares arteriais vão se anastomosar com os venosos. Estes capilares venosos, por sua vez, reúnem-se, dando origem às veias pulmonares principais que, juntas, vão formar as quatro veias pulmonares (duas direitas e duas esquerdas), as quais desembocam no átrio esquerdo.

As artérias brônquicas são ramos diretos da aorta torácica e responsáveis pela nutrição dos pulmões.

## **Noções de Fisiologia**

A respiração, ou ventilação pulmonar, consiste em duas fases, inspiração e expiração. A inspiração se realiza quando a pressão do ar no interior dos pulmões é mais baixa que a pressão atmosférica; a expiração se realiza quando a pressão do ar no interior dos pulmões é maior que a pressão atmosférica.

Na inspiração, o tamanho global da cavidade torácica aumenta. Durante a inspiração de repouso, os músculos de importância são o diafragma, os músculos intercostais externos e a porção intercondral dos músculos intercostais internos. A contração das cúpulas do diafragma causa o seu achatamento, abaixando as suas cúpulas, o que aumenta a dimensão vertical da cavidade torácica. Uma contração simultânea dos músculos intercostais externos e da porção intercondral dos músculos intercostais internos aumenta o diâmetro do tórax. Nesta fase, há contração dos músculos inspiratórios, aumento do volume da caixa torácica, redução da pressão intrapulmonar que passa a ser inferior à pressão atmosférica, permitindo a entrada de ar nos pulmões até os alvéolos.

A expiração, em sua maior parte, é um processo passivo que ocorre quando os músculos inspiratórios se relaxam e a caixa torácica retorna à sua posição original. Os pulmões se retraem durante a expiração quando as fibras

elásticas no interior do tecido pulmonar encurtam e os alvéolos pulmonares se recolhem juntamente. O abaixamento da tensão superficial nos alvéolos pulmonares, que leva ao recuo, é devido a uma substância lipoproteica chamada surfactante, produzida pelo tipo II de células alveolares. A surfactante é extremamente importante na redução da tensão superficial nos alvéolos pulmonares por estar entremeada de moléculas de água reduzindo, assim, as forças de atração das ligações de hidrogênio. Esta expiração pode ser ativa, quando houver intervenção da musculatura expiratória para acelerar ou completar o esvaziamento do pulmão, ou para vencer resistências aumentadas.

Em repouso, o adulto saudável respira, em média, 12 vezes por minuto, com cada inspiração e expiração movimentando cerca de 500 ml de ar para dentro e para fora dos pulmões. Os volumes e as capacidades respiratórias de homem adulto saudável são, em média:

- Ventilação minuto (VM): o volume total de ar exalado e inalado em cada minuto é a frequência respiratória multiplicada pelo volume corrente:  $VM = 12 \text{ respirações/min} \times 500 \text{ ml} = 6 \text{ litros/min}$ .
- Volume corrente (VC): 500 ml de ar – volume que entra ou sai dos pulmões durante respiração em repouso. No adulto comum, apenas cerca de 70% do volume corrente (350 ml) alcançam a árvore respiratória, o restante permanecem nas vias aéreas condutoras, que são conhecidas como espaço morto anatômico.
- Volume de reserva inspiratório (VRI): 3.100 ml de ar – volume que pode ser inalado durante uma respiração forçada além do volume corrente.
- Volume de reserva expiratório (VRE): 1.200 ml de ar – volume que pode ser exalado durante a respiração forçada além do volume corrente.
- Capacidade vital (CV): 4.800 ml de ar – quantidade máxima de ar que pode ser exalado depois de fazer a inspiração mais profunda possível:  $CV = Vc + VRI + VRE$ .
- Volume residual (VR): 1.200 ml de ar – volume que não pode ser exalado.
- Capacidade pulmonar total (CPT): 6.000 ml de ar – volume total de ar que os pulmões podem segurar:  $CPT = CV + VR$ .
- Capacidade inspiratória (CI): é a soma do volume corrente e o volume de reserva inspiratório (500 ml + 3.100 ml = 3.600 ml).
- Capacidade residual funcional (CRF): é a soma do volume residual e o volume de reserva expiratório (1.200 ml + 1.200 ml = 2.400 ml).



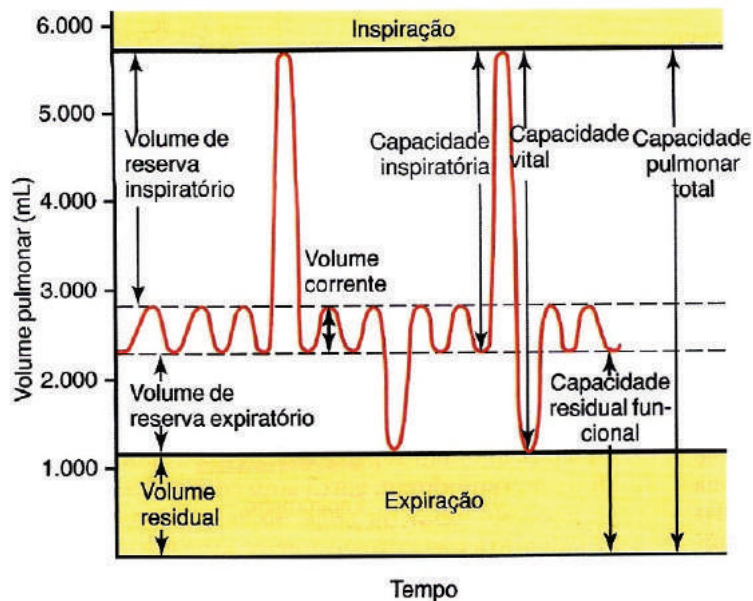


Figura 3 – Fonte: Guyton – 11ª edição.

## Regulação da Respiração

A regulação da respiração pode ser dividida em centro respiratório (ou controle nervoso da respiração) e controle químico da respiração.

### 1) Centro respiratório

O centro respiratório divide-se nos seguintes agrupamentos maiores de neurônios: 1- um **grupo respiratório dorsal**, localizado na porção dorsal do bulbo e responsável especialmente pela inspiração (centro inspiratório); 2- um **grupo respiratório ventral**, situado na parte ventrolateral do bulbo, encarregado basicamente da expiração (centro expiratório); 3- o **centro pneumotáxico**, na porção dorsal superior da ponte, que faz o controle da frequência e da profundidade respiratória; 4- e, segundo alguns autores, existe também o **centro apnêustico**, encontrado entre o bulbo e a ponte, que seria incumbido de excitar o centro inspiratório.

O centro inspiratório, quando excitado, provoca movimentos inspiratórios que são transmitidos aos músculos inspiratórios, exibindo um início fraco e elevando constantemente na forma de uma rampa por 2 segundos. Este é interrompido abruptamente após 3 segundos, o que permite a retração elástica dos pulmões e da parede torácica, gerando a expiração, que é causada pela ativação do centro expiratório. O sinal respiratório se reinicia e este ciclo se repete. Existe um ritmo respiratório de base que é gerado principalmente no grupo respiratório dorsal de neurônios, devido a uma “atividade crônica” deste centro, que aumenta durante a inspiração. Quando o centro inspiratório é estimulado, o centro expiratório é inibido e vice-versa.

O centro pneumotáxico controla o ponto de desligamento do sinal inspiratório, sendo responsável com isso, pela duração da fase de expansão do ciclo pulmonar. Ou seja, ele limita a inspiração. O centro apnêustico, por sua vez, segundo a

autora Bettina, desenvolve sinapses excitadoras com os neurônios do centro inspiratório, o qual excita o centro pneumotáxico, que, por último, inibe o apnêustico. É um sistema de retroalimentação.

Além dos mecanismos de controle respiratório do sistema nervoso central que atuam inteiramente no tronco cerebral, os sinais sensoriais provenientes dos pulmões também ajudam a controlar a respiração. Há receptores de estiramento situados nas porções musculares das paredes dos brônquios e bronquíolos em todo o parênquima pulmonar, responsáveis pela transmissão de sinais através dos nervos vagos até o grupo respiratório dorsal de neurônios quando os pulmões sofrem um limiar de estiramento. Como consequência, haverá interrupção da inspiração. Este evento é chamado de **Reflexo de Hering-Breuer**.

## 2) Controle Químico da Respiração

O objetivo fundamental na respiração é manter concentrações apropriadas de oxigênio, dióxido de carbono e íons hidrogênio nos tecidos, então, é adequado que haja uma resposta eficaz da atividade respiratória mediante as alterações de cada um desses elementos. Quimiorreceptores centrais e periféricos monitoram os níveis de  $\text{CO}_2$  e  $\text{O}_2$ .

Os quimiorreceptores centrais estão localizados no bulbo, enquanto os periféricos estão situados nas paredes das artérias sistêmicas. Os primeiros respondem a mudanças da concentração de  $\text{H}^+$  (íons hidrogênio) ou de  $\text{Pco}_2$  (pressão parcial de gás carbônico), ou de ambos, no líquido cefalorraquidiano sua resposta é demorada e se mantém por certo período após normalização do sangue arterial. Já os quimiorreceptores periféricos, são especialmente sensíveis às mudanças de  $\text{Po}_2$  (pressão parcial de gás oxigênio) bem como do  $\text{H}^+$  e da  $\text{Pco}_2$  no sangue e como a circulação é muito ativa, o tempo de resposta é muito curto. Eles estão nos glomos paraórticos, um aglomerado de quimiorreceptores localizados na parede do arco da aorta e nos glomos carotídeos, nódulos ovais situados na parede das artérias carotídeas comuns direita e esquerda, onde se dividem em artérias carotídeas externa e interna. Os quimiorreceptores periféricos são estimulados pela hipercapnia (aumento de  $\text{Pco}_2$ ), pela hipóxia (diminuição de  $\text{Po}_2$ ) e pela acidemia (diminuição de pH).

Sob condições normais, a  $\text{Pco}_2$  no sangue arterial é de 40mmHg. Se um ligeiro aumento da  $\text{Pco}_2$  ocorrer, os quimiorreceptores centrais são estimulados e respondem vigorosamente ao aumento da concentração de  $\text{H}^+$  no líquido cefalorraquidiano. As concentrações de  $\text{H}^+$  e  $\text{CO}_2$  flutuam muito mais rápido neste líquido que no plasma sanguíneo porque estes gases são muito difusíveis através da barreira hematoencefálica e hematoliquórica, além de, conter menos tampões para absorver os íons  $\text{H}^+$  que no sangue. Os quimiorreceptores periféricos também são estimulados pela  $\text{Pco}_2$  alta e pelo aumento da concentração de  $\text{H}^+$  e, somado a isso, respondem à deficiência de  $\text{O}_2$ . Se a  $\text{Po}_2$  arterial cair do normal de 100 mmHg para cerca de 50mmHg, os quimiorreceptores periféricos são fortemente estimulados.

Esse aumento da  $\text{Pco}_2$  arterial e, portanto, queda do pH do líquido, estimula os receptores centrais, acarretando considerável hiperventilação que perdura certo tempo, devido à resposta liquórica demorada.

## Causas de dispneia

As causas de dispneia podem ser de origem respiratória, cardíaca, metabólica, ligadas ao sistema nervoso ou de origem tecidual.

**De origem respiratória,** podem ser:

- **Por causas atmosféricas:** resulta da insaturação do ar, com baixo teor de O<sub>2</sub> ou alto teor de CO<sub>2</sub>, como acontece em ambientes confinados ou em altas altitudes. Pode ocorrer também quando a pressão da atmosfera estiver diminuída. Conclui-se que, nestes casos, a ventilação pode estar normal, porém o ambiente não está de acordo com as necessidades do organismo.
- **Por causas obstrutivas:** as vias respiratórias, da faringe aos bronquíolos, podem sofrer redução de calibre. Tais obstruções podem ser intraluminais, parietais ou mistas.

As obstruções laringeas, comumente parietais, são ocasionadas por difteria, laringite estridulosa, edema angioneurótico, estenose por tuberculose ou blastomicose e neoplasia.

As obstruções da traqueia, em geral, por compressão extrínseca, decorrem de bócio, neoplasias malignas, aneurisma da aorta e adenomegalias mediastínicas.

As obstruções brônquicas podem ser intraluminais, parietais ou mistas, e são causadas por neoplasias do mediastino, adenomegalias e carcinoma brônquico.

As obstruções bronquiolares são sempre mistas e aparecem na asma e nas bronquiolites.

- **Por causas parenquimatosas:** todas as afecções que possam reduzir a área de hematose de modo intenso, tais como condensações e rarefações parenquimatosas, determinam dispneia.
- **Por causas toracopulmonares:** as alterações capazes de modificar a dinâmica toracopulmonar, reduzindo sua elasticidade e sua movimentação, ou provocando assimetria entre os hemitóraces podem provocar dispneia. Nessas condições se incluem as fraturas dos arcos costais, a cifoescoliose e as alterações musculares, tais como miosites, pleurodinias ou mialgias intensas.
- **Por causas diafragmáticas:** sendo o diafragma o mais importante músculo respiratório, contribuindo com mais de 50% da ventilação pulmonar, toda afecção que interfira em seus movimentos pode causar dispneia. As principais são paralisia, hérnias e elevações uni ou bilaterais.
- **Por causas pleurais:** pleura parietal é dotada de inervação sensitiva e sua irritação provoca dor, o que aumenta a inspiração. Para evitá-la, o doente procura limitar ao máximo seus movimentos, bem como deitar sobre o lado que o incomoda. Esses dois mecanismos juntos explicam a dispneia desses pacientes. Grandes derrames também podem causar dispneia, apesar de não causarem dor, pois reduzem a expansão pulmonar.

### De origem cardíaca:

- **Por insuficiência ventricular esquerda;** por estenose mitral: em que a dispnéia está diretamente relacionada à congestão venosa pulmonar.
- Em menor intensidade, também se pode observar dispnéia **por hipertensão pulmonar primária e estenose pulmonar**. Nestes casos não há ingurgitação pulmonar. Sucede que o débito cardíaco é baixo, então a circulação periférica se retarda proporcionando aos tecidos mais tempo para aproveitar o oxigênio da oxihemoglobina e permutá-lo com CO<sub>2</sub>, tornando-se mais alta a diferença artério-venosa de oxigênio. A resposta do organismo, neste caso, é o aumento da frequência respiratória, necessária para assegurar a total oxigenação do escasso fluxo sanguíneo, que chega aos pulmões com cota anormal de CO<sub>2</sub>.

### De origem tecidual:

- **Pelo aumento da atividade metabólica:** o aumento do consumo celular de oxigênio é uma resposta fisiológica normal ao aumento da atividade metabólica. Isso ocorre como, por exemplo, em exercícios físicos, tetania, crises convulsivas, etc.

### De origem metabólica:

- Devido à acidose metabólica: Tal fato é frequente em casos graves de diabetes e de insuficiência renal, nos quais, o baixo pH excita os quimiorreceptores.
- **De origem neurológica:**
- **Por alterações do ritmo respiratório:** ocorre em alguns tipos de hipertensão craniana.
- **Psicogênicas:** manifestam-se sob a forma de dispnéia suspirosa.
- **Lesões do hipotálamo:** provocam edema agudo do pulmão.

## AVALIAÇÃO CLÍNICA DA DISPNEIA

Na grande maioria das vezes, o paciente, referindo dispnéia, mostra outros sintomas e sinais sugestivos de uma condição específica. Dessa maneira, através de uma história clínica e um exame físico bem feitos, o médico pode pedir exames subsidiários, dirigidos, que permitam uma definição clara do diagnóstico.

A investigação da queixa de dispnéia envolve uma adequada caracterização do sintoma através da história clínica. Alguns elementos a serem investigados são: **início:** época e hora de aparecimento; **modo de instalação:** dispnéia de instalação súbita é comum em processos de instalação aguda, como pneumotórax espontâneo ou embolia pulmonar; dispnéia de instalação progressiva é característica de processos evolutivos, tais como DPOC e fibrose pulmonar; **duração:** desde o início dos sintomas e duração das crises; **fatores desencadeantes:** tipos de esforços, exposições ambientais e ocupacionais, alterações climáticas, estresse, etc.; **comparação:** sensação de cansaço, esforço, sufocação, aperto no peito, etc; **número de crises e periodi-**



**cidade:** ao longo do dia, semanas e meses; **intensidade:** avaliada com emprego de escalas apropriadas e medidas de repercussão sobre a qualidade de vida; **fatores que acompanham:** tosse, chiado, edema, palpitações, etc.; **fatores que melhoram:** tipo de medicamentos, repouso, posições assumidas e relação com o decúbito.

## Tipos de dispneia

Para reconhecer o tipo respiratório, deve-se observar atentamente o tórax e o abdômen, a fim de identificar quais são as áreas onde os movimentos estão mais amplos.

Em geral, predomina a respiração torácica ou costal em pessoas saudáveis, quando em posição ortostática, sejam do sexo masculino ou feminino. Por outro lado, na posição deitada a respiração é predominantemente diafragmática em ambos os sexos.

O ritmo respiratório normal é constituído por 16 a 20 incursões respiratórias por minuto e, geralmente, a inspiração dura quase o mesmo tempo que a expiração, apresentando-se com a mesma amplitude respiratória, intercalada por uma leve pausa. São as características semiológicas da dispneia que vão auxiliar na designação de sua provável causa e de seus possíveis diagnósticos diferenciais. Por isso, é importante saber reconhecer os diferentes tipos de dispneia.

- a) Dispneia com taquipneia e dispneia com bradipneia → dispneia com aumento e diminuição da frequência respiratória, respectivamente. A taquipneia pode ser causada por uma pneumonia, por exemplo. A denominação taquipneia, normalmente, implica também a redução da amplitude das incursões respiratórias (volume corrente). Diversas condições podem cursar com taquipneia, tais como síndromes restritivas pulmonares (derrames pleurais, doenças intersticiais, edema pulmonar), febre, ansiedade, etc. A bradipneia é a redução do número dos movimentos respiratórios, geralmente abaixo de oito incursões por minuto. Pode surgir em inúmeras situações, tais como presença de lesões neurológicas, depressão dos centros respiratórios por drogas, precedendo a parada respiratória em casos de fadiga dos músculos respiratórios, etc.
- b) Dispneia inspiratória e dispneia expiratória → conforme a dificuldade respiratória, seja na inspiração ou na expiração. Na dispneia inspiratória a respiração é longa, forçada, difícil, como sucede na estenose da laringe e compressão da traqueia; frequentemente a inspiração é ruidosa, com um ruído especial chamado de cornagem ou traqueísmo. Observa-se ainda a tiragem (depressão inspiratória da parede torácica), devido ao domínio da pressão atmosférica em relação à pressão intratorácica, a qual está diminuída pela redução do volume do ar inspirado. Esta se observa durante toda a inspiração e que pode ser intercostal, supraesternal, supraclavicular, subesternal, etc. Na dispneia expiratória, a desordem predomina na expiração, que se torna prolongada e difícil, como na asma brônquica e no enfisema pulmonar.
- c) Ponopneia → respiração dolorosa. Ocorre na pleurodinia, dor reumatisal paroxística nos músculos e nervos intercostais.

- d) Platipneia - É o nome dado à sensação de dispneia, que surge ou se agrava com a adoção da posição ortostática, particularmente em pé. Classicamente, esse fenômeno ocorre em pacientes com quadros de pericardite ou na presença de *shunts* direito-esquerdos. Nesta situação, pode vir acompanhada de ortodeoxia, ou seja, queda acentuada da saturação arterial de oxigênio com a posição em pé. Platipneia e ortodeoxia são achados clássicos da síndrome hepatopulmonar, que se estabelece secundariamente à presença de dilatações vasculares intrapulmonares.
- e) Treponeia → dispneia ao decúbito lateral: a dificuldade respiratória surge ou se intensifica em determinado decúbito, levando o paciente a decúbitos preferenciais, como pode ocorrer no pleuris.
- f) Dispneia paroxística → Pode também ser chamada de paroxística noturna por ocorrer com maior frequência à noite. Sua característica principal é aparecer subitamente, podendo atingir grandes intensidades. O paciente pode acordar com intensa dispneia, acompanhada de sufocação, tosse seca e opressão torácica, sendo obrigado a sentar-se. Durante a crise pode, até, haver broncoespasmo, observando-se pele fria e pálida, às vezes cianótica, tórax expandido, sudorese e taquicardia. Em sua maioria é de origem pulmonar ou cardíaca, mas também pode ser de origem central (edema pulmonar neurogênico). Como exemplo da dispneia paroxística de origem pulmonar, tem-se a asma brônquica; neste caso, observa-se na análise do paciente que o obstáculo à ventilação está presente tanto na fase inspiratória como na fase expiratória.

A dispneia paroxística de origem cardíaca é fruto de uma insuficiência aguda do ventrículo esquerdo, tendo como consequência uma dispneia espontânea noturna, asma cardíaca (estertores úmidos são limitados em relação aos sibilos), ou edema agudo do pulmão (é o quadro paroxístico somado a tosse com expectoração espumosa, branca ou rosada, cianose, respiração ruidosa com sibilos e estertores). Aparece no período noturno porque: a posição em decúbito aumenta o retorno venoso e a pressão venosa impede a drenagem linfática da linfa dos espaços intersticiais; ou por depressão do centro respiratório durante o sono; ou, finalmente, pela diminuição do apoio adrenérgico necessário à dinâmica do ventrículo esquerdo claudicante.

O edema pulmonar de origem central (neurogênico) decorre de lesão do hipotálamo, provocando descarga simpática pelas vias nervosas eferentes. Esta lesão pode ser ocasionada por traumatismos cranioencefálicos, tumores, hemorragia cerebral, superdosagem de medicamentos tóxicos, tentativa de estrangulamento.

- g) Ortopneia ou dispneia de decúbito (menos intensa) → aquela que surge quando o paciente adota posição deitada, precisando, com isso, elevar a cabeça e o tórax, chegando a se colocar em posição sentada, formando praticamente 90º com o plano horizontal. Este tipo de dispneia é, em geral, causado pelo aumento da congestão pulmonar nesta posição, devido ao maior fluxo de sangue proveniente dos membros inferiores e do

leito esplâncnico. A posição é, então, adotada para auxiliar na dificuldade respiratória e também para diminuir o retorno venoso ao coração. Ela se diferencia da paroxística noturna por aparecer assim que o paciente se deita.

- h) Dispneia de esforço → é o tipo mais comum na insuficiência ventricular esquerda; aparece quando o indivíduo executa algum esforço físico e, cessado esse, desaparece. Pode ser classificada em dispneia aos grandes, médios e pequenos esforços. Dispneia aos grandes esforços ocorre em uma atividade fora do habitual, como correr. Aos médios esforços surge durante exercícios físicos de intensidade mediana, como caminhar em local plano, ou subir alguns degraus. E dispneia aos pequenos esforços surge em um exercício de pequena magnitude e muito habitual no cotidiano, como tomar banho, rir e, até mesmo, falar.

A avaliação da intensidade da dispneia é um elemento importante tanto em condições clínicas como experimentais. Ao longo dos últimos anos, inúmeras escalas têm sido desenvolvidas e propostas com essa finalidade. Ao quantificar a dispneia, o médico pode estimar sua gravidade e ter ideia mais precisa do impacto deste sintoma sobre a qualidade de vida. Vários métodos são utilizados para medida da dispneia e uns dos mais utilizados é a escala do *Medical Research Council* (MRC): esta escala consiste de pontuação que varia de 0 a 4; os pontos são baseados no tipo e na quantidade de esforço requerido para o desencadeamento da dispneia.

Escala de Dispneia do Medical Research Council (MRC)	
Grau	Descrição
0	Sem dispneia, a não ser durante exercícios extenuantes.
1	Dispneia correndo no plano ou subindo uma inclinação leve.
2	Devido à dispneia, caminha no plano mais vagarosamente do que pessoas da mesma idade ou, quando andando no plano em seu próprio ritmo, tem que interromper a marcha para respirar.
3	Interrompe a marcha para respirar após caminhar em torno de 100 metros ou após andar poucos minutos no plano.
4	A dispneia impede a saída de casa ou apresenta dispneia ao vestir-se ou despir-se.

Quadro 1 – *Medical Research Council*.

- i) Dispneia periódica ou de *Cheyne-Stokes*: é um tipo respiratório caracterizado por fase de apneia seguida de movimentos respiratórios de amplitude progressivamente crescente, sucedidos por série de movimentos respiratórios de amplitude progressivamente decrescente, até novo período de apneia, de duração variável de 15 a 30 segundos, podendo atingir 60 segundos, repetindo-se o ciclo sucessivamente. Esta dispneia aparece em portadores de enfermidades cardiovasculares, como hipertensão arterial,

insuficiência ventricular esquerda e doença arterial coronariana, podendo acontecer também em pacientes com afecções do tronco cerebrosespinal, hipertensão intracraniana, hemorragia cerebral, uremia, intoxicação por barbitúricos ou morfina.

Esta dispneia ocorre por um comprometimento do centro respiratório que, deprimido, não responde mais a tensão normal de  $\text{CO}_2$ , mas é sensível a tensões aumentadas de  $\text{CO}_2$  e diminuídas de  $\text{O}_2$ . Isto é, com as tensões normais de  $\text{CO}_2$  e  $\text{O}_2$  arteriais, há parada respiratória. Instalada a apnéia, aumenta os níveis de  $\text{CO}_2$  e diminuem os de  $\text{O}_2$ , até um limiar que é capaz de estimular o centro respiratório, estabelecendo a respiração. Então, novamente o  $\text{CO}_2$  se reduz e o  $\text{O}_2$  aumenta, sobrevivendo a apnéia. A resposta em crescendo e decrescendo é devida ao retardamento da circulação que, em vez de se processar em 5 a 10 segundos, se efetua, na insuficiência ventricular esquerda, em 20 a 25 segundos. Sendo assim, conclui-se que as amplitudes respiratórias cada vez mais aumentadas surgem devido a ondas sanguíneas cada vez mais carregadas de  $\text{CO}_2$  após a primeira onda sanguínea capaz de estimular o centro respiratório que estava em apnéia.

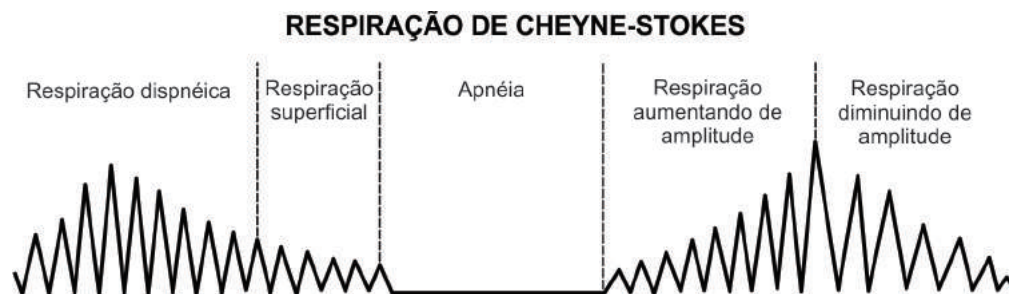


Figura 4 – Fonte: Porto – 5ª edição.

- j) Ritmo de Cantani → Caracteriza-se pelo aumento da amplitude dos movimentos respiratórios, de modo regular, secundariamente à presença de acidose metabólica, encontrada, por exemplo, na cetoacidose diabética ou insuficiência renal. À medida que a acidose metabólica agrava-se, raramente pode haver o surgimento do ritmo de Kussmaul.

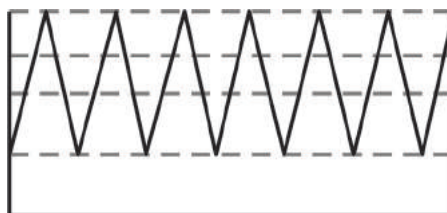


Figura 5: Ritmo de Cantani

- k) Respiração de Kussmaul → caracterizada por fase de inspiração; fase de apnéia, relativamente prolongada, em inspiração; fase de expiração e fase de apnéia, relativamente prolongada, durante a expiração. A fase inspiração e expiração são ruidosas e cada vez mais amplas. Este tipo respiratório ocorre em casos de desequilíbrio ácido-básico, como na acidose, principalmente na diabética.

## RESPIRAÇÃO DE KUSSMAUL

Inspirações profundas seguidas de pausas - expiração curtas também seguidas de pausas



Figura 6 – Fonte: Porto – 5ª edição.

- l) Respiração de Biot → fase de apneia seguida de movimentos inspiratórios e expiratórios anárquicos quanto a sua amplitude e frequência. É caracterizada por verdadeira irregularidade respiratória; ritmo, frequência e amplitude estão alterados. Frequente em casos de meningite e, quase sempre, indica grave comprometimento cerebral.

## RESPIRAÇÃO DE BIOT

Respirações de amplitude variável - períodos de apnéia



Figura 7 – Fonte: Porto – 5ª edição.

- m) Dispneia suspirosa → ruídos respiratórios normais são interrompidos por suspiros isolados ou agrupados, traduzindo conflitos emocionais, como tensão, ansiedade, insegurança e, até, desânimo e frustração.

## RESPIRAÇÃO SUSPIROSA

Movimentos respiratórios interrompidos por suspiros

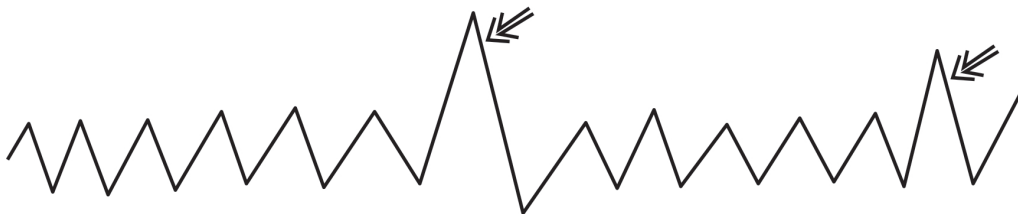

Figura 8 – Fonte: Porto – 5ª edição.

## **BIBLIOGRAFIAS CONSULTADAS:**

BICKLEY, L.S. *Bates Propedêutica Médica*. 8. Ed. Rio de Janeiro: Guanabara Koogan, 2008. p. 228-229.

GRAAFF, V.D. *Atlas de Anatomia Humana*. 6ª. Ed. Rio de Janeiro: Manole, 2003.

GUYTON, A.C.; HALL, J.E. *Tratado de Fisiologia Médica*. 11ª. Ed. Rio de Janeiro: Elsevier, 2006. p. 471-522.

MARTINEZ JAB; PADUA AI & TERRA FILHO J. Dispneia. *Medicina, Ribeirão Preto*, 37: 199-207; 2004.

MOORE, K.L.; DALLEY, A.F. *Anatomia Orientada para a Clínica*. 5ª. Ed. Rio de Janeiro: Guanabara Koogan, 2007. p. 104-122.

NETTER, F.H. *Atlas de Anatomia Humana*. 2ª. Ed. Rio de Janeiro: Elsevier, 2004.

PORTO, C.C. *Semiologia Médica*. 5ª Ed. Rio de Janeiro: Guanabara Koogan, 2005.

SOUZA, B.F. ; et al. *Manual de Propedêutica Médica*. 3ª Ed. Belém: Cejup, 1995.

# 7

## Síndromes Mediastínicas

O s vários órgãos e estruturas que compõem o mediastino fazem dele uma vasta caixa de surpresas, a qual abrange um grupo amplo de afecções, incluindo de meros comprometimentos digestivos, vasculares e neurológicos a neoplasias pouco diferenciadas, passando pelo complexo campo dos linfomas. De forma que, na rotina do dia a dia, o diagnóstico dessas afecções representa verdadeiro desafio para o médico. Acresce o fato de que uma das principais abordagens para o diagnóstico inclui a mediastinoscopia. Dessa forma, um dos enfoques deste capítulo centra-se nas descrições das manifestações clínicas das principais síndromes mediastínicas, uma vez que essas síndromes constituem um grupo heterogêneo de afecções de grande complexidade com história clínica e sinais físicos extremamente limitados. Muitas dessas lesões são encontradas em pacientes assintomáticos em exames radiológicos de rotina.

### Conceito

As síndromes mediastínicas são expressões do comprometimento de um ou de vários órgãos do mediastino. A sintomatologia do comprometimento mediastínico compreende manifestações neurológicas, vasculares, respiratórias e digestivas.

### Anatomia

O mediastino é o espaço extrapleural compreendido entre as duas regiões pleuropulmonares direita e esquerda. Contém todos os órgãos intratorácicos com exceção dos pulmões. Está limitado anteriormente pela face interna do esterno e cartilagens costais; posteriormente, pela coluna dorsal e parte da goteira costovertebral; lateralmente, pelos hilos pulmonares, folhetos pleurais e pericárdicos; superiormente, pelo opérculo do tórax, que corresponde aos primeiros arcos costais na base do pescoço e pelo disco intervertebral que separa a 7ª vértebra cervical da 1ª dorsal e inferiormente, pelo diafragma, que o separa do abdômen .



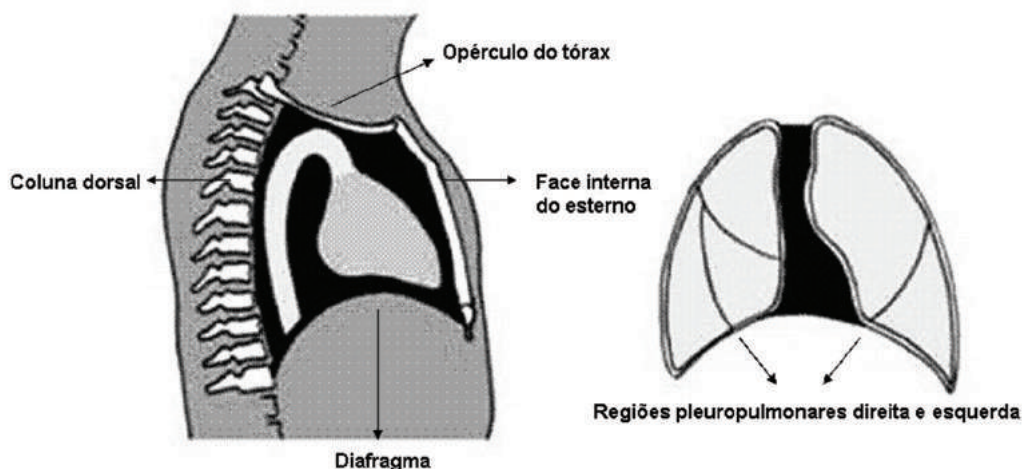


Figura 1: Limites da região do mediastino

## Divisão

Para o estudo das síndromes mediastínicas, o mediastino é dividido em porções e compartimentos, cuja denominação varia segundo os autores. No entanto, independente dos autores, todos consideram em separado o mediastino posterior dos restantes. Os outros dois são o mediastino anterior e médio.

A predileção que determinados tipos de tumores têm por se localizarem em regiões específicas do mediastino justifica a divisão do mesmo em compartimentos, se bem que esta divisão é arbitrária, pois é desprovida de bases anatómicas concordantes. Contudo, essas divisões têm sido mantidas porque, de certa forma, podem ser correlacionadas com a expressão radiológica dos tumores mediastinais.

Na divisão do mediastino em duas porções: uma porção anterior, formando o mediastino anterior e uma porção posterior, formando o mediastino posterior. O limite que separa uma da outra é um plano frontal passando pela bifurcação dos brônquios.

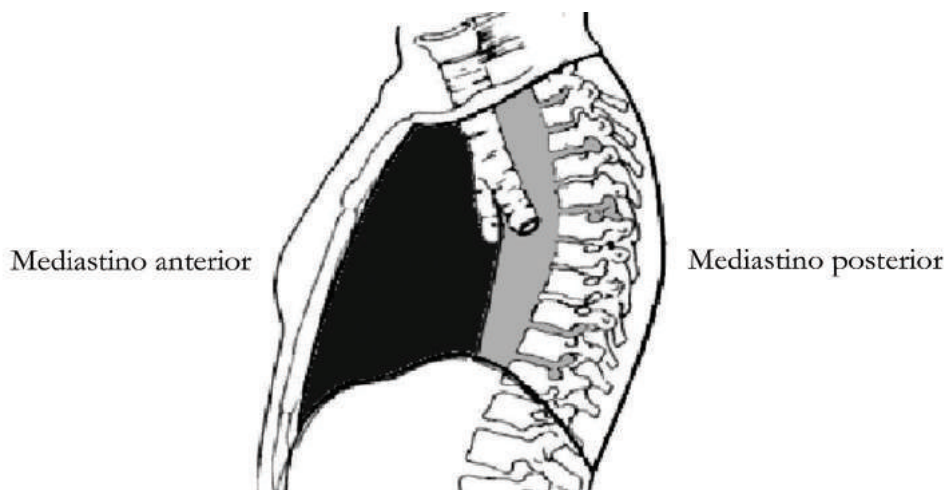


Figura 2: Divisão do mediastino em duas porções: anterior e posterior



Mediastino anterior – Espaço que fica entre o esterno (na frente) e o folheto anterior do pericárdio (atrás). Na cavidade mediastínica anterior estão contidos: timo, grossos vasos, pericárdio, coração, nervos frênicos, gânglios, tecido célula-adiposo.

Mediastino posterior – É delimitado anteriormente pelo folheto posterior do pericárdio, atrás pela coluna vertebral e inferiormente pelo diafragma. No mediastino posterior: contém conduto traqueobrônquico, esôfago, crossa da aorta e aorta descendente, grande ázigo, pequenos ázigos, canal torácico, nervos pneumogástricos, nervos recorrentes e gânglios.

Numa segunda divisão clínica, o mediastino está dividido em andar superior e inferior, separados por um plano horizontal imaginário que vai da base do manúbrio à 4ª vértebra dorsal (torácica). O andar inferior divide-se em três compartimentos: anterior, médio e posterior. O coração ocupa o mediastino médio. Assim, ao se descrever uma imagem mediastínica, torna-se simples dizer: está acima do coração – mediastino superior; na sua frente – mediastino anterior; ou atrás dele – mediastino posterior.

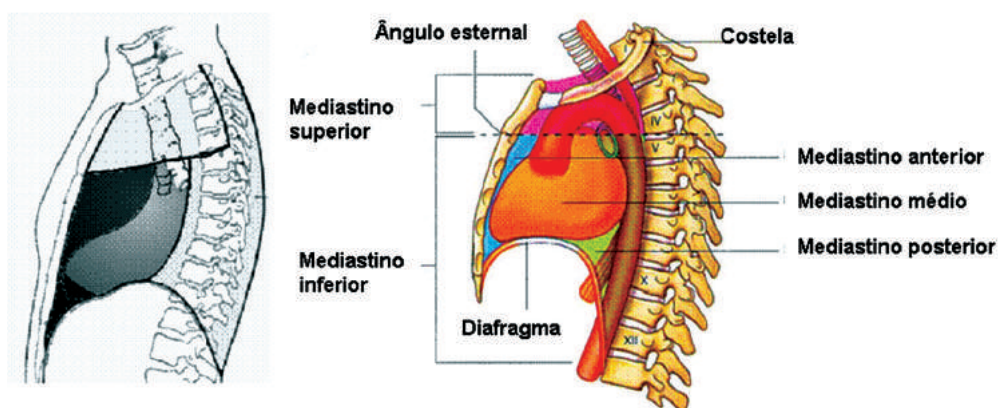


Figura 3: Divisão do mediastino em mediastino superior e inferior

No mediastino superior estão os vasos que emergem da crossa da aorta – tronco arterial braquiocefálico, carótida primitiva esquerda, subclávia; os troncos venosos braquiocefálico, parte da traqueia, esôfago, nervos vago e frênico.

No mediastino anterior localizam-se o timo e o tecido célula-adiposo.

No mediastino médio: coração, aorta ascendente e crossa da aorta, artéria pulmonar e seus ramos, hilos pulmonares, bifurcação traqueal, veias cavas: superior e inferior, nervo recorrente esquerdo, nervos frênicos e gânglios.

Mediastino posterior: aorta descendente, esôfago, porção inferior dos nervos vagos, cadeia simpática, canal torácico e a grandes e pequenos ázigos.

### **Fisiopatogenias das síndromes mediastínicas**

As síndromes mediastínicas resultam de compressão, irritação, destruição, ruptura, deslocamento de um ou vários órgãos do mediastino.

## Etiologia das síndromes mediastínicas

Figuram como causas afecções tumorais, inflamatórias, traumáticas, anomalias e distopias. O maior contingente é dado pelas formações tumorais, que se dividem em não ganglionares e ganglionares.

### Causas tumorais

Os tumores mais frequentes são timomas, linfomas, bóciros intratorácicos, neurofibromas e teratomas, que compreendem cerca de 75% dos tumores localizados no mediastino.

Entre as massas tumorais não ganglionares: bócio mergulhante ou bócio ectópico (10% dos tumores do mediastino superior), raramente observa-se adenoma da paratireóide, formações vasculares (aneurismas e dilatações venosas), timomas – o mais frequente dos tumores do mediastino; neurinomas (25%), tumores germinativos ou embrionários (cistos e teratóides), entre os quais os teratomas têm maior incidência (11% a 15%), fibromas, fibrossarcomas, lipomas, tumores do esôfago, tumores do conduto traqueobrônquico.

Em todas as séries os tumores do mediastino anterior são os mais frequentes, oscilando entre 50 a 60%, o médio entre 15 a 25% e os posteriores com 25 a 35%. O mediastino anterior tem a maior porcentagem de tumores malignos (50 a 70%), seguido pelo posterior e pelo médio.

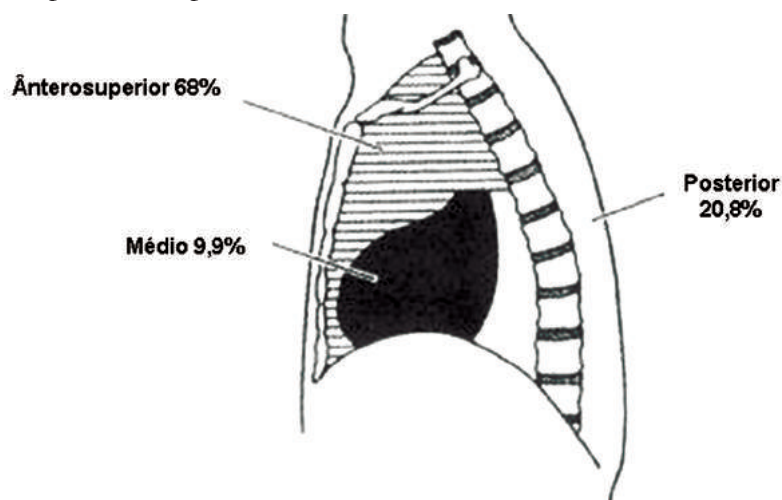


Figura 4: Percentagem de tumores malignos de acordo com o compartimento

Entre as massas tumorais ganglionares: adenopatias tuberculosas, comuns na infância como primo-infecção, linfomas – linfoma Hodgking e linfomas não Hodgking, metástases ganglionares (nos linfomas, cânceres primários do pulmão, sistema digestivo, próstata e rins).

Considerando a localização anatômica dentro dos compartimentos, um número relativamente pequeno de diagnósticos cobrirá a grande maioria das entidades apontadas na classificação por compartimentos anatômicos (Tabela 1).

Tabela 1: Distribuição dos tumores pelos compartimentos anatômicos

Antero-superior	Médio	Posterior
Timo (30%)	Cistos (60%)	Neurogênicos (53%)
Linfomas (20%)	Linfoma (21%)	Cistos (34%)
Germinativos (18%)	Mesenquimais (9%)	Mesenquimais (9%)

As estruturas que compõem os compartimentos e as localizações preferenciais dos diferentes tumores nas três divisões são descritas nas tabelas abaixo:

Tabela 2: Tumores do mediastino ântero-superior.

Estruturas	Patologia
Gânglios linfáticos	Linfomas Linfadenopatias metastásicas
Timo	Timoma
Tireóides	Bócio
Paratireóides	Adenoma das paratireóides
Tecido endócrino	Tumor carcinóide
Tecido célula-adiposo	Lipomas
Tecido embrionário	Tumores de células germinativas
Outros tecidos	Tumores mesenquimatosos Carcinomas primários

Tabela 3: Tumores do mediastino médio.

Estrutura	Patologia
Gânglios linfáticos	Linfomas Lifadenopatias metastásicas
Traqueia Brônquios principais	Cistos broncogênicos
Coração Grandes vasos Aorta ascendente/descendente	Cistos pericárdicos Aneurisma da aorta
Esôfago	Cisto e tumor de esôfago

Tabela 4: Tumores do mediastino posterior.

<b>Estruturas</b>	<b>Patologia</b>
Gânglios	Linfomas
Nervos espinhais Cadeia simpática	Tumores neurogênicos Neurinomas Neurofibromas Neurosarcomas Ganglioneuromas Neuroblastomas

### **Causas inflamatórias**

As afecções inflamatórias são raras: mediastinites agudas e crônicas, pleurisias mediastínicas, etc.

As causas de mediastinites agudas são variadas e são decorrentes de: contaminação externa (feridas penetrantes torácicas, pós-operatório de cirurgia cardíaca, osteomielite pós esternotomia), contaminação interna (foco infeccioso cervical, abscessos na cavidade oral, abscessos retrofaríngeo, abscesso subfrênico), perfuração esofágica (traumatismo, instrumentos de esofagoscopia, ingestão de corpo estranho, de substâncias causticas e câncer de esôfago), pós-operatório de cirurgia de esôfago, rotura traqueobrônquica, abscesso pulmonar e empiema.

Os sintomas começam geralmente de forma brusca com febre, comprometimento do estado geral, dor retroesternal irradiada para o pescoço, taquipneia e sinais de sepse. O prognóstico das mediastinites agudas é reservado, especialmente nos casos diagnosticados tardiamente, nos quais a letalidade é maior que 50%.

A mediastinite crônica é pouco frequente. As causas de mediastinites crônicas são decorrentes principalmente de inflamação crônica granulomatosa: tuberculose, histoplasmose ou de causas idiopáticas, hematomas mediastínicos, poliserosites e radioterapia. Compromete especialmente o mediastino superior, que na radiografia de tórax se traduz por alargamento com calcificações ocasionais nessa localização. A maioria das pacientes é assintomática, porém alguns podem apresentar sinais graves de compressão de estruturas do mediastino.

### **Causas traumáticas**

Os acidentes traumáticos podem originar o pneumomediastino (presença de ar no mediastino) por rotura alveolar, rotura de esôfago ou da traqueia. Abstraindo dessa eventualidade, o pneumomediastino é afecção bastante rara e assim mesmo de mais ocorrências nos recém-nascidos, por rotura de esôfago ou rotura alveolar. A rotura do esôfago pode suceder durante as crises violentas de vômitos, sendo o local mais vulnerável a porção inferior do órgão, pobre em tecido conjuntivo, o mesmo pode acontecer na traqueia, por destruição parietal secundária a diferentes patologias. A rotura alveolar mais frequente é a rotura espontânea, provocando pneumotórax espontâneo – o ar atinge o hilo e penetra no mediastino infiltrando-se

pelas bainhas vasculares. O pneumomediastino também é suscetível de se manifestar por extensão de pneumoperitônio.

O pneumomediastino instala-se com dor retroesternal súbita, dispneia, quadro dramático se o ar permanecer retido no mediastino. Se o ar se expandir no tecido subcutâneo (enfisema subcutâneo), o diagnóstico é facilmente firmado pelos dados colhidos à inspeção, palpação, percussão, ausculta – abaulamentos, crepitações palpáveis e audíveis, som claro com leve toque timpânico.

## Outras causas

Como anomalias e distopias, as deformações da coluna vertebral, hérnias diafragmáticas, desvios do mediastino por processos retráteis, etc.

## Sinais e sintomas

Os principais sinais e sintomas do mediastino resultam basicamente da compressão dos órgãos, portanto, a presença de determinada síndrome mediastínica não é específica para uma etiologia determinada. Ademais, devido à aglomeração das estruturas num espaço reduzido, uma mesma alteração pode produzir diferentes síndromes.

A sintomatologia depende mais da localização e do volume do que da origem tumoral, se bem que os tumores malignos, primitivos ou secundários, são acompanhados de maior comprometimento geral.

Os tumores benignos são assintomáticos (95%) e constituem muitas vezes em achados radiológicos, já os tumores malignos são mais sintomáticos (47%) e darão sintomas mais precoces e graves.

Também é importante a localização no tórax, já que a sintomatologia mais precoce é dos tumores da parte superior que é uma zona mais estreita e onde se localizam muitos órgãos, diferente da parte inferior que apresenta maior espaço. Dessa forma, de acordo com a localização do tumor, o paciente pode ser assintomático e ser um achado radiológico na investigação de outras causas, pode apresentar sintomas inespecíficos, como perda ponderal, hiporexia e mal estar geral.

## Sintomatologia neurológica

O comprometimento simpático cervicotorácico manifesta-se quase sempre por uma síndrome de inibição, caracterizando-se por miose, enoftalmia e redução da fenda palpebral – síndrome de Claude *Bernard-Horner*. Surge com mais frequência nas neoplasias malignas próximas dos ápices pulmonares – tumor de *Pancoast*.

A síndrome de *Claude Bernard-Horner* é consequente a um bloqueio da inervação simpática do olho e da face em qualquer ponto do seu trajeto. Cursa clinicamente com uma ptose palpebral discreta a moderada da pálpebra superior, devida a uma paresia do músculo tarsal superior ou de *Müller*. A pupila apresenta uma miose variável, que depende da localização, grau e cronicidade do déficit. A síndrome é considerada completa quando esses sintomas estão associados à anidrose da hemiface ipsilateral, a um aumento da temperatura e à hiperemia facial.

Pode ocorrer também, embora raramente, um quadro irritativo, isto é, midríase, exoftalmia e aumento da fenda palpebral – síndrome de *Pourfour du Petit*, caracteristicamente passageira. A síndrome de *Pourfour du Petit* é conhecida por ser

o oposto da síndrome de *Claude Bernard-Horner*, causada por uma hiperatividade da cadeia simpática cervical, secundária a um processo irritativo. Costuma ser encontrada nos processos benignos – inflamações e adenopatias.

Também indicativa de paralisia do simpático é a anidrose unilateral, que, na maioria das vezes, passa despercebida ao médico, mas não ao paciente.

O comprometimento do parassimpático é destituído de importância devido sua raridade. Os sintomas predominantes decorrem da lesão dos nervos vagos. À direita, o vago localiza-se atrás do esôfago e à esquerda, adiante dele, entrando em contato com a aorta e gânglios linfáticos da região. Consequentemente, sua excitação produzirá tosse coqueluchoide, bradipneia e disfagia intermitente. A paralisia do nervo vago produzirá taquicardia.

O comprometimento do nervo recorrente ou laríngeo esquerdo está relacionado com sua trajetória, que, à esquerda, forma uma alça sob a crossa aórtica ao nível do mediastino médio inferior. O recorrente direito não chega a penetrar fundo no tórax, razão pela qual as síndromes do recorrente caracterizam neoplasias localizadas à esquerda.

Nos casos de inibição do nervo laríngeo, surge voz bitonal, de falsete e afonia. Muitas vezes é o paciente quem chama a atenção para a mudança no timbre de sua voz. A excitação (irritação) causa espasmo glótico.

O comprometimento do nervo frênico se traduz por soluço e paralisia da hemicúpula diafragmática que, na radiografia, manifesta-se por acentuado desnível e clinicamente por respiração paradóxica. Quando ocorre irritação do nervo frênico o paciente pode evoluir com dores nos ombros.

## **Sintomatologia vascular**

Os grandes vasos em geral deixam-se comprimir com mais dificuldade. Quase sempre as compressões ocorrem quando as neoformações são de natureza maligna.

As veias são comprimidas com mais facilidade, pois elas têm paredes finas e a pressão em seu interior é relativamente baixa. As artérias oferecem maior resistência devido à elevada pressão em seu interior e à constituição de suas paredes; por isso, os fenômenos de corrosão são mais comuns que os de compressão. As artérias são geralmente rechaçadas e não comprimidas.

Havendo compressão da veia cava inferior, aparecem ascite, hepatomegalia, edema dos membros inferiores e circulação colateral.

Quando isso ocorre na veia cava superior, surge turgescência venosa bilateral das jugulares com ausência de pulso, estase circulatória encefálica (zumbido, cefaleia, tonteira, vertigem, sonolência e torpor). Tais manifestações acentuam-se quando o paciente se deita ou faz esforço. Outras manifestações ainda ocorrem como a cianose dos lábios, orelhas e unhas, edema palpebral, da face, do pescoço e dos membros superiores. Nas compressões das veias pulmonares ocorrem estase pulmonar e hidrotórax.

O edema por hipertensão venosa localizada por aumento da pressão hidrostática, inconstante no início, se intensifica e se torna persistente, invadindo a face, pescoço, região anterior do tórax, raiz dos membros superiores. A estase vascular é responsável ainda por exoftalmia, hemorragias conjuntivais, epistaxe, macroglossia, cefaleia, vertigens, sonolência, turgescência jugular patológica bilateral.

Circulação colateral com sede nas faces anteriores e laterais do tórax, podendo estender-se pelo abdômen. Se a grande veia ázigos está livre, a circulação colateral superficial é reduzida, já que a drenagem venosa se realiza através da ázigos (profundamente) – circulação colateral cava-cava azigótica. Se a grande veia ázigos se acha ocluída, a circulação colateral superficial é exuberante – circulação colateral cava-cava anazigótica.

As artérias que no mediastino podem estar comprimidas são a pulmonar e a aorta. Tais manifestações podem manifestar-se por sopro e frêmito sistólico. Nas compressões da aorta podemos observar sopro sistólico aórtico, frêmito irradiado para vasos do pescoço e alterações periféricas do pulso que variam segundo o sítio da compressão.

Se a compressão se restringe a um dos troncos venosos braquió-cefálicos, as manifestações de cianose, edema, circulação colateral, se localizam unilateralmente na face antero-superior do hemitórax atingido, ombro e raiz do membro superior correspondente. É a circulação colateral “em esclavina”, que lembra as esclavinas usadas sobre as túnicas pelos peregrinos eslavos. Observa-se turgescência jugular patológica unilateral não pulsátil.

### **Sintomatologia respiratória**

A tosse se deve a fenômenos irritativos. Em geral é seca, coqueluchoide, de timbre característico e rebelde à medicação. Quando produtiva, o paciente pode eliminar catarro com sangue ou hemoptoicos. Hemoptise franca aparece caso a neoplasia invada a luz de um brônquio.

A expectoração purulenta pode acompanhar-se de restos pilosos e outros fâneros, nos casos de cistos dermóides.

A dispneia é devida à compressão das vias respiratórias. Quando o obstáculo se localiza no nível da traqueia, há retração dos espaços intercostais e das fossas supraclaviculares (tiragem). A estenose nos brônquios de maior calibre provoca, a princípio, uma zona de hiperventilação e, mais tarde, atelectasia com possibilidade de pneumonia. Pode-se observar nas compressões dos brônquios cornagem e murmúrio vesicular diminuído, além de atelectasias, já referida anteriormente.

### **Sintomas digestivos**

São poucos frequentes os sintomas dessa natureza, predominando a sialorreia, quando houver comprometimento do vago, e disfagia, quando a neoplasia comprimir ou lesar a parede do esôfago.

### **Manifestações sistêmicas**

Certas neoplasias do mediastino manifestam-se por um conjunto de sintomas e sinais próprios, constituindo síndromes específicas de cada um.

- Timoma – miastenia gravis
- Bócio endotorácico – hipertiroidismo
- Adenoma de paratiroide – hiperparatiroidismo
- Carcinoma brônquico – síndrome de Cushing e osteoartropatia



- Feocromocitoma – hipertensão arterial paroxística. Tumor da glândula adrenal que causa liberação excessiva dos hormônios epinefrina e norepinefrina, que regulam a frequência cardíaca e a pressão sanguínea.

**Tabela 5:** Sintomatologia dos tumores mediastínicos de acordo com a sua localização.

Sintomatologia	Local da lesão	Sintomatologia
<b>Respiratória</b>	Traqueobrônquica	Dispneia e tosse
	Pleural	Dor torácica e derrame pleural
<b>Vasculares</b>	Veias	Síndrome da veia cava superior
	Coração	Insuficiência cardíaca adistólica e arritmias
<b>Digestiva</b>	Esôfago	Disfagia
<b>Neurológica</b>	Nervos intercostais	Dor torácica parietal
	Nervos frênicos	Paralisia e paresia diafragmática
	Nervo recorrente esquerdo	Disfonia
	Sistema simpático	Síndrome de <i>Claude Bernard Horner</i> e síndrome de <i>Pourfour du Petit</i>

Para facilitar o estudo de um paciente que apresenta uma doença no mediastino foram divididas as síndromes mediastínicas em superior, médio, inferior e posterior:

- **Síndrome do mediastino superior:** corresponde a síndrome da veia cava superior e as síndromes dolorosas.
- **Síndrome do mediastino médio:** correspondem as síndromes respiratórias e comprometimento dos nervos recorrentes e frênicos.
- **Síndrome do mediastino inferior:** síndrome da veia cava inferior.
- **Síndrome do mediastino posterior:** correspondem a disfagia, dores radiculares, manifestações simpáticas e de compressão medular.

## Exame físico

Nas formas iniciais da doença, o exame clínico geralmente não fornece elementos para o diagnóstico. Nos casos mais avançados, dependendo da natureza da lesão e das estruturas envolvidas, alguns dados podem ser obtidos no exame físico do tórax pela inspeção, palpação, percussão e ausculta.

A inspeção pode revelar alterações do tegumento, presença de abaulamentos localizados, pulsações anormais ou algum outro sinal específico. As alterações do



tegumento e, em especial, a presença de dilatações venosas e circulações colaterais podem estar presentes.

Os tumores mediastínicos volumosos podem exteriorizar-se na forma de proeminências localizadas. Nos aneurisma da aorta ascendente pode-se observar uma proeminência na parte superior do esterno à direita, algumas vezes com movimentos pulsáteis. Também na região pode aparecer um tumor localizado constituído por um abscesso que do mediastino forma uma fístula até a superfície. Esse abscesso pode apresentar pulsações pela conexão com coração e os grandes vasos. Excepcionalmente, um aneurisma da aorta descendente pode ocasionar uma proeminência na região escápulo-vertebral esquerda. As neoplasias malignas, como o linfossarcoma do mediastino, quando adquirem grande volume podem produzir elevação do manúbrio esternal e das clavículas. Nesses casos, a inspeção permite reconhecer geralmente a presença de adenopatias cervicais.

Deve-se proceder à palpação cuidadosa do tórax e das regiões supraclaviculares, locais frequentes de tumefações ganglionares e das neoplasias malignas do mediastino. De igual modo, também palpar a fossa supraesternal, pois com essa manobra pode-se identificar tumores situados por trás do manúbrio esternal, como um timoma, um bócio retroesternal – o bócio retroesternal geralmente ascende com a deglutição, assim como as pulsações de um aneurisma.

Na percussão, a sonoridade do esterno está modificada nos processos do mediastino anterior. De fato, nos casos de aneurismas da aorta, timoma, bócio endotorácico e outros tumores dessa região, a sonoridade do manúbrio esternal é substituída por som submaciço ou maciço. Nos processos expansivos do mediastino posterior podem produzir modificações da sonoridade da coluna vertebral, consistente com uma submacicez desde a 2<sup>a</sup> a 5<sup>a</sup> vértebra dorsal, estendendo para um e/ou outro lado da coluna vertebral sobre as regiões escápulo-vertebral.

A ausculta da região mediastínica pode revelar sinais dependendo da compressão da traqueia, brônquios e pulmões, sinais resultantes da presença de condensações mediastínicas em relação de continuidade com estes órgãos.

### **Exames complementares:**

- **Radiografia de tórax:** a radiografia de tórax é o exame no qual se identifica a maioria das enfermidades mediastínicas. Entretanto, para melhor localização e extensão, deverá ser complementada por outros exames.
- **Ultrassonografia:** pode ser útil para confirmar a natureza cística de algumas lesões do mediastino superior, especialmente nas tireoides e paratireoides.
- **Tomografia computadorizada do tórax:** é o método de eleição, pois demonstra com grande segurança as características morfológicas das lesões. Devido a sua maior sensibilidade, pode detectar alterações inaparentes na radiografia de tórax. A medição da densidade das lesões permite detectar se é cística ou sólida. A utilização de contraste possibilita uma individualização clara das estruturas vasculares, permitindo identificar aneurismas aórticos e suas complicações. Também possibilita identifi-

car pequenas coleções líquidas ou gasosas no mediastino, facilitando sua abordagem cirúrgica.

- **Ressonância magnética:** é limitada pelo seu alto custo. Tem indicação no estudo dos aneurismas – aneurisma dissecante da aorta. A ressonância magnética é um exame útil na avaliação do mediastino, uma vez que não utiliza radiações ionizantes e não necessita de meio de contraste.
- **Mediastinoscopia:** é um exame do mediastino anterior através de uma incisão esternal e exploração de todas as áreas da região subcarinal usando o mediastinoscópio. Ele visa à obtenção de amostras de tecido para estudo histológico.
- **Mediastinotomia:** consiste em obter amostras para biópsia, explorando o mediastino através de uma incisão paraesternal, geralmente no nível da segunda cartilagem condroesternal. É indicado nos casos em que a mediastinoscopia não é suficiente e tem riscos, como nas lesões localizadas nas proximidades da aorta, artéria pulmonar e veia cava superior.

## **BIBLIOGRAFIAS CONSULTADAS:**

CAPELOZZI VL. Conceitos em patologia do mediastino. Uma correlação anátomo-radiológica. *J Pneumol* 1998; 24 (6): 357-370.

CORDEIRO PB. Tumores do mediastino. In *Pneumologia: diagnóstico e tratamento*. São Paulo. Editora Ateneu, 2006.

FILGUEIRA NA. *Condutas em clínica médica* 2. ed. Rio de Janeiro, Medsi, 2001.

HARRISON. *Medicina interna* 10. ed. Rio de Janeiro, Guanabara Koogan, 1984.

BRICKLEY LS. *Bates Propedêutica médica*, 7. ed. Rio de Janeiro, Editora Guanabara Koogan.

PORTO CC. *Exame clínico bases para prática médica*. Rio de Janeiro. Editora Guanabara Koogan 2008.

SOUZA BF. *Manual de propedêutica médica*. Rio de Janeiro. Livraria Atheneu. 1985.

TEVES JJ; PARED JR; MEZA AF. Patologia del Mediastino y Síndrome Mediastinal. *Revista de Posgrado de I 26 a VI a Cátedra de Medicina*; 157: Mayo 2006.

# 8

## Tosse, Expectoração, Vômica e Hemoptise

### TOSSE

A tosse é o sintoma mais frequente de uma grande variedade de doenças pulmonares e extrapulmonares, englobando desde situações triviais como infecções respiratórias limitadas até patologias respiratórias crônicas como a asma ou o carcinoma brônquico.

A tosse, como mecanismo fisiológico, tem fundamental importância na remoção das secreções respiratórias, constituindo, assim, um dos mecanismos de defesa pulmonar. São muitos os debates acerca da melhor definição do evento da tosse. De acordo com o *Guidelines* publicado pela *British Thoracic Society*, a tosse é definida como uma “manobra expulsiva normalmente realizada contra a glote fechada associada a som”.

Ela também pode ser definida como uma expiração explosiva, na qual o ar é violentamente expulso dos pulmões através da glote, produzindo um ruído peculiar de caráter variável.

O ato de tossir compreende inicialmente uma inspiração profunda que permite um maior volume torácico e dilatações dos brônquios e, em seguida, um movimento expiratório que pode ser dividido em duas fases. Na primeira fase, chamada compressiva (compressão do diafragma, da musculatura abdominal e torácica), o movimento expiratório é feito com a glote fechada; na segunda fase, chamada expulsiva (expulsão de ar), ele é feito com a glote semicerrada, e produz ruído característico da tosse (figura 1).

Os principais benefícios da tosse são: eliminação das secreções das vias aéreas pelo aumento da pressão positiva pleural, o que determina compressão das vias aéreas de pequeno calibre, e através da produção de alta velocidade do fluxo nas vias aéreas; proteção contra aspiração de alimentos, secreções e corpos estranhos; é o mais efetivo mecanismo quando existe lesão ou disfunção ciliar, como acontece na mucoviscidose, asma e discinesia ciliar; proteção contra arritmias potencialmente fatais (ao originar aumento de pressão intratorácica).

### Classificação da tosse

Existe controvérsia para uma melhor classificação da tosse; no entanto, a classificação mais aceita foi proposta por Irwin e colaboradores, que consideraram três categorias.

A tosse pode ser dividida em aguda e apresenta um quadro autolimitado durante menos de três semanas e a tosse crônica quando ultrapassa oito semanas. Alguns tipos de tosses, chamadas subagudas, têm duração intermediária entre três e oito semanas. O quadro agudo geralmente é consequência de infecções de vias aéreas superiores (IVAS) virais com resolução dos sintomas em duas semanas. As causas não virais incluem quadros de exacerbação de quadros pré-existentes de asma e/ou exposição a poluentes.

- **Aguda:** é a presença do sintoma por um período de até três semanas.
- **Subaguda:** tosse persistente por período entre três e oito semanas.
- **Crônica:** tosse com duração maior que oito semanas.

Uma grande variedade de doenças pode ser responsável por quadros de tosse; portanto, a diferenciação inicial entre tosse aguda e crônica é importante no estabelecimento das principais possibilidades diagnósticas a serem abordadas.

As causas mais frequentes de tosse aguda são as infecções virais das vias aéreas superiores, em especial, o resfriado comum, e das vias aéreas inferiores, principalmente as traqueobronquites agudas.

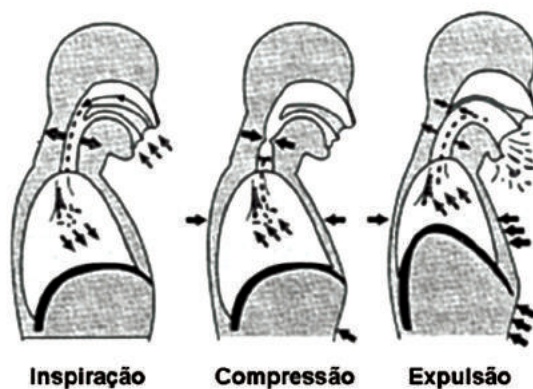


Figura 1: o ato de tossir está sob controle voluntário e involuntário, e consiste das fases inspiratória, compressiva e expiratória, seguindo-se a fase de relaxamento.

### Etiologia da tosse aguda

- Resfriado comum
- Sinusite aguda
- Gripe
- Rinite, laringite, traqueíte e faringite
- Bronquite aguda
- Exacerbação de doença pré-existentes
  - Crise leve de asma
  - Bronquiectasia
  - Exacerbação leve da DPOC
  - Rinossinusopatias
- Exposição a alérgenos ou irritantes
  - Ambientais ou ocupacionais

- Drogas
  - Inibidores ECA,  $\beta$ -bloqueadores
- Pneumonia
- Crise grave de asma ou DPOC
- Edema pulmonar por IVE
- Embolia pulmonar

Uma das causas mais comuns de tosse subaguda é a tosse pós-infecciosa, ou seja, aquela que acomete pacientes que tiveram infecção respiratória recente e não foram identificadas outras causas. Outras causas com frequência semelhantes às infecciosas são devidas à doença do refluxo gastroesofágico e a síndrome da tosse de vias aéreas superiores.

### As causas mais comuns de tosse crônica

Síndrome da tosse crônica de vias aéreas superiores secundária à rinosinusite
Gripe
Asma
Doença do refluxo gastroesofágico
DPOC ou bronquite
Bronquiectasias
Neoplasia pulmonar
Aspiração pulmonar
Inibidores da enzima de conversão da angiotensina
Tosse psicogênica
Doenças intersticiais doenças ocupacionais
Infecções pulmonares
Tuberculose pulmonar
Insuficiência cardíaca congestiva

### Reflexo da tosse

Existem dois mecanismos de depuração para proteção das vias aéreas com relação à entrada de partículas procedentes do meio externo. O primeiro é o clearance mucociliar, através do qual os movimentos ciliares impulsionam, no sentido cranial, uma fina camada de muco com partículas a serem depuradas. A tosse, ocorrendo por meio de ato reflexo, é o segundo mecanismo envolvido neste sistema de proteção das vias aéreas inferiores, podendo ser voluntária ou involuntária.

A tosse involuntária é um fenômeno vagal e pode ser iniciada apenas em estruturas inervadas pelo vago ou seus ramos. Cada acesso de tosse envolve a estimulação de um arco reflexo complexo ativado pela entrada de materiais estranhos na via aérea que vão estimular receptores localizados em vários níveis do aparelho respiratório. Os receptores estimulados enviam impulsos através de nervos aferentes (vago, glossofaríngeo, trigêmio ou frênico) ao centro da tosse, que se localiza na

medula espinhal, que, por sua vez, se encontra sob controle de centros corticais. Até hoje não se conhece o local exato do centro da tosse. O centro da tosse pode estar presente ao longo de sua extensão, já que ainda faltam evidências significativas capazes de definir sua localização precisa no encéfalo. O centro da tosse envia informação através dos nervos vago, frênico e radiculares aos órgãos efetores (os músculos respiratórios), que dão origem à tosse pela seguinte sequência: inspiração ampla, fechamento da glote, contração do diafragma (com formação de pressão positiva no sistema brônquico) e abertura súbita da glote com produção de uma corrente de ar expiratória violenta. Os receptores da tosse são polimodais, isto é, respondem a uma grande variedade de estímulos: químicos (capsaicina, ácido tartárico, ácido cítrico, nicotina, agentes osmóticos e soluções hipoclorídricas), mecânicos (corpos estranhos, poeira, muco), inflamatórios (histamina, bradicinina, prostaglandina E2 e F2 $\alpha$ ) e térmicos (inalação de ar muito quente ou frio).

**Receptores da tosse na laringe:** os receptores irritativos, que respondem a estímulos químicos e mecânicos, são os responsáveis pelo desencadear da tosse nesse nível. Os outros receptores são ativados pelo ciclo respiratório, não estando envolvidos no mecanismo da tosse.

**Receptores da tosse na árvore traqueobrônquica Fibras A $\delta$  mielinizadas (*Rapidly Adapting Receptors*-RAR):** contêm fibras vagais mielinizadas e concentram-se na parede das grandes vias aéreas. São fibras irritativas, sensíveis a estímulos químicos e mecânicos, sendo as principais responsáveis pelo início da tosse.

**Fibras C-aférentes não mielinizadas:** contêm neuropeptídios como a substância P, neuroquinina A, neuropeptídeo Y e o peptídeo relacionado com o gene da calcitonina. Englobam as fibras C brônquicas que medeiam o reflexo da tosse. Por outro lado, as fibras C pulmonares parecem inibir o reflexo da tosse, devido à sua localização nas pequenas vias aéreas e alvéolos, que são locais em que é impossível induzir tosse.

***Slowly adapting stretch receptors* (SAR):** contêm fibras aferentes mielinizadas e são encontradas predominantemente na musculatura lisa. São insensíveis à maioria dos estímulos químicos e mecânicos que causam a tosse. O seu papel parece ser o de facilitar o reflexo da tosse. De uma maneira geral, as RAR e as fibras C brônquicas medeiam a tosse, as SAR facilitam o reflexo da tosse e as fibras C pulmonares inibem a tosse.

## Avaliação semiológica da tosse

- **Quanto à presença de secreção:** produtiva ou seca (improdutiva).

A tosse é produtiva quando se faz acompanhar de expectoração. Denomina-se tosse úmida quando há secreção e essa não é eliminada. A tosse é úmida e não produtiva.

A tosse é seca quando não é acompanhada de secreção. Surge na fase inicial dos processos inflamatórios brônquicos, na insuficiência cardíaca esquerda, no câncer brônquico e nos distúrbios emocionais.

- **Quanto à intensidade:** a tosse poderá ser fraca, média ou de forte intensidade.

- **Quanto à frequência:** a tosse poderá ser rara ou frequente. Deve-se observar se a tosse está presente raramente ou muitas vezes. A tosse pouco frequente pode ser causada por agentes ambientais ou alérgenos.
- **Quanto à duração:** a tosse pode ser isolada, em acessos e contínua.

A tosse contínua é rara e surge nos processos que condicionam irritação das vias aéreas altas como na faringite e traqueobronquite.

A tosse por acessos ocorre na coqueluche e em outras infecções respiratórias. Um exemplo típico de tosse em acessos é a chamada “tosse quintosa”, que acompanha a coqueluche e se caracteriza por se apresentar em acessos paroxísticos com tosse periódica, seca e demorada. O acesso inicia-se subitamente, como uma série de expirações violentas e explosivas, com pequena inspiração entre as mesmas, seguindo-se uma intensa e prolongada inspiração, que é sonora e sibilante, pelo espasmo da glote; imediatamente os acessos se reproduzem, cessando geralmente a crise quando o paciente elimina, violentamente, mucosidade escassa e hialina. Por tradição guarda esse nome, pois se pensava outrora que surgisse a cada cinco horas.

A tosse coqueluchoide é similar à quintosa, distinguindo-se dessa pela menor frequência e duração dos acessos e pela ausência da expectoração hialina característica. Ocorre na asma, traqueobronquite e tumores mediastinais que levam a excitação do nervo pneumogástrico.

- **Quanto à tonalidade e timbre:** tanto a tonalidade e o timbre da tosse podem estar modificados. Assim tem-se a tosse atípica (normal), rouca, estridente, afônica e bitonal.

A tosse bitonal, acompanhada da voz em falsete, que se observa na paralisia de uma das cordas vocais ou nas lesões do nervo recorrente por compressão. Elas exprimem dois sons ao mesmo tempo.

A tosse afônica ocorre nas paralisias das cordas vocais. O ar não é expulso com energia suficiente devido uma oclusão inadequada da glote ou em decorrência de uma paralisia dos músculos respiratórios.

A tosse rouca tem um timbre grave. É observada nos tabagistas. Indica laringite aguda ou crônica.

A tosse estridente é intensa e rouca, lembrando o latido de um cão. É observada nas laringites e nas compressões traqueobrônquicas.

## Causas mais frequentes de tosse seca de acordo com os sintomas

Tosse seca	Causas
Com sensação de coceira na garganta	Faringite, traqueobronquite aguda
Piorando com decúbito lateral	Irritação pleural
Predominantemente noturna	Sinusite crônica
Em acesso quando o paciente se deita	Refluxo gastroesofágico



Aparecendo após exercícios	Bronquite crônica
Noturna acompanhada de ortopnéia	Doença cardíaca
Com timbre metálico, bitonal, com disfonia	Laringite
Com otalgia associada	Otite
Relacionada com alimentação	Fístula traqueoesofágica
Em usuário de captopril	Efeito colateral da droga

## EXPECTORAÇÃO

O exame físico do sistema respiratório normalmente limitado à caixa torácica pelas técnicas básicas do método clínico: inspeção, palpação, percussão e ausculta devem estender-se à análise do material eliminado através das vias respiratórias. Essa conduta, quando embasada em sólidos conhecimentos de fisiologia e patologias das vias aéreas, torna-se método propedêutico extremamente útil no diagnóstico diferencial das afecções pulmonares, bem como dos agentes etiológicos implicados nas doenças infecciosas.

O adulto normal produz cerca de 100 ml de muco em seu aparelho respiratório inferior a cada dia. Essa produção é levada ao trato respiratório superior pelo aparelho mucociliar, onde sofre processo de deglutição com a saliva.

O muco é um coloide hidrofílico composto de 95% de água, 1% de proteínas, 0,9% de carboidratos e 0,8% de lipídios. Quaisquer situações que aumentam a produção do muco e alterações das suas propriedades desencadeiam mecanismos de defesa do aparelho respiratório como tosse e pigarro.

Quando a tosse é acompanhada de secreção, diz-se que ela é úmida ou produtiva. Na tosse produtiva, quantidades variáveis de material formado ou depositado nas vias aéreas são eliminadas, o que se chama de escarro ou expectoração.

A palavra expectoração tem sua origem no latim, *expectorare*, que significa ato e efeito de expectorar.

O primeiro questionamento que se faz ao paciente com tosse produtiva é a descrição das características da secreção eliminada. Essa informação, apesar de importante, não isenta o médico da inspeção do material eliminado. O exame compreenderá a visualização do material, análise de sua viscosidade e odor.

As informações semiológicas da expectoração são muitas, devendo começar, ainda na anamnese, com a descrição do tempo de aparecimento da sintomatologia: início agudo, subagudo ou crônico.

Início agudo, invariavelmente, é causado por infecções virais do trato respiratório, afecções alérgicas e agudização de condições crônicas tais como asma brônquica e bronquite crônica. Infecções bacterianas, como as pneumonias, causam produção de expectoração de início insidioso, aumentando gradativamente de volume, em um período de dias a semanas. Já a eliminação de secreção de forma crônica, durante meses ou anos, ocorre na bronquite crônica, asma brônquica e bronquiectasias.

O período do dia em que a expectoração é mais abundante também fornece pistas diagnósticas. Eliminação copiosa de secreção no período matutino, logo após levantar, é característica de doenças supurativas crônicas como bronquiectasias e bronquite crônica. A tosse com expectoração em crises intermitentes durante o dia sugere o diagnóstico para condições em que a ação da gravidade deposita o conteúdo, até o momento que a quantidade acumulada obriga o organismo a lançar mão de mecanismos de defesa para eliminá-la. As bronquiectasias são o modelo desse tipo de comportamento. Tosse e expectoração relacionadas à alimentação indicam a presença de fístula broncoesofágica ou distúrbios de deglutição, com aspiração do conteúdo alimentar para as vias respiratórias.

O decúbito também pode precipitar eliminação de secreção das vias aéreas. Devido à peculiaridade anatômica da árvore respiratória, determinados segmentos pulmonares somente terão uma drenagem adequada quando determinada posição assumida pelo paciente facilita a drenagem das secreções. Exemplos dessa condição são as bronquiectasias, os abscessos pulmonares e as fístulas broncopleurais.

O escarro deve ser descrito quanto ao aspecto, quantidade, viscosidade e consistência, cheiro, número de vezes que é expectorado durante o dia e a noite e presença ou ausência de sangue. Uma descrição adequada pode indicar a causa do processo da doença.

Quanto ao aspecto, o escarro poderá ser mucoso, escuro, purulento, mistura com sangue, cor de tijolo (ferruginoso), como geleia de groselha, etc.

Escarro não infectado é inodoro, transparente e cinza-esbranquiçado, assemelhando-se ao muco; é chamado mucoide. É comum na asma brônquica sem infecção superposta. É semelhante à clara de ovo. É esbranquiçado e algo viscoso.

O escarro escuro ou acinzentado é o dos fumantes, da antracose e da poluição atmosférica (mineradores de carvão). O escarro infectado contém pus e é chamado purulento; caracteriza-se por ser uma secreção extremamente viscosa, opaca, de coloração amarelada ou esverdeada. A presença de grumos de consistência aumentada é uma constante. Também denominada de expectoração em medalhões. A infecção bacteriana é o maior exemplo de escarro purulento. Diferenças sutis em sua coloração podem sugerir agentes etiológicos específicos. Na pneumonia pneumocócica, o escarro é tipicamente ferruginoso. Quando o agente implicado é a *Klebsiella pneumoniae*, assume coloração arroxeadada, semelhante à geleia de groselha. *Pseudomonas aeruginosa* confere um aspecto esverdeado à secreção eliminada. O aspecto bilioso ou semelhante à pasta de anchovas é patognomônico de abscessos hepáticos que sofrem ruptura e comunicação com o trato respiratório através do diafragma.

A expectoração misturada com sangue ou contendo raias de sangue, escarro hemoptoico, é a do sangramento da árvore brônquica ou das vias aéreas superiores. Ocorre na tuberculose pulmonar, infarto pulmonar, neoplasias brônquicas central, edema pulmonar agudo, etc. O escarro seroso é resultante da transudação alveolar. A presença de poucas proteínas e células, e grande quantidade de água e eletrólitos caracterizam o escarro seroso. Ocorre no edema pulmonar agudo. A coloração é rósea e é rico em espuma. A presença de características mucosas e purulentas associadas no mesmo material recebe o nome de escarro mucopurulento.

Em algumas situações o paciente pode “expectorar” o diagnóstico, como no caso da singamose laríngea. É uma condição de parasitismo humano pelo *Syngamus laringeus*, caracterizada por tosse irritativa, que culmina em alguns casos com a eliminação do parasita.

A eliminação de moldes brônquicos é típica da aspergilose broncopulmonar alérgica, assim como os cálculos são encontrados na broncolitíase.

O odor também é uma característica semiológica importante, sendo a fetidez associada ao abscesso pulmonar por anaeróbios. A tríade de dentes em mau estado geral, perda de consciência e escarro de odor pútrido, é patognomônica de abscesso pulmonar.

A quantidade expectorada pode ser variável e, quando em grande quantidade, denomina-se vômica.

A viscosidade encontra-se particularmente aumentada nos casos de infecção do trato respiratório, seja ela bacteriana, micobacteriana ou fúngica. As infecções virais normalmente não aumentam a viscosidade de forma tão marcante.

Em virtude da gama de informações que se pode obter com a simples inspeção do material eliminado através da tosse, a propedêutica do escarro deveria ser um capítulo único no estudo da semiologia do aparelho respiratório. Esta conduta simples e passível de realização à beira do leito deveria ser incorporada à prática médica diária.

### Listas dos aspectos do escarro e suas possíveis causas

Aspecto	Possíveis causas
Mucoide	Asma, tumores, tuberculose, enfisema e pneumonia
Mucopurulento	Asma, tumores, tuberculose, enfisema e pneumonia
Amareloesverdeado/purulento	Bronquiectasia e bronquite crônica
Ferruginoso/ purulento	Pneumonia pneumocócica
Geléia de framboesa	Infecção por <i>Klebsiella pneumoniae</i>
Odor fétido/escarro pútrido	Abscesso pulmonar e infecção por anaeróbios
Róseo, tingido de sangue	Pneumonia estreptocócica ou estafilocócica
Róseo com bolhas de ar	Edema pulmonar
Profuso, incolor (broncorreia)	Carcinoma de celular alveolares

Sanguíneo	Bronquiectasias, abscesso, tuberculose, tumor, causas cardíacas e distúrbios hemorrágicos.
Secreção rutilante e espumosa	Edema pulmonar agudo

## VÔMICA

Vômica é a expectoração de uma grande quantidade de catarro. Essa denominação é decorrente da semelhança com o vômito. A eliminação pode ser de uma só vez, é a vômica completa, também conhecida como maciça ou periódica, é a vômica fracionada.

O material mais frequentemente eliminado pela vômica é proveniente de coleção purulenta.

A vômica acompanha as cavidades pulmonares, as supurações pulmonares e as perfurações no pulmão de processos supurativos da pleura, mediastino e fígado que drenam para um brônquio.

## HEMOPTISE

Hemoptise é um termo proveniente do latim *aemoptyse* e do grego *haimoptysis*, cujo significado é “escarrar sangue”. A definição clínica de hemoptise é a eliminação pela boca, acompanhada de tosse, de sangue proveniente de estruturas do aparelho respiratório localizadas abaixo da glote. Esse importante sinal clínico, para ser considerado de fato como hemoptise, deverá ter origem na porção infraglótica das vias aéreas.

É fundamental que hemoptise não seja confundida com hematêmese e sangramentos provenientes do nariz ou da boca. Uma história clínica ajudará a determinar a quantidade de sangue e o diagnóstico diferencial entre hemoptise, pseudo-hemoptise e hematêmese.

Sangue proveniente de hemorragias digestivas (ruptura de varizes esofágicas na hipertensão portal ou proveniente do estômago devido a processos ulcerosos ou neoplásicos), sangue emitido por lesões otorrinolaringológicas (epistaxes ou sinusopatias) ou mesmo simples lesões odontológicas. A distinção entre estas situações e a hemoptise é, na maioria das vezes, fácil, desde que seja feita uma boa história do doente, seja bem definido o tipo de queixa e se realize uma cuidadosa observação. Não se deve esquecer que o sangue proveniente de uma hemorragia do trato respiratório superior, de uma epistaxes ou mesmo de uma lesão dentária pode ser aspirado e expelido posteriormente. Essa situação já não é uma hemoptise!

A história, se colhida com cuidado, mostra, por vezes, antecedentes importantes. Devem ser interrogados os hábitos tabágicos, alcoólicos, antecedentes pneumológicos, digestivos, etc. A sintomatologia da hemoptise pode ser típica: o doente refere sensação de “fervilhar” ou de “calor” no peito que, algumas vezes, ele é capaz de localizar seguindo-se tosse e, depois, a hemoptise. Na hematêmese, o doente tem normalmente uma história de doença gástrica, hepática ou apresenta queixas digestivas, piroses, azia, náuseas etc., referindo algumas vezes episódios de fezes de cor escura. O desencadear da hematêmese acompanha-se frequentemente de uma sensação de desconforto abdominal.

O aspecto do sangue da hemoptise costuma ser vermelho vivo, de aspecto arejado, “espumoso”, enquanto que o sangue das hematemeses costuma ser escuro, com coágulos, por vezes com restos alimentares.

A hemoptise é classificada em maciça (volumosa) e não maciça baseada no volume de sangue eliminado. No entanto, não há uma definição uniforme para essas categorias.

Alguns autores consideram hemoptise maciça a perda de sangue entre 100 e 600 mL em 24 h, enquanto outros somente a consideram quando os volumes são maiores que 600 mL em 24 h. A definição mais adequada de hemoptise maciça é aquele volume que pode causar risco de morte em virtude da obstrução da via aérea por sangue.

Considera-se hemoptises leves aquelas cujo volume de sangue emitido foi, na sua totalidade, inferior a 60 ml.

A expectoração hemoptoica é uma situação frequente que deve ser considerada como tendo um significado clínico semelhante à hemoptise. Ela não é mais do que uma hemoptise fracionada e de pequeno volume, em que o sangue sai acompanhando a expectoração, dando-lhe um aspecto “raiado” ou “tingido” de sangue. São frequentes estas expectorações em situações benignas, tais como a infecção respiratória ou a agudização da DPOC, mas podem ser o prenúncio de uma situação de grande gravidade, como, por exemplo, a neoplasia, devendo, por isso, ser devidamente esclarecida a sua etiologia. São também frequentes essas expectorações após os episódios de hemoptises ou como consequência de procedimentos diagnósticos endobrônquicos (biopsias, escovados ou punções por broncofibroscopia).

É importante ressaltar que essa divisão baseada na quantidade de sangue gradua o tipo de emergência em termos de tratamento do sintoma, sem preocupações etiológicas ou da gravidade da causa, pois uma situação clínica grave pode cursar apenas com expectoração hemoptoica e outra situação de menor gravidade pode dar hemoptises de grande volume.

O sangue que inunda a árvore brônquica pode se originar da rede vascular espalhada dentro do tecido pulmonar, isto é, do sistema arterial brônquico e do sistema arterial pulmonar.

O aparelho respiratório na sua porção infraglótica tem dois tipos de circulação sanguínea:

- A circulação **brônquica**, proveniente das artérias brônquicas, algumas vezes das intercostais ou da mamária interna, subsidiárias da aorta torácica. A circulação brônquica é de mais alta pressão (pressão sistêmica) e irriga as vias aéreas desde os brônquios principais aos bronquíolos respiratórios. Cerca de 70-80% das hemoptises ocorrem nas artérias brônquicas.
- A circulação **pulmonar**, proveniente das artérias pulmonares, de menor pressão, leva o sangue do ventrículo direito aos capilares alveolares para neles se realizarem as trocas gasosas. É também chamada “pequena circulação”.

Essas considerações anatômicas têm uma importante implicação clínica, pois consoante a causa e o local de origem da hemoptise ela poderá ser bem diferente: ser maciça, de grande volume, tratando-se de uma situação de emergência, quando

provém de uma lesão com irrigação proveniente das artérias brônquicas ou de zonas *shunt* entre os dois tipos de circulação sanguínea, tal como acontece nas sequelas parenquimatosas da tuberculose e nas bronquiectasias; ser uma hemoptise leve se a origem da hemorragia for dependente da circulação pulmonar, como sucede na hemoptise da estenose mitral ou da pneumonia.

A hemoptise pode ser observada na tuberculose, no câncer de brônquico, no adenoma brônquico, nas bronquites, nas bronquiectasias, na estenose mitral, infarto do miocárdio, na insuficiência cardíaca esquerda, nas púrpuras, na granulomatose de Wegener, na síndrome de Goodpasture e em pacientes em uso de anticoagulantes, etc.

As causas mais comuns de hemoptise são as bronquiectasias, a tuberculose pulmonar, a estenose mitral e o câncer brônquico em adultos. Nas crianças as principais causas são as pneumonias bacterianas e os corpos estranhos.

### Causas de hemoptise

Com secreção purulenta associada	Tuberculose, pneumonia, traqueobronquite
Com perda ponderal e tosse crônica	Tuberculose, bronquiectasias e neoplasia pulmonar
Com dispnéia aguda e dor torácica	Embolia pulmonar
Com dispnéia progressiva, ortopneia e tosse	Edema agudo de pulmão
Com sopro cardíaco associado	Estenose mitral severa
Com desconforto respiratório, cefaleia, escotomas e tonteiras	Hipertensão arterial
Aguda maciça, catrastófica	Tuberculose com rotura de aneurisma de Rasmunsem
Coincidindo com períodos menstruais	Endometriose brônquica
Associada à nefrite ou sintomas renais	Síndrome de Goodpasture
Associada a outros focos de sangramento, gengival, conjuntival	Púrpura, leucose e hemofilia
Em pacientes em uso de aspirina ou anticoagulantes	Efeito colateral da droga
Em pacientes com halitose	Abscesso pulmonar

## **BIBLIOGRAFIAS CONSULTADAS:**

- AIDÉ MA. Hemoptise. *J Bras Pneumol*. 2010; 36(3): 278-280.
- COSTA HOO; ROSSI LM. Recomendações para o diagnóstico de tosse crônica em crianças. *ACTA ORL/Técnicas em Otorrinolaringologia*, 2010; 28 (3): 103-6.
- GOLIN V; SPROVIERI SRS. *Condutas em Urgências e Emergências para o Clínico* (1ª ed). Editora Atheneu, 2008.
- IRWIN RS, BOULET LP, CLOUTIER MM. Managing cough as a defense mechanism and as a symptom: a consensus panel report of the American College of Chest Physicians. *Chest* 1998; 114:133-75.
- MORRONE N. Hemoptise. In *Pneumologia: diagnóstico e tratamento*. São Paulo. Editora Ateneu 2006.
- OLIVEIRA JF; ROSMANINHO I. Tosse crônica. *Revista Portuguesa de Imunoalergologia* 2003; XI: 85-94.
- OLIVEIRA PC; NUNES CP; OLIVEIRA JM. Semiologia do aparelho respiratório. In *Pneumologia: diagnóstico e tratamento*. São Paulo. Editora Ateneu, 2006.
- PATO R; PIRES J; MARTINS YM. *Hemoptise*. 1ª Ed. Lisboa. 25 perguntas frequentes em pneumologia 2003.
- PORTO CC. *Exame clínico bases para prática médica*. Rio de Janeiro. Editora Guanabara Koogan 2008.
- ROSSI L.M, COSTA HOO. Recomendações para o diagnóstico da tosse crônica em crianças. *ACTA ORL/Técnicas em Otorrinolaringologia* 2010 28(3): 103-6
- SILVA RM. Semiologia do aparelho respiratório: importância da avaliação do escarro. *Arquivos Catarinenses de Medicina* 2004; 33. (3):28-30.
- SOUZA BF. *Manual de propedêutica médica*. Rio de Janeiro. Livraria Atheneu. 1985.
- IV Diretrizes Brasileiras para o Manejo da Asma. *J Bras Pneumol*. 2006; 32(Supl 7):S 447-S 474.
- Projeto Diretrizes AMB/CFM: Diagnóstico e Tratamento da Asma Brônquica. Sociedade Brasileira de Pneumologia e Tisiologia Sociedade Brasileira de Alergia e Imunopatologia Sociedade Brasileira de Pediatria, 2001.



# Ausculda Normal e Patológica do Tórax

## Considerações históricas

A ausculda torácica é uma técnica diagnóstica muito antiga. Hipócrates já recomendava colocar o ouvido em contato com a superfície do tórax de seus pacientes para a percepção dos sons “provenientes do meio interno”. René Théophile Hyacinth Laennec, médico francês (1781-1826), observou duas crianças que brincavam de enviar sinal uma à outra através de uma madeira longa e sólida, raspando com um pino em uma extremidade e ouvindo com o ouvido pressionado na outra. Em 1816, exercendo suas atividades médicas em um hospital de Paris, deparou-se com uma paciente obesa que deveria examinar, mas os costumes da época não permitiam que ele colocasse seu ouvido no tórax dela sem violar as normas sociais e culturais. Laennec se lembrou das crianças que brincavam e teve a ideia de enrolar um cone de papel e aplicar uma extremidade sobre o coração e a outra à sua orelha e descobriu que os sons tornavam-se mais altos do que a ausculda direta. Inicialmente, esse aparelho era de papel, tornando-se posteriormente de madeira. O médico francês havia inventado um aparelho capaz de ouvir os sons internos, o estetoscópio. A palavra estetoscópio vem do grego *stethos* = peito e *skopein* = exploração. O estetoscópio evoluiu através dos tempos quando em 1894, Bianchi inventou o “diafragma rígido”, em 1925 Bowles e Sprague combinaram a campânula com o diafragma rígido e, em 1955, Rappaport, Sprague e Groom aperfeiçoaram até os moldes atuais. O uso desse aparelho oferece um dos mais importantes e simples métodos diagnósticos e de informações sobre a estrutura e a função do pulmão por uma forma não invasiva.

A história do estudo dos sons pulmonares passa também pela história do estetoscópio. Laennec não somente inventou o estetoscópio, como comparou os sons com achados após a morte. Em 1819 publicou o inédito tratado de ausculda “*L’auscultation mediate*”, dando início ao estudo dos sons pulmonares.

## Os sons da respiração

A respiração produz turbulência aérea e vibrações das estruturas pulmonares, daí existirem os sons da respiração.

## Classificação e origem dos sons da respiração

Os sons pleuropulmonares são assim classificados:

Sons normais:

- Som traqueal
- Respiração brônquica
- Murmúrio vesicular
- Respiração broncovesicular

Sons anormais:

- Descontínuos: estertores finos e grossos.
- Contínuos: roncos, sibilos e estridor.
- De origem pleural: atrito pleural.
- Sons vocais: broncofonia, egofonia, pectorilóquia fônica e afônica.

### 1) Sons respiratórios normais

*Som traqueal e respiração brônquica.* No som traqueal, assim como nos outros sons pulmonares, são reconhecidos dois componentes – o inspiratório e o expiratório.

O som traqueal, audível na projeção da traqueia, no pescoço e na região esternal, origina-se na passagem do ar através da fenda glótica e na própria traqueia.

O componente inspiratório é constituído de um som soproso, mais ou menos rude, após o qual há um curto intervalo silencioso que separa os dois componentes. O expiratório é mais forte e mais prolongado. Pela curta distância entre a origem e o foco de ausculta no pescoço, trata-se de um som puro, sem a interferência do parênquima pulmonar.

A respiração brônquica corresponde ao som traqueal audível na zona de projeção de brônquios de maior calibre, na face anterior do tórax, nas proximidades do esterno. É semelhante ao traqueal, sendo o componente expiratório menos intenso.

Nas áreas que correspondem à condensação pulmonar, atelectasia ou nas regiões próximas de cavernas superficiais, ouve-se respiração brônquica no lugar do murmúrio vesicular. O encontro de som bronquial no tórax pode ser confirmado por meio da ausculta da voz alta e cochichada. Na broncofonia, os sons vocais são mais intensos na área consolidada. Mesmo com a voz cochichada, consegue-se perceber nitidamente as sílabas das palavras trinta e três. É a pectorilóquia afônica.

*Murmúrio vesicular.* Ao sair da traqueia, o fluxo aéreo alcança outro compartimento, as grandes vias aéreas. Existe progressiva desaceleração e o fluxo aéreo deixa de ser turbulento e passa a ser transacional. As vibrações provocadas pelo fluxo aéreo e pela fricção da corrente aérea nas paredes brônquicas são capazes de originar som ao nível das grandes vias aéreas. Essas vibrações são mais intensas ao nível dos pontos de bifurcação brônquica.

O componente inspiratório é mais intenso, mais duradouro e de tonalidade mais alta em relação ao componente expiratório que, por sua vez, é mais fraco, de duração mais curta e de tonalidade mais baixa. Não se percebe intervalo silencioso entre as duas fases. O murmúrio vesicular é mais fraco e mais suave se comparada à respiração brônquica.

Ausculta-se murmúrio vesicular em quase todo o tórax, com exceção apenas das regiões esternal superior, interescapulovertebral direita e ao nível da terceira e quarta vértebras dorsais, onde ausculta-se a respiração broncovesicular.

É mais forte na parte ântero-superior, nas axilas e nas regiões infraescapulares. O som é mais débil em pessoas musculosas e obesas.

Em condições normais, o murmúrio vesicular pode apresentar variações de sua intensidade na dependência da amplitude dos movimentos respiratórios, da elasticidade da parede e da região torácica. Na mulher, predomina nas regiões ântero-superiores e no homem nas regiões infraclaviculares e infraescapulares. Nas crianças, é também chamado de respiração pueril – o murmúrio vesicular é mais intenso e de tonalidade mais elevada do que no adulto.

Em condições patológicas, o murmúrio vesicular pode-se alterar através de modificações de sua intensidade, timbre, tonalidade, continuidade e duração.

- **Modificações da intensidade:** o murmúrio vesicular pode estar aumentado, diminuído ou abolido. Respiração vesicular mais intensa ocorre em relação direta com a amplitude dos movimentos respiratórios (hiperpenia) ou quando o paciente respira com a boca aberta, após esforço, em crianças e em pessoas emagrecidas. Nos portadores de afecções pulmonares unilaterais, como mecanismo vicariante, o murmúrio vesicular torna-se mais intenso no lado não afetado.
- A diminuição pode resultar de diversas causas, entre as quais ressalta-se: lesões alveolares ou de bronquíolos terminais, que impedem a entrada de ar no seu interior, como ocorre nos processos congestivos (transudatos), nas alveolites (exsudatos) e nos processos obstrutivos (inflamatórios ou tumorais), presença de ar (pneumotórax), líquido (hidrotórax) ou tecido sólido (espessamento pleural) na cavidade pleural. Outras vezes, a diminuição do murmúrio é ocasionada por obstáculo ao livre trânsito do ar na árvore brônquica ou pela distensão alveolar permanente, como no enfisema pulmonar; obstrução das vias aéreas superiores (espasmo ou edema da glote, obstrução da traqueia), dor torácica de qualquer etiologia que impeça ou diminua a movimentação do tórax (pleuris, nevralgia intercostal e fratura de costela).
- **Modificações do timbre e da tonalidade:** o murmúrio vesicular pode tornar-se mais alto e áspero, como ocorre nas inflamações brônquicas, passando a se chamar de respiração rude – murmúrio vesicular rude. Essa respiração rude, de regra, precede o aparecimento dos ruídos adventícios.
- **Modificações da continuidade:** em vez de ser contínuo, em algumas condições, o murmúrio vesicular é interrompido, caracterizando a respiração entrecortada, como ocorre nos nervosismos, tremores ou por alteração na distensão do parênquima pulmonar por processos inflamatórios pulmonares ou da pleura ou outras afecções dolorosas do tórax.
- **Modificações da duração:** em determinadas condições, a fase expiratória do murmúrio vesicular torna-se mais prolongada e mais intensa do que a fase inspiratória. Essa variação ocorre no enfisema, asma brônquica e na condensação pulmonar.

**Respiração broncovesicular.** O som broncovesicular é audível nas regiões do tórax correspondentes às zonas apicais dos pulmões. Acontece normalmente no nível das regiões infra e supraclaviculares, supraescapulares, e até interescápulovertebrais. A densidade do parênquima pulmonar é menor, e a interferência sobre a transmissão dos sons deverá ser menor que no som vesicular.

Sua presença em outras regiões indica condensação pulmonar, atelectasia por compressão ou presença de caverna.

Nesse tipo de respiração, somam-se as características da respiração brônquica com as do murmúrio vesicular. Deste modo, a intensidade e a duração da respiração e expiração têm igual magnitude, ambas um pouco mais forte que no murmúrio vesicular.

## 2) Sons ou ruídos anormais descontínuos

A compreensão dos ruídos pulmonares anormais pelos médicos é de extrema importância pelo seu íntimo e frequente contato na prática diária. Com o método barato e seguro da ausculta, pode-se deduzir o que está acontecendo com as estruturas pulmonares e guiar uma abordagem mais proveitosa e funcional com menores riscos ao paciente. Os acometimentos patológicos do pulmão afetam diretamente a transmissão dos sons pulmonares das vias aéreas à superfície torácica. Pacientes com enfisema pulmonar apresentam sons diminuídos, enquanto nos acometidos pelo edema pulmonar cardiogênico, os sons tornam-se mais audíveis. Nesses dois exemplos, podem-se imaginar a relação direta entre a patologia, a densidade das estruturas e a geração de sons. Os sons pulmonares anormais, ou ruídos adventícios, podem ser classificados em sibilos, crepitações e roncocal, também, podem ser classificados pelo seu caráter contínuo e descontínuo. São representados pelos estertores.

**Estertores.** São sons descontínuos, apresentados de forma curta e explosiva, usualmente associada com desordens cardiopulmonares. São ruídos audíveis na inspiração ou na expiração, superpondo-se aos sons respiratórios normais. Podem ser finos ou grossos.

Os **estertores finos ou crepitantes** ocorrem no final da inspiração, têm frequência alta, ou seja, são agudos, e duração curta. Não se modificam com a tosse. Podem ser comparados ao ruído produzido pelo atrito de um punhado de cabelos junto ao ouvido ou ao som percebido ao se abrir e fechar um fecho tipo velcro. São ouvidos principalmente nas zonas pulmonares influenciados pela força da gravidade. São gerados, durante a inspiração, pela abertura súbita de pequenas vias aéreas até então fechadas e, na expiração, pelo fechamento das mesmas. Cada crepitação resulta da abertura e fechamento de uma única via e pode ser motivada pelo aumento na retração, pelo edema e pela inflamação do tecido pulmonar.

As crepitações também foram encontradas em pessoas jovens e sadias quando realizavam uma inspiração profunda a partir do volume residual, mas não da capacidade residual funcional. Esse dado leva a crer que esses sons não são exclusivos de indivíduos com acometimento patológico e sim, também, têm relação com os volumes pulmonares envolvidos durante a ausculta. Os alvéolos basais de um pulmão normal partindo do volume residual insuflam no final de uma inspiração, já no final da expiração as vias aéreas basais são as primeiras a serem fechadas. Por

esse motivo, as crepitações aparecerão mais frequentemente nas regiões basais nos estágios mais avançados da doença. Esses sons podem diminuir durante várias tomadas de ausculta pulmonar, pelo fato de haver uma maior expansão do pulmão e diminuição de áreas previamente colapsadas.

A forma, o sincronismo, o número e a distribuição regional estão associados com a severidade e o caráter da patologia subjacente. Com o processo do envelhecimento e com a perda do recolhimento elástico, as crepitações tendem a aumentar. As crepitações finas ocorrem normalmente no final da inspiração e não se alteram com a tosse, enquanto as grossas são precoces e se alteram com esta manobra. O tempo durante o ciclo ventilatório onde aparece o som deve ser relatado. Podem aparecer no início, no meio, no final da inspiração, na expiração ou em todo o ciclo.

Os **estertores grossos, bolhosos ou subcrepitantes**, têm frequência menor e maior duração que os finos. Sofem nítida alteração com a tosse e podem ser ouvidos em todas as regiões do tórax. Eles são ouvidos no início da inspiração e durante toda a expiração.

Os estertores grossos parecem ter origem na abertura e fechamento de vias aéreas contendo secreção viscosa e espessa, bem como pelo afrouxamento da estrutura de suporte das paredes brônquicas. São comuns na bronquite crônica e na bronquiectasia.

A caracterização desses sons, quanto ao caráter seco e úmido e em estertores crepitantes e subcrepitantes, não é mais recomendada. Não existe uma unanimidade entre os profissionais quanto a essa nomenclatura e a classificação mais moderna é baseada no diapasão e na duração dos sons. O termo **crepitações finas**, para sons de alta frequência e pequena duração e **crepitações grossas**, para sons com frequência mais baixa e duração mais longa.

A uniformização terminológica visa à padronização da interpretação dos sons pulmonares, como acontece na ausculta cardíaca, que relaciona seus achados a padrões fisiológicos e hemodinâmicos. O *Symposium on Lung Sounds*, realizado em 1985 em Tóquio, no Japão, deu credibilidade à classificação proposta por Robertson e Coope, recomendada desde 1971 pela *American Thoracic Society*.

A classificação de Robertson e Coope propõe a divisão dos sons adventícios em dois grupos principais: sons contínuos e sons descontínuos. Entre os contínuos estão os de alto tom – sibilos – e os de baixo tom – roncos. Os descontínuos dividem-se em estertores finos: baixa amplitude, curta duração e alto tom, e estertores grossos: alta amplitude, longa duração e baixo tom.

### 3) Sons ou ruídos anormais contínuos

São representados pelos roncos, sibilos e estridor.

**Roncos e Sibilos.** Os roncos são constituídos por sons graves e os sibilos por sons agudos.

Os roncos originam-se nas vibrações das paredes brônquicas e do conteúdo gasoso quando há estreitamento desses ductos, seja por espasmo ou edema da parede ou presença de secreção aderida a ela, como ocorre na asma brônquica, nas bronquites, nas bronquiectasias e nas obstruções localizadas. Aparecem na inspiração e expiração, mas predominam nessa última. São fugazes, mutáveis, surgindo e desaparecendo em curto período de tempo.

Os sibilos são ruídos adventícios musicais de diapasão alto parecidos com “assobios”. Também se originam de vibrações das paredes bronquiolares e de seu conteúdo gasoso, aparecendo na inspiração e expiração. Em geral, são múltiplos e disseminados por todo o tórax quando são provocados por enfermidades que comprometem a árvore brônquica toda.

Em situações clínicas onde isso ocorre, como na asma, a redução da luz da via aérea associada à diminuição de elastância que acompanha o edema, permitem que alguns pacientes possam até apresentar sibilos audíveis à distância. Outras situações que envolvem este sinal clínico são: tumores intraluminais, secreções, corpos estranhos, compressões externas por alguma massa ou compressão dinâmica da via aérea. Caso mais de uma via aérea seja obstruída, pode-se encontrar sibilos de diferentes sons, ou polifônicos. Curiosamente, indivíduos sadios podem produzir sibilos quando exercem expirações forçadas e seus mecanismos não são totalmente elucidados.

**Estridor.** Som produzido pela semiobstrução da laringe ou da traqueia, fato que pode ser provocado por difteria, laringites agudas, câncer da laringe e estenose da traqueia.

#### 4) Som de origem pleural

**Atrito pleural.** Nos casos de pleurite, os folhetos, por se recobrirem de exsudato, passam a produzir um ruído irregular, descontínuo, mas intenso na inspiração, com frequência, comparado ao ranger de couro atritado, recebendo o nome de *atrato pleural*.

Para aprender a reconhecê-lo, o examinador pode imitá-lo, colocando uma das mãos de encontro ao próprio ouvido e atritando-o com a outra mão, com forte pressão.

A sede mais comum são as regiões axilares inferiores, onde os pulmões realizam movimentação mais ampla.

A principal causa é a pleurite seca e o derrame pleural determina seu desaparecimento.

#### 5) Ausculta da voz

Toda vez que houver condensação pulmonar – inflamatória, neoplásica ou cavitária – há aumento da ressonância vocal ou *brancofonia*.

Ao contrário, na atelectasia, no espessamento pleural e nos derrames, ocorre diminuição da ressonância vocal.

Deve-se lembrar que o aumento ou diminuição da ressonância vocal coincidem com as mesmas modificações do frêmito toracovocal.

Quando se ouve com nitidez a voz falada, chama-se pectorilóquia fônica. Quando o mesmo acontece com a voz cochichada, denomina-se pectorilóquia afônica, a qual representa a expressão mais clara da facilitação da transmissão das ondas sonoras.

Em resumo:

- Broncofonia: ausculta-se a voz sem nitidez;
- Pectorilóquia fônica: ausculta-se a voz nitidamente;
- Pectorilóquia afônica: ausculta-se a voz mesmo se cochichada.

**Egofonia.** É uma forma especial de broncofonia, sendo uma broncofonia de qualidade nasalada e metálica, comparada ao balido de cabra. Aparece na parte superior dos derrames pleurais. Pode ser observada também na condensação pulmonar.

## 6) Técnicas de ausculta

O paciente deve estar com a região a ser auscultada totalmente despida. Em hipótese alguma se deve auscultar por cima de roupa. Esse erro grosseiro comumente ocorre na prática clínica e permite que artefatos confundam o resultado dos exames. Uma vez despido, deve-se dar preferência à posição sentada e solicitar que o paciente inspire mais profundamente que o habitual com a boca, a fim de neutralizar os sons provenientes do nariz, enquanto a expiração deve ser passiva. Caso o paciente não possa sentar-se, deve-se ampará-lo e, se ainda assim não for possível, deve-se colocá-lo em decúbito lateral e auscultar um hemitórax por vez. Uma atenção ao tubo do estetoscópio deve ser dada porque se ele atritar com algum objeto pode promover artefatos. A ausculta deve ser realizada em todo o ciclo ventilatório. É importante que o exame seja sistematizado a fim de se auscultar todos os lobos nos respectivos campos pulmonares, simétrica e comparativamente. Orienta-se iniciar pelas bases porque várias tomadas e inspirações poderiam alterar eventuais ruídos adventícios motivados pela reexpansão pulmonar. Na ausculta das faces laterais do tórax, é interessante solicitar a flexão do ombro para melhor acesso.



## **BIBLIOGRAFIAS CONSULTADAS:**

BICKLEY LS, SZILAGYI PG. **Bates propedêutica médica**. 8. ed. Rio de Janeiro: Guanabara Koogan; 2005. p.451-522.

CARVALHO VO, SOUZA GEC. O estetoscópio e os sons pulmonares: uma revisão da literatura. **Rev Med** (São Paulo). 2007 out.-dez;86(4):224-31.

LOPEZ M e Laurentys JM. **Semiologia Médica**. 4. ed. Rio de Janeiro; Editora Revinter Ltda, 1999, v. II.

OLIVEIRA PC; NUNES CP; OLIVEIRA JM. Semiologia do aparelho respiratório. In: **Pneumologia: diagnóstico e tratamento**. São Paulo. Editora Ateneu 2006.

PORTO CC. **Semiologia Médica**. 6. ed. Guanabara Koogan, 2009.

SEIDEL H.M; BALL J.W; BENEDICT G.W. **Mosby Guia de Exame Físico**. 6<sup>a</sup> Ed. Rio de Janeiro, 2007.

SOUZA BF. **Manual de Propedêutica Médica**. 3. ed. Belém. Editora Cejup, 1995

SWARTZ M.H. **Tratado de Semiologia Médica**. 5. ed. Rio de Janeiro. Elsevier, 2006.

# 10

## Síndromes Broncopleuropulmonares

**A**s síndromes pleuropulmonares englobam as síndromes brônquicas, as pulmonares e as pleurais. Neste capítulo, são descritas as principais síndromes que apresentam sinais físicos semelhantes para facilitar a compreensão e as características semiológicas possíveis de serem encontradas em pacientes com doenças respiratórias.

### SÍNDROMES BRÔNQUICAS

#### 1. ASMA BRÔNQUICA

##### Definição

A asma é uma doença inflamatória crônica, caracterizada por hiperresponsividade das vias aéreas, manifestando-se por obstrução ao fluxo aéreo, reversível espontaneamente ou pelo tratamento, com episódios recorrentes de sibilância, dispneia, aperto no peito e tosse, particularmente à noite e pela manhã ao acordar.

##### Manifestações clínicas

Os sintomas clássicos da asma são sibilos, tosse, dispneia e desconforto torácico, explicados pelos aspectos fisiopatológicos da doença. O estreitamento das vias respiratórias provoca sibilos difusos; a inflamação das vias respiratórias e do parênquima promove a estimulação dos receptores da tosse; a dispneia e o desconforto torácico se originam, ambos, do aumento do trabalho respiratório necessário para superar a elevação da resistência ao fluxo nas vias aéreas.

O que caracteriza a asma brônquica é o seu aparecimento por crises paroxísticas, com duração de horas ou dias e com intervalos assintomáticos de dias ou meses. As crises são de dispneia predominantemente expiratória, habitualmente acompanhada de ortopneia. Muitas vezes, devido ao aumento do trabalho respiratório, faz com que o paciente utilize a musculatura acessória da respiração; seja incapaz de dizer frases longas; não tolere o decúbito dorsal e mostre sinais de fadiga da musculatura acessória.

Pode-se observar ainda: sibilância, sinais de hiperinsuflação pulmonar, cianose, tiragem intercostal, taquipneia e taquicardia. Entretanto, o exame físico pode ser normal, especialmente durante os períodos intercríticos.

## Exame físico

Ao exame físico geral, durante a crise, observa-se: respiração dificultosa, chiado, ansiedade, posição clássica de ortopneia e, eventualmente, cianose.

No exame físico do aparelho respiratório durante as crises, observa-se:

**Inspeção:** insuflação pulmonar, inspiração profunda e expiração prolongada, tiragem, amplitude respiratória diminuída. A hiperinsuflação por longo tempo pode fazer com que se desenvolva no paciente o tórax em “peito de pombo”.

**Palpação:** frêmito toracovocal normal ou diminuído.

**Percussão:** normal ou hipersonoridade.

**Ausculta:** murmúrio vesicular diminuído com expiração prolongada, sibilos predominantemente expiratório em ambos os campos pulmonares; presença de ronos localizados ou esparsos pelo tórax.

## Exame radiológico do tórax

As radiografias de tórax são normais ou podem mostrar sinais de hiperinsuflação com aumento dos diâmetros pulmonares, hipertransparência, rebaixamento do diafragma. Pode-se observar espessamento das paredes das vias aéreas. Infiltrações pulmonares indicam infecções subjacentes.

## Diagnóstico

O diagnóstico deverá ser baseado em condições clínicas e funcionais.

### Diagnóstico clínico

- Um ou mais dos seguintes sintomas, dispneia, tosse crônica, sibilância, aperto no peito ou desconforto torácico, particularmente à noite ou nas primeiras horas da manhã.
- Sintomas episódicos.
- Melhora espontânea ou pelo uso de medicações específicas para asma (broncodilatadores/antiinflamatórios esteróides).
- Diagnósticos alternativos excluídos.

### Diagnóstico funcional

#### - Espirometria

- Obstrução das vias aéreas caracterizada por redução do VEF1 (inferior a 80% do previsto) e da relação VEF1/CVF (inferior a 75%).

VEF1: volume expiratório forçado no primeiro segundo.

CVF: capacidade vital forçada.

O diagnóstico da asma é confirmado pela presença de obstrução ao fluxo aéreo que desaparece ou melhora significativamente após broncodilatador (aumento do VEF1 de 7% em relação ao valor previsto e 200 ml em valor absoluto, após inalação de beta-2 agonista de curta duração).

#### - Testes adicionais (quando a espirometria for normal)

- Teste de broncoprovocação com agentes broncoconstritores (metacolina, histamina, carbacol) para demonstrar a presença de hiperrresponsividade brônquica.
- Medidas de VEF1 antes e após teste de exercício, demonstrando-se após o esforço queda significativa da função pulmonar (acima de 10% a 15%).
- Medidas seriadas do pico do fluxo expiratório (PFE) auxiliam no diagnóstico de asma quando se demonstra variabilidade aumentada nos valores obtidos pela manhã e à noite (acima de 20% em adultos e 30% em crianças).

#### Classificação da gravidade da asma

Gravidade	Sintomas diurnos	Sintomas noturnos	PFE ou VEF1	Variabilidade do PFE
Intermitente	Nenhum ou < 2 /semana	< 2/mês	> 80%	< 20%
Persistente leve	3-4/ semana	3-4/mês	> 80%	20-30%
Persistente moderada	Diariamente	> 5/mês	> 60% e < 80%	> 30%
Persistente grave	Contínuos	Frequente	< 60%	> 30%

Classificar o paciente sempre pela manifestação de maior gravidade

*\* Pacientes com asma intermitente, mas com exacerbações graves, devem ser classificados como tendo asma persistente moderada.*

#### Tratamento

A terapia deve focalizar de forma especial a redução da inflamação, evitando-se o contato com alérgenos e enfatizando o uso precoce de agentes antiinflamatórios, os quais protegem os indivíduos da progressiva perda da função pulmonar. O tratamento se faz com a utilização dos corticosteroides inalatórios (CI), que comprovadamente correspondem às principais medicações antiinflamatórias das vias aéreas. A dose inicial do CI é dependente da gravidade do quadro. Nos casos de

maior gravidade, indica-se corticoide sistêmico até melhora e estabilização do quadro. Quanto aos broncodilatadores, deve ser usado beta-2 de curta duração até o controle e/ou estabilização. O tratamento da asma de acordo com a gravidade está resumido no quadro a seguir.

Gravidade	Alívio das crises	Manutenção
<b>Intermitente</b>	$\beta$ 2-agonista inalatório de ação rápida	
<b>Persistente leve</b>	$\beta$ 2-agonista inalatório de ação rápida	CI dose baixa 400 a 800 $\mu$ g de beclometasona ou equivalente de budesonida, fluticasona ou ciclesonida
<b>Persistente moderada</b>	$\beta$ 2-agonista inalatório de ação rápida	CI dose média/alta 800 a 1200 $\mu$ g de beclometasona ou equivalente de budesonida, fluticasona ou ciclesonida + $\beta$ 2-agonista de ação prolongada + cursos de corticoide oral se necessário
<b>Persistente grave</b>	$\beta$ 2-agonista inalatório de ação rápida	CI dose alta 1200 a 2.000 $\mu$ g de beclometasona ou equivalente de budesonida, fluticasona ou ciclesonida + $\beta$ 2-agonista de ação prolongada + cursos de corticoide oral se necessário

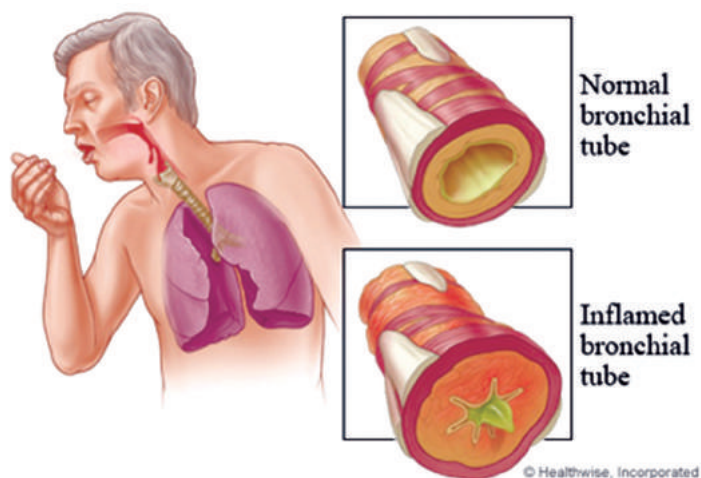
## 2. BRONQUITE

### Definição

Bronquite é a inflamação da mucosa dos brônquios, geralmente antecipada por uma infecção das vias aéreas superiores. Ocorre um acúmulo de secreção que faz com que os brônquios fiquem inflamados e contraídos, dificultando a respiração, além de aumento do muco, levando à tosse com catarro.

A bronquite pode ser aguda ou crônica. A aguda é doença comum, de causa viral na maioria dos indivíduos saudáveis, mas também pode ser originada por *Mycoplasma pneumoniae*, *Chlamydia pneumoniae* e *Bordetella pertussis*, raramente por fungos. A poluição atmosférica e o tabagismo, geralmente, agravam os sintomas. As crises duram de uma a duas semanas. A crônica é a extensão da forma aguda e os sintomas pioram pela manhã. É conhecida como tosse dos fumantes, já que pode ser provocada única e exclusivamente pela fumaça do cigarro. A retenção do muco se dá pelo

aumento da sua consistência, redução da atividade dos cílios e menor permeabilidade dos brônquios, resultando na obstrução brônquica, favorecendo as infecções.



## Manifestações clínicas

Tanto na bronquite aguda como na crônica, a tosse e o catarro são os principais sintomas da bronquite. Os pacientes com bronquite aguda apresentam tosse seca irritativa, sensação de desconforto no peito, febre, presença de roncos e sibilos esparsos, presença de escarros mucosos e mucopurulentos, se houver infecção bacteriana secundária. A maioria das pessoas saudáveis que contrai bronquite se recupera sem complicações. Os sintomas persistem por duas a três semanas.

As manifestações clínicas da bronquite crônica são: tosse crônica, expectoração seca e abundante durante três meses ao ano, por dois anos consecutivos, dispnéia, “chiado no peito”, alterações do sono, febre quando associada à infecção bacteriana, sensação de fraqueza generalizada. As pessoas com bronquite crônica são mais suscetíveis a contrair infecções bacterianas, tais como pneumonia.

## Exame físico

Os pacientes com bronquite podem apresentar inspeção estática normal e inspeção dinâmica normal ou pode-se observar presença de tosse e até dispnéia, nos casos mais avançados.

Na palpação, o frêmito toracovocal pode ser normal ou pode haver frêmito brônquico. Na percussão, nada de anormal é observado.

Na ausculta, murmúrio vesicular normal ou mascarado por estertores roncantes, sibilantes e estertores grossos esparsos.

## Exame radiológico

Na radiografia de tórax, os pulmões podem aparecer normais e podem ser evidentes espessamentos das paredes brônquicas.

## Tratamento

O tratamento tem como objetivo aliviar a febre e tornar a secreção mais

fluida para facilitar a sua eliminação. Os antibióticos são indicados nos casos de infecção bacteriana. A inalação com broncodilatadores e fisioterapia respiratória são indicados para ajudar na eliminação da secreção e aliviar o desconforto respiratório. Deve-se eliminar o tabagismo. Agentes mucolíticos e fluidificantes diminuem a viscosidade do catarro. Os corticoides diminuem a inflamação brônquica. Oxigenoterapia, quando necessário, melhora os sintomas.

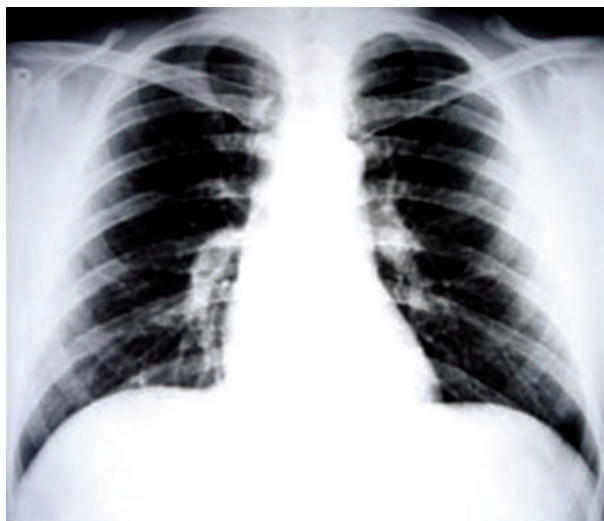

Fig.1 – Radiografia de tórax com bronquite aguda

### 3. BRONQUIECTASIAS

#### Definição

É uma dilatação anormal e irreversível de um ou de vários segmentos brônquicos, podendo ser focal ou difusa. A agressão inicial à via aérea inferior causada por infecção microbiana e a obstrução brônquica, levando à destruição dos componentes elásticos e muscular de suas paredes, tem sido a razão proposta para explicar o dano à árvore brônquica e a origem da bronquiectasia. As causas de bronquiectasias são diversas e, em cerca de um a dois terços dos pacientes, não se consegue identificar a etiologia.

As bronquiectasias focais envolvem um segmento ou lobo pulmonar e, geralmente, estão associadas a uma obstrução localizada das vias aéreas que pode ser ocasionada por bloqueio luminal (corpo estranho), compressão extrínseca por linfonodomegalia (síndrome do lobo médio) ou por distorção brônquica (após ressecção lobar). As bronquiectasias difusas envolvem significativas porções de ambos os pulmões e estão, em geral, associadas a doenças sistêmicas.

Os três mecanismos mais importantes que contribuem para a patogênese das bronquiectasias são a infecção, a obstrução das vias respiratórias e a fibrose peribrônquica. Em alguns casos, todos os três mecanismos estão envolvidos; em outros casos, um deles constitui o principal ou o único processo patogênico.

Ainda que esse processo patogênico possa variar conforme a origem das bronquiectasias, a dilatação anormal de brônquios e bronquíolos resulta de um círculo vicioso que envolve infecção transmural, inflamação e liberação de mediadores



inflamatórios. O resultado final da inflamação na parede brônquica é a destruição de suas camadas elástica e muscular, levando às características dilatações das bronquiectasias. A distorção brônquica originada desse processo irá proporcionar ainda maior obstrução e retenção de secreção, aumentando o processo infeccioso.

## **Manifestações clínicas**

As manifestações mais comuns são as decorrentes de infecção e hemorragia. A tríade clássica de sintomas caracteriza-se por: tosse produtiva crônica com escarro purulento, infecção respiratória de repetição e hemoptise de pequena ou grande monta. Entretanto, a expectoração pode ter aspecto variável: mucoide, mucopurulento ou purulento. Sintomas sistêmicos podem ser observados como febre, fraqueza e emagrecimento e queda do estado geral. A dispnéia não é um achado universal, podendo ser observada no paciente com doença extensa ou nas exacerbações.

As hemoptises decorrem da exuberância da circulação brônquica e geralmente estão associadas a infecções, podendo ocorrer escarros hemáticos ou estrias de sangue no escarro.

## **Exame físico**

A semiologia respiratória é variável e pode ser absolutamente normal ou demonstrar secreção brônquica através de estertores finos e grossos, sibilos e roncosp. Estertores consonantes, também conhecidos como piados ou grasnidos (semelhança ao piado dos pássaros) ou em apito, podem ser ouvidos na área de projeção das bronquiectasias. O hipocratismo digital pode ser observado em até um terço dos casos.

## **Exame radiológico**

A radiografia simples do tórax em pósterio-anterior e perfil pode demonstrar várias anormalidades radiológicas.

Sinais diretos:

- Opacidades lineares paralelas “trilho de trem”, representando paredes brônquicas espessadas;
- Opacidades tubulares, representando brônquios cheios de muco;
- Opacidades em anel ou espaços císticos, algumas vezes contendo níveis hidroaéreos.

Sinais indiretos:

- Aumento da trama e perda da definição da trama pulmonar em áreas segmentares do pulmão, resultante de fibrose peribrônquica e, em menor extensão, de secreções retidas;
- Aglomeração de trama vascular pulmonar indicando a quase invariável perda de volume associada a essa condição;
- Evidência de oligoemia como resultado da redução da perfusão da artéria pulmonar;

- Sinais de hiperinsuflação compensatória do pulmão remanescente.

Na investigação radiográfica das bronquiectasias, a tomografia computadorizada de alta resolução (TCAR) é o exame de imagem de escolha para confirmação diagnóstica, bem como na determinação de sua extensão. A TCAR consegue demonstrar a presença mesmo de pequenas dilatações, com aumento da secção transversa de brônquios com paredes espessadas. Um critério importante para decidir sobre o grau e o significado das dilatações brônquicas é compará-las com o diâmetro do ramo da artéria pulmonar.

A indicação atual da broncografia limita-se àqueles casos de dúvidas quanto à extensão da doença (alterações questionáveis) e hemoptise recorrentes.

## SÍNDROMES PULMONARES

### 4. SINDROME DA CONSOLIDAÇÃO PULMONAR

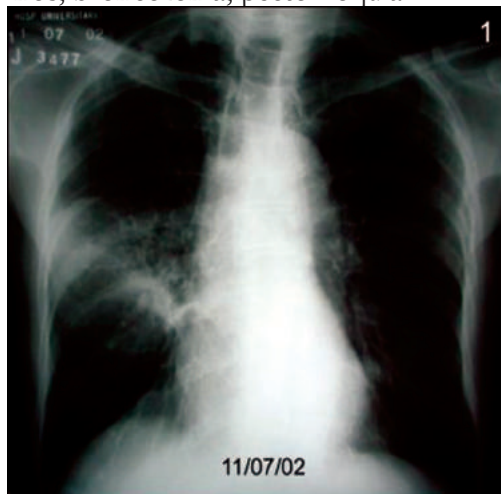
#### Definição

Uma consolidação é um termo confuso, pois tem significados distintos para diferentes especialistas. Para um radiologista, significa um processo de enchimento alveolar sem presunção de etiologia. Para um patologista, significa um pulmão pesado e sem ar e para um clínico, significa presença de ruído brônquico, que é usualmente igualado à pneumonia.

Na consolidação pulmonar ocorre ocupação dos espaços alveolares por células e exsudato, mas as passagens de ar estão abertas. As principais causas são as pneumonias e o infarto pulmonar e a tuberculose.

Clinicamente, manifesta-se por dispneia, desconforto retroesternal e tosse que pode ser seca ou produtiva. É comum a presença de sangue misturado com muco ou pus.

A inspeção do tórax pode mostrar amplitude respiratória diminuída no lado afetado, a palpação mostra que a expansão respiratória está reduzida, o frêmito toracovocal pode estar aumentado e pode ser observado atrito pleural. Na ausculta, pode haver respiração brônquica ou broncovesicular substituindo o murmúrio vesicular, estertores finos, broncofonia, pectorilóquia.



Radiografia de tórax com pneumonia

## 5. ATELECTASIA

É o colapso de um segmento, lobo ou todo pulmão decorrente de obstrução das vias aéreas, impedindo a entrada de ar para os alvéolos. O ar dentro dele é absorvido pelo sangue e o pulmão colapsa. As causas são variadas, destacando-se os tumores brônquicos, corpos estranhos, tuberculoses, bronquiectasias, traumatismos, pneumotórax, derrame pleural, entre outros.

O quadro clínico é proporcional à quantidade do pulmão acometido: dispneia, sensação de desconforto respiratório, cianose e tosse seca, podem ser observadas.

Os achados ao exame dependem se todo o pulmão ou somente um lobo está envolvido. Dependendo da região acometida, pode estar sem nenhuma alteração, porém, pode apresentar diminuição do movimento no lado afetado, com o mediastino desviado para aquele lado. A percussão é marcadamente reduzida se todo o pulmão está envolvido, mas pode ser difícil ou impossível de detectar se somente um lobo está envolvido e colapsou em um espaço pequeno. Os murmúrios estão diminuídos, mas permanecem vesiculares no colapso lobar e podem estar ausentes se todo o pulmão está envolvido. O timpanismo está diminuído. O ruído brônquico, timpanismo aumentado e pectorilóquia podem ser ouvidos na atelectasia do lobo superior, devido à transmissão direta do som da traqueia. Estertores e sibilos podem estar presentes se a causa é uma lesão por infecção antiga.

### Resumindo:

- **Inspeção:** retração do hemitórax, tiragem, amplitude diminuída.
- **Palpação:** amplitude diminuída e frêmito toracovocal diminuído ou abolido.
- **Percussão:** submacicez ou macicez. Porém, na atelectasia aguda pode haver hipersonoridade.
- **Ausulta:** murmúrio vesicular abolido, ausência de sopro, ressonância vocal diminuída.

### Exame radiológico

Na radiografia do tórax, observa-se hipotransparência, podendo ser do pulmão inteiro com desvio das estruturas do mediastino para o lado homolateral. Quando há atelectasias dos segmentos basais, forma-se o denominado sinal da sinéquia. Quando acomete os terços médios, tem-se a formação do sinal da silhueta cardíaca positiva. Também pode haver diminuição dos espaços intercostais como pinçamento das costelas do lado atelectasiado.

## 6. ENFISEMA PULMONAR

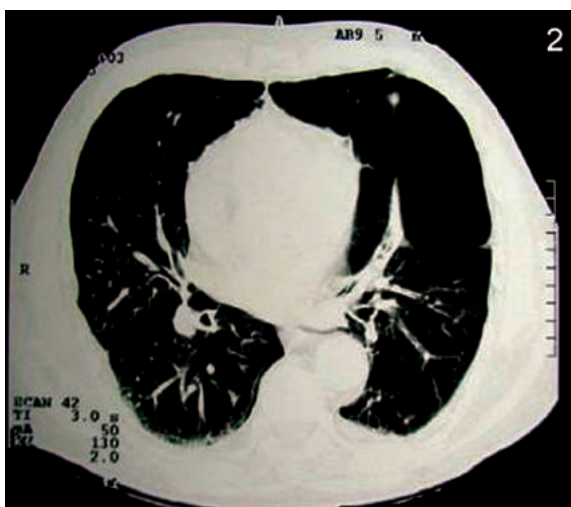
### Definição

É uma enfermidade respiratória prevenível e tratável, com manifestações sistêmicas e que se caracteriza pela presença de obstrução crônica do fluxo aéreo, que não é totalmente reversível. A obstrução do fluxo aéreo é geralmente progressiva e está associada a uma resposta inflamatória anormal dos pulmões à inalação de partículas ou gases tóxicos, causada primariamente pelo tabagismo.

A tosse é o sintoma mais encontrado, pode ser diária ou intermitente e pode preceder a dispneia ou aparecer simultaneamente a ela. O aparecimento da tosse no fumante é tão frequente que muitos pacientes não a percebem como sintomas de doença, considerando-a como o “pigarro do fumante”. A dispneia é o principal sintoma associado à incapacidade, redução da qualidade de vida e pior prognóstico. É geralmente progressiva com a evolução da doença. Muitos pacientes só referem a dispneia numa fase mais avançada da doença, pois atribuem parte da incapacidade física ao envelhecimento e à falta de condicionamento físico.

Ao exame físico, os enfisematosos se apresentam como indivíduos longilíneos, emaciados, com dispneia, tosse e expectoração, roncosp, extremidades normais ou frias. Com frequência, respiram com lábios semicerrados e habitualmente ficam em ortopneia apoiando as mãos para fixar a cintura escapular, com a finalidade de usar os músculos acessórios da respiração.

Ao exame físico do tórax, revel-se aumento dos três diâmetros, configurando o clássico tipo de tórax enfisematoso ou em tonel. Há hipersonoridade à percussão, o murmúrio vesicular está muito diminuído, a expiração é prolongada e os ruídos adventícios são raros. Amplitude respiratória diminuída, frêmito toracovocal diminuído. O ictus cordis diminuído ou ausente e bulhas cardíacas diminuídas.



Tomografia computadorizada mostrando enfisema pulmonar

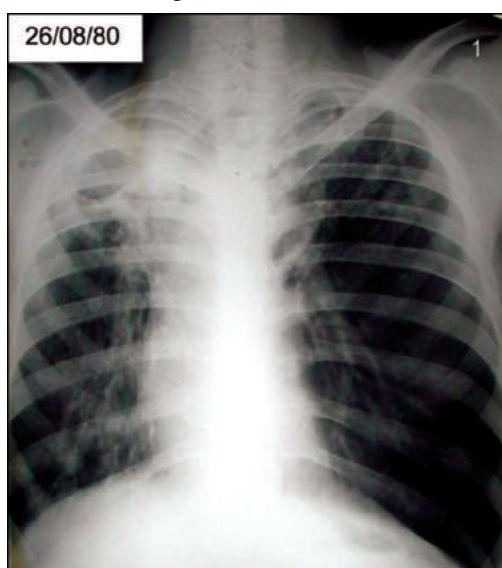
## 7. ESCAVAÇÃO OU CAVERNA PULMONAR OU SÍNDROME CAVITÁRIA

A síndrome cavitária é decorrente de um processo destrutivo do parênquima pulmonar (necrose ou supuração) secundária à tuberculose pulmonar, a abscesso pulmonar ou de uma neoplasia escavada. A principal etiologia é a tuberculose, na fase de caverna, quando há comunicação com um brônquio de drenagem, o estímulo da tosse faz com que a necrose caseosa seja eliminada, deixando no seu lugar uma cavidade. Entretanto, pode ser observada nas neoplasias pulmonares e no abscesso pulmonar.

No abscesso pulmonar, ocorre um processo supurativo localizado no pulmão, caracterizado por supuração, necrose e formação de cavidade no parênquima pulmonar. A coleção purulenta é eliminada por vômitica, formando uma cavidade.

## Exame físico

- **Inspeção:** na maioria dos casos nada de característico é observado; diminuição da amplitude no lado acometido. Raramente pode ser observada uma retração localizada no hemitórax afetado;
- **Palpação:** diminuição da expansibilidade respiratória no lado afetado, frêmito toracovocal aumentado, quando houver condensação pericavitária;
- **Percussão:** normal, hipersonoridade, nas cavidades grandes e superficiais; timpanismo, caverna com conteúdo aéreo, submacicez ou macicez, nas condensações pericavitárias ou quando houver líquido no seu interior;
- **Ausculta:** murmúrio vesicular abolido, sopro cavitário, pectorilóquia, nas cavernas volumosas e superficiais.



Radiografia de tórax mostrando tuberculose pulmonar com cavidade em lobo superior direito, com opacidade homogênea e redução volumétrica do lobo, desviando a traqueia em sua direção.

## SÍNDROMES PLEURAIAS

### 8. DERRAMES PLEURAIAS

#### Definição

O acúmulo de líquido na cavidade pleural é chamado derrame pleural. Pode ser seroso (hidrotórax), serofibrinoso, purulento (empiema), hemorrágico (hemotórax), leitoso (quilotórax). A formação do derrame pleural envolve um ou mais dos mecanismos capazes de aumentar a entrada ou de diminuir a saída de líquido no espaço pleural.

Entre as causas mais comuns de derrame pleural, encontram-se: insuficiência cardíaca congestiva, pneumonias, neoplasias e tuberculose.

## Formação do derrame pleural

- Quatro mecanismos são capazes de aumentar o fluxo de líquido ao espaço pleural:
  - 1- Aumento da pressão hidrostática, na microcirculação sistêmica;
  - 2- Diminuição da pressão oncótica plasmática;
  - 3- Aumenta da permeabilidade capilar, pleural;
  - 4- Diminuição da pressão no espaço pleural.
- Dificuldade de saída de líquido do espaço pleural: os fatores que dificultam a saída de líquido do espaço pleural estão basicamente relacionados à redução da função linfática pleural.
- Outros mecanismos de formação de derrame pleural: passagem de líquido da cavidade abdominal para o espaço pleural através de pertuitos, na superfície do diafragma, ou através da vasta circulação linfática existente entre o abdômen e o tórax.

## Manifestações clínicas

Os sintomas decorrentes dependem de múltiplos fatores, como o volume e a velocidade de formação do derrame, a reserva cardioplumonar do paciente, presença ou não de processo inflamatório pleural, extensão do acometimento pleural e a da doença de base e ainda a distensibilidade da caixa torácica. A tríade característica do derrame pleural é dor, dispneia e tosse seca. A dor provém do acometimento da pleura parietal, geralmente por processos inflamatórios, como nas pneumonias e na tuberculose pleural; é caracteristicamente do tipo ventilatório dependente, localizada preferencialmente na região póstero-lateral. A dispneia está presente sempre que há dor, por causa da limitação imposta aos movimentos ventilatórios, ou quando há derrame pleural volumoso, por perda de área pulmonar, ventilatória. A dispneia depende do volume de líquido acumulado e o paciente costuma assumir o decúbito lateral do lado da lesão, a fim de facilitar a expansão do lado sã (trepopneia). A tosse que ocorre por conta do derrame pleural é seca, geralmente, está relacionada ao estímulo dos receptores da tosse.

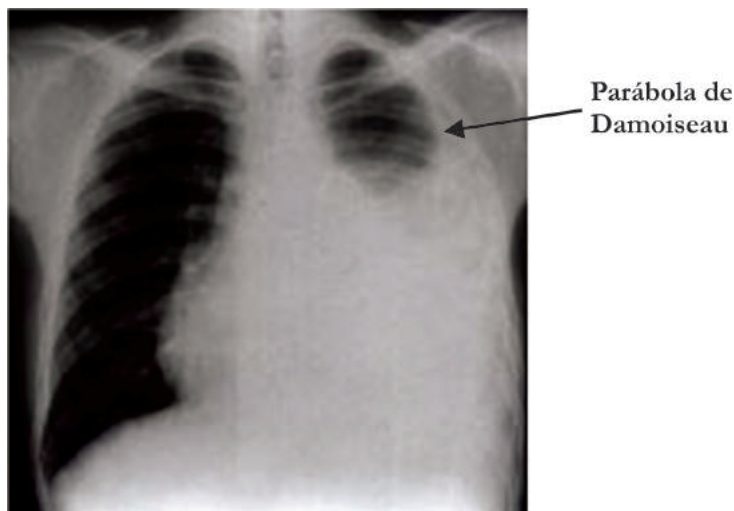
## Exame físico

Ao exame físico, geralmente aparecem: redução ou abolição do frêmito toracovocal e do murmúrio vesicular e macicez à percussão. Podem estar presentes também: assimetria do tórax; redução da expansibilidade do hemitórax comprometido; abaulamentos intercostais expiratórios; submacicez ou macicez sobre a coluna vertebral adjacente ao derrame (sinal de Signorelli); sopro respiratório; e ausculta da voz anasalada, chamada egofonia.

## Exame radiológico

A radiografia de tórax nas incidências póstero-anterior (PA), perfil e em decúbito lateral com raios horizontais, confirmará a presença e a extensão do

derrame. A radiografia em PA caracteriza-se pela presença de um velamento homogêneo, com densidade de partes moles, localizado inferiormente no hemitórax, obliterando o ângulo do seio costofrênico e desenhando uma curva de convexidade para baixo, chamada curva de Damoiseau ou sinal do menisco (oposta ao ângulo do seio costofrênico). A curva estará tanto mais alta quanto mais volumoso for o derrame. A radiografia em PA é menos sensível, sendo necessários cerca de 500 ml de líquido na cavidade pleural para a visualização do derrame. A radiografia em decúbito lateral, com raios horizontais (incidência de Hjelm-Laurell) é mais sensível para o diagnóstico de derrame pleural, na qual, até volumes pequenos podem ser detectados.



## 9. PNEUMOTÓRAX

É a presença de ar na cavidade pleural, que penetra através de uma lesão traumática (arma branca ou de fogo), ruptura de bolha subpleural ou afecções pulmonares, afastando os folhetos visceral e parietal, gerando, dependendo do seu volume, quadro clínico variável que vai do paciente assintomático a situações críticas com insuficiência respiratória e circulatória.

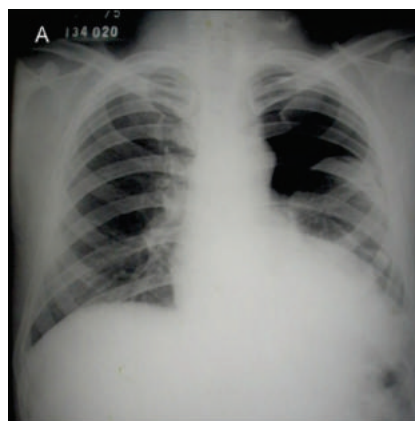
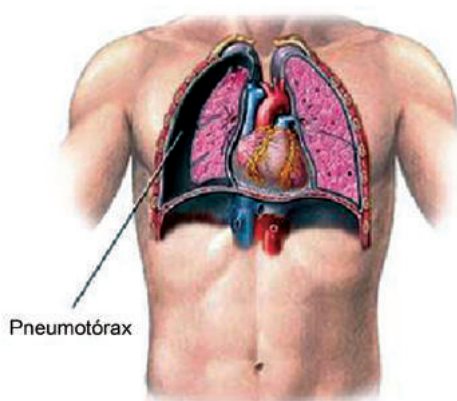
Os sintomas variam muito e dependem da quantidade de ar que penetrou na cavidade pleural e da porção do pulmão que teve um colapso. Podem consistir numa ligeira falta de fôlego ou numa dor torácica ou dispneia grave. A dor é o sintoma mais frequente, podendo ser súbita de grande intensidade ou progressiva, do tipo pleurítica. A dispneia é a segunda maior queixa dos pacientes. Outros sintomas, como tosse seca, ortopnéia, fadiga fácil, taquicardia e cianose, podem estar presentes.

Os sintomas tendem a ser menos importantes num pneumotórax de desenvolvimento lento do que num de desenvolvimento rápido. Com exceção de um pneumotórax muito grande ou de um pneumotórax de tensão, os sintomas, geralmente, desaparecem à medida que o organismo se adapta ao colapso do pulmão e que esse começa lentamente a encher-se de novo.



## Exame físico

- **Inspecção:** os principais achados semiológicos se dão no hemitórax comprometido. A visualização do tórax pode ser normal ou apresentar, abaulamentos dos espaços intercostais quando o volume de ar interpleural é grande. A amplitude respiratória é diminuída;
- **Palpação:** a expansibilidade pode estar diminuída e o frêmito toracovocal está diminuído ou ausente;
- **Percussão:** hipersonoridade ou som timpânico;
- **Auscultação:** murmúrio vesicular diminuído ou ausente e ressonância vocal diminuída.



Pneumotórax espontâneo

## Resumo dos Aspectos Semiológicos das Síndromes Broncopleuropulmonares

### Síndromes Brônquicas

Síndromes Brônquicas	Inspecção	Palpação	Percussão	Auscultação	Causas
<b>Obstrução</b>	Tiragem inspiratória	FTV normal ou diminuído	Hipersonoridade	MV diminuído com expiração prolongada	Asma brônquica
<b>Dilatação</b>	Amplitude pode estar diminuída	FTV normal ou aumentado	Pode aparecer submaciez	Estertores subcrepitantes localizados	Bronquiectasias

## Síndromes Pleurais

Síndromes Pleurais	Inspeção	Palpação	Percussão	Ausculta	Causas
<b>Pleurite Seca Aguda</b>	Amplitude diminuída	Expansibilidade e FTV diminuídos	Sonoridade normal ou submacicez	Atrito pleural	Pleurite aguda
<b>Pleurite Seca Crônica</b>	Retração torácica, amplitude diminuída	Expansibilidade e FTV diminuídos	Macicez ou submacicez	MV e ressonância vocal diminuídos	Espessamento da pleura
<b>Derrame Pleural</b>	Amplitude diminuída	FTV diminuído ou abolido	Macicez	Abolição do MV Egofonia	Hidropleura
<b>Pneumotórax</b>	Normal ou abaulamento dos espaços intercostais	Expansibilidade diminuída FTV diminuído	Timpânico	MV diminuído Ressonância vocal diminuída	Presença de ar no espaço pleural

## Síndromes Pulmonares

Síndrome Pulmonar	Inspeção	Palpação	Percussão	Ausculta	Causa
<b>Consolidação ou Condensação Pulmonar</b>	Amplitude Diminuída	FTV ↑	Macicez ou Submacicez	Sopros tubários Estertores crepitantes Pectorilóquia	Pneumonia Infarto Tuberculose
<b>Atelectasia</b>	Amplitude Diminuída Retração dos espaços intercostais Tiragem	FTV ↓ ou abolido	Macicez ou Submacicez	Sopro tubário MV abolido Ressonância vocal diminuída	Neoplasias brônquicas Corpos estranhos
<b>Hiperaeração</b>	Amplitude diminuída Tórax em tonel	Expansibilidade ↓ FTV ↓	Pode aparecer hipersonoridade	MV e ressonância vocal diminuída	Enfisema Pulmonar
<b>Congestão passiva dos pulmões</b>	Amplitude pode estar diminuída	FTV normal ou ↑	Sonoridade normal ou submacicez nas bases	Estertores Crepitantes em base	IVD Estenose mitral

## **BIBLIOGRAFIAS CONSULTADAS:**

DALCIN PTR, PERIN C, BARRETO SSM. Diagnóstico e tratamento das bronquiectasias: uma atualização. **RCPA** 2007; 27(1): 51-60.

FRITSCHER CC. Diagnóstico e tratamento da asma brônquica. **Projeto diretrizes AMB**. 2001

GOLIN V; SPROVIERI SRS. **Condutas em Urgências e Emergências para o Clínico** (1ª ed). Editora Atheneu, 2008.

Gomes NA, Medeiros ML, Gifoni JMM. Bronquiectasia localizada e multissegmentar: perfil clínico-epidemiológico e resultado do tratamento cirúrgico em 67 casos. **J Pneumol** 2000;27(1):1-6.

MOREIRA JS, PORTO NS, CAMARGO JJP, FELICETTI JC, CARDOSO PFG, MOREIRA ALS, ANDRADE CF. Bronquiectasias: aspectos diagnósticos e terapêuticos. Estudo de 170 pacientes. **J Pneumol** 2003; 29(5): 258-263.

PORTO CC. **Semiologia Médica** (6ª ed.). Guanabara Koogan, 2009.

PORTO CC; PORTO AL. **Vademecum de Clínica Médica**. 2ª ed. Guanabara Koogan, 2007.

SILVA GA. Derrames pleurais: fisiopatologia e diagnóstico. **Medicina, Ribeirão Preto** 1998, 31: 208-215.

SOUZA BF; **Manual de Propedêutica Médica**. 3ª ed. Editora Cejup, 1995.

IV Diretrizes Brasileiras para o Manejo da Asma. **J Bras Pneumol**, 32 (7): S 447-74, 2006

[www.pneumoatual.com.br](http://www.pneumoatual.com.br) (Pneumoatual)

[www.sbpt.org.br](http://www.sbpt.org.br) (Sociedade Brasileira de Pneumologia e Tisiologia)

# 11

## Exploração Radiológica do Tórax

**H**á um consenso geral de que o exame radiográfico do tórax é extremamente importante para o diagnóstico das doenças pulmonares. Seu valor é igualmente grande no diagnóstico das doenças do mediastino e do tórax ósseo. A radiografia de tórax é o primeiro exame para avaliação das doenças torácicas e também na investigação da área mediastinal. Entretanto, a radiografia do tórax não deve tomar o lugar do exame físico de rotina e da história clínica, mesmo demonstrando lesões que não podem ser encontradas de nenhuma outra maneira.

Juntamente com a evolução tecnológica, os métodos de investigação radiológicos sofreram significativos avanços, configurando-se como um dos exames mais utilizados na rotina da prática médica. Dessa forma, a exploração radiológica do tórax tem como finalidades: proporcionar diagnóstico de enfermidades torácicas; informar a extensão, localização e evolução da lesão; além de auxiliar a conduta terapêutica.

O objetivo da radiografia de tórax é servir de registro para a investigação de possíveis alterações da saúde de pacientes sintomáticos ou assintomáticos. Deve ser produzida uma imagem de boa definição e com a menor dose possível para o paciente, compatível com um diagnóstico adequado. A qualidade da imagem e a dose de radiação em um exame radiográfico estão intimamente relacionadas com as características técnicas e as condições operacionais do aparelho de raios X, da revelação dos filmes, da combinação tela-filme, da técnica radiográfica, do operador e das condições físicas do paciente, como presença de drenos, acamado, debilitado, etc.

O aspecto que quase sempre limita a detecção de alguma anormalidade discreta é o contraste insuficiente da imagem. Já a falta de definição da imagem é, em geral, o fator limitante na detecção de detalhes lineares e circulares de pequenas dimensões.

### Técnicas de exame

Por convenção, a radiografia frontal de rotina é realizada com o paciente na posição ortostática e em inspiração máxima. O feixe de raios X é dirigido horizontalmente e o tubo de raios X é posicionado a uma distância de 1,80 m do filme, para reduzir a um mínimo as distorções por divergências e magnificação, sendo obtidas à inspiração plena.

O exame radiológico padrão de tórax varia em diferentes serviços, mas deve consistir, no mínimo, de duas incidências básicas, uma projeção PA e outra lateral.

Para reduzir a magnificação e aumentar a nitidez da imagem, o tórax deve ser posicionado o mais próximo possível do chassi e o tubo de raios X, o mais distante possível do chassi.

Por outro lado, a incidência antero-posterior (AP) é geralmente obtida como uma unidade de raios X portátil, em pacientes em estado grave impossibilitados de ficar em pé ou em crianças. O paciente estará em decúbito dorsal ou sentado no leito. Nesse caso, o feixe de raios X atravessa o paciente de frente para trás.

Como as unidades de raios X portáteis são menos potentes que as unidades convencionais e como o espaço ao redor do leito é limitado, as incidências AP são geralmente obtidas a uma distância menor do filme. Comparada com a radiografia PA, a radiografia AP apresenta imagens com maior magnificação e menor nitidez.

A incidência na posição ortostática é preferível à incidência AP em decúbito dorsal porque:

- A magnificação é menor e as imagens são mais nítidas;
- Na posição ortostática, o paciente inspira mais profundamente, mostrando melhor os pulmões;
- Ar e líquidos na pleura são visibilizados com maior facilidade nas radiografias obtidas na posição ortostática.

Outra incidência de rotina é em perfil. Por convenção, a radiografia na qual o lado esquerdo do tórax é posicionado contra o chassi chama-se incidência em perfil esquerdo. Do mesmo modo que a incidência em perfil também é obtida a uma distância de 1,80 m.

É comum que uma lesão localizada atrás do coração, mediastino ou diafragma, não seja visível na incidência PA porque a sombra do coração e do diafragma a esconde. A radiografia de perfil geralmente mostra essa lesão e por isso é utilizada rotineiramente.

Algumas outras tomadas são utilizadas em circunstâncias especiais, para delinear lesões locais ou visibilizar áreas que não são bem vistas nas radiografias de rotina. As projeções oblíquas são obtidas em ângulos de aproximadamente 45°, sendo designadas de acordo com o lado do tórax mais próximo do filme e distante do tubo de raio X. A designação oblíqua anterior direita, por exemplo, indica que o paciente está de pé com a parede anterior direita do tórax em contato com o suporte do filme, em um ângulo de 45°, de modo que a parede posterior esquerda do tórax se encontra mais próxima do tubo; o raio atravessa, então, o tórax anterior para posterior numa direção oblíqua. Graus maiores ou menores de obliquidade podem ser usados, conforme se desejar.

Quando um paciente muda da posição PA para a oblíqua anterior direita, as estruturas anatômicas movem-se em direções diferentes. Na posição oblíqua anterior direita, o músculo peitoral esquerdo ou a mama (estruturas anteriores) movem-se lateralmente e a escápula esquerda (estrutura posterior) move-se medialmente em relação ao tórax. Obviamente ocorre o inverso na posição oblíqua anterior esquerda.

As posições oblíquas podem ajudar a localizar lesões e a suprimir estruturas sobrepostas.

Quando pequenos nódulos abaixo do nível da cúpula diafragmática são mal visualizados em um exame de rotina, pode-se inclinar o tubo para cima ou para baixo, conforme o necessário. Também se pode obter tomadas especiais tangenciais em lesões da parede torácica, para defini-las claramente.

Tomadas em decúbito lateral são, às vezes, indicadas para delinear níveis líquidos em cavidades ou no espaço pleural e para determinar a presença de líquido pleural livre. As radiografias são expostas com o feixe de raios X dirigido num plano horizontal e com o paciente deitado do lado direito ou esquerdo com a parede do hemitórax afetado.

Enquanto o líquido intrapleural desce pela ação da gravidade, o ar intrapleural sobe. Portanto, a posição ideal para se diagnosticar um pneumotórax (ar intrapleural) é a posição ortostática. Se houver suspeita de pneumotórax à esquerda em um paciente que não pode ficar de pé ou sentar, uma radiografia em decúbito lateral com o lado direito para baixo será útil.

As radiografias em expiração podem ser utilizadas com vantagens em algumas situações. Uma radiografia em expiração pode ser utilizada para detectar o aprisionamento focal de ar de um enfisema assimétrico ou uma obstrução brônquica parcial que impede o fluxo de ar na inspiração (aprisionamento aéreo). Uma vez que o ar do pulmão obstruído não pode ser prontamente expelido, aquele pulmão (ou lobo) permanece desinsuflado na expiração, enquanto que o restante do pulmão desinsufla-se normalmente. Quando existe aprisionamento de ar unilateral, o pulmão desinsuflado normal aparecerá mais claro, enquanto que o pulmão obstruído aparecerá inalterado.

A tomada apical em lordose foi usada para a visibilização de doenças nos ápices pulmonares, que eram obscurecidas pela clavícula e a primeira costela. A radiografia era realizada numa direção antero-posterior (AP), inclinando-se o paciente para trás sobre o suporte da chapa. Usava-se ainda uma projeção AP ereta, com o tubo inclinado cefalicamente num ângulo de 15°, caso fosse difícil ou impossível obter uma tomada apical em lordose padrão, a qual era um pouco mais fácil para o paciente, sendo mais facilmente reproduzível. Essa projeção acarretava uma visibilização clara dos ápices pulmonares, porque a clavícula e a primeira costela se projetam acima do ápice pulmonar. Entretanto, essa técnica antiga foi amplamente substituída por radiografias de tórax de qualidade e pela tomografia computadorizada.

## **Condições técnicas da radiografia**

A radiografia em posição de leitura, o observador analisará se a mesma oferece condições para adequada interpretação:

Verifica-se em PA se a radiografia está devidamente centralizada, o que se evidencia pela simetria das extremidades internas das clavículas em relação à linha média; se a radiografia foi registrada em apneia pós-inspiração forçada (como referência, o 6° arco costal anterior, ou o 10° arco costal posterior, devem tocar o diafragma); se tem boa iluminação, adequada penetração e/ou revelação insuficiente ou excessiva; se o tórax está abrangido pela radiografia (sem amputação de imagens).



## **Comportamento dos tecidos em relação aos raios X**

É importante lembrar que a radiografia, ao registrar a imagem radiológica sobre o filme sensível, oferece a projeção, sobre um único plano, de todos os elementos do tórax atravessados pela radiação incidente; portanto, a imagem obtida corresponde à superposição de sombras referentes às estruturas torácicas, conforme a incidência adotada. Também é de grande valia recordar que as imagens radiológicas decorrem de absorção seletiva de RX. É a diferença de absorção que dá o contraste entre as estruturas. Tanto maior a diferença de absorção, mais nítidas, mais contrastadas são as imagens. Quanto mais compacto é o tecido, mais absorve o RX e menos impressionável se torna o filme. Quanto menos compacto é o tecido, menos RX é absorvido e o filme é mais impressionado. Os tecidos que mais absorvem RX se deixam ver na radiografia como imagem de coloração branca, são as chamadas imagens opacas, porque os tecidos são opacos aos RX (não se deixam atravessar). Quando os tecidos são facilmente atravessados pelo RX, suas imagens são escuras, imagens transparentes, porque os tecidos são transparentes aos RX (se deixam atravessar). Os pulmões, de parênquima arejado, são órgãos privilegiados para a exploração radiológica, porque, em virtude de ser mínimo o coeficiente de absorção do ar, propicia imagem muito transparente.

Resumindo, a absorção diferencial da radiação pelos diferentes tecidos ou lesões é responsável por todas as imagens radiológicas. Há quatro densidades radiológicas básicas: o ar, a gordura, as partes moles (músculo e líquido) e os ossos absorvem respectivamente mais radiação.

Os tecidos de alta densidade, como os ossos, são mais difíceis de serem penetrados pelos raios X, aparecendo em tons brancos (radiopacos ou hipotransparentes). Por outro lado, tecidos menos densos e mais arejados, como os pulmões, são penetrados facilmente e aparecem em tonalidades pretas (radiolucentes ou hiperttransparentes). Essa noção é fundamental para efetuar a análise radiográfica.

## **Interpretação da radiografia do tórax**

Na interpretação da radiografia do tórax é necessário que o observador primeiro encontre a anormalidade. É conveniente desenvolver um método de estudar a radiografia, de modo a certificar-se de que todas as áreas são investigadas. Para que a análise da radiografia seja completa, recomenda-se aos iniciantes obedecer a uma sistemática que pode ser a seguinte: partes moles, partes ósseas, diafragma, recessos pleurais, campos pulmonares e mediastino.

Deve-se inspecionar também o coração e grandes vasos, traqueia e brônquios centrais, além das estruturas abdominais superiores subdiafragmáticas. É importante comparar os dois pulmões espaço intercostal por espaço intercostal, até que o tórax normal seja inteiramente explorado e se possa reconhecer variações e anormalidades. A interpretação das alterações segue-se à observação de uma anormalidade. Considera-se útil fazer o exame inicial da radiografia sem conhecer os achados clínicos. Antes de tomar uma decisão, porém, as observações radiográficas devem ser correlacionadas a todas as informações clínicas disponíveis, o que torna necessário um segundo estudo da radiografia, que se mostra útil para reduzir os



erros. Podem surgir dúvidas específicas, cujas soluções podem não ser encontradas no prontuário. Deve-se, então, tentar obter informações adicionais do médico que o encaminhou o paciente ou desse.

## **Radiografia Normal do Tórax**

A radiografia simples do segmento torácico deve ser realizada em inspiração profunda, o que aumenta o volume de ar nos pulmões e melhora a qualidade do exame. Deve ainda ser realizada em duas incidências principais: PA e Perfil.

Para a realização do exame, devem ser observados e evitados todos os tipos de falhas técnicas e de execução do método. Dentre os principais, tem-se a penetração inadequada dos raios e posicionamento inadequado do paciente.

- **Partes Moles**

Esse tópico está voltado para a avaliação de estruturas teciduais de consistência amolecida. Sendo assim, pode-se analisar o grau de desenvolvimento do pânículo adiposo e inferir como se encontra o estado nutricional do paciente. Pode-se analisar também a existência de enfisema subcutâneo, que é traduzida por zonas localizadas de hipertransparência. O contrário, regiões de considerável hipotransparência, também pode ser encontrado em casos de hipertrofia do músculo peitoral maior. As adenomegalias também se tornam visíveis à radiação X, assim como pacientes mastectomizados demonstram radiotransparência aumentada do lado operado, em relação ao oposto.

As sombras das mamas não são difíceis de ser identificadas, mas acarretam, efetivamente, uma opacidade maior sobre a região inferior do tórax bilateralmente. Os mamilos, tanto da mulher como do homem, são também, às vezes, projetados como imagens opacas, arredondadas, simulando nódulos patológicos no quarto espaço interscostal anterior ou mais baixo que isso. Em geral, elas são bilateralmente simétricas, mas uma radiografia com marcadores metálicos nos mamilos pode ser, ocasionalmente, necessária para diferenciá-las das lesões intrapulmonares.

Massas tumorais ou nódulos de tecido mole projetados sobre os pulmões podem simular nódulos pulmonares, os quais, nas estruturas subcutâneas ou mais profundas da parede torácica, geralmente, são mais nitidamente definidos que as lesões intrapulmonares de tamanho e forma equivalentes. Pode-se, pois, suspeitar de um nódulo extrapulmonar e o exame do paciente vai confirmar sua presença. Por vezes, tem-se de recorrer a projeções laterais, oblíquas ou outras projeções, para localizar alguns nódulos observados em apenas uma projeção nas radiografias frontais e laterais iniciais.

- **Partes Ósseas**

Quando a análise passa para as partes ósseas, é importante avaliar as condições do arcabouço ou caixa torácica, que é constituída por ossos como o esterno, as clavículas, as escápulas, os arcos costais, pela coluna vertebral e pelas articulações condroesternais. Para que se possa efetuar uma perfeita visualização dos pulmões, é necessário que apenas algumas vértebras sejam identificadas, aquelas situadas atrás da sombra da traqueia. Os arcos costais posteriores são mais visíveis, em função de apresentarem maior densidade radiológica. Anteriormente, há uma interrupção das costelas, dando

lugar às cartilagens costais, que ajudam a estabelecer uma estimativa aproximada da idade do paciente, pois os idosos são desprovidos dessas cartilagens, ao contrário dos jovens, que quanto mais novos, mais desenvolvidas são suas cartilagens condroesternas. A contagem das costelas deve ser feita seguindo o trajeto dos arcos costais posteriores, de maneira que o posicionamento das costelas é variável, obedecendo ao tipo constitucional do indivíduo. Logo, os brevilineos tendem a apresentar costelas mais horizontalizadas e espaços intercostais mais estreitos, ao contrário dos longilineos, que têm costelas mais verticalizadas e com espaços intercostais largos.

Determinadas patologias pleuro-pulmonares geram repercussões diretas sobre o arcabouço torácico e atuam como importantes dados clínicos. Algumas afecções alargam os espaços intercostais e aumentam o volume da caixa torácica, como enfisema pulmonar, derrames pleurais, pneumotórax hipertensivo e neoplasias; enquanto que outras diminuem esses espaços, como as atelectasias, pneumectomias e fibrotórax.

Para uma perfeita observação radiológica do tórax é fundamental avaliar o posicionamento das clavículas, que devem estar simetricamente posicionadas em relação ao esterno, informando se a radiografia foi realizada em posição PA corretamente. Em casos de enfisema pulmonar, as clavículas podem estar mais horizontalizadas. As escápulas não devem sobrepor os campos pulmonares, para que se possa estabelecer uma boa visualização dos pulmões.

- **Parênquima Pulmonar**

Superiormente, o pulmão é delimitado pela cúpula pleural e inferiormente, pela convexidade diafragmática. Lateralmente, delimita-se pelas paredes costais. O limite anterior se dá através do esterno e dos arcos costais anteriores; enquanto que o limite posterior é feito pela coluna vertebral e arcos costais posteriores. As zonas pulmonares são representadas por uma área de tonalidade escurecida, hipertransparente, devido à presença de ar nos alvéolos. Centralmente, há uma região densa e radiopaca que corresponde ao mediastino. A parede de brônquios e vasos constitui a trama pulmonar. Obedecendo a critérios radiológicos, os pulmões podem ser divididos em três porções: terço superior, médio e inferior.

O hilo pulmonar, anatomicamente, é formado de vasos, brônquios, nervos, linfáticos, gânglios, tecido conjuntivo, etc. Entretanto, desses elementos, somente os vasos pulmonares têm representação radiográfica em uma radiografia normal; os demais elementos praticamente não são visualizados. No entanto, os brônquios podem tornar-se visíveis em condições especiais, devido à incidência dos raios. Nesses casos em que os brônquios têm representação radiográfica, são vistos como imagens de pequenas dimensões, sob a forma de uma circunferência opaca, com um centro claro; a imagem é frequentemente acompanhada de uma imagem micronodular, totalmente opaca, devida à projeção de um vaso.

- **Cissuras**

As cissuras correspondem, radiologicamente, aos septos interlobares, que são as linhas que separam os lobos dos pulmões. O pulmão direito apresenta a cissura horizontal e a oblíqua. O esquerdo apresenta apenas a cissura oblíqua. Numa incidência em PA, a cissura horizontal é mais visível, obviamente, no pulmão direito.

Por outro lado, quando a incidência é em perfil pode-se visualizar a cissura oblíqua no hemitórax esquerdo e as duas cissuras do pulmão direito.

## • **Diafragma**

O formato em cúpula do diafragma permite observar a existência de espaços existentes entre suas hemicúpulas e as estruturas adjacentes. Na incidência em PA, por exemplo, verifica-se a existência de um ângulo agudo entre as hemicúpulas e o gradil costal, denominado de seio costofrênico. Há também o seio cardiofrênico, que forma um ângulo menos agudo e mais raso entre o diafragma e o mediastino. No perfil, verifica-se a existência dos seios costovertebrais direito e esquerdo, formados pelas hemicúpulas e coluna vertebral. Devido à conformação oblíqua para trás do diafragma, o seio cardiofrênico é mais alto que o costofrênico, que, por sua vez, é mais alto que o seio costovertebral.

A hemicúpula diafragmática direita é aproximadamente 1 a 2 cm mais elevada que a esquerda, devido à compressão exercida pelo fígado. A diferença de alturas é medida no ponto mais alto de cada hemicúpula.

Caso seja observado o contrário (hemicúpula diafragmática esquerda mais elevada) ou se a elevação da hemicúpula for superior a 2 cm, pode existir uma das situações abaixo:

- Diminuição do volume pulmonar (D ou E conforme a hemicúpula mais elevada);
- Compressão extrínseca subdiafragmática;
- Diafragma hipotônico por doença muscular;
- Paresia do nervo frênico.

As principais alterações de situação e forma do diafragma são as seguintes:

- Abaulamentos como nos tumores de fígado, tumores primitivos do diafragma;
- Elevação unilateral: hepatomegalia, abscesso subfrênico e atelectasias;
- Pinçamento ou estiramento em forma de tenda de campanha – aderências;
- Hérnia do diafragma;
- Elevação bilateral – obesos e gestantes;
- Depressão bilateral – enfisema e asma brônquica.
  - Em 10% dos indivíduos, as hemicúpulas podem estar no mesmo nível sem que isso seja sinal de patologia.

## **Radiografia patológica do tórax**

Quando a observação radiológica do tórax foge aos padrões anteriormente descritos, pode-se estar diante de alguma anomalia ou alteração patológica, a qual pode estar situada em um dos tópicos da ordem de observação: partes moles, parte óssea, parênquima, hilo, pleura e diafragma. Além de estar limitada a apenas um desses importantes tópicos da observação, pode ainda estar relacionada a mais de um deles, dando maior complexidade ao caso. Porém, de um modo geral, a radiografia torácica é útil na análise de alterações e afecções pulmonares, sendo fundamental nos processos diagnósticos e terapêuticos de doenças.

Em relação à definição diagnóstica de patologias pulmonares através da observação radiológica, verifica-se a existência de dois padrões básicos de alterações: o alveolar e o intersticial. Logo, independente da distribuição ser difusa ou focal, as lesões que acometem o pulmão sempre vão se manifestar no interior dos espaços alveolares ou no interstício. Geralmente, afecções bacterianas caracterizam-se por atingir o interior dos espaços alveolares, assumindo o padrão alveolar. Por outro lado, as pneumonias viróticas assumem o padrão intersticial.

O padrão intersticial caracteriza-se pela maior proeminência dos espaços intersticiais perivascularares, interlobulares e parenquimatosos. A aeração pulmonar é mantida e os tecidos intersticiais aumentam de volume. O processo pode ser localizado, como nas pneumonias viróticas ou generalizado, como na fibrose pulmonar extensa. O padrão pode variar de reticular ou em rede a reticulonodular, nodular, linear ou combinações diversas desses achados.

No padrão intersticial, os pulmões aparecem bem aerados, mas a trama pulmonar está espessada. Ao contrário, no padrão alveolar, a trama pulmonar não é visível, porque a região ao redor dos pulmões está sem ar (consolidadas).

O padrão alveolar ou do espaço aéreo caracteriza-se por uma opacidade homogênea, que pode variar de uma pequena área, de um tamanho apenas suficiente para ser reconhecível, à consolidação de todo um lobo ou mais. Os alvéolos enchem-se de exsudato, transudatos, sangue ou tecido, tomando lugar do ar. Quando o parênquima pulmonar é opacificado por algum tipo de líquido, pode-se observar como unidade anatômica o ácino, que parece, inicialmente, como uma roseta que mede 6 a 10 mm de diâmetro; posteriormente, quando a consolidação é mais completa, ela parece esférica. O ácino pode ser definido como o parênquima pulmonar distalmente a um bronquíolo terminal. Com a progressão do acometimento do parênquima, os ácinos individuais são obscurecidos pela superposição de muitos ácinos opacos, o que acarreta uma densidade uniforme do pulmão afetado. A clássica pneumonia por *Streptococcus pneumoniae* é um bom exemplo do padrão alveolar. Quando ocorre essa consolidação, os brônquios podem tornar-se visíveis, sendo, então, observado o broncograma aéreo, que indica um acometimento alveolar adjacente.

As lesões com padrões alveolares agudas são causadas por pneumonias, edema, as hemorragias pulmonares e a doença da membrana hialina. Entre as crônicas destacam-se as micoses, sarcoidose e a tuberculose.

Combinações dos padrões intersticial e alveolar também podem ocorrer. Um exemplo comum disso é o paciente com edema pulmonar intersticial e alveolar combinado. Pneumonias por micoplasma e vírus também são ocasionalmente observadas como apresentando padrão combinado.

As imagens nodulares podem ser tanto de padrão alveolar como intersticial. Apresentam forma arredondada de contornos bem definidos e são de tamanhos variados de até 4 cm de diâmetro. Ocorrem na tuberculose nodular, broncopneumonia tuberculosa, sarcoidose, peneumoconioses e micoses.

Micronodulares ou miliares, 1 a 5 mm de diâmetro, ocorrem na tuberculose miliar do pulmão, sarcoidose, hemosiderose, carcinomatose, peneumoconioses, lúpus eritematoso sistêmico, amiloidose, micoses pulmonares.

Imagens infiltrativas são condensações de tonalidade heterogênea, formadas por ilhotas de condensação separadas por zonas transparentes. Observadas na tuberculose, nas broncopneumonias, supurações pulmonares. Indicam processo exsudativo em evolução.

Imagens de atelectasias: são condensações homogêneas com estreitamento dos espaços intercostais, modificações topográficas do diafragma, dos hilos, das cisuras interlobares, mediastino atraído para o lado da lesão, podendo ser segmentares, lobares ou em todo pulmão. São observadas na tuberculose brônquica, câncer, corpos estranhos, compressões brônquicas.

Imagens tumorais: são condensações volumosas, de contornos nítidos ou irregulares, de tonalidade elevada, como ocorre no câncer de pulmão e em outras pneumopatias – sarcoidose e pneumonite crônica.

Imagens cavitárias ou cavernas: são encontradas na tuberculose, nos abscessos, nas pneumonias estafilocócicas e no câncer abscedado. Tuberculose é a causa mais frequente de caverna nos pulmões. Sua localização preferencial é nos segmentos apicais e ápico-posteriores dos lobos superiores e no segmento apical do lobo inferior.

Imagens de derrames líquidos da pleura: são condensações extensas, homogêneas, de tonalidade variável, de contorno superior parabólico típico. A linha de demarcação é geralmente pouco nítida. Nos derrames muitos volumosos, o limite superior da opacidade aproxima-se da linha horizontal. Espaços intercostais alargados, mediastino deslocado para o lado oposto da lesão.

As imagens hipertransparentes são devidas ao aumento do conteúdo aéreo. Podem ser localizadas ou difusas, uni ou bilaterais. As imagens hipertransparentes unilaterais são as do enfisema pulmonar compensador, da síndrome do pulmão hiperluscente, das bolhas ou cistos aéreos, do pneumotórax e da fase inicial da obstrução brônquica.

A hipertransparência bilateral difusa ocorre nas doenças pulmonares obstrutivas crônicas, como enfisema, bronquite, enfisema senil e asma brônquica.

Em casos de hemotórax de médio e grande volume, serão obtidas imagens hipotransparentes que formam uma linha curva chamada de Parábola de Damoiseau.

## **BIBLIOGRAFIAS CONSULTADAS:**

JUHL JH; KUHLMAN JE. Métodos de exame, técnica e anatomia do tórax. In: Juhl JH, Crummy AB, Kuhlman JE. *Paul & Juhl's Interpretação Radiológica*. 7ª Ed. Rio de Janeiro: Guanabara Koogan, 2000.

KOTSUBO MTK. Radiografia de tórax: avaliação da qualidade de imagem, doses e custos. *Radiol Bras* 2002; 35(1): 26.

GOODMANN LR. *Felson: Princípios de radiologia de tórax estudo dirigido*. 2ª Ed. São Paulo: Atheneu, 2001.

PORTO CC. *Semiologia Médica*. 5ª Ed. Rio de Janeiro: Guanabara Koogan, 2005.

SEIDEL HM; BALL J.W; BENEDICT GW. *Mosby Guia de Exame Físico*. 6ª ed. Rio de Janeiro, 2007.

SOUZA BF; et al. *Manual de Propedêutica Médica*. 3ª Ed. Belém: Cejup, 1995.

SWARTZ M.H. *Tratado de Semiologia Médica*. 5ª Ed. Rio de Janeiro. Elsevier, 2006.

Site: [www.imaginologia.com.br](http://www.imaginologia.com.br).

# 12

## Semiologia Osteoarticular

### 1. Fisiologia e anatomia das articulações

O aparelho locomotor engloba um conjunto de elementos que deverão atuar para prover sustentação, movimento e locomoção do corpo. As articulações são regiões anatômicas que estabelecem a contiguidade entre os ossos ou cartilagens, permitindo que o movimento seja direcionado em determinado segmento.

Existem os seguintes tipos de principais de articulações, cada uma permitindo diversos graus de movimentações:

- **Sinovial ou diartroses:** as articulações sinoviais possuem uma cavidade, os ossos não entram em contato uns com os outros e apresentam movimentação ampla. As superfícies articulares dos ossos são recobertas por cartilagem hialina; esses ossos são unidos por uma cápsula articular, constituída por uma camada fibrosa externa e outra interna, também de tecido conjuntivo, denominada membrana sinovial. Essa membrana secreta uma pequena quantidade de líquido lubrificante viscoso – o *líquido sinovial*. A membrana liga-se às bordas da cavidade articular e constitui as bursas para acomodar o movimento articular. A membrana sinovial é circundada pela cápsula articular fibrosa que, por sua vez, é reforçada por ligamentos que se estendem de um osso até o outro.
- **Cartilaginosas:** podem apresentar, como tecido interposto, cartilagem hialina ou cartilagem fibrosa. As articulações fibrocartilagíneas (anfartroses ou sínfises) são as articulações levemente móveis ou semimóveis, como as existentes entre as vértebras e a sínfise púbica. As superfícies ósseas são separadas por discos fibrocartilagosos. No centro de cada disco, localiza-se o núcleo pulposo, substância fibrocartilaginosa que atua como um coxim ou elemento de absorção de choque situado entre as superfícies ósseas. As articulações com cartilagem hialina, também chamadas sincondroses, têm como exemplos as sincondroses estenoccipital e neurocentral.
- **Fibrosa ou sinartrose:** caracterizam-se por apresentar tecido conjuntivo fibroso, interposto entre os ossos da articulação. Podem ser de três tipos: 1- suturas, como as da linha de sutura do crânio, os ossos são mantidos



unidos por diversas camadas de tecido fibroso ou cartilagem. Os ossos estão quase em contato direto, o que não permite uma movimentação apreciável; 2- sindesmoses, sindesmoses tíbio-fibular e tímpano-estapedial; 3- gondefose, dente-alvéolo dentário.

## 2. Anamnese

As normas da anamnese do paciente reumático não diferem em essência daquelas que devem ser obedecidas em qualquer das especialidades clínicas, sendo sempre necessário ouvir o paciente, deixá-lo falar e explicar o que sente na sua própria linguagem. Deve ser baseada na identificação do paciente, história, antecedentes pessoais, antecedentes familiares, exame físico geral, exame físico especializado e exames subsidiários.

### 2.1 Identificação do paciente

Deve-se registrar as seguintes informações, sendo aqui ressaltadas algumas de suas respectivas importâncias:

- **Nome:** afirma a humanidade e individualidade do paciente;
- **Sexo:** apesar de muitas doenças não terem nenhuma predominância quanto ao sexo, algumas afecções são preferencialmente encontradas em determinado sexo, como a gota e a espondilite anquilosante no sexo masculino e a esclerose sistêmica, dermatomiosite e o lúpus eritematoso sistêmico no sexo feminino; as síndromes compressivas tem maior incidência no sexo feminino;
- **Idade:** é importante, pois certas patologias incidem mais em determinadas faixas etárias, como a artrite reumatoide juvenil e a febre reumática, nas crianças; o lúpus eritematoso sistêmico e a espondilite anquilosante, no adulto jovem; artrite reumatoide, na fase adulta; a osteoartrite de mãos que predomina em pacientes acima de 50 anos; a osteoporose e a arterite temporal, na idade adulta mais avançada;
- **Etnia:** no Brasil, é muito difícil identificar, pela intensa miscigenação, as diferentes raças. Entretanto, há maior incidência de certas patologias em determinadas etnias, como a gota e a espondilite anquilosante, presentes principalmente em pessoas brancas, enquanto as manifestações osteoarticulares da anemia falciforme ocorrem com maior frequência em indivíduos pardos ou negros. Doença de Kawasaki tem uma maior incidência em pacientes de origem japonesa;
- **Nacionalidade e naturalidade:** com essa informação, pode-se pensar em doenças endêmicas com comprometimento articular. É o caso das arboviroses, hanseníases, vírus da hepatite B e C e dengue, muito comuns na nossa região.
- **Profissão e hábitos de vida:** certas profissões se caracterizam pelo aparecimento de determinadas patologias, como o surgimento de lombalgias em trabalhadores braçais e motoristas de ônibus; artrites traumáticas e tenossinovite em esportistas. Síndrome do túnel do carpo em trabalhadores que manuseiam britadeiras.

## 2.2 Queixa principal e história da doença atual

Nesse momento, deixa-se o paciente relatar livremente, com suas próprias palavras, os problemas que o trouxeram ao médico. Uma história detalhada e um exame físico detalhado revelam, na maioria das vezes, a origem das queixas que trazem o paciente à consulta. A história deve detalhar aspectos que serão mais ou menos relevantes para o diagnóstico. Embora, com a prática, muitas vezes, seja possível fazer um questionário mais dirigido, é importante que a abordagem seja mais ampla possível de forma a envolver todos os fatores que possam estar relacionados. O objetivo básico da história deve ser a determinação exata das estruturas anatômicas envolvidas na gênese da dor e seu relacionamento com situações e condições que participem em sua produção. É sempre interessante sugerir ao paciente que aponte o local da dor, o mais corretamente possível e que realize as manobras ou posições que exacerbem o quadro.

Deve-se colher a história do acometimento articular, indagando sobre: o número de articulações acometidas; o caráter do acometimento; o tipo de articulação; e os sintomas articulares, caracterizando cada um adequadamente.

Dá-se ênfase à dor porque ela geralmente é a queixa principal desses pacientes. Essa, por sua vez, pode acontecer isoladamente ou pode fazer parte de um quadro geral em que outras alterações sistêmicas podem estar associadas (febre, mal-estar, etc.).

Quanto ao número de articulações acometidas, elas podem ser classificadas:

- **Monoarticular:** somente uma articulação é acometida;
- **Oligoarticular:** até quatro articulações são acometidas;
- **Poliarticular:** mais de quatro articulações são acometidas.

Quanto ao caráter do acometimento, ele pode ser:

- **Fixo:** quando os sintomas se mantêm na(s) mesma(s) articulação(ões) por longo tempo;
- **Migratório:** em curto espaço de tempo, os sintomas desaparecem completamente de uma articulação para alcançar outra ou outras, sem deixar sinais de agressão, podendo reaparecer na sede do primitivo acometimento;

Com relação aos tipos de articulação, podem ser grandes, médias e/ou pequenas, ocorrendo o acometimento de modo simétrico ou assimétrico, uni ou bilateral;

Já os sintomas articulares consistem em dor, sintomas inflamatórios, deformação, limitação funcional e crepitações.

- **Dor:** quando se apresenta como único sintoma, pode-se afirmar que se trata de uma artralgia. Ela deve ser caracterizada quanto ao/à:
  - **Início:** insidioso, agudo, subagudo; uma descrição precisa do início dos sintomas é muito útil, particularmente a sua relação com um traumatismo. As patologias degenerativas são comumente bilaterais e têm início insidioso. Já no trauma, tem início súbito, a dor é localizada e o paciente se recorda exatamente do instante do início dos sintomas;
- **Localização:** da dor, presença ou não de irradiação e fatores de melhora ou piora;

- **Irradiação:** em casos de compressão nervosa radicular, podem ocorrer queixas de choques ou formigamento irradiados para os membros, testículos, vagina, dedos da mão;
- **Tipos: superficiais** → produzidas por estímulos que atuam somente sobre a pele e mucosas – hiperalgesias, analgesias, sensação de picadas, formigamentos; **profundas** → provocadas por estímulos profundos oriundos de estimulação de músculos, ossos e vísceras. Geralmente são difusas e localizadas com dificuldade pelo paciente, podendo ser percebidas a distância do ponto estimulado; **referidas** → são segmentares, ou seja, manifestam-se em estruturas pertencentes ao mesmo segmento neurológico que a estrutura somática lesada, mas nem sempre obedecem a distribuição dos dermatômos conhecidos;
- **Intensidade:** pode variar de leve a moderada, de suportável a insuportável;
- **Ritmo:** podem piorar pela manhã, pela tarde ou pela noite; pode haver rigidez pós-reposo ou pós-imobilização prolongada; e também a dor protocinética, na qual o paciente piora ao iniciar o movimento, melhora com o decorrer do mesmo e volta a piorar com o exercício prolongado;
- **Sintomas inflamatórios:** é importante determinar se o problema é inflamatório ou não, pesquisando a hipersensibilidade, o calor e o rubor, além de febre e calafrios;
- **Deformação;**
- **Limitação funcional:** indagar sobre as mudanças no nível de atividade em função de problemas com articulação envolvida;
- **Crepitação:** ruído peculiar, contínuo, áspero, produzido durante a movimentação articular, revelando quase sempre desgastes da cartilagem de revestimento. É audível e detectável ao tato. As crepitações finas sugerem processo inflamatório, enquanto as crepitações grossas, processo degenerativo.

Durante todo o diálogo, é importante observar as reações do paciente, suas expressões faciais e o modo como encara a enfermidade.

O examinador deve estar atento ao tipo e à qualidade da informação de seu paciente. Deve se certificar de seus conhecimentos sobre anatomia e do posicionamento dos segmentos corporais. Por não conhecer a anatomia adequada, alguns pacientes introduzem informações à história que, ao invés de enriquecê-la, atrapalham o raciocínio médico.

### 2.3 Anamnese especial

Ao se fazer a pesquisa sobre problemas com relação aos demais sistemas, deve-se procurar queixas:

- **Digestivas:** a presença de diarreia deve ser investigada, pois pode ser devida a uma síndrome disabsortiva da esclerose sistêmica. A disfagia é comum na dermatomiosite e na esclerose sistêmica. A hepatomegalia

pode ser observada no lúpus eritematoso sistêmico e na artrite idiopática juvenil de início sistêmico;

- **Renais:** ocorrem geralmente no lúpus eritematoso sistêmico, na esclerose sistêmica e nas vasculites; ocorrendo em menor frequência na artrite reumatóide e ausentes na artrose, podendo ainda aparecer por iatrogenia medicamentosa;
- **Musculares e neurológicas:** fadiga, fraqueza muscular, letargia, perda da coordenação muscular e parestesias. As parestesias podem estar presentes na poliarterite nodosa. A fraqueza muscular proximal, na polimiosite e dermatomiosite. As queixas relativas ao sistema nervoso, central ou periférico, quase sempre traduz alterações graves provocadas pelas doenças autoimunes, principalmente o lúpus eritematoso sistêmico e as vasculites;
- **Oculares:** frequentemente os olhos estão acometidos nas doenças do tecido conjuntivo. Vários componentes oculares podem ser afetados por processos inflamatórios: esclerite na artrite reumatóide; uveíte, nas espondilartroses e artrite idiopática juvenil; vasculite retiniana ou retinopatia lúpica, no lúpus eritematoso sistêmico, ceratoconjuntivite seca na síndrome de Sjogren.

## 2.4 Antecedentes mórbidos pessoais

Ao se tratar de doenças reumáticas multissistêmicas e crônicas, nada do passado mórbido pessoal ou familiar é negligenciável. Não devemos esquecer que muitas patologias sistêmicas podem repercutir com sintomatologia articular. Por exemplo, paciente com quadro de neurite de membro inferior pode ser devido a diabetes e não a uma síndrome compressiva.

## 2.5 Antecedentes mórbidos familiares

As observações com relação aos antecedentes pessoais também são válidas para os familiares. É imperativo que se obtenham dados sobre antecedentes familiares, pois são importantes para o diagnóstico de doenças sistêmicas, como as reumatológicas, de depósito ou as hematológicas.

## 3 Exame Clínico

Ao se iniciar o exame de um paciente com sintomas articulares, deve-se, primeiramente, observar criteriosamente todos os itens relacionados ao paciente como o estado geral, a hidratação, a cor das mucosas, a presença de febre, a palpação e percussão do tórax, a ausculta pulmonar e cardíaca, a palpação e percussão do abdômen e a observação dos pulsos periféricos. Posteriormente, faz-se o exame específico, o exame articular.

No exame articular, utiliza-se os métodos semiológicos de inspeção, palpação, percussão e ausculta, associados à avaliação dos movimentos articulares.

### 3.1. Inspeção

A inspeção do paciente é o início do exame físico e deve ser realizada, de preferência, em um local bem iluminado. Desde a entrada do paciente na sala de

exame, já se pode observar a sua marcha, que pode apresentar alterações quanto ao seu ciclo. Deve-se observar as articulações com relação a:

- Alterações de alinhamento – as deformidades podem ser orientadas para: a linha mediana do corpo (valgo); fora do corpo, em arco (varo); em flexão (flexo); em extensão (recurvato);
- Aumento de volume: corresponde ao aumento de volume do líquido sinovial no interior da articulação. Pode ocorrer de forma localizada ou difusa, uni ou bilateral, simétrica ou assimétrica;
- Deformidades: alterações da forma normal da articulação por variação de volume ou posição de seus componentes ósseos. Podem ser congênicas ou adquiridas;
- Presença de nódulos: como os subcutâneos presentes na artrite reumatoide, nas superfícies ósseas e tendões; e os tofos da gota;
- Alteração da pele: como cicatrizes – indicando traumas e/ou cirurgias anteriores; como também fístulas e dermatoses;
- Hipotrofismo muscular: ou seja, a hipotrofia muscular para-articular, indicando que, pela dor, a articulação tem sido poupada de movimento;
- Tumefação: aumento do volume da articulação à custa das partes moles, como a membrana sinovial, cápsula e ligamentos periarticulares.

### 3.2 Palpação

A palpação pode ser realizada com o paciente sentado, deitado ou em pé. Durante esse tempo, o examinador deve verificar:

- Tumefação: notada pela inspeção e confirmada pela palpação, com auxílio também de uma fita métrica para verificação da circunferência das articulações acometidas em comparação com as sadias;
- Calor: percebe-se o calor articular deslizando-se suavemente o dorso dos dedos da mão examinadora sobre os membros, até atingir a articulação;
- Derrames articulares: importante diferenciar de tumefações, detectados pela palpação principalmente nas grandes articulações;
- Pontos dolorosos à digitopressão: geralmente em área de projeção sinovial, palpa-se com as polpas digitais do polegar e indicador, fazendo compressão, via de regra, em nível da linha articular;
- Crepitações: com a palma da mão, colocada sobre a junta em estudo, manda-se o paciente executar movimentos, atentando-se à percepção de crepitações de intensidade variável.

### 3.3 Percussão e ausculta

São dois tempos de pouca utilidade dentro da propedêutica osteoarticular em geral. Porém, não se pode deixar de citar a ausculta de crepitações ou estalidos que

são percebidos em casos de processos degenerativos articulares (osteoartrites) e da punho-percussão feita no exame da coluna vertebral.

### **3.4 Exploração da mobilidade articular**

Serve para detectar a amplitude dos movimentos articulares. A exploração deve ser feita com movimentação:

- Ativa: executada pelo próprio paciente;
- Ativa assistida: efetuada pelo paciente com o auxílio do examinador;
- Passiva: executada pelo examinador;
- Contrarresistência: movimentação ativa contra a qual se opõe uma resistência.

### **3.5 Amplitude do movimento**

Cada articulação deve ser avaliada quanto ao grau de mobilidade que apresenta através do ângulo que as extremidades articulares formam entre si.

O exame de cada articulação deve comparar o grau de amplitude de movimento com valores mínimos considerados normais, ou com a articulação do lado oposto, caso não esteja comprometida.

A movimentação pode ser feita através de manobras passivas, em que o examinador imprime movimentos às articulações, e manobras ativas e contrarresistência, em que a participação do paciente é fundamental.

Ainda no exame articular, deve-se realizar a avaliação minuciosa das principais articulações do corpo.

## **4. Exame das Principais Articulações**

### **4.1 Ombro**

O ombro é constituído por um conjunto de cinco articulações, que funcionam em sinergia para posicionar o membro superior no espaço ao nosso redor. Dentre as cinco articulações do ombro, três são do tipo sinovial e duas são, na verdade, mecanismos articulares que, apesar de não contarem com as características anatômicas próprias de uma articulação, funcionam, do ponto de vista biomecânico, como articulações importantes entre os segmentos da cintura escapular. As articulações do ombro incluem:

- Articulação glenoumeral;
- Articulação acromioclavicular;
- Articulação esternoclavicular;
- Articulação subacromial – não é uma articulação verdadeira;
- Articulação escapulotorácica – não é uma articulação verdadeira.

As lesões nos ombros originam as dores mais frequentemente experimentadas na extremidade proximal do membro superior. O exame do ombro é, portanto, comumente utilizado no diagnóstico da dor do membro superior. Em que se pese a grande diversidade de situações causadoras das doenças nos ombros, os sintomas

que elas produzem nunca são numerosos e, geralmente, se restringem à dor, instabilidade, limitação de movimento, paralisia e deformidade.

Existem lesões que, apesar de acometerem regiões afastadas do ombro, podem produzir sintomas que são percebidos pelo paciente como estando nele localizadas. Algumas estão localizadas em regiões próximas, como as neuropatias localizadas do plexo braquial e os tumores apicais do pulmão. Outras podem se localizar em uma víscera (pancreatite, esplenite, abscesso subfrênico, IAM) e produzir irritação do diafragma, cujos estímulos dolorosos são conduzidos pelo nervo frênico, formado por fibras originárias das raízes C3, C4 e C5, as mesmas que inervam parte das estruturas do ombro.

## **Exame do ombro**

### **Inspeção inicial**

O paciente deve ser avaliado com os ombros descobertos e, quando for do sexo feminino, deve estar com o tórax protegido por um lençol ou avental. A observação da maneira como ele retira a sua roupa, representa uma oportunidade para o médico avaliar o grau de disfunção presente no momento do exame.

Deve-se inicialmente notar as atitudes antálgicas (posições que evitam a sensação de dor ao paciente), que se caracterizam pela colocação espontânea do braço e antebraço, fletidos e imóveis, junto ao tronco.

O exame do ombro deve começar pelo pescoço, de maneira a permitir a detecção de desarranjos cervicais que possam produzir disfunção e dor em segmentos mais distais, como o ombro e a região interescapular.

A inspeção cuidadosa do ombro pode revelar cicatrizes e atrofia localizadas, que se associam às lesões do manguito ou às lesões neurológicas. Observar edema, deformidades e protusões no ombro.

### **Goniometria do ombro**

Em seguida, o paciente deve realizar, de maneira dinâmica, os movimentos de elevação anterior, rotação externa e rotação interna, cujas amplitudes devem ser registradas. Em determinadas situações, faz-se necessário avaliar os movimentos passivos do braço, em várias posições, de maneira a se isolar a contribuição de cada articulação para a amplitude total de movimentos. É importante lembrar que pessoas com rigidez completa da articulação glenoumeral podem elevar o membro superior até cerca de 90°. Somente quando os movimentos da escápula são bloqueados, antes de mobilizar o membro superior, consegue-se evidenciar o papel da articulação glenoumeral na limitação da elevação.

### **Palpação e movimentação passiva concomitante**

Após os movimentos ativos, realiza-se a palpação das estruturas mais superficiais do ombro, dando atenção à bolsa subdeltóidea e ao tendão do supraespinhal. Ressaltos e crepitações grosseiras sugerem ruptura do manguito ou artrose glenoumeral. Palpa-se também a articulação acromioclavicular que, frequentemente, apresenta alterações degenerativas. É importante também a identificação de aumento de calor local e localização de pontos dolorosos pela digitopressão.



Se houver história de dor no ombro, deve-se pedir ao paciente para apontar a sua localização exata. A localização da dor pode fornecer indícios sobre sua origem:

- Parte de cima do ombro, com irradiação para o pescoço – articulação acromioclavicular;
- Face lateral do ombro, com irradiação para a inserção do deltoide – man-guito rotatório;
- Região anterior do ombro – tendão bicipital.

A avaliação dos pontos deve ser feita cuidadosamente, pois o ombro pode ter mais de uma estrutura lesada ou a dor pode ser difusa.

Também não se pode prescindir à palpação dos linfonodos supraclaviculares e axilares, cuja alteração pode traduzir patologias à distância, como infecções de membros inferiores ou afecções pulmonares.

### Testes especiais para o diagnóstico das lesões do ombro

- **Manobra do pinçamento subacromial (manobra de Neer):** a manobra é realizada com o paciente sentado. O examinador, posicionado por trás, segura o cotovelo do paciente com uma das mãos enquanto a outra estabiliza a escápula. Com a elevação passiva do membro superior ocorre um aumento ou aparecimento da sensação dolorosa no ombro. O teste é considerado positivo.
- **Teste de Speed:** é utilizado para avaliar o tendão da cabeça longa do bíceps. Ele é realizado com o membro superior em extensão, supinado, exercendo-se uma força de elevação do membro a partir da horizontal, contrária à força de abaixamento feita pelo examinador. É considerado positivo quando paciente refere dor na topografia do tendão da cabeça longa do bíceps (sulco intertubercular e braço).
- **Teste de Yergason:** é específico para cabeça longa do bíceps, é realizado com o cotovelo fletido 90°, junto ao tronco e com o antebraço pronado. Pede-se ao paciente para tentar fazer a supinação contra resistência. A dor localizada no sulco intertubercular indica tendinite da cabeça longa do bíceps.
- **Teste do músculo supraespinhal (teste de Jobe):** é realizado com o paciente de pé ou sentado, membros superiores em abdução de 90° e anteflexão de 30°, mantendo-os em rotação interna. Colocando as mãos próximas aos ombros do paciente, o examinador exerce pressão para baixo procurando aduzir os membros superiores do paciente. A incapacidade para resistir à pressão do lado afetado sugere a presença de ruptura do tendão do supraespinhal.
- **Teste do músculo infraespinhal (teste de Patte):** com o paciente de pé ou sentado, membro superior abduzido a 90° no plano frontal e cotovelo fletido a 90°, o examinador exerce pressão no sentido de produzir rotação interna. A perda da capacidade de resistir à ação do examinador sugere lesão do tendão do músculo infraespinhal.

- **Teste de retirada:** é realizado para pesquisa de rotura do tendão subescapular. É feito com o paciente de pé, dorso da mão na região lombar (L3). Pedese que ele afaste a mão do dorso. A incapacidade de realizar tal manobra indica uma provável rotura do tendão do músculo subescapular. Caso o paciente não consiga realizar a rotação interna máxima, a manobra é substituída colocando a mão junto ao abdômen e o examinador tenta afastá-la em movimento de rotação externa. Na presença de rotura do subescapular, o paciente não consegue impedir o afastamento da mão.

## 4.2 Cotovelo

No cotovelo estão reunidas as articulações do úmero com o rádio e a ulna, assim como a radioulnar superior.

### Inspeção

O examinador experiente pode retirar informações importantes da inspeção estática, porque a articulação do cotovelo é superficial, e as alterações da anatomia óssea são frequentemente detectáveis; a presença de edema, cicatrizes, tofos, retrações, nódulos subcutâneos e atrofia da musculatura regional devem ser observadas e anotadas.

### Palpação

É realizada com o paciente sentado no leito e com o membro superior caído junto ao tronco. Deve-se palpar proeminências ósseas, como os epicôndilos lateral e medial, olecrano, borda ulnar, linhas supracondilares medial e lateral do úmero.

Pontos dolorosos devem ser pesquisados sobre os epicôndilos e a epitróclea. Na palpação das partes moles, dar atenção ao nervo ulnar, que se encontra no sulco entre o epicôndilo medial e o processo olecraniano. Qualquer espessamento notado nessa região pode ser devido à neurite ou formação de tecido fibrótico, que causa compressão e conseqüente alteração de sensibilidade nos quarto e quinto dedos.

Na epicondilite medial, o paciente apresenta dor à palpação do epicôndilo, que piora com manobras de flexão do punho contra resistência e pronação do antebraço.

A bursa olecraneana localiza-se na extremidade do olecrano superficial à aponeurose do tríceps; ocasionalmente esporões ou proeminências ósseas podem ser palpados na extremidade do olecrano. Pacientes com dor na região posterior ou estalidos é sinal de presença de osteofitose na região pósteromedial do olecrano.

As crepitações ouvidas ou notadas à palpação durante os movimentos do cotovelo podem ser causadas por fraturas e osteoartrite secundária.

### Mobilização

O arco de movimento é um importante componente do exame físico do cotovelo. Esse movimento ocorre em dois eixos: flexo-extensão varia de 0° a 145° com 10° de desvio padrão. Nos paciente com contratura em flexão e extensão, deve-se avaliar cuidadosamente os últimos graus do movimento, para diferenciar um bloqueio ósseo de uma contratura de partes moles. O bloqueio ósseo apresenta um término do movimento abrupto, enquanto o bloqueio de partes moles é gradual. A presença de crepitação nos movimentos

é sugestiva de corpo livre intra-articular ou de processo inflamatório. O arco de pronação e supinação varia aproximadamente de 45° de pronação e 85° de supinação.

### Manobras especiais

- **Epicondilite lateral:** dorsoflexão e supinação do punho contra a resistência, com cotovelo em extensão. Essa manobra exacerbará a dor ao nível do epicôndilo lateral.
- **Epicondilite medial:** flexão e pronação do punho contra resistência com o cotovelo em extensão.
- **Síndrome do interósseo posterior:** o nervo interósseo posterior que é ramo do nervo radial pode sofrer compressão ao nível do cotovelo. A sintomatologia é muito semelhante à da epicondilite lateral. O diagnóstico diferencial é realizado da seguinte maneira: cotovelo a 90° de flexão, punho em posição neutra, pressiona-se o terceiro dedo evitando que esse faça extensão ativa, o aumento da dor nessa manobra sugere síndrome do interósseo posterior.

## 4.3 Punho e mão

### Inspeção

Inicia-se a observação do posicionamento, onde se verifica se há deformidades, cicatrizes, hipotrofias, tumores e a relação do membro no esquema corporal. Alterações tróficas, como as ungueais, distribuição de pelos e verificação das pregas, também devem ser pesquisadas nessa fase do exame.

Em seguida, deve ser feita a inspeção das superfícies palmar e dorsal, pesquisando edema articular. Observar a presença de deformidades nos ossos do punho, da mão ou dos quirodáctilos, desvio radial ou ulnar do carpo e/ou dedos, sugerindo artrite reumatoide. Verificar a presença de espessamento dos tendões flexores ou contraturas em flexão dos dedos da mão, que levam a algumas alterações como o aparecimento de nódulos duros subcutâneos ou cordões na palma, principalmente no 4° e 5° dedos, característicos da doença de Dupuytren.

Observar a presença de tumefação nas metacarpofalangianas, interfalangianas próximas e punhos, simetricamente, sinais sugestivos de mão reumatoide. A presença de nódulos de Heberden e Bouchard (nódulos duros localizados na interfalangianas distais e proximais, respectivamente), observados na osteoartrite de mãos.

### Palpação

Deve-se conhecer os principais pontos anatômicos que servem de parâmetro na avaliação clínica.

### Movimentação ativa e passiva

Pede-se ao paciente que realize movimento de abdução, adução, flexo-extensão e lateralidade. Dependendo da necessidade, solicita-se que o paciente realize algumas atividades com o membro, como abotoar a camisa, pegar um lápis, folha de papel, abrir e fechar a porta, etc.

O punho apresenta movimentos em dois planos, a flexo-extensão e a adução-abdução. A flexão é de cerca de 80° e a extensão de 70°, enquanto que a abdução ou desvio radial é de cerca de 15° e a adução ou desvio ulnar é de cerca de 45°.

Os movimentos nas mãos são realizados em três articulações: metacarpofalangianas, interfalângicas proximais e distais.

É importante a comparação de movimentação ativa e passiva, pois quando existe diferença significativa, essa pode ser causada por dor, aderência, lesão tendinosa, lesão nervosa, que levam ao *deficit* do movimento ativo.

## 4.4 Quadril

### Inspeção

A inspeção começa desde a entrada do paciente na sala de exame, quando já é possível observar a sua marcha, que pode apresentar alterações quanto ao seu ciclo. É importante observar o paciente ao se despir, pois, ele pode apresentar alguma atitude dolorosa ou ineficiente. Pesquisar a presença ou não de cicatrizes, hematomas, manchas, abaulamentos e pregas cutâneas. Verificar a postura do paciente, se ambas as cristas ilíacas se encontram no mesmo plano horizontal. Na face posterior do quadril, notar as pregas glúteas que são laterais e discretamente inferiores à linha média da coxa, se forem assimétricas, podem representar; atrofia muscular, obliquidade pélvica ou discrepâncias nos comprimentos dos membros inferiores. Observar, na marcha, a largura da base, o balanço da pelve e a flexão do joelho.

### Palpação

O paciente deverá ser examinado, se possível, em pé e deitado, pois com o paciente em pé, sustentando o próprio peso, pode-se detectar ou não alguma patologia. Durante a palpação, deve-se observar a temperatura e a consistência da pele e a presença ou não de qualquer ponto doloroso.

Se houver dor no quadril, palpar a bursa iliopectínea (iliopsoas), localizada abaixo do ligamento inguinal, num plano mais profundo.

Palpar também a bursa trocanteriana localizada no trocanter maior, com o paciente em decúbito lateral e o quadril fletido e rodado internamente. A bursa isquioglútea, que fica em cima da tuberosidade isquiática, de um modo geral, é palpável, exceto nos caso de inflamação.

Na palpação das partes moles, é de grande importância a palpação do nervo ciático, localizado no ponto médio entre o grande trocanter e a tuberosidade isquiática. Com o quadril estendido, o nervo é coberto pela musculatura glútea, mas quando fletido ele pode ficar mais facilmente palpável. Palpa-se o grande trocanter e a tuberosidade isquiática e determina-se um ponto médio entre essas estruturas. Pressionando energicamente os tecidos moles nesse local, consegue-se palpar o nervo ciático e o dolorimento significa irritação ciática.

### Mobilização

Os movimentos do quadril incluem: flexão, extensão, abdução, adução e rotação.

- **Flexão:** colocar a mão sob a coluna vertebral do paciente deitado em

decúbito dorsal. Solicitar ao paciente que flexione cada um dos joelhos em direção ao tórax e o pressione firmemente contra o abdômen. O examinador deve verificar quando as costas do paciente encostarem na sua mão, o que indica o aplanamento normal da lordose lombar – uma flexão maior deriva necessariamente da própria articulação do quadril. Verificar durante a manobra se a outra perna continua totalmente estendida.

- **Extensão:** o paciente deve ficar em decúbito ventral, a pelve deve estar fixa e o examinador coloca seu braço por sobre a crista ilíaca, e a outra mão coloca por baixo da coxa e eleva a perna. O grau normal de extensão é ao redor de 30° a 35°.
- **Abdução:** pedir para o paciente ficar em posição ortostática e afastar as pernas o mais que puder da linha média. Ele deverá ser capaz de afastar cada perna cerca de 45° de abdução.
- **Adução:** o paciente deve ficar em decúbito dorsal, com a pelve fixada, o examinador segura o tornozelo e faz com que a perna cruze a linha média do corpo. O grau normal de adução é ao redor de 20° a 30°.
- **Rotação:** flexionar a perna em 90° na altura do quadril e do joelho, estabilizando a coxa com uma mão, segurar o tornozelo com a outra e girar a região inferior da perna, medialmente, para a rotação externa do quadril, e lateralmente, para a rotação interna.

## Manobras especiais

- **Teste de Duchene - Trendelenburg:** avalia a força do músculo glúteo médio. O examinador pede para o paciente ficar de pé e verifica as costas do paciente para observar as pequenas depressões que se superpõem às espinhas ilíacas póstero-superiores. A seguir, pede-se ao paciente para se sustentar em uma das pernas. Se ele se mantiver ereto, é sinal que o músculo glúteo médio do lado que está sustentando peso se contrairá assim que o paciente retirar o pé do chão, elevando a pelve do lado que não está sustentando peso (teste negativo). O teste é positivo quando a pelve do lado oposto à extremidade que suporta o peso cai, denotando a fraqueza ou paralisia do glúteo médio.

Teste para mobilizar a articulação sacroilíaca:

- **Teste de mobilização pélvica:** o examinador pede para que o paciente fique em decúbito dorsal; o examinador coloca as mãos sobre as cristas ilíacas e os polegares nas espinhas ilíacas ântero-superiores e as palmas sobre os tubérculos ilíacos, a seguir, comprime a pelve com força em direção à linha média do corpo; se o paciente se queixar de dor na região da articulação sacroilíaca, pode haver alguma patologia articular.
- **Manobra de Volkmann:** o examinador apoia ambas as mãos sobre as espinhas ilíacas ântero-superiores, forçando-as a um movimento de abertura da pelve, a presença de dor é indicativa de patologia articular.

- **Manobra de Lewin:** o paciente é colocado em decúbito lateral sobre o lado sã. O examinador exerce pressão com as mãos apoiadas sobre a crista ilíaca aplicando todo peso do seu corpo.
- **Teste de Patrick ou Fabere:** é realizado para se diagnosticar patologias que possam comprometer as articulações do quadril. O paciente deverá ficar em decúbito dorsal e colocar o pé do membro inferior acometido sobre o joelho oposto, a articulação do quadril ficará fletida, abduzida e rodada externamente, esses movimentos determinam o nome desse sinal Fabere. A ocorrência de dor é indicativa de patologia no quadril ou da musculatura adjacente.

## 4.5 Joelho

É a maior articulação do corpo humano, sendo seus contornos ósseos proeminentes de fácil palpação e mais acessíveis a determinados procedimentos diagnósticos. É muito exposta, devido à falta de proteção de gordura e músculos, e recebe notável sobrecarga mecânica dada à posição bípede do homem.

### Inspeção

Observar a marcha do paciente quando esse entrar na sala de exame, procurando verificar o fluxo rítmico e suave do movimento. O joelho deve estar estendido quando o calcanhar tocar o solo e flexionado em todas as outras fases de apoio e balanço da marcha.

Na inspeção, procura-se avaliar sistematicamente a pele, partes moles e o esqueleto. Na pele, verifica-se a presença de cicatrizes (cirurgias anteriores), equimoses (traumatismos ou roturas de ligamentos subjacentes) e alterações tróficas, aumento do volume difuso do joelho, com perda do relevo e depressões normais, que ocorre nos processos inflamatórios e traumáticos, traduzindo derrame intra-articular e/ou infiltração de partes moles. Nas partes moles subjacentes, pode-se encontrar abaulamentos decorrentes da presença de cistos. Em relação ao esqueleto, verifica-se a presença de deformidades em valgo, varo e recurvado.

O alinhamento é melhor avaliado com o paciente em pé e durante a marcha. Dessa maneira, as deformidades em valgo e varo e as assimetrias entre os membros inferiores são mais evidentes do que com o paciente deitado.

### Palpação

O paciente deve estar sentado na borda da mesa de exame, com os joelhos fletidos em 90°, o examinador senta-se de modo a ficar no mesmo plano que os joelhos e procede à palpação óssea e das partes moles. Nessa posição, os pontos de referência anatômicos ficam mais visíveis, enquanto músculos, tendões e ligamentos ficam mais relaxados, permitindo uma melhor palpação.

### Testes especiais:

- **Derrame articular:** na presença de grandes derrames, ocorre um choque da patela contra o sulco, o que faz denominar-se esse sinal de “choque

patelar” ou sinal da tecla rotuliana que consiste em: colocar o polegar e o indicador da mão direita de cada lado da patela; com a mão esquerda, comprimir a bursa suprapatelar contra o fêmur; com o polegar e o indicador direito, verificar a presença de líquido penetrando os espaços próximos à patela. Derrames de menor volume podem ser demonstrados colocando-se uma mão sobre a bolsa suprapatelar e a outra distalmente ao pólo inferior da patela; apertando-se uma das mãos, provoca-se o deslocamento de uma corrente líquida que será sentida pela outra mão. Derrames muito pequenos são melhor demonstrados “ordenhando-se” o líquido proximalmente e distalmente em relação à patela e observando-se a face medial da articulação onde a cápsula é mais fina – uma “onda fluida” é visualizada.

**Manobras meniscais:** têm como finalidade provocar o deslocamento de um fragmento meniscal roto entre a superfície articular fêmoro-tibial, provocando dor e estalido. As manobras mais utilizadas:

- **Manobra de McMurray:** tem finalidade de diagnosticar as lesões do corno posterior dos meniscos. É realizada com o paciente em decúbito dorsal, com quadril em flexão de 90° e o joelho em flexão maior que 90°. Colocar a outra mão sobre a articulação do joelho com os dedos e o polegar posicionados ao lado da linha articular medial e lateral. O pé é levado da posição de abdução e rotação externa para adução e rotação interna. A interposição de um fragmento de menisco lesado é demonstrada por um ressalto que pode ser sentido pela mão do examinador que palpa a interlinha lateral ou medial do joelho examinado.
- **Manobra de Apley:** é realizada com o paciente em decúbito ventral. O quadril é mantido em extensão e o joelho é fletido a 90°. Uma pressão para baixo é aplicada no pé ao mesmo tempo em que se roda interna e externamente a perna, mudando-se o ângulo de flexão do joelho. A manobra é também realizada tracionando-se a articulação do joelho ao invés de comprimi-la. Lesões meniscais são evidenciadas pela presença de dor ou estalido ao realizar-se a manobra com a compressão da articulação.
- **Manobra de Steimann:** é realizada com o paciente na posição sentada e com os joelhos pendentes à mesa de exame. Segurando-se o pé, roda-se rapidamente a tibia interna e externamente, evidenciando-se uma lesão meniscal pela presença de dor numa ou noutra interlinha.
- **Instabilidade articular:** as instabilidades medial e lateral são avaliadas em 30° de flexão e com o joelho em extensão completa. Com uma das mãos, o examinador segura o pé e com a outra envolve a articulação do joelho por sua face medial ou lateral, fazendo assim as manobras de *stress* em valgo e em varo, nas quais se avalia respectivamente os complexos ligamentares medial e lateral. O teste da gaveta anterior é realizado com o paciente em decúbito dorsal e com os joelhos em torno de 90° de flexão. O examinador estabiliza o pé sentando-se sobre o mesmo, e com ambas as mãos envolve a tibia proximalmente deslocando-a anteriormente. O



teste da gaveta posterior avalia a integridade do ligamento cruzado posterior. É realizada de maneira semelhante à gaveta anterior, aplicando-se, entretanto, na tíbia uma força no sentido posterior. Se o ligamento cruzado posterior estiver roto, a tíbia desloca-se posteriormente.

## 4.6 Tornozelo e pé

O tornozelo e o pé são muito difíceis de examinar em virtude do grande número de estruturas e por serem bastante rígidas, condensadas em um pequeno volume.

O tornozelo e o pé são examinados com o paciente em posição ortostática, com os pés separados e apoiados numa superfície dura; a seguir, com o paciente em decúbito dorsal, e finalmente, em decúbito ventral, com os pés caídos na borda da mesa, para permitir o exame dos calcâneos e tendões de Aquiles.

A sequência mais lógica e útil é realizar a inspeção, seguida da palpação e da manipulação, ocasião em que são realizadas as provas específicas para cada segmento examinado. No entanto, o examinador pode alterar essa rotina e repeti-la quantas vezes julgar necessário para obter a maior quantidade possível de informações.

O exame do tornozelo se inicia pela constatação da presença de edema difuso ou localizado. Observa-se a posição relativa dos maléolos tibial e fibular e a relação desses em conjunto com o pé. O maléolo tibial é mais alto e mais anteriorizado do que o fibular. A amplitude do tornozelo deve ser avaliada. O tornozelo normal realiza 45° de flexão plantar e 25° de dorsiflexão ou flexão dorsal. O grau de extensão dos tornozelos deve ser testado, bem como, a inversão e eversão. Esses movimentos estiram todas as estruturas laterais e médias do tornozelo, respectivamente.

A avaliação do alinhamento das tibiotársicas deve ser feita visualizando-se as regiões calcâneas vistas por trás, observando-se o ângulo formado pelo eixo posterior do pé com a vertical, quando se pode observar deformidades em varo e valgo. Quando se observa por trás o paciente normal, aparece na região do tornozelo e pé a imagem de um ou dois artelhos (4° e 5° pododáctilos ou 5° pododáctilo). Quando há abdução exagerada do antepé, surgem mais dedos lateralmente (2° ou 3° pododáctilos). É chamado de sinal de “*too many toes*” ou de “muitos dedos”, que significa insuficiência do tibial posterior.

É importante também verificar deformidades nos pés, que podem ser:

- *Hallux valgus* ou hálux-valgo (joanete): é um desvio lateral acentuado do primeiro pododáctilo ou dedão do pé;
- Dedo em martelo: a primeira falange está em extensão e a segunda em flexão sobre a primeira;
- Dedos com desvio externo: originados da artrite reumatoide.

Pela palpação, comprovam-se os achados da inspeção, e a pesquisa de pontos dolorosos é muito importante, merecendo destaque os pontos: região inflamaleolar (entorses); face plantar do calcâneo (fascíte plantar); inserção calcânea do tendão de Aquiles (bursites retrocalcâneas e entesopatia de inserção); e borda interna da primeira metatarsofalangiana (hálux-valgo com bursite ou gota).

A palpação tarsometatarsianas e metatarsofalangianas deve ser feita com o polegar sobre a face dorsal do pé e os demais dedos na região planta, podendo assim se pesquisar tumefações, variações de temperatura, pontos dolorosos e deformidade ósseas.

Deve-se pesquisar também a presença de nódulos e hipersensibilidade no tendão de Aquiles.

## 4.7 Coluna Vertebral

O objetivo do exame físico da coluna vertebral é demonstrar as anormalidades estáticas e dinâmicas que podem auxiliar a descartar doenças que possam ser responsáveis pelas dores na coluna. Os testes de movimentação e função devem ser realizados de modo organizado, seguindo um padrão compatível, que minimiza o tempo de exame e o desconforto ao qual o paciente é submetido.

O exame inicia-se com o paciente em pé despido de costas para o examinador. O paciente é visto e faz-se as devidas anotações sobre as relações dos segmentos corporais entre si, se existe ou não harmonia. A coluna vertebral é visualizada quanto às curvaturas e deformidades posturais. Os sinais da presença de deformidades vertebrais são relacionados desde o crânio até a bacia. O ombro mais elevado, escápula proeminente, deformidade torácica, mama maior na mulher são detalhes de exame que orientam para a presença de escoliose. A inclinação pélvica lateral e a altura alterada do trocanter maior, com o paciente em posição ortostática, sugerem encurtamento de membros inferiores e escoliose lombar.

Alguns dos principais problemas na coluna estão relacionados com os desvios que essa sofre em suas curvaturas fisiológicas. São eles os desvios ântero-posteriores:

- Hipercifose: aumento da convexidade posterior ou aparecimento dessa curvatura onde ela não deveria existir;
- Hiperlordose: aumento da concavidade posterior;
- Retificação ou inversão das curvaturas normais.

Os desvios laterais ou escolioses se caracterizam por uma curvatura lateral e que pode ser acompanhada de rotação do corpo vertebral.

### Movimentos da coluna vertebral:

#### **Plano sagital:**

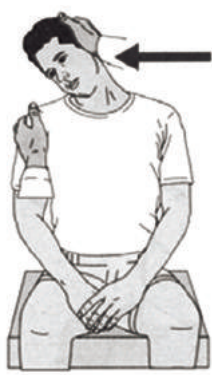- Flexão
- Extensão

#### **Plano coronal:**

- Lateralização direita
- Lateralização esquerda

#### **Plano longitudinal**

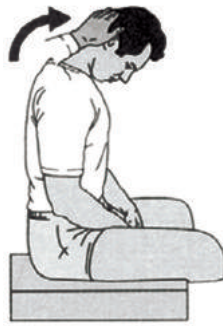- Rotação ou circundação



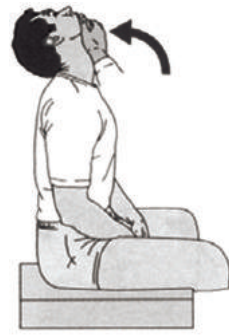Lateralização cervical direita



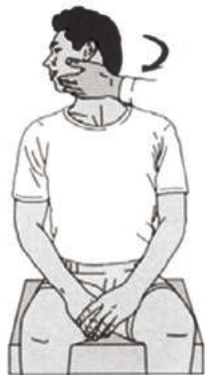Lateralização cervical esquerda



Flexão cervical



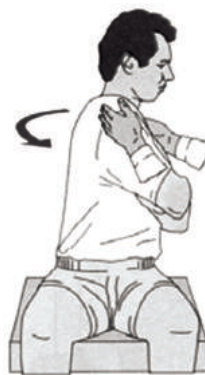Extensão cervical



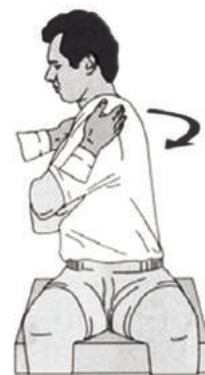Rotação cervical direita



Rotação cervical esquerda



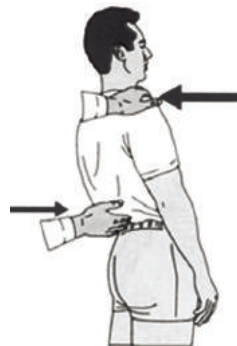
Rotação dorsal esquerda



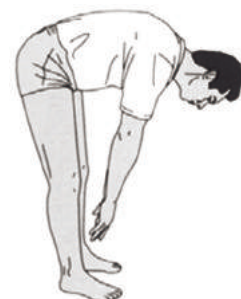Rotação dorsal direita



Inclinação lateral direita e esquerda



Extensão lombar



Flexão lombar

Adapt. Klippel JH, Dieppe PA, eds. Rheumatology, 2nd ed.

### 4.7.1 Coluna Cervical

O exame físico da coluna cervical, como dos demais segmentos, compreende a inspeção, palpação, mobilização ativa e passiva e manobras especiais.

Durante a inspeção, deve-se observar se existem deformidades, alterações de curvatura cervical, atitudes antálgicas, anormalidades posturais, atrofia, alterações cutâneas e sinais de traumatismos.

Durante a palpação, deve-se verificar a presença de pontos dolorosos, contração da musculatura paravertebral, linfonodos e massas cervicais.

Seus movimentos básicos são: flexão, extensão, rotação lateral direita e esquerda, inclinação lateral direita e esquerda.

- Flexão: faz-se o queixo encostar na fúrcula esternal;
- Extensão: orienta-se o paciente para olhar para o teto;
- Rotação: movimentos medidos em graus, referidos aos ângulos que se formam no eixo sagital;
- Lateralização: medidas em graus, referem-se aos ângulos formados entre o plano sagital da cabeça e o prolongamento do plano sagital do tronco.

### **Testes especiais:**

- Teste de compressão: com o paciente em posição sentada, realiza-se a compressão progressiva da cabeça. Tal manobra causa o aumento na dor cervical, em razão de estreitamento foraminal secundário, aumento da pressão na raiz acometida, sobrecarga nas facetas articulares e maior sensibilização muscular. Evita-se o teste na suspeita de instabilidade cervical.
- Manobra de Spürlling: demonstra possível compressão ou irritação radicular. Consiste na extensão e rotação conjuntas da cabeça para o lado acometido, resultando na reprodução ou aumento da dor radicular.
- Manobra de Valsalva: esse teste proporciona o aumento da pressão intratecal e o paciente desenvolverá dor secundária ao aumento da pressão.
- Manobra de Adson: palpação do pulso radial durante a abdução, extensão e rotação externa do braço, com rotação homolateral do pescoço. A diminuição do pulso caracteriza um teste positivo, sugestivo de síndrome do desfiladeiro torácico.

### **4.7.2 Coluna Torácica**

- Nessa, faz-se principalmente a palpação e a mobilização.
- A primeira é feita fundamentalmente para constatar a cifose ou escoliose através da digitopressão das apófises espinhosas e da musculatura paravertebral.
- Já na mobilização, os movimentos de rotação são os mais importantes e são estudados com o paciente sentado na mesa de exame, com as mãos elevadas à nuca, sendo ele orientado a executar movimentos de rotação de tronco, que habitualmente alcançam 45°.
- A mobilidade costal também deve ser observada. Para isso, faz-se inspeção ou mede-se a circunferência do tórax (fita métrica à altura mamilar) em momentos de inspiração e expiração.

### 4.7.3 Coluna Lombar

#### Inspeção

- Faz-se com o paciente caminhando, tipo de marcha e verifica-se se existe posição antálgica;
- Se existem assimetrias (desnível dos ombros, pregas subcostais, cristas ilíacas, pregas glúteas, alterações nas curvaturas da coluna lombar como retificação da lordose, acentuação da cifose torácica ou escoliose);
- De presença de lesões de escaras, traumas ou cirurgias anteriores.

#### Palpação

Com o paciente de pé, deve ser feita a palpação por digitopressão sobre os processos espinhosos (desvio lombar). Presença ou não de hipertonia muscular e pontos dolorosos. Tumorações ósseas também podem ser palpadas. Deve-se lembrar de palpar as articulações sacrílicas.

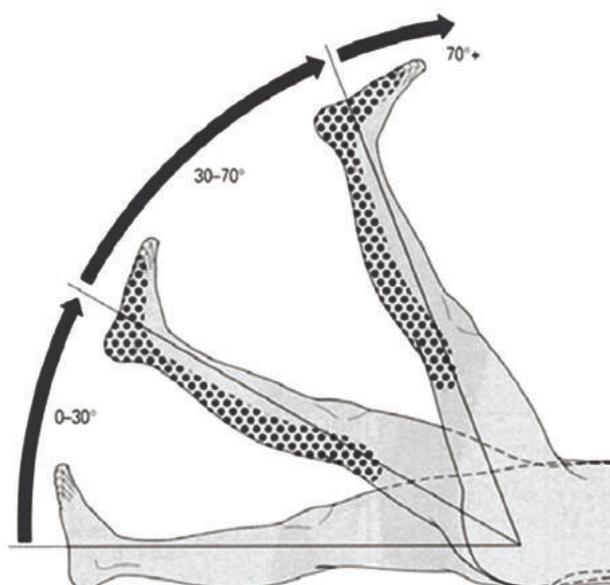
#### Mobilização

Devem ser avaliados os movimentos básicos: flexão, extensão, inclinação lateral direita e esquerda.

- **Flexão:** solicitar ao paciente que se incline para frente e toque os dedos dos pés. Se a dor aparece ou é agravada por esse movimento ou se irradia para os membros inferiores, admite-se que existe lesão discal – protusão ou hérnia discal.
- **Extensão:** o examinador deve colocar a mão na espinha ilíaca póstero-superior e solicitar ao paciente que ele se incline para trás o máximo possível. A dor aparece nos casos de artrose zigoapofisárias e estenose de canal.
- **Rotação:** o examinador deve estabilizar a pelve colocando uma mão sobre o quadril do paciente e a outra sobre o ombro oposto; girar o tronco, puxando para trás o ombro e depois o quadril. Repetir para o lado oposto.
- **Inclinação lateral:** estabilizar a pelve colocando a mão sobre o quadril do paciente. Pedir ao paciente para inclinar o corpo o máximo possível para os dois lados.

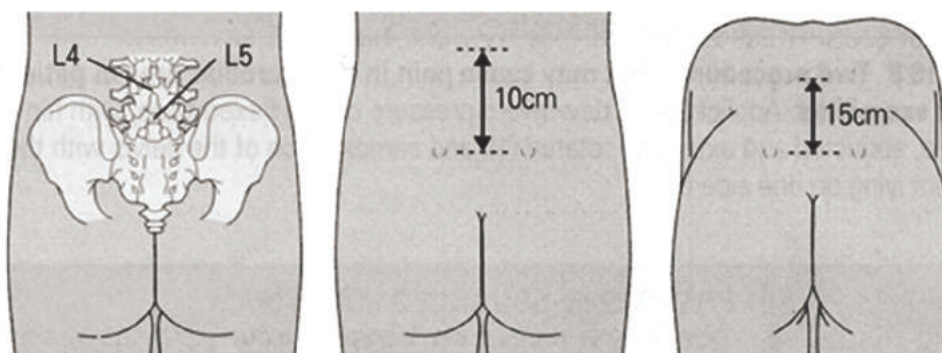
#### Testes específicos

- **Manobra de Lasegué:** paciente em decúbito dorsal, pernas estendidas, musculatura relaxada. A mão esquerda do examinador deve imobilizar o ilíaco e a mão direita, elevar o membro inferior segurando-o na altura do tornozelo. A positividade da manobra (sinal de Lasegué) se traduz por dor na face posterior da coxa em um ângulo de 30° a 70°. Se a queixa da dor é na região lombar, diz-se que há falso Lasegué, que poderá decorrer de alterações nas estruturas ósteo-articulares.



Adapt. Klippel JH, Dieppe PA, eds. Rheumatology, 2nd ed

- **Sinal do arco da corda ou manobra de Bragard:** variante da Lasegué. Exclui falsa-positividade. Realiza-se Lasegué até a produção de dor, retrocede-se um pouco até o desaparecimento da dor e se efetua enérgica flexão dorsal do pé: em presença de radiculite, a dor reaparece.
- **Teste de Schober:** avalia a flexibilidade do segmento lombar. Com o paciente em pé, faz-se uma marca na região lombar, no meio de uma linha imaginária unindo as duas espinhas íliacas póstero-superiores. Faz-se uma nova marca 10 cm acima da primeira. Pede-se para o paciente fletir o tronco ao máximo, mantendo os joelhos estendidos. Mede-se a distância entre as duas marcas. A distância normal deve ultrapassar 15 cm.





## **BIBLIOGRAFIAS CONSULTADAS:**

BICKLEY LS, SZILAGYI PG. *Bates propedêutica médica*. 8ªed. Rio de Janeiro: Guanabara Koogan; 2005. p.451-522

Harris ED, Budd RC, Genovese MC, Firestein GS, Sargent JS, Sledge CB, eds. *Kelley's Textbook of Rheumatology*. 7th ed. Philadelphia, Pa: Saunders Elsevier; 2005.

HOPPENFELD S. *Propedêutica ortopédica: coluna e extremidades*. 1ª Ed. São Paulo, Atheneu, 1999.

MOREIRA C, CARVALHO MAP, PORTO FILHO MA. Sistema locomotor. In: López M, Laurentys-Medeiros J. *Semiologia médica: as bases do diagnóstico clínico*. 4ªed. Rio de Janeiro: Livraria e Editora Revinter Ltda; 2001. p.1215-56.

OLIVEIRA SKF, AZEVEDO ECL. *Reumatologia pediátrica*. Rio de Janeiro: Revinter; 2001.

OMBREGT L.; BISSCHOP P. *Atlas de exame ortopédico das articulações periféricas*. 1ª Ed. São Paulo: Editora Manole Ltda; 2001.

SEIDEL H.M; BALL J.W; BENEDICT G.W. *Mosby Guia de Exame Físico*. 6ª ed. Rio de Janeiro, 2007.

SILVA NA. Articulações. In: Porto CC, Porto AL. *Semiologia médica*. 6ªed. Rio de Janeiro: Guanabara Koogan; 2009. p.1015-39

SOUZA BF; et. al. *Manual de propedêutica médica*. 3ª Ed. Belém: Cejup; 1995..

SWARTZ M.H. *Tratado de Semiologia Médica*. 5ª Ed. Rio de Janeiro. Elsevier, 2006.

VASCONCELOS JTS. Anatomia aplicada e biomecânica da coluna vertebral In: Jamil Natour. *Coluna vertebral* 1ª Ed. São Paulo: etcetera editora; 2004. p. 17-40.

VOLPON JB. Semiologia ortopédica. *Medicina, Ribeirão Preto* 1996; 29: 67-79.



# 13

## Tons e Ritmos Fundamentais do Coração

### 1. Introdução

Os sons provenientes da atividade cardíaca são classificados, de acordo com a sua duração, em curtos e longos. Neste capítulo, são descritos os sons de curta duração que são as quatro bulhas cardíacas e outros sons que ocorrem na sístole e na diástole. Na sístole, os cliques de ejeção e os estalidos sistólicos, e na diástole os estalidos de abertura mitral e tricúspide e o atrito pericárdico.

Depois de reconhecidos esses sons, são abordados o ritmo do coração e o número de batimentos por minuto, isto é, a frequência cardíaca e suas variações.

### 2. Ruídos cardíacos básicos

São ruídos transitórios, de curta duração, cuja propagação até a superfície do tórax depende do local de origem e da intensidade da vibração. Os sons que se originam do lado esquerdo do coração, geralmente, apresentam intensidade suficiente para serem audíveis em todo precórdio, enquanto que aqueles gerados no lado direito, habitualmente, estão restritos a áreas limitadas da borda esternal esquerda, entre o segundo e quarto espaço intercostal.

#### 2.1. Bulhas Cardíacas

As bulhas cardíacas são vibrações de curta duração, que ocorrem a determinados intervalos do ciclo cardíaco, produzidas pelo impacto da corrente sanguínea nas diversas estruturas cardíacas e dos grandes vasos. Normalmente, ocorrem quatro ruídos, mas apenas dois são normalmente audíveis.

O primeiro e o segundo ruídos são chamados fundamentais, porque sempre estão presentes e delimitam as duas principais fases daquele ciclo. O primeiro ruído coincide com o início da sístole e o segundo com o início da diástole ventricular. O terceiro e quarto ruídos são chamados acessórios, por não participarem da demarcação do ciclo cardíaco.

A primeira bulha é mais intensa, mais duradora e mais grave que a segunda, sendo melhor audível na região de ponta. A segunda bulha é menos intensa, mais curta e mais aguda que a primeira bulha e melhor perceptível nos segundos espaços intercostais junto ao esterno.

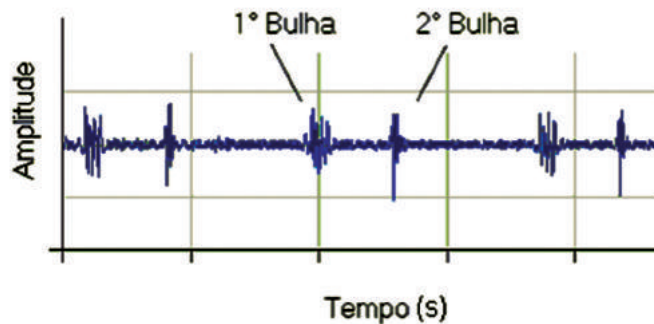


Gráfico de registro das bulhas cardíacas com o uso de um estetoscópio digital

A sucessão delas causa a sensação auditiva de um ritmo de dois tempos, sendo que o espaço que separa o primeiro do segundo ruído (pequeno silêncio) é menor do que aquele que separa o segundo do primeiro (grande silêncio) da revolução cardíaca seguinte. O pequeno silêncio corresponde à sístole, e o grande silêncio, à diástole ventricular.

### Primeira bulha

O evento principal na formação da primeira bulha é o fechamento das válvulas mitral e tricúspide no início da sístole ventricular. Tendo o componente mitral (M), precedendo o componente tricúspide (T), separados por 0,02 a 0,03s. Também fazem parte da primeira bulha componentes atriais, musculares (contração muscular ventricular) e vasculares (abertura das valvas sigmóides). Ela dura cerca de 0,10 a 0,12s.

Na prática clínica, como decorrência da proximidade temporal dos componentes mitral e tricúspide do primeiro ruído, nem sempre é possível distingui-lo em condições normais, o que faz com que tal ruído, muitas vezes, seja percebido como um som único, de duração relativamente prolongada.

A primeira bulha coincide com o pulso carotídeo e o *ictus cordis*. A primeira bulha é mais grave e mais longa que a segunda bulha e é representada pela expressão onomatopaica TUM. A maior intensidade é no foco mitral.

Os componentes vibratórios da primeira bulha são:

- Contrações de ambos os ventrículos;
- Tensão de fechamento das válvulas atrioventriculares, mitral e tricúspide;
- Vibração da porção inicial da parede e das valvas da aorta e da pulmonar, no período de ejeção das sístoles ventriculares;
- Contração da musculatura dos átrios na sístole atrial.

### Segunda bulha

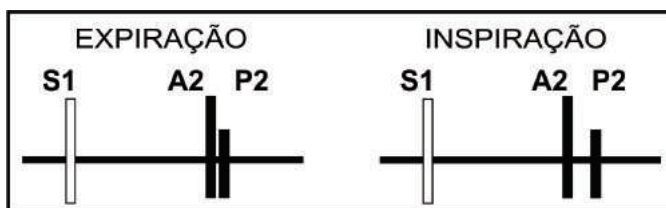
As valvas semilunares, durante seu fechamento, são submetidas à tensão que determina uma abrupta desaceleração do sangue e do movimento valvar. As vibrações resultantes desse processo dão origem à segunda bulha cardíaca. Ela é constituída por dois componentes temporalmente distintos: o primeiro depende do fechamento mais precoce da valva aórtica (A2), relativamente ao da valva pulmonar (P2), ao qual se associa o segundo componente.

A segunda bulha ocorre no início da diástole ventricular. O componente aórtico se ausculta em toda a região precordial, enquanto que o componente pulmonar é auscultado somente no foco pulmonar (2º espaço intercostal esquerdo justaeasternal) e na margem esternal esquerda. O timbre da segunda bulha é mais agudo, por isso ela é representada pela expressão TA.

Os componentes vibratórios da segunda bulha são:

- Posição das válvulas sigmóides da aorta e da artéria pulmonar no início de seu fechamento;
- Condições anatômicas valvulares;
- Níveis tensionais na circulação sistêmica e pulmonar;
- Condições relacionadas com a transmissão do ruído.

Em condições fisiológicas, o componente aórtico precede o componente pulmonar, mas devido à variação da pressão intratorácica com a respiração, na expiração, os dois quase que coincidem e, na inspiração, o componente pulmonar tem um atraso médio de 0,03 a 0,04s, que é chamado de desdobramento fisiológico da segunda bulha. O desdobramento resulta de um maior retorno venoso provocado pela pressão negativa intratorácica. Quando desdobrada a segunda bulha é representada pela expressão TLA.



Primeira e segunda bulhas, como marcadores descritivos dos fenômenos auscultatórios.

A primeira (B1) e a segunda (B2) bulhas cardíacas delimitam os intervalos a partir dos quais todos os eventos observados na ausculta cardíaca são descritos. O início da sístole ventricular é clinicamente identificado pela primeira bulha, enquanto a segunda bulha marca o início da diástole ventricular. Assim, a identificação desses dois sons é elemento primordial do processo auscultatório. Em frequências cardíacas, observadas habitualmente em condições basais de repouso, o intervalo sistólico é mais curto (pequeno silêncio) que o intervalo diastólico (grande silêncio). Essa cadência de dois tempos desiguais só é verificada quando a frequência cardíaca é igual ou inferior a 120 batimentos por minuto, pois com frequências mais altas há um aumento da diástole ventricular, tornando-os menos perceptíveis. A primeira bulha mostra-se mais intensa na região apical e porção inferior da borda esternal esquerda, enquanto a intensidade da segunda bulha tende a ser mais proeminente nos focos da base. A proximidade temporal entre a ocorrência da primeira bulha e o início do pulso carotídeo é outro elemento clínico que pode auxiliar a distinção entre os dois sons. A partir da identificação de B1 e B2, todos os demais eventos auscultatórios podem ser, então, localizados no ciclo cardíaco.

Durante o fechamento das válvulas atrioventriculares (mitral e tricúspide), ocorre um som grave, denominado de primeira bulha cardíaca (B<sub>1</sub>) e, durante o fechamento das válvulas semilunares, ocorre a segunda bulha cardíaca (B<sub>2</sub>). Enquanto B<sub>1</sub> marca o início da sístole, B<sub>2</sub> marca o início da diástole. O tempo entre B<sub>1</sub> e B<sub>2</sub> (sístole) é mais curto do que o tempo entre B<sub>2</sub> e a próxima B<sub>1</sub> (diástole), devido ao fato da diástole ser mais longa do que a sístole.

## Ruídos cardíacos adicionais

Além da primeira e da segunda bulha, alguns sons adicionais podem ser auscultados durante o ciclo cardíaco, tanto em condições fisiológicas como em decorrências de cardiopatias diversas. Estão incluídos aqui a terceira e quarta bulhas cardíacas, os ruídos de ejeção e os *clicks*, bem como os sons de próteses valvares.

### Terceira Bulha

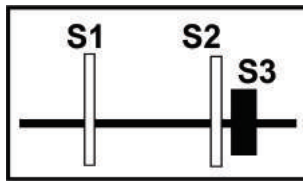
A terceira bulha é provocada pela distensão da parede ventricular, durante o início do enchimento diastólico (fase de enchimento rápido). Portanto, é uma bulha protodiastólica, de baixa frequência. Esse som pode ser originário tanto do ventrículo direito como do esquerdo. Se for do ventrículo esquerdo, é audível no ápice do coração e se for do ventrículo direito, vai ser audível na região subxifoide e aumenta durante a inspiração (manobra de Rivero-Carvalho). É audível com a onomatopeia TU.

É menos intensa que a primeira e segunda bulha, sendo perceptível nos focos mitral, tricúspide, aórtico acessório.

Sua intensidade poderá ser fisiologicamente aumentada por manobras que promovam um incremento de velocidade do fluxo através das valvas atrioventriculares, como ocorre durante o exercício físico ou por elevações dos membros inferiores. Do mesmo modo, a intensidade desse som também poderá estar anormalmente aumentada, quando ocorrem situações clínicas que se associem a aumento do fluxo através de valvas atrioventriculares.

Pode ser fisiológica em crianças, em adolescentes, em gestantes, em atletas de atividade isotônicas (corridas) e em síndromes hiperdinâmicas (febre, anemia, tireotoxicose). A B<sub>3</sub> patológica ocorre em três situações principais: sobrecarga de volume crônica (insuficiência mitral crônica, insuficiência aórtica crônica, CIV, CIA) ou quando os ventrículos apresentam anormalidades estruturais que modifiquem sua complacência e seu volume; cardiomiopatia dilatada, restritiva e hipertrófica.

Do ponto de vista auscultatório, não existe diferença entre um terceiro ruído de origem fisiológica e outro patológico, ficando tal caracterização dependente dos elementos de ordem clínica. Na prática, a associação da terceira bulha com desvio do *ictus cordis* em direção à axila e para espaços intercostais inferiores, bem como o aumento de sua duração e extensão, denotando cardiomegalia, é um dos principais fatores que apontam para uma característica patológica do achado.

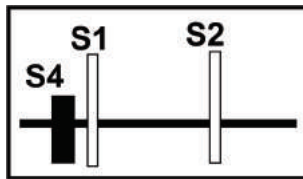


Terceira bulha cardíaca

O conhecimento das implicações prognósticas associadas à terceira bulha é muito importante. No contexto do exame físico do adulto, resguardadas as outras etiologias listadas anteriormente, a terceira bulha é um marcador de disfunção sistólica do ventrículo esquerdo. Pode ser, inclusive, o único achado num paciente assintomático, que apresente disfunção sistólica do ventrículo esquerdo. Evidências recentes confirmam o caráter de evolução desfavorável dos pacientes que apresentam tal sinal.

### Quarta Bulha

É uma bulha pré-sistólica, que ocorre pelo aumento na contração atrial. É um som de baixa frequência que ocorre antes da primeira bulha. A quarta bulha é melhor audível no ápice se for de ventrículo esquerdo e na região subxifoide e mais intensa na inspiração (manobra de Rivero-Carvalho) se for de ventrículo direito. A onomatopéia TRUM-TA a representa.



Quarta bulha cardíaca

Seu mecanismo provável parece estar relacionado com vibrações da parede ventricular, secundárias à expansão volumétrica dessa cavidade, produzida pela contração atrial. Normalmente, sua intensidade é insuficiente para que seja audível em indivíduos normais, apesar de ser possível registrá-lo, facilmente, através da fonocardiografia. A quarta bulha cardíaca é detectada, com frequência, em situações clínicas em que os ventrículos apresentem redução da complacência, tornando necessário um aumento da força de contração atrial para produzir o enchimento pré-sistólico dessa cavidade, tal como observado na hipertensão arterial sistêmica ou pulmonar, na estenose aórtica ou pulmonar, na miocardiopatia hipertrófica e, também, na doença isquêmica do coração.

## 3. Alterações das bulhas cardíacas

### Primeira bulha

A avaliação da intensidade das bulhas obedece a critérios que padecem de grau significativo de subjetividade. É importante, no entanto, ao tentar caracterizar um ruído cardíaco como apresentando uma intensidade normal (normofonético), reduzida (hipofonético) ou aumentada (hiperfonético), ter presente a variação fisiológica da intensidade de bulhas nas diferentes regiões do precór-

dio, as características anatômicas (forma e espessura) do tórax e reconhecer a existência de fatores fisiológicos, que podem facilitar ou prejudicar a ausculta cardíaca. A intensidade do primeiro ruído cardíaco irá depender da inter-relação entre esses múltiplos fatores fisiológicos e aspectos da anatomia do tórax, determinantes da transmissão das vibrações sonoras.

A **hipofonese** pode acontecer nas lesões da fibra cardíaca (IAM, cardiomiopatia), no aumento da cavidade ventricular esquerda (bradicardias, insuficiência mitral e aórtica). Já a **hiperfonese** acontece quando há aumento da contratilidade ou diminuição da cavidade do ventrículo esquerdo (Ex.: hipertireoidismo, taquicardia, febre, estenose mitral, exercício físico), ou por processos que acometam a valva aórtica e a artéria aorta (Ex.: Hipertensão arterial sistêmica, coarctação da aorta), e ainda em condições patológicas que determinam sobrecarga das câmaras direitas (CIA e CIV).

Um mínimo desdobramento da primeira bulha pode ser percebido em indivíduos normais, na porção inferior da borda esternal esquerda. Desdobramento amplo da primeira bulha ocorre, basicamente, devido ao retardo no aparecimento do componente tricúspide desse som. Situações clínicas, em que tal fenômeno pode se manifestar, incluem o bloqueio completo do ramo direito do feixe de His, em idosos, na hipertensão arterial, a estenose tricúspide, e a estimulação elétrica do ventrículo esquerdo. No entanto, deve ser mencionado que o desdobramento do primeiro ruído não é documentado em todos os pacientes com tais condições clínicas. Os desdobramentos curtos são observados na estenose aórtica.

Variações da intensidade da primeira bulha cardíaca:

Mecanismos	Hiperfonese	Hipofonese
<b>Anatomia torácica</b>	Espessura diminuída do tórax	Obesidade, enfisema pulmonar, tamponamento cardíaco
<b>Velocidade de elevação da pressão ventricular</b>	Estados hiperdinâmicos (febre, anemia, tireotoxicose, exercício)	Estado de baixo débito cardíaco (choque e miocardiopatia) Bloqueio de ramo direito
<b>Amplitude da excursão dos folhetos</b>	Estenose mitral. Mixoma atrial, P-R curto	P-R longo (200-500 ms) Insuficiência aórtica grave
<b>Rigidez dos folhetos</b>	Valva mitral com degeneração mixomatosa e folhetos amplos	Estenose mitral calcificada

## Segunda bulha

A segunda bulha pode estar alterada no seu **timbre**, podendo apresentar um timbre metálico nas alterações estruturais da porção inicial da aorta, na esclerose e calcificação da valva, além da síndrome de Marfan.

Assim como a primeira, a segunda bulha pode apresentar alterações na **intensidade**. A **hipofonese** pode ser vista no choque e nas estenoses aórtica e pulmonar, enquanto que a **hiperfonese** é vista na hipertensão arterial.

Variações da intensidade da segunda bulha

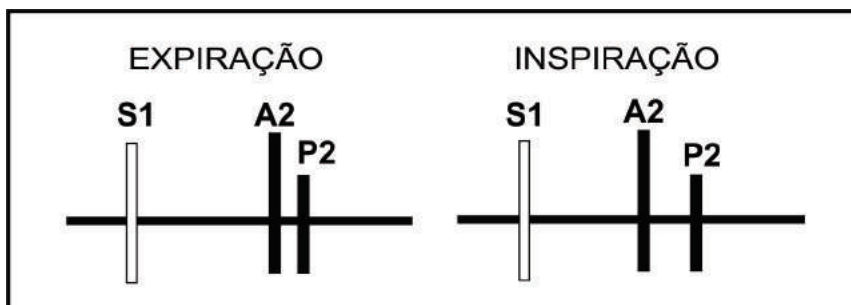
Mecanismo	Hiperfonese	Hipofonese
Anatomia torácica	Espessura diminuída do tórax	Obesidade, enfisema pulmonar, tamponamento cardíaco
Velocidade de redução da pressão ventricular	Estados hiperdinâmicos (febre, anemia, tireotoxicose, exercício)	Estado de baixo débito cardíaco (choque e miocardiopatia)
Pressão arterial sistêmica/pulmonar	Hipertensão arterial sistêmica (A2) Hipertensão pulmonar	Hipofluxo pulmonar (P2)
Relação espacial grandes vasos/parede torácica	Dilatação da aorta (A2) ou pulmonar (P2), transposição grandes artérias (A2), tetralogia de Fallot (A2)	
Rigidez dos folhetos		Estenose valvar, aórtica ou pulmonar

O **desdobramento fisiológico** de segunda bulha: na maioria dos indivíduos normais, percebe-se um ruído único durante a expiração, enquanto que, na inspiração, esses componentes são identificados separadamente, o que caracteriza o desdobramento fisiológico do segundo ruído cardíaco. Esse desdobramento depende, por um lado, e principalmente, de uma sequência de eventos fisiológicos, que se inicia com a redução da pressão intratorácica, induzida pela inspiração, resultando em aumento do retorno venoso sistêmico, prolongamento do enchimento ventricular direito, e retardo no aparecimento do componente pulmonar da segunda bulha; por outro, ocorre durante inspiração, acúmulo de sangue em território pulmonar, com conseqüente redução do retorno venoso para o lado esquerdo do coração e da duração da sístole ventricular esquerda, resultando em aparecimento mais precoce do componente aórtico do segundo ruído. Mais recentemente, passou-se a considerar que o fator mais importante no atraso da ocorrência do componente pulmonar depende do aumento da capacitância pulmonar na inspiração e suas conseqüências sobre a dilatação do leito vascular pulmonar, e estaria menos relacionada às alterações do volume ventricular direito durante a respiração. A adequada avaliação dessa variação fisiológica requer a execução da ausculta durante respiração profunda e de baixa frequência, sendo menos perceptível quando é realizada durante apnéia inspiratória ou expiratória.

O **desdobramento amplo ou fixo** da segunda bulha acontece na expiração e na inspiração. Ele ocorre devido ao retardo da ativação do ventrículo direito como

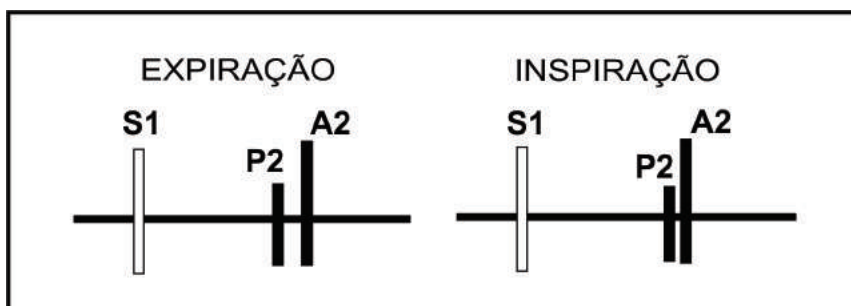


no bloqueio de ramo direito, comunicação interatrial (CIA) e estenose pulmonar. Ele acentua-se na inspiração devido ao maior enchimento do ventrículo direito nessa fase da respiração.



Desdobramento fixo ou persistente de S2, quando o ventrículo direito tem uma patologia que induz o prolongamento da fase de ejeção.

Já o **desdobramento paradoxal** da segunda bulha é caracterizado por ocorrer durante a expiração e desaparecer durante a inspiração. Na inspiração, o retardo do componente pulmonar faz com que a bulha se torne única. Isso acontece por causa do atraso no início da sístole ventricular esquerda ou do prolongamento dela, levando a um atraso do componente aórtico. Isso acontece no bloqueio de ramo esquerdo, estenose aórtica e na disfunção ventricular esquerda.



Desdobramento paradoxal, a distância entre P2 e A2 diminui com a inspiração profunda.

#### 4. Ritmo cardíaco

O ritmo normal do coração é o ritmo em dois tempos ou binário, representado por “tum-tá-tum-tá”.

#### Ritmos Tríplexes

Ritmo tríplex é quando um terceiro ruído passa a ser ouvido. Ele é representado por TUM-TA-TU. Esse ruído ocorre na diástole, sendo divididos em proto-diastólicos e pré-sistólicos.

Para determinar que a presença de uma terceira bulha seja patológica, e não fisiológica, é necessária a presença de uma cardiopatia, tais como insuficiência mitral, miocardite, miocardiopatias e *shunts* da direita para esquerda.

O **ritmo de galope** é a sequência de três sons, sendo a primeira e segunda bulhas e um som extra que geralmente é a intensificação da terceira ou da quarta ou de ambas. O ritmo de galope é classificado como protodiastólico quando

ocorre pela presença da terceira bulha, e presistólico quando ocorre a acentuação da quarta bulha. Quando há a presença de ambas, é chamado de somatório. A presença desse tipo de som geralmente indica falha cardíaca e miocardiopatia avançada. Ele é representado por PA-TA-TA.

## 5. Cliques e Estalidos

Os estalidos são considerados de acordo com o período de ocorrência no ciclo cardíaco em diastólicos e sistólicos, podendo ainda ser subdivididos em proto, meso e telesistólicos.

### Estalidos diastólicos

Enquanto, em condições normais, a abertura das valvas atrioventriculares não está habitualmente associada à ocorrência de sons, quando estenóticas, elas podem determinar o aparecimento de ruídos de alta frequência, com timbre de estalido, que surgem, em média, entre 40 e 60 ms após o componente aórtico da segunda bulha. Admite-se que sua gênese dependa da tensão súbita a que são submetidos os folhetos das valvas A-V durante sua abertura incompleta, no início da diástole, na presença de um gradiente de pressão maior que o da situação normal, não patológica. A estenose mitral é, certamente, a condição clínica em que mais comumente esse tipo de som é identificado. Sua presença é um indicador clínico de que, pelo menos, o folheto anterior da mitral apresenta mobilidade satisfatória, enquanto que sua ausência, na estenose mitral pura, indica a possibilidade de calcificação dos folhetos valvares, ou estenose muito leve.

O **estalido de abertura mitral** é um ruído seco, de curta duração, protodiastólico, bem audível no foco mitral e na borda esternal esquerda. Pode ser melhor audível com o paciente em decúbito lateral esquerdo (decúbito de Pachon). Na estenose mitral, em decorrência das modificações anatômicas e das alterações pressóricas, a abertura da valva mitral passa a provocá-lo.

O **estalido de abertura tricúspide** é bem audível na borda esternal esquerda. É difícil diferenciá-lo do de abertura mitral, principalmente no reumático (febre reumática) que geralmente associa as duas estenoses.

### Estalidos protossistólicos

Os **estalidos pulmonar e aórtico** são de ruídos transitórios de alta frequência, agudos e intensos, com timbre que lembra um estalido de curta duração, e ocorrem logo após o primeiro ruído, produzidos na artéria pulmonar e na aorta, relacionando-se, temporalmente, à ejeção ventricular. Dois mecanismos têm sido propostos para sua gênese: vibrações decorrentes da tensão a que os folhetos de valvas semilunares estenóticas seriam submetidos durante sua abertura na sístole, ou associadas à distensão súbita das artérias durante a ejeção ventricular. Existem indícios de que os dois mecanismos possam estar implicados na gênese do ruído. Sua ocorrência está associada a anormalidades estruturais de valvas semilunares e/ou dos vasos da base, que, normalmente, se apresentam dilatados em tais condições. Não são, portanto, audíveis em indivíduos normais. Podem ocorrer no lado sistêmi-

co da circulação, em decorrência da estenose valvar aórtica, valva aórtica bicúspide, ou dilatação da raiz da aorta. Quando ocorrem associados à doença valvar, indicam uma valva não calcificada, com boa mobilidade, embora sem relação com a gravidade da estenose. Por outro lado, ruídos de ejeção podem ocorrer no lado direito da circulação, associados à estenose valvar pulmonar, hipertensão arterial pulmonar, ou dilatação idiopática da artéria pulmonar.

### **Estalidos mesossistólicos e telessistólicos**

O atrito pericárdico ou pleuropericárdico ou o prolapso da valva mitral podem originar o **clique sistólico**. É um ruído, que acontece entre a primeira e a segunda bulha, de alta frequência, seco, agudo, audível nos focos mitral ou tricúspide, que tem timbre de estalido e ocorre na porção média ou final da sístole. A causa mais frequente desse tipo de estalido é o prolapso de valva mitral, admitindo-se que sua gênese, nesse caso, estaria relacionada à tensão súbita a que os folhetos redundantes e cordas tendíneas são submetidos na sístole ventricular. Em tal condição clínica, pode-se auscultar apenas um ou, até mesmo, vários desses ruídos, em sequência. Manobras fisiológicas, que reduzem o enchimento ventricular esquerdo, como a inspiração, a posição ortostática, a inalação de nitrito de amilo, ou a manobra de Valsalva, fazem com que o estalido ocorra mais precocemente. Algumas estruturas extracardiácas têm sido implicadas na gênese de ruídos mesossistólicos, incluindo sons de origem pericárdica ou relacionados a pneumotórax.

## **BIBLIOGRAFIAS CONSULTADAS:**

BICKLEY LS, SZILAGYI PG. **Bates propedêutica médica**. 8. ed. Rio de Janeiro: Guanabara Koogan; 2005. p.451-522

BRAUNWALD E; ZIPES DP & LIBBY P. **Heart disease: A textbook of cardiovascular medicine**. 6th ed. W. B. Saunders, Philadelphia, 2001.

LOPEZ M e Laurentys JM. *Semiologia Médica*. 4. ed. Rio de Janeiro; Editora Revinter Ltda, 1999, v. II

PAZIN FILHO A; SCHMIDT A & MACIEL BC. Ausculta cardíaca: bases fisiológicas - fisiopatológicas. **Medicina, Ribeirão Preto**, 37: 208-226, jul./dez. 2004.

PORTO CC. **Semiologia Médica**. 5. ed. Rio de Janeiro: Guanabara Koogan, 2005.

SEIDEL H.M; BALL J.W; BENEDICT G.W. **Mosby Guia de Exame Físico**. 6. ed. Rio de Janeiro, 2007.

SOUZA BF. **Manual de Propedêutica Médica** (vol.1 Programa Teórico). 2. ed. Rio de Janeiro. São Paulo: Livraria Atheneu, 1985.

SWARTZ M.H. **Tratado de Semiologia Médica**. 5. ed. Rio de Janeiro. Elsevier, 2006.

# 14

## Sopros Cardíacos

### 1. Introdução histórica

Acredita-se que os ruídos cardíacos começaram a ser observados e descritos no Egito, mas não há uma documentação formal em relação a esse aspecto. A primeira documentação formal foi realizada por Willian Harvey, que os relacionou ao ciclo cardíaco, no entanto, não fez uma descrição etiológica dos ruídos. No século XVII, iniciou-se a ausculta direta: consistia em encostar o pavilhão auricular no peito e nas costas do doente. Método esse inconveniente não só para o doente como para o médico.

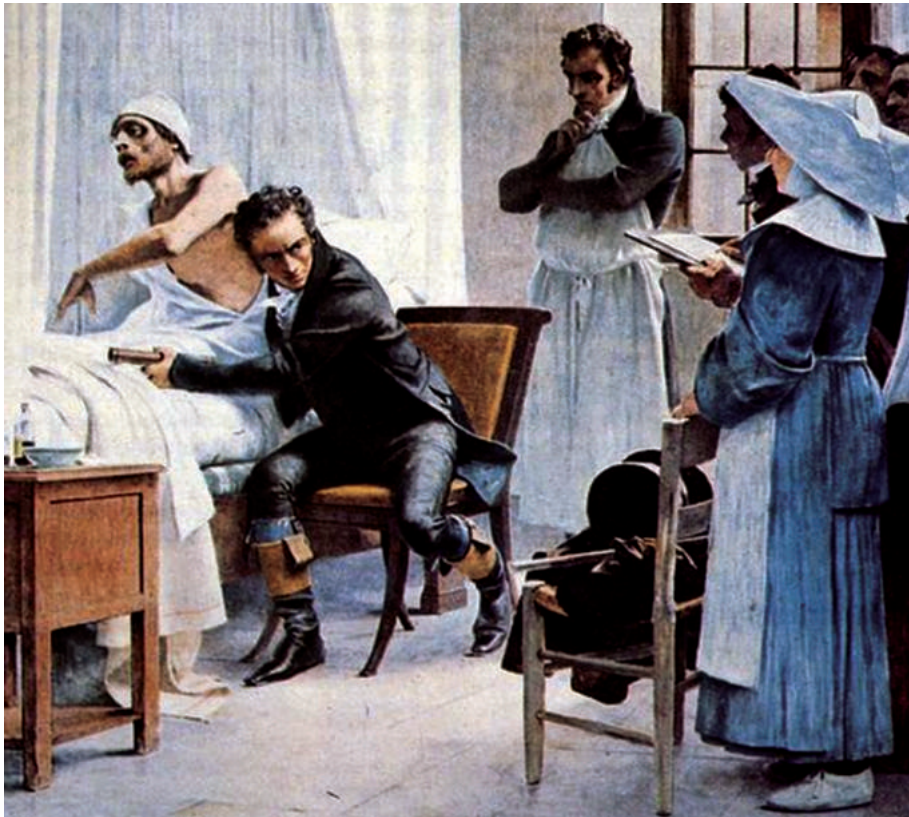


Figura 1: Ausculta direta





Figura 2: Estetoscópio de Laennec

Em 1816 Laennec, inventou um aparelho que simultaneamente cumpria a função de afastar o doente do médico, mas também amplificaria os ruídos cardíacos. O primeiro estetoscópio inventado por Laennec era um cilindro de madeira no qual uma das extremidades era encostada ao peito do doente e a outra ao pavilhão auricular do examinador. Assim, começaram as primeiras descrições dos ruídos cardíacos.

Em 1952, surgiu um estetoscópio biauricular, muito semelhante aos estetoscópicos que são utilizados atualmente. Era composto por estrutura em tubos e olivas, mas com um funil de madeira que era encostado ao peito do doente. Entretanto, esse estetoscópio não amplificava os ruídos, apenas os conduzia sem grande amplificação.

No século passado, Bazzi e Bianchi adaptaram uma membrana na cabeça do estetoscópio e essa sim já amplificava os sons cardíacos, criando assim o fonendoscópio. Assim, a designação clássica de estetoscópio usada ainda para o estetoscópio moderno, na realidade, era apenas uma estrutura de madeira com uma campânula que se encostava ao peito do doente. O que se usa na maior parte das vezes na cabeça do estetoscópio é um fonendoscópio (cabeça com membrana), chamando-se a esse conjunto de diafragma, permitindo captar melhor as altas frequências e amplifica os sons cardíacos.




Figura 3: Fonendoscópio de Bazzi e Bianchi.

## 2. Conceitos

Sopro é a percepção auditiva, na região precordial ou nas imediações sobre os vasos, de uma sensação acústica, semelhante àquela obtida quando se deixa sair o ar pela boca, sob certa pressão, mantendo os lábios entreabertos. Comparativamente aos sons descritos até aqui, os sopros cardíacos correspondem a um conjunto de vibrações de duração bem mais prolongada, que surgem quando o sangue modifica o seu padrão laminar de fluxo, tornando-se turbulento.

Em condições normais, o sangue flui sob a forma de corrente laminar, com velocidade um pouco mais rápida na porção central, sem formar turbilhões, pois, quando isso acontece, o fluxo deixa de ser laminar e surgem vibrações que dão origem aos sopros.

A existência do fluxo laminar depende de uma relação entre o raio dos vasos, a velocidade do fluxo, a densidade e a viscosidade do sangue. A relação matemática é dada pela equação de Reynolds abaixo:

$$\frac{\text{Raio} \times \text{Velocidade} \times \text{Densidade}}{\text{Viscosidade}} = 970$$

O resultado da equação é chamado número de Reynolds. Qualquer alteração desse valor pode acarretar turbilhonamento. O principal elemento de modificação na fórmula é a velocidade.

Dessa forma, a produção do sopro é atribuída à turbulência da corrente sanguínea, a qual origina vibrações audíveis e palpáveis (frêmito catáreo). Portanto, é necessário um fluxo turbulento para se gerar um sopro cardíaco.

Os sopros aparecem na dependência de alterações do próprio sangue, da parede do vaso ou das câmaras cardíacas, principalmente nos aparelhos valvares, incluindo os seguintes mecanismos/fatores de turbulência:

- **Aumento da velocidade da corrente sanguínea**

No aparelho cardiovascular, o sangue flui sob a forma de corrente laminar que não se mistura e apresenta velocidade crescente da periferia para o centro. Com o aumento da velocidade da corrente sanguínea, as camadas passam a se misturar, levando à turbulência, originando os sopros. Esses fatos têm importância na gênese dos sopros porque o fluxo laminar é silencioso, e o turbulento produz vibrações. Esse é o mecanismo dos sopros observados no exercício físico, na anemia, no hipertiroidismo e na febre.

- **Diminuição da viscosidade sanguínea**

A viscosidade sanguínea exerce efeito amortecedor sobre a turbulência do sangue. As alterações na viscosidade do sangue capazes de aumentar a velocidade sanguínea (nível crítico) implicará a produção de sopros.

- **Passagem de sangue através de zona estreitada**

Nessa condição, o fluxo de sangue sofre modificações, deixando de ser laminar para se fazer em turbilhões. O turbilhonamento produz vibrações que correspondem aos sopros. Os defeitos valvares (estenose e insuficiência) e algumas anor-



malidades congênitas (comunicação interventricular, persistência do canal arterial) representam zonas de estreitamento entre duas câmaras cardíacas ou entre uma câmara e um vaso ou entre dois vasos. A análise semiológica dos sopros produzidos nessas condições constitui a base para o diagnóstico dessas afecções.

- **Formação de redemoinhos (passagem de sangue para uma zona estreitada/dilatada)**

A massa fluida correspondente ao sangue, ao passar de um lugar estreito para outro de maior amplitude, forma redemoinhos (turbilhões), que produzem vibrações e, conseqüentemente, sopros.

- **Passagem de sangue por uma membrana de borda livre**

Quando isso acontece, originam-se vibrações que se traduzem também como sopros.

- **Impacto do jato de sangue**

O choque do sangue contra a parede cardíaca ou vascular, associado ao aumento da velocidade, pode produzir sopros. Os impactos do jato da corrente sanguínea podem chegar até a produzir lesões nas estruturas anatômicas. É o que acontece na parede do septo interventricular, na insuficiência aórtica e na parede posterior do átrio esquerdo, na insuficiência mitral.

É importante ressaltar que na maioria das alterações cardiovasculares em que surgem sopros, há associação de dois ou mais mecanismos aqui descritos.

### **3. Características semiológicas dos sopros**

Deve-se iniciar a ausculta na ordem, pelos focos mitral, tricúspide, aórtico, pulmonar, mesocárdio, procedendo sempre o rastreamento até a região lateral esquerda, região infra-axilares, infraclaviculares, lateral direita e pescoço. As principais características dos sopros são:

- Localização (sede)
- Situação no ciclo cardíaco (tempo)
- Irradiação
- Intensidade
- Timbre e tonalidade (altura)
- Variações com a posição, respiração e exercício.
- Natureza dos sopros

A adequada abordagem clínica dos sopros cardíacos exige cuidadosa pesquisa para caracterização detalhada dos elementos mencionados, que, em conjunto, permitirão identificar o processo fisiopatológico, determinante do ruído cardíaco. Isso implica uma abordagem sistematizada, que busque analisar, individualmente, cada uma das características, utilizando-se as propriedades do estetoscópio que mais se ajustem a cada tipo de sopro.

## Localização

Os sopros podem ser localizados em qualquer parte do precórdio ou fora dele, porém, de preferência, localizam-se nos clássicos focos de ausculta. Mais raramente, podem ser encontrados no pescoço, no epigástrio ou na face posterior do tórax. É importante frisar que o ponto onde ele é auscultado com maior intensidade, nem sempre, é aquele que representa seu foco de origem. Nesse aspecto, a direção que se irradia contribui significativamente para se conhecer o local de origem do sopro.

## Situação no ciclo cardíaco

O tempo no ciclo cardíaco é o momento em que o sopro ocorre. Situar o sopro corretamente no ciclo cardíaco é a primeira e mais importante análise semiológica. Portanto, do ponto de vista de localização no tempo, deve-se distingui-lo entre sístole e diástole, e por isso é tão importante identificar-se B1 e B2 e o grande e o pequeno silêncio para se dizer se é na sístole ou na diástole. Depois, deve-se dizer se é no início, no meio, no final ou se percorre todo o tempo, quer da sístole quer da diástole.

Quando os sopros estiverem localizados no pequeno silêncio serão denominados sopros sistólicos e, quando localizados no grande silêncio, sopros diastólicos. Serão classificados em holossistólicos ou holodiastólicos quando ocuparem inteiramente o silêncio respectivo. Quando ocuparem apenas parte dos silêncios serão chamados merosistólicos ou merodiastólicos que, por sua vez, podem ser divididos em protossistólicos, mesossistólicos ou telessistólicos quando se localizarem no terço inicial, médio ou final do pequeno silêncio, e em protodiastólicos, mesodiastólicos ou telediastólicos quando se localizarem no terço inicial, médio ou final da diástole. O sopro telediastólico é comumente denominado pré-sistólico. Os sopros podem ocorrer na sístole e na diástole, sendo, então, denominados duplos sopros. Há ainda uma variante desse último tipo, que é o sopro contínuo, patognomônico das fístulas arteriovenosas. Difere dos duplos sopros, pois esses nunca são holossistólicos e holodiastólicos.

Nos pacientes com frequência cardíaca normal ou baixa, é fácil determinar se o sopro é sistólico ou diastólico; porém, quando ela é alta, torna-se difícil diferenciar o pequeno do grande silêncio e, conseqüentemente, classificar os sopros. Nessa situação, é uma boa prática relacionar a ausculta concomitantemente com a palpação do íctus. Assim, pode-se classificar o sopro como sistólico, quando coincidir com o íctus ou vier imediatamente após ele; e, como diastólico, quando preceder o choque da ponta.

Determinar a localização do sopro dentro do ciclo cardíaco é de grande importância para o diagnóstico anatômico das lesões valvares. Os sopros sistólicos localizados nos focos da ponta (mitral e tricúspide) são devidos ao refluxo de sangue para os átrios durante a sístole, revelando a existência de insuficiência das referidas valvas. Quando os sopros sistólicos se localizam nos focos de base (aórtico e pulmonar) indicam a existência de estenose daquelas valvas. Por outro lado, os sopros diastólicos localizados nos focos da ponta são devidos à estenose das valvas mitral

e tricúspide. Quando os sopros diastólicos se localizam nos focos da base são produzidos pelo refluxo de sangue das artérias para os ventrículos, durante a diástole, revelando assim insuficiência das referidas valvas.

Os sopros sistólicos autócnos do pescoço são decorrentes de processos ateromatosos das carótidas ou da presença de hipertiroidismo com aumento da vascularização da tireoide. Não devem ser confundidos com os sopros irradiados do foco aórtico. Nos aneurismas da aorta abdominal pode-se ouvir, às vezes, sopro sistólico localizado no epigástrio ou na face posterior do tórax. Placas de ateroma localizadas nas artérias renais, ilíacas e femorais poderão causar sopros que têm significado clínico.

## **Irradiação**

É a propagação do sopro através dos tecidos, principalmente do ósseo, a partir do seu ponto de origem. A irradiação depende principalmente da intensidade do sopro e da direção da corrente sanguínea. Apesar de o sopro poder se propagar para todos os focos, a direção da irradiação tem importância no diagnóstico de certas lesões orovalvares. Assim, na insuficiência aórtica, o sopro diastólico costuma irradiar-se para o terceiro espaço intercostal esquerdo, junto ao esterno (foco aórtico acessório), onde, muitas vezes, é mais intenso do que no foco aórtico principal. Na insuficiência mitral, o sopro sistólico irradia-se para a axila esquerda visto que o átrio esquerdo situa-se acima e atrás do ventrículo esquerdo, ao passo que o sopro da estenose aórtica propaga-se para o pescoço, ao longo das artérias carótidas.

## **Intensidade**

A intensidade dos sopros, dependendo da maior ou menor facilidade na sua percepção, pode ser classificada de fraca, média e forte. Na prática, costuma-se representá-la por uma, duas, três ou quatro cruces. A intensidade pode variar por causas extracardíacas e cardíacas propriamente ditas. Assim, a intensidade dos sopros estará aumentada nos indivíduos magros e com tórax achatado e diminuída nos obesos, edemaciados, musculosos e nos portadores de tórax enfisematoso. Em relação às causas cardíacas propriamente ditas, de um modo geral, a intensidade dos sopros está diretamente relacionada com a velocidade do fluxo sanguíneo e com a gravidade da lesão anatômica da valva afetada. Entretanto, essa correlação nem sempre é verdadeira.

Do ponto de vista da intensidade, os sopros cardíacos podem ser definidos em seis graus ou em cruces, de uma a quatro cruces:

**Grau I:** sopro de muito difícil percepção (não identificável por todos os operadores);

**Grau II:** sopro sempre perceptível;

**Grau III:** sopro facilmente perceptível, mas com ausência de frêmito (não ocorre tradução palpatório do sopro);

**Grau IV:** sopro facilmente perceptível e tem frêmito;

**Grau V:** sopro intenso que é audível mesmo quando o estetoscópico está próximo do tórax sem contato direto com o mesmo;

**Grau VI:** sopro muito intenso, audível mesmo sem a utilização do estetoscópico.

Ainda que tal classificação seja utilizada desde a década de 1930, deve-se registrar que ela envolve um grau substancial de subjetividade, o que, no entanto, é inevitável. Sua utilidade clínica, apesar disso, é inquestionável. Uma regra prática para a distinção da intensidade dos sopros é atentar para a presença de frêmitos. Quando existir frêmito, o sopro apresenta intensidade de IV, V ou VI.

O mais prático é o sistema de cruces (+, ++, +++ e ++++), que se escalona da seguinte forma:

- + corresponde aos sopros débeis, só audíveis quando se ausculta com atenção e em ambiente silencioso;
- ++ indicam sopros de intensidade moderada;
- +++ traduzem sopros intensos;
- ++++ correspondem aos sopros muito intensos, audíveis mesmo quando se afasta o estetoscópio da parede torácica ou quando se interpõe entre essa e o receptor a mão do examinador.

## **Tonalidade (altura) e timbre**

As vibrações que originam os sopros são complexas, de variadas frequências, por nascerem em formações de natureza diferente e por sofrerem distorções ao atravessarem meios heterogêneos e de baixa frequência, antes de chegarem à superfície do tórax. Nessa mistura de vibrações, não há um tom dominante ou fundamental, razão pela qual os sopros, tal como as bulhas cardíacas, são considerados ruídos e não propriamente sons. A altura pode ser grave ou aguda, conforme a frequência de suas vibrações. Geralmente, os agudos são decorrentes das lesões de insuficiência e os graves das estenoses.

O timbre pode ser suave, observado na maioria dos sopros fisiológicos e funcionais, rude ou áspero, característico das estenoses aórtica e pulmonar, como ruflar de asas de pássaros, característico do sopro da estenose mitral, ou ainda musical. Normalmente, essas características dependem da frequência e da intensidade do sopro.

## **Variações com a posição, respiração e exercício**

As variações dos caracteres dos sopros variam com a realização de certas manobras, tais como: respiração, mudança de posição e manobra de Valsava, portanto, a ausculta de um sopro deve ser feita com o paciente deitado, em pé, em decúbito lateral esquerdo e inclinado para a frente, pois os sopros da ponta ou do foco mitral são mais audíveis com o paciente deitado e em decúbito lateral esquerdo, já os sopros da base são mais bem audíveis estando o paciente em pé e inclinado para frente.

Essa variação pode auxiliar no diagnóstico das lesões orovalvares. As manobras que produzem um aumento do retorno venoso com aumento consequente do volume sistólico e da duração da sístole do ventrículo direito, tais como inspiração profunda e decúbito dorsal, acarretam um aumento de intensidade dos sopros decorrentes das alterações da valva tricúspide. Com essas manobras diminui-se o fluxo de sangue ao coração esquerdo, encurtando a sístole ventricular, os sopros originados na valva mitral não se alteram ou diminuem de intensidade. Por outro

lado, as manobras que diminuem o retorno venoso, tais como manobra de Valsava (expiração forçada com a glote fechada), mudança da posição (de deitado para sentado ou em pé), condicionam uma diminuição imediata da intensidade dos sopros do foco tricúspide e, posteriormente, diminuição dos sopros do foco mitral.

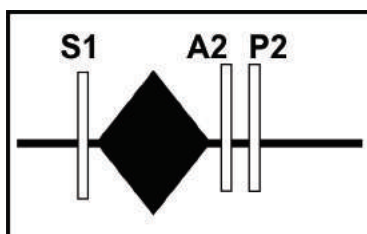
A manobra de Rivero-Carvalho é útil na diferenciação de sopro da insuficiência tricúspide da insuficiência mitral. Ela é realizada com o paciente em decúbito dorsal e o diafragma do estetoscópio é colocado no foco tricúspide. Solicita-se que o paciente faça uma inspiração profunda e observa-se a intensidade do sopro. A manobra é considerada positiva se ocorrer aumento na intensidade do sopro (manobra de Rivero-Carvalho positiva). O sopro é originado na valva tricúspide. Em contrapartida, se ocorrer diminuição do sopro (manobra de Rivero-Carvalho negativa). O sopro audível no foco tricúspide é a propagação do sopro originado no foco mitral.

A ausculta depois do esforço físico (andar, correr e flexões) aumenta a velocidade da circulação e volemia sanguíneas e também a intensidade do sopro.

## Natureza

Existem dois tipos fundamentais de sopros: os de ejeção e os de regurgitação. Os sopros de ejeção são formados quando o sangue segue o sentido normal da corrente. Os sopros de regurgitação são os formados quando o sangue circula em sentido contrário ao da corrente. Ambos podem ser sistólicos ou diastólicos. Os sopros de ejeção sistólicos ocorrem nas estenoses valvares aórticas e pulmonar e os diastólicos, nas estenoses das valvas mitral e tricúspide. Por outro lado, os sopros de regurgitação serão sistólicos nas insuficiências mitral e tricúspide e diastólicos, na insuficiência das valvas aórtica e pulmonar. Portanto, os sopros de ejeção, sistólicos ou diastólicos, são sempre produzidos pelas estenoses valvares, ao passo que os sopros de regurgitação, sistólicos ou diastólicos, são sempre produzidos pelas insuficiências valvares.

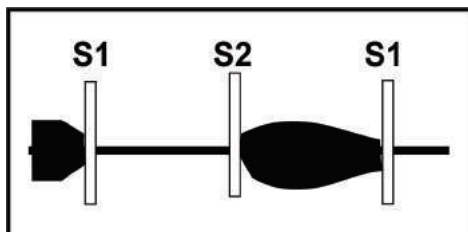
Os sopros de ejeção não se iniciam imediatamente após a bulha cardíaca precedente; os sistólicos não o fazem devido ao alargamento do período de contração isovolumétrica; e os diastólicos, devido ao alargamento do período de relaxamento isovolumétrico. Ambos apresentam à ausculta um aumento progressivo de intensidade até um ponto máximo, a partir do qual começam a decrescer.



Representação de um sopro mesossistólico de ejeção caracterizado como um sopro de alta frequência. Tipicamente, tem o aspecto de diamante em crescente e decrescente.

Os sopros de regurgitação sistólico e diastólicos iniciam-se concomitantemente com a bulha cardíaca precedente, porque tanto a fase de contração como a de relaxamento deixaram de ser isovolumétricas em consequência de refluxo. Essa

é a razão por que é hipofonética a primeira bulha, nas insuficiências aórtica e pulmonar. À ausculta, os sopros de regurgitação apresentam intensidade máxima já no seu início, decrescendo progressivamente.



Representação de um sopro diastólico de regurgitação produzido pelo retorno de sangue dos grandes vasos para os ventrículos.

#### 4. Classificação dos sopros

Os sopros cardíacos são classificados em fisiológicos (benignos) e patológicos (anormais). Os patológicos são subdivididos em funcionais e orgânicos.

##### Sopros fisiológicos

São sopros que não estão associados a qualquer anormalidade estrutural no coração nem a qualquer distúrbio hemodinâmico. Eles são comuns em crianças e adultos jovens e, excepcionalmente, na idade adulta. Eles apresentam as seguintes características: sempre sistólicos e sempre leves (menores que grau III), raramente se irradiam para outras regiões e, acompanhados de frêmitos, frequentemente, são auscultados melhor no bordo esternal esquerdo, não há hipertrofia ventricular associada e as bulhas cardíacas, pulsos, radiografia de tórax e ECG são normais.

Não são observados sopros diastólicos, holossistólicos, frêmitos ou modificações das bulhas cardíacas. Devem sempre ser pesquisados para a diferenciação dos sopros patológicos.

Os sopros fisiológicos mais comuns são:

- Sopro sistólico pulmonar: é um sopro proto e mesossistólico, bastante comum em crianças (50%). É decorrente de dois fatores característicos da infância: maior velocidade do fluxo sanguíneo na raiz da artéria pulmonar e predomínio do diâmetro da pulmonar em relação à aorta. Identificado no foco pulmonar, tem característica suave à ausculta, sem provocar frêmito e, às vezes, diminuindo de intensidade com a mudança de decúbito ou simples movimentação da cabeça. Pode ser confundido com o sopro sistólico encontrado em pacientes com comunicação interatrial, lembrando que, nessa entidade, costuma ocorrer desdobramento fixo da segunda bulha.
- Sopro musical de Still: é um sopro mesossistólico, do foco mitral, suave, de pequena intensidade, com característica sonora peculiar que chama atenção (timbre musical), sem irradiação e que desaparece com a inspiração profunda. Audível à altura do 3º e 4º espaço intercostal, esquerdo, na linha paraesternal. É de causa desconhecida. É detectado em 75% a 85% dos escolares e raramente está presente em crianças menores ou adolescentes.

- **Sopro cardiopulmonar:** é um sopro mesossistólico audível no foco mitral, excepcionalmente diastólico, suave, de pequena intensidade, que aparece em adolescentes magros. Às vezes, apresenta tonalidade aguda, assemelhando-se a um piado. Sua gênese é atribuída à aspiração do ar pela língua pulmonar durante a retração sistólica, e à sua expulsão durante a dilatação diastólica do coração.
- **Sopro venoso:** é o único sopro fisiológico contínuo; ocorre nas crianças entre três e seis anos de idade e é localizado nas fossas supraclaviculares. É suave, de caráter musical, de pequena intensidade e não se acompanha de frêmito. Admite-se que a origem desse ruído seja o turbilhonamento causado pela entrada do sangue da veia jugular externa na veia cava superior. É mais nítido quando o doente está de pé ou sentado, devido à maior velocidade do sangue pela ação da gravidade. Desaparece em decúbito dorsal, com a movimentação da cabeça. Uma peculiaridade desse ruído é que ele pode ser abolido pela compressão delicada da veia jugular externa, logo acima do local onde está aplicada a campânula do estetoscópio.

## Sopros patológicos

São sopros originados no aparelho cardiovascular por aumento da velocidade do sangue, por alterações funcionais ou por alterações anatômicas dos aparelhos orovalvares. Os sopros dependentes do aumento do fluxo e os originados nas alterações funcionais dos aparelhos orovalvares constituem o grupo dos sopros funcionais, enquanto que os que têm origem nas alterações anatômicas dos aparelhos orovalvares constituem o grupo dos sopros orgânicos.

Os sopros patológicos têm também características comuns que sugerem a existência de doença no sistema cardiovascular: ocorrência isolada na diástole ou sopro contínuo; maior intensidade (2+/4+ ou mais) ou timbre rude; irradiação bem nítida e fixa para outras áreas; associação com sons cardíacos anormais (hiperfonese de bulhas, cliques e estalidos) e/ou com frêmitos; associação com sintomatologia sugestiva de cardiopatia, principalmente cianose e alterações de ritmo e alteração na palpação dos pulsos; exames laboratoriais alterados, como presença de alterações no tamanho e/ou na silhueta cardíaca, ou anormalidades vasculares pulmonares na radiografia de tórax e alterações no eletrocardiograma e/ou no ecocardiograma.

## Sopros funcionais

São sempre secundários ao aumento da velocidade do fluxo sanguíneo ou às alterações funcionais dos aparelhos orovalvares.

Os sopros funcionais mais frequentes são:

- **Sopros na anemia:** sopro localizado no foco pulmonar, de pequena intensidade, suave e nunca é acompanhado de frêmito. Origina-se na artéria pulmonar e é decorrente do aumento da velocidade do sangue, causado pela diminuição de sua viscosidade.
- **Sopros no hipertiroidismo:** a maioria dos hipertiroidianos apresenta



sopro sistólico no pescoço, sobre a glândula tireoide, devido à riqueza de sua vascularização. O sopro é contínuo, causado por múltiplas fístulas arteriovenosas presentes na glândula hipervascularizada.

- **Sopros da gravidez:** no último trimestre da gravidez pode aparecer um sopro sistólico, suave, de pequena intensidade, no foco pulmonar, devido ao aumento da velocidade do sangue.
- **Sopros de Graham Steel:** é um sopro protodiastólico suave, aspirativo, localizado no foco pulmonar, resultante da dilatação do anel valvular pulmonar em grave hipertensão pulmonar.
- **Sopros na insuficiência mitral e tricúspide:** na insuficiência relativa das valvas mitral e tricúspide, conseqüentes à dilatação do anel ostial, que decorre do aumento de volume dos ventrículos, o refluxo de sangue desses para os átrios pode dar origem a sopros proto e mesossistólicos, suaves, de intensidade variada, localizados nos focos correspondentes e raramente acompanhados de frêmitos. Para diferenciar a insuficiência mitral da insuficiência tricúspide, lança-se mão da manobra de Rivero-Carvalho, que é positiva na insuficiência tricúspide.
- **Sopro de Flint:** é um sopro diastólico (geralmente mesodiastólico) de baixa intensidade, audível no ápice, que seria produzido pelo deslocamento da lâmina anterior da valva mitral pelo sangue que reflui da aorta para o ventrículo, condicionando uma estenose relativa da referida valva (desproporção entre o orifício normal da valva mitral e o ventrículo esquerdo grandemente dilatado).
- **Sopro da comunicação interatrial:** é um sopro sistólico de ejeção, localizado no foco pulmonar, rude, de média intensidade, que se irradia para o primeiro e terceiro espaço intercostal esquerdos, com pequena propagação no sentido do ombro esquerdo, raramente acompanhado de frêmito. O elemento mais importante desse defeito não é o sopro isoladamente, mas o sopro associado ao desdobramento constante e fixo da segunda bulha no foco pulmonar.

### Sopros orgânicos

São sopros decorrentes de lesões anatômicas das estruturas cardiovasculares. Basicamente são decorrentes por uma das seguintes situações:

- Quando houver uma barreira ao livre trânsito do fluxo sanguíneo;
- Quando houver refluxo de sangue;
- Quando existir uma comunicação anormal entre as várias cavidades cardíacas.

## 5 Principais patologias e seus Sopros

### Sopro por barreira

#### Estenose aórtica

A estenose aórtica consiste na redução do orifício da valva aórtica por malformação congênita, doença reumática ou degeneração senil com deposição de cálcio.

As manifestações clínicas da estenose aórtica dependem basicamente da hipertrofia ventricular esquerda, que é o mecanismo de que dispõe o coração para vencer a obstrução e manter um débito cardíaco adequado. Entretanto, essa hipertrofia só é benéfica até certo limite, acima do qual ocorre hipoxemia da musculatura ventricular por não haver desenvolvimento proporcional da circulação coronária.

Além das manifestações de insuficiência ventricular esquerda, são frequentes os sintomas de insuficiência coronariana, tipo angina do peito e fenômenos sincopais após esforço, que são explicados pela vasodilatação periférica que “rouba” sangue da circulação cerebral, em virtude do débito cardíaco estar impossibilitado de aumentar durante o esforço físico

A estenose da valva aórtica produz um sopro sistólico rude, intenso, em jato de vapor, localizado no foco aórtico. É do tipo de ejeção “em crescendo e decrescendo”, e sua intensidade máxima estará situada tanto mais perto da segunda bulha quanto mais intenso for o grau da estenose. Irradia-se para o terceiro espaço intercostal esquerdo, para a região infraclavicular direita e para o pescoço, seguindo o trajeto das carótidas e é sempre acompanhado de frêmito sistólico. O sopro da estenose aórtica, como todos os de ejeção, é mais intenso após as diástoles longas, devido ao maior enchimento do ventrículo.

Características do sopro de estenose aórtica:

**Sede:** 2º espaço intercostal direito, junto ao esterno (foco aórtico)

**Tempo:** sistólico

**Duração:** meso/tele

**Altura:** grave

**Timbre:** rude, granuloso

**Intensidade:** ++ a ++++

**Irradiação:** em ampulheta

**Configuração:** em crescendo e decrescendo

Na estenose aórtica leve pode ser ouvido um clique sistólico que antecede o sopro. Na estenose aórtica grave ocorre desdobramento invertido da 2ª bulha cardíaca.

Além do sopro, ao exame físico encontra-se um pulso radial de pequena amplitude ou anacrótico, quando a estenose é de grau moderado a intenso; *ictus cordis* intenso, um pouco deslocado para baixo e para a esquerda, indicando hipertrofia ventricular esquerda; e frêmito sistólico nos sopros mais intensos.

## Estenose pulmonar

A estenose pulmonar valvar, responsável por 10% dos casos de cardiopatia congênita, caracteriza-se pela presença de valvas semilunares malformadas, com aspecto em cúpula, com um orifício central ou próximo ao centro, que impossibilita a abertura normal da valva.

Como consequência dessa obstrução, há hipertrofia do ventrículo direito, cuja intensidade varia com a gravidade da estenose valvar.

Os casos de estenose leve e moderada são praticamente assintomáticos, mas, quando o defeito é grave, advém insuficiência ventricular direita, com clássicos sinais de hipertensão venosa.

Os dados semióticos variam conforme o grau de estenose. Resumidamente, o sopro encontrado tem a seguinte caracterização:

**Sede:** 2º espaço intercostal esquerdo, junto ao esterno (foco pulmonar)

**Tempo:** sistólico

**Duração:** meso/tele

**Altura:** grave

**Timbre:** rude, granuloso

**Intensidade:** ++ a ++++

**Irradiação:** fúrcula esternal e base do pescoço, em geral o lado esquerdo (em direção à carótida esquerda)

**Configuração:** em crescendo e decrescendo

## Estenose mitral

A estenose mitral consiste no estreitamento do orifício atrioventricular esquerdo devido ao espessamento e fibrose das cúspides valvares com fusão das suas comissuras.

A causa principal é a moléstia reumática. Outras causas, porém muito raras, incluem síndrome carcinoide, artrite reumatoide, lúpus eritematoso.

De acordo com orifício atrioventricular, a estenose pode ser classificada como leve, moderada e grave.

De modo geral, o sopro observado caracteriza-se assim:

**Sede:** 5º espaço intercostal esquerdo, na direção da linha hemiclavicular esquerda (foco mitral)

**Tempo:** diastólico

**Duração:** meso/tele

**Altura:** grave

**Timbre:** em ruflar

**Intensidade:** ++ a ++++

**Irradiação:** axila esquerda

**Configuração:** em crescendo e decrescendo

Além do sopro diastólico com reforço pré-sistólico, à ausculta encontra-se hiperfonese de 1ª bulha no foco mitral e da 2ª bulha no foco pulmonar e estalido de abertura mitral.

O reforço pré-sistólico diz respeito ao impulso dado pelo sangue durante a sístole atrial.

A hiperfonese da 1ª bulha é explicada pelo enchimento ventricular lento, fazendo com que as válvulas mitrais e mantenham muito afastadas no momento da sístole, fechando-se bruscamente. Já o estalido de abertura da valva mitral, é um ruído protodiastólico, que surge logo após a 2ª bulha, iniciando o sopro.

### **Estenose tricúspide**

As lesões orgânicas da valva tricúspide são muito raras e, quando existem, são de origem reumática. Na maioria das vezes, estão associadas às lesões da valva mitral. Os fenômenos acústicos da stenose tricúspide são os seguintes: sopro diastólico com reforço pré-sistólico, hiperfonese de primeira bulha, estalido de abertura da tricúspide e frêmito diastólico com características semelhantes às da stenose mitral. Ao contrário dessa, o sopro da stenose tricúspide aumenta de intensidade com a inspiração profunda.

Características do sopro de stenose tricúspide:

**Sede:** 4º espaço intercostal esquerdo, próximo ao apêndice xifoide (foco tricúspide)

**Tempo:** diastólico

**Duração:** meso/tele

**Altura:** grave

**Timbre:** em ruflar

**Intensidade:** + a ++ ou até ++++

**Irradiação:** restrito ao foco

**Configuração:** em crescendo e decrescendo

Na stenose tricúspide, a hiperfonese de 1ª bulha é menos frequente e menos acentuada do que na stenose mitral. Além disso, tem-se Manobra de Rivero-Carvalho positiva.

### **Coarctação da aorta:**

A coarctação dá origem a um sopro meso e telesistólico, suave, de média intensidade, sem frêmito, localizado nas regiões interescapulovertebrais direita e esquerda, embora também possa ser auscultado em todo o precórdio. A coarctação da aorta abdominal origina fenômenos auscultatórios semelhantes aos já descritos, que são percebidos no epigástrio e na região umbilical.

### **Sopro por refluxo**

#### **Insuficiência aórtica**

É a incapacidade de fechamento das sigmóides aórticas, permitindo o refluxo de certa quantidade de sangue para o ventrículo esquerdo durante a diástole.

As principais causas são as doenças reumáticas, a lues (aortite luética), a aterosclerose, a endocardite infecciosa e a doença primária das valvas semilunares.

Além da dispneia e dos outros sintomas indicativos de insuficiência ventricular esquerda, pode estar presente o quadro de angina do peito, provocado pelo “roubo” do fluxo coronariano (*efeito venturi*), devido à rápida passagem de sangue da aorta para o ventrículo esquerdo durante a diástole.

Em geral, a insuficiência aórtica apresenta abundantes dados ao exame físico, classicamente subdivididos em sinais periféricos e sinais ao nível do coração.

No coração, destacam-se as características do *ictus cordis* (deslocado para baixo e para a esquerda, tipo musculoso e amplo), indicativo da dilatação e da hipertrofia do ventrículo esquerdo, e o sopro diastólico assim caracterizado:

**Sede:** 2º espaço intercostal direito, junto ao esterno (foco aórtico) ou no foco aórtico acessório

**Tempo:** diastólico

**Duração:** proto/meso/tele (holo)

**Altura:** agudo

**Timbre:** aspirativo

**Intensidade:** ++ a ++++

**Irradiação:** ponta do coração

**Configuração:** em decrescendo

Nos casos graves, ausculta-se também um sopro sistólico, de ejeção, causado pelo hiperfluxo de sangue pela valva aórtica. Ao contrário do que acontece com as estenoses valvares, a gravidade da insuficiência aórtica guarda estreita relação com a duração do sopro e não com a sua intensidade.

Os sinais periféricos são decorrentes da grande pressão diferencial, tanto por aumento da pressão sistólica devido ao maior volume de sangue ejetado, como por diminuição da pressão diastólica, decorrente da própria lesão da valva. Daí, então, surge:

- Pulso radial amplo e célere;
- Dança das Artérias: pulsações amplas e visíveis das carótidas;
- Presença de pulso digital e pulso capilar;
- Sinal de Musset: oscilações da cabeça acompanhando os batimentos cardíacos;
- Sinal de Minervini: pulsação na base da língua;
- Sinal de Duroziez: duplo sopro auscultado à compressão da artéria femoral.

## Insuficiência pulmonar

A insuficiência pulmonar orgânica é extremamente rara (dos sopros diastólicos de refluxo, é o mais raro) e pode ser de origem congênita ou adquirida. A primeira decorre de hipoplasia da valva pulmonar, que pode estar isolada ou associada a outros defeitos congênitos do coração. Adquirida pode aparecer

pela destruição dos bordos das valvas por endocardite bacteriana e, muito raramente, por lesão reumática.

O sopro é semelhante ao da insuficiência aórtica, aumentando de intensidade na inspiração e diminuindo na expiração:

**Sede:** 2º espaço intercostal esquerdo, junto ao esterno (foco pulmonar)

**Tempo:** diastólico

**Duração:** proto/meso/tele (holo)

**Altura:** agudo

**Timbre:** aspirativo

**Intensidade:** + a ++++

**Irradiação:** foco pulmonar, ao longo do bordo esternal esquerdo

**Configuração:** em decrescendo

## Insuficiência mitral

Consiste no fechamento incompleto da valva mitral com refluxo de sangue para o átrio esquerdo, durante a sístole ventricular.

As principais causas são a doença reumática, o prolapso valvar mitral e o infarto agudo do miocárdio.

Ao exame físico do coração, constatam-se ventrículo esquerdo hipercinético, sem sinais de dilatação – *ictus cordis* não deslocado, mas de intensidade maior – e sopro sistólico com os seguintes dados:

**Sede:** 5º espaço intercostal esquerdo, na direção da linha hemiclavicular esquerda (foco mitral)

**Tempo:** sistólico

**Duração:** proto/meso/tele (holo)

**Altura:** agudo

**Timbre:** em jato de vapor

**Intensidade:** ++ a ++++

**Irradiação:** para a axila esquerda e dorso; às vezes sopro circular de Miguel Couto.

**Configuração:** mais frequente em faixa ou “em decrescendo”

Por vezes, na insuficiência mitral, desenvolve-se hipertensão pulmonar e, nessa eventualidade, aos fenômenos acústicos já descritos, associa-se um desdobramento constante de segundo ruído no foco pulmonar por atraso do componente pulmonar.

## Insuficiência tricúspide

A insuficiência tricúspide, analogamente à insuficiência mitral, decorre do incompleto fechamento da valva tricúspide, com regurgitação de sangue para o átrio direito, durante a sístole ventricular.

Pode ser orgânica, quando está invariavelmente associada à estenose tricúspide, ou funcional, o que é mais frequente, em consequência de insuficiência ventricular direita devido à hipertensão pulmonar.

Os sinais físicos são ventrículo direito hipertrofiado e sopro sistólico com os seguintes caracteres:

**Sede:** 4º espaço intercostal esquerdo, próximo ao apêndice xifóide (foco tricúspide)

**Tempo:** sistólico

**Duração:** proto/meso/tele (holo)

**Altura:** agudo

**Timbre:** em jato de vapor

**Intensidade:** + a ++++

**Irradiação:** restrito ao foco se pouco intenso; linha axilar anterior esquerda se intenso

**Configuração:** mais frequente em faixa ou “em decrescendo”

Muitas vezes, o sopro da insuficiência tricúspide pode irradiar-se para o mesocárdio e foco mitral, causando confusão com o sopro da insuficiência mitral. A diferenciação baseia-se no fato de que a intensidade do sopro da insuficiência tricúspide aumenta com a manobra de Rivero-Carvalho, ao contrário do que acontece com o sopro da insuficiência mitral, que diminui. É importante lembrar que, quando se ausculta o foco mitral, durante a inspiração profunda, interpõe-se o pulmão insuflado entre o coração e a parede torácica, causando uma diminuição da intensidade do sopro, o que poderia ser erroneamente interpretado como dependente de uma insuficiência mitral. Para impedir a interposição do pulmão, Carvalhal aconselha que a inspiração seja feita com a glote fechada (manobra de Müller), pois assim se obtém as mesmas alterações hemodinâmicas, evitando-se a ação abafadora do pulmão. Com essa manobra, pode-se afirmar que a diminuição da intensidade do sopro sistólico auscultado no foco mitral significa insuficiência da valva mitral e que, ao contrário, o aumento significa que o sopro é autóctone da tricúspide (insuficiência tricúspide) irradiado para o foco mitral.

Se a insuficiência for grave, pode aparecer uma pulsação hepática sistólica.

## Comunicações anômalas

### Comunicação interatrial (CIA)

A comunicação interatrial é o segundo defeito cardíaco mais frequente. Pode ter diferentes formas anatômicas, sendo mais comum o tipo *ostium secundum*, que é representado por um orifício localizado na fossa oval.

A característica hemodinâmica principal é o hiperfluxo pulmonar devido ao desvio de sangue do átrio esquerdo para o direito, através da comunicação entre essas cavidades.

À inspeção e palpação do precórdio, observa-se batimento ventricular direito hipercinético. Na ausculta, o achado principal é o desdobramento constante e fixo



da 2ª bulha cardíaca no foco pulmonar, tendo os componentes aórtico e pulmonar igual intensidade. Percebe-se também sopro sistólico com tal descrição:

**Sede:** 2º espaço intercostal esquerdo, junto ao esterno (foco pulmonar)

**Tempo:** sistólico

**Duração:** meso/tele

**Altura:** agudo

**Timbre:** suave

**Intensidade:** + a ++

**Irradiação:** restrito ao foco

**Configuração:** em crescendo e decrescendo

### **Comunicação interventricular (CIV)**

É a cardiopatia mais frequente.

Na maioria das vezes, o defeito do septo interventricular que estabelece a comunicação entre os ventrículos situa-se na porção membranosa do septo, logo abaixo da valva aórtica.

O fenômeno hemodinâmico principal é a passagem de sangue do ventrículo esquerdo para o direito durante a sístole ventricular. Isso resulta em hiperfluxo pulmonar com aumento do retorno sanguíneo ao átrio esquerdo, elevando sua pressão e causando, em consequência, hipertensão venocapilar pulmonar.

Na inspeção e palpação do precórdio, encontram-se impulsão ventricular direita e esquerda, simultaneamente, com características hiperkinéticas, e frêmito sistólico mais intenso na região mesocárdica.

Na ausculta, constata-se hiperfonese da 2ª bulha cardíaca no foco pulmonar, indicando hipertensão na artéria pulmonar, e sopro com as seguintes qualidades:

**Sede:** 4º- 5º espaço intercostal esquerdo, junto ao esterno

**Tempo:** sistólico

**Duração:** proto/meso/tele (holo)

**Altura:** grave

**Timbre:** rude, granuloso

**Intensidade:** ++ a ++++

**Irradiação:** na direção do hemitórax direito

**Configuração:** em crescendo e decrescendo

Pode ser ouvido, também, um sopro mesodiastólico no foco mitral, devido ao hiperfluxo pela valva mitral, e que precede uma 3ª bulha cardíaca.

### **Persistência do canal arterial (PCA)**

O canal arterial é um conduto que conecta a artéria pulmonar à aorta durante a vida fetal, fechando-se nas primeiras 24 horas após o nascimento. Quando permanece aberto, constitui o defeito congênito denominado persistência do canal arterial, permitindo a passagem de sangue da aorta para a artéria pulmonar.

É mais frequente no sexo feminino e tem maior incidência em crianças cujas mães tiveram rubéola durante a gravidez.

No recém-nascido, dada à elevada resistência pulmonar, é quase nulo o fluxo de sangue pelo canal, não se auscultando nenhum sopro nessas crianças. Com o desenvolvimento da criança, há uma queda da resistência arterial pulmonar, formando um gradiente de pressão entre a aorta e a artéria pulmonar, passando a existir, então, um fluxo de sanguíneo durante a sístole e a diástole, pois tanto a pressão sistólica como a diastólica são maiores na aorta do que na artéria pulmonar.

Ao exame físico, encontram-se sinais de sobrecarga ventricular esquerda, 3ª bulha cardíaca e, o seguinte sopro que é característico:

**Sede:** 1º e 2º espaço intercostal esquerdo na linha hemiclavicular esquerda

**Tempo:** contínuo

**Duração:** meso/tele

**Altura:** grave

**Timbre:** em maquinaria

**Intensidade:** + a ++ ou até ++++

**Irradiação:** restrito ao foco (se pouco intenso) ou 3º EIE, junto ao esterno, às vezes ponta e região interescapular (se mais intenso)

**Configuração:** em crescendo e decrescendo

Este sopro, chamado “sopro em maquinaria”, acentua-se no momento da 2ª bulha cardíaca e diminui na inspiração.

Pode-se ouvir, também, um sopro mesodiastólico no foco mitral, devido ao hiperfluxo sanguíneo através da valva mitral.

Os sinais periféricos da PCA são semelhantes aos observados na insuficiência aórtica: pulso célere, pulsações arteriais amplas no pescoço e aumento da pressão diferencial.

## Tetralogia de Fallot

É uma cardiopatia caracterizada por:

- Estenose pulmonar;
- Hipertrofia do Ventrículo Direito;
- Dextroposição da Aorta;
- Comunicação Interventricular (CIV).

O sopro que resulta da estenose pulmonar orgânica é sistólico de ejeção, rude, acompanhado de frêmito. É mais audível ao nível do 3º ou 4º EIE.

Pela comunicação interventricular, o regime de tensão é igual entre os dois ventrículos, de modo que o fluxo depende do grau de estenose. Assim, se a estenose for leve, o fluxo se dá pela artéria pulmonar e tem-se: sopro longo, cianose discreta e desdobramento de 2ª bulha. Já se a estenose for moderada a severa, o fluxo se dará pela aorta, encontrando os seguintes dados semióticos: sopor curto, cianose acentuada, não se percebe o componente pulmonar da 2ª bulha, e esta é única, constituída apenas pelo componente aórtico.

## **Rumor Venoso**

O rumor venoso, também denominado ruído venoso, é um ruído contínuo (sistodiastólico), de tonalidade grave, que se ouve na base do pescoço e na porção superior do tórax, sendo seu local de máxima intensidade acima da clavícula direita, na altura da inserção do esternocleidomastóideo. É mais bem audível na posição sentada, desaparecendo na posição deitada. Desaparece, também, ao se fazer uma compressão ao nível da jugular direita ou pela rotação do pescoço.

O ruído venoso origina-se do turbilhonamento sanguíneo no ponto em que a jugular interna encontra-se com o tronco braquiocefálico, não indicando, portanto, alterações dos vasos ou do coração.

É importante diferenciá-lo do sopro da PCA, audível nas proximidades da área pulmonar, com irradiação até o local onde é percebido o rumor venoso.

## **BIBLIOGRAFIAS CONSULTADAS:**

AMARAL F & GRANZOTTI JA. Abordagem da criança com sopro cardíaco. *Medicina, Ribeirão Preto* 1998, 31: 450-455.

BICKLEY LS, SZILAGYI PG. *Bates propedêutica médica*. 8ªed. Rio de Janeiro: Guanabara Koogan; 2005. p.451-522

BRAUNWALD E; ZIPES DP & LIBBY P. *Heart disease: A textbook of cardiovascular medicine*. 6th ed. W. B. Saunders, Philadelphia, 2001.

PORTO, C.C. *Semiologia Médica*. 5. ed. Rio de Janeiro: Guanabara Koogan, 2005.

SEIDEL H.M; BALL J.W; BENEDICT G.W. *Mosby Guia de Exame Físico*. 6ª ed. Rio de Janeiro, 2007.

SOUZA, B.F. *Manual de Propedêutica Médica* (vol.1 Programa Teórico). 2 ed. Rio de Janeiro. São Paulo: Livraria Atheneu, 1985.

SWARTZ M.H. *Tratado de Semiologia Médica*. 5ª Ed. Rio de janeiro. Elsevier, 2006

# 15

## Insuficiência Cardíaca

### Introdução

**A** pesar dos inquestionáveis avanços terapêuticos alcançados nas últimas duas décadas, a insuficiência cardíaca (IC) continua sendo responsável por elevada morbidade e mortalidade em todo mundo.

Os conhecimentos sobre insuficiência cardíaca (IC) aumentaram muito nos últimos anos, conhece-se melhor sua fisiopatologia, sua história natural e tem-se novas opções terapêuticas que permitem modificar sua evolução.

Hoje, apesar do grande desenvolvimento tecnológico e maiores recursos farmacológicos, a incidência de IC vem aumentando. Esse aumento, em parte, decorre do envelhecimento da população, pois em indivíduos mais idosos a IC é mais frequente. De outra parte, pode-se considerar que, uma vez que se morre menos em decorrência da cardiopatia de base, convive-se mais com as doenças, sendo a fase final comum das doenças cardiológicas, a IC, o que a torna mais frequente.

O conhecimento da evolução dos portadores de IC e sua estratificação são fundamentais no momento da escolha da melhor forma de tratamento.

Avançou-se muito nos últimos anos no controle da IC. Hoje, o tratamento é melhor fundamentado. Entretanto, muitos médicos ainda não utilizam corretamente os esquemas preconizados.

### Conceito

A insuficiência cardíaca é a principal causa de incapacidade e morbidade, prejudicando a habilidade dos pacientes em exercer atividades diárias e profissionais.

Essa síndrome é conceituada como sendo a incapacidade do coração em manter o débito cardíaco necessário ao metabolismo, ou quando a manutenção só é possível através do aumento das pressões ventriculares, ou seja, o coração perde sua função de bombeamento sanguíneo eficaz. A síndrome da insuficiência cardíaca é consequência da incapacidade dos ventrículos em bombear quantidades adequadas de sangue para manter as necessidades periféricas do organismo.

Outra forma de defini-la seria como a síndrome caracterizada por uma disfunção ventricular e da regulação neuro-humoral, acompanhada de sintomas de cansaço aos esforços, retenção hídrica e redução da expectativa de vida.

Atualmente, a insuficiência cardíaca é vista como doença de progressão lenta, permanecendo compensada por muitos anos, tendo como principal causa a miocardiopatia isquêmica, seguida pelas miocardiopatias idiopática e hipertensiva; no Brasil, ocorre ainda a miocardiopatia chagásica.

A insuficiência cardíaca tem sido vista como uma doença do aparelho circulatório e não apenas do coração. Quando o débito cardíaco cai após agressão miocárdica, mecanismos neuro-hormonais são ativados com o objetivo de preservar a homeostase circulatória. Embora originalmente vista como uma resposta compensatória benéfica, a liberação endógena de neuro-hormônios vasoconstritores parece exercer papel deletério no desenvolvimento da insuficiência cardíaca congestiva, pelo aumento da sobrecarga de volume e da pós-carga (resistência oposta ao esvaziamento ventricular) com contratilidade já diminuída. Isso leva à progressão da insuficiência cardíaca já existente. Por esses mecanismos, a ativação neuro-hormonal contribui de maneira significativa para os sintomas de insuficiência cardíaca, assim como está envolvida na alta mortalidade dos portadores dessa doença.

## **Fisiopatologia**

Hoje, sabe-se que é possível modificar a história natural da IC, quer pela terapêutica medicamentosa, quer pela cirúrgica. A compreensão da sua fisiopatologia permite entender o porquê das muitas alterações observadas nos pacientes, auxiliando sua orientação.

Quando ocorre queda da função cardíaca, mecanismos adaptativos são estimulados procurando corrigir a disfunção ventricular. Nos pequenos danos miocárdicos, esses conseguem melhorar a função e, muitas vezes, normalizá-la. Nos comprometimentos maiores, esses mecanismos são insuficientes e muitas vezes a sua contínua estimulação pode provocar um círculo vicioso que pode levar a futura deterioração da função cardíaca.

O mecanismo de Frank-Starling é usualmente um dos primeiros a ser estimulado e melhora a função cardíaca. Nas lesões maiores, não é suficiente e a contínua dilatação cardíaca dela advinda se torna um mecanismo desadaptativo. Vários estudos mostram que a contínua dilatação é deletéria e que quanto maior a dilatação ventricular pior o prognóstico do paciente.

A estimulação simpática e a neuro-humoral também podem ser adaptativas no início dos quadros, mas a sua perpetuação ou maior intensidade de estimulação é deletéria para o coração.

A análise dos dados dos grandes estudos multicêntricos em IC permitiu compreender melhor a estimulação neuro-humoral e como ocorre esta estimulação. Na fase inicial aumentam principalmente os neuro-hormônios com efeito vasodilatador, como o fator atrial natriurético, que induz vasodilatação arterial e conseqüente melhora da função cardíaca. Nos casos de dano cardíaco de pequena monta, essa estimulação é suficiente para normalização da função cardíaca. Nos danos mais extensos, a maior estimulação neuro-humoral se faz com predomínio dos neuro-hormônios com efeito vasoconstritor, que induzem aumento da resistência e piora da função cardíaca, levando o coração para um círculo vicioso de agravamento progressivo.

Há muito se documentou que, nas formas avançadas, quanto maior os níveis de noradrenalina, adrenalina, renina, arginina-vasopressina, pior a evolução e maior a mortalidade. Hoje sabe-se que alguns medicamentos, mas não todos, podem melhorar a história natural da IC. Drogas que modulem a estimulação neuro-humoral aumentada são aquelas que influenciam positivamente a evolução da doença.

A hipertrofia miocárdica é outro mecanismo adaptativo importante para a compensação do coração. Entretanto, quando se imagina a hipertrofia, o faz-se considerando que essa ocorreria por aumento de miócitos e conseqüente melhora do desempenho cardíaco. Mas na IC, a hipertrofia ocorre por aumento dos níveis de neuro-hormônios, estímulo esse que além da hipertrofia de miócitos induz proliferação do interstício, provoca um aumento da fibrose, acarretando efeitos deletérios ao coração.

Assim, a IC é uma situação clínica complexa, com múltiplos fatores influenciando sua evolução. A intervenção em alguns pacientes, embora possa melhorá-los, não leva ao controle total da doença.

### **Formas de Insuficiência Cardíaca:**

A insuficiência cardíaca pode assumir padrões de disfunção diferentes, dependendo da localização da lesão cardíaca.

**Insuficiência ventricular esquerda (IVE)** - Síndrome que ocorre nas lesões predominantemente esquerdas, tais como hipertensão arterial sistêmica (HAS), lesões orovalvulares aórticas, etc., e que se manifestam pelo desenvolvimento de dispnéia progressiva, sendo o quadro clínico marcado por períodos de dispnéia paroxística e ortopneia. O estudo radiológico demonstra congestão venocapilar pulmonar, mas a pressão venosa jugular pode ser normal, e não há edema ou hepatomegalia.

**Insuficiência ventricular direita (IVD)** - Síndrome que se apresenta nas doenças que afetam unicamente o lado direito do coração, tais como: hipertensão pulmonar primária e estenose pulmonar isolada. Manifesta-se principalmente por fadiga, elevação da pressão venosa sistêmica, hepatomegalia e edema.

**Insuficiência cardíaca congestiva (ICC)** - Resulta de duas circunstâncias: insuficiência ventricular esquerda, que evolui progressivamente com o comprometimento também do lado direito do coração, ou o estado clínico que resulta do acometimento global do coração, com manifestações clínicas tanto da IVE como da IVD.

### **Teoria anterógrada e retrógrada**

Essas definições são clássicas e didaticamente são úteis para o entendimento da síndrome, no entanto, ambos os mecanismos ocorrem simultaneamente e contribuem para o surgimento dos sinais e sintomas da insuficiência cardíaca.

A “**Teoria retrógrada**” estabelece que uma seqüência de eventos que começa a partir do coração leva à congestão do leito vascular pulmonar e venoso sistêmico. Quando um ventrículo falha em impulsionar adequadamente o seu conteúdo, o sangue se acumula por trás desse ventrículo e a pressão se eleva no seu átrio e sistema venoso respectivo.

Já a “**Teoria anterógrada**” baseia-se no mecanismo em que o baixo débito cardíaco (deficiência de impulsão do sangue pela câmara insuficiente) será respon-



sável por má perfusão tecidual, incluindo cérebro, músculos e rins. Esse último, ao ser afetado, leva à retenção de sódio e água, aumentando o volume sanguíneo circulante, que seria o fator primordial das manifestações congestivas da insuficiência cardíaca congestiva.

## **Disfunção sistólica e diastólica**

A disfunção sistólica é a incapacidade do ventrículo de esvaziar seu conteúdo. O *deficit* mecânico sistólico, seja qual for a etiologia, é a base do conceito clássico de insuficiência cardíaca. A incapacidade de esvaziamento total da câmara cardíaca leva ao aumento do volume e da pressão diastólica final, além da queda do volume sistólico, levando a redução do débito cardíaco.

Outro mecanismo, que pode inclusive existir de forma isolada, é a disfunção diastólica, em que ocorre uma deficiência no relaxamento ventricular e no seu enchimento, levando ao aumento da pressão diastólica, sem necessariamente haver comprometimento da função sistólica. Esse mecanismo pode gerar todos os sinais de insuficiência cardíaca clássica, mesmo na ausência de *deficit* sistólico.

## **Insuficiência cardíaca de alto débito**

Uma situação diferente da insuficiência por baixo débito é o que ocorre em situações clínicas como a tireotoxicose, beribéri, fístulas arteriovenosas, anemia e doença de Paget, patologias que exigem um alto débito sanguíneo do coração. Nessas situações, o coração é incapaz de manter um débito suficientemente elevado para impedir o surgimento de sintomas de insuficiência cardíaca. Difere da insuficiência de baixo débito pelo fato de o paciente apresentar vasodilatação periférica: extremidades quentes e róseas, pressão de pulso normal ou elevada e uma diferença A-V de O<sub>2</sub> normal ou até diminuída.

## **Reconhecimento clínico da ICC**

O diagnóstico da ICC fundamenta-se em um julgamento clínico baseado na história e exame clínico rigorosos.

Os sintomas mais evidentes do paciente com insuficiência cardíaca são a dispneia e a fadiga, predominantemente durante o esforço. As manifestações clínicas de insuficiência cardíaca dependem, entre outros fatores, das cavidades comprometidas. O sintoma de dispneia e seus equivalentes de cansaço, fadiga, rouquidão, culminando em asma cardíaca e edema agudo de pulmão correspondem, na maioria das situações, ao envolvimento do ventrículo esquerdo, embora possam ser manifestações de comprometimento ventricular direito ou biventricular. O edema e os demais sinais de congestão sistêmica são manifestações mais evidentes de comprometimento ventricular direito. Os sinais de hipóxia, como baqueteamento digital e a cianose, assim como a hemoptise, podem ser manifestações de insuficiência cardíaca tanto direita com esquerda.

Cabe ressaltar que a ausência desses sintomas não exclui a presença de insuficiência cardíaca. Outros sintomas são a dispneia paroxística noturna, a ortopneia, o edema de membros inferiores e a tosse noturna.

O exame clínico pode fornecer dados importantes sobre a presença e a repercussão da disfunção ventricular, como a presença de pulso fino ou alternante, redução da perfusão periférica e hipotensão, alteração na palpação do ictus cordis, podendo inferir aumento da cavidade ventricular, presença de bulhas acessórias são indicativas de disfunção sistólica (B3) e / ou diastólica (B4), abafamento de primeira bulha aparecendo como sinal de disfunção importante do VE, presença de hiperfonese do componente P2 da segunda bulha, indicando hipertensão pulmonar, estertores pulmonares traduzem a congestão venocapilar pulmonar e aumento da pré-carga, manifestações como estase jugular, hepatomegalia, ascite e edema de membros inferiores representam hipervolemia e/ou disfunção ventricular direita, geralmente secundária a hipertensão pulmonar causada pela insuficiência ventricular esquerda.

Novamente cabe ressaltar que muitos desses sinais podem estar ausentes na vigência de insuficiência cardíaca crônica, ou após uso de medicações como diuréticos.

### **Definição da etiologia**

A insuficiência cardíaca nunca deve ser um diagnóstico final e a etiologia deve ser cuidadosamente investigada, pois essa poderá influenciar inclusive o tratamento e o prognóstico. A história clínica deve incluir dados epidemiológicos, história de uso de substâncias tóxicas, doenças progressas, fatores de risco de doença coronariana e presença de dor anginosa. No exame clínico, sopros intensos podem chamar a atenção para lesões valvares orgânicas.

O ECG e o ecocardiograma devem ser analisados buscando a etiologia isquêmica. Provas sorológicas podem ser necessárias para o diagnóstico de doenças infecciosas como doença de Chagas, toxoplasmose, doença de Lyme, micoplasma e viroses (Coxsackievirus, adenovirus, HIV, hepatite C entre outros). A biopsia endomiocárdica pode ser necessária. Obesidade, anemia, uremia, doenças tireoidianas e uso de álcool podem exacerbar ou até mesmo causar insuficiência cardíaca. Hipertensão, taquiarritmias, uso de substâncias tóxicas, isquemia miocárdica e miocardite são causas reversíveis de insuficiência cardíaca que devem ser exaustivamente pesquisadas.

### **Exames complementares**

ECG: habitualmente não está normal. Podem ocorrer distúrbios do ritmo ou da condução, bem como áreas inativas.

Radiografia do tórax: é alteração característica à cardiomegalia associada à congestão vascular pulmonar. É útil em excluir causas pulmonares de dispneia. No entanto, deve-se lembrar que a área cardíaca na radiografia possui uma correlação pobre com a função ventricular.

Ecodopplercardiograma: deve ser exame rotineiro na pesquisa da insuficiência cardíaca. Fornece dados sobre o volume das cavidades, função contrátil, função valvar e gradientes pressóricos.

### **Exames laboratoriais**

Hemograma - anemia e poliglobulia podem interferir nos sintomas da insuficiência cardíaca.

Ureia e creatinina - essenciais para avaliação da função renal cuja disfunção pode simular, agravar ou ser consequente da insuficiência cardíaca.

Sódio e potássio - distúrbios eletrolíticos ocorrem em pacientes em uso de diuréticos.

Enzimas hepáticas elevadas são indicio de congestão hepática.

EAS - determina presença de proteinúria e glicosúria.

A função tireoidiana deve ser avaliada em pacientes portadores de doença tireoidiana.

## **Insuficiência Ventricular direita**

São causas de Insuficiência ventricular direita a hipertensão pulmonar e a embolia ou estenose pulmonar.

A sintomatologia é devido à diminuição do débito cardíaco e alta retenção hidrossalina, ocasionando o aparecimento de turgescência jugular patológica pulsátil, hepatomegalia que ocasiona dor espontânea em epigástrio e hipocôndrio direito, pela distensão da cápsula de Glisson, e provoca sensação habitual de plenitude gástrica, ascite, edema, fadiga, dispneia pouco evidente, sensação de peso nas pernas, visão turva ao esforço, ritmo de galope direito, hidrotórax, hidropericárdio, fenômenos urinários uma vez que a filtração glomerular e fluxo sanguíneo renal estão diminuídos, e a reabsorção tubular hidrossalina encontra-se aumentada (observa-se albuminúria, leucocitúria, hematúria e cilindúria discretas), trombozes venosas que podem causar infartos pulmonares posteriormente, além de sintomas cerebrais causados pela hipoxia, insuficiência hepática, insuficiência pulmonar e arterioesclerose pulmonar.

## **Insuficiência ventricular esquerda**

A insuficiência ventricular esquerda ocorre quando o lado esquerdo do coração entra em falência, originando diversos sinais e sintomas, entre eles a congestão venocapilar pulmonar, dispneia, palpitações, a tosse, a expectoração hemoptoica, estertores pulmonares finos nas bases pulmonares (devido a congestão pulmonar). Pode haver, ainda, taquicardia, ritmo de galope e diminuição do débito cardíaco, mas não necessariamente o paciente vá desenvolver todos os sintomas.

Entre os principais fatores desencadeantes desse processo estão cardiopatia isquêmica, hipertensão, doença valvular aórtica e mitral e doenças cardíacas não isquêmicas.

Com o lado esquerdo não funcionando de maneira adequada, sem falência concomitante do lado direito, o sangue continua a ser bombeado para os pulmões com o usual vigor cardíaco, conquanto não seja bombeado com a intensidade adequada para fora dos pulmões, aumentando, dessa forma, a pressão média de enchimento pulmonar. Com essa elevação, a pressão das veias pulmonares é transmitida retrogradamente para os capilares e artérias, sendo o resultado disso a congestão e edema pulmonares.

Entendendo isso, fica fácil subentender que após esse quadro aparece a dispneia/ ortopneia, sendo frequentemente acompanhada de taquipneia e aumento da amplitude respiratória, tosse e estertores pulmonares finos nas bases pulmonares e diminuição do débito cardíaco. O ritmo de galope ocorre devido à elevação da

pressão de enchimento do ventrículo esquerdo. Em fases avançadas podemos verificar o edema de membros inferiores.

## **Insuficiência cardíaca congestiva ou global**

A insuficiência cardíaca congestiva (ICC) é uma doença grave em que a quantidade de sangue que o coração bombeia por minuto é insuficiente para satisfazer as necessidades de oxigênio e de nutrientes do organismo.

Qualquer que seja a base da ICC, é caracterizada por uma diminuição do débito cardíaco (às vezes, denominada insuficiência anterógrada) ou por um represamento de sangue no sistema venoso (insuficiência retrógrada), ou por ambos.

Ela acontece de uma insuficiência ventricular esquerda que evolui progressivamente para direita ou do acometimento global do coração, atingindo tanto o lado direito quanto o esquerdo desde o início.

A insuficiência cardíaca congestiva é frequentemente a fase final de uma outra doença do coração como a doença coronariana, levando à angina e ao infarto agudo do miocárdio; a hipertensão arterial, que pode complicar com acidentes vasculares cerebrais; a doença valvular do coração, incluindo a doença reumática do coração; as síndromes congênitas cardíacas; as miocardiopatias; as arritmias cardíacas; as exposições tóxicas, incluindo o uso abusivo de álcool; o hipertireoidismo; a diabetes; e a doença pulmonar obstrutiva crônica também são fatores de risco para a ICC, além, é claro, do envelhecimento que, por si só, já representa um fator de risco.

O processo que resulta na ICC é gradativo e os eventos têm a seguinte sequência: o bombeamento insuficiente do coração leva a uma congestão de sangue no interior das veias que chegam ao coração; o acúmulo de sangue nas veias, associado à retenção de líquidos pelos rins, leva ao edema dos tecidos corpóreos; o edema inicialmente atinge os membros inferiores, mas pode ascender e também atingir os pulmões (ocasionando dispneia) e em outros tecidos (levando à ascite, dores abdominais, por exemplo, etc.) e cansaço que leva à falta de ar, fraqueza muscular, diminuição da atividade física e consequente invalidez.

O primeiro sintoma da insuficiência cardíaca congestiva pode ser simplesmente a fadiga. Com o avanço da doença, pode haver dispneia aos esforços, geralmente aos médios e pequenos esforços, e eventualmente uma diminuição da amplitude respiratória durante o repouso, podendo tornar-se ofegante. Também pode haver uma tosse crônica devido ao acúmulo de fluidos nos pulmões.

Como os fluidos acumulam nos pulmões, os pacientes com insuficiência cardíaca podem começar a dormir amparado por travesseiros mais altos para tornar a respiração mais fácil. Os líquidos também podem se acumular nas pernas e tornozelos, levando ao edema. Pode ocorrer ascite, que produz dor e desconforto abdominal.

Alguns pacientes podem apresentar noctúria, já que os rins eliminam os excessos de fluidos do organismo que acumularam no corpo durante o dia. Como o corpo acumula cada vez mais fluido, o paciente pode notar significativo ganho de peso.

Embora a insuficiência cardíaca congestiva normalmente comprometa ambos os lados do coração, em alguns pacientes, pode afetar só a parte esquerda ou direita. Nesses casos, os sintomas variam de acordo com o lado afetado. Por exemplo,

quando a insuficiência cardíaca afetar principalmente o lado esquerdo do coração, os sintomas mais prováveis irão envolver dificuldades para respirar. Quando o lado direito é o principal afetado, o edema das pernas e o desconforto abdominal podem ser os sintomas mais proeminentes.

### **Classificação da gravidade da ICC baseada em sintomas**

A insuficiência cardíaca crônica tem sido classicamente categorizada com base na intensidade dos sintomas em 4 classes propostas pela *New York Heart Association*. Essas classes estratificam o grau de limitação imposto pela doença para atividades cotidianas do indivíduo. As quatro classes propostas são:

**Classe I:** ausência de sintomas (dispneia) durante atividades cotidianas. A limitação para esforços é semelhante à esperada em indivíduos normais;

**Classe II:** sintomas desencadeados por atividades cotidianas;

**Classe III:** sintomas desencadeados em atividades menos intensas que as cotidianas ou pequenos esforços;

**Classe IV:** sintomas em repouso.

### **Tratamento**

O tratamento da insuficiência cardíaca é dado através de medidas ditas farmacológicas e não farmacológicas.

Na terapia farmacológica, são utilizados como antagonistas ao processo de insuficiência cardíaca vários fármacos, dentre os quais: inibidores da enzima conversora de angiotensina, betabloqueadores, bloqueadores do receptor de angiotensina 1, diuréticos tiazídicos e de alça, associação hidralazina + nitratos.

Já como medidas não farmacológicas, cita-se:

Monitoramento de sintomas e do peso: os sintomas da ICC devem ser explicados para o paciente e seus familiares bem como o tratamento. Deve ser dada ênfase ao monitoramento do peso corporal, através de mensurações regulares em condições padronizadas. Ganhos de peso repentinos de mais de 2 Kg em menos de 3 dias é sinal de alerta para o paciente procurar auxílio médico.

Dieta: o objetivo primário é o de reduzir a obesidade. O controle e a restrição do sódio é mais importante na IC mais avançada que na leve. A ingestão hídrica deve ser reduzida a 1 a 1,5l/dia nos pacientes com IC grave com ou sem hiponatremia. Essa medida não se aplica aos casos pouco sintomáticos e deve ser feita com critério em regiões de clima temperado (caso da maior parte do Brasil).

Fumo: deve ser desencorajado em todos os pacientes.

Viagens: atenção para grandes períodos sentado, sem mobilização.

Consumo de álcool: diante da suspeita de miocardiopatia alcoólica, o consumo de álcool deve ser proibido.

Vacinações: todos os pacientes com insuficiência cardíaca devem ser vacinados contra a influenza e contra o pneumococo, principalmente os com formas mais graves, apesar de não existirem dados que comprovem o benefício real na insuficiência cardíaca.

Exercícios: o sedentarismo é uma possível causa de alterações no metabolismo muscular, relacionando-se com sintomas e deve ser evitado. Atividade muscular

leve, como a caminhada, deve ser encorajada, enquanto exercícios isométricos e extenuantes como musculação devem ser evitados. Programas de treinamento devem ser adaptados ao grau de IC e sempre realizados sob supervisão médica.

Repouso: não deve ser encorajado no paciente com doença estável, sendo recomendável nos quadros agudos ou nas exacerbações de quadros crônicos.

## Tratamento cirúrgico

Não se pode esquecer que a correção da causa da IC modifica sobremaneira a história natural da doença. Assim, a correção da valvopatia ou a revascularização miocárdica pode ser salvadora para muitos.

Para os pacientes com importante disfunção ventricular, esgotados os procedimentos clínicos, três procedimentos cirúrgicos podem ser cogitados: o transplante cardíaco, a ventriculectomia parcial e a cardiomioplastia:

O **transplante cardíaco**, dos três procedimentos, é aquele com indicações mais precisas e com resultados plenamente documentados. Apesar das dificuldades para sua realização e de suas contraindicações, é um dos melhores processos de se mudar a história natural da IC, nos portadores de formas avançadas, reconhecida-mente uma doença de característica maligna.

A **cardiomioplastia** tem grandes limitações pelo custo do estimulador e pelas contraindicações para pacientes com formas avançadas.

A **ventriculectomia** é técnica, relativamente nova, com resultados ainda não totalmente definidos. Os dados publicados mostram, por um lado, que os pacientes que a toleram apresentam importante melhora clínica e, por outro lado, a mortalidade ainda é muito alta (cerca de 40% em seis meses).

## Insuficiência cardíaca e etnia

Estudos desenvolvidos nos Estados Unidos, comparando grupos étnicos ou raciais, têm sido importantes para mostrar as desigualdades existentes na sociedade norte-americana e para ajudar a identificar fatores que contribuem para a menor expectativa de vida em negros do que em brancos. Uma das razões para o excesso de morte em negros, comparado com brancos, é a maior prevalência e o pior prognóstico de doença cardiovascular, particularmente a hipertensão arterial e complicações relacionadas, como o acidente vascular encefálico e a insuficiência cardíaca.

Diferenças raciais em indicadores de nível socioeconômico não conseguem explicar totalmente o excesso de mortes na população de raça negra, comparativamente à população de raça branca, particularmente mortes por doença cardiovascular e complicações como a insuficiência cardíaca. Esse achado tem reforçado a ideia de que parte das diferenças raciais em eventos cardiovasculares são mediadas por fatores genéticos que determinam a gravidade da doença e resposta a medicamentos específicos. Em verdade, diferenças entre negros e brancos na intensidade de resposta a certos medicamentos utilizados no tratamento da insuficiência cardíaca têm sido observadas.

O esclarecimento da questão do papel da raça no tratamento da insuficiência cardíaca é importante também para a população brasileira que tem como traço marcante a forte influência da ancestralidade africana na sua formação.

Os dados indicam que os problemas cardiovasculares, em especial a hipertensão arterial e insuficiência cardíaca, também contribuem para o excesso de mortalidade em população de negros e miscigenados aqui no Brasil.

Entretanto, não há evidências que suportem um tratamento farmacológico diferenciado para insuficiência cardíaca sistólica baseada na raça/etnia. A avaliação de padrões genéticos, tanto em negros quanto em brancos, em ensaios clínicos futuros, deverá ajudar a identificar grupos de pacientes com insuficiência cardíaca que apresentem maior benefício com certos regimes terapêuticos para a síndrome.



## BIBLIOGRAFIAS CONSULTADAS:

- BARRETTO ACP; RAMIRES JAF. Insuficiência cardíaca. *Arq. Bras. Cardiol.* São Paulo, v. 71, n. 4, Oct. 1998.
- BICKLEY LS, SZILAGYI PG. *Bates propedêutica médica.* 8ªed. Rio de Janeiro: Guanabara Koogan; 2005. p.451-522
- BRAUNWALD E; ZIPES DP & LIBBY P. *Heart disease: A textbook of cardiovascular medicine.* 6th ed. W. B. Saunders, Philadelphia, 2001.
- GUYTON AC. HALL JE. *Tratado de Fisiologia Médica.* 11ª ed. Rio de Janeiro: Elsevier, 2006, 1115 p.
- KAMEL CS; FILHO AGS; BARRETO, LFM; BENCHIMOL M. Insuficiência cardíaca: Correlação entre a classe funcional e funções sistólica e diastólica avaliadas pela ecocardiografia com Doppler. *Arq Bras Cardiol.* V.76. 2001. p. 227-230.
- KUMAR V; ABBAS, AK; FAUSTO, Nelson. Robbins e Cotran Patologia: *Bases Patológicas das Doenças.* 7ª ed. Rio de Janeiro: Elsevier, 2005, 1592 p.
- LATADO AL *et al.* Existe evidência para tratar insuficiência cardíaca baseada na raça ou etnia? **Rev. Assoc. Med. Bras.**, São Paulo, v. 55, n. 2, 2009
- PORTO, CC. *Semiologia Médica.* 5 ed. Rio de Janeiro: Guanabara Koogan, 2005.
- ROHDE LE. O prognóstico da insuficiência cardíaca no Brasil: a busca de dados confiáveis e representativos. *Arq. Bras. Cardiol.* São Paulo, v. 84, n. 4, Apr. 2005
- SOUZA BF. *Manual de Propedêutica Médica.* 2 ed. Rio de Janeiro: Atheneu, 1985, 397 p.
- INSUFICIÊNCIA CARDÍACA, disponível em <<http://www.manuaisdecardiologia.med.br/icc/icc.htm>> Acesso em 20 março 2009, 14:30: 45
- INSUFICIÊNCIA CARDÍACA, disponível em <<http://www.manualmerck.net/?url=/artigos/%3Fid%3D43>> Acesso em 20 março 2009, 15:00:09

# 16

## Eletrocardiograma

### Conceito

A princípio pode-se entender Eletrocardiograma como o registro gráfico dos fenômenos elétricos do músculo cardíaco ou do coração. Depois de se aprender alguns conceitos, se proseguirá além nesse significado e se verá que o ECG pode ser entendido de várias maneiras, até mesmo como um movimento harmônico simples.

### Situação prática

O eletrocardiograma pode ser realizado por várias razões: verificar se tem algum crescimento de cavidades auriculares, arritmias, ritmos especiais (Wolf-Parkinson-White, etc.), infartos auriculares, morfologias sugestivas do tipo da cardiopatia, crescimento das cavidades ventriculares, hipertrofias e/ou dilatações, necrose e fibroses, bloqueios de ramo, patologias miocárdicas agudas ou crônicas, morfologias sugestivas de cardiopatia, lesões e isquemias agudas ou crônicas, transtornos eletrolíticos e ação medicamentosa.

Caso haja necessidade de aplicar esse teste durante uma consulta, seguem-se os seguintes passos:

1. Em primeiro lugar, explicar ao paciente do que se trata o exame, que será feito com a colocação de eletrodos ao longo de seu corpo. Verificar se o paciente fez exercícios físicos ou uso de alguma medicação e atentar para o fato de que talvez seja necessário fazer a depilação de algumas regiões para a colocação dos eletrodos, além de lembrar que o teste será feito sem camisa, pois esses eletrodos devem estar em contato direto com a pele;
2. Após estar seguro de que o paciente entendeu isso, prossegue-se deitando-o em decúbito dorsal e fazendo uma breve limpeza com álcool a 70% e, caso seja necessário, proceder também à depilação do paciente. Atentar para realizar o exame em local com privacidade adequada. Deve-se também retirar objetos de metal ou aço, como relógios, anéis, pulseiras, colares e etc.
3. Em seguida, começa-se a colocar os eletrodos de derivação bipolar, que vão ser colocados nos membros, obedecendo a suas devidas cores: os eletrodos para os membros do lado esquerdo são os amarelos para o punho

esquerdo e o verde, para o tornozelo esquerdo, já do lado direito, tem-se o vermelho para o punho direito e o preto para o tornozelo direito.

4. Somado a esses, tem-se seis eletrodos de derivação precordial, numerados de V1 a V6: o primeiro eletrodo de derivação precordial será colocado no quarto espaço intercostal direito, próximo ao esterno; o segundo eletrodo será colocado no quarto espaço intercostal esquerdo junto ao esterno; o terceiro será colocado entre o segundo eletrodo e o quarto eletrodo, então se coloca primeiro o quarto eletrodo, que fica na região do ictus cordis (aproximadamente no quinto espaço intercostal, esquerdo meio ou um centímetro para dentro da linha mamilar); já o quinto eletrodo será colocado na mesma linha horizontal de V4, porém onde essa converge com a linha axilar anterior; e, por último, o sexto eletrodo permanece na mesma direção de V4 e V5, mas na linha axilar média.

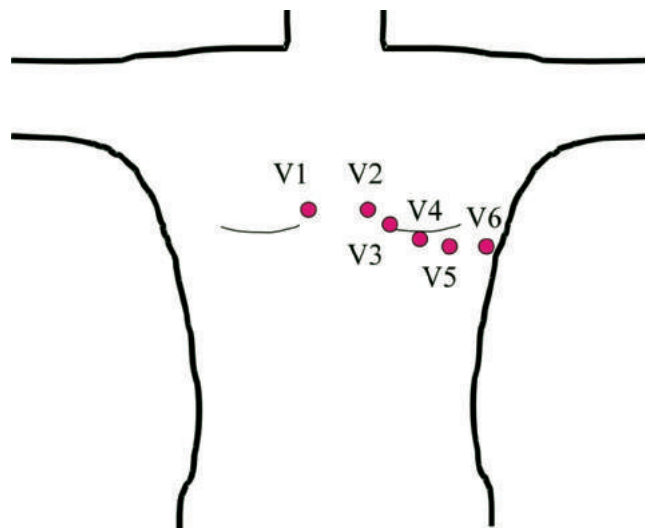


Figura 1: Posições dos eletrodos de derivação precordial.

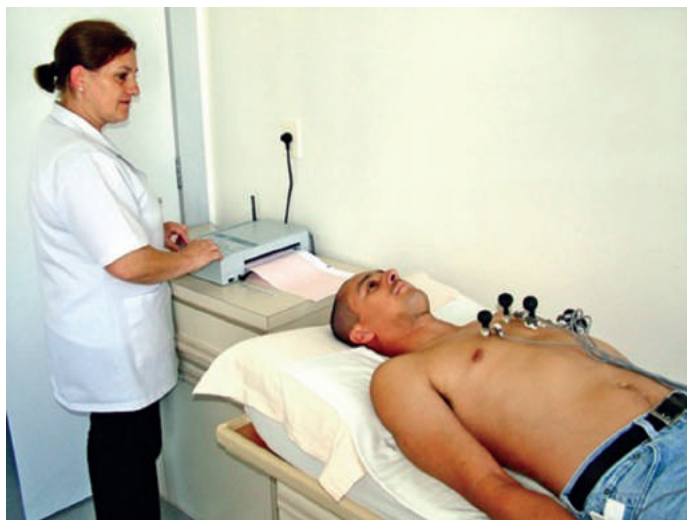

Figura 2: Posições dos eletrodos de derivação precordial.  
Fonte: <http://ucpi.webnode.com/eeg-e-ecg/>.

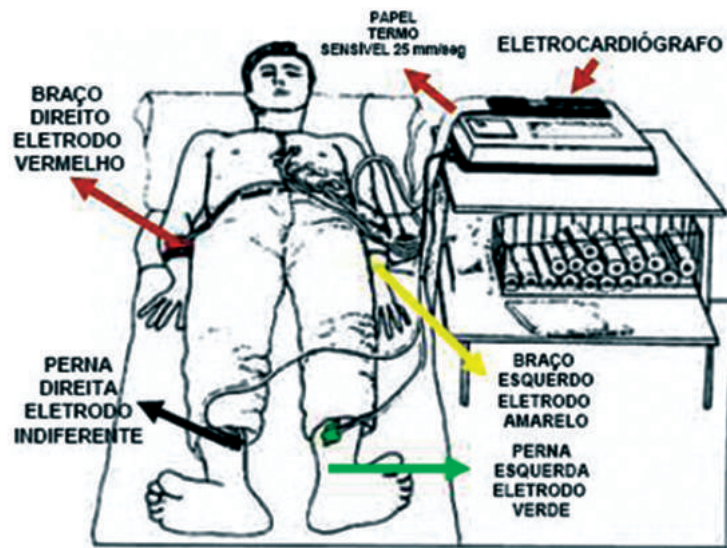


Figura 3: Disposição de todos os eletrodos.



Figura 4: Eletrodos de derivação bipolar, aparelho de ECG com eletrodos e eletrodo precordial, respectivamente.

Fonte: Google imagens.

Agora que foi visto quais procedimentos devem ser tomados para aplicação desse exame complementar, cabem as seguintes perguntas: mas, por que é feito dessa maneira? Por que os eletrodos ficam posicionados especificamente nesses lugares? Como interpretar o resultado disso? Em que isso pode ajudar no diagnóstico? Entre outras perguntas, que espera-se sejam respondidas ao longo deste capítulo.

## Resumo de fisiologia

É importante, antes de tudo, entender como se dá o funcionamento “elétrico” do coração para depois entender sobre o registro gráfico desse funcionamento.

- Potencial de ação

A célula viva, em repouso, é cercada por uma membrana, rodeada por uma dupla capa de íons (negativos no interior e, positivos no exterior). Nesse ponto, ela é chamada de célula polarizada. Quando a célula é invadida por um estímulo elétrico, diz-se que a célula é ativada e à proporção que a onda de ativação progride,

a polarização se inverte, sendo chamada de célula despolarizada. Concluída a ativação, a célula, espontaneamente, entra em recuperação e as cargas iônicas retomam as posições originais, essa célula foi, então, repolarizada.

Quando a célula é ativada, ocorre uma oscilação transitória do potencial da membrana, que vai de  $-90\text{mV}$  (numa fração de milissegundo) a  $+30\text{mV}$ , e a polaridade da membrana se inverte (antes era negativa em seu interior e positiva no exterior). Depois de um tempo, a célula volta ao seu estado anterior, configurando um gráfico que é o potencial de ação.

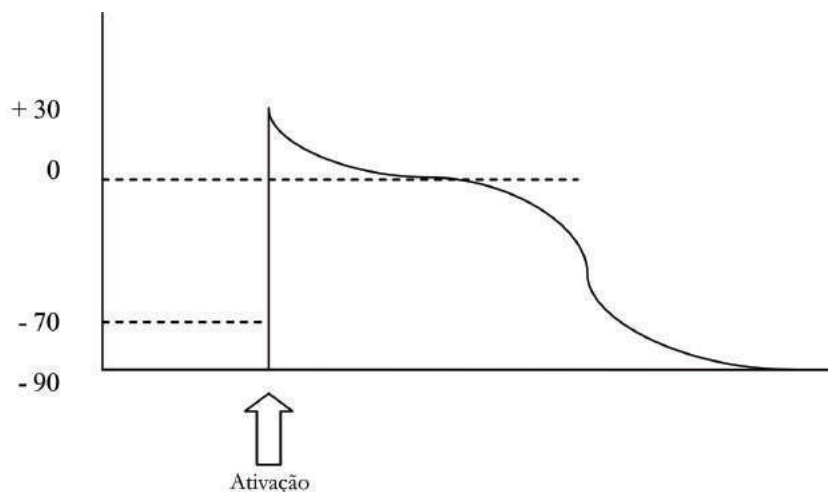


Figura 5: Potencial de ação

O potencial de ação, registrado na figura acima, passa de um valor muito negativo, para um valor ligeiramente positivo, durante cada batimento. Observa-se que após o potencial em ponta (Spike) inicial, a membrana permanece despolarizada por cerca de 0,2 segundo, exibindo um PLATÔ como demonstrado nesta figura, ao qual se segue repolarização repentina. Segundo o Guyton, a presença desse platô no potencial de ação faz a contração muscular ventricular durar até 15 vezes mais que as contrações observadas no músculo esquelético.

Sendo assim, nesse potencial de ação se identificam as seguintes fases:

Fase 0 → Ascensão do potencial de ação; nas fibras de Purkinje dura menos de 1 milissegundo; corresponde à despolarização, que é a redução ou diminuição do potencial de repouso. Ocorre grande aumento na permeabilidade ao  $\text{Na}^+$ . Íons  $\text{Na}^+$  entram rapidamente na célula.

Fase 1 → Deslocamento da curva em direção à linha de potencial zero; é a repolarização rápida e precoce. Diminui rapidamente a permeabilidade ao  $\text{Na}^+$ .

Fase 2 → Relativa estabilização em torno da linha de potencial zero; é o platô do potencial de ação. Esse ocorre, pois no músculo cardíaco, além de existir os canais de sódio rápidos, como existem nos músculos esqueléticos, há também os canais de sódio lentos, que são mais lentos ao se abrir e continuam abertos por vários décimos de segundo. Somado a isso, a permeabilidade da membrana celular miocárdica diminui aos íons potássio, por até cinco vezes, o que resulta num influxo excessivo de íons cálcio.

Fase 3 → Deslocamento da curva para a linha de base; corresponde à repolarização, que é a volta do potencial da membrana ao valor de  $-90\text{mV}$ . Aumenta a permeabilidade ao potássio e os íons potássio saem lentamente da célula.

Fase 4 → Repouso elétrico; a linha de base permanece estável, em torno de  $-90\text{mV}$ , até a chegada de novo estímulo. Entra em ação a bomba de  $\text{Na}^+$  e  $\text{K}^+$ : sem alterações no potencial da membrana, ocorre uma troca iônica, com expulsão ativa de  $\text{Na}^+$  e entrada ativa de  $\text{K}^+$ .

- Automatismo

Algumas fibras cardíacas têm a capacidade de autoexcitação, processo que pode causar descarga automática rítmica e, conseqüentemente, contrações rítmicas. Isso é, de modo especial, válido para as fibras do sistema condutor especializado cardíaco, incluindo as fibras do nodo sinusal. Por essa razão, o nodo sinusal controla, normalmente, a frequência dos batimentos de todo o coração.

- Sistema excitatório e condutor especializado do coração

Condensando essas informações, conclui-se que no coração há dois tipos de fibras miocárdicas: as fibras das quais depende a contração miocárdica, atrial e ventricular, que são fibras musculares não específicas e constituem as paredes atriais e ventriculares; e as fibras das quais depende a condução dos estímulos elétricos, ou fibras musculares específicas (são as que foram vistas no tópico de automatismo e as que serão vistas superficialmente neste tópico).

As fibras musculares específicas se agrupam em determinados locais do coração, formando estruturas bem definidas:

- Nódulo sinusal de Keith e Flack, no feitio de uma vírgula, situado no átrio direito, na desembocadura da veia cava superior;
- Nódulo de Aschoff-Tawara ou nodo átrio-ventricular, de forma triangular voltada para cima, situado na base direita do septo interatrial;
- Feixe de His, primeiramente indiviso, ao nível da porção membranosa do septo interventricular e, em seguida, dando origem ao ramo direito e ao ramo esquerdo, esse, por sua vez, com uma divisão anterior, medial e posterior; no ramo direito, indiviso até certa extensão do seu trajeto, até formar uma divisão superior e inferior;
- Rede de Purkinje, são as ramificações finais de Feixe de His.



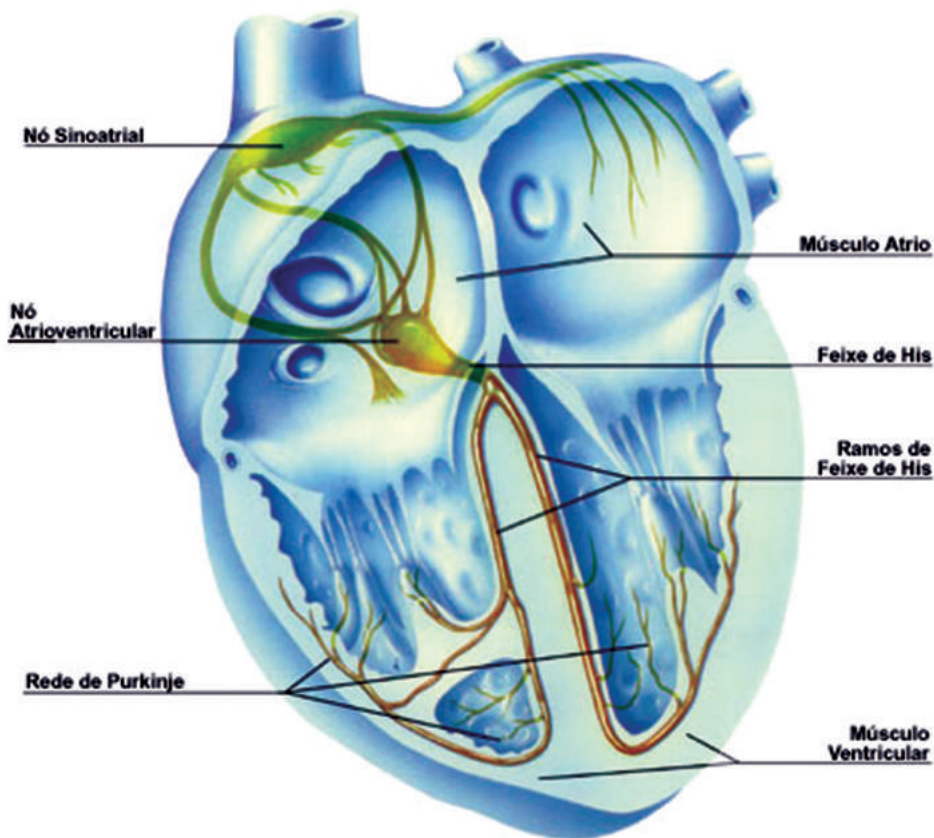


Figura 6: Sistema condutor especializado do coração  
 Fonte: <http://geocities.ws/equipcv/anatomia/estruturanatomia.html>

Como já foi visto, o centro do automatismo, em condições normais, é o nodo sinusal, proporcionando uma frequência aproximada de 80 batimentos por minuto em repouso. Partindo desse ponto, o impulso se espalha com velocidade moderada pelos átrios (aproximadamente 0,03 segundos), mas sofre um retardo na região do nodo átrio-ventricular, antes que esse atinja o feixe A-V no septo, para que os átrios se contraiam e esvaziem seu conteúdo nos ventrículos antes que comece a contração ventricular (aproximadamente 0,09 segundos de retardo). Ao atingir a porção penetrante do feixe de His, ainda há um retardo de cerca de 0,04 segundos, antes que o impulso excitatório chegue, finalmente, ao tecido contrátil ventricular. Uma vez atingido esse ponto, ele se espalha muito rapidamente, por meio das fibras de Purkinje, para toda a superfície endocárdica dos ventrículos. Em seguida, o impulso mais uma vez se espalha, com menor rapidez, pelo músculo ventricular até as superfícies epicárdicas.

### Teoria do dipolo

O dipolo talvez seja o elemento básico para se entender a eletrocardiografia. É o fenômeno elétrico resultante de dois pontos intimamente justapostos e de cargas contrárias. Ou seja, naquela onda de ativação da célula em que se estudou a sua



despolarização (figura 3), notou-se que, na passagem dessa onda, se formam duas cargas elétricas muito próximas e de sinais contrários: o dipolo.

O dipolo é representado por um vetor que, como todo vetor, deve ter intensidade, direção e sentido. Por convenção, a cabeça do vetor se atribui à carga positiva e a cauda, à carga negativa.

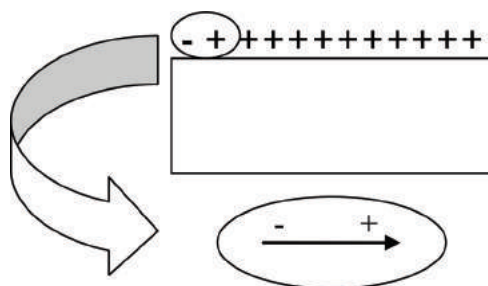


Figura 7: Dipolo.

Se fosse se registrar esse fenômeno elétrico, com o auxílio de um galvanômetro, seria notado que todas as vezes que o eletródio explorador “olha” para a cabeça do vetor, aparece no ECG uma deflexão positiva.

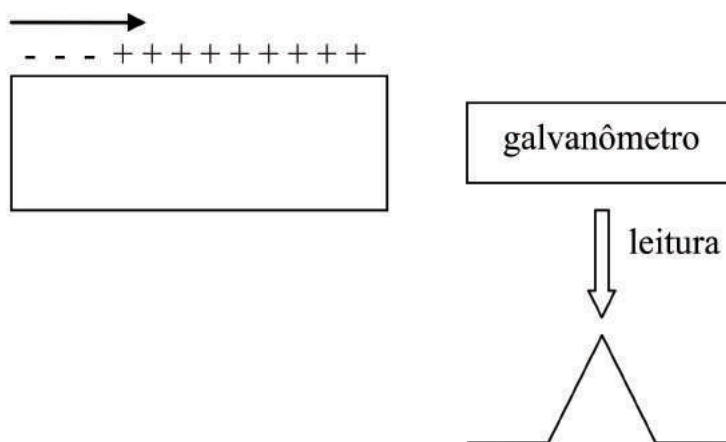


Figura 8: Deflexão positiva.

Em contrapartida, quando o galvanômetro “olha” para a cauda do vetor, aparece no ECG uma deflexão negativa.

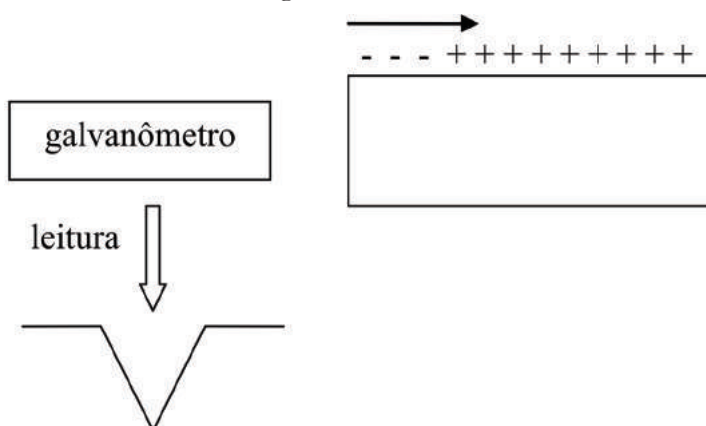


Figura 9: Deflexão negativa.

Sendo assim, pode-se voltar ao início do capítulo, onde se viu na prática onde ficam localizados os eletrodos e já antecipar a ideia do que é um eletrocardiograma desde agora, pensando que, assim como nas figuras acima, existe essa mesma leitura para cada um daqueles eletrodos que foram abordados. Basta somente essa ideia sem maiores precipitações, pois só mais na frente será entendido quais são os vetores e as derivações em que se deve basear.

O mesmo raciocínio deve ser tomado para a intensidade do vetor mediante um eletrodo qualquer, ou seja, além de se avaliar se ele é positivo ou negativo (direção e sentido) para o seu referencial, deve-se avaliar também que a onda registrada no eletrodo pode aumentar (mudar a intensidade) à medida que progride a despolarização celular.

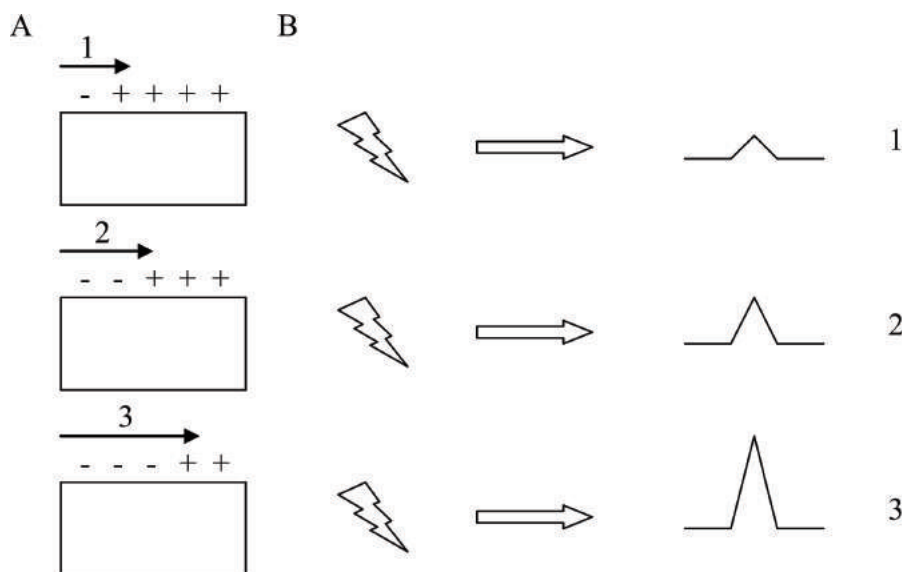


Figura 10: Variação da intensidade de um vetor com o tempo.

Na figura abaixo, se o vetor for de A para B, a onda será registrada como positiva até o momento em que passar no ponto M; a partir desse momento, o vetor será visto pela cauda e o galvanômetro irá registrar uma onda negativa. Nesse caso, forma-se uma onda isoeletrica ou isodifásica, pois a onda positiva é de mesma intensidade que a onda negativa, então ambas se anulam.

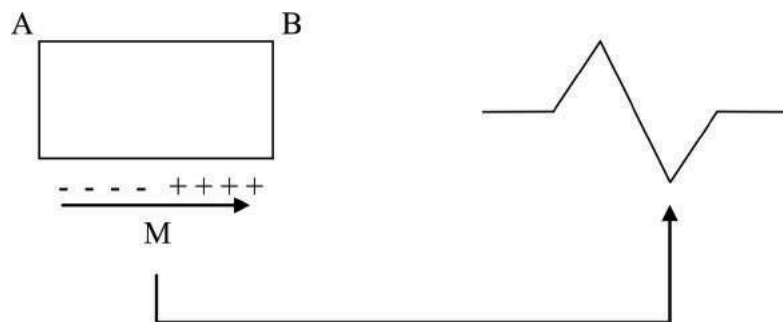


Figura 11: Onda isoeletrica.

## Vetores e linhas de derivações

Derivação é a conexão de dois pontos quaisquer da superfície corporal com o galvanômetro do eletrocardiógrafo, por intermédio dos eletródios.

- Plano Frontal:

As primeiras derivações descritas são as chamadas bipolares dos membros (Einthoven). Os eletrodos ocupam os vértices de um triângulo equilátero: R (braço direito), L (braço esquerdo), F (perna esquerda). Essas derivações são chamadas D1, D2 e D3.

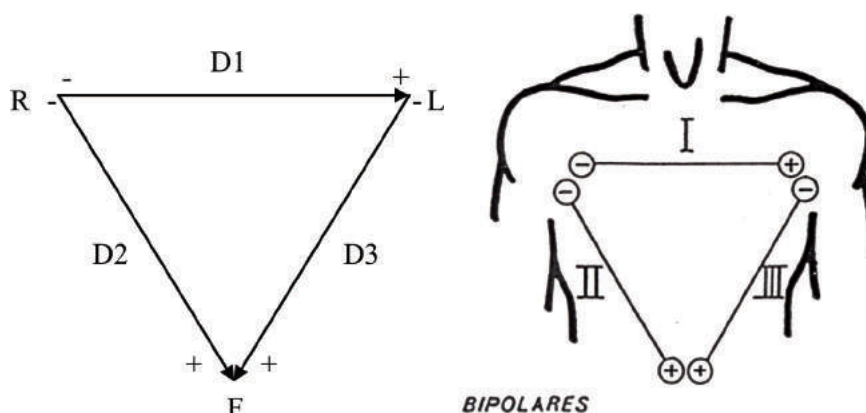


Figura 12: Triângulo de Einthoven.

Nas derivações bipolares, as deflexões obtidas resultam da soma algébrica do potencial elétrico captado nos dois pólos, positivo e negativo, traduzindo:

- D1 mede a diferença de potencial entre o braço esquerdo e o braço direito ( $VL - VR$ );
- D2 mede a diferença de potencial entre a perna esquerda e o braço direito ( $VF - VR$ );
- D3 mede a diferença de potencial entre a perna esquerda e o braço esquerdo ( $VF - VL$ );

**Obs.: Se essas derivações medem essas diferenças, significa que o ponto F tem mais carga que L e R e, que L é maior que R. A lógica dessa afirmação encontra-se no fato de que, realmente, a maior massa muscular e, portanto, os maiores potenciais do coração estão para baixo e para a esquerda.**

Dessa forma, começa-se a entender por que são colocados eletródios nos punhos e tornozelos de cores condizentes com as da figura 11.

Porém, continuou faltando algo muito importante: só com esse conhecimento não se tinha um ponto específico para captar um potencial absoluto. Foi quando se concluiu que poderiam ser idealizadas derivações unipolares, cujo eletródio explorador se localiza no braço direito (VR), braço esquerdo (VL), perna esquerda (VF) e o eletródio negativo é transformado em eletródio indiferente, pois, numa rede de condutores, a soma de todos os condutores que se dirigem a um ponto é

igual a zero, segundo a lei de Kirchoff. Posteriormente, essas derivações unipolares passaram a ser chamadas de aVR, aVL e aVF. Este “a” foi incluído na frente simbolizando o ajuste feito para aumentar a sensibilidade das antigas derivações.

Obs.: Só um detalhe a mais para ajudar na memorização: a letra R vem de *right* = direita, a L de *left* = esquerda e F de *foot* = pé.

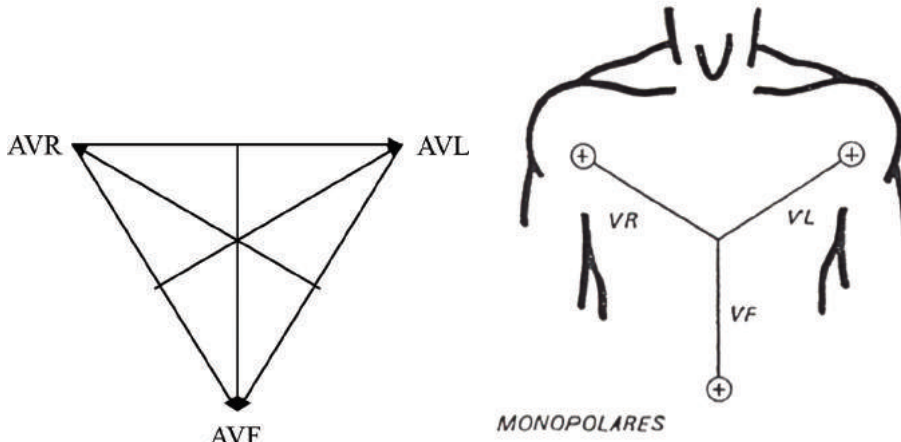


Figura 13: Derivações unipolares.

Essas seis derivações que fazem parte do plano frontal podem ser representadas por um sistema de referência hexagonal, com eixos formando ângulos de 30°.

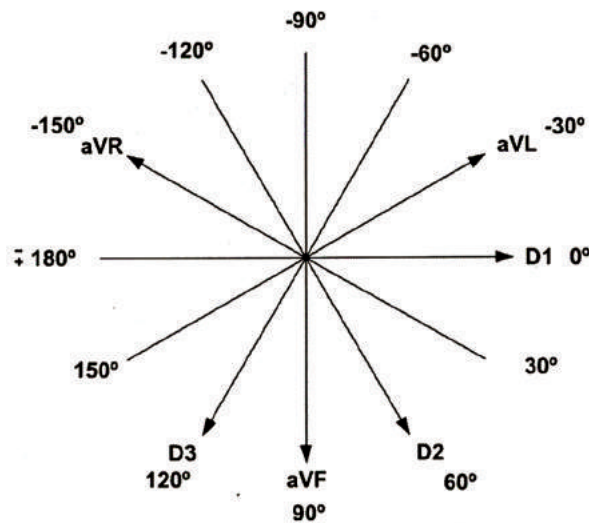


Figura 14: Rosa dos ventos da eletrocardiografia.

Por convenção, todos os ângulos para baixo são positivos e, para cima, são negativos, sendo que, 0 e 180 são representados por  $\pm 0^\circ$  e  $\pm 180^\circ$ .

Com esse sistema, pode-se determinar o eixo elétrico correspondente a qualquer evento no ECG.

Exemplo:

Se D1 é positivo e aVF positivo, o eixo estará entre  $0^\circ$  e  $90^\circ$ . Nesse caso, D2 é

obrigatoriamente positivo e aVR é obrigatoriamente negativo. D3 e aVL podem ser positivos, negativos ou isodifásicos. Quando D3 for positivo e aVL negativo, o eixo estará entre 60° e 90°. Quando D3 e aVL forem positivos, o eixo estará entre 30° e 60°. E quando D3 for negativo e aVL positivo, o eixo estará entre 0° e 30°.

Em caso de qualquer derivação isodifásica, o eixo é perpendicular a essa derivação. O mesmo raciocínio pode ser extrapolado para os outros quadrantes.

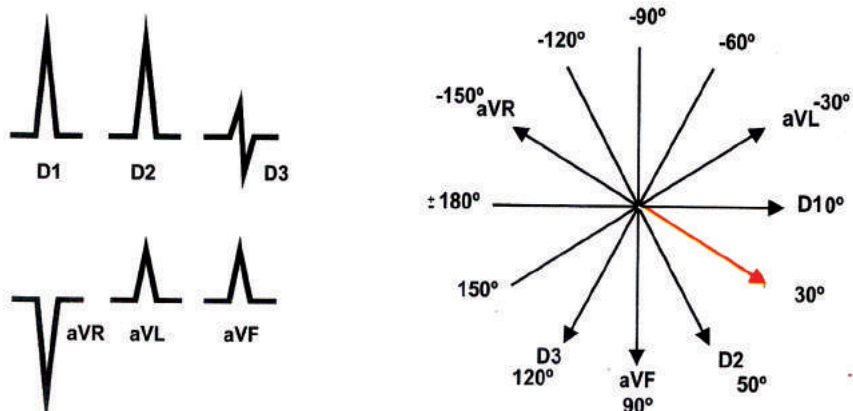


Figura 15: Vetor a +30°.

- Plano Horizontal

Esse plano é constituído pelas derivações V1, V2, V3, V4, V5 e V6, vistas na figura 1, no início do capítulo. Relembrando: V1 fica no 4° espaço intercostal direito ao lado do esterno; V2, no 4° espaço intercostal esquerdo ao lado do esterno; V3, entre V2 e V4; V4, no 5° espaço intercostal esquerdo na linha hemiclavicular; V5, na mesma direção de V4 na linha axilar anterior; e V6, na mesma direção de V4 na linha axilar média.

Assim estão formados os dois planos: PF e PH, com seis derivações em cada. A projeção do vetor no PF dirá se esse vetor está para direita ou para a esquerda, se para cima ou para baixo, e no PH, se para frente ou para trás.

As ondas registradas no papel do ECG, que ficam na dependência da posição dos vetores, são resultados de projeções dos vetores nas linhas de derivações. Agora, é possível entender o conceito mais específico de ECG: é o registro gráfico da projeção dos vetores de ativação elétrica do coração nas diferentes linhas de derivação.

## ECG Normal

O ECG é registrado em papel quadriculado, cujo quadrado menor tem 1 mm de lado. A padronização é a seguinte:

- Velocidade do papel – 25 mm/s.
- Tempo, medido na horizontal e, com a velocidade de 25 mm/s, 1 mm = 0,04 s.
- Diferença de potencial, medida na vertical – 1 mm = 0,1 mV.
- E para facilitar as medidas, cada 5° linha, vertical ou horizontal, é mais grossa.

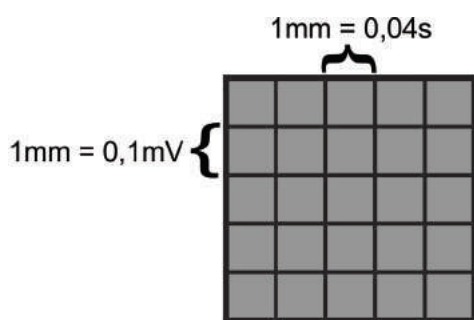


Figura 16: Papel de registro do ECG e medidas.

A ativação do músculo cardíaco é resultante de milhares de dipolos. À medida que eles vão se formando, vai resultando um vetor único (surgindo um vetor resultante). Por isso, pode-se representar a ativação do coração por poucos vetores: a ativação dos átrios pode ser representada por um único vetor resultante; já o ventrículo, com uma massa muscular bem mais importante, necessita de três vetores finais para representar e facilitar o entendimento de todo o fenômeno elétrico que aí ocorre; e a recuperação ventricular pode ser representada por somente um vetor. A recuperação auricular não tem representação gráfica em condições fisiológicas, porque coincide com a ativação ventricular, porém em bloqueios átrio-ventriculares, ela pode ser identificada como a onda T atrial.

Lê-se da seguinte forma: a onda P traduz a ativação auricular, o complexo QRS, a ativação ventricular, a onda T, a recuperação ventricular e o segmento PR corresponde ao atraso fisiológico do estímulo ao nível do nódulo de Aschoff-Tawara. O intervalo entre o início do complexo QRS e o fim da onda T é denominado intervalo QT e corresponde à duração total da sístole ventricular.

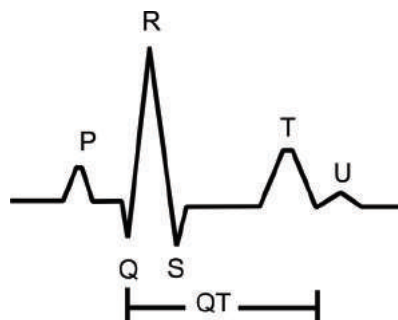


Figura 17: Onda do ECG.

- q é uma deflexão negativa inicial, seguida de deflexão positiva;
- R é qualquer deflexão positiva;
- s é uma deflexão negativa precedida de uma deflexão positiva;
- QS é uma deflexão exclusivamente negativa. Às vezes pode aparecer em forma de W;
- Segmento é o espaço que vai de uma onda a outra sem incluí-las;
- Intervalo é a união de duas ondas incluindo, pelo menos, uma delas.

**Obs.: Quando há mais de um r, o segundo se chama r'. Quando há mais de um s, o segundo se chama s'.**

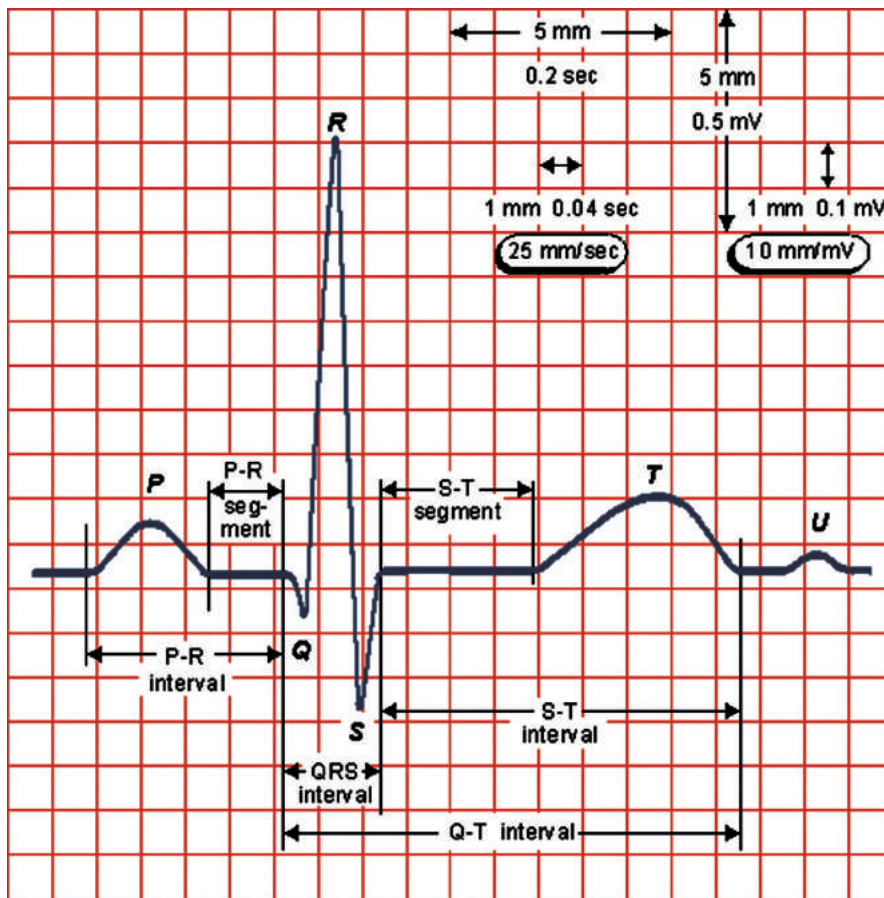


Figura 18: Onda ECG.

Fonte: [www.electrocardiografia.es/ondas\\_ecg.html](http://www.electrocardiografia.es/ondas_ecg.html)

- **Ativação atrial**

Como já foi abordada anteriormente, a onda P do ECG representa a ativação auricular. Ela traduz um vetor resultante de um vetor de ativação de cada aurícula, **dirigido de cima para baixo, da direita para a esquerda e de trás para frente**. O que resultará em registro de onda positiva nas derivações esquerdas (D1, aVL, V5 e V6), baixas (D2, D3 e aVF) e anteriores (V1, V2, V3 e V4). Só em aVR, a onda P produz uma onda negativa.

A onda P dura, no indivíduo adulto, normalmente, 0,08 a 0,10 segundos. Existe uma variação com a idade. Quanto à voltagem (amplitude), a onda P habitualmente varia entre 0,5 e 2,0mV, podendo chegar até 3,0mV em indivíduos normais.

- **Ativação ventricular**

As primeiras fibras ventriculares que se ativam correspondem à porção média da superfície septal esquerda. O 1º vetor de ativação é, portanto, o **vetor septal, dirigido de cima para baixo, de trás para diante e da esquerda para a direita**. A força elétrica do vetor septal é relativamente pequena e, por isso, dá origem a



deflexões pequenas, representadas por letras minúsculas.

**Obs.: Quando a deflexão for menor que 5 mm de amplitude, essa será representada por letra minúscula e, quando for maior, por letra maiúscula.**

O vetor septal origina, então:

- Em V1 e V2, a deflexão r.
- Em V5 e V6, a deflexão q.

Após a ativação inicial da porção média do septo, o estímulo invade, de endocárdio para epicárdio, as paredes livres do ventrículo direito e do ventrículo esquerdo – **vetor 2d e vetor 2E**. As forças elétricas da parede livre do ventrículo esquerdo são dez vezes maiores que as forças elétricas da parede livre do ventrículo direito, havendo, portanto, predominância dos potenciais do ventrículo esquerdo, com o **vetor 2E apontando para a esquerda, para baixo e para trás**. Todavia, logo após a ativação inicial da porção média do septo, despolariza-se a região septal baixa e parede livre do ventrículo direito aumentando discretamente o potencial das forças elétricas (vetor 2d), dirigidas para frente e para a direita. O que resulta em:

- O vetor 2d contribui com o vetor septal para a formação do “r”, em V1 e V2;
- O vetor 2E, que termina depois do vetor 2d, origina a deflexão “S”, em V1 e V2;
- O vetor 2E origina a deflexão “R” em V5 e V6, nesse caso, o vetor 2d não tem expressão, contribuiria apenas indiretamente para diminuir a potência de 2E.

Por último, o estímulo atinge as porções basais dos ventrículos e do septo interventricular, formando o **vetor 3 ou vetor basal, posicionado de baixo para cima, da esquerda para a direita e de diante para trás**. Este:

- Em V1 e V2, concorre para a deflexão S;
- Em V5 e V6, origina a deflexão s.

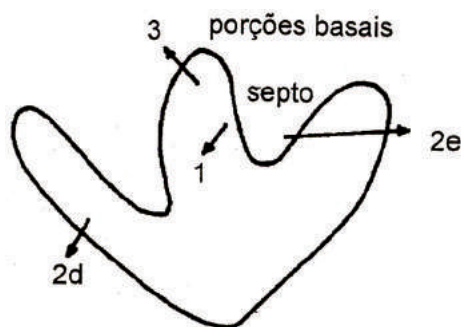
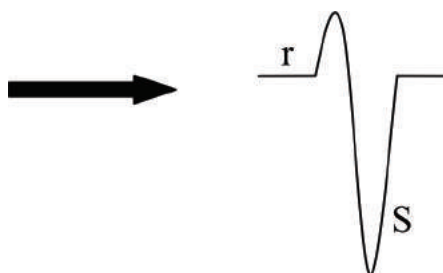


Figura 19: Vetores da ativação ventricular.

## Recapitulando:

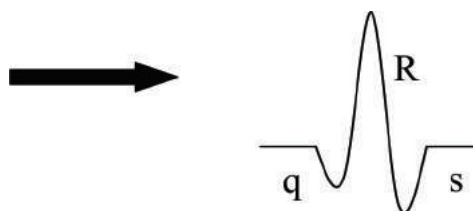
# Em V1 e V2:

- r é produzido pelo vetor septal e vetor 2d;
- S é produzido pelo vetor 2E e vetor basal.



# Em V5 e V6:

- q é produzido pelo vetor septal;
- R é produzido pelo vetor 2E;
- s é produzido pelo vetor basal.



### • Recuperação ventricular

No final da ativação ventricular, toda massa muscular está com carga negativa, pois, à medida que o fenômeno elétrico avançou, foi transformando todas as cargas. Mecanicamente significa que, no final da sístole, existe um momento em que não há diferença de potencial e no ECG fica uma linha isoeletrica, que é o segmento ST. Segue-se o início da repolarização ventricular, com o início de registro da onda T.

O vetor de ativação do ventrículo é formado do endocárdio para o epicárdio, pois o sistema de condução inicia a despolarização das células do endocárdio para o epicárdio. A recuperação do ventrículo se processa de maneira diferente da célula isolada. Nessa, a recuperação começa no primeiro ponto em que a célula foi ativada, mas na massa muscular do ventrículo esquerdo começa no epicárdio, que foi a última a se ativar. Uma das principais razões para isso é que o epicárdio é a zona irrigada aonde chega primeiro a circulação coronariana. Com isso, o epicárdio se recupera antes do endocárdio.

A onda T é única e sua principal característica é a assimetria: ramo ascendente mais lento que o descendente. Normalmente, a onda T acompanha a direção do QRS, ou seja, quando esse é positivo, a onda T também é positiva; QRS negativo, onda T negativa. Logo, o vetor resultante da recuperação ventricular se orienta a  $+60^\circ$ .

Na prática, a duração da onda T se mede junto com o intervalo QT.

### • Zona de transição

Na zona correspondente ao septo interventricular, o complexo de despolarização ventricular é isodifásico, isto é, tem uma deflexão positiva (R) e uma deflexão negativa (S), de igual dimensão (complexo RS). Esse complexo isodifásico assinala a zona de transição do ventrículo direito para o ventrículo esquerdo.

Quando não existe complexo isodifásico, deduz-se que a zona de transição está situada entre a última derivação em que S é dominante e a derivação seguinte.

- **Rotações do coração**

As posições elétricas do coração são uma expressão de sua rotação em torno de três eixos: ântero-posterior (ou sagital), longitudinal e o transversal.

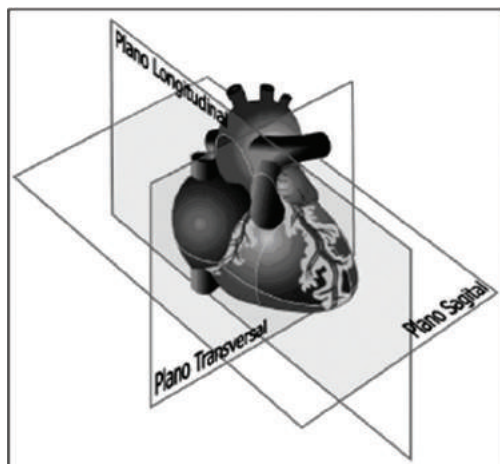


Figura 20: Planos eletrocardiográficos.  
Fonte: Google.

No eixo longitudinal podem ocorrer as rotações: horária e anti-horária, considerando o “relógio” voltado para a ponta do coração. Quando a zona de transição está em V3 ou entre V3 e V4, diz-se que não há rotação do coração em torno do eixo longitudinal. No entanto, diz-se que há rotação anti-horária do coração sobre o eixo longitudinal, quando a zona de transição se desloca para a direita, ficando em V2 ou entre V2 e V3; nesse caso, a onda *s* diminui ou desaparece nas precordiais esquerdas. O oposto disso ocorre quando a zona de transição se desloca para a esquerda, ficando em V4, V5 e V6, fazendo uma rotação horária do coração sobre o eixo longitudinal; desse jeito, a onda *s* é significativa nas precordiais esquerdas e desaparece nessas a onda *q*.

No eixo transversal, o coração pode rotacionar trazendo a sua ponta para frente ou levando-a para trás. Quando a ponta se desloca para a frente, os primeiros vetores se projetam melhor no plano frontal, dessa forma, aumenta a onda *q* em D1 e D2, aumenta também a onda R nessas derivações e tendem a desaparecer as ondas *s*. Já quando a ponta se desloca para trás, a superfície descrita pelos vetores de ativação se torna quase perpendicular ao plano frontal, então, os primeiros vetores não se apresentam (a onda *q* desaparece em D1, D2 e D3), enquanto os últimos vetores se projetam bem no plano frontal (*s* ou S em D1, D2 e, às vezes, até em D3).

No eixo ântero-posterior, é possível acontecerem duas rotações: a horizontalização e a verticalização do coração. Na verticalização do coração, ocorre uma área de maior positividade em D3, pequena onda *q* e pequena onda *s* em D1, D2 e D3, e a onda R tende a aumentar em D2 e D3. Por outro lado, na horizontalização do coração ocorre uma área de maior negatividade em D3, formando uma pequena onda *q*, um grande R e uma pequena onda *s* em D1 e D2; e, em D3, é comum o complexo rSr.

- **Posições elétricas**

Em função das rotações do órgão em torno dos três eixos mencionados, Wilson definiu as chamadas posições elétricas do coração.

→ **Horizontal:**

$$\begin{cases} \text{AVL} = \text{V5 e V6} \\ \text{AVF} = \text{V1 e V2} \end{cases}$$

→ **Semi-horizontal:**

$$\begin{cases} \text{AVL} = \text{V5 e V6} \\ \text{AVF} = \text{pequena amplitude} \end{cases}$$

→ **Vertical:**

$$\begin{cases} \text{AVF} = \text{V5 e V6} \\ \text{AVL} = \text{V1 e V2} \end{cases}$$

→ **Semi-vertical:**

$$\begin{cases} \text{AVF} = \text{V5 e V6} \\ \text{AVL} = \text{pequena amplitude} \end{cases}$$

→ **Intermediária:**

$$\text{AVL} = \text{AVF} = \text{V5 e V6}$$

→ **Indeterminada:**

AVF e AVL não guardam relação com as derivações precordiais

- **Eixo elétrico**

É a resultante do processo de ativação elétrica do coração. Para encontrá-lo, deve-se procurar o eixo do plano frontal, depois o do plano horizontal e achar o eixo resultante entre os dois.

No plano frontal, monta-se o sistema hexa-axial (Rosa dos Ventos da Eletrocardiografia) para localizar  $\hat{A}P$ ,  $\hat{A}QRS$ ,  $\hat{A}T$  (projeção, dos vetores médios de ativação atrial, de ativação ventricular e de repolarização ventricular, respectivamente).

Em seguida, verificar-se-á a projeção do vetor no plano horizontal, sobretudo em V2 (V1, para a onda P). A orientação do vetor será tanto mais para frente ou tanto mais para trás, conforme o predomínio das deflexões positivas ou negativas, respectivamente. Se houver isodifasismo em V2, o vetor será paralelo ao plano frontal, não se desviando nem para frente, nem para trás.

## Interpretação do ECG normal

A análise do traçado pode seguir a seguinte sequência:

1. Frequência cardíaca: A frequência cardíaca normal varia entre 50 e 100 bpm. No ECG, é calculada do seguinte modo:  $1.500 / n^\circ$  de milímetros entre 2 picos de R consecutivos.
2. Ritmo: o ritmo normal é o sinusal. Nesse ritmo, encontra-se a onda P com polaridade positiva em D1, D2 e aVF e, negativa em aVR. A cada onda P deve suceder um complexo QRS com intervalo PR entre 0,12 e 0,20 s.
3. Onda P:
  - 3.1 – Forma:
    - Arredondada principalmente em D2;
    - Difásica em V1 com a fase negativa menos importante que a positiva. Sempre positiva em V5 e V6. A onda P é obrigatoriamente positiva em D1, D2 e aVF e, negativa em aVR;
    - Com o entalhe devendo ser a distância entre os dois picos menor que 0,04 s.

- 3.2 – Eixo: entre  $0^\circ$  e  $90^\circ$ .
- 3.3 – Duração: máximo 0,10 s.
- 3.4 – Amplitude: até 0,25mV (2,5mm).
4. Segmento PR: vai do final da onda P ao início do complexo QRS. Deve ser isoelétrico com a linha de base. Não é medida a sua duração.
5. Intervalo ou espaço PR: vai do início da onda P ao início do QRS: o valor normal é entre 0,12 e 0,20 s.
6. QRS:
- 6.1 – Forma: é variável, principalmente no plano frontal, devido às rotações. No plano horizontal, a onda R tende a crescer de V1 em direção às precordiais esquerdas e a onda S a diminuir da direita para a esquerda.
- 6.2 – Duração: até 0,10 s.
- 6.3 – Amplitude: está diminuída quando nenhuma deflexão é maior que 5mm em D1, D2 e D3 e nenhuma deflexão é maior que 8mm no plano horizontal.
- 6.4 – Eixo: entre  $-30^\circ$  e  $120^\circ$ .
- 6.5 – Onda Q: é menor que 0,04 s. Exceção D3 a aVR. Não deve existir onda Q em V1 e V2.
- 6.6 – Zona de transição (avaliada no plano horizontal): é a mudança do domínio da onda S para a R. Está localizada entre V3 e V4.
- 6.7 – Tempo de inscrição da deflexão intrinsecóide (ativação ventricular): tempo medido do início do QRS ao ápice da onda R. O valor normal é até 0,03 s nas precordiais direitas e até 0,04 s nas precordiais esquerdas.
7. Segmento ST: vai do final do QRS ao início da onda T. Não é medido o seu tempo, pois, geralmente, não existe um ponto definido marcando o seu final. Sua forma é discretamente côncava superiormente e deve ser isoelétrica com a linha de base.
8. Onda T:
- 8.1 – Forma: assimétrica com ramo ascendente mais lento.
- 8.2 – Eixo: entre  $0^\circ$  e  $90^\circ$ .
- 8.3 – Amplitude: geralmente menor que o QRS.
- 8.4 – Duração: não é medida. Esse parâmetro é avaliado dentro do intervalo QT.
9. Intervalo QT: é medido do início do QRS ao final da onda T. Seu valor normal vai de 0,425s ou 0,44s.
10. Onda U: após a onda T, pode-se observar pequena onda com a mesma polaridade dessa, chamada onda U. Sua gênese ainda é motivo de controvérsias, alguns autores relatam que essa apareça em casos de hiperpotassemia.



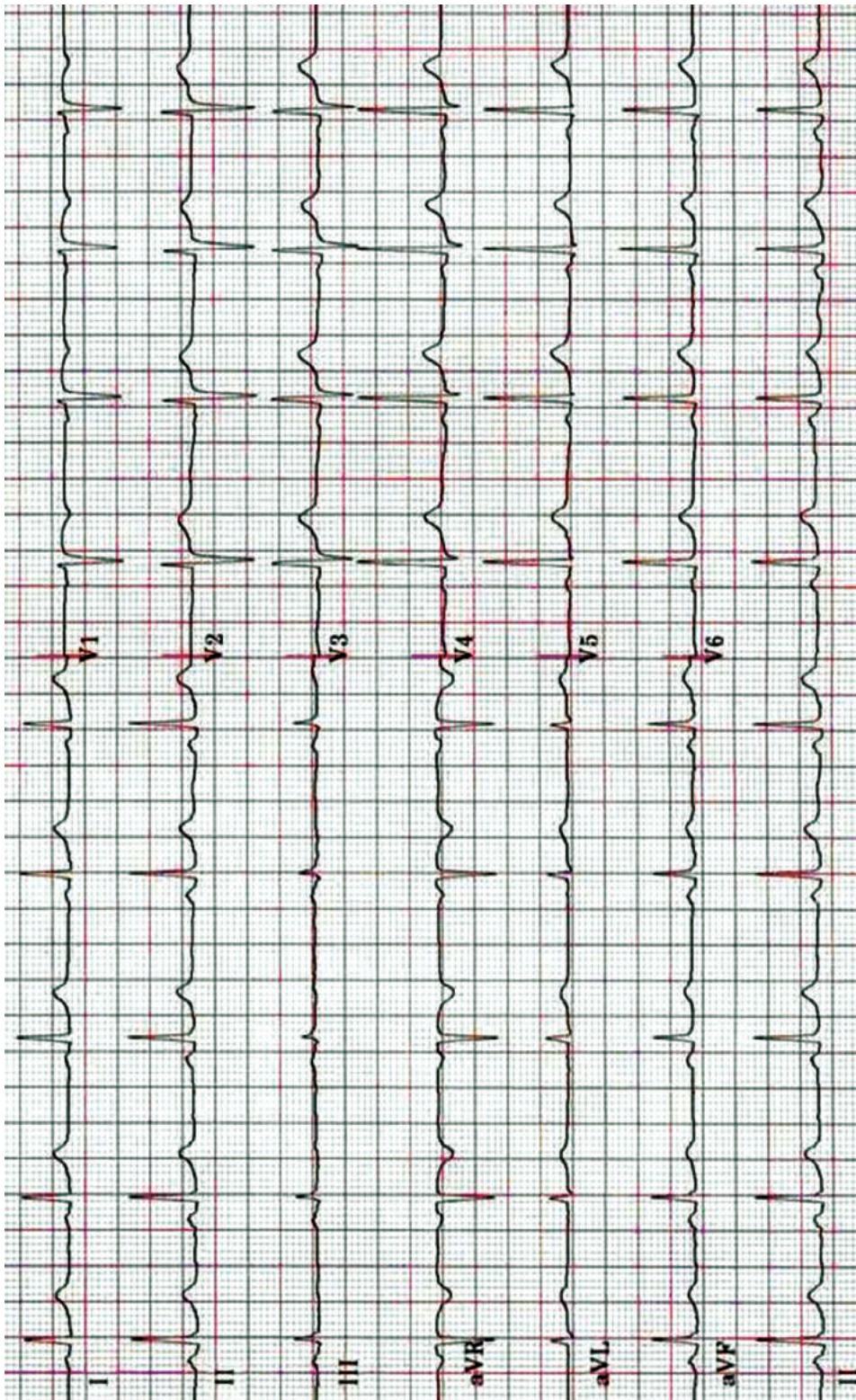


Figura 21: ECG normal adulto

## **BIBLIOGRAFIAS CONSULTADAS:**

BRITO S.; DAIBES, T. *Manual de Eletrocardiograma*. Belém: L&A Editora, 2007.

BRAUNWALD E; ZIPES DP & LIBBY P. *Heart disease: A textbook of cardiovascular medicine*. 6th ed. W. B. Saunders, Philadelphia, 2001.

CARNEIRO E.F. *O eletrocardiograma – 10 anos depois*. 4ª. reimp. Rio de Janeiro: Enéas Ferreira Carneiro Ltda, 1993.

DALE DUBIN, M.D. *Interpretação rápida do ECG*. 3ª ed., 8ª reimp. Rio de Janeiro: Editora de Publicações científicas Ltda, 1996.

GUS, I. *Eletrocardiografia: O normal e o patológico. Noções básicas de vectocardiografia*. 2ª ed. São Paulo: BYK, 1997.

GUYTON, A.C.; HALL, J.E. *Tratado de Fisiologia Médica*. 11ª ed. Rio de Janeiro: Elsevier, 2006. p. 471-522.

PORTO, C.C. *Semiologia Médica*. 5ª ed. Rio de Janeiro: Guanabara Koogan, 2005.

SEIDEL H.M; BALL J.W; BENEDICT G.W. **Mosby Guia de Exame Físico**. 6ª ed. Rio de Janeiro, 2007.

SOUZA, BF; et al. *Manual de Propedêutica Médica*. 3ª ed. Belém: Cejup, 1995.

SWARTZ M.H. *Tratado de Semiologia Médica*. 5ª Ed. Rio de Janeiro. Elsevier, 2006



# Sobrecargas Cardíacas no Eletrocardiograma

## SOBRECARGA ATRIAL

### 1. SOBRECARGA ATRIAL ESQUERDA

**S**obrecarga atrial esquerda ocorre quando há crescimento do átrio esquerdo, com conseqüente deslocamento do seu vetor médio de despolarização para trás, para cima e para esquerda.

A ativação mais demorada do átrio esquerdo hipertrofiado provoca aumento na duração da onda P além de 0,110 ms, podendo algumas vezes ocasionar o surgimento de onda P bífida, especialmente nas derivações I ou II e V<sub>6</sub>, com uma distância entre os dois picos >40 ms. A segunda e negativa porção da onda P na derivação V<sub>1</sub> (e frequentemente V<sub>2</sub>) é também acentuada.

Há muitas décadas, a P mitral clássica, com clara biconvexidade, foi associada à estenose mitral. Em publicações mais recentes, o padrão eletrocardiográfico da sobrecarga de átrio esquerdo (SAE) é comparável às doenças das valvas aórtica e mitral.

A especificidade do padrão eletrocardiográfico é alto (aproximadamente 90%), ao passo que, a sensibilidade é reduzida (30%–60%), alcançando seu melhor resultado com diâmetros de átrio esquerdo superiores a  $\geq 60$  mm.

Nos idosos, o prolongamento P pode ser atribuído a distúrbio na transmissão intra-atrial e não é necessariamente associado com a dilatação do átrio esquerdo.

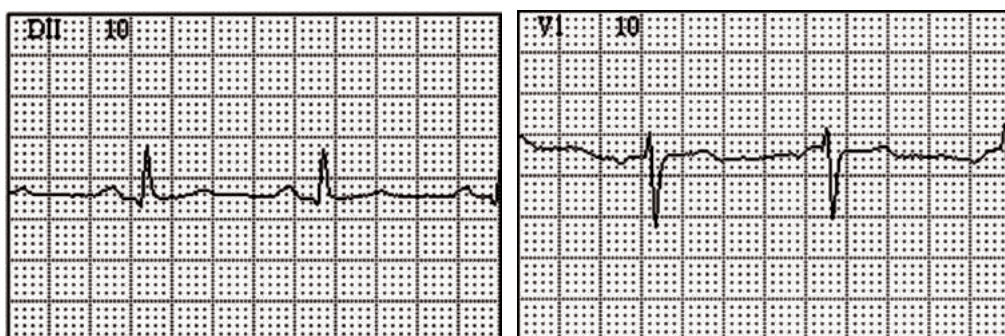


Figura 1: Sobrecarga atrial esquerda

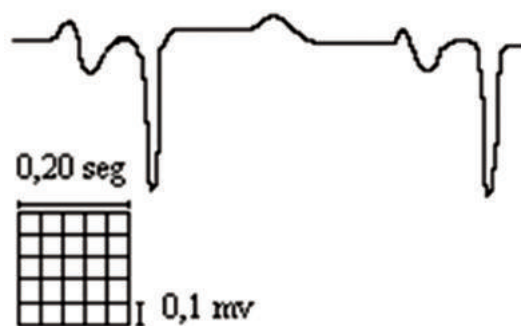


Figura 2: Características eletrocardiográficas:

- Aumento da duração da onda P (maior que 0,10 seg nas bipolares);
- Presença de entalhes bem marcados, separados por mais de 0,03 seg, na onda P, em I e II, às vezes, ocorrendo onda P bimodal;
- Desvio do eixo elétrico do vetor médio de P para a esquerda ( $30^\circ$  a  $0^\circ$ );
- Predomínio da fase negativa em V1.

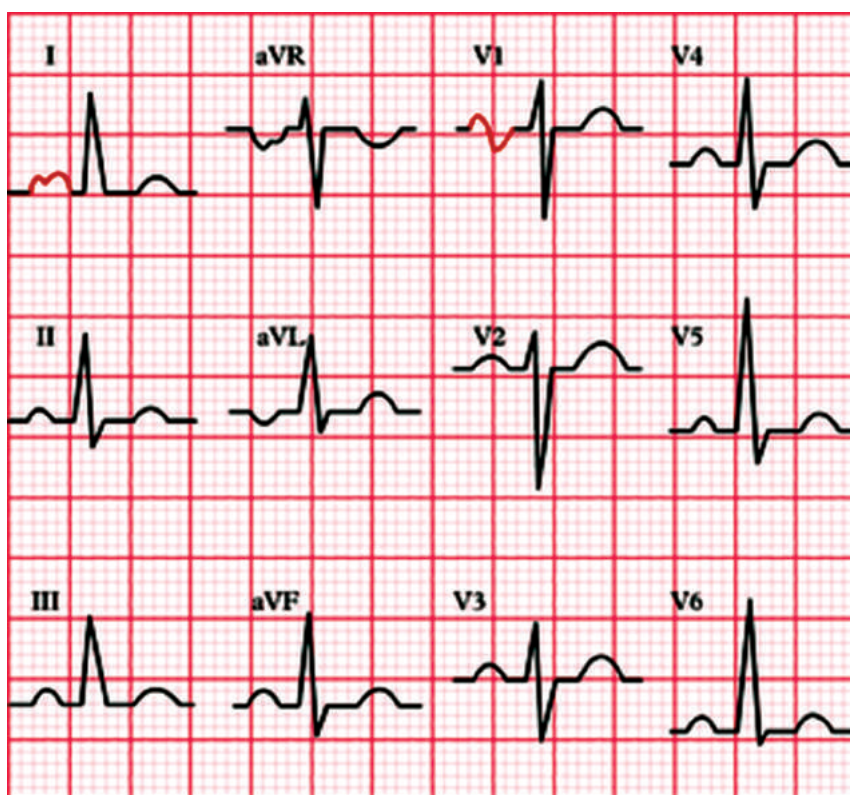


Figura 3: Eletrocardiograma com sobrecarga atrial esquerda



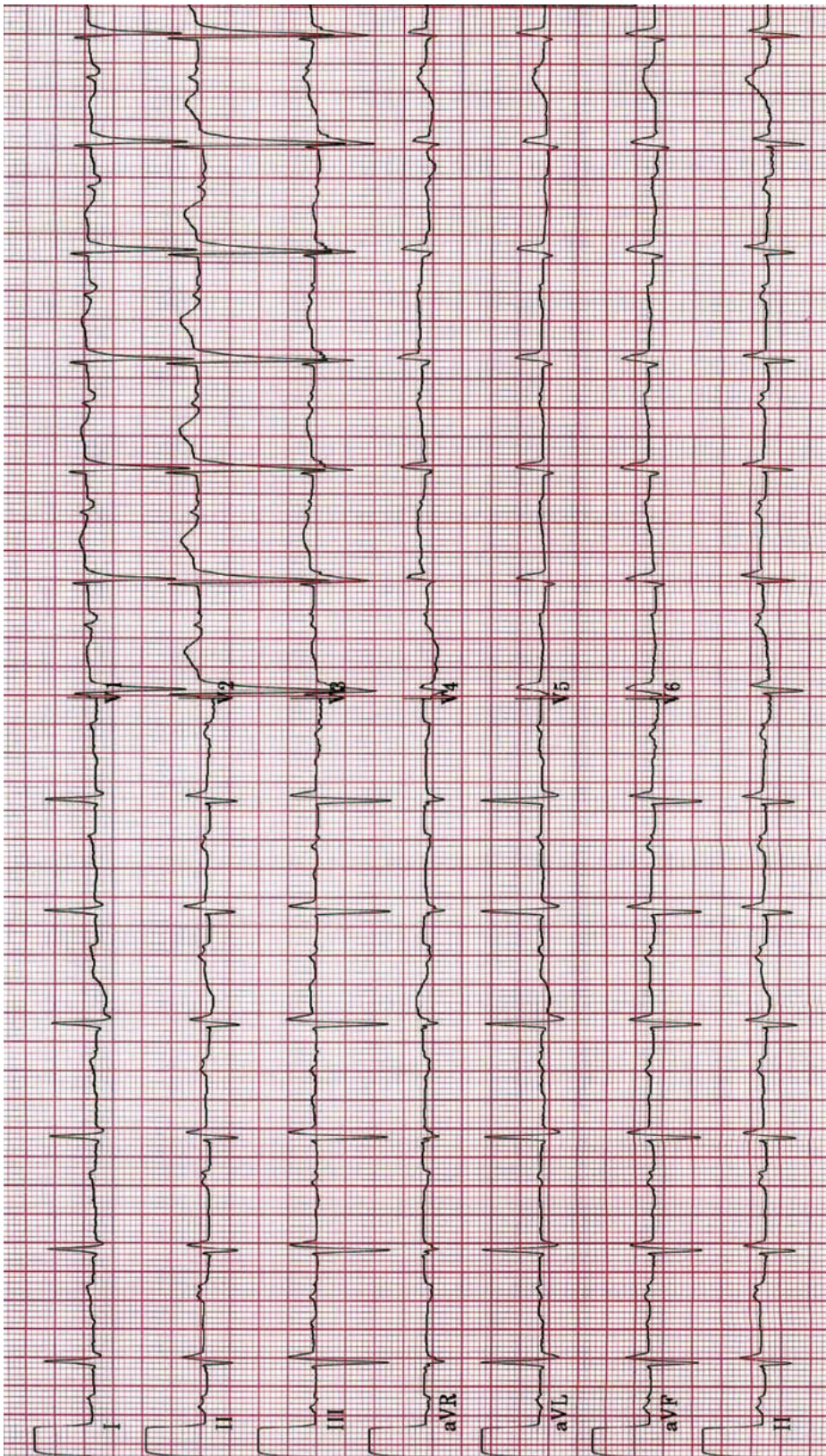


Figura 4: Eletrocardiograma com sobrecarga atrial esquerda

## 2. SOBRECARGA ATRIAL DIREITA

Sobrecarga atrial direita ocorre quando há aumento do átrio direito, com conseqüente aumento da amplitude e deslocamento do vetor médio do átrio direito para frente e para direita.

Em razão da ativação do átrio direito começar antes que a do átrio esquerdo, um aumento do vetor atrial direito não prolonga a duração P.

A sobrecarga atrial direita é caracterizada pelas ondas P altas e algumas vezes pontiagudas nas derivações II, III e aVF, com amplitude superior a  $>2,5$  mm.

A P pulmonar clássica é rara e encontrada em pacientes com doenças pulmonares, especialmente na doença pulmonar obstrutiva crônica.

Uma amplitude de onda P de 2,0 a 2,5 mm na derivação II é frequente e pode representar uma variante normal, especialmente em jovens astênicos.

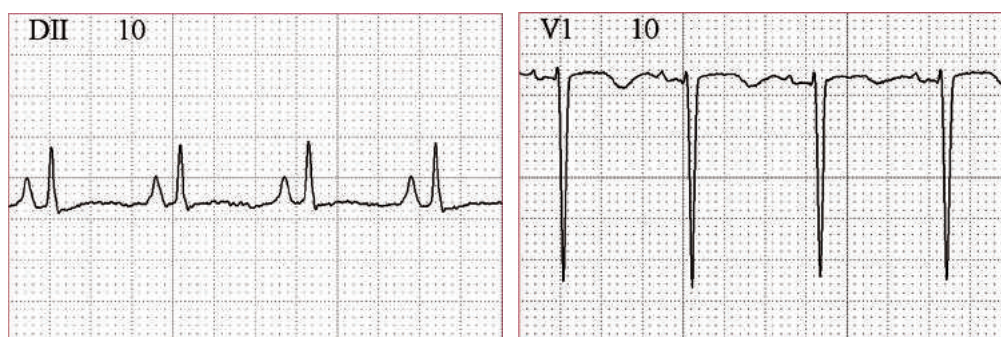


Figura 5: Sobrecarga atrial direita

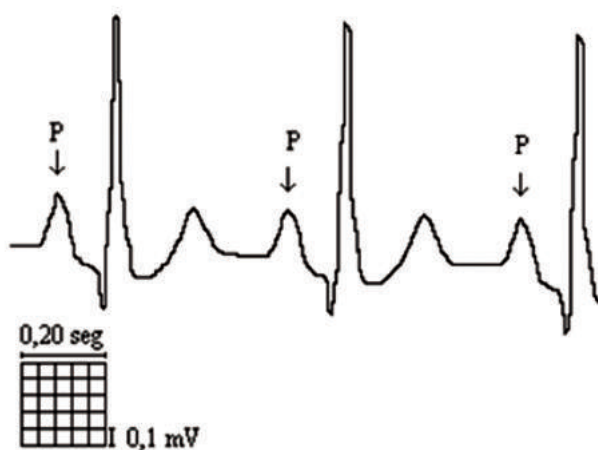


Figura 6: Características eletrocardiográficas:

- Aumento da amplitude da onda P (maior que 2,5mm em II e V1);
- Forma pontiaguda da onda P em II, III, V1 e aVF;
- Desvio do vetor médio de P para a direita ( $60^\circ$  a  $90^\circ$ );
- Presença de onda Q em V1 mostrando grande crescimento do átrio.



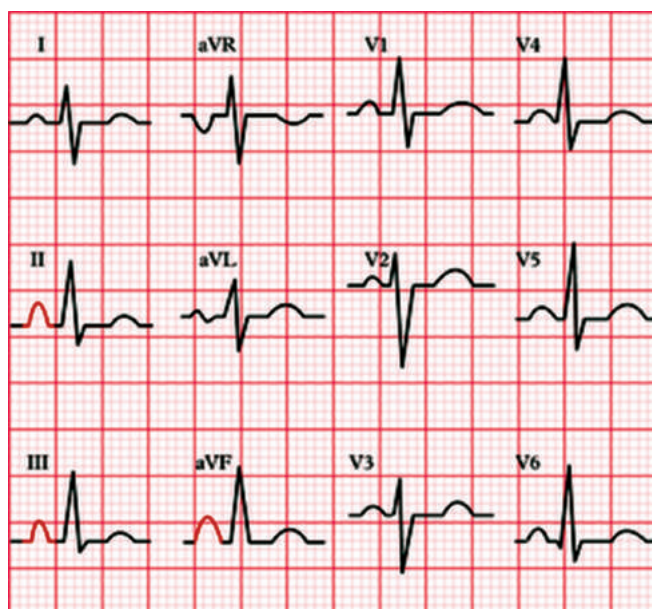


Figura 7: Eletrocardiograma com sobrecarga atrial direita

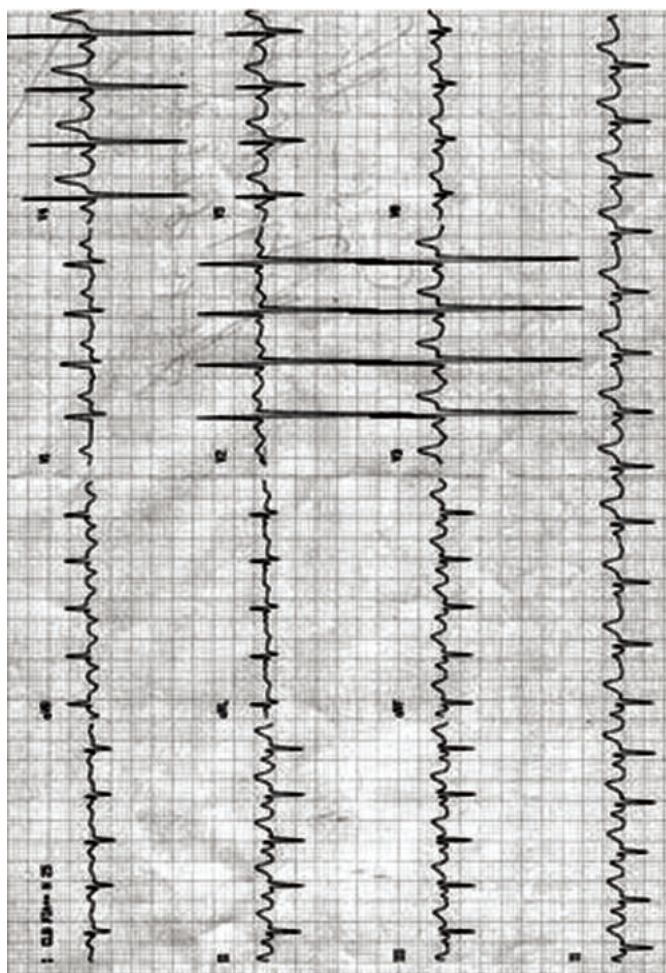


Figura 8: Eletrocardiograma com sobrecarga atrial direita

### 3. SOBRECARGA BIATRIAL

A sobrecarga biatrial é muito rara e justapõe o padrão de sobrecarga das duas câmaras. Pode ser vista em doenças graves combinadas de coração e pulmão e em pacientes com cardiopatia congênita complexa.

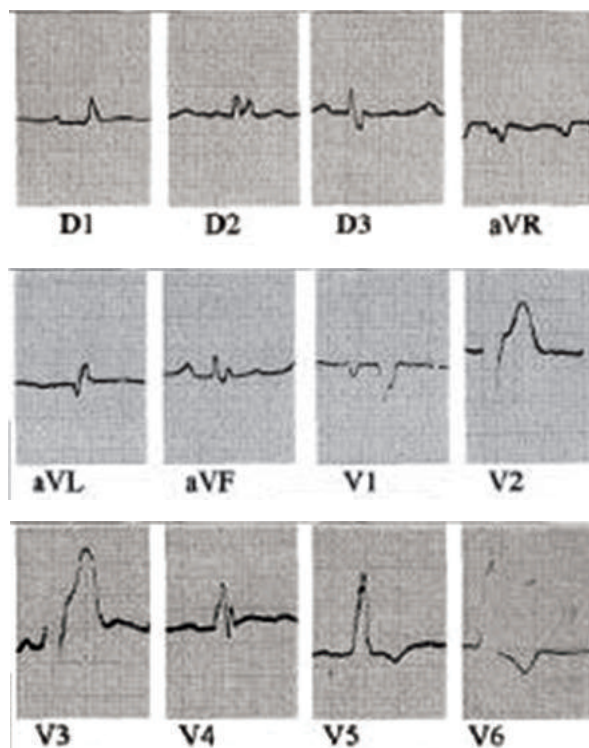


Figura 9: ECG mostrando bloqueio de 1º grau, sobrecarga biatrial e bloqueio completo de ramo direito.

### SOBRECARGA VENTRICULAR

#### 4. SOBRECARGA VENTRICULAR ESQUERDA

A sobrecarga ventricular esquerda (SVE) é uma ocorrência patológica comum. Aproximadamente 20% da população na faixa de 50 anos apresentam SVE.

A etiologia mais comum da SVE é a hipertensão arterial. Outras etiologias incluem insuficiência coronariana, doenças da válvula aórtica, miocardiopatia hipertrofica, hipertireoidismo, doença de Cushing e acromegalia.

No estudo de Framingham, a prevalência global da SVE foi de 16% nos homens e 19% nas mulheres; até 33% nos homens e 49% nas mulheres com idades iguais ou superiores a 70 anos.

Em outro grupo de 3338 pessoas com hipertensão sistêmica essencial, a SVE foi detectada em 12% das pessoas com hipertensão leve e em 20% de pacientes com hipertensão moderada.

No diagnóstico da SVE, o eletrocardiograma possui excelente especificidade às custas de uma baixa sensibilidade.

A eletrocardiografia, como um método indireto, somente detecta a SVE moderada e grave, sofrendo ainda influência da massa corporal, idade, sexo e posição de coração.

## Fisiopatologia

Geralmente, a sobrecarga sistólica do ventrículo esquerdo, por exemplo, em hipertensos, induz a hipertrofia ventricular. Posteriormente, a dilatação ventricular esquerda se desenvolve, juntamente com a dilatação e hipertrofia do átrio esquerdo.

Na sobrecarga diastólica, o que é raro, a dilatação ocorre primeiro e a hipertrofia mais tarde.

Com o ECG, geralmente, apenas a hipertrofia, que se manifesta em um aumento da voltagem das ondas R, muitas vezes combinadas com ondas T negativas assimétricas, pode ser diagnosticada. A dilatação é raramente diagnosticável, mas pode ser prevista pela rotação no sentido anti-horário do QRS nas derivações precordiais.

Padrões de sobrecarga diastólica pura são extremamente raros, encontrados, por exemplo, na persistência de canal arterial. Na maioria dos outros casos, o padrão comum de SVE é encontrado.

O ECG pode e deve ser utilizado como um método de rastreamento por possuir especificidade igual ao do ecocardiograma e por ser realizado pelo menos 10 vezes mais frequentemente do que um ecocardiograma.

## Índices Eletrocardiográficos de Sobrecarga Ventricular Esquerda

Nos pacientes jovens, os critérios de voltagem eletrocardiograma podem ser falso positivos. Em casos duvidosos, levando em consideração as condições clínicas, um ecocardiograma pode ser útil.

### Derivações Periféricas

- $RaVL \geq 11 \text{ mm}$  ( $>12 \text{ mm}$ ) (Sokolow/Lyon II)
- $RaVF \geq 20 \text{ mm}$
- $RI + SIII \geq 25 \text{ mm}$  (Gubner/Ungerleider)

### Derivações Precordiais

- $SV1 + RV5$  (or  $RV6$ )  $\geq 35 \text{ mm}$  (Sokolow = Sokolow/Lyon I)
- $RV5$  (or  $V6$ )  $\geq 26 \text{ mm}$
- $SV1 \geq 24 \text{ mm}$
- $RaVL + SV3 \geq 28 \text{ mm}$  em homens e  $RaVL + SV3 \geq 20 \text{ mm}$  em mulheres (Cornell)

## Diagnóstico de Sobrecarga Ventricular Esquerda em Distúrbios de Condução Intraventricular

Baseado no estudo de Framingham, a SVE é responsável por 70% dos casos de bloqueio de ramo esquerdo (BRE). Alguns índices foram publicados para o diagnóstico de SVE na BRE, como o índice  $SV1 + RV5 > 45 \text{ mm}$  de Klein *et al.*



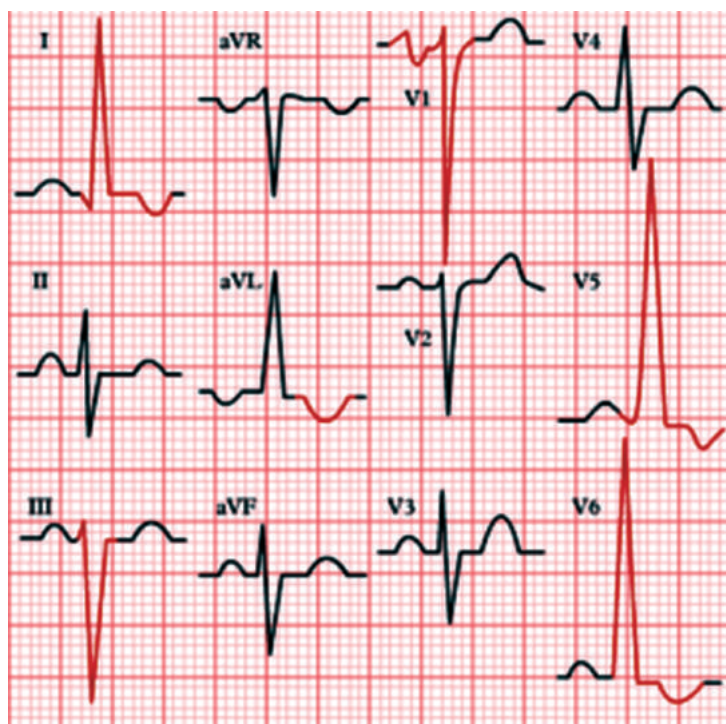


Figura 10: ECG com sobrecarga ventricular esquerda

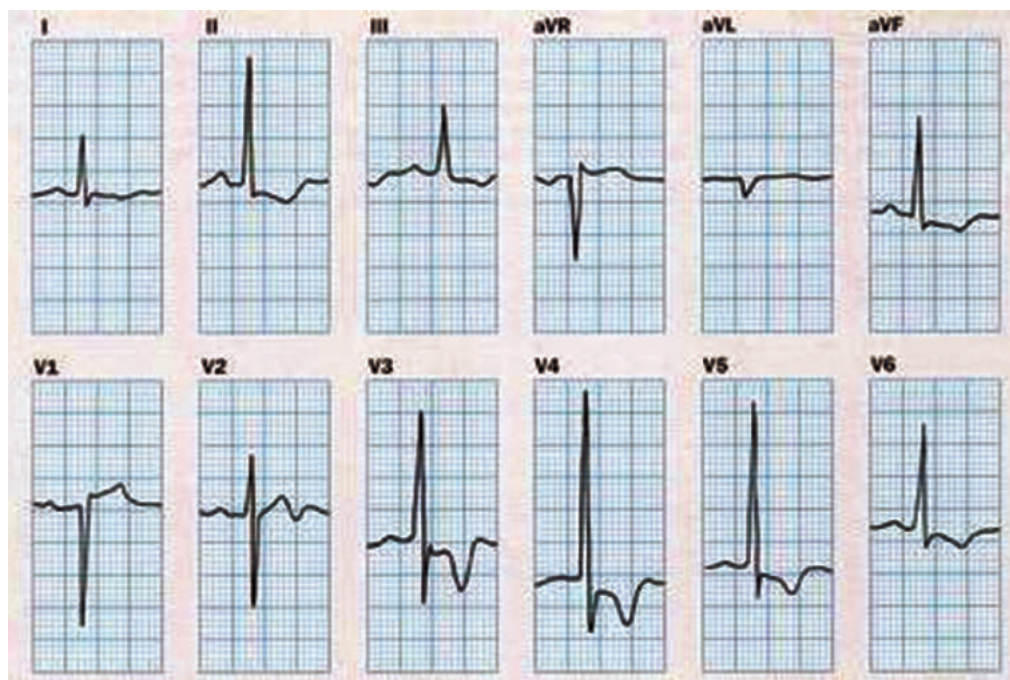


Figura 11: ECG com sobrecarga ventricular esquerda e alterações secundárias da repolarização ventricular.

## 5. SOBRECARGA VENTRICULAR DIREITA

A sobrecarga ventricular direita (SVD) só é detectável no eletrocardiograma se a parede normalmente fina do ventrículo direito desenvolver hipertrofia até um grau que mais ou menos equilibre a massa ventricular esquerda.

Na SVD menos grave, as manifestações do eletrocardiograma permitem somente suspeita moderada para a presença da SVD.

A SVD é muito mais rara do que a sobrecarga ventricular esquerda (SVE) e é encontrada, em sua forma grave, em várias doenças congênitas de coração.

Em doenças de coração adquiridas, como a *cor pulmonale* e a estenose mitral, as manifestações eletrocardiográficas da SVD são em geral moderadas.

A derivação V1 é a mais próxima para o ventrículo direito posicionado anteriormente e, portanto, mostra exclusivamente as alterações diretas e específicas da SVD, evidenciando o aumento dos vetores direcionados anteriormente e para a direita. Assim, a derivação V1 representa a derivação-chave para a SVD, na ausência de um completo, ou de um incompleto bloqueio de ramo direito (BRD).

As derivações precordiais especiais direitas V3R a V6R não são usadas para o diagnóstico ou exclusão da SVD, mas para a detecção de infarto de ventrículo direito agudo na presença de infarto inferior agudo.

### **Índices eletrocardiográficos de Sobrecarga Ventricular Direita**

O desvio do eixo direito frontal QRS ( $\text{S}\text{A}\text{QRS} \geq 90^\circ$ ) está frequentemente presente. A depressão ST adicional e especialmente a inversão de T nas derivações V1 a V2/V3 favorecem o diagnóstico.

O ECG é caracterizado por um R puro de QRS na derivação V1, com desvio de eixo  $> +120^\circ$ . Essa condição é encontrada em estenose grave de válvula pulmonar.

Um complexo qR na derivação V1 é um sinal seguro de sobrecarga de VD. A onda Q é atribuível à SVD e não à necrose ântero-septal.

Um RS complexo na derivação V1 com uma razão R/S de mais do que 1:1 favorece a presença de SVD, mas é menos confiável. Isso também é válido para uma onda R  $> 7$  mm em V1 se o infarto posterior verdadeiro pode ser excluído.

### **Diagnóstico de Sobrecarga Ventricular Direita em Distúrbios de Condução Intraventricular**

- Hipertrofia Ventricular Direita com Bloqueio Incompleto de ramo Direito  
Um complexo de rSr em V1 com um  $r'$  menor que a onda  $r$  inicial é raramente associado com a SVD e é bastante comum em pessoas jovens saudáveis. Se o  $r'$  é obviamente maior do que a onda  $r$  inicial, a SVD está presente em aproximadamente 40% dos casos. Por outro lado, o padrão pode ocasionalmente representar um estado intermediário entre iBRD e BRD.

- Hipertrofia Ventricular Direita com Bloqueio Completo de ramo Direito  
Para o BRD com ou sem SVD, o padrão típico é um rsR' na derivação V1. Em alguns casos, a onda  $s$  está faltando por causa de projeções e só um único R largo e entalhado está presente. A SVD só pode ser diagnosticada ou suposta, se a amplitude de R' exceder 12 mm, e/ou a duração de QRS for  $> 0,14$  s, com eixo entre  $+80^\circ$  e  $+120^\circ$ .

A onda T sempre é negativa na derivação V1, em muitos casos também em V2 a V4, com e sem SVD.

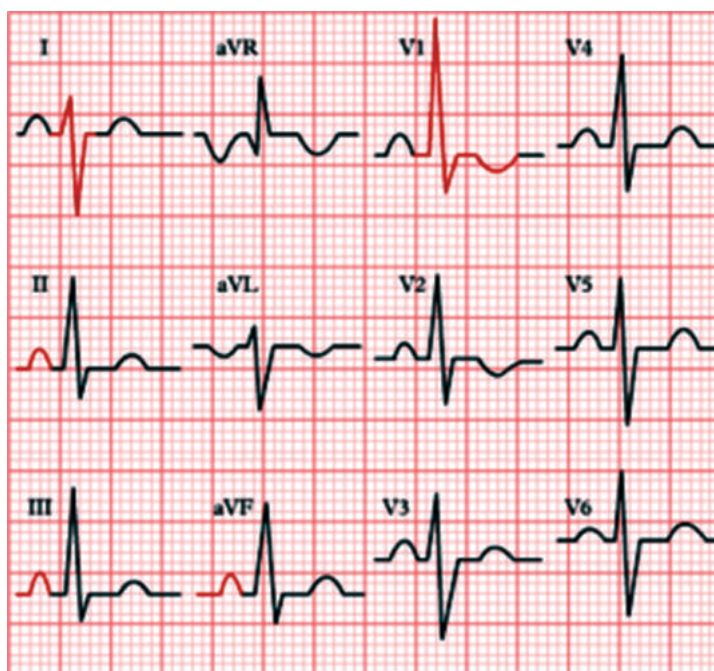
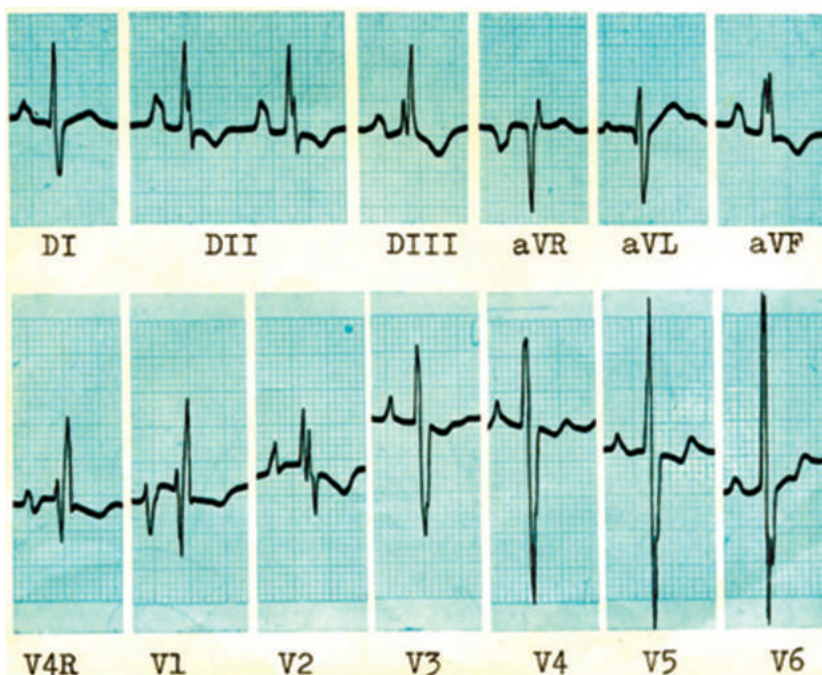


Figura 12: ECG com sobrecarga ventricular direita

### Exemplo de ECG



### Alterações Eletrocardiográficas

Ondas P com entalhes em D1 e D2, sendo a primeira porção mais alta (de 4mm em 02) e pontiaguda; difasismo rápido em V1, com primeira porção pontiaguda em V1, V2, V3, V4 e V5.



Complexos QRS com entalhes e do tipo rSR` em V4R e V1 e RsR`S` em V2. Entalhes da onda S de V3 a V6 (complexos RS). Onda T negativa de V1 a V3; difásica, (negativa-positiva) de V4 a V6.

### **Diagnóstico eletrocardiográfico**

Taquicardia sinusal. Sobrecarga atrial direita. Sobrecarga ventricular direita (do tipo diastólico), com morfologias do chamado bloqueio incompleto do ramo direito.

## **BIBLIOGRAFIAS CONSULTADAS:**

BRITO S.; DAIBES, T. *Manual de Eletrocardiograma*. Belém: L&A Editora, 2007.

BRAUNWALD E; ZIPES DP & LIBBY P. *Heart disease: A textbook of cardiovascular medicine*. 6th ed. W. B. Saunders, Philadelphia, 2001.

CARNEIRO E.F. *O eletrocardiograma – 10 anos depois*. 4ª. reimp. Rio de Janeiro: Enéas Ferreira Carneiro Ltda, 1993.

DALE DUBIN, M.D. *Interpretação rápida do ECG*. 3ª ed., 8ª reimp. Rio de Janeiro: Editora de Publicações científicas Ltda, 1996.

MOFFA PJ. *Eletrocardiograma: Normal e Patológico*, 7ª edição. São Paulo, Roca, 2001.

PORTO CC. *Semiologia Médica*, 5ª Edição .Rio de Janeiro, Editora Guanabara, 2005.

Sociedade Brasileira de Cardiologia. Diretrizes de interpretação de Eletrocardiograma de repouso. *Arq Bras Cardiol* 2003; 80 (supl II).

SOUZA BF. *Manual de propedêutica médica*, 3ª Edição, Volume I. Belém, CEJUP, 1995.

# 18

## Infarto do Miocárdio no Eletrocardiograma

### O Eletrocardiograma no infarto do miocárdio

O infarto agudo do miocárdio (IAM) representa o assunto mais importante na eletrocardiografia, por causa de sua alta ocorrência e gravidade.

Quarenta a cinquenta por cento dos IAMs agudos e prévios podem ser reconhecidos no eletrocardiograma (ECG) por elevação de ST típica e/ou ondas Q patológicas. Outros 20% de IAMs são detectáveis por padrões de ECG complexos (com bloqueios de ramo) e padrões de ECG especiais (IAM não-Q).

Aproximadamente 70% de IAMs são reconhecíveis no ECG, baseados em critérios bem definidos. Aproximadamente 30% de IAMs agudos e prévios não são reconhecíveis no ECG. As razões são: infartos pequenos, infartos associados com bloqueio de ramo esquerdo (BRE) e infartos múltiplos em que um padrão mascara o outro.

Frequentemente, a evolução clínica do IAM pode ser observada, porque corresponde a uma evolução de alterações do ECG.

### Etiologia

Mais de 90% de IAMs são atribuíveis à aterosclerose das artérias coronárias com trombose sucessiva, essa última frequentemente provocada por ruptura de placa. O IAM também pode ocorrer como uma consequência de espasmo de artéria coronária, dissecação aórtica, doenças de tecido conjuntivo, trauma cardíaco, tumores e outros.

### Vetores ST, Q e T em infarto do miocárdio

O vetor corrente de lesão aponta para a região de infarto, resultando em elevação ST.

O vetor necrose aponta para a direção oposta da área infartada, produzindo uma onda Q patológica ou uma onda QS.

O conhecido vetor de isquemia, na isquemia crônica, também aponta para fora da zona do infarto, enquanto resultando em ondas T negativas e simétricas.

## Nomenclatura das fases do infarto do miocárdio

Há abordagens diferentes para a descrição do estágio de IAM (agudo/subagudo/prévio), levando em consideração aspectos da evolução eletrofisiológica ou histopatológica.

Essa é uma fonte para confusão geral, porque as quatro abordagens diferentes não coincidem com a evolução de tempo. Abaixo está a nomenclatura usual, de acordo com a evolução eletrofisiológica:

1. Estágio agudo: elevação ST marcada (geralmente  $> 3$  mm., até 12 mm.). Isso revela lesão transmural.
2. Estágio subagudo: elevação ST moderada mais ondas Q ou ondas QS. Isso revela dano secundário e necrose. A onda T geralmente é negativa e simétrica, revelando isquemia.
3. Estágio crônico ou antigo: ondas Q “clássicas” (duração  $\geq 0.04$  s) ou ondas QS, com segmento ST isoeletrico. Uma onda Q ou onda QS atribuível a infarto revela necrose. A onda T permanece negativa ou normalizou.

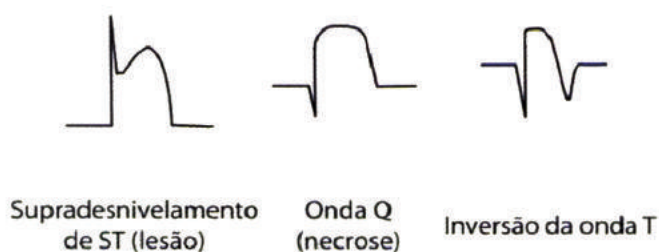


Figura 1: Esquema das três manifestações do IAM com supra de ST

## Eletrofisiologia

A descrição dos estágios de um infarto no ECG relacionada à evolução eletrofisiológica corresponde bastante bem ao dano real do miocárdio.

- **Fase aguda**

A oclusão por trombo de uma artéria coronária conduz à isquemia, com uma zona central de isquemia principal, ou de lesão. O ECG mostra lesão transmural ou a conhecida deformação monofásica, com onda R, segmento ST e onda de T incorporadas em um único desvio positivo.

- **Fase subaguda**

A necrose se desenvolve na zona central e no ECG, uma onda Q aparece. A zona necrótica é rodeada por uma zona de lesão (elevação ST secundária no ECG) que é, por si só, cercada por uma zona isquêmica, com a negatividade inicial T no ECG.

- **Fase antiga**

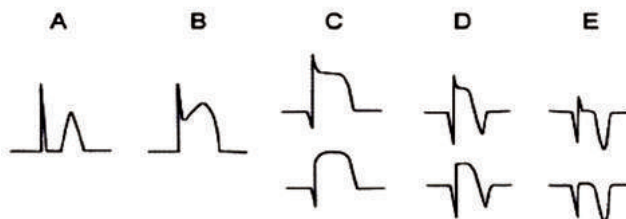
Há duas possibilidades para a evolução de um infarto subagudo, podendo reverter ou evoluir à necrose.

Caso ocorra necrose, ondas largas Q ou QS são vistas no ECG, o segmento



ST volta à linha isoeletrica e a onda T é geralmente simétrica e negativa. Frequentemente, a onda T volta ao normal depois de semanas ou meses.

Uma onda patológica Q, em seu sentido restrito, representa miocárdio não despolarizável e não necrose. Por conseguinte, em casos raros, ondas Q podem ser também completamente reversíveis. A necrose, por definição, nunca é reversível.



Evolução das alterações eletrocardiográficas no infarto agudo do miocárdio:

- A- Ondas T superagudas (primeiros minutos);
- B- Supradesnível do ponto J e do segmento ST (mais ou menos 30 minutos);
- C- Surgimento de onda Q (aproximadamente 6h);
- D- Inversão da onda T (cerca de 24h);
- E- Regressão do supradesnível (pouco menos de 1 semana).

A onda Q aumenta a partir de 6h de evolução, enquanto o supradesnível de ST diminui progressivamente; a onda T, muito ampla e positiva no início, torna-se achatada e depois negativa, e a profundidade aumenta.

## Localização do infarto

De acordo com sua localização, o padrão de infarto se manifesta em diferentes derivações. Se a pessoa considerar a exploração tridimensional dos vetores cardíacos pelas derivações ECG padrão 12, é fácil de determinar a localização.

- **Infarto anteroseptal**

Como as derivações V2 e V3 são posicionadas em cima do septo interventricular, o infarto anteroseptal produzirá o padrão típico nestas derivações (também em V1).

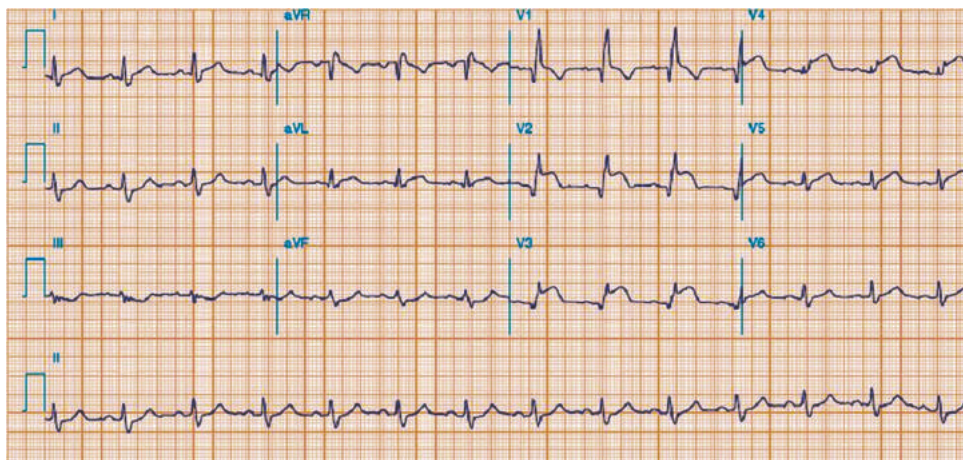


Figura 2: IAM ântero-septal e bloqueio completo de ramo direito

- **Infarto anterior extenso (Infarto Anterolateral)**

O infarto anterolateral inclui o infarto do septo, do ápice, e porções laterais do ventrículo esquerdo. Por essa razão, o padrão de infarto é visto adicionalmente nas derivações (V1) V2 para V4, na derivação V5, e frequentemente na V6.

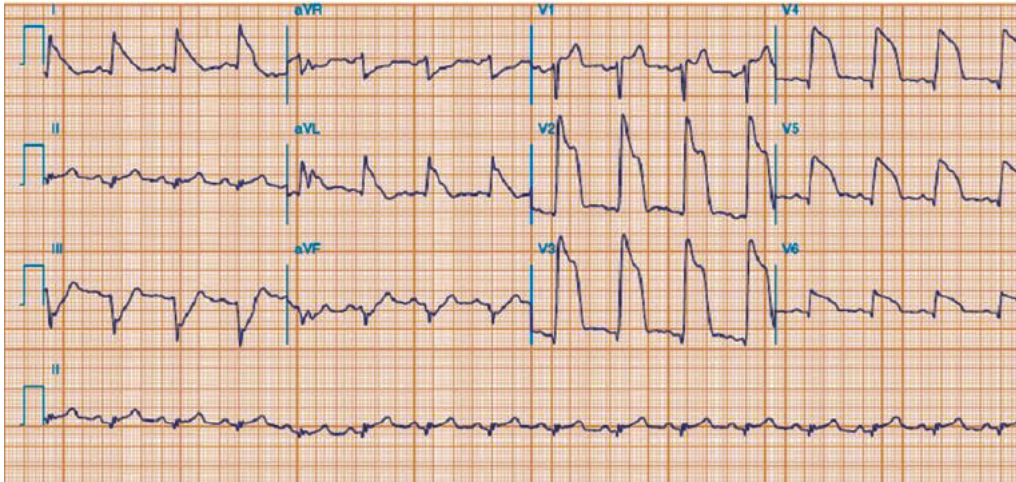


Figura 3: IAM anterior extenso

- **Infarto lateral**

Esse infarto é raro em sua forma isolada. Como as derivações V5 e V6 exploram diretamente a parede lateral, o padrão típico nessas derivações é observada. Dependendo da extensão do infarto, os sinais típicos também poderiam estar presentes nos derivações I e aVL. Em infarto lateral alto, algumas vezes somente aVL encontra-se envolvida. Por isso, esse tipo de IAM pode ser negligenciado.

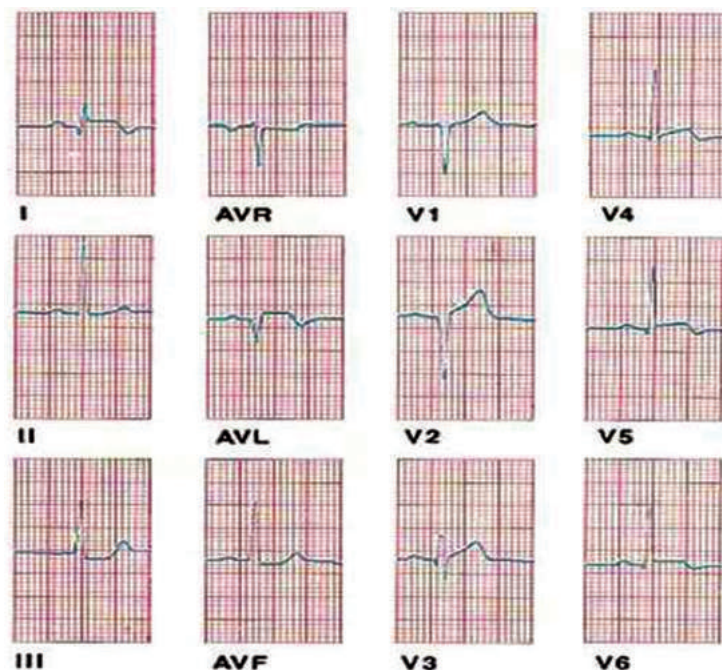


Figura 4: IAM na parede lateral – ondas Q em D1, aVL, V5 e V6



- **Infarto inferior**

Segundo o triângulo de Einthoven, as derivações III, aVF e II refletem diretamente vetores orientados inferiormente. O padrão de infarto inferior será, por essa razão, detectado nessas derivações.

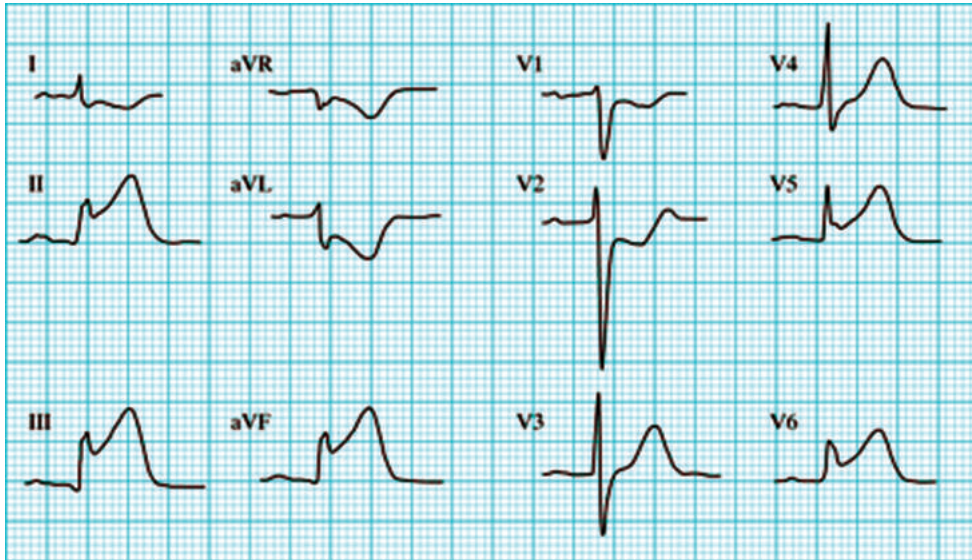


Figura 5: O traçado eletrocardiográfico mostra um infarto recente do miocárdio em parede inferior ou diafragmática, ou seja, supradesnivelamento do ponto “J” em derivações DII, DIII e aVF.

- **Infarto posterior**

De acordo com a definição de ondas Q patológicas e recorrendo somente às 12 derivações básicas do ECG, o padrão não é o de um infarto com onda Q.

Em algumas das derivações clássicas, vê-se a imagem em espelho do padrão original, que podem ser vistas nas derivações adicionais posteriores V7, V8 e V9.

A imagem de espelho é vista nas derivações opostas, as derivações anteriores V2 e V3, e algumas vezes a V1, consistindo de uma depressão de um ST em vez de uma elevação de ST e/ou uma grande e larga onda R em vez de uma onda Q larga, dependendo do estágio do infarto.

Na ausência de ondas Q patológicas e/ou elevação ST nas 12 derivações básicas, a possibilidade de infarto frequentemente não é considerada. Assim, na presença dessas alterações nas derivações V1 a V3, o diagnóstico de infarto posterior sempre deve ser confirmado ou excluído com ajuda de derivações V7 a V9:

- Onda R única e/ou uma RS complexa, com uma duração R de  $\geq 0.04$  s.
- Depressão ST isolada.

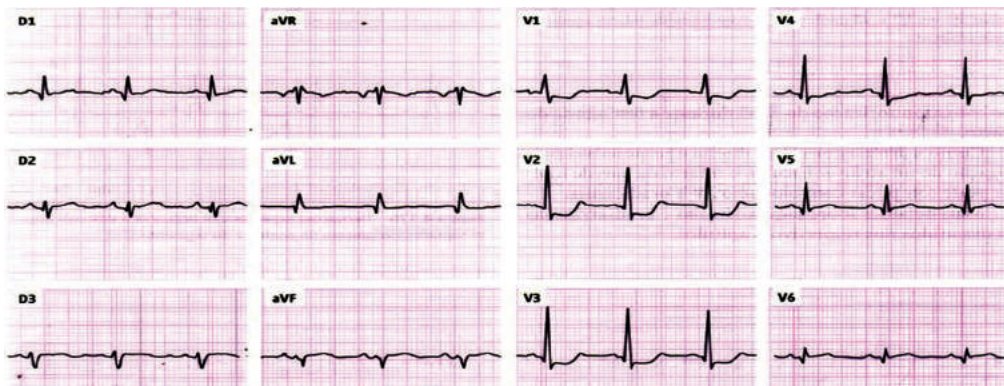


Figura 6: IAM de parede posterior

- **Infarto do ventrículo direito**

Um infarto do ventrículo direito (VD) isolado é extremamente raro, porém, um infarto inferior agudo combinado com um infarto VD em uma porcentagem notavelmente alta, aproximadamente 40%, geralmente, ocorre em casos com oclusão proximal da artéria coronária direita.

Em contraste ao infarto posterior, o infarto VD não produz uma imagem de espelho em quaisquer das derivações básicas. O padrão de infarto direito só é detectável com as derivações adicionais VD, V3R, V4R, V5R, e, algumas vezes, o V6R. O IAM inferior agudo combinado com o infarto VD agudo é frequentemente associado com o bloqueio atrioventricular.

Sem exceção, as derivações VD V3R a V6R devem ser aplicadas o mais cedo possível em todo paciente com um infarto inferior agudo, pois o tratamento médico difere na presença de infarto VD e, além disso, 48 horas depois dos primeiros sintomas, os sinais típicos do ECG de infarto VD desaparecem em 50% dos casos.

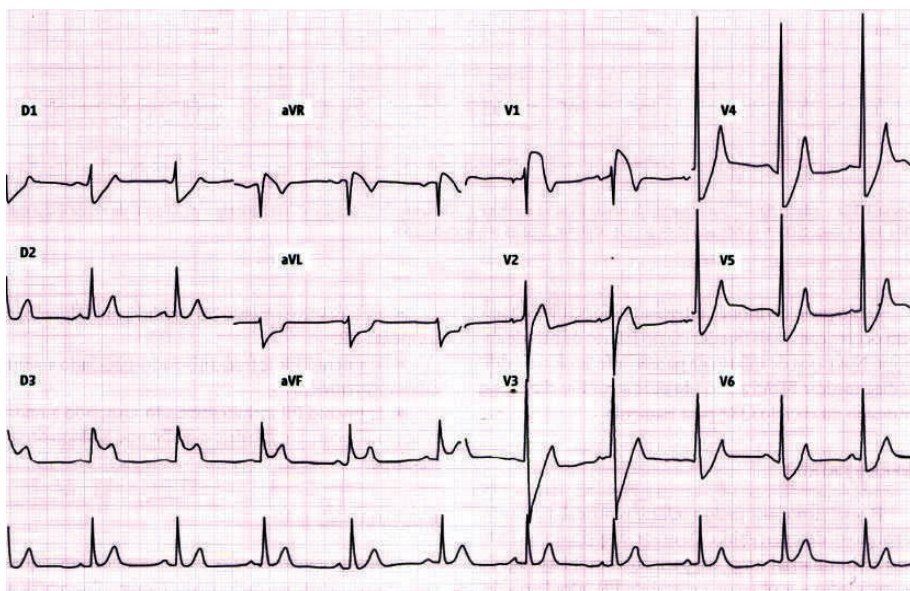


Figura 7: IAM do ventrículo direito: supradesnivelamento de ST nas derivações especiais direitas V2R a V5R. Como V2R tem a mesma posição que V1, suspeita-se de infarto de VD quando se encontra supradesnivelamento de ST isolado em V1, na presença de infarto inferior.

## Diagnóstico diferencial do infarto

O diagnóstico diferencial de ondas Q formalmente patológicas é extenso e inclui, por exemplo, cardiomiopatia obstrutiva hipertrófica, embolia pulmonar, variantes normais (QIII) e artefatos.

A elevação ST é vista em pericardite (ST principalmente  $< 3$  mm, sem desenvolvimento de ondas Q patológicas), como resultado de sobrecarga ventricular esquerda ou bloqueio de ramo esquerdo, em “repolarização precoce”, na síndrome Brugada, e em outras condições. Na angina Prinzmetal, o segmento ST retorna para a linha isoeletrica, geralmente dentro de no máximo 20 minutos.

O diagnóstico diferencial das ondas T negativas e simétricas é extenso e inclui isquemia sem necrose, pericardite subaguda ou crônica e muitas outras condições. Ondas T altas, positivas e simétricas não só são vistas ocasionalmente na fase supraguda do IAM, mas, também, em hipercalemia.

## Padrões complexos de infarto

O termo *padrões complexos de infarto* significa infarto em combinação com os distúrbios clássicos de condução intraventricular BRE, BRD, BDAS, bloqueio do fascículo posterior e bloqueios bilaterais.

Um infarto prévio associado com BRE é diagnosticável sem problemas na presença de alguns critérios de alta especificidade, como:

- Uma onda Q em pelo menos duas destas derivações: I, aVL, V5 e V6
- Uma regressão de amplitude de onda r de V1 para V4
- Um entalhe da onda S em V3 para V5 = “Sinal de Cabrera”

No entanto, na ausência desses sinais, um IAM prévio não pode ser excluído.

Em contraste, um infarto antigo em BRD é geralmente fácil de identificar, em localização inferior e anterior. Ondas Q patológicas idênticas estão presentes como sem BRD, porque a necrose influencia os primeiros 40-60 ms do complexo QRS, ao passo que a BRD produz alterações dos últimos 50-60 ms de QRS.

A BDAS pode imitar ou mascarar um infarto inferior. O infarto anterior extenso é detectável apesar de BDAS.

O bloqueio do fascículo posterior representa uma condição especial. Na prática, essa perturbação de condução rara é encontrada quase exclusivamente em IAM inferior, por um lado, considerando que um infarto inferior conduz a esse bloqueio em aproximadamente 6%, por outro lado, o bloqueio do fascículo posterior, muitas vezes, mascara completamente o infarto.

O padrão de infarto da onda não-Q representa o padrão especial mais importante e mais frequente. É caracterizado por ondas T simétricas, negativas, com ondas R normais ou ligeiramente reduzidas. Na fase aguda, o ST pode ser elevado minimamente, com configuração de convexidade superior. O infarto pode ser transmural ou não transmural.

## Complicações do infarto agudo

As arritmias representam as complicações mais frequentes de IAM, incluindo extrasístoles ventriculares, taquicardia ventricular e fibrilação ventricular, bloqueio átrioventricular de todos os graus e *torsades de pointes*, em alguns casos.

No infarto inferior, especialmente em combinação com infarto ventrículo direito, bloqueio atrioventricular completo ocorre em aproximadamente 12% dos casos e geralmente progride para bloqueio de 2º, 1º, e condução AV normal em poucos dias.

O aneurisma de ventrículo esquerdo pode ser detectado com a elevação de ST em > 3 derivações >1 mm em infartos com onda Q.



## **BIBLIOGRAFIAS CONSULTADAS:**

BRITO S.; DAIBES, T. *Manual de Eletrocardiograma*. Belém: L&A Editora, 2007.

BRAUNWALD E; ZIPES DP & LIBBY P. *Heart disease: A textbook of cardiovascular medicine*. 6th ed. W. B. Saunders, Philadelphia, 2001.

CARNEIRO E.F. *O eletrocardiograma – 10 anos depois*. 4ª. reimp. Rio de Janeiro: Enéas Ferreira Carneiro Ltda, 1993.

DALE DUBIN, M.D. *Interpretação rápida do ECG*. 3ª ed., 8ª reimp. Rio de Janeiro: Editora de Publicações científicas Ltda, 1996.

MOFFA PJ. *Eletrocardiograma: Normal e Patológico*, 7ª edição. São Paulo, Roca, 2001.

PIEGAS LS, FEITOSA G, MATTOS LA, NICOLAU JC, ROSSI NETO, et al. Sociedade Brasileira de Cardiologia. Diretriz da Sociedade Brasileira de Cardiologia sobre tratamento do infarto agudo do miocárdio com supradesnível do segmento ST. *Arq Bras Cardiol* 2009; 93 (6 supl 2):e179-e264.

Sociedade Brasileira de Cardiologia. Diretrizes de interpretação de Eletrocardiograma de repouso. *Arq Bras Cardiol* 2003; 80 (supl II).

Sociedade Brasileira de Cardiologia. O eletrocardiograma no infarto agudo do miocárdio. Grupo de Estudos de Eletrocardiografia, 2004. Disponível em < <http://departamentos.cadiol.br/eletoc/publicacoes/curso/007.asp>.

SOUZA BF. *Manual de propedêutica médica*, 3ª Edição, Volume I. Belém, CEJUP, 1995  
II Diretriz da SBC para tratamento do IAM. *Arq Bras Cardiol* 2000, vol 74.

# 19

## Icterícia

**A** icterícia é definida como coloração amarelada da pele, escleróticas, membranas mucosas e líquidos orgânicos, consequente à deposição, nesses locais, de pigmento biliar - bilirrubina, o qual se encontra em níveis elevados no plasma (hiperbilirrubinemia). A icterícia é clinicamente detectada quando a concentração sérica de bilirrubina ultrapassa 2-3mg/100ml.

A detecção de icterícia tem importante valor semiológico e deve ser sempre valorizada. A icterícia reflete alterações na produção e/ou em passos do metabolismo/excreção da bilirrubina e pode ser manifestação clínica de numerosas doenças hepáticas e não hepáticas. A icterícia pode ser a primeira ou mesmo a única manifestação de uma doença hepática.

É importante não confundir a icterícia com estados em que a pele pode apresentar coloração amarelada, como em decorrência da alimentação excessiva em alimentos ricos em caroteno (tomate, cenoura, mamão, etc.) e pela impregnação cutânea de certas drogas (quinacrina).

### Metabolismo da bilirrubina

Os pigmentos biliares são constituídos por uma cadeia de quatro anéis pirrólicos ligados por três pontes de carbono. A bilirrubina é formada a partir da degradação do radical heme existente na hemoglobina, mioglobina e outras hemoproteínas. Esse processo ocorre nas células do sistema retículo-endotelial, tendo como um dos principais representantes o baço, onde os quatro radicais heme da hemoglobina são desdobrados em ferro e protoporfirina. Essa última dará origem à biliverdina, pigmento intermediário que se forma antes da bilirrubina.

A principal fonte de bilirrubina é a hemoglobina proveniente da quebra de eritrócitos maduros, a qual contribui com cerca de 80-85% da produção total. Dos restantes 15-20%, uma pequena proporção é proveniente da destruição prematura, na medula óssea ou no baço, de eritrócitos recém formados e o maior componente é formado no fígado, derivado do heme não eritróide e de hemoproteínas hepáticas tais como mioglobina, citocromo e catalases.

Em adultos, são quebrados diariamente cerca de 35g de hemoglobina, resultando na produção de 300mg de bilirrubina. Em condições fisiológicas, a maioria

dos eritrócitos normais é sequestrada da circulação após 120 dias de vida pelas células reticuloendoteliais do baço, do fígado e da medula óssea. Dentro das células fagocíticas ocorre a lise dos eritrócitos e a degradação da hemoglobina. A molécula globina é degradada, o anel de ferroprotoporfirina é quebrado e o ferro parcialmente reutilizado para a síntese do heme. O produto tetrapirrólico resultante é a biliverdina, que é convertida em bilirrubina pela enzima biliverdina redutase. Essa forma de bilirrubina é denominada não conjugada e é lipossolúvel.

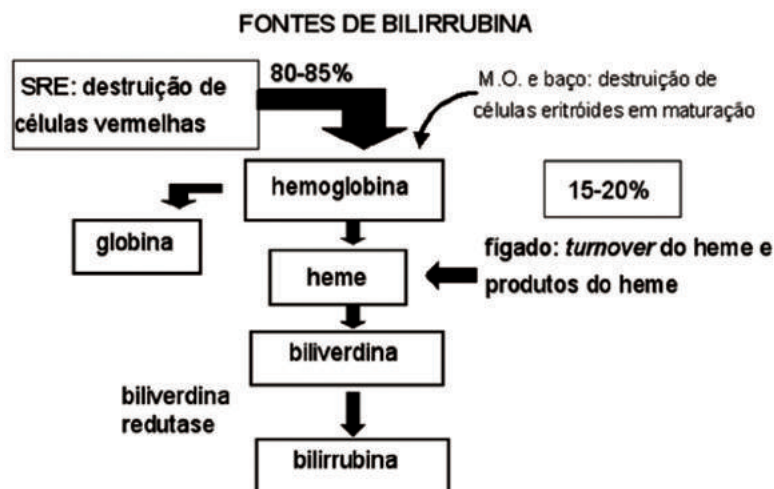


Figura 1: Fontes de bilirrubina. SER: sistema reticuloendotelial. MO: medula óssea. Fonte: Martinielli. Icterícia. Medicina Ribeirão Preto.

A bilirrubina não conjugada não é hidrossolúvel, portanto, não será encontrada na urina. Porém, ela apresenta lipossolubilidade, o que lhe confere afinidade pelo sistema nervoso, pois os neurônios são ricos em gordura. Quando em concentrações elevadas no sangue em recém nascidos impregna os gânglios da base, causando kernicterus.

Como produto final desse processo de degradação do heme e de outras hemoproteínas, tem-se a formação da bilirrubina não-conjugada, também chamada de indireta devido ao seu comportamento na reação de Van den Berg. Após ser formada, a bilirrubina indireta se liga à albumina para ser transportada através da corrente circulatória em direção ao fígado.

O fígado ocupa papel central no metabolismo da bilirrubina, sendo responsável por sua captação, conjugação e excreção.

Depois de entrar na corrente circulatória, a bilirrubina indireta é levada ao fígado, onde é captada na face sinusoidal dos hepatócitos através de sistemas proteicos, transportadores de membrana num processo chamado captação. Após sua entrada na célula, no retículo endoplasmático liso, o complexo bilirrubina-albumina é desfeito e a bilirrubina é conjugada por ação de enzimas microssomais (UDP glicuroniltransferase) com o ácido glicurônico e forma um composto mais polar e hidrossolúvel (bilirrubina conjugada) o qual, por sua vez, é excretado através do pólo biliar do hepatócito, em íntimo contato com os canalículos biliares. Passa, então, a formar um complexo lipídico-micelar, que é excretado no duodeno através do ducto biliar principal e será desconjugado e reduzido, no cólon, por ação das

glicuronidasas bacterianas, formando os urobilinogênios. Esses são excretados nas fezes, em sua maioria, porém uma pequena parte é reabsorvida e volta ao fígado pelo sistema porta, constituindo o ciclo enteroepático da bilirrubina.

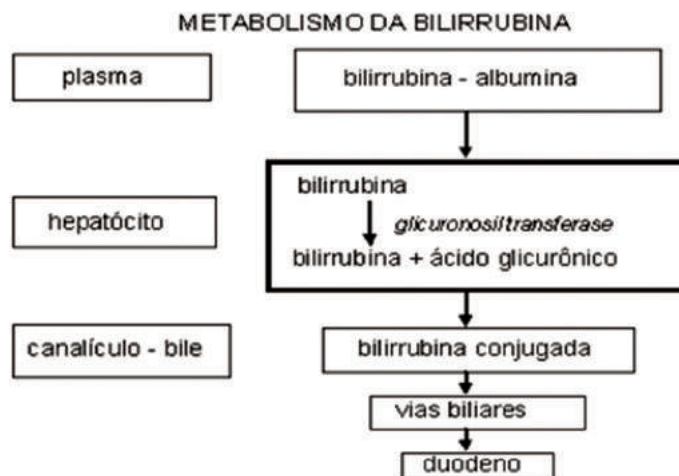


Figura 2: metabolismo da bilirrubina. Fonte: Martinelli. Icterícia. Medicina Ribeirão Preto.

A bilirrubina conjugada é também chamada de direta devido ao seu comportamento na reação de Van den Berg. Ela é hidrossolúvel, o que garante a sua excreção ao sistema biliar intra-hepático e através do canal colédoco ao intestino. Característica essa que justifica também a sua eliminação na urina (colúria) em estados de hiperbilirrubinemia direta. Além disso, ela não ultrapassa a barreira hematoencefálica, logo não causa *kernicterus*.

Quando o metabolismo fisiológico da bilirrubina é prejudicado por causas pré, intra e pós-hepáticas há um acúmulo desse pigmento no sangue e, posteriormente, nos tecidos, principalmente nos ricos em fibras elásticas, resultando na coloração amarelada que caracteriza esse estado. A bilirrubina direta cora mais facilmente os tecidos quando comparada à indireta. São necessários valores superiores a 3 a 4 mg/100mL de bilirrubina indireta para que apareça a icterícia, enquanto que valores superiores a 2 mg/100mL da fração conjugada já são suficientes. Em casos mais graves, pode-se processar o acúmulo do pigmento intermediário biliverdina na pele e esclerótica, conferindo a elas coloração esverdeada.

**Manifestações clínicas da hiperbilirrubinemia de acordo com a fração elevada:**  
**-Hiperbilirrubinemia não conjugada:** icterícia  
**-Hiperbilirrubinemia conjugada:** icterícia, colúria, hipocolia ou acolia fecal

### Classificação das icterícias

Baseando-se nas causas, os principais mecanismos que resultam em icterícia são classificados em pré-hepáticos, hepáticos e pós-hepáticos. Pode-se ainda estabelecer uma classificação tendo como base o processo fisiológico que está alterado, como a produção da bilirrubina indireta; a captação e o transporte no hepatócito; a conjugação e a excreção no sistema biliar intra e extra-hepático. O último critério oferece pouca aplicabilidade clínica, diferentemente do primeiro, que será abordado mais detalhadamente.

- **Icterícias pré-hepáticas**

Resultam do aumento na produção de bilirrubina não conjugada, podendo advir da destruição exagerada de hemácias e conseqüente desdobramento excessivo de hemoglobina, resultante da eritropoiese ineficaz ou da superprodução de outras hemoproteínas. Se a reserva funcional de ácido glicurônico for suficiente, o pigmento pode ser captado, conjugado e excretado pelo fígado sem se manifestar a icterícia. O fígado tem capacidade de metabolizar até quatro vezes o total que normalmente recebe. Dessa forma, a icterícia pode surgir por uma oferta de bilirrubina que ultrapassa a capacidade hepática de conjugação, como nos quadros hemolíticos ou por redução dessa capacidade em quadros de insuficiência hepato-celular, por exemplo. Nesses casos predomina a fração não conjugada, o que explica a maior ocorrência de *kernicterus* e a ausência de colúria.

Os principais fatores determinantes desse tipo de icterícia são a hemólise, distúrbios na eritropoiese e superprodução de hemoproteínas. Na hemólise, ocorre destruição exagerada de hemácias no baço e na corrente circulatória, tendo como causas principais as anemias hemolíticas, a malária, a leishmaniose visceral e as septicemias. A esplenomegalia é um sinal clínico de muito valor nesses casos. Quando há distúrbios na eritropoiese, as hemácias anormais são prematuramente destruídas na medula óssea, gerando grande quantidade de bilirrubina não conjugada. Há ainda situações em que hemoproteínas não-hemoglobínicas, como citocromos, catalases e peroxidases existem em grandes quantidades e são transformadas em bilirrubina no sistema retículo endotelial.

- **Icterícias hepáticas**

Quando há defeitos na captação e transporte de bilirrubina por parte dos hepatócitos, ocorre um acúmulo da fração indireta no sangue, não havendo colúria nem alterações nos testes de função hepática. Clinicamente, a icterícia é a única manifestação. O melhor exemplo dessa forma de icterícia é representado pela síndrome de Gilbert, condição benigna e crônica que surge como conseqüência de hepatites virais. Algumas drogas contribuem para o surgimento desse tipo de icterícia, como a rifampicina, pois interferem no transporte intra-hepático de bilirrubina.

Em determinadas situações, a deficiência reside na capacidade de conjugação. Nesses casos, diversas enzimas envolvidas no processo têm suas atividades alteradas, sendo a glicuroniltransferase a principal delas. Dentre essas icterícias destacam-se:

- Icterícia fisiológica do RN, que se caracteriza por hiperbilirrubinemia transitória decorrente da ação deficiente da glicuroniltransferase, o que provoca elevação da fração indireta. Esse quadro é corrigido com o passar do tempo, pois o fígado amadurece e regula a atividade enzimática. Nesses casos, é comum o aparecimento do *kernicterus*.
- Síndrome de Crigler Najjar, que se caracteriza pela ausência parcial ou completa da glicuroniltransferase. Os níveis de bilirrubina não conjugada podem chegar até 20mg/100mL, havendo frequentes casos de *kernicterus*. A ausência enzimática total é incompatível com a vida.

- Por medicamentos, pois alguns antibióticos podem inibir a ação da glicuroniltransferase e levar a uma hiperbilirrubinemia indireta.
- Síndrome de Lucey–Driscoll, que é uma doença familiar que ocasiona hiperbilirrubinemia não conjugada devido à inibição temporária da glicuroniltransferase. É comum em RNs filhos de mulheres aparentemente saudáveis. Há grandes riscos de *kernicterus*.
- Icterícia do leite materno, que se caracteriza pela veiculação da icterícia através da amamentação.

Pode haver distúrbios de excreção intra-hepática da bile, que determina acúmulo de bilirrubina direta no interior dos hepatócitos com refluxo para o sangue, resultando em colúria e hiperbilirrubinemia conjugada. Há também aumento da fração indireta, em proporções menores, devido ao acúmulo da bilirrubina conjugada no interior das células hepáticas. Há duas formas de ocorrência desse tipo de icterícia: por colestase intra-hepática e a síndrome de Dubin Johnson e Rotor. A primeira consiste na ausência do fluxo biliar ao intestino por defeitos situados dentro do fígado, sem que haja defeitos nas vias biliares extra-hepáticas, causando refluxo dos elementos constitutivos da bile: bilirrubina direta, ácidos biliares, colesterol, fosfatase alcalina, etc. As principais causas de colestase intra-hepática são as metabólicas e as mecânicas, sendo essas últimas secundárias ao fluxo biliar intra-hepático. As principais causas são a hepatite viral, a hepatite por ingestão de drogas (clorpromazina), hepatite alcoólica, cirrose biliar e a consequente do uso de anticoncepcionais. Há também a síndrome Dubin Johnson e Rotor, de caráter familiar, hereditário, crônico e que se caracteriza por desordem da função excretora biliar. Porém, nesse caso, o defeito da excreção é seletivo para a bilirrubina, não havendo regurgitação de outros elementos constitutivos da bile.

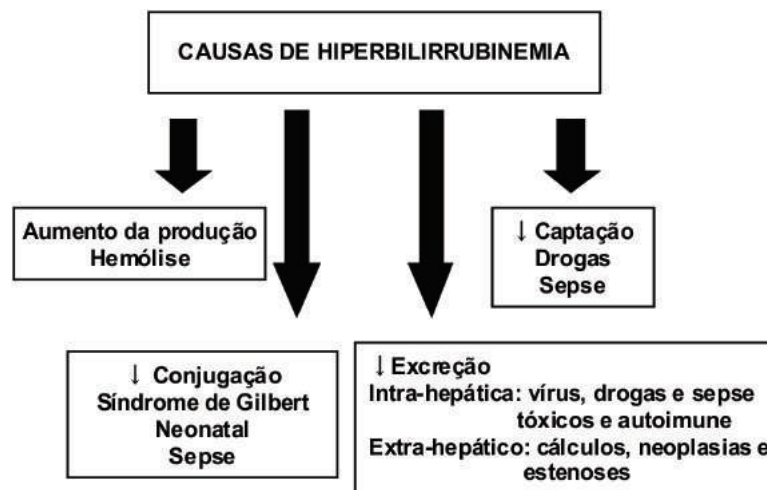
A lesão hepatocelular abrange as icterícias por degeneração ou necrose hepatocitária, resultando em um prejuízo de todas as etapas do metabolismo da bilirrubina. Sendo assim, há um aumento das duas frações, havendo predomínio de uma ou outra dependendo da etapa que foi comprometida. Geralmente, há colúria, as provas de função hepáticas estão alteradas e as fezes podem estar mais ou menos coradas. As causas mais frequentes desses casos de icterícia são as leptospiroses, hepatites e cirroses.

- **Icterícias pós-hepáticas**

São resultantes de alterações na excreção da bile devido a distúrbios das vias biliares extra-hepáticas, havendo sempre obstrução mecânica na via biliar afetada, podendo esta ser luminal (litíase e parasitos), parietal (neoplasia de hepatocolédoco) e extrínseco (tumor da cabeça do pâncreas). Há elevação predominante da fração conjugada, podendo haver também aumento da bilirrubina indireta, porém sempre em menor escala. Os níveis dos demais componentes da bile também se elevam, ao contrário do urobilinogênio urinário que está frequentemente ausente, assim como o urobilinogênio fecal, que está diminuído ou ausente caso a obstrução seja completa,



o que explica o descoloramento das fezes à obstrução completa. Dados clínicos como vesícula palpável, sinal de Murphy positivo, massa tumoral e presença de cálculos na vesícula ou no colédoco em exames radiológicos contribuem para o diagnóstico.



## Abordagem do paciente com icterícia

Na abordagem do paciente icterico, alguns dados da história clínica e do exame físico são fundamentais para o esclarecimento da possível causa da icterícia.

Não é fácil estabelecer o real mecanismo que ocasiona a icterícia, porém faz-se necessário realizar uma minuciosa exploração semiológica, baseada na anamnese, exame físico e provas complementares

Para a detecção da icterícia, é fundamental que o paciente seja examinado em ambiente com luz natural adequada, uma vez que, com pouca claridade ou com iluminação artificial, sua percepção pode ser prejudicada. Os locais onde a icterícia é mais frequentemente percebida são conjuntiva ocular e pele. Essa distribuição faz-se como consequência da afinidade da bilirrubina com tecido elástico. Essa afinidade pode explicar ainda a discrepância entre a intensidade da icterícia e os níveis séricos de bilirrubina em fases de recuperação de doenças que se acompanham de icterícia. A localização da pigmentação pode ser importante para a distinção clínica entre outras causas de pigmentação amarelada da pele, como carotenemia, condição em que o pigmento (betacaroteno) se deposita na pele, particularmente nas palmas das mãos, mas poupa escleróticas e membranas mucosas.

Conhecer a história clínica do paciente é fundamental para o conhecimento das possíveis causas de icterícias, sendo de fundamental importância no traçado da impressão diagnóstica e diagnóstico diferencial. A exploração realizada basicamente à palpação também é crucial, pois detecta sinais clínicos importantes como hepatomegalia, esplenomegalia e sinal de Murphy, o que ajuda a nortear o caso analisado.

É importante saber dados do paciente como a idade de aparecimento da icterícia, pois determinadas doenças são mais prevalentes em determinadas faixas etárias: hepatite A na infância e adolescência; neoplasia de vias biliares, em pacientes idosos. A profissão é de extrema importância. Certas profissões possibilitam a exposição a infecções virais, como ocorre com médicos, enfermeiros, dentistas,

técnicos de laboratório e graduandos da área de saúde. A procedência do indivíduo deve ser investigada, bem como viagens recentes e passadas a regiões endêmicas de hepatites virais, esquistossomose, febre amarela, etc. A cor/raça também é importante, pois certas doenças são mais prevalentes em determinadas raças, como a anemia falciformes em negros.

Os hábitos do paciente devem ser pesquisados. Uma das etiologias mais comuns de doença hepática em nosso meio é a alcoólica – é fundamental a informação referente ao uso de bebida alcoólica: quantidade, tipo de bebida, tempo de uso. Além disso, deve-se investigar o uso de drogas injetáveis. A infecção pelo vírus das hepatites B e C é frequente em usuários de drogas endovenosas. Não se deve esquecer também que a infecção viral é frequente em homossexuais.

Os antecedentes pessoais e familiares podem ajudar na investigação do paciente icterício. A história de hemotransfusões, cirurgias prévias, tatuagens, tratamento dentário, contato com pessoas com icterícia, história de hepatites em contactantes, uso prolongados de medicações conhecidamente hepatotóxicas ou que podem causar icterícia, uso de chás ou medicamentos feitos a partir de plantas ou ervas, entre outros.

Além da icterícia, sintomas, como o prurido, os xantomas e a febre, assim como alterações na fosfatase alcalina e nas transaminases, são muito importantes de serem analisados. Os sintomas de febre baixa, náuseas, anorexia, podem ocorrer na hepatite viral e na alcoólica, já a febre com calafrios sugere contaminação bacteriana na bile (colangite), muitas vezes, acompanhada de hepatomegalia dolorosa. As manifestações de anemia importante com icterícia sugerem quadro de anemia hemolítica. A dor em cólica em hipocôndrio direito ou no quadrante superior do abdômen sugere cálculo biliar. A dor em hipocôndrio direito com aumento do volume hepático, febre e comprometimento do estado geral, acompanhado de achado um ponto doloroso à percussão, sugere abscesso hepático. A perda de peso é comum tanto nas doenças hepáticas agudas e crônicas, particularmente nas fases finais da doença crônica e nos casos de malignidade. A vesícula biliar pode ser palpável nos casos de obstrução biliar extra-hepática e sugere neoplasia justa-ampolar; entretanto, pode ser observada em casos de coledocolitíase.

O prurido surge a partir do acúmulo de sais biliares na pele, podendo levar lesões em consequência do ato de coçar. É comum em doenças hepáticas colestáticas intra e extra-hepática. Os xantomas surgem em colestases prolongadas e caracterizam-se por serem elevações elásticas amareladas na pele. Xantomas, xantelasma, hiperqueratose, pigmentação da pele e baqueteamento dos dedos podem ser observados em quadros de colestáticos crônicos.

Aranhas vasculares, eritema palmar, diminuição dos pelos, atrofia testicular, ginecomastia, distúrbios da coagulação, hálito hepático, encefalopatia hepática, são manifestações de insuficiência hepática.

A esplenomegalia pode ser manifestação da síndrome de hipertensão portal, fazer parte do quadro de hemólise e acompanhar infecções.

## **BIBLIOGRAFIAS CONSULTADAS:**

FRANCHI-TEIXEIRA AR; ANTONIALI F; BOIN IFSF; LEONARDI LS. Icterícia obstrutiva: conceito, classificação, etiologia e fisiopatologia. *Medicina Ribeirão Preto* 1997, 30: 159-163.

MARTINELLI ALC. Icterícia. *Medicina, Ribeirão Preto* 2004, 37: 246-252.

PORTO CC. *Semiologia Médica*. 5ª edição. Rio de Janeiro, 2005.

SEIDEL H.M; BALL J.W; BENEDICT G.W. *Mosby Guia de Exame Físico*. 6ª ed. Rio de Janeiro, 2007.

SOUZA BF, et al. *Manual de Propedêntica Médica*. 3ª edição, Belém, 1995.

SWARTZ M.H. *Tratado de Semiologia Médica*. 5ª Ed. Rio de Janeiro. Elsevier, 2006

# 20

## Hipertensão Portal

### Anatomia e Fisiologia

O sistema porta é formado pela veia porta e suas divisões intra-hepáticas e mais o conjunto de veias que drenam o sangue oriundo da área esplâncnica – parte distal do esôfago, estômago, pâncreas, baço, intestino delgado, cólon e vesícula biliar.

As veias desse sistema têm grande poder de acomodar variações de fluxo de sangue, mantendo constante a pressão, a exemplo do que ocorre fisiologicamente após a refeição.

A veia porta é formada, no nível da segunda vértebra lombar, atrás da cabeça do pâncreas – podendo haver variações anatômicas, inclusive com posição anterior ao pâncreas – pela confluência das veias esplênica e mesentérica superior; tem comprimento entre 5 a 8 cm e pressão em torno de 7 mmHg. Ela penetra no hilo hepático por dois ramos principais (direito e esquerdo), ao lado da artéria hepática, cuja pressão é de aproximadamente 100 mmHg; ambas dividem-se progressivamente em ramos menores; as veias sublobulares recebem circuitos arteriais, misturando, assim, o sangue dos dois setores. Dada a existência de resistência pré e pós-capilar arterial e de esfíncteres nessas pequenas veias, consegue-se a homogeneização com nível de baixa pressão do sangue que penetra nos sinusoides. O fluxo sanguíneo pelos sinusoides proporciona a troca de elementos com o interstício, havendo passagem de moléculas pelos grandes poros até o espaço de Disse, daí entrando em contato com a coluna de hepatócitos.

A partir dos sinusoides, o sangue é coletado pelas veias centrolobulares, ramos que confluem, formando as veias hepáticas, que saem do fígado com pressão de aproximadamente 4 mmHg e vão desembocar na veia cava inferior.

A veia esplênica origina-se no hilo do baço, após agrupamento de 5 a 15 canais principais, que juntam na altura da cauda do pâncreas com os vasos curtos do estômago, para formar o tronco da veia esplênica. Nesse tronco desembocam ainda veia gastroepiplóica esquerda (próximo ao baço) e vários ramos da cabeça do pâncreas.

A veia mesentérica superior recebe ramos do intestino delgado, da metade direita do cólon, da cabeça do pâncreas e, por vezes, a veia gastroepiplóica direita.

A veia mesentérica inferior, que drena sangue da metade esquerda do cólon transversal, do cólon descendente e parte do reto (plexo hemorroidário superior),

alcança o sistema porta de forma variável, podendo juntar-se diretamente à esplênica, ou à união desta com a mesentérica superior, ou alcançando diretamente o tronco porta; os plexos hemorroidários médio e inferior são tributários da veia cava.

A veia gástrica esquerda, na maioria dos casos, penetra na própria veia porta, mas pode ser afluente da veia esplênica.

O fígado recebe cerca de 1/5 do débito cardíaco e tem a peculiaridade de contar com dupla circulação aferente (arterial e portal).

O fluxo sanguíneo hepático total é de aproximadamente 1.500 ml/min; destes, cerca de 70% correspondem a sangue portal, e 30% vem da artéria hepática.

O sangue portal contribui com 75% do suprimento de oxigênio para o fígado, ainda que a sua saturação seja menor que do sangue arterial.

## Conceito

Todo esse conjunto da circulação portal e das veias hepáticas e cava inferior é desprovido de válvulas, permitindo que qualquer obstáculo ao fluxo sanguíneo, em qualquer ponto desse trajeto, transmita elevações de pressão à montante. Logo, hipertensão portal (HP) é o quadro sindrômico resultante de qualquer obstáculo ao tronco porta ou a um de seus ramos, dentro ou fora de fígado. Quando o obstáculo se estabelece, as veias colaterais anatomicamente mais próximas começam a desenvolver-se, visando drenar o sangue porta para o sistema cava, surgindo assim, uma série de complicações e manifestações clínicas.

## Classificação

Baseia-se no local de obstáculo ao fluxo sanguíneo portal e tem importância clínica por prever as alterações mais significativas na evolução da síndrome. Apoiar-se em dados obtidos com o diagnóstico da patologia básica, os aspectos angiográficos e principalmente as medidas de pressão tomadas na veia hepática e/ou na veia porta. Mesmo que não se faça a manometria na rotina do atendimento, conhecendo-se a patologia do paciente, pode-se inferir sobre seu comportamento na HP. É importante ressaltar que algumas patologias podem ter mais de um local de obstrução e serem formas mistas dentro da classificação.

### a) Pré-sinusoidal

- Extra-hepática: trombose da veia porta, trombose da veia esplênica.
- Intra-hepática: esquistossomose, fibrose hepática congênita, cirrose biliar primária, hepatite crônica, hipertensão portal idiopática.

b) Sinusoidal: cirrose hepática (vírus, drogas, álcool, metabólica), hepatite, lesões por material tóxico, intoxicação por vitamina A.

### c) Pós-sinusoidal

- Hepática: doença venoclusiva, cirrose alcoólica com esclerose hialina centrolobular.
- Supra-hepática: síndrome de Budd-Chiari, pericardite constrictiva, cardiopatia com congestão venosa direita.

Na HP pré-sinusoidal (por exemplo, esquistossomose), a pressão venosa hepática ocluída (PVHO) é menor que a pressão portal, ou seja, pressão portal elevada e PVHO normal.

Na HP sinusoidal e pós-sinusoidal (por exemplo, cirroses), ocorre elevação da pressão portal e também da PVHO que se tornam semelhantes. Aqui, a chamada pressão venosa hepática (PVH), que é igual à PVHO menos a pressão venosa hepática aberta (PVHA), está aumentada.

Na HP pós-sinusoidal com obstáculo acima do fígado, ocorrem elevações de pressão portal, PVHO e PVHA. Sendo assim, a PVH está praticamente normal.

### **Circulação Colateral**

A estase, o aumento do volume sanguíneo e a elevação da pressão venosa, na HP, forçam o sangue a fluir por veias colaterais, numa tentativa de acomodação. Isso leva a três situações:

- a) Fluxo por colaterais naturais com aumento de seus calibres;
- b) Recanalização de colaterais naturais que habitualmente se fecham após o nascimento (por exemplo, umbilical e para-umbilicais);
- c) Formação de colaterais através de novas anastomoses em vários pontos do abdômen .

Em todos esses casos, as colaterais promoverão o desvio de sangue do sistema porta para o sistema cava, chegando assim à circulação sistêmica sem passar pelo fígado.

Na maioria das vezes, a presença de colaterais não consegue manter a redução da pressão portal e essa se mantém elevada, pois ocorre aumento do fluxo esplâncnico e resistência nas colaterais. A formação de colaterais se dá em sete áreas principais:

- a) Na proximidade do cárdia, originando as varizes do esôfago e do estômago. Nesse local, as veias gástrica esquerda, gástrica posterior e os vasos curtos do estômago se anastomosam com a ázigo menor, veias intercostais e do esôfago;
- b) Reabertura das veias umbilical e paraumbilicais que vêm até a parede abdominal anterior, aí se anastomosando com os ramos das veias epigástricas, dirigindo-se para cima e para baixo, em direção às tributárias da cava superior ou cava inferior, respectivamente;
- c) Em nível de ânus e reto, anastomosando veia hemorroidária superior com hemorroidária média e inferior;
- d) Anastomoses dos ramos esplâncnicos com ramos do sistema cava inferior junto à parede abdominal posterior, região retroperitoneal, omento, ligamento esplenorrenal e regiões de aderências;
- e) Anastomose da veia esplênica ou suas tributárias (pancreática-adrenal) com veia renal e, logo, ao sistema cava inferior;



f) Dilatação das veias que correm junto à veia porta, contornando eventual bloqueio extra-hepático (por exemplo, trombose da veia porta), retornando o sangue em direção ao fígado, formando um enovelado denominado de transformação cavernosa.

Em alguns locais, as colaterais se tornam superficiais no interior dos órgãos, formando as varizes que se localizam principalmente no:

- Esôfago: alimentadas pelo fluxo da veia gástrica esquerda;
- Estômago: alimentadas por ramos da veia gástrica esquerda e vasos curtos, tributários da veia esplênica;
- Reto: pela anastomose das hemorroidárias, devendo-se diferenciar do simples crescimento das hemorroidas.

As varizes esofágicas e gástricas ocasionam sangramentos importantes, trazendo risco de morte para o paciente. As características que determinam maior risco de sangramento dessas varizes são:

- Tamanho e/ou calibre das varizes;
- Presença de marcas vermelhas na mucosa sobre as varizes (fragilidade local);
- Grau de insuficiência hepática.

Os de menor risco são:

- Nível de HP;
- Pressão no interior das varizes;
- Presença de ascite;
- Presença de esofagite de refluxo.

A ruptura das varizes se dá quando a pressão portal é de no mínimo 12 mmHg. As varizes do esôfago inferior sangram mais, por apresentarem fluxo mais turbulento e tecido de sustentação mais frágil.

O desvio de sangue pelas colaterais leva até a circulação sistêmica várias substâncias, antígenos e germes que contribuem para a piora da situação clínica.

## **Sintomatologia**

A sintomatologia da HP é variável e influenciada pela doença que a provocou. Porém, ela apresenta sintomas peculiares, que são: hematêmese, melena e sangramento de varizes hemorroidárias, hepatomegalia, esplenomegalia, edema e ascite, sintomas urinários, distúrbios digestivos, icterícia, alterações na microcirculação e alterações endócrinas.

- Hematêmese e melena e sangramento de varizes hemorroidárias: causados pelo rompimento de varizes profundas, como as varizes esofágicas e as hemorroidárias;
- Hepatomegalia: às vezes, está diretamente relacionada com a HP (etiologia supra-hepática), em outras, depende da patologia que agride o fígado;
- Esplenomegalia: a HP e os mecanismos imunológicos desencadeados

pela circulação de antígenos provocam o surgimento de esplenomegalia;

- Edema e ascite: o edema pode ser localizado ou generalizado. Na ascite, a HP exerce papel importante na localização do líquido. Ambos estão ligados a fatores próprios da HP;
- Sintomas urinários: pode ocorrer oligúria (diminuição do volume urinário), opsiúria (retardamento da eliminação de urina após as refeições), anisúria (desordem no ritmo de eliminação – poliúria e oligúria). Todos são sintomas decorrentes das alterações da circulação renal e embaraço na absorção intestinal, afetadas pela HP;
- Distúrbios digestivos: anorexia, náuseas, flatulência, relacionados à congestão da mucosa do tubo digestivo pela hipertensão venosa;
- Icterícia: por colestase intra-hepática;
- Alterações na microcirculação (ação de fator vaso dilatador não inativado no fígado): relacionadas à insuficiência hepática habitualmente e associadas com: telangiectasias arteriais em aranha (dilatações vasculares distais de cor avermelhada, constituídas por elevação angiomasosa em seu centro, de onde irrigam finos e numerosos ramos vasculares) e eritema palmar (coloração avermelhada de pele nas palmas das mãos e na região plantar);
- Alterações Endócrinas: no homem, ocorre feminilização relacionada ao hiperestrogenismo, devido ao fígado insuficiente; na mulher, ocorre a masculinização, fenômeno que pode estar relacionado com a desnutrição causada pela doença.

## Diagnóstico

O diagnóstico baseia-se na anamnese, exame físico e exames complementares.

### a) Anamnese:

- Dados gerais e identificação: a procedência, o sexo, a faixa etária e a etnia podem ter relação direta com a causa da doença, ou com a maneira como essa se manifesta;
- Queixa e motivo da consulta: na maioria das vezes, relacionados às hemorragias digestivas;
- História da moléstia atual: pesquisar sequência evolutiva, aparecimento dos sintomas;
- Deve-se pesquisar também sobre os hábitos de vida (alcoolismo) e doenças anteriores (hepatites) e doenças hereditárias e/ou crônicas (hipertensão arterial, diabetes mellitus).

### b) Exame Físico:

- Inspeção: verificar icterícia, telangiectasias, escoriações de prurido crônico, edema nos membros inferiores, coloração e textura da pele, ausência de pêlos, ginecomastia, emagrecimento, atrofia muscular, palidez, aumen-

to abdominal (globoso, achatado) que sugere esplenomegalia e/ou hepatomegalia, ascite, jugulares ingurgitadas, dispneia de repouso (pressão venosa aumentada – derrame pleural), circulação colateral;

- Ausculta: tanto do tórax – pesquisar atrito pericárdico, hipofonese de bulhas junto ao pulso paradoxal ligados à pericardite constrictiva ou tamponamento cardíaco crônico, presença de terceira bulha associada a cardiopatias congestivas, sinais de estase pulmonar secundária à cardiopatia, ou derrame pleural; quanto do abdômen , para evidenciar sopros;
- Palpação: abdominal – verificar frêmitos na região em que foram escutados os sopros, tamanho, consistência e superfície do fígado e do baço, sensibilidade;
- Percussão: confirmar e delimitar o aumento do baço e do fígado, e pesquisa de ascite.

c) Exames complementares:

- Exames laboratoriais: hemograma completo; albumina, protrombina, transaminases; exame histológico;
- Exames de Imagem: endoscopia digestiva alta (visualizar as varizes esofágicas); esplenoportografia (conhecimento da anatomia e particularidade da circulação portal); ultrassonografia (permite visualização da veia porta, veias mesentéricas e veia esplênica, colaterais abertas e trombose portal); tomografia computadorizada (mostra detalhes das lesões hepáticas e pancreáticas); ressonância magnética (oferece dados sobre o sistema vascular quando conjugada à angiografia); laparoscopia (reconhecimento das alterações macroscópicas, realização de biópsia, visualização das veias dilatadas);
- Manometria: oferece as pressões venosas hepáticas ocluída e aberta.

## **BIBLIOGRAFIAS CONSULTADAS:**

ANDRADE NB. Hipertensão Portal. In: López M, Laurentys-Medeiros J. *Semiologia médica: as bases do diagnóstico clínico*. 4ªed. Rio de Janeiro: Livraria e Editora Revinter Ltda; 2001. p.893-903.

BICKLEY LS, SZILAGYI PG. *Bates propedêutica médica*. 8ªed. Rio de Janeiro: Guanabara Koogan; 2005.

ROSA H. Fígado e Vias Biliares. In: Porto CC, Porto AL. *Semiologia médica*. 6ªed. Rio de Janeiro: Guanabara Koogan; 2009. p.688-91.

SEIDEL H.M; BALL J.W; BENEDICT G.W. *Mosby Guia de Exame Físico*. 6ª ed. Rio de Janeiro, 2007.

SOUZA BF, NUNES JAB. Hipertensão Porta. In: Souza BF e col. *Manual de propedêutica médica*. 3ªed. Belém: Cejup; 1995.

SOUZA, B.F. *Manual de Propedêutica Médica*. 2ª ed. Rio de Janeiro. São Paulo: Livraria Atheneu, 1985.

SWARTZ M.H. *Tratado de Semiologia Médica*. 5ª Ed. Rio de Janeiro. Elsevier, 2006.

PORTO, C.C. *Semiologia Médica*. 5ª ed. Rio de Janeiro: Guanabara Koogan, 2005.

# 21

## Hemorragia Digestiva

### Considerações Iniciais

O sangramento através do trato gastrointestinal é uma síndrome clínica que ocorre numa frequência de cerca de 100-300 casos por cada 100.000 habitantes/ano e se associa à mortalidade de 10% a 30%. A mortalidade é variável a depender da magnitude do sangramento, da idade do paciente e da presença de comorbidades. Pode ocorrer de forma aguda, súbita, sob a forma de hematêmese (vômitos com sangue), enterorragia (exteriorização de sangue vivo não digerido), melena (eliminação de líquido borráceo pelo ânus) e sinais de hipovolemia, ou de forma crônica, com anemia e episódios transitórios de melena. É uma causa frequente de hospitalização de urgência.

### Classificação

As hemorragias digestivas são classificadas de acordo com o local de sangramento em:

- Hemorragia Digestiva Alta (HDA): quando o sangramento acontece entre a boca e o ângulo de Treitz (ângulo formado ao nível da junção entre o duodeno e o jejuno);
- Hemorragia Digestiva Baixa (HDB): quando o local de sangramento se encontra entre o ângulo de Treitz e o ânus.

### Fatores de Risco em Hemorragia Digestiva

Entre os fatores utilizados para determinar o prognóstico, morbiletalidade e risco de recidiva da hemorragia, se destacam:

- Idade avançada (>60 anos);
- Hematêmese e/ou choque inicial;
- Persistência do sangramento;
- Doenças associadas (comorbidades);
- Fatores que comprometem a coagulação (doenças, medicações);
- Aspecto endoscópico da lesão.

## Hemorragia Digestiva Alta

- **Quadro Clínico**

Na Hemorragia Digestiva Alta (HDA), qualquer sangramento que ocorra acima de ângulo de Treitz exterioriza o sangue de várias formas, como através de hematêmese, melena, hematoquezia e sangramento oculto nas fezes.

A **Hematêmese** é o vômito de sangue. Sua coloração varia do vermelho vivo e brilhante a uma tonalidade escura semelhante a piche ou borra de café, de acordo com o tempo de ação do ácido clorídrico no estômago. A presença de sangue vivo nos vômitos é indicativa de hemorragia recente ou em atividade. As grandes hematêses são quase sempre seguidas de melena.

**Melena** é a eliminação de fezes enegrecidas com aspecto de alcatrão, resultante da decomposição bacteriana da hemoglobina na luz intestinal. Quanto maior o tempo de permanência do sangue no intestino maior a probabilidade de ter fezes negras.

A eliminação de sangue vivo não digerido pelo ânus, chamada de **Enterorragia** ou **Hematoquezia**, indica, normalmente, a perda maciça de sangue superior a 1000 ml.

O **Sangramento Oculto** nas fezes é uma hemorragia digestiva insuficiente para alterar a sua coloração, sendo detectado através de pesquisa laboratorial. Pode ser ou não acompanhado de anemia.

- **Etiopatogenia**

As causas de hemorragia digestiva alta- HDA podem resultar de doenças intrínsecas do esôfago, duodeno, estômago, causas iatrogênicas (como o uso de medicamentos que provocam gastrites e úlceras), causas hematológicas e vasculares (Ex.: púrpura trombocitopênica e hemofilia), causas sistêmicas, causas desconhecidas e varizes esofágicas. Essa última é muito importante para a classificação de HDA varicosa e HDA não varicosa, o que é determinante para a terapêutica.

Existem variações nas proporções entre as diversas causas entre diferentes estudos, sendo as apresentadas na tabela uma compilação obtida de diferentes revisões. As principais causas de HDA aguda estão listadas na Tabela 1.

**Tabela 1. Principais causas de HDA**

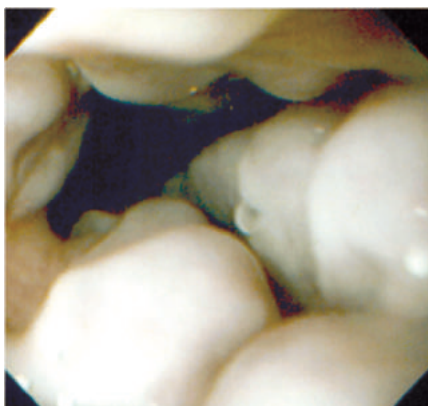
Causas	Frequência
Úlcera péptica	46,4%
Varizes esofágicas	24,3%
Lesões agudas da mucosa gastroduodenal	12,2%
Síndrome de Mallory-Weiss	3,4%
Tumores	3,3%
Esofagites	2,8%



Úlcera de boca anastomotica	1,3%
Outras	4,6%

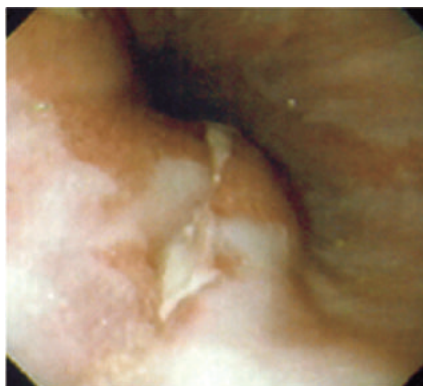As **Úlceras pépticas** são a causa mais frequente de HDA, considerando lesões gástricas e duodenais. A mortalidade provocada pelas hemorragias das úlceras pépticas está intimamente relacionada aos fatores de risco da doença. A infecção pelo *H. pylori* é um importante fator na patogenia da doença, ocorrendo em praticamente todos os pacientes com úlceras duodenais e em cerca de 70% daqueles com úlcera gástrica.

Causa mais comum de hemorragia maciça e risco de vida, a ruptura das **Varizes Esofágicas** é a complicação mais grave da hipertensão portal, pré-requisito para o desenvolvimento das varizes, que consiste em um bloqueio do fluxo da veia porta à veia cava inferior. No Brasil, a ruptura de varizes esofágicas secundárias e a hipertensão portal esquistossomótica ainda são muito prevalentes.



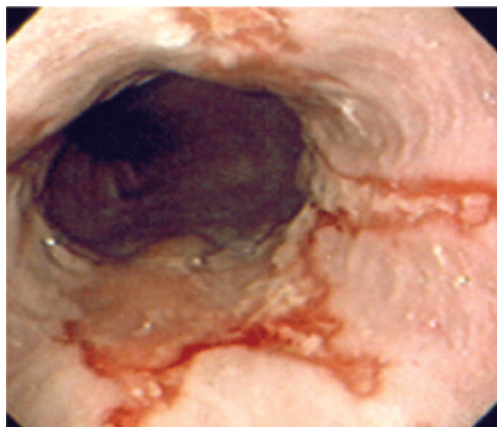
As hemorragias relacionadas às **Lesões agudas da mucosa gastroduodenal** são relativamente frequentes, mas poucas evoluem para hemorragias mais graves. Elas decorrem, principalmente, do uso de antiinflamatórios não-esteroidais (AINEs), ingestão maciça de álcool, utilização de agentes quimioterápicos, cocaína e estresse.

As lacerações da **Síndrome de Mallory-Weiss** resultam de gradientes transitórios entre as pressões intragástrica e intratorácica na junção esofagogástrica. Vômitos repetidos e ingestão maciça de álcool são os principais fatores predisponentes dessa lesão. 90% dos casos são autolimitados, se resolvendo sem intervenção terapêutica.



Os **Tumores** são responsáveis por cerca de 3,3% das hemorragias digestivas altas. O mais comum é o câncer gástrico na forma de adenocarcinoma. Eles podem se apresentar através de pólipos, úlceras, tumoração ou infiltração difusa. Perdas sanguíneas ocultas são muito comuns. Hematêmese ou melena acontecem em somente 10% dos casos.

A **Esofagite** pode ser aguda ou crônica, ela decorre principalmente da Doença do Refluxo Gastroesofágico e do uso prolongado de sonda nasogástrica. Os pacientes, normalmente, têm uma história prévia de pirose, dor retroesternal, regurgitação e dor abdominal. A HDA é de pequena à moderada intensidade, sendo diagnosticada pela pesquisa de sangue oculto nas fezes ou por anemia ferropriva.



- **Diagnóstico**

No diagnóstico da Hemorragia Digestiva Alta, primeiro, se faz a confirmação da presença da hemorragia, visto que 20% dos pacientes se queixam equivocadamente do sangramento. Em seguida, deve ser avaliada a gravidade da hemorragia, que será abordada posteriormente. Assim, iniciam-se as medidas terapêuticas necessárias e as investigações, com o objetivo de determinar o local do sangramento, através da anamnese, exame físico e exames complementares.

- **Anamnese**

Feita diretamente com o paciente, com exceção das pessoas incapacitadas de responder adequadamente, a anamnese do paciente suspeito de HDA deve conter questões como o uso de bebidas alcoólicas (valorizando o período de consumo e a quantidade média diária), o uso de medicamentos (especialmente analgésicos, antitêrmicos, antiinflamatórios e antirreumáticos), cirurgias prévias no tubo digestivo acima do ângulo de Treitz, e história familiar de distúrbios sanguíneos. A pesquisa de doenças clínicas prévias e atuais, como doenças vasculares obstrutivas, cardíacas, renais, pulmonares, neurológicas, hepáticas ou neoplásicas, também é de muita importância. A naturalidade e a procedência do paciente são muito importantes já que a alta prevalência de esquistossomose em algumas regiões sugere a ruptura de varizes esofágicas.

Episódios prévios de hematêmese melena e enterorragia devem ser pesquisados em: Quando ocorreu? Qual a intensidade do sangramento? Qual o diagnóstico estabelecido? Entretanto, a causa prévia pode ser diferente da recorrente atual. O paciente também deve ser questionado sobre episódios de sintomas dispépticos como a dor epigástrica.

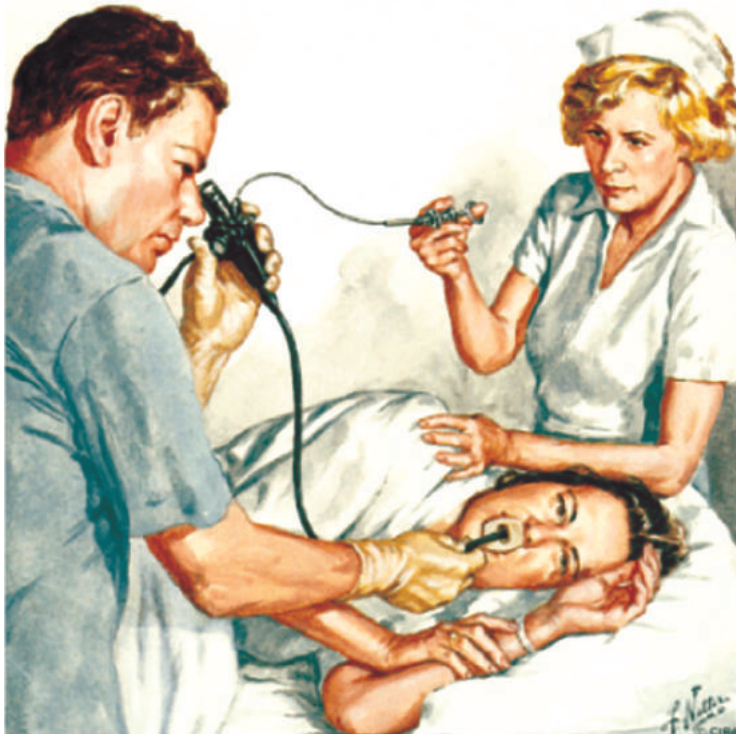- **Exame Físico**

O exame físico é importante na avaliação da intensidade da hemorragia e do volume de sangue perdido, uma vez que as outras informações são pouco relevantes. Deve-se pesquisar a presença de hipovolemia. O monitoramento da frequência cardíaca, respiratória, a pressão arterial, a distensão ou colapso das veias periféricas e o nível de consciência são muito importantes para avaliação do estado hemodinâmico do paciente. Na maioria dos pacientes com hematêmese ou melena, pode ocorrer a febre, não ultrapassando 39°C.

O abdômen dos pacientes com suspeita de HDA pode apresentar palidez cutânea, com órgãos aumentados ou massas palpáveis dando suspeita do local do sangramento. A hiperatividade dos sons na cavidade abdominal indica a presença de considerável volume de sangue nessa cavidade. A hepatoesplenomegalia, por meio do exame físico, sugere a presença de hipertensão porta, principalmente associada aos pacientes cirróticos e com sinais de insuficiência hepática, tais como icterícia, ascite, circulação colateral abdominal tipo porta, aranhas vasculares e ginecomastia.

- **Exames Complementares**

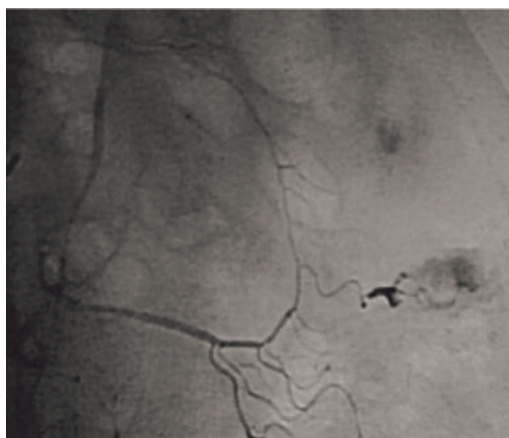
A **Endoscopia Digestiva Alta** é o exame complementar de escolha para identificar a causa da HDA e a fonte do sangramento. Ela também permite ao clínico determinar o prognóstico de uma nova hemorragia, além de ser recurso terapêutico imediato, através de coagulação (mono, bi ou multipolar), fotocoagulação por *laser*, ligaduras (elásticas ou metálicas) ou o uso de esclerosantes. Para aumentar a especificidade e a sensibilidade do exame, a endoscopia deve ser feita nas primeiras 48 horas do sangramento.



Alguns **Exames Laboratoriais** básicos de emergência devem ser obtidos junto à terapêutica inicial. O hemograma deve se feito em todos os pacientes com HDA, sendo observada leucocitose de 10.000 a 20.000 células/mm<sup>3</sup> e aumento do número de plaquetas, após 2 a 5 horas do início do sangramento. As provas de função hepática e renal são importantes para orientação da HDA. A pesquisa de sangue oculto nas fezes pode confirmar hemorragia não manifesta. Ela deve ser feita em material recém obtido.

A **Cintilografia** é um método não invasivo que consiste na administração de tecnécio (Tc99m) via endovenosa, sendo a hemorragia localizada pelo extravasamento de material radioativo. Sua principal vantagem em relação aos outros exames é a sua sensibilidade para detectar sangramentos intermitentes.

Nos pacientes com HDA persistente com causa não esclarecida ou em casos com evidências de sangramento incontrolável, é realizada a **Arteriografia** do tronco celíaco e da artéria mesentérica superior, utilizada tanto para identificar a causa e o local do sangramento, como para a terapêutica através da infusão de medicamentos vasopressores ou embolização do vaso sangrante. O exame positivo é sinal de que o paciente requer tratamento cirúrgico, pois significa a presença de uma hemorragia com velocidade superior a 0,5ml/minuto.



## Hemorragia Digestiva Baixa

A Hemorragia Digestiva Baixa (HDB) é definida como qualquer sangramento que ocorra distalmente ao ângulo de Treitz (junção entre o duodeno e o jejuno), por lesões nos intestinos delgado e grosso. É classificado em três grupos: oculto, lento e maciço, de acordo com a velocidade de sangramento.

- **Quadro Clínico**

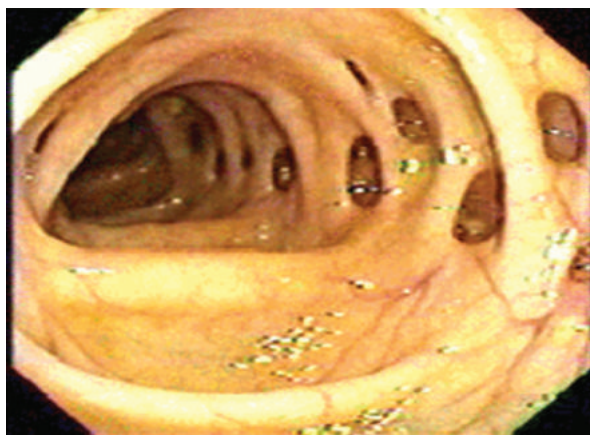
O grupo que tem sangramento **oculto** não tem hemorragia manifesta, vai apresentar anemia microcítica e pesquisa de sangue oculto nas fezes positiva. O grupo que tem perda **lenta** de sangue vai exteriorizar através de enterorragia (ou hematoquezia), ou melena, podendo, ainda, não apresentar alterações hemodinâmicas, mas os exames laboratoriais já indicam a perda crônica de sangue. Os pacientes que apresentam sangramento **maciço** caracterizam-se pela instabilidade hemodinâmica, com perda sanguínea aguda superior a 15% do volume total.

- **Etiopatogenia**

As causas de Hemorragia Digestiva Baixa decorrem de doenças do canal anal (Ex.: hemorroidas), doenças do reto e do cólon (Ex.: doença inflamatória intestinal), doenças do intestino delgado, e doenças do trato digestivo superior. Esses fatores etiológicos guardam relação direta com a idade dos pacientes.

Idade	Fatores etiológicos mais comuns
<b>Crianças e adultos jovens</b>	Doença Inflamatória Intestinal, enterocolites infecciosas e parasitárias e o divertículo de Meckel
<b>Adulto</b>	Diverticulose, carcinoma de cólon e os pólipos adenomatosos
<b>Idoso</b>	Ectasias vasculares e colite isquêmica

A **Doença Diverticular** é a principal causa de hemorragia digestiva baixa, devido à sua alta prevalência, mesmo com apenas 3% dos pacientes complicando para o sangramento. Apesar de a maioria dos divertículos se localizar no hemicólon esquerdo, 70% das HDB são provenientes do hemicolon direito. O sangramento provavelmente ocorre por trauma na base do divertículo, com ruptura das artérias submucosas. Esse sangramento é indolor, com as fezes com boa quantidade de sangue vermelho vivo, e, na maioria das vezes, cessa espontaneamente.

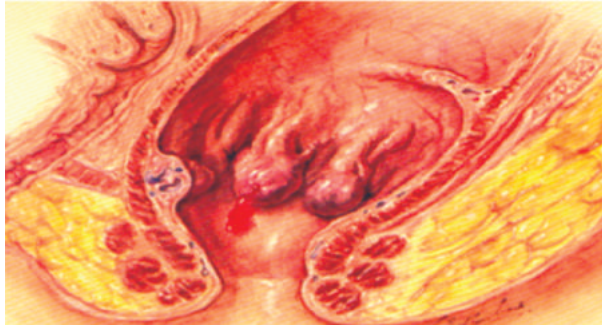

As **Ectasias vasculares** ou **Angiodisplasias** são causas frequentes de sangramentos baixos em idosos. São alterações vasculares múltiplas com diâmetros inferiores a 5mm, e localização no ceco e cólon ascendente, em sua maioria. Elas são resultantes da dilatação das veias da submucosa e produzidas por dificuldade do fluxo sanguíneo através da camada muscular da parede do cólon.

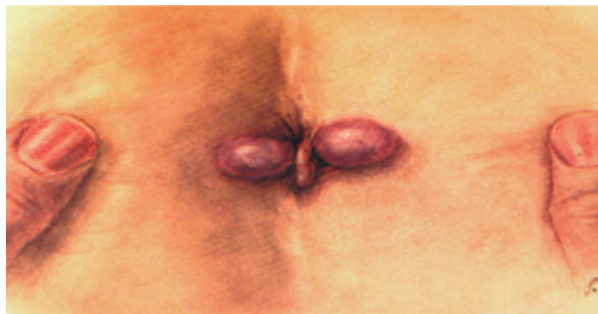As **Neoplasias** são responsáveis por cerca de 20% das HDB. A hemorragia anorretal é o sintoma mais frequente de câncer de reto. Quando o tumor invade o canal anal, o tenesmo (esforço ineficaz e doloroso ao defecar) pode ser colhido na anamnese.



**Hemorroida** é a dilatação varicosa das veias anorretais do plexo hemorroidário. Ela pode ser interna ou externa. A sua ruptura caracteriza-se por raias de sangue vivo nas fezes ou fora dos atos defecatórios. O sangramento da hemorróida interna é indolor, enquanto que o da externa está associado à dificuldade e dor à evacuação.

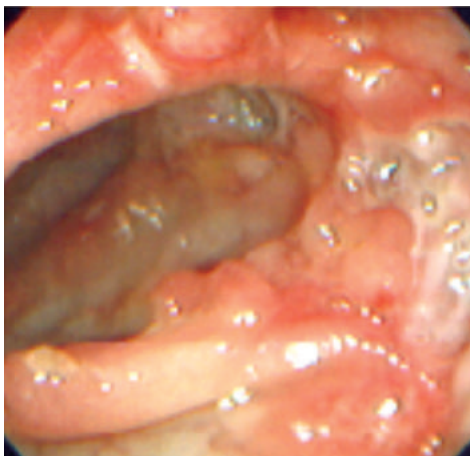


**Externa**

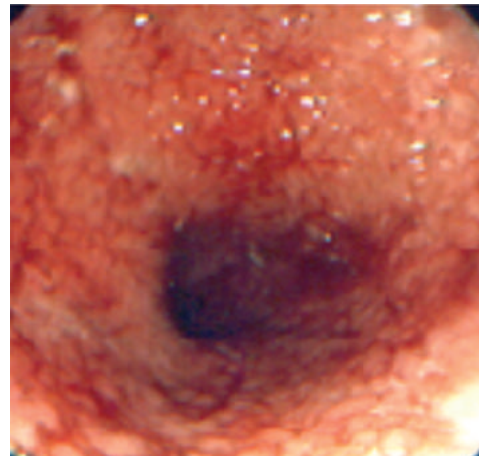


**Interna**

A **Doença Inflamatória Intestinal** (retocolite ulcerativa e a doença de Crohn) tem como sintoma mais comum o sangramento retal. Quase sempre essa hemorragia vem acompanhada de dor abdominal em cólica, incontinência fecal, urgência para defecar e tenesmo.



**Doença de Crohn**



**Retocolite Ulcerativa**

- **Diagnóstico**

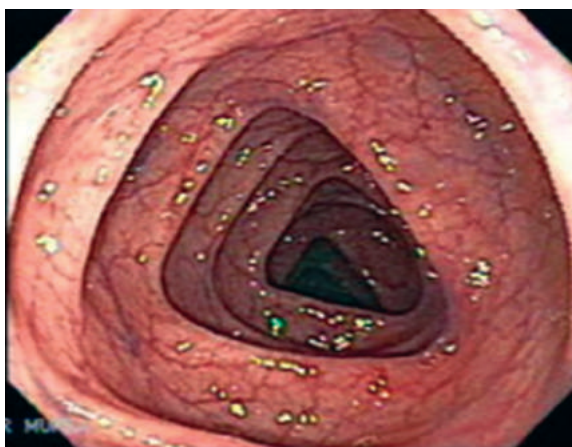
Após a estabilização do estado hemodinâmico do paciente, a prioridade deve ser localizar o local da hemorragia digestiva baixa. Não esquecendo que na maioria dos casos o sangramento cessa espontaneamente (80 a 90 %).



- **Exames Complementares**

Após uma **Anamnese** detalhada do sistema digestivo do paciente e um **exame físico** geral e do abdômen, se necessário, realiza-se a **Anuscopia**, avaliação do canal anal até os últimos 2 a 3 cm do reto, sem necessidade de preparo do paciente. Caso ainda não tenha sido encontrado o local do sangramento, é indicada a **Retossigmoidoscopia flexível**, que consiste na visualização dos 15 a 20cm distais do intestino grosso.

A **Colonoscopia** é o exame de escolha para pacientes com sangramento maciço no intestino grosso. Ela é de alta precisão para diagnóstico de lesões mucosas, vasculares, tumorais, políposas, inflamatórias e diverticulares do cólon. É de alta sensibilidade, determinando o diagnóstico na maioria dos casos, além de ser recurso terapêutico imediato, através de coagulação, ressecção de pólipos, fotocoagulação por *laser*, ou o uso de esclerosantes.



**Colonoscopia Normal**

A **Angiografia** das artérias mesentéricas superior e inferior pode ser adotada para identificar o local sangrante, além de sua possível ação terapêutica no uso de vasoconstritores e esclerosantes.

- **Avaliação da Gravidade da Hemorragia**

A estimativa da quantidade de sangue eliminado é frequentemente incorreta, pois grande parte do sangramento permanece no trato digestivo, não sendo eliminada de uma vez só. Na HDA, antes de se pesquisar a causa ou até mesmo o local do sangramento, é muito importante caracterizar sua gravidade, a qual se baseia, basicamente, no estado hemodinâmico do paciente. Essa caracterização pode ser feita com a seguinte classificação:

QUANTIDADE	Pressão Arterial	Pulso	Perda
<b>Pequena</b> < 20% da volemia	Normal	Normal	< 1000 ml
<b>Moderada</b> 20-40% da volemia	90 – 100 mmHg	100 bpm	1500 ml
<b>Maciça</b> > 40% da volemia	< 90 mmHg	120 bpm	> 2000 ml

Deve-se ainda atentar para condições que reduzem a reserva funcional, dificultando a compensação das perdas, como idade avançada, doenças cardiovasculares ou pulmonares prévias. Além disso, ressalta-se que pacientes com perdas abaixo de 500 a 700 ml de sangue podem apresentar-se de forma assintomática e sem alterações ao exame clínico.

### **Diagnóstico Diferencial**

Existem algumas situações que simulam a hemorragia digestiva e que podem confundir o diagnóstico, tais como fezes escuras ou avermelhadas, ou vômitos alimentares escurecidos, simulando hematêmese, devido à ingestão de algumas substâncias que modificam a sua coloração, como os sais de ferro e o bismuto, e alguns vegetais como a beterraba. Sangramentos dentários, epistaxe ou hemoptise, também, podem simular uma hemorragia digestiva.

## **BIBLIOGRAFIAS CONSULTADAS:**

BITTENCOURT PL. Hemorragia Digestiva. Acessado em 30/07/09. Disponível em: [http://www.hportugues.com.br/noticias/outras\\_edicoes/Folder.2003-03-08.3448/](http://www.hportugues.com.br/noticias/outras_edicoes/Folder.2003-03-08.3448/)

Centro Avançado de Gastroenterologia. Acessado em 30/07/09. Disponível em: [www.gastroobesocenter.com.br/goc.../cientifico\\_05.doc](http://www.gastroobesocenter.com.br/goc.../cientifico_05.doc)

FILGUEIRA NA. *Condutas em clínica médica*. 2ª ed. Rio de Janeiro: Medsi; 2001.

HARRISON. *Medicina interna*. 10ª ed. Rio de Janeiro: Guanabara Koogan, 1984.

LOPEZ M & LAURENTYS JM. *Semiologia Médica*. 4ª ed. Rio de Janeiro; Editora Revinter Ltda, 1999, v. II

PORTO CC, *Semiologia Médica*, Edição 4ª, Editora Guanabara, 2001

SOUZA BF. *Manual de propedêutica médica*. Belém; CEJUP, 1995.

# Insuficiência Renal

## INSUFICIÊNCIA RENAL AGUDA

### 1. Introdução

**I**nsuficiência Renal Aguda (IRA) é uma síndrome definida como a anormalidade funcional ou estrutural do rim que se manifesta dentro de 48 horas, demonstrada através de exames laboratoriais ou de imagem. A súbita deterioração da função renal refere-se principalmente à diminuição da taxa de filtração glomerular (TFG). Pode-se considerar portador de IRA todo paciente que apresentar valores absolutos da creatinina sérica maiores que 0,3 mg/dL ou aumento percentual da creatinina sérica em mais de 50%, somada à diminuição do débito urinário consistente com diurese inferior a 0,5 mL/h/Kg durante mais de seis horas. O prognóstico da IRA continua sombrio, com mortalidade ao redor de 50 %, mesmo com os recentes avanços nas técnicas diálíticas e nas práticas de terapia intensiva. É um problema multifatorial e bastante comum na prática médica. Portanto, o estudante de medicina deve compreender profundamente sua fisiopatologia e familiarizar-se desde cedo com suas principais manifestações clínicas para estar apto a identificá-la prontamente.

A IRA pode ser classificada conforme o seu mecanismo de produção em: funcional ou pré-renal, orgânica ou renal e obstrutiva ou pós-renal.

### 2. IRA pré-renal

Nesse tipo de IRA, os rins encontram-se estruturalmente íntegros como resultado da hipoperfusão renal, devido à vasoconstrição da arteríola aferente. Com a diminuição do fluxo plasmático renal ocorre queda na TFG, provocando insuficiência renal. Situações que geram uma redução do volume do líquido extracelular ou em estados de doença nos quais há um volume normal de líquido extracelular, mas um volume arterial efetivo diminuído, como na sepse, podem ocasionar IRA do tipo pré-renal. A azotemia (níveis anormalmente elevados de escórias nitrogenadas) é a causa mais comum de IRA pré-renal. O seu diagnóstico é extremamente importante, pois esses casos são reversíveis. Outras causas frequentes estão listadas na Tabela 1.

Tabela 1: Causas de IRA pré-renal

<i>Azotemia</i>	Sepse
<i>Queimaduras</i>	Anafilaxia
<i>Hemorragias</i>	Perdas gastrointestinais
<i>Arritmias</i>	Síndrome hepatorenal
<i>Insuficiência cardíaca congestiva</i>	Cirrose avançada
<i>Tamponamento cardíaco</i>	Medicamentos

São dados clínicos e laboratoriais sugestivos de IRA pré-renal:

- Histórico de perdas líquidas (vômitos, diarreia, uso de diuréticos, queimadura), presença de sede intensa e uso de antiinflamatórios não hormonais;
- Balanço hídrico negativo: oligúria, hipotensão ortostática e taquicardia; veias do pescoço colabadas em posição deitada; desidratação da pele e das mucosas e redução do turgor cutâneo;
- Hemoconcentração (albumina e hematócrito elevados), creatinina sérica elevada, inferior a 3,0 mg/dL, ureia elevada e não ultrapassando 150 mg/dL; densidade urinária específica acima de 1,022 ou osmolalidade urinária superior a 500 mOsm/L; Na<sup>+</sup> urinário inferior a 20 mEq/L e excreção fracional de Na<sup>+</sup> menor que 1%.

Apesar da redução do fluxo plasmático renal e queda da taxa filtração glomerular, a IRA pré-renal é rapidamente reversível se corrigida a sua causa, tendo em vista a sua integridade anatômica. Dessa forma, ocorre um aumento na reabsorção tubular de sódio e água na tentativa de restabelecer a volemia. Assim, a dosagem de sódio pode auxiliar no diagnóstico dessa síndrome.

### 3. IRA orgânica ou renal

Decorre da lesão anatômica parenquimatosa ou vascular. A causa mais comum de IRA intrínseca é a necrose tubular aguda, mas pode ocorrer também por glomerulonefrite ou doenças vasculares.

Na necrose tubular aguda, a perda súbita ou sustentada da função renal ocorre após a agressão isquêmica (hipertensão ou choque) ou por ação de substâncias nefrotóxicas. Pode ocorrer após traumas cirúrgicos ou acidentes, complicações obstétricas, choque hipovolêmico, leptospirose, acidentes ofídicos, transfusão de sangue incompatível, septicemias, ação tóxica de drogas, entre outras.

A forma mais comum de glomerulonefrite aguda é a pós-estreptocócica, por deposição de imunocomplexos nos capilares glomerulares. As doenças do colágeno (lúpus eritematoso sistêmico, poliarterite nodosa) e a Síndrome de Goodpasture são também causas frequentes de glomerulonefrite. A inflamação intersticial leva à lesão tubular e necrose. A lesão glomerular aguda implica oligúria, edema, hematuria, cilindúria (cilindros hemáticos), proteinúria, hipertensão arterial dentre outras manifestações clínicas.

#### **4. IRA obstrutiva ou pós-renal**

É ocasionada por obstrução do trato urinário, principalmente das vias excretoras. O diagnóstico precoce da IRA pós-renal é fundamental, pois somente a retirada do fator causador do bloqueio possibilita o restabelecimento da função do órgão.

A obstrução pode se dar em qualquer nível do sistema urinário, porém, se ocorrer nos níveis superiores, ocasionará IRA em casos de afecção bilateral ou se o indivíduo for portador de apenas um rim, ambos infrequentes. Entre as causas de obstrução alta bilateral destacam-se abscessos, neoplasias, fibrose retroperitoneal, acidentes cirúrgicos e obstrução ureteral por coágulos.

As principais causas de IRA pós-renal são obstrução por hiperplasia prostática benigna, adenocarcinoma prostático, neoplasia de colo uterino, neoplasia colorretal, fibrose ou tumores retroperitoneais. A hipertrofia de próstata, causando compressão da uretra posterior, é uma causa frequente de IRA pós-renal e pode ser agravada ou precipitada pelo uso de antidepressivos, bloqueadores ganglionares e anti-histamínicos, que interferem no funcionamento do esfíncter urinário.

O exame clínico é de extrema importância no auxílio da identificação da causa de obstrução; pode-se fazer a palpação e percussão suprapúbica para revelar bexiga distendida e dolorosa e para encontrar aumento nos rins devido à hidronefrose e pode-se realizar a palpação abdominal. É importante também solicitar ultrassonografia abdominal a fim de afastar causas obstrutivas ou rins de tamanho reduzido por doenças parenquimatosas crônicas.

Após a retirada do fator causador da obstrução, é comum a ocorrência de poliúria intensa, a chamada poliúria pós-desobstrutiva, a qual é consequência da retenção de sódio e água, do acúmulo de ureia e outros solutos, da diminuição da reabsorção tubular de sódio, da incapacidade de concentrar urina e do decréscimo de resposta ao hormônio antidiurético. Essa poliúria costuma durar poucos dias e o retorno à função renal prévia depende do grau e da duração da obstrução.

#### **5. Curso clínico da IRA**

Entre as manifestações clínicas de IRA, observa-se que o volume urinário cai subitamente, ou em 2 a 3 dias, para 200 a 500 ml por dia, ou menos, correspondendo à fase oligúrica da doença, existindo também situações raras de anúria. Existem casos de pacientes que reagem de forma oposta, excretando cerca de 1 a 2 litros de urina por dia.

Os sintomas agravam-se progressivamente, surgindo náuseas, vômitos, apatia, tremores, fasciculações musculares, confusão mental, podendo evoluir para o estado de coma. Ocorrem alterações da coagulação sanguínea à medida que as mudanças metabólicas se agravam. Acumulam-se no organismo produtos residuais do catabolismo proteico, como ureia, creatinina e ácido úrico. O potássio se eleva, podendo atingir níveis tóxicos para o coração, ocorrendo também alcalose metabólica.

A fase de oligúria dura, em geral, de 2 a 5 dias, podendo se prolongar por 2 a 3 semanas. Nessa fase, o sedimento urinário pode conter hemácias, leucócitos e células epiteliais isoladas ou em cilindros, havendo também leve proteinúria.



Segue-se a fase diurética, na qual o volume urinário aumenta gradativamente no decorrer de 2 a 4 dias, constituindo a fase de poliúria, em que a diurese pode atingir valores tão elevados quanto 2 ou 3 litros por dia. Todavia, a recuperação da função renal não acompanha o ritmo da diurese, e o prognóstico dessa fase é duvidoso, pelo menos no início, pela espoliação hidroeletrolítica e retenção de compostos nitrogenados. A função renal retorna gradualmente à normalidade, havendo consequente correção dos distúrbios metabólicos.

Alguns autores consideram uma última fase que seria a fase de recuperação funcional. Essa ocorre após vários dias de diurese normal, com redução da ureia e da creatinina plasmática e recuperação da normalidade da função renal.

## 6. Diagnóstico diferencial das oligúrias agudas

Em pacientes com IRA, os índices urinários servem de indicadores da integridade funcional dos túbulos. Na IRA pré-renal, a função tubular está preservada e ocorre reabsorção intensa de água e eletrólitos, resultando em pequeno volume de urina com osmolalidade elevada, ou seja, bastante concentrada e apresentando densidade em torno de 1.020. Há importante reabsorção de sódio no tubo distal, através de intercâmbio catiônico, onde para cada íon de  $\text{Na}^+$  reabsorvido, um íon de  $\text{K}^+$  é secretado na luz tubular. A dosagem eletrolítica revela sódio urinário baixo e potássio proporcionalmente mais elevado. Já na oligúria de causa renal, há lesão tubular, consequentemente, a urina é diluída com densidade baixa, sódio urinário elevado e potássio baixo.

A dosagem de ureia na urina é importante para auxiliar no diagnóstico, tendo em vista que, na oligúria pré-renal, a concentração de ureia é 20 a 30 vezes maior que no plasma, enquanto que, na oligúria renal, a concentração de ureia na urina não alcança esses níveis.

# INSUFICIÊNCIA RENAL CRÔNICA

## 1. Introdução

É o quadro clínico decorrente da perda progressiva e irreversível da função renal. Em sua fase mais avançada, os rins não conseguem mais manter a homeostase do organismo e o paciente precisa recorrer à diálise ou ao transplante renal para permanecer vivo.

A **Insuficiência Renal Crônica** (IRC) pode ser uma seqüela de um acometimento renal agudo, ou desenvolver-se sem evidência clínica de injúria aguda prévia. Outras vezes, participa do quadro evolutivo de afecções que comprometem o rim, como o lúpus eritematoso sistêmico, a poliarterite nodosa, a síndrome de Goodpasture, a hipertensão arterial maligna e não maligna, diabetes e amiloidose.

As causas mais frequentes de IRC são: *diabetes mellitus* (nefropatia diabética), hipertensão arterial (nefroesclerose), glomerulonefrites, nefrite intersticial, doença cística do rim, uropatia obstrutiva, dentre outras enfermidades. Algumas doenças podem levar à insuficiência renal crônica terminal dentro de poucos meses, como é o caso da glomerulonefrite rapidamente progressiva.

O diagnóstico da IRC faz-se com a presença de ritmo de filtração glomerular inferior a 75mL/ min/1,73 m<sup>2</sup>, por três meses ou mais.

É extremamente importante a detecção precoce dessa doença. Para tanto, faz-se necessário identificar grupos de riscos e orientar o adequado acompanhamento para os mesmos. São pacientes que possuem elevado risco para doença renal crônica aqueles com hipertensão arterial, *diabetes mellitus* e com história familiar de doença renal crônica. O manejo desses pacientes deve ser metódico, além de uma anamnese cuidadosa, a avaliação clínica compreende o exame sumário de urina (EAS), a dosagem de creatinina sérica e a estimativa da função renal. Para pacientes hipertensos e diabéticos, sugere-se também a dosagem da microalbumina na urina.

O uso de ultrassom ou de métodos radiográficos pode ajudar na detecção de lesões renais em portadores de doença renal crônica ainda com filtração glomerular normal. A biópsia renal também pode ter utilidade nos estágios iniciais da doença. Porém, na insuficiência renal crônica terminal, os achados histopatológicos geralmente são inespecíficos, não contribuindo para o diagnóstico, além de ser um procedimento que causa desconforto e apresenta riscos.

A IRC evolui em três fases: a insuficiência renal latente, a insuficiência renal crônica compensada e a descompensada.

#### **Insuficiência Renal Latente**

Não é percebida clinicamente. Não há retenção de escórias sanguíneas e a diurese se processa normalmente. Porém, já se iniciou a insuficiência renal, sendo a fase inicial da lesão renal ainda com filtração glomerular preservada – ritmo de filtração glomerular acima de 90mL/min/1,73m<sup>2</sup>. Só é surpreendida pela resposta deficiente ante a prova de concentração urinária que não atinge 1.030.

#### **Insuficiência Renal Crônica Compensada**

Há uma diminuição da concentração urinária evidente. Para haver eliminação satisfatória de excreta, o organismo faz uma poliúria, denominada de poliúria compensatória, assim, elimina-se tudo que o corpo humano não deve reter, mas tendo que, para isso, excretar volumes urinários maiores (2, 3 e 4 litros). Assim, é equilibrado o *deficit* renal de concentração, não existindo retenção de escórias sanguíneas.

Nesse tipo de IRC, a urina é abundante, clara, de densidade diminuída e com maior volume noturno. As principais características desse período são, portanto, poliúria compensadora, nictúria, hipocromúria, hipostenúria (densidade não alcança nível de 1.020), ausência de retenção de escórias sanguíneas (molúria normal). É um momento de muita susceptibilidade a intercorrências de alterações agudas do balanço hídrico.

#### **Insuficiência Renal Crônica Descompensada**

Instala-se com o agravamento da insuficiência renal, em que a diurese vai progressivamente diminuindo, desaparecendo o mecanismo compensador constituído pela poliúria, estabelecendo-se, então, a retenção de escórias. Nesse período, o volume urinário é menor, porém a densidade urinária é permanentemente baixa (entre 1.005 e 1.012).

A urina apresenta-se sempre clara, com escassa ou nula variação do pH, hipocidúria com amoniúria mínima e o volume de cada micção é fixo. São características desse quadro a isostenúria, a isocromúria, a isoidria e a isovolúria.

O quadro clínico decorrente da Insuficiência Renal Crônica Descompensada denomina-se uremia ou síndrome urêmica, em que ocorrem uma constelação de sinais, sintomas e alterações físico-químicas. Tais achados são menos relacionados aos níveis elevados de ureia e mais intensamente ligados ao não funcionamento adequado das diversas funções renais, incluindo o acúmulo de toxinas urêmicas no organismo. Compreende um ritmo de filtração glomerular inferior a 15mL/min/1,73m<sup>2</sup> e creatinina maior que 9,0mg/dL.

## 2. Alterações Fisiopatológicas

Tais alterações ficam mais marcadas quando a função renal fica abaixo de 30% da normalidade – fase de insuficiência renal crônica clínica.

Nas fases iniciais, o quadro clínico tende a ser discreto; quase sempre o paciente apresenta noctúria e poliúria devido à perda da capacidade de concentração urinária precoce; nas mulheres, são frequentes as alterações menstruais; pode haver desenvolvimento insidioso e precoce de anemia.

Com o decorrer da doença e desenvolvimento do quadro urêmico, surgem sintomas como: fraqueza, adinamia, fadiga fácil, mal-estar, sintomas digestórios (anorexia, náuseas e vômitos), distúrbios neurológicos mínimos, queixas de prurido, edema e pele facilmente escoriável, dispneia progressiva, dor retroesternal por pericardite, nictúria, dor, dormência, câibras nas pernas, impotência e perda da libido e incapacidade de se concentrar.

Os sinais encontrados são: aparência debilitada, palidez, equimoses e edemas, hálito amoniacal, estertores pulmonares e derrames pleurais, hipertensão arterial, atrito pericárdico e sinais de cardiomegalia, sonolência ou estupor.

Alterações específicas:

**Tegumento:** a pele tende a ser pálida (cor terrosa característica), seca e descamativa. Tal coloração é causada por pigmentos retidos pela insuficiência renal e pela anemia quase sempre presente. A pele seca e descamativa deve-se à atividade diminuída das glândulas sebáceas e sudoríparas. Esses fatores podem ser seguidos de prurido intenso e aparecimento de hematomas e equimoses por alterações de coagulação e fragilidade capilar.

**Cardiovasculares:** a hipertensão arterial, presente em 80% ou mais dos casos, que pode ser a causa da IRC ou conseqüente à retenção de sódio e água, à hipersecreção de renina no funcionamento do sistema renina-angiotensina-aldosterona ou à deficiência de produção de substâncias hipotensoras renais como bradicinina e prostaglandinas. A pericardite é observada em 50% dos pacientes, como risco de sangramento e tamponamento cardíaco, miocardiopatia e insuficiência cardíaca são alterações vasculares frequentes.

**Pulmonares e respiratórias:** edema pulmonar, atrito pleural, dor pleurítica e derrame pleural são os principais problemas encontrados na IRC. O paciente pode apresentar dispneia, respiração de Kussmaul, respiração de Cheyne Stokes e pulmão urêmico – radiologicamente, opacificações bilaterais, partindo do hilo para a periferia, decorrentes de edema intersticial. Esses pacientes têm maior predisposição a infecções respiratórias.

**Hematológicas:** anemia, que é do tipo normocrômica normocítica (hemoglobina entre 6 a 9g/dL), atribuída à produção diminuída de hemácias secundária e deficiência de produção renal e eritropoetina e falta de outros elementos importantes na hematogênese. Alterações plaquetárias, ocasionando tendências hemorrágicas. E alterações nos glóbulos brancos, causando predisposição a infecções virais e bacterianas.

**Digestivas:** anorexia, náuseas, vômitos matutinos, diarreia, gosto metálico na boca, língua seca, escura, saburrosa, soluços, ulcerações urêmicas e hemorragias. O hálito urêmico na falência renal decorre da amônia que é formada no estômago por hidrólise da ureia.

**Esqueleto:** osteíte fibrosa, osteomalacia, doença óssea aplástica e artropatia.

**Neurológicas:** as manifestações neurológicas incidem em dois setores, sistema nervoso central e periférico. Do ponto de vista mental, à medida que a uremia se agrava, o paciente torna-se desinteressado pelas coisas em geral, perde a capacidade de se concentrar, apresenta alterações psíquicas variadas, alterna fases de agitação com fases de letargia, entra em estado de inconsciência e, depois, em coma profundo. As manifestações do sistema nervoso periférico se traduzem por polineuropatia, mais intensas nos membros inferiores do que nos superiores. Ela é caracterizada por distribuição simétrica nas extremidades, caracterizada por queimação, formigamento, fraqueza muscular e diminuição dos reflexos profundos.

**Neuromusculares:** cefaleia, astenia intensa, obnubilação, apatia, sonolência, depressão, convulsões, tremor muscular e coma.

**Imunológicas:** linfocitopenia, redução da imunidade celular e, de forma mais branda, da imunidade humoral.

**Endocrinometabólicas:** a osteodistrofia renal é uma anormalidade óssea encontrada em pacientes renais crônicos com importante *deficit* de função renal. Persiste mesmo nos pacientes submetidos seguidamente a um programa de diálise. Apresenta-se principalmente sob as formas histológicas de osteomalácia, osteíte fibrosa e doença mista. Clinicamente, esses quadros se caracterizam por dores ósseas generalizadas, fraturas espontâneas em ossos longos, costelas e colapsos de vértebras. Várias causas são responsáveis, como alterações na síntese da vitamina D, alterações na absorção intestinal de cálcio, presença de hiperparatiroidismo e acidose metabólica. Em pacientes renais crônicos, ocorre uma redução na formação de 1,25(OH)2D3, o que acarreta menor absorção intestinal de cálcio e redução do bloqueio das paratiroides que seguem produzindo PTH. Quadros de osteomalácia aparecem, assim, em decorrência da hipovitaminose D, pois o osso formado não se calcifica adequadamente.

O PTH tem sua produção e secreção aumentadas devido à falta de vitamina D, à hipocalcemia e à elevação da concentração plasmática de fósforo. O hiperparatiroidismo resultante aumenta o *turnover* ósseo, estimulando tanto a destruição como a formação óssea, levando ao quadro de osteíte fibrosa. A doença mista é resultante da combinação da osteomalácia e do hiperparatiroidismo secundário. A doença óssea adinâmica é de etiologia obscura, mas parece estar associada a reduzidas ingestões de cálcio e fósforo, combinadas com uma produção ainda normal de vitamina D ativa pelos rins.

**Urinárias:** somado às já referidas, constata-se proteinúria e cilindrúria (cilindros hemáticos ou outros). São bem característicos os cilindros largos, sobretudo, os céreos, sendo indicadores de estase prolongada. Cilindros céreos são primitivamente celulares e não são comuns.

### 3. Alterações bioquímicas

**Ureia:** é o produto final do metabolismo nitrogenado, resulta da deaminação dos aminoácidos, processada no fígado. Está aumentada pelo *deficit* de eliminação e pelo aumento do catabolismo protéico; seu nível mantém relação com a ingestão de proteínas.

**Creatinina:** resulta da metabolização da fosfocreatina muscular e não depende da dieta. É melhor expressão de função renal que a ureia.

**Ácido úrico:** derivado dos ácidos nucleicos. A sua retenção pode desencadear manifestações gotosas.

**Corpos aromáticos:** são compostos da serie nitrogenada cuja retenção se faz mais tardiamente.

**Hidrogênio iônico:** aumenta devido à acentuada diminuição das trocas iônicas ao nível dos túbulos distais. Desenvolve-se acidose não respiratória.

**Hiponatremia, hiperpotassemia:** na insuficiência renal, o rim perde sódio mesmo com a oferta diminuída desse cátion, produzindo hiponatremia. A retenção de potássio, e conseqüente elevação dos níveis séricos, pode ser acompanhada através do eletrocardiograma, que causa sugestivas alterações da onda T: ondas T em tenda, elevadas e acuminadas. A hiperpotassemia pode conduzir à morte súbita por fibrilação ventricular.

**Hipocalcemia e hiperfosfatemia:** a condição bioquímica sanguínea mais frequentemente observada na IRC é a de redução da concentração plasmática de cálcio e elevação da de fósforo. Existem três substâncias reguladoras do metabolismo do cálcio e fósforo: o paratormônio, a calcitonina e um esterol, metabólito do colecalciferol ou vitamina D<sub>3</sub>, o 1,25 di-hidroxicolecalciferol ou 1,25 (OH)<sub>2</sub> D<sub>3</sub> (produzido no rim). Esses hormônios, por ações independentes ou interdependentes, agem no intestino, rim e esqueleto, regulando a homeostase de cálcio e fósforo. O rim exerce papel central nesse sistema, pois, de um lado, produz 1,25(OH)<sub>2</sub> D<sub>3</sub>, que age no intestino e tecido ósseo e, de outro lado, é órgão alvo da ação do paratormônio (PTH), de outros metabólitos de vitamina D<sub>3</sub> e, possivelmente, de calcitonina.

### 4. Avaliação do paciente com insuficiência renal

A história clínica deve incluir a pesquisa de todos os antecedentes urinários: antecedentes de infecções urinárias de repetição, uso de antiinflamatórios de longa data, cálculos renais e eliminação de cálculos. É importante conhecer os antecedentes de hipertensão arterial sistêmica, *diabetes mellitus*, doenças autoimunes (lúpus eritematoso sistêmicos, vasculites, esclerose sistêmica, etc.), gota úrica, história familiar de nefropatia, infecções extrarrenal crônica, amiloidose, etc.

O exame físico minucioso é importante para esclarecer a etiologia da insuficiência renal: a deformidade e implantação baixa das orelhas podem estar associadas

à hipoplasia renal, duplicidade das vias excretoras sugerem nefropatia congênita. Rins aumentados de tamanho e palpáveis podem ser devidos à doença policística ou hidronefrose congênita.

Quando a nefropatia é secundária (adquirida), deve-se procurar sinais de hipertensão arterial sistêmica e de retinopatia diabética que pode ser acompanhada de nefropatia diabética, pesquisa de tofos, sugerindo nefropatia por depósito de cristais de monourato de sódio (gota), sopros cardíacos (endocardite), *rash* malar (lúpus eritematoso sistêmico).



## **BIBLIOGRAFIAS CONSULTADAS:**

ABENSUR, H. Anemia da doença renal crônica. Diretrizes Brasileiras de Doença Renal Crônica: *J Bras Nefrol* 2004; 26(Supl 1):26-8.

SOUZA, B.F. ; et al. *Manual de Propedêutica Médica*. 3ª Ed. Belém: Cejup, 1995.

COSTA, J.A.C.; VIEIRA-NETO, O.M.; MOYSÉS-NETO, M. Insuficiência renal aguda. Medicina (Ribeirão Preto). [Internet] 2003. Disponível em: <http://www.fmrp.usp.br/revista/1998/vol31n4/insuficiencia renal aguda de rapiointensiva.pdf>.

JENNER C. et al. *Nefrologia*. 2ª Ed. São Paulo: Sarvier, 2006.

PORTO, C.C. *Semiologia Médica*. 5ª Ed. Rio de Janeiro: Guanabara Koogan, 2005.

RIELLA, M.C. Princípios de Nefrologia e Distúrbios Hidroeletrólíticos. 4ª Ed. Rio de Janeiro: Guanabara Koogan, 2003.

SCHOR, N.; BOIM, M.A.; SANTOS, O.F.P. **Insuficiência Renal Aguda**. São Paulo: Sarvier, 1997.

YU L; ABENSUR H; BARROS EJG; HOMSI E; BURDMANN EA; CENDOROGLO NETO M; et al. Insuficiência renal aguda: diretriz da Sociedade Brasileira de Nefrologia. *J Bras Nefrol*. 2002; 24(1): 37-9.

# 23

## Semiologia Hematológica

Os constituintes celulares do sangue são as hemácias, os leucócitos e as plaquetas. Conforme suas patologias, tem-se respectivamente as síndromes hemáticas, síndromes leucocitárias e as síndromes plaquetárias.

### Síndromes Hemáticas

- **Anemia**

As anemias constituem as doenças do sangue mais frequentes. Por definição, anemia é a redução da hemoglobina por unidade de volume de sangue, de acordo com a idade, sexo e tensão de oxigênio do ambiente. Fisiologicamente, ocorre a diminuição da capacidade transportadora de oxigênio, que é a principal função da hemoglobina.

Na prática, por aproximação, pode-se dizer que um paciente é anêmico quando apresenta menos de 11g de hemoglobina por 100ml de sangue (11g/dl) para a mulher e criança e, menos de 12g/100ml (12g/dl) para o homem.

Variações nos valores normais de Hb, de acordo com a idade e presença de gravidez:

Idade/sexo	Hb (g/dl)	Ht %
Ao nascimento	17	52
Infância	12	36
Adolescência	13	40
Homem adulto	16 ( $\pm 2$ )	47 ( $\pm 6$ )
Mulher adulta (menstruando)	13 ( $\pm 2$ )	40 ( $\pm 6$ )
Mulher grávida	12 ( $\pm 2$ )	37 ( $\pm 6$ )

O atendimento completo ao paciente anêmico compreende a realização de uma anamnese clínica minuciosa, antecedentes pessoais e familiares e exame físico detalhado, o que estabelece base para o raciocínio diagnóstico.

Os dados da anamnese, como idade, sexo e cor, têm muito valor no diagnóstico da anemia; os sintomas e sinais obtidos na história podem indicar a suspeita diagnóstica.

Dados da história, como relatos de sangramentos, presença de infecções, manifestações de doenças sistêmicas, como insuficiência renal crônica, hipotireoidismo, doenças inflamatórias crônicas, a história clínica nutricional ou relacionada ao uso de medicamentos ou álcool, exposição a agentes tóxicos ou drogas, assim como história familiar de anemia, devem ser considerados, pois frequentemente cursam com anemia.

Em relação à dinâmica do quadro: início agudo (hemorragia aguda ou hemólise), insidioso (anemias carenciais, hereditárias, secundárias às doenças inflamatórias crônicas e neoplásicas). Caso ocorram manifestações hemorrágicas: petéquias, equimoses e gengivorragias, associadas ou não a infecções, deve-se relacioná-la a patologias que comprometem os demais setores do sangue, tais como as leucemias, aplasias medulares, mielomas múltiplos, etc.

- **Sintomas e sinais**

A redução na capacidade da hemoglobina em transportar oxigênio no sangue e, conseqüentemente, menor oxigenação tecidual é a causa das manifestações clínicas. Para compensar esse *deficit*, numerosos mecanismos fisiológicos entram em ação na tentativa de minimizar a hipóxia tissular, contribuindo, assim, para a gênese da sintomatologia.

Os sintomas da anemia estão ligados também ao grau e à rapidez de instalação da baixa da hemoglobina. Alguns sintomas são inespecíficos e leves, porém, outros são graves. Os sintomas são mais intensos na anemia aguda, após grandes hemorragias ou hemólises, do que na anemia crônica, em que a adaptação à hipóxia se faz progressivamente.

Observa-se em qualquer tipo de anemia os seguintes sintomas gerais: palidez cutaneomucosa, fadiga, polipneia, astenia, cansaço fácil, dores musculares, unhas quebradiças, irritabilidade, taquicardia aos esforços, sonolência, náuseas, perda da libido e impotência. Em estados mais graves de anemia, pode ocorrer insuficiência cardíaca, causada pela anóxia do miocárdio, que não mais consegue equilibrar a situação pelos mecanismos de compensação. Nos casos mais acentuados, pode surgir edema de membros inferiores. Polipneia permanente, com taquicardia e sinais de anóxia cerebral: cefaleia, vertigem e moscas volantes. Em casos extremos pode haver coma anêmico que, em geral, se instala com hemoglobina em torno de 3g/100ml de sangue.

O exame físico completo é fundamental e pode revelar sinais relativos ao mecanismo da anemia, assim, os achados clínicos de palidez cutânea, mucosas descoradas, icterícia e esplenomegalia podem indicar a existência de anemia hemolítica; esplenomegalia e linfadenomegalias, leucemias ou, ainda a presença de parestesias e outras manifestações neurológicas, deficiência de vitamina B12. As principais manifestações compensatórias em relação à capacidade reduzida de transporte de oxigênio envolvem os aparelhos cardiovascular e respiratório. Aumento da frequência cardíaca (taquicardia), observada nas atividades físicas leves ou em situações em que

os níveis de hemoglobinas são muitos baixos. A redução na viscosidade sanguínea e o aumento da velocidade de circulação do sangue facilitam o aparecimento de turbilhonamentos, contribuindo para o aparecimento de sopros cardíacos, em geral, sistólicos suaves, muitas vezes, audíveis no foco pulmonar e na borda esternal. Pacientes com antecedentes de cardiopatia prévia podem desenvolver quadro de insuficiência cardíaca congestiva.

A exposição a benzeno e derivados organofosforados, relacionada à atividade ocupacional é fator etiológico de anemia aplásica; assim como o uso de determinados medicamentos: cloranfenicol, antiinflamatórios não hormonais, dipirona, sulfas, direcionam a hipótese de depressão medular. Em contrapartida, as penicilinas e seus derivados e os arsenicais favorecem o aparecimento de quadros hemolíticos. Se há história familiar, o raciocínio deve ser direcionado às anemias hereditárias. A origem do paciente e a etnia podem estar associadas à maior probabilidade de distúrbios da molécula de hemoglobina.

Uma vez que se tem a hipótese diagnóstica, deve-se solicitar exames laboratoriais apropriados, possibilitando o diagnóstico definitivo.

Assim, por exemplo, diante de um resultado de anemia tipo hipocrômica, é importante determinar a taxa de ferro sérico, a qual vai diferenciar as anemias carenciais das talassemias. A ferremia baixa também poderá indicar quadros anêmicos devidos à perda de sangue, como em tumores ocultos do tubo digestivo, miomas uterinos.

A história clínica é, portanto, o primeiro estágio do diagnóstico de uma anemia, seguida pelo laboratório.

## • **Classificação das anemias**

Existem várias classificações que procuram abranger os mais variados tipos de anemia. Alguns autores classificam as anemias com base na patologia e na etiologia, enquanto outros, nos tipos laboratoriais. Aqui, as anemias são classificadas de acordo com a fisiopatologia ou com a morfologia das hemácias. A classificação morfológica é a mais utilizada na prática clínica por auxiliar o médico na conduta.

### • **Classificação Fisiopatológica**

Considera o mecanismo pelo qual as anemias ocorrem:

a) Comprometimento na produção:

- **Proliferação e diferenciação de células primitivas:** anemia aplásica, aplasia pura de série vermelha, anemia da insuficiência renal.
- Proliferação e maturação de células diferenciadas:
  - **Síntese defeituosa de DNA:** Anemias megaloblásticas: deficiência de vitamina B12 e deficiência de folato.

### • **Síntese defeituosa da hemoglobina:**

Defeito no metabolismo do ferro: anemia ferropriva e anemia sideroblástica

Defeito na síntese de globina: talassemias

- **Doenças crônicas**
- **Infiltração neoplásica**

- b) Sobrevida eritrocitária diminuída:
- **Anormalidade do eritrócito:**
    - Alteração de membrana: esferocitose, eliptocitose
    - Deficiência enzimática: deficiência de G6PD
    - Distúrbios da solubilidade e estabilidade das hemoglobinas: talassemias, hemoglobinopatias S, C, SC etc.
    - Hemoglobinúria paroxística noturna.
  - **Anormalidades extrínsecas:**
    - Destruição por anticorpos: aloanticorpo, autoanticorpo, droga induzida
    - Destruição devido a toxinas e anormalidades metabólicas
    - Destruição devido a parasitas do eritrócito
    - Destruição devido a trauma do glóbulo vermelho
    - Aumento da função esplênica: hiperesplenismo

c) Anemia por perda de sangue

- **Classificação Morfológica**

Baseia-se nos dados fornecidos pelos índices hematimétricos e não dá ideia da causa da anemia, mas do aspecto morfológico das hemácias.

a) Anemia hipocrômica microcítica – VCM, HCM e CHCM diminuídos

- Anemia por deficiência de ferro
- Anemia por alterações no metabolismo do ferro – anemia sideroblástica
- Alteração na síntese de hemoglobina: talassemias
- Anemia de doença crônica

b) Anemia normocítica normocrômica – VCM, HCM e CHCM normais

- Anemia por diminuição de produção: anemia aplástica
- Anemia de doença crônica
- Anemia secundária à insuficiência renal crônica
- Anemias hemolíticas

c) Anemia normocrômica macrocítica – VCM aumentado, HCM e CHCM normais

- Anemias megaloblásticas (deficiência de folato e/ou vitamina B12)
- Anemia secundária a doença hepática
- Anemia secundária ao hipotireoidismo
- Anemias hemolíticas

- **Investigação laboratorial**

Os exames laboratoriais complementares fornecem dados relevantes que contribuem para a elucidação diagnóstica da anemia. Existem exames indispensáveis que devem ser realizados para o diagnóstico laboratorial de um estado anêmico:

O hemograma completo é de grande valia, permitindo a confirmação do

diagnóstico por meio dos níveis de hemoglobina e hematócrito, da análise morfológica das hemácias e, de acordo com os índices hematimétricos, contribui para a classificação da anemia.

Se a taxa de hemoglobina for inferior a 12g/100 ml para o homem, 11g/100 ml para a mulher e criança, é indicado um hemograma completo, não só para a avaliação mais exata da série vermelha, como também para investigar os estados das séries leucocitária e plaquetária.

A morfologia celular pode sugerir doenças específicas e orientar a investigação etiológica. Assim, a presença de hemácias em alvo pode apontar para o diagnóstico de doença hepática ou hemoglobinopatias, granulações tóxicas e policromasia que estão associadas à anemia hemolítica e, na doença falciforme, as células em foice são o marco diagnóstico. Os índices eritrocitários são partes importantes, pois podem ajudar no esclarecimento da etiologia e na classificação. O volume corpuscular médio (VCM) inferior a 80 fl (femtolitros) reflete microcitose, enquanto valores elevados > 100 fl, macrocitose. Os dados da hemoglobina corpuscular média (HCM) e da concentração de hemoglobina corpuscular média (CHCM) podem relacionar-se aos defeitos de síntese da hemoglobina quando reduzidos (hipocromia), já o RDW (*red cell distribution width*) é um índice que mede com precisão a intensidade da anisocitose. A descrição pormenorizada do esfregaço fornece informações quanto a variações no tamanho (anisocitose) e forma das células (poiquilocitose).

Outro valor laboratorial importante é a taxa de reticulócitos, que indica o caráter regenerativo da medula óssea (valores de referência 0,5% a 2,0 % ou em números absolutos 25.000 a 125.000/mm<sup>3</sup>).

Dosagem de ferro e transferrina são importantes para diagnóstico das anemias ferroprivas. Dosagem de bilirrubinas é importante para as anemias hemolíticas, nas quais ocorrem aumento da bilirrubina indireta em relação à direta. Teste de Coombs também é importante para anemias hemolíticas.

Dosagem de vitamina B12 e folatos par as anemias carenciais – macrocítico e megaloblástico.

Eletroforese de hemoglobina para hemoglobinopatias.

Exame de fezes para evidenciar parasitoses intestinais e de sangue oculto nas fezes.

## • Principais tipos clínicos de anemia

### a) Anemia ferropriva

As anemias hipocrômicas microcíticas são as anemias mais prevalentes e, dentre elas, a ferropênica. Calcula-se que mais de meio bilhão de pessoas no mundo inteiro apresentem deficiência em ferro, em especial nos países subdesenvolvidos e em desenvolvimento.

As perdas fisiológicas de ferro são, geralmente, restritas ao trato gastrointestinal, trato geniturinário e pele. Nos homens, a perda basal é de 1 mg/dia, nas mulheres em idade fértil, de 1,5 mg/dia e nas grávidas, de 2 mg/dia.

A necessidade de ferro diária no indivíduo normal é de 1 mg/dia, sendo aumentada em condições fisiológicas: gravidez e lactação – são necessárias 2 a 5 mg/dia; fase de crescimento físico da criança, fase menstrual da mulher e por doações de sangue.



Mensalmente, a quantidade de perda sanguínea é de 50 ml, aproximadamente, correspondendo a 0,7 mg de ferro/dia, necessitando que a mulher absorva cerca de 3 a 4 mg de ferro por dia. A absorção do ferro ocorre na parte superior do intestino delgado.

A anemia por deficiência de ferro ocorre quando a quantidade de ferro necessária às funções metabólicas é insuficiente. A anemia aparece somente após a extinção do estoque de ferro.

No quadro clínico da anemia ferropriva, além dos sinais e sintomas já relatados, podem estar presentes alterações de trofismo da pele, atrofia de papilas linguais, queilose, unhas finas e perversão do apetite ou picacismo.

As principais causas de deficiência de ferro são:

- Perdas sanguíneas: gastrointestinal, menstrual e por doação de sangue
- Dieta deficiente
- Absorção diminuída
- Necessidades aumentadas: gravidez e lactação
- Hemoglobinúria

A causa mais importante da anemia ferropriva é a perda sanguínea gastrointestinal.

No diagnóstico diferencial das anemias hipocrômicas deve ser ressaltada a importância das síndromes talassêmicas, grupo heterogêneo de anemias hereditárias caracterizadas por defeito na síntese de uma ou mais cadeias globínicas. A talassemia menor é, na prática, a única anormalidade hematológica, além da deficiência de ferro associada à microcitose, importante. O diagnóstico de traço talassêmico é feito pelo aumento de hemoglobina A2 na eletroforese de hemoglobina.

## Laboratório

O hemograma mostra VCM e HCM diminuídos, caracterizando anemia hipocrômica microcítica.

Índice de anisocitose (RDW) acima de 15% é exame que apresenta 71% a 100% de sensibilidade e 50% de especificidade para o diagnóstico de anemia ferropriva.

A avaliação da medula óssea com coloração para ferro é ainda considerada como exame *gold standard*, embora a reprodutibilidade e acurácia venham sendo questionadas. A coloração para ferro permite observar a diminuição do depósito de ferro, através da ausência de ferro intersticial e a diminuição da incorporação de ferro nos eritrócitos, já que o número de eritrócitos com ferro (sideroblastos) se encontra diminuído ou ausente.

A ferritina é considerada como o exame mais específico para o *screening* de pacientes anêmicos. Valores inferiores a 12 mg/L demonstram deficiência de ferro.

Transferrina e ferro sérico, obtidos pela manhã em jejum, são exames que não devem ser avaliados isoladamente e sim em conjunto. O ideal é a saturação de transferrina. Valores menores que 16% sugerem deficiência de ferro.

b) Anemia por deficiência de vitamina B12:

A vitamina B12 (cianocobalamina) não é sintetizada no organismo, devendo ser suprida pela dieta. A necessidade diária mínima é de cerca de 2,5 mg, sendo que os

reservatórios corporais contêm aproximadamente 2 a 5 mg e a perda diária é de 0,1%. As principais fontes de vitaminas B12 são as proteínas animais. A dieta ocidental permite uma ingestão de 5 a 7 mg diários. A deficiência de cobalamina, por diminuição da ingestão ou alteração da absorção, leva cerca de três a seis anos para ocorrer.

No quadro clínico, além dos sintomas próprios da anemia, salientam-se as manifestações neurológicas que podem variar desde parestesias por neuropatia periférica, distúrbios sensitivos de propriocepção e vibratórios, ataxia espástica por desmineralização (alteração na síntese da bainha de mielina) das colunas dorsais e laterais da medula espinhal até alterações do sistema nervoso central, como sonolência, perversão do paladar e olfato, demência e psicose “loucura megaloblástica”, que podem apresentar-se como depressão ou mimetizando esquizofrenia paranoide.

As causas de anemia megaloblástica por deficiência de vitamina B12 podem ser resumidas nas seguintes:

- Causas gástricas: gastrite atrófica, gastrectomia e deficiência congênita do fator intrínseco;
- Causas intestinais: doenças do íleo, crescimento bacteriano, ressecção ileal, doença celíaca, alcoolismo crônico, pancreatite grave, síndrome de Zollinger-Ellison, etc.

#### c) Anemia perniciosa

A anemia perniciosa na criança pode ser devida à:

- Doença autoimune (semelhante à do adulto);
- Produção deficiente de transcobalamina II (doença de caráter autossômico recessivo).

No adulto:

A anemia perniciosa é uma doença autoimune, com destruição imune das células parietais da mucosa gástrica. A destruição das células parietais resulta na baixa produção do ácido clorídrico e fator intrínseco necessário para absorção da vitamina B12 (fator extrínseco).

## Laboratório

Nos casos sintomáticos, além do quadro clínico sugestivo, encontra-se a anemia macrocítica, muitas vezes acompanhada de leucopenia e plaquetopenia. É necessária a dosagem sérica de cobalamina que está diminuída. No mielograma, a medula óssea mostra megaloblastose e células de Tempka-Brown (metamielócitos de grande tamanho).

O teste de Shilling (administrar vitamina B12 radioativa e dosar a quantidade absorvida e após administrar a vitamina B12 marcada e ligada ao fator intrínseco) é útil no diagnóstico de anemia perniciosa, entretanto, é um teste em desuso por utilizar material radioativo.

Os anticorpos antifator intrínseco e anticomplexo fator intrínseco podem ser detectados e são mais específicos do que anticorpos antimucosa gástrica.

#### d) Anemia por deficiência de folatos

A deficiência de folatos também pode levar à anemia megaloblástica. É mais frequente do que as anemias por deficiência de vitamina B12. A deficiência alimentar é rara, mas pode ser observada nos idosos, que apresentam dietas pobres ou insuficientes em folatos. Também é observadas em alcoólatras, psicopatas e pacientes com doenças consumptivas. As principais causas são: deficiência de ingestão, de absorção, aumento de consumo (período de crescimento, gravidez, lactação, anemias hemolíticas, etc), aumento de perda, uso de drogas antifólicas (metotrexato e trimetoprim) e uso excessivo de etanol.

Os sintomas são semelhantes aos das anemias em geral. As alterações não hematológicas relacionadas à deficiência de folatos são: anormalidades de fechamento de tubo neural, doença vascular (risco aumentado devido à hiper-homocisteinemia) e neoplasia de cólon. Não se detecta sintomas neurológicos.

É importante frisar que a deficiência de tiamina em alcoólatras comumente se associa a *deficit* de folato. Nesse caso, as manifestações neurológicas são periféricas, podendo ser confundidas com a neuropatia por deficiência de vitamina B12.

#### e) Anemia de doença crônica

É aquela que aparece no curso de doenças infecciosas ou inflamatórias crônicas. É o tipo mais comum de anemia entre pacientes hospitalizados. Apresenta manifestações clínicas e laboratoriais variáveis, mimetizando ou associando-se a outras formas de anemia. É geralmente normocrômica e normocítica e raramente hipocrômica e microcítica. Normalmente é de grau leve.

#### f) Anemia aplásica

A anemia aplásica é, na realidade, uma hipoplasia medular e não uma aplasia – incompatível com a vida. Resulta da falência da *stem-cell* medular em produzir as células do sangue com conseqüente anemia, leucopenia e plaquetopenia. Ela pode ser classificada como moderada ou grave. Quando o número de neutrófilos for menor que 500/ml, o de plaquetas menor que 20.000/ml, o de reticulócitos menor que 1% e houver hipocelularidade medular, a anemia é grave. A que não preenche esses critérios é considerada moderada.

## Manifestações clínicas

As manifestações são relacionadas ao grau de citopenia periférica. Além da anemia, pode-se observar manifestações hemorrágicas – petéquias, equimoses, hemorragia em mucosas e SNC. Febre, decorrente de infecções associadas.

As causas são variadas, podendo ser:

- **Congênitas:** anemia de Fanconi, anemia hipoplásica associada a anomalias como malformação óssea, alta incidência de alteração cromossômica e neoplasia, nos pacientes e familiares. Ausência e hipoplasia do polegar, do rádio e dos ossos do carpo, microcefalia, estrabismo, retardamento mental e hiperpigmentação cutânea. Aplasia pura dos glóbulos vermelhos (síndrome de Diamond-Blackfan); observa-se aplasia somente da série eritroblástica, com granulócitos e plaquetas normais.

- **Adquiridas:** induzidas por drogas (cloranfenicol, fenilbutazona, anti-reooidianos, penicilinas e sulfas), agentes químicos (benzeno, inseticidas), irradiação, relacionadas às infecções (parvovírus e HTLV I) e gravidez.

g) Anemia falciforme

É uma hemoglobinopatia em que se encontra como característica a presença de uma variante da hemoglobina, chamada hemoglobina S (*Sickle-cell*). É uma doença hematológica determinada por mutação na posição seis da cadeia beta da globina, com substituição do ácido glutâmico pela valina. A consequência dessa alteração nos homocigotos para os HbS é que altera a carga elétrica, a qual, quando desoxigenada, forma cristais que levam à forma de foice do glóbulo vermelho, voltando ao normal quando reoxigenada. A hemácia em foice é uma célula rígida, sem elasticidade e capaz de desencadear fenômenos obstrutivos com consequente isquemia e infarto tecidual.

É uma doença encontrada com muita frequência na raça negra. Acomete principalmente negros africanos, latinos e americanos. Tem caráter genético autosômico recessivo e é comum para ambos os sexos.

A designação de doença falciforme é usada genericamente para os casos de anemia falciforme homocigótica (Hb SS) e para formas heterocigóticas mistas em combinação com outras hemoglobinas (Hb AS, Hb SC, Hb SD, Hb SE, Hb SO e com beta-talassemia).

## Manifestações clínicas

As manifestações clínicas mais frequentes das crises de oclusão vascular são: acidente vascular encefálico, infartos ósseos (necrose asséptica de cabeça do fêmur), dor músculo-esquelética e sequestro esplênico, síndrome torácica aguda, priapismo, úlceras em membros inferiores, hemorragia vítrea, insuficiência cardíaca congestiva, alteração da função hepática, colecistopatia calculosa crônica. São comuns infecções bacterianas com frequente osteomielite por salmonelas e infecções pneumocócicas. Geralmente, os pacientes evoluem com as chamadas “crises” desencadeadas por infecções e distúrbios hidroeletrólíticos.

Uma das causas mais frequentes de óbitos na criança é o sequestro esplênico, em que se observa aumento súbito do baço, queda significativa do nível de Hb e choque hipovolêmico. A crise de sequestração é rara em adultos.

O diagnóstico se faz pela história clínica e familiar e laboratorialmente: hemograma com anemia, teste de falcização, mielograma e eletroforese da hemoglobina.

a) Anemia hemolítica

As anemias hemolíticas constituem estados anêmicos decorrentes da sobrevivência/destruição precoce dos glóbulos vermelhos (eritrócitos). A sintomatologia e a fisiopatologia são dependentes da hemólise. A anemia hemolítica pode ter várias causas:

- Alteração genética: da membrana, quando o defeito está no eritrócito, na sua membrana ou no seu conteúdo (esferocitose, eliptocitose, estomatocitose e piroplasmocitose), da hemoglobina (talassemias, hemoglobinopatias) e de enzima (deficiência de G6PD, deficiência de piruvatoquinase e de outras enzimas);

- Alteração adquirida: imunológica, isoimune, autoimune, drogas, mecânicas (hemoglobinúria de esforço, queimaduras, anemia hemolítica microangiopática, prótese valvares), infecciosas (bacteriana, malária etc.), químicas (arsina, chumbo) e de outras causas.

## Manifestações clínicas

Sintomas de anemia associada a uma icterícia. Os sintomas estão relacionados com a intensidade dessas, de sintomas leves a graves, como sintomas neurológicos. Pode-se observar, ainda, sangramento nasal e/ou gengival hepatoesplenomegalias e, raramente, fenômenos microtrombóticos.

## Síndromes Leucopoiéticas

### • Leucemias

As leucemias representam um grupo de neoplasias malignas derivada das células hematopoiéticas. De acordo com a célula de origem, as leucemias podem ser classificadas em mieloide ou linfoide. Lembrando que as células mieloides dão origem aos eritrócitos, monócitos, neutrófilos, eosinófilos, basófilos e plaquetas, e as células linfoides aos linfócitos.

Com a proliferação das células neoplásicas no interior da medula óssea há um suprimento na produção das células hematopoiéticas normais. Devido à redução no número de hemácias e, subsequentemente, da capacidade de transporte de oxigênio do sangue, os pacientes com leucemia irão apresentar anemia e fadiga. Os pacientes leucêmicos também apresentam problemas de sangramento devido à falta de plaquetas. A febre também é uma característica clínica comum e está associada à infecção devido à depleção de neutrófilos.

De acordo com o comportamento clínico da doença, as leucemias podem ser classificadas em aguda e crônica. Dessa forma, tem-se quatro tipos principais de leucemias:

- Leucemia linfoide aguda (LLA)
- Leucemia mieloide aguda (LMA)
- Leucemia linfoide crônica (LLC)
- Leucemia mieloide crônica (LMC)

Em relação aos tipos de leucemia, a mais comum é a LMA (45% dos casos) seguida pela LLC (30% dos casos), LMC (15% dos casos) e LLA (10% dos casos).

Na faixa etária infantil (< 12 anos) a LLA é a mais frequente (90% dos casos). A faixa etária de maior frequência está entre 2 e 5 anos de idade, sendo a primeira neoplasia maligna da infância.

A LMA acomete indivíduos de todas as idades e cor. Entretanto, diminui com a idade e é mais frequente em homens (60%) de cor branca, de acordo com OMS. A remissão completa é relatada em até 85% dos casos.

Suspeita-se de leucemia aguda sempre que um paciente apresente sintomas de palidez cutaneomucosa, febre com quadro de tipo infeccioso e hemorragias (plaquetopenia grave). Podem estar presentes ainda adenomegalias, hepatoespleno-

megalias, alterações da pele (petéquias e equimoses), sintomas neurológicos, dores ósseas (expansão medular pela proliferação de blastos), derrame pleural, sinais de insuficiência respiratória e infiltrados de tipo tumoral em qualquer tecido ou órgão. Na LLA é mais frequente o crescimento de tecidos linfoides provocando adenomegalia e esplenomegalia. Outros sinais e sintomas são de correntes da infiltração leucêmica de órgãos e tecidos. O cloroma é um tumor de blastos, que pode ser apresentar como um tumor de órbita.

A remissão de LLA é conseguida com frequência de 85% após tratamento bem orientado em crianças entre 2 a 10 anos de idade e em menor porcentagem em adultos, 30%. O tratamento é mantido por pelo menos 2 anos de remissão completa. O paciente é considerado curado, se permanecer em remissão completa após 4 a 5 anos de acompanhamento.

Nas leucemias crônicas a doença evolui de forma lenta, mas progressiva. Os pacientes referem fraqueza progressiva, entretanto, elas comprometem menos o estado geral dos pacientes e têm aspecto mais tumoral, representado por hepatoesplenomegalia e adenomegalias. As células proliferantes nesses casos são linfócitos mais maduros, sem aspecto de blastos.

A LMC é doença de evolução fatal, conseguindo-se prolongar a sobrevivência dos pacientes com terapêutica.

- **Linfomas**

Os linfomas constituem proliferações de células linfocíticas e de células reticulares dos órgãos linfoides, especialmente dos gânglios linfáticos. Eles podem ser do tipo não Hodgking ou Hodgking. Há diferenças entre esses dois grupos de linfomas quanto ao aspecto clínico, quadro anatômico, resposta terapêutica e evolução.

O linfoma Hodgking apresenta características histológicas e patogenia que diferem dos demais linfomas. É uma moléstia de caráter maligno, com características histopatológicas bem determinadas, da qual faz parte a presença de uma célula reticular peculiar, denominada de Reed-sternberg. No Brasil, a curva de incidência é unimodal, aumentando a incidência por volta de 5 anos, mantendo elevada dos 11 aos 40 anos, caindo bruscamente até a idade avançada.

O quadro clínico geralmente inicia-se com adenopatia regional, mais comumente da região cervical ou supraclavicular e costuma ser indolor. Os sintomas relacionados com o acometimento de um órgão ou de um tecido extraganglionar são raros no início da doença. A disseminação da doença do local inicial para outras regiões ganglionares ocorre por contiguidade, através dos canais linfáticos. A disseminação hematogênica ocorre nas fases mais tardias da doença, acometendo quase todos os órgãos na fase final. Outros sintomas das moléstias são: febre, emagrecimento, prurido, sudorese noturna, icterícia, anorexia e palidez. O exame clínico pode mostrar a presença de adenomegalias, anemia (normocrômico/normocítico ou hemolítica), icterícia, derrame pleural e hepatoesplenomegalia, pode ocorrer leucocitose com eosinofilia. A leucopenia ocorre nas fases mais avançadas da doença. A plaquetopenia reflete invasão medular. A eletroforese de proteínas mostra uma hipalbuminemia, aumento da alfa 2-globulinas e de gamaglobulinas. A radiografia de tórax e a tomografia computadorizada de tórax podem evidenciar adenopatia mediastinal.



No linfoma não-Hodgking, há proliferação clonais de linfócitos T, linfócitos B ou de células reticulares, com predomínio dos chamados linfomas de células B. O quadro clínico dos linfomas não-Hodgking é semelhante ao dos linfomas de Hodgking. Há algumas diferenças, tais como a maior frequência de acometimento da nasofaringe, das amígdalas e do trato gastrointestinal. Nesse grupo de linfomas, os sintomas gerais são menos frequentes, o crescimento ganglionar mais rápido e o quadro evolutivo mais dramático e mais grave. As hemorragias não constituem sintomas frequentes, mas podem estar presentes e ser graves quando o tumor infiltra a medula óssea.

A disseminação da moléstia ocorre por via hematogênica. A infiltração cutânea é comum, principalmente nos linfomas cutâneos tipo T, causando eritema cutâneo, pápulas e nódulos com ou sem fistulização (micose fungoide). A síndrome de Sézary consiste na infiltração universal do tecido subcutâneo que dá ao paciente um tom avermelhado ou violáceo característico. A pele se torna seca, com rachaduras dolorosas e prurido intenso, acabando por se infectar com facilidade. A infiltração pleuropulmonar e a hepatoesplenomegalia são mais comuns do que na moléstia de Hodgking.

## **Síndromes Plaquetárias**

As doenças hemorrágicas, no que diz respeito ao setor plaquetário, podem ser classificadas em dois grupos: no primeiro, há diminuição no número (púrpuras plaquetopênicas) e no segundo, da qualidade das plaquetas (púrpuras não-plaquetopênicas ou plaquetopáticas). Das doenças hemorrágicas, a púrpura plaquetopênica é a de maior frequência na prática clínica.

- **Púrpuras plaquetopênicas ou trombocitopênicas**

A diminuição do número de plaquetas é acompanhada da sua função, levando à hemorragia. Quando o nível de plaquetas fica entre 100.000 e 50.000/mm<sup>3</sup>, podem ocorrer manifestações clínicas leves, pois as plaquetas ainda são capazes de manter um equilíbrio homeostático. Geralmente, quando o número de plaquetas é menor que 50.000/mm<sup>3</sup> aparecem manifestações purpúricas. Abaixo de 30.000/mm<sup>3</sup>, os sintomas e sinais são mais intensos e entre 10.000 a 5.000/mm<sup>3</sup>, os fenômenos hemorrágicos podem ser graves.

O diagnóstico se baseia em uma cuidadosa história clínica com dados referentes ao início dos sintomas e sinais, tempo de duração, evolução, história anterior de sangramento do paciente e dos familiares, ingestão de drogas, presença de sinais e sintomas, como febre, adenomegalias, hepatoesplenomegalias, artralgia e/ou artrite, lesões eritematosas na pele, são importantes para identificar alguma patologia de base.

- **Púrpuras não-plaquetopênicas**

São doenças hemorrágicas que se manifestam por defeito funcional das plaquetas. Essas alterações podem ser adquiridas ou hereditárias, quer por defeito da própria plaqueta, do tecido conjuntivo ou das proteínas plasmáticas, necessárias para o bom desempenho da função plaquetária.

## **BIBLIOGRAFIAS CONSULTADAS:**

CAMPOS MG V; FERMINO FA; FIGUEIREDO MS. Anemias carenciais. *Rev Bras Med* 2001; 58 (12): 41-50.

MONTE ALEGRE S; CARVALHO OMF. Anemias. *Rev Bras Med* 2009; 66 (8): 229-37.

OLIVEIRA JSR; FIGUEIREDO MS. Anemias. *Rev Bras Med* 1998; 55 (12).

SILVA GC; PILGER DA; CASTRO SM; WAGNER SC. Diagnóstico laboratorial das leucemias mieloides agudas. *J Bras Patol Med Lab* 2006; 42 (2): 77-84.

SOUZA, B.F. ; et al. *Manual de Propedêutica Médica*. 3ª Ed. Belém: Cejup, 1995.

VERRASTRO T; LORENZI TF; WENDEL NETO S. *Hematologia e Hemoterapia – fundamentos de morfologia, fisiologia, patologia e clínica*. 1ª Ed. São Paulo. Atheneu. 2006.

# 24

## Semiologia do Sistema Nervoso

O propósito deste capítulo é ampliar os conhecimentos sobre a semiologia do sistema nervoso, visando possibilitar um diagnóstico correto, a partir dos conhecimentos de anatomia e das patologias já estudadas. Pode-se, assim, dizer que a semiologia possui uma parte teórica (conhecimento das diversas síndromes neurológicas) e uma parte prática, de pesquisa com o paciente. Os quatro principais componentes de um exame neurológico são: anamnese, avaliação do estado mental, exame físico e, quando necessário, exames diagnósticos complementares. Ressalta-se a importância do exame neurológico bem feito com as técnicas corretas de pesquisa, de modo que os exames complementares sejam subsídios ao diagnóstico e não condição primeira.

### Material Necessário para Realizar o Exame Neurológico

- Abaixador de língua
- Algodão
- Alfinete
- Estilete de ponta romba
- Fita métrica
- Lanterna de bolso
- Martelo de reflexos
- Diapasão de 128 ou 256 Hertz
- Oftalmoscópio

### Anamnese

A anamnese sempre deve ser realizada. Mesmo nos casos em que há alterações do nível de consciência ou da linguagem, um informante (familiar ou testemunha) deve ser entrevistado, com o objetivo de fornecer informações detalhadas sobre a doença em questão.

Muitas doenças neurológicas apresentam sintomas característicos sem alterações ao exame físico e neurológico, sendo primordiais os dados de anamnese para a suspeita diagnóstica e condução do caso.

O médico deve conduzir a história de maneira apropriada, fazendo intervenções pertinentes para o esclarecimento de suas dúvidas e formulação da hipótese diagnóstica, e deve lembrar-se de que a anamnese não é substituída por laudo de exames subsidiários.

A caracterização da linha do tempo de um evento neurológico é de fundamental importância no exame. O início súbito deve ser comparado, para que o paciente entenda bem, ao estalar de um trovão e deve ser diferenciado, por exemplo, de um início rápido, ou seja, episódio de instalação breve, que dura alguns segundos ou poucos minutos. O primeiro caso remete a pensar em uma ruptura de um aneurisma cerebral, enquanto que o segundo lembra a instalação de acidente vascular cerebral isquêmico. O início insidioso lembra lesão expansiva ou doenças lentamente progressivas como a doença de Parkinson e a doença de Alzheimer. O tipo de evolução ajuda no raciocínio do diagnóstico etiológico.

A evolução estacionária indica uma doença que deixa sequelas, como, por exemplo, um trauma medular ou hemorragia cerebral. Se no decorrer dos meses (dias), houver melhora dos sinais/sintomas, a evolução é chamada de regressiva. A evolução progressiva lembra patologias que aumentam seu estado lesivo com o tempo, como as doenças degenerativas e as lesões expansivas. A evolução paroxística e recidivante diferem apenas na duração dos sintomas. No primeiro tipo, os sinais e sintomas devem durar por minutos ou poucas horas (ex. crise epilética, enxaqueca), enquanto no segundo tipo, os sinais e sintomas poderão durar meses (ex. Esclerose Múltipla) e depois regredir, total ou parcialmente. A evolução ondulante caracteriza algumas doenças que sofrem influência de fatores internos, como a hipo ou hiperglicemia, uremia ou de fatores externos como o frio (afetando a circulação cerebral, por exemplo).

A qualidade da anamnese, portanto, depende das capacidades de observação e de comunicação do paciente e, principalmente, do conhecimento do médico sobre a doença em questão. Por exemplo, ao se avaliar um paciente com cefaleia, a habilidade de extrair os dados mais significativos que permitirão o diagnóstico diferencial entre as diversas causas de dor de cabeça está diretamente relacionada ao conhecimento do médico sobre o assunto.

Também, à semelhança de outras áreas da medicina, a presença de antecedentes pessoais e familiares deve ser questionada ativamente, assim como o uso de substâncias exógenas, medicamentos, drogas lícitas ou ilícitas.

- **Interrogatórios:** cefaleias, vômitos, alterações visuais, convulsões, desmaios, dor, parestesias, anestésias, fraqueza muscular, paralisias, atrofia, tremores, movimentos involuntários, alteração de marcha, fala, escrita, distúrbios psíquicos, alterações dos esfíncteres.
- Antecedentes Pessoais:
  - Condições de gestação: moléstias, febre, uso de medicamentos, traumas, exames radiológicos, tratamentos por radiações;
  - Condições de nascimento e neonatais: tipo de parto, anóxia cerebral, choro, sucção, convulsões, icterícia, complicações cardio-respiratórias;

- Desenvolvimento psicomotor;
  - Rendimento escolar e no trabalho;
  - Traumatismos crânio-encefálicos;
  - Moléstias infecciosas;
  - Moléstias venéreas;
  - Condições de nutrição;
  - Etilismo e Tabagismo;
  - Drogas e Tóxicos;
  - Convulsões.
- **Antecedentes familiares:**
    - Antecedentes obstétricos maternos (nº de gravidezes, abortos e filhos);
    - Moléstias semelhantes e neurológicas na família;
    - Levantamento familiar;
    - Consanguinidade dos pais.
- **Exame Psíquico**
    - **Estado de consciência:** coma, confusão mental, delírio e excitação psicomotora;
    - **Estado mental:** Orientação auto e alopsíquica. Atenção. Memória (fixação, conservação, evocação). Afetividade. Associação de ideias. Raciocínio. Alucinação e ilusão;
    - **Estado emocional:** apatia, depressão, ansiedade, hiperemotividade.

O paciente pode estar inconsciente. Poderá estar deitado no leito, de olhos fechados, diferindo do sono por não ser possível despertá-lo, mesmo com estímulos intensos. Nesse caso, o paciente está em **coma**, que pode ser superficial ou profundo. O paciente inconsciente poderá estar acordado, deambulando ou até agitado. Nesse caso, poderá não obedecer a ordens, não conseguir manter diálogo coerente (confusão mental) ou apresentar alucinações, ilusões ou delírios. Esses casos são chamados de **estados confusionais**.

Se o paciente está consciente, avalia-se a orientação no tempo (dia, mês, ano, idade, etc) e no espaço (endereço onde reside, onde está agora, há quanto tempo, etc).

A atenção e a memória podem ser testadas solicitando ao paciente para repetir sequências de números ou palavras na ordem direta ou inversa, fazer pequenos cálculos como, por exemplo, tirar 7 de 100, por 4 a 5 vezes, etc.

Quanto à memória, pode-se testar a memória remota, que dificilmente é perdida (onde nasceu, onde morou quando criança, os filhos, etc), a memória recente que, frequentemente, é comprometida nas síndromes demenciais e pode ser testada, perguntando-se se já almoçou, como veio até o hospital, que dia é, qual a cidade onde está, etc.

## Fácies e Atitude

No momento em que o paciente adentra o consultório ou no momento em que é visto no leito, sua expressão facial, sua postura, sua atitude podem induzir ao diagnóstico. A expressão facial dentro da neurologia somente perde importância para a endocrinologia. Assim, expressão congelada, dura, fixa, a sialorreia e a pele seborreica tornam extremamente simples o diagnóstico do mal de Parkinson. Um paciente sonolento demais sugere encefalite, por exemplo.

O desencadeamento da dor ao se tocar as chamadas “zonas de gatilho” faz com que o portador da nevralgia de trigêmeo demonstre a expressão de medo ao se ameaçar tocar sua face.

Quanto à atitude, ela pode ser avaliada em função do equilíbrio estático, ou seja, com o paciente parado, ou dinâmico, isto é, em movimento.

O equilíbrio cinético nada mais é do que o movimento de parte ou de todo o corpo que ficará numa nova posição onde se fixará. Fixo, está em equilíbrio estático novamente. Se se deseja mover um membro inferior, se está dentro da motricidade voluntária, a qual é subordinada a um sistema neurológico denominado sistema piramidal que será estudado adiante.

Se, porém, se quiser dar um passo, o membro deslocado terá que se fixar na nova posição para que o outro inicie sua movimentação. O membro que se adiantou é “fixado” na nova posição por um fenômeno reflexo que age sobre os músculos, tendões e articulações e que se chama tônus muscular.

Estudando, então, a atitude do doente, torna-se importante observar e analisar sua posição, seja em pé ou no leito.

O paciente com meningite toma a clássica posição em “gatilho de fuzil”, ou seja, deita-se lateralmente, nuca em extensão, pernas fletidas sobre as coxas e coxas fletidas sobre o tronco.

A contratura de músculos dorsais coloca o tetânico em opistótono, quer dizer, fica numa posição como se fosse um arco sobre o leito. No emprostótono contraem-se os músculos flexores e no pleurostótono haverá contratura lateral. Estando todo o corpo rígido, duro como um bloco, o paciente estará em ortótono.

No acidente vascular cerebral, instala-se, em princípio, uma hemiplegia flácida. Depois, gradativamente, a hemiplegia torna-se espástica e o paciente toma a clássica atitude de Wernicke-Mann.

## Exame do Equilíbrio e da Marcha

Em seguida à inspeção do fâcies e da atitude, é efetuado o exame do equilíbrio estático. É realizado com o paciente em posição ereta, com os pés próximos sem se tocarem, paralelos, descalços e sem meias, com os braços pendentes ao lado do corpo. O paciente deve permanecer nessa posição por cerca de 2 minutos, e a observação é feita estando ele com os olhos abertos e, depois, fechados. Quando necessário, sensibiliza-se a prova alterando a base de sustentação – um pé linearmente adiante do outro ou um pé levantado, por exemplo, e/ou impulsionando levemente para trás, para frente, para a esquerda e para direita, o paciente, mediante toques ao nível da cintura escapular.



Observa-se a postura, se há oscilações ou dança dos tendões. Leves empurrões para frente, para trás e para os lados permitem avaliar a capacidade de manter o equilíbrio. Na doença de Parkinson, pela ocorrência de instabilidade postural, pequenos empurrões permitem verificar se existe tendência à queda para trás. O sinal de dança dos tendões, observação dos tendões de Aquiles e do tibial anterior que ressaltam de forma irregular, é característico das ataxias cerebelares.

Em seguida, solicita-se ao indivíduo que feche os olhos. Isso se denomina prova de Romberg – é o teste mais importante para se verificar a integridade do equilíbrio. O sinal de Romberg, caracterizado por oscilação ou queda ao fechar os olhos, indica comprometimento das vias de sensibilidade profunda – Romberg positivo. Se houver latência e lado preferencial para queda, se está diante de lesão vestibular, denominada como sinal de Romberg vestibular ou “pseudo-Romberg”.

Pede-se ao paciente que mantenha os braços estendidos para frente, com os indicadores apontando para os indicadores do examinador, e que procure não se desviar dessa posição, com os olhos fechados. Nas síndromes vestibulares, observa-se desvio lento de ambos os membros superiores para o mesmo lado da lesão, enquanto na síndrome cerebelar unilateral, apenas o membro superior ipsilateral à lesão cerebelar desvia para o lado afetado. É de notar ainda que alterações de equilíbrio podem impedir que o paciente assuma posição de prova: ele se mantém em pé só quando aumenta a base de sustentação. Apenas quando as perturbações do equilíbrio são suficientemente intensas para impedir a posição ereta é que se diz haver ASTASIA (lesões cerebelares) ou quando a faz com dificuldade é chamado DISTASIA. O paciente alarga a base de sustentação pelo afastamento dos pés para compensar a falta de equilíbrio – não se modifica quando interrompe o controle visual (Romberg negativo).

## Resumindo

- **Sinal de Romberg** é a designação empregada quando a alteração se caracteriza por oscilações com tendência à queda sem direção predominante, que ocorrem quando o paciente está com olhos fechados e desaparecem ao tornar a abrir os olhos. A tendência para queda pode ser:
  - Para qualquer lado e imediatamente após interromper a visão, indicando lesão das vias de sensibilidade proprioceptivas conscientes.
  - Sempre para o mesmo lado após transcorrer pequeno período de latência, traduzindo lesão do aparelho vestibular.

As alterações do equilíbrio manifestam-se mais nitidamente durante a marcha, especialmente quando o paciente se vira para mudar de direção. Enquanto ele caminha pela sala, indo e voltando, observa-se a postura, o balanço dos membros superiores e a presença de alterações como alargamento da base, irregularidade dos passos e desvios. Observando-se a maneira pela qual se locomove o paciente, é possível, em algumas afecções neurológicas, suspeitar-se ou fazer o diagnóstico síndrome.

A manobra de caminhar encostando o calcanhar de um pé nos artelhos do outro é particularmente sensível para detectar distúrbios do equilíbrio. A marcha

com olhos fechados, para frente e para trás, pode tornar evidentes alterações mais sutis do equilíbrio (marcha de Babinski-Weill ou em estrela).

A marcha em bloco caracteriza-se pela pobreza dos movimentos de balanço passivo associados dos membros superiores. Está presente nas síndromes extrapiramidais oligocinéticas, por exemplo, na doença de Parkinson.

Na marcha ebriosa, típica das lesões cerebelares, observa-se as pernas afastadas, o andar titubeante, com passos irregulares, ora amplos, ora pequenos, impedindo a marcha em linha reta. A marcha talonante, em que as pernas estão afastadas e os pés batem fortemente contra o chão, é observada em lesões das vias sensitivas. A marcha escarvante ocorre por *deficit* de flexão dorsal do pé e dos artelhos, secundário a lesões dos nervos fibular, ciático ou da raiz de L5. O paciente, com atitude de “pé caído”, tende a fletir a coxa exageradamente, a fim de evitar que os artelhos esbarrem no solo.

Nas lesões piramidais pode ocorrer a marcha ceifante, em que se observa movimento em forma de arco realizado pelo membro parético, semelhante ao movimento de uma foice.

Tipos de disbasia (alteração da marcha):

- **Marcha helicópode, ceifante ou hemiplégica:** ao andar, o paciente mantém o membro superior fletido em 90° no cotovelo. O membro inferior do mesmo lado é espástico e o joelho não flexiona. Devido a isso, a perna tem que se arrastar pelo chão, descrevendo um semicírculo quando o paciente troca o passo, lembrando o movimento de foice em ação (marcha ceifante), aparece nos pacientes com hemiplegia – acidente vascular encefálico;
- **Marcha anserina ou do pato:** o paciente para caminhar acentua a lordose lombar e vai inclinando o tronco ora para direita, ora para esquerda, alternadamente, lembrando o andar de um pato. Observada nos pacientes com diminuição da força dos músculos pélvicos e da coxa e também nas mulheres grávidas;
- **Marcha Parkinsoniana:** o doente anda como um bloco, enrijecido, sem o movimento automático dos braços. A cabeça permanece inclinada para frente e os passos são curtos e rápidos, dando a impressão de que o doente “corre atrás do seu centro de gravidade” e que vai cair pra frente;
- **Marcha cerebelar (ebriosa):** ao caminhar o doente ziguezagueia como um bêbado – lesão do cerebelo;
- **Marcha tabética:** paciente mantém o olhar fixo para o chão, os membros inferiores são levantados abrupta e explosivamente e, ao serem recolocados no chão, os calcanhares tocam o solo pesadamente. Piora com olhos fechados ou torna-se impossível. Ocorre na *tabes dorsalis* (lesão do cordão posterior da medula ocasionada frequentemente pela neurosífilis);
- **Marcha vestibular:** o paciente com lesão vestibular apresenta lateropulsão quando anda; é como se fosse empurrado para o lado quando tenta se mover em linha reta;

- **Marcha escavante:** quando o doente tem paralisia do movimento de flexão dorsal do pé, ao tentar caminhar toca com a ponta do pé o solo e tropeça. Para evitar levanta acentuadamente o membro inferior, lembrando o “passo do ganso”;
- **Marcha em tesoura ou espástica:** os dois membros inferiores enrijecidos e espásticos permanecem semifletidos, os pés se arrastam, e as pernas se cruzam uma na frente da outra quando o paciente tenta caminhar (lembrando uma tesoura). Ocorre nas formas espásticas da paralisia cerebral;
- **Marcha claudicante:** o paciente “manca”. Ocorre na insuficiência arterial periférica e alterações no aparelho locomotor;
- **Marcha cambaleante:** Essa é característica de intoxicação alcoólica ou por barbitúricos. O paciente embriagado titubeia, cambaleia, inclina-se para diante e para trás, parecendo, a cada momento, que está prestes a perder o equilíbrio e cair. O controle sobre o tronco e as pernas fica mais comprometido. Os passos são irregulares e incertos.

## Exame da Motricidade

O exame da motricidade compreende o estudo da movimentação ativa (voluntária), passiva, automática e involuntária.

### • Movimentação ativa ou voluntária

Mediante ordens, movimentos ativos são executados pelo paciente. O examinador avalia: a amplitude dos movimentos e a força muscular, bem como o desempenho de manobras deficitárias. A amplitude do movimento é avaliada mediante a realização pelo paciente dos principais movimentos passíveis a serem executados ao nível de cada uma das articulações: abrir e fechar as mãos, estender e fletir o antebraço, abduzir e elevar o braço, fletir a coxa, fletir e estender as pernas. Durante a execução dos movimentos, o examinador verifica a habilidade e facilidade com que eles são executados. Sempre que necessário, os movimentos devem ser repetidos sucessivamente até que o examinador tenha ideia exata quanto à vigência ou não de movimentos diminuídos em amplitude.

Os movimentos em determinados segmentos podem estar ausentes (plegia) ou diminuídos (paresia). De acordo com a região comprometida, tem-se os seguintes termos: monoparesia ou monoplegia (diminuição ou ausência de movimento num membro), paraparesia ou paraplegia (diminuição ou ausência de movimento em membros inferiores), diparesia ou diplegia (diminuição ou ausência de movimentos nos membros superiores ou da face), hemiparesia ou hemiplegia (diminuição ou ausência de movimentos na face, membro superior e membro inferior de um lado), hemiparesia desproporcionada (quando um dos três segmentos, citados acima, estiver mais comprometido), hemiparesia ou hemiplegia alterna (diminuição ou ausência de movimentos, envolvendo grupos musculares inervados por um nervo craniano de um lado com hemiparesia ou hemiplegia de membros do lado oposto), quadriparesia ou tetraparesia ou quadriplegia ou tetraplegia (diminuição ou ausência de movimentos dos quatro membros).

Afastadas causas locais (extraneurológicas), as causas da redução ou abolição do movimento voluntário são representadas por lesão dos neurônios motores e/ou de suas vias – sistema piramidal, coluna ventrais da medula e nervos.

## Força Muscular

A força muscular é avaliada, concomitantemente, pela oposição ativa do examinador à execução do movimento. O *deficit* pode ser discreto e somente ser evidenciado quando o examinador opõe resistência à realização do movimento ou patenteia-se ao ser realizado o movimento contra a ação da gravidade ou pela sua repetição sucessiva.

Os *deficits* apendiculares são comparados quanto à simetria, de um hemicorpo a outro; quanto ao predomínio da intensidade, nos membros do mesmo hemicorpo; quanto à distribuição proximal ou distal, no mesmo membro; quanto ao predomínio para dados movimentos (como flexão e extensão), em nível de dados segmentos de membros.

Nos membros inferiores, o paciente, em decúbito dorsal, deve executar movimentos de flexão e extensão dos pés, pernas e coxas. Em seguida, o examinador opõe resistência aos movimentos e compara a força entre segmentos simétricos do paciente.

Já nos membros superiores, o paciente, estando sentado ou deitado, realiza movimentos de oponência entre o polegar e cada um dos dedos, de abrir e fechar as mãos, de flexão e extensão dos punhos e dos antebraços, de abdução e de adução dos braços e de elevação dos ombros. Em seguida, os movimentos são realizados contra resistência oposta pelo examinador.

A força muscular é graduada de zero a cinco, conforme a tabela:

Grau	Contração	Característica do movimento
0	Nula	Ausência de contração muscular.
1	Esboçada	Esboço de contração; ausência de movimento.
2	Fraca	Movimento quando a gravidade é eliminada.
3	Regular	Movimento executado, mesmo contra a ação da gravidade, não vence resistência oposta pelo examinador.
4	Boa	Vence alguma resistência oposta pelo examinador.
5	Normal	Vence o máximo de resistência oposta pelo examinador – força normal.

A força muscular deve ser graduada de acordo com a força máxima obtida, não importando o tempo de manutenção.

Os testes especiais permitem evidenciar *deficits* motores dependentes de determinados nervos. Há inúmeros testes e, entre eles, são mais empregados aqueles para o nervo radial, mediano e ulnar:

- **Nervo radial:** é empregado o “teste de juramento da bandeira” – o paciente sentado ou de pé estende o membro superior em ângulo reto com

o tronco, estando a palma da mão voltada para baixo; se houver comprometimento do nervo, a mão tende a cair, não se mantendo em continuação com a perspectiva delineada pelo braço e antebraço;

- **Nervo mediano:** é empregado o “teste de segurar agulha” – o paciente deve executar movimentos de encostar a ponta do polegar contra a ponta de cada um dos outros dedos; se houver comprometimento do nervo, ele não consegue executar esses movimentos que delineiam a letra “O” e os substitui pelo encontro da polpa digital do polegar com a polpa dos demais dedos;
- **Nervo ulnar:** é empregado o “teste de firmar o jornal” – o paciente deve firmar, entre o polegar e o indicador aduzidos, uma folha de papel ou de plástico que o examinador tenta, então, puxar; se houver comprometimento do nervo, o paciente não consegue evitar que o examinador retire dentre seus dedos a folha interposta; nessa prova, é indispensável a comparação com a do lado oposto.

As manobras deficitárias visam complementar o exame da amplitude e força dos movimentos e são particularmente úteis para evidenciar *deficits* discretos. São empregadas manobras para os membros superiores e para os inferiores. Devem ser executadas com os dois membros superiores ou, então, com os dois inferiores concomitantemente. Na avaliação do resultado, é a diferença do comportamento de um membro em relação ao outro o principal ponto a ser considerado. As principais manobras são:

- **Manobra de Mingazzini para membros inferiores:** em decúbito dorsal, o paciente flete as coxas em ângulo reto; mantém as pernas em plano horizontal formando ângulo reto com as coxas; os pés, em ângulo reto sobre as pernas, são mantidos na vertical. Em condições normais, não há dificuldade em manter essa posição durante cerca de 2 minutos; quando há *deficit* motor, ocorrem oscilações no membro acometido e a queda pode suceder. Nos *deficits* proximais, o membro inferior cai como um todo, nos *deficits* predominantemente distais, a posição de prova vai-se desintegrando em sentido centrípeto. Quando o *deficit* motor é intenso, o paciente não pode nem mesmo manter a posição de prova na qual seja colocado passivamente;
- **Manobra de Barré:** em decúbito ventral, o paciente flete as pernas até formarem ângulos retos em relação às coxas; os pés são mantidos horizontalmente, em ângulo reto em relação às pernas. Oscilações e/ou queda ocorrem no membro parético, após minutos de observação;
- **Manobra de Mingazzini para membros superiores:** é também conhecida como prova dos braços estendidos. Em pé, sentado ou em decúbito dorsal, o paciente estende frontalmente os membros superiores até que os braços formem ângulos retos com o tronco. Os antebraços e as mãos devem permanecer esticados, no mesmo alinhamento dos braços. Decorrido certo

tempo, oscilações e/ou queda do membro parético ocorrem em bloco, no *deficit* proximal, e, de modo centrípeto, no *deficit* predominantemente distal;

- **Manobra de Raimiste:** os antebraços são fletidos em ângulos retos sobre os braços; as mãos e os dedos permanecem estendidos, dando continuação à posição dos antebraços. Quando a prova é realizada com o paciente em decúbito dorsal, as faces palmares das mãos ficam voltadas uma para outra; quando ele está sentado, elas devem ser voltadas para baixo. Oscilações e/ou queda após certo tempo são observadas no membro parético.

## Coordenação dos Movimentos

A coordenação dos movimentos depende basicamente da integridade de pelo menos dois setores do sistema nervoso: o cerebelo (centro coordenador) e a sensibilidade proprioceptiva (músculos, tendões e articulações). A sensibilidade proprioceptiva cabe informar continuamente ao centro coordenador as modificações de posição dos vários segmentos corporais.

Os testes clínicos para disfunção cerebelar destinam-se basicamente a detectar: dissinergia, decomposição de movimentos e dismetria. A ataxia cerebelar é constituída pelos sinais clínicos a seguir: incoordenação, movimentos desajeitados e erros na velocidade, no limite e na força do movimento, juntamente com a disdiadococinesia e tremor intencional. Os testes de coordenação podem ser divididos naqueles relacionados a funções de equilíbrio e de não equilíbrio e devem ser feitos com o paciente primeiramente de olhos abertos e depois de olhos fechados.

A perda de coordenação é denominada ataxia, a qual pode ser de três tipos: cerebelar, sensitiva e mista. Nas lesões da sensibilidade proprioceptivas, o paciente utiliza a visão para fiscalizar os movimentos incoordenados. Cerradas as pálpebras, acentua-se a ataxia. Tal fato não ocorre nas lesões cerebelares.

### • Pesquisa de ataxia

- **Prova do dedo-nariz:** orienta-se o paciente tocar a ponta do nariz com o dedo indicador de cada uma das mãos alternadamente. Ele faz isso inicialmente com os olhos abertos e depois fechados. Se houver ataxia, o movimento será desarmônico, havendo dificuldade em se atingir o alvo e ocorrendo um tremor no fim do movimento (tremor terminal ou tremor de movimento). Para um teste mais acurado ainda, usa-se a prova dedo-nariz-dedo. Consiste em se mandar o paciente tocar com o indicador sucessivamente a ponta do próprio nariz, e a ponta do dedo do examinador. Isso será repetido várias vezes, com o examinador alterando sucessivamente a posição de seu dedo. O examinador nota se o decurso da prova é normal ou se aparecem erros: de direção, de medida ou dismetria (hipometria ou hipermetria); da disposição temporal (discronometria);
- **Prova do calcanhar-jelho:** deve ser feita com o paciente, em decúbito dorsal, solicitando que coloque um dos calcanhars no joelho oposto e, a seguir, deslize o calcanhar encostado na região tibial da perna até a ponta



dos pododáctilos. Esse movimento deve ser feito alternado, ora com um membro, ora com o outro, com o paciente olhando os movimentos e, a seguir, de olhos fechados. Havendo ataxia, o movimento será desarmônico, dissociado em fases, e terá dificuldade em atingir corretamente o alvo. Ao descer ao longo da crista tibial, nota-se que frequentemente o calcanhar se desvia para cada um dos lados.

- **Pesquisa de disdiadococinesia:** diadococinesia é a capacidade de inverter, rapidamente, a direção de um movimento. As duas provas mais utilizadas para avaliação da diadococinesia são: a supinação-pronação da mão (movimentos rápidos, alternados, batendo ora com a palma, ora com o dorso da mão na mesa ou no próprio joelho) e o sinal do rechaço. Essa prova alterada indica que há disdiadococinesia (incoordenação de origem cerebelar). A capacidade de realizá-la é chamada eudiadococinesia. Sua dificuldade é designada disdiadococinesia, e a incapacidade de realizá-la recebe o nome de adiadococinesia. Para avaliar o sinal do rechaço, testa-se mandando o paciente fletir o antebraço sobre o braço, no que é impedido pelo dedo do examinador. O médico então retira subitamente seu dedo e em condições normais o paciente freia logo o movimento. Na vigência de lesão cerebelar haverá uma tendência de o paciente golpear a própria face com sua mão por não conseguir deter o movimento (prova do rechaço positiva). Isso é devido à falta de ação dos músculos antagônicos, cujo tônus é controlado pelo cerebelo.

## Exame do Tônus Muscular

O tônus muscular é o estado de semicontração do músculo em repouso. Logo, para examinar o tônus muscular, o paciente deve estar em decúbito dorsal e completamente relaxado. As etapas dessa avaliação são:

- a) **Inspeção:** em que é analisado o relevo da musculatura, se está normal, aumentado ou diminuído, indicando hipertrofia e hipotrofia respectivamente;
- b) **Palpação:** serve para verificar a consistência do músculo. Existe uma consistência normal, ou que pode também estar aumentada (hipertonia) ou diminuída (hipotonia);
- c) **Movimentação passiva das articulações:** nessa etapa, quem movimenta o membro do paciente é o examinador, que verifica a extensibilidade, que é o grau máximo que consegue estender o músculo e a passividade, que é o grau de resistência que o examinador tem a esse movimento (em pacientes com hipertonia a resistência está aumentada e a extensibilidade diminuída, e na hipotonia ocorre o contrário);
- d) **Balanceio articular:** é realizado tanto nos membros superiores como nos inferiores. Com o paciente deitado, realiza-se o movimento de balanceio e verifica-se a amplitude desse movimento. Quando alterado, a amplitude estará aumentada nas hipertônias ou diminuída nas hipotônias. Nos membros inferiores, faz-se o movimento de rolamento.

Nessa etapa, é possível classificar se o paciente tem uma hipertonia, uma hipotonia ou se ele está normotônico. A hipertonia pode ser extrapiramidal, ou piramidal quando há alteração do movimento voluntário.

A diferença entre as duas é que a hipertonia extrapiramidal acomete o paciente como um todo, sendo também é conhecida como hipertonia “cérea”, porque o paciente parece um homem de cera, e é observado também na movimentação passiva o sinal da roda dentada, no qual, durante o estiramento lento de um músculo, observa-se uma resistência crescente que bruscamente cessa para logo começar novamente, imitando o movimento de uma catraca.

Já a hipertonia do sistema piramidal é seletiva porque geralmente acomete a musculatura flexora dos membros superiores e a extensora dos membros inferiores. O paciente que sofre AVC é o protótipo mais comum de lesão do sistema piramidal (anda com um braço fletido e a perna estendida), e apresenta o sinal do canivete, em que a distensão passiva de um músculo encontra grande resistência se opondo ao estiramento. No entanto, se a distensão prosseguir, uma inibição brusca dessa oposição é observada e o músculo espástico pode ser distendido sem qualquer resistência.

## Hipercinesias

A presença de movimentos involuntários anormais indica frequentemente lesão no sistema motor extrapiramidal. Existem vários tipos de hipercinesias e dependendo do tipo se pode classificar o local da lesão.

- a) **Distonia de torção:** é um movimento de torção do corpo em relação ao seu eixo. Geralmente, acomete um hemicorpo e principalmente o pescoço. São movimentos bastante incapacitantes e dolorosos. O paciente não controla e com a continuidade da distonia acaba ocorrendo hipertrofia da musculatura. Hoje, existem alguns tratamentos, como benzodiazepínicos, mas o melhor é a toxina botulínica que é injetada nos músculos que estão afetados, e o paciente deixa de fazer os movimentos por fraqueza do músculo, e não porque o estímulo cessou;
- b) **Tremor:** existem vários tipos de tremores. O tremor parkinsoniano é um tremor de repouso, do tipo “contar dinheiro”. Outro tipo de tremor é o essencial, que é um tremor de ação, ou seja, presente apenas quando o paciente realiza um movimento voluntário;
- c) **Coréia ou movimento coreico:** são movimentos involuntários anormais, exacerbados e incoordenados, que ora acontecem em um lugar, ora em outro. Exemplos: coréia de Sydenhan, da febre reumática e a coréia de Huntington, uma doença heredodegenerativa;
- d) **Atetoses:** são movimentos serpinginosos dos dedos das mãos, e frequentemente se tem movimentos coreo-atetoicos, ou seja, movimentos coreicos associados às atetoses;
- e) **Hemibalismo:** são movimentos involuntários do tipo arremeço. Geralmente, são intensos, violentos e rápidos de um segmento do membro superior, uni ou bi lateral, afetando a raiz do membro. Essa alteração normalmente está presente quando há lesão do núcleo subtalâmico de Luys;

- f) **Mioclonia:** é um movimento semelhante a um susto, podendo ser global ou mais frequentemente de membros superiores.

## Sensibilidade

**Superficial:** tátil, térmica e dolorosa;

**Proprioceptiva ou profunda:** cinético-postural e vibratória (palestésica).

O exame da sensibilidade é uma das partes mais laboriosas do exame neurológico, pois depende de informações subjetivas do paciente, o qual não deve ser sugestionado pelo examinador.

O exame compreende a avaliação das sensibilidades superficial e profunda e a pesquisa dos sinais de irritação meníngea e radicular.

Dependendo de informações prestadas pelo paciente, é necessário orientá-lo quanto às pesquisas que serão feitas. Para que sejam convenientemente executadas, é preferível que o paciente, despido, permaneça em decúbito e recoberto apenas por lençol, que é deslocado à medida que o exame é realizado. Deve-se vendar os olhos para facilitar que ele dê aos estímulos a devida atenção. A pesquisa é feita comparando pontos simétricos e deve estender-se de metâmero a metâmero das regiões distais para as proximais. Em geral, ela é sistematizada de forma a se iniciar em áreas que, pela anamnese, pareçam não apresentar alterações da sensibilidade.

Ao iniciar-se o exame, o paciente deve saber o que vai ser realizado, como será aplicado o estímulo e qual a espécie de estímulo que será empregado. Ao mesmo tempo, o examinador entra em acordo com ele quanto às respostas a serem prestadas. Códigos simples, tipo “sim-não”, “aqui ou aqui”, “mais-menos-igual” devem ser adotadas.

- **Sensibilidade dolorosa**

Pesquisa-se preferencialmente com alfinetes descartáveis que provoquem dor, mas não penetrem a pele. Não utilizar estiletos ou dispositivos com pontas não descartáveis (como aqueles que vêm embutidos em martelos de reflexos).

- **Sensibilidade tátil**

Pesquisa-se com uma mecha de algodão seco, gaze ou um pequeno pincel macio, os quais são roçados de leve em várias partes do corpo. O estímulo precisa ser o mais superficial possível, não precisa pressionar contra a pele do paciente, é o toque mais leve.

- **Sensibilidade térmica**

Pesquisa-se com dois tubos de ensaio, um com água gelada (+ ou -10°C) e outro com água morna (+ ou - 40-45° C). O paciente deve ser capaz de identificar os tubos nas diversas áreas do corpo, o contato com os tubos se dá de forma alternada.

Coloca-se de maneira aleatória os tubos nos locais a serem testados. Os testes devem ser feitos nas regiões suspeitas, comparando-se a sensibilidade dessas regiões com outras, consideradas normais. Uma sistematização interessante pode ser usada: testar os membros iniciando-se dos dedos até a raiz para detectar algum nível, em

“luva” ou em “bota”, de perda das sensibilidades (o que indicaria polineuropatia periférica). A seguir, testa-se as circunferências dos membros na altura da mão, antebraço, braço, pé, perna e coxa para detectar alguma faixa de perda das sensibilidades (indicaria comprometimento de raízes sensitivas). Então, pesquisa-se a sensibilidade do tronco de um lado e do outro, comparando-se áreas homólogas, ao mesmo tempo, vai-se caminhando pelo tronco, cranialmente, até a mandíbula (poderia indicar níveis de alteração das sensibilidades sugestivas de patologias medulares).

- **Sensibilidade profunda**

Rotineiramente, são pesquisadas as sensibilidades cinético-postural, vibratória e localização e discriminação táteis.

A pesquisa da sensibilidade cinético-postural visa verificar se o paciente tem noção da posição dos segmentos em relação ao próprio corpo. Parte da pesquisa é realizada durante os testes de coordenação. Solicita-se ao paciente que, de olhos fechados, diga a posição assumida por segmentos deslocados passivamente pelo examinador. Para facilitar o exame, elege-se algumas partes do corpo, como o hálux, o polegar, o pé ou a mão. Por exemplo, segurando o hálux pelas porções laterais, o examinador o movimenta lentamente para baixo e para cima, devendo o paciente assinalar a posição assumida ao fim do movimento.

A sensibilidade vibratória ou parestesia é pesquisada com o auxílio de um diapasão, colocando-o nas saliências ósseas: dorso do pé, maléolos, tíbia, rótula, sínfise púbica, cristas ilíacas, falange dos dedos, esterno, olécrano, clavícula, etc. Nesse teste, a sensibilidade pode estar diminuindo ou ausente. Deve-se sempre comparar pontos homólogos, partindo de pontos distais para proximais. Para melhor confiabilidade do exame, coloca-se o diapasão ora parado, ora vibrando, solicitando-se ao paciente que faça essa diferença. Explicar e fazê-lo entender que ele deve perceber a vibração (sensibilidade profunda) e não a sensação de algo mais frio encostar na pele (sensação térmica e/ou tátil).

A sensibilidade à pressão (barestesia) é pesquisada mediante compressão digital ou manual em qualquer parte do corpo, especialmente de massas musculares.

A sensibilidade dolorosa profunda é avaliada mediante compressão moderada de massas musculares e tendões. Normalmente, isso não provoca dor. Se o paciente acusar dor, se está diante de neurites e miosites. De modo contrário, os pacientes com *tabes dorsalis* não sentem dor quando se faz compressão, mesmo forte, de órgãos habitualmente muito dolorosos, como é o caso dos testículos.

As capacidades de localização ou de discriminação táteis podem ser avaliadas solicitando-se ao paciente que indique o local exato do ponto estimulado (topestesia) ou pela pesquisa da grafestesia (reconhecimento de letras ou números desenhados na pele do paciente) ou da discriminação de dois pontos, realizada com o compasso de Weber. A barognosia consiste em diferenciar objetos semelhantes, mas com peso diversos.

Estereognosia é a capacidade de reconhecer objetos ou formas pelo tato sem auxílio da visão, depende principalmente da sensibilidade profunda e, quando está comprometida, pode haver impossibilidade de reconhecer uma chave, por exemplo, ou qualquer outro objeto familiar pelo tato.

Nos casos de agnosia tátil ou estereognosia, ocorre incapacidade de reconhecer objetos pelo tato, o que indica lesão do lobo parietal contralateral.

Os distúrbios são classificados em anestesia, hipoestesia ou hiperestesia, respectivamente situações em que há supressão, diminuição e aumento da sensibilidade tátil. A alodínea é o distúrbio sensitivo em que há percepção de um estímulo não doloroso como estímulo doloroso. As parestesias são sensações espontâneas de formigamento, queimação, dor ou “agulhadas”, por exemplo.

Manobras especiais: são adotadas na análise de certos tipos de dor.

- **Irritação radicular**

- **Sinal de Lasègue:** com o paciente em decúbito dorsal e os membros inferiores estendidos, o examinador faz flexão passiva da coxa sobre a bacia. A prova é positiva quando o paciente reclama de dor na face posterior do membro examinado, logo no início da prova (cerca de 30° de elevação).

- **Irritação meníngea**

- **Rigidez de nuca:** estando o paciente em decúbito dorsal, o examinador coloca uma das mãos na região occipital e, suavemente, tenta fletir a cabeça do paciente. Se o movimento for fácil e amplo, não há rigidez de nuca. Caso contrário, fala-se em resistência, defesa ou simplesmente rigidez de nuca;
- **Prova de Brudzinki:** com o paciente em decúbito dorsal e membros estendidos, o examinador repousa uma das mãos sobre o tórax do paciente e, com a outra colocada na região occipital, executa uma flexão forçada da cabeça. O sinal consiste na semiflexão brusca das pernas ao ser antefletida passivamente a cabeça do paciente;
- **Prova de Kernig:** consiste na extensão da perna, estando a coxa fletida em ângulo reto sobre a bacia e a perna sobre a coxa. Considera-se a prova positiva quando o paciente sente dor ao longo do trajeto do nervo ciático e tenta impedir o movimento.

## **Análise da Função dos Nervos Cranianos**

### **I - Nervos olfativo**

As anormalidades do primeiro nervo são inicialmente investigadas durante a anamnese. Se houver queixa ou suspeita de que possa existir comprometimento do primeiro nervo ou na base da fossa anterior do crânio, é realizado o exame alternado de cada narina com odores variados.

Os receptores olfatórios se encontram localizados na mucosa pituitária do corneto superior e do septo médio e as impressões olfativas são conduzidas aos centros corticais da olfação situados nos hipocampos, após atravessarem os dois lobos frontais.

Uma das formas de exploração é a utilização de substâncias conhecidas, como café, canela, hortelã, tabaco, baunilha, etc. O paciente, de olhos fechados, deve reconhecer o aroma. Aproxima-se um dos recipientes de uma das narinas (antes, tapa-se

a narina oposta) e depois, da outra narina. Repete-se a operação, algumas vezes, até ter certeza do olfato de ambas as narinas do paciente. Na suspeita de comprometimento unilateral da olfação, o exame deve ser iniciado pela narina correspondente. Solicita-se então que inale e responda se sente cheiro ou não; se o odor é agradável ou desagradável; e se identifica o odor.

As repostas podem ser: anosmia, que é falta total de olfato; hiposmia, a diminuição do olfato; e parosmia, que é o termo usado para percepção alterada do olfato (perversão do olfato), como, por exemplo, dizer que baunilha tem odor desagradável.

## • Etiologia

Anosmia e hiposmia

- Alterações extraneurológicas, pertencentes à esfera ORL, tais como obstrução nasal, rinites e sinusites;
- Tumores do lobo frontal, que comprimem o bulbo ou o trato olfatório;
- Meningiomas do sulco olfatório, região em que descansa o nervo olfatório durante o seu trajeto pela fossa anterior do crânio;
- Traumatismos cranianos, que lesam a lâmina crivosa dos etmoides, rompendo os filetes nervosos que por ela passam;
- Desmielinização do nervo: casos de esclerose múltipla, hanseníase, tabes dorsalis, etc.

## • Parosmia

- Manifestação frequente nas síndromes de natureza epiléptica decorrentes de lesão do uncus hipocampal (crises uncinadas) são caracterizadas por sensação de odor fétido que ocorrem de forma paroxística, o que é denominado de cacosmia.
- **Síndrome de Foster-Kennedy:** constituída por anosmia ipsilateral, atrofia óptica ipsilateral e edema de papila contra lateral, causada por tumores da fossa anterior de crânio.

## II - Nervó óptico

No exame neurológico da visão, avalia-se a acuidade visual (visão central), os campos visuais (visão periférica) e o fundo de olho.

Catarata ou outras alterações oculares, inclusive problemas de refração, devem ser excluídas, por comprometerem a visão.

Anatomia: o nervo óptico se forma pela união dos axônios das células ganglionares da retina, que por sua vez recebem informação das células bipolares e dos receptores retinianos, células cones e as células bastonetes.

A confluência dos axônios das células ganglionares dará origem a um feixe compacto de fibras que formarão o nervo óptico, e que se agrupam em nível da papila óptica, localizada na região posterior do globo ocular. Após um trajeto curto, dentro da cavidade orbitária, atravessa o forame óptico e se dirige, já dentro da cavi-



dade craniana, para trás e para dentro reunindo-se com seu homólogo contralateral em nível do quiasma óptico. Ali se produz um entrecruzamento parcial das fibras que formam o nervo óptico – as fibras que recebem informações do campo visual temporal (fibras retinianas nasais), se entrecruzam com as do lado oposto, as fibras que veiculam informação dos campos nasais (fibras retinianas temporais) seguem seu caminho pelo mesmo nervo homolateral.

Com essa nova distribuição, da região posterior do quiasma, nasce o trato óptico, que adota dois grandes caminhos, um que se dirige para o corpo geniculado lateral, estabelecendo sinapse com o segundo neurônio, dirigindo-se à face interna do lóbulo occipital, região da cisura calcariana via geniculocalcariana.

A outra via, menor, não chega ao corpo geniculado, mas dirige-se à região do tubérculo quadrigêmeo superior onde entrará em contato com as estruturas relacionadas com a motilidade ocular, participando na gênese dos reflexos luminosos pupilares (via extrageniculada).

- Acuidade visual: é explorada mediante os denominados optótipos de Snellen. Do ponto de vista do exame neurológico, pede-se ao paciente para dizer o que vê na sala de exame ou para ler algum texto colocado à distância de 35 cm. Quando existe *deficit* intenso de acuidade visual, pode-se verificar se o paciente consegue contar dedos mostrados pelo examinador a três metros, aproximando-os, se necessário, até que seja possível contá-los. Quando o *deficit* é mais intenso, é possível perceber apenas o movimento da mão do examinador, e quando ainda mais grave, apenas a presença de luz. Examina-se cada olho em separado. Havendo diminuição da acuidade, fala-se em ambliopia; quando abolida, constitui a amaurose. Ambas podem ser uni ou bilaterais e costumam ser causadas por neurites retrobulbar, tumores e hipertensão intracraniana. Nos idosos, a acuidade visual e a sensibilidade ao contraste de cores diminuem, em parte devido à opacificação do cristalino e do humor vítreo.
- Campo visual: o campo visual é o espaço dentro do qual um objeto pode ser visto, estando o olho imóvel e a visão fixada em determinado ponto. Perímetros e campímetros são acessórios empregados, respectivamente, para a delimitação e para a análise dos campos visuais. O exame de campo visual é avaliado pelo exame de confrontação. O examinador solicita que o paciente fique à sua frente, a 60 cm, e feche um dos olhos. O examinador fecha o olho oposto e explica ao paciente que ele deve olhar para seu nariz. O examinador estende seu braço para o lado, a meia distância entre ambos. Movendo o indicador, a mão é lentamente aproximada e o paciente percebe o movimento. Cada olho é testado isoladamente, nos quatro quadrantes. O examinador interpreta os resultados comparando-os com seus próprios campos visuais. A contração dos campos visuais, geralmente concêntricas, é achado comum à atrofia óptica. A perda da metade dos campos visuais é designada hemianopsia ou hemianopia, a qual pode ser heterônima ou homônima. É heterônima quando ambas as porções temporais ou ambas as porções nasais dos dois campos vi-

suais estão comprometidas. A hemianopsia heterônima bitemporal é a mais comum e decorre de lesão em nível do quiasma óptico, leva à hemianopsia homônima. A lesão do trato óptico esquerdo, por exemplo, acompanha-se de hemianopsia homônima direita. Nessa, a parte nasal do campo visual do olho esquerdo e a parte temporal do campo do olho direito estão comprometidas. Dependendo da porção das vias ópticas pós-quiasmáticas que se encontra lesada, a hemianopsia homônima adquire caracteres especiais. A perda de um quadrante dos campos visuais é denominada quadrantanopsia. Essa é homônima, mas pode ocorrer no quadrante superior ou inferior. A quadrantanopsia superior resulta de lesão nas radiações ópticas que se dirigem ao lábio inferior da fissura calcarina. Na quadrantanopsia inferior ocorre o inverso.

- Fundoscopia: com o oftalmoscópico, o fundo de olho torna-se perfeitamente visível e pode revelar palidez da papila, que significa atrofia do nervo óptico, estase bilateral da papila, que traduz hipertensão intracraniana e modificações das arteríolas que aparecem na hipertensão arterial.

### III - Nervo oculomotor, IV – Nervo troclear e VI – Nervo abducente

Esses três nervos são examinados em conjunto, pois inervam os vários músculos que têm por função a motilidade dos globos oculares.

- Músculos inervados pelo oculomotor: reto medial, reto superior, reto inferior, oblíquo inferior, musculatura elevadora da pálpebra;
- Músculos inervado pelo troclear: obliquo superior;
- Músculos inervado pelo abducente: reto lateral.

Funções dos músculos responsáveis pela motricidade ocular extrínseca:

Inervação	Músculo	Função
Nervo óculo-motor	Reto medial	Adução
Nervo óculo-motor	Reto superior	Elevação
Nervo óculo-motor	Reto inferior	Abaixamento
Nervo óculo-motor	Oblíquo inferior	Elevação
Nervo troclear	Oblíquo superior	Abaixamento
Nervo abducente	Reto lateral	Abdução

- Motilidade extrínseca: a posição do globo ocular é dada pelo funcionamento harmônico dos vários músculos. Havendo predomínio de um deles (por parestesia ou paralisia de seu antagonista), ocorre o que se chama estrabismo (desvio do olho de seu eixo normal), que pode ser horizontal (convergente ou divergente) ou vertical (superior ou inferior), na dependência de o desvio ser numa ou noutra direção. Na presença de estrabis-

mo, pelo menos na fase inicial, o paciente reclama de visão em duplicata ou diplopia, por projeção errônea do campo visual e ocorrência de falsa imagem. O exame se faz em cada olho separadamente e depois, simultaneamente, da seguinte maneira: estando o paciente com a cabeça imóvel, o examinador solicita a ele que desloque os olhos no sentido horizontal e vertical. No exame simultâneo, acrescenta-se a prova da convergência ocular, que se faz aproximando gradativamente um objeto dos olhos do paciente. As causas mais frequentes de lesões dos nervos oculomotores são traumatismos, diabetes mellitus, aneurisma intracraniano, hipertensão intracraniana e tumores da região selar.

- Motilidade intrínseca: o exame da pupila é feito em seguida ao estudo da motilidade extrínseca dos globos oculares. Os reflexos pupilares à iluminação (direto e consensual) e de acomodação devem ser pesquisados sistematicamente. O reflexo fotomotor direto é a pronta constrição da pupila, que se segue à incidência de luz sobre a retina; o reflexo fotomotor consensual é a resposta semelhante observada na pupila do olho contralateral ao que foi iluminado. A iluminação não deve ser frontal, e cada pupila é examinada em separado. O reflexo de acomodação abrange a constrição pupilar ao olhar para perto e a dilatação ao olhar para longe. Normalmente, esse reflexo se acompanha da convergência ocular. A perda dos reflexos fotomotores com a conservação do reflexo de acomodação constitui o sinal de Argyll Robertson. As causas mais frequentes de abolição do fotomotor são: lesão da retina ou do nervo óptico.

## • Pupilas

- Discoria: forma anormal da pupila;
- Anisocoria: desigualdade do tamanho de uma pupila em comparação com a outra. Pode ser de natureza congênita ou adquirida. Devendo-se à miose, midríase ou qualquer outro tipo de combinação. Observa-se neurosífilis, herniação do úncus do hipocampo, que comprimirá o III par e dará lugar à dilatação pupilar (sinal de hipertensão intracraniana);
- Miose: é a diminuição do tamanho pupilar abaixo de 2mm, podendo ser uni ou bilateral. Pode ser devida a duas grandes causas: excitação do parassimpático e inibição do simpático;
- Midríase: a semelhança da miose, pode ser determinada por excitação do simpático ou inibição do parassimpático.

## V – Nervo trigêmeo

O nervo trigêmeo é dividido em dois componentes: sensitivo e motor. A porção sensitiva é responsável pela sensibilidade da face (nervos oftálmicos, maxilar e mandibular); a porção motora (nervo mastigador) inerva os músculos mastigatórios (temporal, masseter e pterigoideos).

A sensibilidade da face é examinada do mesmo modo que nos membros ou tronco, como apresentado anteriormente. A sensibilidade profunda não é pesquisada rotineiramente. O reflexo córneo-palpebral é importante em casos em que há dúvida de comprometimento sensitivo objetivo na face. Quando há lesão unilateral do trigêmeo, não há resposta ao se estimular a córnea do lado afetado, sem comprometimento do reflexo ao se estimular o outro lado. Na paralisia facial periférica unilateral, o olho do lado parético não se fecha qualquer que seja a córnea estimulada, enquanto as pálpebras do lado não paralisado ocluem-se à estimulação de ambos os lados.

As alterações do trigêmeo podem ser em consequência de herpes zoster, traumatismos e tumores. Comprometida a raiz sensitiva, o paciente vai referir dor, limitada à área correspondente à sua distribuição. Em tais casos usa-se a designação de neuralgia do trigêmeo ou de trigeminalgia.

Os músculos da mastigação são avaliados solicitando-se que o paciente feche a boca com força. A palpação dos músculos masseter e temporal durante o fechamento da boca podem revelar assimetrias de massa muscular. Em lesões unilaterais, é possível observar que, quando o paciente morde com força um abaixador de língua, é muito mais fácil retirá-lo do lado parético do que do lado não afetado. Ao abrir a boca, há desvio da mandíbula para o lado da lesão porque, em condições normais, os músculos pterigoides externos de cada lado deslocam a mandíbula para frente e para o lado oposto.

- Reflexo masseterino/mentoniano: é pesquisado mediante percussão que faz o examinador sobre o seu próprio dedo colocado no nível da parte mediana do queixo do paciente; esse deixa boca entreaberta, a resposta (fechamento da boca) depende da contração dos músculos masseter e temporal de ambos os lados.

## VII – Nervo facial

O nervo facial é responsável pela motricidade da mímica da face. Durante seu trajeto fora do tronco cerebral, agregam-se a ele algumas fibras que se situam entre o nervo facial e o vestibulo-coclear, que constituem o nervo intermédio.

O nervo intermédio é responsável pela sensibilidade gustativa dos dois terços anteriores da língua e pela inervação parassimpática da glândula lacrimal e das glândulas salivares sublingual e submandibular. Do ponto de vista semiológico, interessa a parte motora do nervo facial.

Para fazer o exame do nervo facial, solicita-se ao paciente que realize movimentos como franzir a testa, fechar os olhos com força contra a resistência do examinador, mostrar os dentes (como num sorriso forçado) e abrir a boca para que se avalie a simetria dos sulcos nasogenianos, assoviarem, inflar a boca, etc.

Na paralisia unilateral, observa-se lagofthalmia (olho permanece sempre aberto), ausência do ato de piscar, epífora (lacrimejamento), desvio da boca para o lado normal, sobretudo, quando se pede ao paciente para mostrar os dentes e abrir amplamente a boca.

Quando o exame revela presença de paralisia facial periférica, isto é, que afeta toda a hemiface (superior e inferior), há necessidade de pesquisar a sensibilidade gustativa dos dois terços anteriores da língua para verificar se o nervo intermédio

também foi atingido. Para isso, emprega-se soluções saturadas com os sabores doce, amargo, salgado e ácido, colocadas na língua para serem identificadas pelo paciente. O comprometimento associado do intermédio é muito sugestivo de que a lesão situe-se fora do tronco cerebral. Quando há paralisia central, apenas a porção inferior da face está comprometida do lado contralateral à lesão.

- **Diferença entre paralisia por lesão do nervo facial (paralisia periférica) e de lesão da via corticonuclear ou feixe geniculado (paralisia central):** no tipo periférico, toda hemiface homolateral é atingida (paciente não consegue piscar nem ocluir a pálpebra), enquanto na central, somente a metade inferior da face contralateral se mostra alterada (perda dos movimentos voluntários). Quando existe *deficit* no território superior, é discreto. A dupla regência cortical sobre o núcleo do facial direito e sobre o esquerdo, que diz respeito à mímica voluntária do território superior, é uma das explicações que mais satisfazem para compreender esse achado.

## VIII – Nervo vestibulococlear

Esse nervo é constituído por duas raízes: a coclear incumbida da audição e a vestibular, responsável pelo equilíbrio. No exame neurológico de rotina, faz-se apenas uma exploração mais ou menos grosseira das duas raízes.

### • Raiz coclear

- Diminuição gradativa da intensidade da voz;
- Voz cochichada;
- Atrito suave das polpas digitais próximo ao ouvido;
- Audiometria;
- Prova de Rinne: consiste em aplicar o diapasão na região mastoide. Quando o paciente deixar de ouvir a vibração, coloca-se o aparelho próximo ao conduto auditivo. Em condições normais, o paciente acusa a percepção do som (Rinne positivo). Transmissão óssea mais prolongada que a aérea (Rinne negativo) significa deficiência auditiva de condução.

A função auditiva pode ser testada, aproximando-se de cada um dos ouvidos, alternadamente, objetos que fazem ruídos baixos como, por exemplo, relógio, diapasão. A acuidade auditiva poderá ser avaliada, comparando-se a audição do examinador com a do paciente. Há necessidade de se saber se uma hipoacusia (diminuição da audição) é de condução ou de percepção. Na surdez de condução, há diminuição da audição aérea, enquanto que na de percepção, há diminuição da audição aérea e óssea. Testa-se a audição óssea colocando-se o cabo de um diapasão, vibrando nas apófises mastoideas ou no alto da cabeça (**prova de Rinne**). Na **Prova de Weber**, coloca-se o diapasão vibrando no alto da cabeça, se o paciente acusar que ouve o som do lado direito, isso pode indicar duas coisas: a) surdez de percepção, à esquerda; ou b) surdez de condução, à direita. O teste do diapasão, colocado perto dos ouvidos, determinará se a opção **a** ou se a opção **b** está correta. Ouvido esquerdo surdo, opção **a**; ouvido direito surdo, opção **b**.

As causas mais comuns de lesão da raiz coclear são a rubéola, o neurinoma do acústico, fratura do rochedo, intoxicação medicamentosa e síndrome de Ménière (consiste em crises de zumbidos, vertigens, desequilíbrio, náuseas e vômitos, além de gradativa hipoacusia que se agrava a cada novo episódio).

- **Raiz vestibular**

É reconhecida pela anamnese quando as queixas do paciente incluem estados vertiginosos, náuseas, vômitos e desequilíbrio. Reconhecimento do nistagmo, desvio lateral durante a marcha, desvio postural, sinal de Romberg e provas calórica e rotatória (realizadas em gabinete de neurootologia, pois requerem equipamentos especializados).

## **IX – Nervo glossofaríngeo e X – Nervo vago**

Os nervos glossofaríngeo e vago participam da inervação motora e sensitiva da faringe e são examinados em conjunto. Os pacientes com lesões nesses nervos queixam-se, em geral, de dificuldade para deglutir (disfagia), principalmente, alimentos líquidos, com engasgos e/ou refluxo para as cavidades nasais e dificuldade para falar (disartria), com voz bitonal ou anasalada. O exame da motricidade do palato mole e da úvula é feito, solicitando-se para o paciente, sentado, abrir a boca e depois de visualizar as partes a serem examinadas, pede-se para o mesmo falar Ah! ou Eh! e manter essa vocalização por alguns segundos. Observa-se, nesse momento, a contração da musculatura do palato. Quando os nervos de um lado estão paralisados, somente o palato do lado oposto subirá, desviando a úvula para este lado, do lado lesado, o palato ficará hipotônico e abaixado (sinal da cortina de Vernet). Se os nervos dos dois lados estiverem lesados, o som sairá anasalado, a úvula e o palato não subirão. A sensibilidade da faringe é testada com um abaixador de língua, tocando os pilares amigdalianos de um lado, perguntando-se ao paciente se sentiu e, depois do outro, repetindo-se a mesma pergunta. Muitas vezes, essa pergunta é desnecessária, pois surge o reflexo do vômito que confirmará a presença da sensibilidade. Outros tipos de sensibilidade, como a dolorosa e a térmica, não são, de rotina, examinados nessa região.

As causas mais frequentes de lesão dos nervos IX e X ou dos seus ramos são: neuropatia diftérica, tumor do mediastino, esclerose lateral amiotrófica e traumatismo.

## **XI – Nervo acessório**

O nervo acessório é composto por duas porções: nervo acessório bulbar e nervo acessório espinal. O nervo acessório bulbar inerva a laringe e sua lesão está associada à alteração na fonação e na respiração.

A porção espinal do XI nervo craniano é essencialmente um nervo motor, que inerva os músculos trapézio e esternocleidomastoídeo. Quando há deficiência bilateral, há dificuldade para manter o segmento cefálico ereto (se o paciente estiver sentado) ou levá-lo do leito (se estiver deitado). Se a dificuldade for unilateral, haverá tendência de desvio do segmento cefálico para o lado comprometido. A força do trapézio é avaliada, solicitando-se ao paciente para elevar os ombros contra a



resistência do examinador. Esse comparará a força de um com a do outro lado. Na lesão do nervo acessório, o ombro do lado afetado fica caído e nota-se atrofia dos músculos envolvidos.

O esternocleidomastóideo é testado solicitando-se ao paciente para rodar a cabeça num eixo vertical para a direita, com o examinador contrapondo resistência no rosto, isso exigirá contração do músculo do lado esquerdo. A rotação para o lado oposto testará o músculo do lado direito.

## **XII – Nervo hipoglosso**

É um nervo exclusivamente motor. Origina-se no bulbo e se dirige para os músculos da língua. Investiga-se o hipoglosso pela inspeção da língua, que deve ser movimentada para todos os lados, no interior da boca ou exteriorizado, forçando-a de encontro à bochecha e, por fim, palpando-a, para avaliação de sua consistência.

A inervação motora da língua é testada observando o trofismo e os desvios da língua. Quando a língua é colocada para fora da boca, ela desviará para o lado paralisado. Quando a língua é puxada para o fundo da boca, ela é desviada para o lado são. A seguir, solicita-se ao paciente para, com a língua fora da boca, dobrá-la para cima, para baixo, para os lados. Na paralisia da hemilíngua direita, o paciente não conseguirá dobrá-la para o lado esquerdo. Quando houver deficiência bilateral, haverá paresia ou plegia de todos os movimentos.

## **BIBLIOGRAFIAS CONSULTADAS:**

BARROS E, ALBUQUERQUE GC, PINHEIRO CTS, CZEPIELEWSKI MA. *Exame Clínico: consulta rápida*. 2. ed. Artmed, Porto Alegre, 2004.

DE JONG. *O Exame Neurológico* / William W. Campbell; 6. ed. Rio de Janeiro; Guanabara Koogan, 2007.

NUNES ML; MARRONE ACH. *Semiologia neurológica*. 1. ed. Porto Alegre. EDIPUCRS, 2002.

PORTO CC. *Semiologia Médica*. 5. ed. Rio de Janeiro: Guanabara Koogan, 2005.

SEIDEL HM; BALL JW; BENEDICT GW. *Mosby Guia de Exame Físico*. 6. ed. Rio de Janeiro, 2007

SOUZA BF. *Manual de Propedêutica Médica* (vol.1 Programa Teórico). 2. ed. Rio de Janeiro. São Paulo: Livraria Atheneu, 1985.

SPECIALI JG. Semiotécnica neurológica. *Medicina, Ribeirão Preto* 1996; 29: 19-31.

SWARTZ MH. *Tratado de Semiologia Médica*. 5. ed. Rio de Janeiro. Elsevier, 2006.

# 25

## Semiologia da Pressão Arterial

**D**entre as causas modificáveis de morbidade e mortalidade cardiovascular precoce, a hipertensão arterial (HA) é uma das mais importantes no mundo e fator de risco independente para doença cardiovascular. Estudos epidemiológicos apontam que níveis elevados de pressão arterial (PA) aumentam o risco de doença vascular encefálica (DVE), doenças arteriais coronarianas (DAC), insuficiência cardíaca congestiva (ICC), insuficiência renal crônica (IRC) e acometimento vascular (AV).

A hipertensão é um dos principais agravos à saúde no Brasil. Eleva o custo médico-social, principalmente pelas suas complicações, como as doenças cerebrovascular, arterial coronariana e vascular de extremidades, além da insuficiência cardíaca e da insuficiência renal crônica.

Desde 1963 as doenças cardiovasculares superam as outras causas de morte, sendo responsáveis atualmente por 27% dos óbitos. No Brasil, em 2003, 27,4% das mortes foram por doenças cardiovasculares, sendo a principal a DVE em mulheres.

Diferentemente do quadro norte-americano, que mostrou redução de 60% na mortalidade de DVE e 53% na de DAC, no Brasil a redução verificada foi de 20% e 13%, respectivamente. As tendências de risco por morte por doenças cardiovasculares são diferentes nas diversas regiões com queda no Sudeste e Sul, aumento no Centro-Oeste e Nordeste e estabilidade no Norte.

### Pressão Arterial

Pressão arterial é a força exercida pelo sangue sobre as paredes dos vasos. Sofre variações contínuas, dependendo da posição do indivíduo, das atividades e das situações em que ele se encontra.

Tem por finalidade promover uma boa perfusão dos tecidos e com isso permitir as trocas metabólicas. Está relacionada com o trabalho do coração e traduz sistema de pressão vigente na árvore vascular arterial.

A pressão ou tensão arterial é um parâmetro fisiológico indispensável na investigação diagnóstica, e o registro dos níveis pressóricos faz parte obrigatória do exame clínico.

## Fatores Determinantes da Pressão Arterial

$$PA = DC \times RPT \begin{cases} DC - \text{débito cardíaco} \\ RPT - \text{resistência periférica} \end{cases}$$

Cada um desses fatores sofre influência de vários outros. Além do débito cardíaco e da resistência periférica, a pressão arterial depende da elasticidade da parede dos grandes vasos, da viscosidade sanguínea e da volemia.

- **Débito cardíaco**

É resultante do volume sistólico multiplicado pela frequência cardíaca.

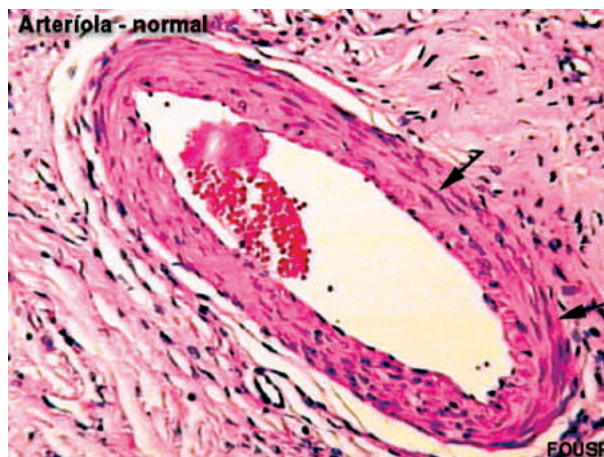$$DC = VS \times FC$$

No homem, em repouso e em condições normais, o débito cardíaco alcança aproximadamente cinco a seis litros por minuto. As variações desse débito cardíaco são muito grandes. Durante o exercício muscular pode chegar até 30 litros por minuto. Relaciona-se diretamente com a capacidade contrátil do miocárdio e com o retorno venoso, influenciando de modo apreciável na pressão sistólica. Isso explica porque o exercício físico e as emoções fazem subir predominantemente a pressão sistólica.

Em contra partida, nas afecções em que existe comprometimento do miocárdio com redução da sua capacidade contrátil, verifica-se queda dos níveis pressóricos, particularmente da pressão sistólica, em decorrência da diminuição do volume sistólico.

- **Resistência periférica**

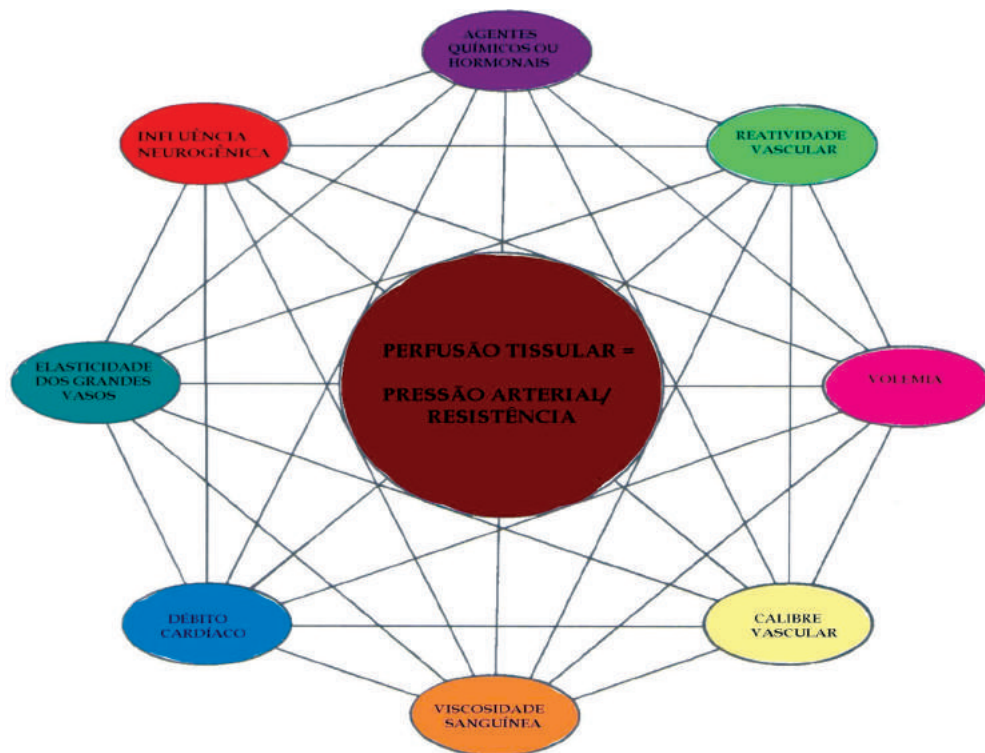
É representada pela contratilidade da rede arteriolar, sendo esse o fator mais importante na manutenção e regulação da pressão diastólica. Tal fato decorre de as arteríolas possuírem abundantes fibras musculares em sua camada média, proporcionalmente mais desenvolvidas do que nas outras artérias. Os esfíncteres pré-capilares também contribuem na gênese da resistência periférica.



A resistência periférica depende, em parte, da ação do sistema nervoso simpático, por meio dos receptores alfa (vasoconstritores) e beta (vasodilatadores). Também é importante a influência hormonal sobre a resistência periférica, repre-

sentada pela angiotensina e pelas catecolaminas, que interferem na vasoconstrição, e pelas prostaglandinas e cininas, que agem na vasodilatação.

O conhecimento desses mecanismos reguladores é importante para compreensão das alterações pressóricas em condições normais e patológicas, bem como para ação dos agentes terapêuticos.



- **Elasticidade das paredes dos grandes vasos**

A grande distensibilidade é uma das características dos grandes vasos, principalmente a aorta, em cujas paredes predominam amplamente as fibras elásticas.

A elasticidade das grandes artérias influi decisivamente na pressão sistólica. Diminuição da elasticidade da aorta, como ocorre nas pessoas idosas, resulta em aumento da pressão sistólica sem elevação concomitante da diastólica.

- **Volemia**

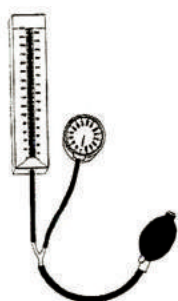
O volume de sangue contido no sistema arterial interfere de maneira direta e significativa nos níveis das pressões sistólica e diastólica. Quando ocorre a redução da volemia (desidratação e hemorragias), observa-se a queda da pressão arterial.

- **Viscosidade sanguínea**

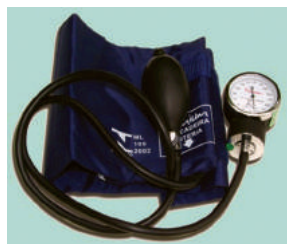Tem influência relativamente pequena, embora participe tanto da pressão sistólica como da diastólica.

## Tipos de Aparelho para Verificação da Pressão Arterial

TIPO DE MANÔMETRO	VANTAGENS	DESVANTAGENS
Coluna de mercúrio	Grande precisão, não requer calibração posterior e fácil manutenção.	Tamanho grande, peças de vidro frágeis e deve ser mantido em posição vertical durante o uso.
Aneroide	Fácil transporte.	Requer frequente calibração.
Eletrônico	Fácil manuseio e manutenção dispendiosa.	Reparos na fábrica e dificuldade em manter calibração.



Coluna de mercúrio



Aneróide



Eletrônico

O aparelho de coluna de mercúrio é o mais adequado. O aneróide deve ser testado a cada 6 meses e os eletrônicos são indicados somente quando validados.

### Medida da pressão arterial

A medida da pressão arterial deve ser realizada em toda avaliação de saúde, por médicos das diferentes especialidades e demais profissionais da área de saúde, todos devidamente treinados. O método mais utilizado para medida da pressão arterial na prática clínica é o indireto, com técnica auscultatória e esfigmomanômetro de coluna de mercúrio ou aneróide, ambos calibrados. Os aparelhos eletrônicos evitam erros relacionados ao observador e podem ser empregados quando validados de acordo com recomendações específicas.

A posição recomendada para a medida da pressão arterial é a sentada. A medida nas posições ortostática e supina deve ser feita pelo menos na primeira avaliação em todos os indivíduos e em todas as avaliações em idosos, diabéticos, portadores de disautonomias, alcoolistas e/ou em uso de medicação anti-hipertensiva.

Na primeira avaliação, as medidas devem ser obtidas em ambos os membros superiores e, em caso de diferença, utiliza-se sempre o braço com o maior valor de pressão para as medidas subsequentes.

Em cada consulta, deverão ser realizadas pelo menos três medidas, com intervalo de um minuto entre elas, sendo a média das duas últimas considerada a pressão arterial do indivíduo. Caso as pressões sistólicas e/ou diastólicas obtidas apresen-



tem diferença maior que 4 mmHg entre elas, deverão ser realizadas novas medidas até que se obtenham medidas com diferença inferior ou igual a 4 mmHg, utilizando-se a média das duas últimas medidas como a pressão arterial do indivíduo.

A medida da pressão arterial na posição sentada deve ser realizada com manguitos de tamanho adequado à circunferência do braço, respeitando a proporção largura/comprimento de 1:2. A largura da bolsa de borracha do manguito deve corresponder a 40% da circunferência do braço, e seu comprimento, a pelo menos 80%.

## **Semiotécnica**

### **• Paciente**

- Deixar o paciente descansar de 5 a 10 min;
- Local tranquilo, sem ruídos para não interferir na ausculta;
- Posição do paciente: sentada, deitada ou em pé. Em qualquer posição, deve-se manter a artéria braquial ao nível do coração (4º espaço intercostal), tomando cuidado para deixar o paciente em posição confortável, com o braço ligeiramente flexionado, apoiado sobre uma superfície firme, estando com a palma da mão voltada para cima. Deve-se lembrar que em caso de gestantes, evita-se o decúbito lateral direito.
- Deve-se certificar-se que o paciente não está com a bexiga cheia; praticou exercícios físicos; ingeriu bebida alcoólica, café, alimentos; ou fumou até 30 minutos antes. Manter pernas descruzadas e braço na altura do coração.

### **• Aparelho**

- Calibrado;
- Manômetro em plano perpendicular ao plano visual;
- Usar manguito de tamanho adequado (bolsa de borracha com largura igual a 40 % e comprimento igual a 80% da circunferência do braço).

### **• Observador**

- Pessoa com treinamento;
- Posição confortável, evitando baixar a cabeça (a congestão dos vasos do ouvido pode prejudicar a ausculta);
- Colocar o diafragma no estetoscópio exatamente sobre a artéria braquial.

### **• Procedimento**

- Localizar as pulsações da artéria braquial;
- Colocar o manguito 2 a 3 cm acima da fossa cubital;
- Palpar o pulso radial;
- Centralizar o meio da parte compressiva do manguito sobre a artéria braquial;
- Inflar o manguito até o desaparecimento do pulso radial. A seguir, desinsuflar o manguito lentamente; quando reaparecer o pulso, tem-se o valor da pressão sistólica;

- Colocar o estetoscópio sobre a artéria braquial e insuflar o manguito cerca de 30 mmHg acima do valor encontrado para pressão sistólica pelo método palpatório;
- Soltar o ar de maneira contínua até o completo esvaziamento da câmara (velocidade de 2 mmHg por segundo);
- Determinar a pressão sistólica pela ausculta do primeiro som (fase I de Korotkoff) que é em geral fraco seguido de batidas regulares, e, após aumentar ligeiramente a velocidade de deflação;
- Determinar a pressão diastólica no desaparecimento dos sons (fase V de Korotkoff);
- Auscultar cerca de 20 a 30 mmHg abaixo do último som para confirmar seu desaparecimento e depois proceder a deflação rápida e completa;
- Se os batimentos persistirem até o nível zero, determinar a pressão diastólica no abafamento dos sons (fase IV de Korotkoff) e anotar valores da sistólica/diastólica/zero;
- Caso os ruídos estejam sendo percebidos com dificuldade, aumentar o ângulo entre o braço e o tórax, retificando a artéria, pois isso pode facilitar a ausculta dos sons;
- Sugere-se esperar em torno de um minuto para nova medida, embora esse aspecto seja controverso;
- Informar os valores de pressões arteriais obtidos para o paciente;
- Anotar os valores exatos sem “arredondamentos” e o braço em que a pressão arterial foi medida.

### **Problemas mais comuns na medida da Pressão Arterial**

Os problemas podem estar relacionados a vários fatores, como o observador, o equipamento e o paciente. Tentar evitá-los quando possível.

#### **• Observador**

1. Falta de acuidade visual e auditiva;
2. Repetir as medidas sem intervalos entre elas. Em caso de dúvida, deve-se aguardar 1 a 3 minutos para repetir a medida;
3. Verificar a pressão arterial do paciente por cima da roupa do paciente, sem arregaçar a manga do vestido ou da camisa, pois pode produzir pressão adicional sobre o braço;
4. Não se deve subestimar ou superestimar os valores da pressão, predileção pelos valores 5 e 0, com tendência a anotar valores como 120x95 mmhg; 165x105 mmhg;
5. Colocação inadequada do manguito, não pode estar frouxo ou com dobras de tecido.

- **Equipamento**

1. Não calibrado;
2. Válvulas defeituosas ou vazamentos;
3. Colocação inadequada do estetoscópio;
4. Inadequação do manguito à circunferência do braço.

- **Paciente:**

1. Posição desconfortável;
2. Obesidade;
3. Dor de qualquer tipo;
4. Atividade física;
5. Estresse;
6. Cigarro, café ou bebida alcoólica na última hora antes da medida da pressão arterial.

### **Diagnóstico e classificação**

O diagnóstico de hipertensão arterial sistêmica é estabelecido com medida de pressão realizada com métodos e condições descritos acima, de acordo com os níveis tensionais relacionados na tabela a baixo.

- Classificação da Pressão Arterial - Adultos acima de 18 anos (IV diretrizes brasileiras de hipertensão arterial).

<b>PAD (mmHg)</b>	<b>PAS (mmHg)</b>	<b>Classificação</b>
< 80	< 120	Ótima
< 85	< 130	Normal
85-89	130-139	Limítrofe
90-99	140-159	Hipertensão estágio 1
100-109	160-179	Hipertensão estágio 2
≥ 110	≥ 180	Hipertensão estágio 3
< 90	≥ 140	Hipertensão sistólica isolada

PAD: pressão arterial diastólica; PAS: pressão arterial sistólica

## BIBLIOGRAFIAS CONSULTADAS

BARRETO, S. M. et al. Hypertension and clustering of cardiovascular risk factors in a community in Southeast Brazil. The Bambui Health and Ageing Study. *Arquivos Brasileiros de Cardiologia*, v.77, n.6, p.576-81, 2000.

BICKLEY LS, SZILAGYI PG. *Bates propedêutica médica*. 8. ed. Rio de Janeiro: Guanabara Koogan; 2005.

BRAUNWALD E; ZIPES DP & LIBBY P. *Heart disease: A textbook of cardiovascular medicine*. 6th ed. W. B. Saunders, Philadelphia, 2001.

LESSA, I. Estudos brasileiros sobre a epidemiologia da hipertensão arterial: análise crítica dos estudos de prevalência. *Informe Epidemiológico do SUS*, v.3, p. 59-75, 1993.

SEIDEL H.M; BALL J.W; BENEDICT G.W. *Mosby Guia de Exame Físico*. 6. ed. Rio de Janeiro, 2007.

Sociedade Brasileira de Cardiologia / Sociedade Brasileira de Hipertensão / Sociedade Brasileira de Nefrologia. VI Diretrizes Brasileiras de Hipertensão. **Arq Bras Cardiol** 2010; 95(1 supl.1): 1-51

SOUZA, B.F. *Manual de Propedêutica Médica*. 2. ed. Rio de Janeiro. São Paulo: Livraria Atheneu, 1985.

SWARTZ M.H. *Tratado de Semiologia Médica*. 5. ed. Rio de Janeiro. Elsevier, 2006.

PORTO, C.C. *Semiologia Médica*. 5. ed. Rio de Janeiro: Guanabara Koogan, 2005.

# 26

## Exame Físico Geral

### Exame Físico Geral

O exame físico minucioso do doente é de grande importância na complementação da observação clínica, conduzindo muitas vezes, por si só, ao diagnóstico. Pesquisa realizada em serviços ambulatoriais da Inglaterra concluiu que 56% dos diagnósticos formulados apenas com a história clínica estavam certos. O exame físico permitiu mais 17% de acertos, totalizando 73% de diagnósticos corretos.

O exame físico é uma sequência de procedimentos técnicos realizados no paciente com ou sem ajuda de alguns instrumentos e aparelhos simples. É realizado através de quatro procedimentos básicos: inspeção, palpação, percussão e ausculta. Pode ser dividido em duas etapas:

1. Exame físico geral ou ectoscopia ou somatoscopia;
2. Exame dos diferentes sistemas ou aparelhos (exame físico especial).

O exame físico geral é realizado pela inspeção e palpação. Para a realização de um exame físico geral adequado é necessário: local adequado, iluminação correta, posição do paciente, a parte a ser examinada deve estar descoberta e dispor dos instrumentos e aparelhos rotineiros.

A realização de um bom exame físico exige dos médicos habilidades específicas que só a prática constante e em diferentes situações pode desenvolver. Não é fácil fazer do estetoscópio uma extensão do aparelho auditivo ou dotar as mãos de sensibilidade para “ver e sentir”, principalmente se se levar em consideração que nesse momento sistemas da memória processam um volume considerável de dados, informações e experiências passadas. A aquisição dessas e de outras habilidades necessárias exigem do indivíduo dedicação e paciência por serem práticas cuja técnica é repetitiva

O esquema abaixo tem por finalidade oferecer orientação básica ao principiante sobre as diversas alternativas a serem consideradas por ocasião do exame físico geral. Com a prática, o aluno memoriza os itens e os desenvolve numa sequência natural. Vale ressaltar que não se deve transformar o exame físico em um simples registro de sinais convencionais positivos ou negativos.

## 1. Ectoscopia

- **Avaliação do estado geral**

O estado geral do paciente é avaliado através da análise de repercussão que a enfermidade teve sobre o organismo, levando em consideração o estado psíquico, o grau de nutrição e de hidratação, a perda da força muscular, a capacidade de compreensão e de contato com o meio ambiente. É uma avaliação subjetiva, denotando o que aparenta o doente, visto em sua totalidade.

O estado geral pode ser bom, regular ou mau, conforme o grau de intensidade daquela repercussão.

### **MEG, REG, BEG**

- **Níveis de consciência e orientação (“COTE”)**

Consciência é definida como a capacidade do indivíduo de reconhecer a si mesmo e aos estímulos do ambiente.

A avaliação do nível de consciência deve englobar uma descrição do estado de alerta do paciente, em resposta a estímulos verbais e dolorosos.

As alterações do nível de consciência podem variar entre dois extremos, desde uma desorientação têmporo-espacial até estado de coma profundo. Coma seria definido como o estado de inconsciência de si mesmo e do ambiente, mesmo após estímulo de diversas modalidades e intensidades, em que o paciente permanece de olhos fechados. Estados intermediários de alteração da consciência podem anteceder a instalação do quadro e precisam ser reconhecidos. A sonolência ou letargia é considerada um estado de diminuição do nível de consciência em que o paciente consegue ser acordado com estímulos brandos. O estupor é considerado um estado de sonolência mais profunda em que o indivíduo precisa receber estímulos vigorosos e repetidos para despertar.

Alguns estados comportamentais podem ser algumas vezes confundidos com o coma. O estado vegetativo persistente ou síndrome acognitiva é descrito como um estado que pode emergir em pacientes que sofreram lesões graves ao sistema nervoso central, muitas vezes ficando em coma por algum período, em que há um retorno do estado de alerta, mas o paciente permanece com uma incapacidade de reagir ou interagir com estímulos ambientais. Há retorno do padrão de sono-vigília e manutenção das funções vegetativas, mas com quase completa ausência de funções cognitivas. Outros termos têm sido utilizados para exprimir comportamentos semelhantes como coma vigil.

- **Inconsciente**

- **Coma aperceptível arreflexivo** (depassé);
- **Coma vigil:** mantém abertura ocular espontânea, sem resposta a estímulos;
- **Torpor:** resposta apenas a estímulos dolorosos;
- **Sonolento:** perda de consciência a ausência de estímulos.



- **Consciente**
  - **Confusão mental:** desorientado no tempo e no espaço;
  - **Orientado:** orientado no tempo e no espaço.
- **Nível de conforto**
  - Estresse importante, moderado, discreto, ou calmo.
- **“Fácies”** (expressão facial emocional ou modificação estrutural por doença)

A expressão fisionômica e a configuração do rosto podem alterar-se na vigência de certas moléstias gerais, constituindo a chamada fácies.

Semiotécnica: Consiste em efetuar a inspeção do rosto, analisando-o em conjunto com o crânio e o pescoço, de frente e de perfil, do ponto de vista estático e dinâmico (expressão do olhar, os movimentos das asas do nariz e a posição da boca).

A fácies considerada normal se diz **normal** ou **atípica** – é a expressão individual, não sugerindo doença.

Inúmeras são as fácies descritas e determinadas doenças imprimem na face traços característicos. Exemplos de fácies típicas e de real valor para feitura do diagnóstico:
- **Típica psicoexpressivas: dolorosa, melancólica, ansiosa, apática;**
- **Típica somatofuncional:**
  - **Pletórica** (rubor facial);
  - **Hemiplégica:** observa-se evidente assimetria do rosto, desvio da comisura labial para o lado são, aumento da fenda palpebral e desaparecimento dos sulcos faciais do lado paralisado;
  - **Parkinsoniana:** expressão congelada, dura, fixa, (“*figée*” dos autores franceses), a sialorreia, a pele seborreica, tornam extremamente simples o diagnóstico do mal de Parkinson;
  - **Acromegálica:** é caracterizada por grande proeminência dos ossos frontais e malares, prognatismo por considerável desenvolvimento do maxilar inferior, evidente crescimento do nariz, lábios e orelhas, macroglossia, pálpebras espessas e sobrancelhas grossas;
  - **Basedowniana** (hipertiroidismo): é caracterizada por olhos brilhantes, abertos e salientes (exoftalmia), que conferem ao doente expressão fisionômica de espanto e ansiedade;
  - **Mixedematosa:** rosto infiltrado pelo mixedema (infiltração edematosa do rosto) e torna-se arredondado, com nariz e lábios volumosos, boca semiaberta com macroglossia, olhos semicultos pelas pálpebras com infiltração, pele pálida e expressão apática;
  - **Leonina:** Ocorre na lepra lepromatosa e é caracterizada pela infiltração subcutânea na fronte e nas bochechas (pele espessa e com lepromas de

tamanhos variados e confluentes, principalmente na frente), pelo achatamento (espesso e alargado) do nariz e pelo desaparecimento de parte dos supercílios (madarose). Dão ao rosto um aspecto de cara de leão;

- **Adenoidiana:** caracteriza-se pelo nariz pequeno e afilado e a boca sempre entreaberta. Aparece nas crianças com hipertrofia das adenoides;
  - **De Romaña:** edema palpebral característico de doença de chagas (sinal de romaña);
  - **Fácies de lua cheia ou Cushingoide:** ocorre na síndrome de Cushing, caracterizada pelo rosto arredondado devido ao depósito de gordura, bochechas avermelhadas e aparecimento de acne e hirsutismo;
  - **Fácies renal:** caracterizada pela palidez da pele e edema do rosto, predominantemente ao redor dos olhos (pálpebras), principalmente pela manhã.
- **Postura e posição**

Classifica-se a posição da seguinte forma: posição ereta normal ou anormal e a postura em: boa postura, postura sofrível e má postura.

#### **Boa postura**

- Cabeça ereta ou ligeiramente inclinada para diante;
- Peito erguido;
- Abdômen inferior achatado ou levemente retraído;
- Curvas posteriores nos limites normais.

#### **Sofrível**

- Cabeça levemente inclinada para diante;
- Peito achatado;
- Abdômen algo protuso – parte mais saliente do corpo;
- Curvas posteriores exageradas.

#### **Má postura**

- Cabeça acentuadamente inclinada para diante;
- Peito deprimido;
- Abdômen saliente e relaxado;
- Curvas posteriores extremamente exageradas.

Posição em decúbito ativo (livre), passivo (incapaz de modificá-la por meios próprios – inconsciente e comatoso), forçado (incapaz de modificá-la por vontade própria).

**Decúbito:** é a posição do doente no leito, podendo ser decúbito dorsal ou supino, ventral e lateral direito ou esquerdo. Quando o paciente pode ocupar voluntariamente qualquer uma dessas posições, diz-se que o **decúbito é indiferente**. No entanto, quando ele é obrigado a permanecer numa determinada posição, como ocorre, por exemplo, nos portadores de pleuris agudo unilateral, abscesso pulmonar ou fraturas graves, diz-se que o **decúbito é obrigatório**. Assim, o doente acometi-

do de pleuris agudo unilateral ocupa um decúbito intermediário entre o dorsal e o lateral, do lado afetado, porque nessa posição, o peso do tronco não exerce grande pressão sobre as pleuras inflamadas, há menor expansão sobre aquele hemitórax, o que condiciona uma diminuição do atrito das pleuras e, conseqüentemente, da dor. Os portadores de pleuris unilateral acompanhado de grande derrame ocupam o decúbito lateral do lado afetado, pois assim há melhor ventilação pulmonar do lado são, diminuindo a possibilidade de o hidrotórax comprimir o pulmão e provocar dispneia. O cardíaco descompensado, ao dormir, usa dois, três ou mais travesseiros para diminuir a dispneia, pois o decúbito elevado, dificultando o retorno venoso, diminui a estase pulmonar.

- **Tipo somático ou biotipo**

Deve-se determinar o tipo morfológico do doente:

- **Brevilíneo, normolíneo e longilíneo.**

#### **Brevilíneo**

Caracteriza-se pelos seguintes dados:

- Pescoço curto e grosso;
- Tórax com diâmetro transversal aumentado (tórax alargado e grosso)
- Membros curtos em relação ao tronco;
- Costelas e clavículas horizontalizadas;
- Ângulo de Charpy maior que 90°;
- Musculatura desenvolvida e panículo adiposo espesso;
- Tendência para baixa estatura.

#### **Longilíneo**

Caracteriza-se pelos seguintes dados:

- Pescoço longo;
- Tórax com diâmetro vertical aumentado (afilado e chato);
- Clavículas oblíquas;
- Membros alongados com franco predomínio sobre o tronco;
- Ângulo de Charpy menor que 90°;
- Musculatura delgada e panículo adiposo pouco desenvolvido;
- Tendência para estatura elevada.

#### **Mediolíneo/normolíneo**

Constitui o tipo morfológico intermediário com físico harmônico, sem predominância de nenhum dos diâmetros (equilíbrio entre os membros e o tronco e desenvolvimento harmônico da musculatura e do panículo adiposo) e com ângulo de Charpy em torno de 90°.

- **Estado nutricional**

A avaliação do estado nutricional de adultos é geralmente realizada por meio da análise da composição corporal, o que requer métodos que avaliem as reservas energéticas e a massa metabolicamente ativa. Existem várias técnicas para determinar a composição corporal, dentre elas as medidas antropométricas, que têm sido amplamente aplicadas. A coleta dessas medidas envolve baixo custo operacional e apresenta relativa simplicidade na sua aplicação, particularmente as medidas de massa corporal e estatura. Desde 1990, a OMS tem recomendado a utilização do IMC para avaliação do estado nutricional de adultos, sugerindo como limite máximo para a normalidade o valor de 25 kg/m<sup>2</sup>.

**Índice de massa corpórea:** a necessidade de um indicador mais adequado para alterações do peso levou ao desenvolvimento de índices que levam em conta, além do sexo, a altura e o peso.

O cálculo IMC<sup>1</sup>: peso (kg) / altura em m<sup>2</sup>.

**São classificados:**

- **Desnutrição:** IMC menor que 18,5 kg/ m<sup>2</sup>
- **Normal:** IMC de 18,5 a 24,9
- **Sobrepeso:** IMC de 25 a 29,9

**Grau de obesidade:**

- **Obesidade grau I:** IMC de 30 a 34,9
  - **Obesidade grau II:** 35,0 a 39,9
  - **Obesidade grau III:** maior ou igual a 40.
- **Magreza:** significa apenas que o paciente está abaixo do peso mínimo normal.
  - **Caquexia:** é a designação dada ao estado de extrema magreza com comprometimento do estado geral do paciente.

## **Peso**

Em relação ao peso, emprega-se a balança comum para a sua determinação. Ele está condicionado à altura e à idade do indivíduo e representa, ordinariamente, seu estado de nutrição. Na prática, considera-se que o peso normal de um adulto corresponde em quilos ao número de centímetros que ultrapassam um metro da sua altura, com uma variação aproximada de 5 a 10% para mais ou para menos.

- **Peso ideal:** o peso ideal se aproxima do número de centímetros que excede de um metro de altura e se expressa em kg. No sexo feminino, subtrai-se 5% ao valor encontrado.
- **Peso máximo normal:** soma-se 10% ao peso ideal.
- **Peso mínimo normal:** subtrai-se 10% ao peso ideal.

---

<sup>1</sup> Fonte: Expert Panel on the identification, evaluation and treatment of overweight and obesity in adults (1998).

## Altura

A altura varia de acordo com a idade, estando condicionada à raça e ao tipo familiar. A maioria dos autores considera que a altura inferior a 1,20 m caracteriza o nanismo e a superior a 2,00m, o gigantismo. O crescimento normal efetua-se, de um modo geral, até os 23 ou 24 anos, sendo considerado anômalo quando persiste após essa idade.

## • Coloração e hidratação de pele e mucosas

### Hidratação

O indivíduo normal bem hidratado apresenta bom estado geral, pele elástica, quente e úmida. Tela subcutânea com turgor conservado, mucosas da boca, dos lábios e da língua úmidas, olhos brilhantes e sem alteração de suas feições.

Os estados de desidratação podem ocorrer por diminuição da ingestão ou perda excessiva de líquidos (diarreia, vômitos, queimaduras extensas, etc). São reconhecidos clinicamente por uma série de sinais propedêuticos, tais como: mau estado geral, pele seca, sem elasticidade; turgor da tela subcutânea diminuído e “pastoso”, lábios e língua secos, olhos secos e encovados, olheiras profundas, tensão do globo ocular diminuída, nariz afilado e alteração profunda das feições.

Os seguintes parâmetros devem ser levados em consideração para avaliação do estado de hidratação:

- Alteração abrupta do peso;
- Alterações da pele quanto à umidade, elasticidade e turgor;
- Alterações das mucosas quanto à umidade;
- Fontanelas – em crianças;
- Alterações oculares;
- Estado geral.

### Coloração

A cor da pele normal está na dependência da quantidade de pigmentos existentes na epiderme, variando de acordo com a raça do indivíduo. O tegumento cutâneo pode apresentar alterações da cor segundo seu grau de espessura, vascularização, crase sanguínea e depósitos anormais de pigmentos ou de substâncias químicas.

As principais alterações cutâneas da coloração da pele são:

- **Palidez:** significa atenuação ou desaparecimento da cor rósea da pele. Ela deve ser pesquisada em toda extensão da superfície cutânea, inclusive nas regiões palmoplantares. É generalizada quando é observada em toda pele, e localizada ou segmentar, quando constatada em áreas restritas dos segmentos corporais.

A palidez generalizada traduz a diminuição das hemácias circulantes nas microcirculações cutâneas e subcutâneas devido à vasoconstrição generalizada em consequência de estímulos neurogênicos e hormonais que são observadas nas emoções por vasocostrições cutânea fugaz, náuseas intensas, nas crises dolorosas excruciantes, no choque e nos estados lipotímossincopais, sem, contudo, haver alteração da coloração

das mucosas. Outro mecanismo da palidez cutânea generalizada é por redução real das hemácias que ocorre nas anemias ferroprivas e naquelas ocasionadas por perdas de sangue, a palidez da pele é acompanhada por descoloração das mucosas, dos sulcos das palmas das mãos e do leito ungueal; nas anemias hemolíticas, a pele é amarelada em virtude de impregnação de certa quantidade de pigmento biliar; nos espessamentos da pele por fibrose – esclerodermia; por depósito de mucopolissacárides – hipotireoidismo; no hipotestrogenismo e no envelhecimento, a pele torna-se pálida e com alterações tróficas; na insuficiência renal crônica, a palidez é devida à anemia, associada aos distúrbios metabólicos concomitantes; na síndrome do choque, a palidez associada a um leve grau de cianose confere à pele uma cor branco-azulada, a chamada lividez cutânea.

A palidez pode ser localizada apenas nas partes distais – lobo da orelha, ponta do nariz e extremidades dos dedos das mãos e pés, quando houver transtorno circulatório periférico arterial (isquemia).

- **Vermelhidão ou eritrose:** é a cor avermelhada da pele, que pode ser localizada ou generalizada, passageira ou permanente; decorre do aumento de sangue na rede vascular cutânea, devido à vasodilatação ou do aumento do sangue e desaparece com a vitropressão.

A vermelhidão localizada ocorre nos indivíduos com pele fina e transparente, sobretudo nas crianças, pode-se observar nas regiões malares uma vermelhidão não patológica devido à rede capilar subjacente. Nos alcoólatras crônicos e nos indivíduos expostos a altas temperaturas, observa-se telangiectasias no nariz e regiões malares; é a dilatação dos pequenos vasos que confere a essas regiões uma cor avermelhada. O eritema palmar de fundo constitucional ou das hepatopatias crônicas – cirrose, são exemplos de vermelhidão localizada.

A vermelhidão generalizada pode ser provocada por infecções (escarlatinas, septicemias, etc.), por intoxicações medicamentosas (arsênicos, ouro, iodo, etc.), por estados alérgicos diversos ou por agentes físicos (queimaduras do sol).

- **Cianose:** é a cor azulada da pele e das mucosas devido ao aumento da taxa de hemoglobina reduzida no sangue capilar. Quando é muito acentuada, pode ser vista em toda extensão da pele e das mucosas (cianose generalizada). Porém, quando de pequena intensidade, é vista apenas nas extremidades dos dedos, unhas, lábios, nariz, língua e pavilhão auricular (cianose localizada). É fácil de reconhecer nos pacientes de pele clara e difícil nos de raça negra.

De acordo com seu mecanismo de formação, a cianose pode ser classificada em central – moléstias pulmonares crônicas, cardiopatias congênitas e hemoglobi-nopatias e periférica, essa por maior desoxigenação periférica – estado de choque, moléstias arterial periférica e estase venosa.

Quanto à intensidade, a cianose é classificada em três graus: leve, moderada e intensa.

A cianose central caracteriza-se por:

- Ser generalizada;
- Desaparecer quando o paciente respira oxigênio (exceto por cardiopatia congênita);



- Não desaparecer quando se mergulha a extremidade em água quente durante 5 a 10 minutos;
- Desaparecer e surgir em seu lugar palidez da extremidade, quando se eleva um dos membros por alguns minutos. Com a volta do membro à sua posição primitiva, reaparece imediatamente a cianose;
- Ser quente a pele das extremidades.

A cianose periférica caracteriza-se por:

- Não ser tão generalizada, localizando-se, preferencialmente, nas extremidades;
- Não desaparecer com a inalação de oxigênio;
- Melhorar quando se mergulha a extremidade em água quente;
- Levar certo tempo para o reaparecimento da cianose após manobra da elevação e abaixamento de um dos membros, em que a onda sanguínea subsequente é de cor avermelhada.
  - Algumas vezes, a cianose é do tipo misto, devido à associação, num mesmo indivíduo, das causas central e periférica, como pode acontecer nos portadores de insuficiência cardíaca congestiva;
  - Outros tipos de cianose são devidos à presença no sangue circulantes de metemoglobina e sulfemoglobina, que têm menor afinidade pelo oxigênio.
- **Icterícia:** é a coloração amarelada da pele, decorrente do acúmulo de bilirrubina no sangue. A coloração varia de amarelo-claro até o amarelo-esverdeado.

Amarela não ictérica: devido ao uso de drogas (quinacrina) e alimentos ricos em caroteno (cenoura, mamão, tomate, etc.).

- **Albinismo:** é a ausência generalizada do pigmento melânico, que é um defeito de caráter genético, caracterizado por pele muito branca, pêlos e cabelos claros e íris descoradas.

## • Exame das Mucosas Visíveis

A mucosa normal é róseo-avermelhada, lisa e úmida. Nas anemias, conforme sua intensidade, as mucosas tornam-se mais ou menos descoradas, podendo apresentar-se extremamente pálidas. Nas icterícias, apresenta-se amarelada devido à impregnação pelo pigmento biliar, mais bem vista na conjuntiva ocular e no palato mole. Em doentes cianóticos, as mucosas são arroxeadas, principalmente a dos lábios e da língua. As mucosas são examináveis pela inspeção e por manobras que as expõem à visão do médico examinador.

As mucosas facilmente examináveis são:

- Conjuntivas oculares;
- Mucosas labiobucal;
- Mucosa lingual;
- Mucosa gengival.

## Parâmetros que devem ser avaliados

### • Coloração

- **Mucosa normal:** róseo-avermelhada (mucosas normocoradas), decorrente da rica rede vascular das mucosas;
- **Mucosas descoradas:** diminuição da cor róseo-avermelhada (mucosas descoradas). Nessa situação, deve-se quantificar a intensidade do descoramento usando uma escala de uma a quatro cruces (+/4+; ++/4+; +++/4+ ou ++++/4+). O encontro de mucosas descoradas é um achado que indica a existência de anemia;
- **Mucosas hiperacoradas:** é a acentuação da coloração normal. Elas traduzem o aumento das hemácias naquela área, como por exemplo, nas conjuntivites, glossites, gengivites e poliglobulias (doenças respiratórias, altitudes e policitemia vera). Algumas vezes, observa-se mudança da tonalidade – vermelho-arroxeadas;
- **Mucosas cianóticas** (cianose): é a coloração azulada das mucosas;
- **Mucosas ictéricas** (icterícia): é a coloração amarelada ou amarelo-esverdeada das mucosas. Decorre sempre do aumento do nível sérico da bilirrubina, que pode ser devido a: aumento de produção da bilirrubina não conjugada (síndromes hemolíticas); defeito na excreção da bilirrubina conjugada pelo fígado (funcional, lesão hepatocelular ou hepatocanalicular); obstáculo mecânico ao fluxo da bile nas vias biliares (intra-hepática ou extra-hepática). A icterícia deve ser pesquisada à luz do dia, de preferência na conjuntiva ocular, no palato mole e no freio da língua, pois essas são estruturas ricas em tecido elástico, o qual tem grande afinidade pelo pigmento biliar. Algumas pessoas apresentam a pele corada de amarelo (hipercarotenemia) e podem ser diferenciadas da icterícia verdadeira – essas substâncias **não impregnam as conjuntivas oculares**.
- **Mucosas leucoplásicas** (leucoplasia): são as mucosas esbranquiçadas.

### • Umidade

Traduzem o estado de hidratação do paciente. Podem ser:

- **Mucosas úmidas:** umidade normal;
- **Mucosas secas:** perdem o brilho, os lábios e a língua ficam pardacentos e ressequidos, indicando desidratação.
- **Presença de lesões:** tumorações, ulcerações, petéquias, hematomas, etc.

## 2. Sinais Vitais

- **Temperatura** (normal = 35,5 a 37,0 °C);
- **Respiração** (normal = 14 a 20 irpm);
- **Pressão arterial;**
- **Pulso** (aferir bilateralmente; normal = 50 a 100 bpm)

## Temperatura

A temperatura corporal é medida com auxílio de um termômetro colocado na cavidade bucal, no reto ou na axila. A temperatura axilar varia entre 36° a 37°C conforme a hora do dia, sendo mais baixa durante a madrugada, e mais alta no fim da tarde. Normalmente, a temperatura do reto é cerca de 0,5° C mais alta que a da axila.

Temperaturas acima ou abaixo dos limites normais constituem, respectivamente, hipertermia ou febre e hipotermia.

- Temperatura axilar: 35,5 a 37° C, com média de 36 a 36,5° C
- Temperatura bucal: 36 a 37,4° C
- Temperatura retal: 36 a 37,5° C –0,5° C maior que a axilar.

### Características semiológicas da febre

- Início: pode ser súbito ou gradual;
- Intensidade: é classificada tomando-se a temperatura axilar
  - Febre leve ou febrícula: até 37,5° C;
  - Febre moderada: 37,6° C a 38,5° C;
  - Febre alta ou elevada: acima de 38,6° C
- Duração: febre há poucos dias ou prolongada (mais de uma semana).
- Modo de evolução:
  - Febre constante: febre persistente, sem fase de apirexia;
  - Febre contínua: febre constante, elevada, com variações de até 1° C e sem grandes oscilações;
  - Febre remitente: febre constante, diária, com variações de mais de 1° C e sem períodos de apirexia;
  - Febre intermitente: a febre é ciclicamente interrompida por um período de temperatura normal;
  - Febre intermitente terçã: acessos febris se manifestam em dias alternados (3 em 3 dias);
  - Febre intermitente quartã: acessos febris de 4 em 4 dias (intercalados por dois dias de apirexia);
  - Febre recorrente ou ondulante: caracteriza-se por período de temperatura normal que duram dias ou semanas até que sejam interrompidos por períodos de temperatura elevada;
  - Febre irregular: registram-se picos muito altos intercalados por temperaturas baixas ou períodos de apirexia (não se enquadram nos tipos convencionais).
- Término: crise ou em lise
  - Defervescência em crise: decréscimo e cessação da febre se processam rapidamente, em horas.
  - Defervescência em lise: a diminuição da febre é gradual, em vários dias.

Respiração (normal = 14 a 20 irpm)


- **Eupneico:** o padrão respiratório do tipo eupneico indica respiração sem alteração no seu ritmo e frequência;
- **Dispneico:** o padrão respiratório do tipo dispneico indica respiração com alteração no seu ritmo e frequência.

## Exame Físico Especial

### 1. Segmento Cefálico

#### 1.1. Crânio

- Tipos: dolicocefalo, mesocéfalo, braquicefalo;



- Forma: normocéfalo, macrocefalo, microcefalo;
- Superfície: depressões, abaulamentos, deformações, soluções de continuidade;
- Couro cabeludo / cabelo: implantação, alopecias, parasitismo, alteração da cor e textura e lesões;
- Artéria temporal: sensibilidade, espessamento (dureza), amplitude e simetria.

#### 1.2. Face

Observar de modo geral a simetria, mímica, e presença de edema.

#### Região periorbitária

- **Sobrancelhas**
  - Alopecia: queda total ou parcial dos cabelos ou pelos;
  - Madarose: perda dos pêlos das sobrancelhas;
  - Sinefrídea: ausência de divisão entre as sobrancelhas;



- Processos inflamatórios.
- **Pálpebras**
  - Edema palpebral (geralmente por processo alérgico);
  - Sinal de Romaña (doença de Chagas);
  - Quemose: infiltração edematosa da conjuntiva que forma uma saliência circular em torno da córnea. Pode atingir conjuntiva palpebral;
  - Enfisema subcutâneo (aparece crepitação)- Pneumotórax;

- Fenda palpebral (com os olhos fechados)
  - Simetria: (alterações significativas são indícios de paralisia facial);
  - Lagofalmo: (pode aparecer em lesões do nervo facial) brevidade anormal da pálpebra, impedindo de recobrir por completo o globo ocular;
  - Blefaroespasma: tique convulsivo das pálpebras;
  - Ptose: queda da pálpebra superior por lesão nervosa do III Par.
- Processos inflamatórios
  - Hordéolo: formação de um abscesso na região palpebral (vulgo tersol);
  - Calázio: pequeno tumor palpebral de origem inflamatória;
  - Blefarite (inflamação da pálpebra).
- Blefarocalase: formação de uma larga prega cutânea que cai até a reborda ciliar dificultando a visão (aumento da pálpebra);
- Epicanto (japoneses; Síndrome de Down);
- Xantelasma: coleção lipídica plana em nível de pálpebras.
- **Cílios**
  - Ectrópio (evertidos) / entrópio (invertidos) / Triquíase (lesão na córnea causada pelo cílio) - São condições anormais.
- **Aparelho lacrimal**
  - Dacrioadenites: inflamação da glândula lacrimal;
  - Dacriocistite: inflamação do saco lacrimal;
  - Xeroftalmia: Perda da secreção lacrimal, que ocorre na Síndrome de Sjögren - secura com atrofia da conjuntiva bulbar;
  - Epífora: escoamento anormal das lágrimas pelas bochechas quando essas não podem passar pelos pontos lacrimais.

## Globo Ocular

- **Geral (posição)**
  - Enoftalmia (síndrome de Claude Bernard Horner - paralisia do simpático cervical- olho pequeno);
  - Exoftalmia (doença de Basedow-Graves- hipertireoidismo (olho para fora); síndrome de Poufour-Petit - irritação do simpático cervical)
    - Estrabismo (convergente/divergente);
    - Nistagmo (movimentos oculares rítmicos em torno de um eixo).
- **Conjuntiva bulbar e palpebral**
  - Hiperemia;

- Coloração;
  - Secreção (pseudomembranas tarsais): exsudato patológico na superfície da conjuntiva;
  - Granulosidades (elevações);
  - Corpos estranhos;
  - Reações hiperplásicas (pterígio): espessamento membranoso da conjuntiva que passa a invadir a córnea; consiste em reação às agressões físicas e químicas do meio externo;
  - Hemorragia subconjuntival: vista pelo aparecimento de pontos de hemorragia (Confirmar pela evolução do espectro equimótico).
- **Escleróticas**
    - Manchas pigmentares e vasculares;
    - Síndrome das escleróticas azuis (congenita e hereditária): forma de fragilidade óssea- alteração de colágeno.
- **Córneas**
    - Transparência
      - Leucomas: córnea toma coloração esbranquiçada;
      - Halo senil: halo espessado em torno da córnea de coloração azul-acinzentada.
    - Úlcera de córnea;
    - Ceratites: nome genérico para inflamações da córnea;
    - Reflexo córneo palpebral (V e VII par);
    - Anel de Kayser-Fleischer: anel cor de bronze localizado no limbo esclero-córneo (depósito de cobre); encontrado na Doença de Wilson ou degeneração hepato-lenticular.
- **Pupilas / Íris**
    - Coloboma: fissura congênita da íris;
    - Tamanho da pupila (midríase, miose, discoria, anisocoria);

midríase, miose, discoria, anisocoria

The diagram shows four pupillary conditions. Above the illustrations is the text 'midríase, miose, discoria, anisocoria'. Four arrows point down from each word to a corresponding illustration: a large circle for midriasis, a small circle for miosis, an irregular, irregular shape for discoria, and two circles of different sizes for anisocoria.
    - Hippus fisiológico: espasmo fisiológico da íris;
    - Sinal de Landolfi (Insuficiência Aórtica): pulso pupilar em sincronia com o batimento cardíaco;
    - Sinal de Argyll-Robertson (sífilis nervosa): abolição do reflexo fotomotor com miose permanente e persistência do reflexo de acomodação e convergência;



- **Reflexos**
  - Fotomotor;
  - Consensual: resposta contralateral ao estímulo luminoso;
  - Acomodação e convergência.
- **Cristalino**
  - Coloração: deve ser transparente; está opaco em condições patológicas (catarata) - brilhante quando faz cirurgia;
  - Posição (luxação e subluxação) – deslocado.
- **Campo visual**
  - Campimetria comparativa;
  - Escotomas: aparecimento de figuras em forma de manchas piscantes no campo visual (“moscas-volantes”);
  - Hemianopsias / quadranopsias: enfraquecimento ou perda da visão em uma metade ou quadrante do campo visual. Uma análise adequada permite a detecção da altura da lesão nas vias ópticas (lesões pré-quiasmáticas, quiasmáticas ou pós quiasmáticas).
- **Acuidade visual**
  - Fundo de olho.

## Nariz

- Aspecto anatômico (nariz em sela, acromegálico (pontudo), infiltrações);
- Epistaxe (sangramento no nariz);
- Rinorreia: escoamento de líquido pelo nariz na ausência de todo fenômeno inflamatório;
- Estado do septo nasal;
- Tumorações (rinoftoma);
- Crepitações.

## Seios Paranasais

- Palpação de pontos dolorosos;
- Transiluminação (diminuída quando tem acúmulo de secreções).

## Ouvidos

- **Externo**
  - Pavilhão auditivo - coloração, tamanho e forma, implantação, presença de tofos gotosos, hipertricrose, compressão do tragus, sinal do lobo da orelha;

- Conduto auditivo - cerume, corpo estranho, otorreia (secreção), otorragia (hemorragia);
- Membrana timpânica - opacidade, abaulamento, nível hidroaéreo, perfurações e visualização do triângulo luminoso. Importante descrever o odor e outras características da secreção que sai no espéculo do otoscópio.
- **Médio**
  - Compressão de região mastóidea e sinais flogísticos locais.
- **Interno**
  - Acuidade auditiva.

## **Boca**

- Hálito: cetônico (algo semelhante à maçã); urêmico (indício de insuficiência renal crônica), fector hepaticus (insuficiência hepática).
- **Lábios**
  - Coloração: atentar para doença de Osler-Rendu-Weber que leva a uma telangiectasia labial e síndrome de Peutz-Jeghers em que aparecem manchas hiperocrômicas nos lábios. Ambas são pouco frequentes;
  - Simetria;
  - Lesões
    - Queilite (inflamação): herpética, carencial (carência de vitamina B12);
    - Ulcerações;
    - Vesículas;
    - Lábio leporino.
- **Gengivas**
  - Coloração: linhas de Burton-Pb (intoxicação por chumbo levando à impregnação desse metal formando uma linha azulada próxima ao ponto de implantação da arcada dentária superior);
  - Sangramentos: denominadas gengivorragias;
  - Ulcerações;
  - Hiperplasias.
- **Dentes**
  - Estado de conservação;
  - Uso de prótese;
  - Dentes de Hutchinson (sífilis congênita): em forma de bandeirolas de festa junina.
- **Língua**

- Tamanho
  - Macroglossia (acromegalia, hipotireoidismo, Sd. de Down);
  - Microglossia (paralisia do XII par).
- Aspecto
  - Saburrosa: dorso da língua esbranquiçado (desidratação);
  - De papagaio: piora da língua saburrosa;
  - Geográfica;
  - Lisa: carência de vitamina B12, aspecto liso, avermelhado e um pouco edemaciada;
  - Em framboesa (escarlatina);
  - Negra (infecção por aspergilos);
  - Escrotal (congenita) – enrugada;
  - Cerebriforme (congenita) - ainda mais enrugada;
- Lesões;
- Mobilidade (XII Par).
- **Palato duro**
  - Ulcerações;
  - Perfurações;
  - Fenda palatina.
- **Orofaringe (palato mole, pilares, amígdalas, parede posterior e úvula)**
  - Coloração;
  - Lesões: abscessos, tumorações, ulcerações, placas de pus;
  - Sinal de Müller (Insuficiência Aórtica): pulsação da úvula em sincronia com o batimento cardíaco;
  - Sinal da cortina (lesão do IX par): desvio da úvula quando se faz “aaah” para o lado da lesão.
- **Mucosa bucal**
  - Coloração;
  - Umidade;
  - Ulcerações;
  - Enantemas: no sarampo há o aparecimento do sinal de Koplik (mancha branca nas proximidades do segundo molar).
- **Articulação temporo-mandibular:**
  - Mobilidade;
  - Sensibilidade;
  - Crepitações;
  - Estalos.

## 1.3. Pescoço

### Inspeção

- **Mobilidade**
  - Rigidez de nuca (Meningite);
  - Opistótono: contratura generalizada com predominância da musculatura extensora (Tétano);
  - Torcicolo.
- **Forma e Volume**
  - Tumores congênitos
    - cisto do canal tireoglosso;
    - cisto branquial;
    - cisto dermoide;
  - Tumores inflamatórios;
  - Tumores neoplásicos;
  - Higroma: inflamação de bolsa serosa.
- **Sinais arteriais**
  - Sinal de Musset (insuficiência aórtica, aneurisma da crossa da aorta): balanço da cabeça em sincronia com o batimento cardíaco;
  - Dança das artérias (resultante da diferença das pressões sistólica e diastólica muito elevadas).
- **Sinais venosos**
  - Pulso venoso (veia jugular: transmissão do pulso do coração e da carótida);
  - Turgência jugular (pode ser um sinal de ICD ou ICC).

### Palpação

- **Tireoide (normalmente impalpável)**
  - Volume;
  - Forma;
  - Consistência;
  - Mobilidade (pedir para o paciente engolir);
  - Sensibilidade;
  - Superfície;
  - Alterações da pele suprajacente
    - Sinais flogísticos
    - Frêmito: repercussão tátil de um sopro

- Temperatura: os nódulos podem ser quentes ou frios.

## Ausculata

- Sopros em tireoide: auscultar a tireoide, caso seja palpável, mesmo sem frêmito;
- Sopros em carótida

## 2. Pulsos

- **Localização**

Analisar os pulsos e comparar com a similitude do homônimo.

Temporal	Linha alemã ou de Frankfurt, parte do final da sobrancelha até a implantação superior da orelha
Carótida*	No bordo interno do esternocleidomastóideo
Aorta torácica	Na fúrcula esternal
Subclávia	Na fossa supraclavicular
Axilar	No côncavo da axila
Umeral	Na dobra do cotovelo
Cubital	No bordo interno do cúbito
Aorta abdominal	Dois dedos abaixo do umbigo
Íliaca	Do ponto anterior até as fossas ilíacas
Femoral	Região inguinal, no limite do 1/3 médio e proximal
Poplíteia	No côncavo do joelho
Tibial posterior	Por trás do maléolo interno
Pediosa	No dorso do pé

\*Cuidado para não se fazer manobra vagal por compressão do seio carotídeo.

- **Estado da Parede Arterial**
  - Lisa, compressível e com percurso retilíneo;
  - Infiltrada, dura e tortuosa.
- **Ritmo**
  - Regular;
  - Irregular;
  - Anárquico (fibrilação atrial).

- **Frequência**
  - Normal;
  - Taquiesfigmia;
  - Bradiesfigmia.

### 3. Pele e fâneros

#### Pele

- **Cor**
  - Normal, vermelha, etc.
- **Umidade**
  - Normal, úmida, seca.
- **Oleosidade**
  - Normal, aumentada, diminuída.
- **Brilho**
  - Normal, aumentado, diminuído.
- **Elasticidade**
  - Normal ou diminuída.
- **Lesões elementares primárias**
  - Manchas ou máculas (modificação de coloração da pele);
    - Sarda (efélides);
    - Eritema: mancha avermelhada produzida por dilatação dos capilares que desaparece à vítreopressão, de caráter transitório, podendo ser persistente em alguns casos como o eritema lúpico em asa de borboleta e o palmar;
    - Petéquias: manchas hemorrágicas espontâneas, diminutas;
    - Equimose: mancha hemorrágica traumática, extensa, sujeita à mudança perceptível na coloração (vermelha, azul, verde e amarela);
    - Manchas discrômicas: modificações de coloração resultantes de excesso (hiper) ou diminuição (hipo) de pigmento melânico (melasma), sais de prata (argiria), etc. São variantes: as sardas ou efélides, caracterizadas por serem pequenas, numerosas, confluentes e predominarem em local de exposição solar, e o vitiligo, por ser acrômica e delimitada por zona de hiperpigmentação;
    - Pápulas (abaixo de 1 cm): elevações sólidas da pele, diminutas, que se resolvem espontaneamente;
    - Nódulos (até 3 cm): elevações sólidas da hipoderme, arredondadas, circunscritas, sobre as quais a pele desliza facilmente;



- Tumores: saliências circunscritas da pele por neoplasias com tendência à persistência e ao crescimento. Os mais comuns são os nevos ou sinais, de origem embrionária ou adquirida, podendo ser melânicos (negros) ou hemorrágicos (avermelhados);
  - Vesículas: elevações líquidas da epiderme, diminutas e em geral multiloculares;
  - Bolhas ou Flictenas: elevações líquidas da epiderme, com maior volume e uniloculares;
  - Pústulas: elevação líquida de epiderme, com conteúdo purulento;
  - Pele anserina (foliculos pilosos em ereção): reação a frio, emoção, avitaminose.
- **Lesões elementares secundárias**
    - Escamas: fragmentos laminares da camada córnea, que se desprendem espontaneamente (em placas ou furfuráceas);
    - Crostas: concreções secundárias à dessecação de pus, sangue, serosidade, podendo englobar detritos epiteliais, parasitários, etc.;
    - Soluções de continuidade
      - Escoriações: perdas de substância pequenas, restritas à epiderme, que não deixam cicatrizes;
      - Ulcerações: perda de substância maiores, não restritas à epiderme;
      - Fissuras: soluções de continuidade lineares, sem perda de substância, comum em extremidades das mãos e pés, orifícios naturais, aréolas mamárias e prepúcio. Atribui-se a movimentos de extensão em tecidos com prévia perda de elasticidade;
      - Fístulas: solução de continuidade, dando vazão a secreções normais ou produtos anormais de eliminação, frequentemente com formato de pequeno canal.
    - Escaras: tecido necrosado com tendência à eliminação;
    - Cicatrizes: tecido fibroso reparador de solução de continuidade. Pode ser cirúrgica ou acidental, harmônica, irregular, viciosa (com bridas retráteis) ou queloidiana (hipertrofia fibrosa, proeminente e dura);
    - Liquenificação: alteração crônica da estrutura do tegumento, que se apresenta espessado no seu conjunto, com projeção em relevo do desenho reticular, em geral, levemente hipercômico. É atribuída ao atrito crônico;
    - Queratodermia (calos): é o espessamento da camada córnea da pele;
    - Estrias atróficas: decorrem de rotura de fibras elásticas. Apresentam-se como linhas esbranquiçadas.

## Unhas

- **Cor**
  - Normal, leuconíquia, etc.
- **Resistência**
  - Normal, aumentada ou diminuída.
- **Forma**
  - Normal, em vidro de relógio, deprimida, sulcada, estriada.
- **Alterações polimorfas**
  - Onicosis (não inflamatórias);
  - Onixis (inflamatórias).

## Pêlos

- **Localização**
  - Cabelo, barba, bigode, cílios, supercílios, pelos axilares, pubianos e na superfície corporal em geral.
- **Cor**
- **Quantidade**
  - Normal, hipertricose, hirsutismo, hipotricose e alopecia.
- **Umidade**
  - Normal, úmido, seco.
- **Oleosidade**
  - Normal, aumentada, diminuída.
- **Brilho**
  - Normal, aumentado, diminuído.
- **Elasticidade**
  - Normal, mole ou quebradiço.

## **BIBLIOGRAFIAS CONSULTADAS:**

ANDRADE AF, CARVALHO RC, AMORIM RLO, PAIVA WS, FIGUEIREDO EG, TEIXEIRA MJ. Coma e outros estados de consciência. *Rev Med* (São Paulo). 2007; 86(3):123-31.

BICKLEY LS, SZILAGYI PG. *Bates propedêutica médica*. 8ªed. Rio de Janeiro: Guanabara Koogan; 2005.

SEIDEL H.M; BALL J.W; BENEDICT G.W. *Mosby Guia de Exame Físico*. 6ª ed. Rio de Janeiro, 2007.

SOUZA, B.F. *Manual de Propedêutica Médica*. 2ª ed. Rio de Janeiro. São Paulo: Livraria Atheneu, 1985.

SWARTZ M.H. *Tratado de Semiologia Médica*. 5ª Ed. Rio de Janeiro. Elsevier, 2006.

PORTO, C.C. *Semiologia Médica*. 5ª ed. Rio de Janeiro: Guanabara Koogan, 2005.

# 27

## Semiologia dos Gânglios Linfáticos e Pulsos

O sistema linfático constitui uma via acessória pela qual líquidos podem fluir dos espaços intersticiais para o sangue. Eles removem proteínas e grandes materiais particulados dos espaços teciduais e desempenham papel importante nas defesas do corpo contra as infecções e alguns outros tipos de doença, inclusive o câncer.

Os vasos linfáticos conduzem a linfa dos capilares linfáticos para a corrente sanguínea. Todos os vasos linfáticos têm válvulas unidirecionadas que impedem o refluxo, como no sistema venoso da circulação sanguínea. Os vasos passam através dos linfonodos, que contêm grande quantidade de linfócitos e atuam como filtros, confinando organismos infecciosos como bactérias e vírus.

Quando o corpo é invadido por microorganismos, os linfócitos dos linfonodos, próximos ao local da invasão, começam a se multiplicar ativamente para combater os invasores (iniciam um mecanismo de defesa). Para melhorar a defesa, ocorre uma liberação de substâncias que atraem linfócitos e macrófagos, tornando o gânglio bastante aumentado de tamanho e doloroso, a que se dá o nome de linfonodomegalia, adenomegalia ou íngua. É possível, muitas vezes, detectar um processo infeccioso pela existência de linfonodos inchados.

As adenomegalias podem ser decorrentes de:

- Processos infecciosos – tuberculose ganglionar, esporotricose, mononucleose, paracoccidioidomicose, etc;
- Invasão carcinomatosa – câncer de mama, pulmão, estômago, etc.;
- Doenças hematopoiéticas primárias – leucemias e linfomas;
- Outras – hipertireoidismo, dermatite seborreica, gengivite, etc.

Durante o exame físico geral, é obrigatória a investigação sistemática dos gânglios linfáticos, que é realizada inicialmente pela inspeção e complementada pela palpação. A palpação é realizada com as polpas digitais e a face ventral dos dedos médio, indicador e anular.

Devem ser pesquisados:

- Grupo ganglionar da cabeça e pescoço;
- Grupo ganglionar das axilas;
- Grupo ganglionar das virilhas.

## Semiotécnica

### Observador atrás do paciente e mãos estendidas

- Retroauriculares;
- Occipitais;
- Júgulo-carotídeos.

### Observador atrás do paciente e mãos em pinça

- Esterno-cleidomastoídeos;
- Espinhais;
- Cadeia cervical transversa;
- Submandibulares.

### Observador na frente do paciente

- Mentonianos;
- Retropeitorais;
- Axilares;
- Epitrocleanos.

### Paciente deitado

- Ínguino-crurais;
- Poplíteos.

### As seguintes características devem ser analisadas

- Tamanho em centímetros ou comparativos – maiores de 3 cm requerem investigação;
- Número;
- Consistência (duro, mole e presença de flutuações ou não);
- Coalescência – junção;
- Mobilidade (móveis ou aderentes);
- Sensibilidade (dolorosos ou indolores);
- Alteração da pele – presença de sinais flogísticos, fistulização, pigmentação, etc.

## IMPORTANTE:

- Linfonodos occipitais e retroauriculares recebem a linfa do couro cabeludo, pavilhão auricular e ouvido interno;
- Linfonodos submandibulares, amigdalianos e submentonianos coletam linfa da orofaringe, língua, lábios, dentes e glândulas salivares;
- Linfonodos cervicais profundos e supraclaviculares recebem linfa dos órgãos intratorácicos e intra-abdominais;
- Linfonodos axilares recebem linfa dos membros superiores, mamas, parede torácica e órgãos intratorácicos;
- Linfonodos inguinais coletam a linfa da genitália externa, períneo, ânus, órgãos genitais internos e membros inferiores.

## Resumo

- Linfonodos muito volumosos: linfomas ou leucoses;
- Linfonodos duros e fixos: neoplasia maligna;
- Linfonodos com fistulas: micose ou tuberculose.

## PULSOS

O sangue ejetado pela sístole ventricular provoca, na aorta, em virtude da elasticidade de suas paredes, uma dilatação da sua porção inicial, que se transmite a todo o sistema arterial como uma onda de expansão (tensão e volume que experimenta a artéria). Essa expansão periódica constitui o pulso arterial e não deve ser confundida como a velocidade de propagação do sangue no interior das artérias.

Pulso arterial: entende-se por pulso os batimentos percebidos pelos dedos, ao palpar uma arterial superficial contra um plano resistente.

Convencionalmente, a exploração do pulso arterial se inicia pelo exame do pulso radial.

### Pulso radial

Semiotécnica: o paciente, de preferência, deve manter o decúbito dorsal, mas na ocasião de comparar os pulsos, quando serão palpados simultaneamente, ficará sentado, de frente para o observador. O observador, com uma das mãos em pinça, toma o punho do paciente, colocando o polegar no dorso do punho e a polpa dos três dedos centrais – indicador, médio e anular – sobre a goteira radial, exercendo uma pequena pressão. O examinador usa a mão direita para examinar o pulso esquerdo do paciente e vice-versa. A goteira radial está situada entre a apófise estilóide do rádio e o tendão dos flexores; se por alguma anomalia, a artéria não se encontrar nesse local, deve-se procurar na tabaqueira anatômica.

A análise do pulso radial abrange as seguintes características:

- **Estado da parede arterial:** para verificar o estado da parede arterial, os dedos deslizarão no sentido longitudinal e transversal. Em condições normais, percebe-se uma parede lisa, sem tortuosidades e facilmente deformável (mole).

Quando se nota uma parede vascular endurecida, irregular e tortuosa na artéria radial, é sinal de uma vasculopatia que se denomina genericamente de arteriosclerose. No caso da artéria radial, é denominada de mediosclerose de Mönckeberg – é uma esclerose da camada média das artérias de médio calibre, principalmente braquiais, radiais, ulnares, femorais, tibiais, uterinas e dos órgãos genitais que pode culminar em calcificação. Não devem ser confundidas com a aterosclerose. A mediosclerose de Mönckeberg tem sido considerada como responsável pelo registro de pseudo-hipertensão arterial em pessoas idosas.

Manobra de Osler: é a palpação da artéria radial após insuflação do manguito acima da pressão sistólica. É positiva quando a artéria permanece palpável, mas sem pulsações. Frequentemente, é positiva em idosos. É considerada uma indicação de pseudo-hipertensão arterial, mas a sensibilidade e especificidade são baixas.

- **Frequência:** é necessário contar sempre o número de pulsações durante um minuto inteiro, comparando-se esses valores com o número de batimentos cardíacos. A frequência do pulso varia com a idade do paciente, sendo mais alta (90-120 pulsações/min) na infância e mais baixa (60-100 pulsações/min) nos adultos. Acima de 100 pulsações por minuto designa-se taquisfigmia ou taquicardia. Bradisfigmia ou bradicardia significa menos de 60 pulsações por minuto.
- *Deficit* de pulso: o número de batimentos cardíacos é maior que o número das pulsações na artéria radial, em virtude de as contrações ventriculares serem ineficazes, não determinando ondas de pulso (tensão e volume). Ex: extrassístoles ventriculares e fibrilação atrial.
  - **Ritmo:** é dado pela sequência das pulsações. Se elas ocorrem a intervalos iguais, diz-se que o ritmo é regular, se os intervalos são variáveis, trata-se de ritmo irregular (ocorre nas arritmias cardíacas- arritmias sinusal, extrassístolia, fibrilação atrial e bloqueio cardíaco).
  - **Amplitude ou magnitude:** é a altura do pulso (sensação captada). É a maior ou menor expansão da parede arterial em cada batimento e está diretamente relacionada com o grau de enchimento da artéria durante a sístole e seu esvaziamento durante a diástole. Quanto à amplitude, o pulso é medianamente amplo, amplo e pequeno.

Nos indivíduos normais, o pulso é cheio e medianamente amplo. No exercício, nos estados emotivos, febris, na hipertensão arterial sistêmica, no hipertireoidismo, nos portadores de fístulas arteriovenosas e na insuficiência aórtica, o pulso é de grande amplitude (*magnus*).

Na estenose aórtica e na insuficiência cardíaca, o pulso é de pequena amplitude- pulso fraco e pequeno (*parvus*).

Nos estados de choque (colapso circulatório periférico), há acentuada diminuição da amplitude do pulso, que se torna quase imperceptível, é o chamado pulso filiforme.

- **Celeridade:** é a maior ou menor rapidez com que o pulso atinge o máximo de expansão e se retrai. Quanto à celeridade, o pulso pode ser medianamente *célere*, *célere* e *tardo*. O pulso *célere* é próprio dos estados circulatórios hiper cinéticos – insuficiência aórtica e o pulso *tardo* são próprios da estenose aórtica.
- **Pulso *célere* ou em martelo d'água:** sua característica fundamental é que aparece e some com rapidez, lembrando a sensação tátil provocada pelo martelo d'água – é um aparelho de física que consiste em um tubo de vidro com água ocupando metade de seu espaço e do qual se retirou o ar; quando se inverte o tubo a água cai como um corpo sólido, provocando um golpe breve e seco que pode ser percebido pela mão que segura o tubo. É observado na insuficiência aórtica, nas fístulas arteriovenosas, anemias graves e hipertireoidismo.
  - **Plenitude:** é o volume do pulso. Quanto à plenitude, o pulso é medianamente cheio, cheio e vazio.



## Outros pulsos

- **Pulso cubital:** as artérias cubitais são palpadas com o paciente sentado ou em decúbito dorsal. O médico fica na frente ou no lado do paciente, conforme esteja sentado ou deitado. Com a mão homolateral, segura a mão do paciente, fazendo leve flexão da mesma, e com os dedos indicador, médio e anular da mão contralateral, procura sentir as pulsações da artéria situada entre os músculos flexor superficial dos dedos e o flexor ulnar do carpo, utilizando o polegar como ponto de apoio no dorso do punho.
- **Pulso carotídeo:** o médico fica de frente para o paciente, que deve estar de pé ou sentado. O pulso carotídeo direito é sentido pela polpa do polegar esquerdo que afasta a borda anterior do esternocleidomastóideo. As polpas dos dedos médio e indicador se fixam sobre as vértebras cervicais mais inferiores. Para o lado esquerdo, usa-se a mão direita.
- **Pulso da artéria subclávia:** é palpada com o paciente sentado, fazendo leve flexão da cabeça para o lado a ser examinado. O médico posta-se à frente, ao lado ou atrás do paciente e procurar sentir a subclávia com os dedos indicador, médio e anular, na fossa supraclavicular, profundamente e posterior à clavícula.
- **Pulso axilar:** pesquisa-se afundando a mão no oco axilar. Para palpar a artéria axilar direita o examinador emprega a mão esquerda. A axila esquerda é examinada com a mão direita.
- **Pulso braquial:** o examinador deve ficar de pé do lado que estiver sendo palpado, mantendo-se o paciente em decúbito dorsal. Assim se procede para o exame de artéria braquial direita: com a mão direita, o examinador sustenta a mão direita do paciente, ao mesmo tempo em que o braço é levantado e mantido em leve flexão. A mão esquerda do examinador abarca a parte média do braço imediatamente abaixo do músculo deltoide. O polegar funciona como ponto de fixação enquanto as pontas dos dedos médio e indicador se insinuam por baixo do bíceps até encontrarem a artéria braquial.
- **Pulso da aorta abdominal:** é palpado com o paciente em decúbito dorsal, fazendo leve flexão das coxas sobre a bacia. O médico fica à direita do paciente e, com a sua mão direita, procura a aorta no espaço compreendido entre o apêndice xifóide e a cicatriz umbilical, pressionando contra a coluna vertebral. A mão esquerda deve apoiar-se sobre a direita para ajudar na compressão.
- **Pulso das artérias ilíacas:** pode ser palpado com o paciente em decúbito dorsal, com as coxas levemente fletidas sobre a bacia. O médico fica do lado a ser examinado e, com os dedos indicador, médio e anular da mão do mesmo lado, comprime a parede abdominal ao longo da linha que vai da cicatriz umbilical à parte média do ligamento inguinal. A mão oposta pode apoiar-se sobre a outra, auxiliando a compressão.
- **Pulso femoral:** é palpado nas regiões inguinais, logo abaixo do ligamento inguinal ou ligamento de Poupart. O paciente deve permanecer em decúbito dorsal

e o examinador, sentado ou de pé, ao seu lado. Usa-se as polpas dos dedos indicador, médio e anular. A mão que palpa repousa na raiz da coxa.

- **Pulsos poplíteos:** o paciente adota o decúbito dorsal ou ventral com a perna semifletida; para palpação da poplítea direita, o examinador se coloca do lado direito, segurando com a mão esquerda a perna do paciente, enquanto o polegar de sua mão direita se aprofunda no oco poplíteo à procura das pulsações das artérias. A pinça é fechada pelos outros dedos que se fixam na face anterior da coxa.
- **Pulso pedioso:** as artérias pediosas são palpadas da seguinte maneira: pulso pedioso direito o examinador usa a mão esquerda, fixando o polegar na planta do pé, enquanto as polpas dos dedos indicador, médio e anular procuram no dorso do pé as pulsações.
- **Pulso tibial posterior:** as artérias tibiais posteriores se localizam imediatamente atrás do maléolo interno. As pulsações são percebidas pelas polpas digitais do indicador, médio e anular.

## **BIBLIOGRAFIAS CONSULTADAS:**

BICKLEY LS, SZILAGYI PG. *Bates propedêntica médica*. 8. ed. Rio de Janeiro: Guanabara Koogan; 2005.

SEIDEL H.M; BALL J.W; BENEDICT G.W. *Mosby Guia de Exame Físico*. 6. ed. Rio de Janeiro, 2007.

SOUZA, B.F. *Manual de Propedêntica Médica*. 2. ed. Rio de Janeiro. São Paulo: Livraria Atheneu, 1985.

SWARTZ M.H. *Tratado de Semiologia Médica*. 5. ed. Rio de Janeiro. Elsevier, 2006.

PORTO, C.C. *Semiologia Médica*. 5. ed. Rio de Janeiro: Guanabara Koogan, 2005.

# 28

## Semiologia dos Reflexos

### Introdução

A pesquisa dos reflexos constitui-se em etapa básica na semiologia neurológica, tanto pela simplicidade com que eles podem ser obtidos, como pela não necessidade de colaboração do paciente, além das indicações localizatórias e diagnósticas que fornecem. Ao mesmo tempo, é necessário, obviamente, correlacioná-los com os sinais e sintomas que o paciente apresenta. O modo como se pesquisa os reflexos, em geral, é extremamente fácil, necessitando de pouca instrumentação. Não é privilégio de neurologistas, sendo parte do exame clínico de rotina de clínicos gerais, ortopedistas, reumatologistas, fisiatras e de outros profissionais de áreas afins como fisioterapeutas e terapeutas ocupacionais.

O teste dos reflexos é o mais objetivo da propedêutica neurológica, independentemente da vontade e da colaboração do paciente, podendo, portanto, ser obtido de crianças recém-nascidas até pacientes em coma ou demenciados.

### Reflexo

O reflexo pode ser definido como uma resposta motora ou secretória do organismo, independente da vontade, provocada por um determinado estímulo, como, por exemplo:

- A retirada imediata da mão de uma panela muito quente;
- Extensão da perna após a percussão e estiramento do tendão patelar;
- Fechamento da pupila com o aumento da intensidade luminosa;
- Aumento da secreção gástrica com a chegada do alimento no estômago.

Dessa maneira, o reflexo será uma resposta involuntária do organismo a um determinado estímulo (dor, estiramento, aumento da intensidade luminosa, etc.). Para este estudo, são de maiores interesse os reflexos motores cuja base anátomo-funcional é o **arco reflexo**.

O **arco reflexo** é formado por:

- **Via aferente:** receptores e fibras sensitivas do nervo;
- **Centro nervoso:** substância cinzenta do sistema nervoso – que recebe e elabora a resposta;

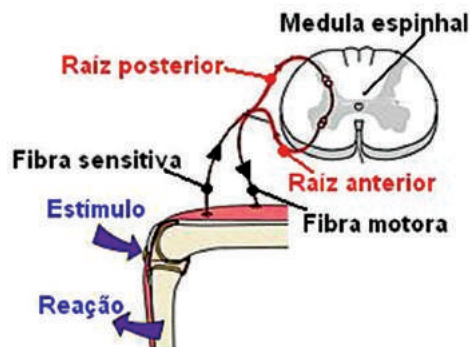- **Via eferente:** fibras motoras do nervo;
- **Órgão efetor:** músculo.

O reflexo é invariavelmente uma resposta adaptativa, tanto motora como secretora a um determinado estímulo externo ou interno. Portanto, a base anatômica e fisiológica é o **arco reflexo**. Ou seja, a estimulação de uma porção sensitiva (sensorial) através de um receptor e seu nervo sensitivo (via aferente) envia informações a um centro na substância cinzenta no sistema nervoso central (medular ou do tronco encefálico) que, direta ou indiretamente, pela via eferente (nervo motor ou órgão efetor), repassa a ordem e executa determinada ação. Uma alteração em qualquer uma dessas vias ocasionará o mau funcionamento do sistema, acarretando anormalidade no reflexo pesquisado.

Vale lembrar que existem algumas características fisiológicas que são importantes na interpretação dos reflexos, tais como o período de latência, o período refratário, o período da inervação recíproca e a lei da localização.

O período de latência é o tempo entre a aplicação do estímulo e a resposta, já o período refratário é o tempo, após uma adequada resposta, em que, apesar de um ótimo estímulo, não há resposta.

O princípio da inervação recíproca estabelece que um reflexo determina contração da musculatura agonista e relaxamento da musculatura antagonista. Isso é devido ao fato de a inervação de um grupo muscular ser acompanhada pela inibição do grupo muscular que faz oposição a ele. Um exemplo clássico é o reflexo patelar. A estimulação do tendão do quadríceps implicará contração desse músculo e, ao mesmo tempo, um relaxamento da musculatura posterior da coxa. Só se obtém determinado reflexo se for aplicado estímulo em um local específico, dando um movimento particular, isso é o que se denomina lei da localização.



**Arco reflexo simples**

## Classificação dos reflexos

Os reflexos geralmente são classificados, segundo Sherrington, de acordo com as características da via aferente, em exteroceptivos, propioceptivos e viscerosceptivos. Os exteroceptivos são captados em receptores situados na pele ou mucosa externa (córnea e faringe) e os propioceptivos são devido à captação dos estímulos tanto em músculos e tendões como no labirinto.

- Reflexos propioceptivos (músculos e tendões e no aparelho vestibular)
  - Reflexos de tração muscular

- Reflexos miotáticos fásicos ou clônicos – reflexos profundos
- Reflexos miotáticos tônicos
- Reflexos labirínticos
- Reflexos exteroceptivos (cutâneos e mucosos)
- Reflexos viscerceptivos (vísceras)

### **Principais reflexos profundos apendiculares:**

Membros superiores:

- Tricipital
- Bicipital
- Estilo-radial
- Cúbito-pronador
- Flexor do punho
- Extensor do punho

Membros inferiores:

- Patelar ou rotuliano
- Aquileu

Principais reflexos profundos axiais:

- Naso-palpebral
- Supra-orbitário
- Masseterino

### **Reflexos cutâneos:**

Fisiológicos:

- Reflexos cutâneos-abdominais:
  - Superior
  - Médio
  - Inferior
- Reflexo cutâneo-plantar em flexão

Patológico:

- Palmomentual
- Cutâneo-plantar em extensão

### **Reflexos mucosos:**

Fisiológicos:

- Córneo-conjuntival
- Faríngeo
- Velopalatino
- Nasal

Patológicos:

- Reflexo de sucção
- Palatinobucal

## **Pesquisa dos reflexos**

O paciente a ser examinado poderá estar acordado e colaborativo, acordado e não colaborativo ou com distúrbio da consciência, desde sonolência até coma. Isso poderá mudar a estratégia de abordagem para obtenção de reflexos, mas, em geral, a pesquisa em si não mudará

O ideal para demonstração e análise dos reflexos é a pesquisa metódica e comparativa, com o paciente em posição mais relaxada possível, com a região a ser examinada descoberta. Sugere-se que haja palpação do músculo que se irá examinar para melhor avaliar a sua contração, assim como para verificar o tempo que o reflexo leva para ser elucidado – período latente.

No exame, o paciente deverá ficar calmo, sem se preocupar com o que será feito, mantendo relaxada sua musculatura. O examinador deverá ter conhecimento correto das técnicas e dos locais do corpo adequados para o exame dos reflexos, além da possibilidade de serem realizadas manobras de auxílio para obtenção desses – manobras de facilitação.

Entre as manobras de facilitação estão a manobra de Jendrassik – dedos das mãos entrelaçados e tracionados em sentido oposto. Outros métodos são contar mentalmente, cerrar os dentes, ligeira contração, ativa do próprio músculo que será examinado (estado intermediário: nem muito frouxo, nem muito estirado) e etc. Essas manobras, além de distrair o paciente, também desencadeariam a ativação dinâmica dos fusos musculares, tornando-os mais sensíveis ao estiramento passivo.

Para a pesquisa, usa-se o martelo de reflexos (existem vários modelos no mercado) e, na sua ausência, pode-se usar o dedo em forma de martelo, uma colher ou mesmo o estetoscópio, sabendo que pode não haver uma ótima percussão na zona iniciadora do reflexo. Na verdade, nada substitui a experiência do examinador, que somente se concretizará com o tempo e o adestramento contínuo do exame.

Na avaliação da resposta provocada, excetuando-se os casos de franca alteração (ausência ou exacerbação), poderá existir um certo grau de subjetividade.

As respostas reflexas podem ser classificadas como abolidas, hipoativas, normais (vivas), exacerbadas (hiperativas) ou marcadamente hiperativas. A graduação numérica em cruzes (zero a 4 +) é mais rápida e prática.

Grau de respostas: 0/4+: ausente, +/4+: hipoativo, ++/4+: normal, +++/4+: hiperativo, ++++/4+: policinético.

## **Reflexos profundos (ósteo-tendíneos)**

Ao se percutir um tendão, obtém-se como resposta a contração muscular involuntária, imediata e de curta duração. Só a medula intervém na sua produção, não alcançando, então, níveis superiores. Trata-se de um reflexo simples. Por serem mediados pela estimulação de órgãos sensitivos profundos (fusos neuromusculares e órgãos neurotendíneos de Golgi), podem ser chamados de reflexos propioceptivos ou profundos.

## **Reflexos profundos dos membros inferiores**

- **Reflexo patelar**



Pode-se pesquisar tanto com o paciente sentado, como com o paciente deitado. No caso do paciente em decúbito dorsal, ergue-se seu joelho pelo cavo poplíteo e percute-se o tendão rotuliano. Estando sentado com as pernas pendentes ou sentado com uma das pernas tocando o solo e a outra cruzada sobre o joelho, percute-se o tendão patelar. A resposta será a extensão da perna (contração do quadríceps femoral). Via do reflexo: via aferente e eferente pelo nervo femoral. Centro nervoso: L1-L4.

- **Reflexo Aquileu (ou aquiliano)**

Pode ser pesquisado com o paciente deitado, sentado ou em pé, com a perna fletida e apoiada sobre uma cadeira. Se deitado, dobra-se uma perna, colocando-a apoiada sobre o outro joelho. Segura-se o pé da perna fletida e percute-se o tendão de Aquiles. Se o paciente estiver sentado, as pernas ficarão pendidas. Apoia-se ligeiramente o pé e percute-se o tendão de Aquiles. A resposta será contração da musculatura da panturrilha, fazendo com que haja flexão plantar do pé (extensão do pé). Via do reflexo: vias aferente e eferente pelo nervo tibial. Centro nervoso: L5-S2.

## **Reflexos profundos dos membros superiores**

- **Reflexo tricipital**

Apoia-se o braço deixando o antebraço pendente em ângulo reto. Percute-se o tendão do tríceps. Resposta: extensão do antebraço (contração do tríceps braquial). Via do reflexo: via aferente e eferente pelo nervo radial, tendo o centro reflexo entre os níveis medulares de C6-C8. Alteração: poderá haver a observação do “reflexo invertido” ou paradoxal quando há lesão dos níveis medulares C7-C8, traduzindo-se pela flexão e não extensão do antebraço.

- **Reflexo bicipital**

Paciente com o antebraço em semiflexão, descansando sobre o antebraço do observador, a fim de retirar a ação da gravidade com a mão levemente em supinação. Percute-se o tendão do bíceps, na dobra do cotovelo onde se sobrepõe o polegar do examinador. Resposta: flexão e supinação do antebraço (contração do músculo bíceps). Via do reflexo: a via aferente e eferente é o nervo musculocutâneo, sendo o centro reflexo o nível medular C5-C6. Alteração: arreflexia ou hiporreflexia podem indicar lesão do corno anterior da medula, raiz nervosa nos níveis correspondentes, lesão do plexo braquial ou nervo musculocutâneo. A hiper-reflexia traduzirá lesão piramidal ou na medula – acima do nível do centro reflexo ou encefálico – tronco cerebral e cérebro.

- **Reflexo estilo-radial**

Coloca-se o paciente com o antebraço em flexão sobre o braço, descansando sua borda cubital sobre a mão do examinador. A mão do paciente em meia pronação e polegar para cima. Percute-se sobre a apófise estilóide do rádio. Resposta: contração, principalmente do músculo braquiorradial, com flexão e ligeira supinação do antebraço. Podendo haver, mas nem sempre, contração dos flexores da mão e dos dedos. Via do reflexo: via aferente e eferente pelo nervo radial, tendo o centro reflexo em níveis medulares C5-C6. Quando ocorre a contração dos flexores

dos dedos, a via eferente poderá ser os nervos mediano e ulnar, tendo como centro reflexo níveis medulares C7-C8 e T1.

- **Reflexo cúbito-pronador**

Mão em meia pronação, antebraço em meia flexão. Percussão na apófise es-tiloide do cúbito. Resposta: contração dos músculos pronadores, com pronação da mão; pode associar-se adução e flexão de punho e flexão dos dedos. Inervação: nervo mediano e cubital. Centro nervoso: C6-T1

- **Reflexo flexor do punho**

Antebraço estendido em supinação. Percussão nos tendões flexores do pu-nho; Resposta: contração dos músculos flexores do punho, com flexão palmar. Inervação: nervo mediano e possivelmente cubital. Centro nervoso: C6-T1.

- **Reflexo extensor do punho**

Antebraço estendido em pronação, mão pendente. Percussão dos tendões dos extensores do punho. Resposta: contração dos músculos extensores do punho, com extensão dorsal. Inervação: nervo radial. Centro nervoso: C6-C8.

## **Reflexos profundos da cabeça**

- **Reflexo nasopalpebral (glabellar)**

A percussão da região da raiz do nariz (frontal/glâbela), com os olhos suave-mente fechados, produz a contração bilateral do músculo orbicular das pálpebras, com oclusão mais acentuada da rima palpebral. Via: trigêmio (sensitiva) – facial (motora). Centro: protuberância.

- **Reflexo supraorbitário:**

Paciente com as pálpebras levemente cerradas. Percussão da arcada supraor-bitária, sobre o supercílio. Resposta: contração do orbicular das pálpebras do lado percutido, com oclusão mais acentuada da fenda palpebral. Arco reflexo igual ao do nasopalpebral.

- **Reflexo masseterino**

Percutir levemente o mento com a interposição do dedo do examinador, sen-do que o paciente deve estar com a boca entreaberta. Resposta: contração dos mas-seteres, fazendo com que haja elevação da mandíbula. Via do reflexo: via aferente e eferente o nervo trigêmio. Centro: ponte.

## **Reflexos superficiais**

Explorados os reflexos profundos (osteotendíneos), devem ser explorados os reflexos superficiais (cutâneo-mucosos). Por esses reflexos, são obtidas contrações de um músculo ou de um grupo de músculos através de excitações na pele ou na mucosa correspondente. Para isso, pode-se usar algodão, alfinete, cabo do martelo, etc.

## **Reflexos superficiais cutâneos**

Estímulos na pele e mucosa, preferencialmente seguindo esquema radicular (metamérico), são provocados mediante estilete. O examinador traça uma verdadeira

linha, na área cutânea em pesquisa, com o estilete; com o auxílio desse, o examinador exerce, ao mesmo tempo, pressão discreta na linha de pesquisa. O estilete deve ser do tipo descartável, como um palito de fósforo. O uso de agulhas, alfinetes e chaves para pesquisa está formalmente contraindicado. Faz exceção, quanto ao modo de pesquisa, para o reflexo cremasteriano profundo: a estimulação, nesse caso, é feita mediante a compressão manual da massa muscular da face ântero-interna da coxa.

- **Reflexos cutâneo-abdominais**

Pesquisa-se excitando a pele da parede abdominal com um estilete sob leve pressão, dirigindo no sentido transversal – da periferia para a linha alba (D e E), na parte superior, mediana e inferior. Resposta: normalmente, trata-se de uma discreta contração ipsolateral dos músculos abdominais (reto do abdômen, obliquo externo, obliquo interno, transverso), com retração parietal – desvio da linha alba e da cicatriz umbilical para o lado excitado) ou nenhuma. Inervação: nervos interscostais inferiores, nervos ilioinguinais e ilio-hipogástrico. Centro nervoso: abdominais superiores – T6-T9; abdominais médios: T9-T11; abdominais inferiores: T11-T12.

A ausência de reflexos nem sempre é patológica, pois pode ser determinada por condições que provocam flacidez da musculatura da parede anterior do abdômen. Ex: Parede muito flácida, muito tensa, presença de cicatrizes cirúrgicas e obesidade.

- **Reflexo cremasteriano**

Paciente despido, em decúbito dorsal, membros inferiores em extensão e abdução para expor a bolsa escrotal. Procede-se ao atrito na face interna da coxa, na união do terço superior com o terço médio, no sentido de cima para baixo. Resposta:

1) contração do músculo cremáster, com elevação do testículo ipsolateral – nos casos de hiperreflexia, elevação também do contralateral; 2) contração dos feixes inferiores do obliquo interno, com ligeira depressão da parede abdominal acima e ao longo da arcada crural. Na mulher, os reflexos dos grandes lábios equivalem aos reflexos cremasterianos. Inervação: nervos ilioinguinal e ilio-hipogástrico. Centro nervoso: L2-L1.

- **Reflexo cutâneo-plantar em flexão**

Paciente em decúbito dorsal, membros inferiores em extensão; o atrito se processa na planta do pé, do calcanhar para a ponta, de preferência pelo lado interno. Resposta: contração dos músculos flexores dos artelhos, com flexão plantar dos pododáctilos. A resposta é geralmente rápida e os pequenos pododáctilos se fletem mais que o hálux. Inervação: nervo tibial. Centro nervoso: L5-S1.

- **Reflexo cutâneo-plantar em extensão – Sinal de Babinski**

A excitação da parte externa da planta do pé provoca a flexão dos artelhos. Esse é o reflexo plantar. Se, pelo contrário, observar-se a extensão do grande artelho e a flexão dos demais ou então que eles se abrem em leque, se está diante do que se denomina Sinal de Babinski.

Nos primeiros um ou dois anos de vida, a existência desse sinal pode ser considerada normal pela incoerência da mielinização das fibras nervosas. Sua presença significa sempre acometimento do sistema piramidal, que, lesado, deixa liberados os neurônios internúcleares da medula e ele aparece na medida em que a medula recobra seu automatismo. É, portanto, um sinal de conhecimento obrigatório pelo clínico.

- **Reflexo palmomentual**

Reflexo superficial, patológico, provocado pela excitação cutânea da mão, na região tênar. Resposta: contração ipsolateral dos músculos mental e oro-orbicular, com ligeira elevação do lábio inferior e retração da comissura labial. Eventualmente, o reflexo palmomentual pode ser detectado em indivíduos normais, com resposta, no entanto, apenas esboçada. Mostra-se hiperativo nas lesões piramidais. É importante no diagnóstico diferencial entre paralisia central, na qual o reflexo está presente, e paralisia facial periférica, em que esse se encontra ausente.

## **Reflexos mucosos fisiológicos**

- **Reflexo corneopalpebral**

Afasta-se as pálpebras do paciente e toca-se a córnea com um pequeno chumaço de algodão, com a ponta de um lenço ou com a ponta de um dedo. Resposta: contração bilateral do orbicular das pálpebras, com fechamento rápido das pálpebras. Inervação: trigêmeo (ramo oftálmico) e facial. Centro nervoso: ponte.

- **Reflexo faríngeo**

A excitação da parede posterior da faringe, através de uma espátula, provoca contração de sua musculatura, com elevação e constrição do órgão e sensação de náuseas. Inervação: nervo glossofaríngeo e vago. Centro: bulbo.

- **Reflexo nasal, esternutatório ou do espirro**

Excita-se a pituitária com a ponta de um lenço introduzido na narina. Resposta: espirro acompanhado de lacrimejamento. Inervação: nervo trigêmeo (via aferente) e via eferente complexa – intervindo fibras simpáticas.

- **Reflexo velopalatino**

Consiste na elevação do palato mole e retração concomitante da úvula, quando a superfície lateral e inferior da úvula é estimulada por uma espátula. Inervação: nervo glossofaríngeo e trigêmeo (aferente) e nervo vago (eferente). Centro: bulbo.

## **Reflexos mucosos patológicos**

- **Reflexo de sucção**

Consiste em movimentos de sucção ante a excitação da mucosa labial ou da língua com o dedo ou através de um bastão. Normal nos recém-nascido, só reaparece em graves situações patológicas.

- **Reflexo palatinobucal de Lahr e Henneberg**

Reflexo sempre patológico, provocado pela excitação palatina feita com energia, de trás para diante, com uma espátula. Presente nas síndromes pseudobulbares e nas hemiplegias – contrações dos orbiculares dos lábios.

## **Reflexos viscerceptivos**

Os reflexos viscerceptivos são aqueles dependentes, parcial ou totalmente, de vias do sistema nervoso autônomo. Entre eles, podem ser mencionados os reflexos: oculares intrínsecos, da piloereção, da sudorese, bem como os ligados à vasomotricidade e aos mecanismos de vômito, tosse e peristaltismo. Boa parte deles

não constitui objeto de pesquisa do exame neurológico propriamente dito.

## **Reflexos miotáticos tônicos**

São pouco pesquisados na prática. Compreendem os reflexos tônicos cervicais, que não são encontrados em condições normais; os posturais, que decorrem em plano subclínico e garantem a estação ereta e atitudes segmentares. Os reflexos posturais segmentares são reconhecidos quando estão exagerados: ao fletir-se bruscamente um segmento, esse permanece fletido em decorrência do exagero do tono, desencadeado no músculo agonista; decorre disso que o respectivo tendão permanece saliente durante certo tempo.

## **Interpretação**

Ocorrem alterações quantitativas e qualitativas dos reflexos miotáticos fásicos. As alterações quantitativas compreendem graus variáveis de diminuição e de aumento da resposta; as alterações qualitativas compreendem resposta tipo pendular, policinético, dissociado e invertido.

A diminuição dos reflexos miotáticos fásicos pode chegar à abolição, hiporreflexia e arreflexia são modos de expressar esses achados. O exagero desses reflexos caracteriza a hiper-reflexia, a qual se traduz por reflexos vivos ou exaltados. São considerados exaltados os reflexos quando há aumento da área reflexógena, diminuição do tempo de latência, maior amplitude de energia da resposta, impossibilidade de inibição voluntária, por parte do paciente, da resposta ocorrida. Nesse último caso, ele não consegue impedir a resposta, ao contrário do que ocorre em condições normais. São considerados vivos aqueles reflexos em que o tempo de latência é menor que o normal, e a resposta tem maior amplitude. A resposta pendular caracteriza-se por ser produzida, pela mesma percussão, uma série de movimentos de sentido oposto que, em velocidade e ritmo, se assemelham aos do pêndulo de um relógio; esse tipo de resposta pode ser observado à pesquisa do reflexo patelar. A resposta policinética pode ocorrer na hiper-reflexia: caracteriza-se pelo aparecimento de uma série de contrações do músculo efector da resposta a uma percussão; no caso do reflexo patelar, a percussão da rótula determina sucessivos movimentos de extensão da perna sobre a coxa. Chama-se resposta dissociada quando a contração de um músculo ou de um grupo deles predomina sobre a dos demais músculos efetores em resposta a uma só percussão. A inversão da resposta é um falso achado propedêutico, pois, em geral, corresponde à exaltação de reflexo dependente do músculo antagonista; assim, a inversão do reflexo tricipital corresponde, na realidade, à exaltação do reflexo bicipital.

A exaltação de um reflexo pode acompanhar-se de respostas próprias a outros grupos musculares, nem sempre regidos por arcos reflexos no mesmo metâmetro e nem sempre do mesmo dimídio corporal. Assim, a exaltação do reflexo patelar pode acompanhar-se não só de contração dos músculos adutores e do tibial anterior homolateral, como também de resposta quadricipital e dos adutores contralaterais.

## Reflexo pupilares

- **Reflexo fotomotor**

Na presença de luz, as pupilas se contraem. Esse é o reflexo fotomotor que se verifica com o auxílio de uma lanterna e cujo exame se faz em cada olho, separadamente, com o paciente tapando um olho, depois o outro.

Semiotécnica: paciente em local bem iluminado, olhos sempre abertos, com olhar para ponto distante, evitando assim a interferência da acomodação. Veda-se os dois olhos com as mãos e se retira uma das mãos, fazendo incidir a luz sobre o olho a descoberto. Repete-se a manobra em relação ao outro olho.

- **Reflexo consensual**

Observa-se que, quando a luz incide sobre um olho, a pupila do outro se contrai. A reação é unilateral e cruzada, porque as fibras pupilares, ao se entrecruzarem parcialmente nos tubérculos quadrigêmeos, seguem umas para o núcleo do motor ocular comum do mesmo lado e outras para o núcleo do motor ocular comum do outro lado. Inervação: nervo ótico (aférente) e nervo motor ocular comum (eferente).

- **Reflexo da acomodação e convergência**

O reflexo da acomodação consiste na reação pupilar quando o indivíduo fixa o olhar num objeto colocado a menos de 30 cm do olho. Quando o paciente olha um objeto próximo, a pupila se contrai (miose), porque o músculo ciliar se contrai e o cristalino aumenta sua convexidade. Ao dirigir o olhar para um ponto distante e em seguida para um objeto próximo: a pupila se contrai.

- **Sinal de Argyll-Robertson**

É no geral, o sinal que traduz neurolues e consiste em miose, abolição do reflexo fotomotor conservando a reação, a convergência e a acomodação. A patologia desse reflexo não está bem elucidada.

- **Sinal de Argyll-Robertson invertido**

Abolição do reflexo da acomodação, persistência do reflexo fotomotor. Pode estar presente no botulismo, encefalite aguda epidêmica, neurite diftérica.

- **Síndrome de Adie**

É uma associação de pupilotomia (reação tônica pupilar), quase sempre unilateral, com manifestação de arreflexia profunda (geralmente abolição dos reflexos patetares e aquileus).

- Bradicoria: reação vagarosa do reflexo fotomotor. Ex: neurolues;
- Ausência do reflexo fotomotor: causada pela lesão do nervo ótico, amaurose, paralisia do 3º par (midríase parálitica).

**Resumindo.**

	<b>Pesquisa (percussão)</b>	<b>Resposta (contração do músculo)</b>	<b>Nervo</b>	<b>Centro</b>
<b>Tricipital</b>	T. do músculo tríceps braquial	Tríceps braquial	Radial	C6-C8
<b>Bicipital</b>	T. do músculo bíceps braquial	Bíceps braquial	Músculo-cutâneo	C5-C6
<b>Estilo-radial</b>	Apófise estilóide do rádio	Bráquio-radial	Radial	C5-C6
<b>Cúbito-pronador</b>	Apófise estilóide do cúbito	Pronadores	Mediano e cubital	C6-T1
<b>Flexor do punho</b>	T. dos flexores do punho	Flexores do punho	Mediano e possível cubital	C6-T1
<b>Extensor do punho</b>	T. extensores do punho	Extensores do punho	Radial	C6-C8
<b>Aquileu</b>	T. de Aquiles	Gastrocnêmico	Tibial	L5-S1
<b>Patelar</b>	T. rotuliano	Quadríceps	Femoral	L2-L4



## **BIBLIOGRAFIAS CONSULTADAS:**

BICKLEY LS, SZILAGYI PG. *Bates propedêntica médica*. 8. ed. Rio de Janeiro: Guanabara Koogan; 2005.

NUNES ML & MARRONE ACH. Reflexos. In: *Semiologia neurológica*. EDIPUCRS. Porto Alegre, 2002, p 79-103

SEIDEL H.M; BALL J.W; BENEDICT G.W. *Mosby Guia de Exame Físico*. 6. ed. Rio de Janeiro, 2007.

SOUZA, B.F. *Manual de Propedêntica Médica*. 2. ed. Rio de Janeiro. São Paulo: Livraria Atheneu, 1985.

SWARTZ M.H. *Tratado de Semiologia Médica*. 5. ed. Rio de Janeiro. Elsevier, 2006.

PORTO, C.C. *Semiologia Médica*. 5. ed. Rio de Janeiro: Guanabara Koogan, 2005.

## Exame Físico Especial do Tórax

A propedêutica do aparelho respiratório permite que se use, com toda a sua potencialidade, a clássica simiotécnica da inspeção, palpação, percussão e ausculta. Para sua metódica execução, e com a vantagem de facilitar a localização dos achados do exame físico, é de toda a conveniência recordar as diferentes linhas e regiões torácicas.

Há alguns pontos de referência no tórax que merecem ser assinalados: o ângulo de Louis, o ângulo de Charpy e a vértebra proeminente.

O ângulo de Louis, constituído por uma saliência transversal que se nota na junção do manúbrio com o corpo do esterno, corresponde à articulação da 2ª costela.

No dorso, o ângulo de Louis projeta-se na altura da 4ª vértebra dorsal. A bifurcação traqueal e a parte mais alta da aorta também correspondem ao ângulo de Louis.

O ângulo de Charpy ou ângulo epigástrico, formado pelas duas rebordas costais, serve para caracterizar o biótipo.

A vértebra proeminente, que corresponde à 7ª cervical, marca o local em que os ápices pulmonares se projetam na parede torácica.

A contagem das costelas e dos espaços intercostais faz-se de cima para baixo, seguindo-se a linha paraesternal. Como o ângulo de Louis sempre corresponde à 2ª costela, logo abaixo dele está o 2º espaço intercostal.

Na parede anterior e lateral:

- Linhas esternal, na borda do esterno, prolongando-se até a borda superior do trapézio;
- Linha axilar anterior, iniciando-se na prega anterior da axila;
- Linha axilar posterior, descendo da prega posterior da axila.

Linhas horizontais:

- Ao nível da 3ª articulação condroesternal;
- Ao nível da 6ª articulação condroesternal.

Linhas anatômicas:

- Linha oblíqua, contornando o bordo superior do trapézio;
- Linha oblíqua, contornando o bordo superior da clavícula;

- Linha oblíqua, contornando o bordo inferior da clavícula;
- Linha curva, contornando a fúrcula esternal;
- Linha curva, contornando o bordo interno do deltoide;
- Linha curva, contornando o bordo inferior do gradeado costal.

### **As regiões delimitadas**

Na parede anterior – coluna central:

- Supraesternal;
- Esternal superior;
- Esternal inferior.

Na parede anterior – coluna externa:

- Supraclavicular;
- Clavicular;
- Infraclavicular;
- Mamária;
- Inframamária ou hipocôndrio.

Parede lateral:

- Axilar;
- Infra-axilar.

Parede posterior:

Linha vertical:

- Linha espondileia ou vertebral, ao nível das apófises espinhosas da coluna vertebral.

Linhas horizontais:

- Ao nível da borda superior da omoplata;
- Ao nível do bordo inferior da omoplata.

Linhas anatômicas:

- Linha oblíqua, contornando o bordo superior do trapézio;
- Linha curva, contornando a omoplata;
- Linha curva, contornando o rebordo costal.

Ficam delimitadas as seguintes regiões:

- Supraescapular;
- Interescápulo-vertebral;
- Escapular;
- Infraescapular.

**Para efeito de referência, menciona-se ainda as seguintes linhas:**

Na parede anterior:

- Linha médio-esternal, vertical no meio do esterno, entre as linhas esternais;
- Linha médio-clavicular, vertical, descendo do meio da clavícula;
- Linha paraesternal, vertical, entre a linha esternal e linha hemiclavicular.

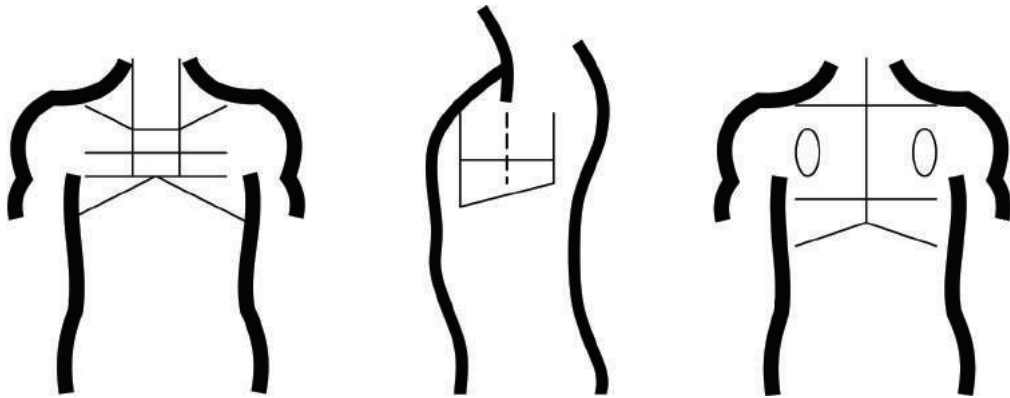
Na parede lateral:

- Linha axilar média, vertical, descendo do meio do côncavo axilar, entre a linha anterior e a linha axilar posterior.

Na parede posterior:

- Linha ângulo escapular, vertical, passando pelo ângulo inferior da omoplata.
- Linha escapular, vertical, ao nível da borda interna da omoplata.
- Linha paravertebral ou paraespondilêia, vertical, entre a linha vertebral e a linha escapular

- **Divisão topográfica**



Supraesternal  
 Esternal superior  
 Esternal inferior  
 Supraclavicular  
 Clavicular  
 Mamária  
 Inframamária

Axilar  
 Infra-axilar

Supraescapular  
 Interscapulovertebral  
 Escapular  
 Infraescapular

## Inspeção

- **Inspeção estática**

A inspeção deve ser realizada, de preferência, com o doente na posição de pé, com o tórax descoberto, em atitude normal, evitando-se distorções de postura e contrações musculares. Nas mulheres, o tórax deve ser descoberto parcialmente, respeitando-se o pudor feminino. Quando o paciente não puder ficar em pé, a inspeção deverá ser feita na posição sentada. Para a inspeção das faces laterais, o doente deverá elevar e fletir os braços de modo que as palmas das mãos se apoiem na nuca.

Inicia-se a inspeção por uma visão panorâmica do tórax, comparando-se um hemitórax com o outro para surpreender possíveis assimetrias e anormalidades.

Desde que o exame do tórax é realizado como parte de um todo, numa sequência habitual da observação clínica, subentende-se que alguns dados já terão sido explorados no exame físico geral. É importante observar a pele (cicatrizes), tecido celular subcutâneo e músculos (atrofias, edemas, etc.) e circulação colateral.

- **Presença de depressões ou abaulamentos em nível do tórax**

Normalmente, pode-se observar abaulamentos expiratórios das fossas supraclaviculares, sobretudo, em pacientes com enfisema pulmonar durante a tosse e na expiração com a glote fechada. Um abaulamento patológico chamado “sinal de Lemos Torres” é um abaulamento expiratório localizado nos últimos espaços intercostais, que ultrapassa o plano tangencial das costelas, visível nas faces posterior e lateral do tórax na extensão de 3 a 5 cm, abrangendo de um a três espaços intercostais (9°, 10° e 11°). Desaparece quando o paciente ocupa o decúbito lateral oposto devido ao deslocamento do líquido por ação da gravidade.

A observação do “sinal de Torres Lemos” é um índice seguro de derrame líquido na cavidade pleural. Ocorre nos pequenos e médios derrames, deixando de existir nos volumosos, pois nessa eventualidade o líquido comprime o parênquima pulmonar subjacente, impedindo a ação da pressão intrapulmonar.

- **Tipos torácicos**

Forma do tórax: o tórax normal revestirá as características do biótipo normolíneo, longilíneo ou brevilíneo. As deformações bilaterais do tórax podem ser de origem congênita ou devidas às alterações gerais ou a doenças do aparelho respiratório. Nesse grupo, pode-se considerar as seguintes formas patológicas:

- **Enfisematoso, inspiratório, em tonel ou barril (DPOC):** aumento do diâmetro ântero-posterior, costelas e diafragma horizontalizados, apagamento das fossas supra e infraclaviculares, até abauladas, acentuação da convexidade dorsal da coluna. O ângulo de Charpy tem mais de 90°. Dá a impressão do tórax em inspiração permanente. É o tórax do enfisema pulmonar crônico difuso.
- **Chato, expiratório, tísico ou paralítico (longilíneos e DPOC):** é também chamado de tórax em expiração permanente; nele observa-se diminuição nítida do diâmetro anteroposterior com predominância do diâmetro vertical. O portador desse tipo de tórax apresenta pescoço longo, clavículas proeminentes, costelas bem oblíquas, fossas supra e infraclaviculares bem marcadas, espaços intercostais bem visíveis e retraídos, assim como a borda interna das omoplatas e as apófises espinhosas da coluna dorsal salientes. O tórax paralítico pode ser de origem congênita ou adquirida, como ocorre nas doenças consuntivas graves do tipo da tuberculose pulmonar extensa.
- **Quilha, *pectus carinatum* ou tórax de pombo** (congênito ou devido ao raquitismo na infância): esterno proeminente, com sulco vertebral à direita e à esquerda por defeito na união das costelas com suas cartilagens, e rosário raquítico pela saliência observada no ponto de

união condroesternal.

- **Infundibuliforme, de sapateiro ou *sectus escavatum*** (congenito): caracteriza-se por uma depressão da metade inferior do esterno, que se estende até o apêndice xifoide, podendo ser encontrado no raquitismo, sendo, porém, na maioria das vezes, congênito. Quando a deformidade atinge exclusivamente o terço inferior do esterno, o tórax é denominado de sapateiro.
- **Tórax cifótico, lordótico e escoliótico:** resulta das curvaturas anormais da coluna vertebral. Cifose: exagero da convexidade posterior da coluna dorsal; lordose: convexidade anterior da coluna dorsal; e escoliose: desvio lateral da coluna dorsal. De regra, essa anomalia é congênita, podendo, porém, ser encontrada na osteomalácia e no mal de Pott.
- **Tórax piriforme ou em sino:** a porção inferior torna-se alargada com a boca de um sino, lembrando um cone de base inferior. Aparece nas grandes hepatoesplenomegalias e na ascite volumosa.
- **Mamilos**
  - Número
  - Implantação
  - Simetria
- **Inspeção Dinâmica**

Para a caracterização do tipo respiratório, o paciente será observado ao natural, sem ser solicitado a ampliar os movimentos respiratórios. A movimentação torácica durante a respiração em indivíduos normais, tanto no sexo masculino como no feminino, na posição de pé ou sentada, predomina a respiração costoabdominal ou misto.

O tipo respiratório torácico ou costal predominam os movimentos respiratórios da porção superior do tórax, pela maior atividade dos músculos intercostais.

O tipo respiratório costo-abdominal ou misto se caracteriza pelos movimentos respiratórios de intensidade similar tanto na parte superior (costal) do tórax, como na porção inferior (diafragmática).

No tipo respiratório abdominal ou diafragmático, são mais intensos os movimentos respiratórios da porção inferior do tórax, pela ampla excursão diafragmática.

Quando ocorrem lesões parenquimatosas das bases pulmonares, afecções dolorosas do diafragma ou patologicamente aumento da pressão abdominal (ascite) e fisiologicamente na gravidez, o tipo respiratório é torácico ou costal. O contrário acontece nas alterações patológicas das regiões apicais, nas afecções dolorosas do tórax, como pleuris e fraturas (tipo respiratório abdominal ou diafragmático). Nas paralisias do diafragma, haverá substancial diminuição da expansão das bases pulmonares, enquanto que, na calcificação das cartilagens costais e nas miopatias inflamatórias (polimiosite/dermatomiosite) e espondilite anquilosante, haverá intensa diminuição da expansão de todo tórax.

Alguns achados semiológicos são mais específicos, como, por exemplo, movimentação diafragmática visível (fenômeno de Litten), que pode ser encontrada no paciente acentuadamente emagrecido; respiração paradoxal, que pode ser encontrada no trauma torácico quando, ao invés de expansão, tem-se retração do gradil costal à inspiração ou, ainda, na fadiga muscular diafragmática, quando se tem assincronismo entre o movimento abdominal e o torácico com retração abdominal à inspiração (sinal de Hoover).

- **Tiragem e batimento das asas do nariz**

Observa-se à inspeção dinâmica, a retração inspiratória fisiológica dos espaços intercostais, que consiste numa ligeira retração dos espaços intercostais, sobretudo os inferiores, a qual ocorre apenas no início da inspiração. Essa retração inspiratória é decorrente do vazio pleural que se processa no intervalo entre a expansão da caixa torácica e a expansão do pulmão, só aparece no início da inspiração.

Quando a expansão pulmonar se atrasa ou não se efetua a um obstáculo que dificulta ou impede a penetração do ar nos brônquios, a retração dos espaços intercostais torna-se mais nítida e é progressiva durante toda inspiração. Essa depressão inspiratória denomina-se “tiragem”.

A tiragem é um fenômeno patológico caracterizado por retração inspiratória que pode ser observada nos espaços intercostais, nas fossas supraclaviculares, infraclaviculares, subesternal, de grau variável, às vezes, muito acentuada, com a particularidade de persistir durante toda a inspiração. Resulta da predominância da pressão atmosférica em relação à pressão intratorácica, que se acha diminuída pela redução do volume de ar inspirado.

A tiragem é mais visível na face lateral do tórax dos indivíduos longilíneos e resulta do aumento da pressão negativa, na cavidade pleural, durante a fase de inspiração.

A tiragem pode ser difusa ou localizada, isto é, supraclavicular, infraclavicular, interscostal ou epigástrica. A extensão e a intensidade da tiragem dependerão da sede e da maior ou menor dificuldade na passagem do ar pelo brônquio, sendo generalizada se estiver localizada na laringe ou acima da bifurcação da traqueia. O obstáculo poderá estar localizado em toda a árvore brônquica e, desse modo, produzir tiragem bilateral, como é o caso da asma brônquica e certos tipos de comprometimento bronquiolar. Nas retrações unilaterais, as causas que interferem no livre trânsito da corrente aérea através da árvore brônquica decorrem de obstruções tanto intrínsecas (espasmos, tumores, processos inflamatórios ou corpos estranhos) como extrínsecas (compressões tumorais).

- **Frequência respiratória**

- Normal: 16-20 irpm;
- Bradipneia : <16 irpm;
- Taquipneia : > 20 irpm.

Em condições básicas normais, a frequência respiratória é de 16 a 20 movimentos por minuto para o homem, de 18 a 24 para a mulher, e de 25 a 30 para as crianças. Quando a frequência respiratória aumenta, denomina-se polipneia e,



quando os movimentos respiratórios se tornam superficiais, além do aumento da frequência, denomina-se taquipneia .

Várias são as entidades clínicas que determinam a ocorrência de polipneia: lesões pulmonares ou pleurais que restrinjam o campo da hematose; insuficiência cardíaca; alterações gerais (febre, anemia e intoxicações); lesões do sistema nervoso e estados psiconeuróticos.

Quando a frequência respiratória diminui, denomina-se bradipneia, que pode aparecer nas obstruções brônquicas, na hipertensão endocraniana, nas acidoses metabólicas graves, como a da uremia e a da diabetes.

- **Amplitude respiratória**
  - Normal;
  - Hipopneia;
  - Hiperpneia.
- **Duração**
  - Normal;
  - Expiração prolongada;
  - Inspiração prolongada.
- **Ritmos respiratórios**
  - **Normal:** inspiração com duração e intensidade semelhante à expiração;
  - **Suspiroso** (ansiedade, tensão emocional): na respiração suspirosa, o paciente executa uma série de movimentos inspiratórios de amplitude crescente seguidos de expiração breve rápida. Outras vezes, os movimentos respiratórios normais são interrompidos por suspiros isolados ou agrupados. Traduz tensão emocional e ansiedade;
  - **Biot** (mesmas causas acima): a respiração apresenta-se com duas fases. A primeira, de apneia, seguida de movimentos inspiratórios anárquicos quanto ao ritmo e à amplitude. Observados nos pacientes com traumas cranioencefálicos, hipertensão intracraniana e insuficiência cardiorrespiratória;
  - **Agônico** (Insuficiência Respiratória Aguda): semelhante a um peixe fora d'água;
  - **Cheyne-Stokes** (TCE, AVC, insuficiência cardíaca, hipertensão intracraniana): a respiração de Cheyne-Stokes inicia-se por movimentos respiratórios de diminuta amplitude, que aumentam progressivamente até atingir um máximo para, a seguir, diminuir também de modo progressivo até cessar completamente, surgindo uma fase de apneia, de duração variável. Isso ocorre devido a variações da tensão de O<sub>2</sub> e CO<sub>2</sub> no sangue. Assim, o excesso de CO<sub>2</sub> durante o período de apneia obriga os centros respiratórios bulbares a enviarem estímulo

los mais intensos que resultam num aumento da amplitude dos movimentos respiratórios, com isso, haverá maior eliminação de CO<sub>2</sub> e sua concentração no sangue baixa. Conseqüentemente, não havendo estímulos exagerados dos centros respiratórios, diminui a amplitude dos movimentos respiratórios. E assim sucessivamente

- **Kussmaul** (acidose diabética): a respiração de Kussmaul compõe-se de quatro fases: 1- inspirações ruidosas, gradativamente mais amplas, alternadas com inspirações rápidas e de pequena amplitude; 2- apneia em inspiração; 3- expirações ruidosas gradativamente mais profundas alternadas com inspirações rápidas e de pequena amplitude; 4- apneia em expiração. Característica nas acidoses metabólicas, notadamente no diabetes descompensado.

## Palpação

A palpação é feita com uma ou duas mãos, colocando-se a palma de uma delas sobre a parede torácica descoberta, mantendo-se o paciente, de preferência, na posição de pé ou sentado. Entre seus vários objetivos, destaca-se a sondagem das partes moles e ósseas da parede torácica, suas alterações, a presença de atrofia da pele e do tecido celular subcutâneo, de edemas e a avaliação da expansibilidade torácica.

- **Expansibilidade**

A expansibilidade torácica é avaliada pela palpação bimanual, que permite apreciar alterações da expansão da caixa torácica durante os movimentos respiratórios. Em condições normais, a expansão torácica respiratória é igual em regiões simétricas. Pode-se apresentar com maior ou menor amplitude, dependendo da elasticidade torácica e da eficiência da massa muscular respiratória.

Pesquisa a simetria de movimento da caixa torácica em regiões torácicas paralelas.

Nos ápices, se fará conforme a manobra de Rualt: observador deve estar de pé, adaptar as mãos sobre os ápices, com as extremidades dos polegares reunidos na apófise espinhosa da 7ª vértebra cervical e as extremidades dos dedos nas regiões supraclaviculares.

Nas regiões infraclaviculares, as mãos são colocadas verticalmente de modo que as extremidades dos dedos atinjam as clavículas.

As regiões basais, anterior e posterior, devem ser verificadas com as mãos colocadas obliquamente e os polegares unidos na linha esternal e vertebral respectivamente.

Em condições patológicas, a expansão respiratória estará aumentada bilateralmente na parte superior do tórax, quando da existência de processos abdominais que impeçam uma boa excursão diafragmática. O contrário ocorrerá nas afecções dolorosas das regiões apicais do pulmão. A causa mais comum de diminuição da expansibilidade bilateral é representada pelo enfisema pulmonar.

As alterações localizadas da expansão respiratória aparecem em processos pleuropulmonares localizados. Assim, haverá nítida diminuição da expansão em condensações, atelectasias, pleuris agudo, derrames pleurais e paquipleuris.

- **Elasticidade**

A pesquisa é feita comprimindo-se o tórax com as mãos adaptadas em zonas diametralmente opostas, nas paredes anterior e posterior. A elasticidade é maior nas porções inferiores e laterais e reduz com a idade em decorrência da ossificação das cartilagens costais.

A diminuição unilateral da elasticidade é causada, principalmente, por alterações pleuropulmonares, como nos grandes derrames pleurais, nas grandes condensações e nas sínfises pleurais extensas com retração. A diminuição bilateral da elasticidade é causada pelo raquitismo e pelo enfisema pulmonar.

- **Frêmitos**

Denomina-se frêmito torácico uma sensação vibratória que se percebe ao palpar a superfície do tórax de um indivíduo. Quando a vibração é produzida no momento em que ele fala, chama-se frêmito toracovocal ou no momento em que ele respira (frêmito pleural e frêmito brônquico). Esses últimos só aparecem quando há afecções brônquicas ou pleurais.

- **Frêmito tóraco-vocal:** pesquisa-se ao se colocar uma das mãos espalmada suavemente sobre o tórax, enquanto o paciente pronuncia palavras que provoquem vibrações amplas, como “trinta e três”, através de todas as regiões, comparando-as de maneira simétrica. Essa pesquisa é feita de cima para baixo nas regiões anterior, posterior e laterais do tórax, comparando-se sempre regiões simétricas entre si, estando o paciente, quando possível, na posição sentada ou em pé. O frêmito toracovocal varia com a intensidade e tonalidade da voz, sendo mais evidente quando essa é mais intensa, mais nítido quando a voz for grave (homem) e mais tênue quando for mais aguda (mulher). É mais intenso na base direita devido ao maior calibre do tronco brônquico direito e do volume do pulmão direito. Além das variações gerais, existem variações locais, apresentando-se o frêmito toracovocal mais intenso, onde a caixa torácica tiver maior amplitude, como acontece no homem, em quem as vibrações são muito intensas nas bases. Na mulher, o frêmito toracovocal é menos intenso nas bases, porque o pulmão transmite mal a voz aguda, e mais nítido nos ápices, devido à proximidade da fonte de vibrações. Porém, tanto no homem como na mulher, o frêmito é mais intenso na região infraclavicular direita, local que deve ser considerado como o ponto de partida para a comparação com as demais regiões. Na face posterior, o frêmito toracovocal no homem é mais intenso nas bases do que nas regiões interescapulovertebrais, e mais intenso nessas do que nos ápices. Na mulher, ocorre o inverso, isto é, maior intensidade de vibrações nos ápices do que nas regiões interescapulovertebrais, sendo que essas, por sua vez, apresentam maior intensidade do que nas bases. Nas faces laterais do tórax masculino, haverá maior intensidade de vibrações nas regiões axilares inferiores, e na mulher, nas superiores. Patologicamente, o frêmito toracovocal pode-se apresentar aumentado, diminuído ou abolido. O aumento do frêmito aparecerá sempre que o processo patológico homogenizar o meio a ser

percorrido pelo som emitido, favorecendo sua transmissão e facilitando a percepção das vibrações na superfície do tórax. Duas são as eventualidades em que isso ocorre: nas condensações e nas cavidades. Para que o frêmito aumente nas condensações, é necessário que elas sejam de tamanho relativamente grande, superficiais e ligadas a brônquios permeáveis de mais de 5 mm de calibre. O frêmito toracovocal estará aumentado nas cavidades pulmonares quando elas forem de tamanho maior do que 4 cm de diâmetro, localizadas superficialmente, rodeadas de tecido condensado e com brônquios permeáveis. Aumentado na vicariância, na hepatização pulmonar e na síndrome cavitária. Diminuído ou abolido nas síndromes pleurais, enfisema, estenose de brônquios, defeito na emissão de som (afonia), indivíduos obesos e em anasarca e atelectasia.

- **Frêmito brônquico:** equivalente tátil de um ronco. É a sensação palpatória que tem origem nas vibrações das secreções acumuladas nos brônquios de médio e grosso calibre, durante a passagem do ar na respiração.
- **Frêmito pleural:** equivalente tátil de um atrito pleural. Normalmente, os folhetos pleurais são lisos, deslizando um sobre o outro sem produzir ruído algum. Quando as pleuras são acometidas por um processo inflamatório, sua superfície torna-se rugosa, e o contato entre ambas torna-se doloroso; durante a respiração, dá lugar às vibrações que produzem o frêmito pleural. O frêmito pleural manifesta-se nas duas fases respiratórias, porém é mais evidente na inspiração. Localiza-se, de preferência, nas regiões anterolaterais do tórax e aumenta de intensidade com a compressão da parede torácica.

## Percussão

Consiste em executar pequenos baques sobre a superfície corporal, com a finalidade de, através das variações de sonoridade obtidas, deduzir contornos normais dos órgãos e surpreender modificações que permitirão diagnosticar alterações do seu estado físico.

A técnica mais utilizada é a percussão dígito-digital, que consiste em se colocar o dedo indicador da mão esquerda nos espaços intercostais, fazendo-o de plessímetro, enquanto que, os demais dedos não manterão contato com a superfície corporal, situando-se discretamente elevados e flácidos, para que não haja amortecimento do som obtido pelo golpe de percussão. Com o dedo médio da mão direita, se realiza o golpe de percussão – dois toques sucessivos de cada vez na última falange, logo abaixo da unha, com movimento de flexão e extensão da mão que percute, utilizando-se para isso somente a articulação rádio-carpiana, braço junto ao tronco e antebraço imóvel. O dedo que percute deve cair perpendicularmente sobre o dedo plessímetro, devendo o golpe de percussão ser ritmado, sempre na mesma intensidade e breve, a fim de que atinja o máximo de profundidade e o mínimo de extensão. Mais uma vez, a pesquisa se baseia na comparação de regiões simétricas, distinguindo os seguintes sons:

- **Som claro pulmonar (normal):** semelhante ao obtido ao percutir um pão fresco. Esse som causado pela vibração do ar contido nos alvéolos pulmonares é ampliado por ressonância pela caixa torácica. É mais evidente nas regiões infraclaviculares, seguindo-se as regiões axilares e infraescapulares;
- **Timpânico (espaço de Traube):** agudo e de caráter metálico. Quando o som produzido pela percussão do tórax se assemelha ao de um tambor, sendo mais ressonante que o som claro pulmonar, e tendo caráter musical, é denominado som timpânico. A causa mais frequente do aparecimento do som timpânico, na percussão do tórax, é o pneumotórax. Quando o pneumotórax for hipertensivo, o timpanismo será substituído por submacicez ou por um som de timbre “metálico”. O som timpânico também pode aparecer nas cavidades pulmonares de diâmetro maior do que 4 cm, vazias e superficiais;
- **Som submaciço (precórdio):** som maciço mesclado por vibrações aéreas. Quando o som produzido pela percussão do tórax se torna menos intenso, mais agudo e de menor duração do que o som claro pulmonar é denominado som submaciço e, quando menos intenso, mais agudo e de menor duração que o submaciço é denominado maciço;
- **Maciço (exemplo é o fígado):** próprio de estruturas desprovidas de ar;
- **Hipersonoridade (vicariância, enfisema, pneumotórax, síndrome cavitária):** quando o som produzido pela percussão do tórax se torna mais intenso, mais grave e mais duradouro do que o som claro pulmonar, é denominado hipersonoro. Surge quando percute-se zonas de parênquima pulmonar com aumento da quantidade de ar normal – ar nos alvéolos pulmonares.

De acordo com a região torácica, observa-se:

- No hemitórax direito, de cima para baixo, sobre a linha hemiclavicular, o som claro pulmonar, está presente até aproximadamente a 6ª costela, numa inspiração normal, sucedendo-se som submaciço pela superposição do pulmão ao fígado, e o som maciço do fígado sem superposição pulmonar;
- No hemitórax esquerdo, de cima para baixo, sobre a linha hemiclavicular, o som claro pulmonar está presente até ser substituído por som submaciço e maciço no precórdio e timpânico no espaço de Traube;
- Na região posterior, inclusive sobre a coluna, som claro pulmonar. Na região lateral, axilar direita e esquerda, som claro pulmonar; na infra-axilar esquerda, timpânico e direita, maciço;
- A percussão da coluna vertebral dá origem a som claro pulmonar, som esse que é substituído, nos casos de derrame pleural, por submacicez e macicez em toda a extensão ocupada pelo líquido intrapleural. Esse achado, denominado sinal de Signorelli, tem grande importância no diagnóstico diferencial do derrame pleural, pois está ausente nos processos de condensações, atelectasia e paquipleuris.

## Ausculata

Pode ser direta ou indireta, através de um estetoscópio.

A ausculata deve ser realizada com o paciente de pé ou sentado, com o tórax parcialmente ou totalmente descoberto. Não auscultar o paciente com roupa. Na impossibilidade de auscultar o paciente em pé ou sentado, faz-se o exame em decúbito dorsal e lateral. Para maior facilidade, deve-se solicitar ao doente que respire com a boca entreaberta, sem fazer ruído. Os movimentos respiratórios devem ser regulares e de igual amplitude respiratória, evitando-se movimentos respiratórios muitos amplos ou muito superficiais. Muitas vezes, será necessário que o médico respire perante o doente para mostrar como proceder.

A ausculata, assim como os outros métodos, deve ser realizada de maneira ordenada, na face posterior, anterior e lateral, primeiramente num hemitórax e depois no outro e, em seguida, comparativamente.

- **Ruídos normais**
  - Respiração traqueal ou brônquica (abaixo da cartilagem tireóide): agudo e alto;
  - Respiração bronco-vesicular (região supra/infraclavicular e supraescapular): agudo e alto;
  - Respiração vesicular ou murmúrio vesicular (demais regiões): grave e suave.
- **Variações patológicas:**
  - Intensidade: aumento (vicariante), diminuição ou abolição do murmúrio vesicular;
  - Duração: aumento ou diminuição da fase inspiratória ou expiratória;
  - Timbre: rude.
- **Ruídos adventícios**

Ao se perceber presença de algum ruído, é aconselhável pedir para o paciente tossir e verificar logo em seguida se o ruído ainda permanece.

- **Estertores secos**
  - **Roncos:** traduzem a estenose de grandes brônquios, são intensos, audíveis à distância, dão frêmitos e são contínuos;
  - **Sibilos:** traduzem a estenose de pequenos brônquios, são intensos, agudos e contínuos;
  - **Cornagem ou estridor laríngeo** (respiração ruidosa).
- **Estertores úmidos**
  - **Crepitantes ou finos:** são alveolares, inspiratórios, e lembram o “roçar de cabelos”;
  - **Subcrepitantes ou grossos:** têm o ruído de bolhas e são produzidos pelo conflito ar-líquido na luz dos médios e pequenos brônquios. Ocorrem na inspiração/expiração e se modificam com a tosse.

- **Atrito pleural:** traduz inflamação aguda e fibrinosa das pleuras ou neoplasia pleural. É um ruído irregular, grosseiro, não muda com a tosse e lembra o “ranger de couro cru”; é ventilatório-dependente.
- **Sopros:** quando, em zonas de auscultação do MV normal for encontrado um ruído intenso, ins/expiratório, mas com a exp > inspiração e também com a expiração mais aguda, denomina-se esse ruído de sopro. É a respiração tráqueo-brônquica auscultada em áreas de MV, o que ocorre devido a meios de propagação mais adequados, que são a condensação e a cavidade.
  - Tipos de sopros: brônquico, tubário, pleurítico (melhor percebido por ausculta direta), cavernoso e anfórico.
- **Ausculta da voz**
  - **Ressonância vocal normal:** ausculta-se um rumor indistinto na maioria das vezes. Ela pode estar aumentada ou diminuída;
  - **Brocofonia:** ausculta distinta da voz pode ser:
    - Pectorilóquia fônica - é a ausculta da voz falada;
    - Pectorilóquia áfona - é a ausculta da voz sussurrada.



## **BIBLIOGRAFIAS CONSULTADAS:**

AUADA MP, VITÓRIA GL, BARROS JA. A confusa nomenclatura da ausculta pulmonar brasileira . *J Pneumol.* 1998; 24(3): 129-32

BICKLEY LS, SZILAGYI PG. *Bates propedêutica médica.* 8. ed. Rio de Janeiro: Guanabara Koogan; 2005.

CARVALHO VO, SOUZA GEC. O estetoscópio e os sons pulmonares: uma revisão da literatura. *Rev Med (São Paulo).* 2007; 86(4):224-31.

SEIDEL H.M; BALL J.W; BENEDICT G.W. *Mosby Guia de Exame Físico.* 6. ed. Rio de Janeiro, 2007.

SOUZA, B.F. *Manual de Propedêutica Médica.* 2. ed. Rio de Janeiro. São Paulo: Livraria Atheneu, 1985.

SWARTZ M.H. *Tratado de Semiologia Médica.* 5. ed. Rio de Janeiro. Elsevier, 2006.

PORTO, C.C. *Semiologia Médica.* 5. ed. Rio de Janeiro: Guanabara Koogan, 2005.

# 30

## Exame Físico Especial do Precórdio

### Introdução

A pesar do grande progresso tecnológico dos exames complementares, a propedêutica do precórdio ainda oferece grande contribuição na prática clínica diária. Assim, o encontro de um sopro contínuo localizado no 2º espaço intercostal esquerdo, junto ao esterno, permite, por si só, o diagnóstico de persistência do canal arterial; a palpação e a ausculta associadas permitem o reconhecimento de lesões orovalvares, podendo até sugerir a etiologia do processo mórbido, como acontece na estenose mitral.

Por meio da inspeção e da palpação, três itens fundamentais são facilmente determinados por esse método à cabeceira do paciente:

- Situação, tamanho, mobilidade do coração e eventual presença de pulsação diastólica;
- No caso de aumento da área cardíaca, qual câmara ventricular responsável, se esquerda, direita ou ambas;
- Se o aumento decorre predominantemente de dilatação ou de hipertrofia.

Precórdio é a zona de projeção do coração sobre a parede anterior do tórax. As câmaras cardíacas que se projetam anteriormente são: átrio direito, ventrículo direito, aurícula esquerda e ventrículo esquerdo. A ponta é formada pelo ventrículo esquerdo. Quanto ao ventrículo direito, fica situado junto ao bordo esquerdo do esterno, mas não faz parte do contorno.

Esquemáticamente, o precórdio pode ser delimitado assinalando alguns pontos convencionais, unindo-os com linhas ligeiramente curvas, de concavidade voltada para dentro. Esses pontos são os seguintes:

1. Borda superior da 3ª cartilagem costal direita, a 1 cm da borda direita do esterno;
2. Articulação esternal da 5ª cartilagem costal direita;
3. Ponta do coração;
4. 2º espaço intercostal esquerdo, a 2 cm da borda esquerda do esterno e no meio do espaço.

Devido à íntima relação anatômica e funcional do coração com as estruturas vizinhas, o exame do precórdio abrange obrigatoriamente o estudo de toda a parede anterior do tórax, do pescoço, do epigástrio e da região dorsal.

## **Inspeção**

### **Semiotécnica**

- Iluminação: luz difusa e natural;
- Posição do paciente: respeitando o estado do paciente – decúbito dorsal;
- Posição do observador: tangencial – lado direito do paciente e frontal – junto aos pés do paciente ou indiferentemente, atendendo à melhor visualização.

### **Geral**

Atentar para sinais gerais associados à doença cardiovascular. Dentre eles, destacam-se:

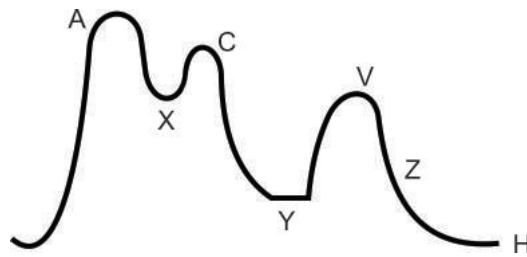
- Sudorese fria;
- Edemas;
- Petéquias;
- Xantelasma;
- Baqueteamento digital;
- Unhas em vidro de relógio.

### **Presença de pulso venoso jugular ou turgência**

O pulso venoso é visível apenas próximo ao coração, na região cervical, mas, na grande maioria das vezes, não é palpável. Diferencia-se do pulso carotídeo por apresentar, em cada ciclo cardíaco, mais de uma oscilação visível, enquanto apenas uma é identificada no pulso arterial.

Analisa-se as ondas de pulso venoso (H, A, Z, C, X, V, Y) da jugular direita por guardar maior correlação com o átrio direito.

Imediatamente antes da sístole ventricular, na porção final da diástole, ocorre a sístole atrial, ocasionando a onda A. Com a contração do ventrículo, no início da sístole, ocorre a ejeção do ventrículo, ocasionando o pulso carotídeo. O pulso arterial carotídeo, devido à sua estreita relação com o sistema jugular, é transmitido para o sistema venoso, ocasionando a onda C. A contração ventricular ocasiona a descida dos átrios em direção ao ápice do ventrículo e uma queda da pressão venosa central (Descenso X). Com o enchimento do átrio direito, a pressão venosa central começa a se elevar e é transmitida para as jugulares, sendo percebida como onda V. Com a abertura da valva tricúspide e o início do enchimento ventricular, na fase inicial da diástole, a pressão venosa central volta a cair, sendo expressa na curva de pressão através do Descenso Y.



A avaliação clínica do pulso venoso adquire importância, no exame físico, para:

- Estimar a pressão venosa central: com o paciente em decúbito dorsal a 45° de inclinação, soma-se 5 cm à distância entre o local onde o pulso é percebido e a junção do corpo com o manúbrio do esterno;
- Refluxo hepatojugular: realizar a compressão abdominal com a mão espalmada colocada sobre o andar superior do abdômen. Caso se observe uma elevação de cerca de três centímetros em relação ao valor documentado durante a situação basal, persistente durante todo o período da compressão, fica evidenciado que a pressão venosa está elevada;
- Sinal de Kussmaul (turgência jugular na inspiração).

### Circulação Colateral

- Tipo cava superior;
- Tipo cava inferior;
- Arterial (coarctação de aorta em adultos): artérias intercostais dilatadas no dorso.

### Região Precordial

A inspeção do precórdio deve ser realizada respeitando o estado do paciente, evitando provocar-lhe sofrimento. Se o paciente estiver em decúbito forçado, o exame se fará sem movê-lo ou, quando muito, mudando de posição com o maior cuidado.

Não havendo essa restrição, a inspeção e palpação se iniciarão com o paciente em decúbito dorsal, musculatura relaxada, ombros ligeiramente elevados, cabeça estendida. O tórax ficará despido. Em se tratando de pessoa do sexo feminino, poder-se-á utilizar uma camiseta que será levantada ou abaixada, com descobrimento parcial do busto.

Uma vez realizado o exame nessa posição, deve-se recorrer a outras posições: decúbito lateral esquerdo, sentada, de pé e manobras especiais: valsava – tentativa de expiração com a glote fechada, paciente sentado, inclinado para diante e em apnéia pós-expiratória.

As deformações da região precordial mais frequentes são os abaulamentos e as retrações, podendo ser difusos ou circunscritos e de causas cardíacas e extracardíacas. Na maioria das vezes, os abaulamentos do precórdio dependem de alterações do aparelho respiratório. Os abaulamentos de causa cardíaca são verificados quase que exclusivamente nas crianças portadoras de cardiopatias, com grande dilatação e hipertrofia do coração, devido à parede torácica ser mais flexível que a do adulto. As cardiopatias congênitas e as lesões valvares reumáticas são as causas mais comumente observadas de abaulamentos na região precordial em crianças. Nos adultos tais abaulamentos raramente são encontrados, pois estando já constituído, o

arcabouço ósseo não se deforma. Os aneurismas da aorta podem ser responsáveis pelo aparecimento de abaulamentos pulsáteis do precórdio. Muitas vezes, na inspeção, os abaulamentos observados na região torácica causam dúvida quanto à sua origem: se muscular, articular ou cardíaca. A observação de abaulamentos pulsáteis na região do precórdio nos direciona a causas cardiovasculares.

Do mesmo modo que os abaulamentos, as retrações do precórdio, em sua maioria, são devidas a processos pleuropulmonares. Causas de depressões do precórdio:

- Deformidades da caixa torácica;
- Sínfise pericárdica, impedindo os pulmões de penetrarem entre o coração e a parede torácica;
- Afecções que produzem atrofia e retração das lâminas pulmonares que recobrem a face anterior do coração.

Além de abaulamentos e retrações, pode-se observar telotismo unilateral, que é a ereção do mamilo esquerdo, que pode ser decorrente de uma causa local de irritação ou constituir em fenômeno reflexo na angina pectoris.

Desvio do mamilo esquerdo para fora e para cima pode ser devido a aumento do ventrículo direito, ocasionando abaulamento no 3º e 4º espaço intercostal esquerdo.

### ***Ictus cordis***

Pela inspeção do precórdio, nota-se ainda o chamado *ictus cordis* ou choque de ponta. Trata-se de uma impulsão ou abalo periódico (levantamento periódico), visível na região mamária esquerda, resultante do impacto da ponta do coração na parede torácica em cada sístole cardíaca. Sabe-se que o coração diminui de volume durante a sístole cardíaca à custa da diminuição dos eixos longitudinal e transversal, havendo, concomitantemente, aumento do eixo anteroposterior, razão pela qual a ponta do coração é projetada para frente, abaulando num determinado ponto a parede torácica.

O *ictus* pode estar ausente em condições fisiológicas e patológicas. Em condições fisiológicas, pode ocorrer por interposição de musculatura ou tecido adiposo desenvolvido. Em condições patológicas, pode ocorrer nas miocardiopatias, pericardite com derrame, enfisema, deformações torácica, etc.

O decúbito lateral esquerdo aproxima o coração da parede torácica, tornando as características do *ictus cordis* mais pronunciadas, sendo, portanto, um recurso importante com aqueles pacientes com os quais não é possível observação ou palpação em decúbito dorsal.

Pode ser percebido em cerca de 25% dos pacientes. Não se trata, realmente, da ponta do coração em contato com a parede torácica. Na verdade, o ápice cardíaco encontra-se cerca de meio centímetro em direção ao interior do tórax.

### **Palpação**

#### **Palpação do *Ictus cordis***

Na palpação, o observador colocará com suavidade a mão espalmada, de modo que a região tênar descansa sobre a porção inferoexterna do precórdio e os dedos cheguem à proximidade da região axilar, exercendo leve pressão. O doente

deverá adotar o decúbito dorsal, o lateral esquerdo e a posição ereta com o tronco ligeiramente fletido para frente.

A seguir, com a face palmar dos dedos ou com as polpas digitais do indicador e médio, as seguintes características deverão ser estudadas:

- **Localização:** é o local de maior intensidade. No adulto, habitualmente no 5º espaço intercostal esquerdo, 1 cm para dentro da linha mamilar. Mais raramente, o quarto espaço intercostal esquerdo (indivíduos brevilíneos, obesos, grávidas e portadores de ascite). Nos indivíduos idosos, à altura da 6ª costela ou no 6º espaço intercostal esquerdo (indivíduos longilíneos). Nas crianças, 4º espaço intercostal esquerdo. Deslocamentos podem ocorrer por causas extracardíacas ou cardíacas: para fora e para baixo em caso de hipertrofia de câmaras; para a direita em dextrocardia; para baixo, em cardiopiose. Nas hipertrofias ventriculares, ocorre deslocamento para fora e para baixo do *ictus cordis*. É a causa mais frequente de desvio do *ictus*. Entre os processos cardíacos, os que mais alteram a sede do choque da ponta são aqueles que acarretam aumentos de volume do órgão. A distinção entre hipertrofia do ventrículo direito e a hipertrofia do ventrículo esquerdo se faz mais pela forma do *ictus* do que pelo grau do deslocamento. No entanto, nas hipertrofias e dilatações do ventrículo esquerdo, o *ictus* estará desviado mais para baixo do que para fora, ao passo que, nas afecções que comprometem o ventrículo direito, o choque da ponta tende a deslocar mais pronunciadamente para fora da linha hemiclavicular do que para baixo. Nas hipertrofias ventriculares direitas puras, muitas vezes, não se consegue palpar o *ictus*, em virtude da rotação horária, que pode afastar a ponta do coração da parede. Nessa eventualidade, palpa-se apenas um levantamento sistólico na região mesocárdica devido à anteriorização do ventrículo direito.
- **Extensão:** a extensão é o tamanho do *ictus* e se exprime pelo número de polpas digitais necessárias para abrangê-lo. Quanto à extensão, o *ictus* pode ser circunscrito ou difuso. O *ictus* circunscrito é aquele abrangido pela polpa de um ou dois dedos. O *ictus* difuso é o abrangido pela polpa de mais de dois dedos. O *ictus* normal é circunscrito. Em condições normais, a área do choque da ponta não ultrapassa uma polpa do dedo indicador. Trata-se, também, de uma característica que sofre influência postural. Ao assumir o decúbito lateral esquerdo, a extensão pode aumentar para cerca de três polpas digitais ou 3 a 3,5 cm, devido à maior proximidade do ventrículo esquerdo em relação à parede torácica.
- **Intensidade:** é o grau de impulsão do choque. A intensidade do *ictus* normal é variável: medianamente intenso; muito intenso e pouco intenso. Alguns alunos, geralmente, associam tal percepção como uma característica para determinar o estado contrátil cardíaco. Entretanto, a intensidade da impulsão do *ictus* não guarda relação direta com a contratilidade miocárdica. Pacientes com miocardiopatias de padrão dilatado podem apresentar impulsividade

aumentada devido ao aumento da extensão do *ictus*, sem que isso traduza aumento da força contrátil do coração. A intensidade do choque depende das partes moles que recobrem a região precordial. É pouco intenso nos indivíduos obesos e nas mulheres com mamas muito desenvolvidas e intenso nas pessoas magras e nas longilíneas. A intensidade também está aumentada nas taquicardias e hipertrofias e dilatações do coração. Nos indivíduos normais com taquicardia, observa-se apenas aumento da intensidade; em contra partida, nos portadores de hipertrofia e dilatação cardíaca, haverá além do aumento da intensidade, o aumento da extensão e da impulsão do choque de ponta. Na insuficiência aórtica, em que ocorre grande hipertrofia e hiperpulsatilidade do ventrículo esquerdo, o choque da ponta será mais extenso e impulsivo, assumindo uma característica especial denominada “cupuliforme” – sensação de quem palpa o impacto de uma “bola”.

- **Ritmo:** é definido pela maneira de sucessão dos batimentos. O *ictus* rítmico ou cadenciado obedece a uma cadência regular: batimentos iguais separados por intervalos iguais, dentro de uma frequência em repouso de 60 a 80 por minuto. Havendo irregularidade, o *ictus* se diz arritmico (extrassístoles ou fibrilação atrial).
- **Duração:** a percepção do *ictus* está relacionada ao contato da porção anterior do coração com a parede torácica durante a fase de contração isovolumétrica do ciclo cardíaco. Com o esvaziamento dos ventrículos, durante a ejeção ventricular, o coração se afasta da parede e o *ictus* deixa de ser percebido. Depreende-se, assim, que o *ictus* é um fenômeno que se manifesta precocemente na sístole e deve ser simultâneo, ou mesmo, preceder a percepção do pulso carotídeo (expressão da ejeção ventricular ao exame físico). Enquanto, em indivíduos normais, observa-se a presença do *ictus cordis* simultaneamente à palpação do pulso arterial carotídeo, em pacientes com comprometimento da ejeção ventricular, como ocorre em portadores de estenose valvar aórtica significativa ou miocardiopatias de grau avançado, a ejeção ventricular é prolongada e o esvaziamento ventricular encontra-se retardado, prolongando o contato do mesmo com a parede torácica. No exame físico, isso se expressa pela percepção do *ictus* muito após o desaparecimento do pulso arterial carotídeo.
- **Mobilidade:** como consequência da relativa mobilidade do coração no interior da caixa torácica, a posição do paciente pode influenciar na localização do *ictus*. O *ictus* normal é móvel, variando sua sede de acordo com a posição do indivíduo. Desloca-se para baixo um espaço intercostal durante a inspiração. Oscila de 2 a 3,5 cm lateralmente ao mudar do decúbito dorsal para o decúbito lateral esquerdo e de 1 a 1,5 cm do decúbito dorsal para o decúbito lateral direito. A percepção da mobilidade do *ictus*, com a mudança de posição, é uma observação importante. A ausência de mobilidade do *ictus*, em direção à axila, quando o paciente é posicionado em decúbito lateral esquerdo, pode sugerir entidades nosológicas específicas, como a pericardite constrictiva.



- **Formas:** entende-se, como forma, uma característica composta, que leva em consideração a duração e a extensão anteriormente descritas. Quando o coração está aumentado de tamanho, o que se constata pelo deslocamento e extensão do *ictus*, a forma pode ser bastante peculiar pela dominância de alguns atributos. Nesses casos, outros atributos, além dos já descritos, são computados para definir a forma, tais como: contato rápido ou contato demorado com a mão que palpa. A forma de *ictus* é atípica, na maioria dos casos normais. É importante reconhecer a forma do *ictus* nos corações hipertrofiados. As formas típicas são:
- **Ictus globoso:** *ictus* deslocado, difuso, propulsivo, demorado, dando a impressão de grande força (permanecendo mais tempo em contato com a mão que palpa). Indica predomínio da hipertrofia sobre a dilatação (sobrecarga sistólica);
- **Ictus cupuliforme ou de Bard:** *ictus* deslocado, difuso, amplo, hiper-cinético (de contato rápido com a mão que palpa). Traduz predomínio da dilatação sobre a hipertrofia (sobrecarga diastólica – volume);
- **Ausência de *ictus cordis*:** em 30% das pessoas normais o *ictus cordis* pode estar ausente. Ele é ausente tanto em condições fisiológicas como patológicas. A ausência em condições fisiológicas pode depender da situação da ponta atrás de costelas, ou por interposição de musculatura e/ou panícula adiposa desenvolvida. Não se deve concluir por ausência de *ictus* antes de pesquisá-lo melhor através de movimentos respiratórios, do exercício, de decúbito lateral esquerdo, posição sentada, inclinando o tronco para diante, etc. Em condições patológicas, o *ictus* pode estar ausente nas miocardiopatias, pericardite com derrame, enfisema pulmonar e deformidades da caixa torácica;
- **Variações da sede do *ictus cordis*:** o *ictus cordis* pode se apresentar deslocado da sede normal por causas intrínsecas (cardíacas) e causas extrínsecas (extracardíacas). Entre as causas extracardíacas, destacam-se as afecções pleuropulmonares retráteis do hemitórax esquerdo (atelectasias) e processos pleuropulmonares do hemitórax direito (derrame pleural, enfisema ou pneumotórax), desviando o mediastino para esquerda. Essas mesmas alterações desviam o choque de ponta para a direita, se estiverem localizadas no hemitórax oposto. O *ictus* é deslocado para baixo nas alterações que rebaixam o diafragma, como, por exemplo, no enfisema pulmonar, no pneumotórax e nos derrames pleurais. Em contrapartida, as causas que elevam o diafragma ocorrem o deslocamento para cima do *ictus*, como na gravidez, ascite, meteorismo abdominal, tumores abdominais, etc.

### Palpação das bulhas

Em determinadas circunstâncias, as bulhas tornam-se hiperfonéticas, podendo-se palpar a vibração das bulhas cardíacas como um choque seco de curta duração, sendo observadas nas emoções, anemias e no hipertireoidismo. É comum observar em crianças as vibrações da segunda bulha nos focos pulmonar e aórtico.

## Choque valvar

É a sensação tátil produzida pelo fechamento das valvas. Os choques valvares são explorados palpando suavemente a região precordial sobre as áreas dos orifícios valvares.

Em condições normais, são percebidos após exercícios físicos, emoções e em crianças. Em condições patológicas, são observados com muita frequência nas áreas da base, em casos de hipertensão arterial pulmonar e hipertensão arterial sistêmica. É comum o choque valvar palpável sobre a área mitral, na estenose mitral.

- B1: estenose mitral
- P2: hipertensão pulmonar
- A2: hipertensão arterial sistêmica

## Pulsação diastólica

É um impulso para fora, visível e palpável, que tem lugar durante a diástole. Onda pré-sistólica e onda de enchimento rápido (aspecto palpável de B3 e B4).

A correta identificação desses componentes pode ser obtida, de maneira muito mais fácil, pela palpação simultânea do pulso carotídeo. Caso o componente acessório percebido, geralmente reconhecido por ser de menor amplitude que o *ictus* propriamente dito, preceder o pulso carotídeo, trata-se do correspondente palpatório da quarta bulha cardíaca. Caso esse componente acessório suceda o pulso carotídeo, trata-se de uma terceira bulha cardíaca.

## Pulsação na fúrcula esternal

Trata-se de pulsações decorrentes das pulsações da crossa da aorta. Podem ser observadas nas seguintes situações: aneurisma da aorta, na hipertensão arterial, no hipertiroidismo, entre outros. A palpação se faz na fúrcula esternal com indicador direito encurvado.

## Pulsações epigástricas

Podem ser fisiológicas ou patológicas. As pulsações fisiológicas resultam da transmissão dos batimentos do ventrículo direito ou da aorta abdominal. Do ventrículo direito – nos casos de hiperatividade cardíaca, nos indivíduos longilíneos, com diafragma rebaixado, em que o coração se projeta sobre o epigástrico. Da aorta abdominal – nos casos de pulsações normais em indivíduos magros ou nos casos de pulsações exageradamente amplas do vaso.

Para esclarecer se uma pulsação epigástrica provém da aorta ou do coração, pede-se ao paciente para respirar lenta e profundamente. Nessas condições, a inspiração profunda abaixa o diafragma, aumenta a tensão abdominal e afasta o epigástrico do plano posterior do corpo. Sendo da aorta o batimento, esse atenua-se ou desaparece; proveniente do coração, acentua-se.

As pulsações epigástricas patológicas resultam igualmente da transmissão dos batimentos do ventrículo direito e da aorta abdominal e ainda do pulso hepático.

Do ventrículo direito, nas hipertrofias dessa câmara e no rebaixamento do diafragma no enfisema pulmonar e nos derrames líquidos ou gasosos da pleura.

Da aorta abdominal, nos aneurismas desse vaso, nos tumores superpostos à aorta.

O pulso hepático venoso sistólico é uma pulsação expansiva do fígado, provocada por refluxo do sangue durante a sístole ventricular, na insuficiência tricúspide.

## Frêmitos

São a sensação tátil de tremulação, ocasionada por vibrações no coração ou nos vasos, transmitida ao precórdio e pescoço.

Os frêmitos de origem cardíaca são o catáreo e o pericárdico. O frêmito catáreo é a tradução palpatória dos sopros cardíacos. Todo frêmito catáreo é acompanhado de sopro, mas nem todo sopro é acompanhado de frêmito.

Quando presentes, deve-se caracterizá-los. Inicia-se com a localização, tendo como referência a área de ausculta cardíaca, posteriormente, se ele é sistólico, diastólico ou sistodiastólico (contínuo), usando como referência o pulso carotídeo ou “choque de ponta”. Quando coincide com o choque da ponta ou vem logo a seguir, diz-se que é sistólico, porque é nesse período que se processa a sístole cardíaca, sendo diastólico quando precede o *ictus*.

A intensidade é avaliada por cruzes (variação: + a ++++).

O frêmito pericárdico é o equivalente tátil do atrite pericárdico, ruído produzido pelo roçar dos folhetos enrugados do pericárdio. As vibrações que se palpam são irregulares, não mantêm uma perfeita cronologia com as fases da revolução cardíaca e sua intensidade varia com a posição do doente e com a pressão da mão que palpa. É percebido na região descoberta do coração, zona do órgão não recoberta pelas lâminas pulmonares. Para diferenciá-lo do atrito pleural originado nas lâminas pulmonares, pede-se ao doente que prenda a respiração: se for de origem pericárdica, o frêmito persistirá e no caso de gênese pleural, desaparecerá.

### • Semiotécnica

A pesquisa dos frêmitos é realizada com a mão espalmada sobre o precórdio, apoiada suavemente, usando-se de preferência a porção palmar correspondente às regiões das articulações metacarpofalangianas, onde há maior sensibilidade e sempre com a mesma mão, obedecendo à seguinte sistemática:

1. Áreas da ponta;
2. Região mesocardiaca;
3. Áreas da base;
4. Região infraclaviculares e axilares;
5. Fúrcula esternal;
6. Regiões supraclaviculares;
7. Faces laterais do pescoço (carótidas e jugulares);
8. Região dorsal.

Iniciar a palpação com o paciente em decúbito dorsal. Prosseguir a palpação em outras posições e com certas manobras: decúbito lateral esquerdo (frêmito mitral), paciente sentado, inclinado para diante e em apneia pós-expiratória (frêmitos da área aórtica); em inspiração (preferencial para área tricúspide); finalmente, com o paciente de pé.

A posição sentada ou de pé é preferencial para pesquisa do frêmito jugular, frêmito contínuo que aumenta na inspiração e desaparece com a compressão do vaso e mesmo com a simples mudança de posição da cabeça.

A pesquisa na região dorsal tem particular importância na coarctação da aorta.

Os frêmitos sistólicos localizados no 2º espaço intercostal, à direita e à esquerda do esterno (focos aórtico e pulmonar), revelam quase sempre lesões estenóticas das respectivas valvas, tendo o frêmito do foco aórtico tendência a irradiar-se para o pescoço. Em contraposição, os frêmitos diastólicos indicam insuficiência das valvas sigmóides.

Os frêmitos sistólicos da ponta (mitral e tricúspide) revelam insuficiência, ao passo que os diastólicos revelam estenose das referidas valvas.

Os frêmitos sistólicos na região mesocárdica, na maioria das vezes, devem-se a comunicações anômalas (interventricular ou interatrial) de origem congênita, já os duplos frêmitos (sistólico e diastólico) são frequentemente observados nos focos aórtico e mitral, revelando dupla lesão das referidas valvas.

### **Hiperestesia cutânea**

A hiperestesia precordial ocorre quando a sensibilidade da pele da região precordial é maior que a sensibilidade da pele das partes vizinhas. A hiperestesia é pesquisada pelo leve roçar das polpas digitais do indicador e médio ou com simples fricção de um chumaço de algodão. A hiperestesia cutânea pode ser observada na nevralgia intercostal, herpes zoster, angina do peito e neurose cardíaca.

### **Perfusão Periférica**

A avaliação da perfusão periférica, durante o exame físico, é extremamente valiosa para determinação da presença de débito cardíaco, adequado às necessidades metabólicas do organismo. O exame do leito vascular das extremidades é de fácil acesso e execução, além de permitir reavaliações repetidas durante intervenções terapêuticas.

A investigação clínica da perfusão periférica pode ser efetuada com base na análise de várias características: temperatura, coloração e grau de enchimento das extremidades. Deve-se considerar, também, a possível influência de estímulos externos sobre ela, como frio, anemia e a cor escura da pele. Por outro lado, a compressão do leito vascular distal pode sensibilizar a percepção da alteração de coloração.

O enchimento do leito vascular das extremidades é avaliado com a compressão da polpa de um ou mais dígitos, o que ocasiona um esvaziamento da microvasculatura daquela região. Com a liberação da compressão, o leito ungueal se torna esbranquiçado e vai, gradativamente, readquirindo a coloração normal da pele circunvizinha.

- Normal: o enchimento é rápido, da ordem de dois a três segundos;
- Diminuída: choque cardiogênico – o enchimento é lento e as extremidades são frias e cianóticas; choque séptico – enchimento lento e extremidades quentes e coradas.

### **Pulsos arteriais**

Sua percepção pode ser facilitada quando se examina pulsos de localização mais distal no sistema arterial.

- **Amplitude**
  - Pulso cheio (normal);
  - Pulso hipocinético: choque, ICC, IVE, desidratação;
  - Pulso hiperkinético: hipertensão arterial sistêmica, IVD.

Tabela 1: Classificação e características clínicas dos pulsos arteriais quanto à variação da amplitude

Tipo	Características	Exemplo
<b>Pulso Alternante</b>	<ul style="list-style-type: none"> <li>• Alterna intensidade maior e menor com a mesma frequência</li> <li>• Mais perceptível no pulso radial</li> <li>• Um dos sinais mais precoces de disfunção ventricular</li> <li>• Alteração da intensidade das bulhas e dos sopros</li> <li>• Sensibilizado pela posição sentada ou em pé</li> <li>• Quanto mais intensos os achados, maior a disfunção</li> </ul>	<ul style="list-style-type: none"> <li>• Insuficiência cardíaca congestiva avançada</li> </ul>
<b>Pulso Paradoxal</b>	<ul style="list-style-type: none"> <li>• Diminui de intensidade ou desaparece com a inspiração</li> <li>• Denominação errônea - na realidade é uma exacerbação de um fenômeno normal (queda da pressão com a inspiração)</li> <li>• Melhor pesquisado através da aferição da pressão arterial</li> </ul>	<ul style="list-style-type: none"> <li>• Sinonímia - Pulso de Kussmaul</li> <li>• Tamponamento cardíaco</li> <li>• Pericardite constrictiva</li> <li>• Asma severa ou DPOC</li> </ul>
<b>Pulso parvus e tardus</b>	<ul style="list-style-type: none"> <li>• Sinonímia - Pulso anacrótico</li> <li>• Caracterizado por amplitude diminuída e retardo da elevação do pulso, que se encontra lentificado</li> <li>• Pode ser mascarado pelas alterações decorrentes da idade</li> <li>• Quando presente implica em severidade da lesão;</li> <li>• É um sinal de desenvolvimento tardio</li> </ul>	<ul style="list-style-type: none"> <li>• Estenose aórtica</li> </ul>
<b>Pulso em Martelo D'água ou Pulso de Corrigan</b>	<ul style="list-style-type: none"> <li>• ↑ amplitude e ↓ período</li> </ul>	<ul style="list-style-type: none"> <li>• Insuficiência aórtica</li> </ul>

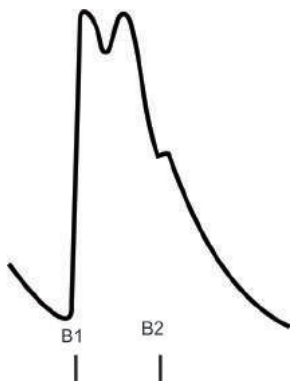
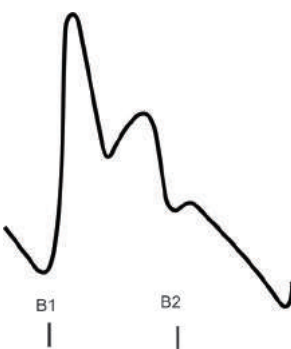
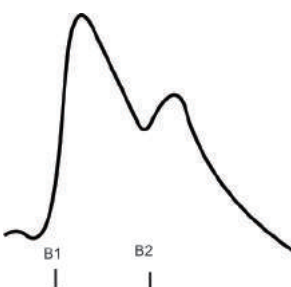
- **Formato**

O formato do pulso expressa a análise do seu contorno. Do ponto de vista clínico, embora uma grande variedade de formatos seja descrita com estudos invasivos das ondas de pulso, essas alterações são de difícil percepção e exigem muita prática.

Para a distinção entre os diversos pulsos de duplo pico, a caracterização do momento do ciclo em que as ondas ocorrem é fundamental.

É importante ressaltar que devem ser pesquisados em pulsos proximais, como o pulso carotídeo.

Tabela II: Classificação e características clínicas dos pulsos arteriais quanto ao formato

Formato	Características	Exemplo
	<p><b>PULSO BISFERIENS</b></p> <ul style="list-style-type: none"> <li>• Pulso amplo, com dois componentes perceptíveis durante a sístole</li> <li>• Sinonímia - Pulso de Corrigan; Pulso em martelo d'água</li> <li>• Geralmente, acompanhado de outros sinais periféricos de insuficiência aórtica</li> </ul>	Insuficiência Aórtica
	<p><b>PULSO BÍFIDO</b></p> <ul style="list-style-type: none"> <li>• Sinonímia - "Pico e domo"</li> <li>• Pulso amplo, com dois componentes sistólicos</li> <li>• O primeiro componente é decorrente da fase de ejeção rápida, sendo limitado no momento em que se estabelece a obstrução dinâmica ao fluxo sanguíneo. Segue-se o segundo componente, de ejeção mais lenta, com configuração de um domo</li> <li>• Geralmente, de difícil detecção à beira do leito</li> <li>• Quando presente implica em gravidade</li> </ul>	Miocardiopatia Hipertrofica
	<p><b>PULSO DICRÓTICO</b></p> <ul style="list-style-type: none"> <li>• Raro</li> <li>• Caracteristicamente apresenta um pico na diástole</li> <li>• Pode ser diferenciado dos anteriores por maior intervalo entre os picos</li> <li>• Não ocorre acima de 45 anos</li> </ul>	Estados de baixo débito Tamponamento cardíaco Insuficiência cardíaca congestiva

## **Percussão**

A percussão da região precordial do tórax é uma técnica de limitado valor semiológico. Ela não demonstra uma boa sensibilidade ou especificidade para estimar a área cardíaca, entretanto, pode oferecer algumas informações de relevância clínica. Por um lado, a percussão do segundo espaço intercostal junto ao esterno, tanto à direita como à esquerda, permite sugerir a presença de dilatação do tronco da artéria pulmonar, quando o som claro pulmonar, habitualmente observado nesse local, é substituído pela observação de um som submaciço à percussão. Além disso, quando à percussão da região paraesternal esquerda, junto ao esterno, observa-se persistência de som claro, pulmonar, junto ao terceiro, quarto e quinto espaços intercostais, sugere-se a presença de ar, anteriormente ao coração, o que ocorre em doenças pulmonares, obstrutivas, especialmente no enfisema pulmonar.

## **Ausculca cardíaca**

A ausculca é o método semiológico de maior utilidade no exame clínico do coração. Permite a análise dos fenômenos acústicos originados durante a hemodinâmica cardíaca, informando, principalmente, sobre o funcionamento valvar, sobre as anormalidades miocárdicas e pericárdicas, e ainda sobre a presença de arritmias.

Para obter melhor ausculca de sons de baixa frequência (30 a 150 Hz), o estetoscópio deve possuir uma campânula relativamente grande e pouco profunda, a ser aplicada suavemente sobre a superfície torácica. Os sons de alta frequência são mais audíveis com o diafragma pressionado firmemente sobre o tórax, uma vez que a estrutura dele tem frequência natural relativamente alta e filtra os sons de frequência mais baixa.

Como ocorre com todo método de propedêutica, obrigatoriamente, deve envolver uma sequência lógica e sistematizada.

De fundamental importância, ainda, é a conformação da porção auricular do estetoscópio. Deve-se ajustá-la de acordo com a conformação anatômica básica do ouvido humano, ou seja, deve estar anteriormente orientada.

- **Focos de ausculca**

Deve-se auscultar:

- Precórdio;
- Regiões infraclaviculares;
- Axila esquerda;
- Epigástrio;
- Vasos do pescoço;
- Face posterior do tórax, especialmente na região interescapulovertebral esquerda.

Atenção especial deve ser dada a determinadas áreas, chamadas de focos ou áreas de ausculca, nas quais há maior audibilidade para os fenômenos que se passa em cada uma das valvas e anéis orovalvares do coração. Embora esses clássicos focos de ausculca não corresponderem às regiões anatômicas das mesmas, são as áreas de maior audibilidade das mesmas. Os focos ou áreas de ausculca são os seguintes:



- **Foco mitral:** corresponde ao choque da ponta (*ictus cordis*), quando não for visível ou palpável, deverá ser localizado no cruzamento do 4° ou 5° EIE com a linha hemiclavicular;
- **Foco tricúspide:** corresponde à base do apêndice xifóide, ligeiramente à esquerda;
- **Foco pulmonar:** corresponde ao segundo espaço intercostal esquerdo junto ao esterno;
- **Foco aórtico:** corresponde ao segundo espaço intercostal direito junto ao esterno;
- **Foco aórtico acessório:** corresponde ao terceiro espaço intercostal esquerdo junto ao esterno.

Outras áreas de ausculta, além das acima citadas, que deverão ser auscultadas:

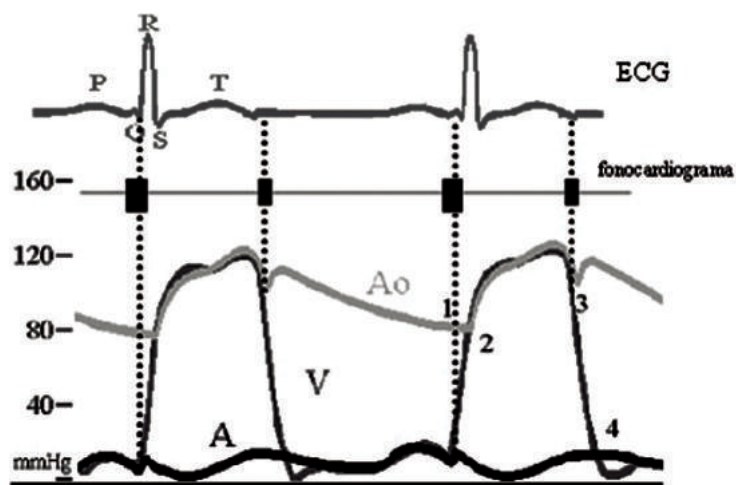
- **Borda esternal esquerda:** espaço localizado entre o foco ou área pulmonar e o foco ou área tricúspide;
- **Borda esternal direita:** espaço entre o foco ou área aórtica e o quinto espaço intercostal direito, junto ao esterno;
- **Endoápeix ou mesocárdio:** área localizada entre o foco tricúspide e o foco mitral.

A ausculta deve ser feita não só com o paciente em decúbito dorsal e lateral esquerdo, para facilitar a percepção dos fenômenos originados na valva mitral, como também nas posições sentada ou em pé, com ligeira flexão do tronco para facilitar a percepção dos fenômenos originados nos focos da base (pulmonar e aórtico). Deve ser realizada com a respiração normal, em apneia inspiratória e expiratória.

- **Bulhas Cardíacas**

A contração ventricular leva ao aumento da pressão intraventricular esquerda, que supera a pressão atrial e determina o fechamento da valva mitral (Ponto 1). O crescente aumento da pressão ventricular acaba por superar a pressão da aorta e, desse modo, determina a abertura da valva aórtica (Ponto 2). No intervalo entre o fechamento da valva mitral (Ponto 1) e a abertura da valva aórtica (Ponto 2), o ventrículo esquerdo apresenta um aumento da pressão intraventricular, sem que ocorra esvaziamento da cavidade.

Esse intervalo de tempo é conhecido pela denominação de período de contração isovolumétrica. A abertura da valva aórtica delimita o início do período de ejeção ventricular, durante o qual ocorre, inicialmente, aumento, seguido de redução, concomitantes, da pressão intraventricular e da aorta. Tal período termina quando a pressão ventricular decrescente torna-se menor que a pressão da aorta (Ponto 3), determinando o fechamento da valva aórtica.



As vibrações produzidas em estruturas cardíacas e vasculares, durante o ciclo cardíaco, propagam-se até a superfície do corpo, com perda progressiva de energia ao longo do trajeto. Os ruídos produzidos no sistema cardiovascular correspondem a fenômenos sonoros e são denominadas bulhas cardíacas.

O início da sístole ventricular é clinicamente identificado pela primeira bulha (B1), enquanto o segundo ruído marca o início da diástole ventricular.

Ainda que alguma controvérsia tenha existido quanto aos mecanismos determinantes da B1, parece ser consensual que o fechamento das componentes, valva mitral e tricúspide, tem maior importância na sua gênese. De forma semelhante, a segunda bulha (B2) é constituída por dois componentes temporalmente distintos: primeiro, o fechamento da valva aórtica (A2) e, depois, o da valva pulmonar (P2).

A terceira bulha (B3) é um som transitório de baixa frequência, que ocorre concomitantemente com a fase de enchimento rápido ventricular do ciclo cardíaco. Esse ruído cardíaco pode ser originário tanto do ventrículo direito como do esquerdo e, embora seu mecanismo seja fonte de alguma controvérsia, acredita-se que ele se origine como resultado da súbita limitação do movimento de expansão longitudinal da parede ventricular durante essa fase do ciclo cardíaco. Sua intensidade poderá ser aumentada por manobras que promovam um incremento de velocidade de fluxo através das valvas atrioventriculares, como ocorre durante exercício físico dinâmico, ou por elevação dos membros inferiores.

Por se tratar de um som de baixa frequência, a B3 será melhor audível com a campânula do estetoscópio.

A quarta bulha (B4) apresenta características físicas comparáveis às da B3, tanto do ponto de vista de frequência como de duração. Ela demonstra uma relação temporal evidente com a contração atrial, sendo tipicamente um som pré-sistólico. Seu mecanismo provável parece estar relacionado com vibrações da parede ventricular, secundárias à expansão volumétrica dessa cavidade produzida pela contração atrial. Na ausência de contração atrial, como ocorre na fibrilação atrial, a B4 não está presente.

As bulhas podem ser descritas de acordo com suas características fundamentais:

- **Intensidade:** normofonese, hiperfonese, hipofonese.

- **Normofonéticas:** deve-se lembrar que, na criança, a B2 é mais intensa no foco pulmonar; no jovem, os componentes aórtico e pulmonar costumam ter a mesma intensidade; e em adultos e idosos, torna-se mais intensa na área aórtica;
- **Hiperfonéticas:** a hiperfonese de B1 ocorre em condições que levam à diminuição do enchimento ventricular como taquicardia, hipertireoidismo e contrações prematuras (extrassístoles), elevação da pressão intra-atrial, como, por exemplo, na estenose mitral, após exercício físico, pacientes portadores de febre, hipertireoidismo, e outras situações que envolvem aumento da contratilidade do miocárdio; a hiperfonese de B2 é encontrada nas condições em que ocorre aumento do débito cardíaco, como persistência do canal arterial, comunicação interatrial (no foco pulmonar), aumento na pressão da aorta – hipertensão arterial sistêmica –, e da pressão pulmonar – hipertensão pulmonar –, que provocam aumento na intensidade, respectivamente, nos componentes aórtico e pulmonar de B2, devido ao fato de que, nessas condições, as cúspides se fecham com maior força;
- **Hipofonéticas:** a hipofonese de B1 dá-se em casos de elevação lenta da pressão intraventricular – miocardite, miocardiopatia crônica, miocardioclerose, infarto do miocárdio, insuficiência cardíaca, choques cardiogênicos, diminuição de mobilidade dos folhetos por calcificação; a hipofonese de B2 ocorre em situações em que há decréscimo do débito ventricular e as valvas sigmóides se mantêm próximas umas das outras no momento em que se inicia o seu fechamento, como nas extrassístoles, na estenose aórtica, estenose pulmonar e nas miocardiopatias, assim como por defeitos congênitos de separação ou calcificadas, como na estenose aórtica calcificada.
- **Regularidade do Ritmo:** regular ou irregular
- **Tempos do Ciclo:**
  - Em dois tempos (normal): B1 e B2;
  - Em três ou quatro tempos (B3 e B4).

Em crianças e jovens pode aparecer B3 sem que isso tenha qualquer significado patológico. Algumas miocardiopatias, como, insuficiência mitral, miocardite, miocardiopatia e cardiopatias congênitas que apresentam *shunt* da esquerda para a direita provocam alterações da hemodinâmica ou da própria estrutura da parede ventricular e acabam por originar uma terceira bulha patológica. Não há diferenciação esteticística em relação à B3 fisiológica, isso deve ser feito tomando-se em consideração a presença de outras alterações indicativas de lesão cardíaca.

A B4 pode ser encontrada em crianças normais, sua presença, no entanto, obriga cuidado maior a fim de se afastar causas patológicas. As condições anormais que podem lhe dar origem são as lesões estenóticas das valvas semilunares, hipertensão arterial, doença coronariana aguda ou crônica, as miocardiopatias hipertróficas, ou seja, todas as situações em que há diminuição da complacência ventricular

por disfunção diastólica.

- **Desdobramento das bulhas**
  - **Fisiológico de B2:** ocorre com a inspiração e é melhor observado no foco pulmonar. Passou-se a considerar, mais recentemente, que o fator mais importante no atraso da ocorrência do componente pulmonar depende do aumento da capacitância pulmonar na inspiração. A magnitude de tal desdobramento reduz-se à medida que a idade dos indivíduos aumenta.
  - **Desdobramento constante e variável:** ocorre no bloqueio do ramo direito do feixe de His (o estímulo chega atrasado do lado direito causando assincronismo no batimento dos ventrículos) e é geralmente acentuado na inspiração profunda. Esse desdobramento é percebido em relação à B1 no foco mitral e/ou tricúspide, pelo atraso do fechamento da tricúspide, e, em relação à B2, no foco pulmonar pelo atraso da valva pulmonar.
  - **Desdobramento fixo:** ocorre independentemente da fase da respiração, quando existe aumento de fluxo de sangue para o ventrículo direito, como acontece na comunicação interatrial, essa câmara vai desprender mais tempo para se esvaziar, o que faz a valva pulmonar se fechar após a aórtica. Outra causa é a estenose da pulmonar em que a sístole ventricular direita se prolonga em decorrência de dificuldades do esvaziamento dessa câmara, acarretando retardo no componente pulmonar.
  - **Desdobramento paradoxal:** ocorre no bloqueio do ramo esquerdo do feixe de His. Em condições normais, o componente aórtico precede o pulmonar porque o estímulo despolariza o ventrículo esquerdo alguns centésimos de segundo antes de despolarizar o direito. Neste tipo de bloqueio ocorre o inverso da situação normal: a contração do ventrículo direito se faz antes que a do esquerdo, logo o componente aórtico passa a situar-se após o pulmonar. Esta alteração é atenuada ou mesmo desaparece na inspiração profunda e fica mais explicitado na expiração. Tal desdobramento pode ocorrer na estenose aórtica acentuada, nesse caso, pelo atraso mecânico no fechamento da valva aórtica.

### Desdobramentos de B2

Fisiológico	Constante e Variável	Fixo	Paradoxal
Audível em foco pulmonar <b>apenas</b> na inspiração	Acentuado na <b>inspiração profunda</b>	<b>Não varia</b> com a respiração (insp/exp)	Componente aórtico precede o componente pulmonar, acentuado na <b>expiração</b>

- **Timbre**
  - **Metálico:** quando a valva mitral possui fibrose do aparelho orovalvar e fusão das comissuras;
  - **Seco:** por endurecimento das sigmoides.

- **Sopros Cardíacos**

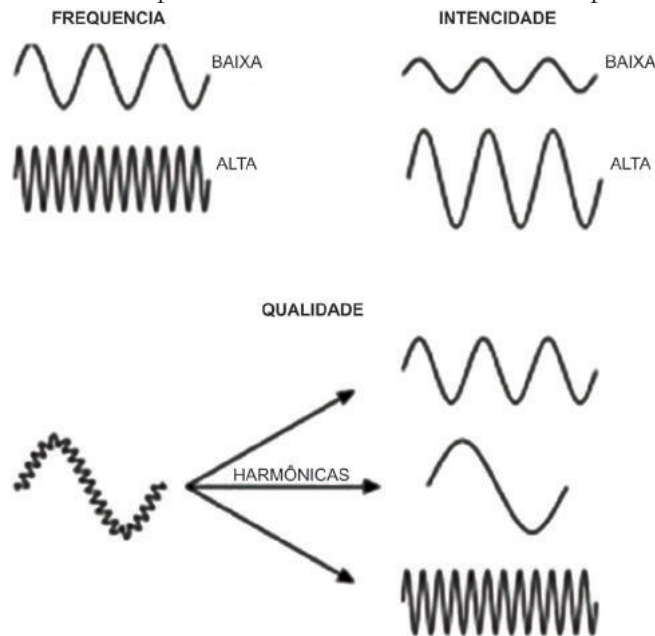
Correspondem a um conjunto de vibrações de duração bem mais prolongadas, que surgem quando o sangue modifica o seu padrão laminar de fluxo, tornando-se turbulento.

A turbulência pode ocorrer como resultado de um aumento desproporcional da velocidade do fluxo sanguíneo relativamente às dimensões das estruturas através das quais ele se movimenta. Assim, sopros podem se originar quando o sangue atravessa orifícios restritivos, em estados circulatórios hiperdinâmicos, ou, ainda, quando ele flui através de distensões valvares, como acontece em insuficiências.

Existe um conjunto de características fundamentais que devem ser exploradas:

- **Posição no ciclo:** sistólico (proto, meso, tele ou holossistólico) ou diastólico (proto, meso, tele ou holodiastólico e inclui o pré-sistólico);
- **Localização;**
- **Intensidade (amplitude):**
  - Grau I/6= representa um sopro tão pouco intenso que só pode ser ouvido com muito esforço e concentração;
  - Grau II/6= sopro de pequena intensidade, mas que pode ser identificado rapidamente por um observador experiente;
  - Grau III/6= sopro bem marcante, mas não muito intenso;
  - Grau IV/6= sopro intenso;
  - Grau V/6= sopro muito intenso;
  - Grau VI/6= sopro tão intenso que pode ser audível mesmo quando o estetoscópio não está em contato direto com a parede do tórax
- **Irradiação:** os ruídos originários da valva mitral propagam-se em geral em direção à axila, enquanto os sons da valva aórtica podem ser audíveis no pescoço ou ao longo da borda esternal esquerda, e os das valvas situadas no lado direito tendem a se manter restritos aos focos pulmonar e tricúspide.
- **Sopro circular de Miguel Couto** (insuficiência mitral);
- **Fenômeno de Gallavardin;**
- **Timbre (qualidade):** suave, rude, musical, aspirativo, ejetivo, regurgitante;
- **Frequência (tonalidade):** graves ou agudos;
- **Configuração:** crescendo, decrescendo, crescendo-decrescendo, *plateau*.
- **Manobras que visam aumentar ou diminuir um sopro:**
  - Manobra de Rivero Carvallo ( sopros de cavidade direita);
  - Manobra de *handgrip* ( sopro da insuficiência mitral);

- Manobra de Valsalva (sopro da HSA);
- Paciente em pé (sopro da HSA);
- *Squatting* (sopros de cavidade direita; pode acentuar também das insuficiências aórtica e mitral);
- Paciente em decúbito lateral esquerdo (sopro da estenose mitral; usar campânula);
- Paciente sentado com o tronco para frente (sopros de base);
- Aumento da pressão da membrana do estetoscópio.



- **Presença de outros Ruídos**

**Estalido de abertura da valva mitral/tricúspide (estenose valvar, mixoma atrial):** ruídos de alta frequência, com timbre de estalido, após o componente aórtico da B2, pela tensão súbita a que são submetidos os folhetos das valvas A-V durante sua abertura incompleta, no início da diástole. Sua presença é um indicador clínico de que, pelo menos, o folheto apresenta alguma mobilidade, enquanto que sua ausência indica a possibilidade de calcificação dos folhetos valvares, ou estenose muito leve. A diferenciação entre o estalido de abertura da mitral ou tricúspide e a presença de B2 desdobrada não é tão simples, uma vez que ambos são sons de frequência relativamente elevada. Alguns elementos, no entanto, podem auxiliar na distinção: o timbre do estalido tende a ser diferente daquele de P2, sua irradiação é mais ampla, e sua relação com A2 não varia com a respiração, ao contrário do que ocorre com P2. Contudo, existem algumas situações em que é praticamente impossível distinguir clinicamente os dois ruídos, especialmente quando a estenose mitral grave se associa à hipertensão arterial pulmonar. O estalido de abertura não deve ser confundido com a presença de B3, uma vez que este é um ruído de baixa frequência, mais tardio (geralmente ocorre mais de 120 ms após a A2), tanto que

muitos autores o classificam como um ruído mesodiastólico.

**Click mesossistólico de colapso da valva mitral / tricúspide:** ruídos de alta frequência, de curta duração, que têm timbre de estalido e ocorrem na porção média ou final da sístole. A causa mais frequente desse tipo de estalido é o prolapso de valva mitral, admitindo-se relação com a tensão dos folhetos redundantes na sístole ventricular. Manobras que reduzem o enchimento ventricular esquerdo, como a inspiração, a posição ortostática, a inalação de nitrito de amilo, ou a manobra de Valsalva, fazem com que o estalido ocorra mais precocemente.

**Click de ejeção aórtico / pulmonar:** timbre que lembra um estalido de curta duração, logo após o primeiro ruído, relacionando-se, temporalmente, à ejeção ventricular. Sua ocorrência está associada a anormalidades estruturais de valvas semilunares e/ou dos vasos da base, que, normalmente, se apresentam dilatados em tais condições.

### **Sons de próteses valvares: metálico**

**Marca-passos cardíacos:** ruído pré-sistólico de alta frequência, com timbre estalante, bem distinto do padrão auscultatório da B4.

**Atrito pericárdico:** de duração relativamente prolongada, podem ocorrer tanto na sístole como na diástole, concomitantemente ou de modo isolado, sendo descritos como sons rudes ou ásperos à ausculta, e estão relacionados ao contato das camadas visceral e parietal do pericárdio, envolvidas por um processo inflamatório.

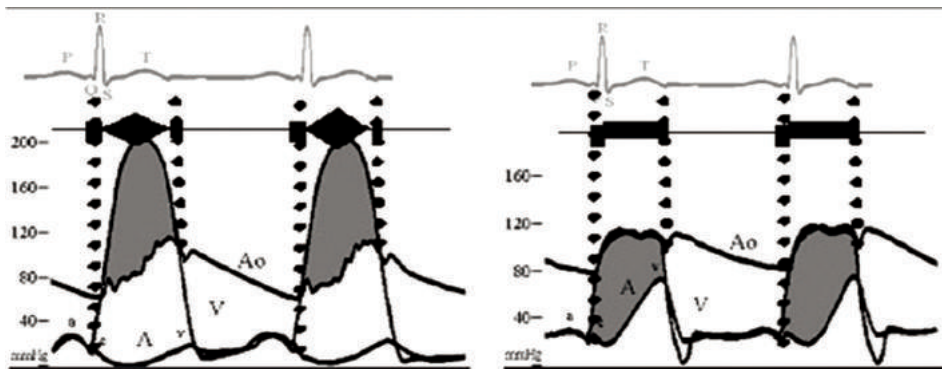
### **Características dos principais sopros cardíacos**

- **Sopro da insuficiência mitral**
  - Sopro sistólico de regurgitação;
  - Irradiação para região axilar (sopro circular de Miguel Couto);
  - Mais audível em foco mitral;
  - Holosistólico;
  - Intensidade variável;
  - Em platô (constante); pode abafar o som de B1;
  - Habitualmente vem acompanhado de B3;

O sopro da insuficiência tricúspide tem característica semelhante; é, todavia, melhor audível em foco tricúspide.

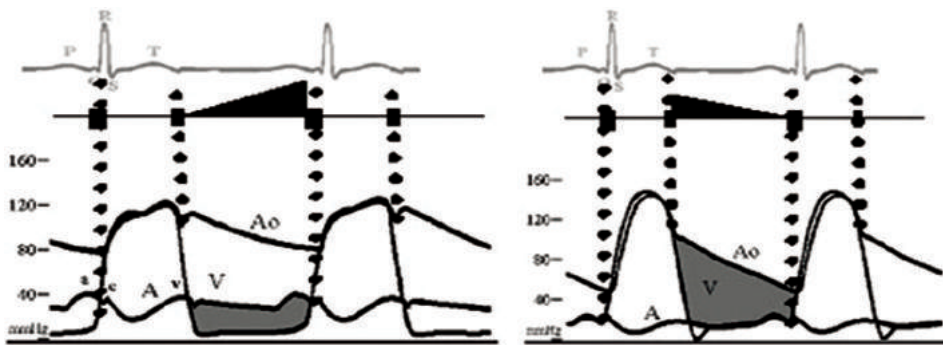
- **Sopro da Estenose Aórtica**
  - Sopro sistólico de ejeção;
  - Pode-se ouvir click de ejeção que precede o sopro (apenas na estenose aórtica valvar);
  - Melhor audível em foco aórtico acessório;
  - Em crescente-decrescente;
  - Irradiação para fúrculas e carótida – quando audível bilateralmente em carótidas, descreve-se a estenose aórtica valvar / quando audível apenas em carótida direita descreve-se a estenose aórtica supraavalar (geralmente é congênita);





Característica	Estenose Aórtica	Insuficiência Mitral
Fase do ciclo	Sístole	Sístole
Duração	Protmeso ou mesossistólico	Holossistólico
Intensidade	Variável (~ 3+/6+)	Variável (~ 3+/6+)
Frequência	Agudo	Grave
Timbre	Ejetivo	Regurgitativo
Configuração	Crescendo-decrescendo	Em plateau
Localização	Foco aórtico	Foco mitral
Irradiação	Para o pescoço	Para axila e dorso
Relação com respiração	Não	Não

- **Sopro da estenose mitral**
  - Sopro diastólico;
  - Baixa frequência (melhor audível com campânula);
  - No início da sístole pode-se ouvir estalido de abertura (presença clássica);
  - Timbre rude (ruflar);
  - Melhor audível em decúbito lateral esquerdo;
  - Primeira bulha hiperfonética (CARACTERÍSTICA IMPORTANTE);
  - Pode aparecer o reforço pré-sistólico.
- **Sopro da insuficiência aórtica (sopro de Austin Flint)**
  - Sopro diastólico;
  - Timbre aspirativo;
  - Em decrescendo;
  - Melhor audível em foco aórtico acessório.



Característica	Estenose mitral	Insuficiência aórtica
Fase do ciclo	Diástole	Diástole
Duração	Meso/tele ou telediastólico	Proto/meso diastólico
Intensidade	Variável (geralmente 2+/6+)	Variável (geralmente 2+/6+)
Frequência	Agudo	Grave
Timbre	Em ruflar	Aspirativo
Configuração	Em crescendo	Em decrescendo
Localização	Foco mitral	Foco aórtico acessório
Irradiação	Para axila	Para o ápice
Relação com a respiração	Não	Não

### Resultado das principais manobras para sopros cardíacos

	Rivero Carvallo	Hand Grip	Posição em Pé	Valsava	Squatting
<b>Fisiologia</b>	↑ RV	↑ RVP	↓ RV	↓ RV	↑RV/↑RVP
Sopros de cavidade direita	↑	-	↓	↓	↑
Insuficiência Aórtica	-	↑	↓	↓	↑ ou ↓
Estenose Aórtica	-	↓	↓	↓	↑ ou ↓
Insuficiência Mitral	-	↑	↓	↓	↑
Hipertrofia Septal Assimétrica	-	↓	↑	↑	↓↓

**RV: Retorno Venoso**

**RVP: Resistência Vascular Periférica**

## **BIBLIOGRAFIAS CONSULTADAS:**

AMARAL F e GRANZOTTI JA. Abordagem da criança com sopro cardíaco. *Medicina, Ribeirão Preto*, **31**: 450-455, jul./set. 1998.

BICKLEY LS, SZILAGYI PG. *Bates propedêutica médica*. 8ªed. Rio de Janeiro: Guanabara Koogan; 2005.

FERREIRA C, ARAÚJO EB. Anamnese e exame físico in: *Cardiologia para o clínico geral*. São Paulo: Editora Atheneu, 1999. p 31-39.

SEIDEL H.M; BALL J.W; BENEDICT G.W. *Mosby Guia de Exame Físico*. 6. ed. Rio de Janeiro, 2007.

SOUZA, B.F. *Manual de Propedêutica Médica*. 2. ed. Rio de Janeiro. São Paulo: Livraria Atheneu, 1985.

SWARTZ M.H. *Tratado de Semiologia Médica*. 5. Ed. Rio de Janeiro. Elsevier, 2006.

PAZIN FILHO A; SCHMIDT A & MACIEL BC. Ausculta cardíaca: bases fisiológicas - fisiopatológicas. *Medicina, Ribeirão Preto*, **37**: 208-226, jul./dez. 2004.

PAZIN-FILHO A; SCHMIDT A & MACIEL BC. Semiologia cardiovascular: Inspeção, palpação e percussão. *Medicina, Ribeirão Preto*, v. **37**: 227-239, jul./dez. 2004.

PORTO, C.C. *Semiologia Médica*. 5. ed. Rio de Janeiro: Guanabara Koogan, 2005.

# 31

## Exame Físico Especial do Abdômen

### Trato Gastro-Intestinal

- **Divisão Topográfica**

A divisão topográfica do abdômen é necessária para o médico fazer a referência acerca da localização e irradiação de dores ou de outros sintomas abdominais na descrição da anamnese, bem como para indicar o local dos achados do exame físico do abdômen.

Há duas formas clássicas de divisão do abdômen: uma que o divide em nove regiões e outra que o divide em quatro quadrantes. O examinador pode aplicar a que lhe parecer mais fiel e clara para descrever o sintoma ou o achado do exame físico.

Os elementos anatômicos a serem considerados para a divisão topográfica do abdômen são: a base do apêndice xifoide, as bordas do gradeado costal (ângulo de Sharpy), as extremidades das décimas costelas, as espinhas ilíacas anterossuperiores, os ramos horizontais do púbis e as arcadas inguinais.

Para a divisão em nove regiões, utiliza-se as seguintes linhas (figuras 1 e 2):

#### **Parede anterior e lateral:**

- Superiormente, duas linhas anatômicas, curvas, acompanhando, à direita e esquerda o rebordo costal e contornando a base do apêndice xifoide;
- Inferiormente, duas linhas anatômicas, oblíquas, assinalando as pregas inguinais e uma linha curva, anatômica, contornando a crista pubiana;
- Linha horizontal unindo os pontos de encontro da linha hemiclavicular direita e esquerda sobre o rebordo costal;
- Linha horizontal unindo as cristas ilíacas ântero-superiores;
- Linhas oblíquas direita e esquerda, partindo do ponto de encontro da linha hemiclavicular direita e esquerda com o rebordo costal, e dirigindo-se ao tubérculo do púbis correspondente.

#### **Na parede lateral:**

- Linhas verticais, direita e esquerda, prolongando a linha axilar média.

### Na parede posterior:

- Prolongamento da linha espondileia;
- Linhas anatômicas contornando superiormente o rebordo costal e, inferiormente, as cristas ilíacas e base do sacro.

Ficam assim delimitadas 11 zonas ou regiões. Nove na parede anterior e duas na parede posterior.

### Na parede anterior:

- Superiormente: hipocôndrio direito, epigástrico e hipocôndrio esquerdo;
- Na faixa média: flanco direito, mesogástrico e flanco esquerdo;
- Inferiormente: fossa ilíaca direita, hipogástrico e fossa ilíaca esquerda.

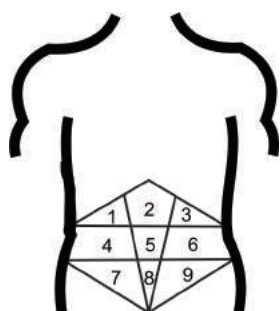
### Na parede posterior:

- Região lombar direita e esquerda.

Há uma outra forma de se dividir topograficamente o abdômen e que pode facilitar a referência a dados da anamnese ou do exame físico. Trata-se da sua separação em quadrantes, tomando-se, como referência, uma linha horizontal e outra vertical, que se cruzam exatamente na cicatriz umbilical. Dessa forma, o abdômen é dividido em quadrantes superiores, direito e esquerdo, e quadrantes inferiores, direito e esquerdo.

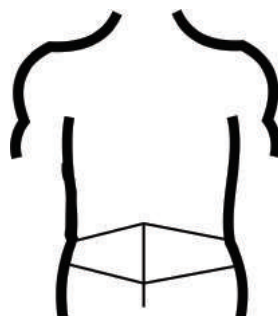
Além dessas divisões também são conhecidas: andar superior e andar inferior do abdômen (região situada acima e abaixo da linha horizontal que passa pela cicatriz umbilical); baixo ventre (hipogástrico); hemiabdomen esquerdo e hemiabdomen direito (linha vertical que passa pela cicatriz umbilical).

Figura 1



- |                         |                   |
|-------------------------|-------------------|
| 1-Hipocôndrio esquerdo  | 2-Epigástrico     |
| 3-Hipocôndrio direito   | 4-Flanco esquerdo |
| 5-Mesogástrico          | 6-Flanco direito  |
| 7-Fossa ilíaca esquerda | 8-Hipogástrico    |
| 9-Fossa ilíaca direita  |                   |

Figura 2



Região lombar esquerda

Região lombar direita

## Inspeção Estática

Inicia-se a inspeção, estando o paciente em decúbito dorsal, cabeça e espáduas apoiadas em travesseiro baixo, musculatura relaxada, membros superiores e inferiores em extensão.

### Tipo Abdominal

O abdômen pode apresentar variações de forma, segundo idade, sexo e estado de nutrição, do estado dos músculos da parede abdominal, além da condição fisiológica da gravidez. As alterações da forma do abdômen podem, entretanto, adquirir significado diagnóstico. Dependem de alterações que ocorrem tanto no conteúdo da cavidade abdominal, como de alterações da parede abdominal, particularmente na musculatura e no subcutâneo. Podem ser de dois tipos: simétricas e assimétricas.

**Forma normal:** abdômen normolíneo, brevilíneo, longilíneo, de acordo com o tipo constitucional e cicatriz umbilical com sua retração fisiológica.

- Plano (normal): frequentemente, o abdômen tem o perfil em forma de S deitado e aberto, com a parte mais bojuda localizada na região epigástrica. A forma pode ser considerada plana e não tem significado clínico

**Formas patológicas:** as alterações patológicas da forma do abdômen podem ser simétricas e assimétricas.

### As alterações simétricas:

- **Escavado ou retraído** (desnutrição): encurtamento no sentido antero-posterior, assumindo um aspecto côncavo, com os rebordos costais, as espinhas ilíacas e a sínfise púbica bem visíveis. É observado em pacientes muito emagrecidos, caquéticos e desidratados;
- **Batráquio:** encontra-se nos indivíduos com ascite e diminuição da tonicidade da musculatura da parede abdominal, caracteriza-se pela dilatação exagerada dos flancos – paciente em decúbito dorsal, observa-se franco predomínio do diâmetro transversal sobre a ântero-posterior e, visto de cima, uma conformação circular;
- **Globoso** (obesidade, ascite): é o abdômen global e uniformemente crescido, com aumento predominante do diâmetro anteroposterior. O abdômen de obesos, de pacientes com grandes ascites, com grande distensão gasosa das alças intestinais, com grandes crescimentos do fígado e do baço ou com cistos gigantes de ovário, é do tipo globoso;
- **Em avental:** é observado quando o grande acúmulo de tecido adiposo no subcutâneo faz com que o abdômen caia sobre as coxas, quando o paciente está em pé. É, portanto, observado nos grandes obesos. Uma variante do abdômen em avental é o pendular. Esse tipo tem, também, o aspecto de avental, mas, diferentemente desse, resulta de uma grande fraqueza da musculatura do andar inferior do abdômen, não necessariamente associada à obesidade. A causa mais comum do abdômen pendular

é a flacidez abdominal do puerpério;

- **Gravídico:** variante do globoso, com aspecto piriforme, caracterizado pelo aumento de volume, mas, pelo bom tônus da musculatura, mantém-se praticamente sem aumento do diâmetro transversal.

### As alterações assimétricas:

Em geral, são abaulamentos localizados; quando bem evidentes, têm valor semiológico e significado patológico. Dentre esses abaulamentos é muito frequente a distensão de um segmento do tubo gastrintestinal, devido a obstáculo situado abaixo da porção dilatada, constituindo o que se denomina de meteorismo localizado.

- **Distensão de um segmento:** de acordo com sua sede e forma, poderá ser reconhecido o segmento do tubo gastrintestinal comprometido. Quando existe duplo obstáculo num segmento intestinal, como ocorre no volvo, observa-se uma distensão em forma de “chouriço” de sede variável, constituindo o que se denomina “alça de Wajll”.
- **Contrações peristálticas:** nos casos de obstrução associados ou não ao meteorismo localizado, é frequente a presença concomitante de contrações peristálticas visíveis. A direção e o local de origem desse fenômeno permitem presumir qual o segmento comprometido, enquanto o ponto em que desaparecem as ondas peristálticas pode indicar a sede do obstáculo.
- **Hérnias e tumores abdominais:** outros tipos de abaulamentos localizados são constituídos pelas hérnias das regiões inguinais e umbilical, pelo aumento do volume de órgãos abdominais (hepatomegalia, esplenomegalia e outros) e pelos tumores abdominais (cistos de ovário e tumores renais, etc.)

### Cicatriz umbilical

Caracterizar se plana ou protusa. A cicatriz umbilical em pessoas normais tem a forma plana ou levemente retraída. A protusão indica geralmente hérnia ou acúmulo de líquido local. Pode-se observar, ainda, infecção local, chamada de onfalite

- Retraída;
- Protusa (hérnia);
- Nódulo da Irmã Maria José: linfonodo metastático periumbilical.

### Lesões de pele em nível do abdômen

- Fístulas enterocutâneas (colite ulcerativa e doença de Crohn);
- Sinal de Cullen (pancreatite): mancha hemorrágica periumbilical;
- Sinal de Turner (pancreatite): mancha hemorrágica em flancos.

### Abaulamentos e retrações

- Visceromegalias, tumores intra-abdominais e de parede;
- Manobra de Smith-Bates: para diferenciar abaulamentos de parede dos



intra-abdominais.

## **Cicatrizes cirúrgicas ou acidentais e estrias atróficas**

A localização, a extensão e a forma de uma cicatriz na parede abdominal podem dar informações sobre cirurgias prévias.

## **Circulação colateral**

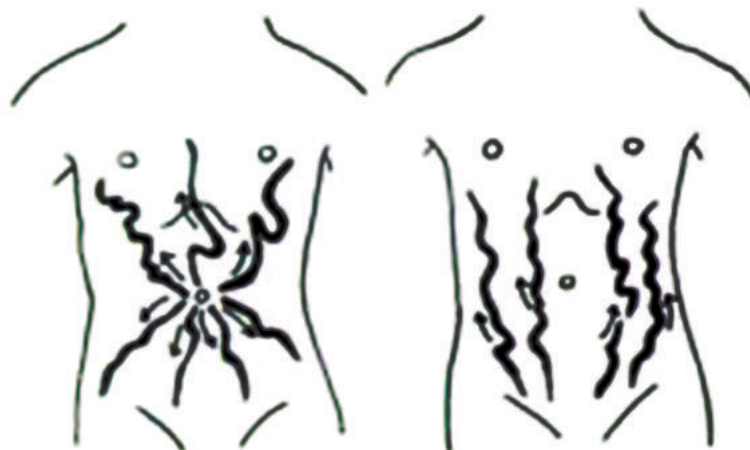Em condições normais, as veias superficiais do abdômen não são visíveis, a não ser o tronco da epigástrica superficial que, algumas vezes, pode ser observada, principalmente, nos indivíduos de pele clara. Quando, porém, a rede venosa se torna visível e túrgida, indica que há obstáculo nos grandes troncos venosos profundos (veias cava e porta). Nessa situação, é indispensável que se determine o sentido da corrente sanguínea, a fim de se estabelecer qual é o tipo de circulação colateral. Normalmente, a corrente sanguínea nas veias da região supraumbilical se processa de baixo para cima, em direção à cava superior; e, nas veias da região infraumbilical, de cima para baixo, em direção à cava inferior. Para a determinação do sentido da corrente sanguínea, usa-se a chamada “manobra dos dedos”, que consiste em comprimir um determinado ponto de uma veia com um dos indicadores. A partir desse ponto, desliza-se o outro indicador sobre um curto segmento da veia, com o intuito de esvaziá-lo. A seguir, levantando-se alternadamente os dedos, verifica-se, através do enchimento do segmento venoso em estudo, qual o sentido da corrente.

A circulação venosa deve ser entendida como colateral por apresentar um caudal anormalmente aumentado, podendo haver ou não a inversão do sentido normal da corrente sanguínea. A não visualização dessas veias, na parede abdominal, não exclui a possibilidade de presença de circulação colateral, pois pode ser explicada pela presença de espesso tecido adiposo ou edema local.

As conexões entre o sistema cava inferior e o superior, existentes na periferia do abdômen, situam-se, aproximadamente, na linha transversal que passa pela cicatriz umbilical.

Três tipos fundamentais de circulação colateral podem ser verificados no abdômen: porta, cava inferior e porto-cava.

Figura 3



- Circulação colateral do tipo porta - é o mais frequente. Ocorre, quando se estabelece obstáculo ao fluxo venoso, proveniente do tubo digestivo e do baço, em direção ao fígado. A conexão do sistema portal faz-se pelas veias paraumbilicais, que são operantes durante a vida intrauterina, porém fecham-se a partir do nascimento e podem ser permeadas se ocorrer hipertensão portal, sempre em direção centrífuga em relação ao umbigo, conhecido como cabeça de medusa (*caput medusae*). No obstáculo da veia porta, podem ser observados três subtipos de circulação colateral, conforme predomine a rede venosa subcutânea periumbilical (*caput medusae*), a rede supraumbilical (tipo porta superior) e a rede infraumbilical (tipo porta inferior). Nesses três casos, a corrente sanguínea tem o sentido normal.
- Circulação colateral tipo cava inferior - as ectasias venosas são observadas mais nitidamente no andar inferior do abdômen e nas suas regiões laterais. O sentido da corrente será sempre ascendente (inversão do sentido), uma vez que a circulação está toda direcionada para a cava superior (Figura 3). A principal causa de obstrução da veia cava inferior é a trombose;
- Circulação colateral, tipo cava superior - eventuais vasos ectasiados, vistos na parte superior do abdômen, têm sentido de corrente para baixo, na procura de conexão com a cava inferior;
- Circulação colateral, tipo misto (porto-cava) costuma ser uma associação entre os dois primeiros descritos e caracteriza-se por ampla rede venosa, colateral, com sentido de circulação para cima.

### Inspeção Dinâmica

- Movimentos respiratórios;
- Pulsações epigástricas: de origem vascular ou de origem cardíaca ou pulso hepático;
- Contrações peristálticas visíveis

- Ondas de Kussmaul (estenose ou obstrução ou caquexia): visíveis no epigástrico, região periumbilical e área de projeção dos cólons.

- **Solução de continuidade**

Solicita-se ao paciente para soerguer o tronco ou realizar um esforço, como a manobra de Valsalva, que aumente a pressão intratorácica.

- Diástese dos retos: para melhor constatar a diástese dos retos anteriores, solicita-se ao paciente que execute um esforço, de modo a provocar contração desses músculos, de erguer momentaneamente o tronco em ângulo agudo com o plano do leito (erguer a cabeça sem mover o tórax) ou elevando as duas pernas estendidas. Pode-se sentir por meio da palpação com as extremidades dos dedos o sulco de separação. Às vezes, uma massa intestino-epiploica se projeta através da diástese, recoberta pelo tegumento cutâneo, constituindo uma eventração.

O aumento da tensão abdominal pelo esforço expiratório (manobra de Valsalva – paciente sopra com força sua própria mão, colocada na boca para impedir a eliminação do ar) favorece a protusão de alças intestinais através dos pontos da parede que estejam vulneráveis, dos quais o mais frequente constitui o anel inguinal.

- Eventração
- Hérnia

## **Ausculata**

A ausculta abdominal deve anteceder a palpação e a percussão, pois essas podem estimular o peristaltismo e prejudicar a avaliação dos ruídos hidroaéreos quanto à frequência e intensidade.

Nessa parte do exame, descreve-se os sinais acústicos, percebidos por intermédio do estetoscópio, ouvindo-se os quatro quadrantes do abdômen e, especialmente, sua área central, durante dois a três minutos. Os ruídos audíveis, dependentes do tubo gastrointestinal são conhecidos com o nome genérico de hidroaéreos, produzidos pela motilidade das alças intestinais, que movimentam o gás e líquido nelas contidos. Nas obstruções intestinais, há exagero dos ruídos hidroaéreos, que acompanham o aumento do peristaltismo a montante da obstrução. Nos processos irritativos do peritônio (cirurgia abdominal e peritonites), os ruídos hidroaéreos tornam-se muito diminuídos ou ausentes (silêncio abdominal), em virtude da instalação do íleo paralítico ou adinâmico.

A auscultação do abdômen é ainda importante na propedêutica vascular, no diagnóstico de aneurisma abdominal, estenose arteriais, fístulas artério-venosas, pela constatação de sopros.

- **Ruídos Abdominais**

Os fenômenos acústicos, que ocorrem no abdômen, podem ser audíveis por intermédio do estetoscópio ou a distância.

A presença de gases é indispensável para a produção de ruídos, uma vez que eles são produzidos por turbilhões sonoros do componente líquido, daí a denomi-

nação de ruídos hidroaéreos; de maneira geral, eles são tanto mais evidentes quanto maior for a quantidade de líquidos em relação à de sólidos. Aparecem no indivíduo normal, mas, há ruídos que indicam processo patológico. Ocorrem, normalmente, com pouca frequência no intestino delgado, mostrando-se mais frequentes no intestino grosso e no estômago. Pode-se distingui-los sem o uso do estetoscópio:

- **Patinhação** – são ruídos semelhantes a palmadas em uma superfície com água. São produzidos em órgãos de grande diâmetro, como o estômago e o ceco. Deve-se forçar a parede do órgão a bater de encontro com a superfície líquida, causando um ruído do tipo *clap, clap*. Ocorre quando há aumento do conteúdo líquido do estômago ou quando o órgão se esvazia mal, como na obstrução do antro ou do piloro;
- **Gargarejo** - é o mais característico dos ruídos abdominais, percebidos quando é feita a palpação profunda e deslizante, particularmente no ceco. Além de ouvir-se o ruído, tem-se a percepção tátil da presença do conteúdo hidroaéreo da víscera;
- **Borborismo** - é dado pela grande predominância de gases em relação ao conteúdo líquido do órgão. É o ronco da barriga, que indivíduos normais frequentemente apresentam quando estão com fome e o estômago vazio apresenta uma forte onda de contração em direção ao piloro.

Com o uso do estetoscópio nos quatro quadrantes, especialmente em sua área central, durante dois a três minutos, percebe-se os ruídos hidroaéreos em condições normais, em localização variável e em momentos imprevisíveis, produzidos pela movimentação normal do conteúdo gastrointestinal líquido-gasoso. Em condições patológicas, podem estar com intensidade aumentada (exemplos, nas diarreias, na presença de sangue na luz de alças intestinais por hemorragia digestiva alta e na obstrução intestinal) ou reduzida ou abolida (exemplo, íleo paralítico no pós-operatório de cirurgias abdominais). Uma variação do timbre dos ruídos hidroaéreos, o timbre metálico, é observada nos casos de obstrução do intestino delgado.

## Sopros abdominais

- Sopro Hepático (cirrose ou neoplasia hepática por neovascularização);
- Sopro Aórtico/ Renal / Mesentérico (obstrução, placa de ateroma): sopros sistólicos;
- Esplênico (malária, leucemia, tumores esplênicos): sopro sistólico;
- Sopro venoso periumbilical (sopro por circulação colateral): sopro contínuo e por vezes frêmito (síndrome de Cruveillier-Baumgarten).

Além dos ruídos intestinais, a ausculta do abdômen pode revelar ruídos vasculares, atritos e ruídos obstétricos. Os ruídos vasculares incluem os sopros que podem ser sistólicos ou contínuos. Os sopros sistólicos são originários de artérias abdominais, que apresentam alterações de seu fluxo a ponto de produzir o ruído característico. Os sopros sistólicos abdominais mais frequentes são os produzidos pelo aneurisma da aorta abdominal ou pelas artérias hepática e esplênica. No aneu-

risma da aorta, o turbilhonamento do sangue ocorre na parte em que a artéria de calibre normal se abre na parte bojuda. Há situações, em que, nesse mesmo local, é gerado ruído semelhante ao de uma bulha cardíaca. Os sopros do aneurisma da aorta são audíveis na linha mediana do abdômen, sem se fazer demasiada pressão com o estetoscópio. O sopro hepático pode ser audível em qualquer ponto da área de projeção do fígado, na superfície do abdômen; indica fluxo arterial anormal, no local, como pode acontecer no aneurisma da artéria hepática, na cirrose e no carcinoma hepatocelular. Os sopros esplênicos são audíveis no hipocôndrio esquerdo, em geral, entre as linhas hemiclavicular e axilar, anterior, esquerdas. Podem ser encontrados no baço de pacientes com malária, leucemia, cirrose hepática ou tumores esplênicos. Os sopros contínuos são venosos e o exemplo mais marcante é o audível sobre a circulação colateral, periumbilical, decorrente de hipertensão portal. Decorre do hiperfluxo na veia umbilical, recanalizada que, além do sopro, pode produzir frêmito no local (síndrome de Cruveillier-Baumgarten).

Os atritos observados no abdômen são raros. Decorrem da movimentação do órgão junto à parede abdominal, em ponto onde um processo inflamatório determinou alterações na textura das respectivas superfícies, tornando-as ásperas. Em relação aos ruídos obstétricos, pode-se auscultar o sopro uterino ou placentário.

## **Palpação**

A palpação é o método semiológico mais eficiente para a percepção e avaliação dos órgãos abdominais. O exame é realizado com o doente em decúbito dorsal, em completo relaxamento muscular, ficando o examinador à sua direita.

### **Objetivos da palpação:**

- Avaliar o estado da parede abdominal;
- Reconhecer as condições anatômicas das vísceras abdominais e detectar alterações de sua consistência;
- Explorar a sensibilidade abdominal.

### **Sistemática da palpação abdominal:**

1. Palpação superficial;
2. Palpação profunda;
3. Palpação do fígado;
4. Palpação do baço e de outros órgãos;
5. Manobras especiais de palpação.

- **Palpação Superficial**

Inicia-se a palpação com a mão direita espalmada sobre o abdômen, no sentido paralelo ao eixo longitudinal da parede, exercendo ligeira compressão por todo o ventre, com a finalidade de pesquisar regiões dolorosas (sensibilidade), avaliar a resistência (tensão) da parede, temperatura, espessura, soluções de continuidade, reflexos cutâneo-abdominais, frêmito catáreo e detetar tumores parietais ou intra-abdominais

volumosos. O examinador deve palpar, com delicadeza, toda a extensão do abdômen, comparando, simultaneamente, áreas direitas e esquerdas. A palpação comparativa pode detectar pequenas, mas importantes, diferenças, notadamente na tonicidade da musculatura e na sensibilidade, entre as áreas direita e esquerda do abdômen, não perceptíveis de outra maneira. Toda a face palmar das mãos deve tocar o abdômen do paciente. Se as mãos estiverem frias, convém friccioná-las, para adquirirem a temperatura normal, adequada – frio pode provocar contratura muscular reacional. Executa-se, com os dedos, movimentos pequenos, suaves e rápidos, flexionando as articulações metacarpofalangianas e interfalngianas. Se o abdômen estiver tenso, recomenda-se palpar durante a expiração, quando a tensão abdominal diminui.

Durante essa exploração, já estará sendo simultaneamente avaliada a tonicidade da musculatura e a sensibilidade à pressão (leve), que serão avaliadas durante movimento de flexão dos quatro dedos externos (exclui-se o polegar) que comprimem levemente a parede. A força de flexão dos dedos deve ser bem graduada, executando-se dois ou três movimentos em crescendo, em cada área, sem excessos, pois, não se sabe, de início, qual a sensibilidade que se vai encontrar. A sensibilidade pode ser: normal, hipoestesia ou hiperestesia.

Em relação à tensão da parede abdominal, ela pode ser: normal, flácida ou hipertonia. A hipertonia da parede abdominal, revelada pela resistência oposta à palpação, decorre de contração forte da musculatura e pode ser de origem voluntária ou involuntária.

Voluntária ou defesa: dá-se por falta de relaxamento da musculatura abdominal, decorrente de posicionamento inadequado do paciente, do frio, cócegas, tensão emocional ou pelas mãos frias do examinador.

Involuntária: resulta da irritação do peritônio parietal, subjacente, causada por agente infeccioso (exemplo, apendicite aguda), químico (exemplo, ácido clorídrico, gástrico, na perfuração de úlcera péptica, em peritônio livre) ou neoplásico (exemplo, metástases peritoneais). Geralmente, esse tipo de hipertonia é localizado, enquanto a voluntária é generalizada.

A hipertonia ocorre em correspondência com a área irritada, de peritônio parietal (apendicite e o peritônio parietal, a hipertonia é observada na fossa ilíaca direita). No início do processo irritativo do peritônio, a hipertonia é pequena, só detetável por acurado exame, mas evolui, acompanhando a intensidade e a extensão da irritação, culminando no grau extremo de rigidez generalizada, conhecida como “abdômen em tábua”.

O tatear palpatório também orienta o médico sobre presença de anormalidades estruturais da parede (exemplo, orifícios herniários) ou de alterações na cavidade abdominal ou pélvica (exemplos, hepato e esplenomegalias, tumores, ascite, cistos, útero grávido). O detalhamento palpatório, superficial, de uma anormalidade será feito com uma das mãos.

A verificação da espessura faz-se pela apreensão da parede abdominal na pinça formada pelo polegar e indicador.

A temperatura é explorada com o dorso da mão, fazendo comparação com as regiões circunvizinhas.

A palpação superficial serve para fixar a atenção do médico no que possa existir de anormal no abdômen, orientando o prosseguimento do exame, para ganhar a confiança do paciente e para executar a palpação profunda.

- **Palpação Profunda**

A palpação profunda e deslizante (Hausman) visa palpar alguns órgãos contidos na cavidade abdominal e eventuais massas ali existentes. Nenhum dos segmentos do intestino delgado é individualizado por meio desse método. Eventualmente, consegue-se palpar a grande curvatura do estômago e os cólons ascendente e descendente.

O ceco, o transverso e o sigmóide são facilmente palpáveis.

O médico deve fazer a palpação colocando-se em pé à direita do paciente. Costuma-se iniciar o exame à direita do paciente e terminar com a palpação do descendente e sigmoide, à esquerda.

Conforme o órgão a explorar, a palpação pode ser uni ou bimanual. Quanto à posição das mãos, há uma regra geral: as mãos que palpam devem ser colocadas de modo tal que seu maior eixo seja perpendicular ao eixo longitudinal da porção do intestino que se queira explorar. A mão, levemente fletida, deve fazer um ângulo, mais ou menos agudo, com a parede anterior do abdômen. Por vezes, devido ao excessivo volume do abdômen, é necessário que se aplique a mão quase que perpendicularmente.

É facultado colocar uma das mãos sobre a outra, ou as duas mãos estiradas e oblíquas, convergentes nas extremidades e divergentes na base.

O método de palpação profunda e deslizante é realizado em dois tempos. O deslizamento implica a percepção de níveis diferentes sobre o plano profundo. Ao se fazer o aprofundamento das mãos, o médico vai impelindo a pele em direção oposta ao sentido em que se vai fazer o deslizamento, de modo a formar várias dobras cutâneas acima da ponta dos dedos. As sobras de pele serão utilizadas para a realização do deslizamento.

Deve-se determinar:

- **Localização:** limita o número de órgãos a considerar, portanto, deve-se ter em mente a projeção dos diversos órgãos das cavidades abdominal e pélvica e do retroperitônio nas áreas de divisão topográfica do abdômen;
- **Tamanho e forma:** é a característica que informa sobre o tamanho da estrutura patológica em cena, mas não indica, necessariamente, a gravidade. Tanto processos malignos como benignos podem assumir grandes proporções de tamanho. Cistos, pseudocistos pancreáticos, tumores sólidos, geralmente, são de conformação esférica. A forma pode identificar o órgão aumentado;
- **Superfície:** pode ser lisa ou nodular;
- **Sensibilidade (dor à palpação):** a dor provocada pela palpação de uma massa abdominal é devida ao processo inflamatório ou à distensão da cápsula de um órgão;



- **Consistência:** é apreciada pela resistência da massa à palpação, podendo variar conforme o processo patológico. Pode ser pétrea, mole, branda ou flácida;
- **Observar se é pulsátil:** uma massa que pulsa no abdômen pode ser uma dilatação de artéria, ou seja, um aneurisma da aorta abdominal. Deve-se entender por pulsação a percepção de aumento intermitente do volume da massa a cada sístole cardíaca. Entretanto, uma massa sólida, encostada na aorta pode transmitir a pulsação da artéria; nesse caso, a massa é empurrada a cada sístole, mas ela não apresenta variação de seu tamanho de acordo com o pulso sistólico, central;
- **Mobilidade:** uma massa que se move, acompanhando os movimentos respiratórios, indica que está relacionada a uma das vísceras móveis ou ao mesentério, portanto, dentro da cavidade peritoneal. A massa que não se move deve estar localizada no retroperitônio ou corresponder à neoplasia infiltrativa de estruturas fixas.

Na palpação, convém obedecer a uma determinada sequência, que pode ser a seguinte: fossa ilíaca direita, flanco direito, mesogástrio superior, flanco esquerdo, fossa ilíaca esquerda, hipogástrio, mesogástrio inferior, epigástrio, exploração do fígado e baço.

Em caso de hipertonia da parede, dificultando a palpação, é útil a manobra de Galambos, que consiste em forçar a depressão da parede abdominal com uma das mãos numa área próxima à região que se está pretendendo examinar, a qual, devido à manobra, fica um pouco relaxada. Deve-se solicitar ao paciente que respire pela boca e executar a manobra durante a expiração.

- **Sinais de irritação peritoneal:**

A dor, à descompressão brusca do abdômen, é sinal indicativo de inflamação aguda do peritônio (peritonite aguda). É causada pela colonização de bactérias nos folhetos peritoneais, a partir de um foco situado no próprio abdômen (apendicite, colecistites, etc) ou fora dele, por via hematogênica (septicemias), por aberturas na parede abdominal (perfurações da parede abdominal) ou por translocação de bactérias existentes nos intestinos (peritonite espontânea em ascite). A peritonite também pode ser de natureza química. A zona inflamada do peritônio é a que responde com dor à descompressão brusca.

Antes de pesquisar a dor à descompressão brusca deve ser feita a palpação superficial, delicada, em toda a extensão do abdômen; localizado um ponto ou área dolorosa, ou mesmo se ela é referida espontaneamente pelo paciente, vai-se comprimindo lenta e gradualmente; a dor acentua-se à medida que a mão vai aprofundando; em seguida, retira-se bruscamente a mão. O sinal é positivo quando o paciente apresenta dor aguda com esse último movimento, geralmente, expressando verbal e mimicamente a sensação desagradável. É o **sinal de Blumberg**.

Acompanhando o sinal da dor à descompressão brusca, observa-se hipertonia da musculatura no local, como outro indicativo da peritonite. A contração pode

ser forte e contínua, mas, pode ocorrer somente quando se exerce pressão, mesmo que suave, com os dedos; é como se fosse chamada a atenção dos músculos para que eles se contraíam no sentido de defender a parte subjacente e inflamada. A resistência muscular, mesmo em peritonite grave, pode ser pequena, se os músculos abdominais forem fracos.

A dor à descompressão brusca e a resistência da parede compõem o que pode ser chamado de sinais de peritonismo.

Pode-se distinguir casos de peritonite localizada e de peritonite difusa. A peritonite localizada ocorre quando o processo infeccioso atinge o peritônio das vizinhanças de um órgão (apendicite, colecistite, etc). O grande epíplon tende a se fixar na região inflamada, circunscrevendo e tendendo a isolar o foco inflamado. A difusa ocorre pela expansão de uma localizada, ou por rápido comprometimento da generalidade do peritônio (peritonite espontânea e septicemia).

- **Manobras de Blumberg ou descompressão brusca** (peritonite): com a extremidade da mão, deprime-se progressivamente a região apendicular, até atingir a víscera, em seguida retira-se subitamente a mão, fazendo com que o apêndice se projete contra a parede, que, se estiver inflamada, provoca resposta dolorosa intensa.
- **Manobra de Rovsing** (apendicite): forçar movimento antiperistáltico de camada gasosa dos cólons, desde o sigmoide até a região íleo-cecal, com a finalidade do ar, sob pressão, distender o ceco e acarretar dor no apêndice inflamado.
- **Exame do músculo iliopsoas**: o paciente na posição em decúbito dorsal tenta levantar a perna flexionando-a no quadril, enquanto o examinador faz força para baixo contra a perna. Uma técnica alternativa é posicionar o paciente em decúbito lateral esquerdo e pedir que a perna direita seja levantada no quadril enquanto o examinador faz força para baixo contra ela ou hiperestender a perna, puxando-a para trás enquanto o paciente está deitado em decúbito lateral direito. Realiza-se esse exame quando se suspeita de apendicite, devido o apêndice inflamado causar irritação do músculo iliopsoas lateral. O paciente apresentará dor no quadrante inferior.
- **Exame do músculo obturador**: deve-se realizar esse teste quando se suspeita de apêndice roto ou de um abscesso pélvico. Essas situações podem causar irritação do músculo obturador. Na semiotécnica, o paciente deve estar na posição em decúbito dorsal e deverá fletir a perna direita no quadril e no joelho a 90°. Deve-se manter a perna logo acima do joelho e pelo tornozelo o examinador gira a perna lateral e medialmente. O sinal positivo é quando o paciente apresenta dor na região hipogástrica.
- **Toque retal** (apendicite): provoca dor na parte alta da abóbada pelviana, principalmente em se tratando de apêndice retrocecal.

- **Pontos dolorosos**

Existem determinadas áreas localizadas na parede abdominal que despertam sensações dolorosas à compressão, sugerindo o comprometimento do órgão ali localizado. Essas áreas são chamadas de pontos dolorosos.

- Ponto de MacBurney (apendicite): na linha espinho-umbilical direita, aproximadamente a 5 cm da espinha íliaca antero-superior;
- Outros pontos apendiculares subjacentes: ponto de Morris, Lanz, Clado;
- Ponto pancreático de Desjardins;
- Ponto cístico (vesícula biliar) – colecistite;
- Ponto epigástrico;
- Pontos reno-ureterais - lombar costovertebral e lombar costumuscular (afecções renais e uretéricas como nefrite, pielonefrite aguda, tuberculose renal): vértice do ângulo formado pela última costela e a coluna vertebral e no vértice do ângulo formado pela massa muscular sacrolombar e pela última costela, com o paciente sentado na cama, com o dorso descoberto e o examinador, desse mesmo lado.

## Fígado

A palpação do fígado é importante para se saber o tamanho do órgão e algumas alterações identificadas pelo tato podem ser de muita relevância para o diagnóstico das hepatopatias. Três regras técnicas devem ser observadas na palpação do fígado: o paciente deve estar com o abdômen o mais relaxado possível, não se deve aprofundar excessivamente a mão e a manobra palpatória deve ser regida pelos movimentos respiratórios.

O fígado é palpado, geralmente, um ou dois centímetros abaixo do rebordo costal e, para que seja detectada a presença de hepatomegalia, torna-se necessário executar a percussão correspondente à parte mais alta do órgão e a palpação de sua borda inferior. Em geral, a parte superior do fígado coloca-se na altura do sexto espaço intercostal ou um pouco mais acima, e a borda inferior normal até 12 cm na LHC.

- **Palpação simples:** mão espalmada, colocada superficialmente sobre o abdômen, próxima ao rebordo costal e mais ou menos paralela a esse rebordo. A borda inferior deve ser explorada lateralmente à borda do músculo reto anterior direito. Progressivamente, a mão é deslocada para cima, em busca da borda hepática, procurando identificar o lobo direito da víscera, penetrando sob o rebordo costal. Deve-se solicitar ao paciente para intensificar os movimentos respiratórios durante o exame (fígado desloca 1 a 3 cm na inspiração profunda, sendo palpável nessa circunstância). Em seguida, a mão avança para o epigástrico, para alcançar o lobo esquerdo, esse identificável em condições normais e nas hepatomegalias.
- **Método Lemos Torres:** é realizado com o doente em decúbito dorsal, com completo relaxamento muscular. O examinador deve estar à direita do paciente; com os dedos da mão esquerda faz pressão no ângulo lombocostal para elevar o bordo inferior do fígado e, com a palma, exerce pressão sobre o gradeado costal a fim de exagerar o deslocamento inspiratório do órgão. Colocando a mão direita espalmada sobre o abdômen, palpa o fígado com o bordo radial das falanges dos dedos indicador e médio durante a inspiração profunda, exercendo concomitantemente pressão de baixo para cima e de trás para diante.

- **Manobra de Mathieu:** estando o paciente em decúbito dorsal, palpe-se o fígado com as mãos justapostas, em garra, procurando sentir o bordo hepático durante os movimentos inspiratórios profundos. Esse método é principalmente recomendado nos casos de resistência abdominal aumentada e nos pacientes com excesso de pâncreas adiposo. O examinador deve explorar a superfície hepática com a polpa dos dedos, realizando pequenos movimentos rotatórios durante a descida do órgão na fase de inspiração.
- **Manobra de Saccadée ou do rechaço** (em caso de ascite volumosa): com as polpas digitais apoiadas sobre a parede abdominal, no hipocôndrio direito e no epigástrico, executa-se ligeiros impulsos de depressão, que afastam a camada líquida, permitindo sentir o órgão, que se projeta de encontro à mão.

As conclusões da palpação são referidas às linhas hemiclavicular e medioesternal. Por exemplo: lobo direito palpável a 2 cm, lobo esquerdo a 8 cm do apêndice xifoide. Completa-se a informação com as características do bordo (agudo, rombo), da superfície (lisa, granulosa e bosselada), da consistência (normal ou endurecida), da sensibilidade (índolor ou doloroso).

## Percussão

A percussão sobre o epigástrico se faz de baixo para cima, na linha alba, com toques levíssimos, sendo necessário aproximar o ouvido, reconhecendo-se o fígado pela transição entre o som timpânico do estômago e o som submaciço do lobo esquerdo hepático, ao recobrir a víscera oca.

A percussão do lobo direito se procede de cima para baixo, sobre a linha hemiclavicular ou axilar anterior, com toques vigorosos: ao som claro pulmonar, sucede-se o som submaciço correspondente à zona do pulmão superposto ao fígado, através do diafragma e, finalmente, o som maciço do fígado. A borda superior do fígado correspondente à transição do som claro para o som submaciço, e está sediada geralmente ao nível da sexta costela, numa inspiração normal.

A maciez hepática pode, em certas eventualidades, ser substituída por hipersonoridade devido ao abaixamento do diafragma, como acontece no enfisema pulmonar acentuado, ou por timpanismo, como ocorre no pneumoperitônio, pneumotórax e nos casos onde exista meteorismo abdominal exagerado.

A projeção global anterior do fígado se infere da medida vertical entre os níveis superior e inferior da maciez hepática, sobre as linhas hemiclavicular e medioesternal. Quando o fígado é de tamanho reduzido, somente a percussão permite clinicamente identificá-lo.

Medindo-se, com uma fita métrica ou uma régua, a distância entre o seu limite superior e o inferior, pode-se dizer que o tamanho do fígado de um indivíduo adulto pode ser considerado normal, se não ultrapassar 5 cm na linha mediana, 10 cm na linha medioclavicular e 13 cm na linha axilar anterior. São valores válidos quando o limite superior foi determinado pela ocorrência de maciez. Se o foi pela submaciez, pode-se considerar 1 a 2 cm a mais nas três linhas verticais, consideradas.

## Ascite

- **Inspeção:** a forma do abdômen dependerá da posição adotada pelo doente, da tonicidade muscular e do volume do líquido intraperitoneal. Nas ascites volumosas, quando a parede muscular for de pequena tonicidade, o líquido se localizará nos flancos, quando o doente estiver em decúbito dorsal (abdômen batráquio), e, no hipogástrio, quando ele estiver de pé (abdômen pendular). Quando a tonicidade muscular estiver conservada, o abdômen se apresentará globoso e proeminente, qualquer que seja a posição do doente. A cicatriz umbilical, de retraída que é, poderá tornar-se aplanada, proeminente ou até com aspecto de hérnia.
- **Palpação:** é um bom método semiológico para a pesquisa de moderadas e grandes ascites. Com o paciente em decúbito dorsal, o examinador coloca uma das mãos espalmada no seu flanco e, com o dedo médio da outra, aplica-lhe pequenos choques (piparotes) no flanco oposto, provocando assim vibrações da massa líquida, que serão transmitidas à mão que palpa. Essa manobra é denominada “sinal do piparote”. A fim de evitar a transmissão das vibrações pela própria parede, um assistente ou o próprio enfermo deverá exercer certa pressão com o bordo cubital de uma das mãos colocada em sentido vertical na linha mediana do ventre.
- **Percussão:** é o melhor método propedêutico para o diagnóstico das ascites, principalmente porque ela permite detectar pequenos volumes de líquido intraperitoneal. Nesses casos, estando o paciente em decúbito dorsal, o líquido se depositará nos flancos e, à percussão, haverá submaciez ou maciez nas referidas regiões. Esse dado não é suficiente para o diagnóstico, sendo necessário verificar se a submaciez ou maciez desaparece com o decúbito lateral oposto ao flanco que está sendo percutido. Por outro lado, se a percussão do flanco com o doente em decúbito dorsal não revelar maciez, deve-se virar o paciente para o decúbito lateral do lado do flanco que está sendo percutido. Caso haja pequena quantidade de líquido aparecerá então, submaciez ou maciez. As manobras acima descritas constituem a chamada pesquisa da maciez móvel, sinal de real valor para o diagnóstico das pequenas ascites. É ainda de grande utilidade para o diagnóstico diferencial com outras causas de submaciez ou de maciez nos flancos (cólon cheio de fezes, tumores sólidos da região), porque, nessas eventualidades, não haverá alteração do som de percussão com as mudanças de decúbito.

Nos casos de ascites moderadas ou volumosas, estando o paciente em decúbito dorsal, o líquido se juntará não só nos flancos e nas fossas ilíacas, como também na parte mediana do abdômen (região umbilical e epigástrio), local onde ficarão sobrenadando as alças intestinais. Nessa região, a percussão revelará som timpânico devido ao ar contido nas alças, em contraste com a maciez dos flancos e hipogástrio, devida à presença do líquido. A determinação do limite da maciez líquida, realizada pela percussão radiada do abdômen a partir do epigástrio para as demais regiões, mos-

trará, em cada raio, um ponto onde o som timpânico passará a submaciço, e outro, um pouco além, onde haverá macicez. Ligando-se os vários pontos de submacicez e de macicez, delimita-se dois semicírculos paralelos de concavidade voltada para o epigástrico, são chamados semicírculos de Skoda. Essa maneira de o líquido se dispor permite o diagnóstico diferencial com o cisto gigante do ovário, que dá um traçado de concavidade voltada para o hipogástrico; e com a hidronefrose ou com o cisto do pâncreas, que, pela sua localização, também darão traçados de concavidade voltada para o epigástrico, porém com a sucessão dos sons invertida, isto é, em primeiro lugar, nota-se macicez; em seguida, a submacicez, e, por último, o timpanismo; ao contrário, portanto, dos observados nos círculos de Skoda.

Estando o paciente na posição de pé, o líquido se coletará na pequena bacia, fossas ilíacas e hipogástrico, regiões onde haverá macicez. Seu limite superior é determinado por uma linha horizontal, acima da qual haverá timpanismo.

## Vesícula Biliar

A vesícula biliar normal, praticamente, não é acessível aos métodos clínicos diretos de exame, porém, quando aumentada e tensa, poderá ser palpada como uma formação arredondada, de superfície lisa e consistência elástica, eventualmente com pequena mobilidade látero-lateral, que se destaca da borda inferior do fígado, no ponto em que a margem inferior do fígado cruza a borda externa do músculo reto, anterior, direito, do abdômen. O aumento da vesícula biliar e as mencionadas manifestações correlatas decorrem de obstrução do ducto cístico ou do colédoco.

Quando a obstrução está no ducto cístico, não há icterícia. A obstrução do cístico pode ser devida a cálculos, ou por processo inflamatório, que a excluem da árvore biliar. Ela se distende devido ao acúmulo de sua própria secreção e constitui o que é denominado de vesícula hidrópica. Quando é o colédoco o canal biliar obstruído, há icterícia do tipo obstrutivo. A obstrução do colédoco, que, geralmente, causa distensão da vesícula biliar, é a provocada por tumores do pâncreas ou das próprias vias biliares, pois a vesícula não calculosa apresenta elasticidade conservada. A obstrução por cálculos, em geral, não causa dilatação da vesícula, porque o paciente já apresenta uma vesícula doente (colecistite crônica, calculosa) e já fibrosada ou esclerosada.

A vesícula biliar nessas condições pode ser palpada pelo método de Mathieu, semelhante ao descrito para a palpação do fígado.

- Sinal de Murphy (colecistite, colelitíase): inspiração profunda acompanhada de compressão dolorosa do ponto cístico – no hipocôndrio direito, fazendo com que a vesícula desça e, caso inflamada, provoque dor aguda, levando o paciente a sustar a respiração.

**Semiotécnica da manobra de Murphy:** mão colocada sob o rebordo costal direito, paralela e contígua à borda externa do reto anterior. As extremidades dos dedos deprimem com energia a parede abdominal, orientando a pressão para cima, em direção à sede da vesícula. Solicita-se ao paciente que faça uma inspiração profunda, durante a qual a vesícula descerá impelida pelo diafragma: se estiver inflamada, a pressão exercida provocará dor aguda, levando o paciente a sustar a



respiração. Conforme o resultado, conclui-se: sinal de Murphy positivo ou negativo, ou simplesmente: Murphy positivo ou Murphy negativo.

- Sinal de Courvoisier-Terrier: vesícula palpável e indolor (pode estar visível) indica neoplasia periampular, sendo mais frequente a de cabeça de pâncreas. Esse sinal é caracterizado pela presença de vesícula palpável, de consistência cística, na vigência de icterícia.

## Baço

O baço de tamanho e de localização normal não é palpável. Quando moderadamente aumentado, pode ser palpado apenas durante a inspiração. Somente se tiver alcançado o dobro de seu tamanho normal é que poderá ser facilmente palpado e ter suas características estruturais identificadas sem dificuldade.

O aumento do baço costuma determinar submacicez ou macicez em áreas entre a linha axilar anterior e a posterior, entre o nono e o décimo-primeiro intercostos esquerdos, área que não é o espaço de Traube.

A medida do baço é feita em centímetros a partir do rebordo costal ou pela classificação de Boyd: tipo 1 – até o rebordo costal, tipo 2 – até a linha transversal-umbilical, tipo 3 – na linha transversal-umbilical, tipo 4 – além da linha transversal-umbilical.

Dois manobras facilitam a palpação do baço, pouco ou moderadamente aumentado, que se esconde sob o gradeado costal no hipocôndrio esquerdo: o movimento de decúbito (quando é assumido o decúbito lateral, direito ou a posição de Schuster intermediária) e o movimento de descida durante a inspiração (sob o movimento durante a expiração):

- Manobra de Shuster (esplenomegalia): decúbito lateral direito intermediário, com perna esquerda fletida ao nível da articulação coxo-femoral e do joelho.
- Mathieu-Cardarelli: posicionando-se à esquerda do paciente, a mão direita em garra procura sentir o polo inferior, esplênico, abaixo ou junto ao rebordo costal, esquerdo.

Das características palpáveis do baço, a mais importante é o tamanho. A referência ao tamanho é inferida pela distância que vai do rebordo costal esquerdo ao ponto extremo de palpação do órgão, na linha hemiclavicular, esquerda. Infecções agudas conferem ao baço consistência mole, com bordos rombos; as esplenomegalias crônicas costumam ser duras e ter bordos cortantes. O baço será doloroso quando um processo inflamatório atingir sua cápsula ou na vigência de infarto esplênico.

O elemento palpável para diferenciar o baço de uma massa no quadrante superior esquerdo (exemplo, tumor gástrico, rim esquerdo) é o reconhecimento das duas ou três chanfraduras no seu bordo interno, desde que a forma normal do órgão seja conservada. Na distinção entre esplenomegalia e massas no hipocôndrio ou quadrante superior esquerdo, pode ser útil a percussão; na esplenomegalia, a área de percussão será maciça ou submaciça, o que em geral não ocorre no outro caso.



## Rins

Em condições normais, a inspeção é normal e os rins não são delimitáveis pela percussão dígito-digital. Normalmente impalpáveis; quando palpáveis, na maioria dos casos, são imóveis, sendo mais comum a percepção apenas do rim direito (tumor, hidronefrose, nefrosclerose diabética).

**Método de Devoto:** é realizado com o doente em decúbito dorsal. O examinador deverá estar junto do paciente, do lado do órgão que pretende palpar. Colocando a mão oposta ao rim a ser examinado no ângulo lombocostal, exerce pressão de trás para diante. A outra mão espalmada sobre o abdômen abaixo do rebordo costal procura sentir e pinçar o polo inferior do órgão na sua descida inspiratória.

**Método Israel:** o paciente deve estar em decúbito lateral oposto ao lado do rim que vai ser palpado. A coxa correspondente ao órgão que vai ser examinado deverá ficar fletida sobre a bacia e o outro membro deverá ficar em extensão. O examinador deverá estar do lado do dorso do paciente, colocar uma das mãos no ângulo lombocostal fazendo pressão de trás para diante. Com outra mão espalmada sobre o abdômen, logo abaixo do rebordo costal, procura pinçar o rim na sua descida inspiratória.

Os rins são indolores, duros, de consistência parenquimatosa e de superfície regular. O rim direito é mais facilmente palpável por estar anatomicamente situado mais baixo do que o esquerdo.

Existem pontos, na região lombar, cuja palpação pode despertar dor, na vigência de afecções renais e uretéricas (nefrite, pielonefrites agudas). As dores provocadas, muitas vezes, coincidem com dores espontâneas dos pacientes. São dois os pontos: o lombar costovertebral (no vértice do ângulo formado pela última costela e a coluna vertebral) e o lombar costumuscular (no vértice do ângulo formado pela massa muscular sacrolombar e pela última costela). A pesquisa de dor, nesses pontos, é feita mediante sua compressão com um único dedo.

## Punho percussão de Murphy e percussão de Giordano

- Sinal de Giordano (inespecífico, comum em processos renais inflamatórios): percussões leves com o punho fechado (punho-percussão de Murphy) ou o bordo cubital da mão (percussão de Giordano) de região lombar dolorosa na área de projeção renal

A positividade da manobra de Giordano não indica, de forma decisiva, uma afecção renal ou pielocalicial. O abalo ou a trepidação produzido pelo golpe feito com a borda cubital da mão, na região lombar, pode despertar dor em qualquer órgão ou estrutura subjacente, se estiver com algum processo inflamatório (apendicite, hepatite aguda, afecção osteomuscular). São os dados colhidos na anamnese, ao lado de outros achados do exame físico, que levantarão a hipótese diagnóstica mais plausível. Além disso, exames subsidiários, pedidos de acordo com as sugestões ditadas pela meticolosa observação clínica, serão importantes para o diagnóstico definitivo. O sinal de Giordano é um típico exemplo de achado de significado inespecífico do exame físico. Seu valor semiológico está relacionado com os demais dados clínicos, apresentados pelos pacientes.

É de interesse a exploração de pontos dolorosos reno-ureterais para a identificação de alterações renais, sobretudo, de cólica renal.

Esses pontos são quase todos pontos de Valleix. Valleix demonstrou que a irritação de determinado nervo pode ser detectada pela dor provocada pela palpação, no ponto de emergência desse nervo num orifício ósseo ou ao penetrar num músculo ou numa aponeurose, ou ainda, quando se assesta sobre um plano resistente.

Pontos dolorosos reno-ureterais posteriores:

- Ponto lombar costo-vertebral: no ângulo formado pela 12<sup>a</sup> costela e a coluna vertebral (12<sup>o</sup> nervo intercostal);
- Ponto lombar costo-muscular: situado sobre a borda externa da massa muscular sacro-lombar, junto à 12<sup>a</sup> costela (ramo perfurante posterior do 12<sup>o</sup> nervo intercostal).

Ponto reno-ureteral lateral:

- Ponto supra-íliaco: sobre a crista ilíaca, na linha axilar média (ramo perfurante lateral do 12<sup>o</sup> nervo intercostal).

Ponto reno-ureterais anteriores:

- Supra-intra-espinhoso: acima e para dentro da espinha ilíaca ântero-superior (ramo perfurante anterior do nervo fêmoro-cutâneo – ramo do 2<sup>o</sup> nervo lombar);
- Subcostal: abaixo da reborda costal, para fora da borda externa do reto anterior, junto à 10<sup>a</sup> costela (ramo perfurante anterior do 10<sup>o</sup> nervo intercostal);
- Ponto uretérico superior ou paraumbilical: na linha transverso-umbilical, na borda externa do reto anterior;
- Ponto uretérico médio: na linha bis-ilíaca, sobre a vertical traçada da espinha do púbis.
- Esses dois pontos não são pontos de Valleix, constituem pontos viscerais, sobre o trajeto do ureter: a pressão deve atingir o plano profundo;
- Ponto uretérico inferior, também visceral, corresponde à desembocadura do ureter na bexiga. A sua exploração requereria o toque retal e vaginal;
- Ponto inguinal: sobre o orifício externo do canal inguinal.

## Percussão

A percussão costuma ser a última das quatro etapas de exame clínico do abdômen, após a inspeção, ausculta e palpação. A posição do paciente é a mesma das etapas anteriores do exame. O médico faz a percussão em pé, à direita ou à esquerda do paciente. Quatro tipos de sons podem ser obtidos pela percussão do abdômen: timpânico, hipertimpânico, submaciço e maciço.

- **Timpânico:** O timpanismo, dado pela presença de conteúdo gasoso no interior do tubo digestivo, é o som que é apresentado pelo abdômen normal em, praticamente, toda sua extensão. É peculiar ao estômago e intestino, com nuances relacionadas ao tamanho e distensão do órgão, conteúdo em sólidos, líquidos e gases;

- Pesquisar som do espaço de Traube (está alterado na esplenomegalia).
- **Submaciço:** uma menor quantidade de gases ou a presença de um órgão maciço nas proximidades pode produzir um som submaciço;
- **Maciço** (fígado): percussão sobre uma área sólida. De pouca utilidade para o baço, uma vez que se houver esplenomegalia, a palpação consegue divisá-la adequadamente
  - Sinal de Joubert (pneumoperitônio): aparecimento de timpanismo em área de macicez hepática e indica perfuração em víscera oca em peritônio livre.
- **Hipertimpanismo** (meteorismo, obstrução intestinal, pneumoperitônio, volvo e megacólon chagásico): timpanismo de timbre mais sonoro, quando o conteúdo aéreo do tubo gastroentérico apresenta-se aumentado;
- **Macicez móvel** (ascite média): decúbito lateral direito e esquerdo comparando-se a percussão (observar se há deslocamento de líquido). Aparece em ascites de médio volume. Dentro do mesmo princípio, a percussão do abdômen pode ser feita com o paciente em outras posições, como Trendelenburg (paciente estendido com os pés em posição mais elevada do que a cabeça);
- **Semicírculos de Skoda** (ascite média): com o paciente em decúbito dorsal ou em pé, coleta-se o líquido ascítico no andar inferior do abdômen. Sendo assim, a percussão, feita desde o andar superior, delimitará uma linha semicircular na transição entre o timpanismo e a macicez ou submacicez, de concavidade da voltada para a região epigástrica. Esse sinal poderá fazer o diagnóstico diferencial entre ascite e cisto gigante de ovário, uma vez que, na doença ginecológica, a concavidade da linha semicircular estará voltada para o púbis.

## **BIBLIOGRAFIAS CONSULTADAS:**

BICKLEY LS, SZILAGYI PG. *Bates propedêutica médica*. 8. ed. Rio de Janeiro: Guanabara Koogan; 2005.

MENEGHELLI UG & MARTINELLI ALC. Princípios de semiotécnica e de interpretação do exame clínico do abdômen. *Medicina, Ribeirão Preto*, 37: 267-285, jul./dez 2004.

SEIDEL H.M; BALL J.W; BENEDICT G.W. *Mosby Guia de Exame Físico*. 6. ed. Rio de Janeiro, 2007.

SOUZA, B.F. *Manual de Propedêutica Médica*. 2. ed. Rio de Janeiro. São Paulo: Livraria Atheneu, 1985.

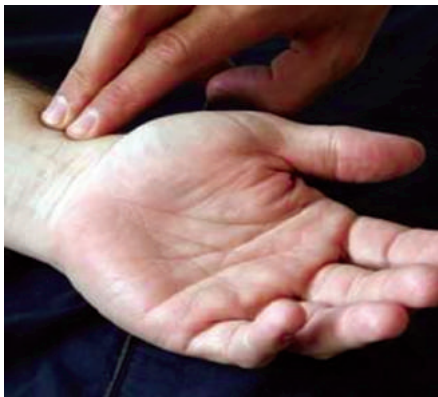SWARTZ M.H. *Tratado de Semiologia Médica*. 5. ed. Rio de Janeiro. Elsevier, 2006.

PORTO, C.C. *Semiologia Médica*. 5. ed. Rio de Janeiro: Guanabara Koogan, 2005.

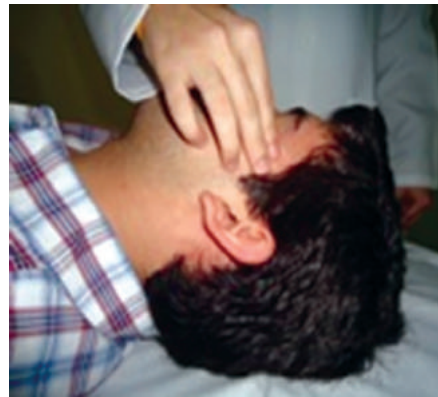# 32

## Imagens Médicas

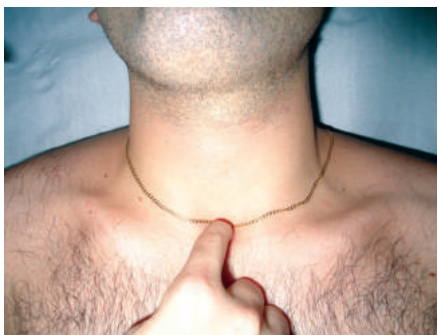### EXPLORAÇÃO DOS PULSOS ARTERIAIS:



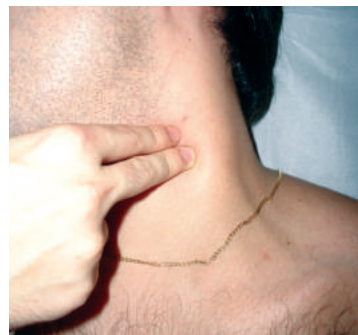A



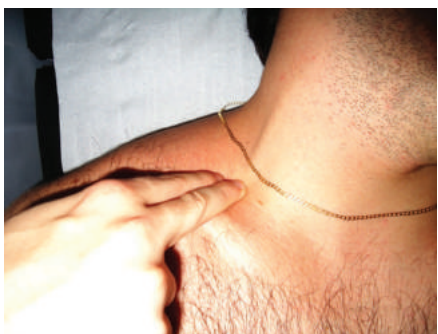B



C



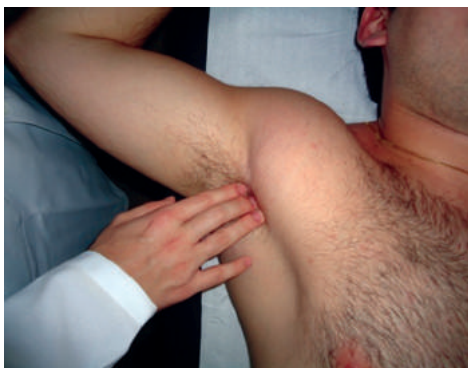D



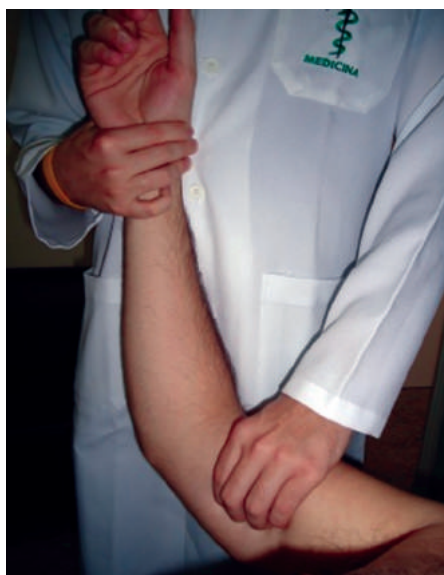E

- A: Técnica para avaliação do pulso da artéria radial
- B: Técnica para avaliação do pulso da artéria temporal
- C: Técnica para avaliação do pulso da aorta torácica
- D: Técnica para avaliação do pulso da artéria carótida
- E: Técnica para avaliação do pulso da artéria subclávi

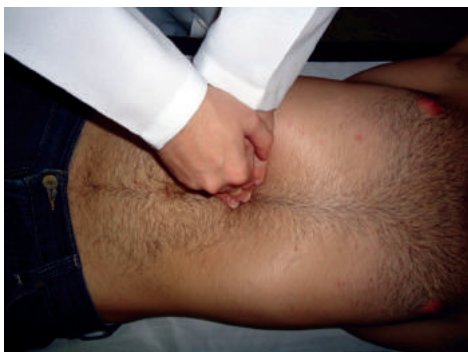



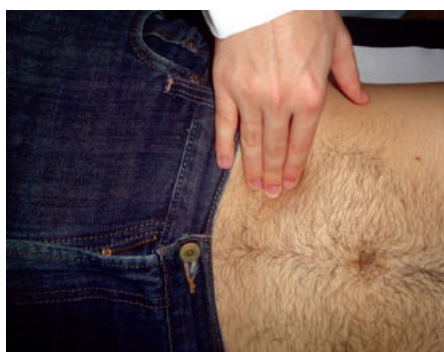F



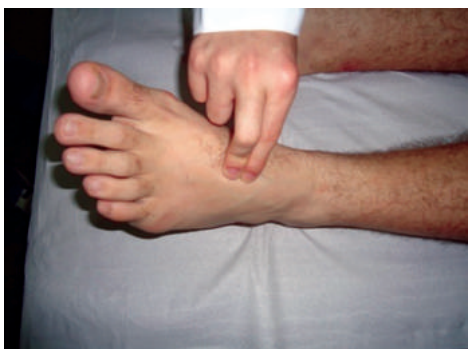G



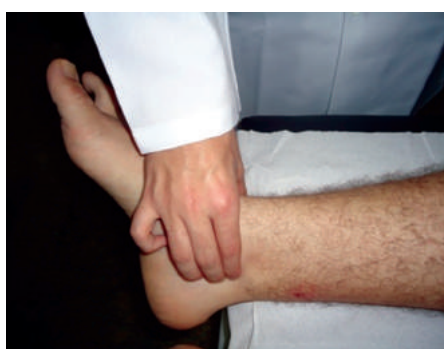H



I



J



K

F: Técnica para avaliação do pulso da artéria axilar

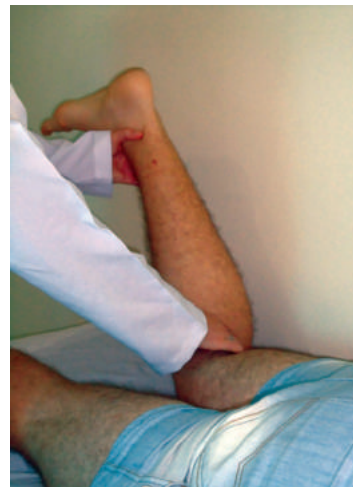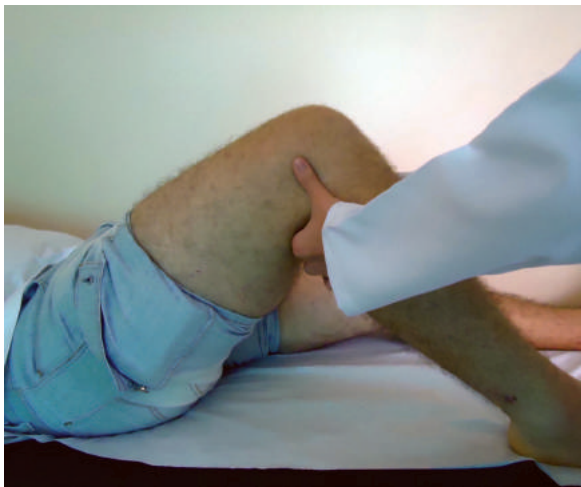G: Técnica para avaliação do pulso da artéria umeral

H: Técnica para avaliação do pulso da aorta adominal

I: Técnica para avaliação do pulso da artéria ilíaca

J: Técnica para avaliação do pulso da artéria pediosa

K: Técnica para avaliação do pulso da artéria tibial posterior

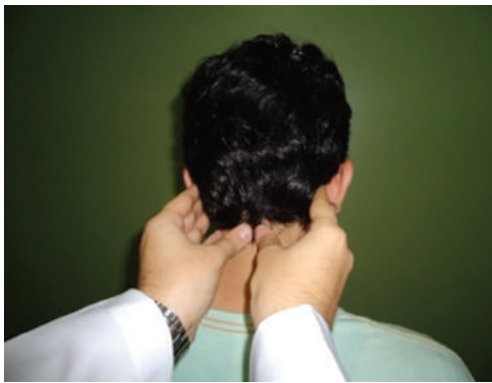

L

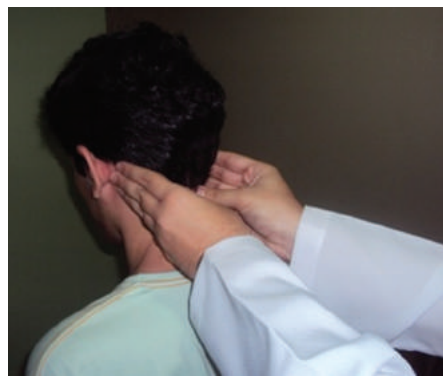M

L/M: Técnica para avaliação do pulso da artéria poplítea

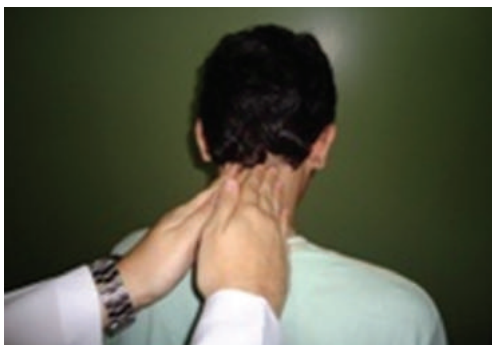
### **PALPAÇÃO DOS LINFONODOS:**



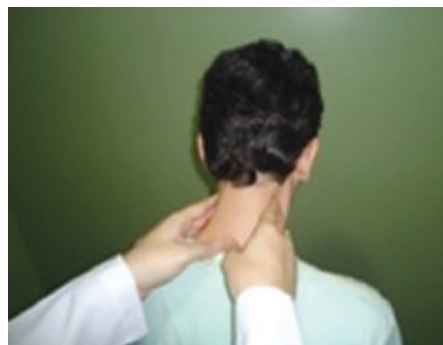A



B



C



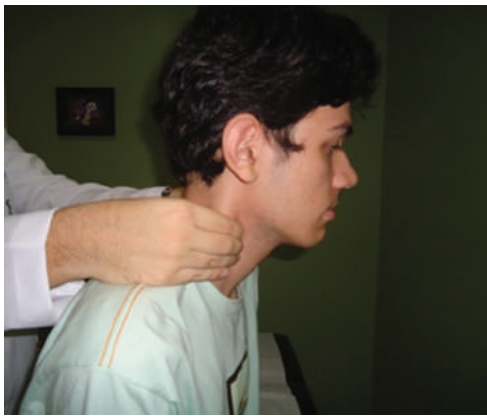D

A/B: palpação dos linfonodos retro-auriculares

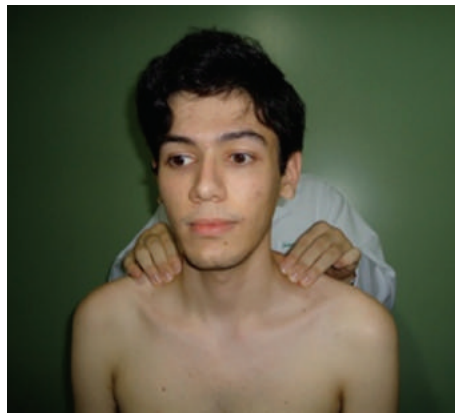
C: palpação dos linfonodos occipitais

D: palpação dos linfonodos jugulo-carotídeos





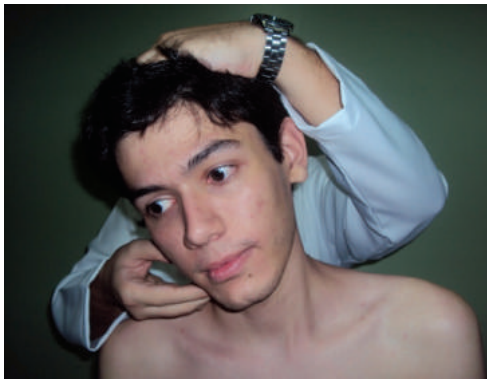E



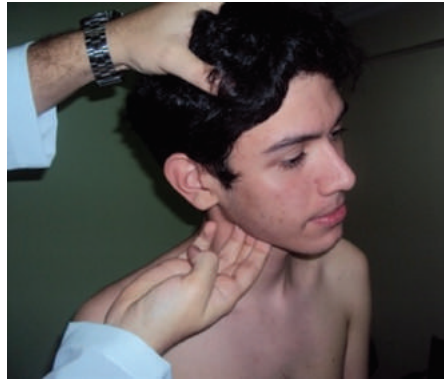F

E: palpação dos linfonodos esterno-celidomastóideos

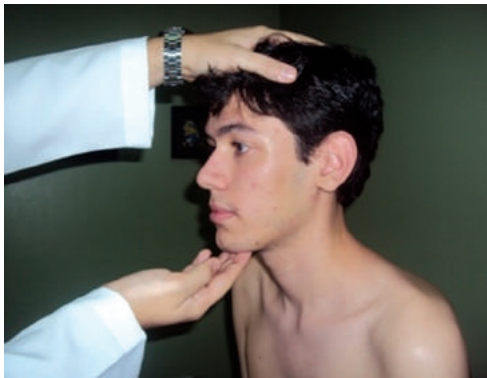F: palpação dos linfonodos espinhais



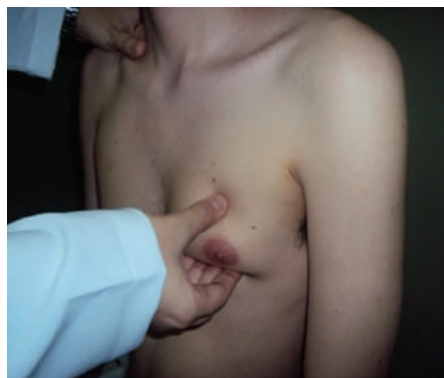G



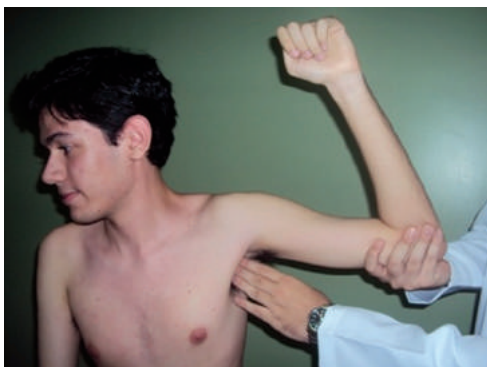H



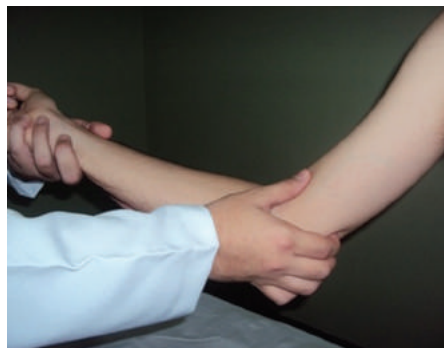I



J



K



L

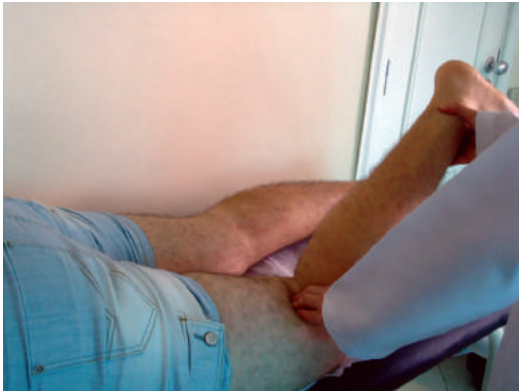**G/H:** palpação dos linfonodos submandibulares

**I:** palpação dos linfonodos mentonianos

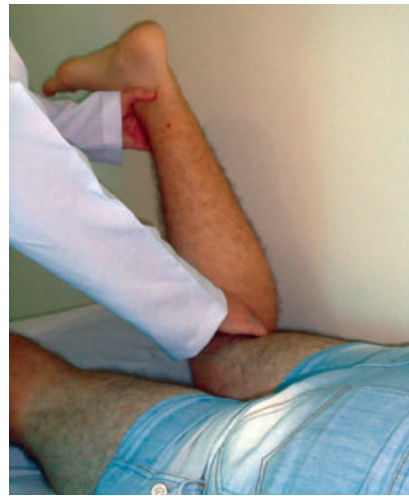**J:** palpação dos linfonodos retro-peitorais

**K:** palpação dos linfonodos axilares

**L:** palpação dos linfonodos epitrocleanos



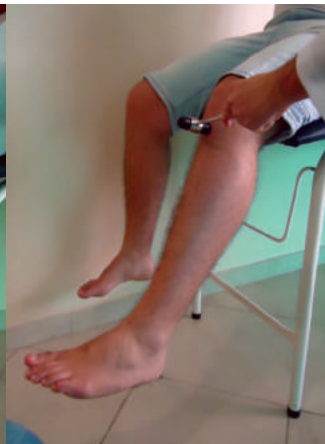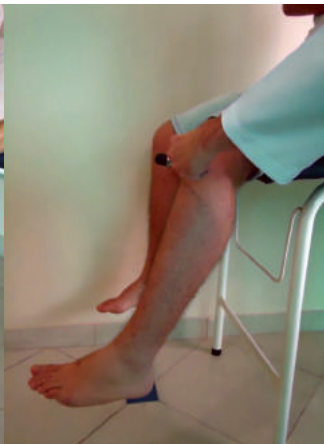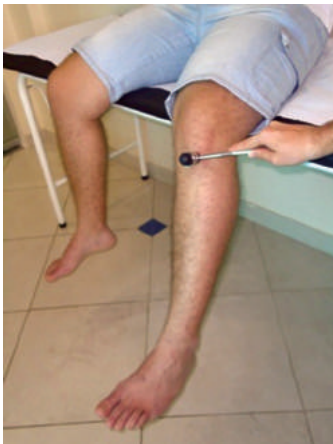**M**



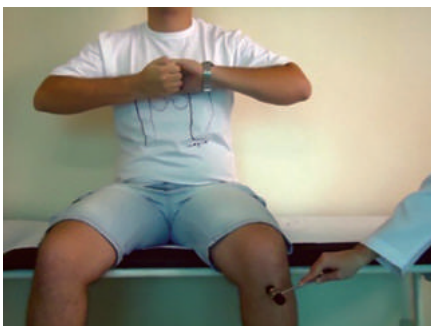**N**

**M/N:** palpação dos linfonodos poplíteos

## PROPEDÊUTICA DOS REFLEXOS



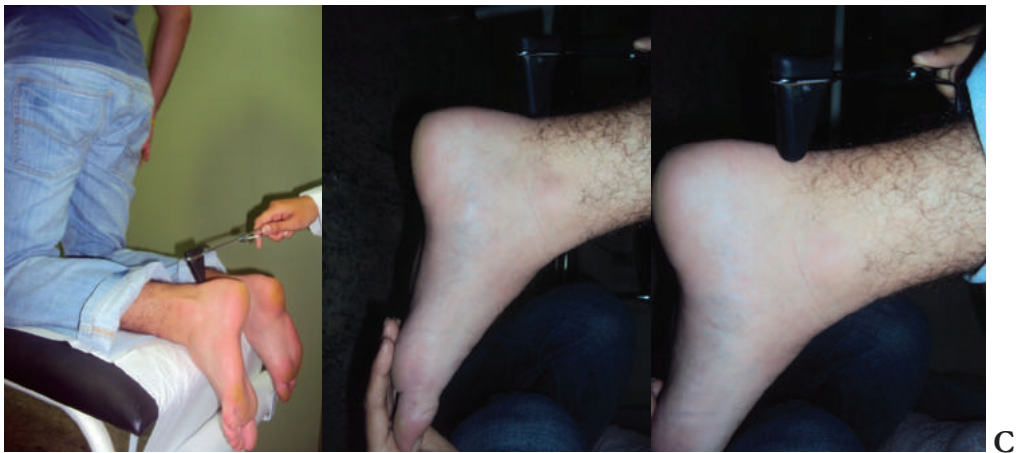**A**



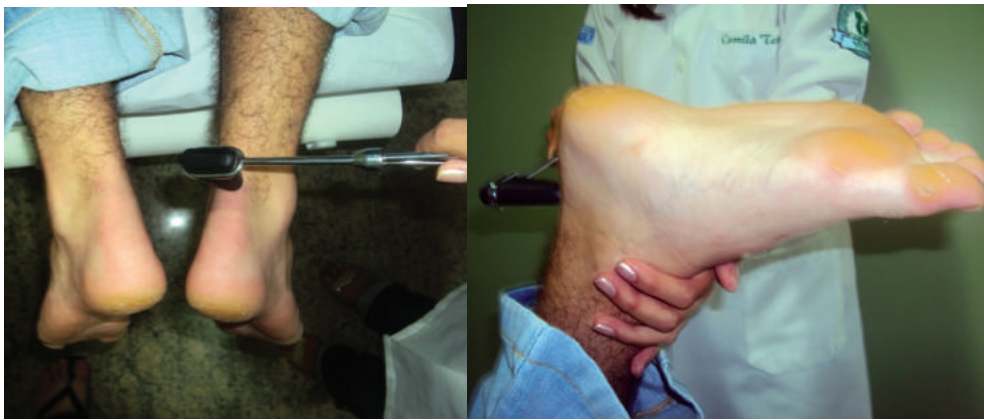**B**

**A:** Técnica para testar o reflexo patelar

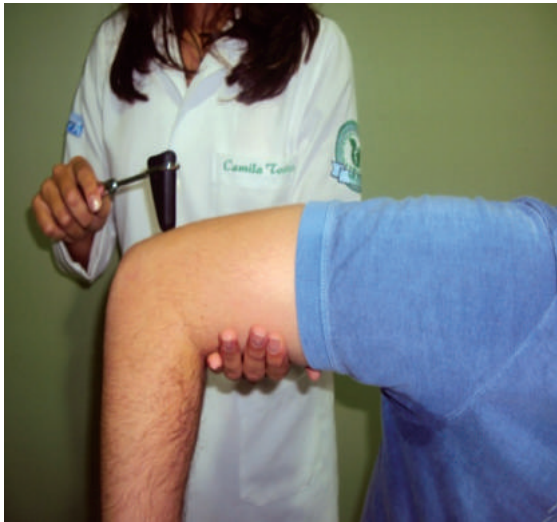**B:** Manobra de Jendrassik



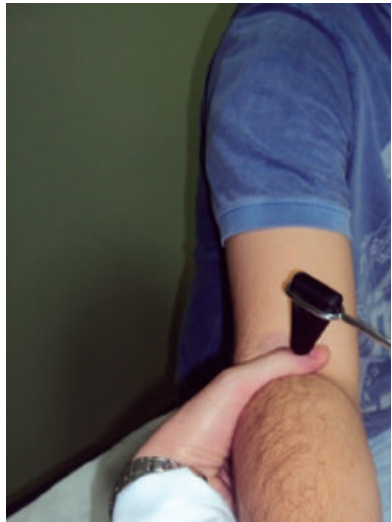
C



D



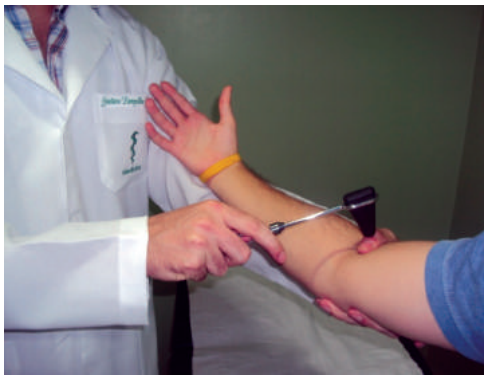E



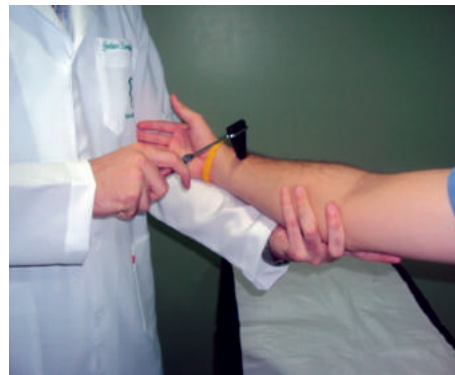F

- C: Técnica para testar o reflexo aquileu
- D: Técnica para testar o reflexo aquileu
- E: Técnica para testar o reflexo tricipital
- F: Técnica para testar o reflexo bicipital

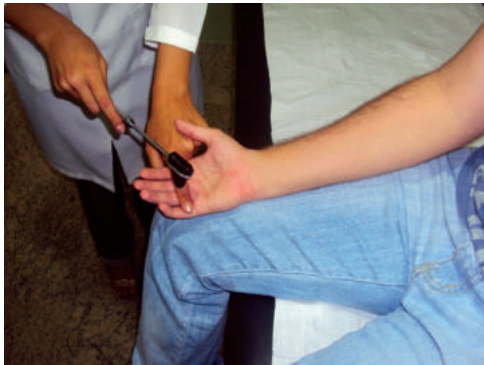



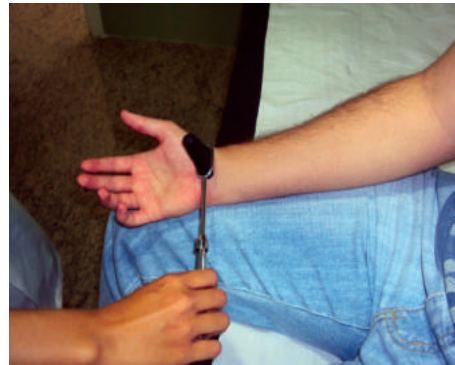G



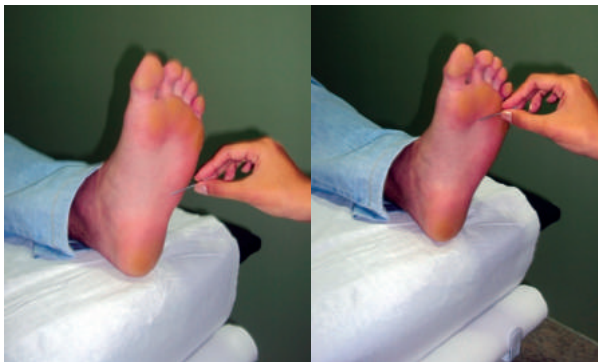H



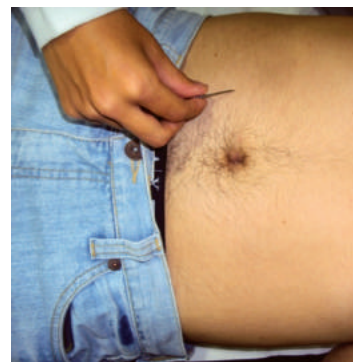I



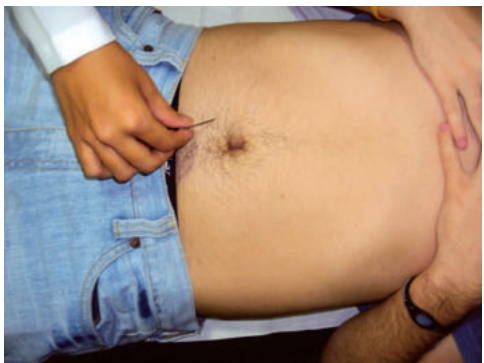J



K



L



M

G: Técnica para testar o reflexo bicipital

H: Técnica para testar o reflexo braquiorradial

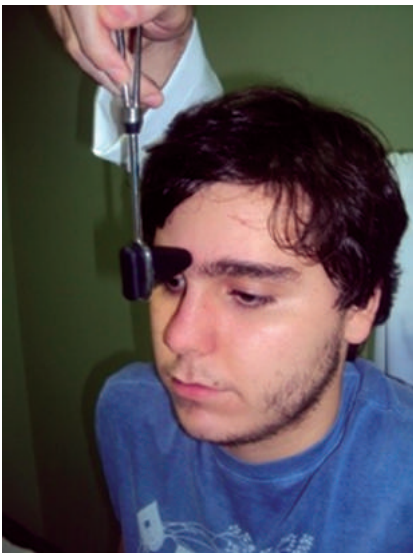I: Técnica para testar o reflexo flexor do punho

J: Técnica para testar o reflexo flexor do punho

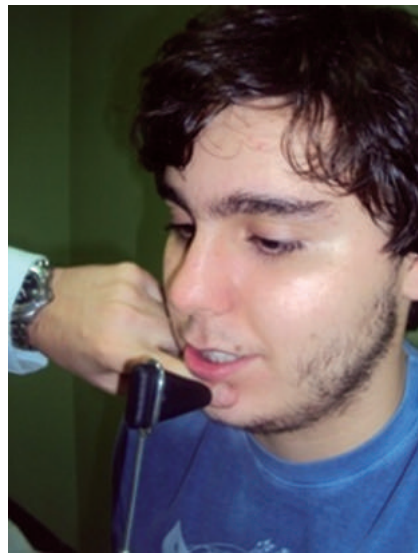
K: Técnica para testar o reflexo cutâneo plantar

L: Técnica para testar o reflexo cutâneo abdominal

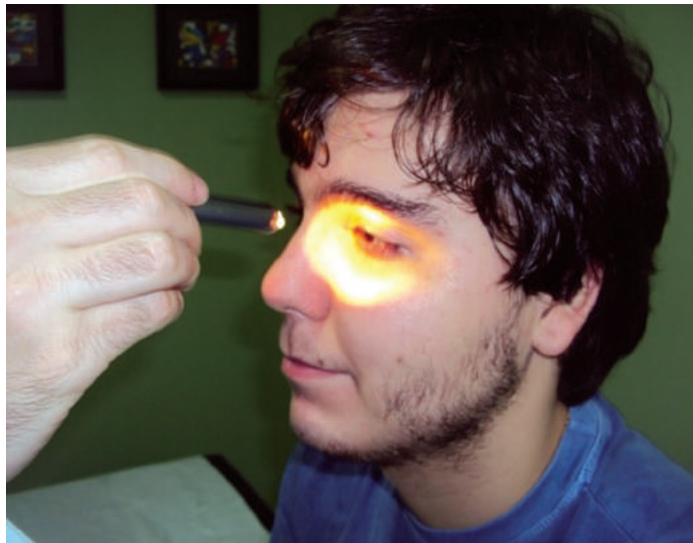M: Técnica para testar o reflexo cutâneo abdominal



A



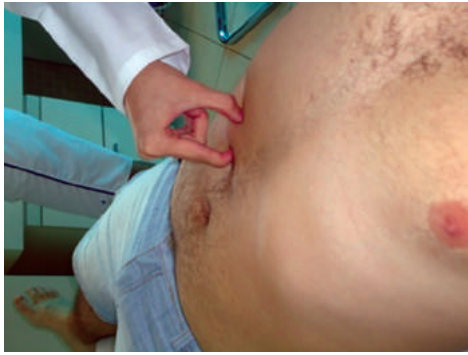B



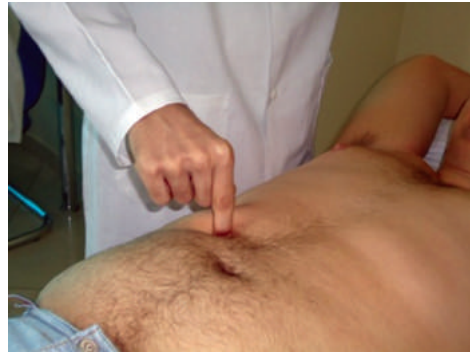C

- A: Técnica para testar o reflexo glabellar ou nasopalpebral  
B: Técnica para testar o reflexo masseterino ou mandibular  
C: Técnica para testar o reflexo fotomotor

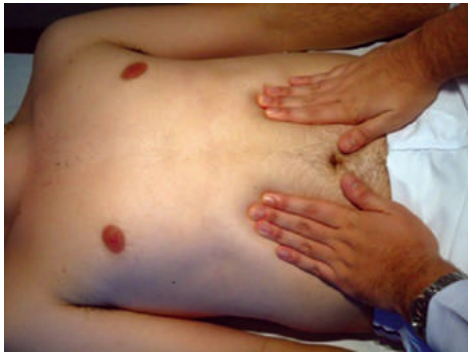## PROPEDÊUTICA ABDOMINAL:



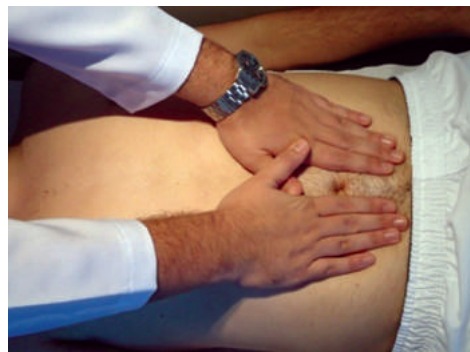A



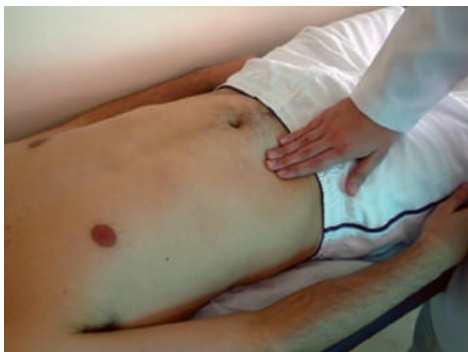B



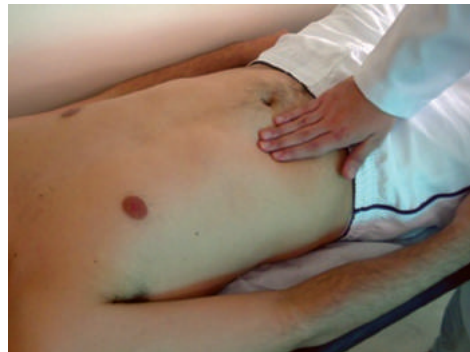C



D



E



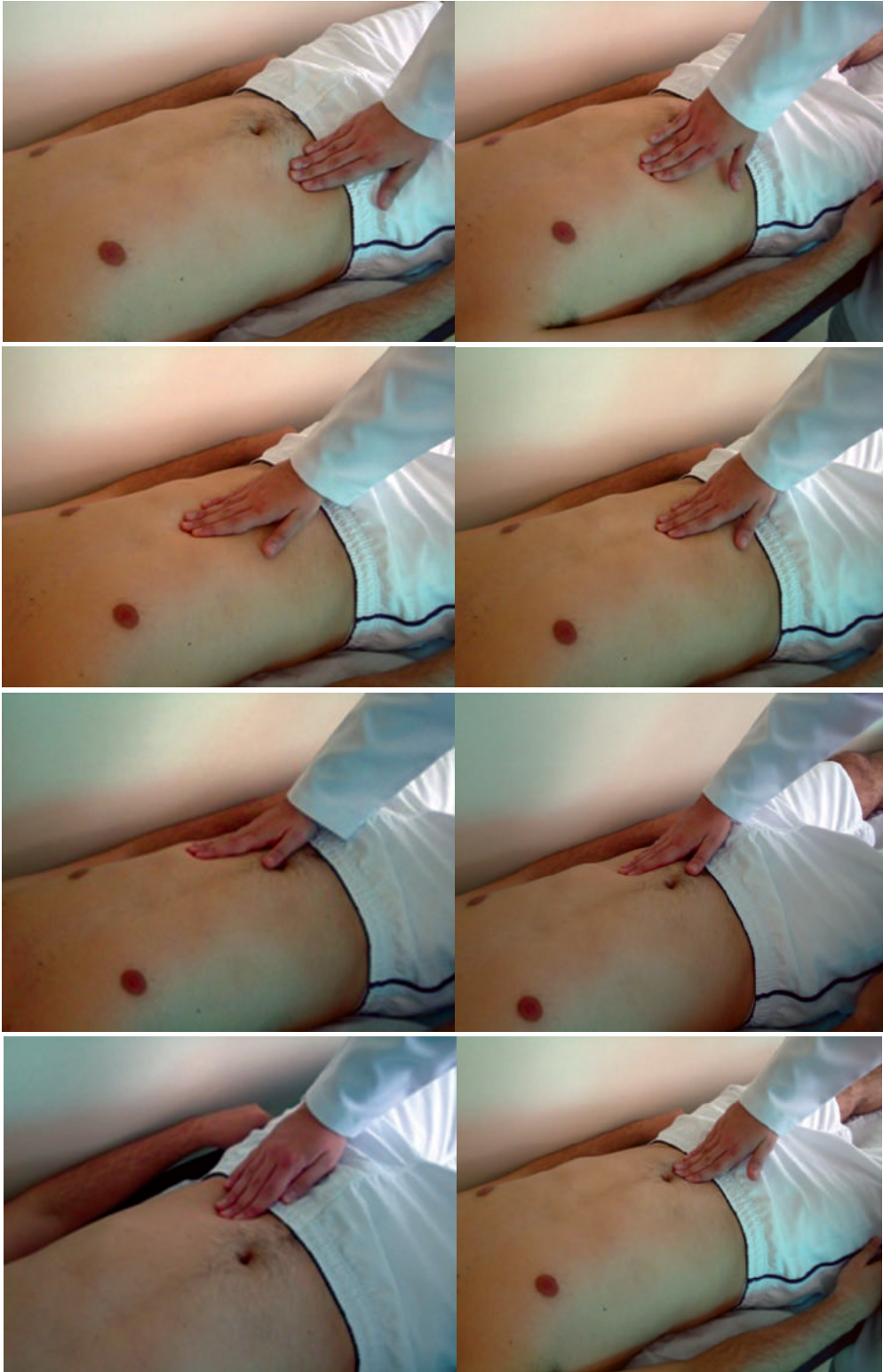F

A/B: Palpação superficial do abdômen : avaliação da espessura da parede abdominal

C/D: Palpação superficial do abdômen : avaliação da resistência abdominal (método bimanual)

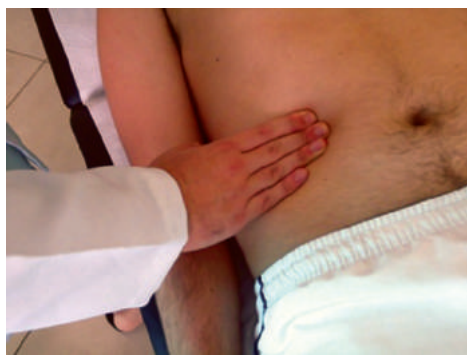E/F: Palpação superficial do abdômen : avaliação da sensibilidade abdominal



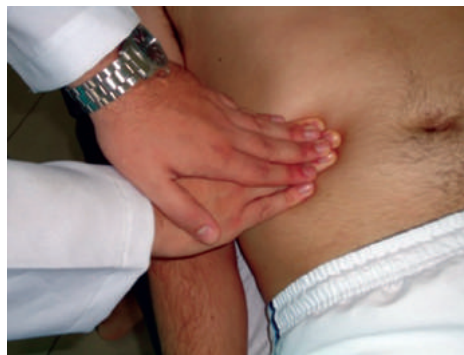



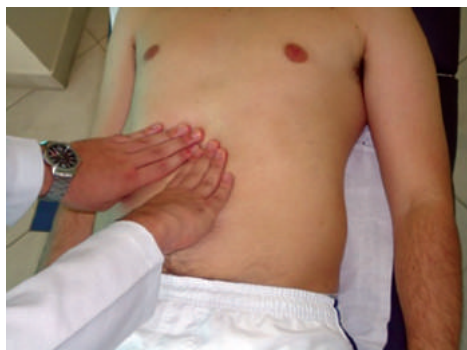## Sequência da palpação superficial



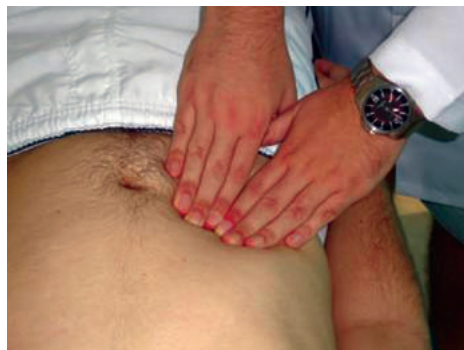A



B



C



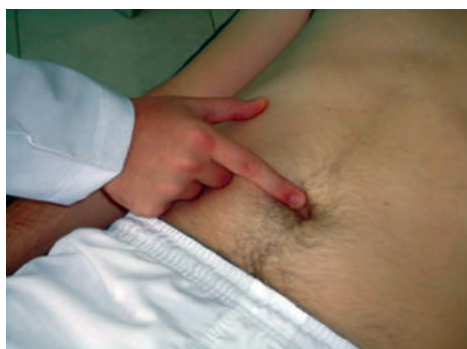D

A: Palpação profunda com uma das mãos

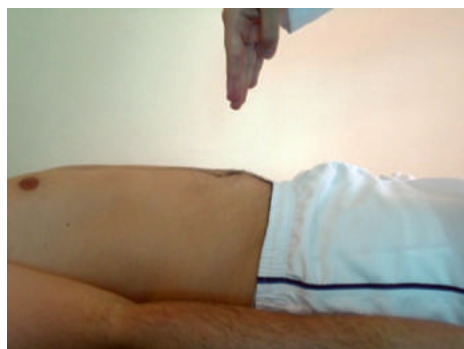
B: Palpação profunda com uma das mãos sobre a outra

C: Palpação profunda com duas mãos estiradas e oblíquas

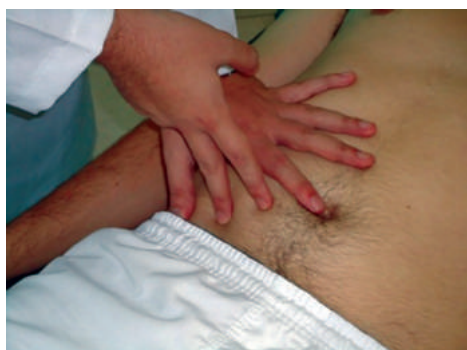D: Palpação profunda com duas mãos estiradas e oblíquas



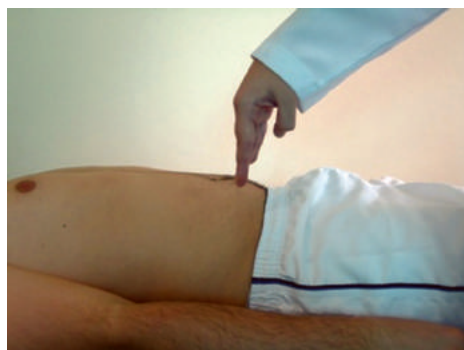A



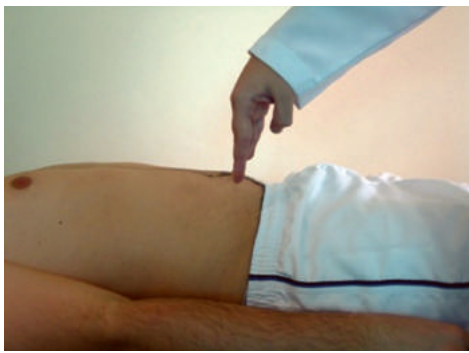
D



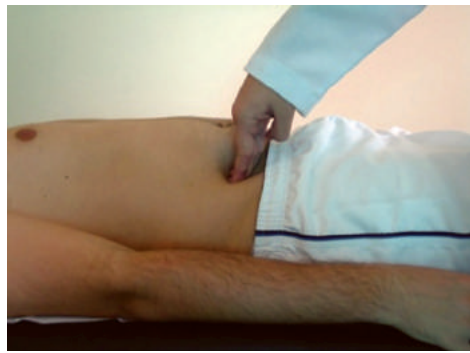
B



E

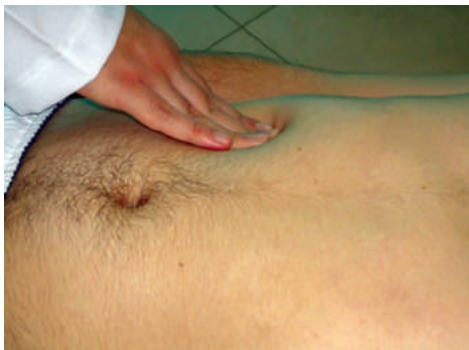

C

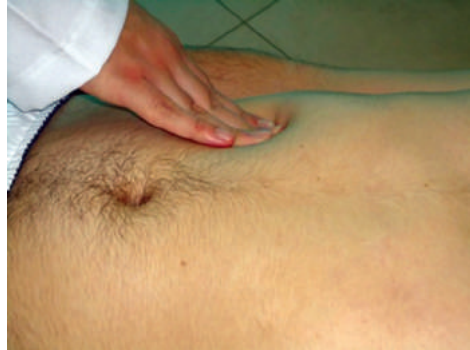

F

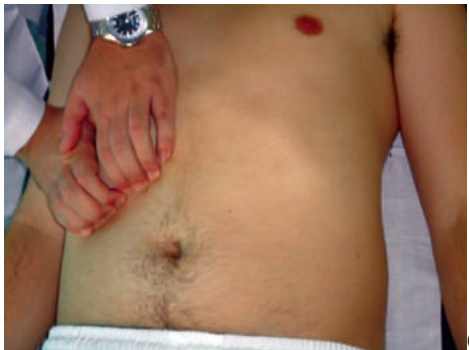A, B e C: Sequência da localização do ponto de McBurney  
 D, E e F: Sequência da manobra de Blumberg



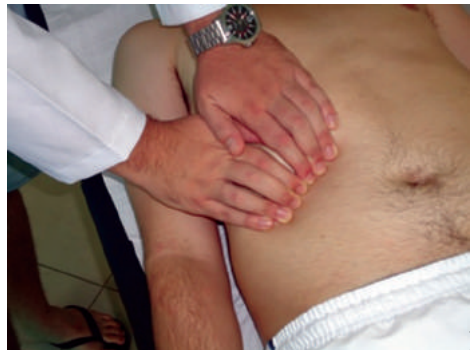A



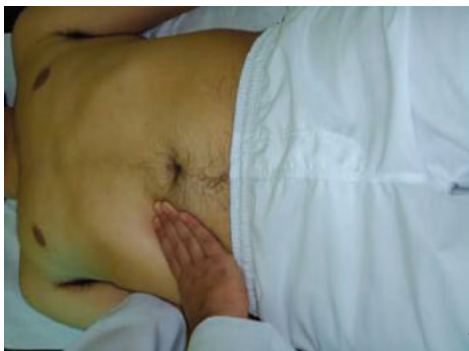
B



C

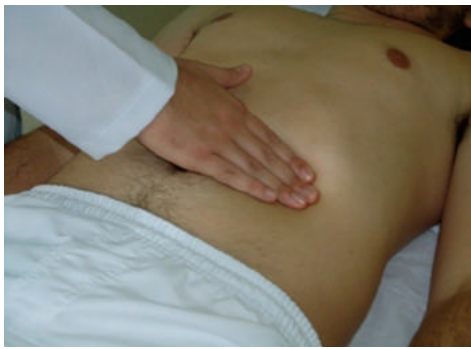

D

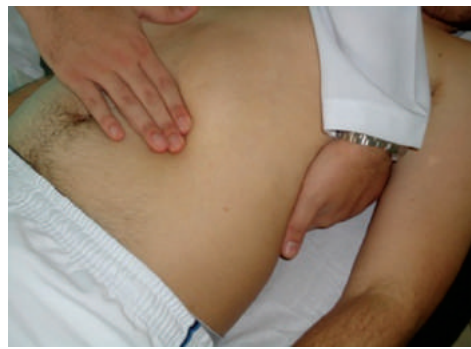

E

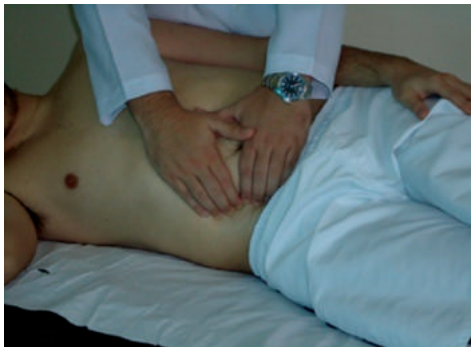- A: Palpação simples do fígado
- B: Palpação simples do fígado
- C: Palpação do fígado: método de Mathieu-Cardarelli
- D: Palpação do fígado: método de Mathieu-Cardarelli
- E: Palpação do fígado: método de Lemos Torres



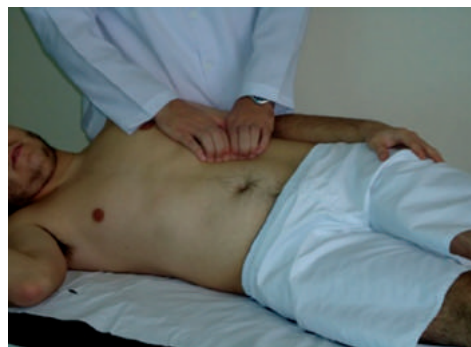A



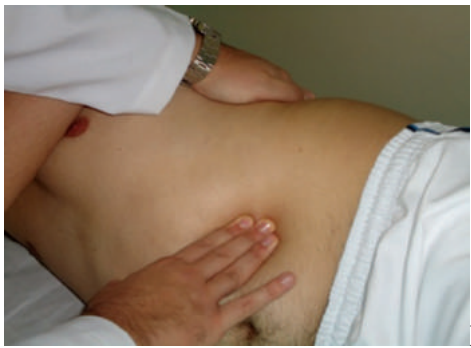B



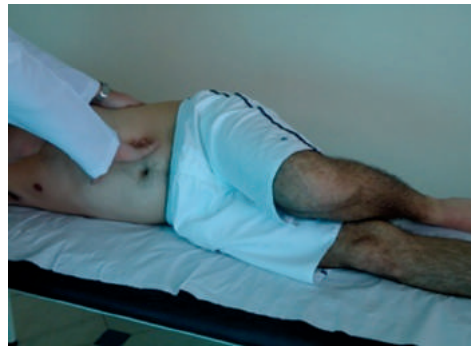C



D



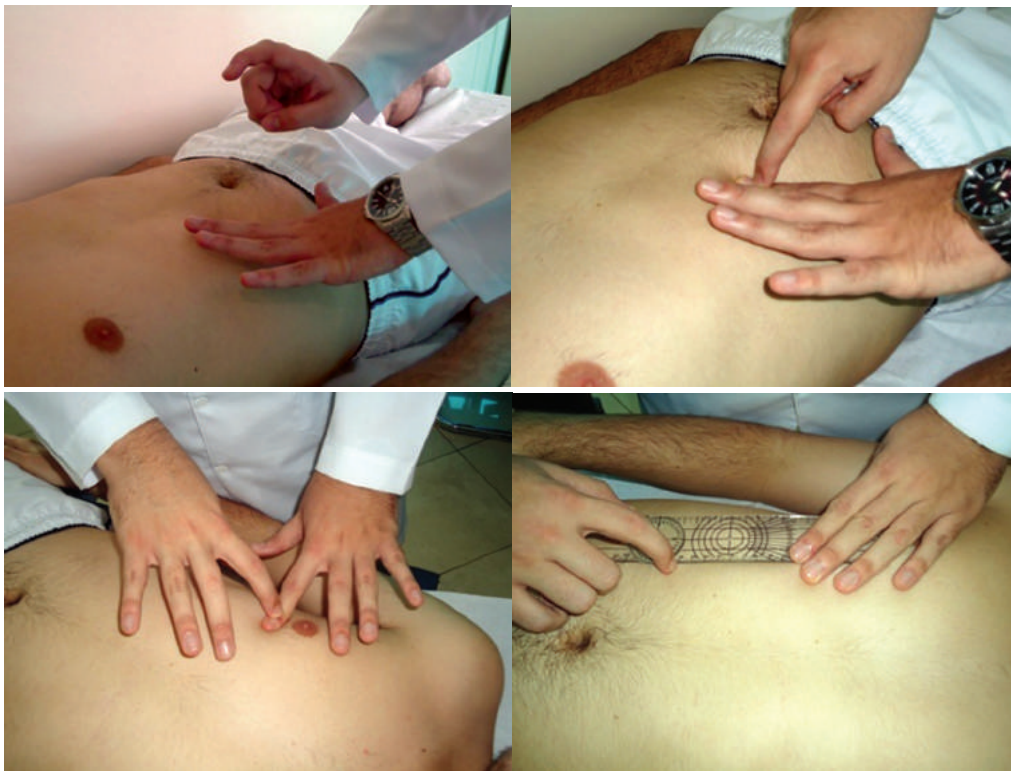E



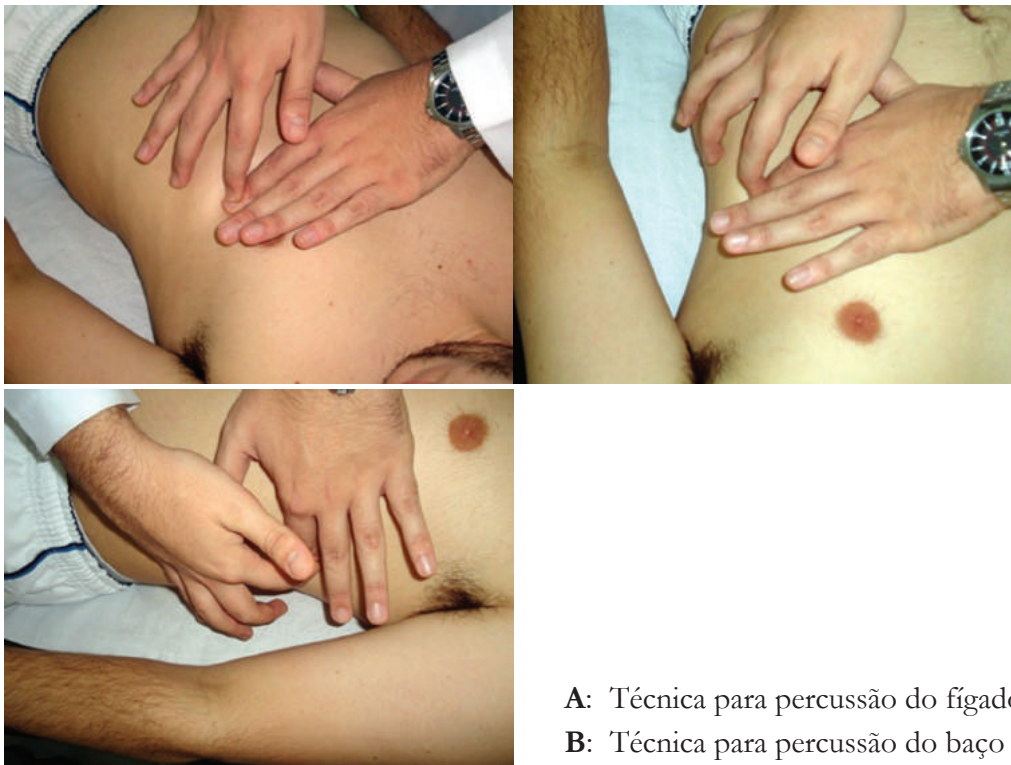F

- A: Técnica para palpação do baço – processo simples
- B: Técnica para palpação do baço em decúbito dorsal
- C: Técnica para palpação do baço: método de Mathieu-Cardarelli
- D: Técnica para palpação do baço: método de Mathieu-Cardarelli
- E: Técnica para palpação do baço em decúbito lateral direito
- F: Técnica para palpação do baço na posição diagonal de Schuster





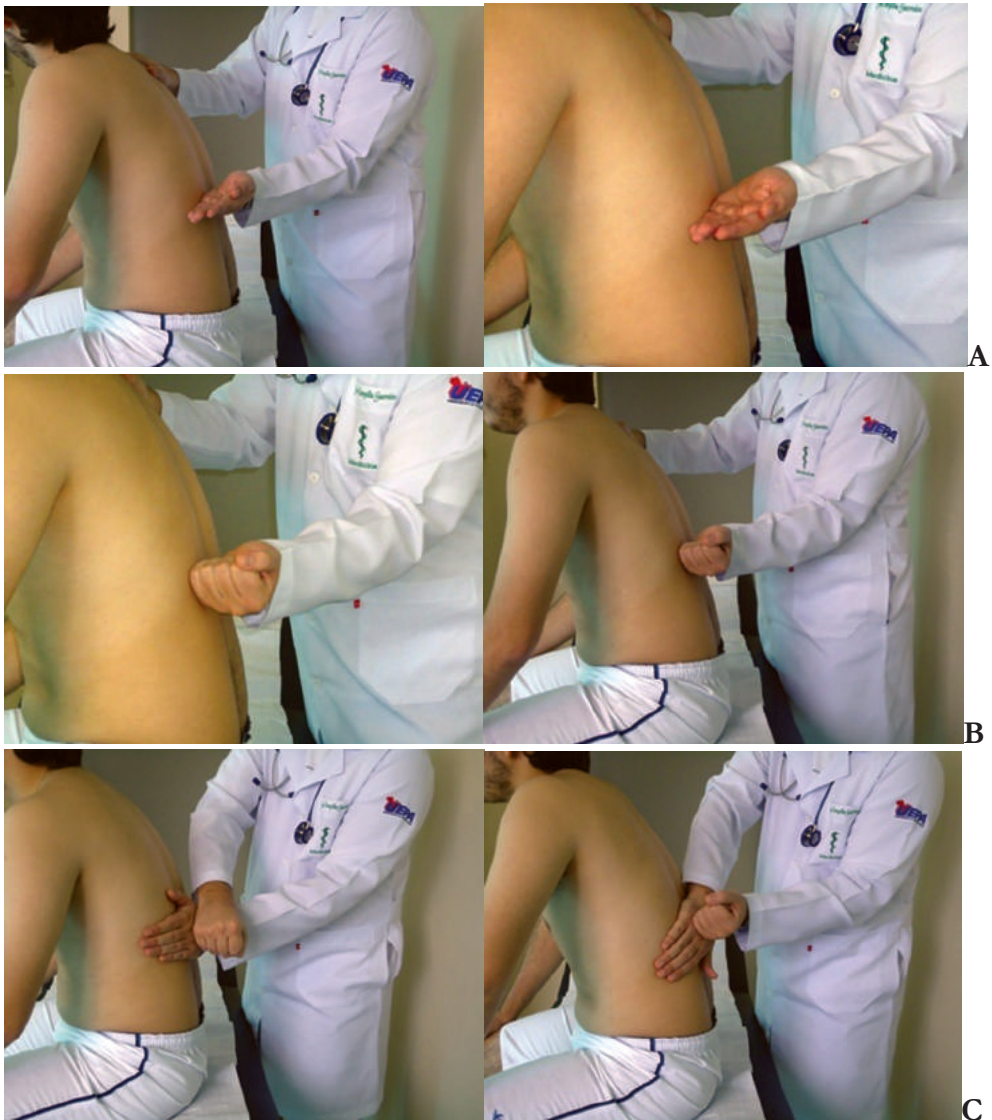A



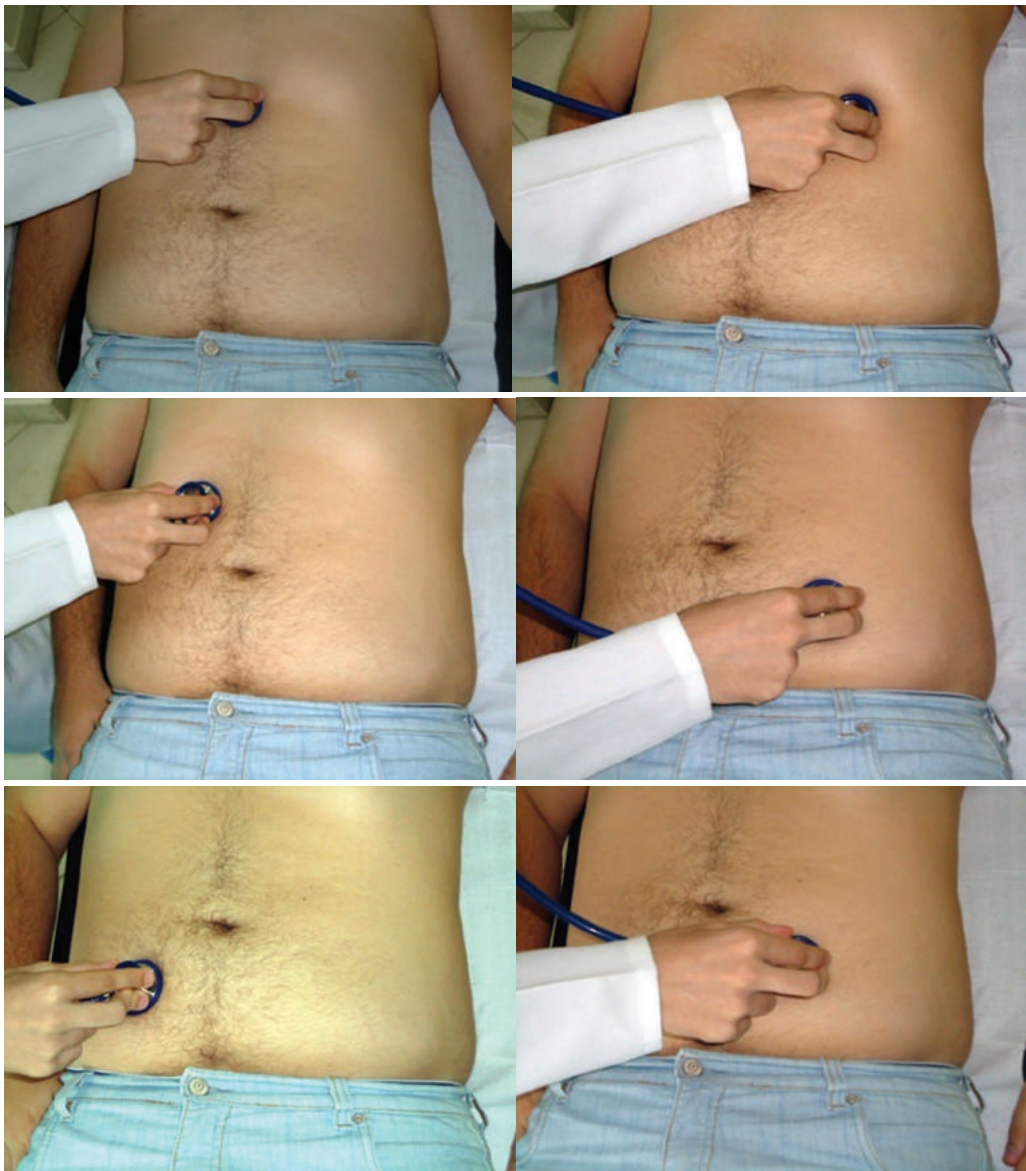B

A: Técnica para percussão do fígado

B: Técnica para percussão do baço

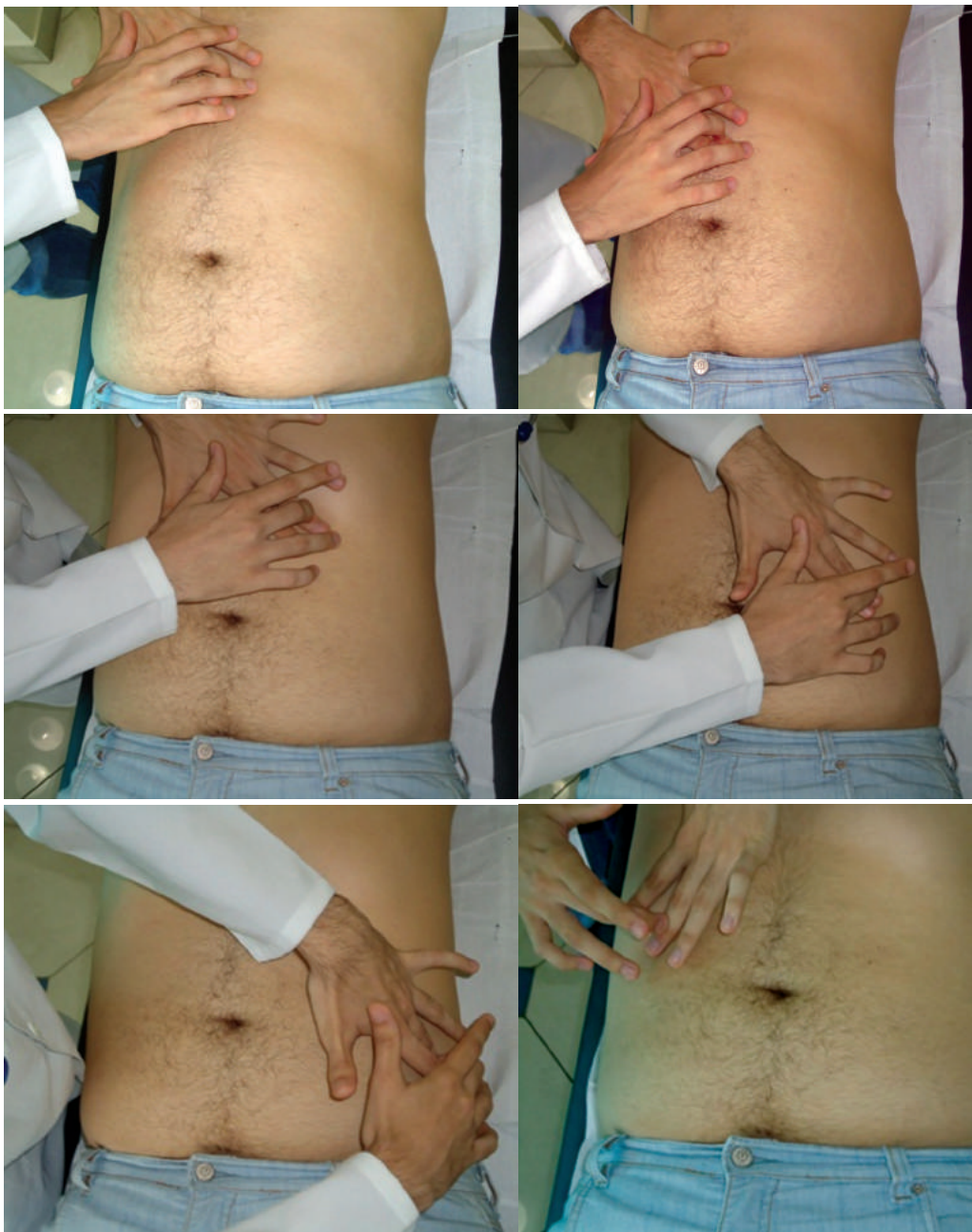

- A:** Técnica de percussão do rim – pesquisa do sinal de Giordano
- B:** Técnica de percussão do rim – punho percussão de Murphy
- C:** Técnica de percussão do rim – punho percussão de Murphy com interposição da mão do examinador (percussão indireta)



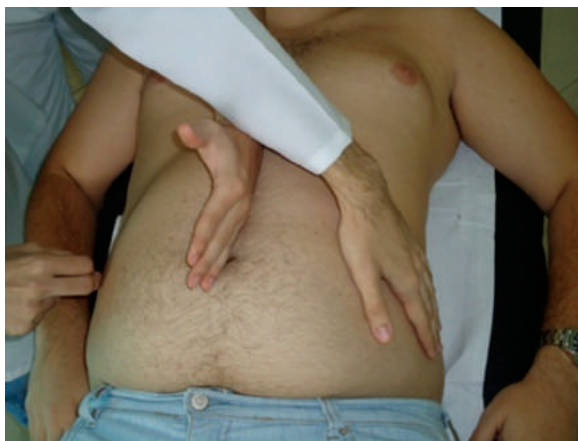Técnica para avaliação da peristalse intestinal



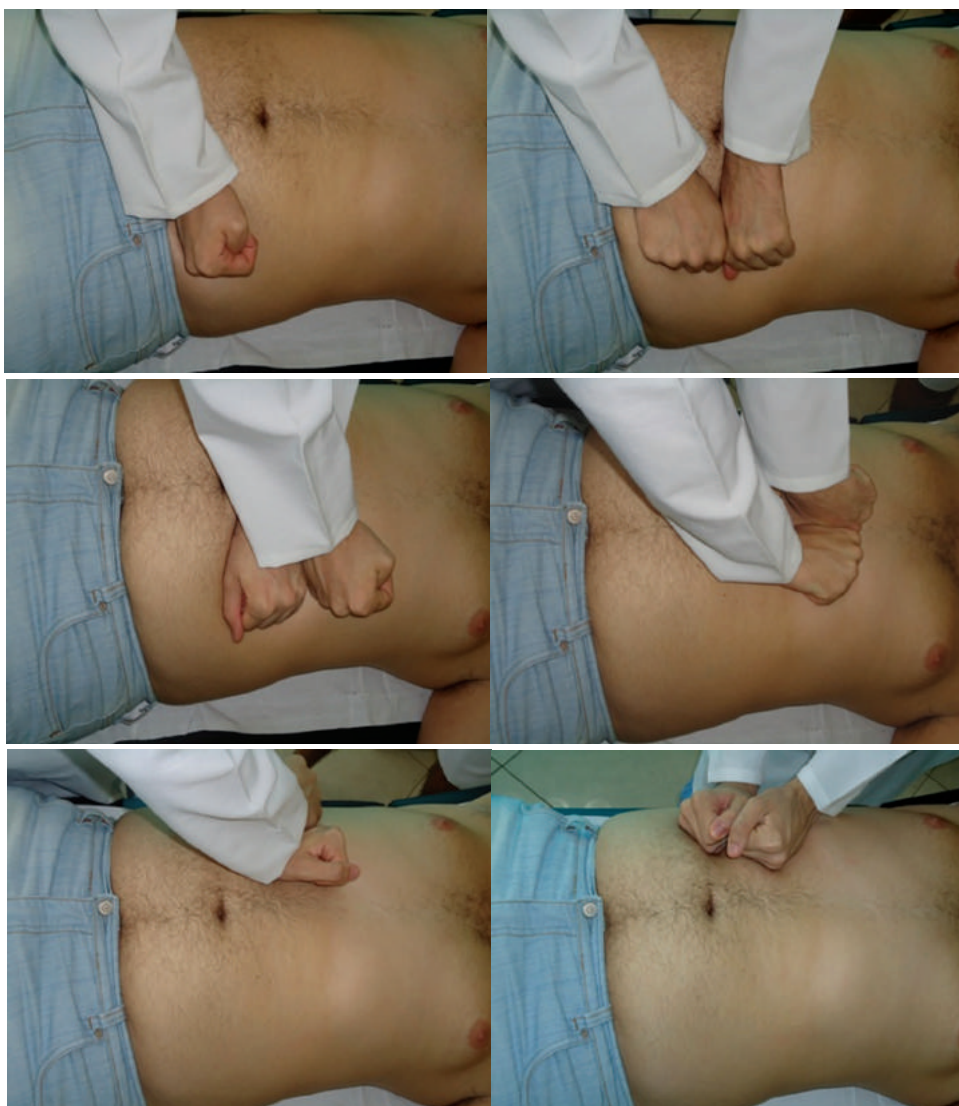

Técnica para percussão abdominal

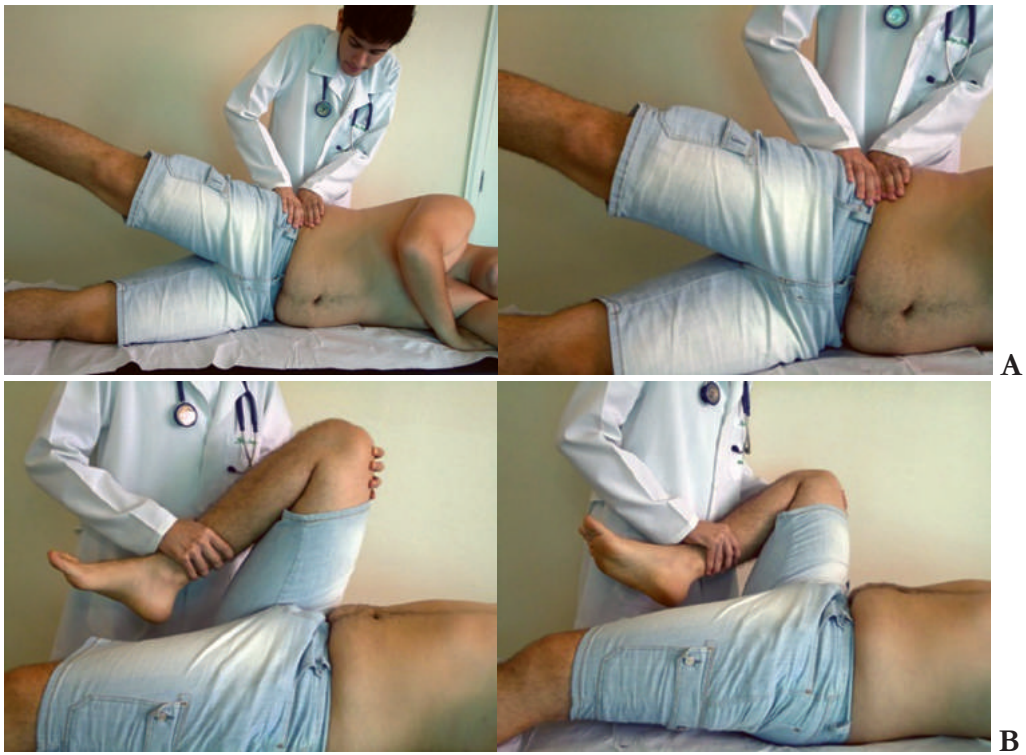



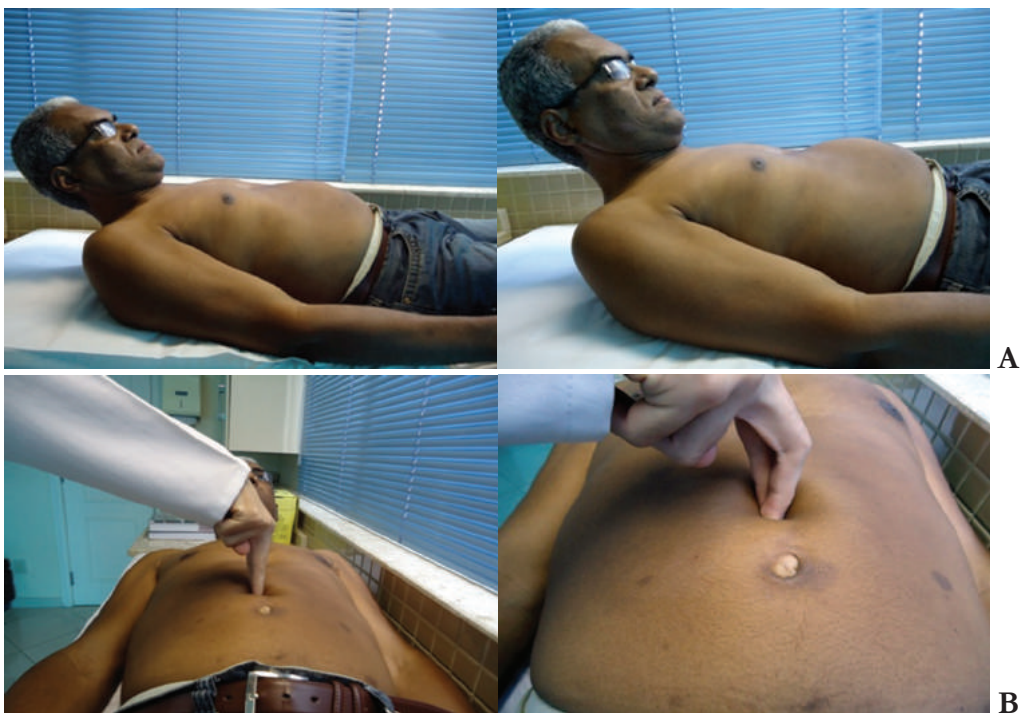Técnica do sinal de piparote para a pesquisa de ascite



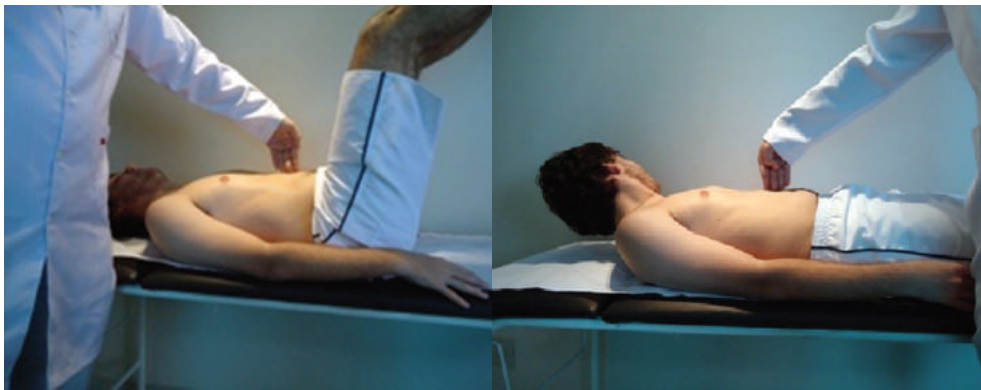
Sequência da manobra de Rovsing



**A:** Técnica para exame do iliopsoas  
**B:** Técnica para exame do obturador

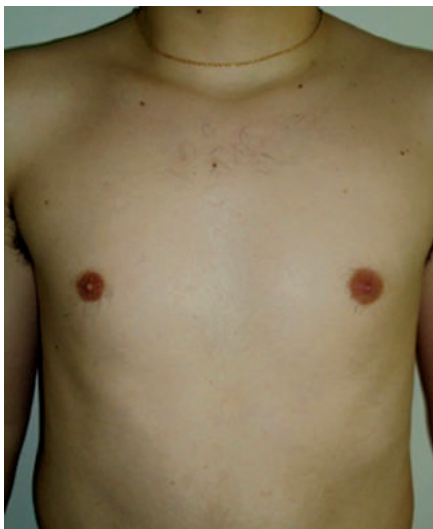

**A:** Técnica para avaliação da diástese dos retos abdominais  
**B:** Sulco de separação dos retos abdominais

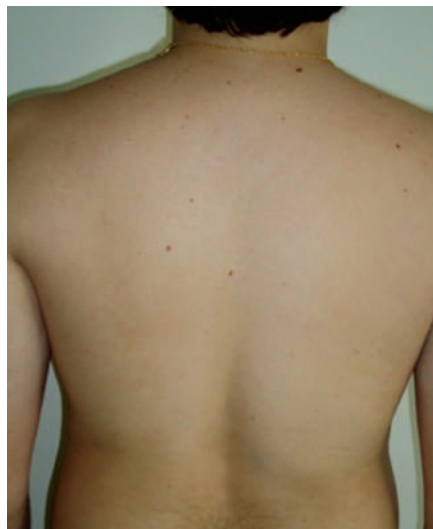

C

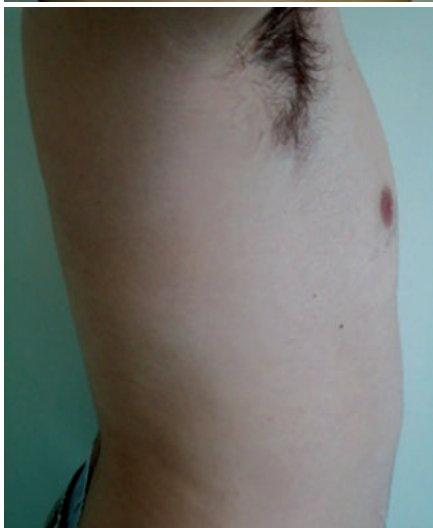C: Técnica para avaliação da diástese dos retos abdominais



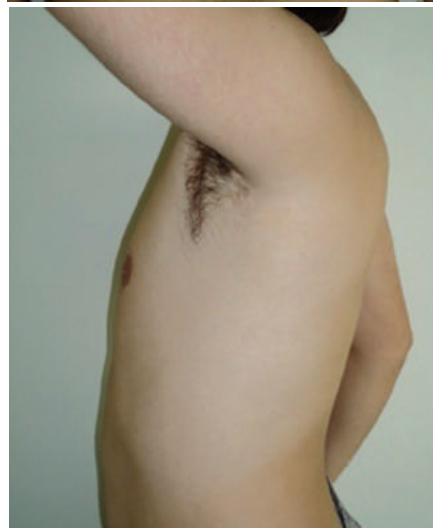A



B



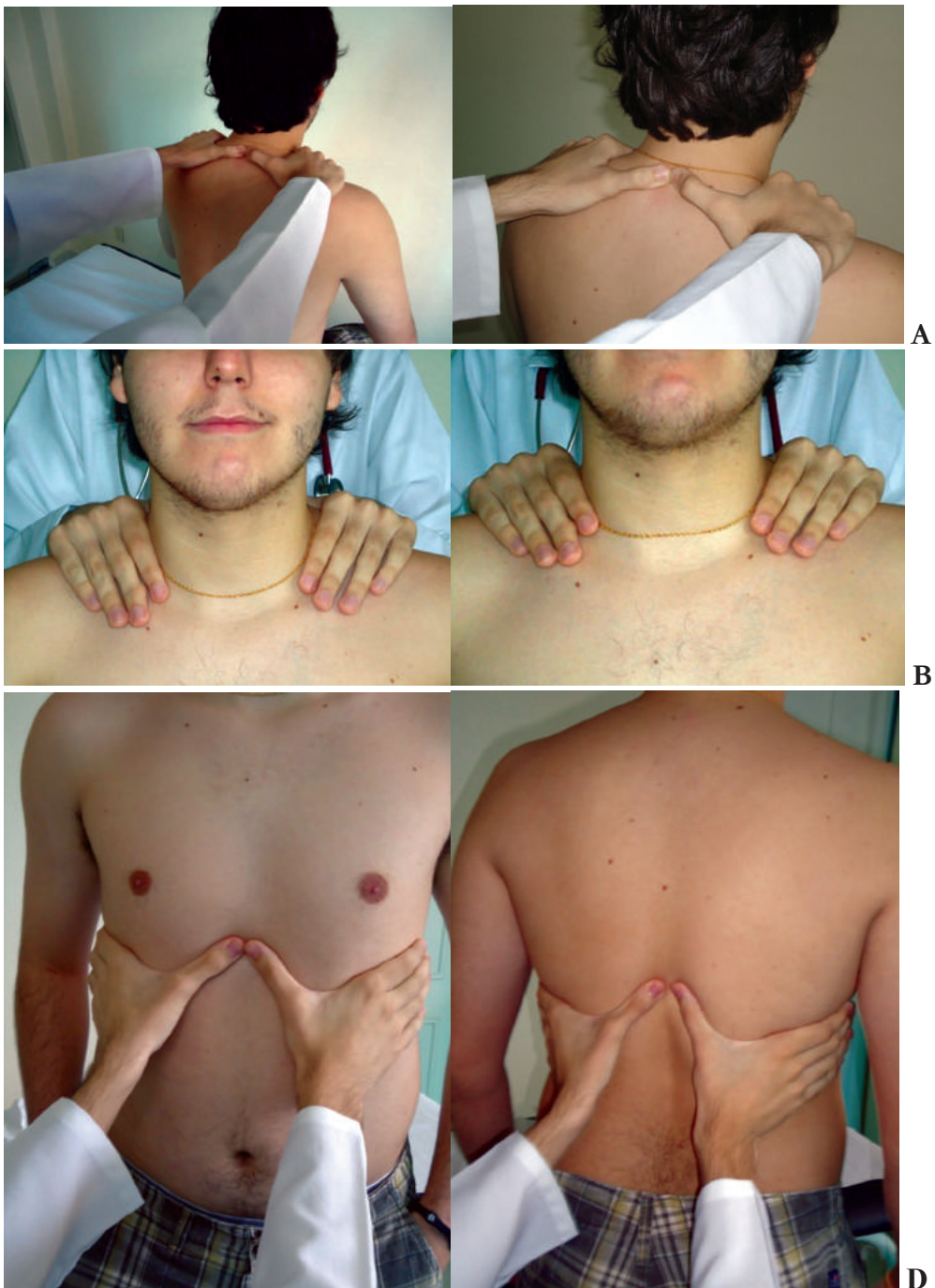C



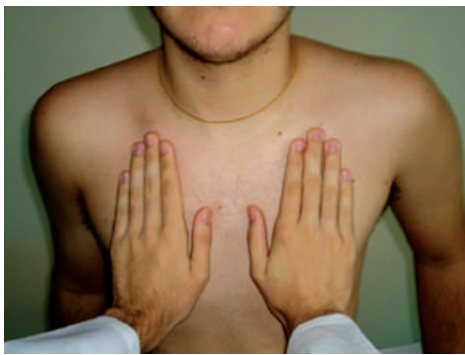D

- A: Vista anterior do tórax
- B: Vista posterior do tórax
- C: Vista lateral direita do tórax
- D: Vista lateral esquerda do tórax

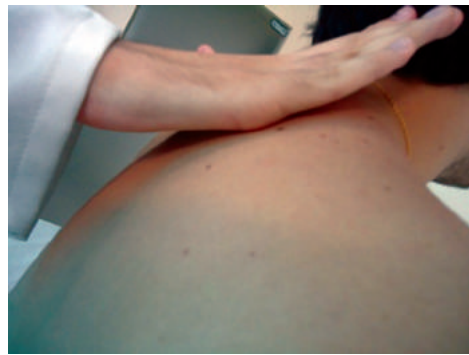



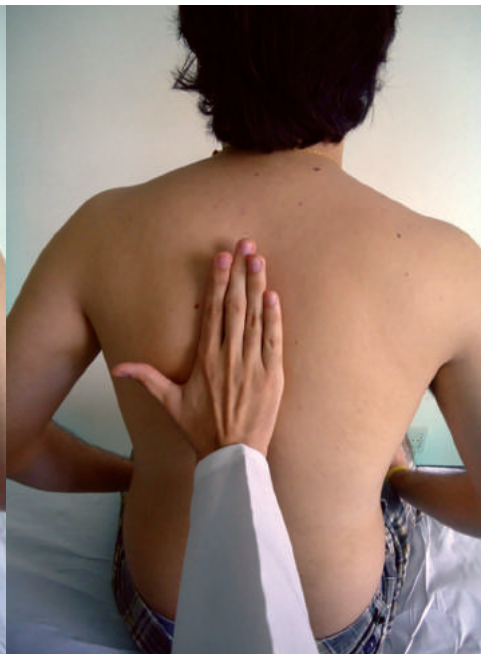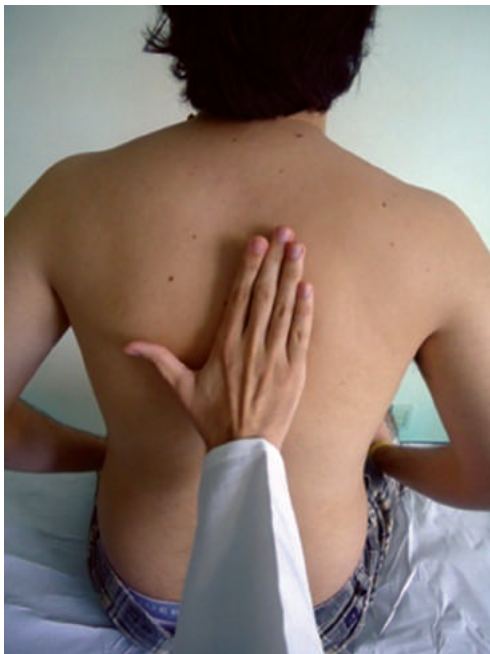
- A:** Pesquisa da expansibilidade dos ápices pulmonares – manobra de Ruault  
**B:** Pesquisa da expansibilidade dos ápices pulmonares – manobra de Ruault  
**C:** Técnica para avaliação da expansibilidade das bases: região anterior e posterior do tórax



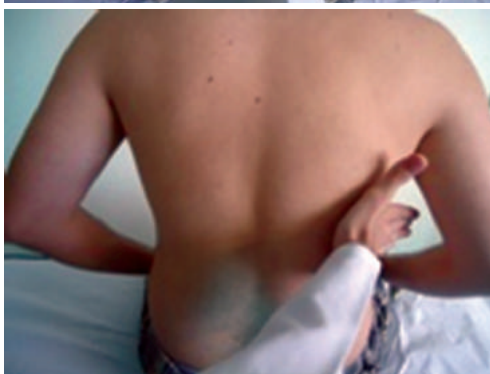
A



B

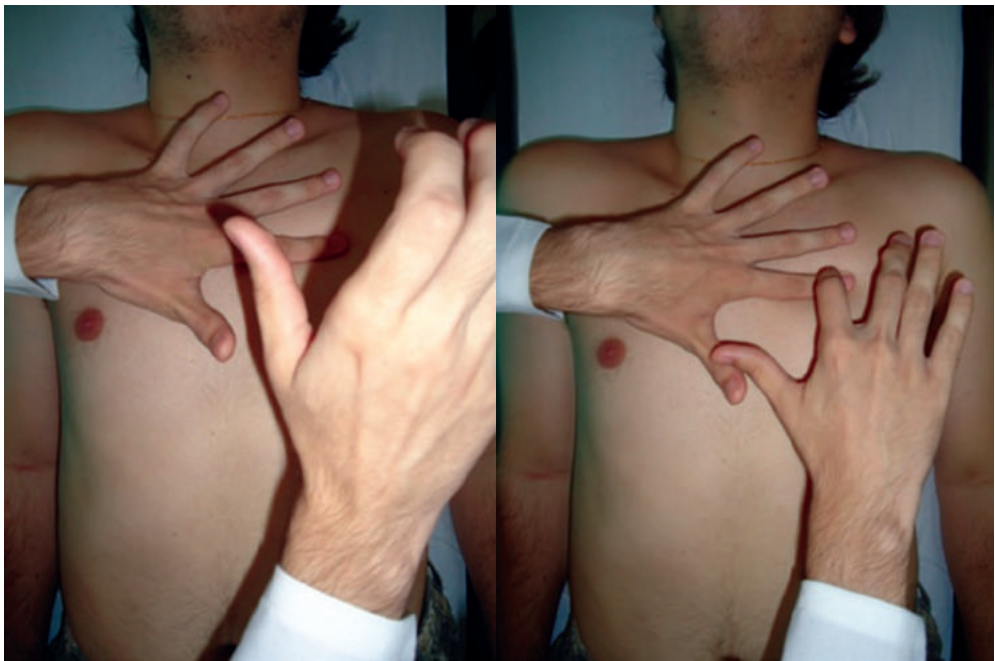


C

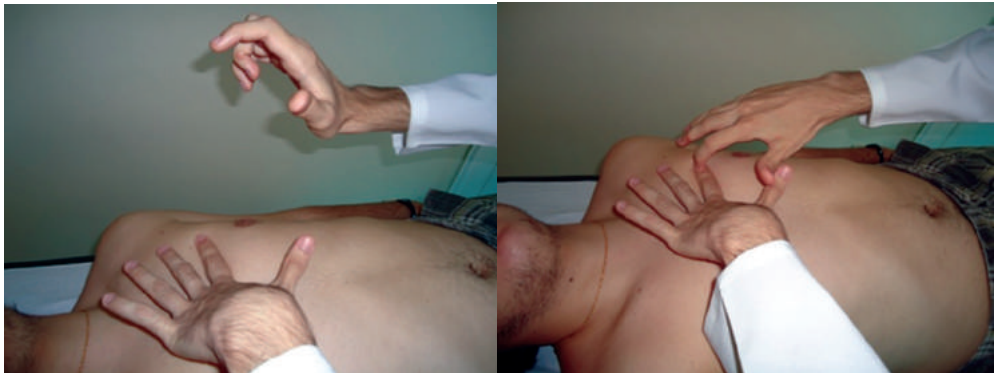

D

- A: Técnica para avaliação da expansibilidade das regiões infraclaviculares e mamárias
- B: Técnica para palpação do frêmito toracovocal
- C: Técnica para palpação do frêmito toracovocal
- D: Técnica para palpação do frêmito tóracovocal



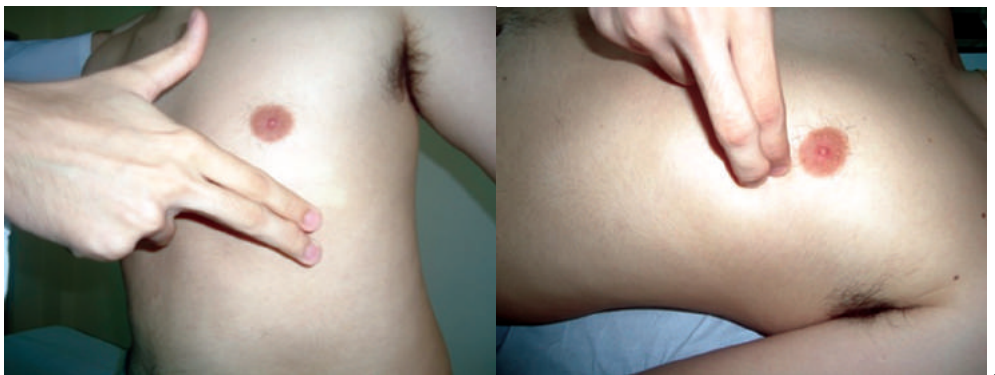A



B

A: Técnica da percussão dígito-digital do tórax

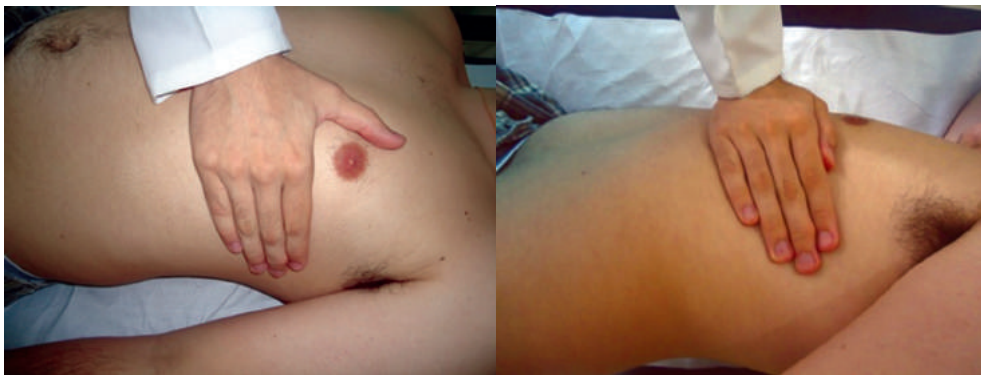B: Técnica da percussão dígito-digital do tórax



A

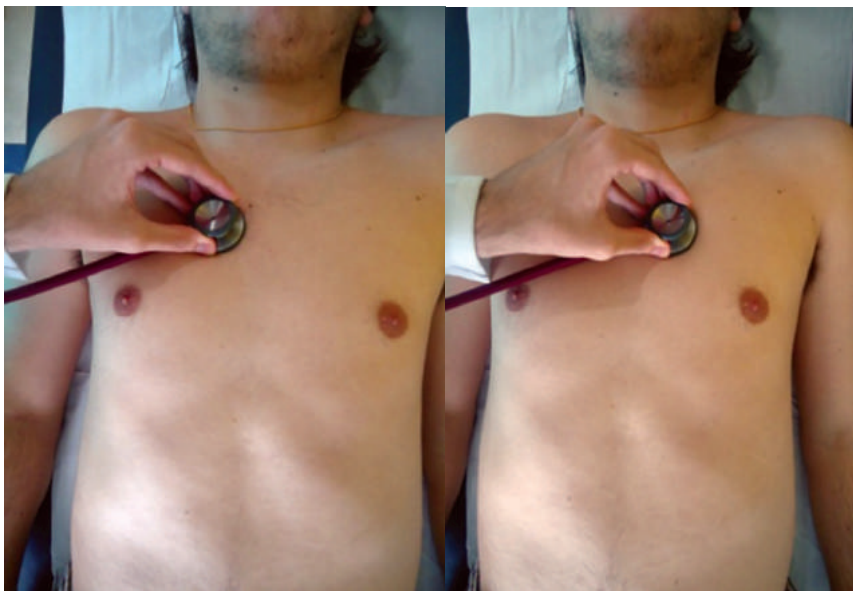
A: Técnica para localização do *ictus*



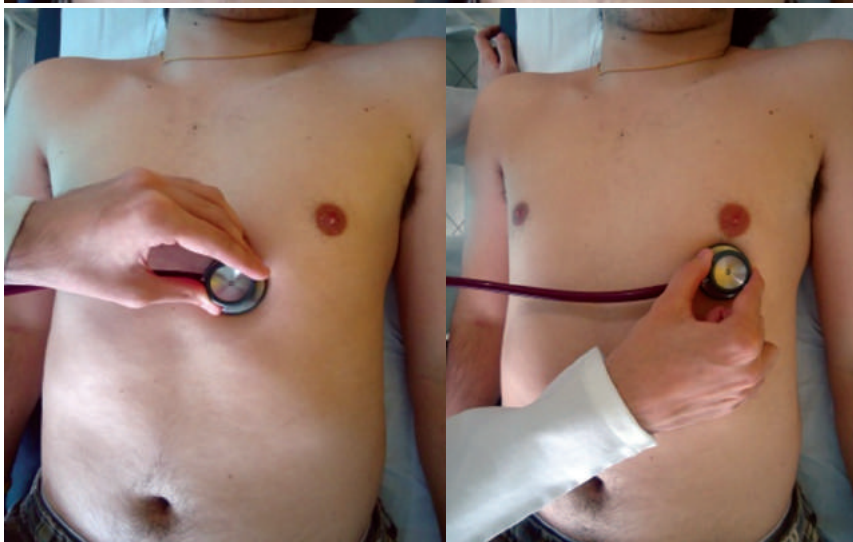


**B**

**B:** Técnica para palpação do precórdio



**A**



**B**

**A:** Focos de ausculta: aórtico e pulmonar respectivamente

**B:** Focos de ausculta: tricúspide e mitral respectivamente

# 33

## Termos Médicos

### A

**Abscesso:** coleção de pus produzida em geral por uma infecção bacteriana. Pode se formar em diferentes regiões do organismo (cérebro, osso, pele, músculo). Pode causar febre, calafrios, tremores e vermelhidão e dor na área afetada.

**Adenomegalia:** crescimento de linfonodos.

**Afasia:** sintoma neurológico caracterizado pela incapacidade de expressar-se ou interpretar a linguagem falada ou escrita. Pode ser produzida quando certas áreas do córtex cerebral sofrem uma lesão (tumores, hemorragias, infecções, etc.). Pode ser classificada em afasia de expressão ou afasia de compreensão.

**Afta:** perda de substância no epitélio mucoso causando ulceração superficial. Geralmente, ocorre na cavidade oral.

**Amaurose:** perda total da visão.

**Ambliopia:** perda parcial da visão.

**Amenorreia:** falta de menstruação por mais de 3 ciclos.

**Amigdalite:** inflamação ou infecção das amígdalas, que pode ser causada por bactérias, vírus, fungos, etc.

**Anexite:** inflamação dos ovários e/ou das trompas de Falópio (tubas uterinas), também denominados anexos uterinos.

**Angina:** inflamação dos elementos linfáticos da garganta (amígdalas, úvula). Também é um termo utilizado para se referir à sensação opressiva que decorre da isquemia (falta de oxigênio) do músculo cardíaco (angina do peito).

**Anorexia:** perda do apetite ou do desejo de ingerir alimentos. Anorexia nervosa: distúrbio alimentar caracterizado por uma alteração da imagem corporal associado à anorexia.

**Anosmia:** abolição do olfato.

**Anúria:** débito urinário (<50 ml nas 24 h).

**Apneia:** diz-se quando o indivíduo para de respirar.

**Artralgias:** dores articulares.

**Artrite:** processo inflamatório das articulações.

**Ascite:** acúmulo de líquido na cavidade abdominal.

**Astenia:** sensação de fraqueza.

**Aura:** transtorno subjetivo precursor de ataque epilético.

**Azia ou pirose:** sensação de calor ou queimadura no esôfago inferior, coincidente com regurgitação que pode chegar à boca, mas que geralmente não ultrapassa a faringe.

## B

**Balanopostite:** inflamação da glândula e do prepúcio. Produz dor e secreção de pus. Pode ser de origem traumática ou infecciosa.

**Bartolinite:** inflamação das glândulas de Bartolin, que são glândulas acessórias dos genitais externos femininos. Causa dor e abaulamento da região e pode requerer drenagem cirúrgica.

**Blenorragia:** infecção transmitida sexualmente, produzida por uma bactéria chamada *Neisseria gonorrhoeae*, que se manifesta por secreção purulenta drenada através da uretra. Se não tratada adequadamente pode produzir problemas mais sérios, como infecção crônica e esterilidade.

**Borborismos:** ruídos gasosos provocados por aumento de peristaltismo intestinal.

**Bradycardia:** diminuição da frequência cardíaca a menos de 60 batimentos por minuto.

**Briquismo/bruxismo:** ato de ranger os dentes.

## C

**Cacosmia:** sentir mau cheiro.

**Cãimbras:** contrações involuntárias, espasmódicas e dolorosas de um ou mais músculos.

**Caquexia:** estado de extrema magreza com comprometimento do estado geral do paciente (ex: doenças consuntivas).

**Cefaleia:** dor de cabeça.

**Celulite:** inflamação aguda das estruturas cutâneas, incluindo o tecido adiposo subjacente, geralmente, produzida por um agente infeccioso e manifestada por dor, rubor, aumento da temperatura local, febre e mal estar geral.

**Cervicite:** inflamação infecciosa do colo uterino. Pode não apresentar sintomas ou pode manifestar-se por dor no baixo ventre, secreção vaginal purulenta, dor ou “pontadas” associadas ao coito (dispareunia).

**Cianose:** coloração azulada da pele e mucosa.

**Ciática/ciatalgia:** dor localizada na região lombar posterior, ou na região inferior das costas, referida secundariamente na porção posterior da coxa, panturrilha e tornozelo, associada em certas ocasiões à compressão do nervo ciático.

**Cirrose:** substituição do tecido normal de um órgão (frequentemente do fígado) por um tecido cicatricial fibroso. Deve-se a uma agressão persistente, infecciosa, tóxica ou metabólica, que produz perda progressiva das células funcionalmente ativas. Leva progressivamente à perda funcional do órgão.

**Cistalgia:** dor vesical.

**Cistite:** inflamação ou infecção da bexiga. É uma das infecções mais frequentes em mulheres, e manifesta-se por ardor ao urinar, urina escura ou com traços de sangue, aumento na frequência miccional, etc.

**Claudicação:** dor muscular por isquemia.

**Cloropsia:** visão verde.

**Colecistite:** inflamação aguda da vesícula biliar. Os sintomas mais frequentes são febre, dor na região abdominal superior direita (hipocôndrio direito), náuseas, vômitos, etc. Seu tratamento é cirúrgico.

**Colelitíase:** formação de cálculos (ver) no interior da vesícula biliar.

**Cólicas:** dor aguda, produzida pela dilatação ou contração de uma víscera oca (intestino, vesícula biliar, ureter, etc.). Pode ser de início súbito, com exacerbações e períodos de melhora parcial ou total, nos quais o paciente pode estar sentindo-se bem ou apresentar dor leve.

**Colite:** inflamação da porção terminal do cólon (intestino grosso). Pode ser devido a infecções intestinais (a causa mais frequente), ou a processos inflamatórios diversos (colite ulcerativa, colite isquêmica, colite por radiação, etc.).

**Colúria:** urina cor de coca-cola.

**Coma:** alteração do estado normal de consciência caracterizado pela falta de abertura ocular e diminuição ou ausência de resposta a estímulos externos. Pode ser reversível ou evoluir para a morte.

**Conjuntivite:** inflamação da conjuntiva ocular. Pode ser produzida por alergias, infecções virais, bacterianas, etc. Produz vermelhidão ocular, aumento da secreção e ardor.

**Constipação ou prisão de ventre:** retardamento das evacuações, que se apresentam de consistência aumentada e em geral de volume reduzido. Corresponde a trânsito demorado no intestino grosso, com maior absorção de líquidos.

**Convulsões:** acessos mais ou menos generalizados de contrações involuntárias dos músculos esqueléticos estriados.

**Corrimento uretral:** secreção que sai pelo meato da uretra.

**Cornagem:** ruído (estridor) que ocorre devido à dificuldade inspiratória pela redução do calibre das vias respiratórias superiores, na altura da laringe.

## D

**Demência:** deterioração irreversível e crônica das funções intelectuais de uma pessoa.

**Diaforese:** sudorese.

**Diarréia:** é a evacuação de fezes de consistência diminuída, não acompanhada de puxos. Corresponde a maior velocidade do trânsito entérico, com menor absorção de líquidos.

**Diplopia:** visão dupla.

**Disacusia:** perda da capacidade auditiva, que pode ser moderada (hipoacusia), acentuada (surdez) ou total (anacusia).

**Disartria:** dificuldade de articulação de palavras.

**Disenteria:** é a evacuação de muco, sangue, material purulento ou resíduos de tecidos, acompanhada de puxos ou tenesmo, sensação relacionada à contração espasmódica do reto.

**Disestesias:** sensações distorcidas (perturbações sensoriais).

**Disfagia:** dificuldade de deglutição.

**Disfonias:** alterações da voz, que podem ser desde discreta rouquidão até ausência da voz ou afonia.

**Disfunção erétil:** impotência sexual.

**Dismenorreia:** menstruação dolorosa.

**Dispareunia:** dor durante o coito.

**Dispepsia:** dor ou desconforto epigástrico.

**Dispneia:** dificuldade para respirar (pode ser relacionada aos pequenos, médios e grandes esforços, pode ser de repouso).

**Dispneia paroxística noturna:** falta de ar uma a duas horas após se deitar.

**Disúria:** micção associada à sensação de dor, queimação ou desconforto.

## E

**Edema:** inchaço por acúmulo excessivo de líquido nos espaços intersticiais.

**Empiema:** Acúmulo anormal de líquido nos espaços intercelulares dos tecidos ou em diferentes cavidades corporais (peritônio, pleura, articulações, etc.).

**Enoftalmia:** globo ocular afundado para dentro da órbita.

**Enterorragia:** eliminação de sangue vivo pelo ânus (grande quantidade).

**Enurese noturna:** emissão involuntária de urina durante o sono, em idade em que o controle da micção se estabilizou (acima de 04 anos).

**Epistaxe:** hemorragia nasal.

**Eritema:** coloração avermelhada da pele ocasionada por vasodilatação capilar.

**Erução:** refluxo à boca, com sonoridade peculiar (arrotar), de gás contido no estômago e no esôfago. Ligação com aerofagia.



**Escara:** úlcera produzida nas áreas cutâneas que sofrem maior pressão (úlcera de decúbito).

**Escotoma:** área de cegueira parcial ou total – manchas ou pontos escuros no campo visual, descritas como manchas, moscas que voam diante dos olhos ou pontos.

**Esteatorreia:** aumento no volume das fezes e fezes gordurosas.

**Estrangúria:** emissão lenta e dolorosa de urina.

**Expectoração:** escarro.

**Esplenomegalia:** aumento do tamanho do baço acima dos limites normais.

**Exoftalmia:** protusão do globo ocular.

## F

**Fadiga:** sensação de cansaço ou falta de energia ao realizar pequenos esforços ou mesmo em repouso.

**Fissura:** Solução de continuidade de origem traumática, caracterizada por um trajeto linear.

**Fístula:** comunicação anormal entre dois órgãos ou duas seções de um mesmo órgão entre si ou com a superfície. Possui um conduto de paredes próprias

**Flatulência:** acúmulo e eliminação de gases no tubo digestivo.

**Flebite:** inflamação da parede interna de uma veia. Pode ser acompanhada ou não de trombose da mesma

**Fotofobia:** hipersensibilidade à luz.

**Furúnculo:** infecção de folículo piloso da pele, caracterizada pelo acúmulo de pus no interior do mesmo com abaulamento da superfície cutânea adjacente e eritema.

## G

**Galactorreia:** produção de leite fora do período puerperal ou de lactação. Pode ocorrer em homens.

**Gargarejo:** ruídos hidroaéreos.

**Geofagia:** desejo de comer terra.

**Ginecomastia:** Aumento anormal de uma ou ambas as glândulas mamárias no homem. Associa-se a diferentes enfermidades como cirrose, tumores testiculares, etc.

**Glaucoma:** aumento da pressão intraocular que se manifesta por dor de cabeça, olho vermelho e, se não tratado, pode produzir perda de visão a longo prazo.

**Glossodínia:** glossalgia, dor na língua.



## H

**Halitose:** mau hálito.

**Hematêmese:** vômito com sangue.

**Hematoquezia:** sangue vivo nas fezes.

**Hematúria:** sangue na urina. Pode ser macroscópica ou microscópica.

**Hemeralopia:** baixa acuidade visual quando a intensidade luminosa diminui.

**Hemiplegia:** paralisia de um lado do corpo (direita ou esquerda).

**Hemoptise:** eliminação, com a tosse, de sangue proveniente da traqueia, brônquios ou pulmões.

**Hemospermia:** presença de sangue no esperma.

**Hepatomegalia:** crescimento do fígado.

**Hiperidrose:** sudorese profusa.

**Hiperorexia:** apetite aumentado.

**Hiperosmia:** aumento do olfato.

**Hiposmia:** diminuição do olfato.

## I

**Iantopsia:** visão violeta.

**Icterícia:** coloração amarelada da pele e das mucosas devido à impregnação dos tecidos por pigmentos biliares.

**Impetigo:** infecção da pele e mucosas, produzida por uma bactéria chamada Estreptococo, e caracterizada pela presença de lesões avermelhadas, com formação posterior de bolhas que contém pus e que, ao romper-se, deixam uma crosta cor de mel.

**Inapetência ou anorexia:** apetite diminuído.

**Incontinência urinária:** eliminação involuntária da urina.

**Inconsciência:** distúrbio no estado de alerta, no qual existe uma incapacidade de reconhecer e reagir perante estímulos externos.

**Intertrigo:** infecção da pele que recobre diferentes pregas da superfície corporal.

**Isquemia:** insuficiência absoluta ou relativa de aporte sangüíneo a um ou vários tecidos

## K

**Kernicterus:** forma de icterícia que surge no recém-nascido, de especial gravidade pela tendência a produzir alterações neurológicas irreversíveis por impregnação da bilirrubina em áreas do cérebro.

**Kwashiorkor:** variedade de desnutrição infantil, caracterizada por uma carência absoluta ou relativa do aporte de proteínas, em presença de oferta (ainda que pequena) de carboidratos. É caracterizada por lesões de pele e edema generalizado, fazendo com que a criança “não pareça desnutrida” devido a seu peso falseado pela presença do líquido de edema.

## L

**Lacrimejamento:** excesso de secreção de lágrima.

**Leucocitose:** aumento da contagem de leucócitos no sangue periférico como resposta a uma infecção, inflamação ou outra agressão externa.

**Leucorreia:** corrimento branco eliminado pela vagina ou uretra. Pode ser manifestação de uma doença ginecológica ou das vias urinárias.

**Linfadenite:** inflamação dos gânglios linfáticos, que se manifesta por aumento do tamanho dos mesmos, dor e elevação da temperatura local.

**Linfonodo:** gânglio ou nodo linfático.

**Linha alba:** linha vertical mediana do abdômen.

**Lipotímia ou pré-síncope:** sensação de desmaio ou perda parcial da consciência.

**Litíase:** estado caracterizado pela formação de cálculos em diferentes regiões do organismo.

## M

**Mastalgia:** dor nas mamas.

**Mastite:** inflamação da mama.

**Melena:** evacuação contendo sangue digerido (fezes negras), escuro, comparado a alcatrão.

**Menarca:** primeira menstruação.

**Meningite:** inflamação das meninges. Sua causa mais frequente é a infecção viral ou bacteriana. Podem produzir quadros graves caracterizados por dor de cabeça, febre, vômitos e fotofobia.

**Menorragia:** perda excessiva de sangue durante a menstruação.

**Menopausa:** última menstruação.

**Meteorismo:** distensão gasosa do ventre por acúmulo de gás no tubo digestivo ou na cavidade peritoneal, após rotura de víscera oca.

**Metrorragia:** hemorragia uterina sem as características da menstruação normal.

**Mialgias:** dores musculares.

**Midríase:** pupilas dilatadas.

**Mielite:** doença caracterizada pela inflamação infecciosa ou imunológica da medula espinhal, que se caracteriza pelo surgimento de déficits de força ou sensibilidade de diferentes territórios do corpo dependendo da região da medula que está comprometida.

**Migrânea:** tipo de cefaleia muito frequente em mulheres, que se caracteriza pela presença de dor pulsátil na metade do crânio, acompanhada ou não de sintomas neurovegetativos (secreção nasal no lado da dor, secreção conjuntival, etc.).

**Miose:** pupilas contraídas.

**Mucosite:** inflamação de uma membrana mucosa.

## N

**Náuseas:** sensação desagradável prenunciadora de vômitos.

**Nevralgia:** dor correspondente a comprometimento de nervo sensitivo e que é habitualmente percebida na zona de distribuição de um tronco nervoso.

**Neurite:** inflamação de um nervo.

**Neuropatia:** doença que afeta um (mononeuropatia) ou vários nervos (polineuropatia). Seus sintomas dependem da localização e tipo de nervo comprometido, podendo ser motores (fraqueza muscular) ou sensitivos (diminuição da sensibilidade, dor).

**Neurose:** doença psiquiátrica na qual existe consciência da doença. Caracteriza-se por ansiedade, angústia e transtornos na relação interpessoal.

**Nictúria:** aumento da frequência urinária noturna.

**Nistagmo:** movimentos repetitivos e rítmicos dos olhos.

**Noctúria:** necessidade de esvaziar a bexiga à noite por uma alteração do ritmo circadiano da diurese.

**Nulípara:** nome dado à mulher que ainda não teve parto.

## O

**Odinofagia:** dor à deglutição.

**Oligúria:** redução do volume urinário (<400 ml) nas 24 h.

**Ooforite:** inflamação de um ou ambos os ovários.

**Orquite:** inflamação de um ou ambos os testículos.

**Otalgia:** dor localizada no ouvido.

**Otite:** infecção do ouvido. Pode se localizar no ouvido externo, ouvido médio ou interno.

**Ortopneia:** dispneia que impede o paciente de ficar deitado e o obriga a sentar ou a ficar de pé para ter alívio.

**Otorragia:** perda de sangue pelo canal auditivo.

**Otorreia:** secreção auditiva (saída de líquido pelo ouvido).

## P

**Palpitações:** percepção incômoda dos batimentos cardíacos.

**Pápula:** uma pequena lesão endurecida, elevada, da pele.

**Paralisia:** abolição da motilidade voluntária de um músculo ou grupo de músculos.

**Paraplegia:** paralisia dos membros inferiores.

**Paresias:** alterações da motricidade, paralisia incompleta.

**Parestesias:** desordem nervosa caracterizada por alterações da sensibilidade e alucinações sensoriais (sensação de formigamento e dormência).

**Peritôneo:** membrana serosa que recobre internamente a cavidade abdominal e a maioria das vísceras contidas na mesma.

**Peritonite:** inflamação do peritônio.

**Pigarro:** hipersecreção de muco que se acumula e adere na parede posterior da faringe, no vestibulo laríngeo e nas cordas vocais. Ato de raspar a garganta.

**Piodermite:** infecção bacteriana da pele caracterizada pela presença de pústulas (vesículas cheias de pus) na superfície da mesma.

**Pirose:** sensação de queimação na região retroesternal.

**Piúria:** eliminação de piócitos em quantidade anormal na urina.

**Pneumonite:** inflamação dos pulmões que compromete principalmente o espaço que separa um alvéolo de outro.

**Pneumotórax:** Presença de ar na cavidade pleural

**Polaciúria:** sensação da necessidade de micção a curtos intervalos, com emissão de urina em diminuta quantidade - aumento do número de micções, sem aumento do volume urinário.

**Polidipsia:** maior consumo de líquidos.

**Polifagia:** maior consumo de alimentos.

**Poliúria:** aumento significativo do volume urinário (>2,5l./dia).

**Priapismo:** ereção involuntária do pênis, espasmódica duradoura.

**Prurido:** sensação desagradável que provoca o desejo de coçar.

## R

**Radiculite:** inflamação da raiz de um nervo, em geral produzida por uma lesão mecânica, metabólica ou imunológica. Manifesta-se por dor na área coberta pelo nervo afetado.

**Regurgitação:** é o refluxo à boca do conteúdo gástrico, em pequena quantidade, sem esforço, sem náusea e sem contração dos músculos abdominais.

**Retenção urinária:** deficiência de esvaziamento da bexiga.

**Rinorréia:** corrimento nasal.

## S

**Sialoquiese:** diminuição da secreção salivar.

**Sialorreia/ sialose:** aumento da secreção salivar.

**Sibilância:** chiado ou chieira, ruído percebido na respiração.

**Sibilos:** ruídos respiratórios musicais percebidos pelo paciente.

**Síncope:** perda súbita e transitória da consciência (desmaio).

**Singulto:** soluço.

**Soluço:** ato reflexo em que há contração brusca do diafragma e fechamento simultâneo da glote, provocando emissão ruidosa de ar pelo orifício glótico estreitado.

**Sonambulismo:** pessoa caminha enquanto dorme.

**Sonilóquio:** pessoa que emite sons durante o sono ou forma frases sem sentido.

**Sudorese:** eliminação abundante de suor.

## T

**Tamponamento cardíaco:** quando o coração fica comprimido por um excesso de líquido, pode ser sangue, pus ou excesso de líquido que existe no pericárdio.

**Taquicardia:** diz-se quando a frequência cardíaca é maior que 100 batimentos por minuto.

**Tetraparesia:** enfraquecimento dos quatro membros.

**Tetraparesia flácida:** lesão neurológica que acomete os quatro membros com fraqueza muscular.

**Tetraplegia:** paralisia dos membros superiores e inferiores.

**Tique:** conjunto de movimentos restritos a determinados grupos musculares, preferencialmente na face e se repetindo sempre do mesmo modo. Cessa durante o sono. A vontade e a distração podem interrompê-lo.

**Tiragem:** aumento da retração dos espaços intercostais durante as fases da respiração.

**Tonteira:** o mesmo que vertigem. O termo é de uso popular.

**Tosse produtiva:** tosse com expectoração.

**Tremor:** movimento oscilatório de sucessão rápida e geralmente de pequena amplitude.

**Trismo:** contração espasmódica dos músculos matigadores.

**Tromboflebite:** inflamação de uma veia, acompanhada de trombose.

**Trombose:** formação de um coágulo no interior de um vaso sanguíneo.

## U

**Úlcera:** lesão aguda ou crônica da pele ou de membranas mucosas internas, cuja origem pode ter causas variadas.

**Uretrite:** inflamação da uretra de causa geralmente infecciosa. Manifesta-se por ardor ao urinar e secreção amarelada drenada pela mesma.

**Urgência miccional:** necessidade súbita e imperiosa de urinar.

**Urticária:** reação alérgica manifestada na pele como elevações pruriginosas, acompanhadas de vermelhidão. Pode afetar uma parte ou a totalidade da pele. Em geral, é autolimitada e cede em pouco tempo, podendo apresentar períodos de melhora e piora ao longo de vários dias.

## V

**Vertigem:** é uma sensação de corpo girando, impressão de movimentação do meio ambiente. É a sensação de rotação.

**Vômica:** eliminação mais ou menos brusca, através da glote, de uma quantidade abundante de pus (ou raramente líquido de aspecto mucóide ou seroso).

**Vômito de estase:** vômito com gosto e cheiro de ranço, contendo alimentos ingeridos muitas horas antes. Significa estagnação gástrica, parada do trânsito, indicando estenose do piloro ou atonia gástrica.

## X

**Xantopsia:** visão amarelada.

**Xerofthalmia:** distúrbio caracterizado pelo ressecamento excessivo das mucosas que recobrem o olho. Produz a sensação de ter um corpo estranho ou areia no mesmo, juntamente com dor e irritação ocular.

**Xerostomia:** ressecamento da boca provocado em geral pela secreção insuficiente de saliva pelas glândulas salivares.

## Z

**Zumbidos:** percepção de ruídos sem que haja estímulo exterior.



## **BIBLIOGRAFIAS CONSULTADAS**

BICKLEY LS, SZILAGYI PG. *Bates propedêntica médica*. 8. ed. Rio de Janeiro: Guanabara Koogan; 2005.

SEIDEL H.M; BALL J.W; BENEDICT G.W. *Mosby Guia de Exame Físico*. 6. ed. Rio de Janeiro, 2007.

SOUZA, B.F. *Manual de Propedêntica Médica*. 2. ed. Rio de Janeiro. São Paulo: Livraria Atheneu, 1985.

SWARTZ M.H. *Tratado de Semiologia Médica*. 5. ed. Rio de Janeiro. Elsevier, 2006.

PORTO, C.C. *Semiologia Médica*. 5. ed. Rio de Janeiro: Guanabara Koogan, 2005.