

CAPITULO VII: ONICOLOGÍA. ONICOPATIAS. GENERALIDADES

Las uñas son consideradas apéndices de la piel al igual que los dedos, y juegan un papel importantísimo dentro del desarrollo del hombre por las funciones que esta cumple. A continuación haremos un una breve descripción anatomofisiológica de las mismas.

Embriología de las Uñas.

La primera uña aparece al final de los dedos y posteriormente se moverán dorsalmente. Las uñas son estructuras homólogas de las garras de otros primates. El 1er signo de la matriz se ve en el dorso de los dedos del embrión de 10 semanas de edad. En ese momento la superficie de los dedos esta formada por células epiteliales indiferenciadas llamadas campo ungueal.

Las uñas consisten en una modificación epidérmica que una vez correspondieron a las garras y pezuñas de animales inferiores. Aproximadamente a la 12 semanas de desarrollo embriológico un grueso centro epidérmico denominado pliegue ungueal del dorso de los dedos situado distalmente sufre una cornificación, esto hace que esta área tenga apariencia del tejido de la futura uña pero no es la verdadera lámina ungueal. Las verdaderas láminas ungueales, completamente compactas, densa, de célula queratinizadas se desarrollan dentro de la capa de pliegues proximal de la uña, la matriz.

La matriz se extiende solamente hacia delante hasta la zona de la lúnula, a la cual puede ser vista como una media luna blanquecina situada en la base de la futura uña.

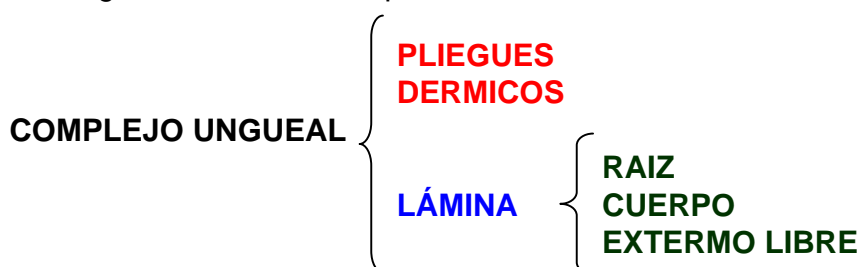
El crecimiento de la lámina ungueal se extiende hacia fuera desde la matriz y esta completamente formada aproximadamente un mes antes del nacimiento. Las uñas de los dedos de los pies aparecen ligeramente más tarde que las de las manos, pero ambas siguen un modelo paralelo de desarrollo.

La uña libre en el feto esta cubierto por una capa de tejido que envuelve el estrato córneo y el tejido epidérmico adyacente (peridermis). Esta capa superior de tejido se pierde antes del nacimiento, dejando a la vista una lámina ungueal. El hiponiquio, una masa de tejido epidérmico, queda por debajo de la zona libre de la uña, es el resto de un espeso tejido el cual fue importante para el desarrollo de las garras y pezuñas de los otros mamíferos.

A la vigésima cuarta semana las uñas se encuentran ya en posición dorsal

Complejo Ungueal:

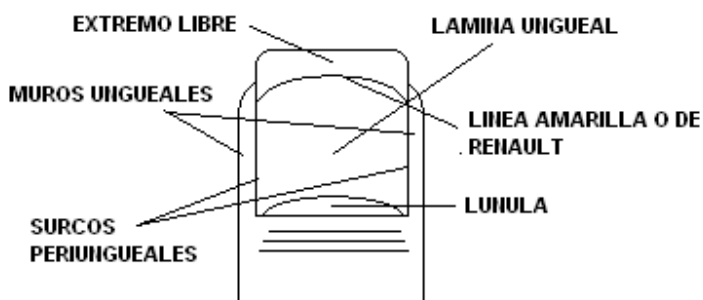
El **Complejo Ungueal** se encuentra situado en el extremo distal de los dedos de las manos y los pies. Esta compuesto por una serie de pliegues dérmicos y por la lámina o placa ungueal. Esta de forma general es conocida por todos como **uña**.



La **uña**, **placa** o **lámina**, como también se le conoce, esta situada sobre el extremo distal del dorso de los dedos, es de forma rectangular, de superficie lisa y convexa, de color transparente

translúcido, elástica y puede ser encorvada, supinada o plana, lo que se evidencia en su extremidad o extremo libre.

La **lámina ungueal, placa o uña** es una capa córnea formada por células queratósicas, que contienen pocos restos de núcleos y se plantea que es una degeneración de la capa córnea de la epidermis. La reunión de varias de ellas forman la hoja de la uña (igual que un tejado de tejas). Según el examen histológico se observan 2 capas: una superior y otra inferior o profunda en la zona comprendida entre la **raíz** y el **manto o lecho ungueal**, ya que la zona del extremo libre se adhiere a su capa profunda una tercera capa resultante de la proliferación del hipoquinio. Su estructura molecular está formada fundamentalmente por 24% de azufre, 51% de carbono, 7% de hidrógeno, 22% de oxígeno, 15-17% de nitrógeno, 1% de calcio y 1% de potasio. La misma se divide en: la raíz, el cuerpo ungueal y la extremidad libre.

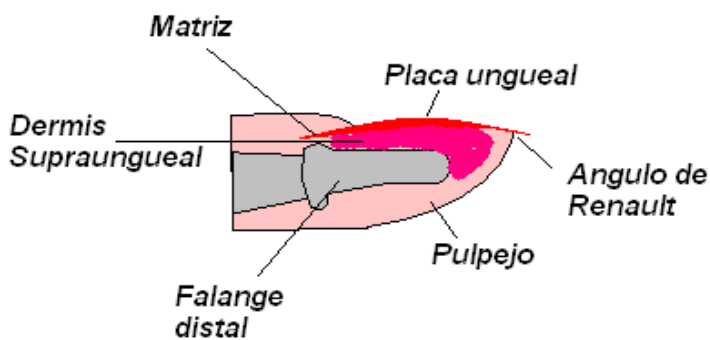


- **Raíz:** Comprende toda la porción de la lámina, que se encuentra invaginada dentro del repliegue de la dermis subungueal, es blanda, fina, flexible y elástica, terminando en un borde fino y dentado. En ella se encuentra la matriz, encargada de la onicogénesis.
 - **Cuerpo:** Es la zona situada entre la raíz y la extremidad libre. Comprende una cara superficial y otra profunda.
- **Cara superficial:** Es convexa, sonrosada, transparente y presenta estrías longitudinales visibles. Esta formada por células aplanadas, densas y más alargadas, llamada uña dorsal o capa externa ungueal. En su parte proximal posee una zona blanquecina llamada lúnula, que puede estar presente o no en todas las uñas y que de la cual existen teorías acerca de su coloración blanquecina, como por ejemplo; se dice que producto de:
 - Una menor densidad de capilares del lecho.
 - La presencia de cúmulos queratósicos intercelulares en el lecho.
 - La refracción de la luz, ya que esa zona está desprendida del lecho, según Burow.
 - **Cara profunda:** Es más gruesa con células de aspecto cuboide. Esta contacta y se adhiere al lecho ungueal o manto de Renault por un sistema de crestas y surcos longitudinales que la divide en esta zona, se divide en:
 - Dermis subungueal.
 - Dermis supraungueal.
 - Canales laterales.

Dermis subungueal: Comprende toda la extensión de la dermis que contacta con la cara profunda de la lámina ungueal. En ella se diferencian dos zonas: una **distal** que se extiende desde la lúnula hasta el hipoquinio que es de color rosado y convexa lateralmente y otra proximal o

matriz que es de color rosado altamente vascularizada, que comprende la raíz y es donde se realiza la onicogénesis y se inicia el crecimiento de la uña.

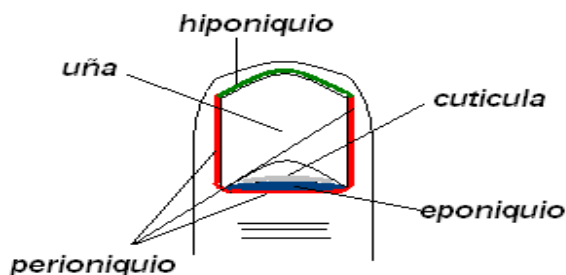
Dermis supraungueal: Es el repliegue de la dermis que recibe e invagina la raíz y los bordes o muros laterales y va disminuyendo su grosor de proximal a distal hasta la punta del pulpejo. Estos no son más que repliegues de dermis supraungueal que delimitan la lámina por sus laterales y conforma los canales en su oquedad. Comprende también al manto Renault o lecho ungueal, zona muy vascularizada que no tiene función onicogénica y es la que le da el color rosado a la uña. Indicándonos con su variación de coloración la presencia de trastornos locales o sistémicos, los que mencionaremos más adelante. Por encima de la dermis supraungueal esta la epidermis.



Canales laterales: Se les denomina también ranuras o surcos periungueales. Son el espacio comprendido entre los muros ungueales y el lecho subungueal. Son más profundas proximalmente, disminuyéndose listamente hacia el pulpejo. Por el se deslizan los bordes laterales de la lámina ungueal durante su crecimiento y son zona vulnerable a los traumatismos ocasionados por la lámina, cuando ésta es blanco de cortes incorrectos, desgarres o presiones del calzado inadecuado.

Presentan membranas protectoras que recubren todo el complejo ungueal, estructuradas como: perioniquio, hiponiquio y eponiquio.

Perioniquio: Repliegue ungueal que recubre el perímetro de la uña bordeándola en toda su área dorsalmente por su parte proximal y lateral.



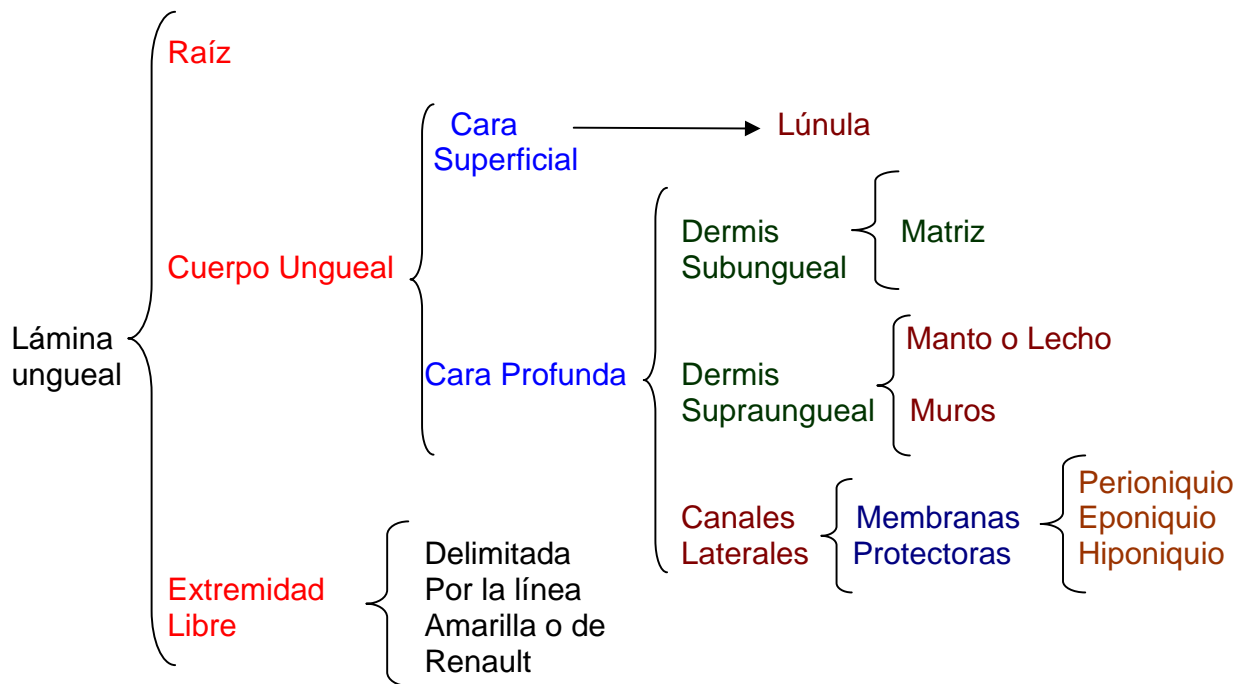
Hiponiquio: Segmento de dermis supraungueal situado debajo del borde libre de la uña entre la lámina y el lecho ungueal la cual favorece la formación de la tercera capa de la lámina en el extremo libre.

Eponiquio: Segmento de dermis supraungueal situado en la zona del perioniquio proximal sobre la zona de la matriz ungueal, delante de la lúnula. El cual se extiende en forma de laminilla epitelial, la que se adherida laxamente a la superficie de la lámina

ungueal. Conocida con el nombre de cutícula o perionix, elemento muy traumatizado en la actualidad por las féminas en sus acciones cosméticas al eliminarlo juntamente con las demás membranas protectoras. Lo que ocasiona una puerta de entrada de microorganismos patógenos causantes de numerosas onicopatías.

- **Extremidad libre:** Es la parte de la lámina que esta mas allá de la línea amarilla, es donde la uña se separa del lecho ungueal. Es de color blanquecino grisáceo y crece constantemente

hasta el momento de la muerte de 0,5 mm a 1,2 mm semanales. A este nivel se forma un ángulo de Renault. Al borde libre de la uña se adhiere, en su capa profunda, una tercera capa de células resultante de la proliferación del hipoquinio.



Funciones:

- **Protectora:** Actúa como cubierta protectora del extremo distal de los dedos, donde están las anastomosis vasculares y las terminaciones sensitivas.
- **Biomecánica:** Forma una unidad funcional de: tacto, presión, protección de tejidos blandos. La presión ejercida por la lámina ungueal aumenta la superficie de contacto del pulpejo sobre el suelo y su estabilidad digital, disminuyendo la posibilidad de desviación de valgo o varo del dedo. Aumenta también el brazo de palanca en la fase de despegue. Actúa como un exoesqueleto dactilar adecuando las presiones durante la estática y la dinámica del desplazamiento.
- **Cosmética:** Significa un elemento altamente estético, fundamentalmente de la lámina ungueal, a la cual se le han dado cuidados específicos.

CRECIMIENTO DE LA UÑA.

La uña comienza a crecer desde el mismo día en que nacemos y no cesa su crecimiento y desarrollo hasta la muerte, pues sus células no pueden sintetizar el ADN, ni diferenciarse. Existen tres teorías sobre la formación de la uña.

- **Teoría Clásica:** Nos plantea que la uña nace de la matriz ungueal exclusivamente.

MANUAL DE BUENAS PRACTICAS QUIROPODOLOGICAS

ONICOPATÍAS

Lic. Juan M. Fernández Costales

- **Teoría de Lewis:** Nos plantea que la formación de la uña, además de la matriz el lecho también interviene, en la formación de la parte central de esta, lo que se ha comprobado, en procesos patológicos, la formación de material queratínico proveniente de esa zona.
- **Teoría de Pinkus:** Describe al lecho ungueal con tres zonas: dos fértiles, que comprenden la lúnula y el hiponiquio y una estéril situada entre ambas fértiles.

Ninguna de estas teorías es desacertada completamente ya que en situaciones especiales hay formación en esos lugares.

Su crecimiento se calcula entre los 0,5 Mm. ó los 1,2 Mm. semanales en las manos, en el pie se calcula la mitad aproximadamente, lo que dependerá de diferentes factores como:

- **Envejecimiento.**
- **Genética.**
- **Trastornos circulatorios.**
- **Sexo.**
- **Nutrición.**
- **Actividad laboral o social.**

No esta relacionado ni con la calvicie, ni la estatura, ni el peso. Sin embargo hay factores que pueden acelerar su crecimiento como son:

- **Habito de morderse las uñas.**
- **Clima cálido.**
- **Mayor longitud de los dedos.**
- **Traumatismos del borde ungueal.**
- **Embarazo.**
- **Segunda década de la vida.**

La uña durante el transcurso de la vida sufre variaciones fisiológicas que cambian su aspecto. En la lactancia la uña es delgada y muy flexible. Con el paso del tiempo se va reduciendo su contenido acuoso y el deterioro de su trofismo modifican sus estructuras. A partir de los 50 años, normalmente, las uñas se hacen más pálidas, gruesas, grises opacas, pierden su brillo y aparecen con estrías longitudinales. Todos estos síntomas se aceleran influenciados por el tipo de actividad que realiza la persona o por alguna enfermedad, las que describiremos a continuación.

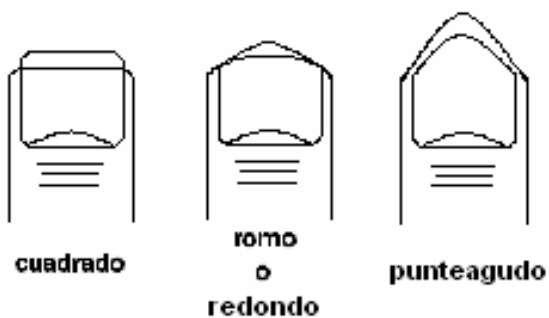
El crecimiento de la lámina ungueal depende del grado de actividad neoformadora de las células de la matriz, creciendo esta durante toda la vida de forma continua mientras ningún proceso patológico, alérgico o inmunológico lo detenga. Lo que determina que después de la muerte la uña no crece; ya que las células de la matriz no pueden sintetizar DNA y efectuar la división celular, por lo que el planteamiento del supuesto crecimiento de esta postmortem es erróneo, viéndose así por la gran desecación de todo el complejo ungueal y del tejido adyacente a la placa o uña, lo cual hace que esta se vea más grande al descubrirse las zonas que estaban bajo la piel.

TÉCNICA DEL CORTE ANATÓMICO DE LAS UÑAS

El corte de las uñas debe ser una tarea enseñada de antemano por el especialista podólogo, por la importancia que reviste este cuando no se hace correctamente, en la instalación de numerosas lesiones de la placa ungueal o del sistema ungueal. El primer corte de uñas al recién nacido debe ser realizado por el podólogo, pues desde ese momento se deben asentar las pautas para cada caso en particular. Este proceder debe enseñarse a los padres para que lo continúen en lo adelante y mantengan las uñas de su hijo fuera de cualquier posibilidad de traumatismo, ya que la lámina es muy blanda y esta íntimamente ligada al desarrollo del dedo.

Por desconocimiento y tradición, tal vez, la uña se recorta todavía en la actualidad de forma recta o cuadrada en la mayoría de los casos. Lo que no coincidía a veces con la anatomía de estas, provocando lesiones en el complejo ungueal como el famoso y molesto **uñero** u **onicocriptosis**.

Forma general de los dedos



La uña tiene la forma aproximada del dedo donde se encuentra, por lo que su forma dependerá de este. Por estudios realizados por Fernández J. M. en 1992 "El Corte Anatómico de las Uñas como profilaxis del Pie Diabético" sobre los dedos, por su forma se clasificaron en tres denominaciones: los **cuadrados**, los **redondos** y los **punteagudos** (que generalmente son dedos los pequeños), por lo que las uñas tendrán estas formas también. Cualquier corte fuera de su forma traerá como consecuencia una posible lesión del Complejo Ungueal y su posterior incapacidad.

El corte de la uña **será anatómico**, según la forma del dedo y la valoración del especialista podólogo. Teniendo presente cortarla 1 mm después de la línea amarilla o de Renault, para evitar lastimar el hiponiquio y provocar sangramientos. Realizando una pequeña muesca en las esquinas de la placa para eliminar la punta en su borde periungueal libre, responsable este de los incrustamientos, desgarres y daños de los surcos y muros periungueales.

Cuando están muy largas o sea, cuando su extremo libre sobrepasa los 3 mm o más, también pueden favorecer los traumatismos y son reservorios de humedad, suciedad y microorganismos, siendo propensas a las infecciones por hongos.

Instrumental.

- Alicate cortaúñas.
- Explorador
- Mango No. 3 con las hojas 10 o 15.
- Pinza mosquito

Posición Técnico-paciente-equipos.

Estará relacionada con la ergonomía del paciente y del podólogo, ya que de ella depende el resultado satisfactorio de las técnicas de tratamiento y el cuidado de la salud postural de ambos. **Esta puede ser sentado o acostado para el paciente o parado y sentado para el podólogo.** Según donde estén ubicadas las lesiones. Para las lesiones de los dedos se coloca el sillón de manera tal **que su pielera quede a la altura de la cintura del podólogo o por debajo de esta,** los **brazos deben quedar en ángulo recto,** con el tronco o torso **inclinado hacia delante** de manera que la columna quede recta y la lámpara situada en al lado contrario de la mano con que trabaja el podólogo, para una mejor visibilidad e iluminación del campo operatorio.

Pasos de la técnica.

1. Lavado de las manos del técnico
2. Colocación de los guantes
3. Verificación de la esterilidad del instrumental
4. Selección del instrumental
5. Desinfección inicial: Se realiza con un antiséptico (Solución fenolada al 2%, cetablon, hibitane, povidona, alcohol al 70%) en forma de embrocación para eliminar los microorganismos de la zona a tratar, evitando así infecciones y complicaciones para el paciente.
6. Reblandecimiento con una solución fenolada al 2-3 % durante 3-4 Min.
7. **Técnica quiropodológica**

Estará caracterizada por:

- **La Exploración** se realizará con el explorador y en su defecto con la cureta o la sonda acanalada se **eliminará** todo residuo hiperqueratósico de la zona del perioniquio, eponiquio, surcos periungueales e hiponiquio; **delimitando** bien la línea amarilla, por donde se cortará la lamina. *Este proceso se realizará cuantas veces sea necesario hasta que quede bien delimitado el campo operatorio.* El instrumental debe manipularse con precisión y precaución de no dañar, ni ocasionar molestias; siempre utilizando durante las maniobras un **Punto de apoyo** para evitar cualquier herida se el paciente se mueve, además de dar precisión en el desarrollo de la técnica. Los movimientos se efectuarán de proximal a distal.
- **Corte anatómico del borde libre de la uña** delimitado por la línea amarilla, se realizará siguiendo aproximadamente la forma del dedo y cortando con la punta del alicate cortaúñas curvo o recto, Teniendo presente cortarla 1 mm después de la línea amarilla o de Renault, para evitar lastimar el hiponiquio y provocar sangramientos. seguidamente eliminamos las esquinas de forma roma o de sky con el mango No. 3 con las hojas 10 o 15 realizando una pequeña muesca en las esquinas de la placa para eliminar la punta en su borde periungueal libre, responsable este de los incrustamientos, desgarres y daños de los surcos y muros periungueales. (Fig. 1). Se iniciará el corte por la uña del 5to dedo del pie izquierdo o derecho en dependencia de la mano con que se trabaje, siguiendo en orden consecutivo hasta el otro pie. **Realizar parapeto** con el dedo Índice de la mano contraria al alicate. **Se explora** nuevamente para dejar lo más limpia posible la zona donde se realizó el corte, haciendo énfasis en las esquinas de los surcos y muros periungueales.

- **Desinfección final:** Se realiza con un antiséptico (cetablon, hibitane, povidona, alcohol al 70%) en forma de embrocación para proteger de microorganismos de la zona tratada, evitando así infecciones y complicaciones para el paciente.

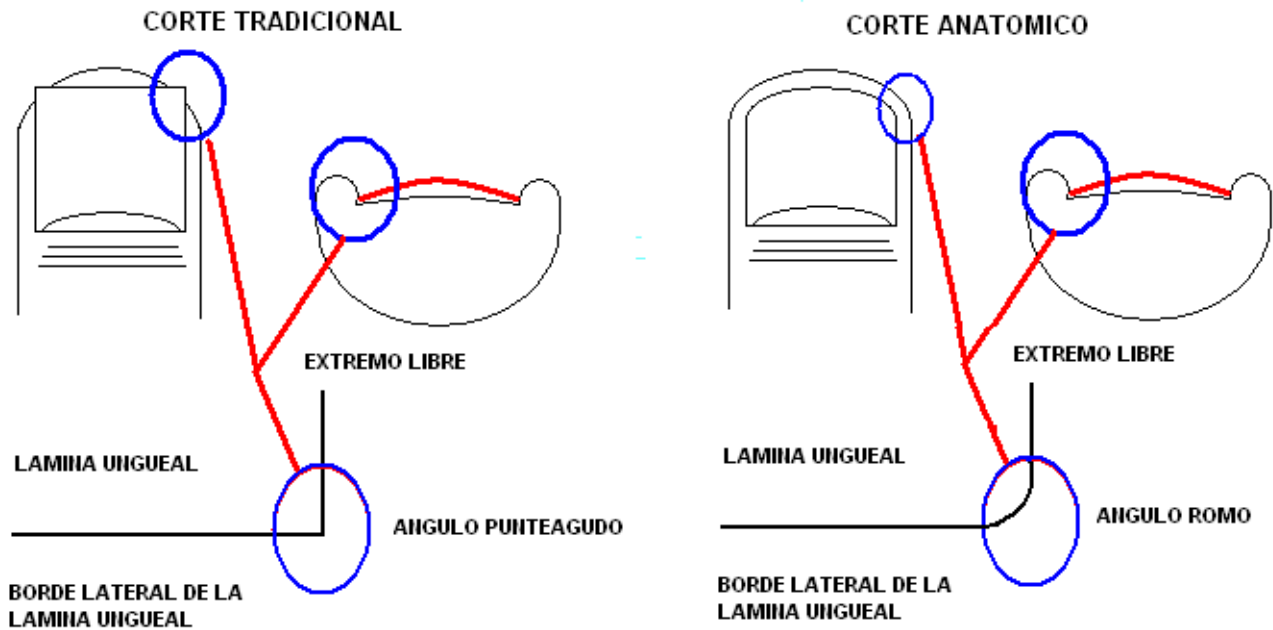


Fig. 1

ONICOPATIAS u ONICOPATOLOGÍAS

Se denomina así a las enfermedades, lesiones y deformidades del Complejo Ungueal.

ETIOLOGIA

La etiología de las Onicopatías es multifactorial y muy compleja, aunque algunos por desconocimiento se van por el camino más fácil, culpar a los agentes biológicos (hongos, bacterias, virus) de este mal. En realidad se necesita de un vasto conocimiento en clínica y propedéutica para identificar la causa que les diera origen, por la variedad de patologías y enfermedades que pueden participar y la gran similitud de características que presentan. Por lo que existen diferentes criterios de clasificación para su agrupación. A continuación las describiremos y ubicaremos los representantes típicos más comunes, a modo de resumen por sus características clínicas: A continuación mencionaremos las causas más comunes que favorecen la instalación de las Onicopatías:

		• Anoníquia
		• Macroniquia
		• Microniquia

MANUAL DE BUENAS PRACTICAS QUIROPODOLOGICAS

ONICOPATÍAS

Lic. Juan M. Fernández Costales

	Alteraciones Congénitas		• Uña oblicua
			• Onicoheterotopia
			• Polioniquia
			• Uña en raqueta
			• Sinoniquia
			• Uña angular o gibada
			• Coloiniquia
			• Uña en concha
			• Distrofia ungueal media califorme
			• Uña en vidrio de reloj
	Alteraciones Morfológicas		• Uña involuta o encorvada
			• Líneas de Beau
Clasificación de las Patologías Ungueales		Alteraciones Morfológicas Generales	• Onicoatrofia
			• Onicohelcosis
			• Onicoquexalaxis
			• Oniquia
			• Oniquia puntiforme
			• Platoniquia
			• Ranuras
			• Uña de teja de Provenza
			• Traquioniquia
	Desprendimiento Ungueal		• Onicólosis
			• Onicosquicia
			• Escleroniquia
		Aumento de grosor	• Onicauxis
			• Onicogrifosis
			• Paquioniquia
	Alteraciones del grosor		• Uña epidérmica
		Debilidad ungueal	• Hapaloniqualia
			• Onicomalacia
			• Onicorrexis
		Alteraciones de la longitud	• Braconiquia
			• Doiloniquia
Cont.			• Síndrome de las uñas amarillas
			• Uñas azules
			• Uñas blancas
			• Uñas brillantes pulimentadas
			• Cianosis del lecho ungueal
			• Eritrosis ungueal
	Alteraciones de la Coloración		• Leuconiquia
			• Líneas de Ludwing
			• Líneas de Mees
			• Líneas de Muerhccke

MANUAL DE BUENAS PRACTICAS QUIROPODOLOGICAS

ONICOPATÍAS

Lic. Juan M. Fernández Costales

		<ul style="list-style-type: none"> • Líneas de Pardo-negruczas
		<ul style="list-style-type: none"> • Lúnulas rojas
		<ul style="list-style-type: none"> • Melanoniquia
		<ul style="list-style-type: none"> • Uñas rayadas verdes
		<ul style="list-style-type: none"> • Uñas de Terry
		<ul style="list-style-type: none"> • Síndrome de las uñas verdes
		<ul style="list-style-type: none"> • Heloma subungueal
		<ul style="list-style-type: none"> • Hiperqueratosis subungueal
		<ul style="list-style-type: none"> • Hematoma
		<ul style="list-style-type: none"> • Hemorragia
Clasificación de las Patologías Ungueales	Patología traumática	<ul style="list-style-type: none"> • Hemorragia en astilla
		<ul style="list-style-type: none"> • Lesiones por cosméticos ungueales • Lesiones por fármacos
		<ul style="list-style-type: none"> • Lesiones por herbicidas e insecticidas
		<ul style="list-style-type: none"> • Lesiones por microondas
		<ul style="list-style-type: none"> • Onicoclavus
		<ul style="list-style-type: none"> • Onicocriptosis
		<ul style="list-style-type: none"> • Onicofagia
		<ul style="list-style-type: none"> • Onicofosis
		<ul style="list-style-type: none"> • Onocotilomanía
		<ul style="list-style-type: none"> • Padrastro
		<ul style="list-style-type: none"> • Angioma
		<ul style="list-style-type: none"> • Botriomicoma
		<ul style="list-style-type: none"> • Condroma
		<ul style="list-style-type: none"> • Encondroma
		<ul style="list-style-type: none"> • Exóstosis subungueal
		<ul style="list-style-type: none"> • Fibroma
		<ul style="list-style-type: none"> • Fibromatosis digital infantil
	Benignos	<ul style="list-style-type: none"> • Fibromatosis digital adquirida
		<ul style="list-style-type: none"> • Tumor glómico
		<ul style="list-style-type: none"> • Tumor de Koenen
		<ul style="list-style-type: none"> • Nevus
	Tumores	<ul style="list-style-type: none"> • Poroma ecrino
		<ul style="list-style-type: none"> • Queratoacantoma
		<ul style="list-style-type: none"> • Quiste epidermoide
		<ul style="list-style-type: none"> • Quiste mucoide
		<ul style="list-style-type: none"> • Quiste sinovial subungueal
		<ul style="list-style-type: none"> • Enfermedad de Bowen
	Malignos	<ul style="list-style-type: none"> • Carcinoma espinicelular invasor
		<ul style="list-style-type: none"> • Melanoma subungueal
		<ul style="list-style-type: none"> • Sarcoma
Cont.	Patología Bacteriana	<ul style="list-style-type: none"> • Paroniquia aguda bacteriana
		<ul style="list-style-type: none"> • Paroniquia crónica
		<ul style="list-style-type: none"> • Pseudomonas pyocyanea

MANUAL DE BUENAS PRACTICAS QUIROPODOLOGICAS

ONICOPATÍAS

Lic. Juan M. Fernández Costales

	Patología infecciosa	Patología Viral	<ul style="list-style-type: none"> • Oniquia de secado • Panadizo herpético • Verrugas subungueales
			<ul style="list-style-type: none"> • Onicomicosis distal y lateral • Onicomicosis superficial blanca
		Micosis	<ul style="list-style-type: none"> • Onicomicosis proximal subungueal • Candidiasis cutaneo-mucosa crónica • Onicodistrofia total
		Enfermedades Cardíacas	<ul style="list-style-type: none"> • Endocarditis bacteriana subaguda • Estenosis mitral y fibrilación atrial
			<ul style="list-style-type: none"> • Arteriosclerosis
		Trastornos Circulatorios	<ul style="list-style-type: none"> • Buerguer • Gangrena • Raynaud
		Trastornos Congénitos	<ul style="list-style-type: none"> • Distrofia de las 20 uñas • Síndrome unguea-rotuliano
Clasificación de las Patologías Ungueales			<ul style="list-style-type: none"> • Avitaminosis
		Deficiencias Nutricionales	<ul style="list-style-type: none"> • Hipoalbuminemia • Hipoproteinemia • Malnutrición
			<ul style="list-style-type: none"> • Acantosis • Nigricans • Acroosteólisis • Alergia • Alopecia areata • Darier • Dermatitis exfoliativa • Dermatitis reoens • Eczema • Epidermólisis ampollosa • Eritema polimorfo
	Patología Sistémica		<ul style="list-style-type: none"> • Esclerodermia • Síndrome de Golts • Ictiosis • Lepra • Liquen estriado yacrómico • Liquen plano • Lupus eritomatoso • Paraqueratosis pustulosa de Hjorth • Penfigo • Pitiriasis rubra pilaris • Poroqueratosis de Mibelli • Prurigo simple • Psoriasis
		Enfermedades Dermatológicas	

MANUAL DE BUENAS PRACTICAS QUIROPODOLOGICAS

ONICOPATÍAS

Lic. Juan M. Fernández Costales

			<ul style="list-style-type: none"> • Pterygium o pterygium
Cont.			<ul style="list-style-type: none"> • Ptergygium inversum unguis
			<ul style="list-style-type: none"> • Queratodermia
			<ul style="list-style-type: none"> • Radiodermitis
			<ul style="list-style-type: none"> • Addison
			<ul style="list-style-type: none"> • Síndrome de Frohlich
			<ul style="list-style-type: none"> • Hipertiroidismo
		Patología Endocrina	<ul style="list-style-type: none"> • Hipocalcemia aguda
			<ul style="list-style-type: none"> • Hipocalcemia crónica
			<ul style="list-style-type: none"> • Hipoparatiroidismo idiopatico
			<ul style="list-style-type: none"> • Hipopituitarismo
			<ul style="list-style-type: none"> • Hipotiroididmo
			<ul style="list-style-type: none"> • Mixedema
			<ul style="list-style-type: none"> • Colitis ulcerosa
		Patología Gastrointestinal	<ul style="list-style-type: none"> • Síndrome de Cronkhite-Canadá
			<ul style="list-style-type: none"> • Síndrome de Peutz-Jegher-Touraine
			<ul style="list-style-type: none"> • Síndrome de Plumber-Vinsin
			<ul style="list-style-type: none"> • Anemia
			<ul style="list-style-type: none"> • Hemocromatosis
		Alteraciones Hematológicas	<ul style="list-style-type: none"> • Hogkin
			<ul style="list-style-type: none"> • Leucemia
			<ul style="list-style-type: none"> • Trombositopenia
			<ul style="list-style-type: none"> • Rendu-osler
			<ul style="list-style-type: none"> • Policitemia
Clasificación de las Patologías Ungueales			
	Patología Sistémica		
		Alteraciones hepáticas	<ul style="list-style-type: none"> • Cirrosis
			<ul style="list-style-type: none"> • Ictericia
			<ul style="list-style-type: none"> • Enfermedad de Wilson
			<ul style="list-style-type: none"> • Malaria
		Patología Infecciosa	<ul style="list-style-type: none"> • Sarampión
			<ul style="list-style-type: none"> • SIDA
			<ul style="list-style-type: none"> • Sífilis
			<ul style="list-style-type: none"> • Sarna de Noruega
		Alteraciones Inmunológicas	<ul style="list-style-type: none"> • Deficiencias de IGA
			<ul style="list-style-type: none"> • Enfermedad injerto contra huésped
			<ul style="list-style-type: none"> • Síndrome de Job
			<ul style="list-style-type: none"> • Acromegalia
			<ul style="list-style-type: none"> • Amiloidosis
		Alteraciones Metabólicas	<ul style="list-style-type: none"> • Diabetes
			<ul style="list-style-type: none"> • Gota
			<ul style="list-style-type: none"> • Ocronosis
			<ul style="list-style-type: none"> • Porfiria
		Alteraciones	<ul style="list-style-type: none"> • Dializados

MANUAL DE BUENAS PRACTICAS QUIROPODOLOGICAS

ONICOPATÍAS

Lic. Juan M. Fernández Costales

		Renales	<ul style="list-style-type: none"> • Uñas mitad-mitad
		Patología Respiratoria	<ul style="list-style-type: none"> • Asma bronquial • Carcinoma bronquial • Sarcoidosis
Cont.			<ul style="list-style-type: none"> • Accidente cerebro-vascular • Síndrome de la costilla cervical • Esclerosis tuberosa • Epilepsia • Hemiplegia
Clasificación de las Patologías Ungueales		Alteraciones Nerviosas	<ul style="list-style-type: none"> • Histeria • Síndrome maniaco-depresivo
			<ul style="list-style-type: none"> • Neuropatías periféricas • Parálisis cerebral
			<ul style="list-style-type: none"> • Paekinson • Poliomielitis anterior aguda • Siringomielia
			<ul style="list-style-type: none"> • Artritis reumatoidea • Dermatomiositis

CARACTERIZACIÓN DE LA ONICOPATÍAS

- ❖ **Anoníquia:** Ausencia congénita parcial o completa de una o más uñas. De carácter hereditario recesivo o dominante. Muy frecuente en los pulgares, índice y del medio. Se han descrito tres formas básicas:
 - Aplástica: Perdida total desde el estado embrionario.
 - Atrófica: Aparece una delgada placa de córnea rojo azulada con una depresión en su centro.
 - Hiperqueratósica: La uña es sustituida por una capa de hiperqueratosis o hiperacantosis.
- ❖ **Acroosteólisis:** Enfermedad caracterizada por el acortamiento de las falanges distales y por consiguiente el acortamiento y engrosamiento de la uñas.
- ❖ **Alergias:** La uña se muestra susceptible a algunos agentes o productos, pero generalmente las partes blandas son las más implicadas, con la aparición de prurito, ampollas, edema, cambios de coloración, engrosamiento de la placa y hasta desprendimiento de esta. El uso de esmaltes a descrito alergias por la penetración de los productos químicos al lecho. La utilización de postizos también ha ocasionado trastornos por el uso del pegamento y el período de duración del aditamento.
- ❖ **Kriptos:** Uña escondida, oculta, encarnada, uñero.
- ❖ **Platoniquia:** Uña plana.
- ❖ **Distrofia de Heller:** Presencia de surcos longitudinales que se extienden por la lámina.
- ❖ **Coiloniquia:** Deformidad de la placa que se caracteriza por el aplanamiento central de la lámina con posterior sobreelevación de sus bordes, ocasionando una concavidad exagerada y anormal de la lámina, por lo que se la denomina también uña de cuchara. Es una alteración hereditaria autosómica dominante, aunque puede asociarse a enfermedades sistémicas

referentes al metabolismo del hierro, hipotiroidismo, sífilis y en menor caso por psoriasis o liquen plano.

- ❖ **Sinoniquia:** Patología asociada al sindactilismo, donde varias uñas se fusionan y siguen el mismo patrón de los dedos.
- ❖ **Escleroniquia:** Endurecimiento y engrosamiento de la uña sin evidencia de signos patológicos.
- ❖ **Hematoma Subungueal:** Lesión postraumática con extravasación y colección de sangre debajo de la uña en cualquiera parte del lecho.
- ❖ **Hemorragia:** Extravasación difusa de la sangre debajo de la lámina por ruptura de las arteriolas del lecho, provocado por microtraumas a repetición o traumatismos severos.
- ❖ **Hematoma o hemorragia en astilla:** Extravasación de sangre en forma de líneas a consecuencia de microtraumatismos o de procesos sistémicos como la Endocarditis, la estenosis, la cirrosis y el escorbuto.
- ❖ **Leuconiquia:** Presencia de manchas blancas en la uña congénita o adquirida. La forma congénita se presenta de manera autosómica dominante y se describen tres variantes:
 - Leuconiquia estriada o lineal: Las líneas se disponen transversales al eje de la uña. Pueden ser sistémicas por alteraciones endocrinas, anemia, avitaminosis y alteraciones del nervio mediano.
 - Leuconiquia parcial: La mancha ocupa una parte de la lámina, puede presentarse en la tuberculosis, Hogkin, nefritis, carcinoma y lepra.
 - Leuconiquia total: La mancha es de toda la uña y se asocia a la lepra, tifus, colitis y a la Onicofagia.
 - Leuconiquia puntacta: Puede ser adquirida al igual que las otras formas. Se produce por una queratinización incompleta que le da aspecto de puntillos blancos de milímetros de diámetro y se producen habitualmente por microtraumas de la matriz.
- ❖ **Leuconixia:** Decoloración patógena de la uña.
- ❖ **Línea de Ludwig:** Franjas rojas transversales distales a la lúnula separadas de esta por un ribete rosado, de etiología desconocida.
- ❖ **Línea de Mees:** Bandas transversales blanquecinas que aparecen por parejas como signo de Hipoalbuminemia.
- ❖ **Líneas Pardo-negruczas:** Pigmentación oscura de la lámina a consecuencia de la incursión de melanina en sus células. Características de individuos de la raza negra y orientales, no siendo fisiológico en la raza blanca, lo que puede ser la presencia de un Nevus.
- ❖ **Lúnulas rojas:** Indicativo de la insuficiencia cardíaca congestiva o de artritis reumatoidea.
- ❖ **Uñas rayadas verdes:** Rayas horizontales producidas por infecciones Paroniquiales de Pseudomonas aeruginosa.
- ❖ **Síndrome de las uñas verdes:** Asociadas a Onicólosis como resultado de una infección por Pseudomonas.
- ❖ **Uñas de Terry:** Patología caracterizada por la coloración blanquecina de casi toda la lámina exceptuando 1 ó 2 mm distales. Se asocia a pacientes cirróticos y con Hipoalbuminemia.
- ❖ **Macroniquia:** Alteración congénita con aumento anormal de la lámina en cuanto a grosor, ancho y longitud. Uñas gigantes, producto generalmente de Acromegalia, megadactilias y Macroductilia. Es concomitante con la uñas en palillo de tambor e hipocráticas, como resultado de enfermedades crónicas del corazón y el pulmón.
- ❖ **Microniquia:** Defecto congénito de las uñas. Uñas demasiado pequeñas. Se asocia a las falanges distales pequeñas y a la Microductilia.

MANUAL DE BUENAS PRACTICAS QUIROPODOLOGICAS

ONICOPATÍAS

Lic. Juan M. Fernández Costales

- ❖ **Onicauix:** Engrosamiento ungueal adquirido con ausencia de deformidad (Hipertrofia simple parcial o total del cuerpo de la uña). La lámina se presenta larga, dura y de color grisáceo, lo cual es debido a un aumento de las células ungueales de la matriz. Que puede ser a nivel del borde libre (virtual) o en toda la lámina exceptuando la zona de la lúnula(real). Se relaciona con la pitiriasis, la ictiosis, la lepra, la neuritis periférica y la queratosis folicular, aunque puede ser hereditaria.
- ❖ **Onicoatrofia:** Disminución en la forma, tamaño o grosor de la lámina. Desarrollo deficiente de las uñas congénito o adquirido, consecuente con enfermedades y traumatismos.
- ❖ **Onicodistrofia:** Es la destrucción total de la uña, el estadio final de muchas alteraciones de la uña.
- ❖ **Onicohelcosis:** Es la ulceración de la uña.
- ❖ **Onicoquexalaxis:** Degeneración ungueal de origen desconocido.
- ❖ **Onicoartrosis:** Atrofia de las uñas por artrosis.
- ❖ **Onicocriptosis:** Incrustación en el surco periungueal de una esquirla de la uña.
- ❖ **Onicofina o Paquioniquia:** Engrosamiento de las uñas.
- ❖ **Onicofosis o Onicoclavus:** Hiperqueratosis que se forma en el surco periungueal por falta de uñas o mal corte de está, característica del 5to dedo.
- ❖ **Onicogrifosis, Onicogrofosis, Onicogriposis, Onicocrausis:** Engrosamiento de la uña con surcos transversales, tomando forma de cuerno.
- ❖ **Onicólosis:** Desprendimiento o separación de la lámina del lecho por su parte distal o lateral, con persistencia de su unión con la matriz. Se asocia a dermatitis, alergias, infecciones y traumatismos.
- ❖ **Onicomadesis:** Caída periódica de la uñas por desprendimiento espontaneo, iniciándose por su borde proximal progresando rápidamente hasta el extremo distal.. es causa del detenimiento de la onicogénesis de la matriz, por diferentes factores.
- ❖ **Onicomalacia:** Resblandecimiento indoloro de las uñas, de origen desconocido.
- ❖ **Onicomicosis:** Afectación de la uña por hongos. La cual presenta diferentes formas clínicas:
 - Subungueal distal y lateral: Es la más frecuente y es producida por hongos Dermatofitos. La infección se inicia por la queratina del hiponiquio y del lecho ungueal distal y los bordes laterales, propagándose en sentido proximal hasta llegar a la matriz.
 - Onicomicosis superficial blanca: Se manifiesta por parches blancos opacos de la lámina bien delimitados. Es producida por el Trychophytom Mentagrophytes, Acremonium y Fusarium.
 - Onicomicosis proximal subungueal: Suele ser causada por el Trychophytom Rubrum o la Cándida. La infección comienza por la zona de la lúnula y va descendiendo hacia la zona distal invadiendo el lecho con estrias y produciendo un área de bandas blanquecinas y amarillentas con detritus.
 - Candidiasis cutaneo-mucosa crónica: Es un síndrome que afecta la uña por destrucción de la lámina y sus tejidos adyacentes, producidos por la Cándida Albicam. La lámina se engrosa y la superficie pierde su textura por la presencia de estrias y cúmulo de detritus fúngico.
- ❖ **Onicoptosis:** Caída de las uñas.
- ❖ **Oniquia:** Inflamación aguda o crónica de la matriz, con supuración y desprendimiento de al lámina. Se asocia a procesos de Infección localizada o sistémica y de transmisión sexual (sífilis).

- ❖ **Oniquia Puntiforme, piqueteado ungueal o depresión de Roneosau:** Depresiones cupiliformes de la lámina causadas por un defecto incompleto e intermitente de la matriz. Asociado a la psoriasis, sífilis, tuberculosis, artritis y fiebre reumática.
- ❖ **Oniquia de secado:** Inflamación de la matriz ungueal que afecta a las personas sifilíticas.
- ❖ **Onicosquicia u Onicosquisis:** Desprendimiento de la lámina de su lecho con exfoliación de la zona distal, si alteración del color ni de la forma. Se debe a factores externos, característico de las amas de casas y del personal doméstico.
- ❖ **Onicorrexis:** Uñas frágiles, quebradizas y débiles. Su fragilidad y fragmentación es espontánea. Está asociado a una etiología diversa entre las que encontramos: traumatismos, cosméticos, alergias, infecciones, déficit de vitaminas A y B, radiaciones ionizantes y metabolismo.
- ❖ **Braquioniquia:** Acortamiento en la longitud de las uñas. Puede coexistir por el acortamiento de la falange distal del dedo.
- ❖ **Doiloniquia:** Uñas con mayor longitud a las que la corresponde su anchura, se asocia a síndromes como el de Ehlers-Danlos o Marfan.
- ❖ **Onicosis:** Nombre genérico de las afectaciones de las uñas.
- ❖ **Onicosquisis:** Exfoliación de las uñas.
- ❖ **Onixis:** Inflamación de la dermis subungueal y retroungueal.
- ❖ **Paroniquia:** Inflamación por Infección de los pliegues de la zona de la matriz en forma de flictema de herradura.
- ❖ **Paquioniquia:** Anomalía que cursa con el engrosamiento de la lámina siendo característica su dureza, su coloración amarillo-parduzca, la pérdida del brillo, el aumento de la curvatura transversal y las estriaciones longitudinales. Con formación de hiperqueratosis subungueal que eleva el borde distal de la uña.
- ❖ **Perionixis:** Infección de los bordes de la uña, con edema y cambios de coloración del tejido subyacente.
- ❖ **Perionixitis:** Inflamación de los repliegues ungueales.
- ❖ **Rodoniquia:** Color sonrosado de las uñas.
- ❖ **Surco de Beau:** Surcos transversales en el cuerpo de la uña.
- ❖ **Tumor glómico:** Tumor benigno de origen vascular.
- ❖ **Onicotilominia:** Desgarro traumático de la lámina ungueal, del perioniquio y del hiponiquio por Onicofagia neurótico compulsiva. Muy dolorosa y de fácil complicación infecciosa.
- ❖ **Condroma:** Proliferación benigna de tejido hialino desarrollada profundo en el tejido óseo. Originada por microtraumatismos de la zona.
- ❖ **Encondroma:** Tumoraición benigna de células cartilaginosas de crecimiento lento, que aparecen en el extremo distal de las falanges, muy doloroso.
- ❖ **Botriomicoma:** Conocido también como granuloma telagiectásico o piógeno, o Mamelón, se localiza sobre el pliegue periungueal y se asocia a la Onicocriptosis, consecutivo a una lesión del canal ungueal. Es de crecimiento rápido y se desarrolla a consecuencia de la infección.
- ❖ **Exóstosis Subungueal:** Tumor benigno ósteo-cartilaginoso formado a partir de la falange.
- ❖ **Fibroma:** Tumor benigno formado por células de tejido conjuntivo fibroso.
- ❖ **Fibromatosis digital infantil:** Afección que cursa por la aparición de Tumoraiciones en forma de dermatofibromas en la zona de los dedos.
- ❖ **Fibroqueratoma digital adquirido:** Tumoraición formada por extensas capas de fibras colágenas no dispuestas centralmente, lo que asemeja una hernia. Aparece en los surcos

periungueales y la zona subungueal como una elevación consistente cubierta por excrecencia queratósica muy dura, rodeada por un surco o collar bien definido que implica estructuras nerviosas.

- ❖ **Tumor de Koenen:** Angiofibroma que se manifiesta como una pequeña proliferación carnosa de la zona de la matriz, apareciendo por el lateral o medio del eponiquio.
- ❖ **Uña en dedal o médula de juno:** Uña característica de la psoriasis, de aspecto fibroso y engrosada.
- ❖ **Uña Oblicua:** Desviación en diagonal de la uña con respecto al eje longitudinal del dedo, suele compararse a una hoz. Aparece en el 1ro, 2do, 3er dedo, lo que hace que el borde ungueal se reduzca comprimiendo el lecho hacia arriba dando lugar a la Onicocriptosis.
- ❖ **Uña en Raqueta:** Aparece en la Braquifalanga y la Braquioniquia, por la alteración de los pulgares. Se hereda con rasgos autonómicos dominante. La uña es corta sin curvatura y presenta estrias cuadrículadas como una raqueta de tenis.
- ❖ **Uña Angular o Gibada:** Deformidad de la placa que se caracteriza porque se forma un ángulo dorsal y su centro se levanta en forma de giba. Se observa en la supraducción del hallux valgus y en los dedos en Martillo y en garra.
- ❖ **Síndrome de la uña en Concha:** Se asocia a bronquiectasias, la placa hace una curvatura longitudinal y se atrofia en la falange producto de la atrofia del lecho ungueal.
- ❖ **Síndrome de las uñas Amarillas:** Alteración asociada a linfoedema, lo que ocasiona una detención del crecimiento de la uña. La uña se vuelve lisa con curvatura excesiva y gruesa de color amarillo verdoso. Puede haber edema de los pliegues de la uña. Se presenta también en la sífilis, síndrome nefrótico, neoplasias malignas e hipertiroidismo.
- ❖ **Uña en Vidrio de reloj o Hipocrática:** Pérdida del ángulo normal de la uña y del pliegue con posterior ensanchamiento del extremo distal y de la uña. Uña exageradamente redondeada y convexa, que obedece al dedo de palillo de tambor. Se asocia a enfermedades del corazón y los pulmones. Es posible que las alteraciones sean producto de la no-desintoxicación de la sangre venosa.
- ❖ **Distrofia ungueal media Canaliforme:** Surco longitudinal que aparece en el centro de la lámina a partir de la zona de la lúnula, de causa desconocida, aunque puede aparecer por traumatismos que lastimen la matriz.
- ❖ **Uña epidérmica:** Llamada también pseudouña. Su textura es blanda, débil y deforme. Puede haber afectación de la parte externa de la uña solamente. Es producto de una acción traumática del calzado y de deformidades ortopédicas y biomecánicas, avitaminosis y pérdida de la consistencia de la lámina ungueal.
- ❖ **Líneas de Beau:** Líneas transversales en la lámina producto de la interferencia temporal del crecimiento de la uña. Su causa es multifactorial que incluye procesos infecciosos, nutricionales, alergias, traumatismos y síndromes.
- ❖ **Uña Involuta o encorvada:** Uña en forma de canuto abierto por su base y con bordes que comprimen los surcos. No hay desviación lateral de la lámina. No se alteran su estructura, ni su grosor, ni su longitud, ni su ancho.
- ❖ **Uña en teja de Provenza:** Exagerada curvatura transversal de la lámina, dando lugar a uñas en forma de tubos. Sus bordes comprimen el lecho ungueal. Puede haber dolor o no. pueden observarse osteofitos en la prominencia ósea de la falange distal.
- ❖ **Uña en Garra:** Uña que adopta una forma encorvada hacia la cara plantar del dedo.
- ❖ **Uña Selina:** Manchas de las uñas por ausencia de pigmentos.

- ❖ **Ranuras:** Estrechuras acanaladuras longitudinales de la lámina, creadas por queratinización patológica con formación de células granuladas. Puede ser originada por la Gota o por déficit del complejo vitamínico B.
- ❖ **Traquioniquia:** La lámina se presenta con innumerables irregularidades, toma un aspecto grisáceo, se descama por su extremo libre y pierde su brillo. Puede ser producida por la agresión de agentes químicos, cáusticos o relacionados con dermatosis.
- ❖ **Hapaloniqúia:** Reblandecimiento de la uña por trastornos matriciales con la cornificación incorrecta. La lámina se presenta blanca, blanda y muy delgada, por lo que puede doblarse y romperse con facilidad apareciendo fisuras longitudinales. Tras este proceso se encuentran trastornos endocrinos e infecciones
- ❖ **Onicima:** Tumor de la uña o de su matriz.
- ❖ **Onicalgia.** Uña dolorosa.
- ❖ **Onicifima:** Tumor de la lámina ungueal.
- ❖ **Queratoacantoma:** Pápula cutánea benigna de color carne, de crecimiento rápido con un núcleo central de queratina. Muy doloroso se presenta como una hiperqueratosis que destruye la placa ungueal y erosiona el hueso.
- ❖ **Quiste epidermoide:** Tumoración hemisférica globulosa de pequeño tamaño, aparece en los dedos a consecuencia de traumatismos, con implantación dentro del tejido subcutáneo e incluso el óseo.
- ❖ **Quiste mucoide:** También se la denomina mixoma y se origina por la hiperproducción de ácido hialurónico de los fibroblastos. Se localiza en el dorso de la falange distal entre la articulación interfalángica y el pliegue proximal ungueal, lo cual deforma la uña, ocasionando una depresión longitudinal de la placa.
- ❖ **Quiste sinovial:** Tumor de contenido líquido desarrollada a partir de las articulaciones interfalángicas distales. Muy dolorosos a la presión directa, no provocan muchos cambios en la uña.
- ❖ **Melanoma subungueal:** Tumor cutáneo de alto grado de malignidad. Puede elevar y destruir la placa ungueal, su desarrollo es lento y aparece en forma de mancha negra en cualquier zona del lecho de la uñas.
- ❖ **Poroma ecrino:** Es un hematoma suborganoide de la glándula sudorípara ecrina que predomina en la planta de los pies. Aparece en la zona lateral de la falange distal.
- ❖ **Panadizo herpético:** Infección Viral de la zona circundante de la uña, lo que se manifiesta con vesículas y ampollas, que dan lugar a pústulas. El proceso es doloroso y tarda tres semanas en resolverse.
- ❖ **Oniquitis:** Inflamación de la matriz ungueal.
- ❖ **Onicoheterotopia:** Localización anormal de las uñas. Suele ser de origen congénito. La uña puede crecer en cualquier parte del pie (planta, dorso, laterales), y en el caso de la polidactilias pueden aparecer dos uñas opuestas en el mismo dedo. Pueden tener una matriz común o no.

La coloración de las uñas y su significado.

Las uñas son un elemento importantísimo dentro del examen físico del pie, pues nos indica acerca de procesos morbosos de la economía o del mismo órgano. El podólogo debe tener presente las características anatomofuncionales de la uña para poder advertir cualquier cambio anormal en ella. Para eso debe observar cambios en su **coloración, grosor, textura y brillo**. El profesor

Audivert decía en 1934 que: Evidentemente las uñas son de “**color rosado**”... “y es una gran verdad, ya que este color está dado por los capilares de la zona que irrigan el lecho ungueal. Y para ser más específico diríamos que la uña es **Translúcida, Transparente**, porque su color oscila entre la gama del rosado, ya que tiene diferentes matices según la zona de la placa ungueal. Por ejemplo: en una uña normal la zona de la Lúnula es de color Perlado. La zona prendida al Lecho Ungueal es Transparente con matices de rosado a rosa pálido y el Extremo Libre es de color Blanco o Gris perlado. El Color es un indicador valiosísimo dentro del examen físico por lo que a continuación mencionaremos los ejemplos más frecuentes:

- **Uñas de color brillante:** Indican hipotiroidismo, indicio de una sensibilidad fina y delicada y cierta inestabilidad emocional.
- **Uñas pálidas:** Anemia, despreocupación y afectación linfática.
- **Uñas blancas:** Los mismos indicios que las pálidas pero con mayor intensidad
- **Uñas mata o pálidas:** Indican Hipotiroidismo.
- **Uñas oscuras:** Trastornos cardíacos y congestión activa.
- **Uñas azul cianótico:** Éxtasis venoso, si la coloración limita la uña puede pensarse en una debilidad cardíaco constitucional.
- **Uñas violáceas, Pizarro o negruzcas:** Indican cirrosis, congestión pasiva, congestión de las bases pulmonares, afecciones de los pulmones o de los bronquios.
- **Uñas amarillas:** Ictericia franca o larvada, SIDA y insuficiencia hepática.
- **Uñas mitad-mitad o en doble franja:** Alteración ungueal asociada a patología renal donde la uña en el lecho es de color blanco hacia la zona proximal y la otra mitad es roja, rosada o marrón, con una clara línea de demarcación entre ambas.

Dentro de los Síndromes y las patologías dérmicas estudiaremos las más comunes, ya que pueden tener sus manifestaciones en el pie, las mismas son:

- **Síndrome de Lúes:** Conocido por el nombre de Sífilis, es una enfermedad venérea, Sistémicas producida por el treponema pallidum.
- **Síndrome de Hansen:** Conocido por el nombre de Lepra es una enfermedad transmisible, poco contagiosa, de evolución crónica, que ataca la piel y los nervios periféricos, provocada por un bacilo ácido alcohol resistente llamado Mycobacterium Leprae.
- **SIDA:** Síndrome de Inmunodeficiencia Adquirida, enfermedad que deja al hombre sin defensas, ya que el virus ataca los linfocitos T encargados de la defensa del organismo. Enfermedad de transmisión sexual, infectocontagiosa.
- **Síndrome Micótico:** Son las enfermedades producidas por hongos. Dentro de las cuales están las Candidiasis, la Epidermofitosis de la piel y de las uñas.
- **Nevos:** Son alteraciones circunscriptas de la piel, En forma de manchas o tumores, causados por la proliferación de células melanocíticas (de los vasos, tejido conjuntivo o epitelial), de origen embrionario y evolutivo, congénitos o de aparición tardía(Melanoma)
- **Dermatitis:** Se designa para significar la inflamación de la piel, debida a una respuesta alérgica (sustancias. Tóxicas) o a infecciones. Estas pueden ser agudas, subagudas o crónicas y la sustancia desencadenante es un alérgeno.
- **Virosis:** Enfermedades producidas por virus. Dentro de las cuales tenemos los Herpes, las Verrugas y los Molluscum Contagiosum, que pueden tener sus expresiones en el pie.

- **Síndrome Psoriásico:** Enfermedad inflamatoria, crónica de la piel, caracterizada por lesiones maculo-papulosas cubiertas de escamas estratificadas, con tendencia a la recidiva, de localización simétrica.
- **Síndrome Ictiosico:** Queratosis laminar de origen hereditario, que se manifiesta de forma difusa, generalizada o circunscripta. Puede ser dominante o recesiva.

Cuadro resumen de las Onicopatías más frecuentes

