

10

Sistema Nervoso

"O CÉREBRO É MAIS AMPLO DO QUE O CÉU."
(Emily Dickinson)

Semiologia do Sistema Nervoso de Pequenos Animais

MARY MARCONDES FEITOSA

Semiologia do Sistema Nervoso de Grandes Animais

ALEXANDRE SECORUN BORGES

Exames Complementares

MARY MARCONDES FEITOSA

Semiologia do Sistema Nervoso de Pequenos Animais

¹ MARY MARCONDES FEITOSA

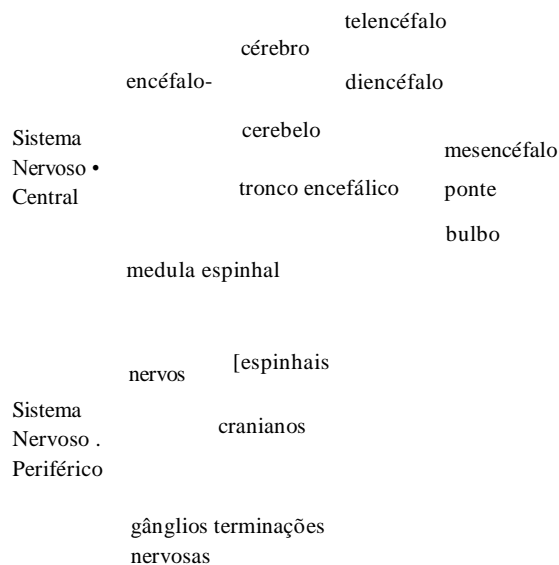
INTRODUÇÃO

De todos os sistemas do organismo, o sistema nervoso é, muitas vezes, o menos entendido pela maioria dos clínicos. Para que se possa realizar corretamente o exame neurológico e sua respectiva interpretação, é necessário conhecer a estrutura e o funcionamento do sistema nervoso. Sem o conhecimento das bases anatomofuncionais, ainda que elementares, não é possível trilhar o caminho da semiologia e da clínica neurológica. Além disso, o diagnóstico topográfico é de fundamental importância em neurologia, seja para fins clínicos ou para o tratamento cirúrgico de algumas enfermidades.

DIVISÕES DO SISTEMA NERVOSO

O sistema nervoso pode ser dividido em partes, levando-se em consideração critérios anatômicos, embriológicos e funcionais.

A divisão com base em critérios anatômicos é das mais conhecidas, e segue demonstrada no esquema abaixo e na Figura 10.1.



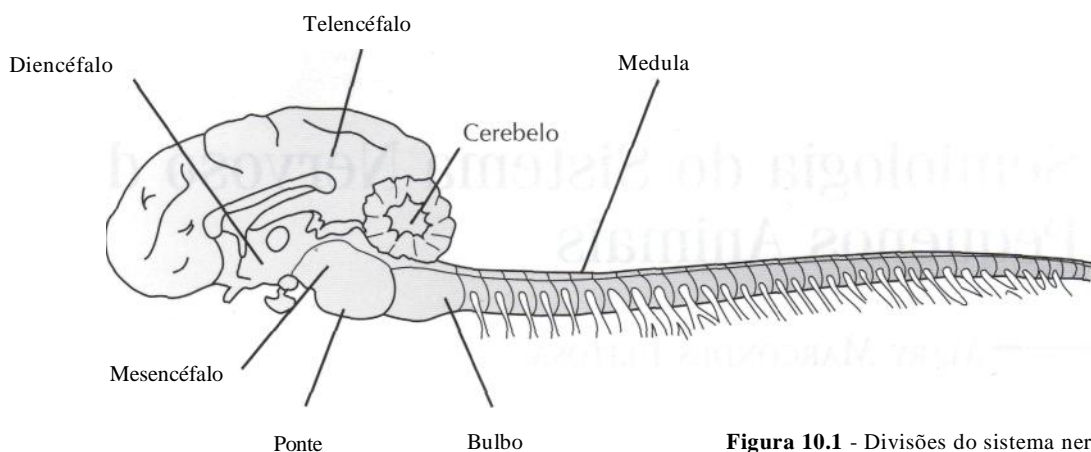


Figura 10.1 - Divisões do sistema nervoso central.

SISTEMA NERVOSO CENTRAL

O sistema nervoso central (SNC) está localizado dentro do esqueleto axial (cavidade craniana e canal vertebral); o sistema nervoso periférico está fora deste esqueleto. Esta distinção não é perfeitamente exata pois os nervos e as raízes nervosas, para se conectarem ao sistema nervoso central, penetram no crânio e no canal vertebral. Além disso, alguns gânglios (conjunto de corpos celulares localizado fora do SNC) estão localizados dentro do esqueleto axial. O *encéfalo* é a parte do sistema nervoso central situada dentro do crânio e a *medula* fica localizada dentro do canal vertebral.

ENCÉFALO

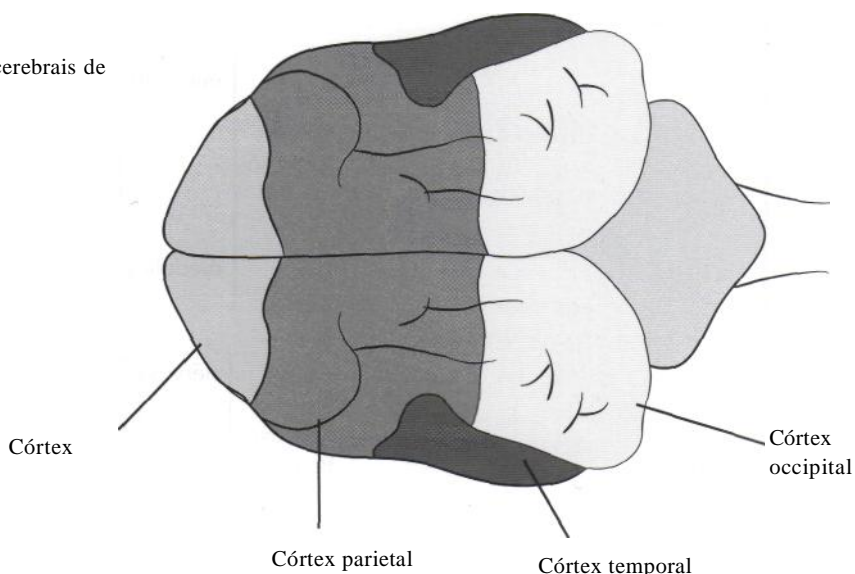
O encéfalo é dividido em cérebro, cerebelo e tronco encefálico. O *cérebro* é a porção mais desenvolvida e mais importante do encéfalo, ocupando cerca de

80% da cavidade craniana. Os dois componentes que o formam, telencéfalo e diencéfalo, apresentam características próprias. O *telencéfalo* compreende os dois *hemisférios cerebrais*, direito e esquerdo, os quais são incompletamente separados pela fissura longitudinal do cérebro, cujo assoalho é formado por uma larga faixa de fibras comissurais, o corpo caloso, principal meio de união entre os dois hemisférios. Cada hemisfério cerebral possui quatro lobos cerebrais que são: lobo frontal, o lobo temporal, o lobo parietal e o lobo occipital (Fig. 10.2).

No *lobo frontal* são processadas as atividades intelectuais, de aprendizagem e as atividades motoras finas e precisas. Em primatas esta região também tem grande importância no processamento de atividades motoras básicas. O lobo frontal também influencia o estado de alerta e a integração do animal com o meio ambiente.

O *lobo parietal* é o responsável pelas informações sensitivas, tais como dor, propriocepção

Figura 10.2 - Vista dorsal dos lobos cerebrais de um cão.



e toque. Entretanto, os animais não parecem depender do lobo parietal para processar muitas sensações, como ocorre no homem, uma vez que o tálamo (localizado no diencéfalo) pode processar mais informações sensitivas nos animais.

O *lobo occipital* é necessário para a visão e para processar a informação visual.

O *lobo temporal* processa a informação auditiva e é também responsável por alguns comportamentos complexos. Partes do córtex do lobo frontal e temporal estão incluídas no sistema límbico. Este é responsável por muitas emoções e por comportamentos inatos de sobrevivência, tais como proteção, reações maternas e sexuais. A área piriforme do lobo temporal é a responsável pela agressividade. A amígdala é um grande núcleo localizado sobre o lobo temporal, sendo parte do sistema límbico e responsável por muitas reações de medo.

Cada hemisfério cerebral possui uma camada superficial de substância cinzenta, o córtex cerebral, que reveste um centro de substância branca, no interior do qual existem massas de substância cinzenta, os *núcleos da base* do cérebro. Os principais núcleos da base são: *claustrum*, *corpo amigdalóide*, *caudado*, *putâmen* e *globo pálido*. Juntos, os três últimos constituem o corpo estriado. Esses núcleos contribuem para o tônus muscular e início e controle da atividade motora voluntária.

O *diencéfalo* compreende as seguintes partes: *tálamo*, *hipotálamo*, *epitálamo* e *subtálamo*. O *hipotálamo* modula o controle do sistema nervoso autônomo de todo o organismo. Muitos dos neurônios motores simpáticos e parassimpáticos originam-se aí. Entre as funções hipotalâmicas encontramos o controle do apetite, sede, regulação da temperatura, balanço hídrico e eletrolítico, sono e respostas comportamentais. O *tálamo* é um complexo de muitos núcleos com funções intrincadas, das quais as principais estão relacionadas à dor e proprioccepção. Parte do sistema ativador reticular ascendente (SARA) (que será discutido mais adiante) projeta-se do mesencéfalo, através do tálamo, difusamente, para o córtex cerebral.

Os nervos olfatórios (I par de nervos cranianos) estão localizados rostralmente ao diencéfalo. As fibras olfativas projetam-se dentro do hipotálamo e em outras partes do sistema límbico para produzir uma resposta comportamental em decorrência do olfato. Os nervos ópticos e o quiasma óptico, necessários à visão e aos reflexos luminosos pupilares, estão localizados na superfície ventral do hipotálamo, próximos à hipófise.

Os hemisférios cerebrais possuem cavidades, revestidas de epêndima e contendo líquido cefalorraquidiano, denominadas *ventrículos cerebrais laterais* direito e esquerdo, que se comunicam pelos forames interventriculares com o *III ventrículo*, uma estreita fenda ímpar e mediana situada no diencéfalo.

O *tronco encefálico* interpõe-se entre a medula e o diencéfalo, situando-se ventralmente ao cerebelo, e divide-se em *mesencéfalo*, situado cranialmente; *bulbo*, situado caudalmente; *ç*, *ponte*, situada entre ambos. Na sua constituição entram corpos de neurônios que se agrupam em núcleos (como núcleos entende-se o conjunto de corpos celulares de neurônios dentro do SNC, sendo seu correspondente no SNP denominado gânglio) e fibras nervosas, que por sua vez se agrupam em feixes denominados tratos, fascículos ou leminiscos. Passam através do tronco encefálico vias sensitivas responsáveis por propriocepção consciente, inconsciente e dor; e vias descendentes motoras para músculos flexores e extensores. Muitos dos núcleos do tronco encefálico recebem ou emitem fibras nervosas que entram na constituição dos nervos cranianos. Por este motivo, o tronco encefálico é uma área de grande importância quando do exame neurológico, uma vez que nele estão localizados 10 dos 12 pares de nervos cranianos. Sendo assim, uma lesão neste local, mesmo que pequena, poderá acarretar dano ou perda de função de um ou mais pares de nervos cranianos, já que é grande a proximidade entre eles.

O *mesencéfalo* é atravessado por um estreito canal, o aqueduto cerebral, que une o III ao IV ventrículo. O IV ventrículo situa-se entre o bulbo e a ponte, ventralmente, e o cerebelo, dorsalmente. O mesencéfalo possui importantes estruturas, entre elas a formação reticular. A *formação reticular* é uma agregação mais ou menos difusa de neurônios de tamanhos e tipos diferentes, separados por uma rede de fibras nervosas que ocupa a parte central do tronco encefálico. A formação reticular possui conexões amplas e variadas. Além de receber impulsos que entram pelos nervos cranianos, ela mantém relações nos dois sentidos com o cérebro, o cerebelo e a medula. A atividade elétrica do córtex cerebral, de que dependem os vários níveis de consciência, é regulada basicamente pela formação reticular. Existe na formação reticular um sistema de fibras ascendentes que se projetam no córtex cerebral e sobre ele têm uma ação ativadora. E o *Sistema Ativador Ricular Ascendente* (SARA). A ação do SARA sobre o córtex se faz através das conexões da formação

reticular com o tálamo, como já foi mencionado anteriormente. O SARA é o responsável pela manutenção do sono e vigília. Além de seguirem suas vias específicas, os impulsos sensoriais que chegam ao sistema nervoso central pelos nervos espinhais e cranianos passam também pela formação reticular e ativam o SARA. Desta forma, quando o SARA é estimulado por meio da via visual, auditiva, dolorosa e tátil, ele mantém o animal em estado de alerta. Por outro lado, quando não recebe ou não processa esses impulsos, o animal dorme.

Por este motivo, os animais acordam quando submetidos a fortes estímulos sensoriais como, por exemplo, um ruído muito alto. Isso se deve não à chegada de impulsos nervosos na área auditiva do córtex, mas à ativação de todo o córtex pelo SARA, o qual, por sua vez, foi ativado por fibras que se destacam da via auditiva. Assim, se forem lesadas estas vias depois de seu trajeto pela formação reticular, embora não cheguem os impulsos na área auditiva do córtex, o animal acorda com o ruído (ele acorda, mas não ouve). Por outro lado, se foram mantidas intactas as vias auditivas e lesada a parte mais cranial da formação reticular, o animal dorme mesmo quando submetido a fortes ruídos, apesar de chegarem impulsos auditivos em seu córtex. Por este motivo, lesões mesencefálicas ou de córtex cerebral podem produzir níveis alterados de consciência, tais como o coma. Os nervos oculomotor e troclear (III e IV pares de nervos cranianos) estão localizados no mesencéfalo. Existe ainda, no mesencéfalo, o *núcleo de Edinger-Westphal*, responsável pela inervação parassimpática do globo ocular, através do nervo oculomotor. Outra estrutura importante é o *núcleo rubro*, que participa do controle da motricidade somática, recebe fibras do cerebelo e de áreas motoras do córtex cerebral e origina o *trato rubrospinal*, o principal trato motor voluntário nos animais.

A *ponte* contém o nervo trigêmio (V par de nervos cranianos). Além disso, encontramos na ponte os *núcleos vestibulares*. Os núcleos vestibulares estão localizados no assoalho do IV ventrículo, e recebem impulsos nervosos originados na parte vestibular da orelha interna, através do nervo vestibulococlear (porção vestibular), os quais informam sobre a posição e os movimentos da cabeça. Chegam ainda aos núcleos vestibulares fibras provenientes do cerebelo, relacionadas com a manutenção do equilíbrio. A partir dos núcleos vestibulares, saem tratos e fascículos tais como o *trato vestibulospinal*, cujas fibras levam impulsos

aos neurônios motores da medula e são importantes para a manutenção do equilíbrio; e o *fascículo longitudinal medial*, que está envolvido em reflexos que permitem ao olho ajustar-se aos movimentos da cabeça. O fascículo longitudinal medial é uma via de associação presente em toda a extensão do tronco encefálico, que liga todos os núcleos motores dos nervos cranianos, sendo especialmente importantes suas conexões com os núcleos dos nervos relacionados com o movimento do globo ocular e da cabeça. Deste modo, o fascículo longitudinal medial é importante para a realização de reflexos que coordenam os movimentos da cabeça com os dos olhos (Fig. 10.3).

O *bulbo*, ou medula oblonga, possui os núcleos dos nervos abducente, facial e vestibulococlear (VI, VII e VIII pares de nervos cranianos), localizados na porção rostral, na junção com a ponte. Os nervos glossofaríngeo, vago, acessório e hipoglosso (IX, X, XI e XII pares de nervos cranianos) estão localizados na porção caudal. No bulbo localizam-se centros vitais, como o *centro respiratório* e o *centro vasomotor*, que controlam não só o ritmo respiratório, como também o ritmo cardíaco e a pressão arterial, funções indispensáveis à manutenção da vida. Portanto, lesões nesta região podem ser extremamente perigosas. Além desses, encontramos no bulbo também o *centro do vômito*.

O *cerebelo* situa-se dorsalmente ao bulbo e à ponte, sobre três pares de estruturas denominadas pedúnculos cerebelares, e repousa sobre a fossa cerebelar do osso occipital, sendo separado do lobo occipital do cérebro por uma prega da dura-máter denominada tenda do cerebelo. O cerebelo é composto de duas massas laterais, os hemisférios cerebelares, sendo que na porção central desses há uma estrutura denominada vermis. O cerebelo está organizado em três regiões principais: lobos rostral, caudal e floculonodular. Uma das principais funções do cerebelo é coordenar toda a atividade motora da cabeça, pescoço, tórax e membros. O cerebelo também controla o tônus muscular nos animais. O lobo floculonodular do cerebelo faz parte do sistema vestibular e mantém o equilíbrio do animal. Desta forma, lesões do cerebelo podem causar incoordenação motora, perda do equilíbrio e diminuição do tônus da musculatura esquelética (hipotonia).

MEDULA ESPINHAL

Etimologicamente, medula significa miolo e indica o que está dentro. A medula espinhal é uma

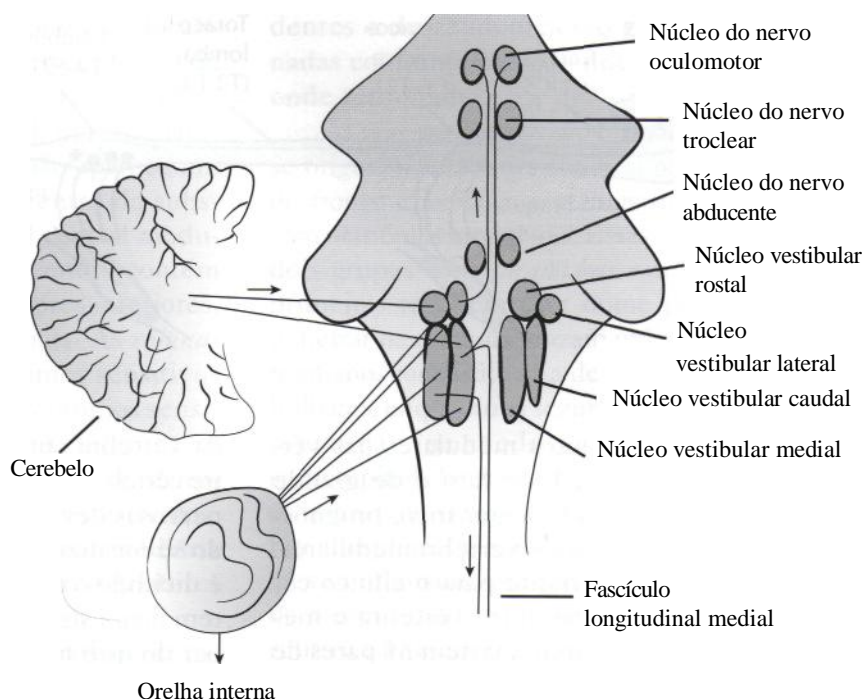


Figura 10.3 - Núcleos vestibulares e suas conexões.

massa cilíndrica de tecido nervoso situada dentro do canal vertebral, sem, entretanto, ocupá-lo completamente. Cranialmente a medula limita-se com o bulbo aproximadamente no nível do forame magno do osso occipital.

A medula espinhal pode ser morfológica e funcionalmente dividida em cinco regiões: *região cervical* (compreendendo os segmentos medulares de C1 a G5); *região cervicotorácica* (também denominada de plexo ou intumescência braquial, segmentos de G6 a T2); *região toracolombar* (correspondendo aos segmentos medulares de T3 a L3); *região lombossacral* (plexo ou intumescência lombossacral, segmentos de L4 a S2); *região sacrococcígea* (segmento S3 ao último segmento medular) (Fig. 10.4). Deve-se ressaltar que esta divisão corresponde a segmentos medulares e não às vértebras propriamente ditas. Tal fato seria sem importância se o tamanho do segmento medular e a vértebra correspondente fossem iguais, porém isto não ocorre em toda a medula espinhal.

No adulto, a medula não ocupa todo o canal vertebral, pois termina geralmente na altura da 6ª ou 7ª vértebra lombar nos cães e, na altura da 1ª ou 2ª vértebra sacral nos felinos, nos equinos e nos bovinos. A medula termina afinando-se para formar um cone, o *cone medular*, que continua como um delgado filamento meníngeo, o *filamento terminal*. Abaixo deste nível o canal vertebral contém apenas as meninges e as raízes nervosas dos últimos nervos espinhais que, dispostas em

torno do cone medular e filamento terminal, constituem, em conjunto, a chamada *cauda equina*. A diferença de tamanho entre a medula e o canal vertebral, assim como a disposição das raízes dos nervos espinhais mais caudais, formando a cauda equina, resultam, portanto, de ritmos de crescimento diferentes, em sentido longitudinal, entre medula e coluna vertebral. No início do desenvolvimento intra-uterino a medula e a coluna vertebral ocupam todo o comprimento do canal vertebral e os nervos, passando pelos respectivos forames intervertebrais, dispõem-se horizontalmente, formando com a medula um ângulo aproximadamente reto. Entretanto, com o desenvolvimento, a coluna vertebral começa a crescer mais do que a medula, especialmente em sua porção caudal. Como as raízes nervosas mantêm suas relações com os respectivos forames intervertebrais, há o alongamento das raízes e a diminuição do ângulo que elas fazem com a medula. Estes fenômenos são mais pronunciados na parte caudal da medula.

A medula possui o mesmo número de segmentos que o número de vértebras (com exceção da medula cervical, que é composta por oito segmentos medulares). Os segmentos podem ser identificados morfológicamente, pois possuem um par de nervos espinhais, cada um com uma raiz dorsal (sensitiva) e uma raiz ventral (motora).

Como consequência da diferença de ritmos de crescimento entre coluna e medula, temos um

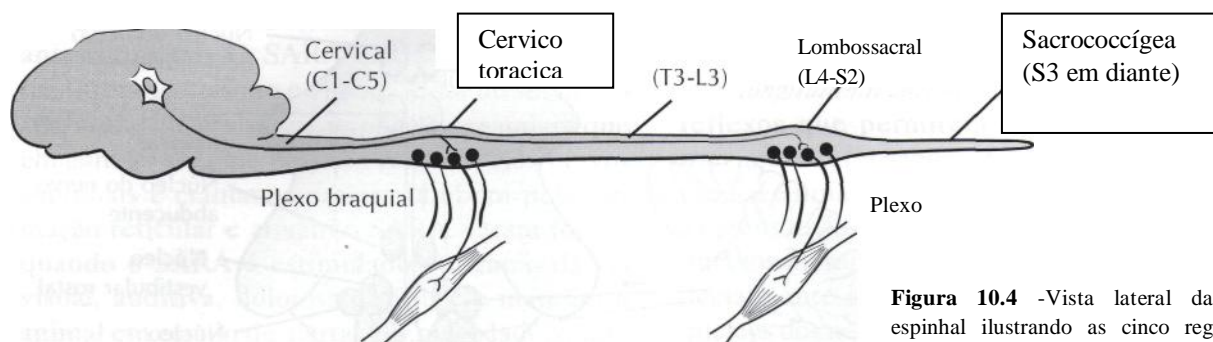


Figura 10.4 -Vista lateral da medula espinhal ilustrando as cinco regiões medulares.

afastamento dos segmentos medulares das vértebras correspondentes. Este fato é de grande importância clínica para o diagnóstico, prognóstico e tratamento de lesões vertebromedulares. Portanto, é muito importante para o clínico conhecer a correspondência entre vértebra e medula. Em cães, por exemplo, existem 31 pares de nervos espinhais, aos quais correspondem 31 segmentos medulares assim distribuídos: oito cervicais, 13 torácicos, sete lombares e três sacrais. Existem oito pares de nervos cervicais, mas somente sete vértebras. O primeiro par cervical (C1) emerge acima da primeira vértebra cervical, portanto, entre ela e o osso occipital. Já o oitavo par (C8) emerge abaixo da sétima vértebra, o mesmo acontecendo com os nervos espinhais abaixo de C8, que emergem, de cada lado, sempre abaixo

da vértebra correspondente. Esta diferença entre vértebras, segmento da medula espinhal e raízes nervosas deve ser levada em consideração quando se localiza uma lesão em certo segmento e aí é decidido o nível vertebral correspondente. Isto tem maior significado clínico na região toracolombar do que na região cervical (Fig. 10.5).

A medula não possui um calibre uniforme, pois apresenta duas dilatações denominadas *intumescência cervical* e *intumescência lombar*, situadas na região cervicotorácica (C6 a T2) e lombossacral (L4 a S2), respectivamente. Estas intumescências correspondem às áreas em que fazem conexão com a medula as grossas raízes nervosas que formam os plexos braquial e lombo-sacro, destinadas à inervação dos membros anteriores e posteriores, respectivamente (Fig. 10.4).

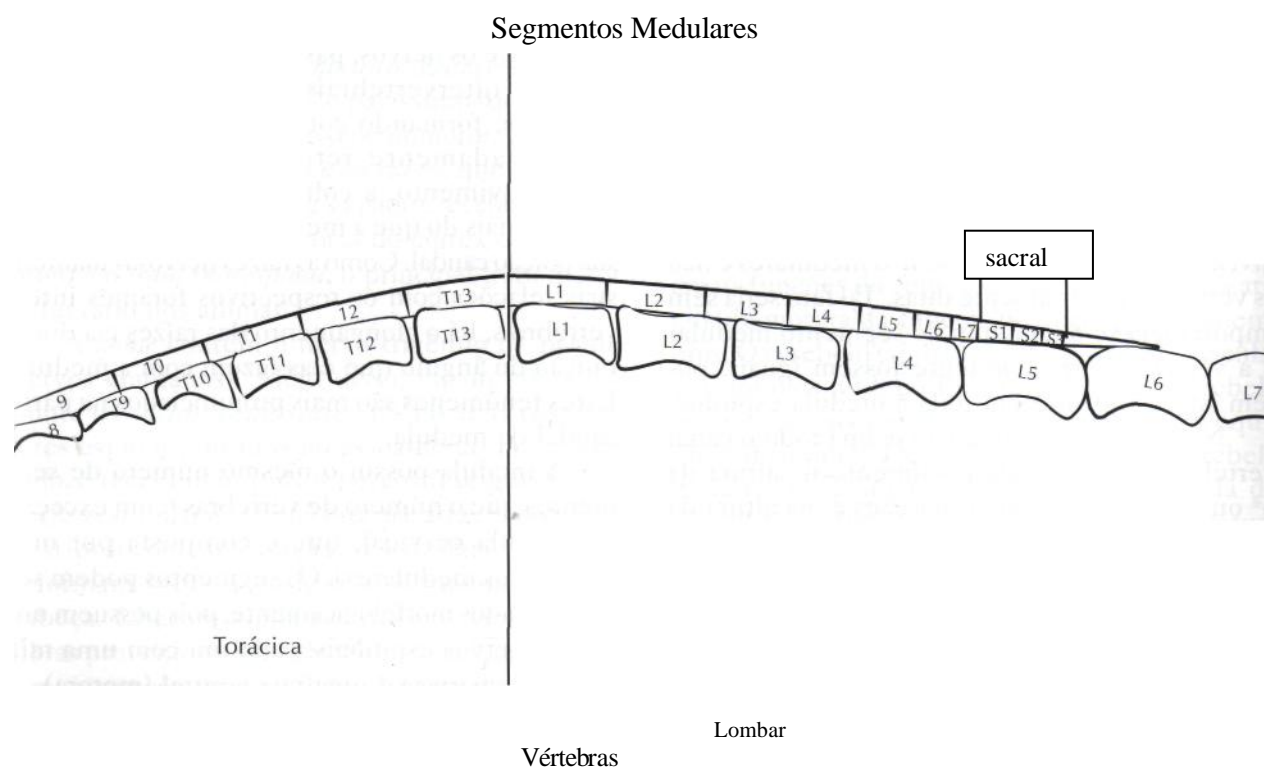


Figura 10.5 - Diagrama demonstrando a posição dos segmentos medulares e dos corpos vertebrais em um cão.

na medula, a *substância cinzenta* está localizada por dentro da branca e apresenta a forma de um H. Nela, distinguimos de cada lado três colunas, denominadas colunas ventral, dorsal e lateral. A coluna lateral, entretanto, não aparece em toda a extensão da medula. No centro da substância cinzenta localiza-se o canal central medular (Fig. 10.6). A massa cinzenta central contém corpos celulares de neurônios motores inferiores, neurônios sensitivos e internunciais. As *colunas dorsais* contêm sinapses de neurônios sensitivos periféricos e corpos celulares de neurônios sensitivos ascendentes e internunciais. As *colunas ventrais* contêm muitos corpos celulares dos neurônios motores inferiores dos músculos estriados. uma área de substância cinzenta intermediária contém corpos celulares de neurônios motores inferiores simpáticos.

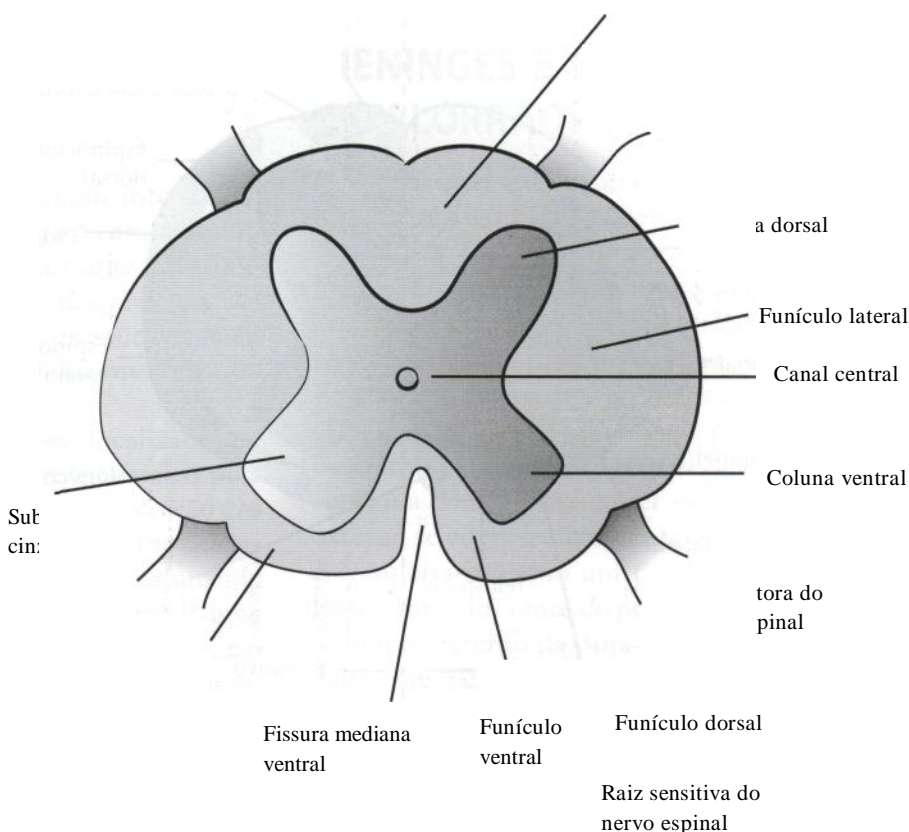
A porção externa da medula espinal é composta de *substância branca*, formada por fibras, a maioria delas mielínicas, que se agrupam em tratos e fascículos, formando verdadeiros caminhos, ou vias, por onde passam os impulsos nervosos. Temos, assim, tratos e fascículos que constituem as vias descendentes e ascendentes da medula. Existem ainda vias que contêm tanto fibras ascendentes quanto descendentes, as quais constituem as vias de associação medular, que formam os fascículos próprios da medula. As vias ascen-

dentes e descendentes são geralmente denominadas conforme o local onde têm início e o local onde terminam.

As *vias descendentes* são formadas por fibras que se originam no córtex cerebral ou em várias áreas do tronco encefálico e terminam fazendo sinapse com neurônios medulares. Essas vias dividem-se em dois grupos: *vias piramidais* e *extrapiramidais*. As primeiras recebem este nome porque, antes de penetrar na medula, cruzam obliquamente o plano mediano, constituindo a decussação das pirâmides bulbares, enquanto as segundas não o fazem. As vias piramidais na medula compreendem o trato corticospinal. As vias extrapiramidais compreendem os tratos tectospinal, vestibulospinal, rubrospinal e reticulospinal. Os nomes referem-se aos locais onde eles se originam, que são, respectivamente, o teto do mesencéfalo, os núcleos vestibulares, o núcleo rubro e a formação reticular. Iodos esses tratos terminam na medula, em neurônios internunciais, através dos quais ligam-se aos neurônios motores e assim exercem sua função motora.

As fibras que formam as *vias ascendentes* relacionam-se direta ou indiretamente com as fibras que penetram pela raiz dorsal, trazendo impulsos aferentes de várias partes do corpo, e incluem os tratos espinocerebelares, os fascículos grácil e cuneiforme, os tratos espinotalâmicos e o trato propriospinal (Fig. 10.7).

Figura 10.6 - Corte transversal da medula espinal.



TRATOS MOTORES

Os tratos motores podem ser divididos em dois grupos: os responsáveis pelo movimento voluntário (flexores) e aqueles para postura e sustentação do corpo (extensores). O cérebro modula a atividade dos sistemas flexores e extensores e produz flexão e extensão suaves e coordenadas. Até há algum tempo as estruturas e vias que influenciam a motricidade somática eram agrupadas em dois grandes sistemas, o piramidal e o extrapiramidal, termos que foram amplamente empregados, especialmente na área clínica. O *sistema piramidal*, compreendendo os tratos corticospinal e corticonuclear, assim como suas áreas corticais de origem, seria o único responsável pelos movimentos voluntários. Já o *sistema extrapiramidal*, compreendendo todas as demais estruturas e vias motoras somáticas, seria responsável pelos movimentos automáticos, assim como pela regulação do tônus e da postura. A validade desta divisão foi questionada quando se verificou que os núcleos do corpo estriado, em humanos, por muitos considerado o sistema extrapiramidal propriamente dito, exerciam sua influência sobre os neurônios motores através do trato corticospinal, ou seja, através do próprio sistema piramidal. O mesmo raciocínio pode ser feito em relação ao cerebelo, frequentemente incluído no sistema extrapiramidal, cuja influência sobre o

neurônio motor em grande parte se faz por meio do trato corticospinal. Dados mais recentes, evidenciando que o chamado sistema extrapiramidal também controla os movimentos voluntários, vieram a mostrar que a conceituação de dois sistemas independentes, piramidal e extrapiramidal, não pode mais ser aceita. Entretanto, pode-se manter os termos piramidal e extrapiramidal para indicar respectivamente as vias motoras que passam ou não pelas pirâmides bulbares em seu trajeto até a medula. Desta forma, as vias piramidais compreendem dois tratos: o corticospinal e seu correspondente, no tronco encefálico, o trato corticonuclear. Por outro lado, as vias extrapiramidais compreendem os tratos rubrospinal, tectospinal, vestibulospinal e reticulospinal.

O *trato rubrospinal* começa no núcleo rubro do mesencéfalo, imediatamente cruza para o lado oposto e descende, através do tronco, para a medula espinal. Ele é o mais importante trato motor voluntário ou de atividade muscular flexora em animais. Em cães e gatos, lesões mesencefálicas ou mais caudais podem causar paresia ou paralisia de membros. O trato rubrospinal localiza-se no funículo lateral da medula espinal, medialmente aos tratos espinocerebelares. Portanto, em compressões medulares externas progressivas, inicialmente observa-se incoordenação motora e depois paresia ou paralisia de membros.

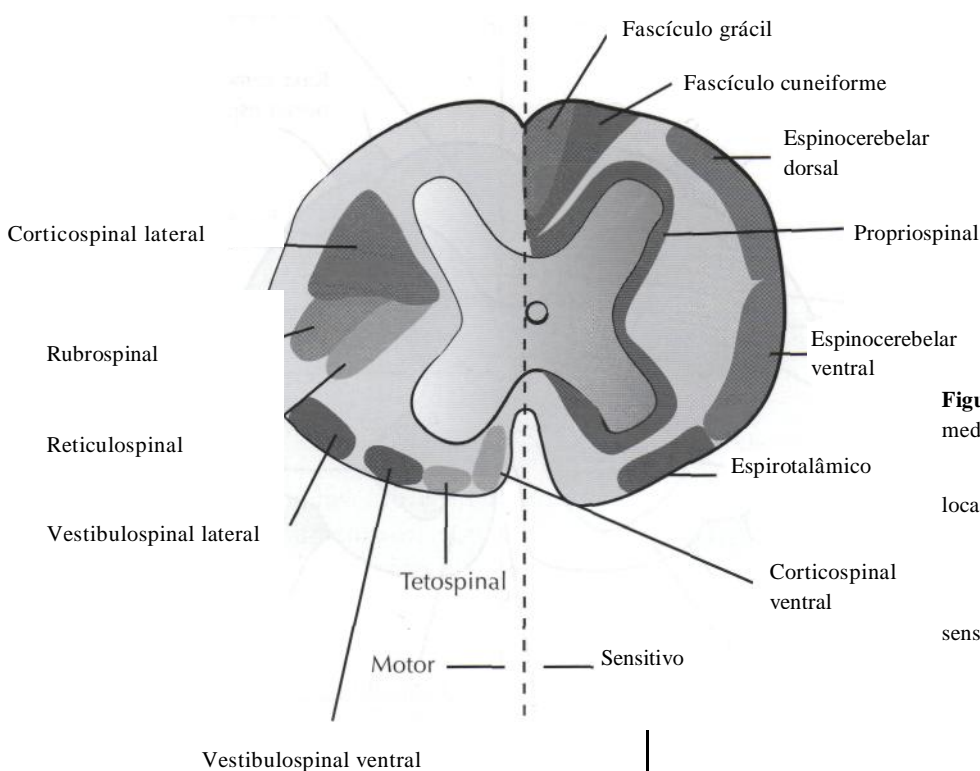


Figura 10.7 - Corte transversal da medula espinal mostrando a localização dos tratos motores e sensitivos.

O *trato corticospinal* origina-se na área motora do lobo frontal, desce através da cápsula interna e tronco cerebral, cruza para o lado oposto na medula oblonga caudal (decussação das pirâmides) e desce na medula espinhal próximo ao trato rubrospinal. Em compressões medulares, os dois tratos são geralmente afetados. O trato corticospinal é também um trato voluntário ou motor flexor. Ele é muito importante no homem e, quando ocorre uma lesão no córtex motor ou na cápsula interna, há hemiparesia ou hemiplegia contralateral. Quando essas lesões ocorrem em animais, há fraqueza discreta mas transitória e ocorrem distúrbios contralaterais de salto e posicionamento.

Os *tratos vestibulospinais* são os principais tratos de postura ou extensores em cães e gatos. Originam-se nos núcleos vestibulares da junção pontinomedular e descendem, sem cruzar, através do bulbo e medula espinhal. Os tratos vestibulospinais ficam no funículo ventral da medula espinhal. Inicialmente, na evolução da compressão medular, o animal pode perder a habilidade em suportar o peso nos membros, devido ao envolvimento desses tratos.

Os *tratos reticulospinais* têm início na formação reticular da ponte e bulbo e descendem sem cruzar no tronco cerebral e medula espinhal. Um dos tratos está associado principalmente com a atividade motora extensora ou postural e localiza-se primariamente no funículo lateral da medula espinhal. O outro trato reticulospinal influencia a atividade motora voluntária.

TRATOS SENSITIVOS

Os *tratos espinocerebelares* carregam informação proprioceptiva inconsciente para o cerebelo, fornecendo impulsos aferentes necessários para coordenar o movimento muscular. Esses tratos são afetados precocemente em compressões superficiais da medula espinhal e produzem ataxia ou incoordenação motora.

Os *fascículos gráale cuneiforme*, localizados no funículo dorsal da medula, são responsáveis pela propriocepção consciente, ou senso de posição dos membros e tórax. A informação carregada nessas vias capacita o animal a corrigir os membros quando em posições anormais. O fascículo grácil leva informações da cauda e membros posteriores, e o fascículo cuneiforme, dos segmentos torácicos, membros anteriores e região cervical. Os axônios penetram na medula espinhal, ascendem em seus

respectivos fascículos e fazem sinapse no núcleo grácil ou cuneiforme na junção da medula espinhal e do bulbo. O segundo grupo de neurônios cruza para o lado oposto e ascende em um trajeto contralateral, no leminisco medial, fazendo sinapse no tálamo. Um terceiro grupo de neurônios deixa o tálamo, passa através da cápsula interna e faz sinapse no lobo parietal do córtex cerebral. Como as fibras terminam em células do córtex cerebral, a propriocepção é chamada de consciente. Lesões no funículo dorsal da medula espinhal produzem distúrbios proprioceptivos ipsilaterais nos membros afetados. Lesões no leminisco medial, cápsula interna e lobo parietal podem produzir alterações proprioceptivas contralaterais.

Outro sistema sensitivo é o *trato espinotalâmico*, que leva sensação de dor e temperatura dos membros e do corpo. Este sistema é mais complexo em animais do que no homem e possui vários tratos incluídos nele. A modalidade de dor profunda é levada nesse sistema. A fim de destruir este tipo de dor, deve haver uma lesão profunda, grave e bilateral, da medula espinhal. O teste de dor profunda é um guia prognóstico muito útil em um animal paralisado. A ausência de dor profunda 72 horas ou mais após uma lesão medular é geralmente considerada um indicativo de prognóstico grave.

O *trato propriospinal* leva informações entre os membros anteriores e posteriores, nos dois sentidos.

MENINGES E LÍQUIDO CEFALORRAQUIDIANO

O sistema nervoso central é envolvido por três membranas conjuntivas denominadas meninges, a *dura-máter*, a *aracnóide* e a *pia-máter*.

A *dura-máter* é a meninge mais superficial, espessa e resistente, formada por tecido conjuntivo muito rico em fibras colágenas, contendo vasos e nervos. A dura-máter encefálica difere da dura-máter espinhal, por ser formada por dois folhetos, o externo e o interno, dos quais apenas o interno continua com a dura-máter espinhal. O folheto externo se adere intimamente aos ossos do crânio e comporta-se como um perióstio destes ossos. Entretanto, diferente do perióstio de outras áreas, o folheto externo da dura-máter não tem capacidade osteogênica, o que dificulta a consolidação de fraturas no crânio. Esta peculiaridade, no entanto, é vantajosa, pois a formação de um calo ósseo

na superfície interna dos ossos do crânio pode constituir um fator de irritação do tecido nervoso. Em algumas áreas os dois folhetos da dura-máter do encéfalo separam-se, delimitando cavidades revestidas de endotélio e que contêm sangue, constituindo os *seios da dura-máter*. O sangue proveniente das veias do encéfalo é drenado para os seios da dura-máter e, destes, para as veias jugulares internas. A dura-máter espinhal envolve toda a medula, como se fosse um dedo de luva. Cranialmente, a dura-máter espinhal continua com a dura-máter craniana; caudalmente termina em um fundo-de-saco, o *saco durai*.

A *aracnóide* é uma membrana muito delicada, justaposta à dura-máter, da qual se separa por um espaço virtual, o *espaço subdural*, contendo pequena quantidade de líquido necessário à lubrificação das superfícies de contato das duas membranas. A aracnóide separa-se da pia-máter pelo *espaço subaracnóide*, que contém o líquido cefalorraquidiano, ou liquor. A aracnóide justapõe-se à dura-máter e ambas acompanham grosseiramente a superfície do encéfalo. A pia-máter, entretanto, adere-se intimamente a esta superfície, acompanhando todos os giros, sulcos e depressões. Deste modo, a distância entre as duas membranas, ou seja, a profundidade do espaço subaracnóide é variável, formando, em alguns locais, dilatações denominadas *cisternas aracnóides*, as quais contêm grande quantidade de liquor. A maior e mais importante cisterna é a *cisterna cerebelo-medular*, ou *cisterna magna*, que continua

caudalmente com o espaço subaracnóide da medula e liga-se ao IV ventrículo através de sua abertura mediana. Por meio de uma punção suboccipital, é possível realizar a colheita de liquor da cisterna magna. Em alguns pontos a aracnóide forma pequenos tufo que penetram no interior dos seios da dura-máter, constituindo *asgranulações aracnóides*, através das quais o liquor é absorvido e chega no sangue (Fig. 10.8).

A *pia-máter* é a mais interna das meninges e dá resistência aos órgãos nervosos, pois o tecido nervoso é de consistência muito mole. A pia-máter acompanha os vasos que penetram no tecido nervoso a partir do espaço subaracnóide, formando a parede externa dos espaços pcrivasculares. Nestes espaços há um prolongamento do espaço subaracnóide, contendo liquor, que forma um manguito protetor em torno dos vasos, importante para amortecer o efeito da pulsação das artérias sobre o tecido circunvizinho. Quando a medula termina no cone medular, a pia-máter continua caudalmente, formando um filamento esbranquiçado denominado *filamento terminal*.

Portanto, em relação com as meninges, existem três cavidades ou espaços denominados *epidural, subdural e subaracnóide*. O espaço epidural situa-se entre a dura-máter e o perióstio do canal vertebral. O espaço subdural, situado entre a dura-máter e a aracnóide, é uma fenda estreita contendo uma pequena quantidade de líquido, suficiente apenas para evitar a aderência das paredes. O espaço subaracnóide é o mais importante

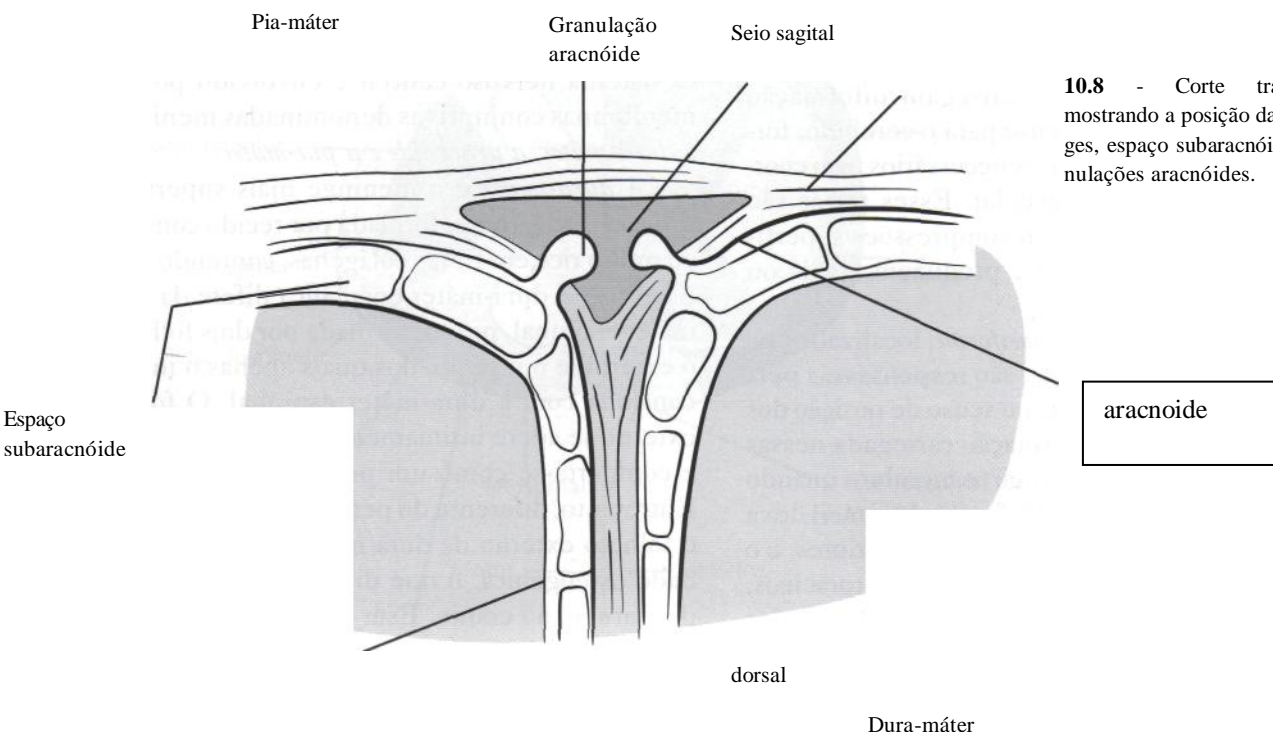


Figura 10.8 - Corte transversal mostrando a posição das meninges, espaço subaracnóide e granulações aracnóides.

e contém o *líquido cefalorraquidiano*, um fluido aquoso e incolor que ocupa, além do espaço subaracnóide, as cavidades ventriculares. Sua função primordial é de proteção mecânica do sistema nervoso central, formando um verdadeiro coxim líquido entre este e o estojo ósseo.

Além desta função de proteção mecânica, o líquor contribui para a proteção biológica do sistema nervoso central contra agentes infecciosos, permitindo a distribuição mais ou menos homogênea de elementos de defesa como leucócitos e anticorpos. A cavidade craniana é uma formação rígida preenchida pelo tecido nervoso, sangue e líquor. Havendo variação de volume de um destes componentes, o volume dos outros componentes se altera compensatoriamente, de modo a manter a pressão intracraniana constante. O líquor exerce também uma função compensatória de regulação do volume intracraniano. Por exemplo, se houver um aumento de volume do parênquima encefálico, como no caso do crescimento de um tumor, há uma tendência de diminuir a produção do líquor, ou de aumentar a sua absorção, com o objetivo de manter inalterada a pressão intracraniana. O mesmo ocorre em casos de hipertensão, em que há um aumento do fluxo sanguíneo cerebral. Deve-se lembrar, no entanto, que esta compensação feita pelo líquido cefalorraquidiano auxilia somente até um certo ponto. Por exemplo, no caso do tumor, à medida que este vai aumentando muito de volume, o líquor já não consegue mais compensar a pressão intracraniana. O líquor é também um agente de troca de metabólitos entre o sangue e o cérebro, ajudando na nutrição cerebral durante o período embrionário e servindo para transferir produtos residuais do metabolismo do cérebro para a circulação.

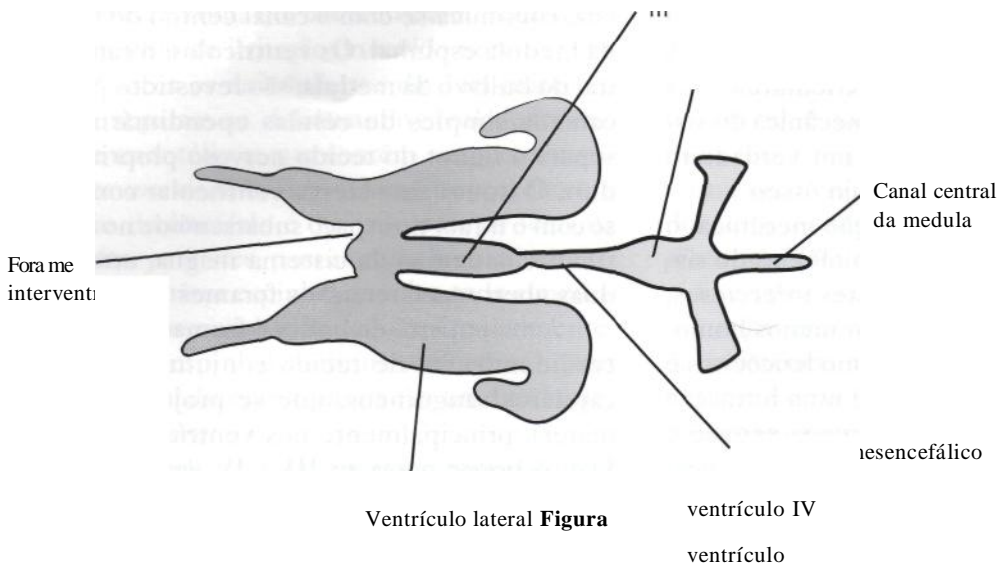
Os espaços ocupados pelo líquor dividem-se em internos e externos. Os espaços internos correspondem aos quatro ventrículos cerebrais e ao canal central da medula. Os espaços externos estão compreendidos entre a aracnóide e a pia-máter, dividindo-se em espaços subaracnóides cranianos e raquianos.

O sistema ventricular é constituído pelos dois *ventrículos laterais*, o III e o IV *ventrículos* (Fig. 10.9). Os ventrículos laterais situam-se simetricamente dentro de cada hemisfério cerebral e comunicam-se por meio do forame interventricular (forame de Monro) com o III ventrículo, que fica localizado na linha mediana. Este continua caudalmente pelo aqueduto cerebral (aqueduto de Sylvius) até o IV ventrículo, o qual, por sua

vez, comunica-se com o canal central do bulbo e da medula espinhal. Os ventrículos, o canal central do bulbo e da medula, são revestidos por uma camada simples de células endoteliais, que separa o líquor do tecido nervoso propriamente dito. O líquor do sistema ventricular comunica-se com o líquor do espaço subaracnóide no IV ventrículo, na região da cisterna magna, através de duas aberturas laterais, os forames de Luschka.

A maior parte do líquor é formada nos plexos coróides (tufos de tecido conjuntivo, rico em capilares sanguíneos, que se projetam da pia-máter), principalmente nos ventrículos laterais. Daí, o líquor passa ao III e IV ventrículos, ganhando posteriormente o espaço subaracnóide e o canal central medular. A maior parte do líquor é absorvida através das granulações aracnóides, situadas principalmente na parte superior do crânio (Fig. 10.10). No espaço subaracnóide medular o líquor circula em direção caudal, mas apenas uma parte do mesmo retorna, pois há reabsorção líquórica nas pequenas granulações aracnóides existentes nos prolongamentos da dura-máter que acompanham as raízes dos nervos espinhais. Como a produção de líquor nos ventrículos excede a sua absorção, o mesmo flui dos ventrículos para o espaço subaracnóide, onde normalmente ocorre a absorção. A taxa de absorção do espaço subaracnóide é diretamente proporcional à pressão intracraniana. A absorção líquórica também ocorre nas veias e vasos linfáticos localizados ao redor dos nervos cranianos e espinhais. Além disso, acredita-se que algum líquor entre no parênquima cerebral e seja absorvido pelos vasos sanguíneos de lá. Tal absorção ocorre mais frequentemente quando a pressão intracraniana está elevada.

A exploração clínica do espaço subaracnóide na medula é facilitada por certas particularidades anatómicas da dura-máter e da aracnóide na região lombar da coluna vertebral. A medula termina mais cranialmente do que o saco durai e a aracnóide que o acompanha. Entre esses dois níveis, o espaço subaracnóide é maior, contém maior quantidade de líquor e nele estão apenas o filamento terminal e as raízes que formam a cauda equina. Não havendo perigo de lesão medular, esta área é ideal para a introdução de uma agulha, com a finalidade de retirada de líquor para fins terapêuticos ou diagnósticos. Além disso, pode-se realizar punções a este nível para introdução de meios de contrastes durante a realização de exames radiográficos (por exemplo, nas mielografias), e para a introdução de anestésicos nas chamadas anestésias raquidianas.



10.9 -Ventrículos cerebrais do cão - vista dorsal.

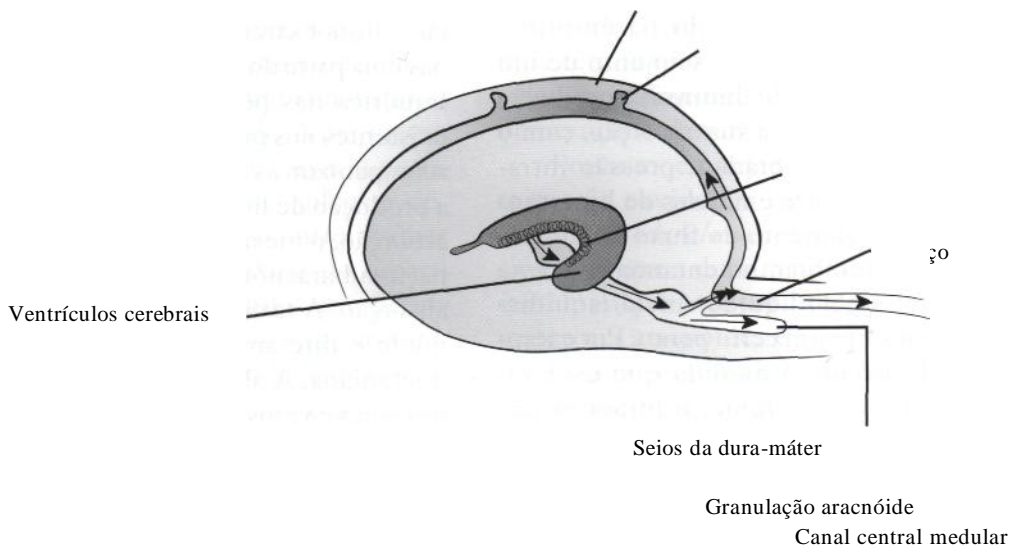


Figura 10.10 - Formação e absorção do líquido.

SISTEMA NERVOSO PERIFÉRICO

Embora denominado periférico, este sistema contém fibras nervosas que unem o sistema nervoso central aos órgãos efetores e/ou receptores, situados na periferia. Esta união justifica a presença de elementos do sistema nervoso periférico na medula e no encéfalo. Conforme sua topografia, o sistema nervoso periférico pode ser dividido em nervos cranianos e espinhais. De acordo com o tipo de neurônio envolvido, são denominados de efetores ou sensitivos. Os neurônios efetores dividem-se conforme a sua função em neurônios motores e neurônios autonômicos, ambos eferentes porque conduzem os estímulos

centrais para a periferia.

O sistema nervoso periférico inclui, portanto, os 12 pares de nervos cranianos e os 36 pares de nervos espinhais.

NEURÔNIOS SENSITIVOS E MOTORES

Dentre as estruturas celulares encontradas no sistema nervoso, o *neurônio* assume importância fundamental por apresentar a capacidade de excitação (polarização e despolarização), sendo responsável por todo o início e manutenção da atividade neurológica.

Os neurônios podem ser funcionalmente divididos em neurônios sensitivos e motores, sen-

do estes últimos responsáveis pelo início e manutenção da atividade motora, podendo ser divididos em neurônios motores superiores (NMS) e neurônios motores inferiores (NMI) (Fig. 10.11).

A associação entre neurônios sensitivos e neurônios motores permite a realização de arcos reflexos. Reflexos são respostas biológicas normais, espontâneas e praticamente invariáveis, sendo úteis ao organismo. O arco reflexo é uma resposta básica após a realização de um estímulo e é por meio de suas várias modalidades (reflexos espinhais, reflexos dos nervos cranianos) que parte do exame neurológico será realizada. O arco reflexo nada mais é do que uma resposta motora involuntária (sem uma supervisão direta de estruturas ligadas à consciência) frente a um estímulo aplicado a uma determinada estrutura. Basicamente três neurônios (em alguns arcos reflexos mais estruturas podem estar envolvidas) são responsáveis pela efetuação de um arco reflexo. Em primeiro lugar um neurônio sensitivo (aférente) irá captar a informação sensorial e conduzi-la até a medula ou tronco encefálico (dependendo se será um arco reflexo mediado por um nervo espinhal ou craniano, respectivamente), depois fará a conexão com um interneurônio que será responsável pela transmissão desta informação para um neurônio motor (eferente), o qual, por sua vez, efetuará a estimulação de um músculo. Vários reflexos podem ser utilizados para avaliação neurológica como, por exemplo, o reflexo patelar, o reflexo palpebral e o reflexo pupilar. A ocorrência de reflexos espinhais depende da integridade de músculos, de seus nervos periféricos e dos respectivos segmentos medulares.

O *neurônio motor superior* tem seu corpo celular na substância cinzenta do córtex cerebral, nos núcleos da base ou em núcleos do tronco

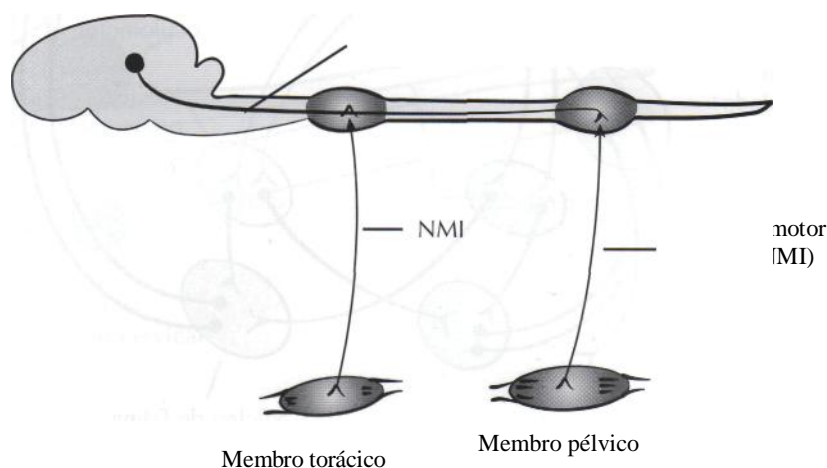
encefálico. Seu axônio termina em interneurônios que fazem sinapse com o neurônio motor inferior. O NMS é o responsável pelo início dos movimentos voluntários, manutenção do tono muscular e regulação da postura.

O *neurônio motor inferior* é um neurônio eferente que liga o SNC ao órgão efetor, como um músculo ou uma glândula. Possui seu corpo celular localizado em núcleos encefálicos (núcleos dos NMI dos nervos cranianos) ou na substância cinzenta da medula espinhal, e seus axônios deixam a medula através das raízes nervosas ventrais, em dois pontos da medula espinhal, de C6 a T2 e de L4 a S3, nos chamados plexos braquial e lombosacral, respectivamente. Estes axônios irão fazer parte dos nervos periféricos, terminando em um músculo.

O neurônio motor superior exerce uma influência inibitória ou moduladora sobre o inferior e, por isso, quando é lesado, ocorre aumento do tono (como tono entendemos a contração muscular residual presente nos músculos) e dos reflexos, demonstrando uma hiperatividade do NMI. Também ocorre paresia (perda parcial da atividade motora) ou paralisia (perda total da atividade motora) já que as informações geradas nos núcleos motores (corpos celulares dos NMS) não chegam aos músculos. Nestes casos, as paresias geralmente são espásticas e com hipcrreflexia (devendo-se levar em conta o tempo decorrido após a lesão, já que a espasticidade diminui com o tempo).

Por sua vez, em lesões de neurônios motores inferiores ocorre paresia ou paralisia com diminuição ou ausência dos reflexos (hipo ou arreflexia) e diminuição do tono muscular. Isto ocorre porque as informações clítricas não estão sendo encaminhadas ou são enviadas em menor número.

Figura 10.11 - Localização dos neurônios motores superior e inferior.



NERVOS CRANIANOS

Dos 12 pares de nervos cranianos, 10 fazem conexão com o tronco encefálico, excetuando-se apenas os nervos olfatório e óptico, que ligam-se, respectivamente, ao telencéfalo e ao diencéfalo.

I Par, Nervo Olfatório. É um nervo sensitivo, cujas fibras conduzem impulsos olfatórios, originados nas fossas nasais.

II Par, Nervo Óptico. É constituído por um feixe de fibras nervosas que se originam na retina e são responsáveis pela percepção visual e, por um componente sensitivo do reflexo pupilar à luz. Cada nervo óptico une-se com o do lado oposto, formando o quiasma óptico, no qual há cruzamento parcial de suas fibras.

A *via visual* inclui o nervo óptico, o quiasma óptico, os tratos ópticos, os corpos geniculados laterais, as radiações ópticas e o lobo occipital do córtex cerebral. Nos cães e nos gatos, 75% e 65% das fibras do nervo óptico cruzam, respectivamente, o quiasma óptico. Desse modo, a maior parte da sensação visual tem uma representação contralateral no córtex. As fibras provenientes dos tratos ópticos fazem sinapse com os corpos geniculados laterais e, daí, seguem através das radiações ópticas até o lobo occipital do córtex cerebral. Algumas fibras saem do trato óptico e fazem sinapse no

núcleo pré-tectal e, posteriormente, no núcleo de Edinger-Westphal no mesencéfalo. As fibras desse último passam pelo nervo oculomotor (III par), provendo inervação parassimpática para a musculatura lisa da íris. Portanto, quando é testado o reflexo pupilar à luz, está sendo testada parte do II e do III par (Fig. 10.12).

A *inervação simpática da pupila*, parte do hipotálamo e região pré-tectal e desce pelo tronco encefálico até a medula espinhal, através do trato tectotegmentar espinhal, localizado próximo à substância cinzenta no funículo lateral. Os neurônios de primeira ordem fazem então sinapse na coluna cinzenta intermediolateral de T1 a T3. Os neurônios de segunda ordem saem da medula espinhal através das raízes ventrais de T1 a T3 e unem a cadeia simpática paravertebral e o tronco do nervo vagossimpático ao gânglio cervical cranial. Os neurônios de terceira ordem passam pelo gânglio cervical cranial, atravessam a orelha média, acompanham a divisão oftálmica do nervo trigêmeo quando este sai pela fissura orbital e, então, inervam a musculatura lisa das pálpebras, região periorbital e íris (Fig. 10.13).

A *inervação parassimpática da pupila* parte do hipotálamo e desce uma pequena distância através do tronco encefálico rostral, até o núcleo de Edinger-Westphal no mesencéfalo. Os neurônios

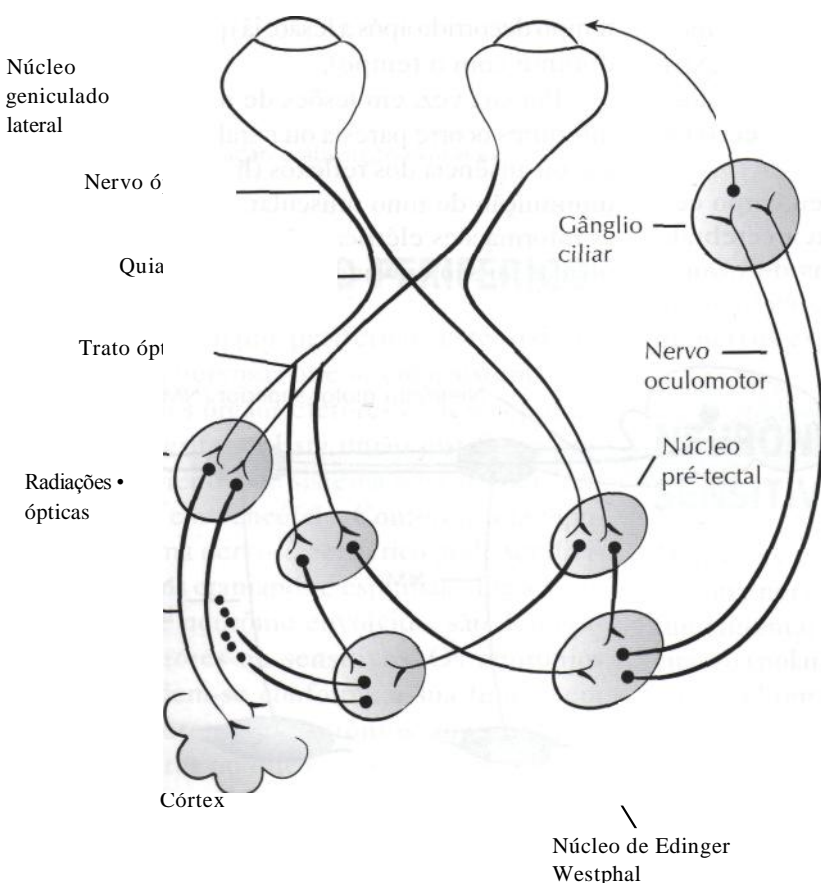


Figura 10.12- Localização neuroanatômica da via visual e reflexos pupilares.

ção parassimpática da pupila

de segunda ordem caminham juntamente com o nervo oculomotor através da fissura orbital até o gânglio ciliar. Os neurônios de terceira ordem passam pela região periorbital indo inervar a musculatura lisa das pálpebras e íris (Fig. 10.13).

Quando o sistema constituído pelos nervos ópticos e oculomotor é estimulado pela luz incidindo na retina, a pupila se contrai. Se o animal é cego e apresenta perda da resposta pupilar à luz, deve haver alguma lesão na retina, no nervo óptico, no quiasma óptico ou no trato óptico, antes da saída das fibras nervosas para o núcleo pré-tectal. Se o animal é cego mas tem pupilas fotorreagentes, então a lesão deverá estar localizada na via visual após a saída das fibras dos tratos ópticos em direção ao núcleo pré-tectal. Esses achados indicam uma lesão do trato óptico, corpos geniculados laterais, radiações ópticas ou lobo occipital.

III Par, Nervo Oculomotor; IVPar, Nervo Troclear; VI Par, Nervo Abducente. São nervos motores que penetram na órbita, distribuindo-se aos músculos extrínsecos do globo ocular, quais sejam, elevador da pálpebra superior, reto dorsal, reto ventral, reto medial, reto lateral, oblíquo dorsal e oblíquo ventral. Todos estes músculos são inervados pelo nervo oculomotor, com exceção do reto lateral e do oblíquo dorsal, inervados, respectivamente, pelos nervos abducente e troclear. Além disso, o nervo oculomotor possui fibras responsáveis pelo controle da constrição e acomodação pupilar através de suas fibras parassimpáticas, e o nervo abducente inerva a musculatura retrobulbar, produzindo movimentos de retração do globo ocular. Os núcleos dos nervos oculomotor e troclear estão localizados no mesencéfalo e do nervo abducente, na ponte.

Quando a fixação do olhar em um objeto tende a ser rompida por movimentos do corpo ou da cabeça, existe um reflexo de movimentação dos olhos que tem por finalidade manter essa fixação. Por exemplo, se um animal está correndo e fixa os olhos em um determinado objeto à sua frente, a cada trepidação da cabeça em decorrência da corrida, o olho se move em sentido contrário, mantendo o olhar fixo no objeto. Assim, quando a cabeça se move para baixo, os olhos se movem para cima, e vice-versa. Caso não houvesse esse mecanismo automático e rápido para a compensação dos desvios causados pela trepidação, o objeto estaria sempre saindo da mácula, ou seja, da parte da retina onde a visão é mais distinta. Os receptores para este reflexo são as cristas dos canais semicirculares da orelha interna, onde existe a endolinfa. Os movimentos da cabeça causam movimento da endolinfa dentro dos canais semicirculares e este movimento determina deslocamento dos cílios das células sensoriais das cristas. Isto estimula os prolongamentos periféricos dos neurônios do gânglio vestibular, originando impulsos nervosos que seguem pela porção vestibular do nervo vestibulococlear, através do qual atingem os núcleos vestibulares. Destes núcleos saem fibras que ganham a *fascículo longitudinal medial* e vão diretamente aos núcleos do III, IV e VI pares de nervos cranianos, determinando o movimento do olho em sentido contrário ao da cabeça.

Nistagmo é o movimento oscilatório dos globos oculares, caracterizado por um componente rápido e outro lento. Durante a movimentação da cabeça num animal normal, os olhos desviam-se vagarosamente em direção oposta à da rotação da

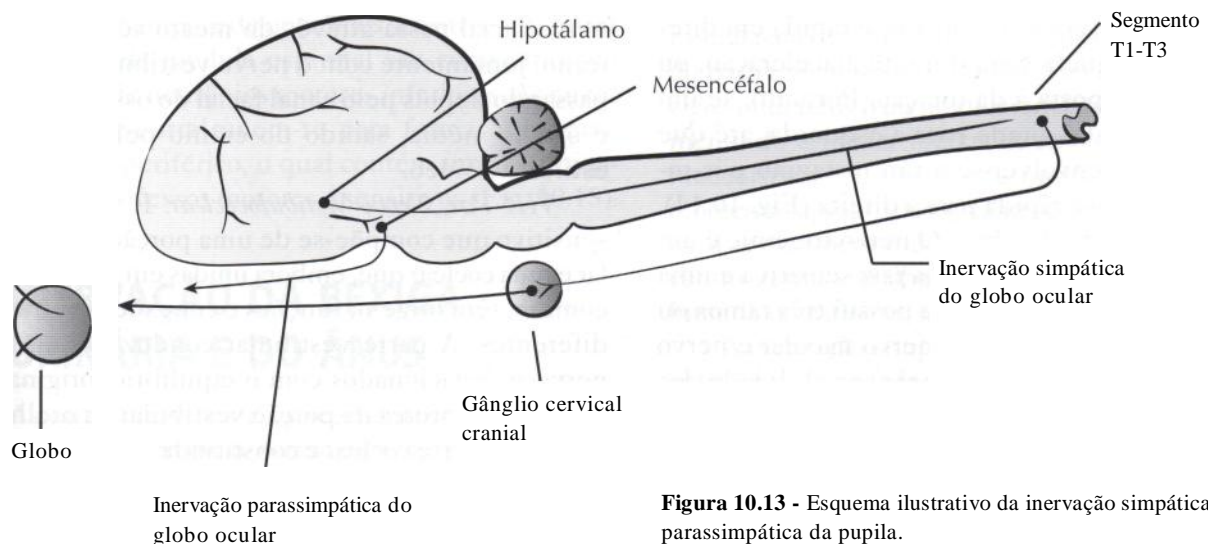


Figura 10.13 - Esquema ilustrativo da inervação simpática e parassimpática da pupila.

cabeça e então movimentam-se rapidamente de volta em sua direção. Isto causa um nistagmo vestibular com um componente lento e outro rápido. Quando a cabeça é rodada para a direita, o canal semicircular à direita é estimulado e o correspondente canal semicircular à esquerda é inibido. Os impulsos viajam das células ciliadas através do nervo vestibular aos núcleos vestibulares e daí para o fascículo longitudinal medial. O núcleo oculomotor ipsilateral é estimulado causando a contração do músculo retomedial do olho direito, desviando-o para a esquerda. Simultaneamente, o núcleo abducente contralateral é estimulado, causando a constrição do músculo retolateral do olho esquerdo, desviando-o para a esquerda. Desta maneira, o componente lento do nistagmo é produzido. Depois dos olhos se desviarem uma certa distância para a esquerda, eles se movimentam rapidamente de volta para a direita, em decorrência de um mecanismo compensatório central proveniente do tronco cerebral. A fase rápida do nistagmo é, portanto, para a direita, a direção para onde a cabeça está sendo girada. E por mecanismos similares, utilizando o fascículo longitudinal medial e suas conexões com o III, IV e VI pares de nervos cranianos, que se desenvolve o nistagmo vertical com uma fase rápida para cima, quando a cabeça é movida para cima, e uma fase rápida para baixo quando a cabeça é movida para baixo. Quando um animal sofre uma rotação, durante a aceleração inicial a fase rápida se dá na direção para a qual o animal está sendo rodado. Conforme a rotação continua, a velocidade de rotação torna-se constante e o nistagmo pára, já que não há mais fluxo endolinfático. Quando a rotação do animal é descontinuada, a desaceleração estimula o lado oposto. Um ligeiro nistagmo pós-rotatório é observado, com a fase rápida em direção oposta àquela vista durante a aceleração, ou em direção oposta à da rotação. Portanto, se um animal normal é girado para a esquerda, até que ele pare, desenvolver-se-á um nistagmo pós-rotatório com fase rápida para a direita (Fig. 10.14).

V Par, Nervo Trigêmeo. O nervo trigêmeo é um nervo misto, possuindo uma raiz sensitiva e uma raiz motora. A raiz sensitiva possui três ramos ou divisões: nervo oftálmico, nervo maxilar e nervo mandibular, responsáveis pela sensibilidade dos pavilhões auriculares, pálpebras, córnea, face, cavidade oral e mucosa do septo nasal. A raiz motora do nervo trigêmeo inerva os músculos da mastigação. O nervo trigêmeo localiza-se na ponte.

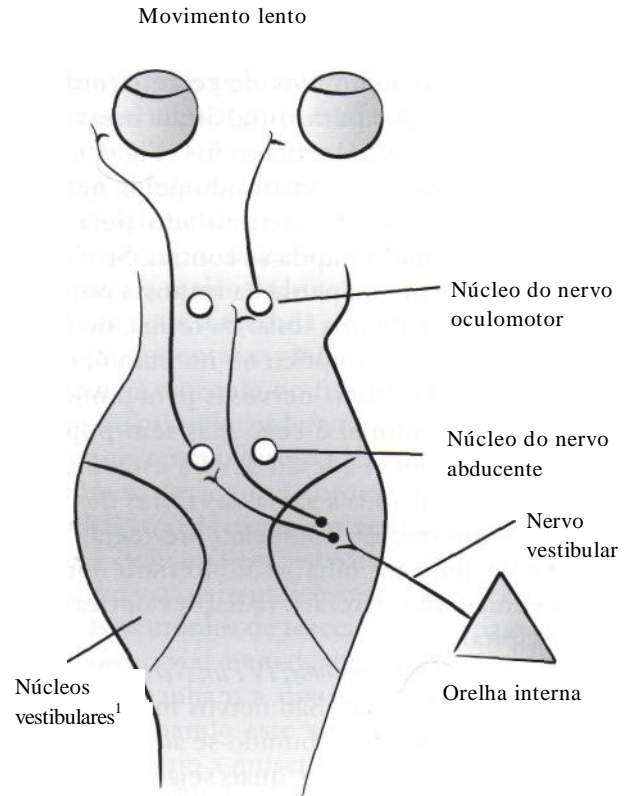


Figura 10.14- Formação da fase lenta do nistagmo horizontal.

VII Par, Nervo Facial. O nervo facial possui uma raiz motora, responsável pela atividade dos músculos faciais e uma raiz sensitiva e visceral, responsável pela inervação das glândulas lacrimal, submandibular e sublingual e pela inervação do palato e dos dois terços craniais da língua (forneendo paladar). O nervo facial tem grande importância clínica em razão de suas relações com o nervo vestibulococlear e com estruturas da orelha média e interna, em seu trajeto intrapetroso, e com a glândula parótida em seu trajeto extrapetroso. O nervo facial passa através do meato acústico interno, juntamente com o nervo vestibulococlear, passando depois pelo canal facial do osso petroso e orelha média, saindo do crânio pelo forame estilomastóideo.

VIII Par, Nervo Vestibulococlear. É um nervo sensitivo que compõe-se de uma porção vestibular e uma coclear que, embora unidas em um tronco comum, têm origem, funções e conexões centrais diferentes. A parte vestibular conduz impulsos nervosos relacionados com o equilíbrio, originados em receptores da porção vestibular da orelha interna. A parte coclear é constituída de fibras que conduzem impulsos nervosos relacionados com a audição.

IX Par, Nervo Glossofaríngeo. É um nervo misto que inerva músculos da faringe e estruturas palatinas, em conjunto com algumas fibras do nervo vago e que supre a inervação sensitiva para o terço posterior da língua e mucosa faríngea. Este nervo também possui fibras parassimpáticas para as glândulas zigomática e parótida. Os nervos glossofaríngeo, vago e acessório originam-se de um núcleo comum, o núcleo ambíguo, situado no bulbo.

X Par, Nervo Vago. É o maior dos nervos cranianos, é um nervo misto e essencialmente visceral. Ele emerge do crânio e percorre o pescoço e o tórax, terminando no abdome. Neste trajeto o nervo vago dá origem a numerosos ramos que inervam a laringe e a faringe, controlando também a vocalização e a função laringeana. Sua principal função é fornecer inervação parassimpática para as vísceras torácicas e abdominais, exceto aquelas da região pélvica.

XI Par, Nervo Acessório. É formado por uma raiz craniana (bulbar) e uma raiz espinal (originária das raízes ventrais dos segmentos cervicais de C1 a C5). Fibras da raiz craniana unem-se ao nervo vago e distribuem-se com ele, inervando músculos da laringe. Fibras da raiz espinal inervam os músculos trapézio e parte dos músculos esternocleidomastoideu e braquiocefálico. Estes músculos sustentam o pescoço lateralmente e participam dos movimentos dos ombros e parte superior dos membros torácicos.

XII Par, Nervo Hipoglosso. É um nervo motor, possui seu núcleo localizado no bulbo e inerva músculos extrínsecos e intrínsecos da língua.

NERVOS ESPINHAIS

As raízes dorsais da medula espinal são compostas primariamente de neurônios sensitivos. As raízes ventrais da medula espinal são compostas por axônios de neurônios motores inferiores. As raízes dorsal e ventral unem-se para formar um nervo espinal periférico, o qual contém uma combinação de processos motores e sensitivos (Fig. 10.15).

INERVAÇÃO DA BEXIGA URINÁRIA E DO ÂNUS

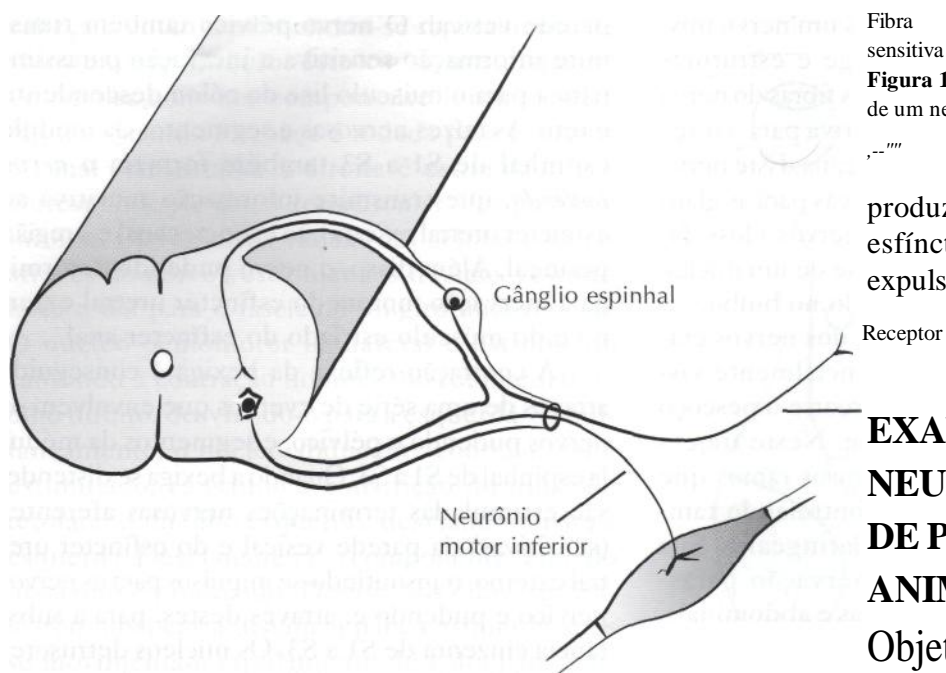
As raízes nervosas e os segmentos medulares de SI a S3 formam o *nervo pélvico*, que transmite informação sensitiva e inervação motora parassimpática para o músculo detrusor, o músculo liso da

parede vesical. O nervo pélvico também transmite informação sensitiva e inervação parassimpática para o músculo liso do cólon descendente e reto. As raízes nervosas e segmentos da medula espinal de SI a S3 também formam o *nervo pudendo*, que transmite informação sensitiva ao esfíncter uretral externo, ao esfíncter anal e à região perineal. Além disso, o nervo pudendo determina a inervação motora do esfíncter uretral externo e do músculo estriado do esfíncter anal.

A contração reflexa da bexiga é conseguida através de uma série de eventos que envolvem os nervos pudendo e pélvico, e segmentos da medula espinal de SI a S3. Quando a bexiga se distende, são estimuladas terminações nervosas aferentes (sensitivas) da parede vesical e do esfíncter uretral externo, transmitindo-se impulsos para os nervos pélvico e pudendo e, através destes, para a substância cinzenta de SI a S3. Os núcleos detrusores na medula são estimulados e os impulsos parassimpáticos eferentes são transmitidos através do nervo pélvico, ocorrendo contração do músculo detrusor. Simultaneamente, os núcleos pudendos são inibidos, o esfíncter uretral externo é relaxado e a urina é expelida da bexiga. Trata-se, portanto, de um reflexo automático, em nível medular.

À medida que a bexiga se distende, alguns impulsos sensitivos são levados para os segmentos sacrais da medula espinal e ascendem através da medula e do tronco encefálico para a formação reticular, localizada na ponte e mesencéfalo, onde se localiza o centro detrusor. Alguns impulsos continuam através do tálamo e da cápsula interna para o córtex somatosensitivo, onde a sensação da bexiga distendida e a necessidade de urinar são percebidas. Caso a micção seja inapropriada no momento, impulsos do lobo frontal descem e inibem o centro detrusor do mesencéfalo e ponte. Outros impulsos descem do lobo frontal para os segmentos sacrais da medula, através do trato reticulospinal, e estimulam os nervos e núcleos pudendos para produzirem contração e fechamento do esfíncter uretral externo. Através desses mecanismos e interações, a micção é inibida nos momentos apropriados. Quando o animal está em um local onde é permitido urinar, a inibição cortical no centro detrusor é liberada e ocorre a contração voluntária do esfíncter uretral externo.

A inervação simpática da bexiga origina-se na substância cinzenta de L2 a L5, sai da medula espinal através dos nervos esplâncnicos lombares, faz sinapse no gânglio mesentérico caudal e atinge a bexiga através dos *nervos hipogástricos*. A inervação simpática da bexiga aumenta o limiar



Fibra sensitiva
Figura 10.15 - Representação da formação de um nervo periférico.

produzindo relaxamento do esfíncter anal, e as fezes são expulsas.

EXAME NEUROLÓGICO DE PEQUENOS ANIMAIS

Objetivos

Os objetivos de um exame neurológico são:

- Determinar se existe disfunção do sistema nervoso.
- Estabelecer a localização e a extensão do envolvimento neurológico.
- Tentar direcionar o diagnóstico e o prognóstico do animal.

de contração reflexa local e permite que o músculo detrusor se distenda e aumente o volume vesical, antes que a contração muscular ocorra. O nervo hipogástrico também promove inervação simpática do músculo liso da uretra próxima e produz dilatação uretral (Fig. 10.16).

O reflexo de defecação envolve mecanismos parecidos com o de micção. A distensão estimula aferências do reto e do esfíncter anal, que através dos nervos pélvico e pudendo chegam à substância cinzenta de S1 a S3. O nervo pélvico estimula a contração do músculo liso do cólon descendente e do reto, o nervo pudendo é inibido,

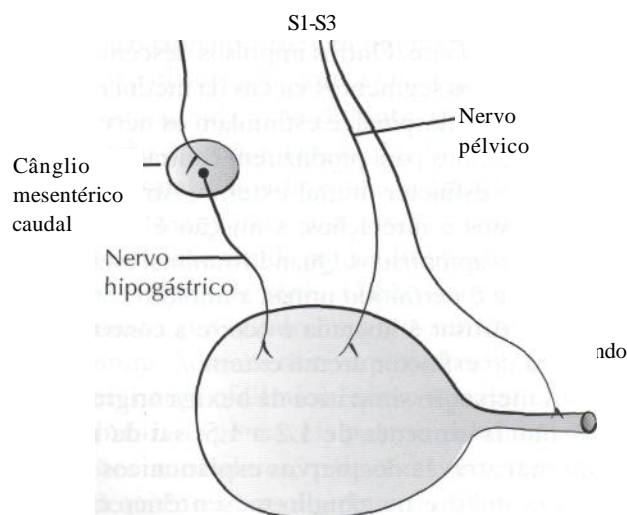


Figura 10.16 - Inervação vesical.

Identificação do Animal

Antes de iniciar a anamnese e o exame físico, é necessário prestar atenção à identificação do animal, incluindo a espécie, raça, idade, sexo e cor da pelagem. Muitos distúrbios neurológicos apresentam uma predisposição racial. Por exemplo: epilepsia verdadeira em cães das raças beagle, poodle, pastor alemão, setter irlandês, são bernardo e dachshund; hidrocefalia no chihuahua e neoplasias cerebrais primárias no boxer e boston terrier. De um modo geral, cães de raças pequenas tendem a apresentar convulsões generalizadas mo-

deradas, sem perda de consciência. No entanto, cães de raças grandes e gigantes geralmente apresentam convulsões mais severas e mais difíceis de controlar. A idade do animal também é importante, pois malformações congênitas geralmente produzem sinais clínicos em animais com menos de um ano de idade. Por outro lado, processos neoplásicos são frequentemente observados em cães e gatos com mais de cinco anos. Intoxicações, infecções ou traumas não acometem alguma idade específica, mas são mais comuns em animais jovens, que possuem tendência a mastigar objetos estranhos, podem ter vacinação incompleta ou possuem pouca experiência com veículos em movimento. Os primeiros episódios da epilepsia hereditária geralmente começam em animais de seis meses a cinco anos de idade. Já doenças degenerativas ocorrem mais frequentemente após os cinco anos de idade.

Poucos distúrbios neurológicos possuem predisposição sexual. Os adenocarcinomas mamários podem produzir metástases no sistema nervoso central em fêmeas e os adenocarcinomas prostáticos também podem provocar metástase no sistema nervoso central em cães machos. Em raras ocasiões os distúrbios neurológicos genéticos podem estar relacionados com a cor da pelagem; entretanto, gatos brancos de olhos azuis podem ser surdos.

Anamnese

A avaliação neurológica de qualquer paciente deve começar com uma anamnese cuidadosa e detalhada. Os sinais clínicos observados em pacientes com injúrias ao tecido nervoso refletem o local onde ocorreu a lesão. A maneira como esses sinais começaram e o curso da doença refletem a causa da injúria. Por esse motivo, a anamnese é essencial para a avaliação do paciente. A anamnese requer, portanto, uma descrição completa do quadro. É importante que se determine como foi o início e a evolução da doença. A seguir, a anamnese pode ser conduzida na mesma sequência em que se realiza o exame neurológico. Inicialmente o dono deve ser inquerido sobre o nível de consciência do animal e se ocorreram mudanças de comportamento, de personalidade ou convulsões. Depois faz-se a avaliação dos nervos cranianos e da locomoção. Finalmente, obtém-se informações a respeito dos antecedentes mórbidos, do ambiente onde o animal vive, do manejo do animal e dos

tratamentos anteriormente realizados. Existem muitos antecedentes mórbidos que podem estar relacionados com o quadro neurológico atual. Por exemplo, uma queda ou um atropelamento pode provocar um traumatismo crânio-encefálico com posterior formação de um foco convulsivo. Uma cirurgia prévia para retirada de um adenocarcinoma mamário pode sugerir a existência de uma metástase em sistema nervoso central. A descrição do local onde o animal vive é muito importante para se detectar fontes de substâncias intoxicantes como tintas, inseticidas, etc. O manejo incorreto do animal pode ser a causa de um problema neurológico. Um exemplo disto são as intoxicações por banhos carrapaticidas. O tipo de dieta também é importante para avaliar possíveis deficiências nutricionais. Com relação aos tratamentos anteriormente preconizados, é importante saber qual o medicamento utilizado, a dose, o intervalo de administração e a duração do tratamento. Muitas vezes o medicamento utilizado estava correto, mas houve subdosagem na administração.

Além de uma anamnese detalhada sobre o problema neurológico, deve-se seguir a rotina normal de anamnese dos outros sistemas. Isto porque muitas vezes o quadro neurológico é secundário a um problema em outro órgão ou sistema. Por exemplo, encefalopatia hepática ou renal, doenças cardíacas e infecções da orelha média. Além disso, algumas doenças infecciosas causam alterações em outros sistemas além do quadro neurológico, como, por exemplo, a cinomose e a toxoplasmose. Uma história de distúrbios endócrinos e sinais de poliúria, polidipsia e polifagia podem indicar uma lesão hipotalâmica ou hipofisária. Estas informações devem ser consideradas ao localizar a lesão.

Início da Doença

A descrição do início da doença pode ser um dado importante para o diagnóstico. Quando o início é súbito, os sinais desenvolvem-se rapidamente, geralmente atingindo sua intensidade máxima em 24 horas. Desta forma, podem sugerir, por exemplo, traumatismos, intoxicações ou acidente vascular cerebral. Doenças subagudas geralmente apresentam sinais que se desenvolvem progressivamente por um período de vários dias a algumas semanas. Exemplos incluem a maioria das doenças inflamatórias, infecciosas e

algumas doenças ncoplásicas. Doenças crônicas são aquelas cujos sinais continuam a se desenvolver por um período de meses ou anos, como por exemplo distúrbios nutricionais, doenças degenerativas e algumas neoplasias. Outra informação importante é determinar a idade do animal quando do aparecimento do quadro neurológico. Por exemplo, um animal pode vir para a consulta com dois anos, mas o quadro pode existir desde os quatro meses de idade.

Evolução da Doença (Progressão, Estabilidade, Melhora)

A evolução da doença também está relacionada ao seu início, mas é um parâmetro um pouco diferente. Caso os sinais sejam estáticos, isto é, não se alteram com o curso da doença, geralmente sugerem anomalias congênitas do tecido nervoso. Caso os sinais sejam progressivos, isto é, ocorre um aumento na severidade dos mesmos, isto sugere inflamação, degeneração ou neoplasia do tecido nervoso que, enquanto não forem tratadas, evoluem progressivamente. Nos casos de melhora clínica sem tratamento, pode-se pensar em intoxicações não muito severas, em que houve eliminação do produto tóxico pelo organismo; em lesões vasculares tais como um acidente vascular cerebral de pequena intensidade, em que não houve um grave comprometimento às funções neurológicas e ocorre recuperação do tecido nervoso lesado; ou em injúrias traumáticas leves, em que há recuperação da função cerebral. Existem algumas situações em que há períodos de melhora e piora.

Esses casos podem sugerir doenças metabólicas ou instabilidades de coluna vertebral (Fig. 10.17).

Os medicamentos utilizados, suas respectivas dosagens, bem como a resposta à terapia prévia, também devem ser investigados. Se existiu uma mudança no quadro clínico do animal durante o curso da doença, é importante que se determine se novos sinais clínicos apareceram ou se apenas os sinais anteriores pioraram. Por exemplo: um animal apresenta tetraparesia e após duas semanas torna-se tetraplégico. Um outro animal apresenta tetraparesia e após duas semanas apresenta sinais de disfunção de nervos cranianos. No primeiro caso houve piora da lesão, mas no segundo caso houve uma progressão anatómica da lesão. Isto é, há envolvimento de outras partes do sistema nervoso.

Mudanças de Comportamento

Deve-se obter o máximo de informações do proprietário como, por exemplo, se houve alguma mudança no comportamento do animal. Animais com lesões no lobo piriforme, por exemplo, podem apresentar agressividade excessiva. Lesões no lobo frontal podem incapacitar o animal em reconhecer o próprio dono e causam incapacidade para o aprendizado. Animais epiléticos podem alterar seu comportamento um pouco antes ou logo após uma convulsão.

Convulsões

Convulsão é um distúrbio desencadeado por uma descarga elétrica neuronal anormal e exces-

Sinais clínicos

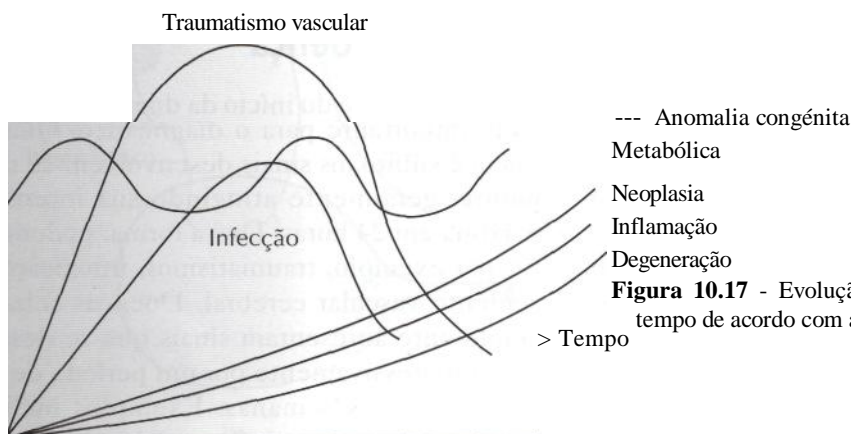


Figura 10.17 - Evolução do quadro clínico ao longo do tempo de acordo com a etiologia da enfermidade.

siva, acarretando ou não perda de consciência, presença de movimentos motores e fenômenos viscerais, sensoriais e psíquicos, caracterizando-se, pois, por atividade nervosa qualitativa ou quantitativamente alterada, em parte ou em todo o cérebro. Pode ser desencadeada por um estímulo sensorial, químico ou elétrico, ou ainda por enfermidades intrínsecas do sistema nervoso central. Em função das características eletroencefalográficas e clínicas, classifica-se as convulsões em *generalizadas ou primárias* e *em parciais ou focais*. As convulsões generalizadas manifestam-se principalmente em decorrência de distúrbios metabólicos, intoxicações, deficiências nutricionais e epilepsia hereditária. Elas se caracterizam por uma descarga elétrica difusa no córtex cerebral, ocorrendo ao mesmo tempo manifestações clínicas simétricas e sincrônicas em todo o corpo. Podem ou não causar perda de consciência. Quando não há perda da consciência, são ditas *leves*, quando há, são ditas *graves*. As convulsões parciais ou focais originam-se de uma área focal de atividade neuronal anômala, no córtex cerebral. As manifestações clínicas dependem da área que contém o foco, podendo ter características motoras, sensoriais ou comportamentais. Se existirem relatos de convulsões, deve-se obter uma descrição detalhada do quadro convulsivo. A convulsão é dividida em três ou quatro fases, dependendo do autor: *pródromo*, *aura*, *icto* e *pós-icto*. *Pródromo* é um período de duração variável (de minutos a dias) que antecede o episódio convulsivo e que pode ou não ser identificado pelo proprietário. Nesta fase o animal pode exteriorizar nervosismo, ansiedade, temor inusitado ou extrema atividade física. Alguns autores, que consideram quatro estágios em uma convulsão, denominam o segundo estágio de *aura*. Entretanto, este termo se refere ao início da convulsão, conscientemente vivenciado por humanos. Por esse motivo, não pode ser identificado em animais, os quais são incapazes de comunicar verbalmente este fenômeno. *Icto* é a convulsão propriamente dita e tem duração variável, de segundos a minutos. Podem ocorrer várias manifestações tais como perda de consciência, queda, convulsões tônico-clônicas, movimentos anômalos dos membros (pedalar), relaxamento de esfínteres, salivação excessiva e movimentos mastigatórios. *Pós-icto* é aquela fase do episódio convulsivo que, por sua duração geralmente longa, é muitas vezes confundida com o icto. Ela se manifesta por um quadro típico de exaustão ou sonolência, agressividade, temor exagerado, não

reconhecimento do proprietário, cegueira transitória e desorientação. Muitas vezes o animal mostra-se extremamente ativo e deambula continuamente, urina e defeca em grande quantidade e frequência, mostra-se sedento e esfomeado. Deve-se perguntar ao proprietário se ele percebe essas fases e o que ocorre com o animal nestes períodos. Deve-se determinar como começam as convulsões. Se elas são focais (apenas uma porção do corpo, por exemplo, um membro) e depois tornam-se generalizadas (todo o corpo), ou se são generalizadas desde o início. Se há ou não perda de consciência. Se o animal cai, urina, defeca ou vocaliza durante a convulsão. Se existe salivação intensa. Se as convulsões são tônicas (rigidez) ou tônico-clônicas (contrações musculares bruscas). Dependendo do tipo de convulsão, pode-se supor qual sua causa. Por exemplo, um distúrbio metabólico não causará uma convulsão focal. A descrição do quadro convulsivo, principalmente quando é focal, auxilia a sugerir a porção do córtex cerebral envolvida ou responsável pelo foco convulsivo. Dessa maneira, animais com convulsões focais motoras possuem a lesão no lobo frontal contralateral. É importante determinar também a duração de cada fase. Além da avaliação de cada uma das fases de um episódio convulsivo, outras informações são de extrema importância. Deve-se determinar a idade do animal quando do primeiro episódio convulsivo. Por exemplo, em casos de epilepsia verdadeira ou hereditária, o primeiro episódio convulsivo ocorre geralmente entre os seis meses e os cinco anos de idade. Já na epilepsia adquirida, o primeiro episódio aparece semanas ou meses após o insulto original. O intervalo entre as convulsões é importante na escolha do tratamento. Se o animal apresenta uma convulsão a cada 12 horas, não adianta, por exemplo, utilizar um anticonvulsivante que demore sete dias para atingir níveis séricos estáveis. Também, por outro lado, se um animal apresenta uma convulsão a cada 12 meses, muitas vezes não é necessário medicá-lo, a não ser que o intervalo entre as convulsões diminua. Saber o número total de convulsões é importante também para instituir ou não o tratamento do animal. Deve-se tentar determinar se existem fatores incitantes para o episódio convulsivo, tais como estímulos auditivos, mecânicos, excitação ou estro.

Avaliação dos Nervos Cranianos

Durante a anamnese, deve-se fazer perguntas a respeito dos pares de nervos cranianos, tais

como: o animal está tendo dificuldade em encontrar o alimento através do olfato? Está enxergando bem ou tem batido o corpo em objetos quando caminha pela casa ou por um lugar estranho? Foi observada alguma alteração na face do animal, como, por exemplo, o lábio mais caído de um dos lados, saliva escorrendo pelo canto da boca ou uma orelha caída em relação à outra? O animal apresenta dificuldade para abrir a boca ou apreender os alimentos? O animal apresenta inclinação da cabeça para um dos lados? Tem ouvido normalmente ou não percebe mais quando um carro ou uma pessoa se aproxima de onde está? A língua do animal fica caída constantemente para um dos lados da boca? Houve alguma mudança no latido do animal? Com essas perguntas, pode-se ter uma ideia da presença ou não de lesões comprometendo os nervos cranianos.

Dificuldade em encontrar o alimento pode indicar um problema com o olfato. Colisões em objetos podem refletir uma deficiência visual. A assimetria da face com inabilidade para abrir a pálpebra ou mover o lábio ou orelha pode resultar de uma paralisia do nervo facial. Dificuldade em abrir a boca ou mastigar pode indicar um problema do nervo trigêmeo. A surdez pode ser ocasionada por doença do nervo coclear. Dificuldade ou incapacidade para engolir podem estar relacionadas à disfunção dos nervos glossofaríngeo e vago. Atrofia dos músculos da língua indicam problemas no nervo hipoglosso. Uma vocalização alterada pode indicar lesões no nervo vago.

Avaliação da Locomoção

Finalmente, deve-se obter informações a respeito da locomoção do animal. Se existe incoordenação motora, se ocorrem quedas quando o animal vai se alimentar ou quando corre, se o animal apresenta tendências a andar em círculos ou se anda apoiando-se nas paredes. Deve-se perguntar se o proprietário observou movimentos anormais da cabeça ou alterações na postura do animal, a fim de detectar uma possível disfunção cerebelar ou vestibular, respectivamente. Além disso, verificar se existem sinais evidentes de parcia ou paralisia, passada ou atual. A fase de início, o primeiro lado envolvido, o membro mais afetado, a duração, o curso e a recuperação, se aplicável, devem ser averiguados para todos os problemas passados ou presentes nos membros. Dor na região cervical e na coluna toracolombar ou

lombossacral pode ser manifestada por relutância em subir e descer escadas, sentar-se, subir em móveis, mover o pescoço ou inclinar-se sobre a tigela de comida.

EXAME NEUROLÓGICO

Da mesma forma que nos referimos a uma anamnese completa, o exame neurológico também deve ser precedido por avaliação das funções vitais e por um exame físico completo. Caso sejam detectadas anormalidades no ritmo e na frequência cardíaca e respiratória, no exame físico, isso pode ocorrer por causa de lesões neurológicas.

O exame neurológico é usado para apoiar ou confirmar a informação coletada na história. O clínico deve ser capaz de determinar se a disfunção do sistema nervoso é primária, tal como um processo infeccioso, ou secundária a uma doença em algum outro sistema, tal como uma alteração metabólica. Se a doença está ocorrendo no sistema nervoso, o local ou locais envolvidos podem ser determinados através do exame neurológico. Exames neurológicos seriados são frequentemente os guias mais precisos de sucesso terapêutico e prognóstico.

O exame neurológico pode ser organizado em uma sequência de observações e deve ser conduzido na mesma ordem em todos os pacientes, independente da queixa neurológica, a menos que prejudique o animal. Com um método padronizado em todos os animais, certos testes não são esquecidos e alterações menos óbvias não são negligenciadas. Com uma correlação anatômica em mente para cada observação, na conclusão do exame os achados anormais podem ser agrupados para localizar corretamente a lesão. Inicialmente, deve ser feita uma tentativa de correlacionar as alterações encontradas em uma lesão anatômica focal. Se isto não for possível, deve estar ocorrendo uma doença multifocal ou difusa. Uma sequência sugerida para o exame neurológico pode ser: avaliação do nível de consciência, avaliação da postura e locomoção, exame dos nervos cranianos, avaliação das reações posturais, dos reflexos medulares, do tono muscular e avaliação sensitiva.

Avaliação do Nível de Consciência

O animal pode estar alerta ou em vigília, em depressão, estupor ou coma. O nível de consciência

é determinado pela resposta do animal a estímulos externos nocivos. A percepção consciente do mundo exterior e de si mesmo caracteriza o estado *alerta* ou de *vigília*, que é resultante da atividade de diversas áreas cerebrais coordenadas pelo sistema ativador reticular ascendente (SARA). Entre o estado de vigília e o estado comatoso, no qual o paciente perde completamente a capacidade de identificar seu mundo interior e os acontecimentos do meio que o circunda, é possível distinguir diversas fases intermediárias, em uma graduação cujo principal elemento indicativo é o nível de consciência. Quando a consciência é comprometida de modo pouco intenso chama-se isto de *obnubilação*. Na *sonolência* o animal é facilmente acordado, mas volta logo a dormir. À medida que a injúria aumenta em intensidade o paciente desenvolve *estupor*. Nesse estágio o animal só pode ser acordado por um estímulo doloroso. Finalmente, à medida que a injúria se torna muito severa, o animal entra em *coma*. Este animal não pode ser acordado, mesmo com um estímulo doloroso.

Qualquer lesão em tronco encefálico rostral, bem como muitas lesões cerebrais difusas, são capazes de produzir anormalidades de consciência. Lesões mesencefálicas geralmente produzem animais que são sonolentos, semicomatosos ou comatosos, com pupilas dilatadas ou semidilatadas, irresponsivas à luz (Tabela 10.1).

A mobilidade ocular e a ocorrência de nistagmo vestibular podem ser testadas para avaliar a integridade do fascículo longitudinal medial através do tronco cerebral. Se houver suspeita de traumatismo craniano no animal comatoso ou semicomatoso, a cabeça ou o pescoço não devem ser movidos para determinar a presença de nistagmo vestibular. Traumatismos cranianos e cervicais comumente ocorrem juntos. Os sinais de uma lesão cervical podem ser mascarados pela alteração da consciência e podem ser agravados pela mani-

pulação da região cervical. Nestes casos, podem ser realizados os testes calóricos para avaliar a integridade do fascículo longitudinal medial.

Os globos oculares devem ser observados pesquisando-se a presença de estrabismo. Um dano ao nervo oculomotor associado com uma lesão mesencefálica leva a um desvio ventrolateral do globo ocular.

O mesencéfalo também contém o núcleo rubro, origem do trato rubrospinal, que é o mais importante trato flexor ou motor voluntário em animais. Se ocorrer lesão no núcleo rubro, o tônus flexor é diminuído e fica liberada a atividade nos tratos vestibulospinal e reticulospinal para os músculos extensores dos membros. A rigidez dos músculos extensores dos membros é referida como uma rigidez de descerebração. Em um animal comatoso, a *rigidez de descerebração* frequentemente indica uma grave lesão mesencefálica.

Exames neurológicos seriados devem ser executados para avaliar melhora ou piora do animal. Se o nível de consciência diminuir de semicomatoso para comatoso, se as pupilas vão da normalidade ou miose para midríase, se o teste calórico tornar-se negativo e se o estrabismo ventrolateral e a rigidez extensora dos membros aparecerem, significa que o quadro está se agravando e que há uma lesão mesencefálica.

Avaliação da Postura e Locomoção

Um animal com uma postura normal mantém a sua cabeça em um plano paralelo ao chão. Se o animal apresenta uma orelha mais próxima do chão do que a outra, isto é, se há uma inclinação lateral da cabeça, isto é chamado de *head-tilt* (Fig. 10.18).

Tal anormalidade postural pode ser um reflexo de dor em algum ponto da cabeça, mas geralmente é um sinal de disfunção unilateral do

Tabela 10.1 - Localização da lesão e achados no exame neurológico no animal comatoso.

Localização da lesão	Sinais neurológicos
Mesencéfalo	Coma, semicoma Arreflexia e dilatação pupilar (uni ou bilateralmente) Perda do nistagmo vestibular Estrabismo ventrolateral Rigidez extensora
Cérebro, diencefalo	Coma, semicoma Miose ou pupilas normais Nistagmo vestibular normal



Figura 10.18 - Animal com inclinação lateral da cabeça decorrente de uma vestibulopatia. (Fotografia gentilmente cedida pelo Dr. Wagner Sato Ushikoshi).



Figura 10.19 -Animal com alteração de postura dos membros decorrente de lesão cerebelar.

nervo vestibular, dos núcleos vestibulares, do tronco cerebral ou do lobo floclonodular do cerebelo. O sistema vestibular altera a posição dos olhos, cabeça e membros em resposta a mudanças de posição do animal, mantendo o equilíbrio. De um modo geral, o animal inclina a cabeça para o lado da lesão, com o lado afetado mais próximo do chão. A coordenação da cabeça é quase totalmente regulada pelo cerebelo. Em lesões cerebelares observa-se um fino tremor da cabeça, regular durante o repouso, tornando-se pior à medida que o animal tenta executar uma tarefa específica, como farejar o solo ou se alimentar. Isso é denominado *tremor intencional ou tremor de intenção*, porque se agrava quando o animal tem a intenção de iniciar um movimento. Quanto à postura dos membros, um animal normal se mantém com os membros perpendiculares ao chão, com as patas na direção do ombro e bacia e com o peso igualmente distribuído nos quatro membros. Uma postura anormal pode ser causada por uma propriocepção alterada, por fraqueza ou por dor. Uma posição em que o animal mantém os membros bem afastados geralmente reflete perda de equilíbrio e é observada em lesões cerebelares, de tronco encefálico e distúrbios vestibulares periféricos (Fig. 10.19). Animais com lesões cerebelares permanecem em estação com as patas bem afastadas e apresentam oscilação corpórea para frente e para trás, com a cabeça balançando suavemente.

Uma locomoção normal requer uma complexa integração entre o cérebro, os tratos motores descendentes no tronco encefálico e medula, os

motoneurônios, os nervos periféricos, as junções neuromusculares e os músculos. Os movimentos corpóreos são iniciados pelo córtex cerebral e núcleos subcorticais. O cerebelo coordena esses movimentos e o sistema vestibular mantém a postura e o equilíbrio do corpo, enquanto os movimentos são realizados. A medula espinhal e os nervos periféricos conduzem os impulsos sensitivos e motores.

A habilidade para se manter em estação e se mover depende da integridade dos sistemas motor e proprioceptivo. A propriocepção detecta a posição e o movimento das várias partes do corpo. Nos músculos, tendões e articulações encontram-se receptores sensitivos para movimento e tensão. Essas informações são levadas por nervos periféricos até a medula espinhal, a qual integra os reflexos locais envolvidos na postura e nos movimentos. A informação proprioceptiva também caminha através de tratos medulares ascendentes até o tronco encefálico, cerebelo e cérebro, os quais integram um movimento coordenado. Qualquer lesão afetando o sistema motor ou o sistema proprioceptivo pode alterar a locomoção.

Enquanto se avalia a locomoção, deve-se andar ao lado do animal e ouvir cuidadosamente as unhas tocando o solo. Também deve-se verificar os coxins para ver se existe um desgaste maior em um deles, que possa indicar um problema de locomoção. O exame deve ser realizado em uma superfície áspera e não lisa. O animal deve andar e correr, deve andar em círculos e, se houver uma escada por perto, o ideal é fazê-lo subir e descer, o que exige

mais do sistema nervoso, fazendo com que mínimas anormalidades passem a ser percebidas.

Coordenação adequada traduz o bom funcionamento de pelo menos dois setores do sistema nervoso: o cerebelo (centro coordenador) e a propriocepção. A sensibilidade proprioceptiva cabe informar continuamente ao centro coordenador as modificações de posição dos vários segmentos corporais. Distúrbios sensitivos, isto é, perda da propriocepção, podem resultar em perda da coordenação motora.

A perda de coordenação motora é denominada *ataxia* e, nestes casos, os animais podem tropeçar, cair ou cruzar os membros ao andar (Fig. 10.20).

A ataxia pode ser de três tipos: *cerebelar*, *sensorial* e *vestibular*. Em lesões cerebelares o andar é composto por uma série de movimentos incoordenados, espasmódicos, interrompidos, referidos como *dismetria*. Um animal com dismetria apresenta medição inexata da distância (o animal não consegue alcançar com precisão o alvo) ao realizar movimentos voluntários. Nestes casos, os movimentos dos membros podem ser exagerados (*hipermetria*) ou diminuídos (*hipometria*). Uma lesão cerebelar unilateral pode produzir incoordenação do membro anterior e posterior do mesmo lado do corpo. O andar do animal é firme e não há paresia. A ataxia sensorial é causada por uma lesão que afeta as vias proprioceptivas gerais no nervo periférico, raiz dorsal, medula espinhal, tronco encefálico e cérebro. Há uma perda da noção da posição dos membros e do corpo. Isso causa incoordenação, resultando em uma postura com os membros afastados quando em estação e uma locomoção incoordenada. Pelo fato das vias pro-

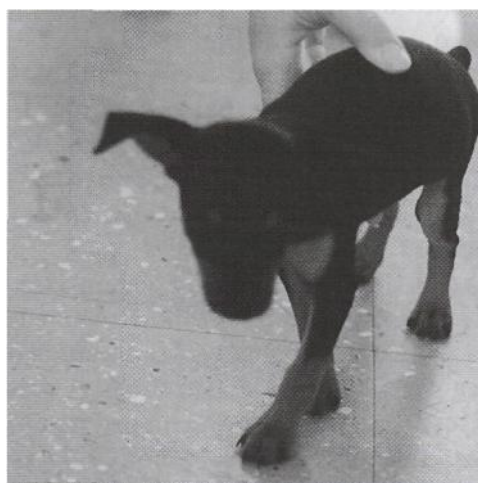


Figura 10.20-Ataxia em um cão com lesão cerebelar (animal cruza os membros anteriores ao andar).

prioceptivas estarem intimamente associadas com as vias motoras, a ataxia sensorial é muitas vezes acompanhada de fraqueza. Nas lesões da sensibilidade proprioceptiva o paciente utiliza a visão para controlar os movimentos incoordenados. Se vendarmos os olhos do animal, acentua-se a ataxia. Tal fato não ocorre nas lesões cerebelares. Disfunções vestibulares unilaterais podem resultar em ataxia vestibular, caracterizada por inclinação e queda para um dos lados. Pode-se observar outros sinais de distúrbio vestibular, tais como inclinação da cabeça e nistagmo.

Quando se avalia a locomoção, deve-se verificar se o animal tem tendência a andar para um dos lados, isto é, se ele tende a andar em círculos. Lesões em córtex frontal, núcleos da base, sistema vestibular central ou periférico podem levar a este quadro.

Lesões do lobo frontal e projeções da cápsula interna relacionadas ao lobo frontal produzem um animal que é demente, não reconhece mais o dono e é incapaz de aprender. Os animais afetados frequentemente andam compulsivamente, perdem-se em lugares afastados e prensam suas cabeças contra objetos. Se a lesão é unilateral, o animal geralmente anda em círculos, largos ou apertados, em direção ao lado da lesão. Isso pode ser diferenciado do andar em círculos em razão da lesão vestibular, porque a cabeça não está pendente, o animal é demente e frequentemente circula até ter um colapso por exaustão. Em lesões vestibulares unilaterais, a cabeça do animal está pendente, ele é mentalmente normal e a locomoção não é compulsiva.

Paresia é a perda incompleta da função motora voluntária e muitas vezes é evidenciada como uma fraqueza dos membros. A paresia pode ser: paresia com algum movimento; paresia com capacidade de suportar o peso mas sem dar passos; paresia com capacidade de suportar o peso e dar alguns passos; paresia leve com apenas tropeços ocasionais. Ela pode ser causada por lesões no cérebro, tronco encefálico, medula ou nervos periféricos. Os animais apresentam queda, tropeços e inabilidade para iniciar ou sustentar uma atividade motora. Algumas vezes observa-se também uma espasticidade dos membros, isto é, um aumento do tônus muscular resultando em diminuição da flexão dos membros durante o movimento. Como resultado, a locomoção é rígida. Finalmente, o animal pode apresentar perda total da função motora voluntária, denominada *paralisia OMplegia*. Neste caso o animal é incapaz de andar.

Quando estes sintomas atingem todo um lado do corpo, temos uma *hemiparesia* ou *hemiplegia*; quando atingem apenas os membros pélvicos, temos uma *paraparesia* ou *ouparap/egia*. Quando acometem um único membro, temos uma *monoparesia* ou *monoplegia* e, finalmente, se os quatro membros estão envolvidos, temos uma *tetraparesia* ou *tetraplegia*.

O modo de andar é graduado de 0 a 5, sendo que 0 é uma paralisia completa; 1, paresia com algum movimento; 2, paresia com a capacidade de suportar o peso, mas sem dar passos; 3, paresia com a capacidade de suportar o peso e dar alguns passos; 4, paresia leve, apenas com tropeços ocasionais e 5, resistência normal.

Os distúrbios locomotores, na ausência dos "sinais de cabeça", isto é, de alterações do nível de consciência, comportamentais ou de nervos cranianos, são provavelmente causados por lesões da medula espinhal cervical, lesões multifocais ou difusas da medula espinhal, lesões difusas do nervo periférico, lesões na junção neuromuscular e lesões musculares difusas.

EXAME DOS NERVOS CRANIANOS

Com exceção da síndrome de Horner (perda da inervação simpática do globo ocular), um distúrbio em um ou mais nervos cranianos confirma a presença de lesão acima do foramec magno. Os nervos cranianos devem ser todos testados bilateralmente, verificando-se a existência de assimetria entre os lados. Existe a possibilidade da lesão ser periférica, após a emergência do nervo e durante seu trajeto até inervar o músculo. Geralmente lesões periféricas são unilaterais e apenas um nervo craniano está envolvido.

I Par - Olfatório

Este nervo é difícil de ser testado e distúrbios clínicos de olfação são raramente reconhecidos em veterinária. Animais com lesões do nervo olfatório apresentam dificuldade de encontrar alimentos e de caçar. A presença do olfato é sugerida quando o animal explora o recinto do exame, cheirando o local em que outros animais permaneceram.

Uma diminuição da capacidade olfativa é denominada *hiposmia* e uma perda total da olfação chama-se *anosmia*. Em cães, o vírus da cinomose

pode levar a este quadro. A avaliação do nervo é realizada vendando-se os olhos do animal e colocando-se uma substância não irritante ou um alimento próximo, para ver se ele percebe. O uso de substâncias irritantes, tais como amoníaco ou éter, estimula terminações do nervo trigêmio na mucosa nasal.

II Par - Óptico

Para se testar a via visual, pode-se deixar um chumaço de algodão cair para ver se o animal é capaz de acompanhá-lo. O algodão é usado porque ele não faz barulho ao cair, o que estimularia o nervo coclear. Também podemos mover a mão na frente do animal para verificar se seus olhos seguem a mão. Uma outra maneira de avaliar a capacidade visual é fazer o animal andar em um ambiente com pouca luz e com obstáculos no seu caminho para verificar sua habilidade em desviar de obstáculos. As condições mentais do animal devem ser cuidadosamente avaliadas, uma vez que um animal com quadro demencial com andar compulsivo irá chocar-se de encontro a obstáculos em razão de uma falta de resposta aos estímulos ambientais. Um animal cego baterá com objetos em um recinto de exame que não lhe é familiar.

Resposta à ameaça. A resposta à ameaça é usada para testar o nervo óptico (cuja função é sensitiva), o nervo facial (com função motora) e suas conexões centrais no córtex cerebral, tronco encefálico e cerebelo. O teste é realizado fazendo um gesto com a mão em direção à face do animal, tomando-se o cuidado para evitar correntes de ar pelo movimento das mãos, o que estimularia a córnea e não o nervo óptico (Fig. 10.21).

Uma resposta normal é o fechamento das pálpebras ou a retirada da cabeça. A perda da resposta à ameaça indica normalmente uma lesão nos seguintes sítios: retina, nervo óptico, trato óptico, córtex cerebral, tronco encefálico, cerebelo ou nervo facial (Fig. 10.22).

Animais com distúrbio cerebelar podem apresentar uma perda ipsilateral da resposta à ameaça, porque a via entre o córtex visual e o núcleo facial precisa passar através do cerebelo. A resposta a este teste também pode estar ausente em animais muito jovens.

Uma vez determinado o grau do distúrbio visual, sua eventual assimetria e o lado primário da alteração, os reflexos pupilares são testados.

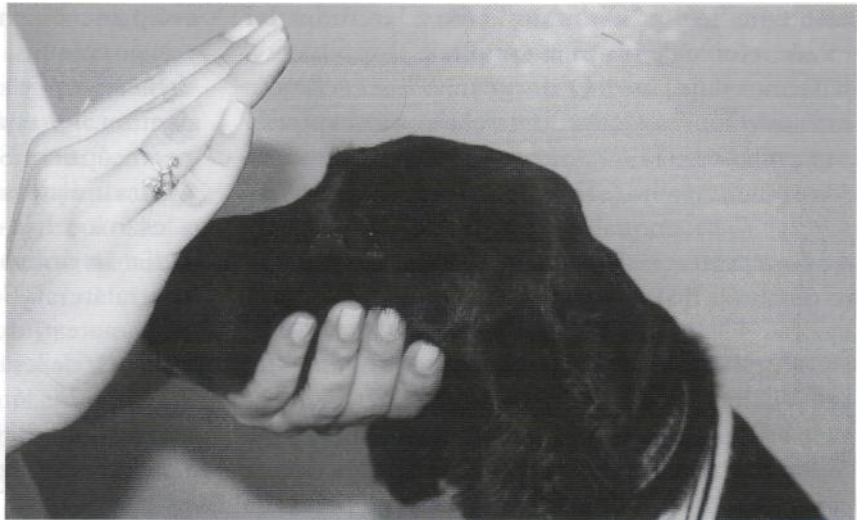

Figura 10.21 - Resposta à ameaça.

Reflexo pupilar à luz. Antes de testarmos o reflexo pupilar à luz, devemos verificar o tamanho e a simetria das pupilas. As pupilas podem estar contraídas, isto é, em *miose*; dilatadas (em *midríase*), ou pode haver uma *anisocoria* (uma pupila dilatada e uma contraída). A igualdade do diâmetro pupilar chama-se *isocoria*. A anisocoria pode ser produzida tanto por lesão do sistema nervoso simpático como parassimpático, devendo-se determinar qual pu-

pila é anormal e qual sistema de inervação autônoma está afetado. Aí então, deve-se localizar a lesão dentro da via simpática ou parassimpática. Uma anisocoria leve é comum em gatos e ocasionalmente vista em cães. Na ausência de outros sinais neurológicos, é considerada como sendo sem significado clínico.

O reflexo pupilar é examinado por meio de um feixe luminoso (lanterna de bolso) em um Núcleo facial

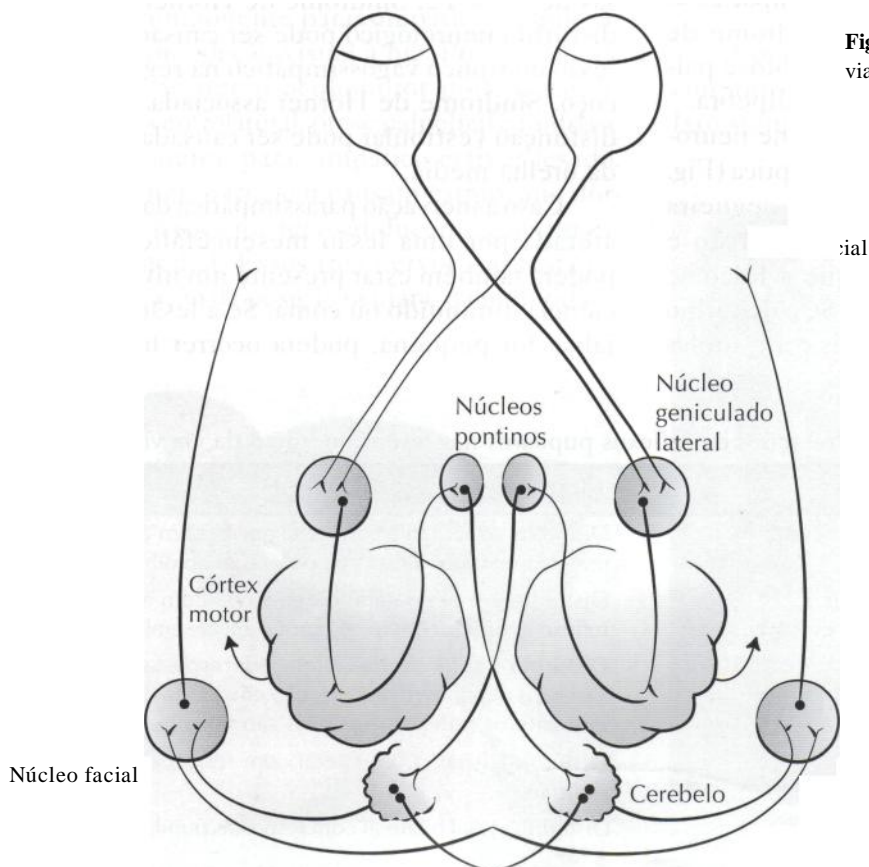


Figura 10.22 - Representação esquemática das vias envolvidas na resposta à ameaça.

ambiente de pouca luminosidade. O examinador incide o feixe de luz numa pupila e observa a resposta nos dois lados. Quando um olho recebe um estímulo luminoso, há contração pupilar intensa neste olho e uma contração em menor grau no outro. A resposta no olho estimulado é o chamado *reflexo pupilar direto*, enquanto a resposta no outro olho é o *reflexo pupilar indireto ou reflexo consensual*, e ocorre em razão do cruzamento das fibras dos nervos ópticos dos dois lados, a nível de quiasma óptico.

Pupilas muito dilatadas (midriáticas) podem ser resultado de influências simpáticas excessivas, tal como em um animal amedrontado ou hiperexcitado, ou de perda da inervação parassimpática do globo ocular. Se houver perda da inervação parassimpática, o animal vai apresentar midríase no olho afetado, sem resposta a um estímulo luminoso, e miose no globo ocular normal por um reflexo consensual, em razão de uma excessiva quantidade de luz que entrará pela pupila anormalmente dilatada. Pode ainda ocorrer uma discreta ptose palpebral superior se houver acometimento concomitante do nervo oculomotor.

Pupilas contraídas (mióticas) podem ser resultado de influências parassimpáticas excessivas, com é observado em intoxicações por organofosforados ou na perda da inervação simpática do globo ocular. Havendo perda da inervação simpática, o animal vai apresentar a chamada síndrome de Horner, que caracteriza-se por miose, ptose palpebral, enoftalmia e protrusão da 3ª pálpebra.

De acordo com os achados do exame neurológico é possível localizar a lesão na via óptica (Fig. 10.12). Se existe distúrbio visual ou cegueira unilateral, com reflexos fotomotor direto e consensual ausentes, conclui-se que a lesão se localiza no nervo óptico ipsilateral. Se o distúrbio visual ou a cegueira forem bilaterais e as pupilas

se apresentarem dilatadas, irresponsivas à luz direta ou consensualmente, deve-se suspeitar de lesão do nervo óptico ou do quiasma óptico, sendo mais comum, no entanto, acometimento bilateral do nervo óptico. Se houver distúrbio visual ou cegueira unilateral com respostas pupilares normais, a lesão localiza-se no corpo geniculado lateral, na radiação óptica ou no córtex cerebral occipital contralateral. Se a cegueira for bilateral e a resposta ao estímulo luminoso for normal, deve-se suspeitar de lesão bilateral dos tratos ópticos, corpos geniculados laterais, radiações ópticas ou córtex occipital (Tabela 10.2).

Para localizar a lesão dentro da via simpática ou parassimpática, outros achados do exame neurológico devem ser considerados. Anormalidades pupilares causadas por lesões acima do mesencéfalo são de difícil localização. Anormalidades pupilares associadas a lesões de outros nervos cranianos podem localizar a lesão em um determinado segmento do tronco encefálico. A hemiplegia acompanhada de síndrome de Horner, sem lesões de nervos cranianos, é mais comumente observada em lesões da medula espinhal cervical, ipsilateral. A monoplegia de um membro dianteiro associada à síndrome de Horner ocorre comumente em razão de lesão das raízes nervosas de C8 a T2. Síndrome de Horner sem outro distúrbio neurológico pode ser causada por uma lesão do tronco vagossimpático na região do pescoço. Síndrome de Horner associada a sinais de disfunção vestibular pode ser causada por lesões da orelha média.

Caso a inervação parassimpática da pupila seja afetada por uma lesão mesencefálica extensa, poderá também estar presente um nível de consciência diminuído ou coma. Se a lesão mesencefálica for pequena, poderá ocorrer hemiparesia

cão da lesão

Achados de exame neurológico

Tabela 10.2 - Distúrbios visuais e alterações de reflexos pupilares nas lesões ao longo da via visual.

Nervo óptico unilateral	Distúrbio visual unilateral ou cegueira com ausência de reflexo fotomotor direto ou consensual do olho ipsilateral
Nervo óptico bilateral ou quiasma óptico	Distúrbio visual bilateral ou cegueira com ausência de reflexo fotomotor direto ou consensual de ambos os olhos
Trato óptico unilateral	Distúrbio visual contralateral com respostas pupilares variáveis dependendo da porção envolvida do trato. Geralmente os reflexos pupilares são normais
Núcleo geniculado lateral unilateral, radiações ópticas e córtex cerebral occipital	Distúrbio visual contralateral com respostas pupilares normais
Núcleos geniculados bilaterais, radiações ópticas ou córtex do lobo occipital	Distúrbio visual bilateral com respostas pupilares normais à luz

contralateral e pupila dilatada irresponsiva. Se a porção motora somática do nervo oculomotor também for afetada, poderá haver estrabismo com desvio ventrolateral do globo ocular. Se o único achado for uma pupila dilatada e irresponsiva, sem outras alterações neurológicas, mas acompanhada de paresia do globo ocular ou estrabismo, então a lesão deve estar localizada no nervo oculomotor após sua saída do mesencéfalo.

Uma série de distúrbios oftálmicos podem produzir anisocoria ou distúrbios visuais. Por isso, todo paciente deve passar por um exame oftalmológico completo, além do exame neurológico.

III Par - Oculomotor, IV Par - Troclear, VI Par - Abducente

A posição do globo ocular é dada pelo funcionamento harmônico dos vários músculos extra-oculares. Havendo predomínio de um deles (por paresia ou paralisia de seu antagonista), ocorre o que se chama estrabismo, isto é, um desvio de posicionamento do globo ocular (Fig. 10.23).

O nervo oculomotor inerva os músculos extra-oculares, junto com os nervos troclear e abducente, e a pálpebra superior. Este nervo possui ainda um componente parassimpático, responsável pela acomodação visual à luz. Por esse motivo, lesões no nervo oculomotor podem causar estrabismo ventrolateral, ptose palpebral e midríase se o componente parassimpático estiver lesado. Lesões no nervo troclear causam estrabismo dorsomedial e lesões no nervo abducente causam estrabismo medial. Esses três nervos são testados pela observação da posição ocular e da mobilidade

ocular. Para avaliar a mobilidade do globo ocular e verificar a existência de estrabismo, o examinador deve manter inicialmente a cabeça na posição anatômica normal e, em seguida, movimentá-la para cima, para baixo e para os lados, sempre observando as alterações no posicionamento dos globos oculares (Fig. 10.24).

O estrabismo também pode ser observado em doenças do sistema vestibular. Ele é transitório e aparece somente com a cabeça em certas posições. Existe uma conexão do núcleo destes três nervos com o sistema vestibular, justamente para que haja uma acomodação visual quando ocorrem mudanças na posição do corpo. Por isso é que em lesões do sistema vestibular há o aparecimento do dito *estrabismo posicionai*. Ele é um reflexo do desequilíbrio entre o sistema vestibular e sua ação sobre o III, IV e VI pares de nervos cranianos. Estrabismo causado por alterações de núcleos de nervos cranianos no tronco encefálico geralmente vem acompanhado de outros sinais de distúrbios neurológicos, uma vez que poderão ser afetadas estruturas anatómicas vizinhas. Deve-se lembrar também que animais com massas retrobulbares podem apresentar estrabismo se a massa deslocar o globo ocular.

V Par - Trigêmio

A porção sensitiva do nervo trigêmio age em conjunto com a porção motora do nervo facial. Isto significa que, quando provocamos um estímulo



Figura 10.23 - Animal com estrabismo ventrolateral.




Figura 10.24 - Avaliação da mobilidade do globo ocular, movendo-se o focinho na direção do solo.

mulo sensitivo na face, a resposta motora que ocorre é um ação do nervo facial. A avaliação é feita estimulando-se com as unhas ou com uma agulha o interior do pavilhão auricular, o canto medial do olho, o lábio ou outros locais da face (Fig. 10.25).

Se após o estímulo essas porções se moverem, é porque tanto a porção sensitiva do nervo trigêmio quanto a motora do nervo facial estão normais. Se não houver resposta, é preciso determinar qual dos dois nervos apresenta o problema. Se o nervo facial estiver lesado, a orelha e o lábio podem estar paralisados e caídos, pode haver desvio de posição do nariz e não haverá reflexo palpebral. Neste caso o animal sente o estímulo, mas não contrai a musculatura. No entanto ele pode vocalizar e/ou retirar a cabeça para o lado ou para trás. Se o problema for no nervo trigêmio, não haverá resposta alguma porque o animal não percebe o estímulo. Às vezes pode haver hiperestesia, isto é, uma resposta exagerada por um aumento da sensibilidade local. Uma lesão da porção motora do nervo trigêmio leva a uma atrofia dos músculos mastigatórios, diminuição do tono mandibular e até incapacidade para fechar a boca e apreender alimentos (Fig. 10.26).

Pode-se observar trismos. É possível testar a resistência à abertura e fechamento manual da mandíbula. Lesões unilaterais não parecem interferir com a função normal da mandíbula, mas observa-se atrofia unilateral dos músculos mastigatórios.

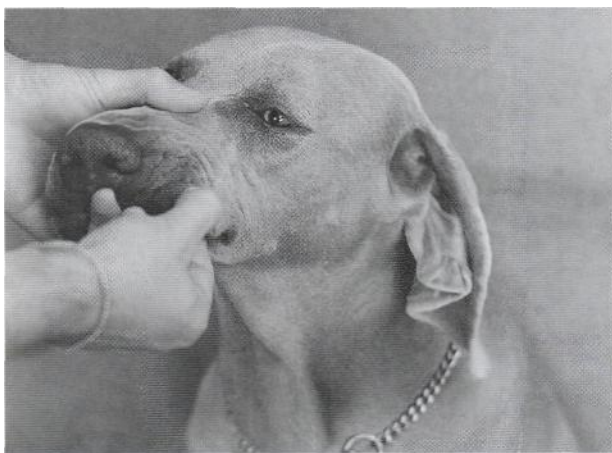


Figura 10.25 - Avaliação da sensibilidade da face. Após a estimulação do lábio, o animal apresenta contração da musculatura facial.

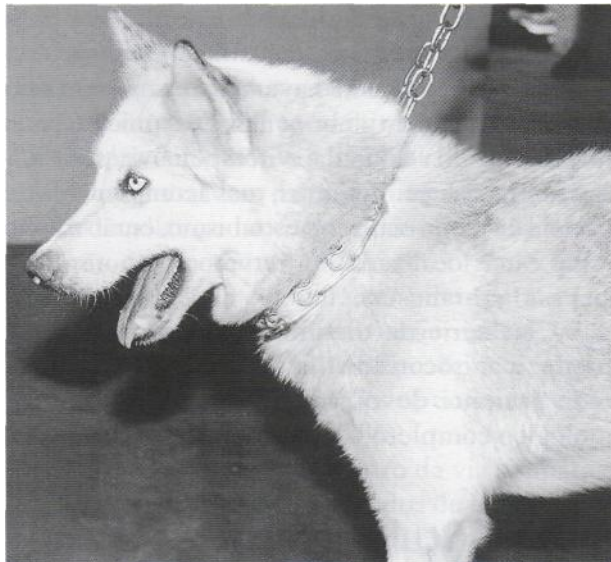

Figura 10.26 - Animal com paralisia do nervo trigêmio e incapacidade para fechar a boca.

VII Par - Facial

O nervo facial fornece a função motora para os músculos da expressão facial. O nervo é testado observando-se a simetria facial, o reflexo palpebral e além disso testando-se junto o nervo trigêmio, como já foi comentado. Lesões do nervo facial geralmente resultam em paralisia das orelhas. Quando a lesão é unilateral, a orelha fica caída, em posição mais baixa do que a do lado oposto, em decorrência da perda do tono dos músculos afetados. Em casos de denervação crônica, os músculos auriculares podem fibrosar e a orelha do lado afetado fica retraída, assumindo posição mais elevada que a do outro lado. Os animais apresentam ptose



labial e paralisia do nariz (Fig. 10.27).

Figura 10.27-Animal com paralisia unilateral do nervo facial. (Fotografia gentilmente cedida pelo Dr. Wagner Sato Ushikoshi).

O nariz pode desviar-se para o lado contrário da lesão. Na denervação crónica e fibrose muscular, o nariz pode ficar elevado em direção ao lado da lesão e o lábio retraído em razão dos músculos fibrosados. Pode haver perda da saliva (sialorréia) pelo lado afetado. Caso haja lesão da porção parassimpática do nervo facial, responsável pela inervação das glândulas salivares, mandibular e sublingual, as mucosas do lado afetado podem se tornar ressecadas. Observa-se ainda incapacidade para fechar as pálpebras. O olho pode lacrimejar excessivamente em razão da exposição constante. Se a porção parassimpática do nervo facial, a qual inerva as glândulas lacrimais, estiver também acometida, haverá diminuição da produção do filme lacrimal, desenvolvendo-se ceratoconjuntivite seca com a presença de úlceras de córnea. Infecções da orelha média e interna podem produzir distúrbios combinados dos nervos facial e vestibulococlear.

VIII Par - Vestibulococlear

A audição pode ser grosseiramente testada se, com o animal de olhos vendados, forem lançados objetos como chaves, ou se o veterinário bater palmas ou assobiar. O animal deve virar a cabeça na direção do som. O proprietário pode testar esta resposta em casa, tentando acordar o animal com sons. Lesões bilaterais resultam em ausência de resposta. Entretanto, lesões unilaterais são muitas vezes difíceis de determinar. Uma avaliação mais objetiva e precisa inclui a utilização de testes eletrodiagnósticos (potencial evocado auditivo).

A porção vestibular é testada através de uma reação postural denominada aprumo vestibular e, também, pela avaliação da mobilidade extra-ocular (presença de estrabismo posicionai ou nistagmo), postura da cabeça e locomoção. Uma lesão no nervo vestibulococlear pode causar surdez, inclinação da cabeça para o lado da lesão (quando for unilateral), queda, rolamento para o lado da lesão, andar em círculos para o lado da lesão, estrabismo posicionai e nistagmo espontâneo. Doenças do lobo floculonodular do cerebelo podem causar os sinais vestibulares acima mencionados.

No caso da presença de nistagmo espontâneo, deve-se determinar se este é horizontal, vertical ou rotatório. A cabeça e o corpo devem ser colocados em várias posições como lateral esquerda e direita, em decúbito dorsal e esternal, para estabelecer-se a presença e a qualidade do nistagmo.

O nistagmo espontâneo ocorrendo em direção horizontal ou rotatória é visto frequentemente em doenças agudas do canal semicircular ou do nervo vestibular, mas também pode ocorrer em lesões vestibulares centrais. O nistagmo espontâneo vertical é observado em lesões vestibulares centrais, afetando os núcleos vestibulares e o lobo floculonodular do cerebelo.

Também podemos classificar o nistagmo quanto ao fato dele estar presente o tempo todo ou não. O nistagmo de descanso é observado quando a cabeça do animal está parada em uma posição normal. Ele é mais característico de doença vestibular periférica. Nistagmo posicionai aparece quando a cabeça está numa posição anormal, como para o lado ou para baixo. Ele é observado principalmente em disfunções vestibulares centrais, podendo eventualmente aparecer em lesões periféricas.

Pode-se realizar também testes calóricos, que avaliam a integridade do fascículo longitudinal medial, do núcleo e do nervo oculomotor. Estes testes são realizados irrigando-se o conduto auditivo externo com água gelada ou quente, sendo o fluxo endolinfático estimulado pelo efeito de resfriamento ou aquecimento. A água fria resulta num nistagmo horizontal com componente rápido na direção oposta àquela na qual o ouvido está sendo testado. A água quente resulta num nistagmo horizontal com o componente rápido em direção ao ouvido que está sendo testado. Uma lesão que interfira com a função em qualquer ponto da via formada entre os receptores vestibulares e os nervos abducente, troclear e oculomotor resulta numa perda da resposta normal à estimulação calórica. Os testes térmicos podem falhar num animal acordado, em razão da resistência por ele imposta à sua realização. Tal teste pode ser extremamente útil no estabelecimento da integridade do tronco cerebral num animal comatoso.

Durante a maioria dos processos patológicos, o lado afetado é menos ativo que o lado normal e o nistagmo espontâneo resultante tem um componente rápido na direção oposta à da lesão. Nas lesões irritativas, o lado afetado será o mais ativo e a fase rápida se dará para o lado da lesão, porém isto é raramente observado em medicina veterinária. A direção do nistagmo é dada pelo componente rápido. Isto é, se o animal apresenta um movimento rápido do globo ocular para a direita e lento para a esquerda, diz-se que ele encontra-se com nistagmo horizontal à direita.

Nos distúrbios vestibulares bilaterais, a cabeça pendente e o nistagmo estão frequentemente ausentes. O animal pode estar atáxico pela perda de equilíbrio e estes sinais podem ser confundidos com aqueles dos distúrbios cerebelares. Entretanto, numa observação mais minuciosa, não haverá hipermetria, tremor de intenção ou a característica oscilação da cabeça, observados nas doenças cerebelares. Na doença vestibular bilateral, o animal cai para qualquer um dos lados.

Nos distúrbios vestibulares unilaterais, os animais podem andar em círculos fechados para o lado da lesão e apresentar relutância para virar na direção oposta. O animal se inclina e pode andar ao longo de uma parede pelo lado afetado, buscando apoio (Fig. 10.28).



Figura 10.28 - Animal com distúrbio vestibular unilateral.

No distúrbio vestibular periférico há uma diminuição do tono extensor do lado afetado e um aumento do lado oposto, portanto o animal se inclina para o lado da lesão. Esta inclinação não deve ser confundida com hemiparesia, em que se observa uma evidente perda da força muscular. O animal pode, ainda, esbarrar em objetos pela perda de equilíbrio. Um animal com distúrbio vestibular periférico agudo está sempre tão desorientado que pode-se observar um rolar contínuo e uma incapacidade de se manter em estação.

Numa infecção simples da orelha interna a locomoção do animal é apenas levemente atáxica, podendo tropeçar para o lado da lesão. Ocasionalmente, especialmente em gatos, a infecção poderá ascender pelo nervo vestibular e causar um abscesso no tronco encefálico ou um quadro de meningite. Se ocorrer uma ascensão da infecção, pode-se observar uma hipermetria ipsilateral, hemiparesia e alterações nas reações posturais (Tabela 10.3).

IX Par - Glossofaríngeo

O nervo glossofaríngeo é responsável pelo paladar, pela deglutição e está envolvido no reflexo do vômito. Ele é testado observando-se o reflexo de deglutição, por compressão externa da faringe (Fig. 10.29), e de vômito, por estímulo digital direto da faringe. Lesões do nervo glossofaríngeo causam ausência do reflexo de vômito, diminuição do tono faríngeo, disfagia e regurgitação.

Tabela 10.3 - Sinais neurológicos diferenciando doença vestibular periférica de doença vestibular central.

Doença vestibular periférica

Cabeça pendente
Andar em círculos, rolamento, inclinação
Nistagmo - horizontal ou rotatório Nistagmo posicionai - nenhuma alteração

Estrabismo posicionai
Lesões do VII par de nervos cranianos
Síndrome de Horner
Locomoção: ataxia suave e desorientação

Doença vestibular central

Cabeça pendente
Andar em círculos, rolamento, inclinação Nistagmo - horizontal, rotatório ou vertical Nistagmo posicionai - variando entre horizontal, vertical ou rotatório
Estrabismo posicionai
Lesões do V, VI e VII pares de nervos cranianos Não ocorre síndrome de Horner Locomoção: ataxia severa Hemiparesia ipsilateral ou tetraparesia Distúrbio de posicionamento ou de saltitamento Hipermetria ipsilateral Distúrbios da propriocepção consciente Tremores de cabeça no envolvimento cerebelar

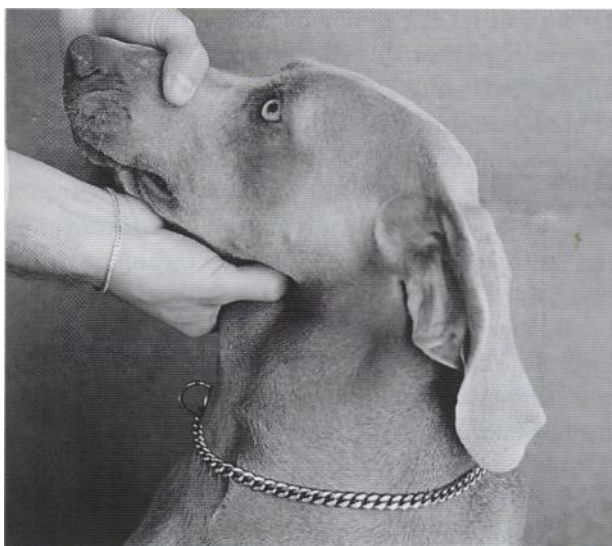

Figura 10.29 - Avaliação do reflexo de deglutição.

X Par - Vago

O nervo vago é testado juntamente com o nervo glossofaríngeo. Lesões no nervo vago causam ausência do reflexo de vômito, disfagia, vocalização alterada e sinais gastrointestinais e cardiopulmonares. Lesões bilaterais podem causar paralisia laringeana com respiração estertorosa e dispnéia inspiratória, além de megaesôfago.

XI Par - Acessório

Não existe uma maneira de testar este nervo a não ser através de eletrodiagnóstico. Lesões podem causar atrofia da musculatura do pescoço.

XII Par - Hipoglosso

O nervo hipoglosso é responsável pela inervação motora da língua. Ele pode ser testado indiretamente observando-se o animal usar a língua. Esta é examinada induzindo-se o animal a lambear os lábios ou o focinho, fazendo-se fricção nas narinas. Lesões do nervo hipoglosso causam assimetria e atrofia da língua e desvio da mesma. No início da paralisia unilateral do hipoglosso o desvio da língua ocorre para o lado oposto da lesão (a paralisia flácida dos músculos do lado lesado permite que a musculatura contralateral desvie a língua) (Fig. 10.30).

Em fases mais crônicas, a atrofia e a consequente contração fibrótica resultam num desvio da língua para o lado afetado.

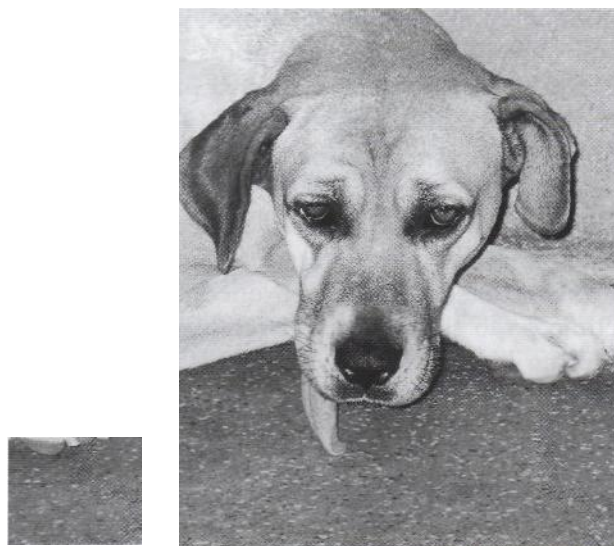


Figura 10.30 -Animal com paralisia unilateral do nervo hipoglosso. (Fotografia gentilmente cedida pelo Dr. Wagner Sato Ushikoshi).

Após a avaliação da postura, da locomoção e dos nervos cranianos, deve-se tentar correlacionar as anormalidades observadas com a localização da lesão. Se existem alterações tais como mudanças comportamentais (córtex cerebral, sistema límbico, hipotálamo ou mesencéfalo), incoordenação da cabeça ou tremor de intenção (cerebelo) e disfunções de nervos cranianos (diencéfalo ou tronco encefálico), diz-se que o animal apresenta "*sinais de cabeça*". Quando nenhum sinal de cabeça é encontrado, a lesão deve estar abaixo do forame magno, na medula espinhal, nos nervos periféricos ou nos músculos.

REAÇÕES POSTURAIS

As reações posturais são utilizadas principalmente para detectar distúrbios do sistema nervoso que não são severos o suficiente para causar uma alteração de locomoção. Como os animais se apoiam em quatro membros, uma pequena alteração em um ou dois membros pode ser facilmente compensada pelos demais. O que se espera ao realizar as reações posturais é retirar essa compensação, revelando deficiências assimétricas, sutis, não observadas durante a locomoção. O animal é avaliado em sua capacidade de corrigir a alteração postural. As técnicas envolvidas nestes procedimentos colocam o membro em uma posição anormal para ver se o paciente retorna à posição normal, ou fazem o paciente suportar mais peso do que o

normal em um ou dois membros, para ver se ele continua utilizando os membros normalmente. Desta forma, avalia-se o sistema proprioceptivo, os nervos periféricos, a medula (vias sensitivas, motoras e sistema vestibular), o cérebro, o tronco encefálico e o cerebelo. Se houver uma lesão cerebral o distúrbio é observado geralmente nos dois membros contralaterais ao hemisfério afetado. Com lesões de tronco encefálico os sinais clínicos são geralmente bilaterais, mas piores do mesmo lado da lesão no tronco. Com lesões no cerebelo, medula e nervos periféricos, os sinais clínicos são do mesmo lado da injúria (ipsilaterais). Com lesões cerebelares o animal costuma realizar as reações, mas de maneira atáxica. Com lesões vestibulares as reações são preservadas mas o animal tende a apresentar inclinação, cair e rolar para o lado afetado.

Se não há "sinais de cabeça" mas os membros anteriores e posteriores apresentam reações posturais anormais, a lesão pode estar localizada na medula espinhal cervical, pode ser multifocal, envolvendo a medula espinhal cervical e toracolombar, ou pode ser difusa, afetando todas as raízes nervosas, nervos periféricos, junções neuromusculares ou músculos dos membros. Na doença difusa de todas as raízes nervosas, nervos periféricos ou junções neuromusculares, todos os reflexos espinhais dos membros anteriores e posteriores estão deprimidos ou ausentes.

Se não há "sinais de cabeça" nem sinais dos membros anteriores e existem alterações somente nos membros posteriores, suspeita-se que a lesão esteja localizada abaixo do plexo braquial na medula espinhal toracolombar, raízes nervosas ou nos nervos do plexo lombossacral.

Avaliação da Propriocepção Consciente

A propriocepção consciente avalia a habilidade do sistema aferente em reconhecer uma posição alterada de um membro e a capacidade do sistema eferente de retornar o membro à posição normal. Normalmente a extremidade do membro é fletida de modo que sua superfície dorsal toque a mesa ou o chão (Fig. 10.31, A).

O animal normal posiciona corretamente o membro em um a três segundos. O membro pode também ser aduzido ou abduzido em posturas anormais, as quais o animal com senso proprioceptivo normal deve corrigir. Outra forma de tes-

tar a propriocepção consiste em colocar uma folha de papel ou cartolina abaixo da pata, com o animal em estação. O animal deve suportar o peso sobre o membro enquanto a prova é realizada. Para isso podemos erguê-lo levemente na região torácica quando os membros pélvicos forem testados e erguê-lo na região pélvica quando forem avaliados os membros anteriores. O papel ou cartolina é então lentamente movimentado lateralmente, de modo que o membro também se desloque lateralmente. Quando o animal perceber a posição anormal do membro, deve colocá-lo novamente na posição normal (Fig. 10.31, B).

A via para o posicionamento proprioceptivo envolve componentes da maioria do sistema nervoso. Quando a pata é colocada sobre seu dorso, ou o membro permanece em uma posição anormal, são estimulados os receptores sensitivos localizados nas articulações da pata ou do membro. Esta informação caminha através dos nervos periféricos para a medula espinhal. O impulso vai pela medula até o tronco encefálico, tálamo e finalmente atinge o córtex

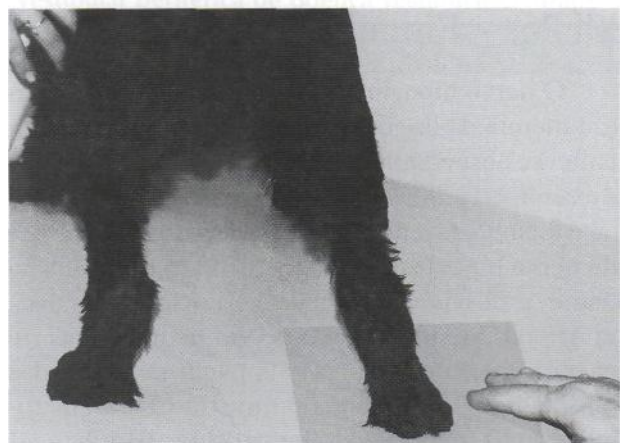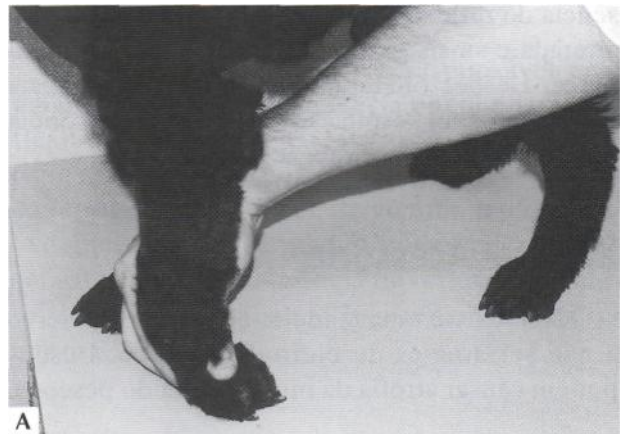


Figura 10.31 - (A e B) Avaliação da propriocepção consciente.

sensitivo (parietal). O animal então presumivelmente reconhece que o membro está em posição anormal. Então, um impulso parte do córtex motor, volta através do tronco encefálico, medula, nervo periférico motor e junção neuromuscular, com o objetivo de estimular os músculos necessários para a correção do posicionamento anormal. Essa correção é influenciada pelo cerebelo; entretanto, com um distúrbio puramente cerebelar, não ocorre retardo no início do movimento ou na correção do posicionamento do membro.

Se a propriocepção consciente é anormal nos membros pélvicos bilateralmente, denominamos isto *áeparaparesia*. Se a propriocepção é anormal em apenas um membro, isto é uma *monoparesia*. Se os quatro membros estão afetados o animal apresenta *tetraparesia*. Se apenas um lado do corpo está afetado, o animal apresenta *hemiparesia*.

Hemiestação e Hemilocomoção

Neste teste, os membros de um lado do corpo são erguidos do chão e o paciente é forçado a se manter parado sobre dois membros (*hemiestação*) e, em seguida, andar sobre os mesmos (*hemilocomoção*) (Fig. 10.32).

Um animal normal não tem dificuldade para se manter em pé nesta posição nem para andar. O animal normal anda lateralmente e mantém seus membros posicionados adequadamente abaixo do corpo, em movimentos simétricos. Animais com lesões neurológicas podem apresentar incapacidade para suportar o peso do corpo, além de apresentar tropeços (cerebelo), hipermetria (cerebelo), queda (sistema vestibular) ou respostas lentas (cerebelo). Muitas vezes animais com lesões unilaterais

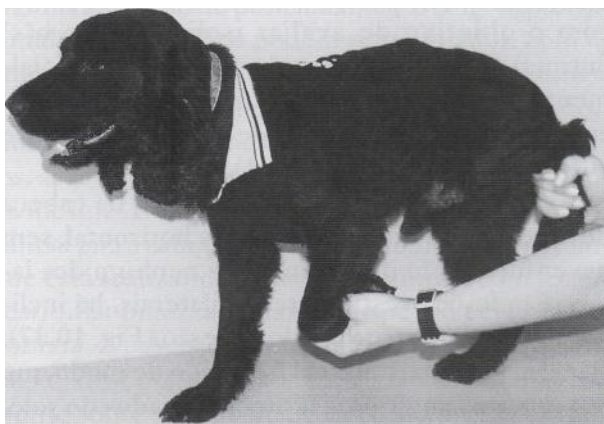

Figura 10.32 - Hemiestação.

no córtex cerebral ou na cápsula interna podem apresentar uma locomoção aparentemente normal quando os quatro membros são utilizados, mas durante a hemilocomoção frequentemente apresentam anormalidades contralaterais. Se houver lesão medular severa, os membros do mesmo lado não conseguem sustentar o peso corpóreo. Respostas exageradas ou incoordenadas indicam lesão cerebelar. É importante determinar se a falha está no início ou durante o movimento. Falhas no início referem-se à incapacidade do animal em perceber a mudança de posição do corpo no espaço. Isto é julgado por sua tentativa imediata em corrigir a alteração postural. Quando a falha ocorre durante o movimento, o problema está na resposta motora.

Saltitamento

Neste teste, o clínico eleva três membros e deixa só um apoiado, fazendo o animal saltar em um membro só para frente, para trás e para os lados (Fig. 10.33).

Um animal normal deve saltar na direção do deslocamento do corpo e suportar o peso sobre o membro. É importante que se repita o teste com cada um dos membros e se confronte as respostas. Os membros pélvicos devem ser comparados entre si e nunca com os torácicos, pois as respostas não ocorrem de forma semelhante. Essa reação postural envolve o cérebro, cerebelo, tronco

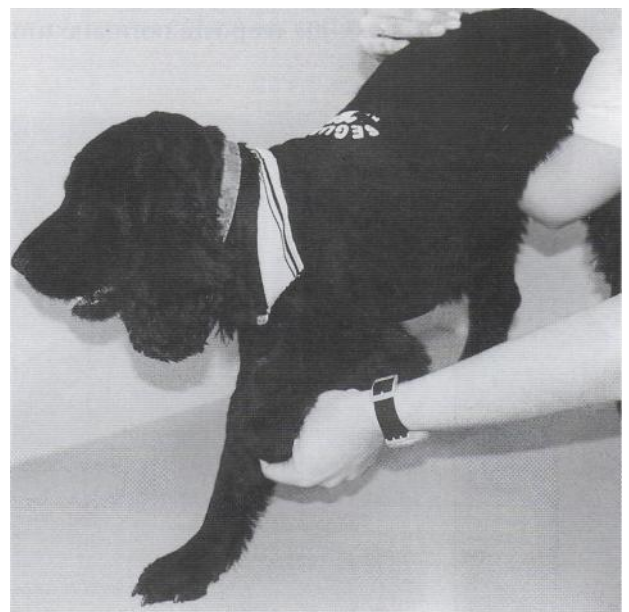

Figura 10.33 - Saltitamento.

encefálico, medula e receptores de tato e pressão em articulações, músculos e tendões. Lesões neurológicas podem causar incapacidade para suportar o peso do corpo, tropeços, hipermetria, quedas e respostas lentas, da mesma forma que se observa na estação e locomoção bipedais.

Carrinho-de-mão

No carrinho-de-mão segura-se o animal pelo abdome de modo que ele não apoie os membros pélvicos no chão, sendo forçado a caminhar com os membros torácicos (Fig. 10.34).

Animais normais apresentam locomoção simétrica, alternada e com a cabeça estendida na posição normal. No caso de lesões neurológicas, os animais podem apresentar movimentos assimétricos (cerebelo), queda (sistema vestibular), tropeço (cerebelo), flexão da cabeça com a região nasal próxima ao solo (lesão cervical severa). Se o distúrbio é discreto, pode-se erguer a cabeça do animal, o que acentuará a disfunção (Fig. 10.35).

As respostas ao carrinho-de-mão são mais bem avaliadas nos membros torácicos, mas ele também pode ser feito nos membros pélvicos. Essa reação é útil para diferenciar lesões cervicais e do plexo braquial, de lesões na medula toracolombar. No último caso o carrinho-de-mão com os membros torácicos é normal.

Tónica do Pescoço

Na tónica do pescoço a cabeça é erguida com o animal em estação. Uma resposta normal é um



Figura 10.34 - Carrinho-de-mão.



Figura 10.35 -Carrinho-de-mão erguendo-se a cabeça, para acentuar possíveis distúrbios de locomoção.

aumento do tono muscular nos membros torácicos e diminuição nos membros pélvicos. Quando a cabeça é girada para um lado, há um aumento do tono extensor nos membros do lado para o qual houve a rotação. Este teste avalia principalmente centros vestibulares, musculatura do pescoço e receptores articulares. Lesões do lobo frontal podem causar anormalidades contralaterais; lesões vestibulares, anormalidades ipsilaterais. Lesões medulares cervicais causam alterações nos quatro membros, podendo haver flexão das articulações, de modo que o peso do corpo seja sustentado sobre a superfície dorsal das patas.

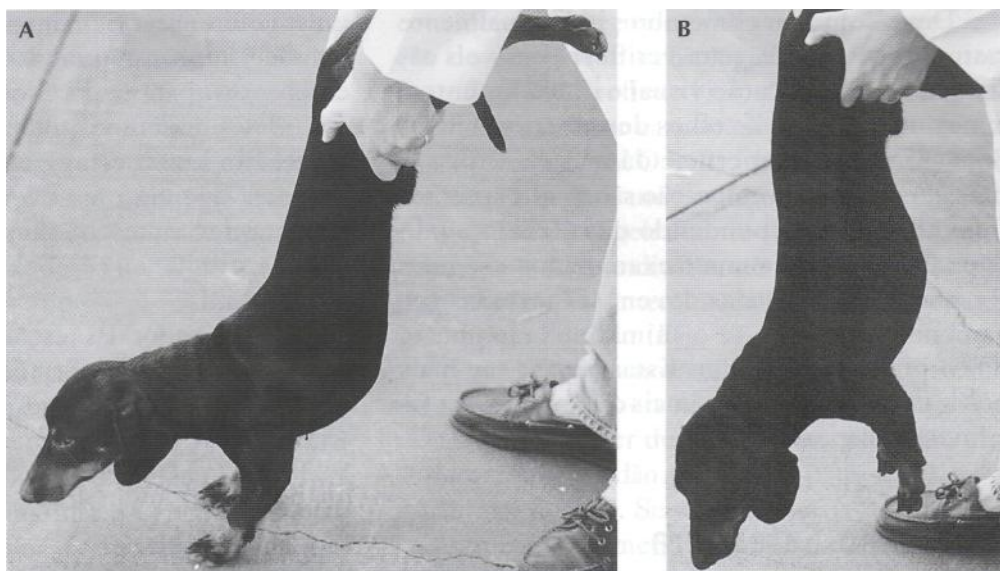
Aprumo Vestibular

A capacidade de o animal manter-se em uma posição normal em relação à gravidade envolve três sistemas: o visual, o vestibular e o proprioceptivo. Quando se testa o aprumo vestibular, é necessário eliminar um ou dois desses sistemas, com o objetivo de avaliar isoladamente o(s) outro(s). O animal é suspenso pela pelve, inicialmente com as patas dianteiras tocando o solo e o corpo formando um ângulo de aproximadamente 90° com o solo (Fig. 10.36, A).

Em indivíduos normais a posição da cabeça deve ser de 45° em relação à linha horizontal, sem haver inclinação da mesma para nenhum dos lados. Em lesões vestibulares unilaterais, há inclinação da cabeça para o lado da lesão (Fig. 10.37).

Em seguida, o animal é erguido de modo que os membros anteriores fiquem afastados do solo, com o objetivo de eliminar a compensação proprioceptiva e verificar se aparece ou acentua-se

Figura 10.36 - Aprumo vestibular com as patas dianteiras tocando o solo (A), e sem as patas dianteiras tocarem o solo (B).

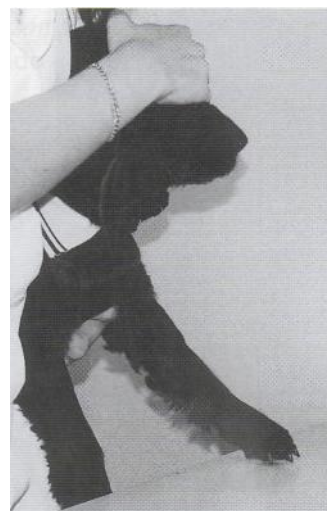

grandes e gigantes, é colocá-lo em decúbito lateral de cada um dos lados. Ele deve se erguer facilmente, sem perder o equilíbrio, e voltar à posição normal.

Colocação Tátil e Colocação Visual

Através destas provas testa-se o sistema proprioceptivo e visual. Na colocação tátil o animal é vendado e suspenso no ar, sustentado pelo abdome e tórax. Em seguida é movido em direção à borda de uma superfície horizontal, como uma mesa, tocando-se a face dorsal das patas torácicas na superfície. O animal deve rapidamente levantar as patas e colocá-las sobre a mesa (Fig. 10.38).

Figura 10.37 - Aprumo vestibular em um gato com distúrbio vestibular unilateral.



alguma alteração de posicionamento (Fig. 10.36,B). Finalmente os olhos podem ser vendados, com o animal suspenso na mesma posição, para eliminar também a compensação visual. Deste modo, animais com pequenos distúrbios podem acentuá-los, apresentando inclinação da cabeça ou rotação da

mesma. É importante salientar que às vezes o animal gira a cabeça para tentar morder o indivíduo que está realizando o teste. Um animal com lesão vestibular bilateral, quando suspenso pela pelve, dobrará o pescoço ventralmente e, se abaixado vagarosamente ao chão, aterrissará inadequadamente sobre o dorso do pescoço, ao invés de usar as patas dianteiras. Uma outra forma de avaliar o sistema vestibular, principalmente em cães de raças

Deve-se avaliar os membros individualmente e simultaneamente, para verificar possíveis assimetrias. Na colocação visual o procedimento é o mesmo, mas com os olhos descobertos. Quando o animal vê a superfície da mesa já estica as patas. As provas de colocação são as que mais sofrem alterações dependendo da colaboração do animal e do modo como o examinador o segura. Respostas inadequadas devem ser testadas novamente segurando-se o animal no lado oposto do corpo do examinador. Estas provas são mais práticas em pequenos animais que podem ser facilmente suspensos.

Propulsão Extensora

Para a realização desta reação postural o animal é suspenso pelo tórax e abaixado até os membros pélvicos tocarem o solo ou a mesa (Fig. 10.39, A).

Deve haver uma contração dos músculos extensores, isto é, uma extensão dos membros pélvicos para suportar o peso (Fig. 10.39, B). O animal pode dar um ou dois passos para trás.

Outra forma de avaliar esta reação é deslocar o animal, suspenso pelo tórax, para frente e para trás, verificando-se a simetria, coordenação e resistência dos membros posteriores em extensão, para manter o peso corpóreo. Nesta reação postural, os impulsos aferentes são iniciados por meio dos receptores de tato e pressão nos membros pélvicos e são enviados ao córtex cerebral. Os im-

pulsos eferentes originam-se nas regiões corticais e subcorticais e são enviados para os músculos extensores, para suportarem o peso. Em lesões medulares unilaterais somente um dos membros reage. Em lesões completas não há extensão em nenhum lado. Se a lesão for cerebral, o lado contralateral deve apresentar anormalidades. Se houver lesão vestibular ou cerebelar, o lado anormal será o ipsilateral.

Os resultados das reações posturais devem ser semelhantes em um mesmo membro, porque todas as reações utilizam a mesma via neuroanatômica. Entretanto, é possível que em alguns animais certas reações posturais, por exemplo, posicionamento proprioceptivo e saltitamento, revelem apenas mínimos distúrbios ou resultados inconsistentes e, outras, possam evidenciar anormalidades de forma mais evidente. Por isso deve-se realizar o maior número de reações possíveis quando não se evidencia um distúrbio logo que se iniciam estes testes. A principal diferença entre as reações é a força necessária para suportar diferentes quantidades de peso e realizar cada uma das provas. Algumas vezes os animais ainda possuem força suficiente para realizar as reações de posicionamento proprioceptivo, mas estão muito fracos para realizar reações tais como saltitamento. Dependendo do tamanho do animal a realização dos testes se torna extremamente difícil. Um exemplo é a prova do saltitamento em cães de raças grandes e gigantes. Doenças do neurônio motor inferior causam diminuição do tono e da força muscular. Distúrbios vestibulares podem causar




Figura 10.39 - Propulsão extensora. O animal é suspenso pela pelve (A) e abaixado

até os membros tocarem a superfície (B).

uma diminuição no tono muscular ipsilateral e extensão contralateral dos membros, em razão da ausência de impulsos facilitatórios ipsilaterais e inibitórios contralaterais para os músculos extensores. O efeito da tensão muscular sobre a performance das reações posturais torna-se muito evidente em cães com paresia severa e generalizada de neurônios motores inferiores.

Reflexos Medulares

Os reflexos medulares são testados para determinar se a lesão está localizada no neurônio motor inferior (NMI) ou no neurônio motor superior (NMS) e, dessa forma, localizá-la melhor.

Lesões no NMI causam: perda da atividade motora voluntária; perda dos reflexos medulares; perda do tono muscular e atrofia muscular por denervação. Nestes casos observa-se uma paralisia do tipo flácida. Já lesões no NMS causam: perda da atividade motora voluntária; reflexos exagerados, hiperativos; aumento do tono muscular; atrofia muscular por desuso e aparecimento de reflexos espinhais anormais. Neste caso observa-se uma paralisia do tipo espástica, que não deve ser confundida com rigidez extensora.

A resposta aos reflexos espinhais pode ser graduada com a seguinte escala: 0 = arreflexia ou reflexo abolido; +1 = presente mas com hiporreflexia; +2 = normorreflexia; +3 = hiper-reflexia; +4 = hiper-reflexia com presença de clono (repetidas flexões e extensões das articulações em resposta a um único estímulo). Para a pesquisa destes reflexos o animal deve ser posicionado em decúbito lateral, testando-se sempre bilateralmente, para que se compare as respostas nos lados direito e esquerdo.

Um reflexo espinhal deprimido ou ausente é produzido por uma lesão do nervo periférico sensitivo, raízes dorsais, segmentos da medula espinhal, raízes ventrais, nervos periféricos motores, junções neuromusculares ou músculos do arco reflexo específico. Os reflexos espinhais hiperativos estão associados com lesões do neurônio motor superior em qualquer parte rostral ao arco reflexo na medula espinhal, tronco cerebral e córtex cerebral do lobo frontal.

Reflexos Miotáticos nos Membros Torácicos

Os reflexos nos membros torácicos são difíceis de obter em animais normais e, portanto,

considerados de pouca valia quando da realização de um exame neurológico em cães e gatos. Os reflexos são: reflexo bicipital, reflexo tricipital e reflexo extensor carporradial.

Reflexo bicipital. O reflexo bicipital é deflagrado quando se segura um membro anterior relaxado com o cotovelo ligeiramente flexionado, posicionando-se o dedo indicador no tendão de inserção do bíceps, na face ântero-medial do cotovelo, e bate-se com um martelo (Fig. 10.40).

Uma resposta normal é uma discreta flexão do cotovelo. Embora este reflexo seja algumas vezes difícil de ser deflagrado, um pequeno encurtamento do tendão geralmente pode ser palpado no animal normal. Se o reflexo estiver presente, os segmentos da medula espinhal e as raízes dos nervos C6 a C8 e o nervo musculocutâneo estão intactos. Este reflexo pode se tornar hiperativo em lesões acima do C6.

Reflexo tricipital. O reflexo tricipital é deflagrado quando se segura um membro anterior relaxado com o cotovelo ligeiramente flexionado e bate-se com o martelo no tendão de inserção do tríceps, próximo ao olécrano, ou quando se posiciona o dedo indicador ou o polegar no tendão, batendo-se o dedo ou o polegar com o martelo (Fig. 10.41).

Uma resposta normal é uma discreta extensão do cotovelo. Embora a resposta seja frequentemente pequena, em animais normais uma ligeira extensão do cotovelo pode ser visualizada ou palpada. Se o reflexo estiver presente, os segmentos da medula espinhal e as raízes dos nervos C7 a T1 e o nervo radial estão intactos. Este reflexo pode se tornar hiperativo em lesões acima do G7.

Reflexo extensor carporradial. Este reflexo é deflagrado quando se segura um membro ante-

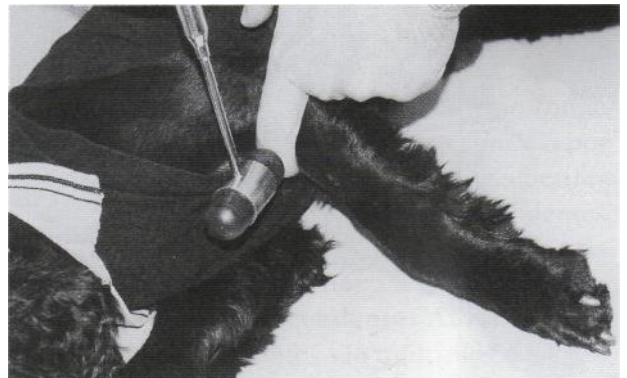


Figura 10.40 - Reflexo bicipital.

rior relaxado, com o carpo ligeiramente fletido, e bate-se com o martelo sobre o músculo extensor radial do carpo, logo abaixo do cotovelo (Fig. 10.42). Uma resposta normal é uma ligeira extensão do carpo. Esta reação torna-se diminuída ou ausente em lesões dos segmentos medulares C7 a T1 e de raízes do nervo radial. A resposta pode também tornar-se hiperativa em lesões acima de C7.

Reflexos Miotáticos nos Membros Pélvicos

Os reflexos espinhais dos membros posteriores são mais facilmente deflagrados quando comparados aos membros torácicos, especialmente o reflexo patelar. Entretanto, muitos autores não pesquisam os reflexos tibial cranial e gastrocnêmio, pela mesma dificuldade na obtenção das respostas que a encontrada nos reflexos bicipital e tricipital.

Reflexo patelar. O reflexo patelar é deflagrado ao bater-se diretamente com o martelo sobre o ligamento patelar, com o membro numa posição relaxada e semifletida (Fig. 10.43).

Num animal normal o joelho se estenderá. O reflexo patelar é o reflexo mais facilmente testado. Em doenças do neurônio motor superior é comum a observação de um reflexo hiperativo com presença de clono (+4). O joelho se estende em resposta à estimulação do reflexo e o membro vibra por uns poucos segundos após a resposta inicial. É importante salientar que qualquer lesão de neurônio motor superior, severa o suficiente para causar um reflexo aumentado, quase sempre provoca algum grau de fraqueza. Uma hiper-reflexia

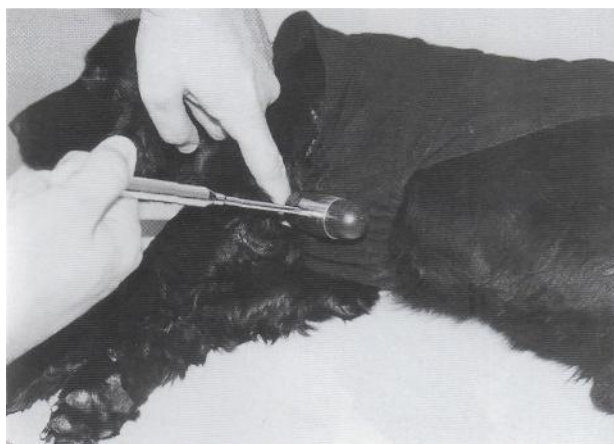

Figura 10.41 - Reflexo tricipital.

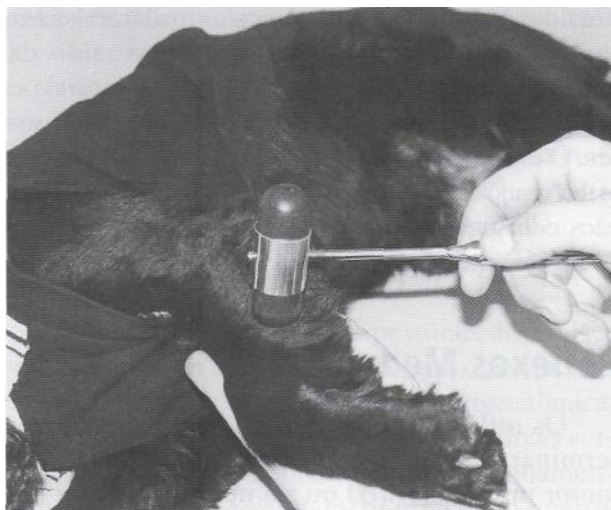

Figura 10.42 - Reflexo extensor carporradial.

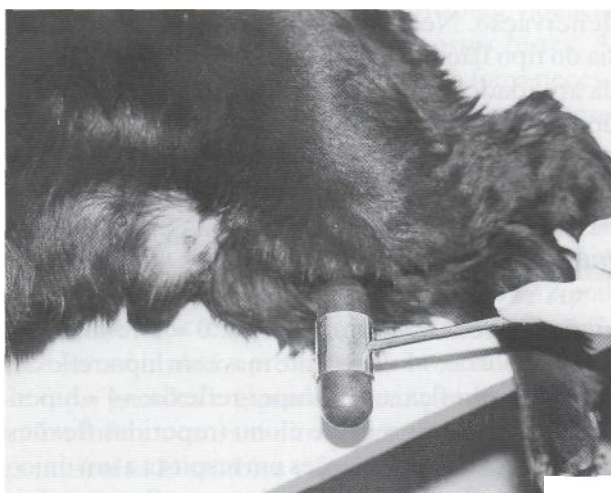

Figura 10.43 - Reflexo patelar.

na presença de uma locomoção e de reações posturais normais geralmente indica um erro durante o exame neurológico ou um paciente tenso e excitado. Este reflexo fica diminuído ou ausente em lesões dos segmentos medulares de L4 a L5 e acentua-se em lesões acima de L4.

Reflexo gastrocnêmio. Para deflagrar este reflexo bate-se com o martelo sobre o dedo do examinador, colocado em cima do tendão do músculo gastrocnêmio, junto ao tubercalcâneo, ou batendo-se diretamente sobre o músculo gastrocnêmio (Fig. 10.44).

A resposta normal é uma extensão do tarso (jarrete). Alguns autores relatam que cães normais podem apresentar flexão do tarso. Por esse motivo esse reflexo tem sido considerado de difícil

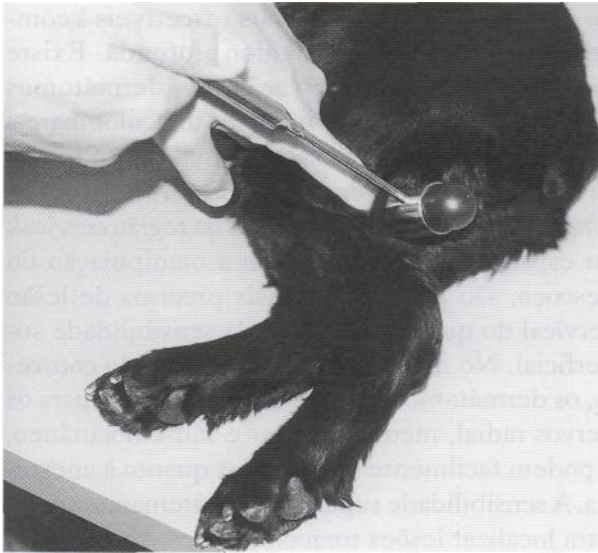

Figura 10.44 - Reflexo gastrocnêmio.

interpretação e pouco utilizado na rotina clínica. Esta resposta torna-se deprimida ou ausente em doenças afetando os segmentos medulares de L6 a S2 e raízes nervosas, ou os nervos ciático e tibial, e acentuada em lesões medulares acima do L6.

Reflexo tibialcranial. Para se obter esse reflexo bate-se com o martelo diretamente sobre o músculo tibial cranial e a resposta normal é uma discreta flexão do tarso (Fig. 10.45).

Alguns autores também não consideram esse reflexo viável. Esta resposta torna-se deprimida ou ausente em doenças que afetam os segmentos medulares de L6 a S2 e raízes nervosas, ou os

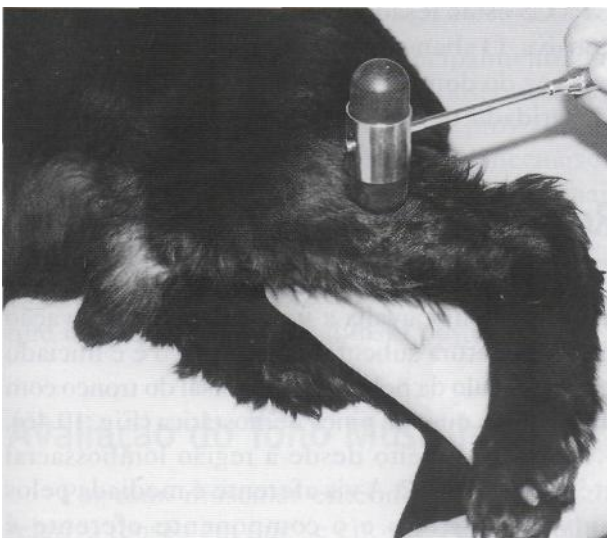

Figura 10.45 - Reflexo tibial cranial.

nervos ciático e peroneal, e acentua-se em doenças da medula espinhal acima do segmento L6.

Reflexo Flexor

O reflexo flexor ou de retirada é iniciado pela compressão do espaço interdigital com os dedos ou com uma pinça hemostática e a resposta normal é a retirada do membro em direção ao corpo, com flexão de todas as articulações. A presença desse reflexo não significa que o animal sente conscientemente o beliscão. Indica apenas que a medula e as raízes nervosas dos segmentos C6 a T2 (membros torácicos) e de L6 a SI (membros pélvicos) devem estar intactos. O reflexo flexor dos membros torácicos é o reflexo medular mais facilmente testado, mas é composto por várias raízes nervosas. Para que haja depressão ou abolição deste reflexo, é necessário que haja uma lesão extensa.

Quando for testado o reflexo flexor em um membro do lado esquerdo, o membro do lado direito deve ser observado quanto à extensão. Se o membro oposto se estende enquanto o outro se flete ao ser testado, isto é chamado de *reflexo extensor cruzado* ou de *extensão cruzada*, e indica uma lesão severa da medula espinhal acima do nível testado, envolvendo o neurônio motor superior. Ele aparece por uma ausência da inibição contralateral. Tal reflexo não é encontrado em animais normais, apenas em neonatos.

Reflexo de Dor Profunda

Durante o teste do reflexo de retirada, a avaliação da integridade da medula espinhal pode ser executada aumentando-se a força do estímulo e observando-se uma reação comportamental, tal como o choro do animal com dor, ou tentativa de morder o examinador. Esta resposta à dor profunda é conduzida por pequenos axônios não mielinizados, os quais são os mais resistentes aos efeitos da compressão. A perda da dor profunda e do reflexo de retirada é geralmente causada por uma lesão da porção sensitiva dos nervos periféricos ou dos segmentos medulares correspondentes ao plexo braquial e plexo lombossacral. A perda da dor profunda com o reflexo flexor intacto indica lesão dos tratos ascendentes da medula espinhal. Já que esses tratos são múltiplos e bilaterais em animais, a dor profunda está geralmente ausente somente em lesões severas. Um reflexo

de retirada intacto, com extensão cruzada e sem dor profunda 72 horas após uma lesão aguda, pode indicar lesão extensa da medula espinhal e um prognóstico reservado de recuperação do animal. Em qualquer lesão aguda da medula, a sensibilidade dolorosa profunda pode ser perdida nas primeiras 24 a 48 horas, mas a manutenção de sua ausência após esse período indica um grave prognóstico. Se o animal está com muita dor ou muito ansioso, a resposta ao teste da dor profunda pode ser mínima ou ausente, mesmo quando os nervos periféricos ou tratos da medula espinhal estiverem intactos.

Em doenças compressivas da medula há primeiro perda da propriocepção consciente, depois da função motora voluntária, da dor superficial e, finalmente, da dor profunda. Portanto, animais com perda da dor profunda apresentam um prognóstico reservado.

Reflexo de Dor Superficial

Os animais podem apresentar dois tipos de distúrbios sensoriais. O primeiro deles é uma diminuição da capacidade de perceber a dor. Se a diminuição for discreta, ela é denominada *hipoalgesia* ou *hipoestesia*. Se a perda for total, ela é denominada *analgesia* ou *anestesia*. O segundo tipo de distúrbio sensorial é uma resposta exagerada a um estímulo doloroso e é denominada *hiperestesia*. A sensibilidade superficial pode ser avaliada com uma agulha ou com uma pinça hemostática, em toda a superfície dos membros. O animal normal contrai a musculatura subcutânea. Uma ligeira alfinetada é mais útil para detectar hiperestesia, enquanto beliscar a pele é mais útil para detectar anestesia. O examinador deve começar numa área da pele onde há suspeita de que o animal tem sensibilidade normal, para determinar a resposta normal à dor, tal como chorar ou tentar morder. Então, os dermatomos devem ser beliscados, movendo a pinça no sentido craniocaudal e dorsoventral. Este teste avalia os nervos periféricos, a medula e o cérebro. Lesões em *nervos periféricos* geralmente causam perda sensorial focal, confinada ao território de inervação do nervo afetado. *Lesões medulares* causam perda sensitiva, bilateral e simétrica, caudalmente à lesão. *Lesões cerebrais* produzem somente hipoalgesia. O distúrbio é unilateral e contralateral ao hemisfério afetado. A sensação superficial traduz uma dor localizada aguda, transmitida por axônios de gran-

de diâmetro, os quais são mais suscetíveis à compressão que os axônios da dor profunda. Existe mais duplicação da inervação dos dermatomos cervicais do que nos dermatomos toracolombares; portanto, as lesões não são tão facilmente localizadas na região cervical como na região toracolombar. A presença de dor na região cervical, ou espasmos musculares com a manipulação do pescoço, são indicadores mais precisos de lesão cervical do que as alterações da sensibilidade superficial. No membro anterior, abaixo do cotovelo, os dermatomos são mais bem definidos para os nervos radial, mediano, ninar e musculocutâneo, e podem facilmente ser testados quanto à anestesia. A sensibilidade superficial é extremamente útil para localizar lesões toracolombares. Uma ligeira alfinetada sobre os dermatomos específicos, ou massagem e palpação de grupos musculares, podem ajudar a localizar uma área de irritação da raiz nervosa e meníngea com uma hiperestesia.

Reflexo Perineal

O reflexo perineal é obtido por uma estimulação tátil da região perineal e a resposta normal é uma contração do esfíncter anal externo. Este reflexo é transmitido através das raízes nervosas e dos segmentos da medula espinhal de SI a S3. Os músculos da cauda também podem se contrair em resposta ao estímulo da região perineal, indicando que C1 a C5 estão intactos. Se as raízes nervosas ou os segmentos medulares SI a S3 são lesados, o ânus torna-se dilatado e irresponsivo. Se as raízes nervosas ou os segmentos medulares C1 a C5 estão lesados, a cauda fica flácida e irresponsiva. O abano voluntário da cauda em resposta à voz do dono ou do examinador é um sinal de integridade da medula espinhal.

Reflexo Cutâneo do Tronco

Este reflexo, também conhecido como reflexo do panículo, avalia a integridade da inervação da musculatura subcutânea do tronco e é iniciado pelo estímulo da pele da linha dorsal do tronco com uma agulha ou uma pinça hemostática (Fig. 10.46).

O teste é feito desde a região lombossacral até a altura de T2. A via aferente é mediada pelos nervos sensitivos e o componente eferente é mediado pelos nervos motores entre C8 e T1, de onde partem os neurônios motores inferiores que

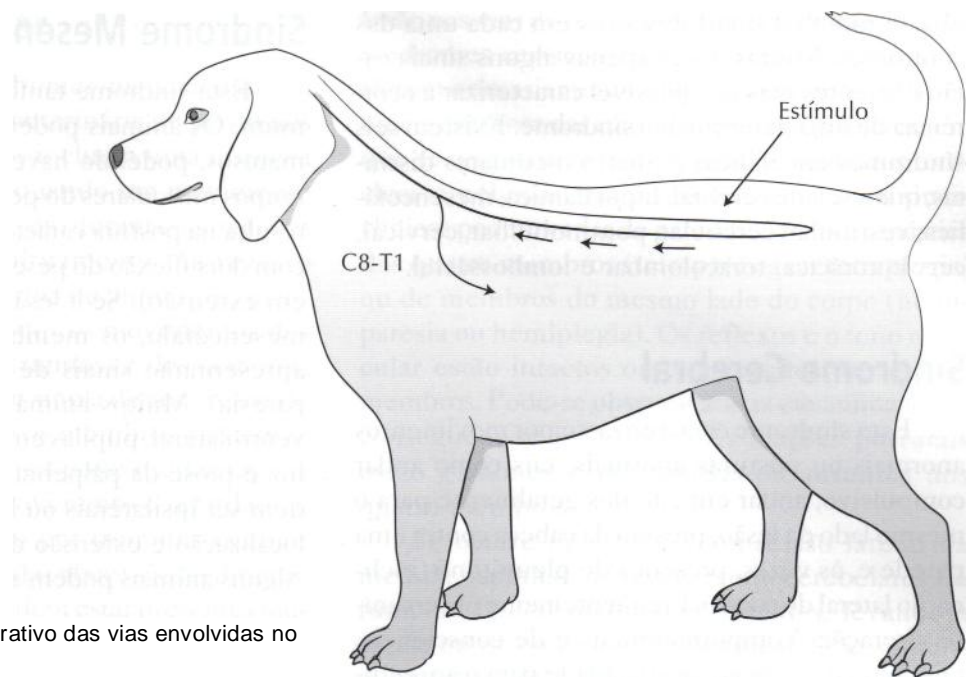


Figura 10.46 - Esquema ilustrativo das vias envolvidas no reflexo cutâneo do tronco.

dão origem ao nervo torácico lateral, o qual inerva o músculo cutâneo. A resposta normal é uma contração reflexa da musculatura subcutânea no ponto de estimulação e indica que a medula está intacta desde o nível testado até T2. Pode haver resposta exagerada no nível da lesão ou um pouco acima, por irritação de terminações nervosas. Em casos de lesão medular, há ausência de resposta caudalmente ao local de estímulo e uma resposta normal cranialmente à lesão. Em alguns animais este reflexo pode estar ausente.

Sinal de Babinski

Este reflexo é observado principalmente nos membros pélvicos, sendo de difícil observação nos membros torácicos. Ele é obtido ao se provocar um estímulo ascendente na face plantar dos metatarsos, com uma superfície de metal. Em animais normais os dedos não se movem ou sofrem discreta flexão. Na presença de lesão de neurônio motor superior os dedos se afastam e se elevam (dorsoflexão), o que é conhecido como Babinski positivo.

Avaliação do Tono Muscular

Por tono muscular entende-se o estado de relativa tensão em que se encontra permanentemente um músculo normal, tanto em repouso (tono de postura), como em movimento (tono de ação).

O exame do tono deve ser efetuado com o paciente em decúbito e, se possível, em completo relaxamento muscular. Deve-se obedecer a seguinte técnica: inicialmente realiza-se a inspeção das massas musculares; em seguida realiza-se a palpação das mesmas, **verificando-se** o grau de consistência muscular; e, finalmente, realizam-se movimentos naturais de flexão e extensão nos membros, observando-se a resistência (tono aumentado) ou a passividade aquém do normal (tono diminuído). As alterações do tono podem ser de aumento (**hipertonía**), diminuição (**hipotonià**) ou ausência completa (**atonia**). Músculos normais apresentam uma certa resistência e tensão quando palpados (normotonia). Pode-se observar hipotonià ou atonia em lesões de neurônio motor inferior e hipertonia em lesões de neurônio motor superior.

LOCALIZAÇÃO DAS LESÕES UTILIZANDO AS SÍNDROMES NEUROLÓGICAS

O conceito de síndromes neurológicas é uma forma didática de fornecer as bases para a localização das lesões do sistema nervoso. Uma vez que a lesão tenha sido localizada, torna-se mais fácil a determinação de sua possível etiologia. Deve-se lembrar, entretanto, que não é necessária a observa-

ção de todos os sinais descritos em cada uma das síndromes. Muitas vezes apenas alguns sinais estão presentes mas já é possível caracterizar a ocorrência de uma determinada síndrome. Existem seis síndromes encefálicas e quatro medulares distintas, quais sejam: cerebral, hipotalâmica, mesencefálica, vestibular, cerebelar, pontinobulbar, cervical, cervicotorácica, toracolombar e lombossacral.

Síndrome Cerebral

Esta síndrome caracteriza-se por movimentos anormais ou posturas anormais, tais como andar compulsivo, andar em círculos geralmente para o mesmo lado da lesão, pressão da cabeça contra uma parede e, às vezes, presença de pleurótono (inclinação lateral do corpo). Frequentemente observam-se alterações comportamentais e de consciência, tais como demência, incapacidade para o aprendizado, apatia, desorientação, agressividade e hipercriticabilidade. A visão pode estar prejudicada (animal bate em objetos e apresenta diminuição da resposta à ameaça) no lado oposto da lesão; entretanto, o reflexo pupilar à luz está normal. Pode-se observar a presença de convulsões motoras, psicomotoras, com sinais sensitivos ou com alucinações visuais. Embora os animais possam apresentar uma locomoção normal, as reações posturais tais como saltitamento e hemilocomoção encontram-se geralmente deprimidas em membros contralaterais à lesão. Em animais comatosos, a respiração pode ser caracterizada por aumento e diminuição de sua profundidade, com períodos regulares de apnéia (respiração de Cheyne-Stokes).

Síndrome Hipotalâmica

Esta síndrome é pouco frequente e os animais podem apresentar comportamento e nível de consciência anormais, tais como agressividade, desorientação, hiperexcitabilidade ou coma. A visão está geralmente prejudicada e as pupilas ficam dilatadas, com pequena ou nenhuma resposta ao estímulo luminoso. Podem aparecer distúrbios endócrinos, tais como diabetes insípido e hiperadrenocorticismo. Além disso, pode haver uma regulação anormal da temperatura corpórea, manifestada por hipertermia, hipotermia ou pecilotermia. Também podem ser observadas alterações no apetite, levando à polifagia e à obesidade, ou à anorexia e caquexia. A locomoção é geralmente normal.

Síndrome Mesencefálica

Esta síndrome também é relativamente incomum. Os animais podem estar deprimidos ou comatosos, podendo haver opistótono (espasmo de grupos musculares do pescoço e dos membros, que resulta na postura característica de decúbito lateral com dorsoflexão do pescoço e rigidez dos membros em extensão). Se a lesão for em um dos lados do mesencéfalo, os membros do lado contralateral apresentarão sinais de paresia espástica (hemiparesia). Muitos animais apresentam estrabismo ventrolateral, pupilas em midríase e irresponsivas à luz e ptose da pálpebra superior. Esses sinais podem ser ipsilaterais ou bilaterais, dependendo da localização e extensão da lesão. A visão é normal. Alguns animais podem apresentar hiperventilação.

Síndrome Vestibular

A síndrome vestibular é de ocorrência frequente na prática clínica, particularmente de pequenos animais. Os sinais clínicos incluem inclinação da cabeça, quedas, rolamento, andar em pequenos círculos e nistagmo. O nistagmo está presente na fase aguda da maior parte das doenças vestibulares. A fase rápida do nistagmo horizontal ou rotatório é geralmente na direção oposta ao lado da lesão. Algumas vezes, em animais com doenças vestibulares, o nistagmo pode ser iniciado pelo movimento da cabeça ou quando se coloca a cabeça em diferentes posições (nistagmo posicionai). Em animais com distúrbios vestibulares, o nistagmo fisiológico (induzido por rápidos movimentos da cabeça nos planos horizontal ou vertical) pode ser deprimido ou estar ausente quando a cabeça é movida na direção da lesão. Pode-se observar estrabismo ventrolateral elevando-se a cabeça do animal. Este estrabismo é ipsilateral. Estes sinais podem ocorrer com distúrbios vestibulares centrais (tronco encefálico) ou periféricos (orelha média ou interna). A doença vestibular central é sugerida pela presença de nistagmo vertical ou posicionai, nível de consciência alterado e evidência de envolvimento de outros pares de nervos cranianos (por exemplo, V e VI pares). Síndrome de Horner e paralisia facial são frequentemente observadas em doenças vestibulares periféricas associadas à otite média, uma vez que tanto a inervação simpática quanto o nervo facial passam através da orelha média. Doenças vestibulares periféricas são mais comuns que as centrais.

Síndrome Cerebelar

Esta é uma das síndromes mais facilmente reconhecíveis na prática veterinária de pequenos animais. Os sinais clínicos incluem uma resposta exagerada dos membros quando um movimento é iniciado (hipermetria), ou durante as reações posturais, tais como o saltitamento. Às vezes o animal "ultrapassa" a vasilha de alimentos quando tenta se alimentar. Todos os movimentos dos membros são espásticos (rígidos) e desajeitados. O animal assume uma base ampla de apoio quando em repouso (estação com os membros afastados) e quando caminha o tronco pode oscilar (ataxia do tronco). O início do movimento é retardado e geralmente acompanhado por tremores (tremor de intenção). Os tremores da cabeça são facilmente evidenciados. Também podem estar presentes movimentos finos, pendulares ou oscilatórios dos globos oculares. A resposta à ameaça pode estar ausente. Se a lesão envolver apenas um lado do cerebelo, a deficiência na resposta à ameaça será ipsilateral. A visão não está afetada.

Síndrome Pontinobulbar

Esta síndrome é caracterizada por múltiplos sinais de envolvimento de nervos cranianos em um animal que apresenta hemiparesia, tetraparesia ou tetraplegia. Os reflexos nos membros estão intactos, apresentando-se normais ou hiperativos. Os distúrbios de nervos cranianos podem incluir: paralisia de mandíbula, diminuição da sensação facial e diminuição do reflexo palpebral (nervo trigêmio), estrabismo medial (nervo abducente), inabilidade para fechar as pálpebras, paralisia labial e ptose do pavilhão auricular (nervo facial), inclinação da cabeça, rolamento e nistagmo (nervo vestibular), paralisia de faringe e laringe resultando em disфония, disfagia e diminuição do reflexo de vômito (nervos glossofaríngeo e vago) e paralisia da língua (nervo hipoglosso). A respiração é geralmente irregular e apnéica ou rápida e superficial. Pode-se observar depressão mental.

Síndrome Cervical

Uma lesão entre C1 e C5 produz a chamada síndrome cervical. Da mesma forma como na síndrome toracolombar, os sinais clínicos de doença da coluna cervical refletem primariamente uma

lesão nas vias da substância branca. Por outro lado, síndromes cervicotorácicas e toracolombarcs refletem primariamente um envolvimento da substância cinzenta das intumescências medulares, em que se originam os nervos para os membros torácicos e pélvicos. Na síndrome cervical os sinais clínicos podem variar de paresia a paralisia espástica dos quatro membros (tetraparesia ou tetraplegia) ou de membros do mesmo lado do corpo (hemiparesia ou hemiplegia). Os reflexos e o tono muscular estão intactos ou aumentados nos quatro membros. Pode-se observar ataxia em animais que conseguem se locomover. As reações posturais estão geralmente deprimidas ou ausentes nos quatro membros.

Se ocorre uma leve compressão lateral da medula espinhal, os tratos espinocerebrales do funículo lateral podem ser afetados, levando à ataxia ou incoordenação apendicular. Se somente os tratos da medula espinhal são afetados, e não as raízes dos nervos cervicais para o plexo braquial, os membros pélvicos podem estar mais atáxicos que os anteriores, os quais podem parecer normais comparados aos posteriores. Nos tratos espinocerebrales, as fibras dos membros pélvicos são laterais às fibras dos membros torácicos e, portanto, as fibras dos membros posteriores são primeiramente afetadas em compressões leves. Neste caso, um exame cuidadoso dos membros anteriores pode ser necessário para que se detectem sinais mínimos que localizem a lesão na região cervical ao invés de localizá-la na região toracolombar. Uma lesão localizada mais centralmente pode produzir sinais mais severos nos membros torácicos, porque os tratos motores dos membros torácicos ficam mais centralmente do que os dos membros pélvicos. Se o funículo dorsal da medula estiver afetado, há alterações de propriocepção consciente dos quatro membros, e o animal se mantém em estação apoiado sobre o dorso das patas.

Em alguns animais com lesão cervical severa pode ocorrer um aumento tão grande do tono muscular a ponto de ocorrer rigidez extensora pronunciada. Não existe evidência de atrofia muscular em nenhum dos membros, a não ser que a paralisia permaneça por muito tempo e desenvolva-se uma atrofia por desuso. Os animais afetados apresentam graus variáveis de perda da percepção dolorosa nos quatro membros e no pescoço, caudalmente à lesão. Pode-se observar dor à palpação ou manipulação cervical e alguns animais resistem à flexão e extensão do pescoço, perma-

necendo com a cabeça em uma posição anormal, com o focinho próximo ao solo e as costas arqueadas. Lesões cervicais severas podem levar a graus variáveis de dificuldade respiratória. Pode-se observar síndrome de Horner ipsilateral em animais com destruição severa do segmento medular cervical.

Síndrome Cervicotorácica

Lesões na intumescência cervical, isto é, de C6 a T2, causam a chamada síndrome cervicotorácica. Neste ponto temos a emergência do plexo braquial, dando origem a vários nervos tais como o supra-escapular, musculocutâneo, axilar, radial, mediano e ulnar. Uma lesão a este nível causa sinais de envolvimento de neurônio motor inferior para os membros torácicos e de neurônio motor superior para os membros pélvicos. As principais alterações são tetraparesia ou tetraplegia, sendo uma paresia ou paralisia flácida nos membros torácicos e uma paresia ou paralisia espástica nos membros pélvicos. Pode-se observar também uma hemiparesia ou hemiplegia (apenas um lado do corpo), quando a lesão atinge apenas um lado da medula; ou até uma monoparesia ou monoplegia, quando o envolvimento é mais localizado apenas sobre a emergência do plexo nervoso de um dos membros torácicos. Pode-se observar ataxia em animais que conseguem se locomover. Outros sinais incluem uma diminuição ou ausência de reflexos nos membros torácicos (bicipital, tricipital, extensor carporradial e de retirada), junto a um tono muscular diminuído ou ausente. Uma a duas semanas após o aparecimento dos sinais clínicos, observa-se uma atrofia muscular por denervação nos músculos correspondentes ao segmento medular envolvido. Nos membros pélvicos os reflexos ficam normais ou hiperativos. As reações posturais podem estar deprimidas ou ausentes em todos os membros, especialmente nos torácicos. Dependendo da extensão da lesão, o reflexo cutâneo do tronco (panículo) pode estar deprimido ou ausente uni ou bilateralmente. Se forem atingidos os segmentos de T1 a T2, pode-se observar síndrome de Horner.

Lesões compressivas leves na região cervical caudal podem não produzir depressão tão detectável dos reflexos espinhais dos membros anteriores, como uma lesão compressiva na região lombarcaudal deprime os reflexos dos membros posteriores. Isto ocorre porque o canal vertebral

cervical caudal geralmente tem mais espaço quando comparado ao canal vertebral lombar. Além disto, os reflexos tendíneos e as respostas musculares dos membros anteriores são frequentemente mais difíceis de se obter em animais normais do que aqueles de membros posteriores. Desta forma, a interpretação de uma resposta deprimida pode ser difícil.

Uma condição que mimetiza a síndrome cervicotorácica é a avulsão traumática do plexo braquial. As raízes nervosas podem ser removidas ou separadas da medula espinhal ou o próprio plexo pode ser estirado ou dilacerado. Os nervos mais comumente atingidos são o radial, o mediano e o ulnar, mas os nervos supra-escapular, axilar e musculocutâneo também são atingidos às vezes. Animais com esta desordem podem apresentar arreflexia, atrofia muscular, paresia ou paralisia de um membro torácico. Além disso, os animais podem apresentar sinais parciais de síndrome de Horner, apenas com a observação de miose no lado afetado (ipsilateral). Se o nervo musculocutâneo for atingido juntamente com os nervos radial, mediano e ulnar, o membro se arrasta no chão sem flexionar ou estender ativamente o cotovelo, o carpo e os dedos. Se o nervo musculocutâneo não for atingido, o membro pode permanecer flexionado no cotovelo, sem estender ativamente o cotovelo nem flexionar ou estender o carpo e os dedos. Nos casos de avulsão do plexo braquial as reações posturais e os reflexos medulares ficam normais nos outros três membros.

Síndrome Toracolombar

Uma lesão medular entre as intumescências cervical e lombar (T3 a L3) irá produzir a síndrome toracolombar. Esta é a localização de lesão mais comumente encontrada em cães e gatos. Ela se caracteriza por paresia ou paralisia espástica dos membros pélvicos (por lesão do neurônio motor superior para estes membros), com aumento do tono muscular, principalmente dos músculos extensores. Pode-se observar ataxia dos membros pélvicos, nos casos em que os animais ainda conseguem caminhar. Os reflexos nos membros pélvicos ficam normais ou hiperativos, inclusive com clono; entretanto, as reações posturais ficam deprimidas. Pode-se observar também a presença do reflexo de extensão cruzada. A função dos membros torácicos é normal. Animais com doença do

disco intervertebral toracolombar podem manter suas costas levemente arcadas (sifose). Geralmente há diminuição da sensibilidade cutânea ao longo da medula espinhal dorsal, caudalmente à lesão, mas a sensibilidade está aumentada no local ou imediatamente acima da lesão. Nestes casos uma pressão digital sobre a coluna vertebral no local do disco extruído irá causar dor local e tensionamento da musculatura abdominal. Nas lesões medulares agudas acima de SI a S3, particularmente ao nível T13 a LI, a bexiga pode estar repleta e ser incapaz de esvaziar por aproximadamente uma semana. De modo geral a bexiga não pode ser esvaziada manualmente por causa da grande espasticidade da uretra e dos esfíncteres. É difícil, e pode ser perigoso, realizar compressão manual da bexiga na tentativa de esvaziá-la em razão da hipertonia do esfíncter urtral externo. O animal deve então ser cateterizado para esvaziar a bexiga. O esfíncter anal também pode estar espástico, de maneira que pode ser necessário o esvaziamento manual das fezes. Após aproximadamente uma semana, os esfíncteres anal e uretral relaxam e ocorre micção e defecação reflexas. Sem inibição simpática da parede da bexiga, a contração reflexa é hiperativa e a bexiga esvazia-se quando recebe pequenas quantidades de urina. A qualquer pressão abdominal que se faça, pequenos jatos de urina saem pela uretra. O reflexo de defecação também ocorre. Não há nenhum controle voluntário de micção ou defecação, e o animal defeca e urina em qualquer lugar.

Atrofia muscular segmentar, como observada nas síndromes cervicotorácica e lombossacral, não é um achado frequente na síndrome toracolombar. Entretanto, pode-se observar atrofia por desuso em animais com uma paralisia prolongada ou persistente. Tal atrofia é geralmente generalizada e envolve todos os músculos da coluna caudalmente à lesão, bem como os músculos dos membros pélvicos. Os movimentos voluntários e as reações posturais nos membros torácicos são normais.

Ocasionalmente, uma lesão compressiva e aguda da medula toracolombar pode ser acompanhada da *síndrome de Schiff-Scherrington*, que se caracteriza por uma extensão rígida dos membros torácicos acompanhando os outros sinais já mencionados. Se a lesão for muito grave, o animal pode permanecer em decúbito lateral com os membros anteriores estendidos. A coluna vertebral deve ser manipulada o menos possível, até que seja realizada uma radiografia para descartar a possibilidade

de uma fratura de vértebra, uma vez que a síndrome geralmente se associa a trauma. Uma vez afastada a possibilidade de fratura ou instabilidade vertebral, o animal deve ser examinado cuidadosamente. Quando colocado em posição adequada, ele pode locomover-se apenas com os membros anteriores (como um carrinho-de-mão), apesar da rigidez extensora poder inibir sua amplitude normal de flexão. Os membros posteriores ficam paralisados. Se nenhum reflexo espinhal está presente imediatamente após a paralisia, deve-se suspeitar de choque medular. O choque medular tem duração média de uma a três horas. Após esse tempo os reflexos retornam e geralmente estão hiperativos. A ocorrência de choque medular se deve a uma lesão medular grave; assim, o prognóstico para esses animais é ruim. Atribui-se a origem da síndrome de Schiff-Scherrington à liberação da inibição ascendente, atuando sobre os músculos extensores dos membros anteriores, provenientes da medula lombar. Esses impulsos passam através do funículo próprio, um trato que circunda a substância cinzenta profundamente na medula espinhal, afetado somente em lesões profundas da medula.

Síndrome Lombossacral

Esta síndrome é produzida por lesões envolvendo segmentos medulares de L4 a L5 até SI a S3 (além dos segmentos coccígeos), ou raízes nervosas lombossacrais que formam a cauda equina, incluindo os nervos femoral, obturador, glúteo cranial, glúteo caudal, ciático (peroneal e tibial) e pudendo. A síndrome lombossacral reflete vários graus de envolvimento dos membros pélvicos, bexiga, esfíncter anal e cauda. Os sinais clínicos variam de uma paresia a uma paralisia flácida dos membros pélvicos e cauda (por lesão do neurônio motor inferior para estas regiões). Os reflexos patelar, gastrocnêmio, tibial cranial e de retirada podem estar deprimidos ou ausentes. O reflexo perineal também pode estar deprimido. O tono muscular nos membros pélvicos estará diminuído ou ausente. Uma a duas semanas após o aparecimento dos sinais clínicos, observa-se uma atrofia muscular por denervação nos músculos correspondentes ao segmento medular envolvido. A sensibilidade nos membros pélvicos, cauda e períneo, pode estar reduzida ou ausente. As reações posturais nos membros pélvicos ficam deprimidas. A função dos membros torácicos é nor-

mal. O esfíncter anal pode estar flácido e dilatado, resultando em incontinência fecal. As fezes movimentam-se através de contrações musculares intrínsecas do músculo liso da parede do cólon e saem pelo reto. Entretanto, ocasionalmente a atividade autónoma não é eficiente e as fezes têm que ser retiradas do recto manualmente. A bexiga está frequentemente paralisada, o que causa retenção e incontinência urinária. A bexiga se distende e atinge um tamanho maior, e a urina goteja através do esfíncter relaxado, podendo-se esvaziá-la manualmente com facilidade.

Alguns animais com síndrome lombossacral podem apresentar paresia ou paralisia dos membros pélvicos, com diminuição dos reflexos e do tono muscular, mas com função do esfíncter anal preservada. Em outros animais a disfunção do esfíncter anal pode ser o principal sinal clínico, apenas com uma leve paresia de membros pélvicos. Os dois grupos de animais possuem síndrome lombossacral, mas a lesão ocorre em níveis um pouco diferentes da medula espinhal.

Eventualmente uma lesão entre L6 e SI ou no nervo ciático pode produzir um reflexo patelar aumentado (pseudo-hiper-reflexia). Isto ocorre como resultado de uma diminuição no tono dos músculos que flexionam o joelho e normalmente deprimem a extensão do joelho quando se provoca o reflexo patelar. Tais lesões também podem diminuir o reflexo flexor.

EXAME NEUROLÓGICO DO CÃO NEONATO

O sistema nervoso não está totalmente desenvolvido ao nascimento, de modo que alguns testes de função neurológica não podem ser prontamente aplicados aos neonatos. A maturação do sistema nervoso ocorre por ação de vários fatores. Há uma diferenciação contínua dos neuroblastos durante o período pós-natal imediato. Além disso, a mielinização continua até seis semanas de idade em filhotes e o diâmetro dos axônios dos nervos periféricos aumenta durante as seis primeiras semanas de vida. Esses processos podem apresentar variações dentro das diferentes raças de cães. À medida que ocorre o total desenvolvimento do sistema nervoso central, algumas respostas reflexas vão se alterando até tornarem-se como no adulto, por volta de três ou quatro semanas de vida.

Nível de Consciência

O nível de consciência é determinado pela resposta a estímulos externos, resposta de acordar subitamente quando o animal é retirado da mãe e a qualidade do choro do neonato. Durante as duas primeiras semanas de vida, os neonatos permanecem a maior parte do seu tempo dormindo ou mamando. Eles tendem a ficar amontoados com os seus irmãos ou com a mãe. Normalmente não dormem sozinhos até cinco ou seis semanas de idade. Há uma atividade motora considerável durante o sono na primeira semana de vida, ou mais. Esse sono é caracterizado por tremores, movimentos corpóreos, movimentos de coçar e, ocasionalmente, vocalização. A partir da segunda semana de vida, o padrão do sono já pode se alterar para um sono mais "tranquilo". Por volta de duas semanas de idade os animais tornam-se mais ativos e começam a brincar. O comportamento dos neonatos é muito influenciado por fatores tais como fome e frio. Se o neonato estiver saciado e quente, irá permanecer quieto mesmo quando colocado em um ambiente estranho. Por outro lado, se estiver com fome e com frio, irá acordar mesmo se estiver junto com o resto da ninhada e começará a realizar movimentos e a vocalizar. Por isso, muitas vezes deve-se observá-los em vários momentos do dia, para definir com precisão seu nível de consciência.

Postura e Locomoção

Nos primeiros quatro ou cinco dias de vida os neonatos mantêm o seu corpo em uma posição fletida, em razão de uma dominância flexora (Fig. 10.47) quando, então, os músculos extensores começam a se tornar mais dominantes.

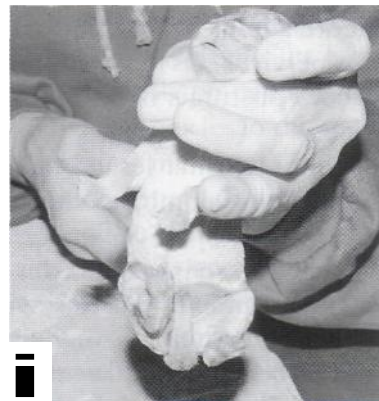


Figura 10.47 - Dominância flexora em um cão com três dias de vida.



figura 10.48 - Dominância extensora em um cão com oito dias de vida.

A dominância extensora (Fig. 10.48) permanece até a 3ª semana de vida, quando passa a ocorrer uma normotonia.

Os animais podem elevar sua cabeça ao nascimento, mas não conseguem manter uma posição ereta até duas ou três semanas de idade, podendo haver variações raciais. A função vestibular está presente no nascimento, mas a coordenação muscular ainda é muito falha. O neonato inicialmente arrasta seu abdome e tórax através de movimentos "natatórios" pobremente coordenados. Esses movimentos são mais pronunciados antes da alimentação, mas geralmente os filhotes são auxiliados pela mãe para localizar as glândulas mamárias. Esse tipo de locomoção persiste por duas ou três semanas de vida, quando se inicia uma locomoção ereta e incoordenada. Uma locomoção mais coordenada começa apenas na 4ª semana de vida. O neonato é capaz de suportar o peso nos membros torácicos com sete a 10 dias de vida e, nos pélvicos, com 10 a 24 dias. A coordenação motora e a postura dos animais são úteis para avaliar problemas cerebelares e vestibulares.

AVALIAÇÃO DOS NERVOS CRANIANOS

O exame dos nervos cranianos do neonato é semelhante ao do adulto, com exceção de que, antes da 2ª semana, as respostas visuais e auditivas estão ausentes (Tabela 10.4).

Nervo Olfatório (I Par de Nervos Cranianos)

O olfato está presente no nascimento, mas parece não ser totalmente desenvolvido.

Nervo Óptico (II Par de Nervos Cranianos)

Neonatos são cegos no nascimento porque as pálpebras estão fechadas e a retina ainda não está totalmente desenvolvida. No entanto, um pequeno reflexo de piscar pode ser obtido incidindo-se um fecho de luz através das pálpebras. A retina não está totalmente desenvolvida antes de 28 dias. As pálpebras abrem-se normalmente entre 10 e 15 dias. Há um desenvolvimento concomitante do nervo óptico e de toda a via visual. Quando as pálpebras se abrem, os neonatos respondem de modo discreto à luz e não seguem ativamente o movimento de objetos, fazendo-o somente a partir de três a quatro semanas de idade. Os reflexos pupilares à luz também são pouco desenvolvidos em neonatos. O reflexo à ameaça está presente quando as pálpebras se abrem, mas em menor grau em relação ao adulto. Em alguns animais, a resposta à ameaça não aparece até a terceira ou quarta semana de vida.

Nervos Oculomotor, Troclear e Abducente (III, IV e VI Pares de Nervos Cranianos)

Os nervos oculomotor, troclear e abducente podem ser testados da mesma forma que no adulto, tão logo as pálpebras estejam abertas. Devemos lembrar, no entanto, que nem sempre o estrabismo tem como causa uma lesão nesses nervos. Animais com hidrocefalia congênita apresentam estrabismo com bastante frequência.

Nervos Trigêmio e Facial (V e VII Pares de Nervos Cranianos)

Os nervos facial e trigêmio estão bastante desenvolvidos no nascimento porque são necessários à sobrevivência do animal e são testados da mesma forma que no adulto.

Tabela 10.4 - Função, idade de aparecimento da resposta, modo de avaliação e anormalidades das respostas à estimulação dos pares de nervos cranianos.

Nervo craniano	Função	Idade do aparecimento	Modo de avaliação	Anormalidades
Olfalório (I)	Olfato	Ao nascimento	Oferecer alimentos ou colocar substâncias não irritantes próximas do animal	Hiposmia ou anosmia
Óptico (II)	Visão	Início da resposta visual e pupilar com 10-15 dias (abertura das pálpebras) e maior acuidade visual com três a quatro semanas	Verificar se o animal segue objetos em movimento, reflexo pupilará luz e resposta à ameaça visual	Cegueira parcial ou total, reflexos pupilares diminuídos ou ausentes, ausência de resposta à ameaça visual
Oculomotor (III)	Inervação da musculatura extra-ocular, reflexo pupilar à luz (componente parassimpático), movimentação da pálpebra superior	Ao nascimento	Verificar presença de estrabismo, reflexo pupilar à luz	Estrabismo ventrolateral, ptose palpebral superior, midríase
Troclear (IV)	Inervação da musculatura extra-ocular	Ao nascimento	Verificar presença de estrabismo	Estrabismo dorsomedial
Trigêmio (V)	Sensibilidade da face, córneas, pálpebras, língua, orelhas e vias nasais; função motora para os músculos mastigatórios, reflexo de sucção	Ao nascimento	Estimular face interna do pavilhão auricular, pálpebras, narinas e lábios e verificar se existe movimentação reflexa (testado junto com o nervo facial), oferecer alimentos, pesquisar reflexo de sucção	
Abducente (VI)	Inervação da musculatura extra-ocular	Ao nascimento	Verificar presença de estrabismo	Estrabismo medial
Facial (VII)	Inervação motora das orelhas, pálpebras e musculatura facial	Ao nascimento	vilhão auricular, pálpebras, narinas e lábios e verificar se existe movimentação reflexa (testado junto com o nervo trigêmio), verificar simetria das pálpebras, narinas, pavilhões auriculares e lábios.	dificuldade para apreensão e mastigação de alimentos, mandíbula caída, ausência do reflexo de sucção
Vestibulococlear (VIII)	Equilíbrio (vestibular) e audição (coclear)	Função vestibular presente ao nascimento e função auditiva mais desenvolvida a partir do 10 ^o a 14 ^a dia de idade	Testar a habilidade do neonato em voltar ao decúbito esternal, quando colocado em decúbito lateral; realizar ruídos intensos	Ausência de movimentação da face, mas com presença de sensibilidade (vocalização), ptose labial, ptose de pavilhão auricular, sialorréia, inabilidade para fechar as pálpebras. Incapacidade de voltar ao decúbito esternal, perda de equilíbrio, presença de nistagmo, ausência total ou parcial de audição.

Continua

Tabela 10.4 - (Cont.) Função, idade de aparecimento da resposta, modo de avaliação e anormalidades das respostas à estimulação dos pares de nervos cranianos.

Nervo	Função	Idade de aparecimento da resposta	Modo de avaliação	Anormalidades
Glossofaríngeo (IX)	Deglutição e vômito	Ao nascimento	Testar reflexo de deglutição e de vômito	Disfagia
Vago (X)	Deglutição, vômito e vocalização Função motora para musculatura do pescoço	Ao nascimento	Testar reflexo de deglutição e de vômito Verificar se existe atrofia - sem importância clínica	Disfagia Atrofia da musculatura em casos crônicos
Acessório (XI)		Ao nascimento		
Hipoglosso (XII)	Inervação dos músculos intrínsecos e extrínsecos da língua, relacionado com o reflexo de sucção	Ao nascimento	Friccionar o focinho para induzir o animal a lamber, verificar simetria da língua	Desvio lateral da língua, atrofia unilateral, perda da função motora

Semiolo

D.
O

O

.Q
C
10

3
3
5

Nervo Vestibulococlear (VIII Par de Nervos Cranianos)

O sistema auditivo desenvolve-se relativamente tarde no cão e não pode ser totalmente avaliado até a 3ª semana de vida. Os condutos auditivos começam a se abrir entre 10 e 14 dias de idade, mas não estão totalmente abertos antes de cinco semanas. Os neonatos respondem discretamente a barulhos súbitos e altos logo após o nascimento e passam a responder de modo mais efusivo por volta de 12 a 14 dias de idade. Esse reflexo não estará mais presente após quatro a seis semanas em muitos animais, podendo permanecer em alguns indivíduos nervosos. A função vestibular deste nervo é importante para a sobrevivência dos animais, por isso ela é desenvolvida ao nascimento, sendo necessária para o posicionamento e equilíbrio durante o aleitamento.

Nervo Glossofaríngeo (IX Par de Nervos Cranianos)

É o nervo responsável pela deglutição e vômito, estando bem desenvolvido ao nascimento.

Nervo Vago (X Par de Nervos Cranianos)

O nervo vago está também envolvido na deglutição e vômito, sendo requerido ainda para a vocalização. Está bem desenvolvido no nascimento.

Nervo Acessório (XI Par de Nervos Cranianos)

É o nervo motor para os músculos do pescoço. As lesões são raras, causando atrofia dessa musculatura, que quase nunca é observada em neonatos.

Nervo Hipoglosso (XII Par de Nervos Cranianos)

Esse nervo também está relacionado ao reflexo de sucção; portanto, já é bastante desenvolvido no nascimento.

Reflexo de Sucção

Neonatos geralmente sugam qualquer objeto pequeno e quente, tal qual um dedo. Esse reflexo está presente no nascimento, não sendo muito pronunciado nas primeiras 24 a 48 horas. O reflexo de sucção é geralmente muito pronunciado entre quatro e cinco semanas de vida, período em que a mastigação e o comportamento exploratório são bem proeminentes. Esse período também corresponde ao período de maior produção de leite da cadela. Muitas vezes o desmame precoce faz com que o neonato sugue objetos semelhantes a tetas quando colocados em sua boca, ou demonstre uma sucção não nutritiva deliberadamente.

REAÇÕES POSTURAIS

Nos neonatos, as reações posturais são particularmente úteis na avaliação da simetria das funções neurológicas. As reações posturais como um todo não estão totalmente desenvolvidas até seis a oito semanas de vida. No entanto, a idade em que certas reações são inicialmente observadas difere quanto à opinião de vários pesquisadores, sugerindo que elas desenvolvam-se de maneira variável. As reações nos membros torácicos geralmente desenvolvem-se antes das reações dos membros pélvicos (Tabela 10.5).

Carrinho-de-mão

Este teste pode ser realizado com quatro ou cinco dias de idade, apesar do neonato poder virar a cabeça para qualquer lado durante as duas primeiras semanas de vida (Fig. 10.49).

Hemiestação e Hemilocomoção

Essa reação deve estar presente entre a 3ª e 4ª semanas de vida; no entanto, segundo alguns autores, ela só aparece nos membros pélvicos após seis semanas de idade.

Saltitamento

Segundo a maioria dos autores, o saltitamento é observado nos membros torácicos por volta de dois a quatro dias e, nos membros pélvicos, por

<p>nto e anormalidades das respostas às prin</p>	<p>Segura-se o neonato pelo abdome e ele de' somente com os membros torácicos</p>	<p>O animal é mantido parado, sustentando o pés em dois membros do mesmo lado do corpo membros do outro lado são elevados)</p>	<p>Com dois membros elevados do mesmo lado, o animal para frente, para trás e para os lados</p>
<p>Movimentos assimétricos, paresia, paralisia, lentidão</p>	<p>Incoordenação paralisia</p>	<p>Ausência quando de extensão dos membros: abeça foi girada e f. bro do lado oposto</p>	<p>Ausência quando de extensão dos membros: abeça foi girada e f. bro do lado oposto</p>
<p>Com os olhos abertos, suspender o animal no a. l. em direção à borda de uma superfície</p>	<p>Suspender o animal verticalmente pelas axilas lo até os membros pélvicos tocarem o</p>	<p>Rotacionar o pescoço para um lado, com o em decúbito dorsal</p>	<p>Suspender o animal pela região mastoide</p>
<p>Rotacionar o pescoço para um lado, com o em decúbito dorsal</p>	<p>Suspender o animal pela região mastoide</p>	<p>Suportar o animal ventralmente ao esterno</p>	<p>Suportar o animal ventralmente ao esterno</p>

Diagramas e símbolos utilizados no texto, incluindo setas, linhas e caracteres especiais para representar movimentos e orientações.

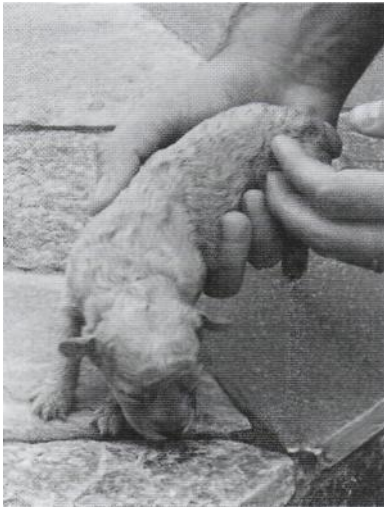

Figura 10.49 - Carrinho-de-mão em um neonato com oito dias de vida.

volta de seis a oito dias; no entanto, alguns acreditam que ele só é observado muito mais tarde.

Aprumo Vestibular

Testa-se a habilidade do neonato em voltar ao decúbito esternal, quando colocado em decúbito lateral, com o objetivo de ficar em uma posição adequada para a amamentação. A resposta deve ser testada dos dois lados. Os membros do lado que está em decúbito devem ser flexionados e os do lado oposto devem ser estendidos para que o animal volte à posição normal. Este teste avalia o sistema vestibular e o sistema proprioceptivo. Se houver lesão vestibular unilateral, a reação será anormal no mesmo lado da lesão. Essa resposta está presente quase imediatamente após o nascimento, já que é muito importante para a sobrevivência do neonato.

Colocação Tátil e Visual

Enquanto alguns pesquisadores relatam que o reflexo de colocação tátil está presente nos membros torácicos aos dois dias de idade e nos membros pélvicos aos quatro dias, outros afirmam que ele só aparece alguns dias mais tarde. A colocação visual desenvolve-se mais lentamente, observando-se uma resposta adequada somente por volta da 4ª semana de vida, quando desenvolve-se a percepção visual profunda. As provas de colocação são as que mais sofrem alterações dependendo da colaboração do

animal e do modo como o examinador o segura. Respostas inadequadas devem ser retestadas segurando-se o animal no lado oposto do corpo do examinador. Esta prova é difícil de ser avaliada nos membros pélvicos.

Propulsão Extensora

Este reflexo aparece por volta de 12 a 14 dias. Essa reação envolve receptores sensitivos e de pressão, cérebro, sistema vestibulo-cerebelar e medula. A extensão dos membros antes do contato com o solo não ocorre até a terceira semana de vida. Se houver uma lesão unilateral da medula, só um membro irá reagir. Se a lesão for completa, não haverá extensão de nenhum dos membros. Se a lesão for cerebral, o lado afetado será o contralateral; se a lesão for vestibulo-cerebelar, o lado ipsilateral será o afetado.

Reflexo Magno

Quando o pescoço é rotacionado para um lado, com o neonato em decúbito dorsal, a resposta normal deve ser a extensão dos membros torácico e pélvico do lado para o qual a cabeça foi virada e a flexão dos membros do lado oposto (Fig. 10.50).

A resposta é geralmente mais evidente nos membros torácicos. Essas respostas são uma manifestação de um desenvolvimento incompleto do controle cortical dos reflexos motores. Uma assimetria ou uma resposta alterada podem sugerir uma lesão cerebral. O neonato consciente inibe esses reflexos após três semanas de idade. No

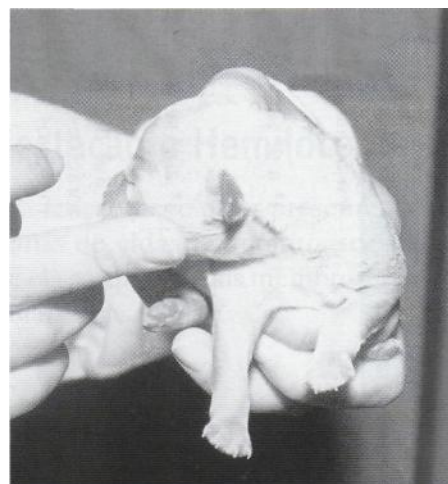


Figura 10.50 - Reflexo magno.

entanto, eles podem ser ainda observados durante um comportamento exploratório normal.

Reflexo de Extensão do Pescoço

O reflexo de extensão do pescoço é obtido suspendendo-se o neonato pela região mastóide. Durante o período de dominância flexora (até quatro ou cinco dias de idade) o neonato irá flexionar a coluna e os membros (Fig. 10.47). Durante o período de dominância extensora (cinco a 21 dias) a coluna e os membros estarão estendidos (Fig. 10.48).

Reflexo de Landau

Este reflexo é obtido suportando-se o neonato ventralmente ao esterno. Haverá opistótono e extensão dos membros pélvicos e da cauda. Essa postura pode estar presente com 18 a 21 dias de idade e persistir em alguns adultos.

Reflexos Medulares

Os reflexos medulares devem ser testados em ambientes tranquilos, quando o animal está calmo e nunca assustado. Devem ser cuidadosamente avaliados no neonato, não só porque alguns desenvolvem-se mais lentamente que outros, mas também em razão do pequeno tamanho dos animais, o que dificulta a obtenção e avaliação do reflexo. Por causa dessas limitações, devemos dar ênfase na avaliação de certos reflexos que só existem nos neonatos. Como nos adultos, os reflexos são avaliados principalmente para estabelecer a integridade funcional dos neurônios motores superior e inferior e dos segmentos medulares envolvidos. Lesões afetando o neurônio motor inferior (NMI) causam uma hiporreflexia ou arreflexia, enquanto lesões do neurônio motor superior (NMS) causam hiper-reflexia.

Reflexos Miotáticos

Os reflexos miotáticos estão presentes ao nascimento. No entanto, eles são difíceis de se avaliar em neonatos porque a dominância extensora estará presente até três semanas de vida. Somente uma hiper-reflexia extrema ou uma arreflexia são respostas miotáticas significativas em neona-

tos. Os reflexos miotáticos nos membros torácicos são difíceis de serem obtidos, sendo o reflexo tricapital o mais facilmente deflagrado. Nos membros pélvicos o reflexo mais facilmente avaliado é o patelar.

Reflexo Flexor

O reflexo flexor e a percepção consciente da dor estão presentes no nascimento. Após um estímulo doloroso aplicado no espaço interdigital, o animal deve retirar o membro em direção ao corpo, com flexão das articulações. Há uma extensão concomitante do membro oposto até três semanas de idade (reflexo de extensão cruzada) quando, então, começa a aparecer a inibição do reflexo por neurônios motores. A persistência do reflexo além desta idade é um indício de lesão medular acima do segmento testado e representa uma ausência de inibição contralateral por neurônios motores superiores.

Reflexo Cutâneo do Tronco

O reflexo cutâneo do tronco está presente ao nascimento.

Reflexo da Arranhadura

O reflexo da arranhadura é iniciado por repetidas espetadas ou arranhões na parede torácica lateral ou no pescoço. Pequenos movimentos de arranhadura são feitos com o membro ipsilateral aos dois dias de idade e tornam-se cada vez mais intensos até três ou quatro semanas, quando o neurônio motor superior passa a inibir esse reflexo.

Reflexo Anogenital

Os neonatos não defecam nem urinam espontaneamente. A mãe lambe a região genital para estimular essas respostas e ingere os excrementos. A estimulação do ânus ou da genitália externa de um neonato com um cotonete úmido pode desencadear o reflexo de micção e defecação, observado até a 3ª ou 4ª semanas de vida. Após essa idade, passa a haver um controle cortical sobre essas funções.

Semiologia do Sistema Nervoso de Grandes Animais

•ALEXANDRE SECORUN BORGES

Inicialmente poderíamos nos perguntar por que é importante e se é realmente possível a realização do exame neurológico em um equino, bovino ou outro ruminante. A resposta é bastante clara: sim, é possível e muito importante.

Examinar o sistema nervoso de animais de grande porte é essencial para a completa avaliação clínica. Esta avaliação deve ser adequadamente realizada pois os problemas neurológicos são frequentes em bovinos, equinos, caprinos e ovinos. O exame é um passo de fundamental importância para localização e diagnóstico de inúmeras enfermidades do sistema nervoso. Caso ocorra a suspeita de uma disfunção neurológica durante a realização do exame físico, deve-se realizar a avaliação neurológica, que possui muitas similaridades com o exame de um cão ou gato, respeitadas, logicamente, as limitações de tamanho e outras pequenas variações que serão relacionadas a seguir.

Nesta fase inicial podemos ainda nos desestimular por alguns aspectos, porém vamos discuti-los. Por exemplo, será que o prognóstico geralmente reservado ou ruim das enfermidades neurológicas compensa um exame detalhado do animal acometido? A resposta é novamente sim, pois devemos lembrar que existem enfermidades que apresentam bons resultados quando diagnosticadas e tratadas precocemente (polioencefalomalácia dos bovinos, mieloencefalopatia por protozoários dos equinos, etc.), além do fato de que um diagnóstico correto permitirá a adoção de medidas que evitem que outros animais adoeçam. O diagnóstico de determinadas enfermidades deve ser adequadamente realizado pois podem ser importantes zoonoses que, quando corretamente manejadas, evitam que pessoas adoeçam (raiva). O diagnóstico também evita que sejam feitos muitos gastos desnecessários com medicamentos. Mesmo assim ainda podemos encontrar argumentos contra a realização de um exame neurológico: tamanho e temperamento do paciente; no sistema nervoso as respostas apresentam maior correlação com o local da lesão do que com sua causa; limitadas opções terapêuticas; sequelas residuais são menos toleráveis em grandes do que em pequenos animais. Porém nenhuma delas é mais verdadeira do que a limitada experiência do examinador, e é exatamente este ponto que procuramos trabalhar no decorrer deste capítulo, fornecendo subsídios anatômicos, fisiológicos e semiológicos que permitam obter muitas informações por meio do exame neurológico.

O exame neurológico pode ser adequadamente realizado de forma direta e rápida, basta que estejamos acostumados a seguir uma rotina. Podemos ainda nos perguntar: quando devemos realizar um exame neurológico? Ele deve ser realizado sempre que existir a suspeita de que uma anormalidade do sistema nervoso esteja presente. Determinadas alterações, indicativas de anormalidade neurológica, podem nos chamar a atenção durante a avaliação rotineira de um paciente. Uma apatia muito mais severa que anormalidades digestivas ou respiratórias poderiam causar; um padrão locomotor diferente do produzido por uma tendinite ou anormalidade óssea; uma atonia de cauda associada a uma diminuição do tono anal quando da aferição da temperatura; um posicionamento anormal da cabeça; uma assimetria da musculatura; um decúbito permanente, etc. Como foi citado acima, inúmeros sinais podem sugerir que um animal tenha alguma anormalidade neurológica, mas vamos simplificar o problema e imaginar que determinados sinais clínicos que não possam ser explicados por alteração em outros sistemas podem ter origem em uma disfunção neurológica.

O exame é dificultado pelo escasso acesso para avaliação direta, quando comparado a outros sistemas. Isto é percebido já que nenhuma estrutura nervosa pode ser palpada diretamente e, com exceção da papila óptica, também não pode ser visualizada. *O exame neurológico deve ser realizado tendo como base a resposta obtida em provas específicas da avaliação funcional (isto é, estimula-se as estruturas do sistema nervoso e observa-se a resposta, que deve ser classificada como normal ou anormal).*

O exame neurológico baseia-se na avaliação do comportamento, nível de consciência, postura e movimentos (andar, trotar e galopar), pares de nervos cranianos, reações posturais e, quando possível, na realização de reflexos espinhais. Pode-se incluir exames complementares como análise do líquido cefalorraquidiano, radiografias simples ou contrastadas (mielografia), eletroencefalografias, eletroneuromiografia, tomografia computadorizada e ressonância magnética.

Quando se percebe que o exame neurológico deve ser realizado e interpretado a partir das respostas obtidas em provas específicas da avaliação funcional e com a familiarização dos procedimentos e testes utilizados, ele passa a ser executado rotineiramente e com a mesma facilidade do exame dos outros sistemas (respiratório, digestório, locomotor, etc.). Sempre que soubermos realizar corretamente um teste e conhecermos qual

a resposta normal do organismo, saberemos identificar respostas anormais, passo fundamental para um exame bem-sucedido.

Durante o exame neurológico de grandes animais, a maior quantidade de informações deve ser obtida da anamnese e exame físico, já que são poucas as vezes que os exames complementares acima citados podem ser utilizados, principalmente quando os animais são avaliados em campo. O conjunto de informações referentes à neuroanatomia, apresentado inicialmente neste capítulo, deve ser consultado pois facilitará a realização do exame. Devemos nos lembrar que a correta localização das lesões é passo fundamental para estabelecimento dos diagnósticos diferenciais e, para isso, o conhecimento da anatomia é fundamental. O Quadro 10.1 apresenta um breve resumo das principais divisões anatómicas e respectivas funções do encéfalo.

Os objetivos de um exame neurológico são: confirmar a presença de um problema neurológico, localizar o problema, definir uma lista de diagnósticos diferenciais, definir os exames complementares, estabelecer o diagnóstico mais provável e o prognóstico e realizar o tratamento (Quadro 10.2).

Paralelamente deve-se tomar as medidas preventivas necessárias para que o problema não ocorra em outros animais. Deve-se lembrar que as informações devem ser inicialmente obtidas e posteriormente interpretadas. Uma tentativa precoce de interpretação quando conduzida a um caminho errado pode acarretar em uma precipitação na orientação do exame e consequentes perdas de informações que poderiam ser importantes para um diagnóstico preciso.

É fundamental o uso de luvas durante o exame; este procedimento dará maior segurança ao examinador, pois a raiva é uma importante zoonose que apresenta diversas formas de manifestação clínica, nem sempre fáceis de serem inicialmente identificadas. Além disso, algumas vezes examinamos o animal apenas uma vez, não sendo possível retornar para acompanhar a evolução do quadro clínico. O uso de luvas representa uma grande segurança, evitando aborrecimentos e preocupações futuras.

O uso de uma ficha de exame (protocolo) permite a realização de exame completo, já que dificilmente esqueceremos alguma etapa, até que estejamos completamente familiarizados com os procedimentos de avaliação além de facilitar o acompanhamento e os exames subsequentes.

Quadro 10.1 - Principais divisões anatômicas e respectivas funções encefálicas.

Telencéfalo: córtex cerebral (frontal: intelecto, comportamento e atividade motora refinada; parietal: nocicepção e propriocepção; occipital: visão; temporal: comportamento e audição) e *núcleos basais* (conjunto de corpos celulares localizados abaixo do encéfalo, exemplo: caudado, putâmen, etc.; com funções relacionadas ao tono muscular e iniciação e controle da atividade motora).

Diencefalo: hipotálamo (modula o sistema nervoso autônomo, apetite, sede, regulação de temperatura e balanço de eletrólitos), *tálamo* (é um complexo de vários núcleos que, entre outras funções, estão relacionados com nocicepção, propriocepção e consciência), *subtálamo* (sistema reticular ativador relacionado à consciência). O diencefalo também é o local que abriga o núcleo dos nervos olfatório e óptico.

Mesencefalo: relacionado à consciência (sistema ativador reticular ascendente, núcleos de nervos cranianos - III, IV), apresenta também tratos ascendentes e descendentes com presença de atividade motora e sensorial. *Ponte:* local onde está localizado o núcleo do nervo trigêmio (V), formação reticular (centros vitais de respiração e sono), tratos ascendentes e descendentes possuindo atividade sensorial e motora.

Bulbo: local com maior acúmulo de núcleos de nervos cranianos (VI, VII, VIII, IX, X, XI, XII), tratos ascendentes e descendentes possuindo atividade sensorial e motora.

Cerebelo: coordenação de movimentos, tono muscular, propriocepção inconsciente e equilíbrio.

Quadro 10.2 - Objetivos do exame neurológico.

- Presença de problema neurológico. Este animal apresenta anormalidades neurológicas?
- Localização da lesão. Em caso afirmativo, qual é o local mais provável?
- Estabelecer uma lista de diagnósticos diferenciais. Quais são os diagnósticos diferenciais mais prováveis para lesões neste local? Associar as informações relativas à identificação do animal (idade, espécie), evolução dos sinais clínicos e informações epidemiológicas.
- Prognóstico, tratamento e prevenção. Qual é o prognóstico? O tratamento é possível e viável economicamente? Como prevenir a ocorrência desta enfermidade em outros animais do rebanho?

EXAME CLÍNICO

O exame neurológico faz parte do exame clínico, portanto segue a mesma ordem (Quadro 10.3).

A sua primeira etapa é a *identificação do animal* (espécie, raça, sexo, idade, utilização, valor e local de origem). A correta identificação facilitará a seleção dos diagnósticos diferenciais mais prováveis. Isso fica fácil de ser percebido quando

se tem em mente que os diagnósticos diferenciais não são os mesmos para dois diferentes animais em decúbito: o primeiro, um bezerro de 15 dias e o segundo, um bovino com 5 anos de idade.

A *anamnese* deve detalhar informações referentes ao início dos sinais clínicos, evolução, alimentação, vacinação, tratamentos realizados, doenças anteriores, número de animais acometidos, ambiente, manejo dos animais e número de mortes. Devemos ressaltar que a boa anamnese é responsável pela maior parte do correto diagnóstico (Quadro 10.4).

Dentre as informações obtidas deve-se ressaltar o *início dos sinais clínicos e a sua evolução* (curso da doença). É muito importante sabermos há quanto tempo começaram as alterações e como eram logo no início do processo, pois algumas vezes iremos atender animais com processos neurológicos severos podendo estar em decúbito, comatosos ou semicomatosos, dificultando a obtenção de algumas informações. É comum sermos chamados para atender bovinos em decúbito há vários dias, muitas vezes sem que água seja oferecida durante este período. A desidratação pode

Quadro 10.3 - Etapas do exame neurológico.

- Identificação e anamnese.
- Exame físico.
- Identificação dos sinais.
- Interpretação das informações.
- Localização das lesões.
- Diagnósticos diferenciais.
- Exames complementares.
- Diagnóstico.
- Prognóstico.
- Tratamento.
- Recomendações.

dificultar o exame. Neste caso as informações da anamnese são fundamentais (Quadro 10.5).

A evolução também é importante, pois diferentes enfermidades podem ser agrupadas em categorias que possuem, de modo geral, um padrão de evolução semelhante. Isto será muito eficaz durante a realização do diagnóstico pois, muitas vezes, processos localizados no mesmo local do SNC produzirão sinais clínicos semelhantes, mas poderão ser diferenciados pela sua evolução. Isto pode ser exemplificado da seguinte forma: um animal com um processo traumático afetando o cerebelo ou outro com um abscesso localizado também no cerebelo provavelmente apresentam sinais muito semelhantes (quando as áreas e a extensão da lesão forem parecidas), porém a evolução dos dois processos será muito diferente, o primeiro com início agudo e estacionário e o segundo com evolução lenta.

Quanto maior for o conhecimento das enfermidades que acometem os animais, melhor será a anamnese realizada, pois questionamentos específicos podem ser realizados. Sendo assim, só se pergunta se os animais tiveram contato com baterias de carro velhas quando se tem o conhecimento que os animais podem lamber as placas internas impregnadas por chumbo e esta intoxicação pode acarretar danos ao sistema nervoso. Ovinos jovens podem apre-

sentar degeneração de nervo óptico quando recebem doses tóxicas de closantel, um vermífugo frequentemente utilizado em razão de sua eficácia para a *Haemonchus spp.*, porém com baixo índice de segurança.

O exame físico de todos os sistemas deve sempre preceder um exame neurológico, pois permite diferenciar problemas concomitantes, assim, como descartar alterações que possam sugerir anormalidades neurológicas. Portanto os animais devem ser avaliados também quanto ao grau de desidratação, coloração de mucosas, palpação detalhada de todos os membros e coluna vertebral. A impotência funcional de um membro pode ter como causas uma fratura ou uma paralisia nervosa periférica, um animal em decúbito lateral com grande apatia pode apresentar uma lesão medular ou uma anemia e desidratação severas. Estes aspectos podem parecer grosseiros na maioria das vezes, mas devem ser sempre lembrados. Ptialismo ou disfagia podem ser resultado de encefalites, botulismo ou presença de um corpo estranho na faringe ou esôfago. A dificuldade visual pode ser resultado de encefalopatias de diferentes origens, de um descolamento de retina ou de uma severa catarata. Este exame também permitirá observar possíveis alterações em outros sistemas que podem estar relacionadas às anormalidades neurológicas. Um exemplo disto é a coloração icterica das mucosas em alguns casos de encefalopatia hepática dos equinos.

Quadro 10.4 - Principais informações que devem ser obtidas na anamnese.

- Início dos sinais clínicos.
- Evolução.
- Principais anormalidades observadas.
- Alimentação.
- Vacinação.
- Tratamentos realizados.
- Doenças anteriores.
- Número de animais acometidos.
- Ambiente e manejo dos animais.
- Número de mortes.

Quadro 10.5 - Início e sua correlação com as enfermidades.

Agudo não progressivo: Enfermidades traumáticas e vasculares.

Agudo progressivo e simétrico: Enfermidades metabólicas, nutricionais e tóxicas.

Agudo progressivo e assimétrico: Enfermidades inflamatórias (infecções), degenerativas e neoplásicas.

AVALIAÇÃO DA INTEGRIDADE ENCEFÁLICA

Quando percebemos que existem anormalidades encefálicas? Para verificar se existem alterações encefálicas, os seguintes aspectos precisam ser avaliados, comportamento (estado mental), nível de consciência, posição da cabeça e integridade nas funções dos nervos cranianos. Geralmente quando existem anormalidades encefálicas, ao menos dois destes itens devem apresentar alterações (Quadro 10.6).

A função encefálica é a primeira a ser avaliada, sendo o comportamento e o nível de consciência os primeiros aspectos a serem observados. Os dois estão estritamente relacionados e devem ser preferencialmente avaliados juntamente a uma pessoa familiarizada com o animal, podendo assim fornecer dados anteriores ao quadro clínico. Este

Quadro 10.6 - Como verificar rapidamente se existe comprometimento dos nervos cranianos?

Os nervos cranianos podem ser rapidamente avaliados quando observamos a simetria facial, integridade da função visual, movimentação de orelhas, pálpebras e lábios, mastigação, movimentação da língua e deglutição. Dificilmente, se estas funções estiverem íntegras, existirão alterações nos nervos cranianos. A presença de anormalidades em dois ou mais pares de nervos cranianos é indicativa de anormalidades encefálicas, enquanto alterações em apenas um par são sugestivas de lesões periféricas.

acompanhamento permite diferenciar animais extremamente dóceis daqueles com apatia. Utilizaremos o termo comportamento como a resposta observada a estímulos visuais, táteis e auditivos e enquadraremos o nível de consciência dentro deste item. O comportamento considerado normal é extremamente variável entre espécies, raças e indivíduos. Entre os comportamentos considerados anormais incluem-se: emissão de sons anormais, andar compulsivo, andar em círculos, apoio da cabeça contra obstáculos, morder animais ou objetos inanimados e adoção de posturas bizarras. As anormalidades comportamentais geralmente estão associadas a alterações cerebrais. O nível de consciência deve ser avaliado cuidadosamente, pois animais com enfermidades em outros sistemas poderão estar muito apáticos, sendo estes sinais muitas vezes confundidos com uma depressão no nível de consciência. Anormalidades cerebrais (tálamo, cápsula interna ou região frontal) e mesencefálicas podem ser responsáveis por acen-tuados níveis de depressão, chegando até ao coma.

Em seguida deve ser avaliada a posição da cabeça. A rotação da cabeça (*head tilt*) é um sinal indicativo de lesão vestibular. A pressão da cabeça contra obstáculos (*headpressing*) pode ser observada em diversas encefalopatias que afetam a função cerebral como, por exemplo, a polioencefalomalácia de ruminantes, a encefalopatia hepática dos equinos ou o trauma craniano. O andar em círculos pode ser observado geralmente em lesões unilaterais ou assimétricas na região frontal.

Após estas etapas, deve ser realizada a avaliação dos nervos cranianos. Os 12 pares de nervos cranianos com seus respectivos nomes, funções e os testes a serem realizados são apresentados sob forma de tabela (Tabela 10.6).

Observando a tabela podemos notar que os 12 pares de nervos cranianos podem ser rapida-

mente avaliados. Devemos lembrar apenas que, no conjunto, são responsáveis pela olfação, visão, movimentação de orelhas, pálpebras, lábios, simetria e tono da musculatura facial, apreensão e mastigação de alimentos, movimentação de língua e deglutição. Se todas estas funções estiverem íntegras dificilmente iremos encontrar alteração nestes pares de nervos cranianos. Já se alguma delas estiver alterada, poderemos realizar provas mais específicas para localizar a anormalidade a um ou mais pares de nervos cranianos (Tabela 10.6 e 10.7).

Algumas observações podem ser úteis na avaliação da função destes nervos (ver Tabela 10.6). O nervo olfatório é difícil de ser avaliado em grandes animais, não apresentando importância clínica, pois disfunções são raras e, quando ocorrem, as interpretações são dificultadas por anormalidades no comportamento do animal. Mesmo assim, quando se quer testar este par, pode-se oferecer alimento com os olhos vendados e observar se o animal se interessa, demonstrando que sentiu o odor. Esta prova só oferece informações confiáveis em animais habituados a conviver com pessoas e com adequado nível de consciência.

O segundo par de nervos cranianos (óptico) pode ser avaliado por meio da percepção da integridade visual e também associado com o diâmetro pupilar (III par). Dificuldades parciais de visão decorrentes de anormalidades no sistema nervoso são difíceis de serem observadas e diagnosticadas; porém, os casos mais graves podem ser determinados com maior facilidade. Inicialmente, deve-se deixar o animal locomover-se livremente em um ambiente diferente daquele a que está acostumado, cuidando para que o mesmo não se machuque em algum obstáculo. Os animais cegos tendem a esbarrar ou ir de encontro a obstáculos.

A alteração visual também pode ser verificada utilizando-se a prova de ameaça visual. Esta prova deve ser realizada com um gesto de ameaça em direção ao globo ocular do animal que, como resposta, deve fechar a pálpebra (mecanismo protetor). Durante a realização desta prova evita-se a produção de deslocamento de ar em direção ao globo ocular ou mesmo o toque manual, o que acarretaria um reflexo palpebral não relacionado ao processo visual e sim à captação sensitiva da região ocular e palpebral (nervo trigêmio) e à função efetora motora do nervo facial. É importante ressaltar que animais com severas alterações cerebrales podem apresentar diminuição ou ausência da resposta de ameaça visual pois existem vias



Tabela 10.6 - Função, testes de avaliação e sinais de anormalidades dos nervos cranianos.

I olfatório	Olfação	Oferecimento de alimentos com odor atrativo com a mão fechada	Incapacidade total ou parcial de sentir odores	Difícil de ser interpretado, principalmente quando examinamos animais não acostumados a serem manuseados ou quando anormalidades encefálicas concomitantes estiverem presentes	
II óptico	Visão	Acuidade visual (acompanha objetos em movimento ou desvia de ameaça visual, reflexo pupilar)	Cegueira total ou parcial de obstáculos), resposta de reflexo pupilar	Um animal cego não possui necessariamente anormalidade no nervo óptico; podem ocorrer cegueiras devido a lesões no córtex occipital ou em outras estruturas condutoras das informações visuais (quiasma óptico, tratos ópticos, etc.) ou mesmo devido a severas alterações oculares	
III oculomotor	Inerva músculos extra-oculares e contém fibras parassimpáticas para o controle da pupila e da acomodação visual. É uma combinação de nervo motor e autonômico. Realiza também inervação dos músculos que elevam a pálpebra superior	Realização do reflexo pupilar, avaliação da movimentação da pálpebra superior e observação do posicionamento e movimentação do globo ocular	Anormalidade no reflexo pupilar, ptose palpebral e possível estrabismo	O reflexo pupilar deve ser interpretado correlacionando com a integridade ocular e das vias visuais (incluindo-se aí o II par de nervos cranianos). Deve-se ter cuidado com a quantidade de luz presente no ambiente, no momento do exame, para correta interpretação do teste. Deve-se lembrar que o medo ou a excitação dos animais pode interferir na resposta apresentada. Lesões no VII par de nervos cranianos são muito mais frequentes e podem também causar ptose palpebral, podendo ser diferenciadas pois a ptose palpebral decorrente de lesões no nervo facial será acompanhada por paralisia e ptose labial	9 3 0. 0
IV troclear	Inerva músculo ocular oblíquo superior responsável pela movimentação dos globos oculares	Observar posicionamento dos globos oculares e coordenação de movimentos dos mesmos durante movimentação da cabeça do animal	Anormalidades de posicionamento (estrabismo)	Raramente é problema em animais de grande porte. Deve-se inicialmente ficar de frente para o animal e observar a posição dos globos oculares e depois movimentar o pescoço de um lado para o outro, observando a correção do posicionamento dos globos	(n3 cu o w o D D O -I sz D D D D
V trigêmio	Informação sensorial de córnea, pálpebras e cabeça; motora dos músculos faciais relacionados com a mastigação	Oferecimento de alimento para os animais e teste de sensibilidade na face	Dificuldade para apreensão de alimentos (mandíbula caída em lesões bilaterais), atrofia de masseter (atrofia neurogênica) e anormalidades sensoriais faciais	E muito mais fácil e prático observar a função motora do que a sensitiva. Dificuldades para fechar e movimentar a mandíbula em razão de uma lesão neste nervo devem ser diferenciadas daquelas decorrentes de anormalidades osteomusculares (fraturas, etc.). Após duas semanas do início da paralisia pode ocorrer atrofia muscular (masseter e temporal)	D B cu

Tabela 10.6 – (Cont.) Função, testes de avaliação e sinais de anormalidades dos nervos cranianos.

Nervo craniano	Função	Testes	Anormalidades
VI abducente	Inerva músculos reto lateral e retrator ocular responsáveis pela movimentação dos globos oculares	Observar posicionamento dos globos oculares e coordenação de movimentos dos mesmos durante movimentação da cabeça do animal	Lesões resultam em um estrabismo medial e inability para retrair o globo
VII facial	Inervação motora de orelhas, pálpebras e musculatura relacionada a expressão facial (movimentação de narina e lábio) tem influência sobre as glândulas lacrimais e salivares e função gustativa no terço inicial da língua	Observar simetria de posicionamento de pálpebras, orelha, narinas e lábios, observar também a presença de filme lacrimal. Deve ser realizado o reflexo palpebral. Produção de sons para observar a movimentação das orelhas	Diminuição ou ausência de movimentação das orelhas, ptose palpebral, anormalidades na movimentação da narina e lábio (ptose labial). Pode ocorrer diminuição na secreção lacrimal

O M P re

Anormalidades do nervo facial logo após sua saída do encefalo devem originar alterações em orelhas, pálpebras e lábios enquanto lesões compressivas faciais abaixo da região ocular podem ocasionar apenas ptose labial (em razão de uma lesão no ramo bucal). Alguns animais acabam desenvolvendo ceratites, resultante do não fechamento palpebral correto, associada à diminuição de produção de filme lacrimal. Lesões acometendo o nervo facial geralmente acarretam o acúmulo de alimentos entre os dentes e a bochecha

A principal anormalidade observada na maioria das vezes é a rotação da cabeça para um dos lados (ipsilateral à lesão) sendo difícil determinar a acuidade auditiva de um animal. São frequentes as alterações de nervo facial associadas a lesões vestibulares (principalmente decorrentes de otites internas), pois o nervo facial ao deixar o seu núcleo na região de bulbo entra no meato acústico interno junto ao nervo vestibulococlear. Grande parte das anormalidades deste nervo envolvem a otite ou osteoatropatia temporóidea, sendo a endoscopia e a radiografia na posição ventrodorsal exames complementares importantes. Animais com paralisia do VIII par, quando vendados, perdem o equilíbrio após alguns minutos. Os sinais de comprometimento deste nervo craniano estão associados também com fraqueza dos músculos extensores do lado afetado, resultando em locomoção assimétrica (casos mais avançados) e nistagmo

κσδϵζηθικλμνοπρστυφχψω
 1 2 3 4 5 6 7 8 9 10 11 12 13 14 15 16 17 18 19 20
 ilmente 21 22 23 24 25 26 27 28 29 30
 31 32 33 34 35 36 37 38 39 40
 locomol O re m rzno
 > 41 42 43 44 45 46 47 48 49 50
 tensor p • 51 C 52 53 54 55 56 57 58 59 60

61 62 63 64 65 66 67 68 69 70
 71 72 73 74 75 76 77 78 79 80
 81 82 83 84 85 86 87 88 89 90
 91 92 93 94 95 96 97 98 99 100

101 102 103 104 105 106 107 108 109 110
 111 112 113 114 115 116 117 118 119 120
 121 122 123 124 125 126 127 128 129 130
 131 132 133 134 135 136 137 138 139 140
 141 142 143 144 145 146 147 148 149 150
 151 152 153 154 155 156 157 158 159 160
 161 162 163 164 165 166 167 168 169 170
 171 172 173 174 175 176 177 178 179 180
 181 182 183 184 185 186 187 188 189 190
 191 192 193 194 195 196 197 198 199 200

Tabela 10.6 - (Cont.) Função, testes de avaliação e sinais de anormalidades dos nervos cranianos.

IX glossofaríngeo

Responsável pela inervação da faringe e sensibilidade da porção caudal da língua

Oferecimento de alimentos e passagem de sonda nasogástrica para observação da deglutição, sensibilidade de língua utilizando-se substâncias irritantes

e Disfagia

Existe uma participação do IX e X pares de nervos cranianos na inervação de faringe e laringe sendo que os dois são avaliados de maneira conjunta quando relacionados a deglutição e movimentação de faringe. Raramente são realizados testes para avaliação da sensibilidade da língua.

X vago

Função motora e sensorial para vísceras torácicas e abdominais, e motora, da laringe e faringe

Slap test (reflexo que testa a abdução da cartilagem arite-nóide após a percussão da região da escápula durante a expiração), oferecimento de alimentos, avaliação de sons anormais durante a respiração

Disfagia e sons inspiratórios anormais (equinos em exercício) em razão da flacidez laríngea

A avaliação da sensibilidade da língua é muito subjetiva e não é usualmente realizada, o *slap test* pode ser realizado com auxílio do endoscópio ou mesmo com a palpação manual externa. A via eferente deste teste envolve o nervo laríngeo recorrente

Pouca significância

XI acessório

Motora para músculos do pescoço (músculo trapézio)

Avaliação da simetria da musculatura do pescoço e eletro-miografia

Perda de função motora da língua

Lesões unilaterais do nervo ou do núcleo resultam em atrofia unilateral da língua com dificuldade de retração, porém a mesma não deverá ficar fora da boca. Lesões bilaterais acarretam dificuldade de apreensão e deglutição e o animal não consegue recolher a língua para dentro da boca

XII hipoglosso

Função motora da língua

Oferecimento de alimentos, movimentação da língua, simetria

Quadro 10.7 - Principais sinais neurológicos observados quando as diferentes áreas encefálicas são acometidas.

Síndrome cerebral: anormalidades locomotoras (podem ser discretas), nível de consciência (depressão) e comportamento alterados, respiração irregular, cegueira (reflexo pupilar normal), pressão da cabeça contra obstáculos, andar em círculos (geralmente lesões unilaterais).

Síndrome mesencefálica: Anormalidades locomotoras, depressão mental, midríase não responsiva ou miose (visão normal), estrabismo.

Síndrome pontinobulbar: Anormalidades locomotoras, alteração em diversos nervos cranianos, depressão mental.

Síndrome vestibular: Central: nistagmo horizontal, rotatório, vertical ou posicionai, anormalidades nos nervos cranianos: V, VI e VII; podem ocorrer sinais cerebelares. Periférica: nistagmo horizontal ou rotatório, possível anormalidade no VII par de nervo craniano. Tanto a síndrome central quanto a periférica podem apresentar perda de equilíbrio, quedas, rotação de cabeça e estrabismo.

Cerebelar: tremores de intenção na cabeça, anormalidades locomotoras (hipermetria), nistagmos, alteração na resposta de ameaça visual, aumento da área de sustentação do corpo (ampla base).

Multifocal: Presença de sinais clínicos que refletem mais de uma síndrome.

Observação: É importante ressaltar que nem todos os sinais estarão presentes em determinadas situações e que as anormalidades caracterizadas por sinais multifocais são as mais frequentemente encontradas em animais de grande porte.

cerebelares importantes na sua modulação. A via aferente (impulsos que chegam ao SNC) da resposta de ameaça visual envolve as estruturas íntegras das vias visuais e sua interpretação no córtex occipital. A oclusão da pálpebra depende da via eferente (impulsos que deixam o SNC) composta pelo córtex visual contralateral e pelo sistema motor (ipsilateral ao estímulo) do nervo facial. O reflexo pupilar também pode ser utilizado para avaliação do nervo óptico e do nervo oculomotor. Este reflexo é desencadeado em razão da integração das informações transmitidas pelo nervo óptico e nervo oculomotor acarretando miose ou midríase. A retina capta a informação luminosa e a transforma em impulsos elétricos, que serão conduzidos pelo nervo óptico até o quiasma óptico, onde um grande percentual de fibras sofre decussação. A partir do quiasma óptico estas informações trafegam pelo trato óptico passando pelo mesencéfalo indo posteriormente ao córtex cerebral (formação de imagens). Durante a passagem pelo mesencéfalo ocorre o estímulo do núcleo do nervo oculomotor (III par de nervo craniano) ali localizado. O estímulo do núcleo do nervo oculomotor irá gerar informações (transmitidas pelo nervo oculomotor) que provocarão diminuição do diâmetro pupilar (miose). Quando o ambiente está escuro ocorrerá uma dilatação da pupila denominada midríase. A midríase e miose são importantes para a maior ou menor captação de luz melhorando a acuidade visual em ambientes com menor luminosidade ou protegendo as estruturas oculares em ambientes com grande quantidade de luz, respectivamente.

Este é um exemplo de um arco reflexo mediado por um nervo sensitivo (óptico) e um nervo motor (oculomotor), que permite a avaliação da integridade das estruturas envolvidas. Portanto, para que ocorra a miose após um estímulo luminoso deve haver integridade destas vias até a efetuação do reflexo. Um reflexo pupilar adequado não implica necessariamente que o animal esteja enxergando, pois para que isto ocorra as vias devem estar íntegras até o córtex occipital.

Ao colocarmos um animal em uma sala escura e iluminarmos o olho direito com uma lanterna, deverá ocorrer a diminuição do diâmetro da pupila testada (miose ipsilateral) e também irá ocorrer uma miose discreta na pupila esquerda (reflexo consensual). O contrário ocorre quando iluminamos o outro olho. Este mecanismo de fechamento consensual da pupila deve-se ao cruzamento das fibras ocorrido no quiasma óptico e também às conexões entre o mesencéfalo esquerdo e direito. Em razão da posição dos globos oculares (em grandes animais), é complicado para o examinador realizar sozinho a avaliação do reflexo pupilar consensual e direto, ao mesmo tempo. Podemos perceber pela breve descrição das vias visuais que lesões encefálicas localizadas na região de córtex occipital podem acarretar cegueira sem anormalidades do reflexo pupilar já que as vias que envolvem este reflexo estão localizadas mais rostralmente, sendo um exemplo disto a polioencefalomalácia dos bovinos.

Como na maioria das vezes observamos estes animais em ambiente aberto e não em uma

sala escura, precisamos fazer uma modificação no procedimento do exame. Deve-se fechar os dois olhos com a mão e observar o reflexo pupilar de cada um de forma individual (mantendo sempre um deles fechado) com o posicionamento da cabeça do animal em direção ao sol. Não devemos fechar apenas um olho e em seguida abri-lo pois o reflexo consensual originado no olho deixado aberto irá diminuir o reflexo a ser testado. O exame de fundo de olho (fundoscopia) permite a avaliação da papila óptica e deve ser realizado quando os animais apresentarem-se cegos e com diminuição do reflexo fotomotor. Este exame também é realizado quando há suspeita de aumento de pressão intracraniana, pois a papila pode refletir esta alteração, apresentando alterações como perda da definição do seu bordo.

O diâmetro pupilar também é influenciado pelos músculos dilatadores da pupila, inervados por fibras simpáticas originadas do gânglio cervical cranial (em razão deste fato ocorre a dilatação pupilar quando os animais estão com medo ou excitados). Lesões simpáticas (os locais mais frequentes são bolsa gutural ou lesões cervicais) podem acarretar a denominada síndrome de Horner, que consiste em discreta ptose da pálpebra superior, miose e discreta protrusão da 3ª pálpebra. Associada a estes sinais observa-se sudorese na base da orelha e pescoço.

A descrição do exame do IV, V e VI pares de nervos cranianos está resumida na Tabela 10.6, já apresentada neste capítulo.

O VII par de nervo craniano é o mais frequentemente observado com alterações em animais de grande porte. Possui seu corpo celular localizado no tronco encefálico, sendo responsável pela função motora da orelha, pálpebra e lábios. É importante diferenciarmos as lesões localizadas no corpo celular daquelas ocorridas no seu trajeto neuronal. Lesões localizadas na região de tronco encefálico geralmente são acompanhadas por envolvimento de outros pares de nervos cranianos em razão da proximidade na localização de seus núcleos. Lesões periféricas podem ocorrer em virtude de alterações durante o trajeto deste nervo, que é bastante superficial. O reflexo palpebral serve para avaliar a função motora do nervo facial. A descrição do exame e alterações encontradas nos VIII, IX, X, XI e XII pares estão na Tabela 10.6, já apresentada neste capítulo.

O sistema vestibular tem a função de integração animal e ambiente no que diz respeito à gravidade. Ajuda a manter a posição dos olhos,

tronco, membros e cabeça durante os movimentos. Contém receptores na orelha, nervo vestibular, núcleo vestibular, cerebelo e tratos vestibulares na medula espinhal.

A presença de nistagmo é um bom indicativo da ocorrência de lesões vestibulares e deve ser avaliado quanto à sua direção de movimento rápido. Sempre em lesões vestibulares periféricas e geralmente em enfermidades vestibulares centrais a fase rápida do movimento é contrária ao lado da lesão. O nistagmo originado de doenças vestibulares periféricas pode ser horizontal ou discretamente rotatório, enquanto na doença central pode ocorrer em qualquer direção. Apesar de ser possível, durante as fases agudas de doenças vestibulares, que um nistagmo espontâneo esteja presente com a cabeça em posição de descanso, pode ser necessário, nestas ocasiões, manter a cabeça em postura anormal para a indução do mesmo.

As alterações encefálicas podem acarretar distúrbios locomotores variando de uma discreta incoordenação motora, andar compulsivo ou até o decúbito permanente. Estas alterações estão presentes em razão das lesões nos núcleos motores. Sendo assim, um equino com abscesso ou com leucoencefalomalácia pode apresentar alterações locomotoras variando de uma discreta incoordenação até um decúbito. Quando estão presentes alterações locomotoras (de origem neurológica) sem outras anormalidades encefálicas, o sítio de alteração deve estar localizado na medula espinhal ou nervo periférico.

As anormalidades observadas dependem principalmente do local afetado. Portanto, a identificação do local é muito importante para a caracterização do processo. O Quadro 10.7 apresenta os principais sinais neurológicos observados quando as diferentes áreas encefálicas são acometidas. Os processos infecciosos, metabólicos, tóxicos ou degenerativos promovem lesões difusas acometendo grandes extensões do encéfalo, sendo os processos de ocorrência mais frequente.

LESÕES MEDULARES - INCOORDENAÇÃO MOTORA

Introdução

Gomo foram referidas anteriormente, anormalidades encefálicas podem acarretar alterações

Tabela 10.7 - Correlação entre anormalidades observadas no exame neurológico e respectivas estruturas envolvidas.

Visão	// par, córtex cerebral occipital (ou as vias entre os dois), olhos
Resposta de ameaça visual	// par, VII par, cérebro e cerebelo
Tamanho e simetria pupilar	// par, III par, sistema nervoso simpático
Reflexo pupilar	// par, III par
Posição e movimento do globo ocular	III par, IV par, VI par, VIII par
Normalidade e simetria da musculatura facial	V par
Reflexo palpebral	V par, VII par
Movimentação da orelha, pálpebra e lábio	VII par
Sensibilidade facial	V par
Tono mandibular normal	V par
Pálpebras são mantidas abertas em posição normal	111 par, VII par, sistema nervoso simpático
Resposta normal aos sons	VIII
Animal deglute corretamente e move adequadamente a língua	IX, X, XII
Tono lingual está normal e a musculatura da língua está simétrica	XII par

Observação: Os nervos cranianos em itálico possuem função sensitiva para as provas acima citadas. Notar que o V par possui função mista, isto é, possui componentes sensitivos e motores.

locomotoras que variam desde uma discreta incoordenação até o decúbito permanente. Isto ocorre pois os centros motores, localizados no encéfalo e responsáveis pelo início da atividade motora, foram afetados. Agora iremos avaliar o paciente com anormalidade locomotora sem alteração encefálica. É muito importante, nos animais de grande porte, a avaliação clínica das anormalidades locomotoras em razão das alterações na medula espinhal. Esta avaliação clínica tem como objetivo a localização da lesão em uma determinada região da medula espinhal, para que os diagnósticos diferenciais possam ser definidos com maior segurança. Lesões severas levam a uma incapacidade locomotora e consequente decúbito, enquanto processos mais brandos acarretam uma anormalidade locomotora caracterizada por diminuição proprioceptiva e motora, para a qual utilizaremos aqui o termo de incoordenação motora.

O Quadro 10.8 apresenta alguns aspectos que, quando observados durante o exame físico de qualquer animal, podem fornecer indícios suficientes para que um exame neurológico seja realizado.

Procuramos facilitar o exame físico e seguir sempre os objetivos básicos de um exame neurológico: definição da existência ou não de anormalidade neurológica, confirmar se esta anormalidade está localizada na medula espinhal, definir qual a região afetada, elaborar os principais diagnósticos diferenciais, realizar os exames complemen-

tares e, finalmente, instituir o diagnóstico, prognóstico e tratamento (Quadro 10.9).

Considerações Anatômicas e Funcionais

A medula espinhal tem várias funções e uma delas é a integração entre o sistema nervoso periférico (SNP) e o encéfalo. Podemos avaliar a sua integridade observando a capacidade motora de um determinado animal e também a capacidade de percepção de estímulos sensoriais (captados nos membros e interpretados no encéfalo). Porém, a medula é muito mais do que apenas um carreador de informações motoras do encéfalo para

Quadro 10.8 - O que observar no exame físico que pode ser indicativo de anormalidade neurológica?

Durante o exame físico de qualquer animal, a atenção a alguns aspectos pode revelar a necessidade de um exame neurológico com a finalidade de detectar anormalidades na medula espinhal. Deve-se prestar atenção à simetria da musculatura corporal, simetria de pescoço e tronco, tono anal e da cauda, posturas adotadas em descanso e padrão de locomoção. Quando a medula espinhal apresenta anormalidades, alguns dos itens acima podem estar alterados.

Quadro 10.9 - Objetivos do exame neurológico.

O exame neurológico tem como objetivos iniciais confirmar a existência ou não de anormalidades neurológicas e verificar a localização anatômica do problema. A localização pode ser focal ou multifocal. A medula pode ser funcional e morfológicamente dividida em C1-C5; C6-T2; T3-L3; L4-S2; S3-Ca. As lesões focais acometendo os conjuntos de segmento citados anteriormente produzirão sinais semelhantes, isto é, uma lesão acometendo T8 ou T18 irá produzir os mesmos sinais clínicos nos membros posteriores.

o SNP, ou sensoriais do SNP para o encéfalo. Ela possui importantes centros responsáveis pela postura e coordenação de movimentos nas regiões de C6-T2 e L4-S2. Um exemplo da complexidade da medula espinhal pode ser observado em lesões medulares cervicais, em que ocorre a síndrome de Horner (Quadro 10.10).

A atividade motora normal depende da iniciação de estímulos originados nos centros motores superiores localizados no encéfalo. Estes impulsos serão transmitidos para as estruturas musculares. Para isto, é necessária a integridade medular e também do sistema nervoso periférico (nervos espinhais).

Quando a atividade motora apresenta alterações em razão de anormalidades no sistema nervoso, devemos pensar que alguma parte da transmissão das informações originadas nos centros motores encefálicos e sua passagem para a estrutura efetora, neste caso um músculo, não está adequada. Ao contrário, quando algum estímulo sensorial (tátil, térmico, dor e pressão) ou proprioceptivo não está sendo adequadamente levado ao encéfalo para interpretação, a causa pode estar em uma lesão medular, dificultando a transmissão destas informações (Quadro 10.11). Logicamente

Quadro 10.10 - Algumas informações sobre a síndrome de Horner.

Determinadas lesões na região cranial da medula espinhal torácica podem provocar a síndrome de Horner (ptose da pálpebra superior, miose e proptusão da 3ª pálpebra, geralmente acompanhada de sudorese unilateral da região facial). Estes sinais ocorrem em razão da lesão dos nervos simpáticos no tronco vagossimpático, que cursa da medula espinhal torácica cranial até próximo à órbita. É importante lembrar que esta síndrome também pode ocorrer decorrente de lesões na bolsa gútural, avulsão do plexo braquial ou neoplasias próximas à região orbital.

Quadro 10.11 - O que é e como avaliar a propriocepção?

A propriocepção é a capacidade de percepção do posicionamento dos membros, sendo realizada pela integração das informações obtidas por receptores periféricos com os núcleos encefálicos. As vias pro-prioceptivas estão presentes na medula espinhal, divididas em tratos e fascículos, podendo ser consciente ou inconsciente.

A maneira mais adequada de avaliar a propriocepção é parando o animal subitamente após a locomoção em linha reta, círculos ou após afastá-lo e observar o tempo que os membros demoram para retornar a uma posição adequada. Algumas vezes, quando examinamos animais mansos em estação e deslocamos apenas um dos membros para o lado, este membro pode permanecer em posição anormal durante período de tempo considerado maior que o normal, sem que isso signifique anormalidade.

anormalidades encefálicas poderão acarretar tanto alterações motoras quanto sensoriais, porém o exame neurológico deve ser adequadamente realizado para excluir o encéfalo como sede da lesão.

Por exemplo, para que um animal tenha um adequado padrão locomotor, a atividade motora é iniciada nos centros motores encefálicos e estes estímulos são transportados à medula espinhal. Em alguns centros encefálicos esta informação é integrada com informações proprioceptivas ascendentes que fornecem dados da periferia, informando a posição dos membros. Estes dados associados permitem a modulação de um estímulo encefálico que possibilite uma adequada iniciação e manutenção dos movimentos. Para que estes sejam adequadamente efetuados, a integridade medular é essencial, permitindo que as informações produzidas cheguem até os músculos. Qualquer alteração significativa neste processo pode deflagrar anormalidades locomotoras que irão variar desde anormalidades discretas até as mais severas que irão provocar o decúbito (Quadro 10.12).

As etiologias das anormalidades medulares são bastante diversificadas e, para uma melhor apresentação do exame, discutiremos inicialmente o exame da incoordenação motora, caracterizada inicialmente por uma lesão parcial da medula espinhal e, portanto, em animais que continuam a se locomover, porém cuja locomoção não é normal.

Lesões medulares discretas ou parciais causam anormalidades locomotoras e sensoriais. De maneira geral as anormalidades locomotoras de

518 Semiologia Veterinária: A Arte do Diagnóstico

Quadro 10.12 - Do que depende o padrão normal de locomoção?

De uma forma bem simples podemos afirmar que o padrão locomotor normal depende da integridade de todos os componentes que participam do processo de locomoção: encéfalo, medula espinhal, nervos, músculos, ossos, tendões, ligamentos e receptores nervosos localizados em articulações, músculos, tendões e ligamentos. Quando uma destas estruturas estiver comprometida, o padrão locomotor poderá estar afetado. Devemos também lembrar que, para que um correto padrão locomotor seja elaborado, deve haver integração com as informações obtidas da periferia informando o posicionamento dos membros (propriocepção), sendo esta integração realizada no encéfalo (podendo ser uma integração consciente realizada no tronco encefálico ou inconsciente realizada no cerebelo). A anormalidade locomotora de origem neurológica decorre de inadequada integração, formulação ou encaminhamento dos estímulos motores e proprioceptivos, sendo que isto pode ocorrer em diversos locais:

- a) anormalidade em centros motores superiores no encéfalo alterando a formulação dos estímulos responsáveis pela iniciação dos movimentos;
- b) anormalidade no troco encefálico dificultando a integração dos estímulos motores com os estímulos proprioceptivos conscientes;
- c) anormalidades no cerebelo acarretando anormalidades motoras e proprioceptivas inconscientes;
- d) anormalidade na medula espinhal afetando a transmissão de estímulos motores (eferentes) e de estímulos proprioceptivos (afferentes);
- e) anormalidades nos nervos espinhais periféricos impedindo a chegada dos estímulos até os grupos musculares, ou impedindo a transmissão de estímulos proprioceptivos captados na periferia (músculos, tendões, ligamentos e articulações) até a medula espinhal.

A lesão em qualquer um destes locais irá acarretar anormalidades locomotoras de origem neurológica manifestadas por sinais de fraqueza, ataxia, hipermetria e espasticidade.

origem neurológica envolvem sinais de fraqueza muscular (aqui também utilizaremos o ter-

mo paresia, que significa incapacidade parcial de realizar movimentos voluntários), sinais de ataxia (a ataxia também é um termo frequentemente utilizado em português como sinónimo de incoordenação motora de um modo geral), sinais de espasticidade e sinais de hipermetria.

Na maioria das vezes estes sinais estarão associados, sendo difícil a sua identificação individual. O importante é que as anormalidades locomotoras de origem neurológica serão caracterizadas por dois ou mais destes sinais, acometendo um ou mais membros que, como consequência, apresentarão um padrão locomotor anormal (Quadro 10.13).

Quadro 10.13 - O que caracteriza os padrões de locomoção do equino com incoordenação motora?

De maneira geral os equinos com incoordenação motora apresentam padrões anormais de locomoção em razão de sinais de ataxia, paresia, espasticidade e hipermetria. Estes sinais frequentemente estão associados, dificultando a sua identificação, e são caracterizados por:

Paresia: a fraqueza muscular pode ser reconhecida observando-se: diminuição do arco durante a troca do passo, passos mais curtos, retardo na troca do passo, pisar sobre o boleto, pivô sobre o membro interno durante a manobra de andar em círculos fechados, raspar a pinça no chão, tropeçar em objetos, falta de sustentação corporal (mais evidente quando presente nos quatro membros), falta de força para resistir a deslocamentos laterais quando puxado pela cauda ou empurrado na garupa (especialmente durante movimento), tremores musculares durante o apoio do membro.

Ataxia: é caracterizada por aumento dos deslocamentos laterais do tronco e garupa, passo mais largo, abdução do membro posterior posicionado externamente durante o movimento em círculos, cruzar os membros abaixo do corpo e pisar no membro oposto.

Espasticidade: diminuição de flexão articular acarretando passos mais curtos, não ocorrendo a elevação adequada durante a troca do passo, podendo ser definida como um andar rígido ou espástico. Às vezes é difícil diferenciar dos passos curtos presentes nos animais com paresia em razão da diminuição da força muscular. Para tanto, é necessário realizar manobras de deslocamento lateral; nesta manobra os animais com paresia serão facilmente deslocados e aqueles apresentando espasticidade não. Este tipo de anormalidade é principalmente observado em lesões dos neurônios motores superiores na substância branca da medula espinhal.

Hipermetria: é caracterizada principalmente por exagerada flexão articular, sendo particularmente observada em lesões do trato spinocerebelar na medula espinhal.

Incoordenação Motora - Conceituação

Inicialmente devemos conceituar o que é a incoordenação motora e por que ela ocorre. Utilizaremos aqui o termo incoordenação motora para o padrão de locomoção apresentado por animais portadores de anormalidades locomotoras de origem neurológica. Este termo refere-se a um conjunto de sinais (balanço exagerado da pelve durante a locomoção, falta de firmeza nos membros anteriores e/ou posteriores, passo mais curto, abdução exagerada dos membros quando o animal anda em círculos, cruzar os membros sob o corpo, pisar no membro oposto ou anterior, pivô do membro, movimento de rotação sobre o próprio eixo sem tirar o pé do chão localizado internamente durante a locomoção em círculos fechados, hipermetria, arrastar a pinça durante a troca do passo) que ocorrem em virtude da inadequada integração, formulação ou transmissão das informações motoras e proprioceptivas a seu local de destino final. Estes sinais podem ser classificados em um dos quatro grupos a seguir: paresia, ataxia, espasticidade e hipermetria. Para que um animal apresente uma anormalidade locomotora de origem neurológica, ao menos dois dos grupos acima citados devem estar presentes (Quadro 10.14).

A incoordenação motora é uma anormalidade muito mais comum nos equinos do que em outras espécies de grande porte. Portanto, a maior parte das informações fornecidas estará relacionada ao exame desta espécie. O exame nas ou-

Quadro 10.14 - Por que ocorrem sinais de ataxia, paresia, hipermetria e espasticidade em lesões localizadas na medula espinhal?

Estes sinais ocorrem isoladamente ou associados, dependendo do local da medula espinhal lesado. Por exemplo: os sinais de paresia são mais frequentes e intensos quando ocorrem lesões nos corpos celulares dos neurônios motores inferiores localizados na substância cinzenta da medula espinhal (H medular). A paresia também pode ser observada quando os axônios dos neurônios motores superiores localizados na substância branca da medula espinhal apresentarem anormalidades, geralmente quando isto ocorre são observados sinais de espasticidade concomitantemente. A hipermetria é geralmente observada quando ocorrem lesão dos tratos espinocerebelares. A ataxia pode ser observada tanto em lesões do trato espinocerebelar quanto do vestibuloespinhal.

tras espécies pode ser realizado com pequenas modificações e interpretado da mesma forma, levando-se em consideração que os diagnósticos são diferentes para cada espécie (Quadro 10.15).

A incoordenação motora equina muitas vezes é denominada de bambeira, ataxia ou síndrome de Wobbler. O termo Wobbler ainda é observado como um sinônimo da incoordenação motora equina, sendo que alguns autores preferem utilizá-lo apenas como uma de suas várias causas (malformação vertebral cervical com consequente estenose no canal medular e compressão do tecido nervoso).

A incoordenação motora equina é mais frequentemente observada do que as anormalidades encefálicas e sua importância reside no fato de incapacitar o animal para suas funções mais básicas. Um equino com incoordenação motora, mesmo discreta, pode ter dificuldade para obter bom desempenho em provas esportivas; em sua intensidade moderada impede o animal de ser montado em razão dos riscos de queda e, por último, nos casos mais graves, sua função como reprodutor ou matriz estarão comprometidas (desde a colheita de sêmen até a sustentação de seu peso durante a gestação). Por estes motivos estes pacientes devem ser submetidos a um exame neurológico completo para que o diagnóstico seja estabelecido e as melhores condutas terapêuticas adotadas.

Um dos maiores desafios do exame dos animais apresentando incoordenação motora é a dificuldade de diferenciação entre determinadas posturas e padrões de locomoção presentes nos animais com alterações osteomusculares e aqueles apresentando apenas anormalidades neurológicas. Para que esta diferenciação seja possível deve-se realizar um adequado exame do sistema osteomuscular e observar atentamente o padrão de locomoção, procurando caracterizar os sinais sugestivos de anormalidades neurológicas.

Quadro 10.15 - Por que ocorre a incoordenação motora?

A incoordenação motora ocorre em *razão de* anormalidades neurológicas proprioceptivas e motoras que provocam alterações no padrão normal de locomoção. Pode ser provocada por anormalidades encefálicas, medulares ou no sistema nervoso periférico. A identificação da presença dos sinais clínicos sugestivos é o primeiro passo para confirmação do problema e também para o diagnóstico.

Algumas vezes discretas anormalidades neurológicas podem estar encobertas por alterações osteomusculares e outras vezes existem associações entre problemas osteomusculares (ostecondrose) e neurológicos afetando a medula espinhal (mielopatia vertebral cervical estenótica).

INCOORDENAÇÃO MOTORA - EXAME NEUROLÓGICO

A anamnese deve evidenciar o início do processo e sua evolução, já que estes dados são muito importantes para o diagnóstico diferencial. Atualmente, com o uso intenso dos animais, as queixas dos proprietários ocorrem logo após uma queda de *performance* em animais utilizados em provas esportivas. Outras vezes, os sinais são apenas relatados quando mais acentuados, chegando inclusive a provocar quedas nos animais. Deve-se questionar também o manejo, esquema de vacinações e tratamentos já realizados. Uma boa história clínica é realizada quando existe um adequado conhecimento das enfermidades que fazem parte do diagnóstico diferencial.

Devemos sempre seguir um protocolo para o exame da incoordenação motora, pois isto facilitará a colheita de informações, não permitindo o esquecimento de parte importante do exame. De maneira geral o exame craniocaudal (iniciando na região anterior do animal e terminando na posterior) é bastante eficiente e facilita a interpretação dos resultados obtidos.

O primeiro passo para um exame detalhado é a suspeita de que o problema realmente exista. Com esta finalidade, deve-se observar o padrão de locomoção do animal, determinar se está apresentando os sinais de incoordenação motora e proceder a um adequado exame físico para excluir-se anormalidades osteomusculares (que possam produzir sinais semelhantes aos observados na incoordenação motora).

Não existindo anormalidades osteomusculares ou caso as mesmas não justifiquem o padrão locomotor apresentado, devemos durante o exame do sistema nervoso procurar sinais sugestivos de comprometimento neurológico.

O exame neurológico deve ser iniciado avaliando-se a integridade das estruturas encefálicas, devendo-se lembrar que os centros motores estão localizados no encéfalo, portanto a incoordenação motora pode ter sede em lesões encefálicas. Com relação aos centros motores existentes no

encéfalo devemos ressaltar uma diferença que existe entre os primatas e os equinos. Nos primatas o trato cerebrospectral apresenta grande importância na iniciação e manutenção do padrão locomotor, enquanto em equinos esta importância é reduzida, sendo que animais com lesões cerebrospectais apresentarão anormalidades apenas em atividades mais refinadas de locomoção como, por exemplo, o salto de obstáculos.

Inicialmente deve-se observar o padrão de locomoção dos animais avaliados. Isto deve ser feito com o animal a passo, que é a atividade mais simples e, posteriormente, se o grau de incoordenação não for muito severo, deve-se colocá-lo a trote. A sequência do exame e as manobras a serem realizadas estão indicadas no Quadro 10.16.

Deve-se observar que a dificuldade das provas aumenta ou diminui dependendo da manobra realizada (por exemplo, descer uma rampa é uma atividade que requer uma integridade muito maior das vias responsáveis pela condução das informações do que andar em uma superfície plana, já que existem inúmeras informações sendo captadas e processadas para que o animal se posicione com um membro em plano diferente de outro, o mesmo ocorrendo quando o animal está sendo colocado para andar para trás ou mesmo andando

Quadro 10.16 - Principais manobras a serem realizadas para avaliação da locomoção e postura.

- Postura.
- Simetria de pescoço e tronco.
- Andar em linha reta.
- Trotar em linha reta.
- Afastar.
- Andar em círculos abertos.
- Andar em círculos fechados.
- Descer e subir rampas.
- Ultrapassar pequenos obstáculos durante a locomoção.
- Observação do andar com o animal montado.
- Andar com o pescoço estendido e flexionado.
- Palpação do pescoço e coluna dorsal.
- Manipulação do pescoço.
- Resposta cervical e cervicofacial.
- Sensibilidade do pescoço.
- Reflexo musculocutâneo.
- *Slap-test*.
- Deslocamento lateral dos membros anteriores.
- Observação de atrofia muscular.
- Deslocamento da garupa com o animal parado e também durante a locomoção.
- Observação do tono anal, movimentação da cauda e sensibilidade perineal.
- Palpação retal.

cm círculos). Anormalidades locomotoras discretas durante a locomoção a passo ou trote serão acentuadas durante as provas mais complexas.

Durante estas provas deve-se procurar sinais que indiquem a presença de incoordenação motora. Estes sinais estão presentes em *razão* da ausência ou diminuição de atividade motora e/ou proprioceptiva adequadas, produzindo sinais de paresia, ataxia, hipermetria ou espasticidade.

O balanço da pelve, um sinal que chama a atenção e é denominado de bambeira, é decorrente de um misto de anormalidades motoras e proprioceptivas.

Todos os sinais descritos acima podem estar ou não presentes. Muitas vezes apenas alguns deles são observados. Em um animal com alteração do padrão locomotor decorrente de anormalidades neurológicas, dois ou mais dos sinais anteriormente citados deverão estar presentes. É importante a observação minuciosa do padrão de locomoção para que estes sinais possam ser identificados. A presença de pessoas familiarizadas com a locomoção do animal durante o exame é importante para informar se aquele padrão de locomoção é o normalmente observado. De maneira geral o trote é o padrão de locomoção mais útil na diferenciação de lesões osteomusculares e neurológicas.

O examinador precisa, após a realização dos testes, saber identificar a presença de fraqueza (paresia), ataxia, hipermetria ou espasticidade em cada um dos membros do animal examinado.

Muitas vezes as anormalidades são evidentes, outras não. Portanto, todas as manobras citadas devem ser realizadas para que se possa identificar os sinais presentes, verificar a intensidade e determinar quais os membros acometidos. Deve-se ressaltar que manobras que coloquem em risco a integridade dos animais e que porventura possam ocasionar quedas devem ser evitadas. Da mesma forma, nunca se deve colocar em decúbito um animal adulto de grande porte com incoordenação motora para realizar os reflexos espinhais de membros anteriores e posteriores. Colocar um animal de grande porte em decúbito pode trazer riscos ao animal e aos examinadores, ao mesmo tempo em que as informações obtidas seriam de pouca importância, já que espera-se normalidade dos reflexos espinhais nos membros dos animais com incoordenação motora.

Durante a avaliação dos animais, o padrão de anormalidade deve ser graduado para cada membro segundo a classificação de 0 a 5 para a incoordenação motora equina (Quadro 10.17).

Quadro 10.17 - Graduação para análise da locomoção e postura de equinos com anormalidades neurológicas.

Este quadro é adotado pelos autores para avaliação da locomoção e postura do equino com incoordenação motora, modificado de Mayhew (1989) e Reed (1998).

0 - Padrão normal de locomoção.

1 - Anormalidades dificilmente observadas durante a locomoção em linha reta, mas confirmadas após a realização de manobras especiais.

2 - Anormalidades facilmente observadas durante a locomoção em linha reta e exacerbadas após a realização de manobras especiais (andar em círculos fechados, descer rampa, afastar, etc.).

3 - O animal pode cair quando manobras especiais são realizadas e geralmente apresenta posturas anormais mesmo quando parado.

4 - Quedas espontâneas durante a locomoção.

5 - Decúbito permanente.

Esta graduação é importante pois permite saber quais os membros acometidos, qual o grau de acometimento de cada membro e facilita o acompanhamento neurológico do tratamento instituído. Esta graduação também ajudará no diagnóstico diferencial pois determinadas enfermidades apresentam características de assimetria lateral.

Anormalidades mais discretas podem ser evidenciadas com as manobras especiais apresentadas no Quadro 10.16, sendo que normalmente as mais úteis são: a locomoção em trote, a descida de rampa e o andar em círculos fechados com uma mão na cauda e outra no cabresto.

Alguns aspectos merecem consideração especial durante a realização destas manobras. Sendo assim apresentamos algumas informações adicionais sobre o *slap fest*, o reflexo cervicofacial e o reflexo cutâneo do tronco, nos Quadros 10.18, 10.19 e 10.20.

A partir do momento em que as anormalidades foram evidenciadas e sabemos que o animal possui uma incoordenação motora, o próximo passo é a localização desta lesão. Como já foi comentado, a medula pode ser dividida em cinco regiões (cervical, cervicotórácica, toracolombar, lombossacral e sacrococcígea). Outros padrões de divisão podem ser encontrados na literatura; porém, esta é a mais útil para localização de sinais de incoordenação motora. A Figura 10.51 correlaciona a região medular afetada com a anormalidade observada.

Apresentaremos a localização dos casos de incoordenação motora sob a forma de algoritmo.

Quadro 10.18 - O que é e para que serve a realização do *slap test* ou resposta toracolaríngea?

O *slap teste* um método útil para avaliar a integridade medular e também a integridade do nervo laríngeo recorrente. O teste é realizado com estímulo sobre a região anterior do costado, logo após a escápula, observando-se a movimentação da cartilagem arite-nóide contralateral. Esta observação pode ser realizada tanto manualmente (palpação externa), como por visualização das estruturas utilizando-se o endoscópio. A diminuição ou ausência da movimentação da cartilagem pode ser encontrada em três situações:

1. Impossibilidade de chegada de estímulos aferentes ao bulbo, decorrente de lesões significativas na medula espinhal cervical e cranial torácica.
2. Anormalidades na transmissão de estímulos eferentes até a musculatura em razão da lesão no nervo laríngeo recorrente.
3. O reflexo pode estar abolido em cavalos tensos ou assustados em razão da interferência de núcleos encefálicos.

A partir do momento que a lesão foi localizada em um ou mais segmentos da medula espinhal, devemos verificar se existe uma simetria lateral ou não. Observando os sinais apresentados por um determinado animal e, em seguida, seguindo o caminho sugerido pelo algoritmo apresentado na Figura 10.52, poderemos localizar a lesão em um determinado segmento espinhal.

Outro aspecto importante de ser lembrado é que a medula cervical possui tratos e fascículos em locais separados para os membros anteriores e posteriores. As fibras responsáveis pelo encaminhamento das informações para os membros posteriores caminham mais superficialmente na medula espinhal cervical. Por isso, compressões externas no tecido medular cervical provocam alterações mais evidentes nos membros posteriores do que em membros anteriores (no máximo um grau de diferença). Algumas vezes o animal pode

Quadro 10.19 - O que é e para que serve o reflexo cervicofacial ?

O reflexo cervicofacial é realizado após a percussão da região ventral das segundas e terceiras vértebras cervicais, produzindo uma resposta ipsilateral de con-tração labial. Apesar deste reflexo ser citado como um verificador da integridade medular, o autor não observou utilidade na avaliação clínica dos animais apresentando incoordenação motora.

apresentar anormalidades de grau I nos membros posteriores, sem apresentar alterações perceptíveis nos membros anteriores, e esta lesão pode estar localizada na região cervical.

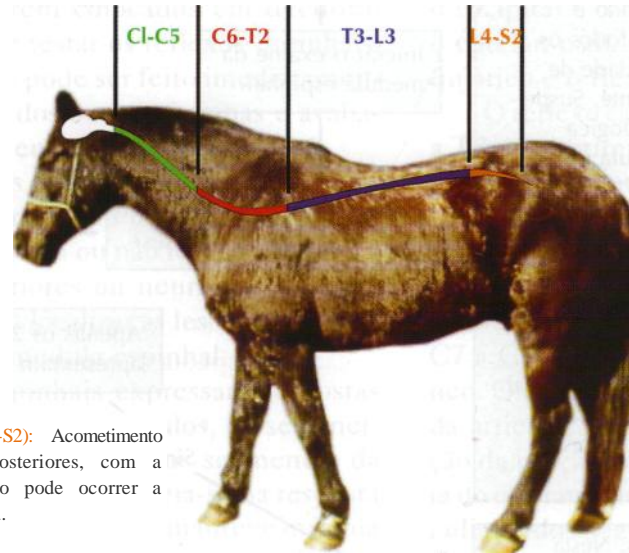
Com o exame de vários animais com incoordenação motora, começa a ficar mais fácil a identificação dos sinais; porém, uma dificuldade geralmente permanece com o decorrer do tempo: algumas vezes fica difícil determinar o grau de anormalidade quando o membro contralateral ou mesmo os anteriores apresentam um determinado déficit que pode ser compensatório para dar equilíbrio ao animal, sendo que este posicionamento pode sugerir uma anormalidade. As manobras realizadas durante a avaliação e a cuidadosa observação das respostas obtidas podem ajudar na diferenciação. A manobra de elevação de um dos membros anteriores, associada ao deslocamento lateral do animal com o ombro e verificação da resposta de normalidade (deslocar lateralmente o membro contralateral apoiado no chão), poderá ser útil para verificar se existe ou não corn-

Quadro 10.20 - Conceitos referentes ao reflexo cutâneo do tronco

O Reflexo músculo cutâneo pode ser realizado como auxílio na localização das lesões medulares. Normalmente, estímulos (toque) captados por receptores sensoriais periféricos, localizados na pele dos animais, são encaminhados à medula espinhal (aproximadamente na mesma altura que são captados). Na medula espinhal caminham cranialmente até o segmento C8-T1 (lembrando sempre que são 7 vértebras e 8 segmentos medulares cervicais). Neste local ocorre um arco reflexo onde os novos estímulos produzidos serão conduzidos pelo nervo torácico lateral em direção ao músculo. Este estímulo irá provocar uma movimentação da musculatura (músculo cutâneo do tronco) e pele em praticamente todo o costado. Este mecanismo pode ser utilizado como auxílio na localização de lesões torácicas. Para isto, leves toques com um objeto pontiagudo (caneta) poderão ser realizados em sentido caudo-cranial. Assim sendo, todos os toques em um animal normal irão provocar movimentações da pele. Os animais portadores de lesões medulares não apresentarão este reflexo quando o estímulo for realizado caudalmente à lesão. Portanto a realização dos estímulos de forma caudo-cranial permitirá evidenciar que no ponto cranial à lesão o estímulo novamente irá realizar o arco reflexo e produzir movimentação de pele. Na experiência do autor este tipo de reflexo pode ser útil na localização da lesão em animais com severas lesões medulares (geralmente em decúbito), já que lesões medulares menos severas não são geralmente suficientes para provocar anormalidades na resposta observada.

Região Cervical (C1-C5): lesões severas nesta região da medula espinhal acometerão os quatro membros. As compressões medulares este local provocam sinais mais severos em membros posteriores devido ao posicionamento mais superficial dos tratos motores relacionados aos membros posteriores quando comparados aos membros anteriores (esta diferença geralmente é de apenas 1 grau). Em compressões leves desta região apenas os membros posteriores estarão acometidos (lembrando apenas que devem estar graduados em no máximo 1). Em casos onde os posteriores apresentam grau 3 ou mais, sem sinais de anteriores, a lesão deve ser caudal a T3.

Região Cervico-torácica (C6-T2): Acometimento dos quatro membros sendo que lesões nesta região geralmente provocam sinais muito evidentes principalmente por acometer os NMI dos membros anteriores.



Região Lombosacra (L4-S2): Acometimento apenas dos membros posteriores, com a extensão caudal da lesão pode ocorrer a síndrome da cauda equina.

Região Toracolombar (T3-L3): Membros anteriores normais e membros posteriores afetados, podendo a intensidade variar de 1 a 5, dependendo da severidade da lesão medular.

Região Sacrococcígea: Síndrome da cauda equina (diminuição ou ausência da movimentação da cauda, diminuição ou ausência de sensibilidade na região perineal, diminuição do tônus do esfíncter anal e incontinência

Figura 10.51 - Região medular afetada X Anormalidade observada

prometimento dos membros anteriores ou se as posturas adotadas são unicamente compensatórias frente às anormalidades presentes nos membros posteriores.

A partir deste momento podemos realizar uma lista de diagnósticos diferenciais para os problemas medulares mais comuns e proceder à realização de exames complementares. Os exames complementares mais elucidativos para determinação da causa de anormalidades neurológicas em equinos com incoordenação motora são: a colheita do líquido cefalorraquidiano e a radiografia simples e contrastada cervical.

LESÕES MEDULARES - AVALIAÇÃO NEUROLÓGICA DO ANIMAL EM DECÚBITO

Os animais em decúbito devem ser avaliados seguindo o mesmo esquema descrito anteriormente. Em primeiro lugar determina-se se existem ou não anormalidades encefálicas. Isto é funda-

mental, pois a lista de diagnósticos diferenciais é completamente diferente para os animais em decúbito com anormalidades neste local. Excluindo problemas encefálicos devemos procurar localizar a anormalidade em um determinado segmento da medula espinhal. Com esta finalidade é muito importante verificarmos quais os membros afetados e qual a intensidade desta lesão.

Avaliar a presença ou não de paresia ou paralisia em um bezerro, ovino, potro ou caprino não é uma tarefa difícil, pois é fácil colocá-los em posição quadrupedal e avaliar cada membro individualmente. Em bovinos e equinos adultos esta tarefa é bem mais difícil, pois com paresias intensas em mais de um membro estes animais não conseguirão adotar a posição quadrupedal, sendo difícil saber quais membros estão afetados e com qual intensidade. Nestes casos a informação do proprietário ou tratador é fundamental, pois pode indicar como era a lesão inicialmente. Para que seja possível determinar quais os membros afetados é necessário que o animal seja colocado em posição quadrupedal com auxílio de um sistema de suporte. Devemos lembrar que animais em

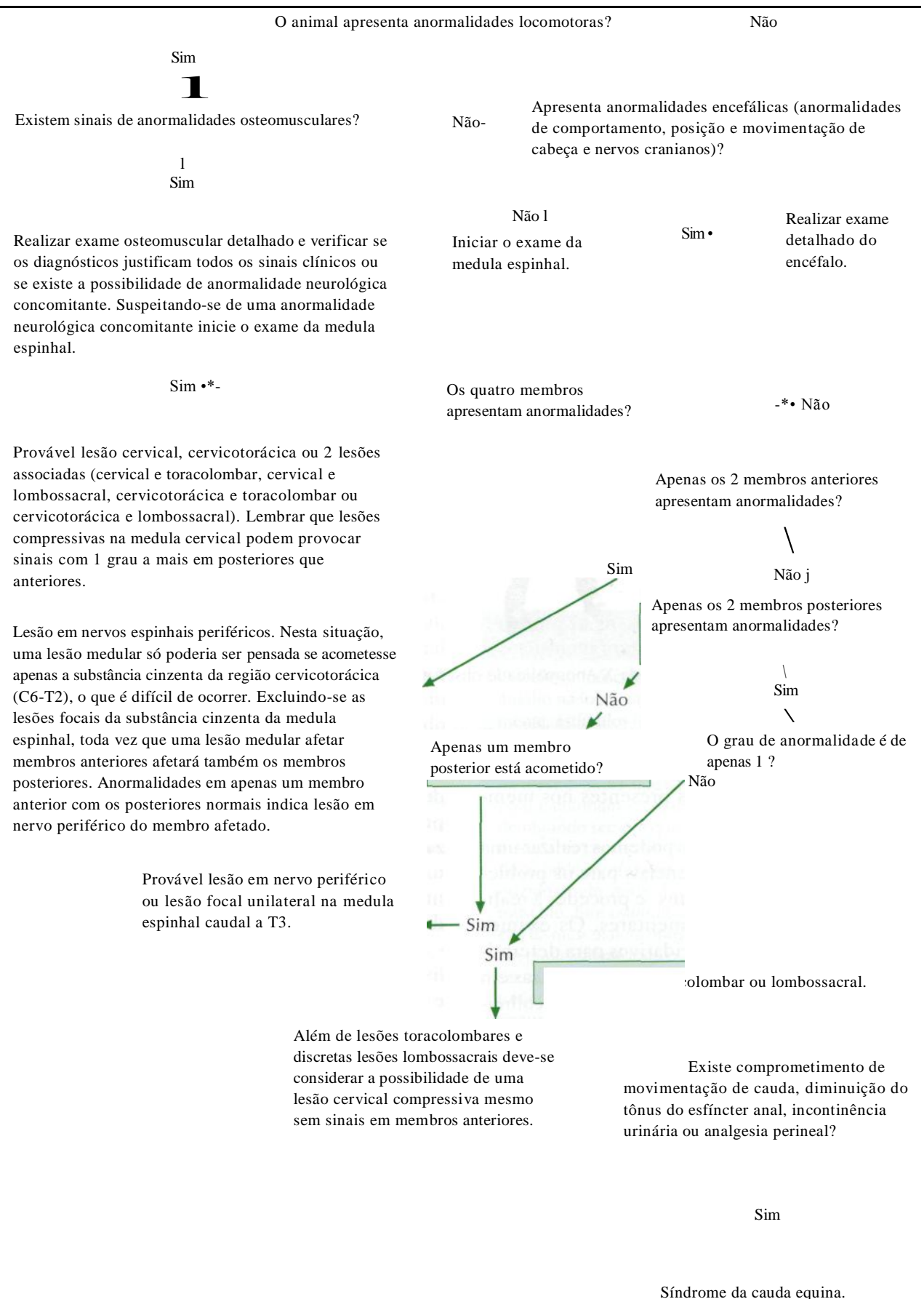


Figura 10.52 - Algoritmo para localização da lesão na medula espinhal.

decúbito há mais de 24 horas já apresentam lesão muscular, principalmente quando deitados em local rígido. Quanto maior o tempo de decúbito, maior é a lesão muscular, portanto devemos aguardar algum tempo com o animal sustentado em sistema de elevação antes que possamos ter certeza de que a paresia presente é decorrente de uma lesão neurológica.

Após este tipo de avaliação, no momento em que os animais forem colocados em decúbito novamente deve-se testar os reflexos espinhais. O teste dos reflexos pode ser feito imediatamente após a avaliação dos outros sistemas e avaliação da integridade encefálica.

A realização dos reflexos espinhais pode fornecer muitas informações. Pode-se, através destes, observar se existem ou não lesões em neurônios motores superiores ou neurônios motores inferiores e também localizar as lesões em determinados níveis da medula espinhal.

Os reflexos espinhais expressam respostas perante a integridade de músculos, de seus nervos periféricos e dos respectivos segmentos da medula. O reflexo espinhal baseia-se na resposta involuntária a um estímulo que manteve mínima integração com o sistema nervoso central. Para evidenciar uma resposta do reflexo espinhal torna-se necessário estimular um ramo nervoso periférico (aférente ou neurônio sensitivo) que encaminhará o impulso até o segmento da medula espinhal correspondente. Neste ponto ocorre sinapse com um interneurônio e deste com o neurônio eferente (neurônio motor) levando a resposta ao órgão efetor (geralmente músculo), onde se observará flexão ou extensão dos grupos musculares, respostas estas interpretadas em relação à sua intensidade e presença.

A resposta ao reflexo é processada por neurônios motores podendo ser classificados como neurônios motores superiores ou inferiores. Os neurônios motores superiores atuam nos sistemas motores no encéfalo e controlam os neurônios motores inferiores. São, portanto, compostos por corpos celulares nos núcleos encefálicos. O axônio do neurônio motor superior viaja do sistema nervoso central, através do tronco cerebral e da medula espinhal, em feixes de fibras chamados de tratos. São responsáveis pela iniciação dos movimentos voluntários, manutenção do tônus, suporte do corpo e regulação da postura necessária para iniciar a atividade voluntária.

Os neurônios motores inferiores são neurônios eferentes que ligam o sistema nervoso cen-

tral a um órgão efetor como um músculo ou uma glândula. Seus corpos celulares estão localizados em núcleos cerebrais (núcleos dos neurônios motores inferiores dos nervos cranianos) ou na substância cinzenta da medula espinhal. O axônio do neurônio motor inferior encontra-se no nervo periférico, onde processa suas respostas.

Os reflexos espinhais mais utilizados nos membros torácicos são o carporradial, o bicipital, o tricípital e o flexor; nos membros pélvicos são o patelar, o tibial cranial, o gastrocnêmico, o isquiático e o flexor.

O reflexo carporradial avalia os segmentos C6 a T2 pela estimulação do nervo radial, através da porção musculotendínea do músculo carporradial, resultando em extensão do carpo. O reflexo bicipital é observado pela contração dos músculos braquial e bicipital e flexão da articulação umeroradioulnar, avaliando assim os segmentos espinhais C7 a C8 e a integridade do nervo musculocutâneo. O reflexo tricípital é avaliado pela extensão da articulação umeroradioulnar, após estimulação da porção distal da cabeça do tríceps na altura do olécrano, demonstrando integridade do nervo radial e dos segmentos espinhais C7 a T1. O reflexo flexor avalia, no membro torácico, em associação a respostas nociceptivas, a integridade do nervo periférico axilar, musculocutâneo, mediano e ulnar nos segmentos C6 a T2. A resposta é a contração muscular e a retirada do membro ao pinçamento da região coronariana.

Para realização do reflexo patelar é necessária a integridade das vias aferentes e eferentes do nervo femoral e segmentos de L4 a L5 da medula espinhal, através da estimulação do ligamento patelar resultando na extensão da articulação fêmur-tibial. O reflexo tibial cranial avalia os segmentos L6 a S1 através da estimulação da região do músculo tibial cranial e do ramo do nervo fibular conferindo flexão do tarso. O reflexo gastrocnêmico produz a contração do músculo gastrocnêmico e extensão do tarso através da estimulação do nervo ciático e do nervo tibial através dos segmentos L5 a S3. O reflexo flexor no membro pélvico avalia os segmentos de L5 a S3 e o nervo ciático pela resposta de retirada ao pinçamento da região coronariana do casco.

A Tabela 10.8 apresenta os segmentos medulares, nervos envolvidos e a resposta esperada para cada reflexo avaliado. Quanto maior o animal mais difícil será a realização de alguns reflexos. Sendo assim, os mais confiáveis nestes casos são o reflexo carporradial, o flexor c o patelar.

Em grandes animais, os reflexos apresentam intensidades variáveis. A quantificação destes é de fundamental importância para a interpretação dos resultados obtidos. A interpretação fica mais difícil quando avaliamos animais pesados e em decúbito prolongado, pois os reflexos podem estar diminuídos em razão de uma lesão nervosa periférica ou mesmo muscular, comprometendo o reflexo e mimetizando uma lesão do tipo NMI.

Concluimos que um ou mais membros apresentam uma lesão do tipo NMI quando existe diminuição do tono muscular, diminuição da in-

tensidade do reflexo testado e parcia ou paralisia. Para que ocorram lesões deste tipo nos membros anteriores deve haver uma lesão na intumescência braquial (G6-T2) e, nos membros posteriores, deve haver uma lesão nos segmentos de L4-S2 (Tabela 10.9).

Quando avaliamos os animais em decúbito devemos nos lembrar de diversas anormalidades musculares e neuromusculares que, quando presentes, podem mimetizar anormalidades medulares, sendo o exame físico fundamental para o diagnóstico diferencial.

Tabela 10.8 - Segmento medular, nervo envolvido e resposta esperada para cada reflexo avaliado.

Reflexo medular	Segmento	Nervo envolvido	Resposta observada
Reflexo carporradial	C6-T2	Radial	Extensão do carpo
Reflexo bicipital	C7-C8	Musculocutâneo	Flexão da articulação umerorradioulnar
Reflexo tricipital	C7-T1	Radial	Extensão da articulação umerorradioulnar
Reflexo flexor torácico	C6-T2	Axilar, musculocutâneo, mediano e ulnar	Contração e retirada do membro
Reflexo patelar	L4-L5	Femoral	Extensão da articulação fêmur-tibial
Reflexo tibial cranial	L6-S1	Fibular	Flexão do tarso
Reflexo gastrocnêmio	L5-S3	Ciático e tibial	Contração do músculo gastrocnêmio e extensão do tarso
Reflexo isquiático	L5-S2	Ciático	Abdução
Reflexo flexor pélvico	L5-S3	Ciático	Retirada do membro

Tabela 10.9 - Comportamento dos reflexos frente a diferentes locais de lesão medular.

Segmento medular lesado	Reflexos no membro anterior	
C1 a C5	Normo ou hiper-reflexia	Normo ou hiper-reflexia
C6 a T2	Hiporreflexia ou arreflexia	Normo ou hiper-reflexia
T3 a L3	Normorreflexia	Normo ou hiper-reflexia
L4 a S2	Normorreflexia	Hipo ou arreflexia

Exames Complementares

•MARY MARCONDES FEITOSA

Junto com a história e os exames físico e neurológico, algumas investigações diagnósticas auxiliares são feitas no paciente com distúrbio neurológico. Os testes considerados necessários para a avaliação apropriada do paciente variam de acordo com o clínico, mas geralmente incluem alguns procedimentos laboratoriais de rotina, como hemograma completo, urinálise, exame de fezes, determinação da glicemia, provas de função renal e dosagem de enzimas séricas. Além disso, podem ser realizados exames específicos, tais como avaliação do líquido cefalorraquidiano, exames por imagem (radiografia simples, mielografia, epidurografia, tomografia computadorizada e ressonância nuclear magnética) e testes eletrodiagnósticos (eletroencefalografia e eletroneuromiografia).

LÍQUIDO CEFALORRAQUIDIANO

Colheita

A colheita e o exame laboratorial do líquido cefalorraquidiano (LCR) devem ser realizados sempre que houver uma indicação clínica sugestiva de doença do sistema nervoso central. Ocasionalmente o exame do LCR pode ser de valor como um método prognóstico para a evolução da doença e a resposta ao tratamento.

O LCR pode ser retirado por uma das três vias: cisternal: por punção da cisterna magna; lombar: por punção do fundo do saco durai, e ventricular: por punção dos ventrículos cerebrais laterais. A punção ventricular constitui uma via de exceção porque os dados obtidos neste local são muito pobres em informações, uma vez que as alterações que ocorrem no LCR subaracnóide em diversas condições mórbidas, em geral, não repercutem sobre o LCR ventricular. No neonato a punção ventricular pode ser feita diretamente através da fontanela bregmática, de fácil execução quando houver dilatação ventricular, porém torna-se difícil quando o ventrículo for normal.

A escolha do nível de punção depende da indicação clínica e da espécie animal. Nas síndromes relativas à patologia raquiana, a punção lombar é obrigatória, e nas síndromes relativas à patologia meningoencefálica pode ser feita a punção cisternal ou lombar. A indicação de punção lombar nas síndromes relativas à patologia raquiana é absoluta pois, procedendo-se de outra forma, prejudica-se o paciente por ignorar a situação do LCR lombar, em relação direta com o pró-

cesso mórbido. Por exemplo, um paciente com um tumor raquiano obstruindo completamente o espaço subaracnóide apresenta o LCR lombar xantocrômico e rico em proteínas, enquanto o LCR cisternal pode ser incolor com a taxa de proteínas normal ou discretamente alterada. Nos casos em que a sintomatologia clínica sugerir um processo intracraniano, a punção mais recomendada é a cisternal. Em alguns casos clínicos complexos, há indicação para se proceder simultaneamente à punção lombar e à cisternal para o estudo comparativo das duas amostras de LCR, pois as variações de pressão e a taxa de proteínas podem proporcionar valiosas informações diagnósticas.

Antes da realização da punção deve-se fazer a tricotomia e a antisepsia do local. Se houver uma infecção de pele que esteja próxima ou sobre o local da punção, ela é totalmente contraindicada.

A punção cisternal é realizada no centro de um triângulo imaginário formado pelas duas asas do atlas e pela protuberância occipital, com a cabeça do animal flexionada de modo a formar um ângulo reto com o pescoço (Fig. 10.53). A punção lombar é realizada na linha média da coluna, no nível das últimas vértebras lombares ou na transição lombossacral.

Em cães a punção lombar é difícil por causa dos arcos das vértebras lombares e da pequena área subaracnóide. Pode-se retirar aproximadamente 1,0mL de LCR para cada 5kg de peso corpóreo.

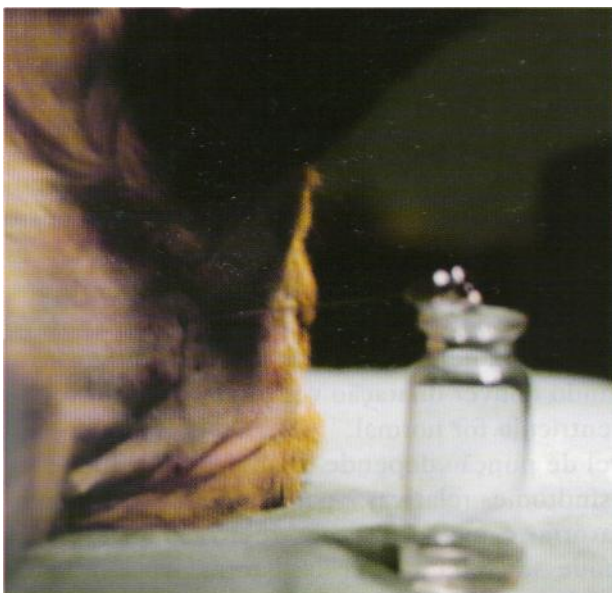

Figura 10.53 - Colheita de liquor por punção da cisterna magna de um cão.

Nos gatos a punção recomendada é a cisternal, lembrando-se que não deve ser retirado mais do que 0,5 a 1,0mL de fluido, uma vez que esses animais são muito suscetíveis a hemorragias meníngeas quando muito liquor é retirado.

O liquor da cisterna magna pode ser colhido com uma agulha hipodérmica, preferencialmente longa e de calibre pequeno. Em alguns cães de raças grandes e gigantes, é necessária utilização de agulhas mais longas para se atingir a cisterna magna. Nestes casos, pode-se fazer uso de agulhas com mandril, as quais também devem ser utilizadas nas punções lombares.

Nos animais de grande porte o exame do liquor é um dos métodos auxiliares de diagnóstico mais utilizados na rotina clínica. A colheita na região cisternal (espaço atlanto-occipital) é realizada quando os animais estão em decúbito ou nos portadores de anormalidades encefálicas. Para que a colheita seja realizada de maneira segura os animais devem ser adequadamente imobilizados, evitando-se movimentação da cabeça ou pescoço durante o procedimento. Animais com marcante diminuição no seu nível de consciência não precisam ser sedados. A colheita deve ser rapidamente realizada evitando-se que animais com anormalidades encefálicas permaneçam muito tempo com o pescoço flexionado, já que esta posição pode acarretar uma parada respiratória. O procedimento é bastante seguro e pode ser realizado com uma agulha de 6 a 8cm de comprimento, com mandril. A presença do mandril é importante, pois previne o entupimento da agulha durante o trajeto, assim como minimiza a contaminação da amostra com sangue obtido pela lesão de pequenos vasos. A colheita nesta região dispensa o procedimento de aspiração com seringa, pois o LCR fluirá assim que o espaço seja atingido. A colheita também pode ser realizada no espaço lombossacral, com os animais em decúbito ou em posição quadrupedal. Este local é escolhido quando os animais possuem suspeita de lesões medulares. Os equinos adultos com incoordenação motora decorrente de lesões medulares são os pacientes nos quais esta técnica é mais frequentemente utilizada. Nestes animais utiliza-se uma agulha com até 18cm de comprimento, com mandril, para que o espaço seja atingido. Nestes casos indica-se a aspiração do liquor com seringa (de no máximo 3mL de capacidade), pois a pressão é menor, retardando sua saída. Não são utilizadas seringas com capacidade muito maior que esta, pois podem, em razão da pressão exercida, romper pequenos vá-

sós e contaminar a amostra a ser obtida. Nos bovinos o espaço pode ser atingido utilizando-se uma agulha de aproximadamente 6 a 8cm.

PRESSÃO LIQUÓRICA

A pressão liquórica normal de cães e gatos é menor que 180 e 100mmH₂O, respectivamente. Quando não for possível a utilização de um manômetro para a determinação da pressão liquórica, deve-se ter em mente que em um animal com pressão intracraniana normal, o liquor goteja quando da inserção da agulha na cisterna magna. Em animais com aumento da pressão craniana o fluxo do liquor passa a ser contínuo, às vezes até jorrando da agulha, evidenciando o aumento da pressão. Nestes casos a colheita deve ser imediatamente interrompida. Em tais casos, a remoção do LCR da cisterna magna cria ali um lugar de baixa pressão: o tronco cerebral desloca-se caudalmente e o vermis cerebelar pode se herniar através do forame magno. A herniação cerebelar comprime o bulbo e os centros vitais do tronco encefálico, resultando em morte.

EXAME FÍSICO DO LIQUOR

Aspecto

Um liquor normal deve ser claro e límpido quanto ao aspecto. A determinação do aspecto é realizada comparando-se um tubo com água destilada frente ao tubo contendo LCR, ambos contra uma superfície branca e uma folha com letras impressas. O liquor normal é transparente e as letras devem ser facilmente lidas através dele. A turbidez no liquor ocorre geralmente em razão de um aumento na celularidade e na taxa de proteínas da amostra.

Cor

O liquor normal é incolor, lembrando água destilada. A determinação da cor é realizada comparando-se um tubo com água destilada e um tubo de liquor previamente centrifugado contra uma superfície de cor branca. A alteração mais comum na cor é o vermelho resultante da presença de sangue no liquor. Desta forma, o LCR avermelhado indica uma hemorragia preexistente ou sim-

plesmente um acidente de punção com ruptura de um vaso sanguíneo durante a penetração da agulha, de que resulta mistura de sangue com liquor. A diferenciação destes dois tipos de LCR hemorrágico é de grande importância na prática diária e pode ser feita de duas maneiras: faz-se sempre a colheita em 3 frascos; se a intensidade de coloração e de turvação for idêntica nos três, trata-se de hemorragia preexistente. Se, entretanto, a intensidade variar de um tubo para o outro, a mistura do sangue é atual e portanto produzida por traumatismo da agulha no ato da punção. Outra forma de fazer a diferenciação é *realizar a* centrifugação da amostra. As hemácias serão separadas imediatamente após a colheita. Se o líquido sobrenadante for incolor, será indicativo de punção traumática; se, entretanto, estiver avermelhado ou amarelo, indicará uma hemorragia preexistente.

Xantocromia é a palavra habitualmente usada para indicar a cor amarela, que pode ter três origens: hemolítica, serogênica e biliar. A xantocromia de origem hemolítica está associada à fase inicial do acidente hemorrágico, que diminui progressivamente. O líquido xantocrômico de origem serogênica caracteriza a compressão raquiana ou encefálica. Em razão da estase circulatória há um processo transudativo e conseqüente passagem de proteínas do soro sanguíneo para o liquor. Frequentemente ambos os mecanismos, hemorragia e transudação, estão agindo ao mesmo tempo, um ou outro predominando em um determinado momento. A xantocromia de origem biliar ocorre em *razão* da passagem de bilirrubina do sangue para o LCR em pacientes com icterícia intensa.

Pode-se observar xantocromia também quando a proteína do LCR estiver acima de 400mg/dL. Em condições supurativas o LCR pode estar cinza ou verde.

Coagulação

O LCR normal não coagula. Se ocorrer lesão da barreira hematoencefálica, é possível a passagem de proteínas de peso molecular elevado do sangue, como o fibrinogênio. O fibrinogênio do LCR pode ter duas origens, procedendo do sangue por passagem da barreira hematoencefálica juntamente com outras frações proteicas, ou por passagem seletiva em razão de um estímulo infeccioso ou irritativo. O retículo fibrinoso é observado no LCR em casos de processos inflamatórios

tais como meningite, abscesso encefálico e em casos de processos compressivos. Em geral a sua presença está associada com taxa de proteínas aumentada no LCR. O LCR também coagulará se estiver contaminado com grandes quantidades de sangue.

Densidade

A densidade do liquor é determinada por refratometria e em cães normais varia de 1003 a 1012, sendo que a elevação da densidade indica basicamente um aumento nos sólidos totais da amostra, evidenciada em casos de altos níveis proteicos, hiperglicorraquia ou de pleocitose.

PH

Os valores de pH podem ser determinados através de tira reagente. O liquor normal é alcalino, com um pH variando de 7,4 a 7,6 (8 ± 1). Existe uma correlação entre o pH encefálico, o pH liquórico e o pH sérico. O pH do liquor geralmente reflete o pH encefálico e alterações no mesmo ocorrem principalmente por mudanças na pCO_7 , tais como as verificadas na alcalose e na acidose respiratórias. Na acidose e na alcalose metabólicas ocorrem somente pequenas alterações no pH liquórico, em razão da baixa permeabilidade da barreira hema-toencefálica ao bicarbonato.

Citologia do Liquor

Há algum tempo admitia-se que as células do liquor tinham uma origem no sangue; entretanto, estudos posteriores demonstraram a origem histiocitária como a de maior importância. Parecem existir nas leptomeninges células mesenquimais indiferenciadas, com propriedades potenciais de dar origem às células linfocitárias, monocitóides e plasmocitárias. As células fagocitárias também têm a sua origem em células jovens existentes normalmente nas leptomeninges. Entretanto, em estados patológicos, além da formação de outros tipos celulares pelas células indiferenciadas das meninges, pode haver também um infiltrado celular proveniente do sangue.

As células presentes no LGR degeneram-se rapidamente e, portanto, a contagem total de células deve ser realizada o mais rápido possível, dentro de 20 a 30 minutos após sua colheita, em

razão da ocorrência de uma rápida desintegração celular por causa do pequeno conteúdo proteico.

Quando houver mistura accidental de sangue, ocorre um falso aumento do número de células do LCR. Para fazer a correção é necessário determinar o número de hemácias e de leucócitos no sangue circulante. Este método deve ser usado somente quando é impossível obter amostras não contaminadas. O mais indicado seria colher uma nova amostra após 24 horas e comparar os resultados obtidos. A contagem do número total de células pode ser realizada em câmara de Fuchs-Rosenthal, com liquor não diluído.

Apesar de existirem discordâncias na literatura com relação ao número total de leucócitos de um liquor normal, a maioria dos autores concorda que este número deve ser menor do que 8 leucócitos/ J,L . Em geral assinala-se a ausência de hemácias, porém o estudo cuidadoso do mesmo revela a presença de raros eritrócitos em muitas das amostras.

O conceito de normalidade varia ligeiramente de acordo com o nível de onde é obtida a amostra. A contagem do número de células do liquor é de grande auxílio no diagnóstico de processos inflamatórios, irritativos ou infecciosos do sistema nervoso central, já que nesses casos pode ocorrer uma pleocitose (aumento do número total de células).

Contagem Diferencial de Células

A contagem diferencial das células é o componente indispensável no exame quantitativo, pois define o tipo de reação celular. Ela deve ser feita em todos os casos em que houver pleocitose e também nos casos com contagem global normal, quando se quiser fazer um estudo mais aprofundado.

Duas das maiores dificuldades encontradas quando da realização da análise citológica do liquor são a baixa concentração de elementos celulares e a preservação de suas características morfológicas. Por este motivo tem-se utilizado uma *dtocentrífuga* ou a técnica de *centrifugação com enriquecimento proteico*. Apesar da concentração pela centrifugação exercer um efeito prejudicial sobre as células mais frágeis, o método é bastante satisfatório no que diz respeito à preservação e fixação celular. Para realizar a contagem diferencial de células, uma parte da amostra de liquor é centrifugada diretamente em uma citocentrífuga e o restante é utilizado para a realização das provas bioquímicas.

Quando não dispomos de uma citocentrífuga, o liquor é centrifugado em centrífuga comum a ISOOrpm durante cinco minutos. Recolhe-se o sobrenadante para a execução das provas bioquímicas e procede-se da seguinte maneira:

- 1) Quando a contagem global de células for baixa, até oito células/(j,L, uma gota de sedimento é corada com novo azul de metileno e observada no microscópio.
- 2) Nos casos em que a contagem global de células está acima de 8/jL, realiza-se a técnica de enriquecimento proteico. Para a técnica de centrifugação com enriquecimento proteico, acrescenta-se ao sedimento duas gotas de soro do próprio animal, centrifugando-se por mais cinco minutos na mesma rotação. Após a segunda centrifugação drena-se o sobrenadante por alguns segundos, enxuga-se a parede interna do tubo com papel de filtro e coloca-se uma gota do sedimento sobre uma lamínula bem limpa e desengordurada, sobre a qual se coloca outra lamínula. Esta segunda lamínula, pelo seu peso, promove a distensão da gota, formando um esfregaço fino em ambas as superfícies internas. Separa-se uma lamínula da outra, deslizando-as suavemente, agitando-as ao ar para secagem. Este preparado será corado pelo corante de Rosenfeld ou Leishman. As lamínulas podem ser montadas com óleo de imersão sobre uma lâmina.

Para evitar os efeitos prejudiciais da centrifugação e do atrito por ocasião da confecção do esfregaço, pode-se utilizar também uma *câmara de sedimentação gravitacional*, em que as células de uma coluna de LCR descem lentamente sobre uma lâmina, acelerando-se a sedimentação dos elementos figurados com o auxílio de um papel de filtro colocado sobre a lâmina. Este papel de filtro tem um orifício circular central que corresponde à abertura inferior da câmara de sedimentação. O LCR difunde-se por capilaridade, deixando a maioria das células sobre a lâmina. Aproximadamente 50% das células são depositadas sobre a lâmina e o tempo necessário para a absorção do LGR é de 30 a 40 minutos. A desvantagem deste método é a demora e o fato de poder haver perda de até 80% das células.

Citologia Diferencial Normal

Um liquor normal é muito pobre em células, as quais são de dois tipos básicos. A maioria é re-

presentada por elementos figurados que não diferem fundamentalmente dos linfócitos do sangue periférico. O seu tamanho é ligeiramente maior que o da hemácia normal. Na sua grande maioria as células linfocitárias são do tipo pequeno. O outro tipo de célula, por vezes erroneamente denominado monócito, assemelha-se ao do sangue apenas por motivo de seu tamanho e textura geral, porém não ao exame minucioso. Esta célula provavelmente representa tipos diversos e não tem sido bem compreendida histologicamente, por isso deve ser denominada célula mononuclear, célula monocitóide ou célula monocitária. Ela é maior do que o linfócito.

Em condições patológicas surgem modificações quantitativas e qualitativas dos linfócitos e das células monocitóides, bem como podem aparecer outros tipos celulares, como plasmócitos, macrófagos, células gigantes, neutrófilos, eosinófilos, basófilos, células endimárias, células do plexo coróide e células neoplásicas.

Tipos de Reação Celular

A função das células do liquor pode ser considerada em três itens principais, quais sejam, defesa antimicrobiana, que é feita na fase aguda pelos neutrófilos; fagocitose, que representa uma reação de defesa inespecífica das células do sistema reticuloendotelial, e que é desempenhada pelas células monocitóides ativadas que se transformam em macrófagos; e formação de anticorpos desempenhada pelas células linfóides e plasmocitárias.

Gomo o hemograma, o liquorcitograma permite observar a evolução da doença e proporcionar dados importantes para deduções diagnósticas e prognósticas e para decisões terapêuticas. Até certo ponto, pode-se considerar para o liquor as mesmas regras gerais da reação citológica de defesa estabelecidas em hematologia, como as fases de luta, resistência e cura. De um modo geral, interpreta-se uma pleocitose neutrofílica como sugerindo um processo inflamatório agudo, e linfocitária como indicando um processo crônico, com exceção de infecções virais, que apresentam uma fase neutrofílica muito fugaz. Não se sabe ao certo qual o papel dos basófilos no liquor e sua relação com as doenças do sistema nervoso central, mas acredita-se que eles façam parte das alterações citológicas indicadoras de reação imunológica em sua fase aguda.

Quando as leptomeninges são atingidas diretamente, observam-se reações celulares mais intensas e variadas. Quando o processo patológico estiver localizado no tecido nervoso, com repercussão sobre as meninges, as reações celulares são de pouca expressão quantitativa, porém por vezes com grande expressão no estudo diferencial. A reação por células linfocitárias é a mais frequente em patologias neurológicas, pois estas são as células da fase inflamatória subaguda e aparecem também como elementos dominantes nos processos crônicos. Isso indica um domínio relativo das forças de defesa sobre o processo mórbido e a evolução para a cronicidade ou cura. A reação celular linfocitária é observada nas meningites virais, crônicas (como a tuberculose) e na criptococose. Estes processos leptomeningocíticos crônicos com reação linfocitária predominante estão associados com células linfóides, plasmocitárias e monocitóides, inclusive fagócitos. A reação por células monocitóides e fagocitárias apresenta um significado amplo. Processos irritativos leves já determinam o aumento do número de células monocitóides. A maior importância dessas células se verifica nos processos hemorrágicos intracranianos, em que ocorre uma ação irritante do sangue sobre as leptomeninges, devido particularmente ao ferro contido no pigmento hemático. A reação celular por células linfóide e plasmocitária indica uma reação antígeno-anticorpo e é verificada nas fases subaguda e crônica dos processos inflamatórios, como na panencefalite, fase de cura da meningite bacteriana e na fase de reparação da hemorragia subaracnóidea. A reação celular eosinofílica é considerada uma expressão de um estado de hipersensibilidade. Quando em pequena quantidade seu significado é de valor semiológico nulo. Os basófilos são observados no LCR de pacientes com processos agudos diversos do sistema nervoso central, em porcentagens de 0,1 a 20%. Também em quadros de processo inflamatório em razão de um corpo estranho (parasita, sangue) e em reações alérgicas. A presença do basófilo no LCR é de duração efêmera durante o curso da doença. Parece que eles fazem parte das alterações citológicas indicadoras de reação imunoalérgica em sua fase aguda.

Dosagem de Proteínas

Um liquor normal possui uma quantidade muito pequena de proteínas (10 a 40mg/dL),

consistindo basicamente de albumina, uma vez que em animais normais somente esta fração consegue atravessar a barreira hematoencefálica, enquanto as grandes moléculas de globulina são excluídas. As globulinas são a fração de maior interesse quando da determinação dos níveis proteicos do LCR, já que estas estão aumentadas em processos patológicos do sistema nervoso central. As proteínas estão aumentadas em processos patológicos em razão de uma alteração da permeabilidade capilar que permite a passagem de todas as proteínas do sangue para o LCR, ou como resultado de uma produção local de anticorpos. Quando houver grande quantidade de sangue na amostra, as globulinas séricas podem resultar em falso-positivo. Uma correção correta para este aumento de proteínas exigiria que se fizesse simultaneamente a contagem global das hemácias e a dosagem de proteínas totais no soro sanguíneo do paciente.

Um método simples para a determinação quantitativa de proteínas é o método turbidimétrico. A proteína total líquórica pode também ser determinada através do uso de *kits* comerciais, ou através de fitas reagentes para urinálise, as quais podem ser utilizadas como teste inicial para detectar grosseiramente as proteínas líquóricas.

Determinações repetidas no conteúdo de proteínas do LCR podem dar uma informação confiável com relação ao progresso de uma condição inflamatória. Se a condição começa a ceder, a quantidade de proteínas diminui progressivamente. Nas encefalites bacterianas e virais, nas meningites e nas neoplasias, o aumento das proteínas varia de 40 a 500mg/dL. A elevação da concentração de proteínas no LCR é mais acentuada nos tumores de evolução rápida do que nos de crescimento lento. Nas doenças vasculares que acometem o sistema nervoso central de modo agudo, lesando uma grande área e determinando um edema cerebral difuso, observa-se um aumento acentuado de proteínas. Nas primeiras 24 horas a taxa é muito alta, decrescendo rápida e progressivamente nos casos de evolução favorável, muito mais depressa que o número de hemácias. Por vezes há dúvida no diagnóstico diferencial entre um processo vascular e um processo tumoral. No tumor, a taxa de proteínas persiste elevada ou tende a aumentar nas amostras subsequentes, ao contrário do acidente vascular cerebral.

Exames de LCR realizados durante ou logo após uma crise convulsiva violenta podem mostrar transitoriamente um pequeno aumento da taxa

de proteínas. Em pacientes que sofrem crises convulsivas frequentes e de longa duração, pequenos aumentos podem ser verificados com caráter permanente. Grandes aumentos de proteínas são observados no LCR lombar de pacientes com bloqueio do espaço subaracnóide raquiano por tumor, fratura de vértebra, etc., onde há separação entre o LCR lombar e o cisternal, de que resulta uma impossibilidade e renovação do LCR lombar e subsequente elevação progressiva da taxa de proteínas.

A eletroforese de proteínas pode ser utilizada como um indicador mais preciso dos constituintes de globulinas e albumina.

Teste de Pandy

O método mais simples para a determinação qualitativa de globulinas do liquor é o teste de Pandy. Neste teste 1,0mL de reativo de Pandy é colocado em um tubo de ensaio, algumas gotas de LCR são acrescentadas e a mistura é homogeneizada. Se após a mistura desenvolve-se turvação, é sinal de que as globulinas estão presentes. Uma leve turvação pode ocorrer em um liquor normal. O aumento das globulinas pode produzir uma turbidez branca definida. Os resultados são quantificados de uma a quatro cruzes, dependendo da intensidade da turbidez. A solução é comparada com um tubo contendo somente água destilada. A reação de Pandy não é propriamente uma reação das globulinas, mas sim indicadora do aumento da taxa de proteínas totais. Entretanto, na maioria das vezes a elevação da taxa de proteínas se deve à elevação das gamaglobulinas.

Glicose

Os níveis de glicose no LCR variam de 60 a 80% dos níveis séricos na maioria das espécies. No caso da glicose, o LCR funciona como um ultrafiltrado do sangue, mas uma mudança no sangue só é observada no liquor uma a três horas após. Por causa desse inter-relacionamento, uma análise do sangue e do LCR deve ser feita simultaneamente. Tanto a glicose do LCR quanto do sangue devem ser analisadas pelo mesmo método. A concentração de glicose no LCR depende: do nível de glicose sanguínea; da permeabilidade seletiva da barreira hematoencefálica e da presença ou ausência de microorganismos glicolíticos.

Uma diminuição nos níveis de glicose (hipoglicorraquia) pode ocorrer em associação com uma hipoglicemia sistêmica ou como resultado de uma infecção piogênica aguda, resultado de uma atividade glicolítica dos microorganismos infectantes como, por exemplo, em casos de meningite bacteriana. Quando existem bactérias no LCR, os leucócitos são estimulados a realizar fagocitose, que é uma atividade que consome glicose. Outra hipótese para a explicação da hipoglicorraquia é a teoria tecidual. O aumento do consumo de glicose seria em razão de uma hiperatividade celular diante de um estímulo grave tal como uma atividade bacteriana, uma neoplasia ou a presença de sangue no espaço subaracnóide. Outra teoria seria a perturbação da barreira hematoencefálica, que dificulta a passagem de glicose do sangue para o LCR. Um aumento nos níveis de glicose (hiperglicorraquia) é visto em associação com qualquer doença que cause hiperglicemia. Uma discreta hiperglicorraquia pode ser vista em associação com uma encefalite, compressão medular, tumores cerebrais ou abscessos cerebrais, por alteração da barreira hematoencefálica.

Ureia

A ureia do LCR está sob dependência direta de sua concentração sérica e a sua dosagem é importante particularmente naqueles pacientes com problemas neurológicos agudos, para os quais o exame do LCR é feito como prova preliminar de emergência. Em casos de uremia, o nível de ureia no LCR irá aumentar na mesma proporção que aumenta no sangue.

Creatinina Fosfoquinase (CK)

Apesar das enzimas líquóricas serem importantes no estabelecimento do diagnóstico de dano ao tecido do sistema nervoso central, elas não auxiliam no diagnóstico diferencial das várias doenças e seus valores normais não eliminam a possibilidade de uma lesão tecidual. A CK é uma enzima presente nos músculos esqueléticos, cardíaco e no tecido nervoso, possuindo, portanto, três isoenzimas. A isoenzima cerebral está envolvida na manutenção dos níveis de ATP necessários para manter o potencial de membrana do tecido nervoso. A isoenzima encontrada no LCR corresponde àquela dita cerebral e seus níveis indepen-

dcm da atividade enzimática sérica. A GK plasmática não ultrapassa normalmente a barreira hematoencefálica e a CK líquórica pode ser derivada exclusivamente do sistema nervoso central. Apesar da dosagem de enzimas líquóricas ser útil no estabelecimento de lesões do sistema nervoso central, os achados de valores normais não descartam a possibilidade de uma lesão encefálica. Quando o tecido nervoso é destruído, há um aumento na concentração de CK no liquor. Os níveis de CK líquórica podem estar elevados também quando houver uma grande degeneração da bainha de mielina. Em pacientes com epilepsia há um aumento dos níveis de CK no liquor, observado principalmente nas primeiras 48 horas após o último episódio convulsivo. Em gatos a CK do liquor c de auxílio no diagnóstico de toxoplasmose e peritonite infecciosa felina, doenças nas quais os níveis enzimáticos são elevados.

Aspartato Aminotransferase (AST)

A aspartato aminotransferase é uma enzima intracelular que pode estar elevada quando de processos patológicos do sistema nervoso central, como na degeneração da bainha de mielina e em estados convulsivos. Doenças que afetam cronicamente a substância cinzenta e doenças agudas e extensas do sistema nervoso central podem causar elevação nos níveis de AST. Ela encontra-se elevada, por exemplo, em cães com cinomose, em meningites bacterianas e em casos de acidente vascular cerebral.

Desidrogenase Láctica (LDH)

A desidrogenase láctica pode estar aumentada em doenças que afetam cronicamente a substância cinzenta e em doenças agudas e extensas do sistema nervoso central. Ela aparece aumentada nos casos de meningite bacteriana, neoplasias, hemorragia subaracnóide e infarto cerebral.

ELETRONEUROMIOGRAFIA

Eletroneuromiografia é o registro da atividade elétrica muscular e nervosa. É um tipo de eletrodiagnóstico que permite pesquisar a existência de patologias que comprometem a unidade motora e os nervos sensitivos. A eletroneuromiografia consiste de provas de neurocondução (velocidade

de condução nervosa), chamada de *eletromurografia*, e de provas de avaliação muscular, denominada *eletromiografia*. Desta forma, é possível fazer a avaliação de mielopatias, radiculopatias, neuropatias, distúrbios das junções neuromusculares e de miopatias. Além disso, tais avaliações permitem determinar a distribuição e severidade das lesões, estipular um prognóstico e determinar a necessidade de realizações de outros exames, tais como biópsias musculares e de nervos. Na realização dos testes eletrodiagnósticos utiliza-se um eletromiógrafo, aparelho capaz de detectar as trocas elétricas que ocorrem em nível celular durante a transmissão nervosa e a contração muscular. Estes fenômenos são transformados em sinais elétricos que, após ampliações, são registrados na tela de um osciloscópio e transformados em ondas sonoras, audíveis através de alto-falantes.

ELETROMIOGRAFIA

O objetivo da eletromiografia (EMG) é demonstrar alterações qualitativas e quantitativas na atividade elétrica de um músculo em repouso, após a estimulação elétrica direta ou indireta ou, ainda, durante ativação voluntária ou reflexa. Para tanto, uma agulha é inserida diretamente no músculo a ser examinado e usada como um eletrodo exploratório, a fim de avaliar a atividade elétrica muscular intrínseca, enviando ao eletromiógrafo sinais elétricos que correspondem a trocas iônicas ocorridas em nível celular. Os potenciais de ação detectados pelo eletrodo são amplificados e registrados na tela do osciloscópio, onde são analisados. Na análise dos potenciais leva-se em conta o formato, tamanho, duração, som e a frequência dos mesmos.

Dependendo do tipo de eletrodo exploratório utilizado, é necessária também a utilização de um eletrodo referência e um terra. Os sítios para aplicação dos eletrodos exploratórios são os pontos dentro dos músculos associados com uma alta densidade de terminais motores nervosos (pontos motores) ou pontos sobre nervos motores. A distribuição dos pontos motores da maioria dos músculos em cães já foi mapeada por vários autores.

Para se obter amostras representativas, a agulha deve ser inserida em vários sítios dentro de cada músculo, preferencialmente na porção central e, se possível, também em seus segmentos proximal e distal. A atividade elétrica visualizada e ouvida durante a eletromiografia possui três origens: induzida, espontânea e voluntária.

1. *Atividade elétrica induzida.* Durante a introdução da agulha em um determinado músculo, os potenciais elétricos que surgem rapidamente na tela do osciloscópio resultam das trocas elétricas que ocorrem em nível intra e intercelular, produzidas pela passagem do eletrodo. Por esta razão, são conhecidas como *atividade insersional*. A atividade insersional é um reflexo da irritabilidade muscular. A inserção do eletrodo de agulha em um músculo é, na verdade, uma forma de estimular as membranas de suas fibras. Este estímulo em um músculo normal não é capaz de provocar a despolarização de suas fibras. No entanto, nas enfermidades em que ocorrem distúrbios eletrolíticos, metabólicos ou denervações, as membranas das fibras musculares entram em um estado de hiperexcitabilidade e o potencial de repouso passa a ficar mais próximo do limiar de despolarização. Nestes casos, o estímulo provocado pelo eletrodo de agulha, que antes era insuficiente para provocar a despolarização celular, torna-se capaz de fazê-lo. A inserção do eletrodo provoca o desencadeamento de potenciais de ação das fibras musculares. No músculo normal a atividade insersional é um som semelhante a um breve estouro, que cessa logo que o eletrodo pára de se mover. Em músculos denervados, inflamados ou degenerados a atividade insersional é prolongada e continua quando o eletrodo pára, indicando um estado de hiperexcitabilidade. Quando as fibras musculares são substituídas por tecido conectivo ou gordura, pode-se observar uma atividade insersional diminuída.
2. *Atividade elétrica espontânea.* Descargas espontâneas são outra fonte de atividade elétrica na eletromiografia. Quando o eletrodo é mantido parado em um músculo normal e relaxado, a linha de base no osciloscópio fica parada e visualiza-se o *potencial de repouso da membrana*, sem que se escute nenhum som. Em extrema irritabilidade muscular, em razão dos músculos denervados ou severamente inflamados, descargas espontâneas, chamadas potenciais de fibrilação ou potenciais de fasciculação, aparecem durante o potencial de repouso da membrana.
3. *Atividade elétrica voluntária.* A terceira fonte de atividade elétrica da eletromiografia é a contração reflexa ou voluntária do músculo, e é referida como *Potencial de Ação da Unida-*

de Motora (PAUM). Ela ocorre com o animal acordado. Apesar de não ser possível solicitar a um animal que produza uma contração muscular mínima ou máxima, uma simples manipulação do membro pode ser usada para visualizar vários graus de contração. O PAUM de um músculo flexor pode ser avaliado quando o animal é posicionado em decúbito lateral e estimula-se um reflexo de flexão no membro. O PAUM de um músculo extensor pode ser avaliado quando o animal é mantido em estação e exerce-se pressão sobre seus ombros ou bacia. O PAUM é facilmente examinado na musculatura paravertebral porque o animal acordado reage à inserção da agulha nesta musculatura. Cada disparo de um PAUM promove um som agudo, parecendo um estouro de arma de fogo. Muitos fatores influenciam as características dos potenciais da unidade motora, incluindo fatores fisiológicos tais como o tipo de músculo, a idade do indivíduo, a temperatura muscular, a posição do eletrodo dentro do músculo, a força de contração do mesmo e fatores não fisiológicos como o tipo de eletrodo e as características do amplificador utilizado. A amplitude, forma e duração do potencial da unidade motora podem ser úteis na diferenciação entre miopatias e neuropatias.

ELETRONEUROGRAFIA

A eletroneurografia é o estudo dos potenciais de ação dos nervos periféricos e é utilizada quando se suspeita de uma doença destes nervos ou da junção neuromuscular, após ter sido realizada uma eletromiografia. A eletromiografia pode determinar que o componente nervoso da unidade motora está envolvido. A eletroneurografia pode diferenciar entre a raiz nervosa, o nervo periférico e a junção neuromuscular. Em cães, esses estudos são realizados sob anestesia geral. Esse segundo tipo de exame implica uma estimulação direta do nervo e o traçado de uma resposta evocada no músculo (*condução nervosa motora*), ou a estimulação direta do nervo e captação de um potencial de ação no próprio nervo (*condução nervosa sensitiva*).

CONDUÇÃO NERVOSA MOTORA

Para se estimular uma fibra nervosa a fim de determinar sua velocidade de condução, um cátodo

(negativo) e um ânodo (positivo), sob a forma de eletrodos, são colocados a, pelo menos, 3cm de distância um do outro. O cátodo é colocado distalmente para assegurar uma condução máxima do impulso na direção do músculo. Normalmente utiliza-se um eletrodo manual, que possui duas barras fixas (um cátodo e um ânodo) separadas por uma distância de 3cm. Durante a captação das respostas motoras o eletrodo registrador ou ativo (negativo), sob a forma de agulha ou eletrodo de superfície (jacaré), deve ser colocado sobre o músculo, o mais próximo possível de sua placa motora, a fim de evitar deformações no formato do potencial. Para o registro em músculos dos dedos podem ser usados anéis de metais, eletrodos de agulha ou eletrodos tipo jacarés. Se o registro for feito num músculo maior, pode-se utilizar uma agulha de eletromiografia como eletrodo registrador. Utiliza-se também um eletrodo referência (positivo), colocado a cerca de 3cm distalmente ao eletrodo ativo, preferivelmente fora do músculo, sobre uma proeminência óssea ou um tendão. Em algum ponto entre o eletrodo registrador e o sítio de estimulação coloca-se um eletrodo terra. Tanto o eletrodo referência quanto o terra podem ser eletrodos de agulha ou de superfície.

Dependendo do autor e do nervo estimulado, existe na literatura a descrição de vários sítios para

estimulação e captação, quando se trata de velocidade de condução nervosa motora. Os pontos mais frequentemente utilizados e mais facilmente exequíveis para avaliação do nervo radial são: a face cranial da articulação umerorradial e o terço médio do rádio, em sua face cranial, próximo à veia cefálica, como sítios estimuladores, e a face dorsal da articulação carporradial, como sítios registradores (Fig. 10.54).

Para o nervo ulnar utiliza-se a face medial da articulação umerorradial e um ponto situado no terço distal da ulna, em sua face caudal como sítios estimuladores, e os músculos interósseos palmares como ponto de captação (Fig. 10.54). Já para o nervo tibial, os pontos de estimulação são a região do trocanter maior do fêmur e a face lateral do terço distal da tíbia, próxima à veia safena. O registro dos potenciais é feito nos músculos interósseos plantares (Fig. 10.55). Finalmente, para o nervo peroneal utiliza-se a região do trocanter maior do fêmur e a face caudal da articulação fêmur-tibial como sítios estimuladores, e o músculo tibial cranial como ponto de captação (Fig. 10.55).

Quando o eletrodo estimulador é ativado, as diferenças de potenciais são amplificadas e, simultaneamente, apresentadas num osciloscópio para uma monitorização visual e processadas por um áudio-amplificador para uma monitorização

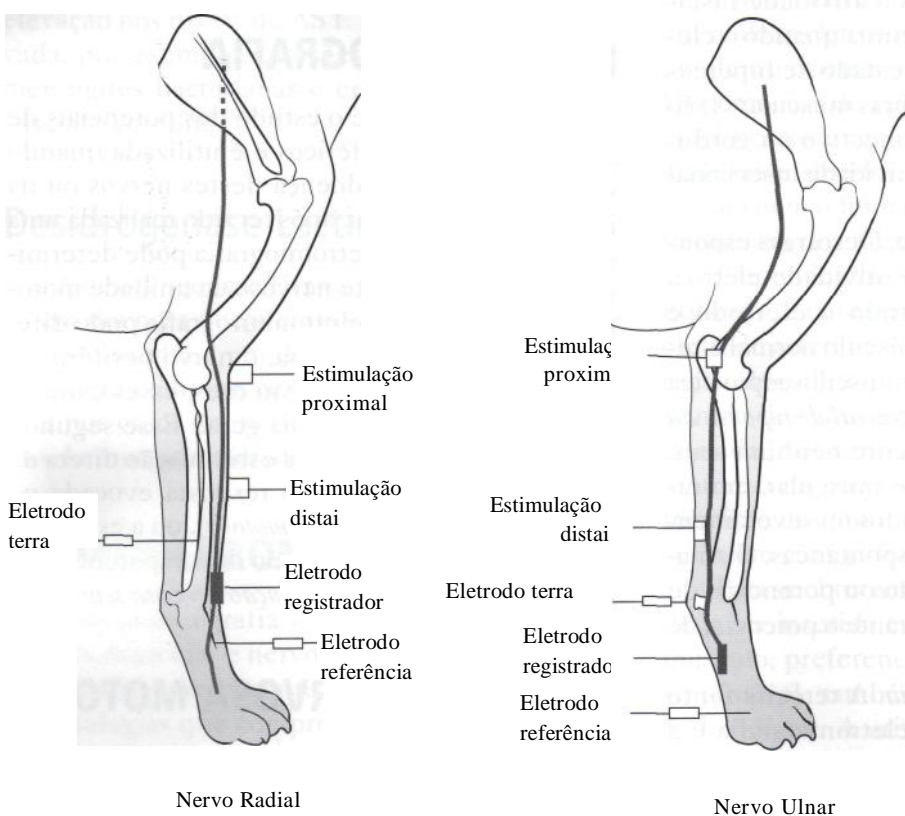
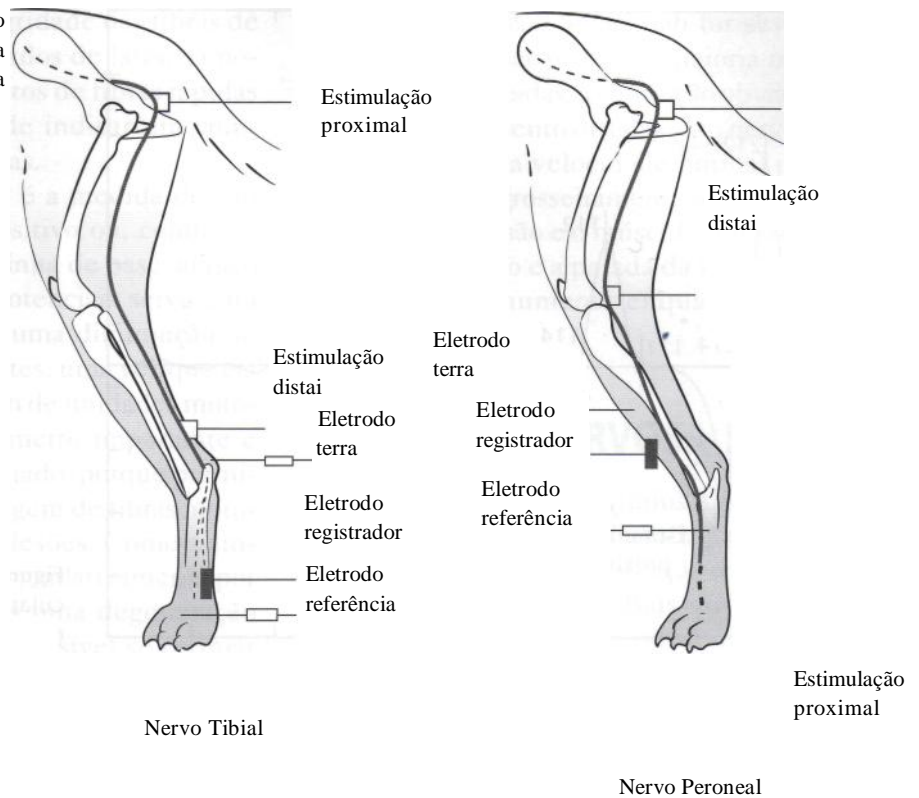


Figura 10.54 - Pontos de colocação de eletrodos para avaliação da velocidade de condução nervosa motora nos nervos radial e ulnar.

Figura 10.55 - Pontos de colocação de eletrodos para avaliação da velocidade de condução nervosa motora nos nervos tibial e peroneal.



acústica. Obtém-se, inicialmente no osciloscópio, um artefato de choque, depois um período de latência e, finalmente, um potencial de ação evocado. Além da latência, analisa-se, durante a reali/ação do exame, a amplitude e a duração das respostas (Fig. 10.56).

Após o primeiro estímulo, este deve ser aumentado até que a latência seja mínima e a amplitude da resposta evocada seja máxima. Esta é a chamada estimulação supramáxima. Outras variações na intensidade do estímulo não devem resultar num encurtamento das latências ou num au-

mento na amplitude do potencial e essa resposta deve ser constante. Desta forma, uma resposta supramáxima ocorre quando não houver mais aumento na amplitude ou diminuição na latência com pequenos aumentos na intensidade do estímulo.

Estimulando-se repetidamente um músculo pode-se obter várias respostas contrateis, cujas ondas são identificadas pelas letras M, H e F. Primeiro, o músculo responde gerando potenciais de ação conduzidos ortodromicamente (condução de um impulso ao longo de um axônio na direção normal, em direção à sinapse axônica) através das fibras nervosas, com uma onda de maior amplitude e menor latência, chamada *onda M* (Fig. 10.57).

Este potencial evocado representa a somação de muitos potenciais de unidade motora que aparecem de uma maneira relativamente sincrônica. Neste caso, o período de latência representa o tempo necessário para a condução através do axônio, da junção neuromuscular e do músculo. A segunda onda, ou *onda F*, é uma onda com uma menor amplitude e uma maior latência, vista alguns milissegundos após a onda M. Ela corresponde a uma resposta indireta do músculo, como resultado de uma condução antidrômica (condução ao longo de um axônio no sentido oposto, para longe da sinapse axônica) nos nervos motores. Essa atividade retrógrada excita o neurônio motor inferior, que gera novos potenciais de ação, os quais passam novamente pelas mesmas

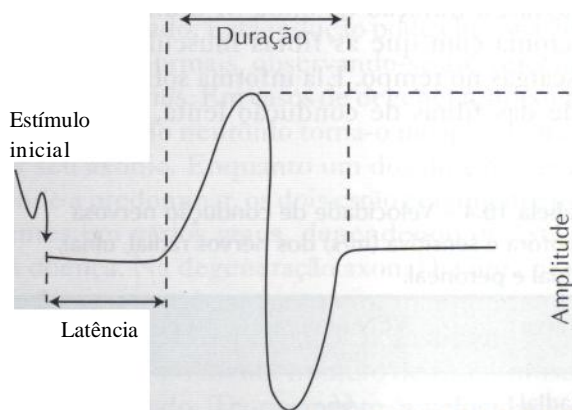


Figura 10.56 - Tempo de latência, duração e amplitude de um potencial de ação.

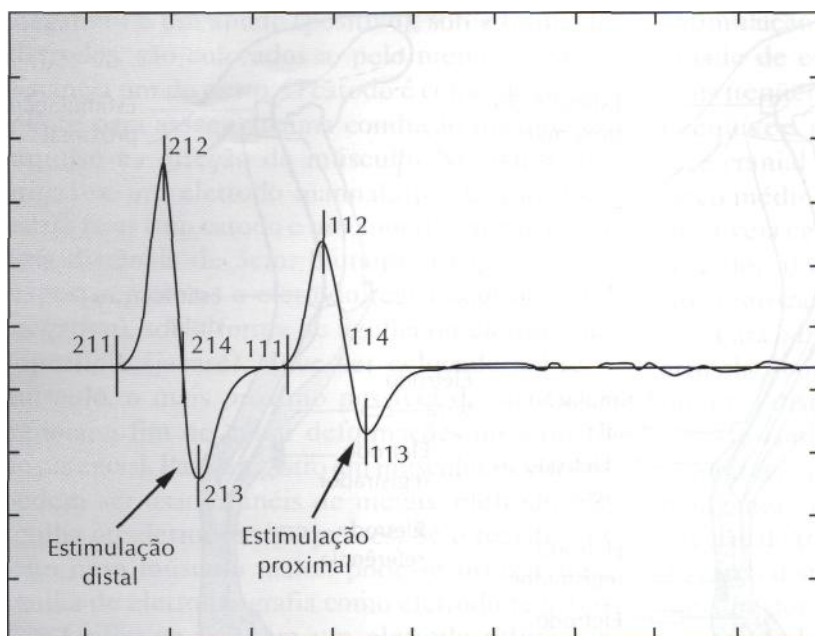


Figura 10.57 - Potenciais de ação muscular (ondas M), por meio de estimulação nervosa motora proximal e distal.

fibras motoras. O terceiro tipo de onda, *onda H* ou reflexo H, é de baixa amplitude, vista alguns milissegundos após a onda F, mas somente se o estímulo for de baixa voltagem. A onda H parece ser produzida por um impulso elétrico que viaja através do nervo sensitivo para, reflexamente, estimular o nervo motor e promover uma resposta muscular. A onda H pode ser usada para avaliar a integridade do nervo sensitivo, da raiz dorsal da medula e do segmento medular.

A *velocidade de condução nervosa motora* não é constante ao longo de todo o nervo pois o impulso se alentece à medida que atinge a porção distal, onde existem ramos terminais não mielinizados e a junção neuromuscular. Para se determinar a velocidade de condução nervosa eliminando-se este retardo (conhecido como latência residual), o nervo motor pode ser consecutivamente estimulado em dois pontos. Após as estimulações, obtém-se dois potenciais de ação. O tempo decorrido entre o estímulo do nervo e o aparecimento do potencial de ação é o tempo de condução ou tempo de latência. A diferença entre os dois tempos obtidos é o tempo gasto para o impulso percorrer a distância entre os dois pontos estimulados. A fórmula para determinar a velocidade de condução nervosa em metros por segundo é: a distância em milímetros, dividida pelo tempo em milissegundos. O comprimento deste segmento (mm) dividido pela diferença nos tempos (ms) fornece a velocidade de condução nervosa em metros por segundo (m/s).

A velocidade de condução nervosa é o maior auxílio no diagnóstico e monitorização de neuropatias periféricas. Os valores médios da velocidade de condução nervosa motora dos nervos radial, ulnar, tibial e peroneal são, respectivamente, 66m/s, 60m/s, 58m/s e 71 m/s (Tabela 10.4).

A *duração*, em milissegundos, é medida do início do potencial até o ponto em que sua deflexão retorna à linha isoeletrica, e é um parâmetro mais utilizado nas respostas motoras. Fibras nervosas isoladas variam consideravelmente em diâmetro e, portanto, na sua velocidade de condução. Essa variação na velocidade de condução resulta em diferenças no tempo em que um impulso demora para chegar no eletrodo registrador, o que acaba resultando numa dispersão temporal do potencial de ação, isto é, em sua duração. Em outras palavras, a duração da onda M é um reflexo da sincronia com que as fibras musculares sofrem descargas no tempo. Ela informa sobre a integridade das fibras de condução lenta, enquanto a

Tabela 10.4 - Velocidade de condução nervosa motora e sensitiva (m/s) dos nervos radial, ulnar, tibial e peroneal.

Nervo	VCN motora	VCN sensitiva
	(m/s)	(m/s)
Radial	66	61
Ulnar	60	70
Tibial	58	62
Peroneal	71	65

latência informa sobre a integridade das fibras de condução rápida. Assim, retardos de latência podem indicar comprometimentos de fibras rápidas e o aumento na duração pode indicar um comprometimento de fibras lentas.

A *amplitude* do potencial é a medida do seu pico negativo ao seu pico positivo ou, conforme alguns autores, a medida da linha de base ao pico negativo. A amplitude dos potenciais serve para determinar se existe ou não uma diminuição do número de axônios funcionantes, uma vez que ela está relacionada com o número de unidades motoras ativadas. Este é um parâmetro importante e deve ser cuidadosamente avaliado, porque permite uma estimativa da porcentagem de fibras motoras sobreviventes quando de lesões. Como a amplitude dos potenciais diminui gradativamente por cerca de seis a oito dias após uma degeneração axonal, numa lesão parcial é possível se estimar a porcentagem de fibras motoras sobreviventes comparando-se a amplitude logo após a lesão e 10 dias depois. A amplitude depende também do tamanho do músculo escolhido e da posição e tipo de eletrodo. Em doenças da junção neuromuscular observa-se também uma resposta com baixa amplitude.

Nas neuropatias desmielinizantes a perda da mielina afeta diretamente a condução nervosa, observando-se um alentecimento ou um bloqueio na condução. O alentecimento da condução é resultado ou de um atraso na excitação de nódulos sucessivos, mesmo quando a condução permanece saltatória, ou de uma reversão para uma condução contínua. Em um processo de desmielinização nem todas as fibras são afetadas com a mesma intensidade. Desta forma, as fibras afetadas irão conduzir em diferentes velocidades, resultando numa dispersão temporal do potencial de ação evocado. Esta redução pode chegar a 70% dos valores normais, observando-se até velocidades de 5 a 10 m/s. Em casos de degeneração axonal, a disfunção do neurônio torna-o incapaz de manter seu axônio. Enquanto um dos dois processos tende a predominar, os dois estão geralmente presentes em vários graus, dependendo do estágio da doença. Na degeneração axonal há uma perda de fibras nervosas e, portanto, uma diminuição na amplitude do potencial de ação muscular evocado porque um menor número de fibras musculares é inervado. Teoricamente, a velocidade de condução nervosa pode permanecer normal, no limite inferior da normalidade ou um pouco diminuída, até que muitas fibras de grande diâme-

tro sejam afetadas. Se a lesão for severa o suficiente para causar perda da maioria ou de todas as fibras mielinizadas, a condução obviamente não ocorrerá. O segmento distal de um nervo seccionado conduz a uma velocidade normal por um período de tempo grosseiramente proporcional à distância entre a lesão e o músculo. Durante o intervalo entre o dano e a parada da função, a duração dos potenciais aumenta enquanto a amplitude diminui.

CONDUÇÃO NERVOSA SENSITIVA

Os fundamentos dos estudos sensoriais são os mesmos empregados na avaliação da condução motora. O que varia é a calibração do equipamento. Como as respostas sensoriais são bem menores que as motoras, para que possam ser captadas é necessário usar uma maior sensibilidade, o que também causa uma maior interferência nos traçados. No caso da velocidade de condução nervosa sensitiva, como não existem as junções neuromusculares, o retardo terminal não é importante e a neurocondução pode ser obtida estimulando-se um único ponto e dividindo-se a distância pela latência encontrada. A velocidade de condução nervosa sensitiva pode ser determinada através das técnicas ortodrômica e antidrômica. Na técnica ortodrômica estimulam-se, por exemplo, os dedos e o potencial de ação é registrado na região da articulação carpo-radial ou na articulação ulnar. Na técnica antidrômica, estimulam-se pontos distais e proximais do nervo, sendo que a colocação dos eletrodos estimuladores é a mesma daquela utilizada para a estimulação nervosa motora. Este método possui a vantagem de produzir um potencial de ação maior com menos intensidade de corrente; no entanto, em muitos casos existe a possibilidade de se registrar potenciais musculares intrínsecos, o que torna o uso da técnica desaconselhável. Para evitar a ativação de fibras motoras, o estímulo deve ser aplicado numa região que possua uma grande densidade de fibras sensitivas e uma pequena densidade de fibras motoras, como por exemplo os dedos. A técnica ortodrômica é a mais utilizada, pois se obtém um potencial puramente sensorial. Para o estudo do nervo radial, a estimulação pode ser realizada no músculo extensor comum dos dedos, com o cátodo sobre a articulação carpo-falângica do segundo dedo e o ânodo colocado a uma distância de cerca de 3 cm do cátodo sobre a

falange distal do segundo dedo. A captação é feita sobre o terço proximal do rádio, em sua face cranial, próximo à veia cefálica, com o eletrodo referência em posição proximal em relação ao registrador e o eletrodo terra colocado entre o registrador e o estimulador, na face dorsal da articulação carporrádial. O nervo ulnar pode ter como sítio de estimulação os músculos interósseos palmares (cátodo), com o ânodo colocado sobre uma falange do segundo dedo. O registro pode ser feito na face medial da articulação umerorradioulnar com o eletrodo referência em posição proximal em relação ao registrador e o eletrodo terra posicionado sobre o osso acessório do carpo (Fig. 10.58).

Na avaliação do nervo tibial o eletrodo estimulador (cátodo) é colocado nos músculos interósseos plantares, com o ânodo sobre uma falange do 5^a dedo. O eletrodo registrador pode permanecer sobre a face lateral do terço distal da tíbia, próximo à veia safena, com o eletrodo referência 3cm proximalmente ao registrador e o eletrodo terra sobre a tuberosidade calcânea. O nervo peroneal pode ter como sítio de estimulação (cátodo) o tendão do músculo tibial cranial, com o ânodo colocado sobre um osso do tarso. O eletrodo registrador é colocado caudalmente à articulação fêmur-tibial; referência a 3cm de distância do registrador, sobre o fêmur, e o eletrodo terra entre o registrador e o estimulador, sobre a tíbia

(Fig. 10.59). Os valores médios da velocidade de condução nervosa sensitiva dos nervos radial, ulnar, tibial e peroneal são, respectivamente, 61m/s, 70m/s, 62m/s e 65m/s.

AVALIAÇÃO DE PACIENTES COM MIELOPATIAS

A eletromiografia possui duas aplicações principais em doenças da medula espinhal: a localização de uma mielopatia através do achado de potenciais de fibrilação indicando fibras musculares denervadas e a diferenciação entre polineuropatias ou polimiospatias e mielopatias. As mielopatias causam denervação das fibras musculares através de seus efeitos nos corpos celulares da substância cinzenta da medula espinhal ou na raiz ventral dos nervos espinhais.

Inicialmente, avaliam-se os vários níveis da medula espinhal, colocando-se os eletrodos exploratórios nos músculos paraspinais. Os músculos paraspinais são inervados pela correspondente raiz nervosa dentro de um ou dois segmentos medulares. A presença de potenciais anormais nestes músculos irá indicar uma doença na área medular correspondente, no nervo periférico ou no músculo. Em seguida, avaliam-se os músculos dos membros torácicos e depois dos pélvicos. Deste

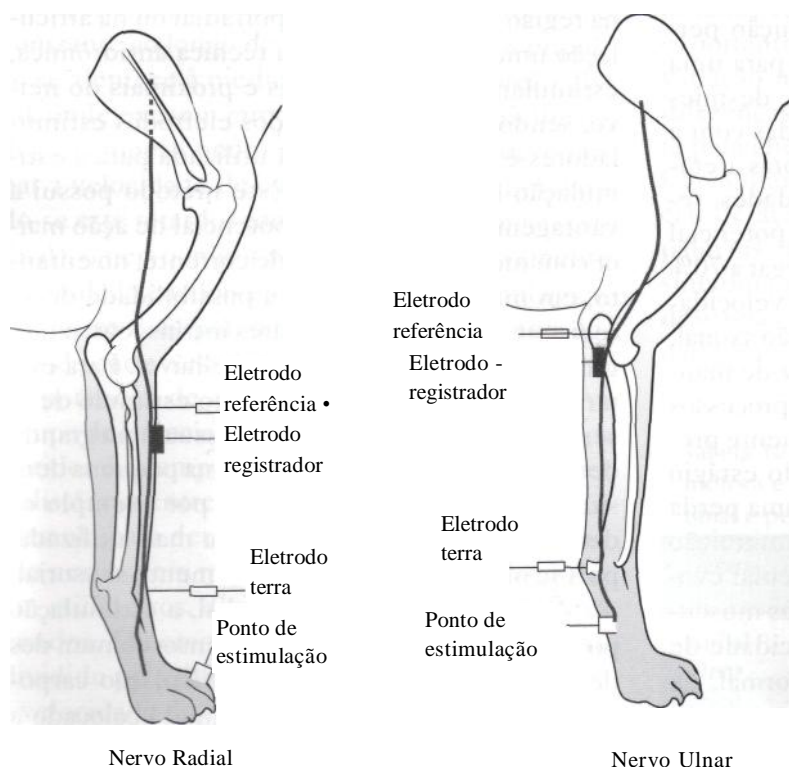


Figura 10.58 - Pontos de colocação de eletrodos para avaliação da velocidade de condução nervosa sensitiva nos nervos radial e ulnar.

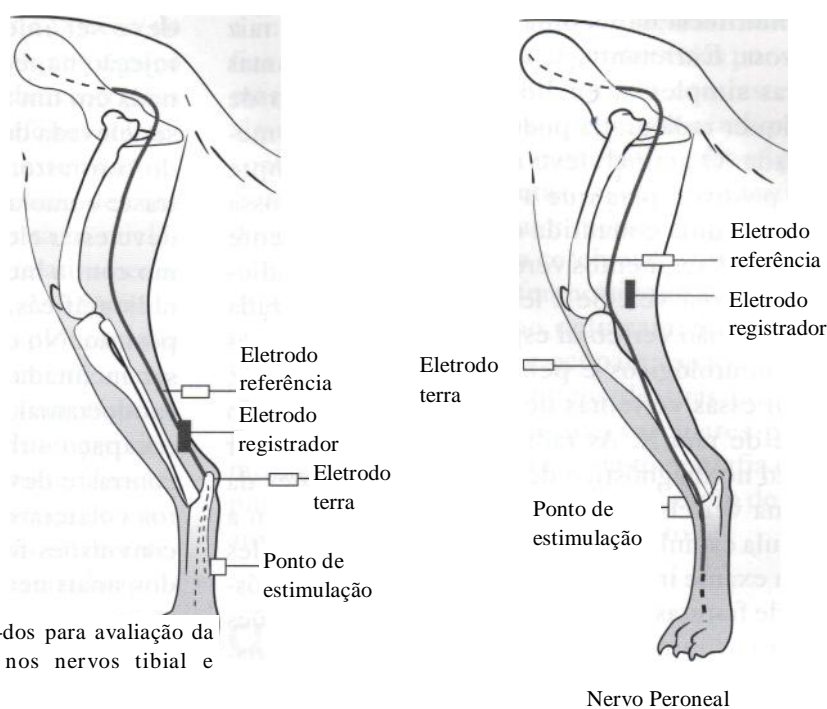


Figura 10.59 - Pontos de colocação de eletrodos para avaliação da velocidade de condução nervosa sensitiva nos nervos tibial e peroneal. Nervo Tibial

modo, além da avaliação muscular propriamente dita, examinamos também os nervos periféricos dos plexos braquial e lombossacral. Os músculos esqueléticos inervados por nervos cranianos, tais como a língua, laringe, músculos da face e extra-oculares também podem ser examinados. Se a eletromiografia for normal em um animal paralisado, é porque a lesão envolve preferencialmente tratos da substância branca e não neurônios motores inferiores da substância cinzenta. Desta forma, lesões focais são, de um modo geral, facilmente localizadas em seu segmento envolvido.

NEURORRADIOGRAFIA

O exame radiográfico possui limitações quando da exploração do sistema nervoso central. Em alguns casos os estudos simples podem ser conclusivos para fechar o diagnóstico; em outros, podem ser insuficientes, sendo necessária a realização de uma técnica radiográfica especial ou de outro método diagnóstico por imagem mais complexo.

RADIOGRAFIAS SIMPLES DO CRÂNIO

Os elementos neurais do crânio não são visíveis em radiografias simples. Sem o uso de procedimentos especiais, o diagnóstico neurorradiográfico é basea-

do, na maioria das vezes, indiretamente através do reconhecimento de anormalidades ósseas do crânio.

As radiografias simples do crânio são frequentemente utilizadas no plano de diagnóstico quando há suspeita de lesão acima do nível do forame magno. Entretanto, das diversas alterações cerebrais, poucas são as que podem ser avaliadas através de radiografias de rotina do crânio. O estudo radiográfico do crânio pode variar dependendo da localização da lesão. Se existem sinais vestibulares e estes são compatíveis com uma doença da orelha interna, então deve-se realizar radiografias para avaliar a bula timpânica e a porção petrosa do osso temporal. Em casos de suspeita de traumatismo cranioencefálico, pode-se utilizar a radiografia simples de crânio para diagnosticar possíveis fraturas. Nos casos de neoplasias de sistema nervoso central, apenas os meningiomas podem ser visíveis em estudos simples, apresentando-se como calcificações dentro da calota craniana.

Uma anestesia geral é essencial para uma perfeita imobilização do animal, permitindo um posicionamento correto, imprescindível para a realização de um exame radiográfico do crânio.

RADIOGRAFIAS SIMPLES DA COLUNA VERTEBRAL

As radiografias simples da coluna vertebral são geralmente indicadas quando há suspeita de doença focal

ou multifocal da medula espinhal e de uma raiz nervosa. Entretanto, se o clínico seguir algumas regras simples, a qualidade do diagnóstico de qualquer radiografia pode ser grandemente melhorada. O animal deve ser anestesiado sempre que possível, para que a coluna vertebral possa ser estendida e mantida em linha reta. Somente pequenos segmentos vertebrais devem ser radiografados por vez. Se a lesão pode ser localizada numa região vertebral específica através de exames neurológicos e pela eletroneuromiografia, então essas vértebras devem estar no centro do feixe de raio X. As radiografias podem auxiliar muito no diagnóstico de inúmeras alterações da coluna vertebral que secundariamente afetam a medula espinhal. A avaliação radiográfica simples é um exame importante para auxiliar no diagnóstico de fraturas e luxações de vértebras, protrusões de discos intervertebrais, tumores e deformidades ósseas.

MIELOGRAFIA

Mielografia é um exame radiográfico realizado após a introdução de um meio de contraste no interior do espaço subaracnóide medular. A literatura referente aos meios de contraste utilizados é muito extensa e deve ser consultada. A mielografia é usada para delimitar o contorno da medula, porque ela não é visível em radiografias convencionais. A mielografia é útil na definição da localização e da extensão das doenças medulares antes de intervenções cirúrgicas e, desta forma, também na determinação do prognóstico do animal. Ela tem valor na avaliação de pacientes com mielopatias que produzem uma alteração no contorno medular, tais como hérnias de disco intervertebral, estenose do canal vertebral, neoplasias e hematomas. Para a realização de uma mielografia é necessária uma anestesia geral. O local da punção deve ser cirurgicamente preparado e uma análise do LGR deve preceder a mielografia se o diagnóstico diferencial incluir meningite, já que a mielografia é contra-indicada nestes casos, uma vez que o meio de contraste pode disseminar a infecção e exacerbar o processo inflamatório. O contraste pode ser injetado na região lombar ou cervical, com a mesma técnica empregada para a colheita de liquor. Se o objetivo for uma mielografia total ou cervical, o contraste deve ser injetado na cisterna magna. Se o objetivo for uma mielografia toracolombar ou lombar, o contraste

deve ser injetado na região lombar. Para uma injeção na região cervical a mesa deve ser inclinada em um ângulo de 45° a 60° e a cabeça deve ser elevada de modo a promover um fluxo caudal do contraste. Tanto durante a aplicação do contraste como após o término da injeção, a cabeça deve estar elevada acima do plano da mesa, mesmo com a mesa inclinada, e entre as exposições radiográficas, a cabeça deve permanecer nesta posição. No caso de injeção lombar a mesa pode ser inclinada em cerca de 10° a 20°, no sentido caudocranial, evitando-se que o contraste atinja o espaço subaracnóide encefálico. O meio de contraste deve ser injetado lentamente. Os efeitos colaterais do uso destes contrastes incluem convulsões focais ou generalizadas, exacerbação dos sinais neurológicos, apnéia transitória durante sua injeção, vômitos e morte. Além disso, existem riscos inerentes à técnica, como o trauma medular com a agulha.

O meio de contraste é visualizado como uma delgada coluna na periferia da medula. Desta forma, os espaços subaracnóides dorsal e ventral são visualizados na projeção lateral e os espaços esquerdo e direito, na projeção ventrodorsal. A coluna de contraste deve ser relativamente uniforme através de seu curso, podendo haver um discreto estreitamento da coluna ventral sobre os espaços intervertebrais. A coluna ventral é geralmente mais estreita que a coluna dorsal, especialmente na região toracolombar.

Através da mielografia é possível evidenciar lesões focais da medula tais como uma protrusão do disco intervertebral para dentro do canal vertebral, causando um adelgaçamento do espaço subaracnóide e um estreitamento da medula espinhal neste ponto. Por outro lado, lesões intramedulares, tais como um edema ou uma neoplasia, geralmente produzem uma dilatação medular que causa um desvio para o exterior e uma diminuição do espaço subaracnóide. Em casos severos pode-se observar uma área com total ausência de meio de contraste.

EPIDUROGRAFIA

É o estudo radiográfico contrastado do espaço epidural, utilizando contraste positivo, para avaliar a região da cauda equina. A mielografia tem um valor limitado quando realizada no final da medula, porque o espaço subaracnóide se afasta das margens do canal vertebral. Nestes casos, pode-

se realizar a epidurografia. O local de injeção do contraste é entre S3 e C1, mas qualquer espaço intervertebral entre as primeiras vértebras coccígeas pode ser usado. Quase não existem efeitos colaterais quando o contraste é injetado neste ponto.

A epidurografia não produz a coluna de contraste linear bem definida como é vista na mielografia. A coluna de contraste pode ser relativamente larga e não uniforme em densidade. As anormalidades observadas através de uma epidurografia lombossacral precisam ser cuidadosamente correlacionadas com os outros achados neurológicos. Podem aparecer como recortes focais ou estreitamentos abruptos da coluna de contraste. Tais lesões podem ocorrer em razão da presença de massas tais como uma protrusão de disco intervertebral, neoplasias ou ligamentos hipertrofiados projetando-se para dentro do canal vertebral.

ANGIOGRAFIA CEREBRAL

A angiografia cerebral é uma sequência radiográfica rápida do crânio, após a injeção de um meio de contraste positivo dentro da circulação arterial craniana. As radiografias são feitas para seguir o contraste na circulação arterial, capilar e venosa. A angiografia foi uma técnica de escolha durante anos para demonstrar lesões em forma de massa e anormalidades vasculares cerebrais. A angiografia requer a utilização de equipamentos especializados, tais como cateteres especiais, filmes de rápida exposição e fluoroscopia.

O encéfalo é irrigado pelas artérias carótidas internas e artérias vertebrais que, na base do crânio, formam o polígono de Willis, de onde saem as principais artérias para a vascularização cerebral. As duas principais técnicas para *realizar* a angiografia cerebral em cães são a cateterização das artérias carótida interna direita ou esquerda, ou de uma artéria vertebral. Os principais componentes do angiograma cerebral são as fases arterial, capilar e venosa. A fase arterial irá persistir durante a injeção do contraste, no entanto o fluxo é tão rápido que as artérias ficam sem contraste 0,5 segundo após o término da injeção. Durante a primeira fase deve-se tirar de duas a três radiografias por segundo. Essa velocidade rápida não precisa ser mantida durante todo o exame, e uma exposição a cada um ou dois segundos é geralmente adequada após os dois primeiros segundos de exame. A fase venosa é geralmente melhor visualizada vários segundos após

a injeção. O principal objetivo dessas radiografias tardias não é só a avaliação das veias por si só, mas identificar a persistência de contraste em alguma lesão focal após o resto do cérebro não conter mais contraste. A angiografia cerebral pode causar convulsões severas, parada respiratória, danos ao tecido cerebral e morte.

Quando a neoplasia cerebral é a principal na lista dos diagnósticos diferenciais, um angiograma cerebral pode ajudar no delineamento da área envolvida. As lesões que ocupam espaço podem deslocar os vasos sanguíneos de suas posições normais ou serem altamente vasculares por si mesmas. Depois do advento da tomografia computadorizada, a necessidade da realização de uma angiografia cerebral diminuiu muito.

CINTILOGRAFIA

Cintilografia, ou imagem nuclear, é um método de diagnóstico por imagem no qual pequena quantidade de radionuclídeo emissor de radiação gama é administrada no paciente, geralmente através da via intravenosa. O equipamento é composto por câmaras de cintilação gama que detectam a radiação emitida pelo corpo do paciente, proporcionando uma imagem da distribuição do radionuclídeo nas estruturas avaliadas. O radionuclídeo pode ser administrado sozinho ou associado a outra substância que tenha tropismo por algum órgão específico. Por necessitar de baixas doses de substância radioativa, a cintilografia não é prejudicial ao paciente e, apesar de não proporcionar imagens detalhadas como outros métodos de imagem, tem a vantagem de fornecer informações funcionais baseadas na distribuição fisiológica do fármaco. Pode ter como indicações em neurologia a detecção de massas intracranianas, tais como neoplasias, abscessos e hematomas, além da detecção de lesões focais ou difusas no sistema nervoso central, tais como processos inflamatórios. A tireóide é a glândula mais frequentemente examinada através de cintilografia. Na cintilografia de um cérebro normal não há radioatividade residual dentro da calota. Quando de lesões, há extravasamento do material radioativo para o tecido, o que determina a imagem da lesão.

TOMOGRAFIA COMPUTADORIZADA

Tomografia computadorizada (TC) é uma técnica que emprega raios X para a obtenção da imagem.

O advento da tomografia computadorizada revolucionou o diagnóstico de muitos distúrbios neurológicos. O procedimento é seguro, não invasivo e permite obter imagens em distintos planos anatômicos, visualizando estruturas tissulares de vários tipos, tais como ossos e cartilagens, além de tecidos menos densos como o parênquima encefálico. Desta forma, possui melhor capacidade de diagnóstico que as outras técnicas radiográficas empregadas para avaliação do cérebro e da medula espinhal.

O aparelho é composto por ampolas de raios X, as quais emitem raios em feixes estreitos, permitindo uma sequência de exposições. O paciente é colocado sobre uma mesa que é introduzida em um túnel que compõe o aparelho e, à medida que a mesa vai se deslocando, o paciente vai passando pelo feixe de raios proporcionando uma sequência de imagens em "fatias" das estruturas. A fonte de radiação é movida em forma de rotação em torno do paciente, produzindo projeções multiangulares de cada porção analisada. Estas diversas projeções são montadas por um computador em uma única imagem de cada corte. Diferente do raio X convencional, cada corte tomográfico possui profundidade, ou seja, uma espessura que pode ser determinada. Os tecidos de menor densidade possuem uma imagem mais escura, enquanto os de maior densidade aparecem mais claros na imagem tomográfica, como ocorre no raio X convencional. A utilização de meios de contraste por via intravenosa permite, muitas vezes, uma melhor diferenciação entre as estruturas normais das alteradas. Através de um estudo tomográfico é possível visualizar lesões como neoplasias primárias ou metastáticas do cérebro e cerebelo, além de neoplasias de estruturas adjacentes como a calota craniana, os seios paranasais e as cavidades nasais. Podemos observar também lesões próprias do encéfalo, como a dilatação ventricular nos casos de hidrocefalia, uma hipoplasia cerebelar, lesões produzidas por acidentes vasculares cerebrais isquêmicos ou hemorrágicos. Considerando-se que muitas doenças, como as neoplasias e os processos inflamatórios, possuem uma vascularização mais abundante que os tecidos normais, sua identificação pode ser facilitada com o uso de contrastes. Da mesma forma, em casos de um infarto isquêmico, sua identificação será facilitada com o uso de meios de contraste porque haverá um maior destaque do tecido normal, que circunda a lesão, enquanto a mesma não será realçada porque se trata de um tecido

com pouca ou nenhuma vascularização. Lesões granulomatosas e abscessos podem ser visualizados com ou sem o uso de contrastes intravenosos. Pode-se evidenciar também um edema cerebral e fraturas de estruturas ósseas. Na medula espinhal, é possível a visualização de estenoses do canal medular, principalmente as produzidas por protrusão e extrusão de disco intervertebral. Também é possível visualizar com detalhes as estruturas ósseas da coluna vertebral, visualizando-se uma espondilite (inflamação do corpo vertebral) ou uma espondilose (formação de osteófitos que se originam das margens ventrais ou laterais das faces articulares vertebrais e que se projetam através dos espaços intervertebrais), fraturas e neoplasias de corpos vertebrais.

RESSONÂNCIA MAGNÉTICA

Ressonância magnética é um método de diagnóstico por imagem que não utiliza radiação ionizante. Proporcionando imagens em cortes, semelhante à tomografia computadorizada, determina informações diferentes desta técnica, sendo de alto valor em estudo de distúrbios neurológicos. O equipamento é composto por um magneto, um conjunto de anéis transmissores, receptores de radiofrequência, e um computador. Este sistema é mantido em uma sala blindada contra interferência de radiofrequência. O magneto determina um intenso e uniforme campo magnético em torno do paciente, que fica sobre uma mesa no interior de um túnel. Os anéis de radiofrequência emitem energia, que é detectada pelos anéis receptores e convertida em sinais elétricos digitalizados. Este padrão específico de energia produz a imagem da ressonância magnética. A força do sinal e, conseqüentemente, o padrão da imagem é determinado pela quantidade de água livre nos diferentes tecidos e pela liberação de prótons de hidrogênio contidos nos lipídeos e proteína, em resposta ao sinal de radiofrequência.

Com o uso da ressonância magnética é possível diagnosticar, em pequenos animais, anormalidades congênitas tais como hipoplasia cerebelar, hidrocefalia e anormalidades vasculares. A ressonância magnética substituiu a mielografia em medicina humana, uma vez que possui uma maior sensibilidade e poder de resolução, colocando em evidência protrusões de disco que através de uma mielografia nem sempre são visualizadas. Além disso, como é possível observar o parênquima

medular, pode-se determinar, por exemplo, se uma enfermidade compressiva já causou uma lesão isquêmica irreversível, facilitando a definição do prognóstico do animal. Também é possível diagnosticar doenças desmielinizantes ou metabólicas de depósito lisossômico. Como pontos negativos da ressonância magnética temos a baixa definição que se obtém de tecidos ósseos (pois o tecido ósseo é pobre em hidrogênio, que é o elemento utilizado para gerar as imagens), e o alto custo do exame.

BIBLIOGRAFIA

- ANDRUKW, F.M.; REED, S.M. Ataxia bizarre gaits and recumbency. In: BROWN, C.M. *Problems in Equine Medicine*. Philadelphia: Lea & Febiger, p. 205-228, 1989.
- ANDREWS, F. M.; MATTHEWS, I.K. Localizing the source of neurologic problems in horses. *Veterinary Medicine*, v. 85, p. 1107-1020, Oct., 1990.
- AVERILL, D.R. The neurologic examination. *Veterinary Clinics of North America: SmallAnimalPractice*. v. 11, n. 3, p. 511-521, 1981.
- BAGLEY, R.S. Recognition and localization of intracranial disease. *Veterinary Clinics of North América: Small Animal Practice*. v. 26, n. 4, p. 667-709, 1996.
- BAKER, J.C. Bovine neurologic diseases. *The Veterinary Clinics of North America*, v. 3, n. 1, 1987, 216. p.
- BARBER, D.L.; OLIVER, J.E. Jr; MAY H E W, I.G. Neuroradiography. In: OLIVER, J. E. Jr, HOOERLEIN, B.E; MAYHEVV, I.G. *Veterinary Neurology*. Philadelphia: Saunders, p. 65-110, 1987.
- BEAR, M.F.; CONNORS, B.W.; PARADISO, M.A. *Neuroscience Exploring the Brain*. Baltimore: Williams & Wilkins, 1996, 666. p.
- BLYTHE, L.L.; CRAIG, A.M. Equine degenerative myeloencephalopathy. Part 1. Clinical signs and pathogenesis. *The Compendium of Continuing Education*. v. 14, n. 9, p. 1215-1221, 1992.
- BORGES, A.S.; SAPATERA, A.C.; MENDES, L.C.N. Avaliação dos reflexos espinhais em bezerros. *Ciência Rural*. v. 27, n. 4, p. 613-617, 1997.
- BORGES, A.S.; VASCONCELOS, R.O.; MENDES, L.C.N.; ALVES, A.L.G. Espinha bífida com meningomielocele e mielodisplasia em ruminantes. *Arquivo brasileiro de Medicina Veterinária e Zootecnia*, v. 49, n. 6, p. 685-692, 1997.
- BORGES, A.S.; MENDES, L.C.N.; KUCHEMUCK, M.R.G. Exame neurológico de grandes animais. Parte I - Encéfalo. *Revista de Educação Continuada do CRMV-SP*. v. 2, n. 3, p. 4-16, 1999.
- BORGES, A.S.; MENDES, L.C.N.; KUCHFEMUCK, M.R.G. Exame neurológico de grandes animais. Parte II - Medula Espinhal: equino com incoordenação motora. *Revista de Educação Continuada do CRMV-SP*, v. 3, n. 2, p. 3-15, 2000.
- BRAUND, K.G. *Clinical Syndromes in Veterinary Neurology*. 2.ed. St. Louis: Mosby. 1994, 477. p. BRAUND, K.G. Localizing lesions using neurologic syndromes -1: brain syndromes. *Veterinary Medicine*, v. 80, p. 40-54, Jul., 1985. BRAUND, K.G. Localizing lesions to the brain based on neurologic syndromes. *Veterinary Medicine*, v. 90, n. 2, p. 139-156, Feb., 1995. BRAUND, K.G. Using neurologic syndromes to localize lesions in the spinal cord. *Veterinary Medicine*, v. 90, n. 2, p. 157-167, Feb., 1995. BREWER, B. D. Examination of the bovine nervous system. *The Veterinary Clinics of North America. Bovine Neurologic Diseases*, v. 3, n. 1, p. 18-27, 1987. BRYANT, J.O. Rabies. *The Horse*. July, p. 51-3, 1999. CHRISMAN, C.L. *Problems in Small Animal Neurology*, 2.ed. Philadelphia: Lea & Febiger, 1991, p. 526. COHEN, L.A. Role of eye and neck proprioceptive mechanisms in body orientation and motor coordination. *Journal of Neurophysiology*, v. 24, p. 1-11, 1961. CURTIS, N. C. Computed tomography of intracranial disease. *Aust. Vet. Practit*, v. 28, n. 3, p. 98-109, 1998. DE LAHUNTA, A. *Veterinary Neuroanatomy and Clinical Neurology*. 2 ed. Philadelphia: Saunders, 1983. p. 471. DE LAHUNTA, A. Small animal neurologic examination. *Veterinary Clinics of North America*, v. 1, n. 1, p. 191-206, 1971. FEITOSA, M.M.; CIARLINI, L.D.R. P. Exame neurológico de cães neonatos. *Revista Cães e Gatos*, n. 89, p. 20-26, 2000. FEITOSA, M.M.; USHIKOSHI, W.S. Utilização de eletroneuromiografia em medicina veterinária. *Revista de Educação Continuada-CRMV-SP*, v. 4, n. 3, p. 48-62, 2001. FISCHER, A. Interpreting postural reactions. *Journal of American Veterinary Medical Association*, v. 205, n. 10, 1994, 1394. p. FOS'IER, S.J. Practical neurological examination of the dog. *Journal of Small Animal Practice*, v. 9, p. 295-305, 1968. GEISER, D.R.; HENTON, J.R.; HELD, J.P. Lymphatic bulia, petrous temporal bone, and hyoid apparatus disease in horses. *The Compendium of Continuing Education*, v. 10, n. 6, p. 740-755, 1988. GELATT, K.N. *Veterinary Ophthalmology*. 2. ed. Philadelphia: Lea & Febiger, 1991, 765. p. GREEN, S.L., COHRANE, S.M., SMITII-MAXIE, L. Horner's syndrome in ten horses. *Canadian Veterinary Journal*, v. 33, p. 330-333, May, 1992. GREET, T.R.C.; JEFFCOTT, L.B.; KATHERINE, E.; WHITWELL, F.; COOK, W.R., The slap test for laryngeal adductory function in horses with suspected cervical spinal cord damage. *Equine Veterinary Journal*, v. 12, n. 3, p. 127-131, 1980. HAUSSLER, K.K.; STOVER, S.M.; WILLITS, N.H. Pathologic changes in the lumbosacral vertebrae and pelvis in thoroughbred racehorses. *American Journal Veterinary Research*, v. 60, n. 2, p. 143-53, 1999.

- HOERLEIN, B.E. *Canine Neurology - Diagnosis and Treatment*. Philadelphia: Saunders, 1978. 791 p.
- KNOTT, K.N.BELT, D.C. Equine neurological disease and dysfunction: a diagnostic challenge for the practitioner. Part 1: Objectives and limitations of a neurological examination. *Equine Veterinary Education*, v. 8, n. 4, p. 196-199, 1996.
- KNOTT, K.N.BELT, D.C. Equine neurological disease and dysfunction: a diagnostic challenge for the practitioner. Part 2: The clinical neurological examination. *Equine Veterinary Education*, v. 8, n. 5, p. 260-270, 1996.
- KORNEGAY, J.N. The nervous system. In: HOSKINS, J.D. *Veterinary Pediatrics*, Philadelphia: Saunders, p. 95-137, 1990.
- MACHADO, A. *Neuroanatomia Funcional*. 2. ed. São Paulo: Atheneu, 2000, 363 p.
- MARTIN, C.L.; KASWAN, R.; CHAPMAN, W. Four cases of traumatic optic nerve blindness in the horse. *Equine Veterinary Journal*, v. 18, p. 133-137, 1986.
- MAYHEW, I.G. *Equine Animal Neurology: a Handbook for Veterinary Clinicians*. Philadelphia: Lea & Febiger, 1989. 380 p.
- MAYHEW, I.G. Neuro ophthalmology. In: BARNETT, K.C.; CRISPIN, S.M.; LAVACH, J.D.; MATTHEWS, A.G. *Color Atlas and Text of Equine Ophthalmology*. London: Molsby-Wolfe, p. 215-222, 1995.
- MAYHEW I.G. The healthy spinal cord. In: *Annual AAEP Convention*. Proceedings... Albuquerque: American Association of Equine Practitioners, New México, p. 56-66, 1999.
- MELO SOUZA, S.E. Noções de anatomia e fisiologia. In: PORTO, C.C. *Semiologia Médica*, 2. ed. Rio de Janeiro: Guanabara Koogan, p. 1103-1119, 1994.
- MELO SOUZA, S.E. Exame clínico. In: PORTO, C.C. *Semiologia Médica*, 2.ed. Rio de Janeiro: Guanabara Koogan, p. 1120-1148, 1994.
- MELO SOUZA, S.E. Exames complementares. In: PORTO, C.C. *Semiologia Médica*, 2.ed. Rio de Janeiro: Guanabara Koogan, p. 1149-1168, 1994.
- MOORE, M.P. Approach to the patient with spinal disease. *Veterinary Clinics of North America: Small Animal Practice*, v. 22, n. 4, p. 751-780, 1992.
- O'BRIEN, D. Neurological examination and development of the neonatal dog. *Seminars in Veterinary Medicine and Surgery (Small Animal)*, v. 9, n. 2, p. 62-67, 1994.
- OLIVER, J.E. Jr. Neurologic examinations-observations on palpation and inspection. *Veterinary Medicine Small Animal Clinician*, v. 67, n. 12, p. 1327-1328, 1972.
- OLIVER, J.E. Jr. Neurologic examinations-taking the history: observations on mental status. *Veterinary Medicine Small Animal Clinician*. v. 67, n. 6, 1972, 654 p.
- OLIVER, J.E. Jr. Neurologic examinations-taking the history: observations on posture. *Veterinary Medicine Small Animal Clinician*. v. 67 n. 8, p.882-884, 1972.
- OLIVER, J.E. Jr. Neurologic examinations-flexion & crossed extension reflexes. *Veterinary Medicine Small Animal Clinician*. v. 68, n. 4, p. 383-385, 1973.
- OLIVER, J.E. Jr. Neurologic examinations-spinal reflexes: extensor thrust reflex. *Veterinary Medicine Small Animal Clinician*. v. 68, n. 7, p. 763, 1973.
- OLIVER, J.E. Jr. Neurologic examinations-sensation: pain. *Veterinary Medicine Small Animal Clinician*. v. 69, n. 5, p. 607-610, 1974.
- OLIVER, J.E. Jr. Neurologic examinations-sensation: proprioception and touch. *Veterinary Medicine Small Animal Clinician*. v. 69, n. 3, p. 295-298, 1974.
- PELLEGRINO, F.; SURANITI, A.; GARIBALDI, L. *Síndromes Neurológicas en Perros y Gatos*. Buenos Aires: Inter-Medica, 2000, 391 p.
- REED, S.M. The neurological examination of the horse. In: *New Perspectives in Equine Medicine*. Georgia. Proceedings... Athens: Georgia Center for Continuing Education, p.1-14, 1998.
- ROONEY, J.R. Two cervical reflexes in the horse, *Journal of American Veterinary Medical Association*, v. 162, n. 2, p. 117-118, 1973.
- SHELL, L.G. The cranial nerves of the brain stem. *Progress in Veterinary Neurology*. v. 1, n. 3, p. 233-245, 1990.
- SIMPSON, S. Watchwords of the neurologic examination. *Progress in Veterinary Neurology*. v. 1, n. 1, p. 8-27, 1990.
- SMITH, B.P. *Large Animal Internal Medicine*. St. Louis: Mosby Company, 1990, 1787 p.
- SMITH, J.M.; COX, J.H.; DEBOWES, R.M. Central nervous system disease in adult horses. Part I. A data base. *The Compendium of Continuing Education*, v. 9, n. 5, p. 561-567, 1987.
- SHORES, A. Diagnostic imaging. *The Veterinary Clinics of North America. Small Animal Practice*. v. 23, n. 2, p.235-480, 1993.
- SHORES, A. Neurologic examination of the canine neonate. *The Compendium on Continuing Education*, v. 5, n. 12, p. 1033-1041, 1983.
- THOMAS, W.B. Initial assessment of patients with neurologic dysfunction. *Veterinary Clinics of North America: Small Animal Practice*, v. 30, n. 1, p. 1-24, 2000.
- WHEELER, S.J. *Manual of Small Animal Neurology*. 2. ed. United Kingdom: 15SAVA, 1995, 256 p.