# CIRUGÍA PLÁSTICA Y RECONSTRUCTIVA FACIAL

Eduardo Morera Serna
Manuel Tomás Barberán

Ponencia Oficial de la
Sociedad Española
de Otorrinolaringología
y Patología Cérvico-Facial
**2012**

# CIRUGÍA PLÁSTICA Y RECONSTRUCTIVA FACIAL

Eduardo Morera Serna
Manuel Tomás Barberá

Ponencia Oficial
de la Sociedad Española
de Otorrinolaringología
y Patología Cérvico-Facial
**2012**

# ÍNDICE DE CAPÍTULOS


## 1 Principios de la cirugía plástica y reconstructiva facial 5

**Historia de la cirugía plástica facial 7**
*Jacoba Alba Mesquida, Juan Bezos Capelástegui*

**Consideraciones legales 15**
*Ofelia de Lorenzo*

## 2 Cirugía cosmética facial 23

**Tratamiento del envejecimiento del tercio facial superior 25**
*Eduardo Morera Serna, Manuel Tomás Barberán*

**Blefaroplastia superior 41**
*José María Guilemany, Luciano Sgambatti, Cristóbal Langdon, Julián López Ríos*

**Blefaroplastia inferior 49**
*Mateo Pons Crespí, Sara Tarrús Montaner, Luis Herrero Castillo*

**Lifting subperióstico del tercio medio facial 61**
*Lucas Gomes Patrocinio, Tomás Gomes Patrocinio, José Antonio Patrocinio*

**Ritidoplastia cérvico-facial 73**
*Álvaro Gómez Vieira*

**Cervicoplastia 85**
*Eduardo Morera Serna, Manuel Tomás Barberán*

**Rejuvenecimiento perioral 95**
*Jorge Espinosa Reyes, Laura García*

**Manejo estético del mentón 107**
*Manuel Tomás Barberán, Eduardo Morera Serna*

**Otoplastia 121**
*Pedro Luis Sarría Echegaray, Guillermo Til Pérez, Jacoba Alba Mesquida, Rosana Rodríguez Villalba*

**Lipoinyección facial 131**
*Santiago Monsalve*

**Rellenos faciales y toxina botulínica 141**
*Núria Mir Ulldemolins, Raúl del Castillo López*

**Implantes malares 151**
*Ulrich Goessler, Julio Rama-López*

3


## Cirugía estética nasal 159

**Abordajes en rinoplastia 161**
*Esteban Scola Pliego, Jaime Sanabria Brossart*

**Manejo primario de la punta nasal 173**
*Gustavo Miery Torres*

**Manejo del dorso nasal 187**
*Adolfo Sarandeses García, Jacobo Chao Vieites, Jaime Villares Soriano*

**Cirugía de la base nasal 199**
*Paulo Andrés Escobar Rincón, Ivonne Patricia Aldana Barrera*

**Laterorrinia 207**
*Paulo Andrés Escobar*

**Nariz en silla de montar 223**
*Eduardo Morera Serna*

**Rinoplastia revisional 231**
*Marco Antonio Tuzino Signorini, Carlos Alberto Caropreso, Fernando Sasaki, Bruno Bernardo Duarte*

**Cirugía de la válvula nasal 245**
*Manuel Tomás Barberán*

**Cierre de perforaciones septales 255**
*Julio Stédile, Gisele Silva*

**Manejo de la espina nasal anterior en rinoplastia 263**
*Javier Galindo Delgado-Ureña, Néstor Galindo, Miriam Navarro Cunchillos, Manuel García Simal*


4


## Reconstrucción facial 271

**Reconstrucción nasal 273**
*Eduardo Morera Serna*

**Reconstrucción del pabellón auricular 285**
*Alfons García Piñero, Vanesa Pérez Guillén, Simara Rodríguez Rondón, Ana Quintana Sanjuás*

**Reconstrucción labial 295**
*Francisco José García-Purriños, Javier Moraleda Deleito Germán Daniel Zayas, Juan José Haro Luna*

**Reconstrucción palpebral 305**
*Felipe Culaciati, Hadé Vuyk*

**Microtia y anotia 321**
*Manuel Tomás Barberán, Eduardo Morera Serna*

**Revisión y camuflaje de cicatrices faciales 335**
*Santiago Monsalve*

**Reanimación facial 345**
*Tessa Hadlock, Eduardo Morera Serna, Manuel Tomás Barberán, Luis Ferrán de la Cierva*

**Manejo del labio leporino 361**
*Christina K. Mcgill, Felipe Culaciati Tapia, Jonathan M. Sykes*

**Fracturas nasales 367**
*Jacoba Alba Mesquida, Luis Ferrán de la Cierva, Rosana Rodríguez Villalba, Claudio Carnevale*

## Listado de autores 375

# PRINCIPIOS DE LA CIRUGÍA PLÁSTICA Y RECONSTRUCTIVA FACIAL

# HISTORIA DE LA CIRUGÍA PLÁSTICA FACIAL

JACOBA ALBA MESQUIDA
JUAN BEZOS CAPELÁSTEGUI

La cara es el espejo del alma y nuestra carta de presentación. Expresa nuestras emociones y resulta muy difícil disimular cualquier defecto o imperfección en ella. La cirugía plástica facial trata de mejorar el aspecto externo, corregir los defectos funcionales y reconstruir las deformidades de la cara. El nombre deriva del término griego *girurquiki*, que significa cirugía o mano y de *plástikos,* que quiere decir moldear. Existe constancia de su existencia desde hace 3.500 años.

En la actualidad existen pueblos primitivos que realizan procedimientos quirúrgicos encaminados al embellecimiento corporal. Así, encontramos, tanto en África como en la selva Amazónica, comunidades indígenas que practican el aumento del labio inferior, mediante la introducción de un plato de barro o de madera (figura 1), la prolongación del lóbulo de la oreja (figura 2), las escarificaciones de la piel (figura 3), etc. Las perforaciones de la nariz, orejas, etc., tienen una elevada carga ornamental y estética en nuestros días.

**Figura 1**
Mujer Mursi.

**Figura 2**
Mujer Mursi.

La preocupación por la estética se remonta al antiguo Egipto, donde aparece la primera referencia a alguna técnica quirúrgica, en el *papiro de Ebers* de 3.500 años de antigüedad, aunque es en el *papiro de Smith* (traducido por Edwin Smith en 1862)[1,2] (figura 4), en el que se describen unos 48 casos intervenidos, haciendo mención a procedimientos quirúrgicos para tratar, sobre todo, fracturas nasales, suturas de piel, taponamientos con lino, férulas de madera y descripciones anatómicas muy precisas.

**Figura 3**
Escarificación cutánea facial ornamental.

En otra zona muy alejada, en la India, tiene lugar un desarrollo muy importante de la medicina y la cirugía y al que se conoce como periodo indio. Esta etapa se sitúa alrededor del año 1.500 a.C. y sus conocimientos y aportaciones se recogen en varios libros védicos (el Rig-Veda, el Atharva-Veda). En ellos se describen, entre otros procedimientos, las técnicas reconstructivas de la pirámide nasal, ya que eran frecuentes las amputaciones de la nariz como castigo a diversos delitos[2, 3].



**Figura 4**
Papiro de Smith.

El Sushruta-Samitha recoge los trabajos de Sushruta, un médico de Benares, que, en el siglo VI a.C. describe la utilización de varios colgajos como el de mejilla o el nasofrontal (figuras 5 y 6) para la reconstrucción nasal y auricular. Estos procedimientos eran realizados por los *Koomas* o alfareros. Dichos conocimientos se extendieron por Persia, Egipto, Grecia y, por último, Roma, gracias a la invasión de la India por Alejandro Magno[1, 2, 3, 4].

En Grecia solo Hipócrates hace referencia a algunos tratamientos reconstructivos, aunque hay otros médicos como

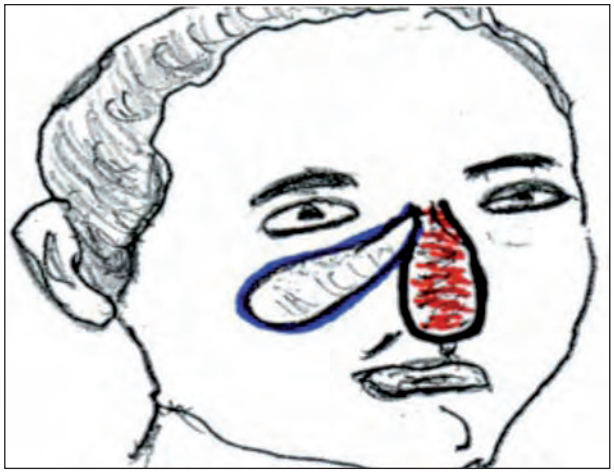

**Figura 5**
Colgajo de mejilla.

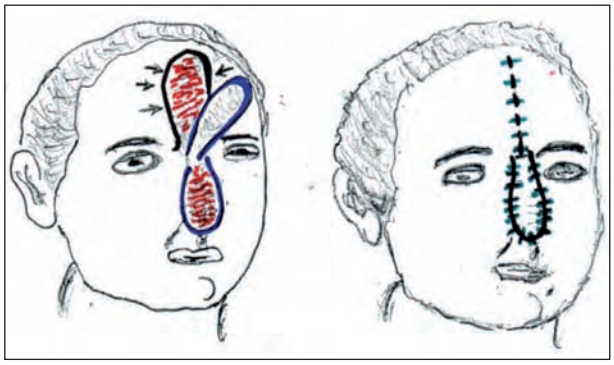

**Figura 6**
Colgajo nasofrontal o indio.

Paulus Aegineta (625-690 a. C.) que describen en textos de la época procedimientos quirúrgicos para resolver problemas estéticos.

Pero es en Roma donde Aulus Cornelius Celsus, en el siglo I d. C., recopila los conocimientos existentes hasta entonces, procedentes de los hindúes, egipcios, persas y griegos. Es en su libro *De Re Medica* donde describe técnicas de cirugía plástica propiamente dichas, como los colgajos de avance (figura 7). Es por lo que a Celsus se le considera el auténtico precursor de la cirugía reconstructiva[2, 5]. Galeno, en el siglo II d. C., también los utilizó, pues en escritos suyos se mencionan técnicas reparadoras de la cara mediante la realización de colgajos de vecindad. El médico bizantino Orbasio recoge en su enciclopedia médica estas reconstrucciones.

Durante la Edad Media, coincidiendo con la caída del Imperio Romano y la expansión por Europa de los pueblos bárbaros procedentes del norte y de Asia Central, se produjo la práctica desaparición de estas técnicas quirúrgicas en particular, y de la medicina y cirugía en general, ya que se prohibió expresamente, en el siglo XIII, la realización de estos procedimientos[2, 3].

En esta época, únicamente la medicina árabe mantiene un nivel científico considerable y se desarrollaron las cauterizaciones y suturas. Destacaron las aportaciones de Avicena y Averroes y, aunque no tenemos muchos tratados médicos de esos años, se recoge la reconstrucción nasal que se le practicó al emperador Justiniano II (*Rhinotmetos*) utilizando un colgajo frontal. Merece una mención especial el médico cordobés Abulcasis (siglo XI) que, en su obra *al-Tasrif*, recoge y mejora las técnicas quirúrgicas descritas por los antiguos maestros Hipócrates y Paulus Aegineta, entre otros[6].

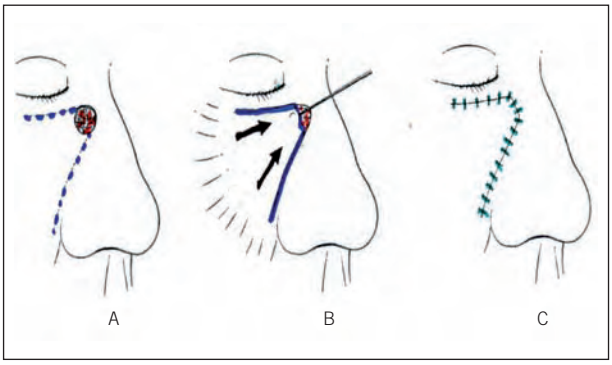


**Figura 7**
Colgajo de avance.

Durante la Edad Media solo encontramos un referente claro de la reconstrucción nasal, recogido en la obra de Lanfranco en 1295. En este periodo de la historia los conocimientos quirúrgicos no experimentaron ningún avance. Sin embargo, el Renacimiento supuso el resurgir de la cirugía.

Así vemos cómo ya en 1414 en Bolonia, Hugo de Locca hace hincapié en los principios básicos de la cicatrización, siendo su hijo Teodorico quien describe la limpieza cuidadosa de las heridas empleando compresas empapadas en vino.

Dado que en el Renacimiento proliferan la sífilis y la lepra, se hace necesario retomar las técnicas reconstructivas faciales. En el siglo XV la familia Branca, de Catania (Sicilia), recupera el antiguo colgajo indio para la reparación de los defectos de la cara, sobre todo los nasales[2, 3]. El que inicia esta etapa es Gustavo Branca. En un principio utilizó los colgajos de mejilla y, posteriormente, el frontal, pero tanto él como su hijo Antonio se enfrentaban al riesgo de grandes cicatrices en la zona donante, es por este motivo por el que idearon y comenzaron a utilizar el colgajo realizado con la piel procedente del brazo, que conocemos como método italiano[5]. Antonio Branca tomaba la piel necesaria de la zona del bíceps, realizando un colgajo pediculado, llevando el extremo distal a la zona que había sufrido la pérdida de tejido, en este caso, la pirámide nasal, luego lo inmovilizaba durante 20 días, mediante un fuerte cabestrillo. Pasado ese tiempo el colgajo quedaba enganchado, apareciendo una nariz rudimentaria, y esto les permitía cortar el pedículo y reponerlo en la zona donante. Posteriormente, el procedimiento se completaba remodelando la nariz reconstruida. Esta intervención, cuya autoría se relaciona con la familia Branca, nunca fue publicada, sin embargo adquirió gran notoriedad, lo que contribuyó a que se la conociera incluso fuera de Italia. Curiosamente, esta técnica fue publicada con todo detalle en un libro de cirugía: *El libro del tratamiento de las heridas con vendajes*, de Von Pfolspenndt, en 1460, y que no se dio a conocer hasta cerca de 400 años después, en forma de manuscrito. Parece ser que la familia Vianeo, que vivió en Calabria, tuvo contacto con los Branca, de los que pudieron aprender esta técnica quirúrgica.

Pero es hacia 1497 cuando un gran cirujano formado en la Universidad de Padua, Benedetti, publicó *Anatomiae Sive Historia Corpus Humani*, que consta de cinco tomos, y en ella describe el colgajo o método italiano. Recoge aspectos curiosos, como la influencia del frío sobre la piel, pues al retraerse (figura 8) los resultados estéticos son peores. Fioravanti de Bolonia también publicó, en 1560, esta técnica[1, 2, 3, 7].

Pero la medicina adquirirá su verdadera dimensión científica a partir de 1597, año en el que Tagliacozzi, nacido en Bolonia en 1545, publica en Venecia, *De Curtorum Chirugia per Insitionem*, primer tratado específico de cirugía plástica. Estudió medicina en Bolonia, considerada como una de las mejores universidades de la época, de la que luego fue profesor de Cirugía[2, 5, 6, 7]. Según defendía Tagliacozzi, era necesario reponer lo que "la naturaleza había concedido y la mala suerte había deteriorado". Empleó, también, la piel de la cara anterior del brazo, asegurando que para su éxito solo se debía de realizar con piel, sin plano muscular. Este injerto lo unía al muñón nasal mediante una sutura y luego aplicaba el complicado vendaje que vemos, cuya única misión era mantener unidos el brazo y la nariz. Tallaba, con muy buen criterio, los injertos de mayor tamaño de la zona que debía de cubrir, pues había observado que, por efecto de la retracción, estos se encogían de forma notable, y otras veces se necrosaban porque su irrigación era defectuosa (figura 9). La nariz creada tenía una menor consistencia y el color también era distinto y, por lo tanto, el aspecto y la textura no eran iguales, pero al final del proceso, que era largo, doloroso y que requería la inmovilización del paciente un mínimo de 15-20 días, el resultado era satisfactorio, desde el punto de vista estético. Este cirujano se esforzó por mitigar las secuelas estéticas producidas por la sífilis y la lepra, pero la Jerarquía Eclesiástica le llegó a considerar un "poseído del diablo", a quién atribuían sus éxitos profesionales. Tras su muerte, en 1599, tanto su obra como la de los Branca, quedaron olvidadas durante más de 200 años.

Fue en 1831, cuando la obra de Tagliacozzi es reeditada por el cirujano prusiano Johann Friedrich Dieffenbach (1792-1847)[3, 6, 7], el cual consiguió que la cirugía reconstructiva de la nariz reviviera de nuevo. Dieffenbach en 1845 trata de corregir narices grandes o torcidas a través de incisiones en la piel y fracturando los huesos nasales.

En 1794, se publica en la revista inglesa *Gentelman's Magazine* un artículo en el que se describe una intervención para la reconstrucción de la nariz a un soldado hindú. Se había utilizado el colgajo frontal, según la técnica de Sushruta. Este

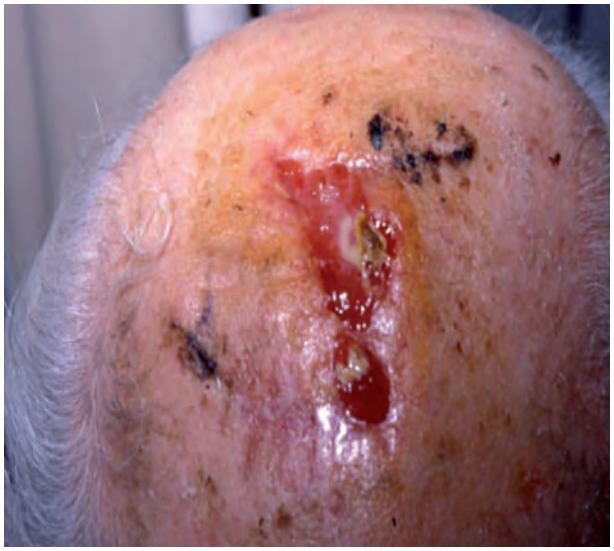

**Figura 8**
Retracción de piel.

**Figura 9**
Necrosis.

artículo hizo que los cirujanos ingleses redescubrieran esta técnica, y así Carpue, profesor de Cirugía de la Universidad de Londres, la actualiza, considerándola superior al método italiano[1, 2]. Realizó varias experiencias en cadáveres, hasta 1814 en que lleva a cabo la primera cirugía reconstructiva en vivo. Duró unos 30 minutos, sin anestesia, a un paciente que había sido sometido a un tratamiento con derivados del mercurio por una dolencia hepática y que le había provocado la pérdida de la pirámide nasal. Las escasas suturas que realiza, unas cinco, las efectúa con lino: da un punto central, dos laterales y dos en el límite del dorso[2, 4]. Estas experiencias las publicó en 1816 y sus trabajos fueron muy bien acogidos en Europa, siendo muchos los cirujanos que utilizaron el colgajo indio.

Entre los discípulos de Carpue, destaca Von Graeffe, nacido en Varsovia, que estudió en Dresde y fue profesor de la Universidad de Berlin. En 1818 publicó un libro en el que describe tres métodos de reconstrucción nasal: el método indio, el de Tagliacozzi y, por último, el denominado método alemán, que consiste en una modificación del de Tagliacozzi. Es un colgajo con un injerto libre del brazo. Se le considera uno de los iniciadores de la cirugía estética, ya que en su obra describe técnicas para rejuvenecer los párpados, lo que le hace ser un pionero de la blefaroplastia[8].

Dieffenbach consideraba a la cirugía plástica, “como un arte decorativo y, sobre todo, reconstructivo”. Según él, la nariz es un órgano complejo, cuya reconstrucción requiere unir varias piezas. Su obra *Die Operative Chirurgie*, publicada en 1845 no solo describe el colgajo hindú, sino otros, como el de avanzamiento en V-Y[6,7] (figura 10). Fue también pionero en la utilización de la anestesia con éter. Asimismo, describe la primera técnica para el tratamiento de las orejas prominentes postraumáticas. Para ello, resecaba piel retroauricular y suturaba el cartílago auricular al periostio mastoideo[9].

En 1856, Deconvilliers describió la primera Z plastia y en Boston, Warren, en 1840, practicó el primer injerto total de piel, aunque también utilizó el colgajo indio[1, 3, 4].

A la disminución de los riesgos quirúrgicos, que aportaba la anestesia y el perfeccionamiento de los diferentes métodos reconstructivos, se unió la aparición del concepto de asepsia, acuñado por Lister, completado y ampliado en los estudios realizados por Pasteur, que llevaron a aplicar la idea de

**Figura 10**
Colgajo de avance V-Y.

la reparación facial, para mejorar ciertos aspectos estéticos, independientemente de que se trataran de heridas o mutilaciones.

A Jhon O. Roe (1848-1915) se le considera el precursor de la cirugía estética nasal contemporánea. Este cirujano trabajaba en Rochester y comenzó a aplicar criterios estéticos con reducciones de la punta o bien modificando las alteraciones del dorso nasal, pero también es el primero en realizar técnicas intranasales en la rinoplastia. El 1 de febrero de 1887 presentó en la Sociedad Médica de Nueva York los resultados de estas primeras rinoplastias intranasales[1, 2, 3, 7].

Las alteraciones que, sobre todo, en la nariz, provocaba la sífilis, llevó a cirujanos como Hardie y Wair a utilizar diversos tipos de sustancias de relleno: fragmentos de esternón de pato, el quinto dedo, platino, etc., para intentar mejorar la “silla de montar”, que presentaban estos pacientes.

Sin embargo, se da el hecho curioso, de que es a Joseph al que se le considera el padre de la rinoplastia moderna. Este afamado cirujano de Berlín se guiaba por las proporciones faciales propuestas por Leonardo da Vinci. Joseph realizaba un abordaje externo con escisión de piel, cartílago y hueso

en bloque. En 1928 publica un texto de tres volúmenes que recoge todo su trabajo y que posteriormente reedita en 1931[10].

En 1881 Edward T. Ely describe su técnica para el tratamiento de las orejas de soplillo. Esta consistía en una incisión retroauricular con fijación de la concha a la mastoides y resección de una tira de cartílago. La realizaba en dos tiempos, en cada uno de los cuales operaba un pabellón. Más tarde Monks redefinió la técnica resecando únicamente piel del sulcus retroauricular en niños y piel y cartílago en adultos.

A principios del siglo XX, Morestin idea un método que le permitía medializar el antehélix a través de la escisión de la porción medial del cartílago conchal, disminuyendo así la proyección de la concha.

En 1910, Luckett describió un avance importante en la comprensión de una de las bases anatómicas de la deformidad del cartílago auricular. Este autor reconoció la importancia de la reparación del antehélix restaurando el pliegue del mismo y corrigió esta anomalía mediante la extirpación de un fragmento de piel y cartílago en forma de media luna a lo largo del pliegue del antehelix, con fijación de la estructura con puntos de tipo colchonero[9].

En 1906 se publica el primer libro de cirugía estética, *Cosmetic Surgery*, cuyo autor fue Charles Conrad Miller y que sería posteriormente reeditado en 1925 (figura 11).

Pero, aunque estos avances son innegables y la cirugía plástica coge auge en el siglo XIX, no existe como especialidad y es a partir de la I Guerra Mundial cuando adquiere importancia por el elevado número de heridos que la contienda produce. Debemos recordar, sin embargo, que antes del conflicto, en los comienzos del siglo, autores como Lexer, Passot y el mismo Joseph hacen sus propias aportaciones a esta disciplina incipiente, pero, es en el periodo de entreguerras, coincidiendo también con la mejora económica de la sociedad, lo que contribuyó no solo al desarrollo de la cirugía plástica o reconstructiva, sino a la ya auténtica cirugía estética o cosmética[6, 8, 10].

El Hospital Barnes de Washington, de la mano de Papin Blair, crea el primer servicio de cirugía plástica, en donde se realizaron los primeros injertos cutáneos de espesor parcial.


COSMETIC SURGERY

THE CORRECTION OF
FEATURAL IMPERFECTIONS

BY

CHARLES CONRAD MILLER, M.D.

WITH ONE HUNDRED AND FORTY ILLUSTRATIONS

PHILADELPHIA
F. A. DAVIS COMPANY, PUBLISHERS
1925

**Figura 11**
*Cosmetic Surgery.* Charles Conrad Miller.

En 1921 se crea en Estados Unidos la *Sociedad Americana de Cirugía Plástica*.

En Francia, Hyppolite Morestin (1869-1919) y su discípulo Harold Gillies (1882-1957), de Inglaterra, desarrollan la disección subcutánea para poder realizar el cierre de los defectos sin tensión. También realizaron el refinamiento de las Z plastias, para la corrección de las contracturas lineales.

La II Guerra Mundial hace que esta cirugía se desarrolle de forma considerable, pasando de las simples reconstrucciones faciales a su situación actual. Este auge vino favorecido por el desarrollo de antibióticos y la mejora de las técnicas de anestesia, que contribuyeron a disminuir los riesgos asociados con la cirugía.

Maurice Virenque (1888-1946), formado en el Hospital de París, ejerció su trabajo durante la I y posteriormente durante

la II Guerra Mundial. Se dedicó al tratamiento de las fracturas mandibulares y también hizo incursiones en el campo de la cirugía estética, particularmente en los liftings faciales, siendo uno de los primeros cirujanos que utilizó los puntos de fijación profunda.

En 1963, Mustardé describe una técnica de otoplastia que todavía se usa en la actualidad. Dicha técnica consiste en colocar puntos de material de sutura permanente entre la concha y el canal del hélix, sin incidir el cartílago. En 1968 se publica la técnica de Furnas, que permite reducir el desarrollo excesivo de la concha. Su técnica incorpora la fijación del cartílago de la concha al periostio de la mastoides con puntos colchoneros, con el fin de disminuir la distancia entre la concha y la apófisis mastoides. Más tarde, en 1969, la técnica sería redifinida por Spira *et al*[9].

## LA ESCUELA ESPAÑOLA

En el siglo XIX, destacaron en España Hyserny y Argumosa, que pusieron en práctica técnicas quirúrgicas propias, principalmente sobre el trasplante de tejidos. A comienzos del siglo XX, fue el profesor Cortés Llado, catedrático de Cirugía de la Universidad de Sevilla, quien, después de visitar la escuela francesa del profesor Morestin, escribió su libro *Cirugía plástica facial*, en donde definía esta especialidad como "la conservación de la forma, para intentar conservar la función". Propugnaba ya la creación de servicios específicos de cirugía plástica, en donde se reuniera a cirujanos interesados en esta cirugía "tan especial", basada, fundamentalmente, en movilizar y trasplantar tejidos del cuerpo[10, 11].

Durante la Guerra Civil (1936-1939), la gran demanda que experimentó esta cirugía, como consecuencia del elevado número de heridos y mutilados producidos por la contienda, supuso el impulso de la cirugía plástica y reparadora, de manera que alcanzó un importante desarrollo. El capitán Sánchez Galindo, después de visitar el servicio de cirugía plástica del profesor Blair, de Estados Unidos, creó la primera unidad específica, en el Hospital Militar General Mola de San Sebastián, que posteriormente, al finalizar el conflicto bélico, se trasladó al Hospital Gómez Ulla de Madrid. Simultáneamente, la Cruz Roja creaba también servicios de cirugía plástica en varias ciudades españolas.

## LA CIRUGÍA PLÁSTICA FACIAL EN LA ACTUALIDAD

Es a partir de los años cincuenta cuando, como consecuencia de la aparición de nuevas técnicas y procedimientos, tanto quirúrgicos y reconstructivos, como estéticos, se produce el gran avance, que tiene en la actualidad. Uno de los mayores adelantos, lo ha supuesto, sin lugar a dudas, la aparición de la microcirugía, la cual nos ha permitido todo tipo de colgajos, así como el reimplante o la revascularización de miembros. En el año 1969, Buncke realizó el primer trasplante microvascular libre, para la reparación de una amplia zona del cuero cabelludo, en donde se había producido una gran pérdida de tejido[6, 10].

En nuestros días, se considera "patrimonio" de la especialidad el tratamiento de tumores cutáneos (figura 12), sobre todo, en aquellos casos, en que se precisa una reconstrucción, mediante injertos libres o colgajos locales (figura 13), las malformaciones congénitas de la región cráneo-cérvico-facial, la cirugía estética y correctora de las deformidades nasales, los procedimientos cosméticos sobre la cara envejecida o el trauma facial.

Actualmente, los parámetros establecidos en la literatura sobre cirugía plástica facial están basados principalmente en los trabajos de Powell y Humphreys, que en 1984 plasmaron este tema en un texto, *Proportions of the Aesthetic face.*

**Figura 12**
Tumor cutáneo.

**Figura 13**
Colgajo local.

Por último debemos mencionar, brevemente, el trasplante de cara. En un artículo publicado en 1994, en *The Guardian*, se mencionaba una intervención quirúrgica practicada en la India a una niña que había perdido parte de la cara y el cuero cabelludo. Al parecer, fue un éxito, aunque a la paciente le quedó algo de daño muscular.

Sin embargo, no es hasta noviembre de 2005, cuando se realiza el primer trasplante parcial de cara, en Amiens, por el Dr. Devauchelle y el Dr. Dubernard. A la paciente, se le injertó un triángulo de piel de la nariz y de la boca, procedente del donante. Un año después, podía ya esbozar una sonrisa y había recuperado algo de mímica facial. Desde 2009 se han realizado tres trasplantes de cara en España.

## BIBLIOGRAFÍA

1. Eisemberg, I. A.: *History of Rhinoplasty*. 1982; 62: 286-293.
2. Sararandeses García, A., Fabra Llopis, J. M.: Ponencia Oficial de la SEORL 2002; 1: 20-33.
3. Gómez Ángel, D., Jurado Ramos, A.: *Rinoplastias y Septoplastias*. 2000; 1: 15-20.
4. Brain, D. J.: "The Indian Contribution to Rhinoplasty". *Laringology, Otology, Rhinology and Faringology.* 1968, 67: 3, 345-361.
5. Santoni R. Mazzola.: *The Italian Contribution to Facial Plastic Surgery*. 1993; 9: 81-88.
6. Glicenstein, J.: "Chirurgie esthétique et histoire". *Annales de chirurgie plastique esthétique,* 48 (2003), 257-272.
7. Lupo, G.: "The History of Aesthetic Rhinoplasty: Special Emphasis on the Saddle Nose". *Aesth. Plast. Surg*, 21: 309-327, 1997.
8. Flint: *Cummings Otolaryngology: Head & Neck Surgery*, 5th ed. Philadelphia. Mosby, 2010.
9. Janis, J. E., Rohrich, R. J., Gutowski, K. A. "Otoplasty". *Plast Reconstr Surg,* 2005 Apr; 115(4): 60e-72e.
10. Vilar Sancho, B.: *Aesthetic Plastic Surgery*. 1987; 11: 3, 157-161.
11. Suárez, C., Gil-Carcedo, L. M., Marco, J., Medina, J. E., Ortega, P., Trinidad, J.: "Tratado de Otorrinolaringología y Cirugía de Cabeza y Cuello". 2ªed. Buenos Aire; Madrid. Médica Panamericana, 2008.

# CONSIDERACIONES LEGALES

OFELIA DE LORENZO

El ejercicio de la práctica clínica raramente se desempeña por los profesionales en condiciones de certeza, siendo normal que suceda bajo términos de probabilidad e incluso, ocasionalmente, en el terreno de la incertidumbre. El profesional cuando está obligado a actuar es exigido de responsabilidad si omite la acción exigible, pero también si actuando no lo hace correctamente. Hasta aquí el panorama profesional podemos verlo bastante problemático, pero adquiere tintes preocupantes si además de exigir una actuación impecable, demandamos el resultado pretendido. No siempre surge esta exigencia legal, pero hay ocasiones en las que está presente. Esta es una cuestión capital que junto con otras conexas, trataremos a continuación.

El terreno clínico que vamos a transitar es el de la llamada medicina satisfactiva y en concreto el de la medicina plástica, entendiendo esta ciencia como aquella que tiene por finalidad lograr en la estructura corporal la normalidad anatómica y funcional. Transformar el cuerpo humano para corregir deformidades o mejorar deficiencias. Tradicionalmente, en este sentido, admite una doble clasificación: cirugía reparadora o reconstructiva (reparar los efectos de un accidente o de una malformación, por ejemplo) y cirugía estética o cosmética (remodelar aquellas partes del cuerpo no satisfactorias para el paciente) con límites entre ambas algunas veces difíciles de fijar. Esta distinción tiene su relevancia no solo clínica, pues los servicios de salud asumen las intervenciones del primer grupo (al considerarlas medicina tradicional o curativa), pero no las del segundo (por reputarlas como medicina satisfactiva), aunque siempre la decisión es valorativa: una mamoplastia de reducción no es asumible, normalmente, como prestación a cargo del Sistema Sanitario Público, pero si el estado actual de la paciente ocasiona problemas ortopédicos lumbares, la solución puede ser la contraria. Veremos que la matización y la casuística en este terreno se encuentran omnipresentes.

Pasaremos a exponer algunos aspectos legales a considerar en el ejercicio de esta actividad clínica singular y abordar algunas consideraciones de matiz, imprescindibles, por la relativización de los aspectos destacables. Asentando todo esto sobre las siguientes cinco cuestiones:

1. ¿Es posible definir campos claramente diferenciados para la medicina tradicional y para la medicina satisfactiva? ¿Cuáles son los límites divisorios de ambas acciones clínicas?
2. ¿Existe para el profesional una obligación de poner los medios adecuados, o de obtener, además, el resultado pactado? ¿Es diferente según la acción se lleve a cabo en el terreno curativo o en el satisfactivo?
3. El principio general de la prueba exige a quien afirma alguna cosa tener que demostrarla. Esta posición es conocida como prueba directa. Si es el demandado, quien ha de probar su correcta actuación, estamos en presencia de la llamada prueba inversa ¿Rige en la medicina satisfactiva la prueba directa o, por el contrario, es de aplicación la inversión de la prueba?
4. ¿Es necesaria la concurrencia de culpa del profesional en su actuar para que pueda ser condenado en una acción de medicina satisfactiva que no fue exitosa? ¿Puede ser condenado solamente por el fracaso del fin pretendido?
5. La información a facilitar al paciente, para obtener su consentimiento, ¿ha de ceñirse a los riesgos típicos, o ha de tener carácter exhaustivo? ¿El simple hecho de no informar o hacerlo de forma deficiente genera responsabilidad por sí mismo, o es necesario un resultado dañoso?

## MEDICINA CURATIVA Y MEDICINA SATISFACTIVA

Se inserta la primera de las categorías mencionadas en el terreno de la medicina tradicional (llamada también terapéutica o asistencial), que tiene por objeto la conservación o la recuperación de la salud, en cualquiera de sus manifestaciones. Su nota común es la actuación en situaciones de necesidad del paciente. La medicina satisfactiva (voluntaria o perfectiva), a diferencia de la anterior categoría, atiende situaciones en las que la salud del paciente no se encuentra en juego, sino que se trata de atender ciertas demandas sanitarias en el terreno del mejoramiento o del bienestar personal. Se acude, por ello, a veces, a utilizar en este terreno, en mi opinión erróneamente, el término cliente, en lugar del de paciente, ante la ausencia de padecimiento. Veremos, enseguida, una doble relativización: por

un lado, la definición de las acciones clínicas que podemos insertar en el campo de la medicina satisfactiva y su conexión con el propio concepto de salud p or otra parte.

Hay consenso en que la nota diferenciadora entre ambas categorías se encuentra en la necesidad terapéutica, entendiendo por tal, la exigencia clínica de llevar a cabo determinadas actuaciones para mantener la vida o buena salud del paciente. Esta necesidad justifica la acción médica, hasta tal punto que actuar sin ella, de entrada, configura una situación de especial responsabilidad, como enseguida veremos. Cuando no existe necesidad terapéutica, y tampoco urgencia, lo único que valida la intervención del médico es la voluntad del paciente. Si esta no existiera o estuviera viciada la acción clínica ejecutada al paciente devendría, sin más, antijurídica. Si en estas condiciones se produce un daño, además, la condena al facultativo estaría servida.

Suelen encuadrarse, tradicionalmente, en el campo de la medicina satisfactiva acciones como la cirugía estética, las esterilizaciones reproductivas no terapéuticas, casos de implantología dental o de cirugía ocular refractiva, por ejemplo. Pero vamos, siquiera brevemente, a hacer unas precisiones (en casos límite) de cada una de estas acciones clínicas, con el objeto de mostrar la relativización en la que nos movemos.

- Una persona afectada de graves deformidades y apariencia física grotesca, buscará en la cirugía estética o plástica la recuperación de su autoestima personal (trastorno dismórfico corporal). ¿Podemos acaso considerar, siempre, el término salud bajo criterio mecanicista, como una adecuada sincronía y correcto funcionamiento de órganos y sistemas corporales, solamente? Con eso en algunas ocasiones, evidentemente, no basta.
- Una mujer en los últimos años de su edad fecunda ha tenido, con graves problemas gestacionales, seis hijos y varias cesáreas que han dejado una pared abdominal en extremo problemática. ¿Podemos pensar que una ligadura tubárica en este caso es medicina satisfactiva o se trata de una medida de conservación de su salud, por el contrario?
- Es sabido que las prótesis dentales cumplen, evidentemente, una función estética, pero es indiscutible que su función básica es la mecánica, de propiciar una masticación adecuada y esta función fisiológica nadie duda de que es un presupuesto de salud para las personas.
- Una persona que por su patología ocular no pueda portar lentillas o las lentes externas sean difícilmente compatibles con su vida ordinaria, precisa de cirugía ocular para reducir sustancialmente su miopía o astigmatismo y al decir precisa nos introducimos en el terreno de la medicina curativa.

Salgamos, no obstante, de estos casos tan perfilados y vamos a los supuestos ordinarios: persona descontenta con su perfil nasal y que desea un arreglo quirúrgico a su gusto; ligadura tubárica en mujer en edad fértil, sin otro propósito que controlar la natalidad; prótesis dentales de elección en supuestos con más posibilidades o cirugía ocular con el simple propósito de prescindir de la incomodidad de las gafas o mejorar la imagen personal. En estos casos la tesis generalizada en los tribunales ha venido siendo la consideración acerca de su ubicación en la medicina satisfactiva, con sus repercusiones legales, que están siendo objeto de matices muy interesantes e incluso de cambios en la orientación en los últimos años, como más adelante veremos.

La medicina terapéutica en cambio, entendida como aquella que se dirige a la curación del paciente, tiene una característica fundamental tal y como viene reconociendo la jurisprudencia del Tribunal Supremo: no se trata de una especie de arrendamiento de obras, sino que en todo caso se trataría de un arrendamiento de servicios.

La atención sanitaria no asegura un resultado, afirmación esta que a veces no es fácil de asumir por los pacientes como consecuencia del propio éxito de la medicina. Los avances científicos y las mayores cotas de éxito alcanzado por la medicina dan lugar precisamente a la creación de unas ciertas expectativas de derechos de que los servicios sanitarios “deben” curar (en definitivam deben tener siempre éxito).

Sin embargo, esto no es así. El paciente tiene derecho a que se le dispense una atención adecuada según la lex artis ad hoc, y no a obtener, como se dice, un resultado curativo determinado. Es cierto que la citada *lex artis* se verá obviamente modulada por los citados avances científicos, de tal manera que la “atención adecuada” a la que tiene derecho el paciente constituye un concepto dinámico, pues podrá ser progresivamente mejor (lo que comportará una mayor exigencia desde un punto de vista cualitativo, que tendrá su

reflejo también en el ámbito de la responsabilidad); pero ello no debe confundirse, al menos en términos generales y dentro del ámbito de la medicina terapéutica.

Y es que en realidad no puede exigirse a los médicos que sean infalibles, toda vez que la Ciencia Médica constituye un sector del conocimiento sometido a elementos extraños que, aun mediando la mayor de las diligencias posibles, su aplicación puede producir un resultado distinto del perseguido.

Todo ello tiene una clara conexión con el significado que se le atribuye a la denominada *lex artis ad hoc*. Tanto el Tribunal Supremo como el Consejo de Estado vienen manteniendo que dicha expresión se traduce en una asistencia adecuada en función de la preparación científica y técnica del propio personal sanitario. Varios aspectos conviene resaltar al respecto:

- La *lex artis* no puede ser reducida a la aplicación de una especie de manual.
  La medicina, como se ha resaltado, no es una ciencia exacta, de tal manera que es perfectamente admisible, por ejemplo, seguir una corriente o escuela determinada frente a otra, sin que en tal caso la falta de un resultado positivo comporte necesariamente la responsabilidad del facultativo.
- La denominada *lex artis* debe ser concebida de manera flexible dado el carácter evolutivo de la medicina.

En caso contrario, es evidente que peligrarían los avances científicos. Es más, dichos avances incluso se frenarían si se hiciera coincidir necesariamente la *lex artis* con los criterios aceptados mayoritariamente por los profesionales de la medicina.

No quiere decirse con ello que quepa sin más realizar actuaciones que podríamos denominar "cuasi experimentales", pero sí insistir en que no cabe petrificar la *lex artis* de tal manera que se traduzca en la aplicación siempre y en cualquier circunstancia del criterio mayoritariamente aceptado.

- Por otro lado, la *lex artis* abarca no sólo las intervenciones quirúrgicas origen de gran parte de las reclamaciones, sino también al tratamiento quirúrgico y de diagnóstico mismo.

Y por último en la medicina terapéutica:

- El paciente tiene el deber jurídico de soportar los efectos inherentes o propios a la terapia seguida para su curación. En tales casos faltará el requisito de que el daño sea antijurídico.

En efecto, no basta con que exista una relación de causalidad entre la asistencia sanitaria dispensada y la secuela que padece el reclamante; además, entre otros requisitos, será imprescindible, como se ha destacado, que el daño sea antijurídico, en el sentido, no de que la actuación sanitaria origen de la secuela haya sido ilícita, sino de que el lesionado no tenía el deber jurídico de soportar tales perjuicios.

## OBLIGACIÓN DE MEDIOS U OBLIGACIÓN DE RESULTADOS

La cuestión más relevante en estas actividades clínicas es si la exigibilidad hacia el profesional o el medio sanitario, en la actuación, se reduce a la adecuación de los medios o a la consecución del resultado buscado. Es decir, en términos civilistas, si nos encontramos en presencia, respectivamente, de un contrato de arrendamiento de servicios (de actuación médica o de servicios médicos en el ámbito que nos ocupa) o de uno de obra.

La corriente clásica identifica medicina curativa con obligación de medios, en el seno de una actuación conforme a *lex artis* (*Artifex spondet peritiam artis*: el artesano responde de su arte). Responde de su arte, pero solo de eso (bajo este planteamiento) y por ello una correcta y diligente actuación, acompañada de la no consecución del resultado pretendido, precedida de un previo consentimiento informado, en condiciones adecuadas, eximirá al médico de cualquier responsabilidad. Es representativa de este clásico planteamiento la Sentencia del Tribunal Supremo de 25 de abril de 1994, en la que se detallan los elementos necesarios que han de concurrir:

> "… la obligación de medios en la medicina curativa comprende: a) la utilización de cuantos medios conozca la ciencia médica de acuerdo con las circunstancias crónicas y tópicas en relación con el enfermo concreto; b)la información en cuanto sea posible, al

> paciente o, en su caso, familiares del mismo del diagnóstico, pronóstico, tratamiento y riesgos, muy especialmente en el supuesto de intervenciones quirúrgicas… y c) la continuidad del tratamiento hasta el alta y los riesgos de su abandono…".

Posteriormente la Sentencia de 3 de octubre de 2000, del Tribunal Supremo, siendo ponente Xiol Rius, declara:

> "… es preciso hacer referencia a la distinción existente, en materia sanitaria, entre la medicina curativa y la medicina satisfactiva, consistente, a grandes rasgos, en que la primera es una medicina de medios que persigue la curación y la segunda una medicina de resultados a la que se acude voluntariamente para lograr una transformación satisfactoria del propio cuerpo. En la primera la diligencia del médico consiste en emplear todos los medios a su alcance para conseguir la curación del paciente, que es su objetivo; en la segunda no es la necesidad la que lleva a someterse a ella, sino la voluntad de conseguir un beneficio estético o funcional y ello acentúa la obligación del facultativo de obtener un resultado e informar sobre los riesgos y pormenores de la intervención. Esta distinción, aplicada al campo de la cirugía, ha permitido diferenciar entre una cirugía asistencial que identificaría la prestación del profesional con lo que, en el ámbito del Derecho Privado, se asocia con la *locatio operarum* y una cirugía satisfactiva (operaciones de cirugía estética u operaciones de vasectomía, como la presente) que la identificaría, en el mismo terreno de las relaciones entre particulares, con la *locatio operis*, esto es, con el reconocimiento del plus de responsabilidad que, en último caso, comporta la obtención del buen resultado o, dicho con otras palabras, el cumplimiento exacto del contrato en vez del cumplimiento defectuoso El resultado en la cirugía satisfactiva opera como auténtica representación final de la actividad que desarrolla el profesional, de tal suerte que su consecución es el principal criterio normativo de la intervención. Por el contrario, cuando se actúa ante un proceso patológico, que por sí mismo supone un encadenamiento de causas y efectos que hay que abordar para restablecer la salud o conseguir la mejoría del enfermo, la interferencia de aquel en la salud convierte en necesaria la asistencia y eleva a razón primera de la misma los medios que se emplean para conseguir el mejor resultado posible. El criterio normativo aplicable se centra entonces en la diligencia y adecuación en la instrumentación de aquellos, teniendo en consideración las circunstancias" .

Incorpora la especial consideración de la medicina satisfactiva, en el sentido que venimos expresando, la Sentencia del Tribunal Supremo 1194/2007, de 22 de noviembre en cuyos Fundamentos de Derecho, entre otras, se recoge:

> "… siguiendo la jurisprudencia reiterada de nuestro Tribunal Supremo, el contrato que tiene por único objeto la realización de una operación de cirugía estética participa en gran medida de la naturaleza del arrendamiento de obra, habiendo declarado expresamente que en aquellos casos en los que la medicina tiene un carácter meramente voluntario, es decir, en los que el interesado acude al médico no para una curación de una dolencia patológica, sino para el mejoramiento de un aspecto físico o estético… el contrato sin perder su carácter de arrendamiento de servicios, que impone al médico una obligación de medios, se aproxima ya de manera notoria al arrendamiento de obra, que propicia la exigencia de una mayor garantía en la obtención del resultado que se persigue, ya que, si así no sucediera, es obvio que el interesado no acudiría al facultativo para la obtención de la finalidad buscada…".

Se ocupa, sin embargo de introducir un importante matiz y es el de que la exigencia de resultado depende en gran medida de un factor de acuerdo entre las partes, cuando declara que:

> "… sólo se tomará en consideración la existencia de un aseguramiento del resultado por el médico a la paciente cuando resulte de la narración fáctica de la resolución recurrida (así se deduce de la evolución jurisprudencial, de la que son expresión las SSTS 25 de abril de 1994, 11 de febrero de 1997, 7 de abril de 2004, 21 de octubre de 2005, 4 de octubre de 2006 y 23 de mayo de 2007)".

La consecuencia para el profesional, bajo esta consideración, es decisiva, pues de declarar la obligación de su actuar como de resultado, habrá de responder, aún con una

praxis correcta, si no obtuvo el fin perseguido por la acción clínica y había previamente garantizado su consecución.

Esta clásica y arraigada consideración en nuestra jurisprudencia: medicina curativa = obligación de medios y medicina satisfactiva = obligación de resultados ha perdido su carácter inamovible, mediante la debilitación del criterio diferenciador de ambas categorías de ejercicio profesional, sobre todo en el terreno de la medicina estética y de la relativización de la exigencia de resultado en la medicina satisfactiva. El propio concepto de salud de la OMS ("estado completo de bienestar físico, mental y social") y no solo la ausencia de enfermedad hacen que sea difícil determinar en ocasiones si una concreta acción clínica está en uno o en otro lado. Recordemos que la piedra de toque se encuentra en el concepto de necesariedad y su interpretación. Una nariz desproporcionada que produce complejo y retracción de la relación social a la persona que la porta, ocasiona un deterioro de su autoestima cuya solución puede estar en el terreno de la cirugía plástica y devolverle de este modo su "bienestar mental" (en terminología expuesta de la OMS), configurándose así la acción quirúrgica como curativa.

Es emblemática la sentencia del Tribunal Supremo de 30 de junio de 2009, con el magistrado Seijas Quintana como ponente. Analizaba el caso de una mujer que se sometió a una operación de cirugía estética mamaria, a resultas de la cual sufrió una paraparesia de miembros inferiores, siendo el diagnóstico de su lesión el de "síndrome de cola de caballo" y el motivo la administración de anestesia epidural. Analiza esa resolución un complejo abanico de asuntos: existencia o no de vicios en el consentimiento informado; insuficiencia o no de pruebas preoperatorias a la vista de los antecedentes médicos de la paciente; y resultado fallido de la operación y posible cumplimiento defectuoso de su actuación por parte de los facultativos. Este último asunto es el que aquí nos interesa, ya que se centra la sentencia en analizar, no el resultado obtenido, sino el desarrollo de la actuación clínica. En igual sentido y con el mismo Magistrado como ponente, la sentencia de 20 de noviembre de 2009 del Tribunal Supremo que examinó el caso de las lesiones causadas a la recurrente, con motivo del tratamiento de fertilidad al que fue sometida por los demandados. Estimó la sentencia que el citado tratamiento no constituye un supuesto de medicina satisfactiva, con obligación de resultados, sino de medios y como tal no era posible garantizar un resultado concreto. En el ámbito de la responsabilidad médica debe descartarse, declara, la responsabilidad objetiva y una aplicación sistemática de la técnica de la inversión de la carga de la prueba. La única imputación, en el caso de autos, resulta ajena a la actividad médica asistencial y se vincula a una reacción farmacológica adversa, resultado de la medicina administrada para la estimulación de los ovarios, cuya aparición desconocían los propios facultativos.

En consecuencia la jurisprudencia actual sobre responsabilidad del profesional médico ha evolucionado insertando este tipo de medicina en la obligación general de medios y como tal no puede garantizar un resultado concreto. Obligación suya es poner a disposición del paciente los medios adecuados, comprometiéndose no solo a cumplimentar las técnicas previstas para la patología en cuestión, con arreglo a la ciencia médica adecuada a una buena praxis, sino a aplicar estas técnicas con el cuidado y precisión exigible de acuerdo con las circunstancias y los riesgos inherentes a cada intervención, y, en particular, a proporcionar al paciente la información necesaria que le permita consentir o rechazar una determinada intervención. Los médicos actúan sobre personas, con o sin alteraciones de la salud, y la intervención médica está sujeta, como todas, al componente aleatorio propio de la misma, por lo que los riesgos o complicaciones que se pueden derivar de las distintas técnicas de cirugía utilizadas son similares en todos los casos y el fracaso de la intervención puede no estar tanto en una mala praxis cuanto en las simples alteraciones biológicas. Lo contrario supondría prescindir de la idea subjetiva de culpa, propia de nuestro sistema, para poner a su cargo una responsabilidad de naturaleza objetiva derivada del simple resultado alcanzado en la realización del acto médico, al margen de cualquier otra valoración sobre culpabilidad y relación de causalidad y de la prueba de una actuación médica ajustada a la *lex artis*, cuando está reconocido científicamente que la seguridad de un resultado no es posible pues no todos los individuos reaccionan de igual manera ante los tratamientos de que dispone la medicina actual. SSTS 12 de marzo 2008; 30 de junio 2009.

En definitiva, el Tribunal Supremo ya no diferencia entre obligación de medios y obligación de resultados. La responsabilidad del médico no es de resultado, ni siquiera en los actos que tradicionalmente se han considerado incluidos en

la llamada medicina voluntaria. Solo habrá obligación de resultado cuando el médico expresamente se comprometa a su logro.

Hay, sin embargo, un reducto, cuya mención no quiero omitir, en el que la garantía es decididamente de resultado y es el de la responsabilidad por producto defectuoso y los daños que de ello deriven. Este especial régimen jurídico ya fue aplicado por el Tribunal Supremo (sentencia de 9 de diciembre de 2010) en un caso en el que se "trataba sobre el carácter defectuoso de unas prótesis mamarias de aceite de soja, entendiendo que "la inexistencia de estudios en la empresa fabricante sobre la comprobación de los posibles efectos tóxicos de relleno de las prótesis, revela un defecto del producto determinante de responsabilidad por los daños producidos". Estos productos sanitarios quedan sometidos a la Directiva Europea 93/42/CEE, de 14 de junio y a las normas internas de transposición de la misma, en España el RD 1591/2009, de 16 de octubre. El 30 de marzo de 2010, la Agencia Francesa de Medicamentos y Productos Sanitarios, a través del Sistema de Vigilancia de Productos Sanitarios, declaró la suspensión de la puesta en el mercado, distribución, exportación y utilización de las prótesis mamarias de gel de silicona fabricadas por la empresa francesa Poly Implant Prothèse. Al día siguiente, la Agencia Española de Medicamentos y Productos Sanitarios dictó una nota de seguridad señalando que los profesionales y centros deben cesar de forma inmediata la implantación de estas prótesis, haciendo recomendaciones a las portadoras de someterse a seguimiento médico. Las afectadas reclamaban la explantación de las citadas prótesis y se planteaban la exigencia de indemnización del daño producido por el producto defectuoso, sin necesidad de demasiadas consideraciones, aparte de la propia calificación de defectuoso.

## LA CARGA DE LA PRUEBA

El principio general probatorio establece en Derecho que quien afirma alguna cosa está obligado a probarla. Si alguien es acreedor de otra persona, habrá de probar que la deuda existe, que existe a su favor, que está vencido el plazo y que el deudor no ha respondido. Este principio es el de la llamada prueba directa y se aplica con carácter general en la medicina curativa o de resultados. Quien demanda por una práctica clínica deficiente habrá de probarlo. Admite, no obstante, algunas excepciones que fueron recogidas en su día en la Sala de Justicia del Tribunal Supremo y hoy se aplica prueba inversa, por ejemplo, en casos como el daño desproporcionado, la falta enorme de diligencia del médico o su ostensible falta de cooperación, casos de instrumental o productos defectuosos o consentimiento inexistente. En estos casos opera la prueba inversa, es decir, es el demandado quien ha de probar que actuó como era debido hacerlo y no el demandante quien demuestre el incumplimiento, bastando con alegarlo.

Esta situación excepcional en la medicina curativa, sin embargo, se torna la regla general en la medicina satisfactiva, en cuyo seno, una vez fallido el resultado pretendido el profesional debe justificar por qué no lo logró y acreditar que no se obtuvo por causa externa a su actuar.

## LA CULPA COMO CRITERIO DE IMPUTACIÓN

El régimen de responsabilidad establecido en nuestro Código Civil (artículo 1902 y siguientes) se asienta sobre la idea de culpa, si bien la evolución, con evidente finalidad tuitiva hacia la víctima del daño, ha venido flexibilizando criterios en una doble vía:

- Introduciendo por vía normativa leyes que proclaman responsabilidad objetiva (sin culpa) cuando el daño se produce en el seno de actividades particularmente peligrosas (navegación aérea, riesgos nucleares, uso de vehículos a motor o caza, por ejemplo).
- Asentando un criterio jurisprudencial de interpretación "pro damnato" a través de instrumentos diversos como el incremento del nivel de diligencia exigible o la inversión de la carga de la prueba, ambos de amplio uso en responsabilidad sanitaria.

La medicina de medios dará lugar, en su ejercicio, a la necesidad de existencia de algún grado de "culpa" por parte de su autor, para la imputación de responsabilidad, pero en una actividad de resultado no va ser necesario, pues la simple no obtención de aquel es causa suficiente de imputación al profesional. La responsabilidad sin culpa solo requiere del daño (no obtención del resultado) y la relación de causalidad correspondiente.

## INFORMACIÓN A FACILITAR PARA EL CONSENTIMIENTO

Información y consentimiento son los dos pilares en los que se asienta la responsabilidad del cirujano estético por encima de la imprudencia y de la no obtención del resultado. Es más, en las sentencias que han resuelto litigios relacionados con la cirugía estética, más ampliamente con la denominada medicina voluntaria o satisfactiva, la absolución o la condena han venido determinadas, en una gran mayoría de los casos, por la correcta obtención del consentimiento informado o por el exacto cumplimiento del riguroso deber de información o por su defectuosa realización.

Circunstancia que no es propia solo del Derecho español, sino común en el Derecho europeo, siendo generales en el ámbito del Derecho sanitario que las causas de mayor litigiosidad se asienten sistemáticamente en los defectos de comunicación entre el paciente y el cirujano, el llevar a cabo las intervenciones en pacientes mal motivados, en la creación de expectativas poco razonables para el paciente e incluso en acometer operaciones sobre pacientes que necesitan asistencia psiquiátrica.

Debemos referenciar por todas el primer pronunciamiento del Tribunal Constitucional de 28 de marzo de 2011 sobre Información y Consentimiento, pues aunque de 2011, sigue los pronunciamientos del Tribunal Supremo que en numerosas ocasiones ya había reconocido la integración de la exigencia de información como un elemento del consentimiento informado. La Sentencia viene a aplicar la jurisprudencia constitucional ya asentada sobre el derecho a la integridad física (recogida en las SSTC 120/1990, 207/1996, 119/2001, 5/2002, 221/2002 o 220/2005); radicando la novedad del pronunciamiento a que la privación de información equivale a una privación o limitación del derecho a consentir o rechazar una actuación médica determinada, inherente al derecho fundamental a la integridad física y moral.

Por ello, debe tenerse muy en cuenta especialmente en la fase del preoperatorio establecer una motivación tras una buena historia clínica con la advertencia de que el resultado puede ser técnicamente perfecto pero no producir los efectos deseados tanto en el aspecto estrictamente estético como en la mejoría de la estabilidad emocional o de las expectativas psicológicas de vida en el paciente. Especialmente debemos recomendar siempre el facilitar al paciente una información lo más completa posible y por escrito, no olvidemos que estamos ante técnicas invasivas, de manera que pueda llevarla consigo y leerla con comodidad y tranquilidad en su domicilio antes de someterse a la intervención.

Para salir al paso de otras posibles implicaciones médico-legales, es recomendable no poner ninguna dificultad ("estar abierto las veinticuatro horas"), especialmente en el postoperatorio para permitir contactos y consultas con los pacientes, pues una de las quejas más frecuentes es precisamente la falta de atención tras la intervención.

También entre nosotros se ha puesto de manifiesto que el énfasis debe acentuarse en el deber de información que tiene que abarcar todos los riesgos posibles, incluso los que solo se producen excepcionalmente, y, además, el médico debe valorar tales riesgos para poder encontrar una adecuada proporcionalidad entre ellos y el beneficio esperado porque, aunque exista consentimiento del paciente debidamente informado, la conformidad del médico con una intervención estética que no presente una proporcionalidad de ventajas en balance adecuado a los riesgos asumidos, puede generar responsabilidad en el cirujano.

De la observación de que en esta especialidad el éxito de la intervención depende en gran parte de la comunicación médico paciente y de la calidad de la información aportada resulta que es esencial un diálogo oral fluido y sincero con el paciente en el que este pueda descubrir sus motivaciones, de manera que si el deseo de intervención obedece a expectativas poco claras o a excesiva confianza en la cirugía, pueda el médico desistir de practicar la intervención advirtiendo al paciente de los límites del tratamiento quirúrgico y de los peligros, incluso psicológicos que su no obtención aunque sea solo desde el punto de vista subjetivo pudiera acarrear.

Una última advertencia es que en el campo de la cirugía estrictamente estética no puede conformarse el médico con una información, inteligible, simple, aproximativa y leal, sino que debe exponerla exhaustivamente, incluyendo las secuelas y cicatrices e incluso las posibilidades de que se produzca una cicatrización defectuosa por cualquier causa. Las reclamaciones por mala praxis han pasado a segundo plano, pues ahora por lo que más se demanda es

por defectos de la información. En los últimos años, las reclamaciones por responsabilidad médica han evolucionado en la medida de que ya no solo se alega mala praxis profesional, sino que los defectos en la información se han convertido en alegato recurrente en las demandas.

## UNA SUCINTA CONCLUSIÓN

El Tribunal Supremo ha declarado que la distinción entre obligación de medios y resultado no es posible en el ejercicio de la actividad médica, salvo que el resultado se garantice, incluso en los supuestos más próximos a la llamada medicina voluntaria que a la necesaria o asistencial, sobre todo a partir de la asunción del derecho a la salud como bienestar en sus aspectos psíquico y social, y no solo físico.

En definitiva, el fin perseguido por la actuación del médico debe ser la curación del paciente, fin que permanece fuera de la obligación del facultativo por no poder garantizarlo, y el objeto de la obligación del médico es una actividad diligente y acomodada a la *lex artis* y aunque en medicina o cirugía satisfactiva se deba exigir un plus de responsabilidad al facultativo, este se obligará al cumplimiento exacto de lo contratado por el paciente. Lo que implica dos consecuencias para el médico, como son la distribución del riesgo y el concepto del incumplimiento total o parcial del contrato.

## BIBLIOGRAFÍA

1. Abarca Cidón, J. y Pérez-Íñigo Quintana, F.: *Un Modelo de Hospital*. HM Hospitales 2011.
2. Alonso Olea, M. y Fanego Castillo, F.: Comentario a la Ley 41/2002, de 14 de noviembre, Básica Reguladora de la Autonomía del Paciente y de Derechos y Obligaciones en Materia de Información y Documentación Clínica. Editorial Thomson Cívitas. Pamplona, 2003.
3. De Ángel Yagüez, R.: *Responsabilidad Civil por Actos Médicos. Problemas de Prueba*. Cívitas. Madrid, 1999.
4. De Ángel Yagüez, R.: "Orientaciones generales en torno a la responsabilidad civil por actos médicos", en *Derecho Médico. Tratado de Derecho Sanitario* (coord. L. Martínez Calcerrada y R. de Lorenzo y Montero). Tomo I: Colex y Asociación Española de Derecho Sanitario. Madrid, 2001.
5. De Ángel Yagüez, R.: "Obligaciones de Medios *vs*. Obligaciones de Resultados". Ponencia presentada al XI Congreso de la Asociación Española de Derecho Sanitario. Madrid, 28, 29 y 30 de octubre de 2004.
6. De Lorenzo y Montero, R.; López Timoneda, F.: *La responsabilidad profesional en Anestesiología y Reanimación*. Ediciones Doyma. Madrid, 1999.
7. De Lorenzo y Montero, R.; Sánchez Caro, J.: "Consentimiento Informado", en De Lorenzo y Montero, R. (coord.), *Responsabilidad legal del profesional sanitario*. Asociación Española de Derecho Sanitario. Edicomplet. Madrid, 2000.
8. De Lorenzo y Montero, R.: *Derechos y obligaciones de los pacientes*. Análisis de la Ley 41/2002, de 14 de noviembre, básica reguladora de autonomía de los pacientes y de los derechos de información y documentación clínica, Colex, Madrid, 2003.
9. De Lorenzo y Montero, R., y De Lorenzo y Aparicio: *El Consentimiento Informado en Hematología y Hemoterapia*. Asociación Española de Hematología y Hemoterapia. Madrid, 2009.
10. Guerrero Zaplana, J.: "El consentimiento informado. Su valoración en la Jurisprudencia", Ed. Lex Nova. Valladolid, 2004.
11. Martínez Calcerrada, L.; De Lorenzo y Montero, R.: *Derecho Médico. Tratado de Derecho Sanitario*. Tomo I: Doctrina y Jurisprudencia del Tribunal Constitucional. Tomo II: Jurisprudencia del Tribunal Supremo. Tribunal Europeo de Derechos Humanos y Tribunal de Justicia de las Comunidades Europeas. Tomo III. Legislación. Colex. Madrid, 2001.
12. Martínez Pereda, J. M.; De Lorenzo y Montero, R.: *Los médicos y el nuevo Código Penal*. Editores Médicos. Madrid, 1997.
13. Martínez Pereda, J. M.: *La cirugía estética y su responsabilidad*. Editorial Comares. Granada, 1997.
14. Méjica García, J. y Díez, J. R.: *El estatuto del Paciente. A través de la nueva regulación sanitaria estatal*. Editorial Thomson Cívitas. Pamplona, 2006.

# CIRUGÍA COSMÉTICA FACIAL

# TRATAMIENTO DEL ENVEJECIMIENTO DEL TERCIO FACIAL SUPERIOR

EDUARDO MORERA SERNA
MANUEL TOMÁS BARBERÁN

## INTRODUCCIÓN

A pesar de su importancia estética y funcional, la región frontal es un área tradicionalmente ignorada en el tratamiento del envejecimiento facial. La posición de las cejas, determinada por el equilibrio de varios grupos musculares y por la fortaleza de ligamentos orbitarios, tiene un impacto significativo en la posición del párpado y con ello en la estética orbitaria y en la amplitud del campo visual. La contracción refleja del músculo frontal para compensar la ptosis ciliar o la de los músculos de la región glabelar durante la gesticulación facial habitual genera una serie de arrugas en la piel frontal inicialmente dinámicas, pero pasado un tiempo también presentes en reposo.

El abordaje coronal o la elevación directa de las cejas eran los únicos tratamientos descritos para el envejecimiento del tercio facial superior. La emergencia en los últimos años de los abordajes endoscópicos o percutáneos, así como la utilización de la toxina botulínica han disminuido la morbilidad y el tiempo de baja social de los pacientes, facilitando la labor del cirujano a la hora de obtener resultados satisfactorios a un coste y riesgo bajo.

## ANATOMÍA PERTINENTE

La ceja es una estructura pilosa supraorbitaria con una cabeza, un cuerpo y una cola. En el hombre debe tener una forma recta y reposar sobre el reborde orbitario superior (figura 1); en la mujer su forma será curvada, con su punto de máxima altura o ápex lateral a una línea vertical tangente al limbo esclero-corneal lateral, y su posición será ligeramente superior a la del hombre, estando por encima de la barra ósea supraorbitaria[1].

El músculo frontal es el único elevador de la ceja; el orbicular de los ojos, el músculo procerus y el músculo corrugador la deprimen; los dos últimos músculos dan lugar a las arrugas glabelares horizontales (procerus) y oblicuas (corrugador). La inervación de todos estos músculos es a través del nervio facial, tanto por su rama zigomático-frontal (músculo frontal, orbicular lateral) como por su rama bucal (corrugador, procerus y orbicular medial). Las ramas nerviosas inervan los músculos desde su profundidad; el trayecto de la rama frontal del nervio facial sigue aproximadamente una línea trazada desde el lóbulo del pabellón auricular hasta la cola de la ceja. Avanza en el tejido areolar laxo entre la fascia

**Figura 1**
Posición ideal de las cejas.

temporal superficial y la fascia temporal profunda y se cruza con una vena zigomático-temporal, llamada vena centinela, en el reborde orbitario lateral[2]. Un ligamento óseo-cutáneo, el tendón conjunto, une la cola de la ceja al hueso subyacente limitando la amplitud de sus movimientos.

Al ser una estructura cutánea, la ceja se verá afectada por el aumento de laxitud de la piel asociado al envejecimiento facial, experimentando un descenso a partir de la quinta década de vida. Esta ptosis de la ceja da lugar a un exceso de piel en el párpado superior que se suele sumar al ya presente por el citado aumento de laxitud cutánea a nivel palpebral, y a un exceso de piel en el área orbitaria lateral que genera un pliegue cutáneo horizontal característico (figura 2). La nueva posición de la ceja da un aspecto de cansancio, tristeza o envejecimiento a la mirada de la persona; si el exceso de piel en el párpado superior es demasiado marcado, la hendidura palpebral se reducirá y el paciente experimentará una pérdida de campo visual superior[3]. El músculo frontal se contraerá de una manera refleja para elevar la ceja y restaurar la amplitud del campo visual; la contracción mantenida de dicho músculo producirá las arrugas horizontales en la región frontal y en algunos pacientes generará cefaleas[4].

El tratamiento de la ptosis ciliar implica el reposicionamiento de la ceja y el restablecimiento de un tono y un equilibrio muscular adecuado entre elevadores y depresores de la región frontal.

**Figura 2**
Envejecimiento del tercio facial superior.

## FRONTOPLASTIA ENDOSCÓPICA

La frontoplastia endoscópica es la técnica más utilizada a nivel mundial para el tratamiento del envejecimiento de la región frontal. La cirugía se puede hacer bajo anestesia local más sedación o bajo anestesia general; se basa en la disección de una serie de planos quirúrgicos seguros en las regiones frontal, parietal y temporal, el debilitamiento de los músculos depresores de la ceja y la estabilización de la nueva posición de esta mediante técnicas de suspensión. Idealmente se realizará en conjunción con la blefaroplastia superior, pero pueden hacerse por separado sin problemas.

1. *Marcación*: con el paciente despierto y sentado, antes de la infiltración anestésica, se marcan el contorno de la musculatura de la glabela, los surcos generados por su contracción y el trayecto de los paquetes vasculonerviosos supratroclear y supraorbitario. Marcamos también el arco zigomático, el reborde medial del músculo temporal

**Figura 3**
Marcación prequirúrgica.

y el trayecto de la rama frontal del nervio facial siguiendo la línea de Pitanguy[5]. Por último, trazamos los vectores de tracción que buscamos, perpendiculares a la altura de la cabeza de la ceja y del ápex, además de vectores oblicuos desde la cola de la ceja (figura 3).

2. *Incisiones*: tras infiltrar con un anestésico local con vasoconstrictor haremos cinco incisiones. La primera en la línea media 5 mm posterior a la implantación capilar y con una longitud de 15 mm. Las dos siguientes también 5 mm posteriores a la implantación capilar a la altura del ápex de la ceja. Por último haremos dos incisiones de 20 mm de longitud en el área temporal 10 mm posterior a la línea de implantación capilar. No es necesario rasurar el cabello y se aconseja angular el corte en las incisiones temporales para preservar la viabilidad de los folículos pilosos (figura 4).
3. *Disección*: a partir de la incisión medial y de las dos paramedianas se disecará un plano subgaleal posterior hasta la mitad de la región parietal (figura 5).

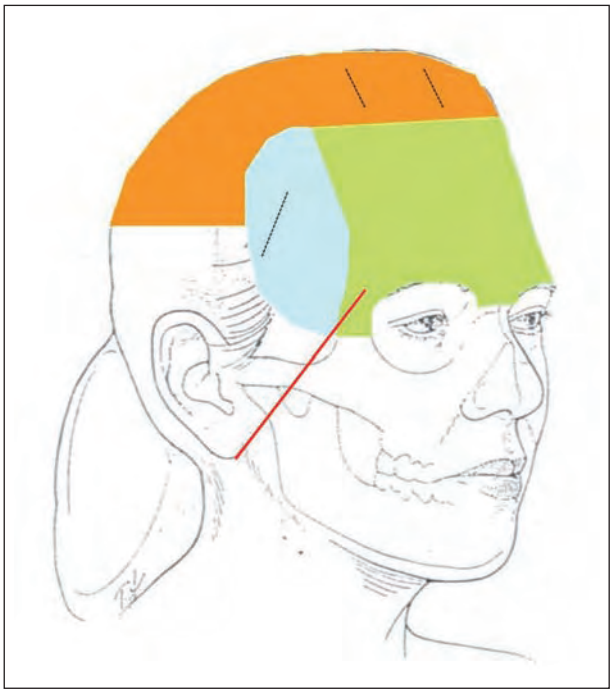

**Figura 4**
Planos de disección subgaleal (naranja), interfascial (azul) y subcutáneo (verde). Línea de Pitanguy marcando el trayecto del nervio facial.

**Figura 5**
Abordaje quirúrgico. 1. Incisión. 2. Disección subgaleal posterior. 3. Disección subperióstica anterior.

Posteriormente, desde las mismas incisiones se hará una disección anterior en un plano subperióstico llegando al nasion y al reborde orbitario superior con cuidado de no lesionar el paquete supraorbitario (figura 6). A través de las incisiones temporales se hará una disección en el plano entre la fascia temporal superficial y la fascia temporal profunda. Al llegar a la línea de inserción del músculo temporal (fascia conjunta) se romperá esta, entrando en el plano subperióstico

frontal. El límite inferior de la disección vendrá marcado por la aparición de la vena temporal o centinela en el reborde lateral orbitario. Es imprescindible cortar completamente el ligamento óseo-cutáneo que une la ceja al hueso frontal (ligamento conjunto) y disecar el reborde orbitario superior hasta objetivar mediante palpación manual externa que han quedado completamente liberados todos los tejidos blandos del tercio facial superior (figura 7).

4. *Miotomías*: aproximadamente 5 mm superior al reborde orbitario haremos un corte en el periostio exponiendo el músculo orbicular de cada lado y la musculatura glabelar en línea media. En la unión del tercio medial orbitario con los dos tercios laterales encontraremos el paquete supraorbitario, el cual tendremos cuidado de no cortar. Tras exponer los músculos los seccionaremos con una tijera o con un bisturí eléctrico hasta que aparezca la grasa subcutánea. La realización de miotomías del músculo frontal es controversial.

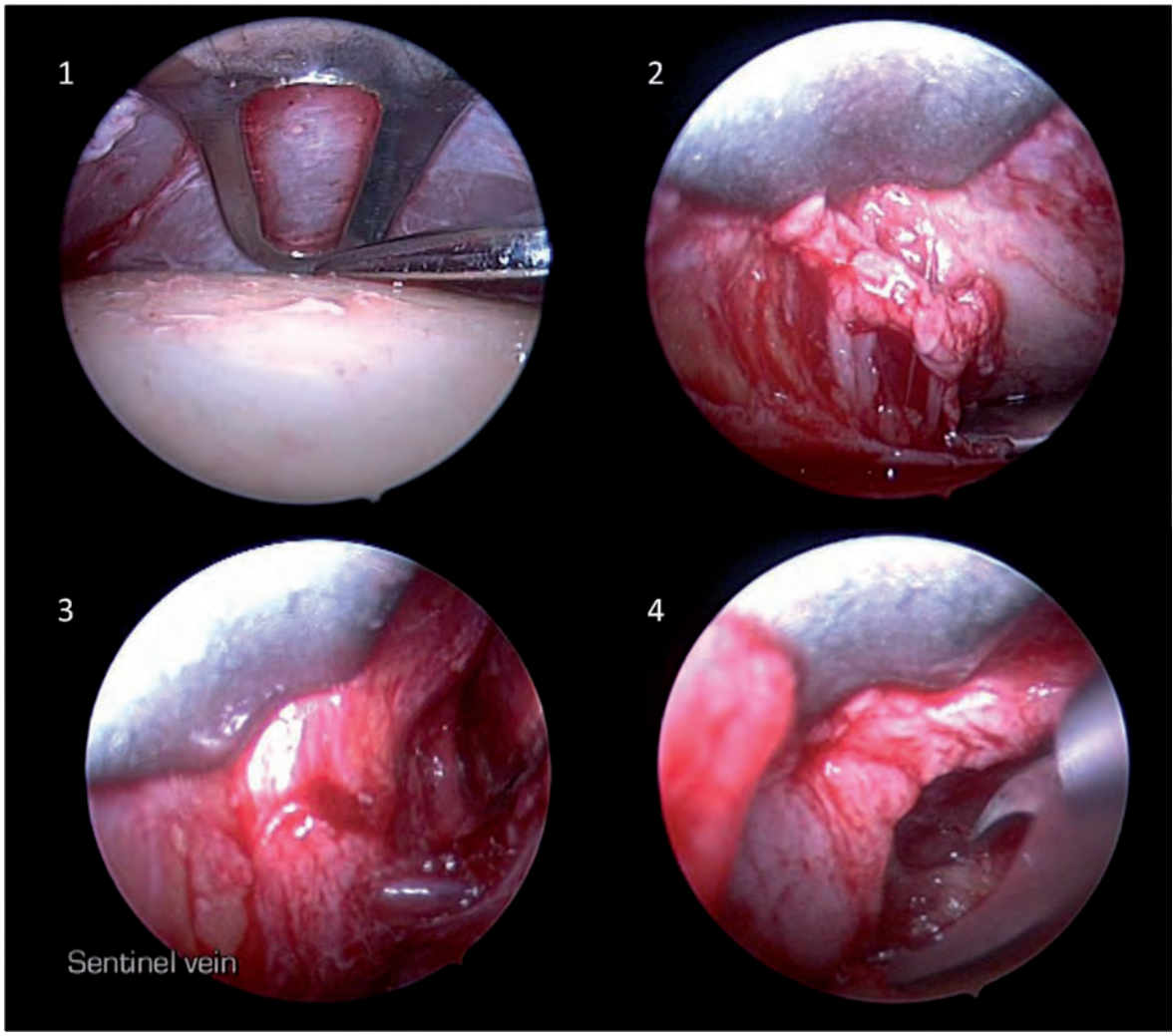


**Figura 6**
Fase endoscópica. 1. Disección subperióstica. 2. Identificación de paquete vasculonervioso supraorbitario. 3. Identificación de vena centinela. 4. Miotomías del orbicular de los ojos.

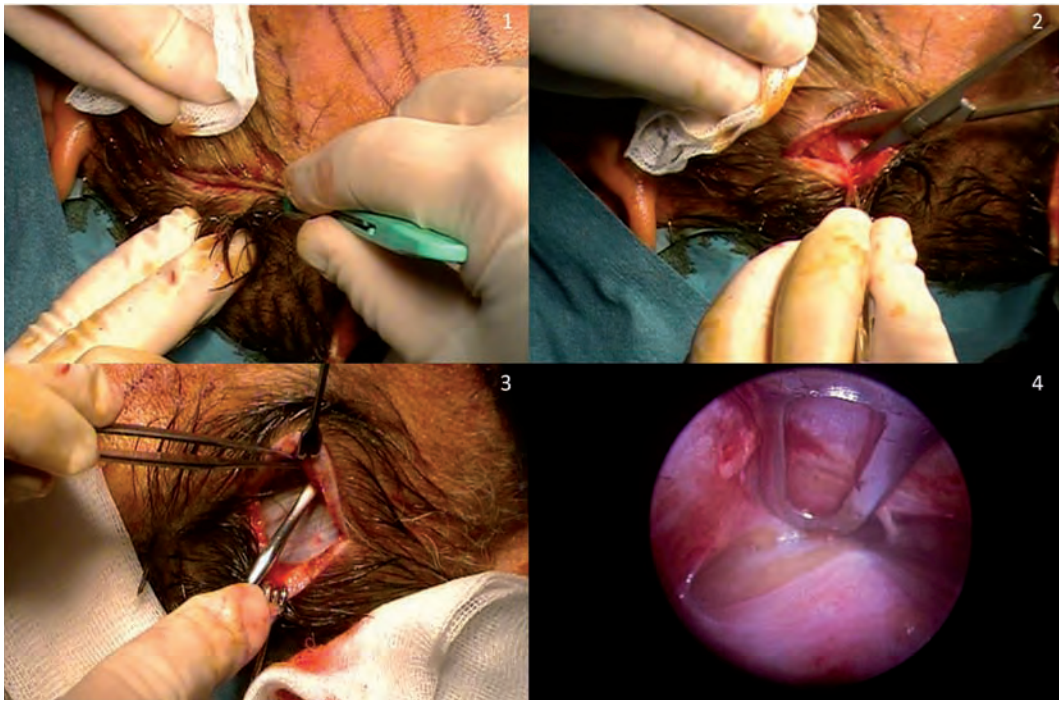


**Figura 7**
Disección temporal. 1. Incisión. 2. Identificación de fascia temporal profunda 3. Disección de plano interfascial. 4. Sección de fascia conjunta.

5. *Fijación:* la fijación de la ceja en su nueva posición se puede hacer mediante suturas o por dispositivos de fijación reabsorbibles. El Ethibond 4-0 es la sutura ideal para realizar la suspensión con suturas; pasaremos la sutura a través de las incisiones medial y paramedianas cogiendo el periostio y el tejido subcutáneo próximo a la ceja y lo fijaremos al periostio a la altura de las incisiones o bien al hueso mediante la realización de túneles con una fresa (figura 8). La otra opción de fijación de los vectores verticales, más utilizada en los últimos años, es la colocación de dispositivos reabsorbibles como el endotine o el ultratine los cuales cuentan con ganchos de pequeño tamaño a los que anclar la piel frontal produciendo una sujeción precisa y estable de los tejidos blandos[6].
   El vector de tracción oblicuo de la cola de la ceja lo crearemos pasando la sutura de la fascia temporal superficial a la fascia temporal profunda en las incisiones temporales (figura 9). Conviene que el ayudante haga tracción superior de la piel frontal mientras se anudan los hilos; la sobrecorrección es aconsejable, pues en el postoperatorio las cejas caen significativamente.
6. *Cierre y cuidados postoperatorios:* se aconseja dejar un drenaje de pequeño tamaño saliendo de las incisiones temporales durante 48 horas. El cierre se puede hacer con grapas, las cuales se retirarán a la semana. Antes de finalizar la cirugía lavaremos la cabeza del paciente y colocaremos esparadrapo de papel o steri-strips anchos elevando la cola de la ceja. El paciente podrá lavarse el pelo en cinco días y ha de ser consciente de que probablemente experimentará anestesia en la región frontal durante semanas o meses; la recuperación de la sensibilidad suele estar precedida por la aparición de prurito cutáneo. El dolor postoperatorio es limitado y se calma bien con analgésicos suaves, no obstante es frecuente la sensación de tirantez de la piel durante unas semanas. La ceja estará sobreelevada durante unas semanas tras la intervención; alcanzará su posición definitiva aproximadamente al año de la cirugía (figuras 10, 11, 12).

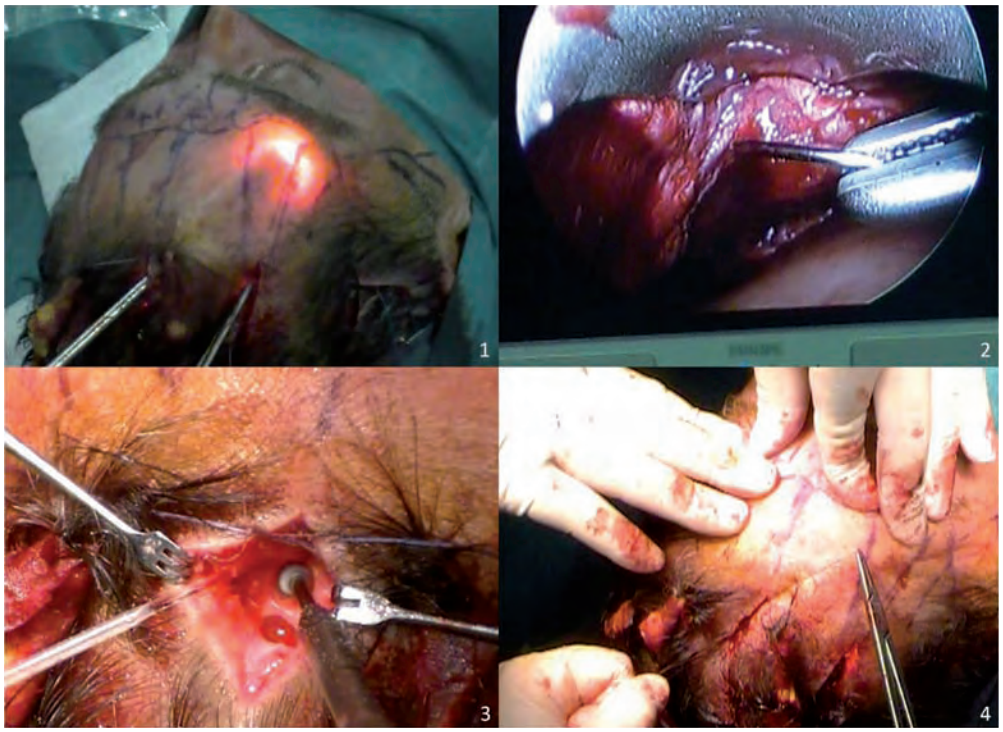


**Figura 8**
Fijación frontal. 1 y 2. Visión externa y endoscópica de paso de sutura en periostio frontal. 3. Fresado de túnel óseo en hueso frontal. 4. Suspensión de scalp a hueso frontal.

**Figura 9**
Fijación temporal. 1. Paso de sutura a través de cola de ceja. 2. Tracción de cola de ceja a 450. 3. Fijación de sutura a fascia temporal profunda. 4. Suspensión de cola de ceja.

**Figura 10**
Frontoplastia endoscópica + blefaroplastia superior. Resultado a tres años.

**Figura 11**
Frontoplastia endoscópica + blefaroplastia superior. Resultado a un año.

**Figura 12**
Frontoplastia endoscópica + rinoplastia revisional. Resultado a cinco años.

## ELEVACIÓN DE LA COLA DE CEJAS POR ABORDAJE TEMPORAL

La elevación de las cejas es una parte importante del rejuvenecimiento periorbitario y se puede realizar de muy diversas maneras:

- Coronal.
- Pretriquial.
- Tricofítico.
- Directo supraciliar.
- Medio frontal aprovechando arrugas.
- Frontoplastia endoscópica.
- Elevación de cejas por abordaje lateral o temporal.

La finalidad puede ser funcional, estética o ambas. Con finalidad estética, lo que buscamos es fundamentalmente la elevación del tercio externo de la ceja.

En esta situación se puede utilizar con ventaja técnicas menos agresivas, realizables con anestesia local con/sin sedación o general y fáciles de incorporar a nuestro repertorio quirúrgico.

La elevación de cola de cejas se puede llevar a cabo mediante una incisión temporal de 4-6 centímetros por detrás de la línea del pelo (figura 13), realizando una disección interfascial, subcutánea o combinada, de modo que se evite la lesión de la rama frontal del nervio facial. Es útil como procedimiento aislado, o como repesca de resultados inadecuados tras otros abordajes. Esta técnica es más fácil de realizar en pacientes sin entradas en la línea del pelo, permitiendo realizar una disección menor. Si la distancia de la ceja al pelo es muy larga, será difícil, cuando no imposible. La tracción debe ser todo lo vertical que podamos y no tanto lateral. Estará contraindicada cuando debamos realizar una elevación de toda la ceja[7, 8].

1. *Abordaje interfascial*: disección interfascial hasta el reborde orbitario lateral (figura 14), tracción de la piel y resección de la que quede redundante. La tracción se realiza sobre la piel pero la sutura debe permanecer sin tensión (daría lugar a una cicatriz ancha, sin pelo y por tanto visible), realizándose con facilidad con grapas. Deberemos de evitar la utilización de bisturí eléctrico incluso para la coagulación, ya que inevitablemente dará lugar a una mayor o menor alopecia.
2. *Abordaje combinado*: el abordaje exclusivamente subcutáneo compromete la vascularización de la zona, y es fácil que produzca alopecia, por lo que se deberá evitar. Con la finalidad de mantener la tensión no en la piel, se puede realizar un abordaje interfascial y subperióstico en la porción más alta (figura 15) y subcutáneo en la más próxima a la ceja, para favorecer su ascenso (figura 16).

**Figura 13**
Incisión en región temporal en el contexto de una frontoplastia temporal.

**Figura 14**
Área de disección requerida para obtener la adecuada movilización de la ceja.

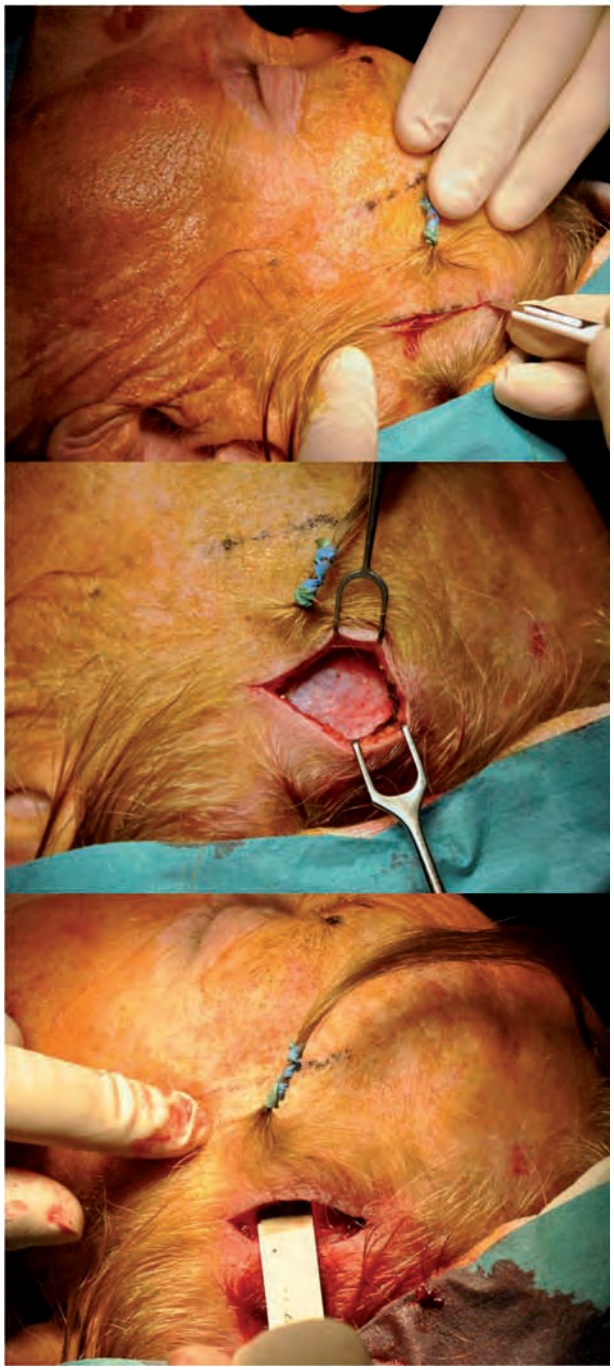

Figura 15
Incisión, identificación de la fascia temporal profunda y disección interfascial.

Figura 16
Técnica de fasciopexia. La disección es subcutánea, desde los 2 centímetros de la cola de la ceja.

La tracción se realiza mediante dos puntos habitualmente de material reabsorbible (PDS 2-0 ó 3-0), que se fijan en el complejo gálea-fascia, y desde ahí se suspende a la fascia temporal profunda (figura 17). Como consecuencia de esta maniobra se produce una "arruga" en el límite anterior del pelo, que desaparece en poco tiempo. En ambas técnicas se debe de realizar una liberación sobre el área indicada.

Figura 17
Pexia de la ceja a la fascia temporal profunda.

**Figura 18**
Imagen al fin del procedimiento. Se disponen steri-strips, para evitar la tracción hacia abajo en el postoperatorio inmediato.

**Figura 19**
Pre y post tras frontoplastia temporal y blefaroplastia superior en el caso de una dermocalasia.

**Figura 20**
Pre y post tras frontoplastia temporal aislada, en paciente que presentaba dermatitis en las arrugas sobre el canto externo.

**Figura 21**
Pre y post en paciente a la que se ha realizado septorrinoplastia, frontoplastia temporal y lipoinfiltración.

Conclusiones: se trata de una técnica fácil que nos permite obtener unos buenos resultados siempre y cuando no queramos forzar las indicaciones (figuras 18-23).

**Figura 22**
Pre y post en paciente a la que se ha realizado septorrinoplastia, frontoplastia temporal y lipoinfiltración.

**Figura 23**
Pre y post tras frontoplastia temporal, en asimetría de las cejas tras blefaroplastia superior e inferior.

## ELEVACIÓN DIRECTA DE CEJA

La elevación directa de la ceja es la técnica más sencilla para tratar la ptosis ciliar asociada al envejecimiento o a la pérdida de tono del músculo frontal. Se realiza habitualmente bajo anestesia local sin necesidad de sedación; es un procedimiento excelente para pacientes mayores con arrugas frontales que rechacen o sean malos candidatos para una anestesia general[9]. El inconveniente es que genera una cicatriz cutánea que será visible durante unos meses.

1. *Cálculo de la piel a resecar*: antes de la infiltración cutánea y con el paciente en sedestación le pedimos que cierre los ojos durante unos instantes para inducir una relajación del músculo frontal que nos permita calcular la posición real de la ceja. Tras abrir de nuevo el ojo ponemos una regla con el 0 en la cabeza de la ceja y la elevamos hasta su posición ideal midiendo la distancia entre las dos posiciones. Repetimos el proceso en el ápex y la cola de la ceja (figura 24).
2. *Marcación de la piel:* marcamos la línea inferior de resección en el borde superior de la ceja, si el paciente no tiene arrugas frontales (figura 25), o, en la mayoría de los

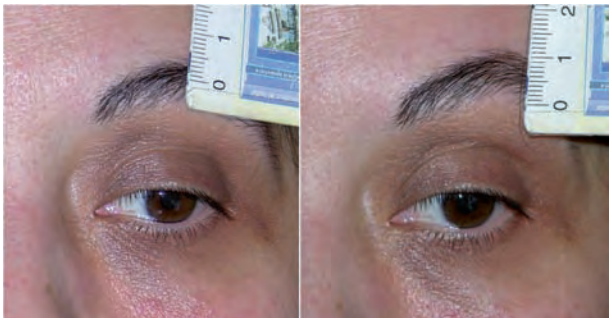

**Figura 24**
Medida de la caída de la ceja.

**Figura 25**
Marcación preoperatoria en paciente con arrugas frontales.

casos, en uno de los pliegues frontales más cercanos a la ceja (figura 26). Hacemos una línea superior de resección a la distancia determinada previamente de elevación de la ceja y unimos ambas líneas mediante ángulos de 30º teniendo cuidado de no unir medialmente las tiras cutáneas a resecar. No es imprescindible que los segmentos de piel a resecar estén a la misma altura, pero sí que sean del mismo tamaño (a no ser que se busque una corrección de asimetría en altura de las cejas). Conviene sobrecorregir la cantidad de piel a quitar. Si se va acompañar esta técnica de una blefaroplastia superior hay que calcular el exceso de piel en párpado superior con la ceja en la posición ideal.

3. *Técnica quirúrgica:* tras infiltrar la frente con anestesia local + vasoconstrictor hacemos la incisión y una disección subcutánea teniendo cuidado de no llevarnos el músculo frontal. Tras hacer hemostasia pasaremos dos puntos con una sutura reabsorbible del tejido subcutáneo a nivel ciliar al músculo frontal en el borde superior de la resección. Cerraremos por planos, preferiblemente la piel con una sutura intradérmica.
4. *Cuidados postoperatorios*: insistiremos al paciente en la utilización de pomada con antibiótico durante 10 días (figura 27) y posteriormente una pomada con bloqueador solar por un tiempo no inferior a seis meses; el principal riesgo es la hiperpigmentación residual por exposición a luz ultravioleta. Retiraremos la sutura intradérmica en tres semanas.

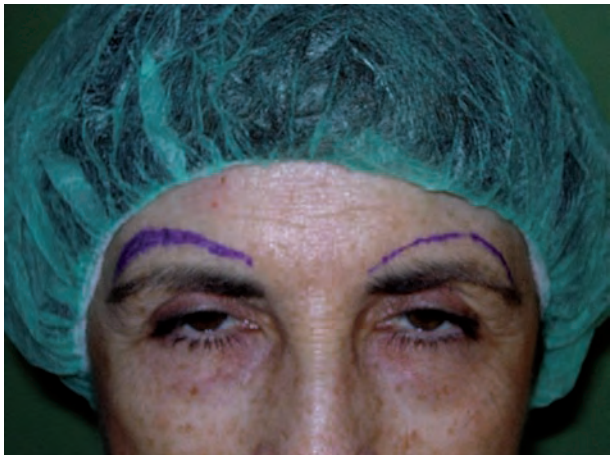

**Figura 26**
Marcación preoperatoria en paciente sin arrugas frontales.

**Figura 27**
Postoperatorio inmediato.

**Figura 28**
Elevación directa de ceja + blefaroplastia superior. Resultado a seis meses de la intervención.

Mostramos un caso de elevación directa de ceja + blefaroplastia superior bajo anestesia local (figura 28).

## BIBLIOGRAFÍA

1. Cook, T. A., Brownrigg, P. J., Wang, T. D., Quatela, V. C. "The versatile midforehead browlift". *Arch Otolaryngol Head Neck Surg,* 1989; 115: 163-168.
2. Ozerdem, O. R., Vascónez, L. O., de la Torre, J. "Upper face-lifting". *Facial Plast Surg Clin North Am,* 2006; 14(3): 159-165.
3. Henderson, J. L., Larrabee, W. F. Jr. "Analysis of the upper face and selection of rejuvenation techniques". *Otolaryngol Clin North Am*, 2007; 40(2): 255-265.
4. Mathew, N. T., Kailasam, J., Meadors, L. "Predictors of response to botulinum toxin type A (BoNTA) in chronic daily headache". *Headache*, 2008; 48(2): 194-200.
5. Trussler, A. P., Stephan, P., Hatef, D., Schaverien, M., Meade, R., Barton, F. E. "The frontal branch of the facial nerve across the zygomatic arch: anatomical relevance of the high-SMAS technique". *Plast Reconstr Surg*, 2010; 125(4): 1221-1229.
6. Chiu, E. S., Baker, D. C. "Endoscopic brow lift: a retrospective review of 628 consecutive cases over 5 years". *Plast Reconstr Surg* 2003; 112(2): 628-633.
7. McCord, C. D., Codner, M. A. "Brow lift", en McCord, C. D., Codner, M. A., *Eyelid and Periorbital Surgery. Quality Medical Publishing*. Saint Louis 2008.
8. Fogli, A. "Temporal lift by Fasciapexy", en Tonnard, P. L., Verpale, A. M., *Short Scar Face Lift. Operative Strategies and Techniques*. Quality Medical Publishing. Saint Louis 2007.
9. Pollock, H., Pollock, T. A. "Subcutaneous brow lift with precise suture fixation and advancement". *Aesthet Surg J,* 2007; 27(4): 388-395.

# BLEFAROPLASTIA SUPERIOR

JOSÉ MARÍA GUILEMANY
LUCIANO SGAMBATTI
CRISTÓBAL LANGDON
JULIAN LÓPEZ-RÍOS

## INTRODUCCIÓN

Los ojos juegan un rol preponderante en la comunicación e interacción de los seres humanos, muchos dicen que son la puerta del alma y a través de ellos podemos expresar emociones y vivencias sin siquiera verbalizar una palabra. Para muchos esto se debe a las características del globo ocular o al color del iris, pero la verdadera responsable es la región periorbitaria. La dinámica de la región periorbitaria modificando la fisura interpalpebral, el posicionamiento de las cejas, la redundancia de las pestañas y el movimiento del entrecejo son los verdaderos actores a la hora de crear expresiones.

Como cirujanos faciales sabemos que el envejecimiento afectará a la región periorbitaria tanto a nivel microscópico como macroscópico. Microscópicamente la epidermis y el tejido subcutáneo se adelgazarán, con la consecuente desaparición de la unión dermo-epidérmica; sumado a lo anterior se produce una progresiva desorganización de las fibras elásticas y del colágeno (elastosis) y un debilitamiento de la musculatura subyacente. Estos cambios se traducirán en variaciones de la pigmentación, arrugas e irregularidades de la piel. A nivel macroscópico el envejecimiento se traduce en ptosis palpebral, patas de gallo y arrugas superficiales y profundas. A pesar de que estos cambios pueden pasar desapercibidos en ciertas personas en otras, condicionan una expresión de fatiga, aburrimiento, tristeza o enfado aun cuando esta emoción no es la que sienta la persona en cuestión. Es por esta razón que un conocimiento profundo de la anatomía y dinámica del tercio facial superior, específicamente la región periorbitaria, es de gran importancia para abordar la cirugía de los parpados o blefaroplastia.

El término blefaroplastia hace referencia, en general, al conjunto de técnicas quirúrgicas que permiten la modificación de los párpados y pueden incorporar la extirpación de un cutáneo o muscular de los mismos, con o sin extirpación de la grasa orbitaria.

La blefaroplastia puede realizarse bien bajo anestesia general o local. Tanto de una forma u otra, es importante infiltrar la zona quirúrgica con una solución que contenga un anestésico local (lidocaína al 2% o procaína al 0,5%) y adrenalina al 1/200000 para facilitar la hemostasia y la delimitación de los planos anatómicos. El contenido de la solución anestésica varía en función de las preferencias de cada cirujano. Si se combina con bupivacaína garantizamos una duración más prolongada de su efecto en una zona tan vascularizada como la palpebral. También se puede asociar anestésico tópico ocular, especialmente si vamos a asociar una blefaroplastia inferior con abordaje transconjuntival y usaremos protectores cornéales para proteger el globo ocular de posibles lesiones.

## INDICACIONES

Podemos clasificar las indicaciones de blefaroplastia en estéticas y funcionales. Las indicaciones funcionales son la blefaroptosis senil, dehiscencia de la aponeurosis del elevador del párpado, entropión, lagoftalmos paralítico y el prolapso de la grasa orbitaria con afectación del campo visual. Y dentro de las indicaciones estéticas se incluyen la exéresis de piel redundante, el prolapso de grasa orbitaria, creación de pliegue del párpado y/o la plastia del epicanto.

Valoramos la severidad de la ptosis en función de los milímetros del limbus superior de la cornea que está cubierto por el párpado ptósico: 2 milímetros sería una ptosis leve, 3 milímetros moderada y más de 4 milímetros severa.

En general, la blefaroplastia del párpado superior implica la resección de piel redundante, junto a la extirpación de una porción del músculo orbicular o del septum orbitario y de la grasa preaponeurótica. No obstante, se pueden efectuar variaciones de esta técnica básica en función del paciente y del cirujano.

Se ha de diferenciar de forma exacta en el diagnóstico clínico previo las distintas alteraciones en el párpado superior para evitar realizar una indicación incorrecta. La indicación principal de actuación en el párpado superior es la blefaroacalasia, que hace referencia a una distensión de las fibras elásticas y colágenas de la piel, conllevando una redundancia cutánea y que se puede asociar una herniación de las bolsas adiposas retroseptales.

La valoración del pliegue supratarsal, que corresponde a la unión de las fibras terminales de la aponeurosis del elevador con la piel, es importante para corregir cualquier anomalía durante la intervención. También es importante el estudio de una posible ptosis palpebral. En el diagnóstico diferencial de las alteraciones estéticas de la zona siempre debemos considerarla porque no estaría indicado realizar una extirpación cutánea amplia en un primer tiempo, ya que posteriormente podría existir un déficit de piel en el párpado superior.

Es importante descartar la existencia de alguna anomalía en los mecanismos protectores de la córnea valorando la función del músculo orbicular, el reflejo de Bell y la secreción lacrimal del ojo (preguntar al paciente por la existencia previa de un "ojo seco"), entre otros.

## VALORACIÓN PREOPERATORIA

Se recomienda realizar una cuidadosa valoración preoperatoria en los pacientes que van a ser intervenidos, discutiendo las expectativas reales del paciente frente a un espejo y realizando siempre un adecuado soporte visual de imágenes que incluyan fotos antiguas, del preoperatorio y posteriormente del postoperatorio de frente y lateral[1], así como una historia clínica detallada de los antecedentes de ojo seco, infecciones virales, de tipo autoinmune: síndrome de Sjögren o patología tiroidea, las cuales puedan estar ocultas en el preoperatorio y manifestarse de forma importante en el postoperatorio. Para esto debemos realizar la prueba de Schirmer, así como valorar la presencia de retracción palpebral y lagoftalmos que pueden ser muy sintomáticos tras resecciones pequeñas. También debemos preguntar por la toma de medicamentos antiagregantes y anticoagulantes que favorecerían sangrado y mayor hematoma en el postoperatorio.

En la exploración del párpado debemos valorar la presencia o no de nevus, verrugas, cicatrices u otras lesiones, así como las características y laxitud del parpado superior, la presencia de dermatoacalasia y si esta se encuentra asociada o no a entropión. Es importante tener en cuenta las diferencias y distancias que se presentan en los diferentes grupos de edad y de razas, por ejemplo en los jóvenes occidentales el pliegue palpebral superior se localiza entre 6-8 mm del borde palpebral, mientras que en los asiáticos consideramos normal una distancia de 0-2 mm, situación que se produce en el párpado caído y laxo de los pacientes occidentales o en los casos en que hay una dehiscencia del elevador del párpado en los que esta distancia aumenta hasta los 8-12 mm dando la imagen de ojos hundidos.

Es muy importante realizar una valoración detallada de la ceja que incluya su localización, cantidad y grasa en relación con el reborde orbitario superior, ya que en los pacientes que presentan una ptosis de la misma, en el postoperatorio tiene tendencia a ser más evidente dando la imagen de aspecto triste[2], con lo cual si vamos a realizar una blefaroplastia sola o combinada con otras técnicas como lifting facial o endoscópico deberíamos realizar una elevación directa de la misma, siendo muy importante el tercio lateral.

## TÉCNICA QUIRÚRGICA

La línea de incisión inferior habitualmente se marca en el pliegue cutáneo palpebral superior, el cual se encuentra de 8-10 mm por encima del borde palpebral. Se debe seguir en paralelo al pliegue supratarsal hasta el borde del canto medial (es importante no extender demasiado la línea de incisión medial, porque se puede producir una banda de unión anómala que dejará mayor cicatriz) y en dirección lateral hasta el canto lateral de 4-6 mm aproximadamente. Si el pliegue palpebral coincidiese con la línea inferior de la escisión esta debería situarse justo encima de este.

**Figura 1**
Técnica del pinzamiento del exceso de piel.

**Figuras 2-3**
Diseño del tejido a resecar.

Una vez realizada la línea de incisión inferior, para realizar la línea de incisión superior se debe determinar la magnitud de la resección cutánea, la cual dependerá del exceso cutáneo existente, que se valorará con la prueba del pinzamiento del exceso de piel que recomendamos hacerlo con el paciente sentado o realizando un movimiento de tracción moderada contraria a la tracción del cabello, de esta forma evitaremos una exéresis insuficiente (figura 1), recomendamos el marcaje con rotulador demográfico de 1 mm para evitar líneas de dibujo gruesas que pueden dar márgenes de error de unos 2 mm, así como realizar la línea superior mediante punteado y luego pintarla de forma continua (figuras 2-3).

Se recomienda la infiltración de anestesia tópica de lateral a medial por debajo de la piel pero por encima del músculo orbicular para reducir al mínimo en riesgo de equimosis provocada por la inyección de anestesia local (figura 4). Se infiltra bupivacaína al 5% + adrenalina al 1/200000 + bicarbonato 0,5 cc con aguja de insulina en una cantidad entre 2 y 4 cc por párpado. La adición de bicarbonato tiene doble efecto: disminuye el dolor en el momento de infiltrar y acorta el periodo de latencia de la anestesia. Se deben esperar al menos 7 minutos para obtener el efecto vasoconstrictor deseado, lo cual nos ahorrará tiempo en los siguientes pasos de la cirugía.

**Figura 4**
Infiltración de la anestesia tópica.

La incisión se debe realizar con un bisturí del 15. El ayudante coloca el dedo índice sobre el párpado superior mientras realiza una leve tracción inferior, el cirujano principal controla la mayor parte de la tracción con su mano izquierda y realiza primero la incisión inferior y luego la superior de medial a lateral realizando la sección del plano de piel y muscular. Se ha de ser extremadamente cuidadoso en el extremo inferior de la escisión para no lesionar las fibras de la aponeurosis del elevador (figuras 5 y 6).

**Figuras 5-6**
Resección cutánea.

Se realiza la exéresis de la piel del párpado usando el bisturí o una tijera de disección fina, recomendándose la exéresis de lateral a medial. Es importante en este punto ser cuidadosos en la disección para mantener el plano del músculo orbicular integro por lo que recomendamos su exéresis en un segundo tiempo (figuras 7 y 8). En este punto de la cirugía podemos tener un sangrado leve y superficial del músculo orbicular de los párpados el cual recomendamos controlar con una compresión leve y si es necesario con bisturí eléctrico. Si este músculo está atrófico o es muy delgado no es necesaria su resección. Sin embargo, con frecuencia se extrae una banda muscular delgada de la zona medial preseptal para exponer el septo orbitario y los paquetes adiposos de lateral a medial. Si el músculo es grueso, se debe resecar en toda la longitud del párpado. La hemostasia ha de ser muy meticulosa para reducir al máximo el riesgo de hemorragia postoperatoria y hematoma (figura 9).

**Figuras 7-8**
Disección cutánea cuidadosa para mantener el plano del músculo orbicular íntegro.

Figura 9
Extracción de una banda de músculo orbicular a fin de exponer el septo orbitario y los paquetes adiposos.

Figuras 10-11
Localización de las bolsas de grasa medial y central.

Con un movimiento suave de presión sobre el globo ocular valoramos la cantidad de grasa orbitaria prolapsada y se localizará la bolsa de grasa medial y central (figuras 10 y 11). Posteriormente se realiza la exéresis y pinzamiento con un mosquito, cortándose con tijera (figura 12) y posterior cauterización de la misma (figura 13). Se ha de evitar traccionar de las bolsas con pinzas y se recomienda ser cuidadoso en la cantidad de grasa de las bolsas a resecar ya que una exéresis agresiva dejará como consecuencia un ojo “asustado” o esqueletizado. Se recomienda infiltrar la bolsa por debajo de la zona por donde se resecará mediante bisturí eléctrico (figuras 14 y 15). Si la glándula lagrimal fuese ptósica se puede recolocar en la cara interna del reborde orbitario superior mediante puntos de hilo no reabsorbible.

Figuras 12-13
Exéresis y pinzamiento de la grasa con un mosquito, cortándose con tijera y posterior cauterización de la misma.

Figura 14
Apariencia después de exéresis de bolsa medial.

Figura 15
Apariencia después de resección cutánea, muscular y de bolsas medial y central.

Se realizará sutura lateral con puntos sueltos con un monofilamento no reabsorbibles de 6/0 y de medial a lateral con una sutura intradérmica continua de 5/0 sin anudar (figuras 16 y 17) y luego se pueden poner steri-strips (figura 18).

Se recomienda en el postoperatorio inmediato la aplicación de pomada ocular epitelizante para evitar lesiones corneales por el lagoftalmos transitorio junto a compresas frías o hielo local y dormir con la cabeza elevada para disminuir el edema postoperatorio, así como evitar los esfuerzos físicos que puedan favorecer el edema y posibles hemorragias. Los puntos serán retirados en la consulta entre el día 5 y 7 del postoperatorio. La existencia de un lagoftalmos residual de 1 a 2 mm es normal al finalizar la intervención.

Figuras 16-17
Sutura lateral con puntos sueltos con un monofilamento no reabsorbibles de 6/0 y de medial a lateral con una sutura intradérmica continua de 5/0 sin anudar.

**Figura 18**
Colocación de steri-strips.

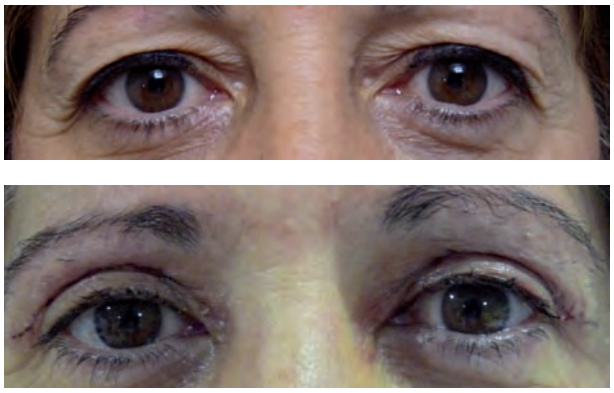

**Figuras 19-20**
Foto preoperatoria y postoperatoria a los 6 días.

**Figuras 21-22**
Foto preoperatoria y postoperatoria a los 2 meses.

Imágenes previas y posteriores a una blefaroplastia superior. A los 6 días post-retirada de suturas (figuras 19 y 20) y a los 2 meses de la intervención (figuras 21 y 22).

## COMPLICACIONES

Las blefaroplastias es uno de los procedimientos quirúrgicos más gratificantes dentro de la cirugía estética y las complicaciones son raras, frecuentemente transitorias y menores. Sin embargo, las complicaciones mayores pueden ser definitivas y devastadoras.

### COMPLICACIONES MENORES

Epifora: puede tratarse de una hipersecreción refleja en respuesta a una lagoftalmos con exposición corneal, una hipertonía ocular, edema postoperatorio o, excepcionalmente, lesión del canalículo. El tratamiento de la misma ira en función de la causa, generalmente con medidas sencillas como colirios y pomadas.

Retracción y lagoftalmos: suele ser frecuente y transitorio, la principal causa de estas en el postoperatorio es la extirpación excesiva de piel y músculo orbicular o de la lámina

anterior. El tratamiento suele ser médico y conservador, usando lubricantes oculares y oclusión nocturna, si el tratamiento médico no es efectivo se puede plantear cirugía pasados 6 meses.

Epicanto: es el resultado de una escisión excesiva de piel de la región cantal medial. El tratamiento es con masaje local con esteroides y en el caso de fracaso, cirugía después de los 6 meses.

Hípercorrecion de la grasa herniada: no hay una buena solución para este problema. La impresión postoperatoria, en este caso, será un surco superior demasiado profundo dando la imagen de ojo asustado. Es recomendable quedarse corto, con una resección conservadora, porque más tarde se podrá completar con una nueva escisión de grasa, ya que el aumento de tejido graso es mucho más difícil. La hipocorrección de la grasa herniada es menos problemática que la hipercorrección[3].

Irregularidades en la incisión: quistes de inclusión (milia), granulomas y cicatrices hipertróficas pertenecen a las irregularidades de la incisión, son tratados con masajes y calor local. Los granulomas son el resultado de una reacción de cuerpo extraño. Como opción terapéutica deben ser extirpados o inyectados con corticoides y puede reducirse su aparición con la extracción precoz de las suturas entre los 5 y 7 días.

Prolapso o escisión de la glándula lagrimal: se debe ser cuidadoso de no extirpar la glándula lagrimal, ya que esto podría conducir a sequedad ocular. La glándula lagrimal prolapsada debe ser recolocada en la fosa de la glándula lagrimal mediante suturas de colchonero con Prolene de 5-0 u otra sutura similar no reabsorbibles[4].

### COMPLICACIONES MAYORES

Celulitis preseptal y orbitaria: son eventos bastante raros. Los gérmenes frecuentemente asociados son *Staphylococus* y *Streptoccocus*. El paciente tendrá que ser hospitalizado si padece celulitis orbitaria o celulitis preseptal para recibir tratamiento IV de amplio espectro con cefotaxima o ceftriaxona y someterse a una monitorización de las funciones oculares y vitales de ser posible por un especialista en oftalmología. Los abscesos deberán ser drenados ya sea por vía externa o por vía endoscópica.

Diplopía: la diplopía después de una blefaroplastia es una complicación rara. La diplopía transitoria se puede deber a una reacción edematosa, hematoma, traumatismo con paresia neuromuscular o toxicidad muscular asociada a la anestesia local. La diplopía permanente es el resultado de un trauma directo a los músculos o a sus nervios.

Perforación ocular: la penetración accidental del globo puede estar presente en todo procedimiento orbitario. Se debe de tener especial cuidado al inyectar la anestesia. En los pacientes con exceso importante de piel, para prevenir esta complicación se pueden usar escudos corneales a la hora de la infiltración, la perforación ocular puede traer como consecuencias cataratas traumáticas, hipertensión ocular, perforación corneal y hasta ruptura del globo ocular.

Ceguera: la ceguera es una complicación ocular bastante rara y devastadora de la blefaroplastia. Su etiología aún no está del todo clara y es bastante discutida. La ceguera en estos casos aparece típicamente a causa de una hemorragia intraocular que trae como consecuencia un aumento de la presión intraocular comprometiendo la circulación ocular y la isquemia del nervio óptico, como consecuencia de la obstrucción de la arteria central de la retina.

## BIBLIOGRAFÍA

1. Jelks, G. W., Jelks, E. B. “Preoperative evaluation of the blepharoplasty patient. Bypassing the pitfalls”. *Clin Plast Surg.*1993; 20(2): 213-23.
2. Edmonson, B.C., Wulc, A. E. “Ptosis evaluation and management”. *Otolaryngol Clin North Am.*2005; 38(5): 921-946.
3. Campbell, J. P., Lisman, R. “Complications of blepharoplasty”. *Facial Plast Surg Clin North Am.* 2000; 8: 303-327.
4. Petrelli, R L. “The treatment of lacrimal gland prolapse in blepharoplasty”. *Ophthalmic Plast Reconstr Surg.* 1988; 4: 139.

# BLEFAROPLASTIA INFERIOR

MATEO PONS CRESPÍ
SARA TARRÚS MONTANER
LUIS HERRERO CASTILLO

## ANATOMÍA QUIRÚRGICA

A diferencia de la blefaroplastia del párpado superior, la cirugía en el párpado inferior ha ido variando bastante durante las últimas décadas. Hace unos 20-30 años la cirugía consistía en una resección de piel, orbicular y grasa siendo frecuentes las complicaciones y los resultados estéticos no deseables. El objetivo era resolver la anticuada noción de eliminar el "exceso de partes blandas".

Un paso clave ha sido el estudio de la evolución de los tejidos faciales durante el envejecimiento. El envejecimiento de los tejidos perioculares más la acción de la gravedad hacen que con los años se produzcan toda una serie de cambios que nos ayudan a entender los procesos anormales que vemos en los pacientes.

El párpado de un paciente joven es corto y lleno con una convexidad del reborde infraorbitario sin irregularidades en la transición del párpado con la mejilla superior. Al contrario, un párpado viejo es más largo verticalmente, laxo, con disminución de volumen y con pseudoherniación de la grasa orbitaria a través del septum debilitado. El reborde orbitario inferior muy prominente determina una concavidad que le da al paciente un aspecto de envejecimiento, creando una imagen "cadavérica" en el paciente.

Otro paso muy importante en la mejora de la blefaroplastia inferior fue la de asociar el párpado inferior con el área mediofacial. Desde el punto de vista anatómico y funcional, no existe un límite o zona de transición, de tal forma que el párpado inferior tiene una interrelación directa con las estructuras óseas y principalmente con los músculos de la expresión facial del tercio medio de la cara. El área mediofacial estaría formada por un triángulo invertido que contiene el músculo orbicular inferior, los ligamentos zigomático-cutáneos, el SOOF (grasa suborbicular inferior íntimamente unida al reborde orbitario en la juventud) y la grasa malar. El envejecimiento supone un descenso del tercio medio de la cara. Anatómicamente se produce un descenso-laxitud de los ligamentos zigomático-cutáneos, atrofia y descenso del SOOF y atrofia-descenso de la grasa malar.

De esta forma podremos apreciar una doble convexidad definidas por la pseudoherniación de la grasa orbitaria y la grasa malar separadas por una concavidad a nivel del reborde orbitario. En pacientes con hipertrofia marcada del músculo orbicular podremos apreciar incluso una triple convexidad.

El surco nasoyugal transcurre hacia abajo y lateral desde el canto medial a través de la depresión de la separación del músculo orbicular y del elevador del labio superior y su ala. El surco malar transcurre de forma inferior y medial desde el canto lateral hacia el borde inferior del surco nasoyugal. Estos surcos representan las inserciones cutáneas del ligamento orbitomalar.

La presencia de un surco nasoyugal marcado representa el 40% de las cirugías del párpado inferior y es la segunda alteración más frecuente. Se produce por el descenso de la mejilla con la edad y por el déficit de tejido blando cubriendo la cresta lagrimal anterior subyacente. Tiene un tratamiento un tanto especial que se explica más adelante.

La mejor interpretación de la anatomía ha hecho que las técnicas actuales tiendan más a la preservación grasa, a buscar la armonización de la transición del párpado inferior con la mejilla y a una exéresis cutánea más conservadora[1].

## ESTUDIO PREOPERATORIO

Aparte de un examen oftalmológico completo (descartar ojo seco) y de medir todos los parámetros palpebrales, hay una serie de parámetros en los cuales hay que prestar mucha atención. El estudio preoperatorio nos permitirá decidir la cirugía a realizar, vía conjuntival o cutánea, con o sin sujeción cantal lateral, exéresis o reposicionamiento de grasa, etc. Además también nos permitirá prever posibles complicaciones postquirúrgicas siendo muy importante analizar los factores predisponentes[2].

El grado de laxitud palpebral se mide haciendo tracciones verticales y horizontales sobre los párpados. El uso del exoftalmómetro de Hertel permite detectar ojos con proptosis que no se pueden apreciar a simple vista. A estos pacientes es necesario hacer una sujeción cantal más elevada que el eje pupilar para prevenir retracciones.

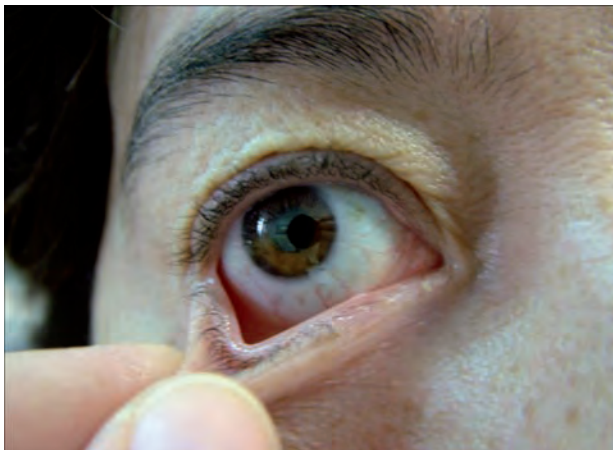

**Figura 1**
Tracción palpebral vertical.

La inclinación cantal viene definida por una línea que une el canto lateral hasta la carúncula. Los pacientes con una inclinación cantal negativa (canto externo más bajo) tienen más tendencia a hacer retracción y ectropión tras la cirugía. Es importante ser más conservadores durante la resección y asociar una sujeción cantal para subir el vector.

El vector vertical es la diferencia de protrusión entre la córnea y el reborde infraorbitario. Si es negativo significa que el reborde es más posterior que la córnea. Estos pacientes suelen tener exposición escleral e hipoplasia mediofacial. Por ello, en la cirugía habrá que asociar un tensado palpebral y mediofacial durante la cirugía. La resección grasa en estos pacientes puede provocar más exposición escleral, siendo candidatos a transposición grasa. Del mismo modo, ante un vector vertical positivo la transposición grasa no se recomienda pues hace aumentar el reborde infraorbitario. En estos pacientes hay que hacer resección conservadora[3].

**Figura 2**
Tracción palpebral horizontal.

Las bolsas malares se encuentran entre los ligamentos orbitomalares y zigomático-cutáneos. Es importante saber detectarlas ya que su tratamiento es diferente al de los paquetes grasos orbitarios y podremos tener resultados insatisfactorios si no se han detectado[4] (figuras 1-3).

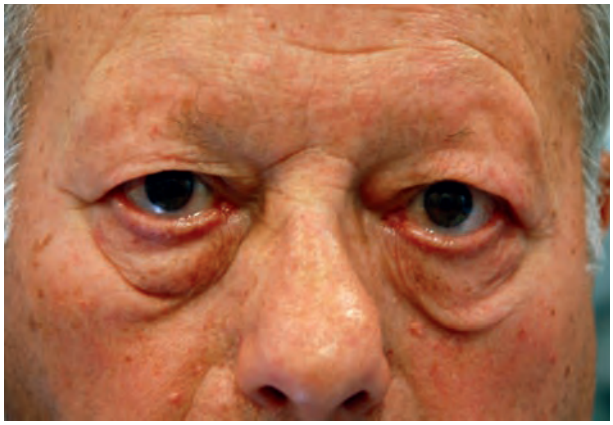

**Figura 3**
Paciente con bolsas de grasa y exceso cutáneo en ojo derecho y festones en ojo izquierdo.

## BLEFAROPLASTIA INFERIOR POR VÍA CUTÁNEA

Es la técnica de elección para pacientes mayores con exceso de grasa y piel pues nos permite la resección de esta. Técnicamente es más sencilla que la vía conjuntival pero el hecho de atravesar planos como el orbicular y el septum hace que haya mayor probabilidad de complicaciones respecto a la vía conjuntival. Las más frecuentes son la malposición palpebral y el redondeamiento de la apertura palpebral. Hay variaciones

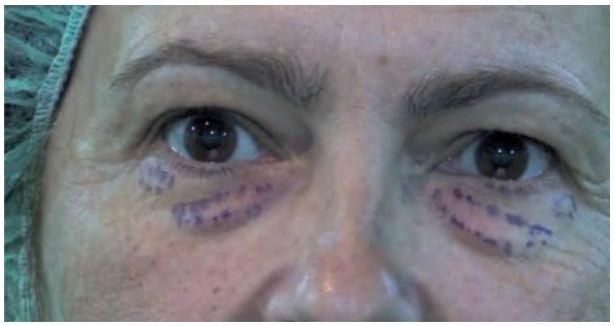

**Figura 4**
Marcado bolsas.

descritas a través de este abordaje. La más frecuente consiste en la realización de un colgajo musculocutáneo para acceder a los paquetes grasos (figura 4).

Para aquellos pacientes con dermatochalasis moderada en el párpado inferior, se empezó a utilizar el término de "blefaroplastia inferior antero-posterior" o técnica bilamelar. Consiste en la creación de un flap cutáneo para tratar la lamela anterior asociando una resección grasa vía conjuntival. De esta forma se puede actuar en ambos componentes manteniendo mejor la integración del orbicular y de su inervación. Las complicaciones postoperatorias de malposicionamiento palpebral son menos frecuentes. Se puede acompañar de sujeción cantal si es necesario[5].

Se realiza una incisión subciliar a 1-2 mm debajo de la línea de pestañas desde el punto lagrimal hasta el canto externo, extendiendo 1 cm (figura 5). A nivel del lagrimal dejar unos 3-4 mm para evitar el daño sobre el canalículo. Se avanza en un plano postorbicular preaponeurótico hasta llegar al reborde orbitario. Es importante preservar el orbicular pretarsal. En caso de hipertrofia del orbicular se puede realizar un adelgazamiento en este momento o bien al final de la cirugía antes de cerrar. A la hora de exponer las bolsas de grasa se suele empezar por la lateral, situada más atrás y superior. Esta bolsa a menudo se deja sin tratar ya que cuando se abordan primero las bolsas más mediales puede ser difícil exponer la bolsa lateral (figura 6). Es una bolsa que está cubierta por más capas de septum. Normalmente, tras resecar la bolsa adiposa temporal, se encuentra una segunda bolsa al apretar el ojo. Puede ser una segunda almohadilla adiposa que no aparece hasta extirpar la primera, o bien una parte más profunda de la grasa temporal que se hace visible una vez resecada la parte anterior. Muchas veces la bolsa lateral queda escondida por la hinchazón y anestesia y es difícil de localizar. Hay autores que prefieren llegar a ella por una incisión a través del párpado superior. Esta técnica se aplica en pacientes que solo tienen protrusión del paquete lateral. Hay que tener mucho cuidado de no hacer mucha tracción hacia arriba al hacer la lipectomía ya que puede generarse una avulsión de vasos en la órbita posterior y una hemorragia retrobulbar[6].

La sujeción cantal es un proceso cada día más valorado y utilizado. Nos permite corregir la malposición palpebral y mejorar el tono del orbicular. El test de distracción palpebral intraoperatorio permite medir la laxitud palpebral. El grado de laxitud determinará el procedimiento de soporte lateral que habrá que hacer. En caso de laxitud palpebral moderada

**Figura 5**
Incisión subciliar.

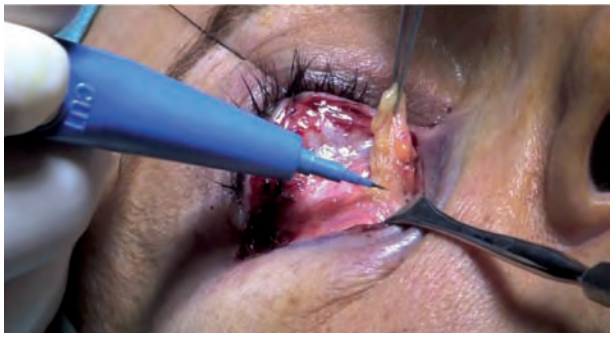

**Figura 6**
Lipectomía.

(test distracción menor 6 mm) realizaremos una cantopexia. Se sutura el tarso y el retináculo lateral con prolene 4.0 al periostio. La cantoplastia está indicada en caso de laxitud palpebral pronunciada (test distracción mayor 6 mm). Hacemos una cantotomía y cantolisis con exéresis de 2-3 mm de tarso y se sutura al reborde orbitario lateral con prolene 4.0. En pacientes con ojos prominentes hay que anclar ligeramente más arriba de la pupila. A veces hay que liberar la fascia capsulopalpebral para subir el párpado. Para un soporte lamelar anterior adicional se ancla el músculo orbicular al reborde orbitario lateral. Es una parte muy importante para conseguir los resultados estéticos. Se orienta el flap con un vector superolateral. Por contra, los anclajes laterales hacen que haya más probabilidad de asimetría en el párpado superior en el postoperatorio[7].

Para la resección del colgajo miocutáneo se tracciona con una pinza con un vector superolateral. Se pide al paciente que mire arriba con la boca bien abierta (test de Mauz) y valoramos la cantidad de piel que sobra. La exéresis se realiza en 2 tiempos. Primero, un triángulo lateral (figura 7) y después, una tira hasta el canto interno con 3-4 mm como máximo (figura 8). Para cerrar uso, un reabsorbible trenado de 5.0 para unir el músculo orbicular y sutura cutánea continua con un monofilamento de 6.0.

Existe la posibilidad de asociar una tarsorrafia temporal lateral en pacientes mayores a los que se les realiza exéresis cutánea y que presentan una laxitud palpebral media.

Aunque los resultados con esta técnica son buenos la posibilidad de complicaciones como retracción palpebral, exposición escleral, redondeamiento del canto lateral y distopia del ángulo cantal con desplazamiento inferior son mayores (figuras 9-14).

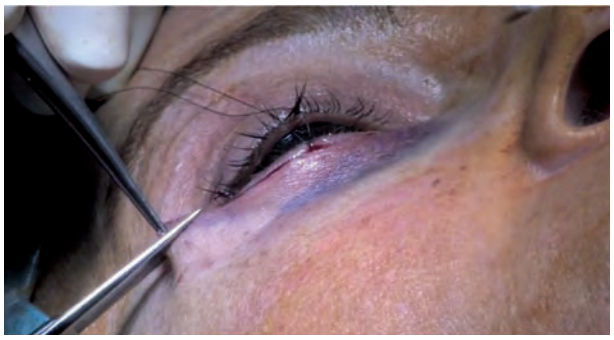

**Figura 7**
Exéresis miocutánea lateral.

**Figura 8**
Exéresis miocutánea (2º paso).

**Figura 9**
Paciente 1, antes.

**Figura 10**
Paciente 1, después.

Figura 11
Paciente 2, antes.

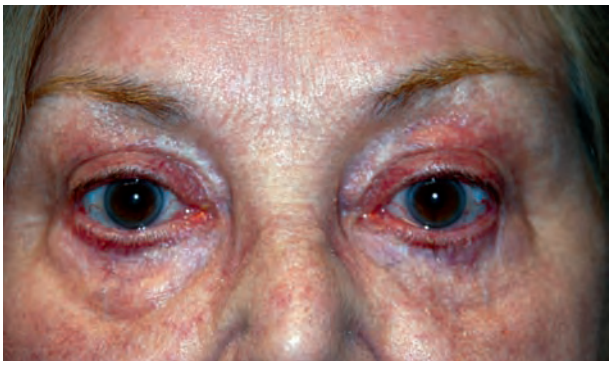

Figura 12
Paciente 2, después.

Figura 13
Paciente 3, antes.

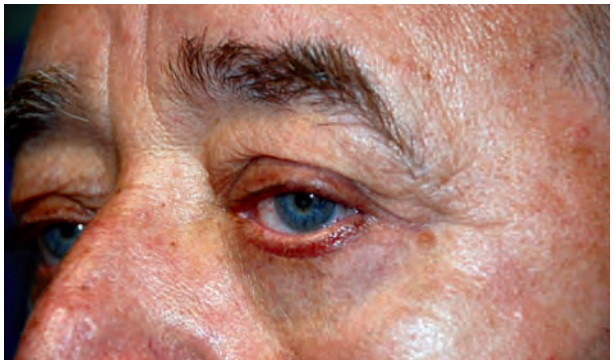

Figura 14
Paciente 3, después.

## BLEFAROPLASTIA INFERIOR POR VÍA CONJUNTIVAL

Técnica de elección para casos familiares de gente joven con buen tono tanto de la piel como del sistema ligamentario palpebral sin hipertrofia del músculo orbicular y que presentan solo una herniación moderada de grasa, pacientes intervenidos de blefaroplastias previas en las que un abordaje externo podría dar lugar a retracción palpebral o ectropión y también en pacientes con retracción palpebral inferior debido a orbitopatía distiroidea que requieren espaciadores.

Esta técnica elimina las cicatrices externas, permite una recuperación más rápida y está asociada a menor posibilidad de complicaciones. Al preservar la integridad del orbicular y del septum habrá menos probabilidad de retracción y ectropión. La inervación del orbicular no se ve alterada y no se realizan cicatrices translamelares. La liberación de los retractores permite elevar el párpado inferior. Técnicamente es más compleja que la vía cutánea y está contraindicada si hay escasa grasa o depresión del reborde orbitario inferior o nasoyugal. En estos pacientes está indicada la transposición de grasa o la elevación de la mejilla-región mediofacial.

Tras colocar una sutura de tracción en la zona central del reborde palpebral inferior se realiza una incisión a 2-3 mm del borde inferior del tarso (plano preseptal) o a 5 mm (plano retroseptal) (figuras 15-16). Si utilizamos el plano preseptal, haremos disección con un bastoncillo hasta llegar al reborde orbitario (figura 17).

Figura 15
Abordaje transconjuntival. 1. Infiltración de conjuntiva. 2. Incisión preseptal.

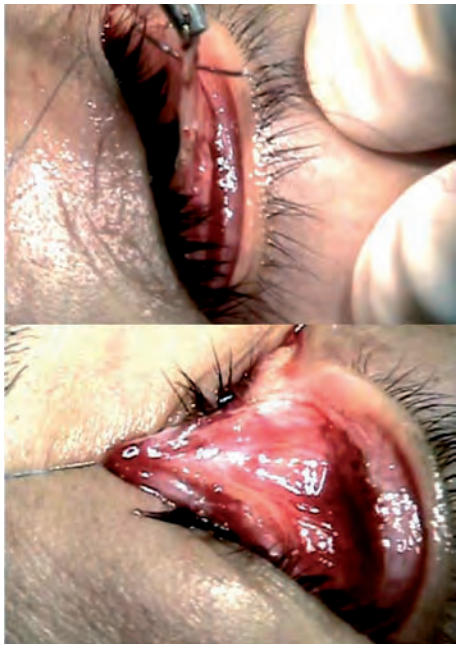

Figura 16
Tracción de tarso con punto.

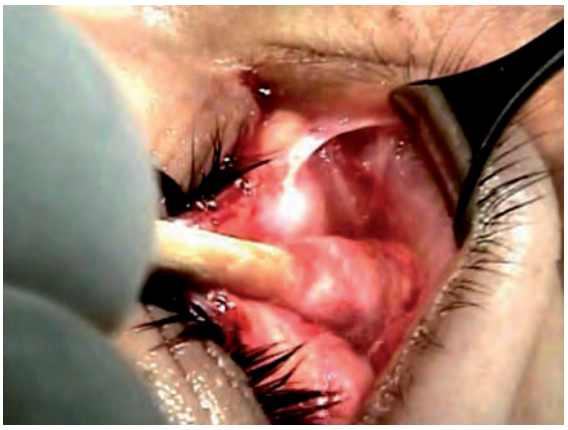

Figura 17
Disección preseptal llegando a reborde orbitario.

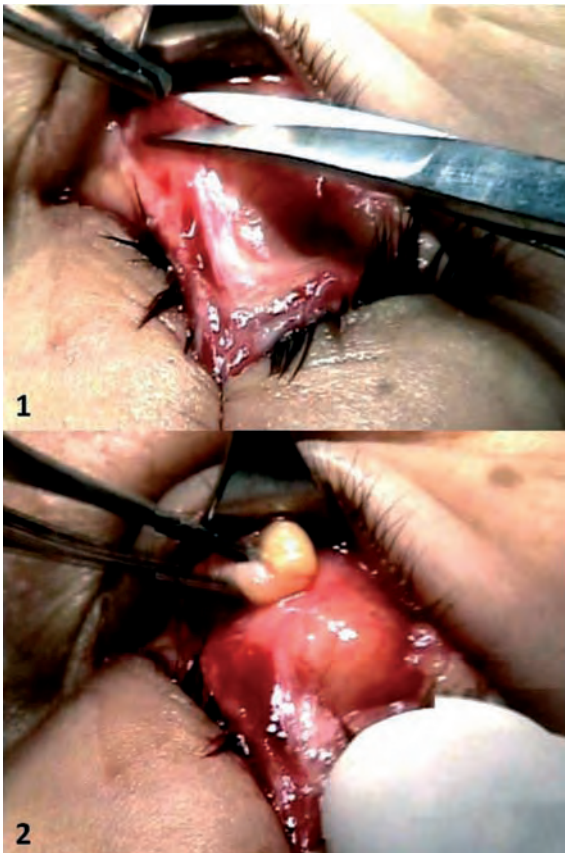


Figura 18
Apertura de septum y exposición de bolsa grasa.

Si hacemos la disección retroseptal, después de atravesar la fascia capsulopalpebral, realizaremos una disección con tijeras Stevens en forma roma abriendo los septos de tejido conectivo que rodean los 3 paquetes grasos y de esta forma tenemos una inmediata exposición de dichos paquetes (figura 18). Tras exponer los paquetes abrimos la cápsula de la bolsa grasa y pinzamos con un mosquito la grasa que se hernia; cortamos la grasa con una tijera y hacemos hemostasia con un bisturí eléctrico (figura 19). Las bolsas central y nasal están separadas por el músculo oblicuo inferior. Cabe señalar que se encuentran en una posición ligeramente más temporal que cuando se aíslan a través de un abordaje externo. Si tenemos pensado hacer una transposición de grasa, la exéresis grasa será más conservadora. Se puede avanzar hasta el reborde orbitario y avanzar en un plano subperióstico si queremos hacer una transposición de grasa o bien en un plano supraperióstico si interesa una elevación del SOOF. Para cerrar hay suficiente con 3 puntos sueltos de dexon 6.0 en conjuntiva (figuras 20-23).

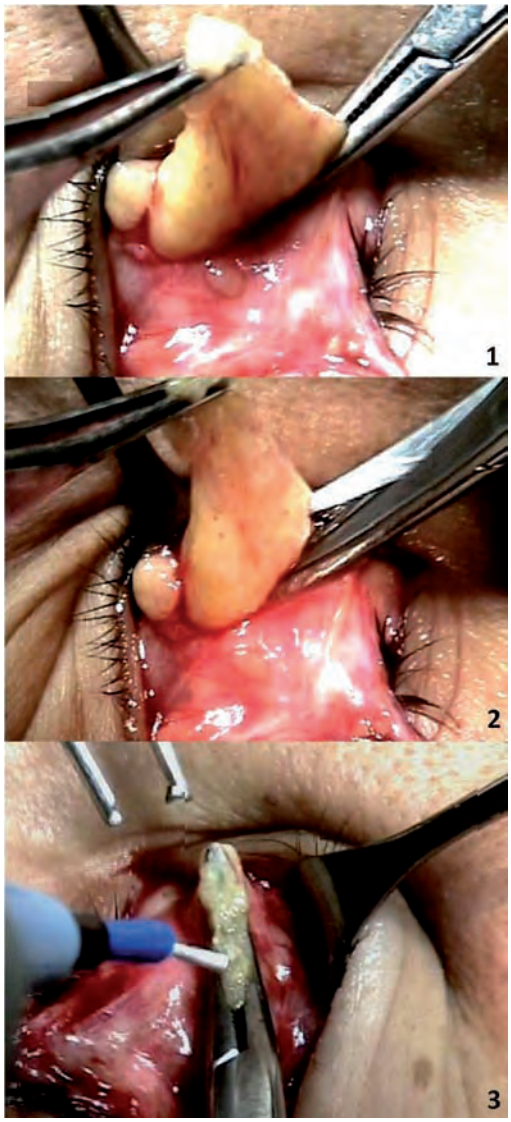


**Figura 19**
Manejo de bolsa grasa. 1. Pinzamiento. 2. Exéresis. 3. Hemostasia.

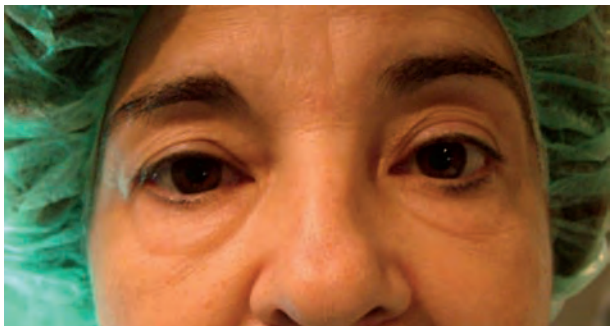

**Figura 20**
Paciente 4 antes.

**Figura 21**
Paciente 4 después.

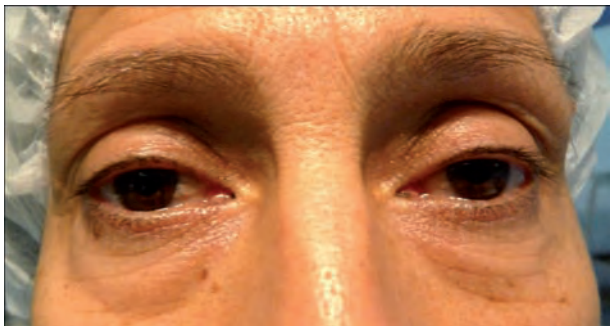

**Figura** 22
Paciente 5 antes.

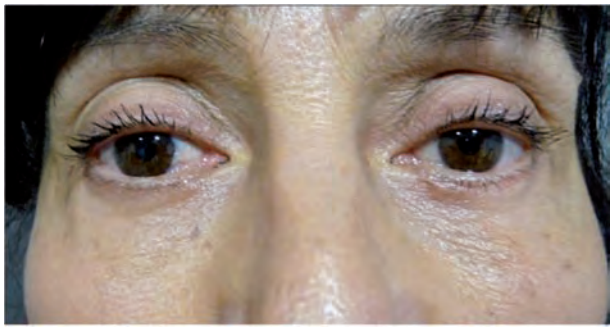

**Figura 23**
Paciente 5 después.

## REPOSICIONAMIENTO DE LA GRASA ORBITARIA

El tratamiento de la transición párpado inferior-mejilla para conseguir su armonización constituye un paso muy importante en la blefaroplastia inferior. Hay varias formas de conseguirlo, como son los rellenos, implante, injertos de grasa (lipoestructura), reposicionamiento de la grasa orbitaria y resecciones a nivel del arcus marginalis-ligamentos orbitomalares. Otras soluciones más extremas combinan la blefaroplastia y técnicas de levantamiento mediofacial.

Hay autores que usan técnicas para reintroducir la grasa protuyente dentro de la órbita. Estas consisten en avanzar o plicar el septum atenuado al reborde orbitario o sutura de la fascia capsulopalpebral al arcus marginalis.

Se trata de una técnica con una curva de aprendizaje. Se puede hacer tanto si la blefaroplastia se ha realizado vía cutánea como conjuntival. Es la técnica de elección para el tratamiento del surco nasoyugal y para pacientes con concavidad marcada a nivel del reborde orbitario inferior. El reposicionamiento se puede realizar tanto en un plano subperióstico como supraperióstico. Los paquetes central y medial se disecan para formar un pedículo y poderlos desplazar a la zona del defecto. Una vez identificados estos, se puede realizar una lipectomía moderada de la bolsa temporal. El objetivo de esta técnica es colocar la grasa por delante del maxilar.

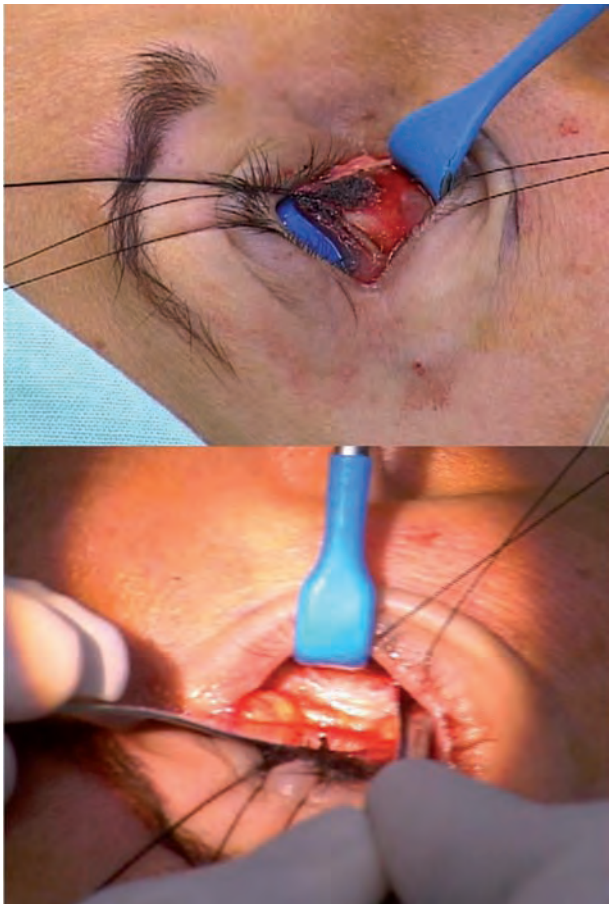

**Figura 24**
Reposicionamiento graso. Exposición de reborde orbitario y disección maxilar.

Para el tratamiento del surco nasoyugal se suele incidir en el plano subperióstico. Es muy importante liberar el origen del ala nasal del músculo elevador del labio superior y el origen del músculo orbicular en el plano preperióstico para evitar el daño sobre las ramas bucales del nervio facial. Cuando alcanzamos el reborde orbitario se incide en el arcus marginalis y se hace un bolsillo inferior de unos 4 mm desde el reborde infraorbitario (figura 24). La extensión de la disección subperióstica está determinada por la forma y el tamaño del defecto a rellenar. El borde medial de esta incisión estaría justo lateral al punto lagrimal y el borde lateral justo por encima del nervio infraorbitario. Durante la disección lateral se liberan los ligamentos orbitomalares. No hace falta llegar hasta el reborde lateral porque raramente está indicada la transposición de grasa del paquete lateral. Incidiendo sobre el septum exponemos los paquetes medial y central y se crea un pedículo que se debe rotar fácilmente y sin tensión (cuidado con el músculo oblicuo inferior) (figura 25). El pedículo es transpuesto sobre el reborde orbitario y distribuido por dentro de la bolsa de periostio (figuras 26-31). Es importante en este momento realizar pruebas de ducción forzada para estar seguros que el pedículo no está atrapado en el sistema de motilidad orbitario. El pedículo no debe moverse en el momento de mover el ojo.

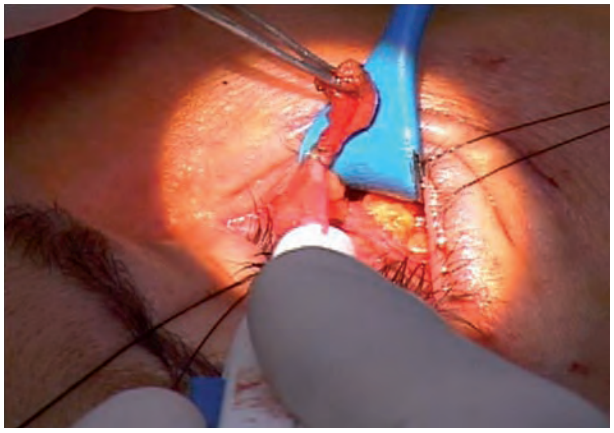

**Figura 25**
Creación de colgajo de bolsa grasa.

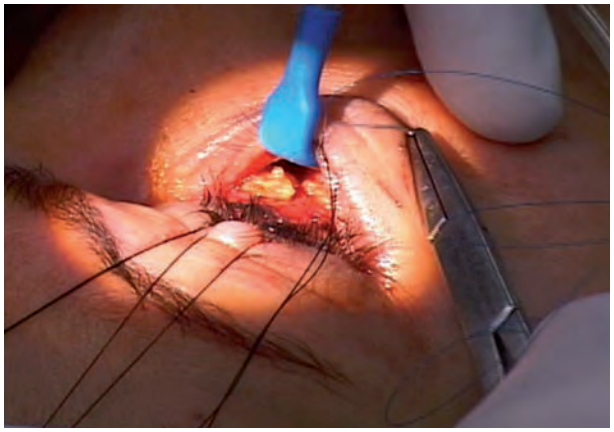

**Figura 26**
Atravesamos el prolene de dentro a fuera.

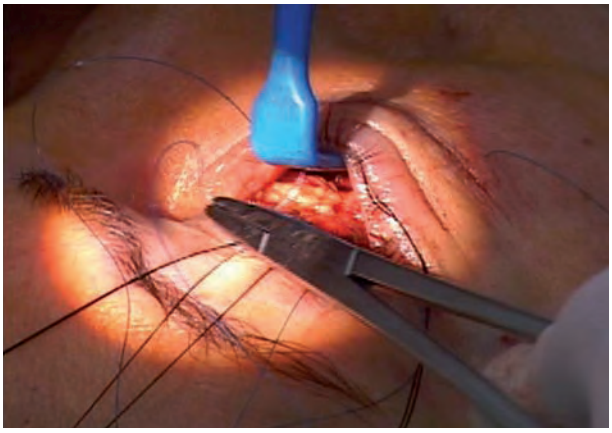

**Figura 27**
Fijación de bolsa adiposa en surco en reborde orbitario.

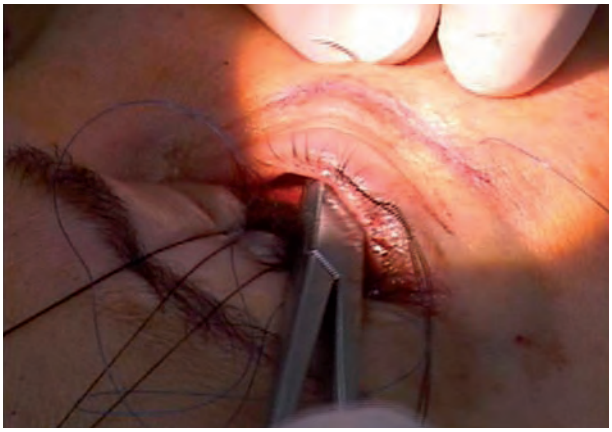

**Figura 28**
Volvemos a atravesar el prolene de fuera a dentro.

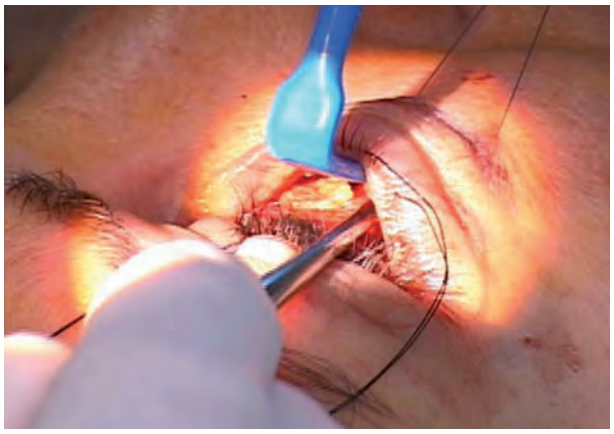

**Figura 29**
Estabilización de bolsa central en reborde orbitario.

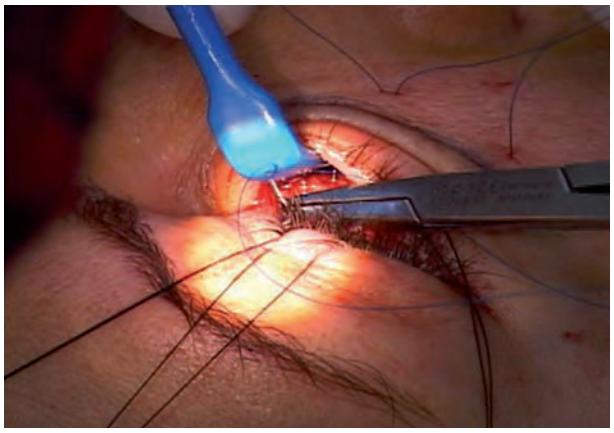

**Figura 30**
Mismo procedimiento en bolsa nasal.

Se necesitan dos suturas para corregir el surco nasoyugal, normalmente se pasa una sutura de prolene 4.0 medial al surco nasoyugal y se saca por el espacio subperióstico, se engancha el paquete graso medial y se vuelve a sacar la sutura al lado de la entrada. El paquete graso central se reposiciona inferolateral al paquete graso medial con la misma técnica que el anterior. Una tercera sutura será necesaria si se quiere corregir la zona central. Para la reposición en el plano supraperióstico al llegar al arcus marginalis se diseca por encima hasta localizar el SOOF.

**Figura 31**
Aspecto al final de la intervención.

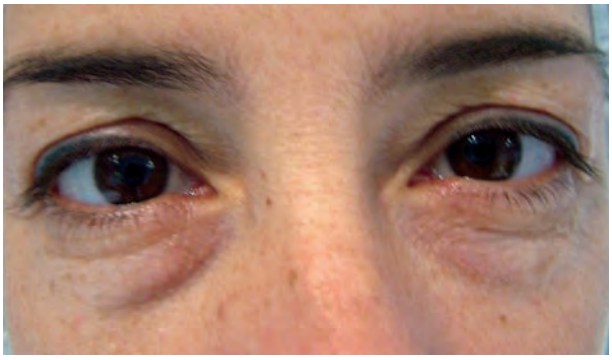

**Figura 32**
Paciente 6 antes.

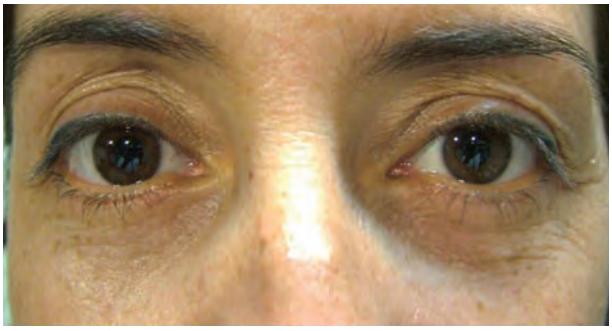

**Figura 33**
Paciente 6 después.

El lifting del SOOF nos permite cubrir el surco orbitario deprimido. Para localizarlo, se baja por el plano preseptal y al llegar al arcus marginalis en vez de penetrar e ir al plano subperióstico, se diseca encima del arcus y se hace una disección roma con bastoncillos hasta localizar la grasa. Después se sube y se sutura con suturas transcutáneas a la altura del reborde orbitario[8].

Los resultados de la transposición grasa dependerán de varios factores. Es muy importante determinar la cantidad de grasa a resecar. Si hacemos mucha exéresis nos quedará muy poco para hacer transposición. Si quitamos poca tendremos un bulto residual final. En cuanto a la duración de la fijación de la grasa transpuesta con suturas transcutáneas se ha establecido un periodo de 6 días para que esta grasa esté bien adherida a su nueva localización. Los problemas de la transposición serían que aumenta el tiempo quirúrgico y hay más edema y equimosis en el postoperatorio (figuras 32 y 33).

## COMPLICACIONES

Aparte de las típicas complicaciones de cualquier cirugía (infección, reacción alérgica cutánea, etc.) hay una serie de posibles efectos adversos que nos pueden ocurrir. La retracción y ectropión es la complicación más frecuente (15-20%) y podemos evitarla haciendo un buen estudio preoperatorio. La exposición escleral, una inclinación cantal negativa o tener un vector vertical negativo nos tienen que alertar. Estos factores se sumarían a las causas que son la flaccidez del párpado, debilidad de los tendones cantales, resección excesiva de la lamela anterior, la cicatrización excesiva a nivel de la lamela intermedia y externa y la denervación del músculo orbicular. Para prevenir el problema hay que hacer anclajes cantales. El ectropión inmediato suele ceder a los pocos días. Algunas acciones ayudan en casos leves como retirar precozmente las suturas, inyectar triamcinolona intralesional o liberar la fascia capsulopalpebral vía conjuntival. Los casos que no se han resuelto a los tres meses ya requieren un estudio etiológico. Si vemos una hiperlaxitud palpebral realizaremos una tira tarsal. En cambio si el problema es un exceso de resección del colgajo musculocutáneo tendremos que hacer un injerto de piel libre y si el defecto es de lamela intermedia liberaremos el tejido cicatricial resecando los retractores y colocando espaciadores en muchos casos[9].

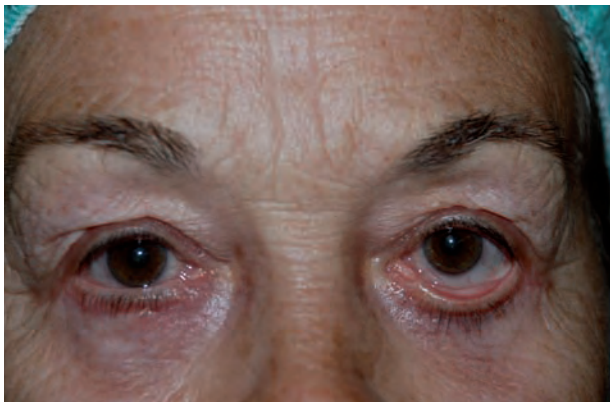

**Figura 34**
Ectropion párpado inferior a los 3 meses.

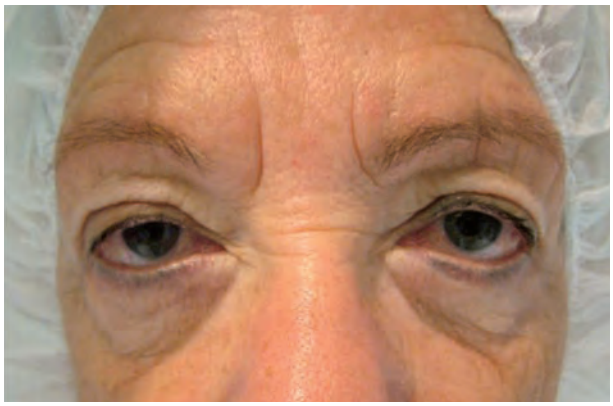

**Figura 35**
Retracción inferior bilateral a los 4 meses.

La diplopía es otra complicación potencial siendo el músculo oblicuo inferior el que se afecta de forma más frecuente, seguido del recto inferior. El motivo suele ser por una lesión directa sobre el músculo o por una cicatrización excesiva entre el globo ocular y la pared orbitaria inferotemporal. Es muy importante un buen conocimiento de la anatomía y resección quirúrgica meticulosa de la grasa orbitaria.

La hemorragia orbitaria representa la complicación más grave y hay que pensar en ella sobretodo en blefaroplastia inferior con gran manipulación grasa. Suele producirse por una inadecuada hemostasia o disrupción de los vasos orbitarios

profundos durante la resección grasa. El aumento de presión en la orbitaria produce una compresión de las arterias ciliares dando lugar a neuropatía óptica isquémica y obstrucción de la arteria central de la retina. El paciente vendrá de manera urgente con dolor orbitario intenso y pérdida de visión y en la exploración veremos un ojo enclavado con midriasis arreactiva y con proptosis y dureza del globo ocular. Yo prefiero no hacer vendajes compresivos en el postoperatorio inmediato para evitar un enmascaramiento de dicha complicación. Es conveniente hacer cantotomía y cantolisis urgente y revisar las heridas quirúrgicas (figuras 34 y 35).

## BIBLIOGRAFÍA

1. Hester, T. R., Codner, M. A., McCord, C. D., *et al.* "Evolution of technique of the direct transblepharoplasty approach for the correction of lower lid and midfacial aging: Maximizing results and minimizing complications in a five year experience". *Plast Reconstr Surg,* 2000; 105: 393-406.
2. Tepavicharova, P. "Lower blepharoplasty with and without fat resection. Analysis of 175 patients". *Khirurgiia* 2000; 56: 12-16.
3. Gubisch, W. "The value of various techniques for esthetic correction of the lower eyelid". *Handchir Mikrochir Plast Chir* 1999; 31: 113-120.
4. Goldberg, Robert Alan, M. D. "Transconjunctival orbital fat reposition of orbital fat pedicles into a subperiosteal pocket". *Plastic and Resconstructive Surgery* 2000; 105: 743-748.
5. Eder, H. "Importance of fat conservation in lower blepharoplasty". *Aesthetic Plastic Surgery* 1997; 21: 168-174.
6. Fante, R. G., Baker, S. R. "Fat-conserving aesthetic lower blepharoplasty". *Ophtalmic Surgery Laser* 2001; 32: 41-47.
7. McCord, C. D., Boswell, C. B., Hester, T. R. "Lateral canthal anchoring". *Plast Reconstr Surg* 2003; 112: 222-237.
8. Jelks, G. W., Jelks, E. B. "The influence of orbital and eyelid anatomy on the palpebral aperture". *Clin Plast Surg* 1991; 18(1): 183-195.
9. Lowry, J. C., Bartley, G. B. "Complications of blepharoplasty". *Surv Ophthalmol;* 1994; 38: 327-350.

# LIFTING SUBPERIÓSTICO DEL TERCIO MEDIO FACIAL

LUCAS GOMES PATROCINIO
TOMÁS GOMES PATROCINIO
JOSÉ ANTONIO PATROCINIO

## INTRODUCCIÓN

Las mejillas rellenas reflejan juventud. Es importante llegar a entender todos los cambios anatómicos relacionados con el envejecimiento y tener una visión clara sobre las metas a alcanzar para lograr su corrección. El proceso de envejecimiento se inicia en la tercera década de la vida, afectando al párpado inferior y al tercio medio facial en su conjunto. La grasa y los tejidos blandos sufren un descenso en relación al esqueleto óseo subyacente causado por la fuerza de la gravedad. Por ello el proceso de envejecimiento va dejando en el tercio medio facial una expresión vacía, cansada y triste[1].

Uno de los principales componentes del proceso de envejecimiento es el debilitamiento de los ligamentos malares, resultando en un desplazamiento medial e inferior de la almohadilla de grasa malar y del resto de los tejidos blandos sobre los ligamentos fijos del pliegue naso-labial. Otro cambio anatómico que ocurre es el debilitamiento de los ligamentos orbitales lo cual contribuye al aspecto vacío suborbitario. La almohadilla de grasa malar que en la juventud se encuentra a la altura del reborde orbitario cae inferior y medialmente produciendo un vacío periorbitario. Esta concavidad localizada inferior a la convexidad del globo ocular y grasa orbitaria se acentúa, y deja de cubrir la protrusión de grasa orbitaria herniada, produciendo la deformidad en "contorno doble" característico del complejo órbita/tercio medio facial envejecido. La apertura ocular se alarga creando un aspecto más redondo y apareciendo exposición escleral. A medida que la laxitud tarso-ligamentosa aumenta, el canto lateral desciende creando una inclinación inferior acentuada de medial a lateral. La disminución del tono palpebral se muestra a través de la laxitud de la piel y el músculo. Finalmente la caída de la comisura labial y del pliegue labio-mental es resultado de la pérdida de tono de los músculos zigomático mayor y menor, los cuales suspenden el tercio medio facial por medio de uniones músculo-ligamentosas[2] (figura 1).

El lifting del tercio medio facial tiene como meta el revertir el proceso de envejecimiento ya instaurado en el paciente, mediante el uso de varias técnicas que han sido desarrolladas hasta la fecha. La evolución del rejuvenecimiento facial consiste en decidir cuál es el plano facial ideal a ser abordado[3].

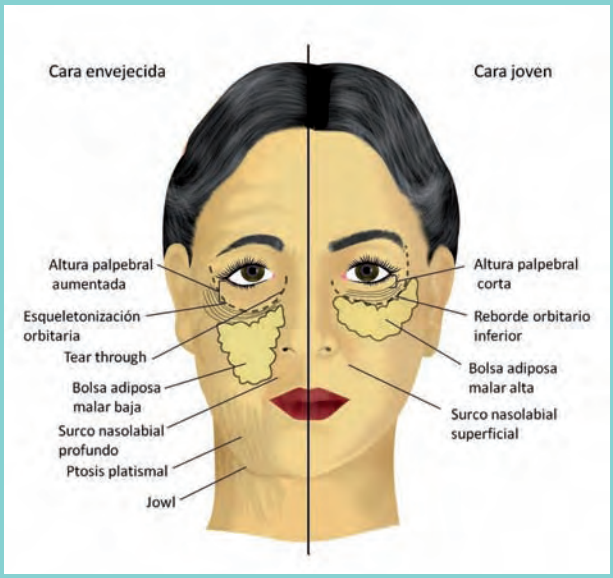


**Figura 1**
Representación esquemática de los hallazgos anatómicos del rostro envejecido mostrados en el lado derecho; y en el lado izquierdo, los contornos normales en la juventud.

Las primeras técnicas a principios del siglo XX consistían en realizar incisiones interrumpidas localizadas anterior y posterior a las orejas en los pliegues naturales cutáneos, combinadas con la extirpación de pequeños pedazos de piel[4, 5]. Posteriormente aparecieron las primeras descripciones de lipectomía y disección amplia de la piel. Más recientemente, con el descubrimiento del SMAS (Sistema Músculo-Aponeurótico Subcutáneo) mejoró la técnica (plicaturas, suturas, seccionamiento parcial, etc.) apuntando hacia mejores resultados a largo plazo. El lifting facial compuesto y del plano profundo fueron descritos para abordar el pliegue nasolabial, el cual, hasta el momento, no había sido modificado por las técnicas existentes. Estas consistían en una disección profunda del SMAS para acceder al pliegue nasolabial; sin embargo, su uso ha sido cuestionado por el riesgo de lesión del nervio facial. Por otra parte, Barton en 1992 demostró mediante estudios histológicos y disecciones de cadáveres, que el SMAS en la porción medial de la mejilla se convierte en la fascia que envuelve al zigomático mayor

y menor, apoyando los hallazgos clínicos de que la tracción del SMAS mejoraba el surco nasolabial[7].

Estudios recientes hacen énfasis en el tercio central del rostro, llamado comúnmente el tercio medio facial, siendo esta la región más difícil en ser abordada de una manera efectiva. En 1979, Paul Tessier[8, 9] revolucionó el tratamiento del envejecimiento facial al reducir las señales de envejecimiento en pacientes de edad media. Él aplicó su inventiva y experiencia en cirugía craneofacial al campo de la cirugía plástica, utilizando una incisión coronal extensa abordando por vía subperióstica el tercio medio y superior del rostro. Siguiendo los estudios de Tessier, Psillakis[10-12], Santana[13] y otros, han mejorado la aplicación de la disección subperióstica en el rejuvenecimiento facial Isse[14] y Ramírez[15-17], con la introducción del endoscopio popularizaron la técnica en los Estados Unidos. Otros describieron vía transblefaroplastia para la corrección del envejecimiento del tercio medio facial[18-20]. Varias técnicas fueron desarrolladas para abordar la atrofia de tejidos blandos, particularmente de la capa adiposa subcutánea[21-24].

El lifting facial subperióstico está especialmente indicado en el paciente con una ritidectomía previa que necesita una resuspensión cutánea o aumento de tejidos blandos, en personas que tienen una desproporción esquelética o en los que necesitan implantes aloplásticos. La asociación con la frontoplastia es común y tiene muy buenos resultados[25, 26]. Ramírez[15-17] y Psillakis[10-12] demostraron que el lifting facial subperióstico puede ser aplicado a todo lo largo del espectro del envejecimiento facial.

Nosotros describimos a continuación la técnica quirúrgica de nuestra preferencia para el lifting facial subperióstico y discutiremos sus indicaciones, complicaciones, ventajas y limitaciones.

## TÉCNICA

### EVALUACIÓN PREOPERATORIA

Se obtiene una historia clínica completa del paciente, incluyendo alergias, uso de medicamentos, problemas médicos, cirugías anteriores, antecedentes de alcoholismo y tabaquismo. Se solicita al paciente suspender el hábito tabáquico antes y después de la cirugía, no obstante el rechazo del paciente a ello no afectará al resultado final debido al grosor del colgajo creado durante el lifting facial subperióstico. Durante la primera consulta los pacientes son informados sobre el procedimiento quirúrgico de manera oral y escrita, pidiéndose también la firma de un consentimiento informado[3].

### TÉCNICA QUIRÚRGICA

La cirugía es realizada con el paciente bajo anestesia local (lidocaína al 2% con dilución de adrenalina 1: 100000) y sedación, infiltrándose todas las áreas quirúrgicas planeadas, tanto para anestesia como para vasoconstricción. El cirujano se coloca en la cabecera del paciente con la torre de endoscopia en el lado izquierdo del mismo.

Algunas estructuras anatómicas a tener en consideración son la rama frontal del séptimo par craneal y el paquete vasculonervioso infraorbitario. Los planos más importantes de disección incluyen: la disección entre la fascia temporoparietal y la fascia temporal profunda y la disección subperióstica en el tercio medio facial. La técnica quirúrgica está dividida en tres pasos: 1) la creación de una bolsa temporal para el endoscopio; 2) movilización del tercio medio facial mediante disección subperióstica; 3) la elevación, suspensión y fijación del tercio medio facial liberado hacia la fascia temporal profunda.

Realizamos en la región temporal una incisión de 3-5 cm, perpendicular a la línea temporal, 3 cm por detrás de la línea de implantación capilar, atravesando los tejidos blandos hasta alcanzar la fascia temporal profunda (figura 2) y disecamos el plano interfascial. Cuando el bolsillo de disección tiene un tamaño adecuado introducimos el endoscopio para mejorar la visión quirúrgica. La rama frontal del séptimo par craneal viaja en la fascia temporoparietal, la cual es la continuación por encima del arco zigomático del SMAS; la disección en un plano subperióstico del arco zigomático protege a este nervio de lesiones. Para llegar a este plano, dos centímetros por encima del arco hacemos una incisión en la lámina superficial de la fascia temporal profunda y continuamos la disección por debajo de esta capa fascial. La identificación de la almohadilla grasa temporal superficial es una referencia anatómica importante que da seguridad al cirujano de que la rama frontal del nervio facial está lateral al endoscopio.

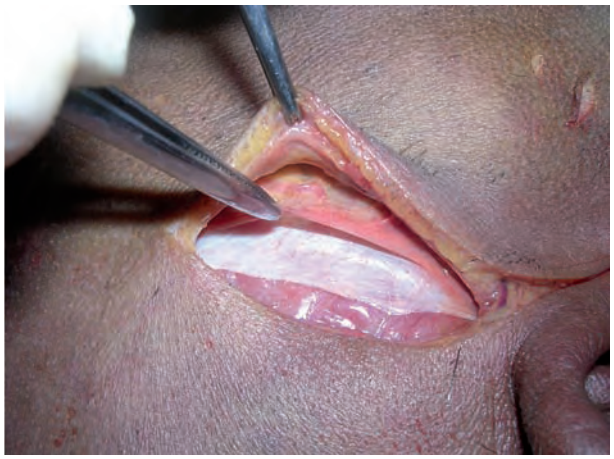

**Figura 2**
Fotografía de una disección en cadáver mostrando la fascia temporoparietal (pinza) y la fascia temporal profunda subyacente.

La disección continúa medial e inferiormente exponiendo el tercio medio del arco zigomático y el reborde orbitario. Se realiza una incisión en el periostio del zigoma y levantamos subperiósticamente los tejidos de la eminencia malar, surco gíngivo-bucal, y pliegue nasolabial. Es importante respetar el arco marginal, que es la confluencia del periostio del reborde orbitario y de la periórbita, con el propósito de minimizar el riesgo de edema y eversión del párpado en nuestro resultado final. También es importante tomar todas las precauciones para prevenir daño del nervio infraorbitario.

La disección es extendida medialmente hasta la apertura piriforme, inferiormente hasta la mucosa oral vestibular, y lateralmente hasta el borde anterosuperior del músculo masetero. La disección despega los parpados, el canto externo y ligamento de Lockwood, la fascia parótidea inferiormente y la fascia temporal superficial superiormente, los músculos zigomáticos y el elevador superior del labio de sus inserciones superiores (figura 3). Medialmente el periostio es muy delgado, siendo necesaria una disección muy cuidadosa para evitar lesiones del músculo. Debe realizarse una división y liberación completa del periostio con el fin de evitar suspensiones incompletas.

El paso final incluye la suspensión del tercio medio facial disecado a la fascia temporal profunda mediante tres suturas de Ethibond® 2-0 (Ethicon Inc. Somerville, NJ) para asegurar la mejilla. Las suturas son cruzadas y los nudos fijados sobre

**Figura 3**
Esquema mostrando la extensión de la disección para el lifting subperióstico del tercio medio facial por vía transtemporal.

la fascia temporal profunda, creando vectores de fuerza superiores y laterales. La sistematización del levantamiento de tercio medio facial está dada por tres puntos principales: la bolsa adiposa de Bichat, la almohadilla grasa malar y la grasa suborbicular del ojo (SOOF) (figura 4). El primer punto a marcar es el Punto B (bolsa adiposa de Bichat) localizado en la intersección de una línea vertical trazada desde el canto lateral del ojo y otra línea horizontal trazada desde la base nasal. La suspensión de este punto proporciona aumento de volumen del tercio medio facial, elevación de la comisura labial y restauración de un rostro triangular. El segundo punto es el Punto M (almohadilla grasa malar) y está localizado en el punto de intersección de la misma línea vertical y una línea horizontal trazada desde el margen superior del ala nasal. El tercer punto es el Punto S (SOOF), este punto está localizado en la intersección de una línea vertical trazada desde la porción más lateral de la ceja y otra línea horizontal trazada desde el reborde orbitario inferior.

**Figura 4**
Fotografía mostrando la sistematización de los tres puntos principales para el lifting del tercio medio facial: la bolsa adiposa de Bichat (Punto B), la almohadilla grasa malar (Punto M) y la grasa suborbicular del ojo (Punto S).

Estos tres puntos previamente marcados son suspendidos usando una aguja de Casagrande[27] (similar a la aguja de Reverdin pero menor en tamaño) para pasar las suturas de poliéster 3-0. La aguja es introducida vía percutánea en el Punto B y mediante visualización endoscópica es llevada hasta la incisión temporal. Luego la sutura de poliéster es pasada a través del ojo de la aguja y regresa al área de la bolsa adiposa de Bichat. Manteniendo la aguja dentro de los tejidos blandos, realizamos un pequeño cambio de dirección con el fin de llegar a asegurar más tejido, y la aguja es llevada de nuevo a la incisión temporal. El hilo es retirado de la aguja de Casagrande y se realiza una sutura en la fascia temporal profunda. El mismo procedimiento es realizado en el Punto M y en el Punto S bilateralmente (figura 5).

**Figura 5**
Esquema mostrando la suspensión del tercio medio facial por medio de suturas ancladas a la fascia temporal profunda.

**Figura 6**
Fotografía de una paciente de sexo femenino a quien se realizó una cirugía de lifting del tercio medio facial. Al lado izquierdo vemos el preoperatorio y al lado derecho el postoperatorio inmediato tras la suspensión.

La bolsa adiposa de Bichat es suspendida y suturada medialmente, la almohadilla de grasa malar es suspendida y suturada centralmente y el SOOF lateralmente, todos a la fascia temporal profunda. Estas fijaciones alargan el músculo zigomático y los tejidos blandos de las mejillas, corrigiendo la deformidad del surco de lágrimas (*tear through*) y disminuyendo el pliegue nasolabial (figura 6). La región zigomática también es remodelada al reinsertar los músculos zigomáticos en una posición más alta. Ambos lados deben ser suspendidos y fijados concomitantemente, intercalando una sutura de un lado y otra del otro, para evitar asimetrías (figuras 7, 8, 9 y 10).

Las incisiones son cerradas fijando la fascia temporoparietal del borde anterior de la sutura continua de Mononylon® 4-0 (Ethicon Inc. Somerville, NJ).

**Figura 7**
Fotografía de un paciente de sexo masculino a quien se realizó una cirugía de lifting del tercio medio facial. Al lado izquierdo vemos el preoperatorio y al lado derecho el resultado a los 18 meses de la cirugía.

**Figura 8**
Fotografía de una paciente de sexo femenino a quien se realizó una cirugía de lifting del tercio medio facial. Al lado izquierdo vemos el preoperatorio y al lado derecho el resultado a los 2 años de la cirugía.

**Figura 9**
Fotografía de una paciente de sexo femenino a quien se realizó una cirugía de levantamiento del tercio medio facial y frontoplastia vía endoscópica. Al lado izquierdo vemos el preoperatorio y al lado derecho el resultado a los doce meses.

**Figura 10**
Fotografía de una paciente de sexo femenino a quien se realizó una cirugía de lifting del tercio medio facial e inyección de grasa en el surco nasolabial. Al lado izquierdo vemos el preoperatorio y al lado derecho el resultado a los 18 meses de la cirugía.

## CUIDADOS POSTOPERATORIOS

- Vendaje compresivo durante las primeras 6-10 horas de postoperatorio.
- Esparadrapo para soporte durante 7 días.
- Otro vendaje es usado por 7 días después que el esparadrapo es retirado.
- Las suturas de las incisiones de la región temporal son retirados en el décimo día postoperatorio.
- Administración de antibióticos antes de la cirugía y durante 7 días después de la misma.

## COMPLICACIONES

A pesar de tomar todas las precauciones pueden aparecer complicaciones tras la cirugía, la prevención es la mejor manera de lidiar con ellas. Las complicaciones más frecuentes del lifting de tercio medio facial incluyen hematomas, pérdida de cabello, necrosis de piel, cicatrices hipertróficas, infecciones y lesiones motoras y sensitivas. Las complicaciones más serias incluyen emergencia cardiopulmonar, desastre anestésico o muerte, las cuales afortunadamente son extremamente raras[35, 36].

Los hematomas y seromas son las complicaciones más comunes del lifting de tercio medio facial. Los grandes hematomas ocurren generalmente en las primeras 10-12 horas de postoperatorio, debido a hipertensión, uso de medicamentos con efecto antiagregante, alteraciones en la coagulación, problemas con la técnica operatoria, tos, esfuerzos y agitación. Un hematoma expansivo es una complicación muy temida llegando a necesitar una revisión quirúrgica de urgencia, hemostasia y vendaje compresivo. Debido a la disección en planos quirúrgicos avasculares los hematomas son extremamente raros. Ocasionalmente se observan pequeños hematomas y seromas; estos pueden ser observados, aspirados por aguja o vaciados a través de aperturas en la misma incisión.

Pueden ocurrir edemas de larga duración, algunos de más de tres meses, debido a disecciones extensas, especialmente a nivel del arco zigomático. Es importante remarcar la necesidad de evitar disecar en toda la extensión del arco cigomático. Los masajes son recomendados solo después del séptimo día postoperatorio.

El daño de algún nervio es una de las complicaciones más temidas por los pacientes. Generalmente este es de tipo transitorio, consecuencia de la infiltración de anestésico, infiltración directa del nervio, lesión por disección roma, edema del plexo nervioso, tracción o trauma por cauterización. Las lesiones de los ramos nerviosos del nervio facial pueden ser evitadas con una disección cuidadosa profunda a la capa superficial de la fascia temporal profunda, debido a que el ramo temporal del nervio facial está localizado superficialmente en la fascia temporoparietal. La anestesia en el área temporal es causada por la interrupción de pequeños ramos sensoriales trigeminales. La sensibilidad siempre se recupera aunque pude tardar algunos meses.

Las cicatrices hipertróficas se producen por una tensión excesiva al cerrar la incisión quirúrgica. Sin embargo, algunos pacientes desarrollan cicatrices hipertróficas a pesar de un cierre aparentemente sin tensión. El uso de triamcinolona intralesional mejora la apariencia de las mismas considerablemente.

Las asimetrías son raras, generalmente producto de la curva de aprendizaje de cada cirujano. La sutura bilateral en los tres puntos de suspensión usando el canto lateral como parámetro es una regla importante a seguir. Un aumento del ancho del rostro puede ser evidenciado debido al reposicionamiento de las almohadillas de tejido graso en una posición más superior y lateral.

Cuando abordamos vía transblefaroplastia del párpado inferior existen otras preocupaciones. Debemos ser cuidadosos para evitar complicaciones como el exceso lateral de piel orbitaria, deformidad cantal o malposición del párpado inferior.

El exceso lateral de piel orbitaria puede ser evitado de la siguiente manera: aprovechando al máximo la escisión lateral de piel vía las incisiones en región temporal y cejas; y por vía de las incisiones palpebrales inferiores extendidas, con una disección supraperióstica lateral y superior amplia, permitiendo a los tejidos laterales de la órbita ser reposicionados adecuadamente.

Los procedimientos de anclaje cantal lateral son usados para proporcionar soporte palpebral y evitar la deformidad cantal. Una cantopexia simple es usada en la mayoría de los casos. La cantotomía con reducción horizontal del párpado inferior es usada solo en pacientes de edad avanzada que muestran grados de laxitud severa de la piel.

El mal posicionamiento del párpado inferior puede ser evitado mediante fijación y sutura del colgajo músculo ligamentoso de la mejilla al periostio del reborde orbitario lateral y a la fascia temporal profunda, dando elevación al tercio medio facial y minimizando el descenso del mismo en el periodo postoperatorio. La resección del exceso de piel palpebral en la blefaroplastia inferior previa al lifting subperióstico ha de ser reducida, comparada con la escisión de piel después tras el levantamiento y fijación de la mejilla, para evitar una retracción postoperatoria del párpado inferior.

La satisfacción del paciente es primordial en la cirugía de suspensión facial. A pesar de que los cirujanos traten de hacer entender al paciente por qué las complicaciones pueden ocurrir, los pacientes no llegan a aceptar que estas les ocurran a ellos. Lógicamente toda complicación repercutirá en la calidad del resultado final.

## DISCUSIÓN

En 1979, Tessier aplicó su inventiva y vasta experiencia en cirugía cráneo-facial describiendo el abordaje subperióstico para el lifting del tercio medio facial[9]. Su experiencia con la incisión coronal le permitía realizar una elevación de la región temporal y del canto lateral progresivamente a través de una disección subperióstica del zigoma hasta la maxila, revirtiendo de esta manera los cambios del envejecimiento de esta área facial.

En los años ochenta apareció un interés especial en el rejuvenecimiento del tercio medio facial, tradicionalmente la región más difícil del rostro para ser tratada de una manera efectiva. Hamra describió la ritidectomía compuesta y de plano profundo[32], disecando el músculo orbicular por un abordaje de blefaroplastia inferior unida a una disección del colgajo sub-SMAS de la ritidectomía, y creando un colgajo compuesto de músculo orbicular, tejido adiposo malar y músculo platisma. El reposicionamiento de este colgajo compuesto corregía estas tres áreas ptósicas al tiempo que mantenía la relación entre cada una de ellas y la piel. El SMAS y la piel son disecados juntos como un solo colgajo en vez de hacer dos colgajos independientes. La ventaja de este procedimiento es que, teóricamente, el colgajo tiene una mejor vascularización y es menos propenso a desprenderse. Las desventajas de esta técnica son: la magnitud de la disección, el periodo prolongado de recuperación y un mayor riesgo de lesión del nervio facial.

Psillakis y colaboradores[10-12] describieron el lifting subperióstico del tercio medio facial como un procedimiento abierto no endoscópico. Su técnica contemplaba una disección subperióstica del tercio medio facial vía incisión coronal combinada con una elevación de la ceja. Ellos pensaban, que al estar el SMAS firmemente fijado al periostio por los músculos faciales, la disección subperióstica era necesaria para la movilización adecuada de la mejilla.

Isse[14] y Ramírez[15-17] fueron pioneros en desarrollar el abordaje endoscópico del tercio medio facial. Ramírez apuntó que la disección del tercio medio facial requiere una elevación cuidadosa del SOOF con el periostio subyacente a lo largo del reborde orbitario inferior y región malar. Al realizar su disección en el área temporal y crear un túnel subperióstico en el arco zigomático, pudo suspender el SOOF hacia la fascia temporal profunda. El abordaje del arco zigomático desde la dirección superior a lo largo de la fascia temporal profunda era similar al explicado en la técnica de Psillakis. Sin embrago, 2-3 cm por encima del arco realizaba una incisión en la hoja superficial de la fascia temporal profunda para obtener un acceso seguro al plano subperióstico del arco zigomático. El tercio medio facial era suspendido a la fascia temporal profunda mediante suturas que traccionaban del periostio del tercio medio facial y del SOOF.

Muchos autores ya han defendido la elevación del tercio medio facial sin el uso de endoscopio a través del uso de incisiones de blefaroplastia inferior. En 1996, Hester, Codner y McCord[18] publicaron “El abordaje centro facial para la corrección del rostro envejecido usando la elevación subperióstica transblefaroplastia de la mejilla”. Esta técnica fue diseñada para corregir el envejecimiento del tercio medio facial a través de un abordaje central y directo evitando “disección extensa desde la periferia hacia el centro en el plano subcutáneo, sub-SMAS, plano profundo o plano subperióstico”. En 1996, Cardim describió un abordaje transblefaroplastia con disección subperióstica para corregir el envejecimiento del tercio medio facial[19]. Una técnica similar fue descrita en 1997 por Paul, quien publicó el colgajo subperióstico en bisagra como un método para corregir el envejecimiento facial[20]. Esta técnica producía una elevación vertical del tercio medio facial al suspender el colgajo subperióstico de la mejilla al periostio del reborde orbitario inferior.

Moelleken[33] describió el levantamiento subciliar superficial de la mejilla a través de una incisión de blefaroplastia inferior con disección suborbicular de la almohadilla grasa malar (superficial a los músculos zigomático mayor y menor) y fijación a la fascia temporal intermediaria localizada lateral al reborde orbitario. Gunter y Hackney[34] presentaron una técnica en la cual se realizaba una disección subperióstica de la mejilla con fijación de la almohadilla grasa malar ptósica al periostio del reborde orbitario lateral. Ellos calculaban la cantidad de piel a ser resecada antes de

la disección subperióstica, evitando el riesgo de malposición del párpado inferior o la necesidad de hacer una cantoplastia lateral.

El lifting facial subperióstico fascinó a muchos cirujanos, ya que eleva las cejas, el canto lateral de los ojos, la frente, glabela, mejillas y el pliegue naso-labial, alcanzando el tercio medio facial. Esta técnica incluye menos incisiones, uso de endoscopio, mejor fijación (especialmente de las mejillas), permite más procedimientos de anclaje, reposicionamiento de la bolsa adiposa de Bichat y tratamiento de la papada.

El lifting subperióstico de tercio medio facial está indicado en aquellos pacientes con signos de envejecimiento y ptosis del óvalo central del rostro, deformidad del surco lagrimal, exposición escleral en conjunción con ptosis adiposa malar severa o fracturas faciales antiguas. Puede realizarse en pacientes que solicitan un rejuvenecimiento facial completo o en pacientes a los que se vayan a realizar implantes faciales; la intervención no está contraindicada en fumadores.

Como resultado del procedimiento, la mejilla avanza en dirección superior y posterior; la bolsa adiposa malar es reposicionada, rellenándose el área periorbitaria inferior y mejorando la "deformidad en doble contorno" palpebral. El pliegue nasogeniano es suavizado gracias al desplazamiento superior de los tejidos blandos.

El diagnóstico correcto de los cambios producidos por el envejecimiento del tercio medio facial dicta el abordaje quirúrgico más apropiado. Si los hallazgos son confinados predominantemente al área periorbitaria, con un descenso leve de las mejillas y estructuras adyacentes, la blefaroplastia puede ser lo único requerido para restaurar una apariencia joven en el tercio medio facial. La blefaroplastia transconjuntival clásica o con músculo y piel es efectiva cuando se trata de un problema confinado a la pseudoherniación de la grasa orbitaria y exceso de piel, sin un surco nasogeniano excesivamente marcado. Cuando existe un descenso moderado de las mejillas con adelgazamiento de los tejidos blandos del reborde infraorbitario y/o pliegue nasogeniano profundo, la blefaroplastia con reposicionamiento de grasa es la técnica más adecuada. El reposicionamiento de grasa está especialmente indicado cuando existe un vector negativo presente, y el reborde orbitario óseo está posterior al plano de la cornea. Estos pacientes presentan exposición escleral preoperatoriamente con alta frecuencia, pudiendo exacerbarse esta con la remoción de grasa orbitaria.

El aumento de la distancia del reborde orbitario a la bolsa adiposa malar, la profundización del pliegue nasogeniano y los cambios periorales producto del envejecimiento son los signos que nos deben hacer considerar el lifting de tercio medio facial con blefaroplastia. El lifting subperióstico del tercio medio facial es ideal porque aborda todas las áreas con señales de envejecimiento, desde el párpado inferior hasta el área perioral. Todas estas pueden ser abordadas con una sola exposición, y los efectos de la gravedad pueden ser corregidos con un vector vertical oblicuo El abordaje transtemporal será el indicado si asociamos este procedimiento a una frontoplastia. Por el contrario, el lifting del tercio medio facial transblefaroplastia inferior combinado con una cantopexia lateral debe ser usado cuando los pacientes presentan una malposición palpebral (exposición escleral) y/o deformidades del canto lateral.

Colleman publicó en 1994 su filosofía y técnica de aumento de tejidos blandos en el tercio medio facial con injertos grasos[37]. La lipoinfiltración permite al cirujano llenar y dar soporte a la región periorbitaria[21] restaurando la apariencia juvenil en los casos de envejecimiento con pérdida de volumen. Ramírez también describió su técnica para abordar la atrofia de tejidos blandos, particularmente la capa de grasa subcutánea. El abordaje endoscópico tridimensional consigue aumentar el volumen del rostro reduciendo complicaciones en el párpado inferior al utilizar incisiones temporales e intraorales[35, 36].

La demanda de cirugías de rejuvenecimiento facial ha aumentado drásticamente en los últimos años, debido al interés de las personas de varios niveles socioeconómicos en preservar un aspecto joven. La corrección quirúrgica del envejecimiento facial evolucionó desde un abordaje periférico hacia una reposición vectorial de los tejidos blandos ptósicos a medida que comenzamos a entender la dinámica del envejecimiento facial, incluyendo la pérdida de volumen. Los procedimientos que se desarrollaron para tratar el tercio medio facial fueron el reposicionamiento de tejidos blandos cuando el volumen de los mismos era adecuado o el relleno cuando el aumento de volumen era necesario para reproducir la plenitud del tejido y dar una apariencia más juvenil.

El conocimiento tanto anatómico como el de la variedad de técnicas disponibles nos permitirá continuar dando al paciente la mejor opción posible. Un punto muy importante es entender que todas estas técnicas son fáciles para todos aquellos profesionales familiarizados con la anatomía de la zona y que los resultados serán mejores en aquellos cirujanos que cuiden los detalles mínimos y el arte del objetivo final.

## BIBLIOGRAFÍA

1. Rees, T. D., Aston, S. J., Thorne, CH. M: "Blepharoplasty and Facialplasty", en MacCarthy, J. (ed.), *Plastic Surgery*, vol. 3. Philadelphia: W.B. Saunders, 1990, pp. 2320-2414.
2. Patrocinio, L. G., Patrocinio, J. A., Couto, H. G., Muniz de Souza, H., Carvalho, P.M.: "Subperiosteal facelift: a 5-year experience", *Braz J. Otorhinolaryngol*, 2006; 72(5): 592-597.
3. DeFatta, R. J., Williams, E. F.: "3rd. evolution of midface rejuvenation". *Arch Facial Plast Surg,* 2009; 11(1): 6-12.
4. Joseph, J.: *Nasenplastik und sonstige Gesichtplastik nebst einen Anhang uber Mammaplastik*. Leipzig: Kabitzch, 1931.
5. Gonzaléz-Ulloa, M.: "Facial wrinkles: integral elimination". *Plast Reconstr Surg,*1962; 29(6): 658-673.
6. Adamson, P., Litner, J.: "Evolution of rhytidectomy techniques". *Facial Plast Surg Clin N Am*. 2005; 13: 383-391.
7. Barton, F.E Jr.: "The SMAS and the nasolabial fold". *Plast Reconstr Surg,* 1992; 89(6): 1054-1057.
8. Tessier, P.: "Face Lifting and Frontal Rhytidectomy", en Ely, JF (ed.), *Transactions of the Seventh International Congress of Plastic and Reconstructive Surgery*, Río de Janeiro", September, 1979.
9. Tessier, P.: "Subperiosteal face-lift". *Ann Chir Plast Esthet,* 1989; 34(3): 193-197.
10. Psillakis, J. M.: *Ritidoplastia: nova técnica cirúrgica. Jornada de Carioca de Cirurgía Estética*, Río de Janeiro, 1982.
11. Psillakis, J. M.: "Empleo de técnicas de cirugía craneofacial en las ritidoplastias del tercio superior de la cara". *Cir Plast Iber Lat Am*, 1984; 10: 297.
12. Psillakis, J. M., Rumley, T. O., Camargo, A.: "Subperiosteal approach as an improved concept for correction of the aging face". *Plast Reconstr Surg*, 1988; 82: 383-392.
13. Santana, P. M.: "Craniofacial methods in rhytidoplasty". *Cir Plast Ibero-Latinamer,* 1984; 10: 32.
14. Isse, N. G.: "Endoscopic facial rejuvenation: endoforehead, the functional lift. Case reports". *Aesthetic Plast Surg,* 1994; 18(1): 21-29.
15. Ramírez, O. M., Maillard, G. F., Musolas, A.: "The extended subperiosteal facelift: a definitive soft tissue remodeling for facial rejuvenation". *Plast Reconst Surg,* 1991; 88(2): 227-236.
16. Ramírez, O. M.: "Endoscopic full facelift". *Aesthetic Plast Surg*, 1994; 18(4): 363-371.
17. Ramírez, O. M.: "Endoscopic facial rejuvenation". *Perspect. Plast. Surg*. 1995; 9: 22.
18. Hester, T. R., Codner, M. A., McCord, C. D.: "The 'centrofacia' approach for correction of facial aging using the transblepharoplasty subperiosteal cheek lift". *Aesthetic Surg Q,* 1996; 16: 51.
19. Cardim, V. L. M.: "Blefaroplastia subperiosteal. *Rev Soc Bras Cir Plast*, 1996; 11: 7-14.
20. Paul, M. D.: "An approach for correcting mid facial aging with a periosteal hinge flap". *Aesthet Surg J,* 1997; 17(1): 61-63.
21. Coleman, S. R. "Facial recontouring with lipostructure". *Clin Plast Surg,* 1997; 24(2): 347-67.
22. Little, J. W.: "Three-dimensional rejuvenation of the midface: volumetric resculpture by malar imbrication". *Plast Reconstr Surg,* 2000; 105(1): 267-285.
23. Ramírez, O. M.: "Full face rejuvenation in three dimensions: a 'face-lifting' for the new millennium". *Aesthetic Plast Surg,* 2001; 25(3): 152-164.
24. Ramírez, O. M.: "Three-dimensional endoscopic midface enhancement: a personal quest for the ideal cheek rejuvenation". *Plast Reconstr Surg,* 2002; 109(1): 329-340.
25. Patrocinio, L. G., Reinhart, R. J., Patrocinio, T. G.: "Patrocinio JA. Endoscopic frontoplasty: 3-year experience". *Braz J Otorhinolaryngol,* 2006; 72(5): 624-630.
26. Patrocinio, L. G., Patrocinio, J. A.: "Forehead-lift: a 10-year review". *Arch Facial Plast Surg,* 2008; 10(6): 391-394.
27. Casagrande, C., Saltz, R., Chem, R., Pinto, R., Collares, M.: "Direct needle fixation in endoscopic facial rejuvenation". *Aesthetic Surg J,* 2000; 20(5): 361-367.
28. Bettman, A. "Plastic and cosmetic surgery of the face". *Northwest Med J*. 1920; 19: 205.

29. Bourguet, J.: "La chirurgie estetique de la face". *Concours Med,* 1921; 1657-1670.
30. Skoog, T.: *Plastic Surgery: New methods and refinements*. Philadelphia, PA: W.B. Saunders; 1974.
31. Mitz, V., Peyronie, M.: "The superficial musculoaponeurotic system (SMAS) in the parotid and cheek area". *Plast Reconstr Surg,* 1976; 58(1): 80-88.
32. Hamra, S. T.: "Composite rhytidectomy". *Plast Reconstr Surg,* 1992; 90(1): 1-13.
33. Moelleken, B. "The superficial subciliary cheek lift, a technique for rejuvenating the infraorbital region and nasojugal groove: clinical series of 71 patients". *Plast Reconstr Surg,* 1999; 104(6): 1863-1874.
34. Gunter, J. P., Hackney, F. L.: "A simplified transblepharoplasty subperiosteal cheek lift". *Plast Reconstr Surg,* 1999; 103(7): 2029-2035.
35. Patrocinio, J. A., Patrocinio, L. G., Aguiar, A. S. F.: "Complicações de ritidoplastia em um serviço de residência médica em otorrinolaringologia". *Rev Bras Otorrinolaringol,* 2002; 68(3): 338-342.
36. Sullivan, C. A., Masin, J., Maniglia, A. J., Stepnick, D. W.: "Complications of rhytidectomy in an otolaryngology training program". *Laryngoscope*, 1999; 109(2 Pt 1): 198-203.
37. Coleman, S. R.: "Structural fat grafts: the ideal filler?" *Clin Plast Surg,* 2001; 28(1): 111-119.

# RITIDOPLASTIA CÉRVICO-FACIAL

ÁLVARO GÓMEZ VIEIRA

## INTRODUCCIÓN

Desde la antigüedad los seres humanos hemos buscado la belleza física de una manera obsesiva, siendo reflejado en las obras de los grandes maestros de las artes y la literatura.

A lo largo de la historia los cánones de belleza han cambiado, con la llegada de las nuevas tecnologías, Internet, las redes sociales, la publicidad y la globalización de la economía se ha llegado casi a aceptar un patrón de belleza muy parecido en todas las sociedades occidentales; independientemente de la cultura, existen ciertos atributos físicos faciales deseables para la mayoría de las personas. La mejoría en los resultados de las diferentes técnicas de rejuvenecimiento facial en las últimas décadas y el deseo de los seres humanos de verse jóvenes, bellos y mejorar su aspecto físico han llevado junto con otras variables a un incremento muy notable en el número de personas que se someten a procedimientos de rejuvenecimiento facial como la ritidoplastia.

La mayoría de los pacientes que buscan someterse a un procedimiento de rejuvenecimiento facial no solo lo hacen para verse jóvenes sino también para sentirse jóvenes[1]. Un procedimiento de rejuvenecimiento facial con un resultado favorable puede literalmente cambiar de manera positiva muchos aspectos de la vida de un paciente. Por eso debemos tratar de elegir un procedimiento que cumpla con los deseos y las expectativas de cada paciente.

Las personas que buscan un procedimiento de rejuvenecimiento facial desean verse atractivas y con una apariencia natural[2]; es en este punto donde el cirujano plástico facial debe tratar de lograr este objetivo utilizando técnicas quirúrgicas enfocadas a lograr estos propósitos.

Mi deseo en este capítulo es mostrar de forma resumida algunas de las técnicas de rejuvenecimiento facial y motivar a mis colegas otorrinolaringólogos para una aplicación adecuada de estas técnicas quirúrgicas de cirugía plástica facial en sus pacientes.

## HISTORIA

El primero en realizar una ritidoplastia con disección subcutánea fue Lexer en 1906 y no la describió hasta 1931[3]. Hubo muy pocas mejorías en las técnicas de rejuvenecimiento facial durante los años posteriores, hasta que en 1968 Skoog fue el primero en hacer reposición de planos profundos realizando levantamiento del platisma y la piel. Tessier, siguiendo los principios de las técnicas de Skoog, describe el sistema músculo aponeurótico superficial o SMAS.

En 1976 Mitz y Peyroine, trabajando bajo la dirección de Tessier, publicaron su trabajo inicial sobre el SMAS[4], el cual consistió en una disección subcutánea con levantamiento de SMAS en el tercio inferior de la cara; esta técnica fue llamada ritidoplastia biplanar.

Furnas en 1989 describe los ligamentos de retención faciales y su importancia en cuanto a la patogénesis del envejecimiento pero no es hasta 1990 que Hamra, no contento con los resultados de las técnicas anteriores al no observar mejoría en el surco nasolabial, describe la técnica de ritidoplastia de plano profundo, la cual consiste en la elevación de la piel, el SMAS, la grasa subcutánea de los pómulos y el platisma como un solo bloque.

En 1992 Hamra describe la ritidoplastia compuesta, la cual incluye una disección del SMAS medial a la eminencia malar hacia el pliegue nasolabial, incluyendo los músculos zigomáticos, el tejido graso del tercio medio facial, el platisma y el músculo orbicular, además de utilizar unos vectores más verticales y superiores.

Andersen y Lo describieron la ritidoplastia subperióstica, siendo Ramírez quien la popularizó[5] tratando de buscar mejores resultados y menos complicaciones, tales como hematomas, necrosis de piel y lesiones del nervio facial. Esta técnica, aunque ofrece buenos resultados, ocasiona un aumento de la distancia intermalar y un edema facial severo y prolongado de hasta 6 meses de duración.

Baker describe la técnica de resección y sutura de una porción del SMAS en forma oblicua y paralela al surco nasolabial desde la eminencia malar hasta el ángulo mandibular.

Marten describe su técnica de ritidoplastia con disección del SMAS a nivel del borde superior del arco zigomático, extendiendo su disección medialmente para movilizar los tejidos del tercio medio.

Debido a las últimas teorías del envejecimiento que hablan de la pérdida de volumen de los tejidos faciales, muchos de los autores actuales están combinando la lipoinyección facial en el mismo acto quirúrgico de la ritidoplastia para tratar de recuperar los volúmenes perdidos producidos por el envejecimiento. Otros autores han descrito técnicas menos invasivas con menos riesgos y complicaciones pero con resultados poco satisfactorios y de corta duración.

## PATOGÉNESIS DEL ENVEJECIMIENTO

Aunque los cambios producidos por la edad son normales y aceptables para muchas personas, otras en cambio encuentran estos cambios desastrosos. En general las personas jóvenes ven a las personas de más edad poco atractivas y no deseables. Un entendimiento detallado de los cambios anatómicos asociados con la edad es necesario antes de intentar cualquier procedimiento de rejuvenecimiento facial.

La anatomía facial está compuesta por tres elementos principales: la piel, los tejidos blandos y debajo de estos el soporte esquelético que da la forma a la cara. La edad es el factor más determinante del aspecto facial, seguido por el género y la etnicidad. Durante y después de la tercera década de la vida, comienza un proceso gradual de debilitamiento de las estructuras faciales, resultando en los cambios característicos del síndrome de envejecimiento facial[6].

En la tercera década las cejas comienzan a descender creando la apariencia de ojos pequeños. Durante la cuarta década aparece un exceso de piel en los párpados, pseudoherniación de la grasa orbitaria debido al debilitamiento del septum orbitario en los parpados superiores e inferiores, se forman las arrugas glabelares y los pliegues nasolabiales llegan a ser prominentes, al mismo tiempo que el proceso de descenso de las cejas continúa.

Durante la quinta década, se profundizan las arrugas frontales y glabelares y ya se ven las patas de gallo. La laxitud de los parpados superiores debido a la pérdida de la elasticidad se convierte en un verdadero exceso de piel. Adicionalmente irregularidades menores comienzan a formarse a la largo del reborde mandibular. Líneas verticales se forman en el área perioral. En la sexta década las arrugas en el área perioral y el cuello llegan a ser más evidentes, la punta de la nariz comienza a caerse, y el canto lateral se debilita resultando en una desviación hacia abajo. Las arrugas glabelares y frontales se profundizan más y se observan durante el reposo. Las estructuras del tercio medio descienden notablemente resultando en un empeoramiento de la apariencia del pliegue nasoyugal y el parpado inferior. El exceso de grasa submental, las bandas platismales y la formación del jowl se vuelven características notorias en el tercio inferior de la cara y el cuello. Durante la séptima década la piel se adelgaza, la apertura palpebral disminuye debido a una ptosis severa de las cejas y a un

**Figura 1**
Envejecimiento facial.

aumento del exceso de piel en los parpados superiores además de una reabsorción de la grasa en toda la cara. Durante la octava década todos los cambios anteriormente descritos se exageran mientras que la piel continúa adelgazándose debido a la continua reabsorción de grasa subcutánea.

La atrofia grasa produce depresión a nivel orbital, temporal y en los espacios bucales, los cuales se acentúan a medida que los años pasan dando la apariencia característica del envejecimiento, aunque la secuencia de cambios asociados con la edad es predecible, la velocidad a la cual se producen varía mucho de un individuo a otro (figura 1).

## SELECCIÓN DEL PACIENTE

Una de las formas de lograr un resultado adecuado en una cirugía es escogiendo un buen candidato para ella, ya que los mejores resultados de ritidoplastia se obtienen en pacientes entre la cuarta y quinta décadas de la vida, sin un grado avanzado de flacidez facial, con piel delgada, poco daño solar, una buena estructura ósea facial y complexión corporal delgada (figura 2).

Es importante hacer una historia clínica y un examen físico facial completo. Se debe hacer un interrogatorio para determinar cuáles son los deseos del paciente, sus motivaciones y expectativas respecto a la cirugía, se deben determinar cuáles son las expectativas reales del paciente ya que trastornos de tipo mental como síndrome dismórfico, depresión, trastorno de ansiedad, trastornos de la personalidad inclusive psicosis son frecuentes. Estos pacientes no debe ser sometidos a este tipo de procedimientos hasta obtener una adecuada valoración por un psiquiatra ya que la cirugía empeorará su patología y la evolución postoperatoria posiblemente va a ser muy complicada. Se debe interrogar por antecedentes de enfermedades como hipertensión, diabetes, angina, infartos, EPOC, ya que son patologías muy frecuentes que deben estar muy bien controladas antes de cualquier procedimiento quirúrgico, en caso de presentar cualquiera de estas el autor de este capítulo envía el paciente al internista para que maneje las patologías de base y autorice la cirugía.

Se debe interrogar acerca de enfermedades del colágeno como artritis reumatoide, lupus, síndrome de Sjögren, psoriasis, entre otras, ya que todas estas afectan la cicatrización y ponen en riesgo la viabilidad de los colgajos.

Se debe preguntar acerca de qué tipo de medicamentos viene tomando el paciente, ya que medicinas que contengan ácido acetil salicílico, otros antiinflamatorios y vitamina E deben ser suspendidos dos semanas antes de la cirugía, ya que por su efecto como antiagregante plaquetario aumentan el riesgo de hematoma. Igual se deben suspender hipolipemiantes y omega 3 ya que pueden favorecer el sangrado.

Medicamentos naturales como gingseng, ginkobiloba, jengibre, ajo, beta carotenos, hierba de San Juan o cualquier otro medicamento natural aumentan el riesgo de hematomas por lo cual se deben suspender dos semanas antes de cualquiera de estos procedimientos.

**Figura 2**
Paciente ideal.

Se debe preguntar acerca de cirugías anteriores sobre todo estéticas y cómo fue su evolución además del grado de satisfacción del paciente, ya que esto es clave para determinar patología psiquiátrica y puede ayudar a predecir si es o no un buen candidato para cirugía. En la consulta se pregunta por antecedentes de alergias, ya sea a medicamentos, jabones e incluso al látex o a los vendajes.

Se debe hacer un examen físico facial completo para evidenciar el grado de envejecimiento facial, ya que este se hace en diferentes grados de acuerdo a los tipos de tejidos; además se debe hacer notar al paciente sus asimetrías ya que todos los pacientes las tienen y estas pueden hacerse más notorias en el postoperatorio.

Es muy importante evaluar el estado de la piel y evaluar el daño producido por la edad, factores externos como el sol y el cigarrillo dañan severamente los tejidos faciales. Existen tratamientos complementarios a la cirugía como el láser, peeling químico, toxina botulínica, dermoabrasión que pueden ayudar a mejorar enormemente el resultado de la ritidoplastia.

Se debe hacer el diagnóstico de patología facial concomitante como ptosis de cejas, dermatoacalasia, esteatobléfaron, entre otros, y comentarlo con el paciente para ver la posibilidad de corregirlo en el mismo acto quirúrgico logrando un resultado estético más armónico.

Se debe revisar al paciente mediante una serie fotográfica adecuada donde se muestren los defectos tanto faciales como cervicales; se le explica al paciente acerca de la realización de la cirugía, dónde se harán las incisiones, dónde irán las cicatrices y cuáles serán las áreas a mejorar. Se debe hacer frente a un espejo cómo será aproximadamente el grado de levantamiento de los tejidos para que el paciente se haga a la idea de su imagen postoperatoria.

Se envían exámenes de laboratorio incluyendo coagulación; como la mayoría de los pacientes candidatos para esta cirugía son mayores de 40 años se debe pedir electrocardiograma y radiografía del tórax, si el paciente presenta alguna patología específica se pedirán exámenes de acuerdo a esta y valoración prequirúrgica por el especialista adecuado.

Se debe explicar al paciente de una forma detallada los riesgos y las complicaciones de este procedimiento idealmente varios días antes de la cirugía, yo evaluó al paciente en mi consultorio mínimo cuatro veces antes de la cirugía, ya que esta va a producir cambios marcados en la apariencia facial.

## TECNICA QUIRÚRGICA RITIDOPLASTIA

Es imposible usar una solo técnica para todos los pacientes, ya que cada paciente se presenta con un conjunto de patologías que requieren un diagnóstico anatómico adecuado y un plan quirúrgico individualizado[2].

Yo utilizo la técnica de ritidoplastia de plano profundo descrita por Sam Hamra[4] con algunas modificaciones, combinándola con la técnica de disección alta del SMAS descrita por Marteen[2]. Siempre acompaño la ritidoplastia con lipoinyección facial, ya que pienso que produce mejores resultados debido a que según las técnicas actuales de rejuvenecimiento facial se debe hacer reposición de tejidos con reposición de volumen.

Comienzo marcando al paciente en posición de sentado, hago marcas a nivel del surco nasolabial, el reborde mandibular, los jowls y las bandas del platisma. Luego acuesto al paciente y marco las incisiones a nivel pretragal; yo prefiero esta técnica ya que las deformidades postquirúrgicas a nivel del trago con la técnica retrotragal son muy visibles. A nivel retroauricular realizo las marcas aproximadamente 5 milímetros encima del surco retroauricular ya que luego con la retracción de la cicatriz, esta quedará ubicada en el surco, esta incisión se va

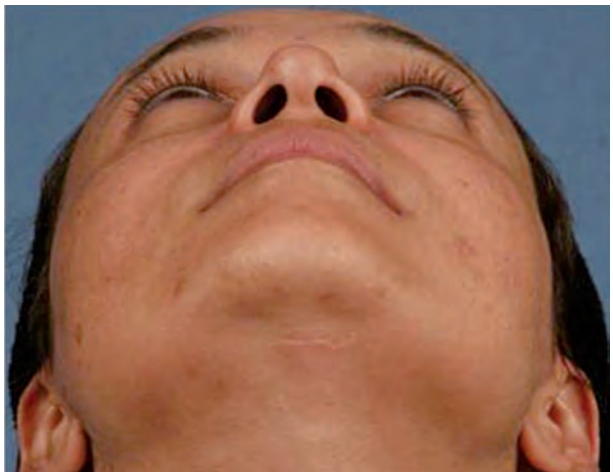

**Figura 3**
Cicatriz submental.

hasta el punto más cercano entre el pabellón auricular y la inserción del cabello para camuflar mejor la cicatriz. Las marcas se extienden hacia atrás en el cuero cabelludo de acuerdo al defecto encontrado en el paciente, las marcas a nivel temporal las hago un poco curvilíneas para disminuir tensión en la sutura; por último, marco la incisión del cuello que se hace 3 mm caudal al surco submental para una mejor cicatrización, ya que si se hace a nivel del surco este tiende a profundizarse después de la cirugía (figura 3).

Prefiero siempre la anestesia general hipotensiva, combinada con anestesia local con lidocaína al 1% con adrenalina al 1:100000 sobre las incisiones además de una solución tumescente para ayudar a una mejor y más fácil disección de los colgajos de piel tanto en la cara como en el cuello con un menor sangrado por la vasoconstricción. Esta anestesia debe ser infiltrada por lo menos 10 minutos antes de comenzar la incisión[9] (figura 4).

Inicio la incisión en el cuello y hago una disección subdérmica con tijera dejando una capa adecuada de tejido graso en el colgajo de piel. La disección se extiende hasta donde se marcaron las bandas platismales para lograr una liberación completa de estas; continúo con la resección de la grasa preplatismal utilizando un bisturí eléctrico y dejando una cantidad adecuada de tejido graso para evitar la deformidad de cuello de cobra, producida por la excesiva resección de grasa. Si el paciente tiene mucha grasa subplatismal, también la reseco con bisturí eléctrico en una forma muy cuidadosa para evitar lesiones del nervio facial (figura 5), luego procedo a hacer la sutura del músculo platisma para corregir su diástasis. Esta sutura se hace de manera continua con prolene 3-0 y se extiende hasta el nivel del defecto encontrado en el músculo; luego debe hacerse una hemostasia muy cuidadosa antes de continuar la disección de los colgajos a nivel de la cara (figura 6).

Inicio la disección de los colgajos de la cara comenzando por la parte retroauricular con bisturí; a medida que avanza el levantamiento del colgajo se pasará a utilizar las tijeras. La disección continúa hacia la cara pero a medida que se termina una zona siempre hago hemostasia (figura 7), el levantamiento de la piel de la cara lo inicio con el bisturí pero lo continúo con las



**Figura 5**
Lipectomía submental.

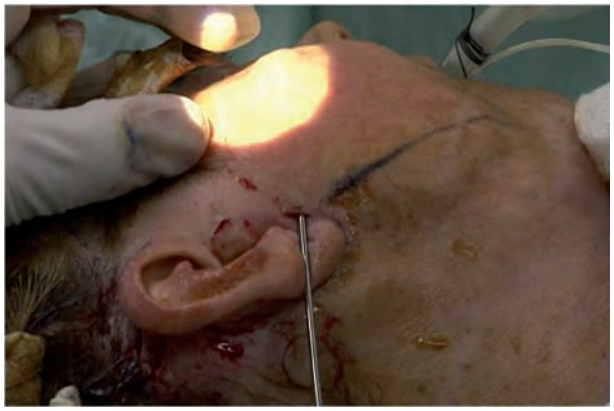

**Figura 4**
Infiltración prequirúrgica con solución de Klein.

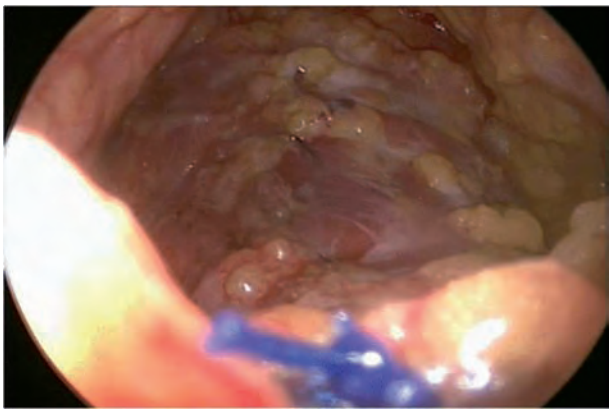

**Figura 6**
Sutura de platisma en línea media.

tijeras ya que la disección es más segura, además las tijeras las abro en forma vertical para así preservar mejor la vascularización de los colgajos, ya que queda más tejido graso adherido a la piel con esta forma de disección. A medida que la disección avanza, uno los colgajos de la cara con los del cuello para lograr una mejor corrección de los defectos de este último, la disección de piel se hace de acuerdo a la zona, ya que actualmente las disecciones amplias de la piel no se deben realizar pues no mejoran los resultados y sí aumentan la frecuencia de las complicaciones. En la parte del pómulo la disección la hago hasta visualizar el músculo orbicular, en la parte de la mandíbula la disección se hace hasta unirla con la disección en el cuello, la disección a nivel temporal la hago subdérmica por encima de la fascia temporal superficial; esta disección se hace con tijera y manual para evitar lesionar la rama temporal del nervio facial (figura 8).

**Figura 7**
Incisión y disección retroauricular.

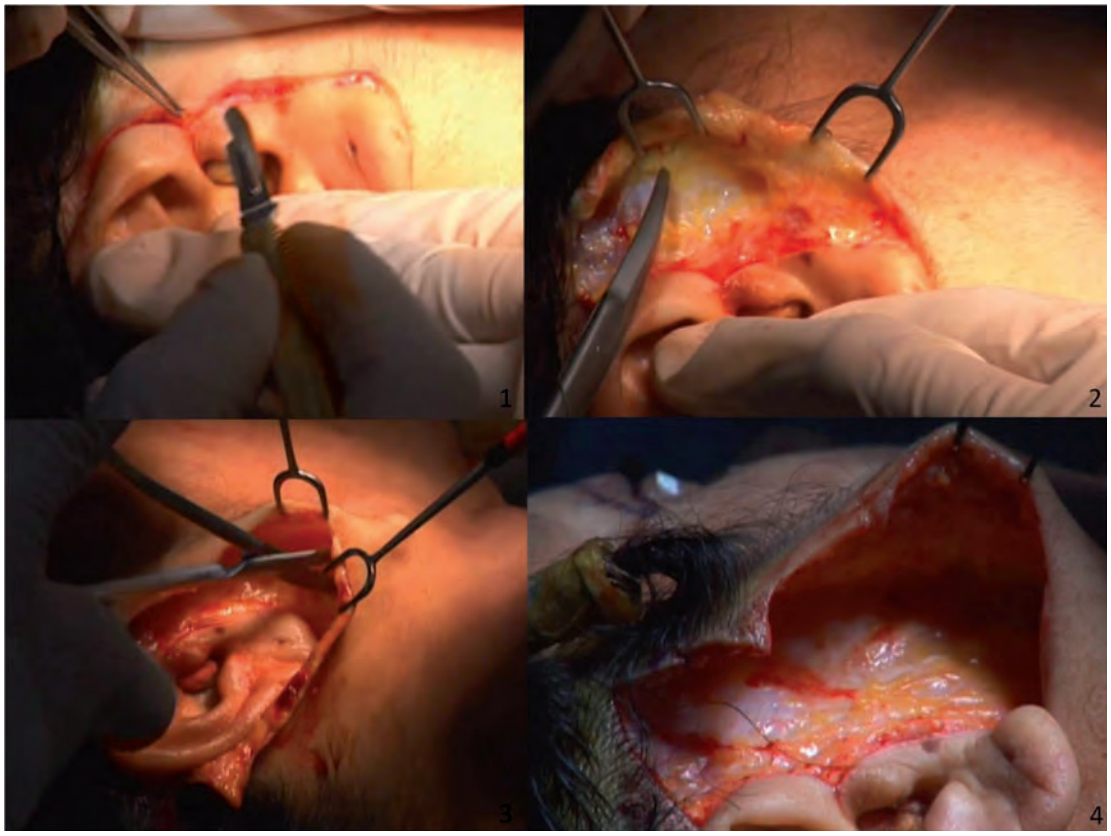


**Figura 8**
Disección subcutánea. 1. Incisión preauricular. 2. Disección subcutánea superior. 3. Disección subcutánea inferior. 4. Colgajo cutáneo disecado.

Ahora se comienza con la disección del SMAS el cual se infiltra previamente con la solución tumescente para favorecer su disección, antes de comenzar su disección se revisa nuevamente la hemostasia de los colgajos para tratar de evitar los hematomas postquirúrgicos; yo hago una disección alta del SMAS como la describe Marteen por encima del arco cigomático, la disección se inicia dos centímetros delante de la incisión pretragal y la incisión con bisturí, al avanzar la disección hacia adelante la continúo con tijera abriéndolas en sentido vertical, nunca utilizando las tijeras para cortar ya que pueden lesionar las ramas del nervio facial que se encuentran por debajo del SMAS. Después de salir de la glándula parótida, la disección del SMAS se extiende en la parte del pómulo hasta liberar los ligamentos zigomaticomalares; aquí encontramos cierta resistencia además de sangrado; debe hacerse una disección muy cuidadosa ya que a este nivel es posible lesionar ramas del nervio facial. La disección continúa hacia delante por encima de los músculos zigomático mayor y menor; el nivel de la disección se hace

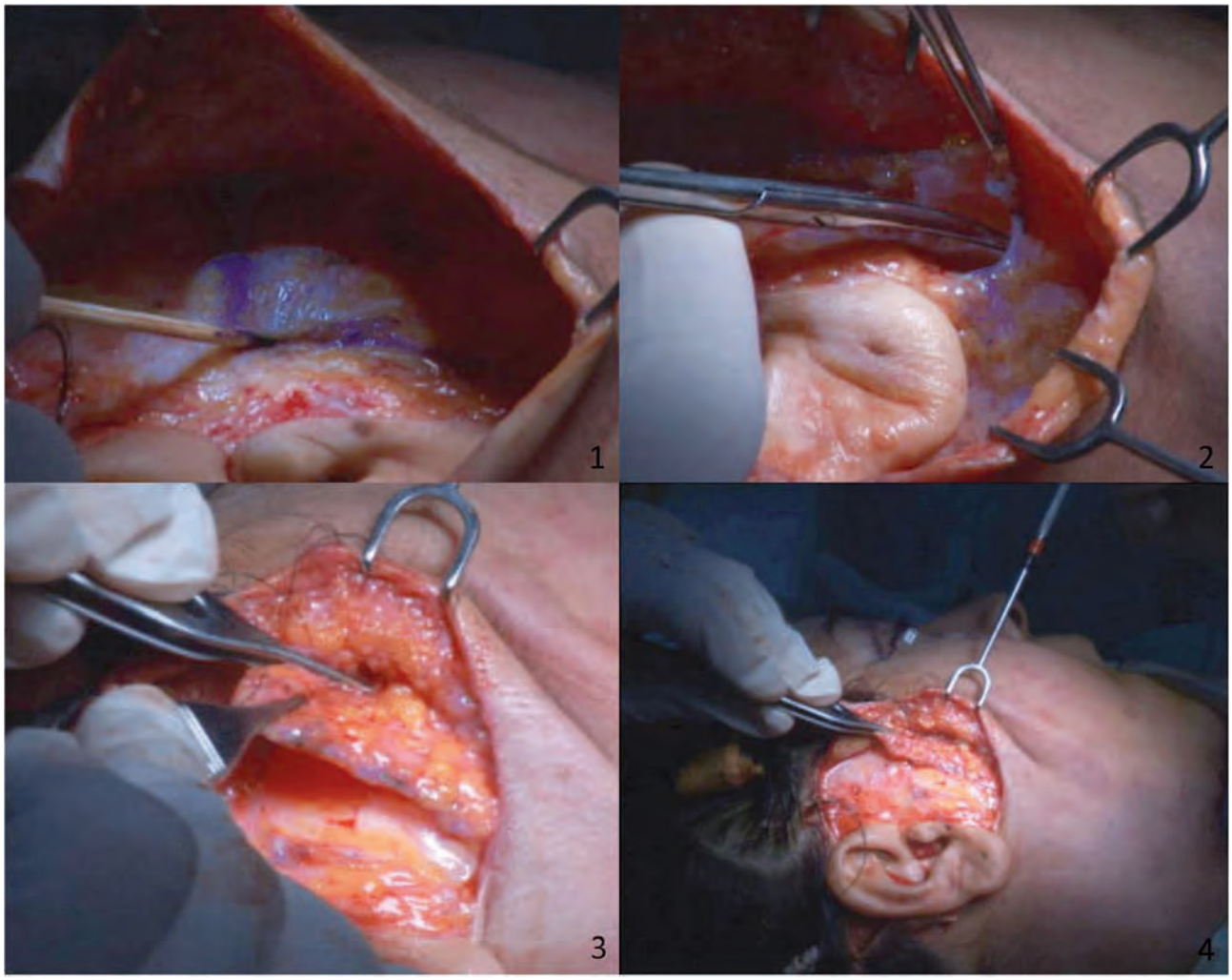


**Figura 9**
Disección de colgajo de SMAS. 1. Marcación de colgajo. 2. Disección con tijera. 3. Tracción del colgajo. 4. Imagen de la extensión de la disección.

hasta lograr la corrección del defecto y además de la mejoría del surco nasolabial, lo cual se evidencia traccionando el SMAS, que está levantado, hacia atrás para ver la corrección deseada. En la parte inferior se diseca el SMAS hasta liberar los ligamentos cutaneomaseterinos en función de la necesidad de corrección de esta área; las disecciones más amplias corrigen poco los defectos y ponen en peligro la rama mandibular del nervio facial. Se continúa con la disección del platisma hacia delante, de 3 a 4 centímetros, y unos 5 a 6 centímetros hacia abajo con mucho cuidado de no lesionar la ramas inferiores del facial, además de la vena yugular externa, la disección del SMAS debe ser comunicada con la disección del platisma para tracción tanto de las estructuras faciales como las del cuello (figura 9).

Ahora se procede a la sutura del SMAS, pero antes se debe revisar la hemostasia por debajo de este ya que a veces puede haber sitios de sangrado. La sutura se inicia llevando el SMAS por encima del arco cigomático con un vector vertical. Se colocan puntos separados en U con PDS 3-0; luego se colocan los puntos preauriculares con un vector supero-posterior, incluso colocando puntos a nivel de las mastoides. Luego ponemos los puntos del platisma para tratar de llevarlo por detrás de músculo esternocleidomastoideo; se pueden colocar puntos de refuerzo con vicryl 3-0 para tratar de reforzar un poco la tracción. A veces hay redundancia del SMAS después de su imbricación; este exceso puede ser resecado de forma conservadora (figura 10).

El recorte de la piel debe ser muy conservador ya que la auténtica reposición de los tejidos se logra mediante el manejo del SMAS. Debe recortarse solo la piel sobrante, iniciándose el recorte a nivel pretragal, haciendo la incisión a este nivel y colocando un punto de sutura de referencia a nivel subdérmico con vicryl 5-0. El segundo punto se coloca en el cuero cabelludo a nivel temporal, teniendo cuidado de no cambiar el nivel de la patilla. El tercer punto se coloca a nivel de la raíz del hélix; el cuarto punto se coloca a nivel de la parte inferior del trago; el quinto punto se coloca a nivel del borde superior del lóbulo, después se procede a hacer el recorte muy conservador de la piel sobrante entre estos puntos. El recorte de la piel posterior se inicia a nivel de la inserción del cuero cabelludo, teniendo cuidado de no cambiar el nivel de la inserción del cabello en el

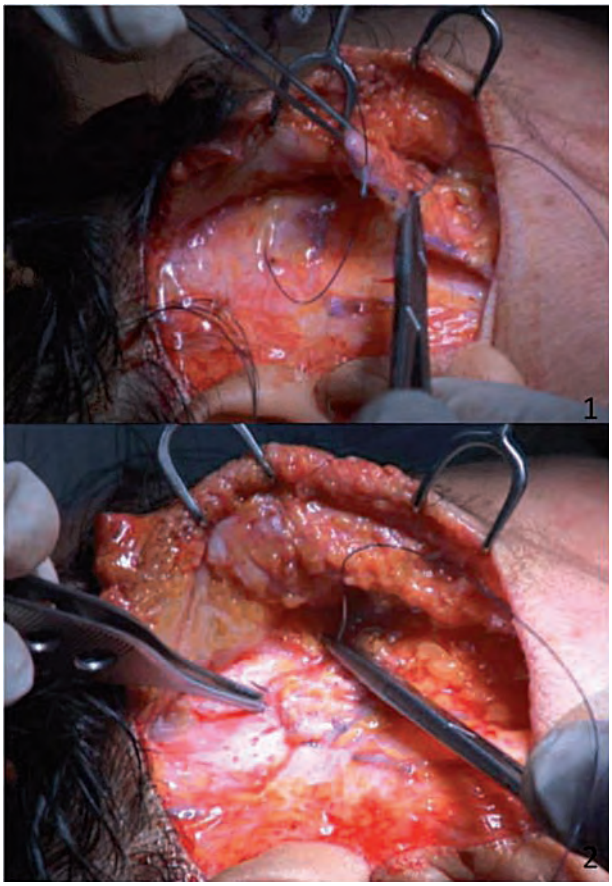


**Figura 10**
Imbricación del SMAS. 1. Paso de la sutura por el colgajo de SMAS. 2. Paso de la sutura por la fascia temporal.

área retroauricular; luego se recorta la piel sobrante a nivel retroauricular y se procede a hacer una sutura por planos con vicryl 5-0 a nivel subdérmico y prolene 6-0 para la piel en forma continua. En el cuero cabelludo usamos grapas (figura 11). Debe revisarse nuevamente la hemostasia antes de comenzar con el cierre de la piel, el cual se debe hacer con mínima tracción para evitar cicatrices no estéticas además de colocar los drenajes a cada lado para evitar la aparición de hematomas.

Se coloca crema antibiótica en todas las suturas de la piel y se procede a colocar un vendaje de tela a nivel

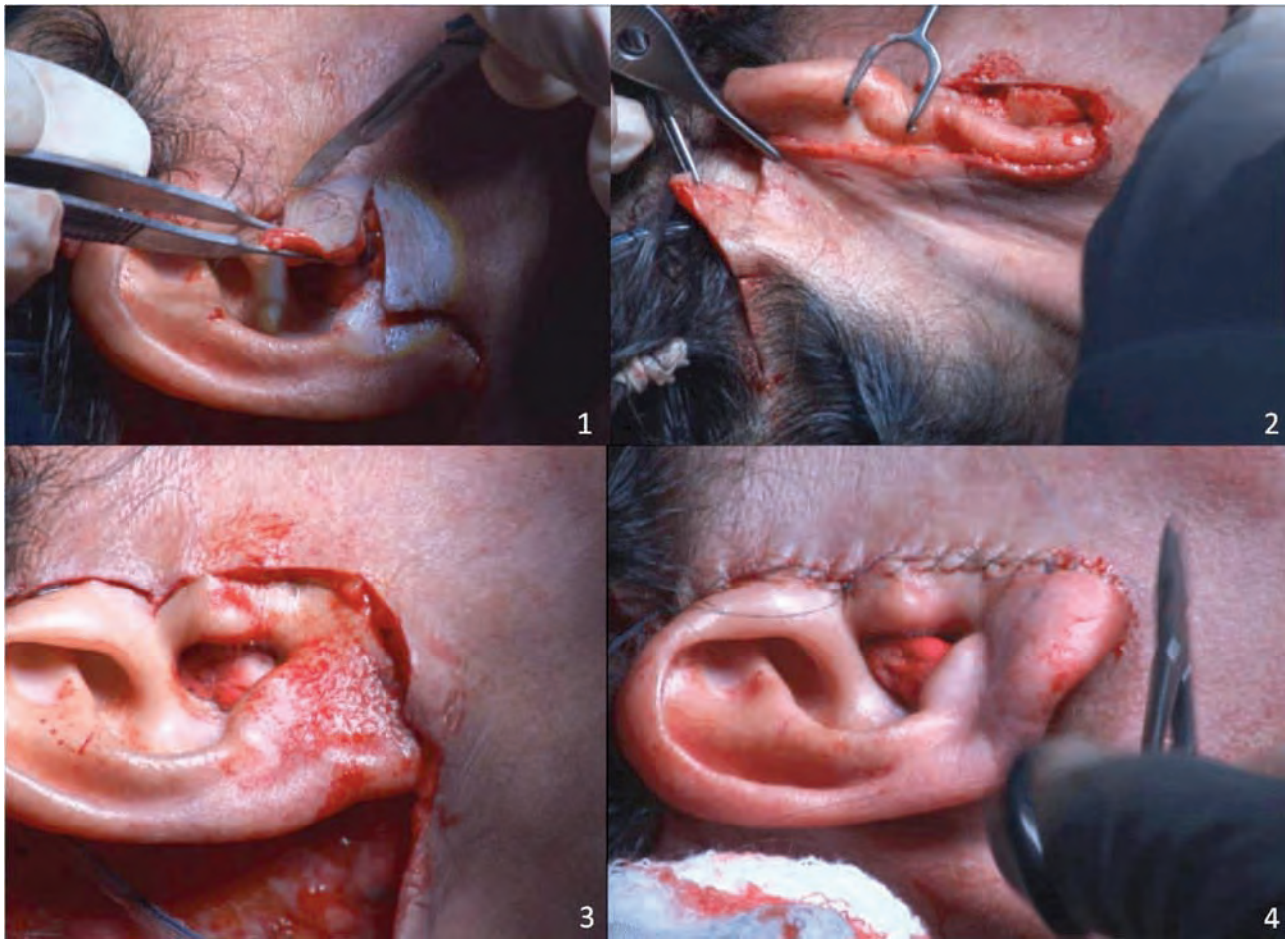


**Figura 11**
Recolocación del colgajo cutáneo y sutura 1. Recorte de piel preauricular. 2. Recorte de piel retroauricular. 3. Imagen de piel recortada. 4. Sutura.

de la cara y el cuello para ejercer una presión leve a fin de evitar la aparición de hematomas postquirúrgicos.

## CUIDADOS POSTOPERATORIOS

Se da el alta al paciente con el vendaje, se recomiendan cefalosporinas de primera generación vía oral durante 5 días además de un analgésico que contenga codeína durante 7 días, se revisa al paciente a las 24 horas para descartar la presencia de hematomas. A las 48 horas, se retira el vendaje y el drenaje; se comienzan a retirar los puntos preauriculares a los 5 días y los retroauriculares a los 8 días junto a las grapas. Se recomienda restringir la actividad física durante los primeros días y reanudar paulatinamente actividades en el hogar después de 4 o 5 días y no iniciar actividades deportivas hasta 15 días después del procedimiento (figuras 12 y 13).

**Figuras 12 y 13**
Imágenes pre y postoperatorias.

## CONCLUSIÓN

No existe, como en todos los otros aspectos del rejuvenecimiento facial, una vía perfecta para realizar un rejuvenecimiento facial y todas las técnicas tienen ventajas, desventajas y limitaciones[11], por eso el cirujano debe escoger una ritidoplastia ideal que consista en una técnica que ofrezca un muy buen resultado, una larga duración, el menor número de complicaciones y, por último, la más alta satisfacción para el paciente[12].

La ritidectomía de plano profundo al parecer es la que logra los mejores resultados en cuanto a la mejoría de las patología a nivel de cuello, jowls y surco nasolabial, pero al mismo tiempo es la que tiene más riesgo de lesionar el nervio facial, por eso los cirujanos dedicados a la cirugía plástica facial debemos seguir buscando cada día mejorar las técnicas para tratar de obtener mejores resultados, ya que como con todas las técnicas quirúrgicas, se está en una evolución continua.

## BIBLIOGRAFÍA

1. Niamtu, J.: “3rd. Complications in facelift and their prevention”. *Oral Maxillofac Surg Clin North Am,* 2009; 21: 59-80.

2. Marten, T. J.: "SMAS facelift with high: combining a single flap lifting the jawline, cheekbones and midface". *Clin Plast Surg,* 2008; 35: 569-603.
3. Sykes, J. M., Liang, J., Ji-Eon, K.: "Contemporary deep plane rhytidectomy". *Facial Plast Surg,* 2011; 27: 124-132.
4. Hamra, S. T.: "Composite rhytidectomy". *Plast Reconstr Surg*, 1992; 90: 1-13.
5. Jacono, A. A., Collin, B.: "Anatomical comparison of deep plane face lift and face lift transtemporal middle third". *Arch Facial Plast Surg,* 2010; 12: 339-342.
6. Friedman, O.: "Changes associated with the aging face". *Facial Plast Surg Clin North Am,* 2005; 13: 371-380.
7. Pastorek, N., Bustillo, A.: "Deep plane face-lift". *Facial Plast Surg Clin North Am,* 2005; 13: 433-449.
8. Griffin, J. E., Jo, C.: "Complications after superficial plane cervicofacial rhytidectomy: a retrospective analysis of 178 consecutive facelifts and review of the literature". *J Oral Maxillofac Surg,* 2007; 65: 2227-2234.
9. Moody, B. R., Sengelman, R.: "Anesthesia for outpatient cosmetic surgery". *Curr Opin Anaesthesiol,* 2008; 21: 704-710.
10. Niamtu, J.: "Hematoma expansion in facial rejuvenation surgery: literature review, case presentations and keys". *Dermatol Surg,* 2005; 31: 1134-1144.
11. Moyer, J. S., Baker, S. H.: "Complications of rhytidectomy". *Facial Plast Surg Clin North Am*, 2005; 13: 469-478.
12. Stuzin, J. M.: "Discussion: deep plane rhytidectomy modified lateral approach for the neck: an alternative to submental incision and dissection". *J Plast Reconstr Surg,* 2011; 127: 371-373.
13. Chang, S., Pusic, A., Rohrich, R. J.: "A systematic review compared the efficacy and complications between rats facelift techniques". *J Plastic Reconstr Surg,* 2011; 127: 423-433.

# CERVICOPLASTIA

EDUARDO MORERA SERNA
MANUEL TOMÁS BARBERÁN

## INTRODUCCIÓN

El cuello es una de las partes del cuerpo donde más se refleja la juventud o el envejecimiento de una persona. Un mentón bien conformado, con un área submental plana formando un ángulo marcado con un cuello en el que no aparecen arrugas ni abultamientos son propios de un individuo joven (figura 1). El aumento de la laxitud cutánea, la reabsorción ósea, la pérdida de tono muscular y el efecto inexorable de la gravedad dan lugar a un complejo mento-cervical en el que desaparecen la transición abrupta de la región submental al cuello y la línea y ángulo mandibular, en el que aparecen bandas verticales correspondientes a los bordes mediales del músculo platisma y arrugas horizontales y en el que se acumula grasa en la región submental y protruyen las glándulas submaxilares (figura 2).

Las alteraciones cervicales no son exclusivas del envejecimiento. Algunas personas jóvenes con alteraciones anatómicas como la retrogenia o una posición inferior del hioides solicitan una mejoría del aspecto de su cuello (figura. 3). La obesidad también se manifiesta en esta área asociándose a un aumento característico de la grasa de la región submental.

**Figura 1**
Paciente con cuello estéticamente adecuado.

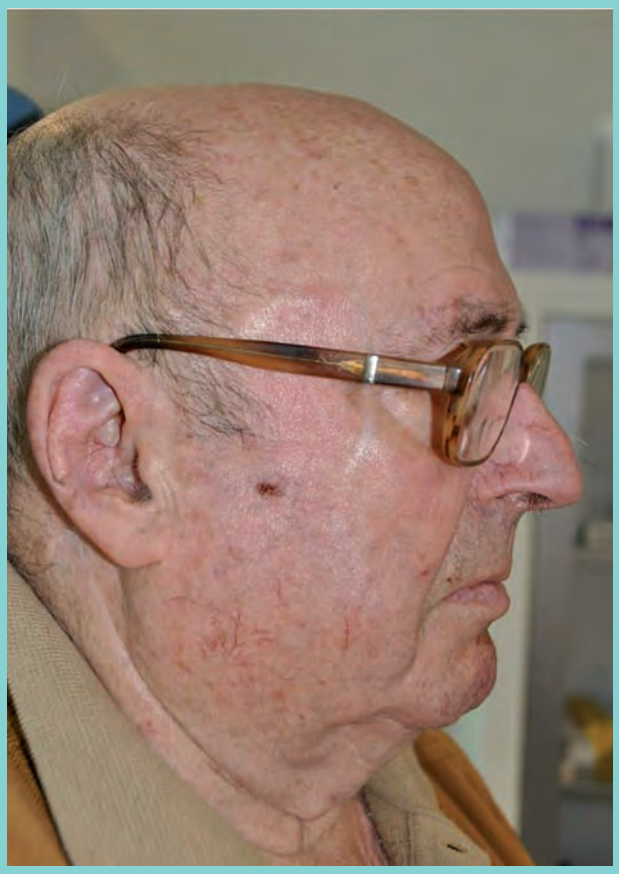

**Figura 2**
Paciente con todos los signos de envejecimiento cervical.

**Figura 3**
Paciente con retrogenia.

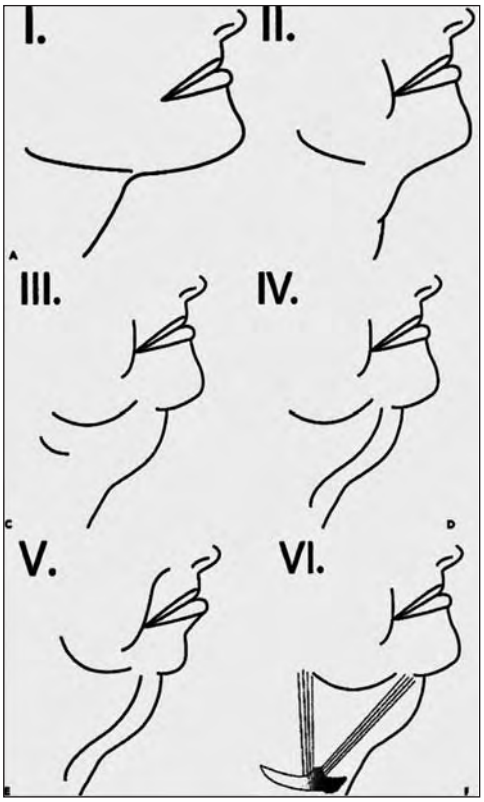


**Figura 4**
Clasificación de Dedo.

En este capítulo describiremos el tratamiento de las distintas alteraciones estéticas cervicales en función de las áreas afectadas.

## CLASIFICACIÓN

En el año 1980, Dedo realizó una clasificación de las alteraciones cervicales que es la que se ha mantenido hasta el momento[1] (figura 4).

- Cuello clase I: paciente joven con mínima o ninguna alteración. En principio no necesita ningún tratamiento.
- Cuello clase II: laxitud cutánea sin afectación muscular ni alteraciones adiposas. Es el candidato ideal para una ritidoplastia cérvico-facial.
- Cuello clase III: exceso de grasa submental. Es preciso diferenciar entre el paciente joven con buena piel, en el que una liposucción submental puede ser suficiente, y el paciente mayor con peor estado de los tejidos blandos, el cual puede necesitar la liposucción cervical en conjunción con una ritidectomía y platismorrafia anterior.
- Cuello clase IV: músculo platisma patológico; suele ser evidente en pacientes con piel fina al aparecer las bandas platismales verticales. En pacientes con piel más gruesa es menos evidente, pudiendo diagnosticarse pidiendo al paciente que ponga cara de asco con los dientes apretados, gesto que muestra los bordes mediales y laterales del músculo. Este tipo de pacientes necesita una platismorrafia medial.
- Cuello clase V: mentón retruido; puede ser una retrogenia pura o puede ser una falta de desarrollo mandibular

o retrognatia. El tratamiento variará en función del diagnóstico dentofacial, siendo una mentoplastia con prótesis en los casos más leves, una genioplastia de deslizamiento o una cirugía ortognática en los casos más graves.

- Cuello clase VI: hioides en posición baja, determinando un ángulo mento-cervical obtuso. El hioides debe estar a nivel de C4; se diagnostica por palpación anterior. Esta es una de las limitaciones mayores de la cirugía plástica cervical.

## TRATAMIENTO

En este apartado vamos a exponer las opciones terapéuticas más utilizadas para el tratamiento de las alteraciones cervicales. La clave del éxito va a estar en un diagnóstico preciso de la alteración cervical y una selección adecuada del paciente. No vamos a hacer referencia a procedimientos como la ritidoplastia o el manejo del mentón, ya explicados en otros capítulos de este libro.

### LIPOSUCCIÓN SUBMENTAL

Esta es la técnica más sencilla para tratar las alteraciones cervicales leves. Ideal en pacientes jóvenes con acúmulo de grasa submental y buena elasticidad cutánea; se puede hacer con anestesia local con/sin sedación[2]. Muchos autores consideran esta cirugía la técnica de elección para acompañar una ritidoplastia cérvico-facial.

Marcación e infiltración anestésica: con un rotulador quirúrgico marcaremos el borde inferior mandibular, el borde superior del cartílago tiroides y una línea desde este al ángulo de la mandíbula; esta va a ser nuestra área de trabajo.

Con la punta de un bisturí del 15 haremos una incisión en la línea media del pliegue submental (figura 5) y con las puntas de una tijera fina atravesaremos la lámina propia hasta llegar al espacio subcutáneo, con cuidado de no atravesar el platisma. Una vez en este espacio realizaremos la infiltración de toda el área con solución de Klein utilizando una cánula de lipoaspiración de tres orificios (figura 6). Tenemos que comprobar que el área submental queda empastada y dejar pasar unos 15-20 minutos hasta realizar el procedimiento.

Técnica quirúrgica: utilizando una cánula de lipoaspiración de un solo orificio, procederemos a tunelizar el área submental teniendo siempre la precaución de dejar el agujero de la cánula hacia el platisma y no hacia la epidermis. Una vez realizados los túneles conectaremos la cánula bien a una máquina de liposucción a baja presión de aspiración o mejor a una jeringa de 50 cc a la que habremos hecho el vacío. Haremos varios pases, siempre de

**Figura 5**
Liposucción submental. Incisión submental.

**Figura 6**
Liposucción submental. Infiltración subcutánea con solución de Klein.

**Figura 7**
Liposucción submental. Lipoaspiración.

**Figura 8**
Liposucción submental. Lipoaspiración.

manera simétrica en un lado y en el otro, pellizcando la piel con la mano para asegurarnos que dejamos un grosor cutáneo de al menos 3-4 mm. La mano contralateral también nos servirá para limitar el recorrido de la cánula evitando así la lesión de estructuras importantes; siempre que nos mantengamos en un plano supraplatismal la rama marginal-mandibular del nervio facial estará a salvo (figuras 7 y 8).

En el procedimiento no buscamos la aspiración de una cantidad importante de grasa cervical, de hecho suele salir bastante poca. El efecto de la liposucción cervical sobre el área submental viene determinado sobre todo por la fibrosis cicatrizal inducida, que pega la piel a la musculatura subyacente. Al finalizar el procedimiento cerraremos la pequeña incisión cutánea con dos puntos de prolene 6-0.

Cuidados postoperatorios: si únicamente hemos realizado una liposucción submental el paciente puede irse a casa al pasar el efecto de la sedación con un vendaje que apriete el área submental hacia arriba. El paciente debe tomar analgésicos y antibióticos durante una semana, evitar esfuerzos y retirar el vendaje a las 72 horas. Conviene que duerma con una banda submental durante dos o tres semanas para optimizar el resultado final (figura 9).

**Figura 9**
Ritidoplastia + liposucción submental. Fotos pre y postoperatorias.

## SUBMENTOPLASTIA CON PLATISMORRAFIA

Esta técnica es un poco más compleja y para su realización se requiere que el paciente esté bajo anestesia general. Es la técnica de elección para los pacientes con cuellos clases III y IV[3].

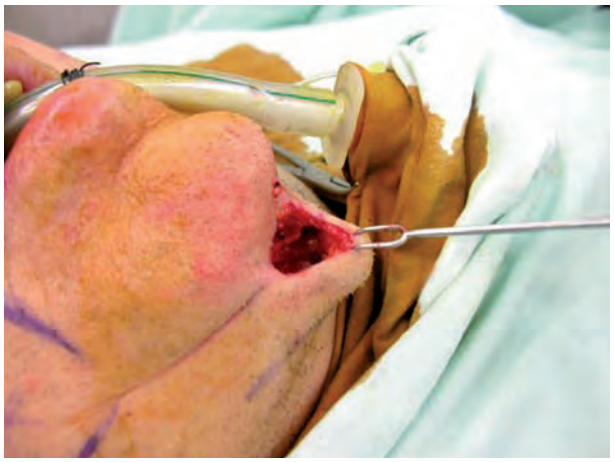

**Figura 10**
Submentoplastia con platismorrafia. Incisión.

**Figura 11**
Submentoplastia con platismorrafia. Disección subcutánea.

Incisión y disección cervical: esta cirugía comienza con una liposucción submental tal como ha sido descrita previamente. Una vez finalizada esta, haremos una incisión de 3-4 cm submental a unos 3 mm del pliegue cutáneo (figura 10). Abrimos el espacio subcutáneo y con unas tijeras de disección de lifting disecamos el plano subcutáneo de la línea media cervical llegando a la altura de la escotadura del cartílago tiroides (figura 11).

Manejo de la grasa submental: en algunos pacientes en los que tras la liposucción cervical apreciemos que mantienen el abultamiento en el área submental estará indicada una resección limitada de la grasa subplatismal (figura 12). Cuando hagamos esta maniobra siempre debemos tener en cuenta que un exceso de resección de esta bolsa producirá una depresión submental incluso con la protrusión de los vientres anteriores del músculo digástrico (cuello de cobra), por lo que de nuevo la prudencia es aconsejable[4]. La lipectomía subplatismal no ha de hacerse nunca demasiado lateral para evitar dañar las glándulas submaxilares e incluso la rama marginal-mandibular del nervio facial. El edema submental postoperatorio va a ser más marcado que con la liposucción simple.

Manejo del músculo platisma: realizaremos una sutura continua con un material no reabsorbible como Ethibond de los bordes mediales del músculo platisma (figuras 13 y 14). El límite inferior de la sutura será el borde superior del tiroides; si queremos marcar más el ángulo mento-cervical podemos hacer unos cortes horizontales en el platisma a nivel del cartílago tiroides (figura 15).

**Figura 12**
Submentoplastia con platismorrafia. Sutura de platisma en línea media

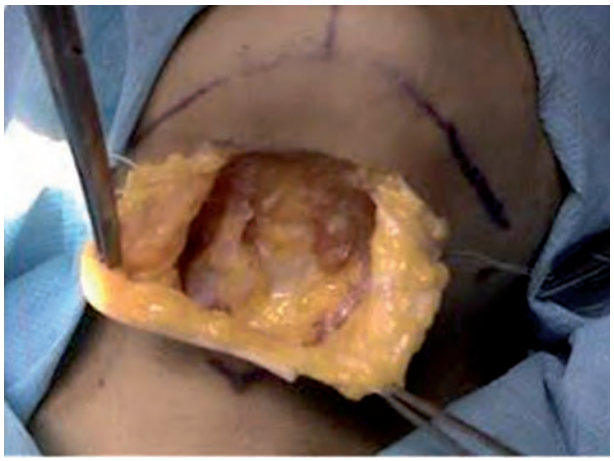

**Figura 13**
Detalle anatómico en cadáver. Diástasis platismal.

**Figura 15**
Detalle anatómico en cadáver. Miotomías horizontales.

**Figura 14**
Detalle anatómico en cadáver. Sutura continua de bordes mediales de platisma.

Cuidados postoperatorios: los cuidados postoperatorios son similares a la liposucción submental; esta intervención se hace habitualmente como acompañamiento de una ritidoplastia. La amplia disección subcutánea pone en una posición más comprometida a la siempre peligrosa piel cervical; es importante no aplicar una presión excesiva con los vendajes para evitar la aparición de áreas de necrosis cutánea (figura 16).

## SUSPENSIÓN HIOIDEA

En pacientes con situación desfavorable del hueso hioides las técnicas quirúrgicas previamente descritas tienen una utilidad limitada; el hioides situado demasiado inferior y

**Figura 16**
Lifting + submentoplastia con platismorrafia. Fotos pre y postoperatorias.

anterior va a determinar un ángulo mento-cervical obtuso en el paciente independientemente del estado del resto de los elementos del cuello.

Giampapa en los años noventa describió una técnica de suspensión del hueso hioides mediante suturas al periostio mastoideo que permite solventar satisfactoriamente este problema[5]. Posteriormente se describió una técnica similar utilizando Gore-Tex.

**Figura 17**
Técnica de Giampapa. Incisión retroauricular.

**Figura 18**
Técnica de Giampapa. Paso de sutura de mastoides a hioides.

1. Platismoplastia de suspensión mediante suturas o técnica de Giampapa: la técnica se realiza con dos suturas que se cruzan a nivel del ángulo mento-cervical; se suele hacer al final del resto de los procedimientos, cuando ya se han completado todas las disecciones subcutáneas.

Con el paciente bajo anestesia general hacemos una incisión retroauricular sobre la mastoides bilateralmente (figura 17) y una pequeña incisión en línea media cervical a nivel del hueso hioides o donde se supone que debería formarse el ángulo. Pasamos en un plano supraplatismal y ayudándonos de una aguja de tendones una sutura trenzada no reabsorbible (Ethibond, por ejemplo) del 0 primero de la mastoides de una lado al hioides y luego del hioides a la mastoides del otro lado (figuras 18 y 19); Giampapa prefiere que la sutura vuelva a la mastoides del mismo lado y que las dos suturas se crucen en línea media. Utilizando agujas viudas suturaremos el hilo al periostio mastoideo con la cabeza en extensión y rotada hacia el otro lado y repitiendo el procedimiento contralateralmente (figuras 20 y 21).

El resultado de esta técnica es altamente satisfactorio y estable a lo largo del tiempo; se puede acompañar del resto de las técnicas de cervicoplastia descritas (figura 22).

**Figura 19**
Técnica de Giampapa. Paso de sutura de hioides a mastoides contralateral.

**Figura 20**
Técnica de Giampapa. Fijación a periostio de mastoides.

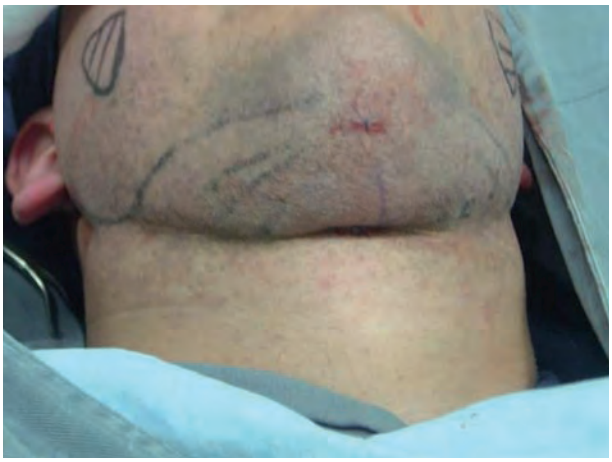

**Figura 21**
Técnica de Giampapa. Resultado postoperatorio inmediato.

**Figura 22**
Rinoplastia + cervicoplastia mediante técnica de Giampapa. Fotos pre y postoperatorias.

2. Suspensión hioidea con Gore-Tex: esta técnica es similar a la técnica previamente descrita, pero se utiliza una banda de Gore-Tex de 30 cm en vez de dos suturas trenzadas[6]. Esta banda de Gore-Tex se fija al periostio mastoideo con suturas de Gore-Tex también. La tracción que produce sobre el hioides es más homogénea, pero también el Gore-Tex actúa de cuerpo extraño existiendo riesgo de extrusión a largo plazo. Esta es una técnica de rescate buena para pacientes a los que se haya realizado una cervicoplastia estándar y no hayan quedado satisfechos con el resultado.

## COMPLICACIONES

La cervicoplastia es una cirugía muy segura; las complicaciones, si se respetan los planos quirúrgicos y se maneja de manera conservadora la resección de tejidos, son escasas[7].

- Hematoma: muy infrecuente si nos mantenemos en un plano supraplatismal. Existe un cierto riesgo de sangrado si se realizan los cortes horizontales del platisma al realizar la platismorrafia de suspensión. El vendaje compresivo disminuye el riesgo.
- Lesión de la rama marginal mandibular: estará fuera de riesgo si permanecemos supraplatismales.
- Hipoestesia: prácticamente siempre transitoria; por el despegamiento cutáneo de su lecho muscular.
- Infección: infrecuente; el riesgo es un poco mayor si dejamos cuerpos extraños como en las técnicas de suspensión hioidea.
- Piel redundante: el exceso de piel se debe a un mal diagnóstico. La corrección suele implicar la realización de una ritidectomía.
- Retracciones y hundimientos: por manejo inadecuado de la cánula de aspiración (nunca poner el orificio hacia la piel) o por exceso de resección de grasa, sobre todo, en la lipectomía submental. Debemos ser conservadores en la cirugía y dejar que la fibrosis cicatrizal complete el trabajo.
- Alteraciones de la cicatrización: pueden ocurrir en pacientes con predisposición (fumadores, diabéticos, pacientes con arterioesclerosis) en los que se comprometa la irrigación del colgajo cutáneo, sobre todo por un vendaje compresivo muy apretado.

## BIBLIOGRAFÍA

1. Dedo, D. “A preoperative classification of the neck for cervicofacial rhytidectomy”. *Laryngoscope,* 1980; 90: 1984.
2. Adamson, P. A., Cormier, R., Tropper, G. J., *et al*. “Cervicofacial liposuction results and controversies”. *J Otolaryngol,* 1990; 19: 267-273.
3. Dayan, S. H., Bagal, A., Tardy, Jr ME. “Targeted solutions in submentoplasty”. *Facial Plast Surg,* 2001; 17: 141-149.
4. Knize, D. M. “Limited incision submental lipectomy and platysmaplasty”. *Plast Reconstr Surg,* 1998; 101(2): 473-481.
5. Giampapa, V. C., DiBernardo, B. E. “Neck recontouring with suture suspension and liposuction: an alternative for the early rhytidectomy candidate”. *Aesthetic Plast Surg* ,1995; 19: 217-223.
6. Williams, E. F. “The aging neck”. In: Bailey, B. J., Johnson, J. T. “Head and Neck Surgery”. *Otolaryngology*. Lipincott Williams and Wilkins. Philadelphia, 2006.
7. Ahn, M. S., Kabaker, S. S. “Complications of facelifting”. *Facial Plast Surg Clinics North Am,* 2000; 8: 211-221.

# REJUVENECIMIENTO PERIORAL

JORGE ESPINOSA REYES
LAURA GARCÍA

## RESUMEN

En este capítulo se hace una revisión del proceso de envejecimiento de la región perioral así como de las principales técnicas descritas para su rejuvenecimiento dentro de las que se incluyen los peelings químicos, el uso de láser, rellenos faciales y toxina botulínica tipo A.

## 1. INTRODUCCIÓN

Cuando un paciente se acerca al consultorio buscando un rejuvenecimiento facial, el cirujano muchas veces propone tratamientos para mejorar el tercio superior (frontoplastia y la blefaroplastia), el tercio medio (elevación del tercio medio, los implantes malares y lipoinjertos) y el tercio inferior (ritidoplastia y la cervicoplastia). La región perioral no debe pasar inadvertida, pues la persistencia de arrugas peribucales, líneas de marioneta o los surcos nasogenianos profundos van a restar calidad al resultado y se convierten con frecuencia en queja del paciente en el postoperatorio.

El rejuvenecimiento de la región perioral debe tener en cuenta los tres procesos que acompañan el envejecimiento: pérdida del volumen, ptosis y cambios cutáneos, procesos que están íntimamente relacionados entre sí.

Las técnicas tradicionales de rejuvenecimiento como la ritidectomía muchas veces no abordan los problemas de envejecimiento perioral. Estas pueden solamente resolver uno de todos los problemas por lo que las técnicas deben ser combinadas con otros procedimientos como el uso de láser, rellenos faciales y toxina botulínica[1]. Dentro de esta revisión no se hablará de la mentoplastia, de las anormalidades congénitas o traumáticas o del análisis perioral en pacientes con relaciones oclusales anormales, por ser estos temas extensos que requieren una revisión completa en un capítulo aparte.

Hay que tener en cuenta que las técnicas descritas en este artículo no son excluyentes y que se pueden usar muchas de ellas en combinación para obtener un resultado óptimo de rejuvenecimiento del área perioral.

## 2. MEDIDAS, APARIENCIA IDEAL

Recordando que la cara puede dividirse en tercios en forma vertical y en quintos en forma horizontal, la región perioral se define en el tercio inferior de la cara y se extiende lateralmente abarcando los tres quintos centrales de esta porción. Esta limitada arriba por el subnasale y los surcos nasogenianos y abajo por el mentón. El tercio inferior de la cara puede ser a su vez dividido en tres segmentos, donde el segmento superior incluye el labio superior y los dos segmentos inferiores incluyen el labio inferior y el mentón. Hay que recordar que la región perioral es móvil y cambia con la sonrisa. Durante la sonrisa no se deben ver más de dos tercios de los incisivos centrales[2] (figura 1).



**Figura 1**
Gráfica que muestra las divisiones de la cara en tercios en forma vertical y en quintos en forma horizontal. La región perioral se extiende abarcando los tres quintos centrales del tercio inferior.

a. Altura proporcional y posición. La comisura labial debe encontrarse comprendida entre el espacio demarcado lateralmente por unas líneas perpendiculares al limbo esclerocorneal medial[3] de ambos ojos.

Lo ideal es que la distancia entre la base nasal y el vértice del arco de Cupido sea igual a la distancia entre la hendidura supratarsal hasta la línea de implantación de las pestañas en el parpado inferior[4].

b. Contorno. Deben demarcarse con claridad las columnas, la hendidura del philtrum y el arco de Cupido[4].

c. Tamaño. El bermellón del labio superior suele ser más pequeño que el inferior pero normalmente sobresale más que este en la vista lateral (2 a 3 mm). Otros autores describen esta protrusión desde una línea trazada desde subnasale hasta pogonion donde el labio superior debe protruir 3.5 mm de la línea y el labio inferior debe protruir 2.2 mm (figura 2).

**Figura 2**
El bermellón del labio superior suele ser más pequeño que el inferior pero normalmente sobresale más que este en la vista lateral (2 a 3 mm).

El borde del bermellón o línea alba lo separa de la piel y su continuidad es fundamental, puesto que desniveles de tan solo 1 mm pueden ser notorios y generar una imagen de deformidad (figuras 3a y 3b).

**Figura 3a**
La continuidad en el borde del bermellón es fundamental para la apariencia natural del labio. En esta gráfica observamos una herida de labio donde no se ve afectada la continuidad de la línea alba.

**Figura 3b**
En este paciente observamos cómo una pequeña alteración de la continuidad de la línea alba genera una deformidad importante y visible a la distancia.

La línea roja separa el bermellón de la superficie mucosa labial que en contraste con la parte seca posee glándulas salivales menores[2].

El grosor del philtrum en la unión con el bermellón debe ser de 10 a 11 mm[4].

## PROCESO DE ENVEJECIMIENTO

Los cambios típicos en la apariencia del envejecimiento facial son secundarios al efecto progresivo de la gravedad en una piel con menos propiedades elásticas, más delgada y seca. Esto se refleja en arrugas verticales en la piel de los labios conocidas como "código de barras", en la pérdida del volumen del labio y de la definición de la línea alba y del arco de cupido. Las comisuras labiales y los tejidos de las mejillas descienden profundizando los surcos nasogenianos y generando las líneas de marioneta.

Otro factor importante es la reabsorción ósea y la ptosis del tejido adiposo que hace que los surcos faciales naturales se profundicen. La actividad de las glándulas sebáceas se disminuye con los años causando una piel más seca y el adelgazamiento de la piel hace que la contracción del músculo subyacente se traslade a la superficie en forma de arrugas[2, 5] (figura 4).

**Figura 4**
En esta ilustración observamos los cambios de la región perioral que suceden con el paso de los años: la profundización de los surcos nasogenianos, las arrugas verticales de la piel de los labios, el adelgazamiento de la piel y del tamaño de los labios y la profundización de las líneas de marioneta y del surco labiomentoniano.

d. Área del bigote. Corresponde al área delimitada superiormente por la base nasal y el bermellón. Con la edad, el labio superior se adelgaza y pierde las columnas del philtrum y el labio pasa de tener un borde curvilíneo con el arco de Cupido bien definido a un labio aplanado, delgado y ptósico. Las contracciones del músculo orbicular, sumado al adelgazamiento de la piel y a la disminución del volumen de grasa subcutánea generan arrugas verticales por encima del borde del bermellón[2] (figura 5).

**Figura 5a**
En esta foto vemos a una paciente de 65 años donde se observa claramente la profundización de los surcos nasogenianos, las líneas de marioneta y el código de barras.

**Figura 5b**
La misma paciente de la gráfica anterior después de ritidoplastia y lipoinyección de labios.

e. Labios. Durante la adolescencia los labios sufren un proceso de aumento de volumen debido a que las glándulas y el músculo orbicular se hipertrofian, con el paso de los años los labios pierden definición tomando una apariencia plana. El labio superior se alarga, el arco de Cupido se pierde y las comisuras labiales descienden. El labio inferior también se adelgaza y se desplaza hacia dentro.

Lateralmente a medida que las comisuras labiales descienden y los tejidos blandos de la mejilla pierden soporte, las líneas de marioneta y los surcos nasogenianos profundos se hacen evidentes[2].

### PIEL, TEJIDOS BLANDOS Y ESTRUCTURA ÓSEA

El envejecimiento cutáneo se manifiesta por el adelgazamiento de de la unión dermo-epidérmica que le da una apariencia de piel muy delgada o piel de papel. También se produce una disminución en el número de melanocitos que lleva a discromías, de las células de Langerhans y una disminución importante de glucosaminoglicanos.

Esto se ve agravado por la exposición solar y a la luz ultravioleta que facilita la degradación de las fibras de colágeno tipo III y la elastina de la dermis produciendo elastosis y disminución de la elasticidad, disminución de resistencia a las fuerzas de traumatismo cutáneo, aumento de laxitud, y mayor susceptibilidad a lesiones tumorales cutáneas[5].

La gravedad juega un papel importante en el tejido celular subcutáneo y en el músculo así como en la piel que los recubre generando descolgamiento del músculo platisma del tercio inferior facial apareciendo los surcos premandibulares (jowls) y la ptosis de los tejidos blandos de la mejilla generando un surco nasolabial más profundo.

Con la edad el esqueleto maxilomandibular se atrofia disminuyendo el soporte de los tejidos blandos. Este fenómeno es mucho más marcado en la región perioral que en otras partes de la cara.

La lipodistrofia es más notoria en los marcos orbitarios, colchón graso malar, pliegue nasolabial y región perioral[5, 6]. Los músculos juegan un papel importante en los cambios del envejecimiento perioral. Con los años, los músculos zigomáticos se acortan haciendo más profundo los surcos nasogenianos. La contracción repetitiva del músculo orbicularis oris forma arrugas en la piel de la región perioral.

La profundización de los surcos nasogenianos y los surcos de marioneta se produce a causa de múltiples procesos simultáneos como el acortamiento y contracción de los músculos zigomáticos, la resistencia de los ligamentos mandibulares, zigomáticos y parotídeos, el descenso de las bolsas grasas normales y la pérdida de volumen.

Los músculos que intervienen en la demarcación del surco nasogeniano son el elevador del ángulo bucal, elevador del labio superior y del ala de la nariz, el zigomático mayor y el zigomático menor.

Las líneas de marioneta son formadas superiormente por la inserción del depresor del ángulo de la boca e inferiormente por el ligamento mandibular[2].

## 3. TÉCNICAS PARA REJUVENECIMIENTO PERIORAL

a) Peeling químico. El objetivo del peeling químico es la reparación de los efectos del daño solar en la piel tales como arrugas, discromías y queratosis actínicas por medio de la remoción de las capas superficiales de la piel mediante la aplicación de un producto químico. Según el agente utilizado y la cantidad de capas que afecte, este peeling se pude considerar superficial, medio o profundo.

El ácido tricloroacético al 35% es una de las sustancias más utilizadas y logra un peeling químico de mediana profundidad[6].

El ácido glicólico tiene utilidad para peelings superficiales, este mejora las características de la piel de manera más gradual sin el periodo de morbilidad e incapacidad de las otras sustancias.

Los peelings más profundos son utilizados para la mejoría de arrugas e hiperpigmentaciones más marcadas. Uno de los principales agentes usados para peelings profundos es el fenol que aunque produce excelentes resultados debe ser usado con precaución por su mayor riesgo de causar toxicidades sistémicas, cicatrices y contracturas faciales severas.

El resultado final de los peelings químicos radica en el hecho de que causan una reorganización de la capa dérmica y aumento en el grosor dérmico aumentando la elasticidad e hidratación de la piel[7, 8].

Antes de realizar cualquier tipo de procedimiento de resurfacing ablativo en la cara se le debe advertir al paciente de los posibles cambios en la apariencia y realizar una evaluación completa de historia de hiperpigmentación, cicatrización tipo queloide y antecedentes de lesiones herpéticas[1].

b) Resurfacing con láser. Con el láser se busca producir una mejoría de la apariencia de la piel, disminución de las arrugas y de las discromías; esto se consigue por medio de una fotodermólisis selectiva, donde el láser aplicado actúa en un determinado cromóforo lesionándolo y generando una respuesta inflamatoria y reparadora. Los láseres más comúnmente utilizados en el rejuvenecimiento perioral son el de $CO_2$ y el de Erbium.

El láser de Erbium es un método preciso para resurfacing debido a que su efecto se puede mantener por encima de la unión dermo-epidérmica para problemas superficiales y en la unión dermo- epidérmica e incluso más profundamente para discromías[7]. El láser de $CO_2$ penetra un poco más generando una reorganización del colágeno y de la elastina que sumado al recambio de las capas superficiales de la epidermis dan a la piel un aspecto más joven reduciendo manchas y arrugas.

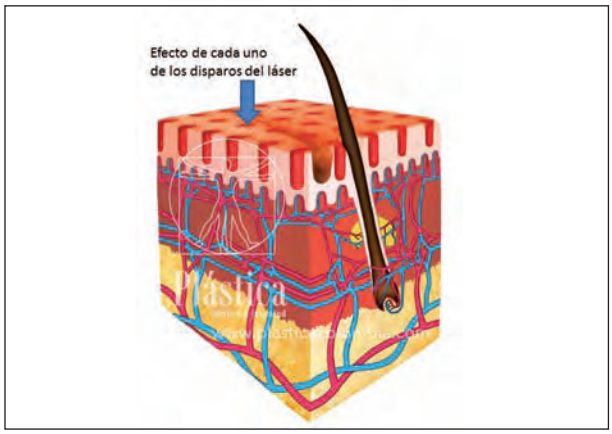


**Figura 6a**
En esta ilustración observamos un corte de la piel donde se observan la dermis, la epidermis y la subdermis y el efecto del láser fraccionado en forma de columnas rodeadas de tejido sano.

El área tratada debe ser limpiada con una gasa húmeda para remover detritus celulares y después del paso del láser debe ser humedecida agresivamente para mejorar los resultados y disminuir el tiempo de recuperación. Dentro de las complicaciones que se pueden presentar con el láser se encuentran discromías por lesión de los melanocitos (esto puede hacerse muy evidente cuando solo se maneja la región perioral) eritema persistente, infección bacteriana o viral, dermatitis de contacto y cicatrización[1]. Las nuevas tecnologías permiten la administración del láser en la piel de manera fraccionada, es decir, se realizan múltiples disparos por centímetro cuadrado de tal manera que permanece una parte de la piel intacta que acelera la recuperación y disminuye el riego de complicaciones. Con el láser fraccionado se consigue una mejoría significativa de la piel disminuyendo de manera importante el riesgo de discromías, hipopigmentaciones y cicatrices post láser. El láser fraccionado de $CO_2$ realiza túneles de tratamiento en la piel, que producen recambio epidérmico, reorganización del colágeno y de la elastina traduciéndose en mejoría de la calidad de la piel, disminución de las manchas y de algunas arrugas superficiales.

El concepto de fraccionamiento de la energía puede ser aplicado a láseres ablativos y no ablativos. La efectividad de los láseres fraccionados es similar a la de los no fraccionados pero sin los efectos colaterales e incapacidad.

Los tratamientos con los láseres fraccionados pueden utilizar las energías intensas de los láseres ablativos mientras conservan la seguridad y el mínimo tiempo de recuperación de los láseres no ablativos (figuras 6a y 6b).

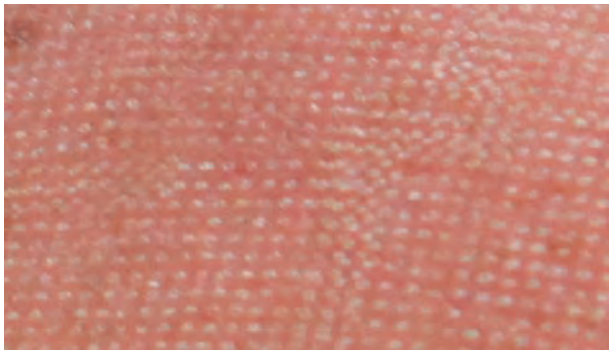

**Figura 6b**
Fotografía de la piel inmediatamente después del procedimiento de láser de $CO_2$ fraccionado.

c) Toxina botulínica tipo A. La toxina botulinica tipo A es utilizada como agente para denervación química temporal de muchas partes de la cara con una muy buena eficacia. La toxina botulínica tipo A se puede usar para mejorar las arrugas horizontales de la frente, las arrugas producidas por los músculos procerus y corrugador en el ceño y las arrugas de las patas de gallo. En la región perioral se puede usar para disminuir las arrugas verticales producidas por el orbicular de los labios, para elevar las comisuras labiales, para disminuir la exposición gingival durante la sonrisa y para manejar las irregularidades que se presentan en el mentón por contracción muscular.

En la región perioral se debe tener cuidado especial durante la aplicación de la toxina botulínica para no afectar la función esfinteriana de los labios y para evitar contracciones asimétricas que generen deformidad.

Las arrugas verticales que se forman por encima del labio superior se corrigen utilizando de dos a tres unidades en cada lado del labio. El manejo de las líneas de marioneta y la elevación de la comisura labial se consigue por la inactivación del músculo depresor del ángulo de la boca, para esto se colocan de 2 a 3 unidades de toxina botulínica debajo de la comisura labial en la región del depressor anguli oris. La toxina botulínica también se puede usar para disminuir la exposición gingival durante la sonrisa debilitando el levator labii superior alaque nasi, para atenuar el surco mentoniano (por debajo del labio inferior) para evertir ligeramente el labio superior.

Los efector de la toxina botulínica en la región perioral duran un poco menos que en otras áreas del rostro, esto se pude atribuir al alto grado de movilidad y de actividad muscular[9].

## RELLENOS FACIALES

Los rellenos faciales son una herramienta esencial en el rejuvenecimiento perioral. No existe en la actualidad un relleno ideal; las características de este serían: que sea biocompatible, duradero, fácilmente removible y que brinde una apariencia natural.

Los materiales más comúnmente utilizados son: el ácido hialurónico, la hidroxiapatita de calcio y la lipotransferencia[10].

La disminución del volumen de grasa subcutánea en la cara es un factor importante en el envejecimiento. A medida que esto sucede la piel se acerca al músculo subyacente calcando las arrugas producidas por su contracción y generando líneas y surcos de expresión como las líneas del código de barras de los labios.

También con el pasar de los años, el envejecimiento, el mentón se hace más evidente debido a la profundización de los surcos nasogenianos, premandibulares (jowl), labiomentonianos y submentonianos.

El uso de rellenos para rejuvenecer la región perioral se basa en el aumento de volumen de estos surcos y arrugas para restablecer la continuidad de los tejidos aledaños y hacerlos menos evidentes[7, 8].

Para la mejoría de las arrugas verticales que se producen en la piel de los labios, el ácido hialurónico es una herramienta ideal, pues su aplicación se pude realizar de manera precisa, en el consultorio, sin incapacidad y con resultados naturales. El uso de grasa en esta área es un poco menos preciso y requiere adicionalmente un procedimiento en el área donante por lo que es recomendable hacerlo en el quirófano y la incapacidad puede ser más prolongada debido a la inflamación.

Para la corrección del surco pre mandibular (Jowl) es necesario evaluar el grado de adherencia del ligamento osteocutáneo mandibular. Cuanto más adherido este el ligamento más difícil es corregirlo mediante la aplicación de rellenos. Cuando este se encuentra muy adherido se puede conseguir un mejor resultado si se realiza primero la liberación quirúrgica del ligamento y posteriormente se aplican los rellenos (figuras 7a y 7b).

El rejuvenecimiento del área labio mentoniana busca restablecer el volumen en el área de las líneas de marioneta y en el surco labio mentoniano[8].

El surco nasogeniano también puede ser mejorado con la aplicación de rellenos. Este surco se profundiza con el paso de los años por la ptosis progresiva de la grasa malar, el acortamiento de la musculatura zigomática que se inserta en la piel y la pérdida del volumen perioral superior. Esto último puede ser producido por el desplazamiento hacia atrás de la maxila sumada a la perdida de la grasa subcutánea. Aplicando rellenos en el área de la fosa canina, en la

**Figura 7a**
Fotografía de una paciente con adelgazamiento facial y envejecimiento prematuro.

**Figura 7b**
La misma paciente de la fotografía anterior después de lipo inyección facial y de la región perioral.

región anterior del maxilar y en los surcos nasogenianos se restablece el soporte a la piel y se consigue una mejoría en la apariencia facial[7] (figuras 8a y 8b).

Para el manejo de la caída de los tejidos blandos de la mejilla existen múltiples técnicas quirúrgicas entre las que encontramos la ritidoplastia y la elevación del tercio medio. Otra opción un poco menos efectiva para el manejo del surco nasolabial es el resurfacing con láser de $CO_2$ o erbium[11].

Con los años, el bermellón de los labios también va perdiendo su volumen y se adelgaza dando una apariencia cansada a la cara.

**Figura 8a**
Fotografía de una paciente de 62 años con surcos nasogenianos y líneas de marioneta pronunciados.

**Figura 8b**
Fotografía de la misma paciente después de la corrección de surcos nasogenianos y líneas de marioneta con ácido hialurónico.

El uso de rellenos restablece la forma y la definición de los labios. En esta área la grasa no es tan efectiva como el ácido hialurónico, sin embargo consigue un rejuvenecimiento facial importante[8]. El ácido hialurónico se puede colocar intramuscular para aumentar el volumen del bermellón (figuras 9a y 9b). También se puede colocar en la línea alba para aumentar definición del labio (figura 9c), o en las columnas fíltrales también para mejorar la definición (figura 9d).

La inyección de ácido hialurónico en labios es muy dolorosa por lo que se prefiere realizar después de bloquear con anestesia el nervio infraorbitario y el mentoniano (figura 9e).



**Figuras 9a y b**
Ilustración donde se muestra la colocación de ácido hialurónico para aumentar el volumen de los labios.



**Figuras 9c y d**
Ilustración donde se muestra dónde se coloca el ácido hialurónico en la línea alba del bermellón y en las columnas del philtrum para aumentar la definición de los labios.

**Figura 9e**
Fotografía de una paciente durante la aplicación del ácido hialurónico para aumentar el volumen de los labios.

Existen otras opciones de rellenos como aquellos basados en colágeno (Zyderm$^R$, Zyplast$^R$, Cosmoderm$^R$, Cosmoplast$^R$) con duración de 2 semanas a 2 meses, el ácido hialurónico (Restylane$^R$, Perlane$^R$) con duración de 3 a 6 meses, el Alloderm$^R$ (matriz extracelular) cuya absorción tarda hasta un año, el Radiesse$^R$ (hidroxiapatita cálcica) y rellenos permanentes como el Artecoll$^R$, el Bioalcamid$^R$ o la silicona líquida[3].

El ácido hialurónico viene en presentaciones de diferentes densidades y se utiliza para tratar desde surcos profundos hasta arrugas superficiales. Normalmente se aplica debajo de la dermis y en los niveles más altos del tejido celular subcutáneo evitando el músculo y el periostio para hacer más lenta su absorción[3].

Otras de las técnicas de rejuvenecimiento labial menos aplicadas con respecto a las anteriores es la utilización de implantes labiales principalmente aquellos compuestos por politetrafluoroetileno (Gore-Tex). Este tipo de implantes traen como desventaja la visibilidad del implante sobre todo al sonreír, posible asimetría, desplazamiento o extrusión del implante e infección[3, 9].

También existen algunas técnicas quirúrgicas para aumentar el volumen y la altura vertical del labio rojo. Dentro de estas encontramos: el avance con colgajo V-Y, donde a través de una incisión vestibular se confeccionan colgajos mucosos para luego avanzarlos y cerrar las heridas en forma V-Y. Este procedimiento tiene la ventaja de obtener buenos resultados sin tener cicatrices visibles. Dentro de los efectos indeseables se cuentan la asimetría y la parestesia del labio.

El avance de bermellón, otra técnica de rejuvenecimiento peri oral, da como resultado el aumento de la altura del labio rojo al hacer una incisión y resecar parte del labio blanco. Luego se reposiciona la piel y la mucosa del labio a un nuevo borde del bermellón. Este procedimiento tiene desventajas importantes como la posible aparición de asimetría, pérdida de la definición del borde el bermellón, aplanamiento vertical del borde del bermellón y la presencia de cicatriz[3].

La reducción subnasal (lifting subnasal) es una herramienta quirúrgica útil para aumentar la altura vertical de la porción central del labio. Se realiza una resección horizontal de piel en la región subnasal disminuyendo la altura del labio blanco y aumentando la altura vertical del labio rojo con una eversión leve del borde del bermellón. Este procedimiento deja una cicatriz subnasal que en la gran mayoría de los casos pasa desapercibida[12] (figuras 10a y 10b).

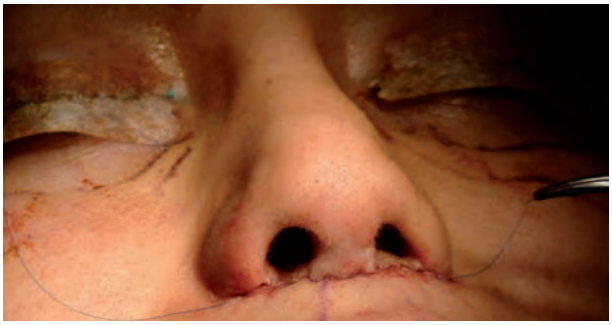

**Figuras 10a y 10b**
Fotografía donde se muestra la resección de piel del labio superior para la elevación y definición.

**Figura 11**
Inyección de ácido hialurónico en las líneas de marioneta para elevar la comisura.

El desplazamiento hacia abajo de las comisuras labiales es un signo de envejecimiento de la región perioral que se debe mejorar en el rejuvenecimiento integral. El uso de rellenos y de pequeñas cantidades de toxina botulínica en ambas comisuras labiales puede mejorar de manera importante la apariencia facial. Existen otras alternativas más agresivas para los pacientes que a pesar de la aplicación de los rellenos anteriormente descritos persisten con sus comisuras labiales descendidas. Múltiples técnicas quirúrgicas han sido descritas con resultados satisfactorios pero con la desventaja de dejar cicatriz. Entre las más utilizadas se encuentran la resección de piel del labio superior en forma de rombo por encima de la comisura[13] (figura 11).

## 5. CONCLUSIÓN

La región perioral es un área de capital importancia dentro del rejuvenecimiento y existen múltiples técnicas que se pueden usar para tratarla. Muchos de estos procedimientos, como el uso de la toxina botulínica tipo A, los rellenos faciales con ácido hialurónico y el láser fraccionado pueden ser realizados en el consultorio con una mínima baja social y una gran satisfacción para el cirujano y el paciente. Otros como los peelings profundos, el resurfacing con láser, la lipoinyección y la ritidoplastia requieren quirófano y un mayor tiempo de recuperación por parte del paciente. Estas técnicas deben ser manejadas por los médicos que intervienen en los tratamientos de rejuvenecimiento (figura 12).

**Figura 12**
Fotografía donde se aprecia del lado izquierdo una paciente pre tratamiento de rellenos de ácido hialurónico, aplicación de toxina botulínica y láser de $CO_2$ fraccionado. Del lado derecho se observa la misma paciente 20 días después del tratamiento donde se observa una mejoría importante de las ojeras, de la posición de la ceja, de los surcos nasogenianos, las líneas de marioneta y las comisuras labiales.

## BIBLIOGRAFÍA

1. Perkins, N., Smith, S. “Perioral Rejuvenation: Complementary Techniques and Procedures”. *Facial Plast Surg Clin N Am* 2007; 15: 423-432.
2. Perkins, S., Henry, D. “Anatomic Considerations Analysis, and the aging process of the perioral región”. *Facial Plast Surg Clin N Am* 2007; 15: 403-407.

3. Segall, L., A. F. "David.Therapeutic options for Lip Augmentation". *Facial Plast Surg Clin N Am,* 2007; 15: 485-490.
4. Hoefflin, S."The Labial Ledge". *Aesthetic Surg J,* 2002; 22: 177-180.
5. Rees an Latrenta. "Aesthetic Plastic Surgery" 2nda edición. Cap. 23 662-672.
6. Johnson, C. M. Jr. "The Aging Face". *A systematic approach.* Cap. 3. 27-35.
7. Slavin, J., Burns, J. "Skin Resurfacig Techniques" *Aesthetic Surg J* 2003; 23: 140-141.
8. Griffin, A. "Laser Resurfacing Procedures in Dark Skinned Patients". *Aesthetic Surg J* 2005; 25: 625-627.
9. Kaplan S, Sherris D. "The Use of Botulinum Toxin A in Perioral Rejuvenation". *Facial Plast Surg* Clin N Am 2007; 15: 415-421.
10. Saylan, Z. "Facial Fillers and their Complications". *Aesthestic Surg J* 2003; 23: 221-224.
11. Segall, L., Karsan, N. "Treatment alternatives for Lip-Cheek Groove". *Facial Plast Surg Clin N Am* 2007: 477-483.
12. Waldman, R. "The Subnasal Lift". *Facial Plast Surg Clin N Am* 2007; 15: 513-516.
13. "The Corner of the mouthlift and the management of the Oral Commisure Grooves". *Facial Plast Surg Clin N Am* 2007; 15: 471-476.

# MANEJO ESTÉTICO DEL MENTÓN

MANUEL TOMÁS BARBERÁN
EDUARDO MORERA SERNA

## INTRODUCCIÓN

El mentón es una estructura facial de alta visibilidad. Situado en la línea media, su forma y dimensiones se han relacionado desde antaño con rasgos determinados de la personalidad del individuo. En el varón un mentón pequeño o retrusivo se asocia inconscientemente a una personalidad débil, dubitativa, pasiva y tímida, mientras que un mentón prognático refleja una personalidad fuerte, viril y decidida. El mentón femenino estéticamente ideal es de menor tamaño y proyección, integrándose en un contorno facial más curvo y de ángulos más suavizados[1].

Marfil, hueso bovino, autoinjertos de hueso o cartílago o distintos materiales aloplásticos han sido utilizados para aumentar el tamaño de esta estructura. La descripción de la genioplastia de deslizamiento por Hofer y su posterior perfeccionamiento por Trauner y Obwegeser[2] a mediados del siglo pasado permitió a los cirujanos disponer de un procedimiento para modificar tridimensionalmente el tamaño del mentón. La aparición de las prótesis de silastic y el desarrollo de nuevos biomateriales ha supuesto una simplificación del enfoque terapéutico en la mayoría de los pacientes.

Del análisis estético inicial en el que únicamente se buscaba una modificación del eje anteroposterior del mentón en el perfil facial, hemos pasado a un análisis más complejo en el cual el mentón forma parte de un conjunto que incluye el labio inferior, el pliegue labiomental, el área submental, el borde inferior de la mandíbula y el ángulo mentocervical. Las asimetrías en la línea media, las dimensiones del cuerpo mandibular o la relación del punto de máxima proyección mentoniana con la punta nasal son determinantes a la hora de decidir el manejo[3].

Asociado a esta evolución en el análisis estético se han diseñado en los últimos años prótesis anatómicas, que modifican no solo el área mentoniana sino también el cuerpo mandibular, prótesis que tratan el surco antegonial o que aumentan el diámetro vertical. La indicación de osteotomía *versus* implante, la elección del tipo de material aloplástico de la prótesis o su colocación supra o subperióstica continúan siendo puntos controversiales.

La cirugía del mentón, descrita inicialmente para el tratamiento de alteraciones dentofaciales, ha extendido sus indicaciones hacia la corrección de determinadas deformidades asociadas al envejecimiento facial[4]. Por último, el reposicionamiento de la sínfisis mandibular en una situación más anterior con el consiguiente desplazamiento anterior de la base de la lengua ha mostrado un cierto valor de la genioplastia de deslizamiento en el tratamiento del ronquido y del síndrome de apnea obstructiva del sueño[5, 6].

## ANÁLISIS ESTÉTICO

Anatómicamente el mentón se define como el área comprendida debajo del pliegue labiomental. Cuando observamos el rostro desde una visión frontal es difícil distinguir el mentón del labio inferior, por lo que se evalúa en conjunto el complejo labio inferior-surco labiomental-mentón-región submentocervical. Cualquier procedimiento que busque alterar el mentón va a modificar este conjunto de estructuras al completo[7].

La forma más sencilla de evaluar la posición del mentón el plano sagital fue descrita por González-Ulloa (figura 1). El método consiste en trazar, en una cefalometría o en una fotografía de perfil, el plano de Frankfurt (línea que pasa por el borde superior del conducto auditivo externo y por el reborde orbitario inferior) y pasar una perpendicular a esta línea pasando por el nasion. El punto de máxima proyección del mentón (pogonion) debe contactar esta línea en el género masculino o quedar unos milímetros por detrás en las mujeres[8].

Bell propone la utilización del punto subnasale (punto de unión del labio superior a la columela nasal) como referencia para determinar la posición ideal del punto pogonion (figura 2). La perpendicular al plano de Frankfort que pase por el punto subnasale debe cortar el punto pogonion en el rostro ideal; los puntos de máxima proyección de los labios superior e inferior (labrale superior y labrale inferior) estarán ligeramente anteriores a esta línea. En personas biprotrusivas el análisis no será útil al quedar el punto subnasale demasiado posterior a los puntos labrale superior e inferior[3].

**Figura 1**
Posición del punto pogonion en relación al plano facial de González-Ulloa.

El punto sulcus inferior (punto de mayor profundidad del surco labiomental) determina la profundidad del surco labiomental. Trazando una línea de labrale inferior a pogonion, y una perpendicular a esta recta que pase por sulcus inferior, podemos medir en milímetros la profundidad del surco. Cualquier manejo que se vaya a hacer del mentón debe evitar dejar un surco mayor de 6 mm, siendo la dimensión ideal de 4 mm[9]. Un surco demasiado profundo suele reflejar la necesidad de un tratamiento ortodóntico o incluso de una cirugía ortognática; un tratamiento exclusivo del mentón en estas circunstancias produciría un resultado subóptimo. De nuevo, un rostro biprotrusivo soporta un surco labiomental más profundo que un rostro más aplanado[3].

En el plano frontal trazamos inicialmente dos líneas horizontales paralelas que pasen por nasion y por subnasale. Las tres áreas delimitadas son los tercios faciales; el tercio inferior (57%) debe ser ligeramente mayor que el medio (43%). En este tercio inferior el complejo labio inferior-mentón (punto stomion a punto mentón) debe representar 2/3 de este segmento; asimismo una línea horizontal que pase por el borde inferior del bermellón del labio inferior debe dividir el tercio inferior en dos mitades iguales.

**Figura 2**
Posición del mentón en relación al punto subnasale.

La dimensión transversa del mentón también debe ser evaluada en el plano frontal. El diámetro horizontal del mentón debe ser correspondiente con la anchura nasal y ser aproximadamente dos centímetros inferior a la fisura labial. En el plano frontal hemos de detectar la presencia de asimetrías o de desviaciones de la línea media facial que afecten al mentón, para ello trazaremos una línea media vertical que pase por nasion y por la punta nasal, comprobando que divide al mentón en dos partes iguales (figura 3). La presencia de una asimetría del mentón puede estar reflejando patología congénita (microsomía hemifacial, síndrome de Goldenhar) o adquirida (hiperplasia condilar) que requiera un tratamiento más complejo[10].

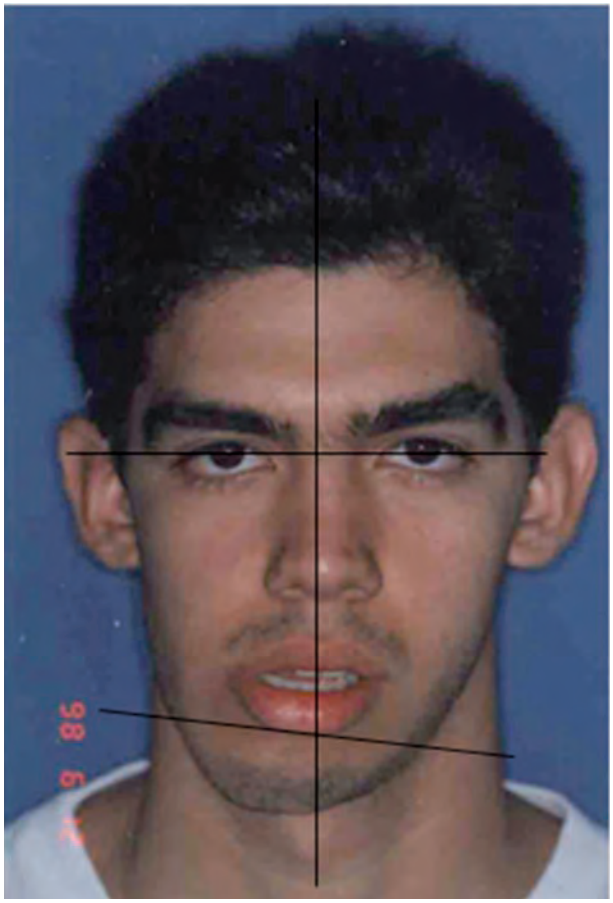

**Figura 3**
Laterognatismo en un paciente con hiperplasia de cóndilo mandibular.

## OSTEOTOMÍAS

Genioplastia de deslizamiento: la genioplastia de deslizamiento es la técnica quirúrgica de elección para el tratamiento de la retrogenia moderada, definiéndose esta como un déficit de mentón en el plano sagital mayor o igual a 7 mm y menor o igual a 14 mm[4].

El abordaje, al igual que para el resto de las osteotomías, es intraoral, mediante una incisión de primer premolar a primer premolar en la encía libre del labio inferior a cinco milímetros del pliegue vestibular.

La disección se lleva a cabo en el plano subperióstico llegando al borde inferior de la sínfisis y prolongando el bolsillo lateralmente todo lo posible, identificando la emergencia de los nervios mentonianos. Una vez obtenida una buena exposición, se realiza el corte con una sierra reciprocante, marcando previamente la línea media y el límite superior a este nivel, el cual no debe sobrepasar el nivel del doble de la longitud de la corona anatómica de los incisivos mediales para evitar dañar las raíces dentarias.

Al hacer el corte es importante dejar un margen mínimo de cinco milímetros con los orificios de la salida de los nervios mentonianos pues estos hacen un bucle inferior intraóseo antes de su salida y podríamos seccionarles si cortamos con la sierra demasiado cerca a ellos.

El corte ha de atravesar las dos corticales y dejar el segmento distal completamente despegado del resto de la mandíbula y pediculado únicamente por la musculatura del suelo de la boca. Con los dos segmentos separados, procedemos a colocar la placa de titanio de avance mandibular en el segmento proximal, fijándola con tornillos de titanio monocorticales. Tras fijar la placa proximalmente, fijamos el segmento distal, empleando tornillos bicorticales (figura 4).

La incisión se cierra de la misma manera que en la mentoplastia con prótesis por abordaje intraoral, buscando impedir el paso de saliva al bolsillo quirúrgico (figura 5).

Genioplastia en escalón: en casos de retrogenia severa que requieran avances de más de 14 mm el avance convencional presenta el problema de una falta de contacto adecuado entre los segmentos óseos proximal y distal. La genioplastia en escalón está indicada en esta situación[11].

Tras haber realizado el abordaje habitual para exponer el esqueleto óseo del mentón, se hacen dos cortes paralelos, el primero igual que en la genioplastia de deslizamiento y el segundo 10 mm por debajo de este.

Los segmentos se avanzan independientemente. Primero se fija el segmento intermedio al segmento proximal y después se fija el segmento distal al intermedio. De esta forma podemos obtener avances de mentón de hasta 20 mm.

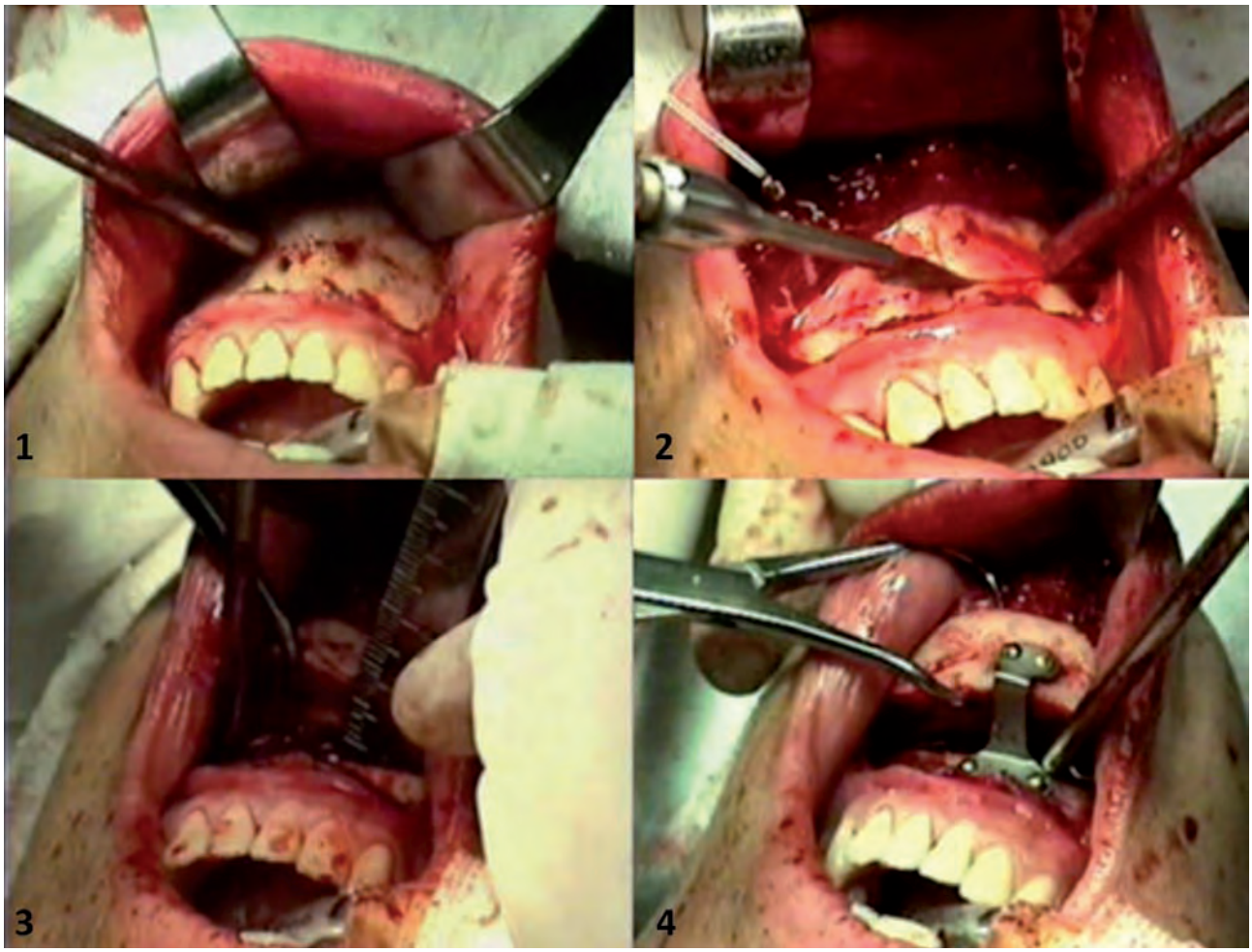


**Figura 4**
Técnica de la genioplastia de deslizamiento. 1. Disección del bolsillo subperióstico. 2. Osteotomía de mentón. 3. Avance medido de segmento óseo. 4. Fijación con placa de titanio.

Genioplastia en cuña: este procedimiento está diseñado para tratar el exceso de dimensión horizontal o vertical del mentón. Se realizan dos osteotomías paralelas separadas únicamente dos o tres milímetros.

El segmento intermedio es extraído y el segmento distal es impactado y fijado al proximal. Al realizar esta maniobra se produce una disminución de la dimensión vertical del mentón. Se puede reubicar el mentón en una posición más posterior reduciendo la dimensión horizontal de este (figura 6).

El problema de la genioplastia en cuña con reposicionamiento posterior del segmento distal es la redundancia de tejidos blandos resultante, especialmente en el área submental, que puede llegar a requerir un segundo procedimiento para corregirla. A diferencia de la genioplastia de avance, la genioplastia de retroceso no obtiene una proporción de 1: 1 entre el retroceso esquelético y el retroceso de tejidos blandos. La borla del mentón retrocede en una proporción de 0.6: 1[12].

**Figura 5**
Fotos pre y postoperatorias de un paciente al que se realiza rinoplastia y genioplastia de deslizamiento.

**Figura 6**
Fotos pre y postoperatorias de una paciente a la que se realiza rinoplastia y genioplastia de retrusión.

Esta técnica no está indicada para la corrección del prognatismo. Únicamente los contados pacientes con hipertrofia de mentón con oclusión clase I de Angle son susceptibles de este procedimiento. Los pacientes con un surco labiomental poco profundo tampoco serán candidatos para esta cirugía.

Genioplastia de injerto o de interposición: cuando queramos incrementar la dimensión vertical del mentón hemos de hacer la osteotomía e interponer injertos óseos entre los dos segmentos.

La fuente más habitual para obtener los injertos es la cresta iliaca; para la supervivencia a largo plazo del injerto es importante contenga hueso medular. Los segmentos proximal y distal se fijarán de la manera habitual.

Genioplastia de centrado: la realización de una cuña asimétrica en el plano vertical u horizontal permite corregir desviaciones leves o moderadas del mentón.

La presencia de una desviación de la línea media del mentón ha de hacernos sospechar siempre la existencia de alguna patología mandibular, como la hiperplasia condilar o la microsomía craneofacial, que requiera una solución más compleja que la genioplastia. Este procedimiento, de manera aislada, tiene muy pocas indicaciones[11].

Complicaciones: la complicación más frecuente de la genioplastia de deslizamiento es la lesión del nervio mentoniano. La mayor parte de las veces esta lesión es una neuroapraxia transitoria por manipulación y el paciente recupera la sensibilidad en el área sinfisiaria en semanas o incluso meses (un 10% de los pacientes persiste con hipoestesia del área mental un año tras la realización de la genioplastia de deslizamiento). La osteotomía próxima al orificio de salida del nervio puede producir una transección de este y dar lugar a una lesión definitiva. La identificación intraoperatoria de una sección del nervio mentoniano obliga a realizar una reparación microquirúrgica inmediata[14].

La reabsorción ósea e incluso la necrosis avascular del segmento distal es una complicación que puede ocurrir si se realiza un despegamiento excesivo de los tejidos blandos del mentón comprometiendo la irrigación de este. La probabilidad de este evento es muy baja si se respeta el pedículo de tejidos blandos inferior y posterior del segmento distal.

La hemorragia y la obstrucción de la vía aérea son extraordinariamente infrecuentes. El sangrado proviene generalmente de la medular ósea o de la musculatura lingual. Es importante hacer hemostasia a medida que se realiza la incisión sobre tejidos blandos y evitar lesionar con la sierra la musculatura lingual al hacer la osteotomía.

El corte demasiado alto puede comprometer la irrigación de la pulpa dentaria de los incisivos y desvitalizarlos. La norma de cortar por lo menos dos coronas anatómicas por debajo del borde superior mandibular suele ser suficiente para evitar esta complicación. En todo paciente que se vaya a realizar una osteotomía de mandíbula es mandatorio hacer una radiografía panorámica para determinar la altura de las raíces.

La fractura mandibular es una complicación rarísima que puede aparecer si no se completa adecuadamente el corte óseo de las dos corticales antes de intentar movilizar los segmentos. Si se produce, hemos de ser conscientes de que la línea de fractura puede prolongarse hasta el ramo ascendente y puede llegar a necesitar una reducción abierta. La radiografía panorámica de mandíbula nos descartará la presencia de quistes mandibulares patológicos, condición predisponente para la aparición de fracturas.

Por último, al igual que en la colocación de una prótesis de mentón por abordaje intraoral, el cierre inadecuado de la incisión sin resuspender la borla de tejidos blandos puede dar lugar a una ptosis postoperatoria de estos con la consecuente deformidad de mentón de bruja. El mentón de bruja se manifiesta por un aplanamiento del surco labiomental, un exceso de exposición de los incisivos inferiores, una redundancia de tejidos blandos en el área submental y, en casos extremos, una incompetencia labial inferior. El tratamiento de esta complicación es extremadamente difícil.

## MENTOPLASTIA CON PRÓTESIS

La utilización de prótesis para obtener un aumento del mentón es una práctica que se ha venido realizando desde hace años, variando en función de varios factores.

- *Material de la prótesis:* se han utilizado distintos materiales. Actualmente se utilizan fundamentalmente: Silastic y Medpor$^{R}$. El Medpor$^{R}$ tiene poros que permiten el crecimiento de tejido fibroso en el interior de la prótesis aumentando su

estabilidad y disminuyendo el riesgo de extrusión[15]. El Silastic es un material elástico que permite colocar la prótesis a través de una incisión y un bolsillo pequeño. La mayoría de las prótesis de mentón que se colocan a nivel mundial son de Silastic.

- *Tipo / forma de la prótesis*: inicialmente se utilizaron prótesis talladas desde un bloque de silicona, por ejemplo. Esto permite hacer una prótesis supuestamente adaptada al caso concreto y más barata, pero es difícil que tenga la forma adecuada. Este tipo de prótesis suelen estar limitadas a la porción anterior del mentón y es difícil que sus bordes sean homogéneos. Actualmente en la mayoría de los casos se utilizan prótesis preformadas y habitualmente las que se denominan anatómicas por replicar la forma de mentón y mandíbula y ampliadas, por incorporar expansiones laterales que hacen más adecuada la transición entre mentón y rama mandibular[16]. En la mayoría de los casos se trata de prótesis únicas, en una sola pieza, pero existen prótesis en dos fragmentos, que ayudan en su introducción. Respecto al tamaño, varían en su distancia antero posterior, que varía de 4 a 12 mm, de su altura, que varía entre 12 y 16 mm y en su extensión lateral pudiendo ser más o menos amplias, si bien hay una tendencia a que sean en su mayoría amplias (figuras 7 y 8).
- *Abordaje*: las prótesis pueden insertarse por vía externa o interna; cada una de estas vías comporta ventajas y desventajas. El abordaje externo se realiza por una incisión en torno a 2 cm posterior al límite anterior del mentón y en la proximidad de algún surco submental, si existiera, pero preferiblemente no en él. Tiene el inconveniente de dejar una cicatriz externa, aunque en un área poco visible (figura 9), pero la ventaja de presentar una tasa muy baja de infección y extrusión[17]. Por otro lado, la posibilidad de desplazamiento superior, que da lugar a un resultado muy inestético, es muy rara. El abordaje interno se lleva a cabo a través de la mucosa yugal del labio inferior. La principal ventaja es la ausencia de cicatriza externa pero entre sus inconvenientes está el presentar una tasa de infección un poco mayor que la del abordaje externo, por el contacto con los gérmenes orales y el mayor riesgo de mentón de bruja por ptosis de la borla de tejidos blandos del mentón si esta no se resuspende adecuadamente tras insertar la prótesis[18].




**Figura 7**
Prótesis de silastic anatómica.

**Figura 8**
Prótesis de silastic en su posición en relación a la mandíbula.

**Figura 9**
Cicatriz submental en paciente a la que se ha colocado una prótesis de mentón.

## TÉCNICA

La implantación de la prótesis mental puede realizarse de forma aislada o en el contexto de una rinoplastia (situación más frecuente). En este último caso es más adecuado realizar la mentoplastia en primer lugar, para evitar la posible contaminación por la manipulación de piel y fosa nasal. El tipo y tamaño de la prótesis será elegido previo a la cirugía, ya que intraoperatoriamente no es posible valorar la proyección obtenida por el retroposicionamiento de la mandíbula debido a la relajación muscular y al empuje del tubo de intubación orotraqueal. Cuando se realiza la mentoplastia aisladamente se puede realizar con anestesia local con facilidad y buena tolerancia.

Abordaje externo: tras infiltrar el área con un anestésico más adrenalina, realizamos una incisión de 2 cm con bisturí frío, 5 mm posterior al surco submental, alcanzando el plano supraperióstico central con bisturí eléctrico. Una vez en esta situación se disecan los bolsillos subperiósticos

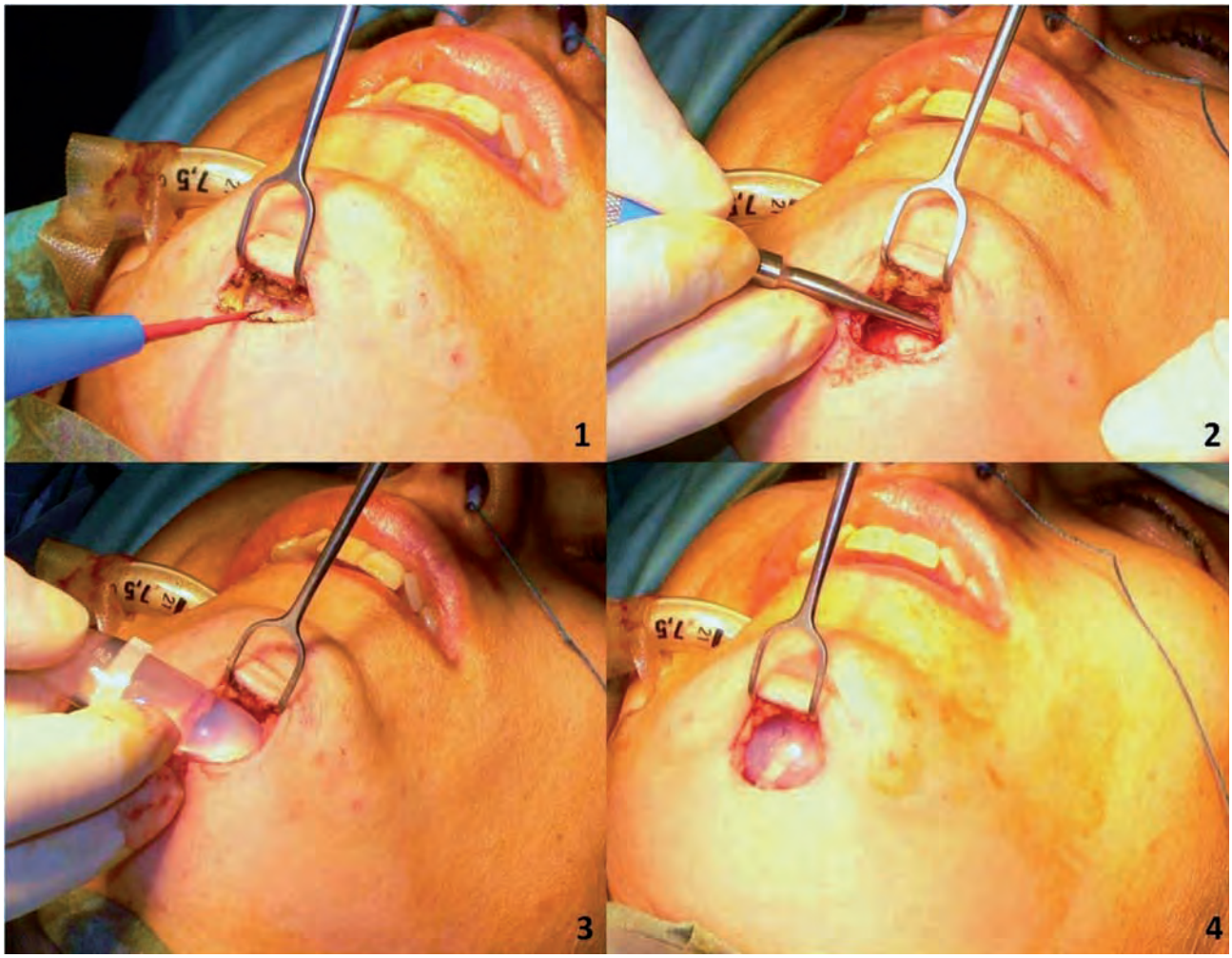


**Figura 10**
Técnica de colocación de prótesis por abordaje externo. 1. Incisión. 2. Disección de bolsillos supraperiósticos. 3. Colocación de prótesis. 4. Prótesis colocada.

laterales en la localización deseada, pero evitando desplazarnos hacia arriba, para no lesionar al nervio mentoniano, lo que daría lugar a anestesia y dolor. El bolsillo desarrollado con la ayuda de unas tijeras de hilos debe ser ligeramente mayor a la prótesis para evitar su desplazamiento, porque si es muy justo, hará su introducción muy difícil existiendo el riesgo de que se plieguen los extremos de esta (buckling). Es muy importante comprobar que la prótesis queda correctamente centrada, lo cual no es demasiado difícil porque suelen tener marcas en la línea media (figura 10). Una vez satisfechos con la ubicación, se procede al cierre por planos (figura 11) terminando con la disposición de unas tiras de esparadrapo, que nos ayudan a contener la prótesis (figura 12).

Abordaje intraoral: realizamos una antisepsia meticulosa de la cavidad oral utilizando clorhexidina; si el paciente está intubado, recubriremos el tubo con una venda estéril para poder manipularlo sin contaminarnos. Tras infiltrar la zona con anestésico local + vasoconstrictor hacemos una incisión de 2-3 cm en la mucosa del labio inferior a 5 mm del pliegue vestibular utilizando el bisturí frío. Cortaremos el músculo cuadrado del mentón alcanzando el plano supraperióstico sobre la sínfisis, donde disecaremos un bolsillo central. Haremos dos bolsillos subperiósticos laterales para poder acomodar las alas de la prótesis e introduciremos esta, asegurándonos que queda centrada. Resuspenderemos la borla de tejidos blandos mentoniana al periostio del borde superior de la incisión y cerraremos la mucosa con una sutura continua cruzada (figura 13).

Existe controversia sobre a qué nivel colocar la prótesis en relación al periostio. Clásicamente se sugería ponerla en un plano subperióstico, para que quedase más fija de esta manera, pero se observó que la presión de la prótesis sobre la cortical ósea central desperiostizada aumentaba la reabsorción ósea a largo plazo. Cuando en vez de prótesis de silastic usamos prótesis de Medpor$^{R}$ el bolsillo a crear ha de ser de mayor tamaño por la rigidez de este material. En este caso puede ser conveniente fijar la prótesis con un tornillo de titanio, aunque se han desarrollado prótesis de Medpor$^{R}$ que se pueden dividir por la línea media para facilitar su inserción. La incisión si bien pequeña nos permite el abordaje al cuello, en su porción anterior, que puede ser de interés para resecar grasa de manera no agresiva en las cervicoplastias (figura 14).

**Figura 11**
Cierre por planos.

**Figura 12**
Vendaje del mentón.

En el periodo postoperatorio realizamos un tratamiento antibiótico durante 6 días, que nos cubra adecuadamente gérmenes cutáneos (amoxicilina–clavulánico, por ejemplo). Debemos de utilizar un analgésico, ya que se presenta dolor durante los movimientos de apertura y cierre bucal. No es inhabitual que se presente durante las primeras fases del postoperatorio una inflamación simétrica que haga pensar que la prótesis no está en su sitio, pero esta se soluciona en 2-3 semanas.

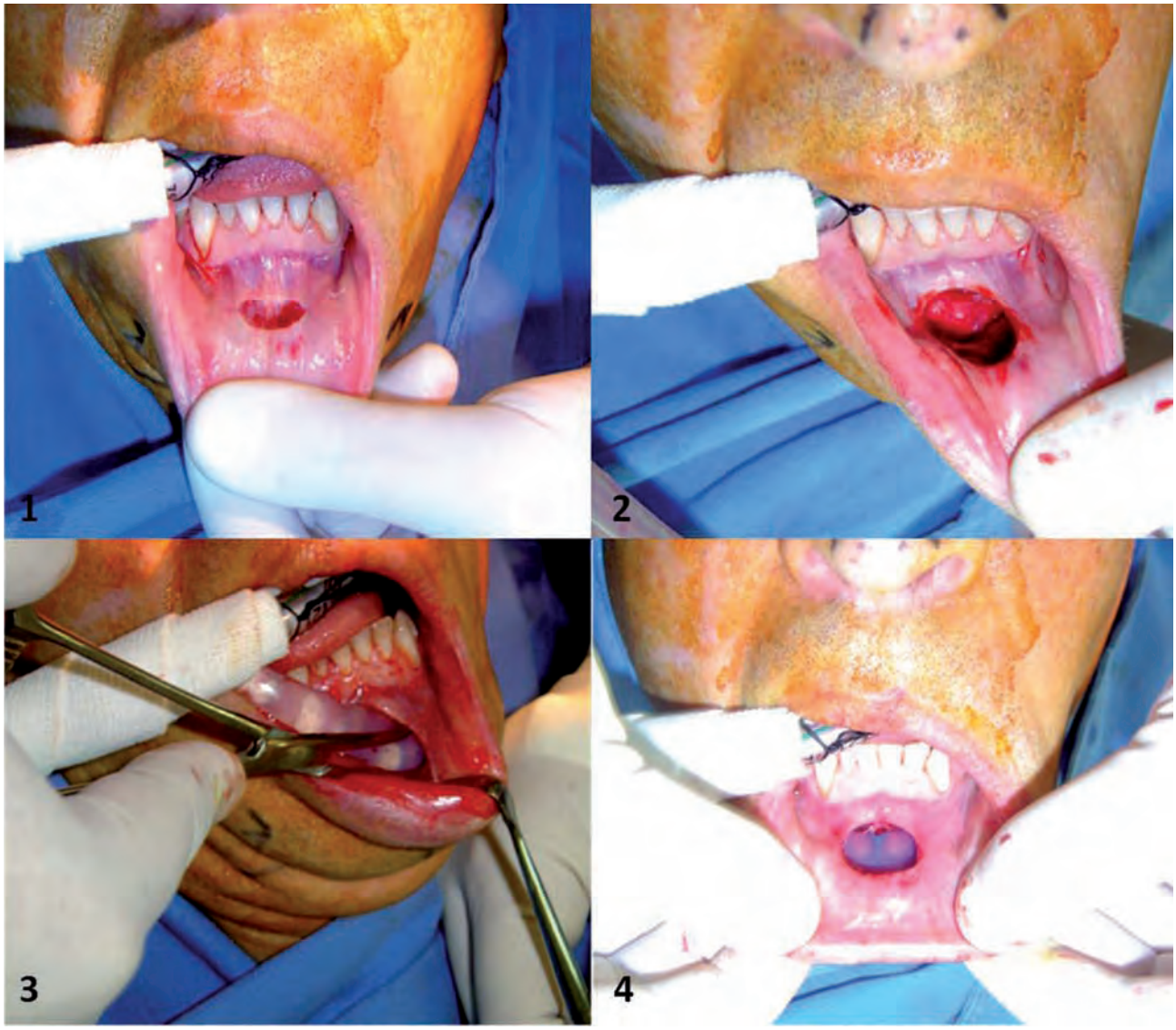


**Figura 13**
Técnica de colocación de prótesis por abordaje intraoral. 1. Incisión en mucosa yugal. 2. Disección de bolsillo supraperióstico central y subperióstico lateral. 3. Colocación de prótesis. 4. Prótesis colocada.

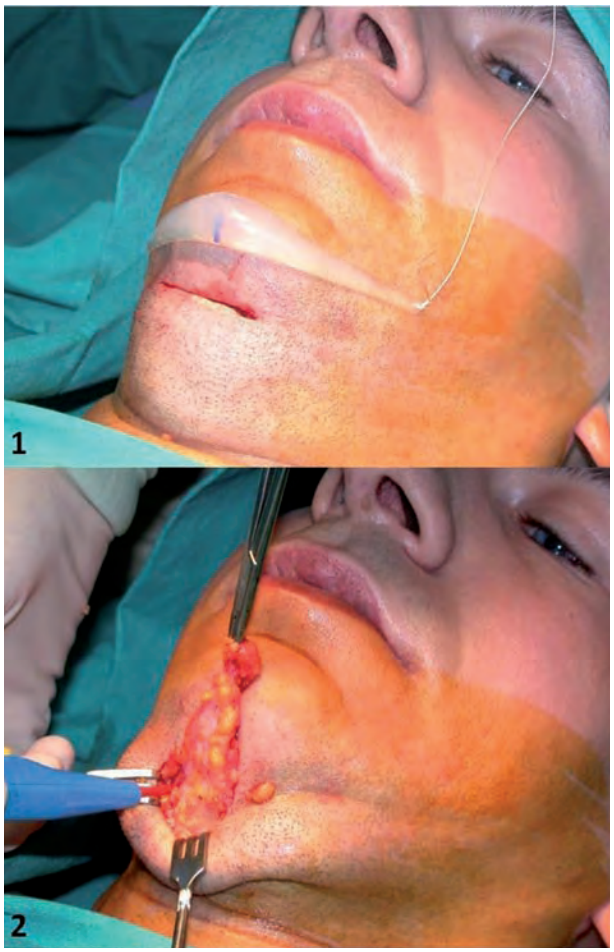


**Figura 14**
Lipectomía submental en paciente en el que se coloca una prótesis de mentón. 1. Incisión. 2. Exéresis de grasa.

## COMPLICACIONES

Malposición: puede desviarse a la derecha o la izquierda o puede situarse más arriba o abajo de lo adecuado. Su reposicionamiento no es fácil y en estos casos sí puede ser necesaria la utilización de tornillos para que no vuelva a situarse donde quedó la primera vez.

Infección: producida por una inflamación crónica alrededor del implante causada principalmente por los microdesplazamientos de este. Puede requerir la retirada de la prótesis. Es muy poco frecuente.

Dolor o defecto de sensibilidad: por lesión del nervio mentoniano o presión de las alas de la prótesis contra este de manera crónica. Puede requerir la extracción y posterior reposicionamiento del implante.

Plegado o falta de extensión de los extremos de la prótesis: no siempre es fácil comprobar la correcta disposición de los extremos de la prótesis. Si se produce, puede corregirse cortando percutáneamente con una aguja intramuscular o un bisturí de córnea.

Osteolisis: a lo largo de los años las prótesis suele dar lugar a una reabsorción ósea de la cortical del mentón[19]. Generalmente el impacto estético de esta reabsorción ósea es mínimo o inexistente y si el paciente lo descubre (la mayoría de las veces tras hacerse una radiografía por otro motivo) lo único que hay que hacer es tranquilizarlo. El riesgo de lesión de raíces dentales es muy pequeño (figura 15).

**Figura 15**
Reabsorción subperióstica en paciente con prótesis de mentón de silastic.

## RESULTADOS

Son adecuados en una mayoría de casos, mejorando el resultado de una rinoplastia (figuras 16 y 17).

**Figura 16**
Fotos pre y postoperatorias en paciente con rinoplastia + colocación de prótesis de mentón.

**Figura 17**
Fotos pre y postoperatorias en paciente con rinoplastia + colocación de prótesis de mentón.

## BIBLIOGRAFÍA

1. Mittelman, H., Newman, J. "Facial Augmentation". *Facial Plastic Surg Clin North Am*, 1999; 7(4): 495-505.
2. Trauner, R., Obwegeser, H. "Surgical correction of mandibular prognathism and retrognathia with consideration of genioplasty". *Oral Surg,* 1957; 10: 677-689.
3. Bell, W. H., McBride, K. "Genioplasty Strategies". In Bell, W. H. *Modern Practice in Orthognatic and Reconstructive Surgery.* Philadelphia: Saunders 1985; 2439-2488.
4. Mittelman, H. "The anatomy of the aging mandible and its importance to facelift surgery". *Facial Plast Surg Clin N Am*, 1994; 2: 301-311.
5. Li, K. K., Riley, R. W., Powell, N. B., Troell, R. J. "Obstructive sleep apnea surgery: genioglossus advancement revisited". *J Oral Maxillofac Surg,* 2001, oct.; 59(10): 1181-1184.
6. Morera, E., Pedraza, R., Pinzón, M. "Cambios en la vía aérea superior inducidos por cirugía ortognática". Acta Otorrinolaringol Cir Cabeza y Cuello 2003; 31(1): 74-78.
7. Frodel, J. L. "Evaluation and Treatment of Deformities of the Chin". *Facial Plast Surg Clin N Am*. 2005; 13: 73-84.
8. González-Ulloa, M., Stevens, E. "The role of chin correction in profileplasty". *Plast Reconstr Surg,* 1974; 41: 477-486.
9. Stanton, D. C. "Genioplasty". *Facial Plast Surg,* 2003; 19: 75-86.
10. Roberts, D. M. "Hemifacial microsomia". In Fonseca, R. J. *Oral and Maxillofacial Surgery*. Philadelphia: W.C. Saunders 2000; 6: 239-270.
11. Sullivan, S. M. "Genial Procedures". In Fonseca, R. J. *Oral and maxillofacial surgery*. Philadelphia: W.C. Saunders 2000; 3: 403-415.
12. Betts N. J., Fonseca, R. J., Sansevere, J. J. "Soft tissue changes associated with orthognathic surgery". In Fonseca, R. J., *Oral and Maxillofacial Surgery.* Philadelphia: Saunders, 2000; 6: 477-505.
13. Converse, J. M., Wood-Smith, D. "Horizontal osteotomy of the mandible". *Plast Reconstr Surg*, 1964; 34: 464-471.
14. Lindquist, C. C., Obeid, G. "Complications of genioplasty done alone or in combination with sagittal split ramus osteotomy". O*ral Surg Oral Med Oral Pathol,* 1988; 66: 13-16.
15. Yaremchuk, M. J. "Facial Skeletal Reconstruction Using Porous Polyethylene Implants". *Plast Reconstr Surg*, 2003; 111(6): 1818-1827.
16. Terino, E. O. "Alloplastic Facial Contouring of the Malar, Midface and Chin". In Nahai, F., *The Art of Aesthetic Surgery.* St. Louis: Quality Medical Publishing 2005; 1377-1436.
17. Skyes, J. M., Strong, E. B. "Mentoplasty". *Facial Plast Surg N Am,* 1999; 7(1): 85-94.
18. Yaremchuk, M. J. "Improving aesthetic outcomes after alloplastic chin augmentation". *Plast Reconstr Surg*, 2003; 112(5): 1422-1432.
19. Saleh, H. A., Lohuis, P. J., Vuyk, H. D. "Bone resorption after alloplastic augmentation of the mandible". *Clin. Otolaryngol*, 2002, 27, 129-132.

# OTOPLASTIA

PEDRO LUIS SARRÍA ECHEGARAY
GUILLERMO TIL PÉREZ,
JACOBA ALBA MESQUIDA,
ROSANA RODRÍGUEZ VILLALBA

## INTRODUCCIÓN

Los pabellones auriculares, aurículas u orejas son las únicas partes visible de los oídos. Son estructuras compuestas principalmente por cartílago y piel, cuya función es captar las vibraciones sonoras y redirigirlas hacia el interior del oído.

Muchos animales son capaces de mover a voluntad el pabellón auricular hacia la dirección de la que procede el sonido. En cambio, el pabellón auricular humano es mucho menos móvil, pues no poseemos ese control voluntario sobre su orientación. Sin la existencia de esta estructura helicoidal, a modo de embudo que canaliza el sonido, las ondas frontales llegarían al oído de forma tangencial y el proceso de audición resultaría menos eficaz y parte del sonido se perdería.

Si las observamos detenidamente podemos apreciar la gran variedad de orejas que existen dentro de la normalidad. Las orejas en asa o de soplillo suponen un importante problema psicológico sobre todo en la edad infantil y la adolescencia. Sin embargo, el tener unas orejas prominentes en Japón, es augurio de buena suerte. Se estima que un 5% de la población presenta esta variable, existiendo un componente familiar (herencia autosómica dominante con penetrancia variable[1]. Debemos tener la sensibilidad de captar la necesidad que presentan estos pacientes y corregir su complejo, en definitiva, un modo de mejorar su vida. La otoplastia es una técnica muy asequible, podíamos considerarla hasta “fácil” en manos de un otorrinolaringólogo. Los resultados son predecibles con mínimas complicaciones y altamente satisfactorios para ambas partes, paciente y cirujano.

## RECUERDO HISTÓRICO

Se tiene constancia de que las orejas en asa han representado un problema desde la antigüedad y en casi todas las culturas. Uno de los pioneros en describir y publicar una técnica sobre los pabellones con la intención de corregirlos estéticamente fue Dieffenbach en 1845, resecando piel y colocando unas suturas a mastoides. Ely en 1881 describe algo similar resecando piel y cartílago. En 1896 Joseph realiza la primera otoplastia tal y como la entendemos actualmente, posteriormente desarrollaría los conceptos fundamentales de la rinoplastia. Luckett en 1910 focaliza su trabajo en la reconstrucción del antehélix, como causa fundamental de la deformidad. Converse en 1956 presenta una técnica con incisiones paralelas, empleadas para eliminar la memoria del cartílago y facilitar la reconstrucción del antehélix, asociado a la resección del exceso de cartílago conchal[2]. Mustardé en 1963 promueve una técnica en la que tan solo utiliza suturas para su corrección[3]. En el presente capítulo recopilamos lo que consideramos mejor de cada técnica y aquello que en nuestra experiencia nos ha aportado los resultados más satisfactorios.

## ANATOMÍA

El pabellón auricular presenta una superficie cutánea con una variada sucesión de pliegues y depresiones (figura 1) sustentada por una estructura fibrocartilaginosa responsable de dar la forma. El lóbulo es la única parte que carece de soporte cartilaginoso.

**Figura 1**
Anatomía del pabellón. 1. Trago. 2. Crus comunis. 3. Hélix. 4. Raíz del antehélix. 5. Antehélix. 6. Antitrago.

Desde una perspectiva anteroposterior el ángulo auriculocefálico ideal debe estar entre los 15 y 30 grados. La distancia desde el borde helical hasta la mastoides debe ser de 15 a 20 mm. El ángulo y la distancia mencionados deben ser ligeramente mayores en mujeres y más estrechas en hombres. La orientación vertical del pabellón debe ser paralela al dorso nasal. Una línea horizontal trazada desde el reborde orbitario inferior debe estar al mismo nivel del borde superior del trago.

## DIAGNÓSTICO

El apreciar unas orejas separadas no tiene especial mérito, lo que interesa realmente es saber por qué tienen esa forma y cómo corregirlas. Dos son las causas que consideramos fundamentales:

1. Desarrollo inadecuado del pliegue del antehélix, cruz superior.
2. Exceso de concha.

Ambos defectos se pueden encontrar juntos o por separado.

Otras deformidades que pueden presentarse son la presencia de un *cauda helicis* procidente lo que origina un lóbulo separado, irregularidades en el contorno del hélix o un tubérculo de Darwin excesivo.

## CUÁNDO INTERVENIR

A los cinco o seis años de edad el pabellón adquiere el 90-95% de su tamaño, si bien no deja de crecer a lo largo de toda la vida. En el momento en que el paciente es consciente de la burla por parte de sus compañeros (pacientes desde los cuatro años en adelante) no se debe demorar la actuación. Con la finalidad de evitar la exposición al sol o al frío excesivo, preferimos operar al final del verano o del invierno. Las estructuras del pabellón son mucho más moldeables en la infancia y se puede ser menos agresivos (resección de piel y cartílago) que en la adolescencia o edad adulta.

## VALORACIÓN PREOPERATORIA

Siempre fotografiar antes de operar, aconsejable en similar distancia focal (90-100 mm) para poder documentar los resultados y como elemento legal.

Explicar los riesgos y posibles complicaciones, la cronología de los vendajes, suturas y la necesidad del tratamiento antibiótico y analgésico. Como en todo procedimiento estético dejar claro que buscamos la simetría pero que esta no existe de manera absoluta.

El origen del defecto debe ser identificado y la estrategia quirúrgica diseñada. Es una cirugía de resultados, ser objetivos y no crear falsas expectativas infundadas.

## TÉCNICA QUIRÚRGICA

Métodos distintos, en manos de cirujanos habituados a ellos, pueden conducir a resultados excelentes, por lo que como norma debemos elegir el método más sencillo que con un mínimo de complicaciones nos lleve al fin satisfactorio.

Dieffenbach cortó un huso de piel retroauricular. Converse incide la porción posterior cartilaginosa del antehélix y lo fija con sutura no absorbible. Mustardé pliega el antehélix a través del cartílago y pericondrio con puntos sin llegar a la piel ventral. Stenström adelgaza el cartílago posterior con una escofina mientras que Weerda lo realiza con una fresa diamantada. Cuenca-Guerra debilita las caras anterior y posterior cartilaginosas con una legra curva. Walter previa liberación de la cara anterior del cartílago realiza cortes transversales en el área de proyección antehelical. Dávalos utiliza una aguja con punta angulada y fija la neoforma con suturas absorbibles[4].

Esta idea nos ha movido a describir nuestra técnica, que hemos ido modificando a lo largo de los años. De manera general, el procedimiento se basa en las incisiones y resección de concha de Converse y los puntos colchoneros de Mustardé, con modificaciones a demanda, técnica ya publicada por Tomás Barberán y cols. en el año 2000[1].

Anestesia general en niños y local-sedación por encima de 14-15 años. Siempre profilaxis antibiótica (amoxicilina-clavulánico o cefalosporinas de primera generación). Apartamos el pelo ayudándonos de pomadas antisépticas y/o esparadrapo, nunca lo cortamos. Limpieza antiséptica con povidona yodada en solución alcohólica. Infiltración de anestésico (bupivacaina, más vida media) con adrenalina en ambas caras del pabellón, más conservadores en la anterior (figuras 2 y 3). Incisión posterior de piel a un 1 cm del borde del hélix hasta el surco retroauricular sin hacerlo

Figura 2

Figura 3

desaparecer. Progresión craneal hasta la proximidad del límite del hélix y caudal sobre el lóbulo. Se reseca una tira de piel fusiforme, el tamaño de esta dependerá del grado de deformidad, por regla general algo inferior a 1 cm (figura 4). Se expone el contorno cartilaginoso del hélix tras la disección de la piel a punta de tijera. Valoramos la estrategia a seguir, empezamos por la concha y si procede la resecamos en forma de semiluna de 6 mm ampliable en función de las necesidades (figuras 5 y 6), la incisión se extiende desde el antitrago (*cauda helicis*) como límite caudal hasta el extremo anterior y medial a la cruz inferior, separado de ella. Se deben respetar al menos 2 mm de la porción externa de la concha para poder fijar los puntos. A través de esa incisión se aborda la cara anterior del pabellón, despegando la piel hasta el poro externo del CAE con la finalidad de camuflar el pliegue cutáneo resultante a la resección cartilaginosa.

Figura 4

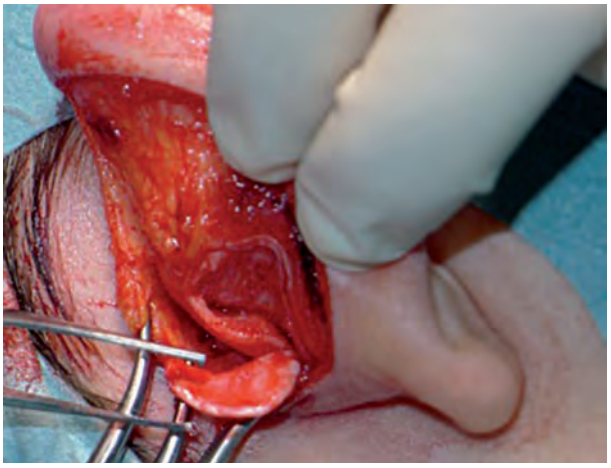

Figura 5

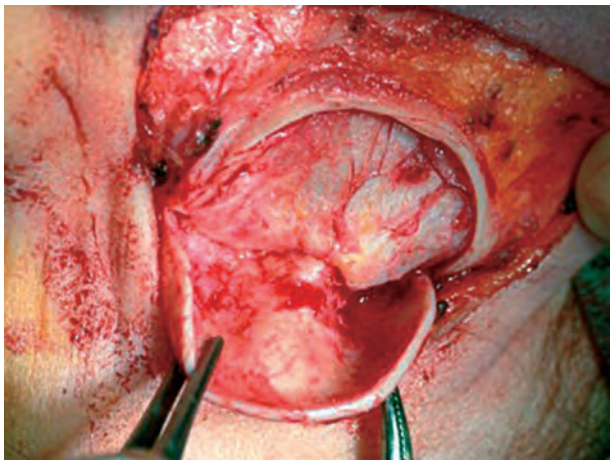

Figura 6

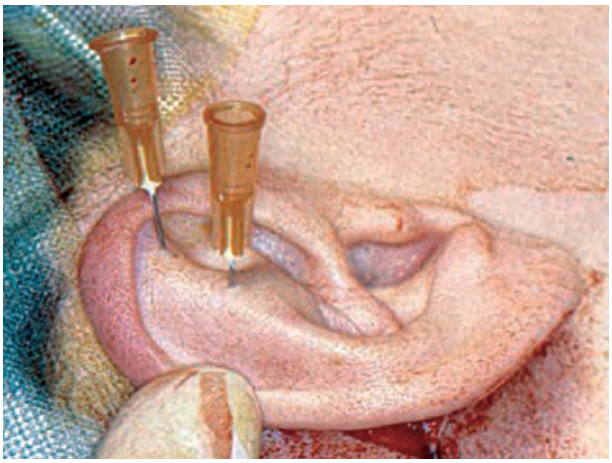

Figura 7

Este paso puede ser sustituido, aconsejable en niños, por el despegamiento de la concha en su cara posterior y colocar tres suturas entre la concha y mastoides pese al mayor riesgo de recidiva.

Conformar y acentuar el antehélix es el paso fundamental. Doblamos el pabellón en su cara anterior moldeando el nuevo antehélix en jota invertida hacia delante (debemos evitar siempre las formas rectas) creando una fosita navicular. La utilización de agujas de insulina (figuras 7 y 8) nos ayudará a fijar y marcar el neoantehélix, realizamos 5 -7 incisiones (bisturí nº 15) posteriores paralelas (figura 9), tras traccionar el pabellón hacia delante, sobre una zona cartilaginosa de 5-6 mm sin cortar el pericondrio anterior para evitar irregularidades, con ello conseguimos una zona de resistencia atenuada de la memoria elástica. Una vez moldeada la forma deseada se procede a fijar con puntos en U (figuras 10 y 11) entre 4-5 nudos cada uno (sutura no reabsorbible de 4-5/0 preferente transparente o blanca, últimamente utilizamos monofilamento de nylon), atravesando el cartílago por encima y debajo de la zona creada por delante del pericondrio anterior. Si se resecó el cartílago, por exceso de concha, se aproximan los bordes entre sí con una sutura reabsorbible, siendo aconsejable dar 1 o 2 puntos más de sutura de nylon, que fijen concha a mastoides (figura 12). Para finalizar fijamos nuestra atención en

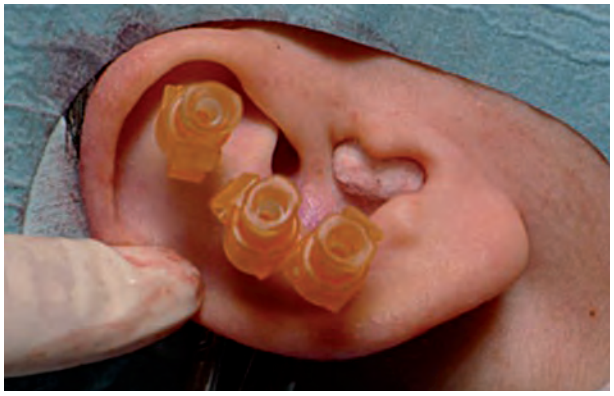

Figura 8

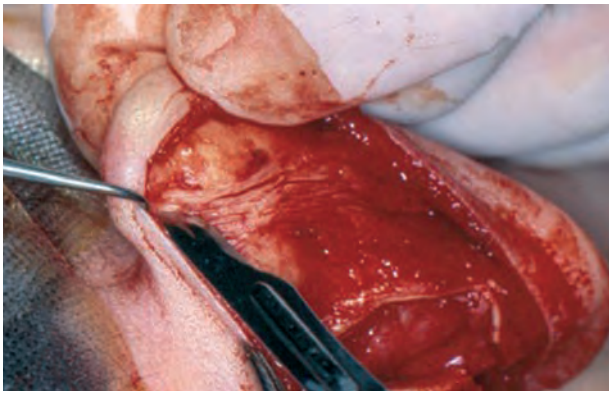

Figura 9

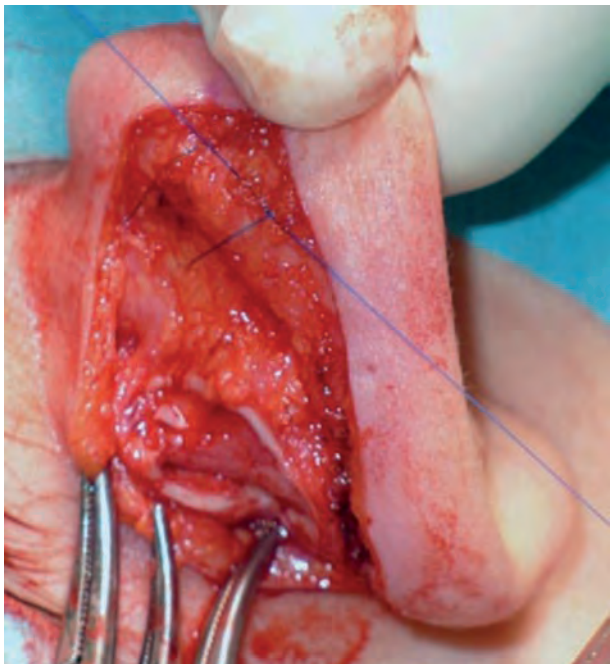

Figura 10

el lóbulo, en la mayoría de casos suele ser suficiente con la resección de un ojal de piel de la cara posterior. Comprobar la correcta hemostasia y cerrar la incisión de piel con sutura de monofilamento o seda 5/0 puntos sueltos.

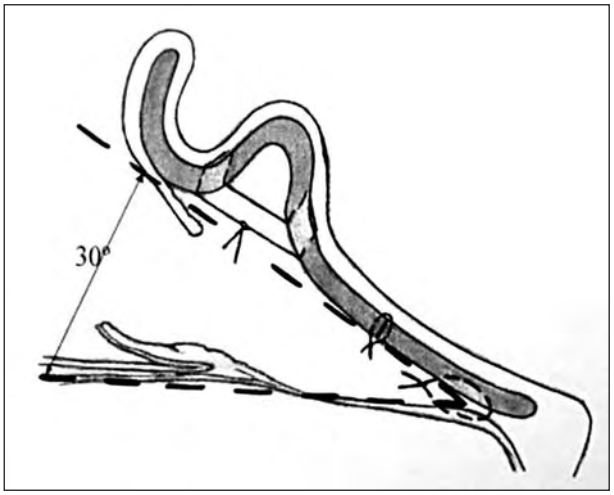


Figura 11

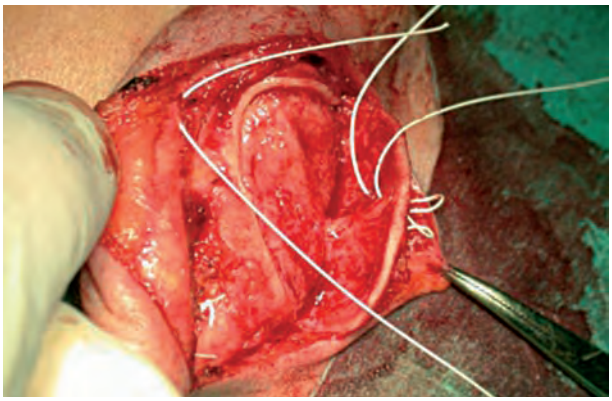

Figura 12

Las medidas deseables entre la piel mastoidea y el borde del hélix deben ser de 14-15 mm. Debemos sobrecorregir porque siempre tendremos con el tiempo un despegamiento, en cualquier caso, no en exceso porque resultarían antinaturales, se debe mantener el margen descrito y preservar siempre el pliegue retroauricular.

## VENDAJE

Colocar gasas vaselinadas (pomada corticoidea-antibiótica) reforzando los pliegues, concha y surco antehélix-hélix (figura 13). Gasas y/o algodón acolchando por detrás encima y delante del pabellón. Capelina o vendaje sin presión, su objetivo es proteger y recoger secreciones, no sostener las orejas en su nueva posición. La presión excesiva incrementará el dolor y la posibilidad de generar decúbitos e incluso necrosis.

Figura 13

## CUIDADOS POSTOPERATORIOS

Antibiótico durante una semana (cubriendo *S. aureus* y *P. aeruginosa* preferentemente). Analgesia mientras precise y añadimos corticoides orales 1 mg/kg peso y día disminuyendo la dosis cada 3-4 días durante al menos 10 días.

El vendaje se retira en 48 horas. Mantenemos gasas impregnándolas diariamente durante 3 días más con la mencionada pomada, protegidas con una cinta de pelo sin presión. Dormir un mes con dicha cinta y no realizar deportes de contacto en al menos 30 días desde la cirugía.

Los puntos retroauriculares se retiran en unos 10 días. No mojar las heridas. Signos de alarma para acudir a urgencias hemorragia, fiebre y dolor no controlable. Aproximadamente a partir de los seis meses se obtendrá una completa recuperación[5].

## COMPLICACIONES Y MALOS RESULTADOS

La otoplastia es una técnica con una baja tolerancia a complicaciones y los malos resultados se deben conocer y diagnosticar a la mayor brevedad para evitarlos y repararlos si lo precisan.

• Hematomas: aparecen en un 1-2% en los primeros 5 días del postoperatorio. Eventualmente se pueden aspirar o drenar.

• Recidiva: entre un 3-5 % de los pabellones pueden separarse, aumentando hasta un 15% según la técnica. Menos frecuentes en niños. La causa fundamental es el fallo en el número y posición de las suturas, así como en la deficitaria disminución de la memoria del cartílago. El traumatismo o tracción directa ha de tenerse en cuenta.

• Asimetría: aunque la simetría exacta no existe, si esta es marcada se debe evitar y corregir (figura 14).

• Irregularidades: las incisiones escasas y demasiado profundas sobrepasando el pericondrio anterior originan irregularidades antiestéticas motivo de protesta. Se deben camuflar interponiendo con fascia temporal en su cara anterior (figura 15).

Figura 14

Figura 15

• Pliegue de la concha: tras resecar la semiluna conchal puede quedar un escalón que debemos camuflarlo por el propio antehélix redistribuyendo la superficie debajo de él (figura 16).

• Obliteración pliegue retroauricular: secundaria a la excesiva resección de la piel de la zona o amplio despegamiento mastoideo

• Hélix camuflado: el antehélix sobrecorregido no debe tapar la visión del hélix.

Figura 16

• Orejas en teléfono: la porción superior del pabellón se separa y el lóbulo se mantiene procidente. El exceso de resección conchal medial puede inducirlas.

• Lóbulo procidente: lo evitaremos llegando en nuestro abordaje al borde caudal del cauda helicis, a la altura del antitrago y trabajar sobre él. La resección de un ojal de piel posterior ayudará en su recolocación.

• Queloides: cicatrices hipertróficas en la cara posterior secundarias a la alteración en el proceso de cicatrización. Podemos realizar infiltraciones locales con triamcinolona (corticoide de depósito) y si no se resuelve será necesaria la resección (figura 17).

• Granulomas y extrusión de puntos: entre los 4 meses y los 2 años después de la intervención la aparición de puntos con contenido purulento en la cara posterior es signo de posible extrusión de puntos (figura 18). Se deben retirar las suturas para su total resolución sin problemas, se estima que tras a los tres meses de la intervención la consolidación de la neoforma está garantizada.

Figura 17

Figura 18

Figura 19

• Hipoestesia: la hipersensibilidad a corto plazo de los pabellones puede dejar paso a una hipoestesia que suele resolverse en unos meses.

• Úlcera de decúbito y necrosis cutánea: evitar la presión excesiva y continuada del vendaje (figura 19).

• Condritis: siempre profilaxis antibiótica y ante la sospecha de infección y presencia de fiebre, valorar ingreso con tratamiento intravenoso (*S. aureus y P. aeruginosa*). Es la complicación más grave ya que la estructura cartilaginosa desaparece y su reconstrucción se complica, obligando a aportar un nuevo sostén a base de injertos autólogos. A la manipulación del cartílago se le debe tener mucho respeto pero no miedo.

El resultado final de la otoplastia será evaluado al año de la intervención (figuras 20, 21 y 22).

Figura 20

Figura 21

Figura 22

## BIBLIOGRAFÍA

1. Tomás Barberán, M. D. *et al.:* "Orejas en asa", en *Tratado de ORL Pediátrica*. 2000; 15: 151-156.
2. Converse, J., Nigro, A., Wilson, F. A., Johnson, N.: "A technique for surgical correction of lop ears". *Plastic Recontructive Surgery.* 1946; 15(5): 411-418.
3. Mustardé, J. C.: "The correction of prominent ears using simple mattres sutures". *British Journal Plastic Surgery.* 1963; 16: 170-178.
4. Dávalos Dávalos, P. *et al.*: "Otoplasty in prominens ears: surgical alternative". *Cirugía Plástica Iberoamericana* 2009; 35(2): 107-114.
5. Pedraza Mantilla, A.: "Otoplasty a new surgical alternative". Acta de ORL & Cabeza y cuello. 2011; 39(1): 25-33.

# LIPOINYECCIÓN FACIAL

SANTIAGO MONSALVE

## HISTORIA

Desde hace más de un siglo el hombre ha tratado de dar volumen y moldear el contorno facial y corporal con implantes subcutáneos. Inicialmente se usó la parafina que se utilizó hasta 1920 pero en poco tiempo las complicaciones llegaron a ser obvias.

En 1896 Silex liberó piel adherida a un hueso e implantó pequeñas porciones de grasa entre el hueso y la piel. Eugene Hollander (Berlín) en 1908 fue el primero en describir el uso de una jeringa y aguja para trasplantar la grasa. Charles Conrad Miller en 1926 describió la inyección de grasa mediante el uso de cánulas de metal como sustituto de la parafina pero su método nunca se popularizo[1]. Peer en 1956 fue el primer cirujano que demostró que la grasa trasplantada tenía un índice de sobrevida del 50%, principalmente por difusión y neovascularización[2]. Con el advenimiento de la liposucción en 1980 la lipoinyección de grasa se populariza. En especial con las técnicas descritas por el doctor Coleman en 1995 cuando reporta un nuevo método para el trasplante de grasa que se basa en el trasplante de la grasa como tejido y no como células individuales, manipulándola lo mínimo posible[3]. Desde entonces ha sido una técnica en continua evolución ya que inicialmente se veía como un procedimiento con resultados muy limitados pero con el avance en los instrumentos y las técnicas descritas por Coleman se ha mejorado la supervivencia de los lipoinjertos.

Algunos de los resultados permanentes en el injerto graso han sido atribuidos a diferentes mecanismos de acción como lo son células madres adiposas, células estromales, factores de crecimiento, hormonas y angiogenesis entre otros.

## OBJETIVO

Reemplazar el déficit de volumen en la cara. El proceso de envejecimiento produce pérdida del volumen y atrofia de los tejidos grasos faciales, por lo que los lipoinjertos son de gran ayuda en los procedimientos de rejuvenecimiento facial, también siendo de gran utilidad en procedimientos de reconstrucción secundarios a trauma, cirugía oncológica o secuelas por radioterapia.

## TEJIDO GRASO Y CÉLULAS MADRE ADULTAS

Muchos cirujanos han observado que el tejido graso trasplantado no solo proporciona volumen y moldeamiento sino que también mejora los tejidos circundantes donde la grasa fue infiltrada. Se ha observado mejoría de la piel envejecida, cicatrices, daño por radioterapia y úlceras crónicas, entre otros.

Algunas investigaciones muestran que las células madres en tejido graso pueden ser usadas en el remoldeamiento de tejidos y aun en el desarrollo de otros tejidos como hueso, cartílago y piel[4]. El tejido graso humano ha emergido como una fuente muy importante de células madre en el adulto, con el porcentaje más alto de estas células respecto a cualquier otro tejido en el cuerpo. Hay cerca de 5.000 células madre derivadas de tejido graso por gramo, comparado con 100 a 1.000 por mililitro de medula ósea. Poco se conoce acerca de lo que sucede con estas células cuando son trasplantadas y su papel real y habilidad para cambiar y reparar tejidos[5].

## CARACTERÍSTICAS DE UNA SUSTANCIA IDEAL PARA RELLENO

- No inmunogénica.
- Apariencia natural sin ser palpable.
- Versatilidad de uso.
- No migración.
- Fácil de inyectar.
- Recuperación rápida para el paciente.
- Libre de agentes infecciosos.
- Efecto permanente y sin complicaciones.
- Bajos costos.
- Posibilidad de extracción.

Los lipoinjertos cumplen con varias de esas cualidades.

## FACTORES PARA EL ÉXITO DEL IMPLANTE DE GRASA

- Usar técnica quirúrgica e instrumental adecuado y estrictamente estéril.

- Volúmenes de implantación.
- Sitio de implante.
- Niveles de implantación.
- Respuesta individual de cada paciente.
- Los pacientes fumadores retienen menos grasa viable.
- Los pacientes jóvenes retienen un mayor porcentaje de grasa, requiriendo menos volumen a ser inyectado.
- Las áreas más estáticas como los pómulos retienen más el implante graso y las áreas con gran movilidad como la región peribucal y pliegues nasolabiales lo retienen menos.

## TÉCNICA PARA TOMAR EL INJERTO GRASO

Puede tomarse de cualquier sitio que tenga adecuada capa adiposa, pero se debe tomar con poca presión negativa para traumatizar lo menos posible los adipocitos, por lo que se recomienda el uso de cánulas y jeringas pequeñas para la toma del injerto (figura 1). Se pueden utilizar jeringas de 10cc precargadas con 1cc de solución salina para traumatizar lo menos posible el tejido graso a ser tomado (figuras 2 y 3). Estudios actuales no indican que haya aumento de la viabilidad del adipocito dependiendo del sitio de donación escogido. Los más usados son el abdomen, los flancos y áreas trocantéricas. Se utiliza técnica tumescente[6] con solución salina 500 cc + 20 cc de lidocaína al 1 por ciento + media ampolla de adrenalina para infiltrar el área donde se va a tomar el injerto y se esperan unos 15 minutos aproximadamente para lograr máxima hemostasia (figura 4). Si el procedimiento se realiza bajo anestesia local se puede adicionar a la mezcla anterior 10 cc de bicarbonato de sodio. No usar grandes volúmenes de infiltración tumescente ya que puede romper grupos de tejido graso y disminuir su supervivencia.

**Figura 1**
Cánulas de lipoinfiltración.

**Figura 2 y 3**
Técnica de extracción de la grasa.

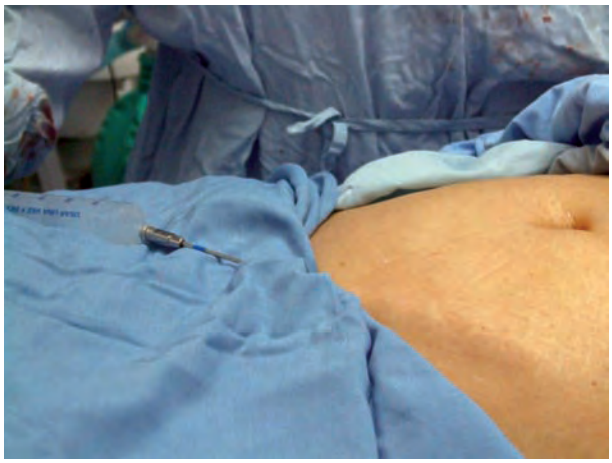

Figura 4
Tumescencia de área donante.

Figura 6
Transferencia de la grasa.

## MANEJO DEL IMPLANTE GRASO

La grasa aspirada si está mezclada con mucha sangre debe ser lavada muy suavemente con Lactato de Ringer o solución salina (figura 5) cuando se filtra con cedazo para ser envasada en jeringas de 5 cc o 10 cc y luego hacer la transferencia a jeringas de 1cc con las cuales se inyectará (figura 6). La presencia de sangre estimula la migración de macrófagos lo que puede disminuir la sobrevida del implante. También se puede usar el método de decantación en el que las jeringas en que se tomó el injerto (5 cc o 10 cc) se colocan en posición vertical y se espera a que la grasa se separe y luego son drenados los líquidos sobrantes y se procede a la transferencia a las jeringas de 1 cc para su infiltración. Por último está el método con centrifuga en el cual se coloca la grasa aspirada entre 2.000 y 3.000 revoluciones por minuto por un tiempo de 2 a 3 minutos y se procede de igual manera que en los anteriores.

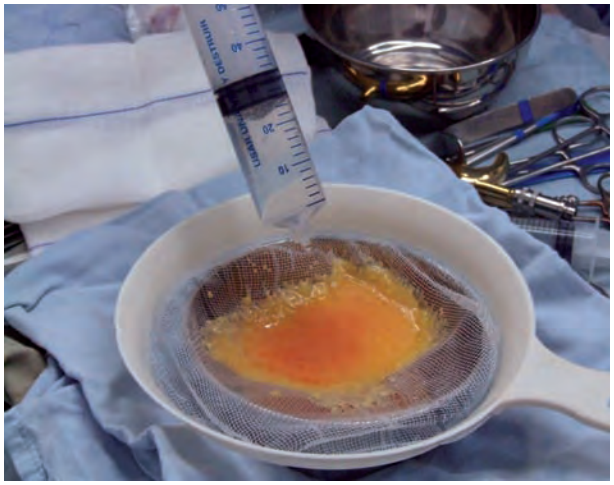

Figura 5
Lavado de grasa extraída.

## TÉCNICA PARA INYECTAR LA GRASA

De gran importancia es el uso de microcánulas romas que varían de 0.7 mm a 2 mm de diámetro (figura 7) para la inyección de la grasa que debe estar contenida en jeringas de 1 cc para lograr una mejor distribución de la misma[8]. No se recomienda el uso de aguja con punta cortante para la inyección de la grasa, ya que aumenta los riesgos de trauma vascular, nervioso o glandular. Debemos marcar y delimitar las áreas a ser corregidas con el injerto graso. Se realiza pretunelización para crear el espacio para recibir las células grasas bajo mínima resistencia y mínima presión. Se inyecta suavemente a pequeñas cantidades, en múltiples pases y en varias capas (técnica de múltiples

capas en abanico) y siempre cuando se está retirando la cánula (figura 8), buscando con esto que la grasa maximice la superficie de contacto entre esta y el tejido circundante lo que le dará mayor acceso a suministro sanguíneo y una mejor posibilidad de sobrevida, igualmente disminuye las posibilidades de irregularidades o abultamientos[7]. Primero se debe inyectar en las capas más profundas (supraperiostio) y luego la más superficial y nunca inyectar con fuerza. Es importante sobrecorregir entre un 20 a un 40 por ciento por la posible reabsorción de un porcentaje del injerto[9], por lo general esta reabsorción es más marcada en los hombres. Los implantes grasos se pueden utilizar en el plano subcutáneo, muscular y supraperióstico[10]. Siempre al inyectar el implante se debe tener conocimiento claro de las estructuras anatómicas cercanas y el plano en que se está inyectando para evitar lesiones vasculares, nerviosas o glandulares, evitar el área glabelar por ser altamente vascularizada existiendo la posibilidad de embolismo graso en la arteria central de la retina que ocasionaría pérdida de visión[11]. Tras inyectar la grasa se puede realizar moldeamiento digital suavemente. Se debe advertir al paciente de la posibilidad de un retoque que de ser necesario se puede realizar entre el primer a tercer mes del procedimiento inicial.

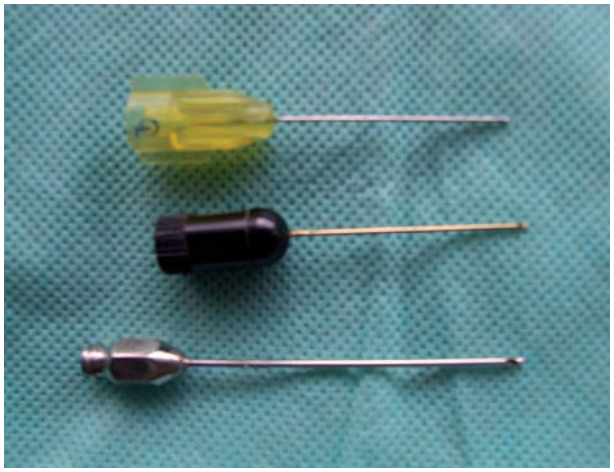

**Figura 7**
Cánulas romas de lipoinfiltración.

**Figura 8**
Técnica de lipoinfiltración en multicapas.

## VOLÚMENES DE INFILTRACIÓN

Los volúmenes inyectados en cada área facial dependen de la necesidad individual del área a ser tratada y varía en cada paciente. Es un procedimiento artístico con una curva de aprendizaje larga y que mejora con la experiencia del cirujano[12]. Algunos volúmenes sugeridos:

1. Área temporal y cejas: 6 a 15 cc.
2. Pómulos: 5 a 25 cc.
3. Surcos nasolabiales: 3 a 7 cc.
4. Labio superior: 1 a 2 cc.
5. Labio inferior: 1 a 2 cc.
6. Pre jowl: 2 a 8 cc.
7. Contorno mandibular: 4 a 15 cc.
8. Surco en lágrima: 1 a 2 cc.

El volumen total inyectado en la cara puede variar de 60 a 120 cc.

## INDICACIONES

- Cambios por el envejecimiento (atrofia de la grasa facial).
- Depresiones melolabiales, nasolabial, labiomental y surco en lagrima (Tear through).
- Labios atróficos.

- Lipoatrofia por retrovirales en pacientes HIV.
- Aumento del volumen malar, mentón y ángulo mandibular.
- Cicatrices deprimidas.
- Hemiatrofia facial (Síndrome de Romberg).
- Reconstrucción de defectos congénitos, traumáticos, iatrogénicos, etc.

## MANEJO POSTOPERATORIO

1. Cabecera de la cama elevada a 30 grados y uso de frío local durante las primeras 72 horas.
2. Uso de antibióticos de amplio espectro profilácticamente.
3. Evitar realizar actividades físicas fuertes durante dos semanas.
4. Limitar movimiento del área peribucal las primeras 48 horas.
5. Uso de productos naturales como el árnica para disminuir equimosis.
6. Ciclos corto de esteroides para control del edema.

## COMPLICACIONES

- Daño a estructuras vasculares, nerviosas o glandulares.
- Infección.
- Corta duración del implante.
- Hematomas.
- Sobrecorrección o irregularidades (se corrigen con masaje, ultrasonido o liposucción local).
- Pérdida de visión (cuando se inyecta el área glabelar; no está descrita utilizando cánulas romas).
- Calcificaciones.
- Formación de quistes grasos.

## RESULTADOS POSTOPERATORIOS

Mostramos una serie de pacientes en los que se ha realizado lipoinyección facial en distintas áreas (figuras 9-16).

**Figura 9**
Lipoinyección pliegues nasolabiales y surco en lágrima.

**Figura 10**
Frontoplastia, blefaroplastia superior e inferior, lipoinyección en surco nasolabial, melolabial y área peribucal.

Figura 11
Lipoinyección malar y submalar.

Figura 12
Lipoinyección surco nasolabial, labio superior e inferior.

Figura 13
Lipoinyección surco nasolabial, surco en lágrima y área malar. Rinoplastia.

Figura 14
Blefaroplastia superior. Lipoinyección malar, en surco nasolabial y surco en lágrima.

Figura 15
Blefaroplastia superior e inferior. Lipoinyección en surco nasolabial y área malar.

**Figura 16**
Blefaroplastia inferior transconjuntival. Lipoinfiltración área malar y surco en lágrima.

## BIBLIOGRAFÍA

1. Lexer, E. "Free transplantation". *Ann Surg,* 1914; 60: 166-194.
2. Peer, L. A. "The neglected free fat graft, its behavior and clinical use". *Am J Surg,* 1956; 92: 40-47.
3. Coleman, S. R. "Facial recontourning with lipoescultu-re". *Clin Plast Surg,* 1997; 24: 347-367.
4. Strem, B.M., Hicock, K. C., Zhu, M., *et al.* "Multipotential differentiation of adipose tissue-derived stem cells". *Keio J Med,* 2005; 54: 132-141.
5. Aust, L., Devlin, B., Foster, S. J. *et al.* "Yield of human adipose-derived adult stem cells from liposuction aspirates". *Cytotherapy,* 2004; 6: 7-14.
6. Klein, J. A. "The Tumescent Technique for liposuction surgery". *Am J Cosm Surg,* 1987; 4: 263-267.
7. Brandow, K., Newman, J. "Facial multilayered micro lipo-augmentation". *Int Aesthetic Restor Surg*, 1996; 4(2): 95-110.
8. Coleman, S. R. "Facial augmentation with structural fat grafting". *Clin Plast Surg,* 2006; 33: 567-577.
9. Asken, S. "Autolougous Fat Transplantation; micro and macro techniques". *Am J Cosm Surg,* 1987; 4(2): 111-121.
10. Pu, L.L., Coleman, S.R., Cui, X., *et al.* "Autologous fat grafts harvested and refined by the Coleman technique: a comparative study". *Plast Reconstr Surg,* 2008; 122: 932-937.
11. Teimourian, B. "Blindness following fat injections". *Plast Reconstr Surg,* 1988; 82(2): 361.
12. Toledo, L. S. "Syringe liposculpture: A two year experience". *Aesthetic Plast Surg,* 1991; 15: 321-326.

# RELLENOS FACIALES Y TOXINA BOTULÍNICA

NÚRIA MIR ULLDEMOLINS
RAÚL DEL CASTILLO LÓPEZ

Los rellenos faciales y la aplicación de toxina botulínica para denervación selectiva de grupos musculares son dos técnicas que se complementan en el tratamiento de algunos de los defectos faciales. La indicación más importante de ambas técnicas es el tratamiento del envejecimiento facial (figuras 1a y 1b). En este capítulo describiremos el uso de ambas técnicas como tratamiento del envejecimiento. Para ello abordaremos el tema desde tres puntos de vista: valoración de las necesidades del paciente, material a utilizar y técnica de aplicación.

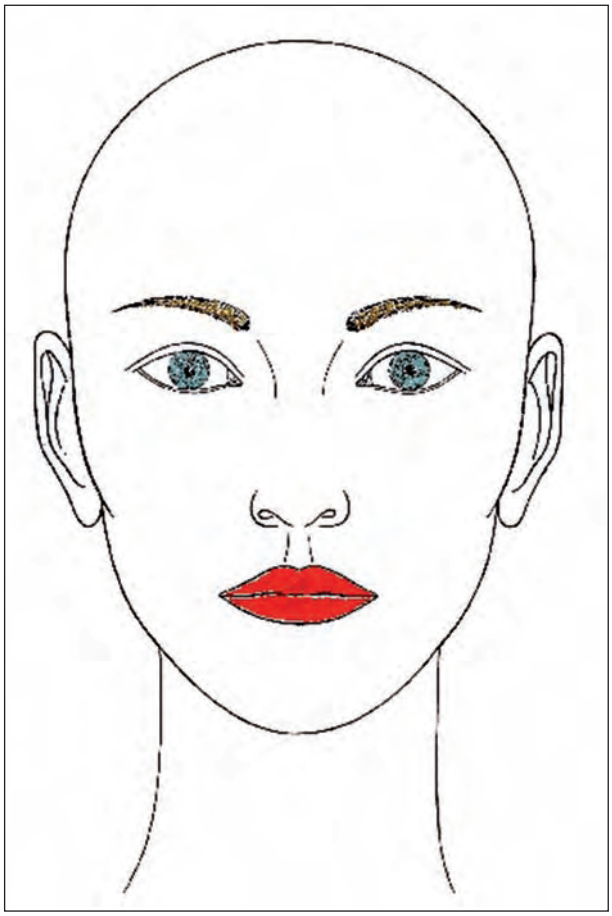

**Figura 1a**
Esquema de cara joven.

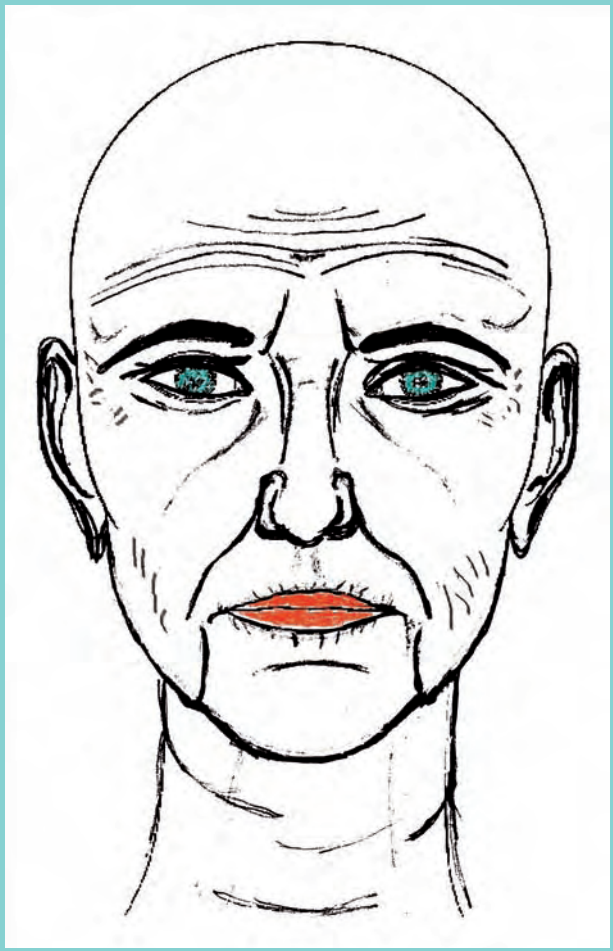

**Figura 1b**
Envejecimiento facial. Dibujo aplicando algunos de los estigmas del envejecimiento facial.

Nuestro objetivo es transmitir los conocimientos básicos en la aplicación de dichas técnicas y nuestra experiencia.

## VALORACIÓN DE LAS NECESIDADES

Con el propósito de estudiar las proporciones faciales, la cara se divide clásicamente en tercios de igual altura, sin

embargo, para el diagnóstico y tratamiento de las deformidades faciales con las técnicas que nos ocupan, hemos dividido la cara en tres territorios no equidistantes y hemos añadido también el territorio cervical. Así, cuando planteamos la valoración de necesidades terapéuticas en estos pacientes distinguimos cuatro territorios: periocular, nasomalar, peribucal y cervical. El territorio periocular contiene la frente, cejas, ojos y párpados. El territorio nasomalar contiene la nariz, los pómulos y el pliegue nasogeniano. El territorio peribucal contiene los labios, la zona subnasal, el mentón y el contorno mandibular. El territorio cervical corresponde al cuello.

## TERRITORIO PERIOCULAR

Es el territorio que más contribuye a la expresividad facial. La expresividad supone la participación necesaria de la musculatura mímica y como consecuencia la generación de arrugas de expresividad. Por ello, en líneas generales, el defecto más propio de este territorio es la aparición y consolidación de las arrugas de expresividad. Para tratar este territorio es imprescindible el conocimiento de la musculatura mímica facial y la búsqueda del equilibrio entre el mantenimiento de la expresividad y la denervación selectiva de dicha musculatura.

Con el objetivo de clarificar el tratamiento periocular, su musculatura mímica se divide en: 1. depresora de las cejas, 2. elevadora de las cejas.

Los músculos más importantes depresores de las cejas son el músculo corrugador superciliar, el músculo orbicular del ojo y el músculo procerus o piramidal; algunos autores reconocen otros músculos que para otros serían fascículos de estos tres, como el músculo corrugador depresor de la ceja.

La contracción del músculo corrugador superciliar provoca el desplazamiento medial y caudal de las cejas, lo que se conoce como “fruncir el cejo” y como consecuencia dibuja las arrugas verticales del entrecejo (figura 2).

La contracción del músculo procerus provoca las arrugas horizontales de la raíz de la pirámide nasal.

El músculo orbicular del ojo está compuesto por tres porciones: pretarsal y preseptal que en su contracción cierran los

**Figura 2**
Contracción de los músculos corrugadotes y procerus. Obsérvense las arrugas supraciliares verticales que provoca la contracción del músculo corrugador superciliar, y el pequeño hoyuelo lateral que indica el punto más lateral de inserción del músculo corrugador (flecha roja).

párpados, y la orbitaria cuya contracción provoca las arrugas perioculares conocidas como “patas de gallo” a la vez que desciende la ceja.

El único músculo elevador de la ceja es el músculo frontal que en su contracción provoca la elevación de las cejas y crea las arrugas horizontales de la frente.

Concretamente la valoración del paciente en este territorio deberá tener en cuenta: las arrugas a reducir, su profundidad, la musculatura que las provoca, la influencia sobre la posición de las cejas y la influencia sobre la expresividad mímica. Por ejemplo, no es aconsejable bloquear la acción del músculo frontal completamente aunque con ello reduzcamos completamente las arrugas de la frente, puesto que conllevaría una ptosis de las cejas que daría lugar a una mirada triste y poco agradable.

## TERRITORIO NASOMALAR

Es el territorio del volumen facial. Los pómulos y la nariz son las principales áreas faciales convexas que dan volumen a la cara. En líneas generales, el tratamiento de esta región debe estar relacionado con la restitución y reposicionamiento de volumen.

En el territorio nasomalar valoramos el surco palpebral inferior, el volumen de los pómulos, la aparición de la línea infraorbitaria en la zona malar por caída de la grasa malar y la profundidad del surco nasogeniano. Todos estos defectos son consecuencia del descenso de la grasa malar debido al aumento de laxitud de los tejidos blandos sumado al efecto de la gravedad, pérdida de volumen de la grasa malar y pérdida de volumen del marco óseo.

En este territorio la musculatura mímica tiene principalmente un papel de sostén del pómulo mediante los músculos zigomáticos mayor y menor.

## TERRITORIO PERIBUCAL

En este territorio hay dos elementos fundamentales: los labios y el contorno facial.

De los labios debemos valorar sus proporciones, el perfilado del contorno, la posición de la comisura bucal, el perfilado del philtrum, la distancia nasolabial y las arrugas peribucales (figura 3).

Respecto al contorno labial en líneas generales el envejecimiento reduce el volumen del bermellón de los labios y desdibuja el contorno labial. La contracción del músculo orbicular de la boca provoca las arrugas peribucales perpendiculares a los labios o "código de barras", estas arrugas son más importantes en pacientes fumadores. En cuanto a las proporciones de los labios, en el perfil se considera que el volumen labial no debe sobrepasar una línea que va desde la punta de la nariz hasta el pogonion, punto más proyectado del mentón, en rostros con mentón y nariz proporcionados (figura 4); en la visión frontal deberemos tener en cuenta que la zona central es la de mayor grosor con la "V de cupido" en la zona central bien marcada que no debe sobrepasar la altura del pliegue alar nasal. En la visión frontal el grosor labial se divide en tercios de forma que el labio superior debe corresponder a un tercio del grosor y el labio inferior a dos tercios (figura 5). También debe tenerse en cuenta el perfilado del philtrum.

La comisura bucal debe estar orientada hacia arriba puesto que cuando la comisura se orienta hacia abajo da una expresión de enfado poco agradable.

**Figura 3**
Contorno labial, obsérvense código de barras, surcos nasogeniano y melomentoniano.

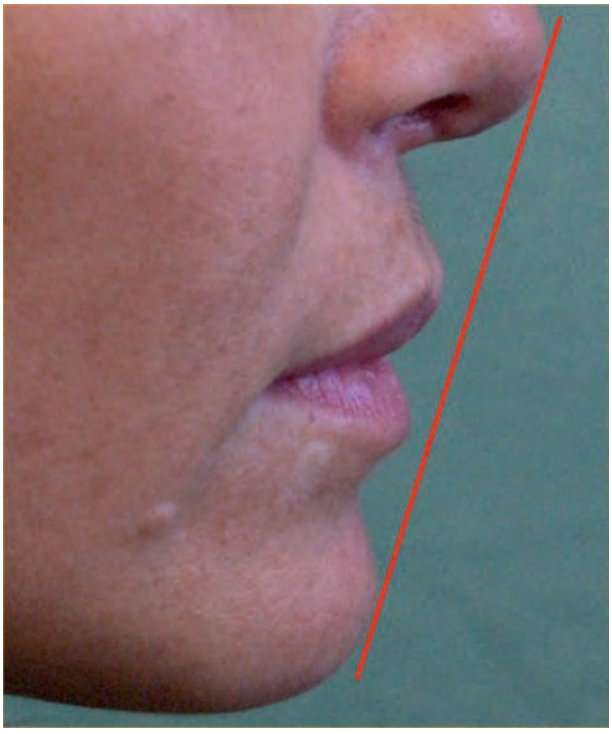

**Figura 4**
El perfil labial no debe sobrepasar la línea que va de la punta de la nariz al pogonion.

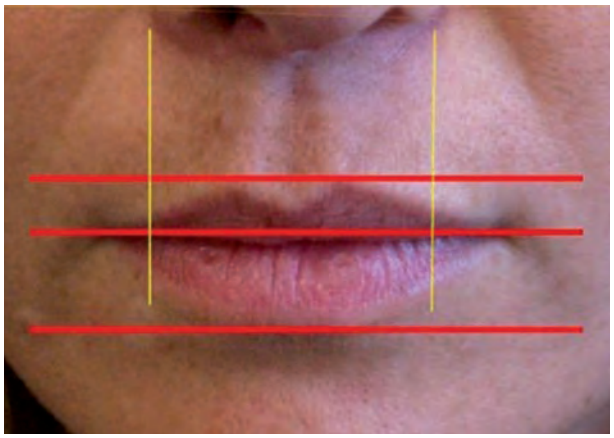

**Figura 5**
División en tercios del grosor labial.

El contorno facial debe corresponder al contorno mandibular, sin embargo, en el envejecimiento la laxitud de las fascias y ligamentos y el descenso de los tejidos blandos por efecto de la gravedad provoca la aparición del surco melo-mentoniano y como consecuencia el desplazamiento de los tejidos blandos peribucales sobre la mandíbula en la parte lateral dando lugar al "pliegue en marioneta" o doble mandíbula.

### TERRITORIO CERVICAL

En el cuello el músculo platisma tapiza toda la zona central adherido a la piel. Sin embargo, con el envejecimiento la contracción del músculo platisma provoca la aparición de las bandas platismales así como de las arrugas cervicales horizontales.

## TOXINA BOTULÍNICA

La toxina botulínica es una neurotoxina o neuromodulador sintetizada por *Clostridium botulinum.* Existen en la naturaleza 7 serotipos de los cuales se comercializan dos el A y el B. El que se usa médicamente de forma mayoritaria es el serotipo A y se reserva el B para pacientes que desarrollan resistencia a la toxina A o en la hipertonía de las arrugas del entrecejo, sin embargo, su tiempo medio de actuación es corto y, por tanto, su uso es muy limitado en la práctica clínica, por tanto, a partir de aquí nos referiremos a la toxina botulínica serotipo A (TBA). La toxina botulínica actúa en la unión neuromuscular inhibiendo la exocitosis de las vesículas de acetilcolina en la sinapsis neuromuscular[1]. La acetil colina es el principal neurotransmisor de la unión neuromuscular de la placa motora. Su carencia provoca una parálisis flácida de la musculatura afecta. Puesto que la toxina botulínica no compite con la acetilcolina directamente sino con la liberación de esta, el efecto de la inyección de toxina botulínica no es inmediato, primero debe agotarse la acetilcolina que se halla en la unión neuromuscular. El significado clínico es que la parálisis muscular debida a la inyección de toxina botulínica no es inmediata. Aproximadamente a partir de los 2-5 días se inicia progresivamente la parálisis flácida de la musculatura afecta, llegando a ser máxima a las tres semanas. A partir de las 6-10 semanas por metabolización de la proteína de la TBA se reinicia la exocitosis de las vesículas de acetilcolina. Clínicamente significa que entre los 4 a 6 meses la musculatura vuelve a contraerse.

Hay diversos tipos de TBA comercializada, algunas requieren mantenerse en nevera y otras no, sus unidades de actividad son distintas y la equivalencia entre unas y otras no es exacta. Por ello, es aconsejable adaptarse a una de las TBA comercializadas y usar siempre la misma (tabla 1).

**Tabla 1**
Características de Toxina botulínica comercializada en España.

| PRODUCTO | FABRICANTE | PESO MOLEC. | UNIDADES | UNID. POR VIAL | EQUIVAL DOSIS BOTOX | CONSERVACIÓN/ TRANSPORTE |
|---|---|---|---|---|---|---|
| Vistabel® | Allergan | 900 kDa | U.botox | 50 | 1:1 | Frío (2-8ºC) |
| Azzalure® | Galderma | 500 kDa | U. *speywood* | 125 | ~1:2,5 | Frío (2-8ºC) |
| Bocouture® | Merz Pharma | 150 kDa | $UL_{50}$ | 50 | 1:1 | Temp.amb(< 25ºC) |

## RELLENOS FACIALES

Los rellenos faciales son sustancias de consistencia líquida o viscosa creadoras de volumen. Su aplicación tiene por objetivo el aumento y restitución del volumen de los tejidos blandos. No expondremos la aplicación de sustancias autólogas como la grasa, que forman parte de otro capítulo y únicamente nos referiremos al uso de sustancias sintéticas. Para ello disponemos de una profusión de sustancias en constante evolución por la industria farmacéutica. Dicha profusión viene dada por varios aspectos que modulan la elección del tipo de relleno. De entre ellos, los tres más importantes son la capacidad de dar volumen, la duración del efecto y la ausencia de reacciones adversas tipo granulomas[2]. Por ello de manera habitual se dividen los rellenos según su grado de biodegradación en: totalmente biodegradables, biodegradables de absorción lenta y no biodegradables o permanentes.

- Rellenos totalmente biodegradables: el ácido hialurónico (AH) es el principal representante de este grupo y es el relleno facial más utilizado en la actualidad. Sus ventajas son: la muy baja incidencia de reacciones de hipersensibilidad (menos de 1/15.000 reacciones moderadas), el amplio desarrollo y diseño sobre la sustancia y la amplia experiencia clínica acumulada por los profesionales médicos lo que comporta una cómoda seguridad en su uso; su desventaja es su duración, caballo de batalla de la industria en esta sustancia[3].
- Rellenos de absorción lenta, el más representativo es la hidroxiapatita cálcica, su ventaja es su mayor duración puesto que su biodegradación es parcial; sin embargo, el riesgo de reacciones adversas es significativamente mayor que con las sustancias totalmente reabsorbibles.
- Rellenos permanentes: hace unos años se usó la silicona líquida que actualmente está prohibida por la elevada incidencia de reacciones inflamatorias-granulomas. Actualmente, se usan las microesferas de polimetilmetacrilato. Estas sustancias tienen una duración, si no permanente, mayor de 3 a 4 años; sin embargo, el riesgo de reacciones adversas a largo plazo como granulomas no es despreciable[4].

Personalmente, los autores se inclinan por el uso de sustancias totalmente biodegradables. Actualmente, el ácido hialurónico reticulado ha logrado una durabilidad y aplicabilidad muy razonable. Por tanto, en este capítulo nos referiremos específicamente al uso de ácido hialurónico (AH) como relleno facial.

El ácido hialurónico es el glucosaminoglicano más ampliamente distribuido en la matriz extracelular de algunos de los tejidos conectivos de los mamíferos y en concreto en la dermis, donde forma una matriz elastoviscosa donde se encuentran inmersas las fibras de colágeno y de elastina, principales proteínas de la dermis. Su propiedad fundamental es la hidrofilia, lo que le permite captar y retener grandes cantidades de agua. En su forma natural la vida media del AH es de 1 a 2 días; para estabilizar el AH se han diseñado procesos de reticulación. La reticulación es la creación mediante procedimientos químicos de enlaces cruzados entre algunas de las moléculas de AH que permite la construcción de una matriz de AH que da estabilidad a la sustancia. La industria ha realizado estudios donde demuestran una duración media del efecto volumétrico de 12 a 14 meses.

### CÓMO ELEGIR EL ÁCIDO HIALURÓNICO

Hay que tener en cuenta las diversas propiedades de los rellenos de AH, estudiarlas, probar algunos y habituarse a lo que considere el facultativo más beneficioso. Las propiedades más importantes del preparado son: concentración de AH, reticulación, índice de contaminantes, tamaño de la partícula, precio, presencia o no de anestesia local en la composición.

## TÉCNICA DE APLICACIÓN

Deben considerarse tres cuestiones sobre la aplicación: el cómo, el dónde y el cuánto. En primer lugar explicaremos cómo se aplica cada sustancia y posteriormente volveremos al análisis por tercios de la cara para explicar las principales indicaciones de ambas sustancias.

### TOXINA BOTULÍNICA A

La presentación es en polvo y el contenido se mide por unidades de actividad biológica (UI). Como ya hemos dicho anteriormente cada tipo de comercialización tiene distintas unidades que no son completamente equivalentes, por tanto, debemos adaptarnos a ellas. Desde un punto de vista

práctico hay que decir que el contenido del vial es en nanogramos y, por tanto, no somos capaces de ver la sustancia en el vial.

Concentración de la disolución: para su uso debemos disolver la sustancia en solución salina. La concentración de la disolución vendrá dada por el volumen de suero fisiológico utilizado por número de unidades de actividad. Por ejemplo, si un vial contiene 100 UI, y disolvemos su contenido en 1 ml cada 0,01 ml contendrá 1 UI. A mayor concentración requeriremos menor volumen de infiltración para conseguir el mismo efecto, sin embargo, habrá una menor exactitud en el número de UI infiltradas; por otro lado, a menor concentración deberemos inyectar mayor volumen produciéndose una mayor difusión de la sustancia en los tejidos y disminuyendo la exactitud en el área expuesta. En general se considera que no hay diferencias en cuanto a la eficacia en concentraciones entre 0,2 y 10 unidades por 0,1 ml. Como siempre cada profesional debe buscar la concentración que le sea cómoda y mantenerla en la práctica diaria. Las unidades por punto de inyección se calculan según la disolución realizada y el volumen inyectado. En general de 3 a 4 U de TBA por punto en la mujer y el hombre 1 o 2 U TBA más.

Aplicación: es recomendable el uso de jeringas de 1 ml con marcaje de 0,01 ml, para poder aplicar con exactitud el volumen deseado. La aguja de infiltración recomendada es fina (27G, 30G).

La sustancia se infiltra directamente sobre el músculo que desea paralizarse. Para evitar la difusión descontrolada de la TBA No debe realizarse masaje sobre la zona. Durante la infiltración debemos evitar afectar vasos sanguíneos dado que el sangrado favorece la difusión de la sustancia perdiendo exactitud en el territorio[5].

Personalmente, apuntamos sobre una fotografía previa del paciente la dosis infiltrada en cada zona, de esta forma podemos posteriormente evaluar el efecto de dichas dosis.

Algunos autores consideran que no deben realizarse infiltraciones de TBA con una periodicidad inferior a 6 meses para reducir el riesgo de generación de resistencias. Personalmente preferimos revisar el paciente a la semana cuando el efecto de la TBA es evidente para realizar si es necesaria alguna infiltración complementaria para equilibrar los movimientos y estructuras faciales.

No es necesario el uso de técnicas anestésicas para la infiltración de TBA. Si el paciente tiene una baja tolerancia al dolor puede aplicarse anestesia tópica con lidocaína en forma de crema.

Como cualquier medicamento, la TBA está contraindicada en pacientes con hipersensibilidad a alguno de sus componentes, tampoco debe infiltrarse en pacientes con infección activa de la piel. Son contraindicaciones relativas: pacientes con enfermedades neuromusculares, mujeres embarazadas o lactando, uso concomitante de medicamentos que afecten a la unión neuromuscular (aminoglicósidos, succinilcolina). En cuanto a la edad aunque no está explicitada la experiencia en el uso de TBA para indicaciones estéticas en mayores de 65 años, es práctica habitual el uso en pacientes de esta edad para indicaciones de otro tipo como síndrome de Frey o espasmos, sin ningún tipo de problema especial.

## ÁCIDO HIALURÓNICO

Las características del ácido hialurónico (AH) vienen definidas como ya hemos dicho por el tamaño de la partícula reticulada de forma que a mayor tamaño, menor número de partículas por ml, mayor profundidad de infiltración, mayor viscosidad y, por tanto, mayor diámetro de aguja para infiltrar. La mayoría de casas comerciales presenta el relleno en jeringa y con las agujas de diámetro adecuado a la sustancia. La infiltración de AH debe realizarse en la dermis o en el tejido celular subcutáneo según el tamaño de la partícula. De esta forma los AH de gran tamaño se utilizan en requerimientos de gran volumen como la mejilla, mientras que los de menor tamaño se utilizan para corregir arrugas finas como, por ejemplo, las arrugas perioculares.

Aplicación: una vez hemos anestesiado la zona con la técnica correcta podemos utilizar distintas técnicas de implantación:

- Lineal retrógrada, se introduce la sustancia al retirar la aguja, se usa en múltiples aplicaciones, por ejemplo, en el perfilado de los labios.

- Punción seriada, dejando depósitos puntuales en el trayecto retrógrado de la aguja.
- Punción, dejando un depósito en cada punción.
- Abanico, se introduce la aguja en un punto concreto y se realizan trayectos retrógrados en abanico.
- Entramado, se realizan trayectos lineales retrógrados formando un dibujo de malla.

Sea cual sea la técnica empleada es importante depositar la sustancia en la profundidad adecuada: dermis o tejido celular subcutáneo.

¿Cómo podemos saber a qué profundidad estamos infiltrando? La epidermis es la capa más fina de la piel, tiene un grosor que va de 0,05 mm a 1,00 mm en la cara; la dermis tiene un grosor entre 0,30 y 3,00 mm. La piel más fina del organismo se halla a nivel de los párpados donde la epidermis y dermis tienen su menor grosor. En general en el resto de la cara la piel tiene un grosor medio de 2 a 3 mm. El tejido celular subcutáneo tiene un grosor muy variable dependiendo de la localización y también de la persona, pero en cualquier caso es de varios milímetros. En la práctica para saber dónde realizamos el depósito, hemos de seguir las normas siguientes:

- Para infiltrar a nivel de dermis la aguja se debe de inyectar con una inclinación de menos de 30 grados y debemos notar el relieve de la aguja sin que transparente.
- Durante la infiltración la dermis ofrece cierta resistencia, si no hay resistencia significa que estamos infiltrando en el tejido celular subcutáneo, debemos corregir y superficializar la infiltración.
- Si el depósito blanquea la piel significa que estamos infiltrando en epidermis y, por tanto, debemos profundizar la infiltración.
- Como norma, infiltrar demasiado profundo no produce ningún efecto adverso, si bien el resultado va a ser pobre en cuanto a aumento del volumen y duración se refiere; sin embargo, infiltrar demasiado superficial puede dejar incorrecciones volumétricas que requerirán semanas para su desaparición.

La infiltración de rellenos es dolorosa puesto que se trata de una técnica en la que debemos realizar varias punciones hasta llegar al resultado preciso. Es recomendable el uso de técnicas anestésicas que permitan al paciente y al facultativo trabajar relajados durante la aplicación del tratamiento. Podemos elegir entre:

- La infiltración con anestesia troncular de las ramas del trigémino. Esta técnica anestésica tiene la ventaja de ser rápida, potente y no distorsionar la zona a tratar.
- La aplicación tópica de lidocaína en crema: en este caso deberemos mantener la aplicación de la crema durante mínimo de 30 minutos para lograr un efecto suficiente antes de iniciar el tratamiento. El efecto anestésico nunca es muy potente con esta técnica.

Personalmente, en los labios siempre utilizamos la anestesia troncular puesto que es una zona extremadamente sensible, mientras en las otras áreas faciales decidimos el tipo de anestesia según las preferencias del paciente.

El AH está contraindicado en pacientes con hipersensibilidad a alguno de sus componentes, tampoco debe infiltrase en pacientes con infección activa de la piel. En algunos pacientes que han sido tratados anteriormente con sustancias de relleno de las que desconocen la composición, debe de advertirse al paciente de que la posibilidad de granulomas o reacciones adversas aumenta.

### TRATAMIENTO COMBINADO TOXINA BOTULÍNICA Y ÁCIDO HIALURÓNICO

El tratamiento combinado tiene sentido cuando queremos reducir arrugas y dar volumen ya sea para acabar de eliminar la arruga residual posterior al tratamiento con TBA o porque, como sucede en toda cara, el envejecimiento provoca una disminución del volumen aparte del aumento de las arrugas en la piel. En cualquier caso, cuando deseamos aplicar ambos tratamientos en un mismo territorio, es aconsejable primero realizar el tratamiento con TBA, esperar a observar el resultado de la TBA a partir de la semana y posteriormente acabar de corregir con la infiltración de AH[6].

## APLICACIÓN DEL TRATAMIENTO SEGÚN TERRITORIO

Territorio periocular: este territorio se caracteriza por las arrugas de expresión perioculares, las arrugas horizontales de la frente y la caída de las cejas. Aquí cabe distinguir dos

tipos de pacientes, aquellos en los que la arruga mímica queda claramente disminuida cuando no hay contracción muscular, que son candidatos al tratamiento exclusivo con TBA, y los pacientes con arrugas profundas, que pueden beneficiarse de un tratamiento mixto con TBA primero y posteriormente eliminar la arruga restante con depósito de AH. La cola de la ceja puede también beneficiarse del tratamiento combinado. Una norma importante en este territorio es infiltrar TBA dejando un margen de seguridad de aproximadamente 1 cm hasta el marco orbitario para evitar la afectación del músculo elevador del párpado o de la porción preseptal del músculo orbicular del ojo que darían lugar a alteraciones en la apertura y cierre del párpado (figura 6).

En el territorio periocular, hay que tener en cuenta que el único músculo elevador de la ceja es el músculo frontal y en muchas ocasiones las arrugas de la frente son debidas a la contracción constante del músculo frontal para evitar la ptosis de la ceja y párpado (con la consecuente pérdida del campo visual y repercusión estética evidente). Por tanto, aunque la aplicación de TBA sería una buena solución para corregir las arrugas de la frente, la TBA debe aplicarse con precaución y siempre pensando que la parálisis del músculo frontal provoca la caída de la ceja. Se considera que no debe aplicarse TBA en la frente en la zona lateral a una línea inclinada que va desde la zona superciliar vertical a la línea pupilar hasta la parte externa y superior del músculo frontal en la frente. Particularmente preferimos no ser muy agresivos con la aplicación de la TBA en la frente puesto que aun siendo cierto que elimina las arrugas horizontales, siempre conlleva el impedimento de subir las cejas con la falta de expresividad consecuente, por tanto, aplicamos TBA de forma selectiva en el músculo frontal cuando hay arrugas centrales y de forma muy conservadora en la zona más alta de la frente para evitar la subida exagerada de la ceja, dejando para el segundo tiempo de retoque la posibilidad de una nueva infiltración si las cejas han subido en exceso o el paciente quiere reducir alguna arruga concreta de la frente y siempre explicando que va a conllevar cierta caída de la ceja (figura 7). Para eliminar las arrugas horizontales glabelares deberemos infiltrar el músculo procerus en la zona de la pirámide nasal. Las arrugas verticales de la glabela son producidas por la contracción del músculo corrugador superciliar, aquí es muy importante definir la distribución de dicho músculo en cada paciente, puesto que hay distribuciones más o menos amplias, de forma que deberemos infiltrar sin sobrepasar la inserción más externa del corrugador superciliar para evitar la caída de la ceja. Para definir la distribución de los músculos de la mímica debemos

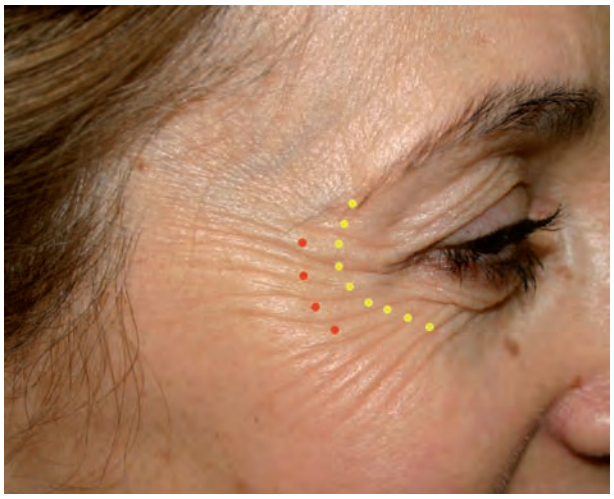

**Figura 6**
Aplicación de toxina botulínica en el territorio periocular. Punteado amarillo delimita el reborde orbitario. Puntos rojos: puntos de inyección a 1 cm del reborde orbitario.

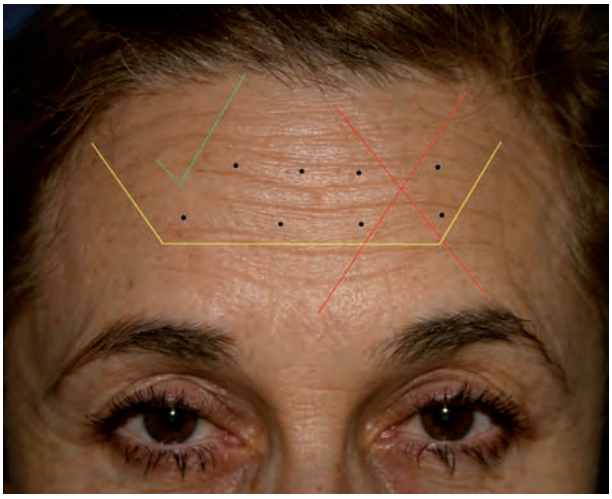

**Figura 7**
Aplicación de toxina botulínica en la frente. Las líneas delimitan la zona a tratar. La línea amarilla delimita los límites que no se deben sobrepasar para evitar la ptosis palpebral. Evitar linealidad vertical.

pedir al paciente que haga el gesto que permite la contractura del grupo muscular a definir (figura 8). Las arrugas de la "pata de gallo" o perioculares externas son debidas a la contracción del músculo orbicular de los ojos, deberemos también aquí definir su distribución. En esta zona la infiltración deberá ser más o menos extensa según la severidad de las arrugas y también de la intención de reducirlas completamente o no, puesto que si paralizamos completamente esta zona la sonrisa del paciente se verá afectada de forma que cuando el paciente sonría, la mirada no sonreirá. También debemos abstenernos o ser muy conservadores al infiltrar con TBA la zona inferior palpebral aunque se formen arrugas, puesto que en esta zona se hallan los músculos zigomáticos que en su contracción mantienen y suben la mejilla.

Respecto a la ceja, aunque su disposición va bajando a lo largo de los años, siempre viene dada por el equilibrio entre los músculos elevadores y depresores de la ceja. Actuando sobre ellos podremos, de forma limitada, actuar sobre la posición de la ceja.

En este territorio el AH tiene un papel secundario. Su aplicación se usa para corregir la arruga que no se ha reducido completamente y en algunos pacientes podemos corregir algo la cola de la ceja depositando AH en la zona inferior a la cola para elevar algún milímetro de más la ceja en esta parte.

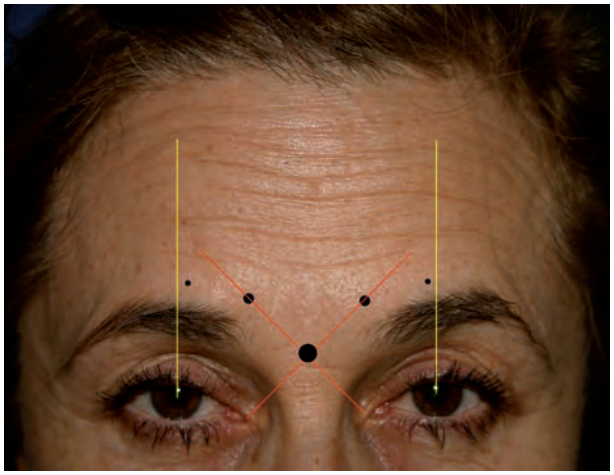

**Figura 8**
Aplicación de toxina botulinica en zona interocular. Las líneas amarillas delimitan las líneas pupilares medias. Los puntos indican los lugares de inyección. Lineas rojas trazadas para localizar punto de inyección para el *procerus.*

Para finalizar recordar que tratar el territorio periocular es tratar la expresividad de la persona. No siempre el mejor resultado va a ser la desaparición completa de las arrugas. Sin embargo el paciente presiona en muchas ocasiones buscando este resultado y nos corresponde a nosotros explicarle los matices y llegar a un acuerdo con él.

Territorio nasomalar: Como ya explicamos en este territorio el principal problema es la falta de volumen. Por tanto, el tratamiento aquí será la restitución del volumen malar y la suavización del pliegue nasogeniano.

La restitución del volumen malar debe realizarse en la zona superior de la mejilla, aquí deberemos usar depósitos de AH a nivel de tejido celular subcutáneo. Personalmente preferimos la inyección lineal retrograda con depósitos a distinta profundidad para dar un mayor volumen. Respecto al diseño malar, se trata de conseguir un volumen en la zona superior de la mejilla por debajo del reborde orbitario y desde el canto interno del ojo hasta un centímetro por fuera del canto externo de forma que dé continuidad a la profusión producida por el arco zigomático.

Para la corrección del surco nasogeniano, debemos recordar que se produce por la caída del volumen malar, por tanto, deberemos hacer las correcciones necesarias a nivel malar, que podrán cambiar la distribución del pliegue nasogeniano, antes de tratar el pliegue nasogeniano. Personalmente para la aplicación de AH a nivel del surco nasogeniano usamos técnicas en abanico en la zona superior del pliegue y técnicas lineales retrograda a lo largo del pliegue con trayectorias paralelas a él o en algunos casos perpendiculares al pliegue (figura 9).

Territorio peribucal: podemos utilizar la TBA para reducir las arrugas peribucales superiores o "código de barras", sin embargo, en este caso hemos de ser muy prudentes para evitar la inmovilización excesiva de la zona. Infiltraremos 1 cm por encima del bermellón y pocas unidades. La TBA también es útil en pacientes con depresión de la comisura labial, se infiltra a nivel de la inserción del músculo depresor del ángulo de la boca en la mandíbula para reducir la acción de dicho músculo.

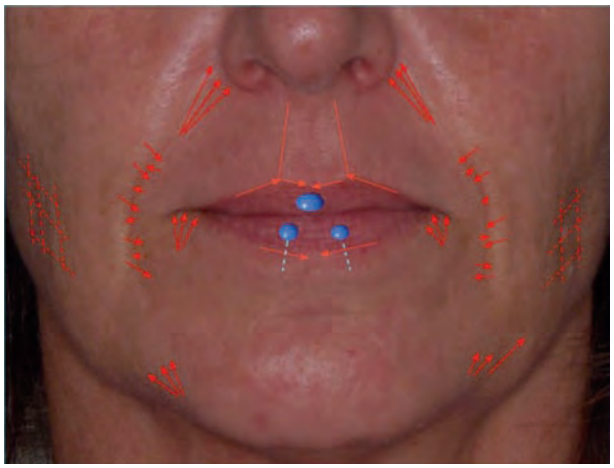

**Figura 9**
Aplicación rellenos en los surcos nasogenianos y labios. Las líneas rojas representan las líneas de infiltración lineal retrógrada, en abanico y en malla. Los círculos azules representan la infiltración por punción.

El AH se usa para el perfilado de labios. Podemos tener dos objetivos al respecto: el perfilado de los labios o el aumento de volumen. El perfilado de los labios se realiza mediante infiltración lineal del margen labial, mientras que el aumento de volumen se realiza infiltrando directamente en el bermellón en la zona de apoyo de este sobre la dentadura, ello provoca la eversión del bermellón. Respecto al labio recordar que estéticamente es recomendable solo dar volumen en la parte central que se halla en la zona vertical al pliegue alar[7]. Si aumentamos excesivamente la zona lateral superior provocaremos una caída de la comisura bucal que va a ser poco estética. Por último, podemos mediante el AH realzar el philtrum provocando el rejuvenecimiento de la zona superior peribucal.

Respecto al código de barras, el tratamiento mediante depósito de AH en las múltiples arrugas provoca un aumento del volumen de la zona peribucal superior que es poco aconsejable. Personalmente preferimos perfilar el labio, lo cual ya provoca un aumento de la superficie peribucal y en consecuencia reduce las arrugas y tratar las arrugas restantes con "peeling" químico o láser ablativo.

El surco melolabial puede disimularse mediante el depósito de AH siguiendo la misma técnica que en el surco nasogeniano.

Territorio cervical: las arrugas cervicales y bandas platismales son producidas por la contracción del músculo platisma. La infiltración con TBA del músculo platisma no conlleva ninguna dificultad, únicamente debemos recordar la disposición del músculo platisma que podemos observar haciendo contraer el músculo al paciente y también que se trata de un músculo adherido al tejido celular subcutáneo por lo que su infiltración debe ser superficial.

## BIBLIOGRAFÍA

1. Carruthers, A., Carruthers, J. *Toxina botulínica.* Colección dermatología estética. Editorial Elsevier. Madrid, 2007.
2. Carruthers, J., Carruthers, A. *Aumento de tejidos blandos*. Colección dermatología estética. Editorial Elsevier. Madrid, 2006.
3. Gold, M. H. "Use of hyaluronic acid fillers for the treatment of the aging face". *Clinica interventions in aging*, 2007: 2 (3), 369-376.
4. Goldberg, D. J. *Facial rejuvenation. A total Approach*. Editorial Springer. Berlín, 2007.
5. Maio, M. de, Rzany, B. *Injectable fillers in aesthetic medicine*. Editorial Springer. Berlín, 2006.
6. Nácul, A. M. *Bioplastia*. Editorial Amolca, Caracas, 2009.
7. Shiffman, M. A., Mirrafati, S. J., Lam, S.M. *Simplified facial rejuvenation.* Editorial Springer. Berlín, 2008.

# IMPLANTES MALARES

ULRICH GOESSLER
JULIO RAMA-LÓPEZ

## RESUMEN

Durante siglos los cirujanos han adaptado el uso de materiales utilizados para reparar daños corporales. Existe una gran cantidad que pueden ser utilizados en función de su uso para aumento, refuerzo, sustitución o fijación de los tejidos a tratar.

Las cirugías plásticas de los últimos años son visibles porque el envejecimiento facial se acompaña de atrofia ósea y de tejidos blandos. La cirugía de rejuvenecimiento facial no consiste únicamente en la escisión y adelgazamiento de los tejidos, sino también en el aumento del hueso atrofiado.

Este capítulo intenta proporcionar una perspectiva sobre los materiales e indicaciones utilizados para el aumento malar.

El hueso malar es una de las tres prominencias faciales, por lo que hay que tener en cuenta que la modificación del equilibrio entre ellas producirá una alteración del contorno facial que puede producir grandes cambios en las proporciones faciales. La realización de un aumento malar proporciona a los cirujanos plásticos faciales la capacidad de esculpir las proporciones faciales en las tres dimensiones con métodos precisos y permanentes. Habitualmente, el aumento malar del esqueleto facial se realiza usando implantes de Silastic posicionados "onlay". El aumento del esqueleto facial de la cara crea un balance estético entre los tejidos blandos y el hueso subyacente que permite reconstruir la apariencia juvenil de la cara.

## INTRODUCCIÓN

Para el tratamiento del envejecimiento facial, los cirujanos plásticos faciales realizan fundamentalmente procedimientos sobre los tejidos blandos. Sin embargo, son los tejidos subyacentes los que proporcionan la apariencia final de la cara; el esqueleto craneofacial proporciona el contorno sobre el que se asientan el resto de los componentes faciales. Por lo tanto, el aumento de volumen óseo representa un aspecto esencial en la cirugía plástica estética y reconstructiva.

Los avances tecnológicos en biomateriales (silicona, polietileno poroso, politetrafluoroetileno e hidroxiapatita) y en el diseño de implantes proporcionan al cirujano un amplio abanico de posibilidades para aumentar el esqueleto facial. Diversos estudios con largos periodos de seguimiento han comenzado a demostrar el bajo porcentaje de complicaciones de estos materiales.

Un material aloplástico se define como un cuerpo extraño inerte usado para su implantación dentro de los tejidos[1]. Los implantes aloplásticos cumplen con estas condiciones, sin embargo, todavía no existe un implante ideal de acuerdo a las cualidades descritas por Scales y Winter[2] (biocompatible, químicamente inerte, no carcinogénico, no productor de reacción a cuerpo extraño o hipersensibilidad y fácilmente maleable). La característica más importante de un implante es la biocompatibilidad, la cual se define según Williams como "el estado en el cual un biomaterial permanece en un estado fisiológico sin que el material afecte de manera adversa al cuerpo ni que el cuerpo afecte el material". A la vista de estos condicionantes y de los avances tecnológicos existe una amplia variedad de materiales que pueden ser utilizados para un aumento malar[3].

Los avances en materiales aloplásticos utilizados para el aumento facial permiten crear una forma y volumen determinados, de manera que las dimensiones del implante serán precisas y permanentes. Además, el posicionamiento del implante por debajo del periostio conlleva su rápida "inmovilización" gracias a la formación de una cápsula cicatricial.

## MATERIALES

En los años 60 el Silastic se usó para mejorar defectos óseos faciales. En los 80, Terino desarrolló un implante para rellenar el marco orbitario inferior. Flowers en los 90 diseñó también implantes similares. Todos estos diseños continúan siendo utilizados hoy en día para la corrección de defectos óseos.

La silicona es un material relativamente inerte y cuyo uso está ampliamente extendido en el ámbito médico, incluido

el aumento óseo. Existen una gran variedad de implantes utilizados en diferentes subunidades faciales como implantes malares, nasales y de mentón. A pesar de que la contracción de la cápsula fibrosa avascular circundante produce cierta fijación con el paso del tiempo, los implantes de silicona deben ser fijados en el momento de su colocación con suturas no reabsorbibles, o asegurados en un bolsillo supraperióstico[3]. La silicona se ha asociado con reabsorción ósea atribuible al movimiento originado por el músculo posicionado sobre el implante. Por ello, debe tenerse precaución con su uso en determinados pacientes. La colocación supraperióstica reduciría este problema[4].

El polietileno poroso de alta densidad (MedPor) ha adquirido una gran aceptación como material utilizado en el aumento óseo facial. El polietileno, compuesto por hidrocarburos de cadena corta, es inerte, tiene una muy baja reactividad tisular con mínima reacción a cuerpo extraño, es insoluble y no se reabsorbe[5]. La encapsulación, con la consiguiente predisposición al movimiento, se ha descrito como una complicación tardía asociada a los implantes no porosos o con baja porosidad. Debido al mayor tamaño de sus poros (de 100 a 300µm, el polietileno permite un considerable crecimiento de tejido interno en lugar de la formación de una cápsula fibrosa circundante, limitándose de esta manera el movimiento lo que permite la estabilización del implante[3]. Yaremchuk[5] ha presentado datos con un una muestra amplia de pacientes en los que se llevó a cabo un aumento óseo facial con implantes de polietileno poroso. No habiendo presentado problemas de biocompatibilidad y con un mínimo porcentaje de complicaciones (3% infección; 8% contornos poco definidos).

La mayoría de autores prefieren implantes de silicona para el aumento malar porque presentan una ventaja importante: si hay una infección esta puede resolverse sin la exéresis del implante. Sin embargo, en caso de infección los materiales porosos como Medpor o Gore-Tex deben ser retirados.

## ANATOMÍA MALAR

El área malar es una parte de la cara que produce un importante cambio estético en la mejilla y en el tercio medio de la cara cuando se modifica correctamente. La toma de decisiones se simplifica dividiendo el tercio medio de la cara en 5 áreas anatómicas diferentes (tabla 1):

**Tabla 1**

Áreas malares según Terino

| | |
|---|---|
| Área 1 | Porción mayor del hueso malar y el tercio anterior del arco zigomático |
| Área 2 | Tercio medio del arco zigomático |
| Área 3 | Área paranasal entre el foramen infraorbitario y la apertura piriforme |
| Área 4 | Tercio posterior del arco zigomático |
| Área 5 | Triángulo submalar limitado posteriormente por el músculo masetero, superiormente por la eminencia malar y medialmente por el pliegue nasolabial |

- Área 1: representa el área más grande e incluye la mayoría del hueso malar y el tercio anterior del arco zigomático. El aumento de la zona 1 produce el mayor efecto de relleno de la parte alta de la mejilla y aumenta la proyección anteroposterior de la eminencia malar para producir un contorno prominente.
- Área 2: corresponde al tercio medio del arco zigomático. Su refuerzo incrementa la proyección lateral.
- Área 3: es el área paranasal y se extiende entre el agujero infraorbitario y la apertura piriforme. Una línea vertical desde el agujero infraorbitario delimita la disección para el aumento malar convencional y también delimita el límite más lateral del área 3. Cuando se precisa un aumento del área 3, como, por ejemplo, en casos postraumáticos o para corregir defectos hereditarios, se produce un relleno medial, en particular en el área nasolabial que puede llevar a un resultado poco estético. Los implantes utilizados en esta área deben ser colocados de manera meticulosa.
- Área 4: corresponde al tercio posterior del arco zigomático y es una localización que raramente se ve involucrada en los aumentos malares.
- Área 5: triángulo submalar, limitado posteriormente por el músculo masetero, superiormente por la eminencia malar y medialmente por el área nasolabial.

Los defectos de volumen del tercio medio pueden clasificarse en 5 tipos de acuerdo a Terino (tabla 2). Esta clasificación conlleva un abordaje estructurado para la colocación de los implantes en zonas específicas en función del defecto.

**Tabla 2**

Clasificación de los defectos mediofaciales, según Terino

| | |
|---|---|
| Tipo 1 | Insuficiencia malar y del desarrollo suborbitario con volumen de tejidos blandos adecuado. Defecto en áreas 1+2 y posiblemente 3<br>Tratamiento: prótesis malar |
| Tipo 2 | Déficit de volumen en área 5 con volumen normal en áreas 1+2<br>Tratamiento: aumento del espacio submalar o implante grande en el área 5 alcanzando también áreas 1 y 2 |
| Tipo 3 | Raro es un defecto tipo 2 severo que produce una prominencia malar excesiva con una deficiencia submalar.<br>Habitualmente iatrogénico por elección de implante incorrecta: implante pequeño situada excesivamente alto en áreas 1+2<br>Tratamiento: colocación correcta del implante |
| Tipo 4 | Defecto severo en áreas 1 y 5<br>Tratamiento: implante malar grande o combinación de aumento malar y submalar |
| Tipo 5 | Defecto suborbitaria y malar: zona medial del área 3<br>Tratamiento: implante suborbitario |

1. Defecto tipo 1: se describe como un defecto malar y suborbitario pero con buen relleno de los tejidos blandos del tercio medio facial. Puede ser descrito también como una insuficiencia en áreas 1, 2 y posiblemente 3.
2. Defecto tipo 2: deficiencia del tercio medio en el área 5 con volúmenes adecuados en áreas 1 y 2. El aumento del área 5 mejora por tanto el contorno del tercio medio facial. Puede situarse un implante grande en las áreas 1 y 2 resultando un contorno redondeado y bien rellenado.
3. Defecto tipo 3: es un caso más avanzado que el tipo 2 y es bastante raro; se trata de una muy prominente eminencia malar con una deficiente área submalar. La abrupta transición entre el hueso malar prominente y el área submalar insuficiente produce un vacío que proporciona al paciente un aspecto demacrado. Puede ser iatrogénico por utilizar un implante demasiado pequeño excesivamente alto en las áreas 1 y 2 del hueso malar.
4. Defecto tipo 4: es descrito por Terino como una deficiencia malar y submalar en combinación con una deficiencia de los tejidos blandos del tercio medio facial. Este defecto total del tercio medio facial precisa un relleno de las áreas 1 y 5.
5. Defecto tipo 5: deficiencia de tejidos blandos en el área malar y submalar. El anclaje del arco marginal se hace visible produciendo un sulcus infraorbitario inferiormente de 6-9 mm. Es frecuente en la zona media del área 3 y requiere un relleno de esta área.

El conocimiento de las áreas anatómicas faciales descritas, sus relaciones y los cinco tipos de defectos más comunes proporcionan al cirujano la capacidad de poder crear contornos faciales concisos y seguros.

## ENVEJECIMIENTO MALAR

Datos recientes apoyan el concepto de que el proceso de envejecimiento no solo produce atrofia de los tejidos blandos conllevando un defecto de volumen del tercio medio y áreas periorbitarias, sino también una pérdida de proyección del esqueleto facial[6], sobre todo, en el área malar y suborbitaria. Esta disminución de la proyección aceleraría el descenso de los tejidos producido por la gravedad tanto en los contornos convexos como sobre todo en los cóncavos. Terino describió que en más del 50% de los pacientes que referían un aspecto suborbitario cansado, sobre todo en los mayores de 50 años, podía evidenciarse una deficiencia ósea suborbitaria y malar.

La estética facial depende de la simetría facial. La interrelación entre los diferentes elementos que proporcionan volumen constituye la base para que se perciba como atractivo. Los elementos que aportan volumen a la cara son: el segmento frontal, el tercio medio malar, la nariz y el segmento mandibular. Cuando uno de ellos predomina en tamaño o volumen el resto pierde significancia. Por el contrario, si uno o más tienen un tamaño disminuido, el resto presentará una apariencia mayor. Como responsable de la anchura y la convexidad del tercio medio facial el área malar puede aparecer rápidamente como deficiente en tamaño y cóncavo.

## AUMENTO MALAR

El aumento del tercio medio óseo con implantes aloplásticos puede aportar convexidad a las áreas deficientes. Los implantes que tienen un mayor impacto sobre la estética

periorbitaria y el tercio medio facial son los que aumentan el área malar (figura 1) y el reborde infraorbitario (figura 2).

El aspecto más importante para una exitosa reconstrucción malar es el conocimiento preciso de los cambios deseados por el paciente así como de la anatomía de las diferentes áreas[7]. El abordaje quirúrgico y los implantes que vayan a emplearse deben adecuarse a las deficiencias de las diferentes áreas (tabla 2). El planteamiento prequirúrgico debe incluir la evaluación de cada una de las áreas faciales del paciente para determinar la localización exacta del implante así como el aumento de volumen deseado. La colocación de implantes faciales de Silastic en diversas localizaciones subperiósticas es seguro, relativamente sencillo y mínimamente invasivo.




**Figura 1**
Implantes de medpor. 1. Relleno de área malar. 2. Relleno de área malar y submalar.

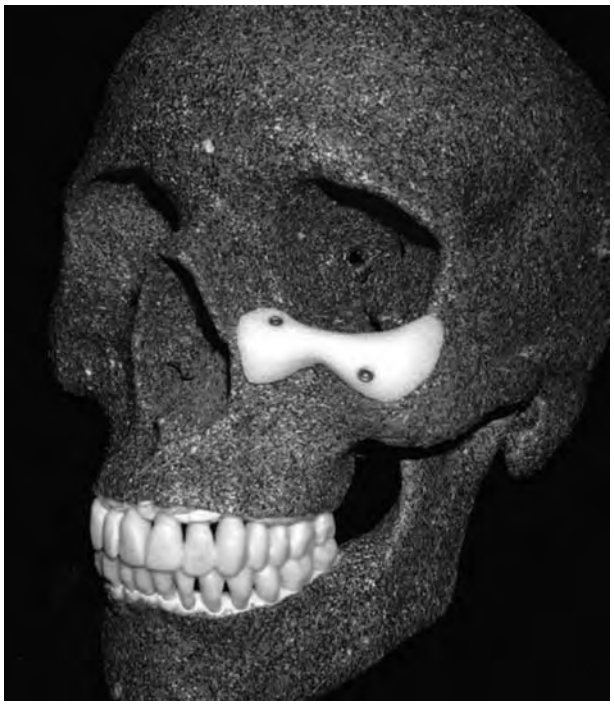

**Figura 2**
Implante de reborde orbitario.

Los parámetros más importantes respecto al implante son la forma y la localización. El abordaje quirúrgico al tercio medio se realiza a través de una incisión 1,5 cm subciliar lateral (figura 3), por abordaje transconjuntival (figura 4) o a través de una incisión en el vestíbulo oral superior de 1,5 cm a la altura del canino (figura 5). De acuerdo con Terino, la disección debe realizarse directamente sobre el hueso colocando a su vez el implante directamente sobre este para así conllevar la producción de una cápsula fibrosa que fije el implante al hueso. La disección de los tejidos blandos debe realizarse de manera amplia para así poder acomodar el implante de manera adecuada (figura 6). El daño de las estructuras nerviosas (nervio facial e infraorbitario) debe evitarse a toda costa. La suma de técnicas de suspensión de los tejidos blandos como la cantoplastia completaría el procedimiento quirúrgico[8]. Terino ha desarrollado un abordaje para complementar la implantación, llamado SOMME lifting (*suborbital mimetic muscle elevation*).

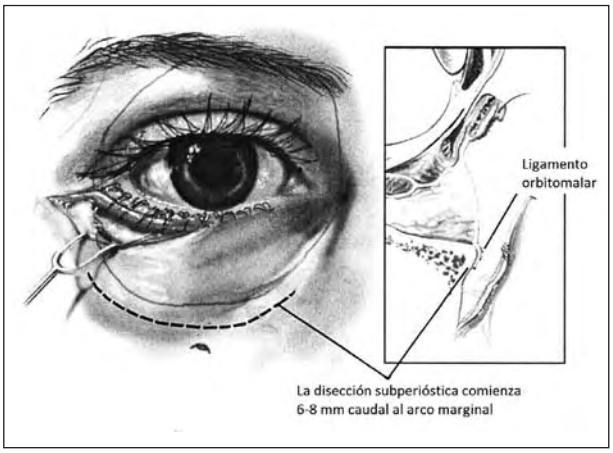


**Figura 3**
Abordaje subciliar para la colocación de implante malar.

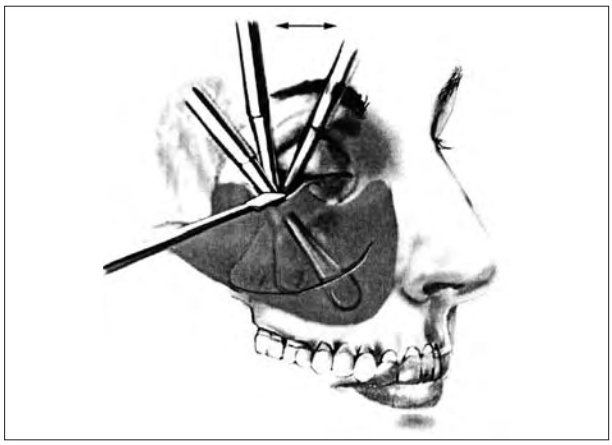

Figura 4
Abordaje transconjuntival para la colocación de implante malar.

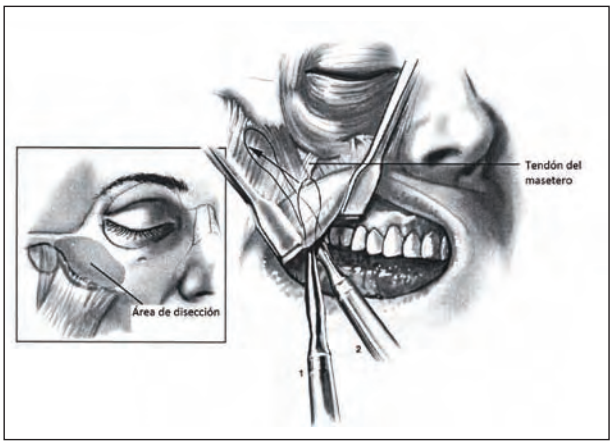


Figura 5
Abordaje intraoral para la colocación de implante malar.

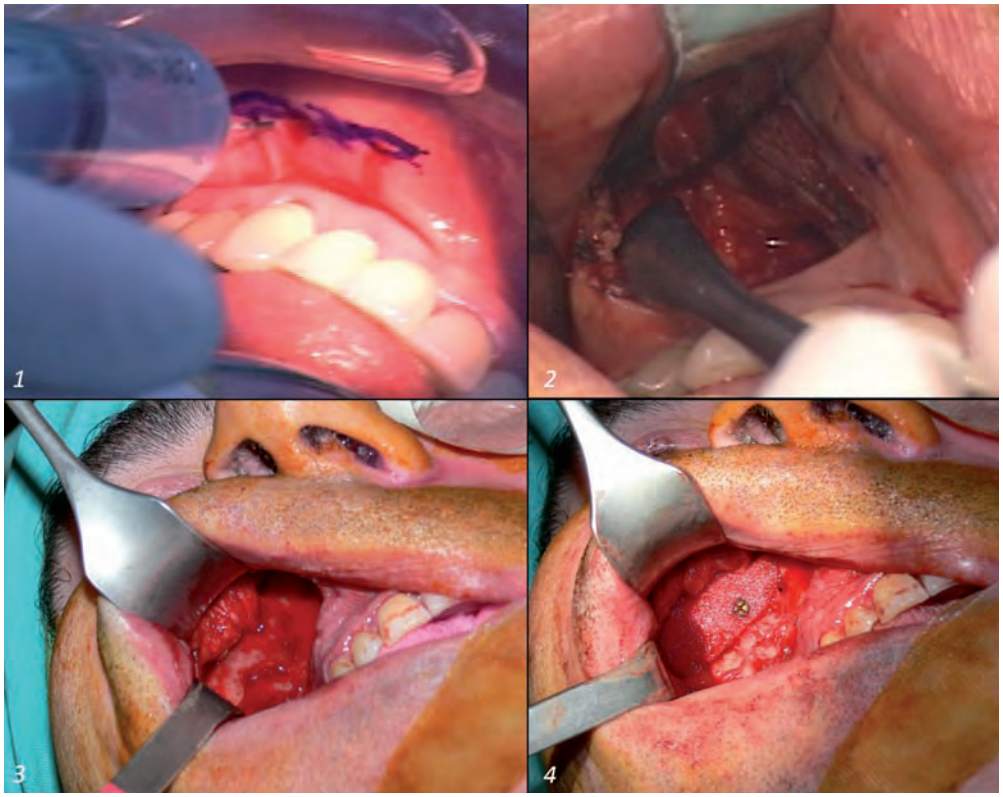


Figura 6
Técnica quirúrgica para la colocación intraoral de un implante. 1. Incisión vestibular 2. Disección subperióstica 3. Bolsillo malar con exposición de nervio infraorbitario 4. Implante in situ fijado con un tornillo.

Si se va a realizar un aumento malar, debe valorarse añadir un aumento del reborde infraorbitario. Existen implantes especialmente diseñados para modificar la relación entre el globo ocular y el reborde, transformando el vector negativo de un tercio medio superior cóncavo en un vector positivo de un tercio medio superior convexo[9]. El vector negativo, definido como la deficiencia ósea suborbitaria que produce un reborde infraorbitario deficitario, acentúa la apariencia de protrusión de la grasa del párpado inferior lo que aumenta la apariencia de vista cansada del paciente. Terino ha diseñado unos implantes especiales para compensar este vector negativo y así corregir deficiencias malares y suborbitarias.

Estos implantes para aumento malar e infraorbitario pueden utilizarse de manera independiente o en combinación con implantes que aumenten la apertura piriforme o el resto de áreas malares[10]. El aumento del marco infraorbitario habitualmente se realiza acompañado por una suspensión subperióstica del tercio medio facial. La elevación de estos tejidos blandos tiene múltiples beneficios: restablece el volumen de la mejilla, acorta el párpado inferior y estrecha la apertura palpebral[9]. El aumento con materiales aloplásticos de la estructura ósea facial junto a una suspensión subperióstica del tercio medio facial mejora la estética periorbitaria y la estética del tercio medio en pacientes que adolecen de convexidad en esta área. Añadiendo una cantopexia lateral, se puede readaptar la forma del cierre palpebral en pacientes con una malposición del párpado inferior tras una blefaroplastia[11].

En conclusión, el aumento malar y del reborde infraorbitario con implantes aloplásticos proporciona convexidad a la parte superior del tercio medio facial. Junto con una suspensión del párpado inferior y de los tejidos blandos podemos crear o restablecer una estética periorbitaria rejuvenecida. El aumento malar con una suspensión del tercio medio y una cantopexia lateral puede ser efectivo en el tratamiento de pacientes con vectores faciales negativos.

## AUMENTO MALAR SECUNDARIO: INDICACIONES PARA LA REVISIÓN

Los resultados de una cirugía de aumento malar pueden no resultar del todo satisfactorios no solo por cuestiones técnicas sino también por razones conceptuales. La ausencia de datos ha hecho que las indicaciones y objetivos de este tipo de cirugía en esta área sean más subjetivos que en otras áreas faciales ya que no existen análisis cefalométricos para poder precisar las medidas medias que deben obtenerse.

Aproximadamente el 10% de los implantes se extraen o reemplazan debido a un tamaño inadecuado o a un mal posicionamiento. En la serie de Wilkinson de 35 pacientes, 5 (14%) requirieron una segunda intervención. En una serie de 106 pacientes, Whitaker presenta un 11,3% de casos en los que es necesario un reposicionamiento. En la serie de Mladick de 150 pacientes, 8 requirieron una reintervención. Ivy presenta un porcentaje de revisión del 9,5% en una serie de 64 pacientes, y Hinderer tan solo del 6% en 45 casos.

El relativamente alto porcentaje de revisión en esta cirugía se explica por una serie de problemas:

- En primer lugar, es complicado definir unos patrones de normalidad en el área malar, y por lo tanto la selección, la forma, el tamaño y la posición del implante puede resultar complejas.
- En segundo lugar, un cambio de percepción producido por un aumento de tejidos blandos y de volumen óseo puede producir unos contornos faciales poco naturales.
- En tercer lugar, al tratarse del área más promiente y más accesible quirúrgicamente del tercio medio facial, a muchos pacientes se les realiza una indicación de prótesis malar cuando realmente todo el tercio medio facial u otras áreas son las realmente deficitarias. Este hecho puede llevar a una desproporción facial. Por ejemplo, el aumento malar, particularmente cuando se extiende más allá del arco zigomático, puede exagerar la apariencia de ojos prominentes.

Además, el relleno del área de las mejillas proporciona un aspecto rejuvenecedor lo que proporciona un beneficio si existe una hipoplasia malar relativa o si los implantes no son de un tamaño o proyección excesivos (figuras 7 y 8). Pero este aumento óseo no es equivalente a un aumento de tejidos blandos o a una suspensión. Del mismo modo, los implantes malares en ocasiones se indican para corregir arrugas o bolsas en el párpado inferior cuando realmente un aumento malar tiene un pequeño impacto sobre estas irregularidades superficiales e incluso pueden conllevar defectos estéticos periorbitarios al poder producir una malposición del párpado inferior, sobre todo si se colocan a través de un abordaje palpebral.

**Figuras 7**
Foto pre y postoperatoria de paciente con implante malar y rinoplastia secundaria.

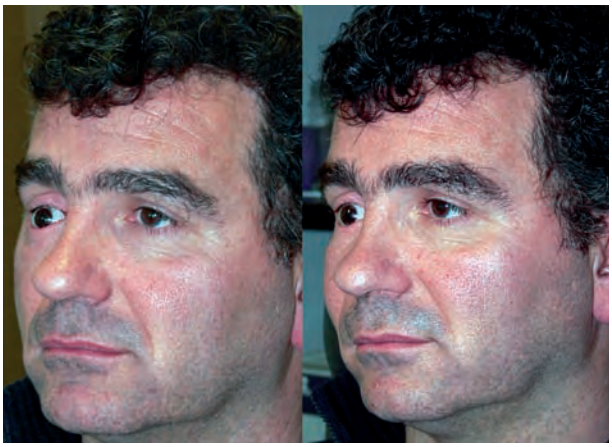

**Figura 8**
Foto pre y postoperatoria de paciente con colocación de implante malar para camuflar hundimiento del tercio medio facial por fractura zigomático-orbitaria antigua.

## CONCLUSIÓN

Existe una amplia variedad de alternativas para la realización de un aumento de volumen del esqueleto facial, entre las que se incluyen los implantes aloplásticos. La abundancia de opciones evidencia que no existe una técnica ideal para todos los pacientes. Después de la realización de un análisis del esqueleto facial, el cirujano debe tener en consideración las ventajas y desventajas de cada una de las opciones de tratamiento y el contexto individual de cada paciente para elegir la opción más apropiada en cada caso.

## BIBLIOGRAFÍA

1. Dorland. *Dorland's Illustrated Medical Dictionary*. 2000.
2. Scales, J. T. W., G.D. "Clinical considerations in the choice of materials for orthopedic internal prosthesis". *J Biomed Mater Res,* 1975; 9: 167-176.
3. Friedman, C. D. C. , P.D. "Alloplastic materials for facial skeletal aug- mentation". *Facial Plast Surg Clin,* 2002; 10: 325-333.
4. Matarasso, A., Elias, A. C., Elias, R. L.: "Labial incompetence: a marker for progressive bone resorption in silastic chin augmentation: an update". *Plastic and reconstructive surgery* 2003; 112: 676-678; discussion 679-680.
5. Yaremchuk, M. J.: "Facial skeletal reconstruction using porous polyethylene implants". *Plastic and reconstructive surgery,* 2003; 111: 1818-1827.
6. Zadoo, V. P., Pessa, J. E.: "Biological arches and changes to the curvilinear form of the aging maxilla". *Plastic and reconstructive surger,* 2000; 106: 460-466; discussion 467-468.
7. Terino, E. O.: "Three-dimensional facial contouring: alloplastic augmentation of the lateral mandible". *Facial plastic surgery clinics of North America,* 2002; 10: 249-264.
8. Terino, E. O.: "Three-dimensional facial contouring: utilizing upper-midface suspension technology and alloplastic augmentation". *Facial plastic surgery*: FPS 2003; 19: 171-184.
9. Yaremchuk, M. J.: "Infraorbital rim augmentation". *Plastic and reconstructive surgery* 2001; 107: 1585-1592; discussion 1593-1585.
10. Whitaker, L. A. "Aesthetic augmentation of the malar-midface structures". *Plastic and reconstructive surgery*, 1987; 80: 337-346.
11. Yaremchuk, M. J.: "Restoring palpebral fissure shape after previous lower blepharoplasty". *Plastic*

*and reconstructive surgery,* 2003; 111: 441-450; discussion 451-442.
12. Yaremchuk, M. J.: "Secondary malar implant surgery". *Plastic and reconstructive surgery,* 2008; 121: 620-628.
13. Yaremchuk, M. J. K., D.M.: "Periorbital Skeletal Augmentation to Improve Blepharoplasty and Midfacial Results". *Plastic and reconstructive surgery,* 2009; 124: 2151-2160.
14. Terino, E. O., Edward, M.: "The magic of mid-face three-dimensional contour alterations combining alloplastic and soft tissue suspension technologies". *Clinics in plastic surgery* 2008; 35: 419-450; discussion 417.

# CIRUGÍA ESTÉTICA NASAL

# ABORDAJES EN RINOPLASTIA

ESTEBAN SCOLA PLIEGO
JAIME SANABRIA BROSSART

El abordaje es la parte del procedimiento quirúrgico que nos permite acceder a la región a tratar. Hemos de distinguirlo de las incisiones, que son los cortes que hemos de realizar en la piel o en la mucosa nasal, para iniciar el procedimiento quirúrgico. Es decir, mientras que el abordaje es el camino que nos lleva a la región a tratar, la incisión representaría el acto de abrir la primera puerta en ese camino. Distintos abordajes pueden compartir algunas de las incisiones; por ejemplo, el delivery comparte la incisión marginal con el abierto, y la incisión intercartilaginosa con el abordaje intercartilaginoso.

Existen tres tipos de abordajes en rinoplastia:

1. Abordaje abierto: descrito por Rethi y basado en una incisión de la piel transcolumelar para, combinadamente con otras incisiones, levantar ampliamente la piel de la punta y dorso nasal.
2. Abordajes cerrados: iniciados por Joseph y basado en incisiones endonasales.
3. Abordajes ampliados: representados básicamente por la vía oral sublabial, descrita por Calson y Converse que eleva los cartílagos nasales para reconstrucciones óseas del tercio medio facial. En general, este tipo de abordaje se dirige, bien a la reconstrucción del tercio medio facial tras traumatismo, bien al tratamiento de tumores de la región nasal, paranasal o basicraneal o, hasta hace pocos años, al abordaje transeptal-transesfenoidal de la silla turca. Exceden, por tanto, el propósito de este capítulo y no serán aquí descritos.

Los cirujanos de rinoplastia deben conocer tanto los abordajes cerrados como los abiertos, independientemente de sus preferencias, para poder contar con todas las armas del arsenal terapéutico que ofrecer al paciente que requiere una cirugía nasal. En un estudio de 2005 sobre preferencias de cirujanos nasales en USA, la mayoría se decantaba por abordajes abiertos para casos de punta nasal difícil, revisiones y aplicación de injertos. Sin embargo, preferían los abordajes cerrados para procedimientos más simples tanto de punta como de dorso nasal. En los últimos años, hay una cierta tendencia a hacer, cada vez con más frecuencia, la septorrinoplastia mediante abordajes abiertos, tanto con fines docentes dentro de los programas de residencia MIR, como buscando una mejor exposición de los tejidos a tratar[1].

El abordaje es parte esencial y determinante de la rinoplastia. Los mayores enemigos del cirujano durante la cirugía son la hemorragia y edema intraoperatorio que le impiden ejecutar las maniobras quirúrgicas con buena visibilidad y juzgar adecuadamente el efecto de las mismas. La mayoría de las maniobras de corrección del esqueleto nasal, suturas, colocación de injertos, resección de segmento cefálico, incluso la gibotomía y las osteotomías son, en general, relativamente poco sangrantes y la mayor parte del traumatismo hacia los tejidos blandos se produce durante el abordaje. Es esencial, pues, realizar este de manera precisa, delicada y atraumática, alcanzando rápidamente los planos de despegamiento menos sangrantes[2] (en general subpericóndrico-subperióstico en el septo nasal, suprapericóndrico en la pirámide cartilaginosa y subperióstico en la pirámide ósea).

La septoplastia es parte integrante y esencial de la rinoplastia (a veces la principal y, no raramente, la más difícil). Por razones de espacio y dado que se supone (quizá con demasiado optimismo) que todos los ORL y los residentes "mayores" conocen y dominan el abordaje al septo nasal, especialmente el abordaje maxila-premaxila de Cottle, no vamos a describirlo aquí de manera independiente, pero debemos recordar que en toda rinoplastia endonasal con desviación septal, el abordaje de Cottle (más o menos modificado según las circunstancias) tiene un papel estelar.

## CLASIFICACIÓN DE LOS ABORDAJES

Tradicionalmente se han clasificado los abordajes en cerrados o endonasales y abiertos o externos. La diferencia entre ellos no se limita a la necesidad o no de una incisión (y consiguiente cicatriz) externa y visible en mayor o menor medida, sino en lo que esta incisión transcolumelar ofrece a cambio. Mientras en los abordajes cerrados los tegumentos nasales quedan unidos a los faciales, la incisión transcolumelar del abordaje abierto permite elevar y, sobre todo, rebatir el colgajo, obteniendo una visión del esqueleto nasal (especialmente el cartilaginoso) desde un ángulo más frontal y si nos centramos en los CLI, en una posición casi

idéntica a la natural. Los abordajes endonasales, en los que la piel columelar permanece íntegra ofrecen una vista algo más reducida y esta se produce desde un ángulo más basal.

Quizá tan importante o más que la clasificación de los abordajes en abiertos o cerrados, sea la de abordajes *sin exposición* (intercartilaginoso y transcartilaginoso) o *con exposición* de la cara externa de los cartílagos laterales inferiores (CLI) ("delivery" y abierto)[2]. En nuestro plan quirúrgico, deberemos preguntarnos si precisamos exponer los cartílagos inferiores para remodelar, esculpir o colocar la punta nasal y solo después preguntarnos si necesitamos una incisión externa.

| | | |
|---|---|---|
| ABORDAJES CERRADOS | Intercartilaginoso | SIN EXPOSICIÓN DE LOS CLI |
| | Transcartilaginoso | |
| | Infracartilaginoso | CON EXPOSICIÓN DE LOS CLI |
| | Delivery | |
| ABORDAJE ABIERTO | Abordaje abierto (externo) | |

## INCISIONES MÁS COMUNES EN RINOPLASTIA

Las incisiones más habituales y que todo cirujano otorrinolaringólogo debe conocer y practicar son[3] (figura 1):

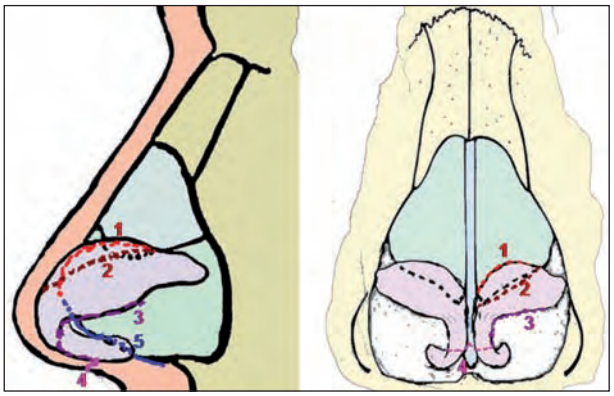


**Figura 1**
Incisiones más comunes. 1. Intercartilaginosa; 2. transcartilaginosa; 3. infracartilaginosa; 4. transcartilaginosa; 5. (hemi-) transfixiante.

1. Incisión hemitransfixiante: es la incisión "princeps" para el acceso al septo nasal. La incisión hemitransfixiante corre paralela al borde caudal del tabique, a una distancia variable entre el mismo borde caudal y unos 2-3 mm por detrás del mismo casi en la transición entre piel vestibular y mucosa nasal del tabique. Es útil que el cirujano exponga el borde caudal del septo, atrapando la columela y el septo membranoso con una pinza con su mano no dominante y tensando la piel vestibular mediante la tracción y rotación de la columela hacia el lado contrario, mientras el cirujano ayudante retira y protege el ala nasal. La incisión se suele hacer de abajo arriba para evitar que el sangrado nos oculte el campo y debe alcanzar el propio cartílago septal sin dañarlo, pero cortando el pericondrio para poder acceder al plano subpericóndrico septal, avascular. Se puede realizar en un solo gesto o ir profundizándola en pases repetidos de bisturí hasta alcanzar el borde caudal del cartílago. Algunos cirujanos prefieren realizarla con un bisturí eléctrico con punta de micro-disección a muy baja potencia para disminuir el sangrado. La longitud será variable según la necesidad o no de acceder a la espina nasal y al ángulo anterior del tabique.

2. Incisión transfixiante: atraviesa completamente el septo membranoso separando las cruras mediales de los CLI del tabique nasal[2, 3, 4]. Se suele realizar rasando el borde caudal del cartílago septal pero a veces conviene colocarla más cercana a la columela, incluyendo en el lado septal una parte variable (incluso todo) el tabique membranoso si se prevé la necesidad de escisión de parte de este o en el abordaje por delivery. Generalmente la incisión se realiza de arriba abajo (de la punta hacia la espina nasal), atravesando en un solo movimiento el espesor del septo membranoso y, ya con control de los extremos de bisturí, progresa por el septo membranoso hacia la espina con movimientos de vaivén, cuidando de no lesionar las alas nasales ni el borde caudal del septo. La extensión posterior (inferior) es variable: parcial o completa en caso de que lleguemos hasta el nivel de la espina nasal, liberando completamente las cruras mediales. Si la incisión transfixiante es completa seccionará el anclaje de las cruras mediales al tabique, mecanismo mayor de soporte de la punta, lo que provoca una pérdida de proyección de 1-3 mm que suele ser evidente inmediatamente[2, 4]. Esto deberá ser tenido en cuenta y, si es necesario, restaurado durante la intervención (figura 2).

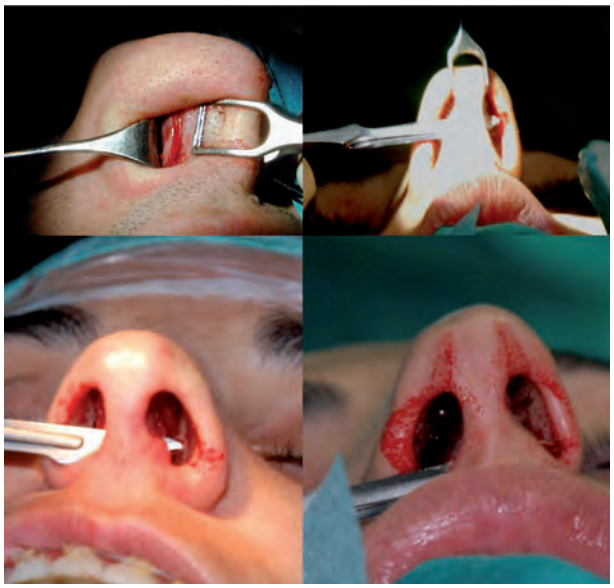

**Figura 2**
(a) Incisión hemi-transfixiante. (b) Incisión transfixiante parcial alta. Extendiendo la incisión hasta la espina transformándola en transfixiante completa, se secciona un mecanismo de soporte mayor de la punta, perdiendo proyección.

3. Incisión intercartilaginosa: el primer paso en el abordaje intercartilaginoso y, a veces, también en el delivery. Se sitúa, como su nombre indica, entre la crura lateral del CLI y el cartílago lateral superior (cartílago triangular, CLS)[3, 4]. Para realizarla se debe exponer con amplitud la transición entre el vestíbulo y la fosa nasal en su parte lateral, colocando un ganchito doble en la parte interna del ala nasal, mientras el dedo medio o el anular presiona la parte alta del ala nasal más o menos cerca de la punta logrando así una eversión parcial del ala y la exposición adecuada. La incisión se realiza en el fondo de saco entre los cartílagos laterales superior e inferior hasta alcanzar, si existe, la incisión hemitransfixiante o transfixiante, con la cual se une. La incisión profundiza hasta separar completamente la crura lateral del CLS, alcanzando hasta el plano suprapericóndrico de este.

4. Incisión transcartilaginosa (intracartilaginosa): se realiza en la cara interna de ambas alas nasales. Aproximadamente paralela a la intercartilaginosa, se realiza de manera similar, siempre con una buena eversión-exposición de la cara interna del ala nasal. Se coloca en el eje longitudinal de la crura lateral del CLI dejando craneal a ella la cantidad de crura lateral de CLI que se quiere extraer (segmento cefálico)[2, 3, 4]. Puede realizarse de medial a lateral o en sentido contrario. En principio, la incisión corta la piel vestibular y el cartílago subyacente en un solo gesto, para lo que previamente se habrá calculado cuánto cartílago se quiere eliminar. Puede ser útil, especialmente para los menos experimentados, marcar en la piel externa la cantidad de cartílago a escindir y después atravesar perpendicularmente todo el espesor del ala nasal con dos agujas finas en el borde inferior de nuestra marca[4]. Los extremos de las agujas en el interior del vestíbulo nasal indican dónde colocar la incisión. Otros cirujanos prefieren, en cambio, realizar la incisión únicamente sobre la piel vestibular en un primer gesto, disecar la piel vestibular de la cara interna de la crura lateral en su parte más cefálica hasta el borde superior y, una vez inspeccionada esta, seccionar el cartílago.

5. Incisión marginal (infracartilaginosa): aunque más conocida como marginal, este nombre induce a error. Se ha de tener presente que "marginal" se refiere al margen inferior de los CLI[3, 4, 5, 6] y no al margen de la narina (al contrario que en los llamados injertos marginales), por lo que probablemente el nombre de infracartilaginosa sea más descriptivo y exacto. Igual que en las incisiones inter y transcartilaginosas, el papel de la mano no dominante es esencial para una correcta exposición. Se coloca un doble gancho de punta aguda y relativamente ancho en la cara interna del ala nasal por debajo del borde inferior de la crura lateral, muy cercano al borde de la narina. Con la tracción del gancho combinada con la presión del dedo anular (o medio) sobre la cara externa del ala nasal se localiza con facilidad el relieve del borde inferior de la crura lateral, especialmente si el cartílago es fuerte. En algún caso de cartílago muy blando, el borde inferior se palpa peor, por lo que resulta útil saber que suele coincidir con bastante exactitud con la línea de inserción superior de las vibrisas. La incisión se realiza entonces, de lateral a medial o en sentido contrario, siguiendo el borde inferior de la crura lateral[3, 4, 5, 6, 7, 8], recordando que, según nos acercamos a los domos, el borde inferior del cartílago se va aproximando al borde de la narina. Alcanzado el "ático" del vestíbulo nasal, la incisión gira y desciende por el borde inferior de la crura intermedia y medial hasta aproximadamente la

altura de la mitad de la columela, generalmente el punto donde la columela es más estrecha en la visión basal. Algunos cirujanos prefieren hacer este segundo trazo ligeramente (1-2 mm) por detrás del borde inferior de la crura media. Hay quien prefiere tomar directamente la columela entre los dedos índice y pulgar de la mano no dominante y usar estos para exponerla. Aunque parezca menos elegante, esta maniobra puede ser útil, ya que la compresión entre los dedos proporciona además una hemostasia adicional del pequeño sangrado cutáneo. En todo caso, se ha de tener cuidado en no dañar los bordes de los cartílagos, que suelen ser bastante frágiles.

6. Incisión columelar (transcolumelar): indispensable en el abordaje abierto, es la única incisión de uso común en la rinoplastia que deja una cicatriz visible. La incisión cruza la columela uniendo entre sí las dos incisiones marginales[3, 5, 6, 7]. Dos son los factores fundamentales a la hora de planear la incisión: a qué altura de la columela colocarla y qué forma darle a la incisión. La incisión se realiza aproximadamente a mitad de altura de la columela, es decir, donde la columela es más estrecha. Si se efectúa más hacia el lóbulo, la cicatriz resultará fácilmente visible; si se coloca más baja, tendremos un largo y estrecho colgajo de piel muy fina, con peor irrigación, y cierto riesgo de necrosis, o al menos lenta y peor cicatrización, en su extremo distal. El trazado de la incisión puede ser muy variable, pero siempre ha de ser quebrado (en V, V invertida, en escalón…) para combatir la retracción cicatricial. Los ángulos entre los distintos segmentos deben quedar bien marcados, no redondeados, ya que al cicatrizar, la piel tenderá a traccionar dejando una cicatriz más rectilínea de lo que se dibujó al realizarla. Por eso es recomendable realizar la incisión en varios trazos que queden bien unidos entre ellos. Es importante no lesionar los bordes inferiores de los cartílagos de las cruras mediales al hacer la incisión. Por ello, algunos prefieren incidir solo parcialmente la piel, muy superficialmente, para después buscar el borde inferior del cartílago, disecar el plano subcutáneo, y completar la profundidad de la incisión con una tijera de punta fina, introduciendo una de las ramas de la tijera en el plano disecado. Al completar la incisión, con relativa frecuencia queda descubierta o se secciona, oscureciendo el campo, una pequeña arteria, la arteria columelar[9], que corre en la línea media, paralela a las cruras mediales y que puede ser fácilmente coagulada con una pinza bipolar.

## ABORDAJES EN RINOPLASTIA (DESCRIPCIÓN Y TÉCNICA)

### A. ABORDAJES CERRADOS

1. Abordaje intercartilaginoso: el abordaje comienza con una incisión transfixiante (parcial o completa) y las incisiones intercartilaginosas de la manera que ya se expuso antes (figura 3). Rápidamente y con la ayuda de una tijera de punta fina buscaremos el plano suprapericóndrico de la cara externa del CLS. Aquí es esencial la tracción de un separador tipo Aufricht en la mano no dominante del cirujano que, con la punta introducida por la incisión, separa los tegumentos blandos de la pirámide nasal para exponer y fijar el esqueleto nasal sobre el que se trabaja y puede ser de ayuda la contra-tracción de un ganchito en la mucosa nasal del CLS manejado por el cirujano ayudante. Identificado el plano de disección y procurando no salirnos de él, nos dirigimos medialmente para alcanzar el dorso cartilaginoso y realizamos la misma maniobra en el lado opuesto. Si se ha

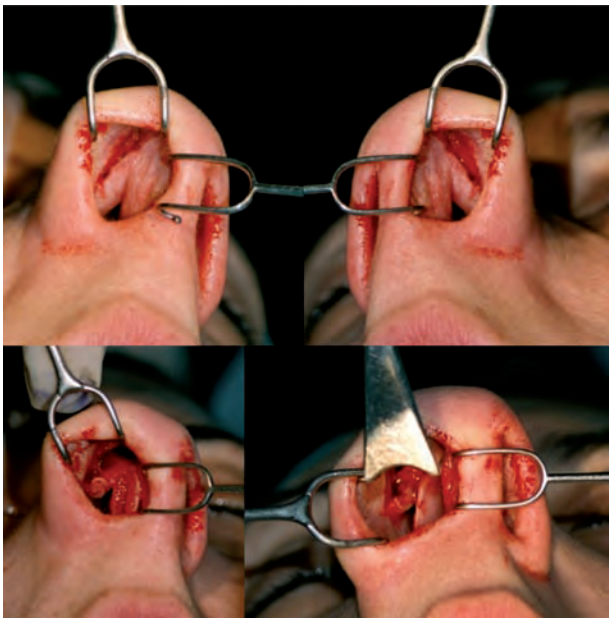

**Figura 3**
Abordaje intercartilaginoso. La pareja de incisiones intercartilaginosas (a, b), unidas a la transfixiante (c), permiten una exposición del dorso de la pirámide nasal desde un eje de visión coincidente con el de la nariz (d).

reunido bien la transfixiante con las intercartilaginosas, la punta quedará liberada del complejo septo-triangular, permitiendo que el separador de Aufricht tome una posición prácticamente paralela a la del eje de la pirámide nasal sin distorsionar el dorso. Poco a poco, a punta de tijera y cuidando siempre no salirnos del plano, iremos despegando el dorso cartilaginoso y unos pocos milímetros de las paredes laterales de la pirámide cartilaginosa y alcanzaremos la pirámide ósea, siempre con la ayuda de nuestro separador del dorso en la mano no dominante. Sobrepasada la unión osteocartilaginosa unos 2-3 mm, se cambia la tijera por un desperiostizador que tenga la punta ligeramente curva y un borde cortante. Con este cortaremos transversalmente el periostio, cuidando mantenernos unos 2-3 mm de seguridad por encima de la unión cóndor-ósea para evitar así una desinserción accidental de los cartílagos triangulares. Introduciendo el filo del desperiostizador por debajo del periostio, es fácil despegar el dorso óseo en su parte central y solo unos milímetros hacia los laterales, ya que un periostio unido a los huesos propios supondrá un poderoso elemento estabilizador de los mismos en caso de realizarse osteotomías laterales. En la mayoría de las rinoplastias no es necesario despegar mucho más allá de la altura de la línea intercantal. Todo el despegamiento óseo se puede realizar fácilmente a ciegas, ayudados por la guía de la mano no dominante sobre el dorso nasal, palpando el dorso y el instrumento a través de los tegumentos y, sobre todo, por el tacto e incluso el sonido característico del desperiostizador contactando directamente sobre el hueso, sin ninguna parte blanda interpuesta (figura 4). Realizado en buenas condiciones, con una adecuada infiltración anestésica-vasoconstrictora previa y sin salirnos de los planos, el abordaje al dorso debe ser un tiempo prácticamente exangüe, y al final del mismo, nuestro separador debidamente colocado nos mostrará una completa visión del dorso nasal[2, 4].

2. Abordaje transcartilaginoso: requiere tanto una cierta experiencia como una visualización tridimensional de las estructuras nasales, porque el abordaje en sí comprende ya el acto "princeps" de la manipulación de la punta nasal (la resección del segmento cefálico de las cruras laterales de los CLS). Como ya se ha comentado, la incisión se puede hacer primero solo de la piel y evaluar entonces el cartílago subyacente para cortarlo o bien de ambos tejidos, piel y cartílago, simultáneamente. Debemos tener cuidado con la cantidad de cartílago a resecar y recordar que la simetría no está en lo que se elimina, sino en el cartílago remanente.

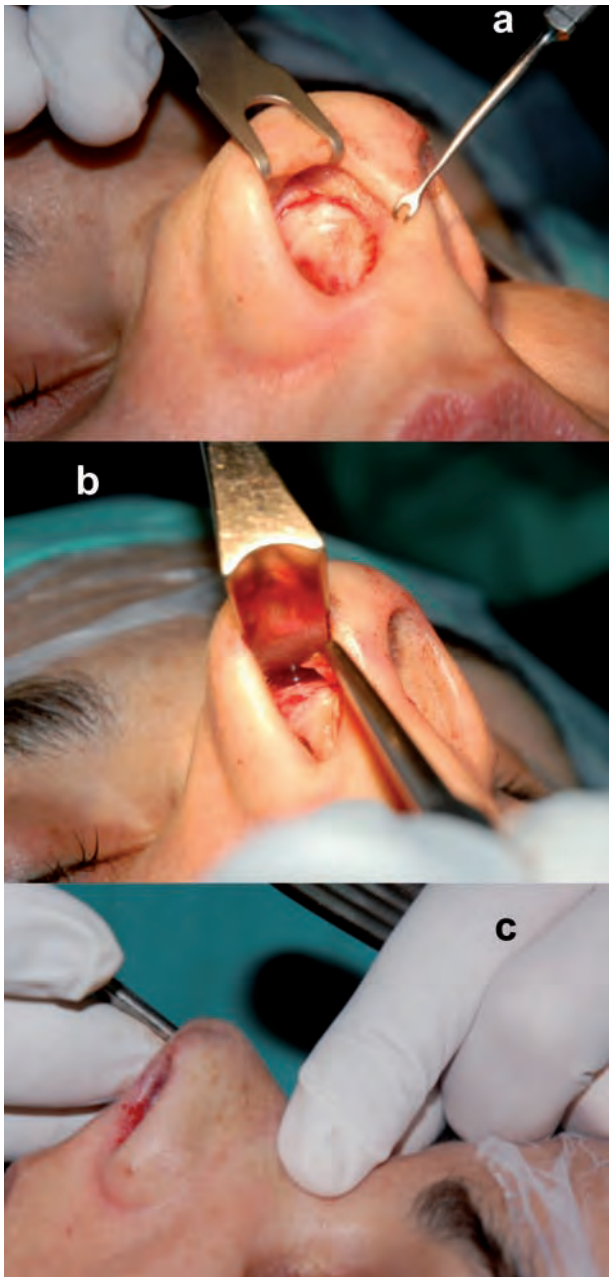


**Figura 4**
Abordaje intercartilaginoso. a. Incisión hemitransfixiante + intercartilaginoso; b. despegamiento suprapericóndrico del dorso cartilaginoso; c. despegamiento subperióstico del dorso óseo. La ayuda del tacto característico del instrumento sobre el hueso y la guía de la palpación de mano izquierda son fundamentales.

Dado que en el abordaje transcartilaginoso, una vez escindido, es difícil reponer cartílago, el cirujano debe buscar siempre un equilibrio entre buscar una mejor definición de la punta (quitar más cartílago) y garantizar un soporte estructural suficiente a largo plazo (dejar más cartílago)[2]. En caso de duda, se recomienda forzar ese equilibrio hacia el lado de garantizar una crura lateral suficientemente sólida para aguantar la acción de la gravedad y la tracción cicatricial, recordando que ambas duran toda la vida. Dependiendo de varios factores (hombre-mujer, fortaleza del cartílago, calidad de la piel y el tejido fibroelástico del ala nasal…), suele ser suficiente dejar entre 6-8 mm de cartílago en la altura de la cura lateral para evitar un pinzamiento o un colapso alar en inspiración. Una vez eliminado el segmento cefálico, con una tijerita de punta aguda nos dirigimos directamente hacia la superficie externa del CLS, buscando alcanzar rápidamente el plano suprapericóndrico, que será nuestro plano de despegamiento para disecar el dorso nasal. A partir de aquí, el abordaje al dorso nasal no difiere del transcartilaginoso[2, 4].

3. Abordaje por delivery: delivery: entrega, reparto; parto, alumbramiento. El abordaje por delivery consiste, mediante unas incisiones intercartilaginosas y transfixiante en la parte superior y una pareja de incisiones infracartilaginosas en la inferior, en la creación y movilización de dos colgajos condrocutáneos bipediculados simétricos; cada colgajo comprende prácticamente la totalidad del arco formado por el CLI (crura lateral, crura intermedia y cura medial) junto a la piel del vestíbulo nasal correspondiente a la que el cartílago se mantiene unido. Cada colgajo tiene dos pedículos en el extremo de la crura lateral y de la crura medial que se mantienen unidos a la estructura de la pirámide nasal y determinan juntos un eje sobre el cual el colgajo rota hacia adelante y abajo de manera que la mayoría del complejo condrocutáneo puede sacarse y exponerse a través de la narina ("ser parido") para que el cirujano pueda modificar su forma convenientemente[2, 4, 8]. El abordaje comienza con un abordaje intercartilaginoso clásico, como ya se ha descrito. Posteriormente se realiza la pareja de incisiones marginales (infracartilaginosas). Desde la incisión marginal buscaremos exponer con una tijera de punta el borde inferior y posteriormente la cara externa del CLI en la crura lateral, siempre en un plano suprapericóndrico, avascular. Iremos poco a poco ampliando la disección de la crura lateral tanto hacia lateral como hacia medial y hacia cefálico y proseguiremos hasta alcanzar, cefálicamente la incisión intercartilaginosa, y medialmente, el domo. En toda esta disección son esenciales tracción y contra-tracción ejercidas, superiormente, por un gancho doble ancho en manos del cirujano, colocado sobre la zona marginal de la narina, e inferiormente por un ganchito pequeño manejado por el cirujano ayudante, colocado en la crura lateral, cerca del borde inferior. Alcanzada la región del domo, ambos ganchos se trasladan a un anclaje más medial. Con una tijerita de punta aguda, el cirujano puede seguir disecando el domo cartilaginoso (interrumpiendo el ligamento intercupular) y girar con el cartílago, accediendo a la cara medial de la crura intermedia y luego a la cara medial de la crura medial del CLI. La disección debe ser suficientemente amplia para exponer al menos los 2/3 mediales de la crura lateral, toda la crura intermedia y aproximadamente la mitad o 2/3 de la crura medial. En este punto rotaremos los colgajos creados sobre un eje que pasa por sus dos extremos, no tirando de ellos hacia abajo, sino más bien girándolos de manera similar a la de la visera del casco de un motorista, para que los domos, las cruras intermedias y buena parte de las cruras laterales sean "alumbradas" a través de las narinas. Si el colgajo no sale con facilidad deberemos disecar y liberarlo un poco más hacia los extremos del mismo. Al final del abordaje, debemos tener expuestos ambos cartílagos laterales en su cara superficial lateral, los domos y las cruras intermedias, con cierta libertad de movimiento y de manera simétrica (figura 5). Muchas veces, para estabilizarlos, se pasa un instrumento fino (despegador, tijera…) por detrás de ellos, cuidando no distorsionar su forma para poder juzgar apropiadamente las maniobras que se deben realizar sobre ellos. En resumen, un abordaje por delivery persigue una exposición de la punta similar a la de un abordaje abierto, obviando los problemas derivados de la interrupción de la columela.

4. Abordaje infracartilaginoso: similar al delivery en cuanto a concepto, el abordaje infracartilaginoso obvia la incisión intercartilaginosa[8] y realiza todo el despegamiento de la punta y el dorso desde las incisiones marginales (infracartilaginosas) con objeto de no seccionar la unión entre los CLI y los CLS, preservando así mayor soporte de la punta. Sin embargo, plantea varios problemas a cambio: el complejo de los CLI rota con mucha mayor dificultad para salir por la narina lo que obliga a una tracción combinada de los CLI inferiormente y de la piel de las narinas superiormente que obliga a trabajar sobre una estructura distorsionada por la tracción; la distancia de trabajo al dorso nasal

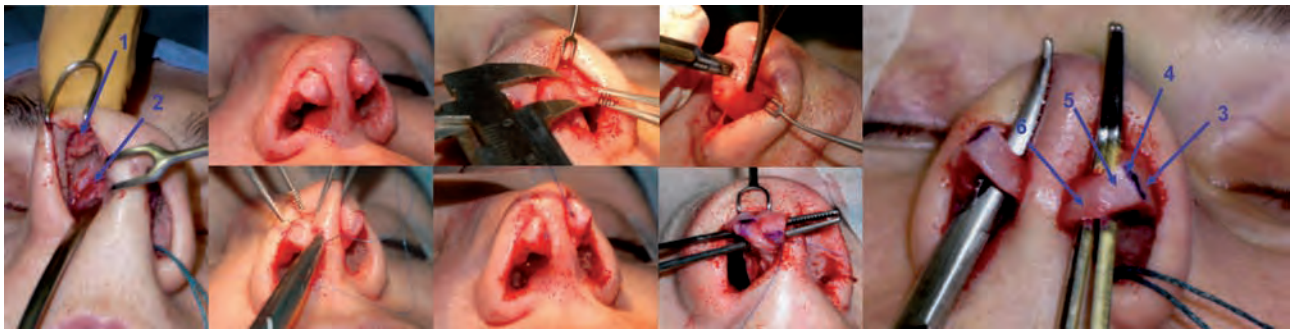


**Figura 5**
Abordaje por delivery. Una vez completado, el delivery nos da un buen acceso para esculpir, modelar y fijar la punta nasal. Para ello, es necesario exponer al menos dos tercios de la crura lateral, toda la crura intermedia y parte de la medial. (1) Incisión infracartilaginosa; (2) incisión intercartilaginosa; (3) crura lateral; (4) domo; (5) crura intermedia; (6) crura medial.

es claramente mayor y el acceso al mismo se realiza a través de un espacio estrecho e incómodo. La indicación sería la de aquellas puntas nasales subsidiarias de un abordaje por delivery en las que no se prevé una resección del segmento cefálico de la crura lateral. Es técnicamente muy exigente y por ello poco utilizado, aunque versiones simplificadas del mismo pueden servir para tallar pequeños y precisos bolsillos sobre los que colocar injertos "onlay" sobre los CLI de manera rápida y muy poco traumática.

## B. ABORDAJE ABIERTO O EXTERNO

El abordaje abierto, mediante un par de incisiones infracartilaginosas (marginales) unidas por una transcolumelar, levanta en un solo colgajo todos los tegumentos de la pirámide nasal, para exponer así todo el esqueleto osteocartilaginoso de la pirámide nasal en su posición "natural", ofreciendo un mayor espacio para el trabajo del cirujano [1, 3 ,5, 6, 7, 9] (figura 6). El abordaje puede realizarse de medial a lateral o en sentido contrario. El abordaje abierto comienza, en todo caso, con la realización de la pareja de incisiones marginales y su unión mediante una incisión transcolumelar tal como se describió más arriba. A partir de la incisión transcolumelar se diseca el colgajo de piel columelar a punta de tijera, teniendo especial cuidado en no lesionar los cartílagos de las cruras mediales e intermedias y en permanecer en un plano completamente subcutáneo. Es importante sujetar el colgajo de piel columelar con firmeza, pero con delicadeza, con una pinza fina de dientes de ratón o, mejor aún, con un ganchito bífido fino, para de no lesionar la piel. Es útil la tracción en tres puntos: el cirujano principal traccionará del colgajo de piel columelar, mientras que el cirujano ayudante, ayudado por un gancho doble, efectuará contra-tracción de ambas narinas hacia abajo y con un segundo gancho elevara y evertirá alternativamente el extremo superior de cada narina. Según se va levantando el colgajo columelar y nos acercamos a los domos, la incisión marginal se va alejando del borde de la narina y empezaremos a dejar en el colgajo, no una capa de piel simple, sino una piel doblada sobre sí misma con algo de tejido fibroelástico formando el reborde de la narina. Hay que tener en cuenta que mientras que en las cruras intermedias estamos disecando el borde y parte de la cara medial de la crura, la forma de giro en hélice del cartílago hace que una vez alcanzado el domo, pasemos a disecar la cara lateral de la crura lateral. Por esto, la parte interna del domo, vecina a la incisión marginal, sea posiblemente el área que requiere más atención y cuidado en la exposición abierta de la punta. Una vez traspasada esta zona, es relativamente sencillo seguir elevando el colgajo, separándolo del plano suprapericóndrico de las cruras laterales, hasta completar la exposición de la punta. Algunos cirujanos prefieren empezar la disección en la parte lateral: desde la incisión marginal en su parte lateral, se busca a punta de tijera el borde caudal de la crura lateral y luego el plano suprapericóndrico de su cara externa, ayudados por una gancho doble ancho en el margen del ala nasal y un ganchito pequeño que tira hacia debajo de la crura lateral.

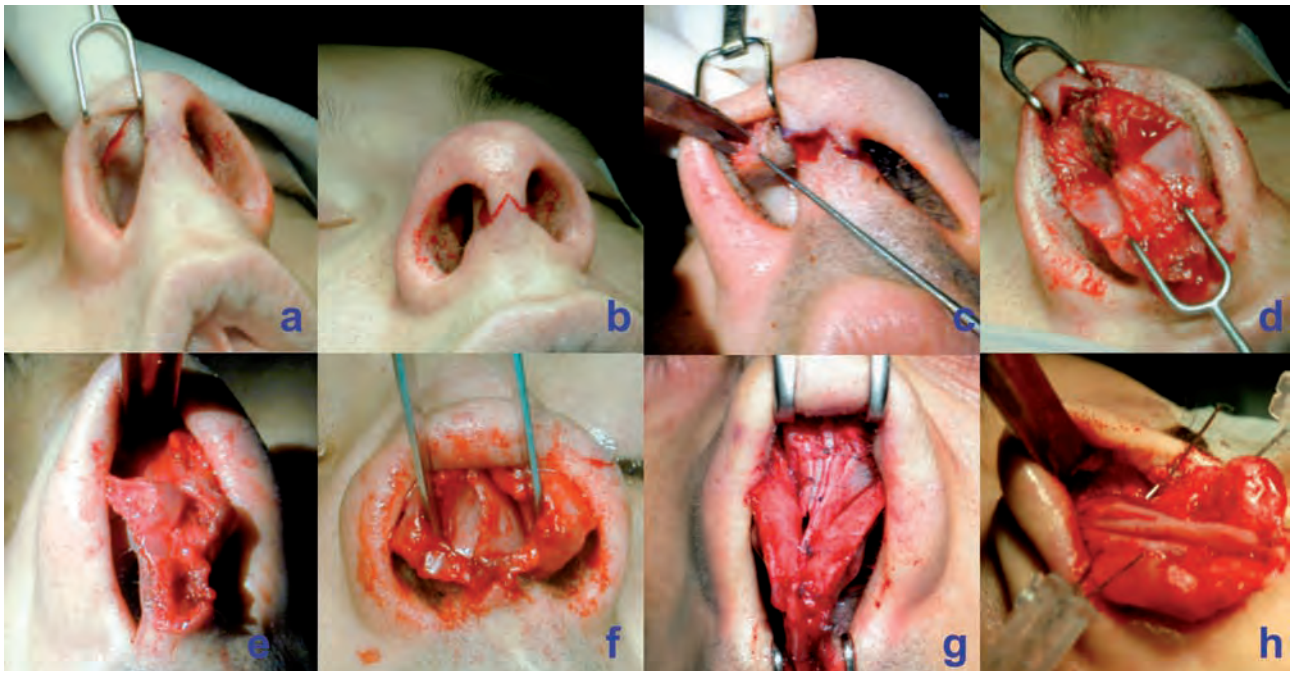


**Figura 6**
Abordaje abierto. (a) Incisión infracartilaginosa; (b) incisión trascolumelar; (c) inicio del despegamiento del CLI; (d) completada la exposición de la punta, el ángulo septal anterior y el dorso cartilaginoso; (e) exposición de la pirámide nasal completada; (f) abordaje abierto del tabique nasal; (g) la amplia exposición del dorso facilita la colocación de injertos expansores del dorso o (h) de autoexpansores.

Desde aquí se va avanzando, sin perder el plano, en sentido craneal y medial, liberando toda la cara externa de la cura lateral y completando con la tijera la incisión si es necesario, hasta llegar cranealmente al borde cefálico y medialmente al domo. Realizada una disección similar en el lado contrario, desde uno de los domos se atraviesan las pocas fibras que nos separan del túnel contralateral a nivel del otro domo, uniendo ambos túneles en uno solo. Desde aquí la tijera gira para, apoyándose en el borde caudal de las cruras intermedias, disecar la cara anteroinferior (basal), del lóbulo y de la columela hasta la zona de la incisión transcolumelar. Ya desde abajo arriba, desde la incisión columelar, se terminan de liberar las últimas fibras que mantienen al colgajo en posición y este queda completamente suelto para ser elevado y rebatido completándose la exposición de la punta. Acabada la exposición de la punta nasal, el cirujano busca disecar el dorso cartilaginoso con la ayuda de una tijera de punta fina. Para ello se debe buscar rápidamente el plano suprapericóndrico del dorso cartilaginoso e ir liberando este sin salirse del plano de disección. Unos cirujanos prefieren manejar ellos mismos el retractor que sujeta el colgajo, otros lo confían a su cirujano ayudante y liberan una mano para manejar una pinza de disección para fijar y separar selectivamente los tejidos en un punto determinado. Alcanzada la pirámide ósea, de nuevo tendremos que cortar el periostio para deslizarnos bajo él y continuar el despegamiento por un plano subperióstico. Aunque se puede hacer bajo visión directa elevando el colgajo con el separador, muchos cirujanos dejan caer el colgajo y realizan esta parte de la disección a ciegas, guiándose por el tacto, igual que en un abordaje cerrado. La disección debe ser más amplia en las paredes laterales que en los abordajes cerrados, especialmente a nivel de la pirámide cartilaginosa para permitir una buena retracción del colgajo en sentido craneal. Si no lo hacemos así, nuestro colgajo no subirá lo suficiente para permitir una buena exposición de la pirámide y habremos perdido gran parte de las ventajas que ofrece la rinoplastia abierta.

Completada la exposición de la pirámide nasal, hemos de abordar el tabique. Para ello habrá que descomponer la punta nasal seccionando el ligamento intercupular y el tejido que se encuentra entra ambas cruras intermedias y mediales de los CLI. El cirujano y su ayudante toman cada uno, con delicadeza pero con firmeza, un CLI con una pinza de disección colocada a nivel de la crura lateral, cerca del domo, y traccionan lateralmente para poner los tejidos en tensión. El cirujano principal, con una tijera de disección (o bien con un electrobisturí con punta de microdisección a muy baja potencia) va disecando y separando el espacio intercrural y posteriormente el septo membranoso por la línea media hasta alcanzar el borde caudal y el ángulo anterior septal. Alcanzado el tabique nasal, buscaremos como siempre el plano subpericóndrico para elevar los colgajos mucopericóndricos/mucoperiósticos y poder realizar una septoplastia. En cuanto alcancemos cierta profundidad, es más cómodo utilizar un rinoscopio para separar el septo del colgajo mucopericóndrico, igual que en un abordaje endonasal. Hay que tener en cuenta que mientras en los abordajes cerrados el tabique se aborda generalmente por la vía maxila-premaxila de Cottle y ocasionalmente mediante una incisión de Killian, pero siempre en una dirección más o menos anteroposterior, cuando se aborda el septo desde una rinoplastia abierta la dirección es más dorsocaudal. Esto puede tener ventajas en ciertas desviaciones, pero puede resultar algo más incómodo en otras, siendo algo más difícil alcanzar la región de la espina nasal y la cresta maxilar, así como el vómer postero-inferior. Finalizado este paso, habremos completado el abordaje y estaremos en disposición de efectuar las maniobras quirúrgicas sobre el esqueleto nasal.

| ABORDAJE | INCISIONES |
|---|---|
| Intercartilaginoso | (Hemi-) transfixiante + intercartilaginosas |
| Transcartilaginoso | (Hemi-) transfixiante + transcartilaginosas |
| Delivery | Transfixiante + intercartilaginosas+ infracartilaginosas (marginales) |
| Abierto (Externo) | Infracartilaginosas (marginales) + (trans) columelar |

## INDICACIONES DE LOS ABORDAJES EN RINOPLASTIA

El diagnóstico de la deformidad existente, las características de la piel y el tipo de corrección planeada determinarán la elección del abordaje[1, 2, 4, 5, 7, 8, 10]. Básicamente existen cuatro tipos de abordaje a la nariz (dada su escasa difusión, vamos a obviar el abordaje infracartilaginoso). Cada uno de ellos tiene ciertas ventajas e inconvenientes y puede ser óptimo en una situación dada. Entre las características que los distinguen están, entre otras, su mayor o menor agresividad sobre los mecanismos de soporte, la posibilidad de complicaciones o morbilidad, la exposición de la punta, la amplitud de visión del campo quirúrgico, la posibilidad de trabajar a dos manos, la agresividad hacia los tegumentos y posibilidad de secuelas cicatriciales, la distorsión intraoperatoria, el edema residual que provocan y la duración de este, la facilidad que ofrecen para la colocación de injertos, el tiempo quirúrgico que consumen y la fidelidad que existe entre el resultado intraoperatorio de una maniobra y el final tras varias semanas postoperatorias.

De los cuatro abordajes clásicos, tres de ellos son cerrados o endonasales. Es decir, no va a haber ninguna incisión externa visible después de la intervención. En el abordaje abierto, las incisiones dentro del vestíbulo nasal se unirán por medio de un trazo de incisión a través de la columela. Es decir, quedará una cicatriz visible tras la intervención. Cierto es que esta incisión, la mayoría de las veces cicatriza de manera muy satisfactoria, y que, incluso cuando no es muy perfecta, la posición de la herida con la sombra y la forma de la columela ocultándola, la hacen muy poco perceptible. Pero también es cierto que esto supone, en el mejor de los casos, un peaje ya de entrada, que tendrá que estar justificado y que la posibilidad de una cicatriz claramente visible, aunque sea remota, nunca puede ser negada completamente. Pero en general, el inconveniente fundamental, no suele estar tanto en el hecho de la cicatriz en sí como en el del edema postoperatorio de la suprapunta, entre leve y moderado, que tiende a dejar en mayor medida que los abordajes cerrados y, sobre todo, con mucha mayor duración, algunas veces varios meses. Este edema no suele ser percibido tanto como un aumento de volumen sino como una falta de definición y naturalidad de la nariz. Aparte está el hecho de que los tegumentos sufren más con la elevación amplia de sus lechos y la sección de vías de aporte sanguíneo y drenaje a través de la columela, con fenómenos

cicatriciales más intensos y prolongados. Por otra parte, el abordaje abierto permite una mayor comodidad al cirujano y es definitivamente más fácil de aprender y, sobre todo, de enseñar. La visión directa en algunas maniobras quirúrgicas (no en todas, ya que algunas siguen siendo ciegas) y la posibilidad de trabajar durante más tiempo a dos manos, mientras el ayudante separa los tegumentos, proporciona a todos los cirujanos más comodidad y a los cirujanos menos expertos, una mayor *sensación* de seguridad.

Las ventajas de los abordajes cerrados residen sobre todo en que son menos agresivos con los tegumentos y con los mecanismos de soporte nasal. Sin embargo, son claramente más incómodos en algunas de la maniobras y más difíciles de enseñar, aprender y practicar. Consumen como regla general menos tiempo y cicatrizan más rápido y con menos edema postoperatorio en la suprapunta. La piel sufre menos y al ser en general el despegamiento lateral más limitado, el aspecto natural, no operado, se alcanza antes que tras la rinoplastia abierta. Los abordajes cerrados son fundamentalmente tres:

1. El abordaje intercartilaginoso dará un excelente acceso al dorso óseo y cartilaginoso y es perfectamente adecuado en aquellos caso que no requieran modificaciones en la punta nasal y tengan escaso riesgo de colapso del tercio medio y deformidad en V invertida.
2. El abordaje transcartilaginoso es excelente para la típica rinoplastia en la que la deformidad consiste en una giba osteocartilaginosa con una punta básicamente simétrica, levemente bulbosa y con buena proyección, cartílagos inferiores aceptablemente fuertes, y con defecto de rotación leve o moderado. Aquí, una resección moderada del segmento cefálico, a veces combinada con una ligera resección de una pequeña tira de la parte anterior del borde caudal del septo proporcionarán una rotación adecuada de la punta nasal sin pérdida significativa de soporte siempre que dejemos intacta una banda continuada de cartílago alar de al menos unos 6-8 mm dependiendo de la fortaleza de los cartílagos. Se debe reconocer la tríada cartílagos laterales inferiores + piel fina + divergencia a nivel de los domos, que nos obligará a una sutura entre ambos domos para evitar la aparición de una deformidad en los domos en forma de cuernos ("horns"), meses después de la intervención.
3. El abordaje por "delivery" o en asa de cubo ofrece una excelente y simétrica exposición de los cartílagos que permite todo tipo de maniobras de remodelación, escultura y sutura interdomal y transdomal sobre los cartílagos, así como las suturas de suspensión de la punta entre los cartílagos inferiores y el septo. Sigue siendo dificultosa, aunque no imposible, sin embargo, la colocación de un strut fuerte suturado a las cruras mediales. La indicación de un "delivery" se refiere sobre todo a puntas globulosas y divergentes, simétricas o no, con necesidad de ganancia o pérdida de rotación y proyección de leve a severa, pero con cartílagos fuertes, que permitan mantener con garantías la proyección obtenida sin necesidad de soportes adicionales como un strut columelar.

En general los abordajes cerrados suelen ser excelentes para rinoplastias de reducción. Colocar injertos expansores o auto-expansores del dorso es más complicado que con un abordaje abierto, pero posible y, aunque debe ser un factor a considerar, no constituye obligatoriamente una indicación de abordaje abierto. Mediante abordajes cerrados se pueden colocar con precisión injertos de dorso e injertos en paraguas o caperuza sobre la punta, pero un típico injerto en escudo de Sheen o injertos de dorso complejos (que requieran más de un plano de cartílago injertado) se hacen francamente difíciles de colocar y fijar con precisión, al menos en nuestras manos.

No existen, pues, reglas fijas. Solo unas orientaciones generales. Cada cirujano debe valorar en cada caso si en *sus* manos un abordaje menos agresivo ofrece las mismas garantías de éxito con una intervención menos traumática[10, 11] o si ese caso particular debe pagar el precio de una pequeña cicatriz externa, un edema más prolongado y unas mayores alteraciones cicatriciales en función de la relación inconvenientes-beneficio. Pero hemos de recordar que las decisiones sobre el abordaje deben tomarse individualizadamente, caso a caso, considerando cuidadosamente las circunstancias de cada paciente, y no con generalidad para todos ellos. Mientras la decisión de un cirujano experimentado y que domine todo tipo de abordajes está justificada por su experiencia, no es admisible la indicación de un determinado tipo de abordaje (abierto o cerrado) porque "nadie me enseñó a hacerlo de otra manera". Por ello, los cirujanos jóvenes deben esforzarse en familiarizarse y en aprender (y los "senior", en enseñar) todos los abordajes para poder tomar sus decisiones desde un adecuado conocimiento[11].

## BIBLIOGRAFÍA

1. Anderson, J. R.: "Incision and skeletal exposure". En: *Rhinoplasty: Enphasizing the External Approach.* Thieme. New York, 1986, pp. 56-62.
2. Tardy, M. E.: "Dynamics of rhinoplasty". En: *Rhinoplasty. The Art and the Science.* Saunders Company. Philadelphia, 1997, pp .188-275.
3. Tebbet J. B.: "Incisions in rhinoplasty". En: *Primary Rhinoplasty. A New Approach to the Logic and the Techniques.* Mosby. St. Louis 1998, pp. 57-82.
4. Tebbet, J. B.: "Skeletonization". En: *Primary Rhinoplasty. A New Approach to the Logic and the Techniques.* Mosby. St. Louis 1998, pp. 83-98.
5. Elsahy, N.: "Plastic and reconstructive surgery of the nose". Part I. Saunders Company. Philadelphia 2000, pp. 19-42.
6. Adamson, P.A.: "Doud Galli SK. Rhinoplasty approaches: current state of the art.", *Arch Facial Plast Surg.* 2005; 7(1): 32-37.
7. Trinidad Pinedo, J.: "Rinoplastia. Práctica en ORL". *Ars Médica.* Barcelona, 2005, pp. 51-61.
8. Tasman, A.-J., Palma, P.: "The infracartilagineous approach revisited". A*rch Facial Plast Surg.* 2008; 10(6): 370-75.
9. Tardy, M. E., Toriumi, D. M., Friedman, O.: "Philosophy and principles of rhinoplasty". En: *Papel I: Facial Plastic and Reconstructive Surgery.* III ed. Thieme. New York 2009, pp. 507-528.
10. Adamsom, P.A., Litner, J. A.: "Open rhinoplasty". En: *Papel I: Facial Plastic and Reconstructive Surgery.* III ed. Thieme. New York 2009, pp. 529-546.
11. Dayan, S., Kanodia, R.: "Has the pendulum swung too far? Trends in the teaching of endonasal rhinoplasty". *Arch Facial Plast Surg.* 2009; 11(6): 414-416.

# MANEJO PRIMARIO DE LA PUNTA NASAL

GUSTAVO MIERY TORRES

## INTRODUCCIÓN

La rinoplastia es uno de los procedimientos más utilizados en la cirugía plástica y la parte más compleja de dominar es la punta nasal. Es tal vez uno de los procedimientos quirúrgicos en el cual los cirujanos en formación encuentran mayor complejidad para su aprendizaje y cuyas amplias variaciones técnicas dificultan aún más su dominio, Tardy dijo: "quien domine la cirugía de la punta nasal, domina la rinoplastia"[1].

La nariz ocupa el lugar más prominente de la cara, y por ello el cirujano que lleva a cabo una rinoplastia debe tener en cuenta la motivación psicológica del paciente, el entorno social y laboral del mismo, cuando planifica el cambio de la forma nasal.

Los resultados óptimos en la punta nasal exigen mucho del cirujano. Su realización demanda una ejecución exacta, ya que la diferencia entre un buen resultado, y un resultado deficiente, puede ser tan solo de 0,5 a 1 milímetro. Para obtener resultados consistentes, se debe contar con un detallado conocimiento de la disposición tridimensional de la anatomía nasal y estar familiarizado con las múltiples técnicas existentes, así como contar con un adecuado sentido de la belleza, aplicado a cada paciente en particular; todas las narices son diferentes y cada una requiere de una técnica quirúrgica individualizada. Únicamente la perseverancia en llevar a cabo con disciplina el desarrollo de una técnica quirúrgica precisa, tener una constante autocrítica en la evaluación de los propios resultados quirúrgicos y el cuidadoso análisis individualizado de cada caso en particular, puede llevar al cirujano de la nariz a adquirir la suficiente destreza y seguridad para tener un alto estándar de excelencia en el arte y la ciencia de la rinoplastia.

### HISTORIA

En sus orígenes la cirugía estética de la punta nasal era básicamente un procedimiento de resección de cartílagos, que iban desde resecciones subtotales o totales de las cruras laterales, a cortes y/o amputación en los domos, logrando así adelgazar la punta o rotarla, temporalmente. Estas cirugías daban lugar a pinzamientos de las alas y la pérdida de soporte de la punta, apareciendo un tiempo después columelas colgantes y caída de la punta, con colapsos de las alas nasales de grado variable, según la cantidad de cartílago resecado. Los resultados a largo plazo logrados eran desafortunados tanto desde el punto de vista estético como funcional. Afortunadamente hemos progresado hasta las técnicas actuales en las que se hacen resecciones de cartílago cada vez menores, combinadas con reforzamientos de los cartílagos de la punta, hechos con injertos autólogos y suturas. El primer abordaje intranasal fue realizado por Roe (1887), aunque corresponde a Joseph (1931) el mérito de haber popularizado la cirugía correctora de la punta nasal a través de incisiones internas. Su influencia fue dominante durante casi todo el siglo XX, pero desde su última década se ha regresado progresivamente a la técnica abierta a través de incisiones mínimas en la columela y se utilizan cada vez menos las técnicas endonasales.

Además desde la década de los noventa, hubo una transformación en la forma como se planea la cirugía de la punta nasal individualizando cada caso, gracias a la ayuda de los ordenadores y sus programas de medición y planeación quirúrgica. El abordaje externo ha acortado la curva de aprendizaje para los cirujanos en entrenamiento y ha permitido la resolución de muchos de los problemas, que antes no tenían solución en la era estrictamente endonasal. Ya no existe la controversia entre el abordaje abierto o cerrado, cada cirujano debe considerar cada caso individualmente y preguntarse a sí mismo ¿Cómo obtendré los mejores resultados: con el abordaje externo o con el interno? Mientras que el uso de materiales aloplásticos está cada vez más proscrito por su rechazo y extrusión que sucede casi siempre con el paso de los años. Tal y como ocurre con todos los procedimientos en cirugía estética, los resultados continúan mejorando con el tiempo, como consecuencia de las mejores técnicas quirúrgicas, el mejor instrumental y los materiales quirúrgicos, pero sobre todo por los pacientes que cada vez tienen mayores expectativas y exigencias, la competencia entre los profesionales y el compromiso de los cirujanos por mejorar.

## CONCEPTOS DE ANATOMÍA QUIRÚRGICA

Para entender la apariencia de la punta nasal y cómo modificar esta, se requiere conocer las estructuras anatómicas que producen su forma. En una vista frontal, vemos cómo los cartílagos alares, apoyados sobre los cartílagos laterales superiores son los que dan la forma a la punta y a las alas (figura 1). La definición de la punta está dada por la prominencia forma y distancia entre sí de los domos (figura 2).

En la vista lateral la estructura interna responsable de la prominencia de la punta o puntos luminosos o de los domos o "pronasale" es la parte más caudal del ángulo domal. En la vista lateral, la punta de la nariz está más prominente que la línea del dorso nasal (figura 3). En los individuos de raza no caucásica, la punta tiene poco soporte, poca definición y no sobresale de la línea dorsal. En una nariz estéticamente agradable, la columela debe estar entre 4 a 6 mm por debajo del borde del ala nasal, siendo recta hasta unos dos milímetros por delante del extremo anterior de la narina y a partir de ese punto se angula hacia arriba unos 30 grados hasta la punta. En la nariz no caucásica es común que la distancia ala-columela sea menor, ya sea por una columela retraída o por las alas colgantes o su combinación. La forma de la columela y del lóbulo la producen las cruras mediales y el borde caudal del septum.

El grosor de la piel puede influenciar mucho en la forma de la punta puesto que ella está cubriendo las estructuras anteriormente mencionadas, una piel delgada puede hacer que las irregularidades o asimetrías en estas estructuras sean fácilmente visibles en la configuración externa, mientras una piel gruesa puede dar la apariencia de una punta ancha y globosa, incluso si las estructuras internas están armónicas y bien formadas.

En una vista basal, vemos cómo el lóbulo es un tercio de la longitud total de la base y está formado por la piel, tejido subcutáneo y la parte anterior de las cruras mediales y laterales, con su recubrimiento intranasal. La columela está formada principalmente por las cruras mediales unidas por ligamentos al borde caudal del septum y basalmente la espina nasal anterior, el grado de apertura de los pies de las cruras mediales determinan el ancho de la base columelar (figura 4). Las desviaciones columelares y sus asimetrías con

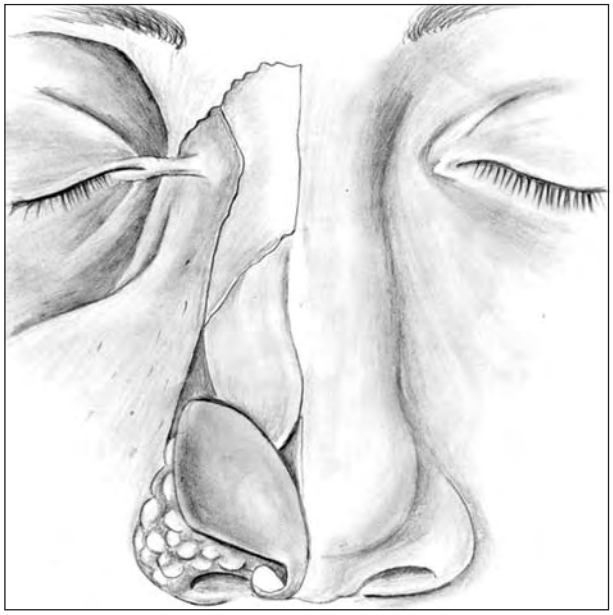

**Figura 1**
Anatomía de los cartílagos alares. Visión frontal.

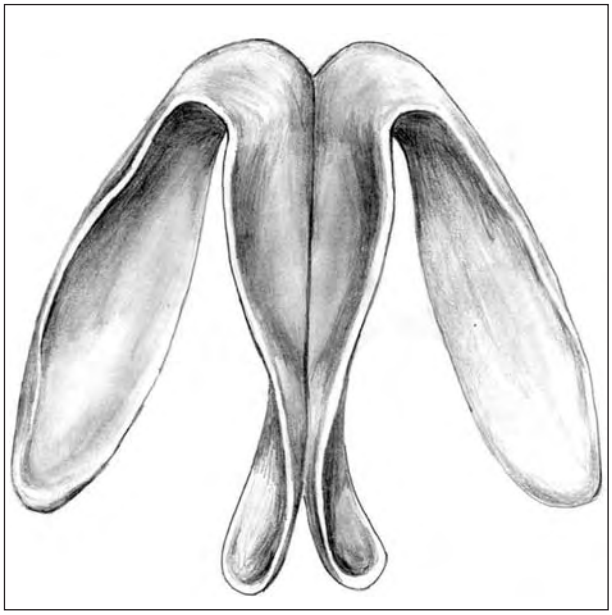

**Figura 2**
Anatomía de los cartílagos alares. Visión basal.

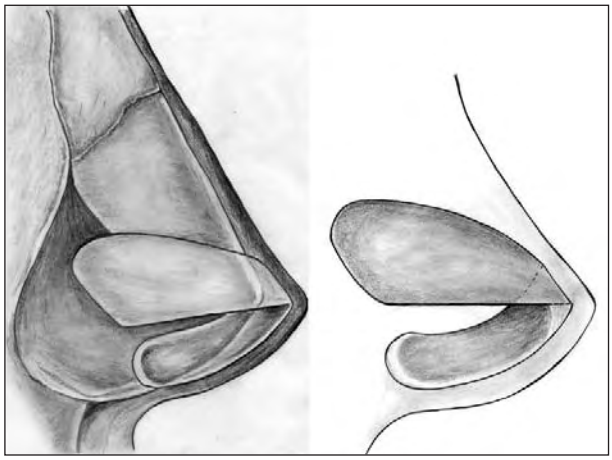

**Figura 3**
Relación de los domos con los cartílagos triangulares. Proyección de la punta y quiebre suprapunta.

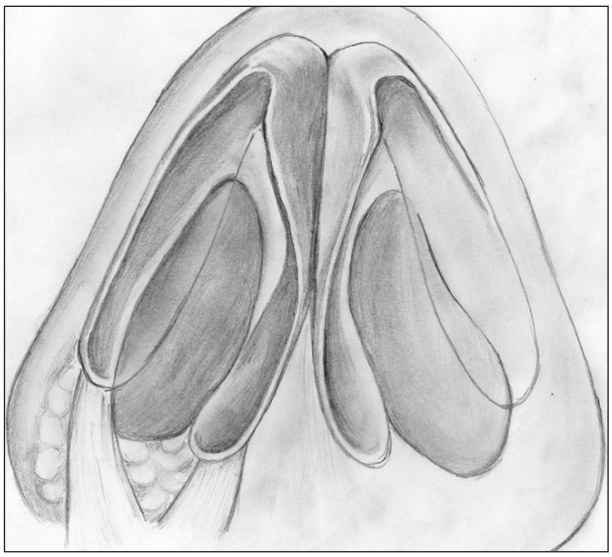

**Figura 4**
Recubrimiento de tejidos blandos de la punta nasal.

frecuencia se deben a curvaturas de las cruras mediales y a desviaciones del septum caudal, en la columela la piel es casi siempre delgada, por esa razón una incisión aquí cicatriza usualmente muy bien.

El grosor de la piel es uno de los elementos más importantes en la evaluación preoperatoria y durante el planeamiento de la rinoplastia. La piel tiende a ser más delgada y móvil en la mitad superior de la nariz, y más gruesa y adherente en la punta. Esto es más notorio en la nariz no caucásica, la cual suele tener una mayor densidad subcutánea de la capa fibroadiposa. En el tercio inferior o basal de la nariz tenemos además el suelo de las narinas, las bases alares y las alas nasales cuyo esqueleto son las cruras laterales, así como los cartílagos accesorios y un tejido conectivo fibroso graso, todo recubierto por la piel. Los cartílagos alares son la clave para la cirugía de la punta, se subdividen en dos cruras: medial y lateral. La porción de la crura medial más cercana al domo es llamada crura intermedia, en mi concepto esta denominación solo crea confusión, pues para efectos prácticos no tiene mayor importancia, el sitio donde está el acodamiento entre las dos es el domo que corresponde a la punta nasal y la localización del domo da la posición de la punta: Si la crura medial es más larga y la crura lateral es más corta, la punta estará más rotada y proyectada, en caso contrario una crura medial más corta con una crura lateral más larga producirá una punta más caída y menos proyectada[2].

La crura medial tiene unos 5 mm promedio de anchura, que es la misma medida de la anchura del domo, mientras la crura lateral incrementa su anchura a partir del domo, hasta el punto M, que es la deflexión ubicada en el borde caudal de la crura lateral y es donde se inicia la curvatura hacia arriba del borde caudal, este punto es muy útil en la rinoplastia porque nos permite medir la distancia que hay desde él hasta los domos o nuevos domos, para obtener simetría en su ubicación (figura 5).

La proyección caudal de la columela depende no solo de la curvatura y fortaleza de las cruras mediales, sino también de la protrusión del borde caudal del cartílago septal. Las retracciones columelares son causadas por un septum caudal corto que puede ser hereditario o producido por traumas o iatrogenia, debido a que antiguamente se solía resecar del borde caudal del septum para rotar la punta, y aunque la rota temporalmente, su resultado final es que le quita soporte a la punta y retrae la columnela.

**Figura 5**
Distancia desde el punto M hasta el domo.

El segmento domal es usualmente la porción más corta y a veces más angosta del arco cartilaginoso alar. Su configuración es variable, siendo la forma convexa la más frecuente, en segundo lugar está la configuración de un segmento domal aplanado ancho y en tercer lugar el doble domo. También se puede encontrar una configuración con convexidad mínima o ausencia, que es muy frecuente en las narices de raza negra y algunas no caucásicas que da a la punta nasal una forma ancha y sin punta definida (figura 6).

Los puntos cefálicos de los domos se encuentran frecuentemente unidos o con una separación mínima. El punto

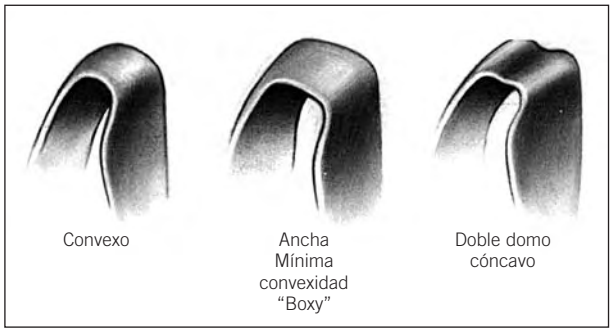


**Figura 6**
Tipos de domo.

caudal de los domos es la parte más prominente y la que forman los puntos luminosos de la punta, su distancia debe estar entre 6 a 8 mm, en la nariz estéticamente ideal, estos puntos de definición domales se pueden estrechar mediante el uso de suturas o distanciar interponiendo injertos entre ellos. La definición externa de los domos depende básicamente de tres factores: 1) su grado de angulación, 2) la distancia entre ellos, 3) el grosor de los tejidos blandos y de la piel que los recubre.

El punto de quiebre de la supra punta, o diferencia de altura entre la punta y el dorso, es una zona estéticamente muy importante, ya que define el límite cefálico de la punta nasal, así como el límite caudal del dorso nasal. Está producido por la diferencia de proyección o altura de los domos y la altura del dorso cartilaginoso, debiendo esta ser entre 4 a 5 milímetros del ángulo septal anterior. Es muy importante para que esta diferencia de alturas produzca su efecto, que la estructura que soporta los domos sea fuerte, de lo contrario hay que reforzarla, la mejor forma actualmente en mi concepto es colocando una extensión septal autóloga o si hay un borde caudal septal largo fijar las cruras medias a este borde septal. Las técnicas quirúrgicas para crear una suprapunta estéticamente agradable se basan ya sea: 1) en la disminución de la altura del dorso cartilaginoso, 2) en aumentar la proyección/soporte de las estructuras de la punta, 3) la resección del ligamento dermo-cartilaginoso o de Pitanguy, que al seccionarse en la cirugía para abordar el dorso, se retrae y es la principal causa de abombamiento de esta zona o supra-punta, 4) en hacer una hemostasia cuidadosa en la zona para evitar una acumulación hemática que se transformará en un tejido histológicamente igual al del granuloma de colesterol que se puede presentar en el oído medio, produciendo un abombamiento de la supra punta y un resultado final desagradable.

La crura lateral es el componente de mayor tamaño del ala nasal, y en su importancia es capital su forma. Caudalmente su borde libre es plano hasta el punto Mdonde se curva en sentido cefálico en grados variables (figura 5). Las cruras laterales aportan un soporte muy importante a los domos, pues son las otras dos patas del trípode, en el que las cruras medias unidas forman la tercera pata, además dan la fortaleza al ala nasal y definen la posición de la mitad anterior del borde alar; por ello, cualquier resección excesiva de las cruras laterales va a producir disminución en el soporte de la punta nasal y hundimientos y retracciones de la mitad

anterior del borde alar, que era lo que ocurría con el paso del tiempo en las rinoplastias basadas básicamente en la resección de las cruras laterales.

Es importante anotar que es frecuente hallar asimetrías de la forma de las cruras laterales en un mismo paciente. La unión entre el borde cefálico de la crura lateral y el borde caudal del cartílago lateral superior se conoce como el área del "retorno" o "scroll", siempre hay una superposición del borde cefálico de la crura lateral sobre la parte más caudal del cartílago lateral superior dándole un importante punto de apoyo. Esto es vital en la estructura de la punta, si ese apoyo se pierde cuando es resecado, el ala colapsará y lo mismo sucederá con la válvula nasal interna, causando un problema tanto estético como funcional.

Hay que tener en cuenta que cuando se reseca una giba cartilaginosa y no se colocan después injertos espaciadores o "spreader graft", esto produce un colapso de los cartílagos laterales superiores y cómo en ellos se apoyan las cruras laterales estas se colapsarán también. Las técnicas tradicionales resecaban la porción cefálica de las cruras laterales, alterando ese importante apoyo; debemos siempre preservar esta zona de apoyo o imbricación y realizar solo la mínima resección y si necesitamos resecar hacerlo solo en la parte más anterior de la crura lateral, donde esta no apoya sobre el lateral superior.

### CONSIDERACIONES ADICIONALES

Los pies de los cartílagos alares no se apoyan sobre una estructura ósea firme en forma directa (la espina nasal), sino que se unen entre sí por un tejido fibroconectivo resistente y de esta misma forma se unen en su borde cefálico con el borde caudal del cartílago septal, mediante ligamentos, su punto de apoyo a este nivel se encuentra en una posición "flotante" que depende de su relación con el septum y con el tejido fibroso que lo sostiene (figura 4.)

El tercer punto de apoyo se encuentra definido por la cola de las cruras laterales, las cuales se relacionan en forma indirecta con la apertura piriforme a través de un tejido fibroadiposo que une estas con la apertura piriforme, y, como lo mencionamos anteriormente, las cruras laterales también se apoyan en su borde más cefálico en los cartílagos laterales superiores, conformando el cuarto punto de apoyo de la punta nasal. Esta conformación es la que se conoce como el concepto del trípode, descrito por Anderson a finales de la década de los sesenta[2].

El tabique nasal influencia en forma importante la morfología externa de la punta nasal, especialmente en la configuración de la columela y en la presencia de desviaciones de la punta que generalmente se deben a luxaciones del borde caudal del septum sobre la espina nasal anterior o simplemente a curvaturas de su borde caudal, por lo tanto es de vital importancia corregir cualquiera de estas desviaciones.

## FILOSOFÍA DE MANEJO DE LA RINOPLASTIA

### ANÁLISIS ESTÉTICO

Hay numerosas mediciones antropométricas que buscan obtener la nariz ideal con una rinoplastia, pero hemos visto que con unas pocas de estas se puede lograr una adecuada planificación prequirúrgica en la mayoría de los pacientes; sin embargo, estas medidas son solo una guía dentro del análisis prequirúrgico pues siempre cada paciente está buscando un cambio individualizado que hay que tener en cuenta para lograr un resultado de acuerdo a sus expectativas.

### ANÁLISIS LATERAL

La línea del plano facial o plano verticales el que corresponde a la línea que une el rádix con el punto subnasale o de unión entre la columela y el labio superior (figura 7).

Sobre esta línea se realiza la medición correspondiente al ángulo del dorso nasal; este ángulo es de 28 grados para hombre y mujeres. La diferencia está en la altura de su toma, en mujeres se toma en un punto entre el borde ciliar inferior y el punto subpupilar y en el hombre, en un punto medio entre el centro de la pupila y el borde subpupilar.

La otra medición que se toma sobre la misma línea es el ángulo nasofacial, que define la rotación de la punta nasal. Los valores que se consideran como ideales son de 110° en mujeres hasta los 35 años y después de esta edad 108. Y en los hombres 107 grados hasta los 35 años y después de esta edad 105 ° (figura 8).

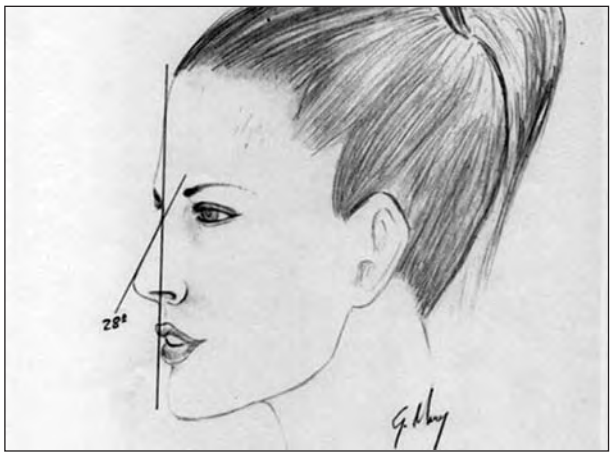


**Figura 7**
Ángulo del dorso nasal.




**Figura 8**
Ángulo nasofacial.

La proyección de la punta debe ser igual a la longitud del labio superior, medido desde el punto más inferior del bermellón, hasta la columnela, siempre y cuando sea un labio de proporciones normales, debe ser igual a la longitud entre el lugar más prominente de la punta y el labio superior. Esta medida es para las mujeres entre 20 y 21 mm y para los hombres entre 22 y 23 mm de longitud (figura 9).

Con las líneas anteriormente descritas se conforma un triángulo, dentro del cual se debe enmarcar la estructura nasal, y sobre el cual se deben planear los cambios necesarios en la forma del perfil. Es importante medir en la vista lateral también la distancia ala-columela que debe estar entre 4 y 6 milímetros.

**Figura 9**
Proyección de la punta nasal.

## ANÁLISIS FRONTAL

La amplitud de la base alar debe ser aproximadamente la distancia intercantal en las mujeres (en promedio 30 milímetros) y la distancia intercaruncular en los hombres (en promedio 35 milímetros), pudiendo ser un poco mayor en la raza negra (figura 10).

## TEORÍA DE LA REDISTRIBUCIÓN DE LAS CRURAS MEDIALES Y LATERALES

Cuando cambiamos la posición de los domos estamos redistribuyendo la proporción entre las cruras lateral y medial. Si acortamos la crura lateral, se alargará la crura medial y viceversa, así podemos lograr un cambio en la proyección y rotación de la punta, evitando las técnicas de resección de cartílago que debilitan y alteran su anatomía, con el riesgo de causar problemas estéticos y funcionales (figura 11). Aunque técnicamente se trata de un método sencillo de realizar, exige de una manipulación cuidadosa del cartílago y de la piel vestibular, dada la delicadeza del cartílago alar especialmente en la región de los domos.

Figura 10
Distancia intercantal.

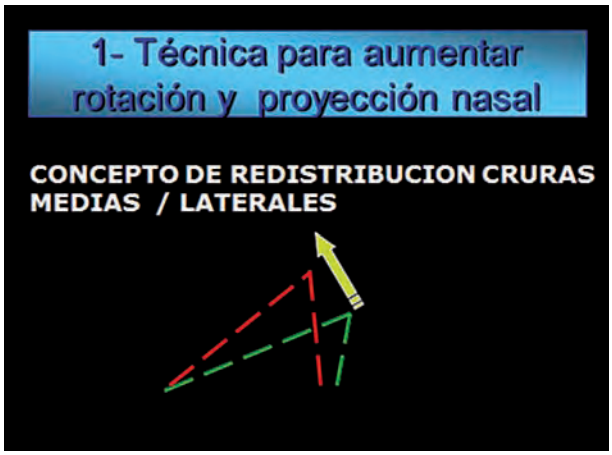


Figura 11
Redistribución de las cruras en los cartílagos alares.



Figura 12
Modelo de los cartílagos alares. La imagen izquierda muestra una punta sin rotación y sin proyección. La imagen derecha muestra una redistribución de las cruras media y lateral, movilizando el domo hacia la crura lateral, esto acorta la crura lateral y alarga la crura medial, produciendo rotación y proyección de la punta.

La lateralización de los domos consiste en lograr un aumento de la longitud de la crura medial, a expensas de la crura lateral. Si se tiene en cuenta que los cartílagos alares tienen una disposición tridimensional en trípode o mejor como una repisa de pared, con un apoyo anterior inferior sobre la región de la espina nasal, que serían las cruras mediales y dos apoyos posteriores o superiores de los que cuelga la repisa de la pared, que son las cruras laterales sobre la apertura piriforme a ambos lados. Podemos cambiar la proyección de la estructura cartilaginosa, sin modificar la anatomía intrínseca de los cartílagos y sin modificar los puntos de apoyo mencionados. Esta teoría se puede comprobar con un modelo de los cartílagos alares, en el cual tenemos los tres puntos de apoyo fijos, y en el que únicamente se modifica la ubicación domal, logrando un cambio en la proyección del trípode cartilaginoso, como se demuestra en la siguiente serie de figuras, basadas sobre un modelo tridimensional que simula la anatomía cartilaginosa de la punta nasal (figura 12).

## TÉCNICA QUIRÚRGICA

No hay un solo tipo de incisión o abordaje recomendada para todos los pacientes pero cada día se hacen más abordajes transcolumelares o externos porque ofrecen una mayor visibilidad y facilidad para poder cambiar y reforzar o reconstruir las estructuras de la punta, obteniéndose mejores resultados.

El abordaje intranasal que utilizamos ocasionalmente es la incisión *infra-cartilaginosa o marginal*, que sigue el borde caudal de los cartílagos laterales inferiores, combinado con una incisión hemitransfixiante septal que hacemos solo si necesitamos modificar el septum, tiene la ventaja de que si en algún momento de la cirugía lo necesitamos, podemos convertirla en un abordaje externo agregando una incisión transcolumelar que las conecte y así lograr mayor visibilidad o un mayor espacio de trabajo.

Las ventajas que presentan el abordaje externo o transcolumelar incluyen:

1) Una inmejorable visualización binocular tanto para efectos de enseñanza, como de análisis de la anatomía alterada; 2) mejor control del sangrado; 3) diagnóstico más acertado de las alteraciones y asimetrías; y 4) una corrección de las deformidades más precisa, la posibilidad de tener una visión bilateral de los cartílagos alares en su posición normal de reposo, sin la alteración que produce la tracción que hay que hacer de estos en los abordajes cerrados. Esta exposición adicional es útil cuando nos enfrentamos a una deformidad compleja o en la rinoplastia secundaria. Sus únicas desventajas son una mínima cicatriz en la columela que la mayoría de las veces desaparece con el paso del tiempo[3].

La técnica quirúrgica básica busca lograr el cambio deseado mediante maniobras sencillas pero muy cuidadosas, con un manejo conservador de las estructuras nasales, el uso de injertos cuando se requiera reforzar estructuras débiles y así asegurar resultados duraderos a largo plazo. La siguiente es una descripción concisa de los principales pasos para la modificación conservadora de una punta caída y falta de proyección/definición.

## 1. INCISIÓN

La incisión se realiza siguiendo el margen caudal del cartílago alar, por los dos tercios anteriores del borde de la crura lateral y por el borde caudal de la crura medial hasta los dos tercios anteriores de esta, y en este punto una incisión en la piel de la columnela que una las dos incisiones. Mediante este abordaje se obtiene una exposición muy amplia de la estructura osteocartilaginosa nasal (figura 13).

## 2. DISECCIÓN DE LAS CRURAS LATERALES Y DOMOS

Utilizando una tijera curva de iris, se dirige la curvatura hacia el cartílago, teniendo especial cuidado en no lesionarlo ya que es muy frágil, se diseca buscando el plano subpericóndrico. Para la disección de los domos, se debe extremar la delicadeza de los movimientos, y con la ayuda de un gancho sencillo traccionando en sentido caudal, la disección de esta estructura se facilita enormemente.

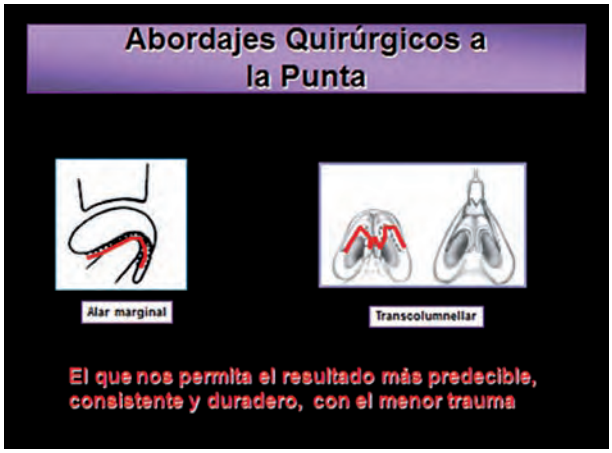


**Figura 13**
Abordajes quirúrgicos de la punta nasal.

## 3. DISECCIÓN DE LA COLUMELA

Con la misma tijera de iris de puntas finas se diseca la piel columelar de las cruras mediales. Mediante una disección axial es posible identificar los vasos columelares para coagularlos con pinza bipolar y así evitar maltratar después el fino colgajo con el cauterio eléctrico.

## 4. DISECCIÓN DE LOS TEJIDOS BLANDOS INTERDOMALES Y DORSO NASAL

El ligamento dermo cartilaginoso que está en la supra punta o "ligamento de Pitanguy" se debe resecar en la mayoría de casos, porque al cortarlo para abordar el dorso nasal se retrae y es una de las principales causas de abombamientos en la supra punta, solo lo conservamos cuando hay un déficit de tejido en esa área[4]. Después de resecarlo o cortarlo según sea el caso, revisamos la hemostasia cuidadosamente, con una pinza muy fina, para mejorar la visibilidad de las estructuras y evitar la formación de fibrosis y granulomas de colesterol en el postoperatorio. Luego podemos continuar en este plano hacia el dorso nasal, para obtener así una clara exposición de las estructuras osteocartilaginosas nasales.

## 5. CAMBIO DE UBICACIÓN DE LOS DOMOS

Lo primero que hacemos es evaluar si los cartílagos alares son simétricos usando un compas de Castroviejo; con el estudio fotográfico ya hemos determinado cuántos milímetros debemos rotar la punta y esos mismos milímetros desplazamos el domo hacia la crura lateral. Con una tijera de iris, se realiza una cuidadosa separación de la piel vestibular adherida al cartílago, en la zona sobre la cual se ubicará el nuevo domo, o la definición del domo existente, según cada caso individual. Una vez separada la piel, se procede a interponer la tijera entre la piel y el cartílago del neo-domo, y realizar una suave tracción según la configuración deseada, se toma pinza con una pinza Adson-Brown el cartílago, y se realiza una sutura continua en "u" con sutura monofilamento 6/0, aproximadamente 1 mm por debajo del punto más apical del cartílago pinzado (figura 14), nunca se debe apretar totalmente, pues el domo no es un ángulo, es una curvatura. Igual procedimiento se realiza en ambos alares (figura 15).

Finalmente se realiza una sutura entre los polos superiores de los domos, con un monofilamento 6/0, con lo cual se obtiene una divergencia del polo más caudal de los domos, que deber quedar de entre 6 a 8 milímetros de distancia con el fin de simular la presencia de los dos puntos luminosos cuando se recoloque el colgajo de piel (figura 16).

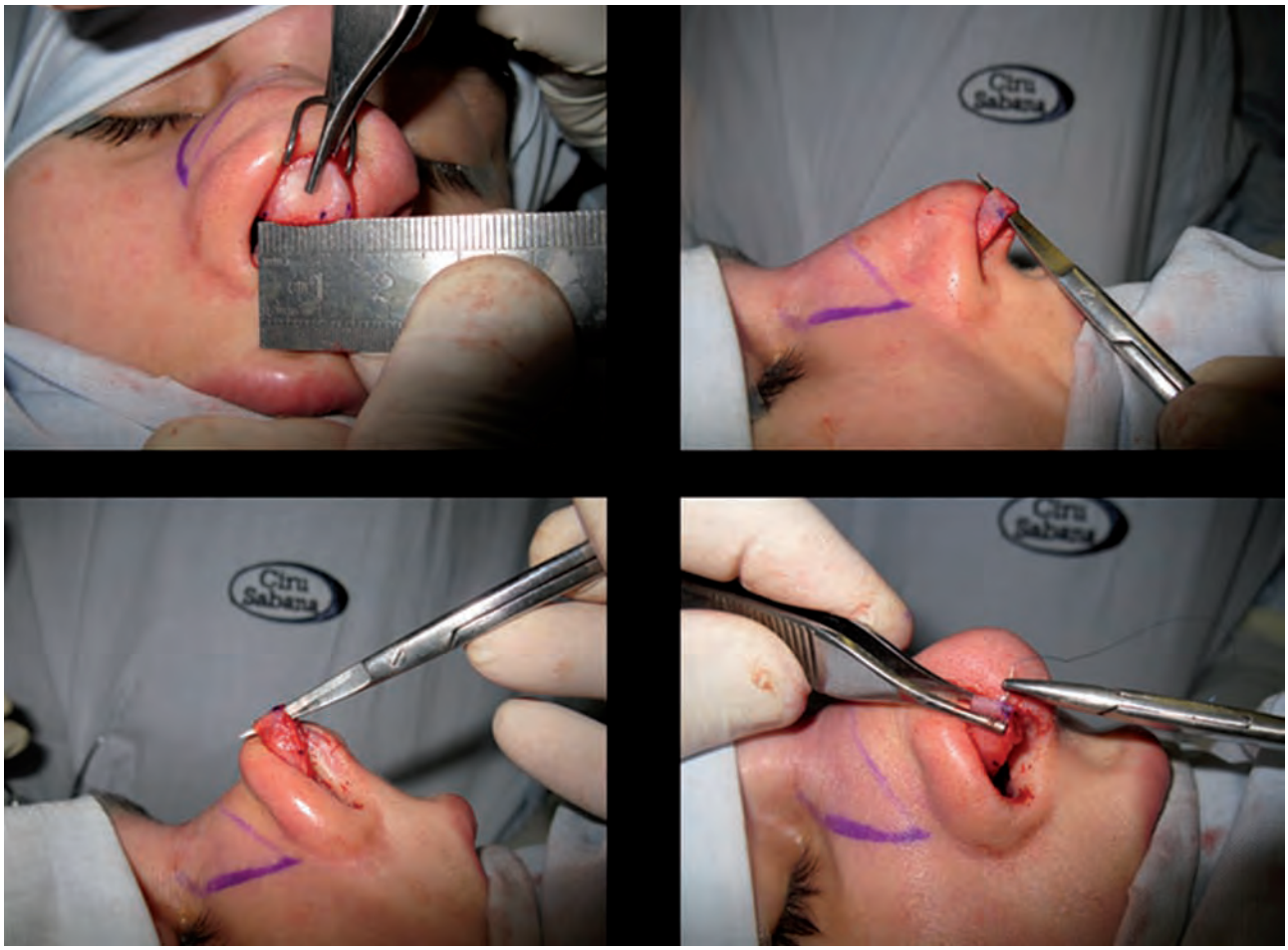

**Figura 14**
Lateralización del domo derecho.

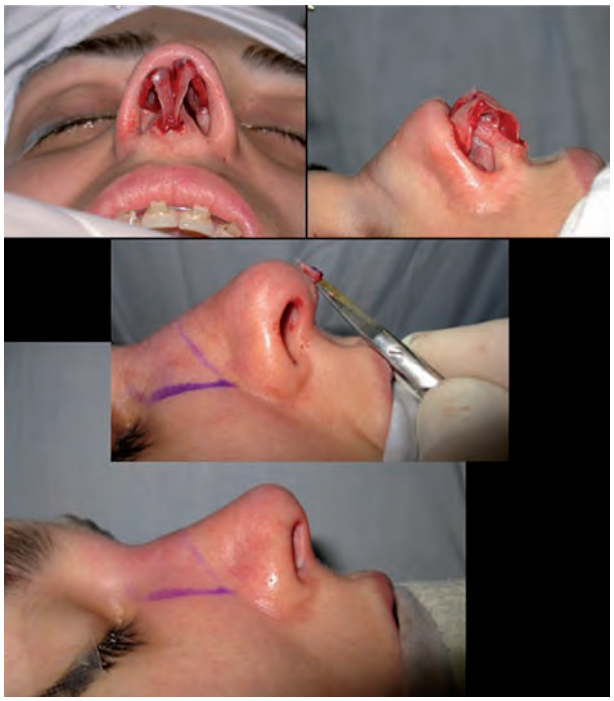

**Figura 15**
Diferencias en proyección y rotación de un domo izquierdo lateralizado y un domo derecho sin lateralizar. Cambio en la rotación de la punta tras lateralización de los domos.

**Figura 16**
Punto interdomal.

**Figura 17**
Resección de exceso de tejidos blandos sobre punta nasal.

Cuando el paciente tiene una piel muy gruesa en la punta nasal, se debe hacer una cuidadosa resección de los tejidos subcutáneos en exceso (figura 17).

Todo lo anterior funciona si no hay patología de cruras medias y/o del ligamento septo columelar, si la hay apoyamos las cruras medias en una extensión septal o en el mismo septum si este es muy largo caudalmente.

En las narices no caucásicas es muy frecuente la ausencia de soporte adecuado para la punta, una extensión septal nos asegura un soporte adecuado a largo plazo y nos permite dejar completamente anclados los cambios de rotación y de proyección que queremos darle a la nariz[5].

Hay dos formas de colocación de la extensión septal, cuando tenemos suficiente cartílago septal para injertos, se coloca imbricada 5 milímetros a la izquierda o derecha del septum, según necesidad y esta debe llegar hasta el borde caudal de las cruras medias, después de haber modificado los domos, para poder suturar estas a la extensión y anclar los cambios deseados (figura 18).

En casos en que el septum caudal es largo, situación en la que antaño se resecaba, ahora lo usamos como extensión septal fijando las cruras medias a este, siempre y cuando nos permita una muestra columelar normal de 4 a 6 milímetros[6] (figura 19).

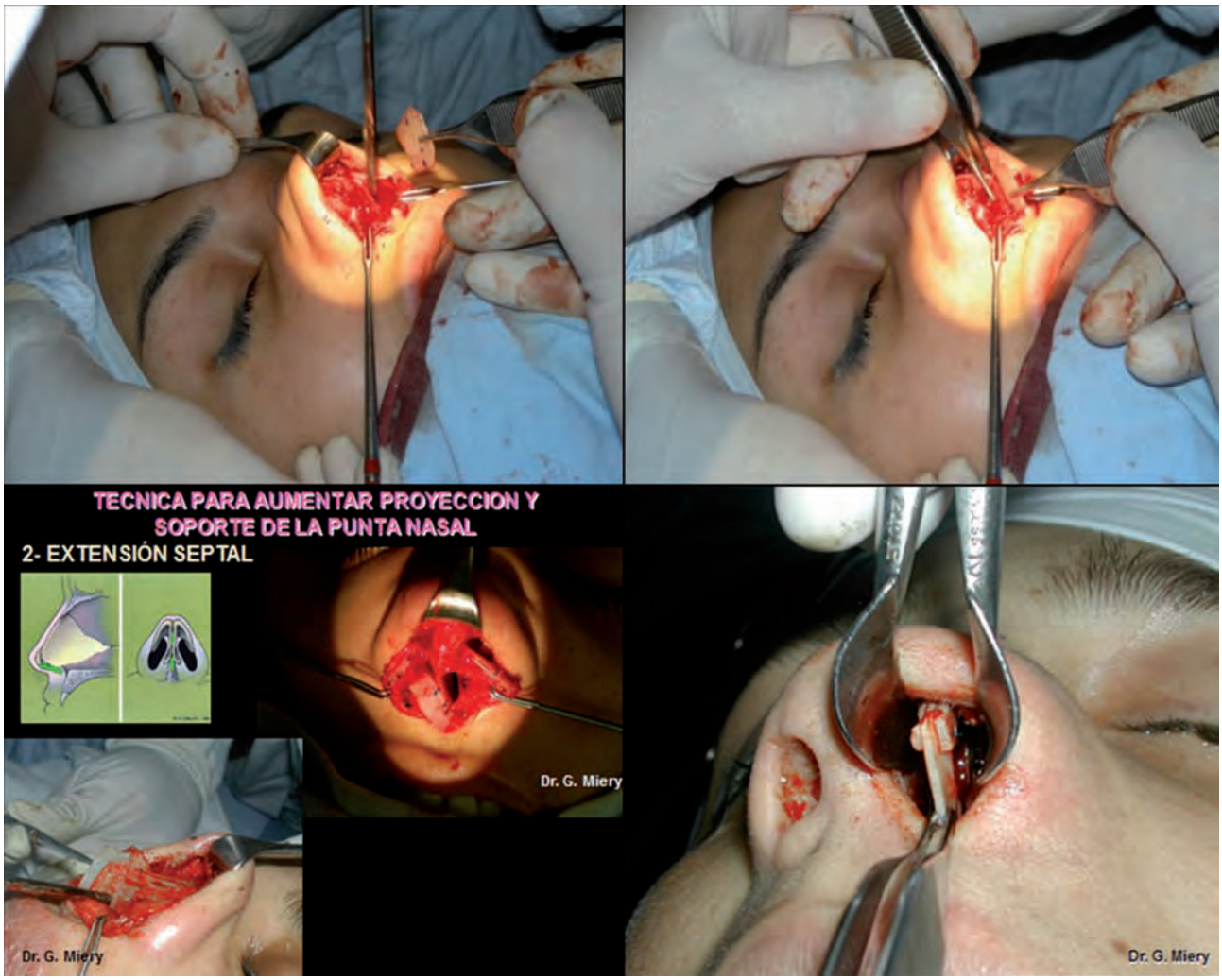


**Figura 18**
Colocación de injerto de extensión septal mediante imbricación a borde caudal septal y unión a injertos expansores.

Un segundo tipo de extensión septal que es útil cuando tenemos poco cartílago para injertos es el injerto suturado borde a borde con el septum sin imbricación, usando puntos en ocho. En ambos casos se pueden fijar también injertos espaciadores o "spreader grafts", dejándolos más largos para darle más estabilidad a la extensión septal (figura 20).

El uso de injertos en escudo en la punta, muy usados en una época, debe ser evitado al máximo, pues estos con el paso de los años se hacen visibles con el adelgazamiento normal de la piel, causando un aspecto poco agradable, lo que obliga a una nueva cirugía para su retiro. Algo parecido sucede con los postes flotantes colocados sin suturas entre las cruras medias, que no dan el suficiente soporte y con el paso de los años se hacen muy visibles en la punta nasal, esto se evita cuando van suturados a las cruras medias. Además de no dar suficiente soporte a la punta, producen con el tiempo columelas colgantes, con muestra de la piel

columelar en la vista lateral e incluso sensación de traqueteo en la columela cuando se hacen movimientos de esta o del labio superior.

Basados en la redistribución de las cruras medial y lateral, cambiando la ubicación de los domos, podemos rotar o derotar la punta y también darle o quitarle proyección. En los casos en que esto sea necesario, basándonos en la fijación de las cruras medias a una extensión septal podemos estabilizar los cambios y jugar un poco con mayor o menor proyección de la punta, dándole soporte para que los resultados de la punta y la columela, se mantengan durante muchos años.

**Figura 19**
Técnica del "tongue-in-groove".

La otra alteración frecuente es la punta ancha o gruesa, esta se puede deber a:

1. Domos con poca o ninguna definición, y/o muy alejados entre sí, en este caso se hace la definición mediante suturas de los domos y/o suturas interdomales entre los polos superiores de estos.
2. Cartilagos alares muy grandes, en este caso resecamos el borde cefálico en su tercio anterior, sin resecar la unión con los cartílagos laterales superiores.
3. Piel y tejido subcutáneo gruesos, en este caso debemos resecar el exceso de tejido areolar subcutáneo.
4. En caso de unas cruras laterales muy curvas o abombadas, lo ideal es colocar unas barras delgadas de cartílago tomado del septum, suturadas por la cara vestibular de la crura, con dos o tres puntos[7] (figura 21).

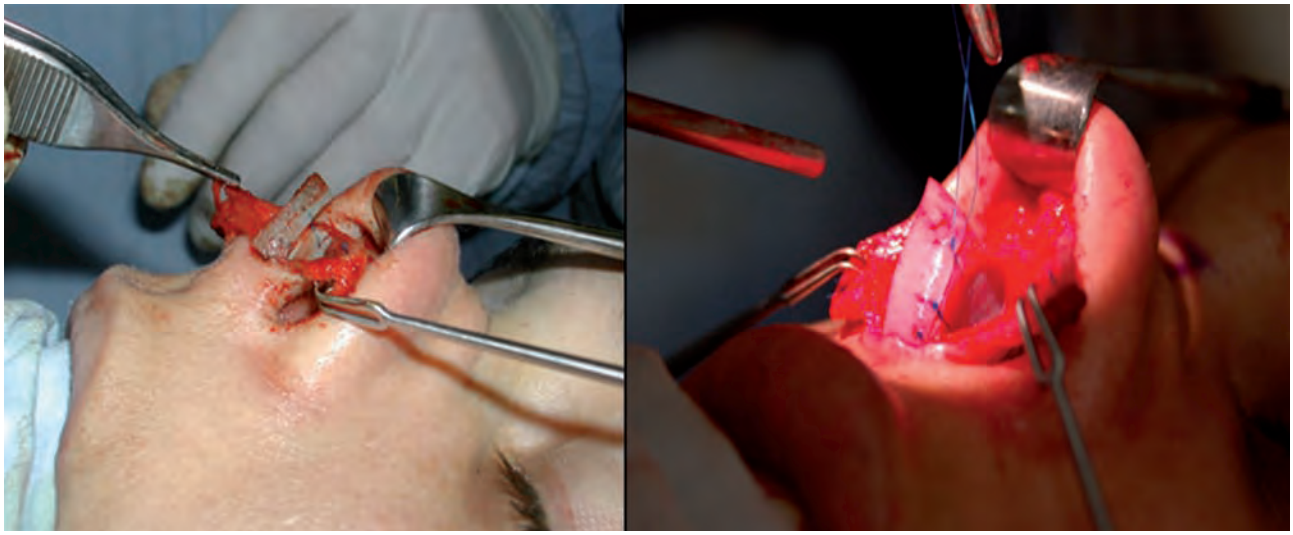

**Figura 20**
Colocación de injerto de extensión septal mediante nudos en 8.

**Figura 21**
Injertos de refuerzo de cruras laterales.

Cuando estamos frente a una nariz hiperproyectada, tenemos una hipertrofia de las cruras tanto medial como lateral, si movemos el domo hacia la crura lateral esta se acortará, produciendo una crura media muy larga, entonces resecamos los pies de las cruras mediales hasta obtener el tamaño deseado y así corregimos la hiperproyección de la punta nasal[8] (figura 22).

Exponemos las conclusiones del capítulo en la figura 23.

**Figura 22**
Deproyección de punta nasal con resección de pies de columela.

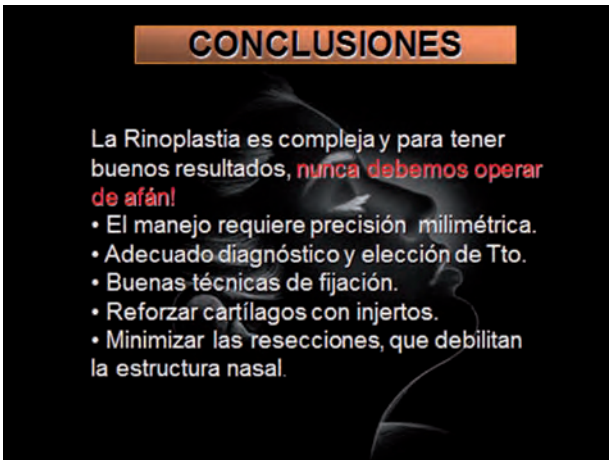


**Figura 23**
Conclusiones.

## BIBLIOGRAFÍA

1. Tardy, M. E Jr., Cheng, E. Y., Jernstrom V.: "Misadventures in nasal tip surgery. Analysis and repair. *Otolaryngo l Clin North Am*, 1987; 20(4): 797-823.
2. Larrabee, W. F. Jr.: "The tripod concept". *Arch Otolaryngol Head Neck Surg,* 1989; 115(10): 1168-1169.

3. Anderson, J. R.: "The future of open rhinoplasty". *Facial Plast Surg,* 1988; 5(2): 189-190.
4. Pitanguy, I.: "Revisiting the dermocartilaginous ligament". *Plast Reconstr Surg,* 2001; 107(1): 264-266.
5. Byrd, H. S., Andochick, S., Copit, S., Walton, K. G. "Septal extension grafts: a method of controlling tip projection shape". *Plast Reconstr Surg.* 1997; 100(4): 999-1010.
6. Kridel, R. W., Scott, B. A., Foda, H.M.: "The tongue-in-groove technique in septorhinoplasty. A 10-year experience". *Arch Facial Plast Surg,* 1999; 1(4): 246-256.
7. Toriumi, D. M., Checcone, M. A.: "New Concepts in nasal tip contouring". *Facial Plast Surg Clin North Am,* 2009; 17(1): 55-90.
8. Soliemanzadeh, P., Kridel, R. W.: "Nasal tip overprojection: algorithm of surgical deprojection techniques and introduction of medial crural overlay". *Arch Facial Plast Surg.* 2005; 7(6): 374-380.

# MANEJO DEL DORSO NASAL

ADOLFO SARANDESES GARCÍA
JACOBO CHAO VIEITES
JAIME VILLARES SORIANO

Una de las demandas más frecuentes de los pacientes en la práctica diaria es la corrección de defectos en el dorso nasal. Como otorrinolaringólogos debemos tener siempre presente que hemos de preservar la función nasal cuando planifiquemos y realicemos las técnicas quirúrgicas en cada caso particular. Esto es muy importante al hablar de las correcciones del dorso, pues maniobras quirúrgicas demasiado agresivas pueden acarrear no solo defectos estéticos importantes, sino también déficits funcionales severos.

En el presente capítulo abordaremos el manejo del dorso nasal en la rinoplastia de reducción y aumento del mismo. Haremos hincapié en las técnicas y maniobras quirúrgicas, especialmente en lo referente a las osteotomías.

El contenido del capítulo podemos resumirlo, a modo de guión, de la forma siguiente:

1. Anatomía del dorso nasal.
2. Análisis preoperatorio.
3. Técnicas y maniobras quirúrgicas.

   a) Reducción del dorso nasal.
   b) Osteotomías.
   c) Aumento del dorso nasal.

4. Casos clínicos

## ANATOMÍA DEL DORSO NASAL

El dorso nasal, desde un punto de vista anatómico, está compuesto por un complejo osteocartilaginoso. Así podemos dividirlo en dos áreas o segmentos diferenciados: dorso óseo y dorso cartilaginoso[1].

El dorso óseo, que representa el tercio nasal superior, está constituido por los dos huesos propios nasales, que se articulan superiormente con el hueso frontal y lateralmente con la apófisis ascendente del maxilar[1]. En la línea media, los huesos propios nasales se fusionan con la lámina perpendicular del etmoides. Los huesos nasales son gruesos en su porción superior, donde se articulan con el hueso frontal, y se hacen paulatinamente más finos a medida que se extienden en dirección ínfero-lateral. Esta característica anatómica tiene gran importancia para la localización de las osteotomías, como veremos más adelante[2, 3].

Existen una serie de puntos anatómicos de especial interés que conviene recordar. El nasion consiste en la articulación entre el hueso frontal y los huesos propios nasales. El rinion es la unión entre los huesos propios nasales y los cartílagos laterales superiores. Por último, el ángulo nasofrontal es el punto externo más profundo y posterior del dorso nasal y se sitúa unos milímetros por debajo del nasion[2].

El dorso cartilaginoso (figura 1) constituye el tercio nasal medio y se compone de dos cartílagos laterales superiores (CLS) y la porción dorsal del septo nasal. Este tercio medio nasal tiene especial importancia desde el punto de vista de la función nasal, ya que en él se sitúa la válvula nasal interna (VNI). Cualquier maniobra quirúrgica que altere la integridad de uno de los elementos que constituye la VNI puede afectar significativamente al flujo aéreo nasal, provocando una insuficiencia respiratoria nasal[1]. Cuando nos planteamos abordar la corrección de defectos en la arquitectura de la pirámide nasal, debemos tener presente que esta corrección debe siempre ir acompañada de la conservación de la funcionalidad nasal.

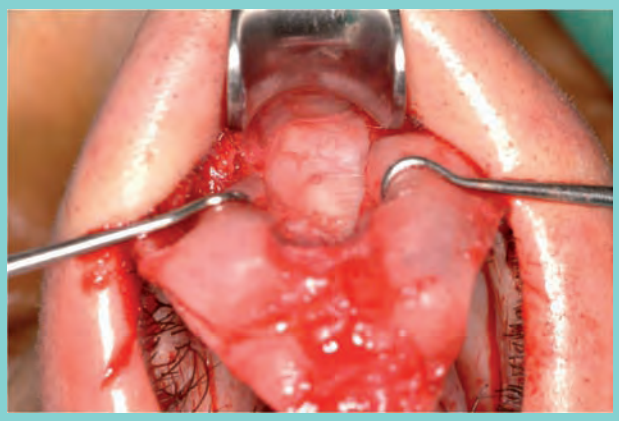

**Figura 1**
Exposición dorso nasal.

Además del esqueleto óseo subyacente, es importante conocer las características de los tejidos blandos del dorso nasal. En función del espesor de estos, pequeñas irregularidades pueden pasar desapercibidas (pieles gruesas) o hacerse más evidentes (pieles finas). La piel es generalmente más gruesa en el ángulo nasofrontal y más fina en la región media del dorso.

El sistema musculoaponeurótico superficial que envuelve los músculos nasales es muy importante a la hora de realizar una correcta técnica quirúrgica en rinoplastia pues la capa inferior a esta aponeurosis constituye el plano de disección correcto[2].

## ANÁLISIS PREOPERATORIO

Para obtener unos resultados postoperatorios óptimos y minimizar el riesgo de complicaciones es imprescindible la realización de un completo análisis preoperatorio, tanto estético como funcional.

En todos los casos realizamos una serie de fotografías preoperatorias (frontal, basal, perfiles y tres cuartos) con un doble objetivo: en primer lugar, para realizar una correcta evaluación de las deformidades que presenta el paciente y, en segundo lugar, como documento de valor médico-legal.

Cuando valoramos la visión frontal, podemos evaluar la desviación de la pirámide nasal a partir de una línea trazada entre el mentón, el philtrum y la glabela. Al dividir la nariz en tercios: superior (bóveda ósea), medio (bóveda cartilaginosa) e inferior (punta nasal), podemos evaluar las desviaciones de cada uno de estos segmentos. También podemos valorar en la visión frontal la anchura del dorso nasal. Esta debe ser aproximadamente dos tercios de la anchura de la base, lo cual corresponde a la distancia intercantal[3].

En la visión lateral o de perfil vemos que el dorso nasal comienza a nivel del nasion y finaliza a nivel de los puntos que definen la punta nasal. En teoría, el dorso nasal debería situarse de 1 a 2 mm posterior y paralela a una línea imaginaria que une nasion y punta nasal. A nivel de la suprapunta existe una ligera depresión que permite diferenciar el dorso de la punta nasal y contribuye a conformar el perfil del dorso nasal[1].

El ángulo nasofrontal se define por la intersección de las líneas glabela-nasion y nasion-punta nasal y, en circunstancias normales, tiene una medida de 115 a 130 grados[3].

En la visión lateral también podemos evaluar la proyección nasal. Esta se define como la distancia que proyecta la nariz de la cara en dirección horizontal. Existen diferentes formas de valorar la proyección nasal, pero la más sencilla nos parece trazando una línea que una la cresta alar con la punta nasal y después otra línea perpendicular a esta desde el labio superior. Idealmente entre el 50% y el 60% de la distancia de cresta alar a la punta nasal debe ser anterior al labio superior[1].

Además de realizar un análisis estético visual, es importante realizar una palpación de los tejidos blandos y del esqueleto osteocartilaginoso nasal. De este modo podemos evaluar la calidad de los tejidos blandos, la consistencia y simetría de los huesos y cartílagos, así como antiguas fracturas.

Finalmente, no debemos olvidarnos de realizar una exploración endonasal para evaluar posibles desviaciones septales u otras causas de obstrucción nasal y determinar las posibilidades de utilizar el cartílago septal para injertos, caso de ser precisos.

## TÉCNICA QUIRÚRGICA

En nuestra experiencia, para obtener unos resultados óptimos en una rinoplastia es esencial el conocimiento de la anatomía nasal, una correcta planificación preoperatoria y la realización de unas maniobras quirúrgicas sistemáticas y poco agresivas.

Antes de describir la técnica quirúrgica tal como la realizamos queremos hacer hincapié en la importancia de la infiltración preoperatoria de las áreas sobre las que vamos a realizar la disección con una solución vasoconstrictora. Esta acción tiene el doble objetivo de facilitar la disección y minimizar el sangrado operatorio. En nuestro caso utilizamos una solución de lidocaína al 2% y adrenalina 1:100000, que instilamos en el dorso, la punta y el septo nasal.

Habitualmente comenzamos la intervención realizando una septoplastia (cuando es necesaria) mediante la técnica de Cottle. Una vez realizada la misma, pasamos a realizar el abordaje de la rinoplastia. Actualmente utilizamos la técnica de abordaje abierto en rinoplastias secundarias, en casos que precisan injertos de aumento y en aquellos con

deformidades importantes en la punta nasal. En casos en los que solo hay que corregir un caballete, realizamos un abordaje cerrado mediante incisiones intercartilaginosas o transcartilaginosas (figuras 2 y 3).

A continuación describiremos el abordaje abierto tal como lo realizamos: comenzamos la intervención con una incisión columelar en "V" invertida y una incisión marginal clásica. Realizamos la disección de los tejidos blandos de la punta y dorso nasales, exponiendo los cartílagos alares y los triangulares. Continuamos la disección por un plano avascular hasta el borde inferior de los huesos propios nasales. Finalmente, creamos un túnel subperióstico en el dorso óseo hasta alcanzar la espina nasal del frontal. Las incisiones cutáneas las realizamos con bisturí del número 15 y para la disección empleamos unas tijera de Converse. Nos ayudamos inicialmente de erinas y al llegar al dorso utilizamos un elevador de Joseph para rechazar los tejidos blandos. A nuestro juicio, el ser muy cuidadoso en esta disección minimizará el riesgo de complicaciones posteriores (figuras 4, 5 y 6).

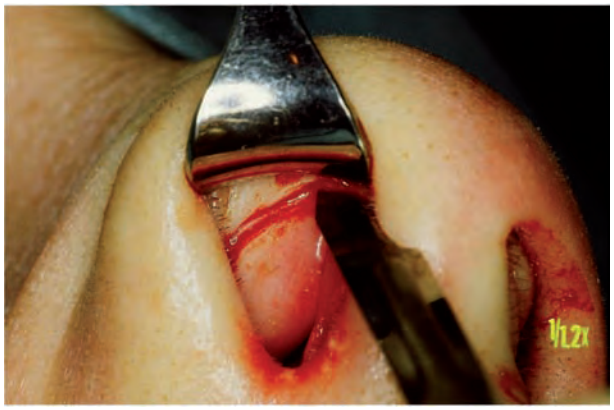

**Figura 2**
Incisión transcartilaginosa derecha.

**Figura 3**
Incisión transcartilaginosa izquierda.

**Figura 4**
Incisión columelar.

**Figura 5**
Exposición cartílagos alares.

Figura 6
Exposición dorso cartilaginoso.

## A) REDUCCIÓN DEL DORSO NASAL

Cuando abordamos la resección de un caballete del dorso nasal, es importante tener en cuenta que en su mayoría presentan una composición mixta osteocartilaginosa y que cada uno de estos componentes exige un manejo diferenciado[2]. La primera cuestión a destacar es que el despegamiento de los tejidos blandos debe llegar hasta el ángulo nasofrontal para exponer completamente el dorso nasal y debe hacerse con sumo cuidado para respetar estos lo más posible.

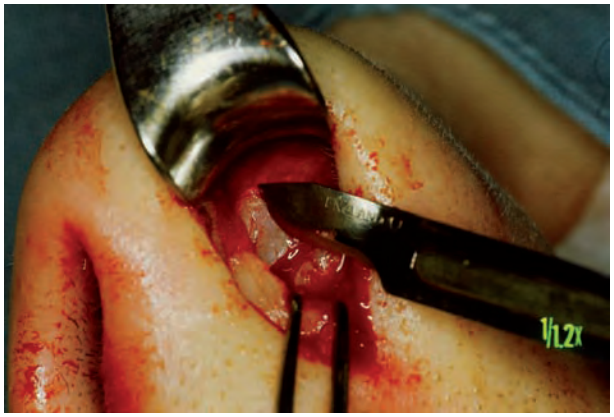

Figura 7
Inicio reducción caballete cartilaginoso por abordaje cerrado.

Iniciamos la reducción del caballete por la porción cartilaginosa. Realizaremos la resección del cartílago con una lámina del número 11 (figuras 7, 8, 9 y 10).

Para reducir el dorso óseo podemos emplear un osteotomo o una lima. La lima la emplearemos para caballetes de pequeño tamaño o para definir pequeñas irregularidades

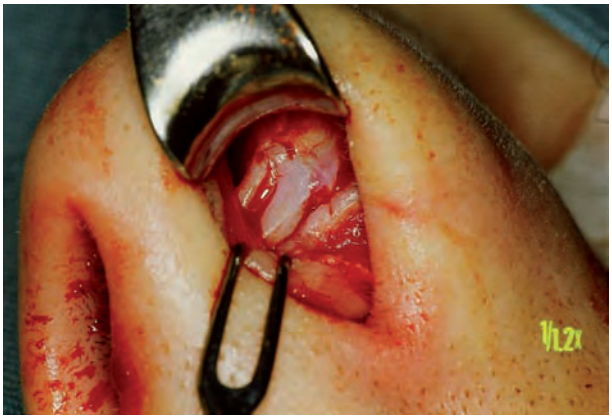

Figura 8
Exposición para iniciar la resección del caballete óseo por abordaje cerrado.

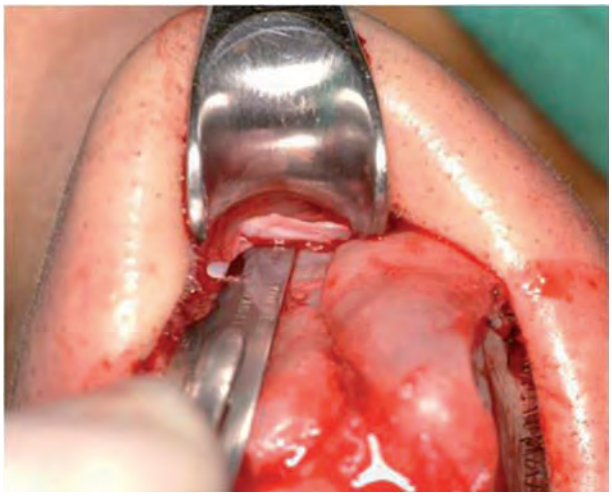

Figura 9
Reducción caballete cartilaginoso por abordaje abierto.

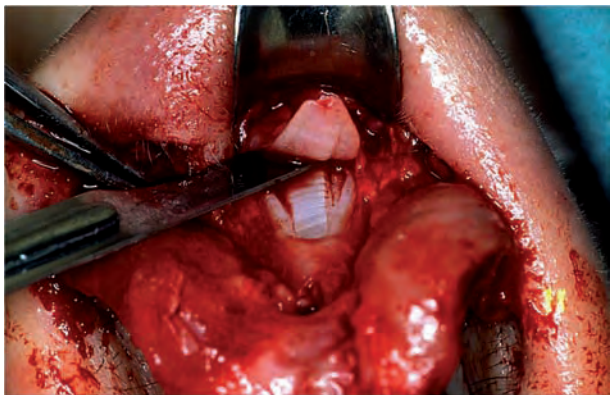

Figura 10
Reducción caballete cartilaginoso por abordaje abierto.

tras hacer una resección ósea importante con el osteotomo. Es importante verificar que no quedan irregularidades óseas tras el limado, sobre todo en pieles finas[1].

Para caballetes de mayor tamaño empleamos un osteotomo plano, de doble guía, de los números 10 o 12 en función de la anchura del dorso. Colocamos el osteotomo en el borde inferior de los huesos propios nasales y llevamos la osteotomía superiormente hasta el nasion[1]. Debemos controlar la dirección y profundidad del osteotomo con la mano izquierda durante toda la maniobra para evitar errores. El hecho de realizar primero la resección del dorso cartilaginoso facilita la colocación del osteotomo (figuras 11, 12, 13 y 14).

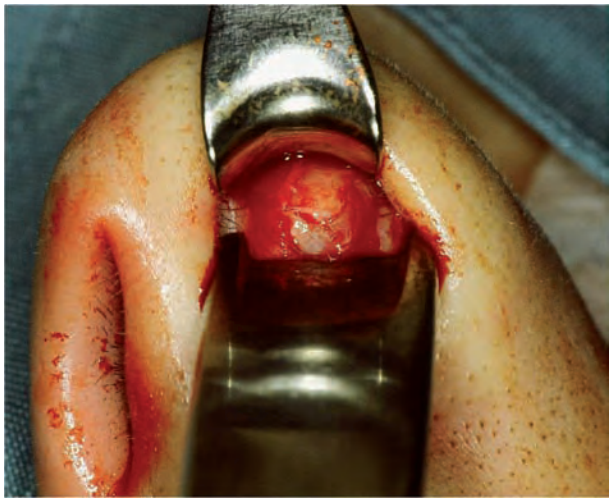

Figura 11
Colocación del osteotomo.

Figura 12
Caballete resecado.

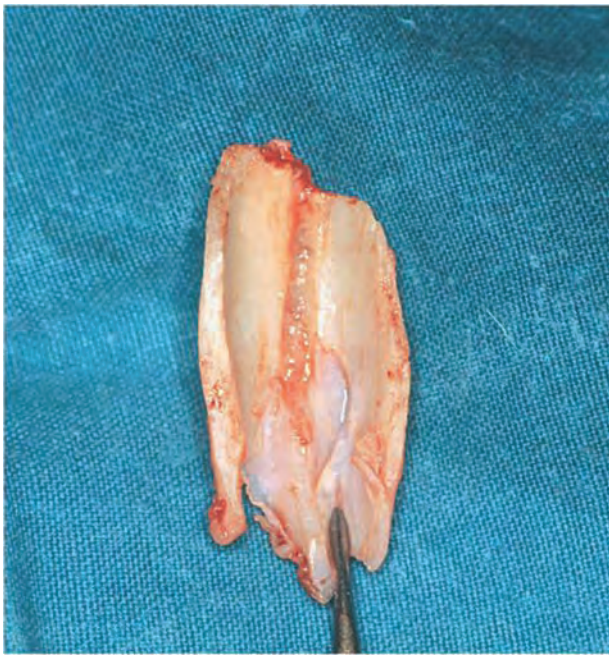

Figura 13
Caballete resecado.

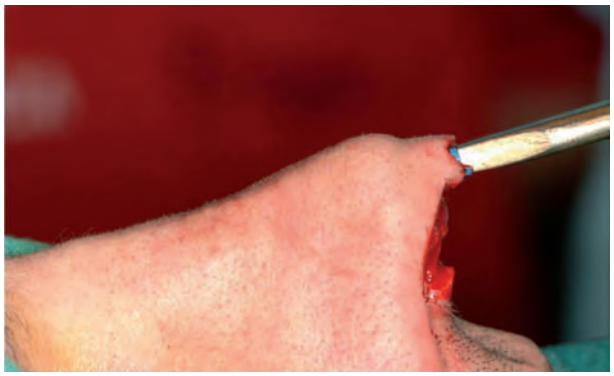

**Figura 14**
Limado del dorso.

La corrección agresiva de un caballete dorsal puede ocasionar obstrucción nasal por incompetencia de la VNI, sobre todo si al reducir un caballete cartilaginoso se reseca la articulación horizontal entre el septo y los CLS[4]. De hecho, el 72% de los pacientes con disfunción de la VNI presentan antecedentes de cirugía nasal o traumatismo[1]. Existen una serie de factores de riesgo que predisponen a los pacientes a padecer una insuficiencia de la VNI postquirúrgica y que debemos considerar en el análisis preoperatorio: huesos propios nasales cortos, cartílagos laterales superiores largos y débiles, piel fina y narices largas y estrechas[1, 4].

Para evitar o minimizar el riesgo de insuficiencia de la VNI existen una serie de medidas preventivas que debemos conocer y poner en práctica:

- Preservar puentes mucosos entre el septo y los CLS[5].
- Resección conservadora de los cartílagos.
- Realización cuidadosa de las osteotomías.
- Colocación profiláctica de injertos expansores ("spreader grafts"), en casos de resecciones agresivas del dorso[1, 4].

Cuando nos encontramos un caso con obstrucción nasal por colapso de la bóveda cartilaginosa y en consecuencia insuficiencia de la VNI, la colocación de injertos expansores constituye la regla de oro para corregir los defectos estéticos y funcionales derivados[1, 4, 6]. Estos injertos, inicialmente descritos por Sheen[7], son fragmentos rectangulares y alargados de cartílago autólogo, que se colocan longitudinalmente entre los CLS y la porción dorsal del septo, en un plano submucoso[1].

Las dimensiones de los injertos son de 6 a 12 mm de longitud, de 3 a 5 mm de espesor y de 2 a 4 mm de anchura. El extremo más ancho se coloca en la zona más cefálica para crear un contorno nasal adecuado. Para su colocación, se prefiere realizar un abordaje externo, pues permite suturar los injertos de forma más precisa en su posición[1, 4].

Existen una serie de complicaciones estéticas que pueden producirse al realizar una reducción del dorso nasal:

- Deformidad en "V" invertida: se produce por la disrupción de la línea estética frente-punta nasal debido a la prominencia de los extremos caudales de los huesos propios nasales. Puede producirse por un fracaso en el reposicionamiento de los huesos nasales en las osteotomías o por un desplazamiento medial de los CLS. La colocación de injertos expansores en el dorso es la forma habitual de corregir esta complicación[1].
- Deformidad en reloj de arena: es similar a la anterior, pero a diferencia de ella los huesos nasales son normales y el problema estriba en un desplazamiento medial de los CLS[1].
- Nariz en silla de montar: se define como una depresión de la bóveda cartilaginosa con respecto a la punta nasal y a la bóveda ósea. La cirugía previa es la causa más frecuente. Su origen está en un exceso en la resección de la bóveda cartilaginosa, específicamente de la porción dorsal del cartílago septal y de los CLS[1]. Este tema será objeto de revisión en otro capítulo, por lo que no nos extenderemos más.
- Deformidad en pico de cotorra: esta deformidad puede ser causada por un inadecuado manejo del dorso nasal. La resección escasa de un caballete del dorso cartilaginoso o el exceso de resección de un caballete óseo pueden ocasionar esta deformidad[8].

## B) OSTEOTOMÍAS

Para los cirujanos noveles que se inician en la cirugía estética de la nariz, las osteotomías pueden representar la maniobra quirúrgica más complicada o temida. A continuación haremos un breve repaso de los diferentes tipos de osteotomías y sus indicaciones.

Los pioneros en la realización de esta técnica realizaban grandes osteotomías con movilizaciones muy agresivas del esqueleto nasal, lo que ocasionaba un riesgo elevado de

compromiso respiratorio postquirúrgico[2]. En la actualidad se tiende a una menor agresividad, realizando aquellas técnicas necesarias en cada caso particular para conseguir los resultados estéticos deseados sin menoscabar la función nasal.

Si queremos minimizar la incidencia de obstrucción nasal postoperatoria debemos preservar el periostio y los ligamentos laterales suspensorios de los cartílagos laterales inferiores[2].

En la mayoría de casos existen tres indicaciones generales para la realización de osteotomías:

1. Cerrar un dorso óseo abierto.
2. Enderezar un dorso nasal desviado.
3. Estrechar las paredes nasales.

Existen casos en los que tras reducir un dorso nasal no se produce un "techo abierto" (pacientes con huesos nasales cortos y caballete fundamentalmente cartilaginoso); en estos casos no sería necesario realizar osteotomías.

En función de su localización, podemos clasificar las osteotomías en tres tipos: osteotomías laterales, mediales e intermedias.

• Osteotomías laterales: además de las indicaciones descritas anteriormente, las osteotomías laterales pueden utilizarse para incrementar la anchura del dorso óseo en pacientes con estrechamientos muy significativos de la bóveda ósea secundarios a cirugía o trauma[3].

Existen dos técnicas para realizar la osteotomía lateral: técnica lineal y técnica perforante. La técnica lineal se realiza en un único corte y la trayectoria a seguir más aceptada es la alta-baja-alta[2, 3]. Se realiza con un escoplo con guía, que puede ser recto o curvo. Antes de iniciar la técnica, es conveniente infiltrar con solución vasoconstrictora la zona por donde transcurrirá nuestra osteotomía, con el doble objetivo de disecar los tejidos blandos y minimizar el sangrado. A continuación se creará un túnel subperióstico. Para tener un mejor control del osteotomo, durante todo el proceso colocaremos la guía hacia fuera para poder controlar la posición del instrumento por palpación, si bien esto no es necesario en manos expertas. Se inicia en posición alta, por encima de la inserción del cornete inferior. A este nivel se preserva un triángulo de hueso intacto, lo que permite preservar las inserciones laterales de los ligamentos suspensorios. A continuación se prosigue la osteotomía por la apófisis ascendente del maxilar, en posición baja. Finalmente se curva la dirección y se vuelve a posición alta, para no llevar la osteotomía a la apófisis frontal, concluyendo la osteotomía aproximadamente al nivel del canto interno. Al completar la osteotomía se gira hacia atrás el osteotomo para completar la fractura y desplazar medialmente el fragmento. La ventaja de este tipo de osteotomía, frente a la clásica baja-baja, es que evita el desplazamiento medial de la porción inferior de la pared nasal lateral, minimizando la posibilidad de obstrucción nasal postoperatoria. Por otro lado, al finalizar en posición alta la osteotomía se evita que esta llegue a la apófisis frontal, de tal manera que se evita la "rocker deformity"[2, 3].

La técnica perforante consiste en realizar una serie de perforaciones óseas, situándolas a lo largo de la zona de fractura deseada. Generalmente se realiza de forma percutánea, realizando una pequeña incisión en la piel. Para realizar esta técnica se utiliza un escoplo recto de 1 o 2 mm. Las ventajas de la técnica perforante estriban en que permiten situar de modo más preciso la osteotomía en manos inexpertas y sería la técnica recomendada para aquellos cirujanos que se inicien en la cirugía estética nasal.

Por otro lado, la técnica lineal sería de elección en pirámides muy desviadas y en casos de huesos muy gruesos[2].

• Osteotomías mediales: estas osteotomías se realizan conjuntamente con las laterales para cerrar un dorso abierto y para movilizar las paredes nasales. Asimismo, también pueden emplearse para corregir un septo óseo desviado[2, 3]. Podemos considerar dos formas de realizar las osteotomías mediales: recta y oblicua. Al igual que hemos dicho en el caso de las osteotomías laterales, no es preciso llevar la osteotomía medial superiormente hasta la raíz nasal, de tal manera que evitamos la posibilidad de complicaciones o deformidades ("rocker deformity")[3].

La forma más empleada es la oblicua, pues nos permite alcanzar la osteotomía lateral sin necesidad de realizar una osteotomía transversa percutánea para las anteriores. Cuando vayamos a realizar la técnica, es importante ser muy cuidadosos con la unión entre CLS y huesos nasales para no interrumpirla, lo cual nos acarrearía complicaciones importantes por desplazamiento de los CLS, como ya hemos visto[3]. Puede decirse que en casos de desviaciones muy severas y pirámides muy anchas, las osteotomías mediales son consideradas esenciales.

• Osteotomías intermedias: las indicaciones básicas de las osteotomías intermedias son dos: enderezar unos huesos nasales con una concavidad o convexidad significativa y corregir una pirámide desviada con un hueso nasal significativamente más largo que otro[3]. También pueden emplearse para corregir pirámides nasales excesivamente anchas, pero con una altura adecuada[2].

La osteotomía se sitúa en la porción intermedia de la pared nasal, paralela a la osteotomía lateral. De cualquier forma, la posición exacta de la misma depende de la anatomía y los objetivos quirúrgicos de cada caso. La indicación más habitual es por la existencia de una concavidad o convexidad de los huesos nasales, y en estos casos se situará la osteotomía en el vértice de la curvatura del hueso[3]. Para realizarla se coloca el escoplo en el borde inferior del hueso nasal y se sigue una trayectoria recta y continua.

En aquellos casos en los cuales debamos emplear los tres tipos de osteotomías, deberíamos realizar en primer lugar la osteotomía medial. A continuación, haríamos la intermedia. Y por último acometeríamos la osteotomía lateral.

### C) AUMENTO DEL DORSO NASAL

Los pacientes que presentan un hundimiento del dorso nasal, bien como secuela de un traumatismo o tras una cirugía muy agresiva, son los candidatos al aumento del dorso nasal con injertos. El ejemplo más característico lo constituye la nariz en silla de montar.

La reconstrucción del dorso nasal exige el conocimiento de diferentes técnicas y recursos quirúrgicos, así como la utilización de diferentes tipos de injertos, en función de las necesidades de cada paciente. En general, podemos clasificar los injertos empleados en la SRA en tres grupos, según su naturaleza: autólogos (cartílago o hueso fundamentalmente), homólogos y aloplásticos o sintéticos[9, 10].

El injerto ideal sería aquel que aúna biocompatibilidad, baja tasa de complicaciones y resultados estables a largo plazo, si bien todavía existe solo como concepto[9, 10]. El injerto de cartílago autólogo es el que mejor se adapta a los criterios anteriores, debido a su excelente biotolerancia, su baja tasa de infección y de extrusión y su facilidad de obtención. De este modo, en la actualidad sigue siendo considerado el material de elección en la cirugía nasal de aumento[9, 10]. En aquellos casos en los que no es posible disponer de cartílago septal (traumatismo, infección o cirugía previa) optamos generalmente por el cartílago auricular como segunda opción[9]. Este tiene unas características similares al cartílago septal en cuanto a tasa de infección, extrusión y reabsorción. Es fácil de obtener del sitio donante, con mínimas complicaciones, y su forma curvada lo hace ideal en zonas donde se requiera dicho contorno[10]. Como complicaciones tardías, pueden aparecer irregularidades en el dorso y desviación o reabsorción del injerto; de ahí la importancia de seguimiento a largo plazo en pacientes con injertos de cartílago auricular. Aquellos pacientes con deformidades importantes que precisen un aumento significativo del dorso nasal (mayor de 4 mm) presentan peores resultados con injertos auriculares, optando en estos casos por otro tipo de injertos (cartílago costal o materiales aloplásticos)[9].

El cartílago costal aporta un importante volumen y constituye un soporte estructural excelente, si bien presenta mayor rigidez, mayor tendencia a curvarse y mayores tasas de reabsorción que los anteriores. Además, la posibilidad de complicaciones en el área donante (neumotórax, deformidad de la pared torácica, intenso dolor postoperatorio) limita su uso a casos severos de deformidad en silla de montar[11].

A partir de los últimos años del siglo XX se han introducido múltiples materiales sintéticos en la cirugía reconstructiva nasal. Las ventajas que aportan estos materiales son su fácil e ilimitada disponibilidad, buenos resultados inmediatos, la falta de necesidad de un segundo campo quirúrgico (lo cual disminuye la morbilidad) y su bajo coste[9, 10]. Por el contrario, presentan como desventajas las elevadas tasas de movilización, infección, extrusión y la necesidad de retirar el material, así como resultados inciertos a largo plazo[10].

Los materiales aloplásticos más empleados en cirugía nasal pueden clasificarse en dos grupos: sólidos (silicona) o porosos (polietileno-MEDPOR® y politetrafluoretileno-GORE-TEX®)[11]. En nuestra experiencia, el material aloplástico más interesante es el GORE-TEX®. Este se trata de un polímero poroso, con un tamaño de poro de 10 a 30 μm[10]. Estos microporos permiten un crecimiento limitado de tejido, lo que ayuda a estabilizar el injerto pero sin dificultar su extracción en caso de que fuera necesaria. Además, sus características hidrófobas reducen la adherencia de bacterias al injerto[10].

El GORE-TEX® puede cortarse y moldearse para adaptarse a diferentes formas y tamaños. Por sus características es más útil para la compensación volumétrica que para funciones de soporte, constituyendo una mala elección como puntal columelar o como injerto para la válvula externa[9]. Diversos estudios muestran un 2,5% de complicaciones, fundamentalmente infección con retirada del implante[12], que se puede presentar hasta tres años después de la cirugía[11].

En nuestra serie hemos utilizado GORE-TEX® como injerto en el dorso nasal en 14 pacientes, en 12 de ellos de forma aislada y en dos pacientes asociado a cartílago. En cuatro casos nos encontramos con un proceso infeccioso, que requirió la retirada del implante en 3 pacientes.

## CASOS CLÍNICOS

### CASO 1

Varón de 38 años con insuficiencia respiratoria nasal y deformidad de la pirámide nasal desde los 16 años como consecuencia de un traumatismo. Exploración nasal: tabique nasal aplastado y ocupando ambas fosas nasales. Pirámide nasal muy ancha con hundimiento de la porción cartilaginosa. Punta muy ancha y bulbosa. Falta cartílago en la columela. Narinas redondas. Ángulo nasolabial cerrado.

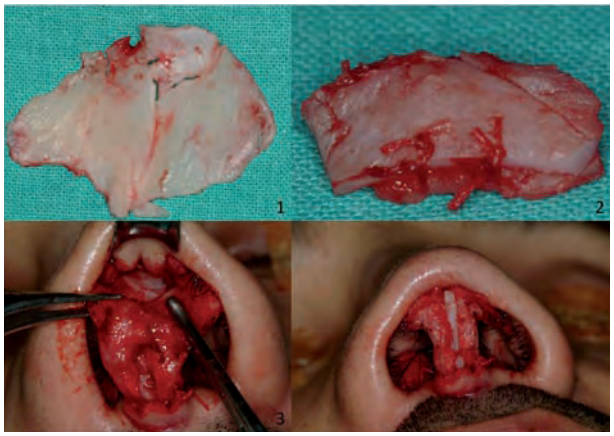


**Figura 15**
Caso 1. 1. Extracción completa de septum cartilaginoso. 2. Injerto doble de cartílago septal. 3. Colocación del injerto entre las dos hojas de mucopericondrio. 4. Colocación de puntal columelar.

Cirugía: abordaje de Cottle para corrección del tabique, siendo necesario la extracción total del cartílago cuadrangular que está completamente angulado, este se corta por la zona de fractura creando dos fragmentos. El fragmento más grande y recto se reimplanta y se fija en la parte más anterior entre las láminas mucoperincondrales. Con el otro fragmento se construye un injerto en dos capas suturadas entre sí que es colocado en el dorso y fijado con puntos a la porción posterior de los cartílagos alares mediante un abordaje abierto.

Definimos la punta mediante sutura transdomal. Se coloca un puntal y, finalmente, se realizan unas osteotomías basales y transversas (figuras 15, 16).

**Figura 16**
Fotos pre y postoperatorias a seis meses.

## CASO 2

Mujer de 38 años con insuficiencia respiratoria nasal y deformidad de la pirámide nasal desde siempre. Exploración nasal: tabique muy desviado con paso aéreo muy disminuido. Pirámide nasal: caballete osteocartilaginoso. Punta ancha e irregular. Piel muy fina.

Cirugía: abordaje de Cottle para corrección del septo. Abordaje abierto con extirpación del caballete. Sutura transdomal. Colocación de puntal y osteotomías basales y oblicuas (figuras 17, 18).

## CASO 3

Varón de 35 años. Operado a los 13 años de septorrinoplastia por gran desviación del tabique nasal y deformidad de la pirámide nasal. En ese tiempo se realizó, por un abordaje cerrado, la corrección del tabique nasal y se colocó cartílago cuadrangular machacado en el dorso. También se realizaron osteotomías basales y transversas. Pasados 7 años de esta cirugía el paciente acude de nuevo solicitando mejorar su aspecto estético.

Exploración nasal: tabique recto. Hundimiento del dorso cartilaginoso por reabsorción del cartílago machacado.

Cirugía: por una abordaje abierto se coloca GORE-TEX® en varias capas que son suturadas entre sí para formar un solo bloque (figuras 19-20).

**Figura 18**
Fotos pre y postoperatorias a seis meses.

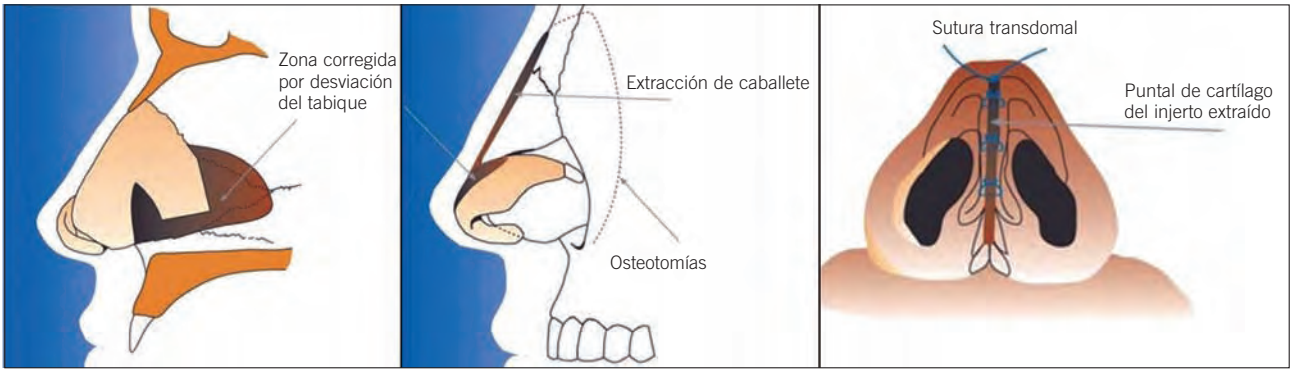


**Figura 17**
Caso 2.

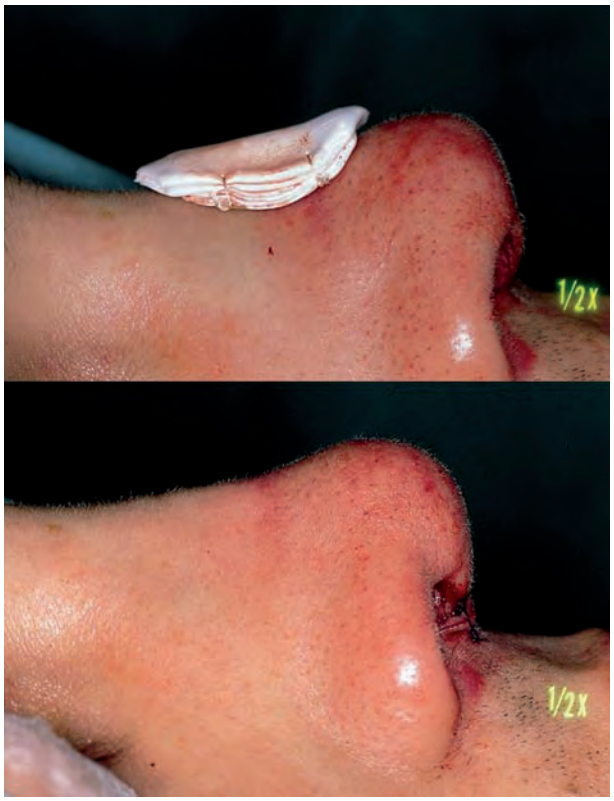


**Figura 19**
Caso 3. Colocación de Gore-tex laminado.

**Figura 20**
Fotos pre y postoperatorias a los tres años meses.

## BIBLIOGRAFÍA

1. Sykes, J. M., Tapias, V., Kim, Ji-Eon: "Management of the nasal Dorsum". *Facial Plastic Surgery*. 2011; 27(2): 192-202.
2. Most, S. M., Murakami, C. S.: "A modern approach to nasal ostetomies". F*acial Plast Surg Clin N Am*. 2005; 13: 85-92.
3. Dobratz, E. J., Hilger, P.A.: "Osteotomies". *Clin Plastic Surg*. 2010; 37: 301-311.
4. Kim, D. W.; Rodríguez-Bruno, K.: "Functional Rhinoplasty". *Facial Plast Surg Clin N Am.* 2009; 17: 115-131.
5. Toriumi, D. M., Johnson, C. M.: "Open structure rhinoplasty featured technical points and long-term follow-up". *Facial Plast Surg Clin N Am*, 1993; 1: 1-22.
6. Gruber, R. P., Perkins, S. W.: "Humpectomy and Spreader Flaps". *Clin Plastic Surg,* 2010; 37: 285-291.
7. Shenn, J. H.: "Spreader graft: a method of reconstructing the roof of the middle nasal vault following rhinoplasty". *Plast Reconstr Surg.,* 1984; 73: 230-239.
8. Sarandeses García, A., Chao Vieites, J.: "Complicaciones de la Rinoplastia", en Bernal Sprekelsen, M., Gómez González, J. L., Ramos Macías, A, Tomás Barberán, M., *Riesgos y Complicaciones en la Cirugía ORL y de Cabeza y Cuello. Prevención y tratamiento* (eds.), 2008: 231-236.
9. Álvarez-Buylla Blanco, M., Sarandeses García, A., Chao Vieites, J., Babarro Fernández, R., Deus Abelenda, C., Padín Seara, A.: "Resultados funcionales y estéticos tras rinoplastia de aumento". *Acta Otorrinolaringol Esp*, 2011; 62(5): 347-354.

10. Trinidad Pinedo, J., Sarandeses García, A., Fabra Llopis, J. M., Martínez Vidal, J.: "Injertos en rinoplastia. Rinoplastia de aumento", en Sarandeses García, A., Fabra Llopis, J.M. (eds.), *Cirugía funcional y estética de la nariz*. 1 ed. Madrid: Alcon Cusi 2002, pp. 295-330.
11. Lin, G., Lawson, W.: "Complications using grafts and implants in rhinoplasty". *Operative Techniques in Otolaryngology*, 2007; 18: 315-323.
12. Romo, T., Kwak, E.: "Nasal grafts and implants in revision rhinoplasty". *Facial Plast Surg*, Clin North Am. 2006; 14: 373-387.

# CIRUGÍA DE LA BASE NASAL

PAULO ANDRÉS ESCOBAR RINCÓN
IVONNE PATRICIA ALDANA BARRERA

## INTRODUCCIÓN

Habitualmente la cirugía de la base nasal se refiere principalmente al estrechamiento de esta, si bien en casos muy concretos será necesario aumentar su ancho o incluso reconstruir su forma.

Dado el espíritu práctico de esta publicación, en este capítulo nos centraremos en la cirugía de estrechamiento de la base nasal. Este es un procedimiento fundamental que complementará a las principales técnicas de rinoplastia y suele ser más frecuente pero no exclusivo en narices negroides, asiáticas o con algún grado de mestizaje.

Tal vez en el país donde trabaje el lector este tipo de pacientes sea más o menos frecuente. Sin embargo, dada la globalización mundial cada día será más común tener en nuestra consulta pacientes candidatos a una cirugía de estrechamiento de la base nasal. Por todo esto será importante que el otorrinolaringólogo que se dedica a la rinoplastia conozca y domine las principales técnicas para realizar este procedimiento.

Así, pues, en este capítulo trataremos de mostrar los puntos fundamentales a tener en cuenta a la hora de diagnosticar, planificar y realizar un estrechamiento de la base nasal. Todo ello con el fin fundamental de ayudar al lector para que desde los primeros casos obtenga óptimos resultados en estos pacientes.

## ANATOMÍA DE LA BASE NASAL

En cuanto a la descripción anatómica podemos definir a la base alar como el área de implantación del ala nasal en la cara, estando formada por: 1. piel externa de grosor variable según la raza con abundantes glándulas sebáceas; 2. tejido fibroadiposo denso; 3. fibras de musculatura nasal; 4. cartílago de la crura lateral; y 5. piel endonasal con folículos pilosos que recubre el vestíbulo nasal[1].

Por otra parte si analizamos la base nasal distinguiremos los elementos mostrados en la figura 1.

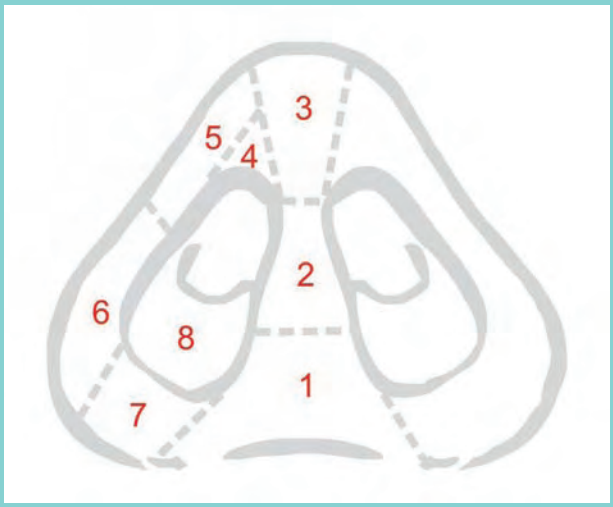


**Figura 1**
Anatomía de la base nasal. Escobar MD, 2012. 1. Base columela; 2. columela central; 3. triángulo infralobular; 4. triángul blando; 5. Pared lateral del lóbulo; 6. base alar; 7. base de la narina; 8. vestíbulo nasal.

En función de la disposición espacial de cada uno de estos elementos existirá una gran variabilidad en la base nasal de cada individuo; comprender la importancia de cada una de estas partes será clave para obtener un resultado estéticamente agradable tras una cirugía de la base nasal.

## ANÁLISIS ESTÉTICO DE LA BASE NASAL

El análisis tiene gran importancia para una correcta planificación de la cirugía, el análisis lo haremos en visión frontal y basal.

• Visión frontal: iniciaremos el análisis del rostro de paciente, evaluando la forma y simetría de la cara y la nariz[2]. Pero principalmente el grado de redundancia alar, la distancia intercantal y la distancia interalar. En caucásicos estas distancias son equivalentes y corresponden a un quinto del ancho facial (figura 2). En las demás razas esto no se cumple y, por tanto, nos exigirá métodos de análisis alternativos

como el del ancho de la boca: esta medida se comparará con la distancia interalar[3] (figura 3).

**Figura 2**
Análisis frontal facial: simetría y quintos faciales. Escobar MD, 2012.

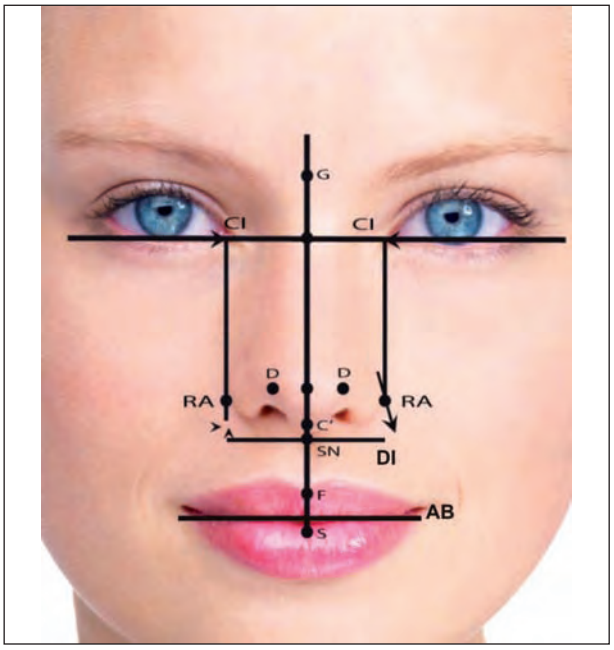


**Figura 3**
Análisis frontal de la base. Escobar MD, 2012. CI: canto interno; DI: distancia interalar; C: columela; RA: redundancia alar; AB: ancho de la boca; SN: subnasal.

• Vista basal: aquí nos fijaremos en la forma de la base (triangular, cuadrada, asimétrica), la conformación de las narinas (analizando su forma y tamaño) y el análisis del grosor del borde alar, el cual a su vez suele condicionar el grado de redundancia alar.

También será importante en este análisis evaluar la diferencia entre redundancia alar, la cual es definida como el aspecto lateral del ala nasal que se extiende más allá del surco facial-alar y la distancia interalar: siendo esta la existente entre los dos puntos de implantación de la base en la cara que coincide con el surco alar (figura 4).

Por último en cuanto al análisis basal de la columela, esta debe ser medial y ocupar los dos tercios inferiores y el lóbulo el tercio superior. Desviaciones laterales generalmente indican un septum caudal dislocado de la línea media. La columela a su vez puede ser dividida en tres segmentos, uno superior o lobular, uno intermedio (más estrecho) y uno basal (más ancho). Cada uno de los segmentos deben ser aproximadamente iguales entre sí, por lo tanto, cada una equivaldría a 1/3 de la altura total[2].

Esa proporción es frecuente en los caucásicos, pero no así en las demás razas o mestizajes. En estos pacientes es frecuente que no exista un segmento intermedio, debido a

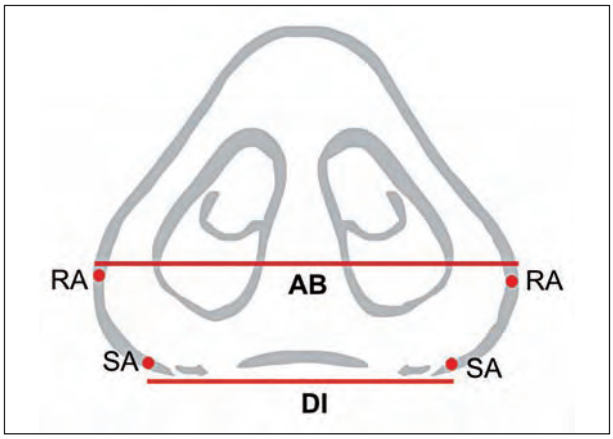


**Figura 4**
Análisis de la base nasal: distancia interalar y ancho de la base. Escobar MD, 2012. DI: distancia interalar; AB: ancho de la boca; RA: punto de redundancia alar; SNA: surco alar.

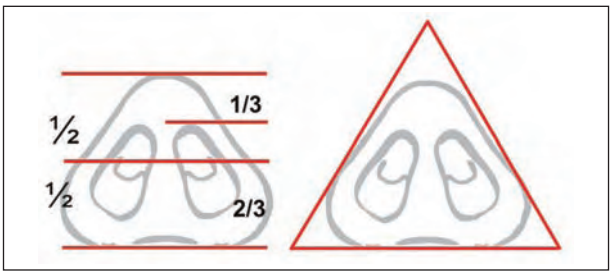


Figura 5
Proporciones de la base nasal. Escobar MD, 2012.

que los cartílagos laterales inferiores son más pequeños y débiles. En estos casos la base no se dividirá en 3 sino en 2 segmentos cuyo punto medio será el punto subnasale (figura 5). Aquí, si es necesario, deben realizarse técnicas de injertos nasales para darle más altura y proyección a la base nasal. No olvidemos que la falta de soporte cartilaginoso en la punta nasal influye de manera determinante en la forma y ancho de la base nasal.

Este completo análisis estético de la base nasal nos debe ayudar a entender que a pesar de que clásicamente se establecieron unos parámetros ideales basados en la raza caucásica (realizar reducción de la base nasal cuando la distancia interalar excede la distancia intercantal o cuando se presenta redundancia de la pared lateral)[1], la mayoría de los pacientes que necesitan reducción alar no son caucásicos y, por lo tanto, también debemos tener en cuenta unos parámetros adaptados a estos casos.

Es un error tratar de conseguir una nariz con parámetros ideales caucásicos para un rostro no caucásico. Esta combinación solo conseguirá un resultado poco natural y nada acorde con la belleza de cada raza.

## DESCRIPCIÓN DE LAS TÉCNICAS DE ESTRECHAMIENTO DE LA BASE NASAL

Analizando la historia de la rinoplastia podemos ver cómo Weir fue el primero en describir la resección de la base alar, en 1892, como una resección de la redundancia alar (flaring), ocultando la incisión en el surco alar-facial. Posteriormente en 1931 Joseph sugirió la remoción de tejido que se extendía dentro del vestíbulo. A partir de esta descripción se han hecho múltiples variaciones de la técnica, incluso combinando la resección externa y la resección del piso vestibular[4].

Actualmente si revisamos la literatura existente podemos encontrar varias técnicas de resección alar que tratan de resolver los dos problemas fundamentales de una base ancha: la redundancia alar y la distancia interalar[5].

Así encontraremos: técnicas en cuña, el colgajo V-Y, la escisión directa sobre la narina o la cincha alar[1]. Estas son técnicas que según el caso pueden ser más o menos efectivas para conseguir solucionar los problemas de una base nasal ancha (la redundancia alar y la distancia interalar).

Sin embargo, estas técnicas tienen el inconveniente de realizar incisiones con trayectorias que a menudo dejarán cicatrices muy aparentes tanto en la visión basal como la de perfil. Este hecho en pieles caucásicas (a priori con mejor cicatrización) puede que no sea un problema importante si se práctica una depurada técnica de sutura, ahora bien en las pieles negras o mestizas dadas sus características (grosor y cicatrización), una cicatriz visible será un precio demasiado alto a pagar por un estrechamiento nasal que seguramente el paciente no tolerará. Además en nuestra experiencia estas cicatrices suelen ser muy aparentes incluso en pieles blancas (figura 6).

Por todo ello en nuestra experiencia no recomendamos estas técnicas, dados los problemas que implican las incisiones en términos de cicatrización para todas las razas, especialmente las no caucásicas que son las que en la práctica mayor porcentaje de estrechamiento nasal requieren.

La técnica que recomendamos, descrita por F. Pedroza *et al.*[6, 7, 8], es adecuada para todo tipo de razas pues evita cicatrices visibles aparentes al situar las incisiones en el surco alar sin sobrepasar su aspecto más lateral y superior. De esta forma se evita una cicatriz visible en el perfil y la visión basal.

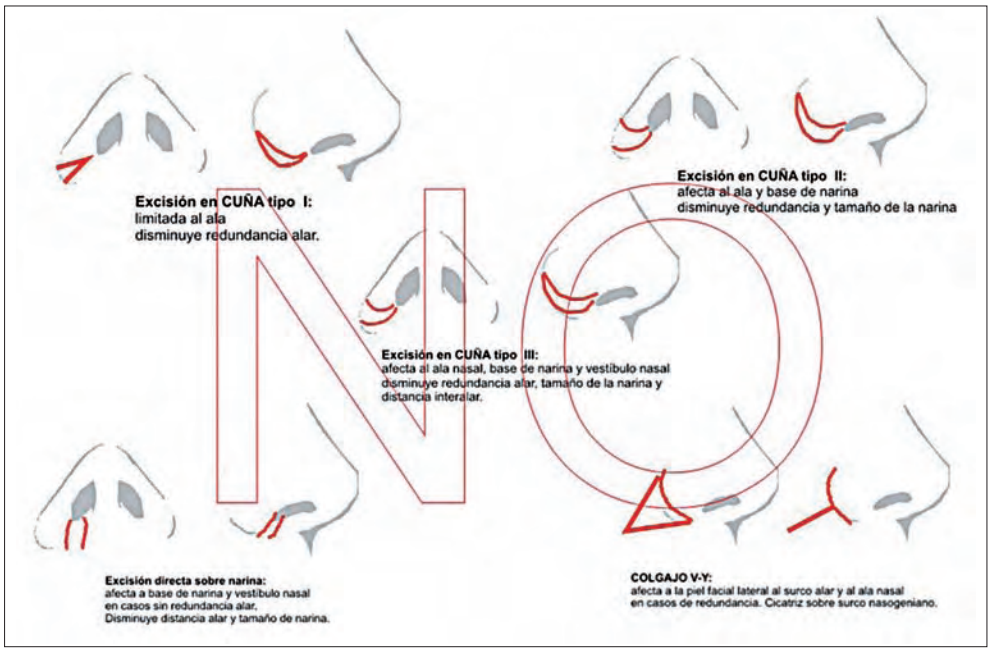


Figura 6
Técnicas de estrechamiento de la base nasal. Escobar MD, 2012.

## TÉCNICA DE ESTRECHAMIENTO DE LA BASE NASAL (F. PEDROZA)

Tras un completo análisis estético del caso, se debe realizar una estricta planeación preoperatoria teniendo en cuenta los deseos y expectativas del paciente, y solo así proceder a ejecutar la técnica que nos permita llegar al objetivo propuesto.

Durante el análisis preoperatorio determinaremos si procede o no realizar un estrechamiento de la base nasal. A este respecto, F. Pedroza *et al.* en 2010[6], mediante el estudio de 500 pacientes a los que se les realizó estrechamiento nasal, propuso dos coeficientes que relacionaban el ancho de la base con la distancia intercantal y el ancho de la boca (figura 7).

- Coeficiente BIC (base / distancia intercantal) su valor está entre 1 y 1,15.
- Coeficiente BAB (base / ancho de la boca) se acepta entre 0,60 y 0,67.

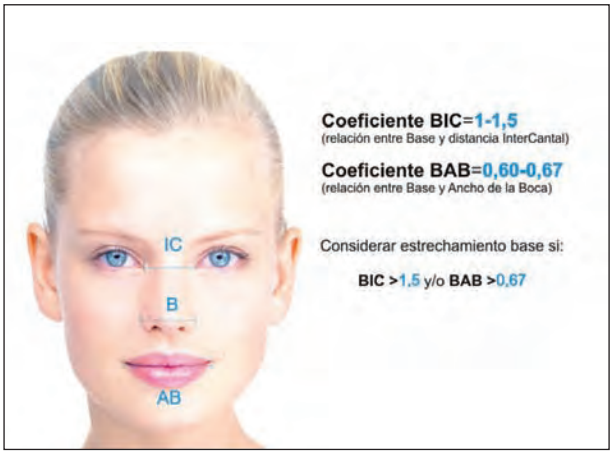


Figura 7
Coeficiente BIC y BAB. Escobar MD, 2012. IC: distancia entre ambos cantos internos; AB: distancia entre los ángulos de las comisuras labiales; B: distancia entre los puntos más laterales del ala nasal.

Estos coeficientes nos guiarán para saber si procede o no un estrechamiento de base nasal. Si los coeficientes son mayores a los rangos establecidos debemos contemplar la posibilidad de un estrechamiento, el cual planificaremos según las características y deseos de cada paciente.

De esta manera obtendremos un resultado más adecuado a las proporciones faciales de cada individuo. En concreto el anterior estudio determinó que, en la nariz mestiza, el ideal del ancho de la base nasal era en promedio hasta 4 mm mayor a la distancia intercantal y hasta 20 mm menor que el ancho de la boca.

## DESCRIPCIÓN DE LA TÉCNICA

La técnica que describiremos consta de los siguientes pasos principales:

1. Medición ancho base nasal.
2. Incisión lateral a base columelar.
3. Incisión medial a surco alar.
4. Incisión en vestíbulo nasal.
5. Resección de tejido.
6. Sutura alar y vestibular.

### 1. Medición ancho base nasal

Sin importar que antes de la cirugía ya hayamos calculado el grado de estrechamiento que queremos realizar, no debemos olvidar que los cambios realizados durante de la cirugía (proyección y rotación de punta nasal) han podido modificar el ancho previo de la base nasal. Por lo anterior, la cirugía de la base nasal debe ser el último paso a realizar dentro de la rinoplastia, y, por ello, antes de iniciarla volveremos a medir para tener mayor precisión sobre los cambios a realizar (figura 8).

Figura 8
Medición del ancho de la base nasal. Escobar MD, 2012.

### 2. Incisión lateral a base columelar

Sin infiltrar (para evitar deformar la zona) y una vez marcada la resección, se realiza la incisión de la piel con un bisturí nº 15 conforme a la transición entre el punto más lateral de la introducción de la columela y la piel facial, extendiendo por el surco alar al punto más lateral (figura 9).

Nunca debemos sobrepasar este punto para no dejar cicatrices visibles desde el lateral.

Este paso de la técnica es fundamental pues, como comentábamos anteriormente, habitualmente los pacientes candidatos a este procedimiento tienen pieles gruesas que suelen cicatrizan peor que una piel caucásica, aumentándose la posibilidad de cicatrices visibles.

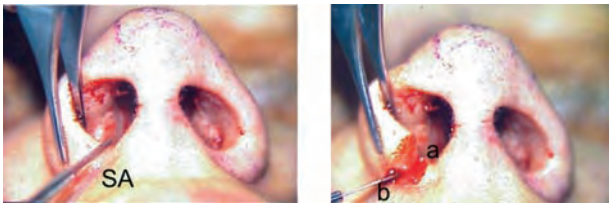


Figura 9
Incisión lateral a la base columelar. Imágenes: F. Pedroza. Diseño: Escobar MD, 2012. SA: surco alar; a. punto más lateral de la introducción de la columela; punto b: límite lateral sobre el surco alar.

### 3. Incisión medial al surco alar

Una incisión adicional empieza sobre el nivel lateral de la zona marcada para resección, diseñando una V que terminará en el punto más lateral de la primera incisión (figura 10).

Esta resección en V, limitada sobre el ala nasal, es suficiente en los casos en los que solo tenemos redundancia alar. Sin embargo, en la mayoría de los casos se debe realizar una resección de piel sobre el área vestibular para obtener un estrechamiento más efectivo de la distancia interalar.

Figura 10
Incisión medial al surco alar. Imágenes: F. Pedroza. Diseño: Escobar MD, 2012. a. punto más lateral de la introducción de la columela; punto b: límite lateral sobre el surco alar; c. punto lateal de la resección; R. área de resección entre ambas incisiones.

## 4. Incisión en vestíbulo nasal

En el área vestibular haremos la reseccion de tejido preocupándonos por no sobrepasar el límite que marca el estrecho vestíbulo fosal. De no ser así corremos el riesgo de producir una estenosis del área valvular que afectaría la función respiratoria (figura 11).

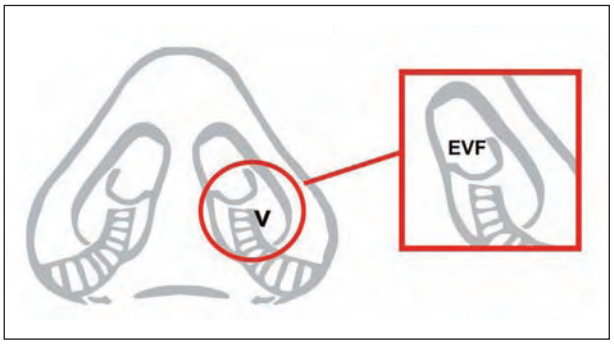


Figura 11
Incisión sobre área vestibular. Escobar MD, 2012. V. vestíbulo nasal. EVF. estrecho vestíbulo fosal.

## 5. Resección de tejido

Una vez completadas las anteriores incisiones procederemos a resecar el tejido sobrante. Durante este proceso no es necesario realizar hemostasia con bisturí eléctrico pues inmediatamente empezaremos la sutura de las incisiones (figuras 12 y 13).

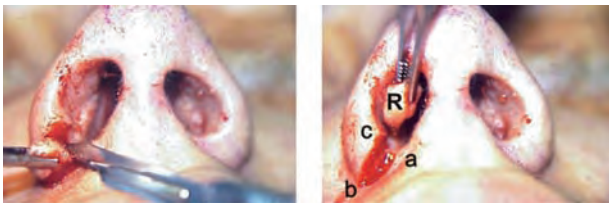


Figura 12
Resección de tejido. Imágenes: F. Pedroza. Diseño: Escobar MD, 2012. R. área de resección entre ambas incisiones.

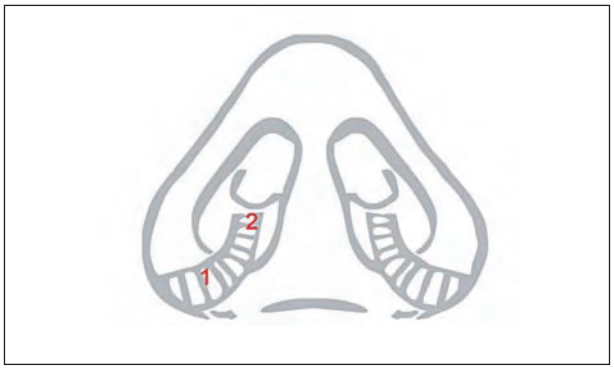


Figura 13
Áreas de resección en estrechamiento de la base nasal. Escobar MD, 2012. 1. área de resección sobre ala nasal. 2. área de resección sobre vestíbulo nasal.l

## 6. Sutura alar y vestibular

Los márgenes de piel son suturados con un hilo 5-0 Prolene® y con Vicryl® 5-0 en el área vestibular. Es importante que los puntos sean profundos y agarren un buen espesor de tejido pues de esta manera se obtendrá un mejor resultado dado que la tensión será menor en la piel y la cicatriz será menos notoria. También será fundamental que el primer punto de sutura fije el punto de inserción del borde del ala nasal (c) a la parte más inferior y lateral de la columela (a). De esta manera, el resultado será natural y la cicatriz prácticamente inaparente (figura 14).

Una vez que hemos realizado el procedimiento en un lado pasaremos al lado contralateral siguiendo los mismos pasos arriba descritos (figura 15).

Figura 14
Resección de tejido. Imágenes: F. Pedroza. Diseño: Escobar MD, 2012. Sutura a-c. Primer punto a saturar uniendo a y c, para correcta reconstrucción de la narina. Punto b. límite lateral de la incisión sobre el surco alar. Nunca sobrepasar este punto.

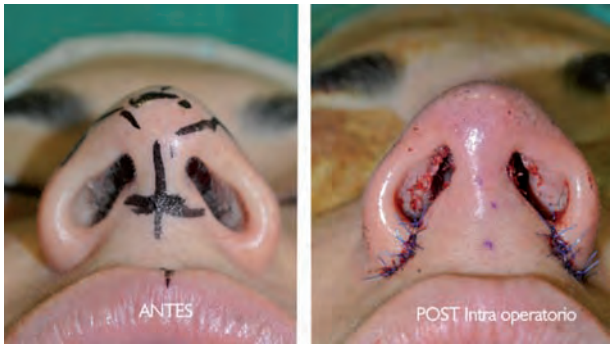


Figura 15
Resultado de estrechamiento de la base nasal. Escobar MD, 2012.

Los puntos se dejarán de 4 a 5 días para evitar la presencia de marcas en la piel que produzcan una cicatriz visible. En menos de dos semanas después de la cirugía si hemos realizado una buena técnica de sutura la cicatriz será prácticamente inaparente, siendo cada vez menos notoria con el paso de las semanas (figura 16).

Figura 16
Resultado de estrechamiento de la base nasal. Escobar MD, 2012.

El resultado obtenido será una base nasal de aspecto totalmente natural, de forma anatómica, proporcionada a las características faciales del paciente, libre de cicatrices aparentes y que a su vez conservará una correcta función respiratoria nasal (figuras 17, 18 y 19).

Figura 17
Resultado de estrechamiento de la base nasal. Escobar MD, 2012.

**Figura 18**
Resultado de estrechamiento de la base nasal. Escobar MD, 2012.

**Figura 19**
Resultado de estrechamiento de la base nasal. Escobar MD, 2012.

## BIBLIOGRAFÍA

1. Kridel, R. W. H., Castellano. D.: "A Simplified Approach to Alar base Reducction". *Arch Facial Plast Surg,* 2005; 7: 81-93.
2. Papel, I. D.: "Facial analysis and nasal aesthetics". *Aesthetic Plast Surg,* 2002; 26 Suppl 1: S13.
3. Becker, D. G., Weinberger, M. S., Greene, B. A., Tardy, M. E., Jr.: "Clinical study of alar anatomy and surgery of the alar base". *Arch Otolaryngol Head Neck Surg,* 1997; 123(8): 789-795.
4. Hossam, M. T., Foda, M. D.: "Nasal Base Narrowing". *Arch facial Plast Surg,* 2007; 9: 30-34.
5. Bennet, Garret H.; Lessow, Alexis; Song, Phil; Minas Constantinides, MD.: "The Long-Term Effects of Alar Reduction". *Arch Facial Past Surg* 2005; 7: 94-97.
6. Pedroza, F., Escobar, P., Aldana I.: "Descripción de la técnica y análisis de resultados de estrechamiento de la base nasal". Universidad CES, 2010.
7. Escobar, P.: "Cirugía de la base nasal", presentado en el "XV Curso Internacional de Rinoplastia", Hospital Universitario de Móstoles, Madrid, 2011.
8. Pedroza, F.: "Técnicas Quirúrgicas en Cirugía Plástica facial". Bogotá. 2005. Review.

# LATERORRINIA

PAULO ANDRÉS ESCOBAR

## INTRODUCCIÓN

La laterorrinia es una patología frecuente en el ámbito de la cirugía plástica facial. Por lo tanto, para el cirujano que inicia su práctica en cirugía de la nariz, será muy importante poder diagnosticar, clasificar y tratar adecuadamente al paciente con laterorrinia. En este capítulo describiremos con detalle paso a paso nuestra técnica de corrección de laterorrinia por vía endonasal**,** para que el cirujano que se inicia pueda desde los primeros casos obtener resultados óptimos tanto a nivel estético como funcional.

Como inicio a este capítulo definiremos laterorrinia, como "toda desviación externa de la nariz con respecto al eje facial, en cualquiera de sus componentes óseos y/o cartilaginosos ya sea por causa congénita, traumática o iatrogénica".

Debemos tener en cuenta que esta deformidad siempre conllevará una alteración endonasal que afectará además de al aspecto estético, a la función nasal. Por lo tanto, será importante considerar a la nariz como una unidad estético-funcional donde cada elemento que la compone tendrá un papel fundamental tanto a nivel estético como funcional[1] (huesos propios, septum nasal, cartílagos laterales superiores, cartílagos laterales inferiores y piel).

## ANATOMÍA QUIRÚRGICA

Debemos conocer los siguientes elementos; a nivel externo encontraremos los huesos nasales propios articulados lateralmente con la apófisis ascendente del maxilar, a nivel ventrocaudal con los cartílagos laterales superiores y a nivel posterosuperior con el hueso frontal. En esta última articulación, el frontal a través de su espina nasal sobrepasa la cara posterior de los huesos propios (figura 1). Este punto de unión tendrá especial interés en el tratamiento quirúrgico de la laterorrinia pues al romper esta unión, y una vez completada la septoplastia y las osteotomías, lograremos rectificar la posición errónea de la unidad estético-funcional nasal.

Otro elemento a tener en cuenta será la unidad septolateral que forman el borde ventral del septum y los cartílagos laterales superiores (figura 2). En esta área será clave el tratamiento que hagamos de la unión del septum con cada CLS para conseguir un resultado exitoso.

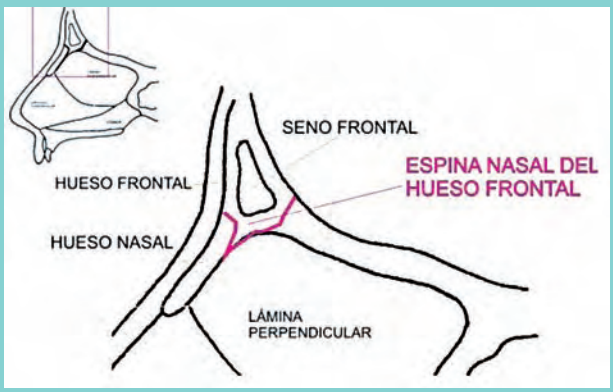


**Figura 1**
Espina nasal frontal. Escobar MD, 2011.

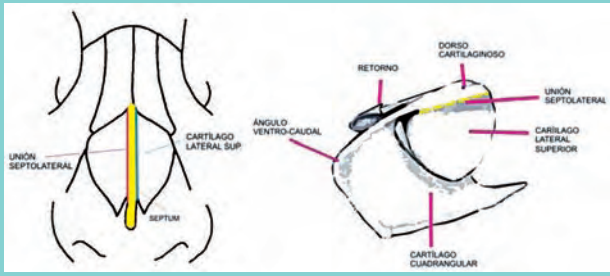


**Figura 2**
Dorso cartilaginoso. Unidad septolateral. Escobar MD, 2011.

El tratamiento de las deformidades que siempre presenta el septum también es clave para un buen resultado. En este punto deberemos tener muy en cuenta la unión del cartílago cuadrangular al vómer y lámina perpendicular, así como su relación con la punta nasal a través del borde caudal y el ángulo ventrocaudal (figura 3).

Por su parte la punta nasal (figura 4), en los casos más severos, puede no solo estar deformada por la fuerza extrínseca

de los demás componentes, también puede presentar malformaciones intrínsecas a los cartílagos laterales inferiores, por lo que será muy importante tener el suficiente conocimiento de la dinámica de la punta nasal para conseguir una buena simetría[2].

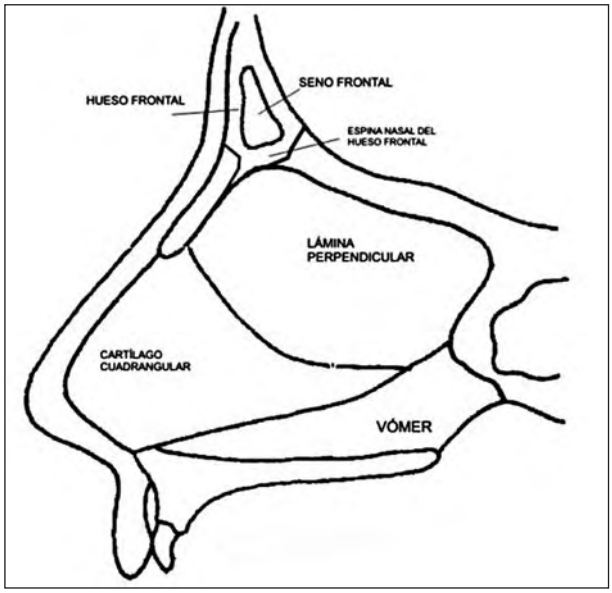


Figura 3
Cartilago septal y relaciones. Escobar MD, 2011.

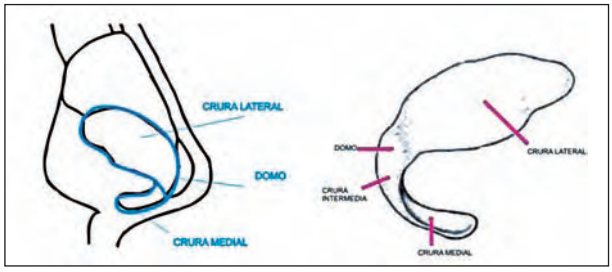


Figura 4
Cartilago lateral inferior. Escobar MD, 2011.

## DIAGNÓSTICO

A la hora de realizar un correcto diagnóstico de un paciente con una posible laterorrinia es importante hacer una exploración tanto a nivel externo (palpación, estudio fotográfico) como a nivel endonasal (rinoscopia anterior, rinoscopia rígida, TAC). También debemos interrogar al paciente sobre los síntomas que presenta a nivel funcional, sin olvidar preguntar sobre el origen de la deformidad que presenta.

En primer lugar y antes de estudiar la nariz, deberemos realizar un **análisis facial** evaluando la simetría facial del paciente. Para ello trazaremos un eje facial que pase por un punto equidistante intercantal de tal forma que dividamos el rostro en 2 mitades, así veremos posibles diferencias entre ambos lados (figura 5).

Evaluaremos también ambas líneas nasociliares y el ancho del dorso, hallazgos que nos orientarán sobre posibles irregularidades del dorso (figura 6).

Figura 5
Eje facial. Escobar MD, 2011.

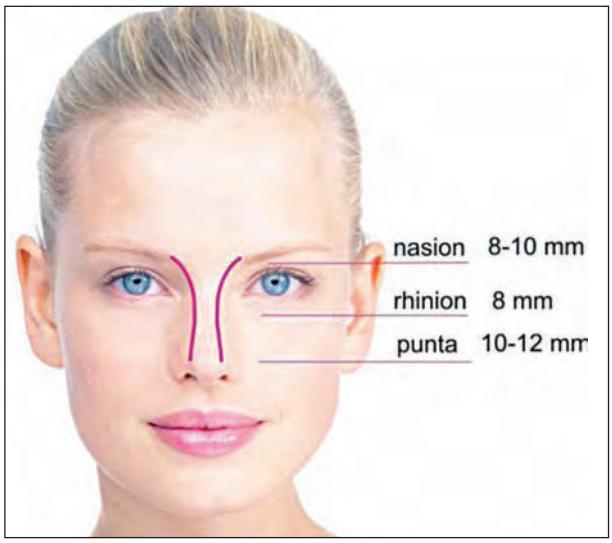


**Figura 6**
Líneas nasociliares. Escobar MD, 2011.

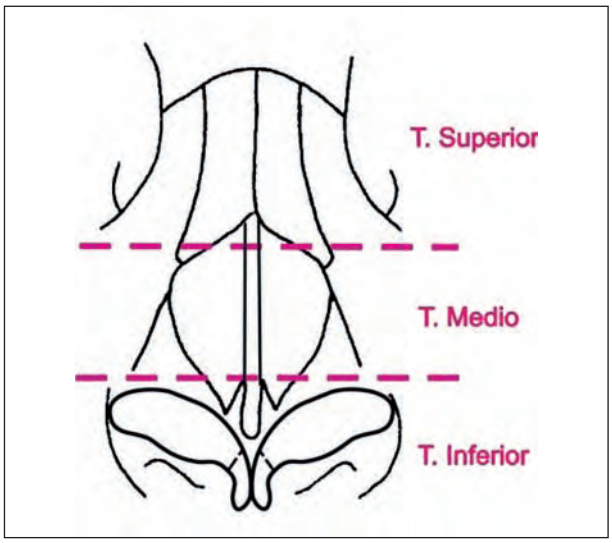


**Figura 7**
Tercios nasales. Escobar MD, 2011.

También será importante buscar diferencias en la posición de cada orbita, la altura de cada uno de los arcos zigomáticos, asimetría entre ambas aperturas piriformes, etc.

Una vez realizado este estudio facial abordaremos el **análisis nasal**:

1) A nivel externo: debemos fijarnos en las 3 porciones en las que clásicamente se ha dividido la nariz (figura 7).

   - Una parte superior, que corresponde a los huesos propios nasales y la apófisis ascendente del maxilar.
   - Una parte media, que se corresponde a la unión de la porción anterior del septum con los cartílagos laterales superiores.
   - Una parte inferior, correspondiente a los cartílagos laterales inferiores y la porción caudal del septum.

Es importante comprender que cada porción estará íntimamente relacionada con las otras dos, pues cualquier cambio sobre una de ellas tendrá efecto sobre las demás.

2) A nivel endonasal, nos fijaremos en la relación existente entre septum nasal, vómer y lámina perpendicular que suele estar afectada condicionando una desviación septal que alterará la función nasal respiratoria. Lógicamente una desviación interna podrá condicionar una desviación exterior (habitualmente en el lado contralateral).
   En esta valoración endonasal también será clave valorar el estado de la válvula nasal interna que podría estar afectada por la desviación que suele acompañar. Dejar una válvula funcional permeable tras la cirugía es uno de los puntos clave para un resultado satisfactorio (figura 8).
   Por último, valoraremos la anatomía de los cornetes y el aspecto de la mucosa nasal.

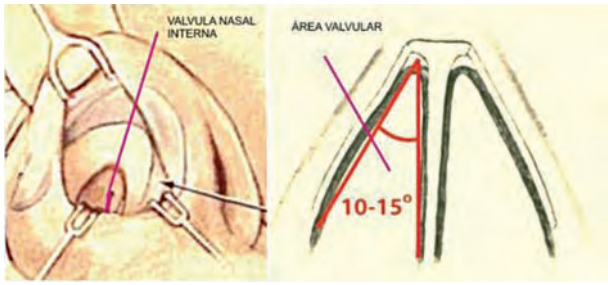


**Figura 8**
Válvula interna.

Una vez que hemos realizado una correcta exploración nasal (interna y externa) estaremos en condiciones de poder emitir un diagnóstico del caso. Podríamos decir que existen 3 tipos de laterorrinia:

- Laterorrinia ósea: cuando se afecta principalmente la porción ósea de la nariz (es poco frecuente que se presente aislada sin afectación cartilaginosa).
- Laterorrinia cartilaginosa: cuando solo afecta a la porción cartilaginosa de la nariz (incluyendo septum, cartílagos laterales superiores e inferiores).
- Laterorrinia mixta: une afectación ósea y cartilaginosa, a mi juicio la que más dificultades presenta para su correcto tratamiento).

En todos los casos anteriores el origen puede ser congénito, traumático o iatrogénico.

- En el origen congénito suele afectarse con frecuencia tanto la parte ósea como la cartilaginosa y podemos también observar cierto grado de alteración en la conformación del maxilar siendo en último término la laterorrinia consecuencia de esta deformidad.
- En el origen traumático también suele ser mixta pues la movilización de la pirámide ósea con frecuencia arrastra a la parte cartilaginosa (septum y cartílagos laterales superiores e inferiores). En estos casos será importante combinar una buena septoplastia con unas correctas osteotomías que consigan reposicionar toda la unidad estético-funcional nasal eliminando todas las fuerzas extrínsecas que la cicatrización del trauma produjo.
- En el origen iatrogénico en nuestra experiencia lo más frecuente es ver una laterorrinia cartilaginosa, que puede afectar a los cartílagos laterales superiores (por efecto de una mala técnica de septoplastia) y/o a la punta nasal (como resultado de una técnica agresiva que debilita los cartílagos y produce una desviación hacia el lado afecto). En estos casos el uso de injertos cartilaginosos de septum o auricular será necesario para devolver la simetría.

## DESCRIPCIÓN DE LA TÉCNICA

Una buena técnica quirúrgica empieza desde la primera consulta, pasando por la cirugía como tal y sin olvidar los cuidados postoperatorios que tan importantes son en la cirugía nasal. Por ello describiremos los pasos principales de todo el proceso para obtener un buen resultado.

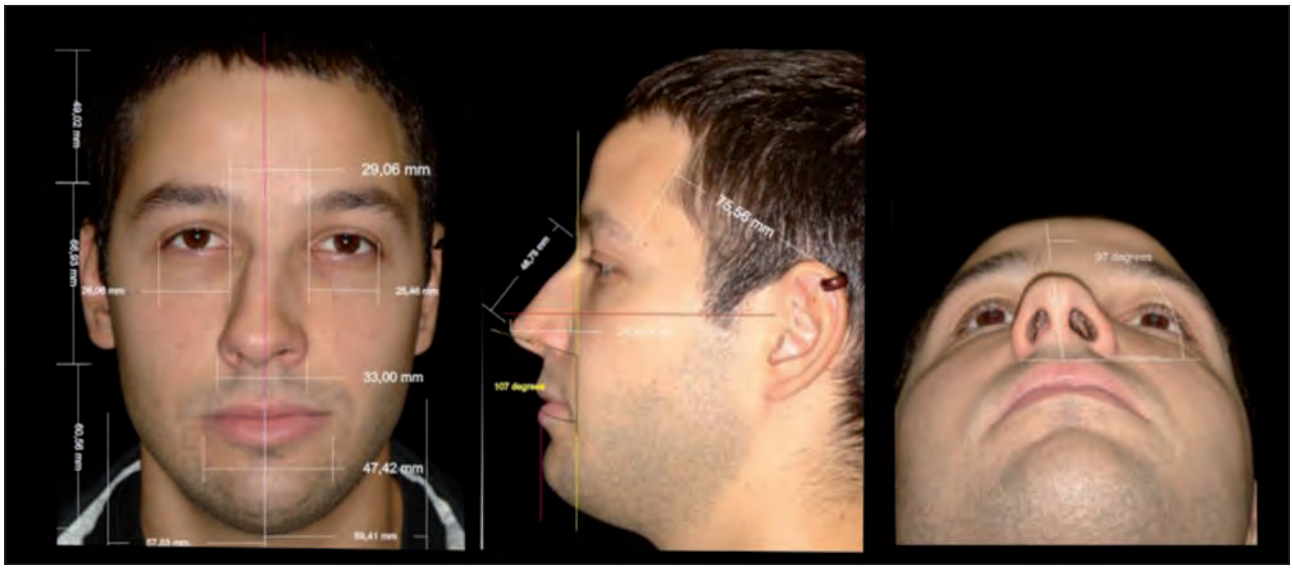


Figura 9
Análisis facial y perfilométrico.

## A) PLANIFICACIÓN

Para realizar una buena planificación es importante realizar un buen estudio fotográfico sobre el cual poder hacer el estudio del eje facial, el análisis del perfil y el análisis basal (figura 9).

En la planificación de la cirugía tendremos muy presente que cualquier cambio externo afectará la parte endonasal y viceversa, por ello siempre debemos ceñirnos al plan quirúrgico establecido, siendo conservadores y pensando siempre en la evolución a largo plazo del resultado.

## B) LA CIRUGÍA

Siempre que vayamos a realizar cualquier cirugía nasal tenemos que tener muy en cuenta el tipo de anestesia que vamos a emplear. En nuestra experiencia recomendamos la anestesia general endovenosa (propofol + remifentanilo) por el mejor control de la tensión arterial que ofrece y la cómoda recuperación inmediata que tiene el paciente.

Centrándonos en el procedimiento quirúrgico en sí, vamos a realizarlo en un orden preestablecido que nos facilite las cosas.

• Septoplastia: una vez realizada la asepsia correspondiente del campo quirúrgico y una adecuada infiltración de las áreas a tratar (con lidocaína + adrenalina al 1:100000), abordaremos el tabique nasal.

Iniciaremos la septoplastia realizando una incisión postcartilaginosa (figura 10) que seguirá el borde posterior del cartílago lateral inferior. Este abordaje permite una fácil y rápida localización del plano subpericóndrico del cartílago septal y además facilita el abordaje al dorso cartilaginoso y óseo.

En esta ilustración vemos el grado de disección que habitualmente realizamos con la técnica de Cottle modificada que evita la amplia disección de los clásicos 4 túneles, limitando la misma a lo estrictamente necesario para corregir la desviación en cuestión (figura 11).

Igualmente preferimos evitar en la medida de lo posible la resección de cartílago septal, salvo una bandaleta anteroposterior en la unión condrovomeriana (figura 12). Esta bandaleta, junto a una desarticulación conservadora de la unión del cartílago cuadrangular con la lámina perpendicular, nos ayudará a terminar de reposicionar el septum nasal desviado.

En los casos en los que hay alguna concavidad del cartílago se puede emplear el uso de la técnica de emparrillado o suturas transfixiantes al cartílago para disminuir las fuerzas intrínsecas que lo deforman.

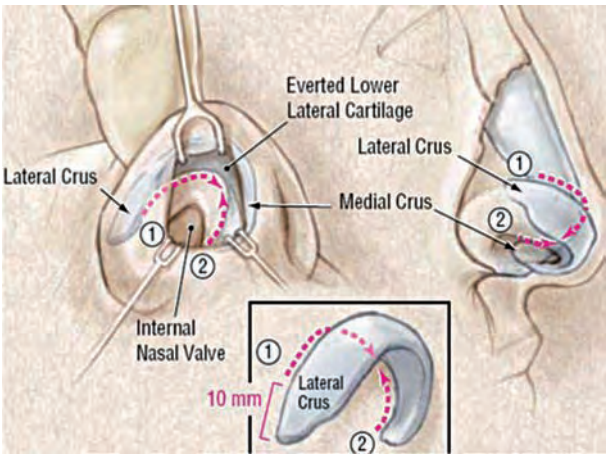


**Figura 10**
Incisión postcartilaginosa.

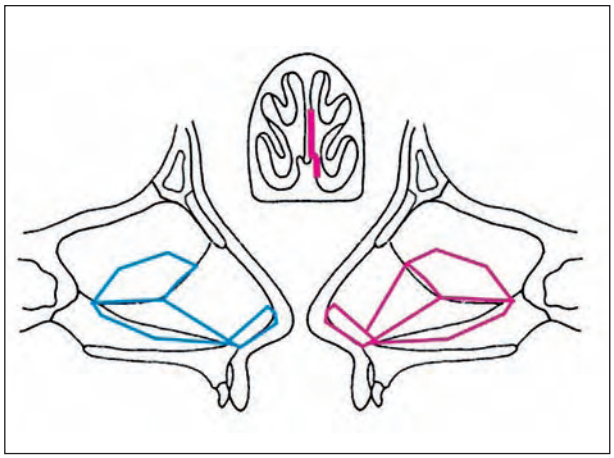

**Figura 11**
Áreas de disección en septoplastia. Escobar MD, 2011.

**Figura 12**
Septoplastia. Escobar MD, 2011.

Mantener el soporte estructural del septum (óseo y cartilaginoso) es importante en cualquier septoplastia, pero aún más en los casos en los que debemos corregir una laterorrinia. No olvidemos que para corregir la laterorrinia mixta será necesario, en la mayoría de las ocasiones, emplear osteotomías que ya de por si afectarán el soporte estructural de la unidad estético-funcional nasal.

Siendo conservadores, además disminuiremos el riesgo de sangrado durante y después de la cirugía. Y como resultado de la disección submucosa delimitada a la zona a tratar, evitaremos el usar taponamiento nasal. Este será sustituido por una sutura transfixiante reabsorbible o si es necesario una mayor inmovilización usaremos láminas paraseptales de silastic o acetato que dejaremos entre 5 y 10 días según el caso fijadas con un punto transfixiante con una sutura no reabsorbible.

• Dorso cartilaginoso: en el tratamiento del dorso tendremos en cuenta los siguientes puntos.

a) Unión septolateral: a nivel cartilaginoso es recomendable tratar la unión entre el borde interno de los cartílagos laterales superiores y el borde anterior del cartílago cuadrangular (unión septolateral). De esta forma liberaremos al septum de una fuerza extrínseca que altera su posición y así al realizar las osteotomías esta acción habrá ayudado a conseguir una perfecta movilización hacia el eje facial (figura 13).
b) Injertos cartilaginosos: si la desviación es muy marcada y el borde ventral del cartílago cuadrangular presenta una fuerte concavidad, usaremos injertos tipo spreader graft para rectificarlo, pudiendo ser fijados con suturas reabsorbibles para mayor seguridad. Estos injertos disminuirán las fuerzas intrínsecas del cartílago deformado estabilizando el resultado.
   En otros casos simplemente usaremos injertos para lograr cierto grado de camuflaje en el lado opuesto a la desviación externa además de mejorar el área valvular del lado opuesto a la desviación que suele estar comprometida en estos casos.
   En ambos casos para la colocación de los injertos crearemos un bolsillo submucoso a nivel del borde anterolateral del cartílago cuadrangular que se prolongue hasta la bóveda ósea[3].
c) Por último si fuese necesaria la resección de giba nasal, la cantidad a resecar la habremos determinado previamente mediante el análisis perfilométrico que siempre debemos realizar (figura 9). En este paso es importante ser conservador, avanzando poco a poco en la resección para tener un buen resultado, principalmente cuando el cirujano empieza su práctica. Para un resultado satisfactorio debemos tener presente la asimetría del dorso que se produce en los casos de laterorrinia, por lo que según vayamos disminuyendo la giba tendremos presente este punto.

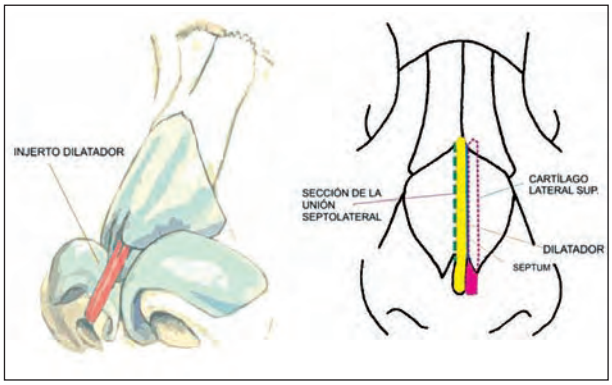


**Figura 13**
Tratamiento de dorso cartilaginoso en laterorrinia. Escobar MD, 2011.

• Dorso óseo: en algunos casos el tratamiento es sencillo si la desviación ósea está condicionada solo por una alteración de la porción lateral de la pirámide ósea y solo con realizar unas correctas osteotomías bajas por abordaje endonasal conseguiremos un buen resultado (laterorrinias óseas puras).

Otros casos son más difíciles, debido a que la desviación de la pirámide parte desde el *rhinion*. En estos casos será imprescindible realizar, junto a los anteriores pasos, el tratamiento de la espina nasal del frontal para conseguir una movilización total de la pirámide nasal. Este paso desencadenará la disminución de las demás fuerzas extrínsecas que afectaban a los componentes cartilaginosos de la nariz.

a) Osteotomías: en ambas situaciones será importante realizar una buena técnica de osteotomías, nosotros realizamos las **osteotomías en bisagra**[4].
Esta técnica combina a su vez tres tipos de osteotomías. Antes de empezar a realizar la técnica habremos dibujado el trazo de las fracturas sobre la piel, dichos trazos nos guiarán al realizar las fracturas evitando fracturar por un lugar no deseado[5].

- Las primeras son las **osteotomías paramedianas**, estas se realizan empleando un osteotomo recto de 6 mm sin guía. Por vía endonasal y previa disección suprapericóndrica con tijera de iris y subperióstica del dorso con disector de McKenty, ubicaremos el instrumento en el límite ventro-caudal de los huesos propios y en dirección mediolateral con una inclinación de entre 15 y 30º iremos realizando la osteotomía hasta llegar al hueso frontal (figura 14). Con esta inclinación evitaremos la espina frontal y la zona de mayor grosor de los huesos propios (figura 15).

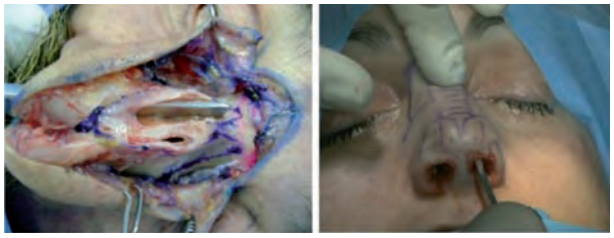

Figura 14
Paramedianas endonasal.

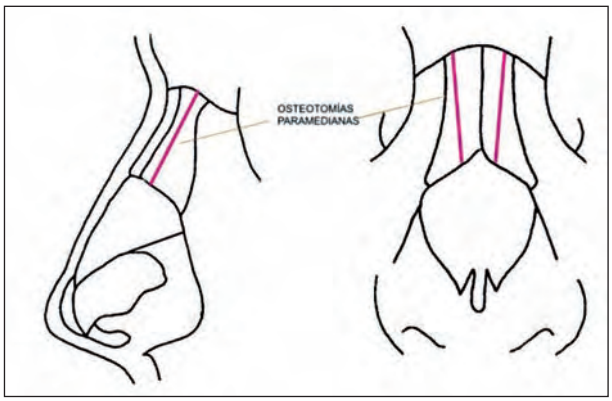


Figura 15
Osteopatias paramedianas. Escobar MD, 2011.

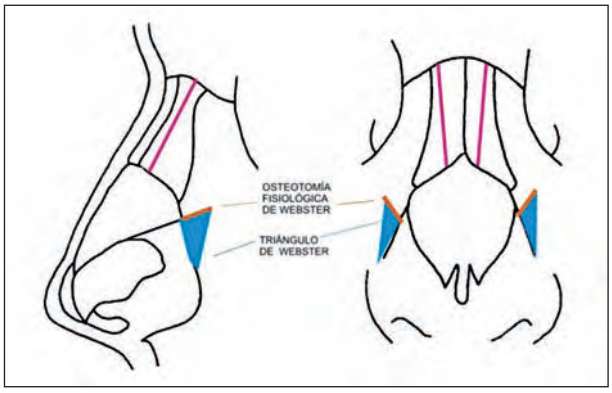


Figura 16
Osteotomía fisiológica de Webster. Escobar MD, 2011.

- La segunda es la **osteotomía lateral fisiológica** (figura 16) descrita por Richard Webster. La vía de abordaje es una incisión vertical de unos 5 mm en la apertura piriforme, que se ha infiltrado previamente con lidocaína más adrenalina al 1x100.000, que compromete la mucosa y el periostio localizados por encima de la cabeza del cornete inferior. A través de esta incisión con el disector de Cottle se elevan 5 milímetros del periostio externo y el mucoperiostio interno del reborde piriforme (figura 17). El primer corte sobre el hueso se realiza con un osteotomo recto de 6 mm con la guía orientada para proteger la

mucosa, y dispuesto perpendicularmente al borde óseo de la apertura piriforme, para evitar el colapso de la válvula nasal (osteotomía lateral fisiológica de Webster)[4], y se hace progresar el osteotomo hasta el surco nasomaxilar deteniéndonos cuando el osteotomo quede totalmente fijo en el espesor del hueso.
La osteotomía de Webster protege una área clave de la apertura piriforme (triángulo fisiológico de Webster) (figura 18) que mantendrá permeable el estrecho vestíbulo fosal.

- La última es la **osteotomía lateral baja** que continúa el trayecto de la anterior y avanza justo por el surco nasofacial, continúa por la apófisis ascendente del maxilar y por delante de la cresta lacrimal sobrepasa el canto interno hasta alcanzar la sutura nasofrontal momento en el que cambiará la resonancia del golpeo (figuras 19 y 21).
  En este momento un simple gesto de medialización con el osteotomo curvo con guía de 6 mm que hemos empleado servirá para medializar la pared lateral ósea.
  La zona de unión entre los huesos propios y el frontal comprendida entre la osteotomía paramediana y la lateral baja actuará a modo de bisagra, pues en esta zona se producirá una fractura en tallo verde que mantendrá anclados los huesos propios pero facilitará su movilización a lateral o medial de forma estable (figuras 21 y 22).
  Como decíamos, habitualmente las pequeñas laterorrinias óseas se resuelven con estas osteotomías en bisagra. Sin embargo si la desviación parte del nasion será necesario realizar una fractura controlada de la espina nasal del frontal para conseguir una completa movilización de la pirámide nasal.

La **fractura de la espina nasal del frontal** (figura 23) se puede realizar de forma externa si bien nosotros preferimos la vía endonasal. Empezaremos colocando un cincel curvo de 6 mm con guía en el extremo superior de la osteotomía paramediana, iremos avanzando el corte orientando el cincel en dirección horizontal hacia la espina nasal del frontal (figura 24). Una vez finalizado dicho corte sobre la espina practicaremos una maniobra de

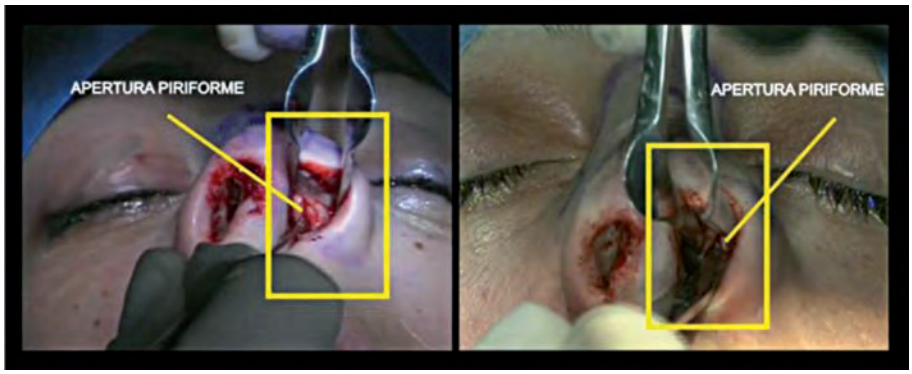


**Figura 17**
Inicio de la osteotomía fisiológica de Webster. Escobar MD, 2011.

**Figura 18**
Triangulo Webster.

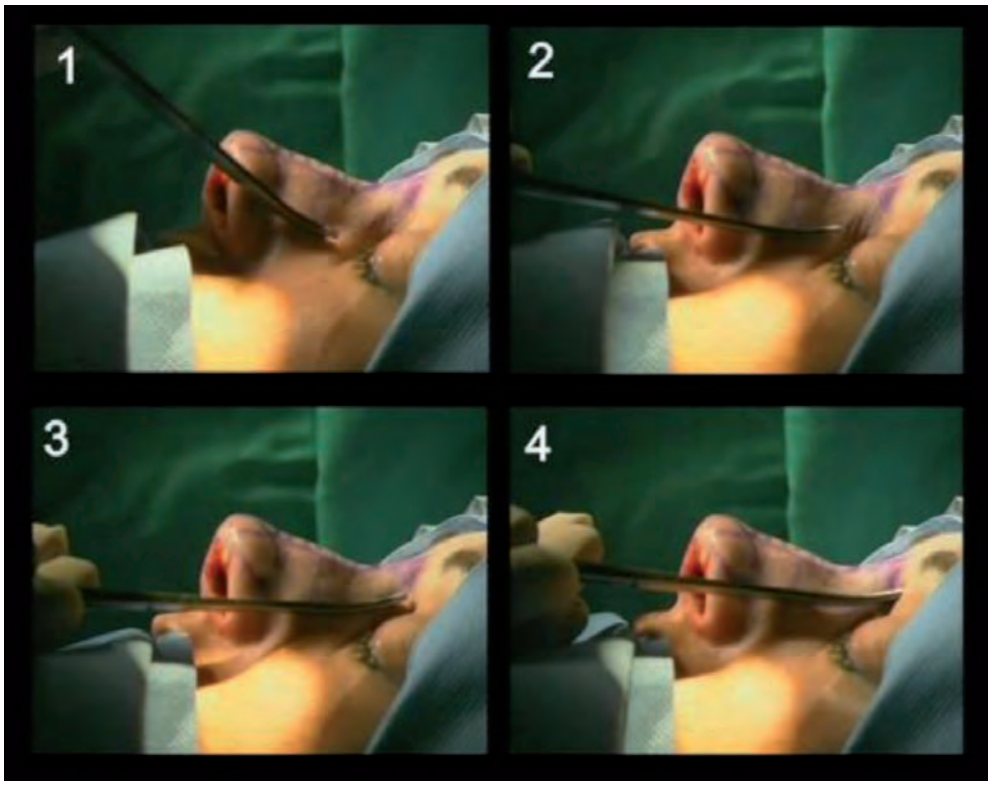


**Figura 19**
Secuencia de osteotomias laterales.

desplazamiento de la espina en sentido contrario a la orientación del osteotomo[4].

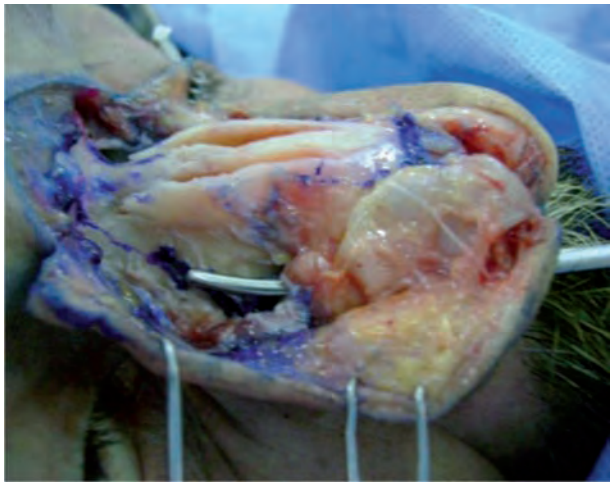

**Figura 20**
Osteotomia lateral en un cadáver.

Seguidamente repetiremos la osteotomía en el lado contralateral completando la fractura de la espina nasal del frontal.

Finalmente si hemos logrado la fractura de la espina nasal observaremos una movilización de la pirámide nasal con respecto al eje facial a modo de péndulo, pero manteniendo la estabilidad estructural del dorso es lo que describiremos como signo del péndulo (figura 25). Solo un correcto y preciso trabajo durante las osteotomías posibilitará la aparición de este signo el cual indica el éxito de la técnica.

En los cirujanos que inician su práctica la disección en cadáver es fundamental para una correcta formación en cirugía plástica facial. Por ello consideramos imprescindible realizar estas osteotomías previamente en el cadáver, pues de no realizarse correctamente puede producirse el hundimiento de la pirámide nasal (efecto push-down), una técnica conservadora de septoplastia también será clave para evitar este inconveniente.

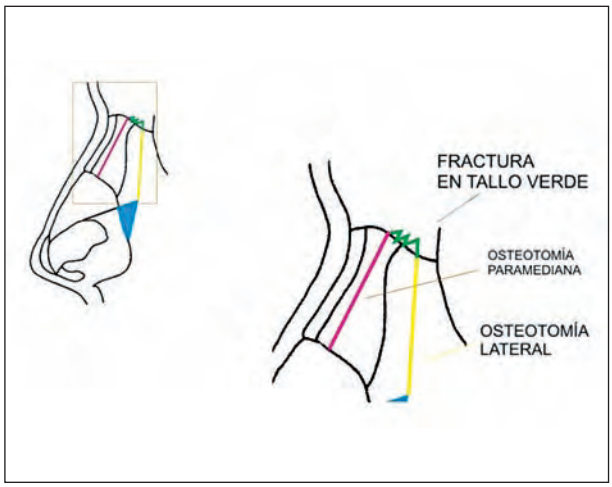


Figura 21
Osteotomía en bisagra. Escobar MD, 2011.

Figura 22
Osteotomía en bisagra.

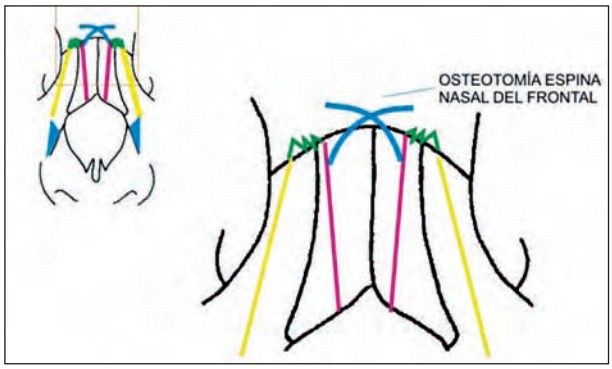


Figura 23
Fractura espina nasal frontal. Escobar MD, 2011.

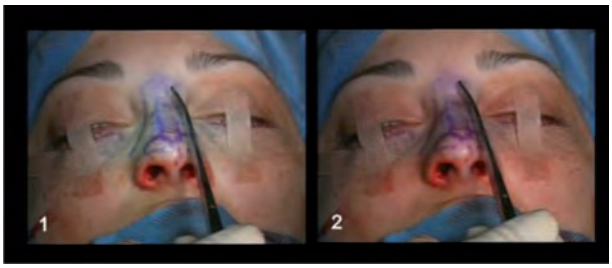


Figura 24
Osteotomos fractura espina.

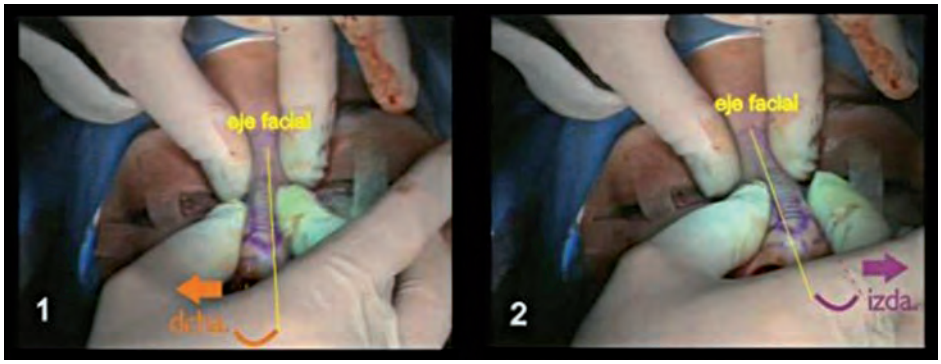


Figura 25
Movilización de la pirámide nasal tras fractura de la espina nasal frontal. Signo de péndulo. Escobar MD, 2011.

En manos entrenadas esta es una técnica que proporcionará excelentes resultados (figura 26).

• Punta nasal: un detalle que puede verse afectado en la laterorrinia es la posición de la punta nasal. Habitualmente una vez rectificada la alteración de la posición en la porción cartilaginosa la punta consigue alinearse con el eje facial. Sin embargo en situaciones congénitas o iatrogénicas en las que la punta presenta una alteración intrínseca en sus cartílagos es necesario revisar la longitud, y el ancho de cada una de las cruras sin olvidar la posición de los domos o punto de mayor proyección del arco domal.

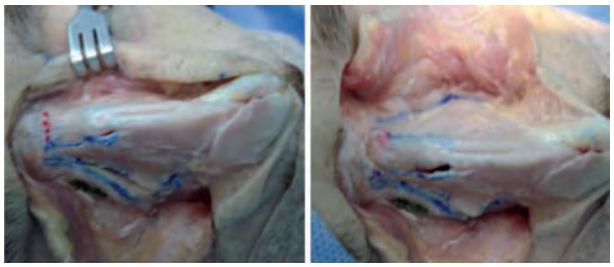

Figura 26
Disección en cadáver.

Para tratar esta situación, siempre usaremos el abordaje por delivery y la técnica de los nuevos domos descrita por F. Pedroza (figura 27). De esta manera podremos dejar los domos al mismo nivel centrando la posición de la punta además de simetrizar las cruras laterales.

Igualmente empleando el mismo abordaje podremos corregir cualquier problema de proyección de la punta que en ocasiones tras la septoplastia puede ocurrir en este tipo de pacientes con laterorrinias. Simplemente con emplear un Strut Graft o Poste intercrural estabilizaremos la rotación y la proyección de la punta.

b) Postoperatorio: una vez finalizada la cirugía inmovilizaremos la nariz vendándola con esparadrapo de papel y una férula de aluminio recortada a la medida del paciente. El vendaje lo iremos cambiando durante las primeras dos semanas para así ir ajustándolo junto con la férula a la nariz a medida que esta va desinflamando (figura 28). Estos cuidados son un punto fundamental para obtener un buen resultado siendo casi tan importantes como la cirugía misma
Lo ideal es hacer controles periódicos cada 3-4 días durante las primeras 4 semanas de esta forma iremos dirigiendo la cicatrización de la nariz que aun habiendo

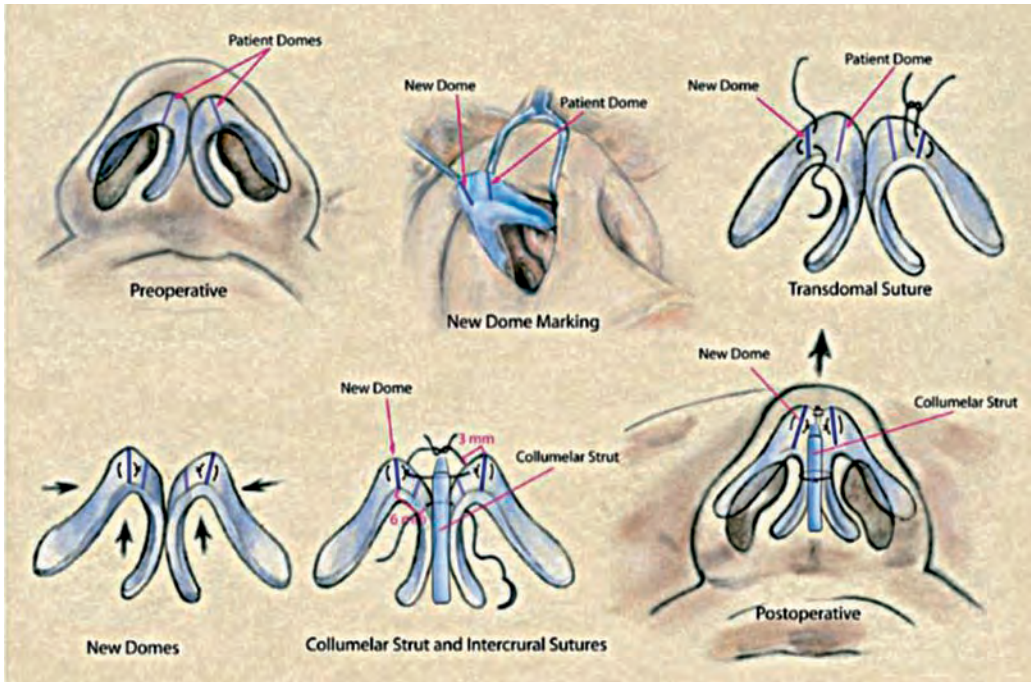


Figura 27
Nuevos domos. Fernando Pedroza MD.

Figura 28
Vendaje y férula.

realizado una excelente técnica, siempre tiene cierta tendencia a volver a su posición original. Por ello en las sucesivas consultas podremos ir ajustando el vendaje, haciendo masajes y presiones que irán ayudando a consolidar a la nariz en la posición deseada, además de ayudar a disminuir la inflamación facilitando que la piel se adapte lo antes posible a la nueva posición del esqueleto osteocartilaginoso (figura 29).

## RESULTADOS

A continuación presentaremos una selección de casos representativos de laterorrinia realizadas con la técnica anteriormente descrita, estos casos fueron realizados por el autor del capítulo. En cada caso se presenta la descripción quirúrgica para una mejor comprensión. Todos los casos fueron realizados por el autor.

### CASO 1

Paciente varón de 24 años que presentaba dificultada respiratoria de años de evolución. A la exploración destacaba una laterorrinia derecha de origen congénito y una desviación septal obstructiva en la fosa contralateral con compromiso valvular.

Se realizó la corrección de la laterorrinia y la desviación interna mediante técnica endonasal, obteniendo una mejoría funcional y estética satisfactoria para el paciente (figuras 30 y 31).

### CASO 2

Paciente varón de 32 años que presentaba dificultad respiratoria de origen traumático. A la exploración destacaba una laterorrinia derecha post trauma nasal de 6 meses de evolución y una desviación septal obstructiva en la fosa contralateral.

Se realizó la corrección de la laterorrinia y la desviación interna mediante técnica endonasal, obteniendo una mejoría funcional y estética satisfactoria para el paciente (figura 32 y 33).

### CASO 3

Paciente varón de 22 años que presentaba dificultad respiratoria de origen congénito. A la exploración destacaba una laterorrinia derecha congénita y una desviación septal obstructiva en la fosa contralateral.

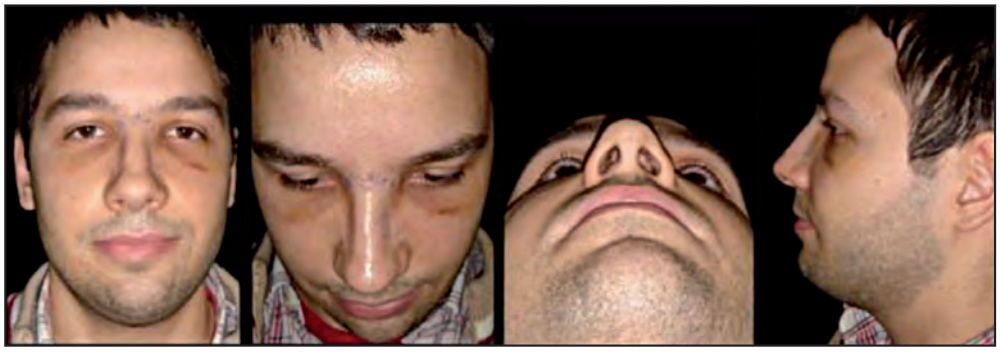

Figura 29
Resultado postquirúrgico a los 6 días. Escobar MD, 2011.

Figura 30
Caso 1. Escobar MD, 2011.

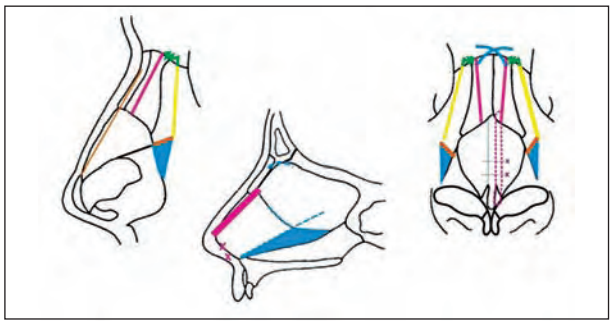

Figura 31
Caso 1. Descripción quirúrgica.

Figura 32
Caso 2. Escobar MD, 2011.

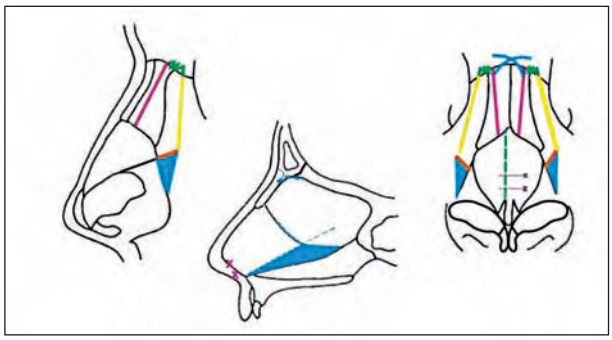

Figura 33
Caso 2. Descripción quirúrgica.

Se realizó la corrección de la laterorrinia y la desviación interna mediante técnica endonasal, obteniendo una mejoría funcional y estética satisfactoria para el paciente.

En este caso es interesante destacar la deformidad pre operatoria a nivel basal con una asimetría marcada entre ambas narinas y la desviación de la columela. Tras la cirugía dicha deformidad mejoró, si bien no se alcanzó un resultado perfecto, lo cual en estos casos de laterorrinia congénita es difícil de alcanzar por la marcada asimetría facial y nasal que a veces presentan (figuras 34 y 35).

Figura 34
Caso 3. Escobar MD, 2011.

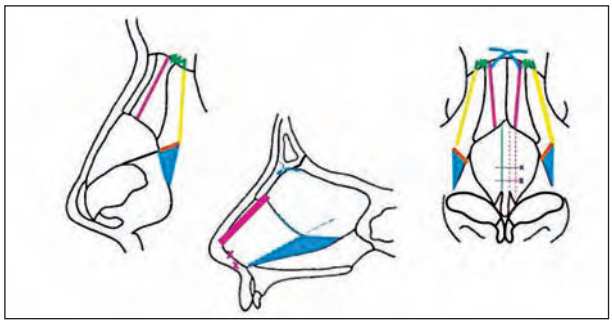

Figura 35
Caso 3. Descripción quirúrgica.

## CONCLUSIONES

La laterorrinia o nariz desviada es una patología frecuente en el ámbito de la otorrinolaringología y la cirugía plástica facial, tanto en la práctica privada como en la pública. Por ello es fundamental que el especialista en estas áreas sea capaz de tratar con garantías una laterorrinia.

Ante un paciente con este tipo de deformidad nasal debemos hacer un buen diagnóstico del caso para poder elegir las técnicas que nos harán obtener un resultado satisfactorio para el paciente.

Otro punto importante será la planificación milimétrica de cada caso apoyándonos en el estudio fotográfico prequirúrgico, la exploración endonasal y el TAC nasal. Todo esto nos facilitará el desarrollo de la técnica quirúrgica.

En esta deformidad cualquier alteración en uno de los componentes implicados tendrá a su vez un efecto decisivo sobre los demás. Por lo que la técnica aquí expuesta tendrá éxito en la medida en que sea capaz de lograr un equilibrio entre las fuerzas intrínsecas y extrínsecas que actúan sobre dichos componentes de la unidad estético-funcional.

Idealmente para poder desarrollar con garantías la técnica que hemos descrito, debemos dominar la cirugía funcional de nariz y haber practicado previamente en cadáver fresco antes de pasar al paciente real.

Con el suficiente entrenamiento, la técnica endonasal para la corrección de la laterorrinia aquí descrita ofrece resultados estables y predecibles tanto estéticos como funcionales probados a lo largo de los últimos 25 años.

## BIBLIOGRAFÍA

1. Escobar, P. A. “Tratamiento de la laterorrinia por abordaje endonasal”. Comunicación oral presentada durante el 61 Congreso SEORL, Barcelona 2011.
2. Escobar, P. A.. “Anatomía y Análisis estético en Rinoplastia”. Comunicación oral presentada durante el Curso de Rinoplastia del 60 Congreso de la SEORL. Valencia 2010.
3. Sheen, J, H. *Spreader Graft: A Method of Reconstructing the Roof of the Middle Nasal Vault Following Rhinoplasty in Aesthetic Rhinoplasty*. St Louis Mosby 1978.
4. Pedroza, F. *Osteotomías en bisagra*. Universidad CES, Medellín, 2008.
5. Pedroza, F “A 20-Year Review of the New Domes Technique for Refining the Drooping Nasal Tip”. *Arch Facial Plastic Surg*, 2002; 4: 157-163.

# NARIZ EN SILLA DE MONTAR

EDUARDO MORERA SERNA

## INTRODUCCIÓN

La nariz en silla de montar es una deformidad caracterizada por el hundimiento del tercio medio nasal o dorso cartilaginoso debido a un déficit de soporte septal[1]. Si bien los traumatismos nasales y las enfermedades granulomatosas eran las causas más frecuentes de este problema hace décadas, la utilización de cocaína y las cirugías previas sobre el esqueleto septopiramidal son los agentes etiológicos más frecuentes a día de hoy.

El colapso de la bóveda nasal implica no solo una alteración estética, sino también un problema funcional respiratorio severo en la mayoría de los casos. La falta de soporte septal dorsal produce un colapso valvular interno; la mayoría de los pacientes presentan también una sobrerresección de borde caudal septal con pérdida de soporte de la punta nasal y retracción columelar. Las cicatrices intranasales, perforaciones septales o alteraciones de la bóveda ósea son hallazgos frecuentes en casos graves.

El tratamiento de esta deformidad implica técnicas de reconstrucción del esqueleto septopiramidal y técnicas de camuflaje de las alteraciones estéticas. El grado de complejidad que alcanzan los casos severos hace aconsejable su tratamiento solo por cirujanos expertos.

## CLASIFICACIÓN

Existen diversas clasificaciones sobre la deformidad nasal en silla de montar; la más utilizada de todas ellas es la elaborada por Rollin K. Daniel[2].

### PSEUDOSILLA DE MONTAR

La pérdida de soporte septal de la bóveda cartilaginosa es la condición que define la nariz en silla de montar. La depresión del tercio medio nasal tras la resección incorrecta de una giba osteocartilaginosa sin cirugía del tabique nasal, si no se acompaña de una pérdida de soporte septal no se considera deformidad en silla de montar. La prueba para diagnosticar esta condición es el test del soporte septal, mediante el cual el paciente se presiona la punta nasal hacia atrás tratando de colapsar el lóbulo contra el labio superior (figura 1). Si el soporte septal es adecuado, hablaremos de una pseudosilla de montar; si la punta nasal se aplasta, estaremos ante una verdadera nariz en silla de montar. El tratamiento será únicamente el relleno de la suprapunta y el limado del dorso óseo si fuera necesario.

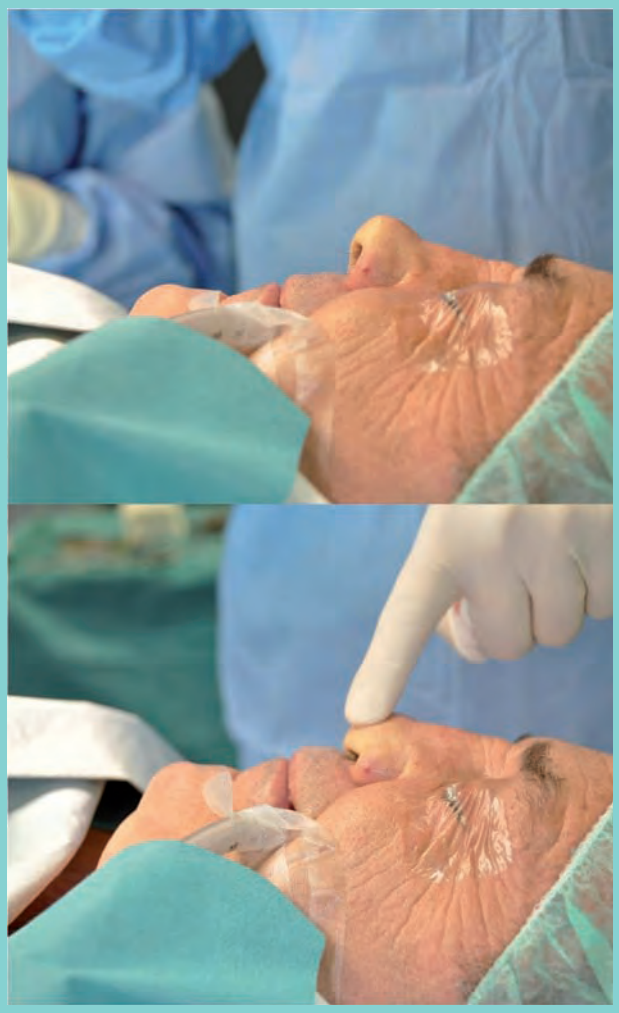

**Figura 1**
Prueba del soporte de la punta nasal.

## GRADO I

El grado I se caracteriza por una depresión en la suprapunta nasal y una retracción de la columela, pero con un soporte septal suficiente; el camuflaje es una opción válida en estos casos. La depresión dorsal puede rellenarse con un injerto de cartílago íntegro o troceado e inyectado en el bolsillo de tejidos blandos o bien fascia lata o temporal[3]. La colocación de un strut de columela o un injerto de extensión caudal (figura 2) será suficiente para camuflar la retracción columelar y prevendrá la progresión del defecto a largo plazo (figura 3).

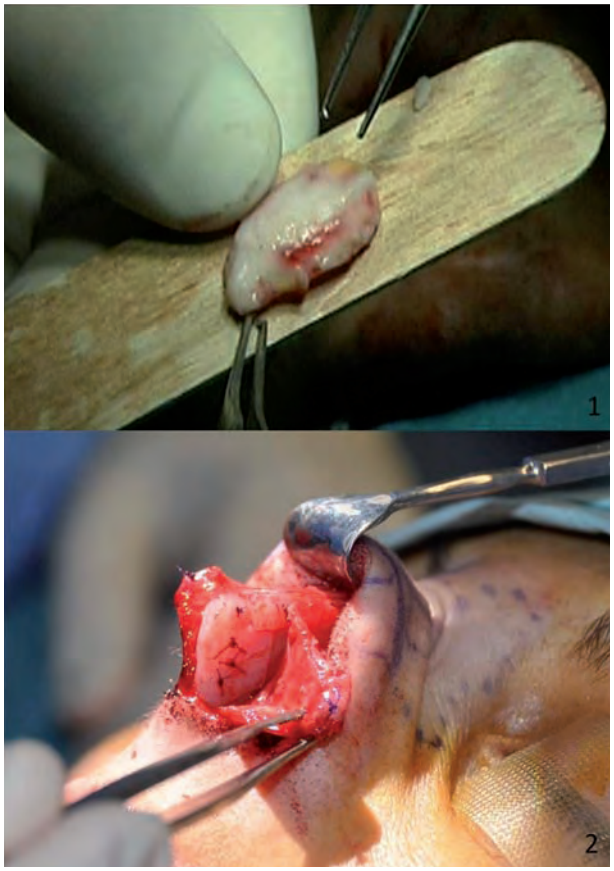


Figura 2
Tratamiento de grado I. 1. Injerto de cartílago conchal para relleno de suprapunta. 2. Injerto de extensión caudal.

## GRADO II

La pérdida de una cantidad mayor de cartílago septal se acompaña de, aparte de los problemas encontrados en el grado I, un colapso valvular interno bilateral con una imagen de achatamiento del tercio medio nasal en la visión frontal. La retracción columelar y el déficit de soporte de la punta nasal son más marcadas.

El tratamiento consiste en la reconstrucción de la válvula nasal interna mediante injertos dilatadores (figura 4), los cuales pueden extenderse para fijar un strut de columela o un injerto de extensión caudal al que se fijarán las cruras mediales de los cartílagos alares restaurando el soporte de la punta nasal y su posición[4].

Figura 3
Paciente tratada con injerto de cartílago conchal en supratip y poste columelar. Fotos pre y postoperatorias.

Figura 4
Injertos dilatadores bilaterales.

Para restaurar la altura de la bóveda cartilaginosa se pueden angular los injertos dilatadores hacia una posición por encima del borde dorsal septal existente, o bien se pueden colocar injertos en el supratip. No es aconsejable extraer injertos del septum nasal; la concha auricular o la costilla serán opciones adecuadas. En la mayoría de los casos será adecuada la realización de osteotomías al final de la cirugía para afinar el dorso y corregir la imagen de aplanamiento (figura 5).

## GRADO III

La deformidad grado III aparece cuando hay un defecto casi total de cartílago septal y este se ha mantenido durante años. El hundimiento de la bóveda cartilaginosa es completo, con colapso alar interno bilateral y aplanamiento del tercio medio nasal. La punta carece de cualquier soporte, pudiendo estar caída o sobrerrotada, y los orificios nasales tienen un eje mayor oblicuo o incluso horizontal. Los vestíbulos nasales están colapsados por la debilidad de las válvulas nasales externas.

La reconstrucción del esqueleto nasal va a ser casi completa, por lo que la primera parte de la cirugía va a ser la obtención de material para injertar de fuera de la nariz. El cartílago conchal, el cartílago costal, la fascia lata o la fascia temporal van a ser extraídos de manera habitual.

Figura 5
Paciente tratada con injertos dilatadores, injerto de cartílago conchal en supratip y strut de columella. Fotos pre y postoperatorias.

El primer paso es reconstruir la L dorsocaudal, el soporte esquelético de la pirámide nasal. La forma de hacerlo es colocar injertos dilatadores extendidos fijados al resto dorsal de cartílago septal y a los cartílagos triangulares, y unir estos injertos a un strut de columela o a un injerto de extensión caudal (figura 6). Este segundo injerto se fijará no solo a los dilatadores, sino también a la espina nasal anterior por su otro extremo. Fijaremos las cruras mediales de los cartílagos alares al strut de columela determinando la posición de la punta nasal y dándole soporte; si el paciente tiene una piel gruesa o cicatricial se puede afinar más la punta nasal con un injerto de escudo o un injerto tipo Peck. En estos pacientes es conveniente reforzar las alas nasales con injertos tipo Batten[5] o incluso realizar una reconstrucción completa con un injerto en alas de gaviota[6] (figura 7).

Figura 6
Reconstrucción de L dorsocaudal en paciente con ausencia total de septum caudal mediante injertos dilatadores extendidos y un poste columelar fijado a ambos y a la espina nasal anterior.

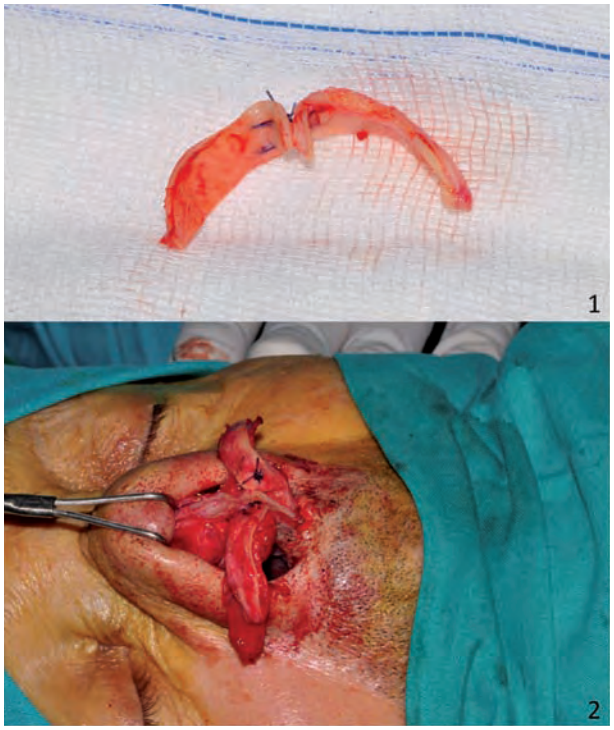


Figura 7
Injerto de alas de gaviota. 1. Diseño del injerto. 2. Colocación del injerto en punta nasal.

Figura 8
Injerto de cartílago costal sobre dorso nasal.

El último paso es terminar la altura del dorso cartilaginoso si este no se ha elevado lo suficiente con la reconstrucción de la L dorsocaudal. La forma más sencilla es colocar un injerto de cartílago sobre la bóveda cartilaginosa; es necesario biselar los bordes del injerto, esculpirlo de una manera adecuada y fijarlo de una manera estable para evitar que tras la desinflamación de los tejidos blandos se aprecien irregularidades en la línea dorsal (figura 8). Al igual que en el grado II, será conveniente realizar osteotomías al finalizar toda la reconstrucción, con el fin de dejar una anchura adecuada de la pirámide nasal (figuras 9, 10).

## GRADO IV

La deformidad nasal en silla de montar grado IV se caracteriza por la pérdida completa de esqueleto cartilaginoso, generalmente acompañada de una perforación septal subtotal, el colapso del recubrimiento nasal interno con la presencia de sinequias intranasales y la afectación de la bóveda ósea. Representan un grado extremo de reconstrucción del esqueleto nasal, tanto por la cantidad y complejidad de los defectos esqueléticos como por la mala calidad del lecho de tejidos blandos. La reabsorción parcial o total de injertos es frecuente y el paciente ha de ser informado de la posibilidad de más de un procedimiento para tratar su problema.

A la hora de obtener material para injertar la costilla va a ser nuestra primera opción. Extraemos la porción medial de la sexta costilla a través de una incisión de 4 cm localizada en

**Figuras 9 y 10**
Paciente tratada con reconstrucción de L dorsocaudal con injertos dilatadores extendidos suturados a poste columelar, injertos de alas de gaviota, injerto de cartílago costal sobre dorso nasal recubierto de fascia lata e injerto de escudo en punta nasal.

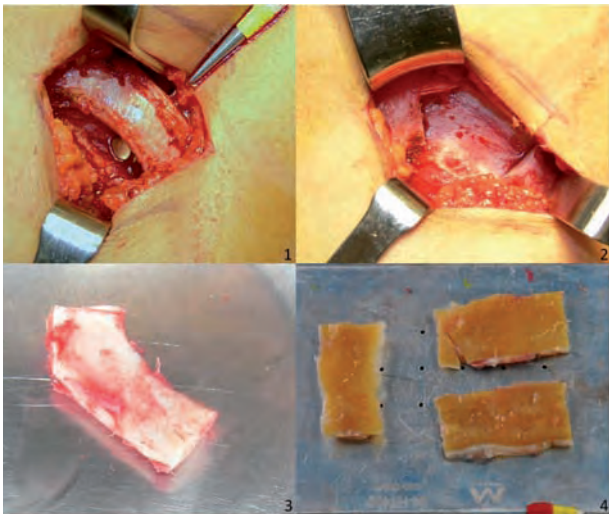


**Figura 11**
Extracción de cartílago costal. 1. Disección de cartílago costal. 2. Extracción de cartílago preservando pericondrio profundo y lateral. 3. Pieza extraída. 4. Laminación de cartílago.

el pliegue submamario al principio de la cirugía. Nada más extraer la costilla, cortamos la pieza en segmentos de 1-2 mm de grosor y dejamos las láminas de cartílago en suero fisiológico; al cabo de 30 minutos podremos observar cómo las partes periféricas de la costilla se habrán curvado mientras que los segmentos centrales permanecerán rectos (figura 11). Los injertos de cartílago costal se utilizarán con fines estructurales y también cosméticos; el cartílago conchal será no obstante superior a la hora de reconstruir el esqueleto de las alas nasales debido a su curvatura natural. Será buena idea

obtener fascia temporal o incluso fascia lata para envolver los injertos dorsales y así evitar las irregularidades subcutáneas a largo plazo[7] (figura 12).

La reconstrucción nasal se hace de una manera similar al grado III. La diferencia radica en el tratamiento de la altura del dorso nasal debido a la afectación de la pirámide ósea. Las dos opciones para elevar el dorso nasal son la utilización de un injerto de cartílago de 35 mm de longitud, de nasion a supratip recubierto de un injerto de fascia, o la fabricación de un injerto de cartílago troceado envuelto en fascia[8] (figura 13).

Será imprescindible eliminar las sinequias intranasales, si existen, dejando algún material de interposición como láminas de silicona durante unos días para evitar que se vuelvan a formar. No suele ser factible ni recomendable intentar cerrar la perforación septal (figuras 14, 15, 16).

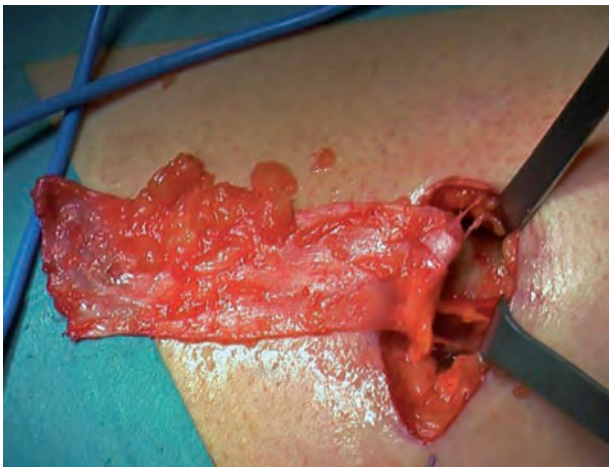

Figura 12
Extracción de fascia lata.

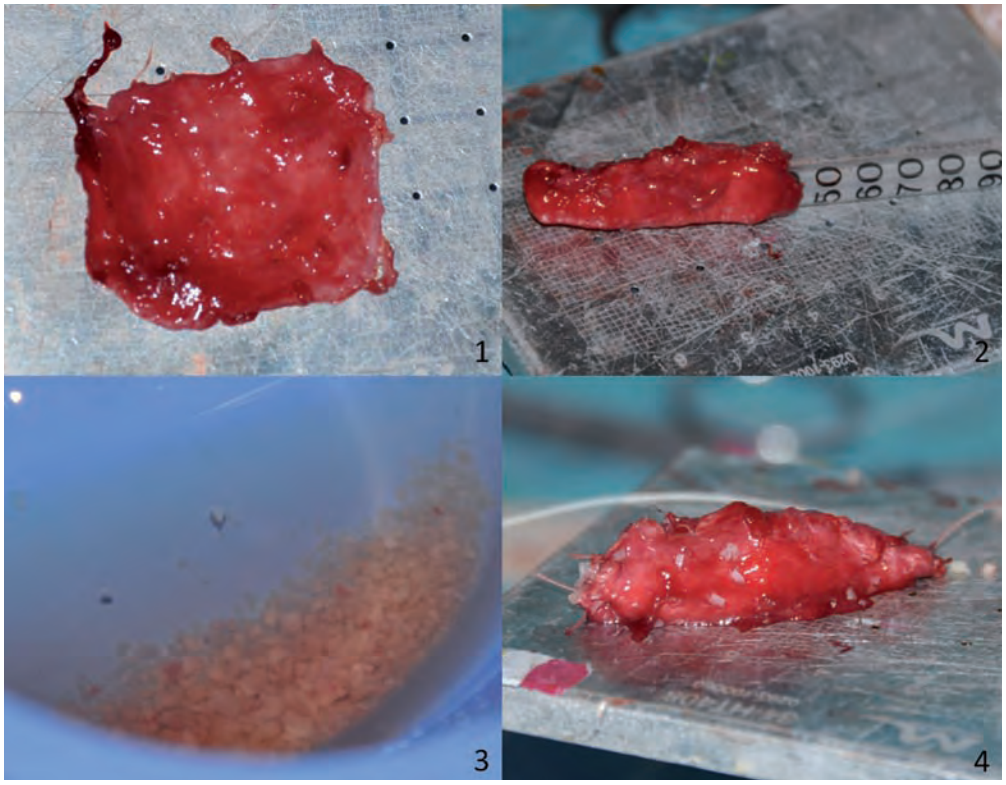


Figura 13
Injerto de cartílago morselizado envuelto en fascia temporal. 1. Segmento de fascia temporal profunda. 2. Tubulización. 3. Cartílago morselizado en suero fisiológico con gentamicina. 4. Injerto preparado.

Figura 14
Reconstrucción de deformidad en silla de montar grado IV. 1. Reconstrucción de la L dorsocaudal con un poste columelar doble y un injerto de cimba auricular. 2. Colocación de injerto de escudo. 3. Colocación de injerto de alas de gaviota. 4. Colocación en un segundo tiempo de un injerto de cartílago costal recubierto de fascia lata en dorso.

## GRADO V

El grado V se caracteriza por la pérdida completa del esqueleto nasal acompañado por el colapso del recubrimiento nasal interno y por pérdida de piel nasal. Suele ser consecuencia de trauma o resección tumoral y su manejo implica la utilización de técnicas de reconstrucción nasal mayor, con rotación de colgajos cutáneos locorregionales. No vamos a detallar las técnicas de manejo de estos defectos, pues existe en este libro un capítulo entero dedicado a la reconstrucción nasal.

**Figuras 15 y 16**
Fotos pre y postoperatorias a los doce meses de la última intervención.

## BIBLIOGRAFÍA

1. Pribitkin, E. A., Ezzat, W.H.: "Classification and treatment of the saddle nose deformity". *Otolaryngol Clin North Am*, 2009; 42(3): 437-461.
2. Daniel, R. K., Brenner, K. A.: "Saddle nose deformity: A new classification and treatment". *Facial Plast Surg Clin North Am*, 2006; 14(4): 301-312.
3. Besharatizadeh, R., Ozkan, B. T., Tabrizi, R.: "Complete or a partial sheet of deep temporal fascial graft as a radix graft for radix augmentation". *Eur Arch Otorhinolaryngol,* 2011; 268(10): 1449-1453.
4. Apaydin, F. "Nasal valve surgery". *Facial Plast Surg*, 2011; 27(2): 179-191.
5. Ballert, J. A., Park, S. S.: "Functional rhinoplasty: treatment of the dysfunctional nasal sidewall". *Facial Plast Surg*, 2006; 22(1): 49-54.
6. Pedroza, F., Anjos, G. C., Patrocinio, L. G., Barreto, J. M., Cortes, J., Quessep, S. H.: "Seagull wing graft: a technique for the replacement of lower lateral cartilages". *Arch Facial Plast Surg,* 2006; 8(6): 396-403.
7. Karaaltin, M. V, Batioglu-Karaaltin, A., Orhan, K. S., Demirel, T., Guldiken, Y.: "Autologous fascia lata graft for contour restoration and camouflage in tertiary rhinoplasty". *J Craniofac Surg.* 2012; 23(3): 719-723.
8. Bullocks, J. M., Echo, A., Guerra, G., Stal, S., Yuksel, E.: "A novel autologous scaffold for diced-cartilage grafts in dorsal augmentation rhinoplasty". *Aesthetic Plast Surg,* 2011; 35(4): 569-579

# RINOPLASTIA REVISIONAL

MARCO ANTONIO TUZINO SIGNORINI
CARLOS ALBERTO CAROPRESO
FERNANDO SASAKI
BRUNO BERNARDO DUARTE

## INTRODUCCIÓN

La rinoplastia revisional puede ser el procedimiento más desafiante de todas las cirugías plásticas del rostro[1].

Con la evolución y el perfeccionamiento de las técnicas quirúrgicas en rinoplastia, las cirugías se volvieron aún más complejas. Aún así, sus resultados son cada vez más seguros y controlados. A pesar de eso, debido a una planificación quirúrgica incorrecta, una respuesta de cicatrización no deseada, o incluso por falta de preparación del cirujano, no es raro que existan casos en que una segunda rinoplastia sea necesaria, ya sea por problemas estéticos o funcionales. El tema se vuelve aún más relevante en la actualidad, debido al aumento en el número de cirugías estéticas realizadas en todo el mundo, especialmente en los países en desarrollo.

Todo cirujano, incluso el más preparado y cauteloso, está sujeto a verse enfrentado a complicaciones que necesitarán de una cirugía revisional para corregir pequeños defectos e imperfecciones. Lo que se debe evitar son las grandes secuelas, que pueden ser provocadas por las cirugías en que los planos de disección no son respetados, y por remociones excesivas de tejidos y grandes asimetrías. En esos casos, el cirujano necesita, primeramente, recrear la anatomía normal con el uso de injertos para después buscar la mejoría estética.

## INCIDENCIA

La incidencia de la rinoplastia revisional debido a problemas estéticos o funcionales varía en la literatura normal entre un 5% a un 12%, pudiendo llegar a números aún mayores, dependiendo de los criterios adoptados en cada estudio[2, 3]. Un estudio reciente realizado en el estado de Sao Paulo por parte de la Sociedad Brasileña de Cirugía Plástica evidenció que en cerca del 40% de las rinoplastias se hace necesaria una cirugía revisional.

## ASPECTOS PSICOLÓGICOS

Los pacientes que buscan una cirugía revisional muestran grandes variables de insatisfacción con su primer procedimiento. Es común que se presenten inseguros y, muchas veces, desconfiados de todo lo que se relaciona con un nuevo procedimiento, poniendo altas expectativas en el cirujano en relación al resultado de la cirugía revisional. Frente a eso, se vuelve fundamental que el cirujano establezca una buena relación con su paciente. El pleno esclarecimiento de la actual situación de la nariz y la adecuación de las expectativas del paciente a las del cirujano también son aspectos de suma importancia antes de la cirugía.

No debe haber, por parte del cirujano, la promesa o garantía de un resultado específico, mucho menos de una satisfacción personal absoluta. Es crucial que los pacientes tengan una preparación psicológica para superar potenciales complicaciones[4]. En algunos casos es necesaria una evaluación psicológica/psiquiátrica preoperatoria.

La documentación fotográfica es fundamental, ya que muchas veces los pacientes se acaban olvidando de las características que su rostro tenía antes de la primera cirugía.

## ASPECTOS GENERALES

Se debe poner atención al tiempo adecuado para la realización de la cirugía revisional. La remisión completa del edema postoperatorio, así como una completa cicatrización de todos los tejidos involucrados en la cirugía (huesos, músculos, ligamentos, cartílagos, grasa y piel) son fundamentales para una planificación adecuada del procedimiento. Se considera como tiempo mínimo ideal un periodo de 6 meses[5]. Aún así, las alteraciones mínimas no estructurales (como los refinamientos en la base alar) o funcionales (no pasivos de regresión espontánea) pueden ser corregidos antes de ese periodo[4].

Desde un punto de vista quirúrgico, las rinoplastias revisionales difieren de las rinoplastias primarias en relación al tejido blando, que ya sufrió transformaciones irreversibles por causa de la primera cirugía, y no tolera más disecciones agresivas, incisiones múltiples y resecciones. Otra dificultad encontrada en esos casos se da en lo que atañe a la obtención de los injertos principales utilizados en las reconstrucciones nasales. El sitio más común de donación del injerto, que es el septo nasal, generalmente ya fue utilizado. Eso

hace que el cirujano tenga que echar mano a injertos que vienen de sitios extranasales, con acceso más complejo, como la concha auricular y la costilla. La experiencia de los autores, que es similar a la encontrada en la literatura mundial, da preferencia a los injertos del cartílago septal, seguido del cartílago de la concha auricular y posteriormente de la costilla. Son raros los casos en que se utilizan los injertos óseos.

Los aspectos quirúrgicos más frecuentes en las rinoplastias revisionales están en la lista en la tabla 1.

**Tabla 1**
Aspectos quirúrgicos en la rinoplastia revisional

| |
|---|
| Grado variable de fibrosis |
| Ausencia de planos de disección |
| Las asimetrías son comunes |
| Espesura irregular de la piel |
| Disminución del flujo sanguíneo |
| Uso frecuente de injertos |
| Mayor riesgo de sangrado |
| Dificultad de identificación de las estructuras |
| Mayor tiempo quirúrgico |
| Técnicamente más difícil |
| Mayor improvisación intraoperatoria |

## EXAMEN CLÍNICO

La inspección y palpación de la pirámide nasal, así como su análisis en relación al resto del rostro, son imprescindibles para una evaluación del punto de vista estético y funcional. Se debe poner atención especial a la región de la válvula nasal, que comúnmente se ve afectada por resecciones exageradas de los cartílagos que componen el dorso y la punta de la nariz. Los desvíos septales en esta región también se encuentran frecuentemente y, su corrección, puede ser una de las partes más difíciles del procedimiento revisional. El uso del examen nasofribroscópico ayuda a una mejor comprensión de todas esas estructuras y, por ser un examen de fácil acceso, debe ser realizado siempre.

## TÉCNICA QUIRÚRGICA

### VÍAS DE ACCESO

La vía de acceso usada en una rinoplastia revisional puede ser tanto abierta (realizada a partir de incisiones marginales y transcolumelares) como cerrada (realizada a partir de las incisiones intercartilaginosas y paralizante para el acceso al dorso). Para los casos en que se utiliza la vía cerrada y en que es necesario acceder a la punta nasal, se deben asociar las incisiones marginales -"Delivery" o "semi abierta". No queremos entrar a discutir cuál es la mejor. Creemos que la mejor vía es aquella que el cirujano sepa realizar de mejor manera. En nuestra práctica diaria, damos preferencia al uso de la vía cerrada, dejando la vía abierta para los casos más complicados, que poseen grandes asimetrías y distorsiones anatómicas.

Las principales complicaciones de las rinoplastias primarias y los principales enfoques quirúrgicos utilizados en sus tratamientos serán divididos didácticamente en: dorso óseo, dorso cartilaginoso, punta, columela y ala nasal.

### 1. DORSO ÓSEO

Se pueden encontrar alteraciones relacionadas con su retiro de forma incorrecta o imperfecta, problemas derivados de una planificación quirúrgica inadecuada, o de técnicas de osteotomías mal ejecutadas. Esas fallas resultan en la pérdida de la suavidad de las líneas estéticas que componen el dorso nasal.

#### 1.1. DISMINUCIÓN INADECUADA DEL DORSO ÓSEO

La disminución del dorso óseo puede realizarse con el uso de un cincel y un martillo y/o con el uso de limas. Una planificación adecuada antes de la realización de los movimientos y su ejecución precisa pueden evitar una revisión quirúrgica (figura 1).

Cuando se retira demasiado en la primera cirugía, su tratamiento invariablemente exigirá el uso de injertos de cartílago. Damos preferencia a los injertos autólogos, confeccionados a partir del cartílago septal, el que será debidamente esculpido y tendrá sus bordes redondeados con la intención de evitar que se vean bajo la piel en el postoperatorio. Se pueden, a veces, usar varias capas de cartílago, fijadas en

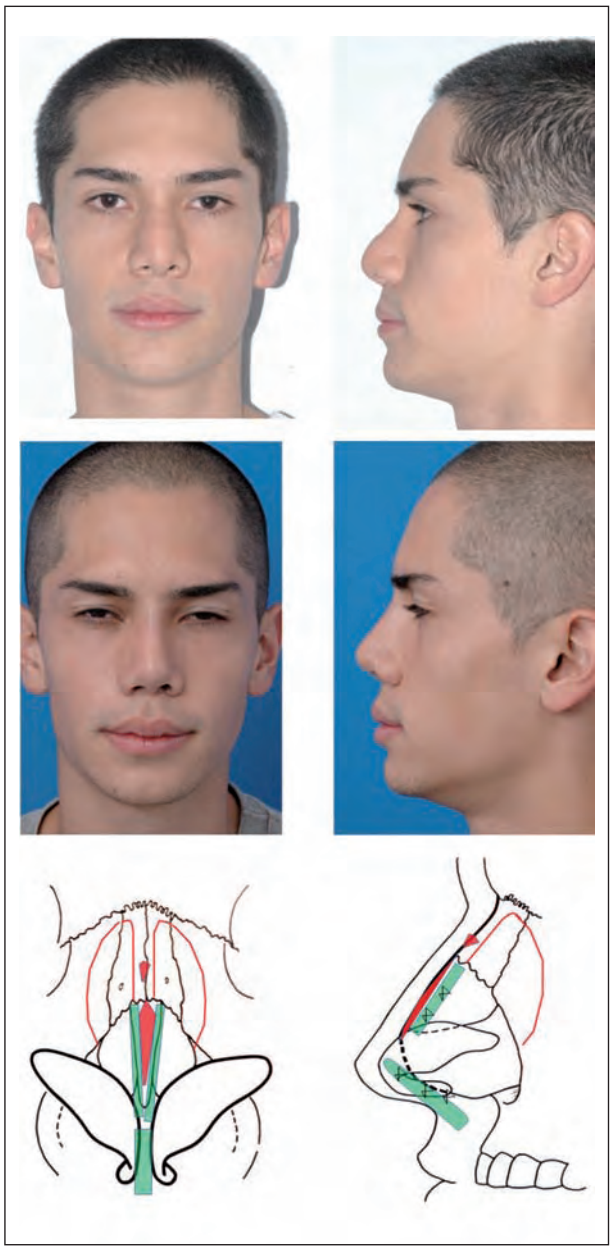

**Figura 1**
Paciente sometido a cirugía revisional con corrección de irregularidades en el dorso óseo y exceso de dorso cartilaginoso (cartílago septal y laterales superiores - "pollybeak"). Aun así recibió nuevas osteotomías laterales y paramedianas y tratamiento de la punta nasal, mejorando su proyección a través de la lateralización del domus y la colocación de un puntal columelar.

sí por un hilo de nylon o incluso usar injertos de cartílago troceado en pequeños cubos, envueltos por la fascia del músculo temporal[6]. Cuando no encontremos el suficiente cartílago septal, retiramos el cartílago desde la concha auricular o, en último caso, del cartílago costal (figuras 2 y 3). En los casos en que la piel sea más fina, se puede envolver el injerto con parte de la fascia profunda del músculo temporal, con el fin de mejorar aún más la superficie del injerto.

### 1.2. DORSO NASAL ASIMÉTRICO, ALARGADO O ESTRECHO

Otra deformidad ósea que se encuentra comúnmente es el posicionamiento inadecuado de los huesos que componen la pirámide nasal, provocados por fallas en la ejecución de las osteotomías. El error más común es la realización de osteotomías laterales altas, dando el aspecto de "peldaño de escalera"[7]. La corrección dependerá de la ejecución de osteotomías en el mismo lugar en que se realizó anteriormente, seguida por la realización de osteotomías laterales nuevas, esta vez más bajas. La asimetría de las paredes de la pirámide nasal en su ajuste final después de la realización de las osteotomías también es motivo de reoperación. Eso ocurre especialmente en casos donde existe una fractura conminuta de la pared lateral de la nariz, que resulta en la inestabilidad de ella.

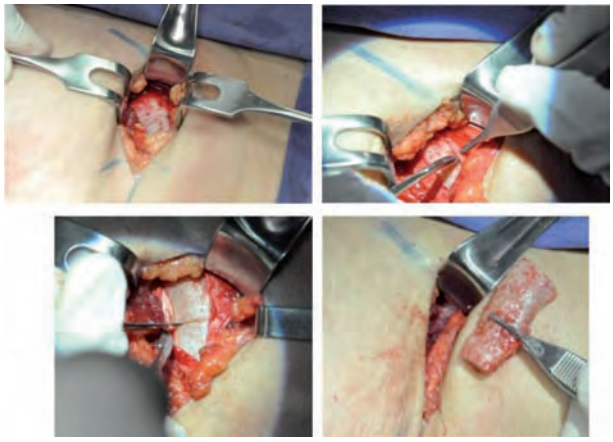

**Figura 2**
Estas son imágenes del paciente de la figura 3, e ilustran la retirada del cartílago costal, que fue hecha con una incisión de 5 mm encima del surco inframamario. Después de la disección del tejido subcutáneo, el cartílago fue liberado del pericondrio, incluso en su cara pleural, para que así pudiese salir sin ninguna complicación.

**Figura 3**
Paciente ya operada con el uso de cartílagos del septo nasal y de ambas conchas auriculares para injerto. Presentaba en el preoperatorio las siguientes alteraciones: dorso bajo, punta con poca proyección, asimetrías e irregularidades, además de una insuficiencia valvular bilateral. Para este caso optamos por el uso de injertos de cartílago retirados del sexto arco costal. A partir de este fragmento reestructuramos el dorso nasal con la fijación de un largo pilar columelar a la espina nasal anterior, y con la colocación de injertos dilatadores bilaterales sujetos al septo y al pilar. Con el fin de proyectar el dorso, colocamos un largo injerto sobre todo el dorso nasal. Después de la resección del tejido fibrosado de la punta nasal, esta fue reestructurada con un injerto de listón bilateral y además mejoramos su proyección con un "injerto de tapa".

En los casos en que exista un dorso ancho, a veces, la simple realización de osteotomías laterales es suficiente para estrecharlo. Ya en los casos de dorso estrecho, el uso de osteotomías paramedianas, asociadas a las laterales y transversales (soltando completamente la pared lateral de la nariz), permitirá la movilización de las paredes laterales de la pirámide ósea, dando como resultado el ensanchamiento del dorso óseo. En algunos casos, la colocación de un injerto extensor alargado cranealmente (hasta la porción ósea) evita que, durante la cicatrización, la pirámide se vuelva a estrechar. De esta manera, podemos corregir las asimetrías más simples de la pirámide ósea (figura 4).

**Figura 4**
Paciente sometida a resección excesiva de los cartílagos laterales superiores e inferiores resultando en una asimetría significativa del dorso. En su rinoplastia secundaria, recibió injertos extensores largos con extensión hasta el dorso óseo bilateralmente, con el fin de corregir la resección excesiva e irregular del dorso óseo. También recibió injertos Batten bilateralmente con reestructuración de la punta nasal.

### 1.3. MAL POSICIONAMIENTO DE LA RAÍZ NASAL

La raíz nasal, que tiene su origen al nivel del surco palpebral superior, debe ser evaluada en una vista de perfil. Cuando es más alta, se ve un aspecto de nariz "griega". Su disminución requerirá de una resección de parte del hueso propio de la nariz, resaltando que por cada 3 mm retirados, habrá una reducción aparente de apenas 1 mm en el aspecto final.

En el caso de una raíz con inserción baja, se pueden usar nuevamente injertos cartilaginosos esculpidos para reposicionar el ángulo nasofrontal.

## 2. DORSO CARTILAGINOSO

Las alteraciones más frecuentes de la pirámide cartilaginosa secundarias a una rinoplastia pueden ser identificadas como: nariz "en silla de montar", nariz "en pico de loro" (*pollybeaknose*), en "V" invertida e insuficiencia valvular.

### 2.1. NARIZ EN SILLA DE MONTAR

Se puede definir la nariz en silla de montar como la pérdida de la continuidad de la línea del dorso cartilaginoso con el dorso óseo, fácilmente identificable en la incidencia de perfil, ya que el dorso cartilaginoso se encuentra menos proyectado que el dorso óseo. En la incidencia de frente, identificamos la supresión de las líneas estéticas y un pseudo hipertelorismo, principalmente en los casos de resecciones excesivas del dorso nasal[8]. Existen varios grados de nariz en silla de montar y cada uno de ellos necesita, por tanto, de tratamientos diferentes. Un paso importante en la programación quirúrgica es la evaluación del grado de sustentación del cartílago septal. Cuanto más comprometida esté la sustentación, más necesario se hace el uso de injertos para la reconstrucción de la "L" cartilaginosa.

En los casos en que la sustentación esté preservada y el objetivo principal es la corrección estética, utilizamos los injertos de cobertura ("on lay") que deben ser esculpidos, o incluso amasados, o que disminuyen las probabilidades de irregularidades en el postoperatorio (figura 5). En pacientes de piel fina, el uso de la fascia temporal recubriendo los injertos también disminuye las probabilidades de aparición de irregularidades.

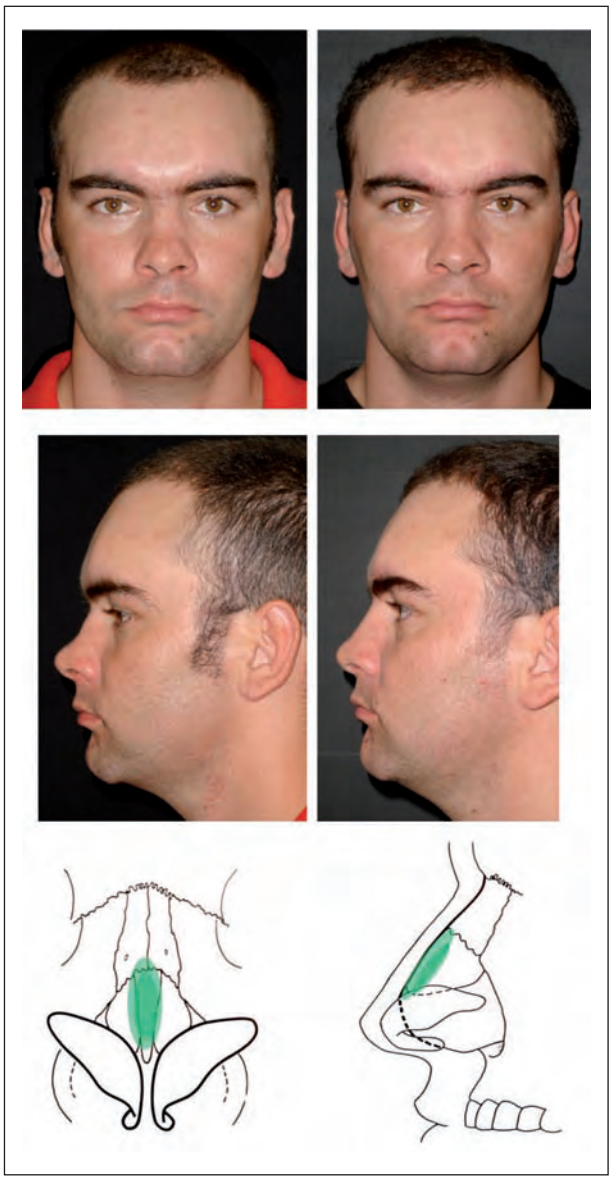

**Figura 5**
Paciente con dorso en silla de montar sometido a rinoplastia revisional con colocación de injerto "onlay" de cartílago septal en dos capas fijadas con hilo de nylon y con bordes esculpidos (tipo vidrio de reloj).

Ya en los casos en que la sustentación del dorso cartilaginoso está comprometida, es necesario el uso de injertos extensores resistentes y largos, fijados en la transición osteocartilaginosa

(septo nasal remanente, cartílagos laterales superior o periostio de los huesos nasales) y en la porción delantera del septo nasal. En los casos en que el septo anterior también esté comprometido, asociamos el uso de puntales columelares fijados a la espina nasal. El puntal columelar es uno de los puntos de fijación de los injertos extensores. La altura de la fijación de los injertos extensores define la altura de la región de la suprapunta. Los injertos de cobertura y de aumento del dorso nasal son usados en conjunto, para mejorar las irregularidades y ganar altura en la pirámide nasal.

### 2.2. NARIZ EN PICO DE LORO (*POLLYBEAK NOSE*)

En una nariz estéticamente adecuada, principalmente al ser evaluada de perfil, existe un área de transición bien definido entre la pirámide y la punta nasal llamada el "quiebro de la suprapunta" (*supratip beak*), en el que observamos la punta nasal más proyectada que el dorso cartilaginoso. De manera general, cuando no existe tal diferenciación, ocurre la *pollybeaknose* (figuras 1 y 6). Las principales causas de la *pollybeaknose* son:

a) Formación de tejido fibroso debajo de la piel en la región de la suprapunta después de la resección excesiva del septo y de los cartílagos laterales superiores.
b) Resección insuficiente de las estructuras del dorso cartilaginoso (septo y cartílagos laterales superiores) en la región de la suprapunta.
c) Punta nasal poco proyectada (domo más bajo o a la misma altura de la región de la suprapunta).

La corrección del *pollybeaknose* varía, por lo tanto, dependiendo de la causa. Cuando existe una formación de tejido cicatrizado, este debe resecarse con cuidado, principalmente en pacientes de piel fina, para evitar la necrosis de la piel de la nariz. Se puede, entonces, disminuir la altura del septo y de los cartílagos laterales superiores en la región de la suprapunta para compensar la existencia del tejido fibroso cicatrizado. Cuando es diagnosticada una punta poco proyectada, pero con el dorso adecuado, se debe echar mano a los métodos de aumento de proyección de la punta, como injertos y suturas. Los cuidados postoperatorios en estos casos son fundamentales, pues evitan la formación del espacio muerte entre la piel y el dorso cartilaginoso, disminuyendo la probabilidad de fibrosis en esta región.

**Figura 6**
Paciente con dorso cartilaginoso residual después de las rinoplastia. Sometido a rinoplastia con resección de exceso de dorso cartilaginoso y colocación de injerto dilatador bilateral, además de osteotomías laterales y paramedianas.

### 2.3. "V" INVERTIDA

La "V" invertida es una alteración anatómica en la cual el ancho de la pirámide cartilaginosa es menor al de la pirámide ósea al nivel de la transición osteocartilaginosa. Una de

las principales características en el examen físico es una visualización de una sombra en la transición de la pirámide ósea con la cartilaginosa, que es fácilmente reconocible en la documentación fotográfica del paciente (incidencia de frente con uso de flash circular doble o difuso).

Esta alteración puede ser congénita o más comúnmente causada por una rinoplastia previa en la cual se realiza la separación de los cartílagos superiores del cartílago cuadrangular y la disminución de la altura del dorso cartilaginoso. Los cartílagos laterales superiores son estructuras semirrígidas y maleables. Consecuentemente, las fuerzas de retracción de cicatrización posoperatoria pueden causar un estrechamiento o pinzamiento mayor de la pirámide cartilaginosa. Por tanto, la aparición de la "V" invertida puede ocurrir años después de la realización de una rinoplastia.

El techo de la pirámide nasal presenta una forma arqueada. Existe un alargamiento de grado variable a lo largo de la unión de los cartílagos laterales superiores con el cartílago cuadrangular que debe ser respetado y, si es necesario, reconstruido quirúrgicamente.

Además de la presencia de la "V" invertida identificada en la inspección de la nariz, el paciente puede presentar quejas sobre una obstrucción nasal asociada, que ocurre por la insuficiencia de la válvula nasal interna (será discutido posteriormente).

La corrección de la "V" invertida implica la reconstitución del ancho del techo de la pirámide cartilaginosa. Para ello, usamos los injertos dilatadores y los injertos de cobertura sobre la pirámide cartilaginosa[9].

Los injertos dilatadores de cartílago (de septo nasal, concha auricular o del cartílago costal) de formato rectangular son fijados en el septo nasal. Se inicia la disección de la mucosa de septo en el plano submucopericóndrico en la región en que los cartílagos laterales superiores se unen (túneles superiores). Se hace una separación de los cartílagos laterales superiores con el septo, unidos por el tejido fibroso de cicatrización. El tamaño del injerto dilatador, de manera general, comprende el área de inserción del cartílago superior con el septo. La fijación de injerto extensor se hace por punto en U de nylon, prolene o PDS 5 cero en sentido antero-posterior (figura 7).

**Figura 7**
Paciente con "V" invertida después de 3 años de la rinoplastia primaria. Nótese cómo el dorso óseo es más largo que el cartilaginoso. Su corrección fue obtenida después de osteotomías laterales y la colocación de injertos dilatadores bilaterales.

Los injertos de cobertura pueden usarse para la corrección de la V invertida cuando existe la necesidad de ganar altura en la pirámide cartilaginosa concomitantemente. Es importante trabajar los bordes de los injertos, dejándolos redondeados ("como vidrio de reloj"), evitando que queden perceptibles bajo la piel en el postoperatorio.

### 2.4. INSUFICIENCIA VALVULAR

La válvula nasal comprende la región de la nariz delimitada por el borde libre del cartílago lateral superior, el septo nasal y la cabeza del cornete inferior. La separación de los cartílagos laterales superiores del septo nasal asociados a las resecciones excesivas de estas estructuras llevan a una disminución del área valvular. La sutura inadecuada de la incisión intercartilaginosa también es causa de insuficiencia valvular.

El paciente se queja de obstrucción nasal que mejora sensiblemente con la maniobra de *Cottle* (tracción lateral del ala nasal). La rinoscopia anterior, el ángulo entre el septo y el cartílago lateral superior (considerado normal entre 10° y 15°) se encuentra disminuido. Debemos también identificar otras posibles causas de obstrucción nasal como la hipertrofia de cornetes inferiores y desviaciones del septo nasal.

El tratamiento en estos casos es realizado principalmente con el uso de injertos dilatadores, que aumentan la apertura del ángulo de la válvula nasal (por el ensanchamiento del dorso cartilaginoso).

Actualmente, en nuestro grupo, usamos injertos dilatadores en prácticamente todos los casos de rinoplastia primaria de disminución. Con eso, no hemos observado complicaciones como estas en nuestros pacientes.

## 3. PUNTA NASAL

La corrección de la punta nasal es tal vez la parte más desafiante de la rinoplastia revisional. La evaluación preoperatoria es fundamental en la programación de la cirugía. En ese análisis inicial, se realizará la identificación del origen de las deformidades de la punta nasal. Las resecciones de los cartílagos laterales inferiores, la falta de soporte del trípode de la punta nasal (formado por las cruras medias unidas en la columela y por las cruras laterales) y las fuerzas de retracción por la cicatrización son las principales causas de los malos resultados del postoperatorio de la cirugía de la punta nasal.

Se pueden dividir las principales alteraciones encontradas en las rinoplastias revisionales de la punta nasal en: punta caída, rotación excesiva, asimetrías, resección excesiva de los cartílagos laterales inferiores y proyección inadecuada de la punta nasal.

### 3.1. PUNTA CAÍDA

El análisis de la nariz, en este caso, muestra una disminución de la rotación de la punta, identificada por un ángulo naso-labial pequeño. Consideramos dentro de lo ideal, ángulos de entre 100° y 110° para mujeres y de entre 95° y 100° para hombres.

En relación al examen físico, observamos el grado de sustentación de la punta nasal, así como la relación entre las cruras medias y las cruras laterales. Como ya fue dicho, los dos cartílagos laterales inferiores que forman la punta nasal están posicionados tridimensionalmente en la forma de un trípode, siendo que dos pies corresponden a las cruras laterales y un pie corresponde a las cruras medias unidas en la región de la columela[10]. Cuando existe una pérdida de la sustentación en la región de la columela o cuando este pie es proporcionalmente más corto que los otros dos, se está frente a una punta caída.

La corrección quirúrgica se inicia con la identificación de los cartílagos laterales inferiores, con la evaluación de los mecanismos de soporte de la punta y con la verificación de la proporción de las estructuras que forman el trípode de la punta.

En los casos en que el largo de las estructuras del trípode sea adecuado, el uso de un "pilar" columelar es suficiente. El uso de un "puntal" fuerte y largo (que consiga alcanzar la región de la espina nasal anterior) es de fundamental importancia, y arroja un resultado muy satisfactorio, manteniendo la punta nasal en posición en el postoperatorio tardío.

En los casos en que las cruras laterales son excesivamente largas, otras técnicas deben ser asociadas, como el acortamiento de ellas mediante incisión y sutura de sus bordes (*overlap*), que, por consecuencia, también aumenta la sustentación de las cruras laterales (figura 8).

La fijación del "pilar" columelar en injertos extensores largos, y el uso de injertos que prolongan el septo caudal (con formato de triángulo de base invertida facilitando aún más el retoque de la punta) fijados entre las cruras medias, pueden también ser usados para mantener la prolongación adecuada de la punta nasal.

### 3.2. ROTACIÓN EXCESIVA

La nariz corta, caracterizada por la exposición excesiva de las narinas en una visión frontal, da al paciente la apariencia de haberse operado la nariz. Existen algunas características que pueden llevar a la impresión de una nariz acortada, independientemente del largo absoluto: concavidad del dorso nasal, nasión corto y profundo, punta hiperproyectada, ángulo naso-labial obtuso o muy aumentado y labio superior largo[11]. En narices con dorso cóncavo, el uso de

Figura 8
Acortamiento de la crura lateral en nariz sobreproyectada con punta caída.

injertos *onlay* es capaz de producir la ilusión de alargamiento. Otros injertos capaces de alargar la nariz son: "pilar columelar" e "injertos extensores" extendidos.

En los casos en que el septo nasal es corto, se pueden usar injertos extensores del septo caudal. Su fijación puede hacerse de manera tal que el injerto se sobreponga al septo caudal, o una fijación tipo "borde a borde" con ayuda de sutura tipo "8" asociada al uso de "injertos extensores", que evitan su deslizamiento (figura 9).

### 3.3. ASIMETRÍAS

Pequeñas asimetrías de la punta nasa son comunes en el postoperatorio tardío. Las principales causas de asimetrías de la punta nasal están en la siguiente lista:

a) Naturaleza de los cartílagos laterales inferiores como forma, tamaño y espesor.
b) Alteraciones en la disposición tridimensional de los cartílagos laterales inferiores.
c) Fuerzas de retracción de cicatrización postoperatoria.
d) Mal posicionamiento de los injertos usados.
e) Espesor extremadamente fino de la piel.

La cirugía de la punta de la nariz comienza con la disección cuidadosa de la piel y de las estructuras cartilaginosas. La piel extremadamente adherida por el tejido fibroso de cicatrización dificulta bastante este paso, exigiendo paciencia y

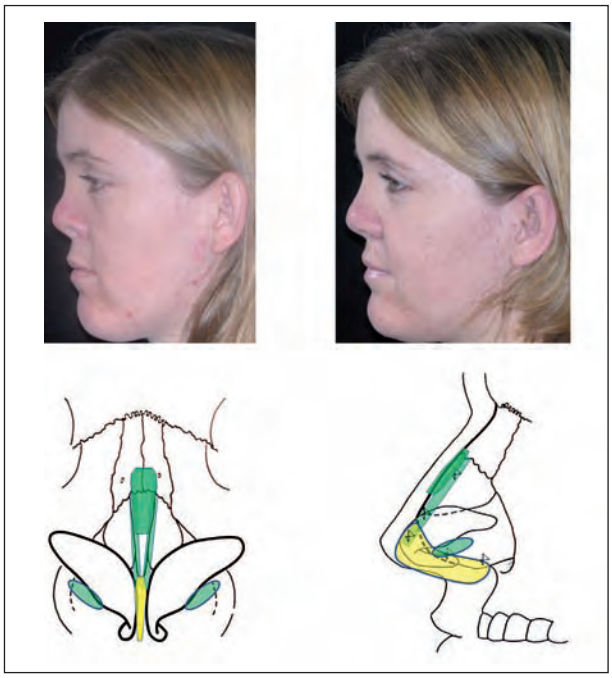

Figura 9
Paciente con nariz corta y sobrerresección de dorso después de rinoplastia. Con el fin de alargar la nariz fueron usados injertos dilatadores del septo nasal con un injerto extensor alargado en sentido caudal asociados a la colocación del injerto "onlay" en el dorso nasal. La corrección de la retracción del ala nasal fue alcanzada con la ayuda de un injerto compuesto extraído de la concha auricular (cimba).

cuidado al cirujano. La identificación de los cartílagos laterales inferiores y de los injertos usados es el próximo paso de la cirugía. El tejido fibroso de cicatrización debe ser resecado. Los injertos mal posicionados deben ser resecados o reposicionados. En pacientes de piel fina, se debe tener aún más cuidado con el uso de cartílagos, debiendo estos ser esculpidos cuidadosamente en forma de "vidrio de reloj" o amasados. El uso de fascia temporal puede ayudar en el camuflaje postoperatorio. Las diferencias de tamaño entre los cartílagos laterales inferiores deben ser corregidas con el uso de injertos como los "injertos de listón alares", asociados a injertos de cobertura. Tales injertos deben ser fijados, siempre que sea posible, a las estructuras cartilaginosas en la piel o alrededor de ella, con el fin de evitar su movilización. Una mejor evolución de la cicatrización en el postoperatorio puede conseguirse a través de la disección cuidadosa de los tejidos y de un vendaje bien hecho, que disminuye la formación de los espacios entre la piel y los cartílagos de la punta.

### 3.4. RESECCIÓN EXCESIVA

Durante muchos años, la manera usada para alterar el formato de la punta nasal era a través de la resección de sus estructuras cartilaginosas. Como consecuencia de eso, comenzaron a surgir resultados insatisfactorios, especialmente en el postoperatorio más tardío, tanto desde el punto de vista estético como funcional. Uno de los mayores estigmas de esta fase de la historia de la rinoplastia es la aparición de una punta pinzada, sin soporte y con una función respiratoria completamente perjudicada. Con los errores del pasado hemos aprendido que las estructuras cartilaginosas deben ser preservadas, que las resecciones deben ser las mínimas necesarias y que el soporte de las estructuras pasará a tener gran importancia. La calidad de la piel en estos casos también debe ser analizada. Los injertos pueden ser más visibles en pacientes de piel más fina. Además de eso, los pacientes previamente operados presentan una mayor cantidad de fibrosis, lo que deja a la piel más rígida y poco elástica, dificultando su manipulación durante la cirugía.

Dicho esto, se verifica que el tratamiento de las puntas nasales cuyas resecciones cartilaginosas fueron excesivas está guiado por la reconstrucción de estos mecanismos de soporte. El uso de "injertos de listón alares" y de "pilares" de crura lateral ("injertos de pilares crurales laterales") es fundamental en estos casos.

Los "injertos de listón alares" son injertos de cartílago posicionados sobre los cartílagos anatómicos de la nariz y que se extienden desde la región de abertura periforme hasta las porciones más caudales de las cruras laterales, sobre las regiones intercartilaginosas (figura 10)[12]. Los "pilares" de crura lateral son injertos rectangulares fijados en la cara inferior de las cruras laterales, desde la región del domus hasta la porción más lateral de la crura lateral. En algunos casos, se extienden más allá de este límite, formando una prolongación de la crura lateral, y son colocados en un bolsillo confeccionado en dirección de la abertura piriforme[13]. El uso de injertos de cartílago de la concha auricular en forma de "ala de gaviota" también es una opción para estos casos. Como ya se ha dicho anteriormente, la fijación de estos injertos en las estructuras cartilaginosas alrededor de la piel que las recubre es importante para evitar que migren a otras partes de la nariz. Tales injertos, principalmente los que quedaron en contacto con la piel de la punta, deben ser esculpidos de modo que no presenten puntas. Los bordes deben ser en forma de "vidrio de reloj" y el uso de fascia temporal recubriendo los injertos debe ser considerado en pacientes con piel fina.

La resección del tejido fibroso debe ser cuidadosa con el fin de tener un mejor acomodo de la piel de la punta nasal.

Las retracciones de la región alar del borde nasal pueden ser corregidas con el uso de injertos de cartílago posicionados delante de los bordes de los cartílagos laterales inferiores, en la porción de las cruras laterales ("injerto de reborde alar")[14]. Se debe hacer un túnel con la ayuda de unas tijeras de punta fina en esta localización con el fin de posicionar el injerto rectangular en esta región.

### 3.5. PROYECCIÓN INADECUADA

La proyección de la punta nasal está determinada por la evaluación de la altura del domus. En una nariz cuyo dorso nasal es adecuado, tomando en cuenta todo el análisis del rostro y de la nariz, el domus debe estar en la misma altura de la región de la "suprapunta" (en hombres), o 2 mm más arriba (en mujeres).

La punta nasal, cuya proyección se presenta debajo de la "suprapunta", tiene como principal característica la pérdida

**Figura 10**
Rinoplastia cuaternaria después de cirugías donde los cartílagos que componen el dorso y la punta nasal fueron retirados excesivamente. Utilización de injerto de dorso nasal confeccionado a partir del cartílago septal. Injerto Batten bilateral con el fin de estructurar la punta nasal y abrir la válvula nasal, hecho a partir del cartílago de la concha auricular. Puntal columelar y osteotomías laterales completan la cirugía.

de definición entre los límites de la punta y del dorso nasal, principalmente cuando son evaluados de perfil (*pollybeak-nose*).

En estos casos, un aumento de la proyección de la punta es necesario. En pacientes de piel mediana a gruesa, se pueden usar los injertos de la punta nasal. Son varios los tipos de injertos, pero de manera general, deben fijarse sobre el domus. Pueden ser confeccionados con más de una capa de cartílagos, para que no se doblen al reposicionar la piel de la punta sobre los cartílagos. Sus bordes deben ser esculpidos en forma de "vidrio de reloj" o incluso recubiertos por cartílago morselizado o fascia temporal, para que no sean visibles en el postoperatorio. El Escudo de Sheen ("injerto infralobular"), "injerto de escudo extendido" e "injerto de paraguas" son algunos ejemplos de estos injertos. Todos son fijados en los cartílagos laterales inferiores (cuando se hace por la vía abierta) o pueden ser colocados en bolsillos bien delimitados.

En los casos en que la punta esté muy encima de la "suprapunta", debemos disminuir su proyección. El análisis de las relaciones del trípode es de importancia fundamental para el tratamiento de estos casos. En los casos en el que ángulo naso-labial sea mayor de lo normal, se realiza un acortamiento de las cruras medias. En los pacientes en los que el ángulo naso-labial sea adecuado, existe la opción de remover parte del cartílago lateral inferior al nivel del domus, acortando tanto las cruras laterales como las medias, definiendo un nuevo domus.

### 4. COLUMELA

Entre sus complicaciones más frecuentes está el adelgazamiento excesivo; en este caso se pueden usar injertos que ensanchen la columela.

Cuando es muy ancha, se debe verificar si se realizó una resección del tejido blando intercrural, para posteriormente ejecutar la sutura que la estrechará.

Si la columela fuera colgante, muy convexa o anormalmente angulada, la corrección dependerá de qué región anatómica sea anormal. Las combinaciones de resección de borde caudal del septo, exceso de piel vestibular o remoción de parte de las cruras intermedia y medial pueden ser útiles[5].

### 5. ALA NASAL

La retracción de ala nasal es una de las complicaciones principales en esta región. Su origen está en la resección excesiva de la crura lateral o la realización imperfecta de algunas técnicas de tratamiento de la punta nasal. Podemos tomar como ejemplo la realización de la sutura de definición del domus. Si esta fuera realizada con mucha tensión, habrá, además del pinzamiento de la punta, un movimiento de la crura lateral en sentido craneal, resultando en la retracción del ala.

El tratamiento de esta complicación se hace con el uso de un injerto compuesto de piel y cartílago, en forma de huso, extraído de la cara anterior de la concha auricular (cimba) y suturado con hilo absorbible en un pequeño bolsillo creado posterior a la incisión horizontal en la cara vestibular del ala nasal, a 4 a 5 mm del reborde (figuras 9 y 11) [15].

**Figura 11**
Injerto compuesto siendo posicionado.

## BIBLIOGRAFÍA

1. Kridel, R. W. H.: "Preface". *Facial Plast Surg Clin N Am*, 2006, 14, Xi-Xii.
2. Rees, T. D., Krupp, S., Wood-Smith, D.: "Secondary rhinoplasty". *Plast Reconstr Surg,* 1970, 46: 332.
3. Smith, T. W.: "As clay in the potter's hand: a review of 221 rhinoplasties". *Ohio State Med, J.* 1967, 63: 1055.
4. Adamson, P. A., Litner, J. A.: "Psychologic aspects of revision rhinoplasty". *Facial Plast Surg Clin N Am.* 2006, 14: 269-277.
5. Dolci, J. E. L., Dolci, E. L. L., Osman, S. A.: *Rinoplastia revisional. Tratado de Otorrinolaringologia.* 2 ed. São Paulo: Roca. 2011, v. 3: 497-518.
6. Rollin, K. D.: "Diced cartilage grafts in rhinoplasty surgery: current techniques and applications". *Plast Reconstr Surg*, 2008, 122: 1883-1891.
7. Papel, I. D.: "Secondary rhinoplasty". *Facial Plastic and Reconstructive Surgery.* 3 ed. Thieme. 2008, 589-603.
8. Daniel, R. K., Brenner, K. A.: "Saddle Nose Deformity: a new classification and treatment". *Facial Plast Surg Clin N Am,* 2006, 14: 301-312.

9. Sheen, J. H.: "Spreader graft: a method of reconstructing the roofof the middle nasal vault following rhinoplasty". *Plast Reconstr Surg,* 1984, 73: 230-237.
10. Larrabee, Jr, W. F.: "The tripod concept." *Arc Otolaryngol Head Neck Surg*, 1989, 115: 1168-1169.
11. Gruber, R. P.: "The short nose". *ClinPlast Surg,* 1996, 23(2): 297-313.
12. Toriummi, D. M., Josen, J., Weinberger, M., Tardy Jr, M. E.: "Use of alar batten grafts for correction of nasal valve collapse". *Arch Otolaryngol Head Neck Surg*. 1997, 123(8): 802-808.
13. Gunter, J., Friedman, R.: "Lateral crural strut graft: technique and clinical applications in rhinoplasty*". Plast Reconstr Surg*, 1997, 99(4): 943-952.
14. Boahene, K. D. O., Hilger, P. A.: "Alar rim grafting in rhinoplasty: indications, technique and outcomes". *Arch Facial Plast Surg*, 2009, 11(5): 285-289.
15. Tardy, Jr., M. E., Torinumi, D.: "Alar retraction: composite graft correction". *Facial Plast. Surg.* 1989, v. 16, n. 2, 101-107.

# CIRUGÍA DE LA VÁLVULA NASAL

MANUEL TOMÁS BARBERÁN

## INTRODUCCIÓN

En la cirugía nasal se distinguen dos aspectos: la estética y la función. Los dos son importantes para el paciente y despreciar cualquiera de ellos termina siendo equivocado. Ambos componentes van en la mayoría de los casos unidos, lo que nos ha costado cierto tiempo reconocer.

Hace unos años, en el día a día de la clínica, insuficiencia respiratoria nasal era sinónimo de desviación septal y en menor grado de hipertrofia de cornetes, con un tercer componente de adenoides o patología de cavum. Paulatinamente ante los malos resultados funcionales obtenidos en algunos pacientes, se empezó a valorar que la proyección de la punta nasal o el colapso de las alas nasales jugaban un papel importante en algunos de ellos. No bastaba con enderezar el tabique nasal y reducir el tamaño de los cornetes. Así en los años setenta el problema de la obstrucción nasal postrinoplastia dependía fundamentalmente del septo en tanto que en los ochenta lo fue de la hipertrofia de cornetes no tratada y en los noventa y aún ahora del colapso de la válvula nasal[1]. La función en la cirugía estética nasal tiene a su vez dos aspectos, por un lado no deteriorarla, lo que es fundamental y por otro mejorarla en los casos en que sea inadecuada. Actualmente el objetivo es diagnosticar preoperatoriamente de una manera correcta cuál es el problema; si existe, corregirlo en el primer procedimiento y evitar aquellas maniobras que debiliten la estructura nasal, que puedan dar lugar a un colapso estructural, con la mala respiración correspondiente, que requerirá una corrección compleja y no siempre exitosa, en un segundo procedimiento. Una parte importante de las septorrinoplastias secundarias tiene como objeto mejorar la función.

Forma y función van de la mano y por ello nos parece incorrecta una práctica frecuente hace años durante la cual un cirujano arreglaba supuestamente la función, corrigiendo el tabique, y otro la estética.

## RECUERDO ANATÓMICO

Se denominan válvulas nasales a estrechamientos dispuestos en la porción anterior de las fosas nasales. El paso del aire a través de estas áreas estrechas determina su aumento de velocidad y consiguiente disminución de presión. Esto es llamado el efecto Venturi, el cual es consecuencia de la Ley de Bernouilli que expresa que en un fluido ideal (sin viscosidad ni rozamiento) en régimen de circulación por un conducto cerrado, la energía que posee el fluido permanece constante a lo largo de su recorrido (figura 1). Esto determina el colapso de las paredes del conducto si carece del adecuado soporte estructural.

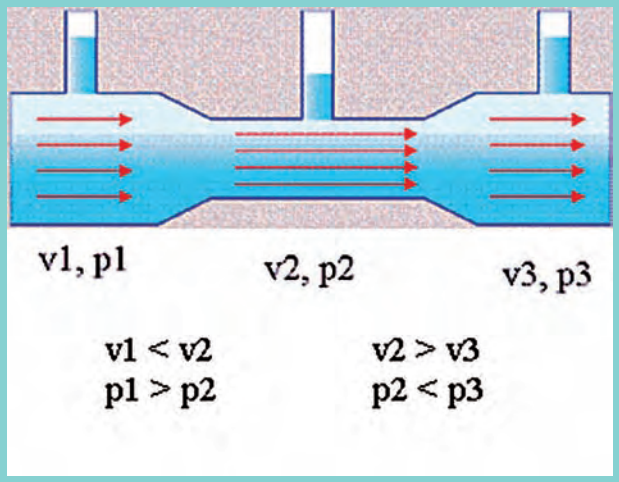


**Figura 1**
Efecto Venturi.

Aunque el conocimiento se sigue desarrollando a lo largo de los años, se considera que existen dos válvulas, interna y externa. Aparte se considera la presencia de una cierta estenosis a nivel de la narina.

Válvula nasal interna: es el espacio dispuesto entre el septo y el cartílago triangular, conformando un ángulo de 15º (figura 2). Originariamente descrito como un ángulo, posteriormente se ha definido como un área tridimensional de la que también forman parte la cabeza del cornete inferior y el suelo de la fosa. El grado de apertura de la válvula nasal interna se modifica tanto con la respiración normal, por la acción de los músculos transverso de la nariz y dilatador del ala nasal (figura 3), como por el ciclo nasal al inducir variaciones de volumen en el cornete inferior.

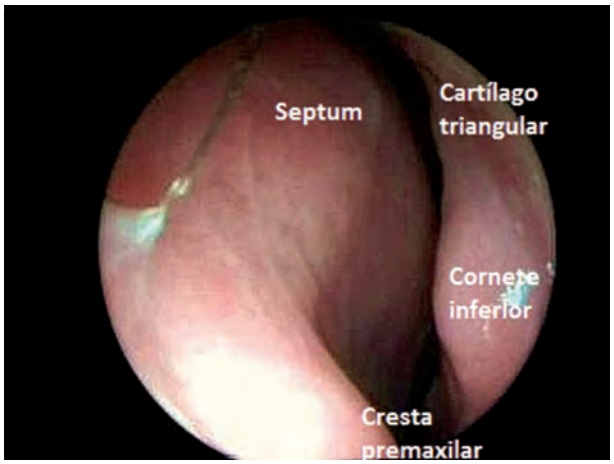


Figura 2
Visión endoscópica del área valvular nasal interna.

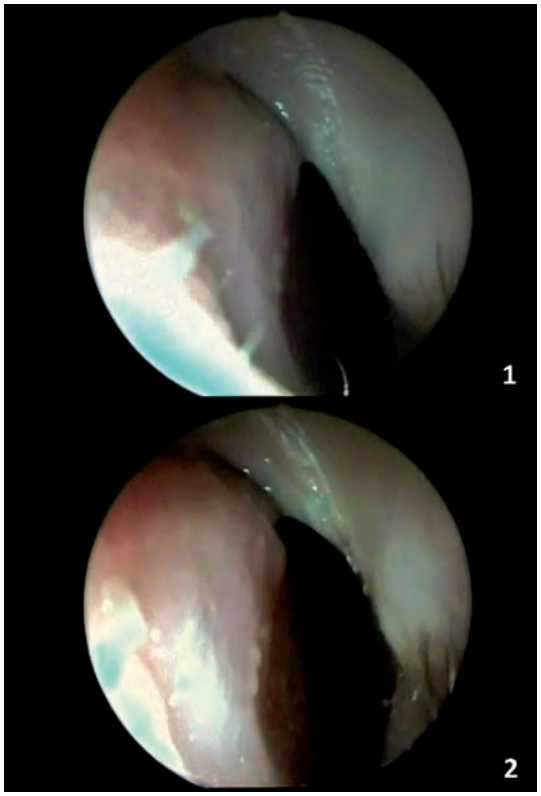


Figura 3
Variación del área valvular durante la respiración. 1. Espiración. 2. Inspiración.

Válvula externa: es el espacio comprendido entre la pars lateralis del cartílago alar y el septum membranoso (figura 4). Se encuentra más próximo a la narina y su estabilidad depende tanto del soporte esquelético cartilaginoso del ala como de la acción del músculo dilatador del ala nasal durante la inspiración.

Narina: es el espacio comprendido entre el reborde externo de la columela, el suelo de la misma y la pars medialis de los cartílagos alares.

Figura 4
Válvula nasal externa.

## VALORACIÓN DE LAS VÁLVULAS NASALES

La obstrucción nasal es un síntoma frecuente que presenta un desafío constante para el otorrinolaringólogo. Existen muchos exámenes de apoyo diagnóstico que permiten objetivar el grado de permeabilidad nasal, pudiendo ser útiles en pacientes seleccionados, pero con frecuencia no coinciden con la clínica referida. Así la rinomanometría o la rinometría acústica, pruebas objetivas, no siempre coinciden con la clínica y quejas del paciente[2].

La exploración de las válvulas nasales se realiza explorando la porción anterior de la fosa nasal mediante inspección directa con un endoscopio o con la ayuda de un gancho doble y un fotóforo o microscopio, intentando no deformar

**Figura 5**
Septoplastia extracorpórea. El septo es extraído, habitualmente por un abordaje abierto, corregida la desviación y reintroducido nuevamente.

**Figura 6**
Presión ejercida sobre los cartílagos triangulares. Si el deterioro de la función es muy evidente ejerciendo una mínima presión, debemos de considerar la posibilidad de una válvula interna comprometida.

la anatomía de la misma. Debemos valorar la presencia de desviaciones septales altas, que son difíciles de corregir y que pueden exigir la realización de una septoplastia extracorpórea (figura 5) o la utilización de spreader graft. En nuestra experiencia es útil ejercer una mínima presión externa sobre la misma (figura 6) aplicando dedo pulgar e índice y preguntando su efecto sobre la respiración nasal. Una mínima presión repercute mucho sobre el paso aéreo, especialmente en situaciones comprometidas.

Para valorar la válvula externa deberemos inspeccionar la nariz durante la inspiración forzada, para apreciar el colapso de las alas nasales si existiera (figura 7).

En ambos casos debemos valorar los cornetes inferiores, antes y después de utilizar vasoconstrictores.

La maniobra de Cottle, consistente en la tracción hacia afuera de la piel lateral al ala nasal (figura 8), es una maniobra de utilidad limitada[3], ya que la mayoría de los pacientes experimentan una mejora con la misma. Lo mismo podemos decir de la elevación de la punta nasal (figura 9). Prácticamente todos experimentamos una mejoría en nuestra respiración. No obstante, cuando tenemos un paciente que nos refiere que cuando duerme tracciona de la mejilla hacia afuera, debemos sospechar un problema de válvula.

**Figura 7**
Colapso de la narina y pared lateral nasal durante la inspiración forzada.

**Figura 8**
Maniobra de Cottle.

**Figura 9**
Elevación de la punta nasal, maniobra con la que se obtiene una mejora en la respiración, pero que es poco específica.

En cualquier caso, la correcta valoración pasa por realizar todas estas exploraciones pudiéndose añadir exploraciones objetivas como la rinometría y la rinomanometría y basándonos en la experiencia clínica, establecer un diagnóstico y una estrategia terapéutica. Esta correcta valoración debe realizarse siempre desde la experiencia quirúrgica que nos permita prever que somos capaces de obtener una vez en el quirófano.

## TRATAMIENTO

### VÁLVULA NASAL INTERNA

Injertos de expansión o spreader graft: se trata de unos injertos cartilaginosos de forma rectangular y tamaño aproximado de 3 mm de alto por 15-20 mm de largo (figura 10), obtenidos habitualmente del tabique nasal y dispuestos entre septo y cartílago triangular (figura 11). Dilatan de esta forma el área de la válvula interna. Son muy útiles para corregir o evitar la deformidad en V invertida o corregir laterorrinias o asimetrías del dorso nasal. Su utilidad para mejorar la respiración es también evidente, pero la ganancia obtenida no siempre es la deseada, al menos en nuestras manos.

Figura 10
Injertos de expansión o *spreader graft*.

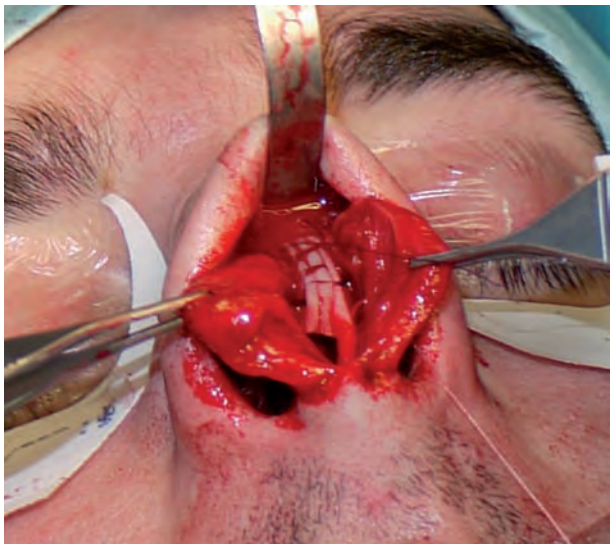

**Figura 11**
Colocación de injerto de expansión doble en el lado derecho.

**Figura 12**
Injerto en H obtenido de cartílago septal.

Injertos en H: permiten una considerable apertura de la válvula interna (figuras 12 y 13), pero pueden fracturarse a lo largo del tiempo, dejando de ser útiles.

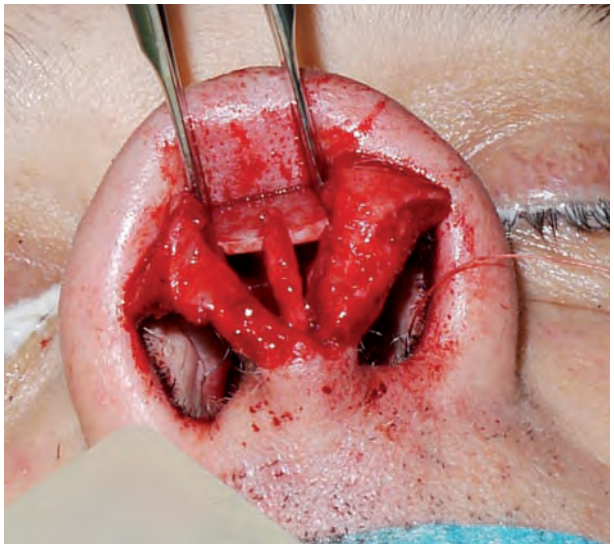

**Figura 13**
Injerto en H dispuesto sobre el septo y separando los triangulares.

Puntos de suspensión de cartílagos triangulares: dispuestos entre triangular y triangular y pivotando sobre el septo. Su efecto es escaso y duran poco en el tiempo, al menos en nuestra experiencia.

Prótesis dilatadora de válvula interna de Wengen: Titanium Breath Implant, desarrollada por el Dr. Daniel Wengen en Suiza y utilizada desde el año 2003 en más de 3.000 pacientes. Se trata de una pieza de titanio (figura 14) que se dispone

**Figura 14**
Prótesis de Dr. Wengen, Kurtz[R].

Figura 15
Prótesis de titanio dispuesta sobre el campo operatorio.

Figura 16
Prótesis de Dr. Wengen una vez fijada sobre los cartílagos triangulares.

suturada al extremo inferior de los cartílagos triangulares (figura 15), previamente separados del septo permitiendo su dilatación y mejora del paso aéreo por la válvula interna. Se comercializa en 4 tamaños y se dispone con más facilidad mediante un abordaje abierto (figura 16). Se pueden beneficiar de ella aquellos pacientes con válvula interna insuficiente. Para su diagnóstico, pedimos a los pacientes que utilicen unas tiritas Breath Rigth; si obtienen un beneficio de las mismas, serán buenos candidatos a este tipo de procedimiento.

Nuestra experiencia con ellas ha sido muy positiva, aunque no tenemos seguimiento superior a un año.

## VÁLVULA NASAL EXTERNA

Su corrección exige el aumentar la rigidez del ala nasal.

Injertos de Baten: se disponen en la cara externa y superior de los alares, confiriendo soporte estructural a esta zona (figuras 17 y 18). Es un procedimiento fácil y útil[4]. Se han descrito incluso injertos de Plastipore$^{R}$ con resultados muy aceptables.

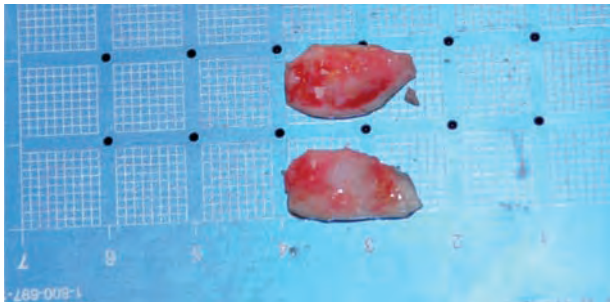

Figura 17
Injertos de Batten de cartílago conchal.

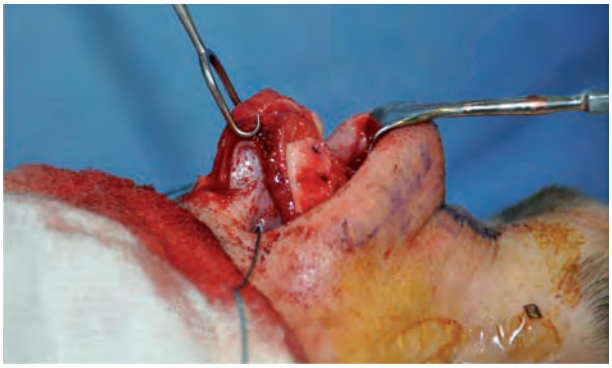

Figura 18
Injertos de Batten fijados en cruras laterales de cartílagos alares.

Figura 19
Paciente con colapso valvular externo. Visión frontal.

Figura 20
Injertos tallados de cartílago costal.

Injertos de sustentación de cartílagos alares: se colocan internamente a los cartílagos alares (figuras 19-22), entre ellos y la piel del vestíbulo nasal. Suelen extraerse de cartílago costal y constituyen un aporte estructural muy importante. Pueden ayudar en la mejora en la proyección y forma de la pirámide nasal. Es importante que sean lo suficientemente delgados para que no deformen la nariz.

Figura 21
Cartílagos presentados sobre la pirámide nasal.

Figura 22
Cartílago dispuesto por debajo de los alares, rectificando su forma. Al tiempo se ha colocado un puntal, que deberá de ser convenientemente acortado.

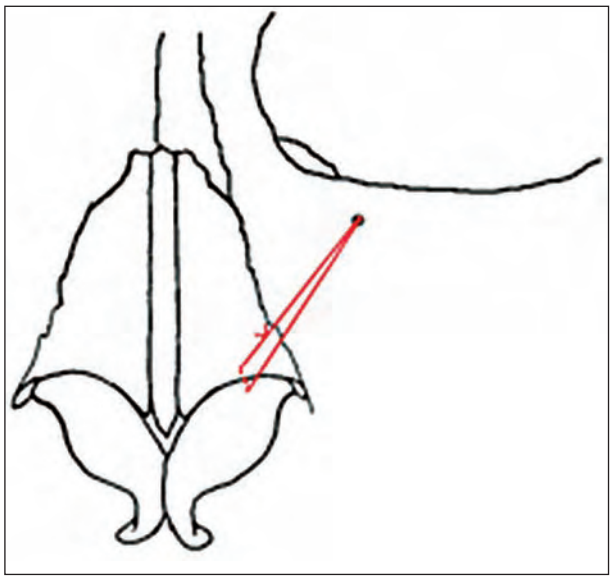

Figura 23
Esquema de punto de tracción sobre ala nasal.

Suturas de tracción sobre narina: traccionan desde la narina hacia fuera hasta la altura del canto externo (figura 23) son útiles en el caso de parálisis faciales (figura 24), que producen una lateralización de la punta hacia el lado sano y un estrechamiento evidente de la narina con colapso valvular externo. Se terminan destensando, siendo su efecto solo temporal.

## NARINA

Cuando se presentan estrechas, suponen un reto para el cirujano, que debe de ampliarlas sin comprometer su estética.

Estrechar la columela: se realiza mediante un abordaje lateral de la misma, que permita la resección de la porción inferior de la crura medial de los cartílagos alares y su posterior sutura de lado a lado con una sutura reabsorbible (figura 25).

Ampliar la porción superior o externa: comporta la resección de piel, lo cual puede dar lugar a cicatrices inestéticas. Solo nos parece justificada en casos muy severos.

Figura 24
Paciente con parálisis facial derecha que presenta un colapso valvular externo del lado derecho.

Figura 25
Adelgazamiento de columela por resección de pies de crura medial de cartílagos alares.

## ¿QUÉ HACER PARA EVITAR EL DETERIORO DE LA RESPIRACIÓN EN EL TRANSCURSO DE UNA SEPTORRINOPLASTIA ESTÉTICA?

Con frecuencia tenemos que corregir narices que respiran mal, pero como en tantas otras ocasiones, más vale anticiparnos en aquellas narices que respiran bien o aceptablemente, para prevenir el deterioro de su respiración tras la cirugía. Para ello se debe de considerar:

- Resección limitada nula de la tira cefálica de las cruras laterales de los cartílagos alares. Esta resección hace unos años era casi el primer paso en una cirugía estética. A largo plazo dan lugar a un estigma de esta cirugía como es la exposición columelar y en mayor o menor grado al colapso valvular (figura 26).
- Realizar injertos de expansión, spreader graft, siempre que exista una válvula interna "justa".
- Manejo cuidadoso del ángulo septo-cartílago triangular (válvula nasal interna) para prevenir cicatrices inadecuadas en la misma.
- Sutura de triangulares a septo o entre ellos siempre que se aprecie la posibilidad de descenso de los mismos y consiguiente colapso del tercio medio nasal, lo cual conlleva una afectación severa de la válvula interna.
- Correcto manejo de las desviaciones anteriores septales, que casi siempre requieren un abordaje abierto en nuestras manos.
- Injertos de prolongación septal, no superpuestos con el septo engrosándolo, sino dispuestos por delante de ellos.
- Osteotomías laterales que empiecen siendo altas para preservar el soporte de la apertura piriforme.
- Correcto tratamiento de al menos la cabeza del cornete inferior, que forma parte del complejo valvular.
- Valoración preoperatoria de posibles rinitis alérgicas, que comprometerán siempre el resultado funcional.
- Corrección del pie de la columela, siempre que esta sea ancha. En nuestra experiencia exige la resección de la porción inferior de la crura medial del cartílago alar.
- Correcto manejo de las incisiones vestibulares, que deben quedar adecuadamente cerradas para evitar cicatrizaciones patológicas y de difícil tratamiento en el vestíbulo nasal.
- Manejo cuidadoso de la mucosa septal y de los cornetes, para evitar en la medida de lo posible la aparición de sinequias. Considerar la posibilidad de utilizar láminas de silicona para evitar la aparición de las mismas.

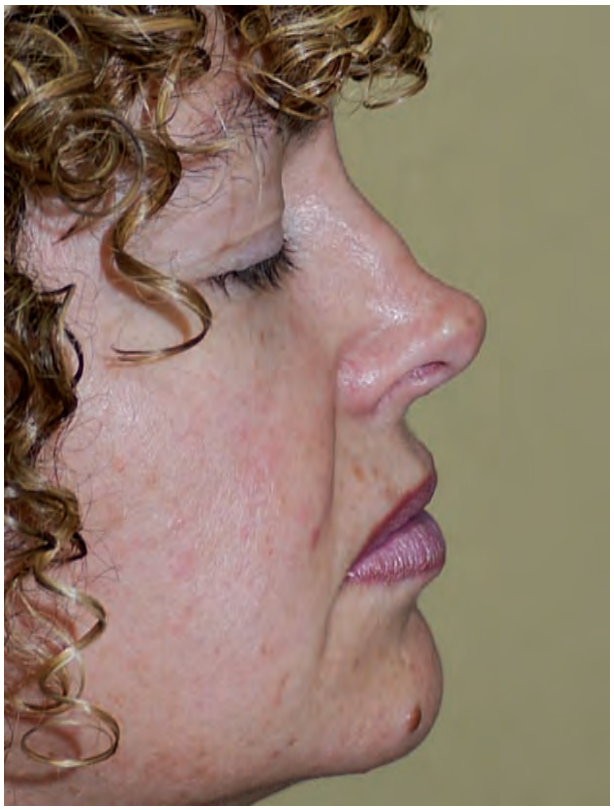

**Figura 26**
Paciente con secuela postrinoplastia que presenta silla de montar y excesiva reducción de los alares con el colapso correspondiente durante la inspiración.

## BIBLIOGRAFÍA

1. Daniel, R. K. *Functional Factors in Rhinoplasty. An Atlas of Surgical Techniques*, Springer Nueva York, 1999; 163-225.
2. Finkelstein, A. K., Lara, C., Faba, G., Caro, J. "Rol de la rinometría acústica en la evaluación de los pacientes candidatos a rinoseptoplastía". *Rev. Otorrinolaringol. Cir. Cabeza Cuello 2009*; 69: 109-116.

3. Tikanto, J., Pirilla, T. "Effects of the Cottle's maneuver on the nasal valve as assessed by acoustic rhinometry". *Am J Rhinol,* 2007; 21: 456-469.

4. Sufyan, A., Ziebarth, M., Crousore, N., Berguson, T. y Kokoska, M. S. "Nasal Baten Grafts. Are patients satisfied?". *Arch Facia Plast Surg,* 2012; 14: 14-19.

# CIERRE DE PERFORACIONES SEPTALES

JULIO STÉDILE
GISELE SILVA

## INTRODUCCIÓN

El cierre de la perforación septal representaba hasta recientemente un desafío para la mayoría de los rinólogos por los modestos índices de cierre que las técnicas tradicionales proporcionaban[1-7]. Algunas técnicas tradicionales, además de no permitir la corrección estética nasal en el mismo tiempo quirúrgico, incluso provocaban alteraciones estéticas no deseadas provenientes de las retracciones y rotaciones de los tejidos realizados para cerrar las perforaciones. Como la principal causa de la perforación septal es el trauma quirúrgico[8-16] muchos de los pacientes que buscan corregir la perforación septal, ya se sometieron a cirugías nasales previas y muchas veces todavía presentan desviaciones septales o alteraciones estéticas que necesitan rinoseptoplastia asociada. Todas estas alteraciones se pueden corregir en un mismo tiempo quirúrgico a través de esta técnica que permite una mejoría funcional y estética tanto para los pacientes que necesitan la corrección de pequeños detalles estéticos como aquellos que requieren rinoplastia completa con abordaje de la punta nasal, dorso y alas nasales. En las perforaciones mayores, incluso en pacientes que no se quejan de problemas estéticos, esta técnica de cierre de perforación septal requiere asociación con la rinoseptoplastia para prevenir las posibles alteraciones estéticas que puedan aparecer por la retracción y rotación de los tejidos.

## FACTORES ETIOLÓGICOS DE LA PERFORACIÓN

Existen muchas causas de perforación septal. Entre las causas más comunes está la traumática proveniente de la septoplastia. La disección inadecuada del mucopericondrio, que cuando no se realiza en el plano adecuado perjudica la vascularización del septo y en conjunto con las laceraciones, puede llevar a la perforación septal. El uso de férulas nasales también está asociado a una morbilidad alta, llevando a una mayor incomodidad en el postoperatorio, vestibulitis y una alta incidencia de perforación septal[17]. El paciente que acude al otorrinolaringólogo muchas veces no tiene conocimiento de ser portador de una perforación septal y puede acudir al médico para solucionar molestias como obstrucción nasal, formación de costras, mal olor nasal, epistaxis, ruidos durante la respiración, o para la realización de una cirugía plástica nasal[18-21]. El factor etiológico de la perforación es muy importante en la determinación de la conducta a seguir y el tipo de tratamiento. Al encontrarse con una perforación es importante que se realice un análisis minucioso del caso con la elucidación del posible factor etiológico. Se deben investigar cirugías nasales previas (rinoseptoplastias, septoplastias), traumatismos nasales, síntomas o historia de enfermedades autoinmunes, enfermedades granulomatosas, uso de medicaciones nasales, inhaladores químicos o tóxicos. Es importante descartar que el factor predisponente de la perforación no esté presente después de la cirugía de la corrección de la perforación septal. Gran parte de los pacientes que acuden al otorrinolaringólogo para corrección de la perforación septal refieren haber pasado por una o más cirugías nasales involucrando el septo nasal, lo que coloca el trauma quirúrgico entre las causas más frecuentes de perforación septal. Se deben realizar exámenes complementarios cuando sean necesarios para aclarar la etiología, así como biopsias ocasionalmente[22, 23].

## CAUSAS MÁS FRECUENTES DE PERFORACIÓN SEPTAL

### ISQUEMIAS Y TRAUMAS

- Postseptoplastia
- Postraumatismo
- Hematoma septal
- Intubación nasogástrica
- Intubación nasotraqueal

### ENFERMEDADES GRANULOMATOSAS, INFECCIOSAS Y AUTOINMUNES

- Tuberculosis
- Sífilis
- Granulomatosis de Wegener
- Sarcoidosis
- Leishmaniosis
- Blastomicosis

- Lepra
- Lupus eritematoso sistémico
- Artritis Reumatoide
- Absceso Septal
- Diabetes Mellitus

### NEOPLASIAS

- Carcinomas
- Leucemia / Linfomas
- Tumores de la línea media

### MEDICAMENTOS

- Vasoconstrictores nasales
- Corticoides tópicos

### PRODUCTOS QUÍMICOS Y ENFERMEDADES OCUPACIONALES

- Cromo
- Alquitrán
- Cemento
- Trabajadores de la sal
- Arsénico
- Sopladores de vidrio
- Óxido de calcio
- Carbonato de sodio en polvo
- Nitrato de calcio
- Cobre
- Cianamida de calcio
- Cocaína

## MATERIALES Y MÉTODOS

Esta técnica de corrección de perforación se aplicó en 241 pacientes que presentaban perforación de 1 a 3,5 cm de diámetro en el periodo de 1989 a 2010. La gran mayoría de estos casos era de etiología posquirúrgica (84%) y los restantes (16%) después de una detallada investigación etiológica fueron considerados idiopáticos. Se debe asegurar que ninguno de los factores que puedan comprometer la microcirculación nasoseptal esté presente en el postoperatorio. La evaluación preoperatoria incompleta u orientación postoperatoria inadecuada del paciente puede comprometer el éxito de la cirugía.

## CONSIDERACIONES ANATÓMICAS

El conocimiento del sentido de las principales arterias que irrigan el septo es muy importante para que al realizar las incisiones en el mucopericondrio y mucoperiostio, no se lesionen sus ramificaciones. La vascularización del septo nasal se realiza a través de ramas de las arterias etmoidales anteriores y posteriores, de las esfenopalatinas y de las anastomosis con ramas de las arterias palatinas (figura 1).

La vascularización de la pared lateral de la fosa nasal es paralela al cornete inferior. Por eso, en los casos de perforaciones mayores, cuando es necesario realizar incisiones de descarga para afrontar los bordes del mucopericondrio, estas incisiones se deben realizar inmediatamente por debajo del cornete inferior y en sentido paralelo a este para que no haya lesión de las ramificaciones arteriales.

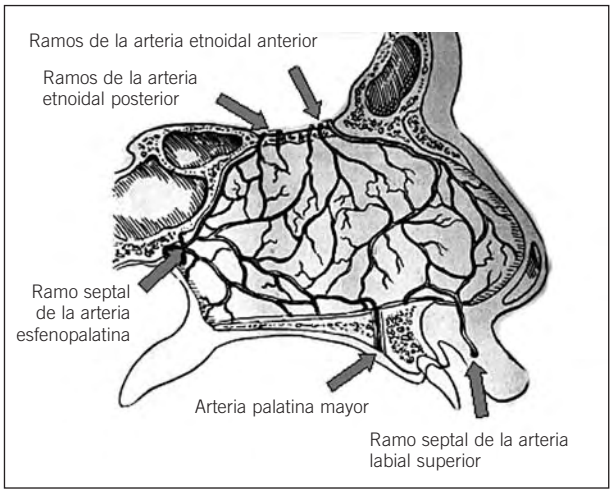


**Figura 1**
Irrigación del septo nasal.

## PREPARACIÓN PREOPERATORIA

En todo paciente que tenga intención de someterse a cirugía nasal, en la cual haya alguna posibilidad de alteración estética, debe realizarse documentación fotográfica de la base, frente, perfiles y oblicuos. Además de formar parte

de la documentación preoperatoria desde el punto de vista jurídico, sirve como parámetro para evaluación postoperatoria. Los cuidados pre y postoperatorios son muy importantes para que se alcance el éxito en la cirugía y, por lo tanto, deben ser insistentemente reforzados. El estudio computarizado facial es un examen que puede auxiliar al médico a comprender mejor los deseos del paciente debiéndose, sin embargo, advertir que no es una promesa de resultado. El cirujano debe ser consciente de que la cirugía revisional es una cirugía de alto grado de dificultad pues los parámetros anatómicos se encuentran alterados. La presencia de fibrosis dificulta la disección de los tejidos requiriendo un nivel técnico avanzado y experiencia para manejar las variaciones que son comunes en este tipo de cirugía. El instrumental quirúrgico adecuado reduce el tiempo quirúrgico y debe ser delicado para que no provoque laceraciones de tejidos durante la disección, las cuales perjudican la vascularización y retardan la cicatrización. Un buen seguimiento postoperatorio inmediato, con la realización de varias visitas al paciente, ayudan a detectar y prevenir precozmente posibles daños por la cicatrización así como procesos infecciosos. También posibilita advertir al paciente sobre medicaciones contraindicadas de acción vasoconstrictora. El seguimiento a largo plazo permite evaluar con más precisión la eficacia de la técnica y las transformaciones que ocurren en la dinámica nasal después del proceso de cicatrización, el cual dura alrededor de 2 años.

## EVALUACIÓN PREOPERATORIA DE LA PERFORACIÓN

Es muy importante la evaluación de la perforación septal propiamente dicha. Se deben evaluar el tamaño, la localización, la coloración y los bordes de la perforación. Durante la palpación de los bordes con un estilete, se pude averiguar si existe o no cartílago septal interpuesto entre los mucopericondrios o si estos están adheridos directamente. Esto nos permite prever la necesidad de la retirada de injertos de cartílagos auriculares. La disección submucopericóndrica sin el cartílago interpuesto normalmente es más difícil y puede aumentar el tiempo quirúrgico. La coloración pálida de la mucosa sugiere debilidad de la vascularización. Con la palpación externa de la nariz se debe evaluar el soporte de la punta nasal realizándose leve presión digital sobre la misma (figura 2).

**Figura 2**
Prueba del soporte de la punta nasal.

## TÉCNICA QUIRÚRGICA

Usamos para infiltración, incluso en pacientes bajo anestesia general, una solución de marcaína con adrenalina 1/200000. Después de la infiltración del cuero cabelludo de la región temporal se procede a la infiltración de la nariz procurando observar los planos quirúrgicos. Esta infiltración reduce el sangrado intraoperatorio.

En primer lugar, se retira el injerto de fascia temporal profunda que se colocará en el lugar de la perforación. El tamaño de la fascia a ser retirada deberá ser proporcional al tamaño de la perforación, debiendo medir un poco más que el doble de la perforación. Se seca el injerto extendido sobre una placa metálica (figura 3).




**Figura 3**
Injerto de fascia temporal profunda.

El abordaje de la perforación se realiza a través de incisión hemitransfixante unida en ángulo con incisión intercartilaginosa realizada en ambas fosas nasales (figura 4). Las dos incisiones hemitransfixantes se unen, y entonces, se procede a la disección del mucopericondrio (figuras 5A y 5B).

Esta disección que debe ser submucopericóndrica exige paciencia y habilidad por parte del cirujano. Muchos de estos pacientes ya se sometieron a cirugías nasales anteriores y presentan fibrosis, la cual dificulta la disección. También podemos encontrarnos la ausencia de cartílago interponiéndose entre los dos mucopericondrios, y estos estar directamente unidos. En estos casos, la disección debe ser aún más cuidadosa y el instrumental aún más delicado para que no haya laceración de la mucosa, pues la preservación de

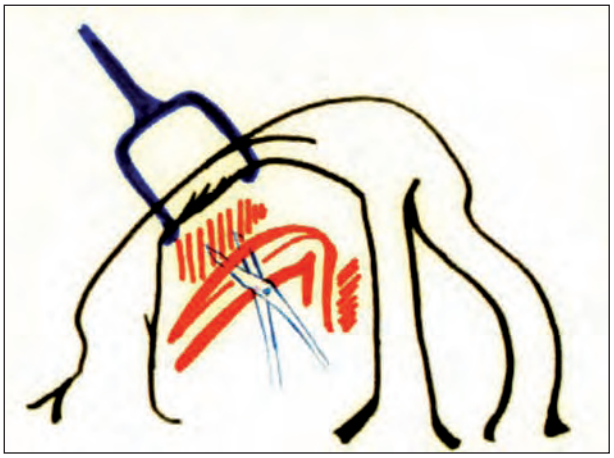

**Figura 4**
Incisión intercartilaginosa.

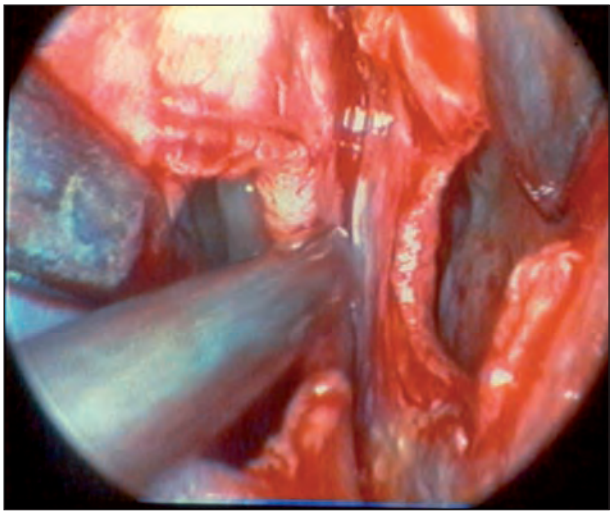

**Figura 5A**
Separación de las dos hojas de mucopericondrio disecando la perforación septal.

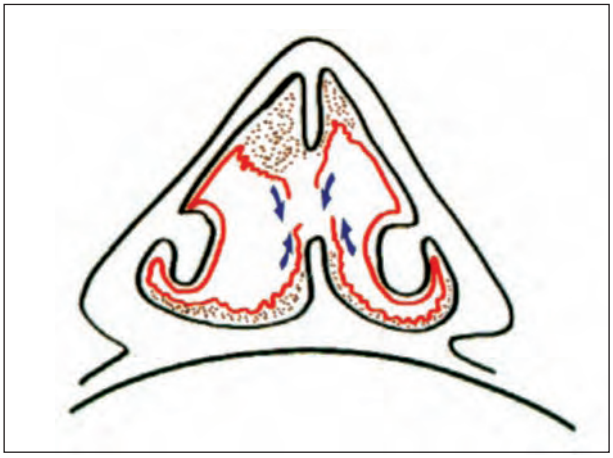

**Figura 5B**
Disección de los colgajos mucosos superiores e inferiores.



**Figura 6**
Detalle de la punta de la tijera de disección.

la integridad del mucopericondrio será uno de los factores importantes en el éxito de esta técnica. La extensión de la disección deberá ser proporcional al tamaño de la perforación para posibilitar el afrontamiento de los bordes de la perforación. Por lo tanto, esta disección en perforaciones mayores puede extenderse superiormente hasta el cartílago lateral superior e inferiormente en la parte baja de la cavidad nasal hasta la implantación del cornete inferior mediante túneles inferiores. La tijera con punta extremadamente fina facilita la separación de los dos mucopericondrios en los bordes de la perforación y evita laceraciones, lo que podría resultar en un aumento de la perforación y no en su cierre (figura 6). Una vez disecado el mucopericondrio alrededor de la perforación, se realiza un reavivamiento de los bordes a través de microincisiones de como máximo 1 mm en sentido radial. Esto tiene como objetivo evitar la retirada en anillo del borde fibroso de la perforación, lo que podría aumentar la dimensión de la perforación, una vez que este tejido, generalmente se encuentra muy friable y susceptible a la laceración. Se evalúa si es posible afrontar los bordes de la perforación sin tensión. Si todavía persiste alguna tensión después de la ampliación superior e inferior de la disección, se pueden realizar incisiones de descarga paralelas a la implantación del cornete inferior. El sentido correcto de esas incisiones es muy importante para que no haya daños en la vascularización del septo. Si consideramos que la vascularización del septo nasal es esencialmente de sentido posteroanterior y superoinferior a través de las arterias etmoidales y de la arteria esfenopalatina, la incisión paralela a la implantación del cornete inferior preservará la vascularización septal, importante para la integración del injerto. Se suturan los bordes de la perforación de cada lado individualmente con catgut cromado 4-0. Esta etapa también puede representar una dificultad para el cirujano si el instrumental no es delicado para permitir la sutura en pequeñas cavidades. Por eso, un porta-aguja-tijera de dimensión reducida además de facilitar la sutura, permite que el cirujano mantenga la atención en el campo quirúrgico sin la necesidad de cambiar de instrumento para cortar el hilo (figura 7).

Se envuelve el cartílago que servirá como injerto con la fascia temporal en ambos lados y se coloca en la región de la antigua perforación (figura 8). El cartílago que servirá de injerto puede ser extraído del propio septo o, en aquellos pacientes que ya realizaron septoplastia anterior y no presentan prácticamente estructura septal cartilaginosa, se puede utilizar cartílago auricular.

Pacientes con dorso muy alto y perforaciones amplias muchas veces requieren la reducción del dorso nasal para el cierre de la perforación. Como las incisiones de abordaje de la perforación son las mismas de la rinoplastia, se pueden corregir dismorfias septales, abordar el dorso, y si se asocia a una incisión marginal anterior también abordar la punta nasal. Por lo tanto, una evaluación previa de la estructura cartilaginosa de la nariz y de la necesidad de injertos será importante para la programación quirúrgica. Después de la realización de la rinoplastia, se suturan las incisiones con catgut cromado 4-0.



**Figura 7**
Porta-aguja-tijera.

No se debe transfixiar el septo con puntos en el intento de evitar hematomas. Esto puede perjudicar la vascularización y consecuentemente perjudicar la integración del injerto. En algunos casos, principalmente en los de las perforaciones mayores, hay una reducción de la cavidad nasal debiendo asociarse una turbinoplastia inferior. En los casos en los que se realiza fractura nasal con estrechamiento del dorso nasal, recomendamos la turbinectomía parcial del cornete medio también para que haya una buena función nasal. El taponamiento nasal se realiza con gasa hidrófila con neomicina. No se debe comprimir y se debe mantener por 48 horas.

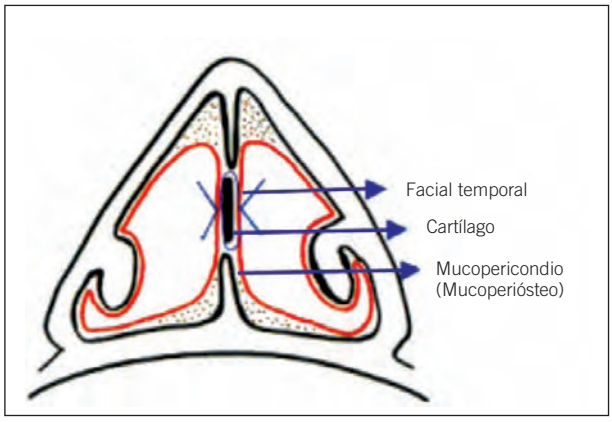


**Figura 8**
Colocación del injerto de cartílago entre injertos de fascia temporal profunda y sutura de los colgajos de mucopericondrio para cerrar la perforación.

## CUIDADOS POSTOPERATORIOS

El taponamiento nasal no compresivo se debe mantener por 48 horas. Después de su extracción el paciente deberá realizar curas en el consultorio.

Se recomienda que el paciente no permanezca con ventiladores, aires acondicionados o en ambientes con calor elevado para no resecar la mucosa nasal.

Instilaciones con suero fisiológico se indican para evitar la formación de costras nasales. Las gotas nasales con vasoconstrictores son terminantemente prohibidas, así como el uso de cualquier sustancia vasoconstrictora de la mucosa nasal (ej. cocaína) o que lleve a la atrofia de la mucosa como los corticoides tópicos. Los descongestionantes sistémicos y medicaciones que presenten cafeína en su formulación tampoco se debe usar por un periodo mínimo de 3 semanas. Queda terminantemente prohibido fumar o exponerse a ambientes con humo.

## COMPLICACIONES

Normalmente las complicaciones quirúrgicas después de las técnicas convencionales de corrección de una perforación son las recidivas, lo que con esta técnica, si se aplica observándose todos los detalles es de muy baja incidencia, principalmente si el paciente sigue cuidadosamente los consejos postoperatorios. La reducción temporal del diámetro de la cavidad nasal tiende a resolverse espontáneamente

después del postoperatorio inmediato. El sangrado nasal no es frecuente y normalmente proviene de las turbinectomías que se asocian a esta técnica.

## CONCLUSIÓN

Actualmente, cada vez más los conceptos de estética y funcionalidad se tornan indisociables y la mejora de técnicas que busquen la armonía estética y funcionalidad vienen a solucionar problemas nasales que antes presentaban

**Figura 9**
Fotos pre y postoperatorias de una paciente de 30 años con dos rinoplastias previas que presentaba una perforación septal de 2,5 cm de diámetro y deformidad del dorso y punta nasal. 6 años de seguimiento.

**Figura 10**
Fotos pre y postoperatoria de una paciente con una perforación de 2,5 cm y punta nasal pinzada. 5 años de seguimiento.

modestos resultados y gran número de recidivas. Esta técnica además de presentar altos índices de cierre permite la reducción del número de intervenciones quirúrgicas reduciendo también el tiempo de recuperación postoperatoria. La asociación de la rinoplastia a la técnica de cierre de la perforación proporciona el abordaje de las diversas estructuras que componen la nariz permitiendo la corrección de los diversos problemas anatómicos que alteran la estética nasal (figuras 9 y 10). El índice de cierre de perforaciones septales es del 99%. El abordaje por vía cerrada evita posibles secuelas cicatriciales de la columela al mismo tiempo que permite la conservación de su vascularización y posibilita una adecuada exposición del campo quirúrgico. Los 2 casos en los que hubo recidiva de la perforación (aunque de menor proporción) fueron solucionados después de realizarse una nueva cirugía con la misma técnica.

## BIBLIOGRAFÍA

1. Goodman, W. S.: “The surgical closure of nasoseptal perforation”. *Laryngoscope,* 1992; 1982: 121-124.
2. Romo, T.: “Long-term nasal mucosal tissue expansion use in repair of large nasoseptal perforations”. *Arch Otolaryngol Head Neck Surg,* 1995; 121: 327-331.
3. Kridel, R.: “Septal perforation repair”. *Otolaryngol Clin North Am,* 1999; 32: 695-754.
4. Hussain, A., Murthy, P.: “Modified tragal cartilage-temporoparietal and deep temporal fascia sandwich graft

technique for repair of nasal septal perforation". *J Laryngol Otol,* 1997; 111: 453-457.
5. García, A. S.: "Septal perforations closure utilizing the backwards extraction-reposition the techique of the quadrangular cartilage". *J Laryngol Otol,* 1999; 113: 721-724.
6. Morre, T. D. *et al.:* "Results of the Endonasal Surgical Closure of Nasoseptal Perforations". *Acta otorhinolaryngol belg,* 1995; 49: 263-267.
7. Kridel, R., Russel, W. H.: "Combined septal perforation repair with revision with revision rhinoplasty". *Facial Plastic Surg Clin North Am,* 1995; 4: 459-472.
8. Murrel, J. L. *et al.*: "Free flap repair of septal perforation". *Plast Reconstr Surg,* 1998; 102: 818-821.
9. Meyer, R.: "Nasal septal perforations must and can be closed". *Aesth Plast Surg,* 1994; 18: 345-355.
10. Hossam, M. T., Foda, M. D.: "The one-stage rhinoplasty septal perforation repair". *J Laryngol Otol,* 1999; 113: 728-733.
11. Núñez-Fernández, D., Vokurka, J., Chrobok, V.: "Bone and temporal fascia graft for the closure of septal perforation", *J Laryngol Otol,* 1998; 112: 1167-1171.
12. Fairbanks, D. N.: "Closure of Large Nasal Septum Perforations". *Arch Otolaryngol,* 1970; 91: 403-406.
13. Cogswell, L. K., Goodacre, T.: "The management of nasoseptal perforation". *British J Plast Surg,* 2000; 53: 117-120.
14. Romo, T. A.: "Graduated approach to the repair of nasal septal perforations". *Plast Reconstr Surg,* 1999; 103: 66-75.
15. Belmont, Mc.: "An approach to large nasoseptal perforations and attendant deformity". *Arch Otolaryngol,* 1985; 111: 450-455.
16. Mobley, S. R.: "Repair of large septal perforation with a radial forearm free flap brief report of a case". *Ear Nose Throat* J 2001; 80: 512.
17. Schoenberg, M.: "The morbidity from nasal splints in 105 patients". *Clin Otolaryngol,* 1992; 17: 528-530.
18. Kempen, M. J.: "External Rhinoplasty approach for septal perforation". *Acta otorhinolaryngol belg,* 1997; 51: 79-83.
19. Seeley, R. C.: "Repair of the septal perforation a rhinologic problem. A rhinoplastic approach (author's technique)", *Laryngoscope,* 1949; 59: 130-146.
20. Schultz-Coulon, H. J.: "Experiences with the bridge-flap technique for the repair of large nasal septal perforations", *Rhinology,* 1994; 32: 25-33.
21. Papangelau, L.: "Closure of the nasal septum perforation". *Arch Otolaryngol,* 1969; 90: 150-152.
22. Murray, A.: "The clinical value of septal perforation biopsy". *Clin. Otolaryngol,* 2000; 25: 107-109.
23. Baum, E.: "Sarcoidosis with nasal obstruction and septal perforation". *ENT journal,* 1998; 11: 896-902.

# MANEJO DE LA ESPINA NASAL ANTERIOR EN RINOPLASTIA

JAVIER GALINDO DELGADO-UREÑA
NÉSTOR GALINDO
MIRIAM NAVARRO CUNCHILLOS
MANUEL GARCÍA SIMAL

## INTRODUCCIÓN

La espina nasal anterior es un pequeño saliente óseo del maxilar superior, localizado en línea media, de poca importancia en la mayoría de los pacientes pero que, en otros, es origen de la aparición de deformidades o contribuye a que estas aparezcan.

Hay, sin embargo, pacientes en los que su ausencia, como en el síndrome de Binder, es razón suficiente para ocasionar deformidades mayores en la estética nasal. Los pacientes afectados por este síndrome son fácilmente reconocibles y el diagnóstico clínico es rápido. Se manifiesta por una hipoplasia del tercio medio facial siendo considerados como rasgos característicos los siguientes: ausencia del ángulo nasofrontal por causa del aplanamiento de la glabela y verticalización de la pirámide nasal. La nariz es corta, con cartílagos alares hipoplásicos y columela corta, existiendo una agenesia de la espina nasal anterior, ángulo nasolabial agudo, narinas semilunares y aplanamiento perialar por causa de la hipoplasia del maxilar superior y labio superior convexa[2,3].

En este capítulo no vamos a tratar este tipo de deformidades, sino que nos limitaremos al tratamiento del caso opuesto: la hipertrofia de la espina nasal anterior.

## ANATOMÍA DE LA ESPINA NASAL ANTERIOR

La espina nasal anterior (ENA), como decíamos, es un pequeño saliente óseo del hueso maxilar, localizado en línea media (figura 1). En la gran mayoría de personas no tiene mayor interés, es bastante pequeña y generalmente es ignorada durante la cirugía, pero en otras personas es causa de deformidades (figura 2). En estas personas es necesario quitarla, total o parcialmente, para acortar la nariz, deproyectarla y, por tanto, hacer que la nariz esté más próxima al plano de la cara.

En ocasiones es causa de tirantez del labio superior, haciendo que este sea corto y se evierta al sonreír, haciendo que se enseñen mucho las encías (figura 3), lo que no es estéticamente adecuado, ya que al sonreír deben verse solo los dientes y no las encías.

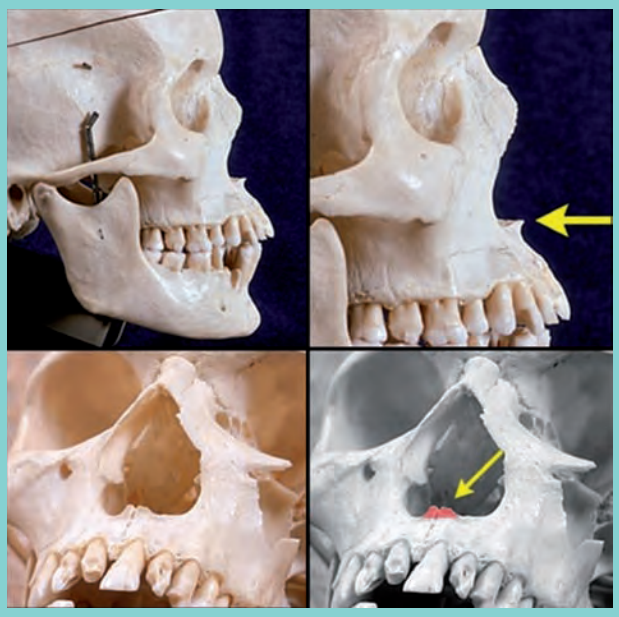

**Figura 1**
Espina nasal anterior.

**Figura 2**
Paciente con hipertrofia de espina nasal anterior.

**Figura 3**
Paciente con sonrisa gingival.

Veamos este caso en que proyectamos el antes y el después (figura 4).

**Figura 4**
Pre y postoperatorio.

Esta persona tiene una gran espina nasal anterior y esto hace que su nariz esté muy proyectada (muy fuera del plano de la cara). También contribuye a que la apariencia de la nariz sea una nariz larga y también a que la altura del labio superior sea más corta (figura 5).

**Figura 5**
En el postoperatorio vemos cómo se suavizan los contornos de la cara.

También, como hemos dicho, contribuye a que el labio superior tenga apariencia de estar "atado", tirante, haciendo que parezca que no está relajado. La relación del labio superior con la base de la columela debe ser una transición suave y atractiva.

En la siguiente figura hemos dibujado una curva que hace el labio superior hasta encontrarse con la base de la nariz (figura 6) y cómo una vez eliminada la espina nasal anterior esta curva se convierte en algo más vertical.

Nosotros podemos hacer este efecto si traccionamos de la punta de nuestra nariz hacia afuera y estaremos haciendo una nariz tirante y notaremos como el labio superior sale también.

Otro hecho que produce la espina nasal anterior es que ocasiona lo que llamamos un "exceso de exposición columelar". En este dibujo (figura 7), he trazado en azul el borde inferior de la columela y en rojo el reborde de la narina. El tejido entre ambas es lo que llamamos "columela expuesta o visible" que es la parte de columela que se ve en la visión lateral.

En este antes y después (figura 8) vemos cómo ha mejorado la columela visible, eliminándose ese "exceso de exposición columelar"

**Figura 6**
Efecto de la espina nasal anterior sobre la relación base de la nariz-labio superior.

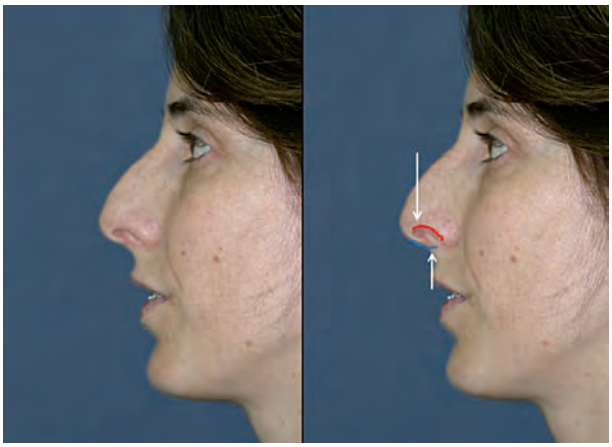

**Figura 7**
Exposición columelar.

**Figura 8**
Pre y postoperatorio, con una menor exposición columelar.

**Figura 9**
El exceso de exposición columelar, a veces, es más visible en la proyección oblicua.

La columela puede también ser visible cuando un tabique es demasiado largo y “empuja” la columela hacia afuera.

A veces el exceso de columela expuesta es más aparente en la visión oblicua (figura 9) que en la lateral. Como en este clásico caso de espina nasal prominente, en el que vemos una nariz larga, muy proyectada, con labio superior tirante y gran exposición columelar. La espina nasal anterior contribuye a estos hallazgos pero no los causa por sí misma. En la izquierda podemos ver cómo han mejorado estos problemas.

Es una nariz más corta, menos proyectada, con labio superior menos tirante y una columela menos expuesta.

En esta visión frontal (figura10) podemos apreciar cómo el labio superior está relajado y, por tanto se ha incrementado su longitud.

Eliminar la espina nasal anterior contribuye a acortar la nariz. Acortar la longitud aparente de la nariz también puede ser conseguido aumentando al ángulo nasolabial, es decir, rotando la punta (figura 11).

La altura de la nariz se mide también por medio de una línea vertical trazada desde la hendidura alar y otra horizontal desde esta hendidura alar a la base de la columela (figura 12). Cuando eliminamos la espina nasal anterior lo que estamos haciendo es elevar la línea azul de la base de la columela hasta la nueva posición marcada en la línea roja y, por tanto, estamos acortando la altura nasal.

**Figura 10**
En el post-op, podemos apreciar cómo la longitud del labio superior es mayor.

**Figura 11**
Si aumentamos el ángulo nasolabial, contribuimos a acortar la longitud aparente de la nariz.

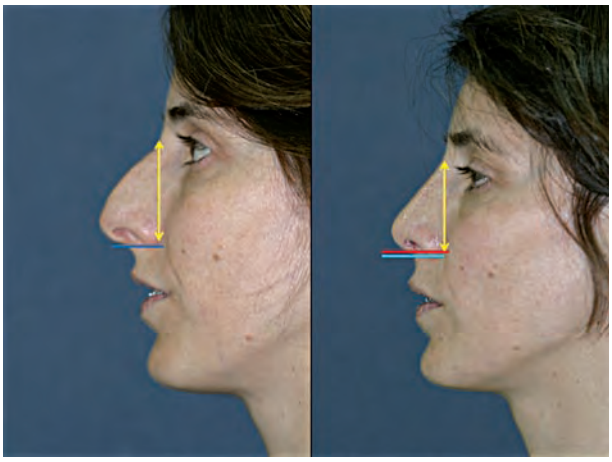

**Figura 12**
Medida de la altura de la nariz y cómo se modifica actuando sobre la espina nasal.

El efecto de elevar la base de la nariz es pequeño, pero medible (figura 13) y ayuda a que la nariz tenga apariencia más corta. La línea amarilla es paralela a las pupilas, paralela al punto donde la nariz se encuentra con el labio superior y paralela al

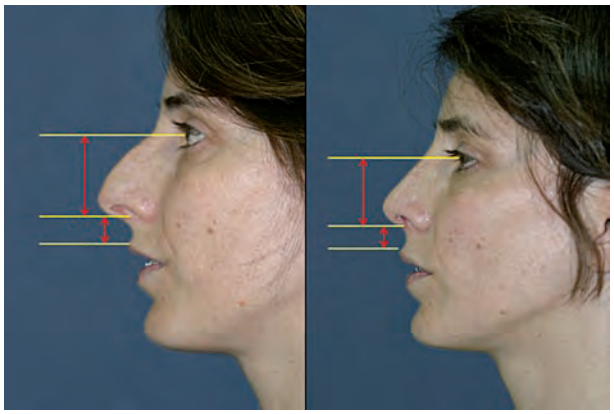

Figura 13
Medida del acortamiento de la altura de la nariz.

Figura 14
Vista lateral y oblicua.

filtro del labio. En la imagen de la izquierda, la altura vertical de la nariz decrece y la del labio superior aumenta[4].

## EN CONCLUSIÓN

La espina nasal anterior hipertrófica contribuye a:

- Aumentar la longitud aparente de la nariz.
- Aumentar la altura aparente de la nariz.
- Acortar la longitud del labio superior.
- A un exceso de exposición columelar.
- Alterar la transición labio-columela.

Veamos algún otro ejemplo de deformidades atribuibles a una hipertrofia de la espina nasal anterior y su tratamiento quirúrgico (figura 14).

El tratamiento quirúrgico de la espina nasal anterior comienza con la exposición amplia de la misma. El ayudante amplía el campo quirúrgico colocando un separador.

Una vez expuesta en su totalidad, procederemos a la resección parcial y nunca a su extirpación completa, que conllevaría a un defecto de proyección y, tal vez, a la retracción excesiva del ángulo labio-columelar[5, 6].

La resección puede hacerse con un osteotomo o con una pinza gubia. Las figuras 16 y 17 muestran la exposición de la espina y el producto resecado.

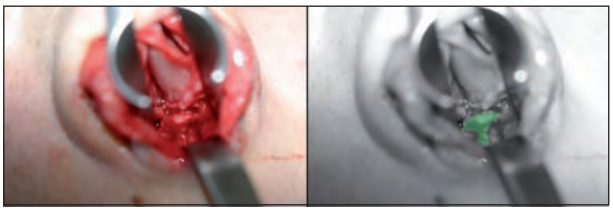

Figura 15
Foto quirúrgica de una espina nasal hipertrófica de la paciente anteriormente presentada (para mejor comprensión se ha coloreado en la izquierda).

Figura 16
Exposición de la espina nasal anterior.

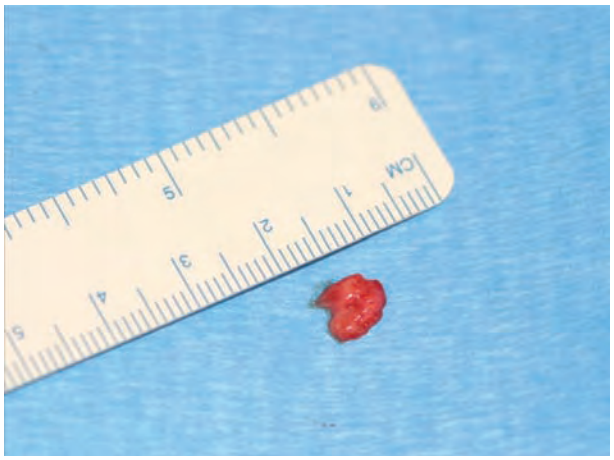

**Figura 17**
Fragmento de espina nasal anterior seccionado.

**Figura 19**
Pre y postoperatorio en visión frontal.

En este pre y postoperatorio (figura 18) podemos apreciar la disminución de volumen de la nariz, así como una mejor relación de la base de la nariz con el labio superior. También se puede ver en la figura 19 una mejor apreciación de las "alas de gaviota".

En la figura 20 podemos apreciar cómo la curva del labio superior se ha hecho más vertical.

**Figura 18**
Pre y postoperatorio en visión lateral.

**Figura 20**
Pre y postoperatorio en visión lateral.

Cuando existe una espina nasal hipertrófica y además existe una hipertrofia del frenillo labial y un excesivo protagonismo del músculo depresor del tabique, una serie de fenómenos pueden aparecer en la nariz en relación a la mímica: al sonreír, al masticar, simplemente al hablar, la mejilla avanza, el labio superior se acorta y se evierte, la punta nasal cae y el aspecto de la cara cambia[7, 8] (figura 21).

Corregir estas deformidades conlleva la actuación sobre cada uno de los factores que ocasionan estas alteraciones: la espina nasal anterior debe ser resecada en parte; el frenillo labial debe ser objeto de tratamiento y el músculo depresor debe ser seccionado o recolocado[9, 10].

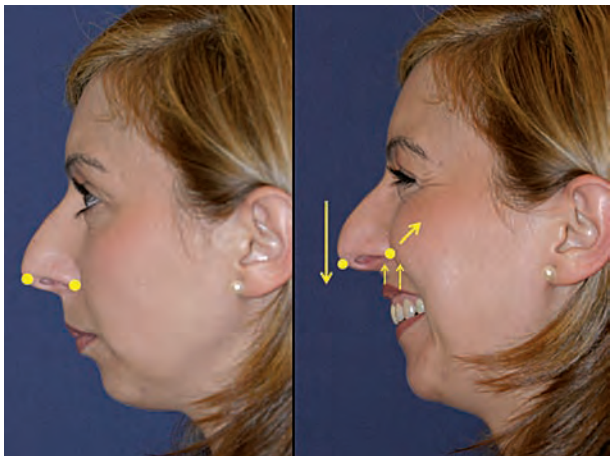

**Figura 21**
Efectos sobre la punta nasal ocasionados por una espina hipertrófica, un frenillo labial tenso y un excesivo protagonismo del músculo depresor del septum.

## BIBLIOGRAFÍA

1. Meneghini, Fabio: *Clinical Facial Analysis*. Chapter 7. Springer-Verlag, 2005: 71-94.
2. Kausu, L., Akkuzu, B., Avci, S.: "Case report and surgical solution for nasal spine agenesis in a woman with Binder syndrome". *Eur Arch Otorhinolaringol* 2008; jul. 2008; 265(7): 847-849.
3. De Vicente, R. J. C., Pérez, A., López, J. S., González, S. J., Junquera, G. y col: "Displasia maxilonasal (síndrome de Binder). Presentación de un caso y revisión de la literatura". *Acta Odontol Esp* 1990; (38): 57-60.
4. Ordóñez-Ordóñez, L. E., Navarro-García, U. S., Angulo-Martínez, E. S.: "Nasal septum to columela attachement a major tip support?", *Otolaryngol Head Neck Surg* 2010 jul.; 143(1): 60-65.
5. Daniel, R. K. (2002): *Rhinoplasty. An Atlas of Surgical Techniques*, Springer, New York, 156, 164-165.
6. Rowe-Jones, J., Carl, van Wyk.: "Special considerations in northern European primari aesthetic rhinoplasty". *Facial Plastic Surgery* 2010; may.; 26(2): 75-85.
7. Guyuron, B., Behmand, R. A.: "Caudal septal deviation". *Plast Reconst Surg* 2003; jun.; 111(7): 2449-2457.
8. Pearlman, S. J.: "Surgical treatment of the nasolabial angle in balanced rhinoplasty". *Facial Plastic Surg* 2006; feb. 22(1): 28-35.
9. Figallo, E. E., Acosta, J. A.: "Nose muscular dynamics: the tip trigonum". *Plast Reconstr Surg* 2001 oct.; 108(5): 1118-1126.
10. Pastorek, N., Ham, J.: "The underprojecting nasal tip: an endonasal approach". *Facial Plast Surg Clin North Am* 2004; feb.; 12(1): 93-106.

# RECONSTRUCCIÓN FACIAL

# RECONSTRUCCIÓN NASAL

EDUARDO MORERA SERNA

La historia de la reconstrucción nasal es la historia de la cirugía plástica facial. Desde tiempos inmemoriales la amputación nasal ha sido una de las formas de castigo infringidas a delincuentes, mujeres, soldados derrotados o poblaciones sometidas. Recogiendo la tradición de los textos védicos, Susruta describe en el siglo VI antes de Cristo en su texto *Susruta Samhita* la utilización del colgajo nasofrontal para la reconstrucción nasal, colgajo conocido desde entonces como colgajo indio.

La expansión del cristianismo y posteriormente del islam supuso la marginación de la medicina reconstructiva debido a la interpretación ortodoxa de la deformidad como castigo de Dios y la autoridad divina como única sanadora de las enfermedades. Personajes poderosos, como Justiniano II Rinometos, Basileus de Constantinopla en el siglo VIII después de Cristo al cual sus enemigos políticos habían amputado la nariz, no encontraron ningún médico capaz de reconstruir su deformidad, debiendo utilizar una prótesis metálica toda su vida como emperador.

Con el advenimiento del Renacimiento los viejos textos médicos orientales y grecorromanos, conservados en el mundo islámico durante los siglos de oscurantismo religioso, salieron de nuevo a la luz. En el siglo XVI el médico italiano Gaspare Tagliacozzi ("cortacodos") popularizó la utilización de un colgajo de piel pediculada de miembro superior para reconstruir la nariz. Ya en el siglo XX Jacques Joseph, el padre de la cirugía plástica facial, perfeccionó las técnicas de reconstrucción nasal total. Las últimas décadas han visto la descripción de las subunidades estéticas nasales, la evolución hacia la reconstrucción individual de las tres capas nasales y la emergencia de los colgajos libres microvascularizados. A pesar de todos estos avances, el colgajo nasofrontal descrito hace más de 2.500 años, sigue siendo la herramienta básica de la reconstrucción nasal[1].

## CONCEPTOS BÁSICOS

La pirámide nasal se compone de un esqueleto osteocartilaginoso con un recubrimiento externo de piel y un recubrimiento interno de mucosa. El tejido subcutáneo es delgado en el dorso nasal y grueso en el nasion, la punta y las alas nasales. Existe musculatura facial en el nasion, las vertientes nasales y las inserciones de las alas nasales y de la columela en el labio superior, pero no en el dorso o en la punta. La irrigación arterial es abundante y llega tanto de la arteria carótida externa (arteria labial superior, arteria angular, arteria infraorbitaria, arteria palatina mayor, arteria nasoseptal) como de la arteria carótida interna (rama externa de la arteria etmoidal anterior, arteria dorsal de la nariz).

La forma de la nariz, con áreas cóncavas y convexas, da lugar a la aparición de una serie de brillos y sombras que delimitan las denominadas subunidades estéticas nasales. Existen nueve subunidades estéticas distintas: el dorso, la vertiente nasal derecha, la vertiente nasal izquierda, la punta, la columela, el ala nasal derecha, el ala nasal izquierda, el triángulo débil derecho y el triángulo débil izquierdo[2]. La conservación o reconstrucción íntegra de las subunidades siempre va a tener un resultado estético superior a la reconstrucción parcial debido a la localización favorable de las cicatrices en áreas limítrofes, por ello la dimensión y forma de las áreas de tejido resecado en el tratamiento de neoplasias cutáneas estarán determinadas no solo por los márgenes de seguridad oncológicos, sino también por criterios estéticos reconstructivos.

## REPARACIÓN POR SEGUNDA INTENCIÓN Y CIERRE PRIMARIO

Aunque la reconstrucción siempre es la opción terapéutica que proporciona un mejor resultado estético, la reparación tisular por segunda intención es una posibilidad válida en pacientes con lesiones de pequeño tamaño en zonas cóncavas, como el área supra-alar, el nasion o el canto orbitario medial (figura 1).

El cierre primario es también una opción adecuada en lesiones de pequeño tamaño (5-10 mm) con eje mayor paralelo a las líneas de tensión cutánea reducida (RTLS), en los dos tercios superiores de la pirámide nasal[3]. La gran elasticidad de la piel de las personas de la tercera edad y la realización de una disección subcutánea generosa a ambos lados del defecto permiten un cierre sin tensión en la mayoría de los

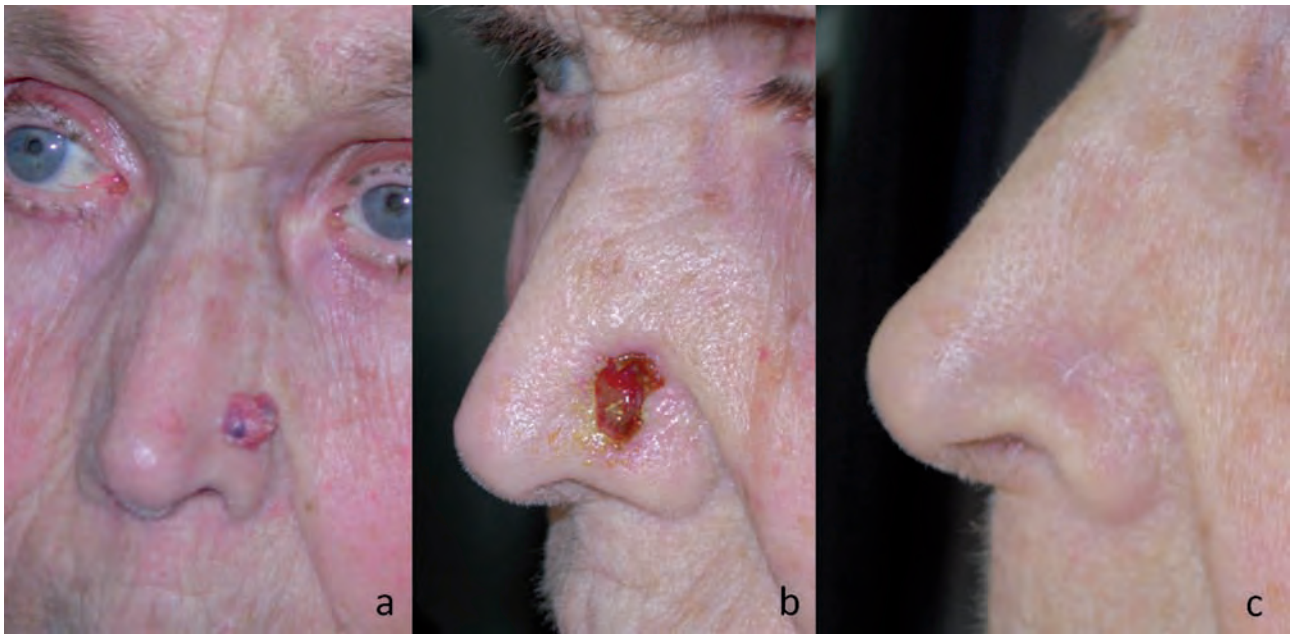


**Figura 1**
Cicatrización por segunda intención. a) Carcinoma basocelular de surco supra-alar izquierdo. b) Defecto quirúrgico tras la resección. c) Aspecto del defecto al mes de la intervención.

casos y con ello una cicatriz casi invisible (figura 2). En el caso de cierres primarios horizontales en el dorso nasal se producirá una rotación de la punta nasal, más marcada cuanto mayor sea el área de resección y mayor proximidad haya a la punta, que normalmente será bien aceptada por el paciente.

Una excepción a la regla de la cicatriz paralela a la RTLS es la cicatriz vertical en línea media del dorso nasal. Si el defecto tisular tiene un eje mayor vertical y es posible un cierre primario dejando la cicatriz en línea media dorsal, el resultado estético será favorable, siempre que el paciente evite la exposición solar y la consiguiente hiperpigmentación.

## INJERTOS CUTÁNEOS LIBRES

Los injertos cutáneos libres tienen una utilidad limitada en la reconstrucción nasal debido a la versatilidad de los colgajos locales. Los colgajos cutáneos de espesor parcial tienen el problema de su excesiva contracción, por lo que se utilizan generalmente colgajos libres de piel de espesor completo o incluso colgajos de espesor completo con pericondrio, asociados a una menor contracción a largo plazo[4]; las áreas donantes habituales son la piel periauricular, supraclavicular o frontal y la piel con pericondrio de pabellón en el caso de injertos de cutáneo-pericondriales.

La punta nasal es la subunidad estética donde se utilizan con más frecuencia los colgajos cutáneos libres. Las claves para el éxito son, por un lado, la utilización de un injerto de dimensiones adecuadas, teniendo en cuenta que el injerto sufrirá una contracción del 20-30% en los primeros meses, la colocación del injerto libre sobre un lecho bien vascularizado y la aplicación de compresión sobre el injerto durante un mínimo de una semana. El resultado estético es un poco impredecible y es normal que el injerto atraviese unos días de isquemia transitoria, previos a la revascularización, mostrando un aspecto preocupante (figura 3).

**Figura 2**
Cierre primario. a) Carcinoma basocelular de la suprapunta. Área de resección con eje mayor horizontal marcada. b) Lesión resecada y cierre primario. c) Aspecto de la nariz al año de la intervención.

**Figura 3**
Injerto cutáneo libre. a) Carcinoma basocelular de punta nasal. b) Lesión resecada y recubierta con un injerto libre de piel de espesor completo. Aspecto del injerto a la semana observándose áreas de isquemia parcial. c) Aspecto del injerto al mes.

Los injertos mixtos de piel y cartílago auricular se utilizan ocasionalmente en la reconstrucción de ala nasal o de columela. Su principal problema es la baja tasa de supervivencia debido a las dificultades de neovascularización del injerto[5].

• Colgajo bilobulado: el colgajo bilobulado es el más utilizado para la reconstrucción de defectos superficiales menores de 2 cm en áreas alejadas al menos 5 mm del reborde alar. Es un colgajo de transposición doble en el que un área circular de defecto es rellenada por un colgajo circular adyacente rotado 45º y el defecto dejado por este colgajo es rellenado por otro colgajo elíptico de un diámetro transverso de entre 1/2 y 2/3 del diámetro del primer colgajo, cerrándose borde a borde este tercer defecto[6].

El plano de disección de este colgajo, como el del resto de los colgajos locales, es el plano suprapericóndrico o supraperióstico. Es necesaria una disección subcutánea amplia alrededor del defecto primario y los colgajos de transposición para evitar tensión en la sutura final. La cicatriz resultante tiene una forma irregular que dificulta su identificación a la distancia de contacto visual social. La redistribución de tejidos con la doble transposición es óptima y no genera abombamientos o depresiones en ninguna de las áreas movilizadas. Se puede combinar con dermoabrasión a partir de la sexta semana de postoperatorio para optimizar el resultado de la cicatriz (figura 4).

• Colgajo glabelar: el colgajo glabelar es un colgajo de transposición en el que piel, tejido subcutáneo y músculo de la región glabelar son desplazados inferiormente para cubrir defectos fundamentalmente de las subunidades estéticas del dorso nasal y de la punta. La irrigación proviene de los abundantes vasos presentes en la región del canto interno orbitario, especialmente de la arteria dorsal de la nariz, y se trata de dejar las cicatrices en el área glabelar, el borde entre la subunidad del dorso nasal y de las vertientes nasales y, en casos de reconstrucción de piel de punta nasal, en el límite entre subunidad de la punta nasal y del dorso nasal (figura 5).

En la práctica, el colgajo glabelar es un colgajo útil en la reconstrucción de defectos del tercio superior nasal. Su utilización para la reconstrucción de defectos de los dos tercios inferiores suele dar lugar a una cicatriz demasiado larga, una rotación asimétrica de la punta nasal y, ocasionalmente, una retracción unilateral del reborde alar, por lo que se suelen utilizar otros colgajos[7].

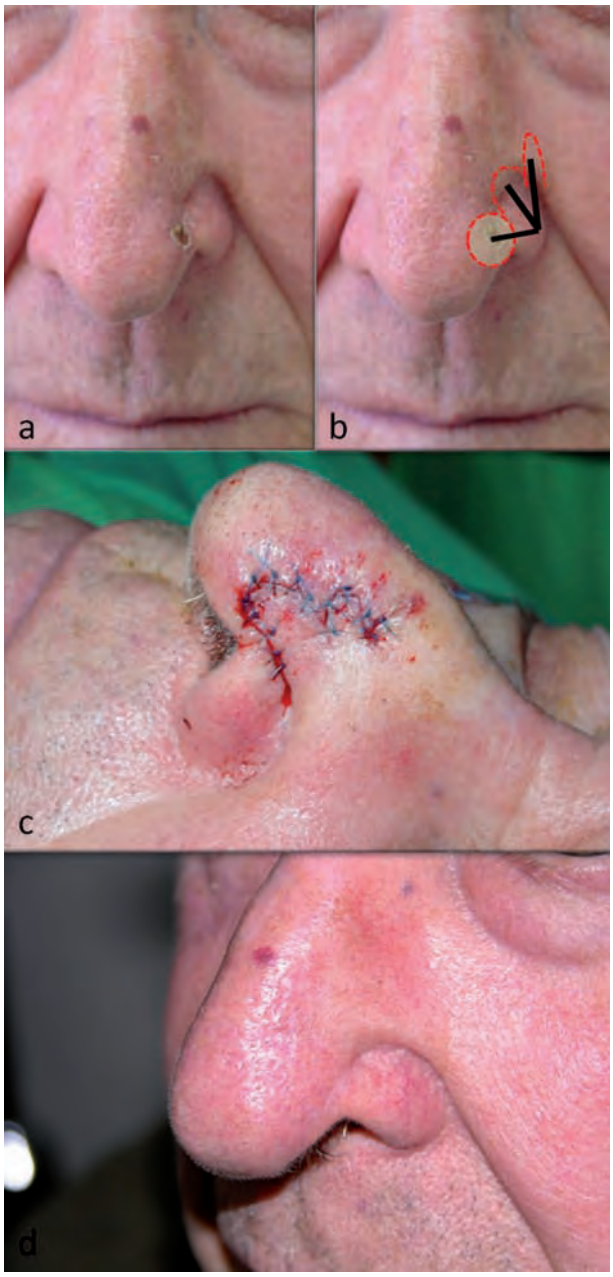


**Figura 4**
Colgajo bilobulado. a) Carcinoma basocelular de vertiente nasal izquierda. b) Área circular de resección e injerto bilobulado marcado con ejes de rotación a 450. c) Lóbulos rotados. d) Resultado a los tres meses de la intervención.

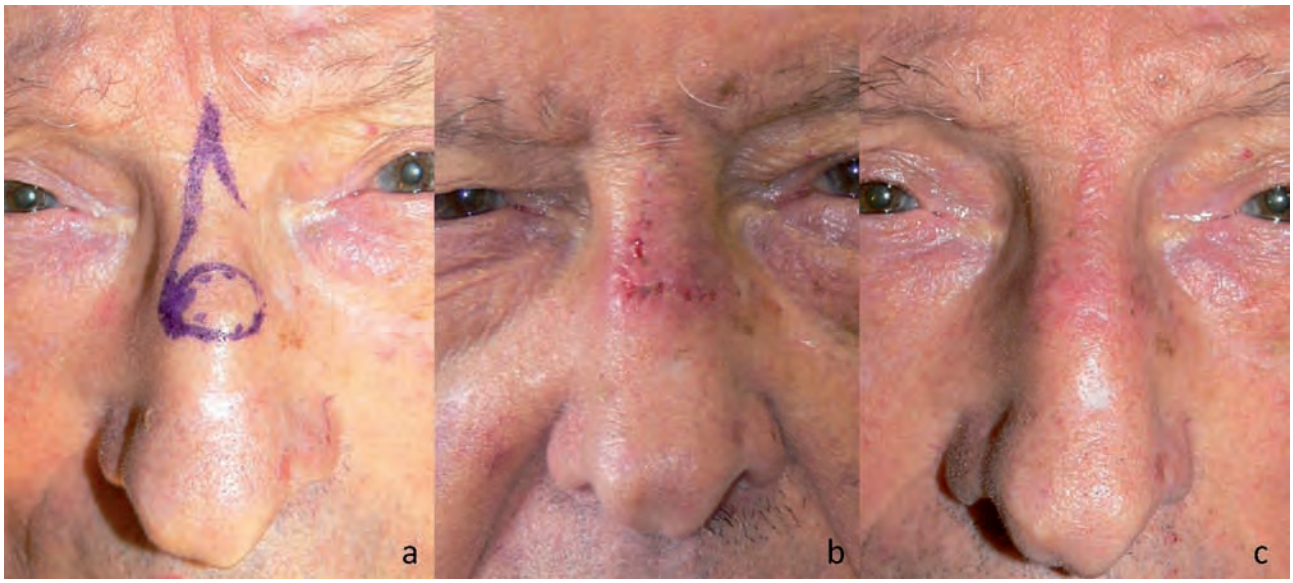


**Figura 5**
Colgajo glabelar. a) Carcinoma basocelular de piel de tercio medio nasal. Área de resección y colgajo glabelar marcados. b) Resección de la lesión y rotación del colgajo. c) Resultado a los dos meses de la intervención.

• Colgajo nasolabial: el colgajo nasolabial o melolabial es un colgajo regional de transposición basado en las perforantes de la arteria angular, rama terminal de la arteria facial. Se puede realizar en uno o, preferiblemente, en dos tiempos y su indicación principal es la reconstrucción de ala nasal o columela.

Es aconsejable hacer un molde del defecto a reconstruir y marcar su contorno en la mejilla adyacente al pliegue melolabial, dejando un espacio superior igual al brazo de rotación necesario. Las primera incisión se realiza en pleno surco melolabial y la segunda, paralela a la primera, en la mejilla a una distancia de la primera equivalente a la anchura del defecto a recubrir. Aunque la irrigación del colgajo es a través de perforantes en la base de rotación, su comportamiento es prácticamente el de un colgajo de patrón de irrigación axial, lo que permite estrechar su pedículo y adelgazar su grosor significativamente[8].

La sección del pedículo se lleva a cabo a las tres semanas de la primera intervención, suturando borde a borde el defecto en la mejilla, lo que puede producir una retracción transitoria leve del labio superior. La cicatriz del área donante es excelente, al estar incluida en un pliegue facial natural (figura 6).

• Colgajo nasofrontal: el colgajo nasofrontal o colgajo indio es el colgajo más versátil para la reconstrucción nasal. Es la mejor opción si el defecto es grande o está en mala ubicación, si ha fallado algún intento previo de reconstrucción o si el cirujano tiene dudas. La excelente red de vascularización frontal permite su elevación más de una vez, con la única limitación de la disponibilidad de piel. La similitud de colores entre ambas áreas es excelente e incluso la cicatriz resultante en la región frontal, a pesar de ser perpendicular a las RTLS, es disimulable con el peinado.

El colgajo nasofrontal es un colgajo de transposición con patrón de irrigación axial dependiente de la arteria y vena supratrocleares, que discurren en la línea paramediana frontal entre los músculos frontal y corrugador en su porción inferior y en el plano subcutáneo a partir del borde superior de la ceja. El diseño del colgajo se hará en función del defecto a recubrir, con la primera incisión en línea media frontal y la segunda unos milímetros lateral a la cabeza de la ceja, ascendiendo a una distancia de la primera en función de la anchura del defecto. El plano de disección es subgaleal, pero en el tercio superior frontal puede ser subcutáneo siempre que el paciente no tenga enfermedades que comprometan la microvascularización[9].

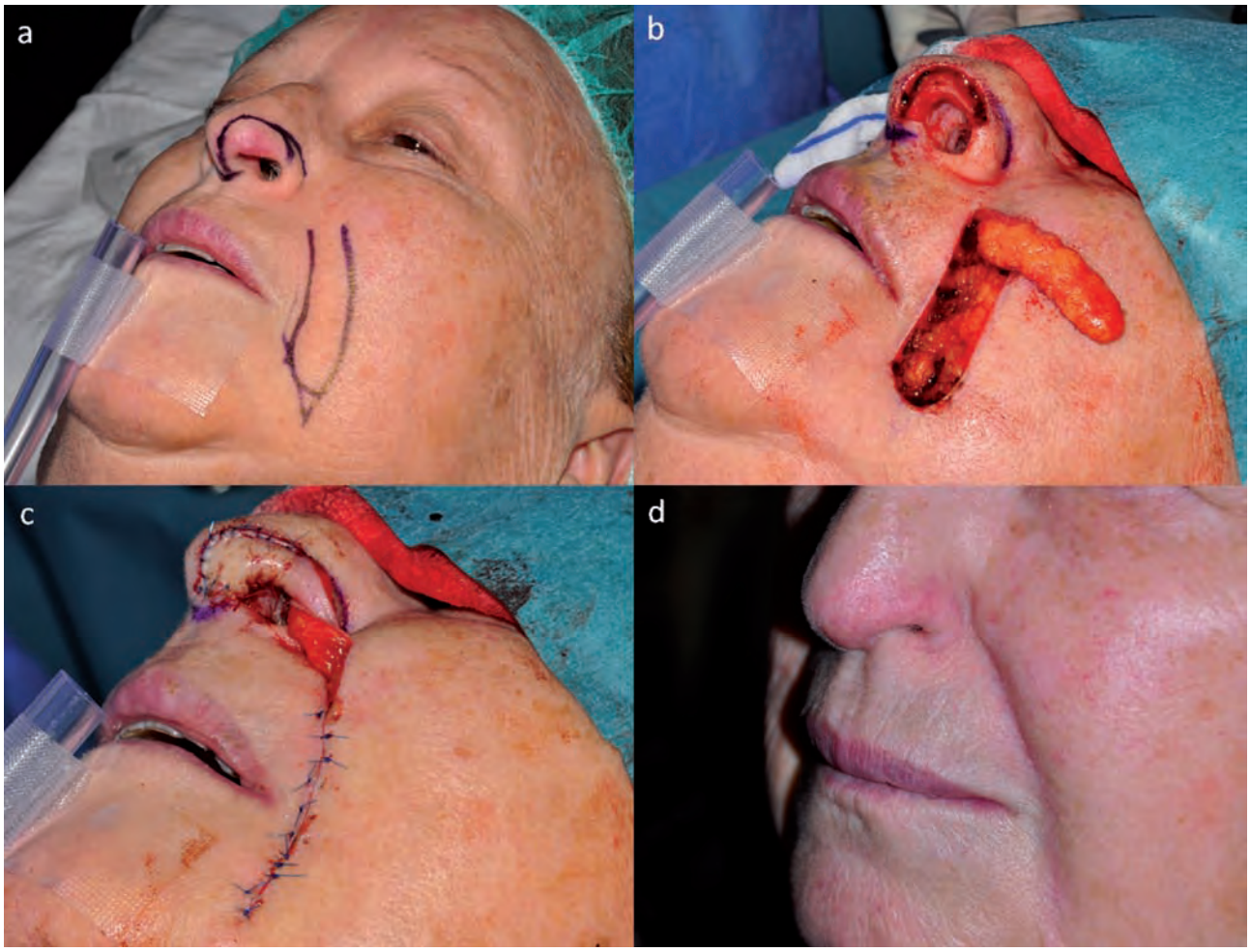


**Figura 6**
Colgajo nasolabial. a) Carcinoma basocelular de ala nasal izquierda. Área de resección y colgajo nasolabial marcados. b) Lesión resecada y colgajo nasolabial disecado. c) Área reconstruida con el colgajo nasolabial y cierre primario del área donante. d) Resultado a los cinco meses.

El tiempo mínimo que debe pasar entre la transposición del colgajo y la resección del pedículo es de tres semanas. Debido a la diferencia del grosor de la piel del dorso nasal y la piel frontal, es recomendable un procedimiento intermedio de adelgazamiento del colgajo siempre que sea posible. El defecto frontal se cierra de manera primaria, dejando pequeñas áreas de cicatrización por segunda intención cuando no sea factible aproximar los bordes por completo (figura 7).

**Figura 7**
Colgajo nasofrontal. a) Carcinoma epidermoide de piel de punta nasal. b) Lesión resecada con márgenes de seguridad amplios. Colgajo nasofrontal marcado. c) Transposición del colgajo nasofrontal y cierre primario del defecto en área donante. d) Resultado a los seis meses. No se realizó adelgazamiento secundario del colgajo.

## RECONSTRUCCIÓN NASAL MAYOR

Por reconstrucción nasal mayor entendemos la reconstrucción de la piel, esqueleto y recubrimiento interno de una o varias subunidades estéticas nasales. El tratamiento de los grandes defectos nasales requerirá varias intervenciones quirúrgicas a lo largo de semanas o meses, dejando descansar los tejidos un tiempo suficiente entre procedimiento y procedimiento para minimizar los riesgos de necrosis de los colgajos. El paciente debe estar dispuesto a aceptar la duración del proceso y la baja social asociada a la utilización de colgajos de transposición pediculados así como la ausencia de un resultado estético satisfactorio hasta el final; la comunicación entre paciente y facultativo ha de ser óptima y la paciencia un elemento clave.

• Recubrimiento nasal interno: la reconstrucción del recubrimiento nasal interno es quizás la parte más complicada de la reconstrucción nasal mayor. La mejor opción es utilizar mucosa nasal y la principal fuente de tejido es el mucopericondrio septal. El diseño de colgajos se ve facilitado por la excelente irrigación a partir de cuatro arterias que entran en el área septal por cuatro puntos separados, permitiendo rotar colgajos de gran tamaño con pedículos finos de implantación superior, posterior o anteroinferior (figura 8). En el caso que no haya suficiente mucopericondrio para la reconstrucción la segunda opción es la piel. El colgajo nasolabial es una fuente abundante de recubrimiento epitelial para una reconstrucción nasal y el colgajo nasofrontal puede utilizarse también como fuente primaria de recubrimiento nasal interno o incluso doblado sobre sí mismo, para proporcionar al mismo tiempo recubrimiento externo y recubrimiento interno en reconstrucciones de ala nasal (figura 9).

**Figura 8**
Colgajos de mucopericondrio para reconstrucción de recubrimiento nasal interno. a) Colgajo de mucopericondrio nasal ipsilateral pediculado en la rama septal de la arteria labial superior. b) Colgajo de mucopericondrio nasal contralateral pediculado en las ramas septales de las arterias etmoidales anterior y posterior.

• Esqueleto nasal: la reconstrucción del esqueleto de la nariz, aunque compleja, es bastante sistemática. La mayoría de las veces el cartílago septal va a ser insuficiente, por lo que será necesario obtener material esquelético extranasal, siendo el cartílago conchal y el cartílago costal las primeras opciones.

La base del esqueleto nasal es la L dorsocaudal septal. La reconstrucción de la L dorsocaudal puede hacerse colocando dos injertos dilatadores extendidos suturados a un remanente septal o incluso a la lámina perpendicular del etmoides o los huesos propios y a su vez fijados a un poste intercrural suturado a la espina nasal anterior. La otra opción para reconstruir la L dorsocaudal es el colgajo septal pivotado[10], que tiene la ventaja de aportar recubrimiento mucoso y la desventaja de dejar una perforación septal.

Una vez reconstruida la L dorsocaudal el siguiente paso es reconstruir el esqueleto de las vertientes y alas nasales. Para las vertientes nasales es recomendable utilizar tiras de cartílago recto, como el septal o el cartílago de la porción central de la costilla, mientras que el esqueleto de las alas nasales ha de ser curvo, siendo el cartílago conchal la mejor opción. Es importante tener en cuenta que, a diferencia del cartílago alar original, el esqueleto cartilaginoso del ala nasal reconstruida debe llegar al reborde alar para evitar la retracción cicatricial del injerto cutáneo (fig 10).

• Piel: la piel será aportada por colgajos pediculados siendo el colgajo nasolabial la primera opción para la reconstrucción completa de ala nasal y el colgajo nasofrontal el colgajo de elección para el resto de las situaciones. En reconstrucción nasal mayor el adelgazamiento secundario del colgajo cutáneo es altamente recomendable.

**Figura 9**

Reconstrucción mayor nasal con colgajos nasogeniano y nasofrontal. a) Carcinoma epidermoide de vestíbulo nasal derecho con afectación de septum, columela, piel vestibular y piel de labio superior. b) Defecto quirúrgico tras la resección con márgenes de seguridad. Ausencia completa de columela, cartílago septal y mucopericondrio derechos, espina nasal anterior y cresta premaxilar, mucosa de suelo de vestíbulo y mitad superior de labio superior. c) Reconstrucción de la L dorsocaudal con dos injertos dilatadores unidos a un strut de columela. d) Refuerzo del strut de columela con dos tiras de cartílago. Rotación de colgajo de mucopericondrio izquierdo para cubrir los injertos. Transposición de colgajo nasolabial derecho para cubrir suelo de vestíbulo y borde caudal de neoseptum en el lado derecho. Incisión bilateral de pliegues nasogenianos y avance de piel de labio superior resecando exceso en lado izquierdo. d) Reconstrucción de la piel de la columela con un colgajo nasofrontal. e) Aspecto de la reconstrucción tras la división de los pedículos a las tres semanas. f) Aspecto de la reconstrucción a los doce meses de postoperatorio.

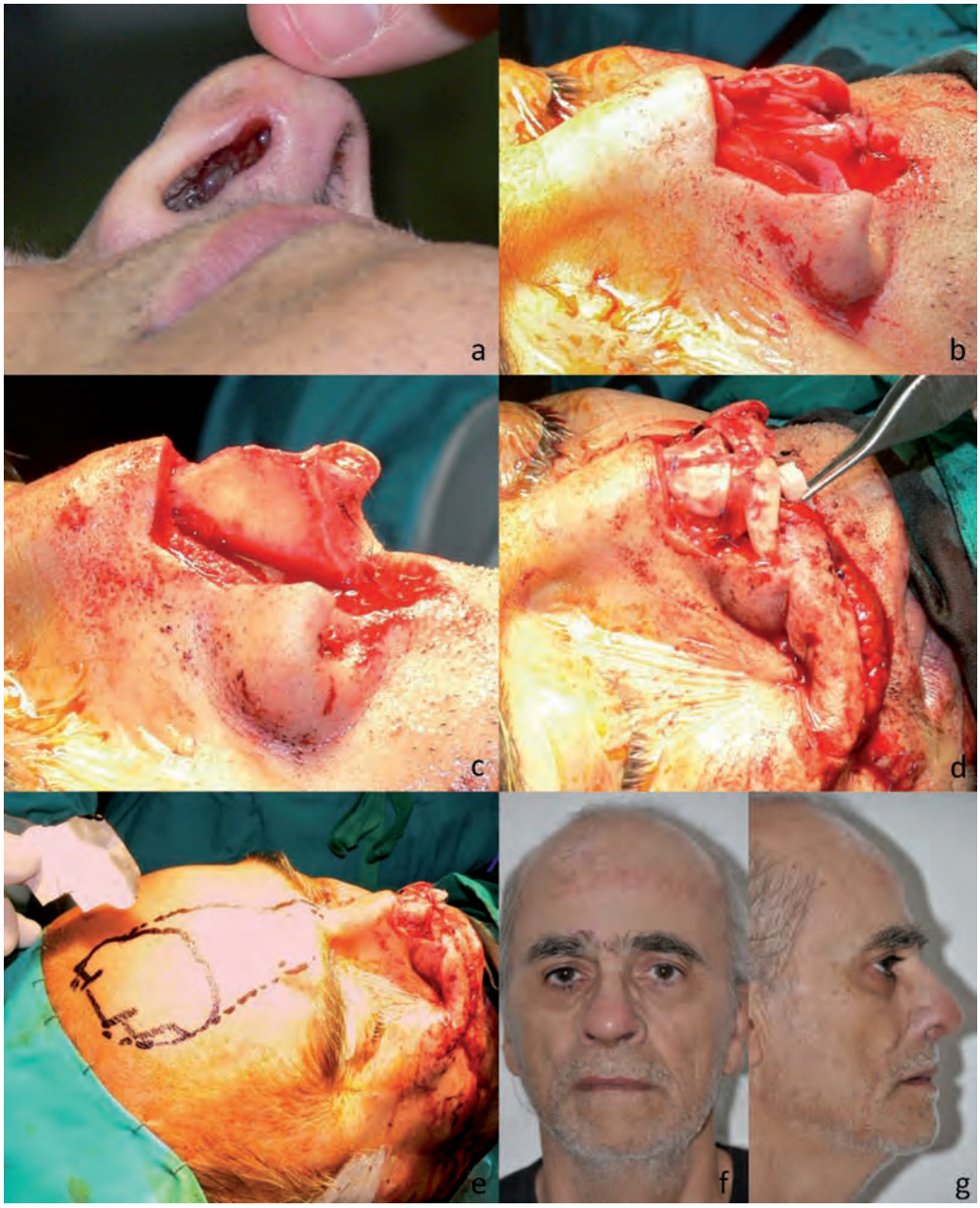


**Figura 10**
Reconstrucción mayor con colgajo septal pivotado. a) Carcinoma basocelular de vestíbulo nasal derecho e izquierdo con infiltración de septum y piel de punta nasal. b) Defecto quirúrgico tras la resección con márgenes libres. Ausencia completa de tercio inferior nasal. c) Rotación de colgajo pivotado de septum nasal para la reconstrucción de la L dorsocaudal. d) Reconstrucción del resto del esqueleto nasal sobre el colgajo pivotado. e) Diseño del colgajo nasofrontal para el recubrimiento cutáneo. f) Resultado frontal a los dos años de la reconstrucción. g) Resultado de perfil a los dos años de la reconstrucción.

## BIBLIOGRAFÍA

1. Singh, G., Kelly, M.: "Origins of the 'Indian method' of nasal reconstruction". *Plast Reconstr Surg,* 2005; 116(4): 1177-1179.
2. Burget, G. C., Menick, F. J.: "Aesthetics, Visual Perception and Surgical Judgement", en Burget, G. C., Menick, F.J., *Aesthetic Reconstruction of the Nose.* St. Louis: CV Mosby; 1994: 1-55.
3. Menick, F. J.: "Small Superficial Defects. Secondary Intention Healing, Primary Repair, a Skin Graft or Local Flap", en Menick, F. J.: *Nasal Reconstruction Art and Practice.* St. Louis: Mosby-Elsevier; 2009: 65-90.
4. Stucker, F. J., Walsh, W. E., Dammert, M., Lian, T.: "The perichondrial cutaneous graft: a facial reconstructive option for the ages (ages 1 week to 94 years)". *Laryngoscope*, 2008; 118(10): 1753-1757.
5. Tardy, M. E. Jr, Toriumi, D.: "Alar retraction: composite graft correction". *Facial Plast Surg*. 1989 Winter; 6(2): 101-107.
6. Zitelli, J. A. "The bilobed flap for nasal reconstruction". *Arch Dermatol* 1989; 125: 957-959.
7. Sherris, D. A., Larrabee, W. F. "The nose", en Sherris, D. A., Larrabee, W. F. *Principles of Facial Reconstruction*. New York: Thieme; 2009: 102-160.
8. Baker, S. R.: "Major Nasal Reconstruction", en *Papel ID. Facial Plastic and Reconstructive Surgery*. New York: Thieme: 2009: 807-820.
9. Menick, F. J.: "Aesthetic refinements in use of the forehead flap for nasal reconstruction: the paramedian forehead flap". *Clin Plast Surg,* 1990; 17: 607-622.
10. Westerveld, G. J., Middelweerd, R. J, Leemans, C. R.: "The hinged-door composite septal flap as structural support and lining of nasal reconstruction by a forehead flap". *Rhinology*, 2001; 39(1): 5-8.

# RECONSTRUCCIÓN DEL PABELLÓN AURICULAR

ALFONS GARCÍA PIÑERO
VANESA PÉREZ GUILLÉN
SIMARA RODRÍGUEZ RONDÓN
ANA QUINTANA SANJUÁS

## 1. INTRODUCCIÓN

En este capítulo se exponen las técnicas quirúrgicas para la reconstrucción de los defectos del pabellón auricular, creados por un traumatismo o por el tratamiento aplicado para la exéresis de las lesiones cutáneas que le pueden afectar.

Se calcula que en el pabellón auricular se localiza el 15% de los tumores cutáneos malignos de cabeza y cuello; lo que representa el 6% de todos los cánceres cutáneos[1].

Las lesiones más frecuentes son las queratosis actínicas (80%), cuyo potencial de involución se estima en un 20%. El carcinoma basocelular, con un 10%, es la segunda lesión en frecuencia. El carcinoma espinocelular representa un 5%. Otras lesiones, como los melanomas o los sarcomas, son mucho menos frecuentes.

La mayoría de las reconstrucciones del pabellón auricular pueden realizarse bajo anestesia local y/o locoregional. Nosotros utilizamos las dos técnicas simultáneamente, de manera que, realizando el bloqueo de los nervios auricular mayor y aurículo temporal, en la zona situada debajo del lóbulo y en la zona superior de implantación del pabellón respectivamente, se consigue la anestesia de toda la cara posterior del pabellón y casi toda la cara anterior. Se completa la anestesia de la concha, infiltrando en el surco retroauricular hacia arriba hasta la raíz del hélix y, desde detrás, a través del cartílago. Para reforzar la anestesia en las zonas concretas a reconstruir, provocar la vasoconstricción local y realizar hidrodisección, se procede a realizar diversas punciones locales (si el defecto es muy pequeño, puede ser suficiente con esta anestesia meramente local)[2]. Para el bloqueo utilizamos Bupivacaína al 0,25% y para la infiltración local, cartuchos para jeringa de tipo carpule con Lidocaína al 2% más Adrenalina a 0,01 mg/ml.

## 2. ANATOMÍA QUIRÚRGICA (FIGURA 1)

El pabellón auricular está constituido por una cubierta cutánea de entre 0,8 y 1,2 mm de grosor, firmemente adherida al pericondrio que envuelve al esqueleto cartilaginoso que lo sostiene, de 1 a 3 mm de espesor. En la cara posterior existe una fina capa de tejido adiposo entre la piel y el pericondrio, que permite una cierta movilidad de esta sobre el cartílago.

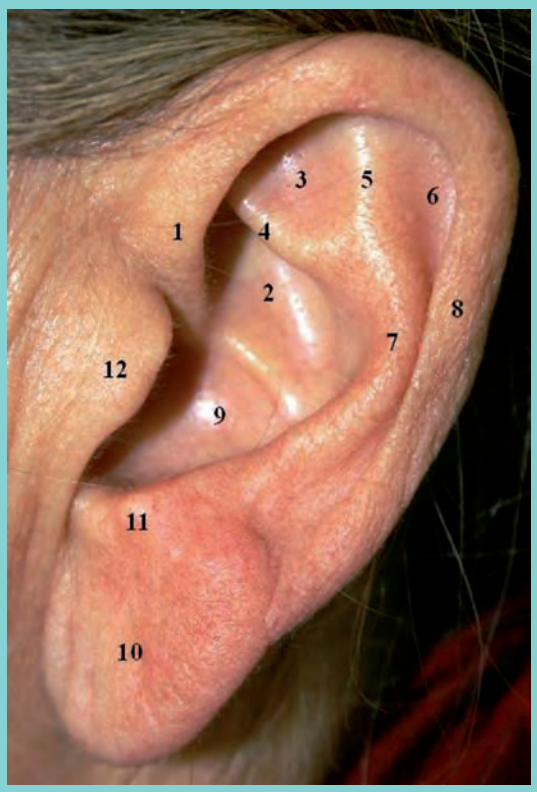


**Figura 1**
Referencias anatómicas del pabellón auricular: 1. raíz del hélix; 2. cimba; 3. fosa triangular; 4. crura inferior del antehélix; 5. crura superior del antehélix; 6. escafa; 7. antehélix; 8. hélix; 9. concha; 10. lóbulo; 11. antitrago; 12. trago.

El cartílago subyacente representa una excelente barrera para la extensión en profundidad de la lesión. Esto no implica que no pueda estar afectado por el tumor. De hecho, hasta en un tercio de los casos, está invadido al diagnóstico. Por este motivo, debe ser siempre incluido en las piezas de resección.

Los márgenes de resección recomendados, macroscópicamente libres de lesión (si no se utiliza la cirugía micrográfica de Mohs), son de 5 a 10 mm para los carcinomas basocelulares y de 8 a 15 mm para los espinocelulares.

## 3. TÉCNICAS DE RECONSTRUCCIÓN

### 3.1. CURACIÓN POR SEGUNDA INTENCIÓN

El hecho de que la mayor parte del pabellón auricular está soportada por cartílago, lo hace susceptible de repararse mediante cicatrización por segunda intención. En territorios cutáneos bien vascularizados, como este, el procedimiento puede ofrecer muy buenos resultados estéticos, aún en el caso de tener que extirpar el cartílago[3]. Particularmente, preferimos dejar el cierre por segunda intención para los raros casos en que no es posible cubrir el defecto mediante un colgajo pediculado o un injerto de piel libre.

### 3.2. INJERTOS CUTÁNEOS LIBRES

La mejor zona donante, por color y textura, es la piel lampiña de la región retroauricular. El cierre primario de la zona donante se produce sin ninguna distorsión apreciable. Otras zonas potencialmente dadoras de piel son el área preauricular o el hueco supraclavicular.

Son preferibles los injertos de piel de espesor total. En el caso de lesiones de la cara externa del pabellón, se han de suturar sobre el pericondrio posterior o sobre el tejido subcutáneo de la piel de la cara posterior del pabellón, puesto que, como se ha comentado, el cartílago ha debido extraerse.

En algunas zonas son más frecuentes las complicaciones derivadas de las contracturas que se producen durante la cicatrización, pero en la concha, el antehélix, la fosa triangular y la escafa, el defecto quedará completamente rodeado por cartílago, impidiendo esta retracción.

Como inconveniente, destacamos la incertidumbre que produce el riesgo de que el injerto libre no prenda sobre el lecho a reconstruir. Se ve agravado por el hecho de que la mayoría de pacientes presentan una vascularización periférica subóptima, debido a su edad o factores de riesgo cardiovascular. Por este motivo, preferimos los colgajos locales a los injertos libres.

### 3.3. COLGAJOS

Los colgajos locales dan mejores resultados, en general, en cuanto a color de la piel y ausencia de contractura cicatricial. Se trata del procedimiento de elección en nuestro caso y el que desarrollamos en este capítulo, en las formas que con mayor frecuencia usamos.

## 4. ANÁLISIS ESTÉTICO

La principal consideración es que se debe intentar mantener la simetría entre ambos pabellones auriculares tras la reconstrucción:

- Las dos orejas deben mantener un tamaño en vertical similar.
- El contorno y protrusión de ambas orejas deben ser similares.
- La altura de implantación de ambas orejas debe ser la misma.
- La forma de la oreja no debe cambiar sustancialmente tras la cirugía.
- La piel que se use para los colgajos o injertos debe proceder de los tejidos vecinos, para no provocar diferencias apreciables en el color.

En la figura 2 se muestra cómo, idealmente, el borde superior del hélix debe estar a la misma altura que el arco ciliar (línea x) y el punto inferior del lóbulo al nivel del ángulo nasolabial (línea y). Asimismo, el eje mayor de la oreja (línea a), que va desde el punto superior del hélix al borde anterior del lóbulo, debe ser más o menos paralelo al perfil nasal (línea b) y estar inclinado unos 20º respecto a la vertical (línea c).

Con fines prácticos, hemos dividido el pabellón auricular en 5 áreas, según las técnicas de reconstrucción aplicables (figura 3):

- Tercio superior (porción superior del hélix y antehélix, escafa y fosa triangular).
- Tercio medio posterior (porción inferior del hélix y antehélix).
- Tercio medio anterior (concha y raíz del hélix).
- Lóbulo.
- Cara posterior.

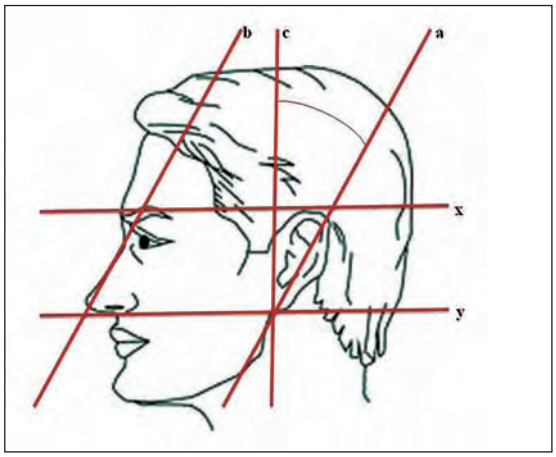


Figura 2
Análisis estético del pabellón auricular.

Figura 3
Áreas del pabellón: 1. tercio superior; 2. tercio medio posterior; 3. tercio medio anterior; 4. lóbulo; 5. cara posterior.

## 5. TÉCNICAS DE RECONSTRUCCIÓN DEL TERCIO SUPERIOR

### 5.1. CIERRE PRIMARIO

Para defectos menores de 1,5 cm que afecten al borde del hélix, es suficiente el cierre primario. En muchas ocasiones, es recomendable realizar alguna técnica de descarga de la tensión, como los triángulos de Burow, para evitar que aumente la protrusión hacia delante del pabellón auricular (figura 4).

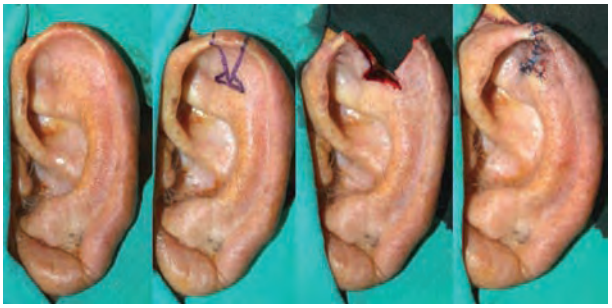

Figura 4
Cierre primario del hélix (tercio superior).

### 5.2. AVANCE DEL HÉLIX

Muy útil en defectos del hélix de hasta 3 cm. A pesar de que el pedículo puede llegar a ser muy largo, la supervivencia del colgajo es excelente (figura 5). Se pueden aplicar diversas técnicas de descarga, por separado o conjuntamente, para evitar el adelantamiento y la protrusión del pabellón auricular (oreja “de soplillo”) (figura 6).

### 5.3. INJERTO DE PIEL DE ESPESOR TOTAL

El antehélix, la escafa y la fosa triangular son zonas en donde puede estar indicada esta técnica, con muy buenos resultados. Esto es debido al mantenimiento de la estructura cartilaginosa de la oreja, por estar el defecto rodeado de cartílago en su totalidad. En muchas ocasiones, el aspecto inicial del injerto hace pensar en su fracaso. A pesar de esto, la inmensa mayoría de las veces, el injerto es viable y resulta estéticamente muy aceptable (figura 7).

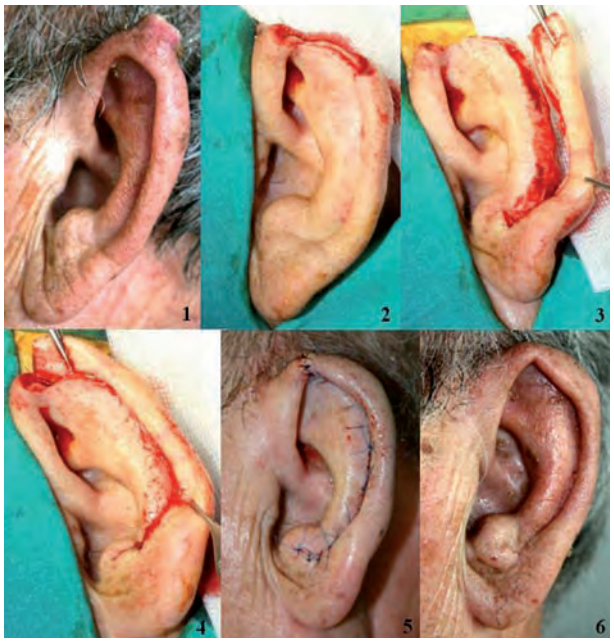


**Figura 5**
Avance del hélix (tercio superior).

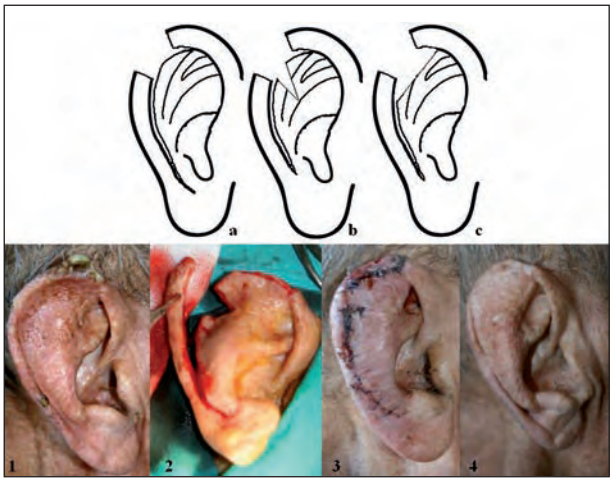


**Figura 6**
Avance del hélix (técnicas de descarga): a. prolongación de la incisión del colgajo hasta el lóbulo; b. creación de una cuña en la escafa; c. resección de un fragmento de la escafa. Como en la fotografía, puede usarse la combinación de dos o más de estas técnicas.

**Figura 7**
Injerto de piel de espesor total en el tercio superior.

## 5.4. COLGAJO PEDICULADO EN ISLA

Es útil para los defectos del tercio superior que no afectan al hélix y que, por tanto, mantienen el marco cartilaginoso que este proporciona.

Tras escindir la pieza quirúrgica, creando un defecto transfixiante del pabellón, la piel de la zona dadora de la región postauricular se pedicula centralmente en isla, se divide en dos para dar forma a las dos superficies cutáneas y se hace pasar por un túnel subcutáneo creado en el surco retroauricular. El colgajo se sutura, doblado sobre sí mismo, en dos planos, correspondientes a las superficies anterior y posterior. En el surco postauricular queda una zona cruenta que puede cerrarse directamente por aproximación simple de sus bordes[4] (figura 8).

## 5.5. COLGAJO PEDICULADO EN LA RAÍZ DEL HÉLIX

Puede ser útil para grandes defectos del tercio superior que no comprometen el hélix o cuando no existen zonas dadoras para un injerto libre. Quedará un defecto en la zona de la concha que se puede dejar cicatrizar por segunda intención

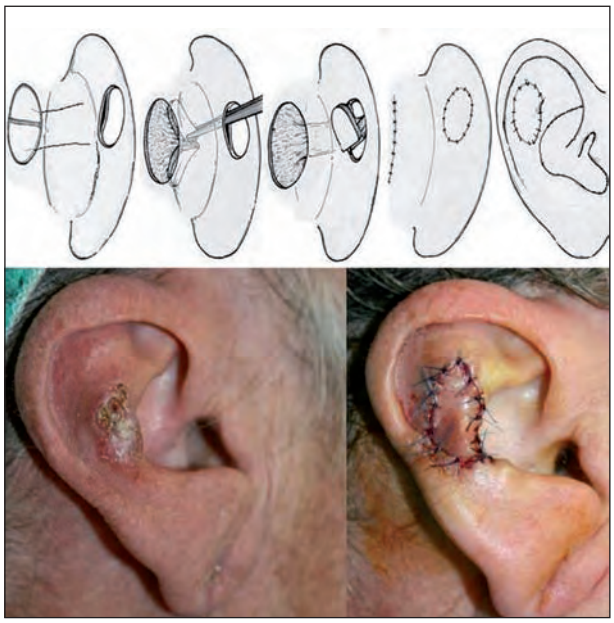

Figura 8
Colgajo pediculado "en isla".

Figura 9
Colgajo pediculado en la raíz del hélix.

o cubrir mediante un colgajo "en bisagra" (detallado más adelante) (figura 9).

## 6. TÉCNICAS DE RECONSTRUCCIÓN DEL TERCIO MEDIO POSTERIOR

### 6.1. CIERRE PRIMARIO

El cierre primario de defectos "en cuña" de hasta 2 cm que afecten al hélix es posible, teniendo en cuenta que se generará una importante tensión en los bordes, que conviene resolver por algún medio, como unos triángulos de descarga de Burow (figura 10).

Figura 10
Cierre primario del tercio medio posterior.

### 6.2. AVANCE DEL HÉLIX

Al igual que en el tercio superior, es posible realizar este colgajo. Habitualmente precisará pedicularse el colgajo tanto en sentido superior como inferior, para evitar la tensión. Puede alargarse el pedículo inferior hasta el tejido del lóbulo (figura 11).

### 6.3. COLGAJO POSTAURICULAR EN DOS TIEMPOS

Para defectos mayores de 2-3 cm o que interesen tanto al hélix como al antehélix, puede ser preciso reponer el soporte del reborde del pabellón mediante un injerto cartilaginoso que se puede obtener del septum nasal. La reconstrucción se realiza en dos tiempos separados por 3 semanas (figura 12).

Figura 11
Avance del hélix para el tercio medio, con prolongación superior e inferior de los colgajos y exéresis de una porción de la escafa.

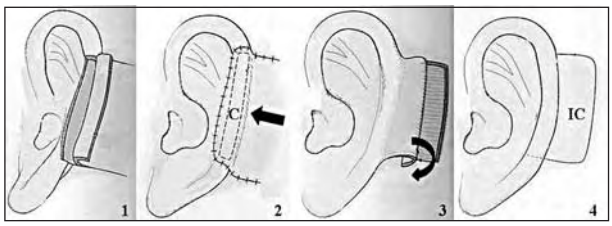


Figura 12
Colgajo postauricular en dos tiempos. El reborde del hélix se reconstruye con un injerto cartilaginoso (C). El defecto en la zona dadora se cubre con un injerto libre cutáneo (IC).

## 7. TÉCNICAS DE RECONSTRUCCIÓN DEL TERCIO MEDIO ANTERIOR

### 7.1. CIERRE PRIMARIO

Útil para defectos de la raíz y la porción ascendente del hélix. El defecto a crear conviene realizarlo en forma de "cuña arqueada" siguiendo el relieve de las cruras del antehélix. De esta manera se evita tener que crear triángulos de descarga (figura 13).

### 7.2. COLGAJO EN BISAGRA O PUERTA GIRATORIA

Proporciona una reconstrucción en un solo tiempo y con un cierre simple de la zona dadora. Tras escindir la pieza quirúrgica junto con el cartílago que la soporta y hacer transfixiante la mitad posterior del defecto, la piel del surco postauricular que se corresponde con el defecto creado en

Figura 13
Cierre primario en la raíz del hélix: cuña "arqueada".

la concha, se pedicula centralmente en isla, sobre el ángulo postauricular. Este colgajo pediculado, se voltea, invirtiéndose anteroposteriormente, de manera que el borde posterior se une al límite anterior del defecto y el borde anterior del colgajo se sutura al margen posterior del defecto[5, 6] (figuras 14 y 15). En el surco postauricular queda una zona cruenta alargada, que puede cerrarse directamente por aproximación simple de sus bordes, provocando una disminución imperceptible del ángulo postauricular.

Figura 14
Colgajo en bisagra. X e Y marcan el movimiento "en puerta giratoria" del colgajo.

Figura 15
Colgajo en bisagra. Nótese el cierre directo en la zona dadora.

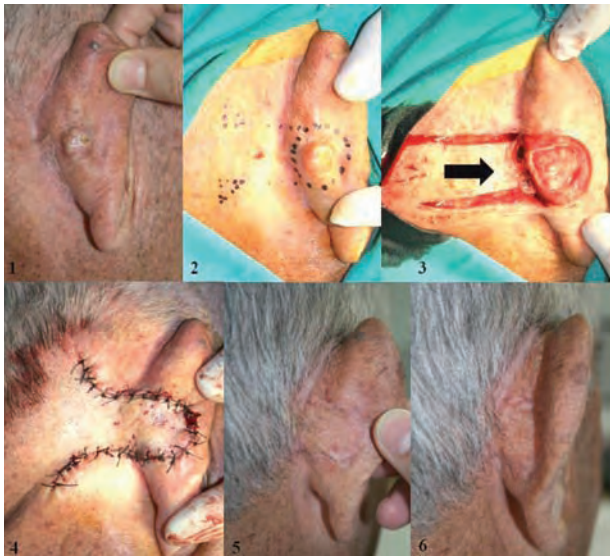


Figura 16
Colgajo de avance de la piel retroauricular.

Este es un colgajo muy versátil, en cuanto a tamaño y posición de la lesión (concha e incluso fosa triangular o escafa), siempre que el defecto creado no se aparte en exceso del surco retroauricular. En este caso, la sutura directa del defecto posterior cerraría demasiado el ángulo aurículocefálico, dejando una oreja pegada a la cabeza.

La supervivencia del colgajo es excelente, por su pediculación en isla y sus resultados estéticos muy satisfactorios. Este colgajo obtiene mejores resultados cuanta mayor extensión ocupe el defecto de la concha. De hecho, las pocas ocasiones en que fracasa este colgajo suelen deberse a necrosis por falta de vascularización al haber diseñado un colgajo demasiado pequeño.

## 8. TÉCNICAS DE RECONSTRUCCIÓN DE LA CARA POSTERIOR

### 8.1. COLGAJO DE AVANCE DE LA PIEL POSTAURICULAR

Como se ha comentado anteriormente, la presencia de tejido adiposo entre la piel y el pericondrio de la cara posterior del pabellón auricular y entre la piel y el músculo temporal en la región postauricular permite diseñar fácilmente este tipo de colgajos, útiles incluso para defectos muy extensos (figura 16).

## 9. TÉCNICAS DE RECONSTRUCCIÓN DEL LÓBULO

El lóbulo influye en gran manera sobre la estética del pabellón auricular, por ser el extremo inferior del pabellón y la zona donde, usualmente, se colocan los pendientes.

Está formado por un repliegue de piel gruesa, sobre un tejido fibroadiposo, sin estructura cartilaginosa que lo soporte.

### 9.1. CIERRE DIRECTO

Al ser un área tan sumamente elástica, el lóbulo soporta resecciones en cuña de hasta la mitad de su área, sobre todo en pacientes de edad, sin grandes distorsiones. En ocasiones, es necesario añadir una Z-plastia en los bordes libres del lóbulo o suturar con puntos de colchonero para evitar la formación de una indentación (figura 17).

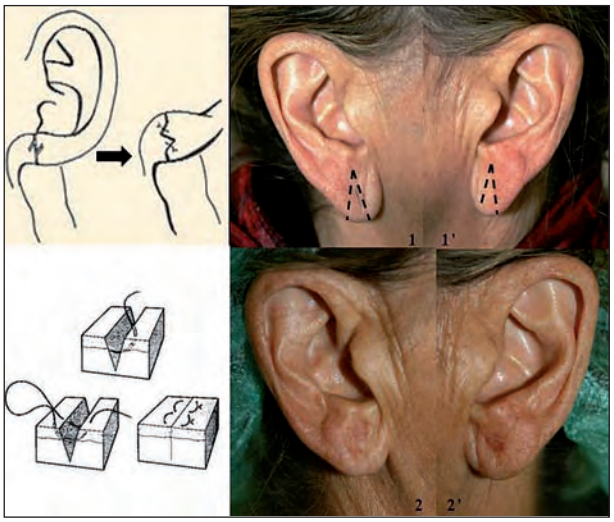


Figura 17
Cierre directo en defecto del lóbulo. Z-plastia y puntos de colchonero para evitar la indentación del borde inferior.

## 9.2. COLGAJO DE PIEL PREAURICULAR

Se diseña un colgajo vertical, de base caudal, en la región preauricular. Se rota hacia atrás y se pliega sobre sí mismo para crear las dos superficies, externa e interna del lóbulo. La zona dadora se cierra directamente[7]. En el segundo tiempo, se le da forma redondeada al lóbulo resecando los ángulos del colgajo (figura 18).

## 9.3. COLGAJO DE PIEL CERVICAL

El colgajo para formar la cara anterior del lóbulo se toma de la piel cervical infrauricular, en forma de semiluna (como el lóbulo) y pediculado anteriormente. Para la cara posterior del lóbulo se puede utilizar un injerto libre y para la zona dadora un cierre directo o el mismo injerto libre, haciéndolo más extenso (figura 19).

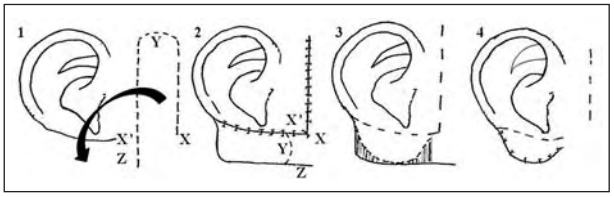


Figura 18
Colgajo preauricular: 1. formación del colgajo; 2. rotación y pliegue sobre sí mismo; 3. sombreado del tejido a eliminar; 4. resultado.

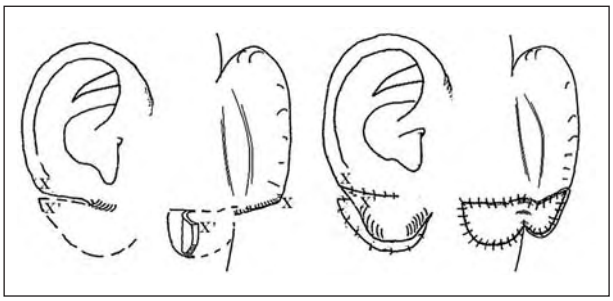


Figura 19
Colgajo de piel cervical.

## 9.4. COLGAJO DE PIEL CERVICAL DE ALANIS

Se diseña un colgajo vertical en la piel infrauricular, en forma de L invertida y pediculado en la parte anterosuperior. La rama horizontal del colgajo formará la cara anterior del lóbulo y la rama vertical se rotará 90º para formar la cara posterior. El defecto se cierra directamente[8] (figura 20).

## 9.5. COLGAJO COMPUESTO, CON CARTÍLAGO CONCHAL

En el primer tiempo, se introduce un fragmento de cartílago (de la concha), en un bolsillo subcutáneo que se practica

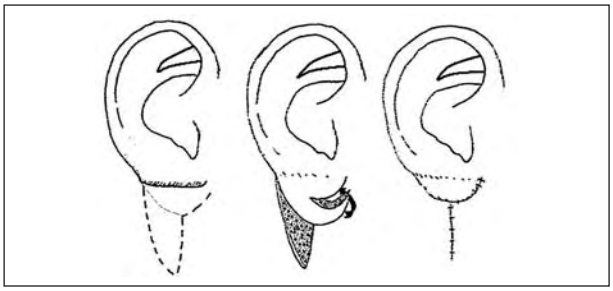

Figura 20
Colgajo de piel cervical de Alanis.

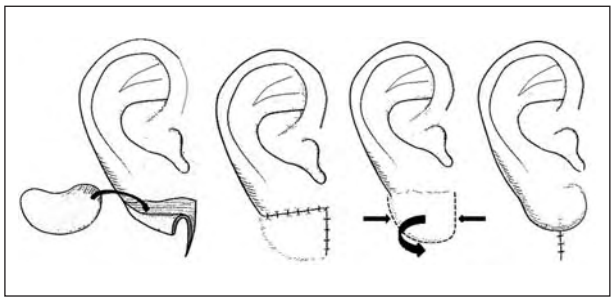

**Figura 21**
Colgajo compuesto, con cartílago de la concha.

bajo la oreja, en la posición correspondiente al lóbulo. Seis semanas después, se eleva el cartílago y la piel como un solo injerto compuesto, de base superior en la oreja. La superficie medial del lóbulo se recubre con un injerto libre de piel y la zona donante se cierra por avance de la piel circundante[4] (figura 21).

## BIBLIOGRAFÍA

1. Weerda, H.: *Surgery of the Auricle.* Stuttgart-New York: Thieme 2007, pp. 1-23.
2. Vicente, U., García, F.: "Anestesia locorregional para la cirugía del pabellón auricular y la analgesia postoperatoria". *Rev Esp Anestesiol Reanim,* 2000; 47: 442-446.
3. Levin, B. C., Adams, L. A., Becker, G. D.: "Healing by secondary intention of auricular defects after Mohs surgery". *Arch Otolaryngol Head Neck Surg,* 1996; 122: 59-66.
4. Cheney, M. L., Hadlock, T. A., Quatela, V. C.: "Reconstruction of the auricle. Baker. Local flaps in facial reconstruction". Michigan: MOSBY/Elsevier 2007, pp. 581-624.
5. Masson, J. K.: "A simple island flap for reconstruction of concha-helix defects". *Br J Plast Surg,* 1972; 25: 399-403.
6. Talmi, Y. P., Horowitz, Z., Bedrin, L., Kronenberg, J.: "Auricular reconstruction with a postauricular myocutaneous island flap: flip-flop flap". *Plast Reconstr Surg,* 1996; 98: 1191-1199.
7. Lee, D., Nash, M., Har-El, G.: "Regional spread of auricular and periauricular cutaneous malignancies". *Laryngoscope* 1996; 106: 998-1001.
8. Alanis, S. Z.: "A new method for earlobe reconstruction". *Plast Reconstr Surg,* 1970; 45: 254-257.

# RECONSTRUCCION LABIAL

FRANCISCO JOSÉ GARCÍA-PURRIÑOS
JAVIER MORALEDA DELEITO
GERMÁN DANIEL ZAYAS
JUAN JOSÉ HARO LUNA

## INTRODUCCIÓN

La reconstrucción labial representa un auténtico reto para el cirujano. Los labios son no solo una importante unidad estética sino también los responsables de funciones como la expresión facial, la deglución y el habla. Todo ello debe ser tenido en cuenta a la hora de la reconstrucción.

Los objetivos de la cirugía reconstructiva se basan en la preservación de esta unidad estético-funcional, intentando mantener el área de apertura bucal, la competencia muscular del orbicular y la sensibilidad propioceptiva. El objetivo final consiste en conservar la capacidad de mantener las secreciones bucales, el lenguaje, así como la movilidad labial en armonía con la expresión facial.

La complejidad de una reconstrucción ideal se ve reflejada en que se pueden encontrar más de 75 técnicas quirúrgicas descritas en la literatura, por ello intentaremos resumir los principales colgajos, cómo diseñarlos y sus principales indicaciones, así como nuestra experiencia en el manejo de lesiones de distinta índole.

## TÉCNICAS RECONSTRUCTIVAS

### 1. CIERRE DIRECTO

Muchas de las lesiones de los labios pueden ser reparadas mediante cierre directo, siendo los defectos mayores de 1/3 de la superficie labial los que requerirán un colgajo. En nuestra experiencia el diseño previo y la preparación del labio son muy importantes en los resultados que se obtienen. Recomendamos diseñar antes de infiltrar los bordes de la lesión, ya que la infiltración puede deformar el labio siendo más difícil la reconstrucción una vez realizada la incisión. Solemos usar bupivacaína con vasoconstrictor ya que así conseguiremos mejorar la hemostasia y lograremos un efecto analgésico postoperatorio.

Para no perder las referencias anatómicas, damos gran importancia a marcar bien la línea de unión cutaneomucosa que en caso de no estar bien alienada dará lugar a un defecto de fácil visualización. Debe buscarse el plano muscular y liberarse del plano cutáneo. La sutura debe iniciarse siempre por el plano muscular, haciéndose esta en nuestra opinión con una sutura reabsorbible. La sutura ha de ser centrípeta, dejando los últimos puntos más largos de forma que al traccionar de ellos se facilite la sutura mucosa. Esta ha de ser lo más hermética posible para evitar el contacto salivar que retrasará la cicatrización. La porción cutánea ha de iniciarse en la unión cutaneomucosa, recomendamos el uso de nylon de 6/0 (figura 1).

**Figura 1**
Cierre primario de defecto en cuña de labio inferior. a) Marcación de defecto y área de resección. b) Defecto. c) Cierre por capas.

Impregnamos la porción mucosa con vaselina, poniendo un vendaje sobre la piel, siendo recomendable la retirada de puntos a los 7 días. En heridas pequeñas se puede iniciar la alimentación de inmediato, haciendo hincapié en la importancia de mantener una buena higiene oral; en defectos de mayor tamaño es recomendable la colocación de sonda nasogástrica para disminuir el riesgo de dehiscencia e infección del colgajo.

Para lesiones del labio inferior en las cuales el vértice de la cuña de resección sobrepase la línea labiomental, nosotros recomendamos realizar una resección con forma de W, previniéndose de esta forma la violación de una importante línea estética, pudiéndose realizar incisiones más largas con forma más irregular (figura 2).

Las incisiones verticales pueden dar lugar a cicatrices hipertróficas; para prevenir este problema es recomendable realizar zetaplastias en las zonas de máxima tensión.

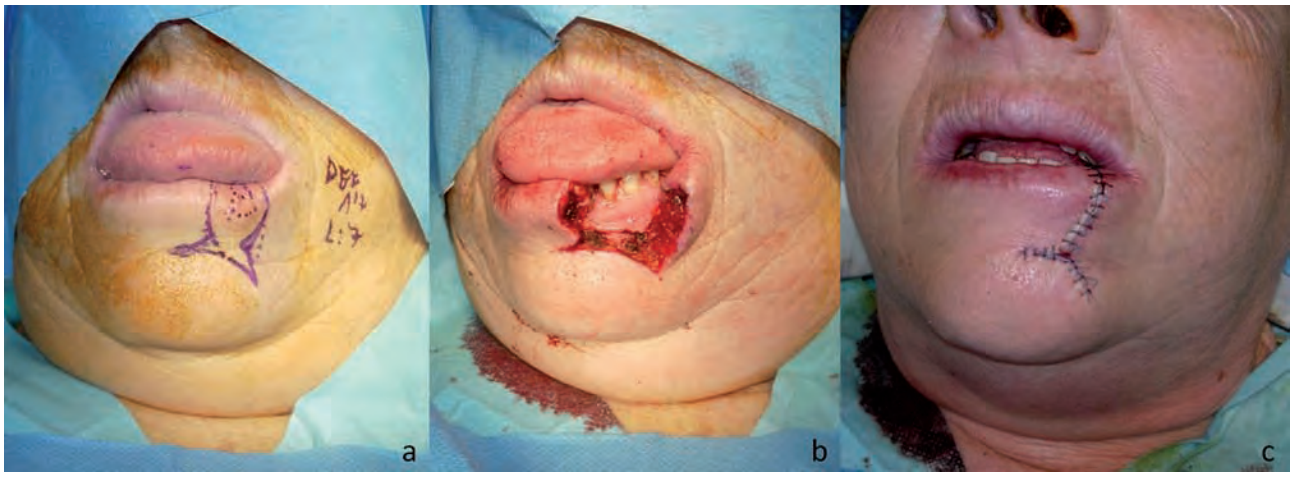


**Figura 2**
Cierre primario de defecto en labio inferior mediante plastia en W. a) Marcación del defecto y área de resección. b) Cierre del defecto. c) Resultado final.

## 2. RECONSTRUCCIÓN CON COLGAJOS DEL LABIO SUPERIOR

Al realizar una cirugía de reconstrucción del labio superior es necesario tener en cuenta que existen dos zonas anatómicas distintas, una roja o mucosa correspondiente al bermellón, y una blanca superior o cutánea en íntima relación con el músculo orbicular y escaso tejido celular subcutáneo. Estas dos zonas están separadas por la línea de unión cutáneo mucosa[1] o línea blanca. Indicamos nuestro esquema de actuación habitual en la tabla 1.

**Tabla 1**
Reconstrucción de defectos del labio superior.

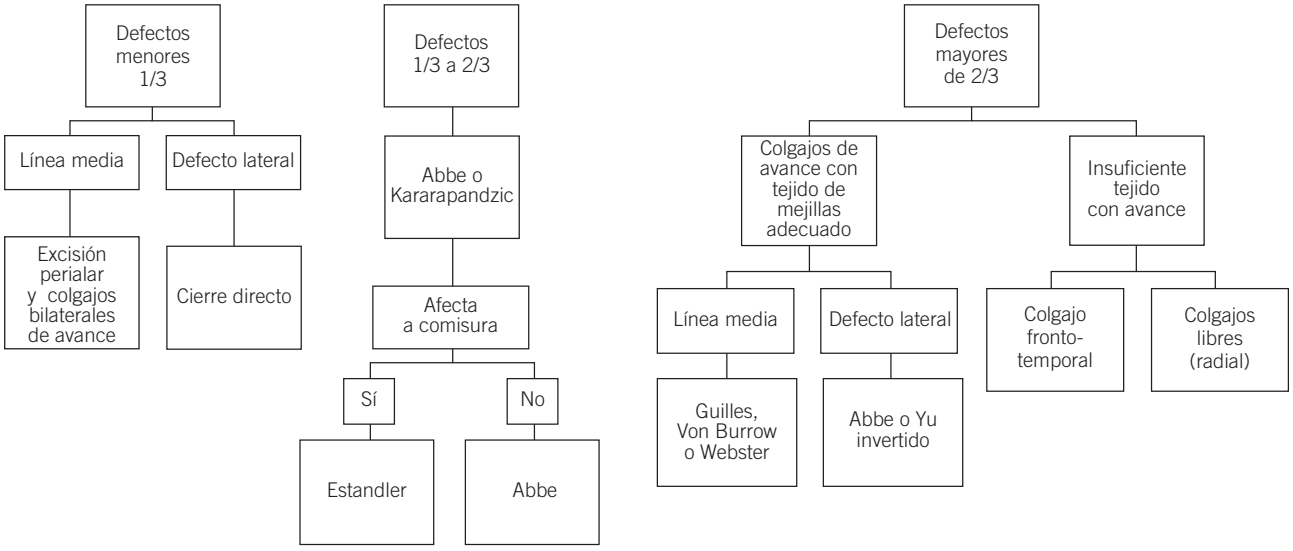

### a) Defectos de la porción blanca

• Colgajo de avance nasolabial de Webster: se describen numerosas variables de la técnica inicial que permiten recomponer tanto defectos superficiales como profundos que comprometan el espesor total del labio implicando el plano muscular. En todas las variables se realiza una incisión perialar que permita el desplazamiento de tejido donante de la mejilla, tratando de reestructurar las subunidades estético-funcionales del labio superior (figura 3).

• Colgajo nasogeniano: es un colgajo de pedículo inferior tallado en referencia al surco nasogeniano, útil para reconstrucciones de la subunidad lateral del labio superior. La piel del área donante es similar, lo que evita discromías y tendencia a la alopecia, además de permitir un cierre directo y resultados estéticos aceptables. Se realiza una incisión paralateronasal ascendente y otra descendente paralela al surco nasogeniano, intentando acercarse al ala nasal, al extremo superior del pilar del philtrum labial y al borde del bermellón, aunque esto implique una ampliación de aérea del defecto, ya que esto permitirá un mejor camuflaje de las cicatrices quedando estas en los límites de las subunidades estéticas[1] (figura 4).

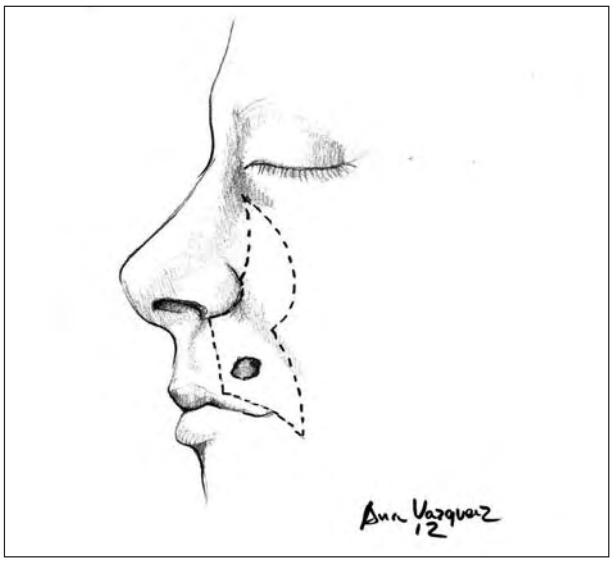


**Figura 3**
Colgajo de avance nasolabial de Webster.

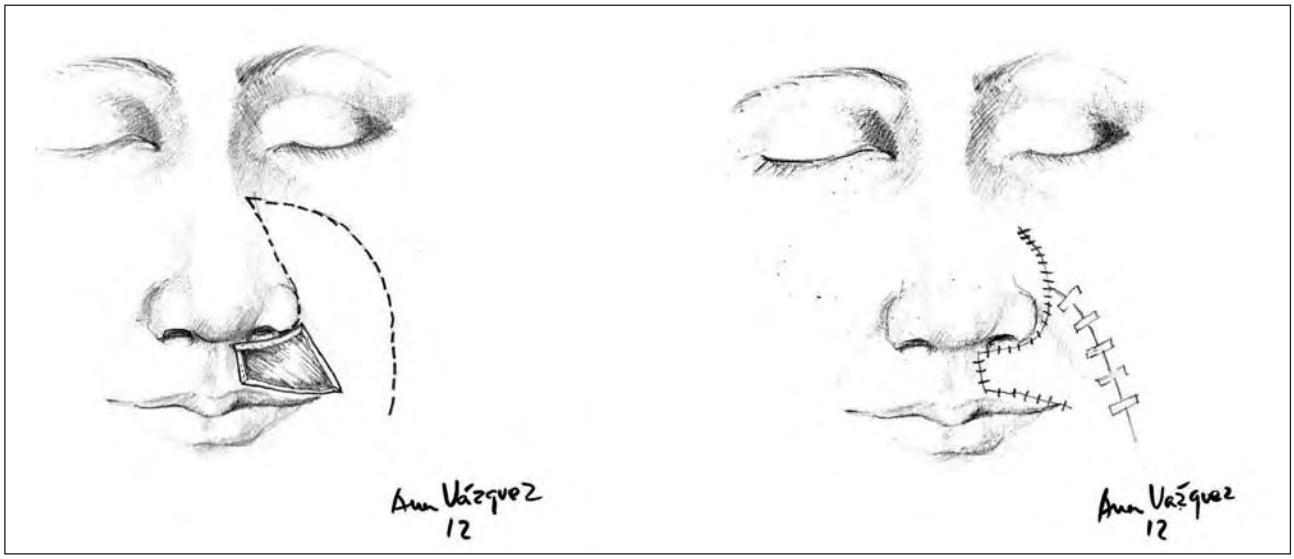


**Figura 4**
Colgajo nasogeniano.

### b) Defectos de la porción roja

• Colgajo de Abbé: es un colgajo de interposición heterolabial pediculado que se obtiene generalmente del labio inferior; permite extraer hasta un 25% del mismo y reparar defectos que comprometan hasta un 50% del bermellón del labio contrario.

El colgajo de Abbé puede ser útil para restaurar defectos tanto del labio superior como inferior, aunque es más frecuente su uso para el primero. Entre los inconvenientes de esta técnica cabe señalar la asimetría resultante del labio superior, la limitación de su uso a la parte central labial y los cuidados postoperatorios para la alimentación, requiriéndose en muchos casos la colocación de una sonda[2]. Asimismo es poco tolerado en pacientes de edad pediátrica y en pacientes ansiosos[3].

El diseño del colgajo se realiza a partir de la superficie del defecto a cubrir, considerando que el ancho del colgajo debe tener un 50% del tamaño del defecto, equilibrando de esta manera la diferencia de tamaño entre el labio superior e inferior. Se debe conseguir una rotación de 180º cuyo eje será la arteria labial inferior y la sutura debe realizarse de manera secuencial respetando los planos: mucoso, muscular y cutáneo. El pedículo debe protegerse en el postoperatorio con apósitos grasos para evitar su desecación y necrosis pudiendo realizarse la separación final a partir de la 3º semana. Posteriormente se realiza una sutura minuciosa con el fin de evitar asimetrías y discordancias antiestéticas.

El colgajo de Abbé puede utilizarse para la reconstrucción de la subunidad central del labio superior, incluyendo pérdidas del philtrum, extendiendo el diseño hasta la piel de la barbilla que servirá para corregir el defecto cutáneo de esta aérea una vez rotado el mismo (figura 5).

• Colgajo de Abbé-Estlander: fundamentado en el principio del colgajo de Abbé, está indicado para la reparación de defectos que afecten a la comisura tanto del labio superior como inferior. Tiene la ventaja de realizarse en una sola intervención, y con secuelas cicatriciales poco relevantes; sin embargo, en muchos casos, provoca una microstomía y desplazamiento medial de la comisura que requiere una comisuroplastia secundaria. Se realiza una incisión simétrica en el lado opuesto del labio a reparar, de manera especular y yuxtacomisural, incluyendo la porción roja del labio. El punto de rotación estará marcado por el borde interno de esta incisión que mantendrá la mucosa intacta y el pedículo de la arteria labial correspondiente. Posteriormente a

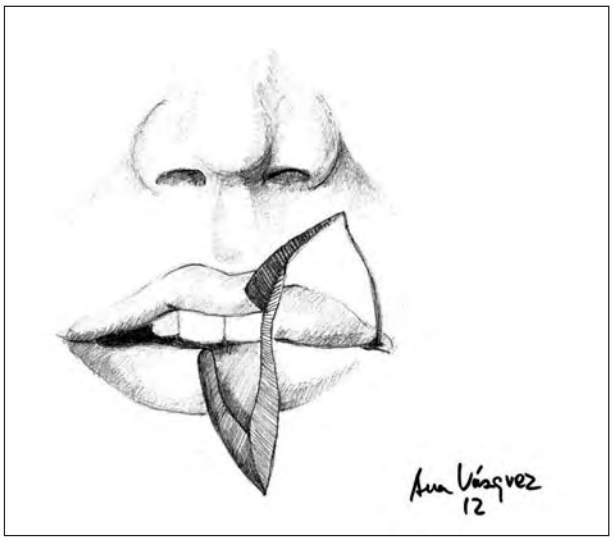


**Figura 5**
Colgajo de Abbé.

la rotación del colgajo en 180º se procederá a la sutura del mismo respetando los planos mucoso-muscular y cutáneo lo que permitirá la reposición de la porción roja del labio resecado creando una nueva comisura. La neocomisura resultante, una vez cicatrizada, será candidata a corrección mediante técnicas de comisuroplastia con el fin de restituir la simetría y circunferencia oral. Cabe señalar que cuando se realiza esta técnica para reparación del labio inferior muchos autores recomiendan tallar la longitud del colgajo superior en relación al 50% del defecto inferior, con el fin de minimizar las secuelas en el labio donante[2], así como la resección con forma de w en el área a reparar para facilitar su cierre[2] (figura 6).

• Colgajo en abanico de Gillies o Fan flap: es un colgajo lateral que comprende todo el espesor labial, vascularizado por la arteria labial a nivel de la comisura. Originalmente descrito por Sir Harold Gillies para reconstrucciones de defectos de localización medial del labio inferior de hasta el 50%[4] fue modificado por otros autores para la corrección de defectos en el labio superior, pudiendo reparar una pérdida de sustancia correspondiente a los dos tercios de la longitud del mismo[3]. Como desventaja presenta la tendencia a la microstomía que deberá corregirse en un segundo tiempo quirúrgico. Describiremos la técnica bilateral, pudiendo también realizarse este colgajo para defectos unilaterales. Comenzamos con una incisión semilunar

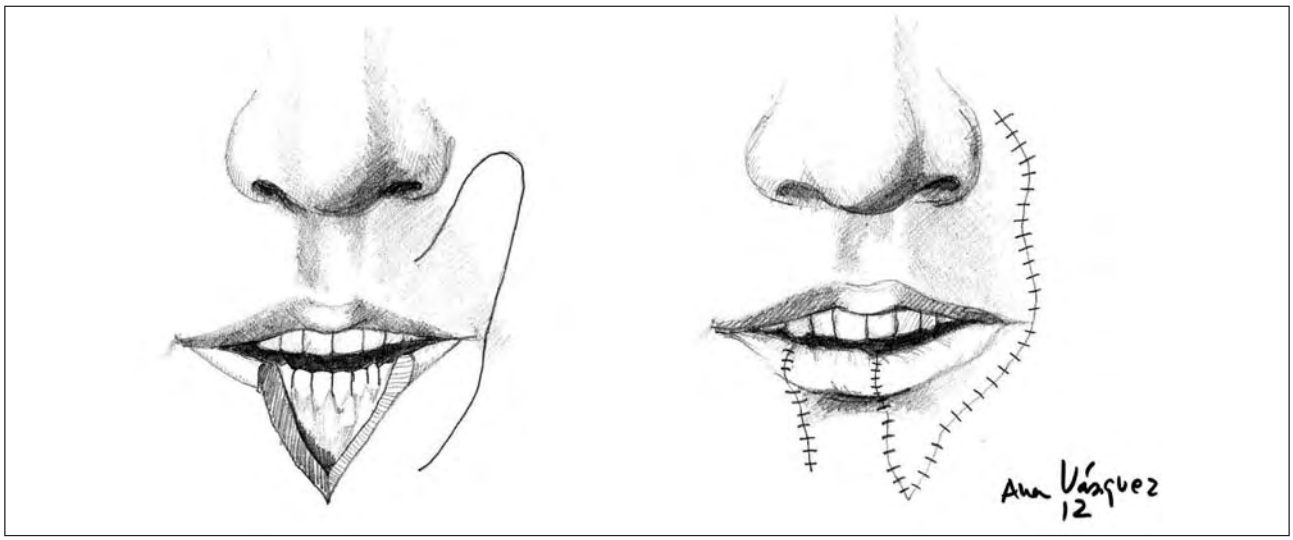


**Figura 6**
Colgajo de Abbé-Estlander.

perialar que se continúa hacia la región nasogeniana intentando seguir los pliegues naturales, describiendo una curva de concavidad interna que llega hasta el nivel mentoniano. Rotación de los mismos en ángulo aproximado de 90º y sutura central por planos. Algunos autores proponen incisiones triangulares en el punto de rotación para facilitar la movilidad de los colgajos, con una base igual al 50% del defecto a rellenar o bien z plastias en el extremo externo de las incisiones[3] (figura 7).

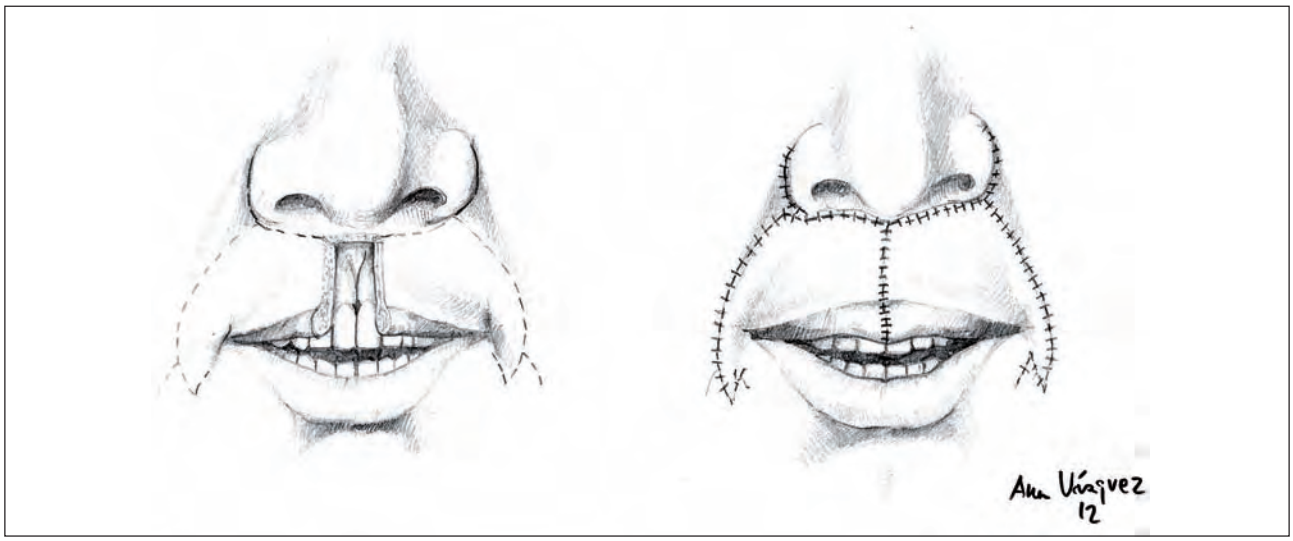


**Figura 7**
Colgajo en abanico de Gillies.

## 3. RECONSTRUCCIÓN CON COLGAJOS DEL LABIO INFERIOR

Existen varias posibilidades a la hora de escoger el colgajo adecuado para cada lesión. Nosotros proponemos el siguiente esquema (tabla 2).

• Colgajo de Karapandzic: desde nuestro punto de vista es uno de los colgajos que tienen mayor utilidad. Mediante su uso hemos llegado a reconstruir pérdidas de espesor labial de hasta el 75%. Inicialmente descrito para defectos del labio inferior, ha sufrido modificaciones para adecuar la descripción original a la reconstrucción del labio superior. La técnica original describe el diseño de dos colgajos laterales de tal manera que la anchura de los mismos es igual a la altura del defecto. Las incisiones se inician en la base del defecto a reconstruir describiendo una curva ascendente de concavidad medial que llega hasta la región perialar, separadas de la comisura y borde superior de los labios (figura 8). La inversión de la técnica permite la reconstrucción del labio superior.

La preservación del pedículo vascular y de las fibras nerviosas del orbicular asegura la sensibilidad perioral, de capital importancia para la conservación de la función de esfínter de los labios. En contraposición a los resultados funcionales, presenta la desventaja de generar una microstomía secundaria que deberá corregirse en un segundo tiempo.

• Colgajo de Bernard-Webster: el colgajo de Bernard-Webster se utiliza para reconstruir del labio inferior mediante el avance de tejido de la mejilla y de la porción de labio restante. Esta técnica es muy adecuada para defectos de un 50% del labio inferior en los que la comisura esté preservada. Parte de la piel de la mejilla es reclutada para agregarla a la longitud de la reparación del labio disminuyendo con ello el grado de microstomía. La reconstrucción simultánea del bermellón se puede lograr con esta técnica a través de la eversión mucosa[5].

En la planificación del diseño del colgajo, la longitud de cada lado de la mejilla equivale a la mitad del defecto horizontal del labio. Han de realizarse incisiones triangulares curvilíneas superiores e inferiores a lo largo de los pliegues nasolabiales y mentolabial. Los triángulos cutáneos de Burow se extirpan de las incisiones superiores. La extirpación de los triángulos inferiores muchas veces no es necesaria debido a la laxitud de la piel de la unión del

**Tabla 2**
Reconstrucción de defectos del labio inferior.

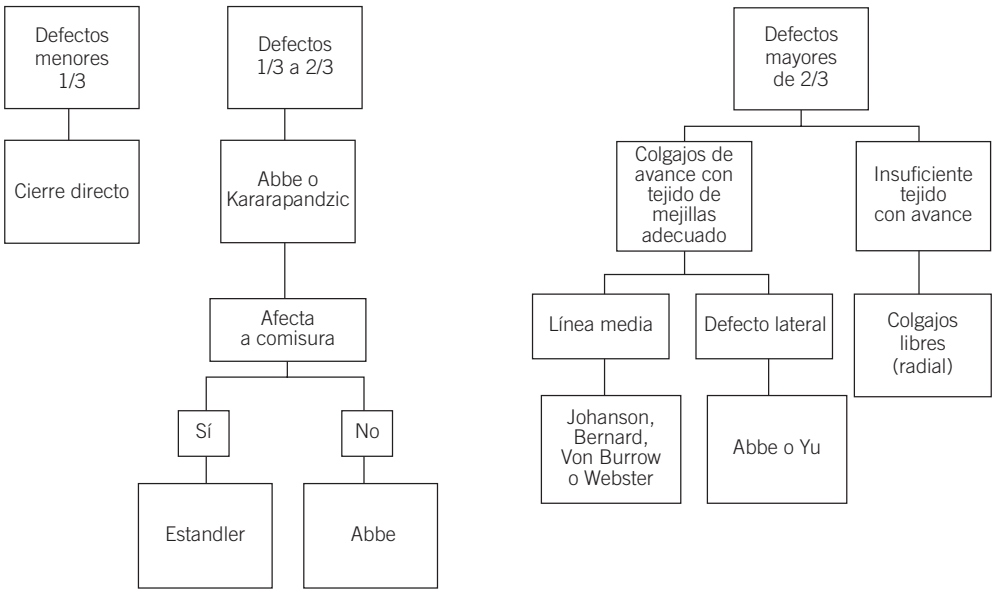

**Figura 8**
Colgajo de Karapandzic. a) Marcación de la resección y de los colgajos. b) Defecto labial. c) Identificación del paquete vascular en la comisura labial. d) Cierre del defecto. e) Resultado postoperatorio.

mentón con la mejilla. Las incisiones se realizan a través del tejido subcutáneo y del músculo hasta llegar a nivel de la mucosa. La incisión mucosa ha de hacerse medialmente ya que el tejido se alarga al avanzar los tejidos. Esto permite la conservación del alineamiento de la mucosa intraoral. Medialmente se realiza una incisión sobre la mucosa a una altura s uperior al colgajo de piel, para permitir la eversión de la mucosa para crear el bermellón del labio reconstruido. Los bordes mediales de cada aleta se utilizan como inserción para un cierre en tres capas. La realineación del bermellón del labio se lleva a cabo sobre elevando la cicatriz o haciendo una zetaplastia, evitando de este modo la aparición de una muesca al finalizar el proceso de cicatrización.

Esta técnica tiene como principal ventaja el bajo riesgo de microstomía dado que se realiza una adición de tejido de la mejilla. Sus potenciales desventajas radican en la posible aparición de una muesca en la incisión central del labio y la desaparición del surco gingivobucal[6].

• Colgajo de Johansson: este colgajo en escalera es uno de los más utilizados por nosotros, tanto en defectos centrales como en defectos laterales permitiendo la reconstrucción de hasta dos tercios del labio inferior[7].

Tras el marcado de la extensión de la incisión, el defecto se convierte en un rectángulo con adecuados márgenes de seguridad. La reconstrucción del defecto se realiza mediante el avance de todo el espesor de las partes restantes del labio inferior, que se prepara a través de la formación de incisiones en escalera de forma descendente y lateralmente.

La línea de incisión horizontal del colgajo se realiza en paralelo al borde del bermellón y es aproximadamente la mitad de la anchura de la parte resecada. Las siguientes escaleras (de 2 a 4 según el tamaño) se realizan con un tamaño aproximado de 8 mm en el plano vertical y de 10 mm horizontalmente, tomando la precaución de no cruzar el pliegue mentolabial. Los colgajos se mueven horizontalmente dentro de los defectos y el plano mucoso y el muscular son suturados. El borde libre del bermellón se sutura directamente con el del otro lado. Los pequeños excesos de piel que se crean en los bordes de la incisión de la mejilla se extirpan y son de nuevo suturados (figura 9).

• Colgajo de Yu: el colgajo de Yu es una técnica que combina las ventajas de la reconstrucción con un colgajo de avance y uno de rotación. La lesión es extirpada realizando una incisión del total del grosor del labio con forma de corazón. Se realizan dos incisiones horizontales por los bordes de las comisuras, estas deben ser un poco más largas de la mitad del ancho del defecto creado. Se llevan a cabo incisiones de descarga a lo largo del surco nasolabial que deben cruzar las incisiones horizontales y deben tener forma de j invertida. Se dibujan dos triángulos simétricos desde las líneas horizontales, uno superior que será la línea de incisión mucosa que servirá posteriormente para reconstruir el defecto del labio, y otro inferior que al ser resecado permitirá el avance del labio al rotar inferiormente la j y avanzar lateralmente la mucosa y la piel del colgajo. El uso de este colgajo permite mantener el tamaño de apertura bucal, el grosor del labio, así como la función de este en una sola intervención[8] (figura 10).

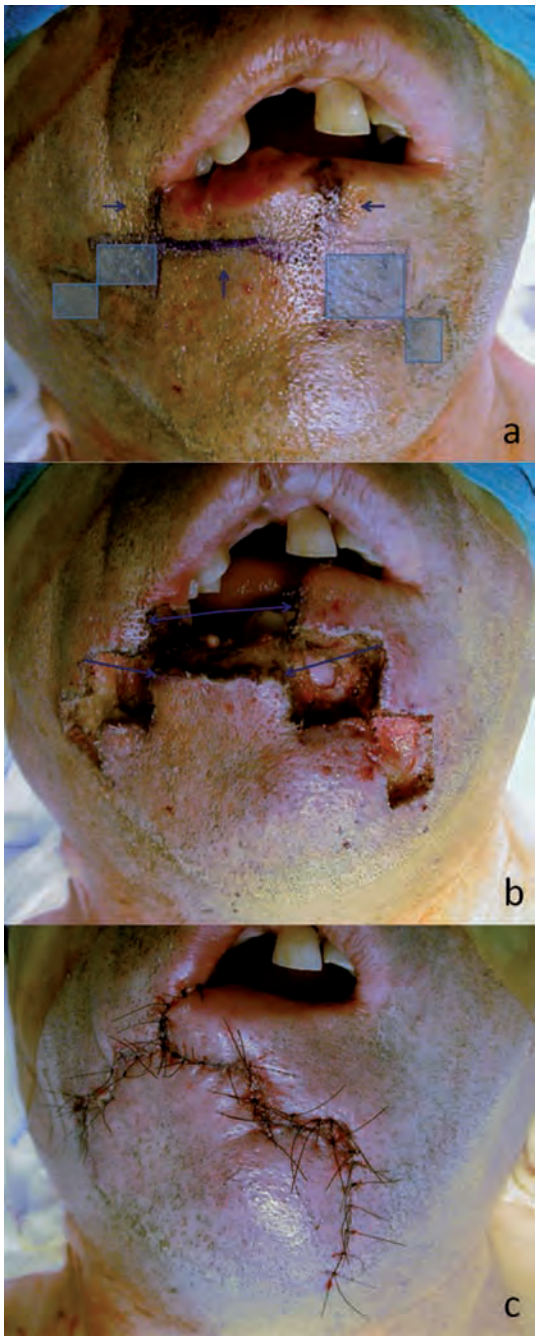


**Figura 9**
Colgajo de Johansson. a) Marcación del área de resección y líneas escalonadas. b) Defecto cutáneo con disección de los colgajos de avance escalonados. c) Cierre del defecto.

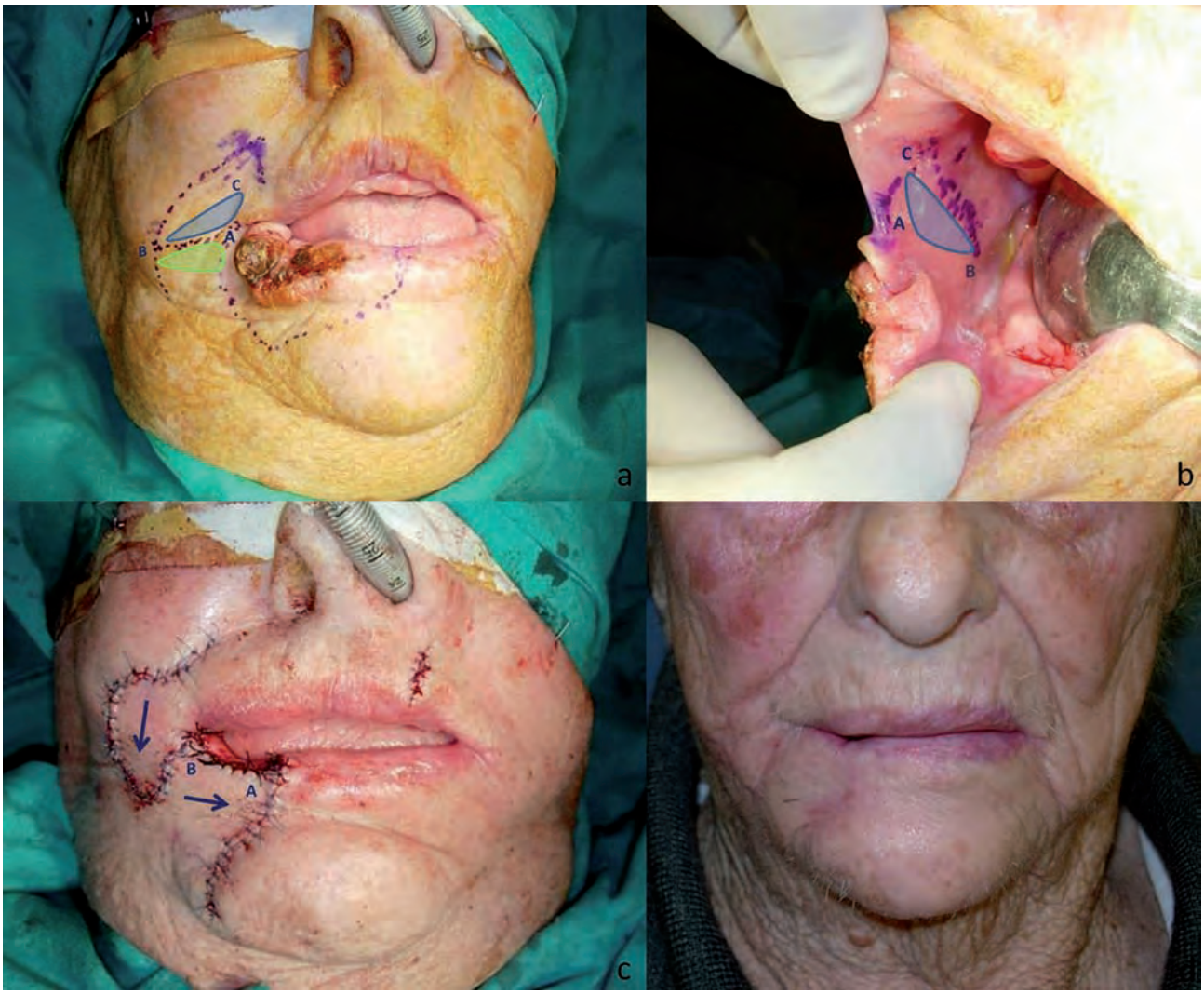


**Figura 10**
Colgajo de Yu. a) Lesión y marcación del área de resección y del colgajo. b) Marcación del colgajo de mucosa yuga. c) Cierre del defecto mediante la rotación del colgajo. d) Resultado postoperatorio.

## 4. RECONSTRUCCIÓN DE GRANDES DEFECTOS

En ocasiones nos encontramos ante el reto de reparar grandes defectos con pérdida de mucosa, piel de mejilla, nariz y barbilla que muchas veces superan la disponibilidad de tejidos blandos locales. En estas situaciones, los colgajos libres microvascularizados ofrecen la ventaja de los colgajos libres de no tener limitación de tamaño. Hemos de elegir una zona que presente una coloración parecida a la piel del defecto y no olvidar a la hora de diseñar el defecto que los colgajos libres no poseen capacidad de contracción muscular, por lo que corremos el riesgo de generar incompetencias labiales. Los colgajos radiales cumplen todos estos requisitos, gracias a su largo pedículo, espesor del colgajo y

coloración; son ideales para la reconstrucción total de labio inferior y han sido usados extensamente[9]. Dada su maleabilidad pueden ser usados tanto para cubrir defectos de piel como mucosos. El colgajo temporal es una herramienta muy útil cuando lo que necesitamos es transportar tejido piloso a la zona receptora, como sería el caso de reconstrucciones del labio superior en varones. Es un colgajo de fácil diseño y rápida realización[10].

## BIBLIOGRAFÍA

1. Vuyk, H.: "Leemans Ch. Lip Reconstrucción", en Vuyk, H., Lohuis, P., *Facial Plastic and Reconstructive Surgery*. UK: Edward Arnold Ltd; 2006, pp. 105-109.
2. Bessede, J., Sannajust, J., Vergnolles, V.: "Cirugía de los tumores de los labios", en *Cirugía otorrinolaringológica y cérvico facial. Encoclopédie Medico-Chirugicale*. París. Elsevier Masson SAS; 2009, E-46-238, pp. 1-21.
3. Payement, G., Cariou, J. L., Cantaloube, D., Bellavoir, A.: "Cirugía reparadora de los labios", en *Cirugía plástica, reparadora y estética. Encoclopédie Medico-Chirugicale.* France. Elsevier Masson SAS; 1997, E45-555, pp. 1-26.
4. Knight, M., Shabatian, H., Evans, G.: "Lip Reconstruction", en Persing, J., Evans, G. (eds.), *Soft-Tissue Surgery of the Craniofacial Region.* New York. Informa Healthcare USA, Inc; 2007, pp. 43-54.
5. Closmann, J. J., Pogrel, M. A., Schmidt, B. L.: "Reconstruction of perioral defects following resection for oral squamous cell carcinoma". *J Oral Maxillofac Surg,* 2006; 64: 367-374.
6. Langstein, H. N., Robb, G. L.: "Lip and perioral reconstruction". *Clin Plast Surg,* 2005; 32: 431-445.
7. Johanson, B., Aspelund, E., Breine, U., Holström, H.: "Surgical treatment of non-traumatic lower lip lesions with special reference to the step technique". *Scan J Plast Reconstr Surg,* 1974; 8: 232-240.
8. Yu, J. M.: "A new method for reconstruction of the lower lip after tumor resection". *European Journal of Plastic Surgery*, 1989, vol. 12, number 4: 155-159.
9. Jeng, S. F., Kuo, Y. R., Wei, F. C., Su, C. Y., Chien, C. Y.: "Total lower lip reconstruction with a composite radial forearm-palmaris longus tendon flap: a clinical series". *Plast Reconstr Surg,* 2004; 113: 19-23.
10. Kim, J. C., Hadlock, T., Varvares, M. A., Cheney, M. L.: "Hairbearing temporoparietal fascial flap reconstruction of upper lip and scalp defects". A*rch Facial Plast Surg,* 2001; 3: 170-177.

# RECONSTRUCCIÓN PALPEBRAL

FELIPE CULACIATI
HADÉ VUYK

## INTRODUCCIÓN

Los párpados son fundamentales para una visión correcta; la más mínima anormalidad anatómica puede afectar negativamente la función ocular. Estos a su vez poseen importantes cualidades estéticas, unos milímetros de retracción en el párpado superior pueden dar el aspecto de miedo o agresividad, interfiriendo con la vida social del paciente. La cirugía de los párpados, y en particular la cirugía reconstructiva de estos, tiene importantes implicaciones para el paciente. Conocer en profundidad la anatomía, fisiología y cualidades estéticas es un prerrequisito fundamental para poder escoger la mejor opción reconstructiva entre las múltiples técnicas descritas.

## ANATOMÍA

La hendidura palpebral, formada por el párpado superior e inferior, mide en el adulto 30 mm en su diámetro horizontal y 10 mm en su eje vertical. Con el ojo en posición central, el párpado superior cubre 1-2 mm de córnea mientras que el párpado inferior contacta con el limbo esclero-corneal inferior. A 7 mm (6-10 mm) del reborde palpebral superior encontramos el pliegue cutáneo supratarsal o pliegue estético palpebral, formado por la inserción cutánea de las fibras anteriores del elevador de la aponeurosis. El exceso de piel en el párpado superior se acumulará sobre este formando un pliegue cutáneo.

Inmediatamente por debajo de la ceja se encuentra la hendidura orbitaria superior, que suele estar muy marcada en ancianos y pacientes extremadamente delgados. La fusión del septum orbitario con la aponeurosis palpebral superior se realiza en la porción superior del párpado en pacientes caucásicos. En los asiáticos en cambio, dicha fusión se realiza por debajo del borde superior del tarso, permitiendo que la grasa pretarsal se hernie ventralmente hacia el tarso superior y dando al párpado superior un aspecto engrosado.

Los párpados están compuestos de dos lamelas, la lamela anterior, formada por la piel y el músculo orbicular, y la lámina posterior, formada por el septum palpebral, tarso, retractores palpebrales y conjuntiva (figura. 1). El tarso está formado por un tejido fibroso denso que actúa como un soporte rígido. La altura de la lámina tarsal es diferente en el párpado superior que en el inferior. En el párpado superior tiene 9-12 mm en su eje vertical, en cambio en el párpado inferior varía de 3 a 5 mm. Una línea fina de color gris inmediatamente anterior al orificio de las glándulas de Meibomio nos señala la unión de las láminas anterior y posterior del párpado.

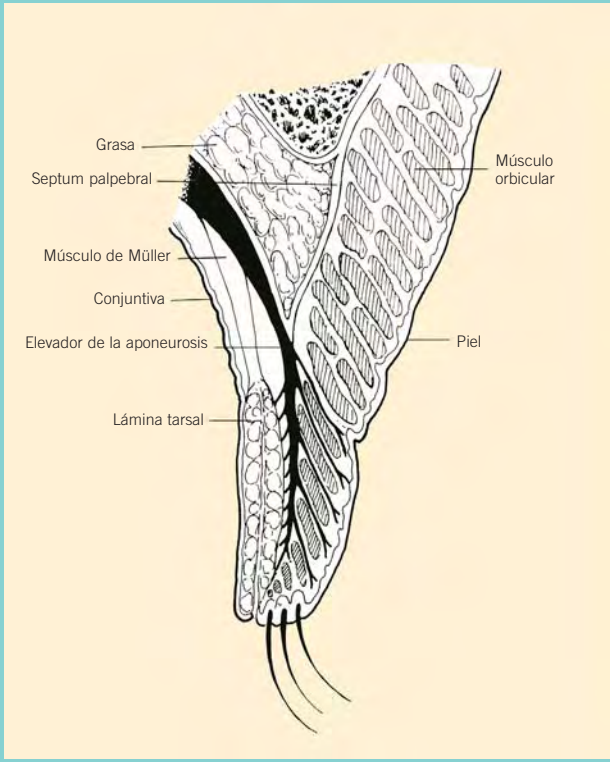


**Figura 1**
Anatomía del párpado. Lamelas anterior y posterior.

Hacia el lateral, la porción preseptal del músculo orbicular junto con un engrosamiento en forma de Y del septum orbitario (cuernos septales) y los bordes laterales del tarso forman el tendón cantal lateral de los párpados el cual se inserta en el tubérculo de Whitnall en el reborde orbitario lateral.

Medialmente, la lámina tarsal y el músculo orbicular se insertan a través de un tendón común al periostio; este tendón común rodea de forma anterior y posterior al saco lagrimal. Mientras la desinserción de la crura anterior no provoca ninguna secuela, cualquier laceración de la crura posterior produce un telecanto. Los elevadores del párpado son el músculo elevador de la aponeurosis y el músculo de Müller. El músculo elevador de la aponeurosis se origina en el anillo de Zinn inmediatamente por encima el músculo recto superior. Su aponeurosis pasa unos 10 mm bajo el ligamento de Whitnall en el techo de la órbita para insertarse en el lado ventral del tarso y de la piel pretarsal. Desde la tróclea, el ligamento de Whitnall, en la pared orbitaria se estrecha de medial a lateral actuando a modo de fulcro para cambiar la dirección de la tracción del músculo elevador de la aponeurosis de horizontal a vertical. En su porción posterior la aponeurosis está cubierta por el músculo de Müller el cual se adelgaza desde el ligamento de Whitnall hacia el tarso. Este delgado músculo está inervado de forma ortosimpática y eleva el párpado 1-2 mm. La fascia capsulopalpebral es el análogo al elevador del párpado superior en el párpado inferior, pero con escasas fibras musculares. La porción engrosada anterior al músculo oblicuo inferior se denomina ligamento suspensorio de Lockwood. La fascia capsulopalpebral transmite las contracciones del músculo recto inferior a la vez que estabiliza el tarso. Los músculos retractores aparte de oponerse a la función de esfínter del músculo orbicular, proveen de estabilidad marginal al párpado.

El septum orbitario se extiende desde el reborde orbitario hasta el tarso, es una fascia membranosa que separa los párpados de las estructuras orbitarias profundas. Posterior al septum palpebral se encuentra la grasa preaponeurótica dividida en una bolsa medial y una central en el párpado superior y una bolsa medial, otra central y una última lateral en el párpado inferior. La glándula lagrimal se localiza en la porción superolateral de la órbita. Su conducto emerge en el extremo superior y lateral del fondo de saco conjuntival. La conjuntiva contiene a su vez glándulas lagrimales accesorias (Wolfring y Krause), que generan una producción basal de lágrimas. Las células caliciformes, diseminadas por toda la conjuntiva, secretan la capa mucoide profunda de la película lagrimal.

Los párpados poseen una importante irrigación sanguínea. Las arterias lagrimal y supraorbitaria son ramas de la arteria oftálmica. El sistema venoso drena en las venas supraorbitarias, frontales, angulares y faciales. Los músculos estriados de los párpados están inervados por el nervio facial y el oculomotor, la sensibilidad está a cargo de los nervios supra e infraorbitarios. El drenaje linfático va a los ganglios parotídeos y submandibulares.

## FUNCIÓN

Los párpados poseen características propias que contribuyen a dar una expresión individual a cada persona. La función principal de los párpados, incluyendo los complejos cantales mediales y laterales, es la de contribuir al adecuado funcionamiento del globo ocular. De forma más específica contribuyen a proteger los ojos de detritus y exceso de luz. En el parpadeo, el párpado superior participa de manera más significativa en la protección corneal que el inferior. El párpado superior contribuye a la lubricación mediante las glándulas lagrimales principales y accesorias. Cualquier defecto indebidamente tratado del párpado superior llevará a una sequedad ocular severa resultando en daño corneal, dolor y pérdida de visión. La relativa estabilidad del borde libre del párpado inferior contribuye a mantener la humedad ocular mientras el parpadeo distribuye y aclara la película lagrimal. Tanto el complejo tendinoso medial como el lateral dan soporte a ambos párpados evitando su mal posicionamiento (entropión/ectropión) al tiempo que ayudan a mantener una correcta apertura palpebral horizontal. El complejo tendinoso medial forma parte tanto de la vía de drenaje como de la bomba lagrimal. En caso de reconstrucciones del canto interno, la vía lagrimal debe mantenerse sondada por un periodo considerable para asegurar su correcta indemnidad. Por último, en cualquier intento de reconstrucción del párpado superior, este debe cubrir por completo la córnea durante el cierre ocular[5, 6].

## PRINCIPIOS DE RECONSTRUCCIÓN

### 1. ANESTESIA

La mayoría de las resecciones y reconstrucciones palpebrales pueden realizarse bajo anestesia local, complementada ocasionalmente con sedación intravenosa para mayor confort del paciente. Anestesiaremos la córnea con colirio anestésico instilado en el saco conjuntival. Inyectaremos

alrededor del defecto y en el sitio donante lidocaína al 2% con adrenalina al 1:100000 mediante una aguja de 30 g. Para procedimientos más extensos podemos agregar a la mezcla bupivacaína 0,5% con adrenalina 1:200000 para aumentar así la duración de la anestesia.

### 2. OBJETIVOS

La meta de la reconstrucción es mantener la protección ocular y restaurar la estética palpebral normal. Como prerrequisito para lograrlo debemos cumplir con los siguientes objetivos:

- Mantener una continuidad tisular y una adecuada lubricación para evitar el daño corneal por exposición.
- Mantener una adecuada rigidez palpebral que permita una posición normal del globo ocular.
- Lograr una correcta apertura y cierre palpebral, así como un tono y fuerza muscular adecuado, siempre cubierto de piel íntegra.

Para lograr esta meta debemos remplazar los tejidos delicados, ricamente vascularizados e inervados del párpado por tejidos de características similares[3, 7, 8, 9, 10]. Determinadas fuerzas de tensión como la gravedad, el edema o la retracción cicatrizal de la herida deben tenerse en cuenta ya que pueden llevar a complicaciones como ectropión y exposición corneal[3].

### 3. CLASIFICACIÓN Y TÉCNICAS DE RECONSTRUCCIÓN DE LOS DEFECTOS PALPEBRALES

Para facilitar la nomenclatura en la cirugía de los párpados, dividimos la región orbitaria en 4 zonas (figura 2):

1. zona I - párpado superior
2. zona II - párpado inferior
3. zona III - canto interno (medial)
4. zona IV - canto externo (lateral)

Quirúrgicamente, los defectos se clasifican en los siguientes grupos:

- Defectos de la lamela anterior.
- Defectos de la lamela posterior.
- Defectos de combinados de ambas lamelas, anterior y posterior.

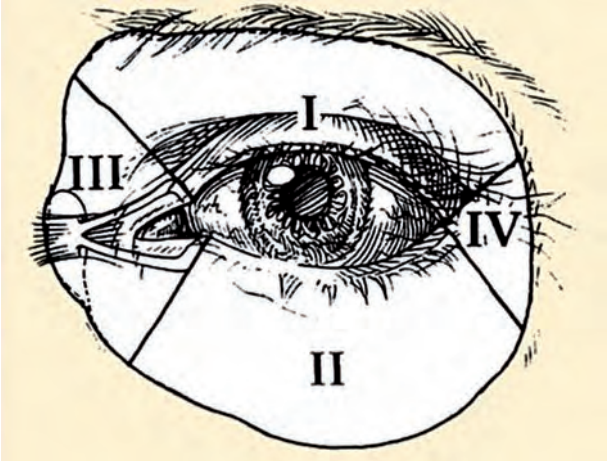


**Figura 2**
Áreas de la órbita.

## TÉCNICAS DE RECONSTRUCCIÓN

Existen cuatro opciones de reconstrucción para cada defecto: cierre primario, cicatrización por segunda intención, injertos de piel y colgajos cutáneos. Los tipos de colgajo que se utilizan para reconstrucción palpebral son de avance, rotación o interposición. Los colgajos libres microvascularizados raramente serán necesarios en la reconstrucción palpebral.

### 1. DEFECTOS DE LAMELA ANTERIOR

Los defectos menores de 0,5 cm son susceptibles de cicatrización por segunda intención. Los defectos menores del 50% de la superficie del párpado pueden ser reconstruidos mediante un colgajo de avance músculo-cutáneo a partir del mismo párpado; el músculo orbicular es incluido en el colgajo para aumentar la vascularización y dar volumen. Los colgajos de avance son diseñados de forma uni o bipediculada, con el eje de máxima tensión orientado en el plano horizontal para prevenir el ectropión cicatrizal, y las incisiones realizadas en las líneas de tensión de la piel relajada (RTLS) (figuras 3, 4). Como alternativa usaremos la plastia tipo O-Z, formada por dos colgajos de rotación opuestos, sin embargo, en este caso la orientación de los vectores de tensión y de las incisiones no son del todo ideales.

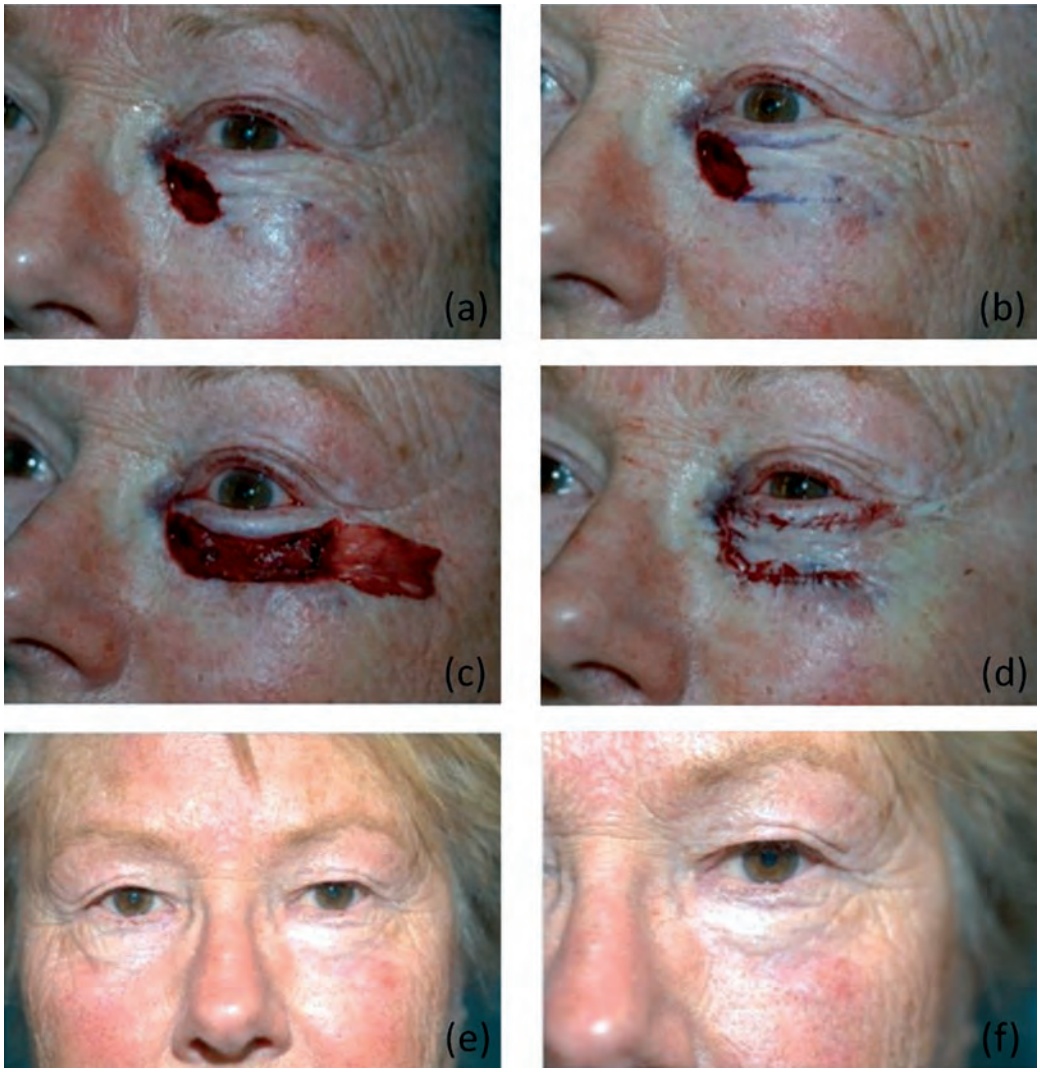


**Figura 3**
Cierre de defecto de lamela anterior mediante colgajo de avance músculo-cutáneo. a. Defecto de la lamela anterior del párpado inferior. b. Se dibuja el colgajo músculo-cutáneo de avance. c. Elevación del colgajo. d. Sutura del colgajo. e y f. Resultado final.

Cuando el defecto de la lamela anterior es mayor al 50%, tendremos que aportar tejido desde otra localización para lograr un resultado adecuado. Como primera alternativa utilizaremos injertos libres de piel de espesor completo, tanto para el párpado superior como el inferior[7] (figura 5), o colgajos músculo-cutáneos de interposición de piel y orbicular de párpado superior hacia un defecto de párpado inferior, ya sea con base medial o lateral, de forma uni o bipediculada. Este tipo de colgajos podremos realizarlos en un solo tiempo quirúrgico o en dos. Si es necesario, realizaremos una blefaroplastia contralateral para mantener la simetría, siempre y cuando no sea necesario reservar dicha piel como un eventual sitio donante en un futuro[16].

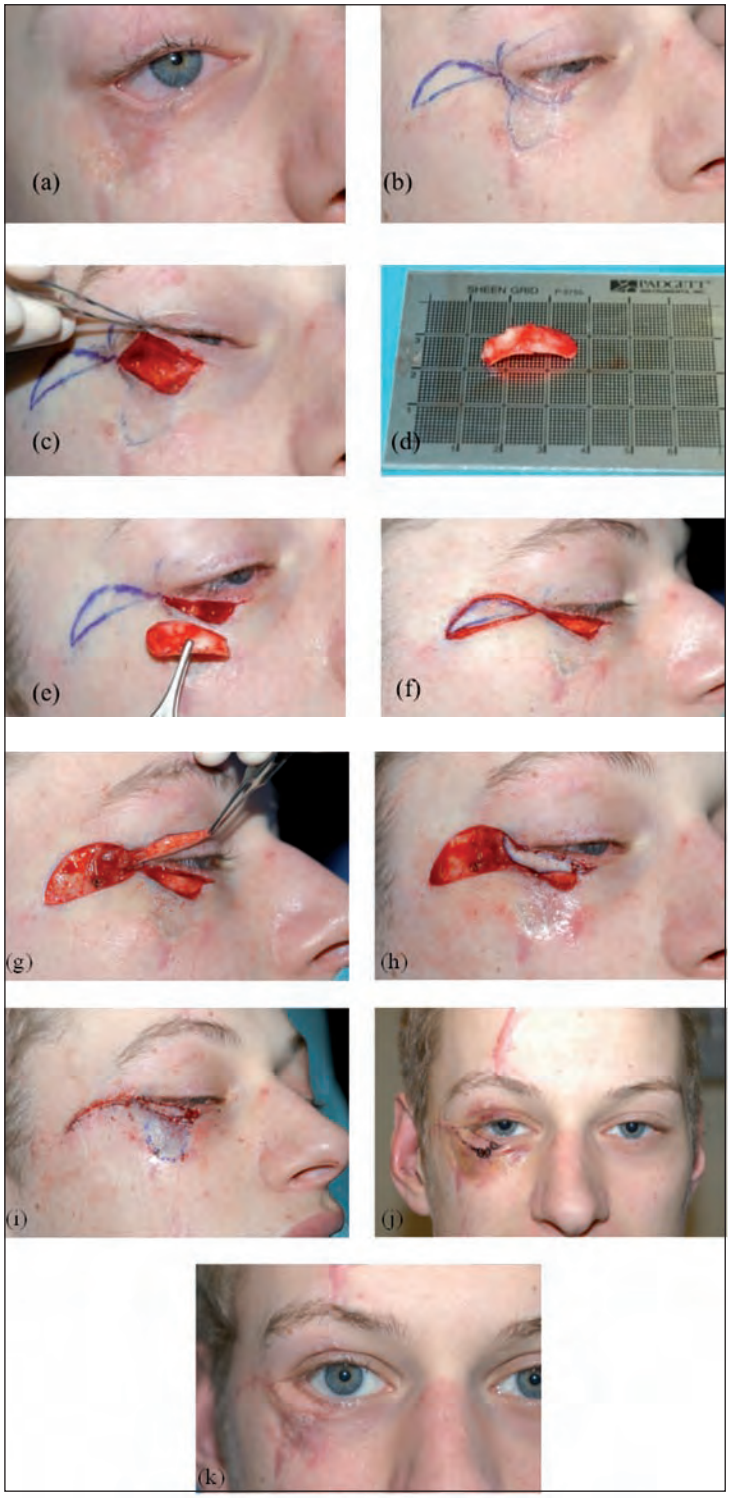


**Figura 4**
Revisión de retracción palpebral cicatrizal en párpado inferior. a. Aspecto prequirúrgico. b. Diseño de área de resección cutánea y colgajo músculo-cutáneo. c. Incisión en el párpado inferior y liberación de la cicatriz. d. Extracción de cartílago conchal auricular. e. Tallado del cartílago auricular en función del tamaño del defecto. f. Injerto cartilaginoso in situ. g. Elevación del colgajo. h. Rotación del colgajo hacia el defecto palpebral. i. Cierre del defecto añadiendo un injerto de piel con pericondrio. h. Resultado a los tres meses.

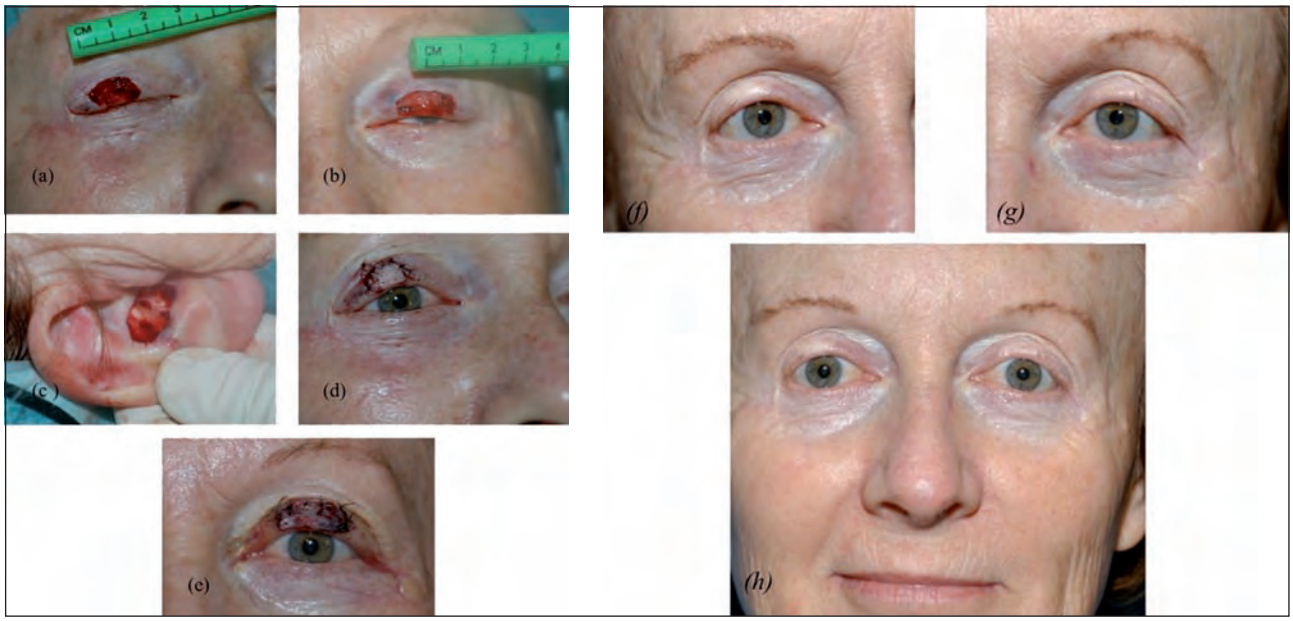


**Figura 5**
Resección de carcinomas basocelulares de lamela anterior de ambos párpados superiores y reconstrucción con injertos de piel y pericondrio auriculares. a y b. Lesiones. c. Resección de injerto de piel y pericondrio de concha auricular. d y e. Injertos suturados. f, g y h. Resultado a los seis meses.

En caso de necesitar una gran cantidad de piel donante para cubrir un defecto, esta se puede obtener a mediante un colgajo de transposición de piel de párpado inferior (colgajo de Mustardé)[17]. Para realizar un colgajo de base amplia, iniciaremos la incisión en el canto lateral siguiendo una dirección craneal y manteniendo el punto de rotación lo más elevado posible. Se producirá un vector de cicatrización que irá desde medial (bajo) hacia lateral (alto) que hará que la cicatriz actúe a modo de arnés dando soporte al párpado. Sin embargo, a pesar de realizar una línea de sutura casi imperceptible y utilizar suturas de suspensión temporales, en este tipo de colgajo se puede llegar a producir una malposición palpebral (ectropión) en un porcentaje elevado de pacientes[18]. Puede llegar a ser necesario complementar con técnicas de cantopexia para lograr que el párpado quede en una posición lo más normal posible.

## 2. DEFECTOS DE LA LAMELA POSTERIOR

Para reconstruir la lámina posterior podemos utilizar un injerto compuesto de piel-pericondrio, cartílago conchal con mucosa o únicamente mucosa de paladar duro. Tanto el cartílago septal como el de la concha auricular son obtenidos con relativa facilidad[19], pero con frecuencia no se obtienen buenos resultados debido a que producen un contorno inadecuado, sobre todo cuando son usados en el párpado superior[17] y además tienen problemas de supervivencia. Con injertos de la mucosa bucal se obtienen resultados subóptimos; además de ser demasiado blandos se contraen significativamente durante el periodo postoperatorio.

La mejor opción para la reconstrucción de defectos de lamela posterior en el momento actual son los injertos de mucosa lateral de paladar duro[14, 15]. El colágeno de la submucosa proporciona una fuerza y resistencia a la contracción cicatrizal adecuada y la mucosa proporciona una capa epitelial húmeda, pudiendo con un solo injerto remplazar a la vez el tarso y la conjuntiva (figura 6). A pesar de la extracción habitual de injertos de mucosa palatina de tamaño considerable, la morbilidad en el área donante es mínima, pudiendo extraerse cómodamente bajo anestesia local. La incisión debe incluir la mucosa y llegar hasta el periostio del paladar duro sin incluir esta capa en el injerto, para reducir las molestias postoperatorias y acelerar el proceso cicatrizal. Las férulas oclusales o

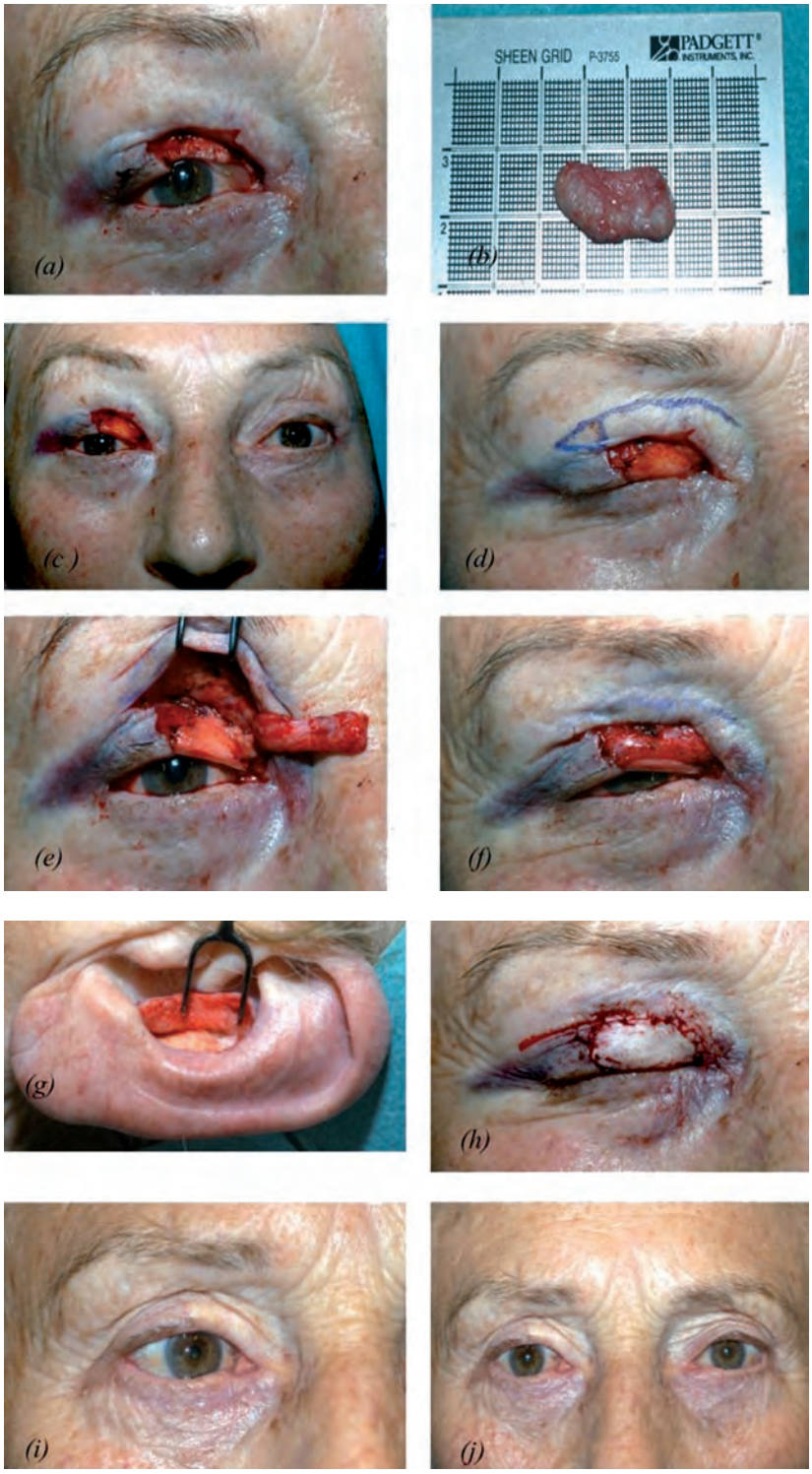


**Figura 6**
Reconstrucción de defecto de espesor completo de párpado superior. a. Defecto de lamela anterior y posterior con afectación de lámina tarsal. b. Obtención de injerto de mucosa palatina. c. Sutura de injerto para reconstrucción de lamela posterior. d. Diseño de injerto de músculo orbicular para recubrir injerto de mucosa. e. Elevación del injerto. f. Injerto muscular pediculado in situ. g. Obtención de injerto de piel y pericondrio conchal. h. Colocación de injerto dermo-pericondral sobre colgajo muscular i y j. Resultado a los dos años.

las prótesis dentarias disminuyen la incomodidad palatina durante la cicatrización del área donante.

### 3. DEFECTOS COMBINADOS DE LAMELA ANTERIOR Y POSTERIOR

En casos de defectos de espesor completo la reconstrucción variará de simple a compleja según la cantidad de tejido palpebral faltante[11].

Defectos de hasta un 25% ya sea del párpado inferior como superior pueden ser cerrados de manera primaria. Debemos cuidar al máximo la anatomía normal, teniendo mucho cuidado de no dañar las pestañas. Ocasionalmente, si la laxitud palpebral lo permite, defectos mayores de un 25% del párpado pueden ser también cerrados de manera primaria. La incisión debe ser perpendicular al borde libre del párpado e incluir el tarso en todo su espesor dejando un defecto de forma pentagonal con vértice inferior. Es importante lograr un alineamiento vertical correcto del tarso para obtener un cierre adecuado del borde palpebral. Los puntos de aproximación tarsal se darán solo en su superficie anterior para evitar la irritación corneal. El borde palpebral se cerrará con una ligera eversión mediante puntos transfixiantes; el músculo orbicular y la piel se cierran por separado. En el caso de exceso de tensión en el cierre se podrá realizar una cantotomía lateral con cantolisis[17], esta se realiza mediante una incisión horizontal que incluye la piel, el músculo y el tendón cantal lateral superior o inferior dependiendo del párpado que estemos reconstruyendo.

Los defectos mayores del 50% del eje horizontal deberán ser reconstruidos mediante un colgajo músculo-cutáneo semicircular del área cantal externa adyacente al defecto a reconstruir (colgajo de Tenzel). El límite lateral de la incisión del colgajo semicircular será una línea vertical imaginaria tangente a la cola de la ceja[20]; el semicírculo tendrá un diámetro de 20 mm aproximadamente, empezando desde el canto externo. La incisión músculo-cutánea debe llegar hasta el periostio, el cual será disecado ampliamente para la movilización del colgajo[8]. Realizaremos además una cantotomía lateral entre el colgajo y la porción inferior del tendón cantal lateral (figura 7) y una sección de la unión

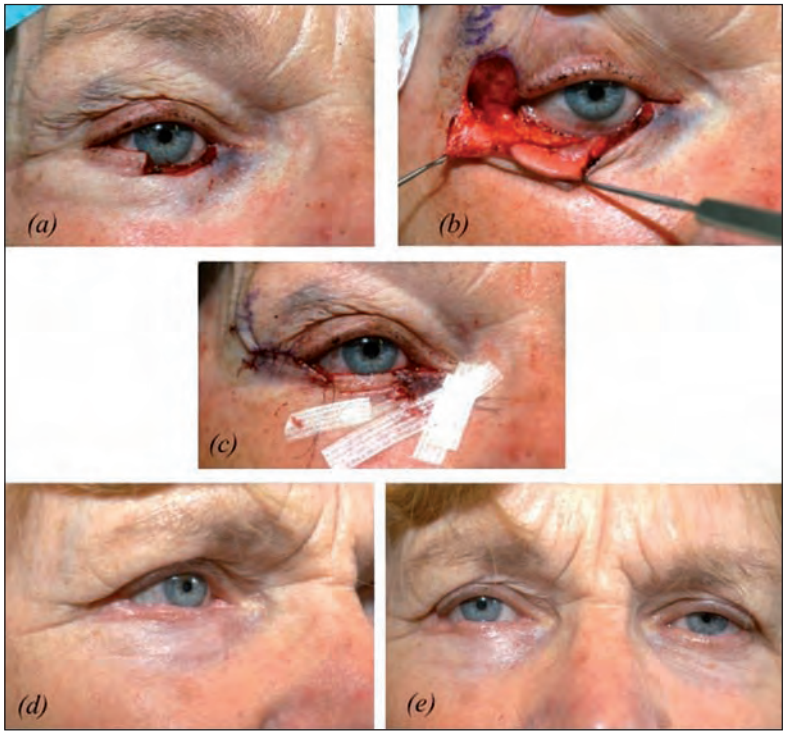


**Figura 7**
Colgajo de Tenzel. a. Defecto de espesor completo del 60% medial del párpado inferior. b. Diseño de colgajo de Tenzel con cantotomía lateral. c. Interposición del colgajo. d y e. Resultado a los tres meses.

del septum orbitario a la pared orbitaria[21]; en casos extremos deberán ser cortados también los músculos retractores palpebrales[22]. El colgajo resultante se desplaza medialmente suturando el tarso restante a la porción medial del defecto. La porción lateral del párpado reconstruido estará formada por el colgajo músculo-cutáneo sin tarso ni conjuntiva. Cerraremos el defecto por planos de forma primaria.

**Figura 8**
Reconstrucción compleja de párpado inferior y mejilla. a. Defecto quirúrgico. b. Diseño del colgajo miocutáneo bipediculado de párpado superior y colgajo de avance de mejilla. c. Colgajo bipediculado in situ. La lamela posterior se ha reconstruido con un injerto de mucosa de paladar duro. d. Disección del colgajo de avance de mejilla. e. Cierre de incisiones. f. Resultado intermedio antes de la sección de los pedículos del colgajo de párpado superior. g. Resultado final.

Obtendremos mejores resultados cosméticos si el defecto no se encuentra situado muy lateral, permitiendo que los bordes seccionados del tarso se unan directamente. A pesar de que es un colgajo versátil y frecuentemente utilizado, pueden ocurrir complicaciones como adherencias del canto externo, ectropion, escotaduras palpebrales y simbléfaron si usamos de forma inapropiada esta técnica en caso de grandes defectos[22]. En defectos mayores del 50% del párpado, el concepto de remplazar la lamela posterior adquiere vital importancia. En el párpado inferior podemos usar un colgajo compuesto de tarso/conjuntiva que se obtiene a partir del párpado superior (colgajo de Hughes)[23, 24]. La incisión de este colgajo irá 3 mm sobre el borde libre palpebral para preservar la arcada arterial palpebral y la unión de la aponeurosis del elevador al tarso[10]. La disección tendrá una dirección superior, sin incluir el músculo de Müller en el colgajo para evitar el riesgo de retracción palpebral[13]. El colgajo tarso-conjuntival es colocado en el defecto de la lamela posterior del párpado inferior, de modo que el borde superior del tarso incluido en el colgajo esté alineado con el remanente del borde libre palpebral. El borde inferior del tarso (incluido en el colgajo) se sutura a la conjuntiva inferior y a los retractores. La lamela anterior será reconstruida como se ha descrito previamente con colgajos pediculados locales o injertos de piel. Después de 4-6 semanas, en un segundo tiempo, recrearemos la hendidura palpebral seccionando el pedículo conjuntival y alineando el borde libre palpebral. En caso de que el defecto incluya el párpado inferior y el canto lateral, en vez de utilizar un colgajo superior de avance tarso-conjuntival, deberemos realizar un colgajo de base temporal[24, 13].

En defectos del párpado superior debemos tener en cuenta tanto los vectores de tensión vertical como los horizontales[16]. Un exceso de tensión horizontal provocará ptosis, mientras que un exceso de tensión vertical provocará lagoftalmos; ambos deben ser evitados. Defectos que comprometen un 50% o más del párpado superior pueden ser reconstruidos mediante colgajos de espesor total del párpado inferior, o mediante combinaciones de injertos con colgajos (figuras 8 y 9).

**Figura 9**
Reconstrucción de defecto de espesor completo de párpado superior. a. Defecto de lamela anterior y posterior del 70% del párpado superior. b. Reconstrucción de la lamela posterior mediante un injerto de mucosa de paladar duro. c. Rotación de colgajo de orbicular de los ojos sobre injerto de mucosa. d. Colocación de injerto de piel y pericondrio conchal sobre el colgajo muscular. e. Resultado final.

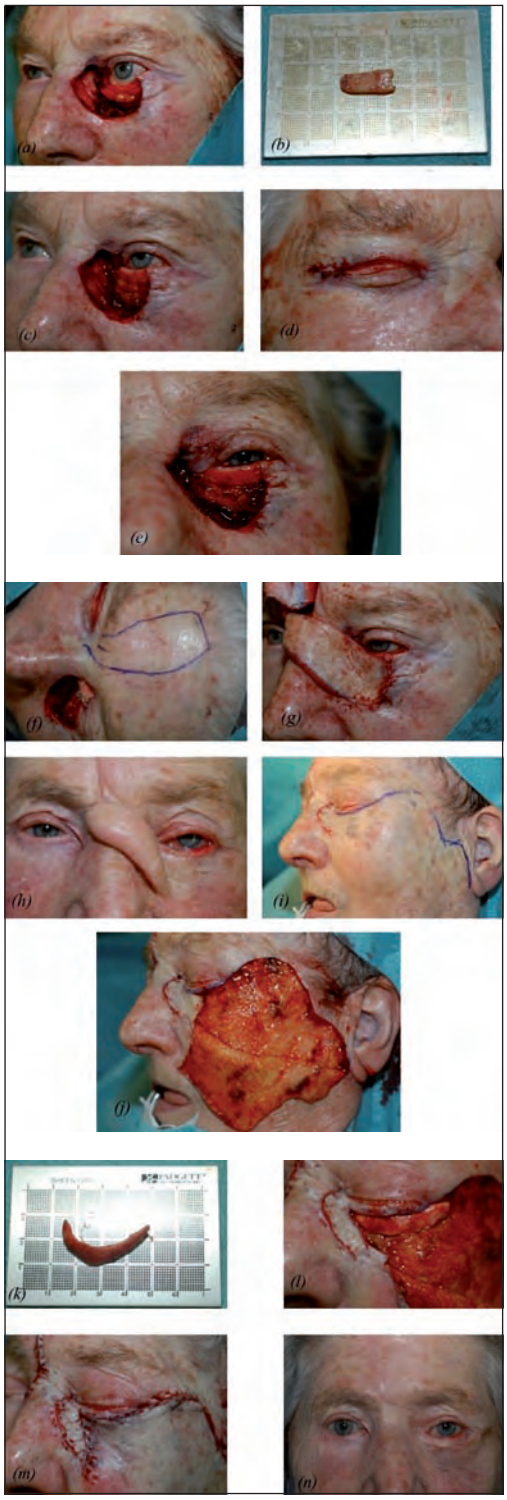

**Figura 10**
Reconstrucción con varios colgajos e injertos. a. Defecto de espesor completo de párpado inferior, lamela anterior de párpado superior, piel de mejilla y vertiente nasal. b. Obtención de injerto de mucosa de paladar duro. c. Reconstrucción de lamela posterior con injerto. d. Obtención de injerto de piel de párpado superior contralateral. e. Reconstrucción de lamela anterior de párpado superior con injerto cutáneo. f. Diseño de colgajo nasofrontal. g. Interposición de colgajo. h. Aspecto del colgajo previo a la sección de su pedículo. i. Sección del pedículo y diseño del colgajo de avance de mejilla. j. Disección del colgajo. k. Extracción de injerto de cartílago conchal. l. Colocación de cartílago conchal en párpado inferior para aumentar rigidez. m . Cierre de incisiones. n. Aspecto final.

En la técnica de Cutler-Beard, el área donante es el párpado inferior, del cual se obtendrá un colgajo conjuntivo-músculo-cutáneo de avance que se llevará al párpado superior[1]. De modo práctico, se crea un colgajo de espesor total que incluye los retractores, piel y conjuntiva, dejando in situ e intactos los márgenes del borde libre del párpado donante. El colgajo se coloca en el párpado superior a través de una ventana tarsal inferior dividiéndose esta en un segundo tiempo a las 4-6 semanas.

En los grandes defectos podemos reconstruir por completo el párpado mediante un injerto de mucosa junto con un colgajo nasofrontal de base paramediana. Los tejidos blandos de este último colgajo poseen la suficiente rigidez para dar soporte al párpado superior (figura 10)[25].

## CANTO INTERNO

El canto interno orbitario, al ser un área facial cóncava, es excelente para la cicatrización por segunda intención; defectos de hasta 1,5 cm pueden dejarse sin ningún tipo de reconstrucción (figura 11). Si el defecto está centrado alrededor del ligamento cantal medial, las fuerzas de cicatrización y contracción de la herida serán iguales en ambos párpados, lo que prevendrá la distorsión de los tejidos. Si el defecto está localizado de forma asimétrica hacia uno de ambos párpados, el tejido cicatricial puede llegar a producir ectropion. Esta distorsión puede ser prevenida mediante el uso de suturas que actúen como guía en la cicatrización, reduciendo el tamaño y situando el defecto en una posición más simétrica en relación al canto interno.

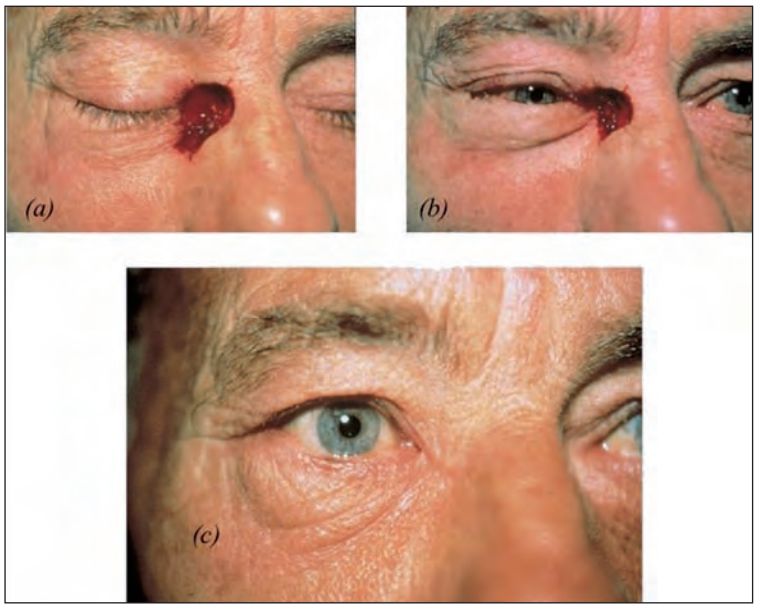


**Figura 11**
Cicatrización por segunda intención. a. Defecto asimétrico de canto interno. b. Desplazamiento de la lamela anterior del párpado inferior hacia el defecto. El resto del defecto se deja cicatrizando por segunda intención c. Resultado final.

**Figura 12**
Utilización de injerto libre de piel. a. Defecto de piel de canto interno y ambos párpados. b. Cantopexia medial y diseño de colgajo de avance miocutáneo de párpado superior. c. Colgajo avanzado y colocación de injerto de piel de espesor completo en defecto. d. Resultado final.

**Figura 13**
Reconstrucción col colgajo nasofrontal. a. Defecto de canto interno y lamela anterior de párpado superior. b. Incisión en párpado inferior y disección de región periorbitaria. c. Molde del defecto. d. Disección de injerto de piel y pericondrio conchal. e. Injerto in situ. f. Diseño de colgajo nasofrontal. g. Interposición del colgajo. h. Sección del pedículo. i y j. Resultado final al año de la última intervención.

Defectos mayores pueden reconstruirse con injertos cutáneos (figura 12), siempre y cuando el sitio receptor provea suficiente vascularización. En casos de vascularización insuficiente, como en tumores en los que sea necesario quitar el periostio, puede ser necesario realizar un colgajo de interposición del párpado superior o un colgajo de rotación glabelar. Los colgajos glabelares o frontales deben ser adelgazados adecuadamente para lograr un contorno y espesor idóneos que se adapten a esta zona (figura 13). Si perdemos el soporte cantal y luego este no se reconstruye debidamente, aparecerá una distonía en el ligamento cantal y la subsiguiente alteración del párpado inferior. Es importante reconstruir la crura posterior del tendón cantal medial y su inserción en la cresta lacrimal posterior, de manera que el párpado reconstruido repose sobre el globo ocular[22]. La reconstrucción del canto interno es difícil debido a la proximidad del globo ocular y al periostio de la fosa lagrimal, el cual es muy delgado; pudiendo llegar a ser necesaria una cantopexia transnasal o una fijación con microplacas[17, 27].

**Figura 14**
Reconstrucción de canto externo. a. Defecto de canto externo tras resección de tumoración cutánea. b. Diseño y disección de colgajo de mejilla. c. Rotación de colgajo. d y e. Aspecto final.

## CANTO EXTERNO

Es la zona menos compleja de restaurar de todas las regiones orbitarias. Los defectos de piel son reconstruidos mediante colgajos de rotación de mejilla de base inferior, que deberemos adaptar al tipo de defecto y a las características del sitio donante. Como alternativa, la disección del tercio medio facial permitirá una elevación vertical de la mejilla que facilitará el cierre del defecto en el canto externo (figura 14). En caso de estar comprometido el párpado inferior, realizaremos una cantopexia lateral para aumentar el tono palpebral y evitar el ectropion. Defectos de mayor tamaño que lleguen hasta el ligamento cantal externo pueden llegar a dañar parte del tarso lateral, en este caso podría ser necesario utilizar una tira de periostio del arco zigomático de al menos 1 cm de ancho con base en la pared orbitaria lateral[5, 6] recubiertos por un colgajo músculo-cutáneo.

## CONCLUSIONES

La reconstrucción palpebral tiene profundas repercusiones funcionales y estéticas. La anatomía y la fisiología así como los criterios estéticos deben ser conocidos con precisión para manejar estos defectos.

Podemos dividir la anatomía de la región periorbitaria en cuatro zonas; los párpados están compuestos por una lamela anterior y otra posterior. Los defectos serán categorizados usando estas divisiones. El creciente número de técnicas reconstructivas descritas, tanto para los párpados como para las regiones cantales externa e interna, es la base para tratar defectos en esta área tan desafiante dentro de la cirugía plástica facial.

## BIBLIOGRAFÍA

1. Patel, B. C. K, Flaharty, B. M., Anderson, R. L.: "Reconstruction of the eyelids", en Baker, S. R., Swanson, N. A. (eds.), *Local Flaps of Facial Reconstruction.* St Louis: Mosby, 1995; pp. 275-302.
2. Larrabee, W. F., Makielski, K. H.: *Surgical Anatomy of the Face*. New York: Raven Press, 1983.
3. Spinelli, H. M., Jelks, G. W.: "Periocular reconstruction: a systematic approach". *Plast Reconstr Surg,* 1993; 91: 1017-1024.
4. Wolfe, S. A.: "Eyelid reconstruction". *Clin Plast Surg,* 1978; 5: 525-531.
5. Leone, C. R.: "Periosteal flap for lower eyelid reconstruction". *Am J Ophthalmol* 1992; 114: 513-514.
6. Weinstein, G. S., Anderson, R. L., Tse, D. T., Kersten, R. C.: "The use of periosteal strip for eyelid reconstruction". *Arch Ophthalmol* 1985; 103: 357-359.
7. Siegel, R. J.: "Eyelid reconstruction with a three layer graft: operative techniques". *Plast Reconstr Surg* 1998; 5:18-25.
8. Tenzel, R. R. "Reconstruction of the central one half of an eyelid". *Arch Ophthalmol* 1975; 93:125-126.
9. Meulen, J. V. van der: "The use of mucosa-lined flaps in eyelid reconstruction: a new approach". *Plast Reconstr Surg* 1982; 70:139-146.
10. Hargiss, J. L.: "Bipedicle tarsoconjunctival flap". *Ophthalmol Plast Reconstr Surg* 1989; 5:99-103.
11. Glat, P. M., Longaker, M. T., Jelks, E. B. *et al.*: "Periorbital melanocytic lesions: excision and reconstruction in 40 patients". *Plast Reconstr Surg* 1998; 102: 19-27.
12. Howard, G. R., Nerad, J. A., Carter, K. D., Whitaker, D. C.: "Clinical characteristics associated with orbital invasion of cutaneous basal cell and squamous cell tumors of the eyelid". *Am J Ophthalmol* 1992; 113:123-133.
13. Larrabee, W. F., Sherris, D. A.: "Principles of Facial Reconstruction". Philadelphia: JB Lippincott, 1995.
14. Siegel, R. J.: "Palatal grafts for eyelid reconstruction". *Plast Reconstr Surg* 1985; 76: 411-414.
15. Perry, M. J., Langtry, J., Martin, I. C.: "Lower eyelid reconstruction using pedicled skin flap and palatal mucoperiosteum". *Dermatol Surg* 1997; 23: 595-598.
16. Sherris, D. A., Heffernan, J. T.: "Techniques in periocular reconstruction". *Facial Plast Surg* 1994; 10: 202-213.
17. Howard, G. R., Hochman, M.: "Local flaps in periorbital reconstruction". *Facial Plast Surg Clin N Am* 1996; 4: 481-489.
18. Callahan, M. A., Callahan, A.: "Mustardé flap lower lid reconstruction after malignancy". *Ophthalmology* 1980; 87: 279-186.
19. Jackson, L. T.: *Local Flaps in Head and Neck Reconstruction*. New York: Mosby, 1985, pp. 273-336.
20. Carroll, R. P.: "Entropion following the cutler beard procedur". *Ophthalmology* 1983; 90: 1052-1055.

21. Levine, M. R.: "Semicircular flap revisited". *Arch Ophthalmol* 1986; 104: 915-917.
22. 22 Miller, E. A., Boynton, J. R.: "Complications of eyelid reconstruction using a semicircular flap". *Ophthalmol Surg* 1987; 18; 11: 807-810.
23. Hughes, W. H.: "Reconstruction of the lid". *Am J Ophthalmol* 1985; 28: 1203-1211.
24. Hewes, E. H, Sullivan, J. H., Ceard, C.: "Lower eyelid reconstruction by tarsal transposition". *Am J Ophthalmol* 1976; 81: 512-514.
25. Dortzbach, R. K., Hawes, M. J.: "Midline forehead flap in reconstructive procedures of the eyelids and exenterated socket". *Ophthal Surg* 1981; 12: 257-268.
26. Zitelli, J. A.: "Secondary intention healing". *Clin Dermatol* 1984; 2: 92-106.
27. Wittkamp, A. R., Mourits, M. P.: "A simple method for medial canthal reconstruction". *Int J Oral Maxillofac Surg* 2001; 30: 342-343.

# MICROTIA Y ANOTIA

MANUEL TOMÁS BARBERÁN
EDUARDO MORERA SERNA

## INTRODUCCIÓN

De entre las distintas malformaciones que pueden presentarse en las orejas, las más severas son las microtias y anotias, que comportan la no existencia de pabellón auricular o la existencia de unos pequeños rudimentos que pueden o no recordar a un pabellón en miniatura. La mayoría de las veces se asocian a una atresia del canal auditivo y la consiguiente hipoacusia, aunque se pueden presentar con conductos permeables. Lo más frecuente es que sean unilaterales, pero también pueden ser bilaterales. Casi siempre son espontaneas, pero también asistimos a casos hereditarios. En Europa se presentan en 1 de cada 8.000-10.000 nacimientos, según las series, siendo tres veces más frecuentes las unilaterales que las bilaterales, y en las unilaterales es más frecuente que afecten al lado derecho[1]. Esta incidencia es más alta en algunas zonas de Sudamérica y en Japón.

Solo en el 4%, las microtias presentan una alteración en el oído interno. Las malformaciones pueden ser de distinto grado:

- Grado I: pabellón ligeramente pequeño con estructuras identificables y un canal auditivo pequeño pero presente (figura 1).
- Grado II: deformidad más marcada o parcial de la oreja con un bloqueo o estenosis del canal auditivo externo que produce una pérdida auditiva conductiva (figura 2).

**Figura 1**
Malformación de pabellón grado I, presenta defecto en el tercio superior, con ausencia de la cruz superior, pero presencia de CAE.

- Grado III: ausencia del pabellón pero manteniendo un pequeño vestigio vertical que corresponde al lóbulo y una ausencia del canal auditivo externo (figura 3).
- Grado IV: ausencia completa de estructuras del pabellón.

**Figura 2**
Malformación de pabellón grado II, presenta CAE en fondo de saco y defecto más marcado del pabellón.

**Figura 3**
Malformación de pabellón sin CAE, que solo mantiene la presencia del lóbulo.

## MANEJO DEL NIÑO QUE NACE CON UNA ANOTIA/MICROTIA

Es importante el conocimiento de estas patologías, independientemente de que nos dediquemos a tratarlas o no, para poder dar la información adecuada a los padres. Cuando asistimos a un niño con una microtia, habitualmente en las primeras semanas de su existencia, es importante que descartemos otras patologías asociadas (se presentan en el 5% de los casos), o que intentemos realizar un diagnóstico sindrómico: si es bilateral síndrome de Treacher Collins, si es unilateral síndrome de Goldenhar (figura 4), Microsomía Craneofacial, con anomalías en ojo, pabellón y conducto auditivo y mandíbula, o síndrome de Klippel-Feil, en el que predominan las malformaciones de la unión cráneo vertebral.

Figura 4
Malformación de pabellón en un Síndrome de Goldenhar que se acompaña de alteración orbitaria, ocular y mandibular.

En general es el genetista el que está mejor cualificado para desarrollar esta labor, y a él se deberán remitir todos los niños que presenten otras alteraciones, no así los cuadros aislados que son la mayoría.

En el caso del especialista en otorrinolaringología, nos limitaremos a comprobar que se ha realizado el obligado cribado neonatal de la hipoacusia y explicar a los padres cuál será la cronología de las actuaciones. Es equivocado realizar una exploración TAC para valorar la situación del oído medio en estos momentos, exploración que se deberá realizar no antes de los 7 u 8 años, ya que no nos hará cambiar nuestro comportamiento con el niño, ni tampoco suele tener un carácter pronóstico. Debemos de tranquilizar a los padres sobre el correcto desarrollo del lenguaje si la microtia es unilateral.

En los casos bilaterales, se deberá realizar la adaptación de un vibrador óseo, en el momento actual del tipo BAHA$^{R}$ (Bone Anchored Hearing Aid o prótesis auditiva fijada al hueso), evitando las incómodas “diademas” y favoreciendo inicialmente y a partir de los tres meses las bandas elásticas, “Soft band”. A partir de los 3 años se podrá realizar la instauración del tornillo de titanio con su correspondiente pilar (“Abutment”) que permitirá una mejor ganancia auditiva. En estos casos se debe realizar el implante del tornillo lo suficientemente separado del área donde se deberá realizar la reconstrucción del pabellón, para no interferir con esta. Si no cumplimos este requisito, la reconstrucción se verá dificultada por la presencia de cicatrices.

La reconstrucción del pabellón se iniciará a partir de los 7 años, si el niño es de talla media y si es pequeño a partir de los 8 o 9 años, en la intención de obtener suficiente cartílago para reconstruir el pabellón (ver más adelante).

## POSIBILIDADES DE TRATAMIENTO

Para que los padres puedan decidir qué opción prefieren para su hijo, se les debe proporcionar una información adecuada de las distintas posibilidades. Lo mismo se puede comentar para adolescentes o adultos. Las posibilidades pueden ser, no hacer nada, reconstruir el pabellón con cartílago costal, con un molde artificial (Medpor$^{R}$) o disponer una epítesis de silicona (figura 5), pegada o fija con implantes de titanio (Branemark$^{R}$) o mediante imanes subcutáneos.

**Figura 5**
Epítesis para la reconstrucción del pabellón, fijada con implantes de titanio. Esta epítesis, con tres años de antigüedad, presenta un deterioro evidente en su coloración.

No hacer nada es una posibilidad que eligen una minoría de padres que opinan que cuando su hijo sea adolescente o mayor de edad podrá participar en la decisión de lo que quiere que se le realice.

En nuestra opinión, lo ideal es la reconstrucción con cartílago costal (figura 6), pese a que conlleva al menos 3 procedimientos quirúrgicos, que en el caso de los niños serán todos bajo anestesia general, permitiendo obtener un resultado estéticamente aceptable, pero nunca "perfecto". El primer procedimiento, consistente en la extracción de cartílago costal, es doloroso y requiere la utilización en el postoperatorio de analgésicos mayores con alguna frecuencia. A lo largo del proceso deberán realizarse al menos dos heridas que darán lugar a las consiguientes cicatrices en tórax y en cadera o ingle.

De este modo el paciente dispondrá de su oreja, que se pone morena en verano y se aclara en invierno como el

**Figura 6**
Reconstrucción de pabellón auricular en un adulto. Procedimiento realizado en 3 tiempos.

resto de su cara. Es susceptible de experimentar traumatismos con escasos problemas al no tratarse de un producto artificial y en general permite al individuo olvidarse de "su problema".

La reconstrucción utilizando un molde prefabricado de Medpor[R] limita el tiempo quirúrgico prácticamente al primer tiempo y evita la cicatriz torácica, permitiendo obtener unos resultados estéticamente muy similares a los obtenidos con cartílago costal. Puede realizarse a partir de los 4 años al no requerir del correcto desarrollo del cartílago costal. Desde nuestro punto de vista existe una mayor tasa de complicaciones, especialmente infecciones y extrusiones, que transpolando la experiencia en cirugía nasal, se pueden presentar a lo largo de toda la vida. Nosotros no tenemos experiencia con este tipo de prótesis, pero sí con la extracción de unos cuantos de estos moldes implantados en otros servicios, con resultados pobres y con infecciones de repetición.

Las epítesis de silicona permiten una reconstrucción casi perfecta, en función del anaplastólogo, pudiendo realizarse

su fijación en uno o dos tiempos mediante cirugías limitadas, evitando la aparición de nuevas cicatrices. En la parte negativa, se debe destacar que se requiere disponer de al menos dos prótesis, de invierno y verano, que puedan presentar una coloración similar a la piel colindante, debiendo de recolorearse en función de su más o menos cuidadosa manipulación, aproximadamente cada 2 años y cambiarse en función del deterioro cada 5 años aproximadamente. El paciente es siempre consciente de la epítesis que utiliza, como si de unas gafas se tratara, lo que le produce en nuestra experiencia falta de seguridad en ciertas situaciones de contacto íntimo, así como en la práctica de actividades deportivas (figura 5). En el caso de los implantes de titanio, es fácil que presenten problemas cutáneos, dado que la epítesis se lleva durante muchas horas y no permite una correcta ventilación de la zona (figura 7). Los imanes subcutáneos son una magnífica opción, si bien las posibilidades de extrusión son mayores, especialmente en el caso de pacientes irradiados. La unión no es tan fuerte como con los implantes de titanio, pudiéndose caer con más facilidad (al vestirse o desvestirse, con los cascos de las motos, al tirarse al agua o en actividades deportivas en general). Su realización no impide la posterior repesca para realizar una reconstrucción con cartílago costal, pero sí la dificulta por la aparición de cicatrices. Nosotros la utilizamos en caso de intentos de reconstrucción con cartílago fracasados (normalmente de otros centros), que determinan importantes cicatrices; en el caso de resecciones tumorales y en casos de amputaciones con deterioro marcado de la piel colindante como accidentes con lesiones marcadas por arrastre de la cabeza sobre el asfalto (figura 8).

**Figura 7**
Implantes de Titanio de Branemark, sobre los que se fija epítesis de pabellón auricular, que presenta una reacción granulomatosa en el inferior de los mismos.

**Figura 8**
Amputación de pabellón tras accidente de tráfico, con importante pérdida de sustancia, cicatrizado por segunda intención. La cicatriz existente hace del paciente un mal caso para la técnica de Brent, por su mala distensibilidad y mala vascularización.

A continuación desarrollaremos la reconstrucción con cartílago costal o Técnica de Brent.

## CRONOLOGÍA DEL TRATAMIENTO

La reconstrucción con cartílago costal comporta al menos tres tiempos que se prolongan habitualmente a lo largo de un año como mínimo.

Para poder realizar una correcta reconstrucción de un pabellón auricular mediante cartílago costal se requiere una cantidad apreciable de cartílago, lo que no se podrá obtener en un niño pequeño. Nosotros realizamos las reconstrucciones a partir de los siete u ocho años de edad por este motivo, y si el niño es de talla pequeña, preferimos esperar hasta los 9 años. Previamente se deberá procurar una correcta audición, que suele ser la norma en los casos unilaterales. En los casos bilaterales se deberá instaurar un vibrador osteointegrado (BAHA$^{R}$), estando en desarrollo otros sistemas parcialmente o totalmente implantables. El primer procedimiento es el más largo, por cuanto comporta la extracción del cartílago costal, su tallado y la introducción subcutánea. El segundo procedimiento se realiza pasados al menos dos o tres meses, de modo que el cartílago se encuentre perfectamente vascularizado y la piel cicatrizada. En este segundo procedimiento se realizará la separación del pabellón del plano de la cabeza, aportando un injerto libre de piel y se traspondrá el lóbulo. En el tercer tiempo se acentuará la depresión de la concha y se realizará la transposición del trago, al tiempo que se realizarán retoques de distintas imperfecciones. En este tiempo se puede realizar la recanalización del CAE si así se ha decidido.

## TÉCNICA QUIRÚRGICA

### PRIMER TIEMPO

Planificación del tamaño y disposición del pabellón: es de suma importancia que la nueva oreja sea del tamaño de la contralateral y que se disponga a la misma altura y en la correcta ubicación y orientación para obtener un resultado lo más natural posible. Para este fin obtendremos unos moldes realizados con placas de radiografía (figura 9). Uno de ellos nos servirá para realizar el pabellón y deberá ser unos 3 mm más pequeño de lo deseado en todas sus dimensiones, ya que la piel lo aumentará. La segunda plantilla se extenderá hasta el reborde orbitario y nos permitirá determinar la correcta posición y orientación (el pabellón está dispuesto hacia atrás en su porción craneal y su límite superior más o menos a la altura de las cejas o algo más alto). Su tamaño medio es de 62-64 mm en el adulto, aunque varía con la talla del individuo. Podemos dibujar la disposición del pabellón sobre la piel, pero se termina borrando dada la manipulación intensiva que requiere la realización de la bolsa subcutánea, por lo que mantener la plantilla a lo largo de toda la cirugía es de gran ayuda.

**Figura 9**
Planificación de la disposición del nuevo pabellón, utilizando una plantilla que nos permite conocer la distancia al reborde orbitario.

Obtención de cartílago costal: lo debemos obtener nosotros mismos para poder obtener la cantidad adecuada y minimizar las complicaciones. El solicitar a un cirujano torácico su obtención no ha sido satisfactorio en nuestra experiencia, no proporcionándonos el material adecuado y aumentando el porcentaje de complicaciones (neumotórax especialmente), posiblemente por la rapidez con la que lo realizan. Para la correcta conformación del hélix, se requieren al menos 10 cm de cartílago e idealmente 11. La forma del hélix es lo que permite obtener una oreja con aspecto de normalidad. La incisión se realiza sobre el 6º espacio intercostal y debe ser de al menos 4-5 cm para poder exponer adecuadamente la parrilla costal (figura 10-12) y a veces mayor. Debemos de obtener igualmente cartílago para reconstruir el resto del pabellón y la concha. Se debe llevar especial cuidado en la parte alejada del mediastino para evitar la apertura de la pleura (si se abre la pleura, no constituye un desastre, pero nos alarga algo el procedimiento). Al terminar la obtención de cartílago y una vez realizada la hemostasia pertinente, se irriga con suero fisiológico y solicitamos al anestesista que realice un aumento de presión para comprobar posibles fugas (figura 13). Si se produce una lesión de la pleura, se debe coser aportando ocasionalmente un fragmento de pericondrio para que no se desgarre, no soliendo requerirse un drenaje pleural y siendo el postoperatorio normal la mayoría de las veces.

**Figura 10**
Incisión para obtener cartílago costal. Para realizarla lo más pequeña posible, se debe realizar una disección subcutánea que nos permita desplazar la incisión sobre las áreas a resecar.

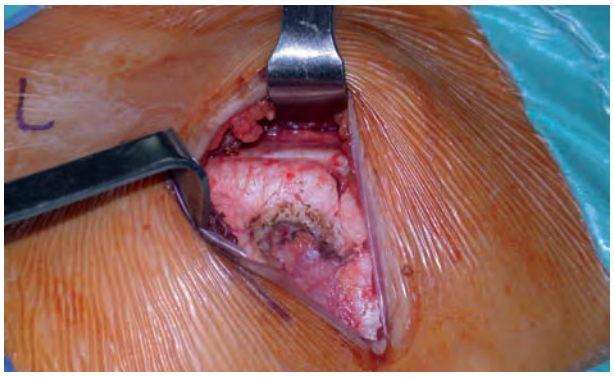

**Figura 11**
Disección y esqueletización de los cartílagos costales 6º y 7º.

**Figura 12**
Cartílago obtenido. Para conformar adecuadamente un pabellón, necesitamos entre 10 y 11 centímetros de cartílago.

**Figura 13**
Prueba de ausencia de lesión pleural. Una vez obtenido el cartílago, inundamos la herida con suero fisiológico, y pedimos al anestesista que realice un Vasalva, para comprobar que no sale aire.

Tallado del molde: el molde debe tallarse teniendo en la cabeza distinta ideas[1].

- La forma del pabellón la determina en gran manera la curva del hélix, que constituye la parte más importante de la reconstrucción auricular. Para que sea adecuado, debe de partirse de al menos 10-11 cm de cartílago (figura 12) y debe de evitarse que se produzcan ángulos que rompan el todo continuo ideal.
- Debemos de tener en cuenta el aumento del tamaño de aproximadamente 1,5-2 mm que aporta la piel.
- Los relieves deben acentuarse para que sean suficientemente visibles una vez disminuido el edema inicial.
- Es muy útil disponer de un patrón realizado sobre una placa de radiografía estéril, que nos facilite el tallado del molde sobre el cartílago obtenido. El tallado se facilita al realizarlo sobre una superficie blanda (figura 14), que evita que se desgate el bisturí al segundo corte.

El molde se compone de distintos fragmentos que se unen con suturas no reabsorbibles. Nosotros actualmente utilizamos suturas de Prolene$^{R}$ de 5-0 transparente, o Ethibond$^{R}$ 4-0 o 5-0 blanco, después de haber pasado por suturas metálicas y Gore-Tex$^{R}$ que nos dieron ciertos problemas. Normalmente se confecciona el hélix, que es el que requiere más cartílago, seguido de una placa que lo soportará y

Figura 14
Disposición sobre una superficie blanda para el tallado del molde.

sobre la que se tallarán los pertinentes relieves y ocasionalmente otro fragmento que acentuará el antehélix y la fosita navicular (figuras 15 y 16).

Figura 15
Molde ya confeccionado, acentuando los relieves.

Figura 16
Molde y patrón que hemos utilizado como referencia para su tallado.

En pacientes mayores de 50 años, el cartílago suele encontrase calcificado, lo que dificulta cuando no hace imposible su tallado, especialmente por adolecer de la suficiente flexibilidad, determinando la aparición de fracturas indeseadas que hacen imposible la confección de un molde adecuado. En este momento, no intervenimos pacientes por encima de 50 años con esta técnica.

Realización del bolsillo subcutáneo e introducción del molde: el bolsillo subcutáneo debe ser lo suficientemente grande para que nos permita la correcta introducción del molde sin que se vea alterado su eje y altura (figura 17). Debemos disponer de un patrón que nos permita su correcta localización y orientación (figura 18). La piel debe ser lo suficientemente fina para que una vez pasados unos meses revele los relieves del molde pero debe ser lo suficientemente gruesa para mantener una adecuada vitalidad y evitar verse sometido a decúbitos por parte del molde que empuja subcutáneamente[3]. La incisión para introducir el molde debe ser suficientemente grande para poderlo introducir sin romperlo (figura 19), y debe diseñarse para que quede camuflado en las curvas del pabellón. El lóbulo no lo tocaremos en

este primer tiempo, pero si existen sí retiraremos restos cartilaginosos residuales. Antes de introducir el molde debemos colocar dos drenajes que queden entre el molde y el músculo temporal para poder realizar el adecuado vacío para permitir la correcta coaptación de piel y molde. Por este mismo motivo, el cierre de la incisión será meticuloso para evitar la entrada de aire y la consiguiente pérdida del vacío (presión negativa) necesario para la correcta coaptación de piel y molde cartilaginoso (figura 20).

El cartílago que sobra lo introducimos en un bolsillo subcutáneo a nivel occipital, por si fuera necesario en ulteriores pasos.

Debe realizarse un vendaje sin compresión con un buen acolchado sobre los distintos contornos (figura 21). Al día siguiente debe levantarse el apósito para valorar la posible

Figura 17
Molde tallado sobre vestigio del pabellón.

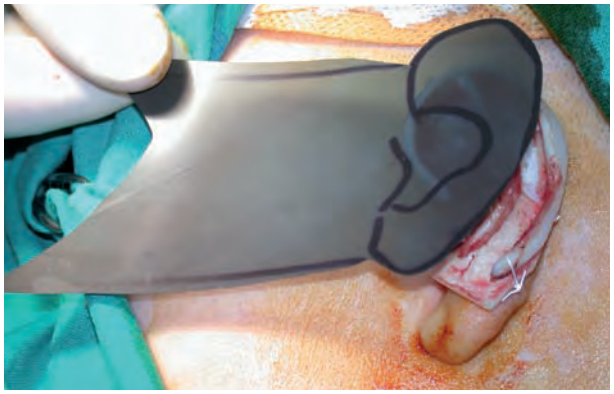

Figura 18
Patrón obtenido preoperatoriamente que nos permitirá la correcta localización del molde de cartílago.

Figura 19
Inserción del molde por la incisión cutánea. Esta debe ser lo suficientemente grande para permitir su introducción sin romperlo.

Figura 20
Aparición de los relieves una vez aplicado el vacío.

Figura 21
Colocación de apósito sobre piel.

Figura 22
Segundo tiempo. Incisión en torno al molde previo permitiendo que la piel se pueda coser por detrás para evitar la visibilidad de las cicatrices.

aparición de áreas isquémicas, que deberán tratarse convenientemente mediante un acolchado más suave. Debe utilizarse cobertura antibiótica en el postoperatorio así como analgesia adecuada, especialmente por el dolor torácico.

## SEGUNDO TIEMPO

Pasados dos o tres meses, se procederá al segundo tiempo que debe reposicionar el lóbulo, si existiera, que es lo más frecuente y separar la estructura realizada del plano de la cabeza, creando un surco retroauricular. Para este fin se obtendrá un injerto cutáneo que se adapte a la superficie requerida, habitualmente 3 x 7 cm. Después de haber obtenido este injerto del muslo, nalga e ingle, actualmente lo obtenemos preferentemente de la cadera, del área que cubriría un bañador pequeño, que es la que nos permite obtener unas cicatrices más aceptables. El pliegue inguinal también es una zona magnífica y con cicatriz no visible. El injerto cutáneo lo obtenemos con un bisturí y unas pinzas y o bien lo afinamos o bien utilizamos un injerto de piel de espesor completo, pudiendo mallarlo sobre una placa de plástico si la extensión no es suficiente. La incisión cutánea, en torno al nuevo pabellón, se realiza lo suficientemente por fuera del mismo como para que la cicatriz de la unión de la piel del mismo y del injerto cutáneo quede camuflada en la porción retroauricular (figura 22). La piel temporal es avanzada durante el cierre, para permitir que la cicatriz sea lo

Figura 23
Rotación de colgajos témporo-mastoideos y colocación de injerto de espesor completo de piel inguinal.

menos visible posible[2] o crearemos tres colgajos de piel témporo-mastoidea para avanzarlos sobre el lecho cruento; generalmente es necesario utilizar el injerto libre de piel también en este caso (figura 23). En algún caso hemos utilizado un fragmento de cartílago a modo de cuña (figura 24), para facilitar la separación del pabellón, pero si se obtiene el adecuado surco retroauricular aportando un injerto de piel (figura 25), puede no ser necesario. En este tiempo, también podemos adelgazar la piel sobre el hélix, intentando resecar los folículos pilosos en la medida de lo posible para evitar áreas con pelo sobre el pabellón que exigirán posteriormente su depilación pertinente. Pondremos un apósito en el surco retroauricular manteniendo la profundidad de este y presionando el injerto libre cutáneo sobre su lecho; mantendremos el apósito dos semanas como mínimo (figura 26).

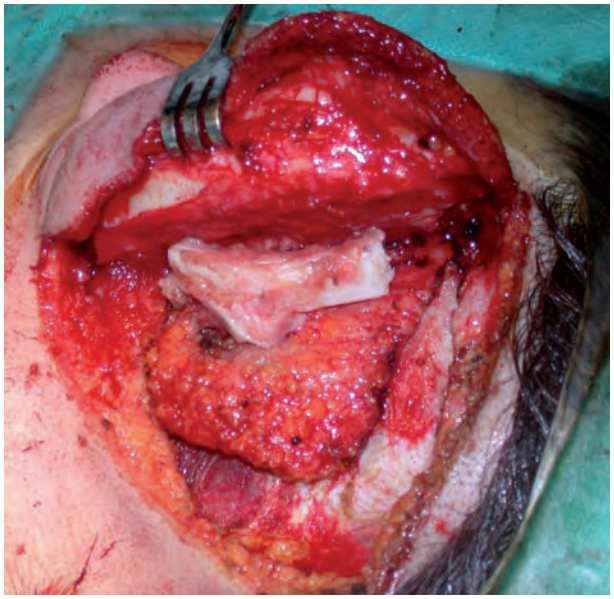

**Figura 24**
Disposición de una cuña de cartílago para separar el pabellón. No siempre es necesario.

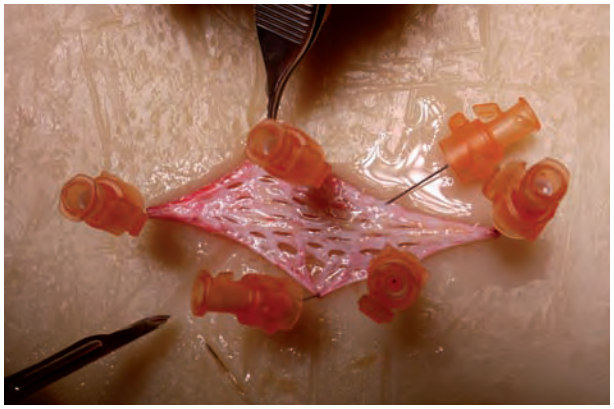

**Figura 25**
Injerto de piel mallada para recrear el surco retroauricular.

**Figura 26**
Resultado en el 2º tiempo. Obsérvese la disposición de gasa vaselinada para permitir la correcta coaptación del injerto retro auricular.

## TERCER TIEMPO

En este tiempo, debemos acentuar la depresión de la concha al tiempo que conformamos un trago mediante la inserción de un injerto de cartílago, del que hemos almacenado subcutáneamente en el área occipital. Habitualmente se aprovecha para mejorar distintos aspectos como la correcta disposición del lóbulo, que tiende a quedar más separado de lo deseado[3]. En este tiempo puede procederse al fresado del nuevo conducto auditivo externo si así se ha decidido. Ocasionalmente en algunos pacientes debemos realizar una otoplastia de aproximación o de reducción en el pabellón contralateral, para mejorar la simetría de los mismos.

## RECONSTRUCCIONES PARCIALES

Determinadas pérdidas de sustancia requieren una técnica parecida, pero limitada a la zona que se ha perdido. Ocasionalmente pueden ser incluso más complejas, al tener que respetar el poro acústico y el conducto auditivo, para no empeorar la audición (figuras 27-29).

**Figura 27**
Pérdida parcial de pabellón.

**Figura 28**
Cartílago costal tallado en la forma del cartílago perdido.

**Figura 29**
Resultado tras dos tiempos.

## MANEJO DE LA AUDICIÓN

El manejo de la audición puede realizarse mediante la disposición de un BAHA$^{R}$ o un dispositivo de oído medio del tipo del Soundbridge$^{R}$ o del MET$^{R}$. El BAHA$^{R}$ se colocará precozmente al menos en los casos bilaterales, pudiendo utilizarse a partir de los 3 meses con las bandas elásticas, e implantándose a partir de los 3 años y en función del espesor del hueso. Pero como se comentó previamente, alejado del área de reconstrucción del pabellón y colocando un segundo tornillo de titanio, por si se perdiese el primero no tener que pasar por todo el periodo de osteointegración que prolongaría el proceso fácilmente unos 4-6 meses.

La recanalización del CAE debe realizarse una vez reconstruido el pabellón, el cual debe ubicarse adecuadamente y siempre que las expectativas de obtener un buen resultado se den. Para poder prever un buen resultado auditivo debemos considerar los criterios de Jahrsdoerfer, en función de las estructuras presentes en el oído medio y/o su grado de malformación (tabla I).

En nuestra experiencia, solo lo realizamos si la puntuación obtenida es 8 o superior.

Tabla 1
Clasificación de Jahrsdoerfer

| PARÁMETRO | PUNTOS | PUNTUACIÓN | PRONÓSTICO |
|---|---|---|---|
| Estribo presente y normal | 2 | 10 | Excelente |
| Ventana oval abierta | 1 | 9 | Muy bueno |
| Oído medio aireado | 1 | 8 | Bueno |
| Nervio facial normal | 1 | 7 | Regular |
| Martillo y yunque presentes | 1 | 6 | Límite |
| Mastoides bien neumatizada | 1 | 5 o < | Malo |
| Articulación incudo estapedial | 1 | | |
| Ventana redonda normal | | | |
| Oído externo presente | | | |
| Total | 10 | | |

## RESULTADOS

Los resultados obtenidos con estas técnicas nunca son perfectos, pero el grado de satisfacción del paciente es alto en tanto le permite olvidarse de "su problema" (figuras 30-35).

Figura 30
Visión lateral de reconstrucción de pabellón con técnica de Brent.

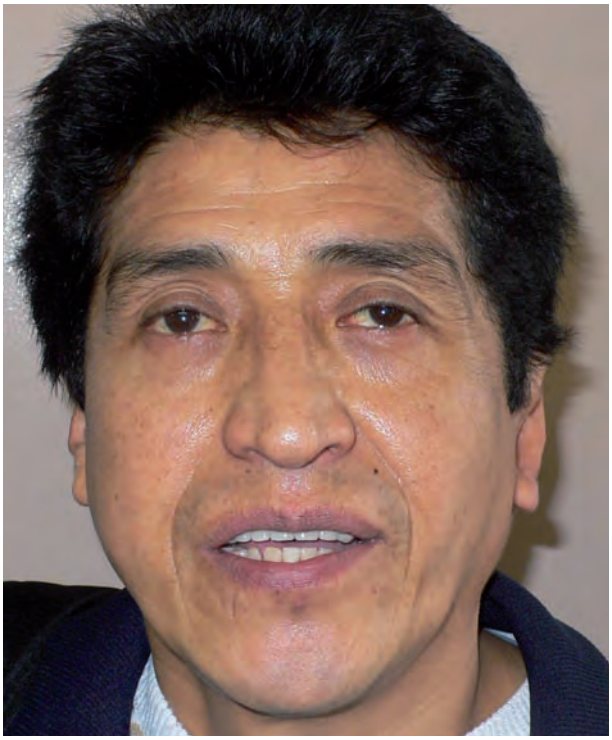

Figura 31
Visión frontal, que permite ver pabellones simétricos en separación y altura.

Figura 32
Pabellón reconstruido a los dos años del inicio de la reconstrucción.

Figura 33
Visión oblicua derecha de la misma paciente.

Figura 34
Visión lateral de reconstrucción de microtia grado III.

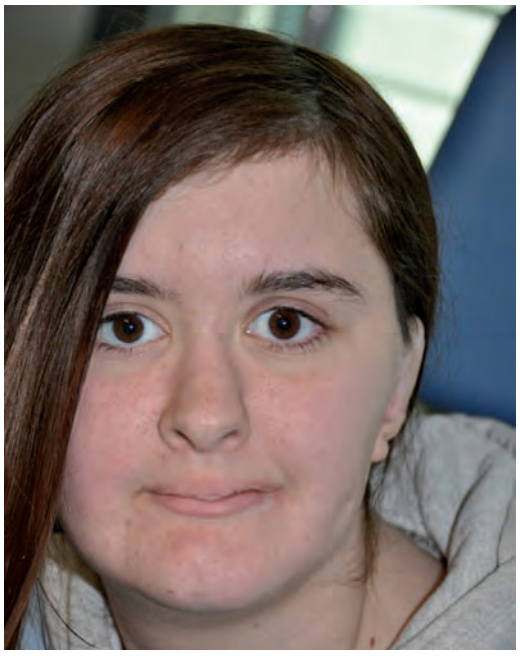

Figura 35
Visión frontal de la paciente objetivándose una protrusión adecuada del pabellón auricular.

**Figura 36**
Visión lateral de reconstrucción de microtia grado II previo a la depilación.

Es conveniente, no obstante, poder presentar fotos de los resultados obtenidos por nosotros para poder ajustar las expectativas del paciente y no dar lugar a un paciente insatisfecho.

La necesidad de depilar el nuevo pabellón es bastante frecuente (figura 36), siendo lo ideal poder hacerlo con técnicas de láser para poder obtener resultados más o menos definitivos. Las cremas depilatorias son también adecuadas, pero requieren su uso continuado.

Obtener buenos resultados requiere experiencia, que no siempre es posible obtener.

Dada su frecuencia, no es una técnica que se deba realizar en todos los hospitales, aun cuando estos sean de tercer nivel. Lo adecuado es que existan entre 3 y 4 centros a nivel nacional que puedan enfrentar estas técnicas con la expectativa de obtener los mejores resultados de una manera habitual.

## BIBLIOGRAFÍA

1. Weerda, H. “Grade III Dysplasias (Microtias)”, en Weerda, H., *Surgery of the Auricle*. Thieme, Stuttgart, 2007, pp. 193-229.
2. Brent, B. “Auricular repair with autogenous rib cartilage grafts: Two decades of experience with 600 cases”. *Plast Reconstr Surgery*, 1992; 90: 355-374.
3. Nagata, S. “A new method of total reconstruction of the auricle for microtia”. *Plast Reconstr Surg,* 1993; 92: 187-201.

# REVISIÓN Y CAMUFLAJE DE CICATRICES FACIALES

SANTIAGO MONSALVE

Las cicatrices faciales tienen un alto impacto psicológico y en la autoestima, por lo que es de gran importancia en la valoración preoperatoria el aspecto psicológico y las expectativas de los pacientes, siendo necesario trabajar en equipo con psicólogos y psiquiatras (figura 1). Se debe ser claro en que estos procedimientos buscan camuflar y mejorar estéticamente cicatrices previas, pero no borran ni hacen desaparecer la cicatriz.

**Figura 1**
Paciente con múltiples cicatrices faciales por accidente de tráfico.

## CARACTERÍSTICAS DE LA PIEL

La piel no es una estructura uniforme, varía en espesor, textura y pigmentación. Sus principales funciones son de barrera (protección), termorreguladora y antibacteriana[1], por lo que alteraciones de la piel como las dermatosis, foliculitis y acné pueden llevar a la presencia de patógenos[2].

## LA DERMIS

Es en esta capa de la piel donde mayor impacto tienen los cambios relacionados a la exposición crónica solar y su proceso degenerativo. La dermis se clasifica en papilar y reticular. La papilar es la capa más superficial y delgada. La dermis reticular es el componente mayor de la dermis y es la fuente de las líneas de Langer, estas son las líneas de menos extensibilidad de la piel y fueron primero descritas por Langer en 1861. Son de gran importancia en la planeación y colocación de las incisiones quirúrgicas[3].

## FISIOLOGÍA DE LA CICATRIZACIÓN

Son la serie de eventos que reepitelizan, reconstituyen y restauran la fuerza tensil de la piel[4].

Fase vascular: después de que se realiza un corte en la piel se presenta un periodo inicial de vasoconstricción de aproximadamente 5 a 10 minutos de duración, seguido por un periodo de vasodilatación más persistente. En esta participan el factor VIII (Von Willebrand) y el factor XII (Hageman) de la coagulación para la formación del coágulo de fibrina.

Fase inflamatoria: estrechamente ligada a la vascular, es importante por la fagocitosis, desbridamiento de material extraño y destrucción de bacterias.

Reepitelización: restablece la función de barrera de la piel, involucra la síntesis de colágeno y el nuevo sistema vascular para soporte del crecimiento; se presenta la contracción de la herida (movimiento centrípeto de los bordes de la herida) entre el tercer y quinto día.

Formación de tejido de granulación: formado por células inflamatorias, fibroblastos y neovascularización, hay presencia de glicosaminoglicanos y ácido hialurónico, se inicia entre el tercer y quinto día.

Neovascularización: el evento inicial es la migración de células endoteliales, es importante para suplir oxígeno y nutrientes.

Remodelación del colágeno y la matriz: este proceso es constante, ocurre durante meses y en muchas ocasiones de forma indefinida, es el responsable por el aumento de la fuerza tensil, la disminución del eritema, la prominencia de la cicatriz y, por ende, de la apariencia final de la misma. Entre el tercer y cuarto mes se alcanza del 75 al 80% de la fuerza tensil de la piel normal[5].

## FACTORES QUE AFECTAN LA CICATRIZACIÓN

1. Técnica quirúrgica: el manejo inapropiado de los tejidos, la utilización de instrumentos quirúrgicos poco delicados, el uso de material de sutura reactivo que genere reacción a cuerpo extraño y la presencia de suturas muy tensas que producen isquemia llevan a la presencia de tejido desvitalizado y al aumento de la reacción inflamatoria lo que resultará en una mala cicatrización.
2. Formación de hematomas: generan daño mecánico del cierre de la herida y favorecen la presencia de infecciones.
3. Infección: activa la vía alterna del complemento prolongando la fase inflamatoria, se liberan toxinas y proteasas que causan daño celular y se presenta competencia por oxígeno y nutrientes lo que lleva a un periodo cicatrizal más prolongado.
4. Reacción a cuerpo extraño: produce una saturación de oxígeno y un PH más bajos que prolongan la respuesta inflamatoria.
5. Formación de costras: generan una cicatrización más lenta que en un ambiente húmedo.
6. Vendajes: de tipo oclusivo o semioclusivos promueven una revitalización más rápida.
7. Medicamentos: esteroides, nitrofurazona y petrolatum, entre otros, pueden disminuir el índice de reepitelización, por el contrario, el peróxido de benzoilo, neosporin, sulfadiazina y sulfato de plata aceleran este proceso[6].
8. Líneas de relajación de la piel: son las líneas que siguen los pliegues formados cuando la piel está relajada. Estas líneas no cambian abruptamente de dirección excepto debajo del mentón (figura 2).

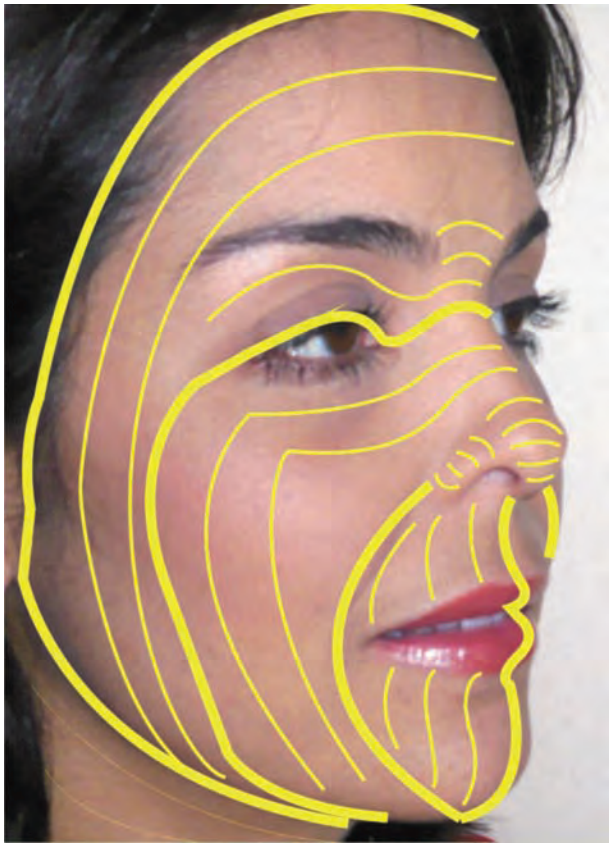

**Figura 2**
Líneas de tensión relajada de la piel.

## PLAN PREOPERATORIO

Siempre se debe analizar la posición de la cicatriz respecto a las líneas de relajación de la piel y tratar de incidir siguiendo la trayectoria de las mismas. En lo posible no hay que realizar cortes perpendiculares a las líneas de relajación de la piel[7]. Ser muy claros con el paciente con las limitaciones del procedimiento y de la posibilidad de requerir procedimientos secundarios o complementarios. Aclarar que es un procedimiento con un proceso largo de recuperación.

La selección de la técnica más apropiada depende de la localización de la cicatriz, proximidad a estructuras vitales, amplitud y grado de contracción de la misma. Es importante también tener en cuenta el color de la piel y la edad del paciente. En los pacientes más jóvenes hay mayor tensión en la piel, por lo que el periodo de maduración es más prolongado lo que puede llevar a que la cicatriz se amplié y sea hipertrófica[8].

La cicatriz usualmente tiene su peor apariencia entre las dos semanas y los cuatro meses y la mayoría de la maduración de la cicatriz se da dentro del primer año; pero la mejoría continúa por lo menos tres años o más.

El periodo ideal para revisar la cicatriz es entre el segundo y cuarto mes después de la lesión en los adultos y en niños mayores. En niños menores de 7 años es recomendable esperar mínimo 6 meses.

Procedimientos menores como la dermabrasión pueden realizarse entre la sexta y la novena semana aprovechando la alta actividad de fibroblastos[9].

## CARACTERÍSTICAS DE LA CICATRIZ IDEAL

- Ser plana y al nivel de la piel circundante.
- Color similar a la de la piel de su alrededor.
- Ser delgada.
- Paralela o dentro de las líneas de relajación de la piel.
- Sinuosa evitando ser recta.

## TÉCNICAS QUIRÚRGICAS DE REVISIÓN DE CICATRICES

El objetivo será mejorar una cicatriz no satisfactoria como pueden ser cicatrices deprimidas, amplias, elevadas, hipertróficas, retraídas, pigmentadas o dicho de otra forma una cicatriz muy obvia.

### TÉCNICAS ESCISIONALES

Escisión fusiforme: es la técnica más simple. Consiste en la remoción elipsoidal de la cicatriz y en el afrontamiento de la piel del defecto creado. Fue la técnica inicial en la revisión de cicatrices antes de la incorporación de las técnicas de irregularización. Se realizan dos incisiones cóncavas y curveadas de la misma longitud y la una en frente de la otra, su eje central debe permanecer dentro de las líneas de relajación de la piel y de ser necesario se realiza disección subcutáneo para evitar tensión en la sutura (figura 3). No es útil en cicatrices con gran tensión secundaria a la pérdida de tejido por remoción quirúrgica, avulsión traumática, necrosis o quemaduras.

La escisión fusiforme seriada es útil cuando el tejido alrededor y la elasticidad de la cicatriz no permite el cierre en un solo procedimiento, los expansores de tejido son de utilidad para disminuir estos procedimientos[10].

### IRREGULARIZACIÓN DE CICATRICES

Z plastia: es la base fundamental de las técnicas de irregularización. Se realizan colgajos triangulares a partir de una incisión en forma de Z que se transponen para aumentar la longitud de la cicatriz, la diagonal de la Z está sobre la cicatriz y las extremidades se tratan de ubicar sobre las líneas de relajación de la piel con un ángulo de entre 30 y 60 grados de inclinación, los tres segmentos de la Z deben ser del mismo tamaño y sus extremidades estar paralelas; en la cara la mayoría de los segmentos de la Z plastia no deben sobrepasar los 1,5 cm de longitud (figura 4).

**Figura 3**
Escisión fusiforme.

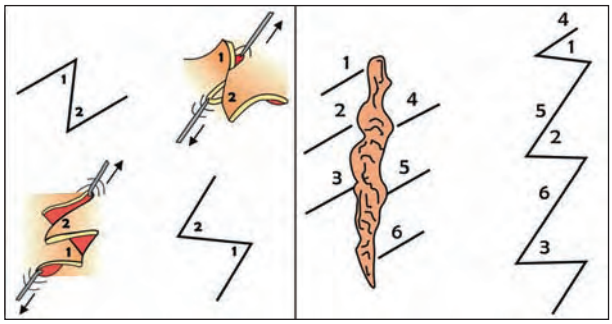

**Figura 4**
Técnica de la Z plastia y de la Z plastia seriada.

**Figura 5**
Cicatriz periorbitaria.

Es muy útil para cicatrices que formen pliegue (figura 5), retraídas y que requieren relajación y aumento de la longitud. No se debe utilizar cuando al alargar la cicatriz altera estructuras vecinas. Cuando la cicatriz es larga se utilizan Z plastias múltiples que aumentan la longitud pero con menos distorsión lateral (figura 6).

Se recomienda en cicatrices de los párpados, labios y pliegues nasolabiales. También en cicatrices que corren a un ángulo de 35 grados o menos de las líneas de relajación de la piel en áreas frontales, temporal, mejillas, nariz y mentón[11].

W plastia: esta técnica fue primero presentada en 1958 y es también llamada la zigzag plastia, en la cual se realizan colgajos triangulares de avance interpuestos a cada lado de la cicatriz removiendo el tejido circunscrito lo que crea una cicatriz irregular para mejorar camuflaje. Reconstituye la cicatriz a una posición más cercana a las líneas de relajación de la piel y con la ventaja de no crear abultamientos o depresiones generando menos distorsión en las estructuras vecinas, tiene además mayor tejido de contacto (más cohesión), por lo que no tiende a ampliarse y permite una más rápida remoción de las suturas.

**Figura 6**
Resección de la cicatriz mediante Z plastia seriada.

Figura 7
Cicatriz en mejilla.

Es de gran utilidad en cicatrices con ángulos mayores a 35 grados sobre las líneas de relajación de la piel en áreas de la frente, cejas, área temporal, nariz, mejillas, mentón y contorno mandibular (figura 7). No se recomienda en la revisión de cicatrices distendidas[12].

Las pequeñas incisiones se realizan con hoja de bisturí número 11 variando de 4 a 8 mm de longitud y los ángulos de separación de 45 a 90 grados, siendo los de 50 a 60 grados los más usados. Siempre se realiza imagen en espejo para evitar distorsión. Los triángulos del inicio y el final deben tener sus bases a ángulos rectos de la cicatriz y una de las bases de estos triángulos se debe ubicar sobre el principio y al final de la cicatriz. Se puede ir disminuyendo el tamaño de los triángulos para evitar orejas de perro (foto 8). Siempre se realiza disección subcutáneo para evitar tensión al cierre de la incisión. Se usa vicryl 5/0 para soporte afrontamiento y soporte subcutáneo y suturas continuas cruzadas con prolene 7/0 en los ángulos superior e inferior de los triángulos de la W plastia (figura 9).

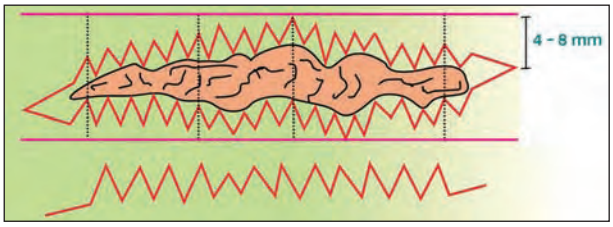


Figura 8
Técnica de W plastia.

Figura 9
Resección de cicatriz y cierre mediante W plastia.

Línea de quiebre geométrico: son series al azar de triángulos, cuadrados, rectángulos interpuestos siempre con su imagen en espejo en el lado opuesto. Se basa en la irregularización para camuflaje produciendo un excelente resultado para el ojo del observador por su diseño impredecible (superior al de la W plastia). Sus indicaciones son las mismas que las de la W plastia.

Se basa en los mismos principios que la W plastia. Las incisiones se realizan de 3 a 6 mm de longitud con bisturí número 11, siempre en imagen en espejo y creando suficiente disección subcutáneo para evitar tensión al cierre de las incisiones (figura 10). El tejido cicatrizal más profundo se conserva a menos que produzca contractura. Se realiza afrontamiento subcutáneo y cierre de la piel en igual forma que la W plastia (figura 11). Esta técnica consume más tiempo quirúrgico pero produce excelente camuflaje[13].

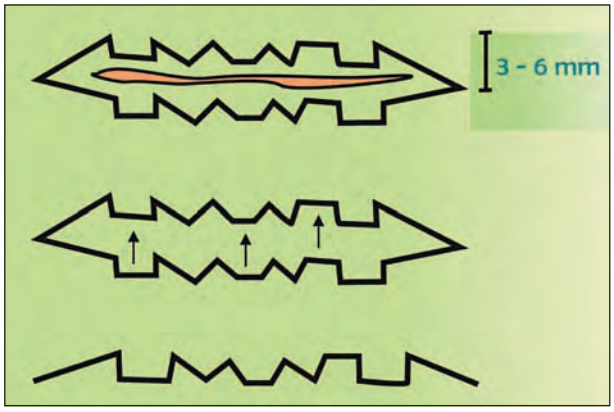


Figura 10
Técnica de la línea geométrica quebrada.

**Figura 11**
Resección de cicatriz y cierre mediante técnica de línea geométrica quebrada.

## CUIDADOS POSTOPERATORIOS

- Uso de micropore o steri-strips para soporte de la cicatriz mínimo por 90 días. Especialmente en las áreas de mayor movimiento como son frente, mejillas y perioral.
- Realizar limpiezas con peróxido de hidrógeno para el barrido de costras y uso de ungüento con antibióticos para mantener húmeda la cicatriz.
- Usar antivirales si en el área a tratar hay antecedentes de herpes.
- Protección solar ya que este aumenta el flujo sanguíneo al plexo vascular subdérmico, idealmente un protector o pantalla solar por encima de factor 30. No usarlo los primeros 10 días pero luego usar por 3 a 6 meses.
- Recomendar el uso de maquillajes a base de agua e hipoalergénicos.
- Retiro de las suturas entre el quinto y décimo día.
- Los parches o geles a base de silicona son de gran utilidad en los primeros 3 a 6 meses.
- De ser necesario se pueden realizar infiltraciones con triamcinolona (10 mg por ml) inyectando de 0.1 a 0.3 ml a intervalos de 4 a 6 semanas. Se debe inyectar intradérmico ya que la inyección en la grasa subcutánea aumenta la posibilidad de atrofia.

## PROCEDIMIENTOS COMPLEMENTARIOS

Dermoabrasión: realizar con cepillo de alambre o fresa de diamante, siendo esta última la más recomendada cuando no se tiene mucha experiencia con este procedimiento ya que es menos agresiva y hay menos posibilidades de complicaciones como son la hipo o hiperpigmentación. Se puede realizar a partir de la sexta semana y de ser necesario repetir entre el tercer mes y primer año postrevisión (figura 12).

**Figura 12**
Dermoabrasión postoperatoria.

Cámara hiperbárica: puede ser de gran utilidad en pacientes con alteraciones de la oxigenación, presencia de infección y cicatrices bajo gran tensión.

Láser: dependiendo de las características de la piel y de la necesidad de tratamiento se cuenta con una gran variedad de alternativas de láser que pueden ayudar a mejorar un poco más la apariencia de la cicatriz.

## RESULTADOS POSTOPERATORIOS

En las páginas siguientes, mostramos distintas imágenes con los resultados obtenidos en pacientes que han sido intervenidos mediante estas técnicas (figuras 13-16).

**Figura 13**
Resultado postoperatorio escisión fusiforme.

**Figura 14**
Resultado postoperatorio W plastia y línea geométrica quebrada.

**Figura 15**
Resultado postoperatorio Z plastia y línea geométrica quebrada.

**Figura 16**
Resultado postoperatorio W plastia.

## BIBLIOGRAFÍA

1. Braverman, I. M."Elastic fiber and microvascular abnormalities in agin skin", *Dermatologic Clinics,* 1986; 4(3): 391-405.
2. Bucknall, T. E.: "The effect of local infection on wound healing: an experimental study". *Br J Surg,* 1980; 67: 851-855.
3. Grove, G. L. "Physiologic changes in older skin". *Dermatologic Clinics,* 1986; 4(3): 425-431.
4. Álvarez, A. M., Goslen, J. B., Eaglstein, W. H. *et al.* "Wound healing". In *Dermatology in general medicine,* ed. 3, New York, 1988, McGraw Hill Book Co.
5. Clark, R. A. F. "Cutaneous tissue repair: basic biologic considerations". *I. J. Am Acad. Dermatol,* 1985; 13: 701.
6. Harris, D. R. "Healing of the surgical wound. II. Factors influencing repair and regeneration". *J. Am Acad Dermatol,* 1979; 1: 208.
7. Borges, A. F. "Relaxed skin tension lines versus other skin lines". *Plast Reconstr Surg,* 1984; 73: 144.
8. Boucek, R. J. "Factors affecting wound healing". *Otolaryngol Clin North Am,* 1984; 17: 243-264.
9. Farrior, R. T. "Dermabrasion in facial surgery". *Laryngoscope,* 1985; 95: 534-545.
10. Webster, R. C. "Smith RC. Scar revision and camouflaging". *Otololaryngol. Clin. North Am* 1981; 14: 55-68.
11. Furnas, D. W. "Transposition of the skew Z-plasty". *Br J Plast Surg,* 1966; 19:88.
12. Borges, A. F. "Improvement of antitension-lines scar by the 'W-plastic' operation". *Br J Plast Surg* 1959; 12: 29.
13. Webster, R. D. Davidson, T. M., Smith, R. C. "Broken line scar revision". *Clin Plast Surg* 1977; 4: 263-474.

# REANIMACIÓN FACIAL

TESSA HADLOCK
EDUARDO MORERA SERNA
MANUEL TOMÁS BARBERÁN
LUIS FERRÁN DE LA CIERVA

## INTRODUCCIÓN

La parálisis facial es una de las enfermedades más devastadoras para el ser humano. Las severas alteraciones tanto estéticas como funcionales en mecanismos tan importantes como la protección ocular, la capacidad esfintérica oral, la respiración nasal, el habla y la comunicación no verbal hacen de esta patología, benigna en la mayoría de los casos, un auténtico calvario para los pacientes. A los problemas de la fase aguda se suman las secuelas de un proceso de regeneración neural con frecuencia aberrante o, en el peor de los casos, ausente.

El tratamiento de la parálisis facial, a pesar de su evolución en las últimas décadas, sigue constituyendo un reto para el otorrinolaringólogo. El abordaje multidisciplinar de la enfermedad por un grupo que incluye además del cirujano plástico facial, otólogo, cirujano reconstructivo de cabeza y cuello, oculoplástico y personal no médico adjunto como fisioterapeuta ha mejorado significativamente el pronóstico a largo plazo y la calidad de vida de los pacientes. La meta será restablecer el sistema neuromuscular facial de la manera más fidedigna posible, idealmente a través del tronco del nervio y sus ramas originales, o mediante la utilización de otros pares craneales, nervio facial contralateral, colgajos musculares regionales, colgajos libres microvascularizados o técnicas de suspensión estáticas. La regeneración aberrante, con la aparición de secuelas como las sinquinesias, las lágrimas de cocodrilo o el síndrome de Frey precisarán la utilización de tratamientos médicos como la toxina botulínica, al igual que la hipertonía facial del lado sano en casos de parálisis definitivas. La comunicación con el paciente ha de ser óptima y este debe ser consciente en todo momento que el seguimiento y las intervenciones terapéuticas se prolongarán a lo largo de un periodo de tiempo largo.

En este capítulo haremos una revisión actualizada del manejo integral de esta patología, haciendo hincapié en la sistematización del diagnóstico por áreas faciales y en los factores que determinan la toma de decisiones, como la edad, las comorbilidades, la duración de la parálisis o la etiología de esta.

## ANATOMÍA PERTINENTE DEL NERVIO FACIAL

El nervio facial sale del tronco del encéfalo a nivel del ángulo pontomedular 1-2 mm anterior al nervio vestibular. A nivel del ángulo pontocerebeloso se une al nervio intermedio y al octavo par craneal y atraviesa una distancia de 17-24 mm para entrar en el conducto auditivo interno (CAI); en este trayecto el nervio no está recubierto de epineuro, lo que dificulta extraordinariamente su sutura en casos de sección. El recorrido en el CAI concretamente en su cuadrante anterosuperior, es de 8-10 mm, encontrándose recubierto de piamadre y bañado en líquido cefalorraquídeo. Al final del CAI entra en el canal facial o acueducto de Falopio, pasando por su porción más estrecha en todo el hueso temporal y por lo tanto más susceptible a la lesión por inflamación[1]. La primera porción del nervio facial en su canal es la laberintina, de 4 mm de longitud; al final de esta el nervio llega al ganglio geniculado y hace su primer codo, de donde sale el nervio petroso superficial mayor, el cual lleva inervación parasimpática a la glándula lacrimal, las fosas nasales y el paladar blando. La segunda porción es la timpánica, desde el ganglio geniculado hasta el segundo codo a lo largo de 11 mm y atravesando el oído medio envuelto en un estuche óseo con ocasionales dehiscencias; en esta porción aparece la capa de epineuro y emerge la rama hacia el músculo estapedial. La tercera porción o porción mastoidea transcurre a lo largo de 13 mm, desde el segundo codo hasta el orificio estilomastoideo y de ella sale la cuerda del tímpano, que proporciona la inervación parasimpática a las glándulas sublingual y submandibular, así como la inervación gustativa de los dos tercios anteriores de la lengua.

Al salir del orificio estilomastoideo da tres pequeñas ramas motoras para el músculo auricular posterior y occipital (nervio auricular posterior), para el músculo estilohioideo y para el vientre posterior del músculo digástrico; el nervio pasa a ser polifascicular y está envuelto en un epineuro grueso y una vaina neural. Posteriormente entra en la fosa retromandibular, donde penetra en la glándula parótida dividiéndose en un tronco superior o temporofacial y un tronco inferior o cervicofacial; de estos dos troncos nacen las cinco divisiones del nervio: temporal, zigomática, bucal, mandibular y cervical, formando una red anastomótica entre ellas.

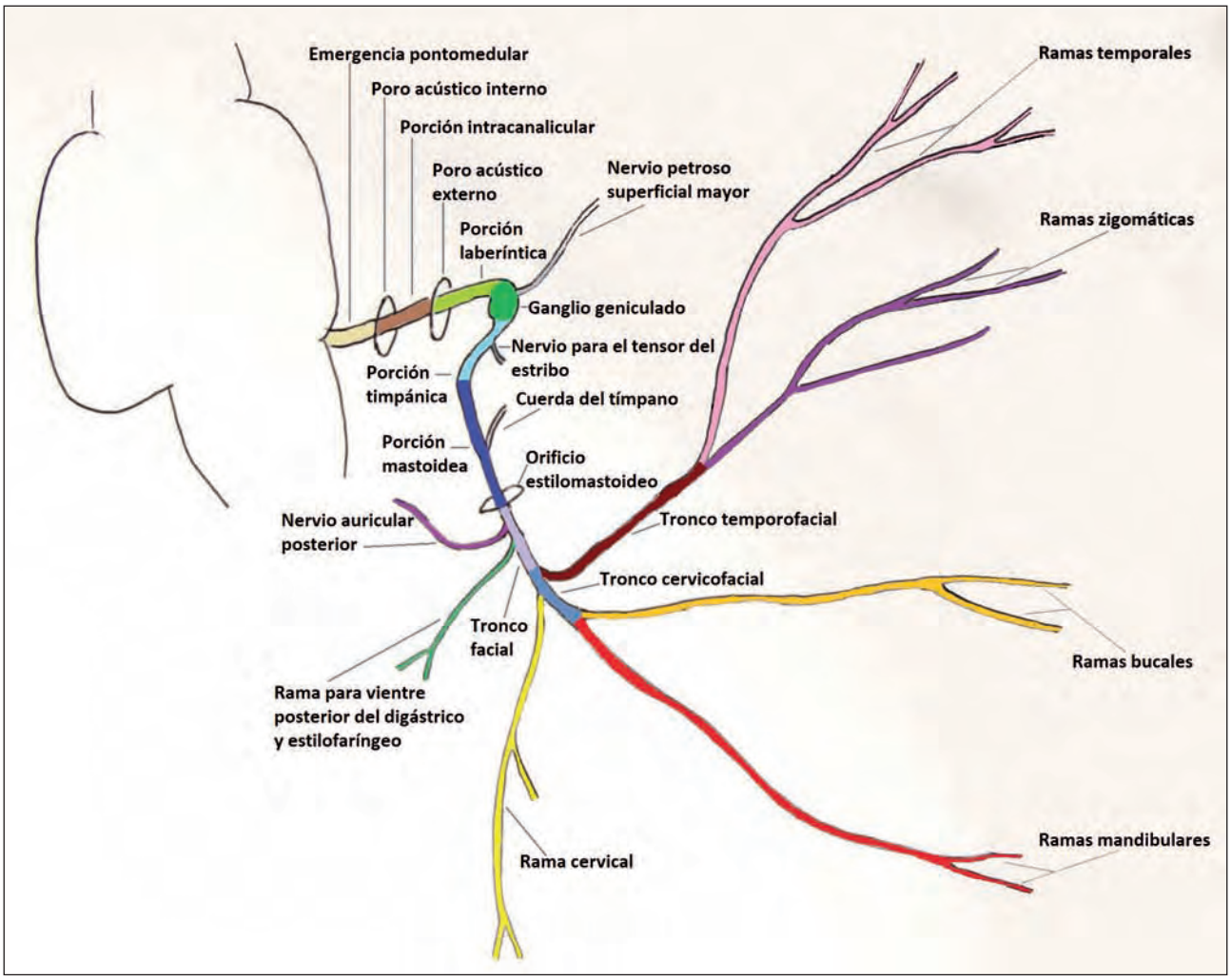


**Figura 1**
Anatomía del nervio facial.

Al salir de la parótida las ramas nerviosas alcanzan los músculos desde su cara profunda en la mayoría de los casos (figura 1).

## CLASIFICACIÓN DE LA LESIÓN NEURAL

Las lesiones neurales se clasifican en función del nivel de disrupción microanatómica. Según el sistema de clasificación de Sunderland[2], una lesión tipo 1 no presenta ningún tipo de disrupción, sino únicamente una disfunción temporal de los canales de sodio transmembrana que imposibilita al nervio la transmisión de impulsos de una manera temporal. En la lesión tipo 2 hay una disrupción axonal, pero el recubrimiento endoneural de estos está íntegro, de tal forma que cuando se produce la regeneración, esta no tiene lugar de manera aberrante. En la lesión tipo 3 hay ruptura de las vainas endoneurales, aunque el perineuro está intacto. La recuperación de este tipo de lesión tarda meses e inevitablemente se produce cierto grado de sinquinesias. La lesión

tipo 4 implica disrupción del perineuro con preservación únicamente del epineuro y una recuperación espontánea pobre. El tipo 5 hace referencia a una disrupción anatómica completa que afecta incluso al epineuro; en este caso no se produce recuperación espontánea de la función facial a no ser que se realice una reparación quirúrgica.

## TRATAMIENTO DE LA DISRUPCIÓN NEURAL

La disrupción completa del nervio facial es una situación que puede acontecer tras cirugía del ángulo pontocerebeloso, resección de tumores malignos de glándula parótida o traumatismos craneofaciales. La interrupción de las fibras del nervio supone una urgencia quirúrgica, pues en las primeras 72 horas tras la lesión los cabos conservan su excitabilidad eléctrica facilitando así su identificación. Si se produce una sección del facial, incluso en casos de resección tumoral con radioterapia postoperatoria sobre el lecho quirúrgico planeada, está indicada la reparación inmediata[3]. En caso de duda de transección del nervio, la realización de una electroneuronografía (EnoG) nos dará la información sobre la necesidad o no de una reparación quirúrgica.

La situación más favorable será la sección de una rama medial a una línea perpendicular que pase por el canto externo de la órbita. Debido a la red anastomótica de las distintas ramas del nervio en esta área facial, la recuperación espontánea de la lesión es la norma. En el caso de lesiones del nervio laterales a esta línea es necesaria una exploración quirúrgica y una anastomosis primaria sin tensión mediante suturas epineurales y tras haber refrescado los cabos. Si la lesión tiene lugar en el hueso temporal se recomienda una exposición completa del nervio y una reparación quirúrgica si existe una disrupción del 50% de este[4].

En el caso de que la sutura primaria sin tensión sea imposible porque la distancia entre los cabos sea excesiva, se deberá emplear un injerto nervioso para puentear el defecto. En el caso de defectos pequeños y ausencia de patología tumoral maligna craneofacial, el nervio auricular mayor es la primera opción debido a su proximidad al nervio facial, a su calibre similar y a la tolerabilidad del déficit sensitivo asociado. Para defectos de más de 10 cm el nervio auricular mayor no puede aportar una longitud adecuada, por lo que el nervio sural extraído de la extremidad inferior pasa a ser la mejor opción, proporcionando un injerto de hasta 30 cm. Este nervio es el más utilizado en las técnicas de reinervación con facial contralateral de injertos libres musculares microvascularizados; se puede extraer mediante una serie de incisiones escalonadas en la pierna o mediante abordaje endoscópico. El nervio cutáneo antebraquial es el más adecuado para reconstrucciones completas del nervio facial, ya que tiene cuatro ramas y proporciona una longitud adecuada para injertar desde el ganglio geniculado hasta el borde medial de la glándula parótida. La necesidad de radioterapia postoperatoria en el área no es contraindicación para la realización de un proceso de reparación neural primaria con o sin injerto.

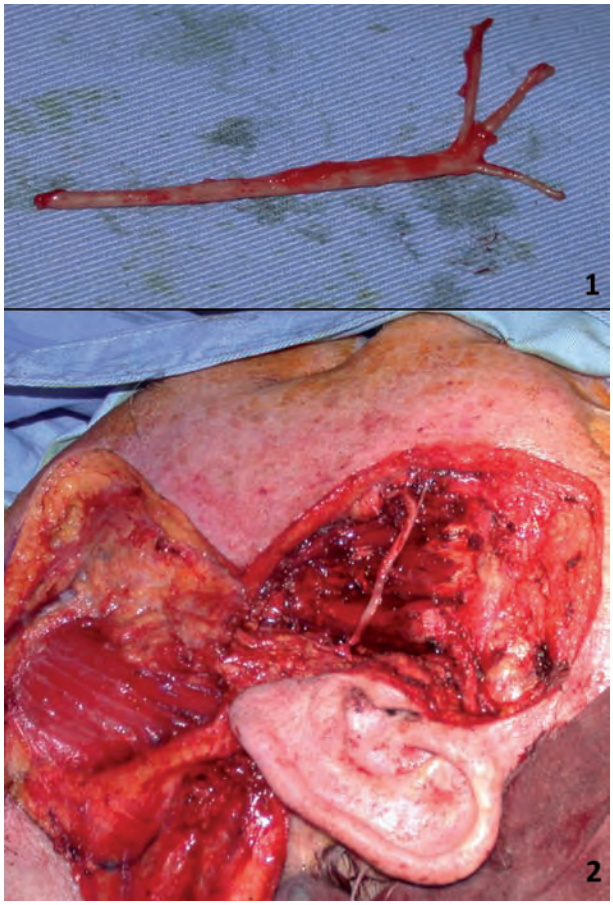


**Figura 2**
Reconstrucción del nervio facial con injerto de nervio auricular mayor tras parotidectomía radical. 1. Injerto nervioso. 2. Anastomosis del auricular mayor a tronco del facial y a ramas bucales y zigomáticas terminales.

**Figura 3**
Resultado a un año de la reparación con injerto de auricular mayor del nervio facial intratemporal tras resección de osteosarcoma de base de cráneo.

La aproximación individual de cada uno de los fascículos nerviosos no ha mostrado superioridad sobre la sutura epineural simple, por lo que esta última será la técnica de elección (figuras 2 y 3).

## TÉCNICAS DE REINERVACIÓN

La imposibilidad de restauración de la continuidad neural debido a la ausencia de un segmento neural proximal apropiado o una fractura conminuta del hueso temporal, obliga a un cambio de estrategia en la reanimación facial, la reinervación con un nervio motor diferente. El crecimiento de los axones del nervio donante a través del cabo distal del nervio facial lesionado o directamente sobre el tejido muscular facial proporcionará un tono de reposo a la musculatura y un movimiento voluntario que, dependiendo del nervio utilizado, se producirá con la activación de la lengua (hipogloso), hombro (espinal) o masticación (nervio maseterino). La indicación más habitual de estas técnicas es la cirugía resectiva de tumores de base de cráneo, la sección del nervio facial a nivel del tronco del encéfalo, donde es altamente difícil la anastomosis primaria, o la ausencia de función facial clínica ni electrofisiológica tras doce meses de la lesión inicial.

### ANASTOMOSIS HIPOGLOSO-FACIAL

El nervio hipogloso, debido a su cercanía a la porción extratemporal del nervio facial, su alta densidad axonal y la relativa aceptación por parte del paciente de la parálisis lingual unilateral es el más utilizado en técnicas de reinervación. La técnica quirúrgica clásica se realiza a través de un abordaje de parotidectomía, identificando tanto el nervio facial como el hipogloso, seccionando este último a nivel de la emergencia del asa cervical y rotándolo superiormente para anastomosarlo al tronco facial mediante varias suturas epineurales con un monofilamento de 10-0. La clave del éxito en la anastomosis es la ausencia absoluta de tensión en la unión de los dos cabos (figura 4).

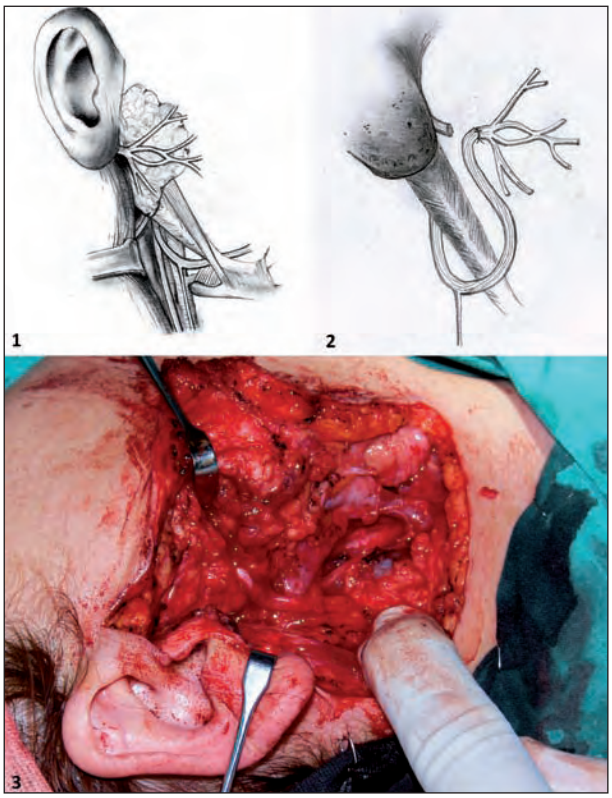


Figura 4
Anastomosis hipogloso-facial. 1. Anatomía normal. 2. Esquema de la intervención. 3. Imagen quirúrgica de la anastomosis.

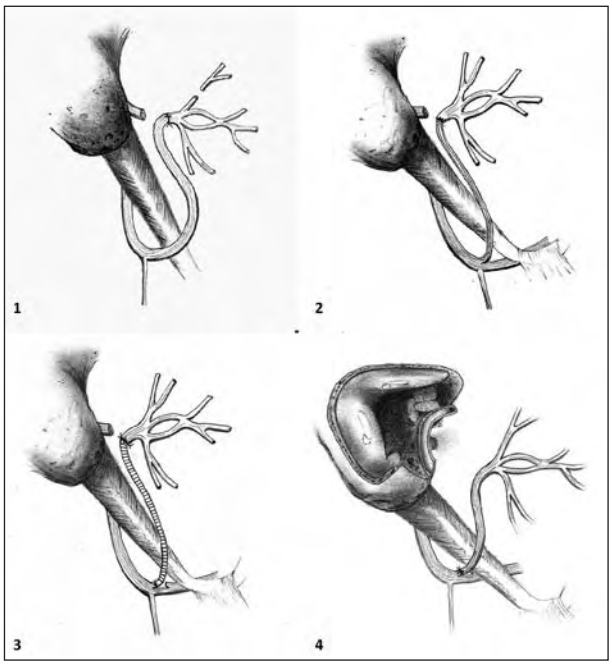


Figura 5
Variantes de la anastomosis hipogloso-facial. 1. Sección de ramas faciales superiores. 2. Anastomosis con split de nervio hipogloso. 3. Interposición de nervio auricular mayor. 4. Sección de hipogloso a nivel del ganglio geniculado y transposición inferior.

Con el fin de mejorar los resultados y reducir las secuelas han ido apareciendo modificaciones a la técnica original (figura 5). La primera es la utilización del nervio hipogloso exclusivamente para la reanimación de la mitad inferior de la cara para lo cual tras anastomosarlo al tronco principal del facial se procede a seccionar las ramas faciales que inervan la musculatura orbitaria y frontal. El motivo de ello era evitar las contracciones en masa hemifaciales generadas por la mayor densidad axonal del nervio hipogloso en relación al nervio facial. El manejo del tercio facial superior, como describiremos más adelante, se realizará de manera satisfactoria mediante técnicas de oculoplastia y de frontoplastia estática.

La segunda modificación es la sección parcial del nervio hipogloso, utilizando solo un 30% del calibre del nervio para hacer la anastomosis con el tronco facial. Las ventajas teóricas de esta técnica son una mayor adecuación de la densidad axonal del nervio donante al del nervio receptor y la disminución de incidencia y grado de la parálisis lingual unilateral (figura 6). El problema de esta técnica es que los estudios de microanatomía del nervio hipogloso desvelaron que los axones de este nervio describían un patrón espiral en su recorrido[5], por lo que una sección parcial con disección del segmento a lo largo de varios centímetros implica con frecuencia una lesión casi total del nervio con la subsiguiente parálisis lingual completa y un peor resultado de la función facial.

La tercera modificación, ideada para resolver los problemas generados por la técnica anterior, es la utilización de un injerto nervioso, generalmente de nervio auricular mayor, para realizar la anastomosis entre el nervio hipogloso y el facial. Mediante esta técnica se realiza una sección del 30% del nervio hipogloso sin disección de segmento libre.

**Figura 6**
Resultado a un año de Split de hipogloso y anastomosis con nervio facial.

El nervio auricular mayor se sutura a la cuña realizada en el hipogloso proximalmente y al tronco facial distalmente, manteniendo la orientación correcta de los axones del nervio sensitivo. Con ello se consigue preservar de manera satisfactoria la función lingual; no obstante, la necesidad de una segunda neurorrafia disminuye significativamente el grado de función facial.

La última modificación, quizá la más efectiva, es la disección retrógrada del nervio facial hasta el ganglio geniculado, la sección a este nivel liberándolo del hueso temporal y su rotación caudal anastomosándolo a una cuña realizada en el nervio hipogloso no mayor del 30% de su calibre. Esta técnica implica una mastoidectomía amplia con disección del nervio facial en su segunda y tercera porción intratemporal y requiere una integridad neural de todo el trayecto desde el ganglio geniculado, por lo que su mayor indicación es la parálisis facial tras cirugía del ángulo pontocerebeloso. La sección parcial del hipogloso permite la conservación de una función lingual satisfactoria y la existencia de una sola neurorrafia favorece la función facial final[6].

La anastomosis hipogloso-facial permite un buen tono facial de reposo en más del 90% de los pacientes y una función facial voluntaria razonable mediante la movilización de la lengua. Los resultados son variables y existe el consenso de que debe hacerse durante los dos primeros años tras la lesión, antes de que la fibrosis y atrofia neuromuscular impidan un resultado funcional adecuado.

Los dos problemas principales del procedimiento son los movimientos de masa experimentados por gran número de pacientes y la parálisis y atrofia de la hemilengua, que es descrita como “severa” por un 25% de los pacientes, con problemas de disartria y deglución; las modificaciones de la técnica clásica buscan resolver estos problemas. Esta cirugía está contraindicada en pacientes que tengan otras neuropatías craneales o que puedan desarrollarlas (neurofibromatosis tipo II) o aquellos con parálisis concomitante del nervio vago ipsilateral, por el riesgo de disfagia severa.

### ANASTOMOSIS CON FACIAL CONTRALATERAL

La utilización del nervio facial contralateral mediante anastomosis a través de injertos nerviosos de ramas terminales del lado sano a las ramas terminales del lado paralizado ha sido preconizada por varios autores. La ventaja evidente de esta estrategia es la obtención de una función mimética facial espontánea (parpadeo involuntario y sonrisa emotiva) con un alto grado de simetría. La desventaja es la baja densidad axonal de las ramas terminales del nervio facial sano contralateral, lo que conlleva una capacidad de reinervación mucho mejor[7]. Esta técnica ha sido complementada en los últimos años por la transferencia de un injerto muscular libre microvascularizado en el lado paralizado.

## TRATAMIENTO POR ZONAS DE LA CARA PARALIZADA

En el tratamiento moderno de la parálisis facial el objetivo es la restauración funcional de cada una de las unidades estéticas y funcionales faciales de una manera individual[8]. Dividiremos la cara en una zona superior, zona media y zona inferior, analizándolas de manera diferencial y planteando una estrategia de tratamiento estático o dinámico para cada una de ellas.

### ZONA FACIAL SUPERIOR

Las tres áreas importantes en esta zona son la ceja, el párpado superior y el párpado inferior. La ceja suele encontrarse ptósica y paralizada, aunque puede encontrarse en una situación normal o estar elevada de manera paradójica; una

caída significativa de la ceja tendrá un impacto sobre el campo visual superior. El párpado superior puede estar retraído superiormente tanto por parálisis del orbicular de los ojos como por acortamiento del elevador del párpado superior por falta de estiramiento muscular pasivo por falta de parpadeo. En casos de sinquinesias crónicas (por ejemplo, tras parálisis viral o cirugía de base de cráneo), el párpado superior puede presentar una malposición inferior con ptosis palpebral. La causa de esta ptosis paradójica es la desinserción del tendón del elevador del párpado superior por la hiperfunción crónica del orbicular de los párpados. El párpado inferior generalmente se encuentra separado del globo ocular, produciendo exposición escleral y ectropion, por una parálisis flácida. No obstante, las sinquinesias pueden también generar una malposición superior del párpado inferior por aumento del tono orbicular, con una disminución asociada de la apertura palpebral. Durante las comidas el paciente puede experimentar una hipersecreción lacrimal producida por una reinervación anómala de la glándula lacrimal (síndrome de las lágrimas de cocodrilo o de Bogorad).

Tratamiento de la ceja: la ptosis ciliar del lado paralizado puede manejarse de manera adecuada en consulta. La reposición de la ceja suele realizarse bajo anestesia local, mediante una incisión en la línea de implantación capilar, disección subperióstica de los tejidos blandos de la región frontal, reposicionamiento de estos en una posición superior y estabilización de la nueva posición ciliar mediante un dispositivo biodegradable como el Endotine (Endotine Inc, Coapt, Palo Alto, CA). En pacientes de piel gruesa se optará por una disección subcutánea en vez de subperióstica y suspensión de la piel con suturas no reabsorbibles a una placa de titanio fijada en el área frontal con dos tornillos. Otras opciones son la elevación directa de la ceja (figura 7) o el lifting frontal a través de las arrugas frontales, técnica de elección en pacientes con alopecia. Todas estas técnicas tienen un alto grado de efectividad y satisfacción del paciente; la frontoplastia endoscópica estándar se reservará para los pacientes que vayan a ser llevados a quirófano para ser sometidos a anestesia general por algún otro motivo (figura 8).

**Figura 7**
Resultado a un año de elevación directa de ceja.

**Figura 8**
Resultado a un año de frontoplastia endoscópica derecha.

Tratamiento del párpado superior: para restablecer la protección corneal ejercida por la función palpebral superior tenemos tres opciones, la colocación de una pesa palpebral, la colocación de un muelle palpebral o la tarsorrafia.

La colocación de una pesa de oro o platino en el párpado superior es la técnica más utilizada. Las ventajas del platino sobre el oro son su menor perfil y la ausencia de reacciones alérgicas descritas, por un 9% cuando se utiliza una pesa de oro[9]. La técnica es sencilla, reversible y se realiza en consulta bajo anestesia local. A través de una incisión en el pliegue supratarsal se diseca la cara anterior tarsal, colocándose la pesa profunda al orbicular y centrada en el libo esclero-corneal medial; se fija a la placa tarsal con nylon 6-0 (figura 9).

**Figura 9**
Resultado tras la colocación de una pesa de oro en párpado superior.

Los muelles palpebrales, a pesar de obtener un resultado más natural, están prácticamente abandonados debidos a su inaceptable tasa de revisión. La tarsorrafia es sencilla y efectiva, pero el resultado estético es muy desfavorable, por lo que se reserva para pacientes con mal pronóstico general. Las sinquinesias palpebrales, producidas por procesos de reparación neural aberrante, se tratan con inyecciones de toxina botulínica en el orbicular de los párpados a nivel del canto lateral orbitario. El efecto de la toxina es temporal y el paciente ha de ser informado que las inyecciones han de repetirse cada 4-6 meses[10].

Tratamiento del párpado inferior: en los pacientes con parálisis flácida del párpado inferior el tratamiento implica un procedimiento de reposicionamiento palpebral. La técnica clásica es la tira tarsal, por el cual a través de una cantotomía lateral con cantolisis se suspende el tarso inferior al periostio orbitario superolateral, casi siempre realizando una sección segmentaria tarsal para aumentar la tensión palpebral. Los problemas de este procedimiento son la pérdida de tono palpebral a medio y largo plazo y la ausencia de efecto sobre el borde palpebral medial (figuras 10 y 11).

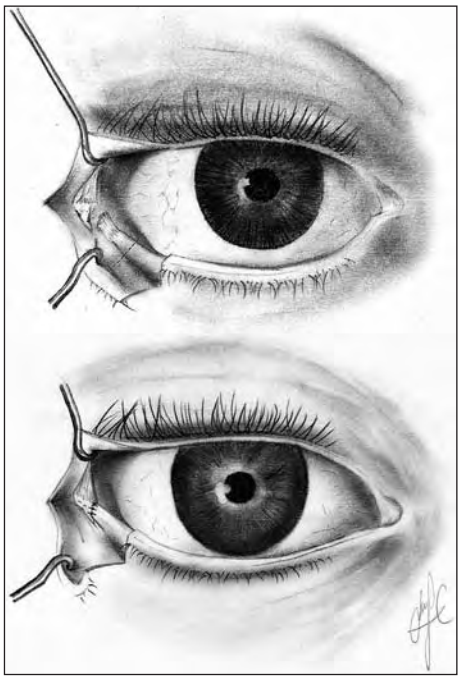

**Figura 10**
Tira tarsal.

Figura 11
Resultado tras tira tarsal.

Un procedimiento más duradero es la suspensión del párpado inferior mediante una tira de fascia lata fijada medialmente al hueso propio nasal y al reborde orbitario superolateral. La técnica quirúrgica implica la obtención de un injerto de fascia lata del muslo para crear una tira de 0,5 x 10 cm que se fija al hueso nasal haciendo dos orificios con una fresa otológica de 1,5 mm. y pasando una sutura. Se realiza un túnel subcutáneo sobre el tarso por el que se pasa la tira de fascia y a través de una pequeña incisión se sutura en el reborde orbitario. El resultado de esta técnica es estable con el tiempo; el inconveniente es su curva de aprendizaje.

Tratamiento de los trastornos lacrimales: la reinervación anómala de la glándula lacrimal que puede aparecer en casos de lesión facial proximal al ganglio geniculado puede generar una secreción lacrimal inadecuada durante la salivación; esto es denominado síndrome de Bogorad o lágrimas de cocodrilo. El tratamiento de este problema es mediante la inyección de toxina botulínica en la glándula lacrimal[11]. La epifora sin hipersecreción, producida por la malposición de los puntos lacrimales y la ausencia de parpadeo, se trata con medidas de higiene palpebral, corrección de la posición del párpado inferior y, en casos extremos, con una dacriocistorrinostomía. En algunas ocasiones se produce sequedad ocular, que deberá ser tratada con lágrimas artificiales y pomada epitelizante.

## ZONA FACIAL MEDIA

En la zona facial media aparecerán problemas respiratorios nasales por la malfunción de la válvula nasal externa, alteraciones del pliegue nasogeniano (normalmente borramiento) y alteraciones del labio superior como la ptosis y desviación del philtrum; la excursión de la comisura labial durante la sonrisa estará disminuida. En el caso de hipertonía facial residual el pliegue nasogeniano puede encontrarse hiperprominente.

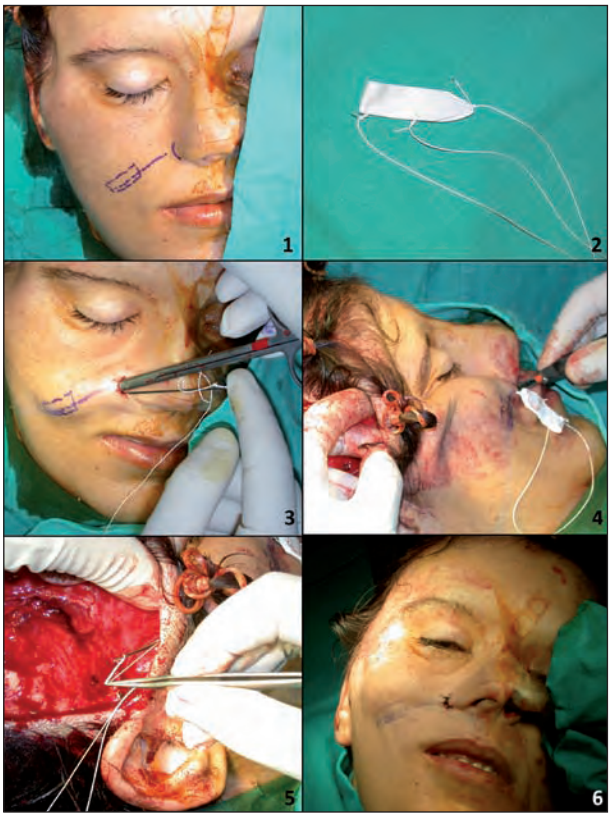


Figura 12
Meloplastia con gore-tex. 1. Marcación del pliegue nasogeniano y de área de colocación del gore-tex. 2. Pieza de gore-tex y suturas. 3. Incisión en surco naso-alar y disección subcutáneo de pliegue. 4. Creación de túnel subcutáneo de surco naso-alar a área temporal. 5. Fijación de suturas a fascia temporal profunda. 6. Resultado postoperatorio inmediato.

Tratamiento de la nariz: El tratamiento de elección para la obstrucción nasal por colapso valvular externo es la tracción

del ala con una tira de fascia lata[12]. Se obtiene un injerto de fascia lata del muslo y se realiza un túnel subcutáneo desde el surco alar hasta una incisión temporal; el injerto de fascia lata se sutura medialmente a los cartílagos sesamoideos nasales y lateralmente a la fascia temporal profunda. En casos de persistencia de la obstrucción se pueden colocar injertos alares tipo Batten para evitar el colapso inspiratorio.

Pliegue nasogeniano: la forma más sencilla de simetrizar los pliegues nasogenianos es la meloplastia percutánea con suturas no reabsorbibles. Si la tracción se realiza lateral al pliegue, el pliegue se suavizará; si se hace medial, se profundizará[8] (figuras 12 y 13).

**Figura 13**
Resultado postoperatorio al año de la meloplastia.

## RESTAURACIÓN DE LA SONRISA

Una de las metas principales del tratamiento de la parálisis facial es la restauración de una sonrisa normal. Si bien la sonrisa de cada persona es diferente, existen tres patrones definidos en función de los grupos musculares utilizados[13]; es importante determinar el tipo de sonrisa del paciente para planear el tratamiento.

- Sonrisa zigomática: presente en el 67% de los individuos; los músculos zigomáticos y el buccinador dominan el patrón muscular durante la sonrisa emotiva.
- Sonrisa canina: en el 30% de las personas existe una codominancia de los zigomáticos y del elevador del labio superior, de tal forma que los incisivos y los caninos superiores se muestran durante la sonrisa.
- Sonrisa de dentadura completa: es la más infrecuente de los patrones (2%) y se caracteriza por una acción equivalente de los elevadores y depresores labiales, mostrando piezas dentarias superiores e inferiores al sonreír.

Existen técnicas de reanimación dinámica de la sonrisa y procedimientos de suspensión estática de la comisura labial. Las técnicas de reanimación dinámica van a ser las de elección en la mayoría de los casos, podrán realizarse mediante técnicas de transposición de colgajos musculares regionales o a través de la utilización de colgajos musculares libres microvascularizados. Las técnicas de suspensión estática se reservan para pacientes con mal estado general y mal pronóstico, en los cuales esté contraindicada la utilización de los procedimientos anteriores.

### TRANSPOSICIÓN DEL MÚSCULO TEMPORAL

Los músculos utilizados para las técnicas de transposición son el temporal, el masetero y el digástrico; de todos ellos el más favorable por su forma, vector de contracción y simplicidad de la técnica, es el músculo temporal.

En la técnica clásica se realiza una incisión de la línea temporal superior hasta el lóbulo auricular pudiendo llegar al ángulo de la mandíbula. Se puede disecar la fascia temporal superficial pediculada por las ramas de los vasos temporales superficiales para utilizarla como colgajo de relleno del defecto temporal. Se desinserta de la fosa temporal un vientre central de aproximadamente 15 mm de anchura que será rotado inferiormente, pasando superficial al arco zigomático, y suturado al modiolo labial (figuras 14 y 15).

Los problemas principales de esta técnica son el defecto sobre el área temporal, más marcado por el abultamiento del colgajo muscular sobre el arco zigomático, y el empeoramiento de la excursión de la comisura labial con el paso del tiempo, seguramente relacionado con el vector de contracción muscular antidrómico y las adherencias del músculo al tejido subcutáneo. Para subsanar estos problemas el cirujano francés Daniel Labbé describió la mioplastia temporal de alargamiento o técnica de Labbé[14], en la que se desinserta el músculo de la fosa temporal y de la apófisis

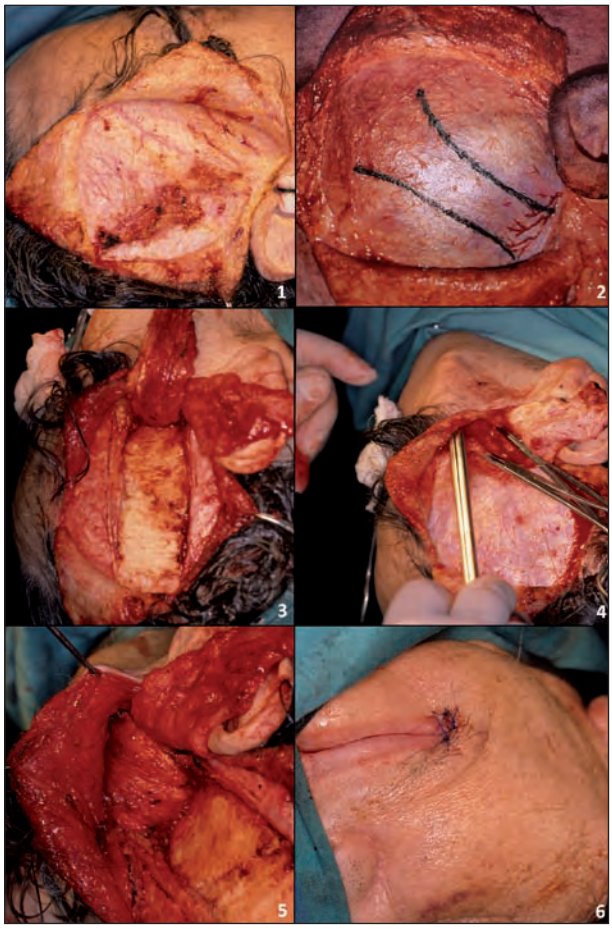

Figura 14
Transposición temporal. 1. Incisión temporal y elevación de colgajos. 2. Exposición de músculo. 3. Desinserción de vientre medial. 4. Creación de túnel subcutáneo hacia la comisura oral. 5. Transposición del músculo a través del túnel. 6. Sutura del extremo del músculo transpuesto a comisura y labios superior e inferior.

coronoides, preservando el pedículo vascular y nervioso, y se sutura el tendón al modiolo labial, estabilizando de nuevo mediante suturas el músculo en la fosa temporal. La deformidad del área temporal asociada a la técnica clásica no aparece con esta técnica, ni el abombamiento zigomático. La contracción ortodrómica del músculo produce una elevación de la comisura labial mayor y más estable en el tiempo (figuras 16 y 17).

Figura 15
Foto pre y postoperatoria de paciente con transposición temporal.

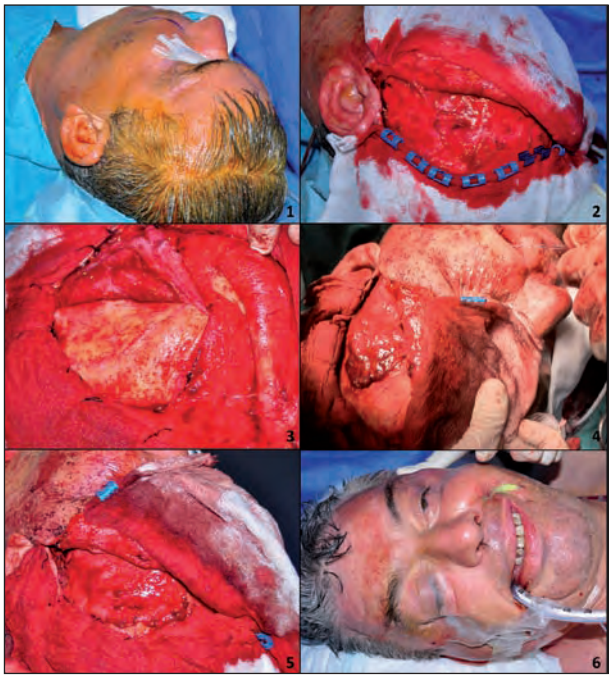

Figura 16
Mioplastia temporal de elongación o técnica de Labbé. 1. Incisión hemicoronal. 2. Disección de scalp. 3. Desinserción de músculo temporal. 4. Sección de apófisis coronoides de mandíbula y sutura de esta a comisura oral. 5. Reinserción de músculo temporal en fosa temporal. 6. Resultado postoperatorio inmediato.

**Figura 17**
Foto pre y postoperatoria de paciente con técnica de Labbé. Obsérvese la ausencia de depresión en área temporal y de abombamiento del arco zigomático.

## REANIMACIÓN CON COLGAJO LIBRE MICROVASCULARIZADO DE MÚSCULO GRACILIS

El mejor resultado para la restauración de la sonrisa es la utilización de un injerto muscular libre microvascularizado, generalmente de músculo gracilis, inervado por el nervio facial sano contralateral a través de un injerto neural. Esta es la única técnica que permite obtener una sonrisa emotiva espontánea simétrica con una excursión de la comisura labial superior a la generada por las distintas técnicas de transposición muscular[15]. Se suele realizar en dos tiempos quirúrgicos, pero se puede hacer en uno solo utilizando el nervio maseterino para reinervar el injerto. Aunque prácticamente todo paciente menor de 70 años es susceptible de recibir este procedimiento, aquellos con comorbilidades significativas, especialmente enfermedades vasculares crónicas, no serán buenos candidatos.

Primer tiempo quirúrgico: la primera cirugía consiste en la realización del injerto neural de las ramas terminales del nervio facial sano al lado paralizado. El nervio sural es el utilizado habitualmente como injerto neural; su extracción se ha detallado previamente en este capítulo. En la cara realizamos una incisión de lifting en el lado sano y una disección profunda a la fascia parotidomasetérica hasta el borde anterior de la glándula parótida. En esta zona se identifican las ramas faciales en la fascia del masetero y se seleccionan aquellas cuya estimulación produzca elevación de la comisura bucal. Una de ellas se secciona y se anastomosa al injerto de nervio sural con nylon 10-0; el otro extremo del nervio sural se coloca en el pliegue vestibular mediante un túnel subcutáneo, marcándolo con un prolene 4-0.

En los meses subsiguientes se producirá el crecimiento axonal del nervio facial en el injerto neural. La forma de monitorizar el avance de este proceso es mediante el signo de Tinel: la percusión de la piel sobre el injerto genera un cosquilleo sobre los músculos zigomáticos del lado sano. El proceso completo dura de seis a nueve meses.

Segundo tiempo quirúrgico: el músculo gracilis se obtiene de la cara medial del muslo mediante una incisión 1,5 cm posterior a una línea que une el tubérculo púbico y el cóndilo tibial medial. El vientre muscular del gracilis es identificado y el pedículo vascular se localiza entrando por la cara profunda 8-10 cm distal al tubérculo púbico. El nervio obturador aparece 2-3 cm proximal al pedículo vascular y se diseca en una longitud adecuada. Se mide la distancia desde la comisura oral al trago y se secciona un segmento muscular con el pedículo vascular y el nervio obturador de esa dimensión, añadiendo 2 cm.

En la hemicara paralizada hacemos una incisión preauricular con extensión submandibular, identificando los vasos faciales y preparándolos para la realización de una microanastomosis con los vasos del injerto libre de músculo gracilis. Se diseca un colgajo subcutáneo extendiéndolo hasta el orbicular de los labios y se localiza el cabo distal del injerto de nervio sural en el vestíbulo oral o el nervio maseterino en la profundidad del vientre del músculo masetero a la altura del arco zigomático si estamos realizando la reanimación en un solo tiempo. El injerto de gracilis se sutura al modiolo, se estira hasta alcanzar su longitud de reposo y se fija a la fascia temporal profunda teniendo cuidado de que el vector de contracción sea el ideal. El último paso es la realización de la neurorrafia entre el nervio obturador del injerto y el nervio sural y la anastomosis entre los vasos del gracilis y los vasos faciales en el extremo inferior del campo quirúrgico (figuras 18 y 19).

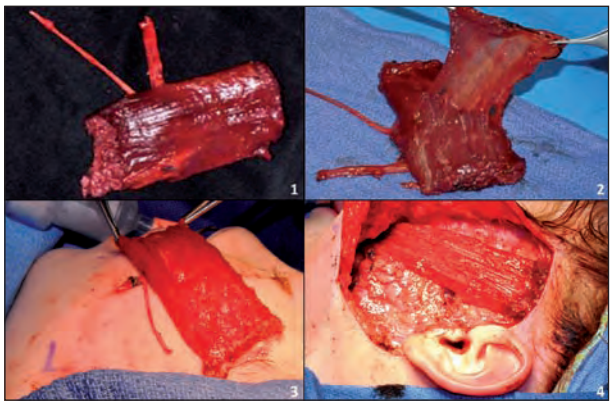

**Figura 18**
Reanimación facial con injerto libre microvascularizado de Gracilis reinervado con facial contralateral. 1. Músculo extraído con pedículo vascular y nervio obturador. 2. Adelgazamiento del músculo previo a su colocación. 3. Vector de tracción del músculo. 4. Sutura del músculo a modiolo y a fascia temporal profunda.

**Figura 19**
Foto pre y postoperatoria de paciente con reanimación facial con Gracilis inervado por facial contralateral. Sonrisa espontánea.

El tiempo habitual hasta la aparición de movimiento muscular es de tres meses si se utiliza el nervio maseterino y de ocho a diez meses si se utiliza el facial contralateral. El principal inconveniente de esta técnica es su alta complejidad y la tasa de fracaso del 8-30% en las personas que la realizan de una manera habitual, generalmente por un crecimiento insuficiente de las fibras nerviosas faciales en el músculo transferido. Otras causas de mal resultado son los fallos en la anastomosis vascular o la tensión inadecuada del músculo en reposo.

## SUSPENSIÓN ESTÁTICA CON FASCIA LATA

En pacientes mayores, con mal estado general o en aquellos en los que hayan fracasado otras técnicas de restauración de la sonrisa, la suspensión estática con fascia lata es una opción satisfactoria[16]. El procedimiento se basa en la obtención de una tira de fascia lata de una longitud aproximada de 15 cm y una anchura de 4 cm; para ello será adecuado hacer varias incisiones pequeñas en el muslo en vez de hacer una grande.

En la cara haremos una incisión en el cuero cabelludo de 2 cm y trayecto paralelo a la línea de implantación capilar temporal. Encontramos el plano interfascial y disecamos hasta el arco zigomático, el cual atravesamos en un plano subcutáneo.

**Figura 20**
Suspensión con fascia lata. 1. Extracción de fascia lata. 2. Incisión en labios. 3. Incisión en canto orbitario externo. 4. Creación de túnel subcutáneo. 5. Colocación de la fascia. Sutura de esta a orbicular de los labios y a fascia temporal profunda. 6. Resultado postoperatorio inmediato.

**Figura 21**
Foto pre y postoperatoria de paciente con suspensión con fascia lata y comisuroplastia.

Haremos una segunda incisión en el pliegue nasogeniano y disecaremos lateralmente hacia el túnel del arco zigomático y medialmente hacia el modiolo, ambos en un plano subcutáneo. Pasamos la tira de fascia lata por el túnel fijándola al modiolo en la parte inferomedial; traccionamos de la fascia desde la incisión temporal hasta que obtengamos una corrección satisfactoria de la posición de la comisura labial (es necesario sobrecorregir en el momento de la cirugía porque con el tiempo cae) y suturamos el injerto a la fascia temporal profunda. Suele ser necesario hacer una plastia de la comisura oral en el mismo tiempo quirúrgico para no dejar un pliegue horizontal residual por la tracción del injerto de fascia lata (figuras 20 y 21).

### ZONA FACIAL INFERIOR

En la zona facial inferior los elementos a tratar son el labio inferior, el mentón y el cuello. El labio inferior tiende a estar desplazado superiormente, debido a una falta de tono del depresor del ángulo oral y del depresor del labio inferior. En la parálisis facial hipertónica puede haber una hiperactividad del músculo mental y del platisma, produciendo arrugas mentales y descenso del ángulo oral.

La mejor opción de tratamiento de la malposición del labio inferior son los procedimientos de debilitamiento del labio inferior contralateral, bien mediante la utilización de toxina botulínica, bien mediante la transección de las fibras del depresor del labio inferior del lado sano[17]. La reanimación dinámica del labio inferior puede realizarse mediante transposición del vientre anterior del músculo digástrico o del músculo platisma; la satisfacción del paciente con este procedimiento no es demasiado alta en la mayoría de los casos.

Las arrugas mentales se tratan satisfactoriamente con toxina botulínica; las sinquinesias platismales pueden tratarse también con platisma o con una platismectomía bajo anestesia local en consulta[18].

## CONCLUSIONES

La reanimación de la cara paralizada es un problema desafiante desde el punto de vista médico, quirúrgico y rehabilitador. Las estrategias de manejo están determinadas por múltiples variables que nos obligan a desarrollar un abordaje sistemático. La evaluación cuidadosa de cada una de las zonas faciales proporcionará el mejor y más completo plan terapéutico para cada paciente.

Además de los procedimientos quirúrgicos, la utilización de toxina botulínica es crítica; su importancia es vital en el tratamiento tanto de la parálisis aguda (ceja y labio inferior), así como de la hipertonía o las sinquinesias (glándula lacrimal, orbicular de los ojos, mental y platisma). El manejo a través de un equipo multidisciplinar que incluya neuro-otólogos, cirujanos plásticos faciales, cirujanos de cabeza y cuello, oculoplásticos y rehabilitadores proporcionará el mejor resultado.

## BIBLIOGRAFÍA

1. Megerian, C. A., McKenna, M. J., Cheney, M. L. “Facial Paralysis: Etiology, Physiology and Principles of Repair”. In: Cheney, M. L., ed. *Facial Surgery: Plastic and Reconstructive.* Baltimore: Williams & Wilkins, 1997: 629-653.
2. Sunderland, S. “Axon Degeneration”. In: Sunderland, ed. *Nerve Injuries and Their Repair.* New York: Churchill Livingstone, 1991: 82-83.
3. Green, J. D. Jr, Shelton, C., Brackmann, D. E. “Surgical management of iatrogenic facial nerve injuries”. *Otolaryngol Head Neck Surg*, 1994; 111(5): 606-610.

4. Gidley, P. W., Herrera, S. J., Hanasono, M. M., Yu, P., Skoracki, R., Roberts, D. B., "Weber RS. The impact of radiotherapy on facial nerve repair". *Laryngoscope*, 2010; 120(10): 1985-1989.
5. May, M. "Nerve substitution techniques: XII-VII hook-up, XII-VII jump graft, and cross-face graft". In: May, M., Schaitkin, B. M., eds. *The facial nerve, May's second edition*. New York: Thieme, 2000:611-633.
6. Lassaletta, L., González, T., Casas, P., Roda, J. M., Moraleda, S., Gavilán, J. "Hemi-hypoglossal-facial intratemporal side to side anastomosis". *Acta Otorrinolaringol Esp.* 2008; 59(3): 124-126.
7. Lee, El., Hurvitz, K. A., Evans, G. R., Wirth, G. A. "Cross-facial nerve graft: past and present". *J Plast Reconstr Aesthet Surg*, 2008; 61(3): 250-256.
8. Hadlock, T., Greenfield, L., Robinson, M., Cheney, M. "Multimodality approach to management of the paralyzed face". *Laryngoscope,* 2006; 116(8): 1385-1389.
9. Silver, A., Lindsay, R., Cheney, M., Hadlock, T. "Thin profile platinum eyelid weighting: a superior option in the paralyzed eye". *Plast Reconst Surg,* 2009; 123(6): 1697-1703.
10. Hadlock, T., Mehta, R. "Botulinum toxin and quality of life in patients with facial paralysis". *Arch Facial Plast Surg,* 2008; 10(2): 84-87.
11. Boroojerdi, B., Ferbert, A., Schwarz, M., Herath, H., Noth J. "Botulinum toxin treatment of synkinesia and hyperlacrimation after facial palsy". *J Neurol Neurosurg Psychiatry*. 1998; 65(1): 111-114.
12. Lindsay, R., Smitson, C., Edwards, C., Cheney, M., Hadlock, R. "Correction of the Nasal Base in the Flaccidly Paralyzed Face: An Orphaned Problem in Facial Paralysis", *Plast Reconstr Surg.* 2010; 126(4): 185e-186e.
13. Rubin, L. R., ed. *The Paralyzed Face*. St Louis, Mosby Yearbook, 1991: 11-15.
14. Nduka, C., Hallam, M. J., Labbe, D. "Refinements in smile reanimation: 10-year experience with the lengthening Temporalis Myoplasty". *J Plast Reconstr Aesthet Surg*. 2012; 65(7): 851-856.
15. Hadlock, T. A., Malo, J. S., Cheney, M. L., Henstrom, D. K. "Free gracilis transfer for smile in children: the Massachusetts Eye and Ear Infirmary Experience in excursion and quality-of-life changes". *Arch Facial Plast Surg*, 2011; 13(3):190-194.
16. Rose, E. H. "Autogenous fascia lata grafts: clinical applications in reanimation of the totally or partially paralyzed face". *Plast Reconstr Surg*, 2005; 116(1): 20-32.
17. Lindsay, R., Smitson, C., Cheney, M., Hadlock, T. A. "Systematic Algorithm for the Management of Lower Lip Asymmetry", *Am J Otolaryngol*, 2011; 32(1): 1-7.
18. Henstrom, D., Malo, J., Cheney, M., Hadlock, T. "Plastysmectomy Benefits Quality of Life in Patients with Hypertonic Facial Paralysis". *Arch Facial Plast Surg,* 2011; 13(4): 239-243.

# MANEJO DEL LABIO LEPORINO

CHRISTINA K. McGILL
FELIPE CULACIATI TAPIA
JONATHAN M. SYKES

## INTRODUCCIÓN

El paciente con un labio leporino enfrenta al cirujano plástico facial ante un problema técnico y artístico. El defecto en un labio fisurado debe ser cautelosamente analizado para entender qué tejidos deberán ser remplazados, cuáles deben reorientarse y cuáles han de ser restaurados. El labio leporino puede variar tanto en el grado de severidad como en la profundidad de su hendidura. Las etiologías *in utero* van desde causas ambientales hasta factores genéticos. El tratamiento del labio fisurado implica el cierre quirúrgico de todas las capas tisulares implicadas en el defecto, de este modo se restaurará la forma facial y la función oral. La cirugía del labio fisurado y la rinoplastia primaria asociada al defecto congénito se llevan a cabo típicamente cuando el paciente tiene al menos 10 semanas de edad. En este capítulo se resumirá la anatomía quirúrgica, el análisis estético, las opciones de tratamiento y las técnicas quirúrgicas para la reparación de este defecto congénito.

## ANATOMÍA QUIRÚRGICA

El labio leporino aparece cuando la continuidad de este es interrumpida durante el desarrollo embrionario. El labio leporino ocurre cuando los procesos nasales medial, lateral y maxilar no llegan a fusionarse por completo (figura 1).[1] El fallo en la fusión embriológica del complejo craneofacial puede ocurrir de forma unilateral o bilateral. El defecto labial puede comprometer la piel, el músculo orbicularis oris, la mucosa labial y nasal, el hueso alveolar y puede ir o no asociada a una fisura palatina (figura 2). Independientemente del grado de fisura labial, esta siempre irá asociada a una deformidad nasal.

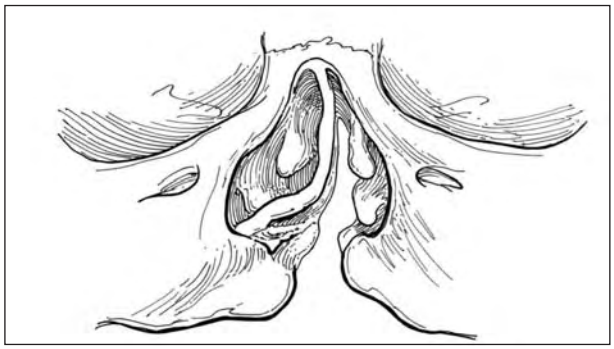

**Figura 1**
Cambios esqueléticos en el labio leporino unilateral. El septum está desviado caudalmente hacia el lado no fisurado y hacia posterior en lado fisurado. El suelo nasal está ausente y existe una cavidad común entre la boca y la nariz.

**Figura 2**
Labio leporino unilateral. Se muestra un lactante con un labio leporino completo, fisura palatina y la consiguiente deformidad nasal asociada. La fisura se extiende a través de todas las capas tisulares del labio, el suelo nasal, el reborde alveolar, además asocia una fisura palatina. La narina izquierda está situada inferior, lateral y posterior respecto a la derecha. La punta nasal está aplanada, asimétrica y pobremente definida. El suelo nasal está ausente.

En la anatomía quirúrgica del labio leporino debemos tener en cuenta el concepto de interrumpir y reorientar las capas tisulares comprometidas en el defecto. El músculo orbicularis oris es el tejido más importante a la hora de restaurar la deformidad. Su reparación además de restablecer la competencia oral, ayudará en el desarrollo del lenguaje y la expresión facial. A ambos lados del defecto, el músculo orbicularis oris debe ser reorientado en su porción superior, de modo que en el cierre de cualquier fisura labial el objetivo será hacerlo de modo horizontal. Para lograr un resultado cosmético aceptable, el borde bermellón-cutáneo y la línea blanca del labio deben ser realineadas y restablecidas con total exactitud. Las deficiencias óseas nasales y alveolares son factores importantes a considerar. La falta de hueso alveolar

en la zona de la fisura puede afectar la orientación y el soporte de la dentición. El grado de severidad de la fisura labial, de la deformidad nasal y la eventual asociación con una fisura del hueso alveolar y/o paladar dictarán las futuras opciones quirúrgicas conforme el paciente vaya creciendo (tabla 1).

**Tabla 1**
Intervenciones quirúrgicas para el labio/paladar hendido

| | |
|---|---|
| Cirugía primaria del labio, rinoplastia primaria y colocación de tubos de drenaje transtimpánico | 10 meses |
| Palatoplastia | Aproximadamente 1 año |
| Injertos de hueso alveolar | 9-10 años |
| Rinoplastia secundaria | Desarrollo facial completado: mujeres 17 años, hombres 15 años |

**Figura 3**
Variaciones en la severidad del labio leporino. Fila superior. Izquierda: se muestra una microforma de un labio leporino derecho. A pesar del mínimo grado de fisura, se evidencia la deformidad nasal asociada. Centro: labio leporino incompleto. Derecha: se muestra un labio leporino completo. El paciente también presenta una fisura palatina. Fila inferior. Izquierda: se aprecia un labio leporino bilateral incompleto. Centro: vemos un labio leporino bilateral asimétrico, con una fisura derecha completa y un labio leporino izquierdo incompleto. Derecha vemos un labio leporino bilateral completo. El paciente es sometido al uso del molde naso-alveolar (NAM).

## ANÁLISIS ESTÉTICO

En el análisis estético del paciente portador de un labio leporino se debe incluir la evaluación de deformidades asociadas. Además de la fisura labial, se debe observar la presencia y el grado de severidad de fisuras en el hueso alveolar y en el paladar. Por otro lado, es importante examinar y descartar otros posibles defectos y malformaciones congénitas en cualquier niño que presente un labio leporino, esté o no asociado a un defecto nasal o del paladar. La fisura labial congénita puede existir de forma aislada o ir asociada a determinados síndromes congénitos. Aquellos pacientes que posean una fisura labial congénita sindrómica deberán ser examinados al detalle por un pediatra con experiencia y por un genetista para identificar cualquier otro hallazgo asociado. El labio leporino puede clasificarse de acuerdo a su grado de severidad y su uni o bilateralidad (figura 3). Durante el análisis estético se evaluará qué tejidos deberán ser reposicionados y cuáles realineados. La altura de la línea blanca en el lado no hendido debe ser marcada, ya que esta será medializada para recrear el borde bermellón-cutáneo. El grado de severidad de la deformidad nasal es otro factor a considerar. En el caso del labio leporino unilateral, la narina del lado fisurado tiene un aspecto típicamente aplanado y el cartílago alar menor presenta un desplazamiento lateral, posterior e inferior en relación a la posición de la base alar del lado no hendido. En el labio leporino bilateral, la punta nasal está típicamente aplanada y la piel columelar es deficiente, las bases alares están ensanchadas y el suelo nasal puede estar ausente de forma bilateral.

## OPCIONES DE TRATAMIENTO

Es importante abordar mediante un equipo multidisciplinar a todo paciente portador de una malformación craneofacial. El equipo multidisciplinar del labio leporino está compuesto generalmente por un pediatra, un genetista, un logopeda, un audiólogo, un ortodoncista y un odontopediatra. El paciente portador de un labio leporino puede presentar a su vez una fisura palatina, problemas otológicos, retraso del lenguaje e importantes problemas dentales de tipo ortodóntico y ortognático. La planificación quirúrgica de un paciente con este grado de complejidad debe ser coordinada con

todo el equipo multidisciplinar. Los pacientes que presentan una fisura labial y palatina asociada deberán someterse a una serie de procedimientos quirúrgicos consecutivos a lo largo de su vida (tabla 1)[2].

En el caso de un niño con un labio leporino asociado a una deformidad nasal, antes de pensar en un procedimiento quirúrgico, se debe tener en cuenta que estos pueden verse beneficiados con el uso del molde naso-alveolar (NAM)[3]. El NAM es una técnica no quirúrgica en la cual se utiliza una prótesis hecha a medida para guiar y reordenar los tejidos naso-alveolares (figura 4). El uso del molde naso-alveolar (NAM) es capaz de alterar los tejidos mediante la realineación de los segmentos alveolares, de este modo es capaz incluso de estrechar una fisura de gran amplitud, mejorar la simetría nasal y alargar la columela en el caso de un labio leporino bilateral[2].

Cuando trabajamos en la planificación de la cirugía primaria, se debe realizar un meticuloso análisis tridimensional del labio leporino. El objetivo de la reparación inicial es crear un labio simétrico, aumentar la proyección nasal y cerrar la conexión entre las cavidades oral y nasal. Durante la planificación preoperatoria deben anticiparse ciertas situaciones dificultosas como es el caso de fisuras de gran tamaño. El uso de instrumental y material adecuado son imprescindibles para el procedimiento, por ejemplo, el uso de tiras de silastic (que se colocarán tras la rinoplastia primaria) que se ajusten perfectamente a la nariz, y el uso de aparatos para la contención de los brazos para evitar que el lactante manipule la herida durante el periodo postoperatorio. Establecer una comunicación constante y detallada con los padres del niño que ha de ser intervenido ayudará a manejar las expectativas durante el periodo postoperatorio. El uso de fotografías preoperatorias será de utilidad no solo para el análisis preoperatorio de la deformidad, sino también para comunicar a los padres y a la familia el plan quirúrgico a seguir.

**Figura 4**
Molde naso-alveolar (NAM). Se fabrica a medida un molde naso-alveolar (NAM) hecho de un material sintético y maleable. El molde es colocado en un paciente que presenta un labio leporino unilateral con su correspondiente defecto palatino asociado. Se muestra el molde en la parte inferior de la imagen. A partir del molde hecho a medida, se fabricará una prótesis de consistencia firme para ser usada como molde naso-alveolar. El NAM final es mostrado en la parte superior de la fotografía.

## TÉCNICAS QUIRÚRGICAS

### CORRECCIÓN DEL LABIO LEPORINO UNILATERAL

Aproximadamente a las 10 semanas de vida, el lactante portador de un labio leporino unilateral podrá ser intervenido de la fisura labial y de la deformidad nasal asociada. La rinoplastia primaria y la fisura labial se realizan durante el mismo procedimiento quirúrgico, sin necesidad de añadir incisiones adicionales. El paciente se somete a anestesia general con intubación vía oral y usando un tubo endotraqueal. La mesa operatoria es girada 180 grados y se procede a la oclusión y protección ocular. El surco gingivolabial, el borde de la fisura y el vestíbulo nasal son infiltrados con xilocaína al 1% con 1: 100.000 de adrenalina. Debemos tomar la precaución de no distorsionar los tejidos con la infiltración del anestésico local. Se marcarán las líneas de incisión en la fisura usando una jeringa de 1cc rellena con una pequeña cantidad de azul de metileno y una aguja de 30 g. Las marcas más importantes son aquellas que ayudarán a reaproximar el arco de cupido en el lado fisurado y en el lado sano (figura 5). Posteriormente la cara del paciente es pintada con betadine y luego vestida. Se marcan las incisiones en la piel con la técnica de azul de metileno para diseñar el colgajo de avance- rotación de Millard para el labio leporino unilateral.

La técnica del colgajo de avance-rotación de Millard para reparación de la fisura labial unilateral tiene la ventaja de preservar tejido y esconder la cicatriz orientándola verticalmente en el borde del philtrum labial[4]. La depresión del

philtrum labial en el lado no fisurado es rotada por completo hacia inferior y medial, luego es aproximada y suturada a las marcas del labio fisurado contralateral. El arco de cupido se recrea realineando cuidadosamente tanto el grosor como la altura de la línea blanca en el lado fisurado y en el no fisurado. Hasta no completar la reparación del defecto, se debe ir midiendo meticulosamente el grosor y la posición de todos los puntos marcados que faltan por realinear. Una desventaja de la técnica de Millard es que la cicatriz que deja la reparación del defecto tiene una orientación vertical, tendiendo a causar cierta retracción en el borde del bermellón, pudiendo llegar a producir una escotadura en el labio.

Comenzaremos la disección del colgajo de avance y rotación mediante la incisión del tejido que recubre los bordes mediales de ambos lados de la fisura. La mucosa se diseca en el plano submucoso creando los colgajos de base superior medial y lateral (colgajo "l" y colgajo "m") (figura 5). Los colgajos de mucosa medial y lateral pueden usarse para cerrar la mucosa labial. El colgajo "c", o colgajo de base superior de piel columelar, es disecado en el plano subcutáneo, y puede usarse para cerrar el vestíbulo nasal. A continuación, prepararemos el cierre del resto de los tejidos que se encuentran en borde de la herida quirúrgica tanto del lado fisurado como del no fisurado. Para facilitar que la reparación del músculo orbicularis oris sea de forma horizontal, este es disecado algunos milímetros en su superficie y también en su profundidad. Para preservar el arco de cupido, se debe tener cuidado de no llevar muy hacia medial la disección muscular en el lado no fisurado. A ambos lados del defecto, se liberarán los colgajos de sus inserciones profundas mediante un corte hacia atrás en la mucosa gingivolabial, esto permitirá que los tejidos puedan avanzar medialmente. Liberar el segmento labial de los tejidos profundos y también

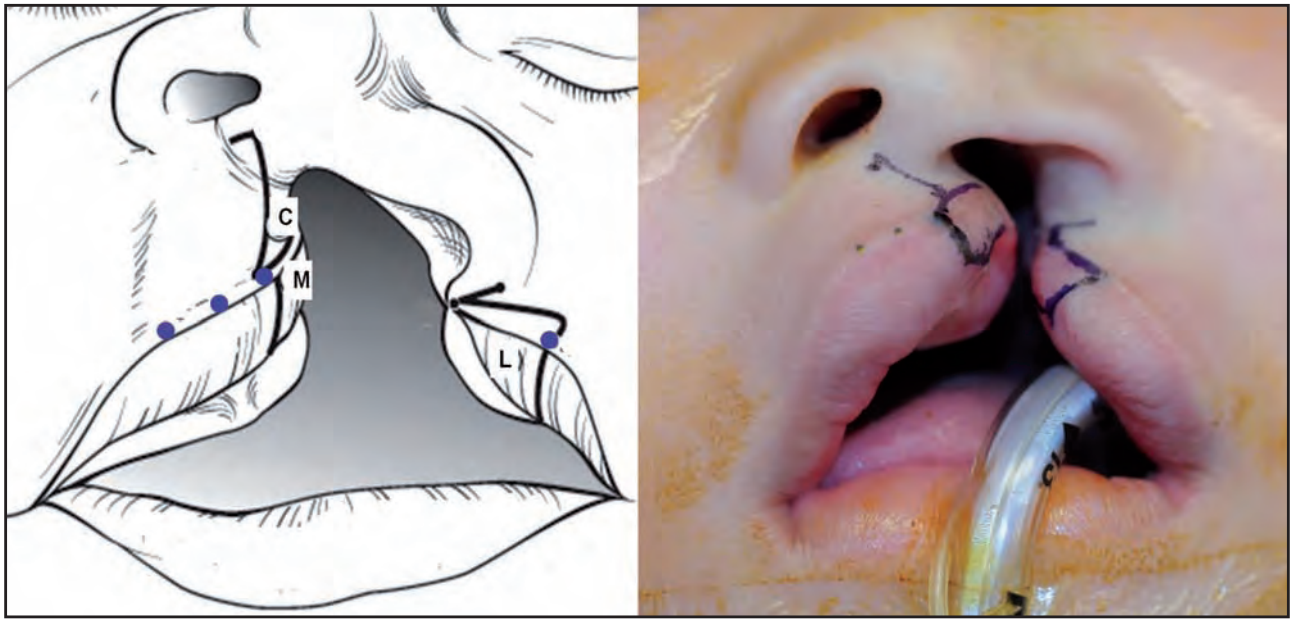


**Figura 5**
Reparación del labio leporino unilateral mediante la técnica de avance-rotación según Millard. Se realizan marcas con azul de metileno a lo largo del bermellón labial para mostrar la extensión medial y lateral del arco de Cupido en el lado no fisurado, luego se marcan los bordes laterales del arco de Cupido en el lado fisurado. Se diseñan los colgajos mucosos mediales y laterales (los colgajos "M" y "L" se muestran en la izquierda). Como podemos apreciar en ambas imágenes, se dibuja un colgajo de base superior de piel columelar llamado colgajo "C". Las incisiones verticales restantes se diseñan para que la altura del labio sea igual en el lado fisurado como en el no fisurado. Los bordes verticales del colgajo labial de espesor completo que posteriormente será avanzado en bloque crearán una cicatriz que recaerá en el reborde neoformado del philtrum. (Adapted from: Hopper RA, Cutting, C., Grayson, B. Cleft lip and palate. In: Thorne C, ed. *Grabb and Smith's Plastic Surgery*. Philadelphia, PA: Lippincott Williams & Wilkins; 2007: 201-225.)

del hueso evitará el cierre a tensión de la herida. El trabajo de la punta nasal en la rinoplastia primaria se realizará de forma subcutánea y antes del cierre final de las heridas.

Las incisiones usadas para reparar el labio leporino proveerán el acceso a la rinoplastia primaria. Una vez hechas las incisiones para el colgajo de avance-rotación de Millard, el cartílago alar menor en el lado fisurado es movilizado mediante una disección subcutánea de las cruras medial y lateral. Se introducen las tijeras caudalmente bajo la piel columelar para acceder y liberar tanto la crura medial como el domo del lado fisurado. De forma similar, y mediante la incisión ya existente, se accede a liberar de la piel la crura lateral del lado fisurado. En el lado fisurado, la disección se lleva a cabo subcutáneamente pero superficial al cartílago alar menor. Posteriormente, colocaremos de forma externa unas almohadillas de gasa que se atarán mediante suturas transfixiantes desde la piel nasal hasta la piel vestibular. El objetivo de este tipo de suturas en la rinoplastia primaria del labio leporino es estrechar y mejorar la simetría de la punta nasal e intentar elevar la altura de esta en el lado fisurado.

Después de finalizar el trabajo de la punta nasal en la rinoplastia primaria, procederemos al cierre del labio. Reaproximaremos el músculo orbicularis oris y la dermis profunda mediante suturas absorbibles monofilamento 5-0. Debemos ser muy meticulosos cuando se reaproxima el borde bermellón-cutáneo, utilizaremos la sutura 6-0 fast gut tanto para estabilizarlo como para realinearlo. La mucosa será suturada con catgut crómico 5-0, mientras que la piel del labio será cerrada mediante una triple capa de pegamento tisular tipo Dermabond™ (Johnson & Johnson, New Brunswick, New Jersey, USA). Colocaremos en ambas narinas moldes de Silastic de consistencia suave que serán fijados mediante suturas transfixiantes de nylon 4-0 al tabique nasal (figura 6). Los brazos del niño deberán contenerse durante el periodo postoperatorio inmediato usando sujetadores ("No-Nos") para evitar que el lactante se manipule la herida.

## CORRECCIÓN DEL LABIO LEPORINO BILATERAL

Tanto la técnica estética como la posición intraoperatoria a utilizar son las mismas ya descritas que para el labio leporino unilateral. Los puntos de referencia quirúrgicos serán marcados con azul de metileno. En el segmento

**Figura 6**
Fotografía postoperatoria tras la reparación de un labio leporino unilateral y su consiguiente rinoplastia asociada.

del prolabio, los puntos a marcar son: el punto inferior de la línea media del arco de cupido en la unión bermellón-cutánea, y luego, las cúspides laterales del arco de cupido (usualmente 1,5 a 2,5 mm del punto central)[5]. Marcamos los puntos a ambos lados de la base columelar. En los segmentos laterales del labio, a ambos lados de la fisura, marcaremos los puntos donde se espera que vayan las partes laterales del arco de Cupido. Estos puntos alinearán la parte lateral del arco de Cupido con aquellos marcados en el segmento del prolabio. Mediremos la altura del prolabio, esta medida se usará para crear de forma simétrica la altura labial en el segmento fisurado.

Se dibujan incisiones en el borde del prolabio para formar colgajos mediales de base superior, y también se diseñan colgajos de base superior a partir de los bordes mediales de los segmentos laterales del labio. Diseñaremos un segmento de piel del prolabio que recreará la subunidad del philtrum labial, sin embargo esta no debe ser más ancha de 5 mm. Debemos tener en cuenta que el colgajo del philtrum labial tiende a ensancharse tras la cirugía. La piel del colgajo del philtrum se incide y luego es disecada liberándola de los tejidos subyacentes. La mucosa del segmento del prolabio sirve como colgajo de base posterior para recrear la parte posterior del surco labial. Se realizan dos incisiones en la parte lateral del prolabio para crear colgajos de tenedor (forked flaps) adyacentes al colgajo del philtrum. Los colgajos de tenedor se elevarán en el plano subdérmico. Los

colgajos de base posterior del prolabio se elevarán hacia atrás hasta llegar a la premaxila. Tras elevar todos los colgajos del prolabio, continuaremos la disección en los segmentos laterales del labio.

Se procede a la disección de los colgajos laterales del labio de forma similar a la que se realizan en el labio leporino unilateral. En el punto marcado para el arco de cupido, elevaremos un colgajo de base posterior a partir de una incisión transfixiante a través del borde del bermellón. Identificaremos el músculo orbicularis oris el cual se disecará tanto en su plano superficial como profundo. La porción lateral del labio podrá movilizarse una vez que este se despegue de sus inserciones a los tejidos profundos. Esta liberación se logra gracias a una incisión transfixiante que incluye la piel, el músculo y la mucosa. A ambos lados del labio la incisión es avanzada hacia superior hasta llegar al surco perialar, para luego desinsertarlo desde la base alar. Con el fin de completar la liberación de los segmentos laterales del labio, se pueden realizar incisiones en la mucosa intranasal al nivel de los cornetes inferiores, teniendo la precaución de no lesionar los nervios infraorbitarios.

Antes de proceder al cierre, avanzaremos medialmente los bordes de la herida quirúrgica de los colgajos laterales del labio para asegurar que estos han sido correctamente liberados. La cobertura mucosa del surco labial posterior se creará a partir del colgajo mucoso de base posterior del prolabio y se suturará superiormente a la espina nasal mediante una sutura crómica 4-0. Cualquier exceso de piel hallado a cada lado de los segmentos labiales puede recortarse si es necesario. Los colgajos de tenedor del prolabio se usarán para crear el recubrimiento epitelial del vestíbulo nasal. Se debe tener especial cuidado de no estrechar en exceso las narinas para evitar una estenosis. Los bordes de los colgajos de mucosa lateral se afrontan en la línea media y se suturan con catgut crómico 4-0. El músculo orbicularis oculi es suturado mediante puntos simples con un monofilamento 5-0 y bajo cierto grado de tensión. La reaproximación del músculo en el borde del bermellón debe realizarse de forma meticulosa para evitar producir una contracción vertical que resultaría en la complicación llamada “whistle deformity” o deformidad del silbido[5]. La dermis profunda es cerrada mediante puntos separados con una sutura monofilamento 5-0. Los colgajos de piel lateral y el colgajo de la piel del philtrum son cerrados en los puntos claves bajo una mínima tensión, para ello usaremos una sutura monofilamento 6-0. Para el cierre cutáneo podemos utilizar una sutura natural de absorción rápida (Fast absorbing gut) o pegamento dérmico. Para la reaproximación del bermellón utilizaremos una sutura 5-0 crómica.

## CONCLUSIÓN

El tratamiento de los pacientes que poseen un labio leporino unilateral o bilateral puede llegar a ser un gran desafío, sin embargo, dicho esfuerzo a largo plazo será muy gratificante. Es esencial realizar el cierre de los tejidos por planos y de forma meticulosa. Se requiere reaproximar el músculo orbicularis oris para maximizar la función y la forma del labio. Para obtener el mejor resultado en los pacientes es necesario realizar una cuidadosa planificación preoperatoria y trabajar junto a un equipo multidisciplinar.

## BIBLIOGRAFÍA

1. Hopper, R. A., Cutting, C., Grayson, B.: “Cleft lip and palate”, en Thorne, C. (ed), *Grabb and Smith’s Plastic Surgery*. Philadelphia, PA: Lippincott Williams & Wilkins; 2007: 201-225.
2. Sykes, J. M., Jang, Y. J.: “Cleft Lip Rhinoplasty”, *Facial Plast Surg Clin N Am,* 2009 17: 133-144.
3. Grayson, B. H., Santiago, P. E., Brecht, L. E., Cutting, C. B.: “Presurgical nasoalveolar molding in infants with cleft lip and palate”. *Cleft Palate Craniofac J.* 1999; 36(6): 486-498.
4. Sykes, J. M., Tollefson, T. T.: “Management of the cleft lip deformity”. *Facial Plast Surg Clin North Am,* 2005; 13(1): 157-167.
5. Shih, C. W., Sykes, J. M.: “Repair of the bilateral cleft lip deformity”. *Facial Plast Surg Clin N Am,* 2007; 23(2): 100-106.

# FRACTURAS NASALES

JACOBA ALBA MESQUIDA
LUIS FERRÁN DE LA CIERVA
ROSANA RODRÍGUEZ VILLALBA
CLAUDIO CARNEVALE

## INTRODUCCIÓN

La nariz es especialmente vulnerable a los traumatismos faciales, debido a su carácter prominente y localización. En muchas ocasiones pasan desapercibidas, lo que puede derivar en problemas funcionales y cosméticos a largo plazo[1].

## EPIDEMIOLOGÍA

Las fracturas nasales son las terceras en frecuencia del cuerpo humano, después de las de clavícula y de muñeca. Los huesos nasales son los que se afectan con mayor frecuencia en las fracturas faciales, suponiendo casi la mitad de estas. La mayoría de las fracturas nasales afectan al tercio distal de la nariz.

Las causas más frecuentes de las fracturas nasales son las peleas, los accidentes en la vía pública, los accidentes deportivos y las caídas. En general afectan a hombres jóvenes, entre 15 y 30 años y con un ratio hombre-mujer de 2:1. Las personas que se encuentran en los dos extremos de la vida, niños y personas de edad avanzada, también tienen una mayor predisposición.

## ANATOMÍA

La nariz es una pirámide osteocartilaginosa situada en el centro de la cara, debajo de la región frontal. La parte ósea corresponde a la parte superior de la pirámide nasal. Está formada por el hueso propio de la nariz, la rama ascendente del maxilar superior y el hueso frontal. Los huesos propios de la nariz son láminas óseas pares y simétricas, delgadas y frágiles. Contactan lateralmente con la apófisis ascendente del maxilar y superiormente con el hueso frontal. Esta estructura ósea oculta y protege otros elementos más débiles, principalmente el etmoides.

Las fracturas de la nariz ósea afectan en primer lugar a las zonas más frágiles, que son los huesos propios de la nariz. Según la magnitud del traumatismo, es posible que se afecten las líneas de sostén (pilares, escotadura nasal del frontal y espina frontal) y que se lesionen las estructuras más frágiles que ellas protegen.

La parte cartilaginosa está formada por los cartílagos laterales, los cartílagos alares y el cartílago septal. La parte anterior del tabique es cartilaginosa, el resto del tabique es óseo y está formado por la lámina perpendicular del etmoides, el vómer, la cresta nasal del maxilar y la cresta nasal del hueso palatino.

## FISIOPATOLOGÍA

La forma más frecuente de fractura nasal se debe a impactos laterales. Generalmente se produce como consecuencia de un traumatismo a velocidad lenta (caída, puñetazo…). A consecuencia del impacto, la cresta nasal permanece intacta pero desviada, el tabique nasal, aunque fracturado, no presenta daños graves. Según la importancia del impacto podemos encontrar un hundimiento unilateral, un hundimiento nasal o una nariz desviada lateralmente.

También podemos encontrar una fractura aislada del tabique, que puede manifestarse como un hematoma septal. La parte ósea del tabique se verá afectada siempre que exista deformación de la pirámide ósea.

El impacto frontal (o antero-posterior) produce habitualmente fracturas del tabique cartilaginoso de mayor gravedad que las descritas previamente. Tras un impacto frontal sobre los huesos propios de la nariz pueden producirse varios tipos de fractura:

- En escalón: la cresta nasal se mantiene en el plano sagital, pero se aprecia una depresión, que desaparece rápidamente por el edema.
- Impactación del dorso: los dos huesos propios de la nariz se fracturan paralelamente.
- Conminutas (figura 1).
- Fractura nasoorbitoetmoidal (NOE, figura 2): el golpe es más violento. La pirámide nasal se impacta entre las apófisis ascendentes del maxilar superior que se rompen, hundiendo el unguis y el etmoides y produciendo

trazos de fisura que irradian hacia la lámina cribosa. La nariz aparece ensanchada y las hendiduras palpebrales anormalmente separadas. De perfil, la retrusión nasal es evidente.

Figura 1
Fractura nasal conminuta.

Figura 3
Fractura de tabique.

Figura 2
Fractura NOE.

En caso de que se fracture el tabique, este lo hará de forma vertical (fractura de Chevalet, figura 3). Sobre el tabique se han descrito también fracturas horizontales (fractura de Jarjavay), con luxación condrovomeriana.

Cuando un impacto ascendente o descendente es suficientemente fuerte puede producirse una fractura NOE. A las lesiones anteriores se agrega la fractura de la raíz frontal de la nariz, la fractura de la pared anterior del seno frontal, con o sin depresión. La pared posterior del seno frontal también puede estar fracturada. En caso de traumatismo inferior es clásica la fractura de la espina nasal.

## DIAGNÓSTICO

Cuando no existen urgencias vitales o una vez que estas han sido solucionadas, se debe proceder al examen sistemático y completo de las lesiones faciales.

Debe interrogarse sobre el mecanismo de producción de la fractura. La clínica de una fractura nasal incluye deformidad estética, dolor en la pirámide nasal, epistaxis, congestión nasal, insuficiencia respiratoria nasal, edema, equimosis periorbitaria, hematoma septal y crepitación.

Se inspeccionará al paciente de frente y de perfil atendiendo a deformaciones, heridas o epistaxis. También se explorarán los órganos adyacentes (ojos y vías lacrimales). Mediante palpación externa se investigarán puntos dolorosos, deformidad en "silla de montar", desprendimientos, asimetrías o crepitación.

A continuación se realiza una rinoscopia anterior y endoscopia nasal para descartar un hematoma septal, deformación en la porción cartilaginosa nasal, heridas en la mucosa. (figura 4). La salida de un líquido claro sin hemorragia asociada sugiere la presencia de una fístula de líquido cefalorraquídeo.

Examinaremos la orofaringe y cavidad oral en busca de lesiones asociadas. El examen termina con la investigación de la presencia de hipoestesia del nervio trigémino en el territorio infraorbitario o la presencia de diplopia. El estudio clínico se completa con el estudio radiológico. Generalmente se solicita una proyección de huesos propios (figura 5).

**Figura 4**
Palpación y rinoscopia anterior.

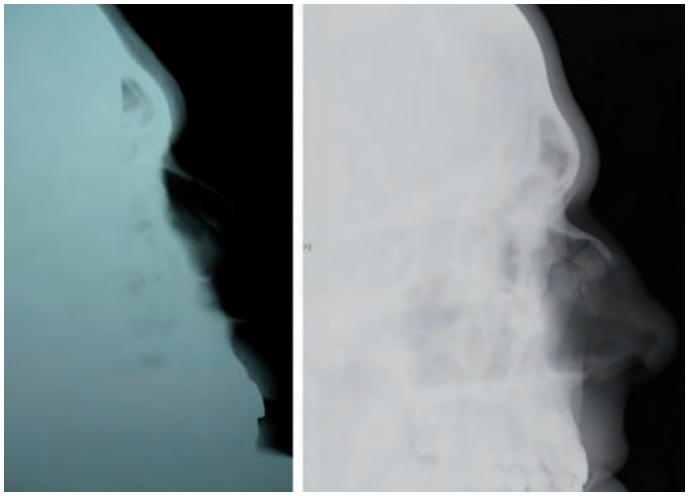

**Figura 5**
Radiología simple. Fracturas de huesos propios nasales.

## TRATAMIENTO

El tratamiento de las fracturas nasales tiene un doble objetivo, por un lado, restablecer la función ventilatoria normal; y por otro, restablecer la armonía del contorno óseo[2, 3, 4].

Las fracturas no desplazadas no requieren tratamiento. Las fracturas desplazadas se reducen inmediatamente o bien puede esperarse a la resolución del edema. Existen tres situaciones en que el tratamiento de la fractura debe realizarse con carácter de urgencia: en caso de fractura abierta, de hematoma septal o de epistaxis grave.

Las fracturas pueden reducirse mediante técnicas cerradas y abiertas. Las fracturas aisladas de huesos nasales que desplazan el complejo nasoseptal menos de la mitad de la amplitud del puente nasal suelen reducirse mediante una técnica cerrada. Desplazamientos mayores o fracturas más complejas se benefician de un abordaje abierto.

Puede utilizarse anestesia local. Deben bloquearse los nervios infratrocleares, infraorbitarios, supratrocleares y etmoidales anteriores mediante inyección de la raíz nasal, el dorso, las paredes laterales y el septum anterior. Previamente se introducen unos algodones con una solución de lidocaína al 1% con epinefrina en ambas fosas nasales para minimizar la hemorragia, que se dejarán de 10 a 15 minutos. En las fracturas nasales más complejas se usa anestesia general (figura 6).

Para la técnica cerrada se introduce en la nariz un instrumento romo como el mango de un bisturí o un fórceps de Asch y se aplica presión en dirección opuesta a la fuerza de fractura. Cuando todas las fracturas han sido movilizadas adecuadamente, se restaura la simetría de la pirámide nasal por manipulación directa (figura 7).

En caso de fracturas nasoorbitales y del complejo nasoetmoidomaxilofrontoorbitario el tratamiento es esencialmente quirúrgico y se halla condicionado por la evaluación clínica y radiológica del paciente.

Para mantener la fijación postoperatoriamente puede usarse un taponamiento nasal o una férula externa (figura 8), durante cinco días. Si el tabique ha sido gravemente dañado o en caso de utilizar un abordaje abierto se colocarán láminas paraseptales, que se mantendrán durante diez días. Para

**Figura 6**
Infiltración con anestésico local.

**Figura 7**
Reducción de fractura con mango de bisturí.

**Figura 8**
Taponamiento nasal y contención externa con férula termomoldeable.

la contención externa se usan férulas de yeso, metálicas o termomoldeables. La duración aconsejada para esta contención varía entre 10 y 14 días. Durante el tiempo que se mantenga el taponamiento nasal deben prescribirse antibióticos. Habitualmente se usan analgésicos de primer y segundo escalón.

Se aconseja al paciente que evite sonarse o estornudar con la boca cerrada. Para disminuir el edema se recomienda usar hielo o dormir con la cabecera de la cama elevada.

## TRATAMIENTO DE LAS COMPLICACIONES DE LAS FRACTURAS NASALES

### HEMATOMA SEPTAL

Debe abrirse y evacuarse completamente para evitar la sobreinfección o la necrosis cartilaginosa, así como una posible fibrosis secundaria[5]. El tratamiento varía según los autores:

- Incisión mucopericóndrica.
- Incisión simple del hematoma.
- Punciones repetidas.

Se colocarán láminas paraseptales o un taponamiento nasal con el fin de evitar que se reproduzca el hematoma. Una sobreinfección del hematoma puede derivar en un absceso septal capaz de destruir el tabique por lo que se agregará antibioterapia al tratamiento[6].

## FRACTURAS NASALES ABIERTAS

Las fracturas nasales abiertas, es decir, aquellas en las que la piel que recubre el dorso nasal se lacera, dejando el hueso fracturado y/o el cartílago expuesto, constituyen una urgencia por tres motivos. En primer lugar, el cartílago expuesto requiere una cobertura oportuna con tejidos blandos, si pretendemos que sobreviva. En segundo lugar, la piel del dorso nasal es muy fina y, por ello, el desbridamiento, irrigación y reaproximación se deben realizar lo antes posible, para que el resultado estético sea óptimo. Por último, otras lesiones más serias y que pongan en riesgo la vida del paciente pueden coexistir con el traumatismo nasal.

Se recomienda que todas las fracturas abiertas se cierren lo antes posible tras el daño (en las primeras 12 a 24 horas) para evitar la infección y mejorar el resultado estético.

La edad del paciente con una fractura nasal es importante. Los pacientes más jóvenes son susceptibles de dislocaciones del cartílago nasal y septal, mientras que los mayores son más propensos a las fracturas conminutas de los huesos nasales.

El tejido nasal debe mantenerse húmedo con una gasa empapada en suero salino mientras se llevan a cabo los estudios radiológicos. Antes de manipular la fractura nasal, se recomienda dar una pauta antibiótica antiestafilocócica.

La herida debe ser desbridada cuidadosamente de cuerpos extraños. La mucosa nasal interna se reaproxima, junto con el pericondrio del cartílago. Los bordes de los tejidos blandos, incluida la piel nasal, se unen con suturas de monofilamento no reabsorbible.

Los cuidados locales de la herida, así como la pauta de tratamiento antibiótico antiestafilocócico, se mantienen durante 7-10 días. Si fuera necesario, la reducción abierta o cerrada de la fractura nasal se realiza de 3 a 14 días tras el traumatismo.

## FRACTURAS NASALES EN LA EDAD PEDIÁTRICA

Las fracturas nasales pediátricas son poco frecuentes. Durante los primeros años de vida, la mayor proporción cráneo-cara, así como la prominencia de la región frontal protegen la región nasal, por lo que estas fracturas son más prevalentes a partir de los seis años de edad. Son mucho más comunes entre niños que niñas.

En los niños, el marco nasal es más cartilaginoso que óseo y en niños menores de 4 años, los huesos nasales están separados en la línea media por una línea de sutura abierta. La mayor parte del crecimiento nasal ocurre en dos picos comprendidos entre los periodos de dos a cinco años y luego en la pubertad. El crecimiento nasal se ha completado entre los 16 y 20 años, aunque el tabique nasal puede crecer hasta los 25 años de edad.

Por lo general este tipo de traumatismo está relacionado con trauma facial y/o craneoencefálico, por lo que habitualmente los pacientes son sometidos a tomografía axial computarizada realizada durante el estudio de estos, sin que ello implique que sea una herramienta necesaria para el diagnóstico de las fracturas nasales.

Los sistemas de clasificación de fracturas nasales utilizados en adultos son poco útiles en el caso de las fracturas nasales pediátricas. La nariz en los niños es más cartilaginosa y los huesos nasales tienen una mayor resistencia elástica, lo que los hace más propensos a fracturas de huesos propios en “tallo verde” y a fracturas a lo largo de las líneas de sutura[7]. Existe un patrón de fractura nasal específico de niños, la fractura en “libro abierto”, que resulta de la aplicación de una línea de fuerza frontal (antero-posterior) que permite que se separen los huesos propios, causando una depresión central característica de este tipo de lesiones.

En el momento agudo de la fractura se deben resolver las complicaciones urgentes (epistaxis, hematoma septal) y hacer una visita de control posterior de cinco a siete días y decidir si es necesaria una posterior intervención.

Los objetivos finales del tratamiento de las fracturas deben ser:

- Restablecer la vía aérea nasal.
- Preservar la integridad de los centros de crecimiento nasales.
- Recuperar la apariencia externa de la nariz.

Las fracturas nasales desplazadas requieren de reducción cerrada bajo sedación o anestesia general. En caso de que la fractura esté complicada con un hematoma septal, estará indicado su drenaje a la brevedad. En casos de lesiones no complicadas cartilaginosas, como, por ejemplo, luxación del cartílago septal de la cresta maxilar, la reducción cerrada es el método terapéutico de elección.

La técnica abierta para reducción de fracturas nasales (rinoplastia convencional) está indicada ocasionalmente para restablecer la permeabilidad nasal; así como también son indicaciones de esta técnica los hematomas o abscesos septales con daño óseo o cartilaginoso severo con deformidades progresivas.

## BIBLIOGRAFÍA

1. Barnabé, D., Briche, T., Lepage, P., Rondet, P., Gouteyron, J. F., Kossowski, M. "Fracturas nasales", en *Encyclopédie Médico-Chirurgicale. Editions Scientifiques et Médicales Elsevier SAS*, París, 2002.
2. Kryger, Z. B., Sisco, M. "Practical plastic surgery". *Landes Bioscience*. Austin, Texas, 2007; 243-249.
3. Fraioli, R. E., Branstetter, I. V., Deleyiannis, F. W. B. "Facial Fractures: Beyond Le Fort". *Otolaryngol Clin N Am*, 2008; 41: 51-76.
4. Mondin, V., Rinaldo, A., Ferlito, A. "Management of nasal bone fractures". *Am J of Otolaryngol Head Neck Med and Surg*, 2005; 26:181-185.
5. Rubinstein, B., Strong, E. B. "Management of Nasal Fractures". *Arch Fam Med* 2000; 9: 738-742.
6. Higuera, S., Lee, E. I., Cole, P., Hollier, L. H., Stal, S. "Nasal Trauma and the Deviated Nose". *Plast Reconst Surg,* 2007; 120 (7 suppl 2): 64S-75S.
7. Meier, J. D., Tollefson, T. T. "Pediatric facial trauma". *Curr Opin Otolaryngol Head Neck Surg,* 2008; 16: 555-561.

# LISTADO DE AUTORES

- Alba Mesquida, Jacoba. F.E.A. Servicio de Otorrinolaringología. Hospital Universitario Son Espases. Palma de Mallorca.

- Aldana Barrera, Ivonne Patricia. Otorrinolaringólogo, Cirujano Plástico Facial. Práctica Privada. Clínica La Font, Bogotá. Colombia.

- Bezos Capelástegui, Juan. Jefe del Servicio de Otorrinolaringología. Hospital Sierrallana. Torrelavega. Cantabria.

- Carnevale, Claudio. M.I.R. Otorrinolaringología. Hospital Universitario Son Espases. Palma de Mallorca.

- Caropreso, Carlos Alberto. Médico Asistente del Grupo de Cirugía Plástica Facial del Departamento de Otorrinolaringología del Hospital Clínico de la Universidad de São Paulo. Médico Asistente de la Clínica de Otorrinolaringología Dr. Ivan Fairbanks Barbosa del Hospital São Joaquim de la Beneficencia Portuguesa de São Paulo. Doctor en Otorrinolaringología de la Universidad de São Paulo. Brasil.

- Chao Vieites, Jacobo. F.E.A. Otorrinolaringología. Hospital Arquitecto Marcide. Ferrol.

- Culaciati Tapia, Felipe. Otorrinolaringólogo. Fellow de Cirugía Plástica Facial de la European Academy of Facial Plastic Surgery.

- De Lorenzo, Ofelia. Abogada. Directora del Área Procesal de De Lorenzo Abogados. Máster en Derecho Sanitario. Profesora de Derecho Sanitario Facultad de Medicina de la Universidad CEU San Pablo.

- Del Castillo López, Raúl. F.E.A. Servicio Otorrinolaringología Hospital Ramón y Cajal. Madrid.

- Duarte, Bruno Bernardo. Otorrinolaringólogo. Tutor del Servicio de Otorrinolaringología de la Pontificia Universidad Católica de Campinas. Candidato para doctorado del Hospital Clínico de la Universidad de São Paulo. Brasil.

- Escobar Rincón, Paulo Andrés. Otorrinolaringólogo, Cirujano Plástico Facial. Práctica Privada. Clínica La Font, Bogotá. Colombia.

- Espinosa Reyes, Jorge. Otorrinolaringólogo, Cirujano Plástico Facial. Profesor posgrado Hospital Militar Central, Bogotá. Colombia.

- Ferrán de la Cierva, Luis. M.I.R. Otorrinolaringología. Hospital Universitario Son Espases. Palma de Mallorca.

- Galindo, Néstor. Jefe de la Unidad de ORL. Hospital Ruber Internacional. Madrid.

- Galindo Delgado-Ureña, Javier. Médico Adjunto. Servicio de ORL del Hospital Universitario La Paz. Médico ORL. Unidad de ORL. Hospital Ruber Internacional. Madrid.

- García, Laura. Otorrinolaringóloga. Fellow Universidad Militar Nueva Granada.

- García Piñero, Alfonso. F.E.A. Otorrinolaringología. Hospital Mateu Orfila. Menorca.

- García Simal, Manuel. Médico ORL. Unidad de ORL. Hospital Ruber Internacional. Madrid.

- García-Purriños, Francisco José. Jefe de Servicio de Otorrinolaringología. Hospital Universitario del Mar Menor. Murcia.

- Goessler, Ulrich. Prof. (apl) Dr. Universitaets-HNO-Klinik. Universitaetsmedizin Mannheim. Alemania.

- Gomes Patrocinio, Lucas. Otorrinolaringólogo, Cirujano de Cabeza y Cuello, Cirujano Cráneo-Maxilofacial. Servicio de Otorrinolaringología. Facultad de Medicina, Universidad Federal de Uberlandia. Uberlandia, Minas Gerais. Brasil.

- Gomes Patrocinio, Tomás. Otorrinolaringólogo. Servicio de Otorrinolaringología. Facultad de Medicina, Universidad Federal de Uberlandia. Uberlandia, Minas Gerais. Brasil.

- Gómez-Vieira, Álvaro. Otorrinolaringólogo, Cirujano Plástico Facial. Práctica privada. Medellín. Colombia.

- Guilemany, José María. F.E.A. Servicio Otorrinolaringología. Hospital Clínic i Universitari. Barcelona.

- Hadlock, Tessa. Especialista en Otorrinolaringología del Massachussets Eye and Ear Infirmary, Harvard Medical School. Directora del Centro de Enfermedades del Nervio Facial. Profesora Asociada de Otorrinolaringología y Directora del Fellowship de Cirugía Plástica y Reconstructiva Facial Massachussets Eye and Ear Infirmary, Harvard Medical School. Boston, MA. Estados Unidos.

- Haro Luna, Juan José. Especialista en Cirugía Máxilo-Facial. Hospital Santa Lucía, Cartagena, Murcia.

- Herrero Castillo, Luis. F.E.A. Oftalmología Hospital Universitario Son Espases. Subespecialista en órbita, oculoplástica y vías lagrimales. Palma de Mallorca.

- Langdon, Cristobal. F.E.A. Servicio Otorrinolaringología. Hospital Clínic i Universitari. Barcelona.

- López-Ríos, Julián. Jefe de Servicio Otorrinolaringología. Hospital Don Benito Villanueva de Badajoz.

- Magill, Christina K. Division of Facial Plastic and Reconstructive Surgery, Department of Otolaryngology - Head and Neck Surgery, University of California - Davis, Sacramento, California. Estados Unidos.

- Miery Torres, Gustavo. Cirujano Plástico Facial Fundación Santa Fe. Instructor Postgrado Cirugía Plástica Universidad del Bosque. Profesor de Cirugía Plástica Facial del Postgrado de ORL de la Universidad Nacional de Colombia. Miembro de la AAFPRS. Bogotá. Colombia.

- Mir Ulldemolins, Núria. Jefe de Servicio Otorrinolaringología Hospital Esperit Sant. Santa Coloma de Gramenet. Barcelona.

- Monsalve, Santiago. Otorrinolaringólogo, Cirujano Plástico Facial. Práctica privada. Medellín. Colombia.

- Moraleda Deleito, Javier. MIR de ORL. Hospital Santa Lucía. Cartagena, Murcia.

- Morera Serna, Eduardo. F.E.A. Otorrinolaringología, Cirujano Plástico Facial. Hospital Universitario Son Espases. Palma de Mallorca.

- Navarro Cunchillos, Miriam. Médico ORL. Unidad de ORL. Hospital Ruber Internacional. Madrid.

- Patrocinio, José Antonio. Profesor Titular y Jefe. Servicio de Otorrinolaringología. Facultad de Medicina, Universidad Federal de Uberlandia. Uberlandia, Minas Gerais. Brasil.

- Pérez Guillén, Vanesa. F.E.A. Otorrinolaringología. Hospital Mateu Orfila. Menorca.

- Pons, Mateo. F.E.A. Oftalmología Hospital Universitario Son Espases. Subespecialista en órbita, oculoplástica y vías lagrimales. Palma de Mallorca.

- Quintana Sanjuás, Ana. F.E.A. Otorrinolaringología. Hospital Mateu Orfila. Menorca.

- Rama López, Julio. F.E.A. Otorrinolaringología. Hospital Universitario Son Espases. Palma de Mallorca.

- Rodríguez Rondón, Simara. F.E.A. Otorrinolaringología. Hospital Mateu Orfila. Menorca.

- Rodríguez Villalba, Rosana. M.I.R. Otorrinolaringología. Hospital Universitario Son Espases. Palma de Mallorca.

- Sanabria Brossart, Jaime. F.E.A. Otorrinolaringología. Clínica Nuestra Señora de la Concepción. Fundación Jiménez Díaz. Madrid.

- Sarandeses García, Adolfo. Catedrático de Otorrinolaringología E.U. Universidad de La Coruña. Jefe de Sección del Servicio de ORL del CHUAC. La Coruña.

- Sarría Echegaray, Pedro. F.E.A. Otorrinolaringología. Hospital Universitario Son Espases. Palma de Mallorca.

- Sasaki, Fernando. Otorrinolaringólogo. Fellow en Cirugía Plástica Facial del Departamento de Otorrinolaringología del Hospital Clínico de la Universidad de São Paulo. Médico Asistente del Servicio de Otorrinolaringología del Hospital del Servidor Público Estatal. Brasil.

- Scola Pliego, Esteban. F.E.A. Sección de Rinología. Servicio de Otorrinolaringología. Hospital General Universitario Gregorio Marañón. Consulta ORL Madrid.

- Sgambatti, Luciano. F.E.A. Otorrinolaringología. Hospital Don Benito Villanueva de Badajoz.

- Silva, Gisele. Otorrinolaríngologo. Clínica Stédile. Porto Alegre. Rio Grande du Sud. Brasil.

- Stédile, Julio. Otorrinolaríngologo. Cirujano Plástico Facial. Director Clínica Stédile. Porto Alegre. Rio Grande du Sud. Brasil.

- Sykes, Jonathan M. FACS. Division of Facial Plastic and Reconstructive Surgery, Department of Otolaryngology - Head and Neck Surgery, University of California - Davis. Sacramento, California. Estados Unidos.

- Tarrús Montaner, Sara. F.E.A. Oftalmología Hospital Universitario Son Espases. Subespecialista en órbita, oculoplástica y vías lagrimales. Palma de Mallorca.

- Til Pérez, Guillermo. F.E.A. Otorrinolaringología. Fundación Hospital de Manacor. Palma de Mallorca.

- Tomás Barberán, Manuel. Jefe de Servicio Otorrinolaringología. Hospital Universitario Son Espases. Clínica Juaneda. Palma de Mallorca.

- Tuzino Signorini, Marco Antonio. Otorrinolaringólogo, Fellow en Cirugía Plástica Facial del Departamento de Otorrinolaringología del Hospital Clínico de la Universidad de São Paulo. Responsable del Ambulatorio de Cirugía Plástica Facial del Servicio de Otorrinolaringología de la Pontificia Universidad Católica de Campinas. Brasil.

- Villares Soriano, Jaime. Residente de otorrinolaringología. Servicio de ORL del CHUAC. La Coruña.

- Vuyk, Hadé. Consultant. Department of Otolaryngology & Facial Plastic Reconstructive Surgery, Gooi Noord Hospital, Blaricum. Holanda.

- Zayas, Germán Daniel. Especialista ORL. Servicio de Otorrinolaringología. Hospital Universitario del Mar Menor. Murcia.

SEORL PCF

SOCIEDAD ESPAÑOLA DE OTORRINOLARINGOLOGÍA Y PATOLOGÍA CÉRVICO-FACIAL