



ACTAS Derma-Sifiliográficas

Full English text available at
www.actasdermo.org



DERMATOLOGÍA PRÁCTICA

Diez errores a evitar en la inyección de toxina botulínica



R. Ruiz-Rodríguez* y A. Martín-Gorgojo

Clinica Dermatológica Internacional, Madrid, España

Recibido el 23 de febrero de 2015; aceptado el 13 de abril de 2015
Disponible en Internet el 5 de mayo de 2015

PALABRAS CLAVE

Toxina botulínica tipo A;
Músculos faciales;
Envejecimiento cutáneo;
Rejuvenecimiento

KEYWORDS

Botulinum toxin type A;
Facial muscles;
Skin aging;
Rejuvenation

Resumen La toxina botulínica es la técnica estética más realizada en Estados Unidos, y en los últimos años se ha convertido, junto con los rellenos, en el eje de la prevención y el tratamiento del envejecimiento facial. Sin embargo, hay ocasiones en que se obtienen resultados poco naturales, bien debido a una inhibición marcada de la expresión, bien por determinados signos que «delatan» que una persona ha sido infiltrada. En este artículo revisamos los 10 errores que han de evitarse cuando se infiltra toxina botulínica. Adicionalmente, reflexionamos sobre la influencia de la toxina botulínica a través de nuestra gesticulación, tanto en lo que sentimos como en lo que sienten los demás.

© 2015 Elsevier España, S.L.U. y AEDV. Todos los derechos reservados.

Ten Mistakes To Avoid When Injecting Botulinum Toxin

Abstract Injection of botulinum toxin is currently the most common cosmetic procedure in the United States, and in recent years it has become—together with dermal fillers—the mainstay of therapy for the prevention and treatment of facial aging. However, in some cases the treatment may lead to a somewhat unnatural appearance, usually caused by loss of facial expression or other telltale signs. In the present article, we review the 10 mistakes that should be avoided when injecting botulinum toxin. We also reflect on how treatment with botulinum toxin influences us through our facial expressions, both in terms of how we feel and what others perceive.

© 2015 Elsevier España, S.L.U. and AEDV. All rights reserved.

Introducción

Según la *American Society of Plastic Surgeons* la toxina botulínica se ha convertido en la técnica estética no quirúrgica más realizada en Estados Unidos. Su uso para la eliminación

* Autor para correspondencia.

Correo electrónico: ricardo@ricardoruiz.es (R. Ruiz-Rodríguez).

de arrugas de expresión a través de la relajación muscular ha hecho que, junto a los rellenos, se haya convertido en el eje de la prevención y tratamiento del envejecimiento facial¹.

Los pacientes que se plantean someterse a tratamientos inyectables buscan, por lo general, resultados naturales mínimamente detectables. No obstante, una porción nada desdeñable de la población cree que la toxina botulínica, o el «Botox®» como popularmente se conoce, es una técnica que produce resultados poco naturales y en muchas ocasiones grotescos.

En nuestra opinión existen 2 motivos generales por los cuales parte de la población piensa así:

- En ocasiones los resultados de la técnica son demasiado «paralizantes», al generar una falta de expresión facial.
- En otros casos es fácil «identificar» que una persona ha recibido el tratamiento por la forma poco natural de las cejas, o por la aparición de arrugas nuevas que delatan la existencia del tratamiento.

Sin embargo, el uso prudente y riguroso de la técnica, unido a un conocimiento de la anatomía y funcionalidad de los músculos faciales, hacen que la inyección de toxina botulínica sea sin duda la técnica más agradecida —tanto para el paciente como para el médico— con la que contamos los dermatólogos dentro del fascinante mundo de la dermatología estética. Además, según nuestra experiencia, la toxina botulínica tiene un efecto «educador» de la musculatura facial, por lo que también ejerce un papel preventivo en la aparición de determinadas arrugas de expresión.

Los buenos resultados con toxina botulínica dependen de la técnica. A continuación analizaremos los errores que han de evitarse cuando se inyecta toxina botulínica, de cara a conseguir unos resultados óptimos.

Cinco errores de acción

Usar demasiada dosis

Resultado: falta de expresión

En algunos artículos y libros de texto se aconseja usar dosis entre 20 y 40 unidades de toxina botulínica (referidas a toxina onabotulínica A, Vistabel®) en entrecejo, entre 15 y 30 unidades en la frente y entre 12 y 30 unidades en las 2 patas de gallo^{2,3}. Nosotros usamos un 30% menos de dosis en la glabella, un 50% menos de dosis en la frente y la misma dosis en las patas de gallo. En relación con el tercio inferior, por lo general usamos un 50% menos dosis que la dosis recomendada de forma general. De esta forma los resultados son más naturales y los efectos secundarios son menos frecuentes, aunque hay que informar al paciente de que la duración del efecto será menor, con una duración aproximada de la respuesta de 3 o 4 meses.

En nuestro protocolo inyectamos al paciente y le citamos en 2 semanas para reevaluarle y reinyectar determinadas zonas en caso necesario. No obstante, es importante «educar» a nuestros pacientes en que «menos es más» (es decir, que no se debe pretender paralizar totalmente la musculatura facial).

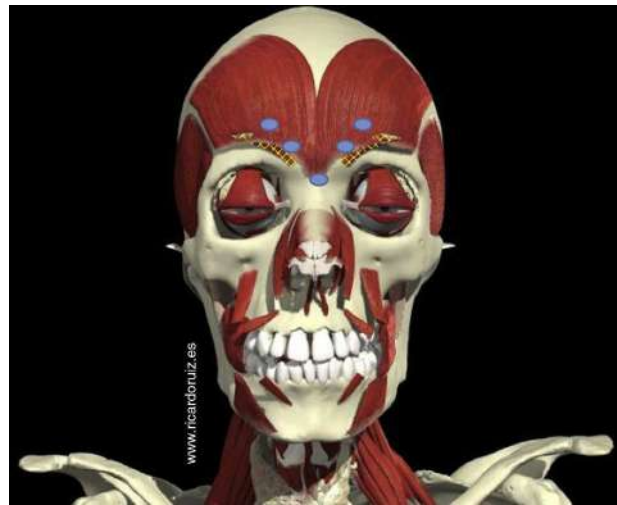


Figura 1 Clásicos 5 puntos de inyección para tratar la zona glabellar. Pretendiendo inyectar el músculo corrugador, en muchos casos lo que en realidad se está inyectando es la porción inferior del músculo frontalis, lo cual produce un descenso de la porción medial de las cejas y, en compensación, una elevación no natural de la cola de la ceja, lo cual genera la mirada en «Mefisto».

Inyectar el músculo frontalis al pretender inyectar el músculo corrugador

Resultado: cejas en Mefisto

En muchos artículos y libros de texto aparecen los 5 puntos clásicos de inyectar la glabella (fig. 1). Pero en realidad los 2 puntos de inyección más superiores no están sobre el músculo corrugador, el cual tiene su inserción en piel casi a nivel de la ceja, sino sobre el músculo frontalis. Así, al relajar el músculo frontalis desciende la parte medial de la ceja y se eleva la parte lateral de la ceja por una contracción compensatoria de las fibras laterales del músculo frontalis. Los resultados son las conocidas cejas «en diablo» o de «Mefisto» (fig. 2).

En ocasiones, para relajar de forma más precisa solo el músculo corrugador utilizamos toxina botulínica más concentrada. En nuestra experiencia, al disminuir el volumen del líquido inyectado, disminuimos la posibilidad de difusión a músculos no deseados, en este caso al músculo frontalis.

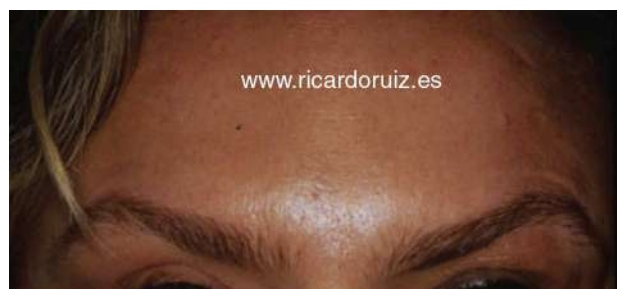

Figura 2 Típicas cejas en «Mefisto» o de diablo.

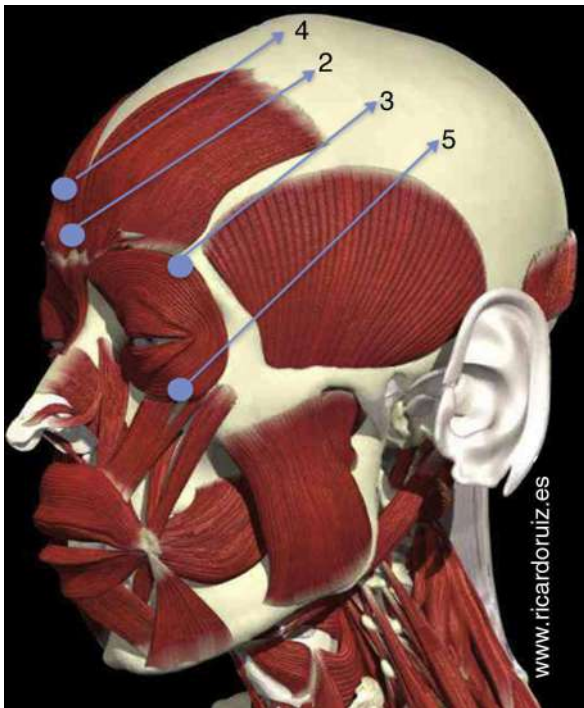


Figura 3 El punto 2 muestra el punto de inyección que puede dar lugar a cejas de Mefisto. El punto 3 es el punto de inyección para elevar la cola de la ceja y en algunos pacientes puede elevar de forma excesiva la ceja. El punto 4 indica el punto de inyección que puede relajar el frontalis y en determinados pacientes puede producir una ptosis de los párpados. El punto 5 es el punto de inyección que puede relajar el orbicular de los ojos y producir un aumento de las bolsas del paciente.

Inyectar por norma la porción superoexterna del orbicular de los ojos

Resultado: cejas excesivamente elevadas

Al infiltrar toxina botulínica en las fibras superoexternas del músculo orbicular de los ojos (fig. 3) se produce una relajación de las mismas que da lugar a una elevación de la cola de la ceja. El problema es que muchos pacientes, con la edad, tienen una elevación de las cejas debida a una contracción fisiológica del músculo frontalis.

En un estudio en el que se analizaron fotografías de pacientes comparando la posición de las cejas en la juventud con la que ocupaban 30 o 40 años más tarde se demostró que, aunque parezca paradójico, en la mayoría de los pacientes existe una elevación fisiológica de las cejas con la edad⁴. Por ello, para conseguir resultados naturales no debemos inyectar las fibras superoexternas del orbicular en todos los pacientes, sino solo en aquellos que presenten un descenso de la cola de la ceja.

Inyectar el músculo frontalis en personas que lo utilizan para elevar los párpados

Resultado: ptosis de las cejas y/o de los párpados

En nuestra experiencia hemos observado que, a partir de los 65 años, muchos pacientes movilizan el músculo frontalis para mantener los ojos abiertos. En estos pacientes, si

relajamos el músculo frontalis con toxina botulínica (fig. 3), tendremos como consecuencia una ptosis de las cejas y/o de los párpados. Por este motivo, en pacientes de más de 65 años hay que explorar el músculo frontalis y asegurarnos de no inyectarlo cuando se utiliza para abrir los ojos.

Inyectar demasiado inferiormente las patas de gallo

Resultado: incremento de las «bolsas»

Hay pacientes que presentan «bolsas» debido a una herniación de la grasa orbicular o por retención de líquido. En ambos casos, si al inyectar toxina botulínica relajamos demasiado las fibras inferiores del orbicular de los ojos (fig. 3), podemos tener como consecuencia un aumento de dichas «bolsas». Por tanto, en personas con tendencia a tener «bolsas» en los párpados inferiores no se debe inyectar la porción más inferior de las patas de gallo, para preservar el tono de la región correspondiente del orbicular de los ojos.

Cinco errores de omisión

No inyectar el tercio inferior de la cara

Resultado: disminución de la eficacia del resultado global

Cuando inyectamos toxina botulínica ha de tratarse de hacerse un abordaje global de la cara, intentando relajar los principales músculos depresores de la misma, tanto del tercio superior, donde los resultados son más agradecidos, como en el tercio inferior. El problema es que, cuando hay un efecto indeseado en el tercio inferior, el defecto puede resultar no solo estético sino también funcional. Es, por ello, fundamental usar dosis bajas para evitar complicaciones.

En el tercio inferior podemos relajar el músculo platisma a nivel de la línea mandibular («técnica de Nefertiti»⁵), el músculo depresor del septo nasal en caso de movilización inferior de la punta nasal con la sonrisa⁶, el músculo depresor del ángulo oral para elevar las comisuras de la boca⁷, el músculo mentoniano para relajar el «empedrado» cutáneo que produce la inserción en piel de este músculo⁸, etc.

El músculo masetero, que es el músculo de la masticación, está hipertrofiado en algunos pacientes y produce alteraciones funcionales (bruxismo) y estéticas (forma de cara más «cuadrada»). Si inyectamos este músculo con toxina botulínica conseguimos no solo mejorar la sintomatología propia del bruxismo, sino también convertir una cara «cuadrada» en una con forma más «ovalada»^{9,10}. Cuando se inyecta el masetero hay que tener en cuenta la posición del músculo risorio: si la toxina difunde a este músculo podemos tener como resultado una sonrisa asimétrica¹¹.

No inyectar las arrugas producidas por la toxina

Resultado: arrugas «no naturales»

Cuando relajamos determinados músculos con toxina botulínica los músculos adyacentes aumentan de tono de forma compensatoria. Por una parte, este efecto es deseado, al producirse un efecto *lifting*. No obstante, por otra parte, puede generar nuevas arrugas que delatan el tipo de

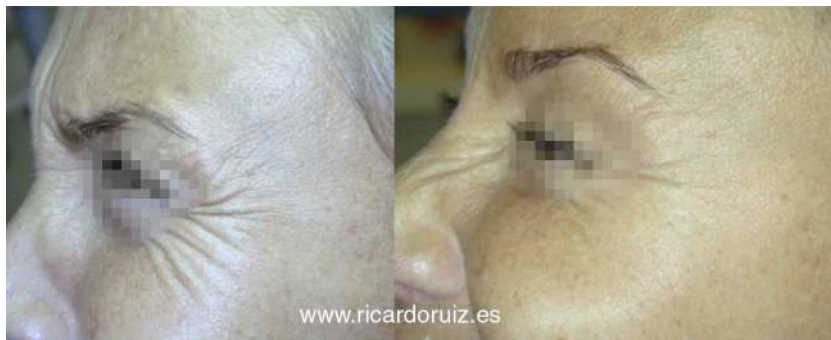

Figura 4 Después del tratamiento con toxina botulínica se observa una mejoría de las patas de gallo, pero también una contracción nueva del músculo nasalis produciendo las llamadas *bunny lines*.

tratamiento realizado: las clásicas arrugas producidas por la toxina botulínica aparecen por contracción del músculo nasalis, y reciben el nombre de *bunny lines* (fig. 4)¹²; pero también se pueden contraer las fibras de la porción inferior del orbicular de los ojos, las fibras del frontalis justo encima de las cejas o al nivel de la línea de implantación del pelo, etc. Estas arrugas deben ser tratadas con toxina botulínica para su corrección.

No conocer los patrones de contracción muscular

Resultado: falta de naturalidad

Cada paciente necesita unos puntos de inyección diferentes. El «café para todos» no sirve en la inyección de toxina. Por ello es necesario conocer los patrones básicos de contracción a nivel de la glabella,¹³⁻¹⁵ frente¹⁶ y patas de gallo¹⁷. De esta forma, podemos personalizar el patrón de puntos de inyección para cada paciente, consiguiendo lograr resultados más naturales, además de un ahorro de producto.

No diferenciar entre cejas masculinas y femeninas

Resultado: masculinización de la mirada en mujeres y feminización en hombres

La clásica ceja femenina tiene forma de «ala de gaviota», y una ceja masculina es recta y más cercana al párpado superior. La forma de las cejas se puede moldear relajando el músculo frontalis, lo cual produce caída de la ceja al nivel del punto de inyección, o relajando las fibras superoexternas del orbicular de los ojos, lo cual produce una elevación de la cola de la ceja. Para elevar la parte interna de las cejas debemos inyectar el procerus, el corrugador y el depresor superciliar, que son los 3 músculos depresores de la porción interna de las cejas.

No combinar la toxina con otros tratamientos

Resultado: falta de optimización de resultados

La toxina botulínica es un excelente tratamiento para controlar determinadas arrugas de expresión y para «remodelar» la posición de determinados elementos de la cara como las cejas, la nariz o la boca. Pero para conseguir resultados excelentes hay que transmitir al paciente que la combinación prudente de la inyección

de toxina botulínica con otros tratamientos estéticos es esencial para conseguir los mejores resultados.

Uno de los signos más importantes del envejecimiento facial es la falta de volumen producida por los cambios en los compartimentos grasos y en los huesos de la cara¹⁸. Al tener estos cambios en cuenta, puede comprenderse por qué la combinación de toxina botulínica con rellenos e inductores de colágeno, realizando un abordaje «en 3 dimensiones», va a conseguir resultados más naturales.

Además, la combinación con láseres fraccionados, ultrasonidos focalizados y láseres de lesiones pigmentadas y vasculares permite el abordaje de los distintos signos de envejecimiento facial de forma segura y efectiva¹⁹.

Una reflexión sobre la toxina botulínica

Para conseguir resultados naturales con toxina botulínica es importante tener un conocimiento exhaustivo de la anatomía y funcionalidad de los músculos faciales. En nuestra experiencia los cursos de anatomía en cadáveres y el tratamiento de pacientes con parálisis facial son una excelente oportunidad para comprender la anatomía y funcionalidad de los músculos faciales, y así optimizar los resultados estéticos del uso de la toxina botulínica.

Muchos pacientes nos comentan que no se reconocen cuando se miran al espejo, que «su cara envejece más rápido que su mente», y por ello quieren tratarse, para que haya una correlación entre cómo se ven y cómo se sienten. Resulta curioso reconocer que las transformaciones que va sufriendo nuestra cara con el envejecimiento son las mismas que ocurren cuando tenemos cara de tristeza, es decir, predomina el tono de la musculatura depresora de la cara²⁰. Por ello, la toxina botulínica es un arma eficaz para poder relajar la musculatura depresora de toda la cara y así potenciar, de forma reactiva, la musculatura elevadora.

Hoy en día, el abordaje del rejuvenecimiento facial se basa en un enfoque global, en 3 dimensiones. Sin embargo, existe una cuarta dimensión: nuestros gestos (es decir, la información que transmiten los movimientos musculares faciales). Para comunicarnos correctamente es necesario expresar nuestros sentimientos a través de los gestos. Y estos gestos influyen en el ánimo de las personas que nos rodean. Recientemente nos comentaba una paciente que desde que le inyectamos toxina botulínica hay mucho mejor ambiente en sus reuniones y consejos de empresa. Y lo cierto



Figura 5 Después de la inyección de toxina botulínica en tercio superior, medio e inferior se observa una mirada más descansada.

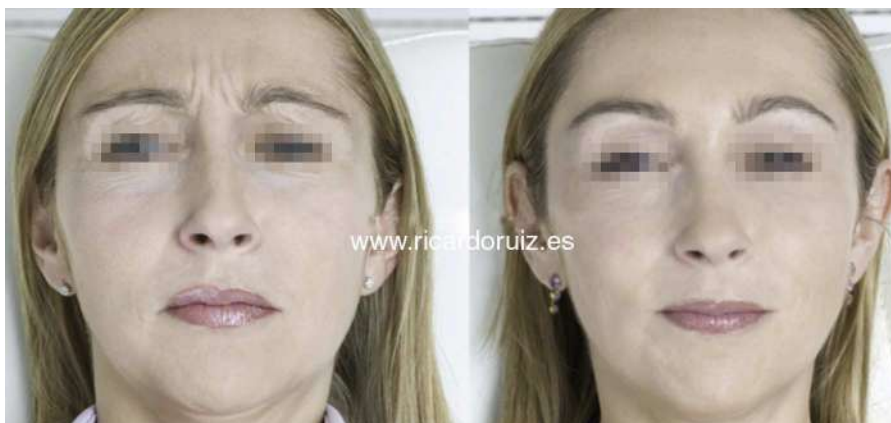

Figura 6 El entrecejo está más relajado. También se puede apreciar una elevación de las comisuras de la boca debido a la relajación del músculo depresor del ángulo oral.

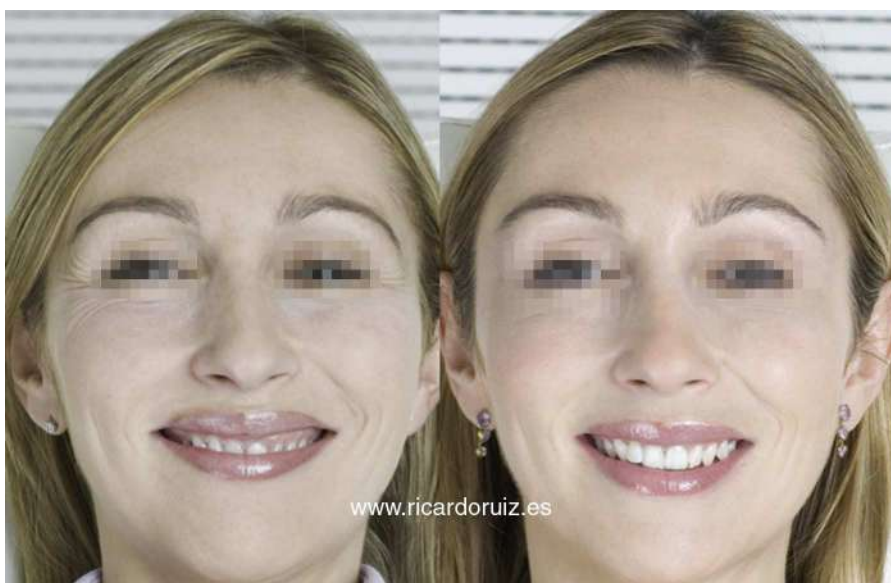


Figura 7 En estas fotografías se puede apreciar una relajación de las patas de gallo, una elevación de las colas de las cejas y una mejoría de la sonrisa gingival.

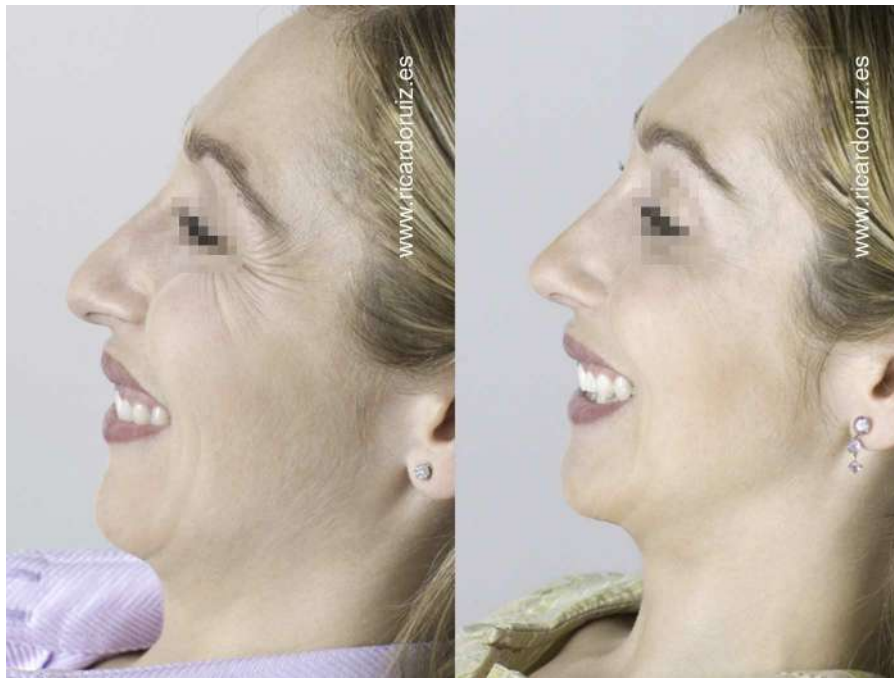

Figura 8 Lateralmente, se aprecia una mejoría de las patas de gallo, una elevación de la punta nasal y una mejor definición de la línea mandibular.

es que se ha demostrado que la actividad electromiográfica de músculo cigomático mayor (músculo de la sonrisa) aumenta cuando se contemplan caras felices, mientras que la actividad del músculo corrugador aumenta cuando se contemplan caras enfadadas²⁰.

Por otro lado, la toxina botulínica produce, además, un efecto *feedback* muy interesante: nuestras expresiones dependen de lo que sentimos, pero también lo que sentimos depende de nuestras expresiones. Hay estudios que demuestran que los pacientes que se inyectan toxina botulínica tienen menos tendencia a la depresión y a la ansiedad que los que se realizan otras técnicas estéticas²¹. En condiciones normales, existe una conexión entre emoción y expresión... pero con la toxina botulínica esta se rompe, lo cual lleva a preguntarse: si no podemos expresar mediante gestos determinadas emociones que sentimos, ¿tienden estas a desaparecer? Para esta pregunta aún no se ha obtenido una clara respuesta.

En muchos congresos y libros de texto nos hablan del canon de belleza y cómo debemos aplicarlo para conseguir los resultados estéticos más adecuados. Ya decía Santo Tomás que los sentidos se deleitan ante las cosas con las proporciones adecuadas. Sin embargo, creemos que los dermatólogos no debemos perseguir a toda costa el ideal de belleza en nuestros pacientes, sino simplemente hacerles sentir mejor. Ser bello es sentirse bello. Se ha demostrado que una sonrisa produce una mucha mejor primera impresión que la ropa o la cirugía estética²². El objetivo de la dermatología estética es usar los avances de nuestra especialidad junto con una buena conexión emocional con el paciente para poder aumentar la calidad de vida de las personas. Tenemos que entrenar nuestra sensibilidad para detectar el potencial de belleza de cada paciente, esa cuarta dimensión de la que hablábamos antes, e intentar a través de la

dermatología estética poder ayudar a nuestros pacientes a envejecer con elegancia y discreción (figs. 5-8).

Conflicto de intereses

Los autores declaran que no tienen ningún conflicto de intereses.

Bibliografía

1. Cartee TV, Monheit GD. An overview of botulinum toxins: Past, present, and future. *Clin Plast Surg.* 2011;38:409–26.
2. Alam M, Dover JS, Klein AW, Arndt KA. Botulinum a exotoxin for hyperfunctional facial lines: Where not to inject. *Arch Dermatol.* 2002;138:1180–5.
3. Stephan S, Wang TD. Botulinum toxin: Clinical techniques, applications, and complications. *Facial Plast Surg.* 2011;27:529–39.
4. Matros E, Garcia JA, Yaremchuk MJ. Changes in eyebrow position and shape with aging. *Plast Reconstruct Surg.* 2009;124:1296–301.
5. Levy PM. The 'Nefertiti lift': A new technique for specific recontouring of the jawline. *J Cosmet Laser Ther.* 2007;9:249–52.
6. Redaelli A. Medical rhinoplasty with hyaluronic acid and botulinum toxin A: A very simple and quite effective technique. *J Cosmet Dermatol.* 2008;7:210–20.
7. Choi YJ, Kim JS, Gil YC, Phetudom T, Kim HJ, Tansatit T, et al. Anatomical considerations regarding the location and boundary of the depressor anguli oris muscle with reference to botulinum toxin injection. *Plast Reconstruct Surg.* 2014;134:917–21.
8. Beer K, Yohn M, Closter J. A double-blinded, placebo-controlled study of Botox for the treatment of subjects with chin rhytids. *J Drugs Dermatol.* 2005;4:417–22.

9. Klein FH, Brenner FM, Sato MS, Robert FM, Helmer KA. Lower facial remodeling with botulinum toxin type A for the treatment of masseter hypertrophy. *An Bras Dermatol*. 2014;89:878–84.
10. Wu WT. Botox facial slimming/facial sculpting: The role of botulinum toxin-A in the treatment of hypertrophic masseteric muscle and parotid enlargement to narrow the lower facial width. *Facial Plast Surg Clin North Am*. 2010;18:133–40.
11. Bae JH, Choi DY, Lee JG, Seo KK, Tansatit T, Kim HJ. The risorius muscle: Anatomic considerations with reference to botulinum neurotoxin injection for masseteric hypertrophy. *Dermatol Surg*. 2014;40:1334–9.
12. Ascher B, Talarico S, Cassuto D, Escobar S, Hexsel D, Jaen P, et al. International consensus recommendations on the aesthetic usage of botulinum toxin type A (Speywood Unit)—Part II: Wrinkles on the middle and lower face, neck and chest. *J Eur Acad Dermatol Venereol*. 2010;24:1285–95.
13. Kim HS, Kim C, Cho H, Hwang JY, Kim YS. A study on glabellar wrinkle patterns in Koreans. *J Eur Acad Dermatol Venereol*. 2014;28:1332–9.
14. Lorenc ZP, Smith S, Nestor M, Nelson D, Moradi A. Understanding the functional anatomy of the frontalis and glabellar complex for optimal aesthetic botulinum toxin type A therapy. *Aesthet Plast Surg*. 2013;37:975–83.
15. De Almeida AR, da Costa Marques ER, Banegas R, Kadunc BV. Glabellar contraction patterns: A tool to optimize botulinum toxin treatment. *Dermatol Surg*. 2012;38:1506–15.
16. Vieira-Braz A, Harumi-Sakuma T. Patterns of contraction of the frontalis muscle: A pilot study. *Surg Cosmet Dermatol*. 2010;2:191–4.
17. Kane MA. Classification of crow's feet patterns among Caucasian women: The key to individualizing treatment. *Plast Reconstr Surg*. 2003;112:335–95.
18. Gierloff M, Stohring C, Buder T, Wiltfang J. The subcutaneous fat compartments in relation to aesthetically important facial folds and rhytides. *J Plast Reconstr Aesthet Surg*. 2012;65:1292–7.
19. Sadick NS, Manhas-Bhutani S, Krueger N. A novel approach to structural facial volume replacement. *Aesthet Plast Surg*. 2013;37:266–76.
20. Michaud T, Gassia V, Belhaouari L. Facial dynamics and emotional expressions in facial aging treatments. *J Cosmet Dermatol*. 2015;14:9–21.
21. Lewis MB, Bowler PJ. Botulinum toxin cosmetic therapy correlates with a more positive mood. *J Cosmet Dermatol*. 2009;8:24–6.
22. Dayan SH, Lieberman ED, Thakkar NN, Larimer KA, Anstead A. Botulinum toxin a can positively impact first impression. *Dermatol Surg*. 2008;34:S40–7.