

Philippe. Brousseau do.mro(F) *



*CURRÍCULUM: Osteópata DO-MROF.

Diplomado de la Escuela Europea de Osteopatía. Maidstone (U.K) y del Instituto de Psicocineciología y de Osteopatía (Francia).

Certificado del Instituto Clásico de Osteopatía –J Wernham (U.K).

D.U. de Anatomía Aplicada al Examen Clínica y a la Radiografía. Universidad de Paris Osteópata en ST Nazaire (Francia) durante 12 años y Después en Barcelona (España).

Alumno de Thomas Dummer DO. Principal de L'EEO (U.K) y Profesor en Europa. , Internacional Afiliate member AOA (USA).

REFLEXIONES SOBRE EL AJUSTE OSTEOPATICO ESPECIFICO (METODO BRADBURY-DUMMER) Y EL SECTOR CRANEO-FACIAL

El análisis telerradiográfico permite poner en evidencia en el raquis una imagen que corresponde a una postura concreta del sector cráneo-facial. Pero éste puede estar influenciado por factores de su tratamiento o crecimiento. El estudio clínico documentado nos preservará de interpretaciones a menudo dudosas.

Al examinar una radiografía debe analizarse el conjunto y no precipitarse únicamente en trazar puntos y calcular.

De una forma sistemática se comenzará por el cráneo la bóveda, la base, el maxilar ,la mandíbula, y el raquis.

CASO N° 1

Sr. Hervé de 30 años, con actividad profesional sedentaria; clase II-2ª canina, con un bloqueo mandibular descompensado por un traumatismo cervical.

Febr. 1992 → Consulta a su médico de cabecera después de una caída con golpe frontal contra el suelo en un partido de fútbol. Por la tarde presenta dificultades respiratorias y dolores en la mandíbula.

Mayo. 1992 → Vuelve a su médico por un dolor torácico al levantarse y cuando corre. Durante este tiempo se le practicó tratamiento Osteopático y ha sido visitado por un

ortodoncista debido a sus molestias en la boca y su problema estético en los caninos. No existen antecedentes de tratamiento dental.

Sept. 1992 → Vuelve al médico de cabecera por un dolor en el talón y cefaleas suboccipitales con sensación de mareo, dificultad de concentración en su trabajo y gran cansancio.

Examen radiológico: Nos limitamos al examen de la Telerradiografía de frente y perfil y las RX estándares de boca abierta y transbucal occipucio C1-C2-C3. No se observan anomalías en cráneo, aspecto satisfactorio del raquis cervical (de perfil). Sin anomalías en la charnela cráneo-cervical ni en la apófisis odontoides.

Palpación y exploración: (anterior al examen de exploraciones complementarias)

Un primer examen evidencia una imposibilidad de la flexión global del raquis y de los segmentos C2-C3 y C5-C6 con una disfunción secundaria de la charnela lumbo-sacra.

1-Teléradiografía de perfil. 07.Oct.1992

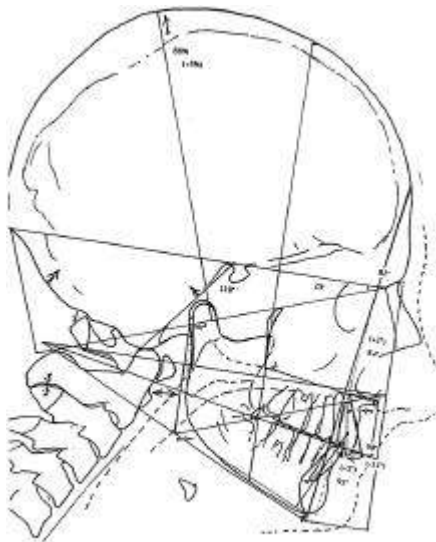


Fig. 1) Sr. Hervé.

① **Análisis Arquitectural**, según análisis de Delaire

Apertura excesiva del ángulo esfenoidal .

Elevación de la bóveda craneal

Defecto de rotación occipito-temporal .

Alargamiento del sector cráneo-facial, favoreciendo el cráneo de tipo (cisfrontal), y decalage máxilo-mandibular de clase II.

→ Mandíbula bloqueada en posición alta pero no posterior y retrusión de dientes maxilares.

→ Raquis cervical muy patológico, globalmente retrasado, respecto del conjunto cráneo-mandibular. Cambios principales del raquis superior con acercamiento de las apófisis espinosas de C2-C3 y occipital espinosa C1. Rigidez del sector D3-D6.

②Análisis Estructural.

Densificación de los huesos del cráneo y cara, con un seno frontal disminuido. Irregularidades en algunos cuerpos vertebrales.

2-Teléradiografía frontal 07.Oct.1992

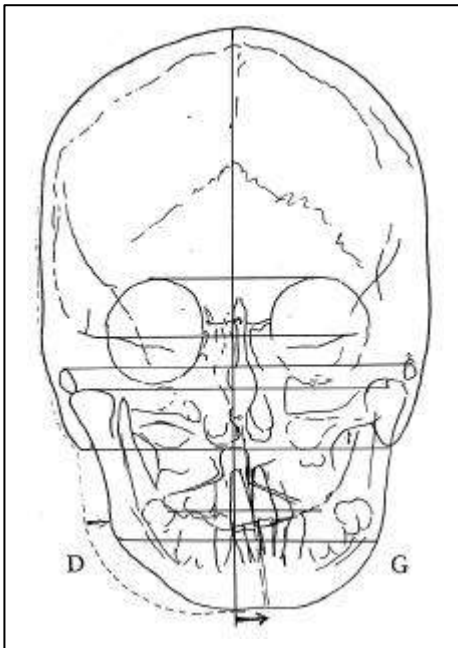


Fig. 2

→ Importante asimetría del tercio inferior de la cara, en rotación y desplazamiento de la mandíbula hacia la izquierda y arriba.

→ Importante densificación parietal derecha y confirmación de senos frontales disminuidos (derecho prácticamente ausente). Disminución del espacio intervertebral C1-C2 en el lado derecho.

Se nota también un acercamiento y pinzamiento de C2-C3 y una rigidez notable. Asimismo, existe un espacio importante entre el arco anterior del Atlas y la Rama Ascendente Mandibular. Esto es una anomalía de postura que es patológica.

(Normalmente el borde posterior de la rama Ascendente Mandibular casi contacta al borde anterior del Atlas en la proyección de telerradiográfica lateral).

Discusión

Las densificaciones de la Hoz del cerebro, de la sutura coronal y de la tienda del cerebro sugieren la existencia de tensiones craneales.

El ángulo esfenoidal de 128°, toda la región occipito-temporal predispone a ATM alta y posterior y por lo tanto a una retrusión mandibular (hacia atrás).

La región frontal presenta una hipodesarrollo que se traduce en un funcionamiento particular de esta región. Los senos esfenoidales tienen un desarrollo normal.

La ATM ha trabajado probablemente en su zona posterior. Ello se corresponde con un reforzamiento de la parte anterior de la apófisis pterigoides, y la disminución de la ranura esfeno-mandibular.

3-Estudio radiológico : boca abierta 07.Oct.d1992

① Análisis Arquitectural:

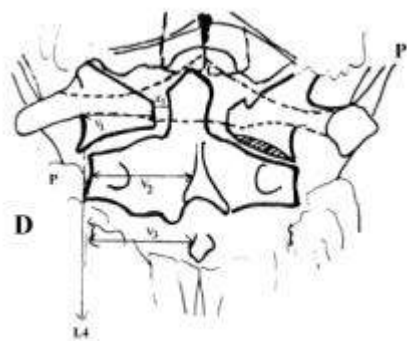


Fig3

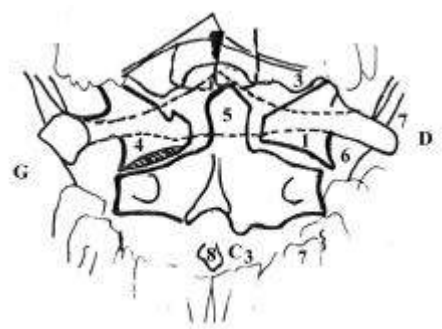


Fig4

V1 aumenta con la distancia, E1 disminuida. Existe una rotación a izquierda de C1 o posterior a la izquierda.

V2 aumenta. C2 está en rotación derecha.

V3 aumentada, más que en C2, (no visible en este cliché).

La línea L4 visualiza el decalaje, que está acentuando en C3. Por lo tanto además habrá una TRASLACIÓN IZQUIERDA.

El análisis pues, se puede resumir en HIPERFLEXION, ROTACIÓN DERECHA de C2 y TRASLACIÓN IZQUIERDA de C3.

② Análisis Estructural

La masa lateral de C1 en su izquierda es más pequeña y densa, confirmando la rotación.

La apófisis de C3 se acerca hacia la de C2, confirmando el diagnóstico de perfil.

Conclusión:

Una inclinación lateral hacia la derecha. (C3 está en hiperflexión, rotación, inclinación derecha, y traslación izquierda).

La anamnesis standard, muestra una descompensación en C5-C6 y D3-D4 confirmando el estudio de palpación.

Tratamiento:

Desde el punto de vista ortodóntico y estético se ha decidido no tratar, dado que el resultado incierto sobre una dismorfosis crónica (de siempre).

Se efectúan ajustes específicos de C3, C5 y sacro.

La técnica de largo del cuello y la mandíbula a 4 manos asociando una deglución para obtener una liberación de los temporales y movilizarlos, sacando la cavidad glenoidea y el cóndilo, a fin de liberar la arteria meníngea media.

Después de esto, el paciente queda estabilizado.

Discusión:

El resultado osteopático ha sido satisfactorio, pero debemos constatar que el traumatismo sobre una dismorfosis preexistente ha provocado una descompensación.

El equilibrio actual no es estable, dependiendo de factores exteriores. Sería interesante que el paciente pudiese consultar en cada desadaptación que se produzca.

De un lado con osteopatía es imposible llevar esta dismorfosis a la normalidad, de otro lado, puede ser que un tratamiento de ortodoncia no cambia el futuro funcional de este paciente.

La palpación parece interesante. C1 sigue al occipucio y a la mandíbula, con una rotación opuesta de C2, el golpe impuso la posición de C3. El tratamiento nos sirve de llave para cambiar el área cráneo-facial y el grupo occipucio C1-C2.

4-Análisis Funcional:(Sr. Hervé. H. Fig. 5):

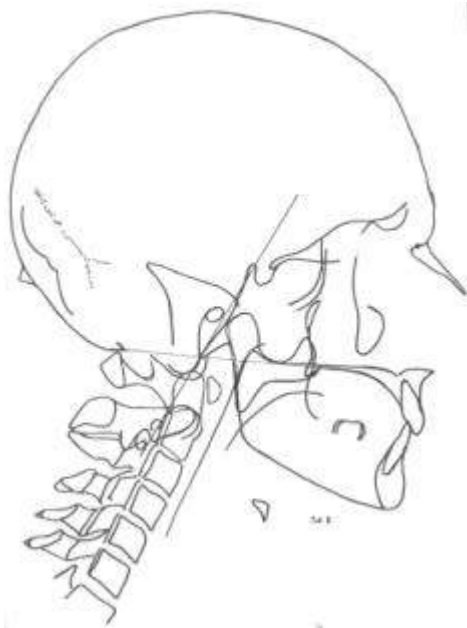


Fig5

a/ Telerradiografía de perfil 07.Oct.1992 (Dr. Knapp)

El raquis cervical presenta aquí una rigidez que se encuentra a menudo en la clase II/2.

Aquí se plantean varias preguntas:

- ¿Es ello consecuencia de la posición de la cabeza en el cefalostrato que induce una reacción de los tejidos bajo la charnela occipito-cervical?
- ¿Es pues consecuencia de la forma en que se toma la RX?
- ¿Es consecuencia de una posición antialgica?
- ¿O quizás es debido a una lesión discal que invierte la lordosis?
- ¿Es el efecto postural por una disfunción en la deglución?

¿De donde vienen pues las dificultades vertebrales y orofaciales observadas?

El occipital no se comporta de la misma manera si nos dirigimos al Basión, controlado por los ligamentos y l'opistión dependiente de la musculatura.

Los ligamentos que envuelven la apófisis Basilar del occipital, los cuerpos vertebrales, y que terminan en el sacro, intervienen en la flexión – extensión. A este nivel, el punto sometido a dos imperativos contradictorios estabilidad y movilidad es la extremidad postero-superior de la apófisis odontoides del axis.

Esta zona debe ser tangente a la línea Basiliar.

En este punto hay desacuerdo entre los diferentes autores, y aquí, el análisis clínico osteopático puede ser determinante.

La RX de Perfil está tomada en deglución, lo cual puede modificar la imagen del raquis inferior.

Ello puede ser causa de la inversión de C2.

El desdoblamiento es importante.

No podemos ignorar el principio de calcificación del ligamento Nucal.

b/ Teleradiografía de face(Dr. Knapp)

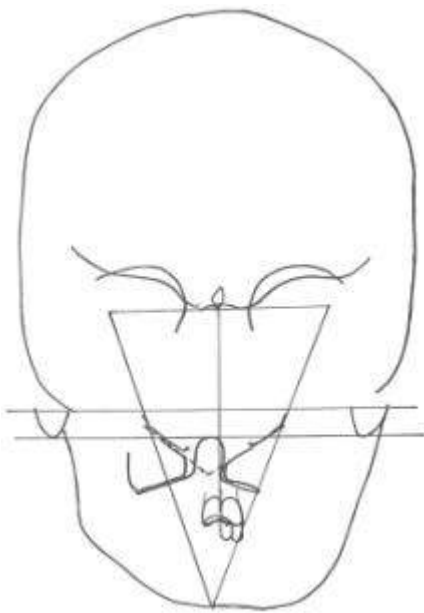


Fig6

La apófisis odontoides del axis está desplazada respecto la de la “Crista Galli” y el cuerpo esfenoidal. (Apófisis clinoides media)

La intersección de las líneas de Stenvers está en armonía con la línea media maxilar pero no con la mandibular.

No se debe olvidar que la estabilidad y la movilidad deben ir de la mano, y que la recidiva se produce normalmente en la movilidad.

La movilidad es por consiguiente un elemento primordial para el osteópata para su diagnóstico y su tratamiento y también para el especialista.

El osteopata deberá considerar antes de intervenir, todos los factores que hemos citado, a los cuales se deberá añadir en los niños, el crecimiento, la genética y la patología.

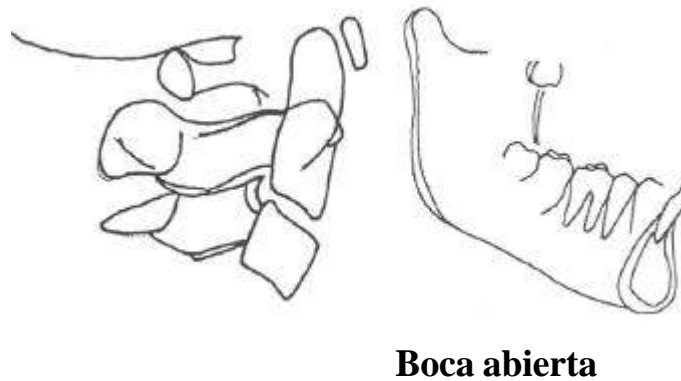
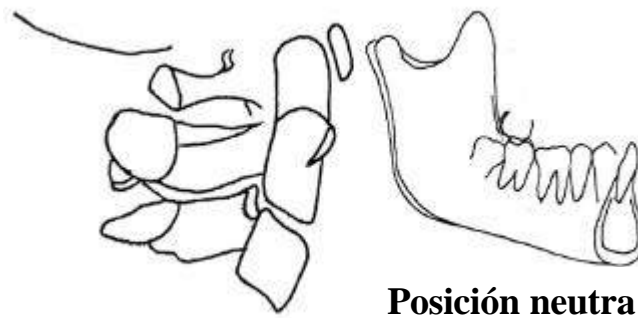
CASO N° 2: MOVILIDAD DEL RAQUIS Y LA MANDIBULA

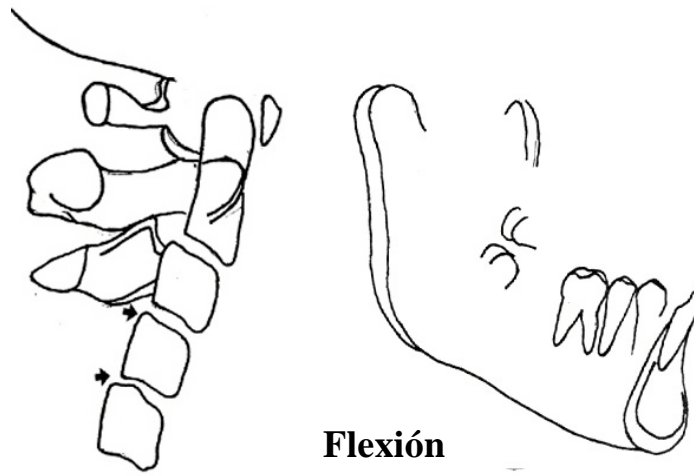
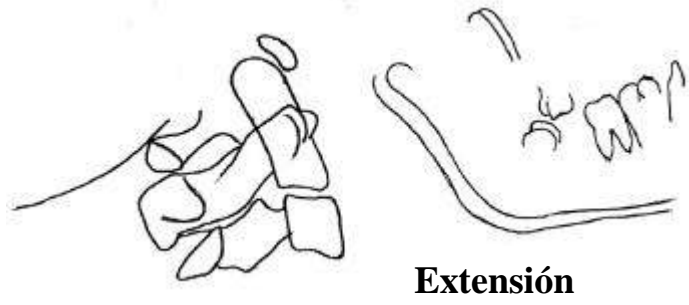
Se constata un contraste importante entre las informaciones que nos da la imagen de RX con una cabeza fijada en el cefalosta y una cabeza en movimiento fi.

La selección de la RX o de la telerradiografía se hará en función de la clínica y del diagnóstico.

No es necesario para un posicionamiento, asegurar una estabilidad que evitase el movimiento.

Quizás por esta razón tratamientos bien hechos, pero que no respetan la fisiología y la asimetría van a recibir.





Figuras 7

CONCLUSIÓN

El estudio simultáneo del raquis y de las funciones oro-faciales, pone dos preguntas primordiales; saber si el tratamiento de una dismorfosis dento-facial va a ser suficientemente eficiente o solamente compensador dento-alveolar, dejando un desequilibrio dento-esquelético pudiendo hacer recidivas.

De otra parte si el Osteópata, competente y con una buena formación va a poder influenciar la fisiología del raquis, o modificarla.

El ser humano, ajusta a cada momento sus comportamientos para adaptarse al entorno.

Siempre esta compensando las modificaciones naturales de su cuerpo como, los traumatismos, las enfermedades y la vejez.

Los tratamientos pueden cambiar la evolución morfogenética del paciente y por lo tanto la análisis de todos los factores antes de un Ajuste específico es primordial.

Bibliografía

BROUSSEAU,PH. :Les fonctions oro-faciales, leur incorporation dans un schéma holistique- Mémoire d'ostéopathie, European school of osteopathy, Kent,Maidstone,1992 p 115-119.

BROUSSEAU,PH. :Spécific Adjusting Technic-J acad Ostéo,Apostill n°5-59-64, 2000.

DELAIRE,J.: L' évaluation des "capacités de réponse " de la mandibule aux traitements orthopédiques. Etude morphologique et analyse architecturale cranio faciale. Cah de Stom et chir max faciale n°5,1996;5-

DUMMER ,T. : Spécific adjusting technique- Jotom publications, Hove sussex 1995- 5 : p15-19

DUMMER, T.:Texbook of Osteopathy - Jotom publications,vol,p°199. U.K,1999

HEINZ, F.: Répertoire illustré d'anatomie humaine Edition française Antoine Dhem Medsi paris 1986; 58-59.

KNAPP,C .: Les modifications des relations de voisinage de l' apophyse odontoide de l'axis. Rev Orthod Française, vol 52; Lyon 1981-747.

WACKENHEIM, A.:Lignes et repères en radiologie clinique, in imagerie du rachis cervical 1 SPRINGER- VERLAG.: Paris,1989-47-52-63 .

Werne, P.: Atlas de anatomía Tomo 1; Barcelona; 60-61.

Centro de Osteopatía de Carme Recasens y Philippe Brousseau-. Osteópatas DO
 C/ Benet Mateu, 48-50 1º 1ª
 Tel: 00 34 39 205 01 94
 Fax: 00 34 93 205 01 49
 e-mail: recasens@pulso.com