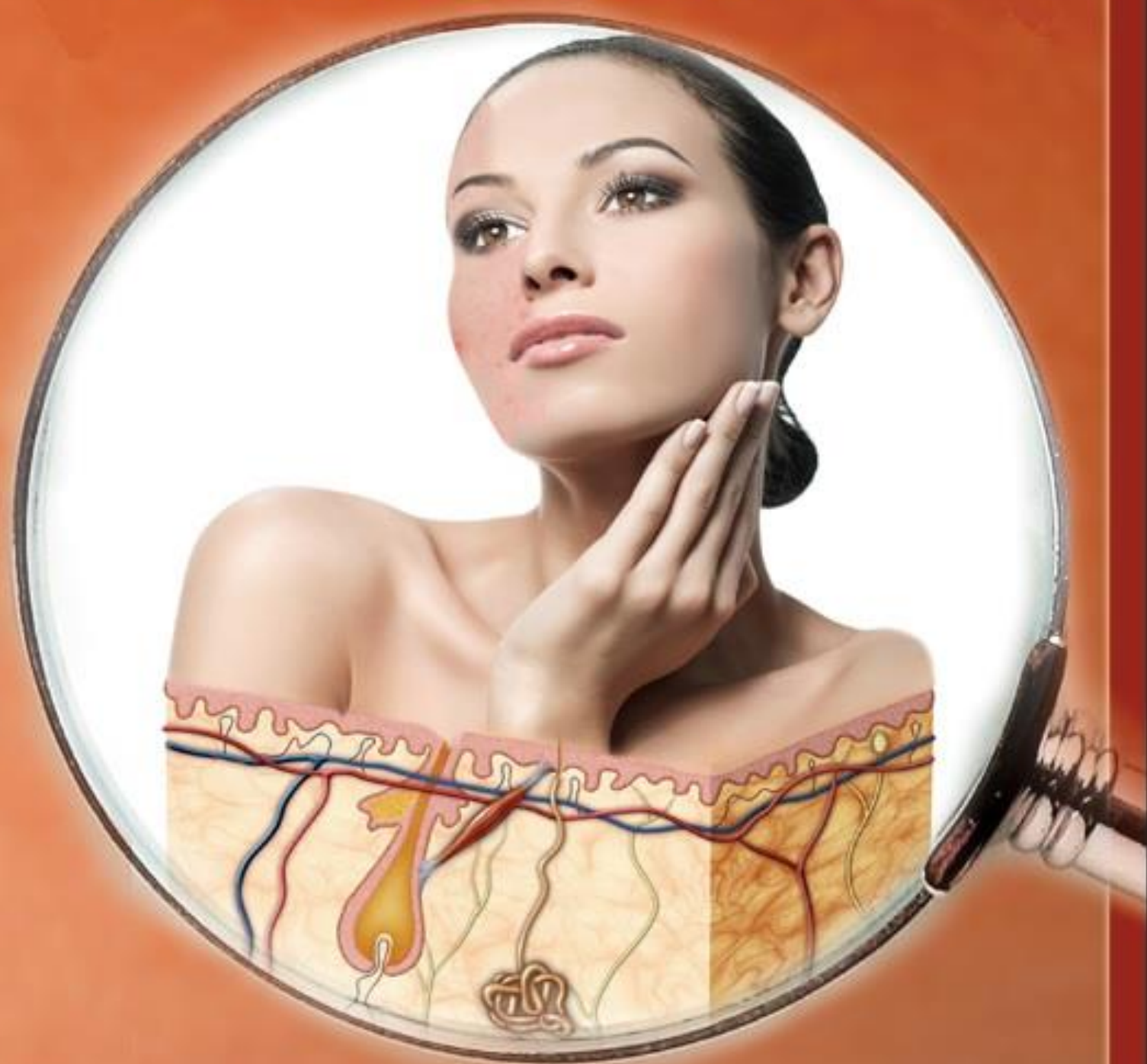

DERMATOLOGÍA BÁSICA

PARA EL MÉDICO GENERAL



Ivan Marcelo Zeas D.
María Soledad Ordoñez V.

*Dermatología Básica
para el
Médico General*



UNIVERSIDAD DE CUENCA
desde 1867

Universidad de Cuenca: Dermatología básica para el médico general.



© **Universidad de Cuenca 2016.**

Autores: Iván Marcelo Zeas D. & María Soledad Ordóñez V.

ISBN: 978-9978-14-333-9

Derecho de Autor: 743001

Portada: Jonathan Zeas

Formato digital de libre difusión

Aval: Universidad de Cuenca

Cuenca, Junio 2016.

ÍNDICE DE CONTENIDOS

AGRADECIMIENTOS.....	8
DEDICATORIA	8
PRÓLOGO.....	9
GENERALIDADES.....	11
LA PIEL.....	11
ANEXOS EPIDÉRMICOS	4
LESIONES ELEMENTALES DE LA PIEL	6
CORTICOTERAPIA EN DERMATOLOGÍA	11
ECZEMA O DERMATITIS.....	14
*ECZEMA SEBORREICO:.....	15
*ECZEMA NUMULAR:	16
*ECZEMA ATÓPICO:.....	16
ACNÉ.....	18
INFECCIONES CUTÁNEAS.....	23
INFECCIONES BACTERIANAS DE LA PIEL (PIODERMITIS)	23
MICOSIS SUPERFICIALES.....	28
ZONOSIS Y PARASITOSIS	34
LEISHMANIOSIS.....	34
ESCABIOSIS.....	36
PEDICULOSIS	39
MIASIS.....	40
LARVA MIGRANS SUPERFICIAL	41
NIGUA O TUNGA PENETRANS.....	41
GNATOSTOMIASIS	41
VIROSIS	43
I. PAPOVAVIROSIS:.....	43
II. HERPES VIRUS.....	45
III. POXIVIRUS.....	47
ENFERMEDADES DE TRANSMISIÓN SEXUAL (ENFERMEDADES VENÉREAS) 48	
SÍFILIS.....	48
CHANCROIDE.....	49
LINFOGRANULOMA VENÉREO	50

GRANULOMA INGUINAL	51
URETRITIS Y BALANITIS	52
MANIFESTACIONES CUTÁNEAS DE LA INFECCIÓN POR VIH	53
INFECCIONES POR MICOBACTERIAS.....	54
TUBERCULOSIS CUTÁNEA	54
LEPRA.....	55
URTICARIAS	57
PRURIGO	60
DERMATOSIS ERITEMATO-ESCAMOSAS.....	63
PSORIASIS	63
PITIRIASIS ROSADA DE GILBERT	67
MANIFESTACIONES CUTÁNEAS DE ENFERMEDADES SISTÉMICAS	69
DERMATOSIS ASOCIADAS A ENFERMEDADES METABÓLICAS	69
I. Porfirias	69
II. Diabetes Mellitus	69
IV. Enfermedades Suprarrenales	70
V. Hiperparatiroidismo	70
DERMATOSIS ASOCIADAS A ENFERMEDADES DIGESTIVAS.....	70
DERMATOSIS ASOCIADAS A PATOLOGÍA RENAL.....	71
DERMATOSIS POR DEPÓSITO	71
I. Xantomas:.....	71
II. Amiloidosis:	72
DERMATOSIS CARENCIALES.....	72
DERMATOSIS ASOCIADAS A CONECTIVOPATÍAS.....	73
MANIFESTACIONES PARANEOPLÁSICAS	74
DERMATOSIS PROVOCADAS POR EXPOSICIÓN SOLAR Y FOTOPROTECCIÓN..	75
FOTOBIOLOGÍA.....	75
FOTODERMATOSIS.....	77
FOTOPROTECCIÓN	78
Medidas de Fotoprotección:.....	78
Factor de Protección Solar	79
Recomendaciones en Fotoprotección:	79
PIGMENTACIONES CUTÁNEAS	81
NEOPLASIAS CUTÁNEAS MÁS COMUNES	85

HEMANGIOMAS CUTÁNEOS.....	85
CARCINOMA BASOCELULAR.....	86
CARCINOMA ESPINOCELULAR.....	87
MELANOMA.....	89
IMÁGENES RELACIONADAS.....	91
REFERENCIAS BIBLIOGRÁFICAS.....	124

AGRADECIMIENTOS

La oportunidad de que tenga en sus manos estas páginas; no sería posible sin la ayuda de personas como: Alexandra Sarmiento, Fernando Moreno, Enrique Moreno, Dr. Marcelo Merchán, Dr. Juan Carlos Salamea Molina, y al comité editorial de la Facultad de Ciencias Médicas de la Universidad de Cuenca, quienes de todas las maneras y formas posibles han sido un puntal para la publicación de "Dermatología básica para el médico general".

DEDICATORIA

Para quienes saben que las cosas deben ser bien hechas.

"Sé lo que hago y hago lo que sé".

PRÓLOGO

Estas páginas son una guía práctica de Dermatología, que describe de forma básica y didáctica los problemas más frecuentes relacionados con esta rama de la Medicina en nuestra población, su presentación más común y la forma más sencilla de enfrentarlos.

Para las y los estudiantes de Medicina constituye el compañero ideal durante los primeros años, pero continúa siendo de gran ayuda para quienes ejercen la actividad galénica en la zona rural e inclusive después de ella.

Los grandes avances que la Dermatología ha tenido en estos tiempos, tanto en su aspecto clínico, histopatológico como terapéutico, nos obligan a consultar los tratados de la especialidad, en sus diferentes capítulos y temas, para ejercer una práctica médica más acorde con las necesidades de una sociedad que evoluciona constantemente.

Los componentes multidisciplinarios en el abordaje de esta especialidad nos harán comprender que no debemos considerar a la Dermatología como una asignatura aislada, todo lo contrario sus efectos: psicológicos, inmunológicos y endocrinológicos, nos llevan a pensar en un gran equipo PSICOINMUNODERMATOENDOCRINOLÓGICO que atienda al paciente de forma integral; y permita a su vez eliminar la vieja frase "es piel no más".

La sencillez y lo práctico de este pequeño documento facilita el camino hasta llegar a lo más grande: "Veo lo que sé y sé lo que veo"; a la vez que estimula la profundización del conocimiento en temas prevalentes y con gran impacto en la comunidad.

Recordando siempre que lo más importante en Medicina es la cultura de saber escuchar, a sabiendas de que "la mayoría de manifestaciones cutáneas no son otra cosa que la expresión de un alma que desea ser escuchada".

Iván M. Zeas Domínguez. Ma. Soledad Ordóñez V.

GENERALIDADES

LA PIEL

La piel es un órgano que cubre toda la superficie corporal, y se continúa con las membranas mucosas a nivel de los orificios cutáneos naturales.

El grosor de la piel varía según la región anatómica desde 0.5mm en el párpado hasta 6 a 8mm en palmas y plantas. Su peso corresponde al 6% del corporal, con un promedio de 5 kg. Estos datos no incluyen el tejido celular subcutáneo, cuyo peso es variable.

FUNCIONES DE LA PIEL

- Protección de los tejidos contra agentes mecánicos, térmicos, químicos y radiantes.
- Interviene en la regulación de la temperatura corporal por medio de la respiración exógena, por la vasoconstricción y la vasodilatación.
- Sirve para percibir impresiones de: tacto, dolor, calor y frío.

La superficie cutánea está recorrida por surcos y prominencias alternadas, que conjuntamente perfilan en ciertas regiones del individuo caracteres propios que permiten su identificación, así por ejemplo: las huellas digitales, que tienen importancia para orientarnos en el diagnóstico de ciertas patologías.

El color de la piel varía de acuerdo a la raza, región anatómica, dependiendo de la cantidad de pigmento, del grado de vascularización y del espesor de la grasa subcutánea.

EMBRIOLOGÍA

Embriológicamente la piel tiene doble origen:

- Ectodermo: epidermis y sus anexos. (Pelos, uñas, glándulas sebáceas, y glándulas sudoríparas).
- Mesodermo: dermis, e hipodermis.

HISTOLOGÍA

La piel tiene tres capas:

- Superficial o epidermis
- Media o dermis
- Profunda o hipodermis

I. EPIDERMIS

Constituida por epitelio poliestratificado, con cinco capas que son, de la profundidad a la superficie:

1. Estrato basal o germinatorio: constituido por células cilíndricas conformando una hilera, de las que se originan las células suprayacentes.
2. Estrato espinoso o de Malpighi: formado por 6 a 8 hileras de células que según su nombre tienen prolongaciones citoplasmáticas parecidas a espinos. Las inferiores son redondas y conforme van ascendiendo se van aplanando.
3. Estrato granuloso: constituido por 3 o 4 hileras de células aplanadas que se encuentran cargadas de granulaciones basófilas cargadas de queratohialina (gránulos de Odland), cumplen una función de barrera.
4. Estrato lúcido: formado por células anucleadas, su citoplasma ha sido sustituido por una sustancia homogénea, brillante y acidófila, llamada eleidina. Esta capa es más visible en palmas y plantas.
5. Estrato córneo: está en contacto con el exterior, su grosor varía de acuerdo a la región anatómica en donde se encuentre. Formado por células aplanadas anucleadas con elevado contenido en queratina; las células inferiores de este estrato se encuentran unidas más íntimamente que las superficiales, que se descaman continua y fácilmente.

Además de los queratinocitos, que se distribuyen en las 5 capas antes mencionadas, encontramos también:

- Melanocitos: células dendríticas de origen neural, que forman melanina por acción de la tirosinasa; se localizan generalmente en el estrato basal. Su

presencia determina el color de la piel, no asociado a la cantidad de células, sino a las variaciones en los melanosomas (tamaño y distribución).

- Células de Langerhans: células dendríticas móviles del sistema mononuclear fagocítico que se localizan entre los queratinocitos de la capa espinosa. Reconocen, procesan y presentan antígenos a los linfocitos CD4+.

La epidermis es avascular y se nutre a expensas de la dermis.

II. DERMIS

Llamada también cutis o corion, constituida por tres capas:

1. Dermis papilar: formadas por fibras colágenas, elásticas y reticulares, además de sustancia fundamental. Posee numerosos capilares. El tejido fibroso se orienta en sentido vertical. Esta capa forma elevaciones cónicas que se proyectan hacia la epidermis constituyendo las "papilas dérmicas", separadas entre sí por las llamadas prolongaciones epidérmicas interpapilares.
2. Dermis media: constituidas por fibras colágenas más gruesas y numerosas, que están entrecruzadas como redes, están formadas por colágena. También hay fibras elásticas formadas por elastina. En esta capa encontramos arteriolas y vénulas, así como pequeños vasos linfáticos; las fibras reticulares tienden a desaparecer.
3. Dermis profunda: formada por haces gruesos de fibras colágenas y escasas fibras reticulares y elásticas. Los vasos son de mayor calibre.

La sustancia fundamental amorfa se encuentra en toda la dermis a nivel de los espacios interfibrilares. Está formada por un conjunto de carbohidratos, proteínas y materiales lipídicos, su constituyente más importante son los mucopolisacáridos, siendo los más importantes: el ácido hialurónico y el condroitin sulfato.

Entre las células que se encuentran en la dermis tenemos:

- Fibroblastos: originados en el tejido conectivo, principalmente forman las fibras colágenas con la elaboración del procolágeno, que constituye cerca del 80% de la dermis.

- Histiocitos: dotados de movilidad y poder fagocítico, se encuentran en el trayecto de los capilares.
- Mastocitos: situados alrededor de los vasos y folículos pilosos, elaboran histamina y heparina.
- Linfocitos y granulocitos: se localizan en la dermis solo cuando la piel se encuentra afectada por un proceso patológico.

III. HIPODERMIS

Llamada también tejido celular subcutáneo o panículo adiposo. Formada por lipocitos que elaboran y almacenan grasa. Estas células se encuentran unidas formando lóbulos separados por trabéculas por donde corren vasos sanguíneos y nervios que van a las capas superficiales de la piel.

FISIOLOGÍA DE LA PIEL

Queratogénesis o recambio epidérmico: es la constante descamación de la epidermis, desprendiéndose las células córneas más superficiales, siendo reemplazadas por aquellas situadas interiormente. Existen dos tipos de queratina: la blanda que se encuentra en el estrato córneo cutáneo, y la dura que se encuentra en pelos y uñas.

Tipos de crecimiento: se da por dos mecanismos de reemplazo celular:

A) Migración o Neoformación: paso gradual de un tipo celular a otro, a partir de la capa basal hasta la capa córnea. Este proceso dura alrededor de 28 días, es el proceso fisiológico normal de la piel.

B) Transformación: paso brusco de tipo celular, desde las células basales al estrato córneo.

C) Mixto: tanto transformación como neoformación.

ANEXOS EPIDÉRMICOS

1. Glándulas Sudoríparas: son de dos tipos:
 - a. Ecrinas: secreción clara, están en casi todo el cuerpo, especialmente en palmas y plantas.
 - b. Apócrinas: secreción turbia, viscosa, de mal olor; están a nivel de: axilas, pezones, ombligo y región ano-genital.
2. Glándulas Sebáceas: junto con el folículo piloso forman la unidad pilo-sebácea, la mayoría de ellas desemboca en la superficie cutánea a través del folículo piloso. Son de tipo holócrino, es decir, las células secretoras son destruidas y forman parte de la secreción junto con el sebo. El sebo, es una sustancia formada además de las células glandulares adiposas degeneradas, por triglicéridos, ácidos grasos libres y esteroides; cuya función es conferir flexibilidad al pelo y junto con el sudor neutralizar la acción nociva de organismos patógenos y sustancias tóxicas.
3. Pelos: estructuras filiformes de queratina, que pueden ser de tres tipos:
 - a. Pelos largos, lisos y suaves: se encuentran en la cabeza, barba, bigotes, axilas y pubis
 - b. Pelos rígidos, duros o hirsutos: se encuentran en las pestañas, cejas, orificios nasales y conductos auditivos.
 - c. Vello o lanugo: cubre el resto de la superficie corporal, en donde no se encuentran los otros tipos anteriores.

El pelo consta de dos partes: una libre o tallo y una no visible o raíz, misma que termina hacia abajo en un ensanchamiento denominado bulbo piloso. Diariamente se pierden alrededor de 30 a 90 pelos.

4. Uñas: son láminas de queratina, y a diferencia de la piel no se descama; la dureza de las uñas se debe al contenido de azufre (en forma de cistina). La parte cubierta por piel se denomina raíz, que corresponde al borde proximal, donde existe un segmento de circunferencia de color blanco denominado lúnula y que representa la parte más visible de la matriz ungueal, que es la responsable de la multiplicación y queratinización celular. Ésta se encuentra parcialmente cubierta por un pliegue cutáneo que recibe el nombre de cutícula.

- Lecho ungueal: es la epidermis que se encuentra por debajo del cuerpo ungueal.
- Surco ungueal: es un espacio en forma de "U" que delimita la uña.
- Hiponiquio: es la unión de la epidermis al lecho ungueal con la epidermis de la punta del dedo, en el extremo libre o distal de la uña.
- Epiniquio o cutícula: son células del estrato córneo que se extienden desde la pared ungueal formando un pliegue.

Alteraciones de la Uña:

- Paquioniquia: excesivo engrosamiento de la placa ungueal.
- Paroniquia: inflamación alrededor de la uña.
- Onicolisis: separación de la uña del lecho ungueal en el borde distal.
- Leuconiquia: uñas blancas.
- Onicoatrofia: atrofia de las uñas.
- Onichauxis: uñas hipertróficas.
- Onicomalasia (hapaloniquia): uñas blandas.
- Onicogrifosis: uñas hipertróficas en garra.
- Onicosquizia: separación de la uña en capas.
- Onicorrexis: estriaciones longitudinales de la placa ungueal.
- Perionixis: inflamación periungueal.
- Uñas frágiles: quebradizas.
- Onicocriptosis: uña encarnada.
- Cromoniquia: alteración en el color.
- Melanoniquia: pigmentación negra u oscura.

LESIONES ELEMENTALES DE LA PIEL

Se dividen en lesiones: primarias y secundarias.

I. LESIONES PRIMARIAS: se presentan en la piel normal.

a. Máculas (<2cm) o Manchas (>2cm): lesiones caracterizadas por un cambio de coloración, no son apreciables al tacto. Se clasifican en:

i. Pigmentarias

1. Hiperocrómicas (melanodérmicas). Ejemplo: melasma o cloasma.
2. Hipocrómicas. Ejemplo: pitiriasis alba o eczemátide.
3. Acrómicas. Ejemplo: vitiligo.

ii. Vasculosanguíneas

1. Por vasodilatación: roséola-eritema-eritrodermia: rojo generalizado. Desaparecen a la digitopresión.
2. Exantema: eritema extenso localizado en la superficie corporal.
3. Enantema: eritema producido en mucosas.

Pueden ser locales, segmentarias (en un miembro) o generalizadas, en cuyo caso se denomina eritrodermia (se pierde la queratina, pierde proteínas, edema).

4. Por extravasación sanguínea: púrpuras, vívices, petequias, equimosis. No desaparecen a la digitopresión.

iii. Artificiales

1. Tatuajes

b. De contenido sólido

i. Habón o roncha: elevación de la piel, de color blanco, rosado o rojo; elástica y fugaz. Se relaciona con procesos alérgicos, ya que se libera histamina. No ataca a la membrana basal.

ii. Pápula: elevación circunscrita de la piel, dura, no deja cicatriz. De origen epidérmico, tamaño menor a 0.5 cm de diámetro. De color roja, rosada o negra.

- iii. Tubérculo: elevación de la piel, de tamaño variable, evolución crónica, localizada en la dermis. Deja cicatriz.
- iv. Nódulo: tubérculo ubicado en la hipodermis, por lo que es más palpable que visible.
- v. Gomas: nódulos de curso subagudo que tienen cuatro períodos: crudeza, reblandecimiento, ulceración y reparación (cicatriz).
- vi. Tumores: lesiones no inflamatorias con tendencia a crecer y persistir indefinidamente.
- vii. Nudosidades: levantamientos mal definidos, más palpables que visibles, duran pocas semanas. No dejan cicatriz. Son dolorosas a la presión, en cuya composición entran infiltrados de células.

En estas lesiones se debe definir: forma, tamaño, localización, límites, consistencia y profundidad.

c. De contenido líquido

- i. Vesículas: elevaciones de la epidermis de contenido seroso. Se caracterizan por ser multiloculadas (varicela, herpes).
- ii. Ampollas: elevaciones de la epidermis de mayor tamaño que las vesículas, de contenido seroso o hemorrágico. Son uniloculares. Se forman por dos mecanismos: despegamiento y acantolisis. Pueden ser subcórneas (impétigo vulgar), intradérmicas (pénfigo) y subepidérmicas (Enfermedad de Dühring Broc).
- iii. Flictena: de gran tamaño. Su contenido no está a tensión.
- iv. Pústulas: elevaciones de la epidermis de contenido purulento, que pueden o no dejar cicatriz dependiendo de la profundidad.
- v. Quistes: cavidad de pared secretora, tapizada por epitelio. De contenido líquido, por ejemplo: quiste sebáceo.
- vi. Absceso: cavidad de pared conjuntiva tapizada por epitelio. De contenido purulento. Blandas y fluctuantes al tacto.
- vii. Dermografismo (Habón lineal): valora la sensibilidad de la célula cebada.

d. Otras:

- i. Surcos: en enfermedades como la escabiosis o la anquilostomiasis (larva migrans).
- ii. Comedones: que a su vez pueden ser:

1. Comedón blanco o cerrado: pápula pequeña cuyo orificio folicular no se logra visualizar, habitualmente conduce a la inflamación. Contiene sebo y restos epiteliales.
2. Comedón negro o abierto: tiene el orificio folicular claramente visible, pero obstruido por un tapón de queratina oscura cuyo color es conferido por la melanina allí depositada (barro).

II. LESIONES SECUNDARIAS: se presentan en la piel previamente lesionada.

a. Por residuos a eliminarse

- i. Escamas: pérdidas epidérmicas secas y laminares que varían de tamaño y grosor.
- ii. Costras: se deben a la desecación de un exudado. Básicamente son: melicéricas (miel) que se ven en la impetiginización (invasión bacteriana) y hemorrágicas (sangre).
- iii. Esfacelo o escara: pedazo más o menos grande de tejido muerto que permanece por cierto tiempo adherido (un extremo adherido y otro suelto) al organismo y luego se elimina.

b. Por pérdida de solución de continuidad

- i. Exulceración o erosión: pérdida de sustancia que no lesiona la capa basal, por lo que no deja cicatriz. Se caracteriza por ser patológica y no traumática (chancro sifilítico).
- ii. Escoriación: pérdida de sustancia superficial que sólo compromete la epidermis, por lo que no deja cicatriz. Es de origen traumático (enfermedades pruriginosas).
- iii. Fisura: grietas lineales que tienen un origen traumático a nivel de la epidermis y que penetran en la dermis. Son dolorosas y están localizadas en el borde de los orificios naturales, además en palmas y plantas.
- iv. Úlcera (úlceracronica, ulceración=aguda): pérdida de sustancia de la piel previamente alterada por algún proceso patológico. Lesiona epidermis y también dermis, con grados variables de profundidad. Pueden ser:

1. Fagedémicas: crecen en extensión y profundidad (necrosis-gangrena).
 2. Terebrantes: crecen en profundidad.
 3. Serpiginosas: crecen por un lado y por el otro cicatrizan.
- v. Intertrigo: distribución de las lesiones en los pliegues.
- vi. Poiquilodermia: lesión que combina: atrofia, esclerosis, eritema, discromías y telangiectasias.
- c. Por secuelas
- i. Cicatriz: tejido fibroso que se produce por ruptura de la membrana basal de la epidermis; puede ser de varios tipos de acuerdo a su formación: hipertróficas (sobresale un poco) y queloides (sobresale bastante).
 - ii. Atrofia: disminución del espesor y consistencia de la epidermis, que se vuelve fácilmente plegable. Se alteran los anexos y hay menos fibras colágenas.
 - iii. Estrías: lesiones lineales que presentan atrofia, provocadas por adelgazamiento y ruptura de las fibras de tejido conectivo de la dermis. Localizadas en áreas sujetas a gran distensión. No desaparecen.
 - iv. Liquenificación: exageración del cuadrículado normal de la piel, pruriginosa. La piel toma una coloración oscura que contrasta con la vecina. Se da en neurodermatitis y otros procesos crónicos.
 - v. Esclerosis: es una neoformación conjuntiva difusa de la dermis. Hay mayor número de fibras colágenas. La piel es firme, menos plegable y más adherente a planos profundos, no hay pliegues. Puede ser:
 1. Esclerodermia: esclerosis del tejido conjuntivo.
 2. Escleredema: esclerosis del tejido celular subcutáneo.

III. LESIONES ELEMENTALES HISTOLÓGICAS (MICROSCÓPICAS)

- a. Acantolisis: ruptura de los filamentos de unión de las células de la epidermis (desmosomas), dejando a las mismas independientes unas de otras y flotando en el contenido de la ampolla.
- b. Acantosis: aumento del cuerpo mucoso de Malpighi.
- c. Espongiosis: edema intercelular epidérmico.
- d. Paraqueratosis: presencia de núcleos en la capa córnea.
- e. Disqueratosis: queratinización precoz de las células epidérmicas.
- f. Hipergranulosis: engrosamiento de la capa granulosa.
- g. Anaplasia: aspecto atípico de los núcleos.
- h. Carionexis: pigmentación de los núcleos.
- i. Papilomatosis: proliferación ascendente de las papilas.
- j. Balonización: edema intracelular.
- k. Exocitosis: aparición de las células inflamatorias infiltrando la epidermis. Es típica de la micosis fungoide.

CORTICOTERAPIA EN DERMATOLOGÍA

CLASIFICACIÓN: Los corticoides se clasifican en cuatro grupos principales de acuerdo a su potencia como vasoconstrictores, tomando como base la hidrocortisona que es la unidad, llegando hasta los corticoides muy potentes como el clobetasol cuya potencia es mil veces la de la unidad.

I. MUY POTENTES

- | | |
|---------------------------------------|------------|
| a. Propionato de clobetasol al 0.5% | Dermovate© |
| b. Desoximetasona al 0.25% | Esperson © |
| c. Halcinonide | Halciderm© |
| d. Fluccinonide al 0.05% | Topsyn© |
| e. Valerato de diflucortolone al 0.3% | Nerisona© |

INDICACIONES: lesiones muy crónicas, muy queratósicas y en adultos. Por ejemplo: eczema de ama de casa, psoriasis, eczema numular.

**No aplicar en niños ni en la cara.

II. POTENTES

- | | |
|-------------------------------|--------------|
| a. Valerato de bemetasona | Celestoderm© |
| b. Dipropionato de bemetasona | Diprosone© |
| c. Acetato de triamcinolona | Kenacort© |
| d. Desonida | Maxiderm© |

INDICACIONES: lesiones crónicas, no muy queratósicas.

**No aplicar en niños, no en cara (excepto si son lesiones crónicas).

III. MODERADAMENTE POTENTES

- | | |
|-----------------------------------|-----------|
| a. Dexametasona | Decadrón© |
| b. Pivalato de flumetasona | Locortén© |
| c. Flucortolone | Ultralán© |
| d. Mometasona | Elomet© |
| e. Acepoato de metil prednisolona | Advantán© |

INDICACIONES: en niños en lesiones crónicas e hiperqueratósicas; en adultos en lesiones subagudas y en cara en caso de lesiones queratósicas.

IV. MENOS POTENTES

a. Prednisolona	Solpren©
b. Hidrocortisona	Nutracort©, Westcort©
c. Metilprednisolona	Neomedrol©
d. Flucortolona	Ultradin©

EFFECTOS DE LOS CORTICOIDES

- Antiinflamatorio: inhibe la liberación de Cininas.
- Inmunosupresor.
- Vasoconstrictor.
- Antimitótico.
- Mineralocorticoides.
- Glucocorticoides.

INDICACIONES

- Muy potentes: lesiones en adultos, crónicas y de piel dura, hipertrófica. Por ejemplo: psoriasis, eczema del ama de casa y eczema numular.
- Potentes: lesiones menos profundas en miembros, tronco y abdomen.
- Moderadamente potentes: en regiones de piel más delicada, incluso en niños.
- Menos potentes: Niños y lesiones de la cara.

MODO DE ACCIÓN: Inhibe la actividad de los fibroblastos por lo que no forma tropo colágeno y por consiguiente el colágeno. Su utilización continua puede producir taquifilaxia (disminución de su efecto biológico).

EFFECTOS COLATERALES:

- Locales: quemazón, prurito, atrofia, acné esteroide (monomorfo: un solo tipo de lesión), blanqueamiento de la piel, dermatitis perioral, rosácea esteroidea (principalmente por esteroides fluorados), granulomas glúteos, púrpuras, equimosis, telangiectasias, estrías atróficas (por ruptura de fibras elásticas), hipertrichosis (lanugo), hirsutismo (pelo maduro), tiña incógnita; como los más importantes, sobre todo en niños. Efecto rebote en la lepra.
- Sistémicos: síndrome Cushingoide, alteraciones hormonales, inmunosupresión, edema palpebral.

**Hay que recordar que mientras más potente sea el corticoide, mayores serán los efectos colaterales producidos.

DOSIS E INDICACIONES: la dosis general de prednisolona es de 1 a 2 mg/kg de peso por vía oral, aunque dependerá de la patología.

INDICACIONES DE ESTEROIDES SISTÉMICOS: pénfigo, penfigoide, vasculitis, lupus eritematoso, reacciones intensas a fármacos, liquen plano severo, eczema severo.

Terapia antiinflamatoria: Con antiinflamatorios esteroideos y no esteroideos.

Tratamiento esteroide: Puede ser a su vez de tres tipos:

- Sistémico: en enfermedades generalizadas.
- Intralesional: en enfermedades como: alopecia areata, queiloide, eczema numular, prurigo nodular, liquen plano hipertrófico.
- Local: el más usado. Puede ser aplicado en forma de:
 - Pomada: en afecciones crónicas.
 - Ungüento: en lesiones crónicas con efecto oclusivo.
 - Loción: si se afecta zona pilosa.
 - Crema: en lesiones agudas.

ECZEMA O DERMATITIS

DEFINICIÓN:

*Eczema: polilla (local).

*Dermatitis: generalizado.

Es un proceso inflamatorio de la piel local o circunscrito que presenta lesiones primarias y/o secundarias, que puede tener evolución aguda o crónica. Se caracteriza por presentar: eritema, descamación, edema, prurito y en ocasiones liquenificación.

Las lesiones pueden ser: vesiculosas, papulosas, nodosas, ampollosas; pero pueden haber lesiones secundarias como pústulas, en este caso el termino es impetiginización.

*Prurito: el rascado produce escoriación o Hiperpigmentación de las lesiones, luego puede liquenificarse en los procesos crónicos por lo que la piel se engrosa (con infiltración inflamatoria), luego hiperqueratosis (eczema hiperqueratósico).

CAUSAS

- I. Exógenas: son de origen externo, también llamadas dermatitis por contacto, producidas principalmente por dos factores:
 - a. Irritantes Primarios: son sustancias que al primer contacto con la piel producen lesión al hacer reacción. Principalmente son: agentes químicos (ácidos y bases fuertes) como el formol; y agentes físicos.

Por el tiempo de aparición pueden ser:

- Agudos: aparecen dentro de las primeras 24 horas de exposición a la sustancia.
- Subagudos: aparecen a las primeras 2 semanas de exposición.
- Crónicos: dan reacción luego de contactos repetidos, sin tiempo definido. Ejemplo: eczema del ama de casa.

Los eczemas por irritantes primarios dan una reacción local en el sitio de contacto, así: sustancias como el níquel que se encuentra en las hebillas de cinturones (eczema a nivel del ombligo), bastones (eczema en la palma), relojes (eczema en la región carpiana), etc.; el plástico que se encuentra en los pañales (eczema en zona del pañal).

- b. Causa Inmunológica: por reacción inmunológica (antígeno-anticuerpo), en donde el antígeno actúa como hapteno, dando una reacción sistémica, a pesar de que la lesión esté localizada.

En este proceso existen tres períodos:

1. Refractario: tiempo que transcurre entre el contacto hasta la sensibilización de la piel. Es variable.
2. Incubación: tiempo que transcurre entre la sensibilización hasta las primeras manifestaciones. 5 a 30 días.
3. Reacción: aparece cada vez que entra en contacto con la sustancia desencadenante. Ejemplo: eczema del ama de casa por: blanqueadores, detergentes, jabones.

******Los eczemas tendrán el nombre dependiendo del tipo de lesión y del agente causal. Ejemplo: Eczema pustuloso de contacto al níquel, eczema vesiculoso de contacto al cemento.

II. Endógenas: Producidas por alteración interna del organismo.

- a. Causas Vasculares: así el eczema varicoso o postural cuyo componente primario es la presencia de várices que provocan un éstasis circulatorio produciendo dilataciones vasculares, aparece descamación y prurito. Tratamiento según la causa.
- b. Causas Hormonales: el eczema seborreico que se produce por niveles altos de testosterona libre (que puede atravesar la barrera placentaria afectando al feto), estimulando las glándulas holócrinas productoras de sebo. Ejemplo: en cuero cabelludo la seborrea capitis.

***ECZEMA SEBORREICO:** presente como minúsculas pápulas cubiertas por escamas prominentes, localizadas en las zonas seborreicas (cuero cabelludo, frente, cejas, región malar, pliegues paranasales y nasolabiales, tórax, región retro auricular). Es un eczema crónico, que puede empeorar de forma lenta y progresiva, afectando cada vez zonas más amplias de piel; que no involucionará sin tratamiento. Tratamiento: corticoides tópicos de baja potencia, solos o combinados con Ketoconazol tópico, ya que algunos autores atribuyen al saprófito *Pityrosporum ovale* como agente causal de la dermatitis seborreica.

***ECZEMA NUMULAR:** toma forma de monedas. Se presenta como placas redondas que asientan inicialmente en áreas de irritación e intensamente pruriginosas, que posteriormente aumentan de tamaño y se diseminan; se trata de un eczema crónico que puede sobreinfectarse o desarrollar hiperqueratosis en la zona afecta. Se localiza principalmente en miembros. Tratamiento: corticoides tópicos, que pueden aplicarse intralesionalmente o con oclusión. Se debe hacer diagnóstico diferencial con tuberculosis cutánea.

***ECZEMA ATÓPICO:** a=sin, topos=lugar; se caracteriza porque aparece en individuos que por factores constitucionales adquieren y transmiten por herencia el rasgo o susceptibilidad para desarrollar cuadros de asma, rinitis alérgica, dermatitis y reacción alérgica a algunos fármacos; estos enfermos son llamados atópicos. La enfermedad se inicia entre los 6 meses y los 2 años de edad, y desaparece al quinto año, de lo contrario dura hasta los 14 o 15 años de edad. Las lesiones suelen acompañarse de prurito intenso y asientan principalmente en cara (sobre todo en mejillas, mentón, región retroauricular) y pliegues flexurales mayores (cuello, codos, pliegue poplíteo, axilas); encontramos además el signo de la bandera, que hace referencia a la presencia de manchas hiper e hipocrómicas en el abdomen.

- Causas:
 - Genéticas: Alergizantes por:
 - Leche materna (madre consume sustancias alergizantes como: chocolate o colorantes)
 - Leche de vaca
 - Intolerancia al gluten
 - Exógenas:
 - Jabón
 - Colonias
 - Papel higiénico o servilleta de diversos colores (la limpieza se debe realizar con agua o con jabones blancos mediante el mecanismo: mano-piel, no directamente el jabón sobre la piel, o usar jabones líquidos).
 - Ropa: nylon, lana, plumón, estampados (se debe usar sólo ropa blanca), de preferencia se debe usar algodón.

- Diagnóstico: antes de los dos años (presencia del doble pliegue de Deeny Morgan).
- Prevención: por medio del consejo genético.
- Tratamiento:
 - Farmacológico: Corticoesteroides de baja potencia, porque son niños. Antihistamínicos.
 - No farmacológico: evitar colorantes artificiales, colonias, jabones. Debe usarse ropa blanca de algodón, almohada de tela blanca (no de plumón), tener cuidado con el biberón (blanco), pañales blancos o no usarlos. Además se debe hidratar la piel por dos mecanismos:
 - Agua más aceite
 - Agua más avena: se coloca al niño en una tina para baño con agua tibia y avena cocida (colada) durante 20 minutos, luego lo retiramos sin secar y finalmente aplicamos aceite.

ACNÉ

DEFINICIÓN: es una patología que se caracteriza por una inflamación de la unidad pilosebácea; se presenta a cualquier edad, incluyendo al neonato debido al paso de testosterona por la barrera placentaria.

FISIOPATOLOGÍA: la glándula sebácea elimina sebo y elementos citoplasmáticos, al aumentar la producción de sebo se aumenta la producción del mismo a la superficie corporal provocando "pelo y piel seborreica", que si se produce a nivel de cuero cabelludo desarrollará dermatitis seborreica.

Al tener una glándula hiperfuncionante aumentan los detritos celulares, mismos que van a producir la obstrucción del conducto excretor bloqueando la salida del sebo y los detritos, originando un tapón córneo que se facilita por la presencia de polvo y elementos exógenos; formando una pápula que puede tener dos fases: abrirse y formar el comedón abierto (barro) o estar cerrado denominándose comedón cerrado, de esta manera se produce un éstasis de sebo en la glándula que se contamina con gérmenes como el *Corynebacterium* y el *Propinium bacterium* acnes, transformando el sebo en pus, desarrollando una pústula que puede resolverse sin causar ningún daño o ser sometida a traumatismo (exprimidas o reventadas); pudiendo a su vez:

- Reventarse: eliminando el contenido y secarse.
- Reventarse: produciendo una reacción inflamatoria, rodeándose de tejido conectivo originando un nódulo (acné nodular), este a su vez puede solidificarse y licuarse, formando un quiste que puede abscedarse.

TIPOS DE LESIONES DEL ACNÉ: pueden clasificarse de acuerdo a:

I. Coexistencia de inflamación:

- a. No inflamados: puntos blancos y negros (comedones).
- b. Inflamados:
 - i. Superficiales: pápulas y pústulas.
 - ii. Profundas: nódulos y abscesos.

II. Edad:

- a. Acné Neonatal

- b. Acné Juvenil
- c. Acné Tardío

GRADOS DE ACNÉ:

- Grado I: comedones abiertos y cerrados.
- Grado II: comedones abiertos y cerrados más pústulas.
- Grado III: comedones abiertos y cerrados, pústulas más nódulos.
- Grado IV: comedones abiertos y cerrados, pústulas, nódulos, más quistes y abscesos.
- Grado V: comedones abiertos y cerrados, pústulas, nódulos, quistes, abscesos más cicatrices (atróficas, hipertróficas o queloides).

Cada uno de estos grados, a su vez puede ser:

- Leve: menos de 10 lesiones.
- Moderado: entre 10 y 20 lesiones.
- Grave: más de 20 lesiones.

OTRAS VARIEDADES DE ACNÉ

- Escoriado: producido por traumatismo con las uñas que rompen los vasos.
- Queloide: dado por ruptura de fibras colágenas que origina cicatrices hipertróficas.
- Acné Polimorfo Juvenil: desde los 15 a los 20 años (por niveles altos de testosterona), presenta varias lesiones al mismo tiempo (comedones, pústulas, nódulos, cicatrices).
- Acné fulminante (hormonal): aparece bruscamente, es monomorfo.
- Acné gestacional: por embarazo, es cicatricial y atrófico.
- Acné del neonato: por paso de testosterona al feto.
- Acné ocupacional: por el contacto con el caucho y temperaturas altas (trabajadores del caucho).
- Acné cosmético: debido al uso de lociones y cosméticos.
- Acné esteroideo: debido al uso de corticoides, es monomorfo.
- Acné vulgar: enfermedad inflamatoria crónica del folículo piloso, producido por obstrucción del mismo.

- Acné conglobata: es la forma más crónica y más grave de acné, afecta principalmente: cara, cuello, pecho y espalda; existen lesiones de todo tipo, incluyendo abscesos, cicatrices y quistes.

FACTORES CAUSALES

- Hormonales: por aumento de testosterona circulante que provoca un aumento de la producción de sebo en la glándula. El valor normal de testosterona es en varones de 0.8 mg/dl de plasma y en mujeres del 0.01 al 0.04 mg/dl de plasma.
- Herencia: contando solo con una predisposición.
- Infecciones: por *Corynebacterium* y *Propionium bacterium*.
- Factores Ambientales: según la susceptibilidad individual (estrés).
- Otros:
 - El sol: puede aumentar o disminuir el acné según la susceptibilidad individual.
 - Los cosméticos
 - La alimentación: en aquellas personas que padecen acné ciertos alimentos (chocolate, alcohol) pueden agravar el cuadro; mientras que en aquellos que no lo padecen, los alimentos grasos no tienen importancia.

Las personas con piel grasa son menos propensas a sufrir la obstrucción de la glándula sebácea; al contrario, aquellos con piel seca que utilizan cremas pueden provocar una obstrucción de la glándula produciendo acné.

LOCALIZACIONES MÁS FRECUENTES:

- Rostro
- Dorso
- Región glútea
- Región púbica
- Línea media superior del tórax

TRATAMIENTO: la terapéutica depende del grado de acné y del sexo del paciente.

- I. GRADO I: Comedolíticos, entre ellos:

- a. Peróxido de benzoílo: solo → crema 5-10% (Benzac©-Panoxil©-Peroxne©); o al 2.5% con 0.1% de adapaleno (Epiduo©) : se gradúa según la intensidad:
 - i. Leve: 2.5% una vez al día.
 - ii. Moderado: 5% una vez al día.
 - iii. Grave: 10% se aplica dos veces al día.
 - b. Ácido Azelaico (Cutacelan©) se aplica dos veces al día.
 - c. Eudina (Vitamina A ácida): siempre administrarse por la noche.
 - d. Ácido Retinoico (Retinoic ©0.5%): siempre por la noche.
 - e. Dermoabrasivos: como el Ionax©, Scrub© (gránulos de polietileno) crema limpiador antiacné; pueden utilizarse junto con las otras medidas.
 - f. Coadyuvantes: paños con agua caliente.
- II. GRADO II: Comedolíticos (usados en Grado I) + antibióticos, que pueden ser:
- a. Dalacin T© (clindamicina) loción tópica: dos aplicaciones al día o Erisol© (ertromicina), Adapaleno con clindamicina (Zudenina Plus© / Deriva C©).
 - b. Sistémicos:
 - i. Tetraciclinas (Tetraciclina MK©) cápsulas de 250 y 500 mg. Dosis: 30mg/kg durante los 10 primeros días, luego 15mg/kg por 15 días y finalmente 250mg en las noches hasta que desaparezcan las pústulas.
 - ii. Derivados de las tetraciclinas, como la Doxiciclina han dado mejores resultados. Dosis: 200mg/día durante los 15 primeros días, luego 100mg/día hasta que desaparezcan las pústulas, igual esquema se puede seguir con Minociclina (Minot©).
 - iii. Azitromicina (Zitromax©): 500 mg c/12h hasta que desaparezcan las pústulas (aproximadamente 12 semanas).
 - iv. Eritromicina (Eritromicina MK©): 250mg c/6h hasta que desaparezcan las pústulas (aproximadamente 4 semanas).
 - v. Claritromicina (Biaxin©): 500mg c/12h hasta que desaparezcan las pústulas.
 - vi. Sulfas: han dado buenos resultados. Dosis:
 - 1. Sulfa Forte: media tableta al día.
 - 2. Sulfa no forte: 1 tableta al día

Durante 4 a 5 meses.

III. GRADO III: Comedolíticos + antibióticos (tetraciclinas 250mg cada 12 horas) + antiinflamatorios, mismos que pueden ser: esteroides (dosis bajas 5mg TID por 7 días) o no esteroides (por ejemplo: naproxeno comprimidos de 250mg, en dosis para adultos de 750mg/día) + infiltración local (Triamsinolona: Kenakort®, frasco de 5ml).

IV. GRADO IV: Tratamiento semejante al acné Grado III.

V. CICATRICES

a. QUELOIDEAS: Para evitarlas se usan corticoides intralesionales: Kenakort®, mismo que se debe infiltrar hasta que la lesión tome color blanco amarillento, los corticoides destruyen las fibras colágenas. Podemos también hacer presión sobre una superficie dura y dar masajes circulares, haciendo presión por un minuto, varias veces al día por un tiempo total de 21 días.

b. ATRÓFICAS:

i. Dermoabrasión

ii. Ejercicio Físico

iii. Cosmetología

VI. ACNÉ CONGLOBATA: Isotretinoína en cápsulas (Roacutan® / Acnotin®: 10 y 20mg): dosis de 0.5 a 1 mg/kg/día, divididos en 2 tomas, durante 15 a 20 semanas. Tomarlas con los alimentos y evitar la exposición prolongada a los rayos ultravioleta.

TRATAMIENTO DE LAS SECUELAS DEL ACNÉ: Manchas hiperocrómicas: utilizar vitamina A ácida. Una vez que desaparezca el acné podemos realizar el peeling por medios físicos (papel de lija) y medios químicos (Ionax®, Scrub®).

TRATAMIENTO GENERAL DEL ACNÉ:

- Medidas generales: eliminar sustancias que puedan agravar el cuadro.
- Jabones secantes: Panoxil® (peróxido de benzoílo + ácido salicílico).
- Antisépticos tópicos: alcoholes.
- Antibióticos tópicos y orales.
- Otros.

Duración del tratamiento: de 5 a 6 meses, y luego se realiza una prueba, mediante el uso de jabones y cremas. El mantenimiento se lo realiza con peróxido de benzoílo (jabón y crema).

**Jabones: son el producto de la saponificación de las grasas por medio de la degradación de sales sódicas (obteniendo jabones blandos o líquidos). El pH es alcalino.

INFECCIONES CUTÁNEAS

INFECCIONES BACTERIANAS DE LA PIEL (PIODERMITIS)

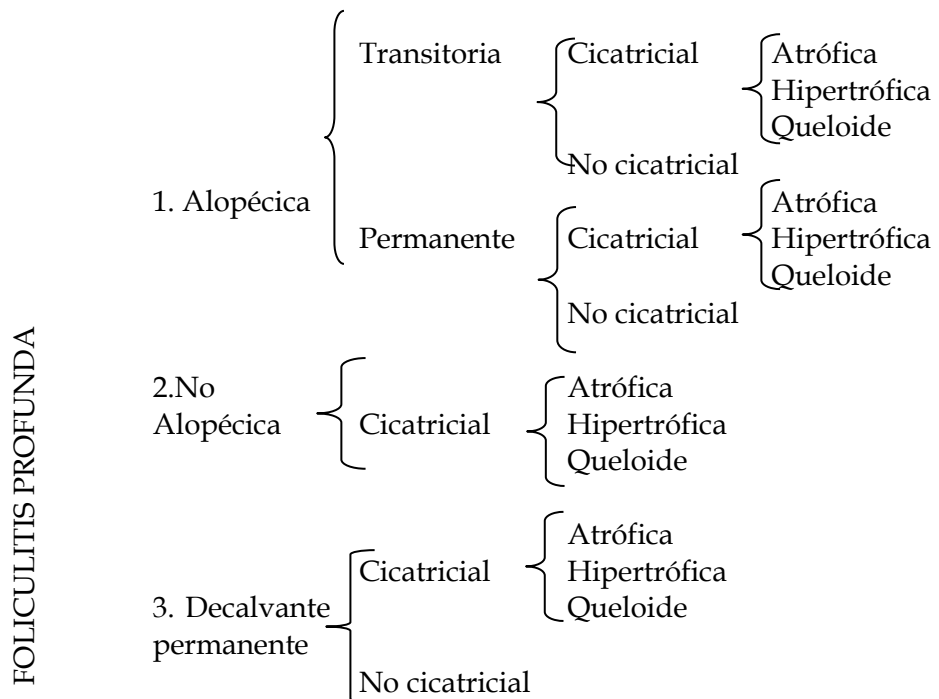
Son todas aquellas dermatosis causadas por bacterias que invaden la piel.

CLASIFICACIÓN:

- Primarias: en piel sana.
- Secundarias: se localizan en piel alterada (quemaduras, sarna, etc.).

Por la localización se clasifican en:

1. Los que afectan a zonas pilosas:
 - a. Foliculitis superficial o Impétigo folicular de Bockhardt: se infecta la salida del folículo piloso por maceración o por inmunosupresión. Se presenta una pápula pustulosa, con pelo en el centro.
 - b. Foliculitis profunda: al penetrar toma el bulbo piloso que está en la dermis, con la formación de pápulas. Ejemplo: psicosis lúpica y barbae, que se da en pacientes inmunodeprimidos, con la presencia de nódulos. Es crónica. Puede ser:



La cicatriz puede ser: atrófica, queloidea o hipertrófica. Foliculitis profunda alopecica permanente cicatricial queloidal en nuca = acné queloides de la nuca.

- c. Forúnculo: presenta un punto necrótico en el sitio de apertura de la lesión, que se denomina clavo.
 - d. Ántrax: reunión de forúnculos, localizados principalmente en glúteos y dorso. Deja cicatriz.
2. Los que afectan a la piel lampiña:
- a. Impétigo: lesiones eritematosas, descamativas, con material amarillento que luego forma una costra melicérica, que se localiza alrededor de los orificios naturales de la cara. Puede ser de dos tipos:
 - i. Contagioso: causado por el estreptococo del grupo A. cursa el cuadro típico antes descrito.
 - ii. Ampolloso: causado por estafilococo aureus, es menos frecuente y producto de la profundización de las lesiones descritas en el cuadro contagioso, que rompen los desmosomas y cursa con ampollas.

Estos cuadros pueden complicarse en raras ocasiones con un cuadro de glomerulonefritis, resultante del accionar estreptocócico a nivel sistémico.

- b. Erisipela: causada por el estreptococo del grupo A, afecta la dermis y produce una lesión bien delimitada caracterizada por: vasodilatación-eritema-edema y dolor. No deja cicatriz.
 - c. Celulitis: causada por el estreptococo del grupo A, afecta al tejido celular subcutáneo y produce una lesión poco o nada delimitada, caracterizada por: vasodilatación-eritema-edema y dolor, acompañada en ocasiones de fiebre.
 - d. Linfangitis: infección de los vasos linfáticos, causada por estreptococos o estafilococos, produce edema frío de la zona afectada; la piel se engrosa (paquidérmica) denominándose elefantiasis nostra. Se debe realizar el diagnóstico diferencial con filariasis.
 - e. Ectima: presencia de úlceras excavadas en miembros inferiores, semejantes a quemaduras con cigarrillos, consecuencia del cuadro isquémico y necrótico de la zona debido a la obstrucción del flujo sanguíneo en el límite dermo-epidérmico.
 - f. Gangrena: infección de la fascia superficial y profunda, que ocasiona la trombosis de los vasos subcutáneos con gangrena de los tejidos subyacentes y necrosis epidérmica, generalmente es producto de la acción de cocos gram positivos y anaerobios.
 - g. Escarlatina: cuadro agudo, producto de la toxina eritrogénica del estreptococo, que produce lesiones: eritematosas, descamativas, cuya evolución es centrípeta y se acompaña de linfadenopatías generalizadas.
3. Los que afectan a los anexos:
 - a. Panadizo: afección del lecho ungueal. Es mixto.
 - b. Hidroadenitis: llamados también golondrinos, consiste en la afección de la adenómera por el estafilococo. Son nódulos.
 - c. Periporitis: que se produce por la afección del conducto glandular por el estafilococo. Es una mancha.
 4. Granuloma Piógeno: producido luego de trauma y sobreinfección de vasos sanguíneos, formando pápulas o tumores elevados, puede estar en la mucosa de la boca. El tratamiento es la escisión quirúrgica y cauterización de la base. Se

debe realizar diagnóstico diferencial con el mucocele, este último al pinchar sale líquido, mientras que del granuloma sale sangre.

- Síndrome Tetra S o Síndrome de la piel escaldada estafilocócica: formación de ampollas debido a la ruptura de los desmosomas por la toxina del estafilococo; la piel se retira como guante. Se debe realizar el diagnóstico diferencial con la necrosis epidérmica tóxica (lisis epidérmica debido a medicamentos) y con el síndrome de Layel que es más profundo que la anterior. Es agudo.

TRATAMIENTO:

MICROORGANISMOS	NOMBRE GENÉRICO	NOMBRE COMERCIAL	PRESENTACIÓN	DOSIS
ESTREPTOCOCO	SISTÉMICO			
	Penicilina G sódica	Biconcilina©	*Polvo para inyección de 1'000.000 UI o 5'000.000 UI	*Niños y Adultos: 100.000-400.000 UI/kg/c4-6h
	Penicilina G benzatínica	Benzetacil©	*Polvo para inyección de 600.000 UI, 1'200.000 UI o 2'400.000 UI	*Niños: 600.000 UI (I.M.) *Adultos: 1'200.000 UI (I.M.)
	Cefalexina	Xefalexin©	*Cápsula 250mg y 500mg *Polvo para suspensión de 125mg/5ml y 250mg/5 ml	*Adultos: 250-500 mg VO c/6 a 12h. *Niños: 25-50 mg/kg/día VO c/6-8 h.
	Vancomicina	Vancomicina©	*Solución inyectable de 500mg y 1g	*Adultos: 250-500 c/6h *Niños: 30mg/kg/cada 6-12h
	Eritromicina	Monomycina©	*Tableta 250 mg o 500mg *Polvo para suspensión 200mg/5ml o 400mg/5 ml	*Adultos: 250-500mg VO c/6h *Niños: 30 a 50 mg/kg/día dividido en 4 dosis. **En menores de 28 días se puede dividir la dosis c/8-12 h.
	LOCAL/TÓPICO			
	Mupirocina	Mupax©	*Ungüento 7,5 g y 15 g.	Aplicar con un cotonete en la zona lesionada tres veces al día por 4-7 días.
	Bacitracina (más Neomicina Sulfato)	Baneocin©	*Ungüento 20 g: -Bacitracina 250 U.I./g -Neomicina Sulfato 5000 U.I./g	Aplicar con un cotonete en la zona lesionada dos veces al día por 4-7 días.

ANAEROBIOS Y COCOS GRAM POSITIVOS	SISTÉMICO			
	Clindamicina	Dalacin C©	*Cápsula / tableta 150 mg 300 *Solución para inyección 150 mg/ml	*Adultos: 150 - 300mg VO c/6 h *Niños: 8-12 mg/kg c/6h
ESTAFILOCOCO	SISTÉMICO			
	Oxacilina	Prostafilina©	*Polvo para inyección 1g	*Adultos: 0,5 - 1g c/4-6h, IM o IV. *Niños: 150 - 200 mg/kg/día cada 4 a 6h, IM o IV.
	Dicloxacilina	Dicloxina©	*Cápsula 500 mg *Polvo para suspensión o 125mg/5ml 250mg/5 ml	*Adultos: 250 a 500 mg c/6h VO. *Niños: 12.5 a 25 mg/kg/día dividido cada 4 a 6h VO.
	Vancomicina	Vancomicina©	*Solución inyectable de 500mg y 1g	*Adultos: 250- 500 c/6h *Niños: 30mg/kg/cada 6-12h
	Ceftriaxona	Triaxona©	*Solución inyectable 1g	*Adultos: 500- 1g QD o c/12h *Niños: 50 a 75 mg/kg/día QD o C/12h.

MICOSIS SUPERFICIALES

Entre los microorganismos que producen micosis superficiales tenemos:

- a. Dermatófitos: son queratofágicos (comen la queratina).
- b. Levaduras: *Candida* y *Malassezia furfur*.
- c. Mohos.

DERMATOFITOS

Clasificación: existen tres géneros con sus respectivas especies. Las más frecuentes en nuestro medio son:

- *Trichophyton Rubrum*
- *Mycrosporum Canis*
- *Epidermophyton Floccosum*

MÉTODOS DIAGNÓSTICOS

A. Examen directo: se obtiene la muestra raspando las lesiones, ya sea de piel, faneras o mucosas; las escamas se colocan en un portaobjetos y se aplica luego una gota de una solución de KOH al 20%, posteriormente se coloca el cubreobjetos y se flamea la muestra; se desecha el exceso de solución, para que la muestra quede fina, luego se observa al microscopio a 10 y 40 aumentos.

Este examen nos permite:

- Determinar el origen micótico o no de la muestra.
- Si es positivo, determinar si es causado por dermatofitos o levaduras, lo que es de gran importancia para la terapéutica.

Este examen tiene una sensibilidad entre el 95-98% y una especificidad superior al 90%.

B. Cultivo: las escamas se siembran en el medio de agar Saboraud, se cultiva durante 2-3 semanas durante 2-3 semanas a 28°C, para luego de la observación macro y microscópica de las colonias determinar la especie, ya sea de los dermatofitos o de las levaduras. Se usa KOH más un colorante: azul de lactofenol, Pas-Schiff o tinta Parker 51.

****La malsseszia furfur no se cultiva.**

CARACTERÍSTICAS DE LA LESIÓN: es eritematosa, descamativa, pruriginosa, con los bordes ligeramente elevados, vesiculosos, regulares, circular; la parte central es descamativa y atrófica. Antiguamente se le llamaba herpes circinado por sus características (herpes=vesículas, circinado=bordes).

CUADROS CLÍNICOS

- A. En piel lampiña: las lesiones son denominadas de acuerdo al sitio afectado:
- a. Crural o inguinal (en el pliegue crural): se denomina también Eczema marginado de Hebra. En los pliegues se encuentra la lesión en beso.
 - b. Imbricata: se localiza en la palma, se puede confundir y/o estar sobreañadida a un eczema del ama de casa. En el eczema se respetan los pliegues, mientras que en las micosis estos también se ven afectados.
 - c. Fasei: lesión redondeada en cara con bordes regulares.
 - d. Manum: en mano. Se debe realizar el diagnóstico diferencial con psoriasis y quemaduras.
 - e. Incógnita: es una tiña modificada por el mal uso de corticoides.
 - f. De manos y pies: la más frecuente es la pedís, que tiene cinco formas de presentación:
 - i. Hiperhidrótica o dishidrótica: caracterizada por sudor.
 - ii. Hiperqueratósica: con queratodermia plantar (callos).
 - iii. Intertriginosa o Interdigital: con fisuras a este nivel.
 - iv. Escamosa: presenta descamación en mocasín o lateral.
 - v. Vesiculosa: presenta vesículas.
 - g. Onicomycosis: tiña de las uñas que puede ser afectada tanto por dermatofitos como por levaduras u otros. Se debe realizar diagnóstico diferencial con: psoriasis, lique, traumatismos.
 - h. Granuloma de Majocchi o de Wilson: se presenta como una lesión nodular de consistencia dura, tipo tumoral, que se ve y se palpa, pero que además puede presentarse en otras zonas como axilas. Su causa son los dermatofitos.
 - i. Mikides: reacción a distancia de una tiña corporis, pero en esta lesión no hay dermatofitos.

B. En piel pilosa

- a. Tiña de cuero cabelludo o tiña capitis (de barba y axilar): aparece antes de la pubertad (12-15 años) porque luego aumentan los niveles de testosterona y por ende el sebo que es un agente antimicótico (dermatofito); prácticamente luego de la pubertad no se presenta la tiña, excepto en adultos inmunodeprimidos (VIH/drogas), lo que es de suma importancia para el diagnóstico de una micosis de cuero cabelludo. La evolución del cuadro es crónica. Los pelos fragmentados adoptan la forma de signos de admiración (pelos peládicos), la lesión es circular con bordes definidos y descamativa.

Cuando los dermatofitos comprometen la zona externa del pelo se denomina ectotrix y cuando afecta la interna endotrix.

Se debe realizar el diagnóstico diferencial con la alopecia areata, donde no hay descamación. Además con: traumatismos, tricotilomanía, psoriasis, foliculitis, pseudotiñas, pitiriasis capitis y eczema seborreico.

- b. Querión de Celso: micosis purulenta. El material purulento es producido por dermatofitos. El diagnóstico diferencial se debe realizar con foliculitis.

C. Otras lesiones epidérmicas (diagnóstico diferencial)

- a. Pitiriasis Versicolor: producida por la malasseszia furfur. Puede ser: alba, pigmentada (la más común), papulosa, atrófica.
- b. Eritrasma: causado por la bacteria corynebacterium minutísima. Se caracteriza por una zona eritematosa bien definida a mácula rosa-amarillento. Localizada en la zona crural. Tratamiento: eritromicina o tetraciclinas de I o II generación.
- c. Tricomicosis Axilar: causada por el corynebacterium tennis. Se caracteriza por la presencia de nódulos: amarillos, negros, rojos o blancos, en los pelos axilares. Tratamiento: afeitado y tetraciclinas.
- d. Tiña Negra: ocasionada por el hongo exophiala wernwkii. Son manchas negras no descamativas en palmas y plantas principalmente. Tratamiento: loción de Whitfied.

ESQUEMA DE TRATAMIENTO DE LAS MICOSIS SUPERFICIALES

1. Tiña de cuero cabelludo, barba y bigote.

NOMBRE GENÉRICO	NOMBRE COMERCIAL	PRESENTACIÓN	DOSIS
Griseofulvina	Sporostatin© Fulcin 500©	*Comprimido 500mg	20-25mg/kg/d por 3 meses
Ketoconazol	Nizoral© Magma© Ketoconazol	*Comprimido 200mg *Solución Inyectable 60mg/2ml *Solución Oral frasco de 60ml: 100mg/5ml	5-8mg/kg/d por 3 meses
Terbinafina	Lamisil©	*Comprimido 250mg	*<30kg= 62.5mg/d por 30 días *>30kg= 125mg/d por 30 días (niños)

2. Querion de Celso: mismo esquema que el de tiña capitis + asociación a corticoides vía oral: 1mg/kg/día por 10 días.
3. Tiña de piel lampiña, grandes pliegues.
 - a. Usar tratamiento tópico: Lesión única o tamaño menor a 2cm; cuadro de corta evolución y sin tratamiento previo.

NOMBRE GENÉRICO	NOMBRE COMERCIAL	PRESENTACIÓN	DOSIS
Nitrato de Isoconazol	Icaden©	*Crema 20g al 1% *Solución tópica 20ml al 1%	APLICAR DOS VECES AL DÍA POR CUATRO SEMANAS
Nitrato de Econazol	Micolis©	*Crema 30 g 1% *Solución 20 ml 1% *Polvo 20 g 1% *Polvo 50 g 1% \$8,6	
Nitrato de Miconazol	Acromizol©	*Crema 20 g	
Ketoconazol	Micosin©	*Crema 15g al 2% *Shampoo 100 ml	
Sertaconazol	Zalain©	*Solución atomizador 30 ml	

- b. Tiñas extensas y previamente tratadas: combinar tratamiento tópico + oral (sistémico)

NOMBRE GENÉRICO	NOMBRE COMERCIAL	PRESENTACIÓN	DOSIS
Griseofulvina	Sporostatin© Fulcin 500©	*Comprimido 500mg	*Niños: 10-15mg/kg/d por 4 semanas *Adultos: 500mg/d por 4 semanas
Ketoconazol	Nizoral© Magma© Ketoconazol	*Comprimido 200mg *Solución Inyectable 60mg/2ml *Solución Oral frasco de 60ml: 100mg/5ml	*Niños: 5-8mg/kg/d por 4 semanas *Adultos: 200mg/d por 4 semanas
Terbinafina	Lamisil©	*Comprimido 250mg	250mg/d por 14 días
Itraconazol	Sporanox©	*Comprimido 100mg *Solución oral 10mg/ml	100mg/d por 15 días
Fluconazol	Flucozol©	*Cápsula / tableta 50 mg *Solución inyectable 2mg/ml	50mg/d por 15 días

4. Tiñas de los pies

- a. Interdigital: Igual esquema que el de las tiñas de piel lampiña.
b. Plantar

NOMBRE GENÉRICO	NOMBRE COMERCIAL	PRESENTACIÓN	DOSIS
Griseofulvina	Sporostatin© Fulcin 500©	*Comprimido 500mg	*Niños: 10-15mg/kg/d por 3 meses *Adultos: 500mg/d por 3 meses
Ketoconazol	Nizoral© Magma© Ketoconazol	*Comprimido 200mg *Solución Inyectable 60mg/2ml *Solución Oral frasco de 60ml: 100mg/5ml	*Niños: 5-8mg/kg/d por 4 meses *Adultos: 200mg/d por 4 meses
Terbinafina	Lamisil©	*Comprimido 250mg	250mg/d por 3 semanas
Itraconazol	Sporanox©	*Comprimido 100mg *Solución oral 10mg/ml	100mg/d por 4 semanas

5. Tiña de las uñas

a. Causada por dermatofitos

NOMBRE GENÉRICO	NOMBRE COMERCIAL	PRESENTACIÓN	DOSIS
Griseofulvina	Sporostatin© Fulcin 500©	*Comprimido 500mg	*Niños: 10-15mg/kg/d por 12-15 meses *Adultos: 500mg/día por 12-15 meses
Ketoconazol	Nizoral© Magma© Ketoconazol	*Comprimido 200mg *Solución Inyectable 60mg/2ml *Solución Oral frasco de 60ml: 100mg/5ml	200mg/día por 9-12 meses
Terbinafina	Lamisil©	*Comprimido 250mg	250mg/día por 16 semanas
Itraconazol	Sporanox©	*Comprimido 100mg *Solución oral 10mg/ml	200mg/día por 16 semanas
Fluconazol	Flucozol©	*Cápsula / tableta 50 mg y 150mg *Solución inyectable 2mg/ml	150-300mg/día por 16 semanas

b. Causada por levaduras

NOMBRE GENÉRICO	NOMBRE COMERCIAL	PRESENTACIÓN	DOSIS
Ketoconazol	Nizoral© Magma© Ketoconazol	*Comprimido 200mg *Solución Inyectable 60mg/2ml *Solución Oral frasco de 60ml: 100mg/5ml	200mg/día por 9-12 meses
Itraconazol	Sporanox©	*Comprimido 100mg *Solución oral 10mg/ml	200mg/día por 12 semanas
Fluconazol	Flucozol©	*Cápsula / tableta 50 mg y 150mg *Solución inyectable 2mg/ml	150mg/día por 16 semanas

c. Tratamiento combinado: tópico + sistémico (oral).

d. Tratamiento en pulsos:

- i. Onicomiosis de los pies=Itraconazol (Sporanox©) 4 cápsulas por día por una semana, luego de tres semanas repetir, y después de otras tres semanas repetir la dosis.
- ii. Onicomiosis de las manos= Itraconazol (Sporanox©) 2 cápsulas por día por una semana, luego de tres semanas repetir, y después de otras tres semanas repetir la dosis.

ZOONOSIS Y PARASITOSIS

LEISHMANIOSIS

DEFINICIÓN: infección del hombre y algunos animales causada por parásitos flagelados del género leishmania, familia tripanosomátidas que viven en la sangre y otros tejidos de algunos vertebrados. Se desarrolla en el intestino de su vector, éste último pertenece al género lutzomia (flabotomus-manta blanca), cuyo hábitat normal está en zonas húmedas selváticas a aproximadamente 200 metros sobre el nivel del mar.

TIPOS:

1. Visceral o Kala Azar: producida por la Leishmania Donovanii.
2. Cutánea (más común) y mucocutánea: producidas por las Leishmanias: brasiliensis, mexicana y peruviiana. En el Ecuador, se ha tipificado la Pifanoi.

****Cada leishmania proporciona inmunidad individual de cada tipo.**

CICLO EVOLUTIVO: Se inicia en el reservorio (animales vertebrados: roedores y perros), donde se encuentran en la sangre o en la piel, adoptando una forma redonda u oval sin flagelo denominada amastigoto o leishmania. Del reservorio es tomado por el vector al picar, y en su tubo digestivo cambia de aspecto, se alarga y forma un flagelo posterior denominándose promastigote; desde el intestino migra a las glándulas salivales del insecto infectando a otros animales o al hombre por medio de la picadura.

CLÍNICA: la forma cutánea es la que se produce más comúnmente en nuestro medio con varias formas clínicas:

1. Úlcera
2. No úlcera: papulosa, nodular, verrucosa.
3. Linfoidea: que es igual a la lepra Lepromatosa, y se denomina Leishmaniosis anérgica. Se produce en inmunodeprimidos.
4. Esporotricoides: si sigue las cadenas linfáticas.

El tiempo de incubación es variable, de pocos días, 2 a 6 meses e incluso años.

La leishmaniosis de hábitat clásico se caracteriza por presentar una lesión en el lugar de la picadura, que es papulosa en un inicio (2-10mm) y muy pruriginosa; luego aumenta de tamaño y se ulcera, dando discreta adenopatía regional que se asienta en zonas expuestas.

La úlcera mide de 2 a 6 cm de diámetro con los bordes ligeramente elevados, con tejido granulomatoso vascularizado en el centro; puede presentar lesiones satélites. Es más común en los miembros inferiores (botón de oriente) y en México es común encontrar la lesión en el lóbulo de la oreja (oreja de chicleros).

Actualmente se ha descrito un tipo de leishmaniosis urbana de altura, tal vez por la migración y adaptación del vector a nuevas alturas. Esta nueva presentación cursa frecuentemente con aparición de pápulas.

La úlcera puede estar cubierta por una capa de queratina, denominándose cuerno cutáneo. La úlcera leishmánica pura es indolora pero muy pruriginosa, puede infectarse secundariamente dando dolor y mayor destrucción. La evolución es lenta y al curarse deja cicatriz.

DIAGNÓSTICO: se inicia investigando:

- Lugar de procedencia del paciente
- Tiempo de evolución de la lesión
- Tratamiento previo
- Antecedente de picadura

Se realiza el raspado de la lesión (Frotis de linfa) y luego se hace:

- a) Tinción de Wright.
- b) Tinción de Ziehl Nielsen (diagnóstico diferencial con Lepra).
- c) Tinción de Gram (sobreinfección bacteriana).
- d) Inmunofluorescencia (para clasificación y subtipos).
- e) Reacción de Montenegro: utilizando de 0.025 a 0.05 ml de preparado antigénico de leishmania. Esta se determina positiva si a las 72 horas, se desarrolla una pápula.
- f) Cultivo: en medio de Nicole Novy = McNeal.
- g) Biopsia: en caso de lesiones crónicas (4-5 meses de evolución).

TRATAMIENTO:

- Primera elección: Antimoniales Pentavalentes:
 - Antimoniato de Metilglucamina (Glucatinec ©): Solución Inyectable (300mg/ml): En las siguientes dosis:
 - En mayores de 5 años: 1g V.M. QD por 10 días.
 - En menores de 5 años: 1ml/5kg V.M. QD por 10 días.
 - Niños: 20mg/kg QD por 10 a 20 días.
 - Intralesional: Una vez por semana.

Efectos Secundarios: cefalea, dolor articular y muscular, lipotimias, convulsiones y alteraciones en el electrocardiograma).

- Segunda elección:
 - Rifampicina
 - Metronidazol: 30-50mg/kg/d por 30 a 60 días.
 - Pamoato de Cicloguanil: 2 ½ ampollas cada mes por tres meses.
 - Fosfomicina

ESCABIOSIS

DEFINICIÓN: enfermedad pruriginosa causada por un ácaro, denominado *Sarcoptes Scabei* variedad *hominis*, que se transmite por contacto directo o sexual. El agente causal es aerobio estricto, mide pocos milímetros, posee cuatro pares de patas; la hembra es más grande y la misma posee escamas en sentido ántero-posterior localizadas en su dorso, las cuales les impiden retroceder una vez que han ingresado a la piel, por lo cual mueren al final del surco, en donde el tejido conectivo la engloba formando el nódulo acarino (más frecuente en niños).

EPIDEMIOLOGÍA: ataca por igual a todas las edades, no hay diferencia entre sexo y raza, no cura espontáneamente y no confiere inmunidad. Es frecuente en hacinamientos.

CICLO EVOLUTIVO: la cópula se realiza en la epidermis, luego de lo cual el macho muere, la hembra inicia su migración en la piel (no llega hasta la dermis) formando el surco acarino que mide de 0.1 a 1 cm, a lo largo del mismo va depositando sus desechos y los huevos (1 por día) en un total de 15 a 50. Al cabo de 4 a 6 días salen las

larvas y se localizan en la epidermis hasta llegar al estado adulto. Todo este ciclo dura de 15 a 30 días.

CLÍNICA: lo característico son las pápulas pequeñas de base eritematosa y en el ápice una costra hemorrágica. Además prurito nocturno, que se debe a que la hembra labra su surco durante la noche (por falta de oxígeno).

Las lesiones se localizan principalmente en: pliegues interdigitales, glúteos, axilas, superficies de flexión del carpo, dorso de las manos, codos, cintura, pezones, areolas mamarias, genitales externos (principalmente dorso del periné y escroto en el hombre, produciendo lesiones nodulares).

En el adulto no se afecta ni la cara ni la cabeza, mientras que en los niños sí.

Se encuentran básicamente tres tipos de lesiones:

1. Causadas por el ácaro:
 - a. Surco
 - b. Prurito
 - c. Nódulo
2. Lesiones secundarias:
 - a. Descamación
 - b. Fisuras
 - c. Liquenificación
 - d. Pápulas
 - e. Eczematización
3. Lesiones añadidas:
 - a. Impetiginización

DIAGNÓSTICO:

- Clínico
- Epidemiológico
- Visualización del ácaro con azul de metileno
- Biopsia

*SARNA NORUEGA: se origina en pacientes inmunodeprimidos, el agente causal es el mismo (*Sarcoptes Scabei* variedad *hominis*). Se produce por infección masiva de la

capa córnea en donde existe la presencia de gran número de ácaros, que dan lugar a formaciones hiperqueratósicas que por confluencia forman masas irregulares de color grisáceo y consistencia dura, localizadas en: manos, rodillas, codos, y puede incluso afectar cara y cuero cabelludo. Afecta a inmunodeprimidos, diabéticos y personas con leucemia. La piel se observa como sucia y generalmente no causa prurito. Histológicamente se ven filamentos largos, en cuyo borde hay una vesícula.

TRATAMIENTO:

1. Medidas higiénicas generales: exponer la ropa al sol, incluyendo la de la cama y demás fómites, por al menos 4 días. Baños de inmersión.
2. Fármacos:
 - a. Adultos y niños: Ivermectina: se deriva del actinomiceto del suelo streptomyces avermitilis, se administra por vía oral y su vida media es de 28 horas. Se excreta por las heces. Causa parálisis del ácaro. Dosis: 150-200ug/kg con el estómago vacío. No se administra en embarazadas.
 - b. En adultos: Benzoato de Bencilo (Davesol©): se aplica con las manos por las noches, dejando el fármaco el menos tiempo posible (no más de 8 horas) ya que se absorbe fácilmente en la piel, en concentraciones excesivas en sangre puede producir convulsiones. No se debe colocar después del baño con agua caliente, ya que en estas situaciones se produce vasodilatación lo cual permite una mejor absorción pudiendo provocar cuadros de intoxicación. Se utiliza el esquema 3-5-3 (3 noches seguidas→5 días descansa→3noches seguidas→repite).
 - c. En menores de 3 años:
 - i. Fórmula magistral:

Flor de azufre	40g
Sulfato de cobre	0.5g
Talco	30g
Óxido de Zinc	30g
Glicerina	50ml
Agua	50ml

Administrar de igual manera, en esquema: 3-5-3.

En caso de no tener esta fórmula, aplicar los fármacos anteriores en dilución 1-1.

Como tratamiento coadyuvante se usan antihistamínicos y en caso de ser necesario antibióticos (impetiginización).

El tratamiento debe hacerse a toda la familia.

DIAGNÓSTICO DIFERENCIAL:

- EN NIÑOS: prurigo simple infantil con seropápulas de Tomasoli (prurito continuo y no contagioso) y prurigo nodular.
- EN ADULTOS: LES, perioritis, hidrosadenitis, eczema dishidrótico, en escroto con condiloma plano, en glúteos con foliculitis superficial.

PEDICULOSIS

DEFINICIÓN: son un grupo de dermatosis causadas por el *pediculus humanus*, parásito artrópodo que en sus tres variedades puede tomar al hombre como huésped; produciendo prurito por la mordedura y por su movimiento. Se alimenta de sangre y libera una toxina que produce irritación, manifestándose en una mancha purpúrica. La reacción inflamatoria es individual en cada caso, dependiendo de la sensibilidad del sujeto. Para el diagnóstico, es necesario visualizar al parásito.

TIPOS DE PEDICULOSIS:

- A. PEDICULOSIS CAPITIS: el parásito mide de 1 a 3mm de longitud, de color blanco grisáceo, que salta de cabeza en cabeza para contagiar. Lo habitual es la presencia de liendres, que son los huevos de color blanquecino adheridos firmemente en el tallo piloso y a pocos centímetros de su implantación, por lo que se puede confundir con pitiriasis capitis; para diferenciarlo se lo dobla y se hala el punto blanco, si se desprende con facilidad es pitiriasis capitis, pero si no se desprende fácilmente y más bien se desplaza a lo largo del cabello es pediculosis. El *pediculus capitis* se encuentra firmemente adherido al cuero cabelludo, especialmente en la zona occipital y debido al rascado la zona se traumatiza e impetiginiza dando lugar a adenopatías occipitales y cervicales. En personas desaseadas, las secreciones purulentas y las costras aglutinan los pelos en masas fétidas donde pululan los piojos y se denomina plica polaca.
- B. PEDICULOSIS CORPORIS: el parásito es más grande que el anterior y es transmisor del tifus exantemático y fiebre recurrente; no vive en la piel, sino en las costuras de las ropas, sólo va a la piel para alimentarse. Su picadura provoca

pequeñas maculo-pápulas (mancha cerúlea), con punteado hemorrágico central que se ubican principalmente en: hombros, dorso y glúteos; son intensamente pruriginosas por lo que el rascado produce como consecuencia piodermitis estafilo-estreptocócicas, que si no se tratan producen melanodermias o piel de vagabundo (piel de aspecto sucio, profundamente pigmentada, seca, escamosa, eczematizada, impetiginizada y puede tener cicatrices).

- C. PEDICULOSIS PUBIS (LADILLAS): de transmisión sexual, se adhiere firmemente a la piel de la región pubiana, a nivel de cejas, pestañas y axilas; suelen haber manchas denominadas máculas cerúleas (violáceas) de menos de 1 cm, ubicadas en: muslos, flancos y abdomen; se producen por un pigmento formado de la hemoglobina humana y que el piojo inocular al morder.

DIAGNÓSTICO DIFERENCIAL: piedra negra, piedra blanca y tricomicosis axilar.

TRATAMIENTO:

- Capitis: Benzoato de Bencilo (Davesol®): se aplica por la noche una vez a la semana por 4 semanas; se puede cubrir la cabeza con una funda plástica o gorro plástico y al día siguiente se baña y se peina con una peinilla de diente fino (3-5-3).
- Corporis: se debe eliminar la ropa y realizar un aseo personal cuidadoso.
- Pubis: Benzoato de Bencilo (Davesol®): se aplica en la noche y se baña al siguiente día, durante 1 semana. La aplicación se hace desde el ombligo hacia abajo. Debe tratarse a la pareja. Ivermectina (Ivermin®) 250ug/kg dosis única.

MIASIS

DEFINICIÓN: enfermedad producida por el depósito de huevos de moscas en la piel lacerada, que luego eclosionan saliendo la larva. Además pueden localizarse en orificios naturales como el conducto auditivo externo, en donde se han reportado casos de infestación por huevos de rachas.

TRATAMIENTO:

- Racha: éter local (actúa como relajante muscular).
- Tupe: carne (se aplica por la noche y se retira al día siguiente), humo de tabaco y tratamiento quirúrgico.

LARVA MIGRANS SUPERFICIAL

DEFINICIÓN: parasitosis provocada por las uncinarias (necátor y anquilostoma), que penetran en la piel produciendo cordones lineales al momento de migrar, cuya longitud varía desde unos milímetros hasta varios centímetros por día y desaparece en unas semanas. Aquella variedad producida por la larva del estrogiloides estercolaris se denomina larva currens.

TRATAMIENTO:

NOMBRE GENÉRICO	NOMBRE COMERCIAL	DOSIS	PRESENTACIONES
Ivermectina	Ivermin©	250ug/kg dosis única	Gotas al 06% (30 gotas = 6mg) Frasco de 5ml

NIGUA O TUNGA PENETRANS

DEFINICIÓN: parasitosis provocada por una pulga que afecta a la piel. Afecta principalmente la piel de los pies; se introduce en ella y produce prurito intenso. Relacionada con las chancheras y personas que suelen permanecer descalzas en suelos húmedos y sucios.

TRATAMIENTO:

- Quirúrgico: con una aguja, se le da forma de anzuelo y se extrae completamente el saco parasitario.
- Agua caliente.
- Antiparasitarios: Secnidazol o Albendazol.

GNATOSTOMIASIS

DEFINICIÓN: es una entidad clínica causada por la migración cutánea (superficial o profunda), visceral, neurológica y ocular de formas larvarias de nematodos espirúridos pertenecientes al género Gnathostoma.

Se transmite por el pescado crudo, pasa del intestino y a la circulación general y se desarrolla generalmente en la piel.

FORMAS CLÍNICAS:

- Inflamatoria o paniculitis eosinofílica migratoria (más frecuente)

- Larva migrans cutánea: la migración interna implica daños graves. Cuando la larva alcanza la región facial o cuero cabelludo, existe la posibilidad de invasión del SNC u oftálmica.
- Seudofurunculosa (pápulas foliculares y pústulas)

También se reportan casos mixtos.

TRATAMIENTO:

- Extirpación quirúrgica
- Albendazol 400 mg/12 h por 7 - 21 días.

VIROSIS

Podemos mencionar varios tipos de virus, causantes de las diferentes patologías, entre ellos tenemos:

- I. **PAPOVAVIROSIS:** producida por los papilovirus (HPV), que pertenece a la familia papovavirus, que infectan especialmente piel y mucosas; contiene ADN y provocan las siguientes variedades de verrugas:
 - a. Verruga vulgar: es la más común, generalmente aparecen en las manos, aunque pueden hacerlo en otros lugares. Son pápulas hiperqueratósicas de carácter tumoral. Del color de la piel, rojas o pardas.
 - b. Verruga plana: son más frecuentes en niños y aparecen en: cara, cuello tórax y superficies de flexión de brazos y piernas. Se diferencia de la verruga vulgar en que tienen puntos negros en el centro.
 - c. Verruga plantar: se le conoce con el nombre de ojo de pollo y difieren de las restantes en que crece hacia adentro (endofítica), debido al peso del cuerpo y el uso de calzado. Son dolorosas, se distinguen del callo porque al raspado superficial se descubren capilares trombosados que sangran fácilmente y además porque los surcos normales de la piel se detienen en los bordes de la verruga.
 - d. Verruga filiforme: llamados vulgarmente como "lunares de carne", tienen forma de pera o de digitaciones pequeñas. Son frecuentes en la cara y en el cuello. Más comunes en personas jóvenes (sobre todo mujeres).
 - e. Verrugas ano-genitales: conocidas como condilomas acuminados o verrugas venéreas. Aparecen en la piel y mucosas de los genitales externos y en la región perineal, se asemejan a coliflores. Debe realizarse el diagnóstico diferencial con: condilomas planos de la sífilis secundaria, molusco contagioso, pápulas penianas perladas, fibroepiteliomas y diversas neoplasias mucocutáneas. Son de transmisión sexual y su período de incubación es de 1 a 6 meses. En varones se sutúa con mayor frecuencia en el frenillo o surco balano-prepucial; las verrugas perianales son más frecuentes en varones homosexuales. En mujeres

aparece en vagina y cérvix. Se debe hacer el diagnóstico diferencial con hemorroides.

Todas estas son contagiosas y autoinoculables con cadenas de rascado.

****FENÓMENOS DE KOEBNER:** diseminación de la lesión por medio de traumatismos, aparece la lesión en el sitio de trauma. Son isomorfas.

TRATAMIENTO:

- Verruga vulgar y plana:
 - Cauterización: deja cicatriz.
 - Químico: primero se raspa, y luego aplicamos ácido tricloroacético.
 - Crioterapia.
 - Ácido Salicílico en terapia oclusiva.

Este proceso es más común en inmunodeprimidos y se favorece por el estrés, por lo que podemos usar inmunomoduladores como: levamisol, cimetidina, griseofulvina.

- Verruga plantar y filiforme:
 - Cauterización (si son pocas)
 - Crioterapia: con nitrógeno congelado por 20 segundos.
 - Ácido salicílico: técnica oclusiva.
 - Ácido tricloro-acético
- Verruga venérea:
 - Podofilina al 20% en solución: produce inflamación. Se aplica una vez con un cotonete sobre la verruga, se lava luego de 4 horas y se repite este proceso a los 4 días. Desaparece por lo general en la segunda o tercera aplicación.

Este fármaco es teratógeno, por lo que no se usa en embarazadas, en dichos casos se realiza cauterización, o se usa ácido tricloroacético o crioterapia; en caso de que las lesiones sean muy grandes, se realiza primero la cesárea y luego se tratan las verrugas.

La Podofilina sirve en este tipo de verrugas, porque son mucosas y no hiperqueratósica. Si no tiene efectividad podemos usar ácido tricloro-acético al 30-50%. A los 4 días del uso de Podofilina, suele presentarse candidiasis.

- Verruga facial:
 - Ácidos: salicílico, retinoico. Vitamina A ácida.
 - Inmunomoduladores: cimetidina 25mg/kg por 3 meses.
 - Si se localiza en los párpados debe hacerse el diagnóstico diferencial con acrocordón (salida de tejido conectivo) o con xantelasmas (amarillentos).

II. HERPES VIRUS: en sus dos variedades:

a. Herpes Simple: con sus dos subtipos:

i. Herpes Tipo I: que produce herpes labial. Caracterizado por lesiones vesiculosas en la boca ("fuegos"), que arden, duelen y son pruriginosas; también se pueden localizar a nivel ocular. Aparecen luego de un período de incubación de 5 a 7 días. No deben reventarse o manipularse.

1. TRATAMIENTO:

NOMBRE GENÉRICO	NOMBRE COMERCIAL	PRESENTACIÓN	DOSIS
Aciclovir	Poviral©	*Tabletas de 200 y 800mg *Suspensión 200 mg/5ml *Polvo para inyección 250 mg	* Primera vez: 2 comprimidos c/8h por 7 a 10 días * Recurrente: 800 mg c/12h durante cuatro días.
Virumex	Tromantina©	Gel (tubo 20g)	Aplicar 4-6 veces al día por 7 a 10 días
Valaciclovir	Valtrex©	Tabletas de 500mg	500mg c/12h por 5 días
Famciclovir	Famvir©	Tabletas de 250mg	250mg c/8h por 5 días

ii. Herpes Tipo II: que produce herpes genital tanto en hombre como en mujeres. Es de transmisión sexual y puede afectar al niño durante el parto. Tiene un ciclo de 7 días aproximadamente (lesión ardiente y dolorosa) y luego desaparece.
****ENFERMEDAD DEL VIAJERO:** herpes genital a repetición sin necesidad de contacto sexual.

1. TRATAMIENTO:

NOMBRE GENÉRICO	NOMBRE COMERCIAL	PRESENTACIÓN	DOSIS
Aciclovir	Poviral©	*Tabletas de 200 y 800mg *Suspensión 200 mg/5ml *Polvo para inyección 250 mg	*800 mg c/8h por 7 a 10 días.
Valaciclovir	Valtrex©	Tabletas de 500mg	500mg c/12h por 5 a 10 días
Famciclovir	Famvir©	Tabletas de 250mg	500mg c/12h por 5 días

Una vez que el virus haya infectado al individuo, permanece en las cadenas ganglionares.

**Si existe herpes genital recidivante, en el caso de las mujeres se debe realizar un Papanicolaou anual desde el momento de la primera recidiva.

b. Herpes Zóster: el agente causal es el mismo del virus de la varicela, que queda latente en los ganglios de las raíces medulares posteriores (sensitivas). Aparece a cualquier edad, aunque es más frecuente en adultos inmunodeprimidos. Se manifiesta por dos componentes:

i. Cutáneo-mucosos: presencia de vesículas duras y que no se rompen con facilidad, de base eritematosa, que se localizan a lo largo del trayecto del nervio afecto. Inicialmente son pápulas rosadas que dan escozor y sensación de pinchazo, luego aparecen vesículas, pústulas y finalmente costras, distribuidas en forma de racimos. Pueden dejar cicatriz.

ii. Neurales: debido a la desmielinización de las raíces posteriores, provocando intenso dolor.

Si afectan la zona ocular puede producir ceguera al comprometer el nervio óptico.

Tiene un ciclo vital, y a la semana del brote comienzan a revertir las lesiones, secándose y algunas dejando cicatrices (atróficas, hipertróficas, queiloide).

Como el nervio queda "desnudo" el dolor persiste, denominándose neuritis postherpética, que a veces necesita ser tratada con bloqueos o con infiltraciones con lidocaína.

***RAMSAY-HUNT: parálisis facial + herpes zóster.*

iii. TRATAMIENTO :

NOMBRE GENÉRICO	NOMBRE COMERCIAL	PRESENTACIÓN	DOSIS
Aciclovir	Poviral©	*Tabletas de 200 y 800mg *Suspensión 200 mg/5ml *Polvo para inyección 250 mg	800 mg c/4h por 7 días.
Valaciclovir	Valtrex©	Tabletas de 500mg	500mg c/8h por 7 días
Famciclovir	Famvir©	Tabletas de 250mg	500mg c/8h por 7 días

*Locales: lidocaína local, agua helada, talco para el prurito. **No se deben usar corticoides locales.

*Sistémico: Se pueden usar analgésicos tanto derivados de la morfina como AINES (Diclofenaco, Ketorolaco), e incluso la terapia puede coadyuvarse con: tranquilizantes, ansiolíticos, antidepresivos, dependiendo del caso. **Si persiste la neuritis postherpética se deben administrar corticoides a dosis de 1mg/kg/d y c/48h se restan 5mg.

III. **POXIVIRUS:** produce el molusco contagioso, que consiste en tumores epiteliales benignos, que se presentan frecuentemente en niños de edad escolar. El poxivirus es el virus más grande que afecta al hombre. Se presenta como: pápulas grandes (vesículas) únicas (aisladas) o múltiples (confluyentes) de color blanco-rosáceo. De tamaño variable, duras, lisas, con una depresión central como cráter (esto las diferencia de las seropápulas de Tomosoli y del herpes). Son asintomáticas o levemente pruriginosas, localizadas en tórax, hueco axilar, parte externa de brazos, cuellos y cara.

- a. Diagnóstico: es principalmente clínico, pero puede realizarse histopatología en lesiones únicas o muy pequeñas, visualizando los corpúsculos virales.
- b. Tratamiento: destruir la lesión, exprimiendo la misma, se obtiene un material caseoso; una vez extraído aplicamos yodopovidona. Hacemos lo mismo en todas las lesiones, si hay muchas realizamos este

procedimiento en 5 lesiones por noche. No deja cicatriz. Con una sola aplicación suele desaparecer. Se puede usar: criocirugía o ácido tricloroacético.

ENFERMEDADES DE TRANSMISIÓN SEXUAL (ENFERMEDADES VENÉREAS)

SÍFILIS

- a) **DEFINICIÓN:** llamada también lúes, es una enfermedad infecciosa que se contagia a través del contacto sexual, su agente causal es la espiroqueta *Treponema pallidum*.
- b) **EVOLUCIÓN:** puede presentarse desde los 5 a 90 días; presenta tres períodos:
 - i) **Sífilis Primaria (Chancro Sifilítico):** lesión ulcerada de bordes duros, no definidos, no dolorosa y de fondo limpio. Se presenta más en genitales externos (con menor frecuencia en: cavidad bucal, dedos, lengua, labios, ángulo externo del ojo, areola, párpado). Desaparece a las 2 semanas, incluso sin tratamiento, pero no cura.
 - ii) **Sífilis Secundaria:** luego de 2 años aparecen lesiones secundarias que se diseminan al resto del cuerpo, pero generalmente más en genitales; pueden ser únicas o múltiples, elevadas y blanquecinas (condilomas planos). Puede originar adenopatía inguinal de gran tamaño.
Se debe realizar diagnóstico diferencial con: escabiosis, verrugas, liquen, psoriasis.
Se produce caída del cabello en forma saltatoria (alopecia en mordida de cucaracha); además en palmas y plantas la denominada roséola sifilítica, en cuello aparecen manchas circulares de color rojo conocidas como "collar de venus"; estas lesiones pueden durar de 2 a 6 meses y desaparecer con o sin tratamiento.
 - iii) **Sífilis Terciaria:** se disemina a otros órganos y produce destrucción del hueso, afecta también a: pulmón, corazón e hígado en forma de gomas luéticas. Se puede encontrar también: artritis sifilítica, gomas en cara (similar a tuberculosis cutánea), nariz en silla de montar, protrusión de arcos superciliares (similar a lepra) y lengua luética. El signo de Argill Robinson, que corresponde a las pupilas no responden a la luz.

Encontramos un caso especial: la sífilis neonatal, transmitida por la madre durante la gestación. El neonato presenta: nariz en silla de montar, tibia en sable, secreción sero-sanguinolenta, piel que se desprende con facilidad e incluso una placenta necrotizada.

- c) **DIAGNÓSTICO:** clínico e histopatológico, que se confirma con:
- i) Microscopía de Campo Oscuro o por Técnicas de Fluorescencia: detecta la presencia de treponemas que se obtienen de muestras de las lesiones (examen en fresco).
Estas técnicas son más útiles en casos de Sífilis primaria y secundaria.
 - ii) Pruebas Serológicas: detectan anticuerpos circulantes frente a treponema.
 - (1) No treponémicas: VDRL (Venereal Disease Research Laboratory).
 - (2) Treponémicas: FTA-ABS (Fluorescent Treponemal Antibody Absorbed).

Su mayor utilidad se presenta en la sífilis secundaria.

En casos de VIH pueden darse falsos negativos.

- d) **DIAGNÓSTICO DIFERENCIAL:** es muy amplio y prácticamente incluye todos los tipos de lesiones cutáneas y mucosas, además de numerosos síndromes sistémicos; por lo cual es llamada la "gran simuladora".
- e) **TRATAMIENTO:**
- i) Sífilis Primaria y Secundaria: Penicilina G benzatínica (Benzetacil©) 2'400.000 UI intramuscular, dosis única.
 - ii) Sífilis Terciaria: Penicilina G benzatínica (Benzetacil©) 2'400.000 UI intramuscular, dosis semanal, por tres semanas.

Pedir VDRL a los 6 meses para control.

CHANCROIDE

- a) **DEFINICIÓN:** llamado también chancro blando, es producido por el *Haemophilus ducreyi*, un bacilo gram negativo.
- b) **EVOLUCIÓN:** la incubación es asintomática y puede durar desde 7 días hasta 1 mes. Primero aparece una mácula, que con rapidez evoluciona sucesivamente a: pápula, vesícula y se rompe, dejando una lesión úlcero-erosiva. La úlcera es dolorosa y sangra con facilidad, sus bordes son bien delimitados, eritematosos y blandos; su centro es granulomatoso y supurativo. Las lesiones generalmente

son múltiples debido a la autoinoculación; pueden localizarse en los genitales externos, región perianal o inclusive en mucosa oral y otras zonas de la piel. Existe además adenitis regional inflamatoria, generalmente unilateral, que aparece una semana después de la inoculación y que tiende a fistulizar. El curso del chancroide es autolimitado y sin repercusión sistémica. No produce inmunidad, por lo cual la reinfección es muy común. Las complicaciones a largo plazo derivan de las reacciones cicatrizales y la destrucción local.

- c) **DIAGNÓSTICO:** clínico, mediante identificación de las lesiones y la adenopatía regional. Se realiza tinción de gram de las muestras de exudado, en donde se observan los bacilos gran negativos en disposición de banco de peces. Una vez diagnosticado, debe buscarse además la presencia de sífilis y VIH, así como la infección de las parejas sexuales. Se debe realizar diagnóstico diferencial con sífilis y herpes genital.
- d) **TRATAMIENTO:**

NOMBRE GENÉRICO	NOMBRE COMERCIAL	PRESENTACIÓN	DOSIS
Azitromicina	Zitromax ©	Cápsula/tableta: 250mg o 500mg	V.O.: 1g dosis única
Ceftriaxona	Acantex ©	Polvo para inyección: 500mg o 1000mg	I.M.: 250mg dosis única
Ciprofloxacina *No en menores de 18 años ni en gestantes	Ciriox ©	Tableta: 250 mg o 1000mg	V.O.: 500mg c/12h por 3 días
Eritomicina *Para gestantes	Erisine ©	Tableta: 500mg	V.O.: 1 tableta c/6h por 7 días
**Las adenopatías pueden requerir drenaje o aspiración.			

LINFOGRANULOMA VENÉREO

- a) **DEFINICIÓN:** enfermedad causada por Chlamydia trachomatis, que se adquiere por contacto sexual.
- b) **EVOLUCIÓN:** tras la incubación de 2 a 6 semanas, aparecen una o varias erosiones mucosas, poco relevantes, autoinvolutivas y que suelen pasar desapercibidas. Luego de 1-4 semanas se producen adenopatías uni o bilaterales, de gran tamaño y que con frecuencia se fistulizan. Su evolución es crónica y progresiva, con progresión a cadenas linfáticas vecinas.
En algunos casos se acompaña de fiebre y mal estado general.
- c) **DIAGNÓSTICO:** es clínico, por exclusión de otras causas de linfadenopatía y úlceras ano-genitales.

El cultivo, la serología y la demostración de las inclusiones intranucleares en muestras de pus o biopsia, dan positivo sólo en algunos casos.

La reacción en cadena de la polimerasa (PCR) puede en ocasiones ayudar al diagnóstico de *C. trachomatis*.

d) TRATAMIENTO:

NOMBRE GENÉRICO	NOMBRE COMERCIAL	PRESENTACIÓN	DOSIS
Doxiciclina	Doryx ©	Cápsula/tableta: 100mg	V.O.: 1 tableta c/12h por 3 semanas
Eritomicina *Para gestantes	Erisine ©	Tableta: 500mg	V.O.: 1 tableta c/6h por 3 semanas
**Las adenopatías pueden requerir drenaje o aspiración.			

GRANULOMA INGUINAL

a) DEFINICIÓN: conocido también como donovanosis, es causado por la *Donovania granulomatis*, bacteria gram negativa intracelular.

b) EVOLUCIÓN: tiene una incubación prolongada de 1 a 12 semanas, tras lo cual aparecen lesiones que suelen localizarse en los genitales, ano o en zonas vecinas. Se inicia con una pápula indolora que se extiende, se necrosa y se ulcera en el centro, adquiere un aspecto granulomatoso y sangra con facilidad. Sigue una evolución crónica, con crecimiento destructivo progresivo. Pueden presentarse nuevas lesiones por autoinoculación. No produce adenopatías.

c) DIAGNÓSTICO: mediante visualización, en extensiones o biopsia. El agente causal tiene dos granulaciones polares (cuerpos de Donovan) y se encuentra en el interior de las células mononucleadas.

d) TRATAMIENTO:

NOMBRE GENÉRICO	NOMBRE COMERCIAL	PRESENTACIÓN	DOSIS
Trimetoprim-Sulfametoxazol	Bactrim ©	Tableta: 160mg + 800mg	V.O.: 1 tableta c/12h hasta que remita el cuadro o mínimo por 3 semanas
Doxiciclina	Doryx ©	Cápsula/tableta: 100mg	V.O.: 1 tableta c/12h hasta que remita el cuadro o mínimo por 3 semanas
Eritomicina *Para gestantes	Erisine ©	Tableta: 500mg	V.O.: 1 tableta c/6h hasta que remita el cuadro o mínimo por 3 semanas
**Si no se observa respuesta, se debe añadir un aminoglucósido intravenoso.			

A pesar de que el tratamiento sea efectivo, existe riesgo de recurrencia en 6-18 meses.

URETRITIS Y BALANITIS

- a) **DEFINICIÓN:** los procesos inflamatorios de la uretra (uretritis) y del glande (balanitis; cuando involucra prepucio=balanopostitis) son producidos por agentes causales diversos, y suelen coexistir en su mayoría con otras enfermedades de transmisión sexual, como: sífilis, tricomoniasis, herpes, entre otras; pero principalmente las clasificaremos como: gonocócicas y no gonocócicas.
- b) **EVOLUCIÓN:** el cuadro clínico de las balanitis se caracteriza por prurito intenso en la zona del glande y prepucio, que se acompaña de eritema y en ocasiones erosiones superficiales, pocas ocasiones podemos encontrar: páupulas, pústulas, úlceras, abscesos y vesículas. El diagnóstico diferencial se debe plantear alrededor de reacciones de hipersensibilidad a preservativos y otros factores mecánicos o químicos.

La mayor parte de las uretritis cursa con supuración, hemorragia uretral y molestias miccionales. En el cuadro inflamatorio causado por *Neisseria gonorrhoeae* (diplococo gram negativo) los síntomas: prurito, disuria, dolor y supuración amarilla verdosa aparecen luego de un período de incubación que varía entre 2 a 5 días. En el varón la *Neisseria* se deposita en las foráminas y foramínulas de la uretra; los polimorfonucleares (PMN) junto con la secreción de las glándulas de Littre producen pus, que se acumula por la noche y en la mañana se elimina a manera de gotas (gota militar o matutina), que generalmente precede a la disuria. En el caso de la mujer el cuadro puede debutar como una vulvovaginitis, pero generalmente la secreción de las glándulas de Skin y Bartholino junto con PMN producen leucorrea de color verde, pudiendo acumularse en el fondo de saco de Douglas que puede romperse y complicar el cuadro.

El cuadro clínico de uretritis no gonocócica es escaso, presentando solamente secreción mucoide y disuria leve, con un período de incubación de 1 a 3 semanas; los agentes involucrados son: *Chlamydia trachomatis*, *Ureaplasma urealyticum* y *Trichomona vaginalis* (en mujeres produce flujo maloliente amarillo-verdoso).

- c) **DIAGNÓSTICO:** Frotis de secreciones y tinción de gram. La presencia de diplococos gram negativos más PMN, sientan el diagnóstico de uretritis

gonocócica; mientras que la sólo presencia de PMN nos orienta a uretritis no gonocócicas.

d) TRATAMIENTO: para uretritis gonocócica y no gonocócica:

NOMBRE GENÉRICO	NOMBRE COMERCIAL	PRESENTACIÓN	DOSIS
Azitromicina	Zitromax ©	Comprimido 500mg	V.O.: 1 g dosis única
Doxiciclina	Doryx ©	Cápsula/tableta: 100mg	V.O.: 1 tableta c/12h por 7 días

MANIFESTACIONES CUTÁNEAS DE LA INFECCIÓN POR VIH

El estudio de las manifestaciones cutáneas de la infección por VIH es relevante debido:

- al aumento significativo en la incidencia de infectados
- la posibilidad de hacer un diagnóstico temprano en base al reconocimiento de las principales lesiones cutáneas encontradas en asociación al cuadro clínico
- el inicio precoz de una terapéutica adecuada
- prevención de enfermedades oportunistas
- prevención de nuevos contagios
- pronóstico según la presencia de ciertas lesiones que se relacionan con el estado inmunológico y la gravedad de la enfermedad

Las manifestaciones cutáneas de la primoinfección, son las únicas que con seguridad se asocian directamente con la infección por VIH; generalmente pasan inadvertidas.

La lesión más habitual es el exantema inespecífico, que puede ser: maculoso o maculopapuloso, eritematoso o purpúrico y en ocasiones descamativo; que puede acompañarse de enantema bucal.

Pueden presentarse también:

- Úlceras: anales, genitales y orales.
- Infecciones:
 - Víricas: herpes, leucoplasia vellosa oral, verrugas, etc.
 - Bacterianas: piodermitis, sífilis, pseudomoniasis, angiomatosis bacilar, etc.
 - Micobacterianas: tuberculosis y lepra.
 - Micosis: candidiasis (oral, faríngea o esofágica), pitiriasis versicolor, histoplasmosis, aspergilosis, etc.
 - Parasitosis: sarna, sarna noruega, leishmaniosis, etc.

- Neoplasias: angiosarcoma de Kaposi, linfomas, carcinoma epidermoide.
- Otras lesiones, algunas como consecuencia de regímenes farmacológicos o conductas de riesgo: dermatitis seborreica, psoriasis, aftosis oral y genital, xerosis, ictiosis adquirida, alopecia areata, encanecimiento precoz, etc.

INFECCIONES POR MICOBACTERIAS

TUBERCULOSIS CUTÁNEA

- a) **DEFINICIÓN:** proceso inflamatorio crónico cuyo agente causal es el *Mycobacterium tuberculosis* (Bacilo de Koch=ácido alcohol resistente), que puede ser primario (por inoculación directa en piel) o secundario a un foco, generalmente pulmonar.
- b) **EVOLUCIÓN:** varía de acuerdo a la variedad, así tenemos:
 - i) Chancro tuberculoso: lesión por inoculación directa del bacilo tuberculoso.
 - ii) Tuberculosis verrugosa cutánea: pápula queratósica de curso crónico, que en algunos años involuciona dejando cicatriz.
 - iii) Lupus vulgar: pápulas únicas o múltiples, que progresan centrífugamente y con el tiempo se vuelven hiperqueratósicas o costrosas e incluso se ulceran en el centro. Si no se brinda la terapéutica adecuada, el cuadro aumenta de tamaño, quedando una cicatriz atrófica en el centro rodeada de pápulas costrosas.
 - iv) Escrofulodermia: senos que drenan, se rodean de tejido de granulación y finalmente dejan cicatriz.
 - v) Tubercúlida: pápulas y nódulos ulcerados, que se resuelven con cicatrización. Existen varios tipos de tubercúlidas: eritema indurado, lichen scrofulosorum y la variedad pápulo-necrótica.

Todas las variedades tienen en común la presencia de granulomas compuestos por histiocitos epiteloideos rodeados por un infiltrado de linfocitos, resultantes de la acción de mecanismos inmunitarios.

- c) **DIAGNÓSTICO:** mediante visualización, de los bacilos, luego de realizar una tinción de Ziehl Neelsen a la muestra recogida del borde de las úlceras. El diagnóstico puede confirmarse mediante el cultivo en agar de Löwstein Jensen de la biopsia de las lesiones y reacción en cadena de la polimerasa.

- d) **TRATAMIENTO:** régimen similar al de la tuberculosis pulmonar, es decir, combinación de: Isoniacida, Rifampicina, Pirazinamida y Etambutol.

Las lesiones verrucosas deben ser extirpadas.

LEPRA

- a) **DEFINICIÓN:** infección de curso crónico, producida por el *Mycobacterium leprae*, conocido también como bacilo de Hansen (Ácido alcohol resistente); afecta sobre todo a piel y al sistema nervioso periférico, histológicamente encontramos formaciones denominadas globis, que son agrupaciones de macrófagos que poseen bacilos en su interior.

Aún se desconoce el mecanismo exacto de transmisión, pero si se asegura que se necesita un contacto duradero e íntimo.

- b) **EVOLUCIÓN:** variable, dependiente del grado de inmunidad celular, pueden clasificarse en dos tipos de presentación:

i) **Lepra Tuberculoide:** placas hipocrómicas de bordes bien definidos y elevados, con pérdida precoz de la sensibilidad. Se presenta cuando existe buena respuesta inmune frente al bacilo. El granuloma perineural es típico en la observación microscópica.

ii) **Lepra Lepromatosa:** se presenta en casos de mala respuesta inmune, por lo que se encuentran muchos bacilos. Se presenta como placas infiltradas (mal definidas) que aparecen en cara y en los sitios distales de las extremidades, que evolucionan con pérdida de sensibilidad. La madarosis y la fascies leonina son características, así como las mutilaciones y otras deformidades; todos a consecuencia del trastorno neurológico subyacente. El leproma es la lesión típica microscópica.

La Lepra Borderline representa el límite entre las dos formas clínicas antes descritas y presentan características ambiguas.

- c) **DIAGNÓSTICO:** una vez obtenida la biopsia cutánea debe realizarse una tinción de Ziehl Neelsen, donde se observarán los bacilos. No se realizan cultivos.

Se puede realizar la reacción de Mitsuda, que consiste en la prueba de sensibilidad a la lepromina (bacilos muertos inoculados), cuya lectura se da a los 21 días y nos permite valorar el grado de respuesta inmune celular, para clasificar el tipo de lepra encontrado; posee falsos positivos en pacientes con tuberculosis activa o que hayan recibido la vacuna BCG.

- d) TRATAMIENTO: se usa dapsona (50 a 100 mg/día), y simultáneamente rifampicina a 10 mg/kg/día (para reducir la posibilidad de resistencia a DDS); debe prolongarse entre seis meses y dos años, según la forma clínica, sea Tuberculoide o Lepromatosa respectivamente.

URTICARIAS

DEFINICIÓN: es la reacción vascular (vasodilatación: es un tipo de vasculitis) de la piel por reacción antígeno-anticuerpo, caracterizada por la aparición de habones o ronchas: blancas, rosadas o rojas; de diferente tamaño, acompañadas de prurito y edema. Aparecen de manera brusca y permanecen por un tiempo limitado.

FISIOPATOLOGÍA: las sustancias irritantes actúan sobre las células cebadas que se localizan junto a los vasos sanguíneos, estimulando la liberación de histamina (vasodilatador) produciendo el habón o roncha.

La urticaria puede ser local (un lugar del miembro), general (afecto todo el miembro) o sistémica (afecto todo el cuerpo); puede llegar a comprometer el estado general del paciente si el proceso es generalizado y se acompaña de aumento de la temperatura y frecuencia cardíaca.

Se produce entonces un círculo vicioso, ya que el prurito produce rascado, y éste estimula a los mastocitos y liberan histamina; formándose el habón que nuevamente produce prurito. En este proceso interviene la cascada del ácido araquidónico, causando la liberación de leucotrienos.

La urticaria es desencadenada por inmunoglobulinas, de ellas la más importante es la IgE.

CLASIFICACIÓN:

1. De acuerdo al agente causal
 - a. Físico: calor o frío (urticaria colinérgica/acetilcolina).
 - b. Químico: blanqueadores, picadura de insectos.
 - c. Vegetales: ceibo/lesiones nocturnas.
 - d. Sustancias que se ingieren: colorantes artificiales que actúan como antígenos produciéndose una reacción Ag-Ac que ataca al endotelio, rompiéndolo y liberando histamina.

- e. Alimentos: principalmente productos del mar, carne roja (contenido=adrenalina, debido al estrés del animal al morir), café, chocolate.
 - f. Fármacos: por cualquiera de ellos, especialmente por el ácido acetilsalicílico (Aspirina©) y sus derivados, anticonvulsivantes (fenitoína, carbamazepina). Las sulfas producen la denominada "urticaria fija pigmentaria", en la que se presentan manchas pardas diseminadas o placas infiltradas que afectan más a tronco y miembros, el eritema puede ser violáceo y afectar también a las mucosas.
 - g. Parásitos: principalmente es áscaris lumbricoides.
2. De acuerdo al tiempo de aparición:
 - a. Agudas: menor a dos semanas. El habón dura sólo 20 minutos.
 - b. Crónicas: dos semanas o más.
 3. De acuerdo a la evolución:
 - a. Aguda: menor a 6 semanas.
 - b. Crónica: mayor a 6 semanas.

TIPOS ESPECIALES DE URTICARIA

- Urticaria Dermohipodérmica: es la más grave, produce edema angioneurótico que se puede dar en cualquier lugar, si se produce en la glotis toma el nombre de edema de Quinke. Si el cuadro se agrava se destruyen los desmosomas y se producen ampollas, tal como ocurre en el Síndrome de Stevens-Johnson, que se acompaña de eritrodermia (las ampollas están en todo el cuerpo y mucosas) se da por medicamentos (ASA). Interviene la IgE.
- Urticaria Facticia o Dermográfica: por acción mecánica. Se da en sitios de presión como en la región del carpo (muñeca), cuello, cintura, etc.
- Urticaria Geográfica: reunión de lesiones que forman placas.
- Urticaria Papulosa: se comprueba con el dermatografismo.

TRATAMIENTO:

1. Se debe eliminar el agente causal.
2. Antihistamínicos: dependiendo de la intensidad del proceso y la actividad que desarrolle el paciente (se pueden combinar entre sí).

- a. H1: atraviesan la barrera hematoencefálica, por lo que producen sueño. Se usan en niños preescolares y en adultos que no trabajen por la noche. Impiden la degranulación del mastocito.
- b. H1 de segunda generación: no atraviesan la barrera hematoencefálica. Se administran a personas que permanecen en vigilia. Actúan en la membrana celular bloqueando el calcio. (Cetirizina=Alercet©, atraviesa o no la barrera hematoencefálica dependiendo de la membrana) (Desloratadina=Desloratadina MK©).
- c. H2: actúan a nivel de las células gástricas parietales. Duración 12 horas. (Ranitidina=Zantac©) (Famotidina=Durater©).

**Se pueden combinar H1 de segunda generación más H2 para potencializar.

*En el caso de la urticaria fija medicamentosa podemos usar Cetirizina (Alercet©) por 6 meses.

3. Esteroides orales: sólo para urticaria generalizada o en la geográfica. Se puede empezar con dosis de 15mg/d por 7 días o se administra por kg de peso: 1mg/kg/d y cada 48 horas se bajan 5mg de lo que se inició.
 - a. Síndrome de Stevens-Jonhson: corticoides + antibióticos (NO antihistamínicos).
 - b. Urticaria ampollosa: esteroides.
 - c. Urticaria Generalizada: esteroides + humectantes.
4. Ciproheptadínicos: en urticarias colinérgicas (sumado a la aplicación de temperatura contraria a la desencadenante).

DIAGNÓSTICO DIFERENCIAL:

- Síndrome de la piel escaldada estafilocócica (Tetra "S")
- Impétigo ampolloso
- Prúrigos
- Necrólisis Epidermoide Tóxica *(NET)
- Sarampión
- Micosis Fungoide

PRURIGO

DEFINICIÓN Y FISIOPATOLOGÍA: es un tipo de urticaria a distancia, cuyo síntoma principal es el prurito. La causa principal es la picadura de insectos, los cuales inoculan su saliva dando reacción Ag-Ac, lo cual origina anticuerpos circulantes con reacción a distancia.

Esto se produce principalmente en sujetos inmunodeprimidos (por deficiencia de linfocitos e inmunoglobulinas) y en sujetos sensibles.

Se caracteriza por la aparición de habones o ronchas, que no siempre indican el lugar de la picadura; aquellas que tienen un punto blanquecino central (por vasoconstricción) son de picadura, las producidas por insectos voladores se localizan en zonas expuestas (cara, manos, pies) y aquellas producidas por insectos saltadores (pulga) en las zonas de costura (elástico de medias, cintura, axilas).

El prurito y los habones se producen por extravasación y liberación de histamina.

Hay otras reacciones en las zonas con mayor queratina, se dan pápulas duras de base eritematosa y con un punto blanco central en el vértice (sin contenido) y se denominan seropápulas de Tomasoli (generalmente en los pies, porque no hay roce con calzado en los niños).

Luego aparecen manchas hipopigmentadas en el centro con borde hiperpigmentado. El resultado de éstas da la piel de vagabundo.

Para hacer el diagnóstico de prurigo simple se deben observar las siguientes lesiones:

- Lesiones Primarias:
 - Habones
 - Seropápulas de Tomasoli
 - Lesiones de secuela: hipopigmentadas en el centro e hiperpigmentadas en los bordes.
- Lesiones Secundarias:
 - Excoriación
 - Costras

- Descamación
- Liquenificación
- Lesiones Terciarias:
 - Impetiginización

El rascado es tan intenso que el individuo se extirpa los corpúsculos sensitivos, por lo que incluso las tirma la dermis y sangra, dejando secuelas como: úlceras, costras y cicatrices (atróficas, hipertróficas o queloideas, hiper o hipocrómicas), éstas últimas generalmente son atróficas de centro hipopigmentado y borde hiperpigmentado.

El prurigo inicia a los 6 meses de edad y puede durar hasta los 6 años, y es cíclico dependiendo de la picadura.

CLASIFICACIÓN:

1. Prurigo Simple infantil: en menores de 2 meses.
2. Prurigo Simple del adolescente: entre los 6 y 14 años.
3. Prurigo Simple del adulto: desde los 14 años en adelante.

Debe diferenciarse de la escabiosis (sarna) que produce prurito nocturno, mientras que el prurigo puede provocarlo todo el día.

OTROS TIPOS DE PRURIGO:

- Prurigo Nodular (Hayde): el habón o pápula que se forma no desaparece, sino se rodea de tejido conectivo formando lesiones nodulares que más son palpables que visibles.
- Prurigo de Hebra: se caracteriza por prurito intenso que causa ampollas, edema, ulceración del habón con formación de una costra, pudiendo llegar a impetiginizarse provocando septicemias y alteración del estado general del paciente. Se origina en pacientes que no desarrollan defensas contra la picadura del insecto.
- Prurigo Gravídico: Por aumento de progestágenos.

TRATAMIENTO:

- Eliminar los insectos, mediante insecticidas.
- Uso de mosquiteros y repelente contra insectos.

- Eliminar alfombras, gatos, peluches, etc. que son reservorios.
- Aseo personal, limpieza de ropa y de cama.
- Antihistamínicos para contrarrestar el prurito: por dos semanas.
- Corticoides bajos para el habón (esteroides por un máximo 10 días).
- Tiamina (vitamina B1) administrada por vía oral, la cual se elimina por la piel actuando como repelente, debido al olor. Se debe administrar todo el tiempo hasta lograr la desensibilización (mínimo 1 año).
 - Presentación: Comprimidos de 300mg (Benerva©)
 - Dosis:
 - Menores de 1 año: 75mg
 - Mayores de 1 año pero menores a 5: 150mg
 - Mayores de 5 años: 300mg

En un año y medio estará desensibilizado en la mayoría de los casos, y el mosquito termina siendo el terapeuta:

- Para las manchas: pigmentar
- Aumentar las defensas con vacunas
- En el prurigo de Hebra: administrar además corticoides y proteínas.

En el prurigo nodular: antihistamínicos más infiltrado intralesional con corticoides en cada nódulo.

DIAGNÓSTICO DIFERENCIAL

- | | |
|--------------------------------------|------------------------|
| • Amiloidosis Cutánea: mancha negra. | • Herpes virus |
| • Urticaria | • Impétigo ampolloso |
| • Escabiosis | • Facomatosis |
| • Reacción Medicamentosa | • Tuberculosis cutánea |
| | • Psoriasis gutata |

DERMATOSIS ERITEMATO-ESCAMOSAS

PSORIASIS

DEFINICIÓN: patología cutánea caracterizada por lesiones eritemato descamativas con presencia de signo de la vela y signo de Auspitz.

Aparece a cualquier edad, pero hay más incidencia entre los 15-20 años (adolescentes). No es contagiosa, aunque sí puede ser hereditaria, es más probable que la hereden los varones que las mujeres, a pesar de que la incidencia general sea más alta en el sexo femenino, relación 3 a 1 respecto al masculino.

ETIOLOGÍA: no determinada, de origen autoinmune, hereditaria.

ETIOPATOGENIA: proceso de queratinización acelerada, la mitosis celular en la psoriasis dura de 3 a 5 días (normal de 21 a 28).

CLÍNICA: las lesiones eritematosas, descamativas, hiperqueratósicas; se ubican más frecuentemente en: rodilla, codos y cuero cabelludo; respetando la cara ("ataca cumbres y no valles"). La lesión es elevada, de base eritematosa, descamativa (hiperqueratósica), palpable y cubierta de escamas grisáceas.

SIGNOS CLÍNICOS:

- Signo de la vela o de la bujía: gran descamación.
- Signo de Awspitz o Rocío Sangrante: punteado hemorrágico que se obtiene al raspar la lesión debido a la atrofia epidérmica.
- Signo de Koebner: aparición de lesión en lugar de traumatismo.
- Signo del dedal: presente en la psoriasis ungueal, aparece como un piqueteado en la uña.
- Signo de la gota de aceite: aparece conjuntamente con el signo del dedal, consiste en colocar una gota de aceite en la superficie ungueal y observar como al inclinar dicha superficie pequeñas cantidades de aceite se depositan en las pequeñas depresiones en la uña.

BIOPSIA: hiperqueratosis, acantosis, disqueratosis, papilomatosis, elongación de los clavos interpapilares, infiltración inflamatoria perivascular, células muertas de polimorfonucleares (Microabscesos de Munro).

FACTORES RELACIONADOS: empeora con: estrés, frío, alcohol y secretagogos. Mejora con el calor. Se encuentran implicados factores genéticos e inmunológicos. En el caso de la psoriasis gutata se ha descubierto una estrecha relación entre su aparición y cuadros infecciosos en orofaringe.

VARIEDADES:

A. Según ubicación:

- a. Psoriasis del cuero cabelludo: se presenta eritema, con la parte superficial blanquecina (parecida a la pitiriasis capitis).
- b. Psoriasis retroauricular.
- c. Psoriasis en tórax, codos y rodillas.
- d. Psoriasis palmo-plantar: con placas hiperqueratósicas bilaterales, en ocasiones fisuradas o dolorosas, que pueden existir solas o acompañadas de otras lesiones propias de psoriasis.
- e. Psoriasis en pliegues: llamada también Psoriasis Invertida debido a la ausencia de hiperqueratosis, producto de la humedad de la zona, por lo que no existe el signo de la vela, pero sí el signo de Auspitz. Suele confundirse con eczema.

B. Según morfología:

- a. Psoriasis gutata (en gotas): más frecuente en niños, se presentan múltiples lesiones pequeñas y ovaladas. Localizadas más en el tronco.
- b. Psoriasis en placas: por la confluencia de las anteriores, son lesiones más grandes que se localizan generalmente en la espalda y pueden provocar Eritrodermia Psoriásica.
- c. Psoriasis pustulosa: con pústulas estériles localizadas en el límite de las lesiones psoriásicas.

C. Según la edad:

- a. Napkin Psoriasis o psoriasis del pañal: cuando afecta a niños, neonatos, preescolares. No hay signo de la vela por la humedad y la oclusión.
- b. Psoriasis del Adulto

COMPLICACIONES: dentro de las principales complicaciones tenemos:

- Eritrodermia Psoriásica
- Artritis Psoriásica (afecta más a las articulaciones interfalángicas distales y sacroilíacas)
- Psoriasis pustulosa
- Síndrome Cushingoide: debido al uso de corticoides para el manejo de la psoriasis.
- Alteraciones en la pigmentación de la piel (una vez tratada la psoriasis, el blanqueamiento no es uniforme).

DIAGNÓSTICO: signos clínicos e histopatológicos (en epidermis hay hiperqueratosis, paraqueratosis, estrato basal con mayor mitosis, abscesos de Munro con polimorfonucleares muertos; en dermis: papilomatosis).

SEVERIDAD: se puede usar un instrumento denominado PASI, por sus siglas en inglés Psoriasis Area Severity Index, es un índice que se utiliza para expresar la gravedad de la psoriasis. Combina la gravedad (eritema, induración y descamación) y el porcentaje de área afectada.

DIAGNÓSTICO DIFERENCIAL:

- Ictiosis: descamativa pero no generalizada.
- Eczema Seborreico: no tal seco. Existe signo de la vela pero no Awspitz.
- Parapsoriasis: es maligna. Se diagnostica por microscopía.
- Eczemas crónicos (numular).
- Micosis Fungoide: presente en el linfoma de células T circulantes.
- Pseudotiña amiantácea: placas grandes y descamativas localizadas en el cuero cabelludo.
- Pitiriasis Rosada o de Gilbert.
- Cronomicosis.
- Esporotricosis.
- Tuberculosis Cutánea (hiperqueratósica).
- Enfermedad de Paget: lesión eritematosa en manos.
- Poroqueratosis de Mibelli.

TRATAMIENTO:

- I. Buscar y tratar los factores desencadenantes.
- II. Local o Tópico: evitar la hiperqueratosis usando:
 - a. Humectantes: aceite, agua más avena.
 - b. Queratolíticos: alquitrán de hulla, ictiol, ácido salicílico al 40-60% (Diprosalic©, Laselen©), antralina.
 - c. Corticoides tópicos: de tipo potentes, incluso puede usarse con oclusión. Disminuyen la inflamación. Se usan cuando las lesiones son pequeñas y en poca cantidad.
 - d. Corticoide más queratolítico: por ejemplo: Betametasona + Calcipotriol.
 - e. En el cuero cabelludo: licor de carbonis, ácido salicílico, aceite y shampoo (Nizoral©, Ionil T©).
 - f. En uñas: esteroides en solución (incluso en terapia oclusiva) más queratolíticos.
- III. Sistémico: Inmunosupresores o antimitóticos:
 - a. Metotrexato
 - b. Hidroxiúrea
 - c. Antralina
 - d. Ciclosporinas
 - e. Ácido Retinoico: se reserva su uso para casos graves, debido a los efectos secundarios (hipercolesterolemia, alteración hepática, caída del cabello, sequedad de piel, alteración ósea y teratógenos).
 - f. Psolarenos: estimulan a los Melanocitos (más PUVA), por ejemplo el Mopsalen.
 - g. PUVA terapia (Psolarenos + Rayos UVA): administrar Mopsalen (dosis variable según el tipo de lesión) y luego de 3-4 horas exponerse al sol durante: 5 minutos por 7 días, 10 minutos por otros 7 días y finalmente 20 minutos durante 2-3 meses. El paciente debe cubrir sus ojos mínimo 10 minutos, aunque si se administran dosis altas debería usar gafas todo el día; debido a que se puede afectar el nervio óptico.

**No se usan corticoides sistémicos ya que pueden producir taquifilaxia y efecto de rebote (desarrollar formas más agresivas de psoriasis, como la variedad pustulosa).

- h. UVA terapia más griseofulvina.
- i. R-PUVA terapia: derivados del Ácido Retinoico + Psolarenos + Rayos UVA; usada en casos más graves, debido a su gran toxicidad.
- j. Derivados de la Vitamina A Ácida (Neotigason©), este es el mejor y no necesita de rayos UVA.
- k. En caso de artritis psoriásica añadir colchicina (Artrichine©).

IV. Mantenimiento: PUVA, humectación, evitar factores desencadenantes.

PITIRIASIS ROSADA DE GILBERT

DEFINICIÓN: es un proceso inflamatorio caracterizado por lesiones ovales, eritematosas, descamativas en el centro y con bordes regulares. La hiperqueratosis es menor que en la psoriasis. No afecta ni cara ni cuero cabelludo, menos aún en palmas, plantas y pliegues; se distribuyen generalmente a lo largo de las líneas de tensión, especialmente en el tronco, pero en general lo hacen "desde el cuello hasta las rodillas".

EVOLUCIÓN: la primera lesión que aparece es la más grande, y se denomina Medallón de Heraldo, que es eritematosa, descamativa en el centro, con bordes regulares, poco pruriginosa, de localización variable. Luego se denomina en forma centro descendente, más a la zona pélvica, pero las subsiguientes son más pequeñas. En el tórax posterior se distribuyen en forma de árbol de navidad.

ETIOLOGÍA: puede ser viral (en casos de inmunosupresión) y no viral.

Aparece en de forma cíclica, en ciertas épocas del año. Entre los 9 a 15 años (en época de exámenes) y entre los 16 a 25 años (cuando existen dificultades económicas). Es rara la presentación en adultos.

TRATAMIENTO:

- Humectar la piel
- Esteroides locales de moderada potencia (hidrocortisona)
- UVA terapia

- Antihistamínicos en caso de prurito

Las lesiones tienden a desaparecer luego de 6 semanas, independientemente del tratamiento.

DIAGNÓSTICO DIFERENCIAL:

- Eczema Numular
- Tiña corporis
- Psoriasis
- Urticarias
- Neurofibromatosis
- Eczema Amoniactal
- Eczema Seborreico

MANIFESTACIONES CUTÁNEAS DE ENFERMEDADES SISTÉMICAS

DERMATOSIS ASOCIADAS A ENFERMEDADES METABÓLICAS

- I. **Porfirias:** son enfermedades resultantes de defectos en la vía metabólica de la hemoglobina, producto de este acontecimiento los metabolitos (porfirinas) que poseen propiedades fototóxicas, pueden acumularse y provocar fotosensibilidad y lesiones cutáneas. Existen varios tipos de porfirias, todas con edema como manifestación común y en menor proporción eritema.
- II. **Diabetes Mellitus:** en alrededor del 30% de los pacientes con diabetes mellitus podemos encontrar:

MANIFESTACIÓN CUTÁNEA		DESCRIPCIÓN
MANIFESTACIONES ASOCIADAS AL PROCESO FISIOPATOLÓGICO DIRECTO DE LA DIABETES	<i>Necrobiosis lipóidica diabetorum</i>	Placa eritemato-amarillenta recubierta por telangiectasias, puede ulcerarse. Localizadas en la zona pretibial.
	<i>Granuloma anular</i>	Lesión eritematosa anular de localización frecuente en dorso de las manos
	<i>Bullosis diabetorum</i>	Ampollas de aparición brusca y autoinvolutivas, localizadas en piernas y pies
	<i>Esclerema adultorum</i>	Induración cutánea que aparece en la cara lateral del cuello
	<i>Xantomatosis</i>	Histiocitos cargados de lípidos se depositan en piel
	<i>Acantosis nigricas</i>	Piel de axilas y área posterior del cuello se pigmenta de color marrón. Asociada a resistencia a la insulina
	<i>Granuloma anular</i>	Placas y pápulas lisas dispuestas en forma anular, localizadas en manos y tobillos.
MANIFESTACIONES POR COMPLICACIONES CRÓNICAS DE LA DIABETES	<i>Dermopatía diabética</i> **Más frecuente	Placas y pápulas de color marrón autoinvolutivas localizadas en la región pretibial.
	<i>Eritema erisipeloides</i>	Erisipela fría y sin fiebre
	<i>Úlceras de zonas de presión</i> (mal perforante plantar)	Úlceras indoloras asociadas a neuropatía periférica

III. **Disfunción Tiroidea:**

- a. Hipotiroidismo: piel seca, pálida y fría; cabello deslustrado y seco, en ocasiones alopecia parcial con pérdida del tercio externo de las cejas. Uñas deslustradas, de crecimiento lento. la lesión característica es el mixedema generalizado.
- b. Hipertiroidismo: piel caliente y húmeda, hiperhidrosis marcada en palmas y plantas; se evidencia además flushing, eritema palmar, telangiectasias faciales. En ocasiones puede observarse dermografismo exagerado, el cabello suele crecer rápidamente y es friable. Uñas con onicolisis distal. En casos de enfermedades de Graves es frecuente el mixedema pretibial que no desaparece una vez instaurado el tratamiento hormono-dependiente.

IV. **Enfermedades Suprarrenales:**

- a. Enfermedad de Addison: Hiperpigmentación generalizada de inicio insidioso, más perceptible en zonas fotoexpuestas, areolas, pliegues, palmas, plantas y mucosas. Las uñas suelen presentar líneas paralelas en sentido vertical. Puede existir disminución de pelos axilares y pubianos.

V. **Hiperparatiroidismo:** calcificaciones subcutáneas.

DERMATOSIS ASOCIADAS A ENFERMEDADES DIGESTIVAS

I. **Enfermedades Inflamatorias Intestinales:**

- a. Colitis Ulcerosa: la lesión clave es el pioderma gangrenoso (úlceras dolorosas, de bordes sobreelevados con fondo necrótico), acompañado de aftas orales y eritema nodoso.
- b. Enfermedad de Crohn: aftas orales, pioderma gangrenoso, eritema nodoso, fístulas y abscesos anales, granulomas.

II. **Patología Hepática:**

- Ictericia
- Prurito
- Eritema palmar
- Arañas vasculares
- Leuconiquia
- Liquen plano

DERMATOSIS ASOCIADAS A PATOLOGÍA RENAL

Entre las principales tenemos:

- Prurito generalizado
- Equimosis y petequias
- Pigmentación pajiza
- Escarcha urémica
- Dermatitis ampollosas (asociadas a drogas fotosensibilizantes)
- Pseudoporfiria (fragilidad cutánea con porfirinas normales)
- Uñas "mitad-mitad": banda rojiza distal y blanca proximal
- Calcifilaxis: ulceraciones en extremidades inferiores, debido a calcificación de vasos de mediano y pequeño calibre.
- Dermatitis perforantes

DERMATOSIS POR DEPÓSITO

Ciertas enfermedades metabólicas permiten el depósito en piel de diversas sustancias como: lípidos, mucina, mucopolisacáridos, amiloide, etc.

- I. **Xantomas:** Lesiones derivadas del depósito de lípidos, se los puede clasificar de acuerdo a la localización en las capas de la piel y si coexiste con un proceso inflamatorio o no. Generalmente obedecen a dislipoproteinemias.

LOCALIZACIÓN	CON INFLAMACIÓN	PATOLOGÍAS ASOCIADAS	SIN INFLAMACIÓN	PATOLOGÍAS ASOCIADAS
Dérmica superficial	<i>Xantomas eruptivos</i> (pápulas)	Hiperquilomiconemias: *Primarias: **Dislipemia familiar tipo III **Hipertrigliceridemia tipo IV *Secundarias **Diabetes mellitus **Ingestión de estrógenos **Consumo excesivo de alcohol	<i>Xantomas planos</i> (máculas o pápulas amarillentas)	*Cirrosis biliar primaria *Atresia biliar congénita
Dérmica profunda	<i>Xantomas tubero-eruptivos</i> (nódulos-pápulas)	*Hipercolesterolemia familiar homocigota *Betasterolemia *Hipercolesterolemia familiar heterocigota	<i>Xantomas tuberosos</i> (nódulos)	*Hipercolesterolemia familiar heterocigota *Enfermedad por defecto de apo B *Xantomatosis cerebrotendinosa
Subcutánea	--	--	<i>Xantomas tendinosos</i> (nódulos subcutáneos)	*Hipercolesterolemia familiar heterocigota *Enfermedad por defecto de apo B *Xantomatosis cerebrotendinosa

- a) Xantelasmas: xantomas planos que se localizan en párpados, se presentan como máculas o pápulas amarillentas, su aparición es lenta y progresiva. Se asocian sobre todo a estados hiperlipémicos como: hipercolesterolemias familiares y colestasis hepáticas.

Tratamiento: los xantomas por sí mismos no suelen requerir tratamiento, aunque por motivos estéticos pueden requerir exéresis quirúrgica.

- II. **Amiloidosis:** existen varias enfermedades que se caracterizan por un depósito extracelular de amiloide. Existen varias formas de presentación: maculares, papulares, nodulares, e incluso secundarias a mieloma y otras inflamaciones crónicas. Tratamiento: no existe para las formas primarias, mientras que para las formas secundarias depende de la enfermedad subyacente.

DERMATOSIS CARENCIALES

Pueden presentarse en caso de déficit de: proteínas, oligoelementos, ácidos grasos esenciales, vitaminas, aminoácidos, hidratos de carbono o agua. A su vez pueden ser:

CARENCIAS		MANIFESTACIONES CUTÁNEAS
INESPECÍFICAS		*Ictiosis vulgar *Hipermelanosis difusa *Cabello seco y quebradizo *Alopecia *Fragilidad ungueal *Coiloniquia, entre otras.
POR DÉFICIT VITAMÍNICO (MANIFESTACIONES VARIABLES, DEPENDIENTES DEL TIPO DE VITAMINA Y EL GRADO DE DÉFICIT)	<i>Complejo B</i>	*Estomatitis angular
	<i>Vitamina K</i>	*Petequias *Púrpuras
	<i>Vitamina C</i>	*Escorbuto: gingivitis hemorrágica, retraso en la cicatrización de heridas, pelos en sacacorchos.
	<i>Vitamina A</i>	*Queratosis folicular
	<i>Vitamina B6</i>	*Pelagra: caracterizada por la tríada: dermatitis, diarrea y demencia. **Se presenta en forma de placas hiperqueratósicas, descamativas, de color eritemato-grisáceo.
POR DÉFICIT DE OLIGOELEMENTOS	<i>Hipozinquemia</i>	*Tríada: alopecia, dermatitis y diarrea

DERMATOSIS ASOCIADAS A CONECTIVOPATÍAS

CONECTIVOPATÍA		MANIFESTACIONES CUTÁNEAS
DERMATOMIOSITIS (más común en niños)		*Eritema en heliotropo (alrededor de los ojos) *Eritema en V en escote *Pápulas de Gottron (pápulas violáceas en nudillos y articulaciones interfalángicas) *Calcificaciones de tejido subcutáneo
ESCLERODERMIA	1. <i>Morfea</i> (sólo afecta piel): puede ser localizada o generalizada.	*Placas eritematosas, blancas en el centro y borde violáceo, localizadas en tronco
	2. <i>Asociada a esclerosis sistémica</i> : puede ser difusa o limitada (CREST = Calcinosis, Raynaud, Disfunción Esofágica, eSclerodactilia, Telangiectasias)	*Fenómeno de Raynaud: cambios de color en tres tiempos PCR (distal a proximal): **Pálido **Cianótico **Rojo. Presentes en manos. *Piel cérea y brillante: dura, no puede tomarse entre los dedos, acartonada. *Telangiectasias (manos y cara) *Acroosteólisis (reabsorción de falanges distales con úlceras en yemas de los dedos)
LUPUS ERITEMATOSO SISTÉMICO		*Úlceras orales *Eritema malar (alas de mariposa) *Exantema maculopapuloso difuso *Alopecia *Edema periorbitario *Lesiones ampollosas *Eritema multiforme *Liquen plano *Paniculitis
TRASTORNOS DEL TEJIDO ELÁSTICO	<i>Síndrome de Marfan</i> (enfermedad hereditaria autosómica dominante)	*Estrías de distensión
TRASTORNOS DEL TEJIDO COLÁGENO	<i>Síndrome de Ehlers-Danlos</i> (enfermedad hereditaria autosómica variable)	*Hiperextensibilidad de la piel *Púrpuras *Petequias *Cicatrices en papel de fumar

MANIFESTACIONES PARANEOPLÁSICAS

Son aquellas lesiones en piel que preceden o aparecen a la par de una evolución tumoral, aunque no tienen características histopatológicas de malignidad.

MANIFESTACIONES CUTÁNEAS		NEOPLASIA ASOCIADA
1. DEBIDO A PRODUCTOS METABÓLICOS DERIVADOS DE LA NEOPLASIA	<i>Hiperpigmentación addsoniana:</i> en palmas y manos	*Pulmón (carcinoma de células pequeñas) *Páncreas *Tiroides *Neuroblastoma
	<i>Lesiones Pelagroides:</i> dermatitis en áreas fotoexpuestas	*Tumor carcinoide en región ileocecal con metástasis hepáticas
	<i>Melanosis grisácea</i>	*Metástasis de melanoma
	<i>Fenómeno de Raynaud</i>	*Mieloma múltiple
	<i>Amiloidosis</i>	*Mieloma múltiple
	<i>Hirsutismo</i>	*Ovario *Suprarrenales
2. ASOCIADOS A NEOPLASIAS	<i>Acantosis nigricans maligna</i> (afecta: mucosas, palmas y plantas) **Diferenciar de la variedad benigna donde dichas zonas son respetadas	*Adenocarcinoma gástrico
	<i>Ictiosis adquirida</i>	*Linfoma de Hodking
	<i>Pioderma gangrenoso</i>	*Leucemias
	<i>Dermatitis neutrofílica febril llamada también Síndrome de Sweet</i> (en mujeres mayores de 40 años, presente como placas eritematoedematosas sobrelevadas localizadas en cara y tronco)	*Leucemia mieloide aguda
	<i>Hipertrichosis lanuginosa adquirida</i>	*Carcinoma bronquial o de colon
<i>Acroqueratosis</i>	*Carcinomas epidermoides de vías aerodigestivas altas	

DERMATOSIS PROVOCADAS POR EXPOSICIÓN SOLAR Y FOTOPROTECCIÓN

FOTOBIOLOGÍA

El sol emite una amplia cantidad de radiaciones electromagnéticas, pero las más importantes desde el punto de vista dermatológico son las que pertenecen al *espectro fotobiológico*, ya que tienen efecto sobre los seres vivos; dicho efecto en ocasiones puede provocar patologías en piel, y exacerbar un gran número de enfermedades cutáneas (fotodermatosis).

Pertenecen al espectro biológico:

- Luz visible: constituida por varios colores entre rojo y violeta (longitud de onda 400-760nm). Asociadas en pocos casos a fotodermatosis.
- Rayos Ultravioleta: que a su vez son:
 - UVC (200-290nm): son de onda corta, con acción germicida y eritematogena. No alcanzan la superficie terrestre ya que son filtrados por la capa de ozono.
 - UVB (290-320nm): responsables de: eritema solar, bronceado persistente por síntesis de melanina, fotoenvejecimiento, fotometabolismo de la vitamina D, degeneración actínica y fotocarcinogénesis cutánea. Corresponden al 5% de la radiación que alcanza la superficie terrestre.
 - UVA (320-400nm): responsables de: pigmentaciones transitorias por oxidación de precursores melanínicos y dispersión de melanosomas. Producen también efectos fotobiológicos (eritemátogenos y carcinogénicos) pero en menor proporción que los UVB, sin embargo poseen mayor capacidad de penetración, por lo que se potencian sus efectos carcinogénico e inmunológico, además contribuyen al fotoenvejecimiento. Corresponden al 95% de la radiación que alcanza la superficie terrestre.

****Mientras más corta sea la longitud de onda, mayor será la intensidad de la radiación y poseerán mayor capacidad de lesionar la piel. ****

Los *efectos biológicos* que ocasionan las radiaciones solares en piel, pueden ser por efecto celular directo y/o alteraciones de la función inmunológica:

- a. **Efectos hormonales:** UVB participan en la conversión no enzimática de 7-hidrocolesterol en previtamina D.
- b. **Bronceado:** pigmentación, que puede ser:
 - i. Inmediata: de coloración grisácea, está mediada por UVA; comienza segundos después a la exposición y dura horas.
 - ii. Diferida: de coloración marrón, está mediada por UVB; comienza a las 24-72 horas y dura días o incluso semanas.

Una exposición prolongada sin fotoprotección adecuada, da lugar a diversas reacciones en la piel sana, que representan el cuadro clínico de "quemaduras solares", cuya forma de presentación varía según la intensidad de la radiación y el tiempo de exposición; pudiendo variar desde eritema macular, que puede intensificarse e incluso acompañarse de: edema, dolor, vesículas y ampollas. En casos extremos, el proceso inflamatorio alcanza tal intensidad que puede acompañarse de afectación del estado general del paciente.

****Fototipos Cutáneos:** se establecen en función del nivel de melanina en la dermis e indican la forma en que nuestra piel asimila la radiación solar. Es de suma importancia conocerlos ya que en base a estos, se establece el tipo de protección solar a instaurarse.

TIPOS DE PIEL DE ACUERDO A LA EXPOSICIÓN LUMÍNICA:

- I. Siempre se quema, nunca se broncea.
- II. Generalmente se quema y se broncea poco.
- III. Se quema poco y se broncea.
- IV. Nunca se quema y se broncea.
- V. Pigmentación constitucional moderada
- VI. Pigmentación constitucional intensa.

II y III se manchan más.

- c. **Fotoenvejecimiento**
- d. **Fotosensibilidad** (fototóxicas o fotoalérgicas)

- e. **Afección al ADN** (que varía según la penetrancia: eritema, mutagénesis y carcinogénesis)

FOTODERMATOSIS

A este grupo de patologías pertenecen todas aquellas en las que la radiación actínica es el factor desencadenante o agravante.

FOTODERMATOSIS		ASPECTOS IMPORTANTES	CUADRO CLÍNICO	LOCALIZACIÓN
REACCIONES DE FOTOSENSIBILIDAD	<i>Fototóxicas</i> *Quemaduras solares	*Se presentan poco después de la exposición *De resolución espontánea *Asociadas a fármacos como: tetraciclinas, psoralenos, sulfas, etc.	Eritema retardado con edema y formación ocasional de ampollas	Áreas fotoexpuestas
	<i>Fotoalérgicas</i> *Poco frecuentes	*Se presentan después de horas e incluso días después de la exposición *Se presentan en individuos con hipersensibilidad retardada asociada a la acción directa de los fotones a nivel celular.	Variable: *Eritema *Pápulas *Placas *Vesículas *Urticaria *Eczema Acompañadas de prurito	Áreas fotoexpuestas con capacidad de diseminación a áreas cubiertas
URTICARIA SOLAR		*Aparecen a pocos minutos de la exposición *Persisten alrededor de una hora (evanescentes) *En caso de afectarse grandes áreas puede complicarse con angioedema.	Habones de contornos delimitado con halo eritematoso precedidos de prurito.	Áreas fotoexpuestas
ERUPCIÓN POLIMORFA LUMÍNICA		*Más frecuente en mujeres jóvenes *Puede persistir indefinidamente o desaparecer sin tratamiento	Maculopápulas eritematosas y pruriginosas o vesículas, que a veces confluyen formando placas	Áreas fotoexpuestas

HIDROA VACCINIFORME	*Poco común *Más frecuente en infantes varones *Desaparece en la adolescencia	Vesículas de contenido hemorrágico	Cara (cura dejando cicatriz)
DERMATOSIS CRÓNICAS ACTÍNICAS	*Poco común *Más frecuente en varones de edad avanzada y con antecedentes de atopía *Pueden ser causadas por la luz visible o rayos UV	*Pápulas eritematosas confluentes *Lesiones eczematosas *Placas infiltradas *Liquenificación	Áreas fotoexpuestas
LUPUS ERITEMATOSO SISTÉMICO	*La variedad de la forma clínica está relacionada con patrones presentes en las pruebas serológicas	Variable: *Eritema *Urticaria *Placas inflamatorias con cicatriz central	Áreas fotoexpuestas, generalmente: pómulos, cuero cabelludo, cuello y brazos
DIAGNÓSTICO: Fototest y Fotoparche			
TRATAMIENTO: FOTOPROTECCIÓN ADECUADA (según fototipo cutáneo)			

FOTOPROTECCIÓN

La piel posee una protección natural contra las radiaciones ultravioleta (UV), la cual actúa absorbiendo o desviando la radiación, así tenemos que:

- Absorben radiación: a nivel epidérmico: el ácido urocánico, la melanina, el ADN, el ARN y el triptófano; a nivel de la dermis: la hemoglobina sanguínea, la bilirrubina tisular y el betacaroteno de la grasa.
- Desvían la radiación (hasta un 5%): los pelos, el manto graso de la piel y los queratinocitos de la capa córnea.

Medidas de Fotoprotección: Podemos considerar tres medidas principales de fotoprotección:

I. *Hábitos:*

- Evitar las radiaciones solares entre las 10h00-16h00 (“mientras más cerca está la sombra de ti, más daño te hace el sol”).
- Evitar las cámaras de bronceado.

II. **Vestimenta:** entre las 10h00-16h00 hay que protegerse de los rayos UV mediante: sombrillas, sombreros de ala ancha, camisas y pantalones largos, además gafas para protección ocular. Existe la falsa creencia que bajo una sombrilla estamos 100% protegidos del sol, o cuando estamos nadando; ya que la nieve, el agua, el hormigón y la arena reflejan el 85% de los UV a la piel. El mejor material fotoprotector es el algodón, y pese al mito de que la ropa de color blanco absorbe menos radiación solar, se ha comprobado científicamente que las prendas de color negro tienen mayor fotoprotección.

III. **Fotoprotectores:** generalmente se expenden en forma líquida o en crema, y poseen los dos principios básicos de fotoprotección: absorción y dispersión de rayos UV. Pueden ser de dos tipos:

- a. Filtros químicos: que absorben en la zona aplicada los UV responsables del eritema.
- b. Pantallas: al ser opacas e inertes, reflejan o distorsionan la totalidad de la radiación impidiendo su absorción en la piel.

Factor de Protección Solar (FPS): es el índice que mide la capacidad protectora frente a la radiación UVB que poseen los filtros o pantallas solares. Se determina estableciendo el tiempo que la piel puede estar bajo el sol sin que aparezca eritema o quemadura, el FPS nos orienta al tiempo de exposición en relación con una piel determinada, no con su poder de barrera (FPS 20: 93% - FPS 50: 98%) frente a la radiación solar.

Existen factores geográficos y ambientales que modifican la intensidad de la radiación UV y, por tanto, modifican el FPS de un filtro, como son: hora solar, altitud, latitud (la radiación es mayor al acercarse al ecuador), ángulo de incidencia de los rayos, estado atmosférico, superficies reflectantes o la forma de aplicación.

Recomendaciones en Fotoprotección:

- Evitar la exposición solar al mediodía..
- No tomar el sol con la intención de broncearse progresivamente.
- Evitar cámaras de bronceado
- Cubrirse la piel con ropa (algodón o jean) para que la piel no quede descubierta al sol
- Utilizar gafas de sol que protejan tanto del UVA como del UVB.
- Utilizar un sombrero que permita mantener cara, cabeza, orejas y cuello a la sombra.
- Usar filtro o pantalla solar a las 09h00-12h00-15h00 (horas de mayor radiación), ya que por lo general su efecto fotoprotector dura entre 2-3 horas.

- Aplicar filtro o pantalla solar las veces que sean necesarias en caso de que la piel se humedezca (agua, sudor, lluvia).

PIGMENTACIONES CUTÁNEAS

Pueden ser:

- Hiperpigmentadas: cloasma-melasma.
- Hipopigmentadas: pitiriasis alba.
- Acrómicas: vitíligo.
- Vasculares: hemangiomas, planos.
- Artificiales: tatuajes.

I. HIPERCROMICA FACIAL: CLOASMA-MELASMA

Causas:

- Aumento de la melanina por metabolismo de la tiroxina (implicada la paratiroides).
- Progestágenos-estrógenos-ACTH
- Tipo de piel: herencia, etnia.
- Exógenas: exposición a rayos ultravioleta, de estos los UVA, UVB, y por la pérdida de ozono los UVC. Por lo que si la región es más alta, habrá mayor exposición.
- Cosméticos, colonias, perfumes, etc.
- Fisiológicas: embarazo, anticonceptivos.

Localización:

- Centro facial
- Malar
- Externa, maxilar inferior o mandibular.

Tipos:

- Clínicamente:
 - Centro facial
 - Malar
 - Externa, maxilar inferior o mandibular.

- Histopatológicamente:
 - Epidérmico
 - Dérmico
 - Dermo-epidérmico
- Cosméticamente:
 - Amarillento
 - Café-amarillento
 - Café

Observando la intensidad del color de cada uno, se podrá catalogar como grado: 1,2 o 3.

Establecemos la clasificación anatomo-patológica mediante la luz de Wood, y si no tenemos dicho instrumento simplemente vemos el color del punteado.

Intensidad:

- Leve
- Moderado
- Grave

**Mientras menos visible sea la mancha, su localización es más profunda.

Tratamiento: se plantea de acuerdo a la causa:

- Protección solar (VÉASE EN: "Dermatosis provocadas por exposición solar y fotoprotección")
- Con PABA (ácido paraamino benzoico)
- Sin PABA como el dióxido de titanio

Alternativas de manejo: Depigmentantes:

- Hidroquinona al 2-3-4-5% (Melanex®): disminuye el metabolismo de la tirosina y destruye los melanocitos. Se aplica por las noches (ya que si se aplica en las mañanas pigmenta la piel) por 3 a 5 meses. Sus efectos colaterales engloban: eczema, comedogénico, despigmenta mucho (piel en confeti).

- Ácidos: Retinoico, Glicólico y Kójico: los tres tienen menos efectos colaterales que la hidroquinona, pero actúan en un tiempo mayor a 6 meses. Se pueden usar por la mañana. Pueden causar eritema y descamación. Usar corticoides conjuntamente, evita las reacciones inflamatorias asociadas al ácido retinoico (precaución con acné).
- Ácido Azelaico al 20% crema 0.2g (Cutacelan®): también es comedolítico. Se usa por 6 meses.

Se pueden usar según el tipo de melasma:

- * Grado I: hidroquinona.
- * Grado II: hidroquinona + queratolíticos.
- * Grado III: hidroquinona + queratolíticos + corticoides.

En todos usar protección solar.

****Pecas o efélides: no se quitan.**

II. HIPOCRÓMICAS

Causas:

- Etnia
- Sol
- Cosméticos

En los niños y adultos, existen variaciones, ya que un mismo factor puede producir hipo o Hiperpigmentación según sea el caso; esto debido a que los niños tienen menos testosterona, por tanto menos sebo y menor protección de la piel, lo que conduce a la hipopigmentación. En los niños se ve la Pitiriasis alba o eczematide (pigmentada=borde blanco, versicolor=borde hiperpigmentado).

Tratamiento:

- * Hiperpigmentante: bronceador
- * Protector solar
- * Eliminar jabón

****Si la pitiriasis se produce a repetición es un eczema atópico.**

III. ACROMÍAS: se dan por la muerte de los melanocitos. Puede darse en cualquier parte del cuerpo, diseminada o no, genética o adquirida. Se presentan con mayor frecuencia a nivel genital (triángulo anterior del periné) en mujeres. Se debe realizar el diagnóstico diferencial con: acromía postraumática, provocadas por fármacos y en mayores de 50 años descartar procesos malignos.

Tratamiento:

*PUVA (Psoralenos + UVA):

*Psoralenos (8 metoxi-psoralenos=Mopsalen©): son hepatotóxicos, de acción sistémica. Una vez administrado el comprimido el paciente luego de 4 horas debe exponerse al sol, pero debe ser antes de las 11 am. El tiempo de exposición depende de la altura. Su uso en psoriasis es igual, ya que disminuye la meiosis y aumenta los melanocitos. Luego la piel se vuelve rosada, los melanocitos no mueren.

*UVA: rayos solares

*Melagenina I: con infrarojos.

*Melagenina II: sin infrarojos y sin ultravioletas (efecto igual al Mopsalen©).

*Microinjerto + PUVA

*Mopsalen© local: se aplica por la noche, en la mañana se lava y al siguiente día se expone al sol. Los ojos deben cubrirse con cinta negra porque puede producir ceguera.

IV. OTRAS ALTERACIONES DEL PIGMENTO

- a. Facomatosis: manchas como pecas en enfermedades sistémicas.
- b. Neurofibromatosis: manchas café con leche.
- c. Esclerodermia + Vitiligo
- d. Lepra tuberculosa: su primera manifestación es la hipopigmentación en nalgas y cara.

V. DIAGNÓSTICOS DIFERENCIALES:

- | | |
|--------------------------------|-------------|
| a. Lupus eritematoso sistémico | c. Nevus |
| b. Dermatitis cenicienta | d. Efélides |

NEOPLASIAS CUTÁNEAS MÁS COMUNES

HEMANGIOMAS CUTÁNEOS

- I. Definición: neoplasias benignas de los vasos sanguíneos que constituyen los tumores más frecuentes en la infancia; se encuentran de mayor o menor tamaño, en más del 10 % de los niños de menos de un año; raras veces se detectan los primeros días de vida, lo habitual es que vayan apareciendo a lo largo de las primeras semanas, siendo visibles antes del año en el 85 %, y puede mostrarse como una pequeña prominencia puntiforme o alcanzar un gran tamaño en virtud de un fenómeno angiogénico. 3 veces más frecuente en niñas que en niños.
- II. Evolución: son lesiones dinámicas que tienen un rápido crecimiento postnatal, conocida como fase proliferativa, hasta los 6-12 meses de edad; una fase de cese de crecimiento, o meseta, hasta los 18 meses; y por último una fase de involución, que ocurre entre los 2 y 9 años de edad.
- III. Etiopatogenia: aún desconocida, pero tienden a ser hereditarios ligados a factores de crecimiento tisular.
- IV. Anatomía Patológica: hiperplasia de los vasos dermoepidérmicos consecutiva a simples angiectasias, multiplicación de vasos bien diferenciados o proliferación de células angioblásticas con neoformaciones vasculares en grados variables de diferenciación.
- V. Cuadro Clínico: El 60 % de los casos se localizan en la cabeza y en el cuello y tienen un curso asintomático, pero en ocasiones pueden ulcerarse e infectarse, generando incomodidad y dolor. Básicamente son de tres tipos:
 - a. Hemangioma capilar: Denominado también nevus o marca de fresa por su aspecto similar a este fruto. Es de tipo benigno y está compuesto de capilares, siendo de aparición típica durante la infancia (en los primeros meses de vida). Crece durante el primer año de vida hasta estabilizarse y, en muchos casos, involucionar. Hacia los nueve años de edad el 90% han sufrido una involución completa, desapareciendo.
 - b. Hemangioma cavernoso: Aparece durante la infancia, pero a diferencia del anterior tiende a persistir. Infiltra capas más profundas y es más abigarrado, con más componente sanguíneo y un aspecto nodular,

aunque también es de naturaleza benigna. Es difícil realizar una biopsia dado su gran componente sanguíneo.

- c. Hemangioma plano o Hemangioma oporto: por presentar manchas de color vino de Oporto (rojo oscuro o granate) asociadas a malformaciones congénitas.
- VI. Diagnóstico: Clínico (fotografías seriadas), por lo general con esto basta; en ocasiones cuando el diagnóstico se dificulta se pueden recurrir a otros métodos como:
- a. Biopsia de piel (si existe crecimiento acelerado)
 - b. Estudios de coagulación (hemorragias o agrandamiento repentino de las lesiones)
 - c. Radiografías y Angiografías (malformaciones óseas y vasculares)
- VII. Diagnóstico diferencial: otros tumores de tejidos blandos.
- VIII. Pronóstico: la mayoría de hemangiomas no se complican y remiten sin complicaciones de forma espontánea o posterior a tratamiento.
- IX. Tratamiento: los hemangiomas presentes en el nacimiento tienden a involucionar sin tratamiento en unos meses. Existen además otras modalidades terapéuticas como: cirugía, rayos x, crioterapia, sustancias esclerosantes láser y camuflaje cosmético. En caso de hemangiomas gigantes se usan corticoides sistémicos, propanolol e interferón.

CARCINOMA BASOCELULAR

- I. Definición: tumor cutáneo maligno más frecuente en la raza blanca, se le denomina basocelular debido a que las células que lo conforman son muy parecidas a las de la capa basal de la epidermis; conocido también como "epitelioma" basocelular porque no da metástasis comúnmente.
- II. Etiopatogenia: fundamentalmente está asociado a la exposición solar, otras radiaciones del espectro electromagnético e incluso al arsénico. Más común en personas de raza blanca, mayoritariamente en hombres mayores de 40 años.
- III. Anatomía Patológica: tumores formados por cordones y nidos de células epiteliales similares a las de la capa basal epidérmica, de citoplasma escaso con un núcleo basófilo grande; rodeados de estroma fibroso. Pueden existir fenómenos de diferenciación (anexos cutáneos: folículos y glándulas); además

suelen contener melanina, hemorragias o depósitos férricos, lo que les confiere un aspecto pigmentado. Tres patrones histopatológicos se han descrito:

- a. Expansivo
- b. Infiltrativo
- c. Superficial multicéntrico

IV. Cuadro Clínico: existen 3 presentaciones clásicas:

- a. Nódulo-ulcerativo: nódulos, quistes y/o úlceras, pueden alcanzar un tamaño considerable, su borde suele ser perlado con telangiectasias. Al desprender la costra de una úlcera se evidencia su carácter erosivo-sangrante, además pueden aparecer pigmentados (melanina o hemosiderina), y localizados generalmente en cara, generalmente en nariz y frente (expansivo).
- b. Esclerodermiforme: placas blanquecinas, lisas, brillantes, planas o levemente deprimidas, borde perlado mal definido o con telangiectasias, pueden volverse costrosas, erosivas o ulceradas. El tumor puede extenderse más allá de los límites aparentes, localizado sobre todo en la zona preauricular (infiltrativo).
- c. Superficial: placas rojizas, sobreelevadas, cubiertas por escamas y/o costras, con un borde de aspecto perlado; múltiples y de localización predominante en tronco (superficial multicéntrico).

V. Diagnóstico: clínico y anatomopatológico (biopsia).

VI. Diagnóstico Diferencial: queratosis actínica, carcinoma escamoso, nevus melanocíticos y melanoma (variedades muy pigmentadas).

VII. Pronóstico: cuando el diagnóstico es precoz el pronóstico es excelente, las variedades infiltrativas o de gran tamaño se correlacionan con riesgo de recidiva (40% a los 5-10 años).

VIII. Tratamiento: Quirúrgico.

CARCINOMA ESPINOCELULAR

- I. Definición: llamado también escamoso o epidermoide, es un tumor maligno derivado de los queratinocitos de la capa epidérmica. Produce metástasis.
- II. Etiopatogenia: se asientan sobre lesiones premalignas, consideradas como carcinomas in situ, dentro de las que destaca la queratosis actínica.

Generalmente el carcinoma asienta sobre piel que ha sufrido procesos inflamatorios crónicos. La exposición solar prolongada e inadecuada, es el principal factor etiológico, por lo que su distribución se asienta en las zonas de mayor irradiación solar; además se han asociado otros factores como: arsénico, alquitrán y rayos x, además alcohol y tabaco en carcinomas de mucosa oral.

III. Anatomía Patológica: los carcinomas in situ (queratosis actínica) muestran anomalías intraepiteliales: queratinocitos desordenados, disqueratosis, atipías celulares, mitosis en estratos altos de la epidermis y paraqueratosis; en la dermis suele haber infiltrado inflamatorio. En el carcinoma escamoso invasivo las células epidérmicas invaden la dermis e incluso se evidencia la formación de quistes córneos

IV. Cuadro Clínico:

a. Queratosis Actínica: es el tipo de carcinoma in situ más frecuente, las lesiones se localizan sobre todo en zonas fotoexpuestas (cara, cuello, cuero cabelludo alopecico, dorso de manos, zona del escote). Se presentan: pequeñas placas eritematosas, cubiertas con costras y/o escamas, pueden ser pigmentadas, erosivas e hiperqueratósicas a tal grado que forman cuernos cutáneos. La queilitis actínica es frecuente en el bermellón del labio inferior. Generalmente coexisten con otras lesiones asociadas a una inadecuada exposición solar, y se presentan con mayor frecuencia en personas de piel clara y de edad avanzada (daños por radiación solar se acumulan).

b. Carcinoma Escamoso Invasivo: en las fases iniciales sólo se diferencia al microscopio de las presentaciones in situ, ya que clínicamente son idénticos. En los estadios evolucionados pueden encontrarse masas o nódulos, que ocasionalmente se ulceran y pueden sangrar. Pueden producir metástasis, la mayor parte por vía linfática y en menor proporción por vía hemática.

V. Diagnóstico: clínico y anatomopatológico (biopsia)

VI. Diagnóstico Diferencial: entre carcinomas in situ e invasivos, carcinoma basocelular (ausencia de borde perlado), melanoma amelanico.

VII. Pronóstico: variable, dependiente de la extensión y la presencia o no de metástasis; aunque los carcinomas que derivan de queratosis actínica tienen poca tendencia a metastatizar.

- VIII. Tratamiento: Quirúrgico (en casos invasivos), radioterapia (metástasis) y en casos de queratosis actínica, podemos usar: crioterapia, electrocirugía, láser o quimioterapia tópica.

MELANOMA

- I. Definición: tumor maligno derivado de los melanocitos. Generalmente se desarrollan en piel, pero también pueden localizarse en mucosas, meninges, y ojos. Es muy agresivo y tiende mucho a metastatizar.
- II. Etiopatogenia: el melanoma puede desarrollarse en piel sana o sobre nevus. Las quemaduras solares se consideran un factor de riesgo directo, por tanto es más frecuente en personas de piel clara y que no se exponen frecuentemente al sol.
- III. Cuadro Clínico y Anatomía Patológica: existen varios tipos de melanomas, pero el nevus atípico es característico.
 - a. Nevus Atípico: posee las siguientes características:
 - i. Diámetro mayor a 6 mm
 - ii. Asimetría
 - iii. Irregularidad de los bordes y en la pigmentación

La localización más frecuente es en tronco, pueden ser múltiples, esporádicos o aislados.

Anatomía-Patológica: incremento de melanocitos pero con atipía arquitectural y citológica.

- IV. Tipos de Lesiones asociadas a melanoma maligno cutáneo:
 - a. Melanoma de extensión superficial: es el tipo más frecuente (70%), se presenta principalmente en extremidades inferiores en mujeres y en dorso en hombres. Se origina de novo o en un nevus existente.
 - b. Melanoma nodular: (15 a 30%) aparece principalmente en tronco y extremidades, presenta exclusivamente fase de crecimiento vertical, lo cual condiciona su comportamiento agresivo.
 - c. Melanoma acral lentiginoso: (2 a 8%) más frecuente en asiáticos y afroamericanos; se localiza en piel lampiña tal como: palmas, plantas y lechos ungueales. Es importante destacar que tanto el tipo de extensión

superficial como el nodular se pueden presentar en sitios acrales (distantes).

- d. Melanoma léntigo maligno: (4 al 10%) se asocia a una gran exposición solar (quemaduras), más frecuente en pacientes añosos. Se ubica en cara y cuello y en estrecha relación con un léntigo previo. Presenta un lento crecimiento a expensas de una prolongada fase de crecimiento radial. Es comparativamente el tipo histológico de mejor pronóstico.

V. Diagnóstico:

- a. Clínico: básicamente se realiza el test ABCDE:

- i. A: asimetría
- ii. B: bordes irregulares
- iii. C: color más de 3 colores
- iv. D: diámetro mayor a 6mm
- v. E: evolución: crecimiento y cambios en el tiempo.

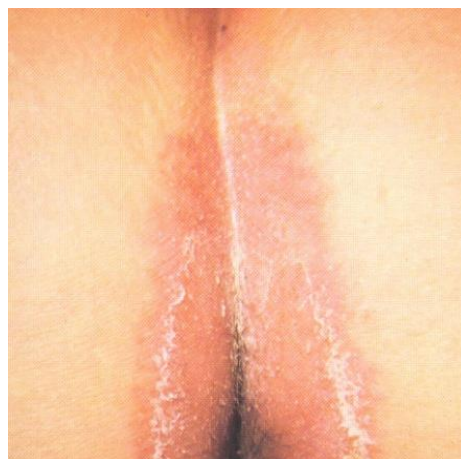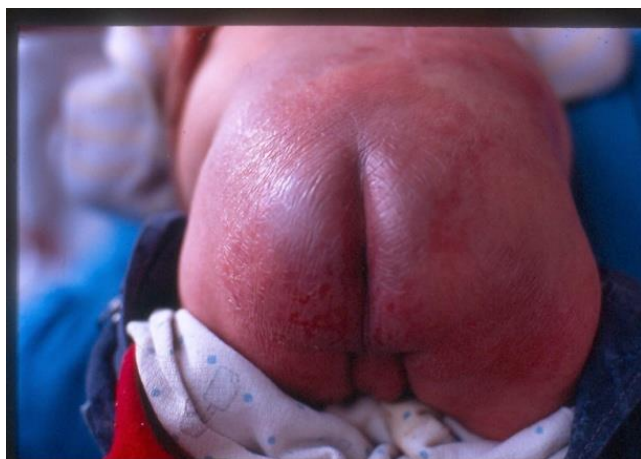
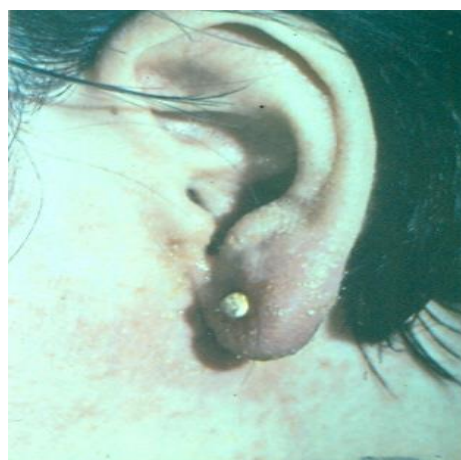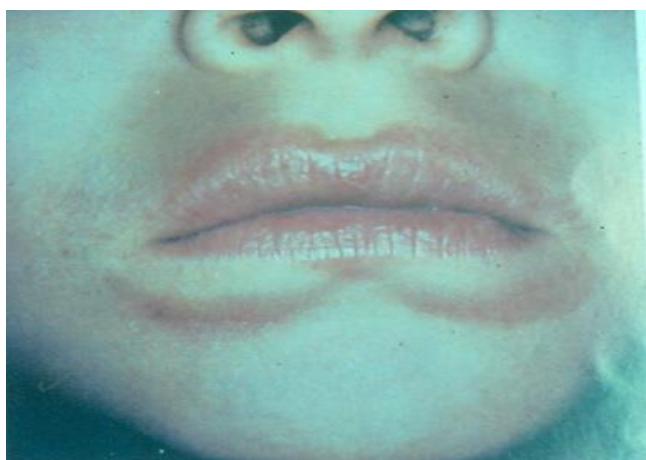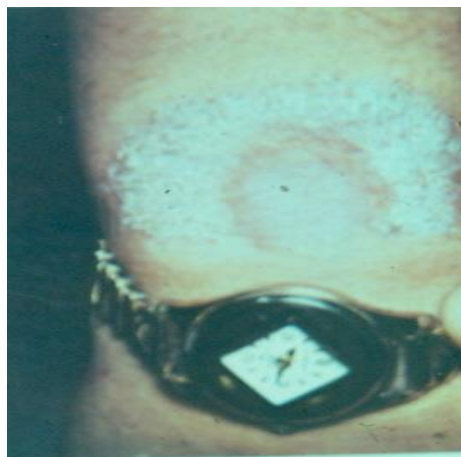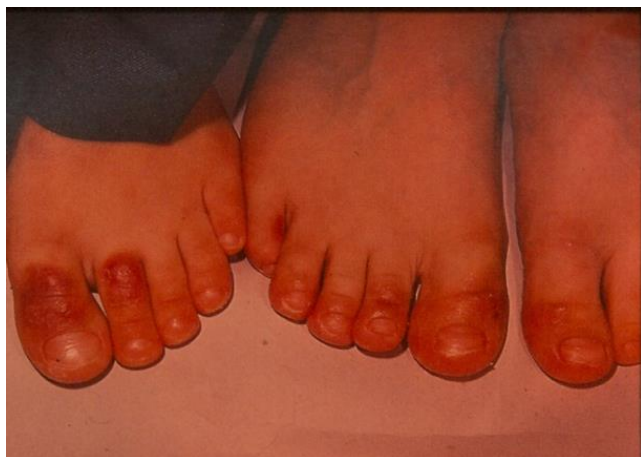- b. Confirmación histopatológica (biopsia).

- VI. Diagnóstico Diferencial: otros nevus, carcinoma basocelular pigmentado, queratosis actínica pigmentada, angiomas trombosados.
- VII. Pronóstico: es variable, pero se ha descrito que los pacientes de sexo masculino y con melanomas de localización en tronco tienen peor pronóstico. Se pueden utilizar: el índice de Breslow y la escala de Clark, que calculan el nivel de invasión. Aquellos casos de diseminación metastásica por vía hemática es fatal.
- VIII. Tratamiento: resección quirúrgica con supervisión continua. En caso de metástasis se suele realizar linfadenectomía de los ganglios de la zona junto con quimioterapia.

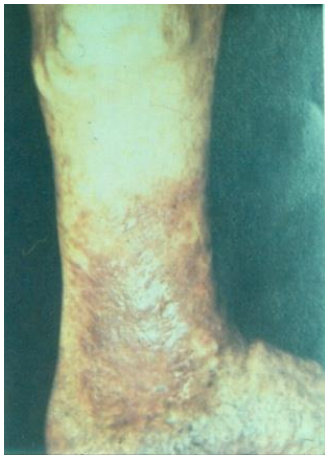IMÁGENES RELACIONADAS

ECZEMA O DERMATITIS

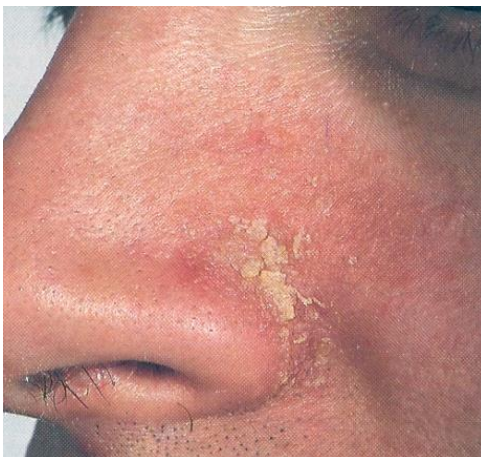*ECZEMA POR CONTACTO:



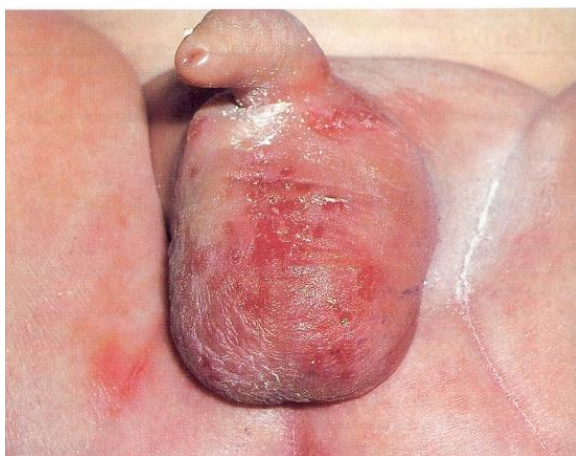**ECZEMA VARICOSO:*



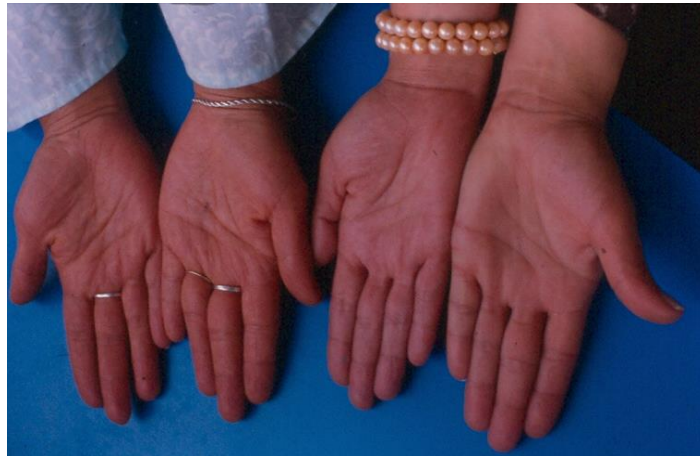**ECZEMA SEBORREICO:*



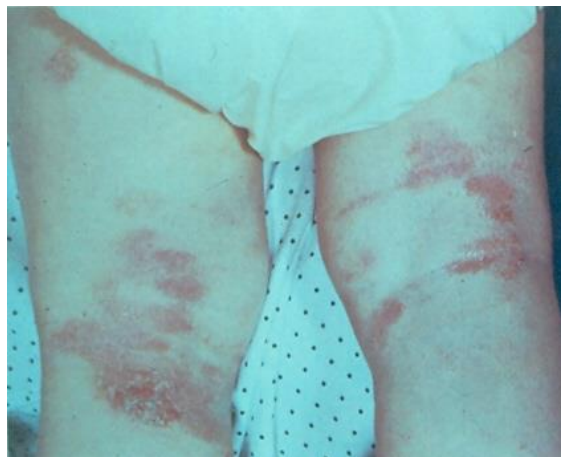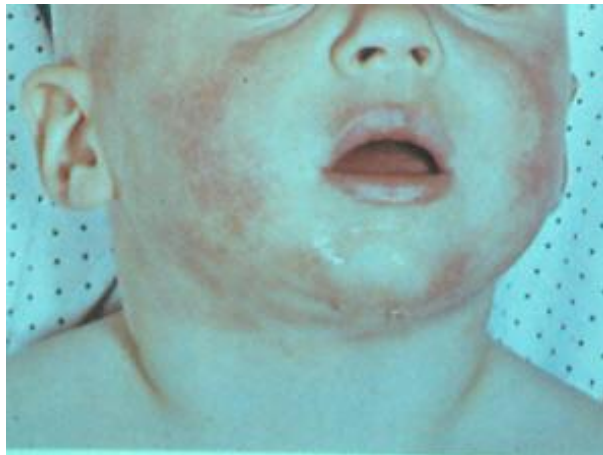**ECZEMA AMONIAL:*



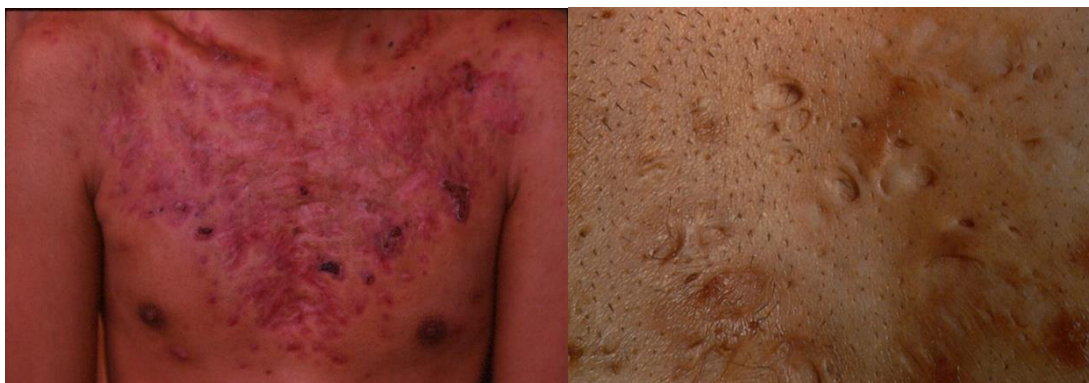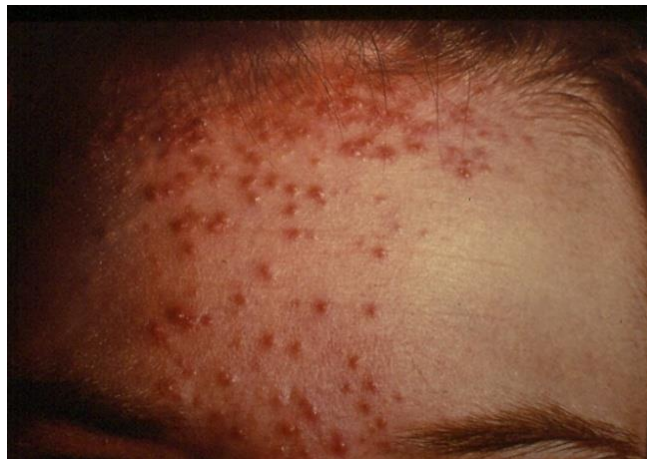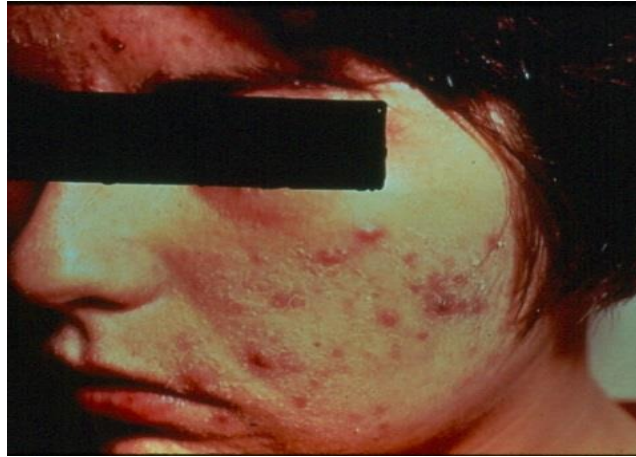**ECZEMA DEL AMA DE CASA:*



**ECZEMA ATÓPICO:*



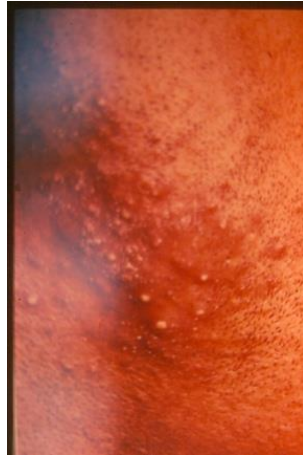
ACNÉ



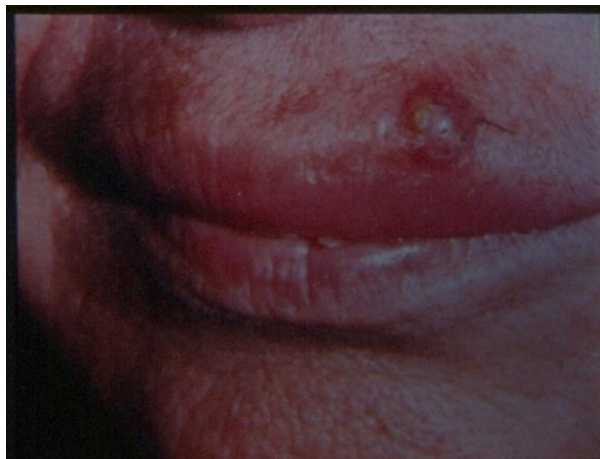INFECCIONES CUTÁNEAS

INFECCIONES BACTERIANAS DE LA PIEL (PIODERMITIS)

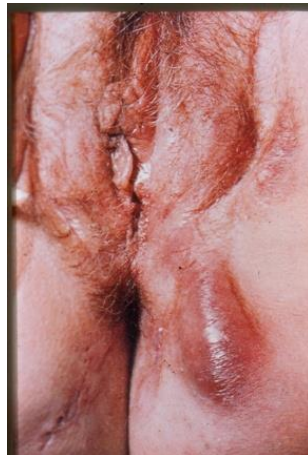- *Foliculitis*



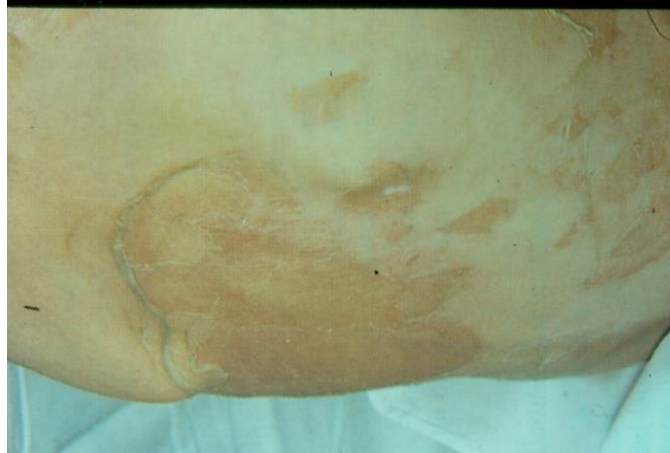- *Forúnculo*



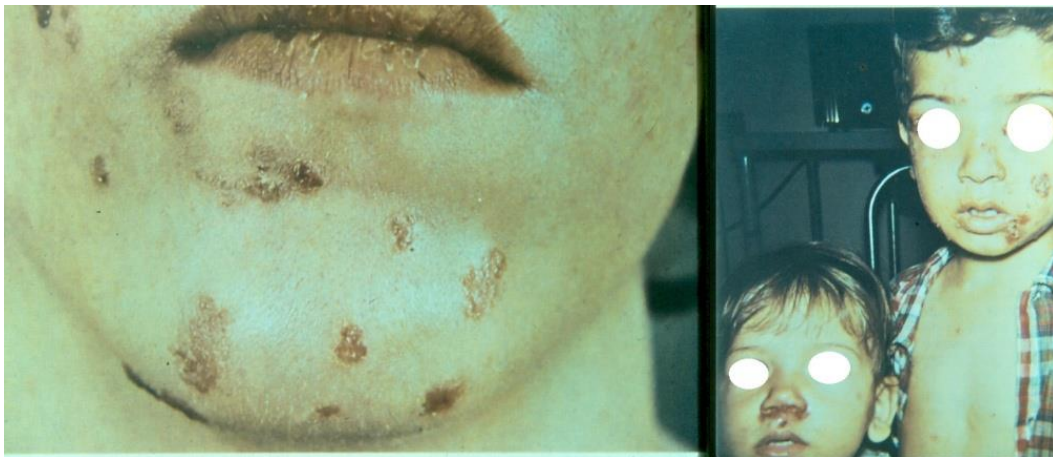- *Hidrosadenitis*



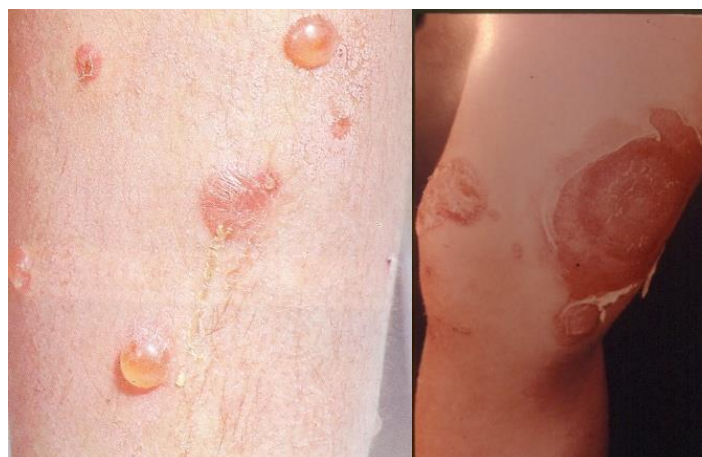- Síndrome Tetra "S"



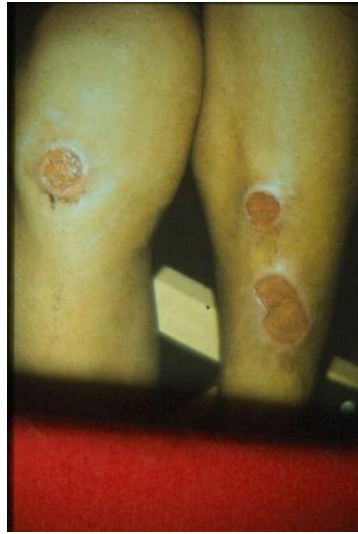- Impétigo contagioso



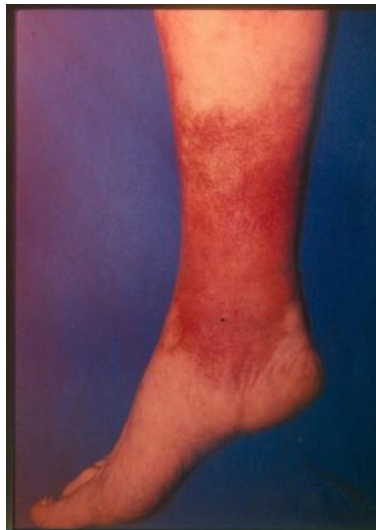- Impétigo ampolloso



- *Ectima*

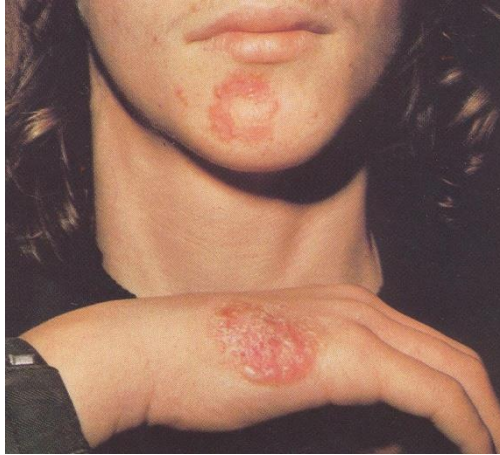


- *Erisipela*

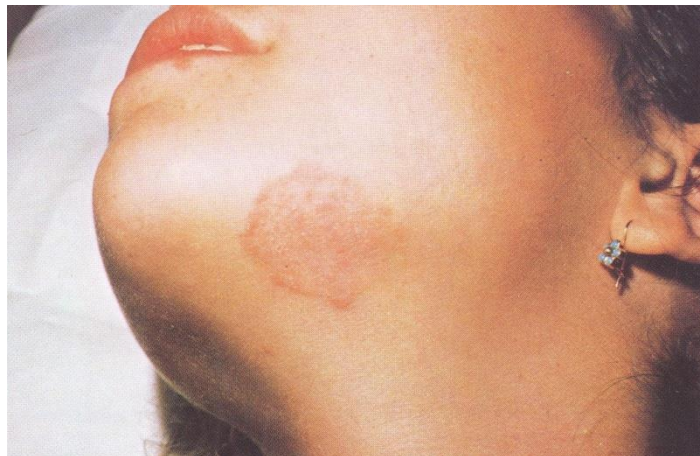

MICOSIS SUPERFICIALES

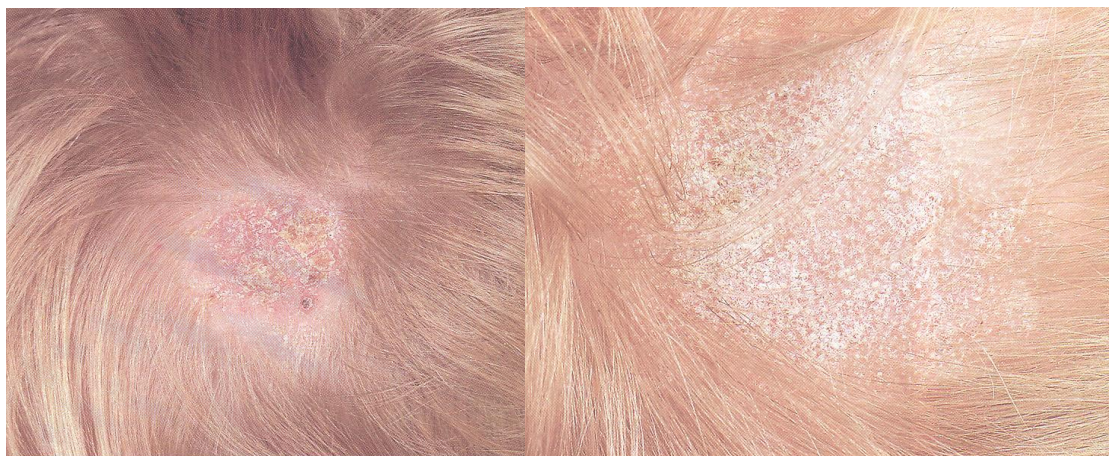- *Tiña corporis*



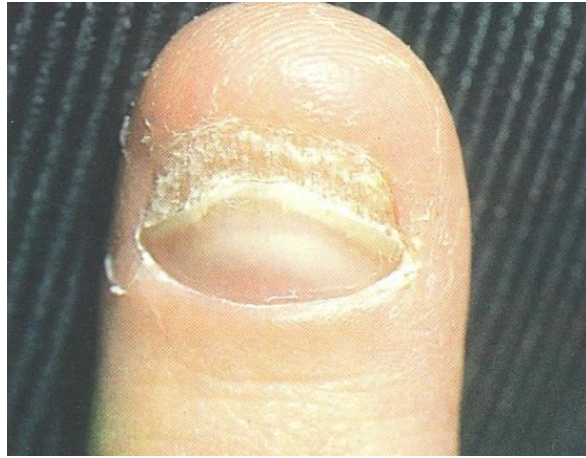- *Tiña fascei*



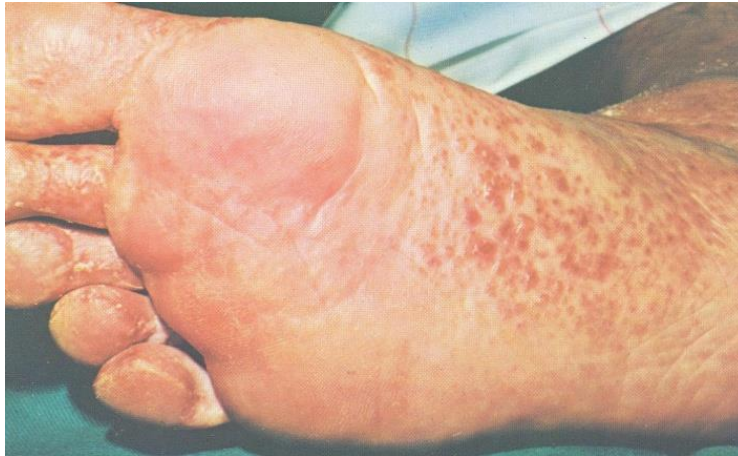- *Tiña capitis*



- *Tiña ungueal*

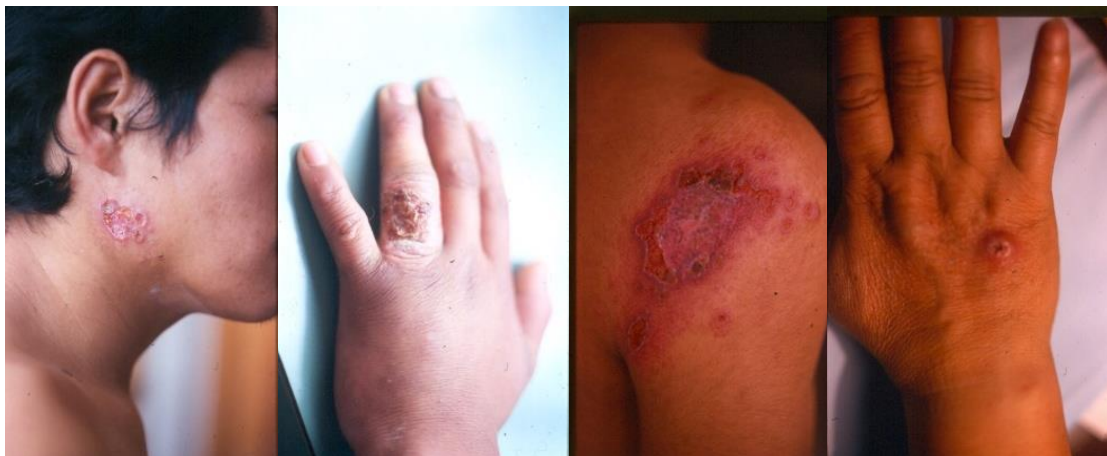

- *Tiña pedis*

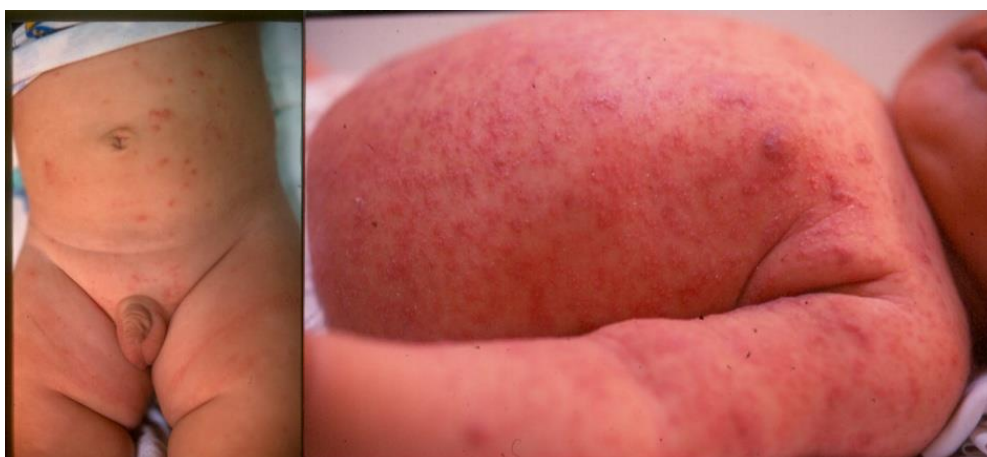

ZOONOSIS Y PARASITOSIS

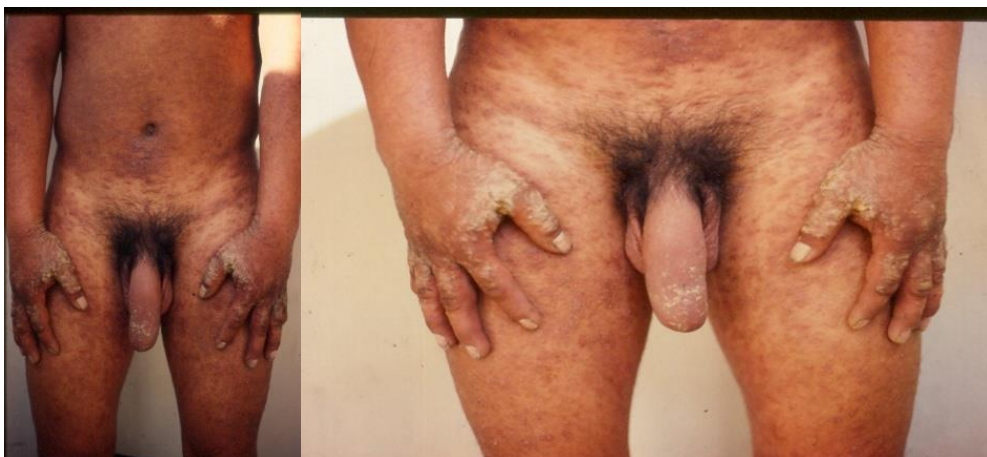LEISHMANIOSIS



ESCABIOSIS




- Sarna Noruega

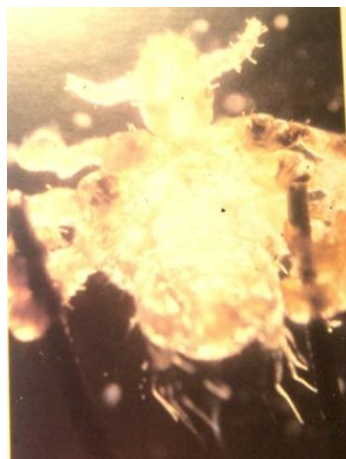


PEDICULOSIS

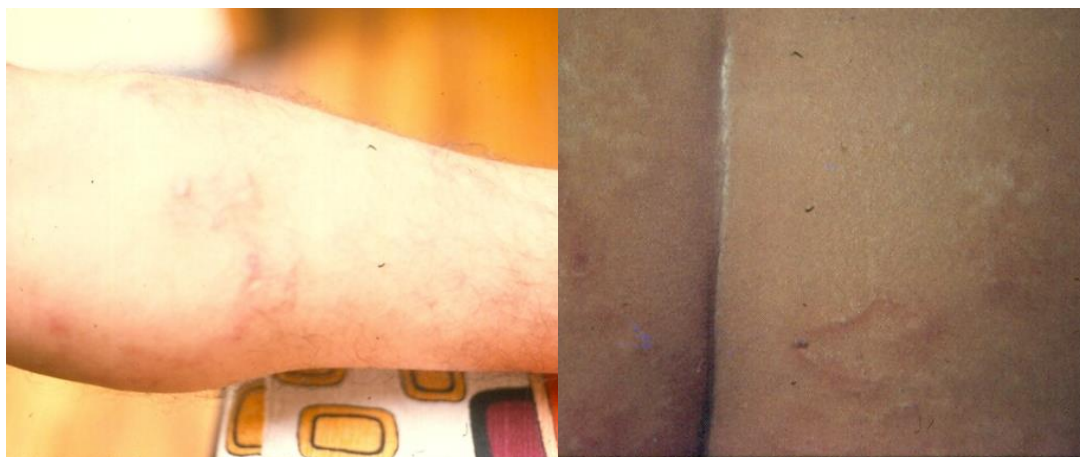- Capitis



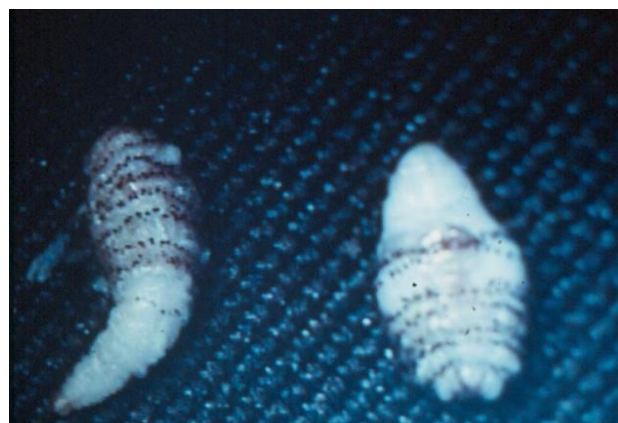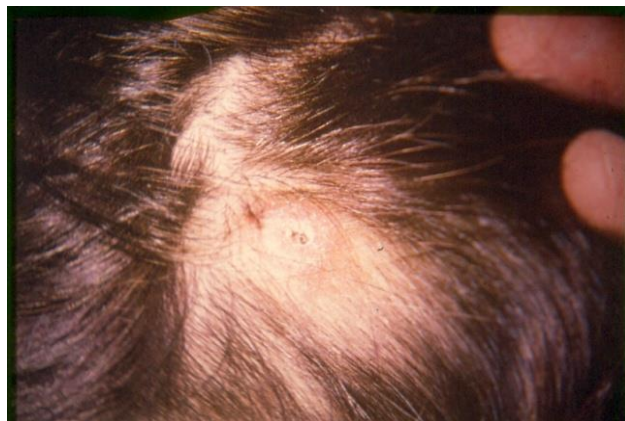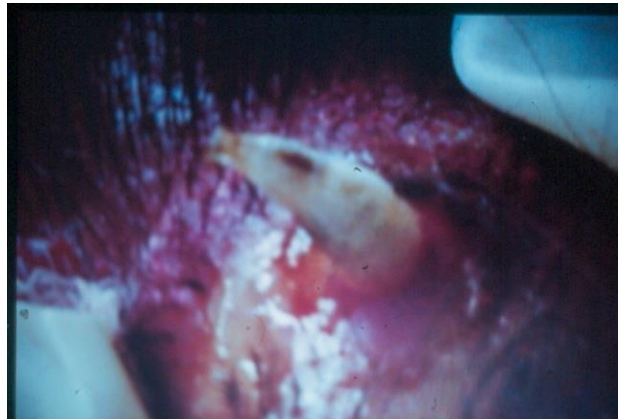- Pubis (ladilla)



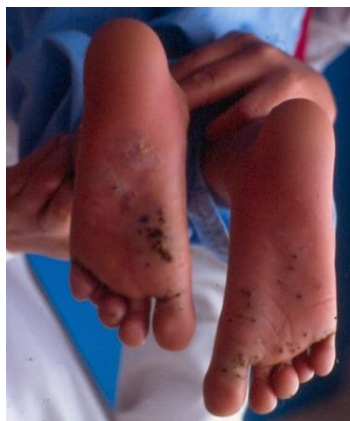LARVA MIGRANS SUPERFICIAL



MIASIS



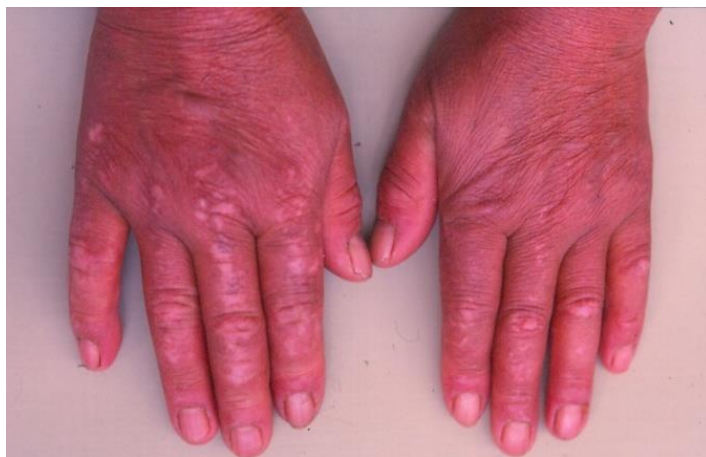NIGUA O TUNGA PENETRANS



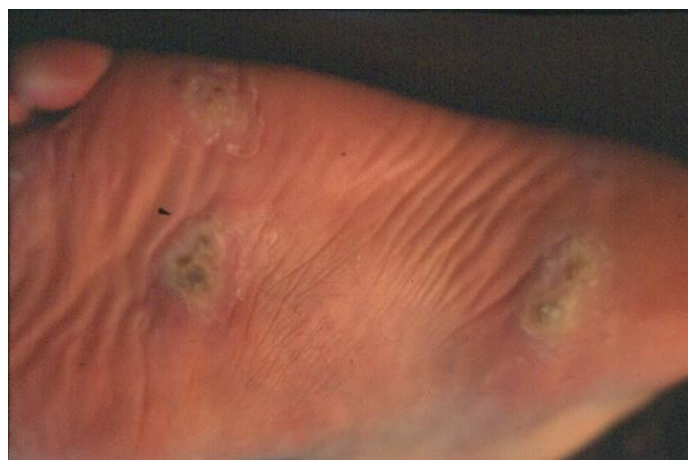VIROSIS

I. PAPOVAVIROSIS

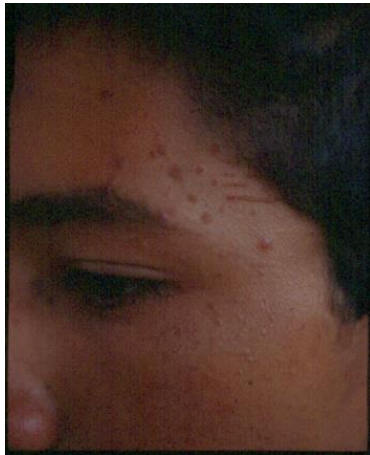- *Verruga vulgar*



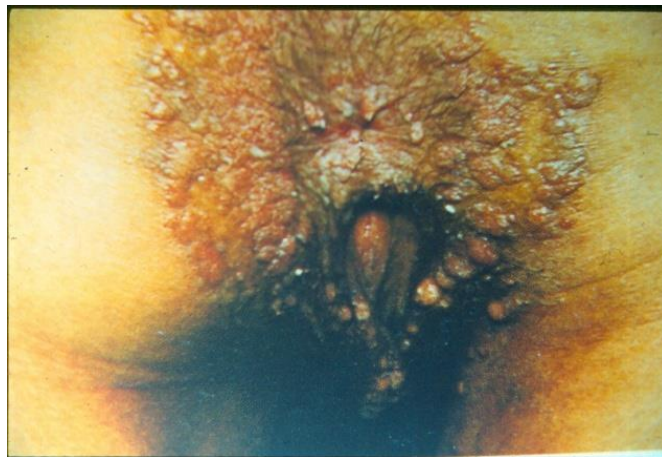- *Verruga plantar*



- Verrugas (fenómeno de Koebner)

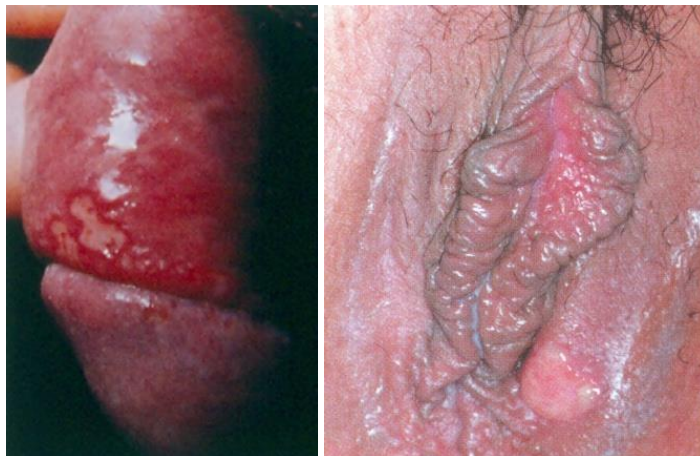

- Condiloma acuminado

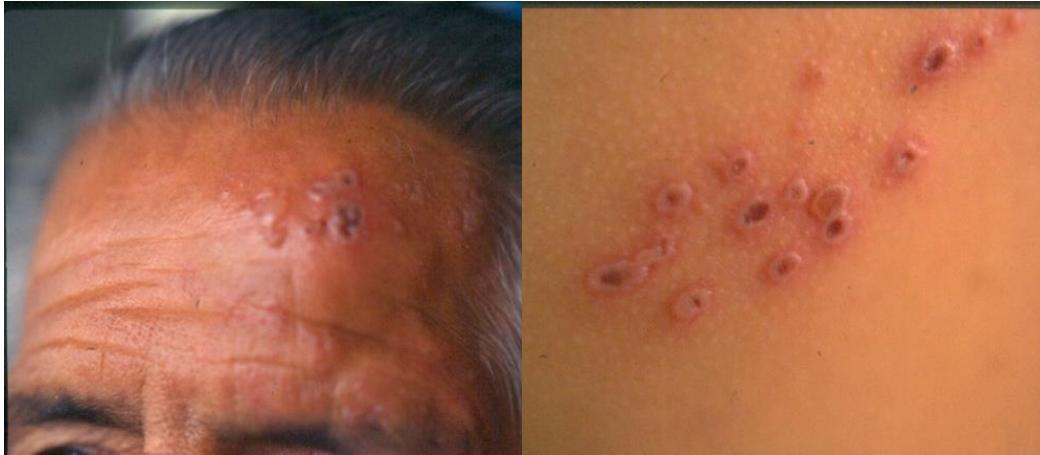

II. HERPES VIRUS

- Herpes Genital



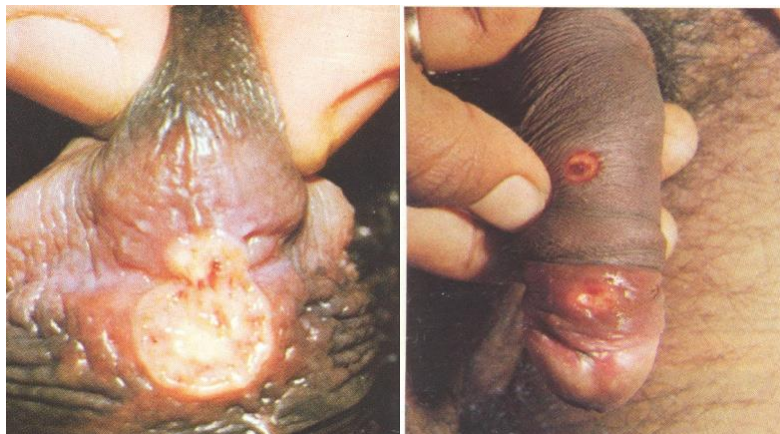- Herpes Zóster



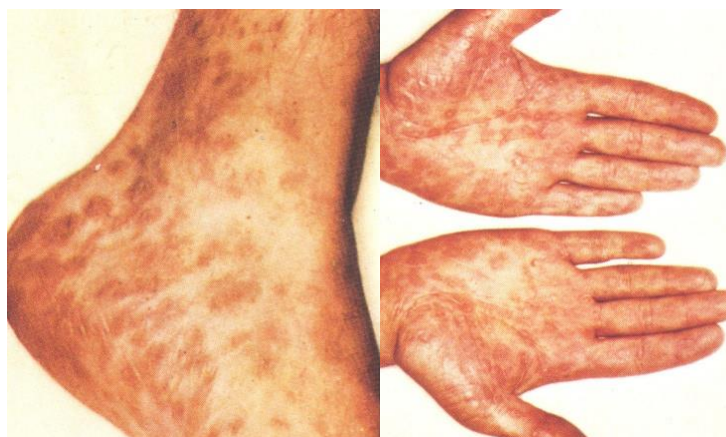ENFERMEDADES DE TRANSMISIÓN SEXUAL (ENFERMEDADES VENÉREAS)

SÍFILIS

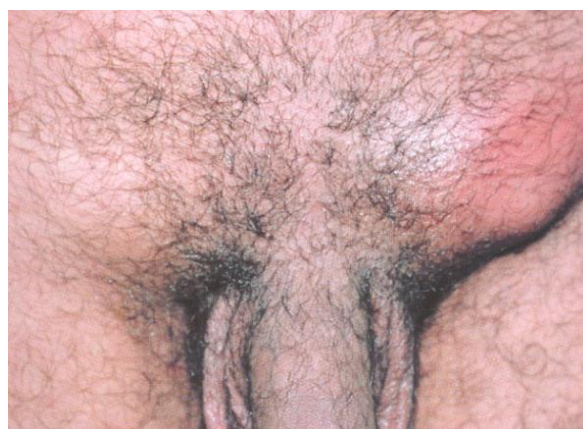
- *Sífilis primaria (chancro)*



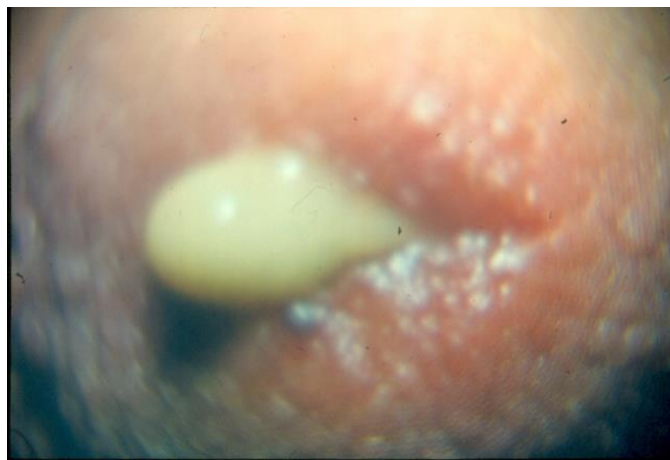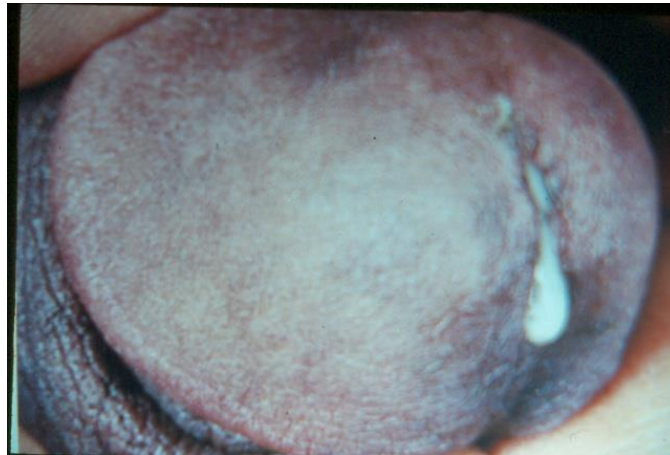
- *Sífilis secundaria*



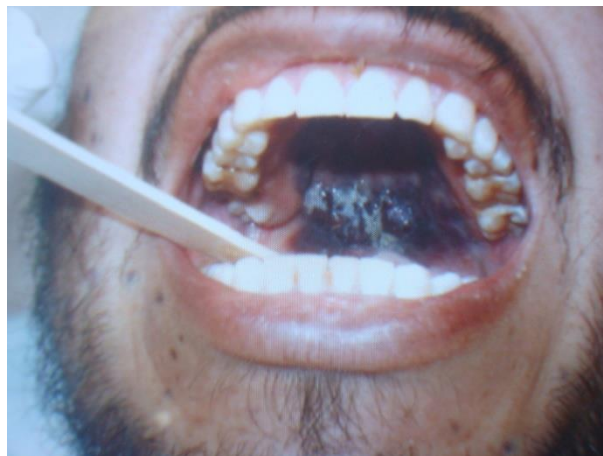CHANCRO BLANDO (ganglio infartado)



GONORREA

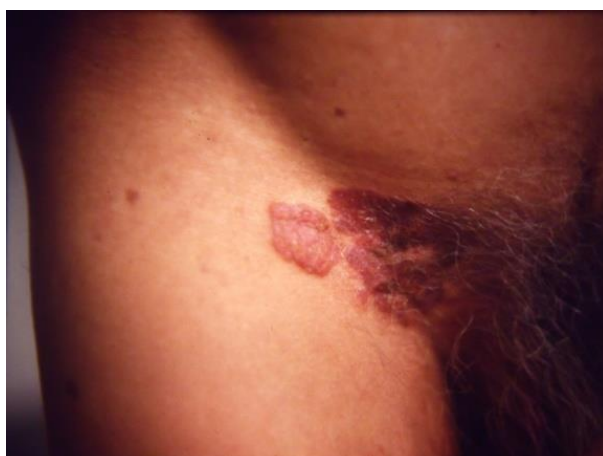
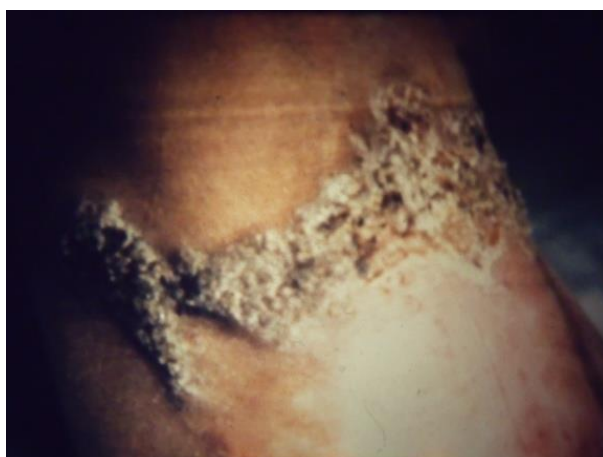
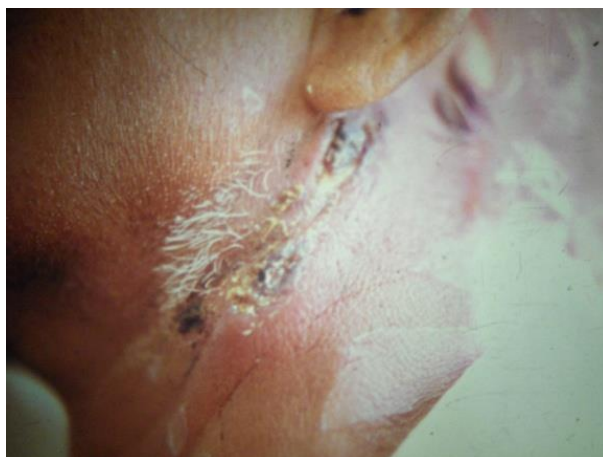

MANIFESTACIONES CUTÁNEAS DE LA INFECCIÓN POR VIH

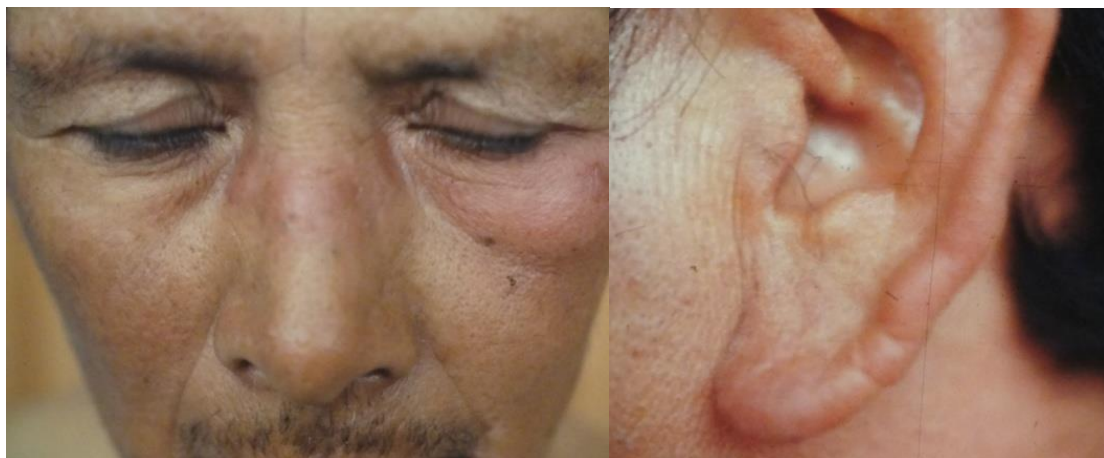

INFECCIONES POR MICOBACTERIAS

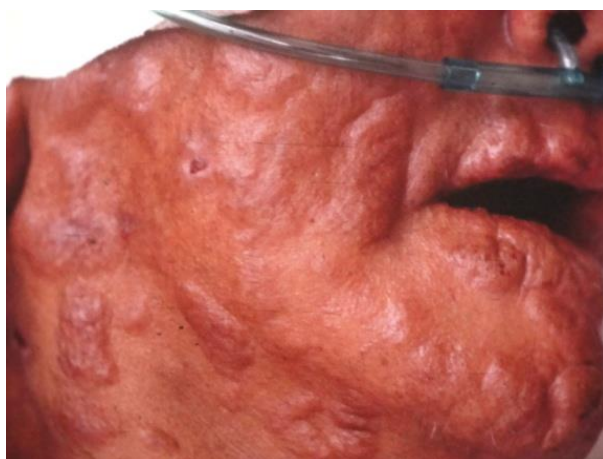TUBERCULOSIS CUTÁNEA



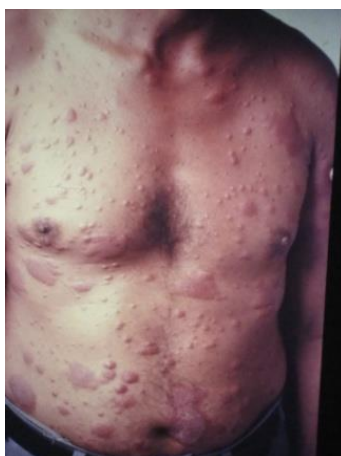LEPRA



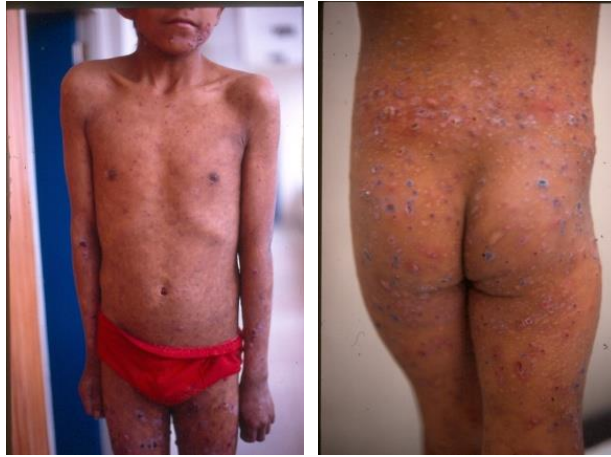- Lepra Lepromatosa



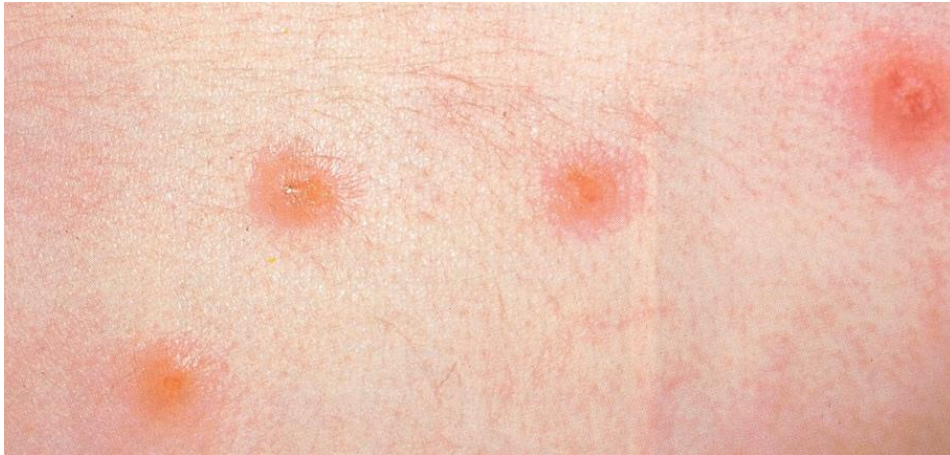- Lepra Histioides



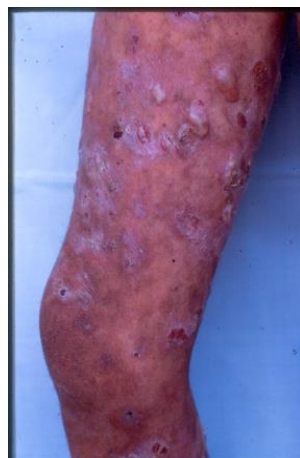PRURIGO



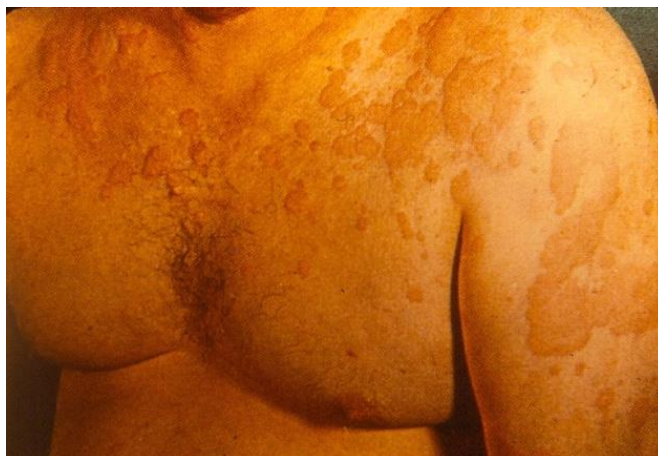- Prurigo por picadura de insecto



- Prurigo de Hebra

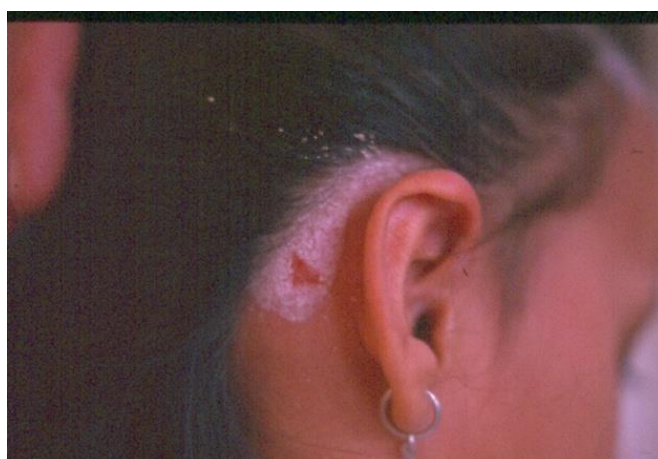
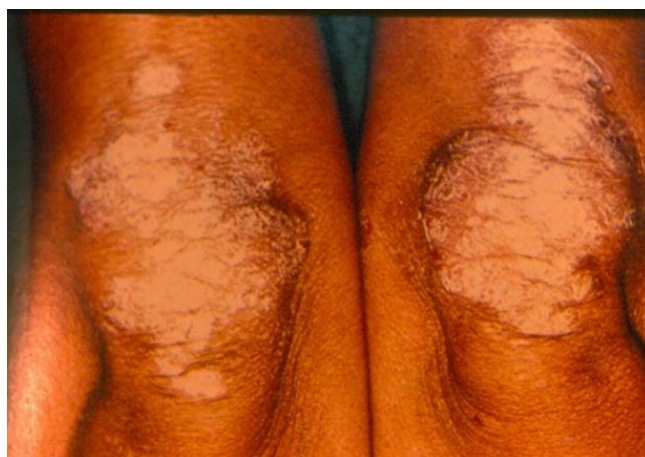
URTICARIAS

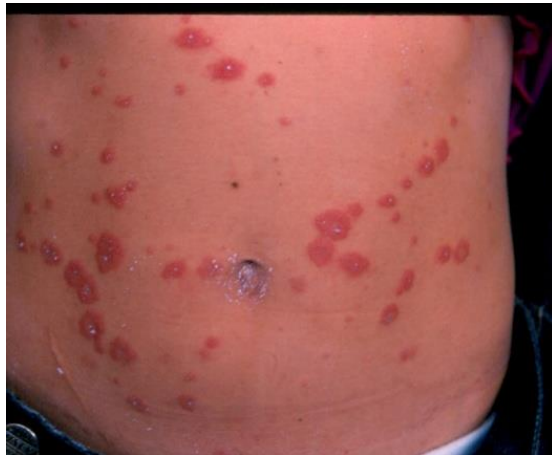

DERMATOSIS ERITEMATO-ESCAMOSAS

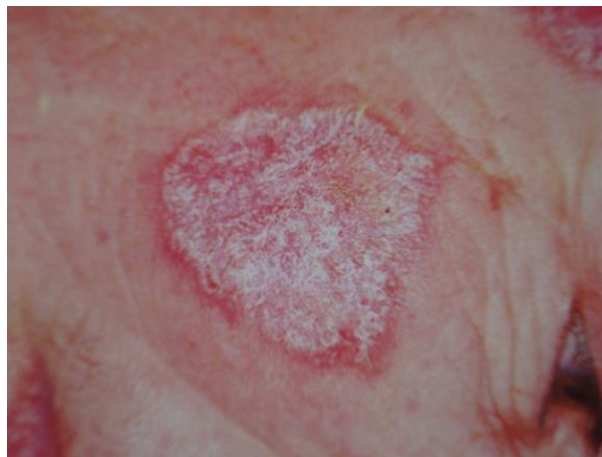PSORIASIS



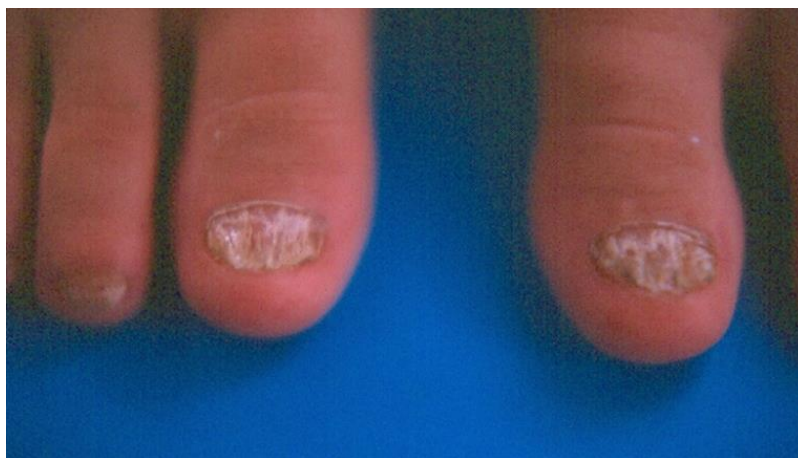- Psoriasis Gutata



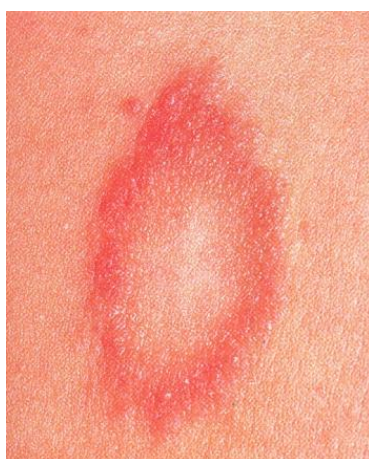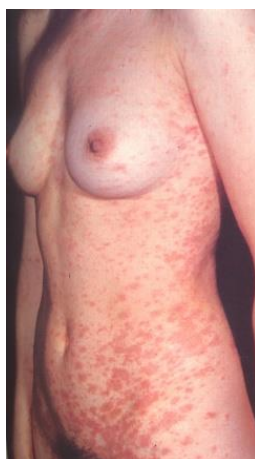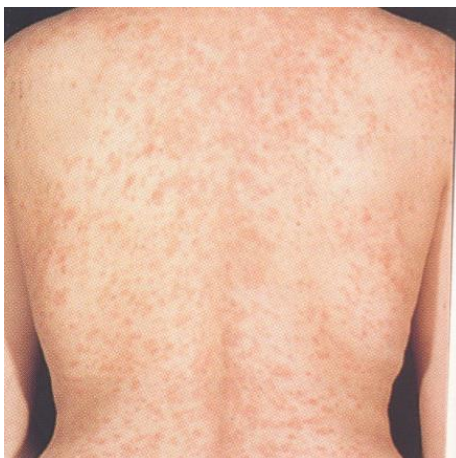
- Psoriasis en placa



- Psoriasis Ungueal



PITIRIASIS ROSADA DE GILBERT

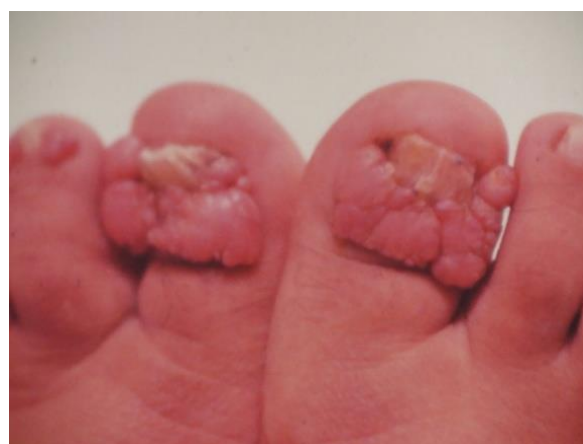
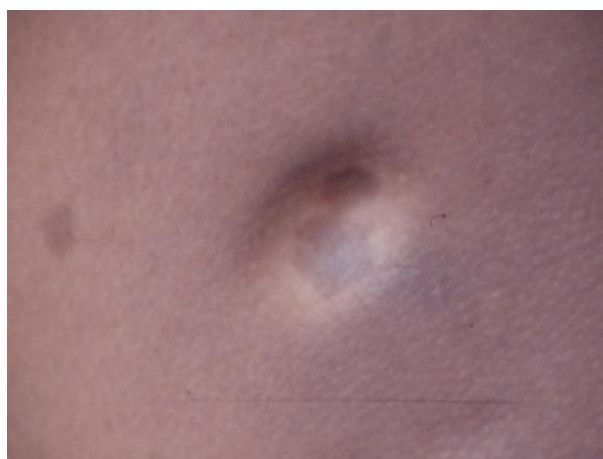
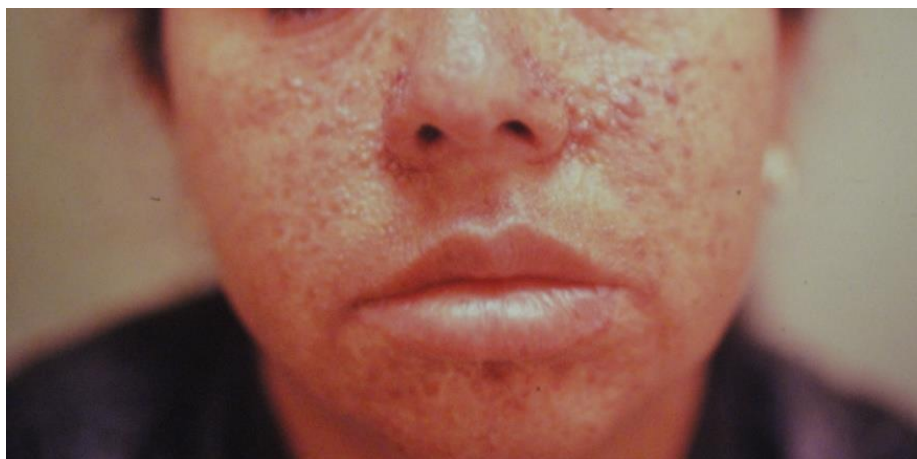Medallón de Heraldo

**MANIFESTACIONES CUTÁNEAS
DE ENFERMEDADES SISTÉMICAS**

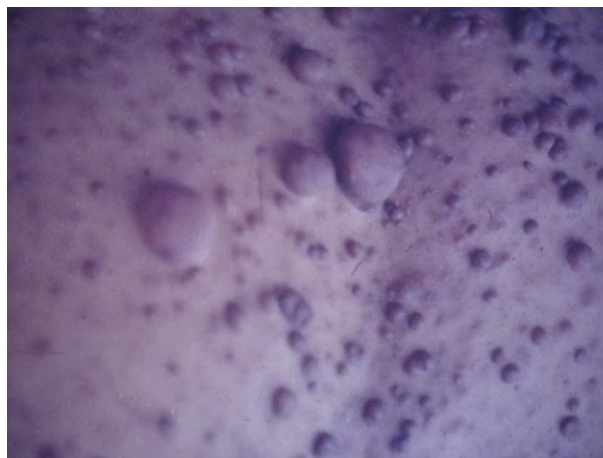
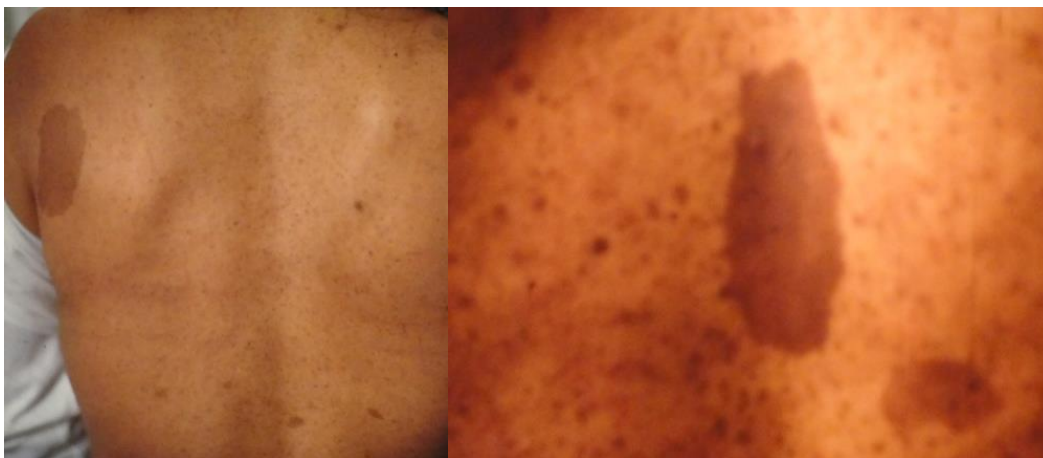
DERMATOSIS ASOCIADAS A ENFERMEDADES NEUROLÓGICAS

- *Epilepsia*

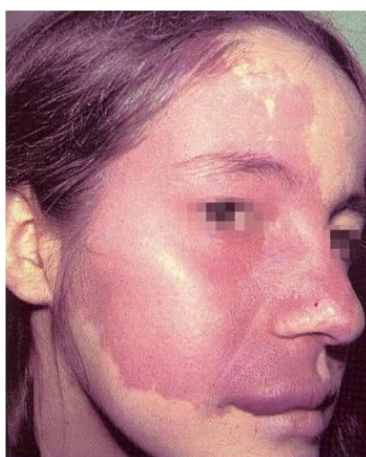

Neurinomas

- Neurofibromatosis

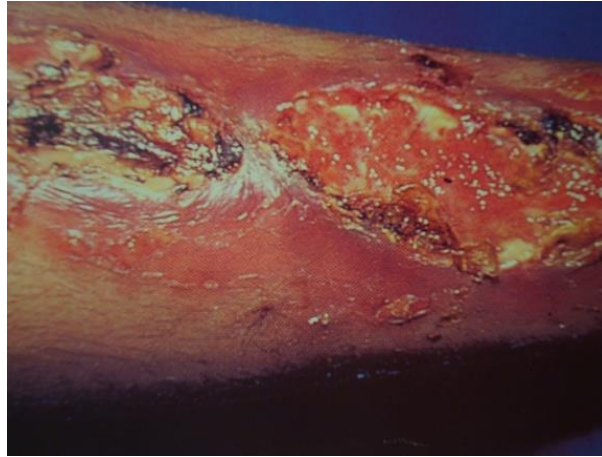

- Mancha vino de oporto

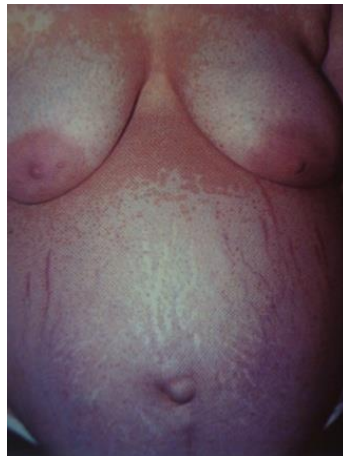

DERMATOSIS ASOCIADAS A ENFERMEDADES METABÓLICAS

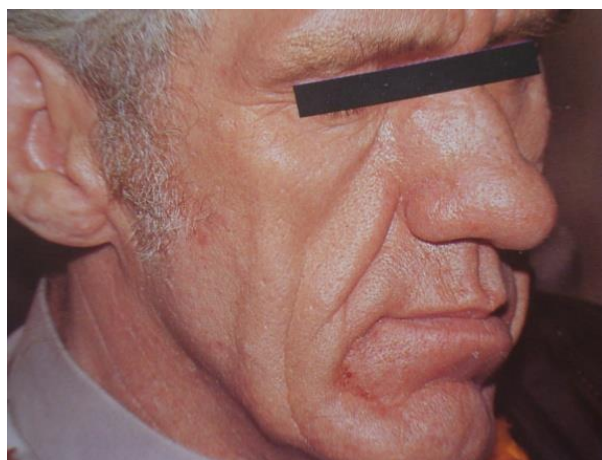
Diabetes Mellitus:Úlcera



Enfermedades Suprarrenales: Cushing



Acromegalia

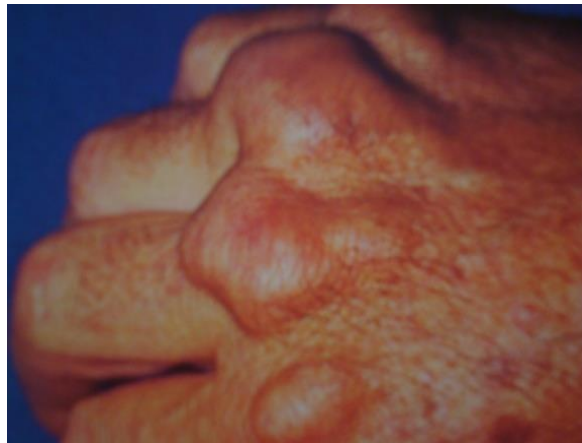

DERMATOSIS POR DEPÓSITO

- Xantelasmas

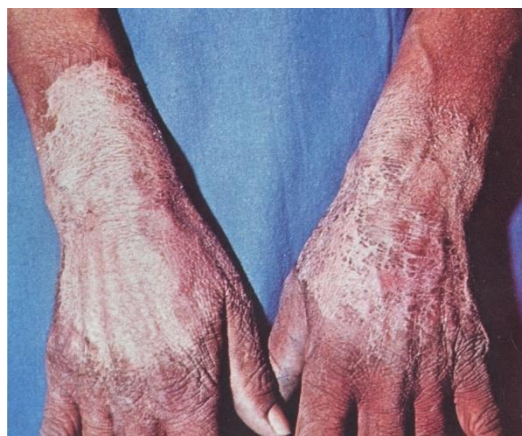

- Tofos gotosos

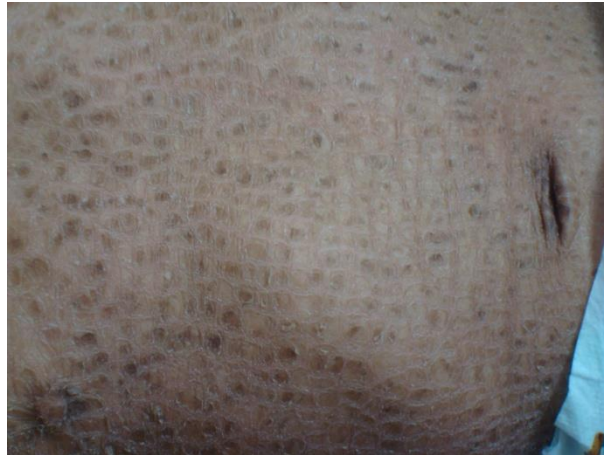

DERMATOSIS CARENCIALES

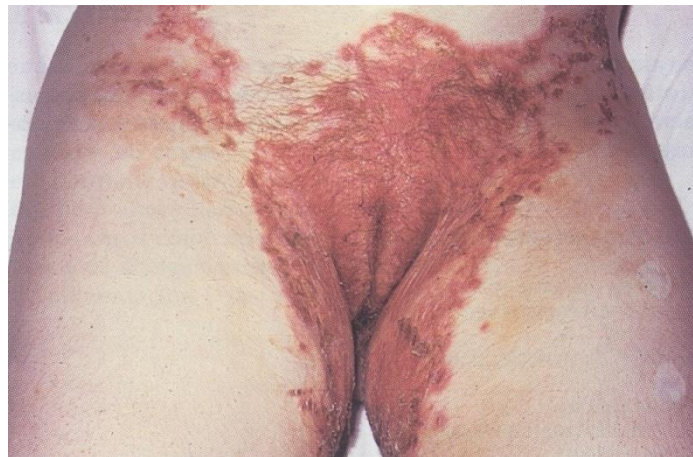- Pelagra



- Ictiosis Vulgar

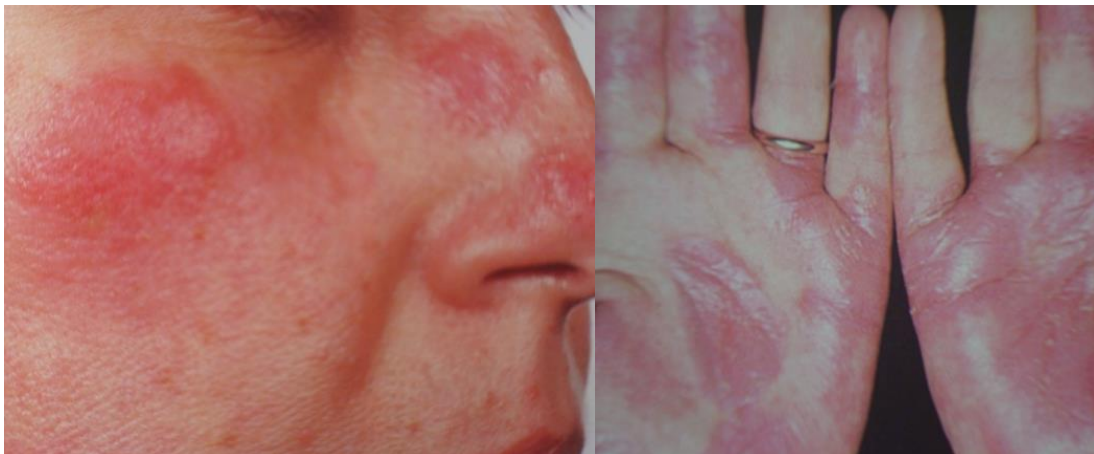


- Déficit de Zinc



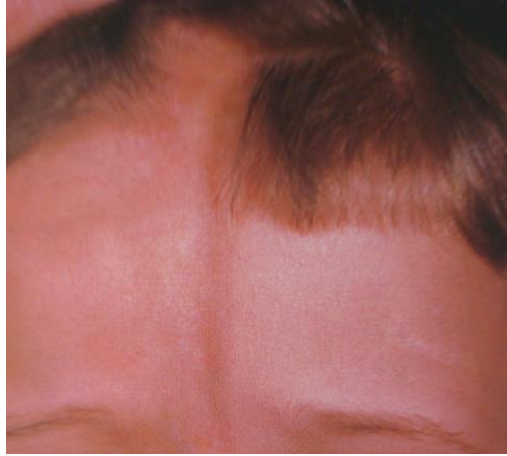DERMATOSIS ASOCIADAS A CONECTIVOPATÍAS

- Lupus Eritematosos Sistémico

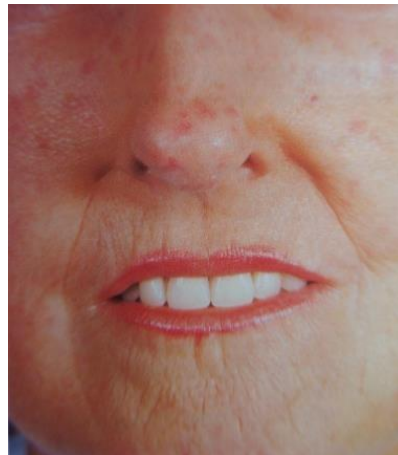

- *Esclerodermia*

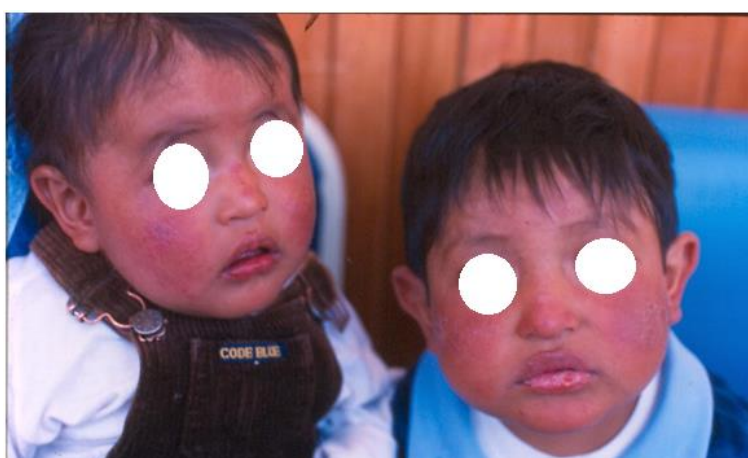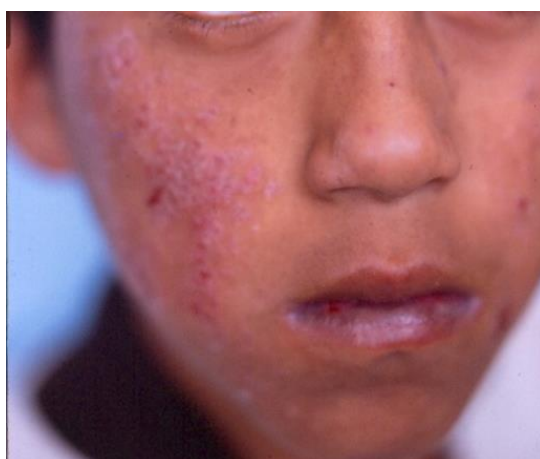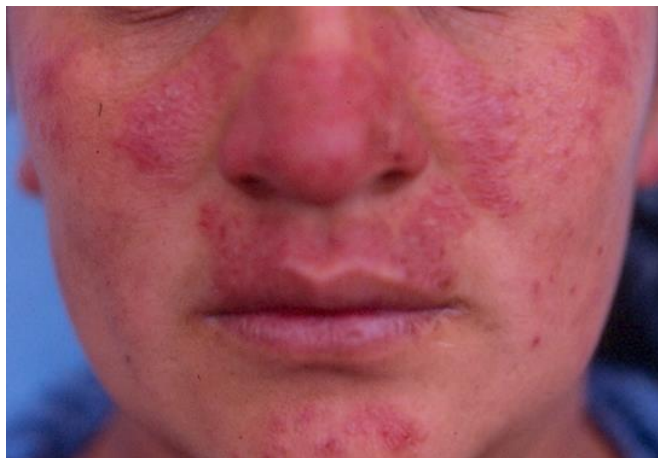- *En sable*



- *Boca de pez*

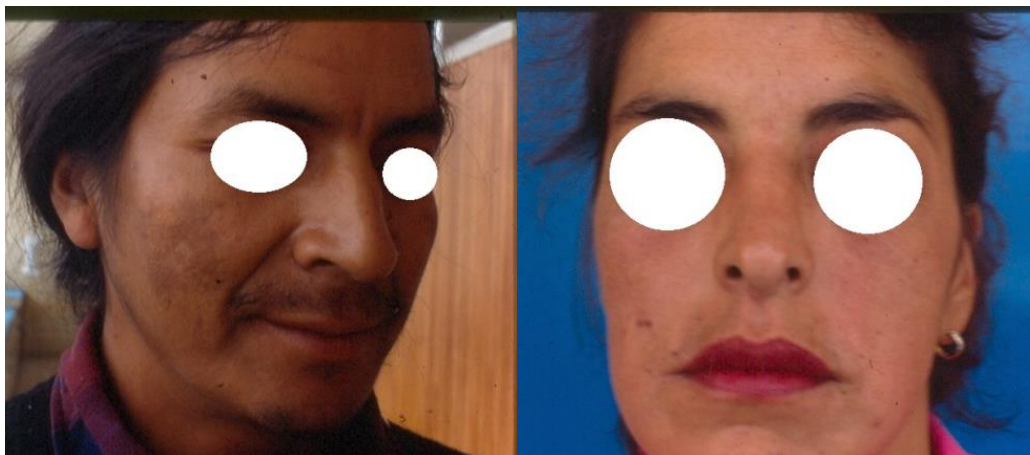

FOTODERMATOSIS

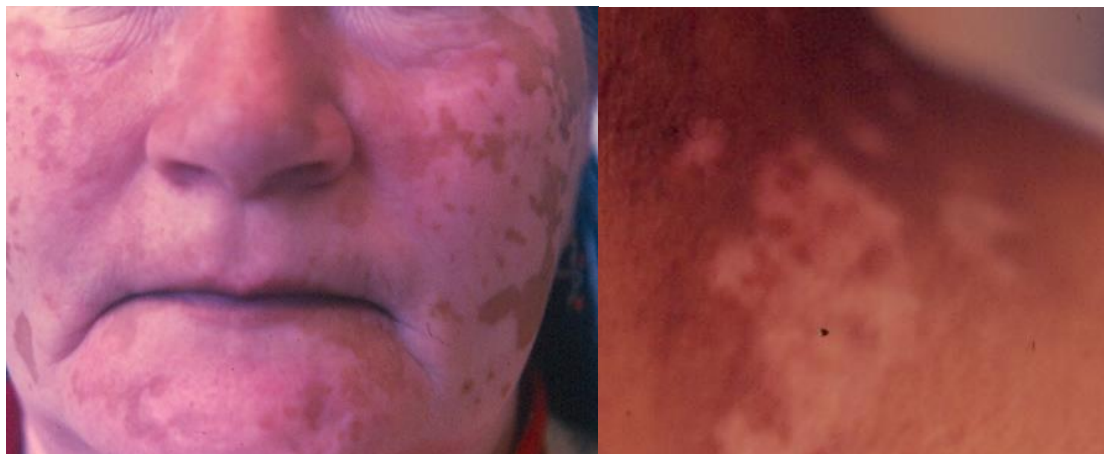


PIGMENTACIONES CUTÁNEAS

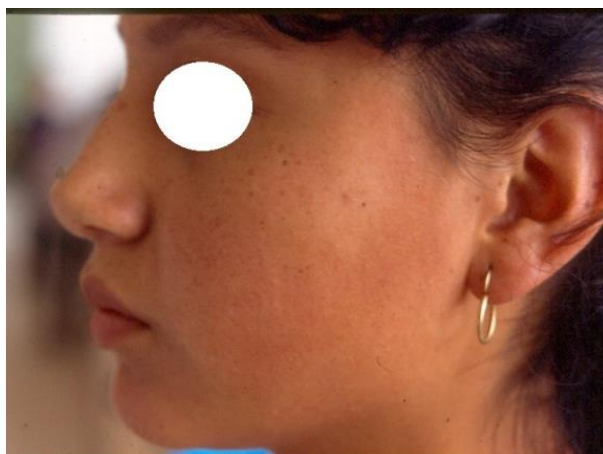
- *Melasma*



- *Vitiligo*

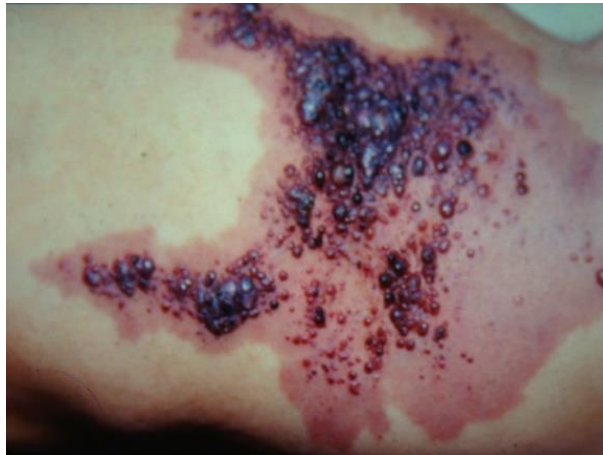
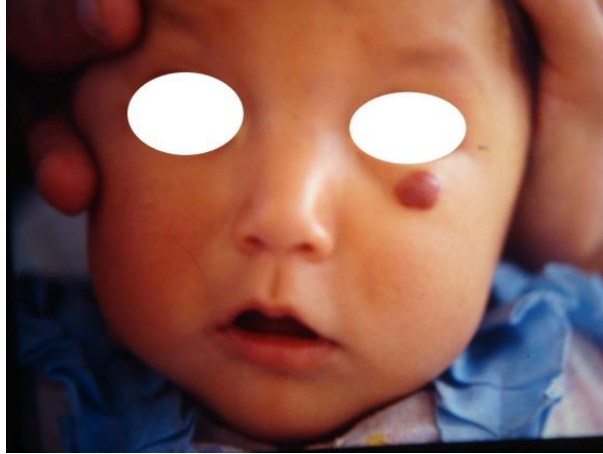
- *Pitiriasis alba*

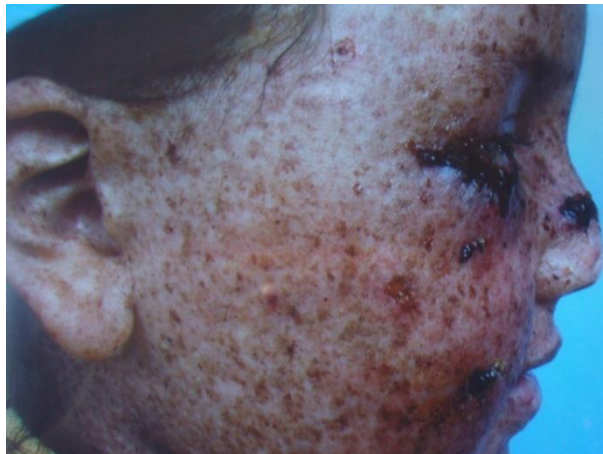

NEOPLASIAS CUTÁNEAS MÁS COMUNES

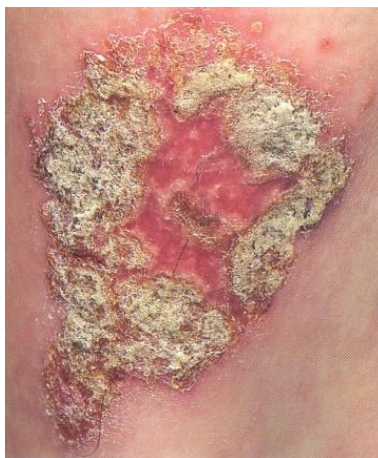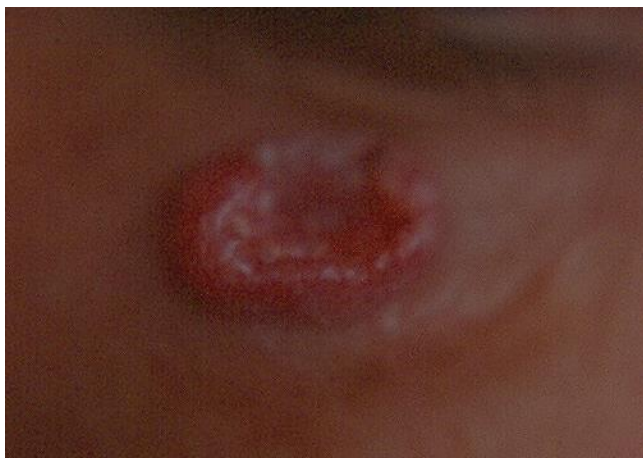HEMANGIOMAS CUTÁNEOS



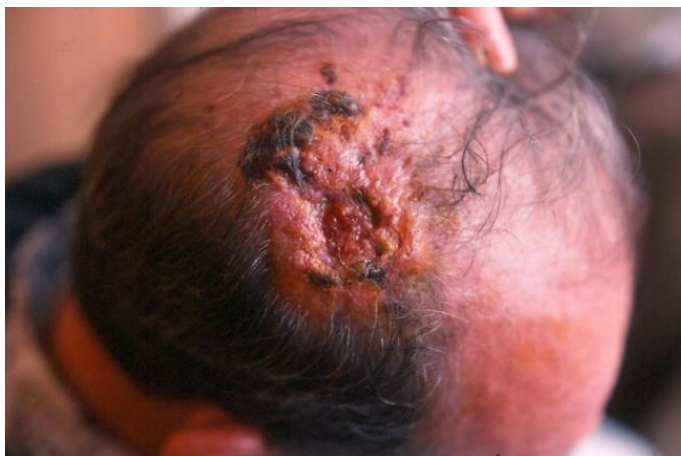CARCINOMA BASOCELULAR



CARCINOMA ESPINOCELULAR



MELANOMA



REFERENCIAS BIBLIOGRÁFICAS

1. DE ARGILA FERNÁNDEZ-DURÁN, Diego, et al. Estudio de las fotodermatosis idiopáticas y exógenas. Parte II: el estudio fotobiológico. *Actas Dermo-sifiliográficas*, 2014, vol. 105, no 3, p. 233-242.
2. PLASENCIA, Juan Diaz; TANTALEAN-RAMELLA, Enrique; PERALTA, Carlos Garcia. Cáncer de piel no melanoma. Aspectos clínicos-patológicos. *Revista Médica Herediana*, 2013, vol. 6, no 2.
3. SÁNCHEZ-REGAÑA, M., et al. La formulación magistral en la terapéutica dermatológica actual. *Actas Dermo-Sifiliográficas*, 2013, vol. 104, no 9, p. 738-756.
4. FARÍAS, María Magdalena; KOLBACH, Marianne. Acné y dieta: un nuevo enfoque. *Piel*, 2012, vol. 27, no 7, p. 378-383.
5. ROCA, Leandro Martínez. Tratamiento Integrado. *Dermatología y Cirugía*. Fundación Europea de MTC, 2012.
6. SANDOVAL, N., et al. Diagnóstico y tratamiento de dermatofitosis y pitiriasis versicolor. *Rev Med Hondur*, 2012, vol. 80, no 2, p. 66-74.
7. PALACIOS, Claudia Patricia, et al. Tuberculosis cutánea: reto diagnóstico. *Reglamento de publicaciones*, 2011, p. 249.
8. PEREYRA, J. J.; CORBÍ, R. Urgencias en Dermatología. *Manual de dermatología*. Asociación Española de Dermatología y Venereología, 2011.
9. DE ARGILA FERNÁNDEZ-DURÁN, Diego. Cáncer de piel. *Medicine-Programa de Formación Médica Continuada Acreditado*, 2010, vol. 10, no 48, p. 3213-3222.
10. Guarda R, Gubelin W. *Dermatología esencial*, 1ª Edición. Editorial Mediterráneo Ltda.; 2010.
11. FITZPATRICK, Thomas B. *Dermatología en medicina general*. Ed. Médica Panamericana, 2009.
12. ARIAS, Mariana; MEIK, Sabrina; LÓPEZ SANTORO, María Carolina. Manifestaciones cutáneas de enfermedades sistémicas. *Dermatología Argentina*, 2008, vol. 14, no 3, p. 238.
13. ARENAS, Roberto, et al. *Atlas dermatología: Diagnóstico y tratamiento*. Editorial McGraw-Hill Interamericana, 2005.

14. ACKERMAN B, KERL H, SÁNCHEZ J. *Atlas clínico de las 101 enfermedades más comunes de la piel*. Madrid: Marban Libros; 2002.
15. FERRANDIZ, C. *Dermatología Clínica*. 2da. Edición, Editorial Harcourt, Madrid-España. 2002.
16. CAMACHO, F. Antiguos y nuevos aspectos de la fotoprotección. *Rev Int Dermatol Dermocosm Clin*, 2001, vol. 4, no 7, p. 441-8.
17. SÁENZ, E. M. A.; CHÁVEZ, M.; SÁNCHEZ, L. A. *Antibióticos en Dermatología*. Sociedad Peruana de Dermatología: Infectología y Piel. 1ª ed. Lima, MAD Corp editores e impresos, 2000, p. 41-52.
18. COSTA José E. CAMARGO Luis H. *Manual de Dermatología terapéutica*. Sao Paulo: Editores Martin & Paschoal, 2001.
19. FALCO, O. Braun. *Dermatología*. Springer-Verlag Ibérica, 1995.
20. BONDI, Edward E.; LAZARUS, Gerald S.; JEGASOTHY, Brian V. *Dermatología: diagnóstico y tratamiento*. Artes Médicas, 1993.
21. RUIZ-MALDONADO, Ramón; PARISH, Lawrence Charles; BEARE, J. Martin. *Tratado de dermatología pediátrica*. Interamericana. McGraw-Hill, 1992.
22. ANDREWS, G. C., et al. *Tratado de Dermatologia*. 3.º Ed. Barcelona. Salvat Editores SA, 1985.
23. FITZPATRICK, Thomas B.; SUURMOND, Dick; POLANO, Machiel K. *Atlas de dermatología clínica*. 1985.
24. LEVER, W. F.; SCHAUMBURG-LEVER, G. *Histopatología de la Piel*. Intermédica Ed-16: 247-249. Buenos Aires, 1979.
25. PARRISH, John Albert. *Dermatología*. México: El Manual Moderno. 1978.

LOS AUTORES

Iván Marcelo Zeas Domínguez

Miembro de la Sociedad Ecuatoriana de Dermatología.

Miembro del Colegio Iberoamericano de Dermatología.

Ex Profesor Principal de la cátedra de Dermatología en la Universidad de Cuenca.

Ex Profesor Principal de la cátedra de Anatomía en la Universidad de Cuenca.

Ex Dermatólogo asociado del Hospital Vicente Corral Moscoso.

Ex Presidente de la Sociedad- Ecuatoriana de Dermatología Núcleo Azuay.

Ex Presidente de la Sociedad- Ecuatoriana de Dermatología.

Ex Vicepresidente de la Sociedad Bolivariana de Dermatología.

María Soledad Ordóñez Velecela

Médica General.

Premio Benigno Malo 2015 de la Escuela de Medicina de la Universidad de Cuenca.

Mejor Egresada Promoción 2009-2015 de la Escuela de Medicina de la Universidad de Cuenca.

Ex Ayudante de Cátedra de Bioquímica de la Escuela de Medicina de la Universidad de Cuenca.

Ex Ayudante de Cátedra de Farmacología de la Escuela de Medicina de la Universidad de Cuenca

Ex Ayudante de Investigación de la Universidad de Cuenca.

Ex Interna Rotativa del Hospital José Carrasco Arteaga.



UNIVERSIDAD DE CUENCA
desde 1867

ISBN: 978-9978-14-333-9

