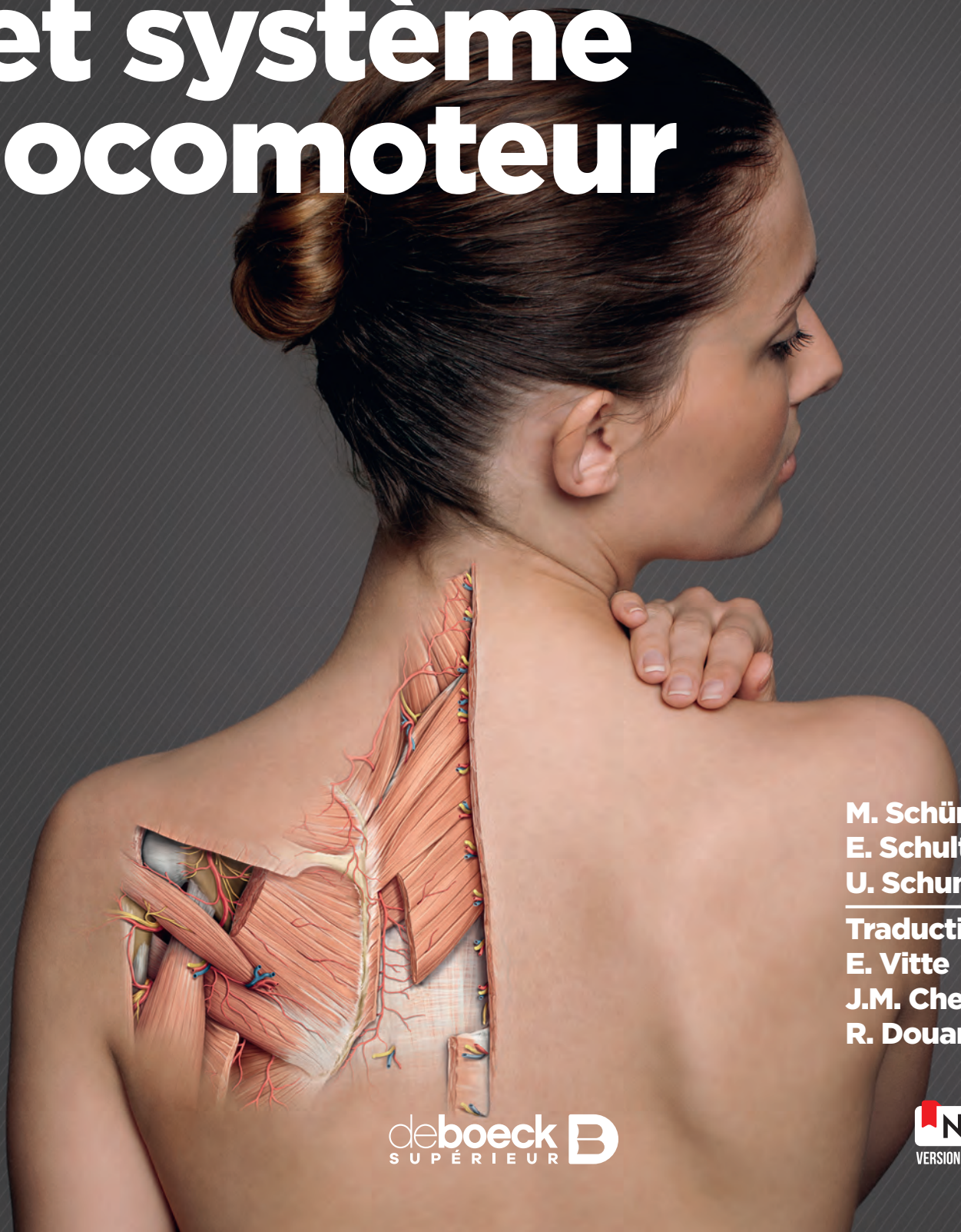

Anatomie générale et système locomoteur

**ATLAS
D'ANATOMIE
PROMÉTHÉE**



**M. Schünke
E. Schulte
U. Schumacher**

**Traduction
E. Vitte
J.M. Chevallier
R. Douard**

deboeck **B**
SUPÉRIEUR

NOTO
VERSION NUMÉRIQUE

Anatomie générale et système locomoteur

Dans la série des Atlas d'anatomie de Prométhée

Schünke, Schulte, Schumacher, Voll et Wesker, *Tête, cou et neuro-anatomie*

Schünke, Schulte, Schumacher, Voll et Wesker, *Organes internes*

Chez le même éditeur

Bain, Mhadhbi, Pariaud, Nevers, Yamin, *Mémento d'anatomie palpatoire*

Cochard, *Atlas d'embryologie humaine de Netter*

Ganong, Barrett, Barman, Boitano, Brooks, *Physiologie médicale*, 3^e éd.

Mader, *Biologie humaine*

Moore, Dalley, Agur, *Anatomie médicale. Aspects fondamentaux et applications cliniques*

Sherwood, *Physiologie humaine*, 3^e édition

Tank, Gest, *Atlas d'anatomie*

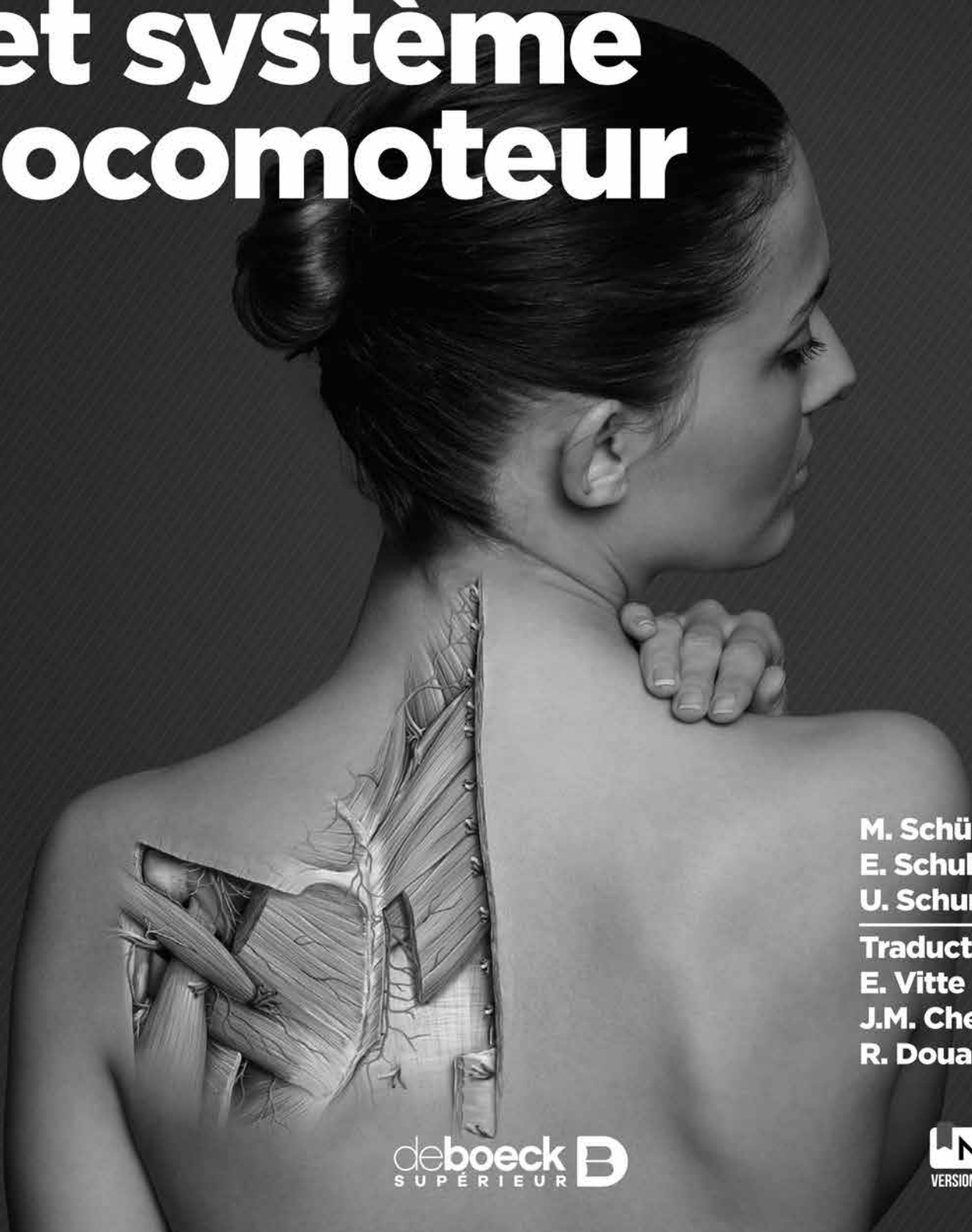Tortora, Derrickson, *Manuel d'anatomie et de physiologie humaines*, 2^e éd.

Tortora, Derrickson, *Principes d'anatomie et de physiologie*, 4^e éd.

Valérius, Frank, Kloster, Alexandre Lafont, Hamilton, Kreutzer, *Les muscles. Anatomie fonctionnelle de l'appareil locomoteur*

**ATLAS
D'ANATOMIE
PROMÉTHÉE**

Anatomie générale et système locomoteur



**M. Schünke
E. Schulte
U. Schumacher**

**Traduction
E. Vitte
J.M. Chevallier
R. Douard**

deboeck B
SUPÉRIEUR

NOTO
VERSION NUMÉRIQUE

Pour toute information sur notre fonds et nos nouveautés,
consultez notre site web :

www.deboecksuperieur.com

Ouvrage original

Prometheus. LernAtlas der Anatomie. Allgemeine Anatomie und Bewegungssystem

© 2011 Georg Thieme Verlag, Rüdigerstraße 14, D-70469 Stuttgart.

© De Boeck Supérieur s.a., 2016
Rue du Bosquet 7, B-1348 Louvain-la-Neuve
Pour la traduction et l'adaptation française

Tous droits réservés pour tous pays.

Il est interdit, sauf accord préalable et écrit de l'éditeur, de reproduire (notamment par photocopie) partiellement ou totalement le présent ouvrage, de le stocker dans une banque de données ou de le communiquer au public, sous quelque forme et de quelque manière que ce soit.

Imprimé en Italie

Dépôt légal :

Bibliothèque nationale, Paris : septembre 2016

Bibliothèque royale de Belgique, Bruxelles : 2016/13647/137

ISBN 978-2-8041-8552-7

Avec PROMÉTHÉE restons en mouvement !

Quatre années se sont écoulées depuis la publication de la 2^e édition de l'*Atlas d'anatomie Prométhée* « Anatomie générale et Appareil locomoteur ». Quatre années durant lesquelles l'*Atlas d'anatomie Prométhée* a continué son avancée dans différentes directions. En dehors des fiches d'apprentissage et des illustrations, il y a maintenant des applications pour mobiles comme par exemple l'iPhone. En tant qu'auteurs nous sommes étonnés de « l'envol » de l'*Atlas d'anatomie Prométhée*. Les lecteurs et les personnes qui l'on toujours accompagné, ont émis des suggestions et fait remarquer des erreurs. Ces critiques constructives, pour lesquelles nous vous remercions du fond du cœur, permettent que l'*Atlas d'anatomie Prométhée* soit en perpétuelle progression.

Le mouvement reste une de nos préoccupations en particulier dans ce tome où il est question des os, des muscles et des articulations. L'un des programmes de l'OMS pour les dix prochaines années s'appelle « décennie des os et des articulations » – signe que les maladies du système musculo-squelettiques dans le système de santé continuent à être au premier plan, tant au niveau national qu'international. En effet plus on vieillit, plus il est important de garder son appareil locomoteur en mouvement pour freiner les maladies dégénératives et les blessures. La coopération interdisciplinaire est plus nécessaire que jamais. Si un être humain âgé souffre d'une fracture, cela ne suffit pas, pour dire que la fracture est due à l'âge.

On doit rechercher la cause de la fracture? Est-ce par exemple l'ostéoporose ou est-ce que le patient bouge si peu que toute sollicitation inattendue de son appareil locomoteur conduit à la fracture? Il est donc évident qu'un apprentissage pertinent doit donc être de retour dans le cursus de nos universités.

L'anatomie est et reste la base pour connaître et traiter les maladies du système musculo-squelettique. L'*Atlas d'anatomie Prométhée* représente les os, les muscles et les articulations non seulement de manière vivante et attrayante mais aussi en mouvement. Dans la 3^e édition totalement mise à jour, on a ajouté les dernières innovations comme par exemple le thème de l'arthroscopie de l'épaule ou les modifications dégénératives de l'articulation de l'épaule.

Le diagnostic différentiel entre les modifications physiologiques survenant aux détours de la vie et certains phénomènes pathologiques repose sur une bonne connaissance de l'anatomie, condition essentielle pour la clinique et la pratique médicale.

Tous nos vœux à l'*Atlas d'anatomie Prométhée*

Michael Schünke, Erik Schulte, Udo Schumacher,
Markus Voll und Karl Wesker
Kiel, Mayence, Hambourg, Munich et Berlin, septembre 2011

Pourquoi Prométhée ?

Dans la mythologie grecque, Prométhée est le fils de Zeus et le Dieu qui initia la première civilisation humaine. D'après la légende, Zeus ne parvint pas à empêcher Prométhée d'apporter aux hommes le feu – et donc la lumière – au sens propre comme au sens figuré.

En grec Prométhée signifie également « Celui qui prévoit » : aussi cet atlas d'anatomie se devait-il de proposer une voie nouvelle. Telle a été notre intention dès la conception de ce livre, en nous appuyant sur des sondages et des interviews réalisés par la maison d'édition auprès d'étudiants et enseignants dans le monde germanique et aux États-Unis. Le point de départ de notre réflexion a été de nous demander à quoi devait ressembler un atlas d'anatomie « idéal ». Idéal avant tout pour les étudiants, qui grâce à cet atlas vont pouvoir apprendre et digérer une foule d'informations en anatomie, dans le cadre d'un programme d'études particulièrement rapide, avec pour objectif de se forger des connaissances solides et durables.

Dès le début de leurs études, les étudiants se rendent compte qu'ils ne peuvent pas se passer d'une connaissance parfaite de l'anatomie pour exercer une médecine de qualité. Et ils en sont de plus en plus convaincus au fur et à mesure qu'ils avancent dans leurs études. Cependant il est également évident que l'anatomie – en particulier l'anatomie macroscopique, que nous abordons dans cet atlas – induit, sans doute plus que toute autre matière médicale, une difficulté à s'orienter parmi une masse écrasante de termes et de faits. Ceci est d'autant plus vrai que l'anatomie doit être apprise et enseignée au début des études, à un moment où les étudiants ne maîtrisent pas encore les meilleures techniques d'apprentissage. Ils ne peuvent donc pas encore faire la différence entre ce qui est important et ce qui l'est moins et surtout, il leur est difficile d'établir des connexions avec les autres matières, comme la physiologie.

Nous avons tenu compte de toutes ces réflexions lors de la conception de cet atlas pédagogique, et dès le départ notre objectif principal a été de créer un environnement complet et structuré à l'intention des étudiants. Un environnement pédagogique qui prend garde aux difficultés précitées et qui constitue en même temps, par sa forme, un précis d'enseignement. C'est en tenant compte de tous ces objectifs que les thèmes traités ont été soigneusement choisis, sans avoir la prétention d'être complets ; pour traiter au mieux chacun d'entre eux, nous avons tenté d'évaluer dans quelle mesure il constitue une connaissance de base indispensable en anatomie, et s'il possède des connexions utiles pour la pratique clinique du futur médecin. C'est pourquoi certains thèmes ont été développés plus que d'autres, en fonction de leur importance en pratique clinique.

Parmi nos autres objectifs figurait aussi l'exigence de proposer des figures commentées de façon systématique et pertinente. Même si les éléments dessinés « parlent d'eux-mêmes », le texte explicatif correspondant facilite la compréhension grâce à un descriptif précis qui élargit le champ de connaissance en proposant des remarques

qui dépassent le cadre strict de l'anatomie – à travers l'exploration des applications cliniques par exemple. Par ailleurs, le principe qui consiste à aller « du plus simple au plus compliqué » a été pour nous un leitmotiv ; ainsi la complémentarité des textes et des figures conduit le lecteur pas à pas vers une meilleure compréhension de certains rapports plus complexes.

Nous avons été beaucoup aidés, dans l'élaboration de cet atlas, par le fait que l'anatomie macroscopique constitue dans beaucoup de domaines une matière « achevée » à l'exception peut-être de quelques notions de neuro-anatomie. Il est rare de rencontrer une réelle innovation dans ce domaine : pour la plupart des régions anatomiques, les savoirs sont désormais bien établis. Dès lors, l'introduction de la recherche clinique permet d'apporter un éclairage nouveau sur ces savoirs établis. Ainsi l'anatomie sectionnelle est connue des anatomistes depuis plus de 80 ans, mais était peu utilisée jusqu'à une période récente ; elle renaquit de façon spectaculaire grâce aux techniques d'imagerie modernes comme la TDM ou l'IRM, dont les images ne peuvent pas être interprétées sans une connaissance approfondie de l'anatomie sectionnelle. L'anatomie en elle-même n'est donc pas une nouveauté, au sens strict d'une véritable innovation : c'est l'exploitation didactique proposée qui constitue une réelle nouveauté.

Pour élaborer cet atlas, nous avons adopté le principe suivant : chaque notion est expliquée à l'aide des supports pédagogiques que sont les figures, les légendes et les tableaux. En complément, des renvois permettent d'explorer des thèmes voisins également traités dans cet ouvrage. Lorsque nous avons démarré cet ouvrage, aucune figure ni aucune dissection telle que nous les concevions n'existait : il a donc fallu les créer entièrement, ce qui nous a pris en soi déjà huit ans. C'est pourquoi nous n'avons pas opté pour des reproductions de dissection à l'échelle 1 : 1, pour permettre aux schémas de constituer des outils à la fois didactiques et pédagogiques.

Tout au long de notre travail, nous avons été préoccupés par le souci d'apporter aux étudiants un soutien didactique dans l'étude de l'anatomie, de renforcer leur enthousiasme pour cette matière si captivante, de redonner confiance au jeune étudiant en lui montrant que l'anatomie fournit des indicateurs riches en enseignement, de servir de source d'information fiable à l'étudiant confirmé, mais aussi de fournir au médecin en exercice un complément utile à ses connaissances.

« Si tu veux atteindre le possible, tu dois tenter l'impossible. »
(Rabindranath Taghore)

Michael Schünke, Erik Schulte, Udo Schumacher, Markus Voll et Karl Wesker.

Kiel, Mayence, Hambourg, Munich et Berlin, septembre 2011

Remerciements

Nous voudrions tout d'abord dire à nos familles que nous leurs dédions l'*Atlas d'anatomie Prométhée*.

Pour ces commentaires critiques et ses suggestions, nous voudrions remercier Monsieur le professeur Reinhard Gossrau, de Berlin. Pour l'aide de grande valeur qu'ils nous ont apportée dans l'immense travail de correction, nous remercions sincèrement Madame Gabriele Schünke (diplômée de biologie), Monsieur le Docteur Jakob Fay ainsi que Mesdames Claudia Dücker (étudiante en médecine), Simin Rassouli (étudiante en médecine), Heike Teichmann (étudiante en médecine) et Sylvia Zilles (étudiante en médecine dentaire). Nous voudrions également remercier tout particulièrement Madame le Docteur Julia Jörns-Kuhnke pour sa coopération concernant les légendes.

Un grand merci également à nos deux metteurs en page Stéphanie Gay et Bert Sender. Leur capacité à ordonner le texte et les illustrations, pour que chaque double page soit réellement claire, a contribué de manière décisive aux qualités didactiques et visuelles de notre atlas pédagogique.

L'*Atlas d'anatomie Prométhée* n'aurait pas pu voir le jour sans l'éditeur. Mais ce sont toujours les hommes et non les institutions qui permettent de mener à bien un tel projet, et nous devons pour notre part remercier tout spécialement ceux qui, dans la maison d'édition, ont eu la charge de ce projet.

« Rendre possible l'impossible » a été le rôle du Dr Jürgen Lüthje, planificateur des éditions Thieme. Non seulement il a travaillé à rendre compatibles les souhaits des auteurs et graphistes avec les contraintes de la réalité, mais il a également géré, pendant l'année de travail en commun, une équipe de cinq personnes tournées vers un projet commun; car dès le début nous avons pris conscience que nous nous engageons dans un long travail dont le but était ambitieux. Son mérite est, dans une grande mesure, de ne pas avoir laissé s'éteindre le souhait commun d'atteindre ce but, en dépit de tous les obstacles qu'il a fallu surmonter. Son admirable persévérance et sa capacité à résoudre sincèrement les situations difficiles ont marqué nos innombrables discussions avec lui. Pour toutes ces raisons, nous lui adressons nos très profonds et sincères remerciements.

Madame Sabine Bartl a été, au meilleur sens du terme, la pierre angulaire des auteurs. Elle a, en tant que scientifique non médicale de haut niveau, relu tous les textes et éprouvé leur cohérence par rapport aux images, pour que la logique de la présentation apparaisse véritablement correcte aux yeux d'un (ou pas encore) médecin, comme c'est le cas pour un étudiant – tout particulièrement au

début de ses études. Lorsque des contresens, que les auteurs percevaient sous un autre angle, se sont glissés dans le manuscrit, elle les a aussitôt découverts et a accompli un travail de refonte du texte en le renforçant de nombreuses propositions. Grâce à son impulsion, des thèmes ont été transformés et modifiés à nouveau. Ici seuls les auteurs ont tenu à la remercier, mais le lecteur, à qui la situation a désormais été présentée, profite de ses talents didactiques.

Monsieur Martin Spencker, administrateur et éditeur de formation chez Thieme a été, en tant que responsable éditorial du projet, la dernière instance de coordination entre l'éditeur d'une part et les auteurs et graphistes d'autre part. Le projet doit beaucoup à sa capacité à régler les différents problèmes et confusions grâce à des décisions pertinentes, rapides et non conventionnelles. Sa bonne foi vis-à-vis de tous les proches des auteurs et des graphistes, la transparence et le fair-play dans toutes les discussions, ont donné au projet toujours plus d'élan et des bases claires pour une coopération ouverte entre partenaires. Nous nous devons de lui adresser, à lui aussi, de grands remerciements.

Le travail en commun avec tous les collaborateurs et collaboratrices des éditions Thieme sans exception a été agréable et amical tout au long du projet. Pour des raisons de place nous ne pouvons pas, hélas, citer nommément tous ceux qui ont participé d'une quelconque manière à l'aboutissement de l'*Atlas d'anatomie Prométhée*. Nous nous limiterons à quelques collaborateurs et collaboratrices qui se sont particulièrement et intensivement attelés à cet atlas: nous voudrions remercier Antje Bühl, assistante de projet depuis le début qui a, en tant que « bon génie de l'ombre », accepté de nombreux travaux, comme par exemple les relectures répétées des maquettes et l'inventaire des légendes; Rainer Zepf et Martin Waletzko pour leur révision méticuleuse des maquettes et leur soutien pour toutes les questions techniques; Susanne Tochtermann-Wenzel et Manfred Lehnert, adjoints pour tout ce qui concernait la production du livre et qui ont veillé à ce que l'*Atlas d'anatomie Prométhée* soit imprimé et relié en temps voulu, et à ce que son lancement soit accompagné du meilleur savoir-faire; Madame Almut Leopold pour son index remarquable; Marie-Luise Kürschner et son équipe pour l'intéressante réalisation de la couverture, ainsi que Birgit Carlsen et Anne Döbler, adjoints à la partie marketing de l'*Atlas d'anatomie Prométhée*, qui ont supervisé et supervisent aujourd'hui encore la vente et les relations publiques.

Les auteurs

Table des matières

Anatomie générale

1 Phylogénèse et embryogenèse

1.1	Phylogénèse chez l'homme	2
1.2	Embryologie humaine : considérations générales, fécondation et stades précoces du développement	4
1.3	Embryologie humaine : gastrulation, neurulation et formation des somites	6
1.4	Embryologie humaine : développement des membranes et du placenta	8
1.5	Développement des arcs branchiaux chez l'homme	10
1.6	Circulation embryonnaire et développement des gros vaisseaux au cours de l'ontogenèse	12
1.7	Développement du système squelettique : du squelette primordial, des membres et des articulations	14
1.8	Développement et processus de reconstruction de l'os	16
1.9	Ossification des membres	18
1.10	Mode de constitution et disposition des membres	20

2 Le corps humain, vue d'ensemble

2.1	Le corps humain : proportions, surfaces et poids du corps	22
2.2	Structure du corps humain	24

3 Anatomie de surface et repères d'orientation du corps humain

3.1	Positions, directions, plans et axes principaux du corps humain	26
3.2	Situation et description des plans d'examen radiologiques	28
3.3	Anatomie superficielle	30
3.4	Reliefs osseux superficiels et palpables	32
3.5	Éléments d'orientation du corps humain	34
3.6	Régions du corps (anatomie topographique)	36

4 Os et articulations

4.1	Squelette osseux et structure d'un os tubulaire	38
4.2	Articulations : vue d'ensemble et synarthroses	40
4.3	Articulation synoviale : constitution : éléments de structure intra- et extra-articulaires	42
4.4	Articulations synoviales : formation de la capsule articulaire et du cartilage hyalin	44

4.5	Maladies articulaires dégénératives : exemple de la coxarthrose	46
4.6	Éléments de mécanique articulaire : les mouvements	48
4.7	Principes de mécanique articulaire : stabilité et transmission des forces	50
4.8	Fractures : classification, consolidation et prise en charge	52

5 Muscles

5.1	Musculature du squelette : vue générale	54
5.2	Musculature squelettique : types des fibres musculaires ; muscles squelettiques striés et non striés	56
5.3	Musculature squelettique : structure et fonction	58
5.4	Tendons et tissus de soutien des muscles	60

6 Vaisseaux

6.1	Vue générale du système cardio-vasculaire humain	62
6.2	Structure des artères et des veines	64
6.3	Vaisseaux de la circulation terminale	66

7 Système lymphatique et glandes

7.1	Le système lymphatique humain	68
7.2	Glandes exocrines et endocrines	70

8 Neuro-anatomie générale

8.1	Développement du système nerveux central (SNC)	72
8.2	Dérivées des crêtes neurales et développement du système nerveux périphérique (SNP)	74
8.3	Situation et division du système nerveux	76
8.4	Cellules du système nerveux	78
8.5	Structure d'un segment médullaire	80
8.6	Innervation sensitive : vue d'ensemble	82
8.7	Innervation sensitive : principes de formation des dermatomes et des plexus	84
8.8	Innervation sensitive : dermatomes et territoires des nerfs cutanés	86
8.9	Innervation motrice : organisation de la moelle spinale et réflexes	88
8.10	Innervation motrice : 1 ^{er} et 2 ^e neurones moteurs	90
8.11	Différences entre les systèmes nerveux central et périphérique	92
8.12	Système nerveux autonome	94
8.13	Lésion des nerfs périphériques	96

Paroi du tronc

1 Os, ligaments et articulations

1.1	Squelette du tronc	100
1.2	Colonne vertébrale osseuse	102
1.3	Développement de la colonne vertébrale	104
1.4	Description d'une vertèbre	106
1.5	Colonne vertébrale cervicale	108
1.6	Colonne vertébrale thoracique	110
1.7	Colonne vertébrale lombale	112
1.8	Sacrum et coccyx	114
1.9	Disque intervertébral : structure et fonction	116
1.10	Ligaments de la colonne vertébrale thoraco-lombale : vue générale	118
1.11	Vue générale des ligaments de la colonne vertébrale cervicale	120
1.12	Ligaments de la colonne vertébrale cervicale supérieure (articulations supérieure et inférieure de la tête)	122
1.13	Articulation zygapophysaire, segment mobile et amplitude des mouvements de chaque segment	124
1.14	Articulations uncovertébrales de la colonne vertébrale cervicale	126
1.15	Affections dégénératives de la colonne vertébrale lombale	128
1.16	Modifications dégénératives de la colonne vertébrale	130
1.17	Cage thoracique osseuse	132
1.18	Sternum et côtes	134
1.19	Articulations costovertébrales et mouvements du thorax	136
1.20	Bassin osseux	138
1.21	Appareil ligamentaire et mesures du bassin	140
1.22	Articulation sacro-iliaque	142

2 Systématisation des muscles

2.1	Vue d'ensemble des muscles des parois du tronc	144
2.2	Muscles intrinsèques du dos (muscles érecteurs de la colonne vertébrale) : tractus latéral	146
2.3	Muscles intrinsèques du dos (muscles érecteurs de la colonne vertébrale) : tractus médial	148
2.4	Muscles intrinsèques du dos : muscles courts des articulations de la tête et du cou et muscles prévertébraux	150
2.5	Muscles de la paroi abdominale : muscles abdominaux latéraux, obliques	152
2.6	Muscles de la paroi abdominale : muscles antérieurs et postérieurs	154
2.7	Fonctions des muscles des parois de l'abdomen	156
2.8	Muscles de la cage thoracique (muscles : intercostaux et subcostaux, scalènes et transverse du thorax)	158
2.9	Muscles de la cage thoracique : diaphragme	160
2.10	Muscles du plancher pelvien (diaphragme pelvien, diaphragme uro-génital ou muscles sphinctériens et caverneux)	162
2.11	Muscles secondaires du tronc = muscles spino-costaux, spino-huméraux et thoraco-huméraux	164

3 Topographie des muscles

3.1	Vue d'ensemble des muscles du dos et du fascia thoraco-lombal	166
3.2	Muscles intrinsèques du dos : tractus latéral et médial des muscles érecteurs de la colonne vertébrale	168
3.3	Muscles intrinsèques du dos : muscles courts de la nuque	170
3.4	Muscles de la paroi thoracique et fascia endothoracique	172
3.5	Transition entre la cavité thoracique à la cavité abdominale : le diaphragme	174
3.6	Muscles antérieurs et latéraux de la paroi abdominale	176
3.7	Structure de la paroi abdominale et la gaine des muscles droits de l'abdomen	178
3.8	Muscles du plancher pelvien : vue d'ensemble sur le périnée et les fascias superficiels	180
3.9	Muscles du plancher pelvien : structure des planchers pelviens et des cavités pelviennes selon le sexe	182
3.10	Muscles du plancher pelvien et de la paroi pelvienne chez la femme en vue caudale	184
3.11	Muscles du plancher pelvien : muscle élévateur de l'anus	186
3.12	Muscles du plancher pelvien : rapports avec les organes et les vaisseaux chez l'homme et la femme	188

4 Systématisation des vaisseaux et des nerfs

4.1	Artères	190
4.2	Veines	192
4.3	Voies lymphatiques et nœuds lymphatiques	194
4.4	Nerfs	196

5 Topographie des vaisseaux et des nerfs

5.1	Reliefs superficiels, vaisseaux et nerfs épifasciaux de la paroi ventrale du tronc	198
5.2	Reliefs superficiels, vaisseaux et nerfs épifasciaux de la paroi dorsale du tronc	200
5.3	Paroi dorsale du tronc : vue dorsale	202
5.4	Paroi dorsale du tronc : vue ventrale	204
5.5	Paroi ventrale du tronc : vue d'ensemble et positions des vaisseaux et des nerfs importants en clinique	206
5.6	Paroi ventrale du tronc : nerfs, vaisseaux sanguins et lymphatiques de la glande mammaire	208
5.7	Paroi ventrale du tronc : le canal inguinal	210
5.8	Anatomie et points de faiblesse de la paroi abdominale antérieure	212
5.9	Hernies inguinales et fémorales	214
5.10	Topographie des hernies inguinales	216
5.11	Diagnostic et traitement des hernies	218
5.12	Hernies externes rares	220
5.13	Développement des organes génitaux externes	222
5.14	Organes génitaux externes masculins : migration testiculaire et cordon spermatique	224
5.15	Organes génitaux externes masculins : testicule et épидидyme	226
5.16	Organes génitaux externes masculins : fascias du pénis et tissu érectile	228

5.17	Organes génitaux externes masculins : vascularisation et innervation du pénis	230
5.18	Organes génitaux externes féminins	232
5.19	Organes génitaux externes féminins : vascularisation et innervation, corps érectiles, muscles érectiles et vestibule du vagin	234

Membres supérieurs

1 Os, ligaments et articulations

1.1	Membre supérieur, vue d'ensemble	238
1.2	La ceinture scapulaire dans le squelette du tronc	240
1.3	Os de la ceinture scapulaire	242
1.4	Os du membre supérieur : vue générale de l'humérus	244
1.5	Os du membre supérieur : torsion de l'humérus	246
1.6	Os du membre supérieur : vue générale du radius et de l'ulna	248
1.7	Os du membre supérieur : surfaces articulaires du radius et de l'ulna	250
1.8	Os du membre supérieur : la main	252
1.9	Os du membre supérieur : os du carpe	254
1.10	Architecture de la jonction radio-carpienne et du métacarpe fractures distale du radius et du scaphoïde	256
1.11	Articulation de l'épaule : vue d'ensemble et articulations de la ceinture scapulaire	258
1.12	Articulations de l'épaule : appareil ligamentaire des articulations de la clavicule et de l'espace scapulo-thoracique	260
1.13	Articulation de l'épaule : articulation humérale, surfaces articulaires, capsule articulaire et cavité articulaire	262
1.14	Articulation de l'épaule : articulation humérale, tendons renforçant la capsule et intervalle des rotateurs	264
1.15	Articulation de l'épaule : articulation subacromiale	266
1.16	Bourse subacromiale et bourse subdeltoïdienne	268
1.17	Arthroscopie de l'épaule	270
1.18	Anatomie radiologique et sectionnelle de l'épaule	272
1.19	Mouvements dans la ceinture scapulaire et dans l'articulation de l'épaule	274
1.20	Articulation du coude (articulation cubitale) : vue d'ensemble	276
1.21	Articulation du coude (articulation cubitale) : appareil capsulo-ligamentaire	278
1.22	Avant-bras : articulations radio-ulnaires proximale et distale	280
1.23	Mouvements des articulations du coude- et radio-ulnaire	282
1.24	Appareil ligamentaire de la main	284
1.25	Appareil ligamentaire intrinsèque de la main, compartiments articulaires et complexe ulno-carpien	286
1.26	Canal carpien	288
1.27	Appareil ligamentaire des doigts	290
1.28	Articulation carpo-métacarpienne du pouce	292
1.29	Mouvements des articulations de la main et des doigts	294

2 Systématisation des muscles

2.1	Groupes musculaires fonctionnels	296
2.2	Muscles de la ceinture scapulaire : muscles trapèze, sterno-cléido-mastoïdien et omohyoïdien	298
2.3	Muscles de la ceinture scapulaire : muscles dentelé antérieur, subclavier, petit pectoral, élévateur de la scapula, grand et petit rhomboïdes	300
2.4	Muscles de l'articulation de l'épaule : coiffe des rotateurs	302
2.5	Muscles de l'articulation de l'épaule : muscle deltoïde	304
2.6	Muscles de l'articulation de l'épaule : muscles grand dorsal et grand rond	306
2.7	Muscles de l'articulation de l'épaule : muscles grand pectoral et coracobrachial	308
2.8	Muscles du bras : muscles biceps brachial et brachial	310
2.9	Muscles du bras : muscles triceps brachial et anconé	312
2.10	Muscles de l'avant-bras : fléchisseurs superficiel et profond	314
2.11	Muscles de l'avant-bras : musculature radiale	316
2.12	Muscles de l'avant-bras : extenseurs superficiels et profonds	318
2.13	Muscles courts de la main : muscles thénariens et hypothénariens	320
2.14	Muscles courts de la main : muscles métacarpiens	322
2.15	Généralités sur les fonctions des muscles : épaule	324
2.16	Vue générale des fonctions musculaires : articulation du coude	326
2.17	Vue générale des fonctions musculaires : articulation du poignet	328

3 Topographie des muscles

3.1	Muscles postérieurs de la ceinture scapulaire et de l'articulation de l'épaule	330
3.2	Muscles postérieurs du bras et de l'articulation de l'épaule	332
3.3	Muscles antérieurs de la ceinture scapulaire et de l'articulation de l'épaule	334
3.4	Muscles antérieurs du bras et de l'articulation de l'épaule	336
3.5	Muscles de la face antérieure de l'avant-bras	338
3.6	Muscles postérieurs de l'avant-bras	340
3.7	Coupes transversales du bras et de l'avant-bras	342
3.8	Gaines tendineuses de la main	344
3.9	Aponévrose dorsale des doigts	346
3.10	Muscles courts de la main : couche superficielle	348
3.11	Muscles courts de la main : couche moyenne	350
3.12	Muscles courts de la main : couche profonde	352

4 Systématisation des vaisseaux et des nerfs

4.1	Artères	354
4.2	Veines	356
4.3	Voies et nœuds lymphatiques	358
4.4	Plexus brachial : constitution	360
4.5	Plexus brachial : partie supraclaviculaire	362

4.6	Plexus brachial : partie infraclaviculaire Vue d'ensemble et branches courtes	364
4.7	Plexus brachial : partie infraclaviculaire. Nerf musculocutané et nerf axillaire	366
4.8	Plexus brachial : partie infraclaviculaire. Nerf radial	368
4.9	Plexus brachial : partie infraclaviculaire. Nerf ulnaire	370
4.10	Plexus brachial : partie infraclaviculaire. Nerf médian	372
5	Topographie des vaisseaux et des nerfs	
5.1	Reliefs superficiels et voies vasculo-nerveuses épifasciales : vue ventrale	374
5.2	Reliefs superficiels et voies vasculo-nerveuses épifasciales : vue dorsale	376
5.3	Région de l'épaule : vue ventrale	378
5.4	Fosse axillaire (région axillaire) : paroi antérieure	380
5.5	Fosse axillaire (région axillaire) : paroi postérieure	382
5.6	Anesthésie du plexus brachial : principe, voie d'abord et réalisation d'un bloc plexique	384
5.7	Région brachiale antérieure	386
5.8	Région de l'épaule : vue dorsale et crâniale	388
5.9	Région brachiale postérieure	390
5.10	Région du pli du coude (fosse cubitale)	392
5.11	Région antérieure de l'avant-bras	394
5.12	Région postérieure de l'avant-bras et dos de la main	396
5.13	Paume de la main : vaisseaux et nerfs épifasciaux et innervation	398
5.14	Paume de la main : vascularisation	400
5.15	Canal carpien	402
5.16	Loge de Guyon et région antérieure du carpe	404

Membres inférieurs

1 Os, ligaments et articulations

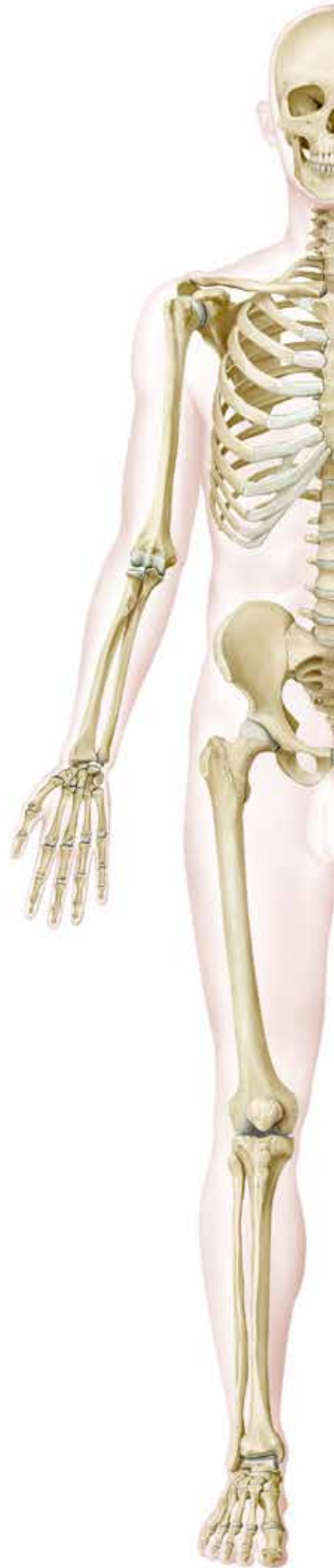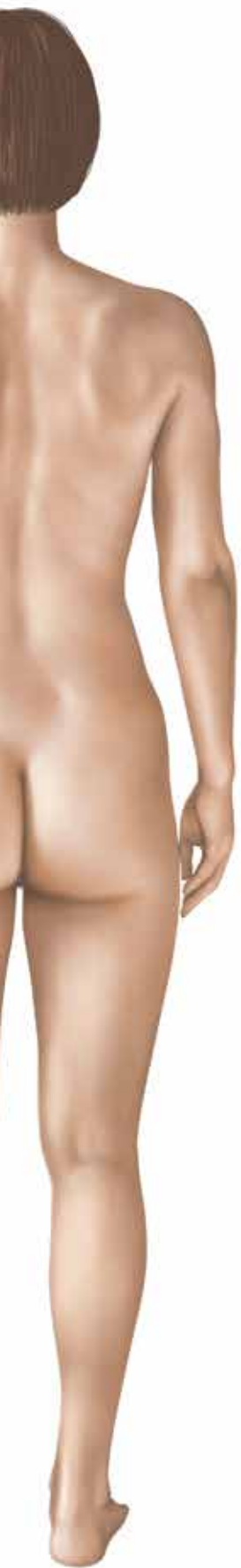1.1	Vue d'ensemble du membre inférieur	408
1.2	Axes : anatomique et mécanique du membre inférieur	410
1.3	Os de la ceinture pelvienne	412
1.4	Vue d'ensemble du fémur : signification de l'angle cervical	414
1.5	Tête du fémur et anomalies du col du fémur	416
1.6	Patella	418
1.7	Os de la jambe (tibia et fibula)	420
1.8	Vue générale des os du pied : vues dorsale et plantaire	422
1.9	Vues latérale et médiale des os du pied : os sésamoïdes accessoires du pied	424
1.10	Articulation de la hanche : surfaces articulaires	426
1.11	Appareil ligamentaire de l'articulation de la hanche : stabilisation de la tête du fémur	428
1.12	Appareil ligamentaire de l'articulation de la hanche : vascularisation de la tête fémorale	430

1.13	Anatomie sectionnelle et radiologique de l'articulation de la hanche. Une lésion typique des personnes âgées : la fracture du col du fémur	432
1.14	Anatomie sectionnelle de l'articulation de la hanche : description échographique d'un épanchement dans l'articulation de la hanche	434
1.15	Mouvements et biomécanique de l'articulation de la hanche	436
1.16	Développement de l'articulation de la hanche	438
1.17	Articulation du genou : surfaces osseuses	440
1.18	Articulation du genou : vue d'ensemble de l'appareil ligamentaire	442
1.19	Articulation du genou : ligaments croisés et collatéraux	444
1.20	Articulation du genou : les ménisques	446
1.21	Articulation du genou : mouvements et axes de mouvement	448
1.22	Articulation du genou : capsule et cavité articulaires	450
1.23	Anatomie sectionnelle du genou	452
1.24	Articulations du pied : vue générale des surfaces osseuses et des articulations	454
1.25	Articulations du pied : surfaces articulaires	456
1.26	Articulations du pied : articulations talo-crurale et subtalaire	458
1.27	Appareil ligamentaire du pied	460
1.28	Axes de mouvement et mouvements du pied	462
1.29	Vue générale de la voûte plantaire et de la courbure transversale	464
1.30	Courbures longitudinales de la voûte plantaire	466
1.31	Os sésamoïdes et déformations des orteils	468
1.32	Anatomie sectionnelle et radiologique du pied	470
1.33	La marche chez l'homme	472

2 Systématisation des muscles

2.1	Classifications	474
2.2	Muscles de la hanche et de la fesse : muscles internes de la hanche	476
2.3	Muscles de la hanche et de la fesse : muscles externes	478
2.4	Muscles de la hanche et de la fesse : groupe des adducteurs	480
2.5	Muscles de la cuisse : groupe des extenseurs	482
2.6	Muscles de la cuisse : groupe des fléchisseurs	484
2.7	Muscles de la jambe : groupes des extenseurs et des fibulaires	486
2.8	Muscles de la jambe : groupe des fléchisseurs superficiels	488
2.9	Muscles de la jambe : groupe des fléchisseurs profonds	490
2.10	Muscles courts du pied : dos et plante du pied (loges de l'hallux et du petit orteil)	492
2.11	Muscles courts du pied : la plante du pied (loge moyenne *)	494
2.12	Vue générale des fonctions musculaires : articulation de la hanche	496
2.13	Vue générale des fonctions musculaires : articulation du genou	498
2.14	Vue générale des fonctions musculaires : articulation talo-crurale (cheville)	500

3	Topographie des muscles	
3.1	Muscles de la cuisse, de la hanche et de la fesse en vues médiale et antérieure	502
3.2	Muscles de la cuisse, de la hanche et de la fesse en vue antérieure : surfaces d'origine et de terminaison	504
3.3	Muscles de la cuisse, de la hanche et de la fesse en vue latérale et postérieure	506
3.4	Muscles de la cuisse, de la hanche et de la fesse en vue postérieure : surfaces d'origine et de terminaison	508
3.5	Muscles de la jambe en vues latérale et antérieure : surfaces d'origine et de terminaison	510
3.6	Muscles de la jambe en vue postérieure : surfaces d'origine et de terminaison	512
3.7	Gaines tendineuses et tarsiennes	514
3.8	Muscles courts du pied en vue plantaire : aponévrose plantaire et couche superficielle	516
3.9	Muscles courts du pied en vue plantaire : couche moyenne	518
3.10	Muscles courts du pied en vue plantaire : insertions d'origine et de terminaison des muscles	520
3.11	Anatomie en coupes : cuisse, jambe et pied	522
4	Systématisation des vaisseaux et des nerfs	
4.1	Artères	524
4.2	Veines	526
4.3	Voies lymphatiques et nœuds lymphatiques	528
4.4	Structure du plexus lombo-sacral	530
4.5	Nerfs du plexus lombal : nerfs ilio-hypogastrique, ilio-inguinal, génito-fémoral et cutané fémoral latéral	532
4.6	Nerfs du plexus lombal : nerfs obturateur et fémoral	534
4.7	Nerfs du plexus sacral : nerf glutéal supérieur, nerf glutéal inférieur et nerf cutané fémoral postérieur	536
4.8	Nerfs du plexus sacral : nerf ischiatique (vue générale et territoire d'innervation sensitive)	538
4.9	Les nerfs du plexus sacral : nerf ischiatique (trajet et territoire d'innervation motrice)	540
4.10	Les nerfs du plexus sacral : nerf pudendal et nerf coccygien	542
5	Topographie des vaisseaux et des nerfs	
5.1	Reliefs superficiels et voies vasculo-nerveuses épifasciales : vue antérieure	544
5.2	Reliefs superficiels et voies vasculo-nerveuses épifasciales : vue postérieure	546
5.3	Face antérieure de la cuisse (région antérieure de la cuisse avec le trigone fémoral)	548
5.4	Vascularisation artérielle de la cuisse	550
5.5	Région glutéale (région fessière) : vue d'ensemble des vaisseaux et des nerfs	552
5.6	Région glutéale (région fessière) : incisures ischiatiques et nerf ischiatique	554
5.7	La fosse ischio-anale (espace infra-lévatorien)	556
5.8	Le canal pudendal et la région périnéale (région urogénitale et région anale)	558
5.9	Face postérieure de la cuisse (région fémorale postérieure) et du genou (région postérieure du genou)	560
5.10	Face postérieure de la jambe (région crurale postérieure) et région médiale de la cheville (région rétro-malléolaire médiale)	562
5.11	Plante du pied	564
5.12	Face antérieure de la jambe et dos du pied (région crurale antérieure et dos du pied) : innervation cutanée	566
5.13	Artères du dos du pied	568
	Annexes	
	Bibliographie	573
	Index	575



Anatomie générale

1	Phylogénèse et embryogenèse	2
2	Le corps humain, vue d'ensemble	22
3	Anatomie de surface et repères d'orientation du corps humain	26
4	Os et articulations	38
5	Muscles	54
6	Vaisseaux	62
7	Système lymphatique et glandes	68
8	Neuro-anatomie générale	72

1.1 Phylogénèse chez l'homme

A Considérations générales sur le développement phylogénétique de l'homme

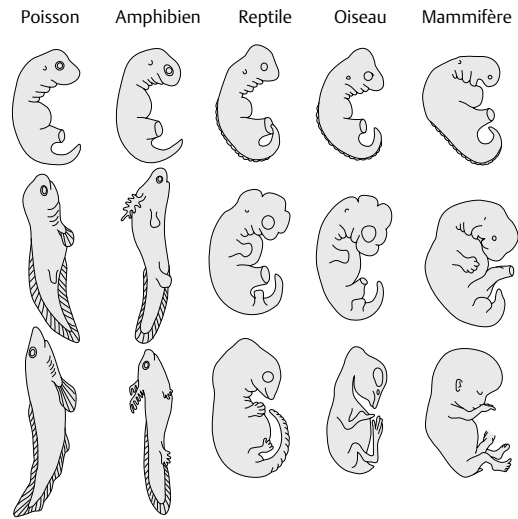
Pour mieux comprendre l'évolution du corps humain, il importe de reprendre les étapes du développement phylogénétique. L'homme et ses plus proches parents appartiennent à **la famille des chordés**, qui comporte environ 50 000 espèces. Celle-ci se compose de deux sous-familles :

- Les invertébrés.
- Les vertébrés.

Bien que l'aspect extérieur de certains représentants des chordés soit sensiblement différent, ceux-ci se différencient de toutes les autres espèces animales par des structures morphologiques communes qui apparaissent à un moment spécifique de la vie de l'animal, parfois même seulement pendant la phase embryonnaire (voir **G**). Les chordés invertébrés comme les céphalochordés, tel que le poisson amphioxus (*branchiostoma lanceolatum*), doivent être étudiés comme un modèle de l'animal vertébré primaire au regard de leur organisation. Ils donnent des informations sur la charpente osseuse du corps d'un vertébré et sont donc essentiels à la compréhension de l'organisation générale de l'animal vertébré (voir **D**).

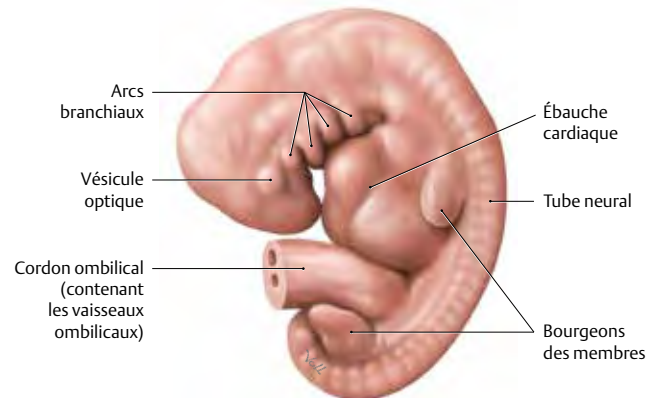
Tous les **représentants de la classe des animaux vertébrés** (agnates, poissons cartilagineux, poissons osseux, amphibiens, reptiles, oiseaux et mammifères) ont en commun de nombreuses caractéristiques (voir **H**), tel qu'une colonne vertébrale fait d'une rangée de vertèbres, ce qui leur a donné leur nom de vertébrés (*vertebrata*). L'évolution d'un œuf amniotique, c'est-à-dire le développement de l'embryon dans une membrane solide et dans une cavité amniotique remplie de liquide, facilite la vie de l'animal vertébré terrestre et constitue ainsi une rupture particulièrement significative dans le processus de l'évolution. Cette adaptation de la reproduction a permis aux vertébrés terrestres (reptiles, oiseaux et mammifères) de poursuivre le cycle de leur vie totalement sur la terre et de rompre leurs derniers liens avec leur origine aquatique. Si l'on compare les embryons de différentes classes de vertébrés, on peut reconnaître de nombreuses similitudes morphologiques et fonctionnelles, comme par exemple la constitution des arcs branchiaux (voir **B**).

Parmi les **mammifères** il faut distinguer **trois groupes principaux** : les monotrèmes (ornithorynques), les marsupiaux (kangourous), et les mammifères placentaires (euthériens). C'est à ce dernier groupe qu'appartient l'homme. Les mammifères placentaires possèdent un ensemble de caractéristiques communes (voir **I** et **J**) : ils investissent par exemple beaucoup plus d'énergie dans le soin et l'éducation de leurs enfants. Les mammifères placentaires terminent leur développement embryonnaire dans l'utérus maternel et sont reliés à leur mère pendant toute la phase intra-utérine par le placenta. L'homme appartient à **l'ordre des primates et à la sous-famille des hominidés (hominiens)**, dont les premiers représentants étaient probablement de petits mammifères vivants dans les arbres. De même que le gorille, le singe et l'anthropoïde, l'homme possède des caractéristiques qui tirent leur origine de son adaptation à vivre dans un arbre. Ainsi les primates possèdent par exemple une épaule mobile qui leur permet de se balancer de branche en branche, des mains habiles avec lesquelles ils peuvent se tenir aux branches et s'occuper de leur nourriture, ainsi qu'un champ visuel des deux yeux se chevauchant, ce qui améliore leur vision dans l'espace.



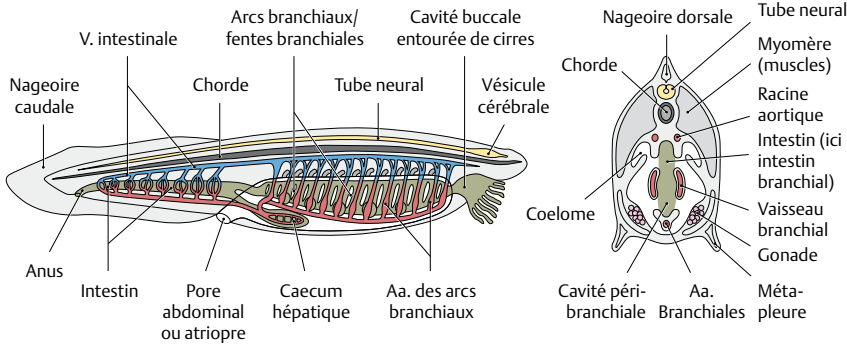
B Différents stades du développement embryonnaire précoce des vertébrés

Les stades de développement précoce (ligne supérieure) de l'homme, de l'oiseau, du reptile, de l'amphibien et du poisson revêtent une forme caractéristique pratiquement identique pour tous les vertébrés à ce stade. Un point remarquable est la similitude de leur silhouette, en particulier pour la constitution des arcs et des fentes branchiaux dans la future région de la face. Cette similitude morphologique et fonctionnelle des stades précoces de développement attire l'attention sur des relations de parenté : l'ontogenèse de l'organisme d'un vertébré constitue la récapitulation abrégée et rapide de la phylogénèse (théorie des « règles fondamentales biogénétiques » de Ernst Haeckel, 1834-1919).



C Disposition des fentes et arcs des branchiaux chez un embryon humain âgé de cinq semaines

Vue gauche. Les fentes et arcs branchiaux sont (comme les somites, segments primitifs du mésoderme embryonnaire) des structures fondamentales métamériques de l'embryon vertébré. Cela signifie qu'ils sont divisés en segments construits de façon identique et disposés l'un derrière l'autre. Ils donnent ainsi les éléments constitutifs du développement spécifique du squelette viscéral (maxillaire et mandibule, oreille moyenne, os hyoïde et larynx), de la musculature du visage correspondante, ainsi que du pharynx (voir page 11).



D Structure d'un chordé: le lancelet ou amphioxus (branchiostoma lanceolatum)

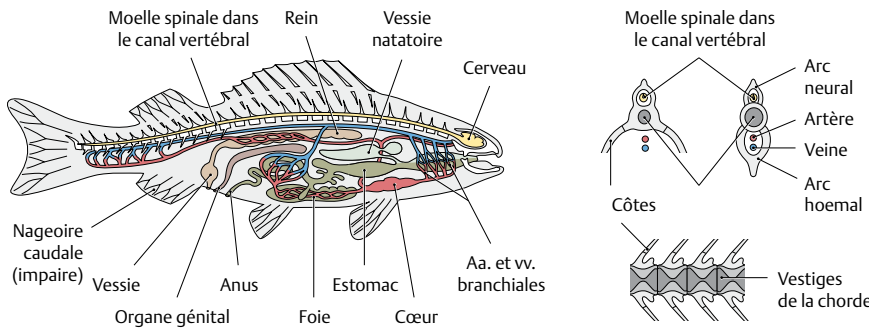
Les vertébrés (auxquels appartient l'homme) constituent une sous-espèce des animaux chordés, dont le type est le lancelet. Celui-ci appartient au début de l'évolution des vertébrés. L'une des caractéristiques des chordés est qu'ils sont constitués d'un squelette axial: la chorde dorsale. Il existe des vestiges de la chorde dorsale même chez l'homme comme par exemple dans le nucleus pulposus des disques. Cependant chez l'homme la chorde dorsale n'existe en fait que pendant la période de développement embryonnaire. Ainsi peuvent parfois se développer des chordomes, qui sont des tumeurs embryonnaires. Le tube neural est en position dorsale par rapport à la chorde. Le corps et sa musculature spécifique se composent de plusieurs segments, les myotomes. Cette division en myotomes est particulièrement évidente dans la région du dos. Les chordés se distinguent également par un système de circulation sanguine fermé.

G Particularités des chordés

- Constitution d'un squelette axial (chorda dorsalis).
- Tube neural dorsal.
- Division segmentaire du corps, en particulier la musculature.
- Intestin antérieur traversé de fentes (intestin branchial).
- Vaisseau branchial.
- Circulation sanguine fermée.
- Queue en arrière de l'anus (post-anale).

H Particularités des vertébrés

- Concentration des cellules nerveuses, des organes des sens et des mandibules au niveau de la tête (céphalisation).
- Cerveau en plusieurs parties avec hypophyse.
- Remplacement de la chorde dorsale par une colonne vertébrale.
- En règle générale deux paires de membres.
- Formation d'arcs branchiaux.
- Apparition de cellules des crêtes neurales.
- Système circulatoire fermé avec un cœur ventral divisé en cavités.
- Organe labyrinthisque avec les canaux semi-circulaires.
- Épiderme pluristratifié.
- Foie et pancréas constamment présents.
- Organes endocrines complexes tels que la glande thyroïde et l'hypophyse.
- Système immunitaire complexe.
- Différenciation sexuelle presque constante.

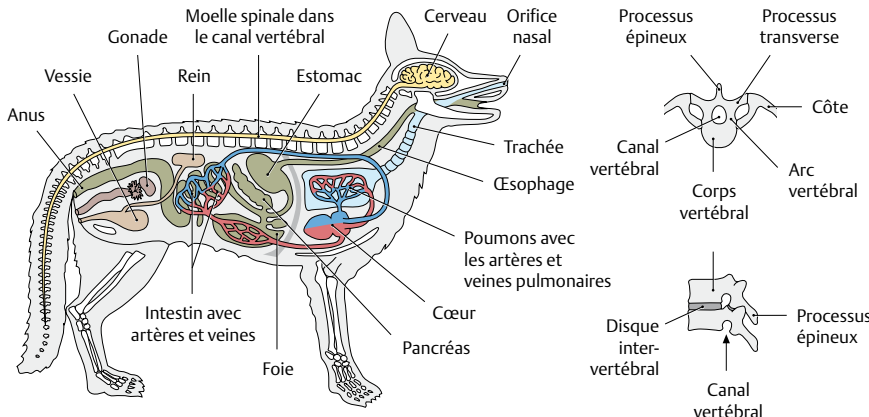


E Structure d'un vertébré: exemple d'un poisson osseux

Les vertébrés représentent une sous-espèce des chordés, à partir de laquelle s'est développé l'homme. Au début de l'évolution des vertébrés se situent les poissons, chez lesquels la chorde dorsale s'est muée en une colonne vertébrale. Les vertèbres osseuses segmentaires appartenant à la colonne vertébrale entourent les vestiges de la chorde dorsale et les remplacent plus ou moins. Des arcs dorsaux et ventraux partent des corps vertébraux. Les arcs dorsaux (arcs vertébraux ou neuraux) constituent dans leur ensemble le canal neural; les arcs ventraux (arcs vasculaires) forment dans la région de la queue un canal vasculaire destiné aux gros vaisseaux sanguins; dans la région du tronc ils portent les côtes.

I Particularités des mammifères

- Peau riche en glandes, recouverte de vrais poils.
- Femelles nées avec des glandes mammaires pour nourrir le nouveau-né.
- Important développement du cerveau.
- Musculature cutanée bien développée.
- Articulation mandibulaire secondaire.
- Le diaphragme est le muscle de la respiration le plus important et sépare les cavités thoracique et abdominale.
- Manducation spécialisée, hétérodonte, dont les dents sont enchâssées dans des alvéoles.
- Un cœur à quatre cavités avec un arc aortique (gauche).
- Une température corporelle constante (homéothermie).

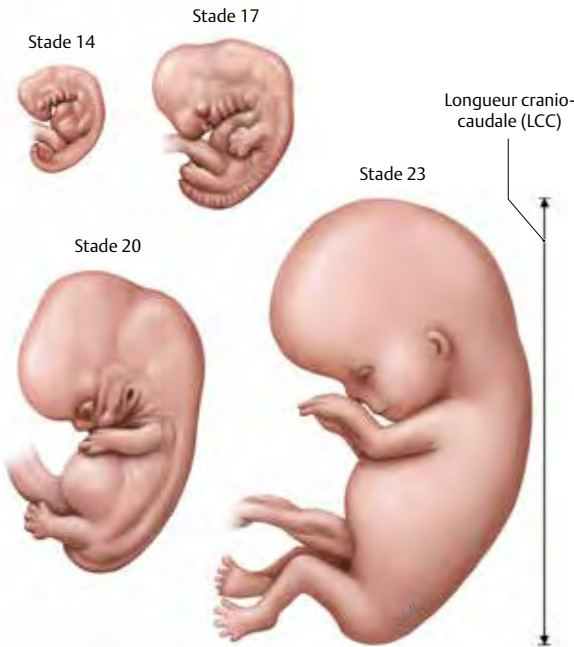


F Structure d'un mammifère: exemple du chien

1.2 Embryologie humaine : considérations générales, fécondation et stades précoces du développement

Parallèlement à l'anatomie macroscopique et microscopique, l'embryologie (ontogénèse) est essentielle à la compréhension du corps humain.

Elle comprend la formation des tissus (histogénèse), des organes (organogénèse) et de la forme du corps (morphogénèse).



A Embryon humain âgé de cinq à huit semaines

Le développement précoce et la période embryonnaire chez l'homme ont été divisés par Streefer (1942) et O'Rahilly (1987) en 23 stades qu'illustrent les échantillons de la Collection Carnegie. Les stades Carnegie sont caractérisés par l'âge (date de fécondation), la taille (longueur crânio-caudale à partir de la 5^e semaine: LCC) et par un stade de développement bien défini.

Stade 14 : 5^e semaine, LCC 8 mm, courbure dorsale au-dessus de la courbure céphalique.

Stade 17 : 6^e semaine, LCC 13 mm, les rayons digitaux deviennent visibles.

Stade 20 : 7^e semaine, LCC 18 mm, flexion des membres supérieurs, mains en pronation.

Stade 23 : 8^e semaine, LCC 30 mm, les proportions des membres sont définies.

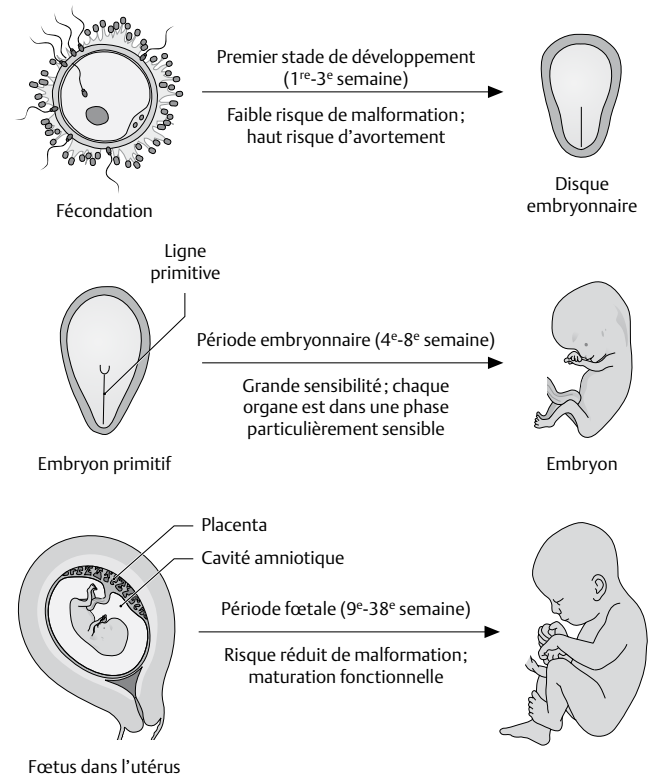
B Croissance de la taille et du poids pendant la période foetale

Âge (semaines)	Longueur crânio-caudale LCC (cm)	Poids (g)
9-12	5-8	10-45
13-16	9-14	60-200
17-20	15-19	250-450
21-24	20-23	500-820
25-28	24-27	900-1300
29-32	28-30	1400-2100
33-36	31-34	2200-2900
37-38	35-36	3000-3400

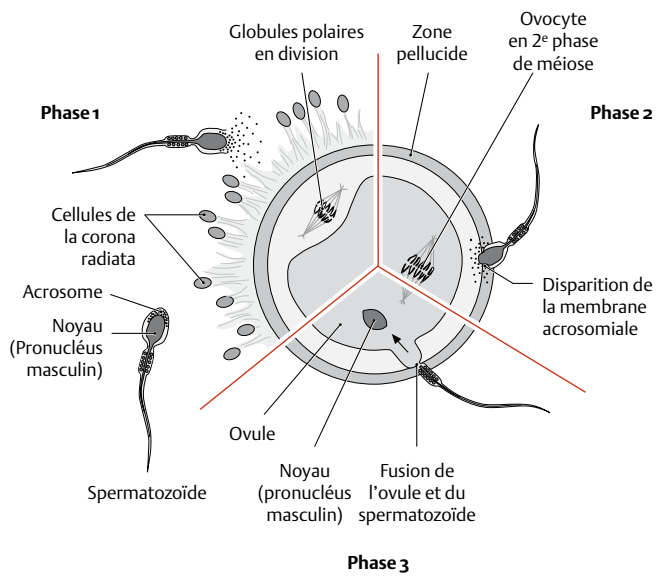
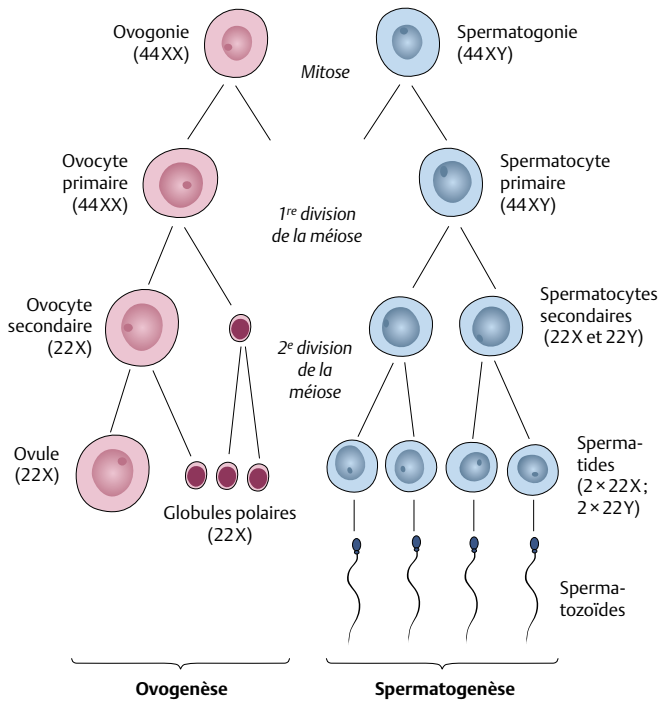
C Données générales sur l'évolution dans le temps du développement humain

(Les stades de Carnegie sont donnés entre parenthèses.)

1 ^{re} -3 ^e semaine : Développement précoce	
1 ^{re} semaine	Parcours dans la trompe utérine, fécondation, formation du blastocyste (stades 1-3).
2 ^e semaine	Nidation, embryon plan didermique, blastocyste (stades 4-5).
3 ^e semaine	Disque embryonnaire tridermique, début de la neurulation (stades 6-9).
4 ^e -8 ^e semaine : Période embryonnaire	
4 ^e semaine	Métamérie, fin de la neurulation, organes axiaux, silhouette du corps (stades 10-13).
5 ^e -8 ^e semaine	Organogénèse (tous les organes essentiels externes et internes sont installés, les proportions des membres sont définies) (stades 14-23).
9 ^e -38 ^e semaine : Période foetale	
9 ^e -38 ^e semaine	Croissance des organes et maturation fonctionnelle (différenciation sexuelle des organes génitaux externes).
Durée de la grossesse par rapport à :	
• p. o. = post-ovulation (âge de la fécondation) :	266 jours = 38 semaines
• p. m. = post-menstruation (après les règles) :	280 jours = 40 semaines



D Phases sensibles aux tératogènes (d'après Sadler)



F Présentation schématique des étapes de la fécondation (d'après Sadler)

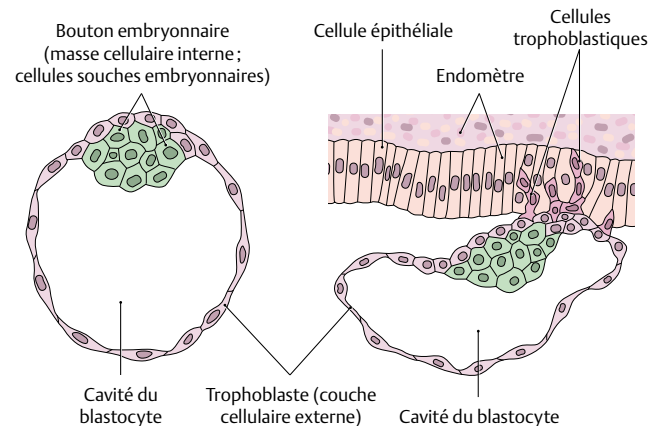
Pendant la *phase 1*, le spermatozoïde traverse les cellules de la corona radiata; pendant la *phase 2*, la membrane acrosomiale s'ouvre et la zone pellucide est digérée par des enzymes. Pendant la *phase 3*, les membranes de l'ovule ou du spermatozoïde fusionnent et le spermatozoïde pénètre dans l'ovule.

E Formation des ovules et des spermatozoïdes (d'après Sadler)

Pendant la formation des cellules sexuelles, deux divisions cellulaires successives (processus de maturation par méioses 1 et 2) conduisent à donner des cellules ne possédant qu'un seul type de chromosome (haploïdes). La fécondation permet de reconstituer des cellules diploïdes. Le rôle essentiel de la méiose est la recombinaison des chromosomes, c'est-à-dire le mélange du matériel génétique.

Ovogenèse: à partir des ovogonies, des ovocytes primaires naissent par mitose; ils sont encore diploïdes (44 XX). Les ovocytes primaires subissent ensuite une maturation via deux méioses successives aboutissant à quatre cellules haploïdes (22 X): un ovule mûr et trois globules polaires.

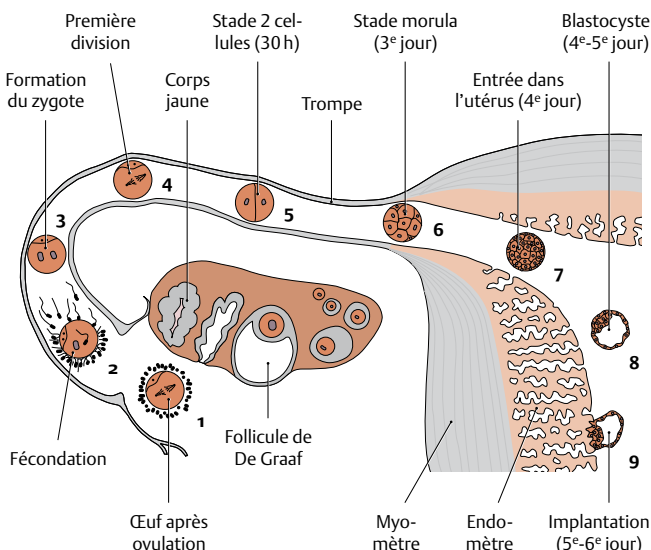
Spermatogenèse: les spermatogonies diploïdes se divisent par mitose et forment des spermatocytes primaires (44 XY), qui se divisent par méiose et donnent quatre spermatides haploïdes: deux contiennent un chromosome X (22 X) et deux un chromosome Y (22 Y). À partir des spermatides se développent les spermatozoïdes mobiles (spermato-histogenèse).



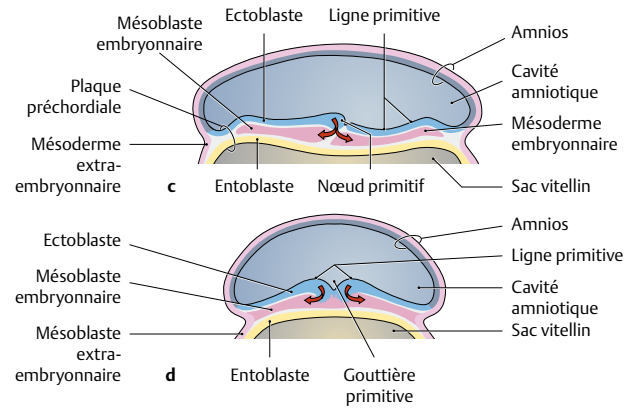
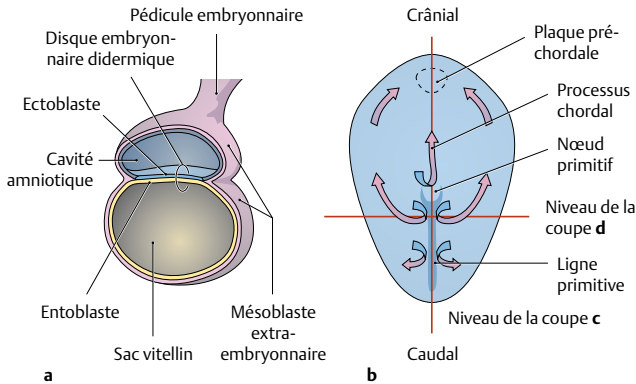
G Implantation du blastocyste dans la muqueuse utérine au 5^e ou 6^e jour p.o. (d'après Sadler)

H Présentation schématique des étapes au cours de la 1^{re} semaine de développement (d'après Sadler)

1. Ovule juste après l'ovulation.
2. Fécondation dans les 12 heures.
3. Œuf masculin ou féminin avec formation de zygotes.
4. Première division cellulaire.
5. Stade diploïde.
6. Stade de morula.
7. Pénétration dans la lumière utérine.
8. Blastocyste.
9. Début de l'implantation.



1.3 Embryologie humaine : gastrulation, neurulation et formation des somites



A Formation du disque embryonnaire tridermique (gastrulation) chez l'homme au début de la troisième semaine post-ovulation (d'après Sadler)

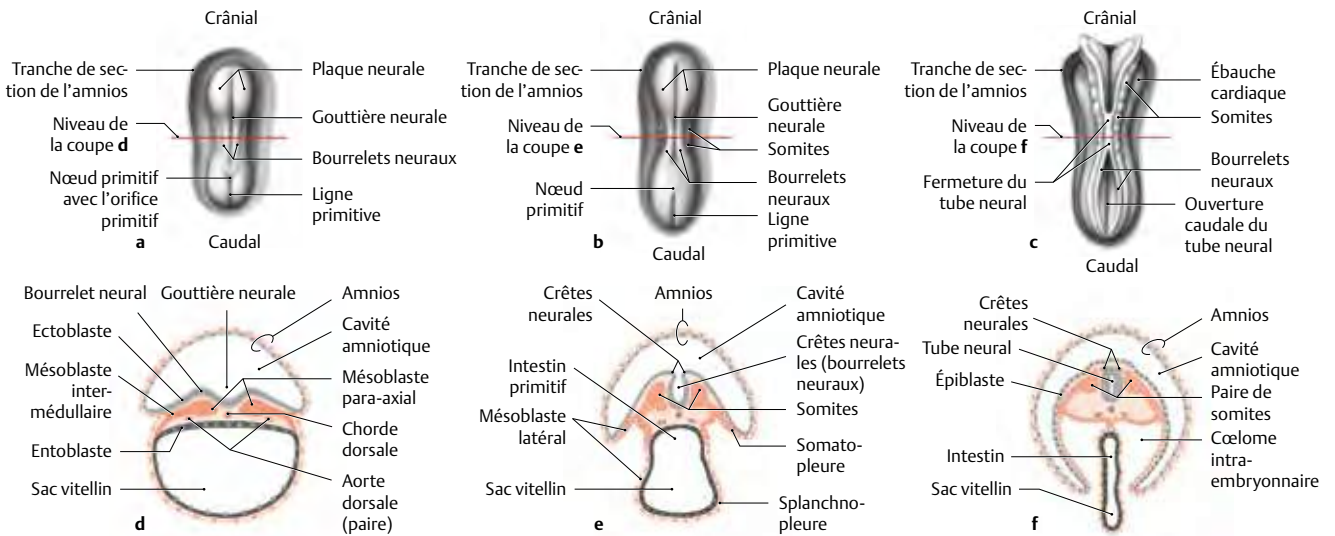
Le résultat de la gastrulation est la différenciation des couches cellulaires en trois couches : l'ecto-, l'ento- et le mésoderme, à partir desquelles prennent naissance les structures de l'ensemble du corps humain (le système nerveux central et les organes des sens naissent par exemple de l'ectoderme). À la suite de la gastrulation, tous les axes du corps sont définis (ventral-dorsal, crânial-caudal et gauche-droit).

a Coupe sagittale d'un embryon à la fin de la deuxième semaine. Le disque embryonnaire alors tridermique s'étend entre la cavité amniotique et la cavité vitelline primaire. Le mésoderme extra-embryonnaire, dont la formation commence au pôle caudal du disque, dépasse de l'embryon et est relié à la cavité du chorion par le cordon ombilical.

b Vue supérieure d'un disque embryonnaire humain au début de la gastrulation. Le mésoderme embryonnaire se forme au début de la troisième semaine à partir de l'ectoderme, et migre durant la gastrulation entre ectoderme et entoderme à travers les fossettes et les nœuds primitifs (les flèches montrent les différentes directions de l'invagination mésodermique). Le processus notochordal mésodermique s'étend en direction crânio-caudale depuis les nœuds primitifs jusqu'à la membrane oro-pharyngienne (l'amnios a été enlevé).

c Coupe sagittale d'un disque embryonnaire le long du processus notochordal.

d Coupe transversale d'un disque embryonnaire à hauteur de la ligne primitive (les flèches en c et d montrent la direction des mouvements mésodermiques pendant la gastrulation).



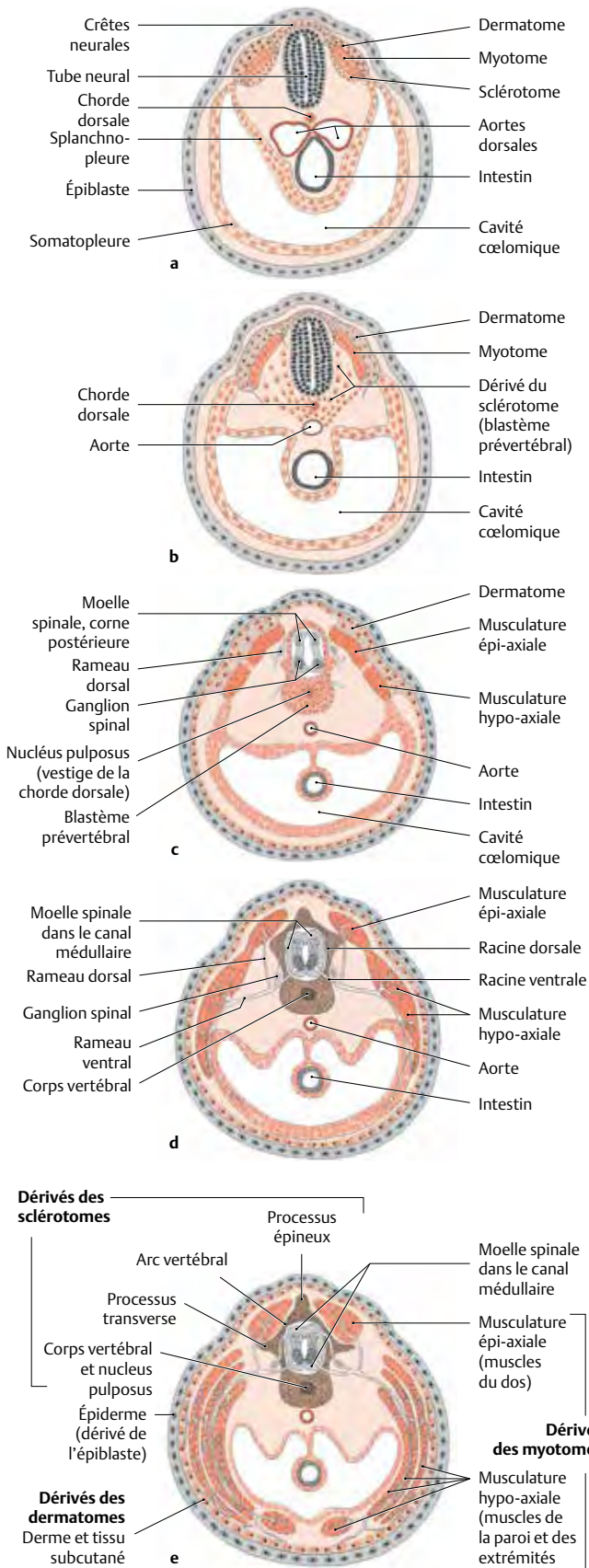
B Neurulation au cours du développement embryonnaire humain (d'après Sadler)

a-c Vue dorsale après avoir ôté l'amnios.
d-f Coupe transversale schématisée des stades correspondants aux plans de coupe donnés en a-c ; âge post-ovulation. Pendant la neurulation le neuro-ectoderme se sépare de l'ectoderme de surface sous l'influence inductive de la chorde dorsale.

a et d Disque embryonnaire âgé de 19 jours ; la plaque neurale se creuse en gouttière neurale.

b et e Disque embryonnaire âgé de 20 jours ; les premiers somites se sont formés et la gouttière neurale commence à se fermer en tube neural, début de la segmentation métamérique.

c et f Embryon âgé de 22 jours ; on reconnaît huit paires de somites de part et d'autre du tube neural, en partie fermés et situés profondément. Le matériel des crêtes neurales commence à migrer et la future cavité corporeale (cœlome) se constitue.



C Dérivés somitiques et formation des nerfs spinaux au cours de la période embryonnaire (4^e-8^e semaine) sur des coupes transversales schématisées (d'après Drews)

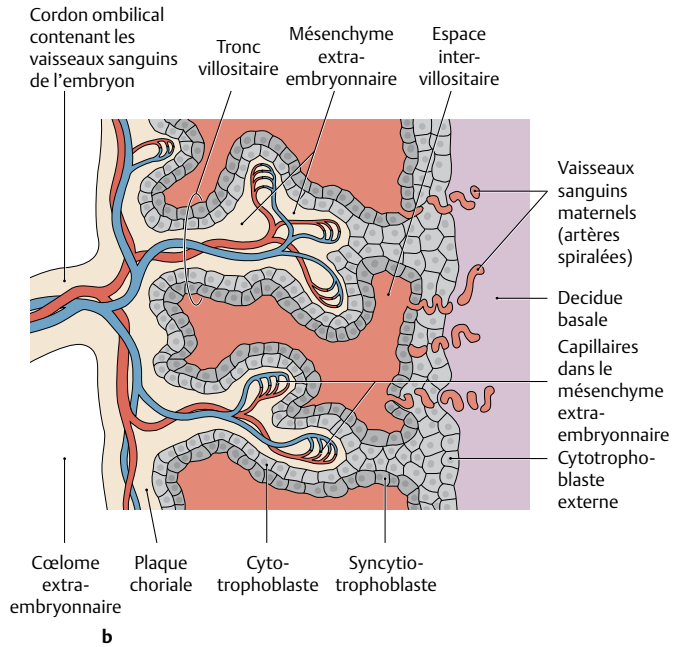
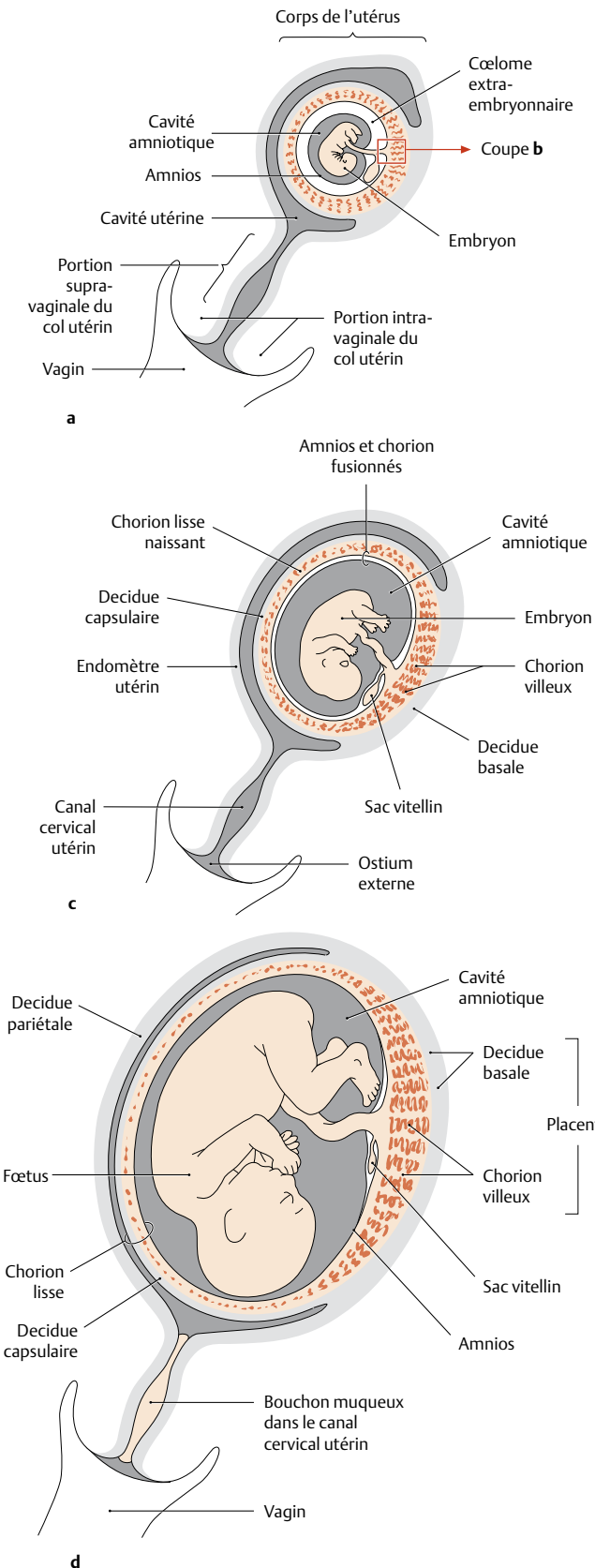
D Différenciation des feuillets embryonnaires (d'après Christ et Wachtler)

Feuille	Tissus dérivés		Produits
	Ectoderme	Crêtes neurales	Crêtes neurales céphaliques
Crêtes neurales du tronc			Ganglions sensitifs et végétatifs, tissu glial périphérique, médullo-surrénale, cellules pigmentaires, plexus intra-mural
Ectoderme superficiel		Placodes ectodermiques	Adénohypophyse, ganglions sensoriels crâniens, épithélium olfactif, oreille interne, cristallin Émail des dents, épithélium de la cavité buccale, glandes salivaires, cavité nasale, sinus, voies lacrymales, méat acoustique externe, épiderme, poils, ongles, glandes de la peau
Mésoderme	Axial	Chorde dorsale, mésoderme préchordal	Muscles extrinsèques de l'œil
		Para-axial	Rachis, côtes, muscles squelettiques, tissu conjonctif, derme et hypoderme du dos et d'une partie de la tête, musculature lisse, vaisseaux sanguins
	Intermédiaire		Reins, glandes génitales, voies excrétrices urinaires et génitales
	Mésoderme latéral	Viscéral (splanchnopleure) Pariétal (somatopleure)	
Endoderme			Épithélium du tube digestif, tractus respiratoire, glandes digestives, glandes pharyngées, tube (trompe) auditive, caisse du tympan, vessie, thymus, glandes parathyroïdes, glande thyroïde

L'amnios n'est pas représenté sur cette vue d'ensemble. À l'âge d'environ 20 jours apparaissent les premières paires de somites ; au 30^e jour, la plupart (environ 34-35) des somites (« segments primitifs ») sont constitués.

- a** Au début de la différenciation, les somites se divisent en un dermatome, un myotome et un sclérotome (soit un segment de peau, de muscle, de rachis).
- b** À la fin de la 4^e semaine les cellules du sclérotome migrent en direction de la chorde dorsale et forment la colonne vertébrale.
- c** Le tube neural (à l'origine de la moelle spinale et de l'encéphale) se différencie en moelle spinale avec des cornes ventrales et dorsales. C'est à partir des crêtes neurales (premiers éléments du SNP) que se développent les cellules des ganglions avec un prolongement sensitif central (racine dorsale) et un prolongement périphérique. À partir des cornes ventrales se développent les motoneurons (racine ventrale). Les myotomes se divisent en une partie dorsale (l'épimère ; ou musculature épaxone) et une partie ventrale (hypomère ; ou musculature hypaxone).
- d** Les racines dorsale et ventrale se réunissent et forment le nerf spinal, qui se divise en deux branches principales (rameaux dorsal et ventral). La musculature épaxone est innervée par le rameau dorsal, la musculature hypaxone par le rameau ventral.
- e** Coupe axiale à hauteur des futurs muscles abdominaux. La musculature épaxone devient la musculature dorsale (mm. érecteurs du rachis), la musculature hypaxone se développe pour donner les muscles abdominaux obliques (externes, internes et transverses de l'abdomen) et les muscles droits de l'abdomen.

1.4 Embryologie humaine : développement des membranes et du placenta



A Développement des membranes et du placenta

(d'après Sadler et Drews)

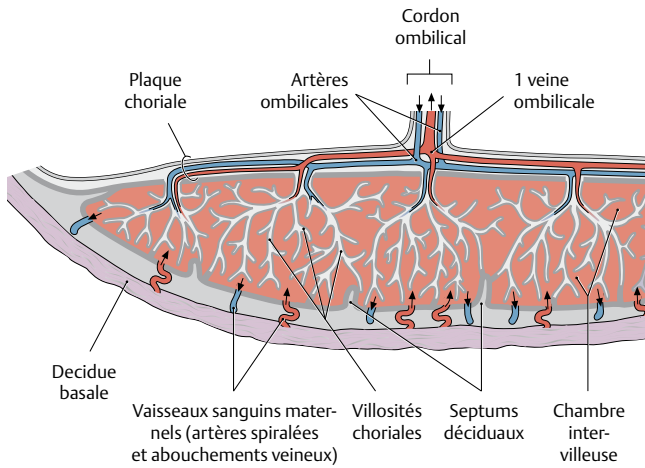
a, c et d Coupes schématisques passant par des utérus gravides d'âges différents. **b** Détail de **a**.

a Embryon âgé de cinq semaines : après nidation du blastocyste dans la muqueuse utérine, la vascularisation de l'embryon est assurée par différenciation du trophoblaste et du mésoderme du chorion. Des villosités choriales se forment et entourent l'ensemble du chorion et l'œuf. Elles se développent en villosités choriales primaires, puis secondaires et enfin tertiaires (voir les détails en **b**).

b Détail de a : les villosités primaires de la plaque chorale sont ancrées du côté maternel à la couche basale de la décidue basale (*decidua basalis*) par des colonnes compactes cytotrophoblastiques. Les arborisations villositaires qui naissent de ces colonnes et se ramifient sont également tapissées d'une couche syncytiale (syncytiotrophoblaste). Celle-ci repose pour sa part sur une couche ininterrompue de cellules cytotrophoblastiques. À l'intérieur des villosités du mésenchyme extra-embryonnaire, se sont développées des capillaires qui sont liés aux vaisseaux du cordon ombilical. Le sang maternel gagne les espaces intervillositaires par des artères spiralées.

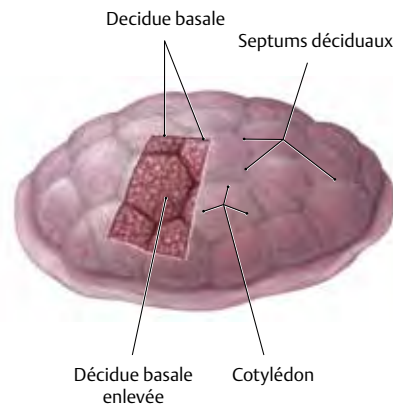
c Embryon âgé de huit semaines : alors que les villosités chorioniques continuent à se développer au pôle embryonnaire et se ramifient en buisson (chorion villosité), elles régressent au pôle abembryonnaire, ce qui constitue juste sous la décidue capsulaire la zone de chorion dépourvue de villosités (chorion lisse). La cavité amniotique s'élargit aux dépens de la cavité chorionique, et l'amnios se fond avec le chorion.

d Fœtus âgé de vingt semaines : le placenta complètement formé se compose de deux parties ; une partie fœtale formée par le chorion villosité, et une partie maternelle, la décidue basale.



B Coupe transversale schématique d'un placenta humain mature

Le placenta mature a la forme d'un pot aplati, dont le fond est formé par la membrane déciduale maternelle (décidue basale) et le couvercle par la plaque chorale fœtale. De la plaque chorale, une quarantaine de troncs villositaires très ramifiés, à vascularisation fœtale, pénètrent dans la partie du placenta remplie de sang maternel (espaces intervillousaires). Le sang maternel gagne via environ 80-100 artères spiralées les espaces intervillousaires séparés par des cloisons septales incomplètes en cotylédons. Après avoir entouré les villosités, le sang est à nouveau capté par des orifices veineux disposés de façon irrégulière au niveau de la décidue basale et regagne la circulation maternelle.



C Placenta après la naissance (d'après Sadler)

Vus du côté maternel (la décidue basale a été ôtée en partie). Les cotylédons se dessinent et sont séparés les uns des autres par des cloisons déciduales maternelles.

E Caractéristiques du placenta humain mature

Taille:	Diamètre 18-23 cm Épaisseur 2-3 cm
Poids:	450-500 g
Volume placentaire total:	Env. 500 ml
Volume des espaces intervillousaires:	Env. 150 ml
Surface villositaire:	Env. 11-13 m ²
Circulation sanguine du côté maternel:	500-600 ml/min

Structure de la membrane placentaire

- Endothélium des capillaires sanguins fœtaux et membrane basale.
 - Stroma villositaire conjonctif.
 - Syncytiotrophoblaste et membrane basale.
 - (Jusqu'à la 20^e semaine il existe également le cytotrophoblaste, couche cellulaire ininterrompue).
- Épaisseur de diffusion : env. 5 microns (au début env. 50 microns).

Rôles principaux du placenta

1. *Transport tissulaire et échange des produits tissulaires*

De la mère au fœtus :

Oxygène, eau, électrolytes, hydrates de carbone, acides aminés et lipides, hormones, anticorps, ainsi que vitamines et oligo-éléments, mais aussi drogues, poisons, quelques virus.

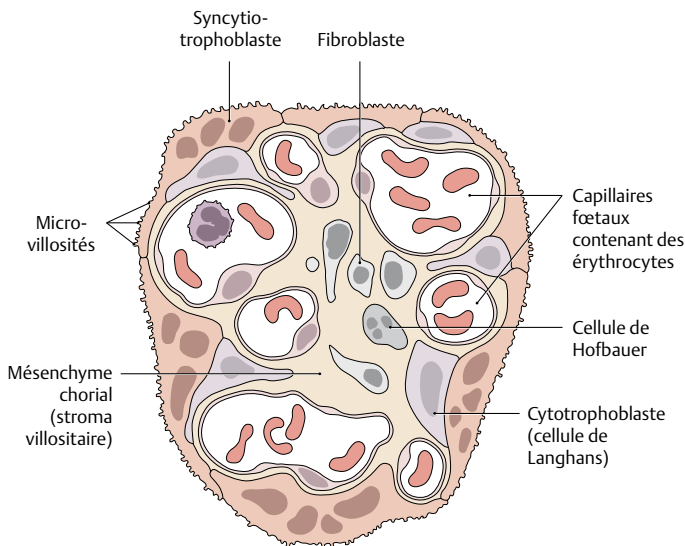
Du fœtus à la mère :

CO₂, eau, électrolytes, urée, acide urique, bilirubine, créatinine, hormones.

2. *Synthèse hormonale (syncytiotrophoblaste)*

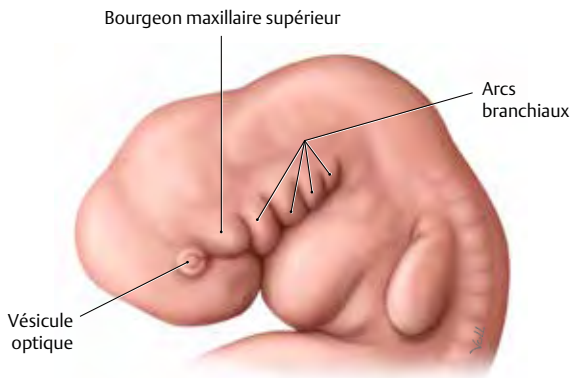
- Gonadotrophine chorionique (HCG)
 - persistance du corps jaune
- Œstrogènes
 - développement de l'utérus et des glandes mammaires
- Progestérolone
 - maintien au repos de la musculature utérine

Note clinique : l'HCG formé dans le syncytiotrophoblaste empêche la destruction précoce du corps jaune et assure la grossesse. La détection d'HCG dans l'urine des femmes enceintes peut être réalisée précocement et constitue la base du test de grossesse.



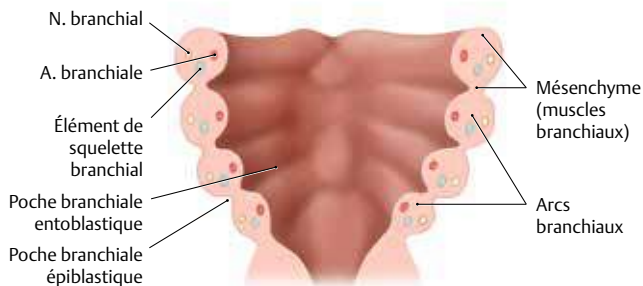
D Coupe transversale d'une villosité d'un placenta humain mature (d'après Kaufmann)

1.5 Développement des arcs branchiaux chez l'homme



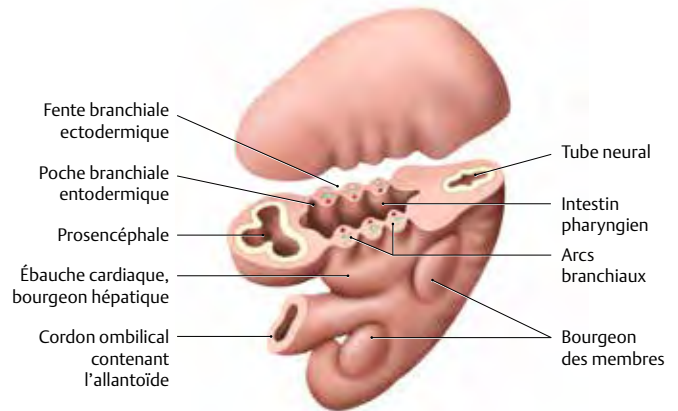
A Tête et région du cou chez un embryon humain âgé de cinq semaines, avec description des fentes et arcs branchiaux

Vue gauche. Les arcs branchiaux jouent un rôle important dans le développement du cou et de la face. Chez les poissons et les *larves amphibies*, les arcs branchiaux se développent en un organe respiratoire (branchies) destiné aux échanges d'oxygène et de gaz carbonique entre sang et eau. Chez les animaux vertébrés terrestres (dont l'homme), ce ne sont pas des branchies qui se forment mais des arcs branchiaux. Le développement des arcs branchiaux commence à la 4^e semaine de la vie embryonnaire par la migration de cellules des crêtes neurales vers la future région de la tête et du cou. En moins d'une semaine se dessinent l'un derrière l'autre quatre reliefs obliques (arcs branchiaux 1-4), dont les saillies sont situées à la hauteur du segment crânial de l'intestin pharyngien et sont séparées par de profondes fentes (fentes branchiales). Fentes et arcs branchiaux déterminent l'aspect extérieur de l'embryon à cette phase. Le 5^e arc branchial n'est plus visible chez l'homme, le matériel du 6^e arc branchial est inclus dans celui du 4^e.



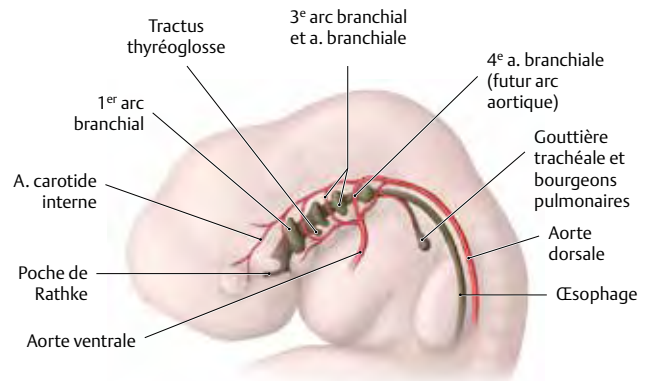
C Constitution des arcs branchiaux (d'après Drews)

Vue en coupe du plancher de l'intestin pharyngien et des arcs branchiaux. On voit ainsi le contenu caractéristique d'un arc branchial: artères, muscles, nerfs correspondants ainsi que les éléments cartilagineux du squelette. Les dérivés correspondants participent à la formation de la face, du cou, du larynx et du pharynx. Des anomalies de formation de la tête et du cou (comme par exemple des fistules cervicales ou des kystes branchiogéniques) doivent toujours être rapportés à des anomalies des processus de transformation.



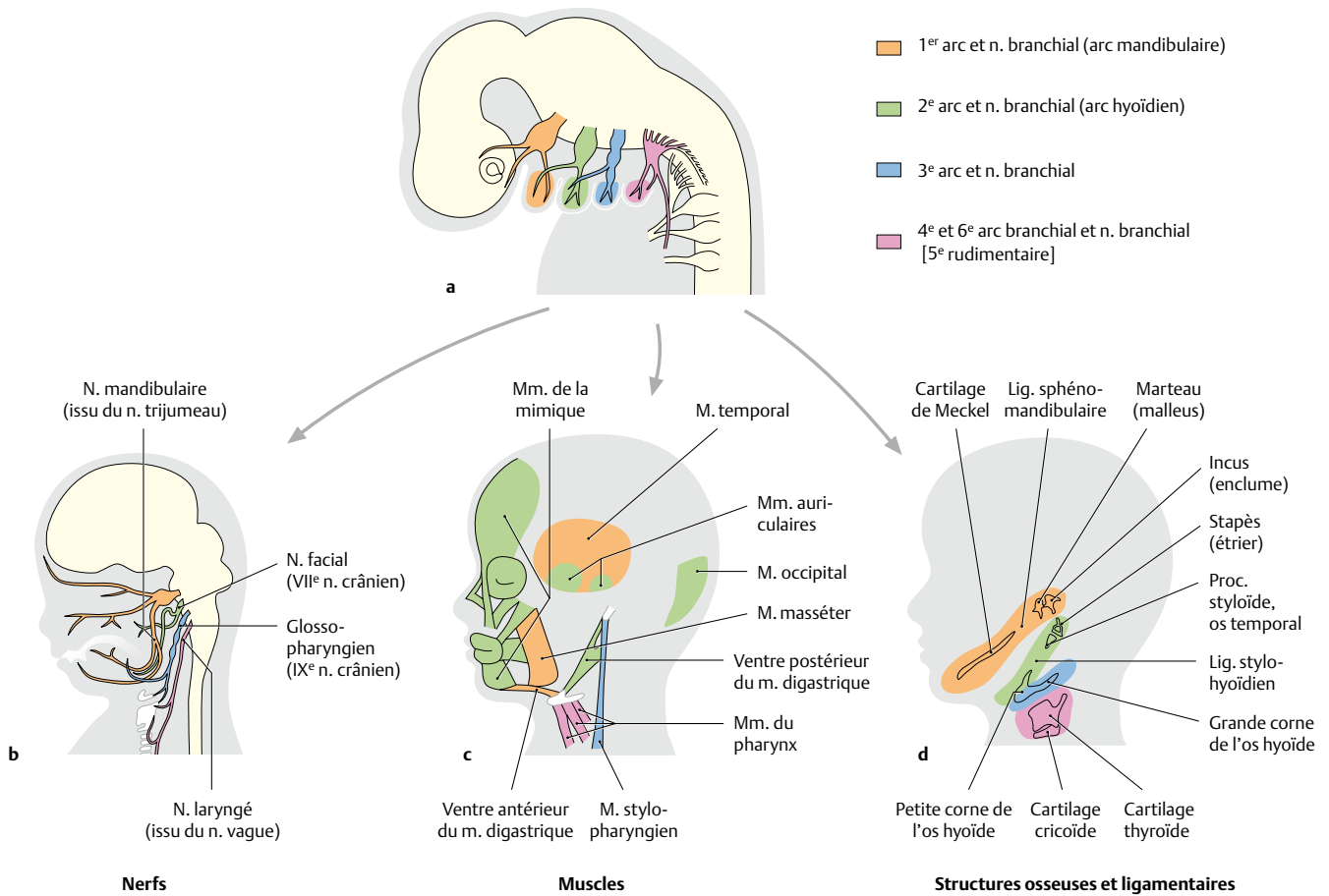
B Coupe transversale d'un embryon humain à la hauteur de l'intestin pharyngien (d'après Drews)

Vue supérieure gauche. En raison de l'inclinaison crânio-caudale de l'embryon, la coupe axiale intéresse aussi bien les arcs branchiaux, l'intestin pharyngien que le prosencéphale et la moelle spinale. L'intestin pharyngien est limité de chaque côté par des arcs branchiaux (voir aussi A et G), possédant un noyau mésodermique. Ils sont tapissés à l'extérieur par de l'ectoderme, et à l'intérieur par de l'entoderme. Des fentes branchiales ectodermiques et des poches branchiales entodermiques se constituent les unes en face des autres. À cause de l'inclinaison crânio-caudale de l'embryon, l'intestin céphalique et les arcs branchiaux sont situés au-dessus du relief du tube cardiaque et du foie.



D Position des artères branchiales et des poches branchiales (d'après Sadler)

Les artères branchiales *prennent* naissance des aortes ventrales paires, et passent entre les poches branchiales. Elles débouchent *dorsalement* dans les *aortes dorsales* également doubles. L'arc aortique définitif se forme à partir de la 4^e artère branchiale gauche (pour développement des artères branchiales, voir page 12). Les poches branchiales sont des prolongements diverticulaires pairs de l'intestin céphalique entodermique. Au total, de chaque côté se développent quatre poches branchiales bien reconnaissables. La 5^e reste souvent rudimentaire ou manque complètement (pour les dérivés des poches branchiales, voir les livres d'embryologie). *Attention* au développement sur la voûte de la cavité buccale de la poche dite de Rathke (situation de la future adénohypophyse) et au bourgeon pulmonaire se développant ventralement à partir de l'intestin céphalique, ainsi qu'à la *glande thyroïde*.



E Système des arcs branchiaux embryonnaires
(d'après Sadler et Drews)

a Situation des arcs branchiaux embryonnaires et des nerfs branchiaux qui en dérivent.

b Développement des futurs V^e, VII^e, IX^e et X^e nerfs crâniens.

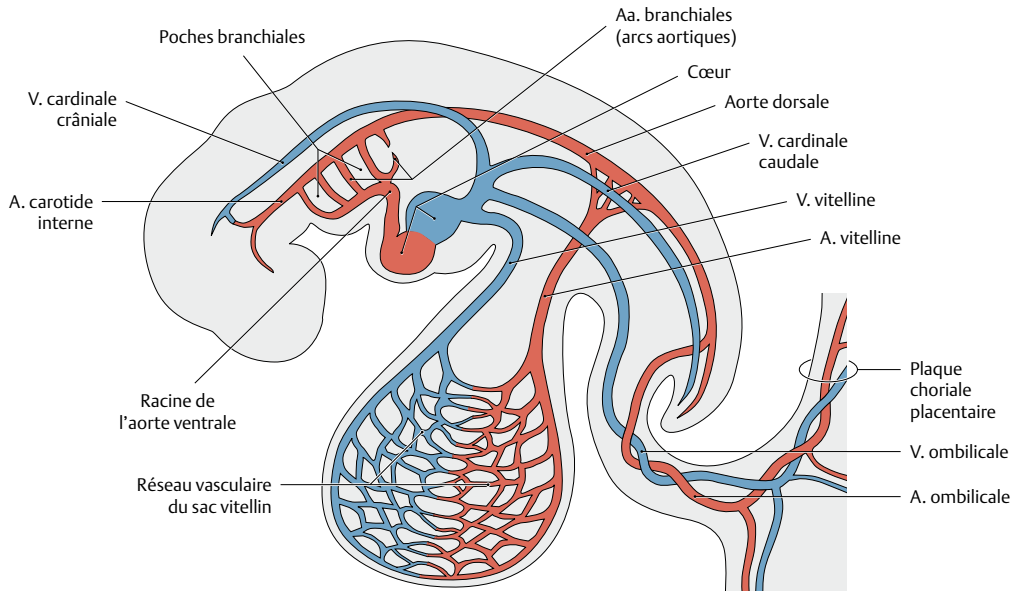
c Dérivés musculaires des arcs branchiaux.

d Dérivés osseux des arcs branchiaux.

F Dérivés des fentes et arcs branchiaux chez l'homme

Arc branchial	Nerf	Muscle	Éléments ligamentaires et squelettiques
1 ^{er} arc mandibulaire	V ^e nerf crânien (N. mandibulaire du n. trijumeau)	Muscles masticateurs : – M. temporal – M. masséter – M. ptérygoïdien latéral – M. ptérygoïdien médial M. mylo-hyoïdien M. digastrique (ventre antérieur) M. tenseur du tympan M. tenseur du voile du palais	Malleus et incus Parties de la mandibule Cartilage de Meckel Lig. sphéno-mandibulaire Lig. malléaire antérieur
2 ^e arc hyoïdien	VII ^e nerf crânien (n. facial)	Muscles de la mimique Muscle stylo-hyoïdien Muscle digastrique (ventre postérieur)	Stapès Proc. styloïde de l'os temporal Petites cornes de l'os hyoïde Partie supérieure du corps de l'os hyoïde
3 ^e	IX ^e nerf crânien (n. glosso-pharyngien)	Muscle stylo-pharyngien	Grandes cornes de l'os hyoïde Partie inférieure du corps de l'os hyoïde
4 ^e et 6 ^e	X ^e nerf crânien (n. laryngé supérieur et récurrent)	Muscles du pharynx et du larynx	Cartilages du larynx (thyroïde, cricoïde, aryténoïdes, corniculés et cunéiformes)

1.6 Circulation embryonnaire et développement des gros vaisseaux au cours de l'ontogénèse

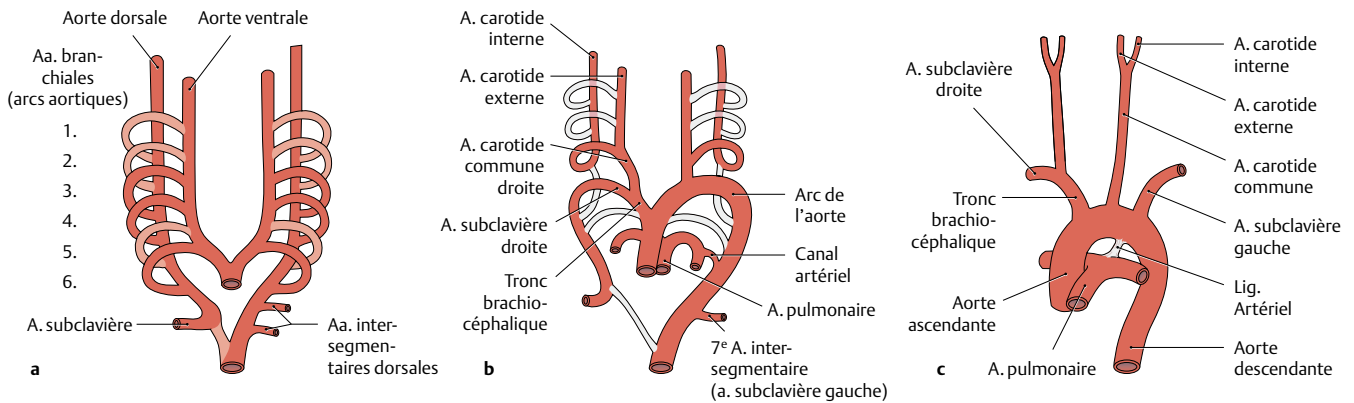


A Circulation embryonnaire d'un embryon humain de 3-4 semaines (d'après Drews)

Vue latérale. Chez un embryon humain de 3-4 semaines le système cardio-vasculaire est composé d'un cœur qui bat, formé de deux cavités et de trois systèmes circulatoires différents :

1. Une circulation intra-embryonnaire (aortes ventrales et dorsales, artères branchiales ou arcs embryonnaires, veines cardinales crânielles et caudales) ;
2. Une circulation vitelline extra-embryonnaire (artères et veines omphalo-mésentérique et
3. Une circulation placentaire (artères et veines ombilicales).

À ce stade, les vaisseaux sont encore à peu près symétriques.



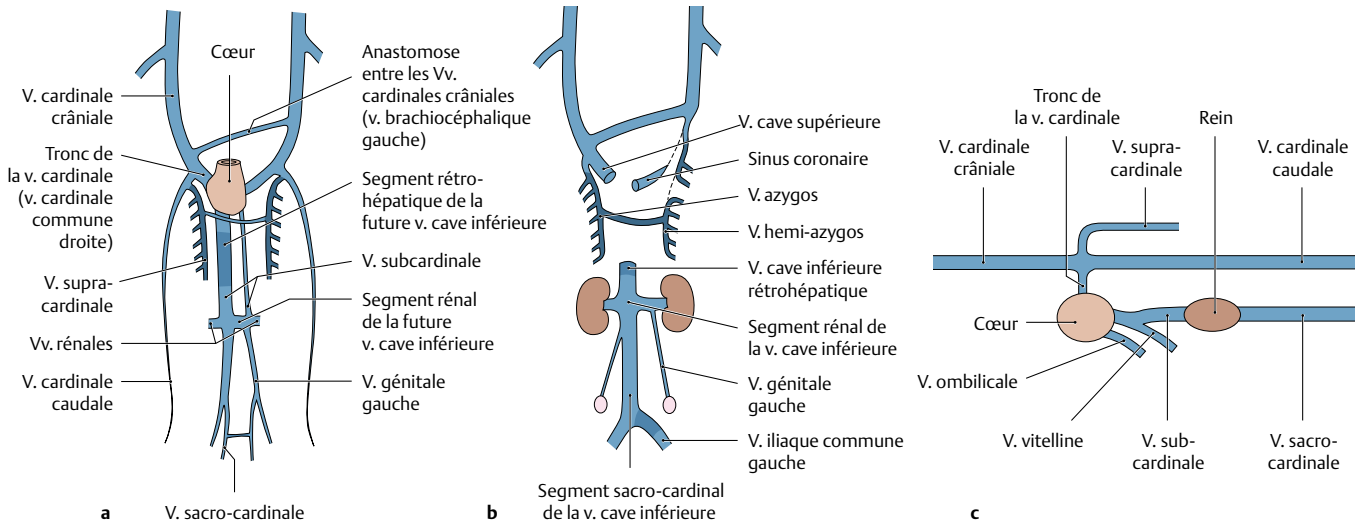
B Développement des artères issues des arcs embryonnaires et des artères branchiales (d'après Lippert et Pabst)

a Phase de développement (vue ventrale d'un embryon âgé de quatre semaines) : dans chaque arc branchial une artère branchiale se développe en progressant dans le sens crânio-caudal. Ces artères naissent d'une paire de racines aortiques ventrales, passent dans le mésenchyme des arcs branchiaux et débouchent dans les aortes dorsales également paires. Elles donnent naissance à des artères segmentaires pour le tronc. Les six artères branchiales ne sont jamais présentes ensemble au même moment. Ainsi pendant que le 4^e arc se forme, les deux premiers sont en train de régresser. Le développement se fait de telle sorte que la symétrie primitive disparaît au profit du côté gauche.

b Segments conservés et segments ayant régressé : les artères des 1^{er}, 2^e et 5^e arcs branchiaux disparaissent des deux côtés. Le

3^e arc branchial donne naissance de chaque côté à l'a. carotide interne. La 4^e artère branchiale donne à gauche le futur *arc de l'aorte* et à droite, le tronc brachio-céphalique et l'a. subclavière droite. L'a. subclavière gauche naît de la 7^e artère segmentaire. La 6^e artère branchiale donne le tronc de l'a. pulmonaire ainsi que le canal artériel (ductus arteriosus).

c Situation définitive chez l'adulte : en dehors de la disposition modale décrite ici (77 % des cas), il existe de nombreuses variations touchant le tronc brachio-céphalique. La deuxième variation (13 %) concerne la naissance de l'a. carotide commune gauche à partir du tronc brachio-céphalique. Dans environ 0,1 % des cas il existe un arc de l'aorte droit ou un double arc de l'aorte.



C Développement du système des veines cardinales de la 5^e-7^e semaine jusqu'à la naissance (d'après Sadler)

a 5^e-7^e semaine (vue ventrale); **b** Au moment de la naissance (vue ventrale); **c** 5^e-7^e semaine (vue latérale).

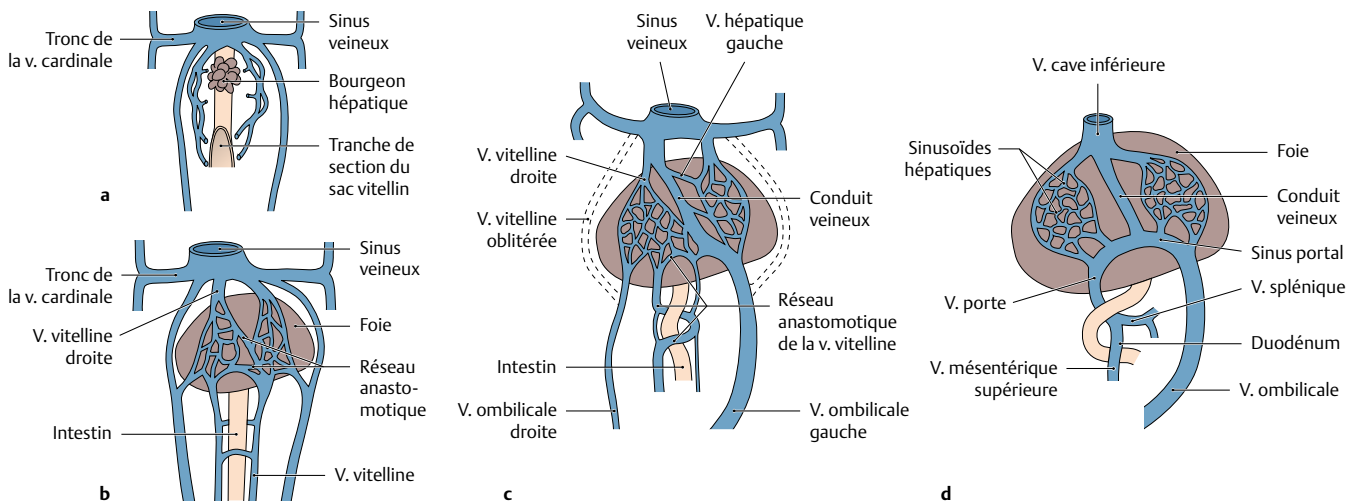
Jusqu'à la 4^e semaine le sang est ramené au cœur par trois troncs veineux pairs; les veines: vitellines, ombilicales et cardinales. À ce moment le système des veines cardinales se compose des veines cardinales crânielles, caudales et communes. Entre la 5^e et la 7^e semaine apparaissent les systèmes veineux cardinaux suivants:

- **Vv. supra-cardinales:** elles remplacent les vv. cardinales postérieures et reçoivent le sang des vv. intercostales (futur système azygos: vv. azygos et hémiazygos).
- **Vv. subcardinales:** elles se développent pour drainer les reins, et la v. subcardinale droite forme le segment moyen de la veine

cave inférieure. L'anastomose transversale donne naissance à la veine rénale gauche. Le segment distal de la v. subcardinale gauche devient la veine génitale (v. testiculaire ou ovarienne).

- **Vv. sacro-cardinales:** elles apparaissent avec le développement des membres inférieurs. L'anastomose transversale forme la v. iliaque commune gauche.

Entre les différents systèmes veineux cardinaux se développent des anastomoses transversales caractéristiques qui conduisent le sang veineux du côté gauche vers le côté droit pour rejoindre le cœur. Ainsi l'anastomose transversale entre les veines cardinales crânielles forme la future v. brachio-céphalique gauche. La future v. cave supérieure naît des veines cardinales crânielles et communes. La v. cardinale commune gauche participe au drainage veineux du cœur (sinus coronaire).



D Développement des veines vitellines et ombilicales (d'après Sadler)

a 4^e semaine; **b** 5^e semaine; **c** 2^e mois; **d** 3^e mois (vue ventrale).

Les veines vitellines (veines omphalo-mésentériques) forment autour du duodénum un plexus veineux vascularisant l'ébauche hépatique et constituent les premiers sinusoides hépatiques avant de se jeter dans le sinus veineux. À ce stade les deux veines ombilicales passent encore des deux côtés du foie. Plus tard elles vont établir des connexions avec les sinusoides hépatiques. Alors qu'au

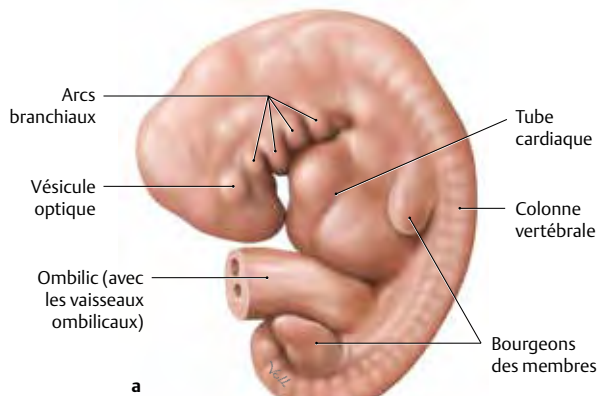
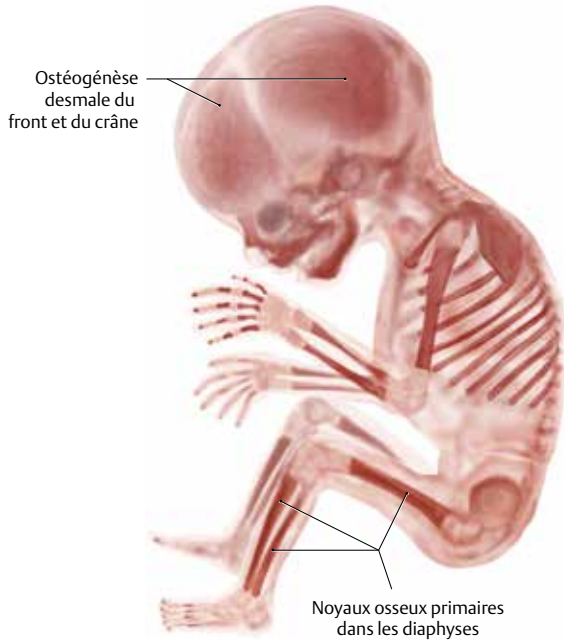
2^e mois la veine ombilicale droite régresse totalement, la veine ombilicale gauche assure la totalité du transport du sang depuis le placenta jusqu'au fœtus. Par l'intermédiaire du conduit veineux le sang du tronc proximal de la veine vitelline droite (future portion post-hépatique de la veine cave inférieure) gagne le sinus veineux. La partie distale de la veine vitelline droite donne la future veine porte, par laquelle le sang provenant des organes digestifs impairs gagne le foie (veines mésentériques supérieure et inférieure et veine splénique).

1.7 Développement du système squelettique : du squelette primordial, des membres et des articulations

A Squelette primordial, développement prénatal

du squelette et centres d'ossification (préparation d'un fœtus âgé de 11 semaines, les centres d'ossification sont colorés en rouge alizarine, d'après Starck et Drews)

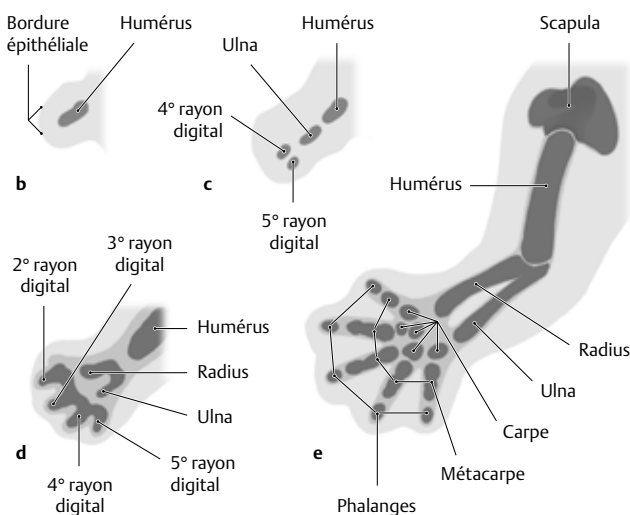
Les tissus de soutien du squelette humain (tels que les tissus osseux et cartilagineux) se forment à partir du tissu conjonctif embryonnaire (= mésenchyme), dérivé du feuillet moyen (= mésoderme, voir page 7, Tableau D). Les cellules mésenchymateuses se différencient progressivement en chondroblastes (d'où le terme d'ostéogénèse chondrale) : à partir d'un cartilage hyalin forment un modèle du squelette futur (squelette primordial). Au cours du développement ultérieur ce cartilage hyalin est remplacé par du tissu osseux. La majorité du squelette humain est ainsi constitué par l'ostéogénèse chondrale (tronc, membres et base du crâne). Seuls les os de la voûte crânienne, des parties des os de la face et la clavicule s'ossifient directement (ostéogénèse desmale au cours de laquelle des cellules mésenchymateuses se transforment directement en ostéoblastes (voir page 17). L'ossification du squelette primordial commence à la fin de la période embryonnaire (8^e semaine). Elle s'étend du périoste péri-chondral dans le territoire diaphysaire des os longs (ossification péri-chondrale = ossification directe à partir du mésenchyme, mais aussi ostéogénèse desmale). Avec le début de l'ossification endochondrale (ossification à partir des cartilages ou ostéogénèse chondrale) les premiers noyaux osseux primaires vont apparaître dans les diaphyses. Jusqu'à la 12^e semaine il y a dans toutes les diaphyses des noyaux osseux primaires. L'ossification endochondrale commence dans les épiphyses (noyaux osseux secondaires) peu après la naissance (à l'exception des épiphyses distale du fémur et proximale du tibia qui existent déjà avant la naissance). Beaucoup de petits os, comme par exemple la majorité des os du tarse et tous les os du carpe, sont encore constitués de cartilage à la naissance et posséderont leurs propres noyaux osseux des mois voire des années plus tard.

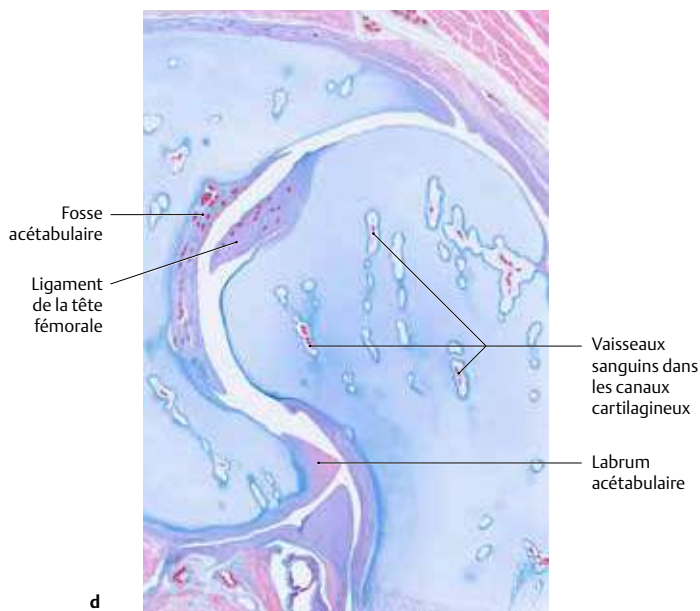
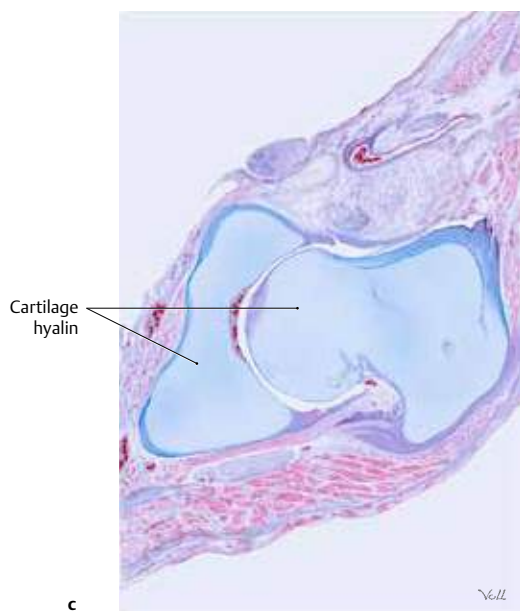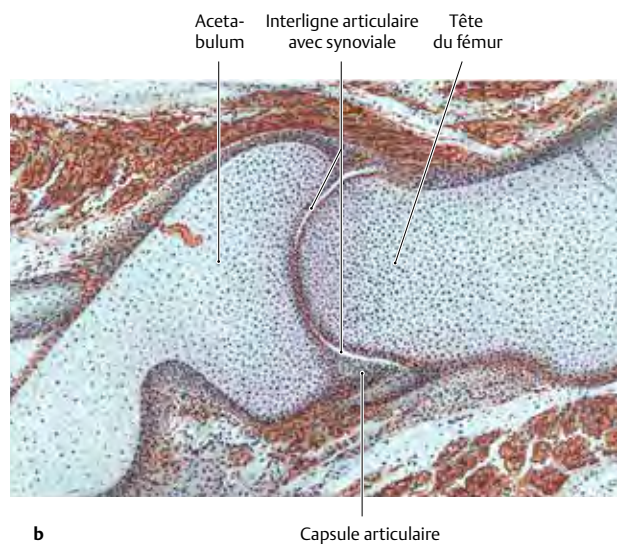
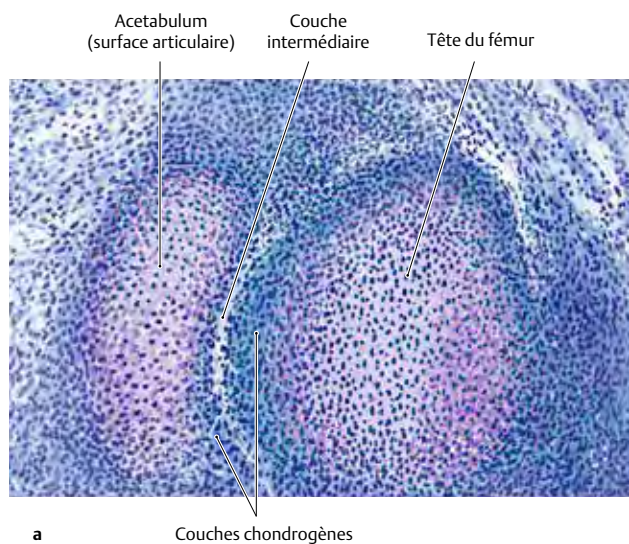


B Développement des membres : exemple du membre supérieur

À la fin de la 4^e semaine de développement les ébauches des membres ressemblent à des diverticules en forme de palette au niveau des régions latérales du tronc (a). Ces bourgeons se composent d'un noyau mésenchymateux (appelé matrice des membres, voir page 143) et d'une enveloppe ectodermique avec un épaissement épithélial apical, la bordure épithéliale (b). La croissance des bourgeons des membres et l'organisation de leurs différentes parties s'effectuent selon un système de coordination limité qui suit en premier un gradient de différenciation proximo-distal et crânio-caudal. En ce qui concerne le membre supérieur l'humérus est constitué, puis l'ulna et les éléments squelettiques de la partie ulnaire du carpe (c). L'ulna et les rayons digitaux 4 et 5 sont appelés segment postaxial (caudal), alors que le radius et les rayons digitaux 1, 2 et 3 constituent le segment préaxial (crânial) (d). Les rayons des doigts et des orteils se constituent comme si les cellules de la bordure épithéliale se divisaient en cinq segments grâce à une mort cellulaire programmée (apoptose interdigitale) (e). Si l'apoptose est perturbée on assiste à une fusion des doigts ou des orteils mitoyens (syndactylie). Si le membre manque en totalité on parle d'amélie, s'il manque en partie (comme par exemple une main) il s'agit d'une méromélie.

Attention : On décrit l'achondroplasie comme une maladie génétique spécifique de l'ossification endochondrale, cause la plus fréquente d'anomalie de croissance disproportionnée (membres courts, tronc court et crâne relativement trop grand). En cas de division cellulaire perturbée et si la maturation des chondrocytes s'effectue dans les cartilages de croissance, tous les os créés par ostéogénèse chondrale restent trop courts, alors que l'ostéogénèse desmale se produit normalement.





C Développement des articulations : exemple de la hanche (d'après Uthoff)

- Au cours de la 6^e semaine de la vie embryonnaire les cellules s'épaississent intensément à l'endroit où apparaîtront plus tard des articulations. Une zone articulaire intermédiaire se constitue avec trois couches : deux couches chondrogènes adjacentes au squelette et une moyenne, couche intermédiaire pauvre en cellules.
- Autour de la 8^e semaine de la vie embryonnaire des phénomènes d'apoptose cellulaire conduisent à la formation au niveau de la couche moyenne de l'interligne et de la cavité articulaire. La capsule articulaire se développe à la périphérie de la zone intermédiaire ; elle commence par la formation du liquide articulaire (synovie).
- Après l'apparition de l'interligne articulaire, le cartilage hyalin se forme au niveau des couches chondrogènes. À la fin de la 12^e semaine, le développement de l'articulation est terminé. La forme définitive de l'articulation sera déterminée par l'influence des contraintes fonctionnelles (comme par exemple les forces musculaires), même si elle est très dépendante de la génétique.
- Le corps de l'articulation continue à croître (croissance interstitielle et positionnelle). À partir de la 13^e semaine l'irrigation ne

s'effectue plus par diffusion à partir du péri-chondre, mais par la synovie hors de la cavité articulaire. À ce moment des vaisseaux apparaissent dans les canaux cartilagineux. Seul un territoire situé près de l'interligne articulaire reste dépourvu de vaisseau. Cette vascularisation des épiphyses cartilagineuses n'est cependant pas en relation avec la formation secondaire des noyaux osseux. Au niveau de la tête du fémur, dans l'articulation de la hanche, il existe un intervalle d'environ 12 mois entre le bourgeonnement des premiers vaisseaux (3^e mois de développement) et l'apparition du noyau osseux de l'épiphyse proximale du fémur (6^e mois après la naissance).

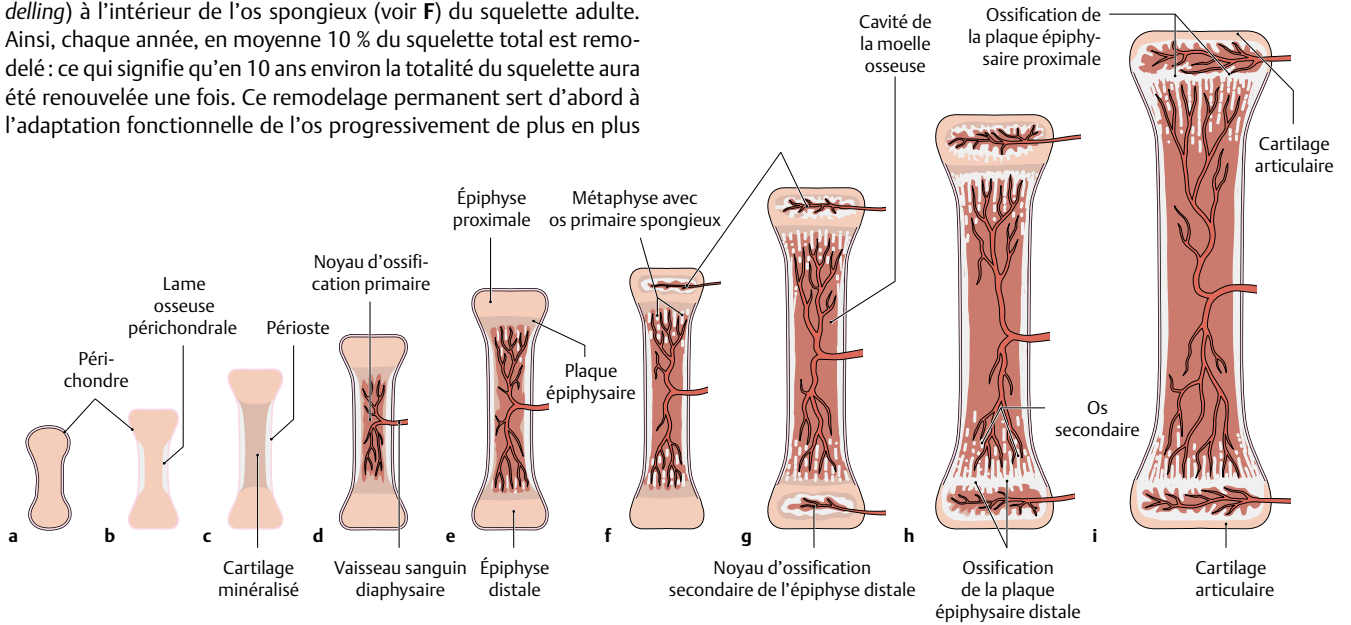
Attention : En principe les articulations se forment de deux façons :

- Par division (le plus souvent), formation de l'interligne à l'intérieur d'une structure osseuse d'abord unique (presque toutes les articulations : hanche, épaule, coude, etc.).
- Par extension, deux éléments squelettiques d'abord séparés se rapprochent l'un de l'autre (comme par exemple les articulations : temporomandibulaire, sternoclaviculaire et sacro-iliaque). Au niveau de leur contact apparaît une bourse synoviale, qui se transforme ensuite en cavité articulaire. Les articulations présentent des disques articulaires (à l'exception de l'articulation sacro-iliaque).

1.8 Développement et processus de reconstruction de l'os

Développement et modifications osseuses sont très liés. En effet, pendant la croissance, un environnement stable permet de transformer le tissu osseux spongieux immature en un os lamellaire mature. Toutefois il existe un remodelage osseux permanent (*remodelling*) à l'intérieur de l'os spongieux (voir F) du squelette adulte. Ainsi, chaque année, en moyenne 10 % du squelette total est remodelé : ce qui signifie qu'en 10 ans environ la totalité du squelette aura été renouvelée une fois. Ce remodelage permanent sert d'abord à l'adaptation fonctionnelle de l'os progressivement de plus en plus

sollicité (de façon variable au cours de la vie), mais aussi à la prévention de la fatigue du matériel, à la réparation de microtraumatismes et à la mise à disposition rapide du calcium.



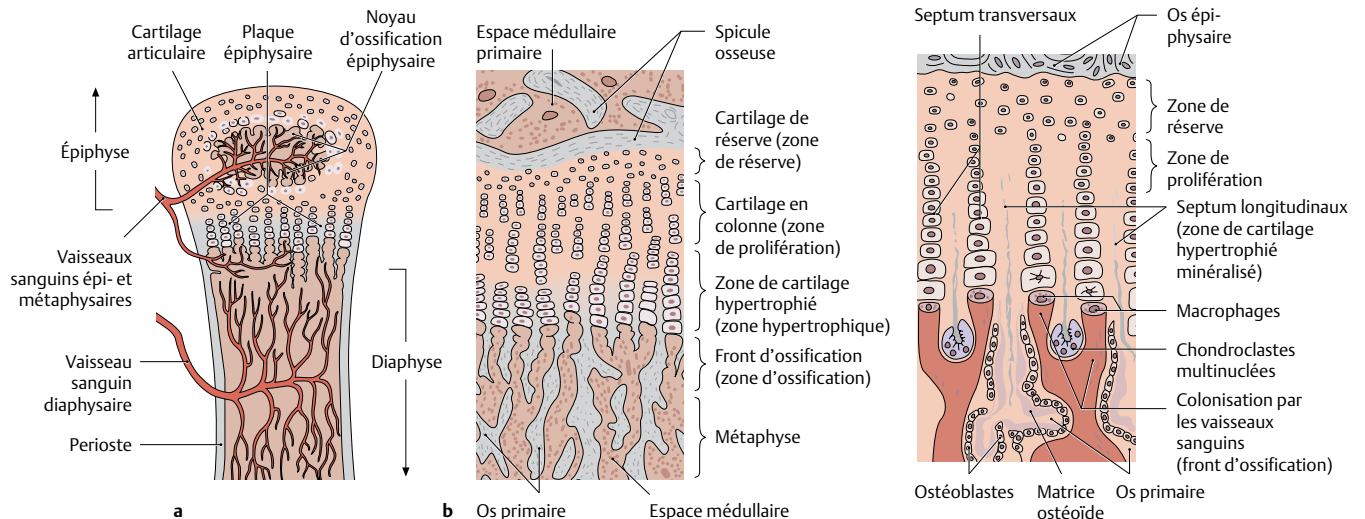
A Développement d'un os long

Les os tubulaires se forment à partir d'un développement *indirect*, c'est-à-dire passant par une étape cartilagineuse (ostéogenèse chondrale). Certaines parties (la lame osseuse péri-chondrale permettant la croissance en épaisseur de l'os) naissent directement du mésenchyme et se forment donc directement (*ostéogenèse desmale*, voir E).

a Aspect de l'os préformé chondral dans le squelette primordial (la première formation du squelette pendant la vie embryonnaire); **b** Formation d'une lame osseuse péri-chondrale (provenant directement du mésenchyme); **c** Différenciation en chondrocytes

hypertrophiques et minéralisation de la matrice extracellulaire cartilagineuse; **d** Apparition d'un vaisseau diaphysaire et formation d'un noyau d'ossification primaire; **e** Création des zones de croissance proximale et distale (épiphyses); **f** Apparition du noyau épiphysaire proximal (noyau d'ossification secondaire); **g** Formation du noyau épiphysaire distal; **h** Fermeture de l'épiphysaire distale; **i** Fermeture de l'épiphysaire proximale (en fin de croissance, entre environ 18 et 23 ans pour la plupart des os longs).

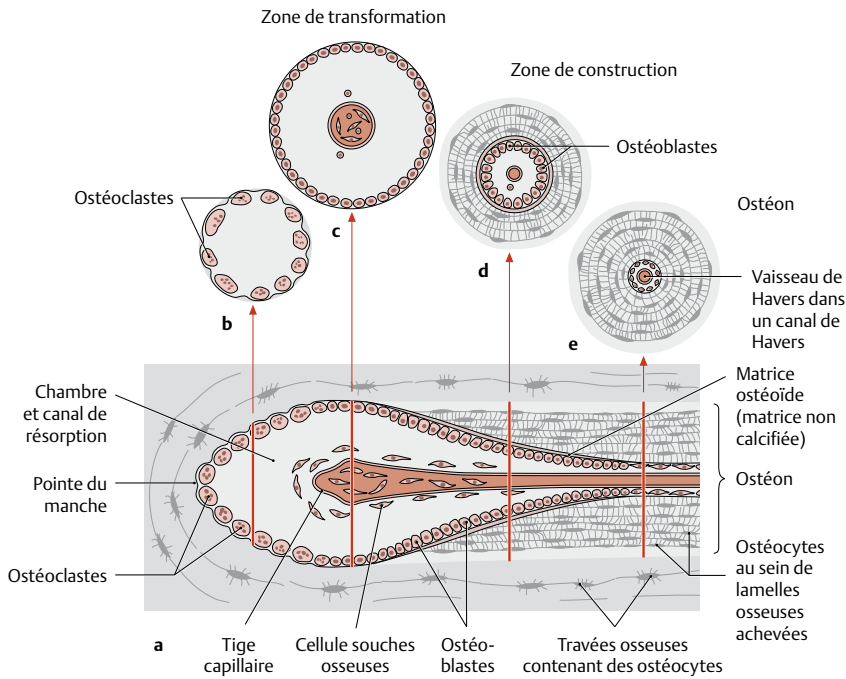
Attention : ostéogenèse = formation d'un os propre. Ossification = formation de tissu osseux.



B Organisation d'une plaque épiphysaire

a Vascularisation sanguine; **b** Section de **a** : zones d'une plaque épiphysaire.

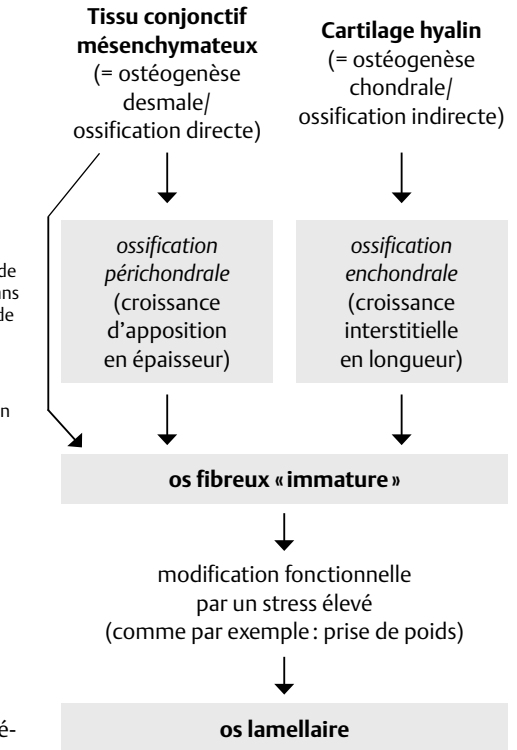
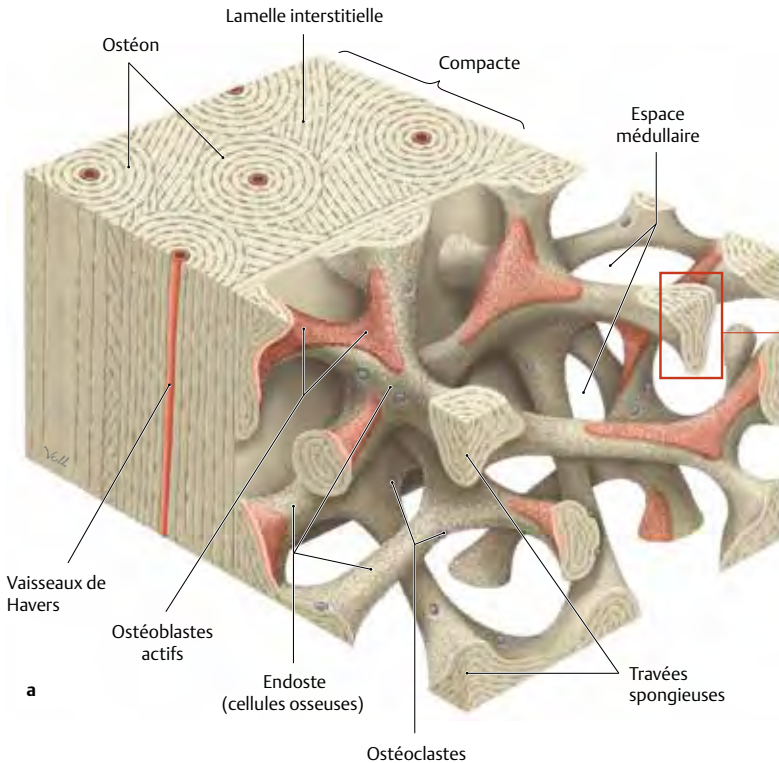
C Représentation schématique du processus cellulaire au sein d'une plaque épiphysaire



D Développement d'un ostéon (d'après Hees)

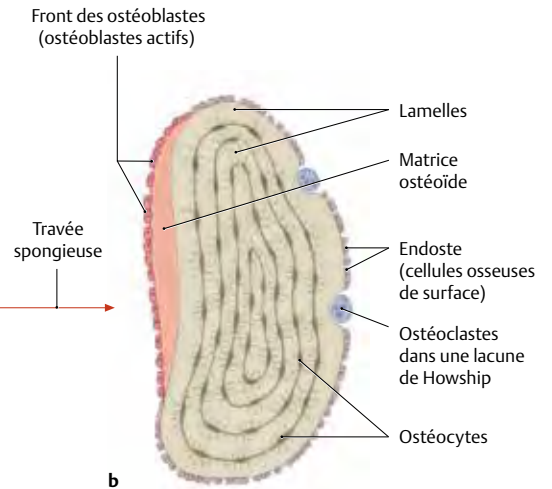
La construction fonctionnelle (voir page de gauche en haut) se caractérise par la pénétration de vaisseaux sanguins, et avec eux d'ostéoclastes (« mangeurs de cellules osseuses ») dans les os réticulaires. Ils pénètrent dans les os comme une tête de perceuse à travers un canal ou cavité de résorption qui a exactement le diamètre du futur ostéon.

- a Coupe longitudinale d'un canal de résorption.
- b Coupe transversale d'un canal de résorption.
- c Zone de transformation: des cellules souches osseuses (état primaire des cellules de construction de l'os) se transforment en ostéoblastes.
- d Zone de construction (les ostéoblastes forment les lamelles osseuses).
- e Nouvel ostéon en formation.



E Ostéogénèse

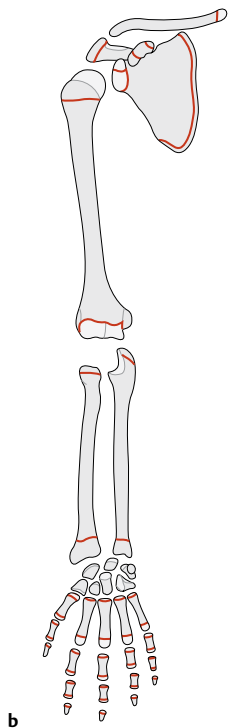
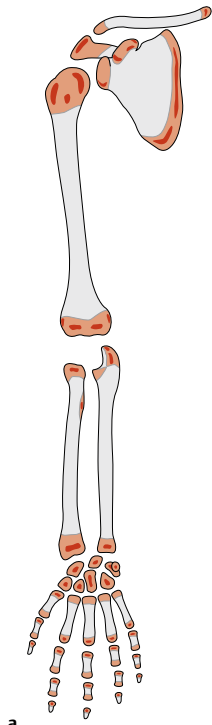
Attention: La plupart des os se développent via une ostéogénèse indirecte (l'une des rares exceptions = la clavicule et quelques os de la calvaria). Une partie d'entre eux se développent directement à partir du mésenchyme = ostéogénèse directe.



F Développement et construction osseux au sein d'une lamelle d'os spongieux

- a Développement spatial du tissu osseux (spongieux);
- b Coupe de a: construction d'une travée spongieuse.

1.9 Ossification des membres



		Mois embryonnaires		Mois				Années																										
		2	4	6	8	10	2	4	6	8	10	12	2	3	4	5	6	7	8	9	10	11	12	13	14	15	16	17	18	19	20	21	22	23
Scapula	Corps	●																																
	Proc. coracoïde Infracoracoïde	●																																
Épiphyse	Acromion	●																																
	Glène	●																																
	Proc. coracoïde	●																																
	Angle inférieur	●																																
			■																															
Clavicule	Corps	●																																
	Épiphyse	●																																
Humérus	Corps	●																																
	Épiphyse prox.	Tête	●																															
		Tuberc. maj.	●																															
Tuberc. min.		●																																
Épiphyse dis.	Corps	●																																
	Capitulum	●																																
	Trochlée	●																																
	Épicond. lat.	●																																
	Épicond. méd.	●																																
Radius	Corps	●																																
	Épiphyse prox.	●																																
	Épiphyse dist.	●																																
Ulna	Corps	●																																
	Épiphyse prox.	●																																
	Épiphyse dist.	●																																
Os du carpe	Os capitatum	●																																
	Os hamatum	●																																
	Os triquetrum	●																																
	Os lunatum	●																																
	Os trapèze	●																																
	Os trapézoïde	●																																
	Os scaphoïde	●																																
	Os pisiforme	●																																
Os du métacarpe	Corps	●																																
	I	●																																
	II / III / IV	●																																
	V	●																																
	Épiphyse	●																																
Doigts	Corps	●																																
	Phalange prox.	II / III / IV	●																															
		V	●																															
		I	●																															
Phalange moy.	III / IV	●																																
	II	●																																
	V	●																																
	Épiphyse	●																																
Phalange dis.	I	●																																
	III / IV	●																																
	II / V	●																																
Os sésamoïdes		●																																

A Les mois fœtaux et la 1^{re} année de vie ont été placés en amont du reste de la période d'évolution osseuse

Évolution du noyau:
 ● Chez la femme
 ● Chez l'homme
 — Période d'ossification
 ■ Période de fusion

A et C Étapes chronologiques de la croissance osseuse régionale au niveau des membres supérieur (A) et inférieur (C)
 (d'après Niethart, Orthopédie infantile. Thieme, Stuttgart, 1997)

Le stade de développement du squelette, donc l'âge osseux, se déduit de la chronologie de l'apparition des noyaux d'ossification. On distingue des noyaux d'ossification primaires, qui apparaissent en règle générale au niveau de la diaphyse pendant la vie fœtale (ossification diaphysaire) et des *noyaux*

d'ossification secondaires, qui se forment après la naissance dans les épiphyses et les apophyses (ossification épi- et apophysaire). La fermeture de l'épiphyse (synostose) met un terme à la croissance en longueur de l'os. L'ossification du tubercule majeur débute à l'âge de deux ans et entre six et huit ans c'est le moment de la synostose. Ensuite le tubercule majeur ne grandit plus que vers le dehors. À la fin de la période de croissance en longueur, les noyaux d'ossification, qui étaient jusque-là visibles à la radio, disparaissent.

- B Ossification du squelette du membre supérieur**
- a Position des noyaux d'ossification épiphysaires et apophysaires.
 - b Position des plaques épiphysaires et apophysaires.

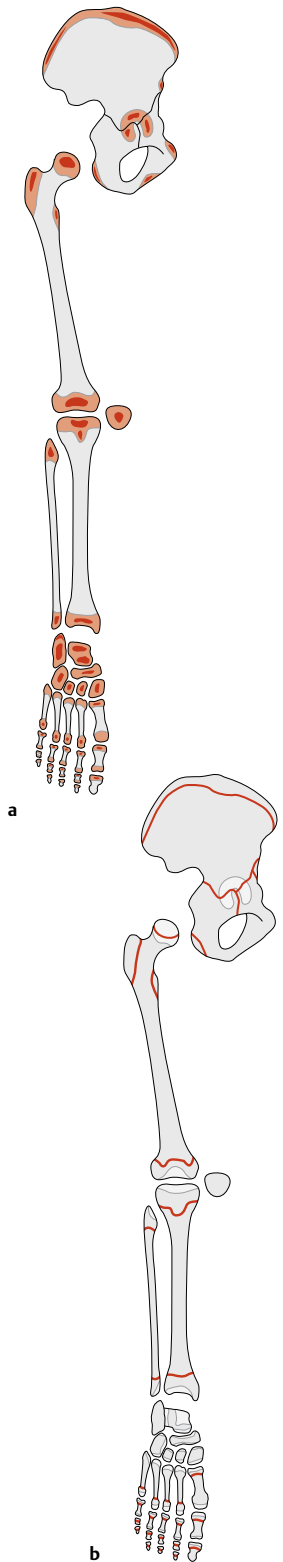
	Mois embryonnaires				Mois				Années																						
	2	4	6	8	10	12	2	3	4	5	6	7	8	9	10	11	12	13	14	15	16	17	18	19	20	21	22	23	24	25	
Os coxal																															
Os iliaque	●				—																	■									
Épiphyse																						■									
Os ischion	●				—																	■									
Épiphyse																						■									
Os pubis	●				—																	■									
Épiphyse																						■									
Synostose																															
Os pubien + os ischion											■																				
Forme en Y de la hanche																	■														
Fémur																															
Corps	●				—																	■									
Tête																						■									
Trochanter maj.					●		—																	■							
Trochanter min.					●		—																	■							
Corps	●				—																	■									
Épiphyse dist.																						■									
Patella																															
Corps	●				—																	■									
Épiphyse prox.																						■									
Tubérosité tibiale																						■									
Corps	●				—																	■									
Épiphyse dist.																						■									
Fibula																															
Corps	●				—																	■									
Épiphyse dist.																						■									
Corps	●				—																	■									
Épiphyse dist.																						■									
Os du tarse																															
Calcaneus	●				—																	■									
Apophyse																						■									
Talus	●				—																	■									
Os cuboïde	●				—																	■									
Os cunéiforme latéral (III)																						■									
Os cunéiforme médial (I)																						■									
Os cunéiforme intermédiaire(II)																						■									
Os naviculaire																						■									
Os du métatarse																															
Corps	●				—																	■									
Épiphyse																						■									
Orteils																															
1 ^{re} phalange	●				—																	■									
Épiphyse																						■									
2 ^e phalange	●				—																	■									
Épiphyse																						■									
3 ^e phalange	●				—																	■									
Épiphyse																						■									
Os sésamoïdes																															
											●																				

C Les mois fœtaux et la 1^{re} année de vie ont été placés en amont du reste de la période d'évolution osseuse

Évolution du noyau :

- Chez la femme
- Chez l'homme

- Période d'ossification
- Période de fusion



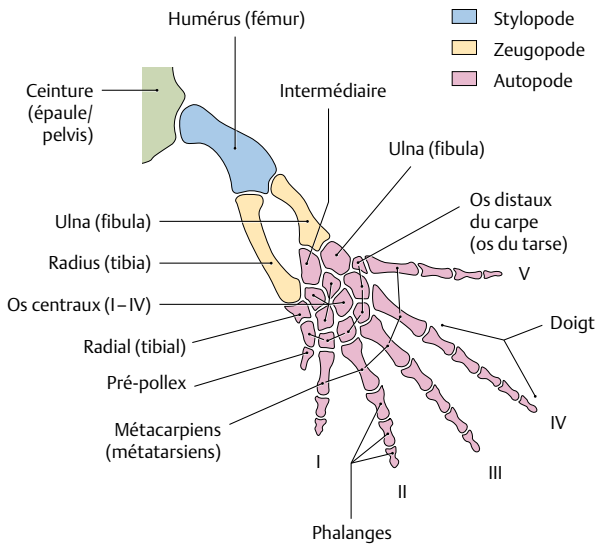
D Ossification du squelette du membre inférieur

- a** Position des noyaux d'ossification épiphysaires et apophysaires.
- b** Position des plaques épiphysaires et apophysaires.

C'est au niveau des os du carpe de la main que la relation entre les stades de développement et l'apparition des noyaux d'ossification secondaires est la plus visible (voir aussi B). Les huit os du carpe s'ossifient progressivement sur une période d'environ neuf ans : le premier os montrant un noyau est l'os capitatum à un an ; le dernier, l'os pisiforme, s'ossifie à l'âge de neuf ans. L'examen radiologique de la main gauche (ou non dominante) sert de mesure de l'âge osseux. L'âge du squelette, ou âge osseux, est l'expression d'un état de maturation biologique de

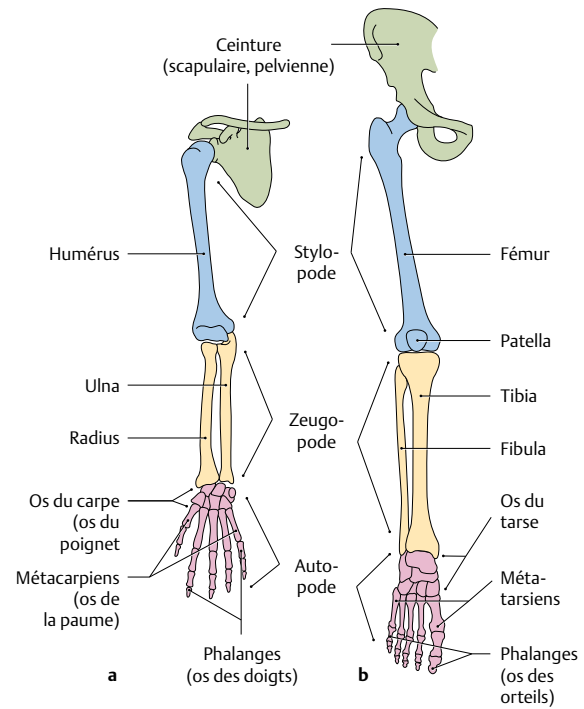
l'organisme, plus qu'un âge de vie. La détermination de l'âge du squelette et donc de la réserve de croissance est très important par exemple pour le pronostic et le traitement de maladies ou de déformations orthopédiques chez l'enfant. Comme il existe malgré tout une relation entre la maturation squelettique et la taille définitive adulte, on peut prévoir en règle générale de façon assez exacte cette taille après la sixième année, grâce à l'âge squelettique et aux mesures de longueur.

1.10 Mode de constitution et disposition des membres



A Structure d'une extrémité à cinq rayons (pentadactyle) d'un tétrapode (d'après Romer)

Les membres supérieur et inférieur d'un animal vertébré terrestre ont une organisation basale identique en trois parties : proximale, moyenne et distale (*stylo-*, *zeugo-* et *autopodium*). L'articulation du coude ou du genou se situe entre le stylopodium, constitué d'un seul os (humérus ou fémur) et le zeugopodium, composé de deux éléments squelettiques (radius et ulna, ou tibia et fibula). Dans l'autopodium à cinq rayons (main ou pied), on distingue également un segment proximal, moyen et distal (*basi-*, *méta-* et *acropodium*) (voir C). Les modifications de ce plan structurel dans les différentes classes d'animaux vertébrés sont simplement dues à des fusions ou des réductions de différentes pièces osseuses.

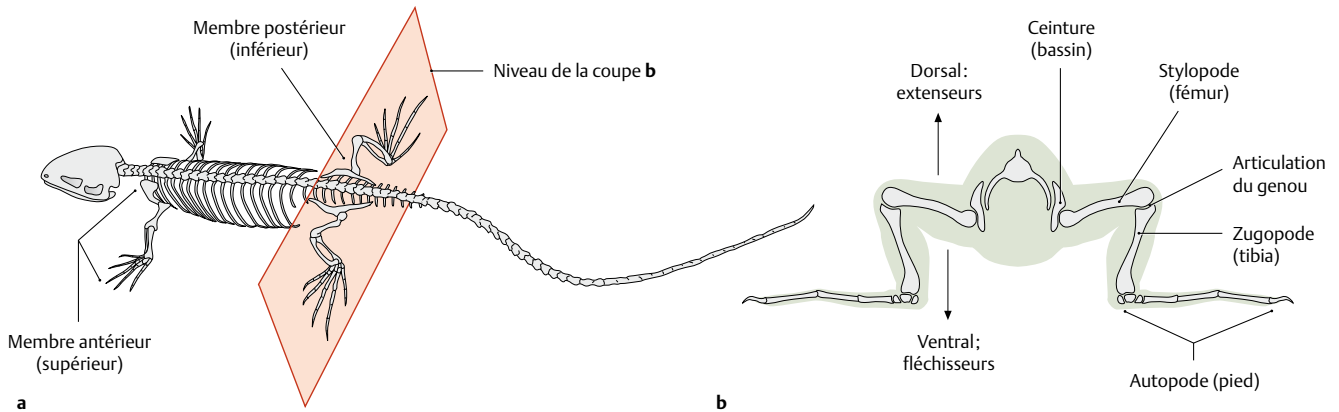


B Structure d'un membre humain

Vue ventrale. **a** Membre supérieur droit; **b** Membre inférieur droit. Les segments spécifiques de l'extrémité du tétrapode en **A** (*stylo-*, *zeugo-* et *autopodium*) et les éléments squelettiques correspondants de même couleur des membres supérieur et inférieur d'un homme ont des structures homologues. Des erreurs de formation, comme par exemple la polydactylie ou la syndactylie (c'est-à-dire l'existence de doigts ou d'orteils surnuméraires ou leur fusion) ne sont pas rares.

C Éléments osseux d'une extrémité tétrapode pentadactyle

Segment	Extrémités antérieures paires	Extrémités postérieures paires
Ceintures	Scapulaire – Scapula et clavicule	Pelvienne – Os coxal
Membres libres		
Stylopode	Bras – Humérus	Cuisse – Fémur
Zeugopode	Avant-bras – Radius – Ulna	Jambe – Tibia – Fibula
Autopode	Main	Pied
– Basipode	Poignet (carpe) – Rangée proximale : radiale, intermédiaire, ulnaire – Groupe central : I-IV ^e os centraux – Rangée distale : I-V ^e os du carpe	Tarse – Rangée proximale : tibiale, intermédiaire, fibulaire – Groupe central : I-IV ^e os centraux – Rangée distale : I-V ^e os du tarse
– Métapode	Paume (métacarpes) – I-V ^e métacarpiens	Métatarses – I-V ^e métatarsiens
– Acropode	Doigts – 1 ^{er} -5 ^e doigts (ayant un nombre variable de phalanges par doigt)	Orteils – 1 ^{er} -5 ^e os des orteils (ayant un nombre variable de phalanges par orteil)



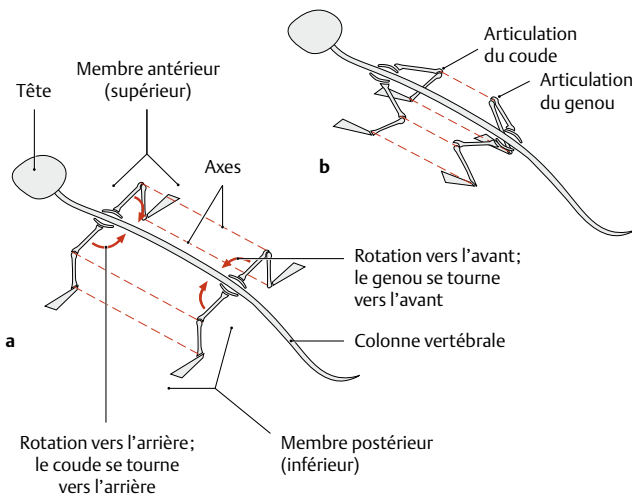
D Disposition des membres chez un vertébré terrestre quadripède primitif (lézard, *lacerta viridis*)

a Vue dorsale; **b** Coupe transversale au niveau des membres inférieurs.

Chez les tétrapodes primitifs inférieurs (comme par exemple, les tortues et les lézards), le tronc est compris entre les membres et touche souvent le sol. Les membres sont implantés presque perpendiculairement au corps, de telle sorte que le bras et la cuisse sont presque horizontaux et que les coudes et les genoux sont

orientés en dehors. Radius et ulna d'un côté, tibia et fibula de l'autre, partent perpendiculairement à partir du coude ou du genou. Mains et pieds reposent au sol par leur surface palmaire ou plantaire. Les axes de toutes les articulations sont parallèles à la colonne vertébrale (voir E).

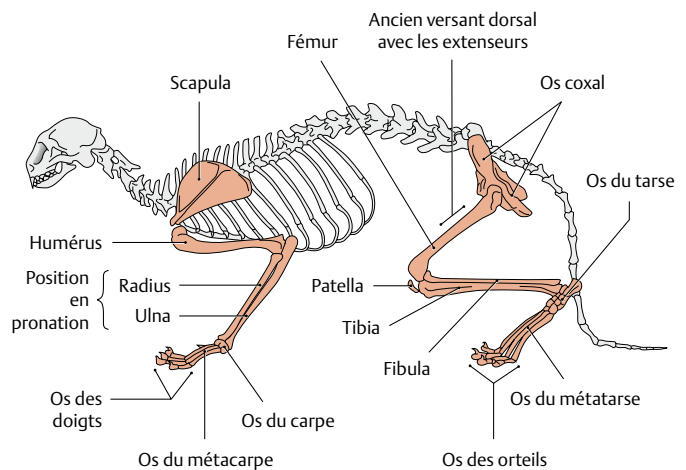
Attention : génétiquement, la musculature des extenseurs est dorsale, alors que celle des fléchisseurs est ventrale. La situation des extenseurs ou des fléchisseurs ne change pas par rapport à l'os, c'est l'orientation de l'os qui diffère (voir aussi F).



E Rotation des membres chez les ancêtres des mammifères

a Avant la rotation; **b** Après la rotation.

Grâce à la rotation, les membres des mammifères se disposent parallèlement au corps, proches ou sous le corps. Ceci améliore le déplacement et rend possible pour le corps une multitude d'actions. Le membre postérieur tourne ainsi vers l'avant (le genou est dirigé vers la tête), alors que le membre antérieur est déplacé vers l'arrière du corps (le coude regarde en arrière). Les deux membres se placent ainsi en direction sagittale, sous le tronc (voir F).

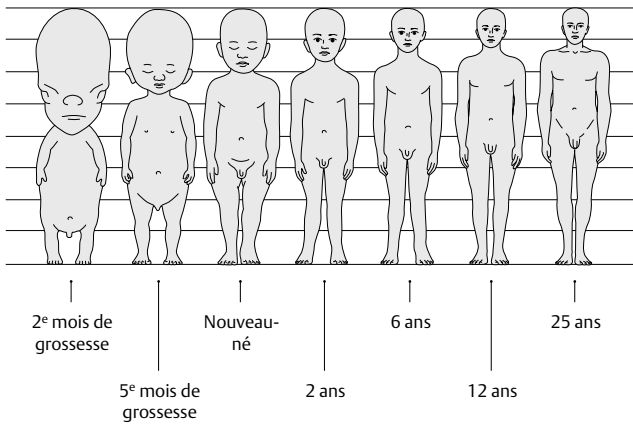


F Squelette d'un chat (*felis catus*)

Vue gauche. Afin que les faces internes des mains du membre antérieur puissent reposer au sol malgré l'orientation des coudes vers l'arrière et afin que les griffes regardent vers la tête, les os de l'avant-bras doivent se croiser : donc se placer en position de pronation. Au membre postérieur il n'y a pas besoin de pronation de la jambe car la cuisse est tournée vers l'avant.

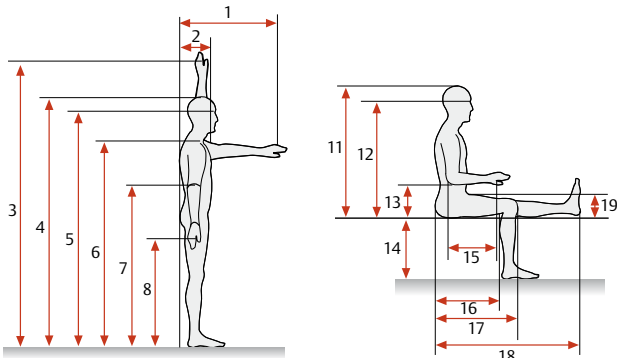
Cette disposition des éléments squelettiques dans les différents segments des membres libres reste un principe valable y compris chez l'homme. Puisque le membre inférieur est tourné vers l'avant, la face dorsale primaire de ce membre se trouve, chez l'homme en position debout, dirigée ventralement. C'est pourquoi les extenseurs de la cuisse et de la jambe, qui sont génétiquement des muscles dorsaux, se trouvent situés sur la face antérieure : donc en avant des os correspondants. Pour cette raison, on préfère utiliser pour le membre inférieur de l'homme les termes d'« arrière » ou « avant » plutôt que « dorsal » ou « ventral ». En revanche, les extenseurs (ou les fléchisseurs) ont gardé au niveau du bras et de l'avant-bras leur position primitive, dorsale (ou ventrale).

2.1 Le corps humain : proportions, surfaces et poids du corps

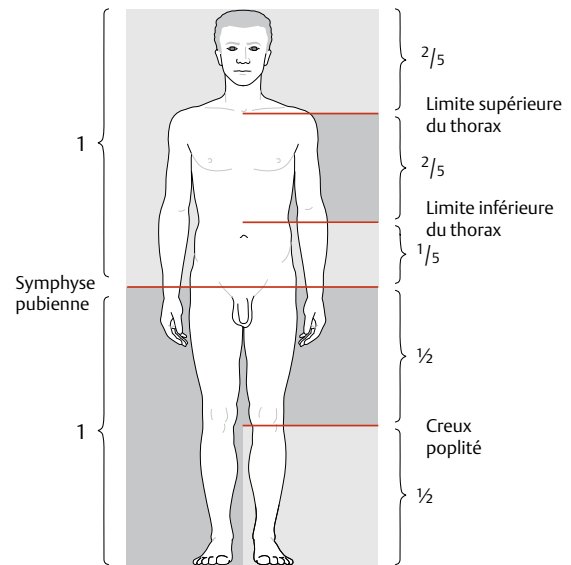


A Variation des proportions corporelles au cours de la croissance

Alors qu'à la fin du deuxième mois de grossesse la hauteur de la tête fait environ la moitié de la longueur du corps ; elle ne mesure chez le nouveau-né que le quart, chez l'enfant de six ans le sixième et chez l'adulte le huitième de la taille.

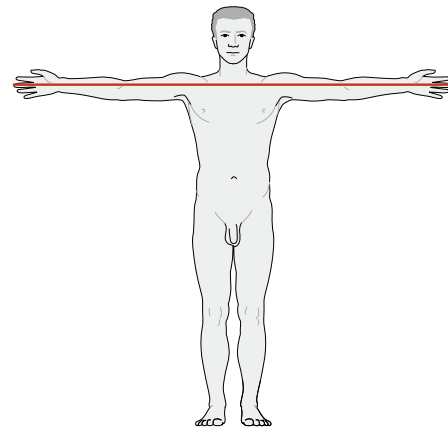


Mesures (en cm)	Percentile					
	Homme			Femme		
	5	50	95	5	50	95
1 Allonge vers l'avant	68,5	74,0	81,5	62,5	69,0	75,0
2 Épaisseur du corps	26,0	28,5	38,0	24,5	29,0	34,5
3 Allonge vers le haut	197,5	207,5	220,5	184,0	194,5	202,5
4 Hauteur	165,0	175,0	185,5	153,5	162,5	172,0
5 Hauteur des yeux	153,0	163,0	173,5	143,0	151,5	160,5
6 Hauteur des épaules	134,5	145,0	155,0	126,0	134,5	142,5
7 Hauteur des coudes, bras le long du corps	102,5	110,0	117,5	96,0	102,0	108,0
8 Hauteur des mains, bras le long du corps	73,0	76,5	82,5	67,0	71,5	76,0
9 Largeur des épaules	44,0	48,0	52,5	39,5	43,5	48,5
10 Largeur des hanches en position debout	34,0	36,0	38,5	34,0	36,5	40,0
11 Hauteur du corps en position assise (longueur du tronc)	85,5	91,0	96,5	81,0	86,0	91,0
12 Hauteur des yeux en position assise	74,0	79,5	85,5	70,5	75,5	80,5
13 Hauteur des coudes sur le plan d'assise	21,0	24,0	28,5	18,5	23,0	27,5
14 Longueur de la jambe et du pied (hauteur du plan d'assise)	41,0	45,0	49,0	37,5	41,5	45,0
15 Distance coude-poignet coude fléchi	32,5	35,0	39,0	29,5	31,5	35,0
16 Profondeur en position assise	45,0	49,5	54,0	43,5	48,5	53,0
17 Distance fesses-genou	56,5	61,0	65,5	54,5	59,0	64,0
18 Distance fesses-pied	96,5	104,5	114,0	92,5	99,0	105,5
19 Épaisseur des cuisses	13,0	15,0	18,0	12,5	14,5	17,5
20 Distance entre les coudes	41,5	48,0	55,5	39,5	48,5	55,5
21 Largeur des hanches en position assise	35,0	37,5	42,0	36,0	39,0	46,0



B Proportions normales du corps

Chez l'adulte, le milieu de la longueur du corps se situe environ à la hauteur de la symphyse pubienne : moitiés supérieure et inférieure ont un rapport 1 : 1. En ce qui concerne la moitié supérieure, le pelvis représente un cinquième, le thorax deux cinquièmes, et tête et cou les deux autres cinquièmes. La moitié inférieure se divise en deux à hauteur de l'espace articulaire des genoux : on observe un rapport 1:1 entre la cuisse d'une part, et l'ensemble jambe et pied d'autre part.

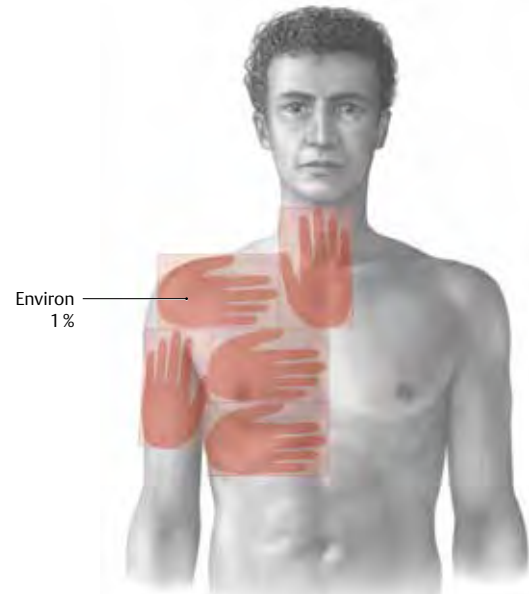
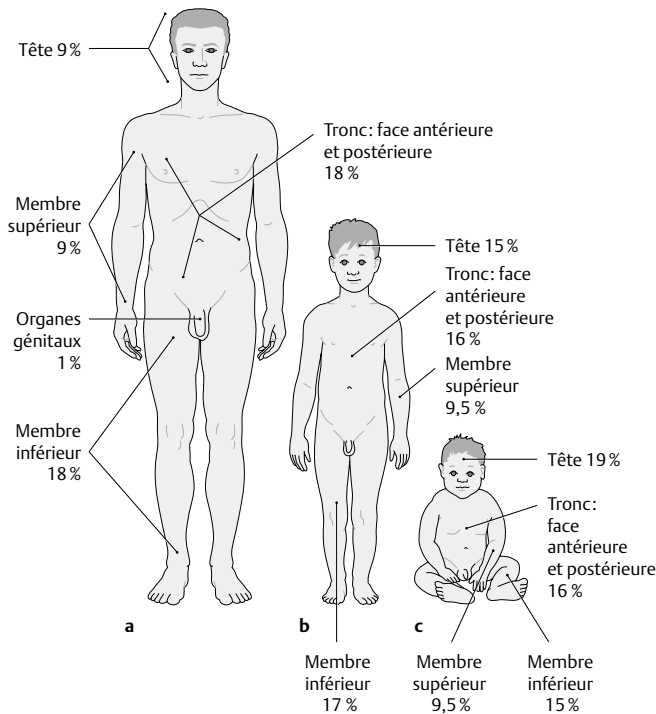


C Envergure des bras étendus

L'amplitude des bras écartés est un tout petit peu plus grande que la hauteur du corps (chez les femmes environ 103 %, chez les hommes 106 % de la taille).

D Sélection de mesures corporelles chez un homme assis et debout dévêtu (âgé de 16 à 60 ans), d'après DIN 33402

Le percentile détermine le pourcentage d'individus dans une population qui, par rapport à une mesure corporelle déterminée, sont plus petits que cette valeur. Par ex. le 95^e percentile de la taille des hommes âgés de 16 à 60 ans se situe près de 184,1 cm. Ce qui signifie que 95 % des individus sont plus petits que 184,1 cm, et 5 % sont plus grands.



E Répartition de la surface corporelle chez le nouveau-né, l'enfant et le petit enfant

a Adulte (plus de 15 ans) : d'après la règle de Wallace (1950), la surface corporelle d'un adulte est composée d'un ensemble de multiples de « 9 ». 9 % de la surface corporelle correspond à : la tête et à chaque membre supérieur (9 × 2 : 18%) ; 18 % aux faces antérieure et postérieure du tronc et à chaque membre inférieur et 1 % aux organes génitaux externes.

Attention : lors de brûlures, cette règle est importante pour estimer leur étendue.

F Règle dite « des paumes de main »

La règle « des paumes de main » permet de mesurer très précisément la surface d'une brûlure cutanée. La paume de la main d'un patient représente en effet environ 1 % de sa surface corporelle (en tenir compte pour les mesures chez les enfants).

G Relation entre la surface corporelle (surface cutanée) et l'âge

La peau du nouveau-né ou de l'enfant couvre une surface proportionnellement plus grande que celle de l'adulte ; les petits ont une surface corporelle relativement plus grande que les plus grands. C'est pourquoi de petits animaux (comme par exemple la souris) ou les enfants ont des échanges tissulaires plus élevés que les animaux plus gros, ou les adultes. Donc les petits libèrent proportionnellement plus de chaleur via une surface relativement plus grande.

Poids en kilogrammes	Taille en mètres																											
	1,48	1,52	1,56	1,60	1,64	1,68	1,72	1,76	1,80	1,84	1,88	1,92	1,96	2,00	1,48	1,52	1,56	1,60	1,64	1,68	1,72	1,76	1,80	1,84	1,88	1,92	1,96	2,00
120	55	53	52	51	49	48	47	46	45	44	43	42	41	40	39	38	37	36	35	35	34	33	33	32	31	31	30	30
118	54	52	51	50	48	47	46	45	44	43	42	41	40	39	38	37	36	35	34	34	33	33	32	31	31	30	29	29
116	53	52	50	49	48	46	45	44	43	42	41	40	39	38	37	36	35	34	34	33	33	32	31	31	30	29	28	28
114	52	51	49	48	47	46	45	44	43	42	41	40	39	38	37	36	35	34	34	33	32	32	31	30	29	28	27	27
112	51	50	48	47	46	45	44	43	42	41	40	39	38	37	36	35	34	33	33	32	32	31	30	29	28	27	26	26
110	50	49	48	46	45	44	43	42	41	40	39	38	37	36	35	34	33	32	32	31	30	29	28	27	26	25	24	24
108	49	48	47	46	44	43	42	41	40	39	38	37	36	35	34	33	32	32	31	30	29	28	27	26	25	24	23	23
106	48	47	46	45	44	42	41	40	39	38	37	36	35	34	33	32	31	30	29	28	27	26	25	24	23	22	21	21
104	47	46	45	44	43	42	41	40	39	38	37	36	35	34	33	32	31	30	29	28	27	26	25	24	23	22	21	20
102	47	45	44	43	42	41	40	39	38	37	36	35	34	33	32	31	30	29	28	27	26	25	24	23	22	21	20	20
100	46	44	43	42	41	40	39	38	37	36	35	34	33	32	31	30	29	28	27	26	25	24	23	22	21	20	19	19
98	45	44	42	41	40	39	38	37	36	35	34	33	32	31	30	29	28	27	26	25	24	23	22	21	20	19	18	18
96	44	43	42	40	39	38	37	36	35	34	33	32	31	30	29	28	27	26	25	24	23	22	21	20	19	18	17	17
94	43	42	41	40	39	38	37	36	35	34	33	32	31	30	29	28	27	26	25	24	23	22	21	20	19	18	17	17
92	42	41	40	39	38	37	36	35	34	33	32	31	30	29	28	27	26	25	24	23	22	21	20	19	18	17	16	16
90	41	40	39	38	37	36	35	34	33	32	31	30	29	28	27	26	25	24	23	22	21	20	19	18	17	16	15	15
88	40	39	38	37	36	35	34	33	32	31	30	29	28	27	26	25	24	23	22	21	20	19	18	17	16	15	14	14
86	39	38	37	36	35	34	33	32	31	30	29	28	27	26	25	24	23	22	21	20	19	18	17	16	15	14	13	13
84	38	37	36	35	34	33	32	31	30	29	28	27	26	25	24	23	22	21	20	19	18	17	16	15	14	13	12	12
82	37	36	35	34	33	32	31	30	29	28	27	26	25	24	23	22	21	20	19	18	17	16	15	14	13	12	11	11
80	37	36	35	34	33	32	31	30	29	28	27	26	25	24	23	22	21	20	19	18	17	16	15	14	13	12	11	11
78	36	35	34	33	32	31	30	29	28	27	26	25	24	23	22	21	20	19	18	17	16	15	14	13	12	11	10	10
76	35	34	33	32	31	30	29	28	27	26	25	24	23	22	21	20	19	18	17	16	15	14	13	12	11	10	9	9
74	34	33	32	31	30	29	28	27	26	25	24	23	22	21	20	19	18	17	16	15	14	13	12	11	10	9	8	8
72	33	32	31	30	29	28	27	26	25	24	23	22	21	20	19	18	17	16	15	14	13	12	11	10	9	8	7	7
70	32	31	30	29	28	27	26	25	24	23	22	21	20	19	18	17	16	15	14	13	12	11	10	9	8	7	6	6
68	31	30	29	28	27	26	25	24	23	22	21	20	19	18	17	16	15	14	13	12	11	10	9	8	7	6	5	5
66	30	29	28	27	26	25	24	23	22	21	20	19	18	17	16	15	14	13	12	11	10	9	8	7	6	5	4	4
64	29	28	27	26	25	24	23	22	21	20	19	18	17	16	15	14	13	12	11	10	9	8	7	6	5	4	3	3
62	28	27	26	25	24	23	22	21	20	19	18	17	16	15	14	13	12	11	10	9	8	7	6	5	4	3	2	2
60	27	26	25	24	23	22	21	20	19	18	17	16	15	14	13	12	11	10	9	8	7	6	5	4	3	2	1	1
58	26	25	24	23	22	21	20	19	18	17	16	15	14	13	12	11	10	9	8	7	6	5	4	3	2	1	0	0
56	25	24	23	22	21	20	19	18	17	16	15	14	13	12	11	10	9	8	7	6	5	4	3	2	1	0	0	0
54	25	24	23	22	21	20	19	18	17	16	15	14	13	12	11	10	9	8	7	6	5	4	3	2	1	0	0	0
52	24	23	22	21	20	19	18	17	16	15	14	13	12	11	10	9	8	7	6	5	4	3	2	1	0	0	0	0
50	23	22	21	20	19	18	17	16	15	14	13	12	11	10	9	8	7	6	5	4	3	2	1	0	0	0	0	0
48	22	21	20	19	18	17	16	15	14	13	12	11	10	9	8	7	6	5	4	3	2	1	0	0	0	0	0	0

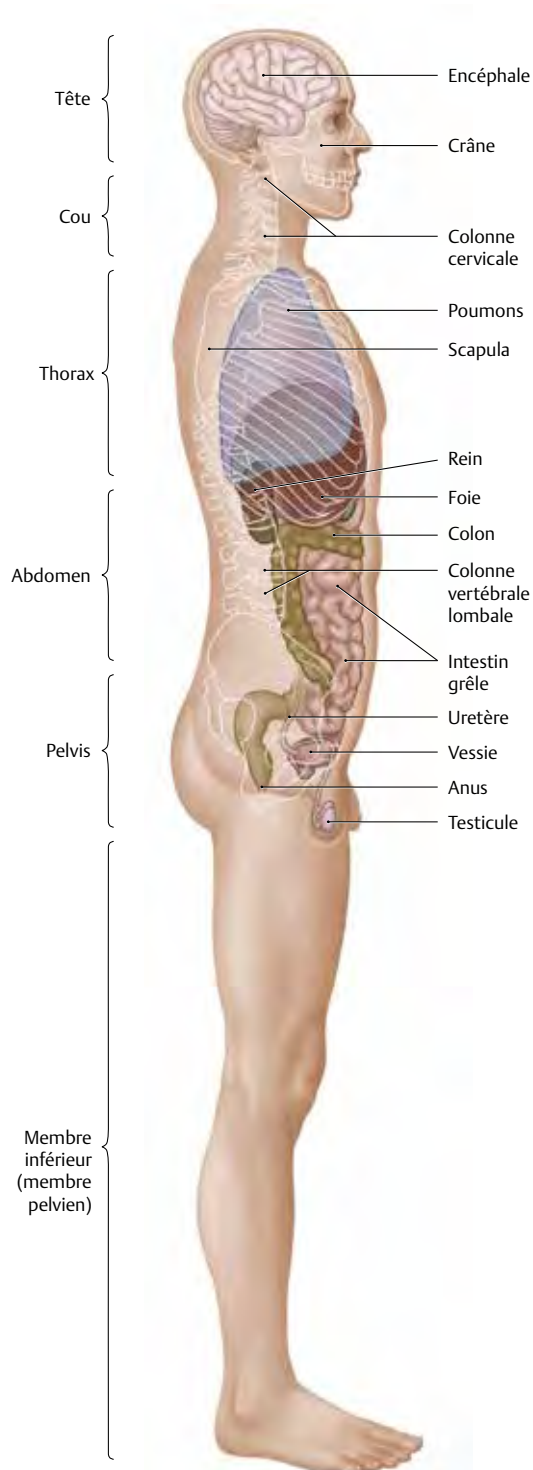
Âge	Poids du corps (kg)	Surface corporelle (cm²)	Surface corporelle poids du corps (cm²/kg)
Nouveau-né	3,4	2100	617,6
6 mois	7,5	3500	466,7
1 an	9,3	4100	440,9
4 ans	15,5	6500	419,4
10 ans	30,5	10 500	344,3
adulte	70,0	18 100	258,6

H Indice de masse corporelle (IMC)

Dans l'anthropométrie l'indice de masse corporelle est actuellement la mesure standard du poids du corps, car il est relativement bien corrélé à la masse graisseuse totale. Il s'obtient en divisant le poids du corps (kg) par le carré de la taille (m²) :

$$IMC = \frac{kg}{m^2}$$

2.2 Structure du corps humain



A Situation des organes internes
Vue de profil.

B Division régionale en segments corporels : parties du corps

Tête

Cou

Tronc

- Thorax
- Abdomen
- Pelvis (pelvis minor ou petit bassin)

Membre supérieur (ou extrémité supérieure)

- Ceinture scapulaire
- Membre supérieur

Membre inférieur (ou extrémité inférieure)

- Ceinture pelvienne
- Membre inférieur

C Division fonctionnelle en systèmes d'organes

Appareil locomoteur

- Squelette et articulations (partie passive)
- Musculature squelettique striée (partie active)

Viscères

- Appareil cardio-vasculaire
- Système lymphatique
- Système endocrinien
- Appareil respiratoire
- Appareil digestif
- Appareil urinaire
- Appareils génitaux masculin et féminin

Appareil de la vie de relation

- Système nerveux central et périphérique
- Organes des sens

Peau et phanères

D Cavités séreuses et espaces conjonctifs

Les organes ou les systèmes d'organes sont inclus soit dans des cavités séreuses, soit dans des espaces conjonctifs de taille variable. Une cavité séreuse est un espace de glissement fermé de tous côtés, tapissé par une tunique lisse comme un miroir (la séreuse) et comportant une petite quantité de liquide. La séreuse est composée de deux lames : le plus souvent accolées (les deux lames ne doivent pas être en contact direct l'une avec l'autre, comme par exemple pour la cavité péritonéale). La lame viscérale tapisse directement les viscères, la lame pariétale recouvre la paroi de la cavité séreuse.

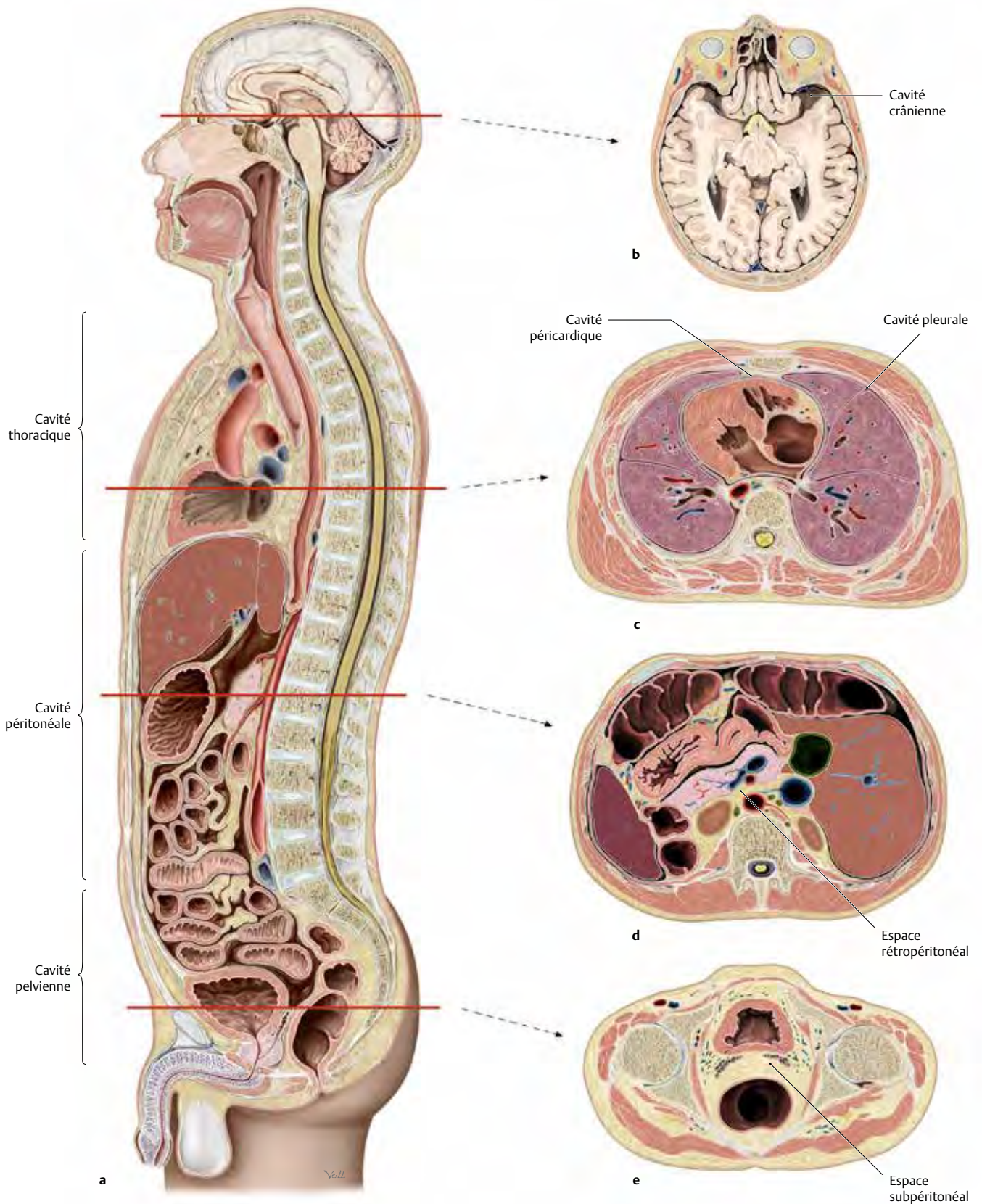
Cavités séreuses

- Cavité thoracique avec :
 - cavité pleurale;
 - cavité péricardique.
- Cavité abdominale avec :
 - cavité péritonéale;
 - cavité pelvienne.

Espaces conjonctifs

- Espace compris entre la lame moyenne et la lame profonde du fascia cervical.
- Médiastin (espace médian du thorax).
- Espace extrapéritonéal avec :
 - espace rétropéritonéal;
 - espace subpéritonéal.

Attention : Les cavités péritonéales de l'abdomen et du pelvis communiquent l'une avec l'autre.



E Différents niveaux de coupe du corps humain

- a Coupe sagittale médiane.
- b Coupe transversale du crâne.
- c Coupe transversale du thorax.

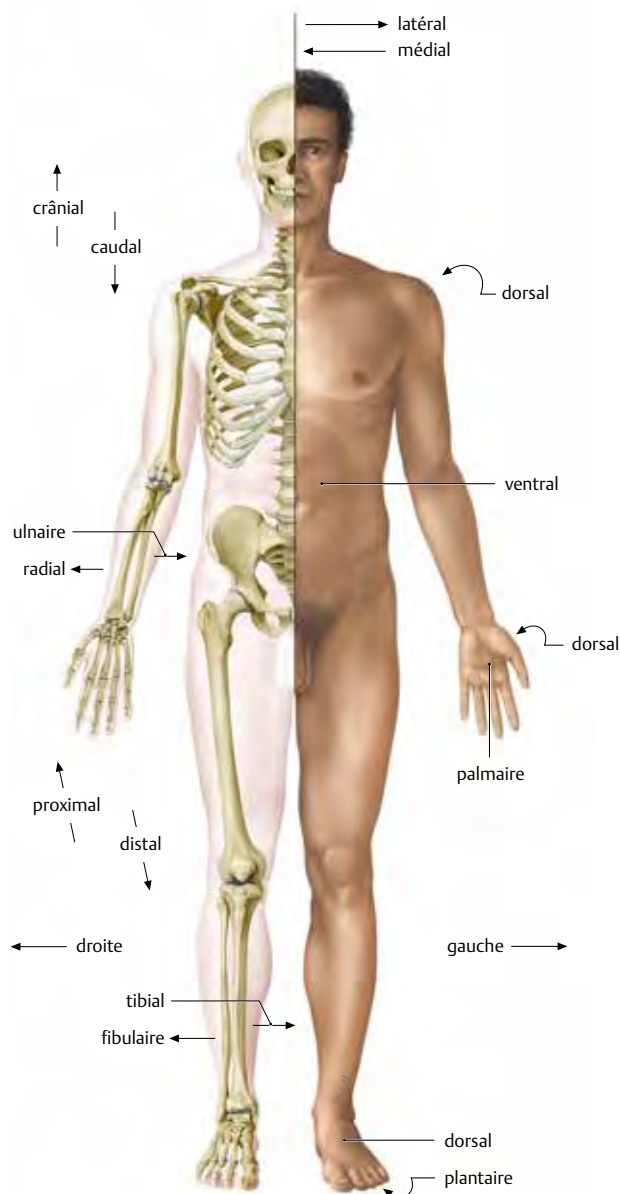
d Coupe transversale de l'abdomen.

e Coupe transversale du petit bassin (voir aussi plans et axes principaux, page 27).

3.1 Positions, directions, plans et axes principaux du corps humain

A Positions et directions (termes généraux)

Tronc	
Crânial	appartenant à la tête (dirigé vers la tête)
Caudal	dirigé vers le coccyx (ou vers la queue)
Ventral	dirigé vers l'avant
Dorsal	dirigé vers l'arrière
Supérieur	le haut
Inférieur	le bas
Antérieur	l'avant
Postérieur	l'arrière
Médian	le milieu
Transverse	transversal
Flexion	le fléchisseur
Extension	l'extenseur
Axial	dirigé vers l'axe ou horizontal
Transversal	transverse sur l'axe
Longitudinal	dans le sens de la longueur
Horizontal	
Vertical	
Médial	proche du plan médian
Latéral	éloigné du plan médian
Médian	situé au milieu
Intermédiaire	entre les deux
Central	au centre (par rapport à l'intérieur du corps)
Périphérique	non situé au centre
Profond	
Superficiel	
Externe	en dehors
Interne	en dedans
Apical	en direction de (ou au) sommet
Basal	en direction de (ou à) la base
Droit	
Gauche	
Occipital	vers l'occiput
Temporal	sur le côté
Sagittal	dans le plan de la suture sagittale
Coronal	dans un plan frontal (plan d'une couronne)
Rostral	vers la bouche (ou la gueule)
Frontal	parallèle au front
Basilaire	appartenant à la base du crâne
Membres	
Proximal	en direction du tronc
Distal	en direction de l'extrémité du membre, loin du tronc
Radial	du côté du radius
Ulnaire	du côté de l'ulna
Tibial	du côté du tibia
Fibulaire	du côté de la fibula
Palmaire	appartenant à la paume de la main
Plantaire	appartenant à la plante du pied
Dorsal	dos de la main ou du pied



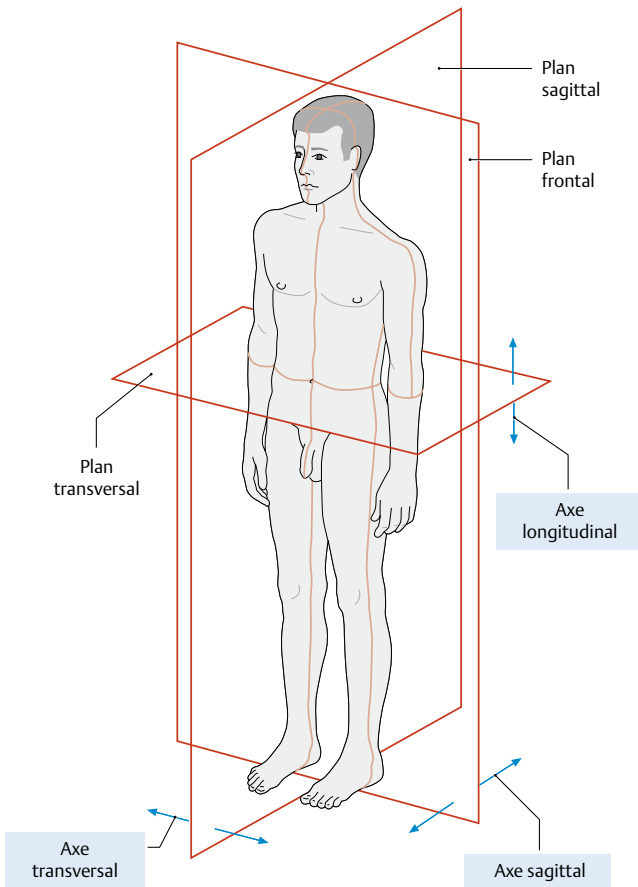
B Position anatomique de référence

Il s'agit d'une vue antérieure, mains en supination. La moitié droite est représentée en transparence.

Attention : les indications « droite » et « gauche » sont toujours décrites par rapport au patient.

C Abréviations

A.	Artère (Aa. = artères)
V.	Veine (Vv. = veines)
M.	Muscle (Mm. = muscles)
N.	Nerf (Nn. = nerfs)
Lig.	Ligament (Ligg. = ligaments)
Ln.	Lymphonœud (Lnn. = nœuds lymphatiques)
R.	Rameau (Rr. = rameaux)
Art.	Articulation (Artt. = articulations)



D Axes et plans principaux du corps humain (position neutre, vue antérieure gauche)

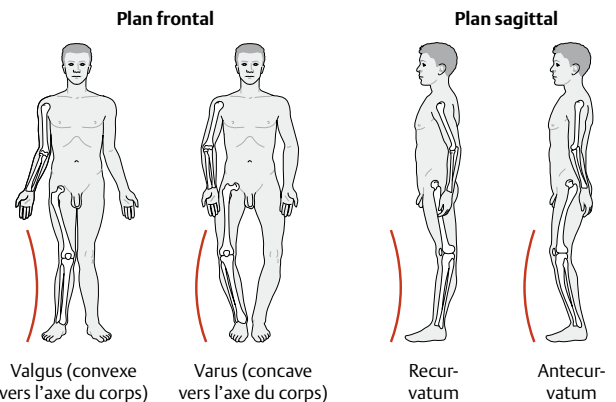
Bien que l'on puisse conférer au corps humain de nombreux plans et axes, la règle veut que l'on s'en tienne à *trois axes* et *trois plans principaux*. Ceux-ci sont perpendiculaires les uns aux autres et représentent les trois dimensions.

Plans principaux

- **Plan sagittal** : tous les plans *verticaux* parallèles à la suture sagittale du crâne; ils sont orientés du ventral au dorsal. Le *plan sagittal médian* divise le corps en deux moitiés.
- **Plan frontal (= plan coronal)** : tous les plans *parallèles au front*, c'est-à-dire à la suture coronale du crâne. Ils sont orientés verticalement d'un côté du corps à l'autre.
- **Plan transversal** : tous les plans *axiaux, horizontaux* qui divisent le corps en un segment crânial et un segment caudal. Ils se succèdent perpendiculairement à l'axe longitudinal du corps.

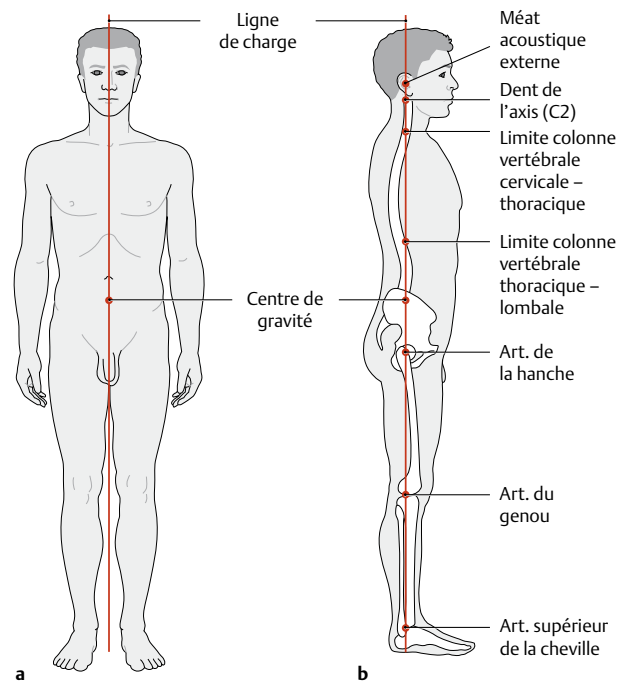
Axes principaux

- **Axe vertical ou longitudinal** : il s'étend verticalement en direction *crânio-caudale*, perpendiculairement au sol. Il est à l'intersection des plans frontal et sagittal.
- **Axe sagittal** : il s'étend en direction *ventro-dorsale* depuis la partie ventrale jusqu'à la partie dorsale du corps, ou inversement, et se situe à l'intersection des plans sagittal et transversal.
- **Axe transversal ou horizontal** : il s'étend de gauche à droite ou inversement, et se situe à la croisée des plans frontal et transversal.



E Déviations axiales au niveau des membres

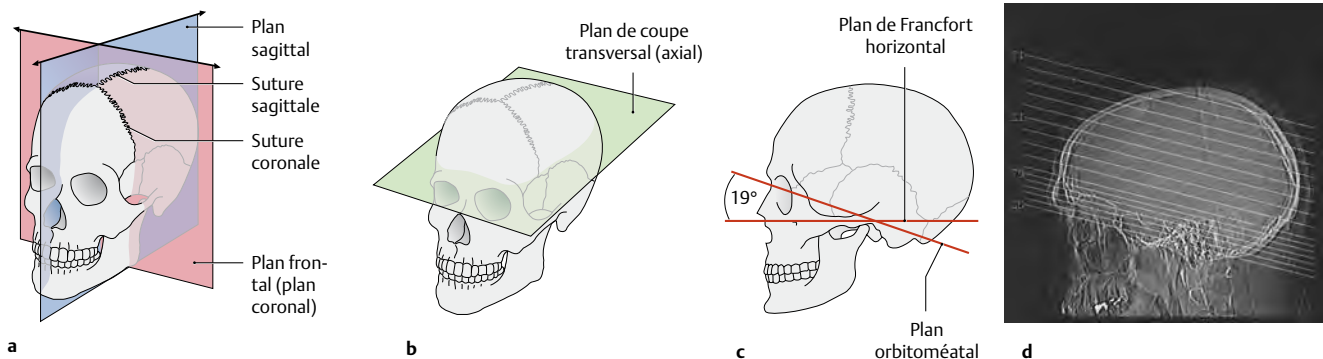
Au niveau des membres, des déformations articulaires peuvent entraîner une variation des axes des os articulés tant dans le plan frontal que sagittal. Selon des recommandations internationales on décrit les déviations dans le plan frontal comme une position en varus ou en valgus, dans le plan sagittal comme un recurvatum ou un antecurvatum. L'articulation du genou est en varus quand la déviation dans l'axe longitudinal est concave, c'est-à-dire que l'os distal (le tibia) est orienté vers la ligne médiane (à titre d'exemple le genu varum = jambes en O). L'articulation du genou est en valgus quand la déviation dans l'axe longitudinal est convexe, c'est-à-dire que le tibia s'éloigne de la ligne médiane (genu valgum = jambes en X).



F Position du centre de gravité du corps et lignes de charge

- Vue ventrale (antérieure).** Le poids du corps se projette dans le plan sagittal médian, en passant par l'axe principal du corps sous le promontoire, à hauteur de la seconde vertèbre sacrale.
- Vue latérale.** L'axe du corps passe par le méat acoustique externe, la dent de l'axis, l'axe anato-mo-fonctionnel de la colonne vertébrale, l'axe principal du corps, et les axes des articulations de la hanche, du genou et de la cheville (d'après Kummer).

3.2 Situation et description des plans d'examen radiologiques



A Plans de coupe radiologiques : exemple du crâne

a Les principaux appareils d'imagerie (Tomographie scanner [CT] et Imagerie par Résonance Magnétique [IRM]), permettent de définir des plans de coupe standard qui correspondent aux trois plans principaux anatomiques (plans frontal, sagittal et transversal, voir page 27) :

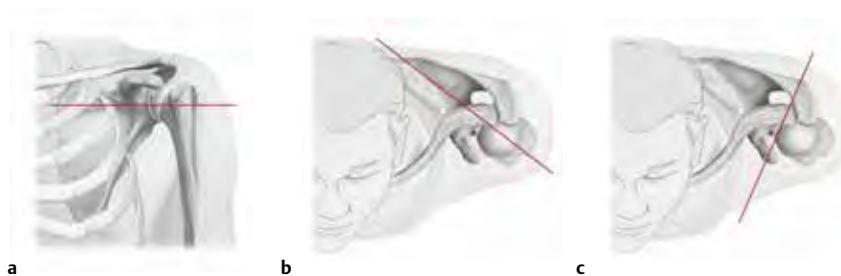
Plans de coupe radiologiques	Plans anatomiques
Plan coronal	= Plan frontal (le long ou parallèle à la suture coronale)
Plan sagittal	= Plan sagittal (le long ou parallèle à la suture sagittale)
Plan axial	= Plan transversal (à la tête parallèle au plan horizontal allemand, ou plan dit de Francfort et au niveau du tronc ou des membres perpendiculaire à l'axe longitudinal considéré)

b Le plan dit de Francfort ou horizontal allemand (plan transversal) s'étend du bord supérieur du méat acoustique externe au bord inférieur de l'orbite.

c et d Les coupes axiales tomographiques du crâne et donc de l'encéphale sont en règle inclinées de 19° environ dorsalement (le long du plan appelé orbitoméatal). Ce plan s'étend depuis le bord supérieur du méat acoustique externe jusqu'au canthus (commisure des paupières) et protège le contenu orbitaire d'une irradiation exagérée.

Attention : En principe on peut donc obtenir avec le CT ou l'IRM tous les plans choisis (multiplans). Par les deux techniques on peut définir les paramètres qui autoriseront non seulement des reconstructions bidimensionnelles mais aussi des représentations en relief grâce à la reconstruction en 3D (comme par exemple, l'identification de variations anatomiques des vaisseaux compliquées ou pathologiques).

C Principales structures anatomiques de l'articulation de l'épaule, classées en fonction du plan de coupe d'IRM le plus adapté



B IRM de l'épaule : plans standards

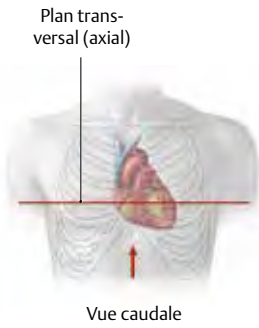
Le patient est couché sur le dos, le bras correspondant à l'épaule à explorer est parallèle au corps, en rotation externe ou en position de référence.

- a Situation du plan (de coupe) d'examen d'une épaule gauche axial (transversal), vue ventrale ;
- b Situation du plan de coupe coronal oblique (parallèle au muscle supra-épineux et perpendiculaire à la cavité glénoïdale), vue crâniale ;
- c Situation du plan de coupe sagittal oblique (parallèle à la cavité glénoïdale), vue crâniale.

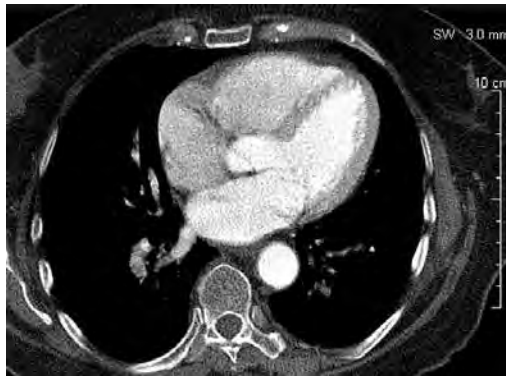
La représentation du corps dans les plans de coupe principaux et la différenciation particulièrement bonne des tissus péri-articulaires en IRM, fait que cet examen se prête très bien à l'exploration des articulations. Selon le choix du plan de coupe ou du temps de relaxation (T1 et T2) les tissus sont faciles à distinguer en fonction de leur situation anatomique et de leur contenu en eau et en graisse.

Attention : On regarde les coupes axiales (transversales) (voir D) à partir du segment de coupe caudal (distal).

Plan de coupe en IRM	Principales structures anatomiques visibles dans ce plan
Plan axial (transversal)	<ul style="list-style-type: none"> • M. supra-épineux • Labrum glénoïdal • Capsule articulaire • Ligts glénohuméraux • Tendon du chef long du M. biceps brachial
Plan coronal oblique	<ul style="list-style-type: none"> • M. supra-épineux • M. infra-épineux • Bourse subacromiale • Articulation acromioclaviculaire • Labrum glénoïdal supérieur et inférieur
Plan sagittal oblique	<ul style="list-style-type: none"> • Coiffe des rotateurs • Lig. coraco-acromial • Acromion • Ligts glénohuméraux • Espace subacromial



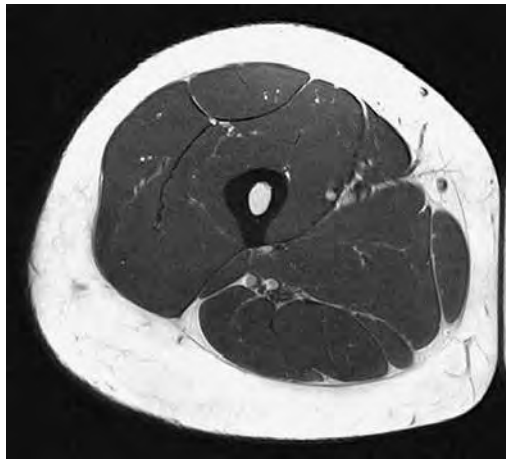a



b



c



d

D Coupes axiales

a et b tronc; c-e membre inférieur

a Thorax en vue ventrale et plan d'exploration trans-
versal (axial) à hauteur de Th8;

b Coupe CT axiale du thorax (vue caudale) en
fenêtre appelée des tissus mous permettant d'étu-
dier les tissus mous (le cœur) en haute résolution.
En revanche les poumons en raison de la pré-
sence d'air à l'intérieur sont surexposés (noirs) et
les os sous exposés (blancs);

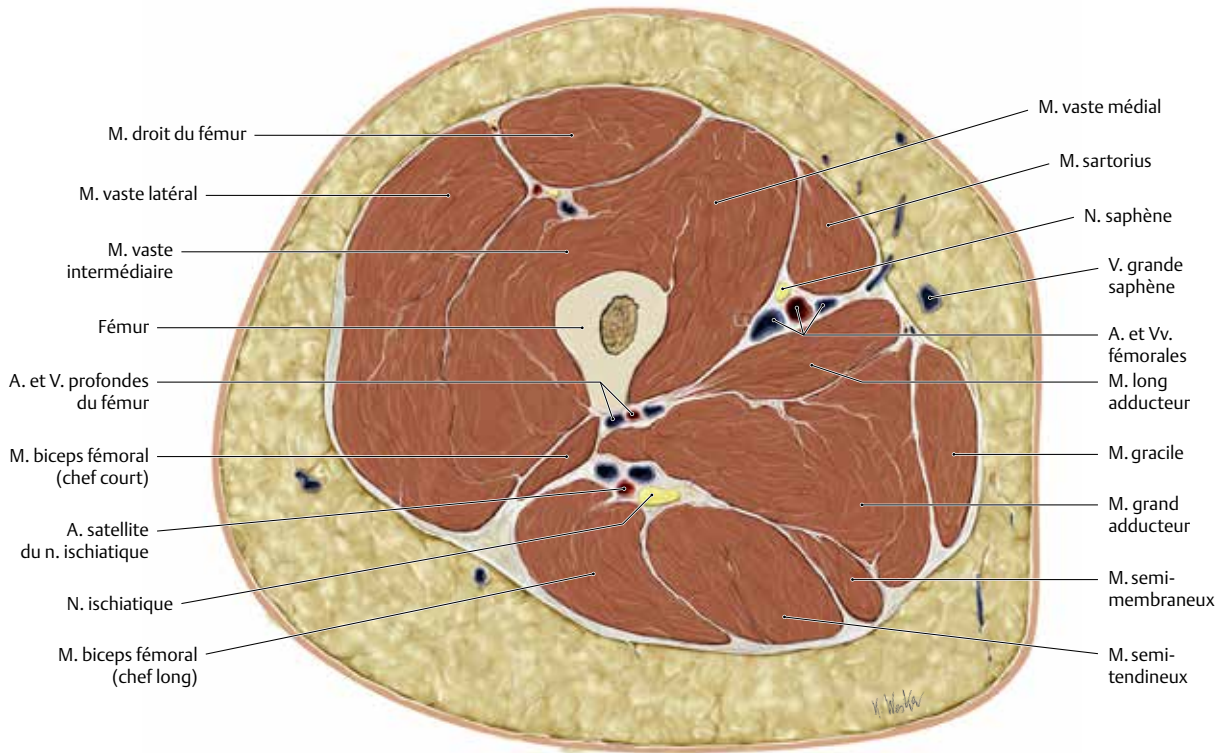
c Hanche droite, vue ventrale, et situation du plan
d'exploration transverse (ou axial);

d Coupe axiale d'IRM de la hanche droite pondérée
en T1, vue distale;

e Coupe anatomique avec description des struc-
tures dessinées.

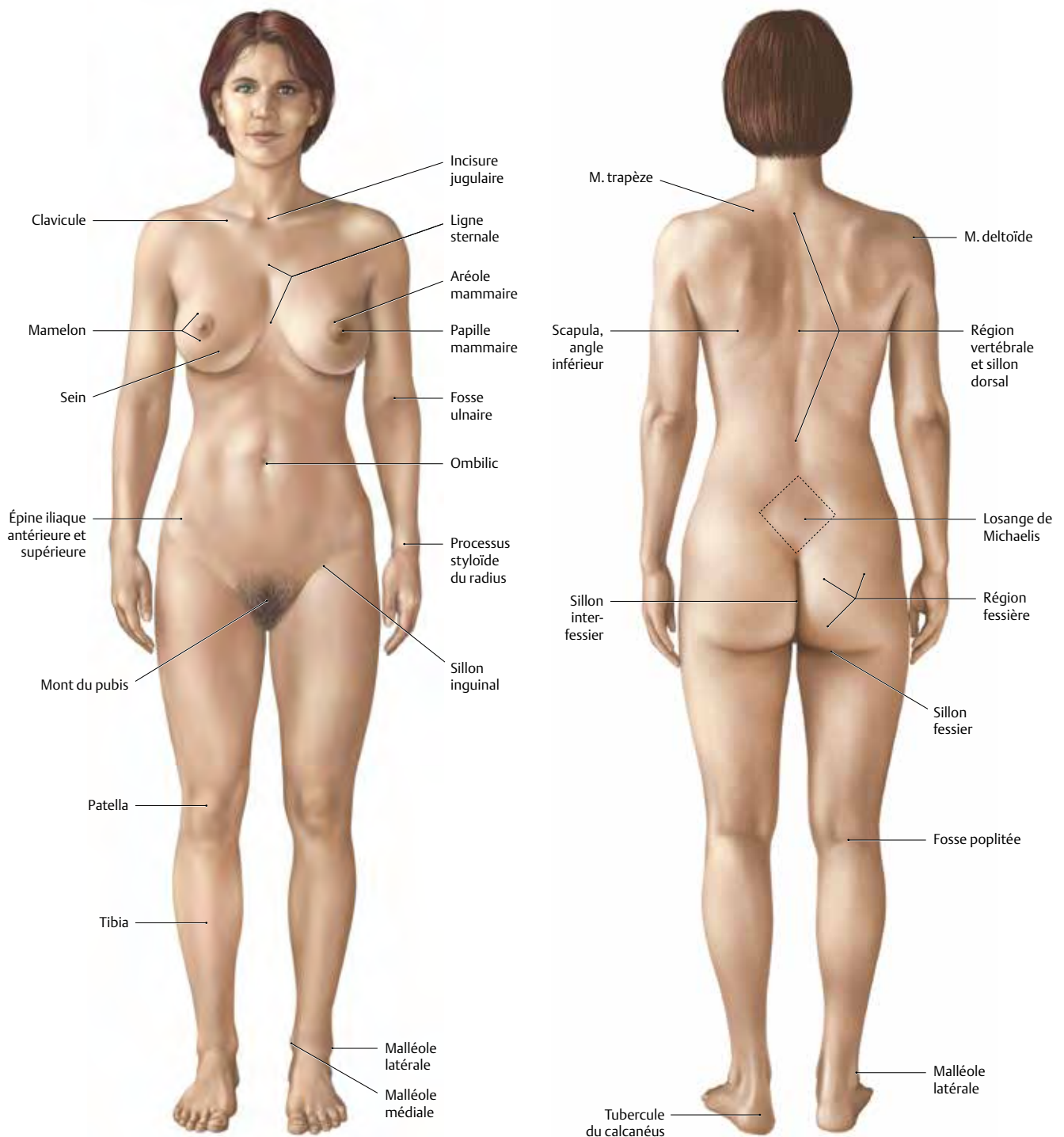
Les images de coupes axiales (transversales) sont
toujours représentées en CT comme en IRM en vue
caudale et pour les membres depuis le segment dis-
tal. Le patient est couché sur le dos de sorte que les
images de coupe axiale la colonne vertébrale dor-
sale est située en bas, le squelette du thorax ven-
tral est placé en haut; de la même façon la partie
antérieure de la hanche apparaît vers le haut, la partie
postérieure vers le bas; les structures qui sont à
droite sont représentées à gauche, les structures à
gauche apparaissent à droite.

Attention : les images de coupes frontales et cor-
nales sont regardées comme si le patient se situait
devant l'observateur.



e

3.3 Anatomie superficielle

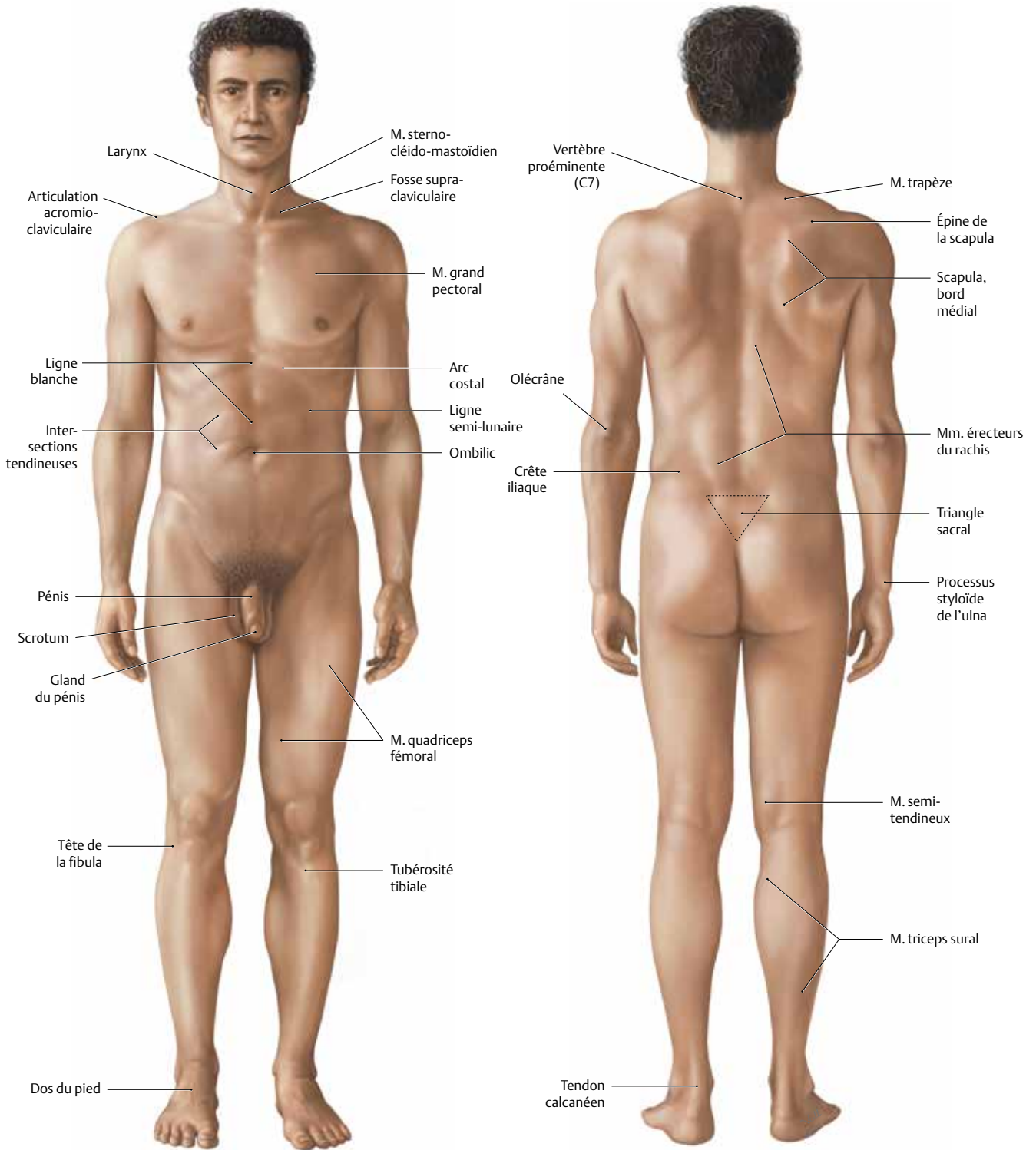


A Anatomie superficielle de la femme

Vue ventrale. L'anatomie superficielle est celle du vivant et correspond à la surface du corps. Elle joue un grand rôle dans l'étude des différents moyens d'investigation classiques (inspection, palpation, auscultation et examens fonctionnels) et intervient surtout dans les cours portant sur l'examen clinique. Concernant cette vue générale chez l'homme et chez la femme les structures identiques, comme par exemple : l'olécrâne, ne sont pas décrites deux fois.

B Anatomie superficielle de la femme

Vue dorsale.

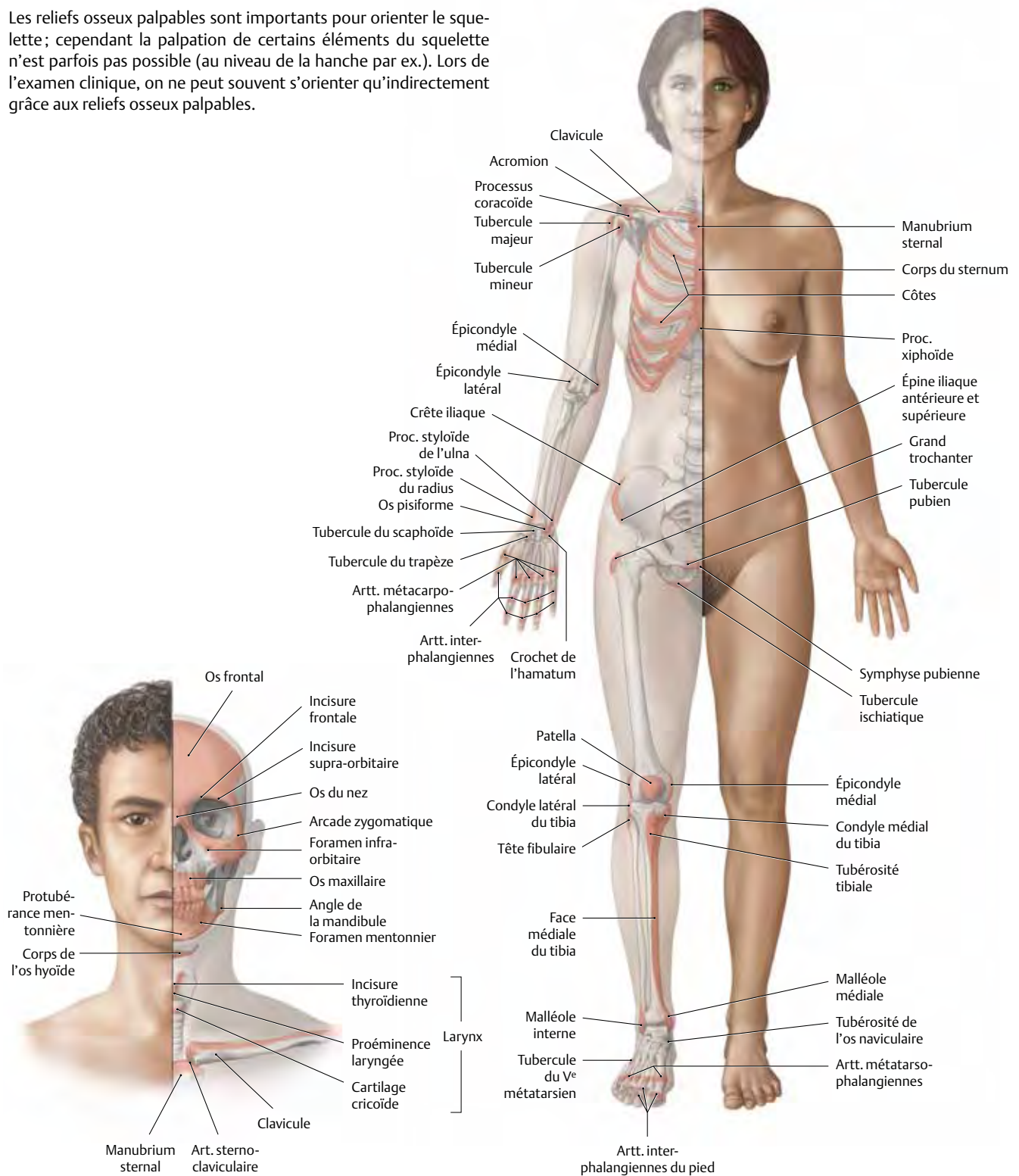


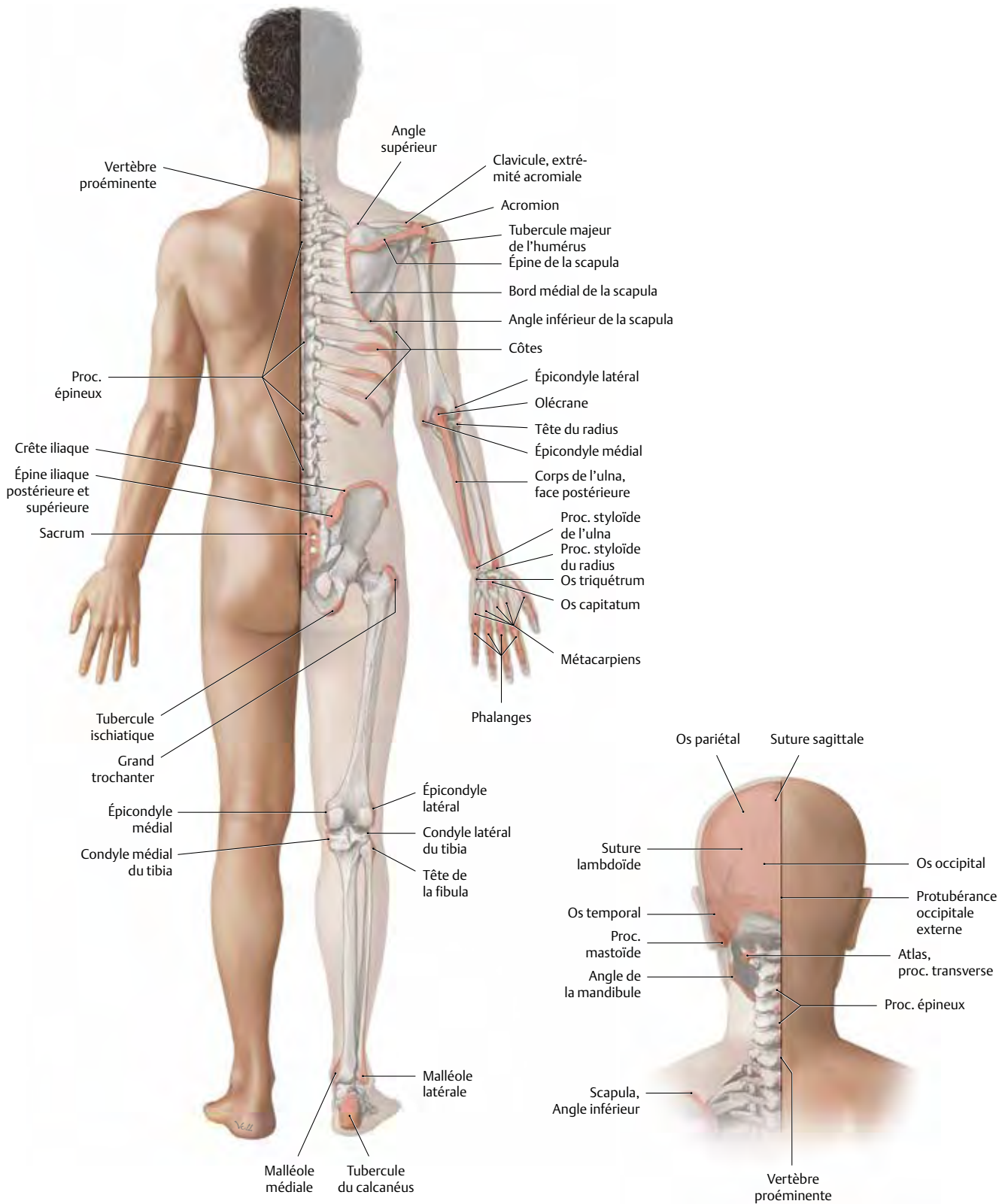
C Anatomie superficielle de l'homme
Vue ventrale.

D Anatomie superficielle de l'homme
Vue dorsale.

3.4 Reliefs osseux superficiels et palpables

Les reliefs osseux palpables sont importants pour orienter le squelette; cependant la palpation de certains éléments du squelette n'est parfois pas possible (au niveau de la hanche par ex.). Lors de l'examen clinique, on ne peut souvent s'orienter qu'indirectement grâce aux reliefs osseux palpables.

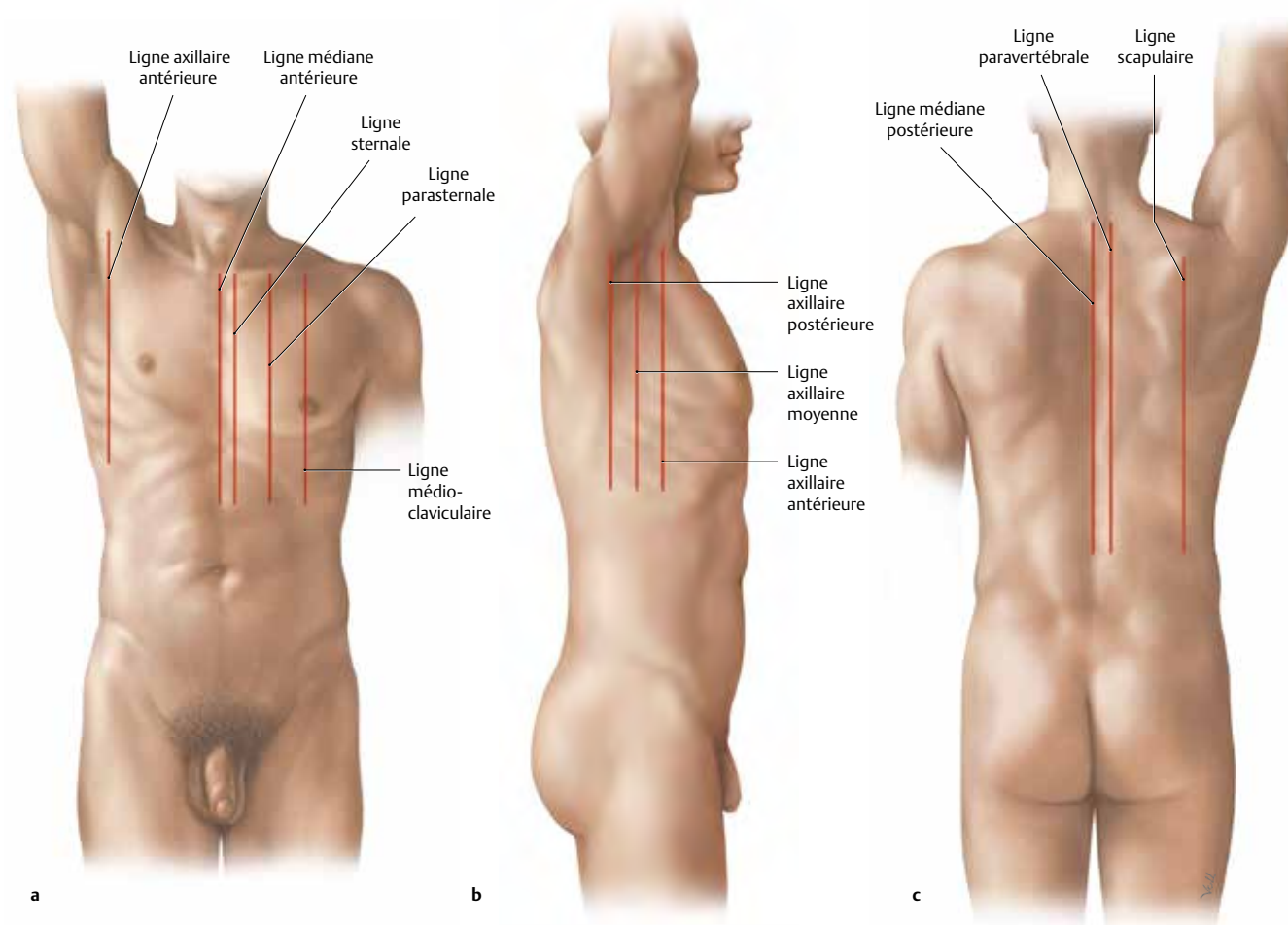




C Reliefs osseux superficiels et palpables du tronc et des membres supérieurs et inférieurs de l'homme. Vue dorsale.

D Reliefs osseux superficiels et palpables de la tête et du cou. Vue dorsale.

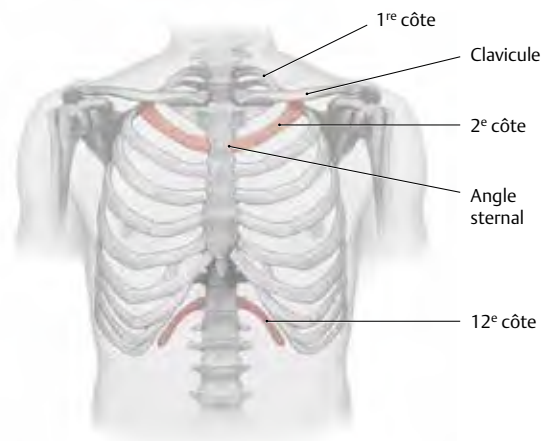
3.5 Éléments d'orientation du corps humain



A Lignes d'orientation verticales du tronc

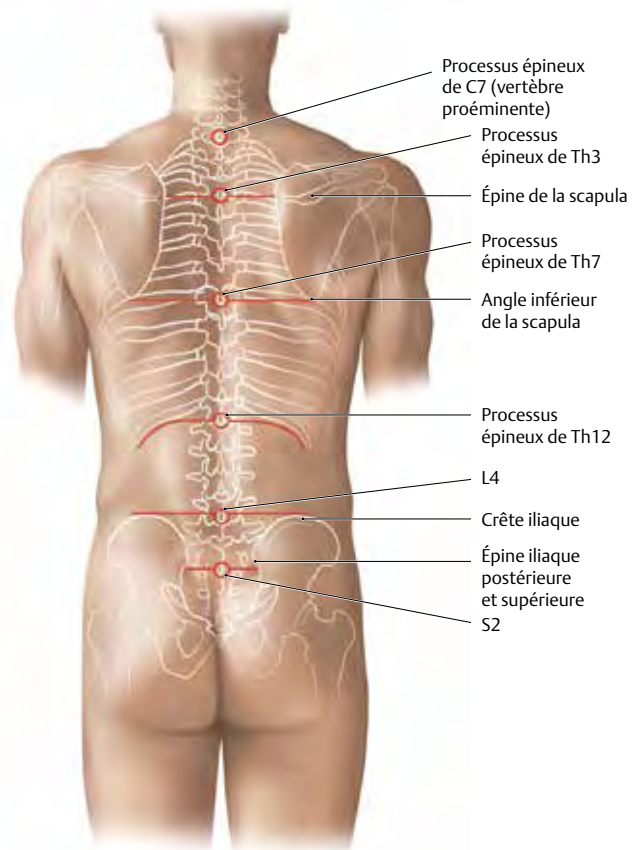
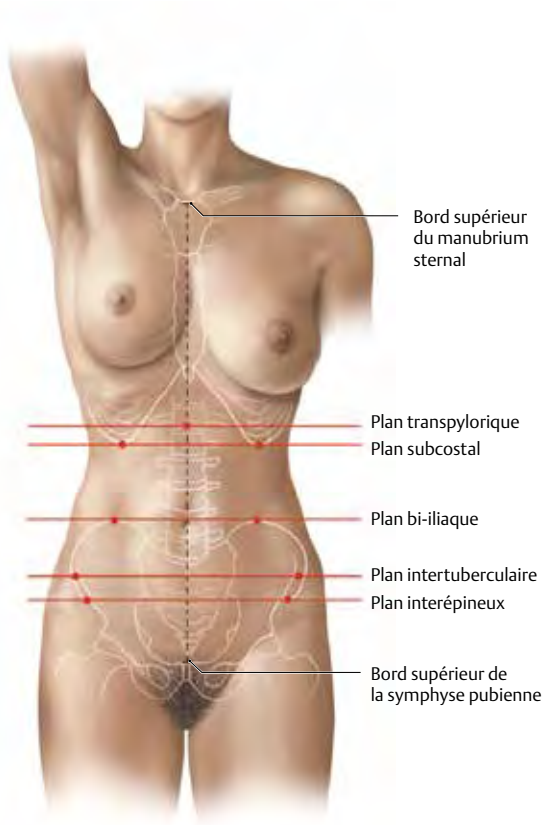
a Vue ventrale ; **b** Vue de droite ; **c** Vue dorsale.

Ligne médiane antérieure	Ligne médiane antérieure du tronc passant par le milieu du sternum.
Ligne sternale	Passant le long du bord latéral du sternum.
Ligne parasternale	Ligne située à mi-distance entre la ligne sternale et la ligne médio-claviculaire.
Ligne médio-claviculaire	Passant par le milieu de la clavicule (souvent identique à la ligne mamelonnaire).
Ligne axillaire antérieure	À hauteur du relief antérieur de la fosse axillaire (m. grand pectoral).
Ligne axillaire moyenne	À mi-distance entre les lignes axillaires antérieure et postérieure.
Ligne axillaire postérieure	À hauteur du relief dorsal de la fosse axillaire (m. grand dorsal).
Ligne médiane postérieure	Ligne dorsale médiane du tronc, à hauteur des processus épineux vertébraux.
Ligne paravertébrale	À hauteur des processus articulaires.
Ligne scapulaire	Passant par l'angle inférieur de la scapula.



B Orientation du thorax par la numérotation des côtes

La 1^{re} côte étant recouverte par la clavicule ; on peut donc uniquement palper la 2^e côte, via laquelle on commence le comptage. Elle est située à hauteur de l'angle du sternum. Caudalement il vaut mieux commencer par la 12^e côte, que l'on ne palpe que dorsalement.



C Plans transversaux pour diviser l'abdomen en secteurs
(voir aussi page 199)

Vue ventrale.

Plan transpylorique	Plan transversal croisant à mi-distance la ligne unissant le bord supérieur de la symphyse pubienne et le bord supérieur du manubrium.
Plan subcostal	À hauteur du bord inférieur du rebord chondro-costal (bord inférieur du 10 ^e cartilage costal).
Plan bi-iliaque	Passant par le sommet des deux crêtes iliaques.
Plan intertuberculaire	À hauteur des deux tubercules iliaques (le tubercule iliaque est situé environ 5 cm dorso-latéralement à l'épine iliaque antérieure et supérieure).
Plan interépineux	Plan passant par les deux épines iliaques antérieures et supérieures.

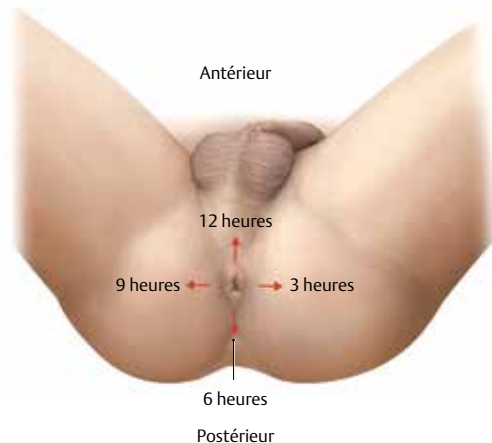
E Position de la taille (position sur le dos, jambes pliées et écartées)

Position préférentielle pour l'examen proctologique. Le repérage (afin de décrire la situation d'une pathologie) se fait en référence à un cadran de montre :

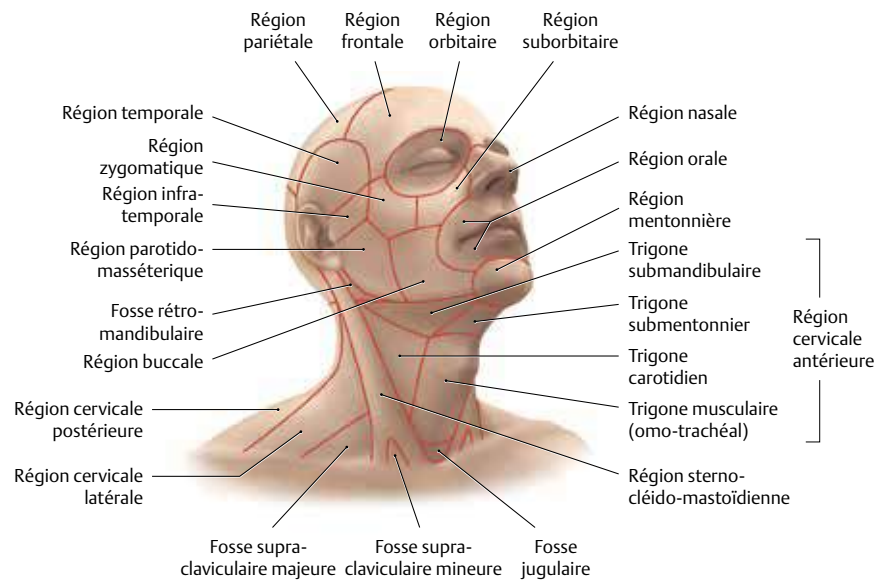
- en haut = vers le pubis = 12 heures ;
- en bas = vers le sacrum = 6 heures ;
- à droite = 3 heures ;
- à gauche = 9 heures.

D Processus épineux comme points de repère du dos
Vue dorsale.

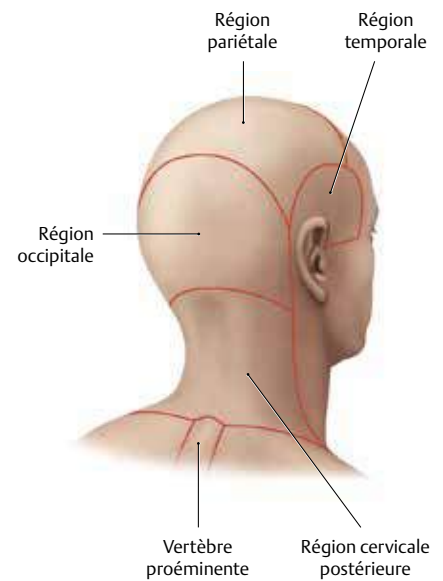
Proc. épineux de C7	Vertèbre proéminente (en raison de sa proéminence ce processus est facilement visible et palpable).
Proc. épineux de Th3	À hauteur de la ligne unissant les deux épines des scapulas.
Proc. épineux de Th7	À hauteur de la ligne unissant les angles inférieurs des deux scapulas.
Proc. épineux de Th12	Légèrement en dessous de la 12 ^e côte.
Proc. épineux de L4	À hauteur de la ligne unissant les sommets des deux crêtes iliaques.
Proc. épineux de S2	À hauteur de la ligne unissant les deux épines iliaques postérieures et supérieures (que l'on reconnaît à la fossette cutanée, juste au-dessus de la pointe du coccyx).



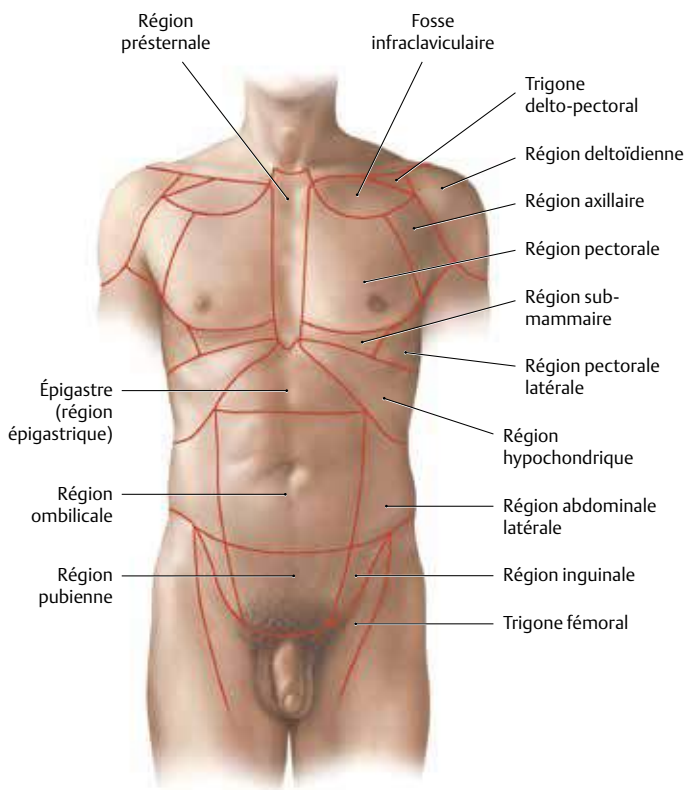
3.6 Régions du corps (anatomie topographique)



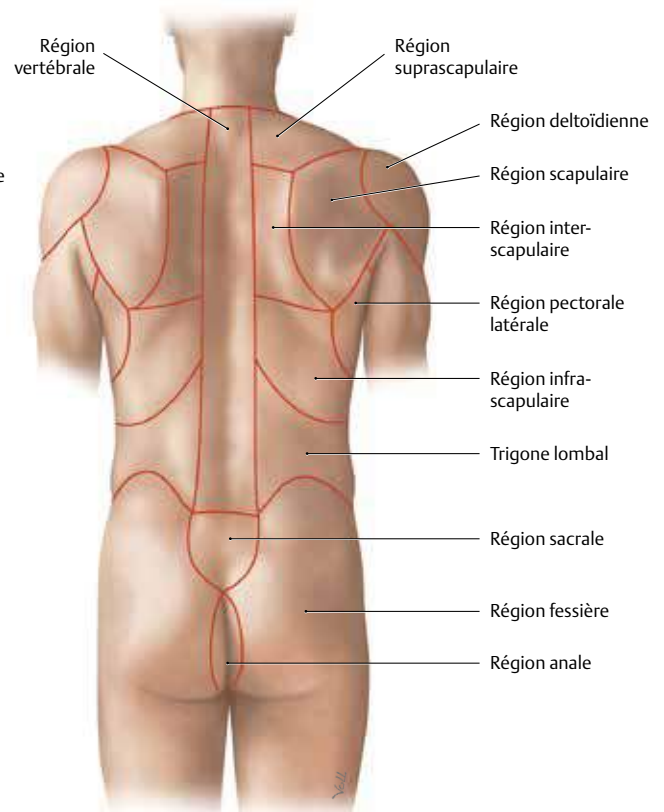
A Régions de la tête et du cou
Vue ventrale droite.



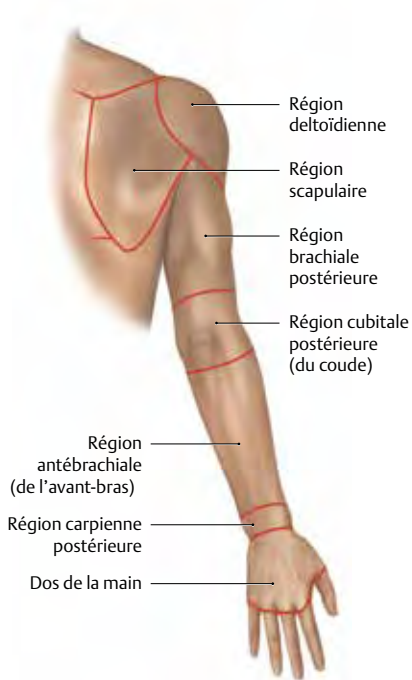
B Régions de la tête et du cou
Vue dorsale droite.



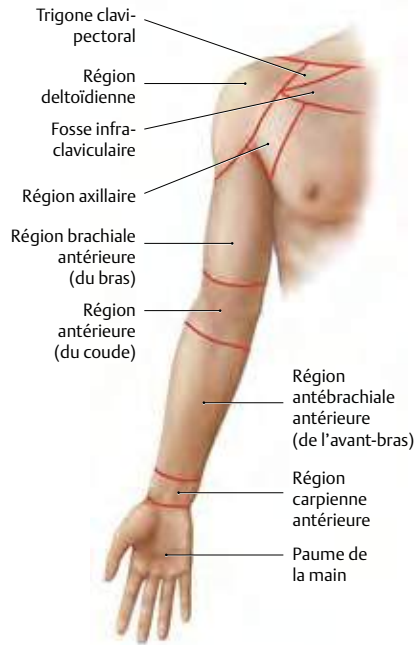
C Régions du thorax et de l'abdomen
Vue ventrale.



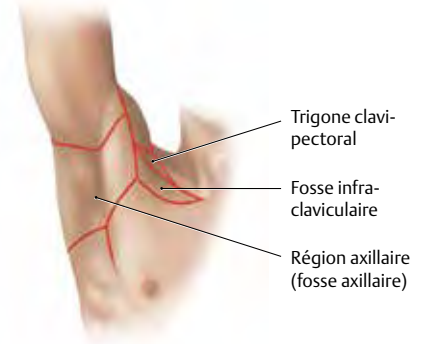
D Région du dos et région fessière
Vue dorsale.



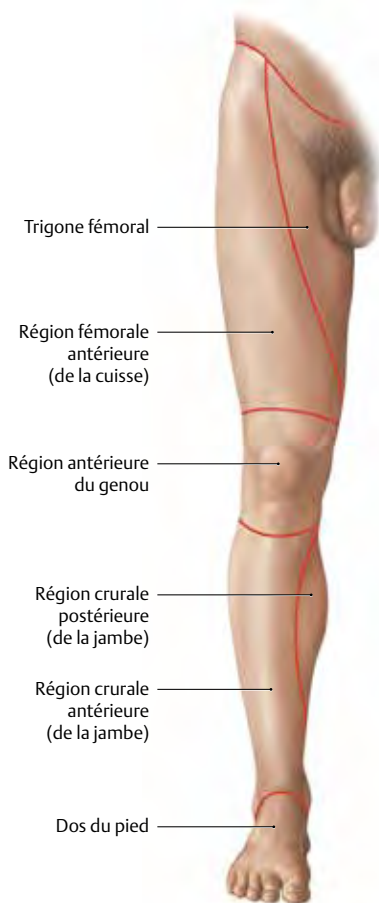
E Régions du membre supérieur
Vue dorsale.



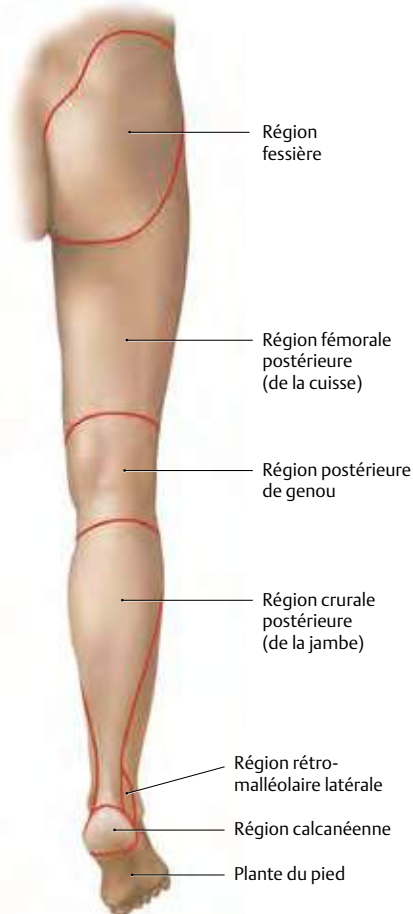
F Régions du membre supérieur
Vue ventrale.



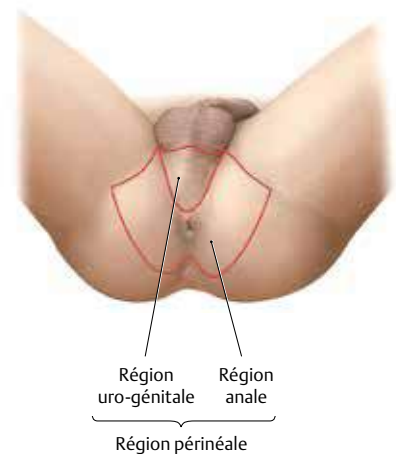G Régions du creux axillaire
Vue ventrale.



H Régions du membre inférieur
Vue antérieure.

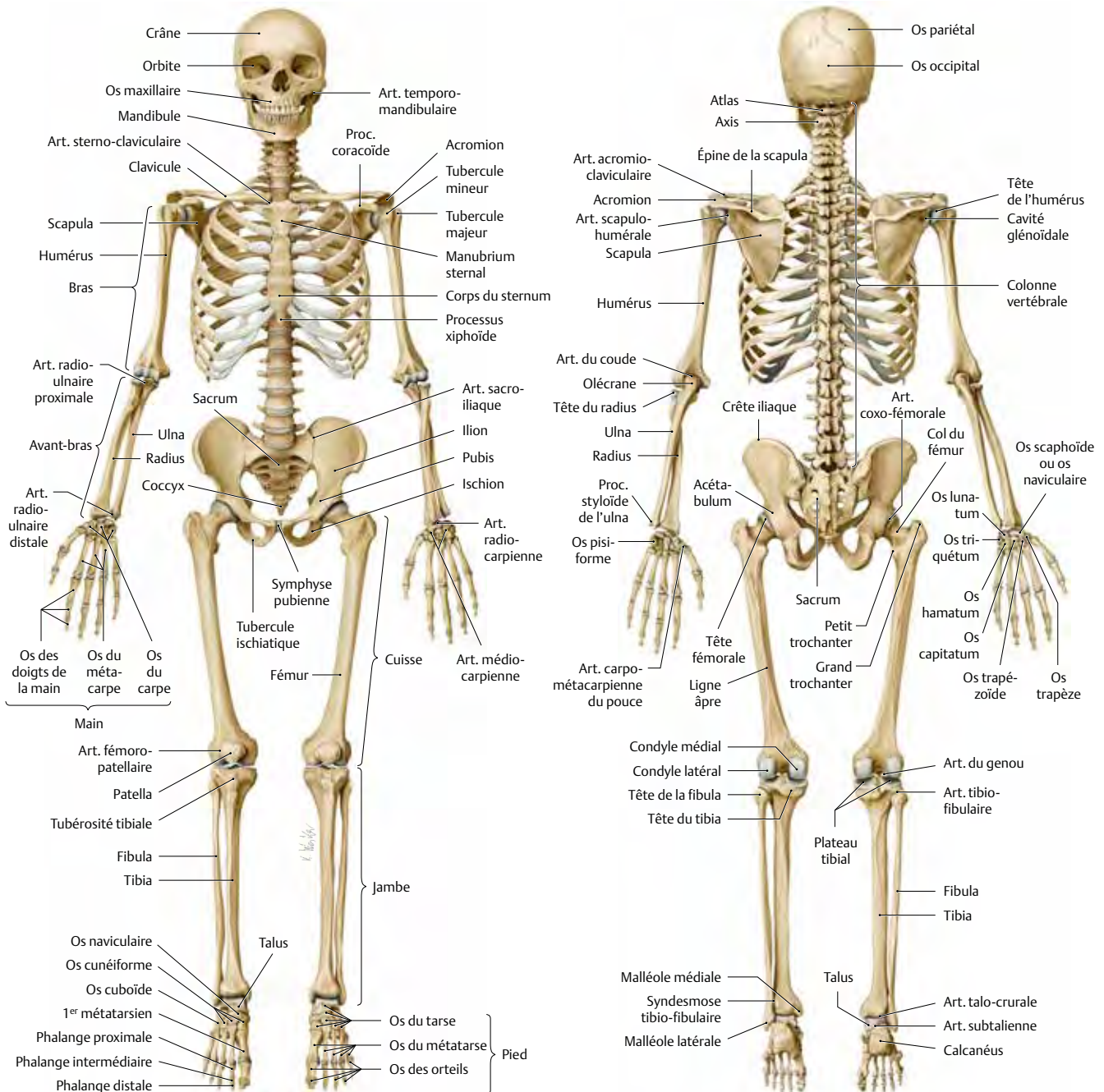


I Régions du membre inférieur
Vue dorsale.



J Région périnéale
(position de la taille)

4.1 Squelette osseux et structure d'un os tubulaire



A Squelette humain en vue ventrale

L'avant-bras gauche est en pronation et les deux pieds sont en flexion plantaire.

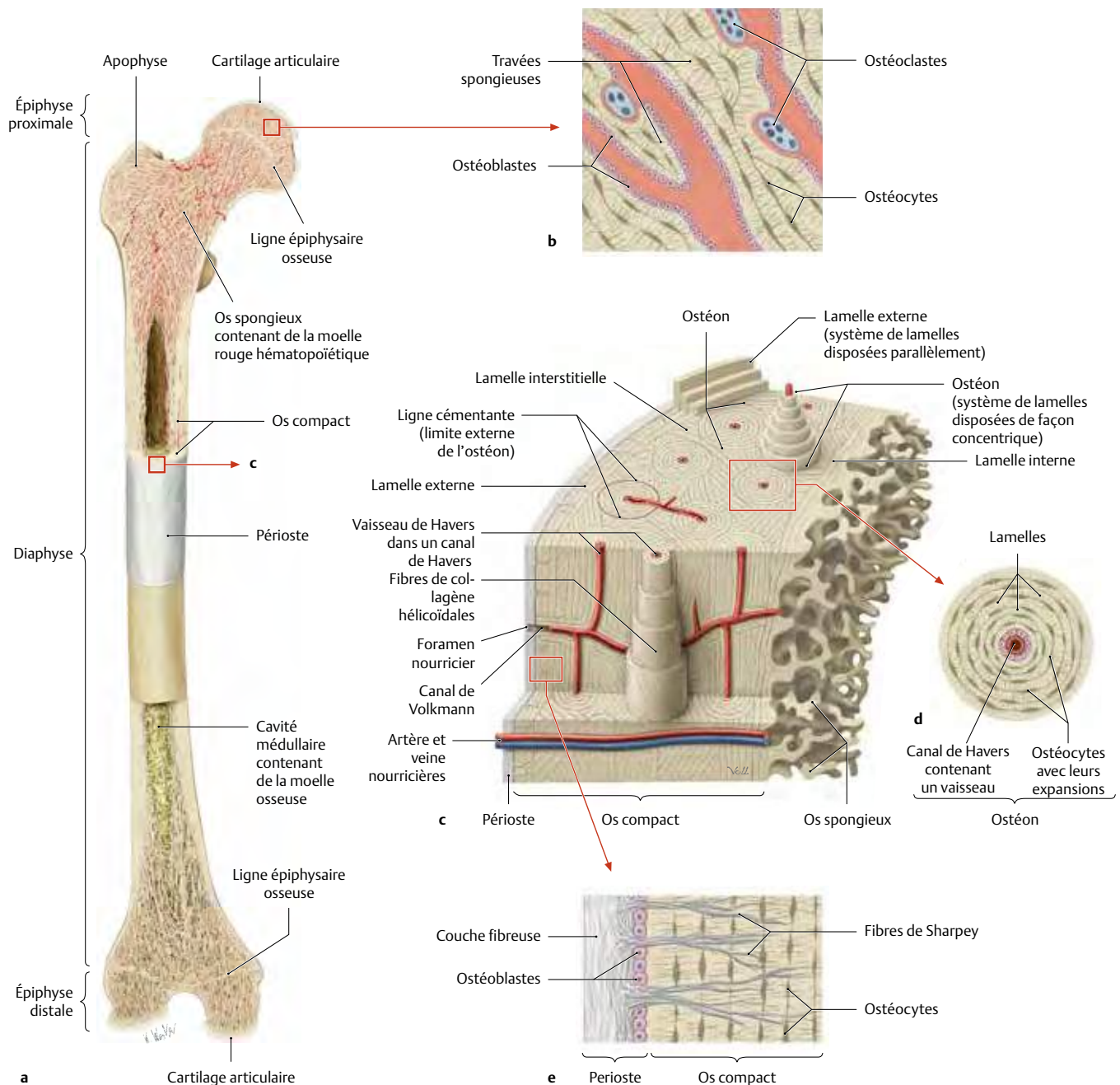
B Squelette humain en vue dorsale

L'avant-bras gauche est en pronation et les deux pieds sont en flexion plantaire.

C Types d'os

- **Os longs** : comme par exemple, les os tubulaires des extrémités.
- **Os courts** : comme par exemple, les os du carpe ou du tarse.
- **Os plats** : comme par exemple, la scapula, l'os coxal, les os de la calvaria.
- **Os irréguliers** (os en surnombre ou non classables) : comme par exemple, les os de la base du crâne.

- **Os pneumatiques** : comme par exemple, les os de la face avec les sinus.
- **Os sésamoïdes** (os contenus dans des tendons) : comme par exemple, la patella.
- **Os accessoires** (en surnombre) : comme par exemple, dans la calvaria ou au pied (ils apparaissent en règle générale lorsque durant l'ossification, quelques noyaux osseux ne fusionne pas).



D Structure d'un os tubulaire typique comme par exemple le fémur

- a** Coupe frontale à la scie passant par les parties proximale et distale de l'os fémoral d'un adulte (la partie moyenne de la diaphyse a été complètement représentée).
- b** Grossissement de **a** : sur cette préparation on reconnaît la disposition « lamellaire » des travées d'os spongieux. Les lamelles sont disposées en pile d'assiettes concentriques. Comme il n'existe pas de vaisseau dans les travées spongieuses et que la vascularisation se fait par diffusion à partir de la moelle voisine, ces travées n'atteignent qu'une épaisseur d'environ 200-300 microns.
- c** Grossissement d'un détail de **a** : représentation tridimensionnelle de la partie compacte (« compacta »), dans laquelle l'ostéon

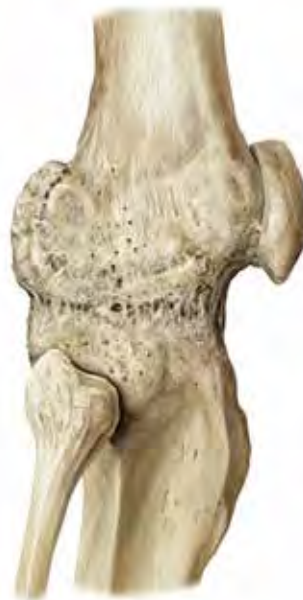constitue l'unité fonctionnelle comportant un vaisseau sur environ 1 cm de long (diamètre 250-350 microns). Les canaux vasculaires de Havers sont disposés de préférence dans le sens longitudinal, et reliés entre eux par de fins canaux obliques et transverses, les canaux de Volkmann ; ils sont également liés aux vaisseaux du périoste et de la moelle.

- d** Grossissement d'un détail de **c** : structure d'un ostéon. Environ 5 à 20 lamelles concentriques faites d'ostéocytes et d'une matrice extracellulaire par laquelle les ostéocytes sont reliés les uns aux autres grâce à des prolongements cytoplasmiques nombreux et fins, sont disposées autour du canal central de Havers.
- e** Grossissement d'un détail de **c** : structure du périoste.

4.2 Articulations : vue d'ensemble et synarthroses

A Différentes formes d'articulations

Synarthroses	Articulations
(= union continue entre des os via un tissu de comblement composé de tissu : conjonctif, cartilagineux ou osseux) <ul style="list-style-type: none"> • Mobilité faible à moyenne 	(= union discontinue entre des os qui sont séparés par un interligne articulaire) <ul style="list-style-type: none"> • Mobilité : bonne et variable en fonction des moyens d'union
<ul style="list-style-type: none"> • Syndesmoses • Synchondroses (cartilagineuses) (si le tissu de comblement est surtout composé de cartilage fibreux on parle de symphyses ; comme par exemple la symphyse pubienne) • Synostoses (osseuses) (comme la synostose ne permet plus aucune mobilité on ne devrait plus la compter parmi les synarthroses) 	<p>Diarthroses Répartition en fonction des différents degrés de liberté (voir page 38)</p> <ul style="list-style-type: none"> • Aspect et forme des surfaces articulaires • Nombre d'axes de mouvement • Nombre de degrés de liberté <p>Amphiarthroses Également appelées articulations rigides, car leur mobilité est réduite par des ligaments épais (comme par exemple les articulations : sacro-iliaque et tibio-fibulaire proximale)</p>

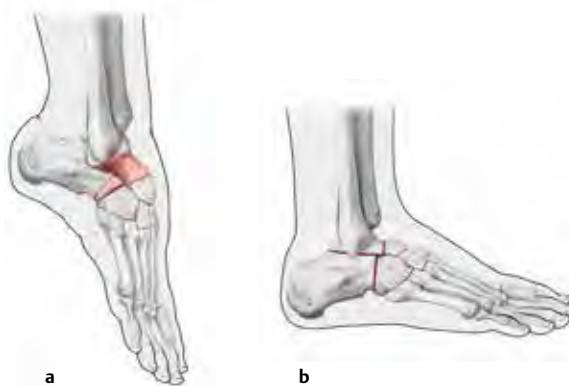

B Petit glossaire

- **Pseudarthrose** = également appelée « fausse articulation » (instabilité due à une mauvaise soudure osseuse), par défaut de consolidation après fracture (voir page 53).
- **Ankylose** = limitation osseuse pathologique d'une vraie articulation (voir C).
- **Arthrodèse** (également appelée **spondylodèse** au niveau de la colonne vertébrale) = limitation chirurgicale (donc thérapeutique) de la mobilité d'une articulation au moyen d'outils d'ostéosynthèse (voir page 53 et fig. D) :
 - Indications principales : arthrite infectieuse, lésions articulaires post-traumatiques (après blessures ou infections), maladies dégénératives des articulations et instabilité par paralysie.
 - Principe : décider de supprimer la mobilité d'une articulation pour diminuer les douleurs et améliorer la stabilité.
 - Important pour préserver la fonction articulaire en post-opératoire, il faut stabiliser l'articulation en position de fonction, c'est-à-dire dans la position où l'articulation est la plus utilisée : en préhension pour le bras et la main, station érigée et marche pour le membre inférieur.
- **Arthrotomie** : ouverture chirurgicale d'une articulation
- **Arthrographie** : visualisation radiologique de la cavité articulaire à l'aide d'un moyen de contraste (a perdu beaucoup d'intérêt depuis l'apparition de l'IRM)
- **Arthroscopie** : exploration endoscopique des articulations, souvent accompagnée d'un traitement endoscopique, comme par exemple la reconstruction endoscopique de ligaments ou de capsules traumatisés, ablation de corps étrangers traitement de défauts cartilagineux articulaires (comme par exemple l'ostéochondrose disséquante)
- **Synovectomie** : ablation de la membrane synoviale, comme par exemple en cas de polyarthrite chronique
- **Ponction articulaire** : (infiltration) : ponction du liquide articulaire (comme par exemple en cas d'inflammation) ou pour l'injection de médicaments
- **Endoprothèse articulaire** : remplacement des surfaces articulaires par une prothèse totale ou partielle à la suite de l'évolution d'une maladie dégénérative (arthrose) (voir page 46)

C Ankylose de l'articulation du genou

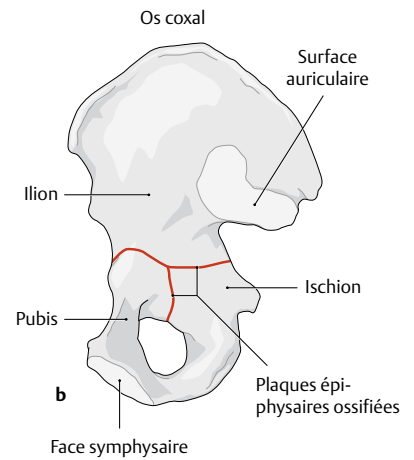
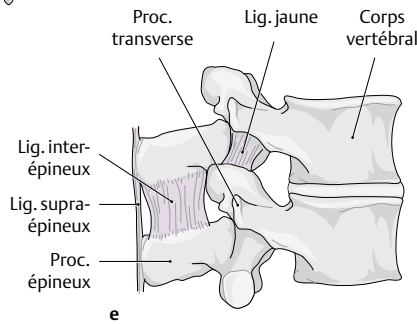
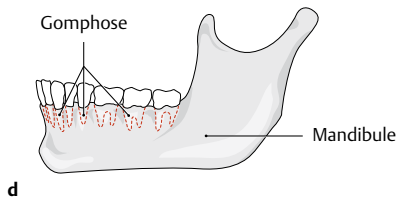
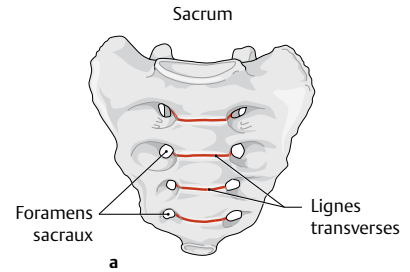
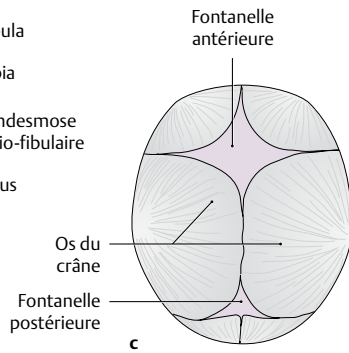
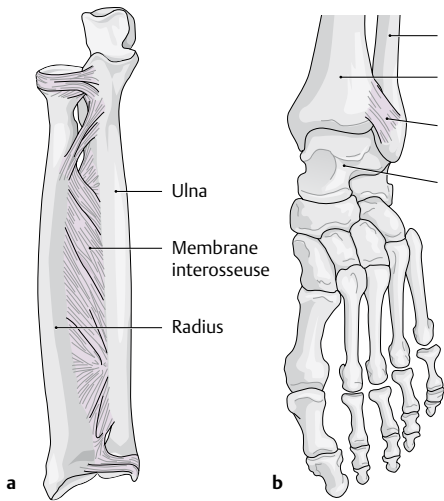
Dessin d'après une préparation de la collection anatomique de l'Université de Kiel. Lorsque le cartilage est totalement détruit, l'interligne articulaire est progressivement complètement occupé par l'os. C'est ce qui conduit à la rigidité de l'articulation.



D Arthrodèse en T selon Lambrinudi pour traiter une déformation de la pointe du pied en contracture (d'après Niethard et Pfeil)

Pied droit avant (a) et après l'arthrodèse (b), vue latérale. Le but de cette opération est de bloquer la pointe du pied en position de plantigrade (angle de 90° entre la jambe et le pied) et simultanément de maintenir la mobilité de l'articulation de la cheville. Comme cela va conduire à bloquer trois articulations (subtalaire, talo-naviculaire et calcaneocuboïdienne, voir page 454), on parle d'une « triple arthrodèse ». La tête du talus est réséquée en coin et fixée par une ostéosynthèse à l'os naviculaire.

Attention : Lors d'une instabilité et d'une attitude vicieuse de l'articulation de la cheville et du milieu du pied l'arthrodèse est le moyen de traitement le plus sûr.

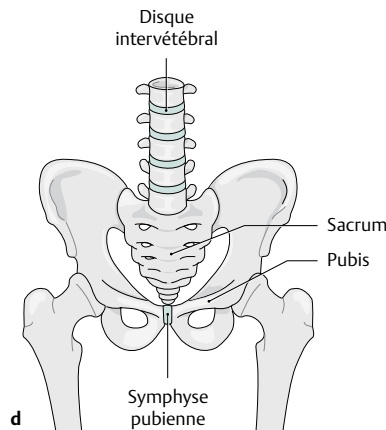
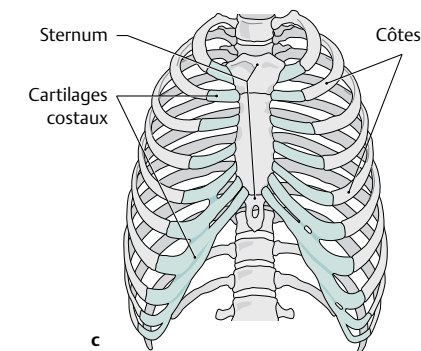
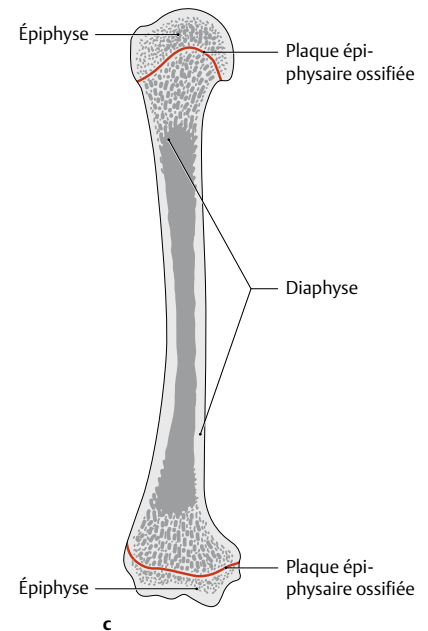
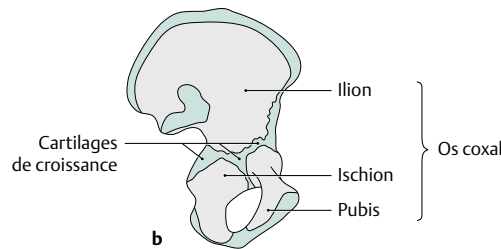
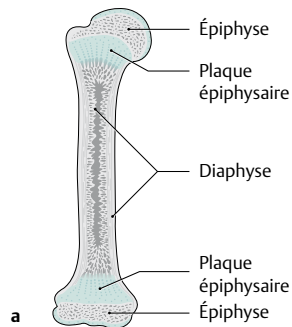


E Syndesmoses (articulations fibreuses)

- a Membrane interosseuse.
- b Syndesmosse tibio-fibulaire.
- c Fontanelles.

d Gomphose.

- e Lig. jaune, lig. interépineux, lig. supra-épineux.



F Synchronoses (articulations cartilagineuses)

- a Plaques épiphysaires avant la fusion.
- b Os coxal avant la fusion des cartilages de croissance.

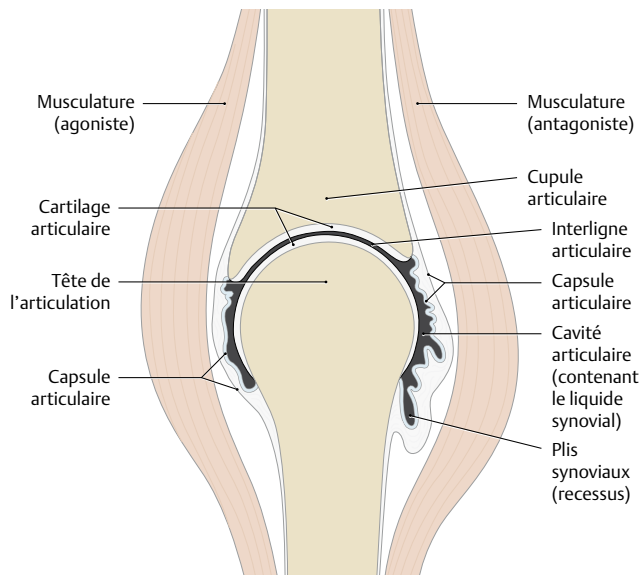
c Cartilages costaux.

- d Symphyse pubienne et disque intervertébral.

G Synostoses (articulations osseuses)

- a Sacrum.
- b Os coxal (fusion de l'ilion, de l'ischion et du pubis).
- c Plaques épiphysaires fusionnées et ossifiées.

4.3 Articulation synoviale : constitution : éléments de structure intra- et extra-articulaires

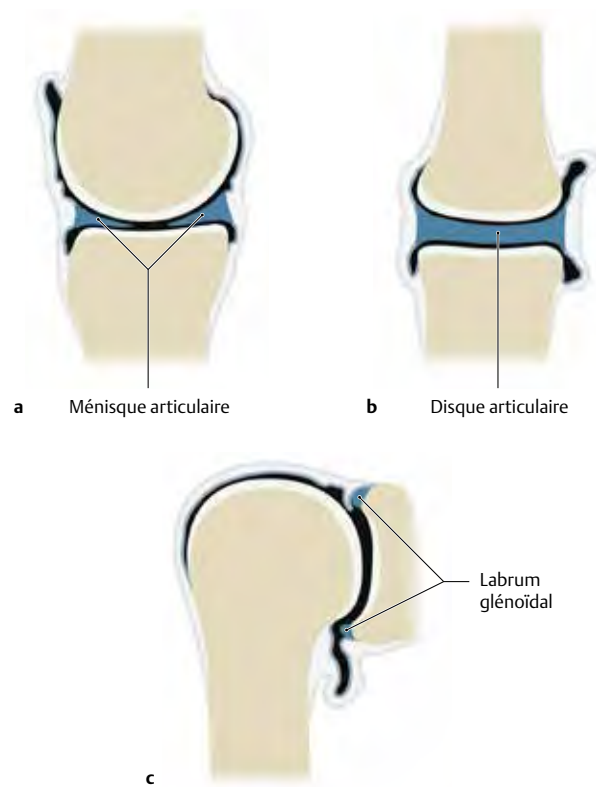


A Structure d'une articulation synoviale

Dans les articulations synoviales les surfaces articulaires sont totalement séparées l'une de l'autre par un interligne articulaire de seulement quelques dixièmes de millimètres (diarthroses!) à la différence des synarthroses pour lesquelles les surfaces articulaires restent en contact les unes avec les autres synarthroses. Les vraies articulations sont également appelées articulations synoviales, car la capsule articulaire forme un liquide articulaire, le liquide synovial. Les vraies articulations sont composées des éléments caractéristiques suivants de part et d'autre de l'espace articulaire :

- Les surfaces articulaires de forme variable et recouvertes de cartilage hyalin,
- La cavité articulaire avec des plis de taille variable (récessus articulaires),
- La capsule articulaire fermée de tous côtés et qui présente des surfaces d'expansion de forme variable: des bourrelets (plis alaires), des plis (plis synoviaux) et des villosités (villosités synoviales),
- Un liquide synovial très visqueux, sécrété par la capsule articulaire (synovie),
- Des moyens intra-articulaires pour améliorer la congruence articulaire et accroître les surfaces de transmission des forces: comme par exemple des coins comme les ménisques (ménisque ou disque articulaires) et un labrum (labrum articulaire),
- Un appareil ligamentaire plus ou moins puissant avec des ligaments passant à l'intérieur ou à l'extérieur de l'articulation et stabilisant passivement celle-ci,
- Des muscles passant en pont sur l'articulation et qui permettent de bouger l'articulation dans des directions opposées (agonistes/antagonistes),
- Des bourses synoviales souvent proches de l'articulation et pouvant communiquer avec la cavité articulaire.

* Ces différents constituants ne se retrouvent pas obligatoirement tous dans toutes les articulations.



B Structures intra-articulaires servant de moyens d'union à l'articulation

Quelques articulations contiennent des éléments intra-articulaires qui jouent le rôle de moyen d'union. Ils augmentent la surface de contact, éliminent l'incongruence entre les surfaces articulaires et réduisent ainsi significativement la force de pression sur le cartilage. Par définition les structures intra-articulaires sont situées dans la cavité articulaire et sont entourées de liquide synovial, c'est-à-dire qu'elles sont en contact direct avec la synovie qui les nourrit (ménisques, disques, bourrelet).

- Ménisques articulaires**: falciformes, cunéiformes à la coupe; ce sont des structures que l'on trouve habituellement dans l'articulation du genou (voir page 446). Ils se composent de tissu conjonctif riche en fibres de collagène tendues et de cartilage fibreux. Alors que leur portion périphérique, unie à la capsule est irriguée par les vaisseaux de celle-ci, leur position interne, cartilagineuse est irriguée par la synovie.
- Disques articulaires**: ce sont des disques formés en partie de tissu conjonctif, en partie de cartilage. Ils divisent une articulation en deux chambres séparées l'une de l'autre. On les trouve habituellement dans les articulations temporo-mandibulaire et sterno-claviculaire (voir page 287).
- Les labrums articulaires** sont des structures cunéiformes situées sur les bords des surfaces articulaires de la hanche et de l'épaule (labrum acétabulaire et labrum glénoïdal; voir pages 430 et 266). Ils se composent essentiellement de cartilage et sont unis en dehors à la capsule articulaire par du tissu conjonctif. Ces labrum permettent d'accroître les surfaces des articulations de l'épaule et de la hanche.

Anatomie générale et système locomoteur

L'Atlas d'anatomie Prométhée est un outil essentiel pour les étudiants, les enseignants et les praticiens.

Bien plus qu'un atlas...

Les illustrations, de très grande qualité, sont expliquées, commentées et disposées de manière systématique dans une logique d'enseignement. Textes et images sont organisés sur deux pages en vis-à-vis pour rendre l'apprentissage simple et attrayant, d'un seul coup d'œil. L'intégration d'illustrations topographiques, système par système, et de vues plus schématiques renforcent le rapport étroit entre structure et fonction.

Chaque volume propose plus de 1 500 illustrations et tableaux, regroupés dans un ordre cohérent afin de faciliter la compréhension. Des centaines d'exemples cliniques fournissent des indications pratiques et pertinentes sur les concepts anatomiques.

Le tome « Anatomie générale et système locomoteur » propose :

- une introduction aux différents appareils ;
- une anatomie descriptive des os, des ligaments, des articulations, des muscles et de leurs structures neurovasculaires, ainsi qu'une anatomie topographique et fonctionnelle de l'appareil locomoteur ;
- une présentation des besoins cliniques, découlant de l'anatomie.

Traduction de la 3^e édition allemande par :

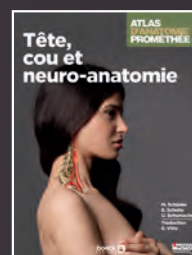Elizabeth Vitte, Maître de conférences des Universités (Paris VII) - Praticien hospitalier (hôpital Beaujon).

Jean-Marc Chevallier, Professeur des Universités (Paris V) – Praticien hospitalier (hôpital européen Georges Pompidou).

Richard Douard, Professeur des Universités (Paris V) – Praticien hospitalier (hôpital européen Georges Pompidou).

Relecture scientifique de Jean-Pol Beuthier, médecin légiste, docteur en sciences médicales et professeur de l'Université attaché au Laboratoire d'Anatomie, de Biomécanique et d'Organogenèse (Université libre de Bruxelles). Chargé de cours honoraire d'anatomie et de physiologie (Haute École). Professeur invité au Collège Belgique et membre du Collège des Alumni (Académie royale de Belgique).

Dans la même collection



deboeck **B**
SUPÉRIEUR

www.deboecksuperieur.com

ISBN : 978-2-8041-8552-7



NOTO
VERSION NUMÉRIQUE

<http://noto.deboecksuperieur.com> : la version numérique de votre ouvrage

- 24h/24, 7 jours/7
- Offline ou online, enregistrement synchronisé
- Sur PC et tablette
- Personnalisation et partage