

FUNDAMENTOS DE GINECOLOGÍA Y OBSTETRICIA

• WILMAR SALDARRIAGA Y ANTONIO ARTUZ •



Programa Editorial

Este libro constituye la recopilación de diferentes capítulos que integran conocimientos de las ciencias básicas medicas y la semiológica, cuya aplicación es necesaria al enfrentarse a una paciente con una dolencia ginecológica u obstétrica. El objetivo es que la suma de estos conocimientos a ciertas habilidades en la relación medico-paciente, dé como resultado una anamnesis y un examen físico exhaustivo y pertinente. Lo anterior dentro del marco del respeto por el pudor de una paciente que responderá preguntas intimas y dejara examinar sus genitales. El estudiante, a lo largo del texto, recibirá elementos que el permitirán generar una historia clínica completa y ordenada, y que aporte los argumentos para un adecuado análisis, un diagnostico acertado y una plan racional de ayudas diagnosticas y tratamiento medico o quirúrgicos.

Los estudiantes de pregrado en el rea de la salud que inicia su ciclo en ginecología y obstetricia requieren un texto que les refuerce la fundamentación anatómica y fisiológica, y que al mismo tiempo correlacionen dicha fundamentación anatómica y fisiológica, y que al mismo tiempo correlaciones dicha fundamentación con la semiología y el proceso diagnostico. Los textos disponibles, la mayoría de muy buena calidad académica, suelen ser muy extensivos, excesivamente detallados y mas enfocados al abordaje terapéutico. Ademas su costo generalmente es elevado. Por otro lado los textos de Semiología no profundizan lo suficiente en la semiología de ginecológica y obstétrica.

El análisis anterior puso de manifiesto la necesidad de construir el compendio Fundamento de Ginecología y Obstetricia, que permita al estudiante integrar sus conocimientos en embriología, anatomía, histología y farmacología a la semiología, en la entrevista medica y en el examen fisico; facilitando el objetivo final de elaborar una historia clínica analítica, bien fundamentada y que cumpla con los requerimientos académicos y legales actuales.

No obstante, para alcanzar este objetivo el estudiante deberá estudiar el texto con profundidad y ante todo, aplicar estos conocimientos en la practica de sus rotaciones clínicas dentro las cuales tendrá contacto con pacientes.

Esperamos entonces que este compendio sea un aporte al aprendizaje de un adecuado proceso diagnostico y por consiguiente terapéutico, de las patologías en Ginecología y Obstetricia.



FUNDAMENTOS DE,
GINECOLOGÍA
Y OBSTETRICIA



Colección Salud

WILMAR SALDARRIAGA GIL

Obtuvo su título de Médico y cirujano de la Universidad del Valle, la cual representó como estudiante de pregrado en congreso de investigación obteniendo varios premios, el más importante en el año 2000 el “XI premio Aventis Academia Nacional de Medicina” al mejor trabajo de investigación en el área clínica. También de la Universidad del Valle se graduó de Ginecólogo Obstetra y como Magister en Ciencias Básicas Médicas con énfasis en Embriología y Genética. Su trabajo de grado logró mención meritoria.

En el “V Congreso Mundial de Perinatología y XXVI Congreso Colombiano de Obstetricia y Ginecología”, en el 2008 en Cartagena, obtuvo el primer lugar en la categoría de trabajos libres de investigación en perinatología. También ganó el premio al mejor trabajo de investigación en “XXVII Congreso Colombiano de Obstetricia y Ginecología”, en Cali, en 2010.

Además tiene múltiples publicaciones en revistas indexadas nacionales e internacionales, entre ellas: *Colombia Médica*, *Revista Colombiana de Ginecología y Obstetricia*, *Birth Defects* y *American Journal of Medical Genetics*.

MANUEL ANTONIO ARTUZ ALARCÓN

Profesor titular, Departamento de Ginecología y Obstetricia, Escuela de Medicina-Facultad de Salud, Universidad del Valle. Nació en Barranquilla el 10 de agosto de 1932. Curso estudios pre-universitarios en su ciudad natal. En la Universidad Nacional de Colombia obtuvo el título de Médico-Cirujano (1959) y en la Universidad del Valle se especializó en Ginecología y Obstetricia (1963).

Se ha desempeñado como docente de la Universidad del Valle desde el año de 1964 y ha formado parte de casi todos los Comités de la Facultad de Salud: Director del Plan de Estudios de Medicina y Cirugía, Vice-Decano de Ciencias Clínicas, Director General (E) Hospital Universitario del Valle, Representante Profesoral a los Consejos de Facultad y Académico, Jefe del Departamento de Ginecología y Obstetricia.

Ha recibido distinciones del Hospital Universitario del Valle, de la Universidad del Valle y de la Sociedad Vallecaucana de Obstetricia y Ginecología.

Autor del libro de Semiología en Obstetricia y Ginecología para estudiantes de 4 año del Programa de Medicina, así como capítulos de libros y artículos en revistas de la especialidad.

FUNDAMENTOS DE,
GINECOLOGÍA
Y OBSTETRICIA

Wilmar Saldarriaga Gil
Manuel Antonio Artuz Alarcón



Colección Salud

Universidad del Valle
Programa Editorial

Título: *Fundamentos de ginecología y obstetricia*
Autores: Wilmar Saldarriaga Gil y Manuel Antonio Artuz
ISBN: 978-958-670-851-7
ISBN PDF: 978-958-765-489-9
DOI: 10.25100/peu.56
Colección: Salud
Primera Edición Impresa noviembre 2010
Edición Digital julio 2017

Rector de la Universidad del Valle: Édgar Varela Barrios
Vicerrector de Investigaciones: Javier Medina Vásquez
Director del Programa Editorial: Francisco Ramírez Potes

© Universidad del Valle
© Wilmar Saldarriaga Gil y Manuel Antonio Artuz

Diseño de carátula: Anna Echavarría. Elefante
Diagramación y corrección de estilo: G&G Editores

Este libro, o parte de él, no puede ser reproducido por ningún medio sin autorización escrita de la Universidad del Valle.

El contenido de esta obra corresponde al derecho de expresión del autor y no compromete el pensamiento institucional de la Universidad del Valle, ni genera responsabilidad frente a terceros. El autor es el responsable del respeto a los derechos de autor y del material contenido en la publicación (fotografías, ilustraciones, tablas, etc.), razón por la cual la Universidad no puede asumir ninguna responsabilidad en caso de omisiones o errores.

Cali, Colombia, julio de 2017



Universidad
del Valle

**PÁGINA EN BLANCO
EN LA EDICIÓN IMPRESA**



Universidad
del Valle

**PÁGINA EN BLANCO
EN LA EDICIÓN IMPRESA**

CONTENIDO

PRÓLOGO - Iván Enrique Ramos Calderón	13
Capítulo 1 DIFERENCIACIÓN SEXUAL FEMENINA	15
Capítulo 2 ANATOMÍA PÉLVICA APLICADA EN GINECOLOGÍA Y OBSTETRICIA	41
Capítulo 3 CICLO MENSTRUAL FEMENINO	69
Capítulo 4 HISTORIA CLÍNICA Y SEMIOLOGÍA EN GINECOLOGÍA	95
Capítulo 5 AYUDAS DIAGNÓSTICAS EN GINECOLOGÍA	131
Capítulo 6 MAMA	165
Capítulo 7 ADAPTACIONES FISIOLÓGICAS DEL EMBARAZO	187

Capítulo 8	
MEDICAMENTOS Y EMBARAZO	207
Capítulo 9	
HISTORIA CLÍNICA Y SEMIOLOGÍA EN OBSTETRICIA	229
Capítulo 10	
AYUDAS DIAGNÓSTICAS EN OBSTETRICIA	265
GLOSARIO	279
ÍNDICE ANALÍTICO	289

PRÓLOGO

Este libro es el resultado del trabajo de dos profesores del Departamento de Ginecología y Obstetricia de la Universidad del Valle, con reconocido prestigio regional y nacional, quienes tienen a su cargo estudiantes de pregrado en Medicina y Cirugía que hacen su práctica clínica en la red pública de salud y en el Hospital Universitario del Valle. Ellos han estructurado el texto en respuesta a solicitudes de los estudiantes para que, además de sus clases, exista una guía escrita de estudio y consulta frecuente, facilitando su desempeño médico y mejorando los resultados de sus evaluaciones; además, responde a solicitudes de profesores de unificar conceptos y requerimientos institucionales para elaborar una historia clínica apropiada.

Fundamentos de Ginecología y Obstetricia es una compilación que integra desde las ciencias básicas médicas hasta la semiología en ginecología y obstetricia, estableciendo un eslabón entre los conocimientos adquiridos por los estudiantes en su paso por las ciencias básicas y su rotación clínica en ginecología y obstetricia, integración indispensable en la construcción de la historia clínica y en un adecuado enfoque médico.

El libro *Fundamentos de Ginecología y Obstetricia* facilita el aprendizaje de estudiantes, la enseñanza de docentes y el desarrollo institucional a partir del uso de conocimientos generales y específicos aplicados a la construcción de la historia clínica y el uso racional de las ayudas diagnósticas. Así, el texto llena un vacío dejado por otros libros que profundizan en el tratamiento de condiciones propias de la

Ginecología y la Obstetricia, pero que no son didácticos para quienes llegan a esos temas. Libros como este llenan necesidades puntuales para estudiantes y docentes en su área de trabajo cotidiano.

El Programa Editorial de la Universidad del Valle promueve la publicación de libros de texto por parte de los profesores de la Institución, como apoyo importante para el aprendizaje de los estudiantes universitarios de Colombia y del resto de países de habla hispana; por tanto, *Fundamentos de Ginecología y Obstetricia* constituye un aporte de la Universidad del Valle a la formación de los profesionales de la salud en Colombia, en un área muy amplia del conocimiento médico. Su trascendencia es tanto individual, para la paciente con una dolencia ginecológica u obstétrica, como social, dada la importancia de la morbilidad y mortalidad materna y perinatal en la estimación del grado de desarrollo de los países.

A handwritten signature in black ink, appearing to read 'Ivan Ramos', is written over a large, stylized 'X' mark.

Iván Enrique Ramos Calderón
Rector 2011-2015
Universidad del Valle

DIFERENCIACIÓN SEXUAL FEMENINA

El sexo cromosómico de un embrión es determinado en el momento de la fecundación, dependiendo del cromosoma sexual que aporte el espermatozoide que fecunda al óvulo. En la etapa inicial del desarrollo de las gónadas de ambos sexos, éstas poseen un aspecto idéntico y se denominan gónadas indiferenciadas. A la séptima semana de gestación adquieren caracteres morfológicos masculinos o femeninos. La clave de la diferenciación gonadal es el cromosoma Y, que contiene el gen SRY (*Sex Determining Region Y*), que codifica un Factor Determinante del Testículo (TDF, por sus siglas en inglés); su presencia lleva al desarrollo en sentido masculino y su ausencia, al desarrollo femenino.

DETERMINACIÓN SEXUAL

El sexo cromosómico se establece cuando el espermatozoide aporta un cromosoma sexual X o Y al óvulo, el cual posee un cromosoma X. El tipo de gónadas que se desarrollan se determina por el complejo cromosómico sexual del embrión (XX o XY) (fig. 1.1). A continuación, el tipo de gónada con esa información genética determina el tipo de diferenciación sexual que ocurre en los conductos genitales y en los genitales externos. La testosterona y la hormona inhibidora de Müller, producida por la gónada fetal masculina, determina el desarrollo masculino. La diferenciación sexual femenina primaria en el feto no depende de la producción hormonal femenina; se produce incluso cuando no hay ovarios¹⁻⁴.




Figura 1.1. Espermatozoides fecundando un óvulo. Dependiendo del cromosoma sexual aportado por el espermatozoide, se producirán células con carga cromosómica masculina o femenina.

GÓNADAS

Las gónadas (testículos y ovarios) proceden de tres orígenes (fig. 1.2):

- El mesotelio (epitelio mesodérmico) que reviste la pared abdominal posterior.
- El mesénquima subyacente (tejido conjuntivo embrionario).
- Las células germinales primitivas¹.

Las futuras gónadas aparecen inicialmente como un par de eminencias longitudinales; se aprecian como pliegues o crestas genitales o gonadales (fig. 1.3), que se forman por la proliferación del mesotelio y la condensación del mesénquima subyacente. En seguida crecen unos cordones epiteliales de forma irregular, conocidos como los cordones sexuales primitivos^{1,3-5} (fig. 1.4).

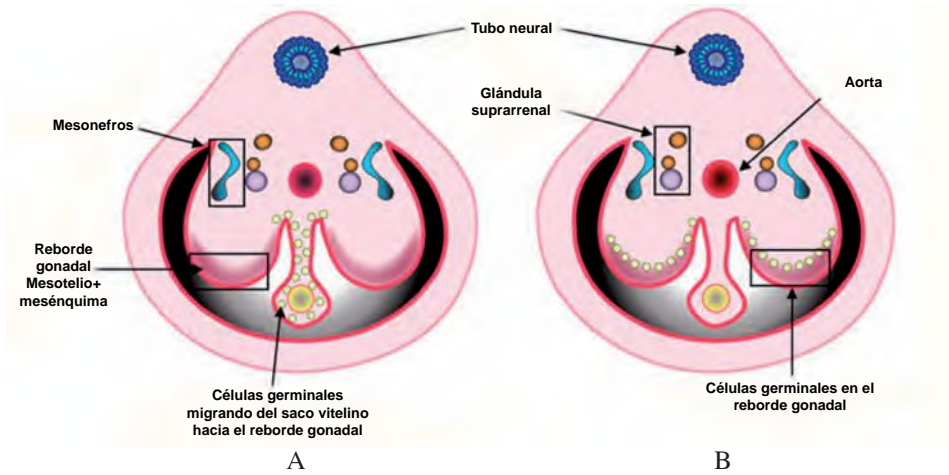


Figura 1.2. Corte transversal de un embrión de 4 semanas. A. Se observan las estructuras que conformarán la glándula suprarrenal y el mesonefros. Alrededor de la futura asa intestinal células germinales que migrarán hacia el reborde gonadal. B. Corte de embrión de 6 semanas, se observan las células germinales alojadas en el reborde gonadal, estas tendrán información cromosómica XX o XY, y llevarán a la transformación de la gónada a ovario o a testículo.

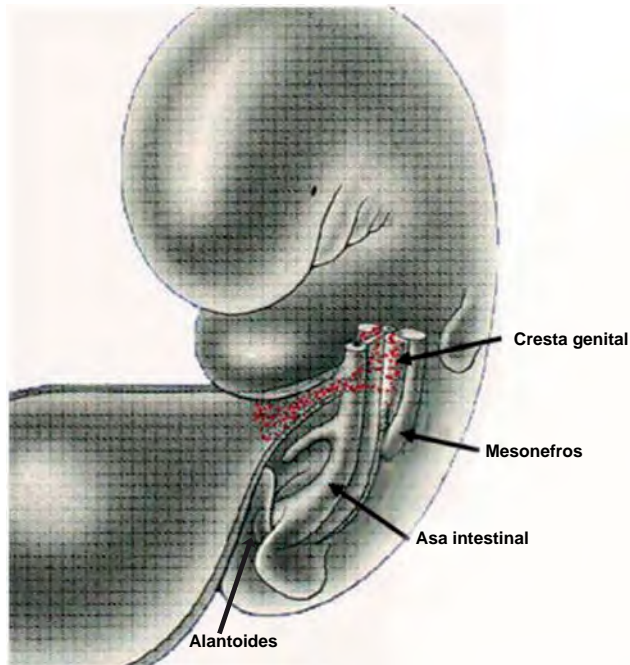


Figura 1.3. Embrión en la cuarta semana de desarrollo. Se observan células germinales que migran del saco vitelino al reborde gonadal.

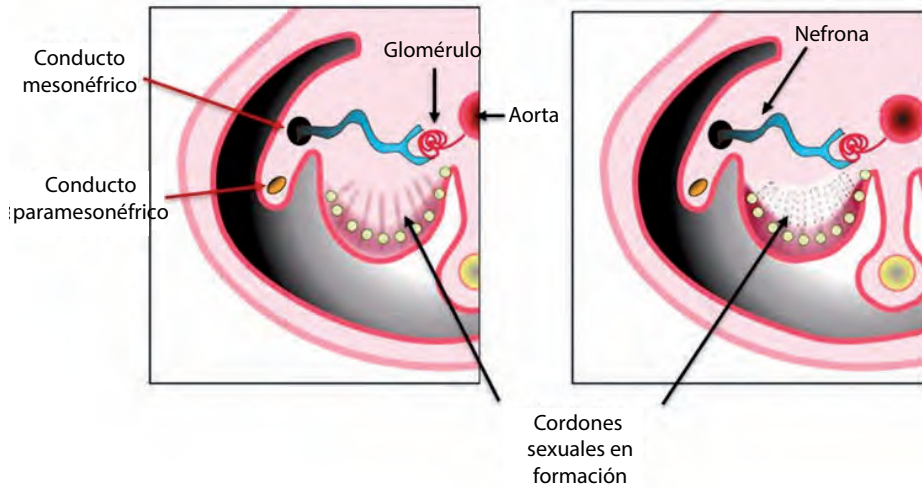


Figura 1.4. Corte axial a través de la región lumbar en un embrión al finalizar la sexta semana. Se observa el mesodermo intermedio con la nefrona alcanzando contacto con el sistema arterial, la gónada en diferenciación, con los cordones sexuales primitivos y el reborde gonadal con las células germinales.

Las células germinales primordiales son visibles a comienzos de la cuarta semana entre las células endodérmicas de la pared del saco vitelino (fig. 1.2A) cerca del alantoides (fig. 1.3). Al mismo tiempo que el saco vitelino se incorpora al embrión, las células germinales primordiales emigran por movimientos ameboides a lo largo del mesenterio dorsal del intestino posterior, llegan a las gónadas primitivas al comienzo de la quinta semana. En la sexta semana las células germinales primordiales invaden las crestas genitales (fig. 1.2A, 1.2B y 1.3). Si no alcanzan a llegar a éstas las gónadas no se desarrollan, por lo tanto, las células germinales primordiales tienen una influencia inductora sobre el desarrollo de la gónada en el ovario o el testículo^{1,3-6}.

DESARROLLO MOLECULAR DE LA GÓNADA INDIFERENTE

En el desarrollo de la gónada indiferente, el gen SRY, ubicado en el brazo corto del cromosoma Y (Yp11.3), conocido como el factor determinante testicular, va a representar un papel importante. Éste codifica el Factor de Transcripción HMGbox (*Hight Mobility Group*), el cual regula la expresión de un segundo gen autónómico –el SOX9– ubicado en el locus 17q 23.3-25.1; estos dos genes inducirán la diferenciación testicular. El SOX9 se une a la región promotora del gen de la Hormona Inhibidora

de Müller (HIM), 19p13.3, regulando positivamente su expresión. Al principio, SRY y SOX9 inducen a las gónadas masculinas a secretar Factor de Crecimiento Fibroblástico 9 (*Factor Grow Fibroblastic 9*), que actúa como un factor quimioatrayente que lleva a los túbulos del conducto mesonéfrico a invadir la cresta gonadal, lo que se requiere para la diferenciación de cada testículo. Luego SRY, directa o indirectamente a través de SOX9, regula de manera positiva la producción de Factor de Esteroidogénesis 1 (SF1) con locus 9q33, que estimula la diferenciación de las células de Sertoli y de Leydig. SF1 junto con SOX9 aumentan la concentración de HIM y determinan la regresión de los conductos paramesonéfricos. En las células de Leydig SF1 regula positivamente los genes para las enzimas que sintetizan testosterona. La testosterona ingresa en las células de los tejidos efectoros donde permanece intacta o se convierte en dihidrotestosterona por acción de la enzima 5 α reductasa (5p15); estas dos, la testosterona y la dihidrotestosterona, se unen a una proteína receptora intracelular de alta afinidad y especificidad para ella; este complejo hormona-receptor es transportado al núcleo donde se une al DNA para regular la transcripción de genes específicos de los tejidos y sus productos proteicos, produciendo la virilización de los conductos mesonéfricos que han de formar los conductos deferentes, las vesículas seminales, los conductillos eferentes y el epidídimo. Los complejos dihidrotestosterona-receptor modulan la diferenciación de los genitales externos masculinos^{1,3,7}.

El gen WNT4 (1p35) es el determinante en el desarrollo del ovario. Este gen regula a DAX1 (Xp21.3-p21.2), un miembro de los genes de la familia de los receptores de hormonas nucleares, que inhibe la función de SOX9. Además, WNT4 regula la expresión de otros genes responsables de la diferenciación del ovario, que aún no han sido identificados con claridad. Un gen candidato es el TAFII105 (18q11.2), cuyo producto proteico es una subunidad de la proteína de unión TATA para la RNA polimerasa en las células foliculares del ovario^{1,3,7,8}.

Los estrógenos intervienen en la diferenciación sexual y bajo su influencia los conductos paramesonéfricos son estimulados a formar las trompas uterinas, el útero, el cérvix y el tercio superior o proximal de la vagina. Además actúan sobre genitales externos en el estadio indiferente para formar los labios mayores, los labios menores, el clítoris y la porción inferior de la vagina^{1,3,5}.

OVARIO

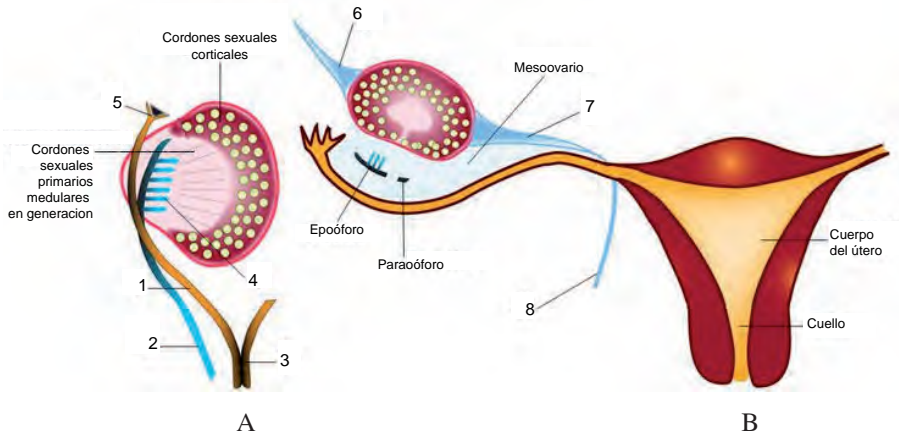
En la sexta semana de desarrollo la gónada indiferente está constituida por cordones sexuales, células germinales y un epitelio superficial (fig. 1.4). En embriones femeninos con complemento cromosómico sexual XX y en ausencia del gen SRY, los cordones sexuales primitivos en la gónada van a degenerar, formando agrupaciones celulares irregulares situadas principalmente en la porción medular del ovario. Más adelante desaparecen y son sustituidos por un estroma vascularizado que forma la médula ovárica. En la séptima semana da origen a una segunda generación de cordones –los cordones corticales– que penetran en el mesénquima subyacente aunque permanecen cerca de la superficie (fig. 1.5A y 1.5B). A medida que aumenta el tamaño de los cordones corticales, se incorporan a ellos las células germinales primordiales, conformando las estructuras que en el futuro serán los folículos^{1,3,5,9}.

En el cuarto mes estos cordones también se disgregan en cúmulos celulares aislados –los folículos primitivos–, cada uno de los cuales consta de un oogonio, derivado de una célula germinal primordial, rodeada de una monocapa de células foliculares aplanadas procedentes del epitelio de superficie (fig. 1.5B). A lo largo de la vida fetal se producen mitosis activas en los oogonios, lo que origina miles de folículos primitivos (Véase Foliculogénesis y Oogénesis). De esta forma la gónada indiferente se ha convertido en el ovario embrionario al finalizar semana octava luego de la fecha de concepción^{1,3,5,9,10}.

Después del nacimiento no se forma ningún oogonio; por el contrario, muchos de ellos degeneran antes de nacer; los dos millones que permanecen aumentan de tamaño y se convierten en ovocitos primarios antes del nacimiento; estos volverán a transformarse con el desarrollo folicular en la adolescencia en los ciclos mensuales (Véase Foliculogénesis y Oogénesis). A partir de la semana octava el epitelio de superficie del ovario se aplanan hasta dar lugar a una monocapa de células continuas con el mesotelio del peritoneo en el hilio ovárico. El epitelio de superficie se separa de los folículos de la corteza por medio de una delgada cápsula fibrosa, la túnica albugínea. Conforme se separa del mesonefros en regresión, el ovario queda suspendido por su mesenterio: el mesovario^{1,3,5,9-12} (Véase Anatomía de pelvis femenina, Ovario).

Descenso de los ovarios

En la mujer, el descenso de las gónadas es considerablemente menor que en el varón y los ovarios, por último, se sitúan inmediatamente por



1. Conducto paramesonérfico; 2. Conducto mesonérfico; 3. Conducto uterino; 4. Mesonefros; 5. Orificio abdominal de la trompa uterina; 6. Ligamento suspensorio del ovario; 7. Ligamento propio del ovario; 8. Ligamento redondo del útero.

Figura 1.5 A: Corte sagital del ovario a la octava semana de la vida intrauterina. Obsérvese la degeneración de los cordones medulares. La zona cortical del ovario contiene grupos de oogonios rodeados de células foliculares. B: Corte coronal que incluye ovario, trompa y útero, en el cuarto mes de vida intrauterina. Conductos genitales tras el descenso del ovario. Las únicas partes que se conservan del mesonefros son el epoóforo y el paraoóforo. Obsérvese el ligamento suspensorio del ovario, el ligamento propio del útero y el ligamento redondo del útero.

debajo del borde de la pelvis verdadera. El ligamento genital craneal forma el ligamento suspensorio del ovario, mientras que el ligamento genital caudal origina el ligamento útero-ovárico o ligamento ovárico propio y el ligamento redondo del útero (fig. 1.5B), que se extiende hasta los labios mayores^{1,3,9}.

CONDUCTOS GENITALES Y GENITALES INTERNOS

Periodo indiferente

Tanto los embriones masculinos como los femeninos, en cada gónada, tienen un par de conductos genitales: el conducto mesonérfico (de Wolf) y el paramesonérfico (de Müller), respectivamente. La porción craneal del conducto paramesonérfico desemboca en la cavidad abdominal; está ubicado lateral al conducto mesonérfico, pero después lo cruza ventralmente y se desarrolla en dirección caudal e interna. Los dos conductos paramesonérficos en su porción caudal están separados al comienzo por un tabique; dependiendo de si el desarrollo es masculino o femenino se fusionarán o involucionarán (fig. 1.5A y 1.5B). El extremo caudal de los conductos

combinados se proyecta hacia la pared posterior del seno urogenital, donde produce un pequeño abultamiento, el tubérculo paramesonéfrico o de Müller. Los conductos mesonéfricos desembocan en el seno urogenital a cada lado del tubérculo de Müller^{1,3,5,13}.

Conductos genitales femeninos

En los embriones femeninos, los conductos mesonéfricos involucionan por ausencia de testosterona y los paramesonéfricos se desarrollan como consecuencia de la ausencia de la sustancia inhibidora mülleriana (SIM). Los conductos paramesonéfricos se convierten en los genitales internos femeninos^{1,3,5,13}.

Al comienzo se identifican tres porciones en cada conducto (fig. 1.5A):

- Una porción craneal vertical, que desemboca en la cavidad abdominal.
- Una porción horizontal, que atraviesa el conducto mesonéfrico.
- Una porción caudal vertical que se fusiona con la correspondiente del lado opuesto.

Las dos primeras porciones se convierten en la trompa uterina o de Falopio (fig. 1.5B). Las porciones caudales fusionadas forman el primordio uterovaginal, que da lugar al útero y a la parte superior de la vagina. Cuando la segunda parte del conducto paramesonéfrico sigue una dirección caudal e interna, las crestas urogenitales poco a poco se sitúan en un plano transversal (fig. 1.6A y 1.6B). Después de que los conductos se han fusionado en la línea media se forma el repliegue pelviano transversal ancho (fig. 1.6C). Este pliegue, que se extiende a cada lado de los conductos paramesonéfricos fusionados hasta la pared pelviana, se llama ligamento ancho del útero. En su borde superior está la trompa uterina y en la superficie posterior el ovario. El útero y los ligamentos anchos dividen a la cavidad pélvica en el fondo del saco vesicouterino o anterior y el fondo del saco rectouterino o posterior (fig. 1.6C). La porción de los conductos paramesonéfricos que se fusionó da origen al cuerpo y al cérvix (cuello) del útero. Están rodeados por una capa de mesénquima que constituye la túnica muscular del útero o miometrio, y su revestimiento peritoneal, el perimetrio o capa serosa del útero^{1,3-5,13}.

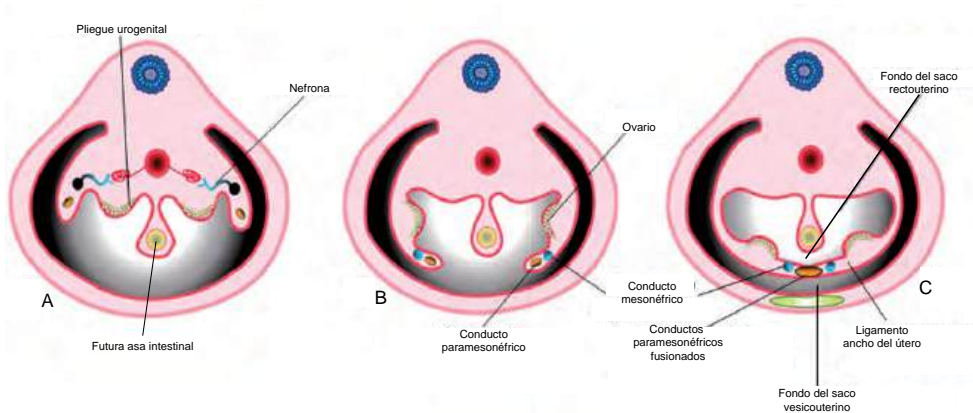


Figura 1.6. Cortes transversales a través del pliegue urogenital en niveles progresivamente más bajos. A, B. Los conductos paramesonéfricos se aproximan entre sí en la línea media para fusionarse. C. Como consecuencia de esta fusión, en la pelvis se forma un pliegue transversal, el ligamento ancho del útero. Las gónadas quedan situadas en la cara posterior del pliegue transversal.

Vagina

El epitelio vaginal procede del endodermo del seno urogenital y la pared fibromuscular se forma a partir del mesénquima circundante. El contacto del primordio uterovaginal (derivado de la porción caudal de los conductos paramesonéfricos con origen mesodérmico, y el seno urogenital, derivado endodérmico que origina el tubérculo sinusal) (fig. 1.7) induce la formación de evaginaciones endodérmicas en pares, llamadas bulbos sinovaginales (fig. 1.8), que se fusionan y forman una placa vaginal maciza (fig. 1.9). La proliferación continúa en el extremo craneal de la lámina y aumenta la distancia entre el útero y el seno urogenital, produciendo un alargamiento de lo que será la vagina. Posteriormente, las células centrales de esta lámina degeneran, formando la luz de la vagina. Las células periféricas de la placa dan lugar al epitelio vaginal (fig. 1.9). De tal modo, la vagina tiene dos orígenes: el tercio superior deriva del conducto uterino (mesodermo) y los dos tercios inferiores del seno urogenital (endodermo)^{1,3-5,13}.

La luz de la vagina permanece separada de la luz del seno urogenital por una lámina delgada, el himen (fig. 1.10), formado por el revestimiento epitelial del seno (externamente) y una delgada capa de células vaginales (internamente). Normalmente se forma en el himen un pequeño orificio después del séptimo mes de gestación^{1,3-5,13}.

En la mujer pueden encontrarse algunos remanentes de los conductos mesonéfricos. El extremo craneal genera el epoóforo ubicado en el mesoovario entre el ovario y la trompa uterina, también el paraoóforo, en conti-

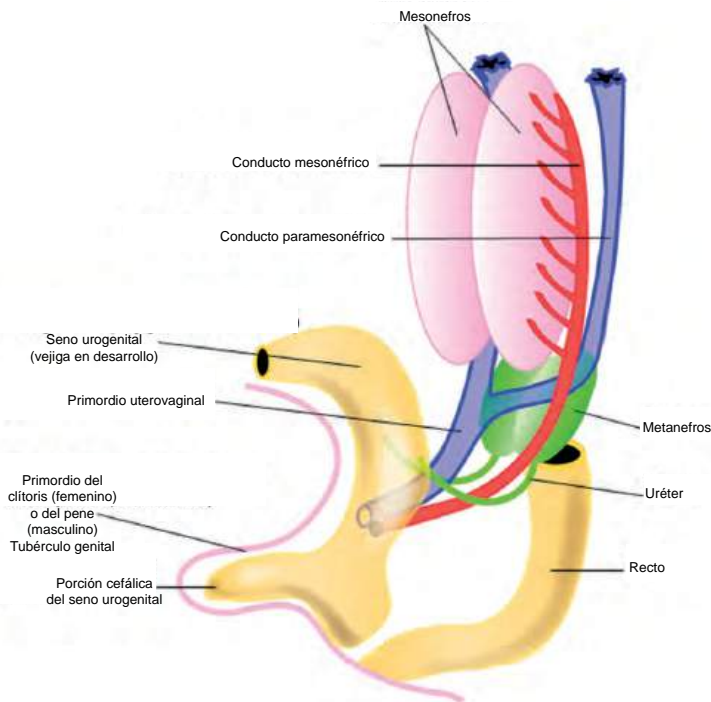


Figura 1.7. Vista lateral de un feto de nueve semanas que representa el tubérculo sinusal (tubérculo mülleriano) en la pared posterior del seno urogenital. En mujeres se convierte en el himen y en varones en el colículo seminal. El colículo es una parte elevada de la cresta uretral en la pared posterior de la uretra prostática.

nuidad con el anterior y en sentido inferior. Del extremo caudal se deriva el conducto de Gartner, ubicado entre las capas del ligamento ancho a lo largo de la pared lateral del útero y la pared de la vagina^{1,3-5,13} (fig. 1.5B).

Defectos uterinos y vaginales

Las anomalías congénitas del útero y la vagina, también llamadas malformaciones müllerianas, son el resultado de una falla en la elongación de los conductos paramesonéfricos, una falta de fusión o una recanalización incompleta, y pueden ocurrir en cualquier etapa del desarrollo embrionario de los genitales internos. La etiología de estas anomalías es desconocida pero se considera poligénica y multifactorial. No se conoce con exactitud la verdadera incidencia de las malformaciones congénitas del tracto genital femenino; se han reportado incidencias de alrededor del 5% en la población general, pero se calcula que esta incidencia es mayor en aquellas mujeres con problemas reproductivos como infertilidad, pérdidas recurrentes de embarazos y partos pretérminos^{2,5,9,12,14-16}.

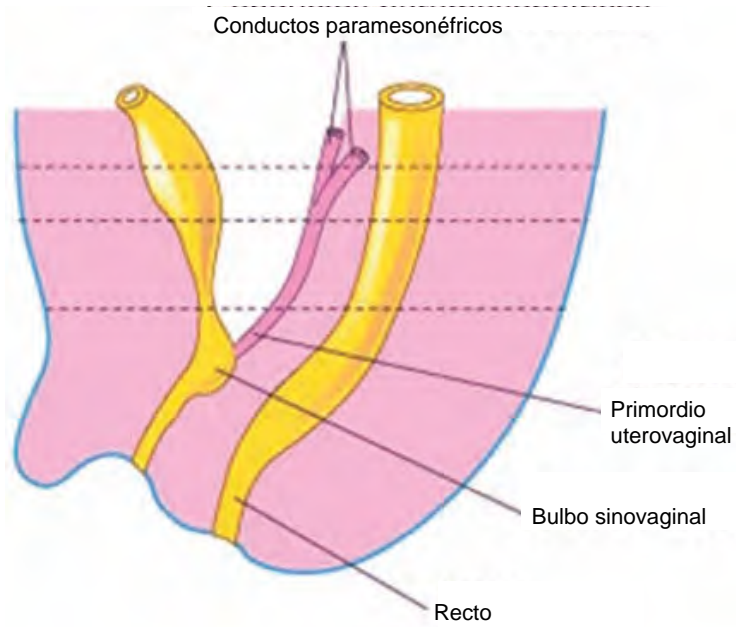


Figura 1.8. Esquema de un corte sagital de una región caudal de un embrión femenino de ocho semanas.

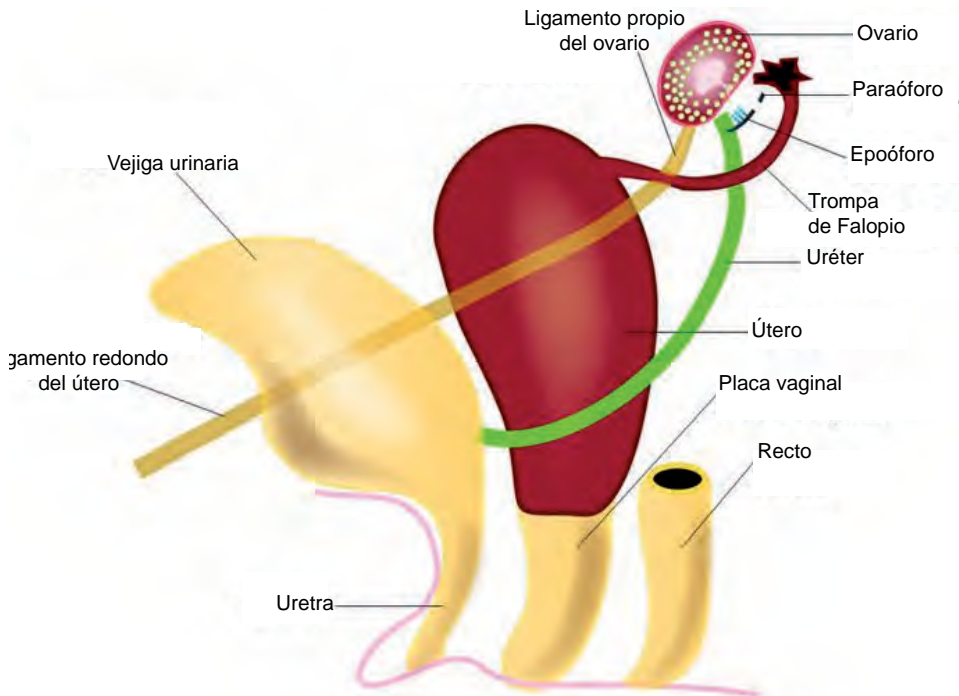


Figura 1.9. Aparato reproductor femenino de un feto de 12 semanas.

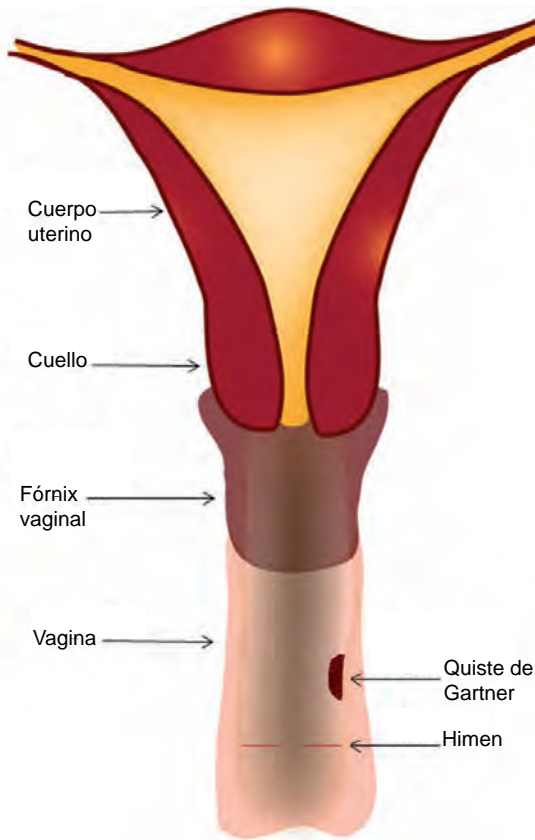


Figura 1.10. Origen del útero y la vagina; en el neonato femenino, el útero tiene origen mesodérmico en los conductos paramesonéfricos a través de su fusión. El tercio superior de la vagina y la cúpula vaginal se forman por vacuolización del tejido paramesonéfrico (en el dibujo nombrado como fórnix vaginal); mientras que la porción inferior de la vagina se forma por vacuolización de los bulbos senovaginales originados en tejido endodérmico.

Clasificación

De acuerdo con la American Fertility Society¹⁶⁻¹⁹, las malformaciones congénitas del tracto genital femenino se dividen en 7 clases, dependiendo del grado de desarrollo de las estructuras müllerianas (fig. 1.11):

- Clase 1: Hipoplasia o agenesia segmentaria
- Clase 2: Útero unicorne
- Clase 3: Útero didelfo
- Clase 4: Útero bicorne
- Clase 5: Útero septado

Clase 6: Útero arcuato

Clase 7: Malformaciones relacionadas con el uso de dietilestilbestrol.

Hipoplasia o agenesia segmentaria

En la agenesia no se desarrollan derivados müllerianos. Pueden estar ausentes: las trompas, el útero, el cérvix y el tercio superior de la vagina.

Cuando la agenesia es de todos los derivados müllerianos se le denomina síndrome de Rokitansky-Küster-Hauser-Mayer. En otros casos se forman sólo algunas estructuras. En la agenesia completa, el himen está intacto y la vagina termina en un pequeño fondo de saco ciego. Sin embargo, las gónadas son normales, por lo que los niveles de hormonas ováricas son normales y por lo tanto estas mujeres tienen un desarrollo de caracteres secundarios normal. Presentan crecimiento mamario normal, vello púbico, axilar y genitales externos normales. El motivo de consulta es generalmente amenorrea primaria y esterilidad. El pronóstico reproductivo es pobre.

Útero unicorne

Esta malformación representa el 20% de las malformaciones müllerianas. La causa del útero unicorne es la agenesia o hipoplasia de uno de los conductos paramesonéfricos y pueden existir variaciones de esta anomalía. El conducto que sí se desarrolla forma un útero funcional y paralelamente puede existir un cuerno uterino rudimentario con o sin cavidad que puede a su vez estar o no comunicado con el útero funcional (fig. 1.11F). Cuando el útero rudimentario tiene cavidad con revestimiento endometrial y no se comunica con el útero funcional, la paciente presenta característicamente dolor pélvico cíclico por el acúmulo de sangre.

Las anomalías renales están presentes en 40% de las pacientes que presentan útero unicorne y suelen ser ipsilaterales a la malformación uterina. Estas pacientes tienen mayor riesgo de presentar abortos a repetición y complicaciones obstétricas como partos prematuros y recién nacidos con bajo peso al nacer. La causa de esto es la reducida cavidad uterina con un riego sanguíneo disminuido para el feto y la placenta. En los casos en los que el útero rudimentario tenga cavidad sin comunicación al exterior, se recomienda la resección del cuerno rudimentario para evitar la dismenorrea causada por el hematómetra.

Útero didelfo

La causa del útero didelfo es una falla en la fusión de los conductos paramesonéfricos por lo que el útero, el cérvix y la vagina se encuentran duplicados (fig. 1.11A). Esta anomalía representa sólo 5% de las malfor-

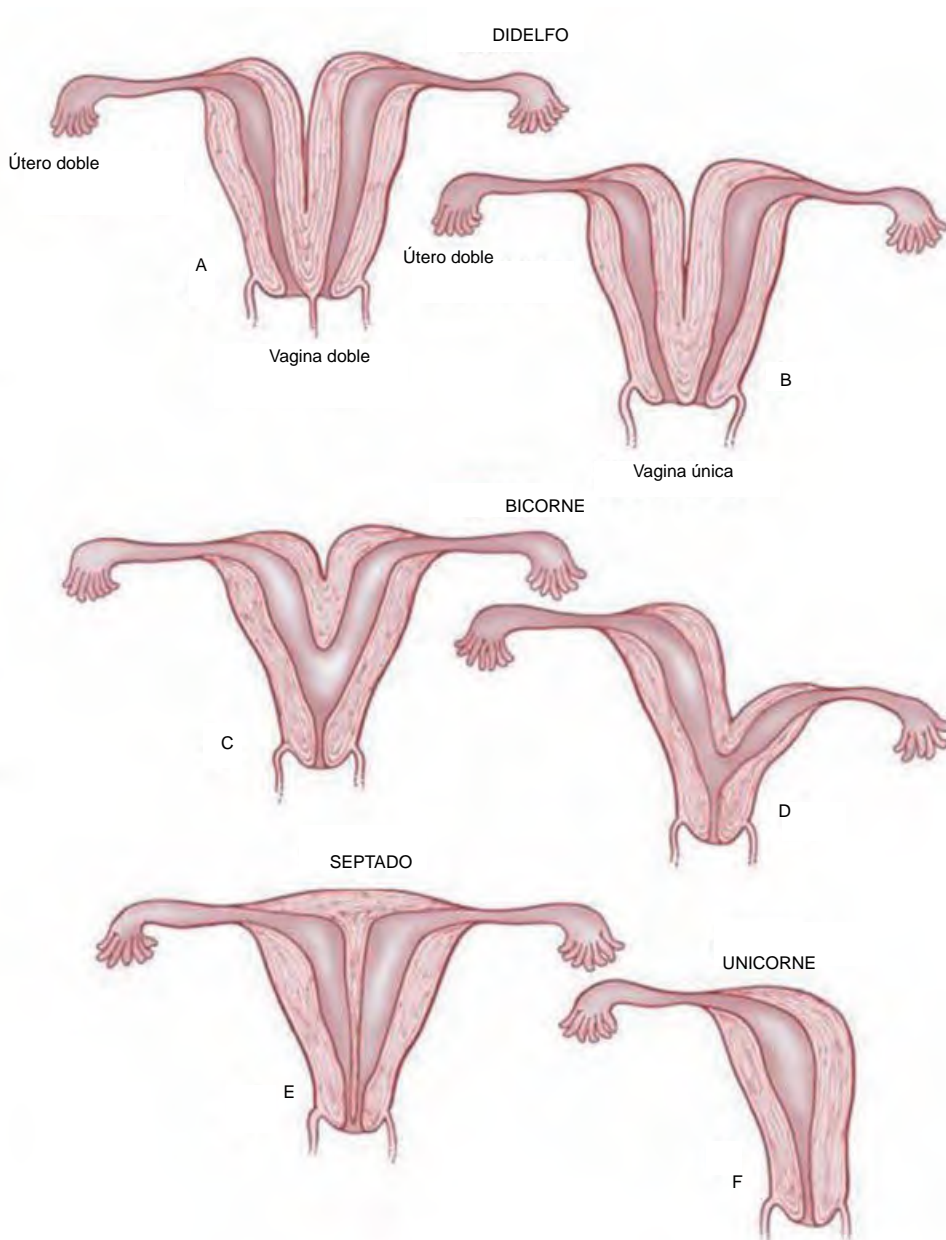


Figura 1.11. Anomalías müllerianas. Principales anomalías del útero y la vagina, ocasionadas por persistencia del tabique uterino u obliteración de la luz del conducto uterino, cada una con su nombre. A. Útero didelfo con vagina doble, B. Útero didelfo con vagina única, C. y D. Representaciones de útero bicornue, E. Útero septado, F. Útero unicornue.

maciones müllerianas y también es causa de abortos a repetición y partos prematuros. En algunas pacientes puede realizarse la resección del tabique vaginal y una reconstrucción del útero llamada metroplastia de Strassman.

Útero bicorne y útero arcuato

El útero bicorne representa el 10% de las malformaciones müllerianas y es el resultado de la fusión incompleta de los conductos paramesonéfricos a nivel del fondo del útero, con el resto de la cavidad uterina normal (fig. 1.11C y 1.11D). El útero arcuato se presenta por la falta de reabsorción de la pared fusionada de los conductos paramesonéfricos y se caracteriza por un arco a nivel del fondo uterino. En estas dos anomalías, el defecto puede variar de tamaño y de esto dependerá la presentación de abortos a repetición y partos prematuros.

Útero septado

Es la anomalía congénita más frecuente; representa el 55% de todas las malformaciones müllerianas. La causa es la reabsorción incompleta o la falta de reabsorción de la pared de los conductos paramesonéfricos fusionados en la línea media. El septo fibromuscular divide a la cavidad uterina por dentro, parcial o totalmente, dependiendo de su tamaño. Al ser avascular, el septo no permite la adecuada implantación del embrión y, por lo tanto, estas pacientes presentan abortos a repetición; de lograrse la implantación, el riego sanguíneo placentario puede ser deficiente y entonces las pacientes pueden tener recién nacidos de bajo peso. El tratamiento de elección para los tabiques o septos uterinos es la resección por histeroscopia. El tabique se corta con microtijeras, láser o electrocauterio. La resección puede hacerse con control laparoscópico o ultrasonográfico para evitar perforaciones uterinas.

Malformaciones asociadas al uso de dietilestilbestrol

El dietilestilbestrol es un estrógeno sintético que se utilizó en los años 40 para tratar a las pacientes con abortos recurrentes y dejó de usarse en los años setenta. Su uso *in útero* causa malformaciones uterinas en 69% de las pacientes expuestas. Se observan malformaciones como útero en forma de T, cavidad uterina pequeña e irregular, hipoplasia del cérvix y pólipos uterinos, entre otras^{9,17}.

Causa de consulta y orientación médica

La sospecha diagnóstica de las malformaciones müllerianas puede darse en pacientes con causas de consulta como: amenorrea primaria, dismenorrea intensa desde la menarca, infertilidad, abortos a repetición, partos prematuros o recién nacidos con bajo peso al nacimiento.

El diagnóstico puede realizarse con métodos no invasivos como el ultrasonido de útero y anexos o la resonancia magnética. Se puede realizar una sonohisterografía que consiste en introducir líquido en el útero por vía vaginal y realizar un ultrasonido con la cavidad uterina distendida por el líquido para observar con mayor claridad las paredes uterinas. En la histerosalpingografía se utiliza medio de contraste introducido por el cérvix y radiografías seriadas del llenado uterino, valora la permeabilidad tubárica y pueden detectarse algunas malformaciones müllerianas (fig. 1.12).

La histeroscopia consiste en introducir una cámara por vía vaginal al útero y ayuda a diagnosticar las anomalías por visión directa permitiendo además realizar el tratamiento pertinente en casos de úteros septados. Con la laparoscopia pueden diagnosticarse las malformaciones müllerianas por visión directa del útero por vía abdominal.

Las anomalías müllerianas se asocian con frecuencia a anomalías del tracto urinario por la relación que guardan durante el desarrollo embrionario; por esto, a toda paciente que se le diagnostique una malformación congénita del útero se le deberá estudiar también el aparato urinario, con ultrasonografía renal y de vías urinarias o urografía excretora^{2, 5, 9, 12, 14-16, 18, 19}.

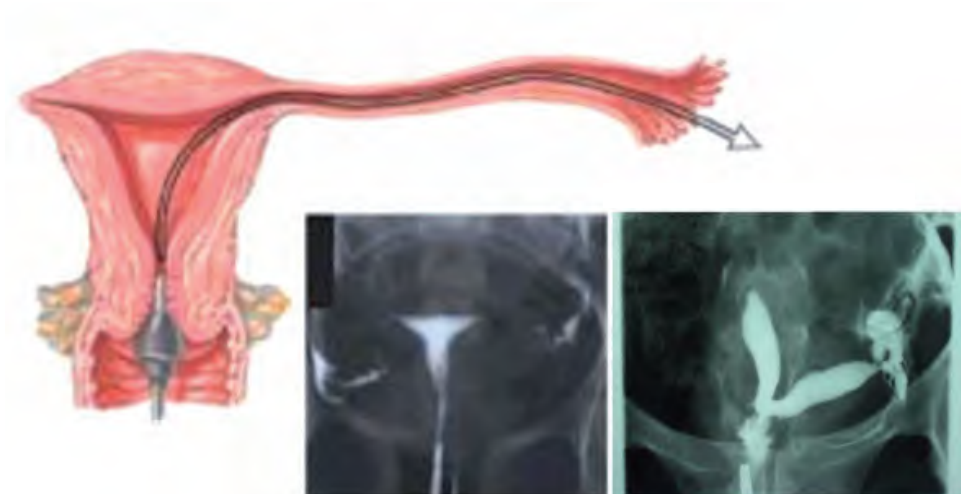


Figura 1.12. Histerosalpingografía. Obsérvese la aplicación de medio de contraste transcervical; en la placa de la izquierda, un útero sin defectos müllerianos; a la derecha, un útero didelfo. (Tomado de: <http://enlafiladeespera.wordpress.com/2009/05/05/histerosalpingografia>).

GENITALES EXTERNOS

Periodo indiferente

En la tercera semana del desarrollo, las células mesenquimatosas originadas en la región de la línea primitiva emigran alrededor de la membrana cloacal y forman un par de leves eminencias, conocidas como pliegues cloacales (fig. 1.13). En su región craneal los pliegues se unen formando el tubérculo genital. En continuidad y en sentido caudal desarrollarán los pliegues uretrales (anteriormente) y anales (posteriormente). Además, a cada lado de los pliegues se desarrollan con rapidez tumefacciones o pliegues labioescrotales. El tubérculo genital pronto se alarga y forma un falo primitivo. Cuando el tabique urorectal se fusiona con la membrana cloacal a finales de la sexta semana, la divide en una membrana anal dorsal y una membrana urogenital ventral (fig. 1.13). La membrana urogenital se encuentra en el suelo de una hendidura media, el surco urogenital, limitado por las crestas urogenitales. Las membranas anal y urogenital se rasgan aproximadamente una semana después y forman el ano y el orificio urogenital, respectivamente. En el feto femenino, la uretra y la vagina se abren a una cavidad común, el vestíbulo^{1,3,5,9,13,20}.

Genitales externos femeninos

No se comprende con claridad la feminización de los genitales externos femeninos, pero parecen estar implicados los estrógenos producidos por la placenta y los ovarios fetales (fig. 1.14D, 1.14F y 1.14H). El crecimiento del falo primitivo cesa de modo gradual y se convierte en el clítoris, un órgano sexual muy sensible. El clítoris, de tamaño aún relativamente grande a las 18 semanas, se desarrolla de forma similar al pene, pero los pliegues urogenitales tan solo se unen en la parte posterior donde forman el frenillo de los labios menores. Las partes no fusionadas de los pliegues urogenitales originan los labios menores. Los pliegues labioescrotales se fusionan en la parte posterior, formando la comisura labial posterior, y en la parte anterior, dando lugar a la comisura labial anterior y al monte del pubis (fig. 1.14H). La mayoría de las partes de los pliegues labioescrotales permanece sin fusionar y forma dos grandes pliegues cutáneos, los labios mayores, estructuras homólogas del escroto^{1,3,5,9,13,20}.

Si bien en la mujer el tubérculo genital no se alarga en gran medida, es más grande que en el varón durante los primeros periodos del desarrollo. En efecto, el empleo de la longitud del tubérculo (monitorizado con ecografía), como parámetro, ha llevado a errores de identificación del sexo durante el tercero y el cuarto mes de la gestación.

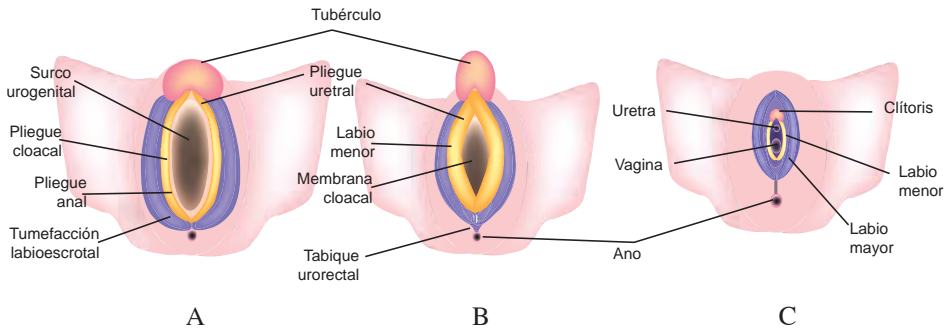


Figura 1.13. Desarrollo de los genitales externos femeninos. A. Genitales externos indiferenciados. B. Crecimiento del tubérculo genital, pliegues cloacales con diferenciación en labios menores, desarrollo de pliegue uretral, aparición de tabique urorectal. C. Genitales externos femeninos diferenciados.

Defectos en la diferenciación sexual

Como ya se manifestó, la diferenciación sexual ocurre en varias etapas: cromosómica, gonadal, genitales internos y genitales externos, por lo tanto, cuando un paciente asiste a consulta por un defecto en la diferenciación sexual, los motivos de consulta pueden ser muy diversos, por ejemplo, niños con genitales ambiguos, adolescentes con amenorrea primaria, aparición anormal de caracteres sexuales secundarios, o mujeres y hombres en edad reproductiva con problemas de fertilidad. El desarrollo de estas patologías en profundidad se escapa de los objetivos de este libro, pero a continuación pretendemos aportar una integración entre los conocimientos en embriología del tracto reproductor femenino y el enfoque semiológico y diagnóstico de estos pacientes.

En el recién nacido se deben sospechar defectos en la diferenciación sexual cuando al realizar el examen físico de los genitales externos se observan ambiguos, lo que quiere decir que no tienen la apariencia característica y definida ni masculina ni femenina.

El enfoque semiológico de los genitales ambiguos deberá iniciarse con una historia clínica completa, haciendo énfasis en el control prenatal y posibles exposiciones de la madre a exceso de andrógenos: hiperplasia suprarrenal congénita materna, tumores maternos productores de andrógenos o por consumo; buscar otros sistemas afectados por defectos congénitos como el renal y urinario, cardíaco, osteomuscular, etc., por la posibilidad de configurar un síndrome, en el que no sólo estén implicados genitales.

En el examen físico de los genitales externos se deben describir las siguientes características:

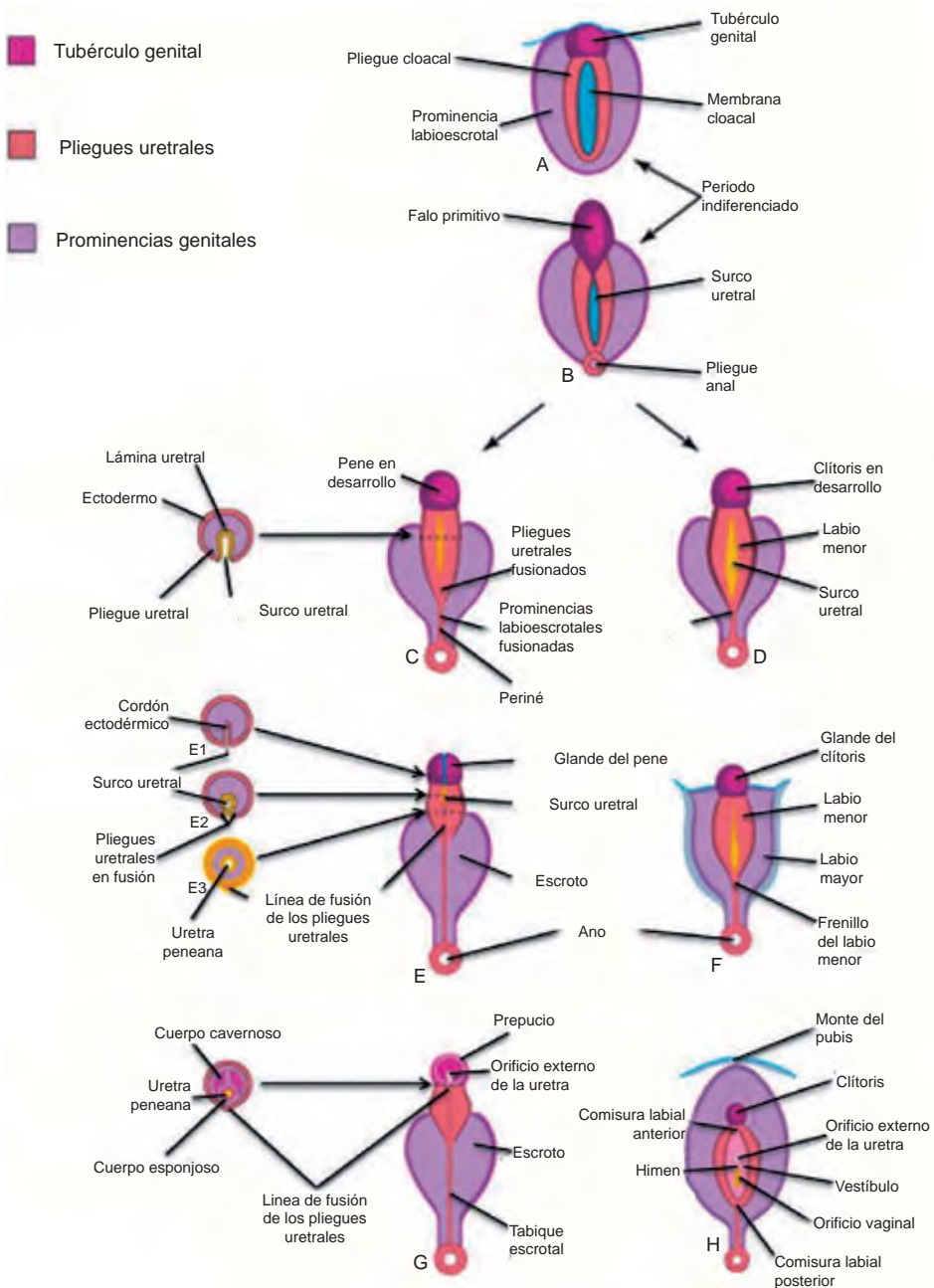


Figura 1.14. Desarrollo de los genitales externos. A, B. Diagrama del desarrollo de los genitales externos durante la etapa indiferente (cuarta a séptima semanas). C, E, G. Etapas del desarrollo de los genitales externos masculinos a las 9, 11 y 12 semanas, respectivamente. A la izquierda de C, E, G se ofrecen esquemas de cortes transversales del pene en desarrollo, que ilustran formación de la uretra esponjosa. D, F, H. Etapas del desarrollo de los genitales externos femeninos a las 9, 11 y 12 semanas, respectivamente.

- Aspecto general: masculino, femenino, indefinido
- Piel genital:
 - Pigmentación: Normal, aumentada
 - Textura: Normal, seca, oleosa
 - Pelo o vello: Ausente, presente.
- Falo (pene o clítoris): Tamaño (longitud y diámetro) en mm
- Meato urinario: Posición, se debe observar por dónde orina el niño. Glande, surco balanoprepucial, cuerpo del pene, escroto, periné.
- Orificio vaginal: ausente o presente, tamaño y forma.
- Distancia furculo - anal (entre la horquilla posterior del orificio vaginal y el ano): en mm.
- Escroto o labios mayores:
 - Fusionado en línea media, abierto, bífido, etc.
 - Aspecto: Normal, muy liso, muy rugoso, hipoplásico, bífido.
- Gónadas palpables: sí o no, lado, localización.

Estas anomalías sugieren que los individuos poseen características de ambos sexos, por esto reciben el nombre de hermafroditas*. El examen inicial de estos pacientes deberá ser un cariotipo con el objeto de establecer el sexo cromosómico, XX o XY, y descartar algún síndrome cromosómico relacionado como Síndrome de Turner 45, X0; Síndrome de Klinefelter 47, XXY.

Los hermafroditas verdaderos tienen tanto tejido testicular como ovárico, generalmente combinado en un ovotestis. En el 70% de los casos el cariotipo es 46, XX y suele haber útero. Los genitales externos son ambiguos o predominantemente femeninos, lo cual hace que la mayoría de estas personas sean criadas como mujeres.

En los estados de pseudohermafroditismo, el sexo genotípico está oculto por el aspecto fenotípico muy semejante al sexo opuesto. Si el pseudohermafrodita tiene testículos, cariotipo 46, XY, pero con genitales externos de apariencia femenina, se dice que es un pseudohermafrodita masculino; si

* Este término es tomado de la mitología griega, donde Hermafrodito era hijo de Afrodita y de Hermes, en honor de los cuales recibió su nombre. El niño se convirtió en un joven de gran belleza. Un buen día, Hermafrodito decidió salir a recorrer las tierras griegas. Un día soleado le hizo aproximarse a un lago para refrescarse, al que se lanzó a nadar desnudo. La náyade Salmacis, espíritu de aquel lago, al notar su presencia y observar su cuerpo desnudo, sintió una atracción inmediata hacia él y no tardó en desnudarse y acercarsele para tratar de conquistarlo, pero el joven se resistió. Salmacis se abrazó a él fuertemente, lo arrastró al fondo, y mientras forcejeaba con él, suplicó a los dioses que no separaran sus cuerpos, diciendo: “¡Te debates en vano, hombre cruel! ¡Dioses! Haced que nada pueda jamás separarlo de mí ni separarme de él”. Los dioses, atendiendo su súplica, le concedieron su deseo y ambos cuerpos se fusionaron para siempre en un solo ser, de doble sexo.

tiene ovarios, cariotipo 46, XX, con genitales de apariencia masculina, se llama pseudohermafrodita femenino²².

La causa más común del pseudohermafroditismo femenino es la hiperplasia suprarrenal congénita (síndrome adrenogenital). Las alteraciones bioquímicas de la glándula suprarrenal, secundarias a déficit enzimáticos, producen una disminución de la síntesis de cortisol y aumentan la hormona adrenocorticotrópica (ACTH), llevando al exceso en la producción de andrógenos. Las deficiencias enzimáticas más frecuentes son las de la 21 hidroxilasa, 11 β hidroxilasa y 3 β hidroxiesteroide deshidrogenasa. Los déficit de 17 α hidroxilasa y colesterol desmolasa son muy raros. Todas se transmiten en forma autosómica recesiva^{6,11,18-20,22-25}.

En la mayoría de los casos, la 21-hidroxilación está inhibida, de modo que la 17 hidroxiprogesterona (17 OHP) no se convierte en 11 desoxicortisol. Los niveles de ACTH se incrementan en respuesta a la producción defectuosa de cortisol, que lleva a cantidades crecientes de 17 OHP y esta desplaza la vía metabólica a una excesiva producción de andrógenos. Los pacientes tienen un complemento cromosómico 46, XX, y ovarios, pero la gran cantidad de andrógenos conduce a la masculinización de los genitales externos. La cual puede variar desde un aumento del volumen del clítoris hasta genitales de aspecto casi masculino (fig. 1.15). Además, en la forma clásica, perdedora de sal, se presenta hiponatremia, hiperkalemia, acidosis que ocurren durante crisis de deshidratación e hiperglicemia; estos hallazgos se presentan en las primeras semanas de vida. El diagnóstico se confirmará con la elevación de la 17 OHP. También podrán realizarse pruebas de biología molecular para el gen que codifica la enzima 21-hidroxilasa ubicado en el brazo corto del cromosoma 6^{6,11,18-20,22-25}.

Los pseudohermafroditas masculinos tienen un complemento cromosómico de 46, XY. Se considera como causa la producción insuficiente de hormonas androgénicas y de Factor Inhibidor de Müller. El desarrollo de los caracteres sexuales internos: conductos mesonéfricos y presencia de derivados de Müller; y de genitales externos varían considerablemente según el grado de acción de las hormonas deficientes^{6,11,18-20,22-25}.

Estos casos pueden estar dados por diferentes defectos manifestados durante la vida intrauterina, entre otros:

- El déficit en la producción de testosterona, que puede estar dado por deficiencias enzimáticas; entre las más frecuentemente afectadas tenemos: 20,22 desmolasa (colesterol desmolasa o P450 SCC); 3 β hidroxiesteroide deshidrogenasa; 17 α hidroxilasa; 17, 20 desmolasa; 17 β hidroxireductasa.
- Insensibilidad a la Hormona Gonadotropina Coriónica (hGC)/Hor-

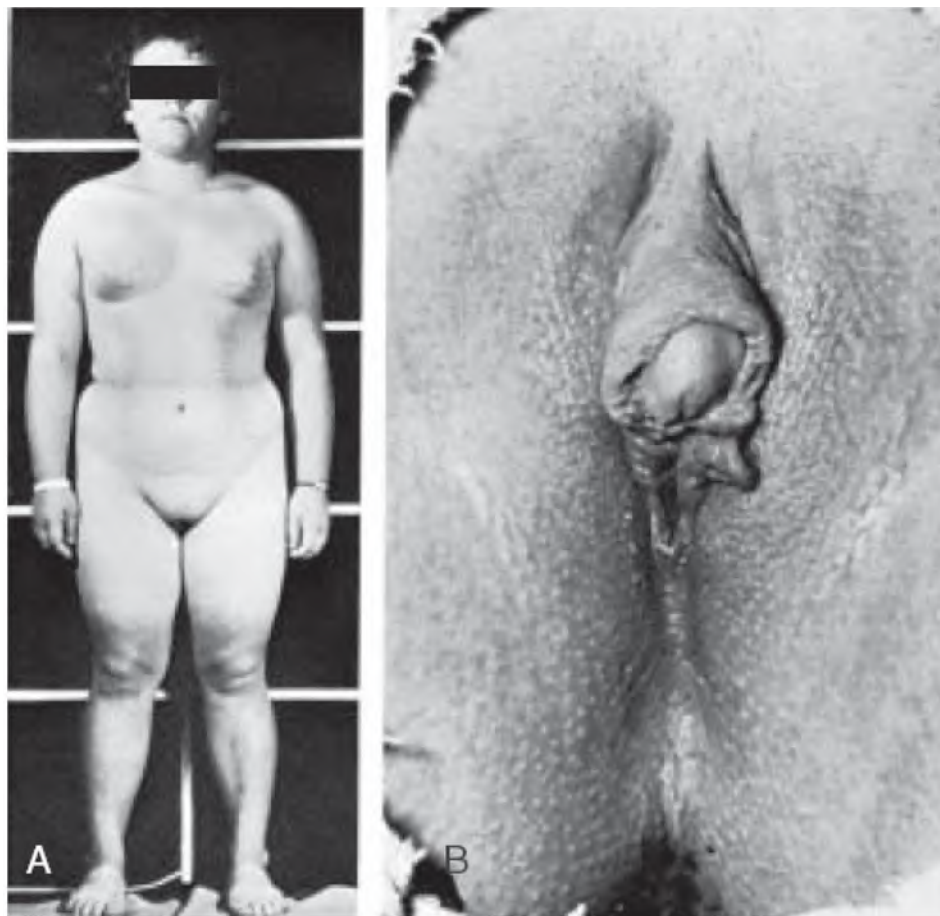


Figura 1.15. A. Paciente con pseudohermafroditismo femenino causado por hiperplasia suprarrenal congénita (síndrome adrenogenital). B. Los genitales externos muestran fusión de los labios mayores e hipertrofia del clítoris. (Tomado de: Sadler T. Embriología médica con orientación clínica Langman. 10a. edición. Capítulo 14. 2009. pp. 339-383).

mona Luteinizante (LH), por parte de las células de Leydig por su ausencia o hipoplasia, produciendo déficit de testosterona.

En estos casos, si existe una apropiada producción de hormona inhibidora de Müller, estos conductos involucionarán, pero no habrá un adecuado desarrollo de los conductos de Wolf y de los genitales externos. Los testículos pueden estar presentes en cavidad abdominal o en el conducto inguinal, hipoplásicos, con células de Sertoli, sin espermatozoides. Las gonadotropinas estarán elevadas, las relaciones androstenediona/testosterona y estrona/estradiol basales y post estímulo con hGC estarán aumentadas. La diferenciación puntual del defecto enzimático se realizará a través de

la búsqueda de otros hallazgos específicos para cada caso, o de pruebas de biología molecular^{6,11,18-20,22-25}.

- Deficiencia de 5 α reductasa: esta enzima convierte la testosterona de los tejidos periféricos en dehidrotestosterona (DHT), un andrógeno 2.5 veces más potente que la testosterona, que es responsable de la virilización de los genitales externos. Cuando existe deficiencia de la 5 α reductasa se presentarán hombres con genitales externos ambiguos, pobre diferenciación de las vesículas seminales y la próstata. Usualmente de pene pequeño, hipospadias perineoescrotal, escroto bífido y seno urogenital con un pequeño saco vaginal ciego. El diagnóstico se hace con un aumento de la relación testosterona/DHT después de estímulo con hGC.

Amenorrea primaria e infertilidad

Los casos de amenorrea primaria e infertilidad secundarios a defectos en la diferenciación de los conductos de Müller ya fueron mencionados en este mismo capítulo. Así es que nos dedicaremos ahora a pacientes cuya causa de consulta es amenorrea primaria e infertilidad de otro origen, con una relación embriológica.

En el síndrome de insensibilidad a los andrógenos (antes conocido como síndrome de feminización testicular), las pacientes tienen complemento cromosómico 46,XY, pero su aspecto externo es el de mujeres casi normales (fig. 1.16), que usualmente consultan por amenorrea primaria, ausencia o disminución del vello axilar o púbico, pero senos bien desarrollados. Este trastorno es el resultado de un receptor para andrógeno cualitativa o cuantitativamente anormal produciendo una falla de los tejidos para responder al complejo receptor-dihidrotestosterona. El gen que codifica para el receptor se localiza en el cromosoma X; se han descrito deleciones totales del gen, deleción del dominio de unión de la hormona, y en la mayoría de los casos mutaciones puntuales de los exones 5 a 8. En consecuencia, los andrógenos producidos por los testículos no inducen la diferenciación de los genitales masculinos.

Como estos pacientes tienen testículos y está presente el Factor Inhibidor de Müller, el sistema paramesonéfrico es suprimido y no se observan trompas uterinas ni útero. La vagina es corta y termina en un saco ciego. A menudo se encuentran los testículos en las regiones inguinales o de los pliegues genitales pero sin espermatogénesis. Además, aumenta el riesgo de formación de tumores en estas estructuras, y en el 33% de los pacientes se presentan procesos malignos antes de los 50 años. El síndrome es un trastorno recesivo ligado al cromosoma X, y se observa en 1 de cada

60.000 nacidos vivos masculinos. La testosterona se encuentra en rangos para un hombre adulto normal y existe un predominio franco de la LH sobre la FSH, como consecuencia de la insensibilidad a los andrógenos a nivel central (hipotálamo - hipófisis)^{22,26}.

En la disgenesia gonadal, los oocitos están ausentes y los ovarios aparecen como estrías gonadales. Los pacientes presentan un fenotipo femenino, y pueden tener diversos complementos cromosómicos. La disgenesia gonadal femenina 46, XY, Sd de Sawyer, es la consecuencia de mutaciones puntuales o deleciones del gen SRY, el cual al no ser funcional no produce la señalización para la diferenciación sexual masculina. Los pacientes parecen ser mujeres normales pero consultan por amenorrea primaria y

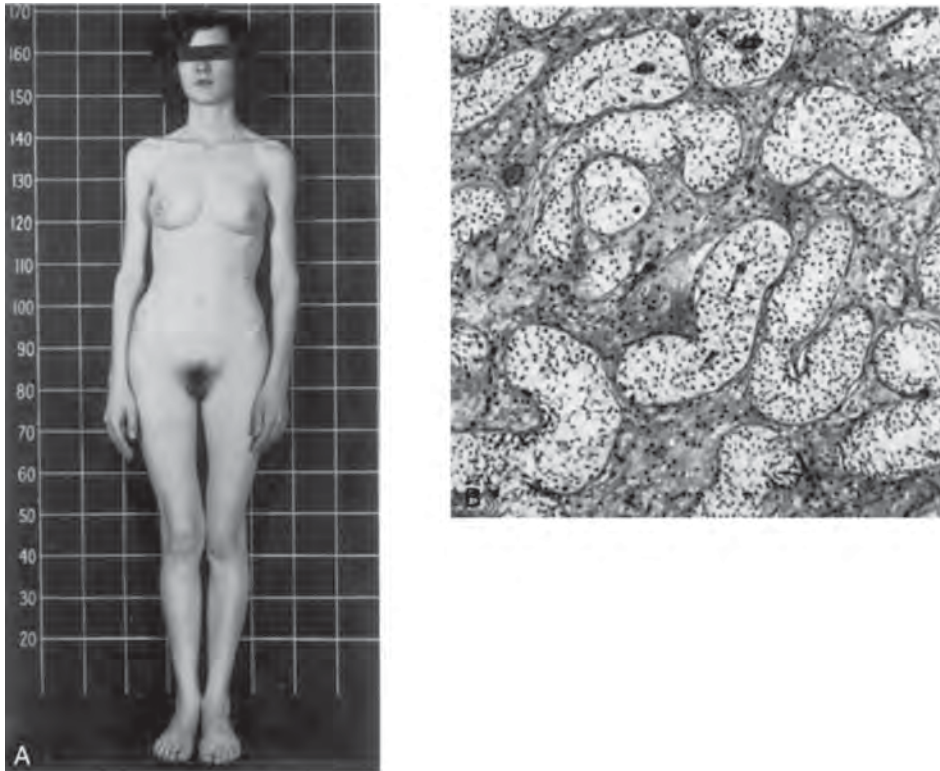


Figura 1.16. A. Fotografía de una mujer de 17 años de edad con síndrome de insensibilidad a los andrógenos (síndrome de feminización testicular). Los genitales externos son femeninos, pero la paciente posee un cariotipo 46 XY y testículos. B. Microfotografía de un corte de un testículo extirpado de la región inguinal de esta mujer que muestra túbulos seminíferos recubiertos por células de Sertoli. No hay células germinales y las intersticiales son hipoplásicas. Desde los puntos de vista médico, legal y social, estas personas son mujeres.

no desarrollan caracteres sexuales secundarios en la pubertad. Presentan niveles bajos de andrógenos y estrógenos^{22,27,28}.

En el Síndrome de Turner (45,X0) también se aprecia disgenesia gonadal, ovarios con ausencia de oocitos, secundarios a una mayor pérdida y no a anomalías de las células germinales, con pobre diferenciación de los derivados müllerianos, útero y trompas hipoplásicas, amenorrea primaria, déficit estrogénico, pobre desarrollo mamario, hipertelorismo mamario, baja talla, cuello alado, anomalías cardíacas y renales^{23,30}.

REFERENCIAS BIBLIOGRÁFICAS Y LECTURAS RECOMENDADAS

1. Moore K, Persaud T. Embriología clínica. 8a. ed. Barcelona: Elsevier, 2008.
2. American Academy of Pediatrics: Evaluation of the newborn with developmental anomalies of the external genitalia. *Pediatrics* 106:138, 2000.
3. Sadler TW. Langman. Embriología médica: con orientación clínica. 10a. ed. Buenos Aires: Panamericana, 2007.
4. Simpson JL. Genetics of the female reproductive ducts. *Am J Med Genet (Semin Med Genet)* 89:224, 1999.
5. Persaud TVN. Embriology of the female genital tract and gonads. In: Copeland LJ, Jarrell J (eds): *Textbook of Gynecology*. 2a. ed. Philadelphia: WB Saunders, 2000.
6. DiGeorge AM. Hermaphroditism. In: Behrman RE, Kliegman RM, Arvin AM (eds). *Nelson Textbook of Pediatrics*. 15a. ed. Philadelphia: WB Saunders, 1996.
7. Kitajewski J, Sassoon D. The emergence of molecular gynecology: homeobox and Wirt genes in the female reproductive tract. *BioEssays* 2000, 22:902.
8. Paalman M, Hartz PA, Amberger JS, Hamosh A. TAF4B RNA polimerase II, TATA box-binding protein-associated factor, 105-KD; TAF4B. Disponible en: <<http://www.ncbi.nlm.nih.gov/omim>> [Última actualización: mayo 5 de 2005]
9. Speroff L, Fritz MA. The Uterus. In: *Clinical gynecologic endocrinology and infertility*. 7th edition. Lippincott Williams & Wilkins. Cap. 4, pp. 112-144.
10. Ostrer H. Sex determination: lessons from families and embryos. *Clin Genet* 2001, 59:207.
11. Greenspan FS, Gardner DG. *Basic & Clinic Endocrinology*. Appleton & Lange. 7th edition. 2003. p. 976.
12. Williams RH, Larsen PR, Kronenberg HM, Melmed S, Polonsky KS, Wilson JD, Shlomo M, Foster DW (eds). *Williams Testbook of Endocrinology*. WB Saunders. 10th edition. 2002. p. 1820.
13. Pedernera E, Méndez C. *Embriología en la clínica: casos médicos*. 2a. ed. México: Médica Panamericana, 2006.
14. Muram D: Developmental anomalies. In: Copeland LJ, et al. (eds). *Textbook of gynecology*, 2nd. edition. Philadelphia, WB Saunders.

15. Byrne J, Nussbaum-Blask A, Taylor WS, et al. Prevalence of Müllerian duct anomalies detected by ultrasound. *Am J Med Genet* 94:9, 2000.
16. Raga F, Bauset C, Remohi J, Bonilla-Musoles F, Simon C, Pellicer A. Reproductive impact of congenital müllerian anomalies. *Human Reproduction* 1997, 12(10): 2277-2281.
17. Trimble EL. Update on diethylstilbestrol. *Obstet Gynecol* 56:187, 2001.
18. Hughes IA. Disorders of sex development: a new definition and classification. *Best Pract Res Clin Endocrinol Metab.* 2008 Feb; 22(1):119-34.
19. Kolon TF. Disorders of sexual development. *Curr Urol Rep.* 2008 Mar; 9(2):172-7.
20. White PC. The endocrinologist's approach to the intersex patient. *Adv Exp Med Biol* 2002, 511: 107 – 19.
21. Castilla E, Orioli I. ECLAMC: The Latin-American Collaborative Study of Congenital Malformations. *Community Genet* 2004; 7: 76-94.
22. Ruiz A. Ambigüedad sexual: diagnóstico y manejo. En: Cifuentes R, Lomanto A. *Obstetricia y ginecología*. 1a. edición. Bogotá: Distribuna; 2004.
23. Sultan C, Lumbroso S, Paris F, Jeandel C, Terouranne B, et al. Disorders of androgen action. *Semin Reprod Med.* 2002; 20(3): 217 - 28.
24. Rangescroft; British Association of paediatric surgeons working party on the surgical management of ambiguous genitalia. *Arch Dis Child* 2003; 88(9): 799 - 801.
25. Lee PA, Houk CP, Ahmed SF, Hughes IA; International Consensus Conference on Intersex organized by the Lawson Wilkins Pediatric Endocrine Society and the European Society for Paediatric Endocrinology. Consensus statement on management of intersex disorders. *International Consensus Conference on Intersex. Pediatrics.* 2006 Aug;118(2): 814-5.
26. Onatra W. Amenorrea primaria y secundaria. Gómez G. *Endocrinología reproductiva e infertilidad*. 1a. edición. Cali: Catorce; 1999.
27. Firth H, Hurst. Female Infertility and amenorrhoea: genetic aspects. In: *Oxford Desk Referente Clinical Genetics*. 1st. edition. New York: Oxford University Press. 2007. pp. 258-260.
28. Marla J. F. O'Neill. <<http://www.ncbi.nlm.nih.gov/entrez/dispmim.cgi?id=400044>> updated: 10/7/2009.
29. Jones K. Síndrome 45 X. En: Smith. *Patrones reconocibles de malformaciones humanas*. 6a. edición. Madrid: Elsevier; 2007. pp. 76-81.
30. Firth H, Hurst. Turner syndrome, 45 X and variants. In: *Oxford Desk Referent Clinical Genetics*. 1st. edition. New York: Oxford University Press. 2007. pp. 558 - 560.

ANATOMÍA PÉLVICA APLICADA EN GINECOLOGÍA Y OBSTETRICIA

LA PELVIS ÓSEA

La pelvis es un anillo óseo constituido por 4 huesos: lateral y adelante por los 2 huesos coxales, por detrás por el sacro y el cóccix. El sacro se encuentra formado por 5 vértebras, de las cuales la primera presenta una prominencia conocida como el promontorio; el cóccix está conformado por cuatro o cinco vértebras fusionadas; los huesos coxales están formados por la asociación del isquiún, el iliaco y el pubis. Los huesos coxales se unen entre ellos por medio de la sínfisis del pubis en su parte anterior y se unen al sacro por las sincondrosis sacroiliacas en su porción posterior¹⁻² (fig. 2.1 y 2.2).

La pelvis se halla dividida en dos segmentos por medio de la línea innominada (o terminal) que surca la cara interna de los costados; estos segmentos son: la pelvis mayor o la falsa pelvis, la cual se localiza por encima de la línea innominada, limita en su parte posterior con las últimas vértebras lumbares, en su cara lateral con las fosas iliacas, en la región anterior –donde no hay límite óseo– limita con la porción inferior de la pared abdominal anterior. La pelvis menor o la verdadera pelvis, comprende las estructuras debajo de la línea innominada, limita en la parte superior-posterior con las alas del sacro y el promontorio; superior-lateralmente limita con las líneas innominadas; y en la parte inferior limita con el estrecho inferior de la pelvis. La cavidad interna de la pelvis menor se puede describir como un ancho canal cilíndrico y curvo, más corto en su parte anterior que

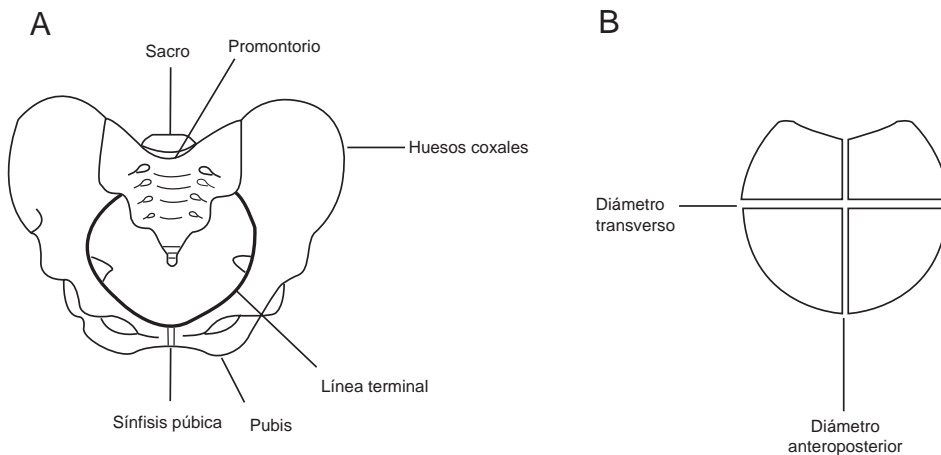


Figura 2.1. Vista superior de la pelvis ósea. A: Se observa el sacro, promontorio, los huesos coxales, la sínfisis púbica. En el estrecho superior se resalta la línea innominada o terminal. B. Diagrama del estrecho superior donde se observan el diámetro AP y el diámetro transverso.

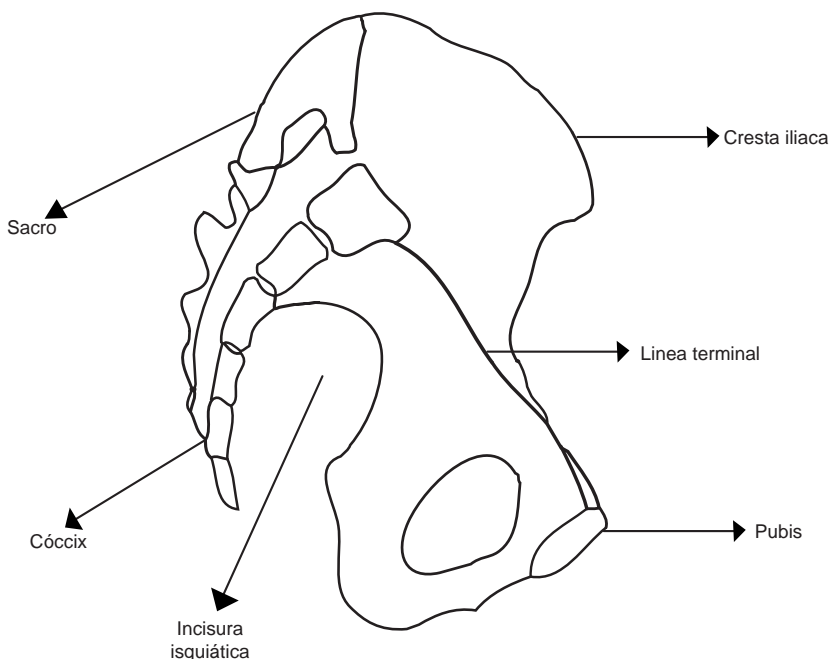


Figura 2.2. Vista lateral interna de la pelvis ósea. Se observan los huesos del sacro, del cóccix; también el pubis, la cresta iliaca y la línea terminal.

en la posterior. La pelvis menor es la porción de más importancia obstétrica por su función durante el embarazo y el trabajo de parto¹⁻².

DIFERENCIAS SEXUALES DE LA PELVIS

La pelvis presenta cambios morfológicos acordes con el género del individuo durante la pubertad. La pelvis femenina crece en mayor proporción que la talla, lo cual es acompañado por basculación anterior que lleva a un aumento de la lordosis lumbar y a que el pudendo desarrolle una orientación horizontal².

La pelvis femenina es más ancha que la masculina. El ángulo subpúbico en la pelvis femenina es congruente con un ángulo de aproximadamente 135° , mientras que la pelvis masculina es congruente con un ángulo menor a 90° . Las espinas ilíacas anteriores superiores sobresalen hacia afuera en la pelvis femenina mientras que en la pelvis masculina se presentan invertidas. El foramen obturador es frecuentemente más triangular que ovalado, la incisura isquiática es mayor en las mujeres; mientras que en el hombre la incisura isquiática tiene forma de gancho (fig. 2.2). El espacio entre la

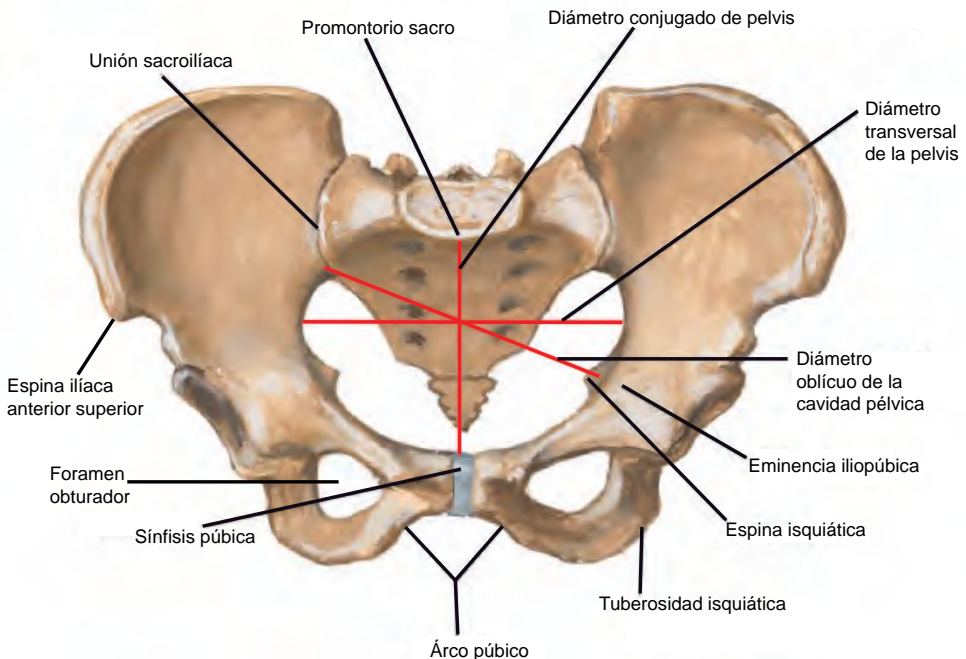


Figura 2.3. Pelvis femenina. Se observa el diámetro transversal, el diámetro oblicuo, el diámetro bi-isquiático. (Tomado de: Netter Frank, Machado C. Atlas of Human Anatomy 4th Edition. Saunders, W.B. 2006).

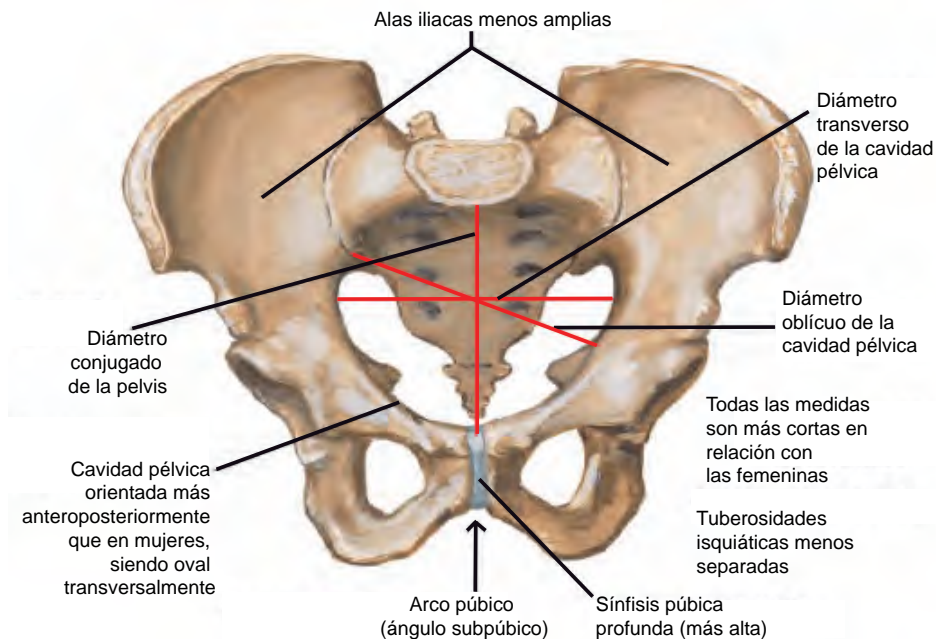


Figura 2.4. Pelvis masculina. Nótese el diámetro transverso de menor longitud que en la pelvis femenina y el ángulo subpúbico de 90° . (Tomado de: Netter Frank, Machado C. Atlas of Human Anatomy 4th Edition. Saunders, W.B. 2006).

espinas isquiáticas y el sacro es de dos dedos en el hombre y de tres en la mujer. Las características de la pelvis también varían con las razas, la nutrición en la niñez, la evolución social y la actividad física prepuberal (fig. 2.3 y 2.4)¹⁻⁴.

PLANOS Y DIÁMETROS DE LA PELVIS FEMENINA

La pelvis femenina presenta dimensiones especiales que se adaptan según la dinámica del parto. Algunos autores dividen la pelvis en mayor y menor, separadas por la línea terminal, que es un relieve óseo, formado por el promontorio, el borde anterior del ala del hueso sacro, la línea arcuada del ileon, el pecten y el borde superior del cuerpo del pubis (fig. 2.1). Sin embargo, aquí haremos referencia a planos anatómicos imaginarios, para facilitar su comprensión:

El plano del estrecho superior de la pelvis: Limitado en toda su extensión por la línea terminal. Dentro del plano del estrecho superior se describen cuatro diámetros: el *anteroposterior* (promontosuprapúbico o conjugado verdadero), de cerca de 11 cm. El diámetro *transversal* se en-

cuentra ubicado perpendicularmente al conjugado obstétrico; éste se conoce como la mayor distancia entre cada lado de la línea terminal; mide alrededor de 13.5 cm. Los diámetros *oblicuos*, que se extienden desde la eminencia ileopectínea hasta la sínfisis sacroilíaca opuesta, en promedio miden menos de 13 cm y se denominan derecho o izquierdo, de acuerdo con la eminencia ileopectínea de la que se originen (fig. 2.3 y 2.5)^{1-2, 4-8}. En este plano también se describen los diámetros promontoretropúbico o conjugado obstétrico o diámetro anteroposterior útil, de 10,5 cm. El diámetro promontosubpúbico o conjugado diagonal, de 12 cm, y se valora en el tacto vaginal (fig. 2.5).

El plano del estrecho inferior de la pelvis: Plano del desprendimiento de la presentación, que consta de dos zonas con una base en común entre

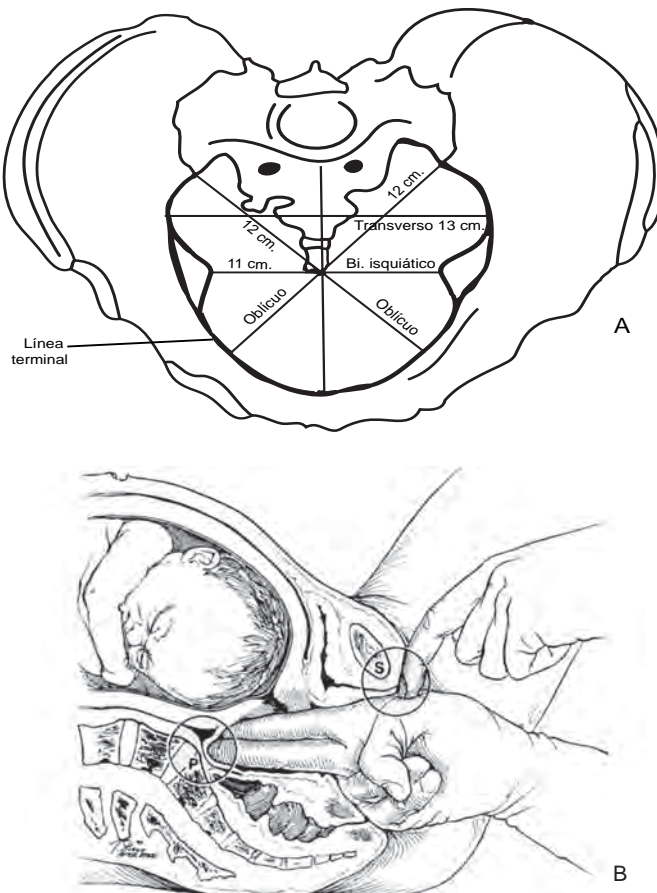


Figura 2.5. Diámetros de la pelvis ósea. A: Se observan el diámetro transverso, el diámetro oblicuo, el diámetro bi-isquiático. B: Examen vaginal, forma de determinar conjugado diagonal. P: promontorio, S: sínfisis del pubis.

las dos tuberosidades isquiáticas. Habitualmente son descritos tres diámetros en este plano. El *diámetro anteroposterior*, que se extiende desde el borde inferior de la sínfisis del pubis hasta la punta del coxis; mide entre 9.5 y 11.5 cm, según el desplazamiento del coxis hacia atrás en el trabajo de parto (retropulsión) (fig. 2.6). El *diámetro posterior sagital* que es la distancia entre la punta del sacro hasta el punto de intersección con una línea perpendicular imaginaria que une las tuberosidades isquiáticas, normalmente este es mayor a 7.5 cm. El *diámetro transversal*, distancia entre los bordes internos de las tuberosidades isquiáticas; la medida promedio de este diámetro es de 11 cm, el cual se puede evaluar aplicando el puño entre las tuberosidades isquiáticas. Si se encaja con facilidad, será favorable para un parto vaginal (fig. 2.3, 2.5 y 2.6)^{1-2, 4-8}.

El plano medio pelviano: También conocido como plano de las menores dimensiones pelvianas, se encuentra a nivel de las espinas isquiáticas. El *diámetro interespinoso*, generalmente el menor diámetro de la pelvis, mide menos de 10 cm. El *diámetro anteroposterior*, localizado a través del nivel de las espinas isquiáticas, trazado entre el borde inferior de la sínfisis púbica y la cuarta vértebra sacra, mide menos de 11.5 cm. El *diámetro sagital posterior* (componente posterior), con una medida promedio de 4.5

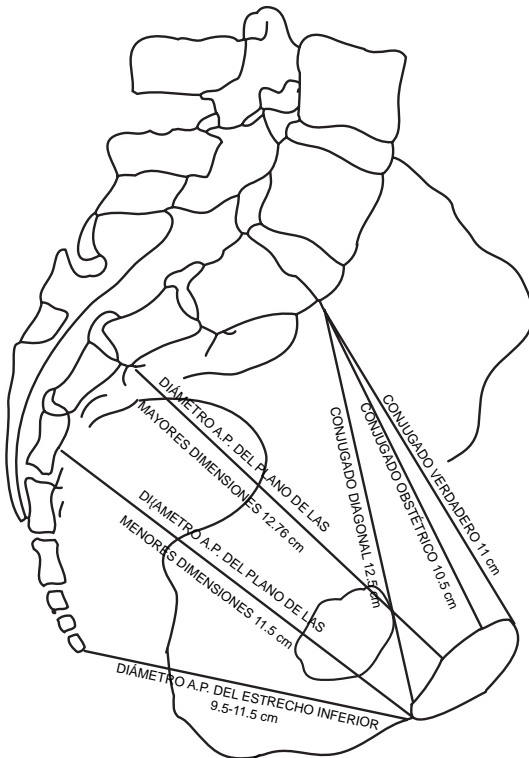


Figura 2.6. Vista lateral interna de la pelvis ósea. Se observan los diámetros A.P. del plano de las mayores dimensiones, A.P. del plano de las menores dimensiones, A.P. del estrecho inferior; también se puede observar el conjugado verdadero, obstétrico y diagonal.

cm, es la distancia entre el sacro y la línea imaginaria del diámetro interespinoso; cuando el punto de reparo de la presentación alcanza este plano, se dice que la estación es $0^{1-2, 4-8}$.

Este plano es de importancia obstétrica, dado que es el plano que no sobrepasa la presentación luego del encajamiento de la cabeza del feto en un trabajo de parto estacionario² (fig. 2.3, 2.5 y 2.6).

FORMA DE LA PELVIS

La clasificación de la pelvis ayuda a comprender el proceso del parto, Caldwell y Moley desarrollaron una clasificación de la pelvis basada en la división de la pelvis en un segmento anterior y otro posterior por medio de una línea que recorre el mayor diámetro transversal del estrecho superior de la pelvis. Las características del segmento posterior determinan el tipo de pelvis y las características de su segmento anterior, su tendencia. Es común encontrar distintos tipos de pelvis con características mixtas de las distintas clases^{1-2, 4} (fig. 2.7).

Pelvis ginecoide: Los lados del segmento posterior son anchos y redondeados, esto se debe a que el diámetro transversal del estrecho superior es de igual o ligeramente mayor en tamaño que el diámetro anteroposterior; el diámetro sagital posterior del estrecho superior es levemente más corto que el anterior. Las paredes laterales son rectas, sus espinas no son prominentes, el estrecho superior presenta una forma redondeada, el diámetro transversal de las espinas isquiáticas es mayor o igual a 10 cm, presentan la arcada del pubis ancha. La escotadura sacroiliaca es redondeada y no es angosta. El sacro se encuentra en una posición centrada (sin desviaciones anteriores o posteriores). Este tipo de pelvis se encuentra en aproximadamente el 50% de las mujeres, según Caldwell y Moley^{1-2, 4}.

Pelvis androide: Aquí, la porción del diámetro AP que se encuentra posterior a la intersección con el diámetro transversal es sensiblemente más corta que la porción anterior. Esto produce en el estrecho superior una forma triangular de base posterior; además, las paredes laterales son convergentes, el arco subpubiano es angosto, las espinas isquiáticas son prominentes y las escotaduras sacroiliacas son reducidas y arqueadas. El sacro es recto, se desvía hacia adelante (comúnmente su punta también); el diámetro sagital posterior es pequeño. Este tipo de pelvis es de mal pronóstico para un parto vaginal, incrementándose el riesgo en pelvis pequeñas por la dificultad en las maniobras con fórceps^{1, 2, 4}.

Pelvis antropoide: El diámetro anteroposterior del estrecho superior es mayor al diámetro transversal. Las paredes laterales son generalmente

convergentes, con escotaduras sacrociáticas grandes. Las espinas isquiáticas son prominentes, el arco subpúbico frecuentemente es estrecho. El sacro es recto, generalmente con 6 segmentos, haciendo este tipo de pelvis de mayor profundidad que las otras clases de pelvis^{1, 2, 4}.

Pelvis platipeloide: Presenta un diámetro anteroposterior corto, mientras que su diámetro transversal es sensiblemente mayor. Las porciones posterior iliaca y anterior puboiliaca de las líneas iliopectíneas son redondeadas, el ángulo anterior de la pelvis es amplio. El sacro se presenta curvado y rotado hacia atrás. Este tipo de pelvis es poco profunda, con un sacro corto, con amplias escotaduras sacroiliacas, semejando a una pelvis ginecoide aplanada. Es el tipo más raro de pelvis (menos del 3% de mujeres la presentan).^{1, 2, 4}

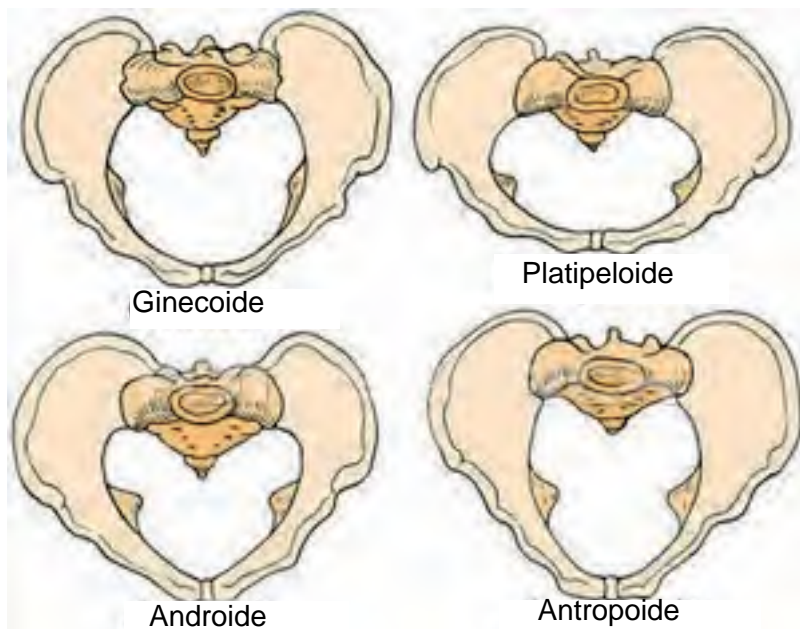


Figura 2.7. Los cuatro tipos principales de pelvis según la clasificación de Caldwell y Moley. (Tomado y modificado de: http://comps.fotosearch.com/comp/LIF/LIF153/pelvic-types-caldwell-moley_~COG02009.jpg).

ÓRGANOS GENITALES FEMENINOS Y MUSCULATURA PÉLVICA

Para facilitar el estudio de la anatomía pélvica femenina ésta se estudiará revisando: genitales externos, músculos pélvicos y genitales internos.

Genitales externos

Los genitales externos son aquellos que conforman las estructuras visi-

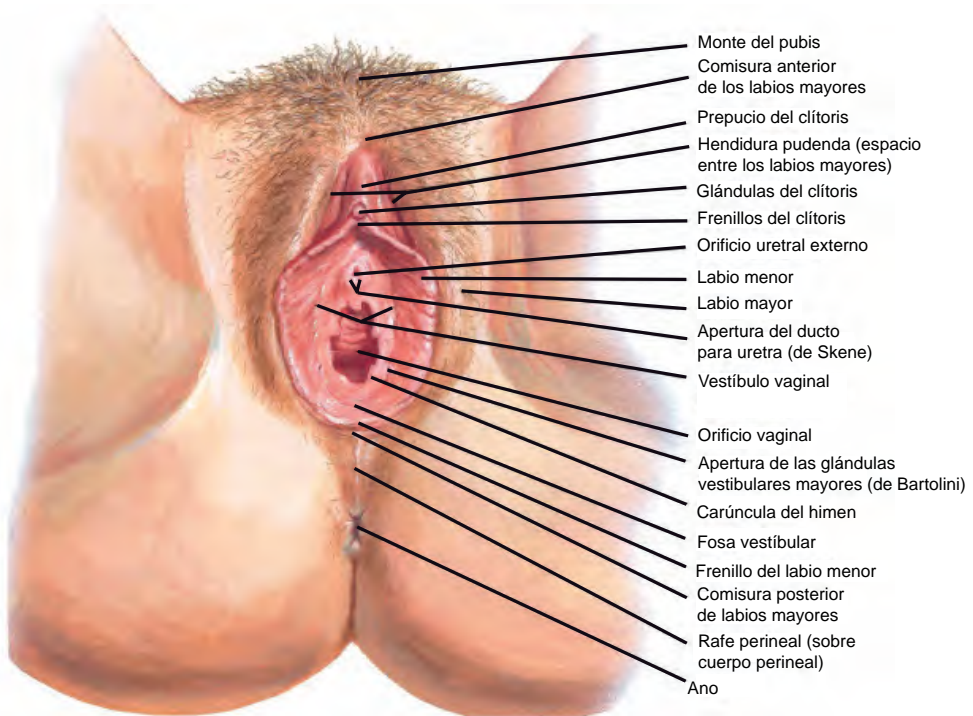


Figura 2.8. Los genitales externos femeninos. (Tomado de: Netter Frank, Machado C. *Atlas of Human Anatomy 4th. Edition. Saunders, W.B. 2006*).

bles externas que van desde el pubis hasta el periné. Estas son: monte de Venus, labios mayores, labios menores, el clítoris, el himen, el vestíbulo, el orificio uretral, estructuras vasculares y glandulares (fig. 2.8).¹⁻⁷

Monte de Venus: Es una prominencia adiposa de forma triangular, recubierta de piel, con vello rizado que recubre la sínfisis del pubis; presenta gran cantidad de glándulas sudoríparas y sebáceas. El monte de Venus se encuentra limitado superiormente con el margen superior de la sínfisis del pubis, lateralmente por los pliegues inguinales e inferiormente con el origen de los labios mayores^{1-2,4-7}.

Labios mayores: Son dos pliegues adiposos redondeados recubiertos de piel que se continúa por su segmento superior con el monte de Venus y en su segmento inferior con el periné; su parte interna tiene glándulas sudoríparas y sebáceas, la superficie de esta se encuentra en contacto directo con los labios menores. Los labios mayores tienen 2 a 3 cm de ancho, 7 a 8 cm de longitud, y 1 a 1.5 cm de grosor que se reduce hacia su segmento inferior, donde éstos se fusionan en forma medial formando la comisura inferior. La superficie externa e interna de los labios tiende a variar con

la edad y la cantidad de partos; en mujeres que se encuentran antes de la pubertad se puede observar que la piel de la superficie externa de los labios mayores es similar a la de la piel contigua. Durante la pubertad esta piel se recubre de vello. La superficie interna de los labios se presenta húmeda y se asemeja a una membrana mucosa en mujeres nulíparas, en mujeres multíparas se asemeja a la piel, pero esta no presenta vello. Los labios mayores son levemente vascularizados, pero presentan un plexo venoso que puede producir hematoma si se presenta trauma^{1-2,4-7}.

Labios menores: También conocidos como ninfas, son dos pliegues de tejido plano, rojizo, cubiertos por epitelio escamoso estratificado donde se proyectan múltiples papilas. Se pueden observar folículos sebáceos y algunas glándulas sudoríparas. Los labios menores son estructuras muy vascularizadas y son inervadas por múltiples terminales nerviosas lo cual los hace muy sensibles. Estos rodean el vestíbulo de la vagina y el orificio uretral; se unen en el extremo superior; son recubiertos por los labios mayores de los cuales se separan por medio del surco interlabial; en su parte inferior presentan lateralmente los orificios excretores de las glándulas de Bartholino.

Los labios menores se aproximan en su segmento superior y se dividen en dos láminas, las cuales forman el frenillo del clítoris, par inferior; y el prepucio del clítoris (par superior)^{1-2,4-7}.

El clítoris: Es un órgano eréctil constituido por el glande, que se conforma por células en forma de huso; éste se encuentra muy inervado por terminales nerviosas, lo cual lo hace muy sensible; en el cuerpo hay dos cuerpos cavernosos con paredes que contienen fibras de músculo liso y dos raíces que se fijan a las ramas ascendentes del pubis. La erección del clítoris se produce por un plexo venoso cavernoso, y este no excede los 2 cm de longitud^{1-2,4-7}.

Vestíbulo vaginal: Es el área de aspecto liso y rosado; limitada lateralmente por los labios menores, en su segmento superior por el clítoris, en el segmento inferior por la horquilla y hacia adentro por un surco que lo separa del himen. En su estado maduro presenta generalmente seis perforaciones: vagina, uretra, los conductos de las glándulas de Bartholino y en ocasiones los conductos de las glándulas parauretrales. En las mujeres nulíparas se puede observar la fosita navicular, zona ubicada entre la horquilla y la abertura vaginal^{1-2,4-7}.

Las glándulas de Bartholino: Son dos glándulas acinosas situadas debajo del vestíbulo, en ambos lados del introito vaginal. Tienen un diámetro de 0.5 a 1 cm y sus conductos tienen 1.5 a 2 cm de largo. Se localizan debajo del músculo constrictor de la vagina y en algunos casos los recu-

bren parcialmente los bulbos del vestíbulo vaginal. Estas reaccionan ante estímulos sexuales, liberando sus secreciones^{1-2,4-7}.

Orificio uretral: También conocido como meato uretral, se localiza sobre la línea media del vestíbulo, entre el arco pubiano y el introito vaginal. Este se encuentra acompañado por los conductos parauretrales o de Skene, y la abertura de estos conductos tiende a variar entre la pared posterior de la uretra y hacia los lados de ésta^{1-2,4-7}.

Bulbos vulvares: Es una agregación de venas localizadas debajo de la membrana mucosa del vestíbulo. Tienen de 3 a 4 cm de longitud, 1 a 2 cm de ancho y 0.5 a 1 cm de grosor. Se encuentran parcialmente cubiertos por el músculo constrictor de la vagina y los músculos isquiocavernosos; también se hallan en contacto con las ramas isquiopubianas. Durante el proceso del parto pueden sufrir trauma, desgarrándose y produciendo hematomas y hemorragias^{1-2,4-7}.

Himen: Es una capa delgada membranosa de mucosa vaginal. Está conformado por tejido conectivo elástico y colágeno; se encuentra recubierto tanto interna como externamente por epitelio escamoso estratificado. El himen no presenta elementos glandulares, musculares y está pobremente innervado. El himen se localiza entre la vulva y los genitales internos, rodeando el introito vaginal; presenta una abertura u orificio himeneal cuya función es servir de salida para la sangre menstrual; este obtiene diferentes nombres acorde a sus características: si es central es conocido como himen anular; cuando se presenta como un repliegue semilunar se le conoce como himen falciforme; si presenta múltiples orificios es un himen cribiforme; y si es un orificio circular tabicado por un repliegue sagital mediano se le da el nombre de himen septado (fig. 2.9)¹⁻⁷.

El himen también varía con la edad de la mujer: en las recién nacidas este es muy vascularizado y redundante; en mujeres vírgenes de edad adulta el himen es de grosor variable y rodea el introito vaginal casi completamente; en mujeres embarazadas este es grueso y rico en glucógeno; en mujeres después de la menopausia este es un epitelio delgado y puede presentar cornificación focal.

Durante la menstruación se puede presentar que la sangre menstrual se acumule en la vagina, causando un cuadro patológico conocido como hematocolpos.

El himen se desgarrar durante el primer coito, generalmente en su parte posterior y puede estar acompañado por sangre. Los bordes desgarrados del tejido cicatrizan rápidamente y durante el parto este se destruye en su totalidad dejando solamente carúnculas himenales (fig. 2.9)¹⁻⁷.

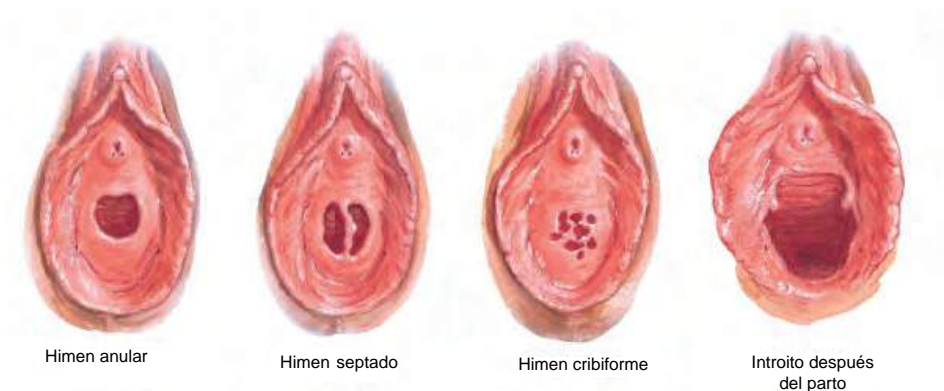

Figura 2.9. Tipos de himen. (Tomado de: Netter Frank, Machado C. *Atlas of Human Anatomy 4th. Edition. Saunders, W.B. 2006*).

Periné y músculos pélvicos

Periné: Es la región en la abertura inferior de la pelvis y corresponde al piso de esta. Tiene forma de rombo, se compone de músculos y fascias que se disponen en varios planos, suministrando así soporte a los órganos internos y resistencia a la presión intraabdominal.

Los músculos del periné se organizan en varios planos, cada uno cubierto por una fascia propia; estos planos son: El plano superficial que se compone del músculo esfínter externo del ano, el músculo transverso superficial, el músculo isquiocavernoso, el músculo bulbocavernoso, y el músculo constrictor de la vulva (fig. 2.11)^{1-2,4-7}.

En pacientes en quienes se realiza episiotomía medio lateral, dependiendo de la longitud y profundidad del corte, se seccionarán los músculos constrictor de la vulva, bulbocavernoso, transverso del periné, isquiocavernoso y la fascia media de los elevadores del ano. La episiotomía o desgarros en la línea media del periné pueden comprometer el esfínter del ano. En la episiotomía medio lateral se seccionan más músculos, sin embargo, presenta menos complicaciones que la incisión en la línea media, por esa razón es la de elección (fig. 2.10 y 2.11)^{1, 4-8}.

El plano medio localizado en la parte anterior del periné se compone de los músculos transversos profundos del periné y el músculo esfínter externo de la uretra. Y el plano profundo que cierra la cavidad abdominopélvica está conformado por el diafragma pélvico, el cual se compone en su mayor parte por el músculo elevador del ano; su componente medial es el músculo puborectal; lateral a este, el músculo pubococcígeo; el músculo pubovaginal comprende fascículos mediales a los del pubococcígeo, y li-

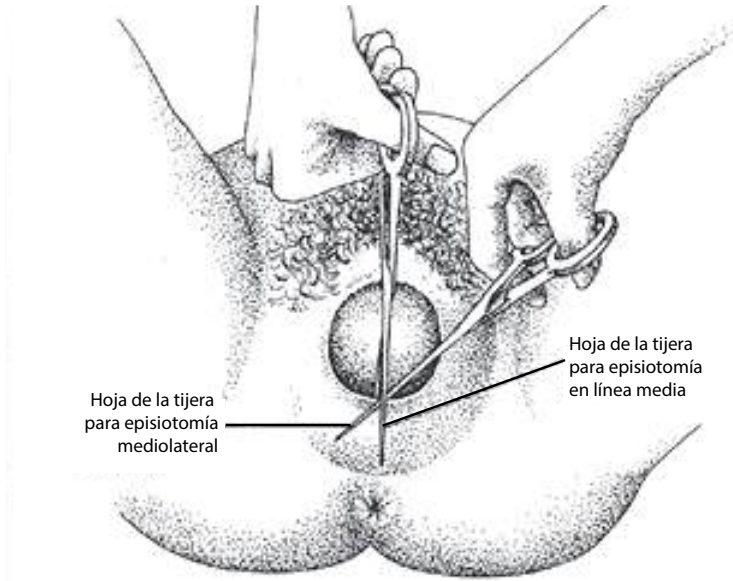


Figura 2.10. Tipos de episiotomía. Mediana y mediolateral. (Tomado de: http://bp2.blogger.com/_reX10YDIWoo/RtRAosOqpul/AAAAAAAAAJg/vhBBfT1BeRc/s1600-h/epi33.jpg)

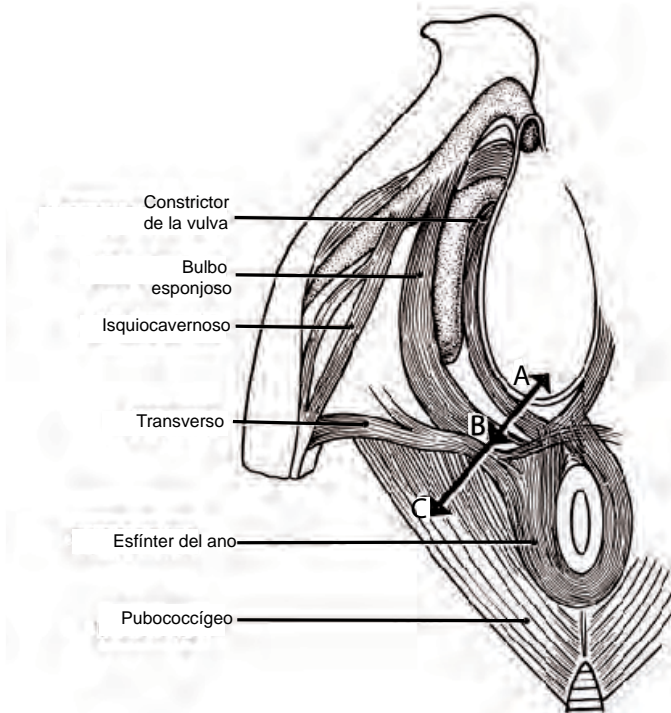


Figura 2.11. Músculos afectados en episiotomía medio-lateral. (Referencia no disponible).

mita con la unión del tercio inferior de la vagina con sus tercios superiores; el músculo iliococcígeo, lateral al pubococcígeo, tiene una presentación variable según esté muy desarrollado, fibroso o transparente. El músculo isquiococcígeo, el cual se origina en la cara interna y bordes de la espina ciática y ligamento sacrociático por fuera y se inserta en el borde del cócix por dentro; el músculo coccígeo, el cual forma la parte posterior del diafragma de la pelvis; el músculo esfínter externo del ano que prolonga el diafragma pélvico alrededor del canal anal (fig. 2.12 y 2.13)¹⁻⁷.

Genitales internos

Vagina: Es una estructura musculomembranosa tubular de paredes delgadas limitada por la vulva en su segmento inferior; el útero en su segmento superior; la vejiga y la uretra en su cara anterior, de las cuales se separa por medio del septum vesicovaginal; y el recto en su cara posterior también separado por el septum rectovaginal. El tamaño de la vagina varía, pero generalmente su pared anterior tiene una longitud entre 6 y 8 cm, su pared posterior entre 7 y 10 cm; estas están recubiertas por epitelio escamoso estratificado no queratinizado el cual puede dilatarse y contraerse gracias a los músculos que lo fijan. La vagina presenta un espacio virtual

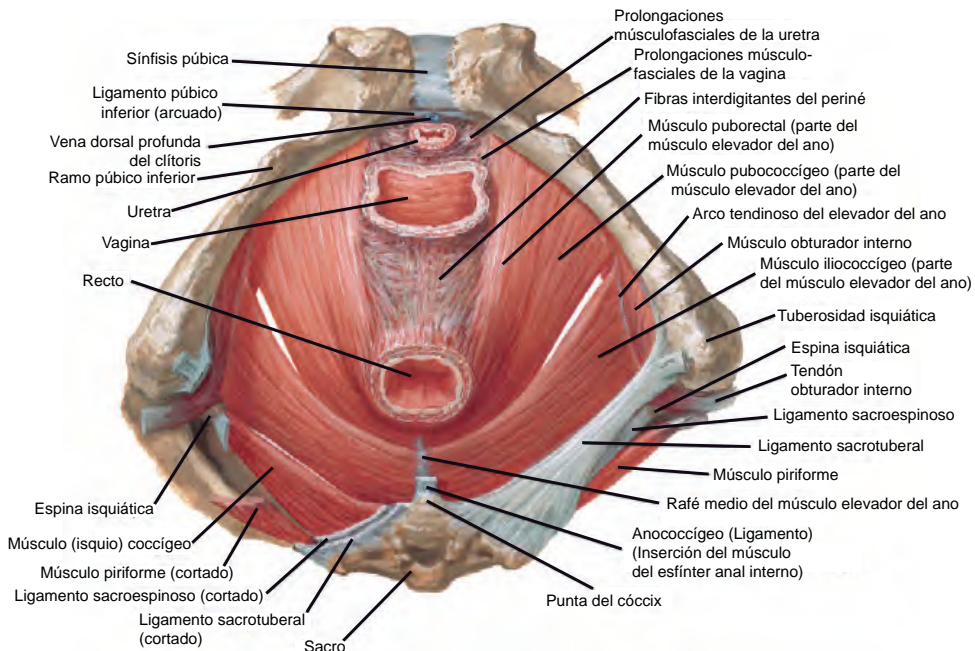


Figura 2.12. El periné y los músculos que lo conforman, vista inferior. (Tomado de: Netter Frank, Machado C. Atlas of Human Anatomy, 4th. Edition. Saunders, W.B. 2006).

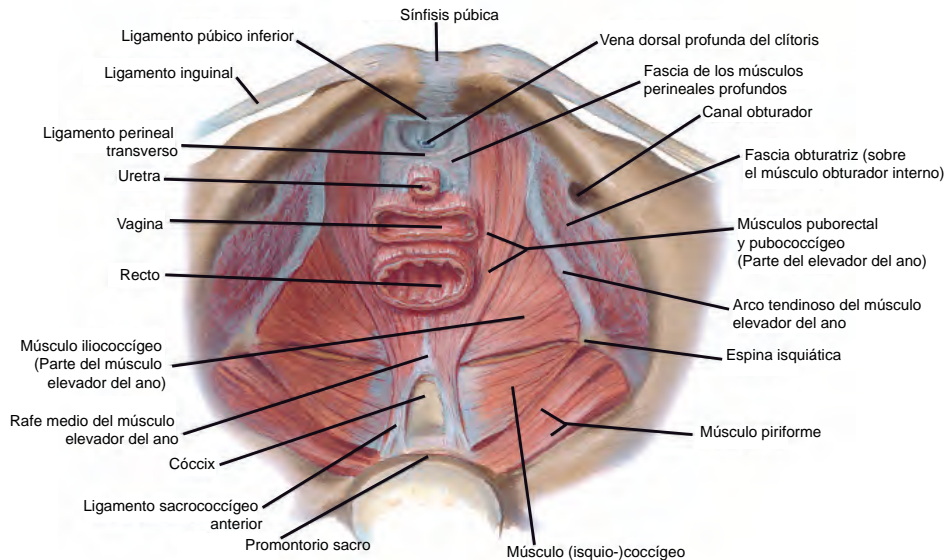


Figura 2.13. El periné y los músculos que lo conforman, vista superior. (Tomado de: Netter Frank, Machado C. Atlas of Human Anatomy 4 th.Edition. Saunders, W.B. 2006).

que al no estar distendido asemeja la forma de la letra H desde el vestíbulo (fig. 2.14)¹⁻⁷.

La vagina cumple diversas funciones, desde excretora, al eliminar las secreciones uterinas y el sangrado menstrual; hasta reproductora, al ser el órgano de cópula femenino y ser parte del canal de parto durante el embarazo.

En la cara superior de la vagina se encuentra el fórnix, el cual presenta una forma de cúpula; éste se divide en fórnix anterior, fórnices laterales y fórnix posterior, el cual es el más profundo de estos y tiende a incurvarse detrás de la cérvix para unirse en la parte más pendiente de la excavación rectouterina (fig. 2.14)¹⁻⁷.

La pared vaginal se constituye de tres túnicas: la *túnica adventicia*, la cual se compone de tejido conjuntivo laxo, con numerosas fibras elásticas y es la que permite la unión de la vagina a sus estructuras cercanas; la *túnica muscular* presenta tres capas musculares: interna, circular y externa longitudinal; esta túnica se separa de la mucosa por una lámina propia con una red venosa, la cual le da un aspecto eréctil y le permite una contractilidad activa; la *túnica mucosa*, formada por epitelio escamoso estratificado, presenta pliegues transversales que se conocen como rugas de la vagina y elevaciones longitudinales en las paredes conocidas como columnas ante-

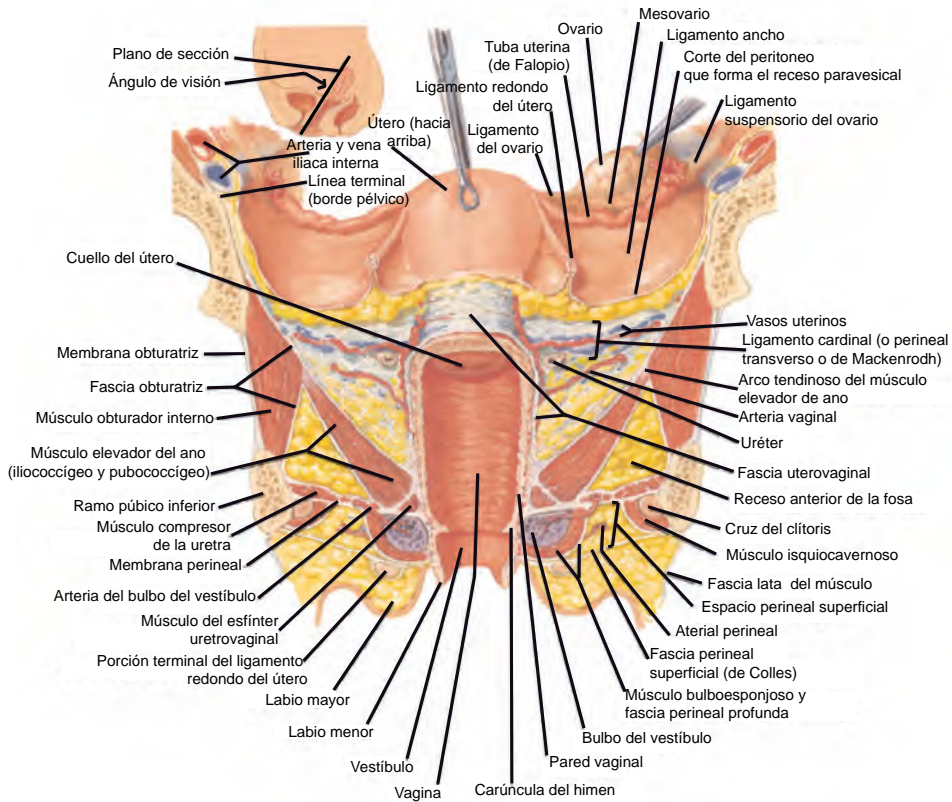


Figura 2.14. La vagina y sus asociaciones. (Tomado de: Netter Frank, Machado C. Atlas of Human Anatomy 4th. Edition. Saunders, W.B. 2006).

rrior y posterior de las rugas, las cuales se encuentran especialmente desarrolladas en la parte inferior de la vagina; en la parte superior hay un área lisa que corresponde al triángulo vesical¹⁻⁷.

La túnica mucosa, la cual se compone de tres capas (superficial, intermedia y profunda), es sensible a hormonas, en especial a las ováricas, lo cual le permite cambios cíclicos con la descamación de células superficiales (hormonas estrogénicas y en especial progesterona) lo cual es congruente con el ciclo ovárico. Durante la ovulación, cuando el estímulo estrogénico es más intenso, el desarrollo del epitelio vaginal llega a su punto máximo de desarrollo, por lo que si se realiza un frotis o extendido vaginal se encontrarán células superficiales de tamaño grande con núcleo pequeño (cariopícnóticas), de forma poliédrica y son células acidófilas; a diferencia del caso en que la mujer se encuentra en el punto mínimo de influencia estrogénica en el cual el frotis muestra células basófilas, las cuales se caracterizan por ser

pequeñas, con núcleo grande. A medida que la mujer envejece y los niveles hormonales tienden a disminuir, el proceso de descamación celular tiende a ser más profundo; por esto en mujeres jóvenes no se encuentran células de la capa profunda de la túnica mucosa a diferencia de las mujeres más adultas en las cuales sí se observan¹⁻⁷.

Útero: Es un órgano muscular hueco localizado en la cavidad pélvica entre la vejiga y el recto. Se divide en tres partes: El *fondo*, es el segmento superior de forma convexa situado arriba de las inserciones de las trompas de Falopio; es el lugar de inserción del ligamento ancho. El *cuerpo*, conformado por los dos tercios superiores del útero, se divide en una capa serosa (formada por el peritoneo), una muscular (miometrio) y una mucosa (endometrio); este se separa del cérvix por medio de una constricción conocida como istmo, la cual mide 1 cm de longitud. El *cérvix*, conformado por el segmento inferior del útero, es de forma cilíndrica; tiene una porción supravaginal, la cual está unida a la vejiga por medio de tejido conectivo laxo y se separa del recto por medio de la excavación rectouterina; y una porción vaginal que sobresale en la vagina (fig. 2.15 y 2.17)¹⁻⁷.

El útero tiende a variar de tamaño y forma; las características que más influyen en este cambio son la cantidad de partos y la edad. En mujeres prepúberes tiene una longitud entre 2.5 y 3.5 cm, en mujeres adultas nulíparas tiene una longitud entre 6 y 8 cm, 4 cm de ancho, y 2.5 a 3 cm de espesor. En mujeres multíparas presenta una longitud entre 9 y 10 cm. El peso del útero también varía: en mujeres nulíparas es de 50 a 70 g, mientras que en mujeres multíparas puede ser de 80 g o más (fig. 2.16)¹⁻⁷.

El cuello uterino o cérvix: Es una porción especializada del útero, que se localiza debajo del istmo. Mide entre 3 y 5 cm de largo. Tiene forma cilíndrica y presenta un orificio el cual varía de forma acorde a la cantidad de partos; en mujeres nulíparas se presenta como un pequeño orificio y en mujeres multíparas se desgarran dejando una hendidura transversal, la cual forma los labios anterior y posterior de la cérvix. Entre otras, una característica importante del cuello uterino radica en que éste se distiende durante el embarazo y parto. El cuello está compuesto por tejido colágeno, tejido elástico, vasos sanguíneos y algunas fibras musculares. El canal cervical presenta una capa mucosa simple de epitelio columnar alto apoyado sobre una membrana basal. La porción externa o vaginal del cérvix tiene un epitelio plano estratificado. Hay una zona denominada de transición, donde con mayor frecuencia se originan las lesiones cancerosas del cérvix (fig. 2.17A y 2.17B). Existen numerosas glándulas cervicales a lo largo de la mucosa, que liberan una secreción espesa y pegajosa característica del conducto cervical^{1-2, 4-12}.

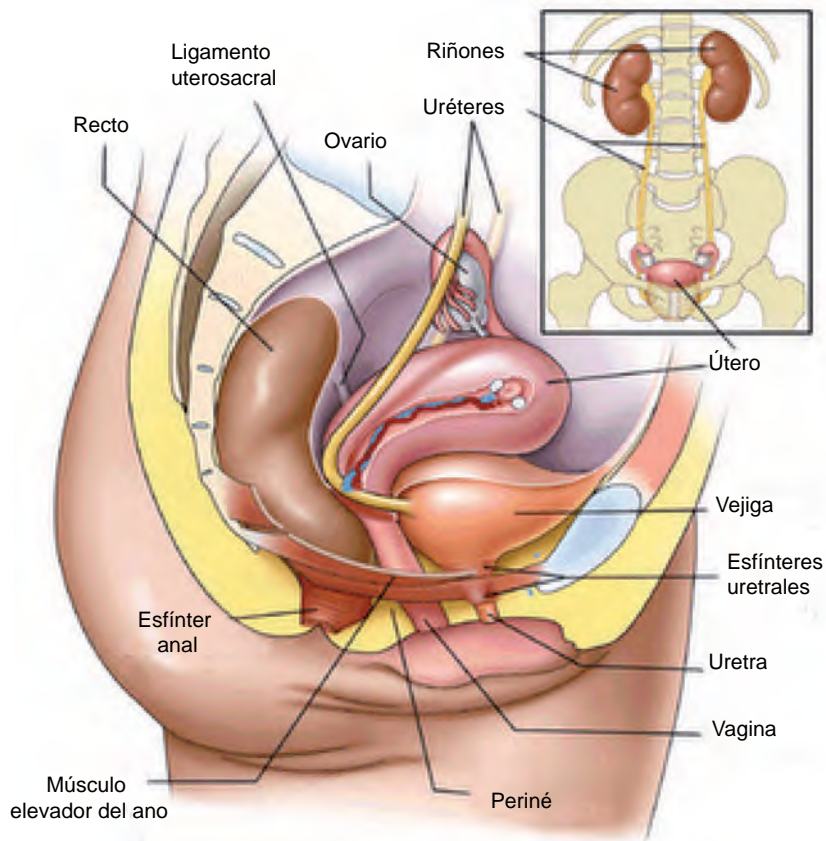


Figura 2.15. Vista lateral de los órganos internos de la pelvis femenina. Nótese las relaciones entre vejiga, útero, vagina, intestino, cuando el útero está en anteversoflexión. (Tomado de: <http://medical-legal-illustration.com/imagescooked/27937W.jpg>)

Fijación del útero: El útero se encuentra adherido a varios músculos, ligamentos, fascias entre los cuales están: los músculos elevadores del ano; las fascias de la vagina, cérvix, músculos pelvianos; ligamentos redondos, los cuales se sitúan delante y debajo de las trompas y atraen el fondo del útero hacia adelante, éstos se originan cerca al nacimiento de las trompas de Falopio y se localizan en un pliegue del peritoneo, el cual se continúa con el ligamento ancho; ligamentos útero-sacros, son dos repliegues que siguen un trayecto curvo extendiéndose desde una inserción posterolateral a los bordes del cuello uterino hacia el tejido fibroso que recubre la segunda y tercera vértebras sacras; estos ligamentos forman los límites laterales del saco de Douglas; ligamentos anchos, los cuales están formados por un repliegue peritoneal en forma de dos alas que se extienden desde el borde lateral del útero hacia las paredes de la pelvis dividiéndola en compar-

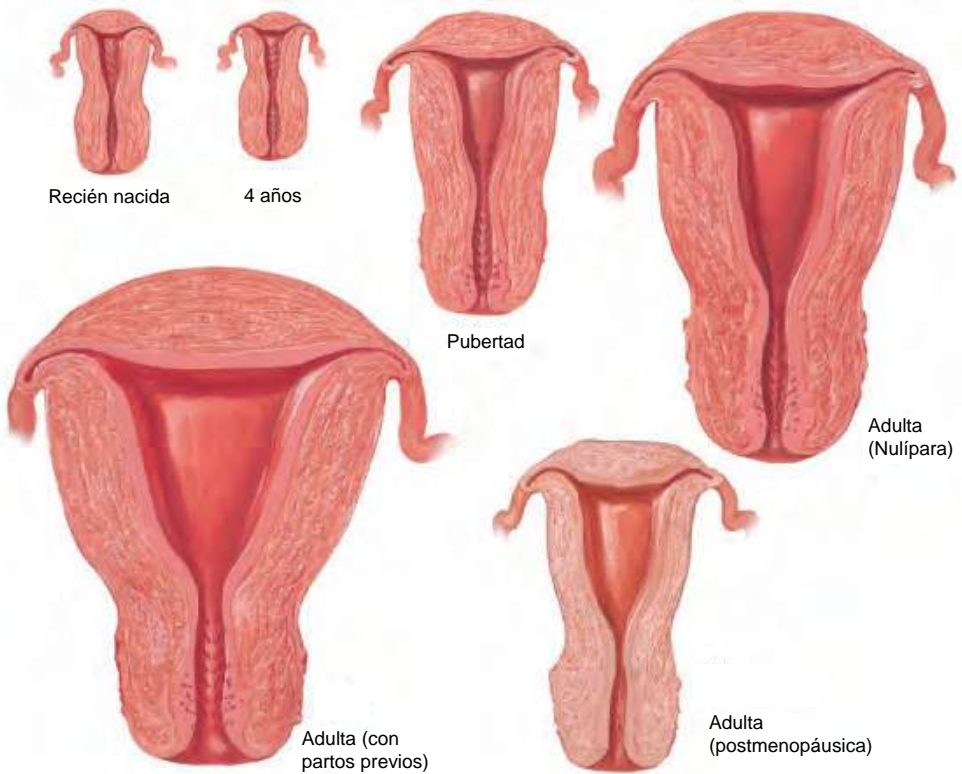


Figura 2.16. Variaciones del útero con la edad y embarazos. (Tomado de: Netter Frank, Machado C. Atlas of Human Anatomy 4th. Edition. Saunders, W.B. 2006).

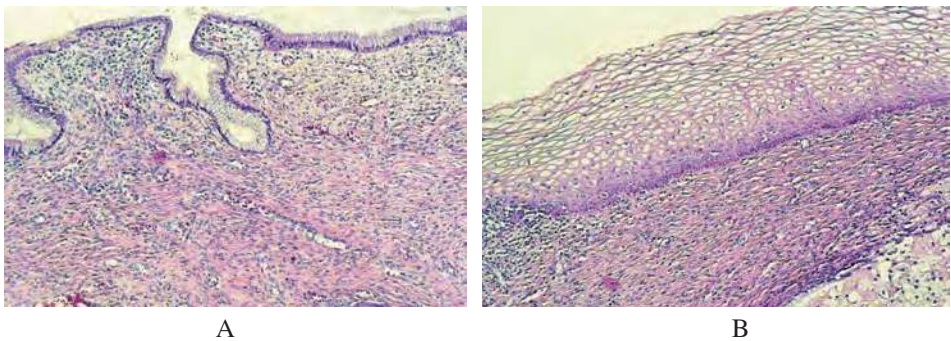


Figura 2.17. Cortes histológicos de cérvix. A. Endocérvix. B. Exocérvix. (Referencia no disponible).

timientos anterior y posterior; contienen vasos linfáticos, nervios, tejido conjuntivo y no tienen actividad funcional de fijación debido a la elasticidad de su serosa; ligamento de Mackenroth o cardinal, está compuesto por tejido conectivo (fascias), medialmente está fuertemente unido a la porción supravaginal del cuello uterino; se encuentran localizados en la base de los ligamentos anchos; su función es la de servir como factor de sustentación al útero y de protección y contención para los vasos sanguíneos de éste (fig. 2.18)^{1-2,4-7}.

El peritoneo: Cubre el fondo, las caras anterior y posterior del cuerpo, se continúa con los ligamentos anchos.

El miometrio: Se forma por tres capas de fibras musculares lisas mal definidas. Las capas interna y externa tienen fibras oblicuas y longitudinales. La capa media (central o vascular) es gruesa, con fibras circulares, con abundantes vasos. Cuando se contraen las fibras musculares se oblitera el plexo vascular. La capa interna forma los esfínteres en los orificios tubarios e interno del cuello uterino.^{1-2,4-7}

El endometrio: Es la mucosa que cubre la cavidad uterina internamente; tiende a sufrir cambios cíclicos acorde a las hormonas ováricas (Véase

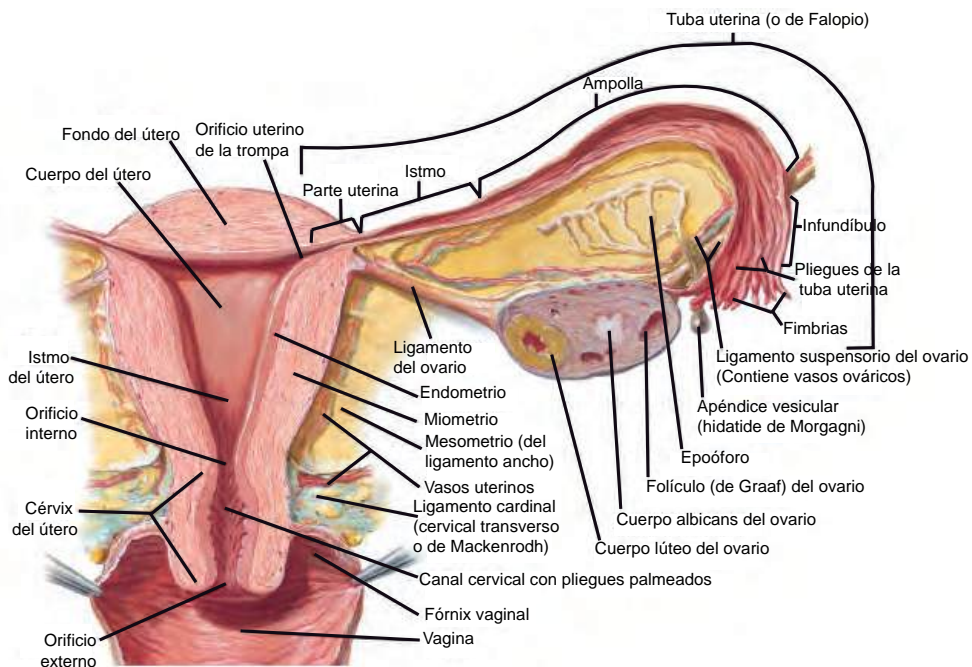


Figura 2.18. Órganos genitales internos femeninos. Útero y trompas en una sección coronal, en una vista anterior. (Tomado de: Netter Frank, Machado C. Atlas of Human Anatomy 4th. Edition. Saunders, W.B. 2006).

capítulo Ciclo menstrual). Se compone de tres capas: una superficial o compacta, una capa esponjosa, que contiene las glándulas endometriales y la parte distal de los vasos (estas dos capas se descaman durante la fase menstrual) y una capa basal que se adhiere al endometrio y a partir de ella se regeneran las otras dos capas descamadas en cada ciclo (fig. 2.19)^{1-2,4,12}.

Trompas de Falopio: Son conductos de tejido muscular ricos en tejido elástico, vasos linfáticos y sanguíneos; las trompas conectan los ovarios con el útero, tienen entre 8 y 14 cm de longitud, se encuentran cubiertas de peritoneo y su luz se recubre de membrana mucosa. Se extienden desde los ángulos superiores de la cavidad uterina hasta los ovarios contenidos en su trayecto en el ángulo superior libre del ligamento ancho (fig. 2.9 y fig. 2.10). Las trompas de Falopio se encuentran divididas en tres partes: La porción intramural, es el segmento más angosto de las trompas con una luz de 1 mm y un largo de 1 cm; la porción ístmica, que presenta una luz de 3 a

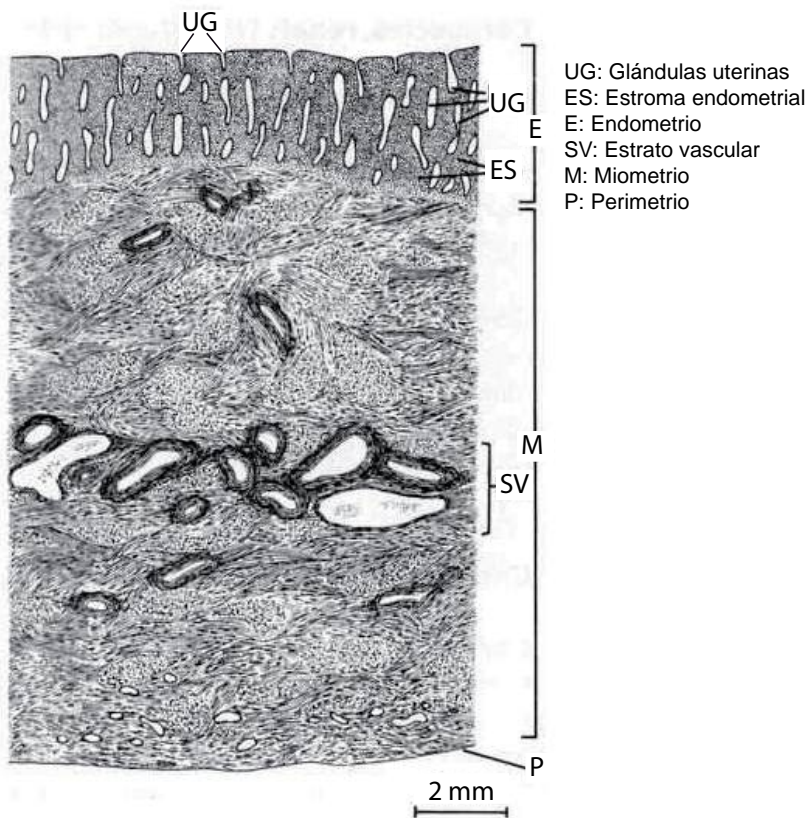


Figura 2.19. Corte histológico donde se muestra endometrio, miometrio, perimetrio y sus componentes. Referencia no disponible.

4 mm y una longitud de 2 a 4 cm; la porción ampular, la que se extiende hacia la cavidad abdominal y forma el pabellón o fimbria (fig. 2.20 y 2.21).

Las trompas cumplen funciones muy importantes ya que reciben el óvulo liberado por los ovarios y lo transportan a la cavidad uterina realizando movimientos peristálticos, los cuales son causados por dos capas musculares dispuestas en sentido longitudinal y anular, y por acción de los cilios del epitelio de la trompa. La capa mucosa de la trompa se conforma de una capa de epitelio cilíndrico con presencia de cilios y se dispone en pliegues longitudinales^{1-2,4-7}.

Las trompas se encuentran recubiertas de peritoneo, el cual es continuación del peritoneo uterino, a excepción de las fimbrias donde se inserta el mesosalpinx (fig. 2.20 y 2.21)^{1-7,9-12}.

Ovarios: Son órganos glandulares, ovalados, grisáceos, localizados inferoposterior a las trompas de Falopio; se encuentran suspendidos por el ligamento útero-ovárico. Tienen una longitud de 2,5 a 5 cm, un ancho de 1,5 a 3 cm y un grosor de 0,6 a 1.5 cm. La mujer, cuando alcanza la menopausia, comienza a presentar reducción en el tamaño de sus ovarios (fig. 2.18)^{1-2,4-7}. Estos se encuentran constituidos por una zona medular, la cual posee tejido conjuntivo laxo, vasos, pero no presenta folículos; y una zona cortical compuesta por el estroma, el cual se divide en la túnica albugínea y el estroma propiamente dicho; y el parénquima, el cual contiene folículos en distintos estados de maduración^{1-2,4-7,9}.

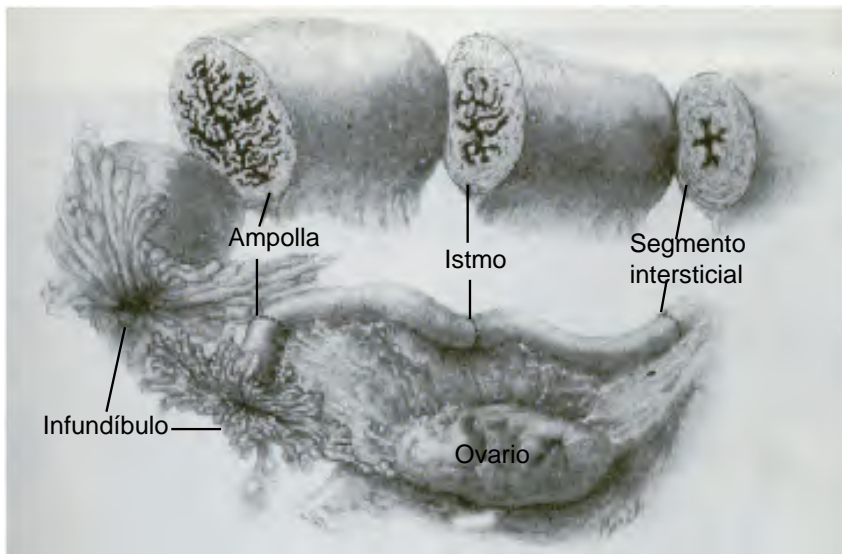


Figura 2.20. Segmentos de las trompas de Falopio. (Referencia no disponible).

Los ovarios cumplen múltiples funciones de gran importancia a lo largo de su vida, entre ellas están: la función endocrina y la función reproductiva, al producir diferentes hormonas y estimular la oogénesis (Estas se revisarán en el capítulo Ciclo menstrual femenino)^{1-2,4-7}.

Sistema circulatorio

Los genitales internos femeninos se encuentran irrigados por las arterias uterinas y ováricas. La arteria uterina se origina de la arteria hipogástrica o iliaca interna, en la base del ligamento ancho, continúa un trayecto medial y hacia la altura del istmo; antes del cruce del uréter llega al borde lateral del útero. En este punto se divide en una rama ascendente conocida como la rama uterina, de la cual se originan la arteria tubárica, que irriga a la trompa de Falopio y al ovario y se anastomosa con las ramas provenientes de la arteria ovárica; la arteria fúndica, que irriga el cuerpo y el fondo del útero; y una rama descendente conocida como la rama cérvicovaginal que provee irrigación al segmento superior de la vagina y al segmento inferior del cuello (fig. 2.22)^{1-2,4-7}.

La arteria ovárica se origina de la aorta, desciende a la pelvis por detrás del peritoneo, entra al ligamento ancho a través del ligamento infundibulopélvico y alcanza por medio de los ligamentos suspensorio y el mesovárico el hilillo ovárico, en donde se ramifica en ramas más pequeñas las cuales se insertan en el ovario. Su rama principal se anastomosa con la rama ovárica de la arteria tubárica en la porción superior del margen lateral del útero (fig. 2.22)¹⁻⁷.

Los genitales externos femeninos y el segmento inferior de la vagina están irrigados por ramas de la arteria pudenda interna y la rectal media, ramas de la iliaca interna, además los labios mayores reciben irrigación de la pudenda externa, rama de la femoral. Las venas acompañan en su trayecto a las arterias y forman grandes plexos venosos alrededor de los

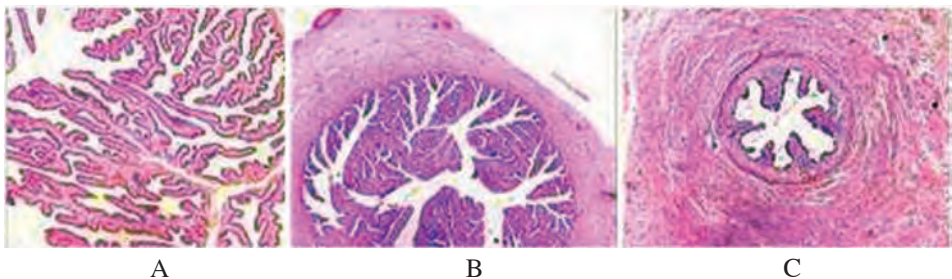


Figura 2.21. Corte histológico de las trompas de Falopio. A: Infundíbulo, B: Ampolla, C: Istm. Referencia no disponible.

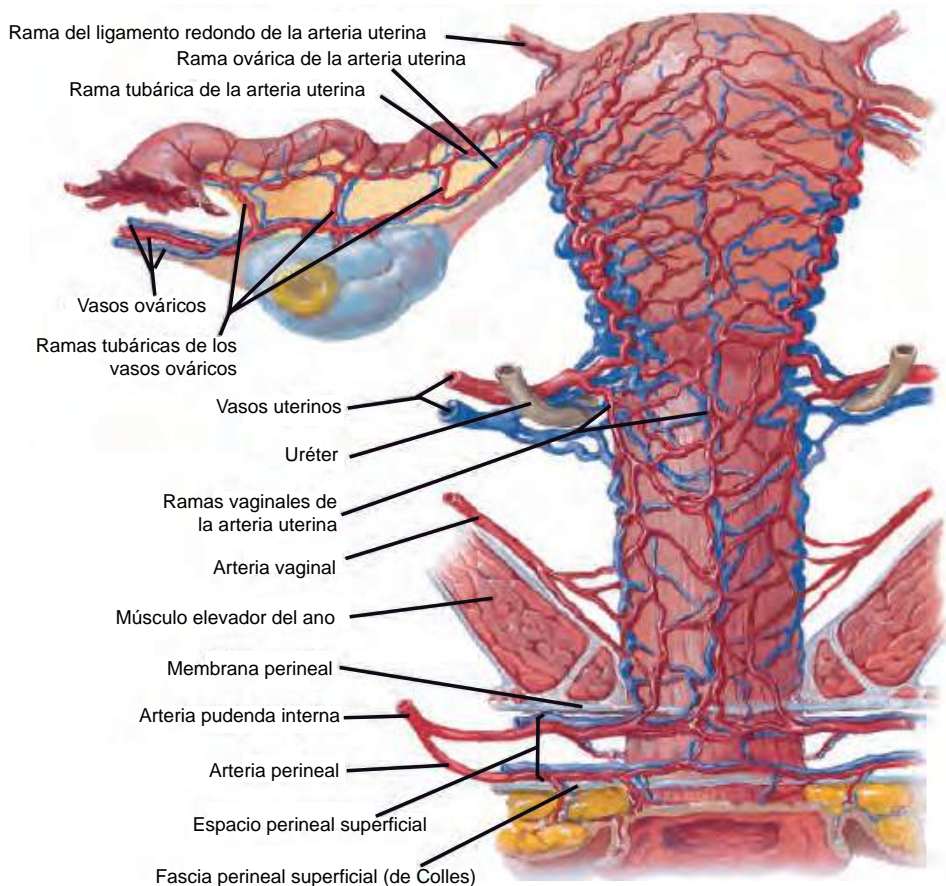


Figura 2.22. Sistema circulatorio de los órganos genitales femeninos. (Tomado de: Netter Frank, Machado C. Atlas of Human Anatomy, 4th. Edition. Saunders, W.B. 2006).

genitales. Estas venas no presentan válvulas, lo cual puede dificultar el retorno sanguíneo^{1-2,4-7}.

Sistema nervioso

La inervación del sistema genital femenino está a cargo del sistema nervioso simpático, parasimpático y cerebroespinal. Las fibras del sistema nervioso simpático se originan en el ganglio celíaco y en el caso del sistema nervioso parasimpático estas se originan de los nervios esplácnicos pélvicos, que se derivan del sistema sacro autónomo S2, S3 y S4. Las fibras de estos sistemas se unen dando lugar al plexo nervioso de Frankenhauser o plexo hipogástrico inferior, el cual inerva al útero que recibe fibras simpáticas por acción del plexo hipogástrico y las fibras parasimpáticas por el nervio esplácnico pélvico. También actúan nervios del segundo, tercero

y cuarto nervios sacros (sistema central cerebroespinal); y nervios de las ramas ilioinguinal, genitofemoral y el pudendo que inervan los genitales externos y el primer tercio de la vagina. Durante el orgasmo femenino actúan nervios del plexo hipogástrico, los cuales inervan la parte superior de la vagina; nervios ilioinguinales que inervan el orificio vaginal y los labios menores; y los nervios dorsales del clítoris que inervan el clítoris. Estos, al ser estimulados sexualmente, al igual que otros nervios aferentes de otras áreas como los senos, llevan a un clímax de impulsos sensoriales que llegan al sistema nervioso central, el cual origina impulsos nerviosos de los segmentos L1 y L2 (a veces también T12) de la médula, los cuales se dirigen por fibras simpáticas preganglionares. Una gran cantidad de estas fibras hacen sinapsis con neuronas posganglionares en el primero y segundo de los ganglios de la cadena simpática lumbar, otras hacen sinapsis con ganglios del tronco simpático de la parte pélvica o lumbar inferior. Después distintas fibras posganglionares se insertan al músculo liso de la pared vaginal, lo cual causa contracciones rítmicas de este; además, los impulsos nerviosos se transmiten por el nervio pudendo llegando a los músculos isquiocavernosos y bulboesponjosos, los cuales también se contraen rítmicamente (fig. 2.23).¹⁻⁷

Sistema linfático

El drenaje de los ganglios linfáticos de los genitales femeninos internos se divide en: el drenaje de la porción superior del útero, del ovario y de las trompas de Falopio que va hacia los linfonodos lumbares. El drenaje de la parte inferior del útero, que se dirige a los nodos hipogástricos.

Los vasos linfáticos de los genitales femeninos externos drenan en los nodos linfáticos inguinales^{1-2,4-7}.

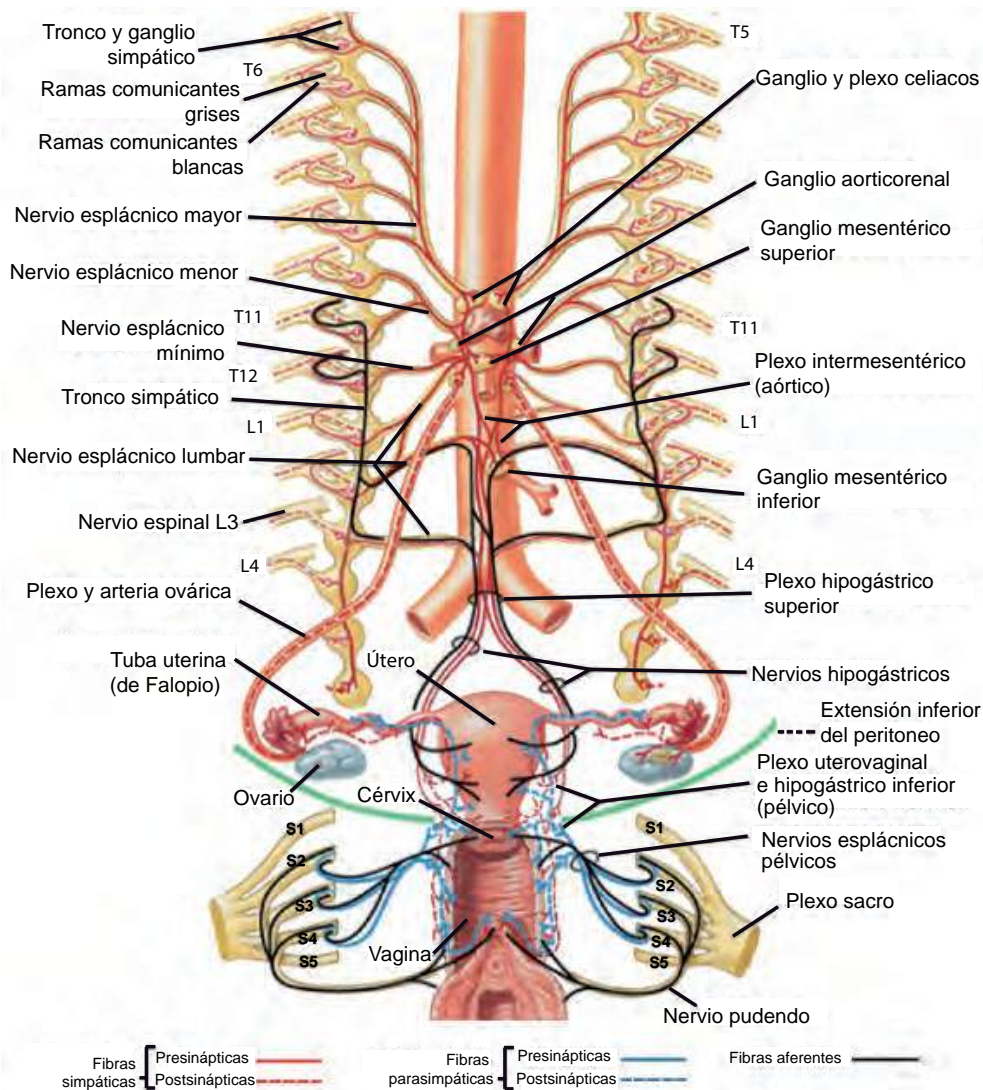


Figura 2.23. Inervación de los órganos genitales femeninos. (Tomado de: Netter Frank, Machado C. Atlas of Human Anatomy, 4th. Edition. Saunders, W.B. 2006).

REFERENCIAS BIBLIOGRÁFICAS Y LECTURAS RECOMENDADAS

1. Cunningham G, Hauth J, Leveno K, Gilstrap L, Bloom S, Wenstrom K. Williams' Obstetrics. McGraw-Hill. 22th. edition. 2005.
2. Delgado A. Anatomía humana funcional y clínica. Facultad de Salud, Universidad del Valle, 2001.
3. Netter F, Machado C. Atlas of Human Anatomy Saunders, 4th. edition. 2006.
4. Snell RS. Anatomía clínica para estudiantes de medicina. McGraw-Hill Interamericana. 6a. edición. 2001.
5. Botero J, Henao G, Jubiz A. Obstetricia y ginecología. 8a. edición. 2008.
6. Ahued J, Fernández C, Bailón R. Ginecología y obstetricia aplicadas. Manual Moderno. 2a. edición. 2003.
7. Scott JR, Gibbs RS, Karlan BY, Haney AF. Danforth's Obstetrics and Gynecology. Lippincott Williams and Wilkins. 9a. edición. 2003.
8. Schorge JO, Schaffer JI, Halvorson LM, Hoffman BL, Bradshaw KD, Cunningham FG. Williams' Gynecology. McGraw-Hill. 22th. edition. 2008.
9. Junqueira LC, Carneiro J. Basic Histology Text and Atlas. 1st. edition. McGraw-Hill. 2005.
10. Kierszenbaum AL. Histología y biología celular. Introducción a la anatomía patológica. Elsevier. 2a. edición. 2008.
11. Sadler T. Langman's Medical Embriology. Lippincott Williams and Wilkins. 10th edition. 2006.
12. Moore K, Persaud T. Embriología básica. McGraw-Hill Interamericana. 8a. edición. 2008.

**PÁGINA EN BLANCO
EN LA EDICIÓN IMPRESA**

CICLO MENSTRUAL FEMENINO

El ciclo menstrual representa la madurez sexual de la mujer, que por medio de cambios hormonales permite el desarrollo de una célula germinal y la expulsión del ovario para que pueda ser fecundada por un gameto masculino. Desde la pubertad hasta la menopausia, el ovario y el útero tienen actividad cíclica ligadas en el tiempo y esta sincronización asegura la existencia de un periodo favorable para la fecundación y la implantación en cada ciclo mensual.

El ciclo menstrual femenino se caracteriza por tener un control hormonal central el cual, por medio de la acción de ciertos neurotransmisores, produce la secreción de la Hormona Liberadora de Gonadotropinas (GnRH: *Gonadotropin-releasing hormone*) en el hipotálamo. Esta, a su vez, genera la liberación de las hormonas folículoestimulante (FSH) y luteinizante (LH) en la hipófisis, que actúan en los ovarios desencadenando en estos el desarrollo folicular y en el oocito la continuación de la meiosis. Sincrónicamente, los folículos o el cuerpo lúteo producen hormonas específicas según el momento del ciclo (estrógenos, andrógenos, activina, inhibina y progesterona), las cuales modifican el estado funcional del endometrio, además de afectar otros sistemas. Este ciclo prepara el útero para recibir el producto de la concepción (blastocisto), facilitando la implantación y el desarrollo de un nuevo ser humano¹.

Para facilitar la comprensión de este tema, el capítulo está dividido en tres partes: ciclo hormonal, ciclo ovárico y ciclo endometrial.

CICLO HORMONAL

El hipotálamo, que hace parte del diencefalo en la base del cerebro y forma el piso del tercer ventrículo y parte de sus paredes laterales (fig. 3.1), es el primer involucrado en toda la serie hormonal que se desencadena. En él se produce y se secreta la hormona liberadora de gonadotropina (GnRH), principalmente por fibras no mielínicas presentes en el núcleo arcuado del hipotálamo mediobasal y en el área preóptica del hipotálamo anterior. La liberación de este decapeptido es pulsátil y los intervalos pueden variar según la fase del ciclo, de 60 a 120 min, los cuales son más frecuentes en los días previos a la ovulación y disminuyen en la fase lútea².

Aunque las neuronas que liberan la GnRH funcionan como marcapasos, hay diversas vías que pueden modificar levemente el ritmo, ya sea estimulándolas o inhibiéndolas³. Cuando las concentraciones de GnRH son altas y constantes, esta hormona se autorregula por medio de un proceso conocido como “*ultra short feedback*”, en el cual los receptores de esta hormona, ubicados en la superficie de la hipófisis anterior, son internalizados en la célula, lo que reduce el número de estos y por lo tanto disminuye el efecto de la GnRH.

Hay otras dos vías de retrocontrol, una corta y otra larga, que dependen de las hormonas gonadotrópicas y de las liberadas por los órganos sexuales femeninos, respectivamente, las cuales se describen más adelante. A su vez, el sistema nervioso central (S.N.C.) ejerce influencia sobre la liberación de GnRH, por medio de sustancias tales como las catecolaminas, entre las cuales la que tiene mayor efecto inhibitorio es la dopamina, que actúa sobre el núcleo arcuado; los opiáceos endógenos provenientes del S.N.C. también tienen efecto inhibitorio, mientras que la norepinefrina produce un estímulo positivo; los esteroides ováricos actúan indirectamente modificando los niveles de las catecolaminas y de los opiáceos endógenos⁴.

La GnRH es liberada de los núcleos arcuado y preóptico a la eminencia media y alcanza la hipófisis anterior por el sistema portal donde se une a los receptores GnRH presentes en la membrana celular del gonadotropo hipofisiario. Esta hormona va a estimular la síntesis de las subunidades α y β de las hormonas luteinizante (LH), folículoestimulante (FSH) y la liberación pulsátil de éstas (fig. 3.1).

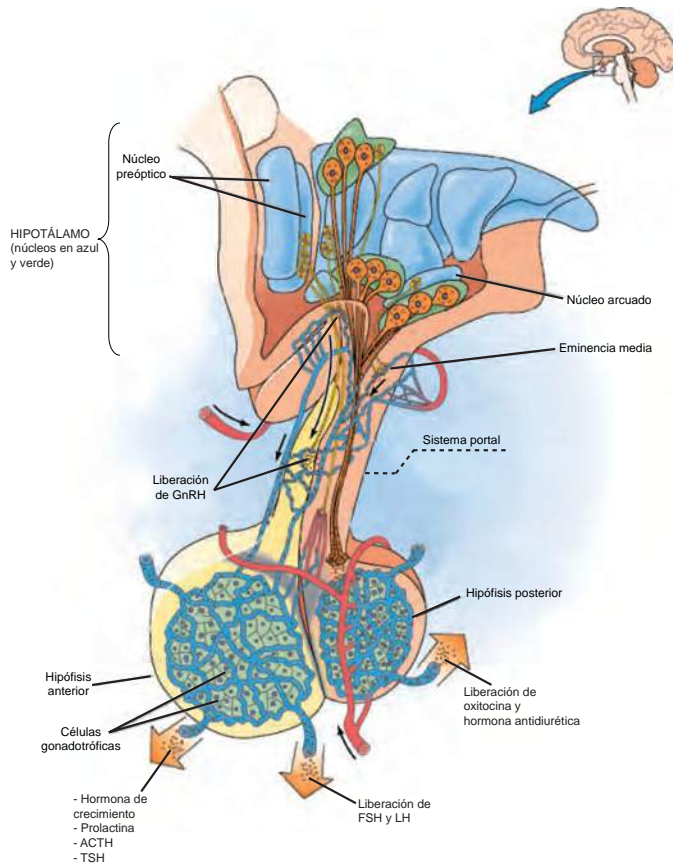


Figura 3.1. Eje hipotálamo hipófisis. La GnRH liberada por el hipotálamo viaja por el sistema portal hasta la hipófisis donde estimula la síntesis y la liberación de LH y FSH. Tomado y modificado de: Boron W., Boulpaep E. Medical physiology. Elsevier. 2005. Capítulo 54, p. 1011.

Igual que la GnRH, la liberación varía a lo largo del ciclo. En la fase folicular, la FSH y la LH tienen niveles plasmáticos bajos, lo que disminuye la inhibición de la liberación de GnRH, y van aumentando conforme se acerca la ovulación (fig. 3.2). Horas antes de la ovulación, la concentración de FSH alcanza su valor máximo, seguido del pico de LH, el cual es importante para que se produzca la ruptura folicular y la liberación del oocito (fig. 3.2). Ya en la fase lútea, los valores de las dos hormonas disminuyen rápidamente, secundario al efecto inhibitorio de la progesterona producida por el cuerpo lúteo y vuelven a estabilizarse al empezar un nuevo ciclo (fig. 3.2 y 3.3).

La LH y la FSH actúan conjuntamente sobre los tejidos gonadales por medio del adenosin monofosfato cíclico (AMPC) y la fosfoquinasa

C (PKC). La FSH estimula el desarrollo folicular y la liberación de estrógenos (estradiol y estrona) por las células de la granulosa y de la teca interna, que van a jugar un papel muy importante en los diferentes sistemas de la mujer en edad reproductiva. Los estrógenos son los encargados de llevar a cabo la fase proliferativa endometrial e inducen la producción de receptores para FSH en el folículo, para estrógenos y progesterona en el endometrio.

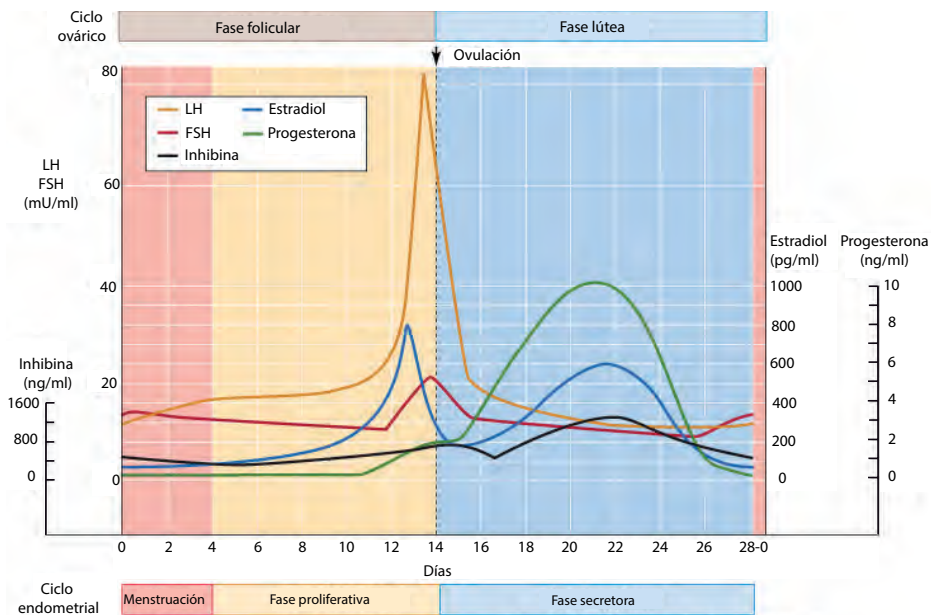


Figura 3.2. Cambios hormonales durante las diferentes fases del ciclo mensual. Se representan las hormonas implicadas más importantes del ciclo, producidas por los órganos involucrados tales como el hipotálamo, la hipófisis y las gónadas femeninas. En el eje X: días del ciclo, eje Y: mU/ml para LH y FSH, ng/ml para inhibina y progesterona, pg/ml para estradiol. (Tomado de: Boron W, Boulpaep E. *Medical physiology*. Elsevier. 2005. Capítulo 54, p. 1146).

La LH tiene acción sobre las células de la granulosa y, principalmente, sobre las de la teca, lo que desencadena la síntesis de andrógenos y la producción de progesterona en la fase lútea. Por otro lado, la LH produce una retroalimentación negativa en el eje hipotálamo-hipófisis (fig. 3.3). La progesterona, secretada por el folículo preovulatorio y posteriormente por el cuerpo lúteo, ejerce una actividad secretora en el endometrio en esta fase, lo cual es crucial para la implantación del blastocisto en caso de que ocurra la fecundación.

Los estrógenos y progestágenos son fundamentales para la regulación del ciclo hormonal, tanto en la hipófisis anterior como en el hipotálamo ya que inhiben la secreción de las gonadotropinas y en menor medida la GnRH, respectivamente (fig. 3.3). Los estrógenos, a concentraciones bajas o moderadas, producen un corto *feedback* negativo en el eje, modulando la liberación de FSH y LH (fig. 3.3). Sin embargo, en altas concentraciones, genera un retrocontrol positivo que aumenta las pulsaciones de GnRH, incrementa la afinidad de los receptores de GnRH en la hipófisis anterior y estimula la liberación de las hormonas gonadotrópicas. Por otro lado, la progesterona inhibe el eje, disminuyendo los valores de LH.⁵⁻⁶

Hay otros factores intrínsecos y extrínsecos que están involucrados en la regulación del ciclo menstrual. Entre los intrínsecos se encuentran otros esteroides como los andrógenos y la inhibina, la cual es secretada por el cuerpo lúteo e inhibe la liberación de las hormonas gonadotrópicas. Por otro lado, la activina, producida por las células de la granulosa, tiene un efecto antagónico al de la inhibina. Los factores extrínsecos como los ambientales y psicológicos también afectan el ciclo, lo que puede explicar algunas de las alteraciones del ciclo menstrual.

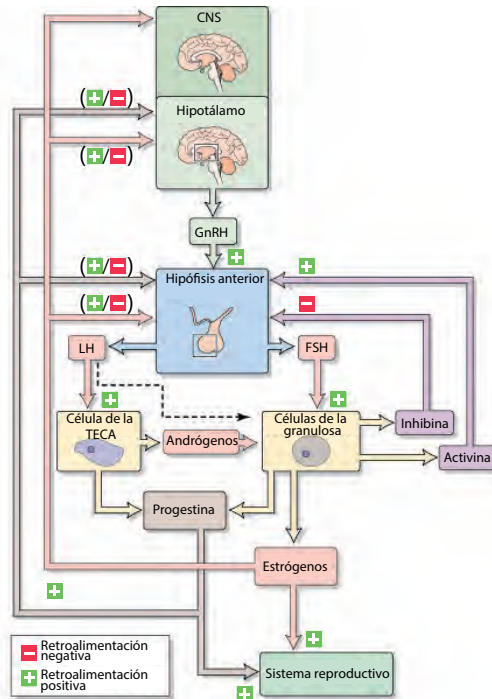


Figura 3.3. Eje hipotálamo-hipófisis-ovario. Regulación hormonal positiva y negativa del eje. Tomado y modificado de: Boron W., Boulpaep E. *Medical physiology*. Elsevier. 2005. Capítulo 54, p. 1148.

CICLO OVÁRICO

El ovario es una estructura bien organizada en la cual se distinguen dos regiones: un centro difuso, conocido como la médula ovárica, donde se encuentran los vasos ováricos; y la corteza ovárica, en donde se alojan los folículos en sus diferentes estadios. Estos, a su vez, contienen el oocito (célula germinal), el cual está rodeado por células foliculares. Al nacimiento, los ovarios contienen aproximadamente entre uno a dos millones de folículos primordiales, cada uno con su oocito. Una mujer que no usa anticoncepción hormonal, en su vida reproductiva tendrá entre 400 y 500 ciclos con ovulación⁸.

Foliculogénesis

El folículo es una estructura compuesta por células somáticas que rodean la célula germinal femenina, el oocito, las cuales se modifican durante el ciclo ovárico. El folículo es la unidad funcional del ovario, y durante el proceso denominado foliculogénesis, hay una serie de cambios morfológicos y fisiológicos, como la secreción de hormonas que varía las concentraciones de estas dependiendo del momento del ciclo. El propósito de la foliculogénesis es ayudar a la maduración del oocito y una vez producida la ovulación, el folículo se transforma en el cuerpo lúteo, el cual secreta hormonas específicas de vital importancia para que se produzca la implantación en caso de que haya fecundación. Estos cambios están agrupados en varias etapas, donde el folículo recibe diferentes nombres, dependiendo de su estadio.

Los primeros folículos formados se pueden observar desde la cuarta semana de gestación en la parte subcortical del ovario, llamados folículos primordiales. Estos están constituidos por un oocito primario que se encuentra en dictioteno de meiosis I (Véase Oogénesis), rodeado por una capa de células aplanadas de la granulosa que están separadas de este por una membrana basal (fig. 3.4A y 3.4B, y fig. 3.9 y 3.10). El tamaño del oocito es de aproximadamente 25 micras, mientras el del folículo es de 50 micras. Estos folículos van a ser reclutados, gracias a que las células de la granulosa tienen receptores para FSH.

El folículo continúa creciendo, mediante el estímulo de factores de crecimiento locales y no por la influencia de las gonadotropinas. Cuando alcanza 100 micras de diámetro, se va a convertir en un folículo primario temprano o unilaminar compuesto por células cuboidales de la granulosa (fig. 3.5, 3.9 y 3.10).

Estas células proliferan y se estratifican por efecto de la activina, for-

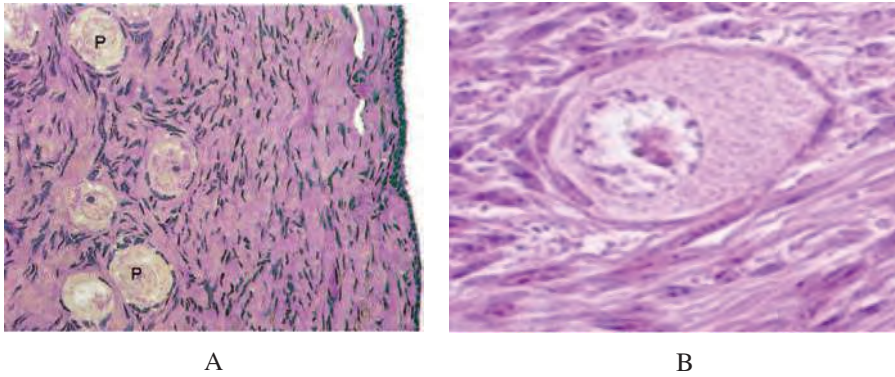


Figura 3.4. A. Corte histológico de ovario (10x). Se observan varios folículos primordiales (P). (Tomado de: Gartner L, Hiatt J. *Color textbook of histology*. 2a. edición. Elsevier. 2002. p. 442). B. Folículo primordial (40x).

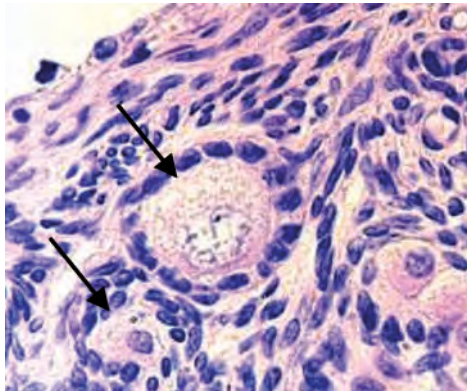


Figura 3.5. Corte histológico de corteza de ovario (40x) con tinción hematoxilina-eosina. Se observan dos folículos primarios compuestos por una capa unilaminar de células de la granulosa. (Tomado de: <http://web.usach.cl/histologia/ovario1-20x.htm>).

mando un folículo primario multilaminar, también llamado tardío o preantral (fig. 3.6, 3.9 y 3.10). Este folículo contiene un oocito que ha alcanzado un tamaño de 50 micras y alrededor de este se produce una envoltura con abundantes glicoproteínas, llamada la zona pelúcida, que va a poner en contacto el oocito con las células de la granulosa. Las células del estroma ovárico que rodean al folículo primario se organizan alrededor de este y forman dos capas celulares: la teca interna, muy vascularizada, y la teca externa, compuesta por tejido conectivo fibroso. Las células de la teca interna poseen receptores de LH, y adquieren características ultraestructurales de las células productoras de esteroides.

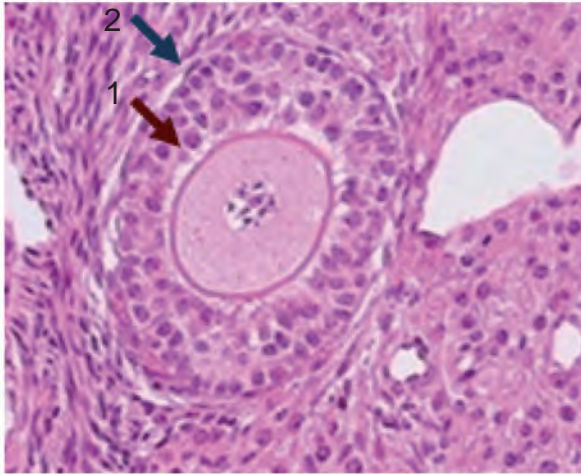


Figura 3.6. Folículo primario tardío o preantral (10x). Obsérvese la capa multilaminar de células de la granulosa rodeando el oocito (flecha 1) y otra más externa es la teca (flecha 2). Fuente no disponible.

De aquí en adelante el crecimiento y la proliferación van a depender principalmente de la FSH, en menor medida de la LH y de los estrógenos. El folículo avanza hacia la médula del ovario donde la irrigación es más abundante; la granulosa continúa proliferando y aumenta el número y la concentración de los receptores para gonadotropinas, sobre todo en las capas más externas. El folículo alcanza un diámetro de 200 micras y cuando las concentraciones de LH aumentan, se empiezan a observar espacios intercelulares entre las células de la granulosa debido a la acumulación de líquido folicular, los cuales confluyen para formar el antro folicular. En este momento el folículo se denomina secundario (fig. 3.7, 3.9 y 3.10). El oocito continúa siendo primario, pero con un tamaño de 120 micras.

Los receptores para LH están prioritariamente en las células de la teca y por ser la capa más externa, utilizan el colesterol plasmático para sintetizar andrógenos. Estos tienen que atravesar la membrana basal para llegar hasta la granulosa donde serán convertidos en estrógenos gracias a las aromatasas producidas por estas células mediante la acción de la FSH. También aparecen otros receptores para hormonas como el receptor de prolactina, prostaglandinas e insulina, entre otros.

El folículo puede crecer hasta superar los 20 mm y recibe el nombre de folículo de Graaf o preovulatorio (fig. 3.8, 3.9 y 3.10); este crecimiento es secundario a la proliferación continua de las células de la granulosa y a la producción de líquido folicular. En este estadio el líquido folicular lleva al oocito a ubicarse en uno de los polos del folículo⁹.

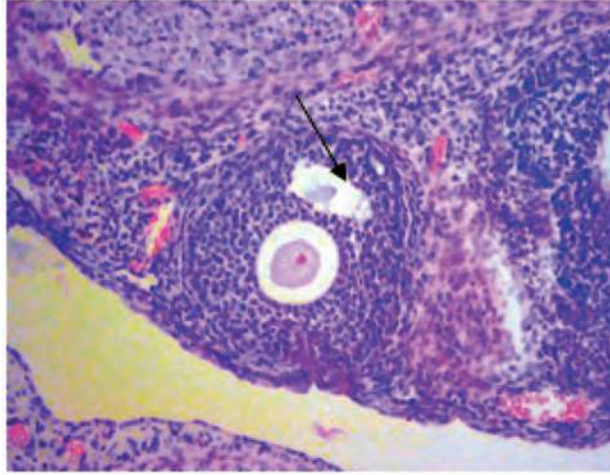


Figura 3.7. Corte histológico de la corteza del ovario (4x). Se observa un folículo secundario en su fase inicial, donde empieza a formarse el antro folicular (señalado con la flecha). (Fuente no disponible).

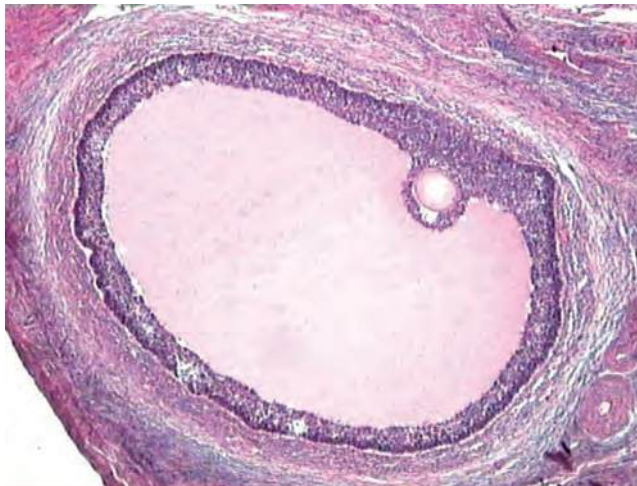

Figura 3.8. Folículo de Graaf (4x). El antro ocupa la mayor parte del folículo y el oocito se encuentra en la periferia, sitio por el cual va a ser expulsado. (Fuente no disponible).

Horas antes de la ovulación el oocito quedará flotando libremente en el folículo, así quedara rodeado por la zona pelúcida y múltiples capas de células de la granulosa formando el *cumulus ooforus*. Una vez formado el folículo de Graaf se reinicia meiosis I y finaliza cuando el óvulo está libre en el folículo con la producción del primer cuerpo polar. Así, el óvulo que es liberado tiene 23 cromosomas pero con 46 cromátidas (material genético duplicado para cada cromosoma). (Véase Oogénesis).

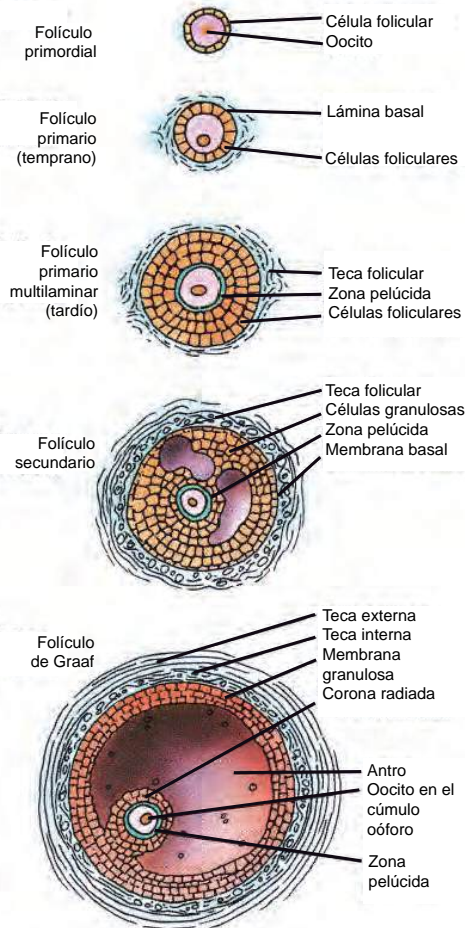


Figura 3.9. Esquema de foliculogénesis. Se observan los cambios a lo largo de la maduración del folículo. (Tomado de: Gartner L, Hiatt J. Color textbook of histology. 2a edición. Elsevier. 2002. p. 441).

Reclutamiento, selección y dominancia

Estas fases hacen referencia al proceso de escogencia del folículo que finalmente va a liberar su oocito. Se inicia tres ciclos mensuales atrás, en la mitad de la fase secretora (o lútea), gracias a la elevación de los niveles de estrógenos y progesterona se induce el reclutamiento de 3 a 30 folículos para empezar su maduración. Este proceso dura aproximadamente 85 días, los folículos reclutados usualmente son aquellos que en el momento tienen mayor número de receptores para FSH y LH. Al entrar en la fase preovulatoria del último ciclo, la FSH es la responsable de la proliferación de

los folículos, y su descenso en la segunda mitad de esta fase conlleva a la selección de varios folículos, de ellos, el de mayor grado de desarrollo, el dominante, es el único que logra la ruptura folicular expulsando su oocito, los demás sufren atresia.

Reclutamiento

El reclutamiento permite a los folículos primordiales ingresar al proceso de crecimiento y desarrollo, el cual depende del número de folículos primordiales presentes en cada ovario; en cada ciclo se reclutarán entre 3 y 30 folículos. El proceso es regulado por péptidos intraováricos y factores de crecimiento; inicialmente es gonadotrópico independiente, es decir que no necesitan la estimulación de FSH y LH; el factor de crecimiento intradérmico (EGF), producido por las células de la granulosa de todos los folículos en una determinada área del ovario, es el que induce el crecimiento del folículo primario.

Hasta el momento no se conoce el mecanismo por el cual se inicia el reclutamiento, pero se sabe que es importante la cantidad de folículos porque el ciclo se ve afectado a medida que disminuye el número de folículos disponibles; es decir, que la diferencia de concentración de factores de crecimiento en un área determinada es la que indica quiénes y dónde se inicia el proceso de foliculogénesis en un ciclo. Cuando un ovario queda con menos folículos que el ovario contralateral, y por lo tanto con menos células de la granulosa, da pie al otro para que haga el reclutamiento.

Selección

Aunque la selección se inicia en el ciclo previo, en la segunda mitad los folículos quedarán seleccionados entre el tercer y cuarto días del nuevo ciclo; se seleccionan entre 5 y 10 folículos, mientras sucede la transición de folículo primario a secundario. La selección está determinada por la relación andrógenos-estrógenos y el número de seleccionados depende de la cantidad de folículos reclutados.

Los folículos reclutados o rescatados secretan andrógenos que son convertidos en estrógenos por las células de la granulosa, por lo tanto, el aumento de células de la granulosa mejora la capacidad de los folículos de sintetizar estrógenos a partir de andrógenos. Los estrógenos, a su vez, sensibilizan a los receptores de FSH a la hormona, lo que los hace más susceptibles y facilita la inducción de receptores para LH, que es la responsable de la ruptura en el folículo dominante.

El rápido descenso de FSH debajo del límite de rescate folicular, el aumento de estrógenos por los folículos seleccionados y el aumento de la

inhibina detiene los folículos que no alcanzaron el límite en cuanto a células de la granulosa, receptores para FSH y LH¹⁰.

Dominancia

De todos los folículos seleccionados, que se convirtieron en folículo secundario, sólo uno se convierte en folículo de Graaf. Este presenta un crecimiento exponencial de las células de la granulosa; por lo tanto, una producción mayor de esteroides tales como inhibina y estrógenos, además de ser más sensible a la FSH.

El folículo dominante induce atresia folicular del resto, aquellos que iniciaron el ciclo y no fueron seleccionados ni dominantes; y estos no responden a las concentraciones decrecientes de FSH en ese momento del ciclo. Este proceso se lleva a cabo por medio de la interacción local entre estrógenos y FSH en el folículo dominante, ya que ejercen un retrocontrol negativo de la FSH suprimiendo la estimulación gonadotrópica a los demás folículos menos desarrollados¹¹. Esto se traduce en una interrupción en la proliferación de las células de la granulosa y en un bloqueo en la conversión de andrógenos a estrógenos, lo cual crea un microambiente androgénico que conlleva a una atresia irreversible¹.

Otras características que favorecen al folículo dominante son: mejor irrigación sanguínea, producción de estrógenos 2.000 veces mayor que uno no dominante y mayor cantidad de aromatasas, además de ser más sensitivo a LH. Una vez el folículo alcanza su madurez anatómica se desplaza hacia la médula buscando mayor comunicación con el sistema vascular¹².

Ruptura folicular

La ruptura folicular tiene como objetivo liberar el oocito; es un evento multifactorial, en el cual este tiene que atravesar diversas capas celulares: la monocapa del tejido superficial, el tejido conectivo de la túnica albugínea, la teca externa, la interna y la capa de granulosa.

Para que ésta se lleve a cabo, debe haber un conjunto de factores interactuando, tanto físicos como moleculares. Cuando la concentración de LH alcanza su nivel máximo, aumenta el líquido folicular a expensas del paso de plasma al antro, y las fibras de músculo liso presentes en la teca aumentan la actividad contráctil inducida por las prostaglandinas F2 (PGF2), lo que eleva críticamente la presión intrafolicular. La LH también va a estimular la secreción del activador de plasminógeno y de otras enzimas proteolíticas que producen la disolución de la matriz extracelular y la disociación del colágeno de la teca, principalmente en el sitio de la ruptura, denominado estigma².

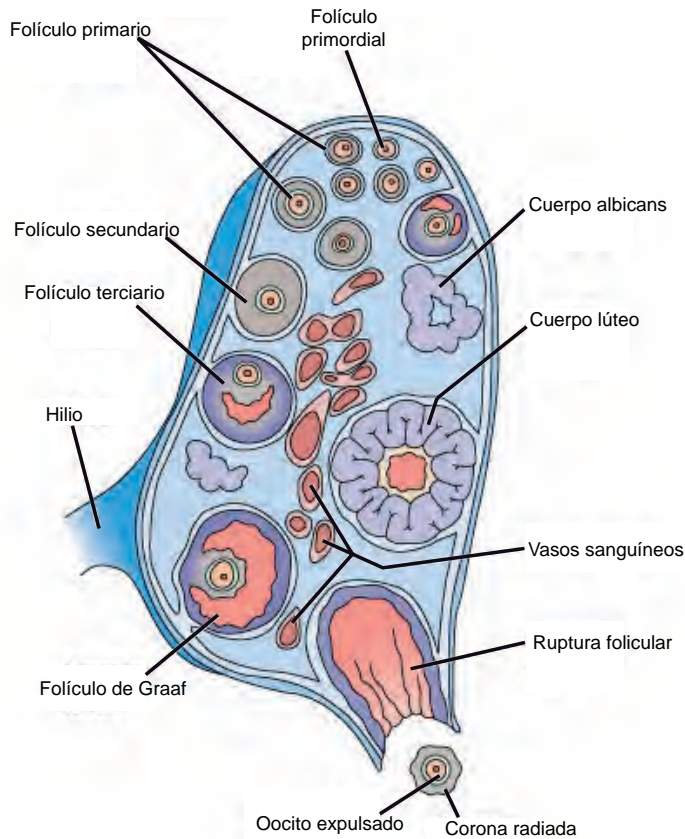


Figura 3.10. Esquema de un ovario. Muestra las diferentes etapas de la foliculogénesis y la ruptura folicular. (Tomado de: Gartner L, Hiatt J. *Color textbook of histology*. 2a. edición. Elsevier. 2002. p. 441).

Se ha encontrado la participación de otros factores como las citoquinas, que están implicadas en la fisiología general del ovario y en la ruptura folicular por mecanismos autocrinos y paracrinos. Entre ellas se encuentran la interleukina-1, interleukina-6, factor estimulante de las colonias de granulocitos y macrófagos (GM-CSF) y el factor de necrosis tumoral α (TNF- α)¹³.

Ovogénesis

En la ovogénesis se hace referencia a los cambios de contenido del material genético del oocito que, en un principio se duplica, luego, a través de la producción de cuerpos polares se reduce para que al final haya un aporte al producto de la concepción, el concepto, de 23 cromosomas de origen materno. Este proceso es sensiblemente diferente al de la espermiogénesis.

La maduración de los oocitos comienza desde la vida fetal en el saco vitelino. Las células germinales primordiales son las que van a dar origen a los óvulos; éstas migran del saco vitelino al reborde gonadal en la tercera semana de desarrollo. En principio tienen 46 cromosomas, son diploides, y se diferenciarán en oogonias en la corteza gonadal. Las oogonias van a proliferar por mitosis (fig. 3.11) para alcanzar un número de aproximadamente 10 mil oogonias entre las semanas 6 y 7. Hasta este momento el único proceso que se realiza es el de la mitosis. Al cabo de la octava semana, el número de oogonias aumenta a 600 mil, pero algunas de ellas inician los procesos de meiosis I, con la duplicación del material genético, teniendo 46 cromosomas con 92 cromátidas, y entran a profase de meiosis I, deteniéndose en dictioteno, para convertirse en oocitos primarios. En la semana 20 hay alrededor de 6 millones de oocitos, de los cuales aproximadamente 1/3 son oogonias (46 cromosomas, 46 cromátidas) y 2/3 son oocitos primarios (46 cromosomas, 92 cromátidas). Al nacimiento las mujeres tienen entre 1 y 2 millones de oocitos, los cuales son oocitos primarios y la reducción en el número de oocitos se debe a la apoptosis y atresia de algunos folículos, previamente explicada.

Al nacimiento los oocitos contenidos en los folículos primordiales están detenidos en dictioteno de profase de meiosis I. Durante la infancia muchos de ellos van a degenerar, y sólo una pequeña cantidad (entre 400 y 500) logra la evolución folicular y meiótica para finalizar con la liberación de un óvulo en un ciclo menstrual femenino. Al inicio de la adolescencia el ovario alberga aproximadamente 300.000 folículos, con su correspondiente oocito primario. El oocito del folículo dominante reinicia su proceso de meiosis hasta completar la primera división meiótica, dando como resultado el primer cuerpo polar y un oocito secundario, cada uno con 23 cromosomas y 46 cromátidas (haploide) (fig. 3.11), el cual es expulsado del folículo a la fimbria.

La segunda división meiótica comienza después de la ovulación; el oocito secundario mide aproximadamente 150 micras, tiene un núcleo prominente y abundante citoplasma. En caso de que no haya fecundación, no se finaliza la segunda división meiótica; es decir, que no se reduce el material genético a la mitad. Cuando hay fecundación, el material genético del espermatozoide que ingresa al citoplasma del óvulo estimula la continuidad y finalización de la segunda división meiótica, dando origen al último cuerpo polar que lleva la mitad del material genético, y el producto de la concepción que tiene 23 cromosomas, con 23 cromátidas de origen materno e igual cantidad de cromosomas de origen paterno (fig. 3.11)⁷.

Ovogénesis

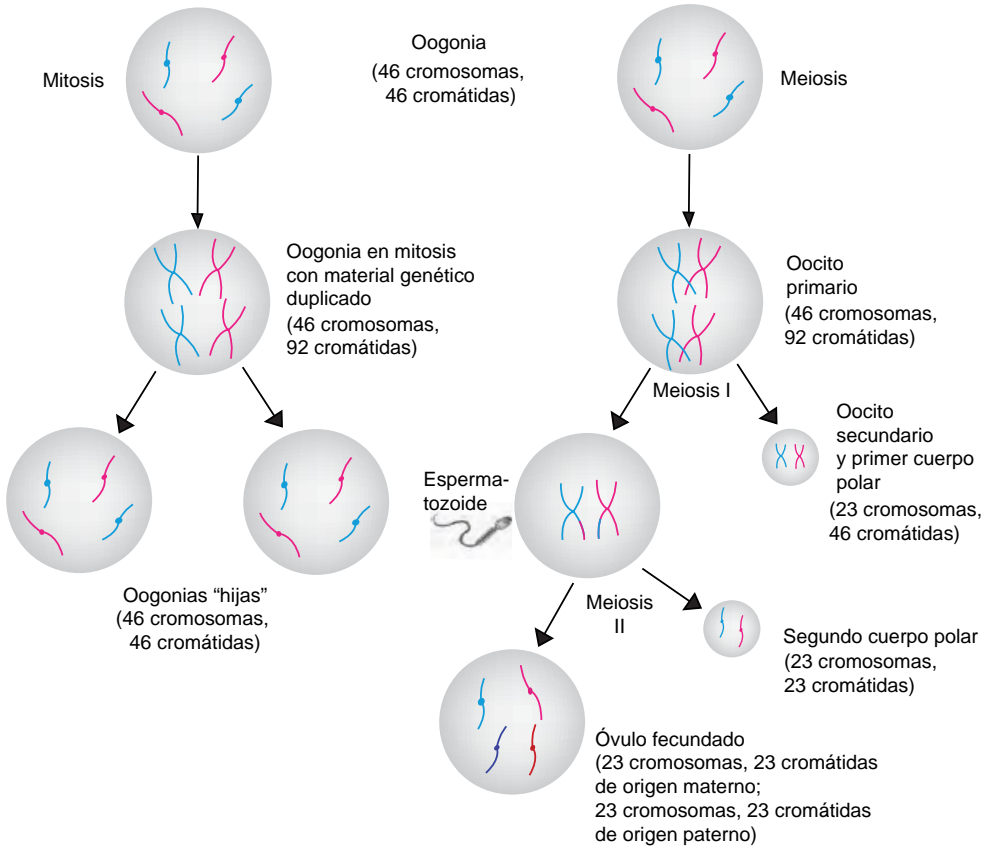


Figura 3.11. Mitosis y meiosis femeninas. En mitosis, la resultante son dos células hijas genéticamente iguales a la célula madre. En la primera división meiótica se produce recombinación, reducción haploide del número de cromosomas y primer cuerpo polar. En la segunda división (después de la fertilización) hay separación de las cromátidas hermanas y producción del segundo cuerpo polar.

Cuerpo lúteo

Después de la ruptura folicular, los restos de células de la teca y de la granulosa que quedaron del folículo maduro en el ovario se van a reorganizar: las células de la teca involucionan, quedando solamente un vestigio de lo que fue su actividad durante el ciclo. Por el contrario, las células de la granulosa sufren hipertrofia, aumento de vascularización y depósito de lípidos en forma de vacuolas en el citoplasma –que le da un aspecto amarillento– que dan origen al cuerpo lúteo (fig. 3.12).

Es importante resaltar que el cuerpo lúteo actúa como una glándula

endocrina, al producir estrógenos y progestágenos, siendo el principal productor de progesterona; todas las características estructurales y funcionales de esta glándula se orientan hacia este fin. Su mantenimiento va a depender, en un principio, de las hormonas gonadotrópicas. Entonces, al

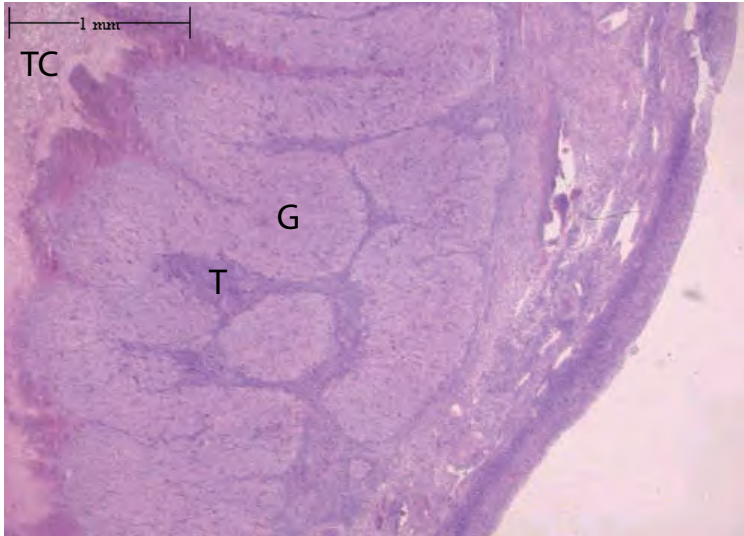

Figura 3.12. Fotomicrografía del cuerpo lúteo (x50). Se diferencian las capas celulares: tejido conectivo (TC), la granulosa (G) y la teca lútea (T). (Tomado de: *Histology. College of medicine, University of Illinois at Urbana-Champaign*)

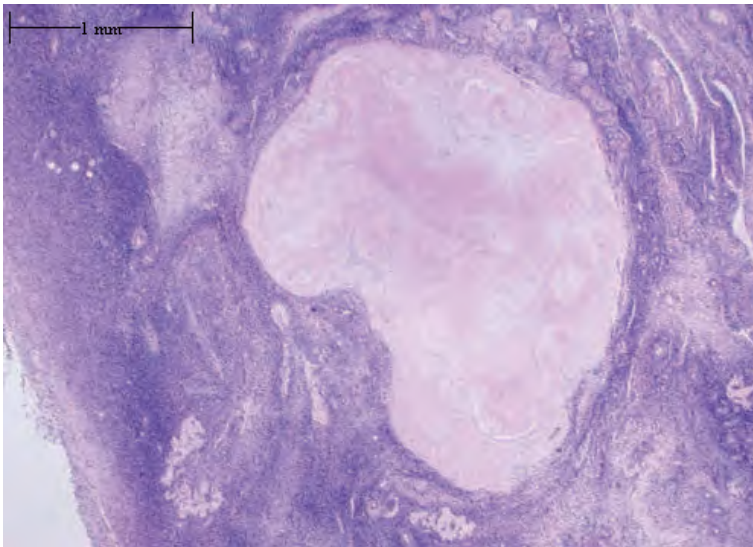


Figura 3.13. Fotomicrografía del cuerpo albicans (x50). (Tomado de: *Histology. College of medicine, University of Illinois at Urbana-Champaign*).

producir cantidades elevadas de progestágenos, se inhibe el eje hipotálamo-hipófisis, lo que se traduce en una disminución de LH y FSH que dejan de estimular el cuerpo lúteo y por ello este involuciona formando el cuerpo albicans (fig. 3.13).

En caso de que el oocito sea fecundado por un gameto masculino, el cigoto va a producir HCG que va a estimular al cuerpo lúteo para que produzca progesterona, la cual es de trascendental importancia para el mantenimiento del embarazo hasta aproximadamente la semana 8, cuando la unión fetoplacentaria se mantiene por sí misma. Si el oocito no ha sido fecundado, el cuerpo lúteo persiste 12 a 14 días después de la ovulación (fase lútea), acompañado de un aumento de la temperatura corporal de 0.5°C y finaliza con la menstruación para luego empezar un nuevo ciclo (fig. 3.19)¹⁴.

CICLO ENDOMETRIAL

El ciclo uterino o endometrial se caracteriza por una evolución periódica en el endometrio, una estructura muy vascularizada y rica en células secretoras de moco, capaz de retener el embrión y de sobrellevar las necesidades nutritivas de este en caso de una fecundación e implantación. En ausencia de esta última, el endometrio colapsa, lo que se traduce en la menstruación que se manifiesta en promedio cada 28 días.

El útero está compuesto por dos grandes capas, una muscular (el miometrio), y el endometrio que está en contacto con la cavidad uterina y es la capa que se pierde en la menstruación. El útero está irrigado por arterias uterinas, que nacen de las arterias ilíacas internas, de las que surgen otras perpendiculares que atraviesan e irrigan el miometrio y luego se dirigen al endometrio; éstas se conocen como arterias basales, que van a dar origen a las arterias espirales, muy susceptibles a los cambios hormonales, y son las que colapsan en el momento de la menstruación.

El ciclo endometrial se divide en tres fases:

- La fase proliferativa, que a su vez se divide en proliferativa temprana y tardía.
- Fase secretora, temprana, media y tardía.
- Fase menstrual.

Fase proliferativa

La fase proliferativa, que dura cerca de 9 días (del día 5 al 14, aproximadamente), se asocia con el crecimiento del folículo ovárico y el aumento de la secreción de estrógenos. Estos últimos son los encargados de la re-

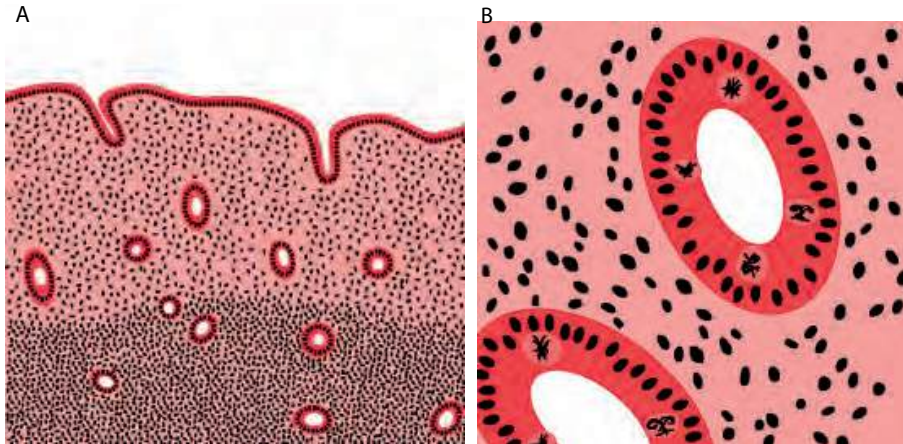


Figura 3.14. A. Representación del endometrio en fase proliferativa temprana, con presencia de glándulas estrechas y tubulares; B. Representación de las glándulas endometriales en fase proliferativa temprana donde se observa un epitelio cilíndrico simple (Tomado de: Speroff, L, Fritz, MA. *Clinical gynecologic endocrinology and infertility*. 7th. edition. Lippincott Williams & Wilkins. 2005. p. 118).

constitución endometrial por medio de la mitosis, altamente marcada, tanto del estroma como del epitelio. Las glándulas, que en un comienzo son estrechas y tubulares, revestidas por células de epitelio cilíndrico simple, responden a este estímulo (fig. 3.14).

En consecuencia, el epitelio glandular, que se ha vuelto pseudoestratificado, se extiende y forma enlaces entre glándulas vecinas, las cuales empiezan a producir células ciliadas que son de gran importancia para mover el moco endometrial durante la fase secretoria¹⁵. En todo el estroma se extienden los vasos espirales (no ramificados en la primera fase proliferativa) inmediatamente debajo de la membrana epitelial vinculante donde se forma una amplia red capilar que lo enriquece de iones agua y aminoácidos.

Todos los componentes de los tejidos (glándulas, células del estroma y las células endoteliales) alcanzan el pico de proliferación en los días 8 a 10 del ciclo, correspondientes a los niveles máximos de estradiol en sangre y la máxima concentración de receptores de estrógeno en el endometrio.¹⁶ Al final de esta fase, el endometrio alcanza un grosor de 3 a 5 mm, se reinicia la vascularización y las glándulas empiezan a aumentar su tamaño y a producir un moco poco denso (fig. 3.15).

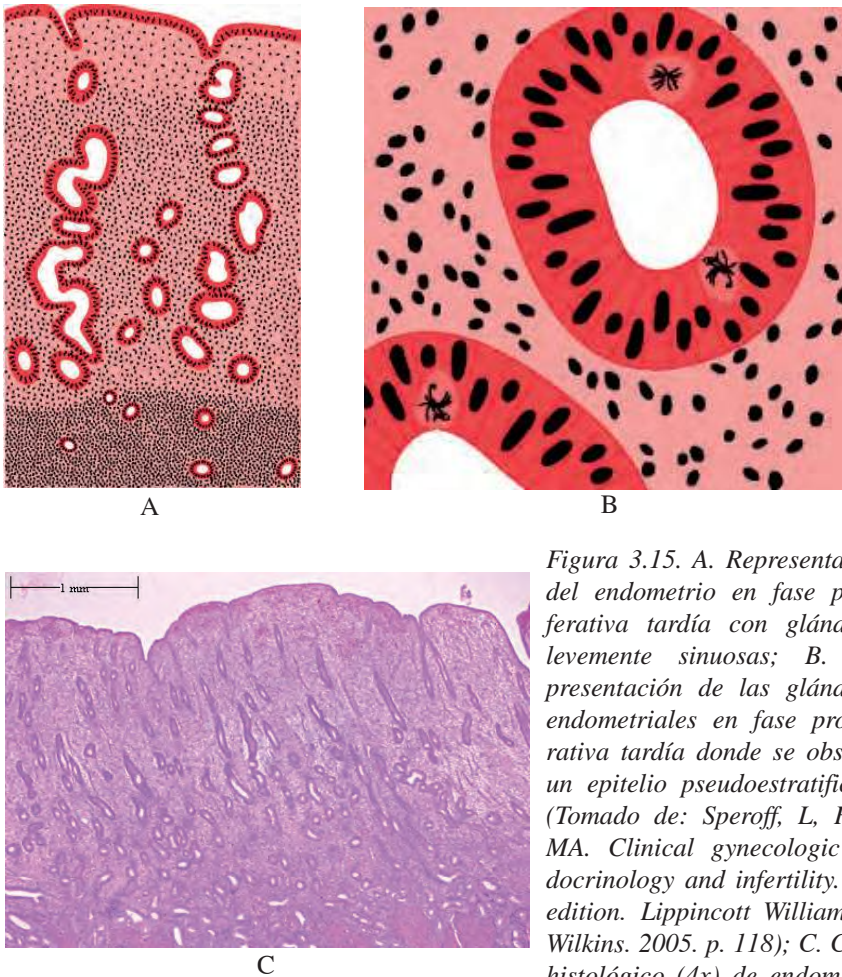


Figura 3.15. A. Representación del endometrio en fase proliferativa tardía con glándulas levemente sinuosas; B. Representación de las glándulas endometriales en fase proliferativa tardía donde se observa un epitelio pseudoestratificado (Tomado de: Speroff, L, Fritz, MA. *Clinical gynecologic endocrinology and infertility*. 7th. edition. Lippincott Williams & Wilkins. 2005. p. 118); C. Corte histológico (4x) de endometrio en fase proliferativa. (Tomado de: *Histology*. College of medicine, University of Illinois at Urbana-Champaign).

Fase secretora

Después de la ovulación, el endometrio pasa a ser controlado principalmente por la progesterona, producida por el cuerpo lúteo, más que por los estrógenos. Cabe resaltar que en esta fase, la altura total del endometrio no sigue aumentando a pesar de la continua disponibilidad de los estrógenos y que la proliferación epitelial cesa tres días después de la ovulación¹⁷. Esta restricción parece ser inducida por la progesterona, que se asocia con una disminución de la mitosis y la síntesis del ADN.¹⁸⁻¹⁹

Cada uno de los componentes del tejido sigue su desarrollo; sin em-

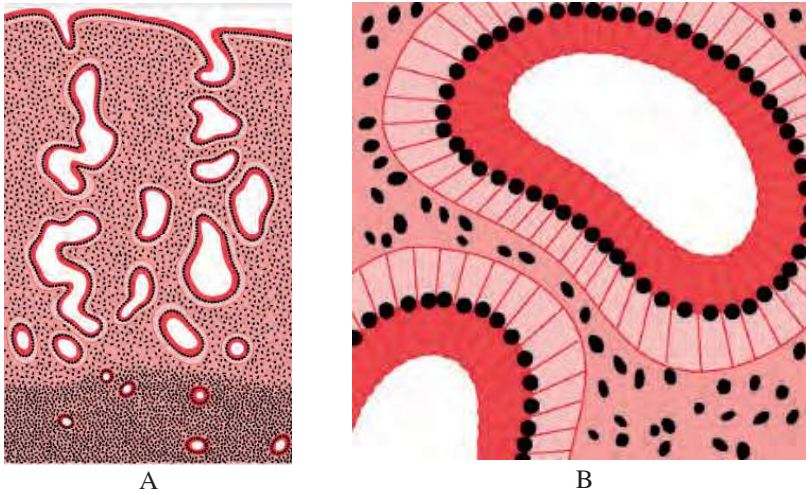


Figura 3.16. A. Representación del endometrio en fase secretora temprana, con presencia de glándulas tortuosas; B. Representación de las glándulas endometriales en fase secretora temprana donde se observan cilios en el epitelio glandular. (Tomado de: Speroff, L, Fritz, MA. *Clinical gynecologic endocrinology and infertility*. 7th. edition. Lippincott Williams & Wilkins. 2005. p. 118)

bargo, al estar confinados en un espacio fijo, las glándulas comienzan a volverse más tortuosas, los vasos sanguíneos más serpenteantes y el estroma más edematizado (fig. 3.16).

Durante la fase secretoria, la progesterona es la encargada de desarrollar el componente secretor del endometrio. Se puede observar que las glándulas endometriales se vuelven aún más sinuosas y el endometrio aumenta todavía más su espesor (fig. 3.17). Estas alteraciones estructurales se activan pronto, seguidas por la secreción de las glicoproteínas y péptidos en la cavidad endometrial secretadas por las células del estroma que van a ser de gran importancia para nutrir al embrión en caso de fecundación. El transudado de plasma también contribuye a la secreción del endometrio, del cual se obtienen inmunoglobulinas por medio de proteínas de unión producidas por las células epiteliales. El pico del nivel secretor se alcanza siete días después de la ovulación, que coincide con el momento de la implantación del blastocisto (fig. 3.17).

Fase menstrual

Un poco antes de finalizar el ciclo, el cuerpo lúteo involuciona y las concentraciones de progesterona caen precipitadamente. Debido a la falta de estimulación hormonal, hay una disminución de la cantidad de nutrientes presente en las células y el endometrio pierde unos cuantos milímetros

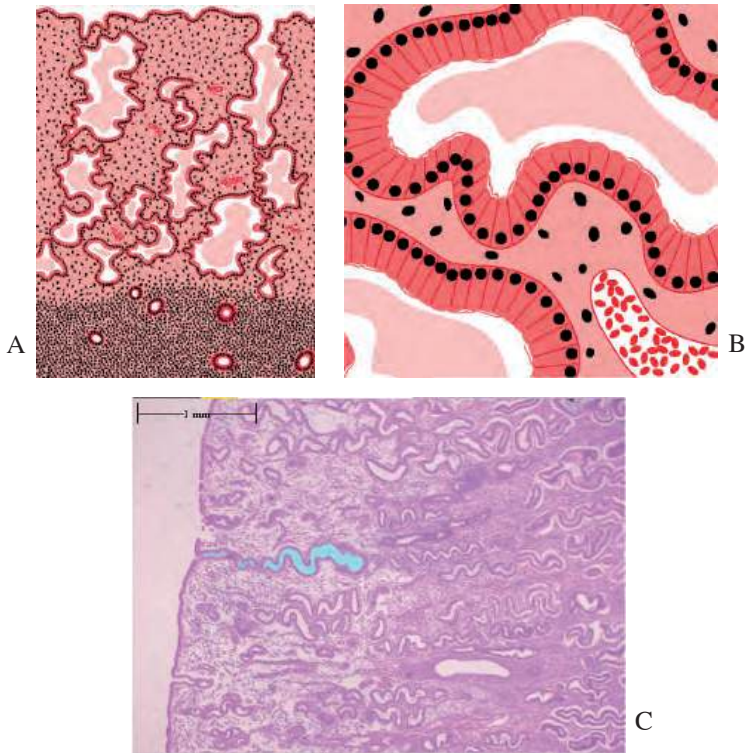


Figura 3.17. A. Representación del endometrio en fase secretora tardía con glándulas muy tortuosas y con moco (Tomado de: Speroff, L, Fritz, MA. *Clinical gynecologic endocrinology and infertility*. Lippincott Williams & Wilkins. 7th. edition. 2005. p. 120); B. Representación de las glándulas endometriales en fase secretora tardía donde se observa la producción de moco¹. C. Corte histológico de endometrio en fase secretora (4x). (Tomado de: *Histology*. College of Medicine, University of Illinois at Urbana-Champaign).

de espesor, lo que ocasiona vasoespasmo de las arterias endometriales, y todos estos sucesos se traducen en la necrosis del endometrio. Posteriormente, la capa necrótica se desprende de la pared uterina y 48 horas después, se presenta un sangrado que dura de 3 a 5 días.

El endometrio menstrual es relativamente delgado, pero el tejido es denso a causa del colapso de la matriz. Tiene un componente estable, no funcional, basal, y un componente residual de estrato esponjoso. En la menstruación, este tejido presenta una variedad de estados funcionales como ruptura de las glándulas, fragmentación de los vasos espirales, un estroma con pruebas de la persistencia de necrosis, infiltración de células blancas, células rojas y diapédesis intersticial (fig. 3.18). A pesar de que se detectan factores de reparación en todos los componentes del tejido, dos tercios del funcionamiento del endometrio se pierde durante la menstua-

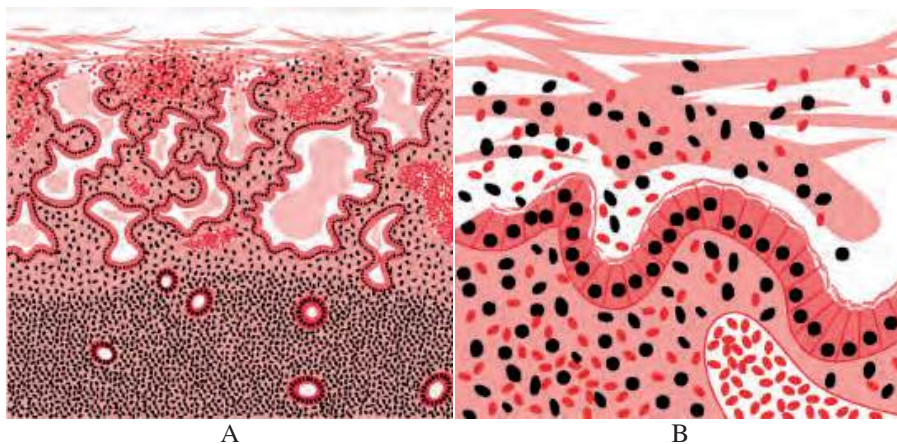


Figura 3.18. A. Representación del endometrio en fase menstrual con destrucción de la estructura del endometrio funcional; B. Representación de las glándulas endometriales en fase menstrual donde se observa necrosis y desintegración del epitelio. (Tomado de: Speroff, L, Fritz, MA. *Clinical gynecologic endocrinology and infertility*. 7th. edition. Lippincott Williams & Wilkins. 2005. p. 122).

ción. Cuanto más rápida es la pérdida del tejido, más corta es la duración del flujo. Un derramamiento atrasado o incompleto se asocia con una mayor pérdida de sangre.

Alrededor del tercer día del ciclo comienza a generarse una rápida reepitelización de las zonas basales que quedaron al descubierto en la descamación. Este proceso no depende de las hormonas vistas anteriormente, sino de la presencia de fibroblastos que forman una capa compacta que atrae factores de crecimiento. Al cuarto día, la capa basal vuelve a cargarse de receptores para estrógenos, los cuales van a terminar de reepitelizar el endometrio y dar pie a un nuevo crecimiento endometrial (fig. 3.19)¹.

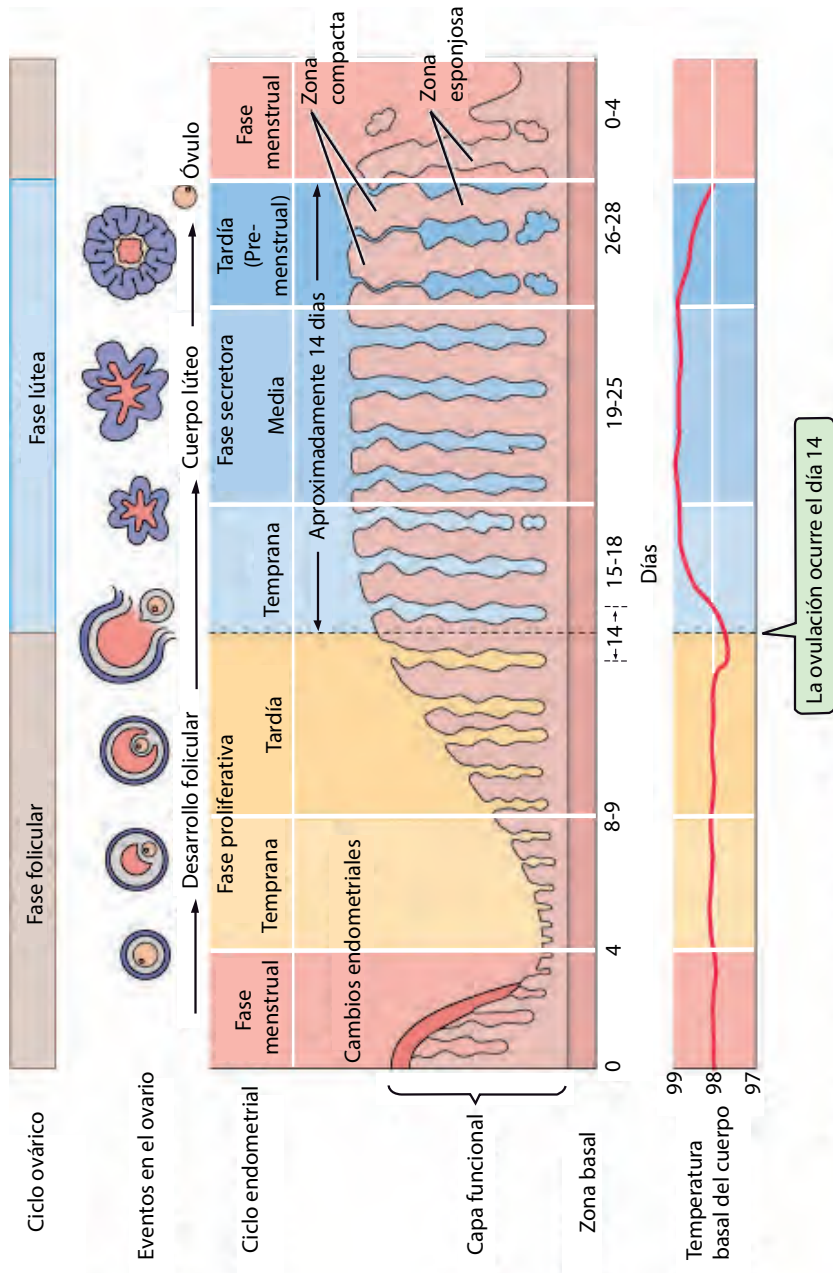


Figura 3.19. Ciclo endometrial. Se aprecian los cambios foliculares y endometriales en las diferentes etapas del ciclo. (Tomado de: Boron W., Boulpaep E. Medical physiology. Elsevier. 2005. Capítulo 54, p. 1160).

REFERENCIAS BIBLIOGRÁFICAS Y LECTURAS RECOMENDADAS

1. Speroff L, Fritz MA. Clinical gynecologic endocrinology and infertility. 7th edition. Lippincott Williams & Wilkins. 2005.
2. Counis R, Laverrière JN, Garrel G, Bleux C, Cohen-Tannoudji J, Lerrant Y et al. Gonadotropin-releasing hormone and the control of gonadotrope function. *Reprod Nutr Dev*. 2005. 45(3):243-54. PMID: 15982451 [PubMed - indexed for MEDLINE].
3. Messinis IE. From menarche to regular menstruation: endocrinological background. *Ann N Y Acad Sci*. 2006. 1092:49-56.
4. Marshall JC, Dalkin AC, Haisenleder DJ, Paul SJ, Ortolano GA, Kelsch RP. Gonadotropin-releasing hormone pulses: regulators of gonadotropin synthesis and ovulatory cycles. *Rec Prog Horm Res*. 1991. 47:155.
5. Messinis IE. Ovarian feedback, mechanism of action and possible clinical implications. *Hum Reprod Update*. 2006. 12(5):557-71.
6. Xia L, Van Vugt D, Alston EJ, Luckhaus J, Ferin M. A surge of gonadotropin-releasing hormone accompanies the estradiol-induced gonadotropin surge in the Rhesus monkey. *Endocrinology*. 1992; 131:2812.
7. Boron W, Boulpaep E. Medical physiology. Elsevier. 2005.
8. Stocco C, Telleria C, Gibori G. The molecular control of corpus luteum formation, function, and regression. *Endocr Rev*. 2007; 28(1):117-49. Epub 2006 Oct 31. PMID: 17077191 [PubMed - indexed for MEDLINE].
9. Gartner L, Hiatt J. Color textbook of histology. 3rd. edition. Elsevier. 2006.
10. Oktem O, Oktay K. The ovary: anatomy and function throughout human life. *Ann N Y Acad Sci*. 2008; 1127:1-9.
11. Mihm M, Evans AC. Mechanisms for dominant follicle selection in monovulatory species: a comparison of morphological, endocrine and intraovarian events in cows, mares and women. *Reprod Domest Anim*. 2008. 43 Suppl 2:48-56.
12. Gómez G. Endocrinología reproductiva e infertilidad. 1999.
13. Brannstrom M, Norman RJ, Seamark RF et al. Rat ovary produce cytokines during ovulation. *Biol Reprod*. 1994; 5088-94.
14. Ohnishi J, Ohnishi E, Shibuya H, Takahashi T. Functions for proteinases in the ovulatory process. *Biochim Biophys Acta*. 2005; 1751(1):95-109. PMID: 15950557 [PubMed - indexed for MEDLINE].
15. Ludwig H, Spornitz UM. Microarchitecture of the human endometrium by scanning electron microscopy: menstrual desquamation and remodeling, In: Bulletti C, Gurpide E, eds. *The Primate Endometrium*, The New York Academy of Sciences, New York. 1991, 28-46.
16. Bergeron C, Ferenczy A, Shyamala G. Distribution of estrogen receptors in various cell types of normal, hyperplastic, and neoplastic human endometrial tissues. *Lab Invest*. 1988; 58:338.

17. Tabibzadeh SS. Proliferative activity of lymphoid cells in human endometrium throughout the menstrual cycle. *J Clin Endocrinol Metab.* 1990; 70:437.
18. Falany JL, Falany CN. Regulation of estrogen sulfotransferase in human endometrial adenocarcinoma cells by progesterone. *Endocrinology.* 1996; 137:1395.
19. Kirkland JL, Murthy L, Stancel GM. Progesterone inhibits the estrogen-induced expression of c-fos messenger ribonucleic acid in the uterus. *Endocrinology.* 1992; 130:3223.

**PÁGINA EN BLANCO
EN LA EDICIÓN IMPRESA**

HISTORIA CLÍNICA Y SEMIOLOGÍA EN GINECOLOGÍA

La historia clínica en general se trata de un acercamiento entre dos personas: Un médico, cuyo objetivo será aliviar alguna queja de su paciente, la cual puede ser una dolencia física o psicológica, o dar explicación a un signo fisiológico el cual la paciente no ha entendido como un proceso normal. En ese orden de ideas, habrá una serie de preguntas y respuestas bidireccionales que al final le producirán al médico un contexto general acerca de qué puede estar afectando la salud de la paciente. Adicionalmente, otros hallazgos del interrogatorio específico y del examen físico, lo llevarán a una impresión diagnóstica y acorde a ésta se establecerá un plan de ayudas diagnósticas y/o de tratamiento¹⁻⁷. Específicamente en la ginecología y obstetricia se tendrá especial cuidado con el abordaje de la sexualidad en la paciente o la pareja que consulta, y se deberá tener el máximo de cuidado para realizar un examen ginecológico adecuado.

La historia deberá ser completa, ordenada y legible. Teniendo en cuenta que no sólo es de gran valor para el ejercicio profesional, sino que debe cumplir con los parámetros de ley establecidos. Será el instrumento más importante para la defensa en caso de problemas médico-legales, cada vez más frecuentes.

ANAMNESIS

Identificación

- Nombre y apellidos: idealmente como aparece en la cédula.
- Edad: en años.

- Estado civil:

- Unión estable: Convive con un compañero; la unión pudo ser ante un grupo religioso, por lo civil ante un notario, o en unión libre.

- Divorciada.

- Soltera: Sin compañero sexual o con compañero sexual pero que no comparten el mismo hábitat. Entre estas incluimos a las madres solteras.

- Viuda: Cada vez más frecuente en nuestro país por los altos índices de criminalidad.

- Escolaridad: El continuo cambio del mundo y la superación de la mujer, la ha llevado a extremos de su escolaridad. Campesinas o ciudadinas de muy bajos recursos pueden ser analfabetas, así como profesionales con doctorado. Existe un gran abanico en los grados de escolaridad que puede tener la paciente: analfabeta, básica primaria incompleta o completa, educación secundaria completa o incompleta, carreras técnicas, tecnológicas, profesionales, especialización, maestría y doctorado.

- Ocupación: Durante siglos la mujer estuvo confinada al hogar, al cuidado de su familia, sin embargo en los últimos años y de acuerdo con el cambio en su escolaridad esta situación ha cambiado; así podemos encontrar respuestas muy variadas, desde los oficios domésticos en su propia casa, hasta profesionales especializadas en altos cargos, pasando por conductoras de bus u oficios de fuerza. Cada profesión tendrá riesgos específicos¹⁻⁶.

- Origen: Hace referencia a la población en la cual la paciente vivió en sus primeros años, debido a que el nacimiento pudo ocurrir en un lugar accidental; por ejemplo: por la remisión de la madre de un municipio a la capital del departamento.

- Procedencia: Hace referencia a la población en la cual la paciente vive en el momento; esta podría corresponder a un corregimiento de un municipio lejano. El lugar de procedencia de la paciente puede orientarnos acerca de la naturaleza del proceso patológico específico⁶, por ejemplo, en la costa del Pacífico y en los Llanos Orientales son frecuentes las enfermedades tropicales transmitidas por vectores, como el paludismo, el dengue, etc.

- Barrio, comuna: La ubicación de una paciente en un lugar específico dentro de un municipio hace que el médico se haga una idea de cuál es el medio en el que la paciente se desenvuelve cotidianamente y puede orientarlo hacia la exposición de un contaminante ambiental.

- Etnia: Derivado del griego *ethnos* que significa pueblo o nación, haciendo referencia a costumbres y características fenotípicas específicas, incluyendo color de piel. En Latinoamérica somos una mezcla de diferentes grupos raciales, y a pesar de que algunos tengan color de piel blanca

o negra, ninguno es representativo de un grupo específico, por esta razón este término de clasificación está en desuso, pero en el caso particular de la historia clínica en ginecobstetricia podremos utilizar términos como afrocolombiano, indígena, no blanco, no negro.

- Seguridad Social: Afiliado a Empresa Promotora de Salud (EPS) del régimen contributivo como cotizante o beneficiario, EPS de régimen subsidiado, carta del Sistema de Selección de Beneficiarios para Programas Sociales - SISBEN, regímenes especiales como el de las Fuerzas Armadas, o sin seguridad social.

Causa de consulta

Usualmente se indaga a través de la pregunta “¿Por qué viene al médico hoy?”, y la paciente podrá responder de varias formas, referirse al síntoma que la aqueja en ese momento, al resultado de una ayuda diagnóstica, remisión o traslado de otra institución^{1, 3, 4}, en el último caso se deberá escribir la causa inicial de consulta a esa institución y los diagnósticos finales escritos por el médico remitente en la hoja de remisión. Con frecuencia señala el camino a seguir en el interrogatorio posterior. En los casos en que las causas de consulta son múltiples se podrán enumerar las quejas o síntomas ordenándolos de acuerdo con su importancia.

Enfermedad actual

Es el capítulo más extenso y quizás el más importante de la historia clínica, debido a que constituye el desarrollo de la causa de consulta. Se debe iniciar por la cronología de los síntomas, en este caso ginecológicos, pudiendo abordarse con una fecha aproximada, o preguntando hace cuántos días, meses o años apareció el síntoma expresado en la causa de consulta. Luego se describe la intensidad de los síntomas; en un ejemplo clásico, la intensidad del dolor en una escala de 1 a 10, siendo diez un dolor intolerable y 1 un dolor muy ligero; también se debe preguntar por si esa molestia afecta sus actividades, en su trabajo, deportivas, sexualidad o en sus labores domésticas, entre otras.

En los casos en que la paciente ha consultado a otros médicos, describir los diagnósticos realizados por ellos, si trae algunas ayudas diagnósticas imagenológicas, transcribir los datos relevantes. Igualmente los tratamientos recibidos y los efectos producidos: disminución, aumento o sin cambios en los síntomas.

Revisión de sistemas

Cuando el médico crea haber obtenido la máxima información sobre la

enfermedad actual deberá pasar una revista rápida sobre el funcionamiento de otros órganos y sistemas. Esta revisión por sistemas proporciona una visión global de la salud general de la paciente. Se debe tener en cuenta que conviene evitar repeticiones de lo ya escrito en la enfermedad actual¹⁻⁷.

En la paciente, en el servicio de urgencias la revisión por sistemas es obligatoria, pero debe hacerse eficazmente; en algunos casos, después de indagarse por todos los sistemas y órganos, podría escribirse sólo los datos positivos y con un “niega otros síntomas” podría ser suficiente. El siguiente esquema contiene los puntos principales que se deben tener en cuenta en el momento de interrogar¹⁻⁷.

- Cabeza: Cefalea, localización, intensidad, duración; fenómenos asociados como: Trastornos de la visión, náusea, vómito y sensaciones auditivas relacionadas. Edema en cara, especialmente en párpados.

- Ojos: Dolor, congestión, lagrimeo, visión doble, fotofobia, visión borrosa.

- Nariz: Epistaxis espontánea o relacionada con limpieza nasal, rinitis, descarga purulenta, problemas del olfato.

- Boca: Caries dentales, tratamientos dentarios, sangrado de encías, úlceras en mucosa oral o lengua, inflamación, xerostomía (sequedad de boca), sialorrea (salivación excesiva), trastornos del gusto.

- Garganta: Disfagia, disfonía.

- Cuello: Dolor con movimiento, adenopatías, agrandamiento de la tiroides.

- Cardiorrespiratorio: Dificultad para respirar en la posición supino, sentada, en reposo o en movimiento, dolor torácico, tos, expectoración, color de esta última, palpitaciones.

- Gastrointestinal: Hiporexia (disminución del apetito), polifagia (aumento de la ingesta de alimentos), náuseas, vómito, describiendo frecuencia y relación con ingesta de alimentos, hematemesis (vómito con sangre), diarrea, frecuencia, presencia de sangre y/o moco, estreñimiento, proctorragia (sangrado rectal), melenas (deposición con sangre), dolor abdominal sin relación con el útero, flatulencia, prurito rectal, síntomas dispépticos como dolor o ardor epigástrico, que disminuye con ingesta de alimentos.

- Abdomen: Dolor relacionado o no con alimentos, sensación de masa.

- Génitourinario: Disuria (dolor al orinar), polaquiuria (aumento en la frecuencia de la micción), poliuria (aumento en el volumen de orina), coloria (orina de color intenso, naranja), hematuria (orina con sangre), retención urinaria, incontinencia urinaria. Dolor pélvico, hemorragias uterinas anormales, síntomas menstruales, trastornos de la sexualidad.

- Presencia de flujo vaginal, diferenciar las características, cantidad:

escasa, moderada o abundante; color: blanco, amarillo, verde; olor: sin olor, con mal olor.

- Extremidades y locomotor: Dolores articulares, dolor en trayectos venosos, edema, cansancio excesivo.
- Neuropsiquiátricos: Síncopes, vértigos, parestesias (sensación de adormecimiento); relacionados con disfunciones familiares, síntomas de depresión.
- Piel y anexos: Equimosis, erupciones, prurito, pigmentación (ictericia), sudoración excesiva, caída del cabello.
- Síntomas relacionados con la menopausia.

Antecedentes personales

Se deben establecer antecedentes personales de patologías generales y específicas; por supuesto, haciendo énfasis en las que pueden afectar el curso de la historia natural de la enfermedad que en el momento se está sospechando, además de tener en cuenta factores como la edad: adolescentes o postmenopáusicas, ocupación, procedencia de un área endémica de una enfermedad tropical o lo ya documentado en lo que va de la historia clínica¹⁻⁴.

- Antecedentes patológicos: Entre los antecedentes patológicos generales de mayor frecuencia y relevancia: hipertensión arterial, enfermedades cardiovasculares, diabetes, asma, alergias, epilepsia, demencia, tuberculosis, enfermedad ácido péptica, litiasis renal, infecciones urinarias, etc.
- Antecedentes quirúrgicos: Se debe escribir idealmente la fecha de la cirugía, la institución donde se realizó el procedimiento, el nombre del procedimiento, incluyendo los órganos extraídos y describir la patología, si fuera del caso.

Este antecedente tiene a menudo importancia decisiva para el diagnóstico y tratamiento en algunos trastornos ginecológicos, con mayor relevancia cuando la cirugía fue ginecológica.

Ginecológicos

Los antecedentes ginecológicos nos darán un acercamiento al estado de la salud reproductiva de la paciente, a la integridad y madurez del eje hipotálamo-hipófisis-gónada-endometrio y sobre la sexualidad de la paciente. Se deberá indagar acerca de los siguientes aspectos⁶⁻⁸:

- Menarca: Edad de primer sangrado menstrual.
- Pubarca: Edad de aparición de vello púbico.
- Telarca: Edad de inicio de crecimiento mamario.
- Sexarca: Edad de inicio de relaciones sexuales.

- Ciclos menstruales: Características del sangrado menstrual en el último año, cada cuántos días llega el sangrado, días de duración, número de toallas higiénicas o tampones por día¹. En este aparte de la historia clínica es de vital importancia consignar las alteraciones en el flujo menstrual que haya presentado previamente la paciente; estas serán descritas más adelante en este capítulo.

- Anticoncepción: Método para prevenir embarazo usado en el último año.

- Citología vaginal: Fecha y resultado de la última citología, tratamiento instaurado, si fue necesario.

- Número de compañeros sexuales.

- Vida sexual: Preguntar si en el momento tiene compañero sexual o no. Si tiene relaciones sexuales y con qué frecuencia.

Patológicos

- Enfermedades de transmisión sexual: Sífilis, herpes I y/o II, HIV, condilomatosis, hepatitis B, etc.

- Dolor pélvico, flujo vaginal, hemorragias uterinas, excesivos síntomas menstruales, trastornos relacionados con la sexualidad, síntomas secundarios a la menopausia.

Obstétricos

Los antecedentes obstétricos se deben construir a partir de la fórmula gestacional (Véase: Enfermedad actual y antecedentes obstétricos, en Historia Clínica Obstétrica).

Familiares

Se deben establecer antecedentes familiares de patologías generales y específicas, especialmente aquellas que podrían repetirse. Se debe averiguar por la salud de familiares en primer grado como padres y hermanos¹⁻⁴. Entre otras enfermedades se debe preguntar por hipertensión arterial, patología cardíaca, diabetes, cáncer, asma, alergias, epilepsia, demencia, etc.

En la paciente ginecológica se debe interrogar por familiares con cáncer de ovario, seno, endometrio, cuello uterino.

En los casos donde la causa de consulta es la fertilidad se debe indagar por problemas de reproducción en la familia, como defectos congénitos, mayor o menor fecundidad de las mujeres, partos múltiples, abortos espontáneos.

En los casos necesarios construir un heredograma.

Siempre se debe finalizar el interrogatorio preguntando: ¿Alguna otra enfermedad acerca de la que usted me quiera contar?

EXAMEN FÍSICO

El examen físico comienza con la observación de la paciente desde que esta ingresa al consultorio, caminando, en camilla o ayudada por familiares. Las mujeres con grandes prolapsos o inflamaciones agudas de genitales externos (grandes bartholinitis) caminan con las piernas abiertas; las embarazadas o las portadoras de grandes tumores abdominales o ascitis importantes, lo hacen también pero con la mitad superior del cuerpo dirigida hacia atrás¹⁻³.

Todos los hallazgos físicos notados durante la anamnesis se pueden escribir en el lugar que corresponda; por ejemplo, problemas del habla, quejas generales, lesiones en piel, etc. El examen físico en ginecología y obstetricia se debería realizar, idealmente, en un medio estéticamente agradable, acogedor, que le inspire absoluta confianza a la paciente; usualmente en los servicios de urgencias no se dispone de consultorios apropiados. En ocasiones las pacientes van acompañadas a la consulta por el esposo o por un familiar, por esta razón los consultorios deben tener separado el lugar donde se realiza la anamnesis de donde se lleva a cabo el examen físico ginecológico. La paciente deberá ponerse la bata de examen, la cual debe ser limpia e impecable; ya en la camilla, y cuando se procede al examen físico, se deberá descubrir solamente la región que será examinada en ese momento; por ejemplo, cuando se revisa el abdomen se debe cubrir la pelvis con una sábana y evitar la exposición de los genitales innecesariamente.

Siempre se debe realizar un examen físico completo, pero las exploraciones detalladas se deberán hacer y describir en el órgano o sistema comprometido. En los casos en que la causa de consulta y enfermedad actual se limita a la parte ginecológica, se debe realizar una revisión rápida de todos los órganos y sistemas, pero sólo describir en el documento los más relevantes como cabeza, cardiopulmonar y extremidades, por supuesto profundizando en el examen abdominal y ginecológico, que veremos adelante.

Se debe consignar en la historia una descripción del estado general de la paciente, por ejemplo: luce orientada, es colaboradora, en buenas condiciones nutricionales, aparenta dolor agudo, deprimida, hipoactiva (podría ser secundario a anemia por una hemorragia uterina). Se iniciará con la toma de los signos vitales: tensión arterial, pulso, temperatura, respiración,

escribir el peso en kilogramos y la talla en metros. Las descripciones de semiología y examen físico de órganos y sistemas diferentes a los comprometidos en la ginecología sobrepasan los objetivos de este libro y recomendamos la lectura de libros de semiología médica¹⁻⁵.

Inspección del abdomen

La inspección del abdomen, encontrando un abdomen globoso, podría poner de manifiesto la presencia de embarazo, tumores: quísticos (ovario) o sólidos (fibromas), ascitis: tuberculosa, neoplasia maligna (carcinoma de ovario), etc.

Distribución pilosa del monte de Venus: Más o menos copiosa, de forma triangular, de base superior y vértice inferior que apunta al clítoris, en las mujeres normales (distribución ginecoide). En forma de rombo (dos triángulos unidos por sus bases) cuyo vértice inferior apunta hacia el clítoris y el superior hacia el ombligo (distribución androide), en las mujeres con exceso de andrógenos; vale la pena decir que en las pacientes que tienen por costumbre depilación total es difícil valorar este signo. Se buscan cicatrices operatorias, alteraciones tróficas de la piel, estrías del embarazo.

Pigmentaciones: Las irradiaciones en tratamientos de afecciones malignas producen una pigmentación uniforme en las zonas irradiadas, con engrosamiento de la piel.

El ombligo: Se encuentra elevado en las mujeres embarazadas o con grandes tumores abdominales y más cerca del pubis debido a contractura muscular cuando existen afecciones inflamatorias dolorosas.

Palpación del abdomen

Para la palpación del abdomen el examinador debe trazar en forma imaginaria cuatro líneas, dos verticales que, pasando por la parte medial de la cara anterior de la reja costal, atraviesen la espina ilíaca anterosuperior a cada lado (derecha e izquierda) y dos líneas transversales, la primera que una las partes más declives de la reja costal a cada lado y la segunda que una las partes más elevadas de las crestas iliacas, quedando el abdomen así dividido en nueve regiones: tres superiores que son, en la parte media, el epigastrio y a cada lado de éste los hipocondrios (derecho e izquierdo); tres regiones medias, al centro la región umbilical y a cada lado de ella los flancos (derecho e izquierdo); y tres regiones inferiores, al centro el hipogastrio y a cada lado de él las fosas iliacas (derecha e izquierda).

Lo anterior sirve al examinador para sospechar la patología del órgano correspondiente a cada una de estas regiones; así, por ejemplo, el dolor

localizado en el hipocondrio derecho hará pensar en patología de vesícula biliar o conductos biliares, en cambio el dolor en fosa iliaca derecha hará pensar en patología de la tuba o el ovario derecho, el apéndice o un cálculo de la parte baja del uréter de ese lado.

Las tumoraciones o masas más frecuentes que aparecen en hipogastrio corresponden generalmente a embarazo, mioma uterino, quiste de ovario o absceso tubo-ovárico. Para la ejecución de una buena palpación se necesita que la vejiga y el recto estén vacíos. El meteorismo intestinal aumentado, la ascitis y el excesivo grosor de la pared abdominal de la paciente por panículo adiposo abultado, dificultan el examen.

En general las masas que ocupan las fosas iliacas y el hipogastrio son más fáciles de abordar a través del tacto vaginal bimanual.

El mioma uterino aparece como un tumor central duro, indoloro, a veces móvil (pediculado), pero en ocasiones fijo al útero (base sésil).

Los quistes de ovario de gran tamaño ocupan la parte central del abdomen; su consistencia es fluctuante. Se diferencia de la ascitis por la disposición central de su abultamiento y la matidez percutoria que no varía con los cambios de posición de la paciente.

El hematocolpos (acumulación de sangre en la vagina) puede ocasionar una masa accesible en la parte baja del abdomen; sin embargo es más evidente con la palpación combinada vaginoabdominal.

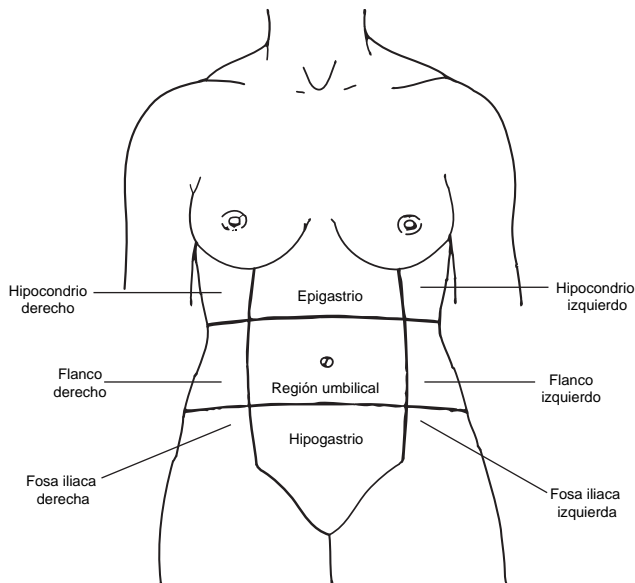


Figura 4.1. División regional del abdomen.

Los procesos anexiales agudos ocasionan franjas cutáneas hiperestésicas entre el ombligo y la región inguinal a cada lado, y una zona sensible a la presión en la parte baja del hipogastrio, a lado y lado de la línea media. Pueden presentarse con el típico signo de Blumberg, dolor de rebote; después de una presión moderada, el dolor se intensifica agudamente, usualmente después de retirar la mano.

En caso de encontrar una masa abdominopélvica, se debe realizar percusión superficial y profunda, que practicadas detenidamente, nos acercaran a la forma, volumen y profundidad de las tumoraciones con origen ginecológico. Por ejemplo, si se trata de ascitis, al desplazar a la paciente y cambiarla del decúbito dorsal al lateral, los límites se modifican.

EXAMEN GINECOLÓGICO

Inspección

Para llevar a cabo un examen ginecológico apropiado es necesario preparar todos los elementos que en algún momento pudieran utilizarse para evitar demoras e incomodidades a la paciente, entre otros: guantes estériles, espéculo, gel o vaselina (para lubricar el espéculo), placas para citología vaginal o frotis, recipiente con alcohol al 95% o formol, spray con fijador de citología vaginal, espátula para tomar frotis o citología, pinza para biopsia cervical, cureta de Novak para biopsia endometrial.

Durante el examen será conveniente la presencia de la auxiliar de enfermería no sólo para ayudar al médico y confortar a la paciente, sino para testificar posteriormente, en caso de ser necesario, acerca de la actitud del médico durante el examen. El examen debe comenzar por la observación de los genitales externos o vulva. La paciente reposará en posición decúbito dorsal con los muslos bien flexionados sobre la pelvis y las piernas sobre los muslos, los cuales se separarán para visualizar la vulva. El bajo vientre se cubrirá con una sábana (fig. 4.2)⁸.

El médico previamente debe realizarse un lavado clínico de manos y usar guantes limpios. Se observará el desarrollo adiposo del monte de Venus y de los labios mayores así como la cantidad de vello, excesiva en el hirsutismo, mínima en el hipogonadismo y la craurosis. Con los dedos índice y pulgar de la mano izquierda se abren los labios, los cuales pueden observarse rosados y llenos en la mujer en edad reproductiva o adelgazados y con arrugas en la posmenopáusica. Es posible ver los labios mayores edematizados, rojizos y con excoriaciones que pueden ser secundarias a rascado por prurito, o pequeñas heridas por la depilación vaginal total con máquina de afeitar, cera, etc. Estos signos de vulvitis pueden ser secun-

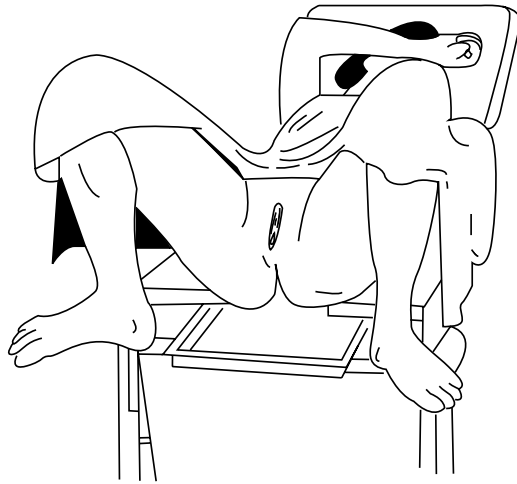


Figura 4.2. Posición ginecológica, de litotomía o de Trendelenburg. (Tomado de: Rigol O. *Obstetricia y ginecología*. Ecimed. 2008).

darios a una patología propia de la vulva como la infección por hongos, alergias al uso de protector vaginal, o el no uso de ropa interior por comodidad para la ubicación de los jeans, sin embargo, pueden ser producto de secreciones provenientes de la mucosa vaginal o del cérvix uterino. El flujo vaginal persistente produce una pigmentación de color café oscuro en la raíz de los muslos y en la cara interna de los mismos.

Los labios mayores pueden presentar edema mecánico, por falla cardíaca, nefropatía o infección sistémica. La elefantiasis de los grandes labios y del clítoris con ulceración crónica asociada se llama *estiomene*, aparece después del linfogranuloma venéreo y es el resultado de una extensa afectación linfática.

En la cara interna, en el límite de los dos tercios superiores con el tercio inferior de los grandes labios, se encuentran las glándulas de Bartholino, asiento de procesos inflamatorios (bartholinitis, abscesos) de fácil diagnóstico, por el aumento de volumen del labio, muy doloroso y deformado por una tumoración ovoide y tensa, además hay presencia de todos los signos del proceso inflamatorio (dolor, tumor, calor, rubor). Al pinzar la masa se puede obtener pus. Cuando la tumoración de la glándula de Bartholino no presenta signos inflamatorios, estamos en presencia de un quiste de Bartholino, cuyo contenido es gelatinoso (fig. 4.3).

Los labios menores o ninfas pueden ser hipertróficos o estar casi borrados (craurosis) o adheridos entre sí (sinequias). La hipertrofia puede ser uni o bilateral, es antiestética; las ninfas sobresalen de los grandes labios

y a veces causan molestia a la mujer al sentarse, por quedar comprimidos entre los muslos y el asiento. Es una anomalía frecuente en la raza negra (bosquimanas) presentando labios menores de 15 a 20 cm que en ocasiones cuelgan hasta la mitad de los muslos (delantal de las hotentotas).

Las várices vulvovaginales se observan con cierta frecuencia (21%) en las gestantes. Suelen limitarse a un lado y a nivel del surco interlabial. Son masas turgentes y azuladas. Originan sensación de peso y prurito.

En la comisura superior de los pequeños labios aparece el clítoris y algo por debajo el meato uretral en cuyos lados existen los orificios excretores de las glándulas Skene. Igualmente, la mucosa del meato uretral puede prolapsarse y también podemos hallar pólipos pediculados. En casos de virilismo o en hiperplasia suprarrenal congénita puede encontrarse hipertrofia del clítoris.

En el himen imperforado se observa una procidencia de color azulado si hay hematocolpos o amarillenta si retiene contenido seroso (hidrocolpos) a nivel del orificio vaginal. Si el material retenido alcanza gran tamaño puede originar trastornos compresivos de las vías urinarias o a nivel del recto.

Además en la vulva podemos encontrar formaciones vegetantes conocidas con el nombre de condilomas acuminados, de origen viral, que se extienden sobre la región vulvar, perianal y anal. La presencia de lesiones ulcerosas en la vulva debe hacer pensar en un chancro blando, un chancro sifilítico o un herpes genital (fig. 4.4.). Por encima de los sesenta años toda lesión ulcerosa en vulva es sospechosa de carcinoma.

Con el objeto de tener una mejor observación del introito vaginal y del himen se recomienda utilizar la maniobra de las riendas, en la cual con los dedos índice y pulgar de cada mano se traccionan los labios mayores en

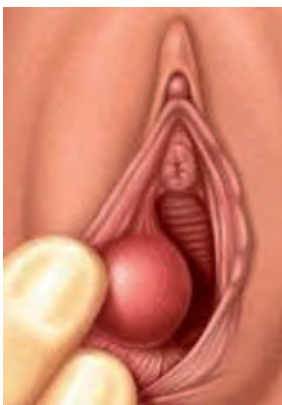

Figura 4.3. Quiste de Bartholino. (Tomado de: <http://www.elkonsultorio.es/elkonsultorio-de-sexualidad/bartolinitis-42520.html>).

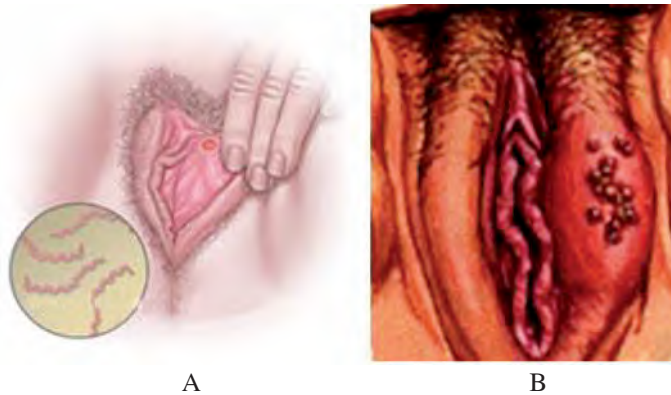


Figura 4.4. Lesión sifilítica y herpética. A. Chancro sifilítico en mucosa de labio menor. (Tomado de: www.sexualityandu.ca/adults/sti-1-9.aspx). B. Vesículas de herpes vaginal en labio mayor (Tomado de: <http://html.rincondelvago.com/000434681.png>).

sentido lateral y anterior, además se le pide a la paciente que aumente la presión intrabdominal (que puje), y así el himen quedará expuesto (Ver capítulo Anatomía de la pelvis). Posteriormente se realiza una depresión de la pared posterior de la vagina con el primer y/o segundo dedo y se le pide a la paciente que puje, esto con el fin de detectar la presencia de prolapso vesical, rectal o, en casos especiales, prolapso cervical o uterino. Esta maniobra también es útil para detectar incontinencia urinaria o fecal.

Especuloscopia

Para realizarla se utiliza un espéculo. El más empleado en la actualidad es el espéculo bivalvo de plástico desechable (fig. 4.5). La vaginoscopia es un procedimiento fácil en mujeres con vida sexual activa o que han tenido hijos. Por lo regular no se practica en niñas menores de 14 años o que no hayan tenido relaciones sexuales, sólo en casos muy especiales, empleándose espéculos pequeños conocidos como virginales o nasales. Para realizar la especuloscopia se escoge un espéculo de tamaño apropiado; con una mano se separan los labios menores, con la otra mano se toma el espéculo con las valvas juntas y en posición oblícuca, tras lo cual se introduce a través del introito vaginal con dirección inferior y posterior. Luego, se hace rotar en forma tal que las valvas queden horizontales mientras éstas se abren intentando ubicar el cuello uterino entre ellas^{1-4, 6-8}.

Idealmente el espéculo no debe lubricarse ya que se perdería la posibilidad de tomar muestras para citología, flujos, etc. Si es necesario humedecerlo se utilizará agua o solución salina. Los datos que nos ofrece la especuloscopia se refieren al aspecto de la mucosa vaginal, desgarros,

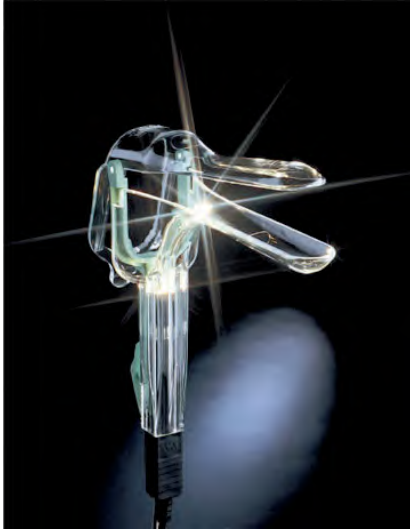


Figura 4.5. Espéculo desechable con luz incorporada. (Tomado de: <http://dimaher.com/Espéculo%20vaginal.jpg>).

cuerpo extraño, presencia de secreciones, heridas o neoformaciones, condilomas, úlceras.

Durante la especuloscopia también se evalúa el aspecto del cuello uterino, el orificio nos sugiere la paridad: redondeado e íntegro en la nulípara, con una hendidura transversal en las múltiparas. Esta hendidura forma los labios anterior y posterior del cérvix (fig. 4.6).

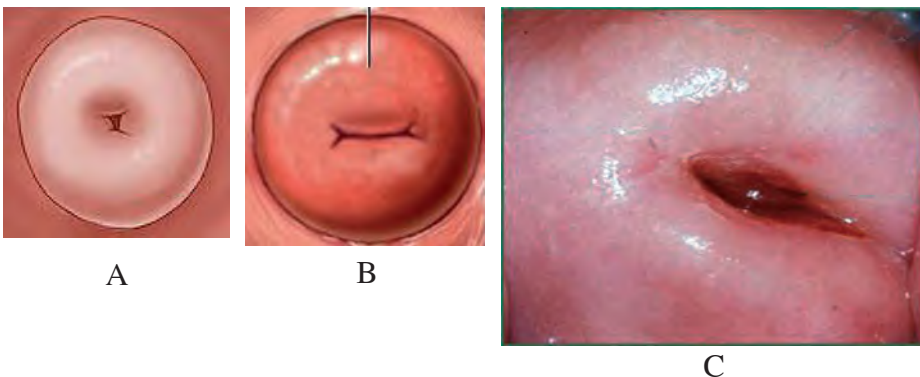


Figura 4.6. Cérvix. A. Cérvix de nulípara (Tomado de: <https://members.kaiserpermanente.org/kpweb/healthspanish.do?hwid=hw140091oshg§ionId=hw140091oshg-sec&contextId=tw9600oshg>). B. Cérvix de múltipara (Tomado de: <http://lomalinda-health.org/health-library/centro-de-embarazo/38/000194.htm>). C. Foto de cérvix de múltipara (Tomado de: www.drparra.net/consulta.html).

Tacto vaginal

Es condición indispensable que la vejiga esté vacía e idealmente la ampolla rectal; para ello se le ordenará a la paciente que orine antes del examen pero si sus condiciones no se lo permiten se recurrirá al empleo de la sonda vesical y del enema rectal, si fuera necesario. Siempre deben usarse guantes estériles, con o sin lubricante, dependiendo del caso.

El tacto vaginal nos suministra datos acerca de la permeabilidad, amplitud, profundidad de la vagina, estado de los fondos de sacos vaginales, si el saco de Douglas se encuentra libre u ocupado. Se pueden palpar algunas condiciones físicas del cuello uterino.

Situada la paciente en posición ginecológica, se separan los labios mayores y pequeños con los dedos índice y pulgar de la mano izquierda y luego de inspeccionar el introito, se introduce el tercer dedo de la mano derecha mientras se hace presión sobre la pared posterior de la vagina¹⁻⁴, se espera algunos segundos y al notar relajación del piso pélvico se introduce el segundo dedo (fig. 4.7), se dirigen los dedos en sentido posterior y hacia el fondo de la vagina, hasta encontrar el cérvix¹⁻⁴. La introducción

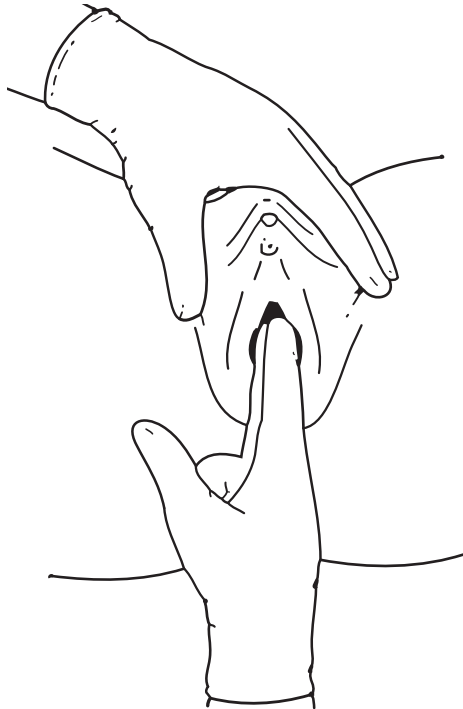

Figura 4.7. Tacto vaginal. Obsérvese la separación de los labios para evitar su inversión con el tacto.

se facilita deprimiendo con los dedos la comisura vulvar posterior a fin de no presionar o lastimar el clítoris y la uretra. La mucosa vaginal permite el deslizamiento de los dedos. La estrechez de la luz vaginal de las nulíparas es, en parte, motivada por la contracción involuntaria de los elevadores, que se palpan a ambos lados como gruesos pliegues.

El cuello uterino se palpa como una especie de cono de unos 2 cm de longitud, liso, móvil y de una consistencia elástica. En su vértice se encuentra el orificio externo, el cual es redondeado en las nulíparas y hendidamente transversalmente en las multíparas, como se mencionó anteriormente; en la gestante está reblandecido por el efecto de la retención de líquido; en el cáncer de cuello uterino es rugoso, duro, friable y sangra con facilidad. Los fondos de los sacos vaginales son más amplios en las nulíparas y sólo se ocupan en casos de embarazo o tumores de ovario.

El fondo de saco de Douglas o fondo de saco posterior es de gran importancia en el tacto vaginal ya que allí se acumulan secreciones hemáticas peritoneales, exudados y por gravedad se encuentran masas que corresponden a ovarios o tubas. Normalmente es depresible pues se encuentra vacío. La palpación es dolorosa en casos de procesos inflamatorios de los anexos que se alojan en él.

Palpación combinada vaginoabdominal

Complementa el tacto vaginal. Es el método más útil para la exploración ginecológica, pues hace accesibles el útero, los anexos y los tejidos parauterinos. Al terminar el tacto vaginal y sin retirar los dedos de la vagina se disponen éstos de tal modo que los pulpejos queden laterales y al fondo del cérvix y en contacto con la pared anterior de la vagina. La segunda mano se coloca por encima del abdomen comprimiéndolo más o menos a 10 cm por encima de la sínfisis púbica (fig. 4.8).

La mano abdominal desempeña un papel esencial. Define, cuando la pared lo permite, los órganos contenidos en la cavidad pélvica y los envía sobre los dedos exploradores colocados en la vagina; en esta forma se examinan las características de los anexos o masas pertenecientes a ellos. Cuando se desea examinar las características del útero, con los dedos colocados en la vagina se empuja el útero hacia atrás y hacia arriba y la mano abdominal puede palpar fácilmente este órgano o las condiciones patológicas que lo afecten (miomas), si existen (fig. 4.8). La palpación debe ser suave. Idealmente la pared debe ser delgada; cuanto más gruesa es la pared, menos permite descubrir lesiones de los órganos pélvicos a menos que sean muy voluminosas. Aun siendo delgada la pared debe ser depresible. A toda mujer que se le manipulan los órganos genitales inter-

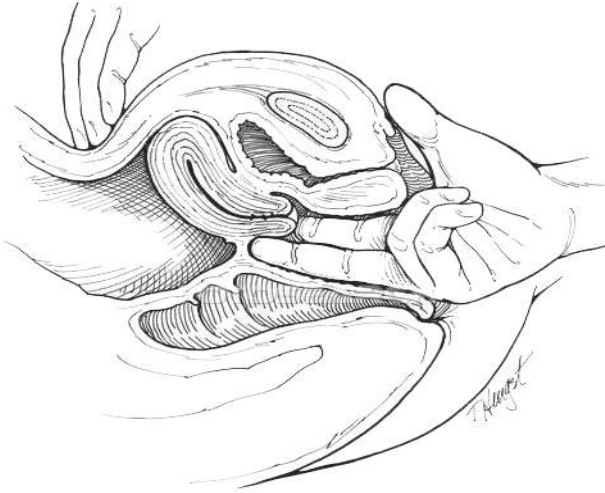


Figura 4.8. Tacto vaginal bimanual. Nótese el útero en anteversoflexión (Tomado de: <http://www.fotosearch.es/LIF153/cog03001/>).

nos se le produce una sensación desagradable, que puede ser referida como dolorosa. Especialmente la compresión del ovario puede ser dolorosa en mujeres sanas. En la enfermedad pélvica inflamatoria el útero y los anexos usualmente son dolorosos. La movilización lateral izquierda-derecha y derecha-izquierda que produce un dolor especial, es sugestiva de enfermedad pélvica inflamatoria, pero también puede estar presente en el embarazo ectópico o en un quiste torcido.

Topografía de la zona pélvica que se desea explorar

Los dedos colocados en vagina están en contacto con:

- Por delante, la vejiga, luego por encima y delante de la vejiga y a través de sus paredes, el útero en anteflexión; por consiguiente, si la vejiga está llena, los dedos sólo encuentran el globo vesical. Si la vejiga está vacía y el útero en retroflexión, se pueden palpar a través de la vejiga los órganos abdominales situados en el fondo de saco vesicouterino; en particular, se pueden palpar miomas, tumores de ovario, etc. En la práctica se exploran, pues, por delante, los órganos sub-peritoneales, es decir, los anexos y el tejido celular laterovaginal y la pared pelviana osteomuscular. Los relieves óseos son perceptibles debido a la gran elasticidad del tejido vaginal.
- Por detrás, el fondo de saco vaginal amplio y distendido está parcialmente recubierto de peritoneo. Es importante recalcar la sensibilidad clásica del fondo de saco de Douglas en los derrames intrabdominales de cualquier origen y también en la patología especial de esta región de la pelvis, donde se observan fenómenos inflamatorios, masas, etc.

Tacto rectal

Este examen debe ser practicado en algunos casos, como por ejemplo durante el examen pélvico de la paciente virgen y en los casos de valoración de los parametrios para diagnosticar el estado clínico del cáncer de cérvix. Como el examen es doloroso y bastante molesto para la paciente, se debe utilizar bastante lubricante y pasar el dedo con suavidad sin forzar el esfínter anal. El tacto rectal en niñas y mujeres vírgenes debe hacerse idealmente bajo anestesia general, para evitar que la contractura de los músculos del piso pélvico y los esfínteres inmovilicen el dedo explorador.

Se practica siempre con guantes, utilizando el dedo índice con abundante aceite o vaselina; en estas condiciones se introduce en el recto con el pulpejo dirigido hacia arriba. En condiciones normales se palpará la prominencia del cuello uterino. Esta prominencia es voluminosa, hay que acostumbrarse a su topografía y a su volumen. Para hacer una aproximación a los órganos pélvicos a través del tacto rectal se necesita mayor experiencia.

Palpación recto-abdominal

Se practica colocando el índice de la mano derecha o izquierda en el recto lo más profundo posible y la otra mano en el abdomen. Con experiencia pueden obtenerse los mismos datos que con la palpación vaginoabdominal. El dedo, profundamente hundido, debe rebasar los ligamentos uterosacros, pudiendo tener conocimiento de los anexos si se incurva el pulpejo de derecha e izquierda. Con el tacto rectal se aprecia mejor el estado de los parametrios posteriores y con el dedo vaginal el del anterior y los laterales.

Palpación recto-vaginal

Es un método muy practicado por algunos clínicos. El dedo medio se introduce en el recto y el índice de la misma mano en la vagina, hasta encontrar el intersticio entre los dos ligamentos uterosacros. Cuando se alcanza esta separación, la falange del dedo rectal se dirige hacia adelante y hacia arriba hasta abordar toda la cara posterior del útero. Una vez individualizado el útero, sigue la exploración del nacimiento de las trompas y de éstas en toda su longitud. Si el dedo rectal gira en abanico y la mano abdominal sigue presionando, se puede entrar en contacto con los ovarios (fig. 4.9).

Palpación combinada vaginoperianal

El dedo índice en la vagina presiona hacia atrás y abajo, el pulgar de la misma mano y los dedos de la otra ejercen presión lateralmente evirtiendo el anillo anal. Este método es muy útil para revelar las hemorroides internas y fisuras del ano.

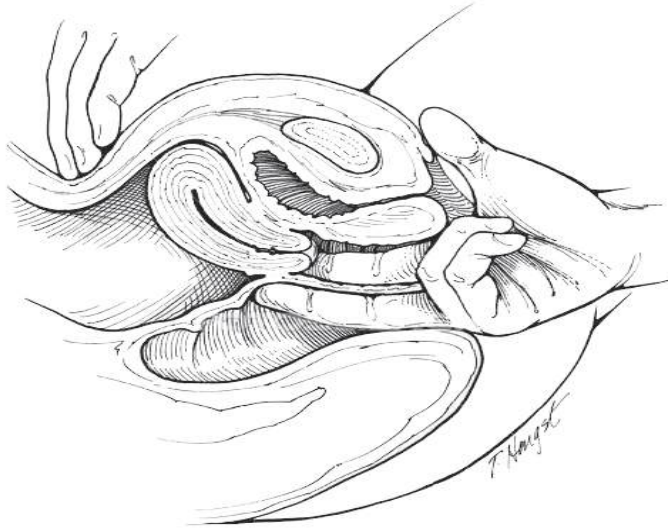


Figura 4.9. Tacto recto-vaginal. Nótese el tabique recto-vaginal en medio de los dedos segundo y tercero (Tomado de: <http://www.fotosearch.es/LIF153/cog03002/>).

ANÁLISIS Y PLAN

Toda historia clínica debe finalizar con un análisis que relacione e involucre los hallazgos en la anamnesis y en el examen físico. Este análisis se debe hacer por problemas, así se facilita el proceso en pacientes con múltiples causas de consulta, que pueden estar o no relacionadas entre sí. A cada problema se le debe hacer al menos una impresión diagnóstica (y, si fuera el caso, los diagnósticos diferenciales) y un plan que puede incluir ayudas diagnósticas, respuestas al paciente o un manejo médico o quirúrgico.

Se concluye la historia clínica con el nombre en letra clara y/o sello y/o firma de quien elabora la historia clínica; en el caso de instituciones universitarias, la firma del docente que revisa a la paciente y se hace responsable.

CAUSAS DE CONSULTA FRECUENTE, SEMIOLOGÍA Y TERMINOLOGÍA UTILIZADA

Dolor pélvico

En el abordaje de una paciente con dolor pélvico es muy importante evaluar la posibilidad de existencia o no de un embarazo. Una vez este se sospeche se debe realizar una prueba de embarazo. En el dolor de origen

ginecológico las causas serán diferentes dependiendo de factores como la edad, actividad sexual y la cronicidad del dolor. Se debe tener en cuenta que el dolor pélvico en la mujer es muy frecuente y de etiología variada. Hasta el 40% de las mujeres con dolor pélvico no presentan patología ginecológica. Por eso se deberá realizar una historia clínica completa^{9, 10, 11}.

La historia de toda paciente con dolor abdominopélvico debe incluir:

- Fecha aproximada del inicio del dolor.
- Forma de aparición del dolor: de forma lenta y progresiva, constante o súbita.
- Intensidad: Se pueden utilizar escalas numéricas, teniendo en cuenta que puede ser variable de unas mujeres a otras, dependiendo del umbral de excitación, de la intensidad del estímulo y del componente psicosocial, etc.
- Localización e irradiación, solicitando a la paciente que señale con un dedo el área dolorosa. Teniendo en cuenta la posibilidad de un dolor reflejo o indirecto que enmascara la localización exacta del dolor, que varía según la zona afectada. Por ejemplo: procesos del cuello o istmo, uretra, trigono vesical y recto, duelen en la parte inferior del sacro, irradiándose a miembro inferior, mientras que los del fondo del útero, vejiga y porción de trompa duelen en la región abdominal entre el ombligo y la ingle. No hay que olvidar que los procesos de columna también duelen en estas zonas.
- Naturaleza del dolor. En forma de picotazos, de peso, quemante (urente), lancinante, continuo, episódico, cólico, etc. Depende del mecanismo de producción que puede ser por: a) contracción violenta de una víscera hueca; b) distensión brusca de la cápsula de un órgano sólido; c) compresión o distensión de los vasos sanguíneos; d) anoxia del tejido muscular activo; e) irritación nerviosa; f) disminución del umbral de excitación. Wolff admite dos tipos de dolor uterino: cólico por contracciones enérgicas uterinas ante cuerpos extraños, como pólipos, fibromas submucosos, restos placentarios, dispositivos intrauterinos, etc. y dolor tipo “peso” por irritación de las terminaciones nerviosas, sea por diseminaciones linfáticas (cervicitis), por tracción (prolapsos) o por compresión (tumores). La retroflexión uterina y la congestión pélvica originan un dolor de este tipo.
- Ritmo. Fecha de aparición en relación con el ciclo menstrual, o durante el día, en la mañana, tarde o noche.
- Signos asociados. Fiebre, metrorragias, flujos, trastornos urinarios, diarrea y vómitos. Elementos que modifican el patrón del dolor, como la micción, la defecación, el coito, la actividad y el estrés.

Se debe indagar sobre episodios similares previos, incluyendo el diagnóstico clínico, ayudas diagnósticas como microbiológico, ecográfico o laparoscópico, el tratamiento y la respuesta a la terapia.

Este punto es importante en mujeres con un diagnóstico poco fundamentado usualmente de infección pélvica o en endometriosis con tratamientos empíricos.

En el examen físico, como ya se describió anteriormente, se debe hacer explícito el estado general de la paciente, signos vitales, etc. Además, por supuesto, de una valoración abdominal, pélvica y ginecológica. El conjunto de estos hallazgos nos acercarán a si la paciente presenta un abdomen agudo ginecológico, que requiera o no de intervención quirúrgica de urgencia o programada, a un manejo médico hospitalario o ambulatorio.

Abdomen agudo ginecológico

Usualmente de iniciación rápida; se encuentra un signo claro de rebote, Blumberg positivo. Con o sin compromiso hemodinámico, idealmente se debe realizar una prueba de embarazo. Cuatro son sus causas fundamentales:

1. Hemorragias intraperitoneales. Embarazo extrauterino, traumatismos, perforaciones uterinas (por legrados o maniobras abortivas), rupturas de las trompas por persuflaciones, persistencia de un folículo hemorrágico o ruptura de un tumor. Se manifiestan por dolor abdominal intenso, con defensa muscular (abdomen en tabla) y signos de hemorragia aguda copiosa: palidez, sudor frío, taquicardia, hipotensión arterial, confusión, etc. El diagnóstico diferencial se hará de acuerdo con la historia previa.
2. Infección pélvica aguda. Por colonización del útero y/o las trompas. Anexitis (salpingitis), abscesos tubo-ováricos, pelvipерitonitis (final de muchas infecciones genitales), etc. Sensibilidad a la palpación y defensa muscular en el epigastrio y en cada una de las fosas iliacas conforman los signos abdominales más prominentes. A medida que hay un compromiso peritoneal más extenso se presenta dolor a la descompresión en el abdomen inferior más evidente, existen picos febriles elevados, con leucocitosis y desviación a la izquierda. En la pelvipерitonitis el útero aparece fijado por un magma inflamatorio organizado.
3. Origen mecánico. Por torsión de quistes ováricos, trompa normal (en presencia de un tumor ovárico o quiste paraovárico), miomas pediculados, etc. Puede conducir a necrosis y compromiso peritoneal al torcer los vasos sanguíneos. Un mioma o fibroma que se necrosa puede llegar a producir un cuadro abdominal agudo, todavía

más si tenemos en cuenta que la necrosis se asocia con frecuencia a torsión e infección.

4. Perforaciones. Además de las perforaciones mecánicas por manipulaciones de útero o trompas, hemos de considerar los cuadros determinados por ruptura espontánea de un quiste o colección tubárica.

Dolor pélvico sub-agudo o crónico. Sus causas son:

1. *Anexitis crónica.* Unilateral o bilateral. El dolor se manifiesta en las fosas iliacas; puede ser localizado o difundirse extensamente; se irradia a la cara interna del muslo del mismo lado, vía nervio obturador; se exagera a veces en la etapa premenstrual, con el ejercicio y el coito. La enfermedad inflamatoria crónica puede aparecer después de un parto o aborto. También recién iniciada la actividad sexual.
2. *Endometriosis.* En los casos típicos, el dolor (dato fundamental para el diagnóstico) aparece con el sangrado menstrual, se acentúa progresivamente hasta su terminación, con progresión del dolor con cada ciclo menstrual.
3. *Fibromioma del útero.* Indoloro en sus comienzos, pero en el proceso de necrosis aséptica, degeneración o torsión puede producir dolor sub-agudo o crónico, también en los casos de fibromas submucosos induce al músculo uterino a contraerse hasta salir el fibroma por el cuello (parto del mioma), originando hipermenorrea y dolor.
4. *Cáncer de cérvix.* Produce dolor al aparecer metástasis que se extienden al tejido pelviano profundo, superficie peritoneal o afecta ligamentos o nervios.
5. *Prolapso uterino.* Generalmente va acompañado de cistocele y rectocele. El dolor es producido por el atirantamiento del peritoneo hacia abajo por descenso del útero y la vejiga; es de tipo sordo, continuo, en la región pélvica y sacra con molestias durante la micción y la defecación.
6. *Retroversión uterina.* La movilización no duele. En el periodo postoperatorio o en presencia de patología inflamatoria con congestión concomitante puede producir una sensación dolorosa gravitativa, con irradiación a la parte inferior de la espalda o a las piernas.
7. *Varicocele pélvico.* La agudización de la formación varicosa de los plexos venosos útero-ováricos es motivo de dolores moderados. Entre sus causas predisponentes se encuentran: coitus interruptus, trabajo en máquina de coser de pedal, postura de pies prolongada, etc. No es un cuadro alarmante y el estado general es bueno, pero puede ser muy incómodo para la paciente.

Se deben tener en cuenta otras patologías de origen abdominal como la enfermedad ácido péptica, colelitiasis, colecistitis, colon irritable, diverticulosis, diverticulitis, estreñimiento, tumores de origen gastrointestinal, apendicitis, urolitiasis e infecciones de vías urinarias.

Trastornos del sangrado menstrual

Se debe tener en cuenta que son muchas las patologías que pueden manifestarse a través de trastornos del sangrado menstrual, pudiendo ser patologías sistémicas o ginecológicas; a su vez, condicionantes como la edad podrían sugerir una causa en especial. Por ejemplo, en adolescentes con un primer sangrado vaginal excesivo, sugiere un trastorno de la coagulación como una púrpura trombocitopénica. Las causas de los trastornos del sangrado uterino se clasifican así: de origen hematológico, trastornos de la coagulación; anatómico, miomatosis, usualmente de ubicación submucosa, cáncer de endometrio, hiperplasia o atrofia endometrial, cáncer de cérvix, cuerpo extraño (dispositivos intrauterinos); endocrinológicos: hiperprolactinemia, hiper o hipotiroidismo, ciclos anovulatorios con déficit o exceso de estrógenos, defectos müllerianos; farmacológicos, relacionados con terapias hormonales como los anticonceptivos en cualquiera de sus presentaciones, orales, inyectables, transdérmicos, o terapia de reemplazo hormonal; no se debe olvidar anticoagulantes. Siempre debe descartarse que los signos y síntomas se relacionen o no con embarazo a través de la estimación de la hormona gonadotropina coriónica.

Para realizar un adecuado abordaje de la paciente que consulta por trastornos del sangrado uterino se debe realizar una exhaustiva historia clínica, con énfasis en la historia menstrual y las características del sangrado que la aqueja, con una adecuada utilización de los términos semiológicos⁹⁻¹⁴.

Historia menstrual. Intervalos menstruales, cantidad y características

Aunque tradicionalmente el intervalo menstrual es de 28 días, existen amplias variaciones individuales, aun en el caso de mujeres sin patologías. Sin embargo las desviaciones hasta de 7 días representan la variación normal.

Durante el primer año después del primer sangrado, las menstruaciones son irregulares y la fecundación es menos probable, luego se hace regular. La cantidad de sangre perdida por menstruación es variable, dependerá de los días que dura el sangrado y el volumen producido por día, también las variaciones serán amplias y difíciles de cuantificar.

Podemos formarnos una idea general de la cantidad de flujo menstrual averiguando el número de toallas higiénicas o tampones utilizados diariamente. La pérdida normal de sangre en una menstruación oscila entre

100 y 200 ml. Se puede establecer una fórmula menstrual *más* o menos constante, la cual expresa cada cuanto llega el sangrado, cuántos días dura y una cantidad aproximada, así: cada 30 días por 5 días, 4 toallas o 4 tampones por día.

La sangre menstrual tiene aspecto venoso oscuro característico y normalmente no presenta coágulos por la presencia de una sustancia que impide que el fibrinógeno se convierta en fibrina. Sin embargo, cuando la menstruación es excesiva, la sangre puede tener color rojo brillante y coágulos. No es rara la presencia de unos cuantos coágulos pequeños incluso con menstruaciones normales, pero cuando son muchos y voluminosos, se relaciona con dismenorrea.

Dolor menstrual

El dolor asociado a la menstruación es uno de los síntomas ginecológicos más comunes, y de él son causantes muchos factores, no necesariamente de naturaleza anatómica o estructural, ya que muy a menudo lo hayamos relacionado con factores constitucionales, psíquicos o generales. Al interrogar a las pacientes, es bueno indagar el carácter del dolor, por lo general es de tipo continuo o cólico y también el momento de aparición y duración del mismo. En la dismenorrea primaria el dolor se presenta en forma característica el día o dos días antes de que se inicie el sangrado y desaparece en cuanto se establece definitivamente la menstruación.

DEFINICIONES UTILIZADAS EN LA HISTORIA CLÍNICA DE PACIENTES CON TRASTORNOS DEL SANGRADO UTERINO

- Menarca precoz: En casos de pubertad precoz esencial, la ovulación y la menstruación aparecen antes de los nueve años, por lo cual estas pacientes pueden quedar embarazadas a esta edad.

- Menarca tardía: La menstruación aparece pasados los 16 años. Es relativamente frecuente y sin significación alguna. Las esquimales suelen menstruar pasados los 23 años.

- Amenorrea: Es la ausencia de la menstruación. Se clasifica como primaria y secundaria; en la primaria la mujer mayor de 18 años no ha tenido nunca la menstruación; la amenorrea secundaria se define como la ausencia de menstruación en mujeres que han tenido al menos 3 meses de periodos normales.

- Criptomenorrea: Hay percepción de los síntomas subjetivos que acompañan a la menstruación, tensión pre-menstrual, mastodinia, trastornos congestivos pélvicos, pero el flujo menstrual no aparece.

- Menopausia precoz: Desaparición del sangrado menstrual por menos de un año, antes de los 40 años.
- Menopausia tardía: La menstruación persiste más allá de los 52 años, con la posibilidad de embarazos.
- Polimenorrea: Está alterada la duración de las fases del ciclo normal. Las pérdidas menstruales son normales en cantidad y duración, pero se suceden con un ritmo acelerado (menor a cada 21 días). Suele coincidir con ciclos anovulatorios.
 - Oligomenorrea: El sangrado uterino es de cantidad y características normales, pero se presenta espaciado, más de 35 días, a veces, cada 40, 50, 60 días o más, con un máximo de 90 días.
 - Hipermenorrea o menorragia: Sangrado menstrual excesivo, casi siempre con una duración superior a la usual.
 - Hemorragia intermenstrual o metrorragia: Sangrado que se presenta entre menstruación y menstruación. Si estas ocurren después del coito se denominan sinusorragia. Este tipo de hemorragia es un síntoma característico del cáncer cervical, aunque también es muy común en otras lesiones como pólipos cervicales y cervicitis aguda.
 - Hipomenorrea: Menstruación escasa y de corta duración, pero de ritmo normal. Es signo de hipogonadismo constitucional.
 - Síndrome premenstrual: Se designa el conjunto de síntomas que presentan algunas mujeres en los días que preceden a la menstruación. Surge por desequilibrio hipófisis-ovario con predominio de los estrógenos sobre la progesterona. Algunas comienzan a sufrir a partir de la ovulación, 14 días antes del próximo sangrado menstrual. Los síntomas y signos son variados, hay dolor hipogástrico intenso, congestión mamaria con dolores y nudosidades de celulitis grasa en el cuadrante superior externo de ambas mamas (mastodinia premenstrual relacionada con el desarrollo de la mastopatía quística), edema que puede ser generalizado; variaciones del timbre de la voz que se torna opaca, todo ello por retención hidrosalina que cede al comenzar el flujo menstrual. Jaqueca, sed aumentada, excesivo apetito, insomnio y variaciones del carácter (irritabilidad, nerviosismo, fatigabilidad). La tensión arterial puede aumentar. La relajación hipertrogénica de sus ligamentos las hace sentir menos seguras en la posición erecta, torciéndoles más fácilmente los tobillos. Todos estos fenómenos ceden al aparecer el sangrado.

Menopausia y climaterio

Se considera menopausia al cese de la menstruación, debido a una falla en el desarrollo folicular en presencia de una adecuada estimulación de go-

nadotropinas. Acompañado de manifestaciones objetivas y subjetivas, son expresión física de la declinación fisiológica, terminal del ovario después de 25 a 35 años de actividad. Además de no producirse ovulación, tampoco se producirán las hormonas pertinentes: estrógenos, progestágenos, se demorará un poco más de tiempo la no producción de andrógenos. Su comienzo y terminación son imprecisos^{15,16}.

Es una condición cada vez más frecuente. En el año 1900 la edad promedio de la menopausia era a los 47 años y el promedio de expectativa de vida era 48 años. Actualmente la expectativa de vida para las mujeres en Colombia se encuentra en los 76 años, lo cual quiere decir que cada vez hay más mujeres que se encuentran en menopausia.

La edad en que aparece la menopausia está determinada genéticamente y no está influenciada por el número de embarazos, duración de la lactancia, uso de anticonceptivos orales, edad de la menarca, educación, raza. Fumar y el aumento del índice de masa corporal son dos factores ambientales que pueden adelantar la edad a la cual se presenta la menopausia^{15,16}.

La característica básica de la menopausia es la degeneración de la granulosa y la teca del ovario, lo cual hace que se produzca menos estrógenos, lo que resulta en aumento de las gonadotropinas especialmente de la FSH, lo cual va haciéndose progresivo hasta el cese definitivo de la menstruación. Estos cambios que se presentan en la menopausia van ocurriendo desde aproximadamente 5 años antes de que esta se dé^{15,16}.

Cerca de un 75% de las mujeres climatéricas presentan algún grado de síntomas tales como fogajes, sudoración, nerviosismo, irritabilidad, insomnio, cefalea, vértigo, depresión, labilidad emocional, disminución en la capacidad de memorizar, parestesias, palpitaciones, mialgias, artralgias, disminución de la libido, sequedad de la piel, caída del cabello, adelgazamiento ungueal, sequedad vaginal, dispareunia y otros^{15,16}.

• *Irregularidad menstrual*: El patrón menstrual puede variar bastante en la perimenopausia. Inicialmente se manifiesta como un acortamiento del ciclo que puede ser consecuencia del acortamiento de la fase folicular, o por una fase lútea inadecuada. Este cuadro de irregularidades puede durar meses o años hasta el cese definitivo de la menstruación.

• *Fogajes*: Es el más típico y frecuente síntoma climatérico, encontrándose en el 60-75% de las mujeres. Se trata de un episodio súbito de calor, generalmente en la parte superior del cuerpo. Acompañado de rubor y sudoración. Se debe indagar a la paciente por cuántos episodios de estos le aparecen al día, a la semana, si son más frecuentes en la noche.

Alteraciones urogenitales: Los tejidos vaginales y uretrales son dependientes de los estrógenos, por lo cual la deficiencia estrogénica del clima-

terio puede ocasionar incontinencia urinaria, dificultades en el vaciamiento vesical, disuria y polaquiuria.

Osteoporosis: El hipoestrogenismo acelera la pérdida de masa ósea, siendo del orden de 1-4% por año, por lo cual 15-20% de las mujeres menopáusicas sufren fracturas relacionadas^{15,16}.

Ya que la menopausia no es una enfermedad sino una condición relacionada con la edad, el tratamiento se encamina a mejorar algunas condiciones que pueden interferir con el normal funcionamiento de la paciente, como por ejemplo disminuir las oleadas de calor o fogajes, manejo de la osteoporosis. En el enfoque de manejo de las pacientes menopáusicas se debe realizar tamizaje en órganos posiblemente afectados. Estos exámenes son: mamografía, citología cérvicovaginal (tumoral y hormonal), densitometría ósea, perfil lipídico, ecografía pélvica transvaginal y hormona estimulante de la tiroides.

Flujo vaginal

Se designa con el nombre de flujo vaginal a toda pérdida no hemática que sale por los genitales femeninos.

Normalmente en la vagina hay un exudado compuesto por los siguientes elementos:

1. Moco: secreción de glándulas cervicales.
2. Células: descamación vaginal.
3. Secreción vestibular: bartholino y otros.

El flujo vaginal excesivo puede ser el resultado de la exageración de un fenómeno natural (fig. 4.10.)

Los flujos genitales se clasifican así:

Fisiológicos:

1. Premenstrual (de origen cervical por hiperemia).
2. Postmenstrual (alteraciones del pH vaginal, sangre, etc.).

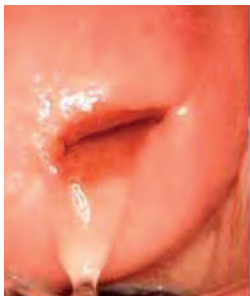

Figura 4.10. Secreción cervical fisiológica que se convierte en flujo vaginal (Tomado de: www.hayatcenter.com/gyne.aspx).

3. Intermenstrual (de origen cervical por aumento de niveles hormonales durante la ovulación).
4. En la adolescencia aparece un flujo escaso, mucoso, de origen hormonal.
5. En la menopausia, flujo escaso, inodoro, líquido, asociado a hipotrofenismo.

Patológicos:

1. Con origen infeccioso: bacterias, hongos, parásitos, mixtas.
2. Alérgicos o irritativos.
3. Tumorales.

Características clínicas

Vaginosis bacteriana: Usualmente secundaria a infección por *Gardenerella Vaginalis* (bacteria gram negativa a gram variable) y *Mobiluncus* (bacteria curvo, anaerobio, gram negativo). Las pacientes consultan por flujo con o sin mal olor, el cual puede ser apenas percibido o muy abundante. La mayoría refiere que tiene un color amarillento, esto se debe a que notan el flujo en la ropa interior por lo cual este ya está seco y ha tomado esa coloración. La mayor incomodidad será el olor, francamente fétido. Este puede notarse con mayor intensidad con la menstruación o después de las relaciones sexuales; estas secreciones son alcalinas y harán volátiles las aminas presentes en el flujo (putrescina y cadaverina).

Al examen físico de la paciente con una vaginosis bacteriana pura (sin sobreinfección por hongos), los hallazgos son relativamente pocos, hay un flujo fluido, mal oliente, no adherente, sin grumos, homogéneo, de color blanco grisáceo. La paciente no tiene dolor en los órganos pélvicos, si este existiese sugeriría otra patología concomitante^{17,18,19}.

Gonococo: La *Neisseria Gonorrhoeae* es un diplococo gram negativo; puede presentarse en forma asintomática, colonizando el cérvix, útero o trompas, pero también puede ocasionar una infección discriminada dando lugar a septicemia, artritis, dermatitis; sin embargo estas formas son infrecuentes. La secreción secundaria a *Neisseria Gonorrhoeae* es mucopurulenta, verde o amarilla. Además el endocérvix sangra fácilmente al estímulo con escobillón, bajalenguas o las valvas del espéculo. Cuando es originada en el endocérvix usualmente no produce dolor al tacto vaginal, pero cuando la neisseria ha colonizado el útero o las trompas el dolor será exquisito en la movilización latero-lateral del cérvix, a la palpación bimanual del útero y/o las trompas^{17,18,19} (fig. 4.11).

Chlamydia trachomatis: Son bacterias intracelulares obligadas; no captan la coloración de gram, pero tiñen con yodo; no tienen peptidoglicano. Pueden producir linfogranuloma venéreo, uretritis, cervicitis, salpingitis; neumonía, conjuntivitis del recién nacido. La infección por esta bacteria puede presentarse subclínica o producir síntomas de leves a severos. Las pacientes con uretritis se quejan de disuria y puede observarse piuria, con urocultivo negativo. También una cervicitis mucopurulenta, o una cervicitis folicular, ocasionada por la proliferación de folículos linfoides en la submucosa (fig. 4.12). Puede complicarse con una enfermedad inflamatoria pélvica pudiendo presentarse con dolor pélvico, exacerbado a la palpación bimanual; puede producir obstrucción tubárica^{17,18,19}.

El flujo proveniente del cérvix puede confundirse con secreciones vaginales, por lo tanto se sugiere que al realizar la especuloscopia se limpie el cérvix, luego introducir un aplicador de algodón en el endocérvix completamente, darle vueltas, observarlo; si el moco obtenido es amarillo, es un signo objetivo de cervicitis^{17,18,19} (fig. 4.12).

Hongos (vaginits): La *Candida albicans* es la causante del 85 a 90% de las infecciones por hongos en la vagina. Los síntomas más frecuentes son el prurito vulvar y el flujo vaginal. La paciente puede presentarse con

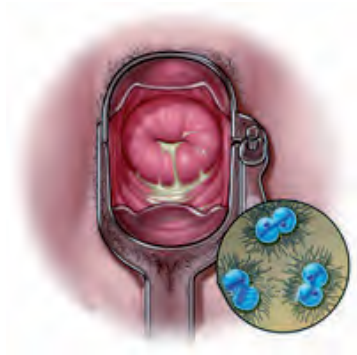

Figura 4.11. Cérvix con secreción purulenta, producida por *neisseria gonorrhoeae* (Tomado de: www.sexualityandu.ca/adults/sti-1-6.aspx).

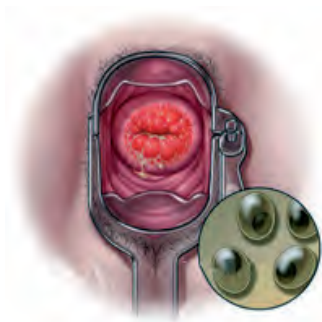

Figura 4.12. Cérvix con hallazgos clásicos de *Clamidia trachomatis* (Tomado de: www.sexualityandu.ca/adults/sti-1-2.aspx).

los dos síntomas o sólo con uno. La vulva se puede ver eritematosa, edematizada y con excoriaciones por el rascado. El flujo se describe clásicamente con aspecto de leche cortada, blanco, grumoso, adherente, sin olor. Se exagera el flujo y el prurito en la etapa premenstrual. Disminuyen los síntomas con la menstruación. El epitelio vaginal se observa eritematoso y usualmente no hay alteración en el cérvix.

La paciente puede referir disuria externa, por sensación de ardor vulvar al orinar. Además dispareunia por ardor en el introito. Se encuentra con frecuencia en pacientes que han sido sometidas a terapia con antibióticos, en embarazadas, en diabéticas y en asiduas bañistas de piscinas^{17,18,19} (fig. 4.13A y 4.13B).

Tricomonas: La *Trichomona vaginalis* es un parásito flagelado, origina un flujo amarillo, en ocasiones verdoso, fétido, con burbujas. Puede producir prurito pero menos que el moniliásico. La vulva puede estar inflamada, eritematosa. El exocérvix puede tener lesiones puntiformes eritematosas. También otros síntomas como sangrado poscoito y signos de cervicitis^{17,18,19} (fig. 4.13A y 4.13B).

Alérgicos: Por empleo de protectores vaginales, toallas higiénicas con sustancias químicas usualmente con olor especial. Uso de duchas vaginales, óvulos espermicidas, lubricantes vaginales. En otras ocasiones secundario al rasurado total de la vagina, o no uso de ropa interior. Son flujos serosos, fluidos, urentes y/o pruriginosos¹⁷.

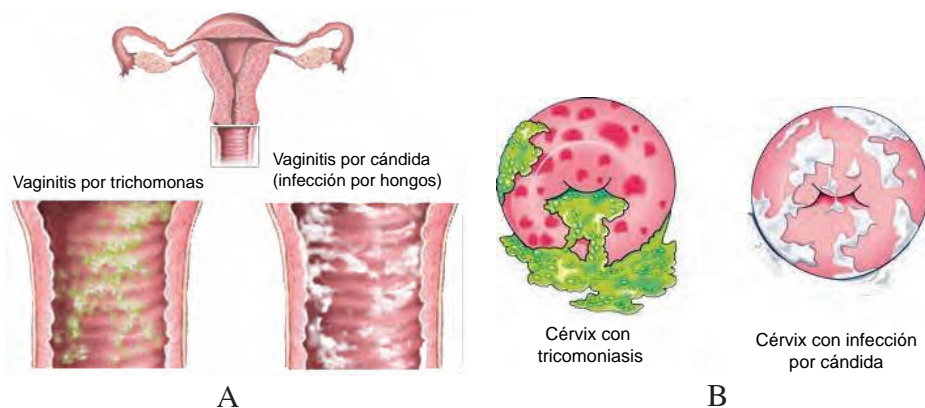


Figura 4.13. A. Flujo en vagina, a la izquierda, verdoso, sugestivo de tricomonas; a la derecha, blanquecino, sugestivo de candida (Tomado de: <http://info-kesihatan-anda.blogspot.com/2009/08/what-is-vaginitis.html>). B. Cérvix izquierda con hallazgos clásicos de tricomoniasis; a la derecha, candida (Tomado de: <http://www.wellnessworkscenla.org/resources/selfcareguide/VaginalInfections.html>).

Tumorales: Se presentan en casos de carcinomas de cérvix, endometrio o vagina. Son flujos seropurulentos, serosanguinolentos o hemáticos, con fragmentos de tejido maloliente¹⁹.

Vaginitis atrófica: Con frecuencia las pacientes postmenopáusicas, las que han sido sometidas a extracción quirúrgica de los ovarios o por irradiación, presentan un epitelio vaginal muy delgado por falta de estrógenos. Estas paredes vaginales son muy propensas a infectarse e inflamarse causando irritación y hemorragias locales. También pueden presentar ardor, dolor y en ocasiones prurito, flujo vaginal, cistitis o dolor hipogástrico¹⁹.

Cuadro 4.1. Características clínicas que ayudan a la diferenciación etiológica del flujo vaginal de origen infeccioso.

Características	Tricomonas	Candida	Vaginosis (Gardenella)
Leucorrea	+++	+ / ++	++
Olor	Maloliente	-	A pescado
Aspecto	Espumoso	Grumoso	Creoso (adherente y homogéneo)
Color	Amarillo-verdoso	Blanco	Grisáceo
Signo característico	Cérvix en fresa	Leche cortada	Olor a pescado (aminas) al añadir KOH
Observación al microscopio con solución salina	Tricomonas móviles	Esporas, micelios o pseudomicelios	Abundante flora mixta, Gardenella y anaerobios. Células clave en el 20% de las células epiteliales.

Virus del papiloma humano

Los virus del papiloma humano (VPH o HPV, del inglés *human papillomavirus*) son un grupo diverso de virus ADN pertenecientes a la familia de los Papillomaviridae. Como todos los virus de esta familia, los VPH sólo establecen infecciones productivas en el epitelio estratificado de la piel y mucosas de humanos, así como de una variedad de animales. El virus del papiloma humano es un grupo grande de virus de los cuales se han identificado más de 200 tipos, de éstos cerca de 40 son transmitidos sexualmente e infectan el aparato genital masculino y femenino. El virus del papiloma humano produce infecciones de piel y también afecta las mucosas del tracto anogenital, oral (boca, garganta) y respiratorio, lugares en los que se pueden producir las llamadas verrugas vulgares. Las lesiones anogenitales incluyen las verrugas genitales (condiloma acuminado, cresta de gallo)

que son formaciones carnosas con aspecto de coliflor que aparecen en las zonas húmedas de los genitales. Las verrugas genitales, por lo común, son causadas por los tipos VPH 11 y VPH 16. Estos tipos de VPH también pueden producir verrugas en el cuello del útero, en la vagina, la uretra y el ano. Los virus del papiloma humano también están relacionados con varios tipos de cáncer, entre los cuales se incluyen: cáncer del cuello del útero (cervicouterino) y cáncer de varios órganos, tales como: amígdala, faringe, esófago, mama, próstata, ovario, uretra y de piel.

Los VPH de bajo riesgo de producir cáncer de cérvix son los VPH 6, 11, 40, 42, 53, 54 y 57. Estos pueden causar cambios leves en el cuello del útero; no son perjudiciales y desaparecen con el tiempo. Los VPH de alto riesgo de producir cáncer de cérvix incluyen el VPH 16, 18, 31, 35, 39, 45, 51, 52, 56 y 58. De estos tipos el VPH 16 y el 18 se encuentran con más frecuencia vinculados al cáncer cervicouterino. Sin embargo cabe aclarar que la gran mayoría de las infecciones por el virus del papiloma humano remitirán espontáneamente sin dejar secuelas graves. El tiempo habitual de resolución espontánea de las infecciones transitorias por VPH es de 6 a 18 meses. Es necesario que se dé una infección por VPH de alto riesgo persistente para el desarrollo, mantenimiento y progresión a neoplasia cervical intraepitelial grado 3 (NIC-3).

El cáncer de cuello uterino constituye una complicación poco habitual de una infección cervical común producida por un VPH de alto riesgo. Usualmente este tipo de cáncer se presenta en mujeres con múltiples factores de riesgo además del VPH, entre otros: conducta sexual de riesgo, consumo de tabaco, mujeres con múltiples embarazos, sistema inmunológico deprimido, uso prolongado de anticonceptivos (más de 5 años) y malnutrición²⁰.

Códigos del CIE 10 (Codificación Estadística Internacional, décima edición), más utilizados en ginecología

ANEXITIS AGUDA N 700

ANEXITIS CRÓNICA N 701

ABUSO SEXUAL T742

ABSCESO DE BARTHOLINO N 751

AMENORREA N 912

ASCITIS R 18 X

CERVICITIS N 72 X
CANDIDIASIS VAGINAL B 37.3 + N 77.1
CA DE CÉRVIX IN SITU 53.9
LEI BAJO GRADO N870
LEI ALTO GRADO N872
CONDILOMAS A 630
CISTITIS N 30.9
DOLOR PÉLVICO R102
EPI N 73.9
EMBARAZO NO CONFIRMADO Z320
ENDOMETRIOSIS N 809
ENF FIBROQUÍSTICA MAMARIA N 60.1
FIBROADENOMA MAMARIO D 24X
GALACTORREA N 6.43
HUD N 93.8
HUA N939
HEMORRAGIA POST MENOPAUSIA N950
HEMORROIDES EMB 0224
INFECCIÓN URINARIA N 39.0
INCONTINENCIA URINARIA DE ESFUERZO R 32 X
INFERTILIDAD N 97.9
LEUCORREA N 89.8
MIOMATOSIS UTERINA D 25.9
MASA EN SENO N63 X
MASTITIS N61 X
MENOPAUSIA N 95.9
OVARIO POLIQUÍSTICO EZ82
OTRAS NO EN OTRA PARTE T 889
PROLAPSO GENITAL N 81.9
PLANIFICACIÓN FAMILIAR: Z309
POMEROY Z 30.2

PÓLIPO CERVICAL N 84.1

QUISTE DE BARTHOLINO N750

QUISTE OVARIO N 83.2

QUISTE MAMARIO N 60.0

VAGINITIS N 76.0

VAGINITIS ATRÓFICA N 95.2

INFECCIÓN POR EL VIRUS DEL PAPILOMA HUMANO (VPH) BQ77

REFERENCIAS BIBLIOGRÁFICAS

1. Cediell R. Semiología médica. Celsus. 6a. edición. 2008.
2. Llanio R, Perdomo G. Propedéutica clínica y semiología médica. Tomo 1. Ecimed. 1a. edición. 2003.
3. Argente H, Álvarez M. Semiología médica: Fisiopatología, Semiotecnia y Propedéutica. Panamericana. 1a. edición. 2005.
4. Bickley L. Bates' guide to physical examination and history taking. Lippincott Williams & Wilkins. 10th. edition. 2008.
5. Llanio R, Perdomo G. Propedéutica clínica y semiología médica. Tomo 2. Ecimed. 1a. edición. 2003.
6. Botero J, Henao G, Jubiz A. Obstetricia y ginecología. Fondo Editorial de la CIB. 8a. edición. 2008.
7. Ahued J, Fernández C, Bailón R. Ginecología y obstetricia aplicadas. Manual Moderno. 2a. edición. 2003.
8. Rigol O. Obstetricia y ginecología. Ecimed. 1a. edición. 2008.
9. Schorge JO, Schaffer JI, Halvorson LM, Hoffman BL, Bradshaw KD, Cunningham G. Williams' Gynecology. McGraw-Hill. 23a. edición. 2008.
10. Curtis MG, Overholt S, Hopkins MP. Glass' Office Gynecology. Lippincott Williams & Wilkins. 6th. edition. 2006.
11. Berek J. Berek and Novak's Gynecology. Lippincott Williams & Wilkins. 14th. edition. 2006.
12. Edmonds K. Dewhurst's Textbook of Obstetrics & Gynaecology. Blackwell Publishing. 7th. edition. 2007.
13. Molina C, Pérez S, Pérez R, Felicitas A. Dolor pélvico agudo y crónico. En: Libro electrónico de Temas de Urgencia.
14. Zanagnolo V, Cullins V. "Dolor pélvico agudo y crónico". En: Johns Hopkins Ginecología y Obstetricia (edición en español). Lambrou NC, Morse An, Wallach EE editores. Marbán. Madrid 2001.
15. Estrogen and progestogen use in postmenopausal women: July 2008 position statement of The North American Menopause Society. *Menopause*. July/ August 2008; 15(4):584-602.

16. Nelson HD. Menopause. *Lancet*. 2008 Mar 1;371(9614):760-70.
17. Agudelo A, Montoya J. Infecciones propias de la mujer. Feriva. 1a. edición. 2002.
18. Decherney A, Nathan L, Laufer N, Goodwin M. Current diagnosis and treatment in obstetrics and gynecology. McGraw-Hill. 10th. edition. 2007.
19. Adler M, Cowan F, French P, Mitchell H, Richens J. ABC of Sexually Transmitted Infections. BMJ Books. 5th. edition. 2004.
20. Consenso Eurogin 2006 sobre la Prueba de Detección de ADN del VPH en el Cribado de Cáncer de Cuello Uterino: De la evidencia a las recomendaciones. HPV Today. No. 09. Agosto, 2006.

**PÁGINA EN BLANCO
EN LA EDICIÓN IMPRESA**

AYUDAS DIAGNÓSTICAS EN GINECOLOGÍA

EXTENDIDO VAGINAL

La microscopía es la mejor forma de confirmar el diagnóstico en vaginosis y vaginitis. Los síntomas y signos que sugieren el diagnóstico fueron discutidos en el capítulo 4^{1,2}. Existen numerosas técnicas para la obtención de muestras vaginales y cervicales que se utilizan para diagnóstico citológico o de procesos infecciosos presentes en la vagina.

El tipo de instrumento utilizado es de poca importancia, siempre y cuando se tenga la seguridad de obtener una muestra no contaminada y procedente de la zona que se pretende estudiar. Es importante evitar el empleo de lubricantes y antisépticos vaginales inmediatamente antes de obtener el material para llevar a cabo los extendidos¹.

Para aspirar las secreciones (flujos) de la porción posterior de la vagina y transferirlos a un portaobjetos limpio o una caja de Petri (cultivos) puede utilizarse un tubo de vidrio encorvado unido a una pera de goma, también un escobillón simple; una vez tomada la secreción se deben hacer dos procedimientos: se extiende la muestra sobre un portaobjeto limpio en una capa fina y se toma en tubo con solución salina con un escobillón con secreción y se envían al laboratorio. En caso de cultivos la muestra obtenida se siembra en cajas de Petri y se coloca en incubadora de 3 a 5 días; en el transcurso del tiempo se extrae y se practica la lectura de las colonias de gérmenes obtenidos¹⁻⁴ (fig. 5.1).

El extendido vaginal también puede leerse en seco, es decir sin necesidad de fijación ni coloración. Se emplea mucho para diagnosticar pará-

sitos (tricomonas) o monilias; cuando se sospecha tricomoniasis se debe procesar la muestra, enviada en tubo con solución o tomar una gota del contenido vaginal y colocarlo en un portaobjetos y al lado otra gota de solución salina; se mezclan las dos gotas, se les adiciona un cubreobjetos, y si el diagnóstico es positivo se podrán observar cantidad de tricomonas nadando y desplazándose en la solución salina¹.

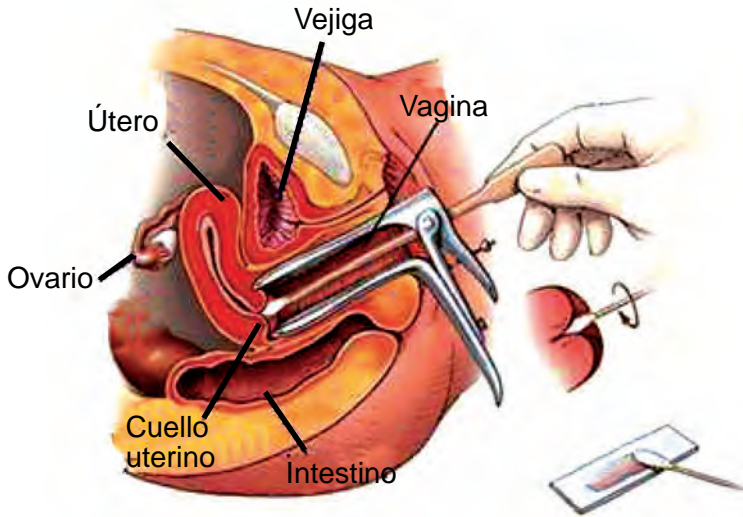


Figura 5.1. Toma de muestra de secreción vaginal o cervical. Se debe tomar muestra del flujo en las paredes vaginales y además introducir parcialmente el escobillón en el orificio cervical externo para obtener la muestra cervical (Tomado de: www.womanlab.com.../infoscreening.htm).

Si se sospecha la infección por monilias se coloca en el portaobjetos una gota de contenido vaginal y se mezcla con una gota de KOH, se le adiciona el cubreobjetos y se lleva al microscopio observándose fácilmente hifas y micelios de *Candida albicans* (fig. 5.2.). Mediante el examen de contenido vaginal y en pacientes con flujos fétidos se puede buscar Gardenella y células clave (células epiteliales cubiertas por innumerables bacterias), que hacen el diagnóstico de vaginosis bacteriana. La tinción de Gram permite evaluar semicuantitativamente la presencia de diversos morfotipos; diferentes autores han diseñado sistemas de cuantificación para clasificar la flora vista como normal, intermedia o de vaginosis bacteriana^{1,2,4} (cuadro 5.1).

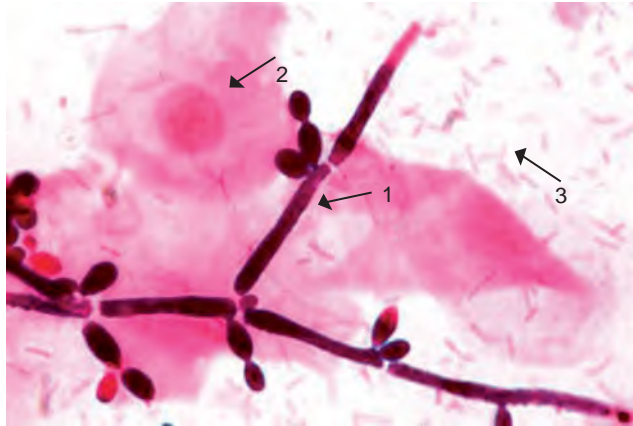


Figura 5.2. *Candida albicans*. Gram de secreción vaginal, en el que se observan: 1. *C. albicans*, 2. Células epiteliales y 3. Bacilos Gram negativos (1000X) (Tomado de: www.asm.org/Division/c/fungi.htm).

Cuadro 5.1. Criterios de Nugent. Puntuación de los hallazgos de la tinción de Gram en el extendido vaginal e interpretación, abajo derecha.

Morfortipos	PUNTOS				
	Ninguno	1+	2+	3+	4+
Bacilos Gram positivos grandes	4	3	2	1	0
Bacilos Gram negativos o Gram variables pequeños	0	1	2	3	4
Bacilos Gram negativos o Gram variables curvos	0	1	2	2	2
Bacterias por campo de 1000X	Puntuación		INTERPRETACIÓN:		
0	1		Puntuación: 0 a 3 = normal 4 a 6 = intermedia 7 a 10 = vaginosis bacteriana		
1 a 5	2				
6 a 30	3				
Más de 30	4				

CITOLOGÍA CÉRVICOVAGINAL

La citología del cérvix uterino y vaginal es una de las ayudas diagnósticas más importantes; es un procedimiento rápido, económico y sencillo. Bien ejecutada puede demostrar cambios en la estructura normal de las células de cuello uterino y de la vagina; da una idea de la actividad hormonal de la mujer y puede orientar algo sobre infecciones^{2, 4-7}. Los síntomas ginecológicos más importantes para sospechar patología a nivel de cuello uterino y vagina son:

1. Flujo vaginal.
2. Hemorragias genitales anormales.
3. Menstruaciones malolientes.

Siempre que exista al menos uno de estos síntomas se debe sospechar patología cervical o vaginal. Sin embargo se deben considerar los flujos vaginales fisiológicos y el hecho de que no tener síntomas no garantiza la ausencia de enfermedad de cuello uterino o la vagina, de allí la necesidad de practicar la citología cérvicovaginal periódicamente.

Citología hormonal

Se toma de las paredes laterales de la vagina. El epitelio vaginal está formado por 3 capas: la superficial, la intermedia y la basal o profunda. Por influencias hormonales experimenta una regeneración constante a partir de la capa profunda (basal). Debido a la gran sensibilidad del epitelio frente a las hormonas, son fáciles de reconocer en él los cambios debidos al estado hormonal. El aspecto celular se caracteriza por el tamaño y grado de estratificación del epitelio, número de núcleos picnóticos, coloración del citoplasma y comportamiento de la membrana celular⁵⁻⁸.

Al tomar un extendido de células vaginales para detectar el estado hormonal de una paciente, este puede ser⁵⁻⁸:

- Estrogénico: Fase folicular del ciclo, caracterizado por células grandes, aplanadas, poliédricas, predominantemente eosinófilas, con núcleo pequeño, picnótico, con algunos leucocitos.
- Progestacional: Fase luteínica del ciclo, con células de tamaño mediano, predominantemente cianófilas, con bordes plegados y enrollados, núcleos relativamente grandes y tendencia a agruparse en forma de pequeñas masas compactas provenientes de la parte superior de la capa intermedia; mayor número de mucocitos.

- **Androgénico:** Falta hormona folicular, aumento de andrógenos, células de tamaño mediano, ligeramente plegadas, con citoplasma basófilo claro y núcleos vesiculosos grandes provenientes de la capa intermedia.
- **Atrófico:** Hay descamación de la capa profunda sin regeneración de la capa superficial e intermedia por falta de hormonas. Hay células pequeñas, cianófilas, con núcleos grandes provenientes de las capas profundas (células basales y parabasales), con abundantes leucocitos y moco.

La citología hormonal sirve entonces para establecer el balance o desbalance hormonal que presenta la paciente en ciertas circunstancias.

Citología tumoral

La mortalidad por carcinoma de cérvix, así como los estados avanzados del mismo, están íntimamente asociados al grado de desarrollo de cada país; por esta razón se considera una enfermedad del tercer mundo. La citología cérvicouterina aplicada en forma masiva y regular ha resultado exitosa para detectar estadios tempranos de la enfermedad, cuyo tratamiento es técnicamente sencillo, de bajo costo para el servicio de salud y gratuito para las mujeres, evitándose así los estadios infiltrantes⁵⁻⁹.

El tratamiento de los estados tempranos no infiltrantes permite una sobrevida a 5 años del 98% mientras que el tratamiento de estados más avanzados ofrece una sobrevida de 50% a 5 años⁵⁻⁹.

El carcinoma de cuello uterino es una enfermedad progresiva que se inicia con cambios intraepiteliales premalignos que se pueden detectar precozmente con la citología. Existe controversia acerca de la progresividad de las lesiones premalignas y que el cáncer de cuello uterino esté siempre precedido por ellas. Epidemiológicamente, se ha encontrado que la edad promedio de las mujeres con lesiones premalignas (displasias leves: neoplasia intraepitelial cervical NIC I o displasias moderadas NIC II) es menor que las que tienen carcinoma *in situ* (NIC III) y estas a su vez son menores que las que presentan carcinoma infiltrante, lo cual sugiere un proceso progresivo de los NIC I y II a carcinoma *in situ* y de allí a microinfiltrante e infiltrante. La duración de las etapas de premalignidad no es uniforme, en general se acepta un promedio de 10 a 20 años en transformarse en lesión infiltrante; sin embargo hay casos más agresivos que evolucionan rápidamente. La evolución progresiva es más rápida en mujeres muy jóvenes. Aunque virtualmente todos los carcinomas infiltrantes se desarrollan a través de fases progresivas de cambios intraepiteliales, no todos necesariamente progresan a la infiltrante. Algunos

estudios han demostrado que el 30% de las lesiones preinfiltrantes regresan espontáneamente. Esta proporción parece ser menor a mayor edad. Las displasias leves (NIC I) y moderadas (NIC II) tienen los más altos porcentajes de regresión; ya que no es posible determinar cuáles lesiones progresarán y cuáles no, la totalidad de neoplasias intraepiteliales de alto grado deben ser consideradas como potencialmente malignas y deben manejarse consecuentemente⁵⁻⁹. Para entender los procesos fisiopatológicos del cáncer de cérvix debemos recordar conceptos anatómicos e histológicos de cuello uterino.

Anatomía e histología de cuello uterino

En el cuello uterino se distinguen dos partes:

- *Exocérvix*: Representa la parte superior del cuello, revestido por epitelio plano poliestratificado semejante al de la vagina (fig. 2.17B, Cap. Anatomía pélvica aplicada en ginecología y obstetricia)⁴⁻⁷.
- *Endocérvix o canal cervical*: Se encuentra tapizado por una mucosa rica en formación glandular y revestido por epitelio cilíndrico mucinoso (fig. 2.17A, Cap. Anatomía pélvica aplicada en ginecología y obstetricia)⁴⁻⁷.

El cuello uterino está constituido por tejido conectivo, musculatura lisa y tejido elástico entre células fusiformes y elementos fibrilares. El epitelio de revestimiento es de dos tipos: Plano estratificado en el exocérvix; en el endocérvix la mucosa está revestida por un epitelio monoestratificado, formado por células cilíndricas simples secretoras de moco; algunas presentan cilias. En la profundidad hay numerosas formaciones glandulares ramificadas tapizadas por un epitelio cilíndrico continuación de las células superficiales. La zona de estratificación o unión escamocolumnar es la zona de transición entre el epitelio estratificado y el cilíndrico. Estos tejidos no cambian de forma brusca; la transición histológica ocurre en una extensión entre 1 y 10 milímetros; esta zona corresponde a diferentes etapas de metaplasia escamosa (proceso normal de regeneración epitelial) por lo que se puede encontrar una amplia variedad de combinaciones⁴⁻⁷ (fig. 5.3).

Histopatología y clínica

La zona de transformación o unión escamocolumnar es el lugar en donde con mayor frecuencia se encuentran los cambios premalignos los cuales en su gran mayoría tienen la siguiente secuencia⁵⁻⁹:

- *Metaplasia escamosa del epitelio glandular*: Es el recambio de un

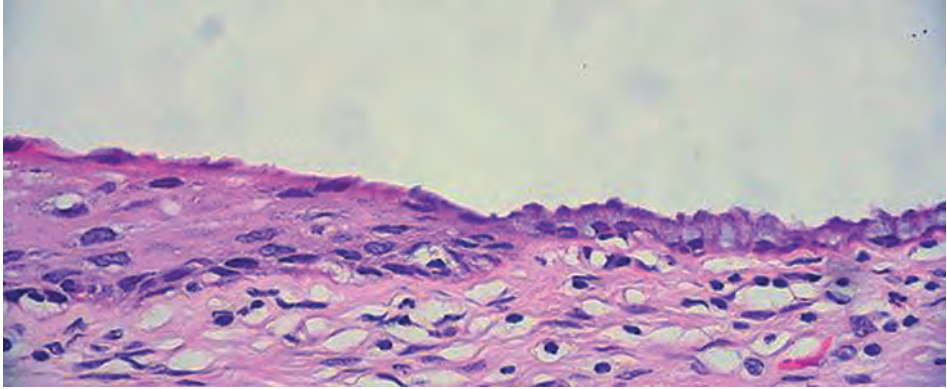


Figura 5.3. Unión escamocolumnar. Representa el límite entre la exocérvix, a la izquierda, y el endocérvix, a la derecha. H & E 400X (Tomado de: http://farm2.static.flickr.com/1390/565238127_e39f93f801.jpg).

epitelio por otro; puede ser inmadura cuando sólo compromete las capas más profundas del epitelio glandular, o madura cuando compromete el epitelio glandular en su totalidad⁵⁻⁹.

- *Displasia*: Es un término utilizado para describir células anormales del cuello uterino. Durante la displasia, las células sufren una serie de cambios en su apariencia. Las células aparecen anormales en el microscopio, pero no invaden los tejidos alrededor. Existen tres grados de displasia clasificados como leve, moderado o severo, dependiendo de qué tan anormales se vean las células en el microscopio y el espacio que ocupen del epitelio⁵⁻⁹ (fig. 5.4A y 5.4B).
- *Displasia leve, neoplasia intraepitelial cervical 1 (NIC I), lesión escamosa intraepitelial de bajo grado (LEI BG)*. Las células exfoliadas de una displasia leve corresponden a células poligonales de tipo intermedio o superficial, con núcleo levemente aumentado de tamaño y discreto aumento de la relación núcleo-citoplasma. Generalmente el núcleo ocupa menos de 1/3 del área celular. Existe leve variación del tamaño y forma de los núcleos, algunos de los cuales pierden su contorno perfectamente redondo u ovalado al ser observados al microscopio de luz. El núcleo es hipercromático, con la cromatina dispuesta en forma reticular o finamente granular. El epitelio escamoso comprometido por estas células usualmente es el tercio cercano a la lámina basal⁵⁻⁹ (fig. 5.4A y 5.4B, 5.5A y 5.5B).
- *Displasia moderada, neoplasia intraepitelial cervical 2 (NIC II), lesión escamosa intraepitelial de alto grado (LEI AG)*: En el extendi-

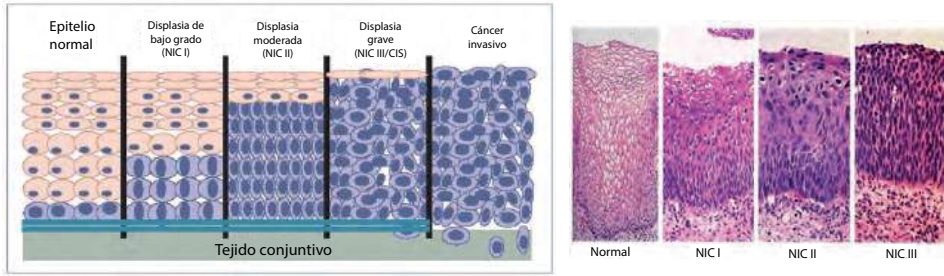


Figura 5.4. Ocupación del epitelio escamoso por células anormales. A. Gráfico de epitelio cervical donde se ve la ocupación de células anormales con respecto del grosor del epitelio y la lámina basal, además la nomenclatura usada. (Tomado de: <http://www.doy-mafarma.com/ficheros/images/4/4v27n05/grande/4v27n05-13120526fig01.jpg>). B. Corte histológico de epitelio cervical con diferente grado de compromiso del epitelio (Tomado de: http://www.cancerquest.org/images/CancerByType/pics/cérvix_cin123.jpg).

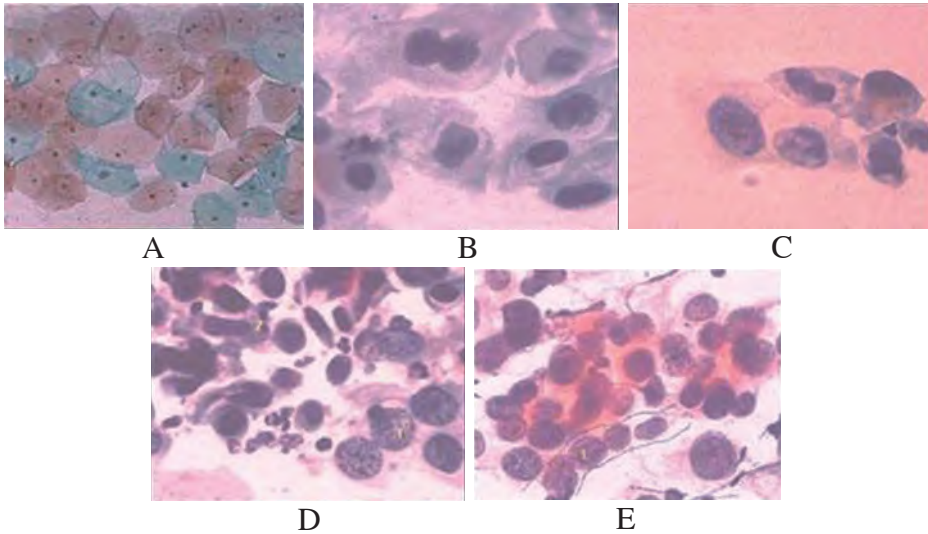


Figura 5.5. Células del epitelio escamoso observadas a través de la toma de la citología cervical. A. Células epiteliales escamosas de la mucosa cérvicouterina. Normal, con presencia de algunos gérmenes de flora normal. B. Lesión intraepitelial de bajo grado (displasia leve). 40X. C Lesión intraepitelial de alto grado (displasia moderada). 40X. D. Lesión intraepitelial de alto grado: Displasia severa (1), Células atípicas sugestivas a carcinoma “in situ” (2). E. Lesión intraepitelial de alto grado: Carcinoma “in situ” (1), alteración acentuada en células profundas (en fila india) (Tomado de: http://www.cybertesis.edu.pe/sisbib/2001/borja_vg/html/TH.2.html).

do obtenido de una displasia moderada las células corresponden en general a células intermedias profundas, con mayor variación en la forma celular. Algunas células son poligonales u ovaladas; otras pre-

sentan características citoplasmáticas de metaplasia inmadura. También se pueden encontrar células alargadas y de formas bizarras⁵⁻⁹. La variación en la forma y tamaño de los núcleos y la alteración de la relación núcleo - citoplasma es mayor que en la displasia leve. Existe mayor hipercromatismo, pero la cromatina aún se dispone en gránulos finos uniformes. Nucléolos ausentes. En la actualidad los cambios citopáticos producidos por la infección por HPV son considerados dentro de este grupo⁵⁻⁹. El epitelio escamoso comprometido por estas células usualmente son los dos tercios cercanos a la lámina basal (fig. 5.4A y 5.4B y fig. 5.5C).

- *Displasia severa, neoplasia intraepitelial cervical 3 (NIC III), lesión escamosa intraepitelial de alto grado (LEI AG)*: Las alteraciones descritas anteriormente son más marcadas en la displasia severa, en la que se observan numerosas células de tipo parabasal, siendo posible reconocer células poligonales y aun, en ocasiones, células aplanadas queratinizadas de citoplasma anaranjado, signo de que persiste tendencia a la diferenciación del epitelio. La relación núcleo-citoplasma es mayor a 2/3. Puede haber nucléolos eosinofílicos, aunque generalmente están oscurecidos por la cromatina densa. El epitelio escamoso está comprometido en la displasia severa más allá de los dos tercios cercanos a la lámina basal⁵⁻⁹ (fig. 5.4 A y 5.4B y fig. 5.5D).
- *Carcinoma in situ (CIS)*: También clasificado dentro del NIC 3 o LEI AG, es una lesión tumoral donde todo el epitelio escamoso está comprometido. Su característica morfológica más notoria es el reemplazo casi total del epitelio por células de carcinoma que hipertrofian o deforman este epitelio ocasionando proyecciones hacia el estroma sin romper la membrana basal, es decir con borde bien definido (interfase) entre el epitelio tumoral y el estroma que lo rodea. Un fenómeno semejante ocurre en el epitelio glandular. La lesión puede ser unifocal o multifocal y estará localizada en el 90% de los casos en el área escamo-columnar o zona T de transición de epitelios⁵⁻⁹.

En su conducta biológica esta lesión es irreversible y las pacientes así diagnosticadas tienen un riesgo más alto que en las lesiones de menor grado de desarrollar un carcinoma invasor y en menor tiempo en la secuencia de cambios del epitelio⁵⁻⁹ (fig. 5.5E).

La neoplasia intraepitelial y el proceso infiltrante no generan signos ni síntomas. Una vez establecida la infiltración, la angiogénesis hace que proliferen numerosos vasos superficiales con poco sostén que se rompen con facilidad y por eso se presenta sangrado vaginal espontáneo; esto indica el sangrado producido por el coito (sinusorragia)⁵⁻⁹.

El tejido neoplásico es friable. Como consecuencia de ello puede aparecer una secreción delgada purulenta y maloliente, por tal motivo toda mujer que presente sangrado vaginal anormal, sin sinusorragia, sangrado posmenopáusico o secreción como la descrita debe ser valorada por el especialista⁵⁻⁹.

El cáncer de cuello uterino infiltrante suele presentarse como una zona apolillada y regular con borde firme y elevado, a veces en forma ulcerada; a medida que la lesión crece puede hacerlo en forma exofítica tomando aspecto de coliflor, o endofítica y en este caso el cuello se puede observar sin lesión tumoral y finalmente ser remplazado por un cráter necrótico⁸⁻⁹ (fig. 5.6 y fig. 5.7).

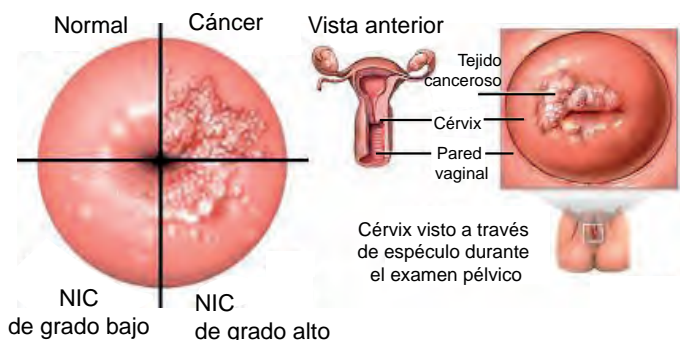

Figura 5.6. Cérvix. A y B. Representación esquemática de cérvix con diferentes grados de compromiso del epitelio escamoso (Tomado de: www.hpv-test.es/.../Cervical-Cancer-FAQs.html y <http://www.nlm.nih.gov/medlineplus/ency/imagepages/19262.htm>).

Ascus & Agus

Los diferentes sistemas de clasificación en citología cérvicovaginal usados a través de los últimos 40 años, antes del Sistema Bethesda (SB), habían puesto poco énfasis en la dificultad en distinguir entre cambios celulares debidos a fenómenos reparativos de cualquier causa y algunas lesiones premalignas. Al no considerarse esta situación, la práctica de cada laboratorio imponía nuevas categorías diagnósticas, tales como cambios celulares mínimos, atipia por inflamación, atipia reparativa, etc. El grupo de expertos que ideó el SB aceptó desde su primera reunión (1988) este hecho, incluyendo la categoría “Células escamosas (o glandulares) atípicas de naturaleza indeterminada”^{8,9}.

La revisión de la clasificación hecha después (1991) propuso que se valorara a criterio del citopatólogo si los hallazgos favorecían una lesión

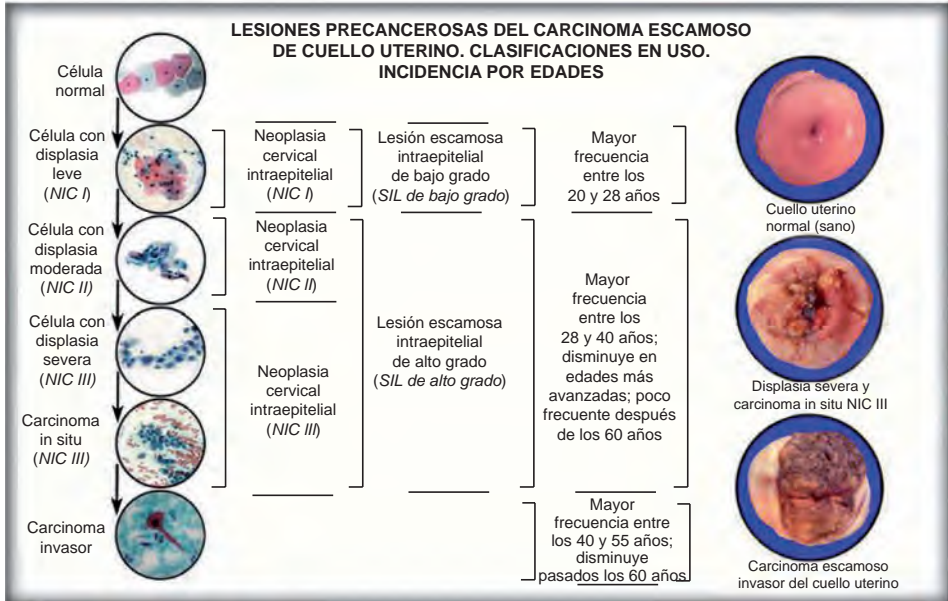


Figura 5.7. Lesiones precancerosas del carcinoma escamoso de cuello uterino; clasificaciones en uso e incidencia por edades. Obsérvese hallazgos en cervix por especuloscopia (derecha), y su relación con las alteraciones histológicas, la clasificación y grupo etáreo de mayor frecuencia (Tomado de: <http://blog.focusmedonline.com/es/precancerous-lesions-or-precursors-of-cancer-of-the-cervix>).

reactiva o una lesión neoplásica, entonces se originaron los términos de atipia escamosa de significado indeterminado (ASCUS) y atipia glandular de significado indeterminado (AGUS). El término ASCUS es usado para definir las anormalidades celulares más marcadas que aquellas atribuibles a cambios reactivos pero cuantitativamente o cualitativamente le faltan parámetros para el diagnóstico definitivo de lesión intraepitelial escamosa. Las características citológicas de estas células son aumento de tamaño y variación en la forma del núcleo, leve hiperchromasia con cromatina finamente granular y homogénea y características sugestivas pero no diagnósticas de infección por papiloma virus. AGUS son células de origen endocervical o endometrial que presentan atipia nuclear más allá de lo normal o reactivo, pero sin llegar a alcanzar un diagnóstico inequívoco de adenocarcinoma invasivo. El AGUS, por incluir una variedad de lesiones tan amplio, siempre requiere estudios complementarios para aclarar el diagnóstico, y así definir el tipo de tratamiento^{8,9} (fig. 5.8).

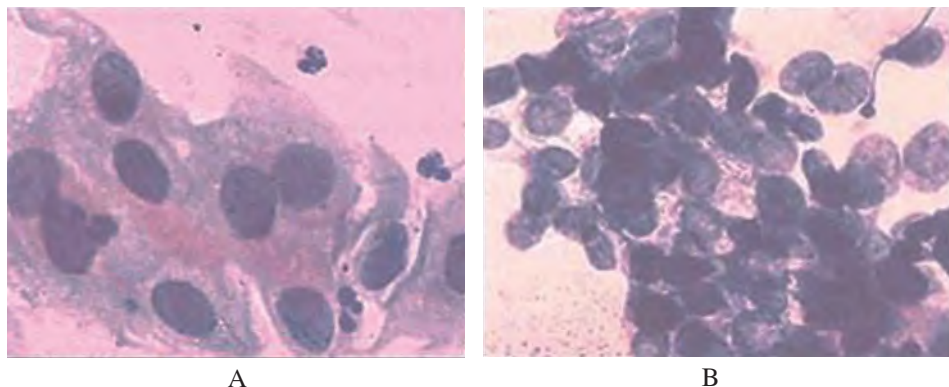


Figura 5.8. ASCUS y AGUS. A. ASCUS: que favorece a una lesión intraepitelial de alto grado. B. AGUS: que favorece a un adenocarcinoma in situ. (Tomado de: http://www.cybertesis.edu.pe/sisbib/2001/borja_vg/html/TH.2.html).

Obtención de la muestra

Este procedimiento debe ser realizado por médico, enfermera o auxiliar de enfermería bien entrenados, con el objetivo de tomar muestra de exocérnix y endocérnix, incluyendo la unión escamocolumnar. En casos especiales se puede tomar muestra de las paredes vaginales. Explicar a la paciente el procedimiento y la importancia de reclamar el resultado. Se deberá realizar anamnesis para diligenciar el registro de la citología, preparar las láminas (marcándolas), espátula o bajalengua, cepillo, espéculo, fijador o alcohol al 95%⁵⁻⁹.

Precauciones

- No hacer exploración bimanual antes de la muestra.
- No emplear lubricantes en el espéculo.
- Exponer muy bien el cérvix.
- Limpiar el exceso de flujo con torunda de algodón o gasa.
- Con espátula o bajalenguas de madera se toma la muestra en toda la circunferencia del cuello (360 grados), incluyendo la unión de los epitelios escamocilíndricos y con cepillo la muestra endocervical, éste se hace girar en el endocérnix. Se debe tener el cuidado al extraer la espátula o el cepillo de no tocar las paredes de la vagina para evitar la contaminación con células de la porción inferior de las vías genitales. A cada muestra le corresponderá una lámina. El material debe ser extendido de manera rápida en un solo sentido para evitar que se sequen y dañen las células, usando las 2 superficies de la espátula o bajalenguas, y corresponderá cada una a la mitad de la lámina o

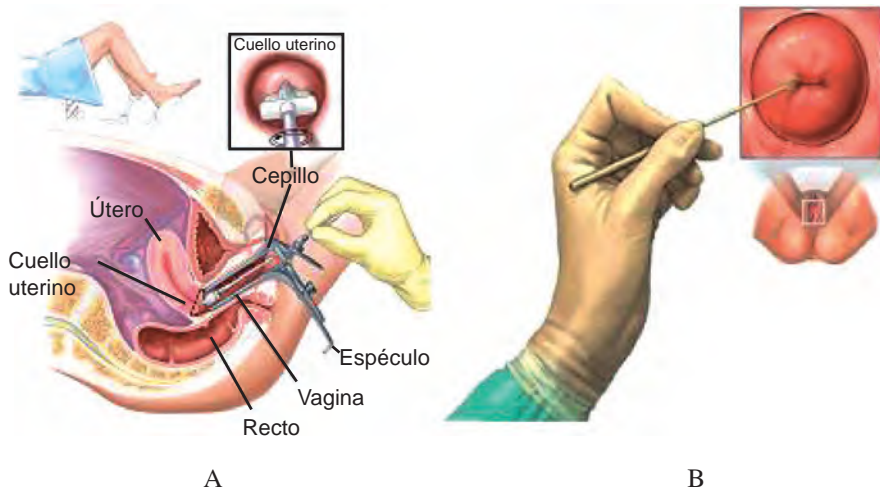


Figura 5.9. Toma de muestra de citología cérvicouterina. A: Células tomadas por raspado del cuello uterino y se examina bajo un microscopio para detectar el cáncer u otros problemas. B: Vista a través del cuello uterino con espéculo en posición de litotomía (Tomado de: <http://www.nlm.nih.gov/medlineplus/ency/imagepages/17116.htm>).

porta objeto. El extendido no debe quedar ni muy grueso ni muy fino. La extensión no se hace en zigzag, ni en espiral, ni en remolino. Las mismas recomendaciones son aplicables al extendido con el cepillo⁵⁻⁹ (fig. 5.9A y 5.9B).

- Es muy importante que el tiempo transcurrido entre la recogida de la muestra y su fijación sea el menor posible, a fin de evitar que se seque el material objeto de estudio. Nunca debe esperarse por la siguiente para hacer fijación⁵⁻⁹.
- Después de obtenido el frotis, la lámina debe colocarse inmediatamente en un frasco de boca ancha que contiene el líquido fijador. Este puede ser una mezcla de alcohol éter a partes iguales o alcohol de 95% solo. La fijación también puede hacerse utilizando citospray. La sustancia fijadora debe cubrir toda la preparación. Si se utiliza citospray debe colocarse el frasco a 15 cm de distancia de la lámina y aplicar la nebulización 2 veces, moviendo la mano en ambos sentidos. Para evitar que las láminas se peguen, si se utiliza el citospray, debe esperarse unos 10 minutos antes de juntarlas; si se utiliza el frasco con alcohol éter debe colocarse a una de las láminas una presilla móvil de alambre de las que se utilizan en las oficinas para unir varios papeles (clips)⁵⁻⁹.
- El tiempo que media entre la fijación de las láminas y su coloración

no debe ser superior a los 10 días, por lo que el envío de éstas desde los sitios donde son tomadas debe tener una periodicidad semanal⁵⁻⁹.

Reporte de resultados

El informe del citólogo consta en un formulario en donde pueden apreciarse los siguientes elementos:

1. Identificación de la paciente
2. Antecedentes de la paciente
3. Resultado
4. Diagnóstico

El resultado de la citología es expresado así:

- Calidad de la muestra: satisfactoria o inadecuada.
- Diagnóstico: Citología negativa para lesiones premalignas/malignas.
- Microorganismos presentes: Hongos, tricomonas, herpes, vaginosis bacteriana, flora anormal. O:
 - Cambios reactivos secundarios: reparación, atrofia o inflamación u otros.
 - Cambios inducidos por el papiloma virus.
 - Anormalidades del epitelio escamoso de naturaleza indeterminada: ASCUS.
 - Lesión escamosa intraepitelial de bajo grado (displasia leve. NIC I).
 - Lesión escamosa intraepitelial de alto grado (displasia moderada. NIC II, displasia severa/carcinoma *in situ* NIC III).
 - Carcinoma escamocelular invasivo.
 - Anormalidades del epitelio glandular de naturaleza indeterminada.
 - Adenocarcinoma.

Además el formulario trae una casilla para anotar observaciones y finalmente el nombre y la firma de quien leyó la citología.

Plan diagnóstico

Cuando el resultado de una citología cérvicovaginal es anormal, el primer paso del médico será realizar observación del cérvix a través de especuloscopia. Si se encontraran lesiones cervicales sospechosas de malignidad se podría tomar una biopsia directamente de la lesión (fig. 5.10). En términos generales, cuando existen resultados anormales en la citología cervical, se deberá practicar una colposcopia y biopsia, este procedimiento se realiza con la paciente en posición ginecológica y con espéculo se puede visualizar directamente el cérvix a través de un microscopio o al proyec-

tarse la imagen en un monitor; de los lugares en que se observen lesiones sospechosas se toma una muestra biopsia⁵⁻⁹ (fig. 5.11)

En los casos de persistencia del hallazgo en el resultado de la citología vaginal en el resultado de la biopsia, algunos proponen para el NIC I y la LEI de bajo grado realizar electrocoagulación, criocirugía, láser, o la utilización de ácido tricloroacético, según la disponibilidad de los equipos y la experiencia de los médicos. Otros proponen sólo efectuar seguimiento con citología vaginal cada 3 meses y si el hallazgo citológico persiste por 2 años se deberá hacer un procedimiento invasivo como conización del cérvix⁵⁻⁹ (fig. 5.11). Si la citología revela un NIC II o III, CA *in situ* (LEI de alto grado), se propone realizar una colposcopia biopsia y si el hallazgo persiste se debe efectuar conización diagnóstica y terapéutica (fig. 5.11). En algunos casos con lesiones extensas o bordes comprometidos en profundidad, dependiendo de la expectativa reproductiva y la edad de la paciente, se puede hacer histerectomía ampliada⁸⁻⁹.

DETECCIÓN Y TIPIFICACIÓN DEL VPH

Actualmente se ha demostrado una relación considerable entre la presencia del papiloma humano VPH y el cáncer de cuello uterino. La exactitud del test ADN-HPV para la detección de la enfermedad cervical de alto grado (NIC II o más) en mujeres con anomalías histológicas, ASCUS (células escamosas atípicas de significado indeterminado) y LEI de bajo grado (lesión escamosa intraepitelial de bajo grado) ha demostrado una gran validez diagnóstica ya que tiene una sensibilidad superior a la citología cérvicovaginal, por lo tanto puede considerarse como una alternativa útil para identificar el riesgo y mejorar la aproximación diagnóstica de lesiones premalignas del cuello uterino. Sin embargo, apenas ahora se está iniciando la comercialización y masificación de esta prueba¹⁰⁻¹².

Las pruebas para la detección del VPH analizan la presencia de secuencias de ADN viral y se basan en la especificidad complementaria entre las bases nitrogenadas de los ácidos nucleicos. Así, una secuencia de ADN solamente hibridiza de modo muy específico con otros ADN o ARN complementarios. El modo de detección de los híbridos, la composición de las sondas de ADN y la existencia o no de amplificación marcan las diferencias entre las diversas técnicas¹⁰⁻¹².

Reacción en cadena de polimerasa (PCR)

La reacción en cadena de polimerasa es un método de amplificación molecular que permite identificar muy pequeñas cantidades del ADN ob-

jetivo en la muestra analizada. Tiene una elevada sensibilidad y es capaz de detectar hasta un mínimo de 10 copias de ADN viral entre 1 millón de células. La PCR usa *primers* o cebadores de consenso. Los más utilizados actualmente son PGMY09/11, GP5+/GP6+ y SPF10. Su principal ventaja es que permite identificar el tipo específico de VPH. Para realizar la técnica PCR es preciso disponer de laboratorio y personal especializado, dada la posibilidad de contaminación cruzada y de interpretación diagnóstica errónea si no se tiene el material y el entrenamiento adecuados¹⁰⁻¹².

Captura de híbridos

Es una técnica de amplificación de la señal, que da buenos resultados. La actual captura de híbridos de segunda generación “*Hybrid Capture II*” (HC2) (única técnica molecular aceptada actualmente por la FDA para uso clínico), tiene una adecuada relación entre sensibilidad y especificidad si se establecen límites de señal lumínica adecuados (1pg de ADN; equivalentes a 100.000 copias del genoma viral). La utilización de un *cocktail* de sondas de alto riesgo, que en la última versión incluye 13 tipos de VPH (16, 18, 31, 33, 35, 39, 45, 51, 52, 56, 58, 59 y 68) y otro para el grupo de bajo riesgo que incluye 5 tipos (6, 11, 42, 43 y 44), permite la detección de cualquiera de estos tipos en dos únicas reacciones, si bien en la práctica clínica sólo se usa habitualmente la sonda de alto riesgo (VPH-AR)¹⁰⁻¹².

Indicaciones del análisis del ADN de VPH

La detección de ADN de VPH-AR se considera que puede ser útil en las siguientes aplicaciones clínicas: 1) Selección de mujeres con citología ASC-US para identificar las que precisan estudio colposcópico; 2) Selección de mujeres posmenopáusicas con citología LEI Bajo Grado; 3) seguimiento de pacientes con diagnóstico de NIC I confirmado por biopsia, seleccionadas después de colposcopia; 4) Control de curación después del tratamiento de neoplasias intraepiteliales; 5) Como test de cribado primario en conjunto con la citología cérvicovaginal; y 6) Después de una citología cérvix uterina compatible con infección por VPH¹⁰⁻¹².

BIOPSIA DE CÉRVIX

Para obtener un diagnóstico más exacto y antes de iniciar cualquier tratamiento radical de procesos cervicales, debe llevarse a cabo biopsias de la zona comprometida. La biopsia de cérvix se realiza cuando hay lesión macroscópica que puede o no necesitar de colposcopia. Se emplea la pinza de Yeoman o biotomo o alguna similar, luego se colocan las muestras en for-

mol al 10 % y se envían al laboratorio para que el patólogo las procese (fig. 5.10). La técnica de la biopsia de sacabocados da excelentes resultados⁵⁻⁷.

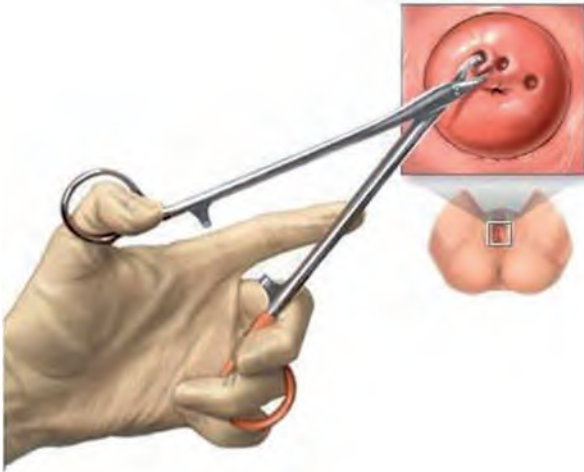


Figura 5.10. Biopsia de cérvix. Se observa pinza de Yeoman extrayendo tejido de cérvix. (Tomado de: <http://www.nlm.nih.gov/medlineplus/ency/imagenes/17032.htm>).

CONIZACIÓN DE CÉRVIX

Es un procedimiento quirúrgico para obtener una pieza en forma de cono de tejido proveniente del cuello uterino para su análisis microscópico. Por lo cual se obtiene una muestra más grande que la obtenida en una biopsia cervical en sacabocados o una biopsia dirigida por colposcopia; este método resulta especialmente útil en los casos de carcinoma *in situ*, en los que es imprescindible determinar si existen zonas invasivas que no han sido detectadas en biopsias previas. Aunque el procedimiento puede realizarse en el consultorio con equipo de radiocirugía con anestesia local, otros proponen que éste se realice en sala de cirugía; está indicado el cono frío o con bisturí en algunos casos seleccionados^{5-7, 13, 14} (fig. 5.11).

Como todos los procedimientos quirúrgicos, puede producir efectos secundarios. Está descrito que la cicatrización cervical anormal puede ocasionar periodos menstruales dolorosos, hace más difícil la evaluación posterior de una citología o prueba de Papanicolaou anormal. Además, esta cicatrización puede hacer más difícil que una mujer quede en embarazo. También puede estar asociada con incompetencia cervical cuando el corte lesiona el orificio cervical interno pudiendo provocar aborto al igual que parto prematuro^{5-7, 14}.

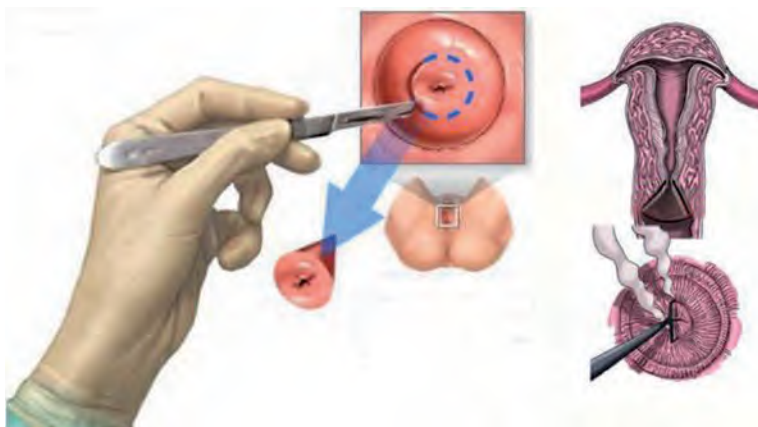


Figura 5.11. Conización de cérvix. Izquierda: Extracción de tejido del cuello uterino en forma de cono, aquí extraído con bisturí (Tomado de: <http://www.nlm.nih.gov/medline-plus/ency/imagepages/17040.htm>). También se puede realizar con el asa de Lletz, derecha (Tomado de: http://www.laullo.com/medicina/ilustracion_medica/gine/thumbnails/conizacion_cervical_con_Lletz_o_asa_de_diatermia_jpg_jpg.jpg).

BIOPSIA DE ENDOMETRIO

La biopsia de endometrio puede obtenerse fácilmente en el consultorio, siempre y cuando la paciente coopere y se conozca de antemano la posición del útero mediante el tacto vaginal para evitar posibles complicaciones de procedimiento. Otros prefieren el procedimiento bajo anestesia general corta. Para la obtención de la muestra se emplea una delgada cureta o una cánula o cureta de Novak, desplazándola de arriba hacia abajo comenzando en el fondo uterino. Cuando se emplea la cánula o cureta de Novak se le ajusta en la parte proximal de la cánula una jeringa de 10 cc. Y al tiempo que se desplaza la cánula de arriba hacia abajo se aspira con la jeringa de tal modo que el material recogido por el extremo distal de la cánula, que es hueca, caiga por absorción por la jeringa, obteniéndose tiras de endometrio (fig. 5.12).

La biopsia de endometrio resulta útil para establecer un diagnóstico probable de carcinoma aunque los resultados negativos no permiten descartar definitivamente la presencia de una neoplasia, ni evitan la necesidad de llevar a cabo una amplia dilatación del cuello de cérvix y un legrado. La biopsia de endometrio es también útil en caso de infertilidad o en casos de alteraciones funcionales de la menstruación. Una biopsia de endometrio que muestra ausencia de fase secretora durante el periodo premenstrual significa generalmente que el ciclo es anovulatorio y permite obtener resultados más exactos que la determinación de la progesterona en suero sanguíneo^{5-7, 13, 14}.

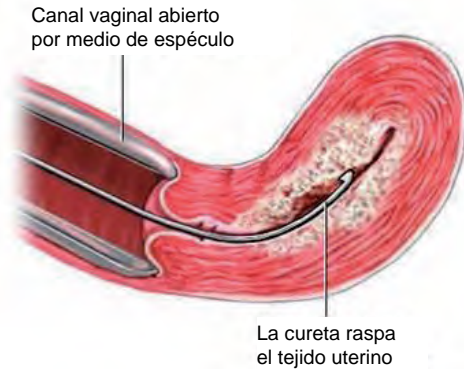


Figura 5.12. Biopsia de endometrio. Cureta de Novak en cavidad endometrial (Tomado de: www.umm.edu/esp_presentations/100013_2.htm).

CULDOCENTESIS

Es un procedimiento que se utiliza para verificar la existencia de líquido anormal en el fondo del saco de Douglas (fondo de saco posterior); es útil para el diagnóstico de hemoperitoneo, casi siempre por embarazo ectópico, una vez se han descartado los traumatismos externos, así como posibles procesos inflamatorios pélvicos^{5-9, 13, 14}.

Se practica introduciendo un espéculo en la vagina, previa evacuación de la vejiga y el recto; a continuación se tira del labio posterior del cuello uterino con una pinza de garfios y se aplica una solución antiséptica con una torunda de gasa, al fondo del saco posterior de la vagina, a través del cual se introduce una aguja de punción lumbar #18, la cual se conecta en su extremo proximal con una jeringa de 10 cc; si no fluye espontáneamente sangre u otro líquido se aplica una ligera succión a través del émbolo de la cánula (fig. 5.12). La sangre proveniente de la cavidad peritoneal es de color oscuro y no coagula, mientras la aspirada de una arteria o una vena es roja y coagula rápidamente. Los procesos inflamatorios pélvicos permiten extraer por culdocentesis transudados y en casos más complicados exudados purulentos que llevan a concluir la presencia de procesos sépticos más severos^{5-7, 13, 14} (fig. 5.13).

HISTEROSALPINGOGRAFÍA

El aparato genital femenino no es visible en las radiografías sin contraste, salvo en casos especiales, como miomas y tumores ováricos calcificados, quistes dermoides, etc.

La histerosalpingografía se utiliza principalmente para analizar a mujeres que consultan por infertilidad o por aborto recurrente, permitiéndole

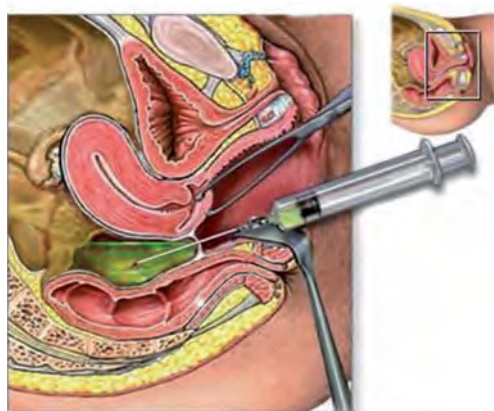


Figura 5.13. Culdocentesis. Se tracciona hacia arriba el labio posterior del cérvix y se introduce la aguja en el fondo del saco posterior. Luego se aspira (Tomado de: www.nlm.nih.gov/.../ency/imagepages/17045.htm).

al radiólogo evaluar la forma y estructura del útero (miomas intramurales, anomalías müllerianas, etc.), la permeabilidad de las trompas de Falopio, y la presencia de miomas submucosos y adherencias que deforman la cavidad endometrial. La histerosalpingografía también se utiliza para evaluar la permeabilidad de las trompas de Falopio y controlar los resultados posteriores de la cirugía de trompas, incluyendo^{5-7, 13, 14}:

- Obstrucción de las trompas de Falopio debido a infección o fibrosis.
- Cierre de las trompas de Falopio en un procedimiento de esterilización y anulación de las mismas.
- Recanalización de las trompas luego de una cirugía de reanastomosis por ligadura previa o secuela de una enfermedad.

La histerosalpingografía consiste en la inyección de sustancias opacas de base oleosa (uromyron-hypaque, etc.) o acuosa dentro de la cavidad uterina^{5-7, 13, 14}.

Se ubica a la paciente en una mesa radiográfica en posición ginecológica y después de colocar el espéculo, se toma el labio anterior del cuello uterino con una pinza de garfios y se limpia todo el cérvix y la vagina con una sustancia antiséptica; se introduce en el cérvix una cánula (Hunter-Jerris) cuyo extremo distal (en contacto con el cérvix) lleva un tapón de caucho en forma de cono que impide el reflujo del líquido colocado dentro del útero. El extremo proximal de la cánula está conectado con una jeringa de 10 cm cargada con el medio de contraste. Para iniciar el procedimiento se hala la pinza colocada en el labio anterior e inmediatamente se comienza a instilar el medio de contraste en el interior del útero; el paso del medio de contraste es controlado por medio de fluoroscopia por el radiólogo

colocando el fluoroscopio encima del abdomen de la paciente y cuando se considera que el útero está totalmente lleno del medio de contraste dispara la primera placa radiográfica. La fluoroscopia permite observar cuando el útero y las trompas se llenan con el medio de contraste; el radiólogo puede ver y evaluar su anatomía y funciones^{5-7, 13, 14}.

Al continuar instilando el líquido en el interior del útero, este se desplaza hacia las trompas y de allí a la cavidad peritoneal, si estas son permeables. Al llenar las trompas con el medio de contraste se tomarán nuevas placas, lo mismo que al pasar a la cavidad abdominal. Así se podrá apreciar no solamente el estado de la cavidad uterina sino también la permeabilidad tubaria. La laparoscopia ha disminuido notoriamente el empleo de la histerosalpingografía en el estudio de las pacientes infértiles, aunque el procedimiento aún cuenta con muchos adeptos^{5-7, 13, 14} (fig. 5.14.)

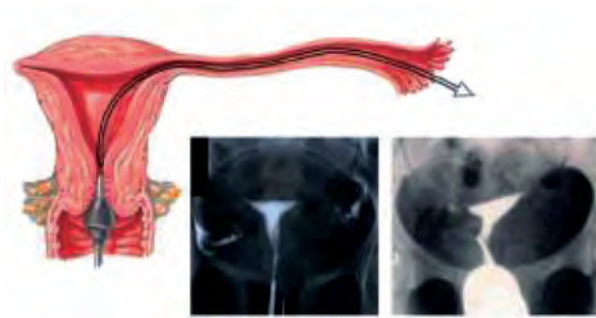


Figura 5.14. Histerosalpingografía. Inyección de medio de contraste a través del cérvix que alcanza las trompas y el abdomen (Tomado de: <http://enlafiladeespera.wordpress.com/2009/05/05/histerosalpingografia>).

COLPOSCOPIA

En pacientes con cérvix más o menos normal a simple vista, pero cuya citología es dudosa o incluso positiva, la colposcopia es un procedimiento necesario para identificar cualquier anomalía. El colposcopio es un microscopio, provisto de iluminación adecuada para proporcionar una imagen del cuello uterino, y con tecnología –a través de un monitor– se puede amplificar la imagen con adecuada resolución. La técnica del examen es rápida, requiere prácticamente el mismo tiempo que la inspección del cuello a simple vista^{5-7, 13, 14}.

Después de obtener muestras para citología se limpia el cuello con una torunda de algodón o gasa, se enfoca el colposcopio para estudiar cuidadosamente todo el cuello, primero con iluminación normal, y luego con

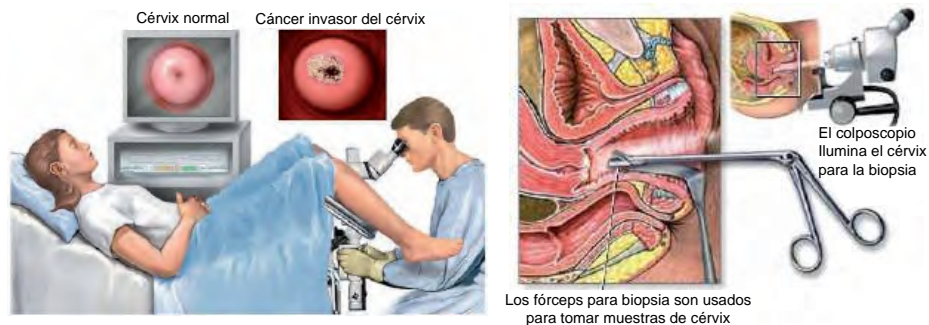


Figura 5.15. Colposcopia. Izquierda: Visualización del cérvix (Tomado de: <http://www.migor.org/colposcopia.htm>). Derecha: Biopsia de cérvix orientada por colposcopia. (Tomado de: <http://www.nlm.nih.gov/medlineplus/ency/imagepages/17041.htm>).

filtro verde para mejorar la visualización de la imagen vascular. El cuello se limpia adicionalmente con una solución de ácido acético al 3%, este retira el moco que recubre las superficies y proporciona una mejor diferenciación del epitelio cilíndrico de la zona de transformación ayudando a resaltar áreas anormales. Por último puede teñirse con solución de Lugol para delinear áreas negativas al glucógeno^{5-7, 13, 14}.

Los resultados dependen principalmente de la experiencia de los colposcopistas. El principal inconveniente de la colposcopia es que sólo permite examinar la parte visible del cuello. Utilizando la colposcopia, asociada a la citología y a la biopsia, la precisión diagnóstica mejora, porque las ventajas de estos métodos se complementan.

Por otra parte, la citología tiene el inconveniente de que no indica precisamente dónde nacen las células sospechosas del cuello. Por colposcopia se puede localizar dichas zonas, valorar sus dimensiones y gravedad y tomar biopsia directa para establecer el diagnóstico histológico. La correlación entre los datos citológicos, colposcópicos e histológicos permite un tratamiento más racional de la paciente que aplicando un solo método^{5-7,13,14} (fig. 5.15).

HISTEROSCOPIA

La histeroscopia es un procedimiento clínico que le permite al ginecólogo ver al interior del útero por medio de una endoscopia. Este procedimiento puede realizarse con fines de diagnóstico o para el tratamiento de patologías intrauterinas. Y como método de intervención quirúrgico. Fue desarrollado por primera vez en 1865 y la primera operación utilizando un histeroscopio fue la remoción de pólipos uterinos en 1869.

El histeroscopio tiene un sistema óptico por lo general conectado a un monitor de video por fibra óptica. El ginecólogo introduce un lente para ver el interior del útero; este lente usualmente lleva una cámara para trasladar la imagen a una pantalla^{5-7, 13, 14} (fig. 5.16A y 5.16B).

La cavidad uterina es distendida con el uso de solución salina o de dextrosa, o con dióxido de carbono. Después de la expansión cervical, el histeroscopio es guiado a la cavidad uterina para realizar la inspección. Si se encuentran anomalías, se introducen instrumentos quirúrgicos especializados a través del canal del histeroscopio para operar en la cavidad uterina^{5-7, 13, 14}.

Típicamente una intervención quirúrgica por histeroscopia se realiza bajo anestesia general, mientras la histeroscopia diagnóstica con el uso de instrumentos de menor calibre y no invasivos, se realiza sin anestesia. El procedimiento diagnóstico dura entre 5 y 20 minutos y puede hacerse en el consultorio. La histeroscopia quirúrgica debe realizarse en un quirófano^{5-7, 13, 14}.

Indicaciones

- Síndrome de Asherman (adherencias intrauterinas)
- Pólipos endometriales
- Sangrado ginecológico anormal
- Miomatosis submucosa
- Malformaciones uterinas
- Infertilidad
- Periodos menstruales anormales

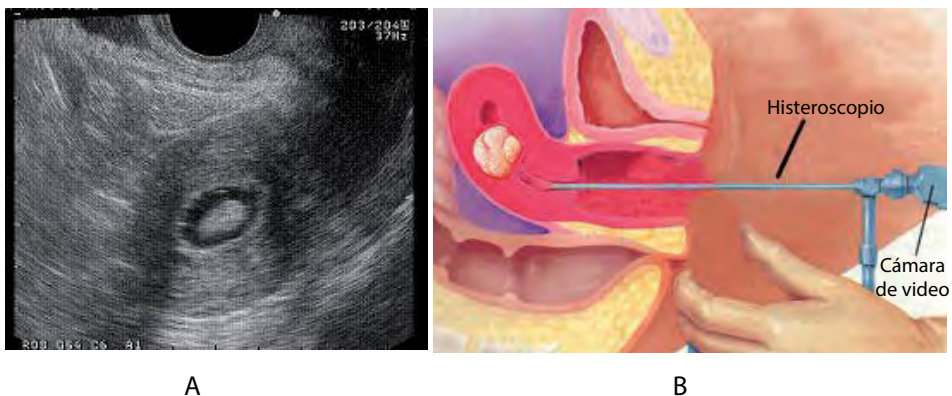


Figura 5.16. Ecografía transvaginal e histeroscopia. A: Ecografía transvaginal que muestra pólipo endometrial. B: Histeroscopia que muestra el abordaje vía transcervical, diagnóstica y operatoria. (Tomado de: <http://www.ginecoobstetricia.cl/ZF/imagenes/histeroscopia.gif>).

- Hemorragias posmenopáusicas
- Abortos espontáneos recurrentes
- Búsqueda de dispositivos intrauterinos.

Complicaciones

El problema más frecuente es la perforación uterina cuando el instrumento penetra la pared del útero. Puede causar hemorragia y posibles daños a otros órganos. Los medios usados para la distensión de la cavidad uterina pueden causar émbolos e intoxicaciones.

Las contraindicaciones principales son: el embarazo, infección pélvica reciente, vaginitis, cervicitis, endometriosis o una perforación uterina reciente^{5-7, 13, 14}.

ECOGRAFÍA

La ecografía pélvica se puede realizar con la tradicional imagen en dos dimensiones o idealmente con las nuevas tecnologías en tres dimensiones (3D), Doppler color y el Power Doppler; con estos se ha ampliado la utilidad del método. La ecografía pélvica por vía transvaginal se ha convertido en la ayuda diagnóstica más eficiente en el abordaje de la mayoría de patologías de origen ginecológico. El abordaje por vía abdominal transvesical (usualmente con vejiga llena), es útil en la mujer que no ha tenido relaciones sexuales o en los casos de úteros grandes, o masas que se alejan del transductor transvaginal⁴⁻⁷.

Se puede observar en el cérvix múltiples imágenes benignas, entre ellas las de los quistes de Naboth, pólipos, miomas, malformaciones müllerianas que incluyen el cérvix, embarazo ectópico cervical, entre otros⁴⁻⁷.

En el útero y la cavidad endometrial se pueden observar sus límites externos e internos; usualmente el informe tiene las medidas longitudinal, transversal y altura, además describe el miometrio y endometrio; este último, si es regular, homogéneo o heterogéneo, su medida en el máximo diámetro y si es trilaminar (fig. 5.17). Se pueden observar anomalías estructurales (congénitas) de los genitales internos. La sensibilidad de diagnóstico de malformaciones de Müller se mejora de 75% con las imágenes de dos dimensiones a 95% con las de tres dimensiones; las más frecuentemente observadas son: útero doble, útero bicorne, útero septado, ausencia de un anexo, entre otras. También se pueden diagnosticar con una descripción detallada miomas, limitando su tamaño, localización (submucoso, mural, subseroso). Si bien la adenomiosis es un diagnóstico de patología, imágenes de ecografía en que se observa un útero con poca limitación entre

el miometrio y endometrio son sugestivas de adenomiosis. Si la cavidad endometrial estuviese ocupada por sinequias, pólipos o por un embarazo también serían observados^{4,7} (fig. 5.16A).

De los ovarios, se debe describir las medidas en tres dimensiones; buscar hallazgos que sugieran un aspecto de ovarios poliquísticos, más de ocho imágenes ecolúcidas entre 2 y 8 mm (fig. 5.18); se deben identificar masas ováricas de características benignas o malignas, este es uno de los principales diagnósticos que es necesario establecer; usualmente las masas sólidas o mixtas (contenido sólido y líquido), con septos o vegetaciones en su interior, se consideran sospechosas de ser malignas, mientras que las imágenes quísticas sugieren ser funcionales (productoras de estrógeno) y benignas. También es usada para el seguimiento del proceso folicular y diagnóstico de ovulación^{4,7}.

En las trompas de Falopio se puede observar si tienen un tamaño mayor al usual y si contienen líquido; es difícil valorar por ultrasonografía si son

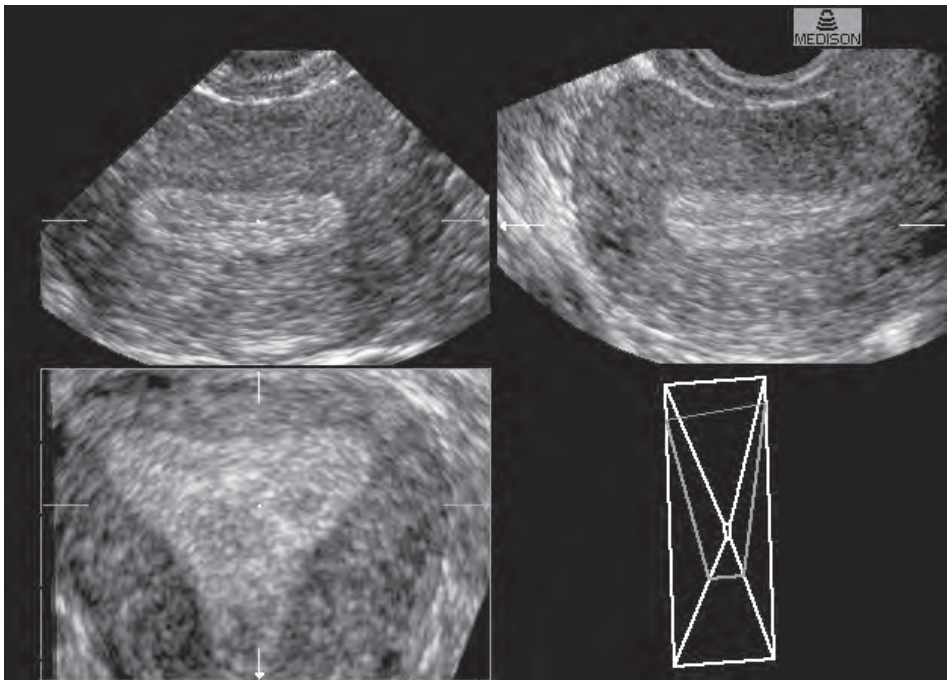


Figura 5.17. Útero a través de ecografía transvaginal. Arriba izquierda y derecha, corte transversal y longitudinal del útero, respectivamente. Obsérvese el endometrio trilaminar homogéneo. Abajo corte coronal, observándose la cavidad endometrial. Imágenes logradas a través de un equipo que permite la reconstrucción de observaciones en diferentes planos. El diagrama de la esquina inferior derecha orienta sobre los planos en que fue reconstruida la imagen (Tomado de: www.obgyn.net/us/_uploads/Endometrium_MPR.JPG).

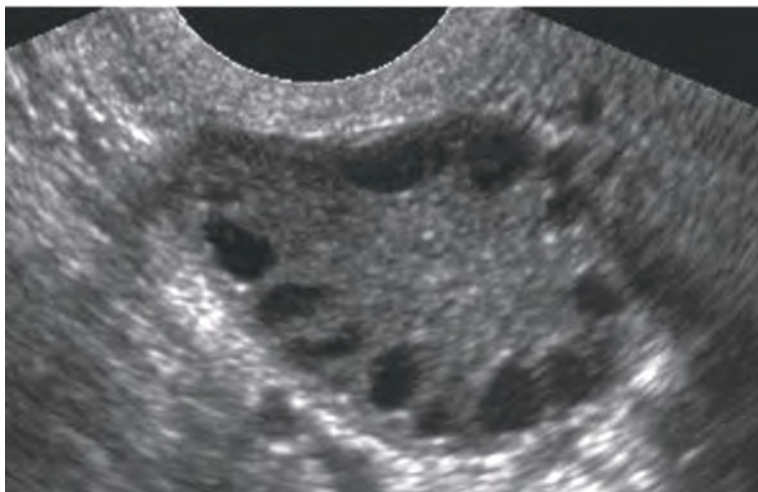

Figura 5.18. Ovario poliquístico. Obsérvese múltiples imágenes quísticas en la corteza del ovario (Tomada de www.web-books.com/.../images/pcos1.gif).

permeables o no, sin embargo en los últimos años se han descrito diferentes métodos. En los casos de sospecha de embarazo ectópico es el método de imágenes no invasivo de elección.

En la región anexial y saco de Douglas, se pueden valorar los vasos pélvicos con Doppler y diagnosticar várices, presencia de líquido excesivo en el fondo de saco de Douglas (procesos inflamatorios), sospecha de abscesos pélvicos, y quistes peritoneales⁴⁻⁷.

ESCANOGRAFÍA Y RESONANCIA MAGNÉTICA

Estas ayudas diagnósticas tienen la posibilidad de identificar lesiones pequeñas y sutiles que ocupen espacio. En la actualidad en problemas ginecológicos su utilidad está limitada, debido a lo accesible a los órganos pélvicos de otros métodos de exploración muy confiables y menos costosos como la ecografía transvaginal. La escanografía y la resonancia magnética permiten hacer diagnóstico diferencial del origen de tumores pélvicos, por lo cual están incluidas dentro de los protocolos de diagnóstico de las masas de ovario, donde son de ayuda para hacer un diagnóstico diferencial y planear el abordaje quirúrgico. Además estas ayudas imagenológicas son útiles para identificar neoplasias de interés e importancia ginecológica, en la hipófisis o las glándulas suprarrenales⁴⁻⁷.

LAPAROSCOPIA

La laparoscopia fue descrita por primera vez en 1910 por Jacobaeus de Estocolmo. Nordentoeft de Copenhague, en 1912, fue el primero en emplear la distensión de la cavidad abdominal con gases y la posición de Trendelenburg. Ruddock, en 1937, en Estados Unidos, publicó sus experiencias en quinientos cincuenta casos de laparoscopia utilizando un instrumento de su propio diseño e introdujo la biopsia y la coagulación diatérmica durante el procedimiento; en el mismo año, Hope empleó la laparoscopia para el diagnóstico del embarazo ectópico no roto y Anderson propuso la electrocoagulación de las trompas durante la laparoscopia para la esterilización. En Francia, Palmer popularizó la laparoscopia e hizo múltiples contribuciones a su empleo, tanto como procedimiento diagnóstico como quirúrgico. Sin embargo, es en los años ochenta, con la aparición de las cámaras de video, cuando se genera un uso masivo de esta modalidad quirúrgica, ya que la imagen es vista en un monitor, permitiendo al ayudante y al equipo quirúrgico participar activamente de la operación, al igual que en una cirugía abierta, lo que facilita y acorta los tiempos operatorios. Simultáneamente con la aplicación y desarrollo de las cámaras de video, se logra un gran avance tecnológico de los instrumentos, permitiendo tener diferentes tipos de pinzas, tijeras, pinzas de coagulación, sistemas de aspiración e irrigación, etc., todo esto impulsa el cambio de la laparoscopia diagnóstica en quirúrgica^{5-7, 13}.

El equipo para realizar la cirugía laparoscópica ginecológica o abdominal está compuesto por:

- *Insuflador de CO₂*: Equipo computarizado que permite introducir CO₂ al abdomen del paciente a una presión y flujo conocidos. Dispone de diferentes pantallas digitales que muestran las presiones y los flujos que se están usando.

- *Fuente de luz*: Equipo que permite generar un haz luminoso que se transmite por una fibra óptica, la que se conecta a la óptica o laparoscopio, que tiene forma de tubo, estos tienen habitualmente visión de cero grados o treinta grados, la más empleada es la de cero grados. Existen diferentes tipos de luz, las más usadas son las de xenón.

- *Fuente de la cámara de video*: Equipo al cual se conecta la cámara de video que está ubicada en el extremo proximal del laparoscopio para transmitir la imagen a un monitor; permite graduar los colores, brillo, nitidez de la imagen y tiene zoom.

- *Sistema de grabación*: Hoy se utiliza el DVD, de modo que las cirugías se pueden grabar para su posterior evaluación o mostrárselas a las pacientes.

- *Fuente de energía:* Este equipo permite generar corriente mono o bipolar, la que se transmite a los instrumentos como tijeras o pinzas de coagulación, dotándolos de energía para realizar tanto coagulación como corte de tejidos y estructuras.

Preparación preoperatoria

La preparación preoperatoria no difiere de la acostumbrada en la cirugía abierta, y es indispensable, para tener el día de la cirugía un buen campo operatorio.

La paciente debe estar en ayuno y algunos proponen que reciba un laxante el día anterior para tener los intestinos vacíos y así permitir una mejor visualización de la pelvis^{5-7, 13}.

Técnica operatoria

Para realizar cualquier cirugía ginecológica laparoscópica, la paciente requiere de anestesia general y debe ubicarse en la mesa quirúrgica en posición de litotomía dorsal con ambas piernas separadas y en semiflexión, ya que en esta posición (en medio de las piernas de la paciente) se debe localizar el segundo ayudante o habitualmente la instrumentadora, quien ayudará con la movilización del útero a través de un manipulador endouterino. La paciente será puesta en posición de Trendelenburg, es decir su cuerpo permanecerá inclinado con la cabeza más baja que el resto del cuerpo, esto con la finalidad de que el intestino salga de la pelvis y se ubique hacia arriba, hacia el diafragma, liberando espacio para practicar la cirugía¹³.

Una vez dispuesta en la mesa operatoria la paciente permanecerá en dicha posición durante toda la cirugía, debe comprobarse que las piernas y manos no permanezcan comprimidas para evitar lesiones; a continuación el anestesiólogo inicia la anestesia general. Una vez “dormida” la paciente, se realiza un lavado quirúrgico abdominal y perineal, posteriormente el cirujano y primer ayudante colocan las sabanas quirúrgicas, estériles, para crear el campo operatorio y aislarlo¹³.

Tiempos de la cirugía laparoscópica ginecológica: vaginal, abdominal

Tiempo vaginal: El ginecólogo realiza lavado quirúrgico de la vagina con una solución antiséptica, posteriormente se introduce una sonda Foley por la uretra, la que permanecerá en la vejiga durante toda la cirugía, dependiendo del tipo de cirugía se extraerá en el postoperatorio inmediato o permanecerá hasta el día siguiente; por ejemplo, si ha habido movilización de la vejiga durante la cirugía, como sería en el caso de la histerectomía¹³.

Una vez puesta la sonda vesical, se introducen dos valvas (separadores metálicos) en la vagina para justamente separar las paredes anterior y posterior, de este modo se logra ver el cuello del útero, el que pinza o toma con una pinza gancho (Pozzi), localizada en el labio anterior; esto permite la tracción del cuello y enderezar el útero. A continuación se realiza una histerometría, luego se dilata el canal cervical para introducir un manipulador uterino¹³.

Tiempo abdominal: Finalizado el tiempo vaginal se inicia el tiempo abdominal con una incisión por dentro del ombligo de 1 cm de longitud; esta incisión permitirá introducir una aguja de Verres (aguja especial para introducir el CO₂), que se conecta por una manguera de silicona, estéril, al insuflador, equipo computarizado que introduce el CO₂ al abdomen, gas que entra a una presión y flujo previamente establecidos por el cirujano; habitualmente la presión que se utiliza es de 15 mmHg, intrabdominal, con la finalidad de distenderlo y crear una cavidad amplia que separe la pared abdominal de los intestinos, de esta manera se puede tener el espacio suficiente para realizar los movimientos con los instrumentos dentro del abdomen y poder operar¹³.

Una vez lograda la distensión requerida, se extrae la aguja de Verres y se reemplaza por un trocar de 10 mm de diámetro, el que se introduce por la misma incisión umbilical. A través de este trocar, se introduce la óptica (laparoscopia), conectado a una cámara de video para inspeccionar y ver el interior del abdomen de la paciente y sus órganos¹³ (fig. 5.19).

Se realizan otras 2 o 3 incisiones de 5 mm cada una en la región suprapúbica, para la ubicación de los trocates accesorios, a través de los cuales se introducirá el instrumental quirúrgico, tijeras, pinzas, y pinzas de coagulación necesarias para realizar la cirugía¹³ (fig. 5.20).

El primer cirujano se localiza al lado izquierdo de la paciente y utiliza sus dos manos con instrumentos. El primer ayudante se ubica al lado derecho de la paciente; el segundo ayudante se ubica en frente de ambos, entre las dos piernas de la paciente, para movilizar el manipulador uterino de acuerdo con las instrucciones del cirujano. La instrumentadora se ubica al lado del cirujano¹³.

El primer cirujano, con la mano izquierda tomará una pinza bipolar para coagular los tejidos y con la mano derecha usará la tijera, la que entra por la punción media sobre el pubis; estos instrumentos se cambiarán por otros necesarios para realizar la cirugía, además se pueden rotar los instrumentos entre los trocates de acuerdo con el lado que se está interviniendo¹³.

El primer ayudante, en cambio, con la mano izquierda sujeta la cámara de video para mostrar el área quirúrgica; la cámara está conectada al lapa-

roscopio y entra por la punción superior central o umbilical. Con la mano derecha sujeta una pinza para tomar el útero desde el ligamento redondo u otra estructura, ya sea trompa u ovario y mostrar al cirujano el área que va a abordar; esta pinza entra a través del trocar derecho¹³.

Ventajas y desventajas de la cirugía laparoscópica ginecológica

La principal ventaja de la laparoscopia radica en que es una técnica mínimamente invasiva, ya que no hay que abrir el abdomen y esto beneficia a la paciente pues las incisiones de 5 mm de la piel y la umbilical no producen dolor intenso; al contrario, los analgésicos comunes y antiinflamatorios en dosis bajas suelen ser suficientes por uno o dos días para mantener a la paciente sin dolor¹³.

La segunda gran ventaja es que la mayoría de las cirugías son ambulatorias, es decir, la paciente ingresa, se interviene y se da de alta el mismo día; hay ocasiones en que se les deja en reposo en la clínica hasta la mañana

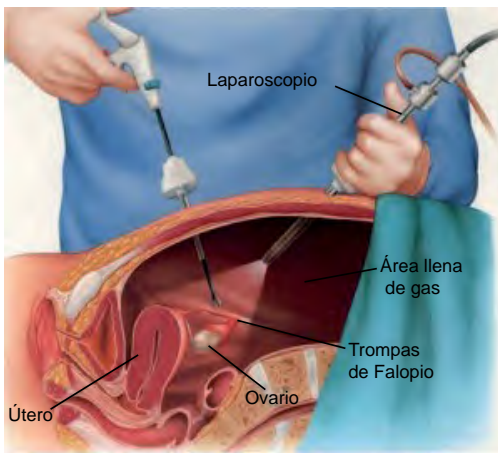
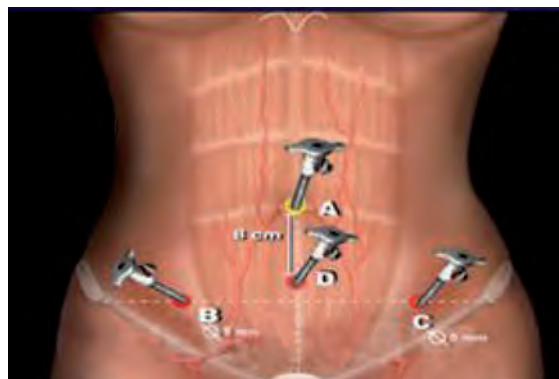

Figura 5.19. Laparoscopia. Obsérvese la distensión lograda a través de la insuflación de CO₂ y por la punción umbilical se introduce el laparoscopio (Tomado de: <http://www.endometriosis.com.es/index.php/la-endometriosis/tratamiento/>)

Figura 5.20. Ubicación de los trocar. Se puede observar la ubicación de cuatro trocar: uno umbilical y tres suprapúbicos (dos laterales y uno central). (Referencia no disponible)



siguiente cuando son dadas de alta. Esto permite disminuir los costos para la paciente al acortar su hospitalización y se reintegra a su ambiente familiar inmediatamente y al laboral en muy buenas condiciones y en pocos días. Al no abrir el abdomen el riesgo de generar adherencias es mucho menor¹³.

Finalmente, la estética es importante, las pequeñas incisiones en la zona baja del abdomen no se ven o pasan inadvertidas y no generan molestias a futuro pues la cicatriz es menor¹³.

Dentro de las desventajas de este tipo de cirugías está el mayor uso de insumos desechables comparados con la cirugía abierta, los que habitualmente no están completamente cubiertos por los seguros de salud; sin embargo, hoy en día esto se ha minimizado pues han aparecido instrumentos e insumos permanentes de acero inoxidable que se pueden reesterilizar, disminuyendo los costos¹³.

La mayor desventaja se refiere tal vez a que la primera punción, la umbilical, donde se introduce la aguja de Verres para realizar el neumoperitoneo (insuflación del gas CO₂ dentro del abdomen) y por donde se introduce posteriormente –una vez se tenga buena distensión– el trocar de 10 mm, es ciega; es decir, no vemos si existen adherencias de intestino o grasa por dentro del abdomen en las cercanías del ombligo y por lo tanto puede teóricamente producirse una complicación (perforación de una víscera, asa de intestino) durante ese acto. Hay que mencionar que la probabilidad de que ocurra es muy baja, sobre todo si la paciente no tiene cirugías abdominales previas. Además, en las pacientes con riesgo se pueden aplicar ciertas maniobras para evitar la perforación de las vísceras huecas¹³.

Cirugía laparoscópica ginecológica

Las indicaciones de la laparoscopia pueden ser tanto diagnósticas como terapéuticas. Las primeras incluyen amenorrea primaria y secundaria, infertilidad, dolor pélvico crónico, sospecha de endometriosis, tuberculosis y diagnóstico diferencial de masas pélvicas pequeñas¹³.

Entre las laparoscopias operatorias realizadas en ginecología tenemos: miomectomías, anexectomía, salpinguectomía por embarazo tubario, esterilización tubaria, liberación de adherencias, salpingoplastia, cirugía de endometriosis, recanalización de trompas, resección de quistes y masas de ovario, histerectomía, verificación de permeabilidad de trompas en pacientes infértiles, linfadenectomía cuando hay indicación oncológica¹³.

Complicaciones: La mayoría de las complicaciones se detectan intraoperatoriamente y se resuelven inmediatamente, algunas por laparoscopia y otras por cirugía abierta; es decir, hay que convertir a la paciente a una

laparotomía, y habitualmente no dejan secuelas. El problema se produce si la complicación no es detectada durante la laparoscopia, lo mismo es válido para las cirugías por laparotomía, pues se puede generar una situación seria en las horas siguientes, teniendo que volver a operar a la paciente¹³.

Lo más complicado es cuando se produce una lesión de intestino grueso porque si se perfora, aunque la lesión sea mínima, puede significar en algunos pacientes la producción de una peritonitis en las horas siguientes, ya que los gérmenes que salen del interior del intestino hacia la cavidad abdominal generan un cuadro infeccioso. Aunque el cirujano se dé cuenta de la lesión, la repare, lave con abundante solución salina la pelvis, se usen antibióticos y se tomen todas las medidas para minimizar el riesgo infeccioso, éste existe¹³.

La lesión de grandes vasos, como la arteria aorta o la arteria o vena iliaca son las más graves porque se transforman en una urgencia inmediata. Estas complicaciones mayores requieren habitualmente de la ayuda de un cirujano vascular y son causa de muerte por su gravedad y por el poco tiempo que se tiene para solucionarlas¹³.

La lesión vesical, perforación de vejiga, es fácil de reparar y generalmente se produce cuando la paciente ha tenido cesáreas anteriores o cirugías del útero en la cara anterior (miomectomía) y la vejiga está firmemente adherida al útero. Una vez reparada la vejiga la paciente deberá permanecer con sonda Foley durante 10 a 15 días¹³.

La lesión ureteral se presenta cuando se está realizando cirugía de endometriosis en la pelvis o una histerectomía, generalmente debido a un compromiso cicatricial de la enfermedad, en el caso de la endometriosis, la que compromete al uréter. También se han descrito lesiones de uréteres generadas por coagulación excesiva de la arteria uterina cuando el cirujano no se ha percatado de la ubicación del uréter, el que puede estar inusualmente más cerca de la arteria¹³.

Las tasas de complicaciones reportadas oscilan entre 2 y 3%; esto se debe principalmente al dominio de la técnica, la experiencia acumulada por el equipo médico y a la metodología empleada en la cirugía. Las cirugías en general son bien protocolizadas, de esta forma se minimizan los riesgos de complicaciones¹³.

REFERENCIAS BIBLIOGRÁFICAS

1. Agudelo A, Montoya J. Infecciones propias de la mujer. Feriva. 1a. edición. 2002.
2. Decherney A, Nathan L, Laufer N, Goodwin M. Current diagnosis and treatment in obstetrics and gynecology. McGraw-Hill. 10th. edition. 2007.
3. Adler M, Cowan F, French P, Mitchell H, Richens J. ABC of Sexually Transmitted Infections. BMJ Books. 5th. edition. 2004.
4. Cunningham G, Hauth J, Leveno K, Gilstrap L, Bloom S, Wenstrom K. Williams' Obstetrics. McGraw-Hill. 22th. edition. 2005.
5. Pfeifer S. NMS Obstetrics and Gynecology. Lippincott Williams & Wilkins. 1st. edition. 2008.
6. Katz VL, Lobo RA, Lentz G, Gershenson D. Comprehensive Gynecology. Elsevier. 2007.
7. Schorge JO, Schaffer JI, Halvorson LM, Hoffman BL, Bradshaw KD, Cunningham G. Williams' Gynecology. McGraw-Hill. 23rd. edition. 2008.
8. DiSaia PJ, Creasman WT. Clinical Gynecologic Oncology. Sixth Edition. St. Louis: Mosby Company. 2002.
9. Puig-Tintore LM. Utilización del test de VPH en el cribado primario del cáncer de cérvix. En: XVIII Congreso de la AEPCC. Granada. 22-24 de noviembre 2006.
10. Alba-Menéndez A. Técnicas de detección de VPH. Nuevas tecnologías. XVI Reunión de la AEPCC Alicante. Libro de ponencias 2004:63-6.
11. Lorincz AT. HPV Testing by Hybrid Capture. En: Monsonogo J (ed): Emerging.
12. Monsonogo J. Emerging issues on HPV infections: From science to practice. Karger. 1st. edition. 2006.
13. Donnez J. Atlas of Operative Laparoscopy and Hysteroscopy. Informa. 1st. edition. 2007.
14. Pasic RP, Levine RL. A practical manual of laparoscopy and minimally invasive gynecology: A clinical cookbook. Informa. 2nd. edition. 2007.

**PÁGINA EN BLANCO
EN LA EDICIÓN IMPRESA**

MAMA

INTRODUCCIÓN

La consulta de las patologías asociadas al seno siempre van acompañadas del temor de la mujer de encontrarse con un cáncer y ahí lo importante de reconocer las entidades que hacen parte del normal desarrollo o involución del seno, relacionado con cambios fisiológicos, por ejemplo, niveles hormonales en la pubertad, edad reproductiva, perimenopausia o menopausia, por supuesto cuando hay lactancia, uso de anticonceptivos orales u otros medicamentos. Igualmente, es menester identificar otros signos que produzcan una sospecha de cáncer de seno como es el caso de una secreción espontánea sanguinolenta, masas y cambios en la piel.

Este reconocimiento es importante, por un lado, para tranquilizar a la paciente en el caso de patologías completamente benignas, o para realizar los exámenes necesarios en el caso de sospechar un tumor, como se verá más adelante en las causas frecuentes de consulta y la entidad conocida como ANDI (anomalías del normal desarrollo e involución de la mama).

ANATOMÍA

Las mamas son unas glándulas pares y simétricas a modo de dos prominencias hemiesferoidales, de unos 150-500 g, situadas en la pared torácica anterior entre las costillas II-III a VI-VII, desde el esternón a la línea axilar media y una prolongación que, a modo de cola, se dirige al hueco axilar.

Las mamas se hallan constituidas por:

1. *Porción glandular*: Su unidad constitucional es el lóbulo mamario (de 15 a 20 por mama), el cual parte de un conducto galactóforo principal desde el pezón, con una pequeña dilatación a poco de su nacimiento (seno galactóforo), que luego se divide en conductos secundarios y terciarios con sus acinos terminales (fig. 6.1A y 6.1B).
2. *Soporte conjuntivo*: Desdoblamiento de la fascia pectoral común, que constituye el llamado ligamento de Cooper, que desde la porción posterior de la mama, con una pequeña banda grasa que le permite deslizarse sobre la aponeurosis pectoral superficial, manda unos tractos que separan los distintos lóbulos y que en ciertos puntos alcanzan la cubierta dérmica (crestas de Duret) (fig. 6.1A y 6.1B).
3. *Tejido adiposo*: Representa el relleno de la mama, separando ésta del plano profundo pectoral y dentro de la misma los distintos lóbulos entre sí.
4. *Cubierta cutánea*: Constituida por la piel de 0.8 a 3 mm de grosor, con la desembocadura de los ductos principales en su cúspide a nivel del pezón, estructura cónica de unos 10-12 x 9-10 mm, rodeado por un engrosamiento epidérmico discoidal y pigmentado llamado areola, con glándulas sebáceas, apocrinas, otras semejantes a las mamarias y sudoríparas que, en número de 15 a 20 por mama, se conocen como *tubérculos de Montgomery (Morgagni* en el embarazo). Periareolarmente existe también un discreto componente piloso más marcado que en el resto de la piel mamaria. Pezón y areola son particularmente ricos en melanina, disponiendo además de haces musculares lisos, sobre todo rodeando los ductos principales, y con una rica inervación sensitiva^{1,2}.

CAUSAS FRECUENTES DE CONSULTA

Muchos de los desórdenes benignos de la mama están relacionados con el proceso normal de la vida reproductiva, en el cual hay un espectro de rangos desde lo normal a lo anormal pasando por la enfermedad, es por esto que desde 1987 se viene proponiendo el término ANDI, el cual es una sigla que identifica las anomalías del normal desarrollo e involución de la mama, clasifica las alteraciones en la mama relacionadas con el desarrollo, los cambios cíclicos y la involución de la misma que pueden conducir a varios cuadros histológicos o clínicos³ (cuadro 6.1).

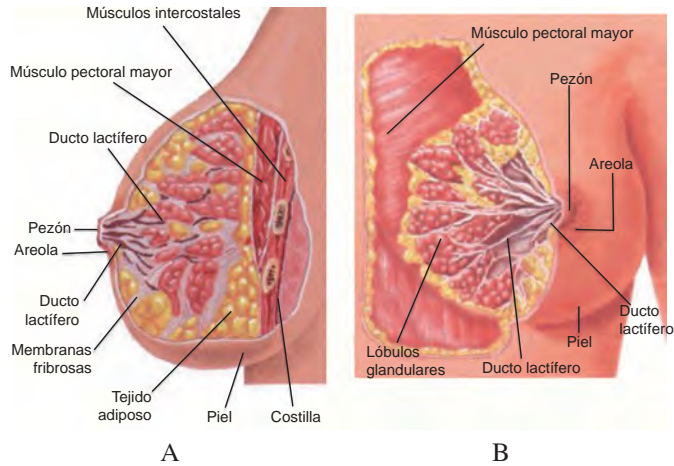


Figura 6.1. Anatomía de la mama. A: Muestra la anatomía de un seno en corte sagital y su relación con las estructuras de la pared torácica. B: Muestra un seno en corte coronal, resaltando el sistema de la glándula mamaria, el cual termina finalmente en los ductos lactíferos (Tomado de: <http://www.ligacancercolombia.org/>).

Cuadro 6.1. ANDI. Anomalías del Normal Desarrollo e Involución de la mama.

Estadio	Presentaciones clínicas		
	Normal	Anormal	Enfermedad
15 – 25 años	Desarrollo lobular	Fibroadenoma	Fibroadenoma gigante
	Desarrollo estromal	Hipertrofia adolescente	Gigantomastia Absceso subareolar
	Eversión del pezón	Inversión del pezón	Fístula ductal mamaria
25 – 40 años	Cambios cíclicos	Mastalgia cíclica	Mastalgia incapacitante
	Hiperplasia epitelial	Nodularidad	
	Embarazo	Secreción sanguinolenta del pezón	
35 – 55 años	Involución lobular	Macroquistes	Mastitis periductal
	Involución ductal Dilatación Esclerosis	Lesiones esclerosantes Ectasia ductal	
	Reorganización epitelial	Retracción del pezón Hiperplasia epitelial simple	

La mama es un órgano muy importante en la vida de la mujer, el cual le da tal vez su característica más importante de su diferenciación sexual, por lo que cualquier sintomatología del seno va a ser una preocupación importante para ella. Es por esto que se debe atender cualquier requerimiento de la paciente ante su sintomatología y principalmente tranquilizarla, ya que cualquier síntoma en el seno va a ser entendido en la paciente como posibilidad de algo maligno. Las principales causas de consulta acerca del seno son^{3,4,5}:

Nódulo mamario

Se define nódulo mamario como la presencia de una tumoración en el tejido mamario de causa, en su mayoría, benigna, aunque siempre debe considerarse la posibilidad de un cáncer de mama. Cualquiera de los tejidos de la mama puede dar origen a un nódulo: conductos, acinos, estroma o tejido conectivo de sostén y tejido graso.

El nódulo o masa mamaria constituye una causa frecuente de consulta ginecológica que genera ansiedad y preocupación tanto en las pacientes como en los médicos, debido a la sospecha de un origen maligno⁴.

Lo más importante es conocer la prevalencia de las diferentes condiciones en relación con la edad de la paciente: a mayor edad mayor probabilidad de condiciones malignas y viceversa, a menor edad lo más frecuente es encontrarnos con patologías benignas, como se muestra en la fig. 6.2.

A continuación se detallan las causas más importantes de consulta por nódulo mamario.

Cáncer de mama

En un gran número de pacientes el nódulo único de mama representa un cáncer; cuando se detecta, suelen haber pasado ya varios años del inicio del proceso maligno. La edad de aparición es de los 35 años en adelante, aunque en ocasiones se presenta en mujeres menores de 30 años. El cáncer de mama se asocia con factores de riesgo ampliamente conocidos como menarca precoz, menopausia tardía, nuliparidad, primer embarazo después de los treinta años, antecedente familiar de cáncer de mama, tabaquismo, obesidad, exposición a radiación ionizante, uso de estrógenos exógenos a dosis altas y por períodos prolongados, ambiente urbano y predisposición genética por portar mutaciones en los genes BRCA1 y BRCA2, que son genes supresores tumorales y tienen como función controlar el crecimiento celular y la muerte celular.

El cáncer de mama en las primeras etapas es silencioso y puede sólo manifestarse por una masa en la mama. En etapas avanzadas se presenta ardor, punzadas y dolor leve. En algunas pacientes hay derrame hemático

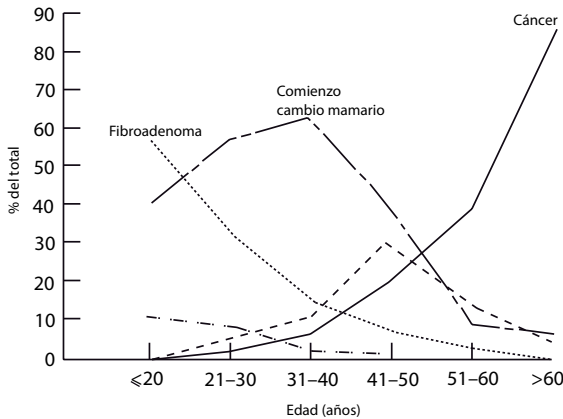
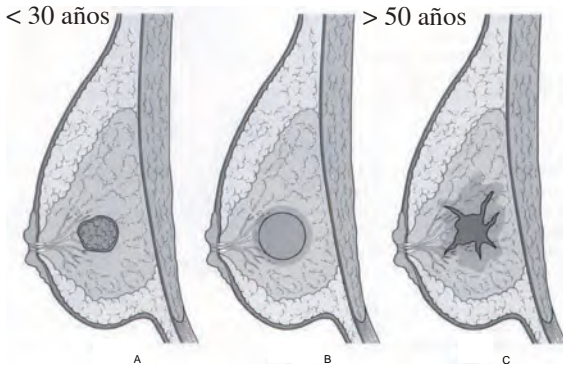


Figura 6.2. Causas frecuentes de consulta por problemas en seno y evolución del fibroadenoma. La gráfica estadística muestra las causas más frecuentes de consulta en relación con la edad, destacándose el fibroadenoma en las primeras edades de la vida reproductiva y siendo el cáncer una patología más frecuente por encima de los 50 años de edad, sobre las otras entidades. En la otra ilustración se observa el esquema de la evolución del nódulo mamario en relación con la edad: En menores de 30 años el fibroadenoma, más adelante los quistes y finalmente el cáncer (Referencia no disponible).



por el pezón. Otros síntomas son edema de piel, retracción de la misma o del pezón y úlceras.

En Colombia el cáncer de seno representa la tercera causa de muerte por tumores malignos (9.8% para 1995), después del cáncer gástrico y el cáncer de cuello uterino.

Los grupos poblacionales más frecuentemente afectados son las mujeres de 30 a 69 años. La incidencia ponderada en las mujeres de 30-50 años es de 80x100.000 mujeres y el 80% de los casos se encuentran en estado avanzado, con una sobrevida limitada.

De acuerdo con la historia natural de la enfermedad, se ha calculado que la evolución de un tumor puede ser de nueve años para que sea visible en la mamografía (0,5 cm) y diez años para llegar a 1 cm y ser clínicamente detectable. Por lo tanto, la mamografía se convierte en la única herramienta disponible en el mundo actual para hacer detección temprana del cáncer de mama en un estado que es potencialmente curable en un porcentaje importante^{5,6}.

Fibroadenoma mamario

Suelen aparecer en mujeres entre los 13 o 14 años hasta los 30, aunque en algunos casos se pueden presentar en edades mayores, y visualizarse calcificados durante mamografías de tamizaje. Constituyen la categoría más común de tumores benignos de la mama. En la adolescencia, debido al estímulo hormonal, pueden alcanzar un gran diámetro y son denominados fibroadenomas gigantes juveniles. También pueden crecer durante la gestación por el estímulo hormonal.

Son indoloros, fibrosos, duros, redondeados, ovalados o multilobulados, únicos o múltiples, de crecimiento lento; no están adheridos a la piel o a planos profundos.

La decisión del tratamiento es una elección compartida entre el médico y la paciente; si el tamaño del fibroadenoma es pequeño se puede tomar una conducta expectante⁵ (fig. 6.3).

Quistes mamarios

Hacen parte de la denominada condición fibroquística de la mama, presente en el 90% de las mujeres, sintomática en el 20% de los casos y requiere tratamiento tan sólo en el 5%. El nódulo mamario palpable debido a condición fibroquística puede ser único o múltiple y cambiante o fluctuante con los cambios del ciclo menstrual. Se diferencia claramente del tejido mamario vecino. En ocasiones un nódulo mamario definido se debe a una placa fibrosa de la condición fibroquística y puede estar asociado a microquistes. La etiología del quiste mamario es multicausal, y se relaciona con el estímulo estrogénico exagerado y permanente de la glándula mamaria.

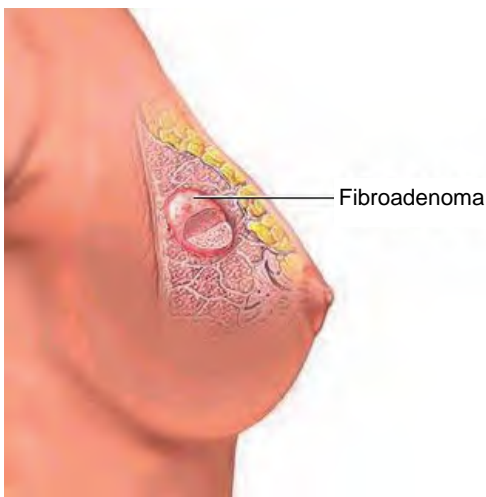


Figura 6.3. Fibroadenoma. Resaltando la no adherencia a planos profundos, lo que explica la movilidad (Tomado de: <http://www.ligacancercolombia.org/>).

La edad de aparición de los quistes mamarios oscila entre los 20 y los 40 años; son más frecuentes en nulíparas, con personalidades ansiosas y emocionalmente lábiles.

Los síntomas, además del nódulo o masa mamaria, son mastalgia continua o de tipo premenstrual y sensación de ardor que se puede irradiar a la parte interna del brazo. Los síntomas y los hallazgos al examen físico son menos comunes al aumentar la paridad. Si el quiste se rompe produce irritación local y en ocasiones eritema.

Al examen físico son menos móviles que los fibroadenomas, son fluctuantes, más blandos y menos irregulares que el carcinoma.

El diagnóstico de una masa o nódulo mamario relacionado con quistes se basa en una historia clínica completa, documentando antecedentes de mastalgia persistente, cíclica, aparición de quistes previos, bilateralidad y punción de ellos en otras ocasiones⁵ (fig. 6.4).

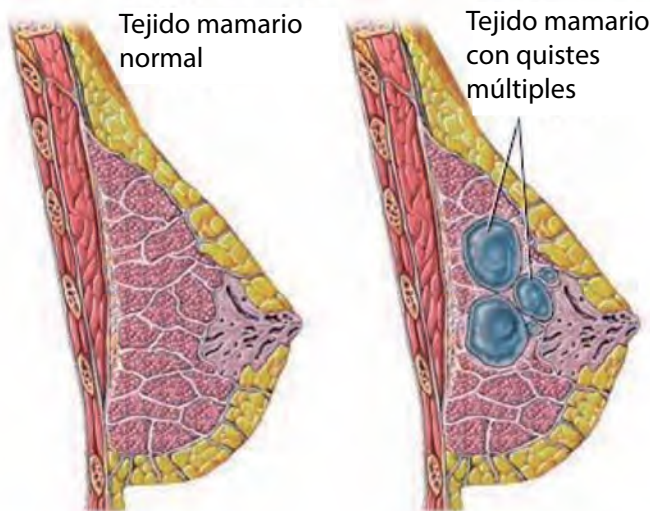


Figura 6.4. Diferenciación entre un seno normal y uno con quistes en el cual al examen físico se encontraría nódulos, móviles, cuya consistencia es suave y si lo puncionamos se extraería un contenido líquido, con el cual desaparece la sensación de masa. (Tomado de: <http://www.ligacancercolombia.org/>).

Secreción

La mama es una glándula secretante durante la lactancia, por ello no es raro que durante la vida pueda presentarse de forma anómala alguna secreción por el pezón. Según si se produce por una o ambas mamas y si el tipo de secreción es acuosa, lechosa, purulenta o sanguinolenta, tendrá distintos significados^{1,2}.

Las secreciones de importancia clínica son las que ocurren de forma espontánea, son persistentes y no están relacionadas con la lactancia materna. Entre el 20 y 50% de las mujeres tienen secreción después de la manipulación (presión) de las mamas.

El análisis de estas secreciones puede hacerse tomando una citología, como se muestra en la fig. 6.5.

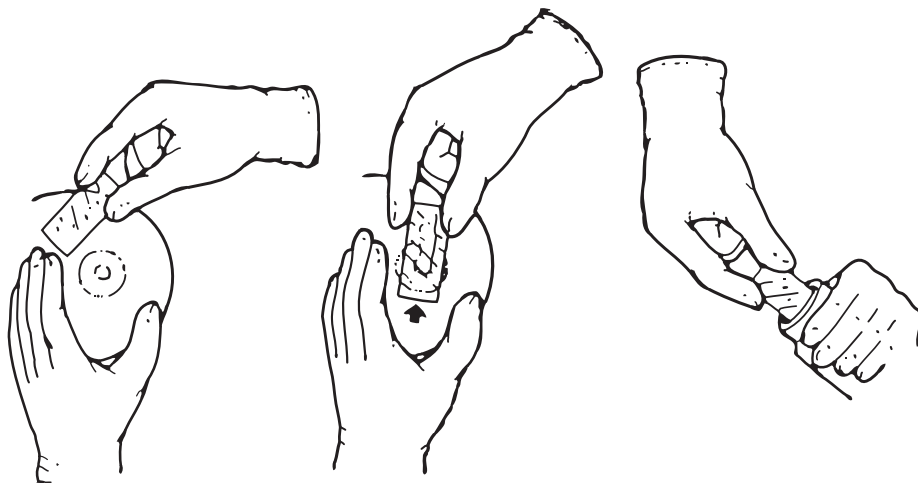


Figura 6.5. Forma como se debe realizar un extendido de la secreción espontánea en seno, resaltando la importancia de su inmediata fijación en alcohol al 90%.

Secreción lechosa

La secreción lechosa o galactorrea se caracteriza por ser bilateral, espontánea persistente, no relacionada con el puerperio y por poseer el color y la consistencia de la leche materna. Se presenta en diversas disfunciones de la hipófisis; la más frecuente, el microadenoma y en este caso se asocia con amenorrea.

La galactorrea también puede ser inducida iatrogénicamente, pero cesa al suprimir el fármaco que la motiva. Entre los fármacos relacionados tenemos: anovulatorios, clorpromacina, haloperidol, imipramina, reserpina, metoclopramida (primperán, plasil), sulpride, etc.

Secreción grumosa

Se presenta en la mastitis puerperal aguda, la crónica de la lactancia o la de los abscesos centrales. Si fluye leche y pus al recoger la secreción con una gasa, la leche desaparece con rapidez, mientras que el pus permanece en la superficie.

Secreción acuosa

Es raro encontrar un líquido delgado, acuoso, sin color alguno en mastitis quísticas benignas, papilomas intraductales y enfermedades malignas. Según Chambers parece que este tipo de secreción sugiere un posible cambio hacia la malignidad.

Secreciones serosas, serosanguinolentas y hemáticas

Son secreciones comunes. Se deben, con mayor frecuencia, a un papiloma intraductal, pero también se presentan en el cáncer de mama, en la enfermedad fibroquística, en la dilatación avanzada de los conductos y en la hiperemia encontrada durante el embarazo en senos notablemente ingurgitados.

Cuadro 6.2. Diferenciación de la secreción por el pezón.

	Fisiológica	Patológica
Lateralidad	Bilateral	Unilateral
Número de ductos	Múltiples	Único
Liberación	Por presión	Espontánea
Color	Lechosa, gris, verde, amarilla, café	Sanguinolenta Acuosa

Dolor

La mastalgia es dolor en el seno y generalmente se clasifica como cíclica (asociada con el periodo menstrual), o no cíclica. El dolor sin ciclo puede venir del seno o puede provenir de algún otro lado, como de los músculos o de las articulaciones cercanas y puede sentirse en el seno. El dolor puede variar desde una incomodidad pequeña hasta un dolor severo o discapacitante en algunos casos. Muchas mujeres con mastalgia se preocupan más acerca del temor del cáncer que del dolor mismo, por lo que hay que hacerle ver a la paciente que más bien el dolor es un síntoma protector ya que apenas el 10% de las mujeres con cáncer refieren dolor o sensibilidad mamaria, y esto es por afectación de estructuras profundas o la piel¹⁻⁴.

Mastalgia cíclica

Origina el 70% de las mastalgias. Se trata de un dolor presente en los últimos días del ciclo menstrual, con presentación en promedio a los 34

años de edad; generalmente es un dolor bilateral, punzante, irradiado al hombro o axila y más frecuente en el cuadrante superior externo; es raro en la posmenopausia. Se relaciona con un desbalance hormonal por lo que son efectivos los tratamientos con anticonceptivos orales u otro tipo de administraciones hormonales.

Mastalgia no cíclica

Relacionada en el 30% de los casos. Es un dolor no relacionado con el ciclo menstrual; está igualmente presente tanto en pre como en posmenopáusicas, con un pico de presentación a los 43 años. Generalmente se trata de un dolor unilateral, localizado, quemante y puede tratarse más probablemente de un dolor referido de las estructuras vecinas.

EXAMEN FÍSICO

El examen físico apropiado constituye un importante instrumento diagnóstico para la diferenciación de los nódulos mamarios y debe incluir la inspección y la palpación. El examen debe ser cuidadoso, metódico y suave. Se debe realizar por el médico por lo menos una vez al año^{1,2}.

Inspección

Inicialmente se practica la inspección de las mamas; para ello se coloca a la paciente erguida y sentada en la mesa frente al examinador, con los brazos colgantes, se observa el contorno y la simetría de las mamas; puede encontrarse una glándula más grande que la otra, hecho que se considera normal; se pueden observar deformaciones en su forma circular y esférica, también en su límite periférico en la línea axilar anterior y en el relieve de la línea media; estas alteraciones pueden indicar patología (fig. 6.6A).

En la piel de las mamas podemos observar signos cutáneos como presencia de zonas inflamatorias, retracción localizada, áspera y dura que conforman la llamada “piel de naranja”, sospechosa de cáncer o formaciones tumorales (fig. 6.6B). La retracción de la piel por la presencia de un tumor maligno subyacente puede hacerse más evidente si la paciente extiende los brazos hacia adelante, inclinándose ligeramente o si los coloca sobre su cabeza (fig. 6.7). Además pueden observarse cicatrices por cirugías previas. Por otra parte, son especialmente perceptibles las alteraciones de lugar y forma de los pezones, lesiones eczematosas y fisuras, así como los cambios de coloración de areolas y pezones (hiper-pigmentación del embarazo) y presencia de secreciones patológicas a través de los pezones.

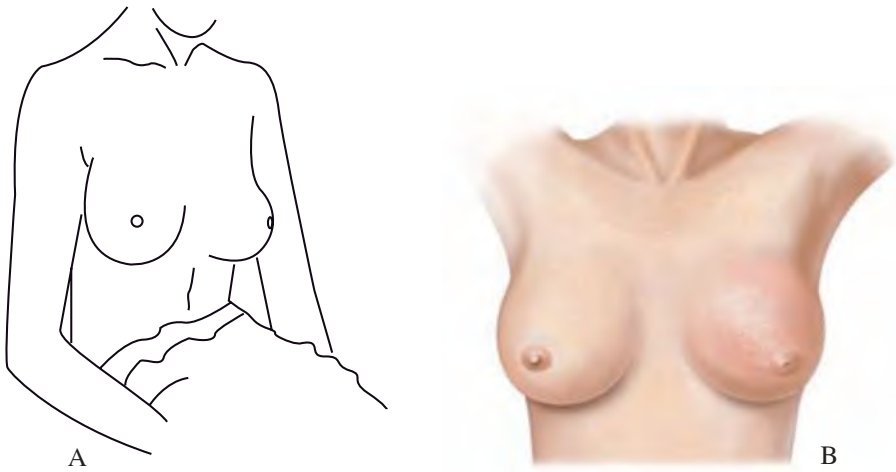


Figura 6.6. A: Inspección de senos. B: Seno con signo “piel de naranja” (Tomado de: www.seom.org/.../cancer_mama/estadio_mama.jpg).

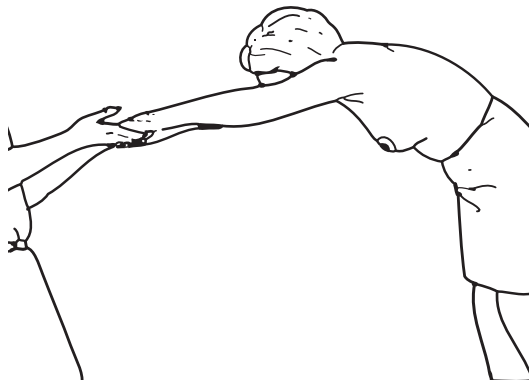

Figura 6.7. Inspección de senos con paciente en posición especial, para notar mejor alguna retracción.

Palpación

Para la palpación de la glándula mamaria dividimos ésta trazando dos líneas perpendiculares que se cruzan a nivel del pezón, en cuatro cuadrantes, dos superiores y dos inferiores; de los dos superiores, uno es interno en contacto con el esternón y otro es externo cercano a la axila, de tal manera que los cuatro cuadrantes serían: supero-interno, supero-externo, infero-interno e infero-externo; esta división topográfica nos permitirá formarnos una idea acerca del sitio en donde se encuentra la lesión descrita en la historia clínica (fig. 6.8).

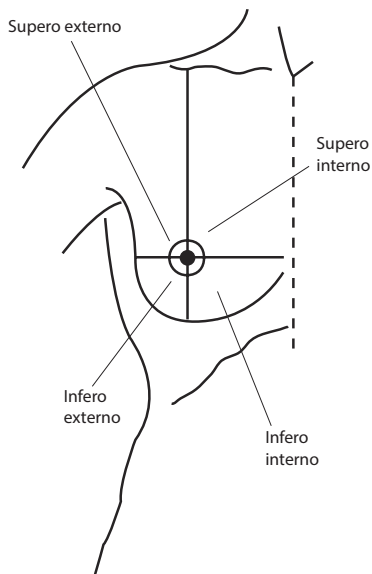


Figura 6.8. División del seno en cuadrantes con punto centro en el pezón.

La palpación comienza con la paciente sentada en la mesa de examen con los brazos colocados sobre la cintura. No existe un orden estricto para efectuar la palpación, sin embargo se aconseja iniciarla por el cuadrante supero-interno, siguiendo las manecillas del reloj, para terminar en el cuadrante supero-externo; se debe palpar con el pulpejo de los dedos el tejido mamario, la areola y el pezón. Una vez terminada la palpación superficial, iniciamos la palpación profunda. Para ello indicamos a la paciente que coloque sus brazos por encima de la cabeza, buscando la contractura de los músculos pectorales y repetimos los mismos pasos de la palpación superficial. Las regiones axilar y supraclavicular deben ser palpadas meticolosamente en busca de ganglios aumentados de tamaño, con la paciente en posición sentada, teniendo en cuenta que sólo es posible un examen adecuado de la axila cuando se logra la relajación del músculo pectoral mediante el sostenimiento del brazo (fig. 6.9).

Si a la palpación de la mama localizamos un nódulo, debemos determinar sus características para describirlo en la historia clínica de la siguiente manera:

- Localización (cuadrante).
- Tamaño.
- Consistencia (duro, firme, blando, quístico).
- Doloroso o indoloro.
- Móvil o fijo a los planos profundos.

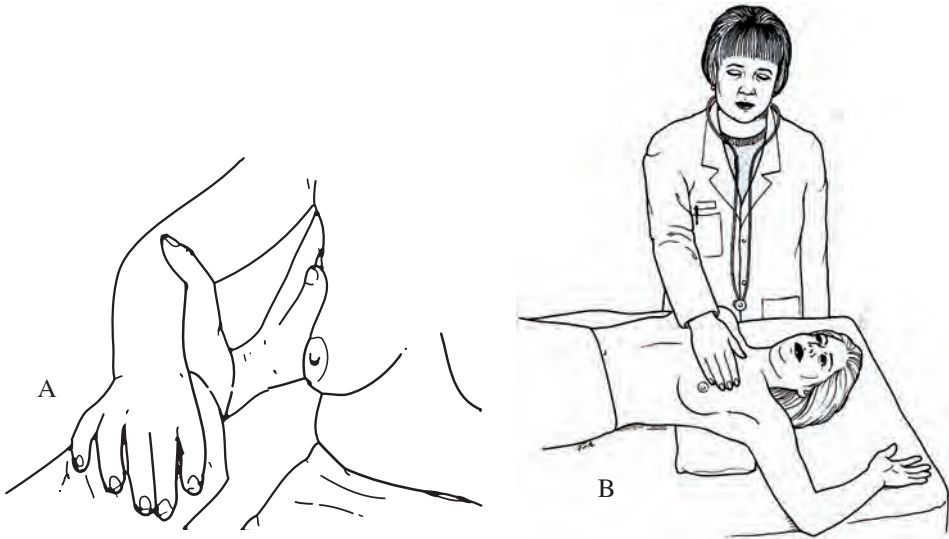


Figura 6.9. A: Examen axilar. B: Examen del seno, paciente acostada.

Ejemplo: En la glándula mamaria derecha, en el cuadrante supero-externo, se palpa un nódulo de 2 x 3 cm, de consistencia blanda, no doloroso, que se desplaza fácilmente. En el caso del fibroadenoma, la masa es blanda y deslizable, tiende a escapar por debajo de los dedos del examinador.

La palpación también puede hacerse con la paciente acostada en decúbito supino, sobre la mesa de examen, colocando una almohada bajo la región superior de la espalda, quedando el tórax elevado y la cabeza horizontal, los brazos en aducción. Se inicia la palpación superficial con las yemas de los dedos muy suavemente por el cuadrante supero-interno y terminando por el supero-externo, se ordena a la paciente que eleve sus brazos colocando sus manos en la nuca, con el brazo en ángulo. Para efectuar la palpación profunda debe alcanzarse, por si hubiera hipertrofia glandular, todas las regiones del flujo linfático en la zona axilar, a los lados del esternón, debajo del reborde lateral del músculo pectoral, así como por encima y debajo de las clavículas. Este examen es mejor practicarlo inmediatamente después de la menstruación ya que la ingurgitación mamaria es mínima y, por tanto, cualquier masa se detecta con facilidad. Los tumores benignos dentro de determinados tamaños, se comprueban más fácilmente por palpación y no presentan reacciones inflamatorias ni adenopatías.

AYUDAS DIAGNÓSTICAS EN EL ESTUDIO DE LA MAMA

Mamografía

La mamografía es un componente importante en el diagnóstico de la mujer sintomática y es posible detectar tumores malignos de menos de un centímetro de diámetro que pasan inadvertidos a la exploración clínica.

En los últimos años se ha producido una considerable mejoría en la calidad de las mamografías, acompañada por un descenso en la dosis de radiación que se administra a las mamas. Se pueden realizar mamografías de excelente calidad con una radiación menor de 0.3 rads^{7,8}.

La mamografía se realiza tomando dos proyecciones estándar de cada mama, en proyección craneocaudal y medio lateral-oblicua (fig. 6.10). La calidad de la imagen es un factor determinante en el diagnóstico y está directamente relacionada con:

- Calidad del equipo mamográfico.
- Adecuado posicionamiento del paciente.
- Comprensión suficiente.
- Técnica radiológica adecuada.

Es además de suma importancia para realizar un buen diagnóstico, contar con un radiólogo experimentado. En algunos pacientes es necesario realizar placas complementarias, que según el caso pueden ser compresio-

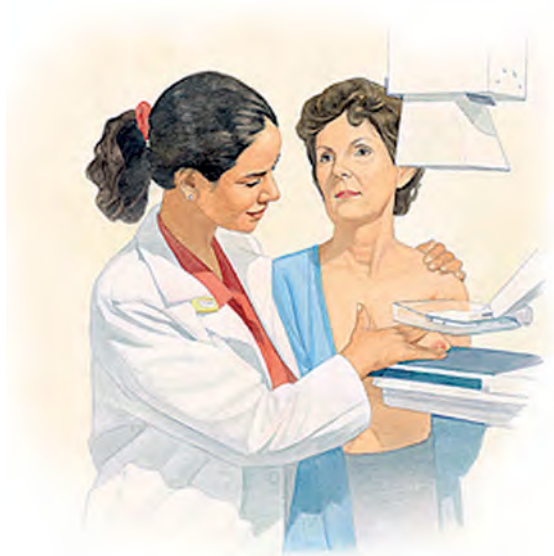

Figura 6.10. Técnica de toma de mamografía (Tomado de: www.healthline.com/images/staywell/6255.jpg).

nes localizadas y magnificaciones, además de algunas proyecciones adicionales como lateral estricta, tangencial, etc.

Una mamografía bien tomada permite visualizar:

- Todo el tejido glandular.
- Tejido adiposo retromamario.
- Músculo pectoral proyectado hasta el nivel del pezón en la proyección Medio Lateral oblicua (MLO).
- Pliegue inframamario (MLO).

Los patrones del tejido glandular son cinco:

- Patrón I: similar cantidad de tejido glandular y tejido adiposo.
- Patrón II: abundante tejido adiposo.
- Patrón III: tejido glandular mamario localizado en región retroareolar.
- Patrón IV: parénquima denso, micronodular.
- Patrón V: parénquima denso en forma homogénea.

El patrón I puede evolucionar a patrón II o III con el tiempo; en cambio los patrones IV y V no presentan variación con el paso de los años.

Para realizar diagnósticos adecuados es indispensable evaluar las placas mamográficas en forma sistemática.

Los hallazgos posibles de encontrar en una mamografía son:

- Asimetría de densidad.
- Lesiones circulares.
- Lesiones estrelladas.
- Densidades asimétricas no específicas.
- Distorsión del parénquima.
- Microcalcificaciones asociadas o no a masas tumorales.
- Anormalidades en pezón y áreas retroareolares.

BI-RADS

Como una forma de estandarizar el sistema de informes radiológicos, el Colegio Americano de Radiología desarrolló el BI-RADS (*Breast Imaging Reporting and Data System*), que va asociado a un léxico que pretende estandarizar además los términos que se usan para describir las alteraciones encontradas^{7,8}.

Este sistema es muy útil para llevar a cabo auditorías dentro de un servicio y comparar los resultados de los diferentes profesionales o comparar con distintos centros.

Además, se desarrolló también un BI-RADS para ultrasonido y para resonancia magnética mamaria.

Los objetivos del BI-RADS son:

- Estandarizar informes.
- Reducir confusiones de interpretaciones de imágenes.
- Facilitar seguimiento.

BI-RADS mamográfico

- Categoría 0: estudio mamográfico incompleto, requiere mayor profundización.
- Categoría del 1 al 6: estudio mamográfico completo.

Cuadro 6.3. Categorías del BI-RADS mamográfico.

<i>Categoría 0</i>	<ul style="list-style-type: none"> • Evaluación adicional de imágenes • Compresión - Ultrasonografía • Magnificación - Resonancia magnética • Otras proyecciones • Comparación con mamografías previas
<i>Categoría 1</i>	<ul style="list-style-type: none"> • Examen negativo, sin hallazgos patológicos.
<i>Categoría 2</i>	<ul style="list-style-type: none"> • Hallazgos benignos • Fibroadenoma calcificado • Calcificaciones benignas linfonodos • Implantes • Lesiones con contenido graso • Distorsión post-quirúrgica
<i>Categoría 3</i>	<ul style="list-style-type: none"> • Hallazgos probablemente benignos (menos del 2% malignos) • Seguimiento a intervalo corto (6 meses, generalmente) • Asimetrías de densidad • Nódulo bien delimitado
<i>Categoría 4</i>	<ul style="list-style-type: none"> • Hallazgos sospechosos, se sugiere biopsia (3 a 94% de posibilidades de malignidad). Se subdividen en: <ul style="list-style-type: none"> • 4A: baja sospecha de cáncer. • 4B: sospecha intermedia • 4C: sospecha de cáncer pero imagen no clásica.
<i>Categoría 5</i>	<ul style="list-style-type: none"> • Altamente sugestivo de cáncer (más del 95% de posibilidades)
<i>Categoría 6</i>	<ul style="list-style-type: none"> • Cáncer confirmado con biopsia. Examen previo a quimioterapia, por ejemplo.

Recientemente el Colegio Americano de Radiología incorporó el uso del BI-RADS a los exámenes de ultrasonido y resonancia magnética con las mismas categorías.

En el Breast Detection Demonstration Project llevado a cabo por la American Cancer Society y el National Cancer Institute, se identificaron correctamente 89% de los 3.557 casos de cáncer por medio de la mamografía, siendo el 41.6% de las mujeres asintomáticas, por esto debe tomarse la mamografía como método preventivo del cáncer de mama. Como el cáncer de mama ocupa el primer lugar entre todos los tipos de cáncer actualmente en los Estados Unidos, la American Cancer Society recomienda:

1. Mamografía basal en todas las mujeres entre 35 y 40 años.
2. Mamografía cada uno o dos años para mujeres entre 40 y 49 años.
3. Mamografía anual en mujeres de más de 50 años².

A pesar de constituir un procedimiento con un alto porcentaje de exactitud en el diagnóstico del cáncer de mama, la mamografía no es infalible y de ningún modo sustituye al examen físico, ya que se trata de dos técnicas complementarias. Por otra parte, tampoco sustituye la biopsia. La interpretación radiográfica puede ser positiva o falsa negativa, si bien con más frecuencia es la lesión benigna la que se confunde con cáncer, como puede suceder en casos de adenosis esclerosante avanzada, hiperplasia ductal o ambas.

Indicaciones de la mamografía

- Detección temprana de CA mama (tamizaje).
- Pacientes sintomáticas con:
 - Tumor o masa palpable.
 - Dolor e inflamación.
 - Galactorrea.
- Búsqueda de tumor primario por metástasis.
- Evaluación periódica del tratamiento de CA y mama residual.
- Antecedentes de biopsia con diagnóstico de hiperplasia atípica o hiperplasia epitelial.
- Condición fibroquística.
- Factores de riesgo: mastectomía, familiares, otros cánceres, terapia de reemplazo hormonal.

Ultrasonografía

La ecografía o ultrasonido (US) es un complemento de la mamografía para el diagnóstico y manejo de enfermedades benignas y malignas de la

mama. En la actualidad se dispone de equipos de tecnología avanzada que otorgan imágenes de alta resolución especial⁸.

Anatomía ultrasonográfica

En la anatomía ultrasonográfica normal se puede distinguir la piel como una línea ecogénica de 2-3 mm. El tejido adiposo mamario es de ecogenicidad menor que el resto de la grasa corporal y es la referencia con la cual se comparan los otros tejidos. El tejido glandular es hipercogénico respecto del tejido adiposo y los conductos mamarios son como estructuras tubulares hipocogénicas. Los ligamentos de Cooper se presentan como estructuras hipocogénicas redondeadas en cortes transversales con sombra posterior. También se distinguen los músculos intercostales y el músculo pectoral.

Indicaciones del ultrasonido

Las indicaciones del US son la caracterización de lesiones mamográficas no palpables, así como lesiones palpables y se usa como guía para procedimientos percutáneos. También está indicado en mujeres jóvenes y aquellas con mamas radiográficamente densas en mamografía. La aplicación clínica más frecuente del US es la caracterización de una masa detectada en la mamografía; en un principio se usaba solamente para apreciar si se trataba de una lesión quística o sólida; actualmente, con el desarrollo tecnológico, los equipos de alta resolución permiten tener imágenes confiables para diferenciar entre lesiones benignas y malignas.

Las características ultrasonográficas de una masa quística (fig. 6.11) son:

- Contornos bien definidos.
- Contornos redondos u ovalados.
- Contornos anecogénicos.
- Ausencia de ecos internos.
- Refuerzo acústico posterior.

Los quistes son las masas mamarias más frecuentes. Pueden ser únicos o múltiples pero también presentan lobulaciones y finos tabiques. Los quistes simples deben diferenciarse de quistes complejos, papilomas o carcinomas intraquísticos, cáncer necrótico, hematomas y abscesos.

Las características ultrasonográficas de una masa sólida benigna son:

- Forma ovalada (más ancha que alta).
- Cuatro o menos lobulaciones.
- Hiperecogenicidad homogénea.

- Cápsula ecogénica fina.
- Sin criterios de malignidad.

Una de las masas sólidas más frecuentes es el fibroadenoma, que puede ser único o múltiple. Sus características ecográficas son: Forma ovalada (más ancha que alta), bordes bien circunscritos, hasta cuatro lobulaciones suaves, estructura homogénea y cápsula ecogénica fina.

Algunos cánceres pueden simular una masa benigna en US, siendo el más frecuente el carcinoma ductal invasor, aunque es su forma de presentación más inusual. Otros menos frecuentes son el carcinoma medular, mucinoso y papilar.

Entre las características ultrasónicas de una masa sólida sospechosa de malignidad se encuentran (fig. 6.11):

- Mas alto que ancho.
- Sombra acústica.
- Microlobulaciones.
- Espiculaciones.
- Microcalcificaciones.
- Márgenes angulados.
- Extensión ductal.
- Hipoecogenicidad marcada.

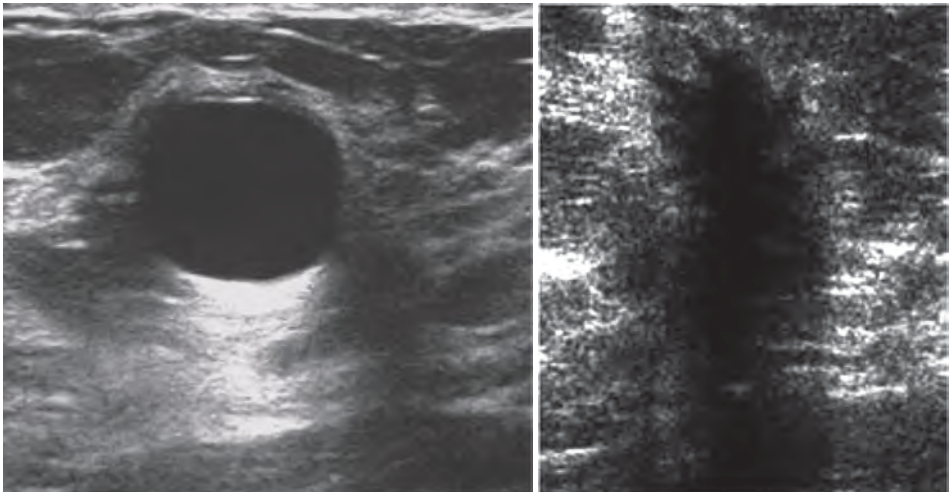


Figura 6.11. Muestra cómo se ven en una ecografía, a la izquierda un quiste y a la derecha un cáncer de seno (Tomado de: www.mayoclinic.org/images/us-cyst-bdy.jpg)

Los signos secundarios de cáncer en ultrasonido son:

- Calcificaciones.
- Linfadenopatías.
- Engrosamiento de la piel.
- Distorsión de la arquitectura.
- Edema de la mama.
- Retracción de ligamentos de Cooper.

Resonancia magnética

Sólo cuando se comenzó a utilizar medio de contraste endovenoso en el estudio de resonancia magnética (RM) se encontró su aplicación y utilidad en el diagnóstico de patología mamaria. Debido a la angiogénesis presentada en los tumores malignos, estos captan el medio de contraste en forma precoz e intensa, a diferencia de las lesiones benignas. Esto explica su alta sensibilidad en cánceres invasores y en carcinoma ductal *in situ* de alto grado⁸.

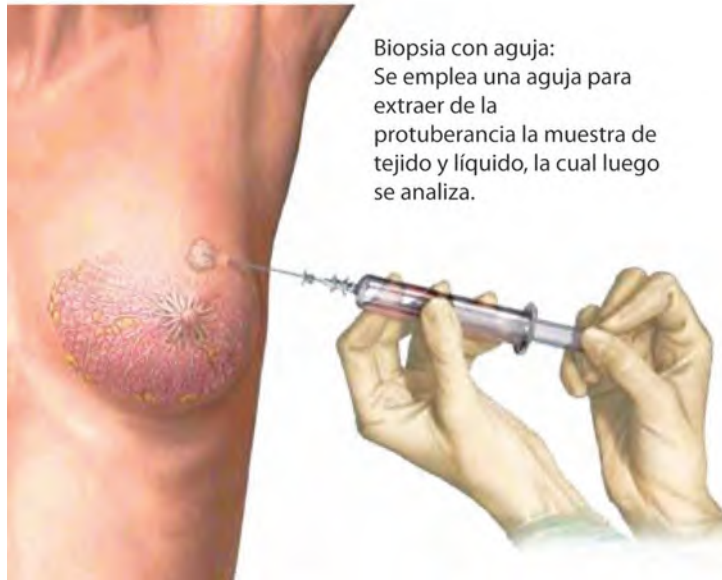La aplicación de la RM es cada vez más amplia como procedimiento diagnóstico adicional a la mamografía y al ultrasonido, debido a su alta sensibilidad y efectividad en mamas densas. Su mayor limitación es su relativa baja especificidad, sin embargo hay hallazgos consistentes que muestran que la RM con medio de contraste es efectiva para la detección precoz del cáncer de mama en mujeres de alto riesgo, y superior a la mamografía en la identificación y demostración de la extensión real del cáncer difuso y multifocal.

Hay un número de indicaciones clínicas en las cuales la RM agrega información valiosa:

- Evaluación de pacientes con una masa axilar metastásica con tumor primario desconocido, con mamografía y clínica negativa.
- Evaluación de recidiva local versus cicatriz.
- Evaluación de extensión real de un cáncer diagnosticado recientemente con biopsia percutánea.

Examen citológico

Se realiza mediante la biopsia por aspiración con aguja fina (BACAF, fig. 6.12), mediante la cual se puncionan los nódulos palpables en seno, para su posterior análisis por el patólogo. El extendido se fija inmediatamente en alcohol al 90%. Con una muestra celular adecuada se puede hacer el diagnóstico del 90% de las neoplasias sólidas, además de dar un informe histológico de las lesiones benignas como fibroadenomas, lipomas, condición fibroquística, entre otras.



Biopsia con aguja:
Se emplea una aguja para
extraer de la
protuberancia la muestra de
tejido y líquido, la cual luego
se analiza.

Figura 6.12. Biopsia con aguja fina (Tomado de: www.uv.cl/enfermeriayobstetricia/.../patologia_benigna_mama.ppt).

Para el diagnóstico de carcinoma de mama, un BACAF positivo es prueba suficiente para iniciar el tratamiento. Las citologías cuyo contenido es acelular o insuficiente se deben repetir o pasar a biopsia percutánea por trucut; de ninguna manera se debe hacer biopsia a cielo abierto o escisional ya que esto empeora el pronóstico de la paciente⁹. En general, a toda masa palpable en seno se le debe realizar BACAF.

REFERENCIAS BIBLIOGRÁFICAS

1. Schorge J, Schaffer J, Halvorson L, Hoffman B, Bradshaw K, Cunningham G. Williams Gynecology. 1st. edition. China: The McGraw-Hill Companies, Inc. 2008.
2. Berek J. Berek and Novak's Gynecology. 14th. edition. California: Lippincott Williams & Wilkins. 2007.
3. Hughes LE. Benign disorders and diseases of the breast. 2nd. edition. London: WB Saunders; 2000.
4. Morrow M. The evaluation of common breast problems. Am Fam Physician 2000;61:2371-8.
5. Gallego G. Nódulo palpable en mama. Revista Colombiana de Obstetricia y Ginecología. Vol. 56 No. 1. 2005. pp. 82-91.
6. DiSaia PJ, Creasman WT. Clinical Gynecologic Oncology. 6th. edition. St.

- Louis: Mosby Company 2002. pp. 385-422.
7. Aguirre D, Romero J. Hacia la estandarización del informe de imágenes en seno: aplicación del sistema BI-Rads en mamografía. *Controversias en Ginecología y Obstetricia*. 2002; 9:450-8.
 8. Cuello N, Pomés C. *Atlas Ginecológico*. 1a. edición. Santiago de Chile: Grafic Suisse; 2006, pp. 193 - 238.
 9. Costa MJ, Tadros T, Milton G, Birdsong G. Breast fine needle aspiration cytology: Utility as a screening tool for clinically palpable lesions. *Acta Cytol*. 1993; 37: 471-4.

ADAPTACIONES FISIOLÓGICAS DEL EMBARAZO

Un sinnúmero de adaptaciones fisiológicas se producen con el embarazo, cambios que impactan prácticamente cada órgano de cada sistema. Las adaptaciones permiten a la madre soportar las demandas metabólicas de la unidad fetoplacentaria y resistir el sangrado asociado al parto. Es esencial para el personal de salud estar consciente de estos cambios, puesto que pueden simular enfermedad. También puede modificar una respuesta del paciente al estrés del trauma o cirugía y requiere modificaciones en los protocolos estándar de atención.

LA HOMEOSTASIS DEL AGUA CORPORAL

El volumen de sangre materna aumenta durante el embarazo para permitir la adecuada perfusión de órganos vitales, incluyendo la unidad útero-placentaria y el feto; además para prepararse para la pérdida de sangre asociada con el parto^{1,2}. El agua corporal total aumenta de 6,5 a 8,5 litros al final de la gestación. Cambios en la osmorregulación y el sistema renina-angiotensina-aldosterona resultan en reabsorción activa de sodio en los túbulos renales y retención de agua. El contenido de agua del feto, la placenta y el líquido amniótico representan aproximadamente 3,5 litros de agua corporal total. El resto del agua corporal total se compone de la expansión del volumen sanguíneo materno de 1500 ml a 1600 ml, representada por el volumen plasmático (1200 ml a 1.300 ml), y de un aumento de 300 ml a 400 ml del volumen eritrocitario (20% al 30%)^{2,3} (fig. 7.1). La paciente embarazada puede tener hemorragias hasta de 2000 ml de sangre antes de

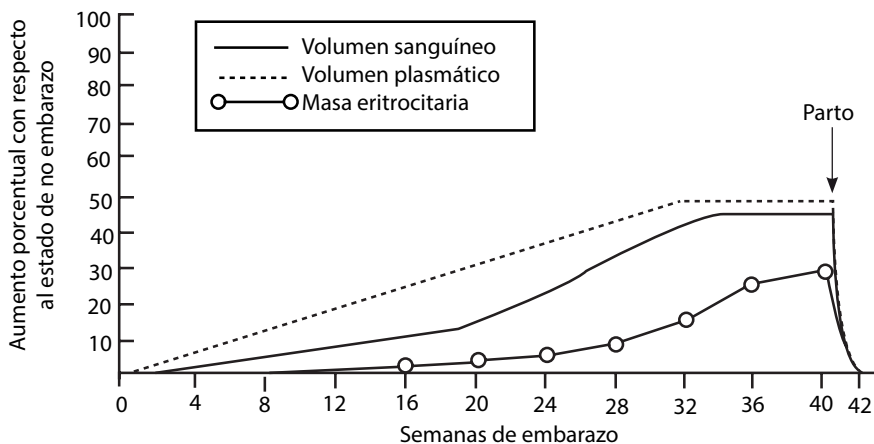


Figura 7.1 Aumento del volumen sanguíneo en el embarazo. Nótese el incremento en los valores del volumen sanguíneo, el volumen plasmático y la masa eritrocitaria, valores que contribuyen en conjunto al aumento del agua corporal total. El mayor incremento se da desde la semana 6 – 8 de gestación y se estabiliza en la semana 32 – 34 (Tomado de: <http://www.aspame.net/charlas/cambiosdeembarazo.pdf>).

que se manifiesten cambios de la frecuencia cardíaca o la presión arterial. La rápida expansión del volumen de sangre comienza a las 6 a 8 semanas de gestación y se estabiliza aproximadamente entre las 32 a 34 semanas de gestación. La ampliación del volumen de líquido extracelular representa 6 a 8 kg de peso⁴. El incremento del volumen plasmático de 1000 ml a 1500 ml está relacionado con el aumento del volumen eritrocitario, resultando en hemodilución y una anemia fisiológica.

ALTERACIONES CARDIOVASCULARES

Las adaptaciones fisiológicas cardiovasculares permiten la entrega óptima de oxígeno a los tejidos maternos y fetales⁵. El corazón está desplazado en sentido craneal y está rotado hacia la izquierda como consecuencia del crecimiento uterino y la elevación del diafragma (fig. 7.2).

El corazón se somete a sí mismo a una remodelación importante durante el embarazo. Las cuatro cámaras se amplían, particularmente la aurícula izquierda^{5,6}. El estiramiento auricular y el aumento de estrógenos del embarazo reducen el umbral para las arritmias. Los diámetros anulares de las válvulas se incrementan al igual que el volumen y el grosor de la pared del ventrículo izquierdo⁶. En más del 90% de mujeres embarazadas sanas, se observa leve regurgitación pulmonar y tricúspidea, y en más de un tercio tienen manifestaciones clínicas de regurgitación mitral insignificante⁷.

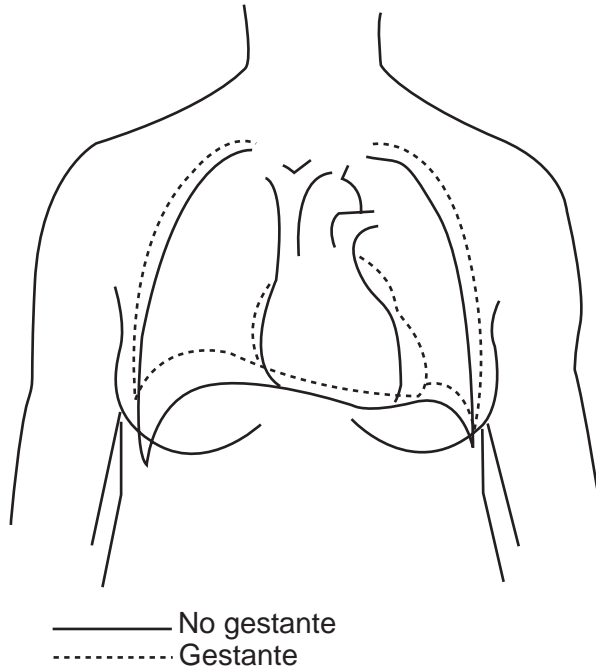


Figura 7.2 Cambios del espacio torácico en la embarazada. Se observan cambios en la posición del corazón, el cual está rotado hacia la izquierda. Además se aprecian los cambios a nivel del diafragma y la caja torácica que se encuentran elevados por el crecimiento uterino (Tomado de: <http://www.aspame.net/charlas/cambiosdelembarazo.pdf>).

El volumen y la masa cardíaca aumentan concomitantemente de modo que la función ventricular izquierda y la fracción de eyección no se modifican. El espesor de la pared ventricular izquierda vuelve a los valores previos al embarazo aproximadamente 6 meses después del parto^{8,9}. El gasto cardíaco aumenta del 30 al 50%, de 4 a 6 L/min, en particular durante los dos primeros trimestres¹⁰. Este incremento es principalmente el resultado de un 20 a 50% de aumento en el valor del volumen latido. Los incrementos en los receptores alfa del miocardio mediados por estrógeno se traduce en un aumento en la frecuencia cardíaca de 10 a 20 latidos/min^{2,4,9}. El gasto cardíaco empieza a subir de manera gradual de las 8 a las 10 semanas de gestación y con picos entre las 25 a 30 semanas¹⁰ (fig. 7.3). El aumento del gasto cardíaco permite el aumento de la perfusión uterina, riñones, extremidades, senos y piel y disminuye en el lecho esplénico y en el músculo esquelético. El flujo de sangre a través del útero es de cerca de 450 a 650 ml/min a término y comprende casi el 20 al 25% del gasto cardíaco materno.

La perfusión útero-placentaria carece de autorregulación y, por tanto, la perfusión de estos órganos depende de la presión arterial de la madre. Se

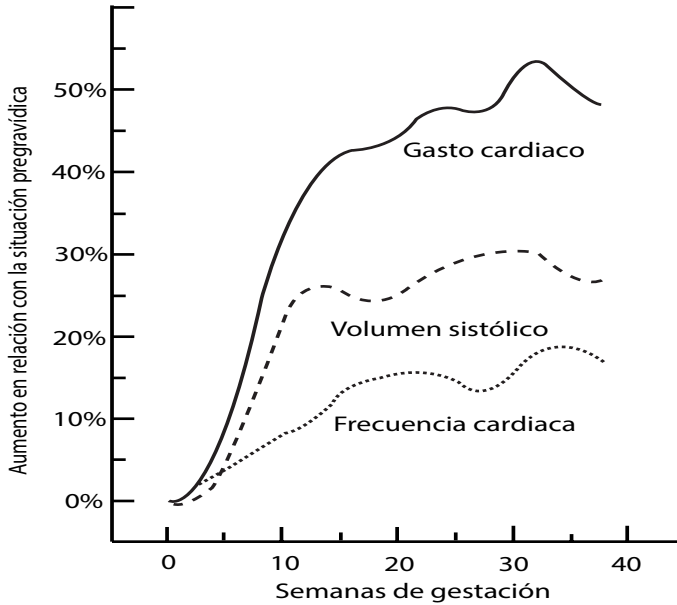


Figura 7.3. Aumento del gasto cardíaco. La gráfica muestra el aumento del gasto cardíaco el cual va del 30 al 50%, en particular durante los dos primeros trimestres. Se puede ver también el aumento concomitante de la frecuencia cardíaca y el volumen sistólico (Tomado de: <http://www.aspame.net/charlas/cambiosdelembarazo.pdf>).

debe tener cuidado cuando se administra anestesia regional, ya que el bloqueo simpático puede provocar hipotensión, comprometiendo así la perfusión uterina y fetal. Las pacientes deben ser hidratadas vigorosamente con solución de Lactato Ringer antes de establecer la conducción anestésica. El flujo sanguíneo renal representa el 20% del gasto cardíaco materno¹².

El aumento de la circulación de la sangre materna a la piel permite la disipación del calor generado por el feto¹³. El aumento del gasto cardíaco aumenta la velocidad de entrega de los medicamentos administrados por vía intravenosa, así como la de los agentes de inducción o conducción de trabajo de parto. La disminución del gasto cardíaco resulta cuando hay un compromiso del volumen latido y puede ser visto si la materna adopta la posición supina^{10,11}.

“El síndrome de hipotensión supina materna” aparece cuando la grávida asume una posición supina, lo que lleva a la compresión uterina de la vena cava inferior y de la aorta abdominal (fig. 7.4). El retorno venoso de sangre al corazón se aminora, la disminución de la precarga reduce el volumen latido y puede resultar en una disminución del 25 al 30% del gasto cardíaco.

co. Los síntomas maternos incluyen palidez, diaforesis, náuseas, vómitos, hipotensión, taquicardia y cambios de la esfera mental. Los síntomas son más pronunciados en el tercer trimestre debido a la expansión del útero y se alivia manteniendo una posición de decúbito lateral con la consecuente acomodación lateral del útero¹¹ (fig. 7.4). Durante los procedimientos quirúrgicos es imprescindible mantener al paciente en una posición de decúbito lateral izquierdo para mantener gasto cardíaco. Esta posición se puede lograr colocando una cuña bajo la cadera derecha del paciente.

El gasto cardíaco aumenta en un 50% durante el trabajo de parto con aumentos de volumen de sangre de 300 a 500 ml con cada contracción uterina. Quince a veinte minutos después del parto el gasto cardíaco aumenta, como consecuencia de la pérdida de la desviación de flujo de sangre al feto y la placenta. Esta reorientación de aproximadamente 500

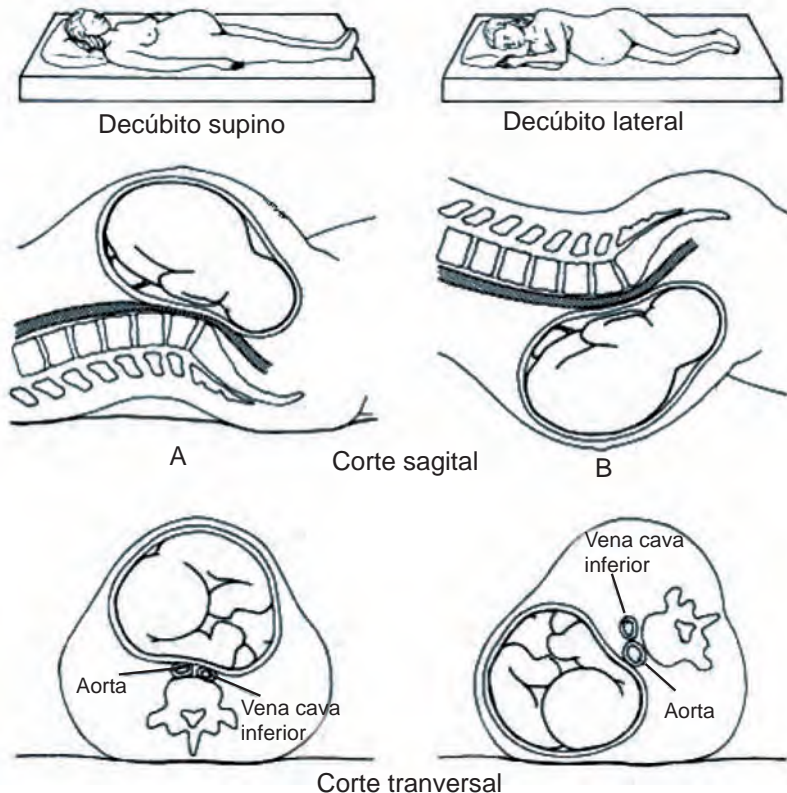


Figura 7.4 Cambios de posición e interferencia con el retorno venoso al corazón. La parte izquierda muestra cómo la posición supina puede provocar compresión uterina de la vena cava inferior y la aorta abdominal, la cual se alivia al pasar a la posición decúbito lateral, que se aprecia en la parte derecha de la gráfica (Tomado de: <http://www.aspame.net/charlas/cambiosdelembarazo.pdf>).

ml de sangre a la circulación materna se denomina “autotransfusión”. La autotransfusión y la eliminación de la compresión aorto-caval por la evacuación del útero resulta en un aumento de un 60 a un 80% en el gasto cardiaco. El gasto cardiaco permanece elevado por 48 horas después del parto y luego poco a poco retorna a los valores previos al embarazo en 2 a 12 semanas⁶.

La progesterona actúa como un vasodilatador en los vasos sanguíneos. Esta vasodilatación, en relación con la disminución de la resistencia del lecho de la placenta, resulta en una disminución del 15% en la resistencia vascular sistémica y una merma de la presión arterial. La presión arterial sistólica y diastólica disminuye en 5 a 15 mm Hg entre las 20 y 24 semanas de gestación. La presión arterial vuelve a los valores previos al embarazo alrededor de la semana 34¹⁰. La resistencia vascular pulmonar disminuye y la presión en la arteria pulmonar no se modifica en el embarazo¹⁴. Las disminuciones de la resistencia vascular sistémica y la resistencia vascular pulmonar mantienen la presión venosa central dentro de parámetros normales.

La presión venosa central disminuye ligeramente, de 9 a 4 mm Hg, al término. El estado de baja resistencia permite que la vasculatura aloje mayores volúmenes, haciendo que las presiones se mantengan en valores similares a los del estado previo al embarazo¹⁴.

La presión venosa aumenta progresivamente durante el embarazo, especialmente en las extremidades inferiores. Los niveles elevados de progesterona actúan aumentando la distensibilidad venosa. Estos factores, además de comprometer el retorno venoso de la vena cava inferior, dan como resultado edemas, várices, hemorroides, várices labial, y un aumento del riesgo de trombo-embolismo venoso¹⁵. La ingurgitación de las venas epidurales reduce los espacios intratecal y epidural, reduciendo así el volumen de los medicamentos necesarios para la anestesia regional¹⁶.

La concentración de proteínas plasmáticas, como la albúmina, está disminuida en el embarazo resultando en una disminución de la presión oncótica coloide¹⁷. También hay una merma en la diferencia entre la presión oncótica coloide y la presión capilar pulmonar en cuña, que predisponen a las pacientes embarazadas a edema pulmonar en situaciones de aumento de la precarga cardiaca o cuando está comprometida la permeabilidad capilar. El manejo de fluidos en la paciente quirúrgica debe ser meticuloso, puesto que la reanimación agresiva con líquidos puede resultar en la extravasación de líquido en los espacios extravasculares.

Al examen físico hallazgos asociados con cambios cardiovasculares maternos incluyen edema periférico, leve taquicardia, y desplazamiento

lateral del ápice del ventrículo izquierdo. Reforzamiento del primer ruido cardíaco en el segundo trimestre del embarazo¹⁰. Un tercer ruido (S3) también se escucha en la mayoría de las grávidas. Un soplo sistólico a lo largo del borde esternal izquierdo puede ser auscultado en más del 90% de las mujeres embarazadas y es el resultado del aumento de flujo sanguíneo en las válvulas aórtica y pulmonar¹⁸. Este soplo desaparece poco después del parto.

Soplos continuos entre el segundo y cuarto espacio intercostal también pueden ser escuchados en la última parte del embarazo y se denomina “mamaria soufflé.” Los hallazgos radiológicos incluyen la ampliación de la silueta cardíaca y de enderezamiento de la parte izquierda del corazón. Cambios en el electrocardiograma asociados con el embarazo incluyen taquicardia sinusal, desviación del eje a la izquierda, extrasístoles, ondas T invertidas y aplanadas, onda Q en D III y aumento de voltaje en la derivada unipolar AvF¹⁹.

CAMBIOS RESPIRATORIOS

La mucosa de las vías respiratorias y nasal se edematiza y se torna hiperémica debido al aumento de estrógenos y del volumen de sangre en el embarazo^{20, 21}. Durante el embarazo este cambio se percibe como congestión y rinitis. Estos síntomas se resuelven dentro de 48 horas después del parto²⁰. Dado que las vías respiratorias superiores son más edematosas y friables, la paciente embarazada es más propensa a epistaxis y hemorragia con la manipulación^{22,23}. La laringoscopia e intubación debe realizarse con cuidado, utilizando suficiente lubricante para minimizar el trauma.

La intubación endotraqueal difícil es una de las principales causas de morbilidad y mortalidad materna²⁴. El edema de las vías respiratorias, la congestión y el aumento de peso generalizado del embarazo pueden contribuir a la obstrucción de las vías respiratorias y a la reducción de la apertura de glotis²⁵. Puede ser necesario utilizar tubos endotraqueales más pequeños para el éxito de la intubación.

A medida que el embarazo progresa, el diafragma se eleva 4 cm por encima del fondo del útero, y la circunferencia inferior de la reja costal se expande 5 cm^{10, 20, 26,27}. El aumento de los niveles de relaxina permite que en el embarazo los ligamentos adjuntos de la reja costal puedan relajarse, y facilita el aumento del ángulo subcostal de 68 a 103°^{20,22}. La función muscular respiratoria en el embarazo no se ve afectada, al igual que la mayor inspiración y presión de espiración²⁸.

Los volúmenes varían como resultado de los cambios en la configura-

ción de la pared torácica y la posición del diafragma. La ampliación del útero desplaza el contenido intra-abdominal hacia arriba y eleva el diafragma. Esta elevación, con la disminución en el compliance de la pared torácica, reduce el volumen de los pulmones en el estado de reposo, lo que resulta en una disminución del 5% en la capacidad pulmonar total y un 10 al 25% de disminución en la capacidad residual funcional (es decir, el volumen de aire que queda después de la espiración forzada)^{10,20,29,30,31}. La capacidad residual funcional es la suma de la reserva espiratoria y el volumen residual, los cuales están reducidos³². Cabe anotar que la capacidad residual funcional de la mujer embarazada en posición supina es el 70% de lo que tiene una materna en posición vertical³⁰.

La ventilación minuto es la cantidad de aire movido dentro y fuera de los pulmones en 1 minuto. Es el producto del volumen corriente y la frecuencia respiratoria y se incrementa en aproximadamente 30 al 50% con el embarazo^{31,33}. Esta elevación es el resultado del volumen corriente, el cual crece en un 40% debido a que el ritmo respiratorio se mantiene bastante constante^{29,34} (fig. 7.5). El aumento de la unidad respiratoria se cree que es resultado del crecimiento de los niveles de progesterona, que actúa como un estimulante respiratorio³⁵. El aumento de los niveles de progesterona

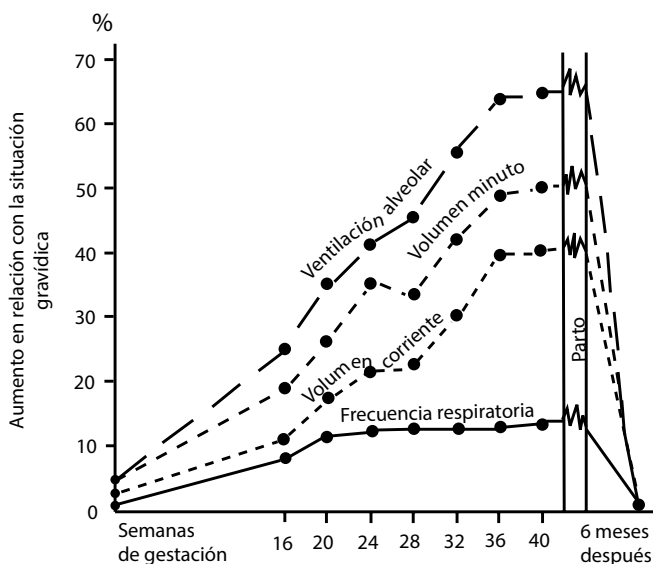


Figura 7.5. Cambios en los volúmenes pulmonares durante el embarazo. Se pueden apreciar los cambios en los volúmenes pulmonares durante el transcurso del embarazo, los cuales contribuyen en conjunto al incremento de la ventilación minuto (Tomado de: <http://www.aspame.net/charlas/cambiosdeembarazo.pdf>).

sérica en el primer trimestre del embarazo estimula los centros respiratorios medulares en el cerebro y aumenta la profundidad respiratoria, lo que incrementa la ventilación alveolar^{20,29,34,36}. Los cambios que se producen al principio del embarazo después se mantienen prácticamente constantes durante este³⁶.

El aumento de la ventilación minuto junto con una elevación de la producción de eritrocitos hacen que se incremente la capacidad de transporte de oxígeno. Después del parto, cuando los niveles de progesterona caen, las vías respiratorias vuelven a la normalidad.

El consumo de oxígeno aumenta en un 30 a 60% (30-40 ml/min) durante el curso del embarazo como consecuencia de las crecientes demandas metabólicas de los órganos maternos, la placenta y el feto^{26,29,34}. El aumento del consumo de oxígeno, junto con una disminución de la capacidad residual funcional materna, disminuye la reserva de oxígeno y predispone a la mujer embarazada a la hipoxemia e hipocapnia durante los períodos de depresión respiratoria o apnea^{31,38,39}. Como tal, hay un tiempo limitado para intubar la paciente embarazada con seguridad. La preoxigenación y denitrogenación con 100% de oxígeno son fundamentales, al igual que la maximización de la tensión de oxígeno dentro de la capacidad residual funcional para, con esto, retrasar la desaturación de oxígeno materna⁴⁰.

La PCO_2 arterial disminuye de 40 mmHg en la mujer no embarazada a 32 - 34 mmHg durante el embarazo como resultado del aumento de la ventilación minuto^{36,41}. La paciente, por lo tanto, está en un estado de alcalosis respiratoria que se ve compensado por la excreción renal de bicarbonato. El pH arterial materno se mantiene entre 7,40 a 7,45; se aumenta la excreción de bicarbonato para lograr niveles séricos de 15 a 20 mEq/L^{20,27,30}. Esta disminución en la capacidad de los sistemas buffer hace a las pacientes embarazadas susceptibles a la acidosis metabólica, como ocurre en la cetoacidosis diabética.

La alcalosis respiratoria también desplaza la curva de disociación oxihemoglobina a la derecha, lo que favorece la eliminación de oxígeno a la periferia y facilita la transferencia de oxígeno a través de la placenta⁴². La saturación de oxígeno materna debería permanecer en 95% para mantener una presión arterial de oxígeno (PaO_2) superior a 70 mmHg, y optimizar así la difusión de oxígeno a través de la placenta. Se mantiene la oxigenación fetal cuando la PaO_2 materna permanece por encima de 60 - 70 mmHg. Cuando cae por debajo de este nivel, se ve comprometida la oxigenación fetal inmediatamente.

El dióxido de carbono se difunde rápidamente entre las circulaciones materna y fetal. La PCO_2 arterial materna por debajo de la línea de referen-

cia favorece el paso transplacentario de dióxido de carbono desde el feto a la circulación materna para su eliminación. La PaO_2 materna se incrementa ligeramente debido al aumento de la ventilación minuto y la ventilación alveolar y puede alcanzar niveles de 100 a 105 mmHg. Esta mayor presión facilita la transferencia transplacentaria de oxígeno^{20,31,36}.

Al pasar de una posición supina a sentada la PaO_2 se eleva en aproximadamente 13 mmHg^{20,27}.

El aumento de la ventilación minuto es percibido por la mujer embarazada como falta de aire, que afecta a un 60 a 76% de las mujeres²⁰. Esta disnea fisiológica es causada por el aumento de la unidad respiratoria, crecimiento del volumen sanguíneo pulmonar, anemia y congestión nasal. Los síntomas por lo general son leves y no tienden a empeorar con la progresión del embarazo. Los síntomas normalmente no interfieren con la realización de las actividades diarias y aparecen en reposo.

Estos síntomas suelen resolver de inmediato después del parto. La función pulmonar sigue siendo la misma durante el embarazo⁴³. El volumen espiratorio forzado en el primer segundo (VEF1) y la proporción VEF1/capacidad vital forzada (CVF) se mantiene sin cambios en el embarazo, así como las tasas de flujo espiratorio máximo^{44,45}. Por lo tanto, es razonable utilizar los valores de referencia en no embarazadas para evaluar la función pulmonar en mujeres grávidas. Los hallazgos normales en una radiografía de tórax en una paciente embarazada incluyen leve cardiomegalia, mediastino ancho, aumento del diámetro anterior-posterior y prominencia de la vasculatura pulmonar.

CAMBIOS GASTROINTESTINALES

Con la progresión del embarazo, el crecimiento uterino desplaza el estómago y los intestinos hacia arriba. Estas alteraciones anatómicas pueden confundir el diagnóstico de cirugía intra-abdominal y pueden cambiar la ubicación de las incisiones quirúrgicas. El estiramiento del peritoneo actúa como desensibilizador, de modo que puede complicar el examen abdominal.

Las náuseas y los vómitos afectan hasta al 50% de las mujeres durante el embarazo, principalmente en el primer trimestre⁴⁶. Los niveles elevados de progesterona, factores mecánicos y el crecimiento del útero contribuyen al retraso en el vaciamiento gástrico y al aumento de volumen del estómago. Ansiedad, dolor y administración de opiáceos y anticolinérgicos también son responsables del retraso en la motilidad del músculo liso¹⁶. La motilidad gástrica disminuye más durante el trabajo de parto y sigue retrasada durante el período de postparto inmediato. El retraso en la motilidad gás-

trica y el tiempo de tránsito gastrointestinal prolongado pueden conducir a la constipación y alterar la biodisponibilidad de los medicamentos^{47,48}.

Los niveles elevados de progesterona disminuyen el tono del esfínter esofágico inferior y aumentan la producción placentaria de gastrina, incrementando la acidez gástrica. Estos cambios se combinan para aumentar la incidencia de la esofagitis por reflujo y la acidez, que afecta entre el 50 y el 80% de las mujeres grávidas⁴⁹.

La bronco-aspiración puede resultar en importante morbilidad y mortalidad materna. La paciente embarazada tiene un mayor riesgo de aspiración de contenido gástrico cuando está sedada, después de las 16 semanas de gestación, aproximadamente. El riesgo de aspiración es aún mayor en la paciente grávida obesa⁵⁰. Por lo tanto, la anestesia regional debería realizarse rápidamente cuando esté indicado. Si la anestesia general endotraqueal se requiere, la paciente no debe haber ingerido nada en las 6 a 8 horas antes de la administración de anestesia, si es posible⁵⁰. La administración de un antiácido no particulado es útil para aumentar el pH gástrico. Un antagonista de los receptores de histamina H2 también se puede usar para disminuir la producción de ácido gástrico^{50,51}. La anestesia debería realizarse con el uso de una secuencia de inducción rápida vía intravenosa, con presión cricoidea para evitar el reflujo del contenido gástrico en la orofaringe. El contenido gástrico debe ser succionado al asegurar la vía aérea.

El embarazo altera algunos valores de laboratorio relacionados con el sistema gastrointestinal. Los niveles de transaminasas y bilirrubina se reducen ligeramente durante el embarazo, pero los niveles de fosfatasa alcalina se incrementan como resultado de la producción placentaria.

LOS CAMBIOS DEL TRACTO URINARIO

Durante el embarazo, los riñones se encuentran desplazados en dirección cefálica por el útero aumentado de tamaño y crecen aproximadamente 1 cm como resultado del aumento de los vasos, volumen intersticial y espacio muerto⁵². El sistema colector renal se dilata desde el primer trimestre, lo que lleva a hidro-ureteronefrosis⁵³. Esta condición se observa con mayor frecuencia en el derecho y se piensa que está asociado con la relajación del músculo liso, mediada por progesterona, así como por la compresión mecánica de un útero aumentado de tamaño y dextrorrotado⁵⁴. La compresión de los uréteres (del uréter derecho más que del izquierdo) resulta en estasis urinaria, lo que predispone a la mujer embarazada a infecciones del tracto urinario, nefrolitiasis y pielonefritis. La vejiga pierde tono, lo que resulta

en la frecuencia, urgencia e incontinencia, y esta última se ve agravada en el tercer trimestre cuando el feto encaja la cabeza en la pelvis¹⁵ (fig. 7.6). La dilatación fisiológica de la parte superior del sistema colector debería tenerse en cuenta al evaluar los estudios de interpretación radiográficos por una posible obstrucción.

La fisiología renal es quizás lo primero que se altera durante el embarazo. En el inicio del embarazo se produce vasodilatación sistémica, probablemente asociada con los efectos hormonales de progesterona y relaxina⁵⁵. Inicialmente se produce dilatación de la vasculatura renal y, en consecuencia, existe un aumento de la tasa de filtración glomerular (TFG) y del flujo plasmático renal efectivo (FPR) compensatorios⁵⁵. Estudios de medición del FPR y TFG por depuración de inulina y para-aminohipurato han demostrado que para el segundo trimestre del embarazo la tasa de filtración glomerular se incrementa en un 40 a 65%, y el FPR crece de un 50 a 85% en comparación con los valores encontrados previos al embarazo y en el posparto. Debido a que el aumento en el FPR normalmente es mayor que los incrementos de la TFG, la fracción de filtración (TFG/FPR) se reduce durante el embarazo¹¹. Debido a que existe una marcada disminución de la resistencia vascular sistémica y renal, los vasos inicialmente se adaptarán

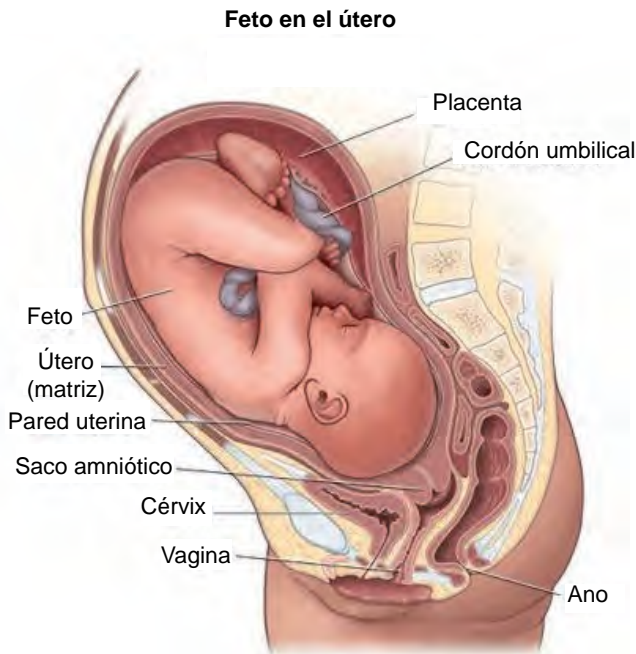

Figura 7.6. Compresión sobre la vejiga. La figura nos muestra cómo la cabeza encajada del bebé comprime la vejiga, contribuyendo a la urgencia e incontinencia propia del embarazo (Tomado de: www.childrenscentralcal.org/.../sm_0259.gif).

al nuevo volumen intravascular. Una derivación a partir de la circulación renal materna dilatada provoca el aumento inicial del gasto cardiaco en el primer trimestre.

El aumento sustancial de la tasa de filtración glomerular resulta en la alteración de los niveles séricos de electrolitos. La depuración de creatinina aumenta en un 25% al principio del embarazo, lo que lleva a una disminución de la creatinina sérica de aproximadamente 0,5 a 0,8 mg/dL. La excreción de proteínas y de albúmina en la orina también aumenta, lo que complica el diagnóstico y seguimiento de enfermedades renales durante el embarazo. Un promedio de 200 mg y un máximo de 300 mg de proteína se excretan en un período de 24 horas durante el embarazo normal^{10,57}. Del mismo modo, 12 mg (y un máximo de 20 mg) de albúmina se excreta en 24 horas durante el embarazo.

Esta excreción parece estar causada por el aumento en la tasa de filtración glomerular así como por los cambios en la selectividad de la carga de membrana glomerular. La glucosa también se excreta en cantidades más elevadas durante el embarazo, haciendo de la glucosuria un hallazgo inespecífico y no útil en el diagnóstico de intolerancia a la glucosa. La glucosa sigue siendo filtrada libremente, pero la reabsorción que se produce por transporte activo en el túbulo proximal, y en cierta medida en los túbulos colectores, está limitada debido al rápido flujo tubular. El sodio también se retiene durante el embarazo (900 - 950 mEq para el final de la gestación), que ayuda a sostener la expansión del plasma en la dilatación de los vasos. Aunque se filtra más sodio, la reabsorción de este por el túbulo renal se incrementa¹¹. El aumento de la filtración glomerular puede alterar la depuración de medicamentos que se excretan a través del riñón.

CAMBIOS HEMATOLÓGICOS

Los niveles de hemoglobina materna están reducidos debido al aumento del volumen plasmático en relación con el volumen de eritrocitos, lo que resulta en una anemia dilucional fisiológica¹⁸. Un valor de hematocrito normal en el embarazo es aproximadamente de 32 a 34%, el cual es inferior a valores de una mujer no embarazada⁵⁸. La transferencia de reservas de hierro al feto contribuye aún más a la anemia fisiológica. Hay una leucocitosis mediada por adrenocorticoides con el embarazo que incrementa los glóbulos blancos por encima de 14.000/mm³. El conteo puede llegar a 30.000/mm³ durante el trabajo de parto y el puerperio. El recuento de plaquetas puede ser menor en el embarazo debido a la agregación, aunque todavía está dentro del rango normal^{10,18}.

Las concentraciones de proteínas plasmáticas, en particular albúmina, se reducen durante el embarazo. Este cambio puede alterar las concentraciones plasmáticas máximas de medicamentos que se unen altamente a proteínas.

Casi todos los pro coagulantes, incluyendo los factores VII, VIII, IX, X y XII y fibrinógeno, se incrementan durante el embarazo. El fibrinógeno se eleva en un 50%, desde 300 mg/dL en el estado de no embarazo a una media de 450 mg/dL en la paciente grávida. Protrombina, factor V, proteína C y los niveles de antitrombina III siguen siendo los mismos. Disminuye la actividad de la proteína S, y hay un aumento en la resistencia a proteína C activada. Hay una disminución en la actividad del sistema fibrinolítico mediada por un aumento en los inhibidores del activador del plasminógeno 1 y 2.

El aumento de pro coagulantes, la disminución de la fibrinólisis, y el aumento de estasis venosa, en particular en las extremidades inferiores, explica por qué la incidencia de complicaciones tromboembólicas venosas es cinco veces mayor durante el embarazo^{58,59}. Por el aumento del tamaño del útero y la compresión venosa se impide el retorno venoso. El neumático de compresión debe colocarse antes de la inducción de la anestesia. Esta precaución mejora el retorno venoso y ofrece protección contra el tromboembolismo⁵⁸.

SIGNOS DE DIAGNÓSTICO DE EMBARAZO

Para finalizar este capítulo presentaremos los signos presuntivos, de probabilidad y de certeza de embarazo, que a su vez son secundarios a los cambios fisiológicos en la gestante, ya desarrollados.

Signos presuntivos del embarazo

Son cambios producidos en diferentes sistemas maternos que hacen presumir que puede haber embarazo. Dentro de los signos presuntivos del embarazo tal vez sea la amenorrea el primer signo en aparecer, pero con frecuencia es confundida en pacientes con alteraciones del ciclo menstrual. Otros signos presuntivos del embarazo son: la hipersensibilidad en los pezones, mareos, vómitos matutinos, somnolencia, sensación de cansancio, alteración en la percepción de olores, y deseos intensos de ciertos tipos de alimentos (antojos), polaquiuria, congestión y turgencia en los senos, cambios en la piel (hiperpigmentación de los pezones, línea media infraumbilical, estrías, cloasma).

Signos de probabilidad

Son signos y síntomas fundamentalmente característicos del embarazo que aportan un alto nivel de probabilidad al diagnóstico del embarazo.

Presencia de la hormona gonadotropina coriónica humana (hCG) en el plasma materno y/o su detección en orina; aumento del tamaño abdominal por la palpación del útero por encima de la sínfisis púbica. Cambios en la forma del útero: Signo de Noble-Budin: A partir de las ocho semanas de la gestación la presión del producto de la gestación hace que se ocupen los fondos de saco que se forman en la unión de la vagina con los lados del cuello uterino. De modo que en el tacto vaginal se percibe la forma redondeada y turgente del útero al explorar los lados profundos del cuello uterino; signo de Hegar: A partir de la sexta a octava semana del embarazo, durante el examen bimanual del útero, se siente blando en exceso, pastoso y elástico en especial el istmo del útero en contraste con la dureza y firmeza del cuello uterino; signo de Piskacek: Al realizar la exploración física del útero, en especial si la implantación del embrión ocurrió cercano a uno de los orificios de las trompas de Falopio, se percibe una asimetría con prominencia hacia el cuerno uterino que sostiene la implantación. Es un signo que puede observarse también con el uso de anticonceptivos orales; signo de Goodell: Relacionado con cambios del cuello uterino, el cual se vuelve blando con el embarazo, a diferencia de su consistencia dura en estados no gestacionales. Se hace la analogía de sentir el cuello uterino como tocar los labios bucales, en vez de sentirlo normalmente, como sería el tocarse la punta de la nariz; signo de Chadwick-Jacquemie: Color violeta en la vagina y cérvix (aumento de la vascularización). Contracciones de Braxton Hicks: Después de la semana 17 de gestación se perciben leves contracciones uterinas.

Signos de certeza de un embarazo

Los signos positivos de certeza de un embarazo consisten en poder demostrar sin error la presencia de estructuras embrionarias mediante ultrasonido, otras imágenes radiológicas o examen físico. Evidencia de frecuencia cardíaca embrionaria o fetal, movimientos fetales o palpación de partes fetales (usualmente después de la semana 20 de gestación).

REFERENCIAS BIBLIOGRÁFICAS

1. Whittaker PG, MacPhail S, Lind T. Serial hematologic changes and pregnancy outcome. *Obstet Gynecol* 1996;88(1):33-9.
2. Lee W. Cardiorespiratory alterations during normal pregnancy. *Crit Care Clin* 1991;7(4): 763-75.
3. Scott DE. Anemia in pregnancy. In: Wynn RM, editor. *Obstetrics and gynecology annual*. New York: Appleton, Century, Crofts; 1972. pp. 219-44.
4. Brown MA, Gallery EDM. Volume homeostasis in normal pregnancy and pre-eclampsia: physiology and clinical implications. *Baillieres Clin Obstet Gynaecol* 1994; 8(2):287-310.
5. Duvekot JJ, Cheriex EC, Pieters FA, et al. Early pregnancy changes in hemodynamics and volume homeostasis are consecutive adjustments triggered by a primary fall in systemic vascular tone. *Am J Obstet Gynecol* 1993; 169(6):1382-92.
6. Fujitani S, Baldisseri MR. Hemodynamic assessment in a pregnant and peripartum patient. *Crit Care Med* 2005;33(10):S354-61.
7. Robson SC, Hunter S, Moore M, et al. Haemodynamic changes during the puerperium: a Doppler and M-mode echocardiographic study. *Br J Obstet Gynaecol* 1987; 94(11):1028-39.
8. Mabie WC, DiSessa TG, Crocker LG, et al. A longitudinal study of cardiac output in normal human pregnancy. *Am J Obstet Gynecol* 1994;170(3):849-56.
9. Hunter S, Robson SC. Adaptation of the maternal heart in pregnancy. *Br Heart J* 1992;68(6): 540-3.
10. Torgersen CK, Curran CA. A Systematic Approach to the Physiologic adaptations of Pregnancy. *Crit Care Nurs Q* 2006; 29 (1): 2 - 19.
11. Yeomans ER, Gilstrap LC III. Physiologic changes in pregnancy and their impact on critical care. *Crit Care Med* 2005;33(10):S256-8.
12. Metcalfe J, Romney SL, Ramsey LH, et al. Estimation of uterine blood flow in women at term. *J Clin Invest* 1955;34(11):1632-8.
13. Ginsburg J, Duncan SL. Peripheral blood flow in normal pregnancy. *Cardiovasc Res* 1967; 1(2):132-7.
14. Clark SL, Cotton DB, Lee W, et al. Central hemodynamic assessment of normal term pregnancy. *Am J Obstet Gynecol* 1989;161(6 pt 1):1439-42.
15. Díaz J. *Perinatal anesthesia and critical care*. Philadelphia: Saunders; 1991.
16. Beilin Y. Anesthesia for nonobstetric surgery during pregnancy. *Mt Sinai J Med* 1998;65(4): 265-70.
17. Mendenhall HW. Serum protein concentrations in pregnancy: I. concentrations in maternal serum. *Am J Obstet Gynecol* 1970;106(3):388-99.
18. Northcote RJ, Knight PV, Ballantyne D. Systolic murmurs in pregnancy: value of echocardiographic assessment. *Clin Cardiol* 1985;8(6):327-8.

19. Pedersen H, Finster M. Anesthetic risk in the pregnant surgical patient. *Anesthesiology* 1979;51(5):439-51.
20. Elkus R, Popovich J. Respiratory physiology in pregnancy. *Clin Chest Med* 1992;13(4): 555-65.
21. Fishburne JI. Physiology and disease of the respiratory system in pregnancy: a review. *J Reprod Med* 1979;22(4):177-89.
22. Bonica JJ. Maternal respiratory changes during pregnancy and parturition. In: Marx GF, editor. *Parturition and perinatology*. Philadelphia: FA Davis; 1973. pp. 2-19.
23. Camaan WR, Ostheimer GW. Physiological adaptations during pregnancy. *Int Anesthesiol Clin* 1990;28(1):2-10.
24. Chadwick HS, Posner K, Caplan R, et al. A comparison of obstetric and nonobstetric anesthesia malpractice claims. *Anesthesiology*, 1991; 74(2): 242-9.
25. Lewin SB, Cheek TG, Deutschman GS. Airway management in the obstetric patient. *Crit Care Clin* 2000;16(3):505-13.
26. Crapo R. Normal cardiopulmonary physiology during pregnancy. *Clin Obstet Gynecol* 1996;39:3-16.
27. Weinberger SE, Weiss ST, Cohen WR, et al. Pregnancy and the lung: state of the art. *Am Rev Respir Dis* 1980;121(3):559-81.
28. Gilroy R, Mangua B, Lavietes M. Ribcage displacement and abdominal volume displacement during breathing in pregnancy. *Am Rev Respir Dis* 1988; 137(3):668-72.
29. Cugell DW, Frank NR, Gaensler EA, et al. Pulmonary function in pregnancy, 1: serial observations in normal women. *Am Rev Tuberc*, 1953; 67(5):568-97.
30. Lapinsky SE, Kruczynski K, Slutsky AS. Critical care in the pregnant patient. *Am J Respir Crit Care Med* 1995;152(2):427-55.
31. Wise R, Polito AJ, Krishnan V. Respiratory Physiologic Changes in Pregnancy. *Immunol Allergy Clin N Am* 2006; 26:1 - 12.
32. Gee JBL, Packer BS, Millen JE, et al. Pulmonary mechanics during pregnancy. *J Clin Invest* 1967;46(6):945-52.
33. Knuttgen HG, Emerson JRK. Physiologic response to pregnancy at rest and during exercise. *J Appl Physiol* 1974;36(5):549-53.
34. Rees GB, Pipkin FB, Symonds EM, et al. A longitudinal study of respiratory changes in normal human pregnancy with cross-sectional data on subjects with pregnancy-induced hypertension. *Am J Obstet Gynecol* 1990;162(3):826-30.
35. Contreras G, Gutiérrez M, Beroiza T, et al. Ventilatory drive and respiratory muscle function in pregnancy. *Am Rev Respir Dis* 1991;144(4):837-41.
36. Templeton A, Kelman GR. Maternal blood gases, PAO_2 - PaO_2 , physiological shunt and V_d/V_t in normal pregnancy. *Br J Anaesth* 1967;48(10):1001-8.

37. Liberatore SM, Pistelli R, Patalano F, et al. Respiratory function during pregnancy. *Respiration* 1984; 46(2):145-50.
38. Archer GW, Marx GF. Arterial oxygen tension during apnoea in parturient women. *Br J Anaesth* 1974;46(5):358-60.
39. Awe RJ, Nicotra B, Newsom TD, et al. Arterial oxygenation and alveolar-arterial oxygen gradient in term pregnancy. *Obstet Gynecol*, 1979; 53(2):182-6.
40. Goodman S. Anesthesia for nonobstetric surgery in the pregnant patient. *Semin Perinatol* 2002;26(2):136-45.
41. Prowse CM, Gaensler EA. Respiratory acid-base changes during pregnancy. *Anesthesiology* 1965;26:381-92.
42. Tsai C, De Leeuw NK. Changes in 2,3-diphosphoglycerate during pregnancy and puerperium in normal women and beta-thalassemia heterozygous women. *Am J Obstet Gynecol* 1982;142(5):520-3.
43. Goucher D, Rubin A, Russo N. The effect of pregnancy upon pulmonary function in normal women. *Am J Obstet Gynecol* 1956;72(5):963-9.
44. Milne JA. The respiratory response to pregnancy. *Postgrad Med J* 1979;55(643):318-24.
45. Milne JA, Mills RJ, Howie AD, et al. Large airways function during normal pregnancy. *Br J Obstet Gynaecol* 1997;84(6):448-51.
46. Broussard CN, Richter JE. Nausea and vomiting of pregnancy. *Gastroenterol Clin North Am* 1998;27(1):123-51.
47. Hunt JN, Murray FA. Gastric function in pregnancy. *J Obstet Gynaecol Br Emp* 1958;65(1): 78-83.
48. Parry E, Shields R, Turnball AC. Transit time in the small intestine in pregnancy. *J Obstet Gynaecol Br Commonw* 1970;77(10):900-1.
49. Conklin KA. Maternal physiological adaptations during gestation, labor and the puerperium. *Semin Anesth* 1991;10:221-34.
50. Glassenberg R. General anesthesia and maternal mortality. *Semin Perinatol* 1991;15(5): 386-96.
51. Cheek TG, Gutsch BB. Pulmonary aspiration of gastric content. In: Shneider SM, Levinson G, editors. *Anesthesia for obstetrics*. 3rd. edition. Philadelphia: Williams & Wilkins; 1993.
52. Gabbe SG, Niebyl JR, Simpson JL. *Obstetrics: normal and problem pregnancies*. 5th. edition. Philadelphia: Churchill Livingstone; 2007. p. 70.
53. Fried A, Woodring J, Thompson D. Hydronephrosis of pregnancy: a prospective sequential study of the course of dilatation. *J Ultrasound Med* 1983;2(6):225-9.
54. Hytten F, Lind T. Indices of renal function. In: Hytten FE, Lind T, editors. *Diagnostic indices in pregnancy*. Basel (Switzerland): Documenta Geigy; 1973. p. 18.
55. Davison J. The effect of pregnancy on kidney function in renal allograft recipients. *Kidney Int* 1985;27(1):74-9.

56. Lindheimer M, Davison J, Katz A. The kidney and hypertension in pregnancy. Twenty exciting years. *Semin Nephrol* 2001;21(2):173-89.
57. Higby K, Suiter C, Phelps J, et al. Normal values of urinary albumin and total protein excretion during pregnancy. *Am J Obstet Gynecol*, 1994; 171(4):984-9.
58. Barron WM. Medical evaluation of the pregnant patient requiring nonobstetric surgery. *Clin Perinatol* 1985; 12(3):481-96.
59. Tolia MR, Weg JG. Venous thromboembolism during pregnancy. *N Engl J Med* 1996; 335(2):108-14.

**PÁGINA EN BLANCO
EN LA EDICIÓN IMPRESA**

MEDICAMENTOS Y EMBARAZO

En la medicina contemporánea los medicamentos juegan un rol muy importante para el tratamiento de múltiples patologías, cambiando dramáticamente la historia natural de la enfermedad y a su vez la cultura de vida del ser humano, y la forma en que éste se relaciona con su entorno, llevando a un aumento en la expectativa de vida. Sin embargo la exposición de una mujer a ciertos medicamentos en los meses previos a la fecundación, durante el mismo embarazo o en el puerperio, puede afectar el desarrollo del embrión, feto y el recién nacido. Se cree que un 10% de las anomalías congénitas son producto de teratógenos^{1-4, 6, 8, 9}.

Un teratógeno es cualquier agente que actúa irreversiblemente durante el desarrollo embriológico y/o fetal produciendo una alteración permanente en forma o función. Los mecanismos mediante los cuales los fármacos producen un efecto teratógeno no se encuentran bien comprendidos, y se considera que son multifactoriales. Entre los posibles mecanismos de acción se cree que los fármacos ejercen un efecto directo sobre los tejidos maternos, y producen efectos indirectos o secundarios sobre los tejidos del feto; los fármacos también pueden alterar el paso de oxígeno y/o nutrientes a través de la placenta, ejerciendo probable efecto en los tejidos de rápido metabolismo en el feto; los fármacos también podrían ejercer un efecto directo sobre los procesos de diferenciación de los tejidos en el feto en desarrollo^{1-4, 6, 8, 9}.

Actualmente son muchos los fármacos que atraviesan la placenta y que pueden ejercer un efecto dañino en el feto por sus efectos farmacológicos directos o secundarios. La barrera placentaria se compone de una capa de

sincitiotrofoblasto, citotrofoblasto, tejido conectivo y el endotelio del vaso de la vellosidad (placenta hemocorial); separa la sangre materna que se aloja dentro de los cotiledones en el espacio intervelloso de la fetal que está dentro de las vellosidades (fig. 8.1). La barrera placentaria varía su grosor reduciéndose este después de las 16 semanas debido a la parcial desaparición del citotrofoblasto, lo cual permite una mayor permeabilidad de ésta, facilitando el paso de fármacos por medio de diversos mecanismos y así alcanzar diferentes tejidos fetales (fig. 8.2) ^{1-4, 6, 8, 9}.

La difusión simple, depende del gradiente de concentración del medicamento entre la sangre materna y la sangre fetal (fig. 8.2). Además este método de paso de fármacos depende de otras características para ser más

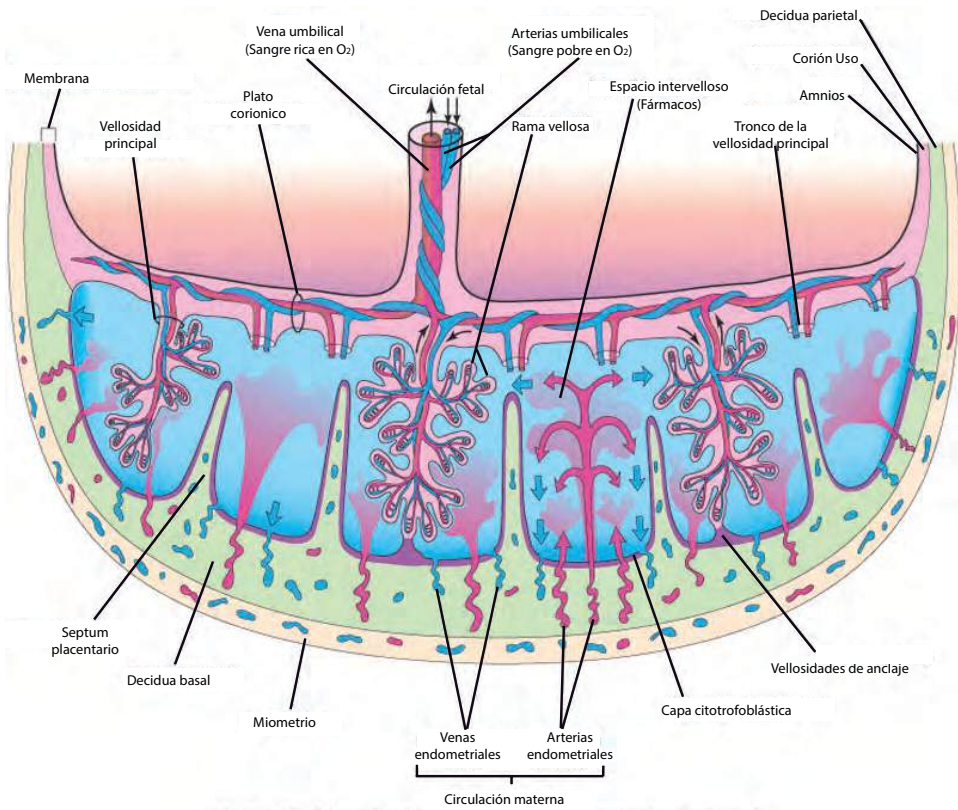


Figura 8.1. Placenta. Los medicamentos llegan al espacio intervelloso a través de las arterias endometriales y de allí alcanzan la circulación fetal a través de diferentes mecanismos de transporte pasivo y activo, dado que no existe continuidad vascular entre la circulación materna y la fetal (Tomado de: Moore, Keith; Persaud, T. V. N. Embriología clínica. Cap. 7. McGraw-Hill, 8a. edición. 2008. p. 116).

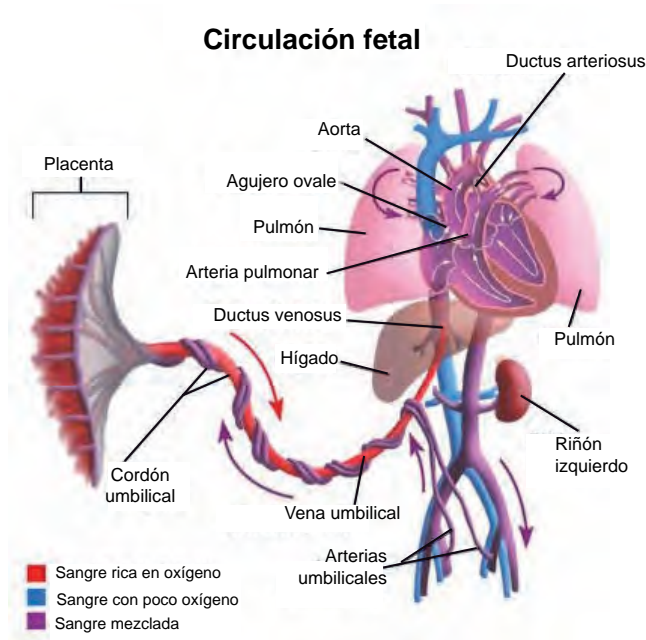


Figura 8.2. Circulación fetoplacentaria. El intercambio gaseoso, de nutrientes y fármacos se realiza en la placenta y alcanzan al feto por la arteria umbilical y de allí a los órganos fetales, regresa a la placenta por las venas umbilicales (Tomado de: http://www.childrenscentralcal.org/Espanol/HealthS/PublishingImages/sm_0181.gif).

eficiente como son: mayor área de superficie de intercambio de la placenta, menor grosor de la membrana placentaria, como ocurre en el segundo y tercer trimestres; medicamentos de peso molecular menor a 500 kD, liposolubles, no ionizados, no unidos a proteínas. Esta transferencia se realiza sin gasto energético y es el método aplicado en la mayoría de los fármacos^{1-4, 6, 8, 9}.

La difusión facilitada ocurre bajo gradientes de concentración; se encuentra mediada por transportadores, no es dependiente de energía, es inhibida por análogos competitivos y es saturable. Los fármacos que son similares estructuralmente a ciertos compuestos endógenos que son transportados por este medio; entre estos se encuentran: Las cefalosporinas, ganciclovir y corticoesteroides^{1-4, 6, 8, 9}.

El transporte activo ocurre en condiciones en contra de un gradiente de concentración, por lo cual requiere gasto de energía. Se encuentra mediado por transportadores, presenta competencia entre moléculas, es saturable. Los aminoácidos esenciales utilizan este medio de transporte^{1-4, 6, 8, 9}.

La fagocitosis y la pinocitosis son mecanismos en los cuales los compuestos son invaginados dentro de la membrana celular y luego son transportados hacia el lado opuesto de esta. Son de los mecanismos menos utilizados por los fármacos^{1-4, 6, 8, 9}.

La placenta también puede metabolizar medicamentos; se ha demostrado que contiene enzimas de la familia citocromo P450 (CYP), similares a las de origen hepático, que metabolizan alrededor del 10% de los sustratos metabolizados en el hígado. Además contiene otras enzimas responsables de oxidación, reducción, hidrólisis y conjugación de fármacos, como la uridín difosfato glucuronosil transferasa, glutatión transferasa, epóxido hidrolasa, sulfotransferasas, alcohol deshidrogenasa, quinina reductasa; produciendo la conversión de medicamentos a metabolitos activos o inactivos; sin embargo, estas enzimas tendrán una menor actividad que las enzimas hepáticas maternas o fetales. Entre los fármacos usados en embarazadas que tienen metabolismo placentario están la prednisolona y la fenitoina, entre otros.

Un agente se considera teratogénico al cumplir ciertas características, entre las cuales se incluye:

- Exposición en un momento crítico durante el desarrollo humano.
- Hallazgos dismórficos consistentes en estudios epidemiológicos bien desarrollados.
- Defectos específicos o síndromes asociados consistentemente con exposición ambiental.
- Raros defectos asociados con exposición ambiental.
- Prueba de teratogenicidad en modelos animales experimentales.

La exposición embriológica o fetal a un fármaco tiende a depender de múltiples factores críticos como la edad gestacional, ruta de administración, nivel de absorción, dosis, nivel en suero materno y el sistema de eliminación materna y placentaria. La transferencia placentaria depende de varias características como son la edad gestacional, el metabolismo materno, el almacenamiento, unión a proteínas y ciertas características de medicamento como la liposolubilidad, carga, peso molecular (<1000kD), tamaño molecular. Actualmente se han reconocido múltiples virus (Rubeola), químicos (metales pesados), factores físicos (radiación) y drogas (cocaína) como teratógenos. La exposición continua de teratógenos puede afectar varios órganos que se encuentran en diferentes etapas de desarrollo o producir un efecto acumulativo^{1-4, 8, 9}. Los efectos de los fármacos que generan riesgo acorde con la etapa gestacional se pueden apreciar en la tabla 8.1 y en la fig. 8.3^{1-4, 8, 9, 12}.

Durante el embarazo también ocurren varios cambios fisiológicos que alteran las diferentes etapas de la farmacocinética durante el paso del fármaco por el organismo. Estos cambios ocurren en las etapas de: absorción, distribución, biotransformación y excreción renal^{1-5, 8,9}.

La absorción es el proceso fisiológico por medio del cual el fármaco entra al organismo; durante el embarazo ocurren cambios en factores orales y pulmonares que alteran este proceso^{1-5, 8,9}.

En los factores orales se encuentra que el pH de la saliva disminuye durante la gestación, lo que puede afectar la absorción de fármacos de aplicación sublingual; también se observa en el estómago disminución del pH gástrico de hasta un 40% durante los primeros 6 meses, lo que puede influir en el grado de ionización de los fármacos; hay disminución de la motilidad intestinal, secundario al aumento del nivel de progesterona, esto permite mayor tiempo de contacto entre el fármaco y el intestino aumentando así su absorción^{1-5, 8,9}.

A nivel pulmonar hay hiperventilación (secundaria al aumento en el gasto cardíaco y flujo sanguíneo) lo cual causa un aumento en la velocidad de transporte a través de la membrana alveolar. Efecto de importancia al administrar fármacos inhalados^{1-5, 8,9}.

Tabla 8.1. Riesgo según etapa gestacional y etapa perinatal.

Etapa	Días	Efecto
Fertilización e implantación	0 a 17	Efecto farmacológico sobre todas las células especialmente en su actividad mitótica. El resultado es en la mayoría de casos muerte con expulsión o reabsorción del producto de la concepción.
Embrionaria	18 a 55	El efecto altera la organogénesis produciendo así malformaciones de gran compromiso. Es la etapa más crítica
Fetal	56 a 280	Se producen efectos en el feto debido a sobredosis de fármacos. Las anomalías producidas no son graves.
Perinatal	281 a momento del parto	Riesgo de malformaciones leves y alteraciones fisiológicas. Complicaciones durante y después del parto.

La distribución es la etapa en la cual hay propagación de los fármacos a los diferentes tejidos y líquidos del organismo. Esta etapa se ve afectada por:

- Aumento de la velocidad de perfusión, secundario a aumento en el gasto cardíaco de aproximadamente el 30% desde la mitad del segundo trimestre hasta el término, lo cual facilita el transporte del fármaco hacia la placenta y a través de ella.
- Alteraciones en el volumen de distribución por aumento de los ni-

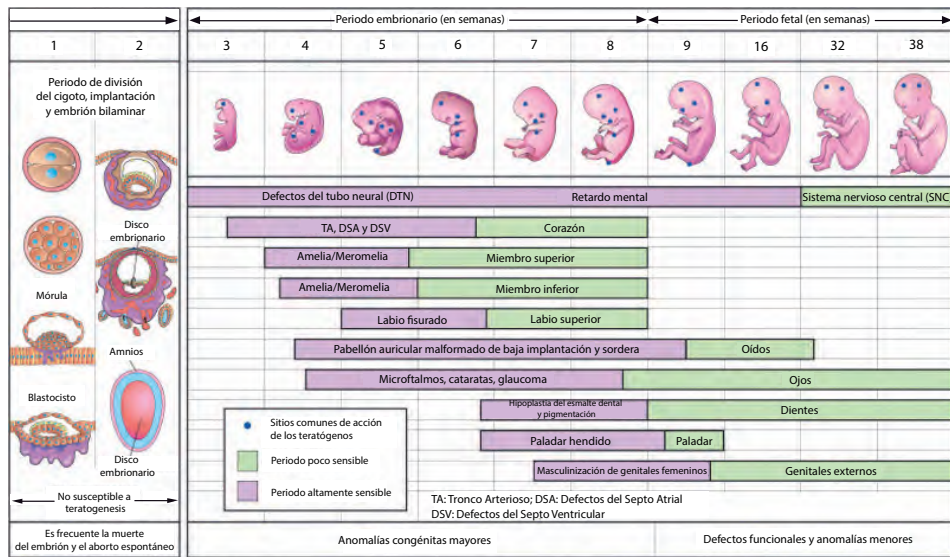


Figura 8.3. Efectos según edad gestacional de exposición. Daños producidos al embrión o feto por agentes ambientales como fármacos a diferentes órganos o sistemas, según la edad gestacional (Tomado de: Moore, Keith; Persaud, T. V. N. Embriología clínica. Cap. 20. McGraw-Hill, 8a. edición. 2008. p. 473).

veles de agua corporal, lo cual eleva el porcentaje de líquido extracelular (alrededor de un 25%), causando una menor concentración plasmática del fármaco.

- Alteración de la unión a proteínas plasmáticas por disminución en el contenido de estas durante el embarazo, siendo de mayor riesgo para el feto durante las primeras etapas por el manejo de concentraciones de albúmina fetal menores a los niveles de albúmina materna; en el transcurso del embarazo los niveles de albúmina fetal aumentan^{1-5,8,9}.

La biotransformación se entiende como las reacciones bioquímicas y fisicoquímicas que ocurren en el organismo para la producción de metabolitos a partir de los fármacos utilizados. Esto depende de: El flujo sanguíneo hepático que tiende a permanecer estable durante el embarazo; y el grado de extracción hepática, que puede ser alterado por la presencia de enfermedad hepática en la embarazada, lo que causa una mayor biodisponibilidad por alteraciones en el efecto de primer paso hepático de drogas de administración oral, aumentando sus concentraciones plasmáticas y ayudando el paso a los tejidos fetales. También se puede alterar debido a la influencia de los altos niveles de progesterona sobre el metabolismo hepático que actúan como inductores del sistema microsomal hepático, y

como consecuencia pueden disminuir las concentraciones plasmáticas de los fármacos, lo cual lleva a un menor efecto en el organismo^{1-5, 8,9}.

La excreción renal se entiende como la eliminación del fármaco por medio de las vías urinarias; durante el embarazo el flujo sanguíneo y el filtrado glomerular aumentan haciendo más rápida la excreción del fármaco, disminuyendo las concentraciones plasmáticas y terapéuticas de este en un menor tiempo. El pH urinario aumenta acercándose a valores básicos y causando una mayor excreción de fármacos ácidos^{1-5, 8,9}.

LACTANCIA

Posterior al parto el cuerpo de la mujer retorna en un periodo de sólo unos cuantos días a sus estados fisiológicos normales y empieza la lactancia, proceso de gran beneficio para la madre y el neonato.

Durante la lactancia puede ocurrir que diferentes sustancias terapéuticas y/o ambientales sean transmitidas por la leche materna siendo de riesgo para el neonato, la madre o ambos. Hoy son pocos los medicamentos que se encuentran contraindicados en lactancia, generalmente los niveles de fármacos transmitidos a través de la leche materna son mínimos, y son muy pocos los casos en los cuales se impide el acto de amantar debido a que el riesgo supera el beneficio de este^{1-5, 8, 9,11}.

La dosis que recibe el neonato en la leche materna depende de la cantidad de fármaco que ha sido excretado en la leche, el volumen diario de leche ingerida, y el promedio de concentración plasmática de la madre. El paso de medicamentos a través de la membrana basal de los alvéolos de las glándulas mamarias depende de la liposolubilidad, la unión a proteínas y en algún grado de la ionización de la sustancia. Todavía hay mucho camino por investigar sobre las relaciones entre fármacos y embarazo debido a las dificultades que se pueden presentar por las múltiples variables que afectan esta relación. Variables maternas que van desde la cantidad de fármaco que alcanza a ser transportada al neonato, la vía de administración del fármaco a la madre; hasta factores ambientales, emocionales, incluso la dieta. Y variables del neonato que debido a su estado fisiológico inmaduro presenta alteraciones en el metabolismo de los medicamentos^{1-5, 8, 9,11}.

CATEGORÍAS DE RIESGO TERATOGÉNICO

La FDA en 1979 introdujo un sistema de clasificación dividido en 5 categorías, de las cuales cada una implica un riesgo distinto de teratogenicidad. Estas clases son:^{1-5, 8,9}

- A. Los estudios controlados no mostraron riesgo en humanos;
- B. No hay evidencia de riesgo en humanos, los estudios en animales no han revelado evidencia de daño al feto, pero no hay estudios adecuados en humanos o los estudios en animales han mostrado algún efecto adverso, pero los estudios en humanos han fallado en demostrar riesgo al feto;
- C. El riesgo en humanos no puede ser descartado; estudios en animales han mostrado efectos adversos en el feto, pero no hay estudios adecuados en humanos o no se han realizado estudios en animales y no hay estudios adecuados en humanos;
- D. Hay clara evidencia de riesgo en humanos; pruebas en humanos han demostrado riesgo al feto, pero los beneficios de la terapia pueden sobrepasar el riesgo potencial;
- X. Drogas contraindicadas en el embarazo; estudios adecuados en animales o en humanos han demostrado evidencia positiva de anomalía fetal; el uso de estos productos está contraindicado en mujeres en embarazo o que puedan estar por embarazarse.

FÁRMACOS

Inhibidores de la Enzima Convertidora de Angiotensina (IECAs)

Son fármacos considerados teratogénicos. Alteran el sistema renina-angiotensina, el cual es esencial para el desarrollo renal fetal. En modelos animales la interrupción de receptores tipo 1 de angiotensina II ha resultado en hipotensión e hipoperfusión fetal, isquemia renal, disgenesia tubular renal, anuria, oligohidramnios, restricción del crecimiento, ductus arterioso persistente, malformaciones obstructivas en el arco aórtico, muerte^{1, 2, 8-11} (cuadro 8.1).

Anticonvulsivantes

Las mujeres que utilizan anticonvulsivantes tienen un riesgo aumentado de malformaciones fetales. Los defectos más frecuentes son los defectos del tubo neural, las anomalías cardíacas, labio y paladar hendido. Se ha encontrado mayor riesgo con politerapias. El riesgo de malformaciones puede ser disminuido con el suplemento de ácido fólico, entre las semanas 5 - 12 desde el último periodo menstrual. El objetivo en pacientes que desean embarazarse es el de evitar ataques clónico tónicos generalizados con la menor dosis posible^{1, 2, 8-11}. Durante la lactancia, la dosis y los niveles plasmáticos de los anticonvulsivantes deben ser monitoreados y se debe evitar cuando se requieran dosis elevadas de los medicamentos¹.

Cuadro 8.1. Inhibidores de la enzima convertidora de angiotensina. Clasificación, consideraciones maternas, fetales y en lactancia.

IECAs	Clasificación	*Maternas	*Fetales	*Lactancia
Enalapril Captopril Lisinopril	“C” durante el primer trimestre. “D” durante el segundo y tercer trimestres.	Contraindicados en el embarazo. En caso de ser utilizado hacer seguimiento de líquido amniótico y estado general del feto. Detener uso en caso de oligohidramnios.	Riesgo teratogénico. Cruza placenta. Exposición en segundo o tercer trimestre está asociado con: Oligohidramnios, cráneo hipoplásico, anuria, falla renal, ductus arterioso persistente, malformaciones obstructivas del arco aórtico, y muerte. Exposición en el primer trimestre, se relaciona con: malformaciones cardiovasculares y del sistema nervioso central.	Compatible con lactancia. Enalapril y captopril se ha encontrado en leche materna. Todavía no se sabe si lisinopril entra a leche materna.

* Consideraciones.

Cuadro 8.2. Anticonvulsivantes. Clasificación, consideraciones maternas, fetales y en lactancia.

Antoconvulsivantes	*Maternas	*Fetales	*Lactancia
Ácido valproico Clasificación D	No existen estudios adecuados.	Conocido teratogéno. Se transfiere rápidamente por placenta. El riesgo es dosis dependiente e influenciado por bajas dosis de ácido fólico. Embriopatía por ácido valproico. Defectos del tubo neural.	Entra a leche materna. Concentración en suero neonatal alcanza menos del 10% de la concentración en la madre.

Carbamazepina Clasificación D	Uso en desórdenes bipolares y epilepsia	Conocido teratógeno. Cruza placenta. Síndrome fetal por carbamazepina.	Se excreta en leche materna. Baja transferencia a leche materna. Rara hepatitis colestática neonatal reportada. Se considera segura en lactancia.
Fenitoina Clasificación D	Se pueden alcanzar niveles estables en suero durante el embarazo. Interactúa con otros fármacos deteriorando su efecto.	Se asocia con paladar hendido y con defectos congénitos cardiacos, síndrome fenitoinico fetal.	Baja transferencia a leche materna. Se considera segura en lactancia.

* Consideraciones.

Antitiroideos

La acción que estos fármacos ejercen sobre el feto puede ser impredecible y difieren de las reacciones maternas. No se han descrito efectos adversos en la función tiroidea, física y mental de niños que reciben lactancia durante el tratamiento materno^{1, 2, 8-11}.

Cuadro 8.3. Antitiroideos. Clasificación, consideraciones maternas, fetales y en lactancia.

Antitiroideos	*Maternas	*Fetales	*Lactancia
Propiltiouracilo Clasificación C	Fármaco de primera línea para tratar enfermedad de Graves en mujeres embarazadas.	Cruza placenta. Asociado con hipotiroidismo fetal y aplasia cutis. Se recomienda revisar función de la tiroides fetal en su uso.	No cruza membranas con facilidad. Concentraciones en leche materna son bajas.

* Consideraciones.

Derivados de la cumarina

Son fármacos de bajo peso molecular que difícilmente cruzan placenta; pueden causar efectos adversos teratológicos importantes. Cuando la exposición ocurre entre la sexta y la novena semana hay un riesgo aumentado de que se presente embriopatía por warfarina; durante el segundo o tercer trimestre puede causar hemorragias lo cual lleva a alteraciones del crecimiento, deformidad por cicatrización, estos defectos pueden incluir la línea media alterando el sistema nervioso central^{1, 2, 8-11}.

Cuadro 8.4. Derivados de la cumarina. Clasificación, consideraciones maternas, fetales y en lactancia.

Derivados de la cumarina	*Maternas	*Fetales	*Lactancia
Warfarina Clasificación X	<p>Contraindicado en el embarazo. Su uso deberá ser sustentado en el riesgo de muerte materna.</p> <p>Riesgos de complicación del embarazo debido a sangrado.</p> <p>La enfermedad tromboembólica sigue siendo una de las mayores causas de morbilidad en el embarazo.</p>	<p>Teratógeno</p> <p>Exposición entre las semanas 6 y 10 se relaciona con embriopatía probablemente por deficiencia de Vitamina K.</p> <p>Exposición después de la semana 10 se relaciona con fetopatía probablemente secundaria a microhemorragias.</p> <p>Síndrome de warfarina: hipomineralización ósea generalizada. Malformaciones del sistema nervioso central como: agenesia del cuerpo calloso, Dandy-walker, atrofia óptica.</p>	<p>Compatible con lactancia.</p> <p>No se transfiere a leche materna.</p>

* Consideraciones.

Misoprostol

Análogo sintético de la prostaglandina E1, utilizado para el tratamiento de úlceras gástricas y en la inducción del trabajo de parto. Ejerce efectos sobre el músculo liso uterino y las fibras de colágeno del cuello uterino, por lo cual es utilizado en ocasiones como abortivo.

Cuando es utilizado durante el primer trimestre como abortivo sin éxito se asocia con malformaciones congénitas como: Síndrome de Möebius, defectos de la pared abdominal, artrogriposis y reducción de miembros^{1,2,7-11}.

Cuadro 8.5. Misoprostol. Clasificación, consideraciones maternas, fetales y en lactancia.

Fármaco	*Maternas	*Fetales	*Lactancia
Misoprostol Clasificación X	<p>No está indicado en el embarazo.</p> <p>Utilizado para inducción de trabajo de parto en el segundo o tercer trimestre.</p> <p>Aumenta riesgo de desgarro uterino en parto vaginal, después de la cesárea.</p>	<p>Aborto.</p> <p>Defectos congénitos en el primer trimestre que incluyen: Síndrome de Möebius, defectos de la pared abdominal, artrogriposis y reducción de miembros.</p> <p>Aborto.</p>	<p>Se excreta en leche materna.</p> <p>Los niveles en leche materna aumentan y disminuyen rápidamente, disminuyendo la exposición infantil.</p>

* Consideraciones.

Anticonceptivos orales

Actualmente no existen conclusiones definitivas al respecto del posible efecto que puedan ejercer los anticonceptivos orales sobre el feto y el embarazo en general. En la mayoría de estudios se encuentra un aumento del riesgo de malformaciones congénitas, pero los tamaños de muestra utilizados en estos estudios son insuficientes por lo cual sus resultados no permiten afirmar esta asociación. Se ha sugerido el uso de ácido fólico para reducir la incidencia en defectos fetales^{1, 2, 8-11}.

Cuadro 8.6. Anticonceptivos orales. Clasificación, consideraciones maternas, fetales y en lactancia.

Fármaco	*Maternas	*Fetales	*Lactancia
Anticonceptivos orales Clasificación X	Múltiples estudios han establecido la seguridad y efectividad de los anticonceptivos orales en mujeres saludables. Su uso en mujeres con condiciones pre-existentes es discutible. Se deben suspender una vez se confirme el embarazo.	Riesgo de malformaciones congénitas relacionadas con otros fármacos utilizados para el manejo de condiciones pre-existentes en la madre. No parece haber relación en el uso de anticonceptivos orales durante el primer trimestre de embarazo y la ocurrencia de malformaciones.	Se recomienda su uso 4 semanas después del parto en mujeres que no dan lactancia materna. Anticonceptivos orales que no contengan estrógenos pueden ser iniciados inmediatamente postparto.

* Consideraciones.

Retinoides

Los retinoides son mediadores para el desarrollo normal del feto (diferenciación, proliferación, reproducción y apoptosis de las células.) Se cree que activan clusters de genes homeobox durante la embriogénesis^{1,2,8-11} (cuadro 8.7).

Analgésicos

Aunque existen estudios en los cuales son relacionados con gastroquiasis fetal, la mayoría de autores no encuentran asociación con anomalías fetales. Se cree que fármacos como la aspirina podrían causar un cierre temprano del ductus arterioso, pero no se han reportado casos pese a exposición^{1,2,8-11} (cuadro 8.8).

Cuadro 8.7. Retinoides. Clasificación, consideraciones maternas, fetales y en lactancia.

Retinoides	*Maternas	*Fetales	*Lactancia
Isotretionina Clasificación X	<p>Contraindicado durante el embarazo.</p> <p>Se deben utilizar dos métodos anticonceptivos eficaces cuando se utilizan estos fármacos.</p>	<p>Sus metabolitos cruzan placenta y son teratógenos.</p> <p>Se han reportado alteraciones en múltiples sistemas, incluyendo sistema nervioso central.</p> <p>Se han reportado casos con retraso mental, sin malformaciones.</p>	<p>No se sabe si es excretada en leche materna.</p> <p>Debido al riesgo que representa está contraindicada en lactancia.</p>

* Consideraciones.

Cuadro 8.8. Analgésicos. Clasificación, consideraciones maternas, fetales y en lactancia.

Analgésicos	*Maternas	*Fetales	*Lactancia
Aspirina Clasificación C	<p>Su uso en bajas dosis durante el embarazo se considera segura y tiene un efecto positivo en el resultado del embarazo.</p> <p>Úlceras gastrointestinales, falla renal o hepática, son sus efectos secundarios más significativos.</p> <p>Reduce la tasa de nacimientos pretérmino.</p> <p>Se prescribe para reducir el riesgo de trombosis en la madre.</p> <p>Su uso para prevenir preeclampsia es controversial.</p>	<p>Cruza placenta.</p> <p>Asociado con el aumento de disrupción vascular fetal como gastrosquisis.</p> <p>Se debe evitar su uso durante el primer trimestre del embarazo.</p>	<p>Compatible con lactancia materna.</p> <p>Se debe evitar la lactancia en hijos de madres que utilizan dosis muy altas debido a que los niveles de salicilatos pueden llegar a ser tóxicos.</p>

>> Sigue

Cuadro 8.8. Continuación.

<p>Acetaminofén Clasificación B</p>	<p>De los fármacos más utilizados en el embarazo.</p> <p>Los problemas maternos más comunes se relacionan con abuso crónico y sobredosis.</p> <p>En caso de sobredosis aguda utilizar N-acetilcisteína.</p>	<p>Utilizado para tratar la fiebre de corioamnionitis y asociado con mejora en los gases umbilicales.</p> <p>Droga no representa riesgo hemorrágico porque no tiene efecto antiplaquetario.</p>	<p>Compatible con lactancia materna.</p>
<p>Ibuprofeno Clasificación C</p>	<p>Fármaco de elección para el manejo de dolor postparto.</p>	<p>Cruza placenta.</p> <p>Niveles fetales dependen de la madre porque el riñón del feto lo puede metabolizar.</p> <p>Efectivo en el cierre de ductus arterioso, tanto como Indometacina pero con menor nefrotoxicidad.</p>	<p>Compatible con lactancia materna.</p>

* Consideraciones.

Antihipertensivos

Aproximadamente 3% de las mujeres embarazadas toman fármacos antihipertensivos. Los antihipertensivos son de las drogas más estudiadas y en su gran mayoría se consideran seguras para su uso en el embarazo^{1, 2, 8-11} (cuadro 8.9).

Antihistamínicos

Los antihistamínicos son medicamentos de los cuales no se han realizado estudios adecuados en el embarazo; se desconoce si ejercen efecto teratogénico, al igual se desconoce si cruzan la placenta^{1, 2, 8-11} (cuadro 8.10).

Cuadro 8.9. Antihipertensivos. Clasificación, consideraciones maternas, fetales y en lactancia.

Antihipertensivos	*Maternas	*Fetales	*Lactancia
Metildopa Clasificación B	Lleva a bloqueo del sistema nervioso simpático a través del mecanismo de feedback negativo del receptor alfa 2.	Cruza placenta. Se considera seguro su uso durante el primer trimestre. No causa alteraciones significativas a la frecuencia cardiaca del feto.	Alcanza la leche materna. Neonatos durante la lactancia se encuentran normotensos. Aumenta el riesgo de hipoglicemia neonatal.
Hidralazina Clasificación C	No se conoce por completo su mecanismo de acción.	Cruza placenta. Se considera seguro su uso durante el primer trimestre.	Entra a leche materna. Neonatos durante la lactancia se encuentran normotensos.
Labetalol Clasificación C	Combina propiedades de antagonistas de adrenorreceptores alfa y beta. Usado en crisis hipertensivas	Cruza placenta.	Entra a leche materna.

* Consideraciones.

Cuadro 8.10. Antihistamínicos. Clasificación, consideraciones maternas, fetales y en lactancia.

Antihistamínicos	*Maternas	*Fetales	*Lactancia
Cetirizina Clasificación B	No hay estudios adecuados en embarazo. Comúnmente prescrito en rinitis alérgica durante el embarazo. No causa prolongación clínicamente significativa del intervalo QT.	No se sabe si cruza placenta. No se conoce si es terotógeno.	Entra a leche materna. Irritabilidad es la reacción secundaria comúnmente descrita en neonatos cuyas madres utilizan este fármaco.

>> Sigue

Cuadro 8.10. Continuación.

Diphenhy-dramina Clasificación B	No hay estudios adecuados en embarazo. Adyuvante útil en mujeres con reacciones alérgicas a anestesia local, laminaria y albúmina en suero. Útil en el tratamiento para migraña.	Cruza placenta. No se evidencia aumento de riesgo fetal si es administrado durante cualquier momento de la gestación. Puede causar depresión neonatal si es administrada durante el parto.	No se sabe si entra a leche materna. Irritabilidad es la reacción secundaria comúnmente descrita en neonatos cuyas madres utilizan este fármaco.
-------------------------------------	--	--	---

* Consideraciones.

Antivirales

El uso de antivirales durante el embarazo ha aumentado en las últimas décadas con la aparición del VIH. Los agentes antivirales inhiben la replicación viral actuando sobre los substratos de DNA o de RNA de la célula huésped. Su acción teratogénica varía de fármaco en fármaco^{1, 2, 8-11}.

Cuadro 8.11. Antivirales. Clasificación, consideraciones maternas, fetales y en lactancia.

Antivirales	*Maternas	*Fetales	*Lactancia
Aciclovir Clasificación B	Sospecha de virus de herpes debe ser confirmada por medio de pruebas serológicas. Tratamiento de herpes genital con este fármaco durante el embarazo no es curativo pero reduce la duración de los síntomas y el desprendimiento del virus.	Cruza placenta. Concentración en fluido amniótico. Los estudios no muestran aumento en malformaciones en exposición durante el primer trimestre.	Se secreta y alcanza concentración en leche materna. Se considera compatible con lactancia materna.

* Consideraciones..

Corticoesteroides

Los corticoesteroides han sido relacionados con aumento en la aparición de labio hendido, pero se necesita investigar más sobre los efectos teratológicos que estos puedan causar.

En el uso de corticoesteroides durante el embarazo es de importancia el seguimiento a la madre por los efectos adversos que estos pueden ejercer sobre ella^{1,2,8-11}.

Cuadro 8.12. Corticoesteroides. Clasificación, consideraciones maternas, fetales y en lactancia.

Corticoesteroides	*Maternas	*Fetales	*Lactancia
Prednisona Clasificación C	No hay estudios adecuados en embarazo. En varias pruebas se ha evidenciado que su uso con aspirina en mujeres con síndrome antifosfolípido hay mayor tasa de pérdidas a comparación de heparina y aspirina.	Placenta humana metaboliza prednisona reduciendo exposición fetal en un 10% del nivel materno.	No se sabe si pasa a leche materna. Compatible con lactancia.
Betametasona Clasificación C	Utilizada para acelerar la madurez pulmonar fetal.	Cruza placenta humana y mejora el resultado perinatal en embarazos pretérmino. Algunos estudios sugieren que altera la respiración fetal.	No se sabe si el tratamiento en madres aumenta concentración de cortisol en leche materna.
Dexametasona Clasificación C	Utilizada para acelerar la madurez pulmonar fetal. Antiemético efectivo después de anestesia para la terminación de un embarazo.	Cruza placenta humana y mejora el resultado perinatal en embarazos pretérmino. Bloqueo completo del corazón fetal ha sido tratado efectivamente con este fármaco. Puede prevenir o disminuir virilización debido a hiperplasia adrenal congénita.	No se sabe si el tratamiento en madres aumenta concentración de cortisol en leche materna.

* Consideraciones.

Anticoagulantes

Los anticoagulantes como la heparina se caracterizan por ser de alto peso molecular y de alta polaridad, lo cual produce que estos no sean capaces de atravesar la placenta, razón por la cual no se encuentra asociación con anomalías fetales. En el caso de anticoagulantes de bajo peso

molecular como la enoxaparina, se cree que tampoco cruzan placenta y tampoco se ha encontrado asociación con malformaciones fetales.

La warfarina y los derivados de la cumarina causan malformaciones congénitas y no deben ser utilizados en el embarazo (Ver: Derivados de la cumarina)^{1, 2, 8-11}.

Antibióticos

Los antibióticos son utilizados durante el embarazo para tratar múltiples patologías entre las cuales se encuentran infecciones del tracto respiratorio superior, infecciones del tracto urinario. El manejo, uso y toxicidad de estos varía de antibiótico en antibiótico^{1, 2, 8-11}.

Cuadro 8.13. Antibióticos. Clasificación, consideraciones maternas, fetales y en lactancia.

Antibióticos	*Maternas	*Fetales	*Lactancia
Penicilina G Clasificación B	Las penicilinas y sus derivados como las cefalosporinas y la ampicilina son seguras durante el embarazo.	Cruzan placenta. Mucha experiencia en su uso clínico.	Hay indicios en leche materna. Se cree que la exposición es mínima en madres cuyo tratamiento incluye este fármaco.
Tetraciclinas Clasificación D	Antibióticos de amplio espectro que son generalmente evitados durante el embarazo por sus consideraciones fetales Tratamiento alternativo para gonorrea, sífilis, listeria monocitogenes, especies de clostridium y especies de actinomices. Condiciones de alto riesgo que requieran el tratamiento de vaginosis bacteriana con clindamicina oral y eritromicina, incluye mujeres embarazos pretérmino previos asociados a cervicitis sintomática, índice de masa corporal menor a 19,8 y mujeres con evidencia de endometritis antes del embarazo.	Cruzan placenta. Puede causar una decoloración amarillo, café, gris de los dientes permanentes. Tetraciclina aplicada tópicamente alcanza niveles sistémicos clínicamente relevantes. Oxitetraciclina está asociada con aumento en el riesgo de defectos del tubo neural, paladar hendido y defectos cardiacos. Tratamiento con derivados de la tetraciclina tienen poco riesgo teratogénico.	Pasa a leche materna. Considerada compatible con lactancia.

>>Sigue

Cuadro 8.13. Continuación.

<p>Ciprofloxacina Clasificación C</p>	<p>Antibiótico bactericida cuyo uso es recomendado cuando el tratamiento con penicilinas ha sido inefectivo en el tratamiento de gram negativos o de segunda línea contra tuberculosis multiresistente.</p> <p>Profilaxis para mujeres asintomáticas, embarazadas expuestas a b anthracis y tratamiento de la fiebre Q durante el embarazo.</p> <p>Infecciones urinarias resistentes.</p>	<p>Sólo pequeñas fracciones de fluoriquinolonas cruzan placenta.</p> <p>Tratamiento de corta duración con Ciprofloxacina parece no producir efectos adversos en el feto.</p> <p>Trovafloxacina cruza placenta, pero parece no estar asociada con el aumento de riesgo de malformaciones o problemas musculoesqueléticos.</p> <p>No hay reportes clínicamente significativos de disfunciones musculoesqueléticas en niños en útero. Debido a que estos estudios incluían una muestra pequeña se debe hacer un mayor seguimiento e imagenología por resonancia magnética.</p>	<p>Se concentra en leche materna.</p> <p>Hay reportes de colitis pseudo-membranosa por clostridium difficile en neonatos de madres que son tratadas con este medicamento.</p>
---	---	---	---

>> Sigue

Cuadro 8.13. Continuación.

<p>Metronidazol Clasificación B</p>	<p>Usado en el embarazo para tratar vaginosis bacteriana, tricomoniasis, enfermedad inflamatoria intestinal, colitis por <i>C. difficile</i>, e infecciones anaeróbicas y protozoicas.</p> <p>Tratamiento en mujeres con vaginosis bacteriana asintomática, pero sin nacimientos pretérmino previos, no altera el riesgo de partos pretérmino.</p> <p>Mujeres con parto pretérmino en asociación a vaginosis bacteriana sintomática tienen menor riesgo de parto pretérmino recurrente cuando son tratadas con clindamicina o eritromicina pero no con metronidazol.</p> <p>Metronidazol falló en prevenir parto pretérmino en mujeres con tricomoniasis asintomática.</p> <p>En varios estudios está asociado con aumento en la tasa de partos pretérmino.</p>	<p>Cruza placenta.</p> <p>No parece tener efectos teratogénicos cuando se usa en las dosis recomendadas.</p>	<p>Se excreta en leche materna.</p> <p>Se debe evitar durante la lactancia. Si fuera necesario su uso, se debe suspender la lactancia durante 24 horas, tras la administración de una dosis única de 2g.</p>
---	---	--	--

>> Sigue

Cuadro 8.13. Continuación.

<p>Nitrofurantoina Clasificación B</p>	<p>Segura y efectiva para tratamiento de bacteriuria asintomática, así como infecciones agudas recurrentes del tracto urinario.</p> <p>Tasas de resistencia son menores que un 10%.</p> <p>Mujeres con infecciones recurrentes del tracto urinario son candidatas para profilaxis de antibióticos por largos periodos.</p> <p>Reacciones pulmonares agudas a la droga, mediadas por el sistema inmune son raras pero pueden ser mortales.</p> <p>Pacientes con deficiencia de la glucosa 6 fosfato deshidrogenasa pueden experimentar reacciones hemolíticas.</p> <p>Pielonefritis ocurre en aproximadamente un 7% de mujeres a pesar de un tratamiento adecuado.</p>	<p>No se sabe si cruza placenta.</p> <p>Se considera generalmente compatible con el embarazo.</p> <p>No hay evidencia de teratógeno humano</p> <p>Aunque está contraindicado durante el parto y en recién nacidos, no hay casos bien documentados de reacciones hemolíticas en neonatos.</p>	<p>Transportado activamente a leche materna.</p> <p>Experiencia clínica sugiere que ingesta materna oral no está asociada con eventos adversos neonatales.</p> <p>Preocupación por mujeres en lactancia, tratadas terapéuticamente si tienen historia familiar de deficiencia de la glucosa 6 fosfato deshidrogenasa o sensibilidad a esta droga.</p>
<p>Azitromicina Clasificación B</p>	<p>Tratamiento de elección para clamidia.</p> <p>Utilizado en combinación con artesunato para profilaxis de malaria.</p> <p>Inefectivo reduciendo colonización al tracto genital bajo con ureaplasma urealyticum en mujeres con parto pretérmino.</p> <p>Combinado con doxiciclina reduce el riesgo de endometriosis postcesárea.</p>	<p>Menos del 3% que es administrada cruza placenta.</p> <p>No hay efectos adversos reportados en humanos.</p>	<p>Pequeñas dosis son excretadas en leche materna de manera dosis dependiente.</p> <p>Efectos adversos neonatales no han sido reportados.</p>

REFERENCIAS BIBLIOGRÁFICAS

1. Cunningham, F, Leveno K, Bloom S, Hauth J, Gilstrap L, Wenstrom K. Williams' Obstetrics. 22th. edition. 2005.
2. Delgado, Alberto. Anatomía humana funcional y clínica. Facultad de Salud, Universidad del Valle. 1a. edición. 2001.
3. Netter F. Atlas of Human Anatomy. Elsevier. 4th. edition. 2006.
4. Snell, RS. Anatomía clínica para estudiantes de medicina. McGraw-Hill. 6a. edición. 2001.
5. Botero J, Henao G, Jubiz A, Obstetricia y ginecología. Fondo editorial de la CIB. 8a. edición. 2008.
6. Ahued J, Fernández C, Bailón R. Ginecología y obstetricia aplicadas. Manual Moderno. 2a. edición. 2003.
7. Gibbs RS, Karlan BY, Haney AF, Nygaard IE. Danforth's obstetrics and gynecology. Lippincott Williams and Wilkins. 10th. edition. 2008.
8. Schorge JO, Schaffer JI, Halvorson LM, Hoffman BL, Bradshaw KD, Cunningham G. Williams' Gynecology. McGraw-Hill. 23th. edition. 2008.
9. Junqueira LC, Carneiro J. Basic Histology Text and Atlas. McGraw-Hill. 11th. edition. 2005.
10. Kierszenbaum, Abraham. Histology and cell biology: An introduction to pathology. Elsevier. 2007.
11. Sadler TW. Langman's medical embryology. Lippincott Williams and Wilkins. 11th. edition. 2009.
12. Moore, Keith; Persaud, T.V.N. Embriología clínica. McGraw-Hill. 8a. edición. 2008.

HISTORIA CLÍNICA Y SEMIOLOGÍA EN OBSTETRICIA

En la época en que los ginecobstetras son los médicos más demandados, la historia clínica es la piedra angular para sustentar la defensa o argumentar la acusación.

ANAMNESIS

La introducción e identificación en la historia clínica fueron desarrolladas detenidamente en el capítulo 4.

Causa de consulta

Usualmente se indaga a través de la pregunta “¿Por qué viene al médico hoy?”, y la paciente podrá responder de varias formas, referirse al síntoma que la aqueja en ese momento, al resultado de una ayuda diagnóstica, remisión o traslado de otra institución^{1, 3, 4}; en el último caso se deberá escribir la causa inicial de consulta a esa institución y los diagnósticos finales escritos por el médico remitente en la hoja de remisión.

Enfermedad actual

La enfermedad actual en obstetricia debe empezar por la fórmula gestacional^{2, 7}, la cual se construye a partir de los antecedentes obstétricos. La fórmula gestacional se construye usando la letra inicial del antecedente obstétrico (excepto para el embarazo gemelar). Esta letra es seguida de un número (aquí denominado “x”) que indica los eventos definidos por la paciente, así:

- G_x (Gravidez): Determina el número de veces que la mujer ha estado embarazada, sin importar si estos han llegado a buen término o no. Incluye el embarazo actual.
- P_x (Partos): Hace referencia al número de nacimientos por vía vaginal que ha tenido la paciente.
- C_x (Cesárea): Hace referencia al número de nacimientos por vía abdominal, a través de la operación cesárea.
- A_x (Abortos): Número de embarazos que finalizaron antes de la semana 22 de gestación o si el feto pesó menos de 500 g.
- E_x (Ectópico): Número de embarazos que se implantaron y alcanzaron un desarrollo por fuera del cuerpo uterino; incluye embarazos tubáricos, cervicales, ováricos y abdominales.
- Mo_x (Mortinatos): Número de recién nacidos con peso mayor de 500 g que nacen muertos.
- V_x (Vivos): Número de recién nacidos vivos.
- Gem (Gemelar): Hace referencia al número de embarazos que han tenido dos o más fetos.

Ejemplos

- G4 P2 A1: Paciente está en embarazo actualmente, ha tenido 2 hijos por vía vaginal y perdió un embarazo antes de las 18 semanas, fue interpretado como un aborto.
- G8 P5 C1 A1 E1 Gem 1: esta mujer está embarazada, ha tenido 5 nacimientos por vía vaginal, entre ellos un embarazo gemelar, un nacimiento por vía abdominal, cesárea; tuvo un embarazo ectópico y un aborto.

Sobre circunstancias especiales de estos embarazos se profundizará en antecedentes obstétricos.

Otros términos usados con respecto del número de embarazos o partos previos son⁸:

- Primigrávida o primigestante: mujer embarazada por primera vez.
- Primípara: mujer que ha tenido ya su primer parto. No confundir con primigestante o primigrávida.
- Multípara: mujer que ha tenido al menos 2 partos.
- Multigrávida: mujer que ha estado embarazada al menos 2 veces.

Continuando con la historia clínica debe indagar por la fecha de última menstruación (FUM) y sobre su confiabilidad para establecer la edad gestacional del embarazo¹⁻⁵. Este es quizás uno de los datos más importantes, ya que mediante este dato podremos calcular no solamente el tiempo de

embarazo (por amenorrea) sino la fecha probable del parto. La edad gestacional se calcula a partir del primer día de la última menstruación hasta la fecha del interrogatorio⁴, y deberá ser expresada en semanas; se puede calcular contando día a día con un calendario y dividiendo entre 7; también a través de un gestograma, ubicando la flecha del círculo de menor diámetro en la fecha dada por la paciente en el círculo de mayor tamaño, luego en este mismo círculo se busca la fecha del día del interrogatorio, vale la pena decir que algunos gestogramas pueden estar errados; existen también programas de computador que hacen el cálculo, los que usualmente están instalados en computadores de muchas instituciones que tienen la historia clínica sistematizada; estos programas también pueden estar incluidos en PALM.

Teniendo en cuenta que la fecha probable de parto se calcula con 280 días a partir de la FUM, se utiliza la siguiente regla para el cálculo: se suma 7 días al día de la FUM, y se resta 3 meses al mes de la FUM^{4,6}. Ejemplo: una paciente consulta el 22 de septiembre de 2009, y afirma tener una FUM el 14 de mayo (mes 5) de 2009, la fecha probable de parto es 21 de febrero de 2010 y la edad gestacional se obtendrá de sumar 17 días del mes de mayo, 30 días de junio, 31 días de agosto y 22 de septiembre = 100 días dividido entre 7, entonces la edad gestacional sería de 14 semanas cumplidas.

La confiabilidad de la estimación de la edad gestacional basándose en la FUM es evaluable a través de varios parámetros^{4,6}:

- Es más confiable cuanto más precoz se haya recogido el dato, por ejemplo, en el control prenatal.
- Preguntando si está segura de la fecha, si llevaba calendario menstrual o si tiene dudas, secundario a falla de la memoria.
- Se debe indagar sobre la regularidad de, al menos, los tres ciclos menstruales previos a la FUM (ver antecedentes ginecológicos). En pacientes oligomenorreicas, polimenorreicas y con ciclos variables mes a mes, la FUM es menos confiable.
- La lactancia materna y el uso de anticonceptivos hormonales, orales, inyectables o en parches en los 6 meses previos a la FUM referida también hará que disminuya su confiabilidad.

Si uno de estos parámetros sugiere que la amenorrea no es confiable debe quedar escrito en la historia y explicado en extenso el ítem particular. Vale la pena recordar que la FUM suministrada por la paciente sólo en contadas excepciones se podría afirmar que es exacta, por eso a todos los cálculos de edad gestacional (EG) se les debe agregar la palabra “aproximadamente”.

En el proceso de establecer la edad gestacional se debe continuar consignando en la historia clínica el resultado de la primera ecografía en que se haya establecido la EG por la medición del embrión o feto, ya que la medida del saco gestacional o del vitelino no son parámetros confiables⁴. Describir la fecha de realización de ecografía, indicando la edad gestacional en ese momento y la EG extrapolada al día de la consulta, además se aclara si esa edad gestacional es acorde o no con la EG calculada por FUM. En caso de que no haya concordancia describir por cuántas semanas difieren esas edades gestacionales.

Posteriormente se debe desarrollar la causa de consulta, haciendo una anamnesis basada en una serie de conocimientos fisiopatológicos conseguidos previamente y en un interés en poder ayudar a la mujer que consulta. Se debe llevar un orden lógico, que conduzca a una serie de posibilidades diagnósticas y a un tratamiento oportuno. Empezar por indagar por el tiempo de aparición de los síntomas: hace un mes, una semana, un día o una hora¹⁻⁷. Luego precisar el síntoma, preguntando con términos que la paciente entienda dependiendo de su nivel de escolaridad, aunque en el documento escrito debe quedar consignado en términos médicos. Se deben precisar hechos relacionados, como qué estaba haciendo en el momento, si el hallazgo fue detectado en un control prenatal (CPN) de rutina. También se debe preguntar por otros síntomas asociados, ejemplos: en caso de salida de líquido amniótico, preguntar por inicio de actividad uterina; y viceversa, en caso de actividad uterina preguntar por salida de líquido amniótico; en casos de trastornos hipertensivos indagar por signos premonitorios de eclampsia; sangrado vaginal, verificar si en ecografías tiene descrita una placenta previa o de inserción baja, aclarar si hay dolor abdominal que no cede.

Independientemente de la causa de consulta siempre preguntar si siente mover el feto, si ha presentado contracciones, si ha tenido sangrado y si ha tenido salida de líquido por vagina.

Ejemplo 1. Causa de consulta: “Estoy botando líquido”.

La paciente refiere que hace más o menos 6 horas nota salida de líquido por vagina, abundante, que mojó la ropa interior y descendió por la pierna hasta el piso, dejando un pequeño charco. El líquido tenía un característico “olor a límpido”; en el momento en que ocurrió el evento la paciente estaba haciendo oficios de la casa; hace dos horas aparece dolor abdominal tipo contracción, aproximadamente uno cada 10 minutos.

Ejemplo 2. Causa de consulta: remitida de centro de salud por preeclampsia.

Hoy, a las 10 a.m., en CPN de rutina encuentran TA 140/100 mm Hg, la dejan en observación por aproximadamente 4 horas, le toman tensión arterial cada hora así: 130/90, 120/85, 135/95 y 125/90. En tira reactiva de parcial de orina aparecen trazas de proteínas; canalizan vena con solución salina y envían a esta institución, no aparece escrito que suministren algún medicamento por vía oral o endovenosa, según datos tomados de hoja de referencia. Sin embargo la paciente afirma que le dieron una cápsula para la presión que no conoce el nombre. Ahora refiere tener cefalea leve de predominio frontal, pero que este dolor usualmente aparece cuando está asustada, y ha tenido ese síntoma en otras ocasiones aun cuando no ha estado en embarazo. Niega mareo, acufenos, fosfenos, epigastralgia.

Embarazo actual

Se debe indagar por el control prenatal, fecha de inicio, deducir y escribir la edad gestacional a ese momento, revisar el carné y documentos correspondientes. Escribir el número de controles. Revisar los datos de cada CPN⁶⁻⁸, valores de tensión arterial, verificar la ganancia de peso entre el primer control prenatal y el último, ganancia de altura uterina, a través de las curvas respectivas y escribir si son adecuados o no; si se encuentra un dato anormal describirlo explícitamente. Un dato importante en la historia que en ocasiones se pasa por alto es si la paciente recibió la vacuna antitetánica en el pasado y/o en el embarazo actual y en qué semana de gestación⁶. Usualmente la gran mayoría de embarazadas tienen el esquema de vacunación completo, por lo cual en el CPN se les debería aplicar un refuerzo, si el dato es incierto se debe iniciar el esquema, aplicando una primera dosis al momento del inicio de CPN, la segunda al mes y la tercera a los 6 meses. Usualmente la vacunación se hace con toxoide diftérico-tetánico. Esta medida de prevención ha tenido un importante impacto en la reducción de morbi-mortalidad materna y perinatal⁹.

También se deben escribir los resultados de laboratorio del control prenatal según la edad gestacional a la cual consulta la paciente⁶. Estos dependerán de si se ha realizado un estricto CPN o no, del protocolo de manejo que haya utilizado la institución de salud. Aquí nos referiremos a la última norma del Instituto Nacional de Salud; si alguno de los exámenes de laboratorio no fue realizado o no se tiene reporte así debe quedar consignado en la historia clínica. En la descripción de estos se debe incluir la fecha, la semana de gestación para la cual correspondería esa fecha, el resultado y si se instauró algún manejo (tabla 9.1).

Tabla 9.1. Exámenes paraclínicos básicos del control prenatal a la gestante sin factores de riesgo.

Exámenes paraclínicos básicos	Primera visita antes de 12 semanas	12 a 16 semanas	20 a 24 semanas	24 a 28 semanas	28 a 34 semanas
Hemoglobina y hematocrito	X				X
Hemoclasificación	X				
VDRL	X				X
Prueba de ELISA HIV	X				
Prueba de HBsAg	X				
Urocultivo		X			
Prueba de glicemia a la hora con 50 gramos de glucosa				X	
Ecografía obstétrica		X (11-14)	X		
Frotis de flujo vaginal		X			

Modificado de: Norma técnica para la detección temprana de las alteraciones del embarazo. Ministerio de Protección Social. Bogotá, D.C.

Se debe continuar consignando en la historia clínica los resultados de las ecografías⁴, en orden cronológico. Como la primera ecografía quedó descrita en la enfermedad actual, se puede iniciar escribiendo los datos de la segunda ecografía. La fecha de realización de ecografía, indicando la edad gestacional en ese momento, y la edad gestacional extrapolada al día de la consulta y así sucesivamente con cada una de las ecografías. Además se deben describir hallazgos especiales en los casos que corresponda: placenta previa, presentación podálica, signos de restricción de crecimiento intrauterino, disminución o exceso de líquido amniótico. Si se realizó Doppler se debe escribir el índice de pulsatilidad y el percentil, presencia de malformaciones congénitas y otros hallazgos patológicos referidos en la ecografía (Ver capítulo 10).

Adicionalmente, se debe consignar en la historia el consumo de micronutrientes como sulfato ferroso, ácido fólico y calcio; incluyendo semanas de inicio y finalización del mismo, dosis en miligramos. Del mismo modo, es necesario preguntar exhaustivamente por la ingesta de cualquier medicamento⁴, sugerido por personal de la salud, farmacéutico, familiares o amigos; aclarando datos como fecha de inicio y finalización del medicamento, y edad estacional en la que fue tomado. En algunos casos las pacientes no reconocen como medicamentos las vitaminas, los productos homeopáticos o para adelgazar, que pudieron haber consumido sin darse cuenta de su embarazo. En otras ocasiones cuando existen ciclos irregulares con oligomenorreas las mujeres toman bebidas “para que llegue la

menstruación” como el agua de perejil. Estas sustancias por ser consumidas en el periodo de la organogénesis pueden tener efectos teratogénicos desde sutiles hasta dramáticos^{1, 2, 6-8, 10, 11}.

En los casos en que el embarazo no es deseado y rechazado las pacientes realizan intentos abortivos que pueden ser fallidos y el embarazo continuar hasta un nacimiento de término; un medicamento usado frecuentemente con ese fin es el misoprostol, que en muchas ocasiones al ser utilizado en dosis bajas no logra interrumpir el embarazo y el recién nacido (RN) puede presentar malformaciones como el síndrome de Möebius o defectos por disrupción vascular¹²⁻¹⁴. Siempre se debe preguntar por consumo de cigarrillo, alcohol y alucinógenos como marihuana, cocaína, bazuco, pepas (popper, anfetaminas y otros), dependiendo de las costumbres de cada región de donde provenga la paciente. Según la respuesta, se debe redactar la edad gestacional de exposición, dosis: número de cigarrillos, tragos, botellas, gramos o pepas por día o por semana, si alcanzaba la embriaguez o la pérdida de los sentidos. También se debe averiguar por toma de rayos X, con o sin protección abdominal.

Hospitalizaciones del embarazo actual

Se debe indagar y consignar en la historia clínica por hospitalizaciones¹ durante el embarazo actual, si ha consultado a un servicio de urgencias, si ha estado en observación u hospitalizada, precisando fecha de ingreso, de egreso, edad gestacional, diagnósticos y tratamientos recibidos.

Ejemplo 1. La paciente ha tenido 5 citas en CPN, sin hallazgos patológicos, con adecuada ganancia de peso y de altura uterina. Recibió toxoide diftérico-tetánico a las 18 semanas. El 15 de febrero, cuando tenía 10 semanas de embarazo se realizó: VDRL no reactivo, Hb 12.3 mg/dl, hematocrito 37 mg/dl, hemoclasificación o Rh positivo, Elisa para Virus de la Inmunodeficiencia Humana (VIH) negativo, citología vaginal negativa para lesiones premalignas o malignas. Tiene un reporte del 15 de marzo, a las 14 semanas, de un urocultivo con más de 100.000 unidades formadoras de colonias de E. Coli por lo cual recibió tratamiento con cefalexina 2 g al día por 7 días, de la misma fecha un frotis vaginal que fue interpretado como patológico y fue tratada para una vaginosis bacteriana, le formulan metronidazol en tabletas por 7 días, que la paciente no tomó por presentar síntomas gastrointestinales.

La prueba de O' Sullivan del 5 junio a las 26 semanas, con glicemia pre de 86 mg y glicemia 1 hora, pos carga de 50 gr, de 128. El 30 julio, a las 33 semanas, una segunda hemoglobina de 11.4 gr/dl y hematocrito de

34 mg, un VDRL no reactivo. Nunca se realizó antígeno de superficie para hepatitis B. Recibió desde el inicio del CPN: sulfato ferroso tabletas por 300 mg, una al día; ácido fólico, tabletas por 1 mg, hasta las 22 semanas cuando un ginecólogo las suspendió; y calcio, tabletas por 600 mg, 2 tabletas al día hasta hoy.

La paciente niega rotundamente exposición a cualquier otro medicamento, hasta una consulta que tuvo por urgencias. El 15 de agosto, cuando tenía 35 semanas, consultó al hospital cercano a su residencia, donde estuvo en observación por 12 horas, según la paciente por tener “dolores bajitos”, recibió líquidos endovenosos y medicamentos que no recuerda el nombre; le hicieron exámenes de los que no tiene el resultado porque se quedaron en la historia; le dieron salida con recomendaciones de reposo y no se formularon medicamentos.

Consumió 1 cigarrillo de tabaco diario, tomaba 4 o 5 cervezas cada fin de semana hasta que se dio cuenta que estaba embarazada, aproximadamente a las 7 semanas.

Ejemplo 2. La paciente no ha realizado ninguna visita de CPN y no se realizó ningún laboratorio de rutina. Al interrogársele por consumo de medicamentos refirió que se aplicó 2 tabletas dentro de la vagina de misoprostol, y se tomó 2 tabletas de aspirina con sumo de limón, se calcula que esto ocurrió a las 8 semanas de embarazo aproximadamente; presentó un sangrado escaso por un día, y pensó que el embarazo había finalizado. Consumió bazuco, varios cigarrillos al día, hasta ayer.

Revisión por sistemas

Cuando el médico crea haber obtenido la máxima información sobre la enfermedad actual, deberá pasar una revista rápida sobre el funcionamiento de otros órganos y sistemas. Esta revisión por sistemas proporciona una visión global de la salud general de la paciente. Se debe tener en cuenta que conviene evitar repeticiones de lo ya escrito en la enfermedad actual¹⁻⁷.

En la paciente obstétrica en el servicio de urgencias la revisión por sistemas es obligatoria, pero debe hacerse eficazmente. En algunos casos, después de indagarse por todos los sistemas y órganos, podría escribirse sólo los datos positivos y con un “niega otros síntomas” podría ser suficiente. Siempre que en la revisión por sistemas un hallazgo sea positivo se debe hacer referencia a la relación de ese signo o síntoma con el embarazo y profundizar lo necesario. El siguiente esquema contiene los puntos principales sobre los cuales se debe interrogar.¹⁻⁷

- Cabeza: Cefalea, localización, intensidad, duración; fenómenos aso-

ciados como: Trastornos de la visión, náusea, vómito y sensaciones auditivas relacionadas. Edema en cara, especialmente en párpados.

- Ojos: Dolor, congestión, lagrimeo, visión doble, fotofobia, visión borrosa.

- Nariz: Epistaxis espontánea o relacionada con limpieza nasal, rinitis, descarga purulenta, problemas del olfato.

- Boca: Caries dentales, tratamientos dentarios, sangrado de encías, úlceras, en mucosa oral o lengua, inflamación, xerostomía (sequedad de boca), sialorrea (salivación excesiva), trastornos del gusto.

- Garganta: Disfagia, disfonía.

- Cuello: Dolor con movimiento, adenopatías, agrandamiento de tiroides, relación de estos con el embarazo.

- Cardiorrespiratorio: Dificultad para respirar en la posición supina, sentada, en reposo o en movimiento, dolor torácico, tos, expectoración, color de esta última, palpitaciones.

- Gastrointestinal: Hiporexia (disminución del apetito), polifagia (aumento de la ingesta de alimentos), náuseas, vómito, describiendo frecuencia y relación con ingesta de alimentos, hematemesis (vómito con sangre), diarrea, frecuencia, presencia de sangre y/o moco, estreñimiento, proctorragia (sangrado rectal), melenas (deposición con sangre), dolor abdominal sin relación con el útero, flatulencia, prurito rectal, síntomas dispépticos como dolor/ardor epigástrico, que disminuye con ingesta de alimentos.

- Abdomen-Obstétrico: Movimientos fetales: frecuencia; actividad uterina: intensidad, duración y frecuencia.

- Génitourinario: Disuria (dolor al orinar), polaquiuria (aumento en la frecuencia de la micción), poliuria (aumento en el volumen de orina), coluria (orina de color intenso, naranja), hematuria (orina con sangre), retención urinaria, incontinencia urinaria. Frecuencia de relaciones sexuales, número por semana o mes. Presencia de flujo vaginal, diferenciar las características, cantidad: escasa, moderada o abundante; color: blanco, amarillo, verde; olor: sin olor, con mal olor.

- Extremidades y aparato locomotor: Limitación para desplazarse secundaria al embarazo o no, dolores articulares, dolor en trayectos venosos, edema, cansancio excesivo.

- Neuropsiquiátricos: Síncopes, vértigos, parestesias (sensación de adormecimiento); relacionados con disfunciones familiares, aceptación del embarazo, preparación para el recibimiento del futuro miembro de la familia. Signos de depresión.

- Piel y anexos: Equimosis, erupciones, prurito, pigmentación (ictericia), sudoración excesiva, caída del cabello.

Ejemplo. Revisión por sistemas:

- Cefalea ocasional, leve, de predominio frontal, hoy no la ha presentado.
- Cansancio fácil al caminar más o menos 100 metros o subir gradas a un segundo piso.
- Siente mover el feto con frecuencia, aproximadamente cada hora.
- Niega otros síntomas patológicos.

Antecedentes personales

Se hará énfasis en enfermedades que con mayor probabilidad hayan podido afectar a la paciente, dependiendo de otros datos que en ese momento se han obtenido en lo que va de la historia clínica¹⁻⁴, por ejemplo si la paciente es adolescente o gestante tardía. Si procede de una zona endémica de una enfermedad tropical como malaria, etc. O enfermedades relacionadas con la enfermedad actual, si tiene un trastorno hipertensivo del embarazo, se hará énfasis en datos que sugieran hipertensión crónica. Se pueden hacer preguntas generales como ¿ha gozado usted de buena salud, o ha sido enfermiza? Se debe preguntar específicamente por enfermedades no necesariamente relacionadas con el embarazo, por ejemplo: anemia, hipertensión arterial, diabetes, tuberculosis, cáncer, neumonía, hepatitis, HIV.

- Exposiciones específicas como: alergias a medicamentos, enfermedades ocupacionales, transfusiones de cualquier producto sanguíneo.
- Traumatismos: fracturas, heridas, accidentes.
- Quirúrgicos: cirugías como apendicectomía, colecistectomía, o del aparato reproductor, etc.

En cualquier caso positivo documentar las fechas, tratamientos, evolución o secuelas de la enfermedad¹⁻⁴.

Ejemplo:

- La paciente niega haber padecido de hipertensión arterial, diabetes, cáncer, tuberculosis, neumonía o HIV.
- A los 14 años le formularon hierro en tabletas porque tenía la hemoglobina baja, pero luego los exámenes fueron normales.
- Afirma ser alérgica a un medicamento que no recuerda.
- No ha recibido transfusiones.
- Nunca ha tenido fracturas.
- Refiere que cuando niña presentó varicela y a los 12 años hepatitis.
- Le practicaron una apendicectomía a los 16 años, al parecer estaba perforada y estuvo varios días hospitalizada.

Antecedentes ginecológicos

Los antecedentes ginecológicos nos darán un acercamiento al estado de salud reproductivo de la paciente, a la integridad y madurez del eje hipotálamo-hipófisis-gónada-endometrio y sobre la sexualidad de la paciente. Cabe resaltar que en esta sección no se incluye el embarazo actual.

En los antecedentes ginecológicos se deberá indagar los siguientes aspectos⁶⁻⁸:

- Menarca: Edad de primer sangrado menstrual.
- Pubarca: Edad de aparición de vello púbico.
- Telarca: Edad de aparición de inicio de crecimiento mamario.
- Sexarca: Edad de inicio de relaciones sexuales.
- Ciclos menstruales: Características del sangrado menstrual en el último año, cada cuántos días llega el sangrado, días de duración, número de toallas higiénicas o tampones por día¹.
- Anticoncepción: Método para prevenir embarazo usado en el último año, previo al embarazo.
- Citología vaginal: Fecha y resultado de la última citología, tratamiento instaurado, si fue necesario.
- Número de compañeros sexuales.
- Enfermedades de transmisión sexual: Sífilis, herpes II, HIV.
- Vida sexual: Preguntar si en el momento tiene compañero sexual o no. Si tiene relaciones sexuales y con qué frecuencia.

Antecedentes obstétricos

En este ítem se debe hacer correlación con la fórmula gestacional escrita en enfermedad actual. Cada evento obstétrico debe quedar descrito siguiendo un orden cronológico; escribir el mes y el año; el evento: aborto, parto vaginal o cesárea, en qué institución de salud ocurrió o si fue en casa; si fue atendida por auxiliar de enfermería, enfermera jefe, médico general o partera, en los casos en que corresponda; la edad gestacional al momento del nacimiento; el peso del recién nacido; si está vivo o muerto; la edad en que murió y las causas. Complicaciones especiales, trastornos hipertensivos, diabetes, parto pretérmino, malformaciones, etc.

Períodos intergenésicos⁷ (tiempo transcurrido entre un embarazo y otro) menores de 18 meses representan riesgos para el embarazo, ya que el tiempo transcurrido no ha sido suficiente para la recuperación total no sólo del útero sino del organismo materno en general, especialmente en aquellas mujeres que lactan por largo tiempo.

Ejemplo. Marzo del 2002, parto vaginal, en hospital de Trujillo, atendido por médico, recién nacido de 39 semanas, que pesó 3000 g, está vivo, no tuvo ninguna patología relevante.

Abril del 2004, un aborto espontáneo, de más o menos 8 semanas, ginecólogo le realizó legrado, en hospital de Tuluá, no se encontró causa de la pérdida gestacional.

Noviembre de 2006, cesárea en el Hospital Universitario del Valle por preeclampsia severa, a las 28 semanas de gestación; el recién nacido pesó 1200 g, estuvo hospitalizado en la unidad de cuidado intensivo neonatal por 1 mes, ahora está vivo, en buenas condiciones.

En agosto de 2008 le realizan cesárea en el Hospital Universitario del Valle por presentar una restricción de crecimiento intrauterino severo a las 35 semanas de gestación, el recién nacido pesó 1800 g. Falleció una semana después del nacimiento, tenía signos sugestivos de síndrome de Down, no le realizaron cariotipo por problemas económicos.

Antecedentes familiares

Se deben establecer antecedentes familiares de patologías generales y específicas, especialmente aquellas que podrían repetirse. Se puede averiguar por la salud de familiares en primer grado como padres y hermanos¹⁻⁴. Entre otras enfermedades se debe preguntar por hipertensión arterial, patología cardíaca, diabetes, cáncer, asma, alergias, epilepsia, demencia, etc.

En la paciente obstétrica se debe interrogar por datos de su nacimiento, sus hermanos, y datos de enfermedades del embarazo que hayan sufrido sus hermanas, por ejemplo: Abortos, recién nacidos muertos, parto pretérmino, trastornos hipertensivos del embarazo, diabetes gestacional, psicosis posparto, etc. Siempre se debe finalizar preguntando: ¿Alguna otra enfermedad acerca de la que usted me quiera contar?

EXAMEN FÍSICO

El examen físico comienza con la observación de la paciente desde que esta ingresa al consultorio, caminando, en camilla o ayudada por familiares¹⁻³. Todos los hallazgos físicos notados durante la anamnesis se pueden escribir en el lugar que corresponda, por ejemplo problemas del habla, quejas por contracciones uterinas, lesiones en piel, etc. El examen físico en ginecología y obstetricia idealmente se debería realizar en un medio estéticamente agradable, acogedor, que le inspire absoluta confianza a la paciente; usualmente en los servicios de urgencias no se dispone de consultorios apropiados. En ocasiones las pacientes son acompañadas a la consulta por

el esposo o un familiar, por esta razón los consultorios deben tener separado el lugar donde se realiza la anamnesis de donde se lleva a cabo el examen físico. La paciente deberá ponerse la bata de examen, la cual debe ser limpia e impecable; ya en la camilla y cuando se procede al examen físico, se deberá descubrir solamente la región que será examinada en ese momento; por ejemplo, cuando se revisa el abdomen se debe cubrir la pelvis con una sábana y evitar la exposición de los genitales innecesariamente.

No siempre es necesario hacer un examen físico exhaustivo, las exploraciones detalladas se deberán hacer y describir en el órgano o sistema comprometido. En muchos casos las pacientes embarazadas no consultan por alguna patología obstétrica, entonces se debe profundizar en el órgano que sospeche enfermo, sin dejar de lado el examen obstétrico. En los casos en que la causa de consulta y enfermedad actual se limita a la parte obstétrica se debe realizar una revisión rápida de todos los órganos y sistemas, pero sólo describir en el documento los más relevantes como cabeza, cardiopulmonar y extremidades, por supuesto profundizando en el examen obstétrico abdominal y el tacto vaginal, que veremos adelante.

Se debe consignar en la historia una descripción del estado general de la paciente, por ejemplo: orientada, colaboradora, en buenas condiciones nutricionales, luce con dolor agudo. Se tomarán los signos vitales: tensión arterial, pulso, temperatura, respiración, se deberá escribir el peso en kilogramos y la talla en metros. Las descripciones de semiología y examen físico de órganos y sistemas diferentes a los comprometidos en la obstetricia sobrepasan los objetivos de este libro y recomendamos la lectura de libros de semiología médica¹⁻⁵.

Inspección del abdomen

La inspección nos revelará la presencia de lesiones dermatológicas aún no referidas en la anamnesis que en caso de enfermedades infecciosas pueden afectar el feto y que sólo se sospecharían por los hallazgos en la inspección del abdomen y la piel en general. También se pueden observar estrías que no solamente se encuentran en el abdomen sino en glúteos, muslos y aun en mamas. Éstas son más frecuentes en las pacientes primigrávidas¹⁵. En pacientes mestizas se observa una línea hiperpigmentada que se extiende de la sínfisis púbica hasta el ombligo, conocida como la línea del embarazo. Se deben buscar cicatrices de cirugías previas y reintrogar a la paciente acerca del tipo de cirugía a que fue sometida, ya que las intervenciones quirúrgicas practicadas sobre el útero (cesáreas, miomectomías) tienen gran valor para la escogencia de la vía que se va a utilizar para el parto (vaginal o abdominal)⁸.

Palpación

La palpación de la paciente embarazada a término se efectúa mediante las cuatro maniobras de Leopold⁶⁻⁸.

Primera maniobra (fig. 9.1): El examinador debe colocarse frente a la paciente, con las palmas de ambas manos colocadas a lado y lado de la parte superior del útero, tratando de abarcar por completo el fondo. Esta maniobra además de darnos una idea del tamaño fetal, nos indica qué parte del feto (cabeza o pelvis) se encuentra en el fondo del útero. En 96% de los casos se encontrarán las nalgas (polo grande, blando, desigual, reductible, en la que alternan partes blandas y duras) y en 3% de los casos, la cabeza (polo redondeado, liso, irreductible, que pelotea)⁶. En la historia clínica deberá describirse como fondo uterino ocupado o vacío; si está ocupado, describir si la estructura fetal que está en el fondo uterino es la cabeza o las nalgas.

Segunda maniobra (fig. 9.2): En principio se palpa con las dos manos, deslizándolas desde el fondo uterino hacia abajo, siguiendo las partes laterales del abdomen, a derecha e izquierda llegando a la altura aproximada del ombligo. En este momento se deja una mano inmóvil ejerciendo una ligera presión en sentido contrario (derecha a izquierda o izquierda a de-

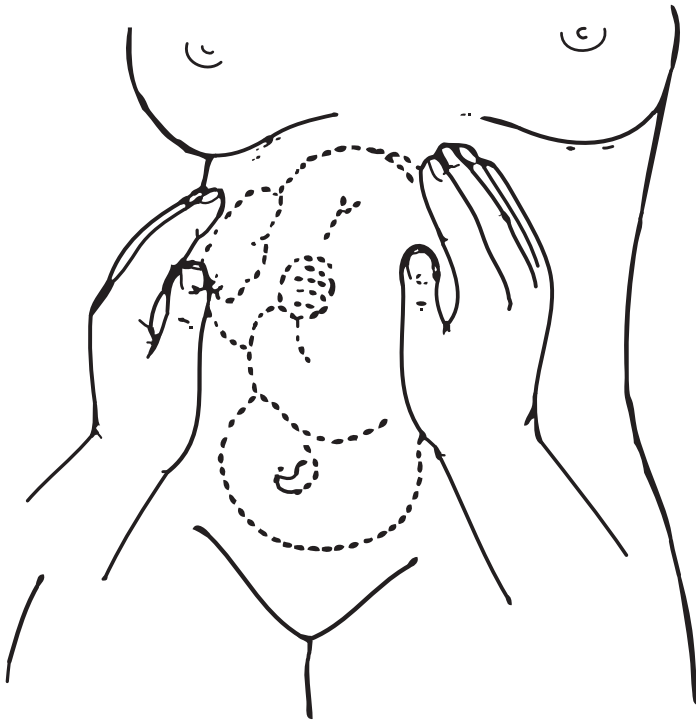


Figura 9.1. Primera maniobra de Leopold.

recha), para llevar el útero y el feto a tener más contacto con la otra mano que ahora se desplazará hacia arriba y hacia abajo. En uno de los lados se apreciará el dorso como una superficie plana o ligeramente convexa, lisa y resistente; en el lado contrario se encontrarán las extremidades como pequeñas partes desiguales, agudas u obtusas, que pueden llegar a desplazarse con la palpación. Con esta maniobra se averigua la posición. Deberá describirse como posición: dorso izquierdo o derecho⁶⁻⁸.

Tercera maniobra (fig. 9.3): Se efectúa con una sola mano, ubicando la región suprapúbica entre el pulgar de una parte y los dedos índice y medio por la otra. Se debe abarcar el polo fetal que está en contacto con el estrecho superior de la pelvis y que a su vez ocupa el segmento uterino. Luego se realizan rápidos movimientos laterales, con el objeto de hacer que el polo fetal se choque contra los dedos; cuando se encuentra una estructura dura, lisa y regular que pelotea se considera que es positiva, y que el polo fetal será la cabeza. Si la estructura es lisa, blanda y no pelotea se considerará negativa y el polo fetal será el caudal (podálico), pero también podría no encontrarse alguna estructura fetal y se consideraría que la maniobra es negativa, y que no hay polo fetal en el segmento uterino o en contacto

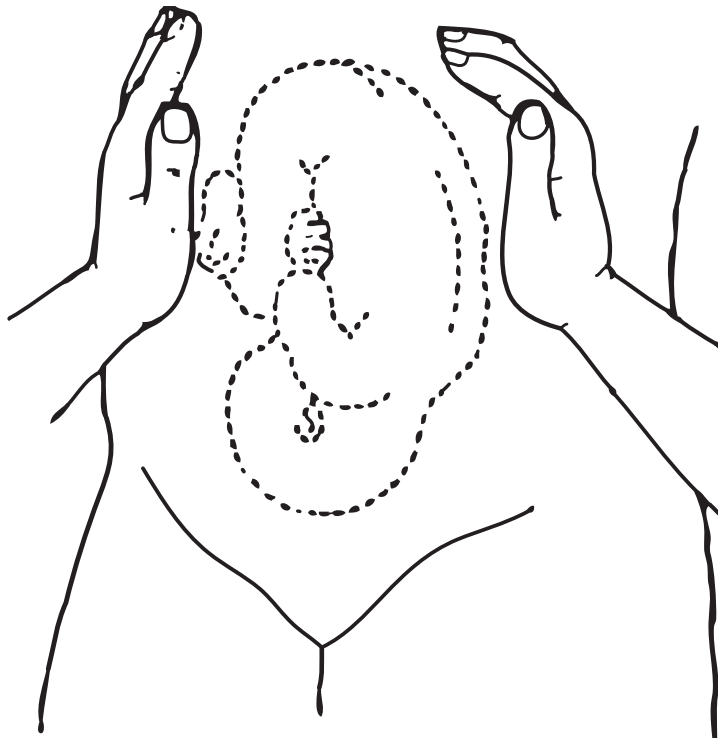


Figura 9.2. Segunda maniobra de Leopold.

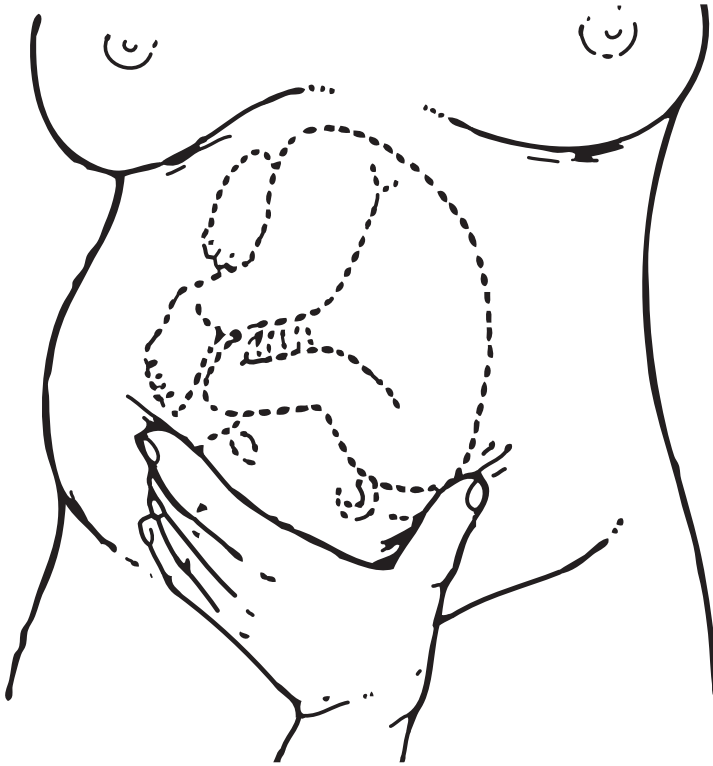


Figura 9.3. Tercera maniobra de Leopold.

con el estrecho superior de la pelvis^{6,8}. Con esta maniobra se encuentra la presentación fetal; deberá describirse como positiva: cefálico; negativa: podálico o no encontrado polo fetal. NUNCA presentación transversa.

Cuarta maniobra (fig. 9.4): El examinador se colocará de espaldas al rostro de la paciente, se aplican ambas manos en el hipogastrio deslizándolas lateralmente desde la inferior del abdomen hacia la profundidad de la pelvis, de modo de alcanzar y abarcar el polo inferior del feto entre las puntas de los dedos de ambas manos que tratan de aproximarse^{6,8}. Esta maniobra permite seguir la penetración de la presentación en la pelvis (encajamiento) y apreciar y diagnosticar el polo que se presenta. Se considera la maniobra más importante, por lo cual algunos invierten el orden aconsejado por Leopold e inician el examen con esta maniobra. Con la cuarta maniobra se encontrará el grado de encajamiento, así: cuando el polo fetal está entre el estrecho superior y el medio de la pelvis se considerará como no encajado, cuando está más allá del estrecho medio se describirá como encajado.

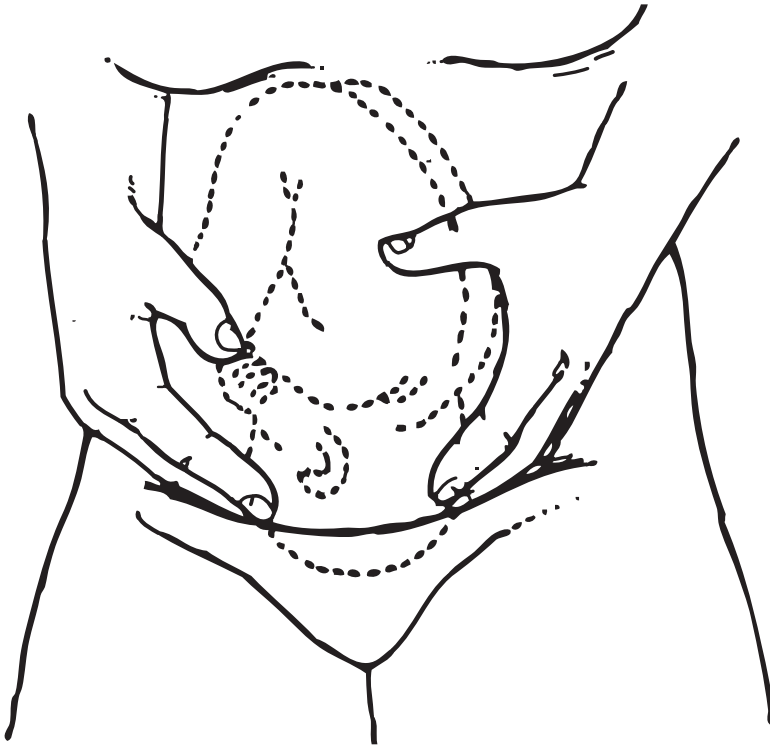


Figura 9.4. Cuarta maniobra de Leopold.

Medición de la altura uterina

Esta medición hace parte del examen físico de rutina de toda embarazada, en el CPN y en la consulta de urgencias; es útil para evaluar, indirectamente, el crecimiento fetal. La medida debe tomarse desde el borde superior de la sínfisis púbica hasta el “techo” del fondo uterino y es expresada en centímetros^{4, 8}. Se debe tener en cuenta que la obesidad y una vejiga llena pueden distorsionar la medida⁸. Entre las semanas 20-31 la altura del fondo uterino medida en centímetros se correlaciona cercanamente con la edad gestacional en semanas⁸.

Percusión

Es el método menos utilizado en obstetricia. Tan solo se usa en circunstancias palpatorias difíciles para apreciar el volumen del útero grávido, reconociendo sus límites por la sonoridad timpánica intestinal que le rodea.

Auscultación

La auscultación en obstetricia tiene como finalidad encontrar y estudiar

la frecuencia cardiaca fetal. Usualmente se realiza auscultación indirecta, es decir, con la ayuda de instrumentos. El más simple de éstos es la campana de Pinard que se fabrica en aluminio o en madera. Consiste en un tubo que tiene un extremo dilatado llamado colector o campana, terminando por el otro lado en una superficie circular, ligeramente cóncava, con orificio central, llamado auricular ya que allí se aplica el pabellón de la oreja. La auscultación de la frecuencia cardiaca fetal es muy importante porque permite verificar la vitalidad o muerte del feto, siendo este hallazgo trascendental para la atención de la paciente en cualquier servicio de consulta externa o de urgencias. Los latidos fetales se oyen con mayor nitidez en una región que suele corresponder al hombro anterior⁶, este denominado foco de auscultación. Ese foco máximo tiene una ubicación variable según la edad gestacional, presentación, situación y posición del feto⁴ (datos que se obtienen a través de la palpación y las maniobras de Leopold), por lo cual se debe seguir un orden estricto en el examen físico obstétrico: Observación, palpación y auscultación (fig. 9.5).

Para realizar la auscultación de los latidos cardiacos fetales, el examinador se coloca de pie al lado de la paciente, luego toma la campana por el tallo y se aplica perpendicularmente sobre la región llamada foco de auscultación. En el caso de usar fonendoscopio, se debe verificar previamente si está por el lado del diafragma o de la campana, se puede utilizar cual-

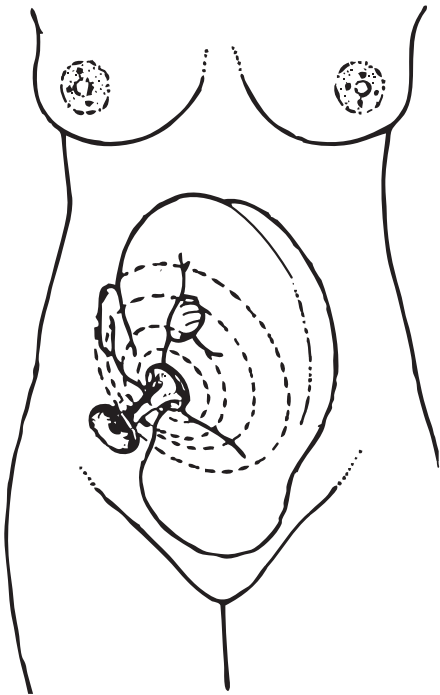


Figura 9.5. Auscultación fetal con la campana de Pinard.

quiera de las dos indistintamente. La transmisión hacia el estereoscopio se hace siguiendo capas sólidas que son buenas conductoras del sonido. El sonido se origina en el corazón, atraviesa el pulmón del feto, la pared torácica y el muñón del hombro en contacto con la pared uterina, que está en relación con la pared abdominal donde se apoya el instrumento. Debe estudiarse su frecuencia, intensidad, ritmo y localización. La frecuencia normal oscila entre 120 y 160 latidos por minuto^{4,6-8}, con una frecuencia media de alrededor de 140/m.

Los latidos se cuentan en medio minuto (preferiblemente utilizar reloj de segundero, evitar instrumentos digitales) y se multiplican por dos. Los latidos fetales con estetoscopio pueden percibirse desde las 17-19 semanas^{7,8}, sin embargo, dependerá del grado de obesidad de la paciente, de la cantidad de líquido amniótico y de la posición del feto en el momento del examen. Con el Doptone® (Doppler de mano), la frecuencia cardíaca fetal puede apreciarse desde las 12 semanas. La intensidad de los latidos aumenta en el curso del embarazo, son débiles a las 20 semanas de embarazo y luego cada vez son más fuertes a medida que el feto crece. Disminuyen la intensidad de los latidos cardiacos: el polihidramnios, las variedades posteriores y la obesidad^{6,8}. Por el contrario, las paredes abdominales delgadas permiten auscultar los latidos con mayor intensidad.

Durante la contracción la frecuencia cardíaca fetal puede disminuir, no obstante, a los pocos segundos de terminada la contracción se restablece. Por esto se debe auscultar siempre durante y entre intervalos de las contracciones, para evitar equivocaciones⁸. La hipertermia materna produce taquicardia fetal. La bradicardia puede ser debida a sufrimiento fetal. Durante el encajamiento puede presentarse bradicardia, que es pasajera. La apreciación de la frecuencia cardíaca fetal alterada debe ser evaluada a través de la monitoría electrónica fetal⁶⁻⁸.

Terminología obstétrica

Actitud: Relación que guardan los distintos segmentos fetales entre sí (cabeza, tronco y extremidades). La actitud fetal normal es de flexión moderada⁸.

Situación o postura: Relación que existe entre el eje longitudinal del feto (eje mayor) y el eje mayor de la madre. Si coinciden, la postura es longitudinal, si son perpendiculares la situación es transversa, si forman un ángulo agudo, la situación es oblicua⁸.

Posición: Relación que guarda el dorso del feto con una de las mitades de la pelvis materna, derecha o izquierda. Las posiciones son dos: derecha o izquierda⁸.

Presentación: Se refiere al polo fetal que primero toma contacto con el estrecho superior de la pelvis y que ha de seguir un mecanismo definido durante el trabajo de parto. Las presentaciones son dos: cefálica y podálica. La presentación de hombro o de transverso no existe, ya que no corresponde a la definición que de presentación hemos dado; por lo tanto se debe considerar como una postura transversa y no como una presentación transversa.

Punto de reparo: Se denomina punto de reparo de la presentación a un elemento anatómico incluido dentro de la misma presentación, el cual una vez individualizado (encontrado, ubicado), permite el diagnóstico de la variedad de presentación en forma categórica.

Modalidades de presentación: Son variantes que ofrece la presentación cefálica o podálica, según la actitud que adopte la cabeza sobre el tórax, o la actitud de las extremidades entre sí y con el tronco fetal. En adelante las modalidades de la presentación cefálica y el punto de reparo correspondiente⁸:

- **De vértice:** Cuando la cabeza está en flexión marcada de la cabeza sobre el tórax, y su punto de reparo es el occipucio.
- **De bregma o sincipucio:** Cuando la cabeza se coloca en posición indiferente, es decir, no está flejada ni deflejada; su punto de reparo es la gran fontanela (bregma).

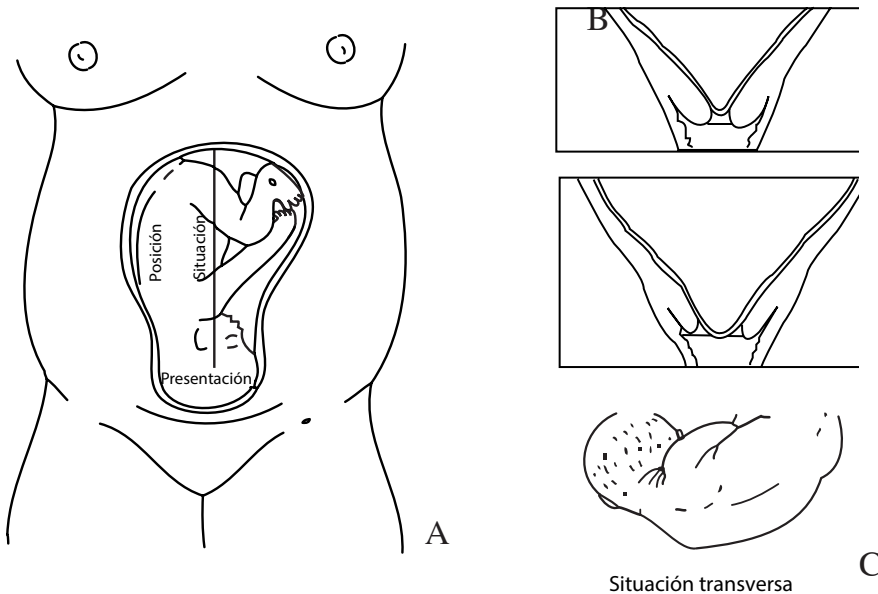


Figura 9.6. Terminología obstétrica. A y B. Postura o situación longitudinal, presentación cefálica. C. Postura o situación transversa.

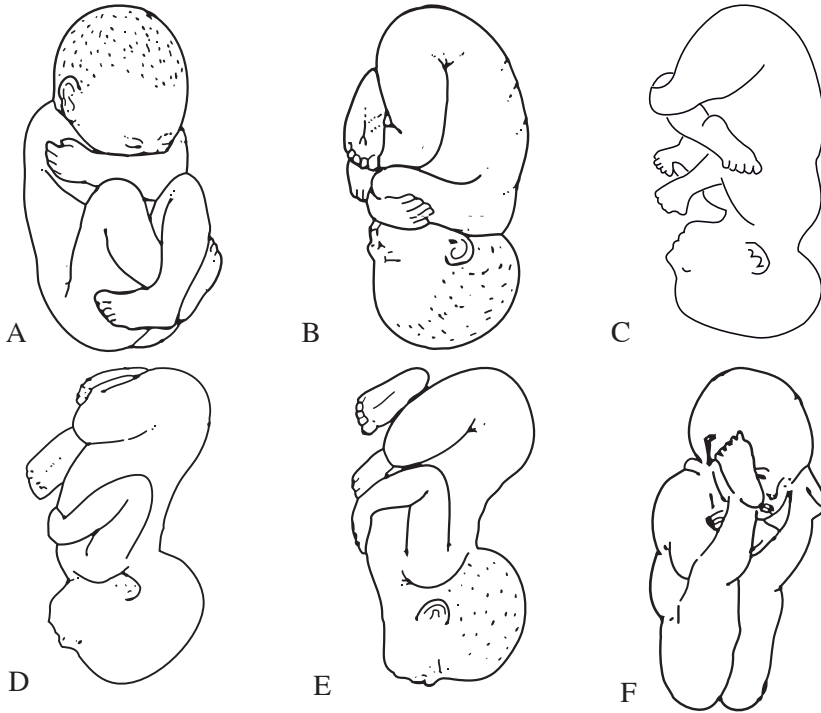


Figura 9.7. A. Situación longitudinal, presentación pélvica, posición derecha. B. Situación longitudinal, presentación cefálica, modalidad de vértice, posición izquierda. C. Situación longitudinal, presentación cefálica, modalidad de sincipucio, posición izquierda. D. Situación longitudinal, presentación cefálica, modalidad de frente, posición izquierda. E. Situación longitudinal, presentación cefálica, modalidad de cara, posición izquierda. F. Situación longitudinal, presentación podálica franca, posición derecha.

- *De frente*: Cuando la cabeza está en deflexión moderada y su punto de reparo es la raíz de la nariz (naso).
- *De cara*: Cuando la cabeza está en deflexión marcada, el punto de reparo es el mentón (mento).

En la presentación de pelvis las modalidades de importancia son dos:

- *De pelvis completa*: Cuando los miembros inferiores del feto se mantienen en actitud fisiológica, con flexión de las articulaciones de la cadera y rodillas (fig. 9.7A).
- *De pelvis incompleta*: Cuando se ha perdido la actitud fisiológica, las articulaciones de las caderas están flexionadas, las rodillas están extendidas, llevando muslos sobre el abdomen y las piernas sobre el tórax y la cara del feto (de nalgas) (fig. 9.7F). Algunos en la presentación de pelvis incompleta incluyen las modalidades en que se encuentra una rodilla o un

pie en vagina, secundario a que una de las articulaciones de la cadera se encuentra en extensión con flexión o extensión de la rodilla de la misma extremidad.

Variación de posición de la presentación: Es la relación que guarda el punto de reparo de la presentación fetal con los cuadrantes de la pelvis femenina. Para facilitar la comprensión de esta definición se debe comparar la pelvis ósea femenina de una paciente en posición de litotomía con la esfera de un reloj y trazar una línea imaginaria que uniría las 3 y las 9; se considerará anterior todo lo que se encuentre por encima de ella y posterior lo que esté por debajo. Trazar una segunda línea, entre las 6 y las 12, que dividiría la esfera en derecha e izquierda⁶ (fig. 9.8).

Así en la presentación cefálica, modalidad de vértice, donde el punto de reparo es la fontanela menor, también llamada posterior o lambdoidea, se podrán encontrar ocho posibilidades para la ubicación de la fontanela menor (fig. 9.9).

El feto para ser expulsado debe recorrer un canal osteomuscular llamado canal del parto, constituido por dos porciones de distinta constitución: la pelvis ósea y la pelvis blanda o piso pélvico.

EXAMEN GINECOLÓGICO

Observación, especuloscopia y tacto vaginal

En continuidad con el examen físico del abdomen, se debe informar a la paciente que ahora se seguirá con la revisión de la vagina, con la paciente

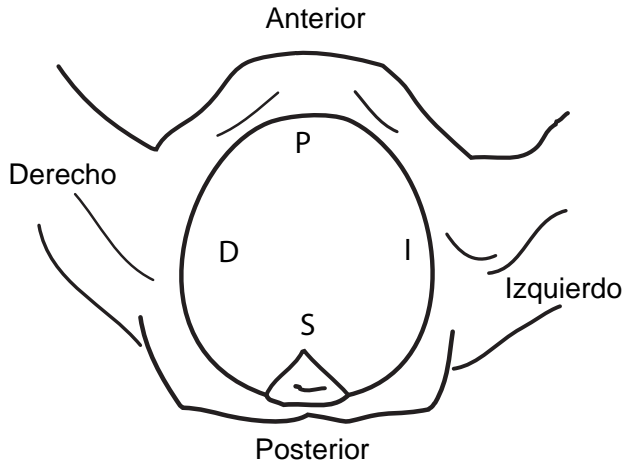


Figura 9.8. Representación de la pelvis en posición de Trendelenburg (Tomado de: Botoro J, Henao G, Jubiz A., *Obstetricia y ginecología*. Fondo editorial de la CIB. 8a. edición. 2008).

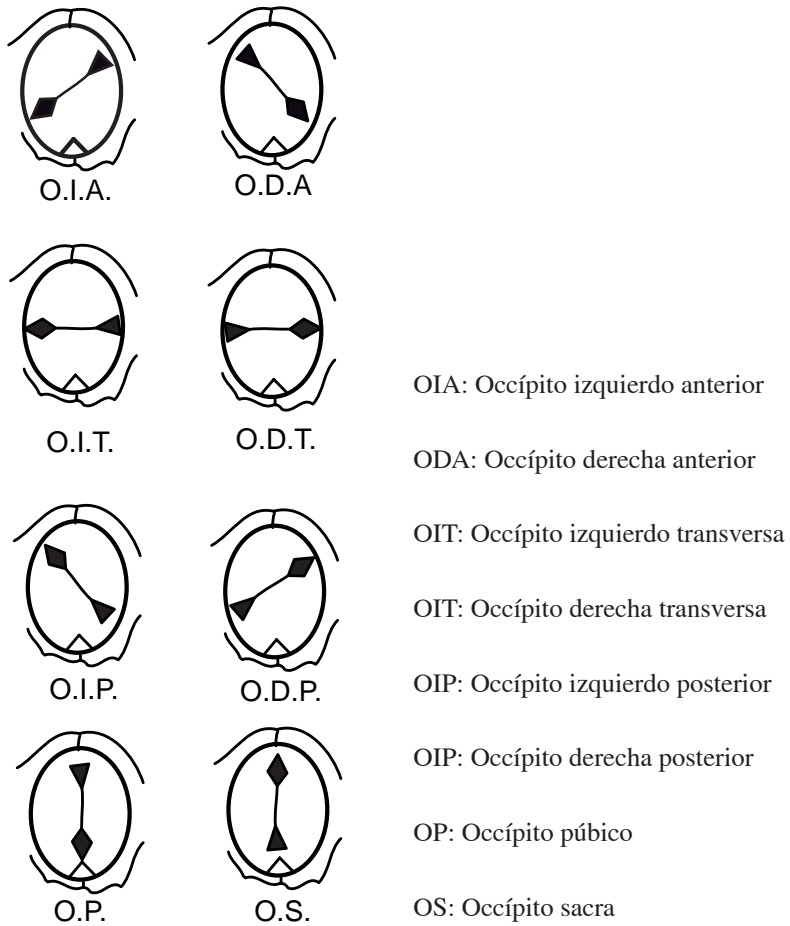


Figura 9.9. Representación en las diferentes variedades de posición en la presentación cefálica de vértice (Tomado de: Botero J, Henao G, Jubiz A., *Obstetricia y ginecología*. Fondo editorial de la CIB. 8a. edición. 2008).

en posición ginecológica o de Trendelenburg: Sobre la mesa de examen, en decúbito dorsal, con la articulación de la cadera flexionada, llevando los muslos hacia el abdomen, también las rodillas en flexión y lo más separado posible, los talones en los estribos y la pelvis lo más cercano al borde inferior de la camilla. Idealmente la paciente debe tener la vejiga vacía^{1-4,6-8}, para evitar incomodidades con la exploración (fig. 9.10).

El médico previamente debe realizarse un lavado de manos clínico y usar guantes esteriles.¹⁻⁷

Se deben separar parcialmente los labios menores y observar el Monte de Venus, labios mayores y menores, de esta forma se pueden encontrar diversas lesiones de la piel: Eritema, intertrigo, eczema, vesículas, úlceras,

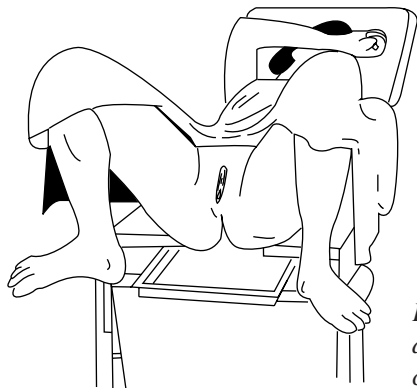


Figura 9.10. Posición ginecológica, de litotomía o de Trendelenburg (Tomado de: Rigol O. *Obstetricia y ginecología*. Ecimed. 2008).

edema, várices, vulvitis, bartholinitis, condilomas, cicatrices de desgarros perineales, prolapsos, hemorroides, flujo vaginal, salida evidente de líquido amniótico o sangrado activo, etc⁴. También se debe detallar la amplitud de la hendidura vulvar. En ocasiones es necesario realizar el examen ginecológico en la cama donde la paciente realiza el trabajo de parto, en ese caso con la paciente en la misma posición se deberá acercar los talones hacia la pelvis, forzando la flexión de las rodillas.

Especuloscopia

Dependiendo de la historia de la paciente se deben tener algunos accesorios como escobillones, placas de vidrio, tubos de ensayo, solución salina, etc., para la realización de exámenes complementarios¹⁻⁷ que pueden ser necesarios; por ejemplo, el test de hehecho o frotis vaginal. Además siempre tener una fuente de luz¹⁻⁷, como la lámpara con cuello de cisne, asegurándose que el bombillo encienda antes de colocarse los guantes. También se debe conocer y manipular el espéculo, las diferentes marcas de espéculos desechables tienen variadas formas de hacerlo funcionar, para separar las valvas, fijarlas o hacerlas regresar a su posición inicial.

Con una mano se separan los labios menores, con la otra mano se toma el espéculo con las valvas juntas y en posición oblicua, tras lo cual se introduce a través del introito vaginal con dirección inferior y posterior. Luego se hace rotar en forma tal que las valvas queden horizontales mientras éstas se abren intentando ubicar el cuello uterino entre ellas^{1-4, 6-8} (fig. 9.11)

Se deben observar las paredes vaginales, usualmente violáceas hacia el final del embarazo^{1, 4-6-8}. El cuello uterino se subdivide en dos regiones visibles durante el examen ginecológico: El endocérvis y el exocérvis (porción vaginal); este último se halla cubierto por epitelio plano estratificado no queratinizado que se continúa con la cúpula vaginal; el lugar don-

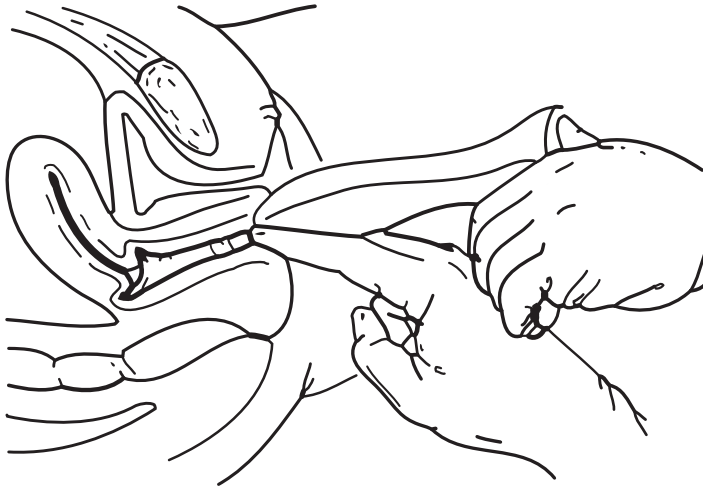


Figura 9.11. Método de inserción del espéculo en la vagina. Tomado de: Llanio R, Perdomo G. *Propedeútica clínica y semiología médica. Tomo 1. Ecimed. 2003.*

de converge el epitelio se denomina orificio externo y está prácticamente obliterado en la nulípara. El endocérnix se halla por encima del orificio externo y está conformado por un epitelio cilíndrico mucosecretor que al invaginarse en el estroma subyacente forma las glándulas endocervicales. Una región anatómicamente importante es la zona de transición, en la cual el epitelio cilíndrico del endocérnix es reemplazado progresivamente por epitelio escamoso; el lugar exacto de la transición se denomina unión escamocilíndrica; la relevancia de esta zona está en que en ella se dan las lesiones precancerosas y los carcinomas escamosos; en la embarazada con frecuencia se observa esta zona desplazada anteriormente, denominándose ectropion¹⁶ (fig. 9.12).

Si se observa flujo vaginal, éste debe ser descrito minuciosamente en la historia clínica: Si es blanco, amarillo, verde, grumoso, de baja o alta densidad¹⁻⁸. También se debe describir si existe sangrado antiguo o reciente, si es rojo oscuro, achocolatado o rojo púrpura, si es activo especificar de dónde proviene, si es del cérvix o de la cavidad uterina, si hay restos placentarios, o si se observa placenta a través del cérvix. En pacientes con historia de salida de líquido por vagina se deben realizar maniobras para aumentar la presión intrabdominal e intrauterina y así provocar activamente la salida del líquido amniótico (LA), igualmente se debe rechazar la cabeza fetal que podría estar obstruyendo la salida de LA al ocluir el lugar de la ruptura de la bolsa amniótica o el cérvix (Maniobra de Tarnier).

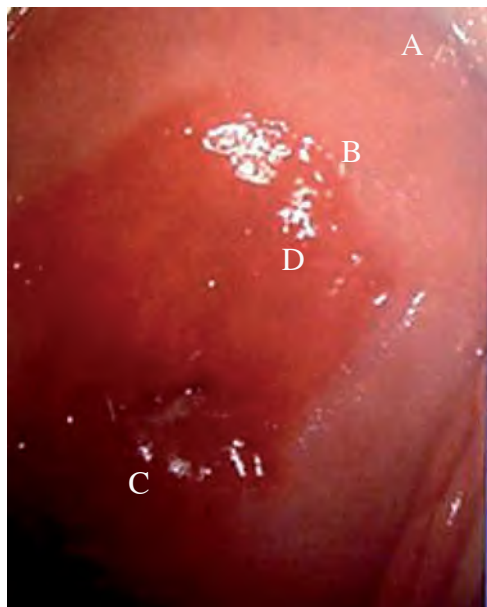

Figura 9.12. Foto de cérvix de gestante en la que se puede observar: A. Exocér-vix. B. Unión escamocilíndrica. C. En-docér-vix. D. Orificio externo.

Tacto vaginal

Recalcamos que el tacto vaginal está contraindicado absolutamente en pacientes con placenta previa y debe evitarse en pacientes con ruptura de membranas. Usualmente se utiliza algún lubricante hidrosoluble para disminuir la probabilidad de dolor y laceraciones relacionadas con el tacto vaginal, sin embargo deberá evitarse en pacientes con hipersensibilidad a alguno de estos productos^{1-4, 6-8}.

Si el tacto vaginal se realiza con la mano derecha, se iniciará separando los labios menores con los dedos pulgar e índice de la mano izquierda. Luego se introducirá el tercer dedo de la mano derecha mientras se hace presión sobre la pared posterior de la vagina¹⁻⁴, se esperará algunos segundos y al notar relajación del piso pélvico se introducirá el segundo dedo, se dirigirán los dedos en sentido posterior y hacia el fondo de la vagina, hasta encontrar el cérvix¹⁻⁴. Se debe evitar invertir los labios menores y chocar o rozar la región anterior de la vulva donde se encuentran la uretra y el clítoris¹. Encontraremos pliegues vaginales marcados en las multíparas, la existencia de cicatrices, bridas, tabiques y aun tumores.

Pasaremos entonces a detallar el cuello uterino en el que estudiaremos su ubicación, tamaño, consistencia, forma y las características de su orificio externo.

A veces el reblandecimiento del cuello hace que sea difícil individualizarlo, sobre todo si la presentación está alta, faltando un plano resistente



Figura 9.13. Orificios cervicales normales y laceraciones. De izquierda a derecha: Orificio oval, orificio en forma de hendidura, laceración transversa unilateral, laceración transversa bilateral y laceración estrellada (Tomado de: Bickley L. *Bates' guide to physical examination and history taking*. Lippincott Williams & Wilkins. 10a. edición. 2008).

de apoyo. En ausencia del trabajo de parto, en la nulípara el cuello es largo y cónico, y corto y cilíndrico en la multípara. El orificio externo es circular y está cerrado en la nulípara, en cambio en la multípara el orificio es permeable o dehiscente. Este cuello con orificio externo entreabierto, a veces con cicatrices de desgarros anteriores, tiene la forma de una hendidura transversal, permitiendo la introducción de uno o dos dedos⁸ (fig. 9.14).

En pacientes en trabajo de parto, el tacto vaginal determinará:

- Borramiento del cuello.
- Dilatación del cuello.
- Estado de las membranas ovulares.
- Estación o altura de la presentación.
- Borramiento.

El borramiento

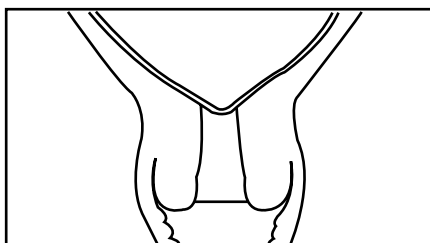
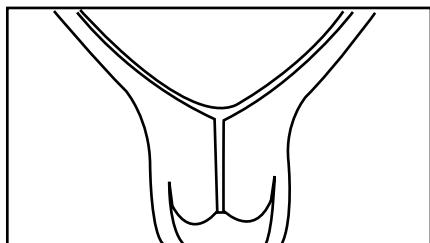
Consiste en la disminución gradual de la longitud del cuello de arriba hacia abajo, hasta la desaparición total del canal cervical, el cual queda reducido al orificio externo, de bordes delgados y cortantes. En la multípara los procesos de borramiento y dilatación cervical se efectúan simultáneamente^{6, 8}. El borramiento podrá expresarse en términos de longitud del cérvix⁸; ejemplo: cérvix de 2 cm de longitud, o de porcentaje (utilizado generalmente) de disminución de la longitud del cérvix, ejemplo 60% (fig. 9.15). Sobre todo en la primípara, antecederá a la dilatación del cuello.

Dilatación

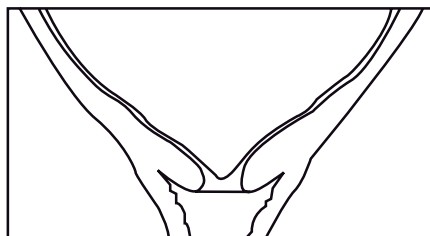
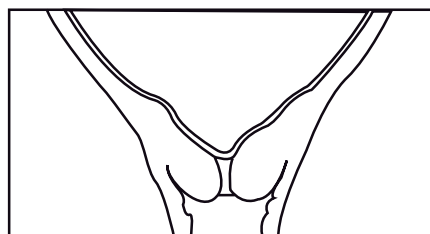
Se entiende por dilatación la abertura en forma circular del cuello uterino; se expresa en centímetros y va desde 1 a 10 cm⁸. El progreso de la dilatación no es regular en la unidad de tiempo; desde el principio hasta la mitad de su abertura sucede lentamente. Después, debido a la elasticidad del cuello uterino, la dilatación progresa con más rapidez. Se calcula que

para alcanzar la mitad de la dilatación total, se emplean dos tercios del tiempo requerido para llegar a la dilatación completa.

Para valorar la dilatación es necesario llevar a cabo un tacto vaginal. Se introducen dos dedos hasta tocar el borde cervical opuesto con cada uno; la separación entre ellos dará cuenta del grado de dilatación así: Un dedo corresponde aproximadamente a 1-1,5 cm y dos dedos a 2-3 cm. Cuando los bordes del orificio alcanzan las paredes de la pelvis se estima que la



El cuello uterino cerca del término del embarazo pero antes del trabajo de parto. Arriba, primigrávida: orificio cervical interno y externo cerrados; abajo, multipara: orificios cervicales interno y externo abiertos.



Comienzo del borramiento del cuello uterino. Arriba, primigrávida: se observa la disminución de la longitud del cérvix y los orificios cervicales cerrados. Abajo, multipara, se observa acortamiento de la longitud del cérvix con dilatación de los orificios cervicales interno y externo.

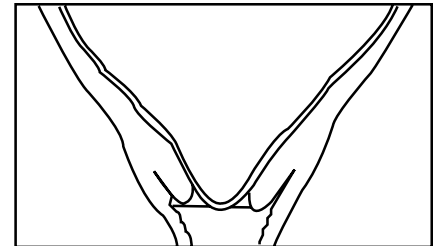
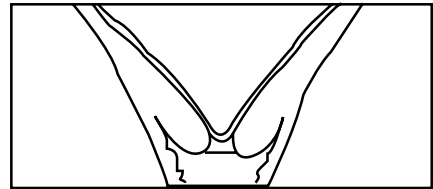
Figura 9.14. Diferencias entre la primigrávida y la multipara en la progresión del borramiento e inicio de la dilatación (Tomadas de: Cunningham, F, Leveno K, Bloom S, Hauth J, Gilstrap L, Wenstrom K. Williams Obstetrics. 22a. edición. 2005).

dilatación es completa (10 cm), iniciándose entonces el período expulsivo del trabajo de parto⁸.

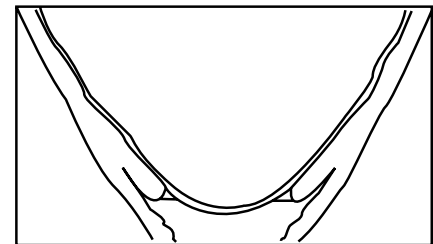
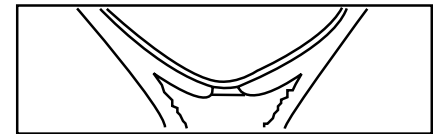
Membranas ovulares. Las membranas ovulares son dos:

- El amnios, que se encuentra hacia adentro en contacto con el feto.
- El corión, que entra contacto con la decidua capsular (esta de origen materno); es la membrana externa.

Cuando la presentación es eutócica (el parto concluye con la expulsión por vía vaginal debida únicamente a los fenómenos fisiológicos⁷), la bolsa es menos saliente, se palpa plana o ligeramente convexa. Las membranas actúan como elementos que favorecen la dilatación del cuello, hasta los 6 o 7 centímetros; protegen al feto contra el ascenso de gérmenes patógenos



Progresión del borramiento del cuello uterino. Arriba, primigrávida; abajo, múltipara.



Borramiento cercano al 100%. Arriba, primigrávida, persiste el canal cervical obliterado, sin dilatación; abajo, múltipara, se alcanzó el borramiento e inició la dilatación al tiempo.

Figura 9.14. Continuación en la progresión del borramiento e inicio de la dilatación (Tomadas de: Cunningham, F, Leveno K, Bloom S, Hauth J, Gilstrap L, Wenstrom K. Williams Obstetrics. 22a. edición. 2005).

vaginales y la fuerza transmitida por las contracciones. Cuando el desarrollo del parto es normal, las membranas se rompen espontáneamente al final del primer periodo, es decir, cerca de los 10 cm de dilatación.

Las membranas se deben describir como íntegras o rotas. Si están rotas se deben describir las características del líquido amniótico, con especial atención a la presencia de meconio. Se debe hacer una aproximación a la temperatura así: De temperatura usual (37°C) o hipertérmico. Si el olor es el usual (a límpido), o fétido. El amnios da origen a líquido amniótico; en ocasiones el amnios produce líquido amniótico que se colecta en la parte más declive (cuello uterino) entre las dos membranas ovulares, originando la bolsa amniocorial; al romperse el corión hay salida de líquido de la bolsa, simulando la ruptura completa de las membranas.

Ruptura prematura. Es la ruptura de las membranas ovulares con pérdida de líquido amniótico después de la semana 22 de gestación y antes del inicio del trabajo de parto. El tiempo que transcurre entre la ruptura de membranas y el inicio del trabajo de parto se denomina periodo de latencia, cuando este periodo es mayor a 12 horas, se considera que la ruptura prematura de las membranas (RPM) es prolongada⁶⁻⁸. La RPM predispone a una infección ascendente de la cavidad amniótica, por los gérmenes de la flora normal de la vagina.

Ruptura precoz de membranas. Cuando el periodo de latencia no es mayor a 6 horas.

Ruptura alta de membranas. Cuando la ruptura se efectúa por encima del área cervical. Se aprecia expulsión de líquido amniótico con persistencia táctil de integridad de las membranas.

Índice de Bishop

El índice de Bishop es un sistema de puntuación para evaluar la “madurez” del cérvix, con el objeto de determinar si este es favorable o no para inducir el trabajo de parto. Este índice evalúa: borramiento, dilatación, posición, consistencia del cérvix y la estación fetal, dando puntos, según el hallazgo (tabla 9.2).

Si el puntaje del índice de Bishop es mayor o igual a 6, se considera que la “madurez” del cérvix es favorable para inducir el trabajo de parto.

Valoración de la pelvis. La pelvis se valorará a través del tacto vaginal, con el cual se deben ubicar los puntos anatómicos y sus características. El promontorio del sacro: si es palpable o no, si es prominente; la inclinación del sacro, posterior, media o anterior; el cóccix, si es retráctil o no; las espinas isquiáticas: si son puntudas, romas o planas; el ángulo subpúbico: si es

Tabla 9.2. Índice de Bishop. Puntaje de la madurez del cérvix.

Parámetro	0	1	2	3
Borramiento	< 30%	40 - 50%	60 -70%	> 80%
Dilatación	0	1 - 2	3 - 4	5 - 6
Posición	Posterior	Intemedia	Anterior	--
Consistencia	Dura	Media	Blanda	--
Estación	Flotante	-2	-1 a 0	+1

cercano a 135 grados o si está disminuido; y la distancia entre las tuberósidades isquiáticas usualmente valorado con el puño cerrado aplicado sobre el periné, no debe ser menor a 9 cm.

Con esta valoración se deberá obtener una aproximación métrica de los diámetros de la pelvis y los estrechos (Véase Planos y diámetros de la pelvis femenina), además se hará el examinador una configuración mental de la relación entre la variedad de modalidad de la presentación y el espacio por el que deberá descender el feto.

Extremidades inferiores

Se deben describir en la historia clínica características generales como: si hay o no presencia de edema, várices o cambios dermatológicos.

Si existiese edema se deberá especificar el grado así: I: incluye el pie y el tobillo; II: hasta la rodilla; III: hasta el muslo; IV: pelvis y abdomen; V: generalizado. Vale la pena aclarar que el edema en la embarazada puede presentarse con compromiso en miembros inferiores grado I o II, edema en manos y cara, sin ser necesariamente grado VI.

También várices así: Grado I: telangectasias y sin síntomas (semejan “arañas” vasculares); Grado II: venas más visibles, dilatadas y tortuosas, usualmente acompañadas de dolor o inflamación. Grado III: la dilatación y tortuosidad son mayores, hay dolor importante, edema. Grado IV: todo lo anterior acompañado de cambios en la pigmentación, dermatitis ocre, úlceras, muy sintomáticas.

Trombosis venosa: generalmente unilateral, puede afectar tanto el sistema venoso superficial como el profundo. Caracterizado por dolor de la región afectada. Cuando la trombosis o la tromboflebitis afecta el sistema profundo, se observa ingurgitación del sistema venoso superficial y edema de la misma pierna. Cuando la afectación es superficial, usualmente sólo hay enrojecimiento de la región afectada y dolor a la palpación. Debe

hacerse diagnóstico diferencial con la celulitis; el diagnóstico suele ser clínico, sin embargo, en casos de sospecha de trombosis venosa profunda, existe dolor, edema blando con fovea al principio del proceso, luego se puede hacer duro el edema, calor local, cianosis, eritema, circulación colateral con dilatación de venas superficiales, cordón venoso palpable, suele haber un aumento del tamaño en la circunferencia del miembro inferior afectado de más de 3 cm al compararlo con el no afectado. Es positivo el signo de Homans: presencia de dolor en la parte alta de la pantorrilla al realizar la dorsiflexión del tobillo con la rodilla flexionada en un ángulo de 30°. Usualmente es necesario confirmar el diagnóstico con ultrasonido Doppler¹⁷.

ANÁLISIS

Toda historia clínica deberá tener un análisis, donde se tomen los argumentos, hallazgos en el interrogatorio y examen físico, exámenes de laboratorio e imágenes aportados por el paciente, con los cuales se sustentan los diagnósticos y el plan de manejo.

Se finalizará la historia clínica con la impresión diagnóstica, usualmente varios en obstetricia. Además se debe escribir el nombre y la firma y aplicar el sello de los médicos que atendieron a la paciente.

Ejemplo: Paciente G1 P0, con una edad gestacional de 38 semanas según FUM y seguimiento ecográfico, a quien en hospital periférico encontraron tensión arterial elevada y remitieron, en HUV la TA fue 160/110 mm Hg y una proteinuria de 3 cruces (+++), por el método del Ácido Sulfosalícilico (ASS), sin signos premonitorios de eclampsia, por lo cual se hace diagnóstico de preeclampsia severa; se decide iniciar sulfato de magnesio, nifedipina, tomar laboratorios y desembarazar.

Además refirió salida de líquido amniótico por vagina hace aproximadamente 12 horas antes del ingreso al HUV, la salida de líquido amniótico fue evidente al examen físico, sin actividad uterina; se hace diagnóstico de ruptura prematura de membranas, por lo cual se iniciará manejo con ampicilina endovenosa.

En el momento del ingreso la paciente tiene un índice de Bishop de 4, desfavorable, se realizará inducción monitorizada de trabajo de parto con misoprostol.

Impresión diagnóstica:

1. G1 P0.
2. Embarazo de 38 semanas.

3. Feto único vivo en presentación cefálica.
4. Preeclampsia severa.
5. Ruptura prematura de membranas.

ÓRDENES MÉDICAS

Frecuentemente en las diferentes instituciones existe una hoja especial para las órdenes médicas, deberá diligenciarse el encabezamiento, usualmente con número de historia clínica, nombre de la paciente, fecha y hora. Las órdenes médicas se deberán enumerar y llevar un orden lógico; aquí proponemos el siguiente.

1. El lugar donde la paciente quedará ubicada, ejemplo: Sala de admisión partos, sala de partos, unidad de alto riesgo obstétrico, etc.
2. La vía oral, si la paciente puede o no recibir alimentos, y si pudiera describir qué tipo; ejemplo: dieta líquida, dieta blanda, dieta corriente, dieta hipoglúcida para paciente diabético, etc.
3. Líquidos endovenosos, que tipo: Hartman, solución salina normal, solución salina con dextrosa al 5 o 10%. La velocidad de la infusión, así: 100 cc por hora, 150 cc por hora, o si no hay bomba de infusión: 10 gotas por minuto, 20 gotas por minuto, etc.
4. Medicamentos, el nombre genérico; la presentación: en ampollas, tabletas, etc.; la dosis: en microgramos, miligramos, gramos, unidades o miliunidades; la vía de administración: endovenosa, intramuscular, oral, intravaginal, etc. Además si estos necesitan diluirse aclarar en qué medio (solución salina, dextrosa en agua, etc.) y la velocidad de infusión.
5. Exámenes complementarios: pruebas de laboratorio, VDRL, hemograma, glicemia, creatinina, etc. Imágenes: Ecografía obstétrica, perfil biofísico fetal, radiografías en general, etc. Monitoría fetal.
6. Indicaciones especiales como: colocación de sonda vesical, control de líquidos administrados y eliminados, vigilancia estado de conciencia, control de signos vitales cada cuánto tiempo y si fuera necesario determinar con qué parámetros se deberá informar por parte del personal de enfermería al médico responsable.

**Códigos del CIE 10
(Codificación Estadística Internacional, décima edición),
más utilizados en obstetricia**

ANORMALIDADES EN ECOGRAFÍA PRENATAL O283
ABORTO INCOMPLETO O 03.4
ABORTO ESPONTANEO O 03.9
ABORTO RETENIDO O 02.1
AMENAZA DE ABORTO O 20.0
ANEMIA Y EMBARAZO O990
AMNIONITIS O411
RETARDO CRECIMIENTO P 05.9
CESAREA PREVIA O342
DESNUTRICIÓN 025 E441
DIABETES GESTACIONAL 0244
DIABETES TIPO I y EMB OZ40 TIPO II 0241
EMBARAZO ANORMAL O269
EMBARAZO ALTO RIESGO Z 35.9
EMBARAZO EN ADOLESCENTE Z356
EMB ECTÓPICO ROTO O NO O 00.9
EMBARAZO GEMELAR O 30.0
EMBARAZO PROLONGADO O48X
EMB NORMAL Z321
EMBARAZO EN ADOLESCENTE Z356
EMBARAZO + INFECCIÓN O234
ENDOMETRITIS N 71.9
GANANCIA EXCESIVA DE PESO EN EL EMBARAZO O260
GESTANTE TARDÍA Z355
INFECCIÓN POR EL VIRUS DE LA INMUNODEFICIENCIA HUMANA (HIV)
B029
HIPERTENSIÓN INDUCIDA POR EL EMBARAZO (HIE), 013X
HIPERTENSIÓN ARTERIAL CRÓNICA Y EMBARAZO O100
HIPERTENSIÓN ARTERIAL CRÓNICA MÁS PREECLAMPSIA
SOBREAGREGADA O150
HIPEREMESIS GRAVÍDICA O210
INCOMPATIBILIDAD RH Z365- O360
ISOINMUNIZACIÓN Z 3650
INFECCIÓN URINARIA Y EMBARAZO O239

MACROSOMIA O366
MULTÍPARA Z 348
MASTITIS PUERPERAL O91.2
OLIGOHIDRAMNIOS O410
OBESIDAD O669
PLACENTA PREVIA CON SANGRADO O441
PLACENTA PREVIA SIN SANGRADO 0440
PARTO PREMATURO 060 X
PARTO NORMAL O 809 O800
PODÁLICA O321
PREPARTO 0479 - 0471
PREECLAMPSIA O149
PREECLAMPSIA GRAVE O 14.1
PREECLAMPSIA LEVE 0.13 X
RESTRICCIÓN DE CRECIMIENTO INTRAUTERINO P059
PROTEINURIA O121
RUPTURA PREMATURA DE MEMBRANAS O429
SÍFILIS Y EMBARAZO O981
TRABAJO DE PARTO PRETÉRMINO O470
TRABAJO DE PARTO >37 SS O471
TRABAJO DE PARTO PRETÉRMINO (AMENAZA), O479 <37
TOXOPLASMOSIS MATERNA O358
VAGINOSIS Y EMBARAZO O235

REFERENCIAS BIBLIOGRÁFICAS

1. Cediell R. Semiología médica. Celsus. 6a. edición. 2008.
2. Llanio R, Perdomo G. Propedéutica clínica y semiología médica. Tomo 1. Ecimed. 1a. edición. 2003.
3. Argente H, Álvarez M. Semiología médica: Fisiopatología, semiotecnia y propedéutica. Panamericana. 2005.
4. Bickley L. Bates' guide to physical examination and history taking. Lippincott Williams & Wilkins. 10th. edition. 2008.
5. Llanio R, Perdomo G. Propedéutica clínica y semiología médica. Tomo 2. Ecimed. 1a. edición. 2003.
6. Botero J, Henao G, Jubiz A,. Obstetricia y ginecología. Fondo editorial de la CIB. 8a. edición. 2008.
7. Ahued J, Fernández C, Bailón R. Ginecología y obstetricia aplicadas. Manual Moderno. 2a. edición. 2003.

8. Cunningham, F, Leveno K, Bloom S, Hauth J, Gilstrap L, Wenstrom K. Williams' Obstetrics. 22th. edition. 2005.
9. OMS. Vacunas e inmunización: Situación mundial. 2003.
10. Briggs G, Freeman R, Yaffe S. Drugs in pregnancy and lactation. 8th. edition. Lippincott Williams and Wilkins. 2008.
11. Nussbaum R, McInnes R, Willard H. Thompson & Thompson Genetics in medicine. Elsevier. 7th. edition. 2007.
12. Pastuszak A, Schuler L, Speck-Martins CE, Coelho KA, Cordelo SM, Vargas F, et al. Use of misoprostol during pregnancy and Mobius' syndrome in infants. *N Engl JMed* 1998; 338:1881-5.
13. Isaza C, Saldarriaga W, Pachajoa H. Uso inadecuado de misoprostol ¿Un problema de salud pública? *Colomb Med.* 2008; 39(2): 61-5.
14. Ramírez-Cheyne J, Pachajoa H, Isaza C, Saldarriaga W. Síndrome de aglosia-adactilia y exposición prenatal a misoprostol ¿Relación causal o casual? Reporte de un caso. *Rev Colomb Obstet Ginecol.* 2008; 59(3). 248-52.
15. Falabella R, Victoria J, Barona M, Domínguez L. Dermatología. Fondo editorial de la CIB. 7a. edición. 2009.
16. Kumar V, Abbas A, Fausto N. Patología. estructural y funcional de Robbins y Cotran. Elsevier. 7a. edición. 2005.
17. Páramo J, Ruiz de Gaona E, García R, Rodríguez P, Lecumberri R. Diagnóstico y tratamiento de la trombosis venosa profunda. *Rev Med Univ Navarra.* 2007; 51(1):13-7.

AYUDAS DIAGNÓSTICAS EN OBSTETRICIA

ECOGRAFÍA OBSTÉTRICA

La aplicación del ultrasonido diagnóstico en medicina va de la mano de los adelantos en la electrónica. A principios del siglo XX se utilizaron en Francia cristales de cuarzo para producir ultrasonidos con el objeto de encontrar cuerpos sumergidos. Durante la Segunda Guerra Mundial se perfeccionó el sonar y con este avance comienza el uso en medicina del ultrasonido, primero en ecoencefalografía y en 1958 por el escocés Ian Donald, quien aportó los primeros estudios del uso de la ultrasonografía en modo A (amplitud), diferenciando en la pelvis femenina lesiones quísticas y sólidas. Rápidamente este método se aplicó en obstetricia. La obstetricia ha evolucionado al ritmo del avance en ultrasonografía. Pasando por la ecografía en 2 dimensiones, 3 dimensiones multiplanar, sobre planos ortogonales y el Doppler pulsado, se ha producido una aproximación no invasiva a mínimos detalles anatómicos embrionarios y fetales¹.

En este momento la ley que rige el control prenatal (CPN) en Colombia ordena que todas las gestantes de bajo riesgo tengan por lo menos 2 ecografías obstétricas en su embarazo, la primera entre las semanas 11 y 14 y la segunda entre las semanas 19 y 24².

Ecografía de primer trimestre

En términos generales la ecografía del primer trimestre, antes de la semana 11 de gestación, sólo está indicada en condiciones especiales, como³:

- Dolor pélvico importante.
- Masa anexial.
- Sospecha de embarazo ectópico.
- Sangrado vaginal.
- Presencia de dispositivos intrauterinos.
- Sospecha de embarazo múltiple.
- Diagnósticos previos de alteraciones de la anatomía uterina como defectos müllerianos, miomatosis.

En esa ecografía, dependiendo de la edad gestacional, se debe establecer:

- Presencia de embarazo intra o extra uterino.
- Medidas del saco gestacional, del saco vitelino.
- La calidad de la reacción coriodecidual.
- La longitud craneocaudal del embrión.
- El número de embriones.
- Frecuencia cardíaca embrionaria.
- La presencia de los polos craneal y caudal del embrión, y de las cuatro extremidades.

De rutina, en toda embarazada, se debe realizar la primera ecografía obstétrica entre las semanas 11 a 14, en la cual se debe hacer la medición de la longitud craneocaudal (LCC), para establecer la edad gestacional por ecografía; la sonolusencia nucal (SN), la cual corresponde al espacio debajo de la piel de la nuca del feto (fig. 10.1), considerándose positiva cuando supera el percentil 95, según la estimación obtenida a través de comparar la LCC y la medida de la SN; en términos generales es anormal por encima de 2.5 mm. También se debe establecer si el hueso nasal (HN) está presente o ausente. Tanto la ausencia del HN como la SN positiva clasifican al feto como de alto riesgo para alteraciones cromosómicas y de defectos congénitos en general.⁴ Además se debe realizar una valoración anatómica fetal, observando la integridad del sistema nervioso central, la presencia de las cuatro extremidades con sus segmentos, también se pueden descartar defectos de la pared abdominal, entre otros. Existen otros marcadores como la insuficiencia tricuspídea, alteración en el ductus venoso, alteración del ángulo frontomaxilar^{4,5}.

Entre las semanas 9 y 12 pueden cuantificarse dos proteínas del embarazo, la fracción Beta de la Gonadotropina Coriónica Humana (β -hGC), y la PAPP-A (proteína plasmática asociada al embarazo A), cuyo aumento o disminución está relacionado con algunas enfermedades cromosómicas^{4,6,7}. La suma de estudios ultrasonográficos con pruebas bioquímicas en

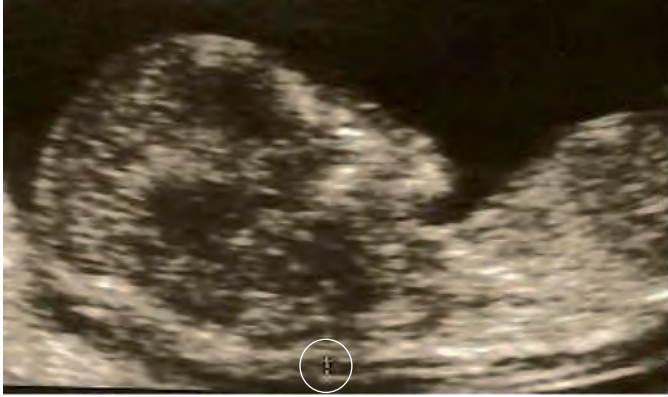

Figura 10.1. Ecografía de un feto de longitud craneocaudal de 62 mm. En la imagen se señala la sonolusencia nucal (SN) de 1,3 mm.

una combinación sistematizada es la aconsejada, para establecer la probabilidad de alteraciones cromosómicas numéricas y la necesidad de procedimientos invasivos como amniocentesis o cordocentesis para realizar un cariotipo.

Ecografía de segundo y tercer trimestre

En Colombia está reglamentada por la ley que rige el CPN una ecografía básica o de nivel I entre las semanas 19 y 24, y si en esta se encontrara algún defecto debería realizarse una ecografía avanzada, de detalle anatómico o nivel III.⁷ Algunos protocolos de CPN sugieren realizar una tercera ecografía obstétrica en el último trimestre del embarazo, esto basado en que algunas anomalías pueden ser visualizadas más fácilmente cuando el feto tiene un mayor tamaño, como malformaciones urinarias, gastrointestinales, hidrocefalia de presentación tardía. Además de verificar el crecimiento y desarrollo fetal^{2, 8, 9, 10, 11,12}.

En la ecografía básica o de nivel I, de segundo y tercer trimestres, el médico deberá revisar totalmente el informe, verificando:

1. Vitalidad, número y presentación fetal.
2. Volumen del líquido amniótico, si es normal o anormal, o reportar el valor del índice de líquido amniótico. Este último usualmente calculado a través de la medición del líquido en cada uno de los cuatro cuadrantes, en la ventana libre de cordón y partes fetales.
3. Evaluación de la placenta: localización, grado de maduración, relación con el orificio cervical interno uterino.
4. Evaluación del cordón umbilical: número de vasos (usualmente una

- vena y dos arterias), inserción fetal, inserción placentaria (central, excéntrica o marginal).
5. Antropometría fetal y su comparación con la edad gestacional a través de los percentiles: diámetro biparental, perímetro cefálico, perímetro abdominal, longitud del fémur y del húmero, perímetro abdominal.
 6. Cálculo del peso fetal.
 7. Evaluación anatómica fetal:
 - En el sistema nervioso central: en la línea media, el cavum del septo pelúcido, cuerpo calloso, tálamos, ventrículos cerebrales; en la fosa posterior, el cerebelo y la cisterna magna.
 - Cráneo: integridad, alineación.
 - Cara: órbitas, integridad de los labios, paladar.
 - Cuello: la movilidad y presencia de masas
 - Tórax: la reja costal, del corazón: vista de 4 cámaras, 5 cámaras, ejes largo y corto, tracto de salida de grandes vasos, ritmo y modo M; pulmones: ecogenicidad e imágenes patológicas.
 - Abdomen: diafragma, estómago, intestino, hígado y sus vasos, riñones, vejiga, presencia o ausencia de ascitis.
 - Columna vertebral: integridad (corte longitudinal y transversal, movilidad).
 - Extremidades: verificación de existencia de las cuatro extremidades con sus segmentos, movimientos de flexión y extensión.
 - Movimientos respiratorios, a través de la observación del movimiento del diafragma.
 8. Describir explícitamente la evaluación del perfil biofísico, que incluye: Tono fetal, movimientos corporales, movimientos respiratorios y el volumen del líquido amniótico. A cada parámetro se le asigna un valor de 2 puntos cuando es normal o 0 cuando es anormal. Cuando todas las variables están dentro de los parámetros normales, se describe con PBF 8/8. Usualmente usado después de la semana 26 de gestación.
 9. Del útero y anexos: anomalías del contorno, si existen miomas, malformaciones uterinas, y la longitud del cérvix. Tumores anexiales.

En los casos en los que se haya detectado algún defecto congénito fetal o una alteración materna, idealmente se deberá realizar una ecografía de nivel III o de detalle anatómico, que deberá ser realizada por un ginecobs-

tetra con entrenamiento en perinatología, medicina materno-fetal, con un equipo de alta resolución y sistemas informáticos que permitan manipular las imágenes obtenidas produciendo ángulos de observación de estructuras en movimiento que facilitan hacer una descripción detallada del órgano con alguna anomalía anatómica o funcional. Además, usualmente proponen un plan diagnóstico complementario o de seguimiento.

Ultrasonografía Doppler

La ecografía Doppler se ha convertido en un instrumento diagnóstico de gran aplicación en el campo de la medicina materno-fetal. Es utilizado en tamizaje de varias condiciones que afectan el embarazo: aneuploidias (en el primer trimestre del embarazo), restricción de crecimiento intrauterino fetal (RCIU) y preeclampsia. Es clave para el diagnóstico y seguimiento de fetos con anemia, RCIU, anomalías cardíacas, vasculares. También en el diagnóstico del acretismo placentario, entre otros. Ha disminuido de manera importante los procedimientos invasivos. Además ha contribuido significativamente a esclarecer los procesos fisiológicos en la unidad fetoplacentaria.^{5, 13}

Existen diferentes tipos de Doppler de onda continua: pulsado, color, power angio. La evaluación con el ultrasonido Doppler de la vasculatura fetal refleja el funcionamiento hemodinámico de determinados sistemas, así: la evaluación de la arteria uterina refleja la perfusión útero-placentaria, la arteria umbilical la circulación fetoplacentaria y los órganos fetales seleccionados reflejan los cambios hemodinámicos en respuesta a la hipoxia fetal.

Para realizar las evaluaciones del flujo sanguíneo se han utilizado diferentes índices que pretenden describir las formas de la onda de una manera cuantitativa basándose en el cambio máximo probable de la onda comparándolo con el hallado en el vaso evaluado. Los más conocidos son el índice de resistencia, la relación sístole/diástole y el índice de pulsatilidad, este último es el más utilizado. Otro parámetro frecuente será la velocidad máxima en la arteria cerebral media.

Usos del Doppler

Tamizaje de aneuploidias: Primer trimestre: Doppler del ductus venoso (Morfología de onda), observación de regurgitación tricuspídea (velocidad aumentada 80 cm/segundo).

Tamizaje de Restricción del Crecimiento Intrauterino (RCIU). Trastornos hipertensivos, resultado perinatal adverso y muerte fetal: Doppler de arteria uterina entre las semanas 20 y 26, considerándose patológico

cuando existe presencia de incisura protodiastólica bilateral (notch), o un índice de pulsatilidad (IP) promedio elevado. Sin embargo, recientemente se ha propuesto que la misma prueba realizada entre las 12 a 14 semanas del embarazo también es útil en la predicción de RCIU y preeclampsia, sugiriendo que se debería realizar de rutina^{14, 15, 16}.

Diagnóstico y seguimiento de RCIU: Doppler de arteria umbilical, considerándose patológico cuando el IP es mayor al percentil 95, mostrando un mayor grado de compromiso cuando, además existe ausencia de flujo en diástole o el flujo diastólico es reverso (fig. 10.2); en la arteria cerebral media cuando el IP es menor de percentil 5, siendo un signo de redistribución hemodinámica; en el ductus venoso se valora la morfología de onda y si existiera ausencia de flujo atrial o presencia de onda “a” reversa se consideraría patológica, significando una alteración hemodinámica grave.

Diagnóstico y seguimiento de anemia fetal (usualmente por isoimmunización Rh o infección por parvovirus B19): Doppler de arteria cerebral media, velocidad pico (mayor de percentil 95).¹⁴

Feto pequeño para edad gestacional: Es aquel cuyo peso fetal está entre el percentil 3 y el 10, con una valoración anatómica por ultrasonido normal, sin compromiso hemodinámico (evaluado a través de ecografía Doppler de la arteria umbilical y cerebral media), y al realizar una valoración prospectiva persiste en similares percentiles de crecimiento de peso estimado entre el percentil 3 y el 10 para la edad gestacional, sin compromiso hemodinámico.

Restricción de crecimiento intrauterino:

- Crecimiento fetal por debajo del percentil 10 para la edad gestacional, con signos de compromiso fetal que incluyen anomalías de la circulación fetoplacentaria identificadas por Doppler, disminución del líquido amniótico o alteraciones en las pruebas de bienestar fetal (perfil biofísico fetal, monitoreo no estresante - NST).
- El feto con un peso inferior al percentil 3 para la edad gestacional calculado por ecografía.
- Feto con circunferencia abdominal por debajo del percentil 2,5 para la edad gestacional sin alteraciones de otros parámetros biométricos^{14, 15}.

Biopsia de vellosidad coriónica

Consiste en obtener una muestra de vellosidad coriónica proveniente del corión frondoso (tejido placentario), guiada por ultrasonido (fig. 10.3), el cual tiene la misma composición bioquímica y genética del feto¹⁷. Este

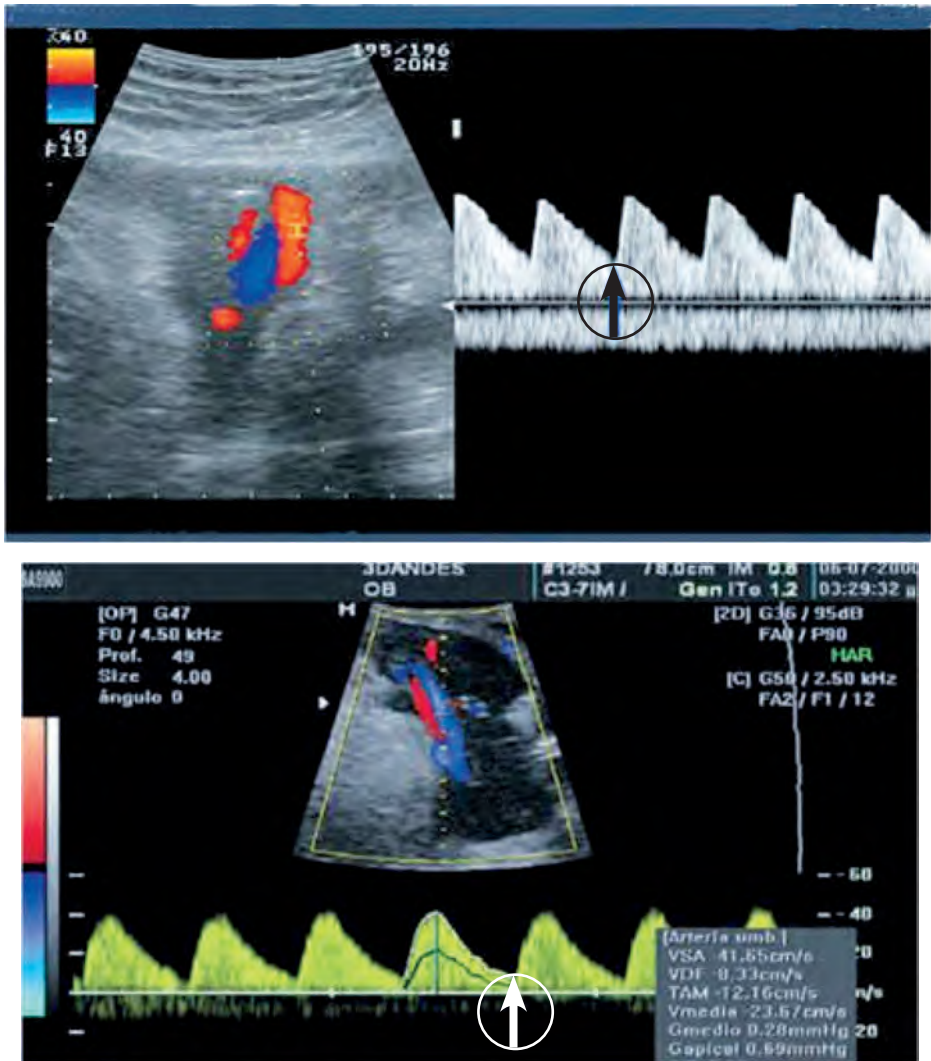


Figura 10.2. Doppler de la arteria umbilical. Arriba: Morfología normal de las ondas Doppler de la arteria umbilical, con flujo diastólico elevado (flecha) y con índice de pulsatilidad y relación S/D bajos. Abajo: Patrón anormal de doppler en la arteria umbilical. Nótese el flujo diastólico disminuido (flecha) y los índices anormalmente altos: S/D 5 e IP 1,41 (Tomado de: Victoria P. Valoración por ultrasonografía Doppler en medicina materno fetal. Revista Colombiana de Obstetricia y Ginecología Vol. 57 No. 3. 2006. pp. 190-200).

procedimiento se realiza entre las semanas 10 y 12 de gestación y requiere la extracción transcervical o transadabdominal de la muestra^{6,2,17}. La realización de una biopsia de vellosidad coriónica requiere de un estudio ecográfico previo para determinar el lugar indicado para realizar la punción y

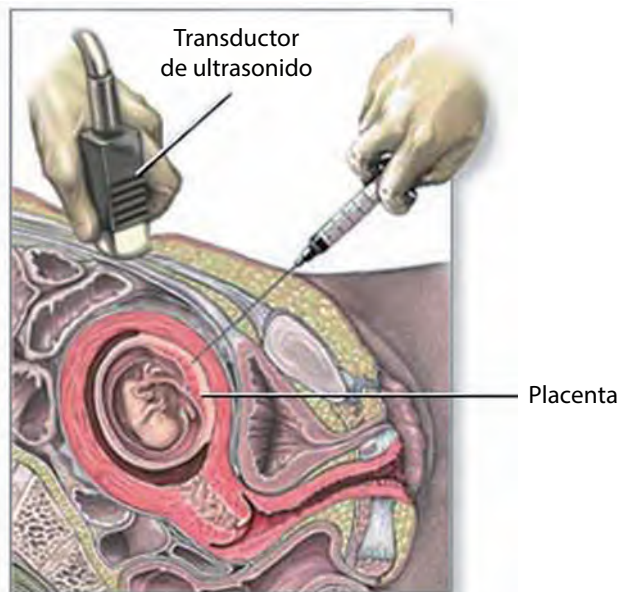


Figura 10.3. Biopsia de vellosidad coriónica. En la imagen se muestra el procedimiento por el cual se extrae una muestra de las vellosidades terciarias del corión frondoso trans-abdominalmente. En este procedimiento se requiere guía ecográfica (Tomado de: <http://www.floridahospital.com/DesktopModules/AHSIS.HealthContent//graphics/images/es/19166.jpg>).

uno posterior para evaluar la viabilidad fetal^{6,2,17,18}. A partir de la muestra obtenida se pueden realizar cultivos celulares para determinar cariotipo, o extracción de DNA para pruebas de biología molecular. La principal ventaja de esta técnica es la obtención de resultados más tempranos que con la amniocentesis de segundo trimestre, sin embargo a esta edad gestacional no es posible realizar ciertos análisis bioquímicos que pueden ser útiles en el diagnóstico de anomalías congénitas. El análisis cromosómico con esta técnica tiene un éxito mayor al 99%, al igual que la amniocentesis; no obstante, existe un aproximado del 2% de biopsias con resultados confusos debido a mosaicismos; en estos casos se recomienda hacer una amniocentesis para confirmar las anomalías cromosómicas¹⁷. El riesgo de pérdida fetal del procedimiento se aumenta en un 1% sobre el riesgo basal para esta etapa (2-5%)^{6, 2, 17,18}.

AMNIOCENTESIS

Es un procedimiento que consiste en obtener líquido amniótico a través de una punción abdominal guiada por ultrasonido¹⁷. Del líquido amniótico se pueden realizar diferentes pruebas diagnósticas. Una de las indicaciones más frecuentes para realizar el procedimiento será la necesidad de confirmar o descartar alteraciones cromosómicas numéricas o estructurales del feto; del líquido amniótico se pueden aislar y cultivar células fetales (epidérmicas) y/o amnioblastos para realizar cariotipo. Existe controversia so-

bre el momento de la gestación adecuado para hacer la prueba; tradicionalmente se ha realizado entre las 14 y 16 semanas, sin embargo en algunos centros se lleva a cabo entre las semanas 10 y 14 por lo cual se denomina amniocentesis precoz^{6, 2, 17, 18}. Algunos estudios señalan que la extracción de líquido amniótico en el primer trimestre aumenta el riesgo de pérdida fetal y de pie equinovaro. Cuando la extracción del líquido amniótico se hace después de las 24 semanas de gestación se disminuye la posibilidad de crecimiento de los cultivos celulares y se recomienda realizar cordocentesis.

La realización de una amniocentesis requiere de un estudio ecográfico previo para determinar el lugar indicado para realizar la punción y uno posterior para evaluar la viabilidad fetal^{6, 2, 17, 18}. En cuanto al riesgo de pérdida fetal, en el caso de la amniocentesis del segundo trimestre se aumenta del 0.5 al 1% sobre el riesgo basal en esta etapa (2-3%). Algunos estudios señalan incremento en el riesgo de aborto espontáneo después del procedimiento, con cifras de 2.6% para la amniocentesis precoz y 0.8% para la del segundo trimestre⁶. También se ha reportado la ruptura prematura de membranas hasta en un 2.4%¹⁹.

A partir del líquido amniótico se pueden realizar múltiples análisis además del cariotipo, entre otros: extracción de DNA fetal para pruebas de biología molecular. También cuantificación de alfafetoproteína, acetilcolinesterasa, en casos de sospechas de defectos congénitos con exposición a líquido amniótico.

Cuando se sospecha infección intramniótica con membranas integras se puede medir la concentración de glucosa, proteína C reactiva, realizar coloración de Gram y cultivo para bacterias aerobias o anaerobias, estearasa leucocitaria, conteo de leucocitos, test de acridina naranja en un microscopio de inmunofluorescencia.

Reacción en cadena de polimerasa para microorganismos como toxoplasma, citomegalovirus, parvovirus B 19, entre otros.

CORDOCENTESIS

Esta prueba se utiliza para extraer sangre fetal desde el cordón umbilical con el propósito de hacer análisis hematopoyéticos o genéticos. En la medida en que avanza la gestación es menos probable el crecimiento de cultivos celulares de amnioblastos y por tanto en casos de una probabilidad importante de alteraciones cromosómicas y con edad gestacional mayor a 24 semanas se debe proponer a la pareja este procedimiento. En múltiples ocasiones patologías fetales sólo podrán ser confirmadas a través de análisis directo de sangre como la anemia fetal. Las pruebas bioquímicas

para enfermedades metabólicas son más sensibles en sangre que en líquido amniótico. Este procedimiento se realiza entre las semanas 19 y 34 de gestación si fuera necesario y se estima que las pérdidas fetales secundarias a la técnica varían entre el 2 y el 3%. Otras complicaciones descritas son el sangrado por el lugar de la punción en el cordón umbilical, hematoma, con posible taponamiento del cordón; y la ruptura de membranas. Existiendo mayor probabilidad de complicaciones a menor edad gestacional. Otro factor determinante será la indicación del procedimiento; por ejemplo, mayor probabilidad de muerte en casos de infección, púrpura trombocitopénica e hidrops no inmune¹⁹.

Como se mencionó anteriormente, la obtención de muestras de derivados placentarios y/o fetales permite realizar múltiples estudios no solamente un cariotipo fetal; por ejemplo, a partir de una muestra de líquido amniótico extraída por amniocentesis se pueden realizar mediciones específicas para marcadores de defectos del tubo neural –Alfafetoproteína (AFP) y Acetilcolinesterasa (AChE)–, hiperplasia adrenal congénita (17- α - hidroxiprogesterona)².

También por extracción de DNA de muestras de vellosidad corial, amniocentesis o sangre fetal se puede realizar reacción en cadena de la polimerasa para enfermedades genéticas y en enfermedades infecciosas, secuenciación de genes específicos en enfermedades familiares conocidas, realizar *Fluorescent In Situ Hybridization* (FISH) en síndromes por microdelección o alteraciones cromosómicas reemplazando el cariotipo con el beneficio de obtener resultados en menor tiempo.

Para el diagnóstico prenatal de patologías genéticas recientemente se han implementado y evaluado tecnologías como la hibridación genómica comparativa (CGH) y los microarreglos de ADN, que a través de una más detallada evaluación del genoma pueden identificar en un único ensayo miles de polimorfismos de un único nucleótido (SNPs), aneuploidías, microdelecciones y microduplicaciones incluyendo rearrreglos subteloméricos¹⁹.

Para realizar este tipo de pruebas se necesita una pequeña cantidad de ADN fetal usualmente extraído de biopsia de vellosidad corial o líquido amniótico, aunque se espera que en un futuro cercano no sean necesarias técnicas invasivas sino que baste con ADN obtenido de células fetales de sangre materna. En estudios clínicos se ha demostrado que estos procedimientos son reproducibles y confiables además de obtenerse resultados en un corto periodo (aproximadamente 5 días)²⁰, lo que hace que estas nuevas tecnologías emerjan como una importante herramienta para ampliar el abanico de pruebas diagnósticas en familias cuidadosamente escogidas^{20, 21}.

OTRAS PRUEBAS

Papel de Nitracina

Como el pH del LA es alcalino (7,0 - 7,5), se coloca este papel durante 15 segundos en el fondo del saco vaginal posterior (pH de 4,5 - 5,5) y si cambia de amarillo a azul es bastante probable el diagnóstico de ruptura prematura de membranas (RPM). Puede haber falsos negativos si el tiempo transcurrido entre la RPM y la realización de la prueba es mayor de 4 horas y falsos positivos si hay presencia de sustancias alcalinas como semen, sangre, exceso de moco cervical, orina, jabones, etc. Esta prueba tiene una sensibilidad del 97%¹.

Test de arborización de líquido amniótico

Por su contenido de mucina y cloruro de sodio al secarse cristaliza en forma de hoja de helecho. Se coloca una gota del fondo de saco vaginal posterior en una lámina de vidrio y se deja secar al aire durante 10 minutos y se observa al microscopio la formación de hojas de helecho. Esta prueba puede dar falsos negativos si han pasado más de 4 horas después de la RPM y falsos positivos si la muestra se obtiene del cérvix o si hay la presencia de elementos que cristalizan igual como orina.

La sensibilidad de esta prueba es del 96%. Con un porcentaje de falsos negativos de 4,8% y falsos positivos de 4,4%, mientras que con el papel de nitracina son 12,7% y 16,2%, respectivamente²².

Otra ayuda diagnóstica frecuentemente utilizada en obstetricia es la monitoríaa electrónica fetal, la cual escapa los objetivos de este libro, por lo que recomendamos la lectura de documentos específicos sobre el tema^{23,24,25}.

REFERENCIAS BIBLIOGRÁFICAS

1. Rumack C, Wilson S, Charboneau W. Ecografía obstétrica y fetal. Marban Libros. 2a. edición. 2000.
2. Norma técnica para la detección temprana de las alteraciones del embarazo. Ministerio de Protección Social. Bogotá DC. 2000.
3. Briceño F. Evaluación por ultrasonido en el primer trimestre. En: Cifuentes R, Lomanto A. Obstetricia y ginecología: Basadas en la evidencia. Distribuna. 1a. edición. 2004.
4. Shaw S, Hsu J, Lee C, Hsiao C, Chen C, Hsieh T, Cheng P. First- and Second- trimester Down Syndrome screening: current strategies and clinical guidelines. Taiwan J Obstet Gynecol. 2008 Jun; 47 (2): 157-62.
5. Souka A, Molina F, Nicolaidis K. Ecografía de primer trimestre (11 a 14

- semanas). En: Gratacos E, Gómez R, Nicolaides K, Romero R, Cabero L. *Medicina Fetal*. Panamericana. 1a. edición. 2007.
6. Hernández A. *Guía práctica en diagnóstico prenatal*. Wyeth. 1998.
 7. Verroti C, Caforio E, Gramellini D, Nardelli G. Ultrasound screening in second and third trimester of pregnancy: An update. *Acta Biomed*. 2007; 78: 229-32.
 8. Van den Veyver IB, Beudet AL. Comparative genomic hybridization and prenatal diagnosis. *Curr Opin Obstet Gynecol*. 2006; 18(2):185-91.
 9. Vásquez G. Evaluación por ultrasonido en el segundo y tercer trimestre. En: Cifuentes R, Lomanto A. *Obstetricia y ginecología: Basadas en la evidencia*. Distribuna. 1a. edición.
 10. Molina F, De Paco K, Nicolaides K. Ecografía en el segundo trimestre (18 - 23 semanas). En: Gratacos E, Gómez R, Nicolaides K, Romero R, Cabero L. *Medicina Fetal*. Panamericana. 1a. edición. 2007.
 11. Agnieszka S, Slezak R, Pesz K, Gil J, Sasiadek M. Prenatal diagnosis – principles of diagnostic procedures and genetic counseling. *Folia Histochem Cytobiol*. 2007; 45 (1): 11-6.
 12. Benson C, Doubliet P. Mediciones fetales. Crecimiento normal y anormal del feto. En: Rumack C, Wilson S, Charboneau W. *Ecografía obstétrica y fetal*. Marban Libros. 2a. edición. 2000.
 13. Nimord C, Nicholson S. Valoración del embarazo mediante Doppler. En: Rumack C, Wilson S, Charboneau W. *Ecografía obstétrica y fetal*. Marban Libros. 2a. edición. 2000.
 14. Sanín-Blair J, Gómez J, Ramírez J, Mejía C, Medina O, Vélez J. Diagnóstico y seguimiento del feto con restricción del crecimiento intrauterino (RCIU) y del feto pequeño para la edad gestacional (PEG): Consenso Colombiano. *Revista Colombiana de Obstetricia y Ginecología*. 2009; 60(3): 247-61.
 15. Victoria P. Valoración por ultrasonografía Doppler en medicina materno fetal. *Revista Colombiana de Obstetricia y Ginecología*. 2006; 57(3): 190-200.
 16. Mari G, Hanif F, Kruger M. Sequence of cardiovascular changes in IUGR in pregnancies with and without preeclampsia. *Prenat Diagn*. 2008; 28:377-83.
 17. Boulet S, Parker C, Atrash H. Preconceptional care in international settings. *Matern Child Health J*. 2006; 10(5): S29-S35.
 18. Hook EB, Cross PK, Schreinemachers DM. Chromosomal abnormality rates at amniocentesis and in live-born infants. *JAMA* 1983;249(15):2034-38 (ages 33-49). *Obstet Gynecol* 1981;58(3):282-85.
 19. Gratacos E, Delgado J. Procedimientos invasivos ecoguiados en Medicina Fetal. En: Gratacos E, Gómez R, Nicolaides K, Romero R, Cabero L. *Medicina Fetal*. 1a. edición. Buenos Aires; Madrid: Médica Panamericana; 2007. pp. 129-135.
 20. Turan O, Turan S, Gungor S, Berg C, Moyano D, Gembruch U, Nicolaides K, Harman C, Baschat A. Progression of Doppler abnormalities in intrauterine

- growth restriction. *Ultrasound Obstet Gynecol.* 2008; 32:160-7.
21. Kashork CD, Theisen A, Shaffer LG.. *Methods Mol Biol.* 2008;444:59-69.
 22. Creasy and Resnik, *Premature Rupture of the Membranes. Maternal Fetal Medicine.* 4th. edition. W.B. Saunders Company, 2000.
 23. Ordóñez O. Vigilancia fetal electrónica anteparto: prueba de no estrés. En: Cifuentes R, Lomanto A. *Obstetricia y ginecología: Basadas en la evidencia.* Distribuna. 1a. edición. 2004.
 24. Quintero C. Vigilancia fetal electrónica anteparto: prueba de estrés. En: Cifuentes R, Lomanto A. *Obstetricia y ginecología: Basadas en la evidencia.* Distribuna. 1a. edición. 2004.
 25. Gómez I. Vigilancia fetal electrónica intraparto. En: Cifuentes R, Lomanto A. *Obstetricia y ginecología: Basadas en la evidencia.* Distribuna. 1a. edición. 2004.
 26. Society of obstetrics and gynaecologists of Canada. British Columbia Perinatal Health Program. Fetal health surveillance: antepartum and intrapartum consensus guideline. *J Obstet Gynaecol.* 2007 Nov; 29(11):909.

**PÁGINA EN BLANCO
EN LA EDICIÓN IMPRESA**

GLOSARIO

Aborto: Terminación del embarazo antes de las 22 semanas de gestación o menos de 500 gramos al nacer.

Absorción: Proceso fisiológico por medio del cual el fármaco entra al organismo.

Actitud fetal: Postura característica asumida por el feto durante el tercer trimestre de gestación. Hace referencia a la relación que guardan los distintos segmentos fetales entre sí (cabeza, tronco y extremidades). La actitud fetal normal es de flexión moderada. La actitud fetal anormal es de flexión marcada.

Activina: Péptido dimérico constituido por dos unidades β de la inhibina. Estimula la secreción hipofisiaria de FSH.

Amenorrea: Es la ausencia de la menstruación.

Amenorrea primaria: Ausencia de menstruación en mujer mayor de 18 años que nunca ha tenido menstruación.

Amenorrea secundaria: Ausencia de menstruación tras 3 meses de periodos normales.

Analgésico: Fármaco que reduce o elimina el dolor.

Antibiótico: Sustancia que impide la reproducción bacteriana o la elimina.

Anticoagulante: Sustancia de origen endógeno o exógeno que interfiere o inhibe la coagulación de la sangre.

Anticonceptivos: Sustancias que actúan como estrógenos y progestágenos sintéticos e impiden el embarazo a través de producir anovulación o afectar el endometrio.

Anticonvulsivante: Fármaco utilizado para prevenir o disminuir el número de convulsiones.

Antihipertensivo: Sustancia o fármaco que reduce la tensión arterial.

Antihistamínico: Sustancia o fármaco que bloquea los receptores de la histamina reduciendo o eliminando sus efectos.

Antitiroideo: Fármaco que inhibe la síntesis, liberación, conversión periférica y los efectos en los órganos blancos de las hormonas tiroideas.

Antituberculoso: Fármaco usado para el tratamiento de la tuberculosis.

Antiviral: Sustancia o fármaco usado para el tratamiento de infecciones producidas por virus.

Barrera placentaria: Estructura conformada por varias capas de trofoblasto, las membranas basales de los vasos embrionarios y el endotelio de dichos vasos, cuya función es separar la sangre materna de la fetal.

Biotransformación: Reacciones bioquímicas y fisicoquímicas que ocurren en el organismo para la producción de metabolitos a partir de los fármacos utilizados.

Borramiento: Proporción de la longitud del canal cervical, estimada al comparar la medida del cérvix con respecto a su longitud cuando no hay trabajo de parto. Se expresa en porcentajes.

Cariotipo: Esquema, foto o dibujo de los cromosomas durante la metafase de la división celular. Se organizan y clasifican de acuerdo con su morfología, tamaño, ubicación del centromero y estructura según la observación de bandas.

Cérvix: Porción inferior del útero, que se proyecta dentro de la vagina.

Corticoesteroides: Hormonas del grupo de los esteroides, derivados de la corteza suprarrenal; el principal es el cortisol. Pueden sintetizarse artificialmente para su uso terapéutico debido a sus propiedades antiinflamatorias, inmunosupresoras y sus efectos sobre el metabolismo.

Crestas de Duret: Proyecciones de tejido conectivo fibroso en la mama que se originan en la fascia superficial hasta formar los ligamentos de Cooper.

Criptomenorrea: Ausencia aparente de menstruación por retención de la hemorragia uterina, o menstruación, como consecuencia de atresia en alguna parte del conducto genital.

Cuerpo lúteo: También llamado cuerpo amarillo, se forma una vez el folículo de Graaf expulsa el óvulo. Juega un papel endocrino importante secretando progesterona y estrógenos y es crucial para el mantenimiento del embarazo las primeras semanas.

Cuerpo polar: Célula pequeña que se forma durante la división celular de la ovogénesis. Contiene predominantemente material genético, cromosomas, posteriormente degeneran.

Cumulus oophorus: Capa de células de la granulosa que rodea el óvulo, está en íntimo contacto con la zona pelúcida del óvulo. Los espermatozoides que intentan fecundar deben atravesar esta capa celular.

Derivados de la cumarina: Metabolitos secundarios de plantas fenólicas que comparten una estructura química y una vía biosintética.

Dictioteno: Etapa de la profase, en la meiosis I.

Difusión facilitada: Forma de transporte pasivo, donde las moléculas pasan a través de una membrana, con la ayuda de las proteínas de transporte.

Difusión simple: Movimiento aleatorio de partículas secundario a la diferencia de concentración entre dos regiones separadas por una membrana, de modo que existirá flujo neto de partículas de una región de mayor concentración a otra de menor concentración.

Dilatación: Diámetro de la apertura cervical estimado por la apertura transversal de los dedos del examinador al tacto vaginal. Se considera una dilatación completa en 10 cm.

Dismenorrea: Dolor con la menstruación. Usualmente referido como una sensación de calambre en el tercio inferior del abdomen o en la pelvis.

Distribución: Etapa en la cual hay propagación de los fármacos a los diferentes tejidos y compartimentos del organismo.

Eclampsia: Aparición de convulsiones en mujer embarazada, con gestación mayor a 20 semanas, relacionada con tensión arterial elevada y no atribuible a otra causa.

Episiotomía: Incisión quirúrgica en la zona del periné femenino con el propósito de ampliar la vagina para facilitar la salida del feto.

Estación fetal: Nivel de la presentación con respecto a las espinas isquiáticas, a ese nivel sería de cero.

Excreción renal: Eliminación del fármaco por medio de las vías urinarias.

Factor de crecimiento intradérmico (EGF): Polipéptido pequeño capaz de activar la proliferación celular.

Fagocitosis: Mecanismo por el cual los compuestos son invaginados dentro de la membrana celular y luego son liberados en el citoplasma.

Fármaco: Es cualquier sustancia que produce efectos medibles o sensibles en los organismos vivos y que se absorbe, puede transformarse, almacenarse y eliminarse.

Feto pequeño: Feto cuyo peso es menor al percentil 10 para su edad gestacional; si el peso es inferior al percentil 3 para la edad gestacional se denomina restricción de crecimiento intrauterino.

Fibrinógeno: Polipéptido soluble en la sangre, precursor de la fibrina, implicada en la reparación de tejidos. También es un reactante de fase aguda que aumenta en procesos de daño tisular o inflamación.

Fibroadenoma: Neoplasia benigna de tejido fibroso y glandular de la mama. Tumor benigno más común.

Foliculogénesis: Proceso de maduración y crecimiento del folículo ovárico.

Folículo: Es la unidad básica funcional del ovario, compuesto por un oocito rodeado de células foliculares, luego convertidas en las células de la granulosa, además rodeado por las células de la teca interna y externa.

Fórmula gestacional: Representación simplificada de los antecedentes obstétricos de la paciente. Conformada por letras seguidas de números; la letra indica un evento obstétrico y el número representa las veces que esa paciente ha tenido ese evento.

Fosfatasa alcalina: Hidrolasa presente en la membrana de casi todas las células, encargada de la desfosforilación de proteínas y nucleótidos, entre otros.

Galactorrea: Secreción láctea de la glándula mamaria fuera del periodo de embarazo y de lactancia.

Gastrina: Hormona polipéptida secretada por las glándulas pilóricas del antro del estómago y por fibras del nervio vago. Estimula la secreción de ácido clorhídrico y pepsinógeno.

Hematocolpo: Distensión vaginal causada por acumulación de sangre en ésta, secundaria a una obstrucción vaginal. Cuando la cantidad de fluidos es suficiente para acumularse en el útero se define como hematometocolpo.

Hematocrito: Porcentaje del volumen de la sangre que ocupa la fracción de los glóbulos rojos. Depende del número de eritrocitos y de su tamaño.

Hidrocolpo: Distensión vaginal causada por acumulación de líquido en ésta, secundaria a una obstrucción vaginal. El líquido acumulado generalmente se compone de moco cervical, restos endometriales u orina. Cuando la cantidad de fluidos es suficiente para acumularse en el útero se define como hidrometrocolpo.

Hidrosalpinx: Distensión de las trompas de Falopio, secundaria a la acumulación de líquido en su interior.

Hipermenorrea: Sangrado menstrual excesivo, puede durar los días habituales.

Hipertensión gestacional: Tensiones arteriales mayores o iguales a 140/90 mmHg por primera vez durante el embarazo, no asociadas a proteinuria.

Hipomenorrea: Menstruación escasa y de corta duración.

Histamina: Amina que actúa como mediador químico en las reacciones alérgicas.

IECAs: Inhibidores de la enzima convertidora de angiotensina.

Incompatibilidad Rh: Madre con un Rh positivo embarazada con un feto que tiene un Rh positivo.

Inhibina: Péptido conformado por un subunidad alfa y dos beta, producido por el cuerpo lúteo. Inhibe la secreción de GnRH y de FSH y, en menor extensión, de LH y regula el ciclo menstrual.

Isoinmunización Rh: Madre con un Rh negativo quien tiene anticuerpos contra Rh positivo.

Lactancia: Hace referencia a la acción de amamantar, mujer a recién nacido o infante, a través de que este último succione leche del seno de ella.

Ligamentos de Cooper: Proyecciones de tejido fibroso que se adhieren a la piel de la mama y les provee sostén (no confundir con el ligamento de Cooper de la pelvis).

Mamografía: Imagen diagnóstica por rayos X de la glándula mamaria; se utiliza para visualizar estructuras fibroepiteliales internas de la glándula mamaria.

BI-RADS (Breast Imaging Reporting and Data System, no se traduce al español): Es el sistema de informes y registro de imágenes de la mama; aceptado universalmente por los médicos dedicados a la mama y producido con la intención de estandarizar el lenguaje y el informe mamográfico.

Menarca: Primer sangrado menstrual.

Menopausia: Es el cese de la menstruación, debido a una falla en el desarrollo folicular, con ausencia de ovulación, en presencia de una adecuada estimulación de gonadotropinas.

Menorragia: Sangrado menstrual excesivo, usualmente prolongado en intervalos regulares; regularmente de duración mayor a 5 días.

Metaplasia: Cambio reversible donde un tipo celular adulto cambia a otro tipo celular adulto.

Metrorragia: Sangrado que se presenta entre los ciclos menstruales.

Misoprostol: Análogo semisintético de la prostaglandina E1, utilizado para la prevención y tratamiento de las úlceras gástricas y duodenales; y para la inducción del trabajo de parto.

Modalidad de presentación fetal: Variante que ofrece la presentación fetal, dependiente de la actitud que adopte la cabeza sobre el tórax, o la actitud de las extremidades entre sí y con el tronco fetal.

Modalidad de presentación cefálica de bregma o sincipicio: Cabeza se coloca en posición indiferente con punto de reparo en la gran fontanela (bregma).

Modalidad de presentación cefálica de cara: Cuando la cabeza está en deflexión marcada; el punto de reparo es el mentón (memo).

Modalidad de presentación cefálica de frente: Cuando la cabeza está en deflexión moderada y su punto de reparo es la raíz de la nariz (naso).

Modalidad de presentación cefálica de vértice: Cuando la cabeza está en

flexión marcada de la cabeza sobre el tórax, y su punto de reparo es la pequeña fontanela.

Modalidad de presentación podálica completa: Feto con flexión de caderas y ambas rodillas.

Modalidad de presentación podálica incompleta (franca de nalgas): Feto con flexión de caderas y extensión de rodillas; pies próximos a la cabeza.

Multigrávida: Mujer que ha tenido 2 o más embarazos.

Múltipara: Mujer que ha tenido 2 o más partos.

Nulípara: Mujer que no ha tenido partos.

Oligohidramnios: Disminución en el volumen de líquido amniótico. Se diagnostica con un índice de líquido amniótico menor a 5 cm.

Oligomenorrea: Disminución en la frecuencia de los periodos menstruales.

Oocito: Célula germinal femenina que está en proceso de convertirse en un óvulo maduro.

Oogénesis: Proceso de maduración y diferenciación de los gametos femeninos.

Oogonia: Célula germinal femenina que representa el primer estadio evolutivo de las células sexuales femeninas y que da lugar al oocito.

Ovario: Gónada femenina secretora y productora de hormonas sexuales y óvulos.

Óvulo: Célula sexual femenina.

Pelvis: Región anatómica más inferior del tronco.

Pelvis androide: Pelvis en la cual el diámetro transversal está acortado por la convergencia de las paredes de la pelvis y el diámetro anteroposterior acortado por la inclinación hacia adelante del hueso sacro. Es el tipo de pelvis característica masculina y no es favorable para el parto.

Pelvis antropoide: Pelvis cuyo estrecho superior es de forma ovalada, con el diámetro anteroposterior mucho mayor que el transversal. La parte posterior del espacio que queda en la pelvis verdadera tiene mayores dimensiones que la anterior, debido a la inclinación posterior del sacro.

Pelvis ginecoide: Pelvis con una abertura superior circular. Es el tipo de pelvis más favorable para el parto natural.

Pelvis ósea: Marco óseo de la pelvis, está constituido por 4 huesos: lateral y anteriormente por los dos huesos coxales; posteriormente por el sacro y el cóccix.

Pelvis platipeloide: Presenta un diámetro anteroposterior corto, mientras que su diámetro transversal es ancho. Las porciones posterior iliaca y anterior puboílica de las líneas iliopectíneas son redondeadas, el ángulo anterior de la pelvis es ancho.

Periné: Región anatómica correspondiente al piso de la pelvis.

Picnositosis: Proceso biológico que permite a determinadas células y organismos unicelulares obtener líquidos orgánicos del exterior para ingresar nutrientes o para otra función.

Plano del estrecho inferior de la pelvis: Plano que consta de los diámetros: anteroposterior (borde inferior de la sínfisis púbica y la punta del sacro), posterior sagital (punta del sacro hasta el punto de intersección con una línea perpendicular imaginaria que une las tuberosidades isquiáticas), y entre las dos tuberosidades isquiáticas.

Plano del estrecho superior de la pelvis: Plano limitado en su parte anterior por las ramas horizontales de los huesos pubianos y la sínfisis del pubis, en sus laterales con la línea innominada, y en su parte posterior por el promontorio y las alas del sacro.

Plano medio pelviano: Se encuentra a nivel de las espinas isquiáticas; su diámetro principal anteroposterior entre el borde inferior de la sínfisis púbica y la cuarta vértebra sacra.

Placenta acreta: Alteración en la proliferación trofoblástica que causa infiltración hasta la capa basal del endometrio sin comprometer el miometrio.

Placenta previa: Alteración en la inserción placentaria, la cual causa que esta se ubique sobre el orificio cervical interno.

Polihidramnios: Aumento en la cantidad de líquido amniótico; se define como una cantidad mayor a 1 percentil 95 según la edad gestacional.

Polimenorrea: Aumento en la frecuencia de los ciclos menstruales (menores a 25 días).

Posición fetal: Relación del dorso fetal con alguno de los lados del canal de parto, derecho o izquierdo.

Preeclampsia: Trastorno hipertensivo del embarazo acompañado por proteinuria mayor a 300 mg en orina de 24 horas.

Presentación fetal: Hace referencia al polo fetal que entra en contacto con el estrecho superior de la pelvis, cefálico o podálico.

Primigrávida: Mujer que tiene su primer embarazo.

Primípara: Mujer que ha tenido su primer parto.

Punto de reparo: Un elemento anatómico incluido dentro de la presentación, el cual una vez individualizado y ubicado, permite el diagnóstico de la modalidad y variedad de presentación en forma categórica.

Quiste mamario: Colección de líquido proveniente del tejido mamario, generalmente doloroso.

Relaxina: Hormona peptídica producida por el cuerpo lúteo y la placenta. El mecanismo no se conoce muy bien, sin embargo, se cree que ayuda a relajar los ligamentos de la pelvis durante el embarazo.

Retinoide: Fármaco que incluyen la vitamina A con sus análogos sintéticos y naturales.

Ruptura prematura de membranas: Es la ruptura de las membranas ovulares con pérdida de líquido amniótico después de la semana 22 de gestación y antes del inicio del trabajo de parto.

Ruptura precoz de membranas: Ruptura de las membranas fetales que ocurre antes de 6 horas del inicio del trabajo de parto.

Ruptura prolongada de membranas: Cuando el tiempo que transcurre entre la ruptura de membranas y el inicio del trabajo de parto es mayor a 12 horas.

Sinusorragia: Sangrado durante las relaciones sexuales.

Situación fetal: Situación o postura: relación que existe entre el eje longitudinal del feto (eje mayor) el eje mayor de la madre. Si coinciden, la postura es longitudinal, si son perpendiculares la situación es transversa, si forman un ángulo agudo, la situación es oblícuca.

Teratógeno: Agente que actúa irreversiblemente durante el desarrollo embriológico y/o fetal; produce una alteración permanente en la forma o función.

Tubérculos de Montgomery: Glándulas sebáceas que aparecen alrededor del pezón durante el embarazo y la lactancia.

Transporte activo: Ocurre en contra de un gradiente de concentración por lo cual requiere gasto de energía. Se encuentra mediado por transportadores; presenta competencia entre moléculas.

Trompas de Falopio: Conductos de tejido muscular ricos en tejido elástico, vasos linfáticos y sanguíneos que conectan los ovarios con el útero.

Útero: Órgano muscular hueco localizado en la cavidad pélvica entre la vejiga y el recto. Es el órgano de la gestación del aparato reproductor femenino.

Vagina: Estructura musculomembranosa tubular de paredes delgadas, hace parte de los genitales internos femeninos y juega un rol importante durante la reproducción.

Variedad de posición de la presentación: Relaciona una parte de la presentación fetal, generalmente el occipucio cuando la presentación es cefálica, con la porción anterior, posterior o transversa de la pelvis materna.

Zona pelúcida: Capa celular yuxtapuesta al óvulo. Encargada de protegerlo mientras éste llega al útero.

ÍNDICE ANALÍTICO

A

- Aborto, 116, 147, 154, 217, 230, 262, 279
 - a repetición, 27, 29
- Abdomen agudo ginecológico, 115
- Absorción fármacos, 208, 209, 210, 213, 216
- Acetaminofén, 220
- Acetilcolinesterasa (AChE), 273, 274
- Aciclovir, 222
- Ácido fólico, 214, 215, 218, 234, 236
- Ácido valproico, 215
- Acidosis, 35, 195
- ACTH, 35, 71
- Actitud fetal, 247, 279
- Activina, 69, 73, 74, 279
- Agenesia, 26, 27, 217
 - segmentaria, 26
- Alantoides, 17, 18
- Albúmina, 192, 199, 200, 212, 222
- Alcalosis respiratoria, 195
- Alfafetoproteína-AFP, 274
- Amenorrea, 27, 30, 32, 37, 38, 39, 118, 126, 161, 172, 200, 231, 279
 - primaria, 27, 30, 32, 37, 38, 39, 161, 279
 - secundaria, 118, 161, 279
- Amnioblastos, 272, 273, b
- Amniocentesis, 267, 272, 273, 274
- Analgésicos, 160, 218, 219

- Anamnesis, 95, 101, 113, 142, 229, 232, 240, 241
- ANDI (anomalías del normal desarrollo e involución de la mama), 165, 166, 167
- Andrógenos, 32, 35, 37, 38, 39, 69, 72, 73, 76, 79, 80, 102, 120, 135
- Aneuploidias, 269, 274
- Angiotensina, 187, 214, 215, 283,
- Ángulo subpúbico, 43, 44, 258
- Ano, 32, 33, 49, 52, 53, 54, 55, 56, 58, 64, 112, 126,
- Anomalías (defectos congénitos), 24, 27, 28, 29, 30, 34, 39, 154, 218, 272
 - cardiacas, 39, 214, 269
 - cromosómicas, 272
 - de útero y vagina, 24, 28, 29, 30
 - del tracto urinario, 30,
 - müllerianas, 28, 30, 150
 - renales, 27, 39
- Antecedentes personales, 99, 238
 - en ginecología, 99
 - en obstetricia, 238
- Antibiótico, 124, 162, 224, 225, 227, 279
- Anticoagulante, 117, 223, 280
- Anticonceptivos orales, 120, 165, 174, 201, 218, 280
- Anticonvulsivantes, 214, 215, 280
- Antihipertensivos, 220, 221, 280
- Antihistamínicos, 220, 221, 280
- Antitiroideos, 216, 280
- Antituberculoso, 280
- Antiviral, 222, 280
- Aorta, 17, 18, 63, 162, 190, 191, 209,
- Apoptosis, 82, 218
- Arco, 47, 51
 - pubiano, 51,
 - subpubiano, 47
- Arteria,
 - fúndica, 63
 - hipogástrica, 63,
 - pudenda interna, 63, 64
 - tubárica, 63, 64
 - ovárica, 63, 64, 66
 - umbilical, 208, 209, 269, 270, 271
 - uterina, 63, 64, 85, 162, 269
- Artrogriposis, 217
- Asa intestinal, 17, 23

ASC-US, 146
 Aspirina, 218, 219, 223, 236
 Auscultación, 245, 246
 en obstetricia, 245
 Autotransfusión, 192
 Azitromicina, 227

B

Bajo peso al nacer, 27
 Betametasona, 223
 Biología molecular, 272, 273
 Biopsia de cérvix, 146, 147, 152
 Biopsia de endometrio, 148, 149
 Biopsia de vellosidad coriónica, 270, 271, 272
 Biotransformación, 211, 212, 280
 Borramiento, 255, 256, 257, 258, 259, 280
 Bulbos sinovaginales, 23
 Bulbos vulvares, 51

C

Caldwell, 47, 48
 Canal cervical, 57, 60, 136, 159, 255, 257, 280
 Cáncer de mama, 168, 169, 173, 181, 184
Candida albicans, 123, 132, 133
 Captopril, 215
 Caracteres sexuales secundarios, 32, 39
 Carbamazepina, 216
 Carcinoma de cuello uterino, 135
 Cariotipo fetal, 274
 Amniocentesis, 267, 272, 273, 274
 Biopsia de vellosidad coriónica, 270, 271, 272
 Cordocentesis, 267, 273
 Carúnculas himenales, 51
 Cavidad
 abdominal, 21, 22, 36, 52, 62, 151, 157, 162
 endometrial, 88, 149, 150, 154, 155
 pélvica, 41, 43, 44, 52, 57, 110, 288
 peritoneal, 149, 151
 uterina, 27, 29, 30, 60, 61, 62, 85, 150, 153, 154, 253
 Células,
 de la granulosa, 72, 73, 74, 75, 76, 77, 79, 80, 83, 281, 282
 de Leydig, 19, 36
 de Sertoli, 19, 36, 38

- de la teca externa, 75, 78, 80, 282
- de la teca interna, 72, 75, 78, 282
- escamosas, 138, 140, 145
- foliculares, 19, 20, 21, 74, 78, 282
- germinales, 16, 17, 18, 20, 38, 39, 69, 74, 82, 285
- diferenciación, 15, 18, 19, 32, 36, 37, 38, 39, 139, 168, 218, 285
- primordial, 18, 20, 74, 75, 78, 79, 81, 82
- Cérvix (Ver “Cuello uterino”), 19, 22, 27, 29, 30, 55, 57, 58, 59, 60, 66, 105, 108, 109, 110, 112, 116, 117, 122, 123, 124, 125, 126, 127, 134, 135, 136, 140, 141, 144, 145, 146, 147, 148, 150, 151, 154, 198, 201, 253, 254, 255, 256, 258, 259, 268, 275, 280
- Cetirizina, 221
- Chlamydia Trachomatis*, 123
- Ciclo endometrial, 69, 72, 85, 91,
 - Fase menstrual, 61, 85, 88, 90, 91
 - Fase proliferativa, 72, 85, 86, 87, 91
 - Fase secretora, 72, 78, 85, 87, 88, 89, 91, 148
- Ciclo menstrual, 69, 73, 82, 114, 116, 170, 173, 174, 200, 283
 - Fase folicular, 71, 72, 91, 120, 134
 - Fase lútea, 70, 72, 85, 91, 120
 - Menstruación, 51, 72, 85, 89, 117, 118, 119, 120, 122, 124, 134, 148, 177, 230, 231, 235, 279, 281, 283, 284
- Ciclo ovárico (Ver “Ciclo menstrual”), 56, 69, 72, 74, 91
- Ciprofloxacina, 225
- Citotrofoblasto, 208
- Citología cérvicovaginal, 121, 134, 140, 144, 145, 146
- Citología hormonal, 134, 135
 - Fase luteínica, 71, 134
- Citología tumoral, 135
- Clasificación NIC
 - NIC I, 135, 136, 137, 138, 141, 144, 145, 146
 - NIC II, 135, 136, 137, 138, 141, 144, 145
 - NIC III, 135, 138, 139, 141, 144, 145
- Climaterio, 119
- Clítoris, 19, 31, 32, 33, 34, 35, 36, 49, 50, 65, 102, 105, 106, 110, 254
 - Frenillo, 49, 50
 - Prepucio, 33, 49, 50
- Cóccix, 41, 42, 54, 55, 258, 286
- Colágeno, 51, 57, 80, 217
- Colesterol desmolasa, enzima, 35
- Colículo seminal, 24
- Coloscopia, 141, 145, 146, 147, 151, 152

- Comisura labial, 31, 33
 - anterior, 31, 33
 - posterior, 31, 33
- Complejo cromosómico, 15
- Condilomas acuminados, 106
- Conductillos eferentes, 19
- Conducto,
 - de Skene (Ver “Conductos parauretrales”), 49, 51
 - desarrollo molecular, 18
 - mesonéfrico, 18, 19, 21, 22, 23, 24, 35
 - paramesonéfrico, 18, 19, 21, 22, 23, 24, 25, 26, 27, 29
 - periodo indiferente, 21, 31
 - uterino, 21, 23, 28
 - parauretrales, 51
- Conización, 145, 147, 148
- Conjugado,
 - diagonal, 45, 46
 - obstétrico, 45, 46
- Control prenatal, 32, 231, 232, 233, 234, 265
- Cordocentesis, 267, 273
- Cordón,
 - cortical, 20, 21
 - ectodérmico, 33
 - sexual primitivo, 16, 18, 20
 - umbilical, 198, 209, 267, 273, 274
- Cortisol, 35, 223, 280
- Cresta,
 - de Duret, 166, 281
 - iliaca, 42, 102
 - genital, 16, 17, 18, 31
 - gonadal, 16, 19
 - uretral, 22, 24, 31
- Criptomenorrea, 118, 281
- Cromosoma, 15, 16, 35, 77, 81, 82, 83, 280, 281
 - X, 15, 37
 - Y, 15, 18
- Cuadrantes de la mama, 175, 176
- Cuello uterino, 57, 58, 60, 100, 107, 108, 109, 110, 112, 126, 132, 134, 135, 136, 137, 140, 141, 143, 145, 147, 148, 149, 150, 151, 152, 201, 217, 252, 254, 255, 256, 257, 258
 - Endocérvix, 59, 122, 123, 136, 137, 142, 252, 253, 254
 - Exocérvix, 59, 124, 136, 137, 142, 252, 254

Cuerpo,
 cavernoso, 33, 50
 lúteo, 60, 69, 71, 72, 73, 74, 81, 83, 84, 85, 87, 88, 91, 281, 283,
 287
 polar, 77, 81, 82, 83, 281
Culdocentesis, 149, 150
Cumulus ooforus, 77

D

Dax1, 19
Defectos en la diferenciación sexual, 32
 de feminización testicular, 37, 38
 de Klinefelter, 34
 de Sawyer, 38
 de Turner, 34, 39
 disgenesia gonadal, 38, 39
 pseudohermafroditismo, 34, 35, 36
Derivados de la cumarina, 216, 217, 224, 281
Determinación sexual, 15
Dexametasona, 223
Diafragma pélvico, 52, 54
Diámetro,
 anteroposterior, 44, 45, 46, 47, 48, 285, 286
 interespinoso, 46, 47
 oblícuo, 43, 44, 45
 posterior sagital, 46, 286
 promontosuprapúbico (Ver “Diámetro anteroposterior”), 44
 sagital posterior, 46, 47
 transversal, 43, 44, 46, 47, 48, 285, 286
Dictioteno, 74, 82, 281
Dietilestilbestrol, 27, 29
Difusión facilitada, 209, 281
Difusión simple, 208, 281
Dehidrotestosterona, 37
Delección, 274
Dilatación, 148, 166, 167, 198, 255, 256, 257, 258, 259, 281
Disgenesia gonadal, 173
Dismenorrea (Ver “Dolor menstrual”), 27, 30, 118, 281
Displasia del cuello uterino, 294
 leve, 136, 137, 138, 139, 141, 144
 moderada, 136, 141, 144
 severa, 139, 141
DNA, 19, 222, 272, 273, 274

Dolor menstrual, 118
 Dolor pélvico, 27, 98, 100, 113, 114, 116, 123, 127, 161, 266
 Doptone, 247

E

Ecografía Doppler, 269, 270
 Índice de pulsatilidad, 234, 269, 270, 271
 Usos, 269
 Tamizaje de aneuploidías, 269
 Tamizaje de restricción del crecimiento intrauterino, trastornos hipertensivos, resultados perinatales adversos y muerte fetal, 269
 Diagnóstico y seguimiento de RCIU, 270
 Diagnóstico y seguimiento de anemia fetal, 270
 Ecografía, 31, 154, 181, 183, 232, 234, 262, 266, 267, 269
 con detalle anatómico, 267, 268
 obstétrica, 234, 261, 265, 266, 267
 Transvaginal, 121, 153, 154, 155, 156
 Edad gestacional, 210, 212, 230, 231, 232, 233, 234, 235, 239, 245, 246, 260, 266, 268
 Edema, 98, 99, 105, 119, 169, 184, 192, 193, 237, 252, 259, 260
 Edematizado, 88, 104, 124
 Embarazo, 24, 43, 55, 57, 59, 85, 100, 102, 103, 110, 111, 113, 115, 117, 119, 120, 126, 127, 147, 149, 154, 155, 156, 157, 161, 167, 168, 173, 174, 187, 188, 207, 211, 212, 213, 214, 215, 216, 217, 218, 219, 220, 221, 222, 223, 224, 225, 226, 227, 230, 233, 234, 235, 236, 237, 239, 252, 256, 262, 263, 285, 287
 Adaptaciones fisiológicas, 187
 Alteraciones cardiovasculares, 188, 189, 192, 193, 238, 262
 Cambios del tracto urinario, 197, 198, 199, 262
 Cambios gastrointestinales, 196, 197
 Cambios hematológicos, 199, 200
 Cambios respiratorios, 193, 194, 195, 196
 ectópico, 111, 149, 154, 156, 157, 230, 262, 266
 gemelar, 229
 Homeostasis del agua corporal, 187
 no deseado, 235
 Signos de diagnóstico, 200, 201,
 Embriogénesis, 218
 Embrión, 15, 17, 18, 20, 21, 22, 25, 85, 88, 207, 212, 232, 266
 Determinación sexual, 15
 Implantación, 29, 201
 Eminencia ileopectínea, 45
 Enalapril, 215

- Endodermo, 23
- Endometriosis, 115, 116, 127, 154, 161, 162, 227
- Endotelio, 208, 280
- Enoxaparina, 224
- Enzima,
 - 11 β hidroxilasa, 35
 - 17 desmolasa, 35
 - 17 α hidroxilasa, 35
 - 17 β hidroxireductasa, 35
 - 20 desmolasa, 35
 - 21 hidroxilasa, 35
 - 22 desmolasa, 35
 - 3 β hidroxiesteroide deshidrogenasa, 35
 - 5 α reductasa, 19, 37
 - Colesterol desmolasa, 35
 - RNA polimerasa, 19
- Epidídimo, 19
- Episiotomía, 282
 - línea media, 52, 53
 - medio lateral, 52, 53
- Epitelio, 16, 20, 57, 62, 90, 136, 137, 138, 139, 140, 142, 144, 252, 253
 - cilíndrico, 62, 86, 136, 152, 253
 - de superficie del ovario, 20
 - escamoso estratificado cervical (Ver “Exocérvix”), 50, 51, 54, 55
 - glandular, 86, 88, 136, 137, 139, 144
 - mesodérmico, 16
 - pseudoestratificado, 86, 87
 - vaginal, 23, 56, 124, 125, 134
- Epoóforo, 21, 23, 25, 60
- Escanografía, 156
- Escotadura sacroiliaca, 47
- Escroto bífido, 37
- Esfínter anal, 54, 58, 112
- Esofagitis, 197
- Especuloscopia, 107, 108, 123, 141, 144, 250, 252
- Espermatogénesis, 37
- Espermatozoide, 15, 16, 36, 82, 83, 281
- Espina ilíaca, 43, 102
- Esquema de vacunación, 233
- Estación, 47, 255, 258, 259, 282
- Estiomene, 105
- Estrógenos, 19, 31, 39, 69, 72, 73, 76, 78, 79, 80, 84, 85, 87, 90, 117, 119, 120, 125, 168, 188, 193, 218, 280, 281

- placentarios, 31
- sintéticos, 79
- Estroma, 20, 61, 62, 75, 86, 88, 89, 139, 167, 168, 253
- Examen citológico de mama, 184
- Examen físico,
 - en ginecología, 95, 101, 102, 113, 115, 122, 174, 181
 - en obstetricia, 32, 192, 201, 240, 241, 245, 246, 250
- Excavación rectouterina, 55, 57
- Excreción de fármacos, 213
- Extendido vaginal, 56, 131, 133

F

- Factor,
 - de crecimiento fibroblástico 9 (FGF-9), 19
 - de esteroideogenesis 1 (SF1), 19
 - de transcripción HMGbox, 18
 - determinante del testículo, 15
 - inhibidor de Müller, 35, 37
- Fagocitosis, 210, 282
- Falo, 31, 33, 34
- Fármacos, 172, 207, 208, 209, 210, 211, 212, 213, 214, 216, 217, 218, 219, 220, 221, 222, 223, 224, 279, 280, 281, 282, 287
- Fascia, 52, 55, 58, 60, 64, 166, 281
 - de la vagina, 56
 - media de los elevadores del ano, 52
- Fecha de última menstruación, 230
- Fecundación, 15, 69, 72, 74, 82, 85, 88, 117, 207
- Fenitoina, 210, 216
- Feto, 15, 24, 25, 27, 31, 47, 187, 190, 191, 195, 196, 198, 199, 207, 209, 211, 212, 214, 215, 216, 218, 220, 221, 225, 230, 232, 238, 241, 242, 243, 244, 246, 247, 249, 250, 257, 259, 261, 266, 267, 269, 270, 272, 279, 282, 283, 285, 287
 - pequeño, 270, 282
- Fibrinógeno, 118, 200, 282
- Fibroadenoma, 127, 167, 169, 170, 171, 177, 180, 183, 184, 282
- Fimbrias, 60, 62
- FISH –Hibridización fluorescente in situ–, 274
- Flujo plasmático renal efectivo, 198
- Flujo vaginal, 98, 100, 105, 121, 123, 125, 134, 234, 237, 252, 253
- Fluoroscopia, 150, 151
- Fogajes, 120, 121
- Folículo, 20, 62, 69, 72, 74, 75, 76, 78, 79, 80, 82, 83, 123, 282
 - de Graaf, 60, 76, 77, 78, 80, 81, 281

- primordial, 74, 75, 78, 79, 81, 82
- primario, 74, 75, 76, 78, 79, 81
- primitivo, 20
- secundario, 76, 77, 78, 79, 80
- sebáceo, 50
- Foliculogénesis, 74, 78, 79, 81, 282
- Foramen obturador, 43
- Fórmula gestacional, 100, 229, 239, 282
- Fórnices laterales, 55
- Fórnix, 55
 - anterior, 55
 - posterior, 55
 - vaginal, 26, 60
- Fosa iliaca, 103
- Fosfatasa alcalina, 197, 282
- Fosita navicular, 50
- Frecuencia cardíaca fetal, 246, 247

G

- Galactorrea, 127, 172, 181, 282
- Ganglio, 66, 176
 - celíaco, 64, 66
 - de la cadena simpática lumbar, 65
 - linfáticos, 65
- Gastrina, 197, 283
- Gastrosquisis, 218, 219
- Gen,
 - DAX1, 19
 - SOX9, 18, 19
 - SRY, 15, 18, 19, 20, 38
 - TAFII105, 19
 - WNT4, 19
- Genitales, 15, 16, 18, 21, 142, 241
 - ambiguos, 32, 34, 37
 - conductos, 15, 21, 22
 - Defectos en la diferenciación sexual, 32
 - externos, 15, 19, 27, 31, 32, 33, 34, 35, 36, 37, 48, 49, 63, 65, 101, 104, 212
 - femeninos, 22, 31, 32, 33, 38, 48, 49, 60, 63, 64, 65, 66, 121, 212, 288
 - internos, 21, 22, 24, 32, 48, 51, 54, 60, 63, 65, 110, 154, 288
 - masculinos, 19, 33, 35, 37

- Periodo indiferente, 21
 Verrugas, 125, 126
 Glande, 33, 34, 50
 Glándulas, 86, 87, 89, 253
 cervicales, 57, 121,
 de Bartholino, 50, 105
 endocrina, 84
 endometriales, 61, 86, 88, 89, 90
 mamarias, 167, 170, 175, 177, 213, 282, 284
 parauretrales, 50
 sebáceas, 49, 166, 288
 Skene, 106
 sudoríparas, 49, 50
 suprarrenales, 17, 35, 156
 uterinas, 61
 Glomérulo, 18
 Gónadas, 15, 16, 18, 19, 20, 23, 27, 34, 72
 Diferenciación, 15, 18
 Gonadotropinas, 36, 73, 74, 76, 284
 HCG, 35, 117, 201
 Hormona liberadora de, 69, 70
 FSH, 38, 120
 Gonococo (Ver "*Neisseria Gonorrhoeae*"), 122

H

- Hematocolpos, 51, 103, 106
 Hematocrito, 199, 234, 235, 283
 Hematómetra, 27
 Hemoglobina, 199, 234, 235, 238
 Hemorragia intermenstrual (Ver "Metrorragia"), 119
 Heparina, 223
 Hermafrodita, 34
 Hidralazina, 221
 Hidrops, 274
 Himen, 23, 24, 26, 27, 33, 49, 50, 51, 56, 106, 107
 anular, 51, 52
 cribiforme, 51, 52
 falciforme, 51
 imperforado, 106
 septado, 51, 52
 Hipermenorrea, 116, 119, 283
 Hiperplasia adrenal congénita, 223, 274
 Hipertelorismo mamario, 39

Hipófisis anterior, 70, 71, 73
Hipomenorrea, 119, 283
Hipospadia, 37
Hipotálamo, 38, 69, 70, 71, 72, 73, 85, 99, 239
Histerectomía, 145, 158, 161, 162
Histerosalpingografía, 30, 149, 150, 151
Histeroscopia, 29, 30, 152, 153
Hormona, 15, 19, 56, 63, 70, 73, 74, 120, 134, 135, 280, 283, 285, 287
 adrenocorticotrófica (ACTH), 35
 Cortisol, 35, 223, 280
 folículo estimulante (FSH), 69, 70
 gonadotropina coriónica (hGC), 35, 201
 inhibidora de Müller, 15, 18, 35, 36
 liberadora de gonadotropina (GnRH), 69, 70
 luteinizante (LH), 69, 70
 ováricas, 27, 60
 Testosterona, 15, 19, 22, 35, 36, 37, 38
Horquilla, 34, 50
Huesos coxales, 41, 42, 286

I

Ibuprofeno, 220
IECAs, 214, 215, 283
Iliaco, 41
Incisura isquiática, 42, 43
Incontinencia urinaria, 98, 107, 121, 127, 237
Índice de líquido amniótico, 267, 285
Infertilidad, 24, 30, 37, 127, 148, 149, 153, 161
Inhibina, 69, 72, 73, 80, 279, 283
Inserción fetal, 268,
Inserción placentaria, 268, 286
Inspección, 102,
 del abdomen, 102, 241
 en ginecología, 104, 151, 153, 159,
 mamaria, 174, 175
Intestino, 18, 58, 132, 158, 159, 161, 162, 196, 211, 268
Intubación, 193
 endotraqueal, 193
Isotretionina, 219
Isquión, 41

L

Labetalol, 221

- Labio hendido, 222
- Labios, 57, 104, 105, 108, 109, 201
 mayores, 19, 21, 31, 34, 36, 49, 50, 63, 104, 105, 106, 109
 menores, 19, 31, 32, 49, 50, 65, 106, 107
- Lactancia, 120, 165, 171, 172, 213, 214, 215, 216, 217, 218, 219, 220, 221
- Laparoscopia, 30, 151, 157, 160, 161, 162
- Leche materna, 222, 223, 224, 225, 226, 227
- Lesión escamosa intraepitelial
 de alto grado, 137, 139, 144
 de bajo grado, 137, 141, 144, 145
- Leucorrea, 125, 127
- Ligamento, 58, 116, 119, 193, 287
 ancho, 22, 23, 24, 56, 57, 58, 60, 61, 63
 de Cooper, 166, 182, 184, 281, 284
 de Mackenroth o cardinal, 56, 60
 genital caudal, 21
 genital craneal, 21
 infundibulopélvico, 63
 inguinal, 55
 mesovárico, 63
 perineal, 55
 propio del ovario, 21, 25
 propio del útero, 21
 púbico, 54, 55
 redondo, 21, 25, 56, 58, 64, 160
 sacrociático, 54
 sacroccígeo, 55
 sacroespinoso, 54
 sacrotuberal, 54
 suspensorio, 21, 56, 60, 63
 útero-ovárico, 21, 62
 útero-sacro, 58, 112
- Línea,
 arcuada, 44
 hiperpigmentada, 241
 innominada, 41, 42, 286
 iliopectínea, 48, 286
 media, 22, 23, 29, 34, 51, 52, 104, 174, 200, 216, 268
 primitiva, 31
 terminal, 42, 44, 45, 56
- Liposolubilidad, 210, 213

Líquido amniótico, 187, 215, 232, 234, 247, 252, 253, 258, 260, 267, 268, 270, 272, 273, 274, 275, 285, 286, 287

Lisinopril, 215

Longitud,

 craneocaudal, 266, 267

 del fémur, 268

Lordosis lumbar, 43

M

Malformaciones, 211, 214, 215, 219, 222, 225, 235, 239, 267

 congénitas, 24, 26, 217, 218, 224, 234

 del sistema nervioso central, 217

 fetales, 214, 224

 müllerianas, 24, 27, 29, 30, 154

 relacionadas con el uso de dietilestilbestrol, 27, 29

 uterinas, 29, 153, 268

Mama, 119, 126, 165, 166, 167, 168, 169, 170, 171, 172, 173, 174, 176, 178, 181, 182, 184, 185, 241, 281, 282, 284

Mamografía, 121, 169, 170, 178, 179, 180, 181, 182, 184, 284

 BI-RADS (Breast Imaging Reporting y Data System), 180, 181

 Indicaciones, 181

 Maniobras de Leopold, 242, 245, 246

 Primera maniobra, 242

 Segunda maniobra, 242

 Tercera maniobra, 243

 Cuarta maniobra, 244

Maniobra de las riendas, 106

Maniobra de Tarnier, 253

Mastalgia, 171

 cíclica, 167, 171, 173

 incapacitante, 167

 no cíclica, 174

Meato uretral (Ver “Orificio uretral”), 51, 106

Meiosis, 69, 83

 I, 74, 77, 82, 83, 281

 II, 83

Membrana, 254, 258, 261, 263, 281, 282

 alveolar, 211

 anal, 31

 basal, 57, 74, 76, 78, 139, 213

 celular, 70, 134, 210, 282

 cloacal, 31, 32, 33

 epitelial, 86

- mucosa, 50, 51, 61
- obturatriz, 56
- perineal, 56, 64
- placentaria, 209
- urogenital, 31
- Membranas ovulares, 255, 257, 258
 - amnios, 208, 212, 257, 258
 - corión, 257, 258, 270, 272
- Menarca, 30, 99, 120, 239, 284
 - precoz, 118, 168
 - tardía, 118
- Menopausia, 51, 62, 69, 99, 100, 119, 120, 121, 122, 127, 165, 168, 284
- Menorragia (Ver “Hipermenorrea”), 119, 284
- Mesénquima, 16, 20, 22, 23
- Mesenterio, 18, 20
- Mesodermo, 18, 23
- Mesosalpinx, 62
- Mesotelio, 16, 20
- Metaplasia escamosa, 136
- Metildopa, 221
- Metronidazol, 226, 235
- Metroplastia de Strassman, 29
- Metrorragia, 114, 119, 284
- Mioma uterino, 103
- Miomectomia, 161, 162, 241
- Misoprostol, 217, 235, 236, 260, 284
- Mobiluncus spp.*, 122
- Modalidades de presentación fetal, 244, 248, 250, 267, 284
 - de vértice, 248, 249, 250, 251, 284
 - de bregma, 248, 284
 - de sincipicio (Ver “Bregma”), 248, 249, 284
 - de frente, 249, 284
 - de cara, 249, 284
- Moloy, 47, 48
- Monte de Venus, 49, 104, 251
 - Distribución pilosa, 102
- Motilidad gástrica, 196
- Multigrávida, 230, 285
- Múltipara, 50, 57, 108, 110, 230, 254, 255, 256, 257, 263, 285
- Músculo, 52, 53, 54, 58, 112, 173
 - bulbocavernoso, 52
 - coccígeo, 54, 55
 - constrictor de la vagina, 50, 51

constrictor de la vulva, 52
elevador del ano, 52, 54, 55, 56, 58, 64
esfínter externo de la uretra, 52
esfínter externo del ano, 52, 54
iliococcígeo, 54, 55
intercostales, 167, 182
isquiocavernoso, 51, 52, 56, 65
isquiococcígeo, 54
liso, 50, 65, 80, 196, 197, 217
obturador interno, 55, 56
pectoral, 167, 176, 177, 179, 182
pélvico, 48, 52, 58
pubococcígeo, 52, 54, 55
puborectal, 52, 54, 55
pubovaginal, 52
transverso superficial, 52
transversos profundos del periné, 52

Mutación, 37, 38, 168

N

Nacimiento, 20, 30, 74, 82, 96, 219, 226, 230, 235, 239, 240

Nefrona, 18, 23

Neisseria Gonorrhoeae, 122

Neonato, 26, 213, 221, 222, 225, 227

Nervio, 60, 65, 116

dorsal del clítoris, 65

esplácnico, 64, 66

ilioinguinal, 65

obturador, 116

pudendo, 65, 66

sacro, 65

Nitrofurantoina, 227

Nódulo mamario, 168, 169, 170, 171

Núcleo, 56, 57, 70, 71, 82, 134, 135, 137, 139

Nulíparas, 50, 57, 59, 108, 110, 171, 253, 255, 285

O

Oligohidramnios, 214, 215, 263, 285

Oligomenorrea, 119, 234, 285

Oocito, 38, 39, 69, 71, 74, 75, 76, 77, 78, 79, 80, 81, 82, 85, 282, 285

primario, 74, 76, 82, 83

secundario, 39, 82, 83

Oogonia, 82, 83, 285

- Orificio, 23, 57, 106, 108, 110, 201, 246, 253, 254, 256
 cervical, 132, 147, 255, 256, 267, 286
 himeneal, 51
 uretral, 33, 49, 50, 51
 urogenital, 31
 vaginal, 33, 34, 49, 65, 106
- Osteoporosis, 121
- Ovario, 15, 16, 17, 18, 19, 20, 21, 23, 25, 38, 56, 58, 61, 62, 65, 66, 69, 74, 75, 77, 79, 81, 82, 100, 102, 103, 110, 111, 112, 125, 127, 132, 155, 156, 160, 161, 282, 285, 288
 descenso, 20
 disgenesia, 38, 39
 estroma, 20, 61, 62, 75, 86, 88, 89, 139, 168
 hilio, 20, 81
 meso, 21, 23
 Zona cortical, 21, 62
 Zona medular, 62
 Zona pelúcida, 75, 77, 78, 281, 288
- Ovocitos,
 primarios, 20
- Ovotestis, 34
- Ovulación, 56, 70, 71, 72, 74, 77
- P**
- Pabellón (Ver “Fimbria”), 212, 246
- Paladar hendido, 212, 214, 216, 224
- Palpación,
 en ginecología, 102, 103, 110, 112, 115, 122, 123
 en obstetricia, 201, 242, 243, 246, 259
 de las mamas, 174, 175, 176, 177
- Papel de nitracina, 275
- PAPP-A, 266
- Paraoóforo, 21, 23
- Pared abdominal, 16, 41, 103, 159, 217, 247, 266
- Parto, 43, 44, 46, 47, 51, 52, 57, 59, 100, 116, 187, 189, 190, 191, 192, 196, 211, 213, 217, 230, 231, 241, 250, 255, 257, 258, 263, 285, 287
 prematuro, 27, 29, 30, 147, 263
 pretérmino, 24, 226, 227, 239, 240, 263
 vaginal, 47, 239, 240
- Patrones del tejido glandular mamario, 179
- Pelvis, 21, 41, 43, 44, 45, 47, 48, 104, 158, 198, 244, 248, 249, 250, 251, 258, 285, 286, 287, 288

- androide, 47, 285
- antropoide, 47, 285
- femenina, 43, 44, 58, 259, 265
- ginecoide, 47, 286
- masculina, 43, 44
- mayor (Ver “Pelvis falsa”), 41
- falsa, 41
- menor (Ver “Pelvis verdadera”), 41, 43
- verdadera, 21, 41, 285
- ósea, 41, 42, 45, 46, 250, 286
- platipeloide, 48, 286
- Pene, 24, 31, 33, 34, 37
- Penicilina G, 224
- Percusión,
 - en ginecología, 104
 - en obstetricia, 245
- Perfil biofisico fetal, 261, 270
- Perímetro,
 - abdominal, 268
 - cefálico, 268
- Periné, 33, 34, 49, 52, 54, 55, 58, 259, 282, 286
- Peritoneo, 20, 56, 57, 58, 60, 61, 62, 63, 111, 116, 196
- Picnositosis, 286
- Placa,
 - vaginal, 23, 25
- Placenta, 27, 31, 187, 191, 192, 195, 198, 207, 208, 209, 210, 211, 215, 216, 219, 220, 221, 222, 223, 224, 225, 226, 227, 232, 234, 253, 254, 263, 267
 - acreta, 286
 - previa, 232, 234, 254, 263, 286
- Plano,
 - del estrecho inferior de la pelvis, 45, 286
 - del estrecho superior de la pelvis, 44, 47, 286
 - medio pelviano, 46, 286
- Plexo,
 - hipogástrico, 64, 65, 66
 - nervioso de Frankenhauser, 64
 - vascular, 60
 - venoso, 50, 63, 116
- Pliegue(s),
 - anales, 32, 33
 - cloacales, 31, 32, 33
 - genitales, 16, 37

- inguinales, 49
- labioescrotales, 31
- uretrales, 31, 32, 33
- urogenital, 23, 31
- Polimenorrea, 119, 286
- Pólipos uterinos, 29, 152
- Posición,
 - del feto, 246, 247, 286
 - ginecológica, 105, 109, 144, 150, 252
 - litotomía (Ver “Posición ginecológica”), 143, 158, 250, 252
 - supina,
 - Trendelenburg (Ver “Posición ginecológica”), 105, 157, 158, 250, 251, 252
- Prednisona, 223
- Preeclampsia, 219, 232, 240, 260, 261, 262, 263, 269, 270, 287
- Presentación fetal, 250, 267, 284, 287, 288
 - Cefálica, 244, 248, 249, 250, 251, 261, 284, 288
 - Podálica completa, 285
 - Podálica incompleta, 285
- Primigestante (Ver “Primigrávida”), 230
- Primigrávida, 230, 241, 256, 257, 287
- Primípara, 230, 255, 287
- Primordio uterovaginal, 22, 23, 24, 25
- Progesterona, progestágenos, 56, 69, 71, 72, 73, 78, 84, 85, 87, 88, 119, 120, 148, 192, 194, 195, 196, 197, 198, 211, 212, 280, 281
- Promontorio, 41, 42, 43, 44, 45, 55, 258, 286
- Propiltiouracilo, 216
- Proteína de unión TATA, 19
- Pubarca, 99, 239
- Pubertad, 39, 43, 50, 59, 69, 118, 165
- Pubis, 31, 41, 42, 44, 45, 46, 47, 49, 50, 102, 159, 286
- Pudendo, 43, 65, 66
- Punto de reparo, 47, 248, 249, 250, 284, 285, 287

Q

- Quiste, 156, 161, 169, 171, 182, 183
 - de Bartholino, 105, 128,
 - de Gartner, 26
 - de Naboth, 154
 - mamario, 128, 170, 171, 287
 - ovárico, 103, 115, 128

R

- Radiografía, 30, 149, 196, 261
- Ramas isquiopubianas, 51
- Recto, 24, 25, 54, 55, 57, 58, 103, 106, 112, 114, 143, 149, 288
- Regulación del ciclo menstrual, 73
- Renina, 187, 214
- Relaxina, 193, 198
- Resonancia magnética, 225
- Restricción de crecimiento intrauterino, 234, 240, 263, 269, 270, 282
- Retinoides, 218, 219
- Retrocontrol negativo, 80
- Retrocontrol positivo, 73
- Revisión por sistemas,
 - en ginecología, 98
 - en obstetricia, 236, 238
- RNA polimerasa, 19
- Ruptura folicular, 71, 79, 80, 81, 83
- Ruptura prematura de membranas, 258, 260, 261, 263, 273, 275, 287,
 - precoz, 258, 287
 - alta, 258

S

- Saco,
 - de Douglas, 58, 109, 110, 111, 149, 156,
 - vaginal, 37, 109, 110, 111, 275
 - vesicouterino, 22, 111
 - vitelino, 17, 18, 82, 232, 266
- Sacro, 41, 42, 43, 44, 46, 47, 48, 54, 64, 65, 114, 258, 285, 286
- Sangrado poscoito (Ver “Sinusorragia”), 124, 139
- Seno urogenital, 22, 23, 24, 37
- Septum,
 - placentario, 208
 - rectovaginal, 54
 - vesicovaginal, 54
- Seudohermafrodita, 34, 35
- Sexarca, 99, 239
- Signo de Homans, 260
- Sincitiotrofoblasto, 208
- Sincondrosis sacroiliacas, 41
- Síndrome,
 - adrenogenital, 35, 36
 - de Asherman, 153
 - de feminización testicular, 37, 38

- de hipotensión supina materna, 190
- de insensibilidad a los andrógenos, 37, 38
- de Klineffelter, 34
- de Möebius, 217, 235
- de Turner, 34, 39
- de warfarina, 217
- premenstrual, 119
- Rokitansky-Küster-Hauser-Mayer, 27
- Sawyer, 38
- Símfisis,
 - del pubis, 41, 42, 43, 44, 45, 46, 49, 54, 55, 110, 201, 245, 286
 - sacroilíaca, 45
- Sinusorragia, 119, 139, 140, 287,
- Sistema,
 - Bethesda, 140,
 - circulatorio, 63, 64
 - central cerebroespinal, 65
 - inmunológico, 126, 227
 - linfático, 65
 - nervioso central, 64, 65, 70, 212, 215, 216, 217, 219, 266, 268
 - nervioso parasimpático, 64
 - nervioso simpático, 64, 221
 - paramesonéfrico, 37
 - portal, 70, 71
 - reproductivo, 73
 - sacro autónomo, 64
- Situación fetal (Ver "Postura fetal"), 287
- Sonohisterografía, 30
- Sonolusencia nual, 266, 267
- Surco,
 - balanoprepucial, 34
 - interlabial, 50, 106
 - uretral, 33
 - urogenital, 31, 32
- Sustancia inhibidora mülleriana, 22

T

- Tabique,
 - escrotal, 33
 - recto-vaginal, 113
 - uterino, 28, 29
 - urorrectal, 31, 32
 - vaginal, 29

- Tacto,
 bimanual, 103, 111
 rectal, 112
 recto-vaginal, 113
 vaginal, 45, 109, 110, 122, 148, 201, 241, 250, 254, 255, 256,
 258, 281
- Tejido conectivo elástico, 51
- Telarca, 99, 239
- Teratógeno, 207, 210, 212, 215, 216, 217, 219, 227, 287
- Test de arborización, 275
- Testículo, 15, 16, 17, 18, 19, 34, 36, 37, 38
- Tetraciclinas, 224
- Transcripción, 18, 19
- Transporte activo, 199, 209, 288
- Trichomonas Vaginalis*, 124
- Trígono vesical, 56, 114
- Trombosis venosa profunda, 260
- Trompas de Falopio, 57, 58, 61, 62, 63, 65, 150, 155, 160, 201, 283, 288
- Tubérculo, 32
 de Montgomery, 166, 288
 de Müller, 22, 24
 genital, 24, 31, 32, 33
 paramesonéfrico, 22
 sinusal, 23, 24
- Tuberculosis, 99, 161, 225, 238, 280
- Tubo neural, 17, 212, 214, 215, 224, 274
- Túbulos,
 colectores, 199
 mesonéfricos, 19
 renales, 187
 seminíferos, 38
- Tumor, 32, 101, 102, 103, 105, 110, 111, 114, 115, 117, 125, 135, 149,
 156, 165, 168, 169, 170, 174, 177, 178, 181, 184, 254, 268, 282
- Túnica,
 adventicia, 55
 albugínea, 20, 62, 80
 mucosa, 55, 56, 57
 muscular, 22, 55

U

- Ultrasonido, 30, 180, 181, 182, 184, 201, 260, 265, 269, 270, 272
- Ultrasonografía, 155, 180, 265

- de mama, 181
 - Doppler, 269, 271
 - renal, 30
 - Úreter, 24, 25, 56, 58, 63, 64, 103, 162, 197
 - Uretra, 32, 33, 50, 51, 52, 54, 58, 110, 114, 126, 158, 254
 - esponjosa, 33
 - peneana, 33
 - prostática, 24, 25, 31
 - Urografía, 30
 - Útero, 19, 22, 23, 24, 25, 26, 27, 28, 30, 37, 56, 57, 58, 59, 60, 63, 65, 66, 69, 85, 110, 111, 112, 116, 122, 126, 132, 143, 148, 150, 151, 154, 159, 160, 191, 198, 201, 241, 268, 280, 288
 - arcuato, 27, 29
 - bicorne, 26, 28, 29, 154
 - cuerno, 27, 201
 - cuerpo, 21, 60
 - didelfo, 26, 27, 28, 30
 - Endometrio, 57, 60, 61, 69, 72, 85, 86, 87, 88, 89, 90, 148, 155
 - fondo, 60, 63, 114, 193, 242
 - istmo, 60, 201
 - Miometrio, 22, 57, 60, 61, 85, 154, 155, 208
 - Perimetrio, 22, 61
 - septado, 26, 28, 29, 30, 154
 - unicorne, 26, 27, 28
- V**
- Vagina, 19, 23, 24, 26, 28, 32, 54, 55, 58, 66, 110, 123, 131, 132, 143, 149, 198, 201, 232, 288
 - cúpula, 26, 252
 - introito, 50, 51, 106, 107
 - mucosa, 51, 105, 107, 110
 - rugas, 55, 56
 - Vaginitis, 123, 124, 128, 154
 - atrófica, 125, 128
 - Vaginosis bacteriana, 122, 132, 133, 144, 224, 226, 235
 - Várices, 106, 156, 192, 252, 259
 - Variedad de posición de la presentación, 250, 288
 - Vejiga, 25, 54, 57, 58, 103, 109, 111, 114, 116, 132, 154, 158, 162, 198, 245, 251, 268, 288
 - Velocidad de perfusión, 211
 - Vértebras lumbares, 41
 - Vesículas seminales, 19, 37
 - Vestíbulo vaginal, 49, 50, 51

Virus del papiloma humano, 125, 126, 128, 145
 ADN de VPH, 146
 PCR, 145, 146
 Captura de híbridos, 146
Vulva, 51, 52, 53, 54, 104, 105, 106, 124, 254

W

Warfarina, 216, 217, 224



Programa ditorial

Ciudad Universitaria, Meléndez
Cali, Colombia

Teléfonos: (+57) 2 321 2227
321 2100 ext. 7687

<http://programaeditorial.univalle.edu.co>
programa.editorial@correounivalle.edu.co