

A fluorescence microscopy image showing a network of cells. The cytoskeleton is stained red, forming a complex web of filaments. The nuclei are stained blue, appearing as bright, circular spots. The background is dark, making the red and blue structures stand out.

Tatiana Montanari

Atlas digital de Biologia celular e tecidual

Tatiana Montanari

Atlas digital de Biologia celular e tecidual

Porto Alegre
Edição da autora
2016

Atlas digital de Biologia celular e tecidual

Tatiana Montanari

Bióloga formada pela Universidade Federal do Rio Grande do Sul (UFRGS),

Mestre em Biologia Celular pela Universidade Estadual de Campinas (UNICAMP),

Doutora em Biologia Celular e Tecidual pela Universidade de São Paulo (USP),

Pós-doutora em Bioquímica Toxicológica pela Universidade Federal de Santa Maria (UFSM),

Professora Associada do Departamento de Ciências Morfológicas

do Instituto de Ciências Básicas da Saúde da UFRGS

© da autora

1ª edição 2016

Direitos reservados desta edição: Tatiana Montanari

Fotografias: Tatiana Montanari, Griscelda da Conceição da Silva, Thaís de Oliveira Plá, Daiene Tórgo Fabretti, Marta Silvana da Motta, Matilde Achaval Elena, Maria Cristina Faccioni-Heuser, Simone Marcuzzo, Fabiana Rigon, Patrícia do Nascimento, Tais Malysz, Francele Valente Piazza e André Luís Ferreira de Meireles.

Ilustrações: Tatiana Montanari e Eliane de Oliveira Borges.

Digitalização das imagens: Tatiana Montanari, Sofia Louise Santin Barilli e Leonardo Lisbôa da Motta.

Navegação: Eliane de Oliveira Borges.

Fotografia da capa: microscopia confocal de neurônio piramidal, corado com dupla marcação fluorescente. Cortesia de Simone Marcuzzo, Francele Valente Piazza e André Luís Ferreira de Meireles, UFRGS.

DADOS INTERNACIONAIS DE CATALOGAÇÃO NA PUBLICAÇÃO (CIP)

M764a Montanari, Tatiana

Atlas digital de biologia celular e tecidual [recurso eletrônico] / Tatiana Montanari. - Porto Alegre: Edição da Autora, 2016.

135 p. : digital

Inclui figuras.

Livro digital de acesso aberto.

Disponível em: <http://www.ufrgs.br/atlasbiocel>

ISBN: 978-85-915646-2-0

1. Biologia celular. 2. Histologia. 3. Histologia humana - Atlas. 4. Técnicas histológicas. 5. Práticas de histologia. I. Título.

CDU – 576.3

611.018(084.4)

Para meu pai Moacyr

Prefácio

A célula é a unidade estrutural e funcional básica dos seres vivos. As células organizam-se em tecidos, e estes, em órgãos e sistemas. A Biologia celular preocupa-se com a compreensão da célula quanto aos seus constituintes e à sua atividade funcional, e a Biologia tecidual (ou Histologia) estuda os tecidos e os sistemas do organismo. A informação visual é de suma importância nessas disciplinas; a maior parte do conhecimento adquirido nessa área foi obtida através da observação de células isoladas ou em cortes de tecidos ou órgãos ao microscópio de luz e ao microscópio eletrônico, e, portanto, no seu ensino, não há como dissociar o conteúdo teórico das imagens produzidas por esses equipamentos.

A proposta de elaboração do *Atlas digital de Biologia celular e tecidual* ocorreu em um momento de expansão das vagas dos cursos de graduação nas Ciências Biológicas e da Saúde, mas de redução sistemática da carga horária das disciplinas da área morfológica pelas sucessivas reformas curriculares. O desenvolvimento desse recurso educacional pretendia contribuir para o processo de ensino-aprendizagem de Biologia celular e Histologia e visava oferecer uma fonte de estudo remoto, complementar às aulas presenciais.

Sua concepção pedagógica baseou-se na teoria das inteligências múltiplas do neuropsicólogo norte-americano *Howard Gardner*, mais precisamente na inteligência naturalista, tipo de processamento de informações fundamentado no reconhecimento e na categorização de espécimes, habilidades importantes para a área morfológica. No seu planejamento, as imagens foram privilegiadas, a fim de contemplar as necessidades dos estudantes em reconhecer, comparar (distinguir) e classificar as células, os tecidos ou os órgãos conforme suas características estruturais e ainda relacionar seu aspecto morfológico com sua atividade funcional.

O atlas digital é ilustrado com fotografias de células, tecidos e órgãos observados na microscopia de luz e na microscopia eletrônica, provenientes do acervo de aulas práticas ou de projetos de pesquisa. Quando é mencionada a ampliação da imagem, esta foi estimada para visualização em 1024 x 628 (resolução recomendada) ou impressão em papel A4 (21cm x 29,7cm).

O registro fotográfico das lâminas histológicas utilizadas em atividades práticas foi viabilizado pelo recebimento de um fotomicroscópio *Olympus* do Programa de Modernização da Infraestrutura das Instituições Federais de Ensino Superior e Hospitais Universitários, do Ministério da Educação. Foram fotografadas as lâminas histológicas da

disciplina, confeccionadas nos Laboratórios de Histologia e Ultramicrotomia do Departamento de Ciências Morfológicas da UFRGS. Muitas fotografias foram realizadas com a participação de alunas (citadas no crédito das fotografias) para o estudo extraclasse.

Foram digitalizados os diapositivos de lâminas histológicas do curso de Medicina da UNICAMP e da USP, fotografadas durante o mestrado e o doutorado, respectivamente, e o material realizado no período de docência no Departamento de Ciências Morfológicas da UFRGS.

No capítulo de Tecido nervoso, foram incluídas fotomicrografias da Prof.^a Dr.^a Simone Marcuzzo do Departamento de Ciências Morfológicas e dos seus orientados Francele Valente Piazza e André Luís Ferreira de Meireles. A fotografia do neurônio ao microscópio confocal foi também exibida na tela de navegação e na capa do livro.

As fotografias de aparelho reprodutor são do mestrado em Biologia celular e tecidual na UNICAMP, sob orientação da Prof.^a Dr.^a Heidi Dolder; do doutorado em Biologia celular e tecidual na USP, sob orientação da Prof.^a Dr.^a Estela Bevilacqua; do pós-doutorado em Bioquímica Toxicológica na UFSM, sob orientação do Prof. Dr. João Batista Teixeira da Rocha, e dos trabalhos de pesquisa na área de Reprodução, realizados na UFRGS.

As eletromicrografias são do mestrado na UNICAMP, e contou-se com a colaboração da Prof.^a Dr.^a Matilde Achaval Elena e da Prof.^a Dr.^a Maria Cristina Faccioni-Heuser do Departamento de Ciências Morfológicas e das suas orientadas Patrícia do Nascimento, Tais Malysz e Fabiana Rigon.

As ilustrações realizadas no *Adobe Illustrator*, apresentadas nos capítulos dos Sistemas digestório, respiratório e urinário são da Prof.^a Eliane de Oliveira Borges (Departamento de Fisiologia, UFRGS).

Espera-se, com o desenvolvimento desse recurso educacional, contribuir para a qualificação do ensino das Ciências Morfológicas. A sua publicação na internet visa fomentar a acessibilidade e assim oportunizar que um número maior de alunos e professores possa utilizá-lo.

Tatiana Montanari

Sumário

Capítulo 1 - **Célula**

- 1 – MORFOLOGIA CELULAR
- 2 – MEMBRANA PLASMÁTICA E CITOESQUELETO
- 3 – NÚCLEO E CICLO CELULAR
- 4 – ORGANELAS

Capítulo 2 - **Tecido Epitelial**

- 1 – PROJEÇÕES CELULARES
- 2 – EPITÉLIO DE REVESTIMENTO
- 3 – EPITÉLIO GLANDULAR

Capítulo 3 - **Tecido Conjuntivo**

- 1 – CÉLULAS E FIBRAS
- 2 – TIPOS DE TECIDO CONJUNTIVO

Capítulo 4 - **Tecido Nervoso**

- 1 – SISTEMA NERVOSO CENTRAL
- 2 – SISTEMA NERVOSO PERIFÉRICO

Capítulo 5 - **Tecido Muscular**

- 1 – MÚSCULO ESTRIADO ESQUELÉTICO
- 2 – MÚSCULO ESTRIADO CARDÍACO
- 3 – MÚSCULO LISO

Capítulo 6 - **Sistema Circulatório**

- 1 – SISTEMA VASCULAR SANGUÍNEO
- 2 – SISTEMA VASCULAR LINFÁTICO

Capítulo 7 - **Sistema Linfático**

- 1 – TECIDO LINFOIDE
- 2 – ÓRGÃOS LINFOIDES

Capítulo 8 - **Sistema Digestório**

- 1 – CAVIDADE ORAL
- 2 – TUBO DIGESTÓRIO
- 3 – ANEXOS DO TUBO DIGESTÓRIO

Capítulo 9 - **Sistema Respiratório**

- 1 – VIAS AÉREAS SUPERIORES
- 2 – VIAS AÉREAS INTRAPULMONARES

Capítulo 10 - **Sistema Urinário**

- 1 – RINS
- 2 – BEXIGA E VIAS URINÁRIAS

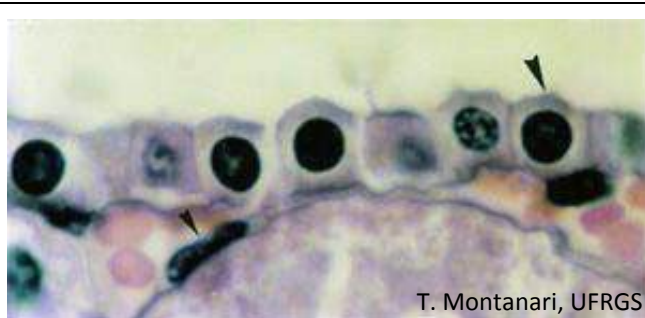Capítulo 11 - **Sistema Tegumentar**

- 1 – PELE
- 2 – ANEXOS CUTÂNEOS

Capítulo 12 - **Sistema Reprodutor**

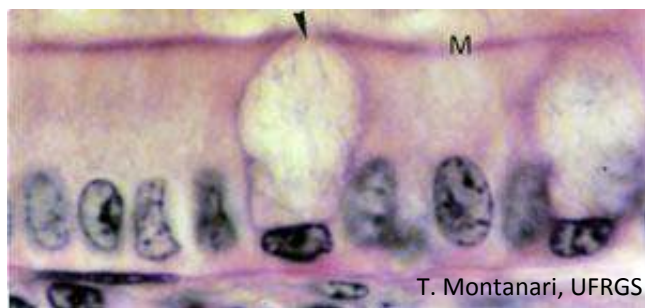
- 1 – SISTEMA REPRODUTOR MASCULINO
- 2 – SISTEMA REPRODUTOR FEMININO

1 – MORFOLOGIA CELULAR



T. Montanari, UFRGS

Figura 1.1 - O epitélio dos vasos sanguíneos (endotélio) consiste em células pavimentosas (►), facilitando a passagem de gases e nutrientes entre o sangue e o tecido vizinho. Por conterem uma quantidade maior de organelas, as células do tubo coletor do rim são cúbicas (►). HE. Objetiva de 100x (1.373x).



T. Montanari, UFRGS

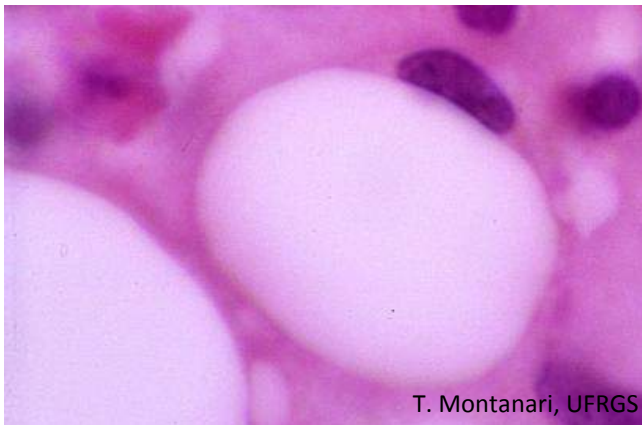Figura 1.2 - O intestino apresenta células epiteliais colunares (cilíndricas ou prismáticas), capazes de realizar absorção pela presença de microvilos (M) na superfície apical. Há ainda células produtoras de muco, as células caliciformes (►), cujo núcleo é comprimido na base da célula pelas vesículas com glicoproteínas. HE. Objetiva de 100x (1.373x).

O tamanho e a forma da célula estão relacionados à sua função e são determinados por fatores extrínsecos e intrínsecos, como, por exemplo, pressões externas, organização do citoesqueleto, quantidade de citoplasma e de organelas e acúmulo de produtos de reserva ou secreção.

As células epiteliais são geralmente poliédricas, ou seja, com várias faces. Quando a largura e o comprimento da célula são maiores que a sua altura, a célula é dita **pavimentosa**. Quando a altura é igual à largura e ao comprimento, é denominada **cúbica**. Quando a altura da célula é maior que a sua largura e o seu comprimento, a célula é **colunar (cilíndrica ou prismática)**.

O núcleo geralmente reflete a morfologia celular, pois seu maior eixo é paralelo ao eixo longitudinal da célula. Como frequentemente não se veem os limites das células (a membrana plasmática é muito fina e não é visível ao microscópio de luz), pode-se ter uma ideia da forma da célula pelo núcleo. Isso não é válido para células que retêm seus produtos de secreção ou de reserva, porque o núcleo fica comprimido por essas substâncias. É o caso da **célula caliciforme** do intestino, que sintetiza e armazena glicoproteínas.

As células pavimentosas facilitam a passagem de substâncias como ocorre com as células dos vasos sanguíneos (endotélio). As células cúbicas e colunares têm a altura aumentada pela maior presença de organelas para exercer atividade de secreção, absorção ou transporte de íons.



T. Montanari, UFRGS

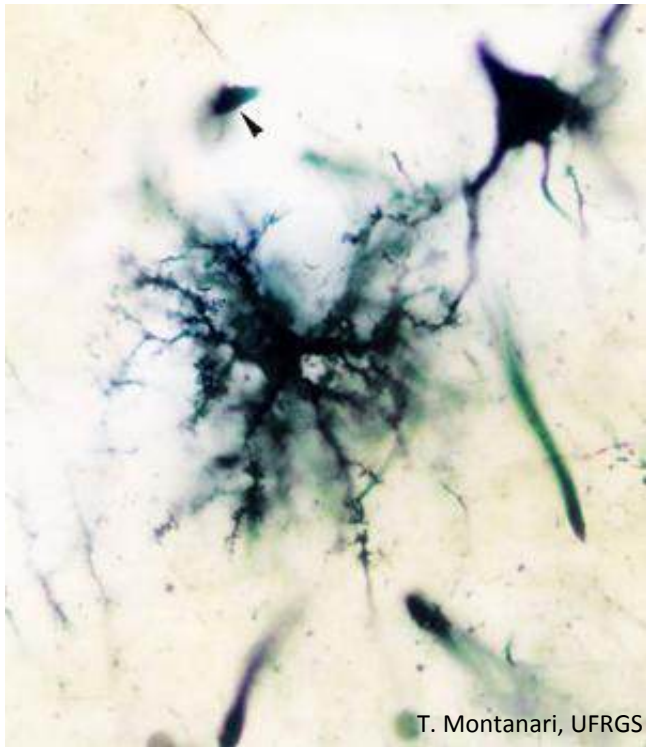
Figura 1.3 - Devido ao acúmulo de lipídios, a célula adiposa tem uma forma esférica, e o núcleo é comprimido junto à periferia. HE. Objetiva de 100x.



Griselda da Conceição da Silva, Thaís de Oliveira Plá &
T. Montanari, UFRGS

Figura 1.4 - Células adiposas, com forma poliédrica pela compressão recíproca. HE. Objetiva de 40x (550x).

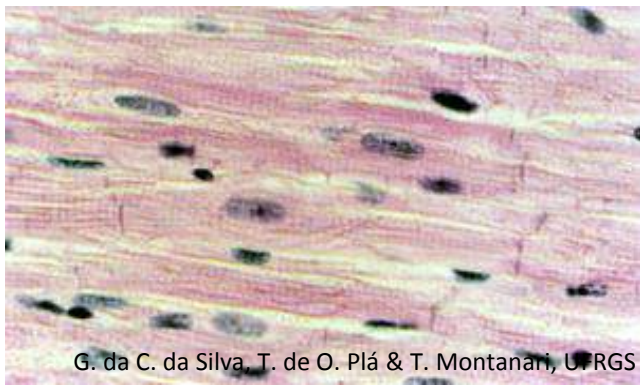
No tecido conjuntivo, há uma grande variabilidade de células e conseqüentemente formas celulares. Ocorre inclusive mudanças na morfologia em um tipo celular conforme o estado funcional e o ambiente. Por exemplo, as **células adiposas**, inicialmente **fusiformes**, adquirem uma forma **esférica** com o armazenamento de lipídios e, no tecido adiposo, por causa da compactação, podem ser **poliédricas**.



T. Montanari, UFRGS

Figura 1.5 - O neurônio exibido tem um corpo piramidal. O astrócito, por causa dos prolongamentos, possui um forma estrelada. É ainda apontado um oligodendrócito. Cérebro. Método de Golgi. Objetiva de 100x (1.373x).

No tecido nervoso, é muito comum células **irregulares**, com prolongamentos que permitem o contato com outras células. Os neurônios podem ser **piramidais**, **estrelados**, **fusiformes**, **piriformes** ou **esféricos**. Os astrócitos são **estrelados**.



G. da C. da Silva, T. de O. Plá & T. Montanari, UFRGS

Figura 1.6 - Corte longitudinal do músculo estriado cardíaco. HE. Objetiva de 40x (550x).

As células musculares têm uma maior constância na morfologia, sendo adaptadas à atividade contrátil. São **alongadas**: **fusiformes** ou **cilíndricas** e, quando se contraem, promovem o encurtamento do tecido.

2 – MEMBRANA CELULAR E CITOESQUELETO

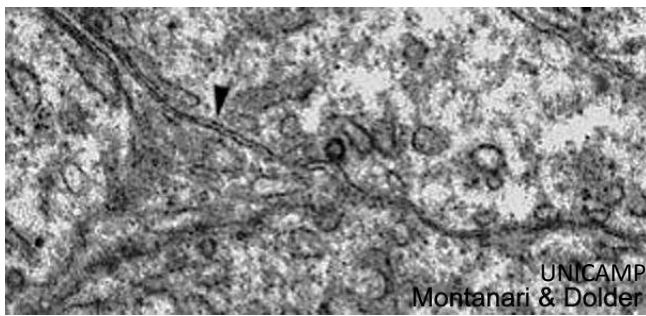
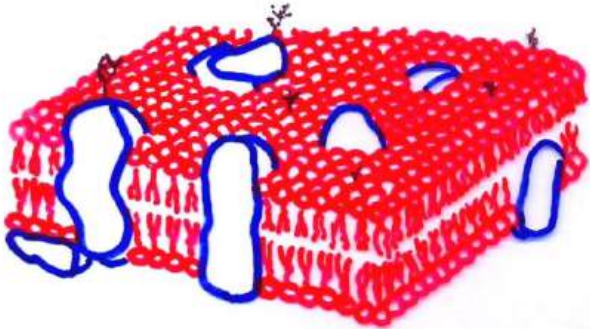


Figura 1.7 - Imagem obtida ao microscópio eletrônico de transmissão de células germinativas vizinhas, mostrando a membrana plasmática com sua aparência trilaminar, denominada unidade de membrana (►). 15.000x.



T. Montanari, UFRGS

Figura 1.8 - Ilustração do modelo mosaico fluido da membrana plasmática. A bicamada lipídica está em vermelho; as proteínas, em azul, e as cadeias glicídicas, que compõem o glicocálix, em preto. Baseado em Holtzman, E.; Novikoff, A. B. *Células e estrutura celular*. 3.ed. Rio de Janeiro: Guanabara, 1985. p. 55.



T. Montanari, UFRGS

Figura 1.9 - Representação do fosfolipídio. Baseado em Alberts, B.; Johnson, A.; Lewis, J.; Raff, M.; Roberts, K.; Walter, P. *Molecular Biology of the cell*. 4.ed. New York: Garland Science, 2002. p. 585.

Delimitando a célula, há a membrana celular (ou plasmática), que mede 9 a 10nm de espessura (nas organelas, a membrana tem cerca de 7nm) e, portanto, não é visível ao microscópio de luz. Ela se apresenta ao microscópio eletrônico como uma estrutura trilaminar: duas linhas escuras separadas por uma linha central clara, o que é designada **unidade de membrana**.

A membrana celular é uma bicamada lipídica, com proteínas, glicoproteínas, glicolipídios e proteoglicanas inseridas. Esse arranjo recebeu o nome de **modelo mosaico fluido**.

Os **fosfolipídios** são o principal componente da bicamada lipídica. Eles são anfipáticos, ou seja, exibem uma porção polar (hidrofílica), a cabeça, e uma porção apolar (hidrofóbica), a cauda, que corresponde a duas cadeias de ácidos graxos, sendo uma delas geralmente insaturada, o que provoca uma pequena dobra na cauda. Em meio aquoso, os fosfolipídios organizam-se em duas camadas com a porção hidrofóbica voltada para o interior e a porção hidrofílica para o exterior. Cadeias de ácido graxos mais curtas e cadeias insaturadas aumentam a fluidez da membrana.

O **colesterol** é responsável pela estabilidade mecânica da bicamada, devido à interação do seu anel esteroide com as regiões hidrocarbonadas da cauda dos outros lipídios. Essa interação diminui a permeabilidade da bicamada a pequenas moléculas solúveis em água.

As **proteínas** estão arranjadas assimetricamente na membrana. Podem ser classificadas em: integrais, periféricas, ancoradas à membrana e semi-inseridas. As **proteínas integrais** (ou **transmembranas**) são anfipáticas e estão inseridas na bicamada lipídica, de modo que para sua extração é necessário dissolver a membrana com solventes orgânicos. As **proteínas periféricas** estão ligadas não covalentemente a outras proteínas ou à superfície lipídica e são extraídas por métodos que preservam a integridade da membrana, como variação de pH, eliminação de Ca^{2+} e tratamento com EDTA. As **proteínas ancoradas à membrana** são ligadas covalentemente aos fosfolipídios (processos de acilação ou prenilação na face citosólica e âncora de glicofosfatidilinositol na face não citosólica), exigindo métodos drásticos para sua extração. As **proteínas semi-inseridas** estão posicionadas na parte hidrofóbica da membrana e na parte hidrofílica do citosol.

As proteínas de membrana podem servir como proteínas estruturais, enzimas, ligantes, canais, carreadores e receptores. As proteínas ligantes ancoram o citoesqueleto à matriz extracelular. Os canais e os carreadores permitem a passagem de substâncias. Os receptores geralmente correspondem à porção oligossacarídica das glicoproteínas e dos glicolipídios e ligam-se a hormônios e a outras moléculas que influenciam o funcionamento celular.

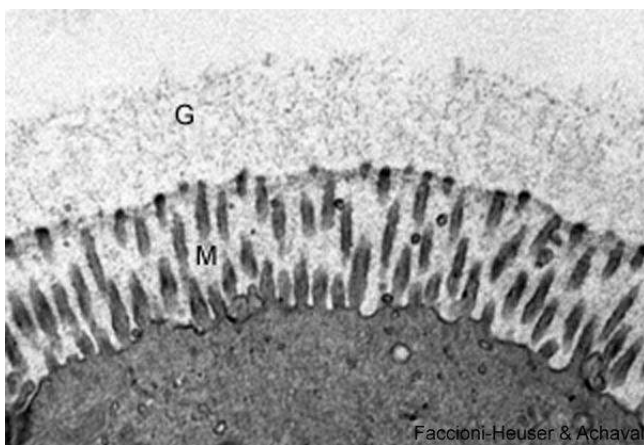


Figura 1.10 - Eletromicrografia da superfície de uma célula, onde o glicocálix (G) é visível. M – microvilos. 13.500x. Cortesia de Maria Cristina Faccioni-Heuser e Matilde Achaval Elena, UFRGS.

A porção glicídica das glicoproteínas, dos glicolipídios e das proteoglicanas da membrana plasmática constitui o **glicocálix**. Ele tem 10 a 50nm de espessura e carga negativa por causa dos grupos sulfato e carboxila das cadeias glicídicas. Devido a essa carga elétrica, ele atrai cátions, como os íons Na^+ , aumentando a sua disponibilidade para o uso da célula e criando um ambiente hidratado por atraírem água. Glicoproteínas e proteoglicanas secretadas são adsorvidas pelo glicocálix e contribuem para a sua constituição. Todas as células eucarióticas têm glicocálix. Ele protege a célula de danos químicos e físicos e permite o reconhecimento e a adesão das células. Os oligossacarídeos do glicocálix podem atuar como antígenos, como o sistema ABO de grupos sanguíneos nas hemácias. Em algumas células, como as do epitélio intestinal, as glicoproteínas do glicocálix têm propriedades enzimáticas.

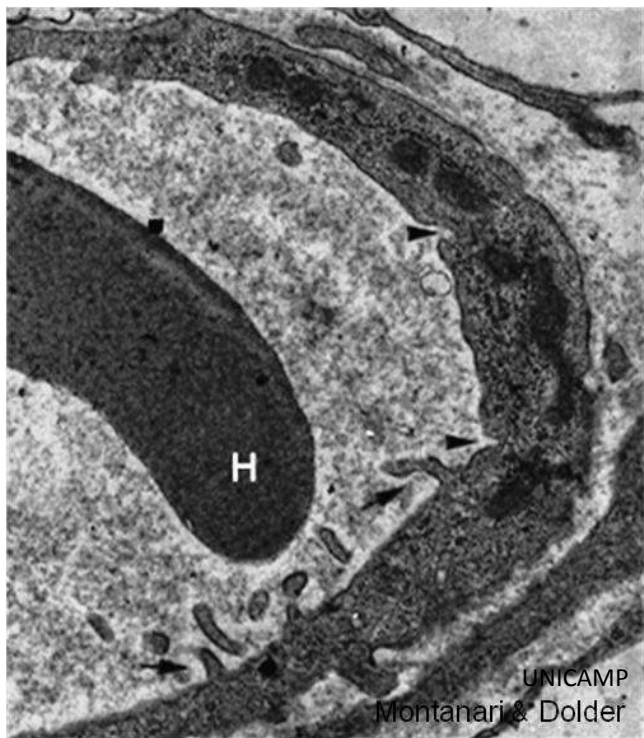


Figura 1.11 - Nesse capilar, observam-se depressões para a pinocitose (▶) e projeções envolvidas na macropinocitose (◀). H – hemácia. 19.800x.

A entrada de substâncias na célula com a invaginação da membrana plasmática em vesículas é denominada **endocitose**, enquanto a saída de substâncias pela fusão de vesículas à membrana é a **exocitose**.

A **pinocitose** ou **endocitose de fase fluida** é a ingestão de fluido e solutos através de vesículas de superfície lisa, com 50 a 80nm de diâmetro, formadas a partir da invaginação da membrana. A **endocitose mediada por receptor** é uma captura seletiva de macromoléculas, que envolve vesículas revestidas com receptores. As cavéolas, que são revestidas pela proteína caveolina, possuem 50 a 100nm, e as vesículas revestidas por clatrina, cerca de 200nm. Muitas cavéolas em células endoteliais (revestimento dos vasos sanguíneos) estão envolvidas na **transcitose**, processo pelo qual as vesículas derivadas de uma superfície atravessam a célula e liberam o seu conteúdo na outra superfície. Há ainda a **macropinocitose**, onde uma projeção da membrana circunda e internaliza o material.




Figura 1.12 - Eletromicrografia em aumento maior, mostrando a invaginação da membrana plasmática para a pinocitose (pi). G – complexo de Golgi. Cortesia de Maria Cristina Faccioni-Heuser, UFRGS.

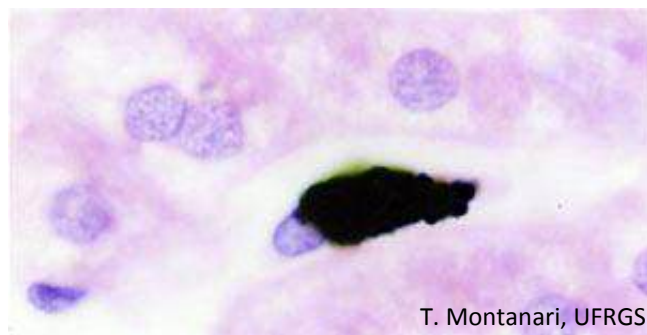


Figura 1.13 - Macrófago do fígado (célula de Kupffer) que fagocitou partículas de nanquim. HE. Objetiva de 100x (1.373x).

A **fagocitose** é a ingestão de partículas maiores, tais como micro-organismos ou restos celulares, através da emissão de pseudópodos e a formação de grandes vesículas (maiores que 250nm), os fagossomos.

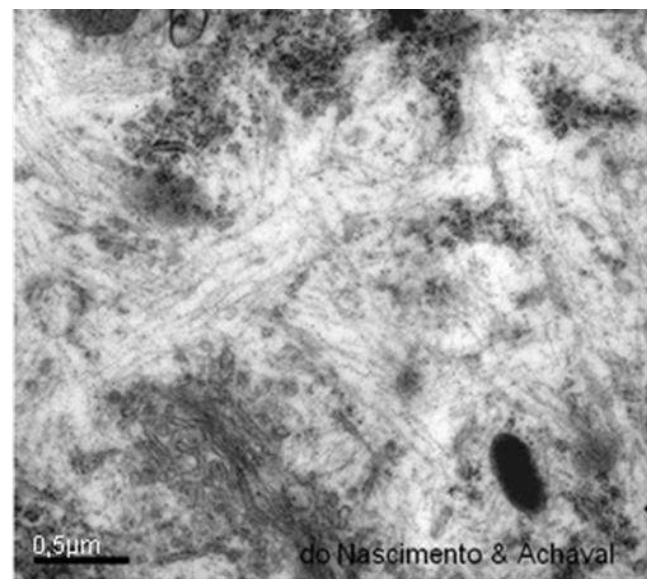


Figura 1.14 - Eletromicrografia do citoplasma de neurônio, onde se observa o citoesqueleto entre as organelas. Cortesia de Patrícia do Nascimento e Matilde Achaval Elena, UFRGS.

O **citoesqueleto** é uma complexa rede de filamentos proteicos: os filamentos de actina, os filamentos intermediários, os filamentos de miosina e os microtúbulos.

Os **filamentos de actina** (5 a 9nm de diâmetro) são resultantes da polimerização da proteína **actina G** (G - globular). Estão por todo o citoplasma, mas são mais concentrados na periferia. Contribuem para a forma celular; sustentam os microvilos e os estereocílios, especializações da superfície apical; permitem o transporte de vesículas na endocitose e na exocitose; participam na adesão das células; posicionam macromoléculas, como o RNAm e complexos enzimáticos; são importantes para a migração celular durante o desenvolvimento embrionário ou em cultura; organizam o anel contrátil, responsável pela citocinese, e constituem os **filamentos finos** das células musculares, contribuindo na contração.

Os **filamentos intermediários** (8 a 10nm de diâmetro) são formados por proteínas fibrosas. São bastante resistentes e estão envolvidos na manutenção da forma da célula e no posicionamento de organelas. Conforme o tipo celular, há citoqueratina, vimentina, desmina, proteína ácida fibrilar glial, periferina ou neurofilamentos.



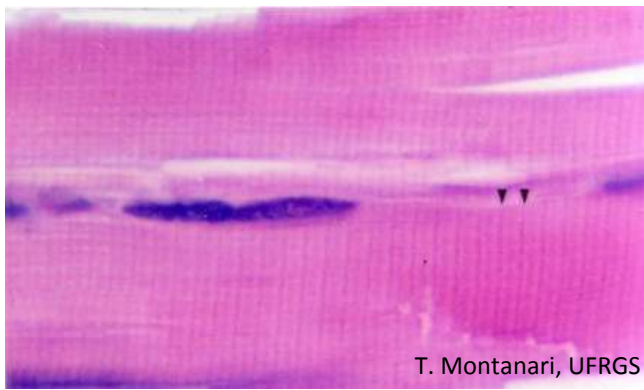
T. Montanari, UFRGS

Figura 1.15 - Filamento de actina. Baseado em Alberts et al., 2002. p. 916.



T. Montanari, UFRGS

Figura 1.16 - Molécula de **miosina II**. Baseado em Alberts et al., 2002. p. 950.



T. Montanari, UFRGS

Figura 1.17 - No músculo estriado esquelético, os filamentos finos e espessos dispõem-se de tal maneira que bandas claras e escuras alternam-se ao longo da célula. As bandas claras (bandas I) contêm somente filamentos finos, e as bandas escuras (bandas A) possuem filamentos finos e espessos. No centro da banda I, há uma linha escura, a linha Z, constituída por filamentos intermediários de desmina e de vimentina e por proteínas que ancoram os filamentos de actina. As linhas Z delimitam a unidade repetitiva das miofibrilas, o sarcômero (►). HE. Objetiva de 100x (1.373x).

A **citoqueratina** é exclusiva das células epiteliais, mas é uma família grande com mais de 50 isoformas. Os filamentos de citoqueratina (**tonofilamentos**) podem se agrupar em feixes, as tonofibrilas. Esses filamentos contribuem para a adesão das células e conferem resistência mecânica ao tecido.

A **vimentina** é expressa em células de origem mesenquimal, como nas células epiteliais que revestem os vasos sanguíneos (células endoteliais) e as cavidades (células mesoteliais) e nos fibroblastos, que são células do tecido conjuntivo. Ela forma uma rede em volta do núcleo, mantendo sua posição na célula.

A **desmina** é encontrada nas células musculares e nas células mioepiteliais.

A **proteína ácida fibrilar glial (GFAP de glial fibrillary acidic protein)** é identificada nos astrócitos e nas células de Schwann; a **periferina** ocorre em muitas células do sistema nervoso periférico, e os **neurofilamentos**, nos neurônios.

Há ainda as **laminas**, que estão no nucleoplasma e estão associadas ao envoltório nuclear.

Os **filamentos de miosina** (10 a 15nm de diâmetro) são formados pela **miosina II**. Ela tem uma porção alongada, em bastão, denominada cauda, formada por duas cadeias polipeptídicas em ∞ -hélice, enroladas uma na outra e, na extremidade, duas porções globulares, que correspondem às cabeças, com atividade ATPase e sítio de ligação à actina. Entre a cabeça e a cauda, há uma região flexível que funciona como dobradiça, proporcionando a mudança conformacional necessária à função motora. A cada cabeça aderem duas cadeias leves, com papel estrutural na estabilização da miosina. Os filamentos de miosina estão presentes nas células musculares, onde pela sua espessura são denominados **filamentos grossos** (ou **espessos**). O deslizamento dos filamentos finos ao longo dos filamentos grossos promove a contração muscular. A miosina II também ocorre em células não musculares, como, por exemplo, no anel contrátil da citocinese, nas fibras de estresse dos fibroblastos e na trama terminal das células epiteliais. A miosina I e a miosina V permitem o deslocamento de vesículas e organelas ao longo dos filamentos de actina.

Os **microtúbulos** (25nm de diâmetro) são estruturas cilíndricas, ocas, constituídas por 13 protofilamentos com




Figura 1.18 - Eletromicrografia do músculo estriado esquelético, onde são indicadas as bandas A e I e a linha Z. No centro da banda A, há uma região mais clara, a banda H, onde somente filamentos de miosina são encontrados. No centro dessa banda, há uma faixa escura, a linha M, com proteínas que interligam os filamentos de miosina. Ainda são assinaladas as mitocôndrias (mit) e o glicogênio (G). Cortesia de Tais Malysz e Matilde Achaval Elena, UFRGS.

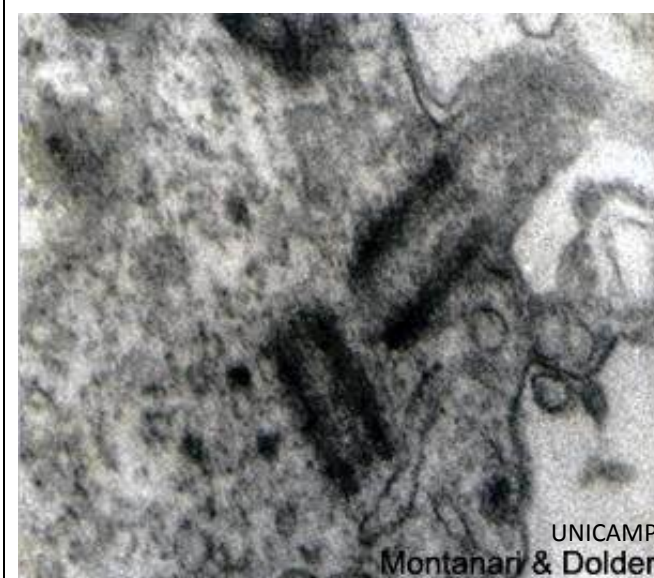

Figura 1.19 - Início da formação do flagelo a partir do centríolo distal da espermatíde. 63.000x.

as proteínas globulares α e β -tubulinas. Eles se originam no centro organizador de microtúbulos (MTOC), onde há um par de centríolos envoltos em uma matriz de tubulinas. Os **centríolos** têm um arranjo de nove trincas periféricas de microtúbulos. Cada microtúbulo possui uma extremidade negativa, que não cresce e que geralmente está embutida no MTOC, e uma extremidade positiva, onde as tubulinas se polimerizam em direção à periferia da célula. Os microtúbulos mantêm a forma da célula; posicionam organelas e permitem o deslocamento das vesículas, das organelas e dos cromossomos. Nas células epiteliais, centríolos próximos à superfície servem de base para formar o axonema, que é a estrutura interna dos cílios e do flagelo. Há proteínas que se associam aos microtúbulos: as dineínas e as cinesinas, por exemplo, movimentam vesículas e organelas ao longo dos microtúbulos, sendo que as dineínas o fazem em direção à extremidade negativa, portanto, no sentido do centro da célula e as cinesinas para a extremidade positiva, ou seja, para a periferia.

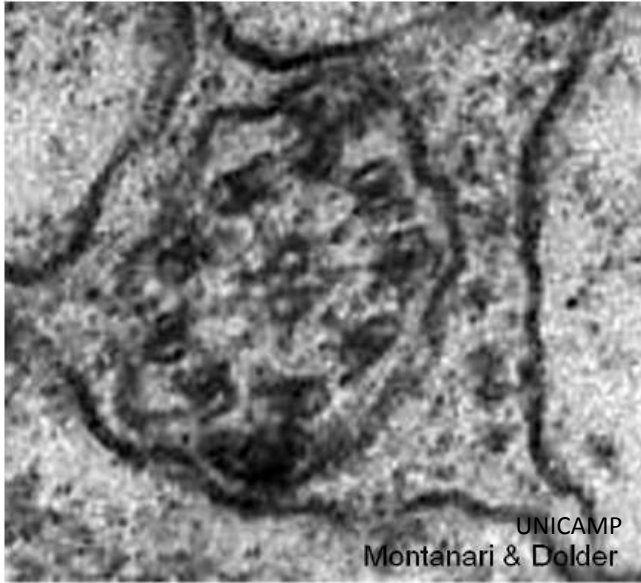

Figura 1.20 - Corte transversal do axonema do flagelo do espermatozoide. 187.500x.

O **axonema** consiste em nove pares periféricos e em um par central de microtúbulos. Os microtúbulos de cada dupla periférica são adjacentes e um deles compartilha uma porção da parede com o outro. O microtúbulo completo, com 13 protofilamentos, é o microtúbulo A, e o microtúbulo com 10 protofilamentos é o B. Filamentos radiais projetam-se da subunidade A em direção à bainha central que circunda o par central. Projetando-se aos pares, ao longo dos microtúbulos A e em direção aos microtúbulos B das duplas vizinhas, há as proteínas motoras dineínas. Com a ligação de ATP, as dineínas interagem com os microtúbulos B, e, com a hidrólise do ATP, elas se deslocam ao longo desses microtúbulos em direção à base do cílio. Como os microtúbulos estão fixos em suas posições pelas proteínas associadas, entre elas, a nexina, que liga as duplas vizinhas, os microtúbulos A não podem deslizar com esse movimento, e as duplas dobram-se, curvando o cílio. Quando os braços da dineína se soltam da subunidade B, o cílio retorna à posição retilínea promovendo o movimento de partículas na superfície.

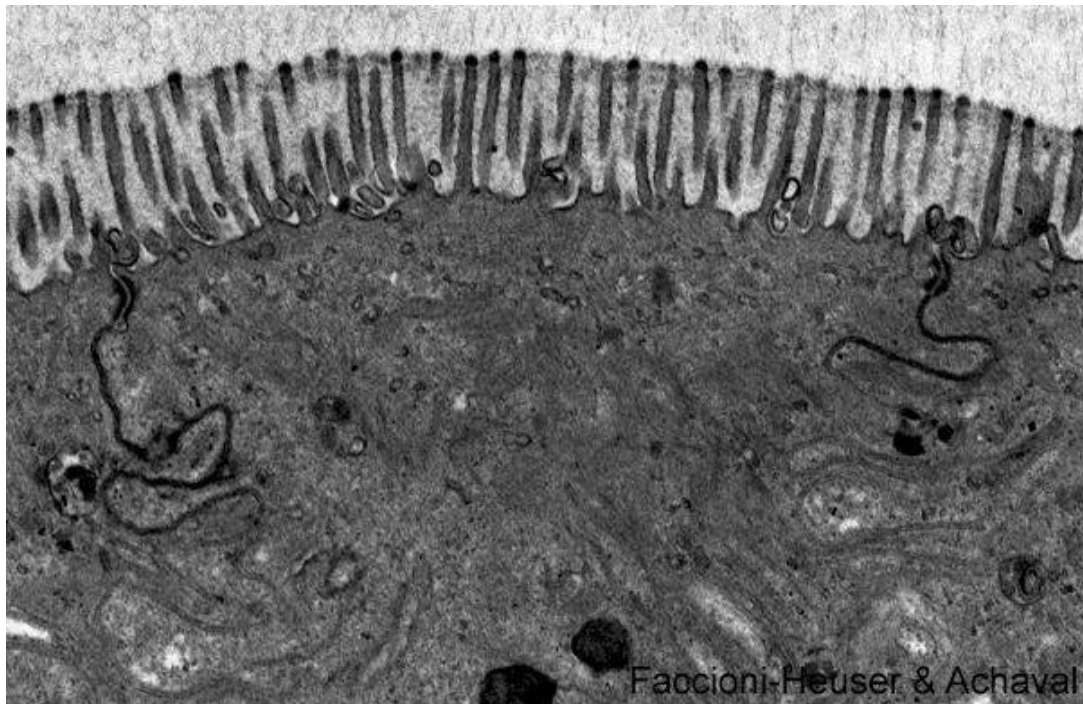


Figura 1.21 - Eletromicrografia da célula do epitélio intestinal unida a suas vizinhas por junções celulares. Cortesia de Maria Cristina Faccioni-Heuser e Matilde Achaval Elena, UFRGS.

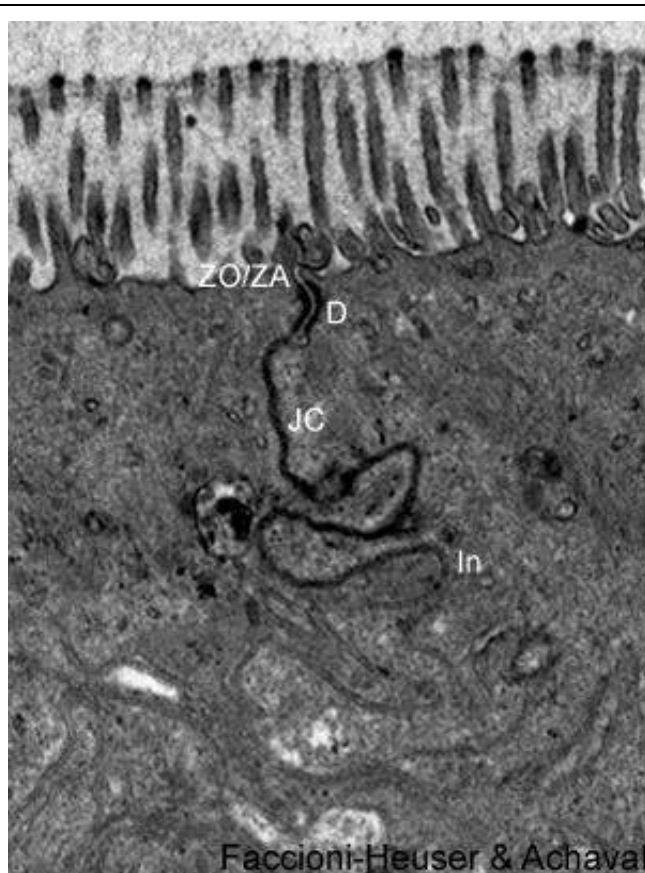
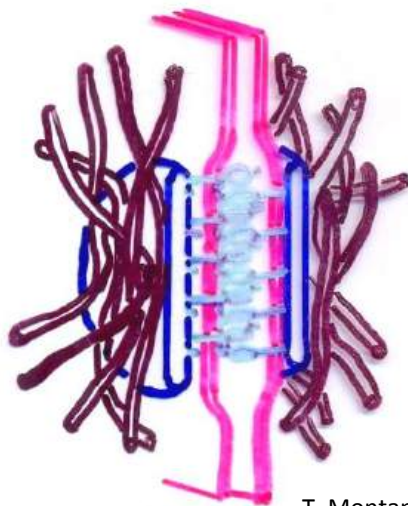


Figura 1.22 - Aumento das junções celulares: zônulas de oclusão e de adesão (ZO/ZA), desmossomo (D), junções comunicantes (JC) e interdigitações (In). 21.000x. Cortesia de Maria Cristina Faccioni-Heuser e Matilde Achaval Elena, UFRGS.



T. Montanari, UFRGS

Figura 1.23 - Ilustração do desmossomo. Baseado em Alberts et al., 2002. p. 1073.

As **junções celulares** são especializações da membrana plasmática nas faces basolaterais das células que selam o espaço intercelular, promovem a coesão ou possibilitam a passagem de substâncias. Utilizando a célula epitelial do intestino como exemplo, identificam-se as seguintes estruturas: **zônula de oclusão**, **zônula de adesão**, **desmossomos**, **junções comunicantes**, **interdigitações (invaginações ou pregas basolaterais)** e **hemidesmossomos**.

O conjunto das zônulas de oclusão e de adesão e dos desmossomos é denominado **complexo unitivo**.

A **zônula de oclusão** (ou **junção tight**; do inglês, estreita) está localizada na porção mais apical das superfícies laterais, como um cinto ao redor da célula. É formada pelas proteínas transmembranas **claudinas** e **occludinas** e, no lado citoplasmático, pelas proteínas **ZO-1**, **ZO-2** e **ZO-3**, entre outras. **Filamentos de actina** ancoram-se às proteínas periféricas. As proteínas transmembranas unem os folhetos externos das membranas vizinhas em vários pontos. Essa fusão impede a passagem de substâncias maiores que 1,5nm, permitindo somente a difusão de água, íons e pequenas moléculas; delimita compartimentos de composição química diferente, e impede a migração dos componentes da membrana entre a superfície apical e a superfície basolateral, confinando as proteínas transportadoras e contribuindo para a polaridade da célula.

A **zônula de adesão** está situada em uma faixa circular na célula abaixo da zônula de oclusão. É formada pelas glicoproteínas transmembranas **caderinas**, que, na presença de Ca^{2+} , ligam as membranas vizinhas. Na face interna da membrana, há **α -catenina**, **β -catenina**, **γ -catenina** (ou **placoglobina**), **vinculina** e **α -actinina**. Esta última interconecta as caderinas aos **filamentos de actina**. Essa zônula promove a adesão das células e é importante para o estabelecimento de outras junções, para a manutenção da polaridade e para o reconhecimento celular.

Os **desmossomos** são estruturas em disco. Na presença de Ca^{2+} , as proteínas transmembranas **desmogleínas** e **desmocollinas** da família das caderinas unem as membranas vizinhas. O lado citoplasmático dessas proteínas interage com as **placoglobinas**, que, por sua vez, se associam às **desmoplaquinas**. A estas últimas ancoram **filamentos de citoqueratina (tonofilamentos)** nas células epiteliais, de **desmina** nas células musculares e de **vimentina** nas células de origem mesenquimal. Os desmossomos permitem a adesão das células, sendo abundantes em tecidos sujeitos a estresse mecânico.

As **junções comunicantes** (ou **junções gap**; do inglês, fenda) consistem em canais hidrofílicos formados pelas proteínas transmembranas **conexinas**. Seis conexinas arranjam-se circularmente no **conéxon**, que faz

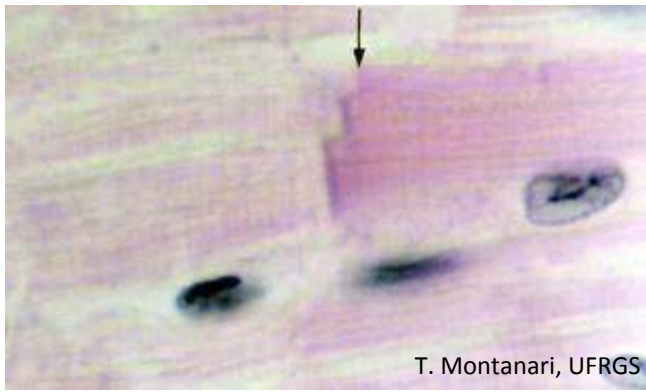


Figura 1.24 - O disco intercalar (→) do músculo estriado cardíaco é constituído por junções *gap*, que permitem a comunicação das células através da passagem de íons, e por interdigitações, junções de adesão e desmossomos, que promovem a adesão das células. HE. Objetiva de 100x (1.373x).

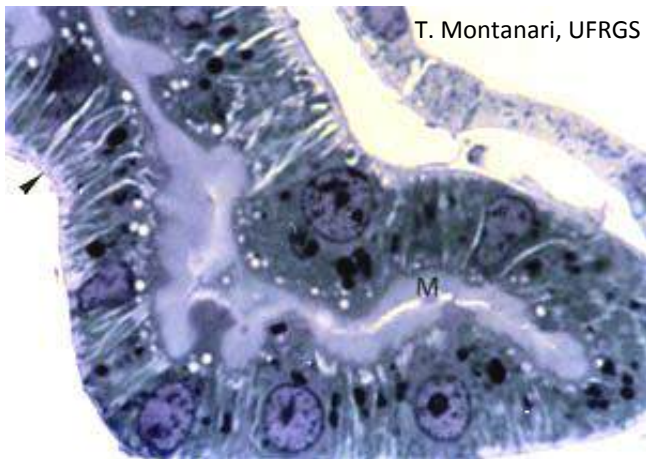


Figura 1.25 - Corte semifino do rim, mostrando um túbulo cujas células possuem microvilos (M), que aumentam a superfície para absorção de substâncias, e invaginações e mitocôndrias (▶) para o transporte de íons. Azul de toluidina. Objetiva de 100x (1.373x).

correspondência com aquele de outra célula. A luz do canal é de 1,5nm de diâmetro, limitando a passagem de substâncias menores que 1kD, como íons, nucleotídeos, monossacarídeos, aminoácidos, vitaminas, alguns hormônios e os mensageiros secundários AMPc, GMPc e IP3. Essas substâncias são responsáveis pela comunicação entre as células. Portanto, essas junções promovem o acoplamento elétrico e metabólico, sendo importantes, por exemplo, na sincronização, diferenciação e proliferação das células.

As **interdigitações** resultam de um imbricamento das superfícies basal e lateral das células vizinhas, o que aumenta o seu contato e reforça a sua adesão. Elas são abundantes em células sujeitas à tração.

As interdigitações são também denominadas **invaginações** ou **pregas basolaterais**, porque são invaginações das superfícies basal e lateral das células. Ocorrem nas células envolvidas no transporte de líquidos e íons, aumentando a superfície para a inserção de proteínas transportadoras. Há uma concentração de mitocôndrias entre as invaginações para fornecer energia ao transporte ativo de íons. A presença das invaginações e das mitocôndrias confere uma aparência estriada à porção basal da célula observada ao microscópio de luz. São encontradas, por exemplo, nos túbulos renais e nos ductos de glândulas salivares.

3 – NÚCLEO E CICLO CELULAR

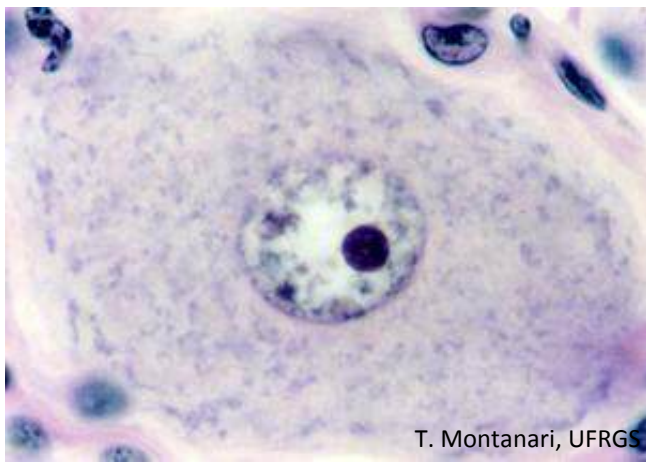

Figura 1.26 - Neurônio do gânglio sensitivo, onde é possível observar o núcleo esférico, claro (eucromático), com alguns grumos de heterocromatina e nucléolo proeminente. HE. Objetiva de 100x (851x).

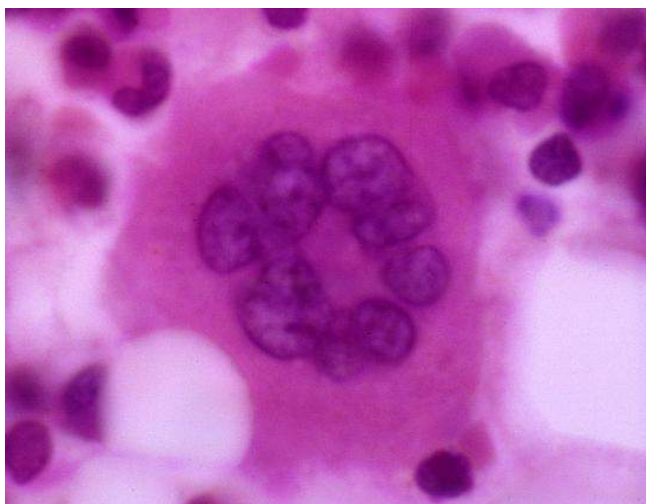

Figura 1.27 - O megacariócito (célula que origina as plaquetas) possui núcleo lobulado e bastante volumoso devido à poliploidia. HE. Objetiva de 100x.

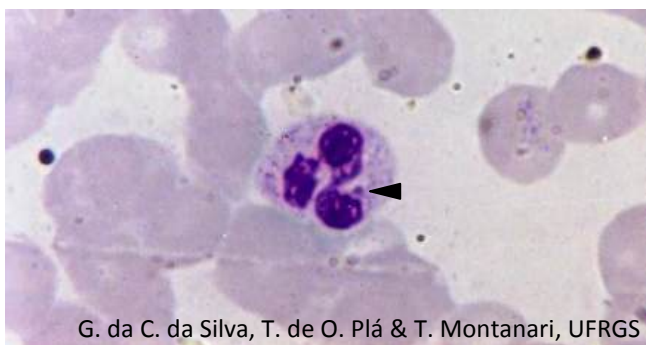


Figura 1.28 - Neutrófilo com núcleo lobulado, heterocromático e com cromatina sexual (►). Giemsa. Objetiva de 100x (1.373x).

O tamanho e a forma do **núcleo** variam conforme o tipo celular. Geralmente mede entre 5 e 10 μ m e é **alongado, ovoide, esférico** ou **lobulado**.

O núcleo tem o material genético, o **ácido desoxirribonucleico (DNA)**, o qual está enrolado em proteínas básicas, as **histonas**, formando a **cromatina**. Segundo o grau de condensação, ela é classificada em **eucromatina** (difusa e transcrita) e **heterocromatina** (condensada e geralmente inativa).

O núcleo está presente quando a célula encontra-se na interfase do ciclo celular. Durante a divisão, a cromatina condensa-se em cromossomos, e a membrana nuclear desintegra-se.

O **nucléolo** é uma área não circundada por membrana, geralmente esférica, onde ocorre a produção dos ribossomos. Nele o DNA ribossômico (DNAr) é transcrito em RNAr, e este é envolvido por proteínas para formar as subunidades ribossômicas.

Nas pessoas do sexo feminino, há um pequeno apêndice em forma de baqueta de tambor no núcleo. Consiste em um dos cromossomos X bastante condensado e, conseqüentemente, inativo. É chamado de **cromatina sexual** ou **corpúsculo de Barr**.

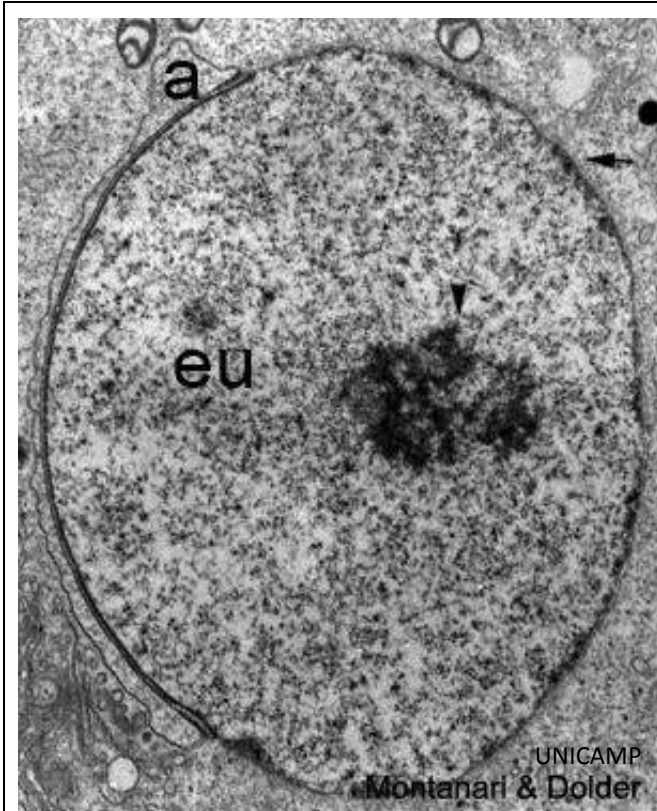


Figura 1.29 - Eletromicrografia de espermatíde redonda, mostrando o núcleo com eucromatina (eu) e nucléolo bem desenvolvido (▴). É possível observar o envoltório nuclear com sua membrana dupla (➡) apesar do acrossoma (a) recobrir parte do núcleo. 10.909x.

Ao microscópio eletrônico, é possível distinguir, no nucléolo, três áreas: a *pars amorpha* (porção amorfa), clara, corresponde às alças de DNA das regiões organizadoras nucleolares (**NOR** de *nucleolar organizing regions*), que codificam o RNAr; a *pars fibrosa* (porção fibrosa), com o DNAr sendo transcrito em RNAr, e a *pars granulosa* (porção granulosa), onde as moléculas de RNAr sofrem o processamento final e se associam às proteínas provenientes do citoplasma para constituir as subunidades ribossômicas.

O núcleo é delimitado pelo **envoltório nuclear** (ou **carioteca**), constituído por duas membranas separadas pelo espaço perinuclear. Em vários pontos, as membranas fundem-se em poros delimitados por complexos proteicos, os **complexos de poro**.

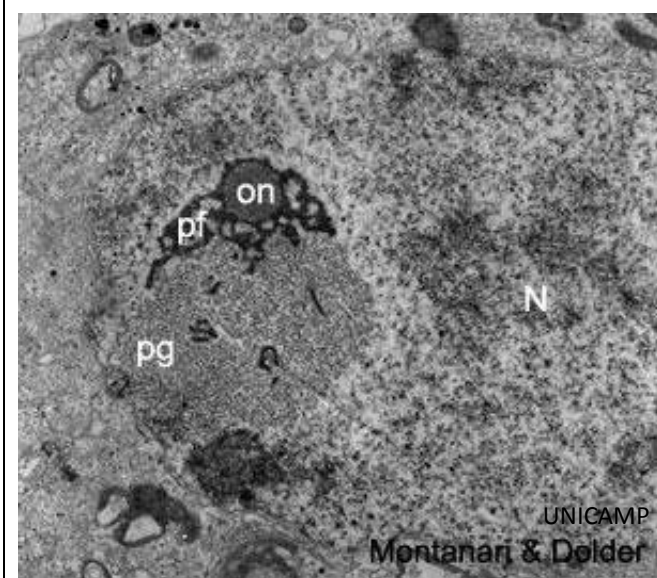


Figura 1.30 - Neste núcleo (N), distinguem-se os componentes do nucléolo: organizador nucleolar (on), *pars fibrosa* (pf) e *pars granulosa* (pg). 10.208x.

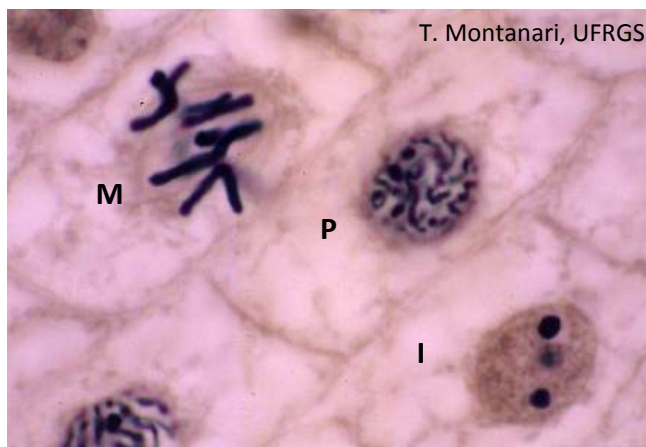


Figura 1.31 - Fotomicrografia de células em interfase (I) e em mitose: prófase (P) e metáfase (M). Raiz de cebola. Hematoxilina férrica. Objetiva de 100x (1.373x).

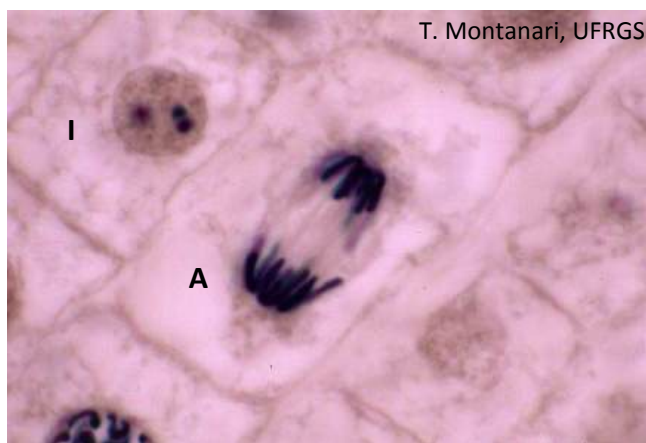


Figura 1.32 - Além da célula em interfase (I), há uma célula em anáfase (A). Raiz de cebola. Hematoxilina férrica. Objetiva de 100x (1.373x).

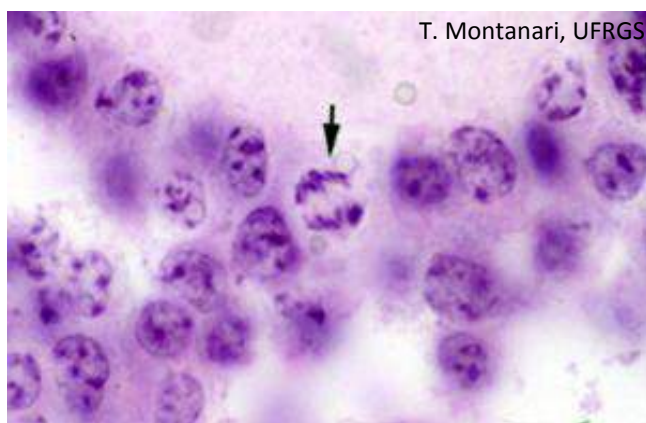


Figura 1.33 - Célula folicular do ovário na anáfase da mitose (➡). HE. Objetiva de 100x.

O **ciclo celular** consiste em duas etapas: a **interfase** e a **mitose**, entre as quais a célula se alterna de forma cíclica.

A **interfase** é dividida em: G1, S e G2. Na **fase G1**, há o crescimento da célula com intensa síntese de RNA e de proteínas necessárias para a replicação do DNA. Na **fase S**, há a duplicação do DNA. Na **fase G2**, há a verificação se o DNA foi duplicado de forma correta e a síntese de RNA e de proteínas essenciais para a divisão celular.

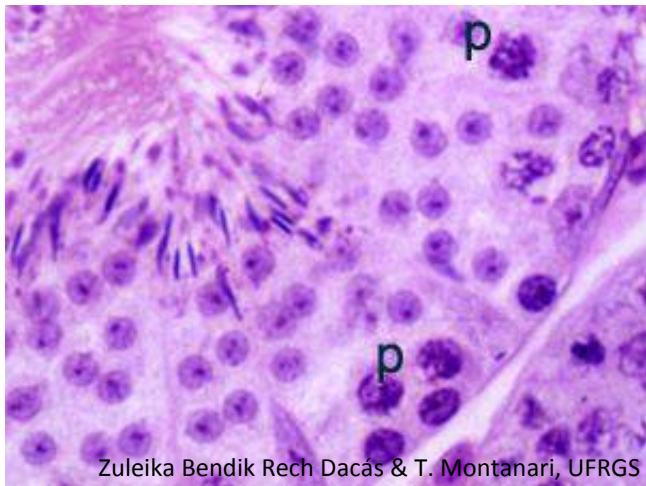
Na **mitose (fase M)**, a célula divide-se em duas, e o material genético duplicado na interfase é repartido entre as células-filhas. A mitose pode ser subdividida em quatro fases: prófase, metáfase, anáfase e telófase.

Na **prófase**, há a condensação da cromatina em cromossomos. Como ocorreu a duplicação do DNA na interfase, cada cromossomo possui duas cromátides, que estão unidas pelo centrômero. Aderido ao centrômero, há o cinetócoro, ao qual se fixam os microtúbulos do fuso mitótico. Com a condensação da cromatina, os nucléolos desaparecem. Há a desintegração do envoltório nuclear em consequência da fosforilação das laminas, o que rompe a lâmina nuclear.

Na **metáfase**, os cromossomos, ligados aos microtúbulos do fuso, migram para o equador da célula.

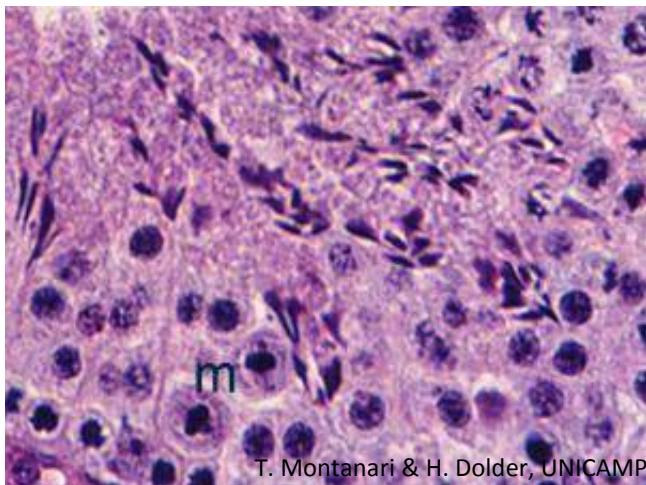
Na **anáfase**, há a separação das cromátides-irmãs e a sua migração para os polos da célula através do deslizamento ao longo dos microtúbulos.

Na **telófase**, há a descondensação dos cromossomos em cromatina, com reaparecimento do nucléolo. Com a desfosforilação das laminas, a carioteca é refeita. Há a divisão do citoplasma (citocinese) devido ao anel contrátil de filamentos de actina e moléculas de miosina II, originando duas células-filhas iguais à célula-mãe.



Zuleika Bendik Rech Dacás & T. Montanari, UFRGS

Figura 1.34 - Segmento de testículo de camundongo, com a presença de espermatócitos primários em prófase (p). HE. Objetiva de 40x (recorte ampliado).



T. Montanari & H. Dolder, UNICAMP

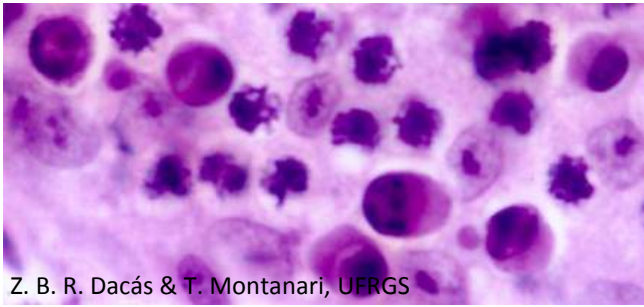
Figura 1.35 - Metáfases (m) no epitélio do testículo de camundongo. HE. Objetiva de 40x (recorte ampliado).

As células germinativas são ainda capazes de se dividir por **meiose**, derivando células-filhas haploides. A meiose consiste de duas etapas de divisões, antecedidas somente por uma etapa de duplicação do DNA.

Na primeira meiose, a **prófase** é bastante longa, dividida nos seguintes estágios: leptóteno, zigóteno, paquíteno, diplóteno e diacinese. No leptóteno, os cromossomos são longos e finos, associados ao envoltório nuclear. No zigóteno, os cromossomos-homólogos pareiam-se através da formação do complexo sinaptonêmico. No paquíteno, inicia a condensação do material genético e ocorre a troca de segmentos entre os cromossomos-homólogos (recombinação gênica ou *crossing-over*). No diplóteno, o complexo sinaptonêmico dissolve-se, e os cromossomos-homólogos tentam se separar, mas ficam unidos nos quiasmas, os locais de *crossing-over*. Na diacinese, os cromossomos estão bastante espiralizados, há o desaparecimento dos quiasmas, do nucléolo e da carioteca e há a formação do fuso de microtúbulos. Na **metáfase**, há a disposição dos cromossomos-homólogos no equador da célula. Os cromossomos interagem com os microtúbulos através do cinetócoro, que geralmente está próximo ao centrômero. Na **anáfase**, os cromossomos-homólogos separam-se e migram para os polos opostos da célula. A segregação aleatória de um membro paterno ou materno de cada par contribui para a variabilidade genética. Na **telófase**, há a descondensação dos cromossomos, a reconstituição do envoltório nuclear e a citocinese. São formadas duas células-filhas, com metade do número de cromossomos da célula-mãe, mas cada cromossomo apresenta duas cromátides.

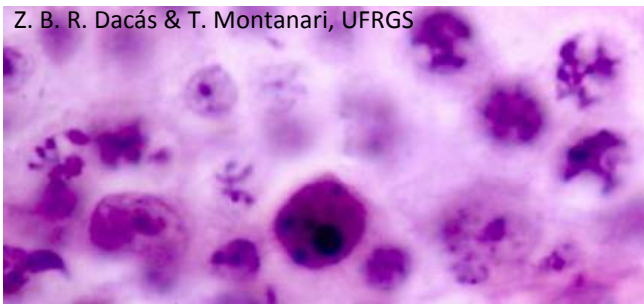A segunda meiose assemelha-se à mitose. A **prófase** é mais curta e mais simples do que a prófase da primeira meiose (ou até mesmo ausente). Nela ocorre a condensação da cromatina em cromossomos e o desaparecimento do nucléolo e da carioteca. Na **metáfase**, os cromossomos dispõem-se no equador da célula. Na **anáfase**, as cromátides-irmãs separam-se e migram para os polos opostos da célula. Na **telófase**, há a descondensação dos cromossomos, a reorganização do envoltório nuclear e a citocinese das células em células-filhas haploides tanto ao que se refere ao número de cromossomos como à quantidade de DNA.

A meiose reduz a quantidade do material genético dos gametas de diploide para haploide e, com a fusão deles na fertilização, a diploidia da espécie é restabelecida. Proporciona ainda a variabilidade genética através da troca de segmentos entre os cromossomos maternos e paternos no *crossing-over* e da segregação aleatória desses cromossomos nos gametas.



Z. B. R. Dacás & T. Montanari, UFRGS

Figura 1.36 - São observadas células germinativas em apoptose. Notar a posição excêntrica do núcleo, a condensação do material genético junto à carioteca e o surgimento de vacúolos na célula. HE. Objetiva de 100x.



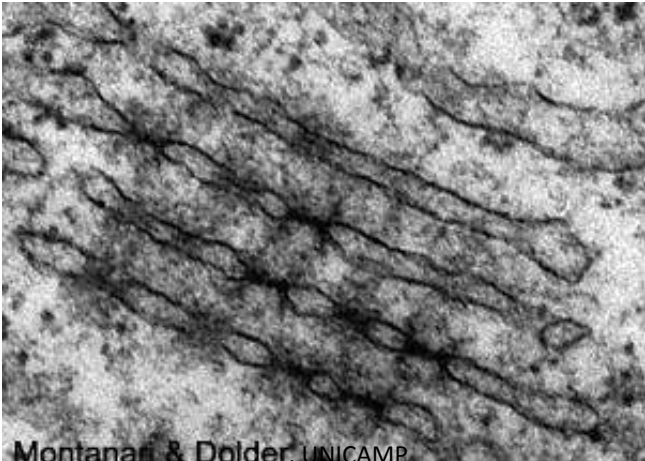
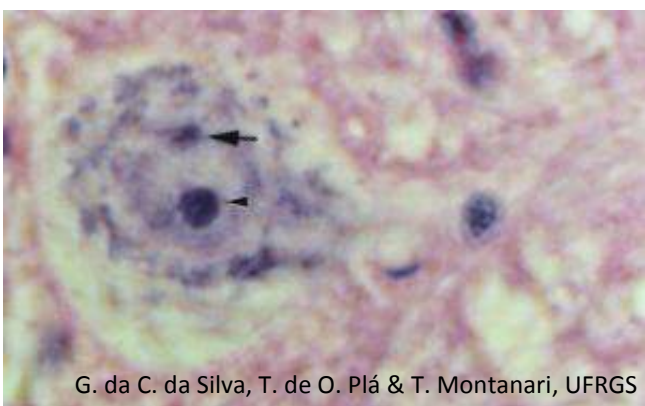

Z. B. R. Dacás & T. Montanari, UFRGS

Figura 1.37 - Célula apoptótica com o material genético já fragmentado. HE. Objetiva de 100x.

Injúria severa provoca a morte da célula por **necrose**, onde ocorre seu intumescimento e sua ruptura, com liberação das enzimas lisossômicas, causando dano ao tecido e reação inflamatória.

Condições fisiológicas normais ou estímulos patológicos brandos induzem a **apoptose**, onde há a diminuição no volume celular, perda da função mitocondrial e alterações nucleares. Estas são: **picnose**, em que há condensação da cromatina, retraindo o núcleo em uma massa basófila até um corpo esférico, escuro; **cariorrhexis**, onde a clivagem do DNA por endonucleases dependentes de Ca^{2+} e Mg^{2+} fragmenta o núcleo, e **cariólise**, em que a atividade aumentada da DNAase dissolve o DNA, levando ao desaparecimento do núcleo. Os corpos apoptóticos, com fragmentos do núcleo e do citoplasma, são fagocitados por macrófagos ou por células vizinhas, sem resposta inflamatória.

4 – ORGANELAS

 <p>Montanari & Dolder, UNICAMP</p> <p>Figura 1.38 - <i>Lamella anulata</i> em célula germinativa de camundongo.</p>	<p>As lamelas anulares (ou <i>lamella anulata</i>) são pilhas de membranas com complexos de poro. São comuns em células germinativas e em algumas células tumorais.</p>
 <p>G. da C. da Silva, T. de O. Plá & T. Montanari, UFRGS</p> <p>Figura 1.39 - O neurônio da medula espinal exibe características de célula sintetizadora de proteínas: núcleo claro devido à cromatina frouxa, nucléolo proeminente (▶) e grânulos basófilos (substância de Nissl) no citoplasma, referentes ao retículo endoplasmático rugoso e aos ribossomos. Cromatina sexual (◄▶). HE. Objetiva de 40x (1.045x) (recorte ampliado).</p>	<p>O retículo endoplasmático é constituído por um sistema de membranas em forma de túbulos, vesículas e cisternas. Se os ribossomos estão associados, o retículo endoplasmático é designado retículo endoplasmático rugoso (RER). Se não houver ribossomos, é dito retículo endoplasmático liso (REL).</p> <p>Os ribossomos são pequenas partículas, compostas de proteínas e RNAr. Cada ribossomo é composto por uma subunidade maior e uma subunidade menor, com valores de sedimentação de 60S e 40S, respectivamente. Os ribossomos são responsáveis pela síntese de proteínas.</p> <p>Os ribossomos ficam livres no citoplasma quando sintetizam proteínas do citosol, do núcleo, das mitocôndrias e dos peroxissomos. Eles se associam a uma fita de RNAm, formando grupos em forma de círculos, espirais ou rosetas, denominados polissomos ou polirribossomos.</p> <p>As proteínas para as demais organelas, o envoltório nuclear, a membrana celular ou o exterior são sintetizadas no retículo endoplasmático rugoso (RER).</p>
 <p>UNICAMP Montanari & Dolder</p> <p>Figura 1.40 - Retículo endoplasmático rugoso. 22.000x.</p>	




Figura 1.41 - Citoplasma de reticulócito rico em polissomos (➡), os quais estão envolvidos na síntese de hemoglobina. Cortesia de Maria Cristina Faccioni-Heuser, UFRGS.

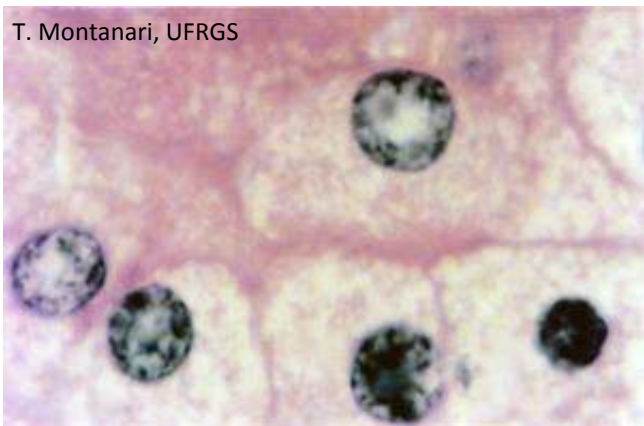


Figura 1.42 - Células da adrenal, cujo citoplasma eosinófilo se deve à riqueza em retículo endoplasmático liso para a síntese de hormônios esteroides. A vacuolização é resultado da perda das gotículas lipídicas no processamento histológico. HE. Objetiva de 40x (550x).

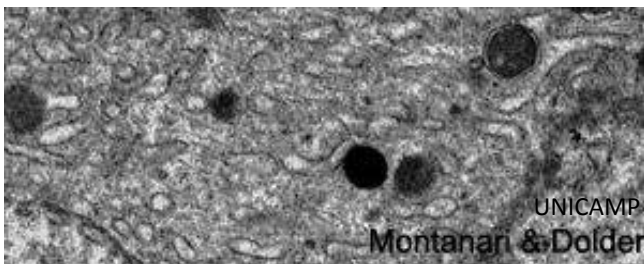


Figura 1.43 - Retículo endoplasmático liso. 13.000x.

O **retículo endoplasmático liso** (REL) contém enzimas para a síntese de lipídios, inclusive dos fosfolipídios da membrana celular e dos hormônios esteroides, o metabolismo do glicogênio e a detoxicação de certas drogas, inclusive álcool. Ele está ainda envolvido na formação e na reciclagem da membrana e, em algumas células, no sequestro de Ca^{2+} .

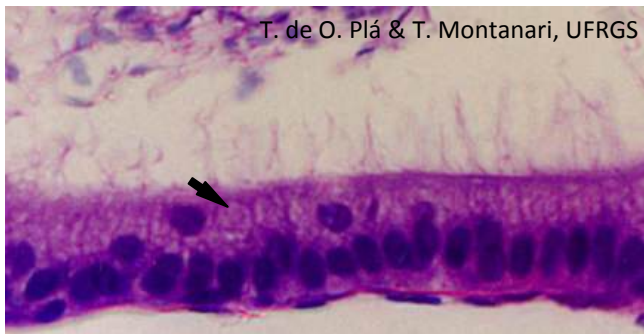


Figura 1.44 - Células do epidídimo, cujo complexo de Golgi (➡) é bem desenvolvido para a síntese de glicoproteínas. HE. Objetiva de 40x (recorte ampliado).

As proteínas sintetizadas no retículo endoplasmático rugoso vão para o **complexo de Golgi**, onde são acrescentados resíduos de açúcares, um processo denominado glicosilação. Elas podem ser ainda sulfatadas, fosforiladas ou sofrerem processamento proteolítico, que as convertem em proteínas ativas. Lipídios também são glicosilados e sulfatados nessa organela. O Golgi realiza o empacotamento e a distribuição das macromoléculas para a secreção, para a membrana plasmática ou para outras organelas.

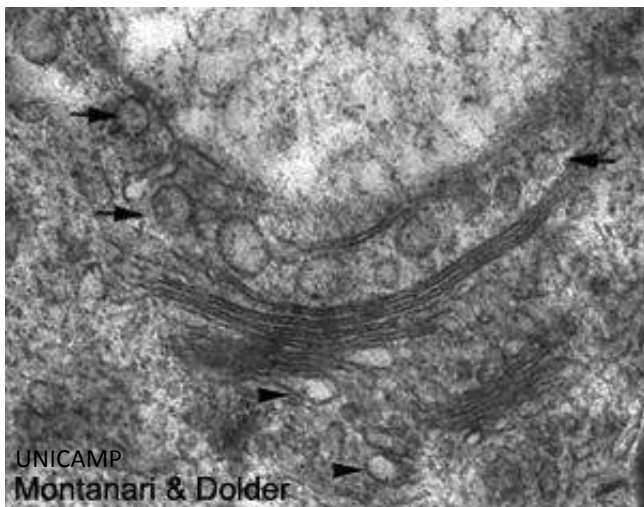


Figura 1.45 - As cisternas do Golgi organizam-se em cis, média e trans. Antes da face cis, há a rede cis do Golgi, que recebe vesículas do retículo endoplasmático (▶) e, após a face trans, há a rede trans do Golgi, de onde saem as vesículas de secreção (➡). 33.333x.

A microscopia eletrônica mostra que o Golgi é constituído por um conjunto de três a 10 cisternas achatadas e empilhadas e vesículas. A cisterna mais próxima ao núcleo e ao retículo endoplasmático, situada no lado convexo da organela, é designada **face cis**, enquanto a que se localiza na região oposta, voltada para o exterior, no lado côncavo, é a **face trans**. Antes da face cis do Golgi, há a **rede cis do Golgi**, formada por sáculos e túbulos interconectados que recebem vesículas do retículo endoplasmático e, após a face trans, há a **rede trans do Golgi**, de onde saem as vesículas de secreção.

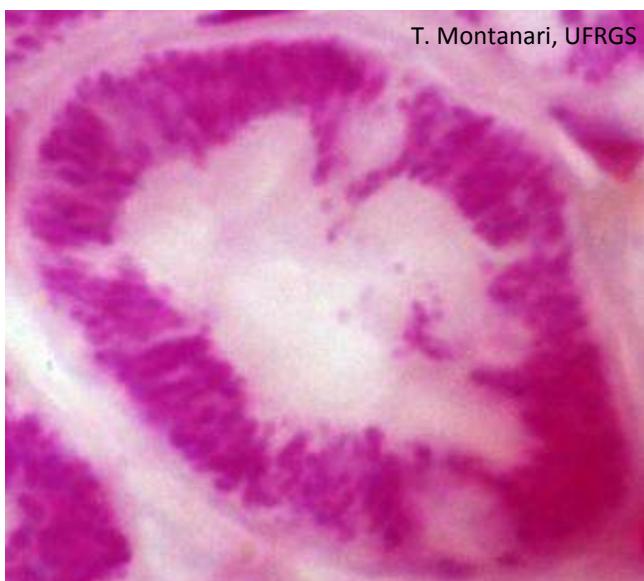
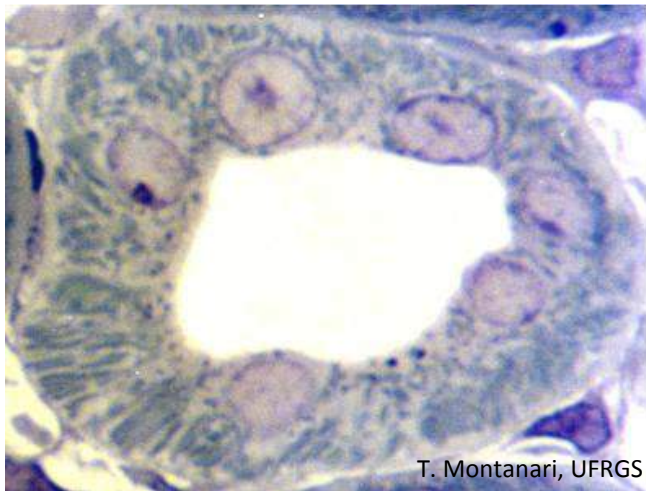
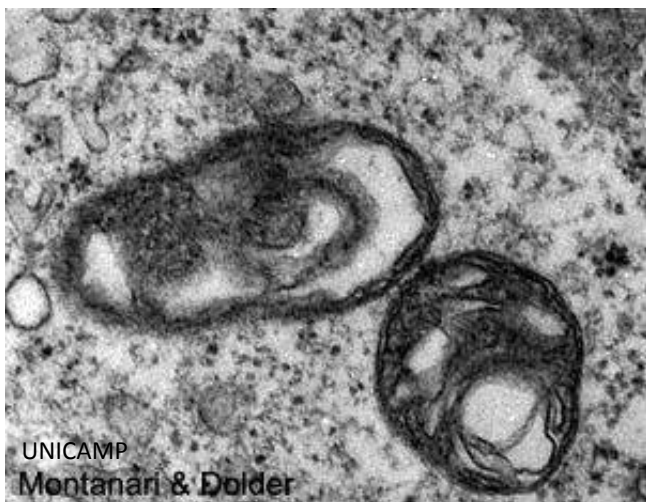Figura 1.46 - Mitocôndrias coradas em magenta em um túbulo renal. Altmann. Objetiva de 100x (1.373x).

A forma e o tamanho das **mitocôndrias** variam, podendo ser esféricas, alongadas ou pleomórficas. Além da morfologia, a quantidade e a localização das mitocôndrias estão relacionadas à necessidade energética das células, sendo que são abundantes naquelas que demandam energia e são concentradas em regiões na célula onde a energia é requerida. Isso porque produzem ATP através da oxidação de carboidratos, lipídios e aminoácidos. Além da produção de ATP, as mitocôndrias regulam a concentração de certos íons no citoplasma, um papel que compartilham com o retículo endoplasmático liso.



T. Montanari, UFRGS

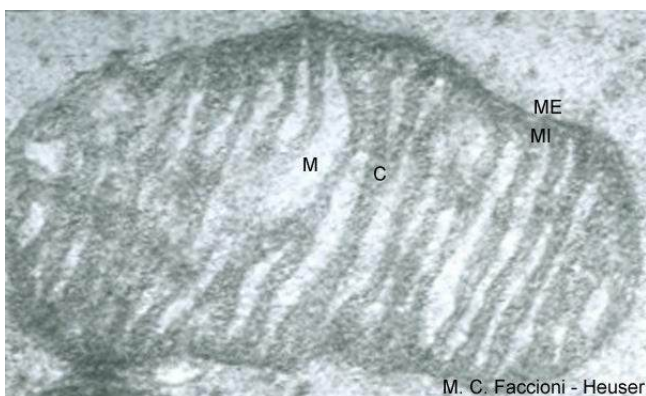
Figura 1.47 - As mitocôndrias (bastões azulados) são abundantes no túbulo distal do rim, onde ocorre transporte ativo de íons. Corte semifino corado com azul de toluidina. Objetiva de 100x (1.922x).



UNICAMP
Montanari & Dolder

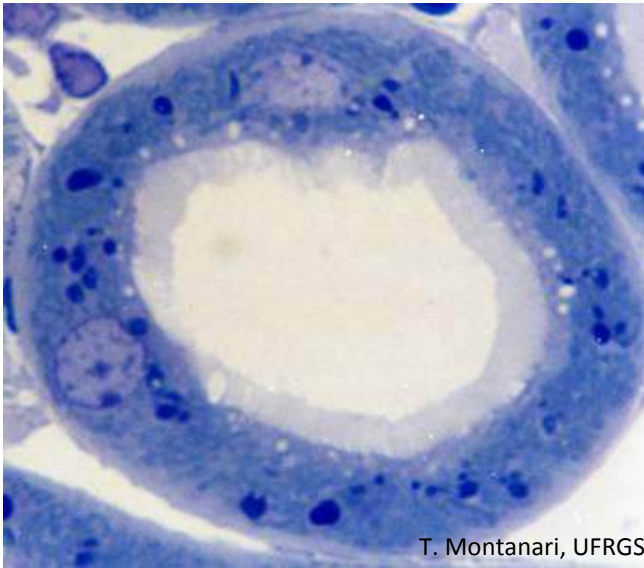
Figura 1.48 - Mitocôndrias. 44.000x.

A mitocôndria apresenta duas membranas, sendo que a membrana interna invagina-se nas cristas. O compartimento entre as duas membranas é o espaço intermembranoso. Limitada pela membrana interna, há a matriz mitocondrial.



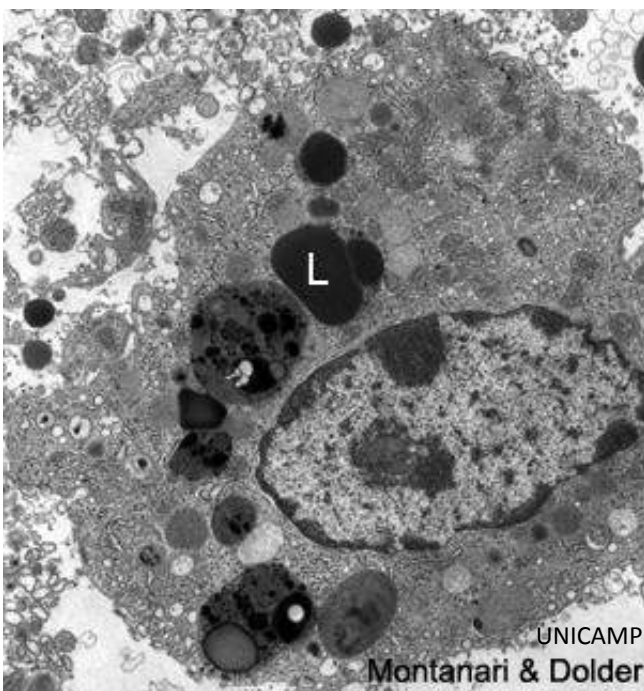
M. C. Faccioni - Heuser

Figura 1.49 - São indicadas, na mitocôndria, a membrana externa (ME), a membrana interna (MI), as cristas (C) e a matriz mitocondrial (M). Cortesia de Maria Cristina Faccioni-Heuser, UFRGS.



T. Montanari, UFRGS

Figura 1.50 - Lisossomos (corpos escuros) no túbulo proximal do rim. Corte semifino corado com azul de toluidina. Objetiva de 100x.

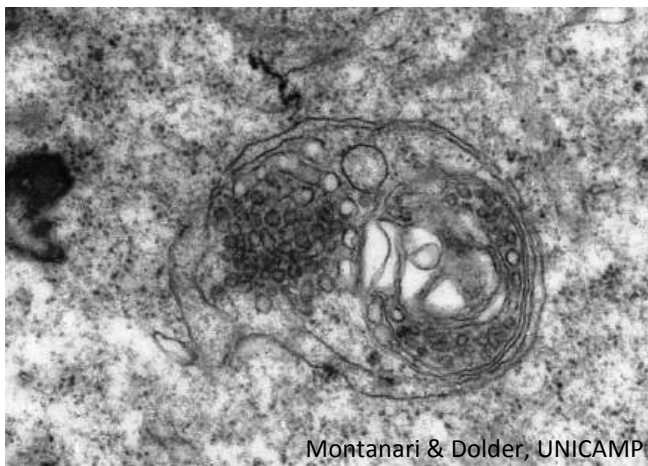


UNICAMP

Montanari & Dolder

Figura 1.51 - Eletromicrografia de macrófago rico em lisossomos (L) para digerir o material fagocitado. 6.286x.

Os **lisossomos** são pequenas organelas membranosas com enzimas hidrolíticas, como, por exemplo, fosfatases, proteases, nucleases, glicosidases, lipases, fosfolipases e sulfatases. Essas enzimas são ativas em pH ácido, e esse pH é mantido por H^+ ATPases que bombeiam H^+ para a organela. O material a ser digerido pode ser internalizado pela endocitose no caso de macromoléculas ou pela fagocitose se são partículas grandes ou micro-organismos.

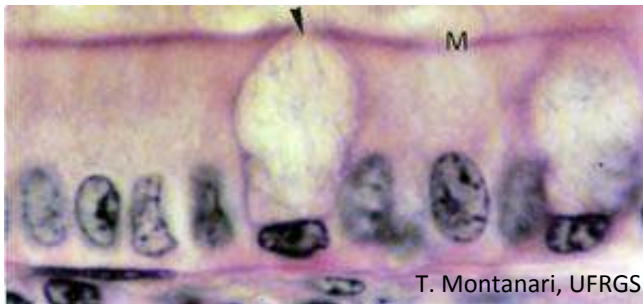


Montanari & Dolder, UNICAMP

Figura 1.52 - Autofagossomo, ou seja, vesícula envolvida na autofagia, na digestão de organelas.

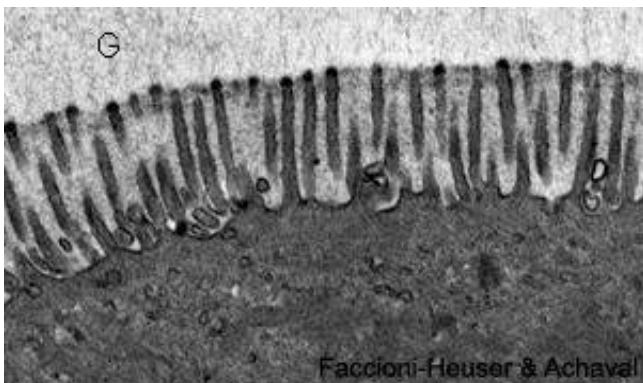
Organelas velhas ou em desuso são também digeridas pelos lisossomos, e esse processo é denominado **autofagia**.

1 – PROJEÇÕES CELULARES



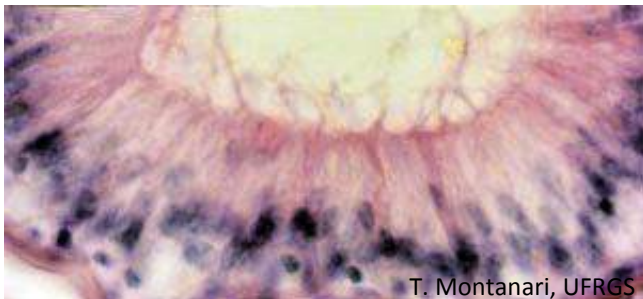
T. Montanari, UFRGS

Figura 2.1 - As células colunares do epitélio intestinal possuem microvilos (M) para aumentar a superfície de absorção. A célula caliciforme é apontada. HE. Objetiva de 100x (1.373x).



Faccioni-Heuser & Achaval

Figura 2.2 - Microvilos observados ao microscópio eletrônico de transmissão. G - glicocálix. 13.500x. Cortesia de Maria Cristina Faccioni-Heuser e Matilde Achaval Elena, UFRGS.

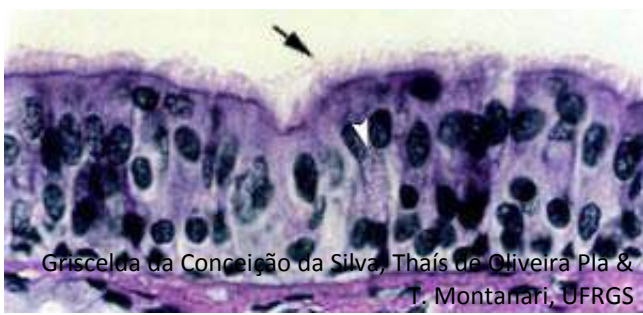


T. Montanari, UFRGS

Figura 2.3 - Os estereocílios no epitélio do epidídimo aumentam a superfície de absorção. HE. Objetiva de 40x (550x).

Os **microvilos** são evaginações digitiformes da superfície apical, com 50 a 100nm de diâmetro e 1 a 3µm de comprimento. Filamentos de actina dão-lhe sustentação. Essas projeções aumentam a superfície de absorção, ocorrendo em células absorptivas, como as do intestino e as do túbulo renal.

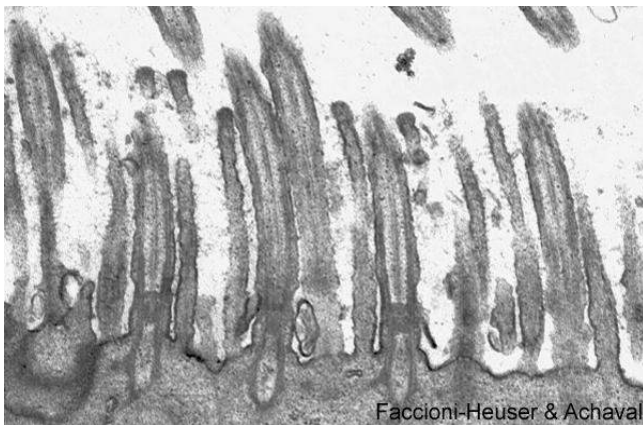
Os **estereocílios** são projeções da superfície apical imóveis. São longos, com 100 a 150nm de diâmetro e até 120µm de comprimento. Possuem filamentos de actina no interior. Podem ser ramificados. Aumentam a superfície de absorção, como aqueles do trato reprodutor masculino, a exemplo do epidídimo, ou são mecanorreceptores, como aqueles das células pilosas da orelha interna.



Griscelda da Conceição da Silva, Thaís de Oliveira Pla & T. Montanari, UFRGS

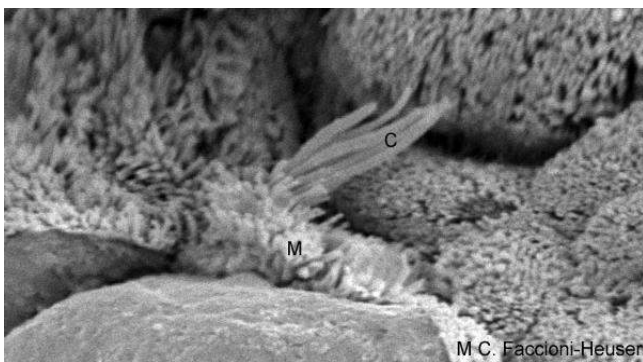
Figura 2.4 - As células colunares do epitélio da traqueia apresentam cílios (➡), que, através do seu batimento, retiram as partículas de poeira das vias aéreas. É indicada também a célula caliciforme. Objetiva de 40x (550x).

Os **cílios** são projeções da superfície apical maiores que os microvilos: cerca de 250nm de diâmetro e 5 a 10µm de comprimento. Possuem axonema, o que permite o seu movimento, fazendo com que o material na superfície das células seja transportado, como ocorre na traqueia.



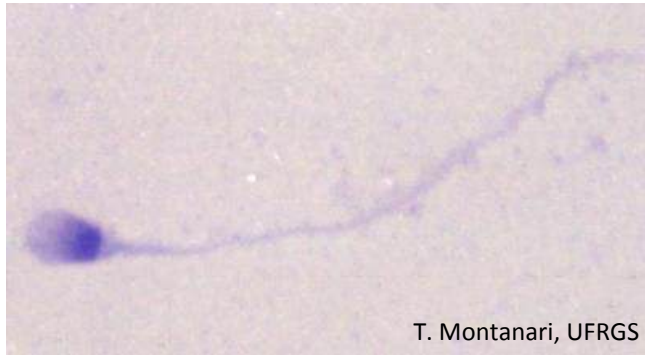
Faccioni-Heuser & Achaval

Figura 2.5 - Eletromicrografia de transmissão de cílios, mostrando a estrutura interna de microtúbulos. 23.111x. Cortesia de Maria Cristina Faccioni-Heuser e Matilde Achaval Elena, UFRGS.



M.C. Faccioni-Heuser

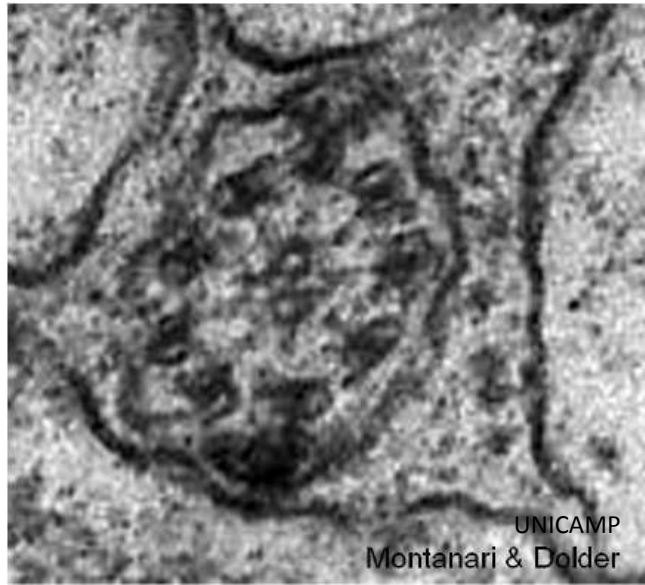Figura 2.6 - Eletromicrografia de varredura de um tufo de cílios (C) e microvilos (M), permitindo comparar o seu tamanho. 9.500x. Cortesia de Maria Cristina Faccioni-Heuser, UFRGS.



T. Montanari, UFRGS

Figura 2.7 - Fotomicrografia de espermatozoide humano. Giemsa. Objetiva de 100x (1.716x).

O **flagelo** possui estrutura semelhante à do cílio, mas é mais longo (cerca de 55 μm) e único na célula. É responsável pela motilidade dos espermatozoides.



UNICAMP
Montanari & Dolder

Figura 2.8 - Corte transversal do axonema presente no flagelo do espermatozoide. 187.500x.

2 – EPITÉLIO DE REVESTIMENTO

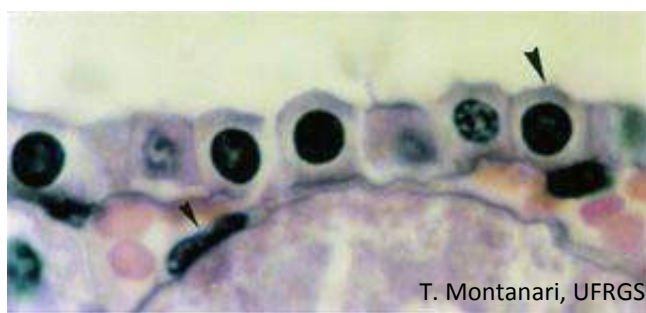


Figura 2.9 - Epitélío simples pavimentoso (▶) de um vaso sanguíneo e epitélío simples cúbico (▶) de um túbulo renal. HE. Objetiva de 100x (1.373x).

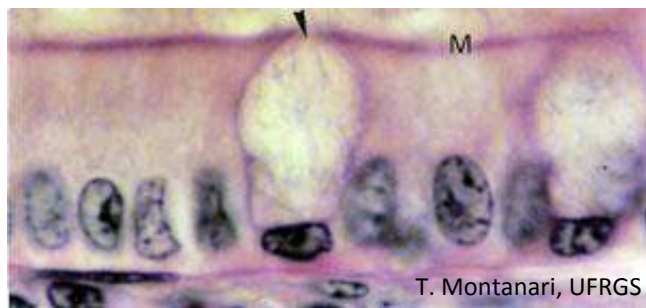


Figura 2.10 - Epitélío simples colunar com microvilos (M) e células caliciformes (▶) no intestino. HE. Objetiva de 100x (1.373x).

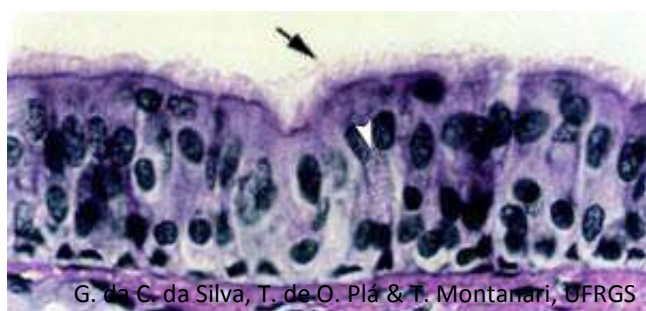


Figura 2.11 - Epitélío pseudoestratificado colunar com cílios (▶) e células caliciformes (▶) da traqueia. Objetiva de 40x (550x).

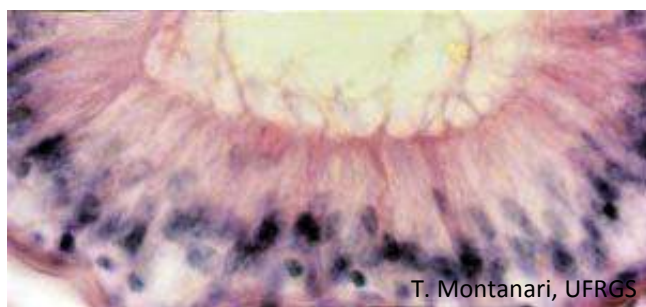


Figura 2.12 - Epitélío pseudoestratificado colunar com stereocílios do epidídimo. HE. Objetiva de 40x (550x).

O **epitélío de revestimento** é classificado segundo a **forma das células** e o **número de camadas celulares**.

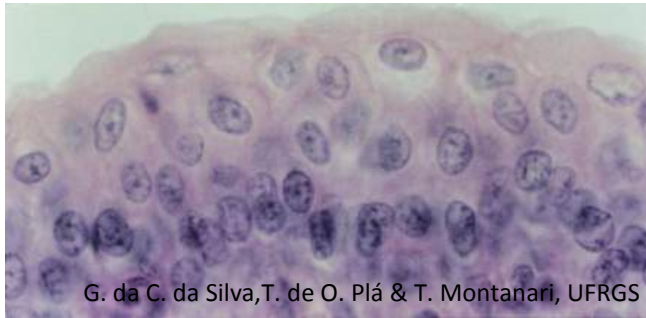
Quando a largura e o comprimento da célula são maiores que a altura, a célula é dita **pavimentosa**. Quando a altura é igual à largura e ao comprimento, ela é denominada **cúbica**. Quando a altura é maior que a largura e o comprimento, a célula é **colunar, cilíndrica** ou **prismática**.

Se houver somente uma camada de células, o epitélío é dito **simples**. Se houver mais de uma, **estratificado**.

Se as células de um epitélío simples forem pavimentosas, ele é denominado **epitélío simples pavimentoso**; se forem cúbicas, **epitélío simples cúbico**, e se forem colunares (**prismáticas** ou **cilíndricas**), **epitélío simples colunar (prismático** ou **cilíndrico)**. A presença da especialização da superfície apical e de outras células no epitélío é também mencionada. Assim, por exemplo, nos intestinos, o epitélío é simples colunar com microvilos e células caliciformes.

A forma das células e o seu arranjo em camadas estão relacionados com a sua função. O epitélío simples pavimentoso, pela sua pequena espessura, facilita a passagem de substâncias e gases. Os epitélios simples cúbico e colunar, pela riqueza de organelas e presença de especializações da superfície, realizam absorção, secreção e transporte de íons.

Um tipo especial de epitélío simples é o **epitélío pseudoestratificado**. Todas as células apóiam-se na lâmina basal, mas possuem diferentes tamanhos: células baixas, que são as basais, e células mais altas, colunares. Os núcleos estão, portanto, em diferentes alturas, lembrando o epitélío estratificado.

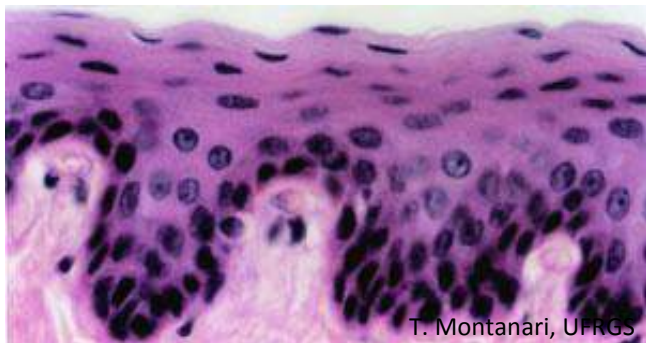


G. da C. da Silva, T. de O. Plá & T. Montanari, UFRGS

Figura 2.13 - Epitélio de transição da bexiga. HE. Objetiva de 40x (550x).

No **epitélio de transição** (ou **urotélío**), a forma e o número de camadas celulares visíveis variam conforme o órgão esteja relaxado ou distendido. No estado relaxado, aparenta uma espessura de quatro a sete células, com células basais cúbicas ou colunares, células intermediárias poliédricas e células superficiais globosas ou em guarda-chuva. No estado distendido, são observados dois ou três estratos, e as células superficiais tornam-se pavimentosas.

A distensão do epitélio de transição acomoda o volume de urina.



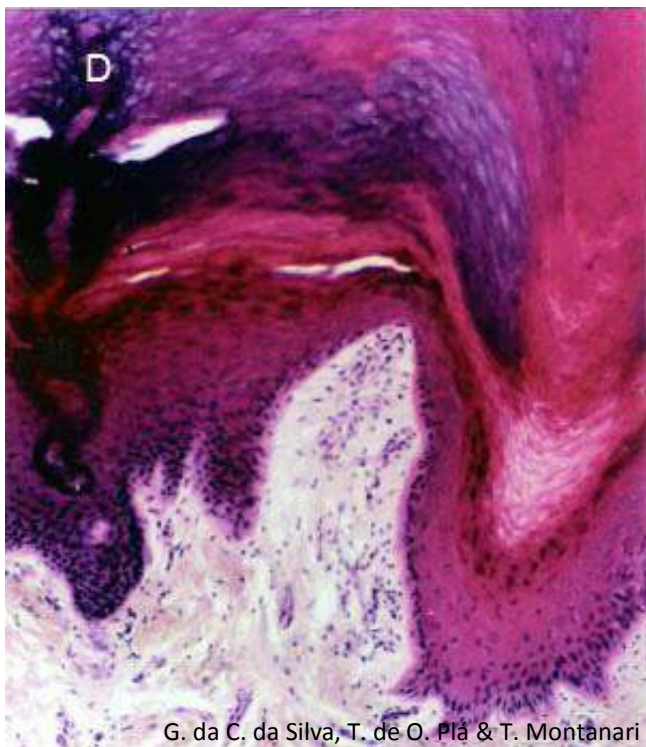
T. Montanari, UFRGS

Figura 2.14 - Epitélio estratificado pavimentoso do esôfago. HE. Objetiva de 40x (550x).

Se o epitélio é estratificado, o formato das células da camada mais superficial é que o denominará. Então, se as células forem pavimentosas, tem-se o **epitélio estratificado pavimentoso**, como é o caso no esôfago; se cúbicas, o **epitélio estratificado cúbico**, como, por exemplo, o dos ductos das glândulas sudoríparas, e se colunares, o **epitélio estratificado colunar**, como o dos grandes ductos das glândulas salivares.

No epitélio estratificado pavimentoso, as células variam na sua forma conforme a sua localização: na camada basal, são colunares; nas camadas intermediárias, poliédricas, e, nas camadas superficiais, pavimentosas.

O epitélio estratificado pavimentoso suporta o atrito.



G. da C. da Silva, T. de O. Plá & T. Montanari

Figura 2.15 - Epitélio estratificado pavimentoso queratinizado da pele grossa (D - ducto da glândula sudorípara). HE. Objetiva de 10x (137x).

O **epitélio estratificado pavimentoso** pode ser **queratinizado**, como ocorre na pele. À medida que as células se deslocam para as camadas superiores do epitélio, elas produzem proteínas de citoqueratina com peso molecular maior e proteínas especializadas que interagem com os feixes de filamentos de citoqueratina, resultando na **queratina**.

A camada superficial de células mortas, queratinizadas confere maior resistência ao atrito e proteção contra a invasão de micro-organismos. Além disso, a presença de lipídios excitados no espaço intercelular é uma barreira impermeável à água e evita a dessecação.

3 – EPITÉLIO GLANDULAR

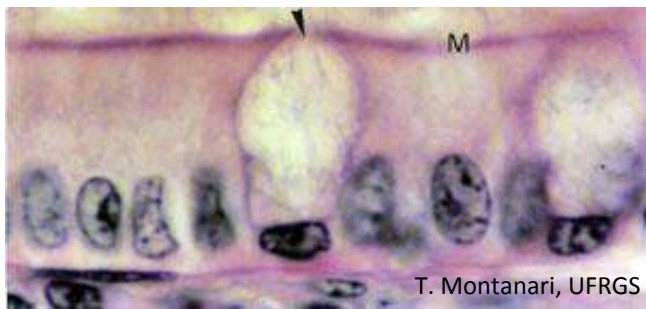


Figura 2.16 - Epitélio simples colunar com microvilos (M) e células caliciformes (►) no intestino. HE. Objetiva de 100x (1.373x).

Em alguns epitélios de revestimento, há a presença de células secretoras que são consideradas **glândulas unicelulares**, como as células caliciformes no epitélio dos intestinos e da traqueia.

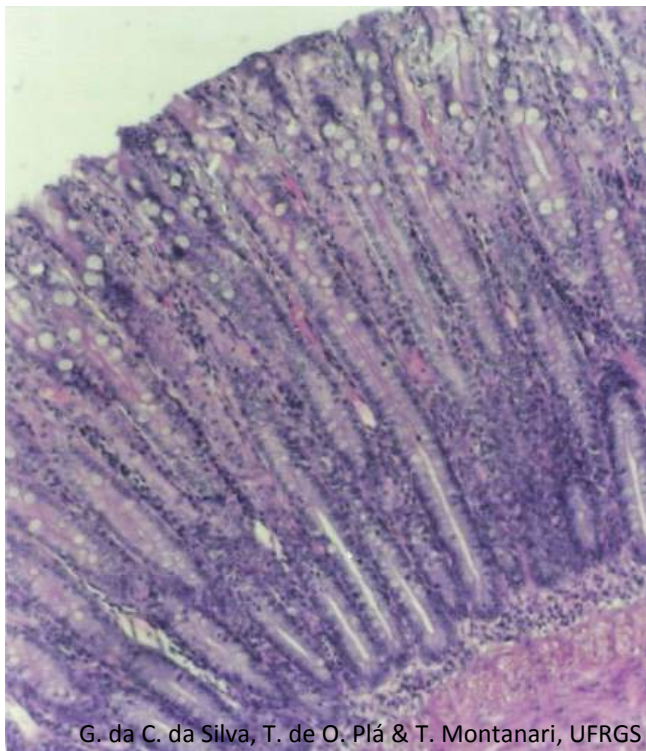


Figura 2.17 - A glândula de Lieberkühn do intestino grosso é uma glândula exócrina tubular simples reta. HE. Objetiva de 10x (137x).

Uma quantidade maior de secreção foi suprida por invaginação, enovelamento ou ramificação do epitélio nas **glândulas pluricelulares**. Elas podem ser envolvidas por uma cápsula de tecido conjuntivo que emite septos, levando vasos sanguíneos e fibras nervosas. As células epiteliais constituem o **parênquima** da glândula, enquanto o tecido conjuntivo, o **estroma**.

Quando as células permanecem conectadas à superfície epitelial, um ducto é formado, e a secreção vai para a superfície através desse ducto. Esta glândula é dita **exócrina**.

As **glândulas exócrinas** podem ser classificadas segundo:

(1) **forma da porção secretora** em:

- **tubular**, se ela tiver essa forma, podendo ainda ser reta, como a glândula de Lieberkühn dos intestinos ou enovelada, como a glândula sudorípara;
- **acinosa** ou **alveolar**, se for arredondada. A glândula salivar parótida é um exemplo de glândula acinosa, e a glândula sebácea, por ter uma luz maior, é alveolar;
- **tubuloacinosa**, quando há os dois tipos de porções secretoras. Ex: glândulas salivares sublinguais e submandibulares;

(2) **ramificação da porção secretora** em:

- **simples**, quando não há ramificação. Ex.: glândula de Lieberkühn (ou intestinal) e glândula sudorípara;

G. da C. da Silva, T. de O. Plá & T. Montanari, UFRGS

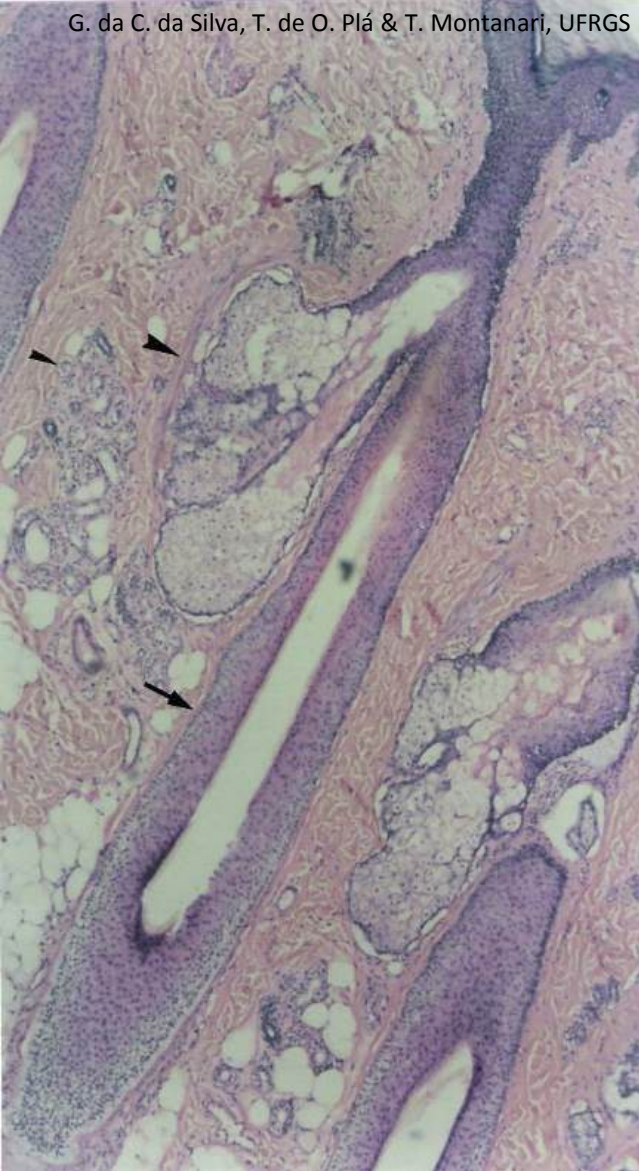


Figura 2.18 - O epitélio do couro cabeludo invagina-se, formando os folículos pilosos (→), onde se originam os pelos; as glândulas sebáceas, que são glândulas exócrinas alveolares ramificadas holócrinas (►), e as glândulas sudoríparas, que são glândulas exócrinas tubulares simples enoveladas (▶). HE. Objetiva de 4x (55x).

– **ramificada**, quando há ramificação. Ex.: glândula sebácea e glândula submandibular;

(3) **ramificação do ducto** em:

– **simples**, quando não há ramificação. Ex.: glândula sudorípara e glândula sebácea;

– **composta**, quando há ramificação. Ex.: glândulas salivares;

(4) **tipo de secreção**:

– **serosa**: secreta um fluido aquoso, rico em enzimas. As células serosas possuem um formato piramidal, citoplasma basófilo, devido ao retículo endoplasmático rugoso desenvolvido, e núcleo basal, esférico, eucromático e com nucléolo proeminente. Ex.: glândulas salivares parótidas;

– **mucosa**: secreta o muco, um fluido viscoso, com glicoproteínas. As células apresentam citoplasma claro e vacuolizado, porque os grânulos com essas substâncias geralmente dissolvem-se nas preparações em HE. O núcleo é achatado e comprimido contra a periferia da célula pelas vesículas de secreção. Ex.: glândulas duodenais (ou de Brünner);

– **seromucosa** (ou **mista**): tem células serosas e mucosas. Ex.: glândulas salivares submandibulares e sublinguais;

(5) **liberação da secreção** em:

– **merócrina** (ou **écrina**), em que a secreção é exocitada sem dano à célula. É o caso da maioria das glândulas. Ex.: células caliciformes e células acinosas do pâncreas;

– **apócrina**, em que a secreção e uma parte do citoplasma apical são perdidas. Ex.: glândulas sudoríparas odoríferas;

– **holócrina**, em que a célula morre e é liberada junto com a secreção. Ex.: glândula sebácea.

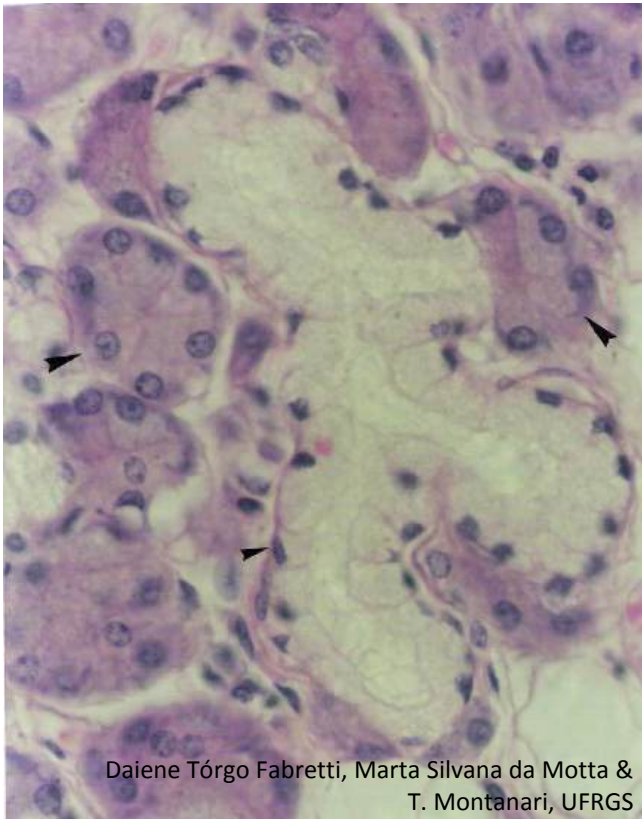


Figura 2.19 - A glândula submandibular apresenta células mucosas e serosas. As células mucosas arranjam-se em uma forma tubular (▶), enquanto as células serosas arranjam-se em uma forma arredondada (▲). O ducto e o túbulo mucoso ramificam-se. É uma glândula tubuloacinososa ramificada composta seromucosa. HE. Objetiva de 40x (550x).

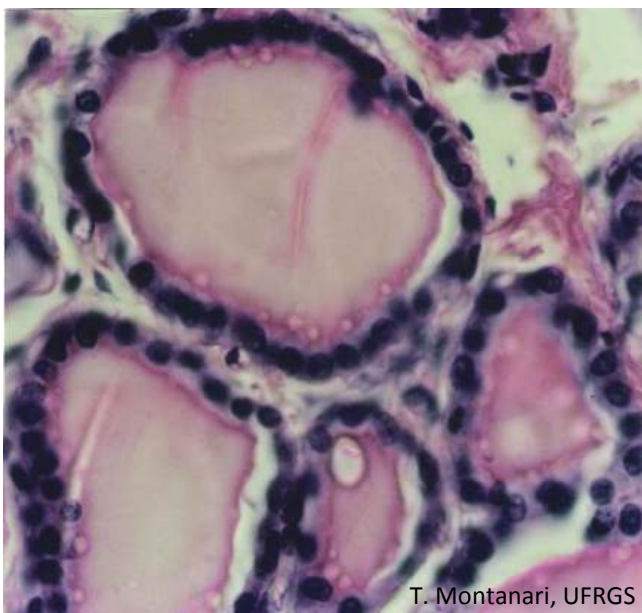
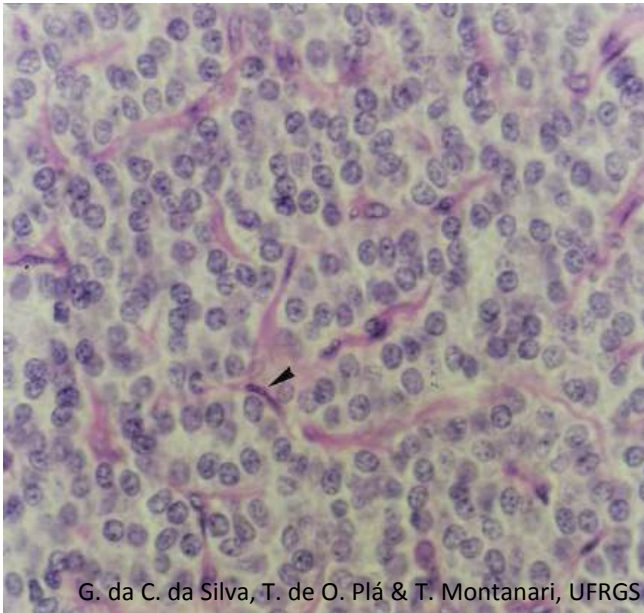


Figura 2.20 - Na tireoide (glândula endócrina folicular), as células epiteliais formam folículos (vesículas), onde armazenam os hormônios. Estes posteriormente vão para os vasos sanguíneos do conjuntivo. HE. Objetiva de 40x (550x).

Na formação das glândulas, quando as células perdem a conexão com a superfície epitelial, a secreção é liberada para os vasos sanguíneos, e a glândula é **endócrina**.

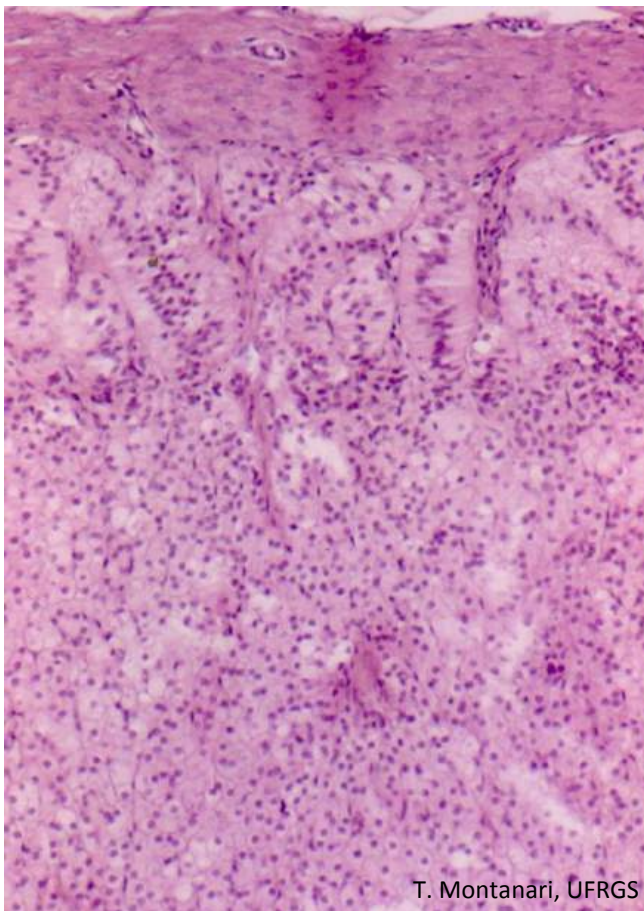
As **glândulas endócrinas** são classificadas segundo o arranjo das células epiteliais em:

- **folicular**, quando as células se arranjam em folículos, ou seja, vesículas, onde se acumula a secreção. Ex.: tireoide;
- **cordonal**, quando as células se dispõem enfileiradas, formando cordões que se anastomosam ao redor de capilares. Ex.: paratireoide, suprarenal (ou adrenal) e adeno-hipófise.



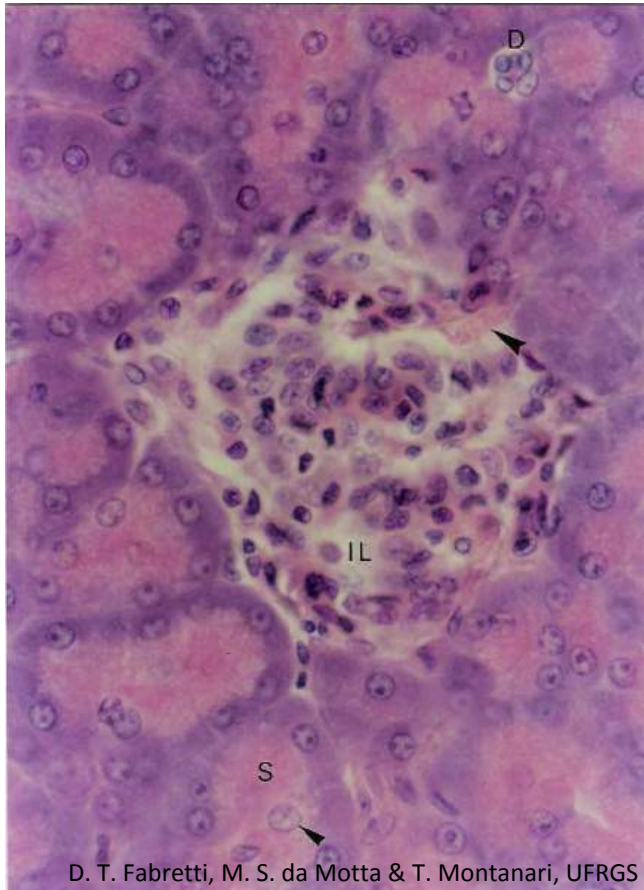
G. da C. da Silva, T. de O. Plá & T. Montanari, UFRGS

Figura 2.21 - A paratireoide é uma glândula endócrina cordonal: as células epiteliais arranjam-se em cordões e secretam hormônios para os vasos sanguíneos próximos (►). HE. Objetiva de 40x (550x).



T. Montanari, UFRGS

Figura 2.22 - Suprarrenal (ou adrenal) é uma glândula endócrina cordonal. Objetiva de 10x.



D. T. Fabretti, M. S. da Motta & T. Montanari, UFRGS

Figura 2.23 - O pâncreas é uma glândula mista, constituída pelas ilhotas de Langerhans (IL), cujas células epiteliais, arranjadas em cordões, secretam insulina e glucagon para a corrente sanguínea (►), e pelos ácinos serosos (S) que sintetizam as enzimas digestivas que vão, através de ductos (D), para o duodeno. Os núcleos no centro dos ácinos são de células do ducto que penetram na porção secretora e são denominadas células centroacinosas (►). HE. Objetiva de 40x (550x).

Há órgãos com funções exócrinas e endócrinas, sendo considerados **glândulas mistas**. Por exemplo, o pâncreas é uma glândula exócrina acinosa composta serosa, que libera o suco pancreático no duodeno, e possui as ilhotas pancreáticas (ou de Langerhans), que são glândulas endócrinas cordonais, secretoras dos hormônios insulina e glucagon para a corrente sanguínea.

1 – CÉLULAS E FIBRAS

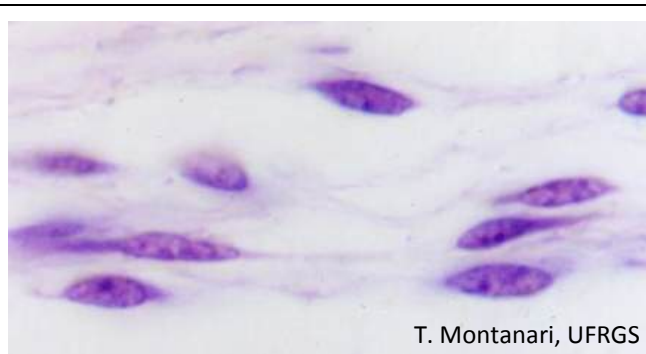


Figura 3.1 - Células mesenquimais. HE. Objetiva de 100x (1.373x).

O mesênquima é um tecido embrionário, e as **células mesenquimais** são células-tronco pluripotentes, que derivam as células do tecido conjuntivo. Elas têm um aspecto estrelado ou fusiforme, devido aos prolongamentos. O tecido conjuntivo do adulto contém uma população pequena dessas células, restrita à polpa dentária e à vizinhança de pequenos vasos sanguíneos, onde são chamadas **pericitos**. Em resposta a lesões, as células mesenquimais diferenciam-se em fibroblastos e em miofibroblastos, contribuindo para o reparo do tecido.

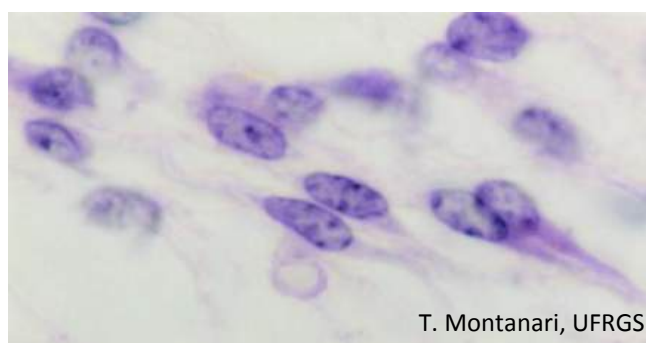


Figura 3.2 - Fibroblastos. HE. Objetiva de 100x (1.373x).

Os **fibroblastos** são as células mais comuns no tecido conjuntivo propriamente dito. São alongados ou estrelados, com longos prolongamentos, núcleo eucromático e nucléolo proeminente. O retículo endoplasmático rugoso e o complexo de Golgi são bem desenvolvidos, pois sintetizam os componentes da matriz extracelular: as fibras colágenas, as fibras reticulares, as fibras elásticas e a substância fundamental.

Os fibroblastos inativos (**fibrócitos**) são menores, mais ovoides, com núcleo mais heterocromático e uma menor quantidade de retículo endoplasmático.

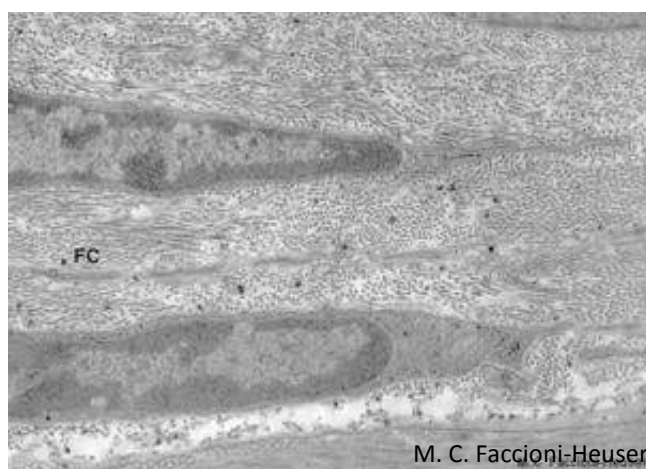


Figura 3.3 - Microscopia eletrônica de fibroblastos com fibrilas colágenas (FC) depositadas entre eles. Cortesia de Maria Cristina Faccioni-Heuser, UFRGS.

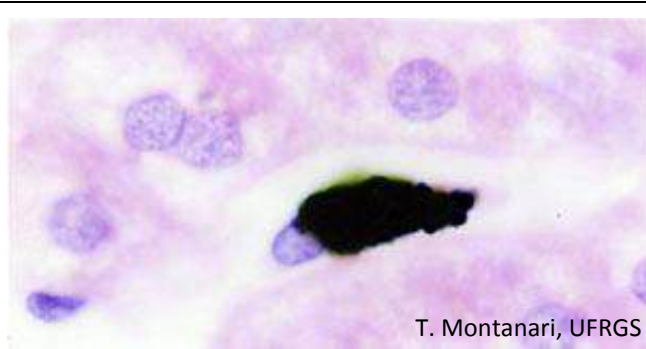


Figura 3.4 - Macrófago do fígado (célula de Kupffer) que fagocitou partículas de nanquim. HE. Objetiva de 100x (1.373x).

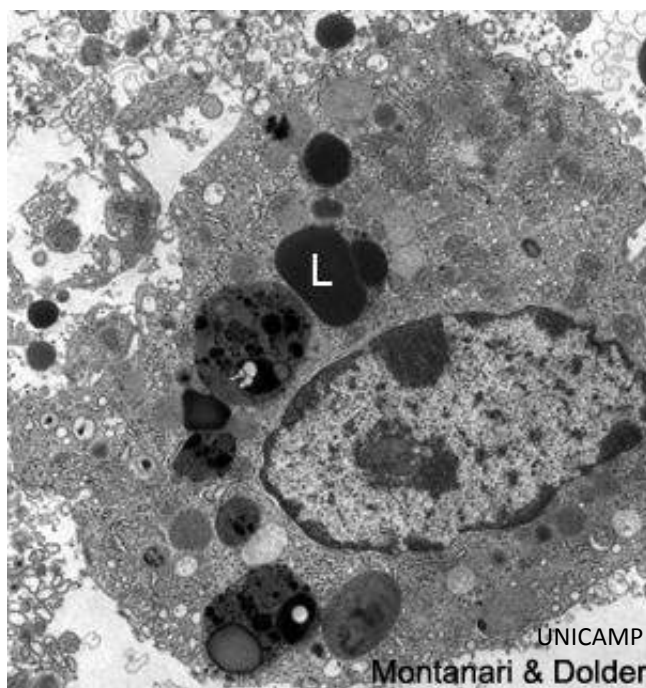


Figura 3.5 - Eletromicrografia de um macrófago: possui abundância de lisossomos (L) para a digestão do material fagocitado. 6.286x.

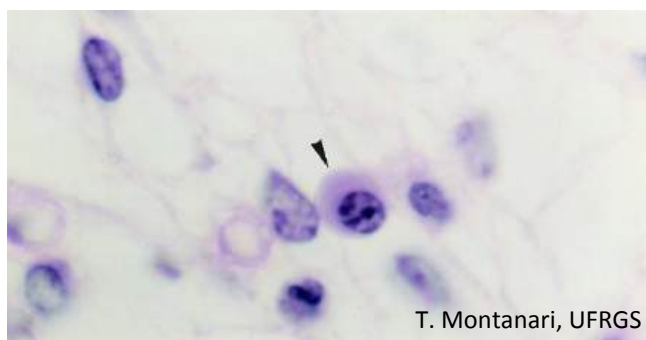


Figura 3.6 - Plasmócito (▶). HE. Objetiva de 100x (1.373x).

Os **macrófagos** são oriundos dos **monócitos** que migraram do sangue para o tecido conjuntivo. Eles têm superfície irregular, com projeções que ajudam no movimento ameboide e na fagocitose; núcleo ovoide ou com forma de rim e excêntrico; retículo endoplasmático rugoso e Golgi bem desenvolvidos, e abundância de lisossomos.

Os macrófagos são capazes de fagocitar e digerir bactérias, restos celulares e substâncias estranhas.

São **células apresentadoras de antígenos**, porque os antígenos da célula fagocitada são demonstrados na superfície aos linfócitos T auxiliares (*helper*), os quais deflagram a resposta imune.

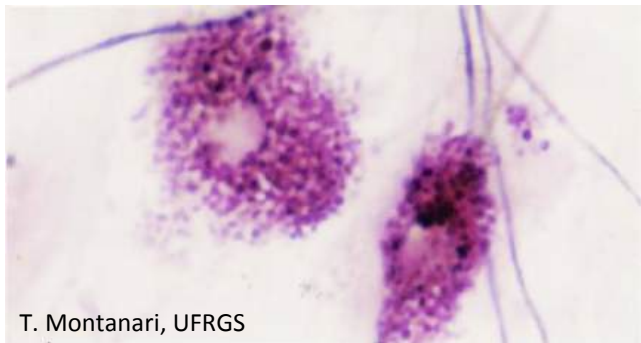
Os **plasmócitos** são mais numerosos no tecido conjuntivo do tubo digestório, nos órgãos linfoides e em áreas de inflamação crônica. Originam-se dos **linfócitos B** após entrarem em contato com o antígeno e produzem anticorpos, que são as imunoglobulinas (Ig), também denominadas gamaglobulinas.

São células ovoides, com núcleo esférico, excêntrico, com nucléolo bem desenvolvido e áreas de heterocromatina alternadas com eucromatina, lembrando raios de roda de carroça. O citoplasma é basófilo, devido à grande quantidade de retículo endoplasmático rugoso. A região justanuclear com o Golgi é clara ao microscópio de luz.



T. Montanari, UFRGS

Figura 3.7 - Ilustração da ultraestrutura de um plasmócito. Baseado em Junqueira, L. C.; Carneiro, J. *Histologia básica: texto e atlas*. 12.ed. Rio de Janeiro: Guanabara Koogan, 2013. pp. 34, 97.

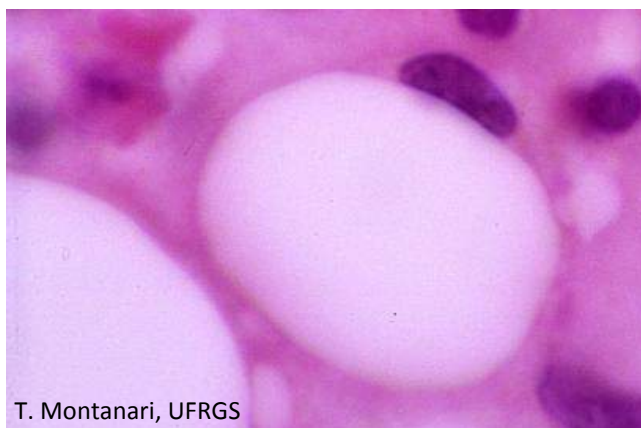


T. Montanari, UFRGS

Figura 3.8 - Mastócitos. Resorcina-fucsina. Objetiva de 100x (1.373x).

Os **mastócitos** são numerosos no tecido conjuntivo da pele, dos sistemas digestório e respiratório e da cápsula dos órgãos, localizando-se preferencialmente na vizinhança dos vasos sanguíneos.

São células ovóides, com núcleo esférico e central e citoplasma preenchido com grânulos basófilos, que contêm os mediadores químicos da reação alérgica e do processo inflamatório. Na superfície, há receptores para as IgE secretadas pelos plasmócitos. Quando o antígeno liga-se à IgE, provoca a exocitose de histamina e outras substâncias dos grânulos e a síntese de leucotrienos e prostaglandinas a partir da membrana, desencadeando as reações alérgicas designadas **reações de sensibilidade imediata** ou **anafiláticas**.



T. Montanari, UFRGS

Figura 3.9 - Célula adiposa. HE. Objetiva de 100x.

As **células adiposas** são células esféricas, muito grandes, que armazenam gordura. As gotículas lipídicas coalescem em uma grande vesícula que comprime o núcleo contra a periferia da célula.

As células adiposas podem ser encontradas em pequenos grupos no tecido conjuntivo ou em grande quantidade, formando um tipo especial de tecido conjuntivo, o tecido adiposo.

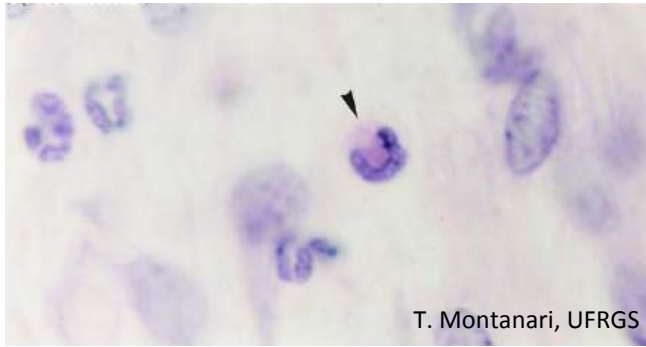


Figura 3.10 - Leucócitos (►). HE. Objetiva de 100x (1.373x).

A presença dos **leucócitos** é maior naqueles locais sujeitos à entrada de material antigênico e micro-organismos, como os sistemas digestório e respiratório. Essas células de defesa serão descritas posteriormente nos tecidos mieloide e sanguíneo.

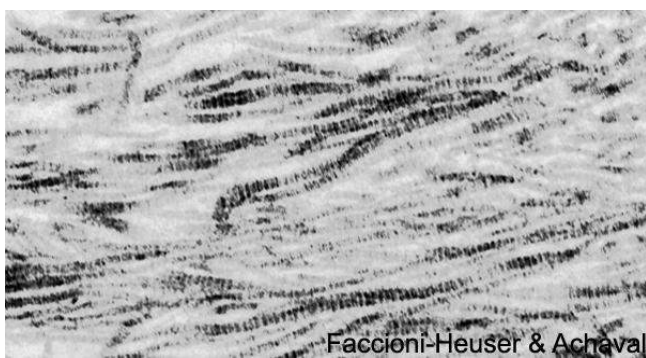

Figura 3.11 - Eletromicrografia de fibrilas colágenas. 48.461x. Cortesia Maria Cristina Faccioni-Heuser e Matilde Achaval Elena, UFRGS.

O **colágeno** é uma glicoproteína da matriz extracelular, composta de três cadeias polipeptídicas (cadeias ∞) enroladas em configuração helicoidal. A variação na sequência de aminoácidos dessas cadeias levou à descrição de 28 moléculas de colágeno, as quais se apresentam como moléculas individuais ou associadas em redes, fibrilas ou até fibras. Além dos fibroblastos, outros tipos celulares, como condrócitos, osteoblastos, células epiteliais e musculares, sintetizam os diferentes colágenos.

As **fibras colágenas** são constituídas pelo primeiro colágeno identificado: o **colágeno do tipo I**. As fibrilas de colágeno do tipo I agregam-se em fibras colágenas, com cerca de $2\mu\text{m}$ de diâmetro, portanto, visíveis ao microscópio de luz. As fibras colágenas são inelásticas e mais resistentes que fios de aço de mesmo diâmetro. Proporcionam ao tecido resistência à tração. Estão presentes, por exemplo, no tendão, na derme, na cápsula dos órgãos, na cartilagem fibrosa e no osso.

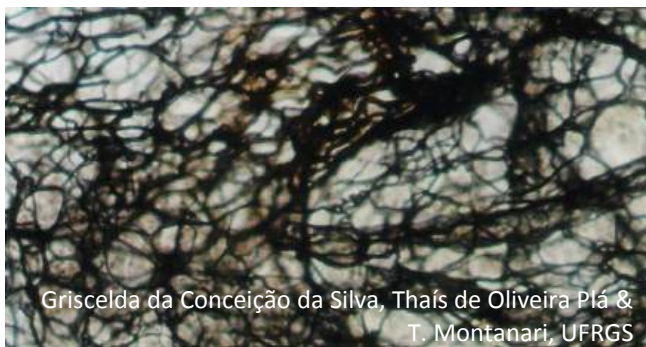


Figura 3.12 - Fibras reticulares do linfonodo. DRH. Objetiva de 40x (550x).

As **fibras reticulares** derivam da polimerização do **colágeno do tipo III**. Elas têm $0,5$ a $2\mu\text{m}$ de diâmetro. São secretadas pelos fibroblastos, pelos adipócitos, pelas células de Schwann (no sistema nervoso periférico) e pelas células musculares. Como os fibroblastos no tecido linfóide e na medula óssea possuem uma morfologia diferenciada, estrelada e ramificada, devido aos longos prolongamentos, foram chamados **células reticulares**.

As fibras reticulares estão dispostas em rede, constituindo o arcabouço dos órgãos linfóides e da medula óssea. Compõem a lâmina reticular da membrana basal e formam uma delicada rede em torno das células adiposas, dos vasos sanguíneos, das fibras nervosas e das células musculares.

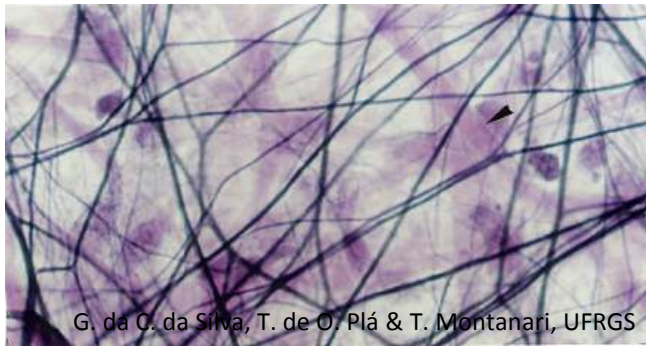


Figura 3.13 - Distensão do mesentério, mostrando as fibras elásticas e, não especificamente coradas, as fibras colágenas (►). Resorcina-fucsina. Objetiva de 40x (550x).

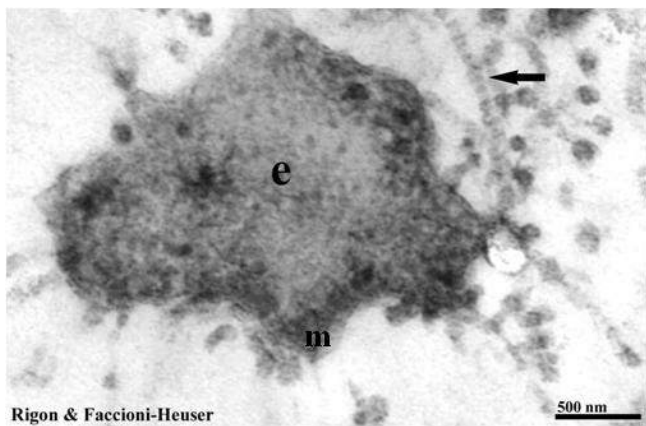


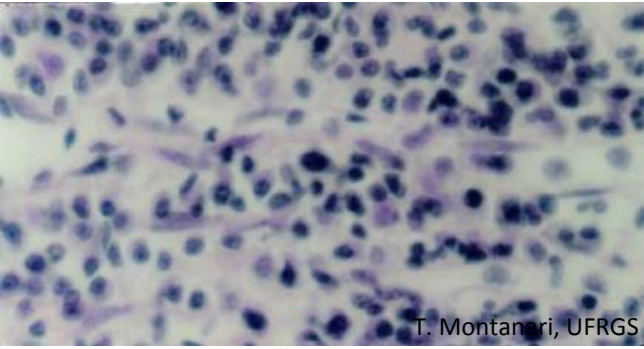
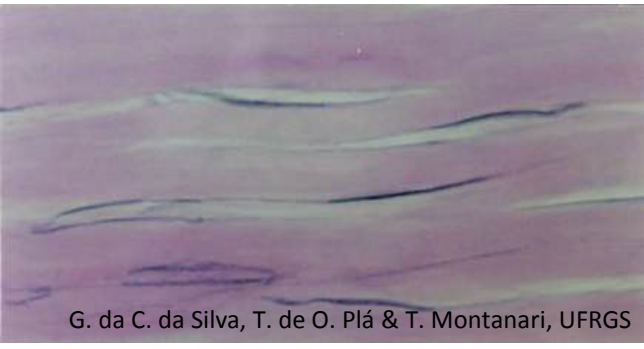
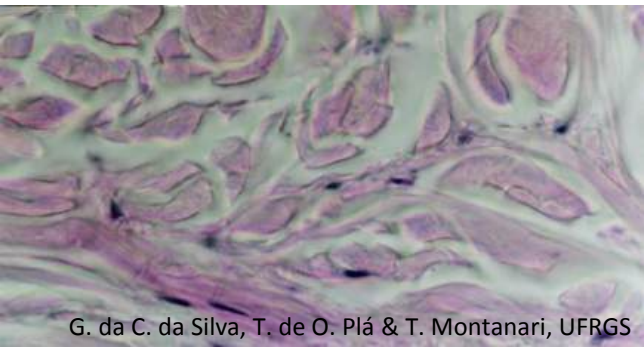
Figura 3.14 - Corte transversal de fibra elástica, onde se observam a elastina (e) e as microfibrilas (m) que a constituem. Fibrila colágena também é apontada. Cortesia Fabiana Rigon e Maria Cristina Faccioni-Heuser, UFRGS.



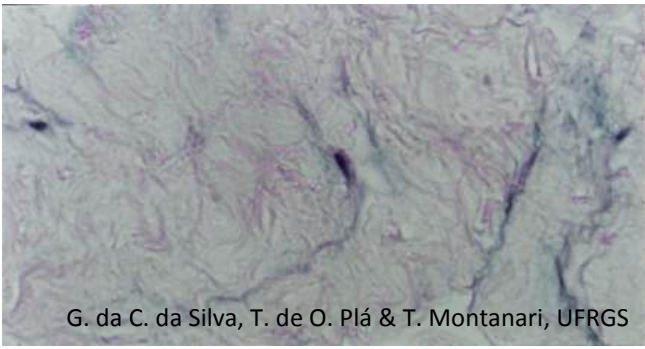
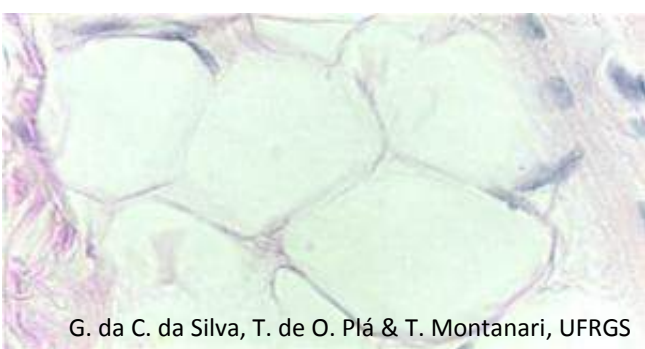
As **fibras elásticas** são constituídas pela proteína **elastina** e pelas **microfibrilas**, cujo principal componente é a glicoproteína **fibrilina**. A elastina é rica em aminoácidos hidrofóbicos, apresentando uma conformação enovelada. A fibrilina é composta principalmente por aminoácidos polares. As microfibrilas são formadas por primeiro, e a elastina é depositada sobre elas, de modo que, nas fibras maduras, as microfibrilas ficam localizadas no interior e na periferia.

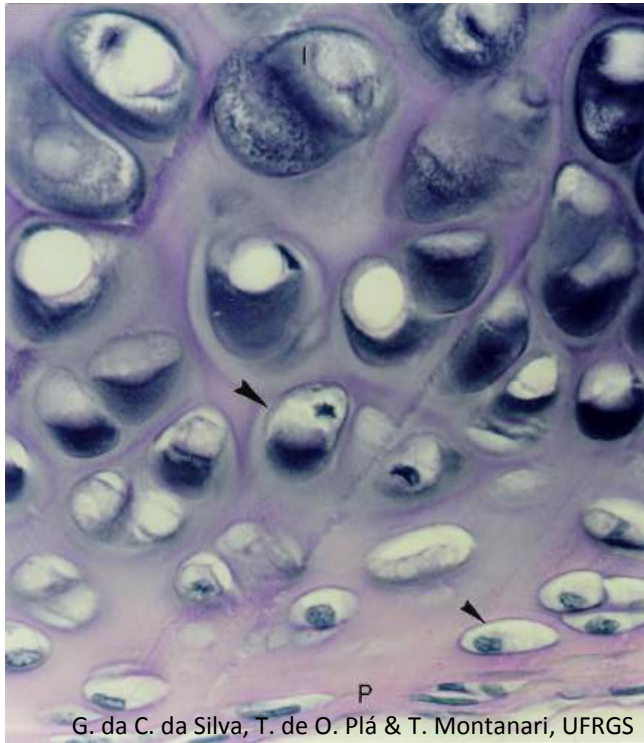
As fibras elásticas são produzidas pelos fibroblastos e pelas células musculares lisas da parede dos vasos. Possuem 0,2 a 1,0 μ m de diâmetro, sendo mais finas que as fibras colágenas. Conferem elasticidade ao tecido. Quando o tecido é estirado, as moléculas de elastina passam da conformação enovelada para uma forma estendida, aumentando o comprimento da fibra em até 150%.

As fibras elásticas estão presentes no mesentério, na derme, nos ligamentos elásticos, nas artérias, na cartilagem elástica, nos pulmões e na bexiga.

2 – TIPOS DE TECIDO CONJUNTIVO

 <p style="text-align: right;">T. Montanari, UFRGS</p> <p>Figura 3.15 - Tecido conjuntivo frouxo do intestino. HE. Objetiva de 40x (550x).</p>	<p>O tecido conjuntivo frouxo apresenta abundância em células: células mesenquimais, fibroblastos, macrófagos, mastócitos, plasmócitos, leucócitos e células adiposas, e riqueza em matriz extracelular: fibras colágenas, elásticas e reticulares e substância fundamental. Não há predomínio de qualquer dos componentes ou há predomínio de células. As fibras dispõem-se frouxamente, de maneira que o tecido é flexível e pouco resistente às trações.</p> <p>É encontrado subjacente ao epitélio, servindo de apoio para esse tecido; preenche os espaços entre órgãos, tecidos e unidades secretoras de glândulas; inerva e nutre órgãos e tecidos avascularizados, como o epitélio; armazena água e eletrólitos atraídos pelos glicosaminoglicanos, e tem um papel na defesa, pois contém macrófagos, mastócitos, plasmócitos e leucócitos e uma matriz extracelular viscosa, de difícil penetração pelos organismos invasores.</p>
 <p style="text-align: center;">G. da C. da Silva, T. de O. Plá & T. Montanari, UFRGS</p> <p>Figura 3.16 - Corte do tecido conjuntivo denso modelado do tendão, onde são visualizados fibrócitos e fibras colágenas abundantes e paralelas. HE. Objetiva de 40x (550x).</p>	<p>O tecido conjuntivo denso modelado é rico em fibras colágenas, as quais estão paralelas, organizadas pelos fibroblastos em resposta à tração exercida em um determinado sentido. Ele constitui os tendões, que inserem os músculos aos ossos, e os ligamentos, que unem os ossos entre si.</p>
 <p style="text-align: center;">G. da C. da Silva, T. de O. Plá & T. Montanari, UFRGS</p> <p>Figura 3.17 - Corte do tecido conjuntivo denso não modelado da derme, onde são observados os feixes de fibras colágenas em diferentes direções e núcleos de fibroblastos. HE. Objetiva de 40x (550x).</p>	<p>No tecido conjuntivo denso não modelado, as fibras colágenas foram dispostas pelos fibroblastos em diferentes direções, dando resistência às trações exercidas em qualquer sentido. Esse tecido ocorre na derme, em cápsulas de órgãos e na submucosa do sistema digestório.</p>

 <p>G. da C. da Silva, T. de O. Plá & T. Montanari, UFRGS</p> <p>Figura 3.18 - Tecido elástico da aorta. Orceína. Objetiva de 10x (137x).</p>	<p>O tecido elástico é constituído pelas fibras (ou lâminas elásticas, secretadas pelos fibroblastos e, nos vasos sanguíneos, pelas células musculares lisas. Está presente nos ligamentos amarelos da coluna vertebral, no ligamento nugal do pescoço, no ligamento suspensor do pênis e nas artérias de grande calibre. Confere elasticidade a esses ligamentos e às artérias, cedendo à força aplicada (no caso das artérias, a pressão do sangue proveniente do coração) e depois retornando à sua forma original.</p>
 <p>T. Montanari, UFRGS</p> <p>Figura 3.19 - Tecido reticular do linfonodo. DRH. Objetiva de 4x (55x).</p>	<p>O tecido reticular (ou linfoide) contém uma grande quantidade de fibras reticulares, sintetizadas pelas células reticulares. Além dessas células, há células de defesa, como os macrófagos, os linfócitos e os plasmócitos. Esse tecido constitui o arcabouço dos órgãos linfoides.</p>
 <p>G. da C. da Silva, T. de O. Plá & T. Montanari, UFRGS</p> <p>Figura 3.20 - Tecido mucoso do cordão umbilical, com células mesenquimais e substância fundamental em abundância. HE. Objetiva de 40x (550x).</p>	<p>No tecido mucoso, predomina a substância fundamental, especialmente glicosaminoglicanos, como o ácido hialurônico, que, por atraírem água, conferem uma consistência gelatinosa. É o tecido do cordão umbilical e da polpa dentária jovem.</p>
 <p>G. da C. da Silva, T. de O. Plá & T. Montanari, UFRGS</p> <p>Figura 3.21 - Tecido adiposo unilocular. HE. Objetiva de 40x (550x).</p>	<p>O tecido adiposo unilocular é composto pelas células adiposas. Embora esféricas quando isoladas, essas células tornam-se poliédricas pela compressão recíproca. As várias gotículas lipídicas coalescem em uma grande vesícula que comprime o núcleo contra a periferia da célula. A matriz extracelular consiste na lâmina externa e nas fibras reticulares.</p> <p>O tecido adiposo unilocular constitui praticamente todo o tecido adiposo do adulto. Ocorre subjacente à pele, na hipoderme, onde evita a perda excessiva de calor (isolamento térmico) e absorve impactos, especialmente na palma das mãos, na planta dos pés e nas nádegas. Preenche os espaços entre tecidos e órgãos, contribuindo para mantê-los em suas posições.</p>



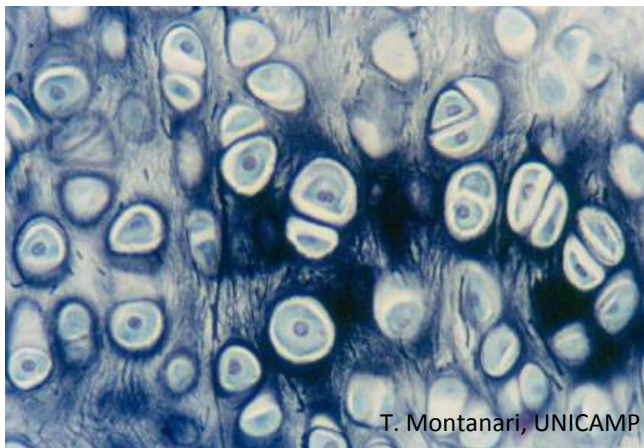
G. da C. da Silva, T. de O. Plá & T. Montanari, UFRGS

Figura 3.22 - Cartilagem hialina da traqueia, onde se observam o pericôndrio (P) com fibroblastos, os condroblastos (▶), os condrócitos (▶▶), os grupos isógenos (I) e a matriz cartilaginosa. HE. Objetiva de 40x (550x).

A **cartilagem hialina** caracteriza-se pela presença de uma matriz homogênea e vítrea, já que as fibrilas de colágeno (colágeno do tipo II) não são visíveis ao microscópio de luz. A riqueza na **substância fundamental** (**proteoglicanas, glicosaminoglicanos e glicoproteínas de adesão**) torna-a hidratada, dando uma consistência de gel rígido à matriz.

Essa cartilagem é geralmente envolvida pelo **pericôndrio**, de **tecido conjuntivo denso modelado**. Os **fibroblastos** mais internos diferenciam-se em **condroblastos**, que produzem a matriz cartilaginosa e assim promovem o **crescimento aposicional** da cartilagem. Quando os condroblastos são circundados pela matriz e diminuem a sua síntese, são chamados **condrócitos**. Eles são ainda capazes de se dividir, de modo a se ter um grupo de células em uma lacuna, o **grupo isógeno**. À medida que mais matriz é depositada, os condrócitos afastam-se uns dos outros, proporcionando o crescimento da cartilagem a partir de seu interior: o **crescimento intersticial**.

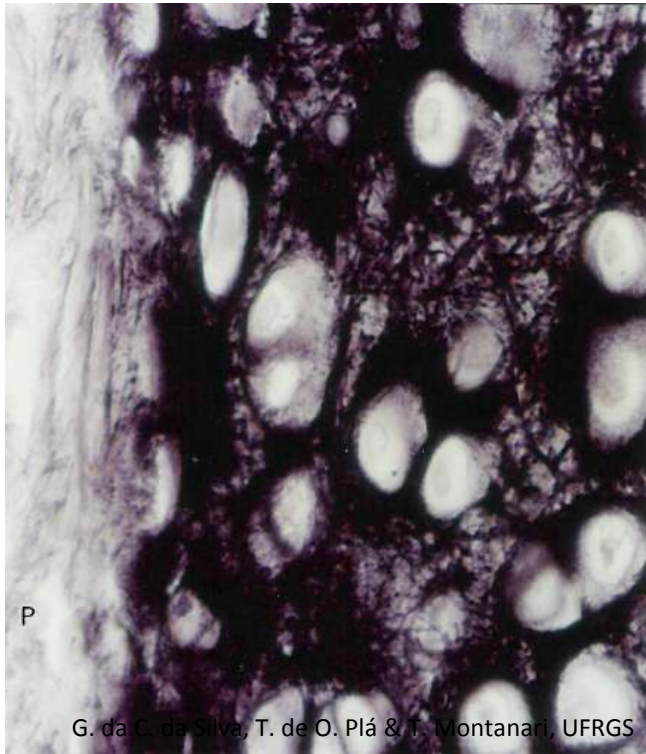
A cartilagem hialina é firme, flexível e tem grande resistência ao desgaste. Ela é o primeiro esqueleto do feto. Nas crianças e nos adolescentes, constitui o disco epifisário dos ossos longos, que promove o crescimento do osso em comprimento. Nas articulações dos ossos longos, a cartilagem hialina diminui a superfície de fricção e amortece impactos. É ainda encontrada nas vias respiratórias, mantendo-as abertas para a passagem do ar.



T. Montanari, UNICAMP

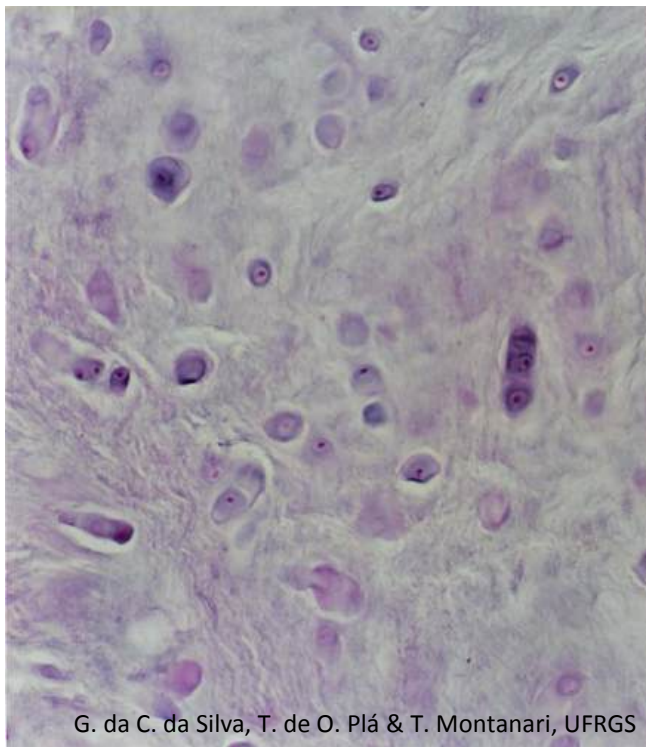
Figura 3.23 - Cartilagem elástica da epiglote. Hematoxilina de Verhoeff. Objetiva de 40x.

Na **cartilagem elástica**, além das fibrilas de colágeno (colágeno do tipo II) e da substância fundamental, a matriz cartilaginosa contém **fibras elásticas**, o que lhe dá mais flexibilidade. Ela possui também pericôndrio. Está presente na laringe e na orelha.



G. da C. da Silva, T. de O. Plá & T. Montanari, UFRGS

Figura 3.24 - Cartilagem elástica do pavilhão auditivo. Há pericôndrio (P). Orceína. Objetiva de 40x (550x).

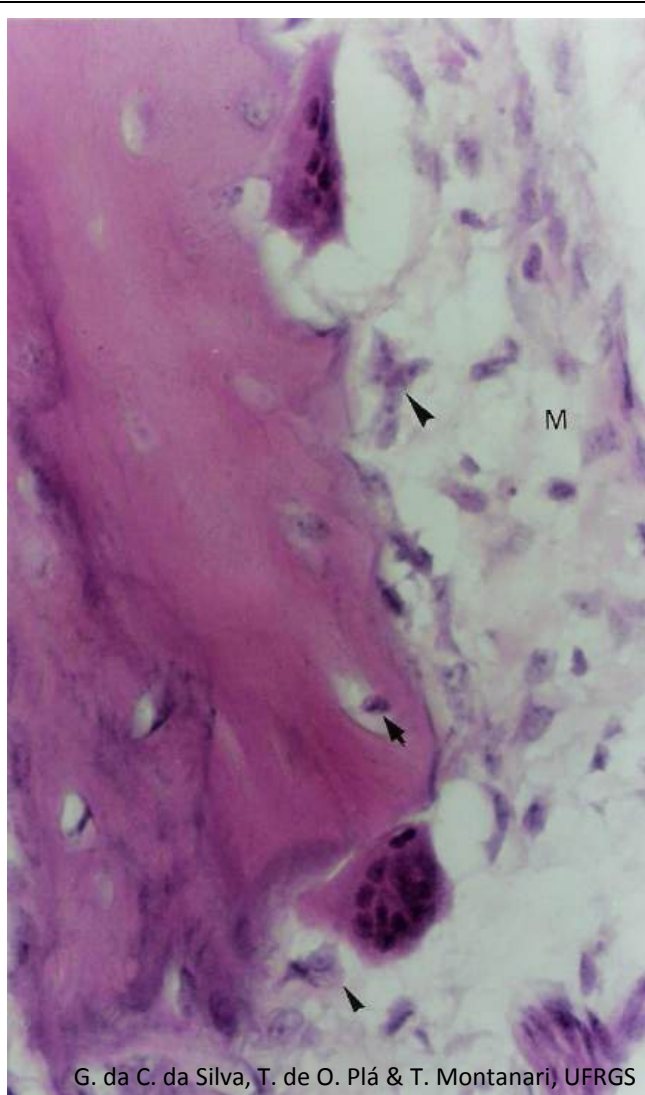


G. da C. da Silva, T. de O. Plá & T. Montanari, UFRGS

Figura 3.25 - Cartilagem fibrosa da inserção do tendão no osso. HE. Objetiva de 40x (550x).

A **cartilagem fibrosa** contém **fibras colágenas (colágeno do tipo I)**, além das fibrilas colágenas (colágeno do tipo II) e da substância fundamental. A presença das fibras colágenas faz com que resista à tração e à deformação sob estresse. Como está associada ao tecido conjuntivo denso, não há pericôndrio. Os condrócitos originam-se dos fibroblastos do tecido conjuntivo vizinho.

Essa cartilagem é encontrada nas articulações temporomandibulares, esternoclaviculares e dos ombros, na inserção de alguns tendões nos ossos, no anel fibroso dos discos intervertebrais, na sínfise púbica e nos meniscos das articulações dos joelhos.



G. da C. da Silva, T. de O. Plá & T. Montanari, UFRGS

Figura 3.26 - Corte da mandíbula em formação a partir do mesênquima (M) (ossificação intramembranosa). As células osteoprogenitoras (►) diferenciam-se em osteoblastos (►), que produzem a matriz óssea. Circundados por ela, são os osteócitos (➡). Dois osteoclastos realizam reabsorção. Descalcificação, HE. Objetiva de 40x (550x).

O **tecido ósseo** pode ser formado pela ossificação intramembranosa ou pela ossificação endocondral.

A **ossificação intramembranosa** forma os ossos chatos do crânio, a maior parte da clavícula e a parede cortical dos ossos longos e curtos. Nesse tipo de ossificação, as células mesenquimais diferenciam-se em **células osteoprogenitoras**, e estas, em **osteoblastos**, que produzem a matriz óssea. Os osteoblastos aprisionados na matriz passam a ser denominados **osteócitos**. Os espaços por eles ocupados são as **lacunas**. Originados na medula óssea da linhagem de monócitos-macrófagos, os precursores dos **osteoclastos** migram para os sítios de reabsorção óssea, onde se fundem. Os osteoclastos são células gigantes, multinucleadas, com citoplasma acidófilo pela abundância de mitocôndrias e lisossomos. A superfície óssea onde se situam os osteoclastos, devido à erosão, geralmente apresenta uma depressão. Os osteoclastos remodelam o osso conforme as tensões mecânicas locais. Entre as trabéculas de matriz óssea, surgem do mesênquima tecido mieloide e vasos sanguíneos.

A **matriz óssea** consiste em uma **parte orgânica**, o osteoide, com fibras colágenas (colágeno do tipo I), proteoglicanas, glicosaminoglicanos e glicoproteínas de adesão, e uma **parte inorgânica**, com cálcio, fosfato, bicarbonato, citrato, magnésio, sódio e potássio. A parte orgânica perfaz cerca de 35%, enquanto a parte inorgânica, 65% da matriz. As **fibras colágenas** conferem resistência à tração; as **proteoglicanas** e os **glicosaminoglicanos** suportam a compressão; as **glicoproteínas de adesão** associam-se às células e aos componentes da matriz extracelular, e os **cristais de hidroxiapatita**, formados pelo **cálcio** e pelo **fosfato**, são responsáveis pela dureza e rigidez do osso.

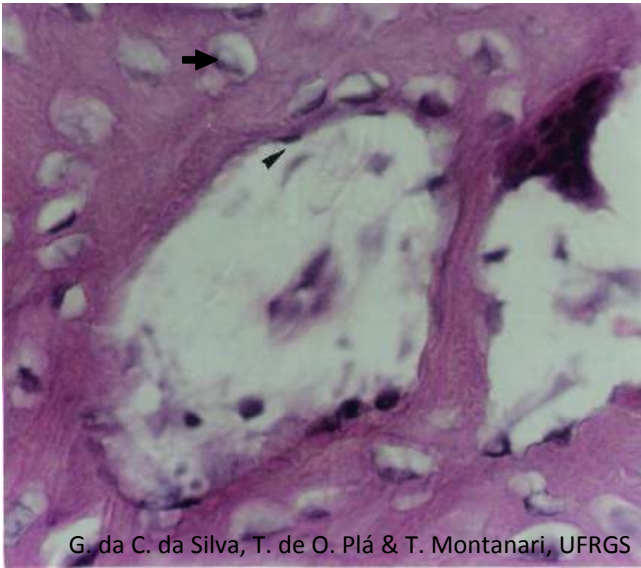
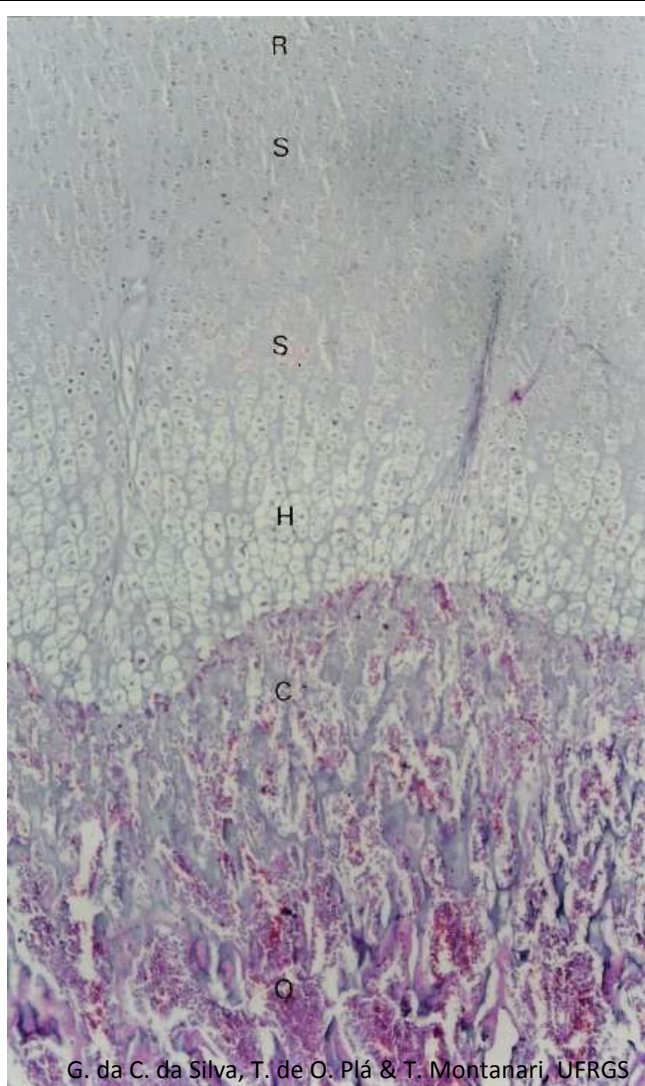


Figura 3.27 - Corte de osso esponjoso descalcificado. O endósteo (▶), constituído por células osteoprogenitoras e osteoblastos, reveste a superfície interna das trabéculas ósseas. Os osteócitos (➡) são observados nas lacunas, circundados pela matriz óssea, e o osteoclasto encontra-se na cavidade medular, adjacente à matriz. HE. Objetiva de 40x (550x).

As **células osteoprogenitoras** e os **osteoblastos** dipostos na superfície da matriz óssea compõem o **endósteo**, importante para a manutenção e o reparo do tecido. A parte periférica do mesênquima que não sofre ossificação passa a constituir o **periósteo**, cuja porção externa é de **tecido conjuntivo denso não modelado** e a interna, de **células osteoprogenitoras**, servindo de fonte de osteoblastos para o crescimento e o reparo do osso.

Segundo o **aspecto estrutural**, o tecido ósseo é denominado **esponjoso** (ou **trabecular**) ou **compacto** (ou **cortical**).

O **osso esponjoso** (ou **trabecular**) é encontrado no interior dos ossos e é constituído por trabéculas de matriz óssea, cujos espaços são preenchidos pela medula óssea. A rede trabecular é organizada de maneira a resistir às tensões físicas aplicadas sobre o osso, atuando como um sistema de vigas internas.



G. da C. da Silva, T. de O. Plá & T. Montanari, UFRGS

Figura 3.28 - Zonas do disco epifisário na ossificação endocondral: cartilagem em repouso (R), cartilagem seriada (S) ou em proliferação, cartilagem hipertrófica (H), cartilagem calcificada (C) e ossificação (O). HE. Objetiva de 4x (55x).

A **ossificação endocondral** ocorre sobre um modelo cartilaginoso e é responsável pela formação dos ossos curtos e longos. A cartilagem hialina origina-se do mesênquima e assume a forma aproximada do futuro osso. No caso de um osso longo, isso inclui a haste (a diáfise) e as expansões em cada extremidade (as epífises). Na **diáfise**, o pericôndrio transforma-se em periósteo, com células osteoprogenitoras que se diferenciam em osteoblastos, os quais produzem um colar ósseo. Os osteoclastos perfuram esse colar, e vasos sanguíneos entram na diáfise, levando células osteoprogenitoras, que estabelecem o **centro primário de ossificação**. O tecido ósseo substitui a cartilagem calcificada do modelo original. A remodelação pelos osteoclastos produz uma rede de trabéculas ósseas no centro da diáfise. Próximo ao nascimento, os vasos sanguíneos penetram as **epífises**, levando as células osteoprogenitoras, e têm-se os **centros secundários de ossificação**. A cartilagem das epífises, com exceção da superfície articular, é substituída pelo tecido ósseo.

Durante a infância e a adolescência, os ossos longos continuam a crescer em comprimento e em largura. O aumento em comprimento deve-se a uma placa de cartilagem em proliferação na junção entre a epífise e a diáfise: o **disco epifisário**. Nele a região de cartilagem hialina junto à epífise é dita **zona de cartilagem em repouso**, e aquela onde os condrócitos dividem-se é a **zona de cartilagem em proliferação** (ou **seriada**). Essa é uma região onde ocorre o crescimento intersticial da cartilagem. Os condrócitos acumulam glicogênio e lipídios, tornando-se volumosos na **zona de cartilagem hipertrófica**. Eles sintetizam fosfatase alcalina, que promove a calcificação da cartilagem. Com a deposição de fosfato de cálcio na matriz, os condrócitos sofrem apoptose, deixando cavidades vazias: é a **zona de cartilagem calcificada**. Tais espaços são invadidos por células da medula óssea, incluindo os precursores de células osteoprogenitoras. Essas células colocam-se sobre os tabiques de matriz cartilaginosa calcificada (basófila, isto é, roxa com HE), diferenciam-se em osteoblastos e produzem a matriz óssea (acidófila, isto é, rosa com HE). Essa região é a **zona de ossificação**.

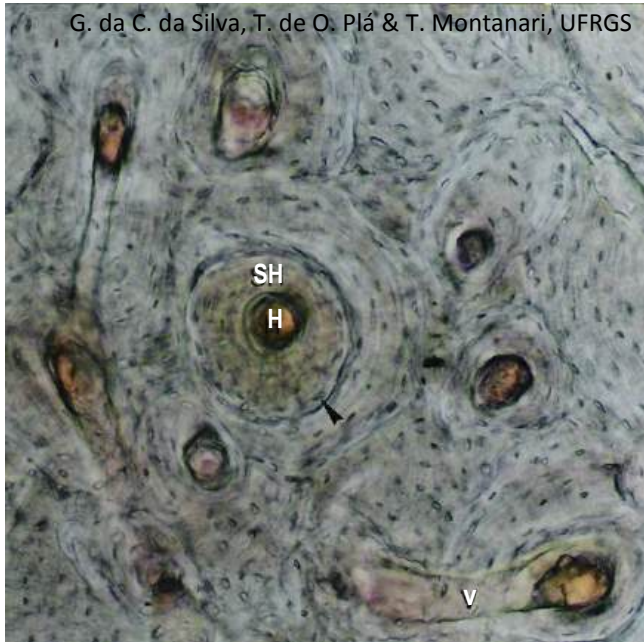

Figura 3.29 - Fragmento de osso compacto, mostrando sistemas de Havers (SH), canais de Havers (H), canais de Volkmann (V) e lacunas (►). Método de Shmorl (desgaste). Objetiva de 10x (137x).

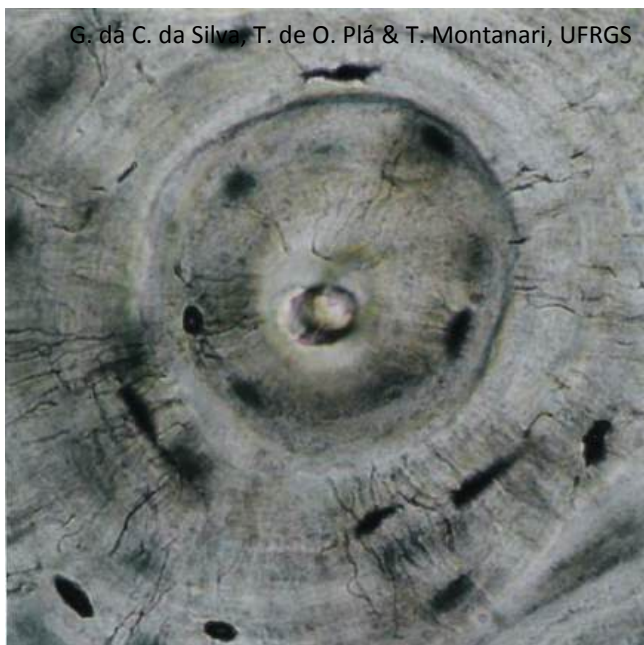

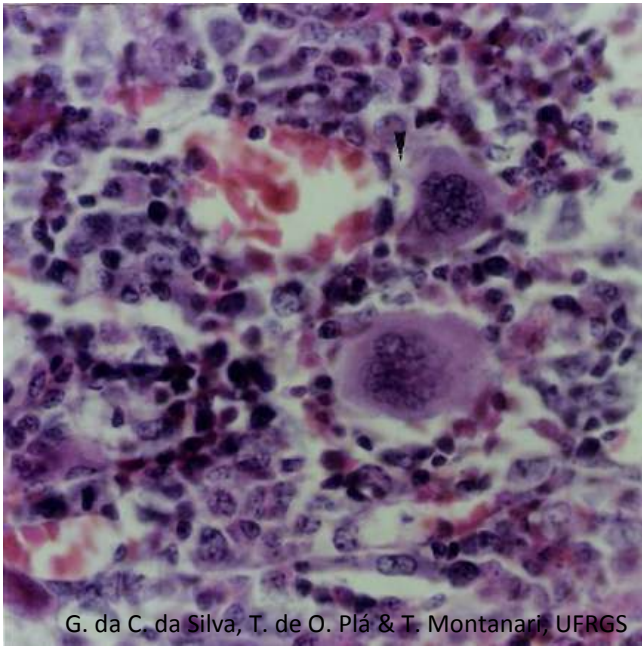
Figura 3.30 - Sistema de Havers. É possível observar os canaliculos irradiando-se das lacunas para as vizinhas e para o canal de Havers. Método de Shmorl (desgaste). Objetiva de 40x (550x).

O **osso compacto** (ou **cortical**) está na periferia dos ossos e forma um envoltório resistente à deformação. Ele tem uma aparência macroscópica densa, mas, ao microscópio de luz, são observados os **sistemas de Havers** (ou **ósteons**), cilindros com lamelas ósseas concêntricas e um canal central, o canal de Havers.

Os **canais de Havers** são canais longitudinais, isto é, correm ao longo do eixo maior do osso e contém uma arteríola, uma vênula ou somente um capilar e nervos. Comunicam-se entre si, com a cavidade medular e com a superfície externa do osso, por meio de canais transversais ou oblíquos, os **canais de Volkmann**. Assim como a superfície das trabéculas ósseas, os canais de Havers e de Volkmann são revestidos pelo endóstio.

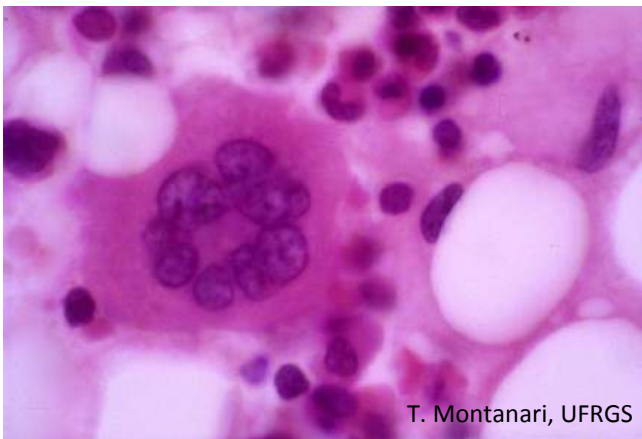Os osteócitos localizam-se entre as lamelas e comunicam-se por junções *gap* nos prolongamentos. Como não há difusão de substâncias pela matriz calcificada, os osteócitos, através dos seus prolongamentos, captam os nutrientes dos vasos sanguíneos que correm nos canais. Aqueles mais distantes recebem íons e pequenas moléculas dessas células pelas junções *gap* entre os prolongamentos. Os espaços na matriz óssea deixados pelos osteócitos são as **lacunas**, e aqueles devido aos seus prolongamentos, os **canaliculos**.

Os espaços entre os sistemas de Havers são preenchidos pelas **lamelas intersticiais**, remanescentes da remodelação óssea. As **lamelas circunferenciais internas** encontram-se na parte interna do osso, junto ao canal medular, o qual é revestido pelo endóstio, e as **lamelas circunferenciais externas**, na periferia do osso, próximas ao perióstio.



G. da C. da Silva, T. de O. Plá & T. Montanari, UFRGS

Figura 3.31 - No tecido mieloide, entre as diversas células hematopoéticas, destacam-se, pelo grande tamanho, dois megacariócitos. É indicado o prolongamento de um deles penetrando o capilar para a liberação das plaquetas. HE. Objetiva de 40x (550x).



T. Montanari, UFRGS

Figura 3.32 - Megacariócito, outras células hematopoéticas e células adiposas na medula óssea. HE. Objetiva de 100x.

O **tecido mieloide** (ou **tecido hematopoético**) localiza-se na **medula óssea** e realiza a **hematopoese**, ou seja, produz as células sanguíneas, que compõem o **tecido sanguíneo** (ou **sangue**). A medula óssea é encontrada no canal medular dos ossos longos e nas cavidades dos ossos esponjosos. A medula óssea do recém-nascido é chamada medula óssea vermelha, por causa do grande número de eritrócitos formados. Entretanto, com o avançar da idade, a maior parte da medula não é mais ativa e é rica em células adiposas, sendo designada medula óssea amarela. Em torno dos 20 anos, o canal medular dos ossos longos possui somente medula óssea amarela. A medula óssea vermelha no adulto ocupa os ossos do crânio, as clavículas, as vértebras, as costelas, o esterno e a pelve.

As **células do tecido mieloide** são: células hematopoéticas, células mesenquimais, fibroblastos, células reticulares, células adiposas, macrófagos, plasmócitos e mastócitos. As células hematopoéticas derivam as células sanguíneas. As células mesenquimais, os fibroblastos e as células reticulares compõem o estroma da medula óssea. As células mesenquimais são células-tronco não hematopoéticas. Os fibroblastos produzem as fibras colágenas que sustentam os vasos sanguíneos. As células reticulares sintetizam as fibras reticulares, as quais junto com os prolongamentos das células formam uma rede de sustentação para as células hematopoéticas. Pelo acúmulo de lipídios, elas se transformam nas células adiposas. As células reticulares são responsáveis ainda, juntamente com os macrófagos e outras células do estroma do tecido mieloide, pela secreção de fatores que estimulam a proliferação e a diferenciação das células hematopoéticas.

As células sanguíneas surgem de um antecessor comum, a **célula-tronco hematopoética pluripotente**. A célula-tronco hematopoética, sob a influência de fatores do meio, sofre mitoses sucessivas, e as células-filhas seguem um caminho de diferenciação em uma determinada célula sanguínea ou até mesmo em outros tipos celulares, como os precursores dos mastócitos e dos osteoclastos. Assim, a medula óssea apresenta microrregiões, onde predomina um tipo de célula sanguínea em diversas fases de maturação, que foram denominadas **colônias** nos estudos experimentais.

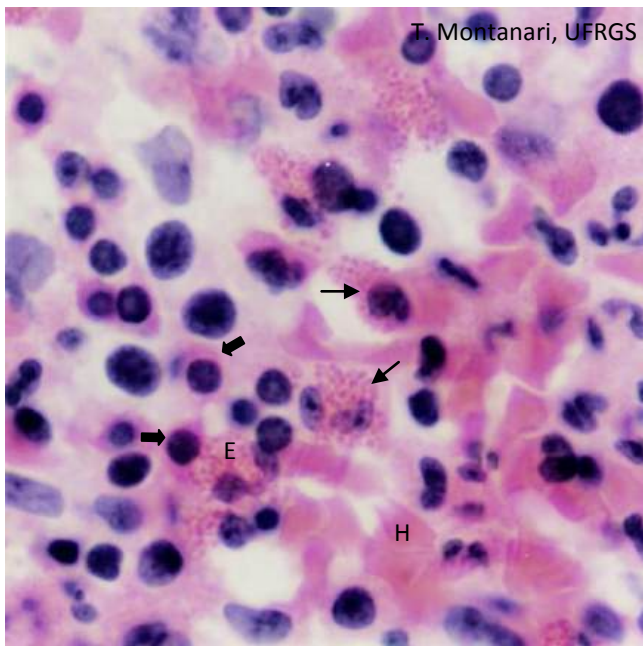


Figura 3.33 - Nesse esfregaço de tecido mieloide, são observados eritroblastos ortocromáticos (➡), que formarão as hemácias (H), e metamielócitos eosinofílicos (➡), precusores dos eosinófilos (E). HE. Objetiva de 100x (1.373x).

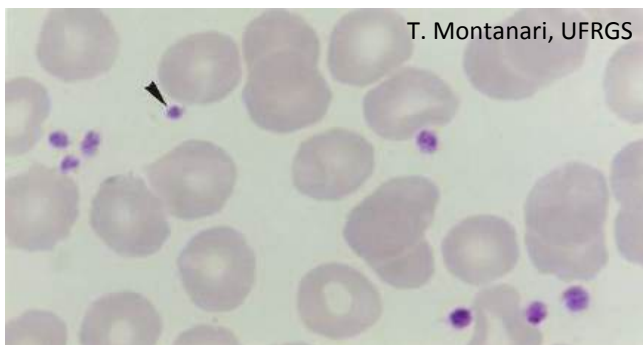


Figura 3.34 - Hemácias e plaquetas (➡) em um esfregaço sanguíneo. Giemsa. Objetiva de 100x (1.373x).

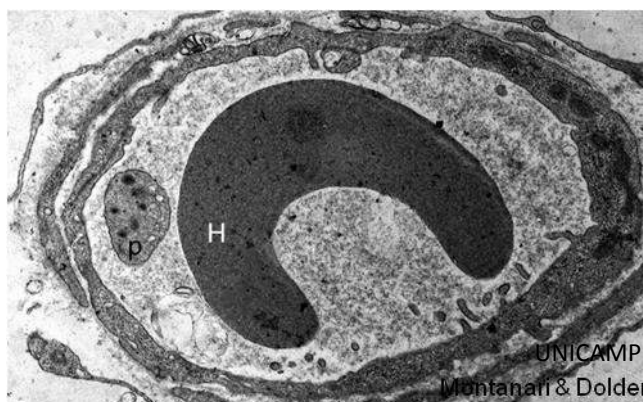


Figura 3.35 - Eletromicrografia do corte transversal de um capilar com hemácia (H) e plaqueta (p) na sua luz. 8.171x.

A célula-tronco hematopoética, ao se dividir, origina, além de uma célula semelhante a ela, um tipo de célula com uma potencialidade mais limitada: o **progenitor mieloide** (ou **CFU-S**, CFU de *colony-forming unit*, unidade formadora de colônia, e S de *spleen*, baço, porque os experimentos que a identificaram utilizaram esse órgão) ou o **progenitor linfoide** (ou **CFU-L**, de *colony-forming unit-lymphoid*). A divisão mitótica da CFU-S origina diferentes CFU: a CFU-E/Meg que deriva a CFU-E (responsável pela linhagem eritrocítica) e a CFU-Meg (precursora dos megacariócitos, formadores das plaquetas); a CFU-GM que deriva a CFU-G (responsável pela linhagem de neutrófilos) e a CFU-M (produtora dos monócitos); a CFU-Ba (responsável pelos basófilos), e a CFU-Eo (precursora dos eosinófilos). A CFU-L origina os linfócitos B, os linfócitos T e as células NK (*natural killer*). As CFU, bem como as suas células-filhas, possuem uma intensa atividade mitótica.

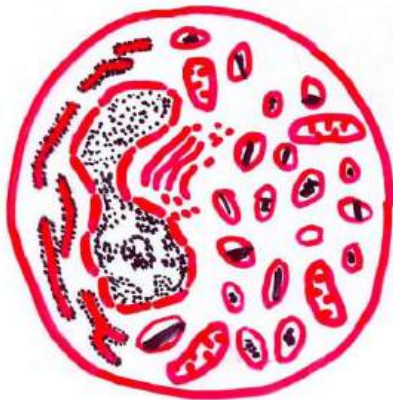
A **CFU-Meg** dá surgimento ao **megacarioblasto**. Ele possui retículo endoplasmático bem desenvolvido para a produção dos fatores de coagulação e das membranas dos canais de demarcação. Torna-se poliploide (até 64n), o que aumenta o seu tamanho e o do seu núcleo e diferencia-se em **megacariócito**, uma célula gigante, com núcleo lobulado. Os megacariócitos emitem para o interior dos capilares sanguíneos seus prolongamentos, os quais se fragmentam nas **plaquetas**. Estas são pequenas e anucleadas e estão envolvidas na coagulação sanguínea.

Quando a quantidade de eritrócitos no sangue diminui, o rim produz uma alta concentração de **eritropoetina**, que estimula a eritropoese. A **CFU-S** diferencia-se em **BFU-E** (*erythroid burst-forming unit*, ou seja, unidade formadora explosiva de eritrócitos), e esta sofre muitas mitoses, gerando um grande número de **CFU-E**, que formam os **proeritroblastos**. Nestes há a síntese da globina, a parte proteica da hemoglobina. O ferro é trazido pela proteína plasmática transferrina. O proeritroblasto divide-se várias vezes e origina os **eritroblastos basófilos, policromáticos e ortocromáticos** sucessivamente. O citoplasma basófilo, devido à riqueza de ribossomos, torna-se eosinófilo, por causa do acúmulo de hemoglobina. A cromatina condensa-se, e o núcleo picnótico é extruso da célula e fagocitado pelos macrófagos. Os **eritrócitos** (ou **hemácias**) entram na circulação. Eles são bicôncavos, anucleados e eosinófilos. Duram cerca de 120 dias e são eliminados pelos macrófagos do baço, da medula óssea e do fígado.

A **CFU-Eo**, a **CFU-Ba** e a **CFU-G** originam os **mieloblastos**, que se dividem nos **promielócitos**, e estes, nos **mielócitos eosinófilos, basófilos e neutrófilos**. Além dos grânulos azurófilos, contêm grânulos específicos que se coram pela eosina (eosinófilos), pelo azul de metileno (basófilos) ou exibem menor afinidade por esses corantes. No estágio seguinte de maturação, no **metamielócito**, o núcleo tem uma chanfradura profunda que indica o início da lobulação. Na linhagem formadora de neutrófilos, reconhece-se ainda uma célula com o núcleo em forma de um bastão recurvado, o **bastonete**, enquanto o neutrófilo

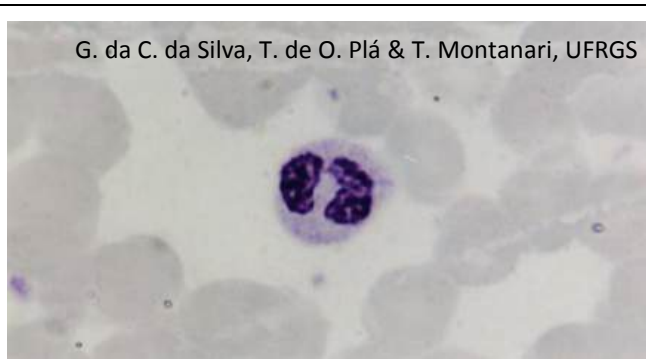

Figura 3.36 - Eosinófilo. Giemsa. Objetiva de 100x (1.373x).



T. Montanari, UFRGS

Figura 3.37 - Ilustração da ultraestrutura do eosinófilo. Baseado em Junqueira & Carneiro, 2013. p. 34.

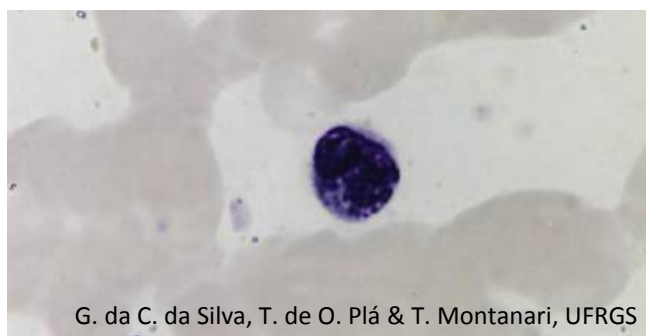


Figura 3.38 - Basófilo. Giemsa. Objetiva de 100x (1.373x).

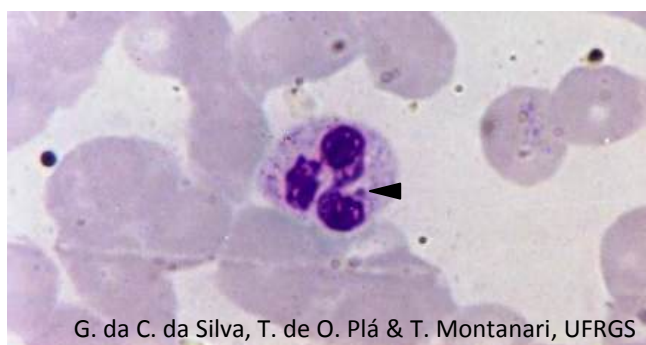


Figura 3.39 - Neutrófilo com cromatina sexual (▶). Giemsa. Objetiva de 100x (1.373x).

maduro, com o núcleo segmentado em lóbulos, é referido nos hemogramas como **segmentado**. Conforme os grânulos específicos presentes no citoplasma e a forma do núcleo, os **leucócitos granulócitos** maduros são classificados em: **eosinófilo**, **basófilo** e **neutrófilo**. Eles utilizam o sangue como meio de transporte e atuam no tecido conjuntivo.

Os **eosinófilos** têm núcleo bilobulado e citoplasma com grânulos azurófilos e grânulos específicos eosinófilos. Estes últimos coram-se em rosa-escuro e, ao microscópio eletrônico, exibem um cristalóide eletrodense, o *internum*, circundado por uma matriz menos eletrodensa, o *externum*. Os grânulos azurófilos e eosinófilos são lisossomos. Os eosinófilos limitam o processo alérgico, fagocitam o complexo antígeno-anticorpo e destroem parasitas.

Os **basófilos** têm núcleo bilobulado ou retorcido, em S, grânulos azurófilos (lisossomos) e grânulos específicos basófilos. Eles se coram em azul-escuro e obscurecem o núcleo; contêm histamina e outros mediadores químicos das reações alérgicas.

Os **neutrófilos** possuem núcleo com três a cinco lóbulos e citoplasma levemente eosinófilo, com grânulos azurófilos (lisossomos), em púrpura, e grânulos específicos, em rosa-claro. Os grânulos específicos contêm fosfatase alcalina, colagenase, lactoferrina e lisozima. Os neutrófilos constituem a primeira linha de defesa contra a invasão de micro-organismos; fagocitam bactérias, fungos e células mortas.

A **CFU-M** (ou **monoblasto**), por divisão celular, origina os **promonócitos**, os quais se dividem nos **monócitos**. Eles exibem núcleo excêntrico, ovoide ou em forma de rim e citoplasma basófilo, azul-acizentado, com grânulos azurófilos, ou seja, lisossomos. Devido à ausência de grânulos específicos, são classificados como **leucócitos agranulócitos**. Os monócitos entram na circulação sanguínea e vão para o tecido conjuntivo, onde se diferenciam em **macrófagos**.

O **progenitor linfoide** (ou **CFU-L**) divide-se na medula óssea para formar as células progenitoras dos linfócitos B (**CFU-LiB**) ou dos linfócitos T (**CFU-LiT**). Nas aves, a CFU-LiB migra para um divertículo anexo ao intestino, a *bursa de Fabricius* (ou bolsa de Fabrício), onde se divide várias vezes, originando os **linfócitos B** (B de *bursa*). Nos mamíferos, isso ocorre na própria medula óssea. A CFU-LiT sofre mitoses, formando **linfócitos T** imunoincompetentes, que entram na corrente sanguínea e vão para o timo, onde se tornam imunocompetentes. Tanto os linfócitos B como os linfócitos T imunocompetentes proliferam nos órgãos linfoides. À medida que as células da linhagem linfocítica amadurecem, diminuem de volume, e sua cromatina condensa-se.

Os linfócitos possuem núcleo esférico e escuro e citoplasma escasso e, devido aos ribossomos e aos grânulos azurófilos (lisossomos), levemente basófilo, corando-se em azul-claro. Como não possuem grânulos específicos, são **leucócitos agranulócitos**. Os linfócitos B vão para a corrente sanguínea e para o tecido conjuntivo de diversos órgãos e, principalmente, para os órgãos linfoides, onde, ao contato com o antígeno, se diferenciam em **plasmócitos** e

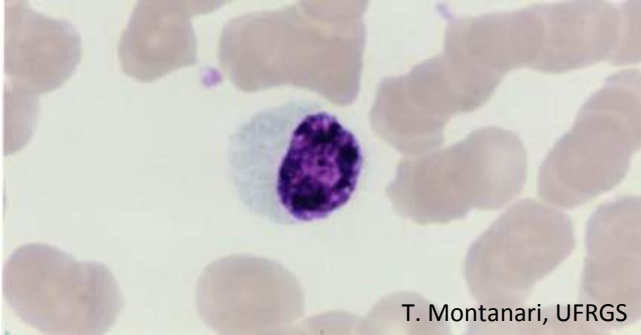


Figura 3.40 - Monócito. Giemsa. Objetiva de 100x (1.373x).

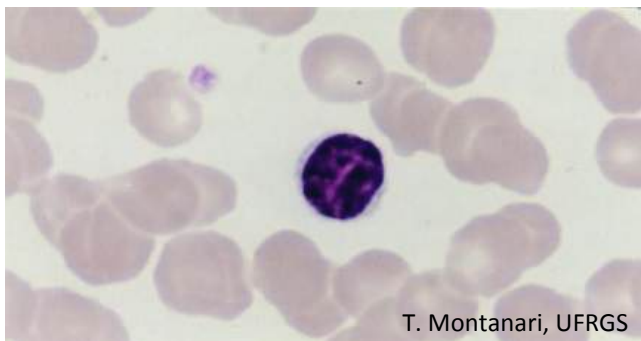


Figura 3.41 - Linfócito. Giemsa. Objetiva de 100x (1.373x).

sintetizam imunoglobulinas, os anticorpos. Os linfócitos T podem eliminar células estranhas e alteradas por vírus, promover ou suprimir a resposta imunológica (células T citotóxicas, auxiliares ou supressoras, respectivamente).

1 – SISTEMA NERVOSO CENTRAL



Figura 4.1 - O córtex do cérebro é de substância cinzenta: estão presentes os corpos dos neurônios, além das células da glia, como os astrócitos protoplasmáticos (►). Os neurônios visualizados são piramidais quanto à forma do corpo celular; multipolares quanto ao número de prolongamentos, e motores quanto à sua função. Método de Golgi. Objetiva de 10x.

O tecido nervoso encontra-se distribuído pelo organismo, mas está interligado, resultando no sistema nervoso. Forma órgãos como o **encéfalo** e a **medula espinal**, que compõem o **sistema nervoso central (SNC)**. O tecido nervoso localizado além do sistema nervoso central é denominado **sistema nervoso periférico (SNP)** e é constituído por aglomerados de neurônios, os **gânglios nervosos**, e por feixes de prolongamentos dos neurônios, os **nervos**.

Os **neurônios** são responsáveis pela transmissão da informação através da diferença de potencial elétrico na sua membrana, enquanto as demais células, as **células da neuróglia** (ou **glia**), sustentam-nos e podem participar da atividade neuronal ou da defesa. No **SNC**, essas células são os **astrócitos**, os **oligodendrócitos**, as **células da micróglia** e as **células ependimárias**. No **SNP**, são as **células-satélites** e as **células de Schwann**.

No **SNC**, há uma segregação entre os corpos celulares dos neurônios e os seus prolongamentos, de modo que duas porções distintas sejam reconhecidas macroscopicamente: a **substância cinzenta**, onde se situam os **corpos celulares dos neurônios** e parte dos seus prolongamentos e as células da glia, e a **substância branca**, que contém somente os **prolongamentos dos neurônios** e as células da glia. A presença da **mielina**, um material lipídico esbranquiçado que envolve um dos prolongamentos do neurônio (axônio), é responsável pela coloração branca.

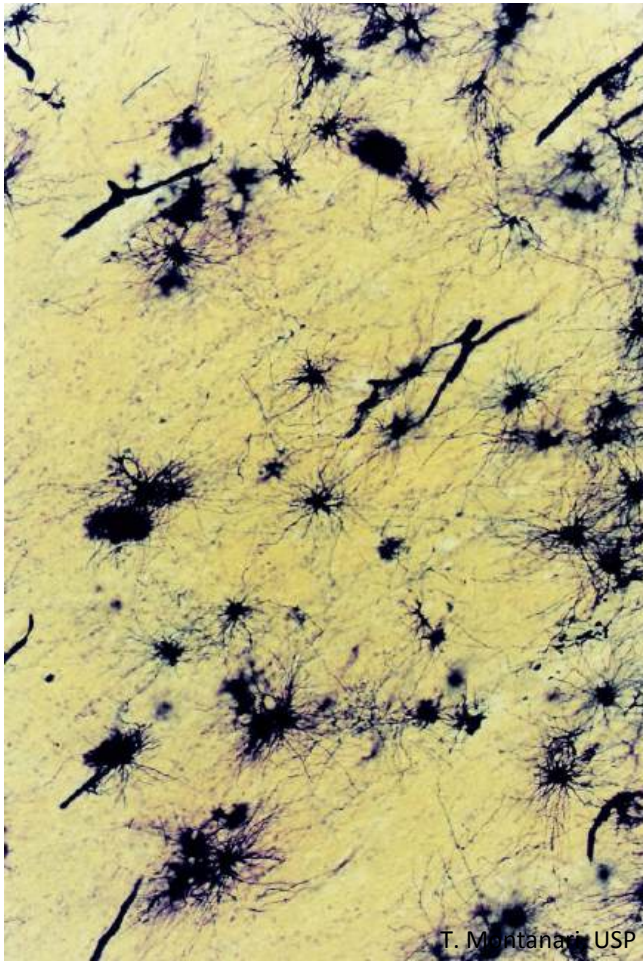


Figura 4.2 - A substância branca, posicionada internamente no cérebro, não possui corpos de neurônios e tem astrócitos fibrosos. Método de Golgi. Objetiva de 10x.

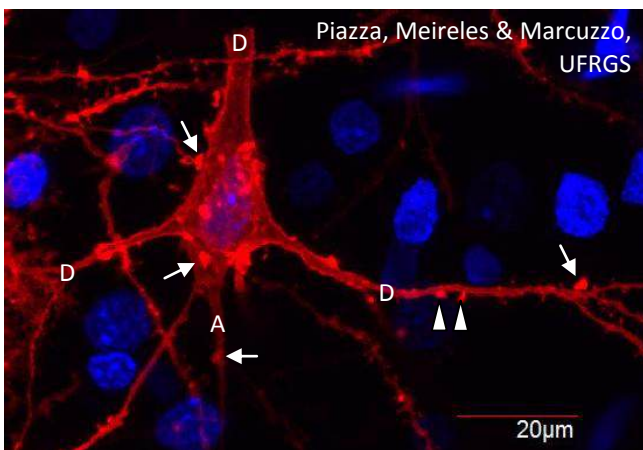


Figura 4.3 - Microscopia confocal de neurônio piramidal do córtex motor de rato, onde são indicados dendritos (D), axônio (A), espículas dendríticas (▶) e botões sinápticos (→). Dupla marcação fluorescente, com DNA corado em azul com DAPI (4',6 - diamidino - 2 - phenylindole) (laser 405nm) e membrana corada em vermelho com DiI18(3) (1,1' - dioctadecyl - 3,3,3'3' - tetramethylindocarbocyanine perchlorate) (laser 555nm). Objetiva de 60x e zoom de 2x. Cortesia de Francele Valente Piazza, André Luís Ferreira de Meireles e Simone Marcuzzo, UFRGS.

Os **neurônios** possuem um **corpo celular** com o núcleo e outras organelas e do qual partem os prolongamentos, que são os **dendritos** e o **axônio**. A forma do **corpo celular** varia conforme a localização e a atividade funcional do neurônio, podendo ser **piramidal, estrelada, fusiforme, piriforme** ou **esférica**.

Os **dendritos** são as terminações aferentes, isto é, recebem os estímulos do meio ambiente, de células epiteliais sensoriais ou de outros neurônios. Eles se ramificam, afinando até as extremidades e exibem pequenas expansões bulbosas, as **espículas dendríticas**, onde ocorre o contato com outros neurônios.

O **axônio** é um prolongamento eferente do neurônio; conduz os impulsos a outro neurônio, a células musculares ou glandulares. Ele é geralmente mais delgado e bem mais comprido que os dendritos e tem um diâmetro constante. Ao longo do seu trajeto, o axônio pode emitir ramos colaterais. A porção final do axônio é o telodendro. Ele se ramifica e se dilata nas extremidades, onde há o contato com a célula seguinte (**botões sinápticos**). Os locais de contato entre dois neurônios ou entre um neurônio e a célula efetora, como uma célula glandular ou uma célula muscular, são as **sinapses**.

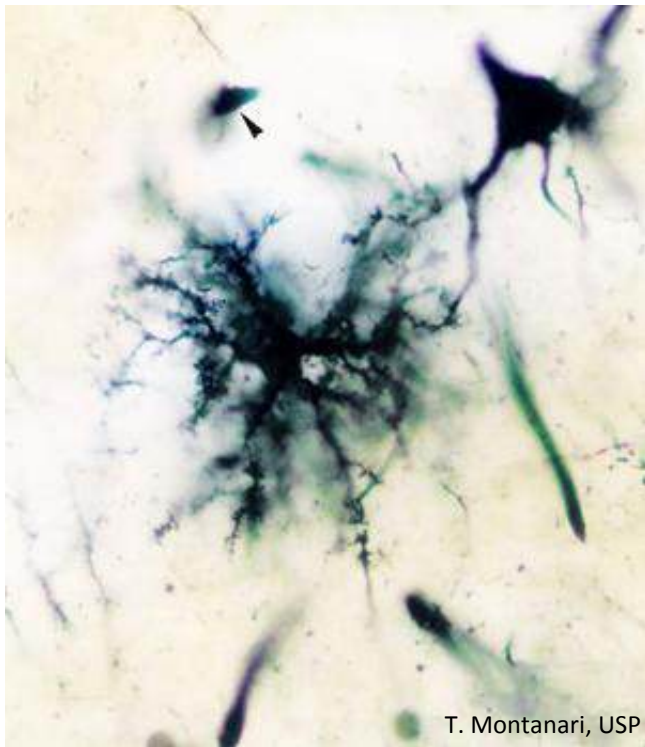


Figura 4.4 - Astrócito protoplasmático fazendo contato com os dendritos de um neurônio (piramidal e multipolar). Um oligodendrócito é apontado. Método de Golgi. Objetiva de 100x (1.373x).

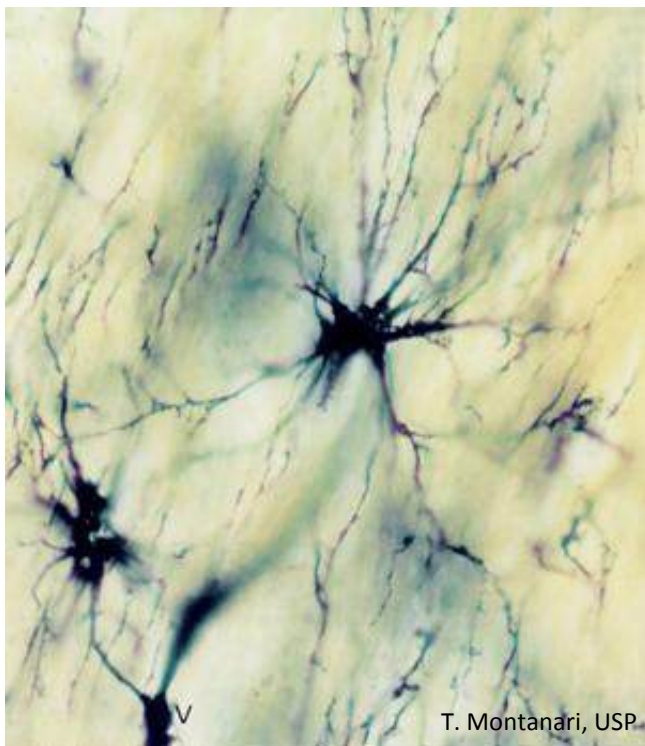


Figura 4.5 - Dois astrócitos fibrosos, sendo que o prolongamento de um deles envolve um vaso sanguíneo (V) como pé vascular. Método de Golgi. Objetiva de 100x (1.373x).

Os **astrócitos** são as maiores e mais numerosas células da glia do SNC. Apresentam uma morfologia estrelada, devido aos prolongamentos; núcleo ovoide ou irregular, e citoplasma com a **proteína ácida fibrilar glial (GFAP de glial fibrillary acidic protein)**, um filamento intermediário exclusivo dessas células no SNC. Segundo a quantidade e o comprimento dos prolongamentos, os **astrócitos** são classificados em **protoplasmáticos** ou **fibrosos**.

Os **astrócitos protoplasmáticos** são encontrados na substância cinzenta e apresentam muitos prolongamentos, mas curtos e espessos, com poucos feixes de GFAP.

Os **astrócitos fibrosos** são encontrados na substância branca e exibem menos prolongamentos, os quais são mais longos, ricos em GFAP.

Os astrócitos fornecem suporte físico e metabólico aos neurônios do SNC e contribuem para a manutenção da homeostase. A extremidade dos prolongamentos dos astrócitos circunda os vasos sanguíneos e, através desses **pés vasculares**, nutrientes são levados para os neurônios e neurotransmissores e íons em excesso são retirados do fluido extracelular. Os pés vasculares modificam a estrutura do endotélio, impedindo a passagem de macromoléculas para o tecido nervoso (**barreira hematoencefálica**). Na superfície do cérebro, os prolongamentos dos astrócitos protoplasmáticos formam uma camada, a **glia limitante**, uma barreira relativamente impermeável.

Os **oligodendrócitos** estão localizados na substância cinzenta e na substância branca do SNC. São menores do que os astrócitos e com poucos prolongamentos. Na substância cinzenta, os oligodendrócitos estão próximos aos corpos celulares dos neurônios, e há uma interdependência no metabolismo dessas células. Na substância branca, os prolongamentos dos oligodendrócitos envolvem segmentos de vários axônios, formando a **bainha de mielina**.




Figura 4.6 - O córtex do cerebelo é de substância cinzenta e tem três camadas: camada molecular (M), que é a mais externa e contém poucos neurônios; camada de células de Purkinje (►), as quais são neurônios multipolares, cujos dendritos se projetam para a camada molecular, e camada granulosa (G), com neurônios multipolares, os menores neurônios do corpo. B - substância branca. HE. Objetiva de 10x (137x).

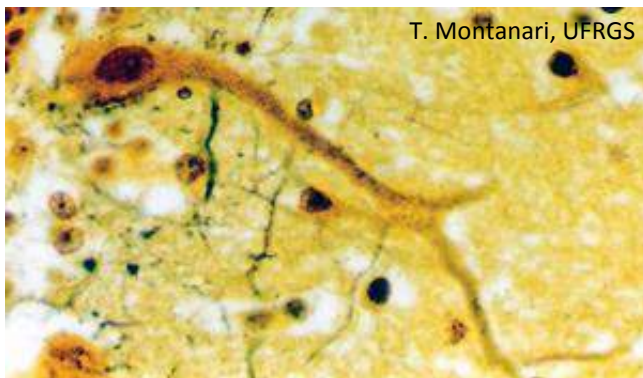


Figura 4.7 - Célula de Purkinje do cerebelo. A forma do corpo celular desse neurônio é piriforme. Impregnação pela prata pelo método de Cajal-Castro. Objetiva de 40x (550x).

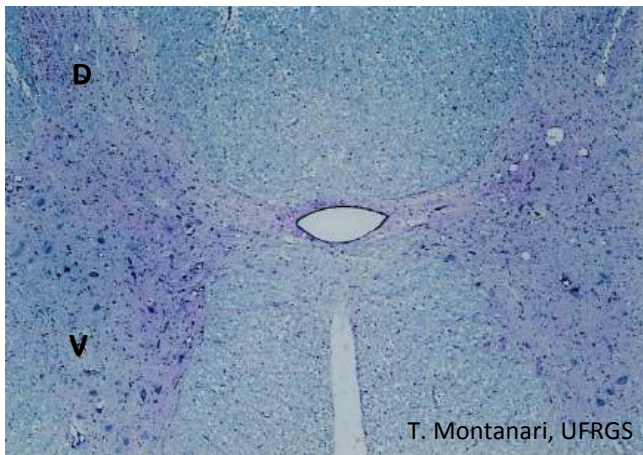


Figura 4.8 - Na medula espinal, a substância cinzenta localiza-se internamente, em forma de H ou borboleta. Nos cornos dorsais (D) (ou posteriores), entram os axônios dos neurônios situados nos gânglios sensoriais, que captam estímulos do ambiente externo ou interno. Os cornos ventrais (V) (ou anteriores) contêm neurônios multipolares, motores, cujos axônios conduzem os impulsos para os músculos. No centro, há o canal medular (ou ependimário). HE. Objetiva de 4x (34x).

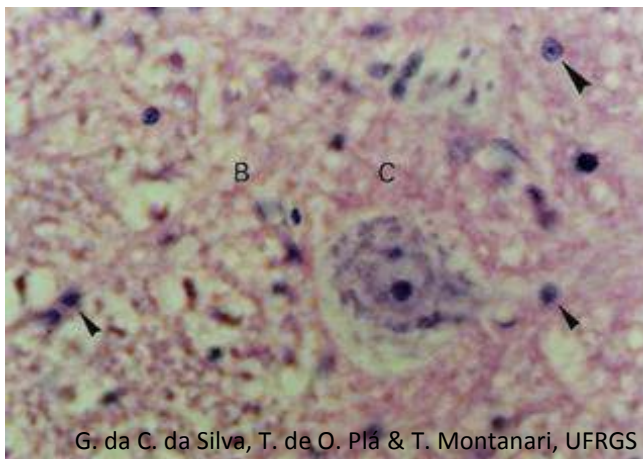


Figura 4.9 - Substância cinzenta (C) e substância branca (B) da medula espinal. O neurônio é volumoso para manter o longo axônio. Além do nucléolo proeminente, é possível visualizar a cromatina sexual no núcleo. O citoplasma é rico na substância de Nissl. Núcleos de astrócito (▶) e oligodendrócitos (▶) são indicados. A substância branca contém os axônios envoltos pela bainha de mielina produzida pelos oligodendrócitos, resultando nas fibras nervosas. HE. Objetiva de 40x (550x).

Nos **cornos ventrais** (ou **anteriores**) da **medula espinal**, há os corpos dos **neurônios**. Eles são **multipolares**, quanto ao número de prolongamentos celulares; **motores** quanto à sua função, e **estrelados** quanto à forma do corpo celular.

Seu núcleo é esférico ou ovoide e eucromático, com nucléolo proeminente. No sexo feminino, pode ser observado, associado ao nucléolo ou à face interna da membrana nuclear, um corpúsculo que corresponde à **cromatina sexual** (ou **corpúsculo de Barr**), ou seja, ao cromossomo X heterocromático.

O retículo endoplasmático rugoso é bem desenvolvido e há abundância de ribossomos livres, o que confere basofilia ao citoplasma. Esses grânulos basófilos foram denominados **corpúsculos de Nissl**.

O núcleo eucromático, o nucléolo proeminente e a abundância de retículo endoplasmático rugoso e ribossomos estão relacionados com a intensa síntese proteica. Além das proteínas necessárias para manter a sua estrutura e o seu metabolismo, o neurônio produz neurotransmissores peptídicos.

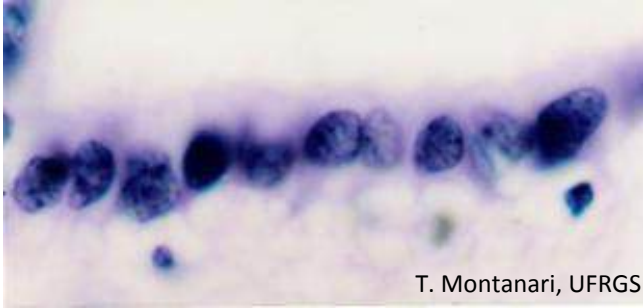


Figura 4.10 - Células endimárias do canal medular. HE. Objetiva de 100x (1.373x).

As **células endimárias (epêndima)** são células cúbicas ou colunares, com núcleo ovoide, prolongamentos na superfície basal e microvilos ou cílios na superfície apical. Elas se colocam lado a lado e revestem as cavidades cerebrais (ventrículos) e o canal central da medula espinal. As células endimárias que revestem os ventrículos são modificadas e formam o epitélio dos plexos coroides. Elas transportam água, íons e proteínas, produzindo o **líquido cerebrospinal**.

2 – SISTEMA NERVOSO PERIFÉRICO

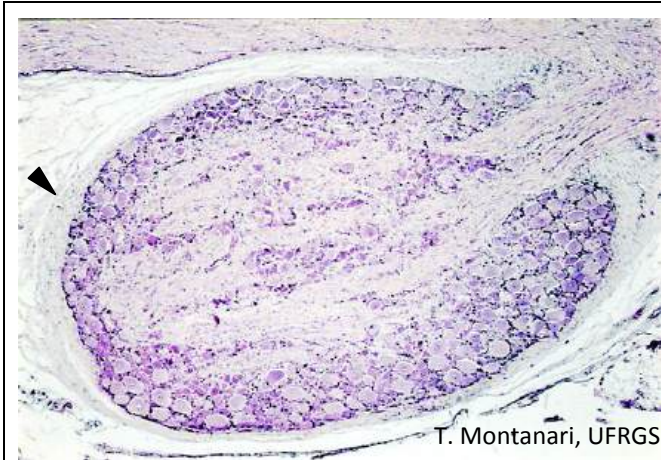


Figura 4.11 - Gânglio sensorial (ou cerebrospinal). Possui uma cápsula de tecido conjuntivo denso não modelado (►). Os corpos dos neurônios pseudounipolares predominam na zona cortical, e as fibras nervosas, formadas pelos axônios envoltos pelas células de Schwann, situam-se na zona medular. Elas captam estímulos dos ambientes interno e externo e os enviam para o cérebro pelos nervos cranianos ou para a medula espinal pelos nervos espinais. HE. Objetiva de 4x (34x).

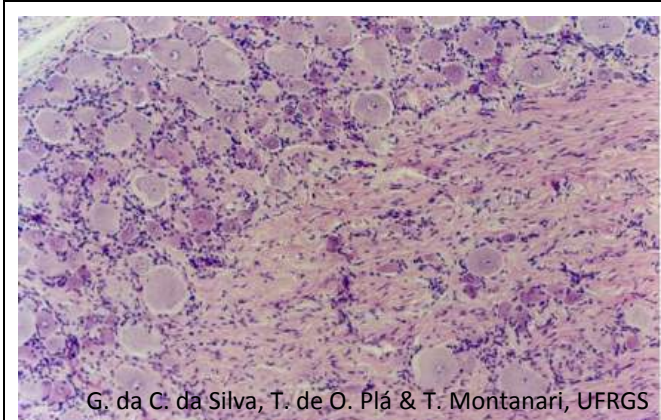


Figura 4.12 - Na zona cortical do gânglio sensorial, há os corpos dos neurônios pseudounipolares circundados pelas células satélites. Na zona medular, há as fibras nervosas. Entre os elementos nervosos, há fibroblastos e fibras colágenas. HE. Objetiva de 10x.

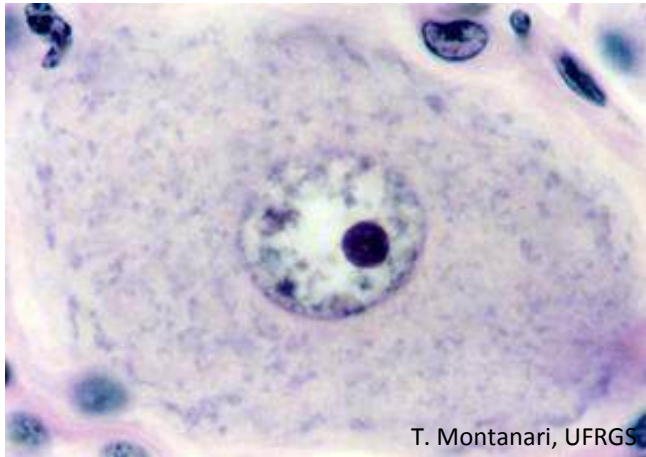

Figura 4.13 - Neurônio pseudounipolar do gânglio sensorial. HE. Objetiva de 100x (851x).

Os **neurônios dos gânglios sensoriais cranianos e espinais** são **esféricos** quanto à forma do corpo celular e **pseudounipolares** quanto ao número de prolongamentos.

Os neurônios pseudounipolares surgem na vida embrionária como neurônios bipolares, mas os dois prolongamentos fundem-se próximo ao corpo celular. As arborizações terminais do ramo periférico recebem estímulos, funcionando como dendritos, e esses estímulos, sem passar pelo corpo celular, transitam pelo prolongamento que se dirige para o SNC, funcionando como axônio.

Os neurônios pseudounipolares são classificados, segundo a sua função, como **neurônios sensoriais**, pois recebem estímulos sensoriais do meio ambiente e do próprio organismo e os conduzem ao SNC para o processamento.

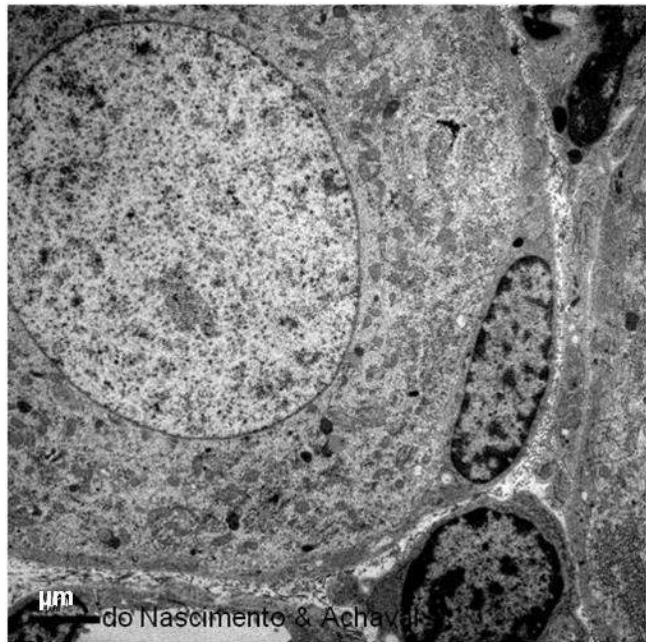
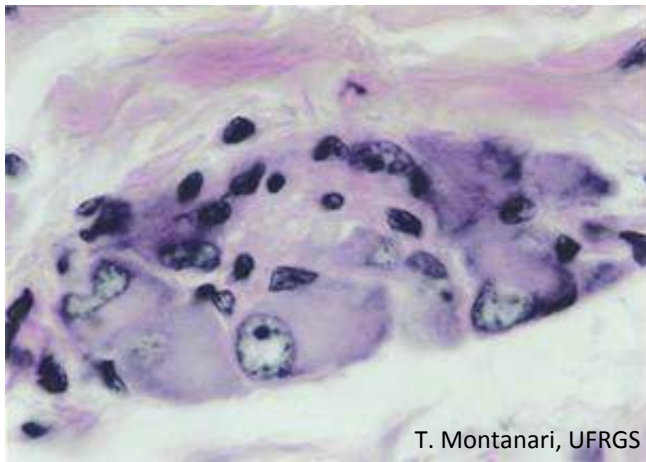


Figura 4.14 - Neurônio pseudounipolar com célula satélite adjacente na microscopia eletrônica. Cortesia de Patrícia do Nascimento e Matilde Achaval Elena, UFRGS.

As **células satélites** e as **células de Schwann** estão localizadas no SNP.

As **células satélites** estão ao redor dos corpos dos neurônios nos gânglios nervosos. São pequenas, achatadas, com núcleo heterocromático. Possuem GFAP e uma lâmina basal na face externa.

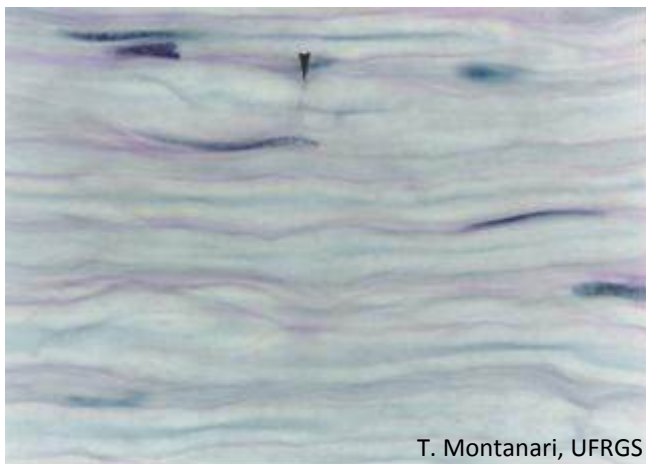
As células satélites mantêm um microambiente controlado em torno do neurônio, permitindo isolamento elétrico e uma via para trocas metabólicas. Aquelas dos gânglios autônomos do intestino podem ainda participar na neurotransmissão e ajudar a coordenar as atividades dos sistemas nervoso e imune.



T. Montanari, UFRGS

Figura 4.15 - Gânglio intramural do intestino. Apresenta neurônios multipolares e poucas células satélites. HE. Objetiva de 100x (851x).

Na **submucosa** do intestino, há o **plexo nervoso submucoso** (ou **de Meissner**), e, entre as duas subcamadas musculares, há o **plexo nervoso mioentérico** (ou **de Auerbach**). Esses plexos nervosos contêm gânglios do sistema nervoso autônomo, cujos **neurônios** são **multipolares** e **motores**. O plexo nervoso submucoso controla o movimento da muscular da mucosa, a secreção das glândulas e o fluxo sanguíneo. O plexo nervoso mioentérico coordena o peristaltismo.



T. Montanari, UFRGS

Figura 4.16 - Fibras nervosas de um nervo em corte longitudinal. É possível observar os axônios envoltos pela bainha de mielina, núcleos de células de Schwann e nódulos de Ranvier (►). HE. Objetiva de 100x (851x).

As **células de Schwann** são alongadas, com GFAP e circundadas pela lâmina externa. Não possuem prolongamentos e com seu próprio corpo, envolvem o axônio. O axônio e a bainha envoltória constituem a **fibra nervosa**.

Axônios de pequeno diâmetro (menores que $1\mu\text{m}$) invaginam-se em recessos da célula de Schwann, e não há formação da bainha de mielina, tendo-se as **fibras nervosas amielínicas**. Nesse caso, uma única célula pode envolver mais de um axônio. Axônios mais calibrosos são circundados por uma dobra da célula envoltória em espiral, a **bainha de mielina**, e as **fibras nervosas** são **mielínicas**.

O envolvimento por mielina não é contínuo ao longo do axônio. Ocorre em pequenos segmentos (**internódulo**), e, entre estes, há uma área nua, o **nódulo de Ranvier**, onde há uma alta densidade de canais de Na^+ . Enquanto, no SNC, os axônios estão expostos nos nódulos de Ranvier, no SNP, eles estão parcialmente revestidos por projeções de citoplasma das células de Schwann adjacentes.

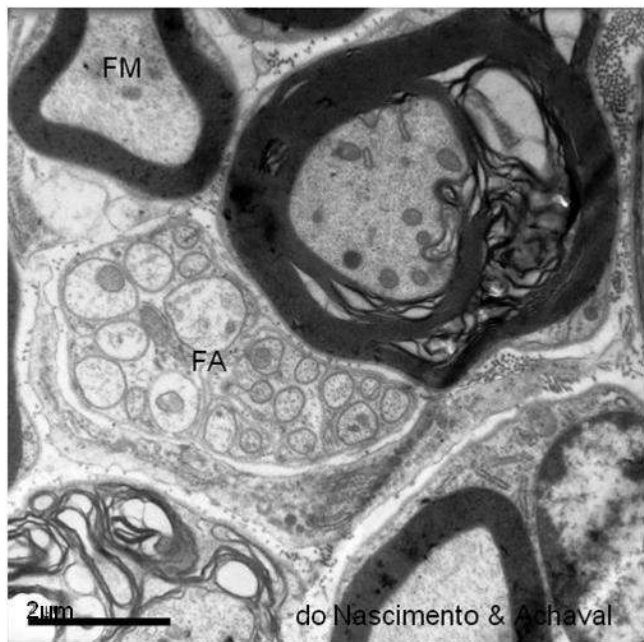


Figura 4.17 - Eletromicrografia de fibras nervosas de um rato com diabetes induzido experimentalmente. Notam-se fibras amielínicas (FA), fibras mielínicas (FM) e fibras mielínicas alteradas. Cortesia de Patrícia do Nascimento e Matilde Achaval Elena, UFRGS.

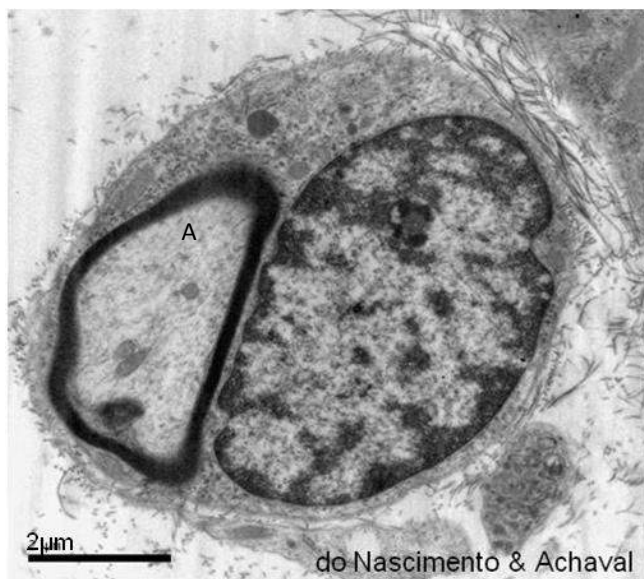
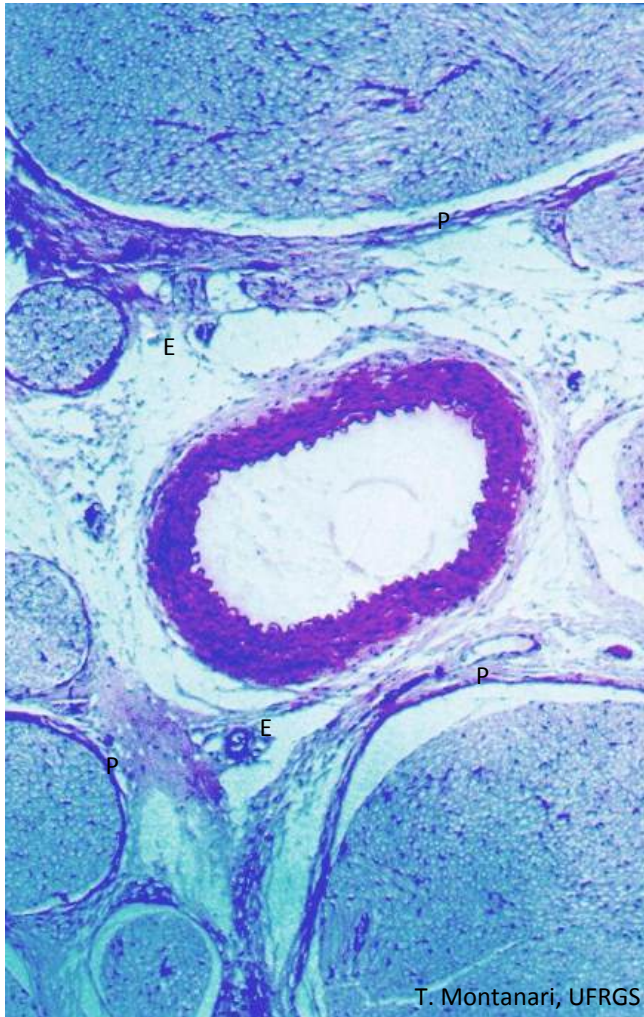
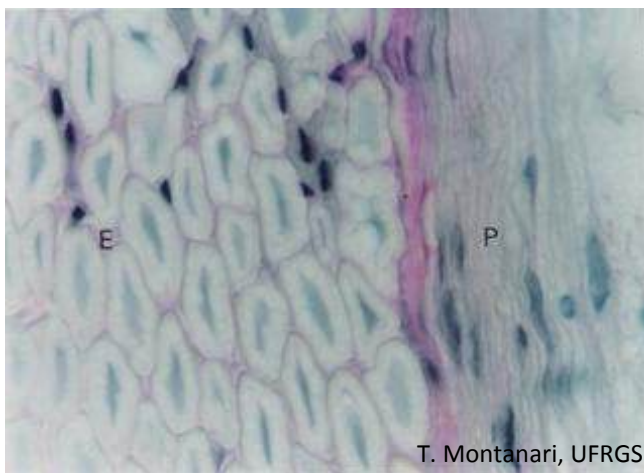


Figura 4.18 - Eletromicrografia da célula de Schwann circundando o axônio (A), em corte transversal. Cortesia de Patrícia do Nascimento e Matilde Achaval Elena, UFRGS.



T. Montanari, UFRGS

Figura 4.19 - Corte transversal de um nervo, onde são indicados o perineuro (P), ao redor de fascículos nervosos, e o epineuro (E), formando o envoltório mais externo. No centro, no epineuro, há a artéria muscular principal. Objetiva de 3,2x.



T. Montanari, UFRGS

Figura 4.20 - Corte transversal de um nervo mostrando o endoneuro (E) e o perineuro (P). HE. Objetiva de 100x (851x).

O agrupamento das fibras nervosas em feixes no sistema nervoso periférico é denominado **nervo**.

O **epineuro** é a camada que reveste o nervo e preenche os espaços entre os feixes de fibras nervosas. É constituído por **tecido conjuntivo frouxo**, podendo incluir células adiposas e a artéria muscular principal, que irriga o tronco nervoso, e por **tecido conjuntivo denso não modelado**, cujas fibras colágenas estão orientadas para suportar o estiramento do feixe nervoso.

O **perineuro** contorna cada fascículo (ou feixe) de fibras nervosas. É formado por várias camadas concêntricas de **fibroblastos modificados**. Eles possuem lâmina basal e filamentos de actina associados à membrana plasmática, possibilitando a sua contração. Ligam-se por junções de oclusão, o que protege os axônios de agentes nocivos e de mudanças bruscas na composição iônica. Entre as células, há **fibrilas colágenas** e **elásticas** esparsas.

O **endoneuro** envolve cada fibra nervosa e consiste em **fibras reticulares**, sintetizadas pelas células de Schwann, **fibrilas colágenas**, **glicosaminoglicanos** e **fibroblastos** esparsos. Podem ser encontrados ainda **macrófagos** e **mastócitos**.

1 – MÚSCULO ESTRIADO ESQUELÉTICO

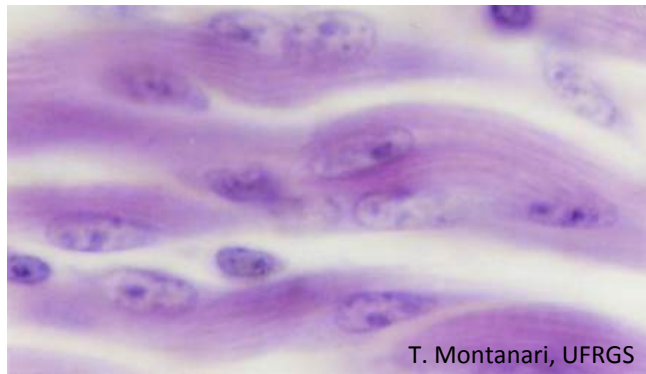


Figura 5.1 - Fusão dos mioblastos para formar o músculo estriado esquelético. HE. Objetiva de 100x (1.373x).

As células do **músculo estriado esquelético** são originadas da fusão dos **mioblastos**.

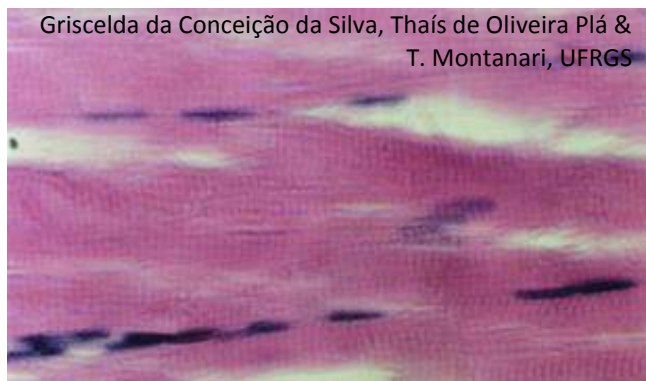

Figura 5.2 - Corte longitudinal do músculo estriado esquelético. Notar os núcleos periféricos e as estriações transversais que correspondem às bandas I (claras) e A (escuras). HE. Objetiva de 40x (550x).

As células do **músculo estriado esquelético** são cilíndricas (10 a 100µm de diâmetro e até 30cm de comprimento) e multinucleadas, e os núcleos são periféricos. Elas são ricas nos filamentos de actina e de miosina, responsáveis pela sua contração.

A **actina** e algumas proteínas associadas compõem filamentos de cerca de 7nm de diâmetro, os **filamentos finos**, enquanto a **miosina II** forma filamentos com 15nm de diâmetro, os **filamentos espessos**. Os filamentos contráteis são envolvidos por invaginações da membrana plasmática, pelas cisternas do retículo sarcoplasmático e pelas mitocôndrias, resultando nas **miofibrilas**, dispostas longitudinalmente nas células. Os filamentos finos e espessos dispõem-se de tal maneira que bandas claras (**bandas I**) e escuras (**bandas A**) alternam-se ao longo da fibra muscular.

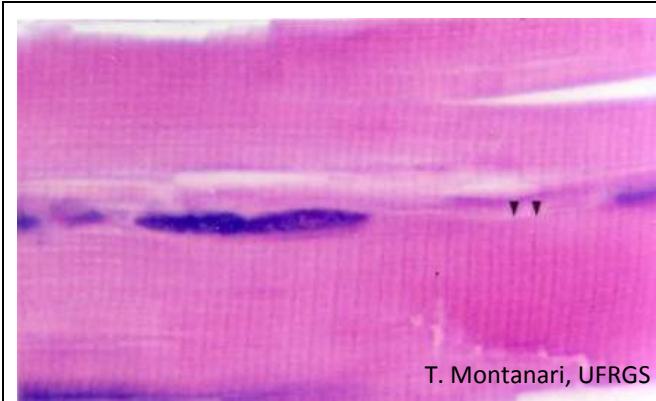


Figura 5.3 - Sarcômeros delimitados pelas linhas Z (►) no músculo estriado esquelético. As bandas I são claras e laterais, e as bandas A, escuras e centrais. HE. Objetiva de 100x (1.373x).


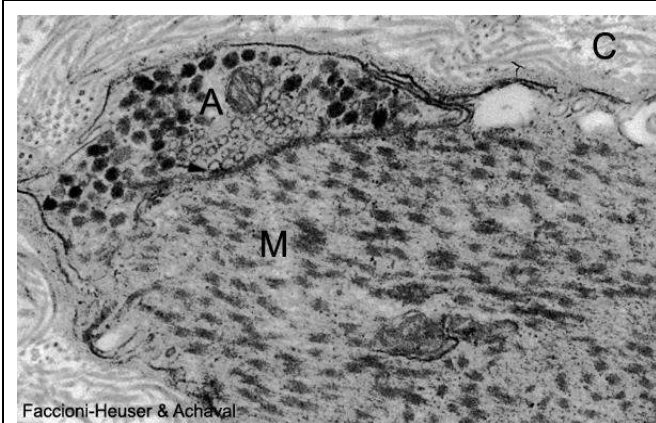


Figura 5.4 - Eletromicrografia do músculo estriado esquelético, onde são indicadas as bandas A, I e H e as linhas M e Z. Ainda são assinaladas as mitocôndrias (mit) e o glicogênio (G). Cortesia de Tais Malysz e Matilde Achaval Elena, UFRGS.

As **bandas I** têm somente **filamentos finos**, e as **bandas A** possuem **filamentos finos e espessos**. No centro da banda I, há uma linha escura, a **linha Z**. Nela há as proteínas α -actinina e CapZ, as quais ancoram e evitam a despolimerização dos filamentos de actina na sua extremidade positiva. A ancoragem dos filamentos de miosina à linha Z é realizada pela titina, uma proteína com característica elástica que muda o seu comprimento quando a célula contrai ou relaxa. Ainda na linha Z, há os filamentos intermediários de desmina e de vimentina, ligando as miofibrilas adjacentes.

Ao microscópio eletrônico, reconhece-se, no centro da banda A, uma região mais clara, a **banda H**, onde somente **filamentos de miosina** são encontrados. No centro dessa banda, há uma faixa escura, a **linha M**. Nela há miomesina, proteína C e outras proteínas que interligam os filamentos de miosina, mantendo seu arranjo em forma de grade. Há ainda a creatina quinase, uma enzima que catalisa a transferência de um grupo fosfato da fosfocreatina para o ADP, resultando no ATP utilizado nas contrações musculares.

As linhas Z delimitam a unidade repetitiva das miofibrilas, o **sarcômero**, que apresenta a metade de duas bandas I e uma banda A central e mede 2,5 μ m de comprimento no músculo em repouso. Na contração muscular, há o encurtamento dos sarcômeros e assim de toda a fibra, devido à maior sobreposição dos filamentos de actina aos de miosina. As bandas I e H tornam-se mais estreitas, enquanto a banda A não altera a sua extensão.

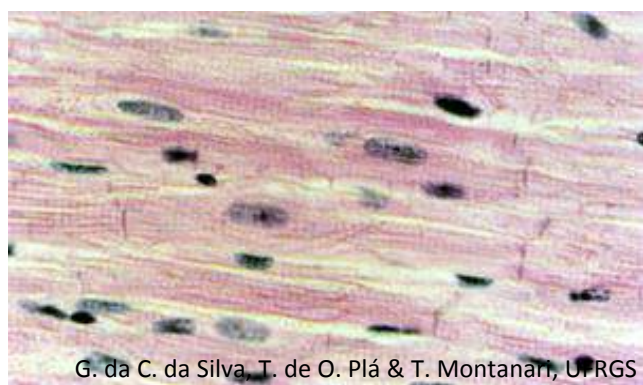


Faccioni-Heuser & Achaval

Figura 5.5 - Imagem ao microscópio eletrônico da junção neuromuscular: as vesículas do axônio (A) fusionam-se na fenda sináptica (→), liberando os neurotransmissores para modular a contração da célula muscular (M). C – fibrilas colágenas. 32.000x. Cortesia de Maria Cristina Faccioni-Heuser e Matilde Achaval Elena, UFRGS.

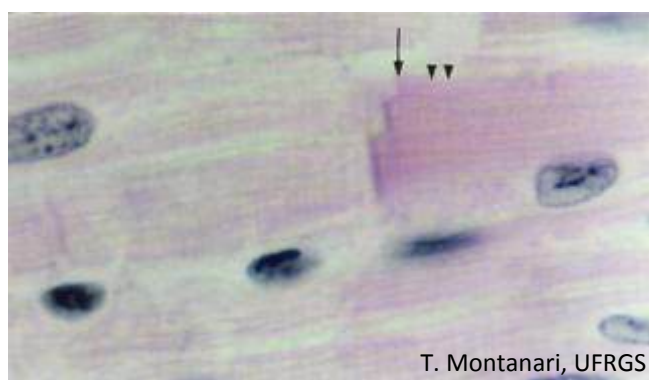
A contração das fibras musculares esqueléticas é estimulada por terminações das fibras nervosas motoras. Próximo à superfície da célula muscular, o axônio perde a bainha de mielina e dilata-se, formando a **junção neuromuscular** (ou **placa motora**). O impulso nervoso é transmitido com a liberação de acetilcolina do terminal axônico. Essa substância difunde-se através da fenda sináptica e prende-se a receptores na membrana da célula muscular, tornando-a permeável ao Na^+ , o que resulta na despolarização da membrana.

2 – MÚSCULO ESTRIADO CARDÍACO



G. da C. da Silva, T. de O. Plá & T. Montanari, UFRGS

Figura 5.6 - Corte longitudinal do músculo estriado cardíaco. HE. Objetiva de 40x (550x).



T. Montanari, UFRGS

Figura 5.7 - Sarcômeros delimitados pelas linhas Z (▴) no músculo estriado cardíaco. Na junção entre as células, observa-se o disco intercalar (→). HE. Objetiva de 100x (1.373x).

O **músculo estriado cardíaco** é formado por células cilíndricas (10 a 20µm de diâmetro e 80 a 100µm de comprimento), ramificadas, com um ou dois núcleos em posição central ou próxima. Ao microscópio de luz, além das estriações devido ao arranjo dos filamentos contráteis, esse músculo exibe os **discos intercalares**, linhas retas ou em escada, posicionadas na linha Z.

Os discos intercalares correspondem a complexos juncionais, sendo constituídos por **interdigitações**, **junções de adesão** e **desmossomos**, que impedem a separação das células com o batimento cardíaco, e **junções comunicantes**, que, ao permitir a passagem de íons de uma célula à outra, promovem a rápida propagação da despolarização da membrana e a sincronização da contração das células.

3 – MÚSCULO LISO

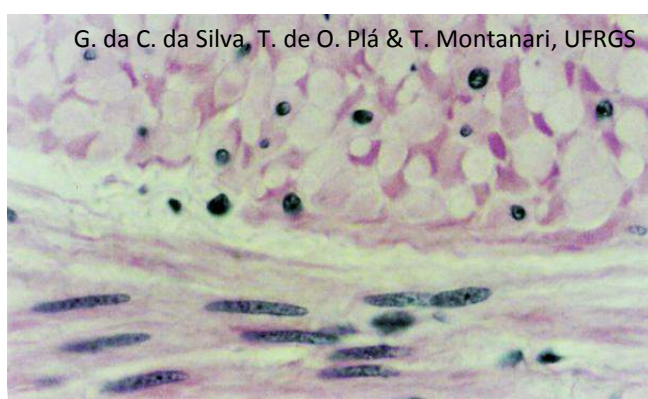


Figura 5.8 - Cortes transversal e longitudinal do músculo liso. HE. Objetiva de 40x (550x).

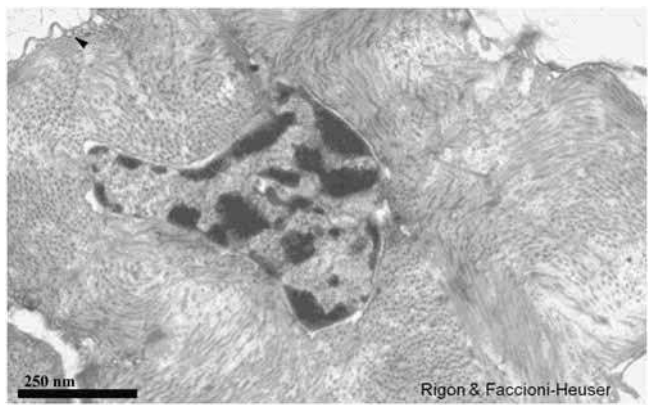
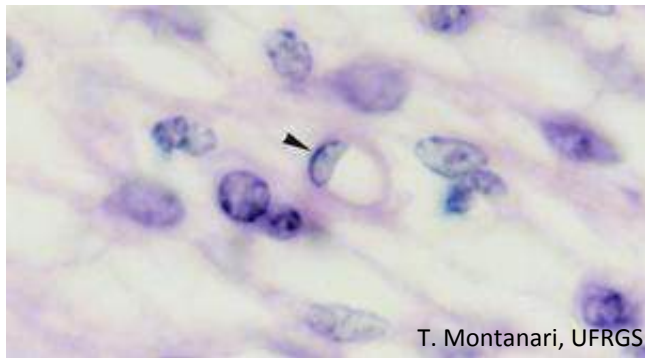


Figura 5.9 - Microscopia eletrônica de célula muscular lisa com filamentos contráteis dispostos em diferentes planos. Cavéolas são apontadas. Cortesia de Fabiana Rigon e Maria Cristina Faccioni-Heuser, UFRGS.

As células do **músculo liso** são fusiformes, com 3 a 10 μ m de diâmetro e comprimento variado (20 μ m nos pequenos vasos sanguíneos, 200 μ m no intestino e 500 μ m no útero gravídico). O núcleo é central, alongado ou, quando as células estão contraídas, pregueado, em formato de sacarolhas. Vesículas endocíticas, as **cavéolas**, podem estar relacionadas com a intensa pinocitose para a entrada de íons Ca^{2+} . A disposição dos feixes de filamentos contráteis em diferentes planos faz com que as células não apresentem estriações. Como os filamentos contráteis estão inter cruzados nas células, o seu deslizamento faz com que elas se encurtem e se tornem globulares, reduzindo o diâmetro da luz do órgão.

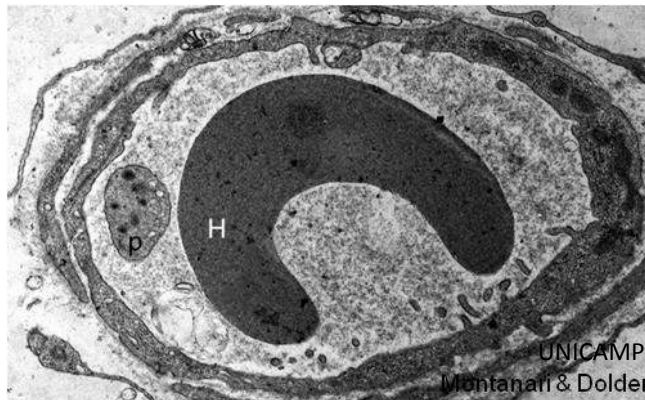
1 – SISTEMA VASCULAR SANGUÍNEO



T. Montanari, UFRGS

Figura 6.1 - Capilar (►). HE. Objetiva de 100x (1.373x).

Os **capilares** são túbulos delgados em cujas paredes ocorre o intercâmbio metabólico entre o sangue e os tecidos. Consistem em uma camada de células endoteliais, o **endotélio (epitélio simples pavimentoso)**, em forma de tubo, com pequeno calibre: uma a três células em corte transversal. Ao redor das células endoteliais, compartilhando a mesma lâmina basal, há os **pericitos**, de origem mesenquimatosa como as células endoteliais.



UNICAMP
Montanari & Dolder

Figura 6.2 - Eletromicrografia do corte transversal de um capilar com hemácia (H) e plaqueta (p) na sua luz. 8.171x.

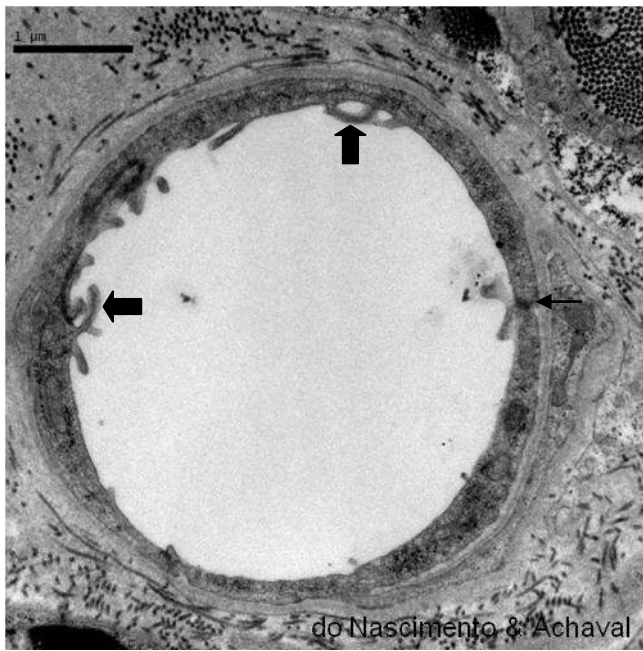


Figura 6.3 - Eletromicrografia de capilar contínuo no tecido nervoso, onde são indicadas junções de oclusão (←) e projeções de macropinocitose (◄). Cortesia de Patrícia do Nascimento e Matilde Achaval Elena, UFRGS.

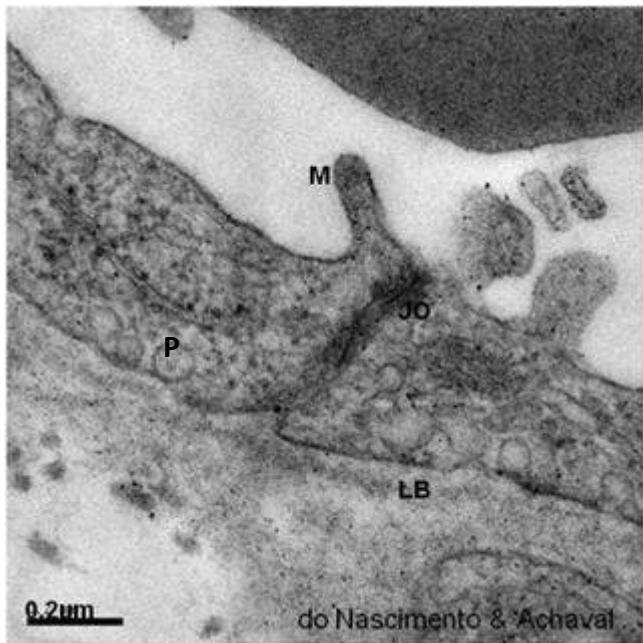


Figura 6.4 - Segmento do capilar contínuo, mostrando junções de oclusão (JO), projeção de macropinocitose (M), vesículas de pinocitose (P) e lâmina basal (LB). Cortesia de Patrícia do Nascimento e Matilde Achaval Elena, UFRGS.

Nos **capilares contínuos**, o espaço intercelular é vedado pelas junções de oclusão, e a entrada de substâncias ocorre principalmente por pinocitose. Esses capilares localizam-se nos tecidos conjuntivo, muscular e nervoso. Neste último, estabelecem a **barreira hematoencefálica** ao evitar a passagem de macromoléculas.

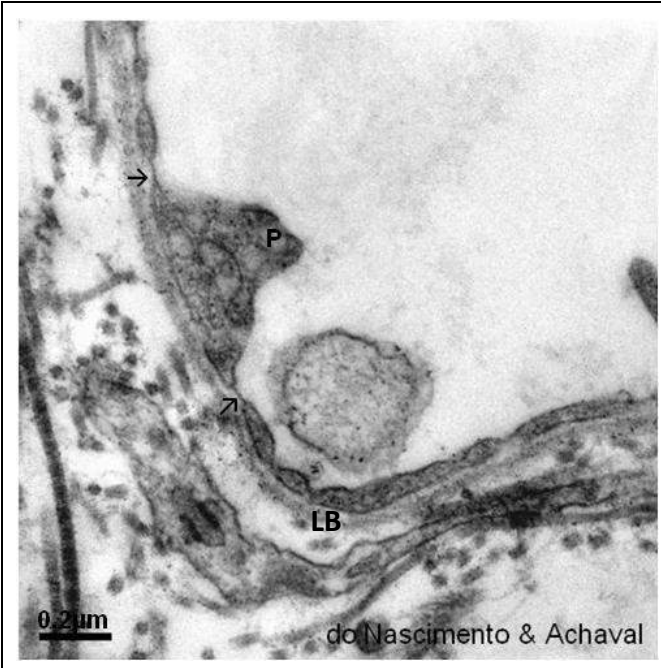


Figura 6.5 - Eletromicrografia da parede de capilar fenestrado, onde são visíveis poros (→), vesículas de pinocitose (P) e lâmina basal (LB). Cortesia de Patrícia do Nascimento e Matilde Achaval Elena, UFRGS.

Nos **capilares fenestrados**, as células endoteliais estão unidas por junções de oclusão, mas, além das vesículas de pinocitose, apresentam **poros** (ou **fenestras**), geralmente recobertos por um diafragma mais delgado que a membrana plasmática, facilitando a difusão de metabólitos. Esse tipo de capilar é encontrado em órgãos onde há intensa troca de substâncias entre as células e o sangue, como nas glândulas endócrinas, nos rins, nos intestinos e em determinadas regiões do sistema nervoso (glândula pineal, hipófise posterior, partes do hipotálamo e plexo coroide).

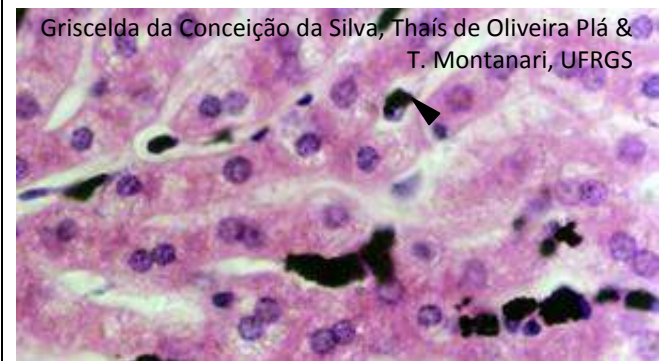

Figura 6.6 - Capilares sinusoides no fígado de um coelho injetado com nanquim. Os macrófagos são identificados por terem fagocitado partículas de nanquim (▶). HE. Objetiva de 40x (550x).

Os **capilares sinusoides** têm trajeto sinuoso e calibre aumentado, sendo o diâmetro interno de 30 a 40 μ m (nos outros capilares, era de 8 a 10 μ m). Além de poros sem diafragma, há amplos espaços entre as células endoteliais, e a lâmina basal é descontínua. O trajeto tortuoso reduz a velocidade da circulação sanguínea, e as demais características desse capilar possibilitam um intenso intercâmbio de substâncias entre o sangue e os tecidos e a entrada ou a saída de células sanguíneas. Há **macrófagos** em torno da parede. Esses capilares estão presentes no fígado e em órgãos hematopoéticos, como na medula óssea e no baço.

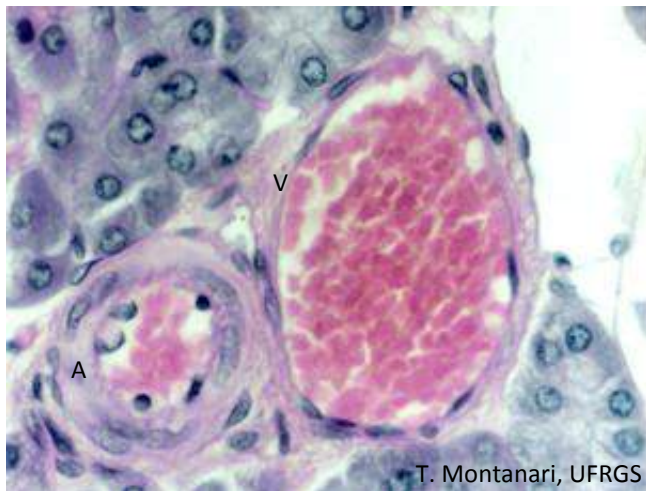

Figura 6.7 - Arteríola (A) e vênula (V). HE. Objetiva de 40x (550x).

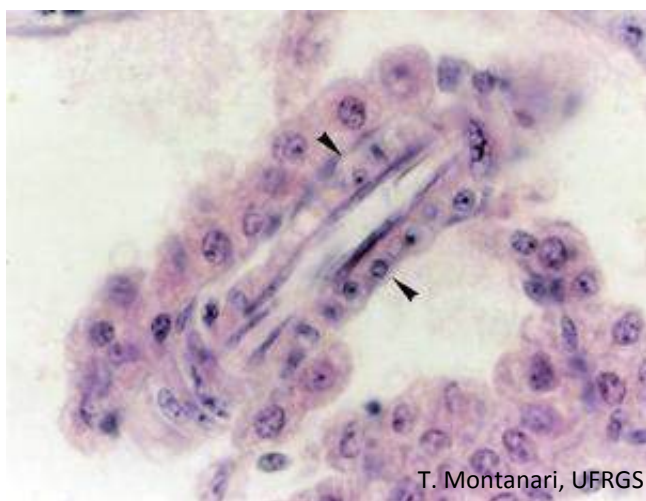

Figura 6.8 - Corte longitudinal de arteríola, cujas células endoteliais estão dispostas longitudinalmente e as células musculares da túnica média (►) estão cortadas transversalmente. HE. Objetiva de 40x (550x).

As **artérias** são vasos eferentes, isto é, que levam o sangue do coração para os órgãos e os tecidos, conduzindo O_2 e nutrientes na circulação sistêmica e sangue desoxigenado na circulação pulmonar. As **veias** são vasos aferentes, que levam o sangue de volta ao coração, trazendo CO_2 e dejetos dos tecidos na circulação sistêmica e sangue oxigenado na circulação pulmonar.

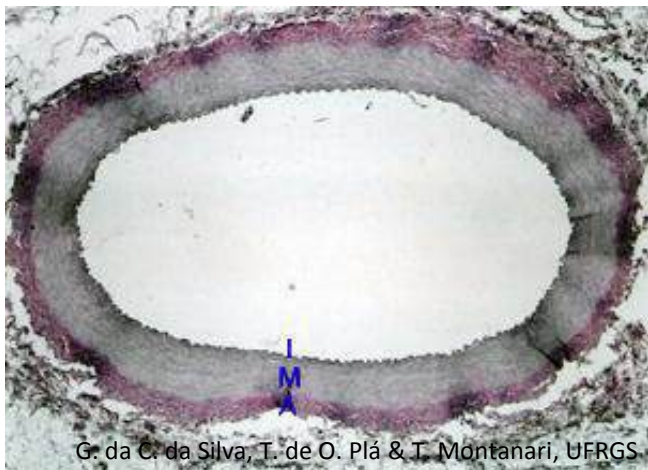Os vasos sanguíneos são formados pelas túnicas íntima, média e adventícia, que, de forma generalizada, podem ser assim descritas:

- **túnica íntima**, constituída pelo **endotélio**, pela **camada subendotelial**, de tecido conjuntivo frouxo com células musculares ocasionais, e pela **lâmina elástica interna**, de material elástico;

- **túnica média**, que possui **tecido elástico** ou **tecido muscular liso**. O tecido elástico é composto por várias lâminas elásticas, produzidas por células musculares lisas. As lâminas elásticas são fenestradas, permitindo a difusão dos nutrientes. As células musculares lisas, organizadas em espiral, aparecem dispostas circularmente no corte do vaso. Há ainda, secretadas pelas células musculares, fibras colágenas, reticulares e elásticas, proteoglicanas e glicoproteínas. Pode haver a presença da **lâmina elástica externa**, de material elástico;

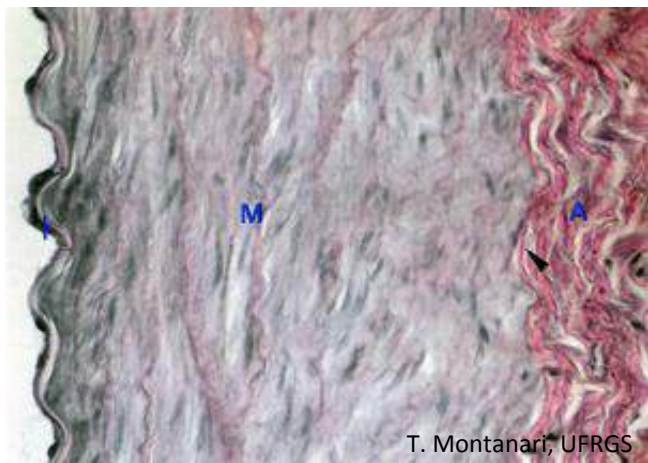
- **túnica adventícia**, composta por **tecido conjuntivo denso não modelado** e **tecido conjuntivo frouxo**, o qual se continua com o conjuntivo frouxo do órgão onde o vaso está inserido. Possui fibras colágenas e elásticas e proteoglicanas sintetizadas pelos fibroblastos. Pode conter feixes musculares dispostos longitudinalmente. Há a presença de nervos, capilares linfáticos e pequenos vasos sanguíneos, denominados **vasa vasorum**, isto é, vasos dos vasos, que desempenham função nutridora.

Conforme o calibre dos vasos ou se são do ramo arterial ou venoso, alguns constituintes das camadas podem estar ausentes ou variar na sua espessura e composição.




G. da C. da Silva, T. de O. Plá & T. Montanari, UFRGS

Figura 6.9 - Arteria de médio calibre, constituída pelas túnicas íntima (I), média (M) e adventícia (A). HE. Objetiva de 4x (34x).



T. Montanari, UFRGS

Figura 6.10 - Aumento maior das túnicas da artéria, onde é possível observar as células endoteliais e a lâmina elástica interna da túnica íntima (I), o músculo liso, as fibras elásticas e a lâmina elástica externa (►) na túnica média (M) e parte da túnica adventícia (A), ainda com material elástico. HE. Objetiva de 40x (340x).



G. da C. da Silva, T. de O. Plá & T. Montanari, UFRGS

Figura 6.11 - Tecido elástico da túnica média da aorta. Orceína. Objetiva de 10x (137x).

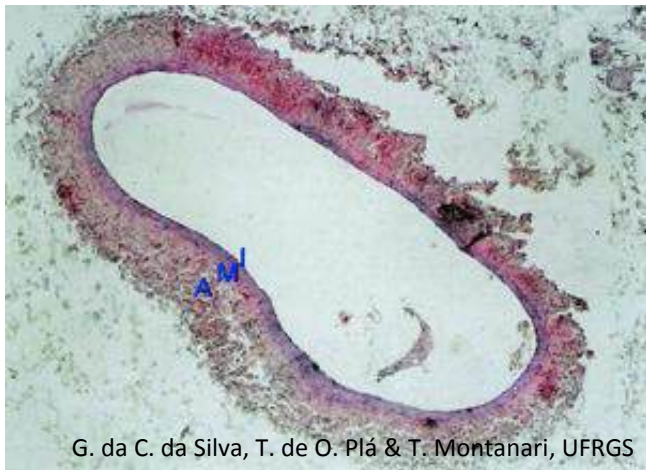


Figura 6.12 - Veia de médio calibre, composta pelas túnicas íntima (I), média (M) e adventícia (A). HE. Objetiva de 4x (34x).

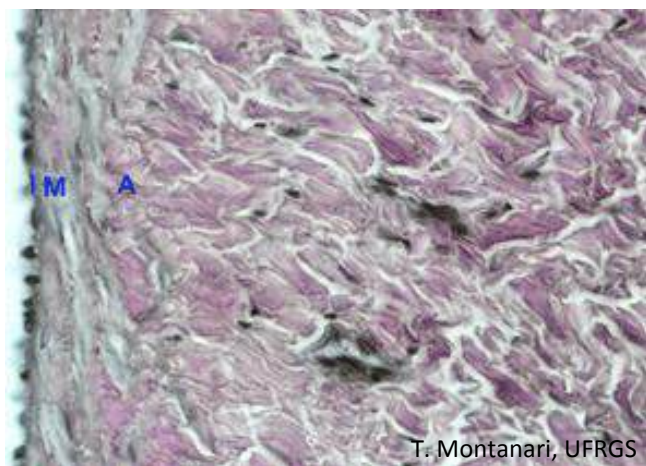


Figura 6.13 - Aumento maior das túnicas da veia: endotélio na túnica íntima (I), músculo liso na túnica média (M) e feixes de colágeno na túnica adventícia (A). HE. Objetiva de 40x (340x).

2 – SISTEMA VASCULAR LINFÁTICO

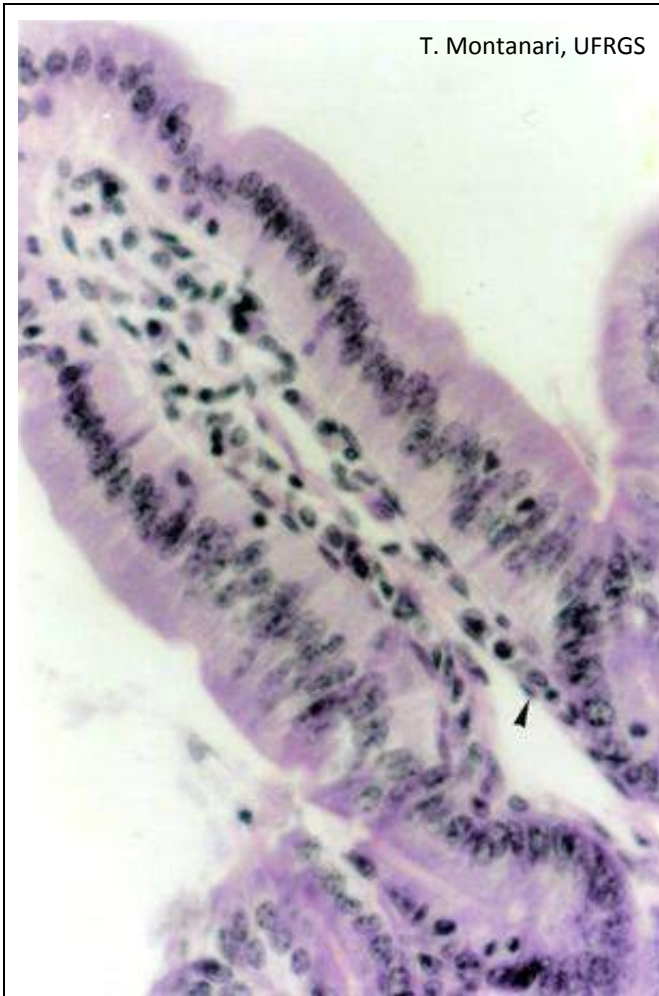


Figura 6.14 - Capilar linfático (►) no tecido conjuntivo do intestino delgado. HE. Objetiva de 40x (550x).

O **sistema vascular linfático** recolhe o líquido tecidual gerado em nível dos capilares e das vênulas (**linfa**) e o devolve ao sangue nas grandes veias perto do coração; permite a circulação dos linfócitos e de imunoglobulinas, e transporta os lipídios absorvidos no intestino delgado.

O sistema vascular linfático inicia-se no tecido conjuntivo como túbulos de fundo cego, os **capilares linfáticos**. Eles medem 10 a 50µm de largura e são constituídos pelo endotélio, com espaços entre as células e com uma lâmina basal descontínua, o que permite a entrada de líquido e moléculas do fluido intersticial, inclusive proteínas e triglicerídeos, além de células, como os linfócitos.

Os capilares linfáticos anastomosam-se em vasos de maior calibre, os **vasos linfáticos**, semelhantes histologicamente às vênulas e às veias de médio calibre, inclusive com válvulas para evitar o refluxo da linfa. Há linfonodos interpostos no trajeto que filtram a linfa e adicionam os linfócitos.

Os vasos linfáticos terminam em dois grandes troncos: o **ducto torácico** e o **ducto linfático principal direito**, que desembocam nas veias próximas ao coração. Assim, a linfa entra na corrente sanguínea. Os ductos linfáticos são estruturalmente semelhantes às veias de grande calibre.

1 – TECIDO LINFOIDE

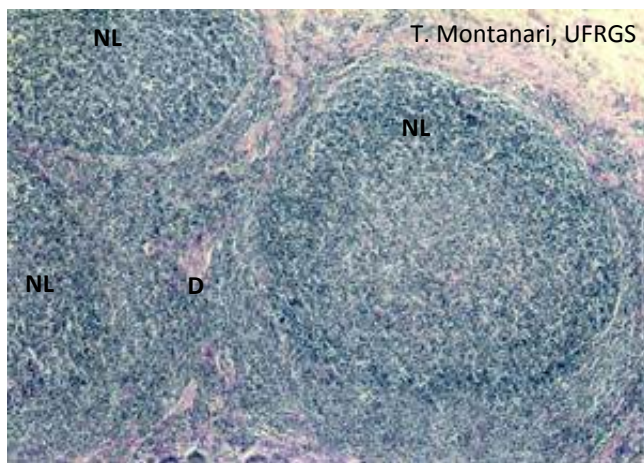


Figura 7.1 - Tecido linfoide nodular (nódulos linfáticos – NL) e tecido linfoide difuso (D) no conjuntivo do íleo. HE. Objetiva de 4x (55x).

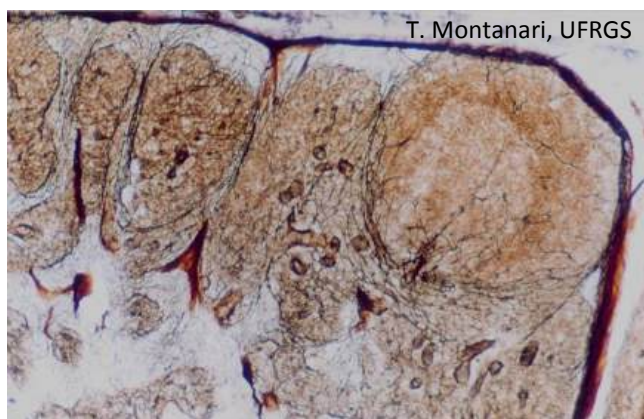


Figura 7.2 - Corte de linfonodo, onde as fibras reticulares estão enegrecidas pela impregnação com prata. DRH. Objetiva de 10x.

O **sistema linfático** é constituído pelo **tecido linfoide** (ou **reticular**), um tipo especial de tecido conjuntivo rico em **células reticulares** e em **células de defesa**, como linfócitos, plasmócitos e macrófagos. As células reticulares formam um arcabouço de sustentação para as células de defesa, através da união dos seus prolongamentos e da produção das **fibras reticulares**.

O tecido linfoide está presente em locais sujeitos à invasão de substâncias patogênicas e de micro-organismos, como no tecido conjuntivo das vias respiratórias, do tubo digestório e do trato urogenital, onde é designado **tecido linfoide associado a mucosas**, e é o principal constituinte dos **órgãos linfoides**, os quais estão envolvidos na produção dos linfócitos e na resposta imunológica.

O **tecido linfoide** pode ser **difuso** ou **nodular**. Este último corresponde aos **nódulos linfáticos**. O seu interior pode ser menos corado por causa dos linfócitos B ativados, em proliferação, que exibem mais citoplasma e núcleo claro. Essa região é o **centro germinativo**.

2 – ÓRGÃOS LINFOIDES

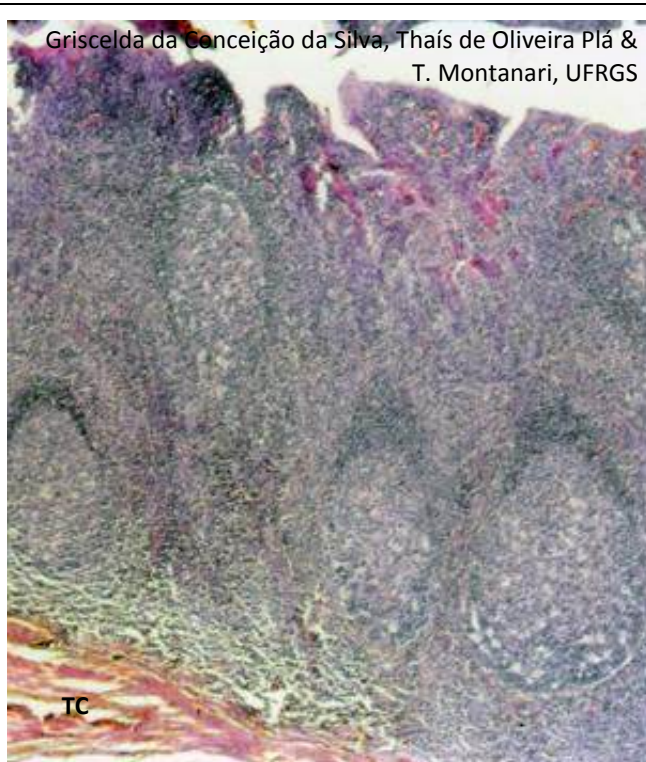


Figura 7.3 - Tonsila palatina, onde podem ser observados: as criptas de epitélio estratificado pavimentoso, o tecido linfoide subjacente com nódulos linfáticos e a cápsula de tecido conjuntivo (TC). HE. Objetiva de 4x (55x).

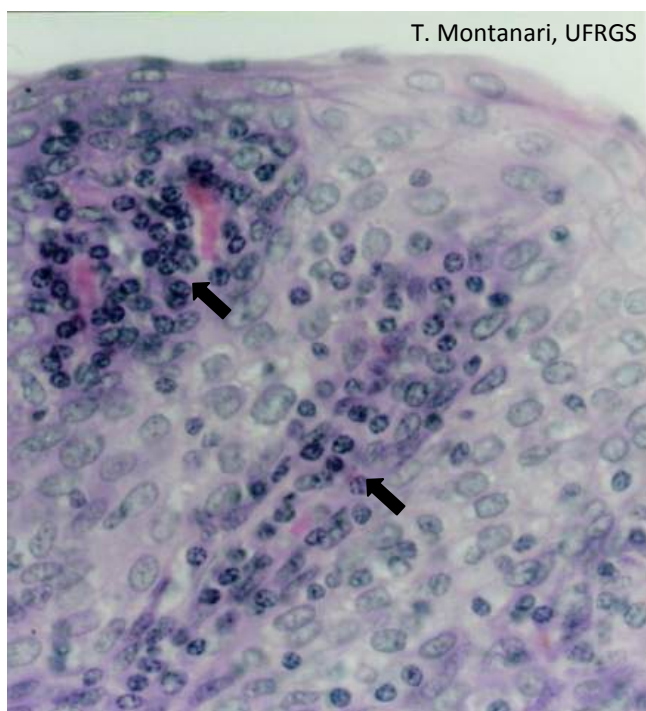
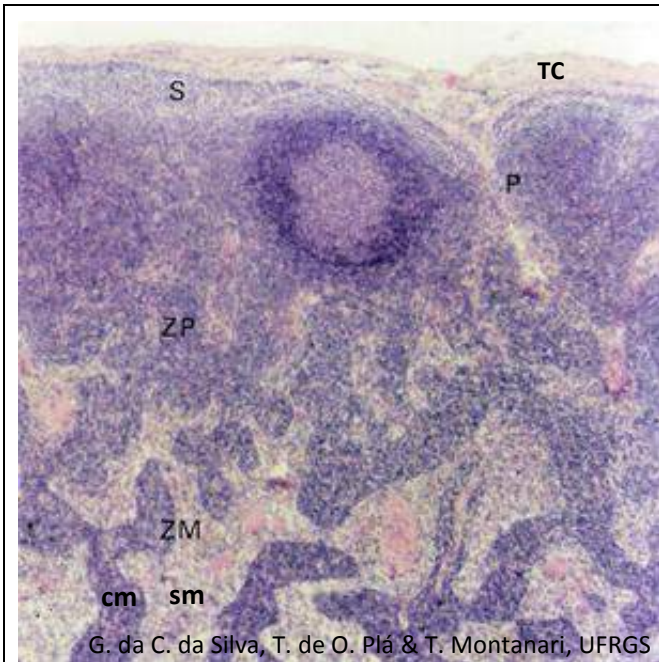


Figura 7.4 - Epitélio estratificado pavimentoso da tonsila palatina infiltrado por linfócitos (←). HE. Objetiva de 40x (550x).

As **tonsilas** são aglomerados de **tecido linfoide nodular** sob o epitélio da cavidade oral e da faringe, parcialmente encapsulados, que protegem o organismo contra a entrada de antígenos junto com o ar ou com os alimentos.

Entre a cavidade oral e a faringe, há um par de **tonsilas palatinas**. O **epitélio estratificado pavimentoso** invagina-se, resultando nas criptas. A infiltração linfocitária pode dificultar o reconhecimento do epitélio. Subjacente ao **tecido linfoide nodular**, há a cápsula de **tecido conjuntivo denso não modelado**.



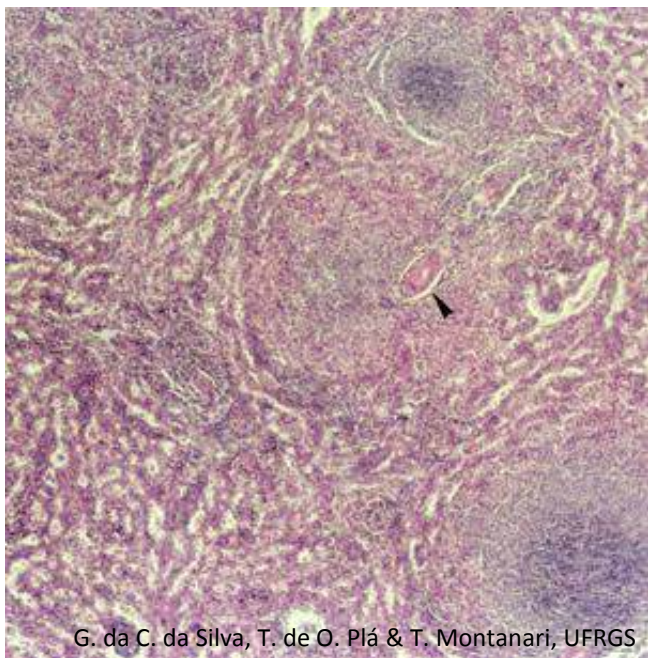
G. da C. da Silva, T. de O. Plá & T. Montanari, UFRGS

Figura 7.5 - Corte de linfonodo recoberto pela cápsula de tecido conjuntivo denso não modelado (TC), que emite trabéculas para o interior. Na zona cortical superficial, há o seio subcapsular (S), os seios peritrabeculares (P) e os nódulos linfáticos. Subjacente há a zona paracortical (ZP), sem nódulos linfáticos, e a zona medular (ZM), onde são vistos os cordões medulares (cm) e os seios medulares (sm). HE. Objetiva de 4x (55x).

Os **linfonodos** estão interpostos no trajeto dos vasos linfáticos. São órgãos ovoides, com uma reentrância, o hilo. A linfa entra pelo lado convexo e sai pelo hilo, no lado côncavo.

O linfonodo é envolvido por uma cápsula de **tecido conjuntivo denso não modelado**. A **zona cortical** contém tecido linfoide nodular (**nódulos linfáticos**) e, entre eles, tecido linfoide difuso. Subjacente à cápsula e ao redor das trabéculas, há o seio subcapsular e os seios peritrabeculares, por onde circula a linfa. A **zona paracortical** é constituída por tecido linfoide difuso; possui as **vênulas de endotélio alto** (vênulas pós-capilares com epitélio simples cúbico), onde ocorre a **recirculação dos linfócitos**. Na **zona medular**, há os **cordões medulares**, de tecido linfoide difuso, e os **seios medulares**, por onde corre a linfa.

A linfa circula lentamente pelo órgão, e os macrófagos fagocitam macromoléculas, células estranhas e micro-organismos, e os linfócitos realizam a resposta imunológica a antígenos nela presentes.



G. da C. da Silva, T. de O. Plá & T. Montanari, UFRGS

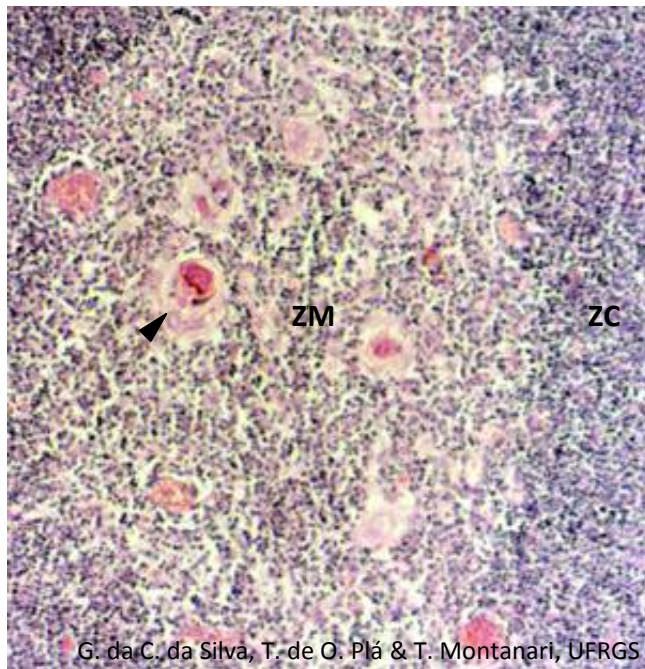
Figura 7.6 - Corte de baço, onde podem ser observadas a polpa branca, que consiste em nódulos linfáticos, e a polpa vermelha, onde o tecido linfoide forma os cordões esplênicos. Entre estes, há os capilares sinusoides. No nódulo linfático, a arteríola central é apontada. HE. Objetiva de 4x (55x).

O **baço** possui uma superfície convexa e outra côncava, o hilo. É revestido pelo mesotélio da serosa, contínuo ao peritônio, e por uma cápsula de **tecido conjuntivo denso não modelado**, a qual emite trabéculas, principalmente no hilo, por onde entram a artéria esplênica e os nervos e saem a veia esplênica e os vasos linfáticos.

O parênquima do baço (**polpa esplênica**) divide-se em: **polpa branca**, que corresponde aos **nódulos linfáticos**, e em **polpa vermelha**, com os **cordões esplênicos** (ou **de Billroth**), estruturas alongadas de tecido linfoide, e os **seios esplênicos**, que são **capilares sinusoides**.

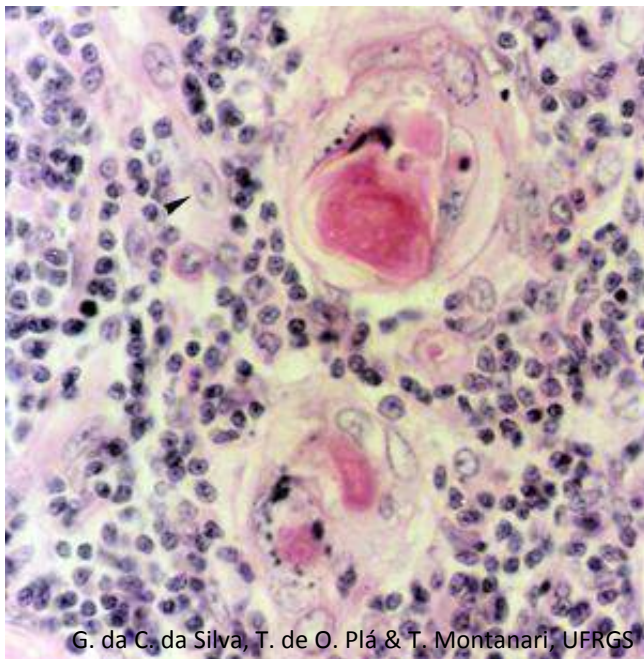
A presença da **arteríola central** no nódulo linfático permite o diagnóstico histológico do baço.

As células de defesa removem os antígenos presentes no sangue e produzem anticorpos a estas substâncias. Os macrófagos fagocitam também células sanguíneas alteradas ou velhas, especialmente as hemácias (**hemocaterese**) e as plaquetas.



G. da C. da Silva, T. de O. Plá & T. Montanari, UFRGS

Figura 7.7 - Zona cortical (ZC) e zona medular (ZM) de um lóbulo do timo. Notar a concentração de linfócitos T no córtex e a presença dos corpúsculos de Hassall (►) na medula. HE. Objetiva de 10x (137x).



G. da C. da Silva, T. de O. Plá & T. Montanari, UFRGS

Figura 7.8 - Zona medular do timo, onde há, além dos linfócitos T, células reticulares epiteliais do tipo V (►) e corpúsculos de Hassall, formados pelas células reticulares epiteliais do tipo VI. HE. Objetiva de 40x (550x).

O timo é envolvido por uma **cápsula de tecido conjuntivo denso não modelado**, da qual partem trabéculas para o interior, dividindo-o parcialmente em lóbulos. A cápsula e as trabéculas contêm vasos sanguíneos, vasos linfáticos (eferentes) e nervos.

Cada lóbulo tem uma parte periférica, a **zona cortical**, e uma parte central, mais clara e eosinófila, a **zona medular**. No córtex, há uma grande quantidade de linfócitos T em proliferação e maturação. Há ainda macrófagos, células dendríticas apresentadoras de antígenos e as células reticulares epiteliais. Na medula, há linfócitos T imunocompetentes, macrófagos, células dendríticas apresentadoras de antígenos e abundância de células reticulares epiteliais, inclusive com a organização dos **corpúsculos tímicos** (ou de Hassall).

As **células reticulares epiteliais** possuem uma origem embriológica diferente daquela das células reticulares e não sintetizam fibras reticulares. Há seis tipos de células reticulares epiteliais: três delas no córtex e três na medula. São células achatadas ou estreladas, com muitos prolongamentos, citoplasma eosinófilo e núcleo ovoide, eucromático, com nucléolo proeminente. Elas possuem filamentos de citoqueratina e lâmina basal. Alguns tipos celulares ligam-se por junções de oclusão, evitando a passagem de macromoléculas, enquanto outras células se unem por desmossomos nos prolongamentos, fazendo um arcabouço de sustentação que acomoda os linfócitos T em desenvolvimento. Na medula, há uma população de células reticulares epiteliais que constituem os **corpúsculos tímicos** (ou de Hassall). Eles podem ser formados por uma única célula ou por várias células arranjadas concentricamente e unidas por desmossomos. As células apresentam vacúolos e grânulos basófilos de queratohialina, e, no centro do corpúsculo, há células degeneradas e uma massa queratinizada, até mesmo calcificada, bastante eosinófila. As células reticulares epiteliais secretam substâncias que regulam a proliferação, a diferenciação e a maturação dos linfócitos T.

1 – CAVIDADE ORAL

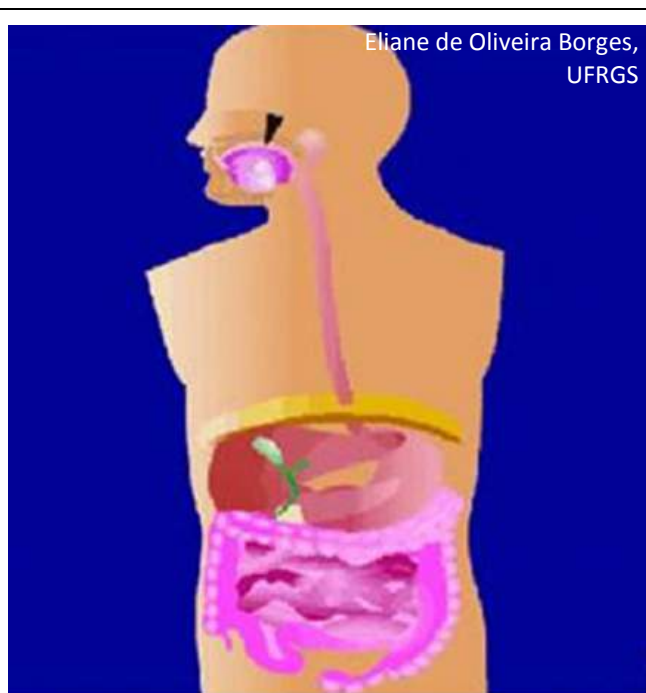
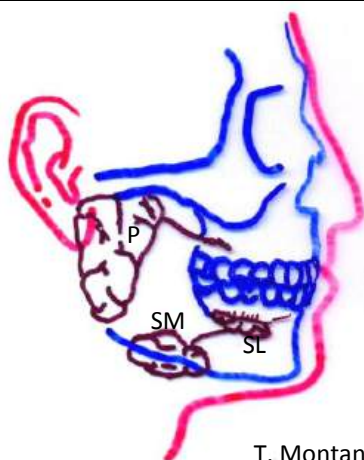


Figura 8.1 - Ilustração do sistema digestório, onde a cavidade oral é apontada. Fonte: Montanari, T.; Borges, E. O. *Museu virtual do corpo humano*. Porto Alegre: UFRGS, 2010. Disponível em <http://www.ufrgs.br/museuvirtual>

O **sistema digestório** é constituído pela **cavidade oral**, pela **faringe**, pelo **tubo digestório** (**esôfago**, **estômago**, **intestino delgado**, **intestino grosso** e **canal anal**) e seus **anexos** (**pâncreas**, **fígado** e **vesícula biliar**).

O início da degradação do alimento ocorre na **cavidade oral**, onde os **dentes** o trituram, transformando-o em pedaços menores; a **saliva** o umedece, lubrifica e inicia a digestão, e a **língua** mistura os fragmentos com a saliva, formando o bolo alimentar, e promove a sua deglutição.

Por causa do atrito do alimento, a cavidade oral é revestida por **epitélio estratificado pavimentoso**. A gengiva, as regiões das bochechas mordidas e o palato duro, submetido ao atrito da língua, são queratinizados. No tecido conjuntivo subjacente ao epitélio, há **glândulas salivares** que secretam um fluido seroso e mucoso. O palato duro possui uma placa óssea e é, portanto, uma estrutura rígida capaz de suportar a pressão da língua. A modificação do tamanho e da forma da cavidade oral ocorre graças ao **músculo estriado esquelético**.

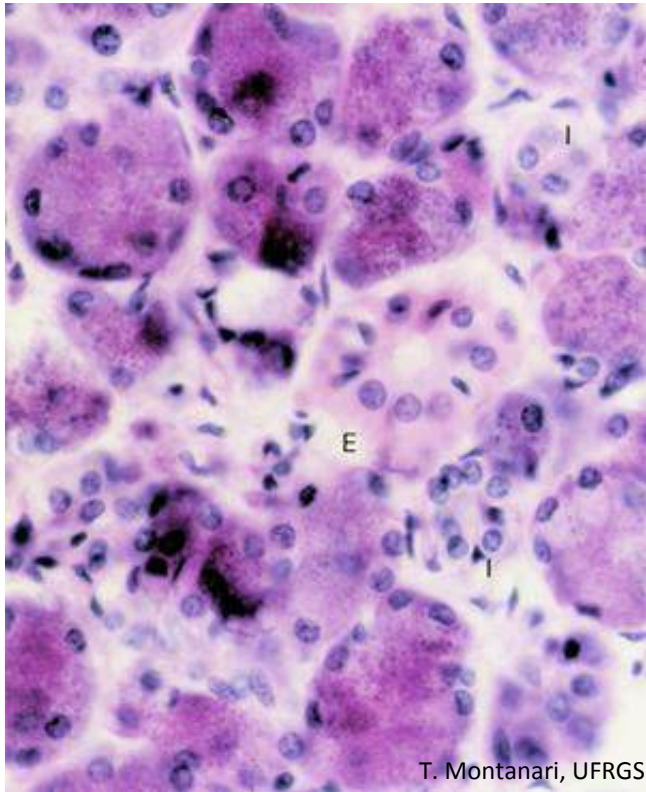


T. Montanari, UFRGS

Figura 8.2 - Localização das glândulas salivares maiores: parótida (P), submandibular (SM) e sublingual (SL). Baseado em Snell, R. S. *Histologia clínica*. Rio de Janeiro: Discos CBS, Interamericana, 1985. p. 344.

A **saliva** é uma solução aquosa, com enzimas, glicoproteínas, eletrólitos e imunoglobulinas. Seu pH é de 6,4 a 7,4. No ser humano, a sua secreção é de cerca de 1L por dia.

Há pequenas glândulas salivares espalhadas no tecido conjuntivo da cavidade oral, inclusive na língua, mas elas secretam somente 5% da produção diária. A maior parte da saliva é gerada por três grandes pares de glândulas salivares: as parótidas, as submandibulares e as sublinguais.



T. Montanari, UFRGS

Figura 8.3 - Corte da parótida (glândula exócrina acinosa composta serosa). Os ácinos serosos exibem citoplasma basófilo, salpicado de grânulos de zimogênio, e núcleos esféricos e basais. Os ductos intercalares (I) têm epitélio simples cúbico, com núcleos próximos uns dos outros, e o ducto estriado (E), epitélio simples colunar, com citoplasma bastante eosinófilo. HE. Objetiva de 40x (550x).

As **glândulas parótidas** são responsáveis por 30% da saliva. Produzem uma solução aquosa com enzimas (amilase, lipase e lisozima), lactoferrina e IgA secretora (IgAS).

São constituídas por **células serosas**. Essas células possuem forma piramidal, núcleo esférico e basal e citoplasma basófilo pela abundância de retículo endoplasmático rugoso para a síntese proteica. Elas se arranjam em porções secretoras arredondadas (acinosas), cujo corte transversal é visualizado como **ácinos serosos** e assim as parótidas são classificadas como **glândulas exócrinas acinosas compostas serosas**.

Os **ductos intercalares** são de **epitélio simples pavimentoso** ou **cúbico**. Suas células possuem atividade de anidrase carbônica, e elas adicionam íons HCO_3^- ao fluido seroso. Por outro lado, há a absorção de íons Cl^- .

Os ductos intercalares continuam como **ductos estriados**, de **epitélio simples colunar**. O citoplasma é eosinófilo, e o núcleo é esférico e central. Há microvilos curtos na superfície apical. A porção basal é preenchida com invaginações e mitocôndrias, o que confere um aspecto estriado a essa região. As $\text{Na}^+\text{-K}^+$ ATPases das invaginações realizam o transporte ativo desses íons, utilizando a energia produzida pelas mitocôndrias. Íons de Na^+ são removidos da saliva, e é adicionada, em troca, uma quantidade menor de K^+ , tornando a saliva hipotônica.

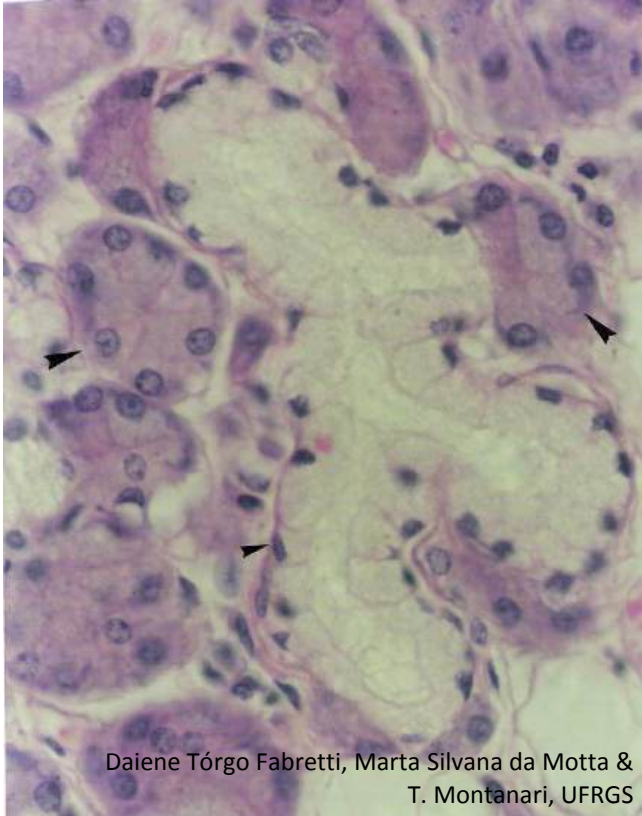
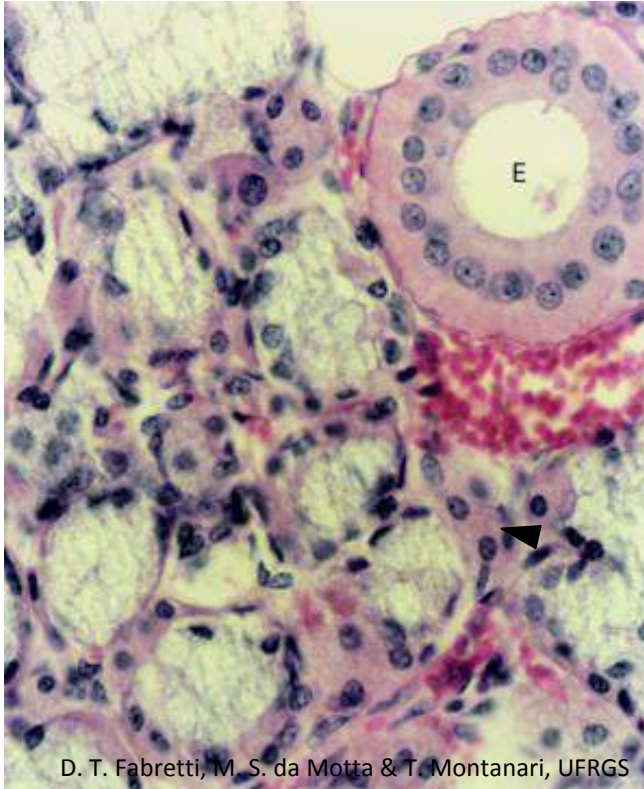


Figura 8.4 - A submandibular é classificada como glândula exócrina tubuloacinososa composta ramificada seromucosa. As células mucosas (▶) possuem forma piramidal ou cúbica, citoplasma palidamente corado e núcleo achatado, enquanto as células serosas (▶) têm forma piramidal, citoplasma basófilo e núcleo esférico. As células mucosas arranjam-se em túbulos, que se ramificam, e as células serosas formam porções arredondadas, ou seja, acinosas, resultando no ácino seroso ou na meia-lua serosa. HE. Objetiva de 40x (550x).

As **glândulas submandibulares** produzem 60% da saliva, contribuindo com enzimas e glicoproteínas. As enzimas iniciam a digestão dos carboidratos e dos lipídios, e as glicoproteínas constituem o muco que lubrifica o bolo alimentar.

Possuem **células serosas** e **mucosas**. As células mucosas têm forma cúbica ou piramidal, citoplasma palidamente corado, devido às vesículas de glicoproteínas, e núcleo achatado, comprimido contra a periferia pelas vesículas. As células mucosas formam porções secretoras tubulares (**túbulos mucosos**), que podem se ramificar e geralmente são delimitadas na extremidade por células serosas, resultando em glândulas tubuloacinosas. Os cortes transversais dessas porções secretoras mostram células mucosas envoltas por uma meia-lua serosa: são os **ácinos mistos**. Há **ácinos serosos e mistos**, portanto, há um predomínio de células serosas. As glândulas submandibulares são classificadas como **glândulas exócrinas tubuloacinosas compostas ramificadas seromucosas**.

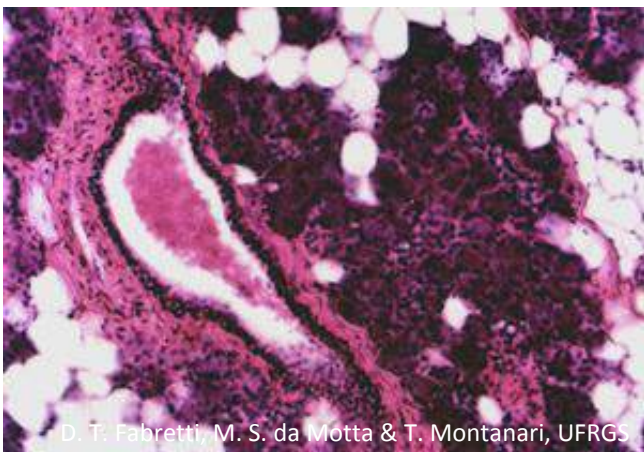


D. T. Fabretti, M. S. da Motta & T. Montanari, UFRGS

Figura 8.5 - Corte da sublingual, que é uma glândula exócrina tubuloacinoso composta ramificada seromucosa. Observam-se os ácinos mistos, formados pelas células mucosas e a meia-lua serosa (►), e o ducto estriado (E), de epitélio simples colunar, com citoplasma eosinófilo, estriações na região basal, por causa das invaginações e das mitocôndrias, e núcleos esféricos e centrais. HE. Objetiva de 40x (550x).

As **glândulas sublinguais** secretam cerca de 5% da saliva, constituída principalmente por glicoproteínas.

Possuem **células mucosas** e **serosas**, mas as células serosas se limitam a fazer parte dos **ácinos mistos**, predominando as células mucosas. As glândulas são classificadas como **exócrinas tubuloacinosas compostas ramificadas seromucosas**.



D. T. Fabretti, M. S. da Motta & T. Montanari, UFRGS

Figura 8.6 - Corte de parótida, onde é visível o ducto interlobular de epitélio estratificado colunar no septo de tecido conjuntivo. Células adiposas estão entre os ácinos serosos. HE. Objetiva de 10x (137x).

Os ductos estriados confluem nos **ductos interlobulares** (ou **excretorios**), que estão entre os lóbulos, nos septos de tecido conjuntivo. Esses ductos são constituídos por **epitélio estratificado cúbico, colunar** ou, próximo à cavidade oral, **pavimentoso**.

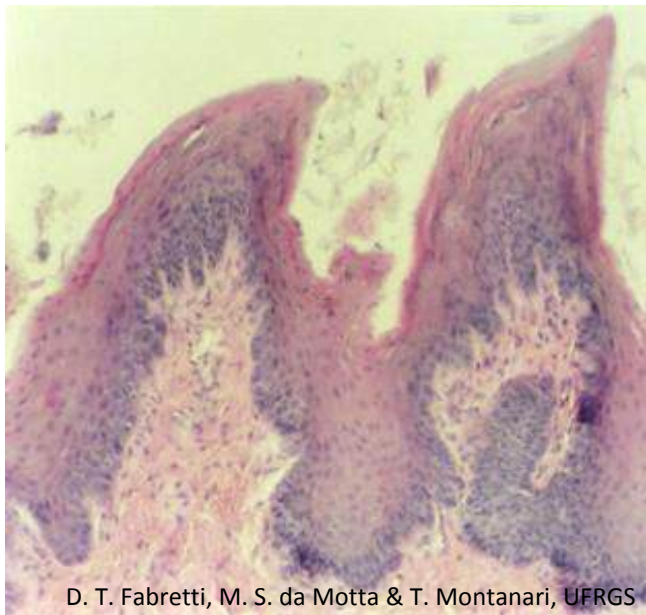


Figura 8.7 - Papilas filiformes. HE. Objetiva de 10x (137x).

A **língua** participa dos processos de mastigação, gustação, deglutição e fala. É revestida por **epitélio estratificado pavimentoso**, e a superfície dorsal, a qual está em contato com o palato duro na deglutição, na fala e no repouso, é queratinizada.

A face superior da língua é irregular, devido às **papilas linguais**, saliências do epitélio e do tecido conjuntivo frouxo subjacente.

As **papilas filiformes** são as mais numerosas e cobrem a superfície anterior da língua. São pontiagudas, com a extremidade voltada posteriormente. São queratinizadas e não contêm corpúsculos gustativos. Possuem um papel mecânico, ajudando a raspar o alimento de uma superfície e aumentando a fricção na mastigação.

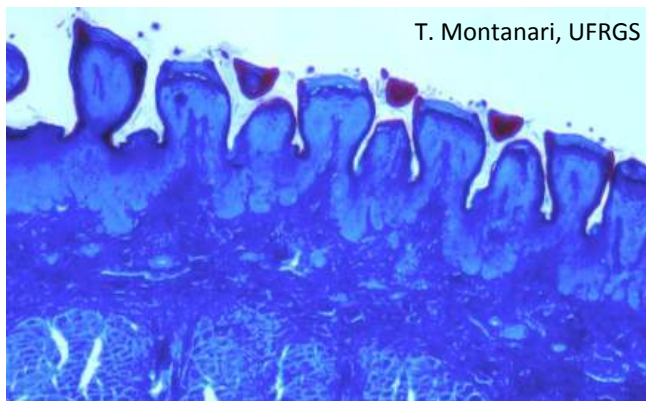


Figura 8.8 - Papilas fungiformes. Tricrômico de Masson. Objetiva de 3,2x.

As **papilas fungiformes** estão situadas entre as papilas filiformes e são visíveis a olho nu como pontos vermelhos, devido à menor queratinização do epitélio e à rica vascularização do tecido conjuntivo. Possuem a parte apical mais dilatada que a base, lembrando um cogumelo. Há corpúsculos gustativos na superfície dorsal. Eles detectam os sabores doce, salgado e azedo.

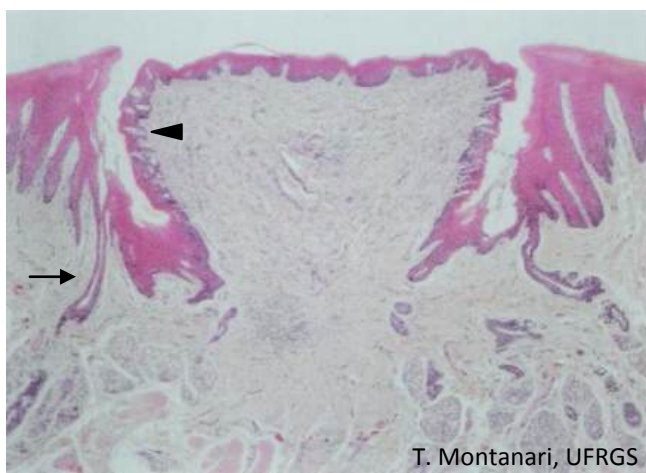
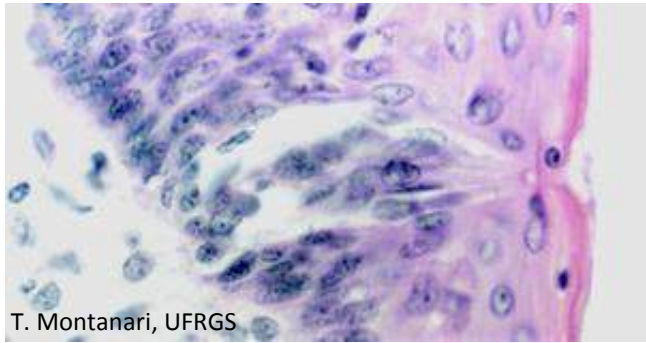


Figura 8.9 - Papila circunvalada, sendo apontados um botão gustativo (◄) e o ducto (→) da glândula salivar serosa, que desemboca no sulco ao redor da papila. HE. Objetiva de 4x (34x).

No V lingual, há oito a 12 **papilas circunvaladas**. São papilas grandes, circundadas por um sulco, resultante da invaginação do epitélio. Na superfície dorsal, a papila pode ser ligeiramente queratinizada e, nas paredes laterais, contém botões gustativos. No sulco, desembocam os ductos de glândulas salivares linguais serosas, cuja secreção remove os resíduos e permite que os corpúsculos gustativos respondam a novos estímulos. Eles percebem o sabor amargo e o sabor umami.

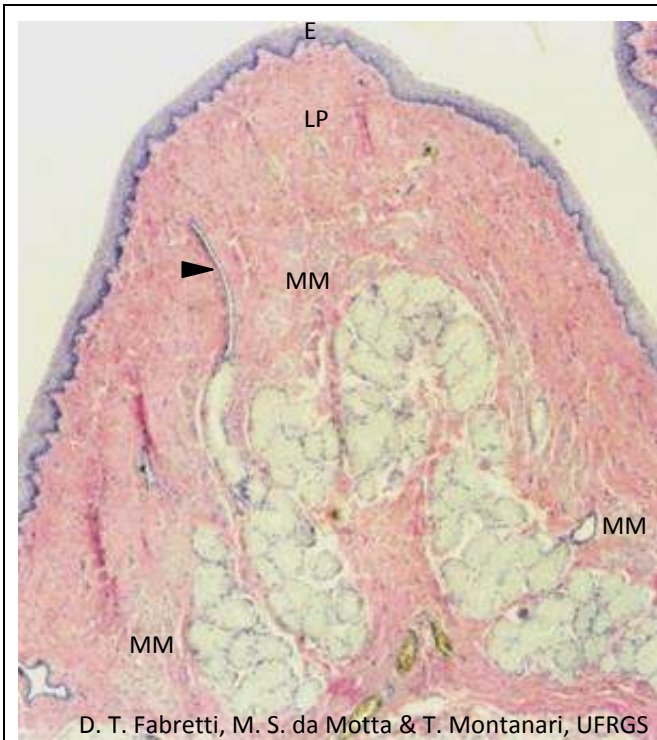


T. Montanari, UFRGS

Figura 8.10 - Corpúsculo gustativo. HE. Objetiva de 40x (550x).

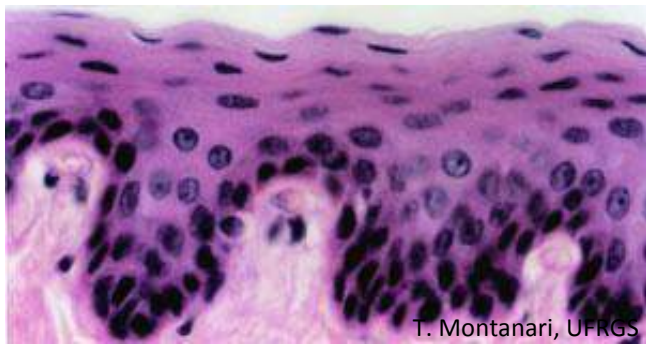
Os **corpúsculos gustativos** são estruturas ovoides, que ocupam a espessura do epitélio. As **células neuroepiteliais** e as **células de sustentação** são alongadas, de coloração clara, e as **células basais** são pequenas e arredondadas. A superfície apical das células neuroepiteliais e das células de sustentação apresenta microvilos e faz face a um pequeno orifício no epitélio, o **poro gustativo**. As células neuroepiteliais são as células receptoras do paladar. Elas fazem sinapse com as fibras nervosas sensoriais aferentes dos nervos facial, glossofaríngeo ou vago (nervos cranianos VII, IX e X, respectivamente). As células basais são células-tronco e originam as demais.

2 – TUBO DIGESTÓRIO



D. T. Fabretti, M. S. da Motta & T. Montanari, UFRGS

Figura 8.11 - Prega do esôfago. A mucosa é constituída por epitélio estratificado pavimentoso (E), lâmina própria (LP) de tecido conjuntivo frouxo e muscular da mucosa (MM) de músculo liso. Na submucosa, há as glândulas esofágicas. O ducto da glândula é apontado. HE. Objetiva de 4x (55x).



T. Montanari, UFRGS

Figura 8.12 - Epitélio estratificado pavimentoso do esôfago. HE. Objetiva de 40x (550x).

O tubo digestório tem quatro tûnicas:

- **mucosa**: constituída por **epitélio estratificado pavimentoso** ou **simples colunar**; **lâmina própria** de **tecido conjuntivo frouxo**, e **muscular da mucosa** de **músculo liso**;
- **submucosa**: de **tecido conjuntivo denso não modelado**;
- **muscular**: de **músculo estriado esquelético** ou de **músculo liso**;
- **serosa** ou **adventícia**: a **serosa** (peritônio visceral) é formada por **tecido conjuntivo frouxo** e **mesotélio** (epitélio simples pavimentoso), e a **adventícia** corresponde ao **tecido conjuntivo frouxo** comum a outro órgão.

O **esôfago** transporta o bolo alimentar da faringe para o estômago. A sua luz encontra-se geralmente colapsada devido às **pregas longitudinais**, formadas pela mucosa e pela submucosa com a contração da camada muscular circular. Durante a deglutição, o esôfago distende-se, e essas pregas desaparecem.

Como há atrito do bolo alimentar na sua superfície, ele é revestido por **epitélio estratificado pavimentoso**. Para diminuir esse atrito, o epitélio é lubrificado por um muco produzido pelas **glândulas esofágicas** situadas na submucosa. São **glândulas exócrinas tubuloacinosas compostas seromucosas**. A porção serosa é pequena e produz lisozima e pepsinogênio. Essas glândulas abrem-se na superfície epitelial através de um **ducto de epitélio estratificado cúbico** ou **pavimentoso**.

O tipo de músculo da camada muscular varia segundo a localização: na porção superior do esôfago, há **músculo estriado esquelético**; na porção média, uma mistura de **músculo estriado esquelético e músculo liso**, e, na porção inferior, **músculo liso**.

Delimitando o esôfago, há a **adventícia**, cujo tecido conjuntivo é comum à traqueia e às demais estruturas do pescoço e do mediastino, ou a **serosa** quando ele é livre após entrar na cavidade abdominal.

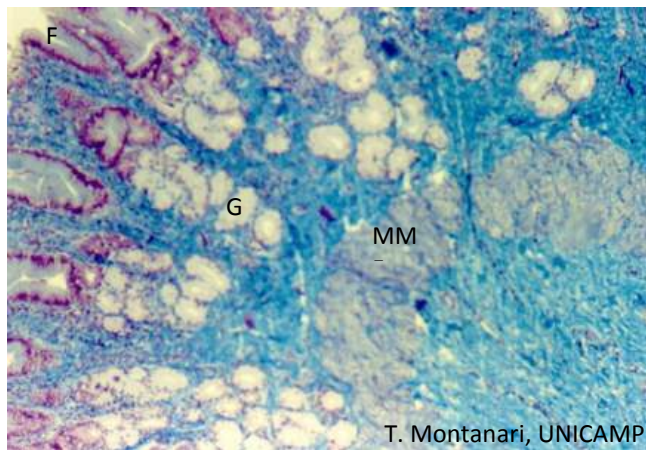


Figura 8.13 - Mucosa do cárdia do estômago (F – fossetas gástricas; G – glândulas cárdicas, e MM – muscular da mucosa). Tricrômico de Masson. Objetiva de 10x.

O **estômago** é uma porção dilatada do tubo digestório, onde o bolo alimentar é macerado e parcialmente digerido em uma pasta, o quimo. A mucosa e a submucosa formam pregas longitudinais, as **rugos**, que se distendem quando o estômago está cheio.

O **epitélio** é **simples colunar**, constituído pelas **células mucosas superficiais**. O muco liberado protege o epitélio dos efeitos corrosivos do suco gástrico. O epitélio invagina-se nas **fossetas gástricas**, também com **células mucosas superficiais**, e nas glândulas, cujos tipos celulares variam conforme a região do estômago. As fossetas são mais rasas na região cárdica e mais profundas na região pilórica. As **glândulas cárdicas** e **pilóricas** são **tubulares ramificadas mucosas**.

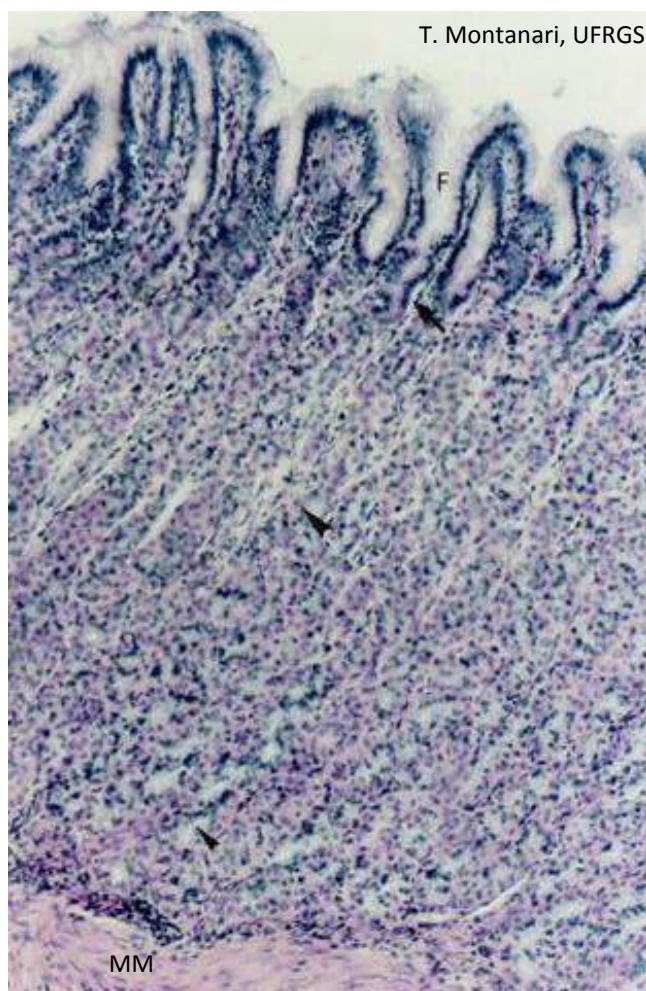
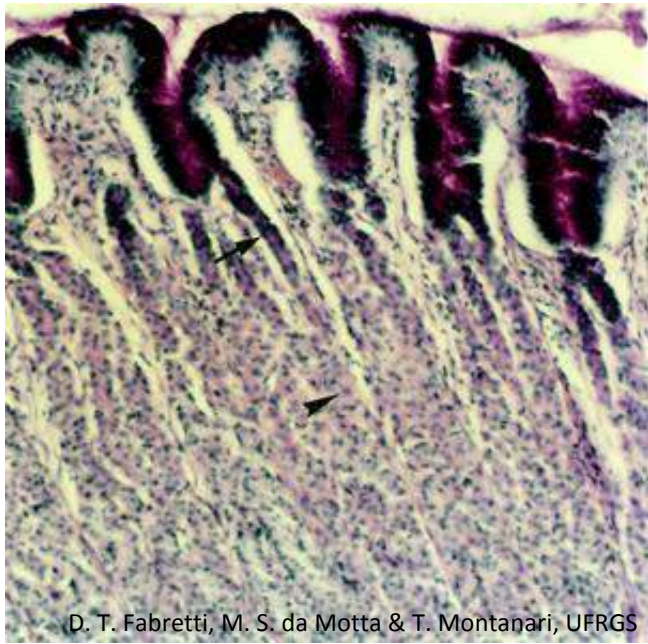


Figura 8.14 - Mucosa da região do corpo do estômago. O epitélio simples colunar, de células mucosas superficiais, invagina-se formando as fossetas (F), também com essas células, e as glândulas, com as células mucosas do colo (▶), as células oxínticas (▶) e as células zimogênicas (▶). A lâmina própria de tecido conjuntivo frouxo situa-se sob o epitélio de revestimento, entre e sob as glândulas. A muscular da mucosa é espessa. HE. Objetiva de 10x (137x).

O corpo e o fundo são semelhantes histologicamente, e as **glândulas** são denominadas **gástricas** ou **fúndicas**. Elas são **glândulas tubulares ramificadas**. As glândulas apresentam as células-tronco, as células mucosas do colo, as células oxínticas (ou parietais), as células zimogênicas (ou principais) e as células enteroendócrinas.

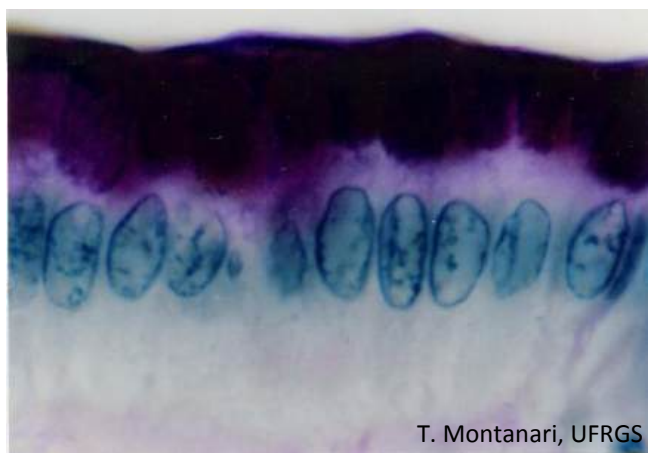
As **células oxínticas** (ou **parietais**) predominam na metade superior da glândula.

As **células zimogênicas** (ou **principais**) são mais abundantes na metade inferior das glândulas.



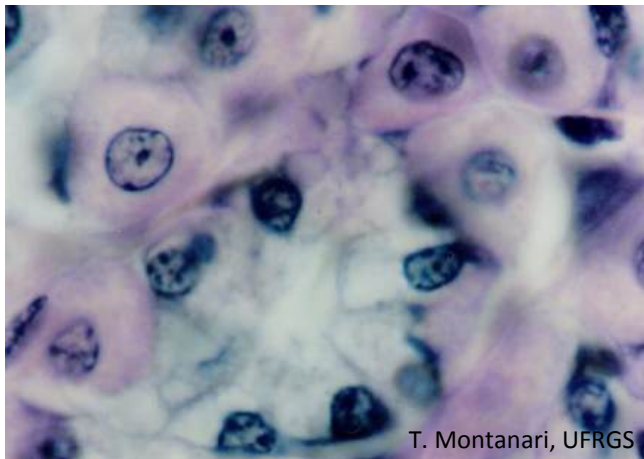D. T. Fabretti, M. S. da Motta & T. Montanari, UFRGS

Figura 8.15 - As células mucosas superficiais e as células mucosas do colo (→) são identificadas pela coloração magenta das glicoproteínas. O muco secretado é visto sobre a superfície epitelial. As células oxínticas (►) também estão coradas por causa da síntese do fator intrínseco. PAS/H. Objetiva de 10x (137x).



T. Montanari, UFRGS

Figura 8.16 - Células mucosas superficiais. PAS/H. Objetiva de 100x (1.373x).

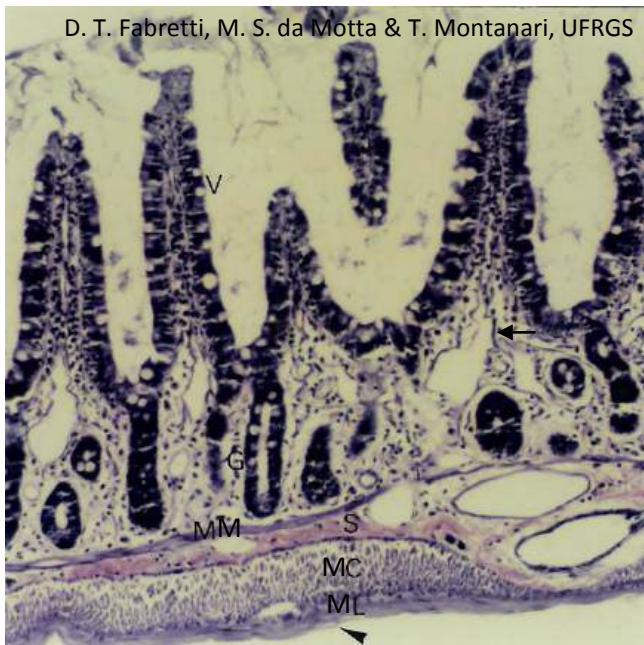


T. Montanari, UFRGS

Figura 8.17 - Células oxínticas e zimogênicas. HE. Objetiva de 100x (1.373x).

As **células oxínticas** (ou **parietais**) são grandes e arredondadas, com núcleo esférico e central. O citoplasma é eosinófilo devido à abundância de mitocôndrias. Pode exibir um aspecto vacuolizado, por causa dos canalículos intracelulares, invaginações profundas da superfície apical com microvilos. A riqueza em superfície celular e em mitocôndrias está relacionada ao transporte de íons para a produção de ácido clorídrico.

As **células zimogênicas** (ou **principais**) são menores que as células oxínticas. Possuem uma forma colunar ou cúbica, com citoplasma basófilo, por causa do retículo endoplasmático rugoso bem desenvolvido, ou claro, vacuolizado pela perda dos grânulos de secreção na preparação da lâmina. O núcleo é esférico e basal. Produzem pepsinogênio, que, no pH ácido da luz do estômago, é ativada em pepsina. Ela fragmenta as proteínas.



D. T. Fabretti, M. S. da Motta & T. Montanari, UFRGS

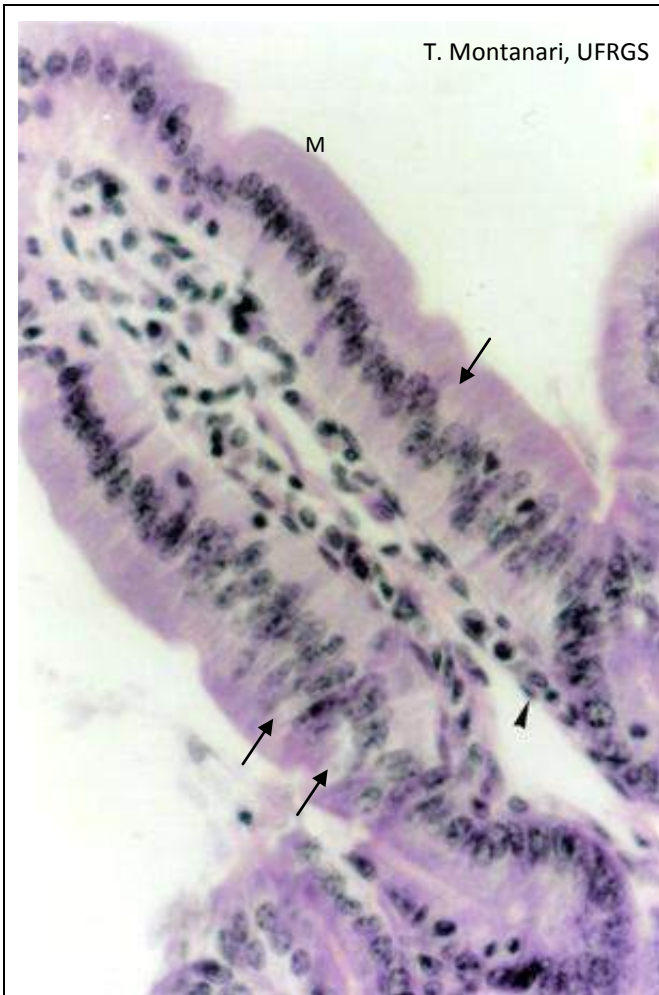Figura 8.18 - Jejuno de rato, onde as túnicas são facilmente reconhecidas, bem como os vilos (V) e as glândulas intestinais (ou de Lieberkühn) (G). A mucosa consiste em epitélio simples colunar com microvilos e células caliciformes, lâmina própria de tecido conjuntivo frouxo e muscular da mucosa (MM). Subjacente há a submucosa (S), a muscular com a subcamada circular (MC) e a subcamada longitudinal (ML) e a serosa (▶). O capilar linfático (←) foi indicado na lâmina própria. HE. Objetiva de 10x (137x).

O **intestino delgado** é um tubo bastante longo, dividido em: **duodeno**, **jejuno** e **íleo**. Nele a digestão é finalizada, e ocorre a absorção de nutrientes, eletrólitos e água.

A digestão é realizada pelas enzimas provenientes do pâncreas, que são despejadas no duodeno, e pelas enzimas presentes na membrana das células intestinais.

As adaptações que aumentam a superfície de absorção são: as **pregas**, formadas pela mucosa e pela submucosa; os **vilos** (ou **vilosidades**), que são evaginações de epitélio e conjuntivo, e os **microvilos**, projeções na superfície apical das células epiteliais.

O epitélio evagina-se nos **vilos** e invagina-se nas **glândulas intestinais** (ou **de Lieberkühn**), que são **glândulas exócrinas tubulares simples retas**.



T. Montanari, UFRGS

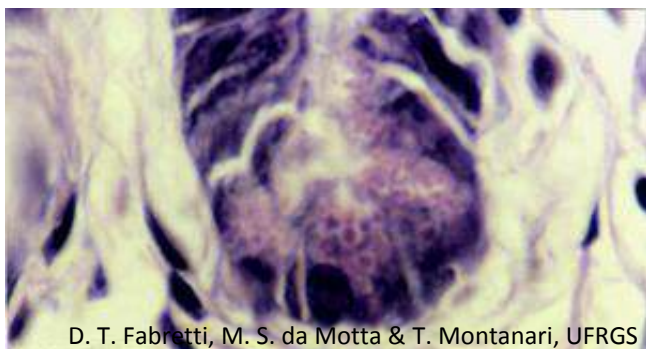
O **epitélio** é **simples colunar com microvilos e células caliciformes**. Há ainda as células enteroendócrinas, as células de Paneth e as células-tronco.

As células epiteliais com microvilos são chamadas **enterócitos**. São células colunares, com núcleo ovoide e basal. O glicocálix contém várias enzimas, que finalizam a digestão e contribuem para a absorção dos nutrientes.

As **células caliciformes** produzem glicoproteínas, que compõem um muco, o qual lubrifica a luz intestinal.

A **lâmina própria** é de **tecido conjuntivo frouxo**. Há **capilares sanguíneos** do tipo **fenestrado** e, em cada vilos, um **capilar linfático central**, com terminação cega, onde entram os nutrientes absorvidos. **Células musculares lisas** da muscular da mucosa penetram nos vilos e acompanham o capilar linfático. Sua contração deve impulsionar a linfa do capilar linfático para a rede de vasos linfáticos na submucosa.

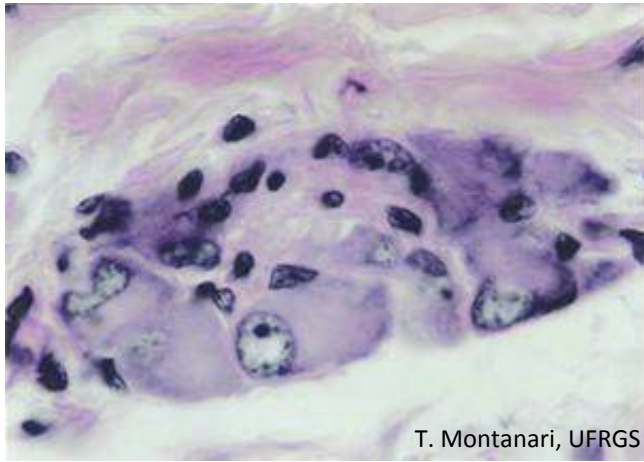
Figura 8.19 - Vilos do intestino delgado de camundongo. O revestimento é proporcionado pelo epitélio simples colunar com microvilos (M) e células caliciformes (→). Subjacente há a lâmina própria de tecido conjuntivo frouxo, onde é apontado o capilar linfático (▶). HE. Objetiva de 40x (550x).



D. T. Fabretti, M. S. da Motta & T. Montanari, UFRGS

Na base das glândulas intestinais, há as **células de Paneth**. Elas possuem núcleo basal e grandes grânulos de secreção eosinófilos, que correspondem à lisozima e às defensinas. Estas, por romperem a membrana dos micro-organismos, controlam a flora intestinal.

Figura 8.20 - Células de Paneth na base da glândula de Lieberkühn de jejuno de rato. HE. Objetiva de 100x (1.373x).



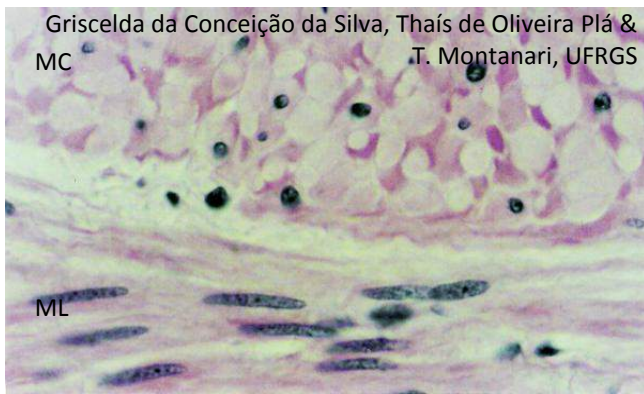T. Montanari, UFRGS

Figura 8.21 - Gânglio do plexo nervoso submucoso (ou de Meissner), com neurônios multipolares, circundados por células satélites. HE. Objetiva de 100x (851x).

A **submucosa** é de **tecido conjuntivo denso não modelado**. Há vasos sanguíneos e linfáticos, que transportam os nutrientes, e o **plexo nervoso submucoso** (ou **de Meissner**).

Na **camada muscular**, entre as subcamadas circular e longitudinal, há um pouco de tecido conjuntivo e o **plexo nervoso mioentérico** (ou **de Auerbach**).

Esses plexos nervosos contêm gânglios do sistema nervoso autônomo, com **neurônios multipolares** e **motores**. O plexo nervoso submucoso controla o movimento da muscular da mucosa, a secreção das glândulas e o fluxo sanguíneo. O plexo nervoso mioentérico coordena o peristaltismo.

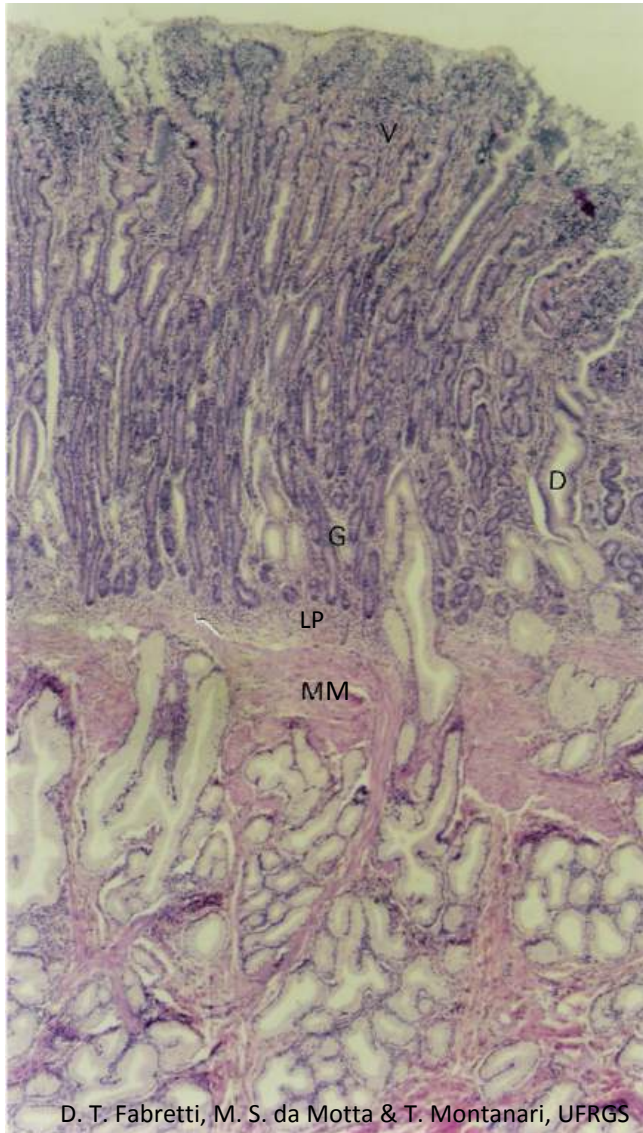


Griselda da Conceição da Silva, Thaís de Oliveira Plá & T. Montanari, UFRGS

ML

Figura 8.22 - Camada muscular do intestino delgado: as células musculares lisas foram cortadas transversalmente na subcamada circular (MC) e longitudinalmente na subcamada longitudinal (ML). HE. Objetiva de 40x (550x).

Na lâmina histológica, a observação das subcamadas musculares permite determinar o plano de corte do órgão. No corte transversal do tubo digestório, as células musculares da camada interna circular são dispostas longitudinalmente, e as células da camada externa longitudinal são cortadas transversalmente. No corte longitudinal, as células da camada circular são cortadas transversalmente, e aquelas da camada longitudinal, longitudinalmente.

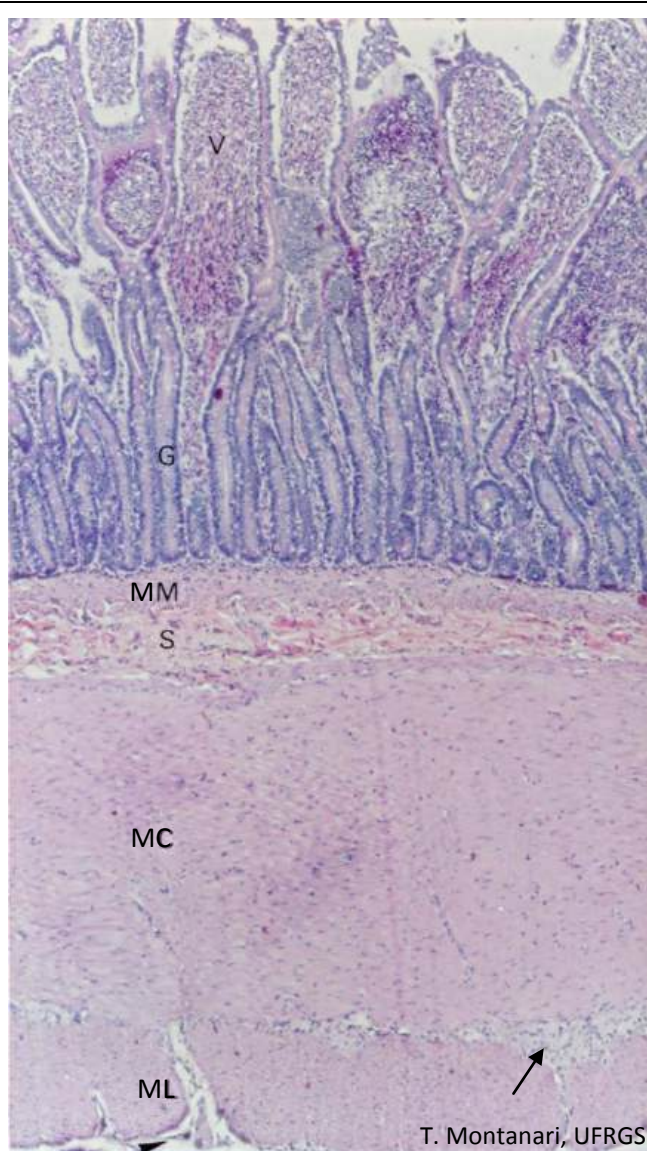


D. T. Fabretti, M. S. da Motta & T. Montanari, UFRGS

Figura 8.23 - Corte de duodeno, onde são observados: vilos (V) e glândulas intestinais (ou de Lieberkühn) (G), evaginações e invaginações do epitélio, respectivamente; lâmina própria (LP) de tecido conjuntivo frouxo no interior dos vilos e entre e sob as glândulas; muscular da mucosa (MM), e glândulas de Brünner na submucosa, com os ductos (D) abrindo-se entre ou nas glândulas intestinais. HE. Objetiva de 4x (55x).

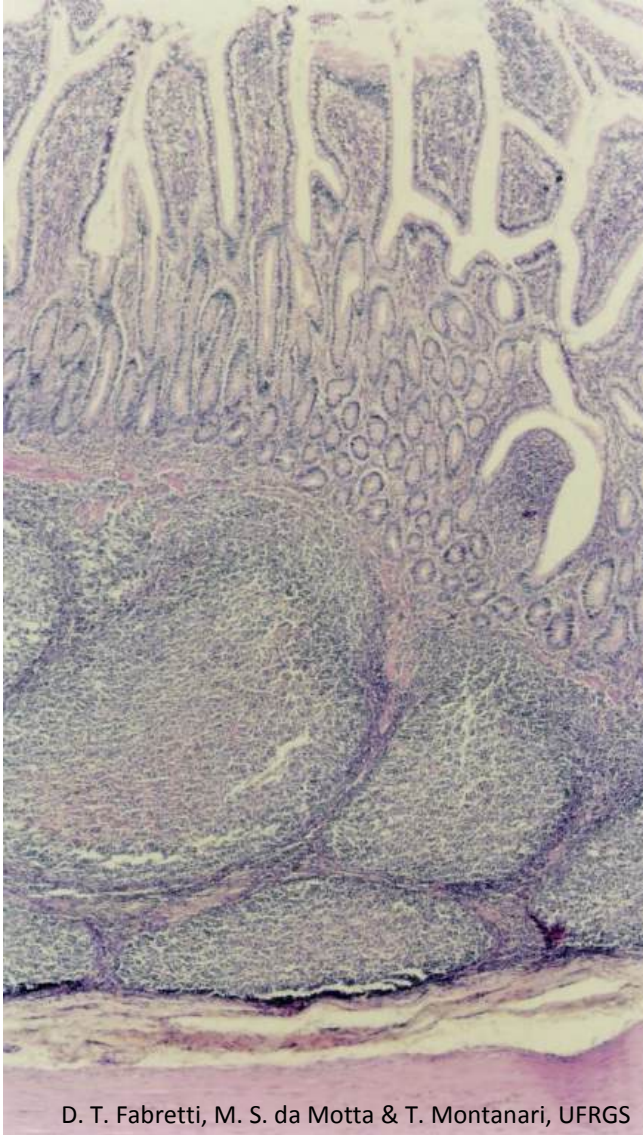
Na submucosa do duodeno, há as **glândulas duodenais** (ou **de Brünner**), que são **glândulas exócrinas tubulares ramificadas mucosas**. Elas atravessam a muscular da mucosa e a lâmina própria, e os ductos abrem-se na base das glândulas de Lieberkühn ou entre as vilosidades.

Sua secreção contém glicoproteínas e íons bicarbonato e, portanto, tem um pH alcalino, que protege a mucosa contra a acidez do quimo e permite o pH ideal para a ação das enzimas pancreáticas. É também produzida urogastrona (fator de crescimento epidérmico humano), um peptídeo que inibe a liberação de ácido clorídrico pelo estômago.



As glândulas de Brünner não estão presentes no jejuno e no íleo.

Figura 8.24 - Corte de jejuno, onde são indicados: vilos (V), glândulas intestinais (ou de Lieberkühn) (G), muscular da mucosa (MM), submucosa (S), muscular com camadas circular (MC) e longitudinal (ML) e plexo nervoso mioentérico (→), e serosa (▶). HE. Objetiva de 4x (55x).



D. T. Fabretti, M. S. da Motta & T. Montanari, UFRGS

Figura 8.25 - Corte de íleo, que possui as placas de Peyer na submucosa. HE. Objetiva de 4x (55x).

Na submucosa do **íleo**, os **nódulos linfáticos** são abundantes, e o seu conjunto foi denominado **placas de Peyer**.

Recobrimo as placas de Peyer, há as **células M**, enterócitos modificados, com forma cúbica, micropregas na superfície apical e invaginações na superfície basal, com a lâmina basal descontínua. Capturam antígenos da luz do intestino por endocitose e transportam-nos para os macrófagos e os linfócitos T situados entre as invaginações. As células de defesa desencadeiam a resposta imunológica.

G. da C. da Silva, T. de O. Plá & T. Montanari, UFRGS

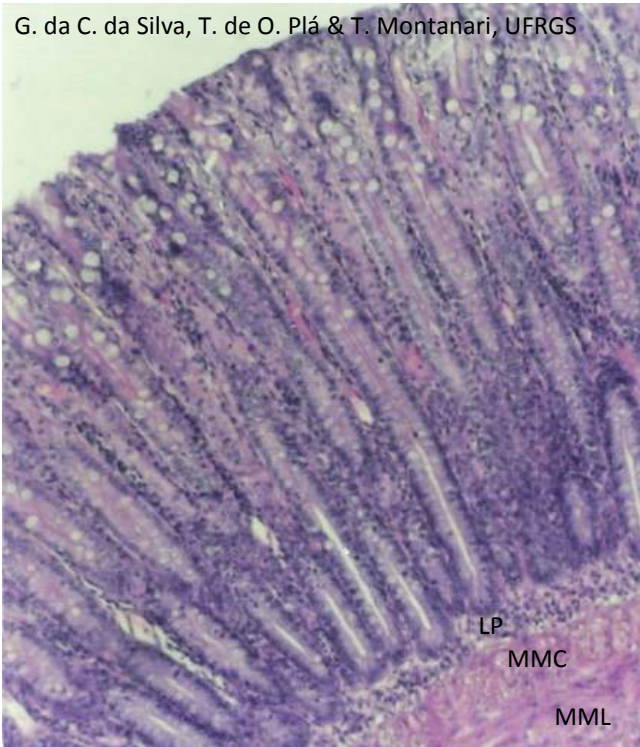
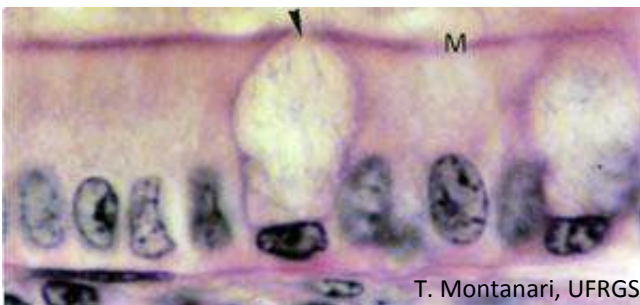


Figura 8.26 - Mucosa do intestino grosso, onde são observadas as glândulas intestinais (ou de Lieberkühn), que são glândulas exócrinas tubulares simples retas; a lâmina própria (LP) de tecido conjuntivo frouxo, e a muscular da mucosa, com as subcamadas circular (MMC) e longitudinal (MML). HE. Objetiva de 10x (137x).



T. Montanari, UFRGS

Figura 8.27 - Fotomicrografia do epitélio simples colunar com microvilos (M) e células caliciformes (►) do intestino grosso. HE. Objetiva de 100x (1.373x).

No **intestino grosso**, não há vilosidades, mas o epitélio invagina-se nas **glândulas intestinais** (ou **de Lieberkühn**), que são **glândulas exócrinas tubulares simples retas**.

O **epitélio é simples colunar com microvilos e células caliciformes**. Ele contém ainda células-tronco e células enteroendócrinas. No ceco e no apêndice, há também as células de Paneth.

Nesse órgão, ocorre a absorção de água e de sais inorgânicos, levando à formação do bolo fecal. Para isso, as células colunares apresentam microvilos na superfície apical e $\text{Na}^+\text{-K}^+$ ATPases nas membranas laterais. O muco produzido pelas células caliciformes contribui para a compactação do bolo fecal e facilita o seu deslizamento pela lubrificação da superfície epitelial.

3 – ANEXOS DO TUBO DIGESTÓRIO

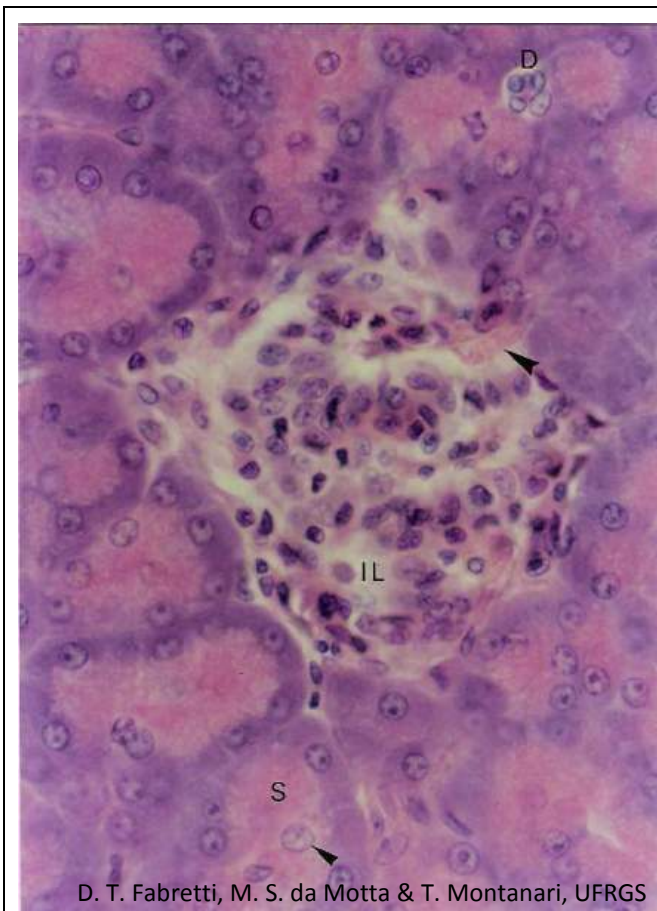


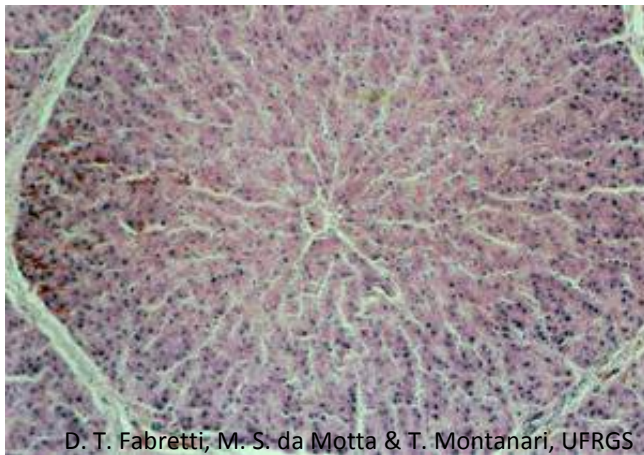
Figura 8.28 - Corte de pâncreas. A ilhota de Langerhans (IL) é uma glândula endócrina cordonal, que secreta insulina e glucagon para a corrente sanguínea (▶). Os ácinos serosos (S) sintetizam enzimas, que vão, através de ductos, para o duodeno (D - ducto intercalar). Os núcleos no centro dos ácinos são de células centroacinosas (▶). HE. Objetiva de 40x (550x).

O **pâncreas** é envolvido por **peritônio** e por uma cápsula de **tecido conjuntivo frouxo ou moderadamente denso**, que envia septos para o seu interior, dividindo-o em lóbulos. É uma **glândula mista**, com uma porção endócrina, as ilhotas pancreáticas (ou de Langerhans), que secretam hormônios para a corrente sanguínea, e uma porção exócrina, composta por células serosas, que produzem enzimas digestivas a serem liberadas no duodeno.

As **ilhotas pancreáticas (ou de Langerhans)** são **glândulas endócrinas cordonais**. As células possuem citoplasma rosa pálido com HE, contrastando com os ácinos serosos ao redor. Secretam insulina, glucagon e outros hormônios para os capilares fenestrados.

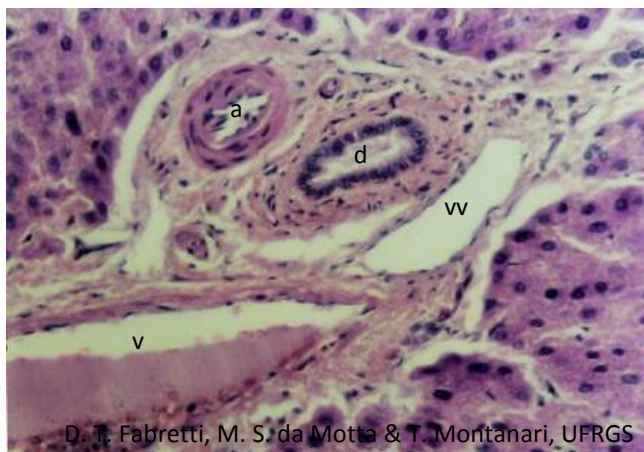A porção **exócrina** é uma **glândula acinosa composta serosa**. As células serosas sintetizam precursores de enzimas digestivas, então possuem retículo endoplasmático rugoso bem desenvolvido na porção basal do citoplasma, tornando essa região basófila. As proenzimas são armazenadas em grânulos (os grânulos de zimogênio) na porção apical da célula, e ela é eosinófila. As proenzimas são liberadas, através de ductos, para o duodeno, onde são ativadas.

Os **ductos intercalares** são de **epitélio simples pavimentoso** ou **cúbico baixo**. Como eles iniciam no interior dos ácinos, são visualizadas células palidamente coradas no centro do ácino: são as **células centroacinosas**. Os ductos intercalares, inclusive as células centroacinosas, produzem um líquido seroso alcalino, rico em bicarbonato, que contribui para neutralizar o quimo ácido que chega ao duodeno.



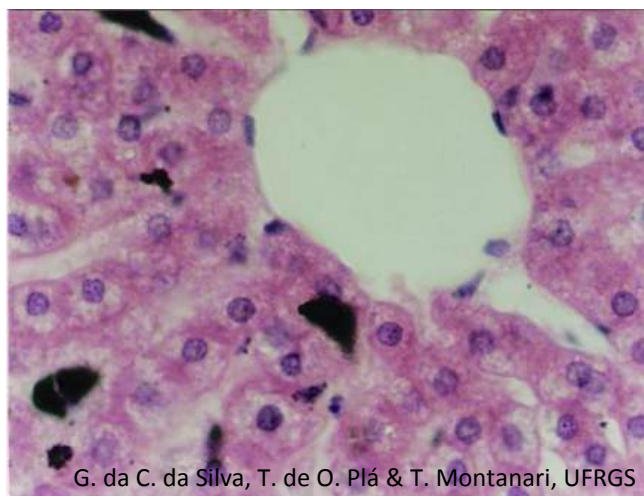
D. T. Fabretti, M. S. da Motta & T. Montanari, UFRGS

Figura 8.29 - Lóbulo hepático de porco, que é delimitado por tecido conjuntivo. Nos cantos dos lóbulos (espaços porta), há ramos da artéria hepática e da veia porta, cujo sangue corre para os capilares sinusoides, situados entre as placas de hepatócitos, e entra na vênula hepática terminal (ou centrolobular). HE. Objetiva de 10x (85x).



D. T. Fabretti, M. S. da Motta & T. Montanari, UFRGS

Figura 8.30 - Espaço porta: arteríola (a), vênula (v), ducto biliar (d) e vaso linfático (vv). HE. Objetiva de 20x (275x).



G. da C. da Silva, T. de O. Plá & T. Montanari, UFRGS

Figura 8.31 - Capilares sinusoides entre as placas de hepatócitos desembocando na vênula hepática terminal (ou centrolobular). HE. Objetiva de 40x (550x).

O **fígado** é envolvido pelo **peritônio**, exceto onde se adere ao diafragma e a outros órgãos, e por uma cápsula de **tecido conjuntivo denso modelado**. Esta é mais espessa no hilo (a porta do fígado), por onde o tecido conjuntivo penetra no órgão, conduzindo a artéria hepática e a veia porta, que entram, e os vasos linfáticos e os ductos hepáticos direito e esquerdo, que saem. A **artéria hepática** traz sangue oxigenado e com os quilomícrons. A **veia porta** traz sangue venoso dos intestinos, do pâncreas e do baço, portanto, rico em nutrientes, em hormônios pancreáticos e em produtos da degradação da hemoglobina. Os **ductos hepáticos** retiram a bile do fígado. O sangue sai através das **veias hepáticas** localizadas na região posterior do fígado. Elas drenam para a veia cava inferior.

As células epiteliais, os **hepatócitos**, dispõem-se enfileirados em placas orientadas radialmente e arranjadas em prisma: o **lóbulo hepático**. Em certos animais, como no porco, os lóbulos são separados por uma faixa de tecido conjuntivo, mas, na espécie humana, esse tecido fica restrito aos cantos dos lóbulos nos **espaços porta**.

No tecido conjuntivo frouxo ou denso não modelado dos **espaços porta**, são encontrados os **vasos sanguíneos interlobulares** (arteríola, ramificação da **artéria hepática**, e **vênula**, ramificação da **veia porta**), **vasos linfáticos** e o **ducto biliar**. Este último é revestido por **epitélio simples cúbico** ou **colunar** e conduz a bile produzida pelos hepatócitos para os ductos hepáticos.

Os vasos interlobulares ramificam-se em vasos distribuidores que circundam os lóbulos. Parte dos vasos interlobulares e os vasos distribuidores abrem-se nos **capilares sinusoides** entre as placas de hepatócitos. Pelas características desses capilares, a passagem de macromoléculas entre o sangue e as células é facilitada. Os sinusoides hepáticos desembocam na **vênula hepática terminal** (**veia centrolobular** ou **central**). As vênulas hepáticas terminais correm longitudinalmente pelos lóbulos hepáticos e conectam-se perpendicularmente com as veias sublobulares. Estas penetram nas trabéculas de conjuntivo, onde se unem em veias de maior calibre até constituírem as veias hepáticas, que desembocam na veia cava inferior.

Os **hepatócitos** têm forma poliédrica e núcleo esférico, eucromático, com nucléolos proeminentes; podem ser binucleados ou poliploides. Contêm abundante retículo endoplasmático rugoso e retículo endoplasmático liso; riqueza em mitocôndrias, que confere eosinofilia ao citoplasma, e presença de glicogênio e gotículas lipídicas, que dá o aspecto vacuolizado. Os hepatócitos são células muito ativas metabolicamente, por isso a abundância e a variedade de organelas. Neles ocorrem o processamento e o armazenamento dos nutrientes absorvidos no intestino delgado, a detoxicação, a síntese das proteínas plasmáticas e da bile.

Quando encostados uns aos outros, os hepatócitos delimitam um pequeno tubo, o **canaliculo biliar**, por onde são liberados os componentes da bile. Entre a superfície do hepatócito e o capilar sinusoide, há um espaço estreito, com fibras reticulares e plasma, denominado **espaço**

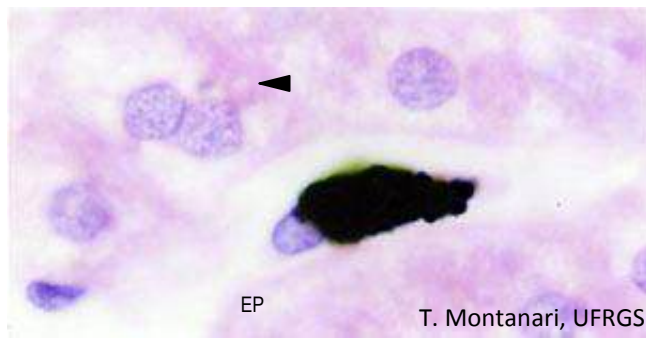


Figura 8.32 - Macrófago (célula de Kupffer) que fagocitou partículas de nanquim em um capilar sinusoide. Entre hepatócitos, é apontado um canalículo biliar e, entre os hepatócitos e o sinusoide, há o espaço perissinusoidal (EP). HE. Objetiva de 100x (1.373x).

perissinusoidal (ou de Disse).

Dos canalículos biliares, a bile é dirigida para os **dúctulos biliares**, que são revestidos por **epitélio simples cúbico** e estão entre os hepatócitos. Esses dúctulos desembocam nos **ductos biliares** de **epitélio simples cúbico** ou **colunar**, situados nos **espaços porta** e, portanto, com uma bainha de tecido conjuntivo. As células epiteliais dos dúctulos e dos ductos biliares secretam um líquido rico em bicarbonato, que, junto com o suco pancreático, neutraliza o quimo que entra no duodeno. Os ductos biliares fundem-se nos **ductos hepáticos direito e esquerdo**, que saem do fígado e confluem no **ducto hepático comum**. A bile entra na vesícula biliar pelo **ducto cístico**, um ramo lateral do ducto hepático comum.

No lóbulo hepático, há ainda as células estreladas hepáticas e os macrófagos. As **células estreladas hepáticas** (ou **células de Ito**) estão no espaço de Disse, armazenam vitamina A em gotículas lipídicas e produzem fatores de crescimento e componentes da matriz extracelular, como as fibras reticulares. Os **macrófagos** (ou **células de Kupffer**) fazem parte do revestimento dos sinusoides e fagocitam hemácias velhas, bactérias, vírus e material particulado presente no sangue.

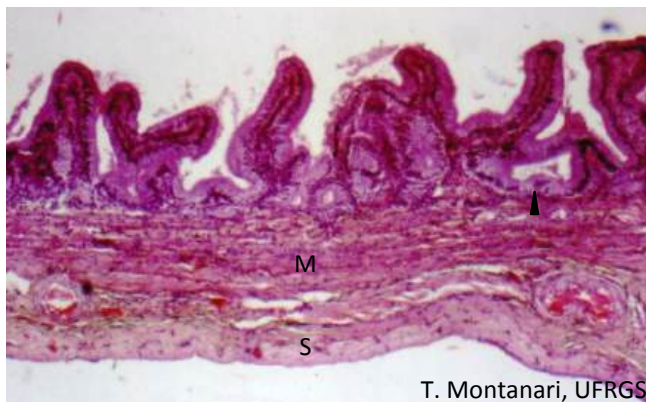

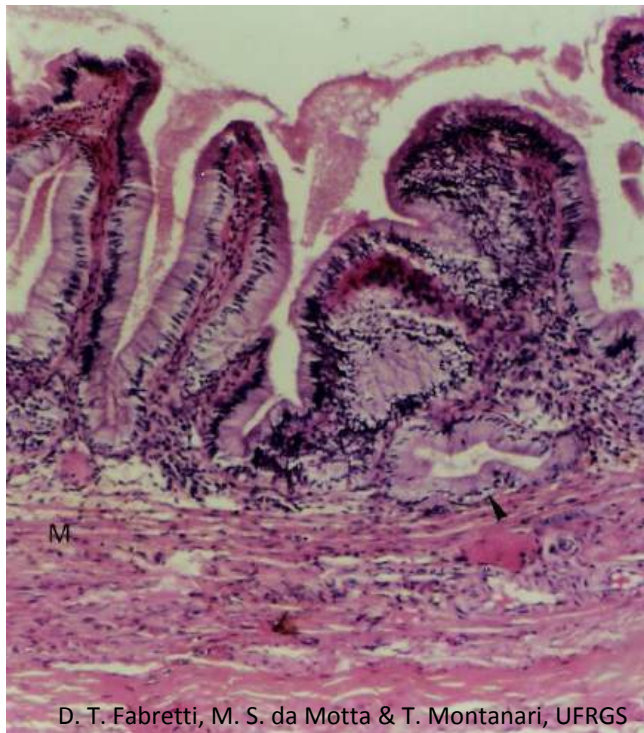
Figura 8.33 - Corte de vesícula biliar. São visíveis as pregas da mucosa, constituídas por epitélio simples colunar com microvilos e lâmina própria de tecido conjuntivo frouxo. Os recessos correspondem à parte profunda da prega (▶). Subjacente à mucosa, há a camada muscular (M) e a serosa (S). HE. Objetiva de 3,2x.

A **vesícula biliar** é um órgão oco, piriforme, situado na superfície inferior do fígado. A bile produzida no fígado é armazenada e concentrada na vesícula biliar.

A mucosa forma pregas quando o órgão está vazio. O **epitélio** é **simples colunar com microvilos**. Estes aumentam a superfície para a absorção de água e eletrólitos. Cortes transversais das partes profundas das pregas lembram glândulas, mas as glândulas são restritas ao colo, a região que se une ao ducto cístico. Elas são **glândulas mucosas**, cuja secreção lubrifica a luz dessa região.

A túnica muscular é constituída por feixes entrelaçados de **músculo liso**, com **fibras colágenas e elásticas**. Subjacente há **tecido conjuntivo denso não modelado** contínuo à cápsula do fígado (**adventícia**) ou recoberto por **mesotélio** (**serosa** ou peritônio visceral).

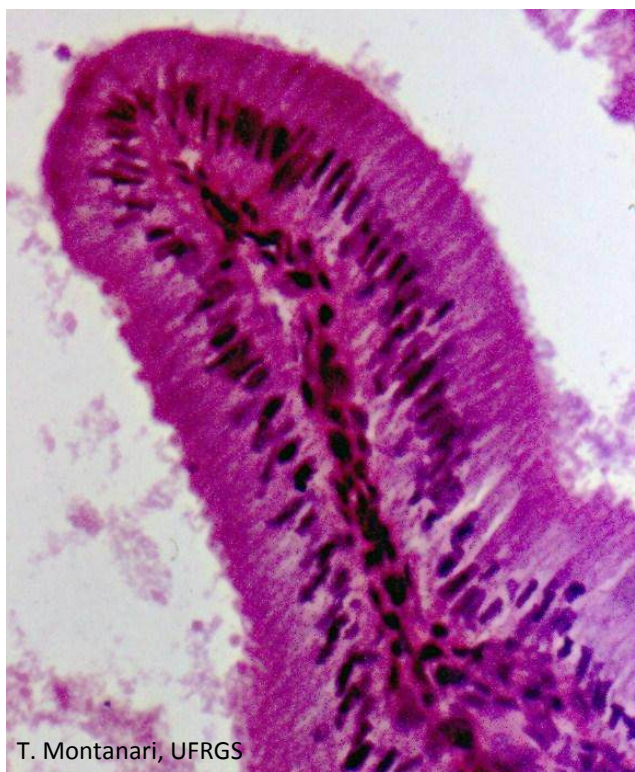A bile sai da vesícula biliar pelo **ducto cístico** e é liberada no duodeno pelo **ducto biliar comum** (ou **colédoco**), que se continua ao ducto hepático comum.



D. T. Fabretti, M. S. da Motta & T. Montanari, UFRGS

Figura 8.34 - Vesícula biliar, cuja mucosa forma pregas. O que parece ser uma glândula (►) é um corte transversal da parte profunda de uma prega. Subjacente à mucosa há a muscular de músculo liso (M) entremeada com tecido conjuntivo. HE. Objetiva de 10x (137x).

A bile promove a emulsificação dos lipídios, facilitando a digestão pelas lipases e sua absorção.



T. Montanari, UFRGS

Figura 8.35 - Prega da mucosa da vesícula biliar, mostrando o epitélio simples colunar com microvilos. HE. Objetiva de 40x.

1 – VIAS AÉREAS SUPERIORES

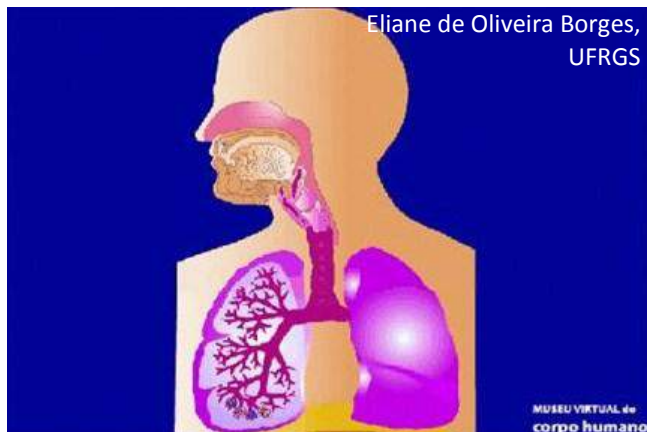


Figura 9.1 - Ilustração do sistema respiratório. Fonte: Montanari, T.; Borges, E. O. *Museu virtual do corpo humano*. Porto Alegre: UFRGS, 2010. Disponível em <http://www.ufrgs.br/museuvirtual>

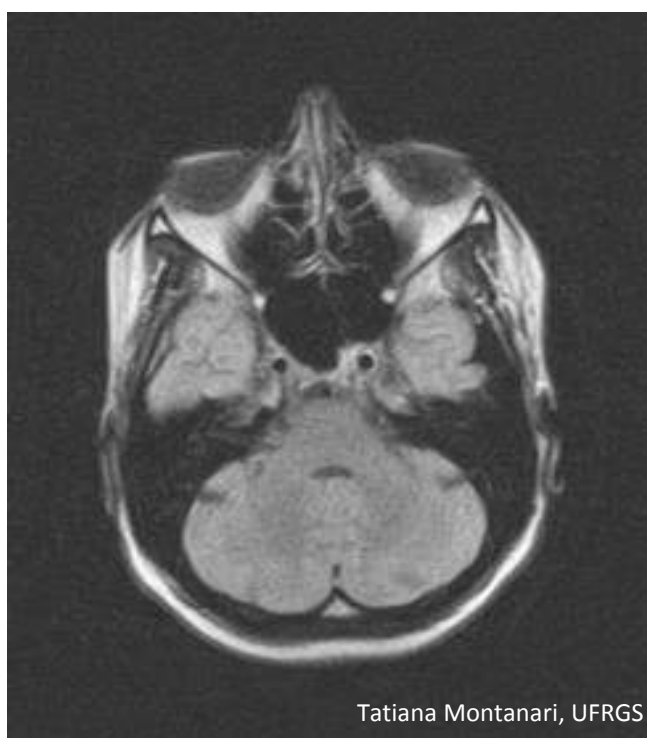


Figura 9.2 - Corte tomográfico do crânio em aparelho de ressonância magnética, no plano axial, onde são observados o vestíbulo da cavidade nasal e os seios paranasais. Realizado em 22/09/2006.

O **sistema respiratório** permite o transporte do O_2 para o sangue, a fim de ser distribuído para as células, e a retirada do CO_2 , dejetado do metabolismo celular, do sangue para o exterior; está envolvido na fala, no olfato e na percepção de sabores mais apurados.

Pode ser dividido em:

- **porção condutora**, que conduz o ar para os locais onde se dão as trocas gasosas; é formada por: cavidades nasais, faringe, laringe, traqueia, brônquios, bronquíolos e bronquíolos terminais;
- **porção respiratória**, onde ocorre a troca de gases entre o ar e o sangue; consiste em: bronquíolos respiratórios, ductos alveolares, sacos alveolares e alvéolos.

A **cavidade nasal** contém o vestíbulo, a área olfatória e a área respiratória.

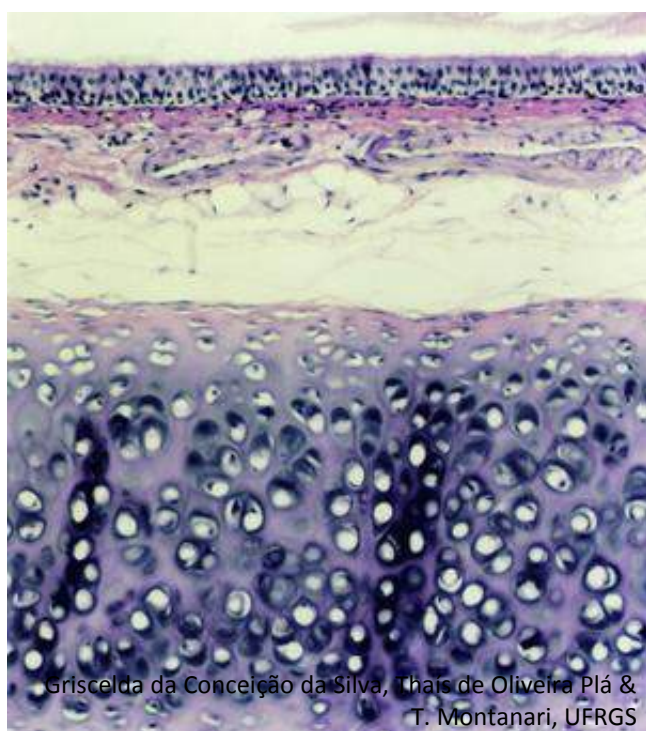
O **vestíbulo** é o segmento inicial da cavidade nasal; seu **epitélio é estratificado pavimentoso**, sendo **queratinizado** na porção anterior, contínua à epiderme da face. A presença de **pelos** (vibrissas) e a secreção de **glândulas sebáceas** protege contra a entrada de poeira. A **cartilagem hialina** dá sustentação.

No teto da cavidade nasal e na parte superior das paredes laterais e do septo nasal, há a **área olfatória**. O **epitélio é pseudoestratificado colunar**, com **células olfatórias** (neurônios bipolares). A secreção serosa das **glândulas olfatórias** (ou **de Bowman**) dissolve as substâncias para permitir a percepção pelas células olfatórias.

A maior parte da cavidade nasal é a **área respiratória**, que tem o **epitélio** típico do sistema respiratório, ou seja, **pseudoestratificado colunar ciliado com células caliciformes**. O muco secretado pelas células caliciformes aprisiona as partículas inaladas e é deslocado pelo batimento dos cílios para a faringe.

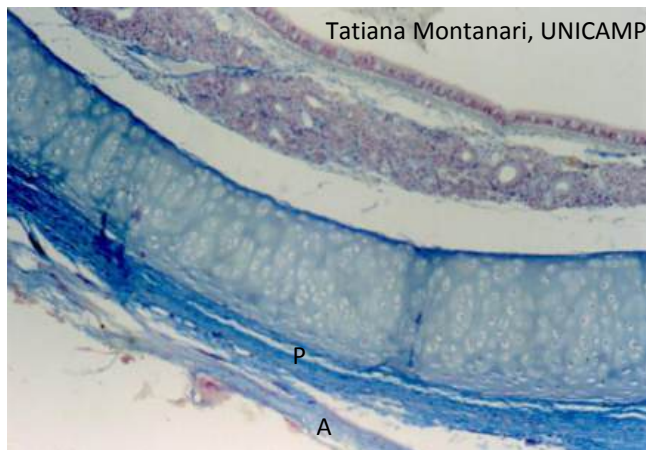A área superficial é aumentada pelas **conchas nasais** e pelos **seios paranasais**. As conchas nasais são projeções ósseas das paredes laterais da cavidade nasal, e os seios paranasais são cavidades nos ossos da face que se comunicam com a cavidade nasal. Ambas estruturas são revestidas pelo **epitélio pseudoestratificado colunar ciliado com células caliciformes**. O muco dos seios paranasais é drenado para a cavidade nasal pela atividade ciliar.

O **tecido conjuntivo** da cavidade nasal e dos seios



Griselda da Conceição da Silva, Thais de Oliveira Plá & T. Montanari, UFRGS

Figura 9.3 - Corte da traqueia, mostrando o muco sobre a superfície luminal, o epitélio pseudoestratificado colunar ciliado com células caliciformes, o tecido conjuntivo com muitos vasos sanguíneos e células adiposas e a cartilagem hialina. HE. Objetiva de 10x (137x).



Tatiana Montanari, UNICAMP

Figura 9.4 - Fotomicrografia da traqueia, onde são visualizados: o epitélio pseudoestratificado colunar ciliado com células caliciformes; o tecido conjuntivo com glândulas seromucosas; a cartilagem hialina com pericôndrio bem desenvolvido na face externa (P), e a adventícia (A). Tricrômico de Masson. Objetiva de 10x.

paranasais é **ricamente vascularizado**, permitindo a umidificação e o aquecimento do ar. Possui **glândulas seromucosas**, cuja secreção serosa contribui para a umidificação e contém enzimas, como a amilase ou a lisozima, e a secreção mucosa suplementa aquela das células caliciformes para capturar o material inalado. As **paredes cartilaginosas e ósseas** proporcionam rigidez durante a inspiração.

Posterior à cavidade nasal, há a **nasofaringe**, cujo **epitélio é pseudoestratificado colunar ciliado com células caliciformes**. Sob este, há a **tonsila faríngea**. As células do tecido linfóide examinam antígenos inalados e desencadeiam a resposta imunológica. O ar também passa pela **orofaringe**, que, pelo atrito do alimento, é revestida por **epitélio estratificado pavimentoso**.

A **laringe** é um tubo que impede a entrada de alimentos e líquido para os pulmões e permite a produção de sons. Seu **epitélio é pseudoestratificado colunar ciliado com células caliciformes** ou, na superfície da epiglote que faz contato com o bolo alimentar e nas pregas vocais, **estratificado pavimentoso**. A lâmina própria da laringe, exceto nas pregas vocais, contém **glândulas seromucosas**. Subjacente há peças de **cartilagem hialina** e de **cartilagem elástica**, que mantêm a laringe aberta e, em virtude da ação dos **músculos intrínsecos e extrínsecos da laringe**, de **músculo estriado esquelético**, movem-se, impedindo a entrada de alimento. As pregas vocais movimentam-se graças ao **músculo vocal**, de **músculo estriado esquelético**, que se liga aos músculos intrínsecos da laringe. E há ainda, entre o epitélio e o músculo vocal, o **ligamento vocal**, de **tecido elástico**, contribuindo para a sua ação.

A **traqueia** é um tubo revestido por **epitélio pseudoestratificado colunar ciliado com células caliciformes**. O tecido conjuntivo subjacente é ricamente vascularizado, o que umidifica e aquece o ar. Tem **glândulas mucosas e seromucosas**, e a secreção das células caliciformes e das glândulas forma um tubo mucoso, que é deslocado em direção à faringe pelo batimento ciliar, retirando as partículas inspiradas. Os cílios não alcançam a camada de muco, porque interposto entre eles há o fluido seroso.

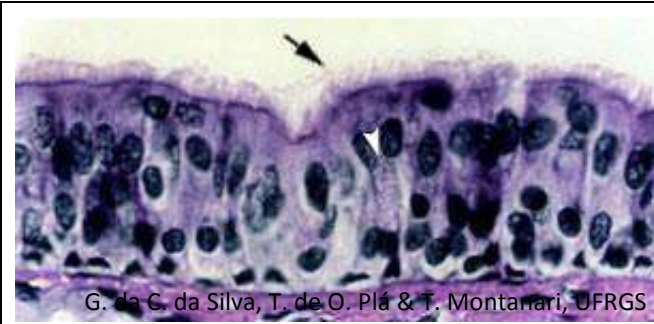


Figura 9.5 - Epitélio pseudoestratificado colunar ciliado com células caliciformes da traqueia. As partículas inaladas são capturadas pelo muco das células caliciformes (▶), e esse muco é deslocado pelos cílios (→▶) em direção à faringe. HE. Objetiva de 40x (550x).

2 – VIAS AÉREAS INTRAPULMONARES

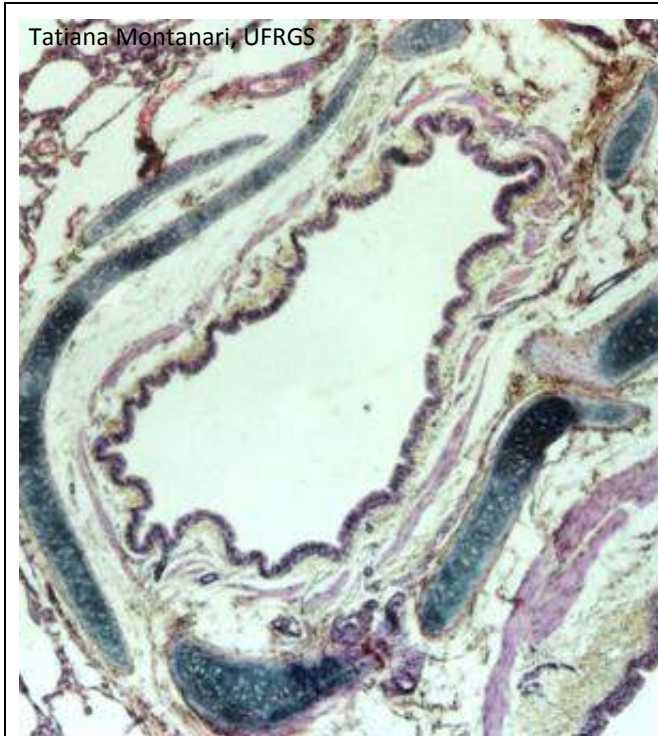


Figura 9.6 - Brônquio intrapulmonar. HE. Objetiva de 4x (55x).

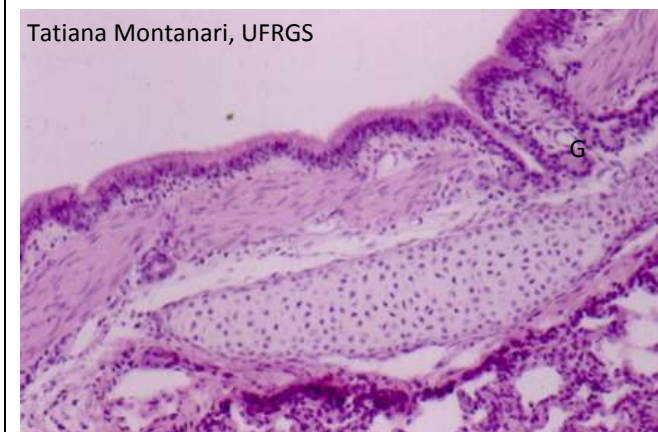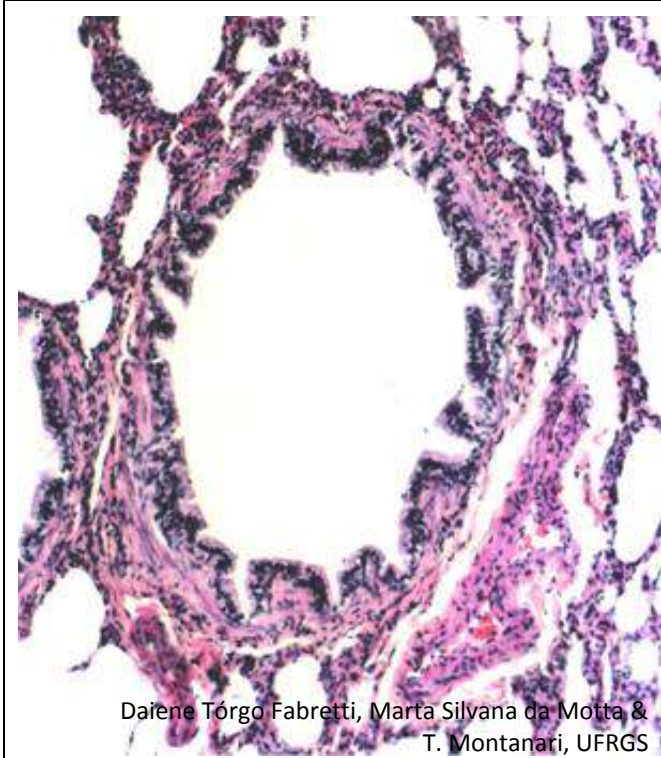


Figura 9.7 - Aumento maior do brônquio: epitélio pseudoestratificado colunar ciliado com células caliciformes, glândulas (G) no conjuntivo subjacente, músculo liso e cartilagem hialina. HE. Objetiva de 10x.

A traqueia bifurca-se nos **brônquios primários** (ou **principais**), que, ao entrarem nos pulmões, ramificam-se em três **brônquios secundários** (ou **lobares**) no pulmão direito e dois no esquerdo: um para cada lobo pulmonar. Eles se ramificam nos **brônquios terciários** (ou **segmentares**): 10 deles no pulmão direito e oito no pulmão esquerdo.

Os brônquios possuem **epitélio pseudoestratificado colunar ciliado com células caliciformes**. No tecido conjuntivo subjacente, há **glândulas seromucosas**. Nos brônquios extrapulmonares, assim como na traqueia, a **cartilagem hialina é em forma de C**, e o **músculo liso** está localizado **posteriormente**, entre as extremidades da cartilagem, mas, nos brônquios intrapulmonares, a cartilagem é irregular, o que faz com que, no corte histológico, sejam visualizados **pedaços de cartilagem**, e o **músculo liso** está disposto **internamente** à cartilagem.

Além de transportar o ar, a árvore brônquica aquece-o pela proximidade dos vasos sanguíneos, umidifica-o pela secreção serosa das glândulas e limpa-o através do muco das células caliciformes e das glândulas e o movimento dos cílios.



Daiene Tórgo Fabretti, Marta Silvana da Motta &
T. Montanari, UFRGS

Figura 9.8 - Bronquíolo e, ao redor, alvéolos e um ramo da artéria pulmonar. HE. Objetiva de 10x (137x).

A ramificação dos brônquios terciários resulta nos **bronquíolos** (primários). Cada bronquíolo ramifica-se geralmente em cinco a sete **bronquíolos terminais**. Cada um destes origina, por sua vez, dois **bronquíolos respiratórios**. Distalmente há uma simplificação das estruturas constituintes, uma diminuição da altura do epitélio e uma redução no tamanho da luz.

Nos ramos maiores dos **bronquíolos**, o **epitélio é simples colunar ciliado e com células caliciformes** ocasionais, e, nos ramos menores, o **epitélio é simples cúbico ciliado e com células de Clara**. Essas células não são ciliadas e exibem um ápice em forma de cúpula. Produzem um agente tensoativo lipoproteico, que reduz a tensão superficial dos bronquíolos, evitando o seu colapso. Os bronquíolos não possuem glândulas, nem cartilagem, mas o **músculo liso** é espesso.

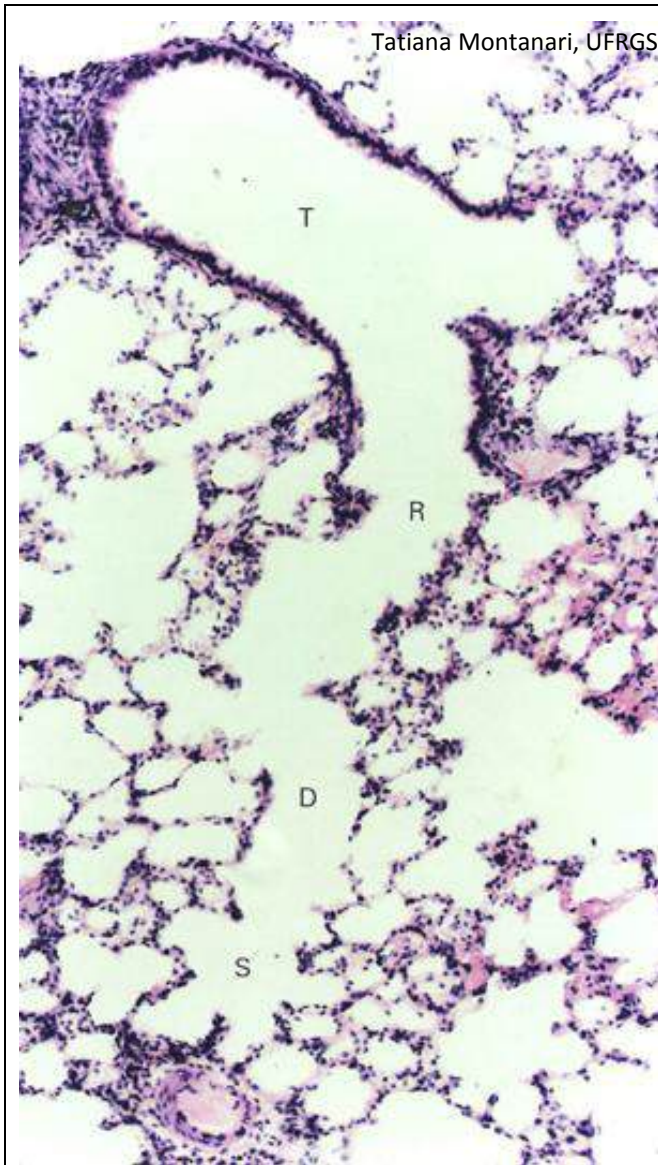


Figura 9.9 - Bronquíolo terminal (T), com epitélio simples cúbico; bronquíolo respiratório (R), ainda de epitélio simples cúbico, mas já com alvéolos; ducto alveolar (D) e saco alveolar (S), constituídos por alvéolos. HE. Objetiva de 10x (137x).

Os **bronquíolos terminais** são de **epitélio simples cúbico ciliado, com células de Clara**. Apresentam uma delgada camada de tecido conjuntivo com fibras elásticas e uma a duas camadas de células musculares lisas.

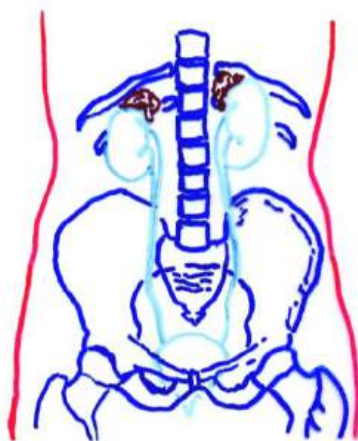
Nos **bronquíolos respiratórios**, o **epitélio é simples cúbico ciliado, com células de Clara**, interrompido por **células pavimentosas**, que correspondem aos alvéolos e permitem as trocas gasosas. O epitélio é circundado por tecido conjuntivo e músculo liso.

Cada bronquíolo respiratório ramifica-se em dois a dez **ductos alveolares**. Eles são condutos constituídos por alvéolos, portanto, de **epitélio simples pavimentoso**, circundados por fibras reticulares e elásticas e por células musculares lisas. O músculo liso termina nos ductos alveolares. Cada ducto alveolar desemboca em dois ou três **sacos alveolares**, também de alvéolos. O **alvéolo** é um espaço delimitado por epitélio simples pavimentoso, formado pelos pneumócitos do tipo I e do tipo II.

Os **pneumócitos do tipo I** são células pavimentosas, cuja pequena espessura facilita a difusão do O_2 para o sangue. Os **pneumócitos do tipo II** são células cúbicas, com núcleo esférico e citoplasma vacuolizado, devido à presença de corpos lamelares com o surfactante pulmonar, um complexo lipoproteico que recobre a superfície dos alvéolos, diminuindo a tensão superficial, o que facilita a expansão na inspiração e evita o seu colapso na expiração.

A região formada pelos pneumócitos de dois alvéolos adjacentes com o delgado tecido conjuntivo interposto é o **septo interalveolar**. No tecido conjuntivo, são encontrados fibroblastos, macrófagos, mastócitos, fibras reticulares e elásticas, substância fundamental e capilares. As **fibras reticulares** dão sustentação ao parênquima pulmonar, e as **fibras elásticas** permitem a expansão dos pulmões durante a inspiração e, com a sua retração, ajudam a expelir o ar dos alvéolos.

1 – RINS



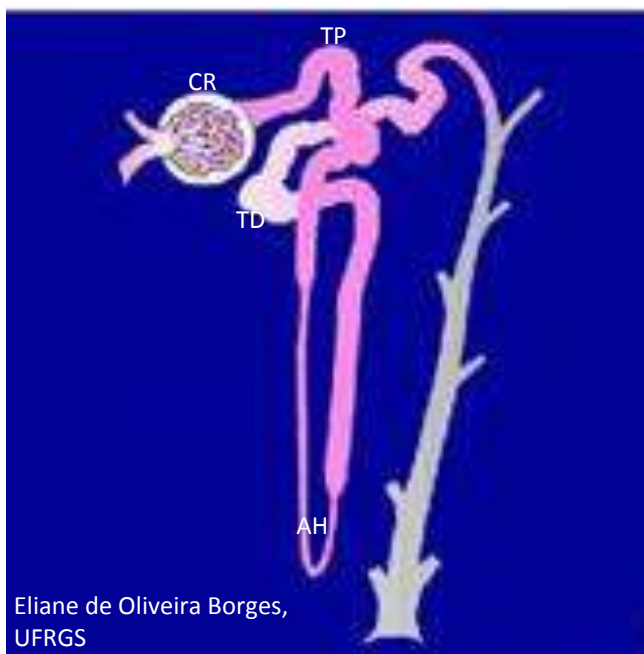
Tatiana Montanari, UFRGS

Figura 10.1 - Representação do sistema urinário. Baseado em Snell, R. S. *Histologia clínica*. Rio de Janeiro: Discos CBS, Interamericana, 1985. p. 413.

O **sistema urinário** retira do organismo, através da urina, as substâncias em excesso e os produtos residuais do metabolismo, contribuindo para a manutenção da homeostase.

A urina é produzida nos **rins**, passa pelos **ureteres** até a **bexiga**, onde é armazenada, e é lançada ao exterior por meio da **uretra**.

Os **rins** possuem uma cápsula de **tecido conjuntivo denso** e exibem uma borda convexa e uma borda côncava, na qual se situa o hilo. Neste entram e saem os vasos sanguíneos e linfáticos e os nervos e emerge a pelve renal, a parte superior e expandida do ureter.



Eliane de Oliveira Borges, UFRGS

Figura 10.2 - Ilustração do túbulo urinífero, constituído pelo néfron (em rosa) e pelo tubo coletor (em cinza). O néfron é composto por: corpúsculo renal (CR), túbulo proximal (TP), alça de Henle (AH) e túbulo distal (TD). Fonte: Montanari, T.; Borges, E. O. *Museu virtual do corpo humano*. Porto Alegre: UFRGS, 2010. Disponível em <http://www.ufrgs.br/museuvirtual>

A unidade funcional dos rins é o **túbulo urinífero**, composto pelo **néfron** e pelo **tubo coletor**, de origens embriológicas diferentes.

O **néfron** é constituído por: **corpúsculo renal** (ou **de Malpighi**), **túbulo proximal**, **alça de Henle** (ou **túbulo intermediário**) e **túbulo distal**. Vários néfrons desembocam em um tubo coletor.

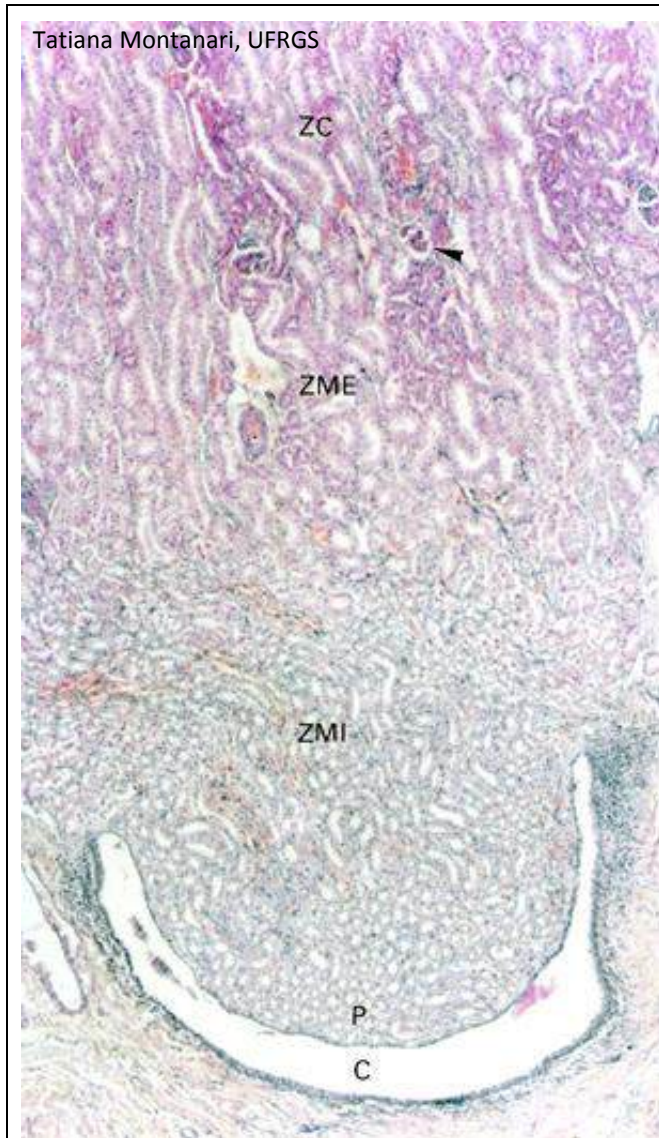


Figura 10.3 - Corte de rim, onde são indicados: a zona cortical (ZC), com os corpúsculos renais (►); a zona medular, subdividida em externa (ZME) e interna (ZMI); a papila (P), e um cálice (C). HE. Objetiva de 4x (55x).

Os rins podem ser divididos em: **córtex e medula**.

O córtex possui estruturas vasculares, os **corpúsculos renais** (ou **de Malpighi**), onde o sangue é filtrado. O fluido formado percorre um **sistema tubular** nas regiões cortical e medular, onde sofre modificações e torna-se a urina. Os túbulos da medula, devido ao seu arranjo e à diferença de comprimento, constituem estruturas cônicas, as **pirâmides medulares**. A base da pirâmide medular situa-se no limite corticomedular, e o ápice (**papila**) é voltado para o hilo. Uma pirâmide medular e o tecido cortical adjacente constituem um **lobo renal**.

O **rim humano** possui seis a 18 pirâmides medulares, sendo **multilobar**; o **rim do rato** e do **coelho** possui somente uma pirâmide medular e uma papila e é **unilobar**.

Os ductos coletores da urina abrem-se na extremidade da **papila**, formando a **área crivosa** (ou **cribiforme**). As papilas têm **epitélio simples cúbico** ou **colunar**. Cada papila projeta-se em um **cálice menor**. Os cálices menores unem-se em dois a quatro **cálices maiores**, que, por sua vez, desembocam na **pelve renal**. Os cálices e a pelve renal são revestidos pelo **epitélio de transição** (ou **urotélío**).

Tatiana Montanari, UFRGS

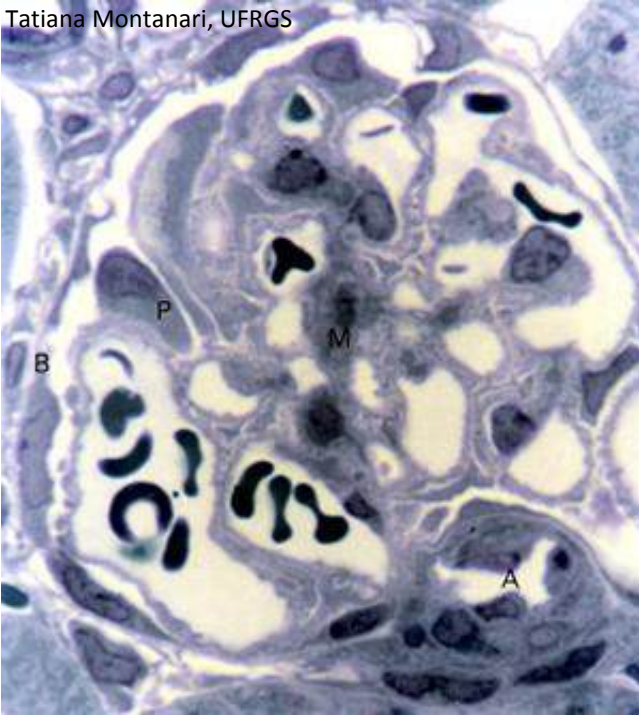


Figura 10.4 - Corpúsculo renal: folheto parietal da cápsula de Bowman (B), de epitélio simples pavimentoso; folheto visceral da cápsula de Bowman, formado pelos podócitos (P), que estão sobre os capilares do glomérulo, e células mesangiais entre os capilares (M). Os capilares são contínuos à arteríola aferente (A). Semifino. Azul de toluidina. Objetiva de 100x (1.373x).

O **corpúsculo renal** (ou **de Malpighi**) consiste no **glomérulo**, um enovelamento de capilares, e na **cápsula de Bowman**, que possui dois folhetos: um externo, o **folheto parietal**, de **epitélio simples pavimentoso**, e outro interno, acolado aos capilares, o **folheto visceral**, formado por células epiteliais modificadas, os **podócitos**. Entre os dois folhetos, há o **espaço capsular**, que recebe o líquido filtrado através da parede dos capilares e do folheto visceral.

Os **podócitos** possuem numerosos prolongamentos, que se interpenetram e se ancoram à lâmina basal dos capilares. Os espaços entre os prolongamentos, as **fendas de filtração**, são cobertos por uma fina membrana que ajuda na filtração.

Os **capilares** do glomérulo são **fenestrados**, mas a lâmina basal é espessa, secretada com contribuição dos podócitos. A filtração do sangue por essa barreira gera um filtrado de composição semelhante à do plasma, mas quase sem proteínas, pois as macromoléculas geralmente não atravessam a lâmina basal dos capilares e o folheto visceral da cápsula de Bowman.

Tatiana Montanari, UFRGS

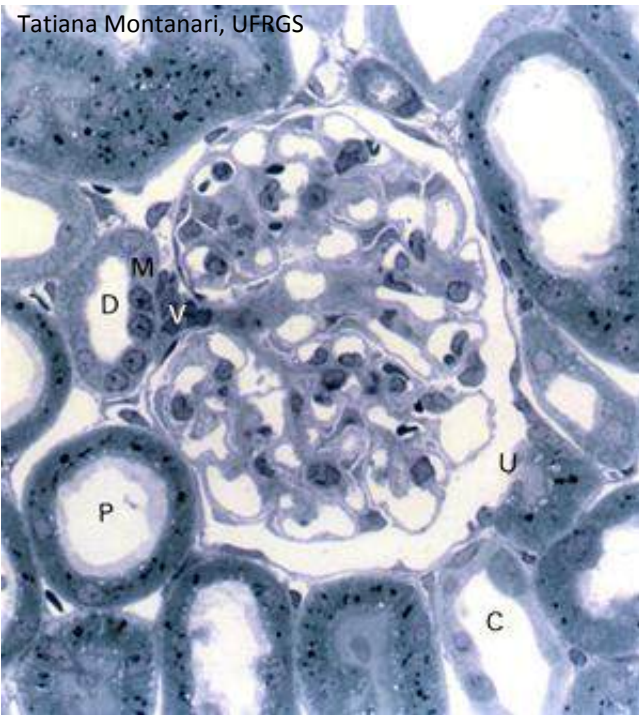


Figura 10.5 - Corpúsculo renal, com polos vascular (V) e urinário (U); túbulos proximais (P), distais (D) e coletores (C). A parede do túbulo distal adjacente ao corpúsculo renal diferencia-se na mácula densa (M). Semifino. Azul de toluidina. Objetiva de 40x (550x).

O **corpúsculo renal** apresenta um **polo vascular**, pelo qual entra a arteríola aferente, que origina os capilares do glomérulo, e sai a arteríola eferente, resultante desses capilares, e um **polo urinário**, por onde sai o filtrado.

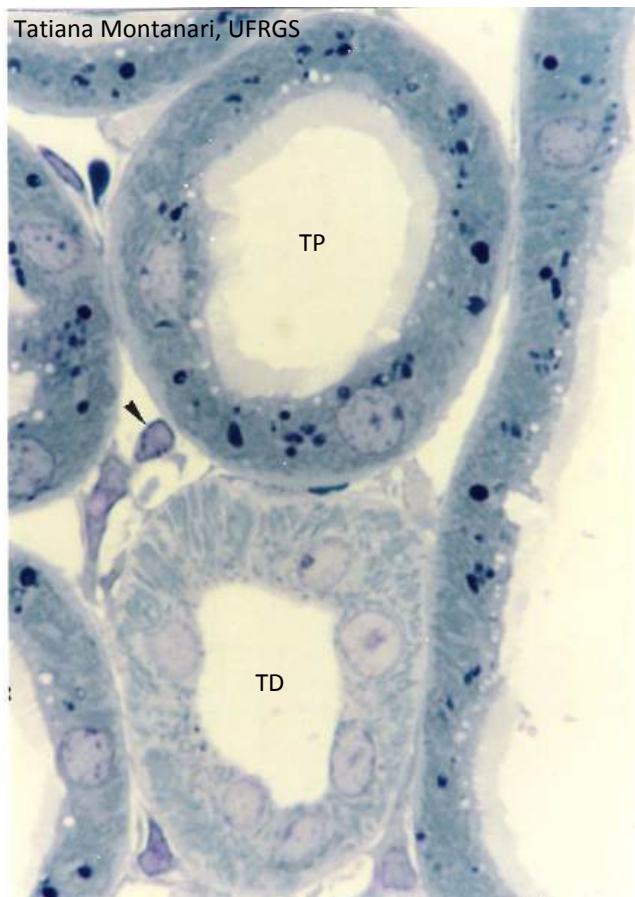


Figura 10.6 - Túbulos contorcidos proximal (TP) e distal (TD). No túbulo proximal, há microvilos, vesículas de endocitose (claras) e lisossomos (escuros). As mitocôndrias (bastões azulados) e as pregas basolaterais são mais distinguidas no túbulo distal, onde empurram os núcleos para a parte apical. É apontado um capilar (▶) no interstício. Semifino. Azul de toluidina. Objetiva de 100x (1.373x).

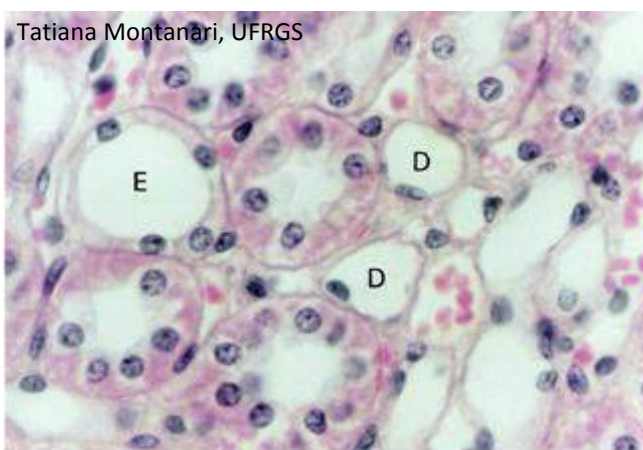


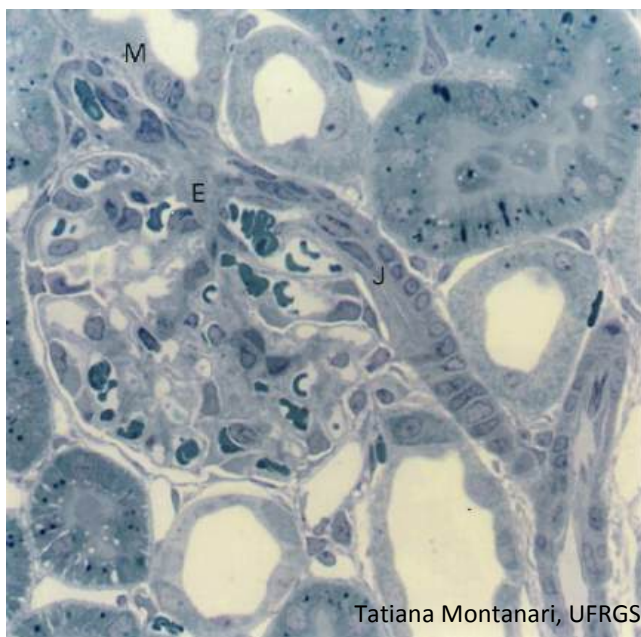
Figura 10.7 - Corte da zona medular externa do rim com a parte delgada (D) e a parte espessa (E) das alças de Henle, além dos capilares sanguíneos (vasos retos) e dos tubos coletores. Notar as células claras e escuras nos tubos coletores. HE. Objetiva de 40x (550x).

O filtrado do espaço capsular passa para o túbulo proximal: **túbulo contorcido proximal** no córtex e **túbulo reto proximal** na medula externa. É formado por **epitélio simples cúbico com microvilos**. As células absorvem eventuais proteínas, aminoácidos, glicose, bicarbonato e cerca de 67 a 80% do Na^+ e Cl^- e da água do filtrado. Elas excretam H^+ , substâncias tóxicas resultantes do metabolismo, como a creatinina e a amônia, e substâncias estranhas ao organismo, como a penicilina.

O túbulo proximal continua com a **alça de Henle** na zona medular. Como o epitélio é baixo (**epitélio simples pavimentoso**), tem-se a **parte delgada** da alça de Henle (ou **túbulo intermediário**). Nos néfrons justamedulares, ela é muito longa e tem a forma de U, com uma porção **descendente** e outra **ascendente**. Nos néfrons corticais, é bastante curta e é descendente. Na zona medular externa, o epitélio é um pouco mais alto (**epitélio simples cúbico baixo**), portanto, é a **parte espessa ascendente** da alça de Henle (ou **túbulo reto distal**).

A parte delgada descendente da alça de Henle é muito permeável e, como o fluido intersticial é hipertônico, a água do filtrado difunde-se para o interstício, e uma pequena quantidade de Na^+ , Cl^- e ureia vai por difusão passiva do interstício para a luz do néfron. O filtrado torna-se hipertônico. A parte delgada ascendente é impermeável à água, mas muito permeável aos íons Cl^- e Na^+ , permitindo a difusão passiva desses íons do filtrado para o interstício. A parte espessa ascendente da alça de Henle (ou túbulo reto distal) é impermeável à água e à ureia, mas realiza o transporte ativo de Cl^- e Na^+ para o fluido intersticial. O filtrado torna-se hipotônico. É a saída de eletrólitos e de ureia da parte ascendente da alça que torna o fluido intersticial da zona medular hipertônico.

Na zona cortical, o túbulo distal é tortuoso e é designado **túbulo contorcido distal**. O filtrado chega a ele hipotônico, mas com alta concentração de ureia. Esse túbulo é formado por **epitélio simples cúbico**, mas não tem microvilos. Ele é impermeável à água e à ureia e é capaz de realizar transporte de íons. Por causa do transporte ativo, há profundas pregas basolaterais e muitas mitocôndrias. Há a reabsorção de Na^+ , Cl^- e HCO_3^- e a excreção de K^+ e H^+ . A reabsorção de Na^+ é importante para a manutenção do volume plasmático e da pressão sanguínea. A reabsorção de HCO_3^- e a excreção de H^+ torna a urina ácida e mantém o equilíbrio ácido-básico do sangue. A amônia é também excretada.



Tatiana Montanari, UFRGS

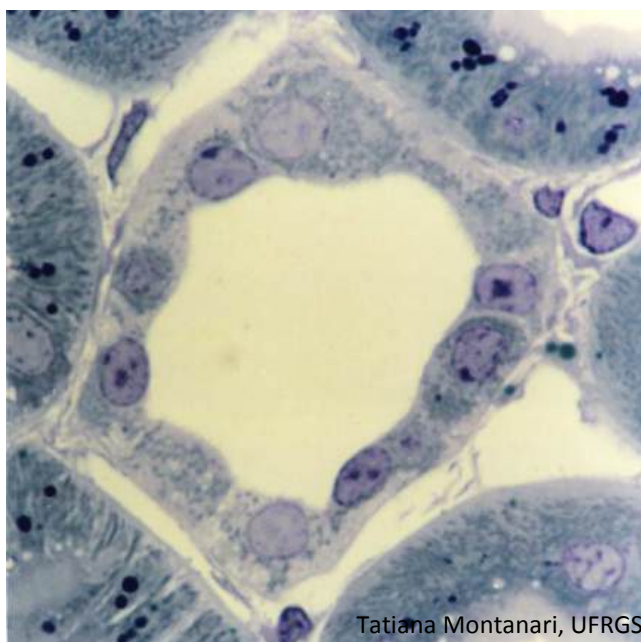Figura 10.8 - Aparelho justaglomerular: mácula densa (M), células justaglomerulares na arteríola aferente (J) e células mesangiais extraglomerulares (E). Semifino. Azul de toluidina. Objetiva de 40x (550x).

Na junção entre a parte reta e a parte contorcida do túbulo distal, a parede adjacente ao corpúsculo renal modifica-se na **mácula densa**: as células são colunares, com núcleos próximos uns dos outros. Ela monitora a concentração de Na^+ e Cl^- do filtrado e informa as células justaglomerulares.

As **células justaglomerulares** são **células musculares lisas modificadas** da arteríola aferente, próximas ao corpúsculo renal. Elas secretam renina, uma enzima que converte o angiotensinogênio em angiotensina I. Esta é convertida em angiotensina II, que estimula a suprarrenal a liberar aldosterona. Esta age sobre o túbulo contorcido distal e o tubo coletor, promovendo a reabsorção de Na^+ , o que aumenta o volume plasmático e conseqüentemente a pressão sanguínea.

A mácula densa, as células justaglomerulares e as células mesangiais extraglomerulares constituem o **aparelho justaglomerular**.

As **células mesangiais extraglomerulares** situam-se em uma região triangular, delimitada pela mácula densa, pelas arteríolas aferente e eferente e pelas células mesangiais. A presença de junções comunicantes sugere o acoplamento elétrico dessas células com o mesângio e com as arteríolas do polo vascular.



Tatiana Montanari, UFRGS

Figura 10.9 - Tubo coletor na zona cortical do rim, com as células claras e as células escuras. Semifino. Azul de toluidina. Objetiva de 100x (1.373x).

A urina hipotônica passa dos túbulos contorcidos distais para os **tubos coletores**. Nas zonas cortical e medular externa, eles consistem em **epitélio simples cúbico**, constituído pelas **células claras** (ou **principais**) e pelas **células escuras** (ou **intercaladas**), assim denominadas pela variação na quantidade de mitocôndrias. A riqueza em mitocôndrias das células escuras está relacionada ao transporte ativo de H^+ .

À medida que os tubos coletores se fundem e se aproximam dos cálices, aumentam a altura das células e o diâmetro dos tubos e diminui o número de células escuras, e o **epitélio** é **cúbico** ou **colunar** e tem somente **células claras** na zona medular interna.

A aldosterona age sobre os tubos coletores, promovendo a reabsorção de Na^+ .

O hormônio antidiurético (ADH), secretado pela neuro-hipófise, sob a influência da angiotensina II, torna os tubos coletores permeáveis à água. Devido à hipertonicidade da zona medular, criada pela alça de Henle, há a absorção de água do filtrado no tubo coletor, e a urina fica hipertônica. A água sai da célula para o interstício e deste vai para os vasos retos.

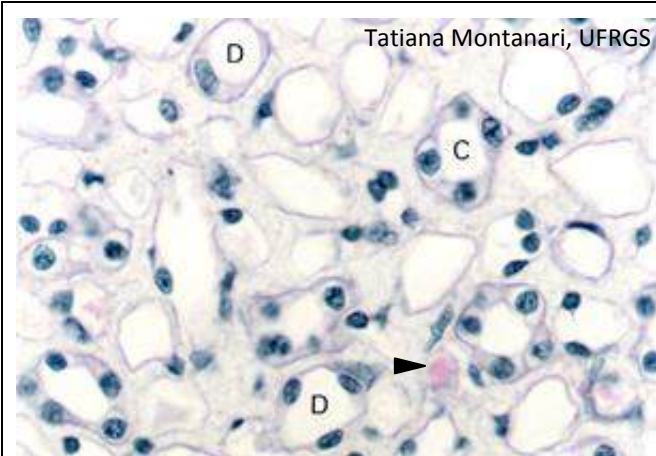
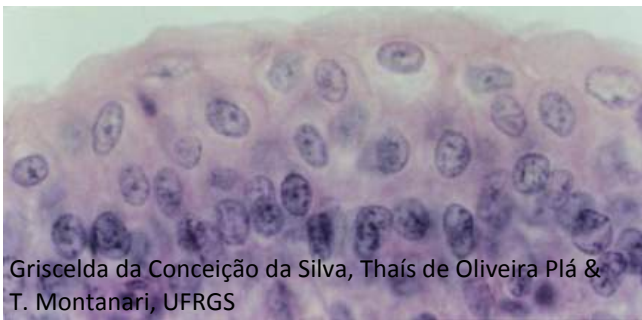

Figura 10.10 - Corte da zona medular interna do rim com os tubos coletores (C), a parte delgada (D) das alças de Henle e os capilares sanguíneos (vasos retos) no interstício (►). HE. Objetiva de 40x (550x).

O excesso de água no sangue inibe a produção de ADH e, na falta desse hormônio, os tubos coletores são impermeáveis à água, e a urina liberada é hipotônica.

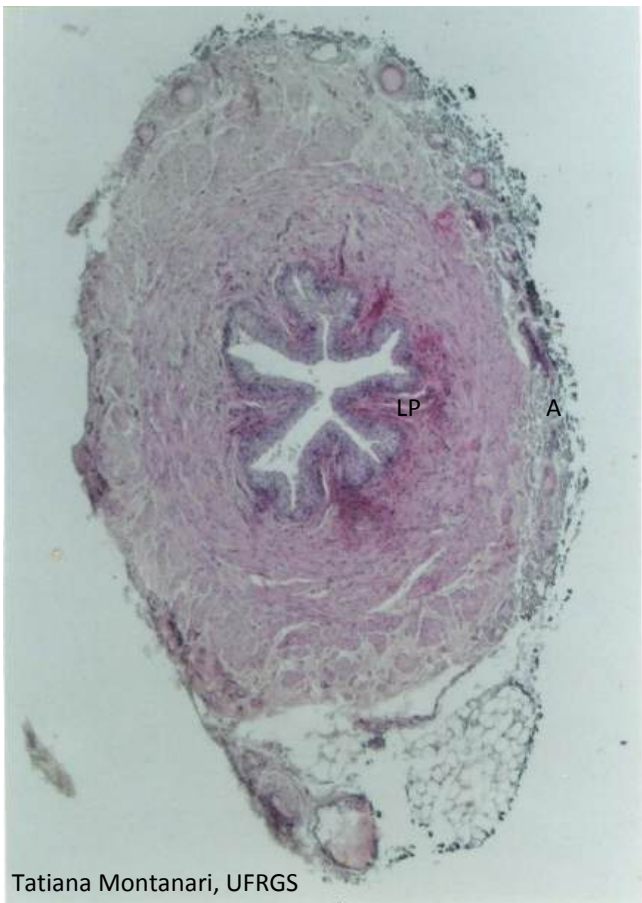Nas papilas, os tubos coletores confluem nos **ductos papilares**, constituídos de **epitélio simples colunar**, com **células claras**. Eles se abrem na área crivosa das papilas, lançando a urina para os cálices menores, e destes ela segue para os cálices maiores, os quais se unem na pelve renal, a parte superior e expandida do ureter. As **papilas** têm **epitélio simples cúbico** ou **colunar**, e os **cálices** e a **pelve renal** são revestidos pelo **epitélio de transição** (ou **urotélío**).

2 – BEXIGA E VIAS URINÁRIAS



Griselda da Conceição da Silva, Thaís de Oliveira Plá & T. Montanari, UFRGS

Figura 10.11 - Epitélio de transição da bexiga. HE. Objetiva de 40x (550x).



Tatiana Montanari, UFRGS

Figura 10.12 - Ureter, constituído por: epitélio de transição, lâmina própria (LP), camada muscular e adventícia (A). HE. Objetiva de 4x (55x).

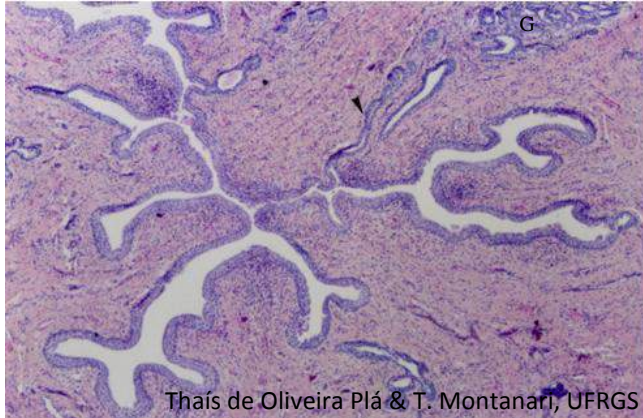
Os **ureteres** são tubos fibromusculares que conduzem a urina através de contrações peristálticas para a **bexiga**, onde ela é armazenada. Durante a micção, a urina sai da bexiga para o exterior pela **uretra**.

Os **ureteres** e a **bexiga** são revestidos pelo **epitélio de transição** (ou **urotélío**). A variação na forma das células de globosas ou poliédricas para pavimentosas permite a distensão do tecido e assim a acomodação do órgão às mudanças no volume de urina. As placas de membrana na superfície apical das células contribuem para aumentar a superfície luminal do órgão. A composição diferenciada da membrana, com elevada concentração de esfingolípídios e a presença das proteínas uroplaquinas, e a abundância de junções de oclusão tornam o tecido praticamente impermeável e resistente à osmolaridade da urina.

Subjacente ao epitélio há a **lâmina própria de tecido conjuntivo** que varia do **frouxo** ao **denso**. Não há submucosa.

A túnica muscular é de **músculo liso** e organiza-se em uma camada longitudinal interna e uma circular externa ou, no terço inferior dos ureteres e na bexiga, uma camada longitudinal interna, uma circular média e outra longitudinal externa. O peristaltismo força a urina para frente. O ureter entra obliquamente na bexiga, resultando em uma válvula fisiológica que impede o refluxo da urina. Na junção entre a bexiga e a uretra, a musculatura lisa da bexiga espessa-se no esfíncter interno. Quando esse esfíncter relaxa, ocorre a micção.

Os **ureteres** correm no tecido adiposo retroperitoneal, apresentando, portanto, **adventícia** ou, na região próxima ao peritônio, **serosa**. A **bexiga** é envolvida pela **adventícia** e, na parte superior, pela **serosa** do peritônio parietal.



Thaís de Oliveira Plá & T. Montanari, UFRGS

Figura 10.13 - Corte da próstata, mostrando a uretra com epitélio de transição e luz irregular, onde os ductos (►) das glândulas (G) desembocam. HE.

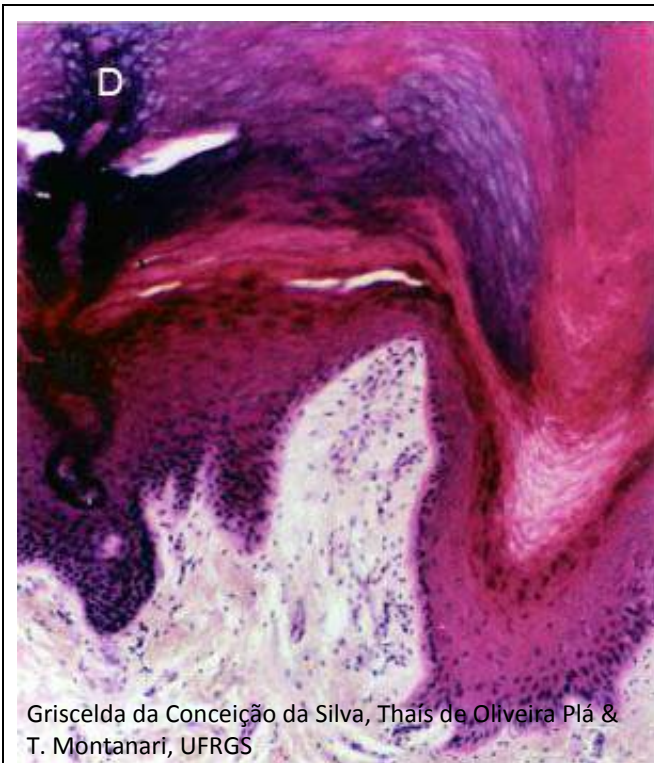
A **uretra masculina** é dividida em:

- **prostática**, que apresenta **epitélio de transição**;
- **membranosa**, que tem **epitélio pseudoestratificado colunar** ou **estratificado colunar**, e
- **peniana** (ou **esponjosa**), de **epitélio pseudoestratificado colunar**, **estratificado colunar** e, próximo ao meato uretral, **estratificado pavimentoso**.

Desembocam, na uretra, **glândulas de Littré**, que são do tipo **mucoso**. A uretra membranosa é circundada por um esfíncter de **músculo liso** e por outro de **músculo estriado esquelético**, que controlam a passagem da urina e do sêmen.

Na **uretra feminina**, conforme a sua proximidade com a bexiga ou com o exterior, o **epitélio** pode ser **de transição**, **pseudoestratificado colunar**, **estratificado colunar** ou **estratificado pavimentoso**, sendo este último o tecido predominante. Possuem também as **glândulas de Littré**. A mucosa é circundada por uma camada muscular, de **músculo liso**, sendo a subcamada interna longitudinal e a subcamada externa circular. Na porção média da uretra, há um esfíncter de **músculo estriado esquelético**, o esfíncter externo, responsável pelo controle voluntário da micção.

1 – PELE



Griscelda da Conceição da Silva, Thaís de Oliveira Plá & T. Montanari, UFRGS

Figura 11.1 - Corte de pele grossa, onde são observadas a epiderme, de epitélio estratificado pavimentoso queratinizado, e parte da derme, de tecido conjuntivo. D - ducto da glândula sudorípara. HE. Objetiva de 10x (137x).

O **sistema tegumentar** (ou **tegumento**) recobre o corpo, protegendo-o contra o atrito, a perda de água, a invasão de micro-organismos e a radiação ultravioleta. Tem papel na percepção sensorial, na termorregulação, na síntese de vitamina D, na excreção de íons e na secreção de lipídios protetores e de leite.

Ele é constituído pela **pele** e os **seus anexos: pelos, unhas, glândulas sebáceas, sudoríparas e mamárias**.

A **pele** é o maior órgão do corpo. É composta pela **epiderme**, de **epitélio estratificado pavimentoso queratinizado**, e pela **derme**, de **tecido conjuntivo**. Subjacente, unindo-a aos órgãos, há a hipoderme (ou fáscia subcutânea), de tecido conjuntivo frouxo e adiposo.

A pele apresenta diferenças segundo a sua localização.

A **pele grossa** (ou **espessa**) é a pele da palma das mãos e da planta dos pés. Ela sofre um atrito maior e, por isso, possui uma epiderme constituída por várias camadas celulares e por uma camada superficial de queratina bastante espessa. Não possui pelos e glândulas sebáceas, mas as glândulas sudoríparas são abundantes.

A **pele fina** (ou **delgada**) é a pele do restante do corpo. Tem uma epiderme com poucas camadas celulares e uma camada de queratina delgada. O couro cabeludo tem uma pele fina quanto à pouca espessura da epiderme e da queratina, mas possui abundância de folículos pilosos, glândulas sebáceas e sudoríparas.

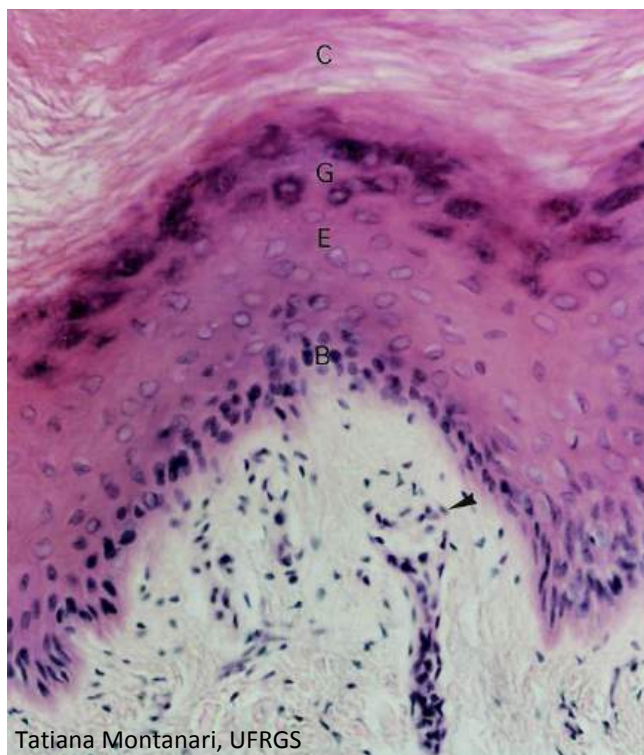


Figura 11.2 - Pele grossa: epiderme com os estratos basal (B), espinhoso (E), granuloso (G) e córneo (C) e derme papilar, de tecido conjuntivo frouxo. É indicado o corpúsculo de Meissner. HE. Objetiva de 20x (275x).

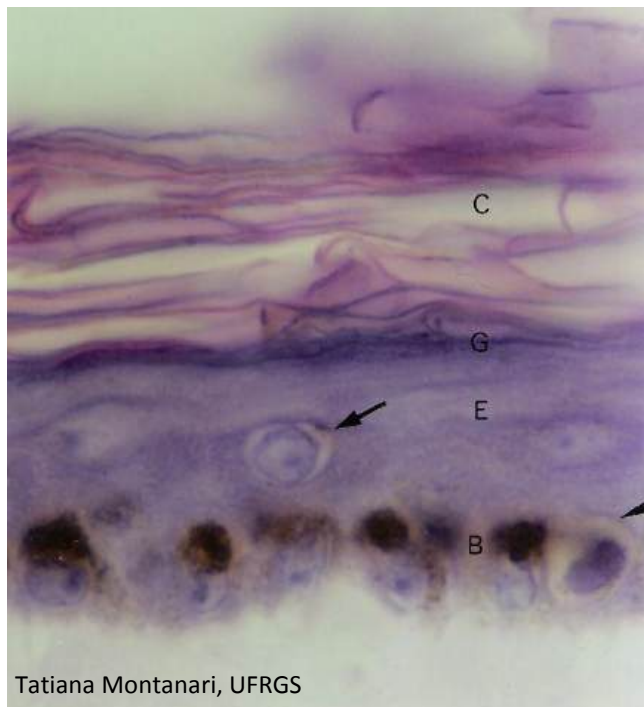


Figura 11.3 - Epiderme da pele fina, onde são visíveis um melanócito (►) e a melanina colocada nas células-tronco do estrato basal (B). No estrato espinhoso (E), as pontes intercelulares entre os queratinócitos são perceptíveis, e uma célula de Langerhans é apontada. Esse estrato, o estrato granuloso (G) e o estrato córneo (C) apresentam uma pequena espessura. HE. Objetiva de 100x (1.373x).

São distinguidos os seguintes estratos na **epiderme**: **basal, espinhoso, granuloso e córneo**.

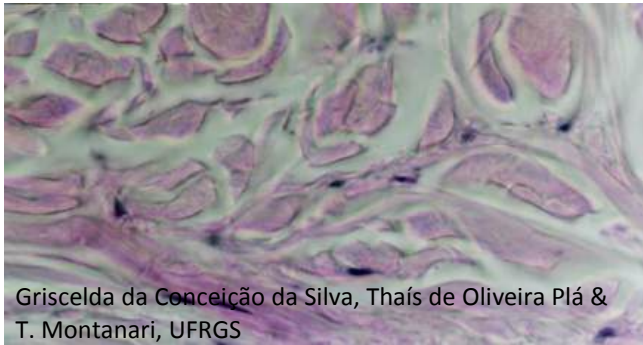
O **estrato basal** (ou **germinativo**) contém as **células-tronco** da epiderme, os **melanócitos** e as **células de Merkel**. As **células-tronco** originam os **queratinócitos**. Por causa da atividade mitótica e do grande número de células, a pressão é maior nas faces laterais, e as células são colunares. Nelas inicia a síntese dos filamentos de citoqueratina (tonofilamentos). Os **melanócitos** são células arredondadas com longos prolongamentos, citoplasma claro e núcleo ovoide. Produzem **melanina**, que é introduzida nas células do estrato basal e do estrato espinhoso e protege o material genético da radiação ultravioleta. As **células de Merkel** são semelhantes aos melanócitos ao microscópio de luz, mas são mais escassas. São **mecanorreceptores** e formam junções sinápticas com terminações nervosas sensitivas. Os melanócitos e as células de Merkel diferenciam-se na vida intrauterina, a partir das células da crista neural. No adulto, há células-tronco dos melanócitos nos folículos pilosos, e os melanócitos são capazes de se dividir.

No **estrato espinhoso**, as pressões são mais uniformes, e os queratinócitos são poliédricos. Há uma maior quantidade de filamentos de citoqueratina, e eles se agrupam em tonofibrilas, que conferem eosinofilia ao citoplasma. Os queratinócitos exibem projeções curtas, ligadas por desmossomos às projeções das células adjacentes, o que contribui para a resistência da epiderme ao atrito. No corte histológico, essas pontes intercelulares parecem espinhos. Nesse estrato, são mais facilmente vistas as **células de Langerhans**, que são **células apresentadoras de antígenos**. Originam-se de precursores da medula óssea. Com HE, elas exibem citoplasma claro e núcleo ovoide ou indentado. Os prolongamentos dendríticos são identificados com imunocitoquímica ou impregnação pelo cloreto de ouro.

No **estrato granuloso**, os queratinócitos modificam a expressão gênica, sintetizando citoqueratinas de maior peso molecular e outras proteínas envolvidas na queratinização. Eles são pavimentosos, com **grânulos de querato-hialina**, grânulos basófilos produzidos a partir dos precursores da proteína filagrina. Essa proteína promove a agregação dos tonofilamentos em tonofibrilas e destas em fibrilas de queratina (**queratina mole**). Ainda são formados os **corpos lamelares**, cujos lipídios são exocitados para o espaço intercelular, cimentando as células e resultando uma barreira impermeável à água, que impede a dessecação. Essa barreira impede a passagem de nutrientes, e as células degeneram.

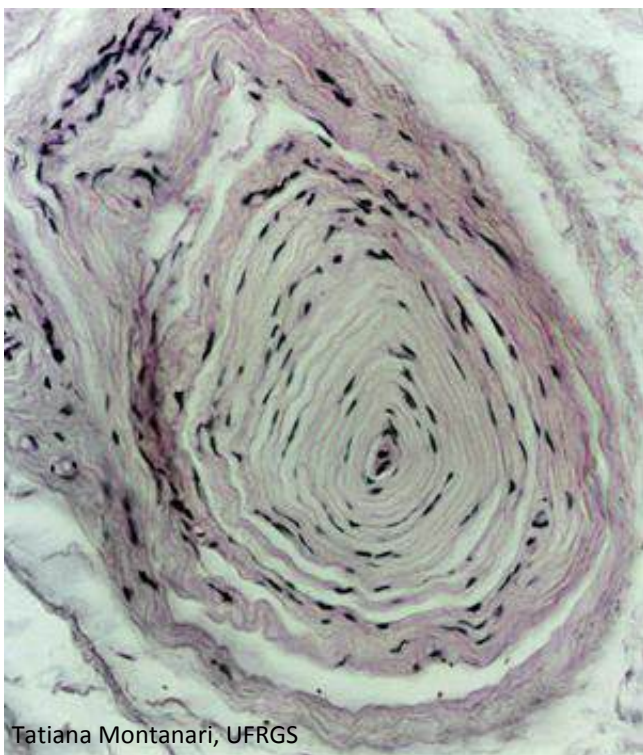
A camada de células mortas constitui o **estrato córneo**. As células são pavimentosas, anucleadas e queratinizadas. Esse estrato confere proteção contra o atrito, a invasão de microorganismos e a perda de água. Sua espessura varia, sendo maior na pele grossa, submetida a mais fricção do que a pele fina.

O limite entre a epiderme e a derme, principalmente na pele grossa, é bastante irregular, devido a projeções da derme para a epiderme (**papilas dérmicas**) e de projeções da



Griscelda da Conceição da Silva, Thaís de Oliveira Plá & T. Montanari, UFRGS

Figura 11.4 - Derme reticular, de tecido conjuntivo denso não modelado. Os feixes de fibras colágenas em diferentes direções resistem à tração e consequentemente dão firmeza à pele. HE. Objetiva de 40x (550x).



Tatiana Montanari, UFRGS

Figura 11.5 - Corpúsculo de Pacini. HE. Objetiva de 20x (275x).

epiderme para a derme (**cristas epidérmicas**). Essas projeções aumentam a área de contato entre a derme e a epiderme, dando maior resistência à pele.

A **derme** é subdividida em: **papilar**, que corresponde às papilas dérmicas e é constituída por **tecido conjuntivo frouxo**, e **reticular**, a maior parte da derme, de **tecido conjuntivo denso não modelado**. As fibras colágenas dispostas em diferentes sentidos conferem resistência ao estiramento. As camadas papilar e reticular contêm fibras elásticas, o que dá elasticidade à pele.

A derme contém os anexos cutâneos, os vasos sanguíneos e linfáticos, os nervos e as terminações nervosas sensoriais, que podem ser livres ou encapsuladas.

Terminações nervosas livres circundam os folículos pilosos (mecanorreceptores), situam-se paralelamente à junção dermo-epidérmica (mecanorreceptores e nociceptores, ou seja, receptores para dor) e penetram a epiderme até o estrato granuloso (receptores táteis de temperatura e de dor).

As **terminações nervosas encapsuladas** estão envolvidas por uma cápsula de tecido conjuntivo. São os corpúsculos de Meissner, os corpúsculos de Pacini, os corpúsculos de Ruffini e os bulbos terminais de Krause.

Os **corpúsculos de Meissner** estão nas papilas dérmicas de áreas sem pelos, como os dedos, a palma das mãos e a planta dos pés. São estruturas alongadas, constituídas por axônios envoltos pelas células de Schwann, dispostos em espiral e contidos em uma cápsula de fibroblastos modificados, contínuos ao endoneuro da fibra nervosa. São mecanorreceptores especializados em responder a pequenas deformações da epiderme.

Os **corpúsculos de Pacini** situam-se na derme profunda e na hipoderme. Estão, por exemplo, nos dedos, na palma das mãos e na planta dos pés. São esféricos ou ovais, com um axônio central e lamelas concêntricas de células de Schwann e, mais externamente, de fibroblastos modificados, contínuos ao endoneuro. Nos cortes histológicos, lembram uma cebola cortada. São mecanorreceptores, detectam pressão e vibrações.

2 – ANEXOS CUTÂNEOS

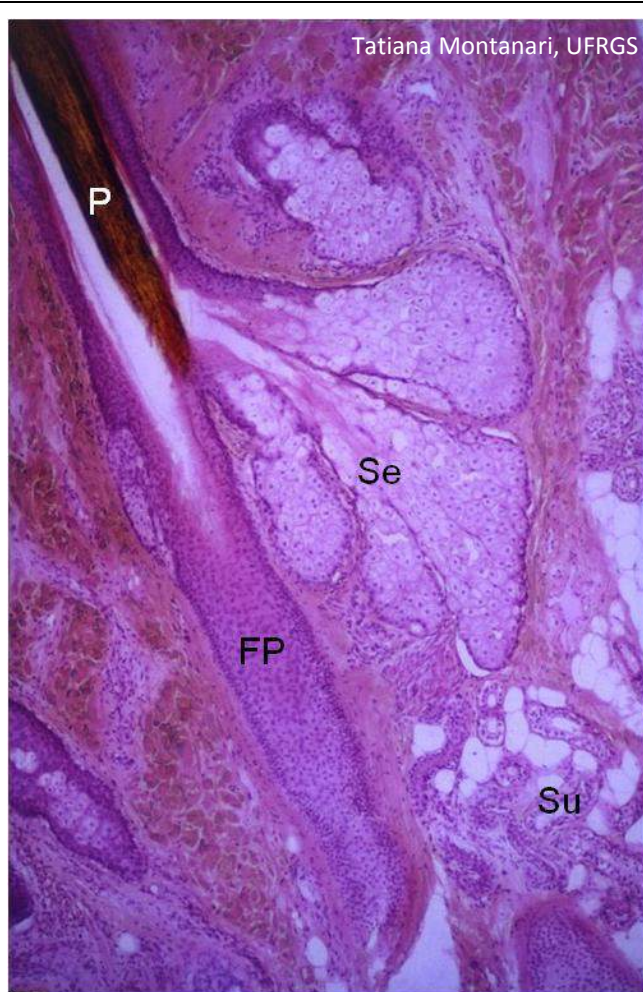


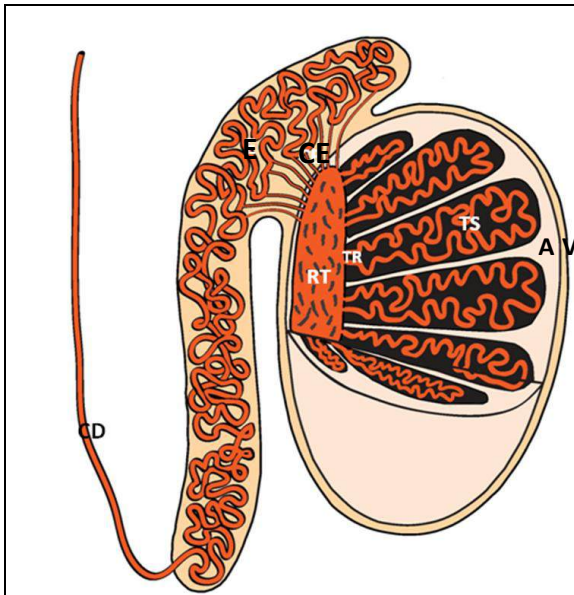
Figura 11.6 - Corte de couro cabeludo, onde são observados o pelo (P) no folículo piloso (FP), as glândulas sebáceas (Se) e as glândulas sudoríparas (Su). HE. Objetiva de 4x (55x).

Os **pelos** desenvolvem-se dos **folículos pilosos**, invaginações da epiderme na derme e na hipoderme. Eles são abundantes na pele fina do couro cabeludo e ausentes em algumas regiões, como na pele grossa da palma das mãos e da planta dos pés.

Associados aos folículos pilosos, em virtude da sua origem, há as **glândulas sebáceas**. Elas são abundantes no couro cabeludo e ausentes na palma das mãos e na planta dos pés. São **glândulas exócrinas alveolares ramificadas holócrinas**. Possuem um **ducto** curto, de **epitélio estratificado pavimentoso**, que desemboca no folículo piloso. Em algumas áreas do corpo, sem pelos, as glândulas sebáceas abrem-se diretamente na superfície epidérmica. O **sebo** é uma secreção oleosa, com restos celulares, que lubrifica a superfície da pele e do pelo, aumentando as características hidrofóbicas da queratina e protegendo o pelo.

As **glândulas sudoríparas** estão distribuídas praticamente por toda a superfície corporal e são abundantes nas regiões palmar e plantar. São **glândulas exócrinas tubulares simples enoveladas merócrinas** (ou **écrinas**). A porção secretora é constituída pelas **células escuras**, produtoras de glicoproteínas, e pelas **células claras**, transportadoras de íons e responsáveis pela secreção aquosa do suor. Ao redor da porção secretora, há **células mioepiteliais**. O **ducto** abre-se na crista epidérmica, de onde a glândula se originou, tem trajeto tortuoso e **epitélio estratificado cúbico**, com células menores e mais escuras que as células da porção secretora. Elas reabsorvem a maior parte dos íons e excretam substâncias, como ureia e ácido láctico. O **suor** é uma solução aquosa, hipotônica, com pH neutro ou levemente ácido, contendo íons de sódio, potássio e cloro, ureia, ácido úrico e amônia. Além da função excretora, as glândulas sudoríparas regulam a temperatura corporal pelo resfriamento em consequência da evaporação do suor.

1 – SISTEMA REPRODUTOR MASCULINO



T. G. Loureiro e T. Montanari

Figura 12.1 - Representação do testículo, onde são apontados: a túnica albugínea (A) e o folheto visceral da túnica vaginal (V), os túbulos seminíferos (TS), os túbulos retos (TR) e a rede testicular (RT). CE – canais eferentes, E – epidídimo e CD – canal deferente. Baseado em Moraes, G. E. S. *Espermocitologia: espermocitograma em critério estrito*. 2.ed. Caxias do Sul: Ed. da UCS, 2007. p. 14.

Os testículos estão envolvidos pelas túnicas vaginal, albugínea e vascular (ou *vasculosa*).

A **túnica vaginal** é uma camada dupla de mesotélio derivado do peritônio, sendo que o folheto parietal está aderido ao escroto e o folheto visceral, à túnica albugínea. No espaço entre os folhetos, há fluido secretado pelas células mesoteliais, que permite o movimento sem atrito dos testículos no saco escrotal.

A **túnica albugínea** é uma cápsula de tecido conjuntivo denso não modelado. Ela se espessa na borda posterior dos testículos, formando o mediastino testicular, de onde partem septos fibrosos para o interior do órgão, levando vasos e nervos e dividindo-o em lóbulos, onde são alojados os túbulos seminíferos. Por lóbulo, são encontrados um a quatro túbulos seminíferos.

A **túnica vascular** (ou *vasculosa*) situa-se internamente à túnica albugínea e é de tecido conjuntivo frouxo, ricamente vascularizado.

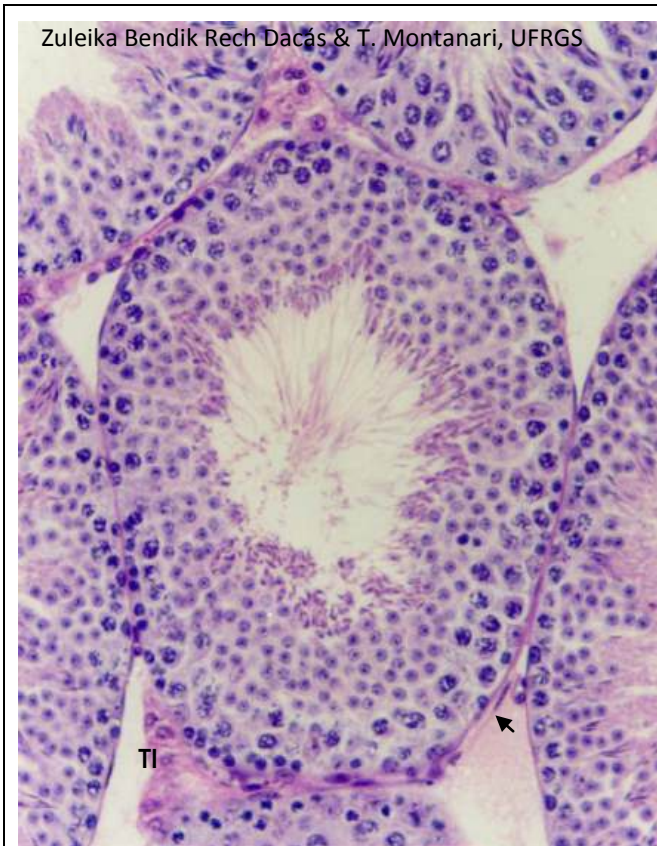


Figura 12.2 - Corte de testículo de camundongo, mostrando os túbulos seminíferos, a túnica própria circundando-os (➔) e o tecido intersticial (TI) entre eles. HE. Objetiva de 40x.

Por testículo, há 600 a 1.200 túbulos seminíferos. Eles possuem um epitélio especial, o **epitélio germinativo** (ou **seminífero**), com as **células germinativas** e as **células de Sertoli**. As células germinativas dispõem-se no túbulo seminífero em direção centrípeta segundo a progressão da espermatogênese.

Ao redor dos túbulos, há a **túnica própria**, composta pela membrana basal, pelas fibrilas colágenas (colágeno do tipo I) e pelas **células mioides peritubulares**.

Entre os túbulos, há o **tecido intersticial**, um tecido conjuntivo frouxo, com as **células de Leydig** (secretoras de testosterona), nervos, vasos sanguíneos e linfáticos.

Roberta Davis, Z. B. R. Dacás & T. Montanari, UFRGS

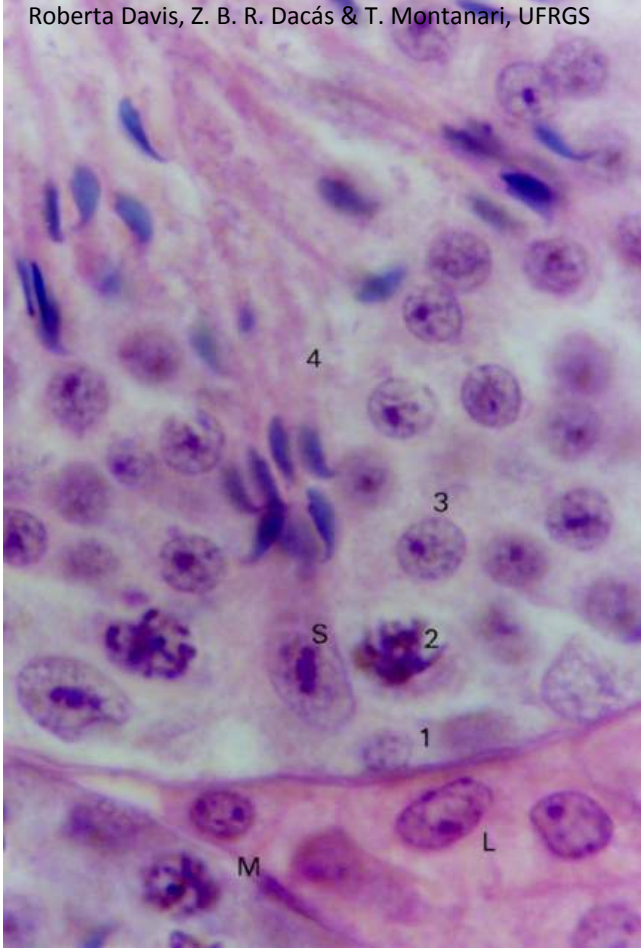


Figura 12.3 - Corte de túbulo seminífero de camundongo, onde são indicados: espermatogônia (1), espermatócito (2), espermátide redonda (3), espermátide alongada (4) e célula de Sertoli (S). Em torno dos túbulos seminíferos, há as células mioides peritubulares (M) e, no tecido intersticial, as células de Leydig (L). HE. Objetiva de 100x.

As **espermatogônias** estão na camada basal dos túbulos seminíferos; os **espermatócitos**, na camada logo acima; as **espermátides redondas** (ou **jovens**) e as **espermátides alongadas** (ou **tardias**), nas camadas superiores, e os **espermatozoides**, liberados quando formados, na luz.

As **células de Sertoli** apóiam-se na lâmina basal do túbulo seminífero. São células colunares, com reentrâncias onde se inserem as células germinativas. O núcleo é grande, ovoide ou irregular e eucromático. O nucléolo é proeminente, com heterocromatina associada. O tamanho e os constituintes da célula mudam durante o ciclo espermatogênico pela influência do hormônio folículo estimulante (*follicle-stimulating hormone* – FSH). Essas alterações estão relacionadas com a atividade funcional, promotora da espermatogênese, e permitem acomodar as mudanças morfológicas das células germinativas.

As **células mioides peritubulares** são fibroblastos ricos em filamentos de actina e em moléculas de miosina (miofibroblastos) e comprimem os túbulos seminíferos, contribuindo para o transporte dos espermatozoides e do fluido testicular secretado pelas células de Sertoli.

As **células de Leydig** (ou **células intersticiais**) são células poliédricas, com núcleo esférico ou ovoide. Células binucleadas também ocorrem. Como são células produtoras de hormônios esteroides, possuem retículo endoplasmático liso e mitocôndrias em abundância, conferindo eosinofilia ao citoplasma. A presença de gotículas lipídicas é responsável pela vacuolização observada nos cortes histológicos. A secreção de testosterona é promovida pelo hormônio luteinizante (*luteinizing hormone* – LH).

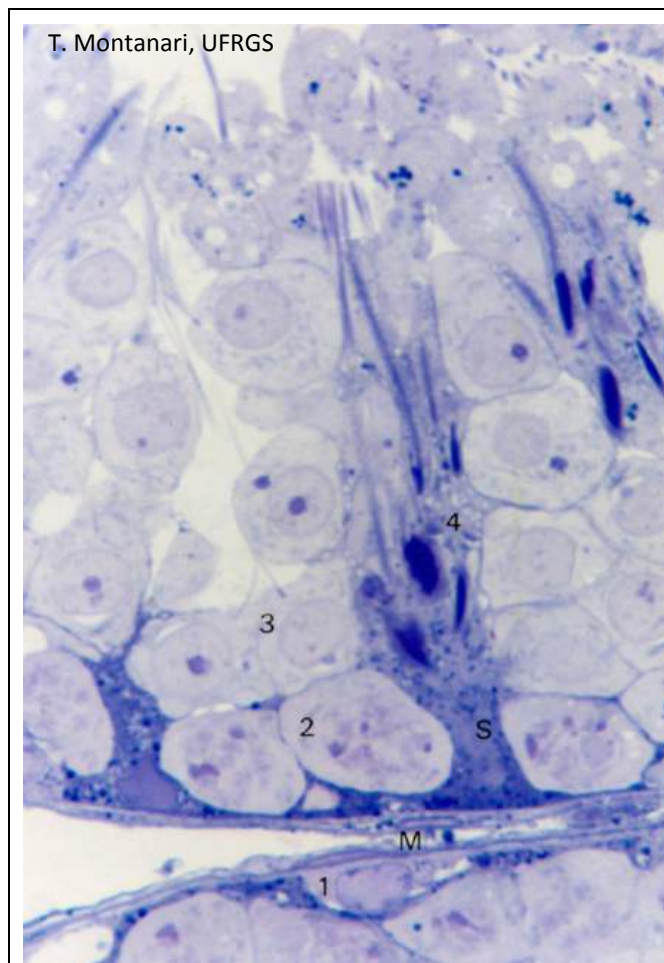
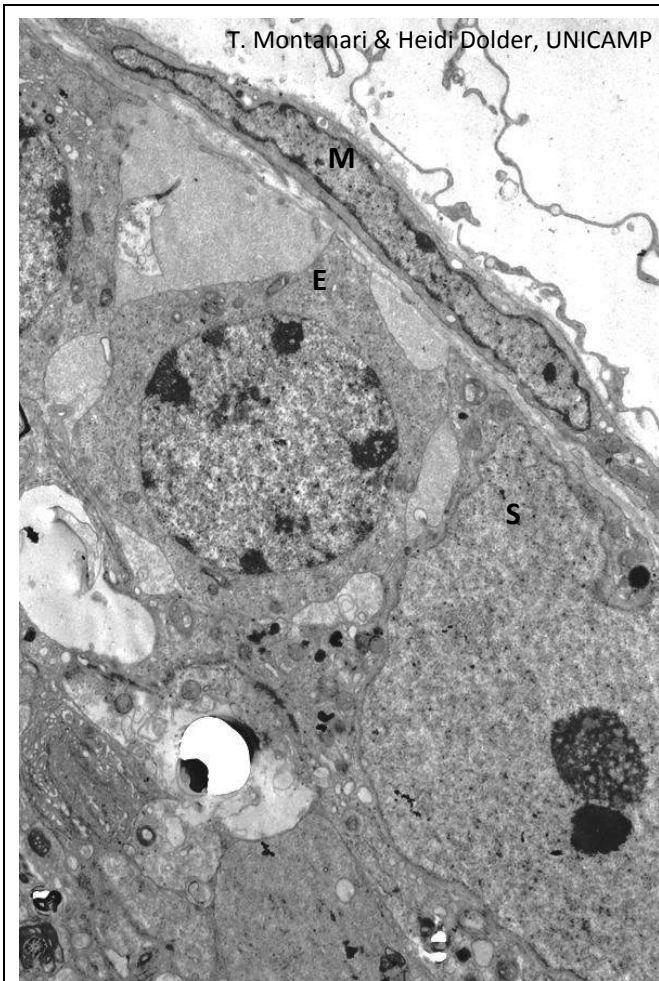
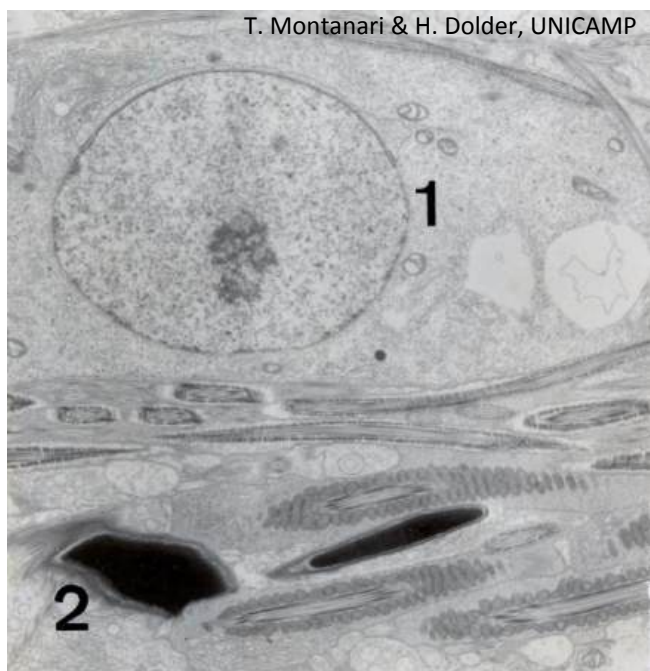

Figura 12.4 - Corte semifino de testículo, onde são visualizados em maior resolução: espermatogônia (1), espermatócito (2), espermatíde redonda (3), espermatíde alongada (4), célula de Sertoli (S) e células mioides peritubulares (M). Azul de toluidina. Objetiva de 100x.



T. Montanari & Heidi Dolder, UNICAMP

Figura 12.5 - Eletromicrografia de segmento de testículo de camundongo, mostrando a espermatogônia (E), a célula de Sertoli (S) e a célula mioide peritubular (M).



T. Montanari & H. Dolder, UNICAMP

Figura 12.6 - Eletromicrografia de espermatídes sofrendo a espermiogênese: 1 - espermatíde jovem; 2 - espermatíde tardia.

A **espermiogênese** é a diferenciação morfológica da **espermatíde** em **espermatozoide**, tornando a célula adaptada para a fecundação.

Do **Golgi** origina-se uma vesícula contendo enzimas que permitirão a passagem do espermatozoide pelos envoltórios do oócito. A vesícula achata-se sobre o núcleo, formando o **acrossoma** (ou **capuz acrossômico**).

Há a **condensação do material genético** pela substituição das histonas por **protaminas**, e o **alongamento do núcleo** graças a uma estrutura cilíndrica de microtúbulos, a **manchete**.

Forma-se a **cauda** (ou **flagelo**) pela polimerização de tubulinas no **centríolo distal**, estruturando o **axonema**. Na **peça intermediária**, porção proximal do flagelo, há a **bainha mitocondrial** e **nove fibras densas externas** ao redor do axonema. Abaixo do ânulo, na **peça principal**, a maior parte do flagelo, há a **bainha fibrosa** e **sete fibras densas externas** circundando o axonema. Na **peça terminal**, há somente o axonema.

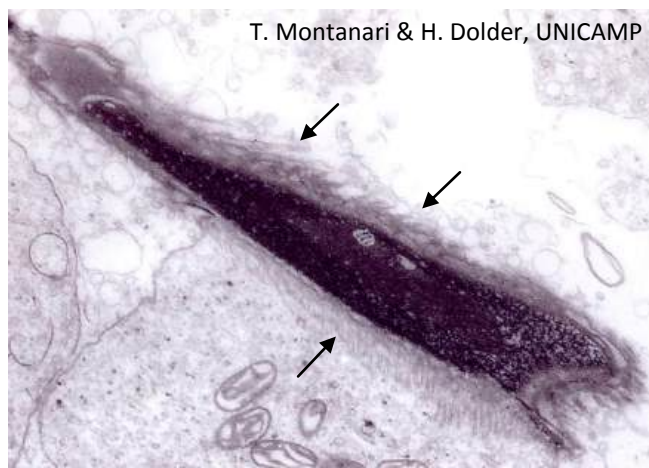


Figura 12.7 - Alongamento do núcleo da espermatíde pela manchete, constituída de microtúbulos (←).

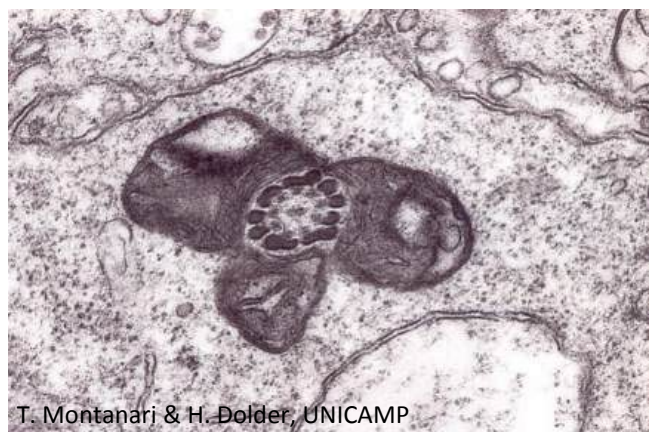

Figura 12.8 - Corte transversal da peça intermediária da futura cauda do espermatozoide.

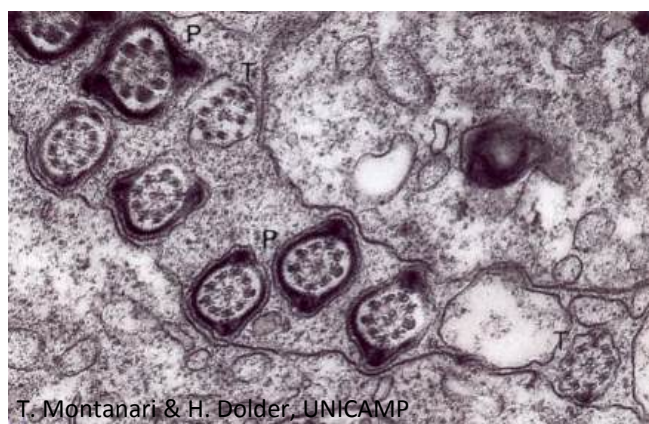
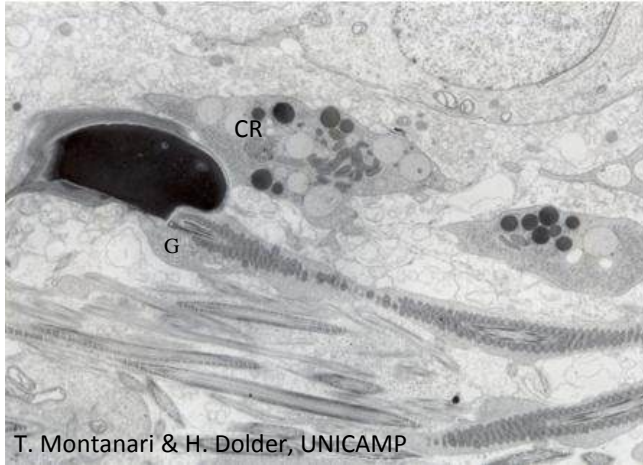


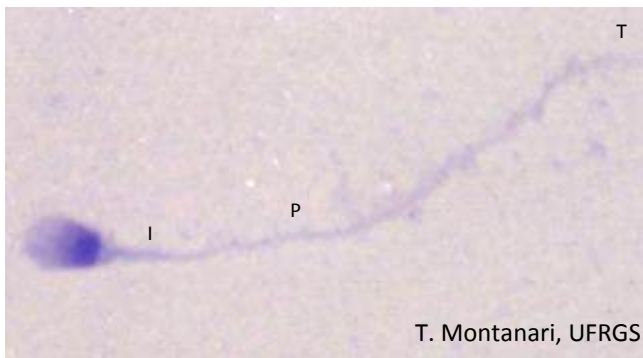
Figura 12.9 - Cortes transversais de flagelos no nível da peça principal (P) e da peça terminal (T).



T. Montanari & H. Dolder, UNICAMP

Figura 12.10 - Eletromicrografia de espermatíde alongada de camundongo, mostrando a perda do corpo residual (CR) e a presença da gota citoplasmática (G) na região do pescoço.

Finalizando a espermiogênese, há a perda do excesso de citoplasma, o **corpo residual**, tornando a célula alongada. Uma pequena quantidade de citoplasma permanece na região do pescoço do espermatozoide. É a **gota citoplasmática** e será perdida no epidídimo.



T. Montanari, UFRGS

Figura 12.11 - Espermatozoide humano de esfregaço seminal observado ao microscópio de luz. Na cabeça, o acrossoma recobre parcialmente o núcleo. As peças intermediária (I), principal (P) e terminal (T) da cauda são indicadas. O pescoço (ou colo) situa-se na extremidade da cauda adjacente à cabeça. Giemsa. Objetiva de 100x.

O **espermatozoide** mede cerca de 60µm de comprimento e pode ser dividido em **cabeça**, onde há o núcleo e o acrossoma, e em **cauda** (ou **flagelo**).

A **cabeça** tem uma forma oval quando vista de cima e em chama de vela na vista lateral. Os 2/3 anteriores da cabeça são recobertos pelo acrossoma, responsável pela acidofilia, enquanto o terço posterior tem afinidade aos corantes básicos, adquirindo a cor azul escura característica do material genético condensado.

A **cauda** é subdividida em **pescoço** (ou **colo**), **peça intermediária**, **peça principal** e **peça terminal**.

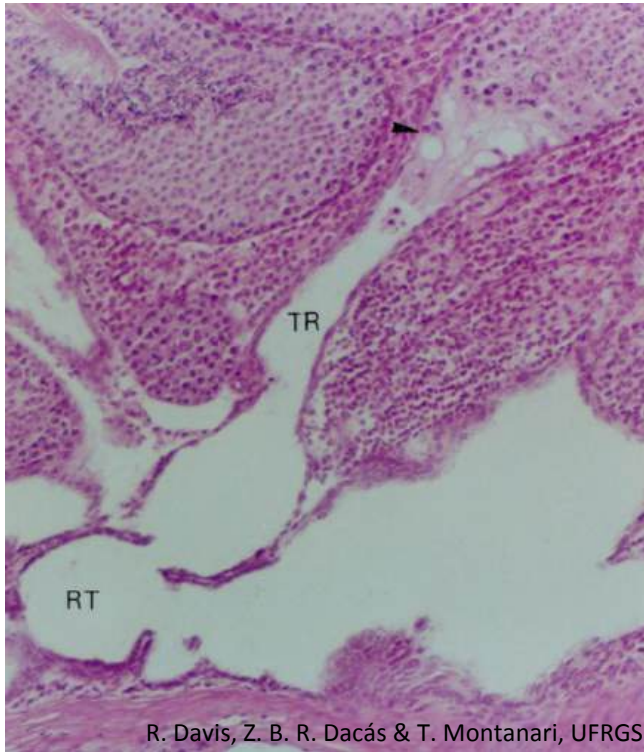


Figura 12.12 - Túbulo reto (TR), constituído por células de Sertoli (►) e epitélio simples pavimentoso ou cúbico, desembocando na rede testicular (RT). HE. Objetiva de 10x.

Os túbulos seminíferos terminam nos **túbulos retos**, que, são constituídos inicialmente por **células de Sertoli** e posteriormente por **epitélio simples pavimentoso** ou **cúbico**. O segmento de células de Sertoli evita o refluxo do fluido testicular.

Os túbulos retos abrem-se na **rede testicular** (ou *rete testis*), localizada no mediastino testicular. É revestida por **epitélio simples pavimentoso** ou **cúbico**.

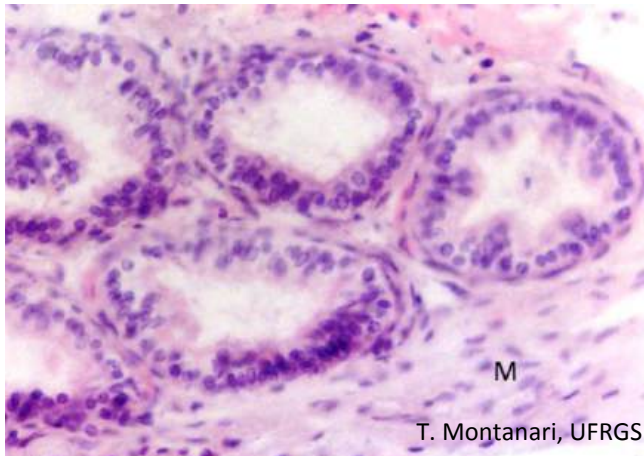
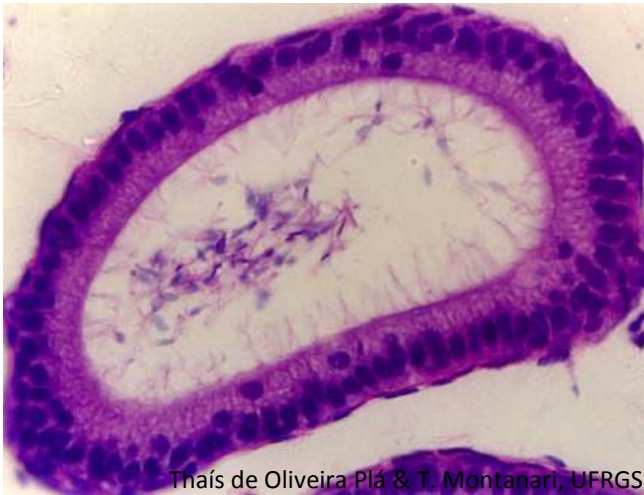

Figura 12.13 - Dúctulos eferentes, de epitélio pseudoestratificado colunar, cujas células colunares possuem cílios e as células cúbicas, estereocílios. A musculatura lisa (M) contribui para o transporte dos espermatozoides. HE. Objetiva de 20x.

Os canais da rede testicular fazem comunicação com 12 a 20 **dúctulos eferentes**. São de **epitélio pseudoestratificado colunar**. As células colunares possuem **cílios**, mas há células cúbicas com **estereocílios**, que absorvem a maior parte do fluido testicular. Os cílios e as contrações da **musculatura lisa** permitem o transporte dos espermatozoides para os epidídimos.



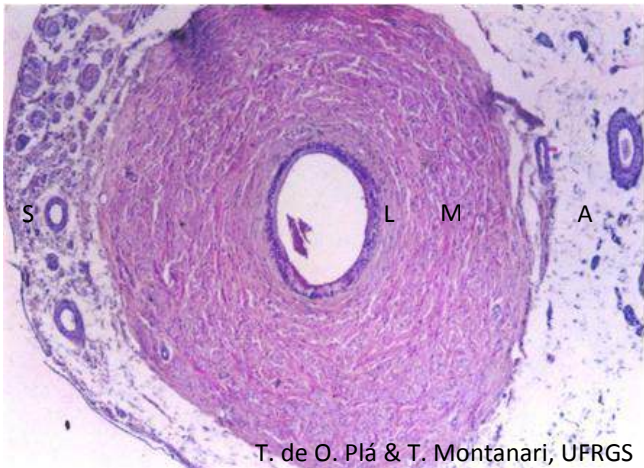Thaís de Oliveira Plá & T. Montanari, UFRGS

Figura 12.14 - Ducto da região da cabeça do epidídimo, de epitélio pseudoestratificado colunar com estereocílios. A porção supranuclear das células é menos corada, de aspecto floculento, por causa do Golgi bem desenvolvido. Na luz do ducto, há espermatozoides. HE. Objetiva de 40x.

O **epidídimo** mede 5cm, mas contém um ducto de cerca de 5m, onde os espermatozoides passam 12 a 21 dias. O órgão é dividido em três regiões: cabeça, corpo e cauda. A cabeça é a porção onde os ductulos eferentes fundem-se no ducto epididimário, e a cauda comporta a região mais distal do ducto.

O **ducto epididimário**, bastante longo, é enovelado, de modo que, no corte histológico, o mesmo ducto é seccionado várias vezes. O **epitélio é pseudoestratificado colunar com estereocílios**, o que aumenta a superfície absorptiva: ocorre a absorção do resto do fluido testicular, da gota citoplasmática e de espermatozoides degenerados. Dentre as organelas, o **Golgi** é proeminente, produz glicoproteínas, como os fatores decapacitantes, que são adicionados à superfície do espermatozoide. Essas modificações compõem a **maturação dos espermatozoides** e torna-os móveis e preparados para a fertilização.

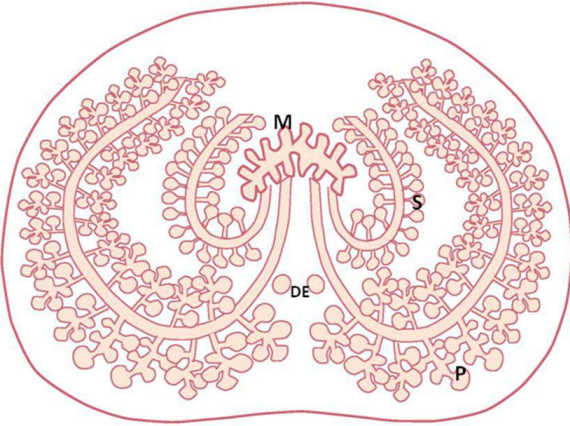
Devido à maior atividade absorptiva e secretora, o epitélio é mais alto nas regiões da cabeça e do corpo do que na cauda. A luz do ducto, por sua vez, é mais ampla e preenchida de espermatozoides na cauda, onde eles são armazenados até a ejaculação.



T. de O. Plá & T. Montanari, UFRGS

Figura 12.15 - Corte transversal de canal deferente. O ducto é revestido internamente pelo epitélio pseudoestratificado colunar com estereocílios. Subjacente há uma delgada lâmina própria (L), uma espessa camada muscular (M) e uma adventícia (A) ou serosa (S). HE. Objetiva de 5x.

Os **canais deferentes** são revestidos por **epitélio pseudoestratificado colunar com estereocílios**. Subjacente há uma delgada lâmina própria de **tecido conjuntivo frouxo**, com fibras elásticas. A espessa camada de **músculo liso**, com subcamadas interna e externa longitudinal e média circular, promove o transporte dos espermatozoides na ejaculação. Externamente, os canais deferentes possuem **adventícia**, cujo tecido conjuntivo frouxo é compartilhado com outras estruturas do cordão espermático, ou **serosa**, quando esse tecido conjuntivo é delimitado pelo mesotélio que reveste o cordão espermático.

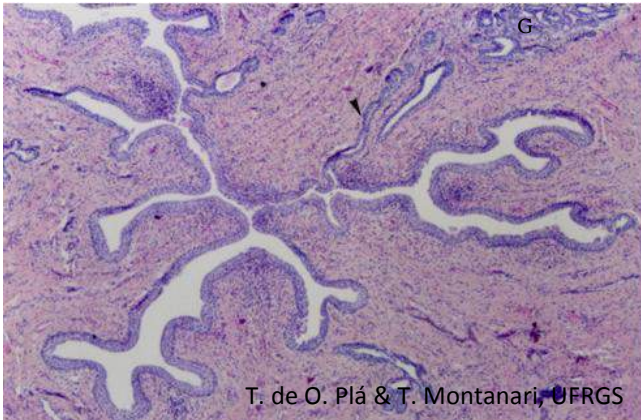


T. Montanari, UFRGS

Figura 12.16 - Esquema de corte da próstata, exibindo a posição das glândulas mucosas (M), submucosas (S) e principais (P) ao redor da uretra. DE – ductos ejaculatórios. Adaptado de Stevens, A.; Lowe, J. *Histologia*. São Paulo: Manole, 1995. p. 315.

A **próstata** tem a forma e o tamanho de uma castanha europeia. Possui uma cápsula de **tecido conjuntivo denso não modelado**, com **células musculares lisas**. Contém 30 a 50 **glândulas tubuloalveolares ramificadas compostas**, que desembocam na **uretra** que corre no seu interior.

Nas glândulas, as **células epiteliais luminiais** são colunares, com núcleo basal e a região supranuclear ocupada pelo Golgi bem desenvolvido. Essas células sintetizam enzimas, como **fosfatase ácida prostática**, **fibrinolizina** e uma serina protease, denominada **antígeno específico prostático** (*prostate specific antigen* – **PSA**). A fibrinolizina e o PSA liquefazem o sêmen. O PSA serve de marcador em exames de sangue para avaliar a normalidade da próstata. Essas células produzem ainda **espermidina** e **espermina**, que são bacteriostáticos e quando oxidados produzem o odor almiscarado do sêmen.



T. de O. Plá & T. Montanari, UFRGS

Figura 12.17 - Corte da próstata, mostrando a uretra com epitélio de transição e luz irregular, onde os ductos (▶) das glândulas (G) desembocam. HE. Objetiva de 5x.

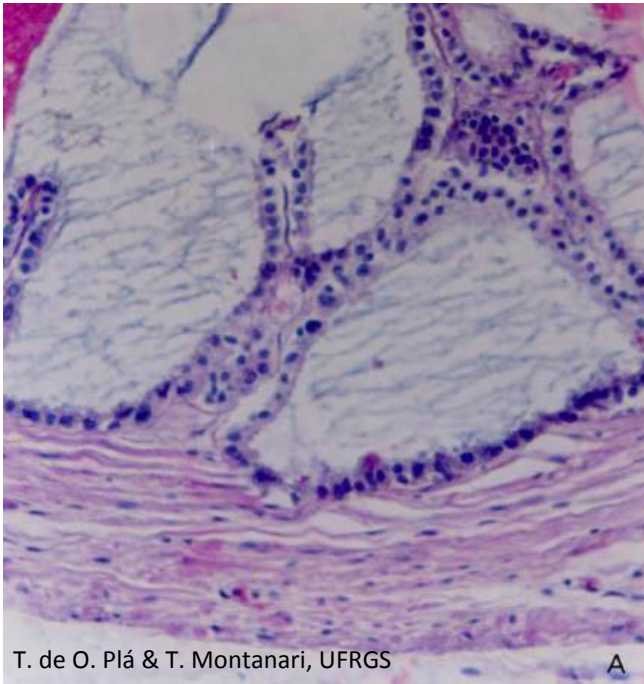


Figura 12.18 - Corte de vesícula seminal, mostrando as pregas de epitélio secretor com conjuntivo interposto, a camada muscular bem desenvolvida e a adventícia (A) de tecido conjuntivo frouxo. HE. Objetiva de 20x.

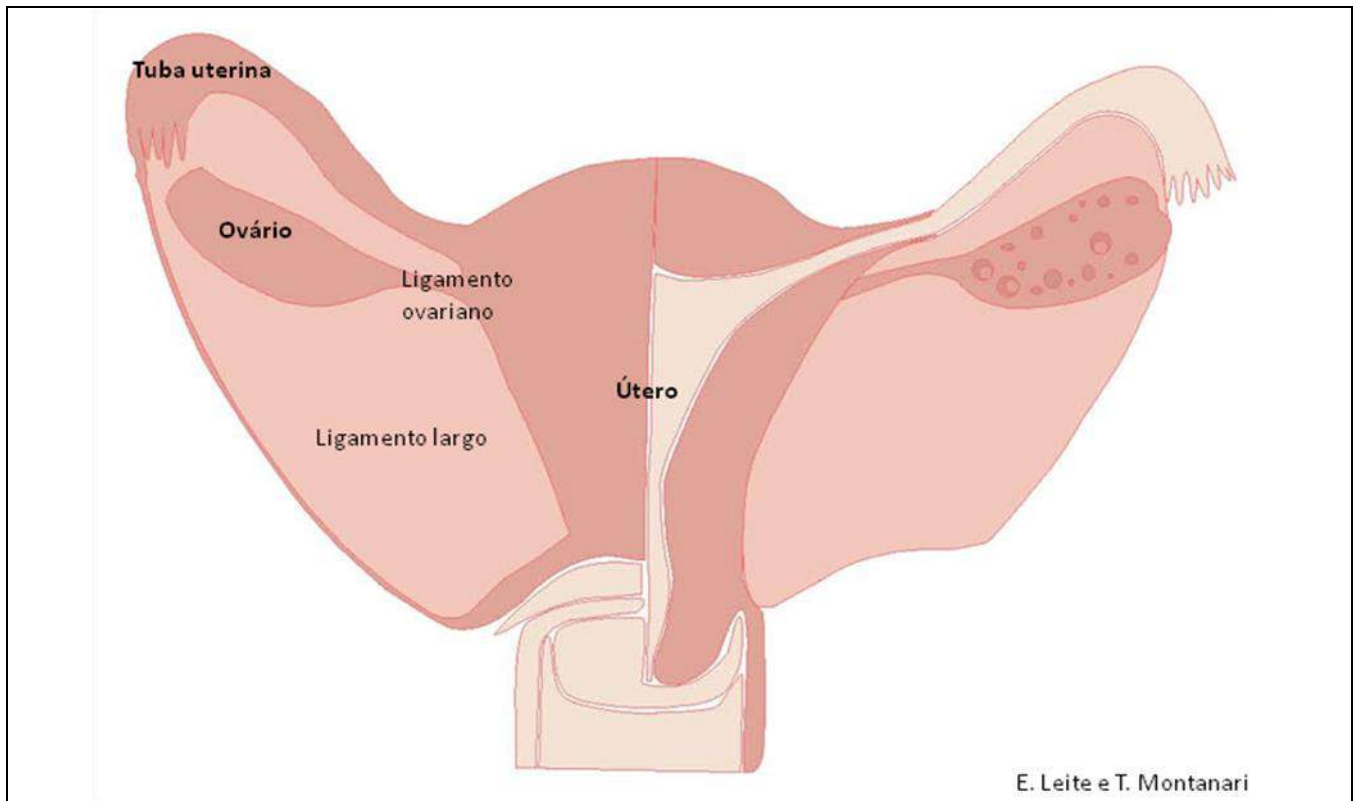
As **vesículas seminais** são um par, originadas como um divertículo da porção distal dos ductos deferentes. Cada uma tem 5-6cm de comprimento, mas consiste de um tubo de 15cm enrolado sobre si mesmo.

A mucosa é pregueada, e o **epitélio secretor** tem uma camada de **células colunares** ou **cúbicas**. Subjacente encontra-se uma delgada lâmina própria de **tecido conjuntivo frouxo**, rico em fibras elásticas. Há uma camada interna circular e uma camada externa longitudinal de **músculo liso**, cuja contração impele a secreção para os ductos ejaculatórios. Externamente, há uma **adventícia**.

A secreção das vesículas seminais é viscosa, devido à riqueza de açúcares, como a **frutose**, que é a principal fonte de energia para os espermatozoides. A enzima **vesiculase** coagula parte do ejaculado. As **prostaglandinas** estimulam a contratilidade uterina, contribuindo para o rápido movimento dos espermatozoides para o sítio de fertilização.

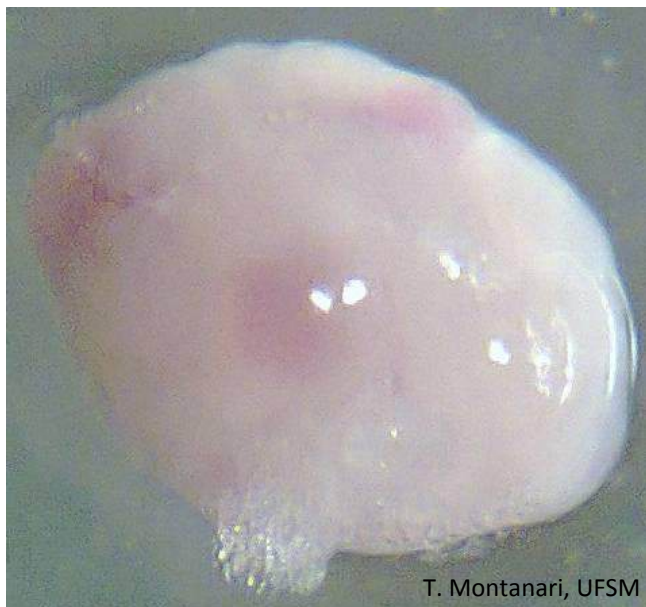O pH do sêmen está entre 7,2 e 8,0, já que a contribuição de secreção alcalina pelas vesículas seminais é bem maior do que a de secreção ácida pela próstata.

2 – SISTEMA REPRODUTOR FEMININO



E. Leite e T. Montanari

Figura 12.19 - Representação do aparelho reprodutor, mostrando a posição dos ovários. Baseado em *Population Reports*, série C, n. 8, junho de 1981, p. C-3.

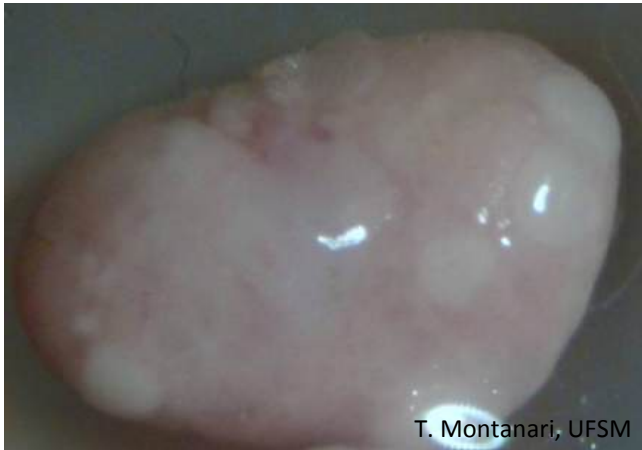

T. Montanari, UFSM

Figura 12.20 - Ovário de camundonga com corpos lúteos gravídicos.

Os **ovários** possuem uma forma ovoide, com 2-5cm de comprimento e 1,5-3cm de largura.

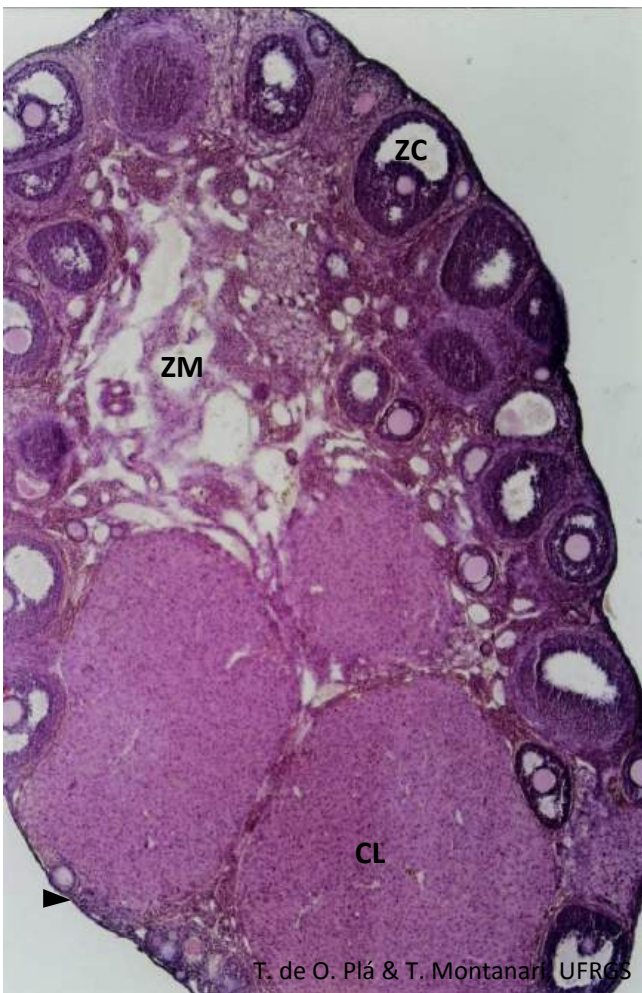
Da ruptura do folículo maduro na ovulação, forma-se o **corpo lúteo**, uma **glândula endócrina cordonal**, que, sob a influência do LH, secreta progesterona e um pouco de estrógeno. No ser humano, o **corpo lúteo** tem praticamente o mesmo tamanho do folículo maduro que o originou: 1,5 a 2,5cm. Se ocorrer a fertilização, o corpo lúteo será mantido pela gonadotrofina coriônica humana (*human chorionic gonadotropic* – hCG) e atinge 5cm de diâmetro.



T. Montanari, UFSM

Figura 12.21 - Ovário de camundonga com *corpus albicans*.

A regressão do corpo lúteo resulta no *corpus albicans*, uma cicatriz de **tecido conjuntivo denso**. Ele persiste por vários meses e é substituído pelo estroma.



T. de O. Plá & T. Montanari, UFRGS

Figura 12.22 - Corte de ovário de camundonga prenhe, onde são apontados: o epitélio (▶); a zona cortical (ZC) com os folículos em crescimento e os corpos lúteos (CL), e a zona medular (ZM) com os vasos sanguíneos e linfáticos. HE. Objetiva de 5x.

O ovário é revestido por **epitélio simples pavimentoso** ou **cúbico**, contínuo ao mesotélio do peritônio visceral. Subjacente, há uma camada de **tecido conjuntivo denso não modelado**, a **túnica albugínea**. O ovário é dividido nas zonas cortical e medular.

A **zona cortical** tem um estroma de tecido conjuntivo frouxo, com abundância de fibroblastos. Nessa região, situam-se os **folículos ovarianos**, formados pelas **células germinativas** e pelas **células foliculares**. Há também o(s) **corpo(s) lúteo(s)**.

A **zona medular** é contínua ao hilo e é de tecido conjuntivo frouxo ricamente vascularizado.

Os **folículos ovarianos** podem ser classificados em: primordiais, em crescimento (unilaminares, multilaminares e antrais), maduros e atresícos.

O **folículo primordial** é constituído pelo oócito primário e por uma camada de células foliculares pavimentosas, unidas por desmossomas.

O **folículo em crescimento unilaminar** apresenta um oócito primário aumentado; a zona pelúcida, camada de glicoproteínas secretadas pelo oócito, e uma camada de células foliculares cúbicas. O aumento no volume do oócito e das células foliculares está relacionado com o incremento de organelas para a atividade sintética.

O **folículo em crescimento multilaminar** exibe o oócito primário com maior tamanho; a zona pelúcida; a camada granulosa, composta de várias camadas de células foliculares, e a teca folicular, que corresponde aos fibroblastos circunvizinhos.

A continuidade da maturação folicular depende da aquisição de receptores para FSH pelas células foliculares e da influência desse hormônio, ocorrendo após a puberdade. O LH também atua sobre o folículo: estimula as células da teca interna a secretarem andrôgenos. Eles se difundem

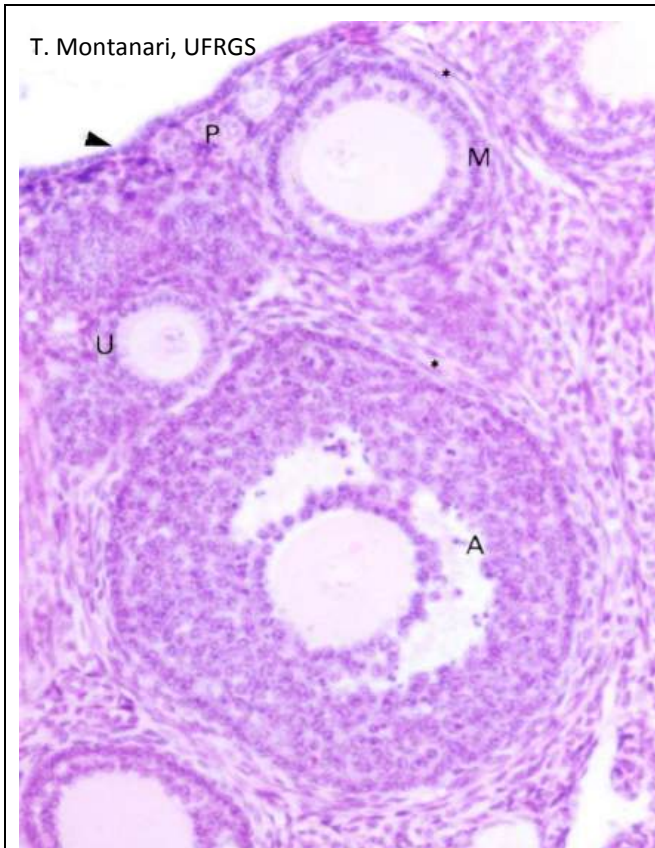


Figura 12.23 - Córtex ovariano, onde são indicados o epitélio simples cúbico que o reveste (▶) e os folículos primordiais (P) e em crescimento unilaminar (U), multilaminar (M) e antral (A). A teca folicular também é assinalada (*). HE. Objetiva de 10x.

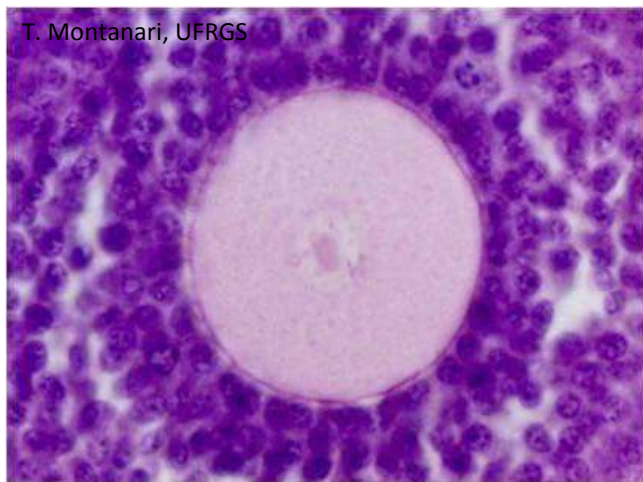

Figura 12.24 - Oócito primário circundado pela zona pelúcida e pela camada granulosa. HE. Objetiva de 40x.

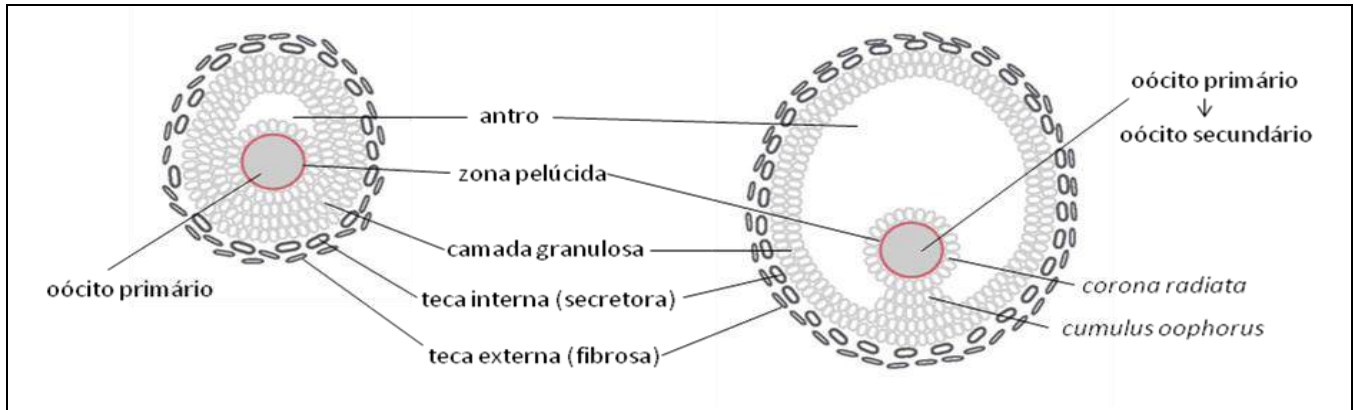
para a camada granulosa, onde são convertidos em estrógenos pela aromatase. A síntese dessa enzima é promovida pelo FSH.

No **folículo em crescimento antral**, o oócito atingiu o seu tamanho máximo, e há o antro folicular, uma cavidade com o líquido folicular. As células foliculares secretam glicosaminoglicanos, que atraem íons de Na^+ e, junto com eles, água do plasma sanguíneo. O líquido folicular contém proteínas similares ao do soro, proteoglicanas, enzimas e hormônios.

Induzidos pelo FSH e pelos estrógenos, são formados, nas células foliculares do folículo antral, receptores para LH. Esse hormônio é responsável pela secreção de progesterona pelas células foliculares. O estrógeno e a progesterona entram na corrente sanguínea e atuam sobre o organismo, promovendo as características sexuais secundárias e preparando outros órgãos do aparelho reprodutor para a fertilização e para a implantação do embrião.

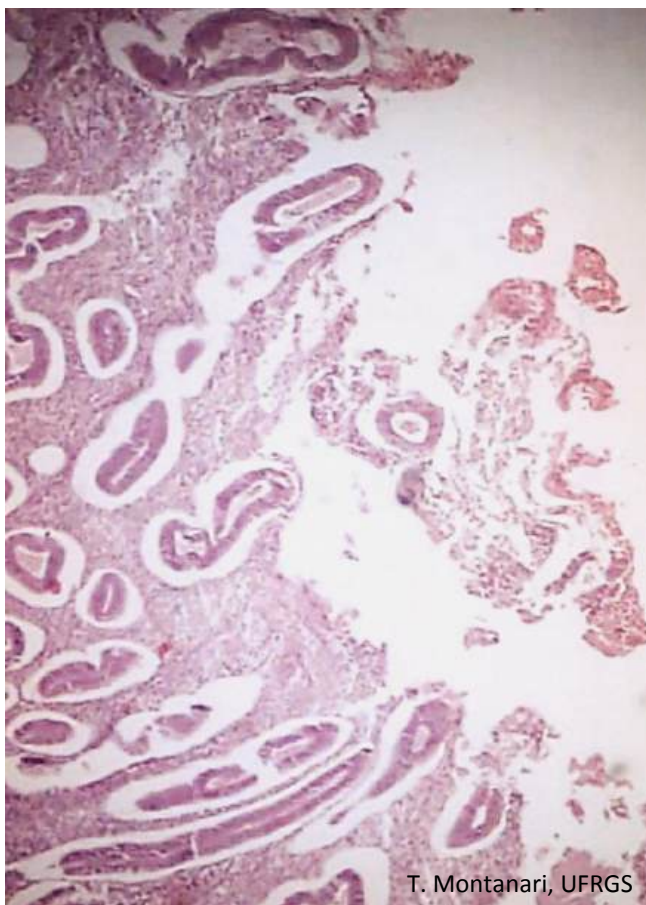
Os estrógenos realizam *feedback* positivo sobre a liberação do LH. Aproximadamente 24h após o nível de estrógeno atingir o seu máximo no sangue, a hipófise libera pulsos intensos de LH, que promovem a retomada da meiose do oócito e a ovulação. O oócito primário conclui a primeira meiose, originando o oócito secundário. Este sofre a segunda meiose, interrompendo-a na metáfase 3h antes da ovulação. O acúmulo do fluido e o consequente aumento do antro dividem a camada granulosa. Essa denominação se mantém para as camadas de células foliculares adjacentes à teca, enquanto as células que se projetam no antro como um pedúnculo são o *cumulus oophorus*, e aquelas que circundam o oócito, a *corona radiata*. Esse é o **folículo maduro** ou **de De Graaf**.

A cada ciclo menstrual, 15 a 20 folículos são recrutados para prosseguirem no desenvolvimento, mas somente um atinge o estágio de folículo maduro. Os demais degeneram: sofrem **atresia folicular** e são denominados **folículos atresícos**.



T. Montanari

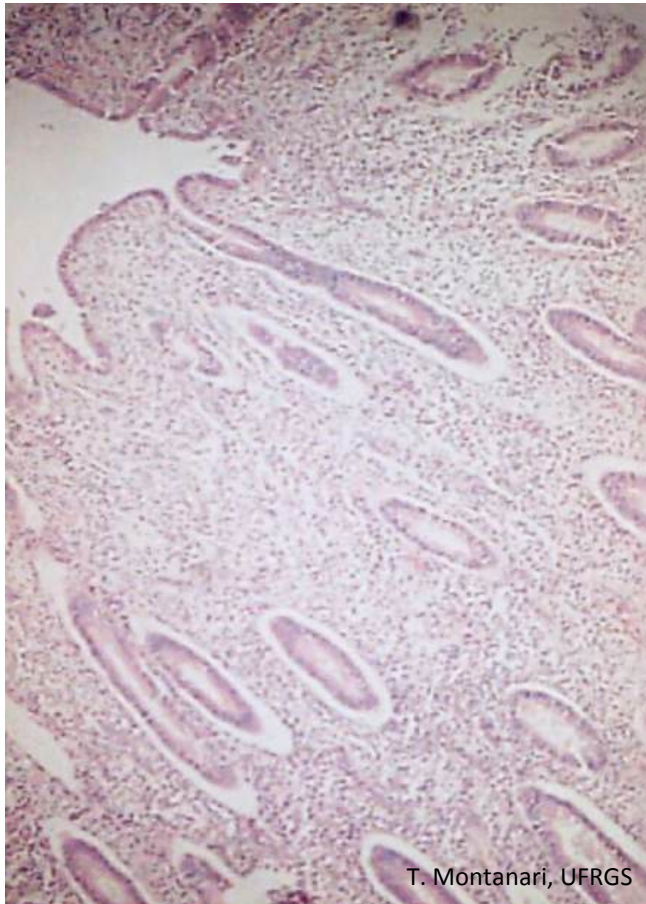
Figura 12.25 - Ilustração dos folículos antral e maduro. Adaptado de Carr, B. R. Disorders of the ovary and female reproductive tract. In: Wilson, J. D.; Foster, D. W.; Kronenberg, H. M.; Larsen, P. R. *Williams textbook of Endocrinology*. 9.ed. Philadelphia: W. B. Saunders, 1998. p. 759.



T. Montanari, UFRGS

Figura 12.26 - Fotomicrografia do útero humano em fase menstrual. Notar a ausência do epitélio superficial e de parte do tecido conjuntivo, devido à descamação do endométrio. HE. Objetiva de 10x.

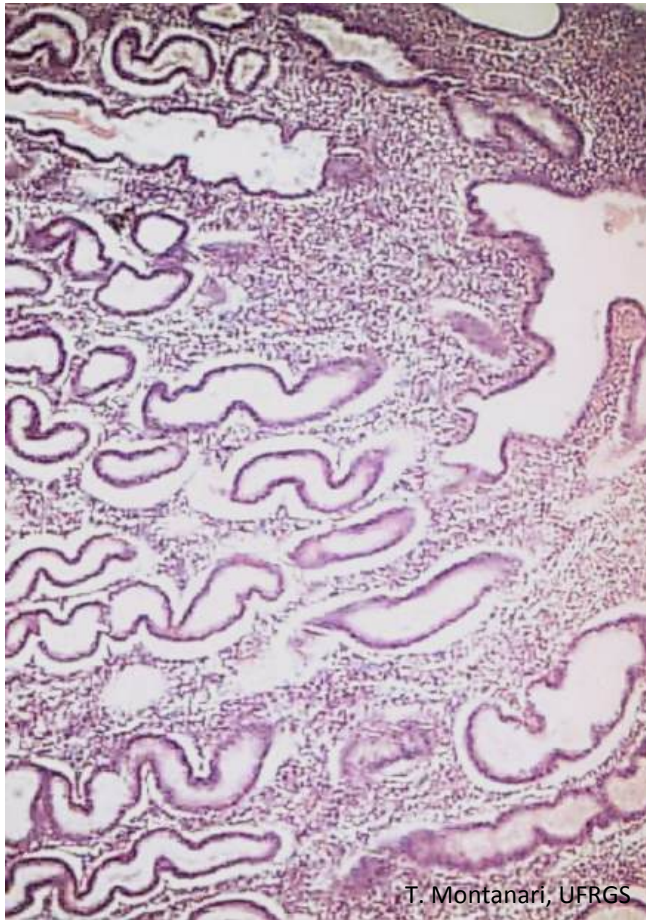
O **ciclo menstrual** inicia com a **menstruação (fase menstrual)**. Foi estabelecido o primeiro dia do ciclo como aquele em que o sangramento surge. Esse sangramento consiste na **descamação da camada funcional do endométrio**. A camada basal permanece. Há também a perda de 35 a 50mL de sangue, devido ao rompimento dos vasos aí presentes. Essa fase dura quatro a seis dias.



T. Montanari, UFRGS

Figura 12.27 - Fotomicrografia do útero humano em fase proliferativa, exibindo glândulas endometriais (tubulares simples ou ramificadas) de trajeto reto. HE. Objetiva de 10x.

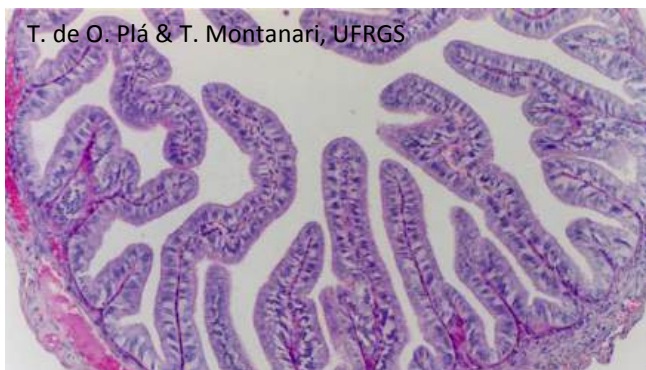Pela ação do **FSH** hipofisário, há o **crescimento dos folículos**, os quais secretam **estrógeno**. Esse hormônio estimula a **proliferação** das células da base das glândulas e do estroma da camada basal, refazendo o **endométrio**. O aumento brusco do estrógeno provoca a secreção de um **pico de LH**, que desencadeia a **ovulação**. Essa fase pode ser denominada **folicular, estrogênica ou proliferativa**.



T. Montanari, UFRGS

Figura 12.28 - Fotomicrografia do útero humano em fase secretora, onde as glândulas endometriais apresentam trajeto tortuoso e luz repleta de secreção. HE. Objetiva de 10x.

Estimulado pelo **LH**, o **corpo lúteo** formado do folículo rompido produz principalmente **progesterona** e um pouco de estrógeno. A progesterona mantém o endométrio, pois **inibe a contratilidade do miométrio**, e estimula a **secreção das glândulas uterinas**. Secretam substâncias, como glicogênio e glicoproteínas, que se acumulam no endométrio e serão consumidas pelo embrião nos seus primeiros dias de desenvolvimento. Esse período é a **fase lútea, prostaglandina ou secretora**. Dura cerca de 14 dias (duração do corpo lúteo).



T. de O. Plá & T. Montanari, UFRGS

Figura 12.29 - Corte transversal de tuba uterina na região da ampola, onde são bem desenvolvidas as pregas de epitélio simples colunar e tecido conjuntivo frouxo, mas a camada muscular é menos espessa. Delimitando a tuba, há a serosa. HE. Objetiva de 10x.

As **tubas uterinas** são divididas em: infundíbulo, ampola, istmo e intramural. Na época da ovulação, em consequência da elevação do estrógeno, as projeções da mucosa do infundíbulo, as fimbrias, “varrem” constantemente o ovário, captando o oócito à medida que ele surge na superfície. A fertilização geralmente ocorre na ampola.

As tubas possuem um **epitélio simples colunar ciliado**, que inclui células endócrinas e células secretoras. As células secretoras produzem um fluido aquoso, que fornece nutrientes para os gametas e o embrião inicial. O **tecido conjuntivo** subjacente ao epitélio é **frouxo** e bastante vascularizado. Abaixo da mucosa, há a **camada muscular**, constituída por subcamadas interna circular e externa longitudinal. Delimitando as tubas, contínua ao peritônio, há uma **serosa**.

A atividade dos cílios e da musculatura lisa é estimulada pelo estrógeno, favorecendo o transporte do oócito e do embrião.