

Libros de **Cátedra**

Diccionario de anatomía e histología

Francisco Speroni

FACULTAD DE
CIENCIAS EXACTAS

e
exactas

 **EduLP**
Editorial
de la Universidad
de La Plata



UNIVERSIDAD
NACIONAL
DE LA PLATA

Haciendo **CLICK AQUÍ** puedes acceder a la colección completa de más de 3.500 libros gratis en infolibros.org

DICCIONARIO DE ANATOMÍA E HISTOLOGÍA

Francisco Speroni

Facultad de Ciencias Exactas



*Este diccionario está dedicado a
Ludmila Concetti, Felipe Piermaria,
Clara Nicolini y Lucio Bender.*

Agradecimientos

Por la motivación, las sugerencias y las revisiones a Gabriel Arp, Mariana Speroni y Gustavo Rinaldi.

Por las horas compartidas en el aula, por los debates y demás conchabanzas a mis compañeros de cátedra Emilia Velázquez, Ezequiel Harnichar, Ivanna Rolny, Juan Ignacio Felice, María Laura Sbaraglino, María Virginia Gangoiti, Marina Ibáñez Shimabukuro, Sara Chuguransky y Yamil Chain.

*Parece que los anatomistas se hubieran
complacido en multiplicar la confusión
dando a cada estructura denominaciones
variadas*
LEO TESTUT, TRATADO DE ANATOMÍA HUMANA

Índice general

| | |
|-----------------------------------------------|-----|
| PRESENTACIÓN _____ | 9 |
| ABREVIATURAS _____ | 11 |
| PREFIJOS, SUJIFOS Y RAÍCES _____ | 12 |
| ALGUNAS EXPRESIONES QUE MERECE ATENCIÓN _____ | 14 |
| DICCIONARIO DE ANATOMÍA E HISTOLOGÍA _____ | 19 |
| REFERENCIAS _____ | 189 |
| EL AUTOR _____ | 190 |

Índice de cuadros e ilustraciones

| | |
|-----------------------------------------------------------------------------------------------------------------------------------------------------------------|---------------------------|
| Figura 1 | 25 |
| Conductos del aparato reproductor masculino y relaciones con sus órganos | |
| Figura 2 | 27 |
| Esquema de los componentes del arco reflejo, para distintos ejemplos | |
| Figura 3 | 30 |
| Relación entre las clasificaciones de las articulaciones según composición histológica y movilidad y ejemplos. | |
| Figura 4 | 31 |
| Componentes típicos de una diartrosis o articulación sinovial ejemplificados para la articulación de la rodilla. | |
| Figura 5 | 56 |
| Esquema de la parte izquierda del corazón que muestra las relaciones entre las valvas, las cuerdas tendinosas, las columnas carnosas y la pared del ventrículo. | |
| Figura 6 | 57 |
| Componentes del complejo de unión. | |
| Figura 7 | 65 |
| Esquema del cortocircuito de la circulación pulmonar. | |
| Figura 8 | 9. |
| Clasificación de ganglios. | |
| Figura 9 | 95 |
| Algunas estructuras formadas por las tunicas del globo ocular en la parte anterior y en la parte posterior del globo ocular. | |

| | |
|-----------------------------------------------------------------------------------------------------------------|----------------------------|
| Figura 10 | 98 |
| Esquema de 2 hepatocitos formando un canalículo biliar. | |
| Figura 11 | 100 |
| Divisiones de la hipófisis según distintos criterios | |
| Figura 12 | 102 |
| Componentes de tejido conectivo de un hueso. | |
| Figura 13 | 110 |
| Esquema de la formación, ubicación y drenaje del líquido cefalorraquídeo. | |
| Figura 14 | 122 |
| Organización de los componentes de tejido muscular esquelético y tejido conectivo en un músculo. | |
| Figura 15 | 124 |
| Organización de los componentes de tejido nervioso y tejido conectivo en un nervio. | |
| Figura 16 | 125 |
| Esquema de un nervio craneal sensitivo y motor, con sus núcleos de origen y terminación y su ganglio sensitivo. | |
| Figura 17 | 131 |
| Clasificación de los núcleos basales. | |
| Figura 18 | 147 |
| Esquema del desarrollo embrionario de algunas estructuras del ojo. | |
| Figura 19 | 159 |
| Clasificación anatómica del sistema nervioso. | |
| Figura 20 | 186 |
| Clasificación de vías motoras somáticas. | |
| Figura 21 | 187 |
| Clasificación de las vías somatosensitivas. | |

Presentación

Acerca del diccionario y de su uso:

El vocabulario de Anatomía e Histología es profuso, heterogéneo y conflictivo. Desde el siglo XIX se ha detectado esto como un obstáculo para la comunicación y el aprendizaje de estas disciplinas. Las explicaciones, teorías, investigaciones, y aún las especulaciones sobre la realidad, se elaboran y transmiten a través de discursos verbales, de modo que aprender una determinada disciplina científica significa adquirir su lenguaje. En base a esta premisa y habiendo detectado características tales como gran cantidad de términos, polisemia, paronimia y sinonimia, pareció conveniente tener un material que a modo de diccionario defina brevemente una serie de expresiones empleadas en nuestra asignatura. De esta manera se ha confeccionado el presente diccionario de Anatomía e Histología adaptado al nivel de complejidad con que se estudian los temas en el curso de la Facultad de Ciencias Exactas de la Universidad Nacional de La Plata.

Los términos se listan en orden alfabético. A continuación de cada término, entre paréntesis, se indica el contexto (tejidos, aparatos o sistemas, estadio embrionario) en que el término se emplea con más frecuencia. Se recomienda entonces también usar la herramienta de búsqueda (“buscar”, “find”, “search” u otra, dependiendo de la versión del programa que se use para leer) y los hipervínculos para ubicar el término de interés en el contexto de otras definiciones (por ejemplo, “hipófisis” se define en la entrada “glándula hipófisis”, pero se menciona también en las definiciones de “sistema porta hipofisario”, “silla turca”, “celda hipofisaria” y otras, que en conjunto se complementan con conceptos útiles para conocer las características de la hipófisis). En el mismo sentido, expresiones que aparecen entre comillas (“ ”) dentro de una definición están definidas también en una entrada independiente, se sugiere entonces consultarlas para obtener más información sobre un tema. Es interesante prestar atención al contexto (tejido, aparato o sistema, estadio embrionario) porque algunas palabras tienen en otros ámbitos un significado diferente, por ejemplo “factor” en el sistema endócrino se refiere a una molécula que cumple función de hormona, pero en otros contextos (en las matemáticas, por ejemplo) se refiere a otro concepto.

Las definiciones son breves y se plantean como una herramienta facilitadora para el acercamiento a la asignatura, no reemplazan a las descripciones detalladas que se encuentran en los libros de texto. En algunos casos, además de la definición, se presentan descripciones mínimas o comentarios sobre aspectos que, por la experiencia en la cátedra, se considera conveniente aclarar, por ejemplo, si la estructura definida pertenece a la escala molecular, subcelular, microscópica o macroscópica.

Las figuras aparecen interpuestas y numeradas entre las definiciones, cada figura se presenta una sola vez, pero puede relacionarse con más de una definición, en cuyo caso se indica "ver figura x".

Los términos sinónimos se definen una sola vez, se muestran vinculados con el signo "=" en la entrada en que son definidos, mientras que en las entradas correspondientes al orden alfabético se indica qué término ver para encontrar la definición.

En la sección "**Algunas expresiones que merecen atención**" hay comentarios y preguntas sencillas diseñados para desambiguar o prestar atención a términos que han generado confusión como algunos parónimos o expresiones polisémicas.

Abreviaturas

En este diccionario se usan abreviaturas, entre paréntesis a continuación del término definido, para indicar el contexto (tejido, órgano, aparato, sistema o disciplina) en que el término se emplea con más frecuencia:

Ap. Circ.: aparato circulatorio.

Ap. Dig.: aparato digestivo.

Ap. Locom.: aparato locomotor.

Ap. Rep. Fem.: aparato reproductor femenino.

Ap. Rep. Masc.: aparato reproductor masculino.

Ap. Resp.: aparato respiratorio.

Ap. Urin.: aparato urinario.

Embr.: embriología.

Msc.: misceláneos, términos utilizados en diversos temas o sistemas.

Oído: sentido del oído.

Ojo: globo ocular, anexos y sentido de la vista.

Sist. End.: sistema endócrino.

Sist. Esq.: sistema esquelético.

Sist. Linf.: sistema linfático.

Sist. Nerv.: sistema nervioso y tejido nervioso.

Sist. Teg.: sistema tegumentario.

Tej. Con.: tejido conectivo.

Tej. Epit.: tejido epitelial.

Tej. Musc.: tejido muscular.

Prefijos, sufijos y raíces

Algunos términos del vocabulario de Anatomía e Histología están formados por elementos compositivos que contienen información. Los sufijos, prefijos y raíces son fragmentos de las palabras que expresan significado. Conocer el significado de estos fragmentos simplifica el estudio de Anatomía e Histología ya que permite predecir y relacionar el significado de los términos. A continuación se listan algunos de esos fragmentos seguidos de sus significados y ejemplos:

A- : ausencia de, como en acelular o amielínico.

Alb- : blanquecino, como en línea alba, albugínea, albicans.

Apo- : parte de, como en apócrino.

Cardio- : relativo al corazón, como en cardiomiocito.

Cefal- : relativo a la cabeza, como en cefálico, hidrocefalia, encéfalo.

Cist- : relativo a la vejiga o a la vesícula, o a depósitos, como en cístico, cistitis, cisterna.

Condro- : relativo al cartílago, como en condroblasto, condrocito.

Dendr- : en forma de árbol, o con prolongaciones ramificadas, como en dendrita, célula dendrítica.

Endo- : dentro, en el interior, como en endostio, endoneuro, endomisio.

Holo- : todo, como holócrino.

Epi- : sobre, encima de, como en epineuro, epimisio, epitálamo, epidural.

Inter- : entre, como en interlobulillar, interventricular.

Intra- : dentro de, en el interior, como en intralobulillar, intracelular.

Iso- : igual, como en isógeno, isométrico.

Mes- : entre, como en mesangial.

Mio- : relativo al músculo, como en miofilamento, miofibrilla.

Morfo- : forma, como en clasificación morfológica, amorfo.

Naso- : relativo a la nariz, como en nasofaringe.

Neuro- : relativo al sistema o al tejido nervioso o a los nervios, como en neurohipófisis, epineuro.

Osteo- : relativo al hueso o al tejido óseo, como en osteoclasto, osteoblasto.

Para- : al lado de, como en paravertebral, paracorteza.

Peri- : alrededor de, como en pericardio, pericondrio.
Pseudo- : falso, como pseudo estratificado o pseudounipolar.
Pod- : prolongación, como en podocito.
Rino- : relativo a la nariz, como rinofaringe.
Sarco- : relativo a la célula muscular, como en retículo sarcoplasmático, sarcómero.
Tele- : lejos, como en telencéfalo.
Uro- : relativo a la orina, como urotelio.
Vésico-, vesic : relativo a la vesícula o vejiga, como en vésicouterino o vesical.
Yuxta- : junto a, cerca de, como en yuxtaglomerular, yuxtapuesto.

-angio : vaso, como mesangial.
-blasto : célula inmadura, como eritroblasto, condroblasto, osteoblasto.
-cito : célula madura, como en eritrocito, adipocito, condrocito, osteocito.
-fero : que contiene o conduce, como conducto seminífero, quilífero.
-filia : afinidad, como en eosinofilia, basofilia.
-filo : que tiene afinidad, como en eosinófilo, acidófilo, basófilo.
-fobia : aversión, como en fotofobia.
-fobo : que tiene aversión, como en cromófobo.
-foro : que contiene o conduce, como conducto galactóforo, cúmulo ooforo.
-forme : con forma de, como en caliciforme, falciforme.
-geno, -génico : que genera o produce, como en condrogénico, isógeno, pepsinógeno.
-oide : que parece, como epitelióide, mioide.
-stasis, -stasia : estado estable, como en homeostasis, hemostasia.
-ula, -ulo : diminutivo, como en zónula, túbulo, canalículo.

Algunas expresiones que merecen atención

Expresiones parónimas

Expresiones que se asemejan pero pueden tener significados distintos y prestarse a confusión. En este sentido conviene revisar los significados de las siguientes:

Cartílago articular y fibrocartílago articular, ambos forman parte de algunas articulaciones, pero con funciones diferentes. Su composición histológica tampoco es igual. ¿En qué difieren las células y la matriz extracelular de estas estructuras?

Célula bipolar, célula polarizada, una es una neurona de la retina y la otra se refiere a cualquier célula que presente polaridad.

Célula de Purkinje y fibra de Purkinje, ambas descubiertas por Jan Purkinje (1787 – 1869), una pertenece al tejido nervioso y otra al tejido muscular.

Cóccix y coxal, ambos son huesos y se encuentran cerca uno de otro. ¿Cuál forma parte de la columna vertebral y cuál de la cintura pelviana?

Epéndimo y epidídimo, pertenecen a distintos sistemas ¿A cuáles?

Espermatogénesis y espermiogénesis, ambas se emplean en el estudio del aparato reproductor masculino ¿Qué tienen en común y en qué se diferencian?

Homeostasis, hemostasis, hematosis y hematopoyesis, cuatro conjuntos de procesos muy importantes que están relacionados entre sí, pero que involucran distintas funciones.

Ilion, íleon e hilio, pertenecen a distintos sistemas ¿A cuáles?

Médula ósea, médula espinal, pertenecen a distintos sistemas pero ambas se encuentran “dentro de los huesos”. En un caso dentro del propio órgano (hueso) y en el otro dentro de un agujero o conducto del hueso. ¿A qué huesos se refiere en el segundo caso, qué tejido o tejidos forma cada médula?

Membrana de Bowman y cápsula de Bowman, ambas descubiertas por William Bowman (1816 – 1892), una pertenece a la córnea y otra al riñón.

Menisco y lemnisco, uno está formado por tejido conectivo y otro por tejido nervioso.

Mielina, melanina, melatonina, una es una estructura formada por células, otras son moléculas.

Parótida, paratiroides, tiroides, las 3 son glándulas que se encuentran cerca, una exócrina en la cabeza, otras endócrinas en el cuello. Ubique cada una indicando si es exócrina o endócrina.

Queratocito, queratinocito, ambas son células, una pertenece al tejido epitelial y otra al tejido conectivo. ¿En qué órganos se encuentra cada una de estas células?

Seno carotideo y seno coronario, ambas pertenecen al aparato circulatorio, una corresponde a una parte de una arteria y la otra es una vena.

Vellosidad, microvellosidad, una es una estructura pluricelular y otra es una estructura subcelular, las microvellosidades pertenecen a varios sistemas, uno de ellos el mismo al que pertenecen las vellosidades.

Vaso y bazo, dada la pronunciación habitual en nuestro medio, estas palabras se confunden con frecuencia en el lenguaje hablado, generando inconvenientes cuando se nombran los componentes del sistema linfático y cuando se estudia la circulación sanguínea del bazo.

Expresiones polisémicas

Expresiones que son iguales, pero tienen significados distintos y se prestan a confusión. En este sentido conviene revisar los significados de las siguientes:

Basal: adjetivo que se emplea para describir la ubicación de una estructura (cerca de la base de otra a la que pertenece) y para denominar a células poco diferenciadas (o “células madre”).

Célula folicular: es la célula que forma el folículo de la tiroides y del ovario. Las células foliculares de la tiroides y del ovario se secretan hormonas y son epiteliales, pero con características y funciones muy diferentes.

Célula ganglionar de la médula de la glándula suprarrenal y **célula ganglionar** de la retina: ambas son de origen nervioso, pero con ubicaciones, funciones y estructuras diferentes.

Corona radiada: se emplea para denominar estructuras del aparato reproductor femenino y del sistema nervioso central, en un caso formada por axones y en otro por células epiteliales, una es microscópica y otra macroscópica.

Epífisis: las epífisis son los extremos de los huesos largos, pero también se empleaba el término para denominar a una glándula endócrina que se ubica en la cabeza. ¿Cómo se denomina actualmente a esa glándula?

Fibra: se emplea para denominar a células (musculares esqueléticas o lisas), a estructuras pluricelulares (células musculares cardíacas unidas entre sí), a proteínas extracelulares (de

colágeno, reticulares o elásticas), a porciones de células (axones), en todos los casos se refiere a estructuras alargadas, pero muy distintas en otros aspectos.

Mucosa: se emplea para denominar a membranas macroscópicas que revisten la luz de órganos huecos que están en contacto con el medio externo y para glándulas, células y secreciones exócrinas. Es una expresión que atraviesa por uno u otro motivo casi todos los sistemas de órganos.

Núcleo: puede referir al núcleo celular o a una aglomeración de somas en el sistema nervioso central (donde también se encuentran los núcleos celulares).

Núcleo basal de una célula y **núcleo basal** del cerebro: uno es microscópico y subcelular (la expresión indica la ubicación del núcleo dentro de la célula), el otro macroscópico y se ubica en la base del cerebro.

Parietal: puede emplearse para nombrar a un hueso de la cabeza o como calificativo de una hoja relacionada con la pared de una estructura hueca.

Serosa: se emplea para denominar a membranas macroscópicas que revisten cavidades ciegas del cuerpo y para glándulas, células y secreciones exócrinas. Es una expresión que atraviesa por uno u otro motivo casi todos los sistemas de órganos.

Tiroides: la tiroides es una glándula endócrina y el cartílago tiroides forma parte del esqueleto de la laringe. El término tiroides significa “en forma de escudo” y se refiere a la forma de estos órganos que se encuentran ambos en el cuello.

Túbulo recto del riñón y **túbulo recto** del testículo: ambos son conductos de calibre microscópico pero con ubicaciones, funciones y estructuras diferentes.

Ventre: puede referir a una región del cuerpo o a una parte de un músculo del aparato locomotor.

Falsos amigos

Expresiones que por su construcción sugieren un significado que no les corresponde:

Ácino, ácino pulmonar y ácino hepático: la definición general de “ácino” no concuerda con las definiciones particulares de “ácino pulmonar” y de “ácino hepático”.

Acueducto cerebral: por su nombre parece que condujera agua, pero está lleno de otro líquido.
¿Qué líquido contiene el acueducto cerebral?

Apócrino, apoptosis y holócrino: el mecanismo de secreción holócrino involucra la muerte de la célula secretora, mientras que en el mecanismo de secreción apócrino la célula se mantiene viva luego de secretar. La apoptosis (muerte celular programada) se relaciona con uno de los mecanismos de secreción. ¿Con cuál?

Aponeurosis: por incluir en su construcción “neuro”, parece sugerir que se refiere a algún componente nervioso, pero las aponeurosis están formadas por tejido conectivo. ¿Qué tipo de tejido conectivo las forma?

Cromóforo y cromafín: por su nombre parece que una fuera afín y otra tuviera repulsión por lo mismo, pero una se refiere a cualquier colorante y la otra al cromo. ¿Cuál es cuál?

Espacio urinario: por su nombre parece que contuviera orina, pero contiene el ultrafiltrado renal que luego de varios procesos se transformará en orina.

Estereocilio: por su nombre parece ser parecido a un cilio, pero es muy parecida a una microvellosidad. ¿Qué diferencias hay entre un cilio y una microvellosidad?

Sinusoides y sinusoides verdaderos: por sus características histológicas los capilares sanguíneos se clasifican en capilares continuos, capilares fenestrados y sinusoides verdaderos (o capilares discontinuos). En ciertas glándulas endócrinas los capilares se denominan “sinusoides” (por ser amplios y ondulados) pero pertenecen al tipo fenestrado. La denominación “sinusoide verdadero” se emplea para distinguir a los capilares discontinuos de los capilares fenestrados de esas glándulas endócrinas. Indique en que órganos se encuentran los “sinusoides” (capilares fenestrados amplios y ondulados) y en cuáles los “sinusoides verdaderos” (capilares discontinuos).

Datos que pueden ayudar en la sistematización del vocabulario

Tanto los **bulbos** como las **ampollas** son dilataciones, en un caso el término se usa para órganos huecos y en otro para órganos macizos. ¿A cuál corresponde cada uno?

En muchas ocasiones se usan como sinónimos “**hueso y tejido óseo**” o “**músculo y tejido muscular**”, pero uno es un órgano (por ejemplos el fémur, o el cuádriceps) y el otro es uno de los componentes de ese órgano (el fémur además de tejido óseo tiene otros tejidos que forman el cartílago articular, el periostio, etc. y el cuádriceps además de tejido muscular tiene otros tejidos, como los que forman su endomisio, su epimisio, su epimisio). En muchos contextos esto no genera un problema pero en ciertos casos conviene usar con precisión el vocabulario para evitar confusiones.

Vesículas, vejiga, cístico, cisterna, quiste son palabras relacionadas, “quiste” y “cístico” comparten su origen y se refieren a estructuras huecas que contienen un líquido (como en “conducto cístico”, el conducto de la vesícula biliar, “cistitis” para la inflamación de la vejiga). Las vesículas son estructuras microscópicas (como la vesícula acrosómica o las cisternas del retículo sarcoplasmático) o macroscópicas (como la vesícula biliar y la vesícula seminal) que contienen líquidos. Por lo tanto, aunque las formas de las palabras no lo demuestren, estos términos están relacionados a través de pertenecer a o ser una estructura con una luz y una pared que contiene algún líquido. En algunos casos el líquido es producido por el propio órgano (como la vesícula seminal) y en otros (como la vejiga y la vesícula seminal) se acumula un líquido producido en otro órgano.

Los términos “**cuerpo albicans**”, “**línea alba**”, “**túnica albugínea**” comparten el prefijo “**alb**” (en su construcción) y comparten (en su significado) información sobre su aspecto y composición histológica. ¿Cómo es ese aspecto visual y cuál es la composición histológica de esas estructuras?

Algunas vías nerviosas contienen en su nombre información sobre su origen, destino o estructuras involucradas. Ejemplos de ello son “**vía espinal**” (pasa por la médula espinal y el tálamo), “**vía córticoespinal**” (se origina en la corteza cerebral y pasa por la médula espinal).

Muchas “**cápsulas**” del cuerpo son **macroscópicas**, envuelven órganos o articulaciones y están formadas por tejido conectivo denso no modelado. De esta forma la cápsula del timo, del riñón, de la articulación de la rodilla, del hígado comparten características. Sin embargo, también existen **cápsulas microscópicas** (como la cápsula del corpúsculo renal) o la cápsula del cristalino (que es la membrana basal de un epitelio). Compare la constitución histológica de la cápsula del riñón y de la cápsula del corpúsculo renal, ambas pertenecientes al mismo órgano, pero muy distintas.

Los términos “**aferente**” y “**eferente**” se emplean en los sistemas urinario (para describir a unas arteriolas) en el sistema nervioso (para describir vías) y en el sistema linfático (para describir vasos linfáticos). En cada caso, “aferente” y “eferente” hacen referencia a una estructura que se considera central a la que se dirige (aferente) o de la que se aleja (eferente) otra estructura, indique en cada sistema cuál es la estructura considerada “central”.

Diccionario de Anatomía e Histología

Accidente óseo (Sist. Esq.): cualquier cambio en la superficie de un hueso, como apófisis, cavidades, carillas, cóndilos, conductos, escotaduras, espinas, orificios, protuberancias, tuberosidades y otros. Los accidentes óseos tienen funciones como dejar pasar estructuras (orificios y conductos), ser sitios de inserción de músculos (espinas y tuberosidades), formar superficies articulares (cavidades glenoideas, cabezas, cóndilos, trócleas) y otras.

Acción de un músculo (Ap. Locom.): movimiento que genera un músculo al contraerse. Ejemplos de acción de músculos son la extensión de la pierna cuando se contrae el cuádriceps o la acomodación cuando se contrae el músculo ciliar del ojo.

Acelular (Msc.): adjetivo que denota ausencia de células en alguna estructura.

Acetábulo = cavidad cotiloidea (Sist. Esq.): accidente del hueso coxal que representa una cavidad con forma de sección de esfera. El acetábulo se corresponde con la cabeza del fémur en la articulación de la cadera.

Acetilcolina (Sist. Nerv.): molécula con función de neurotransmisor. La acetilcolina es el neurotransmisor característico en las sinapsis entre la primera y la segunda neurona de las vías eferentes simpática y parasimpática y entre la segunda neurona y la célula efectora de la vía eferente parasimpática.

Acidofilia (Msc.): capacidad de una estructura para unirse a colorantes ácidos como la eosina. El término acidofilia se emplea con frecuencia para describir a estructuras como las fibras de colágeno, proteínas citoplasmáticas como los [miofilamentos](#) y las mitocondrias.

Acidófilo (Msc.): adjetivo que denota que una estructura presenta acidofilia. Un ejemplo de colorante ácido es la eosina, que se usa en las coloraciones de rutina, por lo que muchas veces en histología se emplea el término “acidófilo” como sinónimo de “eosinófilo”.

Ácino = adenómero acinar (Tej. Epit.): estructura microscópica pluricelular con forma de saco, representa una de las formas típicas de los [adenómeros](#) de las glándulas exócrinas pluricelulares. Los ácinos presentan externamente una forma aproximadamente esférica y una luz relativamente estrecha. Ejemplos de ácinos se encuentran en las glándulas salivales, en la porción exócrina del páncreas y en otros órganos.

Ácino hepático (Ap. Dig.): unidad funcional del hígado definida como el [parénquima](#) contenido en una estructura tridimensional de sección romboidal. El eje mayor de ese rombo queda definido por una línea que une 2 vénulas centrales y el eje menor por una línea que une 2 tríadas portales. Para el estudio histológico del hígado se definen 3 unidades funcionales distintas: el ácino hepático, el [lobulillo hepático clásico](#) y el lobulillo portal; cada definición tiene su interés y utilidad pero es conveniente aclarar que el hígado tiene una sola estructura histológica y lo que cambia en cada definición es la forma de analizar esa estructura.

Ácino mucoso = adenómero acinar mucoso (Tej. Epit.): [ácino](#) formado por [células mucosas](#) cilíndricas. La luz del ácino mucoso es más amplia que la del ácino seroso. Este tipo de ácino se encuentra en glándulas como las de la tráquea y en las salivales sublingual o submandibular.

Ácino pancreático (Ap. Dig.): ácino seroso que se encuentra en la porción exócrina del páncreas y se caracteriza por tener, además de células serosas, células “centroacinosas” que forman la primera porción del [conducto intercalar](#). Las células serosas del ácino pancreático secretan proenzimas digestivas y las células del conducto intercalar secretan HCO_3^- .

Ácino pulmonar (Ap. Resp.): porción de [parénquima](#) pulmonar ventilado por un bronquiolo terminal (esta definición de ácino pulmonar se corresponde con la de los textos de Geneser y Ross, pero en otros textos pueden presentarse definiciones diferentes).

Ácino seroso = adenómero acinar seroso (Tej. Epit.): [ácino](#) formado por [células serosas](#). La luz del ácino seroso es estrecha, porque las células serosas tienen forma piramidal (siendo más grandes en la porción basal que en la porción apical). Este tipo de ácino se encuentra en glándulas como las de la tráquea, en las salivales como la parótida y en el páncreas exocrino.

Acomodación (Ojo): mecanismo por el cual el cristalino aumenta su curvatura para el enfoque de objetos cercanos. La acomodación se produce por acción (contracción) del músculo ciliar. El aumento en la curvatura de la superficie del cristalino también se describe como una disminución de su “radio de curvatura”.

Acrosoma = vesícula acrosómica (Ap. Rep. Masc.): estructura subcelular presente en la cabeza del espermatozoide que contiene enzimas que hidrolizan la zona pelúcida del oocito. Esta reacción es necesaria para la fecundación.

Acueducto cerebral = acueducto de Silvio = acueducto del mesencéfalo (Sist. Nerv.): conducto que atraviesa el [mesencéfalo](#) comunicando los [ventrículos tercero](#) y [cuarto](#). Está revestido por [células endimarias](#) y contiene [líquido cefalorraquídeo](#).

Adenohipófisis (Sist. End.): porción de la [hipófisis](#) de origen epitelial que comprende a la [pars distalis](#), la pars tuberalis y la pars intermedia. La adenohipófisis se origina a partir de la [bolsa de Rathke](#), un divertículo del [ectodermo](#) de la boca primitiva.

Adenoides (Sist. Linf., Ap. Resp.): denominación que recibe la amígdala faríngea cuando presenta un tamaño mayor al habitual, como se observa con frecuencia en infantes.

Adenómero (Tej. Epit.): estructura microscópica multicelular formada por tejido epitelial que representa la porción de una glándula exócrina pluricelular en que se produce la secreción. Típicamente se definen 3 tipos de adenómeros según su forma: [tubular](#), [acinar](#) o [alveolar](#).

Adenómero tubular (Tej. Epit.): estructura microscópica pluricelular con forma de tubo que representa una de las formas típicas de los adenómeros de las glándulas exócrinas. Los adenómeros tubulares presentan externamente una forma aproximadamente cilíndrica y una luz también cilíndrica. Ejemplos de adenómeros tubulares son las glándulas del intestino delgado, intestino grueso, del estómago, del útero, entre otras.

Adipocito multilocular (Tej. Con.): célula del tejido adiposo multilocular especializada en acumular lípidos en numerosas gotas. El adipocito multilocular tiene 1 [núcleo redondeado excéntrico](#) y abundantes mitocondrias en las que la energía que se produce por oxidación de los lípidos no se fija como trifosfato de adenosina (ATP) por fosforilación oxidativa, sino que se libera como calor. Los adipocitos multiloculares forman la grasa parda, que es muy escasa en los adultos pero más abundante en fetos y neonatos.

Adipocito unilocular (Tej. Con.): célula del tejido adiposo unilocular especializada en acumular lípidos en una única gota que ocupa casi todo volumen celular. El adipocito unilocular tiene 1 núcleo de forma oval aplanado y [periférico](#). Los adipocitos uniloculares forman la grasa blanca.

Adrenal = glándula adrenal (Sist. End.): ver glándula suprarrenal.

Adrenalina = epinefrina (Sist. End., Sist. Nerv.): molécula que cumple función de hormona (cuando es secretada desde la [médula suprarrenal](#) a la sangre) o de neurotransmisor (cuando es liberada por una neurona presináptica al espacio sináptico).

Adventicia (Msc.): ver [túnica adventicia](#).

Aferente (Msc., Sist. Nerv., Sist. Linf., Ap. Circ.): adjetivo que denota que una estructura lleva o transmite sangre, linfa o un impulso nervioso desde una parte del organismo a otra parte que es considerada central.

Afluyente (Ap. Circ.): vaso que desemboca o desagua en otro que está más cerca del final de la circulación (aurícula) y que generalmente es de mayor calibre que el afluyente. El término “afluyente” se emplea generalmente para describir a las venas, como en “la vena renal es afluyente de la vena cava inferior”.

Agranulocito = leucocito agranular (Tej. Con.): denominación que reciben el linfocito y el monocito de la sangre debido a que al microscopio óptico no se detecta su contenido de gránulos específicos (en un preparado teñido con las coloraciones habituales para ese tejido).

Agujero interventricular = agujero de Monro (Sist. Nerv.): orificio par que comunica el tercer [ventrículo](#) con un ventrículo lateral permitiendo el pasaje de [líquido cefalorraquídeo](#) desde los ventrículos laterales hacia el [tercer ventrículo](#).

Agujero magno = agujero occipital (Sist. Esq., Sist. Nerv., Ap. Circ.): orificio impar del hueso occipital que comunica la cavidad craneal con el conducto raquídeo. El agujero magno es atravesado por las arterias vertebrales que ingresan al cráneo, por el [bulbo raquídeo](#) que se continúa con la [médula espinal](#) y por las raíces medulares del nervio accesorio (XI) que ingresan al cráneo.

Agujero nutricio (Sist. Esq., Ap. Circ.): orificio que presentan los huesos para dar paso a los vasos sanguíneos que los irrigan y a los nervios (que inervan principalmente a esos vasos).

Cada hueso suele presentar más de un agujero nutricio, sobre todo en el caso de los huesos largos, donde los vasos acceden por la diáfisis y por las epífisis.

Agujero rasgado posterior (Sist. Esq., Sist. Nerv., Ap. Circ.): ver agujero yugular.

Agujero yugular = agujero rasgado posterior = orificio yugular (Sist. Esq., Sist. Nerv., Ap. Circ.): orificio por que se encuentra entre los huesos occipital y temporal por donde pasan los nervios craneales IX, X y XI, la vena yugular interna y otras estructuras.

Ahusado (Tej. Musc.): adjetivo que denota que una estructura presenta forma de huso. El huso es una herramienta más larga que gruesa de sección circular que se va afinando desde el centro hacia ambos extremos, describiendo la forma típica de las [células musculares lisas](#).

Albicans (Ap. Rep. Fem.): ver cuerpo albicans.

Albugínea (Ap. Rep. Fem., Ap. Rep. Masc.): ver [túnica albugínea](#).

Aldosterona (Sist. End.): molécula lipídica derivada del colesterol que cumple función de hormona y es secretada por las células de la zona glomerular de la [corteza suprarrenal](#).

Alvéolo (Msc.): cavidad, hueco.

Alvéolo = adenómero alveolar (Tej. Epit.): estructura microscópica pluricelular con forma de saco, representa una de las formas típicas de los [adenómeros](#) de las glándulas exócrinas. Los alvéolos presentan externamente una forma aproximadamente esférica y una luz relativamente amplia. Ejemplos de adenómeros alveolares se encuentran en las glándulas sebáceas y en la glándula mamaria.

Alvéolo pulmonar (Ap. Resp.): estructura microscópica con forma de bolsa formada por células epiteliales denominadas neumocitos (que pueden pertenecer a los tipos I y II). Los alvéolos pulmonares están asociados por su cara convexa con capilares continuos y son las únicas estructuras en que se produce la [hematosis](#). La hematosis se produce cuando se intercambia O₂ y CO₂ entre el aire contenido en el alvéolo y la sangre de dichos capilares a través de la barrera hematogaseosa. En la luz de los alvéolos se encuentran macrófagos alveolares que limpian la superficie epitelial al fagocitar partículas o microorganismos que hayan llegado a ella. Los alvéolos pulmonares pertenecen a la porción respiratoria del aparato respiratorio porque en ellos se produce la hematosis. Los bronquiólos respiratorios, los conductos alveolares y los sacos alveolares también pertenecen a la porción respiratoria porque comunican directamente con alvéolos pulmonares.

Alvéolo dental (Sist. Esq., Ap. Dig.): fosa o espacio de los huesos maxilar y mandíbula (o “maxilares superior e inferior”) que aloja a las raíces de los dientes y las fija a través de una articulación fibrosa denominada gonfosis.

Amielínico (Sist. Nerv.): ver axón amielínico.

Amígdala = tonsila (Sist. Linf., Ap. Dig., Ap. Resp.): cúmulo de tejido linfático que forma parte del tejido linfático asociado a mucosas (M.A.L.T.). Las amígdalas son 5 y se denominan “palatinas” (2 en el [istmo](#) de las fauces), “linguales” (2 en la raíz de la lengua) o “faríngea” (1 en la parte superior y posterior de la [rinofaringe](#)). Por su disposición y ubicación, las amígdalas forman un anillo linfático faríngeo.

Ampolla (Msc.): porción abultada o dilatada de una estructura hueca o conducto, como la ampolla de la trompa uterina, la ampolla hepatopancreática o la ampolla de la última porción del conducto deferente.

Ampolla de la trompa uterina (Ap. Rep. Fem.): porción dilatada de la trompa uterina que se encuentra entre el [istmo](#) y el infundíbulo. La ampolla es, por lo general, el lugar donde ocurre la fecundación.

Ampolla de Vater (Ap. Dig.): ver ampolla hepatopancreática.

Ampolla del conducto deferente (Ap. Rep. Masc.): porción dilatada del conducto deferente que representa su última porción y que se une a la vesícula seminal para formar el conducto eyaculador.

Ampolla del conducto eyaculador (Ap. Rep. Masc.): porción dilatada del conducto eyaculador que representa su primera porción.

Ampolla hepatopancreática = ampolla de Vater (Ap. Dig.): dilatación que se forma por la unión de los conductos colédoco y pancreático principal. La ampolla hepatopancreática se encuentra atravesando la pared de la segunda porción del duodeno y está rodeada por músculo liso que forma el [esfínter](#) de la ampolla hepatopancreática (o “esfínter de Oddi”). La ampolla hepatopancreática se manifiesta desde la cara interna de la pared del duodeno como una eminencia cónica denominada “papila duodenal mayor” (o “[carúncula mayor](#)”).

Ampolla rectal (Ap. Dig.): porción dilatada del recto que se encuentran entre el colon sigmoideo y el [canal anal](#).

Anastomosis (Ap. Circ., Sist. Nerv.): unión de un elemento anatómico (vena, arteria, nervio) con otro de la misma naturaleza. Un ejemplo de anastomosis arterial es el “polígono de Willis” que se encuentra en la base del cráneo.

Andrógeno (Sist. End., Ap. Rep. Masc.): cada una de distintas hormonas sexuales masculinas esteroideas como la testosterona, androsterona y androstenediona secretadas por el testículo en el varón y por la zona reticular de la [corteza suprarrenal](#) en ambos sexos.

Anexo cutáneo (Sist. Teg.): ver fanera.

Anfiartrosis (Sist. Esq., Tej. Con.): tipo de articulación cartilaginosa con movimiento limitado, como la sínfisis del pubis o los discos intervertebrales que unen dos cuerpos vertebrales consecutivos.

Angiogénesis (Ap. Circ.): formación de vasos sanguíneos.

Anillo de Zinn (Ojo, Ap. Locom.): ver anillo tendinoso común.

Anillo faríngeo de Waldeyer (Sist. Linf., Ap. Resp., Ap. Dig.): ver anillo linfático faríngeo.

Anillo fibroso (Sist. Esq.): porción externa de los discos intervertebrales, formada por tejido cartilaginoso fibroso que envuelve al núcleo pulposo.

Anillo inguinal (Msc.): cada uno de los orificios de entrada o salida del conducto inguinal. Uno de los anillos inguinales es lateral y profundo, mientras que el otro es medial y superficial.

Anillo linfático faríngeo = anillo faríngeo de Waldeyer (Sist. Linf., Ap. Resp., Ap. Dig.): denominación que recibe el conjunto formado por las amígdalas linguales, palatinas y faríngea

que se encuentra en la [rinofaringe](#) y orofaringe y forma parte del tejido linfático asociado a mucosas (“M.A.L.T.”).

Anillo tendinoso común = anillo de Zinn (Ojo, Ap. Locom.): tendón en forma de anillo que se inserta en la parte medial de la fisura orbitaria superior ([hendidura esfenoidal](#)), deja pasar a varios nervios (entre ellos el óptico) y brinda inserción a la mayoría de los músculos extrínsecos del ojo (a los 4 músculos rectos y en parte al oblicuo superior).

Antemuro (Sist. Nerv.): ver claustro.

Antígeno (Sist. Linf.): molécula capaz de generar una respuesta inmune adquirida.

Anticuerpo = inmunoglobulina = gammaglobulina (Sist. Linf.): molécula de naturaleza proteica sintetizada y secretada por el linfocito B y la célula plasmática que se encuentra soluble en los líquidos (humores) del cuerpo o unida a ciertas células. Cada anticuerpo presenta una conformación espacial específica para unirse a un antígeno. Existen 5 clases de anticuerpos o inmunoglobulinas (“Ig”) denominados IgG, IgE, IgM, IgA e IgD.

Antidiurético (Ap. Urin., Sist. End.): sustancia que inhibe la producción de orina, como en [“hormona antidiurética”](#).

Antro = antro folicular (Ap. Rep. Fem.): cavidad que se encuentra en los folículos ováricos secundario y maduro, y está llena de “líquido folicular” sintetizado por las células foliculares (o [“células de la granulosa”](#)).

Antro pilórico (Ap. Dig.): una de las porciones de la región pilórica del estómago que continúa al cuerpo del estómago.

Aorta = arteria aorta (Ap. Circ.): arteria elástica que representa el primer vaso de la circulación mayor, cuyas ramas conducen sangre oxigenada a todos los órganos de la [economía](#). El recorrido de la aorta permite distinguir una serie de segmentos: porción ascendente, arco y porción descendente. A su vez, la porción descendente incluye las porciones torácica y abdominal. El término “cayado de la aorta” comprende la porción ascendente y el arco de la aorta. La aorta atraviesa el [diafragma](#) por el hiato aórtico y a la altura de la cuarta vértebra lumbar se divide en 3 ramas terminales (las 2 arterias ilíacas comunes y la sacra media). A lo largo de su recorrido la aorta emite ramas colaterales que se dirigen a distintos órganos y regiones.

Aparato (Msc.): conjunto de órganos que cumple funciones particulares, tradicionalmente se define como formado por órganos que pueden tener diferente estructura histológica y origen, como el aparato digestivo o el respiratorio. El término “aparato” también se aplica a conjuntos de estructuras (que pueden ser microscópicas o macroscópicas) que se organizan para cumplir una función, como en “aparato yuxtglomerular” o en “aparato lagrimal”.

Aparato circulatorio = aparato cardiovascular (Msc.): conjunto de órganos y estructuras que conducen la sangre y la linfa. El aparato circulatorio se compone del corazón, los vasos sanguíneos (arterias, capilares y venas) y los vasos linfáticos (capilares y colectores).

Aparato de Golgi (Msc.): organoide involucrado en la modificación, clasificación y transporte intracelular de proteínas. En los preparados habituales coloreados con hematoxilina y eosina no

se tiñe por lo que solo se puede detectar su ubicación como una zona clara, en general cercana al núcleo, denominada “imagen negativa del Golgi”.

Aparato digestivo (Msc.): conjunto de órganos que desempeña funciones como ingestión, secreción, mezcla y propulsión, digestión (hidrólisis), absorción y defecación. Estas actividades se realizan sobre alimentos a fin de obtener de ellos sustancias y energía para formar y mantener los tejidos. El aparato digestivo se compone de la boca, la faringe, el esófago, el estómago, el intestino delgado, el intestino grueso, las glándulas salivales, el páncreas, el hígado y la vesícula biliar.

Aparato lagrimal (Ojo): conjunto de estructuras que produce y vehiculiza las lágrimas. El aparato lagrimal está formado por las glándulas lagrimales (principal y accesorias), los conductillos lagrimales, el saco lagrimal y el conducto lácrimonasal.

Aparato locomotor (Msc.): conjunto de órganos que permite realizar movimientos coordinados y relacionados con diferentes estímulos o voluntades. El aparato locomotor se compone de huesos, cartílagos, músculos, los medios de unión entre ellos: las articulaciones y los tendones y el control de todos ellos por parte del sistema nervioso.

Aparato reproductor femenino (Msc.): conjunto de órganos que tiene por función generar gametas femeninas, hormonas y contener y nutrir al producto de la fecundación. El aparato reproductor femenino se compone de los ovarios, las trompas uterinas, el útero, la vagina, la vulva y la [glándula mamaria](#).

Aparato reproductor masculino (Msc.): conjunto de órganos que tiene por función generar y vehiculizar gametas masculinas y hormonas. El aparato reproductor masculino se compone de los testículos, el escroto, los epidídimos, los conductos deferentes, las vesículas seminales, la [próstata](#), los conductos eyaculadores, el pene y la uretra (*Fig. 1*).

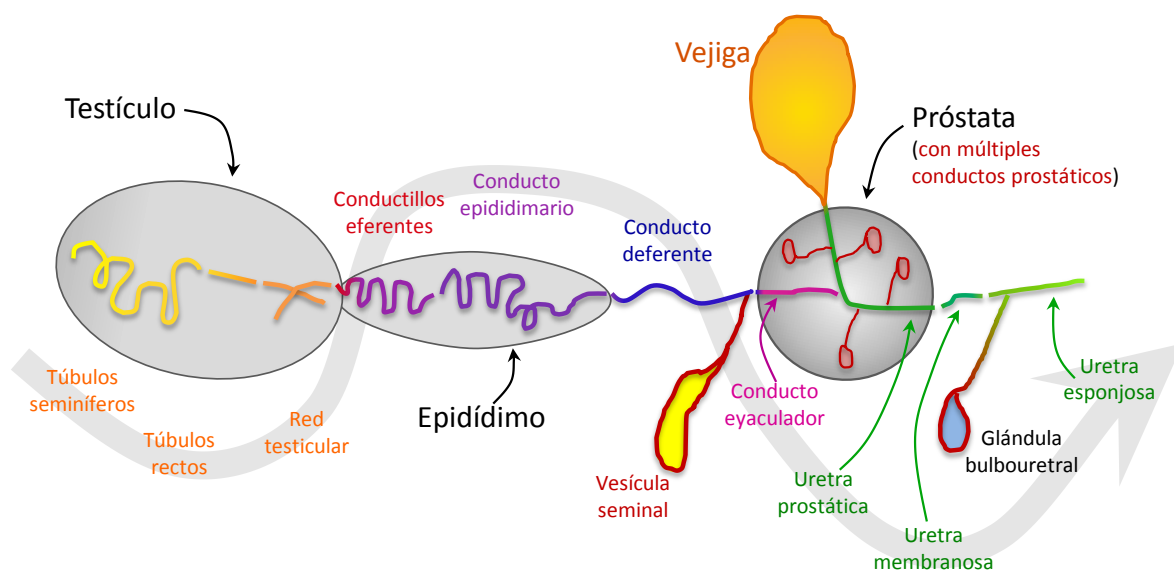


Figura 1: conductos del aparato reproductor masculino y relaciones con sus órganos.

Aparato respiratorio (Msc.): conjunto de órganos que tiene por función principal realizar la [hematosis](#), también desempeña funciones como la fonación y está involucrado en el olfato y en el mantenimiento de la homeostasis. El aparato respiratorio se compone de la nariz, las fosas nasales, la faringe, la laringe, la tráquea, los bronquios primarios y los pulmones.

Aparato urinario (Msc.): conjunto de órganos que tiene por función característica la formación de orina, también está involucrado en el mantenimiento de la homeostasis a través de diversos mecanismos. El aparato urinario se compone de los riñones, los uréteres, la vejiga y la uretra.

Aparato yuxtglomerular (Ap. Urin.): estructura microscópica pluricelular relacionada con cada [nefrón](#) que se encuentra en el riñón. Tiene 3 componentes: células de la mácula densa (túbulo distal), células mesangiales extraglomerulares y células yuxtglomerulares (músculo liso especializado de las arteriolas). Su función es producir y secretar renina, una enzima involucrada en el control de la presión arterial sistémica.

Apéndice cecal = apéndice vermiforme (Ap. Dig., Sist. Linf.): órgano impar y hueco que pertenece al aparato digestivo y se ubica en la fosa ilíaca derecha unido al ciego. El apéndice cecal no tiene una función digestiva importante pero tiene abundante tejido linfático asociado a mucosas (“M.A.L.T.”).

Apéndice xifoides (Sist. Esq.): segmento inferior del hueso esternón.

Apical (Tej. Epit.): adjetivo que denota relación con el ápice (extremo superior de algo). En el tejido epitelial el término “apical” se usa para describir al extremo libre de las células, opuesto a la región basal.

Apócrino (Tej. Epit.): mecanismo de secreción por el cual la célula secreta parte del citoplasma junto con el producto de secreción, como ocurre para la secreción de lípidos en la leche. Otros mecanismos de secreción son el merócrino y el holócrino.

Apófisis (Sist. Esq.): accidente de las superficies óseas que representa un relieve prominente.

Aponeurosis (Tej. Con., Ap. Locom.): lámina macroscópica formada por tejido conectivo denso modelado. Las aponeurosis se encuentran en las palmas de las manos, las plantas de los pies y la pared abdominal, es decir en zonas donde ejercen una gran resistencia mecánica. En las aponeurosis las fibras de colágeno de tipo I se disponen en planos, en cada plano las fibras tienen la misma dirección, pero entre un plano y el plano contiguo, las direcciones son perpendiculares, este ordenamiento hace que las aponeurosis sean bastante transparentes. Las aponeurosis recubren los músculos y sirven también de inserción.

Aracnoides (Sist. Nerv.): una de las 3 meninges, la que se encuentra entre la duramadre y la piamadre. La aracnoides se compone de una capa delgada de tejido conectivo recubierta por una única capa de células aplanadas. La aracnoides forma numerosas trabéculas que la unen con la piamadre. El espacio entre la aracnoides y la piamadre se denomina “espacio subaracnoideo” y contiene [líquido cefalorraquídeo](#).

Arciforme = arqueado = arcuato (Msc.): adjetivo que denota que una estructura presenta forma de arco, como las arterias arciformes y las venas arciformes del riñón que se ubican entre la

base de una pirámide y la corteza. También se emplea para otras estructuras como núcleos o tractos o fibras del sistema nervioso central y ligamentos del aparato locomotor.

Arco aórtico (Ap. Circ.): porción de la aorta que se encuentra entre la porción ascendente y la porción descendente. El arco aórtico forma, junto con la porción ascendente, el “cayado aórtico”. Las arterias tronco braquiocefálico, carótida común izquierda y subclavia izquierda son ramas del arco aórtico. El tronco braquiocefálico a su vez se divide para generar las arterias carótida común derecha y subclavia derecha.

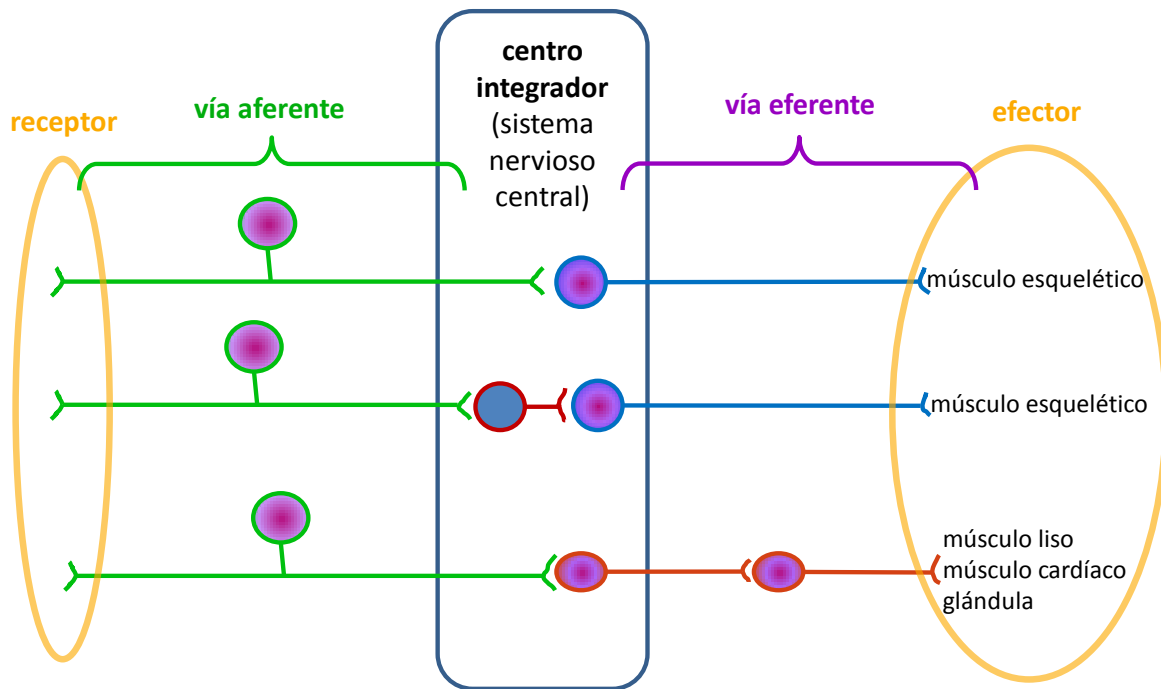


Figura 2: esquema de los componentes del arco reflejo, para distintos ejemplos.

Arco reflejo (Sist. Nerv.): vía nerviosa por la que se verifica el reflejo. El arco reflejo consta de 5 componentes en serie: un [receptor](#) (sensible a estímulos), una vía aferente (o “vía sensitiva”), un centro integrador (alguna porción del sistema nervioso central), una vía eferente (que se puede denominar “vía motora” cuando el arco reflejo termina en un músculo) y un órgano efector (músculo de cualquier tipo o glándula) (Fig. 2). Los arcos reflejos pueden involucrar a los sistemas nervioso somático (el efector es un músculo esquelético) o autónomo (el efector es músculo liso, cardíaco o glándula).

Arco crural (Sist. Esq.): ver [ligamento inguinal](#).

Arcuato (Msc.): ver arciforme.

Aréola (Ap. Rep. Fem.): área aproximadamente circular de la piel que rodea al pezón. La aréola presenta una coloración diferente al resto de la piel porque sus papilas dérmicas son muy altas

y la hemoglobina de la sangre se trasluce, a la vez que la epidermis tiene un mayor contenido de [melanina](#) (sobre todo a partir de la pubertad). La aréola también presenta glándulas sebáceas prominentes. La piel de la areola y del pezón contiene músculo liso en la parte más profunda de la dermis que se contrae frente a diversos estímulos.

Aritenoides (Ap. Resp.): ver cartílago aritenoides.

Armazón fibroso del corazón (Ap. Circ.): estructura formada por tejido conectivo denso no modelado que está compuesto por 4 anillos (uno para cada válvula cardíaca) y por trígonos (estructuras de forma triangular) que completan los espacios entre los anillos. El armazón fibroso del corazón funciona como un aislante eléctrico entre los compartimentos auricular y ventricular, sirve de inserción a las valvas de las válvulas (hacia adentro de los anillos) y sirve de inserción al músculo cardíaco (hacia afuera de los anillos). El armazón fibroso del corazón es atravesado por el [fascículo aurículoventricular](#) (haz de His) del sistema de conducción de impulsos cardíacos.

Artefacto = artificio (Msc.): estructura o aspecto que se produce durante el procesamiento de una muestra, por ejemplo durante la preparación histológica, que perturba la correcta interpretación del preparado, porque no es una estructura que provenga del tejido u órgano.

Arteria (Ap. Circ.): vaso sanguíneo que se origina en alguno de los ventrículos del corazón y conduce la sangre hacia los capilares. Las arterias representan un sistema divergente ya que cada vez son más numerosas (y de menor calibre) debido a las sucesivas ramificaciones. Las arterias son órganos huecos cuya pared está formada por 3 túnicas concéntricas: la íntima, la media y la [adventicia](#). Las arterias se caracterizan por contener mayor proporción de elastina en su pared y músculo liso en su túnica media que las venas correspondientes. Las arterias se pueden clasificar en 3 grupos de acuerdo a su constitución histológica y su función: arterias elásticas (o de conducción), arterias musculares (o de distribución) y arteriolas (o arterias de resistencia).

Arteria central = arteriola central (Ap. Circ., Sist. Linf.): arteriola rodeada por tejido linfático que se encuentra en la pulpa blanca del bazo. Los linfocitos alrededor de esta arteria forman vainas cilíndricas (con abundancia de linfocitos T) o folículos linfáticos (con abundancia de linfocitos B).

Arteria de resistencia (Ap. Circ.): ver arteriola.

Arteria elástica = arteria de conducción (Ap. Circ.): tipo de arteria en cuya túnica media se alternan capas de [células musculares lisas](#) y láminas elásticas. Las láminas elásticas están compuestas por elastina sintetizada por las células musculares lisas. Las arterias elásticas cumplen una función importante en el flujo sanguíneo: durante la sístole ventricular aumentan su calibre llenándose de sangre, posteriormente durante la diástole ventricular la arteria disminuye su calibre debido a la elasticidad de su pared haciendo que la sangre continúe fluyendo hacia los capilares (porque del lado cardíaco la válvula se encuentra cerrada).

Arteria hemorroidal (Ap. Circ., Ap. Dig.): cada una de 3 arterias, hemorroidal superior, hemorroidal media y hemorroidal inferior que llevan sangre al recto.

Arteria hialoidea (Ojo, Embr.): arteria [embrionaria](#) y fetal que nutre al cristalino durante su formación. Luego sufre la degeneración de su parte distal, que se encontraba en la cámara vítrea, mientras que su parte proximal perdura como arteria central de la retina. La arteria hialoidea entra a la copa óptica a través de la fisura coroidea del pedículo óptico (*Fig. 18*).

Arteria muscular = arteria de distribución (Ap. Circ.): tipo de arteria cuya túnica media es gruesa (en relación al diámetro luminal) debido a la gran cantidad de músculo liso que se dispone en forma de espiral (casi circular). Las arterias musculares tienen una membrana elástica interna bien desarrollada en su túnica íntima que se distingue fácilmente en los preparados histológicos habituales. Las arterias musculares regulan el flujo sanguíneo a un tejido u órgano porque pueden modificar el calibre del vaso (por contracción de las células musculares), permitiendo un mayor flujo cuando están relajadas o un menor flujo cuando están contraídas.

Arteriola = arteria de resistencia (Ap. Circ.): tipo de arteria de calibre microscópico que tiene en su túnica media entre 1 y 3 capas de [células musculares lisas](#). Las arteriolas pertenecen al [lecho microvascular](#) y son responsables de la resistencia periférica al flujo de sangre, que se da por el grado de contracción de su músculo liso.

Arteria esplénica (Ap. Circ.): arteria que, junto con la hepática común y la gástrica izquierda, es rama del tronco celíaco. La arteria esplénica se dirige al bazo y en su trayecto emite ramas para el páncreas y el estómago.

Arteria hepática común (Ap. Circ.): arteria que, junto con la esplénica y la gástrica izquierda, es rama del tronco celíaco. La arteria hepática común se divide sucesivamente en varias ramas que conducen sangre principalmente al hígado, pero también a la vesícula biliar, estómago, duodeno y páncreas.

Arteria gástrica izquierda (Ap. Circ.): arteria que, junto con la esplénica y la hepática común, es rama del tronco celíaco y conduce sangre principalmente al estómago.

Arteria pulmonar (Ap. Circ.): ver tronco pulmonar.

Articulación (Sist. Esq., Tej. Con.): conjunto de estructuras que garantizan la unión entre 2 o más piezas del esqueleto. Las articulaciones pueden establecerse entre 2 (o más) huesos, entre 2 cartílagos (como en la laringe), entre hueso y cartílago (como el esternón con el cartílago costal) o entre hueso y diente. Las articulaciones están constituidas por estructuras formadas por distintos tipos de tejido conectivo. Las articulaciones más estudiadas son las que se establecen entre huesos. Las articulaciones se pueden clasificar según la capacidad de movimiento (inmóviles, con movimiento limitado, o móviles) y según la composición histológica de las estructuras que se encuentran entre los huesos (fibrosas, cartilaginosas o sinoviales) (*Fig. 3*).

| tejidos movilidad | fibrosas | cartilagosas | sinoviales |
|-------------------------|----------------------|--------------------------------------------|---------------------------|
| inmóviles | suturas del cráneo | cartílago de crecimiento | ⊘ |
| con movimiento limitado | membranas interóseas | sínfisis del pubis disco intervertebral | ⊘ |
| móviles | ⊘ | ⊘ | rodilla costovertebral |

Figura 3: relación entre las clasificaciones de las articulaciones según composición histológica y movilidad y ejemplos.

Articulación cartilaginosa (Sist. Esq., Tej. Con.): articulación en que las piezas del esqueleto están unidos por tejido cartilaginoso. Las articulaciones cartilagosas pueden ser inmóviles (como en los huesos en crecimiento cuyas porciones se unen por el disco de cartílago hialino de crecimiento) o tener movimiento limitado (como en la sínfisis del pubis o entre los cuerpos vertebrales que se unen a través del disco intervertebral de cartílago fibroso).

Articulación costovertebral (Sist. Esq.): articulación entre la vértebra torácica y la costilla. La articulación costovertebral comprende 2 articulaciones sinoviales de cada lado. Una de ellas se produce entre la cabeza de la costilla y las semicarillas articulares de dos cuerpos vertebrales consecutivos. La otra articulación se produce entre la tuberosidad de la costilla y la apófisis transversa de la vértebra.

| componente | tejido | función |
|---------------------------------------------------------------------------------------------------------------------------------------------------------------------------------------------------------------------------------------------------------------------------------------------------------|-----------------------------------------------------------------------|-------------------------------------------------------------------------------------------------------------------------------------------------------------------------------------|
| Superficies articulares <ul style="list-style-type: none"> → cara posterior de la rótula → tróclea del fémur → cóndilos del fémur → cavidades glenoideas de la tibia | óseo | condicionar el tipo de movimiento que puede realizar la articulación |
| Medios de unión <ul style="list-style-type: none"> → cápsula → ligamentos <ul style="list-style-type: none"> → anteriores (entre ellos el rotuliano) → colateral tibial → colateral peroneo → posteriores (entre ellos los cruzados) | conectivo denso no modelado | unir huesos generar cavidad articular |
| Cartílago articular | cartílago hialino | revestir superficies articulares para disminuir la fricción y amortiguar |
| Fibrocartílago articular → meniscos | cartílago fibroso | mejorar la concordancia geométrica entre las superficies articulares |
| Membrana sinovial | conectivo formado por abundantes células y escasa matriz extracelular | revestir superficies internas de la cavidad con excepción de estructuras formadas por fibrocartílago o cartílago articular secretar líquido sinovial que lubrica la articulación |

Figura 4: componentes típicos de una diartrosis o articulación sinovial ejemplificados para la articulación de la rodilla.

Articulación de la rodilla (Sist. Esq.): articulación sinovial que se produce entre el fémur, la tibia y la rótula. La articulación de la rodilla pertenece al tipo trocleartrosis y tiene como movimientos principales la flexión y la extensión de la pierna. La articulación de la rodilla está compuesta por superficies óseas (tejido óseo que por su geometría condiciona los movimientos y constituye los cóndilos del fémur y las cavidades glenoideas de los cóndilos de la tibia por una parte, y de la tróclea del fémur y la cara posterior de la rótula por otra), una cápsula articular (tejido conectivo denso no modelado que une los huesos y genera la cavidad articular), [cartílago articular](#) (tejido cartilaginoso hialino que reviste las superficies óseas articulares), [fibrocartílago articular](#) (tejido cartilaginoso fibroso que constituye a los meniscos que mejoran la concordancia geométrica entre las superficies articulares del fémur y la tibia), ligamentos (tejido conectivo denso modelado que une los huesos, algunos de ellos se encuentran dentro y otros fuera de la cavidad articular), [membrana sinovial](#) (tejido conectivo laxo que sintetiza y secreta el líquido sinovial y que reviste la cara profunda de la cápsula, las caras anteriores y laterales de los ligamentos cruzados y las superficies óseas no articulares que quedan en la cavidad articular) (Fig. 4).

Articulación fibrosa (Sist. Esq., Tej. Con.): articulación en que las piezas del esqueleto están unidos por tejido conectivo denso (Fig. 3). Las articulaciones fibrosas pueden ser inmóviles

(como en las suturas del cráneo) o tener movimiento limitado (como en las membranas interóseas que unen tibia y peroné o cúbito y radio).

Articulación sinovial = diartrosis (Sist. Esq., Tej. Con.): articulación móvil ([Fig. 3](#)). La articulación sinovial está compuesta por una serie de estructuras constituidas por distintos tipos de tejido conectivo, como la cápsula articular (que describe una cavidad), la [membrana sinovial](#) (que secreta el líquido sinovial), superficies óseas articulares, [cartílago articular](#) (que en la mayoría de los casos es hialino pero en algunas articulaciones es cartílago fibroso), ligamentos (medios de unión entre huesos) y en algunos casos [fibrocartílago articular](#) (estructuras formadas por cartílago fibroso como los meniscos o rodetes). Las articulaciones sinoviales se clasifican según la geometría de las superficies óseas (que condicionan los movimientos que cada articulación puede realizar) en 6 grupos: enartrosis, condíleas, trocleartrosis, por encaje recíproco (o “en silla de montar”), trocoides y artrodias.

Artificio (Msc.): ver artefacto.

Asa (Msc.): porción de una estructura que sobresale en forma curva, como las asas intestinales o el asa de Henle.

Asa de Henle (Ap. Urin.): porción del [nefrón](#) con forma de “U” que se encuentra en los rayos medulares y en las pirámides renales, está formada por el [túbulo recto proximal](#) (segmento grueso descendente del asa), el [segmento delgado](#) y el [túbulo recto distal](#) (segmento grueso ascendente del asa). El asa de Henle se puede describir como formada por una rama descendente, una horquilla (o “recodo”), y una rama ascendente.

Asa intestinal (Ap. Dig.): segmento del yeyuno-íleon que debido a su relación con el [peritoneo](#) adquiere forma de asa.

Asta anterior de la médula espinal (Sist. Nerv.): porción de [sustancia gris](#) de la [médula espinal](#) que se encuentra en su parte anterior. El asta anterior es una columna de sección abultada que no llega a la superficie externa de la médula espinal. En el asta anterior se encuentran somas de neuronas motoras ([motoneuronas alfa](#) y [gamma](#), cuyos axones salen por la raíz anterior del nervio espinal) y de interneuronas.

Asta lateral de la médula espinal (Sist. Nerv.): porción de [sustancia gris](#) de la [médula espinal](#) que contiene somas de neuronas que forman parte del sistema nervioso autónomo simpático. Los somas corresponden a la 1ra neurona de la vía eferente simpática, cuyos axones salen por la raíz anterior. Las astas laterales solo se encuentran en la parte lateral de los segmentos torácicos y en los dos primeros segmentos lumbares (segmentos medulares “T1 a L2”).

Asta posterior de la médula espinal (Sist. Nerv.): porción de [sustancia gris](#) de la [médula espinal](#) que se encuentra en su parte posterior. El asta posterior es una columna de sección afilada y su extremo posterior o vértice llega hasta la superficie externa de la médula espinal. En el asta posterior se encuentran los somas de interneuronas que participan en vías sensitivas.

Astrocyto (Sist. Nerv.): célula de sostén del tejido nervioso que se encuentra en el sistema nervioso central. Los astrocitos tienen numerosas prolongaciones citoplasmáticas que entran en contacto con las neuronas, con la piamadre y con vasos sanguíneos (estas últimas favorecen el

establecimiento de la barrera hematoencefálica). Los astrocitos proveen sostén físico y metabólico para las neuronas a través de numerosos mecanismos. Existen 2 tipos de astrocitos: los astrocitos protoplasmáticos (abundantes en la [sustancia gris](#)) y los astrocitos fibrosos (abundantes en la [sustancia blanca](#)).

Atlas (Sist. Esq.): primera vértebra cervical. El atlas presenta características particulares, como 2 cavidades glenoideas que articulan con los cóndilos del hueso occipital. El atlas no tiene cuerpo vertebral pero por detrás de su arco anterior aloja a la apófisis odontoides del axis (segunda vértebra cervical).

Atresia (Ap. Rep. Fem.): proceso degenerativo por el cual los oocitos y los folículos ováricos desaparecen sin liberar al oocito por ovulación. La atresia ocurre desde la vida fetal. Las células degeneradas son fagocitadas por macrófagos.

Atrio (Ap. Circ.): ver aurícula.

Atrofia (Msc., Tej. Musc.): disminución del tamaño de una estructura. Como ejemplo, en el músculo esquelético la “atrofia por desuso” se verifica por reducción del tamaño de cada célula muscular cuando el músculo que las contiene permanece en reposo por un período prolongado.

Aumento (Msc.): potencia o facultad amplificadora de una lente. El aumento se puede definir como el cociente entre el tamaño de la imagen y el tamaño del objeto observado.

Aurícula = atrio (Ap. Circ.): cada una de las 2 cavidades (aurícula derecha y aurícula izquierda) que reciben sangre de las venas y la impulsan hacia el ventrículo correspondiente. La aurícula derecha recibe sangre de la vena cava inferior, de la vena cava superior y del seno coronario, mientras que la aurícula izquierda recibe sangre de las 4 venas pulmonares. Cada orificio aurículoventricular presenta una válvula, mientras que los orificios de las venas no tienen válvulas funcionales. Las paredes de las aurículas son más delgadas y tienen menos [columnas carnosas](#) (y solo de segundo y tercer orden) que las paredes de los ventrículos. Algunas células musculares cardíacas de las aurículas sintetizan y secretan el factor natriurético atrial.

Auricular (Msc.): adjetivo que denota que una estructura tiene forma de oreja o que tiene relación con las aurículas del corazón o con las orejas. Ejemplos de su uso son “carilla auricular del sacro”, “tabique interauricular” y “pabellón auricular”.

Avascular (Msc.): adjetivo que denota que una estructura carece de vasos, se aplica a los tejidos epitelial y cartilaginoso y a estructuras como la córnea y el cristalino.

Axial (Msc.): adjetivo que denota que una estructura se relaciona con el eje, como “esqueleto axial”.

Axis (Sist. Esq.): segunda vértebra cervical. El axis presenta características particulares, como una apófisis odontoides que se desarrolla hacia arriba y ocupa el lugar que ocuparía el cuerpo del atlas (la primera vértebra cervical).

Axón (Sist. Nerv.): prolongación de la neurona que se origina en el cono axónico, por regla general hay un solo axón por cada neurona. Los diámetros de los axones varían entre distintos tipos de neuronas, pero el diámetro de cada axón es relativamente constante en toda su longitud. Los axones pueden ramificarse emitiendo colaterales. Los extremos distales suelen

ramificarse para hacer sinapsis. El axón no contiene corpúsculos de Nissl, pero tiene mitocondrias y otros componentes subcelulares que permiten el transporte axónico de sustancias. El axón conduce los impulsos alejándolos del soma, por lo que representa la prolongación eferente de la neurona; una excepción a esta regla la constituye la rama periférica de los axones de las neuronas pseudounipolares.

Axón amielínico (Sist. Nerv.): denominación que recibe un axón sin vaina de mielina. Los axones amielínicos del sistema nervioso periférico se encuentran asociados con [células de Schwann](#) ya que se alojan en invaginaciones de la membrana plasmática de esta célula (esta disposición se denomina “vaina de Schwann”). En el sistema nervioso central los axones amielínicos no se encuentran particularmente relacionados con ninguna célula, por lo que se dice que se encuentran “desnudos”. El nervio olfatorio (I) y la rama comunicante gris son ejemplos de nervios o fascículos amielínicos.

Axonema (Tej. Epit., Ap. Rep. Masc.): estructura subcelular formada por microtúbulos ordenados en un arreglo formado por 9 microtúbulos dobles periféricos y 1 par central de microtúbulos individuales (“arreglo 9 + 2”), además de proteínas que enlazan los microtúbulos dobles periféricos y catalizan la hidrólisis de trifosfato de adenosina (ATP). El axonema se encuentra en los [cilios](#) y en la cola del espermatozoide y es responsable de sus movimientos activos característicos.

Banda A (Tej. Musc.): denominación que recibe la estructura subcelular de naturaleza proteica que forma parte del [sarcómero](#) y que contiene a la [línea M](#) y a la banda H. En el medio de la banda A se encuentran los [miofilamentos](#) gruesos y en sus laterales se encuentra una superposición de miofilamentos finos y gruesos.

Banda H (Tej. Musc.): denominación que recibe la estructura subcelular de naturaleza proteica que forma parte del [sarcómero](#) y que contiene en el medio a la [línea M](#). Los miofilamentos que se encuentran en la banda H son los gruesos.

Banda I (Tej. Musc.): denominación que recibe la estructura subcelular de naturaleza proteica que forma parte del [sarcómero](#) y que contiene a la [línea Z](#). Los [miofilamentos](#) que se encuentran en la banda I son los finos.

Barrera hematoacuosa (Ojo): barrera de permeabilidad entre la sangre y el humor acuoso dada principalmente por las uniones oclusivas de las porciones apicales de las células del epitelio no pigmentado del cuerpo ciliar.

Barrera hematoencefálica (Sist. Nerv.): barrera de permeabilidad entre la sangre y el tejido nervioso del sistema nervioso central.

Barrera hematogaseosa (Ap. Resp.): barrera de permeabilidad entre la sangre y el aire de los alvéolos. La barrera hematogaseosa permite la difusión de O₂ y CO₂ y está formada por el citoplasma de las células endoteliales, la [membrana basal](#) de las células endoteliales, tejido conectivo (que es muy escaso y en muchas paredes alveolares es inexistente), la membrana basal de los neumocitos y el citoplasma de los neumocitos. Algunos autores también consideran como otro componente de la barrera hematogaseosa a la película de tensioactivos que recubre

la superficie libre de los neumocitos. A pesar de estar compuesta por varias capas celulares y acelulares, esta barrera es muy delgada: su espesor es del orden del micrómetro.

Barrera hematoneural = barrera hematoneurótica = vaina perineural (Sist. Nerv.): barrera de permeabilidad entre la sangre y el tejido nervioso del sistema nervioso periférico establecida por las uniones oclusivas de las células endoteliales de los capilares de los nervios y por las uniones oclusivas de las células del [perineuro](#). La barrera hematoneural impide que ciertas moléculas de la sangre tengan contacto con el tejido nervioso de los nervios.

Barrera hematorretiniana (Ojo): barrera de permeabilidad entre la sangre y las células de la retina dada principalmente por uniones oclusivas entre las células del epitelio pigmentario y entre las células endoteliales de los vasos de la retina. De esta forma se regula el pasaje de moléculas desde la sangre de la coroides (que por difusión nutre las capas más externas de la retina) y desde la sangre de los capilares de la retina (que nutren las capas más internas de la misma).

Barrera hematotesticular (Ap. Rep. Masc.): barrera de permeabilidad entre la sangre y el compartimento adluminal del túbulo seminífero. La barrera hematotesticular queda establecida principalmente por las uniones oclusivas entre las células de Sertoli. Los capilares sanguíneos del testículo son de tipo continuo. La barrera hematotesticular impide que ciertas moléculas de la sangre (como los anticuerpos) tengan contacto con las células espermatogénicas.

Barrera hematotímica (Sist. Linf.): barrera de permeabilidad entre la sangre y el [parénquima](#) del timo. La barrera hematotímica está establecida en la corteza del timo por las uniones oclusivas entre células endoteliales de los capilares continuos, macrófagos y [células epiteliorreticulares](#) tipo I.

Basal (Msc.): adjetivo que denota que una estructura tiene relación con la base. El término “basal” se usa entre otras cosas para describir la ubicación del núcleo de células epiteliales, u otras estructuras relacionadas con los epitelios como la “[membrana basal](#)”, la “región basal de la célula”. El adjetivo “basal” se emplea también para caracterizar estructuras macroscópicas, como “[los núcleos basales](#)” del cerebro. La palabra “basal” también se aplica en otro sentido, para denominar a células poco diferenciadas, como en “[célula basal](#)”.

Basofilia (Msc.): capacidad de una estructura para unirse a colorantes básicos. El término basofilia se emplea con frecuencia para describir a sustancias como el ácido desoxirribonucleico (ADN) y el ácido ribonucleico (ARN) que se unen a hematoxilina (el colorante básico empleado en los preparados habituales).

Basófilo (Msc.): adjetivo que indica que una estructura presenta basofilia. En la coloración habitual con hematoxilina y eosina el término “basófilo” se aplica a las estructuras que se unen a hematoxilina, como el núcleo celular y el retículo endoplasmático rugoso.

Basófilo = granulocito basófilo (Tej. Con.): célula de la sangre que representa un tipo de [leucocito granular](#). El basófilo es el leucocito menos abundante, tiene un núcleo formado por 2 o 3 lóbulos y numerosos gránulos basófilos (de ahí su denominación). El basófilo se genera en la

[médula ósea roja](#) y su función no se conoce aún con certeza, aunque se cree que está relacionado con los mastocitos del tejido conectivo.

Bastón (Ojo): célula fotorreceptora que forma parte de las capas 2, 3, 4 y 5 de la porción óptica de la retina. Los bastones son células muy especializadas con una ultraestructura compleja. En su segmento externo, los bastones tienen rodopsina, un pigmento óptico que se escinde en retinal y opsina cuando absorbe luz, esta reacción se acompaña de cambios en el potencial de membrana. Los bastones son muy sensibles a la luz, pero no distinguen colores. Los bastones, como los conos, representan la primera célula de la [vía óptica](#).

Bazo (Sist. Linf.): órgano impar y macizo que pertenece al sistema linfático y se ubica en el abdomen, en el hipocondrio izquierdo. El bazo tiene recubrimiento de [peritoneo](#) visceral en la mayor parte de su superficie. El bazo presenta un [estroma](#) compuesto por una cápsula (de tejido conectivo denso no modelado con algunas [células musculares lisas](#)), tabiques y un retículo formado por células reticulares y fibras reticulares. El [parénquima](#) del bazo se distribuye en una pulpa blanca (compuesta por tejido linfático que forma folículos (con abundancia de linfocitos B) o vainas (con abundancia de linfocito T) alrededor de arterias y una pulpa roja (compuesta por cordones esplénicos y [sinusoides](#)). El bazo se encuentra interpuesto en la circulación sanguínea, por lo que reacciona frente a los antígenos que pudieran estar en la sangre y se considera un [órgano linfático secundario](#). La circulación sanguínea del bazo es muy particular, se describen una circulación cerrada (la sangre pasa por una serie de vasos sanguíneos continuos) y una abierta (en la que las células sanguíneas se derraman desde capilares hacia los cordones de la pulpa roja para luego ingresar a sinusoides, volviendo al interior de los vasos). El bazo cumple también la función de seleccionar a los [eritrocitos](#) deteriorados para sacarlos de la circulación. El término “esplénico” se refiere a cualquier estructura relacionada con el bazo.

Bilis (Ap. Dig.): líquido producido por los hepatocitos que contiene sales biliares en solución, que se almacena y concentra en la vesícula biliar y que se libera al duodeno. La bilis funciona como una solución de tensioactivos que disminuye la tensión superficial en las gotas de lípidos que se encuentran en la luz del intestino delgado, facilitando la acción de las lipasas porque permite que los lípidos formen gotas más pequeñas. Una cantidad de lípidos distribuidos en gotas pequeñas expone, en suma, más superficie que la misma cantidad de lípidos formando gotas más grandes. Las lipasas actúan en la superficie de las gotas de lípidos, a mayor superficie, más rápida es su hidrólisis.

Bolsa de Rathke (Sist. End.): estructura embrionaria que se forma a partir de un divertículo del [ectodermo](#) que se encuentra en la boca primitiva. La bolsa de Rathke luego origina a la adenohipófisis. La luz de la bolsa de Rathke se transforma en un vestigio que separa la pars intermedia de la pars distalis de la [hipófisis](#).

Borde adherente (Msc.): borde de una estructura en contacto con la pared de un órgano hueco ([Fig. 5](#)). El término “borde adherente” se emplea para describir las porciones de las hojas de las

[válvulas](#), de los pliegues vestibulares y vocales de la laringe, o de los [cornetes](#) nasales. Ver también “borde libre”

Borde en cepillo = borde en cepillo luminal = ribete en cepillo (Tej. Epit., Ap. Urin.): denominación que recibe el conjunto de [microvellosidades](#) paralelas, densamente agrupadas y con un glucocálix bien desarrollado que presentan las células del [túbulo contorneado proximal](#) del [nefrón](#).

Borde libre (Msc.): borde de una estructura dirigido hacia la luz un órgano hueco (*Fig. 5*). El término “borde libre” se emplea para describir las porciones de las hojas de las [válvulas](#), de los pliegues vestibulares y vocales de la laringe, o de los [cornetes](#) nasales y de los labios. Ver también “borde adherente”.

Botón gustativo (Ap. Dig.): ver corpúsculo gustativo.

Bronquio primario = bronquio extrapulmonar = bronquio fuente (Ap. Resp.): cada uno de dos conductos que se encuentran en el tórax y se forman por la división de la tráquea. El bronquio primario es un órgano par que pertenece al aparato respiratorio y forma parte de su porción conductora ya que conduce y acondiciona el aire. El bronquio primario tiene una estructura histológica similar a la de la tráquea.

Bronquio intrapulmonar (Ap. Resp.): cualquier bronquio que se encuentre dentro del pulmón. Los bronquios intrapulmonares tienen una pared formada por varias capas concéntricas, una mucosa que corresponde a la “[mucosa respiratoria](#)” con una lámina propia rica en fibras elásticas. La siguiente capa está compuesta por músculo liso en disposición circular que forma un anillo completo (diferente a la disposición en el bronquio extrapulmonar, que tiene músculo en la parte posterior). Por fuera del músculo hay una [túnica submucosa](#) de tejido conectivo y glándulas. La siguiente túnica contiene placas de cartílago hialino que están separadas entre sí pero se encuentran en cualquier parte de la circunferencia (diferente a la disposición en el bronquio extrapulmonar, que tiene placas en forma de herradura que ocupan las partes laterales y anterior). Por fuera hay una capa de tejido conectivo que relaciona al bronquio con otras estructuras intrapulmonares.

Bronquio lobar = bronquio secundario (Ap. Resp.): bronquio intrapulmonar que ventila a un lóbulo pulmonar y es rama directa de un bronquio primario.

Bronquio segmentario = bronquio terciario (Ap. Resp.): bronquio intrapulmonar que ventila a un segmento broncopulmonar y es rama directa de un bronquio lobar.

Bronquio subsegmentario (Ap. Resp.): bronquio intrapulmonar que se origina por divisiones sucesivas del bronquio segmentario.

Bronquiolo (Ap. Resp.): estructura intrapulmonar que conduce aire. El bronquiolo tiene un diámetro menor o igual a 1 mm y tiene una pared formada por un epitelio cúbico simple (con dos tipos principales de células: ciliadas y [de Clara](#)) y músculo liso en disposición circular. Los bronquiolos no cuentan con cartílago (ni glándulas) en su pared, por lo que podrían colapsar durante la inspiración. Por este motivo, las sustancias tensioactivas secretadas por las células de Clara son importantes para evitar la adhesión de las paredes bronquiolares. La transición

entre bronquio y bronquíolo es gradual, por lo que el calibre y la constitución histológica van modificándose progresivamente. Por otra parte, existen distintos tipos de bronquíolos (como el terminal y el respiratorio) que se definen en función de la presencia o ausencia de alvéolos.

Bronquíolo terminal (Ap. Resp.): estructura microscópica intrapulmonar que representa el último segmento de la porción conductora de aire ya que no contienen alvéolos.

Bronquíolo respiratorio (Ap. Resp.): estructura microscópica intrapulmonar que representa la primera parte de la porción respiratoria del aparato respiratorio ya que a intervalos aparecen alvéolos en la pared de este bronquíolo.

Bucofaringe (Ap. Dig., Ap. Resp.): ver orofaringe.

Bulbo (Msc.): porción abultada de una estructura maciza como el [bulbo raquídeo](#), el bulbo del cuerpo esponjoso, el bulbo olfatorio y otros.

Bulbo ocular (Ojo): ver globo ocular.

Bulbo olfatorio (Sist. Nerv.): masa par de [sustancia gris](#) que pertenece al encéfalo y está por encima de la lámina cribosa del [etmoides](#) y por debajo del lóbulo frontal del [cerebro](#). En el interior del bulbo olfatorio ocurre la sinapsis entre los axones de las células olfatorias y otras neuronas (“células mitrales”) que forman parte de la vía olfatoria. El bulbo olfatorio representa el [núcleo de terminación](#) del nervio olfatorio.

Bulbo raquídeo = médula oblongada (Sist. Nerv.): porción del [sistema nervioso central](#) que forma parte del encéfalo y se encuentra justo por encima de la [médula espinal](#) y por debajo de la [protuberancia](#). El bulbo raquídeo forma parte del [tronco encefálico](#) junto a la protuberancia y al [mesencéfalo](#). El bulbo raquídeo forma parte del rombencéfalo junto a la protuberancia y al [cerebelo](#) y entre ellos delimitan el [cuarto ventrículo](#). El bulbo raquídeo está compuesto por núcleos de [sustancia gris](#) y tractos de [sustancia blanca](#). Entre sus núcleos se encuentran los 3 núcleos asociados al [nervio vago](#), los núcleos grácil y cuneiforme, y otros. Entre sus tractos se encuentran los lemniscos mediales, las pirámides, los extremos superiores y terminales de los fascículos grácil y cuneiforme, y otros.

Bulbo vestibular = bulbo del vestíbulo de la vagina (Ap. Rep. Fem.): órgano par y macizo que pertenece al aparato reproductor femenino, forma parte de la vulva y se ubica a los lados de la uretra y del orificio vaginal, subyacente al borde adherente del labio menor. Los bulbos vestibulares son estructuras eréctiles análogas al cuerpo esponjoso del pene del varón.

Bulbouretral (Ap. Rep. Masc.): ver [glándula bulbouretral](#).

Burdach (Sist. Nerv.): ver fascículo de Burdach y núcleo de Burdach.

Cadera (Msc.): segmento proximal del miembro inferior, que lo une a la pelvis. La región de la cadera comprende a la “articulación de la cadera” que se establece entre el acetábulo del coxal y la cabeza del fémur.

Caja torácica (Sist. Esq.): conjunto de huesos, cartílagos y articulaciones que forman el esqueleto del tórax. La caja torácica está formada por la porción torácica de la columna vertebral, las costillas, los cartílagos costales y el esternón.

Calcitonina (Sist. End.): molécula de naturaleza peptídica que funciona como hormona y es sintetizada y secretada por las [células parafoliculares](#) de la glándula tiroides.

Caliciforme (Msc.): adjetivo que denota que una estructura tiene forma de cáliz o copa, como la “[célula caliciforme](#)” o la “papila lingual caliciforme”.

Cáliz mayor (Ap. Urin.): estructura hueca que representa una ramificación de la pelvis renal. Cada cáliz mayor recibe la orina de 2 o 3 cálices menores y la conduce hasta la pelvis renal.

Cáliz menor (Ap. Urin.): estructura hueca que representa una ramificación del cáliz mayor. Cada cáliz menor recibe la orina de la papila (vértice de la pirámide renal) y la conduce hasta un cáliz mayor. Los cálices menores representan el primer segmento de la vía de conducción de orina.

Cámara anterior (Ojo): espacio del globo ocular que contiene humor acuoso y está limitado por la córnea por delante y por el iris y el cristalino (a nivel de la pupila) por detrás.

Cámara posterior (Ojo): espacio del globo ocular de forma anular que contiene humor acuoso y está limitado por el iris por delante y por el cristalino y la zónula de Zinn por detrás.

Cámara vítrea (Ojo): espacio del globo ocular de forma esferoide, con una depresión anterior, que contiene humor vítreo y se encuentra entre la retina y la cara posterior del cristalino.

Canal anal = conducto anal (Ap. Dig.): última porción del recto que se ubica en el espesor del periné y se encuentra entre la [ampolla rectal](#) y el ano. El canal anal presenta los [esfínteres](#) anales interno (formado por músculo liso) y externo (formado por músculos esqueléticos del periné).

Canal vertebral (Sist. Esq., Sist. Nerv.): ver conducto raquídeo.

Canalículo (Msc.): canal pequeño.

Canalículo del tejido óseo (Tej. Con.): canal microscópico del tejido óseo en que se encuentra una prolongación citoplasmática de un osteocito. Los canalículos del tejido óseo están excavados en la matriz extracelular del tejido óseo y conectan lagunas ya que las prolongaciones citoplasmáticas de los osteocitos se unen entre sí.

Canalículo biliar = capilar biliar (Ap. Dig.): canal microscópico formado entre 2 hepatocitos adyacentes ([Fig. 10](#)). Cada hepatocito aporta una canaleta cuyos bordes se enfrentan y se sellan con uniones oclusivas. Los canalículos biliares forman una red aproximadamente cuadrículada en el interior de cada placa de hepatocitos. Los canalículos biliares representan el comienzo intralobulillar de la vía biliar ya que reciben la bilis formada por los hepatocitos y la conducen hasta los vértices del lobulillo donde continúa su transporte a través de la vía biliar interlobulillar.

Capa de células ganglionares (Ojo): ver capa ganglionar.

Capa de conos y bastones (Ojo): ver capa de fotorreceptores.

Capa de fibras del nervio óptico = capa de fibras nerviosas (Ojo): novena capa de porción óptica de la retina, compuesta por los axones de las [células ganglionares](#) que se dirigen hacia el disco del [nervio óptico](#).

Capa de fotorreceptores = capa de conos y bastones (Ojo): segunda capa de la porción óptica de la retina, compuesta por las prolongaciones externas de los conos y los bastones. Cada prolongación está formada por un segmento externo y un segmento interno.

Capa ganglionar = capa de células ganglionares (Ojo): octava capa de la porción óptica de la retina, formada por los somas de las [células ganglionares](#).

Capa limitante externa (Ojo): tercera capa de la porción óptica de la retina, compuesta por zónulas adherentes que se establecen principalmente entre conos y [células de Müller](#) o entre bastones y células de Müller. También pueden formar parte de esta capa zónulas adherentes entre 2 células de Müller y excepcionalmente entre conos y bastones. La capa limitante externa es muy delgada y en muchas ocasiones es difícil de distinguir en los preparados histológicos.

Capa limitante interna (Ojo): décima capa de la porción óptica de la retina, compuesta por los extremos internos ensanchados de las [células de Müller](#) y una membrana basal.

Capa nuclear externa = capa granulosa externa (Ojo): cuarta capa de la porción óptica de la retina donde se ubican los núcleos de los conos y de los bastones.

Capa nuclear interna = capa granulosa interna (Ojo): sexta capa de la porción óptica de la retina donde se ubican los núcleos de las [células de Müller](#), neuronas bipolares, células amacrinas y células horizontales.

Capa plexiforme externa (Ojo): quinta capa de la porción óptica de la retina donde se establecen sinapsis entre fotorreceptores (conos y bastones), neuronas bipolares y células horizontales.

Capa plexiforme interna (Ojo): séptima capa de la porción óptica de la retina donde se establecen sinapsis entre neuronas bipolares, células amacrinas y [células ganglionares](#).

Capilar (Ap. Circ.): vaso más pequeño del aparato circulatorio. Los capilares pueden ser sanguíneos o linfáticos, dependiendo de si transportan sangre o linfa.

Capilar sanguíneo (Ap. Circ.): vaso sanguíneo microscópico (perteneciente al [lecho microvascular](#)) cuya pared está formada por células endoteliales y su [membrana basal](#). Los capilares son los vasos sanguíneos más permeables a las moléculas, con frecuencia se anastomosan y forman plexos, dominios o territorios capilares. Existen 3 tipos de capilares sanguíneos: continuos, fenestrados y discontinuos ([sinusoides verdaderos](#)).

Capilar continuo (Ap. Circ.): tipo de capilar sanguíneo que se encuentra en el tejido muscular, en el pulmón, en el sistema nervioso central, en el testículo, en la glándula pineal y en el tejido conectivo. Las células endoteliales establecen uniones oclusivas y la [membrana basal](#) es continua. El capilar continuo es el menos permeable de los 3 tipos de capilares.

Capilar discontinuo = sinusoides verdaderos (Ap. Circ.): tipo de capilar sanguíneo que se encuentra solamente en el bazo, en el hígado y en la médula ósea. Los capilares discontinuos tienen luces amplias y presentan recorridos sinuosos porque se adaptan a los espacios entre placas o cordones de células de los órganos mencionados. Existen espacios entre las células endoteliales de estos capilares y la [membrana basal](#) es incompleta, por lo que representan el tipo de capilares más permeables, permitiendo incluso el paso de células.

Capilar fenestrado (Ap. Circ.): tipo de capilar sanguíneo que se encuentra en la lámina propia del tubo digestivo, en la vesícula biliar, en la mayoría de las glándulas endócrinas y en el riñón. Las células endoteliales presentan fenestraciones (aberturas) y establecen uniones oclusivas. La [membrana basal](#) es continua. Los capilares fenestrados son más permeables a las moléculas que los capilares continuos por lo que aparecen en órganos donde metabolitos, nutrientes, hormonas y otras sustancias se transportan rápidamente.

Capilar linfático (Ap. Circ., Sist. Linf.): capilar que transporta linfa y cuya pared está formada por células endoteliales que dejan espacios entre célula y célula, y una [membrana basal](#) discontinua. Por estas características los capilares permiten el pasaje de líquido intersticial hacia su luz. Los capilares linfáticos comienzan ciegos, a diferencia de los capilares sanguíneos (que están abiertos por sus extremos, comunicando con una arteriola y una vénula). Para mantenerse abiertos, los capilares linfáticos presentan proteínas de anclaje que unen la cara externa de la célula endotelial a la matriz del tejido en que se encuentran.

Cápsula (Msc.): envoltura. La mayoría de las cápsulas son macroscópicas y están formadas por tejido conectivo denso no modelado, como la cápsula del hígado (“de Glisson”), del riñón, de las articulaciones, del ganglio linfático y del ganglio nervioso, entre otras. Existen también cápsulas microscópicas que tienen otra composición histológica (como la “cápsula del cristalino” o la “cápsula del [corpúsculo renal](#)”).

Cápsula articular (Sist. Esq., Tej. Con.): envoltura con forma de manguito o cilindro que se encuentra en la periferia de las diartrosis ([Fig. 4](#)). Representa un ligamento periférico que envuelve la articulación generando una cavidad y contribuyendo a la unión de los huesos. La cápsula articular está formada por tejido conectivo denso no modelado que es continuo con el tejido conectivo denso del periostio. La cápsula articular está internamente revestida por la [membrana sinovial](#).

Cápsula de Glisson (Ap. Dig.): cápsula formada por tejido conectivo denso no modelado que envuelve al hígado. En el [hilio](#), la cápsula de Glisson se refleja, envuelve a los componentes del [pedículo](#) hepático y forma vainas que se introducen en el hígado envolviendo a las tríadas. A medida que las tríadas se ramifican, van reduciendo su tamaño hasta llegar a los vértices de los [lobulillos hepáticos clásicos](#). El tejido conectivo que es denso en la cápsula de Glisson se va haciendo cada vez más laxo a medida que se ramifica junto con la tríada, formando parte del [estroma](#) de este órgano.

Cápsula de Tenon = aponeurosis orbitocular = vaina del globo ocular (Ojo): membrana con forma de segmento de esfera que recubre externamente la esclerótica. La cápsula de Tenon tiene una hoja visceral, aplicada al globo desde el [nervio óptico](#) hasta el surco escleral, y una hoja parietal, aplicada contra la almohadilla adiposa de la órbita. Está formada por tejido conectivo denso, se inserta en el tejido conectivo de la conjuntiva y es atravesada por las estructuras que se dirigen al globo (nervios, vasos y músculos extrínsecos). La cápsula de Tenon forma vainas para los músculos extrínsecos (tanto para los tendones como para los vientres musculares) que permiten que los músculos se contraigan sin desplazamiento lateral.

Cápsula del cristalino (Ojo): [membrana basal](#) muy gruesa que rodea al epitelio y a las células del cristalino.

Cápsula de Bowman = cápsula del corpúsculo renal (Ap. Urin.): cápsula microscópica epitelial que forma parte del [corpúsculo renal](#). La cápsula de Bowman está formada por 2 hojas, una parietal y otra visceral, que son continuas entre sí. La hoja visceral está formada por un epitelio simple formado por células denominadas “podocitos”, que tienen abundantes prolongaciones que abrazan a los capilares del glomérulo. La hoja parietal está formada por un epitelio plano simple, que por un lado (en el polo vascular) se continúa con la hoja visceral y por el otro lado (en el polo urinario) se continúa con el [túbulo contorneado proximal](#).

Cápsula externa (Sist. Nerv.): tracto de [sustancia blanca](#) que se encuentra en el [cerebro](#), entre el núcleo lenticular y el claustro, y tiene forma de lámina.

Cápsula interna (Sist. Nerv.): tracto de [sustancia blanca](#) de proyección que se encuentra en el [cerebro](#) y tiene forma de lámina. La cápsula interna está formada por los mismos axones que forman la corona radiada (más arriba de la cápsula interna) y los pedúnculos cerebrales (más abajo en el [mesencéfalo](#)). La cápsula interna se dispone como una hoja de sustancia blanca comprendida entre el núcleo lenticular, por una parte, y el núcleo caudado y el tálamo, por otra parte.

Cardias (Ap. Dig.): el término “cardias” tiene 2 significados, por un lado es el orificio que comunica el esófago con el estómago. Por otra parte la “región del cardias” es la porción del estómago que se encuentra vecina a ese orificio y que se caracteriza por la presencia de glándulas que secretan moco en la túnica mucosa.

Cardiomiocito = miocardiocito (Tej. Musc., Ap. Circ.): ver célula muscular cardíaca.

Carina (Ap. Resp.): ver espolón traqueal.

Carpo (Sist. Esq.): conjunto de 8 huesos cortos que forman parte del esqueleto de la mano. Los huesos que forman el carpo se denominan escafoides, semilunar, piramidal, pisiforme, trapecio, trapecoide, grande y ganchoso.

Cartílago aritenoides = aritenoides (Ap. Resp.): cartílago par que forma parte del esqueleto de la laringe. Cada cartílago aritenoides se articula por debajo con el borde pósterosuperior del cartílago cricoides y por arriba con el cartílago corniculado. Los cartílagos aritenoides cumplen funciones importantes en la fonación porque la articulación con el cricoides es móvil y a través de sus movimientos hace variar la tensión de la cuerda vocal verdadera ([pliegue vocal](#)) y la apertura (o cierre) de la glotis.

Cartílago articular (Sist. Esq., Tej. Con.): cartílago que recubre la superficie ósea externa de los huesos en las porciones articulares, tiene por función amortiguar la sobrecarga de las superficies en contacto y disminuir la fricción. El [cartílago articular](#) es del tipo hialino en la mayoría de los [huesos](#) (se origina del cartílago hialino que formaba el molde que sirvió para la osificación endocondral). El cartílago articular es del tipo fibroso en articulaciones como la temporomaxilar y las establecidas entre la clavícula y el esternón y entre la clavícula y el

omóplato (se origina del mesénquima que sirvió para la osificación intramembranosa de esos huesos).

Cartílago corniculado = corniculado (Ap. Resp.): cartílago par que forma parte del esqueleto de la laringe. Cada cartílago corniculado tiene forma de cuerno (de ahí su nombre) y articula con la porción superior del cartílago aritenoides.

Cartílago costal (Ap. Locom.): cada uno de 12 pares de cartílagos que se articulan con las costillas y forman parte de la caja torácica. El tejido cartilaginoso que compone los cartílagos costales es de tipo hialino.

Cartílago cricoides = cricoides (Ap. Resp.): cartílago impar del esqueleto de la laringe que articula con los cartílagos aritenoides. El cartílago cricoides tiene forma de anillo y es el único cartílago de la vía respiratoria que representa un anillo completo.

Cartílago cuneiforme = cuneiforme (Ap. Resp.): cartílago par que forma parte del esqueleto de la laringe. Cada cartílago cuneiforme se encuentra incluido dentro en un pliegue aritenoepiglótico (pliegue de la mucosa que va desde el cartílago aritenoides hasta el cartílago epiglotis).

Cartílago epiglotis = epiglotis (Ap. Resp., Ap. Dig.): cartílago impar que forma parte del esqueleto de la laringe. El cartílago epiglotis está constituido por tejido cartilaginoso elástico y su función consiste en cerrar la vía aérea durante la deglución evitando que los alimentos entren en la laringe.

Cartílago tiroides (Ap. Resp.): cartílago impar que forma parte del esqueleto de la laringe. El cartílago tiroides se ubica en la parte anterior de la laringe y tiene una escotadura en su borde superior que es palpable desde la superficie corporal y coloquialmente se lo denomina “nuez de Adán”.

Carúncula mayor (Ap. Dig.): ver [papila duodenal mayor](#).

Carúncula menor (Ap. Dig.): ver papila duodenal menor.

Catecolaminas (Sist. Nerv., Sist. End.): grupo de moléculas derivadas del aminoácido tirosina que incluye a la noradrenalina, a la adrenalina y a la dopamina, que funcionan como neurotransmisor o como hormona, dependiendo de si son liberadas a un espacio sináptico o al torrente sanguíneo.

Caudado (Msc., Sist. Nerv.): adjetivo que denota que una estructura tiene forma de cola o de “C”, como el “núcleo caudado” de la base del [cerebro](#) o el “lóbulo caudado” de la cara inferior del hígado.

Caudal (Msc.): adjetivo que denota que una estructura está orientada hacia posterior, se ubica en la parte posterior o se relaciona con la cola.

Cavéola (Tej. Musc., Msc.): cada una de las invaginaciones de la membrana plasmática de varios tipos celulares, como las de las [células musculares lisas](#). Las cavéolas son estructuras subcelulares similares a vesículas de pinocitosis en proceso de liberación.

Caverna (Ap. Circ., Ap. Rep. Fem., Ap. Rep. Masc.): espacio vascular que se encuentra en estructuras eréctiles como los cuerpos cavernosos del clítoris y del pene, en los bulbos vestibulares y en el cuerpo esponjoso del pene.

Cavernoso (Ap. Rep. Fem., Ap. Rep. Masc.): ver “cuerpo cavernoso” y “seno cavernoso”.

Cavidad articular (Sist. Esq.): cavidad delimitada por la cápsula articular, que a su vez posee un revestimiento interno de [membrana sinovial](#), y que contiene líquido sinovial. La cavidad articular es característica de las articulaciones sinoviales o diartrosis ([Fig. 3](#)).

Cavidad cotiloidea (Sist. Esq.): ver acetábulo.

Cavidad glenoidea (Sist. Esq.): accidente óseo que presenta cierta concavidad y que se corresponde con un cóndilo o una cabeza y aparece en articulaciones como la [rodilla](#) (cavidad glenoidea de la tibia) y la del hombro (cavidad glenoidea del omóplato).

Cayado aórtico = cayado de la aorta (Ap. Circ.): segmento de la [aorta](#) que comprende las porciones ascendente y arco de la aorta.

Cecal (Ap. Dig.): adjetivo que denota relación con el ciego, como en “apéndice cecal” o “válvula ileocecal” (que se encuentra entre el íleon y el ciego).

Celda hipofisaria (Sist. End.): compartimento que contiene a la glándula [hipófisis](#). La celda hipofisaria está formada por 6 caras, las caras anterior, inferior y posterior están dadas por la silla turca (parte del hueso [esfenoides](#)). Cada cara lateral de la celda hipofisaria coincide con la pared interna de cada seno cavernoso (uno de los [senos de la duramadre](#)). La cara superior de la celda hipofisaria es el “diafragma de la hipófisis”, formado también por la duramadre y con un orificio por el que pasa el tallo hipofisario para comunicar a la hipófisis con el [hipotálamo](#).

Célula acidófila (Sist. End.): célula epitelial endócrina de la [pars distalis](#) de la [hipófisis](#). La denominación “célula acidófila” proviene de la observación de coloraciones habituales ya que estas células tienen gránulos que se tiñen con colorantes ácidos como la eosina. Las células acidófilas de la pars distalis pueden pertenecer a 2 tipos: “células somatotrofas”, que secretan hormona de crecimiento o “células lactotrofas” que secretan prolactina.

Célula amacrina (Ojo): neurona de la retina que tiene su soma en la capa nuclear interna.

Célula basal = célula madre (Tej. Epit., Ap. Dig., Ap. Resp.): célula relativamente indiferenciada que aparece en ciertos epitelios y tiene capacidad de hacer mitosis y diferenciarse a otros tipos celulares de ese epitelio. Ejemplos de células basales se encuentran en los epitelios de las [membranas mucosas](#) del estómago, del intestino delgado y del intestino grueso, en las mucosas [respiratoria](#) y [olfatoria](#), en los corpúsculos gustativos y en los conductos epididimario y deferente.

Célula basófila (Sist. End.): célula epitelial endócrina de la [pars distalis](#) de la [hipófisis](#). La denominación “célula basófila” proviene de la observación de coloraciones habituales ya que estas células tienen gránulos que se tiñen con colorantes básicos como la hematoxilina. Las células basófilas de la pars distalis pueden pertenecer a 3 tipos: “células tirotrofas” que secretan tirotrófina, “células gonadotróficas”, que secretan hormona luteinizante y hormona folículoestimulante, o “células corticotrofas” que secretan adrenocorticotrofina.

Célula A = célula alfa (Sist. End.): célula epitelial glandular endócrina del [islote pancreático](#) que secreta glucagón. La célula A es poliédrica y se observa con una coloración clara en los preparados habituales teñidos con hematoxilina y eosina.

Célula B = célula beta (Sist. End.): célula epitelial glandular endócrina del [islote pancreático](#) que secreta insulina. La célula B es poliédrica y se observa con una coloración clara en los preparados habituales teñidos con hematoxilina y eosina.

Célula C (Sist. End.): ver [célula parafolicular](#).

Célula caliciforme (Tej. Epit., Ap. Resp., Ap. Dig., Ojo): glándula exócrina unicelular (se encuentra rodeada por células no secretoras), que secreta mucina que al unirse al agua forma moco. La célula caliciforme se encuentra en los epitelios de varias mucosas como las del intestino grueso, del intestino delgado, la conjuntiva y la [mucosa respiratoria](#). La célula caliciforme presenta forma de copa o cáliz (de ahí su nombre), tiene un núcleo basal y un citoplasma distendido que no se tiñe con hematoxilina ni eosina porque la mucina es una glucoproteína que no tiene afinidad por estos colorantes. El citoplasma de la célula caliciforme se colorea de rojo intenso con la reacción de PAS (ácido periódico-reactivo de Schiff).

Célula centroacinososa (Ap. Dig.): célula epitelial que se encuentra en el centro del [ácino pancreático](#) y forman la primera porción del [conducto intercalar](#). La célula centroacinososa es plana y pequeña y se continúa por fuera del ácino con un epitelio simple cúbico o cilíndrico bajo que forma el resto del conducto intercalar.

Célula con micropliegues (Sist. Linf., Ap. Dig.): ver célula M.

Célula córticotrofa = célula córticotropa (Sist. End.): célula epitelial endócrina de la [pars distalis](#) que secreta la hormona adrenocorticotrofina. La célula córticotrofa es poliédrica o redondeada y tiene gránulos que se tiñen con hematoxilina por lo que en los preparados histológicos habituales se la denomina “célula basófila”.

Célula cromafín (Sist. End., Sist. Nerv.): célula de la [médula suprarrenal](#) que secreta adrenalina y noradrenalina a la sangre, su nombre proviene de su afinidad por sales de cromo que se usaban para colorear los preparados histológicos. La célula cromafín tiene origen nervioso y es análoga a la segunda neurona de la vía eferente simpática ya que hace sinapsis con el axón de la primera neurona de esa vía, secreta catecolaminas y se origina a partir de la cresta neural.

Célula cromófoba (Sist. End.): célula epitelial de la [pars distalis](#) de la [hipófisis](#) que no tiene afinidad por ninguno de los colorantes (hematoxilina o eosina), debido al vaciamiento de los gránulos que contenían hormonas. Cuando las células cromófobas vuelven a acumular gránulos pasan a denominarse “acidófilas” o “basófilas” dependiendo del colorante que se una al contenido de dichos gránulos.

Célula de Clara (Ap. Resp.): célula del epitelio de los bronquiólos, que tiene en su superficie apical un abultamiento en que se encuentran gránulos de secreción que contienen tensioactivos (surfactantes) que disminuyen la tensión superficial y contribuyen a mantener abierta la luz de los bronquiolos (sobre todo durante en la espiración, donde tenderían a colapsarse por la ausencia de cartílago en la pared del bronquiólo).

Célula de gránulos pequeños (Ap. Resp.): célula endócrina que pertenece al epitelio de la [mucosa respiratoria](#). La célula de gránulos pequeños no llega a tener contacto con la luz de la vía aérea porque es una célula baja y por su función que consiste en secretar hormonas hacia la lámina propia. La célula de gránulos pequeños es análoga a la [célula enteroendócrina](#) de las mucosas del tubo digestivo.

Célula de Ito = lipocito = célula perisinusoidal (Ap. Dig.): célula del hígado que se encuentra en el espacio perisinusoidal (“espacio de Disse”) y almacena lípidos (como la vitamina A). La célula de Ito pertenece al [estroma](#) del hígado, puede sintetizar fibras de colágeno y reticulares.

Célula de Kupffer (Ap. Dig.): macrófago residente que forma parte de la pared de los [sinusoides](#) hepáticos. La célula de Kupffer está en contacto con las células endoteliales y se ubica en la luz (en contacto con la sangre), pudiendo fagocitar antígenos, microorganismos y glóbulos rojos deteriorados que ingresen al hígado con la sangre que llega a través de la vena porta (por ejemplo desde el intestino).

Célula de Langerhans (Sist. Teg., Sist. Linf.): célula del sistema linfático que se encuentra en la epidermis y representa una población de células dendríticas, que son presentadoras de antígenos. Una vez que captan un antígeno, las células de Langerhans se dirigen a los ganglios linfáticos para inducir una respuesta.

Célula de la granulosa (Ap. Rep. Fem.): célula epitelial del folículo ovárico cúbica o poliédrica que forma parte de un epitelio estratificado y da un aspecto granular a los folículos con cierto grado de maduración.

Célula de Leydig = célula intersticial (Ap. Rep. Masc.): célula que se encuentra en el intersticio que queda entre los túbulos seminíferos en los lobulillos del testículo. Las células de Leydig se originan a partir del tejido conectivo, pero se las denomina “epitelioides” ya que se encuentran juntas y secretan hormonas esteroideas. La célula de Leydig es poliédrica, tiene abundantes mitocondrias, gotas de lípido y retículo endoplasmático liso.

Célula de Müller (Ojo): célula de sostén de la porción óptica de la retina que se encuentra formando parte de 8 de sus 10 capas, desde la capa limitante externa hasta la capa limitante interna. La célula de Müller tiene prolongaciones citoplasmáticas ramificadas, un núcleo que se ubica en la capa nuclear interna y se origina a partir del tejido nervioso.

Célula de Paneth (Ap. Dig.): célula epitelial glandular que se encuentran en el fondo de la cripta de Lieberkühn del intestino delgado. La célula de Paneth tiene forma piramidal y contiene gránulos de secreción muy eosinófilos en su región apical. Las células de Paneth secretan péptidos y enzimas que inhiben el crecimiento de microorganismos en el intestino delgado.

Célula de Purkinje (Sist. Nerv.): neurona cuyo soma se encuentra en la [sustancia gris](#) de la corteza del [cerebelo](#), en la capa que lleva su nombre. El soma de la célula de Purkinje es grande y tiene forma de pera. Las dendritas de la célula de Purkinje se distribuyen en una forma característica (muy ramificadas en forma de abanico y en un plano) en la capa molecular de la sustancia gris de la corteza del cerebelo. El axón de la mayoría de las células de Purkinje forma

parte de la [sustancia blanca](#) del cerebelo dirigiéndose a los núcleos profundos del cerebelo, solo algunos axones de células de Purkinje abandonan el cerebelo.

Célula de revestimiento óseo (Tej. Con.): célula del tejido óseo que se origina a partir de un osteoblasto que ha finalizado la formación ósea. Las células de revestimiento óseo se organizan en una capa simple de células aplanadas sobre las superficies óseas internas y externas.

Célula de Schwann (Sist. Nerv.): célula de sostén del tejido nervioso que se encuentra en el sistema nervioso periférico acompañando a los axones, para los que forma la “vaina de Schwann”. Los axones amielínicos del sistema nervioso periférico presentan solamente una vaina que consiste en una invaginación a lo largo de la célula de Schwann en la que se alojan uno o varios axones. Los axones mielínicos del sistema nervioso periférico presentan además de la vaina de Schwann una “vaina de mielina” que consiste en un espiral compacto de membrana plasmática, formado también por esta célula. La célula de Schwann es más corta que el axón, por lo que varias de ellas se disponen en serie formando vainas para los distintos segmentos de axón. El [endoneuro](#) se ubica por fuera de la célula de Schwann.

Célula de Sertoli = célula sustentacular (Ap. Rep. Masc.): célula epitelial del túbulo seminífero que da sostén y nutrición a las células espermatozógenas. Las células de Sertoli se unen entre sí a través de uniones oclusivas constituyendo la base estructural de la barrera hematotesticular. Las células de Sertoli secretan hormonas esteroideas como estrógenos y también hormonas peptídicas como inhibina.

Célula del cristalino (Ojo): ver fibra del cristalino.

Célula dendrítica (Sist. Linf.): célula derivada de la línea mieloide de la [médula ósea roja](#), que pertenece al sistema linfático. La célula dendrítica presenta prolongaciones ramificadas y junto con el linfocito B y el macrófago es una célula presentadora de antígenos ya que expresa en su membrana plasmática el [complejo mayor de histocompatibilidad](#) de tipo II (MHCII). La célula dendrítica es capaz de fagocitar un antígeno, hidrolizar sus proteínas y unir los péptidos derivados de ese antígeno en la porción extracelular de la proteína del complejo mayor de histocompatibilidad tipo II (MHCII) para ser presentado a otras células del sistema inmune.

Célula dendrítica folicular (Sist. Linf.): célula del tejido conectivo que se encuentra en los folículos linfáticos, se desarrolla a partir de una célula similar al fibroblasto, tiene prolongaciones que se unen a anticuerpos y complejos inmunes. La “célula dendrítica folicular” es distinta a la “célula dendrítica”.

Célula enteroendócrina (Ap. Dig.): célula que forma parte del epitelio de la mucosa del estómago, intestino delgado e intestino grueso, que secreta hormonas. Las células enteroendócrinas son bajas y muchas veces no llegan a hacer contacto con la luz de estos órganos, su función es secretar hacia el lado basal, para que las hormonas atraviesen la [membrana basal](#) y lleguen a los capilares de la lámina propia. Las hormonas secretadas por las células enteroendócrinas comunican a otros órganos la situación (estado de lleno, composición del contenido) del estómago y de los intestinos. Las células enteroendócrinas no se distinguen

al microscopio óptico con la coloración hematoxilina-eosina. La célula enteroendócrina es análoga a las [células de gránulos pequeños](#) de la [mucosa respiratoria](#).

Célula endimaria = célula del epéndimo = endimocito (Sist. Nerv.): célula de sostén del sistema nervioso central. Las células endimarias se disponen en íntima aposición revistiendo el conducto central de la médula, el acueducto cerebral y los [ventrículos](#). Las células endimarias se originan a partir del [neuroectodermo](#) (que a su vez se origina a partir del [ectodermo](#)) del embrión. Algunos autores las clasifican como un epitelio (cúbico o cilíndrico simple) por su origen, por presentar [cilios](#), por estar unidas entre sí por uniones comunicantes y desmosomas, y por revestir superficies. Otros autores las clasifican como parte del tejido nervioso y las incluyen junto a las células de sostén del sistema nervioso central, por no tener una [membrana basal](#) que las separe de las otras células del tejido nervioso.

Célula epiteliorreticular = célula retículoepitelial (Sist. Linf., Tej. Epit.): célula de origen epitelial que forma el retículo celular que constituye (junto con la cápsula y los tabiques de tejido conectivo) el [estroma](#) del timo. Existen 6 tipos de células epiteliorreticulares, las de tipo I están involucradas en la barrera hematotímica y se encuentran en la corteza y las de tipo VI forman los corpúsculos tímicos (“corpúsculos de Hassall”) de la médula del timo.

Célula folicular (Sist. End.): célula epitelial endócrina que forma parte del folículo tiroideo. Las células foliculares forman un epitelio cúbico (o cilíndrico bajo) simple en torno al coloide (solución de [tiroglobulina](#)). Las células foliculares sintetizan las hormonas tiroideas por un mecanismo particular que incluye varios pasos como la captación activa de iodo desde la sangre, la acumulación de un precursor de la hormona (tiroglobulina) en un espacio extracelular (la luz del folículo) y otros pasos.

Célula ganglionar = célula ganglionar de la retina (Ojo): neurona de la porción óptica de la retina que forma parte de la [vía óptica](#). En la retina, las células ganglionares se encuentran en las capas plexiforme interna, ganglionar y de fibras del [nervio óptico](#). El axón de la célula ganglionar sale del globo ocular para formar el nervio óptico, el [quiasma óptico](#) y el tracto óptico. En la vía óptica, la célula ganglionar hace sinapsis con la célula bipolar en la capa plexiforme interna y con neuronas del núcleo geniculado lateral del [tálamo](#).

Célula ganglionar = célula ganglionar de la médula suprarrenal (Sist. End.): célula de origen nervioso que se encuentra en la [médula suprarrenal](#) junto a la [célula cromafín](#). La célula ganglionar de la médula suprarrenal corresponde a una segunda neurona de la vía eferente simpática ya que tiene el mismo origen embrionario, hace sinapsis con el axón de una primera neurona de la vía eferente simpática y su axón se dirige a la [corteza suprarrenal](#) para hacer sinapsis (empleando el neurotransmisor noradrenalina) con las células epiteliales endócrinas. Las características de la célula ganglionar (y también algunas características de la célula cromafín) motivan que la médula suprarrenal se considere análoga a un ganglio simpático.

Célula gonadotrofa = célula gonadotropa (Sist. End.): célula epitelial endócrina de la [pars distalis](#) que secreta la hormona luteinizante y la hormona foliculoestimulante. La célula

gonadotrofa es poliédrica o rendodeada y tiene gránulos que se tiñen con hematoxilina por lo que en los preparados histológicos habituales se la denomina “célula basófila”.

Célula lactotrofa = célula lactotropa (Sist. End.): célula epitelial endócrina de la [pars distalis](#) que secreta la hormona prolactina. La célula lactotrofa es poliédrica o rendodeada y tiene gránulos que se tiñen con eosina por lo que en los preparados histológicos habituales se la denomina “célula acidófila”.

Célula horizontal (Ojo): neurona de la retina que tiene su núcleo en la capa nuclear interna.

Célula intersticial de la glándula pineal (Sist. End., Sist. Nerv.): célula de sostén de origen nervioso, con características similares a las de los [astrocitos](#), que se encuentran dispersas entre los pinealocitos y relacionadas con los vasos sanguíneos y la cápsula meningeal de la glándula pineal.

Célula intersticial del testículo (Ap. Rep. Masc.): ver [célula de Leydig](#).

Célula luteínica (Ap. Rep. Fem.): célula que se encuentra en el cuerpo lúteo del ovario y se forma luego de la ovulación a partir de las [células de la granulosa](#) o de las células de la [teca](#) interna. Las células luteínicas son poliédricas, contienen gotas lipídicas y en los preparados histológicos se observan ligeramente eosinófilas. La célula luteínica secreta hormonas esteroideas, principalmente progestágenos. Existen 2 tipos de células luteínicas: las que se originan del epitelio del folículo (a partir de las células de la granulosa) y las que se originan de la teca interna (a partir de las células “epitelioides”).

Célula M = célula con micropliegues (Sist. Linf., Ap. Dig.): célula epitelial que aparece en las regiones de la mucosa del intestino delgado y del intestino grueso asociadas a folículos linfáticos o placas de Peyer. Las células M tienen micropliegues (en lugar de [microvellosidades](#)) y se especializan en captar antígenos de la luz intestinal, fagocitarlos y trasladarlos al tejido linfático asociado a mucosas subyacente.

Célula madre (Tej. Epit., Ap. Dig., Ap. Resp.): ver célula basal.

Célula mioide = célula mioide peritubular (Ap. Rep. Masc.): célula que se encuentra alrededor del túbulo seminífero en el lobulillo del testículo. Las células mioides peritubulares tienen características similares a las [células musculares lisas](#), son contráctiles, se disponen en forma circular por fuera de la [membrana basal](#) del túbulo seminífero y se observan con citoplasmas eosinófilo en los preparados habituales.

Célula mioepitelial (Tej. Epit., Ap. Dig., Ap. Rep. Fem., Ojo): célula que se ubica entre las células secretoras y la [membrana basal](#) de los [adenómeros](#) de las glándulas salivales, sudoríparas, lagrimales y mamarias. Las células mioepiteliales tienen prolongaciones que se disponen como dedos de una mano rodeando una esfera, esas prolongaciones contienen [miofilamentos](#), por lo que son contráctiles y al contraerse favorecen el vaciamiento de los adenómeros.

Célula mucosa (Tej. Epit.): célula epitelial glandular exócrina que secreta mucina y aparece en grupos (rodeada por otras células mucosas). La mucina se transforma en moco al unirse al agua en la superficie libre del epitelio. La célula mucosa presenta forma cilíndrica, un núcleo

basal y citoplasma claro en las coloraciones habituales porque la mucina tiene poca afinidad por hematoxilina y eosina. Las células mucosas se encuentran formando parte de [ácinos](#) mucosos (o mixtos) y de superficies secretoras (como en la túnica mucosa del estómago).

Célula muscular cardíaca = cardiomiocito = miocardiocito (Tej. Musc.): célula muscular que se observa estriada en su corte longitudinal al microscopio óptico. La célula muscular cardíaca es ramificada y se une por sus extremos a otras células musculares. La célula muscular tiene sección transversal aproximadamente circular y tiene un núcleo (a veces 2) de ubicación central. Las células musculares cardíacas pueden pertenecer a 3 tipos, los cardiomiocitos comunes (que forman la mayor parte del [miocardio](#) y son los responsables de la contracción de la pared cardíaca), los cardiomiocitos del sistema de conducción de impulsos cardíacos y los cardiomiocitos “mioendócrinos” que sintetizan y secretan el factor natriurético atrial.

Célula muscular esquelética (Tej. Musc.): [célula muscular](#) que se observa estriada en su corte longitudinal al microscopio óptico. La célula muscular esquelética es muy larga, de sección transversal poliédrica y extremos romos. Cada célula muscular esquelética tiene muchos núcleos de ubicación [periférica](#) ya que proviene de la fusión de muchos “mioblastos” (cada uno aporta un núcleo). Las células musculares esqueléticas no se unen entre sí y están individualmente envueltas por el [endomisio](#).

Célula muscular lisa (Tej. Musc.): célula muscular que se observa lisa, sin estructura detectable al microscopio óptico. La célula muscular lisa tiene forma de ahusada, sección transversal aproximadamente circular y un núcleo central. Las células musculares lisas se disponen generalmente en capas, pero pueden aparecer aisladas.

Célula NK = linfocito NK (Sist. Linf): célula perteneciente al sistema linfático que se origina a partir de la línea linfoide. La célula NK reconoce y mata células anormales propias (de tumores, o infectadas por virus). La denominación “NK” proviene del inglés, la sigla abrevia la expresión “natural killer”.

Célula olfatoria (Ap. Resp., Sist. Nerv.): célula que se encuentra en el epitelio de la [mucosa olfatoria](#), algunos autores la describen como un tipo de célula epitelial y otros como una neurona bipolar. Las células olfatorias tienen un axón amielínico que se dirige (atravesando la [lámina cribosa](#) del [etmoides](#)) al bulbo olfatorio formando el nervio olfatorio y una dendrita que se dirige a la superficie libre del epitelio. El extremo de la dendrita posee [cilios](#) que reaccionan frente a sustancias odoríferas. Las células olfatorias se regeneran a partir de las [células basales](#) del epitelio de esta mucosa y se encuentran en contacto con otras células epiteliales, como las de sostén.

Célula ósea (Tej. Con.): cada una de 5 tipos celulares presentes en el tejido óseo. Las células óseas pueden ser osteoprogenitoras, osteoblastos, osteocitos, células de revestimiento óseo u osteoclastos.

Célula osteoprogenitora (Tej. Con.): célula del tejido óseo que se diferencia a partir de células mesenquimáticas y puede diferenciarse a osteoblastos.

Célula oxífila de la glándula paratiroides (Sist. End.): célula presente en la glándula paratiroides que no tienen función conocida. La célula oxífila tiene abundantes mitocondrias y adquiere coloración eosinófila en los preparados habituales.

Célula parafolicular = célula C (Sist. End.): célula epitelial endócrina del folículo tiroideo que se encuentra en contacto con la [membrana basal](#) del mismo y con [células foliculares](#), pero no con la luz del folículo. Las células parafoliculares son menos abundantes que las células foliculares y secretan la hormona calcitonina.

Célula parietal (Ap. Dig.): célula epitelial glandular que pertenece a la glándula corpofúndica del estómago y secreta HCl y factor intrínseco (molécula necesaria para absorber vitamina B₁₂ en el intestino delgado). La célula parietal es poliédrica y se tiñe intensamente con eosina, debido a sus abundantes mitocondrias, necesarias para formar el trifosfato de adenosina (ATP) útil para bombear el HCl hacia la luz de la glándula corpofúndica.

Célula plasmática (Tej. Linf.): célula perteneciente al sistema linfático que se origina a partir del linfocito B y que es responsable de la producción y secreción de anticuerpos durante una respuesta inmune.

Célula polarizada (Tej. Epit., Msc.): célula que presenta polaridad, es decir que no es igual en todas sus regiones, sino que presenta distintas especializaciones, organoides y/o funciones en distintas regiones de la célula. Muchas células epiteliales son polarizadas. Ejemplos de células polarizadas son las células epiteliales cilíndricas de la mucosa del intestino delgado, las [células caliciformes](#), las [células serosas](#), las neuronas, las [células ependimarias](#), los conos, los bastones, los hepatocitos, los osteoclastos y otras.

Célula principal de la glándula corpofúndica (Ap. Dig.): célula epitelial glandular exócrina que se ubica en el fondo de la glándula corpofúndica del estómago y secreta pepsinógeno. La célula principal de la glándula corpofúndica tiene abundante retículo endoplasmático rugoso, por lo que presenta un citoplasma basófilo en los preparados habituales.

Célula principal de la glándula paratiroides (Sist. End.): célula epitelial glandular endócrina que se encuentra en las glándulas paratiroides y secreta la hormona paratiroidea.

Célula reticular (Tej. Con.): célula del tejido conectivo que sintetiza fibras reticulares. La célula reticular tiene prolongaciones y por medio de ellas se une a otras células reticulares para formar, junto con las fibras reticulares, una red de malla fina. Las células reticulares son muy importantes en los tejidos linfáticos porque esa red mixta formada por células y fibras es parte del [estroma](#) de los folículos linfáticos, del ganglio linfático y del bazo.

Célula reticuloepitelial (Sist. Linf., Tej. Epit.): ver célula epiteliorreticular.

Célula satélite (Sist. Nerv.): célula de sostén del tejido nervioso que se encuentra en el sistema nervioso periférico y que se ubica en los ganglios nerviosos rodeando a los somas de las neuronas. Las células satélite son pequeñas y contribuyen a establecer y mantener un microambiente aislado para los somas.

Célula serosa (Tej. Epit.): célula epitelial glandular exócrina que secreta proteínas. La célula serosa tiene forma piramidal y un núcleo basal y esférico (que en los preparados histológicos se

ve redondo). El citoplasma en la parte basal de la célula es basófilo porque contiene abundante retículo endoplasmático rugoso, mientras que en la parte apical del citoplasma se encuentran gránulos acidófilos que contienen proteínas. La célula serosa es un ejemplo típico de [célula polarizada](#) morfológica y funcionalmente. Las células serosas se agrupan generalmente formando [ácinos](#) serosos.

Célula sexual (Msc.): ver gameta.

Célula somatotrofa = célula somatotropa (Sist. End.): célula epitelial endócrina de la [pars distalis](#) que secreta la hormona de crecimiento. La célula somatotrofa es poliédrica o redondeada y tiene gránulos que se tiñen con eosina por lo que en los preparados histológicos habituales se la denomina “célula acidófila”.

Célula sustentacular (Ap. Rep. Masc.): ver célula de Sertoli.

Célula tirotrófa = célula tirotrópa (Sist. End.): célula epitelial endócrina de la [pars distalis](#) que secreta la hormona tirotrófina. La célula tirotrófa es poliédrica o redondeada y tiene gránulos que se tiñen con hematoxilina por lo que en los preparados histológicos habituales se la denomina “célula basófila”.

Cemento (Ap. Dig.): capa de tejido que forma la parte más externa de la raíz del diente, envolviendo a la dentina. El cemento está formado por un tejido conectivo mineralizado avascular.

Centríolo (Msc.): estructura subcelular formada por proteínas. Los centriolos son importantes en la formación de los [cilios](#) y en la división celular.

Centro frénico = tendón central del diafragma (Ap. Locom.): estructura formada por tejido conectivo denso que se encuentra en el centro del [diafragma](#) rodeada por la porción muscular (contráctil) del mismo. El centro frénico presenta un orificio que es atravesado por la vena cava inferior y el nervio frénico derecho.

Cerebelo (Sist. Nerv.): porción del encéfalo ubicado por detrás del [bulbo raquídeo](#) y de la [protuberancia](#), con quienes forma el rombencéfalo y delimita el [cuarto ventrículo](#). El [cerebelo](#) está formado por dos hemisferios derecho e izquierdo conectados por una porción media, el “vermis”. El cerebelo contiene [sustancia gris](#) en su corteza y en núcleos profundos (“núcleos intracerebelosos”), la [sustancia blanca](#) se dispone entre la corteza y los núcleos. La forma en que se disponen las sustancias blanca y gris, a modo de vegetal ramificado, se denomina “árbol de la vida”. El cerebelo cumple funciones motoras muy importantes en la postura y en la coordinación de los movimientos voluntarios.

Cerebro = telencéfalo (Sist. Nerv.): porción más voluminosa del encéfalo formada por 2 hemisferios, que están conectados principalmente por el cuerpo calloso. En la superficie externa de cada hemisferio cerebral se pueden distinguir 5 “lóbulos cerebrales”: de la ínsula, frontal, parietal, temporal y occipital. En cada hemisferio cerebral se encuentra un [ventrículo](#) lateral que contiene [líquido cefalorraquídeo](#). El [cerebro](#) está formado por [sustancia gris](#) que se ubica en la corteza y en núcleos profundos (“núcleos basales”) y por [sustancia blanca](#) que es profunda y se

encuentra entre la corteza y los núcleos basales. En el cerebro residen funciones complejas como las sensaciones conscientes, los movimientos voluntarios, la memoria, el habla, y otras.

Cérvix (Msc.): ver cuello.

Cervical (Msc.): adjetivo que denota relación con el cuello o cérvix, como “vértebra cervical”.

Chapa estriada (Tej. Epit., Ap. Dig.): denominación que recibe el conjunto de [microvellosidades](#) paralelas y densamente agrupadas de los [enterocitos](#) presentes en el intestino delgado y en el intestino grueso.

Cicatriz umbilical (Msc.): ver ombligo.

Ciego (Msc.): adjetivo que denota que una estructura tiene un extremo cerrado, como los capilares linfáticos que comienzan ciegos o la primera porción del intestino grueso.

Ciego (Ap. Dig.): primera porción del intestino grueso que se encuentra por debajo de un plano que pasa por el borde inferior del orificio que comunica el íleon con el intestino grueso. El ciego se ubica en el abdomen, en la fosa ilíaca derecha, se continúa hacia arriba con el colon ascendente y tiene unido al apéndice cecal.

Ciliar (Ojo): adjetivo que denota que una estructura tiene relación con el ojo, como ganglio ciliar, cuerpo ciliar, arterias ciliares.

Cilio (Tej. Epit.): estructura subcelular que aparece en ciertas células epiteliales. Los cilios son prolongaciones que mediante movimientos oscilantes, activos y coordinados pueden desplazar líquidos (como el moco) que se encuentran en la superficie del epitelio, como en el epitelio de la [mucosa respiratoria](#) o de la trompa uterina. Los cilios están formados por una porción de la membrana plasmática que envuelve a un [axonema](#) (que contiene microtúbulos en un “arreglo 9 + 2”) que ocupa toda su extensión y que se une a un [cuerpo basal](#) (formado por 9 microtúbulos triples).

Cintilla óptica (Ojo): ver tracto óptico.

Cintura escapular (Ap. Locom., Sist. Esq.): conjunto formado por la clavícula y la escápula (omóplato) que representan el esqueleto del primer segmento (segmento más proximal) del miembro superior. La cintura escapular es bastante libre respecto del tórax por lo que aporta gran movilidad al miembro superior.

Cintura pélvica = cintura pelviana (Ap. Locom., Sist. Esq.): conjunto formado por el sacro y los coxales que representan el esqueleto del primer segmento (segmento más proximal) del miembro inferior. La cintura pélvica se caracteriza por su solidez y escasa movilidad que proveen resistencia contra los efectos de la gravedad y permiten la posición bípeda y la locomoción.

Circulación mayor = circulación sistémica (Ap. Circ.): uno de los recorridos que realiza la sangre y que tiene como función principal llevar sangre oxigenada a todos los órganos de la [economía](#) y luego devolverla al corazón. La circulación mayor comienza en el ventrículo izquierdo, se continúa con la [aorta](#), cuyas ramificaciones sucesivas divergen hacia todos los tejidos vascularizados donde se continúan con capilares. A su vez, los capilares se continúan con venas que terminan convergiendo en la vena cava superior, la vena cava inferior y el seno

coronario, que desembocan en la aurícula derecha. De esta manera la circulación mayor, al igual que la circulación menor, comienza en un ventrículo, pasa sucesivamente por arterias, capilares y venas y termina en una aurícula.

Circulación menor = circulación menor (Ap. Circ.): uno de los recorridos que realiza la sangre y que tiene como función principal llevar sangre carboxigenada al pulmón para realizar la [hematosis](#) y luego devolverla al corazón. La circulación menor comienza en el ventrículo derecho, se continúa con el tronco pulmonar, cuyas ramificaciones sucesivas se continúan con capilares continuos. A su vez, los capilares se continúan con venas que terminan convergiendo en las 4 venas pulmonares que desembocan en la aurícula izquierda. De esta manera la circulación menor, al igual que la circulación mayor, comienza en un ventrículo, pasa sucesivamente por arterias, capilares y venas y termina en una aurícula.

Círculo arterial cerebral (Ap. Circ.): ver polígono de Willis.

Circunvolución (Sist. Nerv.): cada uno de los relieves que se observan en la superficie exterior del [cerebro](#) y del [cerebelo](#), separados unos de otros por los surcos.

Cisterna (Msc.): receptáculo o depósito de algún líquido, como la “cisterna del quilo” o las “cisternas del retículo sarcoplasmático de las células musculares esqueléticas”.

Cisterna del quilo = cisterna de Pecquet (Sist. Linf., Ap. Dig.): estructura hueca que contiene linfa y se ubica en el abdomen, por delante de la segunda vértebra lumbar (a veces un poco más arriba o más abajo). El [conducto torácico](#) surge hacia arriba desde la cisterna del quilo.

Cisterna de retículo sarcoplasmático = cisterna terminal (Tej. Musc.): estructura subcelular que representa un ensanchamiento de los túbulos que forman el retículo sarcoplasmático y que se encuentra en las células musculares esqueléticas. Dos cisternas de retículo sarcoplasmático se asocian con un [túbulo T](#) para formar una tríada.

Cístico (Msc.): adjetivo que denota que una estructura tiene relación con la vesícula o con la vejiga, como en “conducto cístico”, “arteria cística” o “cistitis”.

Clasificación morfológica de epitelios (Tej. Epit.): clasificación que se usa para caracterizar a los epitelios de revestimiento y se basa en 2 criterios: la forma de la célula (plana, cúbica o cilíndrica) y el número de estratos celulares (simple (1) o estratificado (más de 1)). En los casos de epitelios estratificados en que las células presentan diferentes formas en los distintos estratos, la clasificación por forma de la célula se determina (por convención) en base a la forma de la célula de la capa más apical.

Claustro = antemuro (Sist. Nerv.): núcleo par formado por [sustancia gris](#) que se ubica en la profundidad de la [sustancia blanca](#) de cada hemisferio cerebral, en el lóbulo de la ínsula. El claustró tiene forma de lámina y forma parte de los “[núcleos basales](#)”.

Clavícula (Sist. Esq.): hueso par y largo que forma parte del esqueleto de la primera porción (cintura escapular) del miembro superior.

Clítoris (Ap. Rep. Fem.): órgano impar, macizo y eréctil que pertenece al aparato reproductor femenino y forma parte de la vulva. El clítoris se compone de 2 cuerpos cavernosos que se unen por sus porciones anteriores para formar el glande del clítoris.

Coana (Ap. Resp.): orificio par que comunica la fosa nasal con la [rinofaringe](#).

Cóccix (Sist. Esq.): hueso impar formado por entre 4 a 6 vértebras coccígeas soldadas. Las vértebras coccígeas son rudimentarias.

Cola de caballo (Sist. Nerv.): conjunto formado por las raíces de los últimos nervios espinales (desde las raíces del segundo nervio lumbar hasta las del nervio coccígeo ("L2→Co")), entre las que se encuentra también el filum terminale, que se encuentra en el conducto raquídeo desde el punto de terminación de la [médula espinal](#) hacia abajo. Cada raíz nerviosa se dirige desde su segmento medular de origen hacia su agujero intervertebral de salida, como la columna vertebral crece más que médula espinal, a medida que el individuo crece los segmentos medulares se alejan de su agujero intervertebral correspondiente, haciendo que las raíces de los nervios hagan un recorrido oblicuo (en vez de horizontal, si estuvieran a la misma altura) hasta alcanzar el agujero correspondiente.

Colédoco (Ap. Dig.): ver conducto colédoco.

Colículo (Msc.): accidente de una superficie caracterizado por ser una elevación o eminencia.

Colículo inferior del mesencéfalo= tubérculo cuadrigémino posterior (Sist. Nerv.): núcleo par formado por [sustancia gris](#) que se ubica en el techo del [mesencéfalo](#) y cumple funciones en la vía auditiva. El colículo inferior genera una elevación en la superficie que se percibe desde la cara posterior del mesencéfalo.

Colículo superior del mesencéfalo= tubérculo cuadrigémino anterior (Sist. Nerv.): núcleo par formado por [sustancia gris](#) que se ubica en el techo del [mesencéfalo](#) y cumple funciones en reflejos visuales. El colículo superior genera una elevación en la superficie que se percibe desde la cara posterior del mesencéfalo.

Colículo seminal = veru montanum (Ap. Rep. Masc., Ap. Urin.): elevación en la pared posterior de la uretra prostática donde desembocan los 2 conductos eyaculadores y el utrículo prostático.

Coloide (Sist. End.): solución concentrada de [tiroglobulina](#) que se encuentra en la luz de cada folículo de la glándula tiroides. El coloide se tiñe intensamente con eosina en los preparados histológicos habituales.

Colorante ácido (Msc.): colorante empleado en las tinciones de preparados histológicos que presenta carga negativa, como la eosina, y que se une a estructuras de los tejidos que tengan cargas positivas, esencialmente mediante unión electrostática.

Colorante básico (Msc.): colorante empleado en las tinciones de preparados histológicos que presenta carga positiva, como la hematoxilina, y que se une a estructuras de los tejidos que tengan cargas negativas, esencialmente mediante unión electrostática.

Colpos (Ap. Rep. Fem.): ver vagina

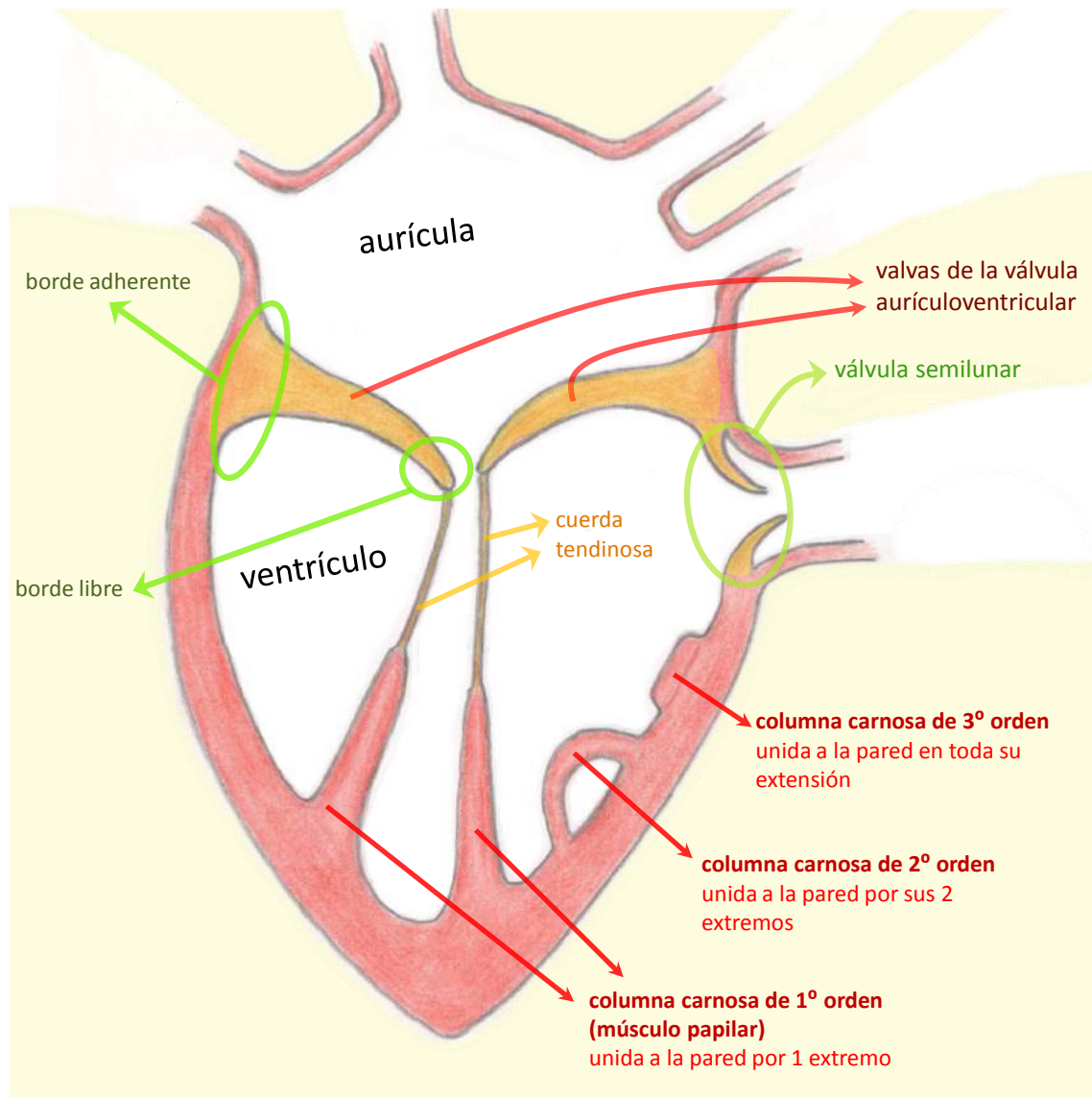


Figura 5: esquema de la parte izquierda del corazón que muestra las relaciones entre las valvas, las cuerdas tendinosas, las columnas carnosas y la pared del ventrículo

Columna carnosa = trabécula carnosa (Ap. Circ.): cada uno de numerosos relieves que se encuentran en el lado interno de la pared del corazón. Las columnas carnosas están más desarrolladas en los ventrículos que en las aurículas y están formadas por miocardio recubierto por endocardio. Las columnas carnosas se clasifican en 3 tipos, dependiendo de en cuánto contactan con la pared de la cámara cardíaca donde se encuentran: columnas carnosas de primer orden (o “músculos papilares”, hacen contacto en un solo extremo con la pared), columnas carnosas de segundo orden (hacen contacto por sus 2 extremos con la pared) y columnas carnosas de tercer orden (hacen contacto en toda su extensión con la pared) (Fig. 5). En los ventrículos se encuentran columnas carnosas de los 3 órdenes, mientras que en las

aurículas solo se encuentran las de segundo y tercer orden (las columnas carnosas de las aurículas se denominan “músculos pectíneos”).

Columnas renales (Ap. Urin.): prolongaciones de la corteza renal que se ubican entre las pirámides renales.

Columna vertebral = espina dorsal = raquis (Sist. Esq.): tallo situado en la parte media y posterior del tronco que está compuesto por una serie de vértebras articuladas entre sí. La columna vertebral envuelve y protege, junto a las meninges, a la médula espinal, que es parte del sistema nervioso central y se ubica en el conducto vertebral (o “conducto raquídeo”). El conducto vertebral se forma por la sucesión de los agujeros vertebrales de cada vértebra. La columna vertebral comprende 5 regiones o porciones: cervical (7 vértebras cervicales), torácica (12 vértebras torácicas), lumbar (5 vértebras lumbares), sacra (5 vértebras sacras soldadas), coccígea (entre 4 y 6 vértebras coccígeas soldadas).

Comisura (Msc.): punto o estructura de unión de ciertas partes similares del cuerpo; como la comisura que une el labio superior con el inferior, la “comisura gris de la médula espinal” o la “sustancia blanca comisural” que une el hemisferio cerebral derecho con el izquierdo.

Comisura gris de la médula espinal (Sist. Nerv.): porción central de la sustancia gris de la médula espinal que une las astas y contiene al conducto central de la médula espinal.

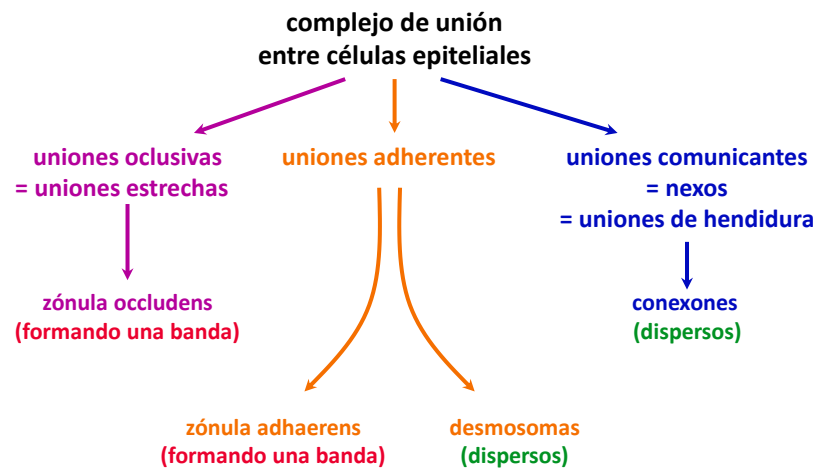


Figura 6: componentes del complejo de unión.

Complejo de unión (Tej. Epít.): conjunto formado por proteínas cuya función es garantizar la unión mecánica y la comunicación entre células epiteliales y formar barreras que dividen compartimentos. El complejo de unión se compone de uniones dispersas (separadas entre sí) y de uniones en forma de zónula (unidas formando una franja o banda en todo el contorno o perímetro de la célula). De acuerdo a sus funciones, los componentes del complejo de unión se clasifican en uniones oclusivas (zónula occludens), uniones adherentes (zónula adhaerens y desmosomas) o uniones comunicantes (conexones) (Fig. 6).

Complejo mayor de histocompatibilidad (Sist. Linf.): conjunto de genes que codifican para glucoproteínas que se expresan sobre la superficie celular. Los tipos I y II del complejo mayor

de histocompatibilidad son muy importantes para presentar antígenos a los linfocitos T. Con frecuencia se los mencionas usando sus siglas (provenientes del inglés) MHC I o MHC II. Las proteínas codificadas por el MHC I se expresan en la mayoría de las células con núcleo. Por su parte, las proteínas codificadas por el MHC II se expresan en las células presentadoras de antígeno (linfocito B, célula dendrítica y macrófago).

Concha (Ap. Resp., Sist. Esq.): ver cornete.

Condensación citoplasmática (Tej. Musc.): ver cuerpo denso.

Cóndilo (Sist. Esq.): accidente de la superficie ósea con forma de eminencia redondeada. Los cóndilos generalmente se corresponden con cavidades glenoideas para formar parte de articulaciones sinoviales, como los cóndilos del fémur que se corresponden con las cavidades glenoideas de la tibia.

Conductillo eferente (Ap. Rep. Masc.): cada uno de entre 10 y 15 conductos microscópicos que se encuentran a la salida de la red testicular y se introducen en la cabeza del epidídimo (*Fig. 1*). Cada conductillo eferente hace un recorrido tortuoso por lo que forma una especie de cono denominado “cono eferente”. Los conductillos eferentes convergen en el conducto epididimario.

Conductillo lagrimal (Ojo): conducto delgado excavado en el párpado que forma parte del aparato lagrimal y conecta la conjuntiva con el saco lagrimal. Existen dos conductillos lagrimales, uno superior y otro inferior.

Conductillo terminal (Ap. Dig.): ver vía biliar interlobulillar.

Conducto alveolar (Ap. Resp.): estructura microscópica del pulmón que se forma por ramificación de los bronquiólos respiratorios. El conducto alveolar forma parte de la porción respiratoria del aparato respiratorio. Su pared consta de un epitelio cúbico simple con escaso músculo liso y numerosos alvéolos pulmonares que se abren a la luz del conducto.

Conducto anal (Ap. Dig.): ver canal anal.

Conducto biliar interlobulillar (Ap. Dig.): ver vía interlobulillar.

Conducto carotídeo (Sist. Esq., Ap. Circ., Sist. Nerv.): conducto excavado en el hueso temporal que da paso a la arteria carótida interna y a axones simpáticos provenientes del ganglio cervical superior.

Conducto central de la médula espinal (Sist. Nerv.): ver conducto ependimario.

Conducto cístico (Ap. Dig.): conducto macroscópico que se origina en la vesícula biliar y se extiende hasta su unión con el conducto hepático común, la unión de estos dos conductos resulta en la formación del conducto colédoco.

Conducto colector (Ap. Urin.): ver túbulo colector.

Conducto colédoco (Ap. Dig.): conducto macroscópico que se origina por la unión del conducto cístico con el conducto hepático común y conduce la bilis hasta la segunda porción del duodeno. El conducto colédoco termina uniéndose al conducto pancreático principal para formar la ampolla hepatopancreática.

Conducto de Santorini (Ap. Dig.): ver conducto pancreático accesorio.

Conducto de Schlemm = seno venoso de la esclera (Ojo): conducto excavado en la zona de unión entre córnea y esclerótica (limbo) que comunica con venas de la esclerótica y sirve para drenar el exceso de humor acuoso desde la cámara anterior del globo ocular.

Conducto de Wirsung (Ap. Dig.): ver conducto pancreático principal.

Conducto deferente (Ap. Rep. Masc.): conducto macroscópico que se extiende desde la cola del epidídimo hasta la vesícula seminal (*Fig. 1*). El conducto deferente es un órgano par que tiene 4 porciones: testicular o epidídimotesticular (dentro del escroto), funicular (formando parte del cordón espermático), inguinal (atravesando el conducto inguinal) y abdominopelvicana (desde la salida del conducto inguinal, en abdomen y pelvis hasta la unión con la vesícula seminal). La pared del conducto deferente está formada por 3 túnicas: una mucosa (con un epitelio cilíndrico pseudoestratificado similar al del conducto epididimario, con estereocilios), una muscular (muy desarrollada compuesta por músculo liso en 3 capas con diferentes disposiciones: longitudinal interna, circular media y longitudinal externa) y una adventicia de tejido conectivo (cuya densidad disminuye desde su proximidad con la túnica muscular hacia el exterior). Las contracciones peristálticas de la túnica muscular transportan los espermatozoides desde el epidídimo hasta el conducto eyaculador.

Conducto ependimario = conducto central de la médula espinal (Sist. Nerv.): conducto que atraviesa longitudinalmente la zona central de la médula espinal, contiene líquido cefalorraquídeo y está revestido por una capa de células ependimarias.

Conducto epididimario (Ap. Rep. Masc.): conducto que se encuentra en el epidídimo, que tiene un diámetro microscópico y mide aproximadamente 6 metros de longitud, por lo que se encuentra haciendo un recorrido muy tortuoso para caber en el epidídimo (*Fig. 1*). El conducto epididimario está compuesto por un epitelio cilíndrico pseudoestratificado (con células principales que tienen estereocilios y células basales), una capa delgada de tejido conectivo laxo y músculo liso en disposición circular.

Conducto estriado (Ap. Dig.): conducto microscópico que representa la segunda porción del conducto excretor de las glándulas salivales.

Conducto eyaculador (Ap. Rep. Masc.): conducto macroscópico par que se forma por la unión de la vesícula seminal y el conducto deferente y desemboca en la pared posterior de la uretra prostática, a nivel del colículo seminal (*Fig. 1*). La mayor parte del conducto eyaculador se encuentra en el espesor de la próstata, su primera porción es más dilatada y se denomina "ampolla del conducto eyaculador".

Conducto galactóforo (Ap. Rep. Fem.): cada uno de entre 10 y 20 conductos excretorios de la glándula mamaria. El conducto galactóforo tiene un epitelio cúbico estratificado y presenta células mioepiteliales. Cada conducto galactóforo desemboca en forma independiente en el pezón y conduce la leche producida en un lóbulo de la glándula mamaria.

Conducto hepático común (Ap. Dig.): conducto macroscópico que se forma en el hilio hepático por la unión de los conductos hepáticos derecho e izquierdo. El conducto hepático común se extiende hasta su unión con el conducto cístico para formar el conducto colédoco.

Conducto hialoideo (Ojo): conducto que atraviesa el cuerpo vítreo en dirección pósteror anterior desde el disco del nervio óptico hasta la cara posterior del cristalino. Este conducto es un vestigio embrionario ya que es ocupado durante la formación del globo ocular por la arteria hialoidea, la cual desaparece antes del nacimiento.

Conducto inguinal (Msc., Ap. Rep. Fem., Ap. Rep. Masc.): conducto excavado en la parte anterior e inferior de la pared abdominal. El conducto inguinal tiene 2 orificios (o “anillos inguinales”, uno profundo y lateral y otro superficial y medial por los que las estructuras que lo atraviesan acceden o se escapan del conducto. Entre las estructuras que atraviesan el conducto inguinal se encuentran el cordón espermático (en el varón) y el ligamento redondo del útero (en la mujer). Las paredes del conducto están formadas por aponeurosis y fibras musculares de los músculos de la pared abdominal. El piso (o pared inferior) del conducto inguinal está constituido por la parte anterior del ligamento inguinal.

Conducto intercalar (Ap. Dig.): conducto microscópico que representa la primera porción de los conductos excretores del páncreas y de la glándula salival. El conducto intercalar está formado por un epitelio simple y es responsable de la secreción del HCO_3^- de la saliva y del jugo pancreático. El conducto intercalar del páncreas comienza dentro del ácino compuesto por células centroacinosas planas. Por fuera del ácino el conducto intercalar está formado por un epitelio cúbico simple.

Conducto lácrimonasal = conducto nasolagrimal (Ojo): conducto excavado en los huesos de la cara que lleva las lágrimas desde el saco lagrimal hasta el meato inferior de la fosa nasal.

Conducto linfático derecho (Sist. Linf., Ap. Circ.): conducto que lleva linfa desde la mitad derecha de la cabeza, mitad derecha del cuello, miembro superior derecho y mitad derecha del tórax hasta la zona de unión entre las venas subclavia derecha y yugular izquierda derecha. En ese punto la linfa formada en estas regiones se mezcla con la sangre venosa.

Conducto nasolagrimal (Ojo): ver conducto lácrimonasal.

Conducto pancreático accesorio = conducto de Santorini (Ap. Dig.): conducto excretor del páncreas que se encuentra en su cabeza y desemboca en la papila duodenal menor (o “carúncula menor”).

Conducto pancreático principal = conducto de Wirsung (Ap. Dig.): conducto excretor del páncreas que se extiende desde la cola hasta la cabeza y desemboca en la papila duodenal mayor (o “carúncula mayor”).

Conducto parotídeo = conducto de Stenon = conducto de Stensen (Ap. Dig.): conducto excretor de la glándula salival parotídea, desemboca frente al segundo molar superior en el vestíbulo de la boca.

Conducto óptico (Sist. Esq., Ojo): orificio o conducto excavado en la base del ala menor del esfenoides, da paso al nervio óptico (II) y a la arteria oftálmica.

Conducto raquídeo = conducto vertebral = canal vertebral = conducto espinal (Sist. Esq., Sist. Nerv.): conducto que se forma por la sucesión de los agujeros vertebrales y el conducto sacro. El conducto raquídeo aloja a las meninges, a la médula espinal y a la cola

de caballo. Entre la duramadre y la superficie interna del conducto vertebral se encuentra el “espacio epidural”.

Conducto sublingual (Ap. Dig.): cada uno de entre 10 y 12 conductos excretores de la glándula salival sublingual que desembocan a los lados del frenillo de la lengua.

Conducto submandibular = conducto submaxilar = conducto de Wharton (Ap. Dig.): conducto excretor de la glándula salival submandibular, desemboca al lado del frenillo de la lengua, en el piso de la boca.

Conducto torácico (Sist. Linf., Ap. Circ.): conducto que lleva linfa desde los miembros inferiores, periné, pelvis, abdomen, mitad izquierda del tórax, miembro superior izquierdo, mitad izquierda del cuello y mitad izquierda de la cabeza hasta el ángulo en que se unen la vena subclavia izquierda con la vena yugular interna izquierda (para formar el tronco venoso braquiocefálico izquierdo). El conducto torácico comienza en el abdomen como continuación de la cisterna del quilo y atraviesa el diafragma por el orificio aórtico.

Conducto vertebral = conducto espinal (Sist. Esq.): ver conducto raquídeo.

Conjuntiva (Ojo): mucosa que recubre la superficie posterior de los párpados y la cara anterior del globo ocular. La conjuntiva está formada por tejido conectivo laxo y un epitelio que dependiendo de la zona es estratificado plano o estratificado cilíndrico con células caliciformes.

Conjuntiva ocular = conjuntiva bulbar (Ojo): porción de la conjuntiva que recubre el globo ocular en su parte anterior desde el surco escleral hasta la inserción de los músculos rectos

Conjuntiva palpebral (Ojo): porción de la conjuntiva que recubre la parte posterior del párpado.

Cono (Ojo): célula fotorreceptora que forma parte de las capas 2, 3, 4 y 5 de la porción óptica de la retina. Los conos son células muy especializadas con una ultraestructura compleja. En su segmento externo, los conos tienen pigmentos ópticos que se escinden en retinal y opsina cuando absorben luz, esta reacción se acompaña de cambios en el potencial de membrana. Los conos son poco sensibles a la luz, pero distinguen colores y tienen capacidad de detectar detalles por lo que son los responsables de la agudeza visual. Existen 3 tipos de conos según el pigmento que contienen, con máximos de absorción correspondientes al rojo, verde y azul. Los conos, como los bastones, representan la primera célula de la vía óptica.

Cono axónico (Sist. Nerv.): porción de la neurona que origina al axón. El cono axónico no contiene corpúsculos de Nissl, por lo que en algunos preparados histológicos se lo puede distinguir del soma.

Cono eferente (Ap. Rep. Masc.): cada una de entre 10 y 15 estructuras cónicas que se encuentra en la cabeza del epidídimo y están formadas por un conductillo eferente.

Cono medular (Sist. Nerv.): porción más inferior de la médula espinal que se continúa hacia abajo con el filum terminale.

Contralateral (Msc., Sist. Nerv.): adjetivo que denota que una estructura (o una parte de ella) se corresponde con el lado contrario del cuerpo al que pertenece otra estructura o en que ella misma se originó. El término “contralateral” se usa en el estudio de las decusaciones de las vías nerviosas. Ver también “ipsilateral”.

Copa óptica = cúpula óptica (Ojo, Embr.): estructura embrionaria derivada del neuroectodermo que se forma por una invaginación de la vesícula óptica y sufre diversas modificaciones hasta transformarse en la retina (capa interna del globo ocular). La copa óptica tiene una pared doble, dada por una hoja interna y otra hoja externa, separadas en principio por el espacio intrarretiniano, que luego va desapareciendo hasta que las hojas interna y externa quedan yuxtapuestas (*Fig. 18*).

Corazón (Ap. Circ.): órgano impar y hueco que se ubica en el tórax (en la porción anterior e inferior del mediastino) y que pertenece al aparato circulatorio. El corazón se encuentra interpuesto entre las circulaciones sanguíneas mayor y menor. El corazón tiene una pared formada por 3 capas: endocardio, miocardio y epicardio. La pared delimita 4 cavidades: 2 aurículas y 2 ventrículos. Cada aurícula (derecha o izquierda) se comunica con su ventrículo correspondiente a través de un orificio cuyo cierre está regulado por una válvula auriculoventricular. La sangre llega al corazón por las venas que desembocan en las aurículas y desde ellas se dirige a los ventrículos, los cuales originan arterias, por las que sale. Las contracciones sincronizadas del miocardio de las aurículas y los ventrículos hacen que el corazón cumpla su función de bomba. El corazón tiene un sistema propio de conducción de impulsos que está compuesto por células musculares cardíacas especializadas.

Cordón (Msc.): agrupamiento de células como los que aparecen en de la médula del ganglio linfático, en la pulpa roja del bazo, o en glándulas como la hipófisis.

Cordón (Sist. Nerv.): grupo de fascículos de sustancia blanca como el “cordón posterior de la médula espinal” (formado por los fascículos grácil y cuneiforme).

Córnea (Ojo): porción anterior de la túnica fibrosa del globo ocular (*Fig. 9*). La córnea es una estructura avascular y transparente formada por 5 capas: epitelio anterior de la córnea, membrana de Bowman, estroma de la córnea, membrana de Descemet y epitelio posterior de la córnea.

Cornete = cornete nasal = concha (Sist. Esq., Ap. Resp.): lámina ósea delgada que se dirige desde la cara lateral de la fosa nasal hacia abajo y adentro arrollándose parcialmente sobre sí misma. Existen 3 cornetes: superior, medio (dependencias del etmoides) e inferior (hueso de la cara que articula con otros huesos que forman la fosa nasal). Cada cornete está revestido por la mucosa nasal y describe hacia abajo y hacia la pared lateral de la fosa un espacio denominado meato. Los cornetes y meatos incrementan la superficie de la fosa nasal y producen turbulencias en el flujo de aire, aumentando el contacto con la superficie de la mucosa, por lo que el aire se entibia, se humedece y las partículas son captadas por el moco.

Cornete inferior = cornete nasal inferior = concha inferior (Sist. Esq., Ap. Resp.): hueso par de la cara que representa uno de los 3 cornetes de la fosa nasal. El cornete inferior articula con otros huesos de la fosa nasal como el maxilar superior, el palatino, el etmoides y el lagrimal.

Corniculado (Ap. Resp.): ver cartílago corniculado.

Coroides (Ojo): porción posterior de la túnica vascular del globo ocular, se encuentra entre la esclerótica y la retina (*Fig. 9*). La coroides está formada por 4 capas denominadas, de afuera

adentro: lámina supracoroidea (en contacto con la lámina fusca de la esclerótica), sustancia propia (contiene una importante cantidad de arteriolas, vénulas y venas pequeñas que se encuentran en un estroma de tejido conectivo laxo con melanocitos y macrófagos que contienen melanina fagocitada), lámina coroidocapilar (red de capilares fenestrados) y membrana de Bruch (lámina basal). En su parte interna, la coroides se une al epitelio pigmentario de la retina ya que la membrana de Bruch representa la membrana basal de dicho epitelio. En la parte posterior del globo ocular la coroides se continúa con la piamadre y la aracnoides que envuelven al nervio óptico (II).

Corona radiante = corona radiada (Ap. Rep. Fem.): conjunto de células de la granulosa que se disponen en forma radial alrededor del oocito (y de la zona pelúcida) y que se distinguen momentos antes de la ovulación en el folículo ovárico maduro.

Corona radiada (Sist. Nerv.): tracto formado por sustancia blanca de proyección que se extiende desde la corteza cerebral y se continúa hacia abajo con la cápsula interna.

Coronario (Msc.): adjetivo que denota que una estructura tiene forma de corona. El término coronario se emplea para denominar a los vasos que irrigan al corazón (“arterias coronarias”, “venas coronarias”, “seno coronario”), a una arteria del estómago (“arteria coronaria”) y a un ligamento peritoneal del hígado (“ligamento coronario”).

Corpúsculo de Hassall (Sist. Linf.): ver corpúsculo tímico.

Corpúsculo de Nissl = sustancia de Nissl (Sist. Nerv.): condensación o granulación formada por el retículo endoplasmático rugoso que se tiñe con colorantes básicos y se encuentra en el soma y las dendritas de la neurona.

Corpúsculo gustativo = botón gustativo (Ap. Dig., Sist. Nerv.): estructura microscópica de forma ovoidea que se encuentra en las papilas linguales caliciformes, fungiformes y foliadas. Los corpúsculos gustativos están formados por células receptoras del gusto, células de sostén y células basales. Las células receptoras del gusto hacen sinapsis con axones de neuronas sensitivas pseudounipolares de los nervios VII, IX o X que conducen la sensación del gusto hacia el sistema nervioso central.

Corpúsculo renal (Ap. Urin.): estructura microscópica de forma aproximadamente esférica que representa la primera porción nefrón y se encuentra en la corteza del riñón. El corpúsculo renal está formado por una cápsula (“cápsula de Bowman”) y un glomérulo (ovillo de capilares fenestrados con células mesangiales entre ellos). La cápsula es de tejido epitelial y tiene una hoja parietal (formada por un epitelio plano simple) y una hoja visceral (formada por podocitos). Los podocitos de la hoja visceral envuelven a los capilares del glomérulo. La sangre que pasa por los capilares fenestrados sufre una ultrafiltración en el corpúsculo generando un líquido denominado “ultrafiltrado”, cuya composición será modificada en el túbulo del nefrón y en el túbulo colector para transformarse en orina. El corpúsculo renal presenta 2 polos: un polo vascular (que se relaciona con las arteriolas aferente y eferente y con la mácula densa), y un polo urinario (que se relaciona con el túbulo contorneado proximal. El espacio entre las hojas parietal y visceral que contiene al ultrafiltrado se denomina “espacio capsular” o “espacio urinario”).

Corpúsculo tímico = corpúsculo de Hassall (Sist. Linf.): estructura microscópica que se encuentra en la médula del timo y está formada por células epiteliorreticulares de tipo VI. Los corpúsculos tímicos se tiñen intensamente con eosina porque las células que los forman contienen abundante queratina.

Corteza (Msc.): porción o capa superficial o externa de un órgano, como la “corteza cerebral”, la “corteza renal”, la “corteza del ganglio linfático” y otras.

Corteza cerebral (Sist. Nerv.): capa más superficial del cerebro, formada por sustancia gris. La corteza cerebral se encuentra plegada formando numerosos surcos y circunvoluciones y se divide en 6 capas. La corteza cerebral es asiento de funciones complejas conscientes o voluntarias y para su estudio se divide en áreas funcionales (clasificación de Brodmann).

Corteza del cerebelo (Sist. Nerv.): capa más superficial del cerebelo, formada por sustancia gris. La corteza del cerebelo se encuentra plegada con numerosos surcos y pliegues y se divide en capas que se denominan (de afuera adentro): capa molecular, capa de células de Purkinje y capa granulosa.

Corteza del ganglio linfático (Sist. Linf.): porción del ganglio linfático que a su vez se divide en una porción superficial (“corteza superficial” o “corteza folicular”, que tiene abundantes folículos linfáticos) y una porción más profunda (“corteza profunda” o “paracorteza”, que tiene tejido linfático difuso con abundantes linfocitos T). En la corteza profunda se encuentran las vénulas de endotelio alto que permiten la entrada desde la sangre a la mayoría de los linfocitos del ganglio.

Corteza del timo (Sist. Linf.): porción del timo que envuelve a las prolongaciones de la médula. La corteza del timo se encuentra parcialmente tabicada por trabéculas de tejido conectivo denso y en ella se encuentra la barra hematotímica.

Corteza ovárica = corteza del ovario (Ap. Rep. Fem.): porción del ovario que contiene a los folículos ováricos en un estroma de tejido conectivo.

Corteza profunda del ganglio linfático = paracorteza (Sist. Linf.): porción más profunda de la corteza del ganglio linfático que está constituida por tejido linfático difuso con abundantes linfocitos T. En la paracorteza se encuentran las vénulas de endotelio alto que representan la vía de entrada mayoritaria de los linfocitos al ganglio linfático.

Corteza renal (Ap. Urin.): porción más externa o superficial del riñón que rodea a la médula renal y envía prolongaciones (las “columnas renales”) al espacio que se encuentra entre las pirámides de la médula. La corteza renal tiene un aspecto granulado ya que en ella se acumulan los corpúsculos renales y los túbulos contorneados proximal y distal, que en conjunto se denominan “laberinto cortical”.

Corteza suprarrenal = corteza de la glándula suprarrenal (Sist. End.): porción de la glándula suprarrenal que contiene células epiteliales poliédricas que sintetizan y secretan hormonas esteroideas. La corteza suprarrenal se divide en 3 zonas según cómo se ordenen las células y el tipo de hormona que secretan: zona glomerular, zona fasciculada y zona reticular. La corteza suprarrenal contiene arterias y capilares fenestrados pero no contiene venas (las venas de la glándula suprarrenal se encuentran en la médula).

Corteza visual (Ojo, Sist. Nerv.): porción de la corteza cerebral en que se hacen conscientes las imágenes de la retina. La corteza visual se ubica en el lóbulo occipital del cerebro y corresponde a las áreas de Brodmann 17, 18 y 19. El área 17 se ubica en los bordes superior e inferior del surco calcarino de la cara medial de cada hemisferio y se denomina corteza visual primaria. Las áreas 18 y 19 se denominan corteza de asociación visual o corteza visual secundaria. La corteza visual recibe información desde la retina a través de la vía óptica.

Cortical (Msc.): adjetivo que denota que una estructura tiene relación con la corteza. El término “cortical” se usa en distintos sistemas, refiriendo a distintas cortezas, como en “seno cortical” (seno que se ubica en la corteza de un ganglio linfático), “vía córticoespinal” (vía que comienza en la corteza cerebral).

Corticotrofina (Sist. End.): ver hormona adrenocorticotrófica.

Cortisol (Sist. End.): molécula lipídica derivada del colesterol que cumple función de hormona y es secretada por las células de la zona fasciculada de la corteza suprarrenal.

Cortocircuito de la circulación pulmonar = shunt (Ap. Resp., Ap. Circ.): derivación de una fracción de la sangre carboxigenada de la circulación mayor a la sangre oxigenada de la circulación menor. Esta derivación de sangre se produce porque las venas bronquiales (pertenecientes a la circulación mayor) drenan dentro del pulmón en las venas pulmonares (pertenecientes a la circulación menor). De esta forma, la sangre oxigenada proveniente de los capilares que envuelven a los alvéolos se mezcla con sangre carboxigenada, disminuyendo levemente su concentración de O_2 (Fig. 7).

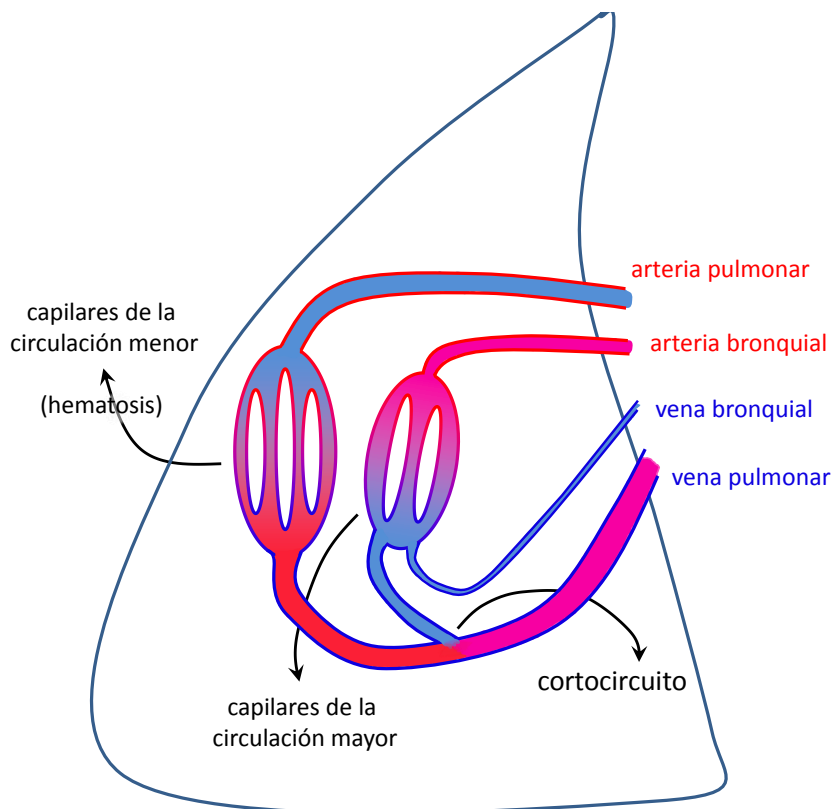


Figura 7: esquema del cortocircuito de la circulación pulmonar.

Costal (Sist. Esq., Msc.): adjetivo que denota que una estructura tiene relación con la costilla.

Costilla (Sist. Esq.): cada uno de 12 huesos pares y planos que se disponen en forma de arco formando parte de la caja torácica. Cada costilla se une por su extremo anterior a un cartílago costal, que puede estar unido al esternón. En su extremo posterior la costilla tiene una cabeza, un cuello y una tuberosidad. La cabeza y la tuberosidad articulan con las vértebras en la articulación costovertebral. Ver [articulación costovertebral](#).

Coxal (Sist. Esq.): hueso par y plano que forma parte del primer segmento (cintura pélvica) del esqueleto del miembro inferior. El coxal está formado por tres porciones (pubis, ilion e isquion) que se unen a nivel del acetábulo (o “cavidad cotiloidea”).

Crecimiento por aposición del cartílago (Tej. Con., Sist. Esq.): crecimiento de las piezas de cartílago que se da por diferenciación de osteoblastos del pericondrio condrogénico a condrocitos. Esta diferenciación ocurre con síntesis de matriz extracelular alrededor de la célula que se va diferenciando, por lo que la pieza de cartílago aumenta de tamaño.

Crecimiento intersticial del cartílago (Tej. Con., Sist. Esq.): crecimiento de las piezas de cartílago que se da por mitosis de condrocitos. Estas mitosis dan origen a los grupos isógenos (grupos de condrocitos que tienen el mismo origen). A medida que cada condrocito sintetiza matriz extracelular, se va separando de los otros y la pieza de cartílago aumenta de tamaño.

Cremáster (Ap. Rep. Masc.): capa de músculo esquelético que forma parte del escroto, es una dependencia del músculo oblicuo menor de la pared abdominal que llega al escroto acompañando el descenso testicular.

Cresta neural (Embr., Sist. Nerv.): estructura embrionaria derivada del [ectodermo](#) que se desprende de la zona de unión entre el [neuroectodermo](#) y el ectodermo superficial. Las crestas neurales se forman a partir de células neuroectodérmicas de los bordes del [surco neural](#). La cresta neural origina algunos componentes del sistema nervioso como las neuronas que tienen sus somas en los ganglios autónomos y sensitivos, las [células de Schwann](#), las [células satélite](#), las células de la [médula suprarrenal](#) y los melanocitos.

Criboso (Msc.): adjetivo que denota que una estructura presenta numerosos orificios, como en [“lámina cribosa del etmoides”](#), “área cribosa de la papila renal” o “lámina cribosa de la esclera”.

Cricoides (Ap. Resp.): ver cartílago cricoides.

Cripta (Msc., Tej. Epit.): depresión o invaginación microscópica que aparece en algunas membranas mucosas. En las mucosas en que los tipos celulares de las glándulas y del revestimiento son similares, el término “cripta” es sinónimo de “glándula”, como en el intestino delgado, en el intestino grueso o en el útero. Sin embargo, en las mucosas en que los tipos celulares de las glándulas y del revestimiento son distintos, el término “cripta” no es sinónimo de “glándula”, como en el estómago (la cripta gástrica tiene [células mucosas](#), mientras que la glándula corpofúndica tiene varios tipos celulares distintos).

Cripta de Lieberkühn = glándula intestinal (Ap. Dig.): glándula microscópica pluricelular [tubular](#) que se encuentran en las mucosas del intestino delgado y del intestino grueso. Las

criptas de Lieberkühn del intestino delgado están formadas por 5 tipos de células epiteliales: [caliciformes](#), [enteroendócrinas](#), [madre, de Paneth](#) y [enterocitos](#). Las criptas de Lieberkühn del intestino grueso están formadas por 4 tipos celulares: [caliciformes](#), [enteroendócrinas](#), [madre](#) y [enterocitos](#).

Cripta gástrica = foveola gástrica = fosita gástrica (Ap. Dig.): depresión microscópica con forma de embudo que aparece en toda la túnica mucosa del estómago. La cripta gástrica está revestida por un epitelio cilíndrico simple formado por [células mucosas](#) que secretan un moco viscoso y alcalino (contiene HCO_3^-) que protege a las células del HCl que se encuentra en la luz. En el fondo de la cripta gástrica desembocan las glándulas.

Cristalino = lente del ojo (Ojo): estructura biconvexa, transparente y avascular que se ubica entre el iris por delante y el cuerpo vítreo por detrás. El [cristalino](#) está formado por una cápsula, que representa la [membrana basal](#) de un epitelio, y células de origen epitelial (epitelio anterior del cristalino y fibras del cristalino). El cristalino se mantiene en su posición y puede cambiar su forma gracias a la zónula ciliar (“zónula de Zinn”).

Cuarto ventrículo (Sist. Nerv.): cavidad impar que se encuentra en el rombencéfalo, que está llena de [líquido cefalorraquídeo](#) y que internamente está revestida por [células ependimarias](#). El cuarto [ventrículo](#) tiene forma de rombo y está comprendido entre el [bulbo raquídeo](#), la [protuberancia](#) y el [cerebelo](#). El cuarto ventrículo presenta 3 orificios (1 medial y 2 laterales) por los que el líquido cefalorraquídeo pasa desde el cuarto ventrículo al espacio subaracnoideo.

Cúbito = ulna (Sist. Esq.): hueso del antebrazo que se ubica medial con respecto al radio

Cuello = cérvix (Msc.): región del cuerpo humano que se encuentra entre la cabeza y el tórax.

Cuello = cérvix (Msc.): porción más estrecha o delgada de una estructura.

Cuello de la glándula corpofúndica (Ap. Dig.): porción de la glándula corpofúndica que se encuentra entre el [istmo](#) y la porción principal (o “fondo”).

Cuello uterino = cuello de útero (Ap. Rep. Fem.): porción inferior del útero, más angosta y cilíndrica que el cuerpo uterino.

Cuerda tendinosa (Ap. Circ.): cordón formado por tejido conectivo denso recubierto por [endocardio](#) que une el extremo libre de la [columna carnososa](#) de primer orden (o “músculo papilar”) con el borde libre de las válvulas de las válvulas aurículoventriculares.

Cuerda vocal falsa (Ap. Resp.): ver pliegue vestibular.

Cuerda vocal verdadera (Ap. Resp.): ver [pliegue vocal](#).

Cuerpo albicans (Ap. Rep. Fem.): estructura del ovario formada por bandas de tejido conectivo denso que reemplaza al cuerpo lúteo luego de su degeneración. El cuerpo albicans tiene en fresco un aspecto blanquecino (de ahí su nombre) semejante a una cicatriz irregular.

Cuerpo basal (Tej. Epit.): estructura subcelular que se encuentra en la base de cada [cilio](#) y se compone de 9 microtúbulos triples que forman la pared de un cilindro hueco. El cuerpo basal se asemeja a un centriolo y se tiñe con eosina en los preparados habituales coloreados con hematoxilina y eosina.

Cuerpo calloso (Sist. Nerv.): estructura formada por [sustancia blanca](#) comisural que conecta los hemisferios cerebrales, coordinando las funciones de ambos.

Cuerpo cavernoso del clítoris (Ap. Rep. Fem.): estructura eréctil par que forma parte del clítoris.

Cuerpo cavernoso del pene (Ap. Rep. Masc.): estructura eréctil par que forma parte del pene.

Cuerpo ciliar (Ojo): estructura con forma de anillo del globo ocular ubicado entre la raíz del iris y el espólón escleral por delante y la ora serrata por detrás. Tiene un epitelio formado por la túnica interna y un [estroma](#) formado por la túnica vascular ([Fig. 9](#)). Entre los componentes del cuerpo ciliar se encuentra los procesos ciliares que son los responsables de la producción del humor acuoso, el músculo ciliar (liso) que modifica, a través de la zónula de Zinn, la forma del cristalino para la acomodación del enfoque.

Cuerpo del estómago (Ap. Dig.): una de las 4 regiones en que se divide el estómago desde el punto de vista anatómico.

Cuerpo denso = condensación citoplasmática (Tej. Musc.): estructura subcelular de las [células musculares lisas](#) formada por proteínas, que sirve de anclaje a los filamentos de actina. El cuerpo denso es comparable en su función a la [línea Z](#) de los [sarcómeros](#) de las células musculares estriadas.

Cuerpo esponjoso del pene (Ap. Rep. Masc.): estructura eréctil impar que forma parte del pene y que contiene a la porción esponjosa de la uretra. El cuerpo esponjoso se encuentra dilatado en sus extremos formando el bulbo (en la parte proximal) y el glande (en la parte distal).

Cuerpo estriado (Sist. Nerv.): uno de los [núcleos basales](#) que se encuentran en el [cerebro](#). El cuerpo estriado está formado por el “núcleo caudado” y el “núcleo lenticular” (entre ellos pasa la cápsula interna (lámina formada por [sustancia blanca](#) de proyección)).

Cuerpo geniculado lateral (Ojo, Sist. Nerv.): ver núcleo geniculado lateral.

Cuerpo lúteo (Ap. Rep. Fem.): estructura pluricelular formada por la reunión de las [células de la granulosa](#) y las células de la [teca](#) interna en la corteza ovárica. Estas células adquieren un aspecto poliédrico, son grandes y acumulan gotas de lípidos, entre ellos luteína que da el color amarillo observado en fresco. El cuerpo lúteo aparece después de la ovulación, secreta progestágenos (hormonas que favorecen la gestación), que tienen acción sobre la pared del útero; la morfología de la [mucosa](#) del útero depende de la concentración de distintas hormonas, entre ellas los progestágenos.

Cuerpo vítreo (Ojo): estructura avascular que se encuentra en la cámara vítrea y está formada por el humor acuoso. El cuerpo vítreo estabiliza al globo ocular e impide el desprendimiento de la retina.

Cúmulo oóforo (Ap. Rep. Fem.): grupo de [células de la granulosa](#) que rodea al oocito en el folículo ovárico que ya tiene cierto nivel de maduración (el cúmulo oóforo se distingue desde el folículo ovárico secundario).

Cuneiforme (Msc.): adjetivo que denota que una estructura tiene forma de cuña, como en los cartílagos cuneiformes de la laringe, en los fascículos cuneiformes del cordón posterior de la [médula espinal](#) y en los núcleos cuneiformes del [bulbo raquídeo](#).

Cuneiforme (Ap. Resp.): ver cartílago cuneiforme.

Cuneiforme (Sist. Nerv.): ver fascículo cuneiforme y núcleo cuneiforme.

Cúpula óptica (Ojo, Embr.): ver copa óptica.

Curvatura mayor del estómago (Ap. Dig.): borde izquierdo del estómago que tiene forma curva convexa y se extiende del cardias al píloro. De la curvatura mayor se extiende hacia el colon transversal el epiplón mayor (u “omento mayor”).

Curvatura menor del estómago (Ap. Dig.): borde derecho del estómago que tiene forma curva cóncava y se extiende del cardias al píloro. De la curvatura menor se extiende hacia el hígado el epiplón menor (u “omento menor”).

Cutáneo (Sist. Teg.): adjetivo que denota relación con el cutis, es decir, con la piel, como en “anexo cutáneo”, “subcutáneo” y otros.

Cutis (Sist. Teg.): ver piel.

Dartos (Ap. Rep. Masc.): lámina o túnica formada por músculo liso en la parte profunda de la dermis de la piel del escroto y del pene. Algunos autores describen al dartos como parte de la piel, otros lo describen como una capa independiente en contacto con ella y otros lo describen como compuesto por dos porciones, una intradérmica y otra subdérmica. El músculo liso que constituye el dartos se contrae como respuesta al frío, por lo que contrae el escroto acercando el testículo al periné para aumentar su temperatura. De esta forma se regula (por contracción o relajación del dartos) la temperatura del testículo, manteniéndose en un valor un poco más bajo que en el resto del cuerpo, lo que es necesario para su normal funcionamiento.

Dendrita (Sist. Nerv.): prolongación del soma de la neurona, tienen como función hacer sinapsis con otras neuronas para recibir impulsos y conducirlos hacia el soma. Generalmente el diámetro de las dendritas se hace cada vez más pequeño a medida que se alejan del soma. La mayoría de las neuronas tiene más de una dendrita, pero existen neuronas con una o ninguna dendrita.

Dentina (Ap. Dig.): capa que forma parte del diente y se encuentra rodeando a la pulpa dentaria y cubierta externamente por el cemento (en la raíz) o por el esmalte (en la corona). La dentina está formada por un tejido conectivo mineralizado.

Dermis (Sist. Teg., Tej. Con.): capa de tejido conectivo que forma la piel y se encuentra profunda con respecto a la epidermis. A su vez, la dermis se compone de dos capas, la dermis papilar (compuesta por tejido conectivo laxo) y la dermis reticular (compuesta por tejido conectivo denso no modelado).

Dermis papilar (Sist. Teg., Tej. Con.): capa de la piel formada por tejido conectivo laxo que se encuentra entre la dermis reticular y la [membrana basal](#) del epitelio de la epidermis y representa la capa más superficial de la dermis. La dermis papilar forma numerosas papilas que aumentan la superficie de contacto con el epitelio.

Dermis reticular (Sist. Teg., Tej. Con.): capa de la piel formada por tejido conectivo denso no modelado que se encuentra entre la dermis papilar y la hipodermis (o “tejido subcutáneo”) y representa la capa más profunda de la dermis. La dermis reticular aporta resistencia mecánica a la piel.

Desaguar (Ap. Circ.): ver drenar.

Desmosoma = mácula adhaerens (Tej. Epit.): estructura subcelular de naturaleza proteica que forma parte del [complejo de unión](#) entre células epiteliales y que tiene por función (junto con la zónula adhaerens) garantizar la unión mecánica entre ellas, ya que generan uniones fuertes. El desmosoma está formado por proteínas transmembrana que se unen por el lado intracelular a ciertos componentes del citoesqueleto y por el lado extracelular a la parte extracelular de las mismas proteínas de la célula vecina. Los desmosomas se encuentran dispersos en la membrana lateral de las células epiteliales ([Fig. 6](#)).

Detrusor (Ap. Urin.): ver [músculo detrusor](#).

Diada (Tej. Musc.): estructura subcelular que representa el conjunto formado por la unión de un [túbulo T](#) con una porción de retículo sarcoplasmático. La diada aparece en las células musculares cardíacas.

Diafragma (Msc.): tabique perforado que interrumpe la comunicación entre dos partes, dejando paso a través de una perforación (o varias perforaciones). Ejemplos son el diafragma que separa el tórax del abdomen, el iris o el diafragma de la [hipófisis](#) (o “diafragma de la silla turca”).

Diafragma (Ap. Locom., Tej. Musc.): músculo con forma de cúpula compuesto por células musculares esqueléticas que separa el tórax del abdomen. El diafragma tiene perforaciones por las que numerosas estructuras pasan desde una región a la otra. Las 3 perforaciones más grandes son el orificio de la vena cava inferior (atravesado por la vena cava inferior y el nervio frénico derecho), el hiato esofágico (atravesado por el esófago y los [nervios vagos derecho e izquierdo](#)) y el hiato aórtico (atravesado por la [aorta](#) y el [conducto torácico](#)). El diafragma comprende dos porciones, una periférica y muscular y otra central, el “centro frénico” o “centro tendinoso”, formada por tejido conectivo denso. La acción del diafragma es la inspiración ya que al contraerse aumenta el volumen del tórax.

Diafragma de la [hipófisis](#) = diafragma de la silla turca = diafragma selar (Sist. End.): cara superior de la celda hipofisaria formada por la duramadre. El diafragma de la hipófisis tiene un orificio por el que pasa el [tallo neural](#) para comunicar a la hipófisis con el [hipotálamo](#).

Diafragma selar (Sist. End.): ver diafragma de la hipófisis.

Diana (Msc., Sist. End.): blanco u objetivo, como en “célula diana”.

Diáfisis (Sist. Esq., Ap. Locom.): cuerpo o parte media de un hueso largo.

Diartrosis (Sist. Esq.): ver [articulación sinovial](#).

Diencefalo (Sist. Nerv.): porción del encéfalo que pertenece al [prosencefalo](#). El [diencefalo](#) se encuentra entre los hemisferios cerebrales y se puede definir como el [tercer ventrículo](#) y las estructuras que forman sus límites. El diencefalo está principalmente formado por núcleos de [sustancia gris](#). El diencefalo se puede dividir en distintas porciones: [tálamo](#), subtálamo, [hipotálamo](#) y epítalamo, además del [quiasma óptico](#) y los cuerpos mamilares.

Diente (Ap. Dig.): cada uno de numerosos órganos que se encuentran en la boca y pertenecen al aparato digestivo. Los dientes están implantados en los alvéolos dentales de los huesos maxilares y mandíbula (o huesos maxilares superiores e inferior). El diente está compuesto por

una corona (que sobresale del borde alveolar y está en contacto con el medio externo), un cuello (rodeado por la encía) y una raíz (que articula con el alvéolo dental). Los dientes se clasifican según su forma y número de raíces en incisivos, caninos, premolares y molares. Los dientes pueden ser deciduos (coloquialmente denominados “de leche”) o permanentes.

Diferenciación celular (Msc.): proceso que genera diferencias entre las células de un individuo. Las células se especializan morfológica y funcionalmente por variaciones en la actividad del material genético (expresión de ciertos genes para formar ciertas proteínas y no de otros genes, a pesar de que el material genético se mantenga constante y sea el mismo para distintas células de un mismo organismo).

Disco del nervio óptico = disco óptico = punto ciego (Ojo): región de la retina por la que entra el [nervio óptico](#). Esta región carece de fotorreceptores ya que está principalmente formada por axones de las [células ganglionares](#).

Disco epifisario (Sist. Esq., Tej. Con.): disco formado por cartilago hialino que se dispone en forma transversal al eje de un hueso largo entre la diáfisis y la epífisis. El disco epifisario cumple la función de mantener el proceso de crecimiento en largo de los huesos, por lo que solo se encuentra en los huesos en crecimiento.

Disco germinativo trilaminar (Embr.): estadio embrionario constituido por 3 capas formadas a partir del epiblasto: [endodermo](#), [mesodermo](#) y [ectodermo](#).

Disco intervertebral (Sist. Esq.): disco que articula 2 cuerpos vertebrales consecutivos. La parte externa del disco intervertebral está formada por un “anillo fibroso” de tejido cartilaginoso fibroso y su parte interna, el núcleo pulposo, por [proteoglucanos](#) y colágeno. El disco intervertebral representa una articulación cartilaginosa con movimiento limitado ([Fig. 3](#)).

Distal (Msc.): adjetivo que denota distancia o lejanía con el origen de alguna estructura. “Distal” es opuesto a “proximal”. Ejemplos de su uso son “el extremo distal del miembro superior es la mano” o “el extremo distal del axón de la [motoneurona alfa](#) hace sinapsis con la célula muscular esquelética”.

Distalis (Sist. End.): ver [pars distalis](#).

Divertículo (Msc.): derivación con forma de bolsa de un órgano hueco o conducto que tiene una luz que se continúa con la de dicho órgano hueco o conducto.

Dorsal (Msc.): adjetivo que denota relación con el dorso o la espalda. En anatomía se usa como sinónimo de “posterior”.

Drenar = desaguar (Ap. Circ.): extraer o dar salida a un fluido (sangre, linfa, bilis, etc.) de un tejido, órgano o región a través de vasos o conductos. Ejemplos de su uso son “el seno coronario drena la sangre que irriga al corazón”, “la bilis drena en el duodeno a través del conducto colédoco” y otros.

Duramadre (Sist. Nerv.): una de las 3 meninges, la más externa. La duramadre se compone de tejido conectivo denso no modelado. La duramadre que rodea a la [médula espinal](#) está separada de la superficie interna de las vértebras por un espacio denominado “espacio epidural”, mientras que la duramadre que rodea al encéfalo se continúa con el revestimiento

perióstico de los huesos del cráneo. La duramadre forma repliegues o tabiques entre estructuras del encéfalo como la hoz del [cerebro](#) o la tienda del [cerebelo](#). En ciertas partes la duramadre está desdoblada describiendo excavaciones denominadas [senos derales](#), que se encuentran revestidos internamente por endotelio y contienen la sangre venosa que irrigó al encéfalo. Los senos derales también reciben, a través de las vellosidades aracnoideas, al [líquido cefalorraquídeo](#), que se mezcla con la sangre venosa que ellos contienen.

Economía (Msc.): conjunto armónico formado en el cuerpo por los aparatos y sistemas orgánicos y sus funciones.

Ectodermo (Embr.): una de las 3 capas germinales primarias del disco germinativo trilaminar. El ectodermo tiene características de epitelio (está formado por células en íntima aposición delimitando una superficie). El ectodermo da origen al sistema nervioso, a la piamadre y a la aracnoides, a muchas estructuras del ojo, a la epidermis de la piel y al esmalte de los dientes entre otras estructuras. En cierto punto del desarrollo embrionario, el ectodermo se diferencia en ectodermo superficial y [neuroectodermo](#).

Eferente (Msc., Sist. Nerv., Sist. Linf., Ap. Circ.): adjetivo que denota que una estructura lleva o transmite sangre, linfa o un impulso nervioso desde una parte del organismo que es considerada central a otra parte del organismo.

Elasticidad (Msc., Tej. Con., Ap. Circ.): capacidad de una estructura para recuperar su extensión y forma inicial luego de removido un esfuerzo que la deforme. En el cuerpo humano la elasticidad caracteriza a estructuras como las fibras elásticas y las láminas elásticas que a su vez otorgan su elasticidad a las piezas de cartílago elástico, a ciertos ligamentos, al pulmón, a las arterias (sobre todo a las arterias elásticas) y a otros.

Elastina (Msc., Tej. Con., Ap. Circ.): proteína extracelular que constituye las fibras y láminas elásticas. En la mayoría de los órganos la elastina es sintetizada por los fibroblastos, pero en la túnica media de los vasos sanguíneos es sintetizada por las [células musculares lisas](#). La elastina puede formar fibras, cuando se asocia a fibrilina (otra proteína extracelular sintetizada por el fibroblasto), o disponerse en forma de láminas, como en las arterias, cuando no se encuentra asociada a fibrilina.

Elemento forme = elemento figurado (Tej. Con.): denominación que reciben en conjunto las células de la sangre ([eritrocitos](#), leucocitos y trombocitos).

Elevador del ano (Ap. Dig.): músculo esquelético que forma parte del plano profundo del periné. El elevador del ano tiene 2 porciones: una esfinteriana y otra elevadora. La porción esfinteriana cumple función de [esfínter](#) ya que es constrictora del recto.

Embrión (Embr.): estadio o período de desarrollo prenatal, hasta el final de la octava semana.

Encéfalo (Sist. Nerv.): porción del sistema nervioso central que se encuentra envuelto por las meninges y dentro de la cavidad craneal ([Fig. 19](#)). El encéfalo está formado por varios órganos que se pueden agrupar en 3 divisiones: rombencéfalo, [mesencéfalo](#) y [prosenocéfalo](#). A su vez, el rombencéfalo está compuesto por el [bulbo raquídeo](#), la [protuberancia](#) y el [cerebelo](#). Por su parte, el prosencéfalo se compone del telencéfalo ([cerebro](#)) y el [diencéfalo](#).

Encía (Ap. Dig.): porción de la [mucosa](#) oral que recubre a la porción alveolar del hueso maxilar más cercano a la corona. La encía se une con firmeza al hueso a través de fibras de colágeno que unen la lámina propia con el periostio.

Endodermo (Embr.): una de las 3 capas germinales primarias del disco germinativo trilaminar. El endodermo da origen a muchos epitelios. Entre estos epitelios se encuentran la mayoría de los epitelios de revestimiento de los aparatos digestivo, respiratorio y urinario, también origina a las gametas y epitelio del timo. El endodermo también origina epitelios glandulares como en la tiroides, paratiroides, páncreas y otros.

Endocardio (Ap. Circ.): capa más interna de la pared del corazón que está en contacto con la sangre y está formado por endotelio y por una capa de tejido conectivo denso subendotelial. El endocardio recubre al [miocardio](#) de las aurículas y de los ventrículos, a las [columnas carnosas](#), a las cuerdas tendinosas y a las valvas de las válvulas cardíacas.

Endocérvix = mucosa del cuello uterino propiamente dicha (Ap. Rep. Fem.): [mucosa](#) del cuello uterino que se extiende desde el [istmo](#) hasta una zona de transformación cercana al orificio externo del útero. El endocérvix presenta un epitelio cilíndrico simple que forma pliegues que se parecen a glándulas tubulares.

Endolinfa (Oído): fluido contenido en los espacios del laberinto membranoso. Por su composición iónica la endolinfa se parece al citoplasma (mayor concentración de K^+ que de Na^+).

Endometrio (Ap. Rep. Fem.): capa más interna de la pared del útero que representa su [mucosa](#) y está compuesta por un epitelio cilíndrico simple (con 2 tipos de células: secretoras y ciliadas) y un tejido conectivo laxo (denominado “[estroma](#)” que también contiene arteriolas espiraladas). El endometrio se divide en una capa basal (que no sufre cambios) y una capa funcional, en contacto con la luz (que sufre cambios cíclicos entre la menarca y la menopausia). La capa funcional se caracteriza por tener glándulas tubulares que se forman y alargan durante la fase proliferativa, se tornan sinuosas o aserradas y llenas de secreción durante la fase secretora y se desprenden junto con componentes del estroma durante la fase menstrual. Además de los cambios en las glándulas, durante las fases del ciclo menstrual se producen cambios en el estroma del endometrio.

Endomisio (Tej. Musc., Tej. Con.): envoltura formada por tejido conectivo que recubre cada célula muscular esquelética ([Fig. 14](#)). Por el [endomisio](#) pasan axones y capilares y se compone de abundantes fibras reticulares. Ver también [perimisio](#) y [epimisio](#).

Endoneuro (Sist. Nerv., Tej. Con.): capa delgada formada por tejido conectivo que envuelve a los axones y a las [células de Schwann](#) en el sistema nervioso periférico ([Fig. 15](#)). El endoneuro está constituido por fibras reticulares y de colágeno y en él transcurren los capilares que irrigan a los axones. Ver también [perineuro](#) y [epineuro](#).

Endostio (Tej. Con.): revestimiento de las cavidades internas de los [huesos](#). El endostio está formado por una única capa de células aplanadas, de revestimiento óseo y osteoprogenitoras que están en contacto entre sí. El endostio cubre las superficies de las trabéculas óseas, de las cavidades medulares y de los conductos de Havers y de Volkmann.

Endotelio (Ap. Circ., Tej. Epit.): epitelio plano simple que tiene la particularidad de estar en contacto con la sangre ya que forma parte de las tunicas íntimas de las venas y las arterias, de la pared de los capilares y del [endocardio](#). Las células endoteliales secretan numerosas sustancias tanto hacia la sangre como hacia las [células musculares lisas](#) de la pared vascular. Las células endoteliales también expresan en su membrana plasmática moléculas que condicionan las funciones de la sangre, por ejemplo, para mantenerla fluida (ver hemostasia).

Endotelio corneal = endotelio de la córnea (Ojo): ver epitelio posterior de la córnea.

Enterocito (Ap. Dig.): célula epitelial absorptiva de la [mucosa](#) de los intestinos delgado y grueso. El enterocito es cilíndrico, tiene un núcleo ovoide ubicado en la porción basal y presenta abundantes [microvellosidades](#) en su superficie libre.

Eosina (Msc.): colorante ácido empleado en los preparados histológicos de rutina. La eosina es una especie química que presenta carga negativa en las condiciones de la coloración, por lo que se une a estructuras histológicas que presenten carga positiva, otorgándoles una coloración entre rosa y rojo.

Eosinófilo (Msc.): adjetivo que denota afinidad por la eosina en la coloración histológica. Como ejemplos de estructuras eosinófilas se pueden mencionar las mitocondrias y numerosas proteínas, tanto intracelulares (como los [miofilamentos](#) o la hemoglobina), como extracelulares (como las fibras de colágeno o la [tiroglobulina](#)).

Eosinófilo = granulocito eosinófilo (Tej. Con.): célula de la sangre que representa un tipo de [leucocito granular](#). El eosinófilo es el leucocito tiene un núcleo formado por 2 lóbulos y numerosos gránulos eosinófilos (de ahí su denominación). El eosinófilo se genera en la [médula ósea roja](#) y cuando sale del torrente sanguíneo cumple funciones en el sistema inmune.

Epéndimo (Sist. Nerv.): tejido que reviste las cavidades internas de los órganos del sistema nervioso central. El epéndimo está formado por [células ependimarias](#) que se disponen una al lado de la otra en contacto por un lado con el [líquido cefalorraquídeo](#) y por el otro con el tejido nervioso. Algunos autores clasifican al epéndimo como un epitelio (por su origen, morfología, ubicación en una superficie) mientras que otros lo clasifican como parte del tejido nervioso por no estar separado por una [membrana basal](#) del resto de los componentes del tejido nervioso. El epéndimo se origina a partir del [neuroectodermo](#).

Epicardio = pericardio seroso visceral (Ap. Circ.): capa más externa de la pared del corazón, formada por tejido conectivo laxo y adiposo (en contacto con el [miocardio](#)) y un epitelio plano simple (orientado hacia el [espacio pericárdico](#)). En el espesor del tejido conectivo del epicardio se encuentran vasos de la circulación coronaria.

Epidermis (Sist. Teg., Tej. Epit.): capa más superficial de la piel, formada por un epitelio estratificado plano [queratinizado](#). Las células que forman la epidermis son de varios tipos: queratinocitos (que son las más abundantes y se organizan en varios estratos), melanocitos, linfocitos y células de Langerhans. Los queratinocitos se distribuyen en 4 (piel fina) o 5 (piel gruesa) estratos, cada estrato puede tener más de una capa de células.

Epidídimo (Ap. Rep. Masc.): órgano par y macizo que forma parte del aparato reproductor masculino y se ubica en la bolsa escrotal y se relaciona con el borde posterior del testículo ([Fig. 1](#)). Para su estudio se lo divide en 3 porciones: cabeza, cuerpo y cola. El [epidídimo](#) está revestido por una [túnica albugínea](#) que se conecta con la albugínea del testículo en la cabeza y en la cola. El epidídimo contiene en su cabeza a los conductillos eferentes y en el cuerpo y la cola al conducto epididimario.

Epífisis (Sist. Esq.): extremo de los huesos largos que forman el esqueleto de los miembros. Las epífisis son generalmente más gruesas que la diáfisis del hueso al que pertenecen. Las epífisis se denominan “proximal” y “distal” según se encuentren más cerca o más lejos del origen del miembro en que se encuentran.

Epífisis (Sist. End., Sist. Nerv.): nombre antiguo de la glándula pineal, ver glándula pineal.

Epiglotis (Ap. Resp., Ap. Dig.): ver cartílago epiglotis.

Epimisio (Tej. Musc., Tej. Con.): envoltura formada por tejido conectivo denso que reúne el conjunto de fascículos musculares que forman un [músculo](#), y se continúa con el tejido conectivo denso de los tendones ([Fig. 14](#)). Ver también [endomisio](#) y [perimisio](#).

Epineuro (Sist. Nerv., Tej. Con.): envoltura formada por tejido conectivo denso no modelado que recubre a cada nervio ([Fig. 15](#)). Ver también [endoneuro](#) y [perineuro](#).

Epiplón mayor = omento mayor (Ap. Dig.): repliegue u hoja doble de [peritoneo](#) que relaciona la curvatura mayor del estómago con el colon transversal. El epiplón mayor se desprende desde el estómago, desciende cubriendo como un delantal las asas del intestino delgado y asciende hasta el colon transversal.

Epiplón menor = omento menor (Ap. Dig.): repliegue u hoja doble de [peritoneo](#) que relaciona la curvatura menor del estómago con la cara inferior del hígado.

Epitálamo (Sist. Nerv.): porción superior y posterior del [diencéfalo](#) que contiene entre otras estructuras a la glándula pineal.

Epitelio anterior de la córnea (Ojo): epitelio plano estratificado no queratinizado de la porción anterior de la córnea, representa la capa más anterior de la córnea y se continúa en la periferia con el epitelio de la conjuntiva. La superficie libre de este epitelio presenta micropliegues que contribuyen a fijar la [película lagrimal](#) precorneal.

Epitelio ciliar = epitelio del cuerpo ciliar (Ojo): epitelio que es parte de la túnica interna del globo ocular ([Fig. 9](#)). Se compone de un epitelio ciliar pigmentado y un epitelio ciliar no pigmentado que están enfrentados por sus caras apicales. El epitelio ciliar pigmentado es continuación del epitelio pigmentario de la porción óptica de la retina, mientras que el epitelio ciliar no pigmentado es la continuación de la porción nerviosa de la porción óptica de la retina. El epitelio ciliar no pigmentado secreta activamente humor acuoso.

Epitelio de transición (Tej. Epit., Ap. Urin.): ver urotelio.

Epitelio del cristalino (Ojo): epitelio cúbico simple que reviste la cara interna de la cápsula del cristalino en su porción anterior y en su ecuador.

Epitelio pigmentario = pars pigmentosa = parte pigmentada (Ojo): primera capa, la más externa, de la porción óptica de la retina. Es un epitelio cúbico simple cuya [membrana basal](#) es la membrana de Bruch. Las células contienen abundantes gránulos de [melanina](#) y sus caras apicales tienen [microvellosidades](#) que se extienden entre los conos y bastones. No existe complejo de unión entre los conos y bastones y las células del epitelio pigmentario, lo que explica el desprendimiento de retina.

Epitelio posterior de la córnea (Ojo): epitelio plano simple que se apoya en la membrana de Descemet y está en contacto con el humor acuoso de la [cámara anterior](#) del globo ocular, representa la capa más posterior de la córnea. Una función importante del epitelio posterior de la córnea consiste en bombear agua del estroma de la córnea hacia el humor acuoso, ya que el aumento del grado de hidratación produce opacidad. El epitelio posterior de la córnea antiguamente se denominaba “endotelio de la córnea” o “endotelio corneal”, denominación que resulta incorrecta porque no pertenece al aparato circulatorio, pero puede encontrarse en distintos textos.

Epitelio pseudoestratificado (Tej. Epit.): epitelio simple (todas sus células están unidas a la [membrana basal](#)) en que las células tienen diferentes alturas y no todas llegan a la luz del órgano. Ejemplos de este tipo de epitelio se encuentran en las [mucosas respiratoria, olfatoria](#), del conducto epididimario y otras.

Eréctil (Ap. Rep. Masc., Ap. Rep. Fem.): adjetivo que denota que una estructura puede levantarse, enderezarse o ponerse rígida. Las estructuras eréctiles como el clítoris, los bulbos vestibulares o el pene se caracterizan por contener espacios vasculares denominados “cavernas” en los que puede acumularse sangre. El pezón sufre cambios en su forma y se denomina “eréctil”, pero el mecanismo de esos cambios se origina en la contracción de músculo liso y no en la presencia de cavernas que se llenen de sangre.

Eritrocito (Tej. Con.): célula de la sangre que presenta forma de disco bicóncavo y contiene una concentración muy alta de la proteína hemoglobina, que brinda su color a la sangre y transporta O₂ y CO₂. El eritrocito tiene un citoesqueleto que le otorga elasticidad por lo que puede deformarse para atravesar vasos sanguíneos estrechos y luego recuperar su forma. El eritrocito no tiene mitocondrias ni núcleo y se colorea intensamente con colorantes ácidos como la eosina debido al alto contenido de hemoglobina. El eritrocito se encuentra en la mayoría de los preparados histológicos por lo que se emplea con frecuencia como patrón de medida ya que tiene un diámetro aproximadamente constante y de cerca de 8 µm, que se puede comparar con el tamaño de otras estructuras presentes en los preparados.

Eritropoyetina (Tej. Con.): molécula de naturaleza peptídica que cumple función de hormona y es sintetizada y secretada en la [corteza renal](#). La eritropoyetina estimula en la [médula ósea roja](#) la producción de eritrocitos.

Escápula = omóplato (Sist. Esq.): hueso par y plano que forma parte de la primera porción del esqueleto (cintura escapular) del miembro superior.

Esclerótica = esclera (Ojo): porción posterior de la túnica fibrosa del globo ocular ([Fig. 9](#)). Está principalmente compuesta por tejido conectivo denso y es opaca y blanquecina. Está formada por 3 capas denominadas, de afuera adentro: lámina epiescleral (donde el tejido conectivo es más laxo), sustancia propia (la de mayor espesor) y lámina fusca (con melanocitos y macrófagos que contienen [melanina](#)). En la parte posterior, la esclerótica es atravesada por fascículos del [nervio óptico](#) (II) generando una lámina cribosa. La esclerótica se continúa con la duramadre alrededor del nervio óptico.

Escotadura (Msc.): accidente con forma de “V” entrante, como la escotadura del núcleo de linfocito, o las escotaduras de algunos huesos como el esternón.

Escotopsina (Ojo): opsina (un tipo de proteína) que forma parte de la rodopsina (pigmento visual presente en los bastones).

Escroto (Ap. Rep. Masc.): cubierta que envuelve al testículo, al epidídimo y a la primera porción del conducto deferente. El escroto está formado por una serie de capas cuya mayoría se origina en la pared abdominal. Entre las capas se encuentra la piel, el dartos, el cremáster, [fascias](#) de tejido conectivo y la [túnica vaginal](#) (dependencia del [peritoneo](#)). El escroto está dividido por un tabique en dos compartimentos.

Esfenoides (Sist. Esq.): hueso impar que forma parte del esqueleto de la cabeza. El esfenoides está formado por un cuerpo, cuya cara superior se denomina “silla turca”, alas menores y mayores y apófisis pterigoides. El esfenoides participa en la formación de los senos paranasales y de la órbita ocular, y presenta varios orificios y conductos, entre ellos el [conducto óptico](#) y la fisura orbitaria superior (o “[hendidura esfenoidal](#)”).

Esfínter (Msc., Tej. Musc.): estructura muscular, en general dispuesta en forma circular o de anillo alrededor de un conducto u orificio, que regula el paso de sustancias de un órgano a otro. Los esfínteres pueden estar formados por músculo liso (como el esfínter interno del ano o el esfínter interno de la uretra) o por músculo esquelético (como el esfínter externo del ano o el esfínter esofágico superior).

Esfínter de la pupila (Ojo): músculo liso en disposición circular que se encuentra en el borde pupilar del iris y es responsable de la miosis. Este músculo está innervado por el sistema nervioso parasimpático a través del [nervio motor ocular común](#) (III) cuyos axones preganglionares llegan hasta el ganglio ciliar; en el ganglio ciliar se encuentran los somas de las neuronas posganglionares, cuyos axones entran al globo ocular y hacen sinapsis con las células musculares.

Esfínter de Oddi = esfínter de la ampolla hepatopancreática (Ap. Dig.): esfínter involuntario formado por músculo liso con disposición circular alrededor de la ampolla hepatopancreática (o “ampolla de Vater”).

Esfínter esofágico superior (Ap. Dig.): esfínter formado por células musculares estriadas esqueléticas que pertenecen a la capa con disposición circular de la [túnica muscular externa](#). El esfínter esofágico superior regula la progresión del alimento desde la faringe hacia el esófago.

Esfínter esofágico inferior (Ap. Dig.): esfínter que regula la progresión del alimento desde el esófago hacia el estómago. El esfínter esofágico inferior está principalmente formado por [células musculares lisas](#) que pertenecen a la capa con disposición circular de la [túnica muscular externa](#). Algunos autores sostienen que el [diafragma](#) (músculo estriado esquelético) también participa de este esfínter ya que el esófago atraviesa el hiato esofágico que se encuentra en la porción periférica contráctil, cuyo tono muscular contribuiría al cierre del esófago.

Esfínter externo de la uretra (Ap. Urin.): esfínter voluntario formado por músculo estriado esquelético que forma parte del periné y rodea a la uretra. El esfínter externo de la uretra masculina se encuentra en su porción membranosa.

Esfínter externo del ano (Ap. Dig.): esfínter voluntario formado por músculo estriado esquelético que forma parte del periné y rodea al [canal anal](#).

Esfínter interno de la uretra (Ap. Urin.): esfínter involuntario formado por músculo liso. El esfínter interno de la uretra se encuentra más desarrollado en la parte superior de la uretra, cerca de la vejiga, en la parte superior de la uretra prostática masculina o en la parte superior de la uretra femenina.

Esfínter interno del ano (Ap. Dig.): esfínter involuntario formado por músculo liso cuyas células se disponen en forma circular, ya que pertenecen a la capa circular interna de la [túnica muscular externa](#) de la pared del [canal anal](#).

Esfínter pilórico (Ap. Dig.): esfínter involuntario formado por músculo liso cuyas células se disponen en forma circular alrededor del orificio pilórico y que regula por su acción el cierre de dicho orificio.

Esmalte (Ap. Dig., Tej. Epit.): capa más externa de la corona del diente que se encuentra en contacto con el medio externo por un lado y con la dentina por el otro. El esmalte está formado en un 96% por mineral (principalmente hidroxapatita), por lo que resulta el material más duro del cuerpo. El esmalte se forma a partir de tejido epitelial.

Esófago (Ap. Dig.): órgano impar y hueco que pertenece al aparato digestivo y se ubica en el cuello, el tórax y el abdomen. El esófago se comunica con la faringe a través de un orificio regulado por el [esfínter](#) esofágico superior y con el estómago a través de un orificio denominado cardias. En la porción más inferior del esófago se encuentra el esfínter esofágico inferior. El esófago forma parte del tubo digestivo y tiene una pared formada por sus 4 túnicas características. La [mucosa](#) del esófago tiene un epitelio estratificado plano que resiste la abrasión que pudieran causar los alimentos recién deglutidos. Tanto en la túnica mucosa como en la [túnica submucosa](#) se encuentran glándulas que secretan moco. Una característica particular del esófago es que el tipo de tejido muscular que forma la [túnica muscular externa](#) es esquelético en el tercio superior, luego gradualmente van apareciendo [células musculares lisas](#) hasta que en el tercio inferior todas las células de esta túnica corresponden al tejido muscular liso.

Espacio capsular = espacio urinario (Ap. Urin.): espacio entre las hojas parietal y visceral de la cápsula del [corpúsculo renal](#). El espacio capsular contiene al ultrafiltrado glomerular, líquido que

se forma cuando la sangre pasa por los capilares fenestrados del glomérulo y una fracción de sus componentes atraviesa la barrera de filtración. La composición del ultrafiltrado se modifica a medida que avanza por el túbulo del [nefrón](#) y el túbulo colector para transformarse en orina.

Espacio de Disse (Ap. Dig.): ver espacio perisinusoidal.

Espacio epidural (Sist. Nerv.): espacio que se encuentra entre la duramadre de la [médula espinal](#) y la superficie interna del conducto raquídeo. El espacio epidural contiene vasos sanguíneos, tejido adiposo y raíces de nervios espinales que se dirigen a sus agujeros intervertebrales (o “agujeros de conjunción”).

Espacio perisinusoidal = espacio de Disse (Ap. Dig.): espacio que se encuentra alrededor de los [sinusoides](#) hepáticos, es decir entre los sinusoides hepáticos y las [placas de hepatocitos](#). El espacio perisinusoidal contiene plasma sanguíneo y [células de Ito](#). Los hepatocitos absorben rápidamente desde el espacio perisinusoidal las sustancias que llegan al hígado por la sangre, ya que las caras que exponen a este espacio tienen [microvellosidades](#).

Espacio portal (Ap. Dig.): espacio o área que se encuentra en la confluencia de 3 [lobulillos hepáticos clásicos](#) y contiene a la [tríada portal](#) envuelta por tejido conectivo laxo.

Espacio sináptico = hendidura sináptica (Sist. Nerv.): espacio nanoscópico que se encuentra entre las membranas de las células que participan de una sinapsis. En este espacio difunden los neurotransmisores desde la membrana presináptica hasta los [receptores](#) de la membrana postsináptica.

Espacio subaracnoideo (Sist. Nerv.): espacio que se encuentra entre la aracnoides y la piamadre y contiene [líquido cefalorraquídeo](#). El espacio subaracnoideo se comunica con el [cuarto ventrículo](#) a través de 3 orificios y también se comunica con los [senos de la duramadre](#) a través de las vellosidades aracnoideas. Las comunicaciones del espacio subaracnoideo con el cuarto ventrículo y con los senos de la duramadre son importantes para el avance del líquido cefalorraquídeo.

Espacio urinario (Ap. Urin.): ver espacio capsular.

Espermátide (Ap. Rep. Masc.): célula espermatogénica haploide que por diferenciación se transforma en espermatozoide.

Espermatogénesis (Ap. Rep. Masc.): proceso por el cual se forman las gametas masculinas. La espermatogénesis consta de 3 fases, cada una llamada según la célula que se modifica: fase de espermatogonia, fase de espermatocito, fase de espermátide (o “espermio genesis”).

Espermatocito (Ap. Rep. Masc.): célula espermatogénica que realiza la división meiótica y se diferencia a espermátide.

Espermatogonia (Ap. Rep. Masc.): célula espermatogénica que se ubican en la parte más basal del túbulo seminífero en contacto con su [membrana basal](#) y con las células de Sertoli. Las espermatogonias hacen mitosis, algunas permanecen como espermatogonias y otras se diferencian a espermatocito.

Espermatozoide (Ap. Rep. Masc.): célula haploide que representa la gameta masculina. El espermatozoide se compone de una cabeza (que contiene al núcleo y al acrosoma) y una cola

(que tiene varias porciones: cuello, pieza intermedia, pieza principal y pieza terminal). En la cola se encuentra el [axonema](#), que es la base para la movilidad. En la pieza intermedia de la cola se encuentran las mitocondrias que se disponen en forma de vaina.

Espermiogénesis = fase de espermátide de la espermatogénesis (Ap. Rep. Masc.): última etapa de la espermatogénesis en que ocurre la diferenciación de espermátide a espermatozoide.

Espina (Sist. Esq.): accidente de la superficie ósea que representa una elevación saliente relativamente delgada y con forma de púa, como la “espina anterosuperior del coxal” o la “apófisis espinosa” de las vértebras.

Espina dorsal (Sist. Esq.): ver columna vertebral.

Espinal (Sist. Nerv., Sist. Esq.): adjetivo que denota que una estructura se relaciona con la [médula espinal](#) o con la columna vertebral. Ejemplos de su uso son “nervio espinal”, “[vía córticoespinal](#)” o “vía espinotalámica”.

Esplácnico (Msc.): adjetivo que denota que una estructura se relaciona con las vísceras, como “nervio esplácnico”.

Esplénico (Sist. Linf.): adjetivo que denota que una estructura tiene relación con el bazo, como “arteria esplénica”, “vena esplénica” o “cordones esplénicos”.

Espolón traqueal = carina (Ap. Resp.): cresta o tabique sagital que divide las aberturas de los bronquios primarios derecho e izquierdo. El espolón traqueal está principalmente formado por el último cartílago de la tráquea.

Esqueleto (Msc.): conjunto de piezas duras y resistentes, generalmente articuladas entre sí, que da sostén mecánico y protección a otras partes. El esqueleto está formado por tejidos conectivos de distintos tipos que se organizan en los huesos, cartílagos y articulaciones.

Esteriocilio (Tej. Epit., Ap. Rep. Masc., Oído): estructura subcelular que representa una especialización de la región apical de la membrana plasmática. Los estereocilios son similares a las [microvellosidades](#) pero de mayor tamaño. Se encuentran en las células principales del epitelio de los conductos epididimario y deferente (aparato reproductor masculino) y en el oído interno.

Esternón (Sist. Esq.): hueso plano e impar que forma parte de la caja torácica y está formado por 3 segmentos: manubrio, cuerpo y apéndice xifoides.

Estómago (Ap. Dig.): órgano impar y hueco que pertenece al aparato digestivo y se ubica en el abdomen. El estómago forma parte del tubo digestivo y se comunica con el esófago a través del cardias y con el intestino delgado a través del píloro. El estómago presenta 2 curvaturas, una menor y otra mayor y se divide anatómicamente en 4 regiones: del cardias, fondo, cuerpo, y pilórica. La pared del estómago está formada por las 4 capas características del tubo digestivo. La [túnica mucosa](#) del estómago forma por una parte un revestimiento que da a la luz y por otra parte forma glándulas. El revestimiento está dado por un epitelio cilíndrico simple que representa una superficie secretora de moco viscoso y alcalino, esta superficie presenta pequeñas fosas (o “fovólas”) que se llaman criptas, en cuyo fondo desembocan las glándulas.

Las características histológicas de las glándulas dividen al estómago en 3 regiones: del cardias, corpofúndica y pilórica. La [túnica muscular externa](#) del estómago se caracteriza por tener una capa con [células musculares lisas](#) en disposición oblicua, que es más interna que la capa circular y está desarrollada en las porciones superiores del órgano. La mayor parte de la superficie del estómago está revestida por [peritoneo](#) visceral y de sus curvaturas se desprenden los epiploones mayor y menor que se dirigen al colon transversal e hígado, respectivamente.

Estría (Tej. Musc.): línea que se observa al microscopio en las células musculares esqueléticas y cardíacas (tejido muscular estriado). En los preparados coloreados con hematoxilina y eosina, las estrías se observan como bandas o líneas alternadas de eosinofilia más o menos intensa y transversales al eje mayor de la célula. Las estrías se observan en los cortes longitudinales de las células musculares esqueléticas y cardíacas con aumentos del orden de 400x o mayores.

Estríbo (Oído): hueso pequeño que se encuentra en el oído medio, articula con el yunque a través de una articulación sinovial y se une a la ventana oval.

Estrógeno (Sist. End., Ap. Rep. Fem., Ap. Rep. Masc.): cada una de distintas hormonas sexuales femeninas esteroideas como el estradiol, la estrona y el estríol.

Estroma (Msc., Tej. Con.): porción de un órgano formada por los tejidos que dan sostén, apoyo y/o nutrición al [parénquima](#). El estroma está generalmente compuesto por tejido conectivo.

Estroma de la córnea = sustancia propia de la córnea (Ojo): capa que representa la mayor parte del espesor de la córnea y se encuentra entre las membranas de Bowman y de Descemet, está compuesta principalmente formada por microfibrillas de colágeno tipo I dispuestas en múltiples capas. En cada capa las fibras son paralelas y de capa a capa contigua la dirección cambia aproximadamente en 90°, este ordenamiento otorga transparencia a la córnea. En el estroma también se encuentran fibroblastos aplanados, denominados queratocitos.

Etmoides (Sist. Esq.): hueso impar de la cabeza. El etmoides cumple varias funciones en el aparato respiratorio y en el sistema nervioso ya que una de sus porciones es una lámina cribosa que es atravesada por los fascículos del nervio olfatorio. El etmoides también forma parte del esqueleto de la fosa nasal, aportando los [cornetes](#) superior y medio, además de participar en la formación de los senos paranasales.

Excéntrico (Msc.): adjetivo que denota que una estructura no está en el centro de otra. El término excéntrico se usa, entre otras cosas, para describir la ubicación del núcleo de una célula poliédrica o aproximadamente esférica, como el núcleo del adipocito multilocular. Si bien un "[núcleo excéntrico](#)" es cualquier núcleo que no esté en el centro, cuando el núcleo se ubica muy cerca de la membrana plasmática se lo denomina "periférico", en histología los términos "excéntrico" y "periférico" tienen usos y significados no equivalentes.

Exocérvix (Ap. Rep. Fem.): [mucosa](#) de la porción vaginal del cuello uterino. El exocérvix se compone de un epitelio estratificado plano y un tejido conectivo subyacente.

Factor (Sist. End.): molécula que cumple función de hormona, como “factor natriurético atrial”, “factor de crecimiento”, “factor de liberación de tirotrófina”. En el contexto del sistema endócrino el término “factor” es sinónimo de “hormona”.

Factor de coagulación (Tej. Con.): cada una de diversas sustancias que principalmente son sintetizadas y secretadas por los hepatocitos, las plaquetas o los tejidos dañados y que se involucran en la coagulación de la sangre.

Factor natriurético atrial (Ap. Circ., Sist. End.): molécula de naturaleza peptídica que cumple función de hormona y es secretada por células musculares cardíacas especializadas (cardiomiocitos mioendócrinos) que se encuentran en las aurículas.

Falange (Sist. Esq.): cada uno de los huesos largos que forman parte del esqueleto de la mano y del pie. Las falanges se disponen en serie articuladas entre sí para formar el esqueleto de cada dedo. En el dedo pulgar de la mano y en el dedo gordo del pie hay 2 falanges (proximal y distal) mientras que en los demás dedos hay 3 falanges (proximal, media y distal).

Fanera = anexo cutáneo (Sist. Teg.): cada una de numerosas estructuras de origen epidérmico que se encuentran en la piel como los folículos pilosos y los pelos, las uñas y las glándulas sebáceas y sudoríparas.

Faringe (Ap. Resp., Ap. Dig.): órgano impar y hueco que pertenece a los aparatos respiratorio y digestivo y se ubica en la cabeza y en el cuello. La faringe tiene 3 porciones: [rinofaringe](#), orofaringe y laringofaringe, que se encuentran respectivamente detrás de la fosa nasal, de la cavidad oral y de la laringe. La faringe es un órgano hueco particular porque le falta la parte anterior de su pared (por donde comunica con las 3 cavidades mencionadas) por lo que su forma se puede comparar con un canal cilíndrico abierto hacia adelante. La pared de la faringe está formada por 3 capas: una [mucosa](#) interna, una capa media de tejido conectivo denso y otra externa de músculo esquelético. La capa de músculo esquelético tiene componentes con disposición transversal y oblicua (músculos constrictores de la faringe) y otros con disposición longitudinal (músculos elevadores de la faringe). La faringe se inserta superiormente en la base del cráneo y tiene funciones muy importantes en la deglución y la fonación, además de ser un conducto para el aire y los alimentos. La faringe se comunica inferiormente con el esófago a través de un orificio regulado por el [esfínter](#) superior del esófago. La faringe se comunica con el oído medio a través de la [trompa auditiva](#) que desemboca en la rinofaringe.

Fascia (Msc., Tej. Con.): hoja, lámina o funda visible a simple vista formada por tejido conectivo que forma parte de una red interconectada distribuida por todo el cuerpo. Las fascias transmiten fuerzas de estiramiento y adaptan la disposición de sus fibras y densidad de acuerdo a las demandas locales. Las fascias se denominan “fascia profunda” y “fascia superficial” dependiendo de su ubicación y composición histológica.

Fascia adhaerens (Tej. Musc.): estructura subcelular de naturaleza proteica que tiene por función garantizar la unión mecánica entre células. La fascia adhaerens se encuentra entre las ramificaciones de las células musculares cardíacas.

Fascia profunda (Msc., Tej. Con.): fascia macroscópica formada por tejido conectivo denso.

El tejido conectivo de la fascia profunda se encuentra más o menos modelado: desde aponeurosis como las del abdomen, hasta un tejido conectivo más entretejido y elástico, dependiendo de la función.

Fascia superficial = tejido subcutáneo = hipodermis (Msc., Tej. Con.): fascia macroscópica formada por tejido conectivo laxo y adiposo. La fascia superficial se encuentra subyacente a la piel y contiene venas medianas que se pueden distinguir desde la superficie corporal.

Fascículo = haz (Msc.): conjunto de estructuras alargadas ordenadas en forma paralelas, como los fascículos nerviosos (conjuntos de axones) y los fascículos musculares (conjuntos de células musculares).

Fascículo aurículoventricular = haz de His = haz atrioventricular = haz aurículoventricular = fascículo atrioventricular = fascículo común (Ap. Circ.): componente del sistema de conducción de impulsos cardíacos que atraviesa el armazón fibroso del corazón. El fascículo aurículoventricular está formado por células musculares cardíacas especializadas, que conducen los impulsos desde el nódulo aurículoventricular hacia los ventrículos. El fascículo aurículoventricular se divide en 2 ramas, derecha e izquierda en el tabique interventricular.

Fascículo de Burdach (Sist. Nerv.): ver fascículo cuneiforme.

Fascículo de Goll (Sist. Nerv.): ver fascículo grácil.

Fascículo cuneiforme = fascículo de Burdach (Sist. Nerv.): tracto de [sustancia blanca](#) del cordón posterior de la [médula espinal](#) que termina en el [bulbo raquídeo](#). Los axones (cuyos somas se encuentran en ganglios de la raíces posteriores de los nervios espinales) de este fascículo son sensitivos, ascienden hasta hacer sinapsis con los somas del núcleo cuneiforme del bulbo raquídeo. El fascículo cuneiforme es lateral con respecto al fascículo grácil y contiene axones que se continúan con los de los nervios espinales dorsales superiores y cervicales. Estos axones forman parte de la [vía del cordón posterior y lemnisco medial](#) y llevan información de tacto discriminativo, vibración, presión y sensibilidad consciente muscular y articular.

Fascículo grácil = fascículo de Goll (Sist. Nerv.): tracto de [sustancia blanca](#) del cordón posterior de la [médula espinal](#) que termina en el [bulbo raquídeo](#). Los axones (cuyos somas se encuentran en ganglios de la raíces posteriores de los nervios espinales) de este fascículo son sensitivos, ascienden hasta hacer sinapsis con los somas del núcleo grácil del bulbo raquídeo. El fascículo grácil es medial con respecto al fascículo cuneiforme y contiene axones que se continúan con los de los nervios espinales dorsales inferiores, lumbares, sacros y coccígeo. Estos axones forman parte de la [vía del cordón posterior y lemnisco medial](#) y llevan información de tacto discriminativo, vibración, presión y sensibilidad consciente muscular y articular.

Falciforme (Ap. Dig., Msc.): adjetivo que denota que una estructura tiene forma de hoz, como el "ligamento falciforme del hígado".

Fémur (Sist. Esq.): hueso largo que forma el esqueleto del muslo.

Feto (Embr.): estadio o período de desarrollo prenatal, desde la novena semana después de la fecundación hasta el nacimiento.

Fibra (Msc., Tej. Musc., Tej. Con., Tej. Nerv.): estructura filamentososa, mucho más desarrollada en una dimensión que en las otras 2 del espacio tridimensional. El término “fibra” se utiliza en distintos tejidos, órganos, sistemas y aparatos, como también para estructuras microscópicas o macroscópicas. Ejemplos de su uso son: “fibras de la matriz extracelular” (como las fibras del tejido conectivo: de colágeno, reticulares o elásticas), “fibra nerviosa”, “fibra muscular” y otros.

Fibra de Purkinje (Ap. Circ., Tej. Musc.): componente del sistema de conducción de los impulsos cardíacos formado por células musculares cardíacas especializadas que se encuentran en los ventrículos, subyacentes al [endocardio](#), cercanas a la luz. Las fibras de Purkinje están formadas por células que hacen contacto a través de sus extremos, disponiéndose en hileras. En los preparados histológicos habituales se las distingue como células más grandes que los cardiomiocitos comunes, con menos miofibrillas y citoplasma claro (por acumulación de glucógeno).

Fibra del cristalino = célula del cristalino (Ojo): célula alargada que se forma a partir del epitelio del ecuador del cristalino y tiene forma de U.

Fibra muscular (Tej. Musc.): en los tejidos musculares lisos y esquelético “fibra” es sinónimo de célula muscular, mientras que en el tejido muscular cardíaco “fibra” se suele usar para el conjunto formado por varias células musculares cardíacas unidas entre sí a través de sus extremos ramificados.

Fibra nerviosa (Sist. Nerv.): cualquier prolongación de una neurona.

Fibra zonular (Ojo): proteína fibrilar que forma la zónula ciliar. Las fibras zonulares se disponen alrededor del cristalino uniéndolo al cuerpo ciliar.

Fibrilina (Tej. Con.): proteína que se asocia a elastina para formar las fibras elásticas de la matriz del tejido conjuntivo.

Fibroblasto (Tej. Con.): célula residente (fija) típica del tejido conectivo que sintetiza las fibras reticulares, elásticas y de colágeno, los componentes de la sustancia fundamental y cualquier otra molécula de la matriz del tejido conectivo.

Fibrocartilago articular (Sist. Esq.): estructura formada por tejido cartilaginoso fibroso que aparece en algunas diartrosis. El fibrocartilago articular forma meniscos (como los de la [rodilla](#)), rodetes (como los del hombro y de la cadera) y otras estructuras. Los meniscos mejoran la correspondencia geométrica entre las superficies articulares y los rodetes aumentan la extensión y profundidad de una superficie articular ([Fig. 4](#)).

Fibroso (Tej. Con., Msc.): adjetivo que indica que una estructura está formada por fibras abundantes. El término “fibroso” se aplica generalmente a estructuras formadas por tejido conectivo denso, haciendo alusión a sus abundantes fibras de colágeno. Ejemplos de su uso son “pericondrio fibroso”, “cápsula fibrosa”, “armazón fibroso del corazón” y otros.

Fíbula (Sist. Esq.): ver peroné.

Filamento fino (Tej. Musc.): estructura subcelular de naturaleza proteica formada fundamentalmente por actina y también por tropomiosina y el complejo de troponinas. En las

[células musculares estriadas](#), los filamentos finos se fijan a un disco denominado "[línea Z](#)" e interactúan con los filamentos gruesos formando parte del [sarcómero](#).

Filamento grueso (Tej. Musc.): estructura subcelular de naturaleza proteica formada por moléculas de miosina. En [las células musculares estriadas](#), los filamentos gruesos se fijan a un disco denominado "[línea M](#)" e interactúan con los filamentos finos formando parte del [sarcómero](#).

Filete del nervio olfatorio (Sist. Nerv., Ap. Resp.): división del nervio olfatorio que atraviesa un orificio de la lámina cribosa del hueso [etmoides](#).

Filiforme (Msc., Ap. Dig.): adjetivo que denota que una estructura tiene forma de hilo o filamento, como las "papilas linguales filiformes" de la [mucosa](#) de la lengua.

Film lagrimal (Ojo): ver [película lagrimal](#).

Filum terminale (Sist. Nerv.): cordón delgado que prolonga inferiormente a la [médula espinal](#) y se extiende desde el vértice del cono medular hasta la base del cóccix. El filum terminale se encuentra entre las raíces que forman la cola de caballo. El filum terminale tiene 2 porciones, una interna o superior que se encuentra contenida por la duramadre y otra externa o inferior, por fuera del estuche meníngeo.

Fimbria (Ap. Rep. Fem.): ver franja.

Fisura (Sist. Nerv.): cada una de varias hendiduras que se observan en la superficie de los órganos del sistema nervioso central, como la fisura media anterior de la [médula espinal](#), o la fisura longitudinal del [cerebro](#). En el contexto del sistema nervioso, las fisuras suelen ser más profundas que los surcos.

Fisura coroidea (Ojo, Embr.): estructura embrionaria, es una invaginación en la superficie inferior de la copa óptica que permite que la [arteria hialoidea](#) se introduzca en la copa óptica.

Fisura orbitaria superior (Sist. Esq., ojo, Sist. Nerv., Ap. Circ.): ver [hendidura esfenoidea](#).

Folículo (Msc.): estructura en forma de bolsa, en muchos casos similar a una esfera, como los folículos ovárico, tiroideo, linfático y piloso.

Folículo linfático = nódulo linfático (Sist. Linf.): estructura pluricelular aproximadamente esférica formada por la agrupación de linfocitos (con mayor abundancia de linfocitos B) que se encuentra en el ganglio linfático, el bazo, y el tejido linfático asociado a [mucosas](#). Los folículos linfáticos carecen de cápsula (porque forman parte de otro órgano) y tienen un [estroma](#) formado por células reticulares y fibras reticulares. Los folículos linfáticos se consideran [órganos linfáticos secundarios](#) porque en ellos se produce la maduración dependiente de antígeno de linfocitos.

Folículo linfático primario = nódulo linfático primario (Sist. Linf): folículo linfático compuesto por linfocitos pequeños y muy juntos.

Folículo linfático secundario = nódulo linfático secundario (Sist. Linf): folículo linfático que contiene una región central que se observa más clara en los preparados histológicos habituales, denominada "centro germinativo". Los folículos linfáticos secundarios se forman a partir de los primarios ante la estimulación antigénica.

Folículo ovárico (Ap. Rep. Fem.): estructura pluricelular formada por un oocito y una capa de epitelio circundante. Los folículos ováricos se clasifican según su estadio de maduración desde folículo primordial hasta folículo maduro. Los folículos más inmaduros son microscópicos pero en los estadios de mayor madurez pueden llegar a medir más de 1 centímetro de diámetro. Durante la maduración del folículo ovárico ocurren cambios en el oocito, en el epitelio folicular (que a partir de cierto estadio se denomina "[células de la granulosa](#)") y en el tejido conectivo circundante al folículo (que se denomina "[teca folicular](#)").

Folículo tiroideo (Sist. End.): estructura microscópica pluricelular formada por [células foliculares](#) y [parafoliculares](#), los folículos tiroideos son aproximadamente esféricos y contienen en su luz una solución concentrada de [tiroglobulina](#), que se denomina "coloide". Las células foliculares representan un epitelio cúbico (o cilíndrico bajo) simple que contiene a la mayoría de las células del folículo. Las células parafoliculares son escasas y se encuentran entre las células foliculares y la [membrana basal](#) del folículo, sin estar en contacto con el coloide.

Fondo (Msc.): porción amplia de un órgano o estructura hueca (que puede ser macroscópica o microscópica). En anatomía e histología el fondo de una estructura puede estar en la parte superior (como el "fondo del estómago" o el "fondo del cuerpo del útero"). En otras estructuras como la glándula corpofúndica o la vesícula biliar, el fondo es la región más alejada de la abertura de entrada o salida.

Fondo de saco (Msc.): región más honda de una cavidad, como en los fondos de saco del [peritoneo](#), de la conjuntiva, de la vagina.

Fondo de saco conjuntival = fórnix conjuntival (Ojo): cada uno de los pliegues, superior e inferior, entre la conjuntiva palpebral y ocular.

Fondo de saco de Douglas (Msc., Ap. Dig., Ap. Rep. Fem., Ap. Urin.): fondo de saco peritoneal que involucra al recto, en la mujer es el "fondo de saco úterovaginoorrectal", mientras que en el varón es el "fondo de saco véscicorrectal".

Fondo de saco úterovaginoorrectal (Msc., Ap. Dig., Ap. Rep. Fem.): fondo de saco peritoneal que se encuentra en la mujer e involucra al útero y a la vagina por delante y al recto por detrás.

Fondo de saco vaginal = fórnix vaginal (Ap. Rep. Fem.): fondo de saco circular que se forma en la vagina alrededor de la porción intravaginal del cuello uterino (u "hocico de tenca").

Fondo de saco véscicouterino (Msc., Ap. Urin., Ap. Rep. Fem.): fondo de saco peritoneal que se encuentra en la mujer e involucra a la vejiga por delante y al útero por detrás.

Fondo de saco véscicorrectal (Msc., Ap. Urin., Ap. Dig.): fondo de saco peritoneal que se encuentra en el varón e involucra a la vejiga por delante y al recto por detrás.

Fondo del cuerpo del útero (Ap. Rep. Fem.): borde superior del cuerpo del útero.

Fondo del estómago (Ap. Dig.): una de las 4 regiones en que se divide el estómago desde el punto de vista anatómico.

Fondo de la glándula corpofúndica = porción principal de la glándula corpofúndica (Ap. Dig.): región de la glándula corpofúndica que tiene abundantes células principales.

Fontanela = mollera (Sist. Esq.): porción del esqueleto del cráneo de los recién nacidos que contiene mesénquima que aún no ha sido reemplazado por tejido óseo. La osificación que se produce en las fontanelas se denomina “osificación intramembranosa”.

Foramen (Msc.): abertura, comunicación entre dos cavidades, orificio en un hueso para el paso de vasos o nervios.

Formación reticular (Sist. Nerv.): red de neuronas, formada por neuronas de diferentes tamaños y formas que recorre todo el [tronco encefálico](#) extendiéndose hacia la [médula espinal](#) y el [diencéfalo](#). Al ubicarse por donde pasan las vías aferentes y eferentes, recibe constantemente estímulos de esas vías y genera eferencias hacia distintos núcleos de todas las porciones del sistema nervioso central. La formación reticular cumple numerosas funciones como control del sistema nervioso autónomo y endócrino, influye en la actividad de vías somáticas motoras y sensitivas y en la vigilia y nivel de consciencia.

Fórmula leucocitaria (Tej. Con.): conjunto de porcentajes que representan la abundancia relativa de cada leucocito en una muestra de sangre.

Fórnix (Ap. Rep. Fem., Sist. Nerv., Ojo): espacio, cripta o bóveda que puede funcionar como techo y tiene forma arqueada. El término “fórnix” se emplea para denominar al fondo de saco conjuntival, al fondo de saco vaginal y a una estructura del sistema nervioso central.

Fórnix vaginal (Ap. Rep. Fem.): ver fondo de saco vaginal.

Fotorreceptor (Ojo): célula que se encuentra en la porción óptica de la retina que es capaz de convertir la energía lumínica en un potencial de [receptor](#). Los fotorreceptores son los conos y los bastones.

Fosa cística = fosita cística (Ap. Dig.): surco o depresión de la cara inferior del hígado en que se aloja la vesícula biliar. La fosa cística corresponde a la parte anterior del surco anteroposterior derecho de la cara inferior del hígado.

Fosa interpeduncular (Sist. Nerv.): depresión impar en la cara anterior del [mesencéfalo](#) limitada a los lados por los pedúnculos cerebrales. La fosa interpeduncular representa el origen aparente del [nervio motor ocular común](#) (III).

Fosa hialoidea (Ojo): depresión o cavidad de la cara anterior del cuerpo vítreo donde se ubica el cristalino.

Fosa nasal (Ap. Resp.): órgano par y hueco que se ubica en la cabeza y forma parte del aparato respiratorio. La fosa nasal tiene una pared formada por huesos y cartílagos y una [mucosa](#). Las paredes de la fosa tienen distintas características, entre ellas se puede mencionar que la pared superior presenta la lámina cribosa y que la pared lateral presenta los [cornetes](#) y los [meatos](#). La mucosa de la fosa nasal tiene 3 porciones distinguible por sus características histológicas: mucosa del vestíbulo, [mucosa respiratoria](#) y [mucosa olfatoria](#). Cada fosa nasal tiene un orificio anterior (“narina”) y uno posterior (“coana”). La fosa nasal comunica también (a través de conductos que desembocan en los meatos) con los senos paranasales.

Fosita gástrica (Ap. Dig.): ver cripta gástrica.

Fóvea (Msc.): fosa, depresión, como en “fóvea central de la retina”.

Fóvea central (Ojo): depresión con forma de embudo ubicada en el centro de la [mácula lútea](#) de la retina. La fóvea central resulta la región de mayor agudeza visual porque solo tiene conos como fotorreceptores, las otras capas están desplazadas de forma que la luz accede más directamente a los conos, no hay vasos sanguíneos y la relación numérica entre conos y [células ganglionares](#) es 1 a 1 (mientras que en otras regiones de la retina la convergencia hace que haya muchos fotorreceptores para una sola célula ganglionar).

Fovéola = fosita (Ap. Dig.): diminutivo de fóvea, como en “fovéolas gástricas”.

Fovéola gástrica (Ap. Dig.): ver cripta gástrica.

Franja = fimbria (Ap. Rep. Fem.): cada una de las estructuras digitiformes de los extremos laterales de las trompas uterinas que forman en conjunto forman el infundíbulo de la trompa uterina.

Franja ovárica (Ap. Rep. Fem.): ver ligamento tuboovárico.

Frénico = diafragmático (Msc.): adjetivo que denota que una estructura se relaciona con el [diafragma](#), como “nervio frénico”, “arteria frénica” o “centro frénico”.

Frenillo (Msc.): pliegue que sujeta una estructura a otra limitando su movimiento, como el frenillo lingual que une la línea media inferior de la lengua con el suelo de la boca, el frenillo labial que une el labio con la encía, el frenillo que une el prepucio con el glande.

Fresco = en fresco (Msc.): denominación que recibe el estudio de una muestra (estructura, órgano o tejido) sin preparación histológica ni coloraciones. Del estudio en fresco surgen términos como “grasa parda”, “grasa blanca”, “[sustancia gris](#)”, “[sustancia blanca](#)”, “[médula ósea roja](#)”, “médula ósea amarilla”, “pulpa blanca”, “pulpa roja”, “línea alba”, “cuerpo albicans”, “cuerpo lúteo”, “[mácula lútea](#)” y otros. Ciertas características detectadas en la observación en fresco (color, textura, transparencia, opacidad) no se observan en los preparados histológicos.

Funicular (Msc.): adjetivo que denota relación con un cordón, como “porción funicular del conducto deferente” (porción del conducto deferente que forma parte del cordón espermático).

Funículo (Msc.): cordón.

Fusiforme (Msc.): adjetivo que denota que una estructura tiene forma de huso, como la [célula muscular lisa](#) o algunos músculos como el sartorio y el braquial anterior.

Gameta = gameto = célula sexual (Ap. Rep. Fem., Ap. Rep. Masc.): célula haploide que se forma por división meiótica. Las gametas masculinas se forman en el testículo y se denominan espermatozoides, mientras que las gametas femeninas se denominan óvulos y comienzan su desarrollo en el ovario. En el caso femenino, la división meiótica solo se completa si el oocito es fecundado, lo que ocurre generalmente en la ampolla de la trompa uterina.

Gammaglobulina = inmunoglobulina (Sist. Linf.): ver anticuerpo.

Ganglio autónomo (Sist. Nerv.): cada uno de numerosos [ganglios](#) nerviosos que contienen somas de neuronas postsinápticas (segundas neuronas de las vías eferentes simpática o parasimpática), cuyos axones conducen impulsos nerviosos al músculo liso y cardíaco y a las glándulas. En el ganglio autónomo ocurre la sinapsis entre el axón de la primera neurona presináptica y la segunda neurona (postsináptica) de dichas vías nerviosas. En los ganglios

autónomos se pueden encontrar además axones miélnicos de neuronas sensitivas que pasan sin hacer sinapsis. Los ganglios autónomos pueden ser ganglios simpáticos o parasimpáticos, que difieren en la pertenencia a cada división (sistema nervioso simpático o sistema nervioso parasimpático) y en características anatómicas (*Fig. 8*).

Ganglio basal (Sist. Nerv.): denominación antigua (aunque veces aparece en textos recientes) que se usaba para los [núcleos basales](#) del [cerebro](#). Esta denominación resulta incorrecta ya que actualmente se denomina “ganglio” a un agrupamiento de somas neuronales en el sistema nervioso periférico y el cerebro pertenece al sistema nervioso central (*Fig. 8*). Ver “núcleo basal”.

Ganglio ciliar (Ojo, Sist. Nerv.): ganglio nervioso autónomo de la órbita ocular que está formado, entre otros componentes, por los somas de las segundas neuronas de la vía eferente parasimpática. En el ganglio ciliar hacen sinapsis los axones de las primeras neuronas (cuyos axones llegan por el [nervio motor ocular común](#) (III)) con las dendritas (o somas) de las segundas neuronas de dicha vía. Por el ganglio ciliar también pasan, sin hacer sinapsis, axones de otras vías nerviosas, como axones de segundas neuronas de la vía eferente simpática que se dirigen al globo ocular para inervar el músculo dilatador de la pupila.

Ganglio de la raíz posterior = ganglio sensitivo del nervio espinal = ganglio radicular posterior = ganglio espinal (Sist. Nerv.): cada uno de 31 pares de [ganglios](#) nerviosos que contienen somas de neuronas sensitivas pseudounipolares que se ubican en la raíz posterior del nervio espinal (*Fig. 8*). La mayoría de los ganglios de la raíz posterior se ubican a la altura del agujero intervertebral (“agujero de conjunción”).

Ganglio espinal (Sist. Nerv.): ver ganglio de la raíz posterior.

Ganglio linfático (Sist. Linf.): cada uno de numerosos órganos macizos que pertenecen al sistema linfático y se encuentran (generalmente en grupos) distribuidos por distintas partes del cuerpo (*Fig. 8*). El [ganglio](#) linfático presenta un [estroma](#) formado por una cápsula de tejido conectivo denso que hacia el interior forma tabiques y un retículo mixto formado por células reticulares y fibras reticulares. El [parénquima](#) del ganglio está principalmente formado por linfocitos, células dendríticas, células dendríticas foliculares y macrófagos. En los cortes histológicos se distingue una cápsula de tejido conectivo denso que emite tabiques hacia el interior, una corteza y una médula. La corteza presenta dos porciones: externa o folicular (con folículos linfáticos) y profunda o paracorteza (con tejido linfático difuso). La médula se compone de senos medulares y cordones medulares. Los ganglios están interpuestos en el recorrido de los vasos linfáticos, por lo que son los únicos órganos que reciben linfa. Los vasos linfáticos que llegan al ganglio se denominan “aferentes” y los que salen “eferentes”. Por regla general, los vasos linfáticos aferentes son más numerosos que los eferentes. Dentro del ganglio la linfa avanza por unas cavidades denominadas “senos linfáticos”. Desde el punto de vista funcional el ganglio linfático es un [órgano linfático secundario](#).

Ganglio nervioso (Sist. Nerv.): cada uno de numerosos órganos macizos que pertenecen al sistema nervioso periférico y contienen aglomeraciones de somas de neuronas que se

encuentran rodeados por [células satélite](#) (*Fig. 8*). Los [ganglios](#) nerviosos presentan una cápsula de tejido conectivo denso (que es continuación del tejido conectivo denso del [epineuro](#) de los nervios). En los ganglios nerviosos también se pueden encontrar axones que surgen de los somas, que llegan a los ganglios para hacer sinapsis o que pasan de largo sin hacer sinapsis.

Ganglio parasimpático (Sist. Nerv.): cada uno de numerosos ganglios autónomos en que ocurre la sinapsis entre el axón de la primera neurona y las dendritas (o soma) de la segunda neurona de la vía eferente parasimpática. Los ganglios parasimpáticos se encuentran separados entre sí y se ubican muy cerca o en la propia pared de los órganos inervados. Un ejemplo de ganglio parasimpático es el “ganglio ciliar” que se encuentra en la órbita ocular (*Fig. 8*).

Ganglio paravertebral (Sist. Nerv.): cada uno de los ganglios simpáticos (autónomos) en que hacen sinapsis la primera y la segunda neurona de la vía eferente simpática. Los ganglios paravertebrales se encuentran unidos entre sí formando 2 cadenas una a cada lado de la columna vertebral (de ahí su denominación “paravertebral”) (*Fig. 8*). Las uniones entre estos ganglios están dadas por axones mielínicos correspondientes a primeras neuronas de dicha vía que pasan de un ganglio a otro.

Ganglio prevertebral (Sist. Nerv.): cada uno de 6 ganglios simpáticos (autónomos) en que hacen sinapsis la primera y la segunda neurona de la vía eferente simpática (*Fig. 8*). Cada ganglio prevertebral se comunica con un ganglio paravertebral a través de un nervio esplácnico (formado por axones mielínicos correspondientes a primeras neuronas de dicha vía). Los ganglios prevertebrales se encuentran en el abdomen, delante de la columna vertebral (de ahí su denominación “prevertebral”).

Ganglio radicular posterior (Sist. Nerv.): ver ganglio de la raíz posterior.

Ganglio sensitivo del nervio espinal (Sist. Nerv.): ver ganglio de la raíz posterior.

Ganglio simpático (Sist. Nerv.): cada uno de numerosos ganglios autónomos en que ocurre la sinapsis entre el axón de la primera neurona y las dendritas (o soma) de la segunda neurona de la vía eferente simpática (*Fig. 8*). Los ganglios simpáticos se encuentran unidos entre sí formando cadenas que se encuentran a los lados de la columna vertebral (ganglios paravertebrales) o delante de la columna vertebral en el abdomen (ganglios prevertebrales). Las uniones entre ganglios simpáticos están dadas por axones mielínicos de las primeras neuronas de la vía eferente simpática.

Ganglio sensitivo (Sist. Nerv.): órgano del sistema nervioso periférico que contiene somas de neuronas sensitivas (pseudounipolares) (*Fig. 8*). Los ganglios sensitivos se encuentran en la raíz posterior de los nervios espinales (“ganglio de la raíz posterior”) o asociados a los nervios craneales que tienen componente sensitivo (como el “ganglio inferior del [vago](#)”).

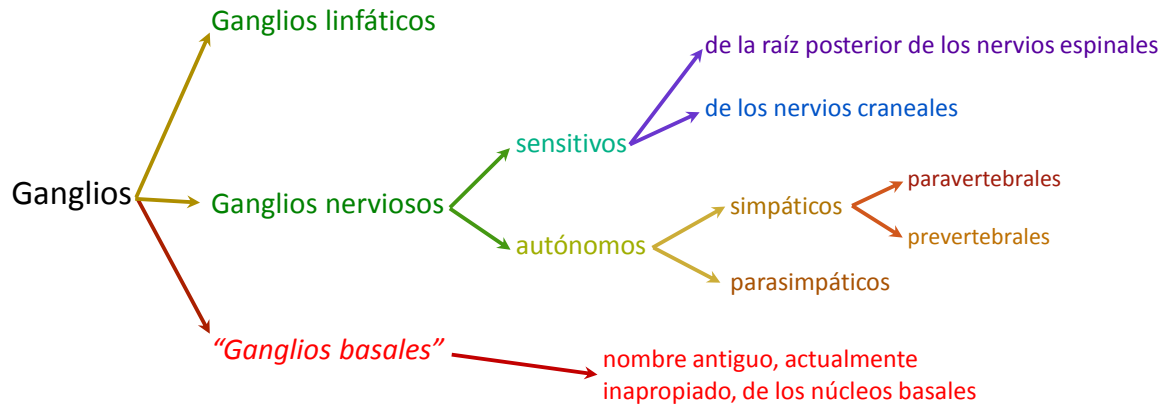

Figura 8: clasificación de ganglios.

Gingival (Ap. Dig.): adjetivo que denota que una estructura se relaciona con la encía.

Glande (Ap. Rep. Fem., Ap. Rep. Masc.): extremo anterior de ciertas estructuras eréctiles de los aparatos reproductores. En la mujer el glande del clítoris contiene los extremos anteriores de los cuerpos cavernosos. En el varón el glande representa el extremo distal del cuerpo esponjoso del pene y presenta la desembocadura de la uretra.

Glándula (Tej. Epit., Msc.): estructura encargada de secretar, es decir de sintetizar y expulsar una sustancia. Las glándulas pueden ser microscópicas y formar parte de órganos (como las glándulas corpofúndicas del estómago o las glándulas del endometrio) o ser macroscópicas y ser órganos ellas mismas (como el hígado o el páncreas). Las glándulas se clasifican para su estudio según numerosos criterios, uno de ellos es el destino de la secreción y las divide en glándulas endócrinas o exócrinas.

Glándula anexa al tracto digestivo (Ap. Dig.): cada una de varias glándulas exócrinas macroscópicas que se encuentran por fuera del tubo digestivo y que secretan líquidos que cumplen funciones en el aparato digestivo. Las glándulas anexas al tracto digestivo son el páncreas, el hígado y las glándulas salivales. La calificación “anexa” refiere a que se encuentran conectadas al tracto digestivo pero fuera de él, para distinguirlas de las numerosas glándulas microscópicas que forman parte de las paredes de los órganos huecos del aparato digestivo.

Glándula bulbouretral = glándula de Cowper (Ap. Rep. Masc.): órgano par y macizo que pertenece al [aparato reproductor masculino](#) y se ubica en el espesor del periné, su conducto desemboca en la uretra esponjosa ([Fig. 1](#)). La glándula bulbouretral produce una secreción mucosa que se secreta antes de la eyaculación, por lo que se denomina “secreción preseminal”.

Glándula ciliar (Ojo): glándula sebácea del párpado asociada a la pestaña.

Glándula de Brunner (Ap. Dig.): glándula exócrina pluricelular y microscópica que forma parte de la [túnica submucosa](#) del duodeno y secreta moco alcalino. La glándula de Brunner está formada por [ácinos](#) mucosos y tiene conductos que desembocan en el fondo de las glándulas de la

[mucosa](#). La presencia de glándulas en la submucosa es útil para distinguir al duodeno del yeyuno-íleon en preparados histológicos.

Glándula de Cowper (Ap. Rep. Masc.): ver [glándula bulbouretral](#).

Glándula de Meibomio (Ojo): ver glándula tarsal.

Glándula de Moll (Ojo): glándula sudorípara apócrina modificada que se encuentra en el párpado.

Glándula corpofúndica = glándula fúndica (Ap. Dig.): glándula microscópica exócrina pluricelular [tubular](#) que forma parte de la [mucosa](#) del estómago (en sus porciones cuerpo y fondo). Las glándulas corpofúndicas desembocan en el fondo de la cripta gástrica, sintetizan el jugo gástrico y lo vuelcan en el fondo de dicha cripta. La glándula corpofúndica tiene 3 porciones: [istmo](#), cuello y porción principal (o “fondo”) y se compone de 5 tipos celulares: células [madre](#), células mucosas del cuello, [células parietales](#), células [enteroendócrinas](#) y [células principales](#). En el istmo se multiplican las células a partir de células madre, las células recién formadas se diferencian a cualquier tipo celular de la glándula y del epitelio de revestimiento y migran (hacia la glándula o hacia el epitelio de revestimiento).

Glándula endócrina (Msc.): cada una de numerosas glándulas que secretan hormonas al torrente sanguíneo. En la mayoría de las glándulas endócrinas el tejido funcional más importante es el tejido epitelial (como en la tiroides, las paratiroides, el páncreas endócrino), existen 3 glándulas endócrinas que tienen componentes de origen nervioso involucrados en la secreción de hormonas (la [hipófisis](#), la glándula pineal y la glándula suprarrenal) y también se pueden encontrar células originadas en el tejido conectivo (que acompañan a otras epiteliales) que secretan hormonas (como en el testículo y en el ovario). La mayoría de las glándulas endócrinas tienen capilares fenestrados cuya sangre se lleva las hormonas, son excepciones a esta regla el testículo y la glándula pineal que presentan capilares continuos.

Glándula exócrina (Msc.): cada una de numerosas glándulas que secretan sustancias a la superficie corporal o a la luz de un órgano hueco. Las glándulas exócrinas presentan conductos que llevan la secreción hacia su destino. Las glándulas exócrinas pueden clasificarse para su estudio según muchos criterios, uno de ellos es el número de células que las forman y las divide en glándulas unicelulares (en los mamíferos solamente la [célula caliciforme](#) pertenece a este grupo) y glándulas pluricelulares. Las glándulas exócrinas pluricelulares están formadas por un [adenómero](#) (porción que forma la secreción) y un conducto (porción que la conduce la secreción hasta su destino y que en algunos casos puede modificar la composición de la secreción). Algunos ejemplos de glándulas exócrinas son la [glándula mamaria](#), la glándula sudorípara, el páncreas, la glándula corpofúndica del estómago, la [próstata](#).

Glándula intestinal (Ap. Dig.): ver cripta de Lieberkühn.

Glándula lagrimal (Ojo): glándula exócrina serosa ubicada en la porción superior, anterior y externa de la órbita ocular. La glándula lagrimal forma la fracción serosa (o “acuosa”) de la [película lagrimal](#). Existen también glándulas lagrimales accesorias pequeñas dispersas por la conjuntiva.

Glándula mamaria (Ap. Rep. Fem.): órgano macizo y par que se ubica en el espesor de la [fascia](#) superficial de la porción anterior del tórax, que representa una glándula exócrina que produce leche. Cada glándula mamaria está formada por entre 10 y 20 lóbulos independientes, cada uno con un [conducto galactóforo](#), que desemboca en el pezón. La leche se produce en [adenómeros](#) túbulo-alveolares que presentan, entre las células glandulares y la [membrana basal](#), células mioepiteliales. Los lóbulos de la glándula mamaria están rodeados por tejido conectivo (laxo y denso) y adiposo. El tejido conectivo denso forma bandas denominadas “ligamentos suspensorios”.

Glándula mucosa (Tej. Epit.): glándula exócrina que secreta moco.

Glándula paratiroides = paratiroides (Sist. End.): órgano macizo que pertenece al sistema endócrino y se ubica en el cuello por detrás de la tiroides. Las glándulas paratiroides son generalmente 4 y se aplican a la cara posterior de la glándula tiroides. La paratiroides es una glándula endócrina que secreta la hormona paratiroidea (o “paratohormona”). Las glándulas paratiroides tienen una cápsula de tejido conectivo denso y en ellas se encuentran 2 clases de células: las células principales (que sintetizan y secretan la hormona paratiroidea) y las células oxífilas.

Glándula parótida (Ap. Dig.): órgano par y macizo que se ubica en la cabeza, por detrás de la rama de la mandíbula (maxilar inferior), pertenece al aparato digestivo y es una glándula exócrina que secreta saliva. El conducto que lleva la saliva de esta glándula hasta la cavidad oral se llama “conducto parotídeo” y desemboca delante del segundo molar superior en el vestíbulo de la boca. Los [ácinos](#) que constituyen la glándula parótida están formados por [células serosas](#).

Glándula pineal = pineal = epífisis (Sist. End., Sist. Nerv.): órgano impar y macizo que pertenece a los sistemas endócrino y nervioso y se encuentra en la cabeza formando parte del [diencéfalo](#) (como parte del epítalamo). La glándula pineal se origina a partir del tejido nervioso y es endócrina. La glándula pineal tiene la particularidad de que su cápsula está formada por piamadre y contiene 2 tipos de células: pinealocitos (que secretan la hormona [melatonina](#)) y células intersticiales (de sostén, similares a [astrocitos](#)).

Glándula pituitaria (Sist. End.): ver [hipófisis](#).

Glándula salival (Ap. Dig.): cada una de numerosas glándulas exócrinas que pertenecen al aparato digestivo y secretan saliva. Las glándulas salivales pueden ser macroscópicas y pares (parótida, sublingual y submandibular, se consideran “glándulas anexas al tracto digestivo”) o pequeñas (que se encuentran en la [mucosa](#) o [submucosa](#) de la boca).

Glándula serosa (Tej. Epit.): glándula exócrina que secreta proteínas.

Glándula sublingual (Ap. Dig.): órgano par y macizo que se ubica en la cabeza, en el suelo de la boca, debajo de la lengua, pertenece al aparato digestivo y es una glándula exócrina que secreta saliva. Los conductos que llevan la saliva de esta glándula hasta la cavidad oral se llaman “conductos sublinguales” y desembocan a los lados del frenillo de la lengua. Los [ácinos](#) que constituyen la glándula sublingual están formados por [células serosas](#) y [mucosas](#).

Glándula submandibular = glándula submaxilar (Ap. Dig.): órgano par y macizo que se ubica en la cabeza, en contacto con la cara inferointerna del cuerpo de la mandíbula (o “maxilar inferior”) y que pertenece al aparato digestivo siendo una glándula exócrina que secreta saliva. El conducto que lleva la saliva de esta glándula hasta la cavidad oral se llama “conducto submandibular” y desemboca al lado del frenillo de la lengua. Los [ácinos](#) que constituyen la glándula submandibular están formados por [células serosas](#) y [mucosas](#).

Glándula suprarrenal = suprarrenal = adrenal (Sist. End., Sist. Nerv.): órgano par y macizo que pertenece al sistema endócrino y se ubica en el abdomen por encima del riñón. La suprarrenal es una glándula endócrina que tiene una porción epitelial, la “[corteza suprarrenal](#)”, y una porción de origen nervioso, la “[médula suprarrenal](#)”. Las distintas [zonas de la corteza](#) (“zona glomerular”, “zona fasciculada” y “zona reticular”) secreta hormonas esteroideas (como aldosterona, cortisol y esteroides sexuales). Las “[células cromafines](#)” que se ubican en la médula secretan catecolaminas (adrenalina y noradrenalina). La glándula suprarrenal tiene una circulación sanguínea particular, con arterias y capilares en la corteza y capilares y venas en la médula. La glándula suprarrenal recibe varias arterias, pero de ella sale una sola vena (por la cara anterior de la glándula).

Glándula tiroides = tiroides (Sist. End.): órgano impar y macizo que pertenece al sistema endócrino y se ubica en el cuello, por delante y a los lados de la porción superior de la tráquea. La tiroides es una glándula endócrina que secreta 2 tipos de hormonas: tiroideas y calcitonina. La glándula tiroides está compuesta de dos lóbulos unidos por un [istmo](#), en algunos casos se observa un tercer lóbulo, denominado “piramidal”. La tiroides posee una cápsula de tejido conectivo denso que emite tabiques hacia el interior, el [parénquima](#) está formado por numerosos folículos aproximadamente esféricos constituidos por [células foliculares](#) (las más abundantes) que se encuentran en torno al coloide y células parafoliculares (más escasas). Las células foliculares forman un epitelio simple cúbico o cilíndrico y sintetizan las hormonas triyodotironina (“T₃”) y tetrayodotironina (“T₄”) a través de un mecanismo que involucra la captación de yodo desde la sangre y la acumulación de un intermediario ([tiroglobulina](#)) en un espacio extracelular (la luz del folículo). Las [células parafoliculares](#) sintetizan y secretan la hormona calcitonina.

Glándula tarsal = glándula de Meibomio (Ojo): glándula sebácea modificada no relacionada con un folículo piloso que se encuentra en los tarsos de los párpados. Cada glándula tarsal desemboca en el borde libre del párpado. Los lípidos secretados por las glándulas tarsales forman parte de la [película lagrimal](#).

Glándula vestibular mayor = glándula de Bartholin (Ap. Rep. Fem.): órgano macizo y par que pertenece al aparato reproductor femenino y se ubica en el vestíbulo de la vagina. Las glándulas vestibulares se componen de [adenómeros](#) mucosos.

Glándula vestibular menor (Ap. Rep. Fem.): cada una de varias glándulas exócrinas pluricelulares mucosas que pertenecen al aparato reproductor femenino y se ubican en el vestíbulo de la vagina.

Glenoidea (Sist. Esq.): ver cavidad glenoidea.

Glía (Sist. Nerv.): ver neuroglia.

Globo ocular = bulbo ocular (Ojo): órgano par que se ubica en la órbita ocular, tiene forma aproximadamente esférica y está formado por 3 túnicas o capas: fibrosa, vascular e interna (Fig. 9).

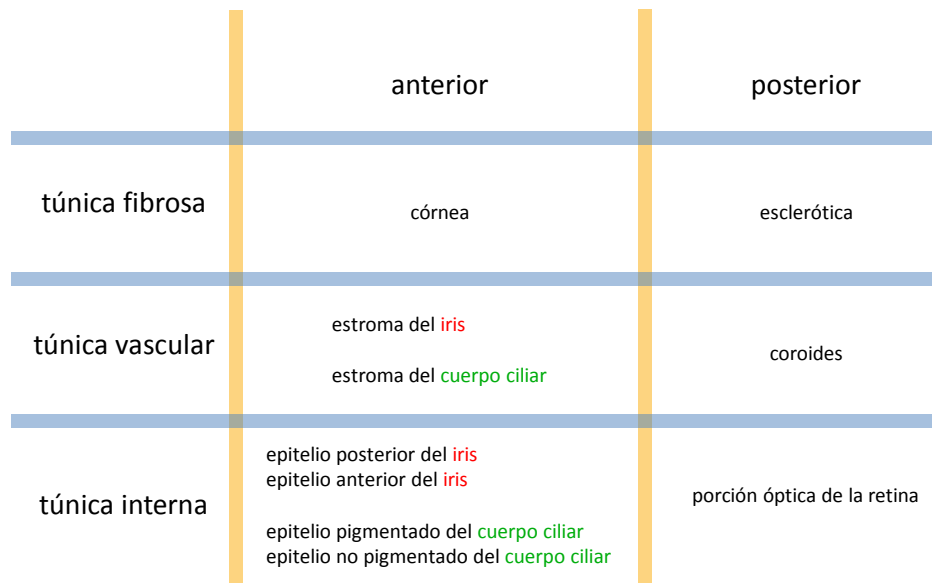


Figura 9: algunas estructuras formadas por las túnicas del globo ocular en la parte anterior y en la parte posterior del globo ocular.

Globo pálido = globus pallidus (Sist. Nerv.): núcleo par formado por [sustancia gris](#) que representa la porción interna del “núcleo lenticular”. El núcleo lenticular junto al núcleo caudado compone el cuerpo estriado, uno de los [núcleos basales](#) del [cerebro](#).

Glóbulo blanco (Tej. Con.): ver leucocito.

Glóbulo rojo (Tej. Con.): ver [eritrocito](#).

Glomérulo (Sist. End., Ap. Urin., Sist. Nerv.): agrupamiento de células (como en la zona glomerular de la [corteza suprarrenal](#)), de capilares (como en el [corpúsculo renal](#)) o de prolongaciones neuronales (como en el bulbo olfatorio) en forma de ovillo.

Glotis (Ap. Resp.): espacio que queda entre los bordes libres de los [pliegues vocales](#) y entre los bordes libres de los cartílagos aritenoides. La glotis comprende una porción anterior (entre los pliegues vocales) y una porción posterior (entre los cartílagos aritenoides). Algunos autores definen a la glotis como el conjunto formado por los pliegues vocales y el espacio entre ellos.

Glucagón (Sist. End.): molécula de naturaleza peptídica que cumple función de hormona y es secretada por la célula A (o “célula alfa”) del [islote pancreático](#).

Glucosaminoglucano (Tej. Con.): polímero de disacáridos presente en la [sustancia fundamental](#) del tejido conectivo que se caracterizan por su capacidad de retener agua. Los

glucosaminoglucanos más abundantes son 5, 4 de los cuales están unidos a grupos sulfato (condroitínsulfato, dermatánsulfato, queratánsulfato, heparánsulfato), mientras que el ácido hialurónico (o su anión el hialuronano) no está unido a grupos sulfato. Los glucosaminoglucanos sulfatados se unen a una proteína central formando [proteoglucanos](#). Los proteoglucanos se unen a una molécula de ácido hialurónico para formar aglomeraciones o agregados de proteoglucanos.

Goll (Sist. Nerv.): ver núcleo de Goll y fascículo de Goll.

Gónada (Ap. Rep. Masc., Ap. Rep. Fem.): órgano que produce gametas y hormonas, en el varón es el testículo y en la mujer el ovario.

Gonfosis (Ap. Dig., Sist. Esq.): articulación fibrosa entre el alvéolo del hueso maxilar y la raíz de un diente.

Grácil (Sist. Nerv.): ver núcleo grácil y fascículo grácil.

Granuloso (Msc.): adjetivo que denota que una estructura tiene aspecto de estar formada por pequeños granos. La denominación “granuloso” o “granulosa” surge de una característica detectada en preparados histológicos observados al microscopio óptico. Ejemplos de su uso son “[células de la granulosa](#)” (del folículo ovárico), “estrato granuloso” (en la epidermis), “capa granulosa” (de la [sustancia gris](#) del [cerebelo](#)) y “capa granulosa” (que se usaba como sinónimo de “capa nuclear” en la retina).

Granulación aracnoidea (Sist. Nerv.): ver vellosidad aracnoidea.

Granulocito = leucocito granular (Tej. Con.): denominación que reciben el neutrófilo, el eosinófilo y el basófilo de la sangre debido a que al microscopio óptico se detecta su contenido de gránulos específicos (en un preparado teñido con las coloraciones habituales para ese tejido).

Grasa blanca (Tej. Con.): ver tejido adiposo unilocular.

Grasa parda = grasa marrón (Tej. Con.): ver tejido adiposo multilocular.

Grupo isógeno (Tej. Con.): conjunto de condrocitos que se encuentran próximos entre sí porque se originaron a partir de mitosis de un condrocito. Los grupos isógenos se observan en piezas de cartílago que se encuentran en crecimiento. A medida que pasa el tiempo, cada condrocito de un grupo isógeno sintetiza matriz extracelular a su alrededor por lo que se separa de los otros condrocitos del grupo y la pieza de cartílago crece (este proceso se denomina “[crecimiento intersticial del cartílago](#)”).

Gubernáculo (Embr., Ap. Rep. Fem., Ap. Rep. Masc.): ligamento fetal cuya función es dirigir durante la vida intrauterina el descenso del ovario o del testículo desde el abdomen hasta su ubicación final. Luego de cumplir esa función, el gubernáculo se transforma en medios de fijación: en el varón deriva en el ligamento escrotal, mientras que en la mujer deriva en el ligamento propio del ovario y en el ligamento redondo del útero.

Haploide (Ap. Rep. Fem., Ap. Rep. Masc.): célula que tiene la mitad de los cromosomas que las células somáticas. Las células haploides son las gametas (espermatozoide u óvulo).

Hassall (Sist. Linf.): ver corpúsculo de Hassall.

Haustra (Ap. Dig.): cada una de numerosas saculaciones o abolladuras macroscópicas del colon que se deben a las contracciones de la [túnica muscular externa](#).

Haz (Msc.): ver fascículo.

Haz atrioventricular (Ap. Circ.): ver [fascículo aurículoventricular](#).

Haz de His (Ap. Circ.): ver [fascículo aurículoventricular](#).

Haz aurículoventricular = haz atrioventricular (Ap. Circ.): ver [fascículo aurículoventricular](#).

Hematosis (Ap. Resp., Ap. Circ.): fenómeno por el cual se intercambian O₂ y CO₂ entre el [aire](#) de los alvéolos pulmonares y la sangre de los capilares continuos que se encuentran en la superficie convexa de dichos alvéolos. En la luz del alvéolo el O₂ y el CO₂ se encuentran como gases, mientras que en la sangre se encuentran solubilizados en el plasma (en muy baja concentración) o formando complejos con la hemoglobina (en mayor proporción) dentro de los [eritrocitos](#).

Hematopoyesis = hemopoyesis (Tej. Con.): proceso de formación, desarrollo y maduración de los elementos formes (células) de la sangre ([eritrocitos](#), leucocitos y plaquetas) a partir de la célula madre pluripotencial. Durante la vida embrionaria y fetal la hematopoyesis ocurre en el hígado y en el bazo, pero luego se desarrolla en la [médula ósea roja](#).

Hematoxilina (Msc.): colorante básico empleado en los preparados histológicos de rutina. La hematoxilina es una especie química que presenta carga positiva en las condiciones de la coloración, por lo que se une a estructuras histológicas que presenten carga negativa, otorgándoles una coloración entre azul, violeta y lila.

Hemoglobina (Tej. Con.): proteína intracelular que se encuentra en los [eritrocitos](#) en muy alta concentración y que tiene por función unir O₂ y CO₂. La hemoglobina es responsable de la eosinofilia de los eritrocitos.

Hemopoyesis (Tej. Con.): ver hematopoyesis.

Hemorroidal (Ap. Dig., Ap. Circ.): ver [arteria hemorroidal](#) y [vena hemorroidal](#).

Hemostasis = hemostasia (Msc.): conjunto de mecanismos que mantienen la sangre fluida y dentro de los vasos sanguíneos. Entre esos mecanismos se cuenta a la coagulación que detiene hemorragias. Las plaquetas (trombocitos) están involucradas en estos mecanismos.

Hemidesmosoma (Tej. Epit.): estructura subcelular de naturaleza proteica que tiene por función (junto con las uniones focales) unir la porción basal de la membrana plasmática de la célula epitelial a la [membrana basal](#).

Hendidura esfenoidal = fisura orbitaria superior (Sist. Esq., ojo, Sist. Nerv., Ap. Circ.): orificio que se encuentra entre las alas menor y mayor del [esfenoides](#), comunica la cavidad craneal con la órbita ocular y da paso a las venas oftálmicas, a los nervios craneales [motor ocular común](#) (III), troclear (IV), motor ocular externo (VI), y otras estructuras.

Hendidura sináptica (Sist. Nerv.): ver espacio sináptico.

Hepatocito (Ap. Dig.): célula epitelial madura del [parénquima](#) del hígado. El hepatocito es una célula aproximadamente cúbica (en los preparados histológicos se observa poliédrica) con 1 o 2 núcleos. El hepatocito es una [célula polarizada](#) que presenta 4 caras a través de las cuales se

une a otros hepatocitos para formar placas y 2 caras opuestas entre sí y con abundantes [microvellosidades](#) (Fig. 10). De esta forma las placas de hepatocitos exponen una superficie con microvellosidades al espacio perisinusoidal (que contiene plasma sanguíneo). Cada cara por la que se une a otro hepatocito tiene una canaleta que se enfrenta a otra canaleta correspondiente, cuyos bordes se sellan con uniones oclusivas formando el canalículo biliar. El hepatocito cumple numerosas funciones por lo que cuenta con abundancia de diversos organoides como los retículos endoplasmáticos rugoso y liso, mitocondrias, aparato de Golgi y numerosas gotas lipídicas.

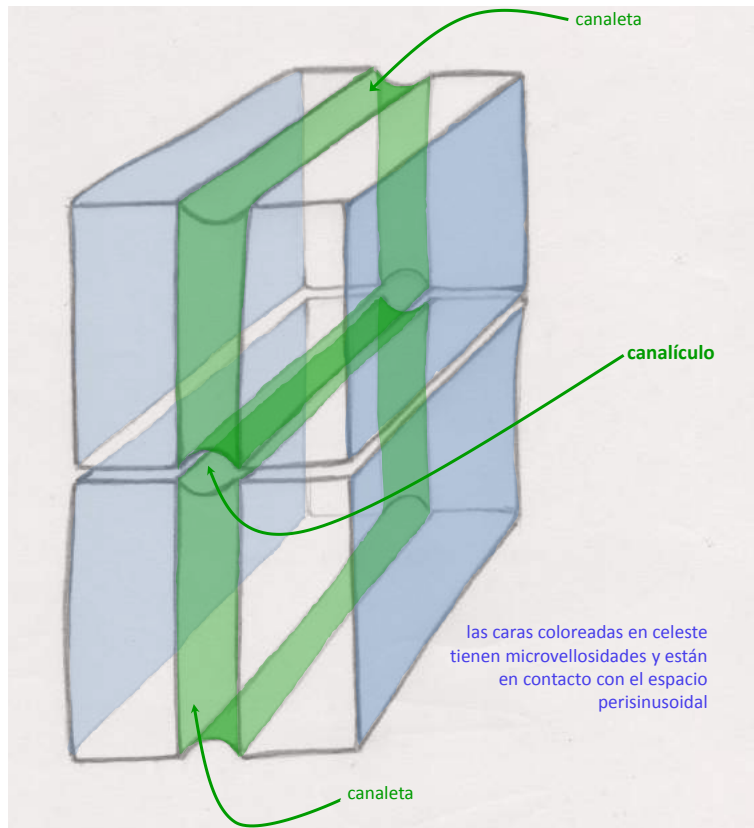


Figura 10: esquema de 2 hepatocitos formando un canalículo biliar.

Hiato (Msc.): hendidura, fisura, separación espacial. Ejemplos de uso del término “hiato” son “hiato esofágico” y “hiato aórtico”.

Hiato aórtico = orificio aórtico (Ap. Locom., Ap. Circ., Sist. Linf.): hiato delimitado por los tendones de los pilares del [diafragma](#), por el que pasan la [aorta](#) y el [conducto torácico](#).

Hiato esofágico = orificio esofágico (Ap. Locom., Ap. Circ., Sist. Linf.): hiato delimitado por los pilares del [diafragma](#), por el que pasan el esófago y los [nervios vagos](#) (X) derecho e izquierdo.

Hidroxiapatita (Tej. Con., Msc.): mineral con fórmula general $\text{Ca}_{10}(\text{PO}_4)_6(\text{OH})_2$ que se deposita en la matriz de algunos tejidos como en el óseo, el cemento, la dentina y el esmalte.

Hígado (Ap. Dig.): órgano impar y macizo que pertenece al aparato digestivo y se ubica en el abdomen, en el hipocondrio derecho y en partes del epigastrio y del hipocondrio izquierdo. El hígado cumple múltiples funciones, para el aparato digestivo representa una glándula anexa al tubo digestivo porque forma bilis que se vuelca en el duodeno. El hígado sintetiza la mayoría de las moléculas que están disueltas (albúmina, factores de coagulación, y otras) y dispersas (lipoproteínas) en el plasma sanguíneo. El [parénquima](#) del hígado está formado por células epiteliales, los hepatocitos, que se organizan en unidades funcionales que presentan una estructura muy particular. Las unidades funcionales del hígado se definen de 3 formas según la disposición espacial de tríadas portales, venas centrales, [sinusoides](#) y placas de hepatocitos y son: el "[lobulillo hepático clásico](#)", el "lobulillo portal" y el "ácino hepático". El hígado está involucrado en un [sistema porta](#) muy importante: el sistema porta hepático, por el que recibe sangre venosa de varios órganos del aparato digestivo y del bazo. Gracias al sistema porta hepático, la mayoría de las sustancias que se absorben en el tubo digestivo pasan por el hígado antes de distribuirse hacia el resto del cuerpo, pudiendo ser modificadas por los hepatocitos, en función del estado metabólico.

Hilio (Msc.): zona o región de algunos órganos por donde entran o salen estructuras agrupadas formando un [pedículo](#). El hilio contiene abundante tejido conectivo que envuelve a los componentes de dicho pedículo.

Himen (Ap. Rep. Fem.): pliegue mucoso que se encuentra en la entrada de la vagina. Está compuesto por una capa delgada de tejido conectivo, revestido en ambos lados por un epitelio estratificado plano.

Hioides (Sist. Esq.): hueso impar que forma parte del esqueleto del cuello. El hioides tiene forma de herradura y se ubica arriba de la laringe a la altura de la tercera vértebra cervical.

Hipertrofia (Msc.): aumento del tamaño de un tejido u órgano por aumento del tamaño de las células que la forman.

Hiperplasia (Msc.): aumento del número de células de un tejido u órgano.

Hipodermis (Msc., Sist. Teg.): ver [fascia](#) superficial.

Hipófisis = glándula pituitaria (Sist. End.): órgano impar y macizo que pertenece al sistema endócrino y se ubica en la cabeza, sobre la silla turca del [esfenoides](#), en un compartimento denominado "celda hipofisaria". La hipófisis está compuesta por porciones de origen epitelial (que en conjunto forman la "adenohipófisis") y porciones de origen nervioso (que en conjunto forman la "neurohipófisis"). La hipófisis se puede dividir anatómicamente en el "tallo hipofisario", el "lóbulo anterior" y el "lóbulo posterior". A su vez el tallo hipofisario está formado por la pars tuberalis y el [tallo neural](#), el lóbulo posterior está formado por la pars intermedia y la pars nervosa, y el lóbulo anterior está formado por la [pars distalis](#) (*Fig. 11*). La hipófisis es una glándula endócrina que sintetiza y secreta las hormonas tirotrófina ("TSH"), corticotrofina ("ACTH"), luteinizante ("LH"), folículoestimulante ("FSH"), prolactina ("PRL") y de crecimiento ("GH"). Por otra parte la hipófisis también secreta las hormonas antidiurética y oxitocina que se sintetizan en somas ubicados en los núcleos supraóptico y paraventricular del [hipotálamo](#) que

llegan a la pars nervosa por transporte axónico. La hipófisis está involucrada en uno de los 3 sistemas porta del cuerpo, el “[sistema porta](#) hipofisario”.

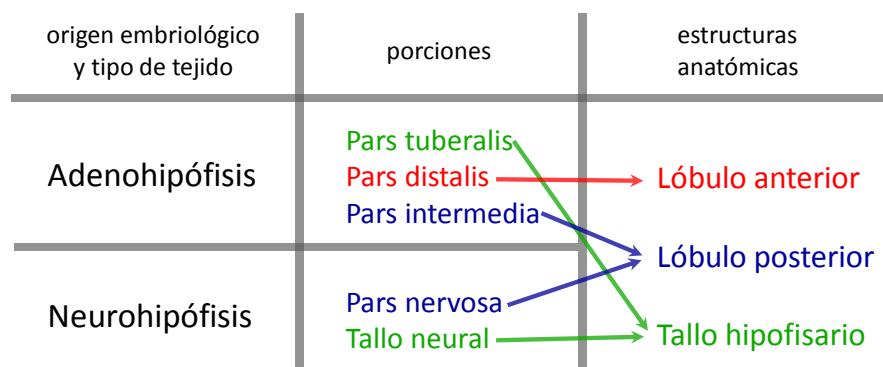


Figura 11: divisiones de la hipófisis según distintos criterios.

Hipotálamo (Sist. Nerv.): porción inferior del [diencéfalo](#) formada por numerosos núcleos de [sustancia gris](#). El hipotálamo tiene funciones muy importantes en los sistemas nervioso autónomo y endócrino, por lo que es muy importante en la homeostasia. Entre los núcleos del hipotálamo se encuentran los núcleos supraóptico y paraventricular que se relacionan anatómicamente con la glándula [hipófisis](#).

Hocico de tenca (Ap. Rep. Fem.): porción intravaginal del cuello del útero. El hocico de tenca está circunscrito por un fondo de saco circular, el “fondo de saco vaginal” o “fórnix vaginal”

Hoja parietal (Msc.): porción de una membrana aplicada a una pared. El término “hoja parietal” se emplea en membranas macroscópicas como las [serosas](#) (pleura, [peritoneo](#), [pericardio seroso](#)) y en membranas microscópicas como la cápsula del [corpúsculo renal](#). Estas membranas comparten el hecho de ser una capa continua que se refleja (cambia de dirección) para transformarse de parietal en visceral. Como ejemplos se pueden mencionar la hoja parietal del peritoneo que se aplica a la pared abdominal, la hoja parietal del pericardio seroso que se adhiere al pericardio fibroso, la hoja parietal de la cápsula del corpúsculo renal, entre otros.

Hoja visceral (Msc.): porción de una membrana aplicada sobre la superficie de una estructura. El término “hoja visceral” se emplea en membranas macroscópicas como las [serosas](#) (pleura, [peritoneo](#), [pericardio seroso](#)) y en membranas microscópicas como la cápsula del [corpúsculo renal](#). Estas membranas comparten el hecho de ser una capa continua que se refleja (cambia de dirección) para transformarse de visceral en parietal. Como ejemplos se pueden mencionar la hoja visceral del peritoneo que se aplica a órganos como el bazo, el yeyuno-íleon y otros, la hoja visceral de la pleura que se aplica al pulmón, la hoja visceral de la cápsula del corpúsculo renal que se aplica a los capilares del glomérulo, entre otros.

Holócrino (Tej. Epit.): mecanismo de secreción que consiste en la pérdida de células que se destruyen completamente y liberan su contenido, como ocurre para la secreción sebácea cutánea. Otros mecanismos de secreción son el merócrino y el apócrino.

Homeostasis = homeostasia (Msc.): conjunto de fenómenos de autorregulación, que conducen al mantenimiento de la constancia en la composición y propiedades del medio interno de un organismo.

Homúnculo motor (Sist. Nerv.): mapa o [representación somatotópica](#) de las proyecciones de cada músculo esquelético en la corteza cerebral, que se ubica en la circunvolución que se encuentra justo delante del surco central en el lóbulo frontal del [cerebro](#).

Homúnculo sensitivo (Sist. Nerv.): mapa o [representación somatotópica](#) de las proyecciones de cada segmento de piel en la corteza cerebral, que se ubica en la circunvolución que se encuentra justo detrás del surco central en el lóbulo parietal del [cerebro](#).

Hormona (Sist. End.): molécula sintetizada por una célula y liberada al torrente sanguíneo para ser transportada hasta otra célula denominada célula blanco (o “célula diana”). La hormona se une a un [receptor](#) que se encuentra en la célula blanco e influye en sus actividades. Las hormonas se clasifican según su naturaleza química en hormonas esteroideas (sintetizadas a partir del colesterol), hormonas peptídicas (formadas por aminoácidos unidos entre sí por uniones peptídicas), derivadas de tirosina (como las hormonas tiroideas o las catecolaminas). Algunas moléculas pueden cumplir función de hormona (cuando son liberadas por una célula endócrina al torrente sanguíneo) y de neurotransmisor (cuando son liberadas por una neurona al espacio sináptico) ejemplos de estas moléculas son la oxitocina y la adrenalina.

Hormona adrenocorticotrófica = corticotrofina (Sist. End.): molécula de naturaleza peptídica secretada por la célula córticotrofa (una de las “células basófilas”) de la [pars distalis](#) de la [hipófisis](#). Con frecuencia se la menciona usando su sigla (proveniente del inglés) ACTH.

Hormona antidiurética = vasopresina (Sist. End., Sist. Nerv.): molécula de naturaleza peptídica sintetizada en los somas de los núcleos supraóptico y paraventricular del [hipotálamo](#) que se transporta a través de los axones amielínicos del tracto hipotálamo-hipofisario hasta la pars nervosa para liberarse a la sangre desde esa porción de la [hipófisis](#). Con frecuencia la hormona [antidiurética](#) se menciona usando su sigla (proveniente del inglés) ADH.

Hormona de crecimiento = somatotrofina (Sist. End.): molécula de naturaleza peptídica secretada por la célula somatotrófica (una de las “células acidófilas”) de la [pars distalis](#) de la [hipófisis](#). Con frecuencia se la menciona usando su sigla (proveniente del inglés) GH.

Hormona estimulante de la tiroides (Sist. End.): molécula de naturaleza peptídica secretada por la célula tirotrófica (una de las “células basófilas”) de la [pars distalis](#) de la hipófisis. Con frecuencia se la menciona usando su sigla (proveniente del inglés) TSH.

Hormona folículoestimulante (Sist. End.): molécula de naturaleza peptídica secretada por la célula gonadotrófica (una de las “células basófilas”) de la [pars distalis](#) de la [hipófisis](#). Con frecuencia se la menciona usando su sigla (proveniente del inglés) FSH.

Hormona luteinizante (Sist. End.): molécula de naturaleza peptídica secretada por la célula gonadotrófica (una de las “células basófilas”) de la pars distalis de la hipófisis. Con frecuencia se la menciona usando su sigla (proveniente del inglés) LH.

Hormona paratiroidea = paratohormona (Sist. End.): molécula de naturaleza peptídica secretada por las células principales de la glándula paratiroides. Con frecuencia se la menciona usando su sigla (proveniente del inglés) PTH.

Hoz del cerebelo (Sist. Nerv.): pliegue de duramadre que se encuentra entre los hemisferios del cerebelo.

Hoz del cerebro (Sist. Nerv.): pliegue de duramadre que se hace profundo (hasta el cuerpo calloso) en la fisura longitudinal que separa los dos hemisferios cerebrales.

Hueso (Sist. Esq.): cada uno de numerosos órganos que forman parte del esqueleto y que están formados fundamentalmente por tejido óseo y otros tejidos conectivos. El tejido óseo se organiza en 2 formas: tejido óseo compacto y tejido óseo esponjoso. Las superficies del tejido óseo están revestidas, las internas por el endostio, las externas por el periostio (superficies externas no articulares) o por el cartílago articular (superficies externas articulares). Las cavidades internas de los huesos están llenas de médula ósea, que puede ser amarilla (tejido adiposo) o roja (tejido hematopoyético) (Fig. 12).

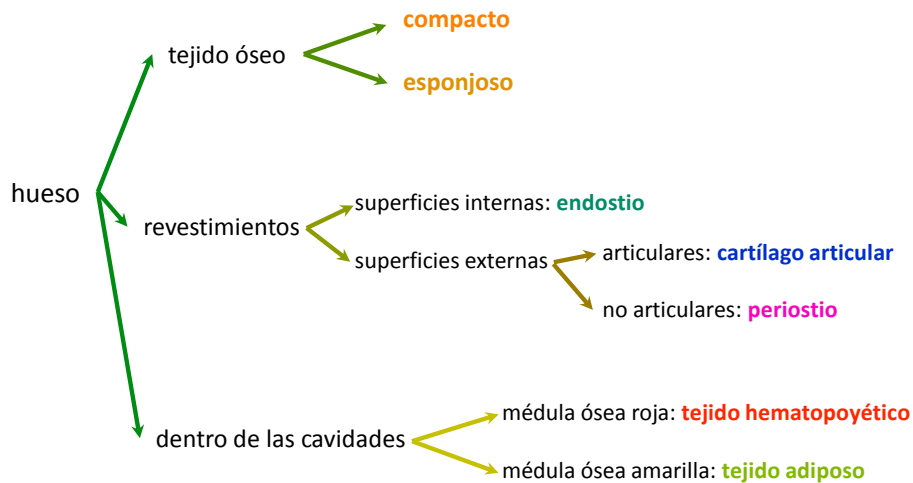


Figura 12: componentes de tejido conectivo de un hueso.

Hueso lagrimal = lagrimal = unguis (Sist. Esq.): hueso par de la cara que se ubica en la cara interna de la órbita ocular y forma parte del conducto lácrimonasal.

Hueso sesamoideo (Sist. Esq.): cada uno de numerosos huesos cortos que se desarrollan en el espesor de ciertos tendones (como la rótula en el tendón del cuádriceps) o en la proximidad de determinadas articulaciones del pie y de la mano.

Húmero (Sist. Esq.): hueso largo que forma el esqueleto del brazo.

Humor (Msc.): cada uno de los líquidos del organismo, como el humor acuoso o el humor vítreo del globo ocular, la sangre o la linfa. El término también se aplica en “respuesta humoral” del sistema inmune cuando los efectores de la respuesta se distribuyen por los líquidos del cuerpo.

Humor acuoso (Ojo): líquido transparente e incoloro que se forma constantemente en los procesos ciliares y se encuentra en las cámaras posterior y anterior del globo ocular. El humor acuoso pasa de la [cámara posterior](#) a la anterior por a través de la pupila, y finalmente es drenado por el [conducto de Schlemm](#) hacia las venas de la esclerótica. El humor acuoso cumple funciones mecánicas porque contribuye a mantener la forma del globo ocular y también metabólicas ya que nutre a estructuras avasculares como la córnea y el cristalino.

Humor vítreo (Ojo): material viscoelástico o gel transparente, que contiene cerca de un 99% de agua, hialuronano disuelto y microfibrillas de colágeno. El humor vítreo ocupa la cámara vítrea y cumple funciones como medio de difracción y mantiene fijas las estructuras del globo ocular.

Huso neuromuscular = huso muscular (Ap. Locom., Tej. Musc.): estructura microscópica que se encuentra en los músculos esqueléticos y constituye un [receptor](#) propioceptivo del nivel de estiramiento del músculo. El huso neuromuscular está compuesto por una cápsula de tejido conectivo y fibras musculares estriadas especializadas (que se denominan “intrafusales”, por estar dentro del huso) que reciben inervación motora (por [motoneuronas gamma](#)) y sensitiva (por fibras aferentes tipo Ia y tipo II). El huso neuromuscular está involucrado en el reflejo miotático.

Íleon (Ap. Dig.): tercera y última porción del intestino delgado. El íleon se comunica con el intestino grueso a través de un orificio regulado por una válvula, la válvula ileocecal.

Íliaco (Msc.): adjetivo que denota que una estructura se relaciona con el ilion (como “cresta ilíaca” o “fosa ilíaca”) o que está cerca de él (como “arteria ilíaca” o “vena ilíaca”).

Ilion (Sist. Esq.): una de las 3 porciones (la superior y lateral) del hueso coxal.

Inervación (Sist. Nerv.): acción que ejerce el sistema nervioso sobre las otras estructuras del organismo. La inervación se verifica por la llegada a cada estructura de axones pertenecientes a nervios.

Infarto (Msc.): daño que se produce en los tejidos por interrupción de la llegada de sangre a un órgano o parte de él.

Infundíbulo (Msc.): estructura con forma de embudo, como el “infundíbulo del [diencéfalo](#)” o el “infundíbulo de la trompa uterina”.

Infundíbulo = infundíbulo del [diencéfalo](#) (Sist. Nerv., Sist. End.): porción superior del [tallo neural](#) que tiene forma de embudo y conecta la [hipófisis](#) con el [hipotálamo](#). El infundíbulo forma hacia arriba una cavidad aproximadamente cónica que representa un divertículo del [tercer ventrículo](#) y está lleno de [líquido cefalorraquídeo](#). En la pared del infundíbulo se encuentra el primer plexo capilar (que se origina a partir de la arteria hipofisaria superior) del [sistema porta hipofisario](#). Algunas neuronas cuyos somas se encuentran en núcleos del hipotálamo tienen axones que llegan al infundíbulo y liberan hormonas al espacio intersticial, que pasan a la sangre del primer plexo capilar del sistema porta hipofisario.

Infundíbulo de la trompa uterina = pabellón de la trompa uterina (Ap. Rep. Fem.): porción de la trompa uterina que se compone de franjas o fimbrias y que se abre a la cavidad peritoneal.

Inmunoglobulina = gammaglobulina (Sist. Linf.): ver anticuerpo.

Inserción (Ap. Locom.): sitio de unión entre un músculo y un hueso. La mayoría de las inserciones están establecidas a través de [tendones](#). Para describir algunos músculos, como los de los miembros, se habla de “inserción de origen” (o simplemente “origen”) y de “inserción distal” (o simplemente “inserción”). En estos casos, la inserción de origen suele ser la más fija y proximal, mientras que la inserción distal suele ocurrir en una pieza del esqueleto más móvil.

Insulina (Sist. End.): molécula de naturaleza peptídica que cumple función de hormona y es secretada por la célula B (o “célula beta”) del [islote pancreático](#).

Intestino delgado (Ap. Dig.): órgano impar y hueco que pertenece al aparato digestivo y se ubica en el abdomen y la pelvis. El intestino delgado forma parte del tubo digestivo y tiene 3 porciones: duodeno, yeyuno e íleon. Las porciones yeyuno e íleon con frecuencia se denominan en conjunto “yeyuno-íleon” ya que comparten muchas características histológicas y anatómicas. La relación del intestino delgado con el [peritoneo](#) es diferente para el duodeno (retroperitoneal en su mayor parte) que para el yeyuno-íleon (revestido por peritoneo visceral y unido a la pared posterior del abdomen por el mesenterio) El intestino delgado se comunica con el estómago a través del píloro y con el intestino grueso a través de la válvula íleocecal.

Intestino grueso (Ap. Dig.): órgano impar y hueco que pertenece al aparato digestivo y se ubica en el abdomen, la pelvis y atraviesa el periné. El intestino grueso forma parte del tubo digestivo y se puede dividir en 3 porciones: ciego, colon (con sus porciones ascendente, transversa, descendente y sigmoidea) y recto (formado por la ampolla y el conducto anal). El intestino grueso se comunica con el intestino delgado a través de la válvula íleocecal y con el medio externo a través del ano.

Intersticio (Msc.): espacio, por lo común pequeño, que se encuentra entre dos cuerpos o entre dos o más partes de un mismo cuerpo. Como ejemplos de su uso se puede mencionar al “intersticio del testículo”, al “[crecimiento intersticial del cartílago](#)”, a la “célula intersticial de la glándula pineal” y al “líquido intersticial”.

Intersticio (Ap. Rep. Masc.): espacio del lobulillo del testículo que se encuentra entre los túbulos seminíferos. El intersticio del lobulillo corresponde a un tejido conectivo, contiene capilares sanguíneos continuos y [células de Leydig](#), muy juntas entre sí (“epitelioides”), que secretan hormonas esteroideas.

Introito vaginal (Ap. Rep. Fem.): orificio de la vagina que se encuentra en el vestíbulo.

Ipsilateral (Msc., Sist. Nerv.): adjetivo que denota que una estructura (o una parte de ella) se corresponde con el mismo lado del cuerpo al que pertenece otra estructura o se mantiene del mismo lado del cuerpo en que ella misma se originó. El término “ipsilateral” se usa en el estudio de las decusaciones de las vías nerviosas. Ver también “contralateral”.

Iris (Ojo): diafragma del globo ocular formado por las tunicas vascular e interna ([Fig. 9](#)). Tiene forma de disco, un orificio central (la pupila), un margen interno (borde pupilar) y un margen

externo (borde ciliar). El iris está formado por un [estroma](#) anterior, que es parte de la túnica vascular y está formado por tejido conectivo laxo vascularizado y con melanocitos y macrófagos. En la zona del borde pupilar el estroma tiene músculo liso en disposición circular que representa el [esfínter](#) de la pupila. El color del iris queda determinado por la cantidad de [melanina](#) presente en el estroma. En la parte posterior del iris se encuentran dos epitelios: el epitelio anterior del iris y el epitelio posterior del iris. Estos epitelios se encuentran enfrentados por sus caras apicales, son continuos entre sí ya que su [membrana basal](#) se refleja a nivel de la pupila y representan la parte anterior de la túnica interna del globo ocular. El epitelio anterior del iris está formado por una capa simple de [células polarizadas](#) cuya parte basal tiene características de músculo liso y sus elementos contráctiles se disponen en forma radial, constituyendo el músculo dilatador de la pupila; la parte apical de cada célula contiene al núcleo y gránulos de melanina. El epitelio posterior del iris está formado por una capa simple de células cúbicas o cilíndricas pigmentadas con melanina.

Irrigación (Ap. Circ.): introducción de sangre en un tejido u órgano a través de vasos sanguíneos.

Islote pancreático = islote de Langerhans (Sist. End., Ap. Dig.): cada uno de numerosos grupos de células epiteliales endócrinas que se encuentran en el páncreas y sintetizan y secretan hormonas como insulina y glucagón. El islote está formado por varios tipos celulares denominados “células A” (secretan glucagón), “células B” (secretan insulina), “células D” (secretan somatostatina), y “células F” (secretan polipéptido pancreático). Entre las células endócrinas del islote pancreático se encuentran capilares fenestrados.

Isquion (Sist. Esq.): una de las 3 porciones (la inferior) del hueso coxal.

Istmo (Msc.): porción estrecha que comunica dos porciones de un órgano, de una cavidad, de alguna estructura. Ejemplos de istmos son el de la glándula tiroides, de la glándula corpofúndica, de las fauces y otros.

Istmo de la glándula corpofúndica (Ap. Dig.): porción estrecha de la glándula corpofúndica que contiene las [células madre](#) que pueden diferenciarse a los distintos tipos de células epiteliales de dicha glándula y del revestimiento orientado hacia la luz.

Istmo de la tiroides (Sist. End.): porción estrecha de la glándula tiroides que comunica los lóbulos derecho e izquierdo.

Istmo de la trompa uterina (Ap. Rep. Fem.): porción estrecha de la trompa uterina que se encuentra entre la porción uterina y la ampolla.

Istmo de las fauces (Ap. Dig.): abertura que comunica la cavidad oral con la orofaringe.

Istmo del útero (Ap. Rep. Fem.): porción del útero que se encuentra entre el cuello y el cuerpo.

Kupffer (Ap. Dig., Tej. Con.): ver [célula de Kupffer](#).

Laberinto cortical (Ap. Urin.): conjunto formado por los túbulos contorneados proximales, los túbulos contorneados distales y los [corpúsculos renales](#) que se ubica en la [corteza renal](#).

Labio (Msc.): borde de ciertas estructuras como “labios de una herida”, “labios de un surco de la superficie del encéfalo” o los “labios de la boca”.

Labio (Ap. Dig.): cada uno de 2 (uno superior y otro inferior) repliegues formados por piel, músculo esquelético y [mucosa](#) que constituyen la pared anterior de la boca. El músculo que forma los labios se denomina “orbicular de los labios”.

Labio mayor (Ap. Rep. Fem.): pliegue cutáneo par que se extiende desde el monte de Venus hacia atrás y abajo y se encuentra lateral con respecto al labio menor.

Labio menor (Ap. Rep. Fem.): pliegue cutáneo par y lampiño, se ubica medial con respecto al labio mayor. El espacio delimitado entre los labios menores se denomina vestíbulo de la vagina.

Lágrima (Ojo): secreción formada por la glándula lagrimal. En la superficie de la conjuntiva y de la córnea las lágrimas forman una “[película lagrimal](#)” de 3 capas, en la que participan otras secreciones.

Lagrimal = unguis (Sist. Esq.): ver hueso lagrimal.

Laguna (Tej. Con.): espacio de la matriz extracelular sólida de los tejidos óseo y cartilaginoso donde se encuentran los osteocitos y los condrocitos, respectivamente.

Lámina cribosa del etmoides = lámina cribiforme = lámina horizontal del etmoides (Sist. Esq., Sist. Nerv., Ap. Resp.): porción del hueso [etmoides](#) que forma parte del techo de la fosa nasal y está perforada por una serie de orificios que dan paso a los filetes del nervio olfatorio.

Lámina cribosa de la esclera (Ojo): porción de la esclera perforada por una serie de orificios que dan paso a los fascículos del [nervio óptico](#) (II).

Lámina elástica interna (Ap. Circ.): membrana formada por elastina que caracteriza a la pared de las arterias. La lámina elástica interna separa la túnica media de la túnica íntima y es muy notoria en los preparados histológicos habituales de arterias musculares, donde se la observa como una línea ondulada refringente.

Lámina elástica externa (Ap. Circ.): membrana formada por elastina que se observa en algunas arterias musculares entre la túnica media y la [túnica adventicia](#).

Lámina limitante anterior (Ojo): ver membrana de Bowman.

Lámina limitante posterior (Ojo): ver membrana de Descemet.

Lámina propia (Msc. Tej. Con.): lámina compuesta por tejido conectivo laxo que subyace al epitelio y forma parte de una [membrana mucosa](#).

Langerhans (Sist. End.): ver [islote de Langerhans](#) y célula de Langerhans.

Laringe (Ap. Resp.): órgano impar y hueco que pertenece al aparato respiratorio y se ubica en el cuello por delante de la laringofaringe y del esófago. La laringe comunica la faringe con la tráquea, tiene un esqueleto formado por cartílagos articulados entre sí que se mueven por la acción de músculos esqueléticos. La laringe es parte de la porción conductora del aparato respiratorio y cumple funciones en la fonación ya que en ella se encuentran los [pliegues vocales](#) (cuerdas vocales verdaderas).

Laringofaringe (Ap. Dig., Ap. Resp.): porción inferior de la faringe que comunica hacia arriba con la orofaringe y hacia abajo con el esófago. La laringofaringe se encuentra por detrás de la laringe y es parte del aparato digestivo ya que conduce los alimentos hacia el esófago.

Lecho microvascular = lecho microcirculatorio = unidad microcirculatoria periférica = sistema microvascular (Ap. Circ.): conjunto formado por los vasos sanguíneos microscópicos, es decir por las arteriolas, los capilares y las vénulas.

Lemnisco (Sist. Nerv.): cada uno de 4 tractos formados por [sustancia blanca](#) que se encuentran en el [tronco encefálico](#). La palabra “lemnisco” significa cinta. Existen 4 lemniscos: medial, lateral, del trigémino y espinal y todos forman parte de vías sensitivas.

Lemnisco medial (Sist. Nerv.): tracto formado por [sustancia blanca](#) que comienza en el [bulbo raquídeo](#), está formado por axones cuyos somas se encuentran en los núcleos grácil y cuneiforme del bulbo. El lemnisco medial forma parte de la vía sensitiva “del [cordón posterior y lemnisco medial](#)”.

Lengua (Ap. Dig., Ap. Resp.): órgano impar y macizo se encuentra en la boca. La lengua está compuesta por un armazón central de tejido conectivo denso, músculos esqueléticos que se disponen en distintas direcciones y una [mucosa](#) que en la cara superior tiene papilas linguales y corpúsculos gustativos. La lengua interviene en la masticación, deglución y fonación, por lo que forma parte de los aparatos digestivo y respiratorio.

Leucocito = glóbulo blanco (Tej. Con.): cada uno de 5 tipos celulares presentes en la sangre, a saber: neutrófilo, eosinófilo, basófilo, linfocito y monocito. Los leucocitos se clasifican en 2 grupos: [granulocitos](#) y [agranulocitos](#). Esta clasificación se basa en que se detecte, o no se detecte, cuando se observan al microscopio óptico, su contenido de gránulos específicos.

Leucocito agranular (Tej. Con.): ver [agranulocito](#).

Leucocito granular (Tej. Con.): ver [granulocito](#).

Ligamento (Msc.): estructura que funciona como medio de unión entre 2 o más elementos. En el esqueleto existen muchos ligamentos que unen huesos entre sí y están formados por tejido conectivo denso modelado. Por otra parte existen ligamentos formados por membranas, como las [serosas](#) (como los ligamentos peritoneales, por ejemplo el “ligamento falciforme”) o las meninges (como el “ligamento dentado” formado por la piamadre en el conducto vertebral). También existen ligamentos que derivan de estructuras embrionarias o fetales y que en el adulto perduran como medios de relación o fijación, como el “ligamento redondo del útero” o el “ligamento redondo del hígado”.

Ligamento ancho = ligamento ancho del útero (Ap. Rep. Fem.): ligamento peritoneal que relaciona al útero, al ovario, a la trompa uterina y otras estructuras. El ligamento ancho está formado por las hojas peritoneales que luego de revestir las caras anterior y posterior del cuerpo uterino se unen una a la otra en los bordes laterales del órgano y se dirigen hacia afuera a la pared de la pelvis, formando un tabique dispuesto frontalmente. Por entre las hojas del ligamento ancho pasan vasos y nervios que entran y salen del útero por sus bordes laterales. El ligamento ancho tiene 3 elevaciones, denominadas “aletas” que se deben a estructuras que se encuentran justo debajo: la aleta anterior al ligamento redondo del útero, la aleta superior a la trompa uterina, la aleta posterior al ligamento propio del ovario y al [mesovario](#). La aleta superior

también se denomina “mesosálpinx” ya que se dirige a la trompa uterina. Una parte de la aleta posterior se denomina “mesovario” ya que se dirige al ovario.

Ligamento coronario (Ap. Dig.): repliegue o reflexión de [peritoneo](#) que une el hígado a la cara inferior del [diafragma](#).

Ligamento escrotal (Ap. Rep. Masc.): ligamento que une el testículo al escroto y se origina a partir del gubernáculo.

Ligamento falciforme (Ap. Dig.): repliegue u hoja doble de [peritoneo](#) que une la cara diafragmática del hígado al [diafragma](#) y a la pared anterior del abdomen (el hígado es el único órgano del aparato digestivo unido a la pared anterior). El ligamento falciforme tiene forma de hoz (como su nombre lo indica) y envuelve al ligamento redondo del hígado.

Ligamento inguinal = arco crural (Sist. Esq., Ap. Locom.): ligamento formado por tejido conectivo denso modelado que se extiende desde la espina anterosuperior del coxal hasta la espina del pubis (también del coxal). El ligamento inguinal está principalmente formado por el borde inferior reflejado de la aponeurosis del músculo oblicuo mayor (u “oblicuo externo”) del abdomen. La porción anterior del ligamento inguinal representa el piso del conducto inguinal.

Ligamento peritoneal (Ap. Dig., Ap. Rep. Fem.): pliegue de [peritoneo](#) que aporta fijación, suspensión o amarre a una estructura. Ejemplos de ligamentos peritoneales son el “ligamento falciforme del hígado”, el “ligamento coronario del hígado”, el “[ligamento ancho del útero](#)” y otros. Algunos ligamentos peritoneales unen un órgano con la pared, mientras que otros ligamentos peritoneales pueden formar parte de mesos y epiplones.

Ligamento propio del ovario = ligamento úteroovárico (Ap. Rep. Fem.): ligamento que une el ovario al cuerno del útero. El ligamento propio del ovario produce una elevación del [ligamento ancho del útero](#) que se denomina “aleta posterior”.

Ligamento redondo del hígado (Ap. Dig.): vestigio de la vena umbilical (perteneciente a la circulación sanguínea fetal) que une la cicatriz umbilical de la pared anterior del abdomen con la cara inferior del hígado y está envuelto por el ligamento falciforme.

Ligamento redondo del útero (Ap. Rep. Fem.): vestigio del gubernáculo (estructura embrionaria y fetal) que se extiende como un cordón de tejido conectivo denso y músculo liso desde el cuerno uterino hasta el tejido subcutáneo del monte de Venus y del labio mayor, atravesando el conducto inguinal. El ligamento redondeo del útero produce una elevación del [ligamento ancho del útero](#) que se denomina “aleta anterior”. El ligamento redondo del útero funciona como medio de fijación del útero.

Ligamento rotuliano (Sist. Esq., Ap. Locom.): porción subrotuliana del tendón de inserción del cuádriceps. El ligamento rotuliano está compuesto por tejido conectivo denso modelado y forma parte de la [articulación de la rodilla](#).

Ligamento suspensorio de la glándula mamaria (Ap. Rep. Fem.): banda formada por tejido conectivo denso que se encuentra entre los lóbulos de la [glándula mamaria](#). Los ligamentos suspensorios de la glándula mamaria se extienden desde la [fascia](#) profunda hasta la piel.

Ligamento suspensorio del ovario = ligamento lumboovárico = ligamento ilioovárico (Ap. Rep. Fem.): ligamento formado por tejido conectivo denso y músculo liso que fija el ovario a la pared pélvica. El ligamento suspensorio del ovario forma además una especie de [pedículo](#) ya que trae los vasos (sanguíneos y linfáticos) y nervios que sirven al ovario.

Ligamento tuboovárico = franja ovárica (Ap. Rep. Fem.): medio de unión entre la trompa uterina y el ovario formado por una de las franjas del infundíbulo de la trompa uterina que es más larga y se une al ovario. Algunos autores describen al ligamento tuboovárico como una continuación de la franja ovárica y otros lo describen como la misma franja ovárica.

Ligamento úteroovarico (Ap. Rep. Fem.): ver ligamento propio del ovario.

Limbo (Ojo): zona de transición entre la córnea y la [esclerótica](#). El limbo tiene forma circular y en él se encuentra el [conducto de Schlemm](#).

Línea alba (Tej. Con., Ap. Locom.): estructura que se encuentra en la línea media de la pared anterior del abdomen. La línea alba presenta en fresco un aspecto blanquecino (de ahí su nombre) porque está formada por tejido conectivo denso y se forma por el entrecruzamiento de las aponeurosis que envuelven los músculos de la pared anterolateral del abdomen.

Línea de Farre (Ap. Rep. Fem.): línea que marca la transición entre el epitelio ovárico y el epitelio plano simple del [peritoneo](#) (en su porción que forma el [mesovario](#)).

Línea innominada (Sist. Esq.): accidente de la cara interna del coxal.

Línea M (Tej. Musc.): estructura subcelular de naturaleza proteica que forma parte del [sarcómero](#). La línea M es un disco el que se fijan los [miofilamentos](#) gruesos. La línea M se encuentra en el medio del sarcómero. La denominación "línea M" se origina en el aspecto que se observa en los preparados de microscopía electrónica de cortes longitudinales de células musculares, pero tiene forma de disco dispuesto transversalmente al eje mayor de la miofibrilla.

Línea Z (Tej. Musc.): estructura subcelular de naturaleza proteica que forma parte del [sarcómero](#). La línea Z es un disco en el que se fijan los [miofilamentos](#) finos. Las líneas Z se acercan entre sí durante el acortamiento del sarcómero. La denominación "línea Z" se origina en el aspecto que se observa en los preparados de microscopía electrónica de cortes longitudinales de células musculares, pero tiene forma de disco dispuesto transversalmente al eje mayor de la miofibrilla.

Linfa (Sist. Linf., Ap. Circ.): fluido del aparato circulatorio que se forma en los tejidos, avanza por los capilares y vasos linfáticos, atraviesa los ganglios linfáticos y termina mezclándose en 2 puntos con la sangre venosa. La linfa se forma por un mecanismo complejo a partir de sustancias como proteínas, que se escapan de los capilares sanguíneos pero no pueden regresar a ellos, sino que pasan a los capilares linfáticos (que son más permeables). La linfa también contiene células del sistema linfático. La linfa que se forma en el intestino contiene (en forma de [quilomicrones](#)) los lípidos absorbidos a partir de la dieta.

Linfático = linfoide (Sist. Linf.): adjetivo que denota que una estructura pertenece o se relaciona con el sistema linfático.

Linfocito (Tej. Con., Sist. Linf.): célula perteneciente al sistema linfático que se origina a partir de la línea linfoide. Los linfocitos son células muy importantes en el sistema inmune y se encuentran libres, agrupados (como tejido linfático difuso o tejido linfático folicular) o representando el tipo celular más importante en órganos como el ganglio linfático, el bazo o el timo. Los linfocitos pueden pertenecer a distintos tipos: B, T o NK.

Lipocito (Ap. Dig.): ver [célula de Ito](#).

Líquido cefalorraquídeo (Sist. Nerv.): fluido incoloro y transparente que se encuentra en las cavidades internas ([ventrículos](#) y conductos) de las distintas porciones del sistema nervioso central y en el espacio subaracnoideo (*Fig. 13*). El líquido cefalorraquídeo se produce principalmente en los plexos coroideos de los ventrículos y pasa al espacio subaracnoideo a través de 3 orificios que se encuentran en el [cuarto ventrículo](#). Una fracción del líquido cefalorraquídeo se produce por filtración entre las [células endimarias](#) desde el líquido extracelular del tejido nervioso. El líquido cefalorraquídeo ocupa un volumen total aproximado en 150 mL, diariamente se producen cerca de 500 mL, por lo que constantemente hay un pasaje de líquido cefalorraquídeo a través de las “vellosidades aracnoideas” hacia la sangre venosa de los “[senos dures](#)”.

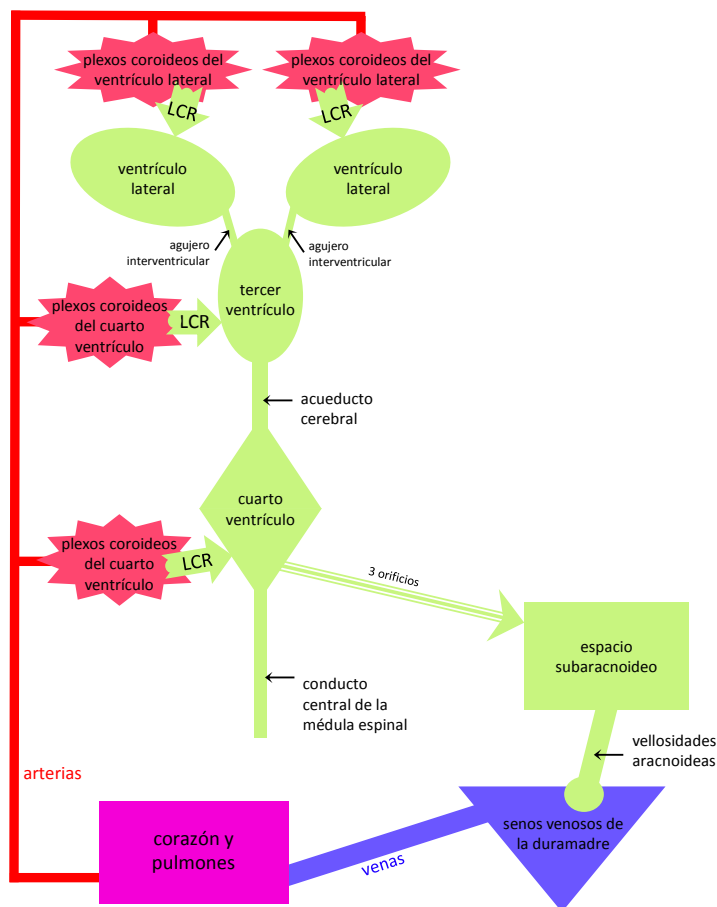


Figura 13: esquema de la formación, ubicación y drenaje del líquido cefalorraquídeo.

Líquido folicular (Ap. Rep. Fem.): líquido producido por las [células de la granulosa](#) que se encuentra en un espacio del folículo ovárico denominado “antro”.

Líquido intersticial = líquido tisular (Tej. Con., Ap.Circ., Sist. Linf.): líquido que se encuentra entre las células y representa aproximadamente 1/6 del volumen corporal.

Líquido sinovial (Sist. Esq.): líquido viscoso transparente o amarillo pálido que lubrica la cavidad de las [articulaciones sinoviales](#). El líquido sinovial es producido y secretado por la [membrana sinovial](#), está principalmente formado por agua y contiene hialuronano, una proteína denominada lubricina y escasa células.

Lobulillo (Msc.): lóbulo pequeño o subdivisión de un lóbulo. Los lobulillos son en su mayoría estructuras microscópicas, como los lobulillos hepático, pulmonar o renal.

Lobulillo hepático clásico (Ap. Dig.): unidad funcional del hígado definida como el [parénquima](#) contenido en una estructura tridimensional de sección hexagonal. En cada vértice de ese hexágono se ubica una [triada portal](#), en el centro del hexágono hay una vénula central, desde los vértices hacia la vénula central se dirigen los [sinusoides](#) y entre los sinusoides se encuentran trabéculas formadas por hepatocitos. Estas trabéculas tienen un hepatocito de espesor y están separadas de los sinusoides por el espacio perisinusoidal. Para el estudio histológico del hígado se definen 3 unidades funcionales distintas: el ácino hepático, el [lobulillo hepático clásico](#) y el lobulillo portal; cada definición tiene su interés y utilidad pero es conveniente aclarar que el hígado tiene 1 sola estructura histológica y lo que cambia en cada definición es la forma de analizar esa estructura.

Lobulillo portal (Ap. Dig.): unidad funcional del hígado definida como el [parénquima](#) contenido en una estructura tridimensional de sección triangular. En cada vértice de ese triángulo se ubica una vénula “central” y en el centro del triángulo hay una [triada portal](#). De esta forma, el lobulillo portal está centrado en una vía biliar, que recibe la bilis producida por todos los hepatocitos contenidos en esta unidad funcional, por lo que esta unidad resulta útil para estudiar el hígado con un enfoque centrado en la función de secreción de bilis. Para el estudio histológico del hígado se definen 3 unidades funcionales distintas: el ácino hepático, el [lobulillo hepático clásico](#) y el lobulillo portal; cada definición tiene su interés y utilidad pero es conveniente aclarar que el hígado tiene 1 sola estructura histológica y lo que cambia en cada definición es la forma de analizar esa estructura.

Lobulillo pulmonar (Ap. Resp.): porción de [parénquima](#) pulmonar ventilado por un bronquíolo (mayor a un bronquíolo terminal) y separado de su entorno por tabiques de tejido conectivo (esta definición de lobulillo pulmonar se corresponde con la de los textos de Geneser y Ross, pero en otros textos pueden presentarse definiciones diferentes).

Lóbulo (Msc.): porción macroscópica redondeada y saliente de un órgano macizo como se observa en la [hipófisis](#), en el pulmón, en el [cerebro](#), en el hígado y otros. El término “lóbulo” también se emplea para denominar estructuras microscópicas como los segmentos de núcleos celulares (como en los núcleos de los eosinófilos, neutrófilos y basófilos de la sangre).

Lóbulo cerebral (Sist. Nerv.): cada una de las 5 porciones en que se divide cada hemisferio cerebral. Los lóbulos del [cerebro](#) son el de la ínsula, el frontal, el parietal, el occipital y el temporal.

Lóbulo de la ínsula (Sist. Nerv.): lóbulo par del [cerebro](#) que se observa al separar los labios o bordes del surco lateral.

Lóbulo frontal (Sist. Nerv.): lóbulo par del [cerebro](#) que se relaciona con el hueso frontal y se encuentra por delante del surco central. En la circunvolución que se encuentra inmediatamente delante del surco central se encuentra el homúnculo motor.

Lóbulo occipital (Sist. Nerv.): lóbulo par del [cerebro](#) que se relaciona con el hueso occipital. En el lóbulo occipital se encuentra la [corteza visual](#).

Lóbulo parietal (Sist. Nerv.): lóbulo par del [cerebro](#) que se relaciona con el hueso parietal y se encuentra por detrás del surco central. En la circunvolución que se encuentra inmediatamente detrás del surco central se encuentra el homúnculo sensitivo.

Lóbulo temporal (Sist. Nerv.): lóbulo par del [cerebro](#) que se relaciona con el hueso temporal.

Lumen (Msc.): ver luz.

Luminal (Msc.): adjetivo que denota que una estructura se relaciona con la luz (lumen) de un conducto u órgano.

Lúteo (Ap. Rep. Fem., Ojo): adjetivo que denota que una estructura tiene color amarillo, como en “cuerpo lúteo” o “[mácula lútea](#)”.

Luz = lumen (Msc.): espacio de una estructura hueca. El término “luz” se emplea para órganos y conductos macroscópicos (como en arterias, venas, estómago, intestino, vejiga, tráquea, laringe, uréter, etc.) y para estructuras microscópicas (como en las glándulas corpofúndica, intestinal, o en los túbulos del [nefrón](#), seminífero, capilares, vénulas y arteriolas, etc.).

Mácula (Msc.): mancha, como “mácula lútea de la retina” o “mácula densa del [nefrón](#)”.

Mácula adhaerens (Tej. Epit.): ver [desmosoma](#).

Mácula densa (Ap. Urin.): grupo de células del túbulo distal, que se encuentra sobre el polo vascular del [corpúsculo renal](#) (entre las arteriolas aferente y eferente, muy cercanas a la región mesangial extraglomerular). Estas células son pequeñas y su núcleo ocupa gran parte del citoplasma. La mácula densa es uno de los componentes del aparato yuxtaglomerular.

Mácula lútea (Ojo): región ovalada amarillenta de la retina cuyo centro se ubica aproximadamente a 1 mm en dirección lateral del polo posterior del globo ocular. En el centro de la mácula lútea se encuentra la fovea central.

M.A.L.T. (Sist. Linf.): ver tejido linfático asociado a [mucosas](#).

Mandíbula = maxilar inferior (Sist. Esq.): hueso impar de la cara que forma parte del esqueleto de la cara. La mandíbula está formada por un cuerpo en forma de herradura y dos ramas. En el cuerpo de la mandíbula se encuentran los alvéolos dentarios en los que encajan articulando las raíces de los dientes.

Martillo (Oído): hueso pequeño que se encuentra en el oído medio, está en contacto con la membrana timpánica y articula mediante una articulación sinovial con el yunque.

Matriz extracelular (Tej. Con., Msc.): componente de los tejidos formado por sustancias que se encuentran entre las células. La matriz extracelular es muy abundante y cumple funciones específicas en los tejidos conectivos. La matriz extracelular de los tejidos conectivos está compuesta por fibras (proteínas extracelulares que pueden ser de colágeno, reticulares o elásticas) y sustancia fundamental (o “matriz amorfa”, compuesta principalmente por [glucosaminoglucanos](#) y [proteoglucanos](#)). Las fibras de la matriz extracelular son la base de la función mecánica de sostén porque son resistentes a tracciones y presentan elasticidad. La sustancia fundamental funciona como medio de transporte de sustancias y amortigua porque tiene características de un gel blando con gran contenido de agua.

Matriz amorfa (Tej. Con.): ver [sustancia fundamental](#).

Maxilar = maxilar superior (Sist. Esq.): hueso par de la cara que forma parte del esqueleto de la fosa nasal y de la boca. El maxilar tiene alvéolos dentarios en los que encajan articulando las raíces de los dientes. El hueso maxilar tiene senos paranasales que se comunican con la fosa nasal.

Maxilar inferior (Sist. Esq.): ver mandíbula.

Meato (Msc.): cada uno de ciertos conductos u orificios, como el “meato urinario”, el “meato auditivo” o el “meato de la fosa nasal”.

Meato = meato nasal (Ap. Resp.): cada uno de 3 espacios de cada fosa nasal delimitados por la cara lateral y cóncava del [cornete](#) y la pared lateral de la fosa nasal (de donde surge el cornete). En los meatos desembocan conductos provenientes de los senos paranasales y los conductos lácrimonasales. Los meatos y cornetes incrementan la superficie de la fosa nasal y producen turbulencias en el flujo del aire, aumentando el contacto con la superficie de la [mucosa](#), por lo que el aire se entibia, humedece y las partículas son captadas por el moco.

Meato urinario (Ap. Urin., Ap. Rep. Masc., Ap. Rep. Fem.): orificio inferior o externo de la uretra, que en la mujer se encuentra en el vestíbulo de la vagina, mientras que en el varón se encuentra en el glande del pene.

Mediastino (Msc.): región del tórax que se encuentra medialmente entre las regiones pleuropulmonares derecha e izquierda. El mediastino contiene varios órganos de distintos sistemas o aparatos, como el corazón, el timo y el esófago entre otros.

Mediastino testicular = cuerpo de Highmore (Ap. Rep. Masc.): región del testículo que se encuentra en su parte posterior y representa un engrosamiento de la [túnica albugínea](#). En el mediastino testicular se encuentra excavada la red testicular (o “rete testis”).

Médula (Msc.): porción interna o profunda de algunos órganos macizos, como la “[médula renal](#)”, la “médula del ovario”, la “médula de la glándula suprarrenal”, la “médula del ganglio linfático”, la “médula del timo”, la “médula ósea” y otros.

Médula de la glándula suprarrenal (Sist. End., Sist. Nerv.): ver [médula suprarrenal](#).

Médula espinal (Sist. Nerv.): porción del sistema nervioso central contenida en el conducto raquídeo ([Fig. 19](#)). La médula espinal se continúa hacia arriba con el [bulbo raquídeo](#) y hacia los lados origina 31 pares de nervios raquídeos. La médula espinal está excavada por el conducto

central de la médula (“conducto ependimario”) que contiene [líquido cefalorraquídeo](#) y está revestido por [células del epéndimo](#). La médula espinal se divide en segmentos, cada segmento origina un par de nervios a cada lado. La médula espinal está formada por [sustancia gris](#) que se dispone longitudinalmente a modo de columna, con una sección en forma de H en que se describen astas anteriores y astas posteriores que se encuentran en todos los segmentos medulares y astas laterales que se encuentran en los segmentos comprendidos entre el primer torácico y el segundo lumbar (“T1→L2”). La [sustancia blanca](#) se dispone en cordones posterior, lateral y anterior y está formada por axones miélnicos que se disponen fundamentalmente a lo largo y corresponden a tractos sensitivos o motores.

Médula oblongada (Sist. Nerv.): ver [bulbo raquídeo](#).

Médula ósea (Tej. Con., Sist. Esq.): porción de los huesos que se ubica en las cavidades del tejido óseo esponjoso o en el conducto medular (que se encuentra en los huesos largos) ([Fig. 12](#)). La [médula ósea](#) está formada por tejido conectivo y se clasifica en: “[médula ósea roja](#)” (tejido hematopoyético) y “médula ósea amarilla” (tejido adiposo).

Médula ósea roja (Tej. Con., Sist. Linf.): tejido conectivo especializado en realizar la hematopoyesis, que se ubica en cavidades internas de algunos [huesos](#). En los adultos la médula ósea roja representa el único tejido hematopoyético y se encuentra en pocos huesos (antes del nacimiento y en la primera infancia la hematopoyesis ocurre en otros órganos). Para el sistema linfático, la médula ósea roja representa un “[órgano linfático primario](#)”. La médula ósea roja está formada por 2 compartimentos: un compartimento hematopoyético (que tiene un [estroma](#), formado por células reticulares y fibras reticulares, que sostiene a los blastos de las células sanguíneas) y un compartimento vascular (formado por [capilares de tipo discontinuo “sinusoides”](#)).

Médula ósea amarilla (Tej. Con.): tejido adiposo unilocular que se encuentra en las cavidades internas de los [huesos](#) (cavidades del tejido óseo esponjoso o en el conducto medular de los huesos largos).

Médula renal (Ap. Urin.): porción interna o profunda del riñón formada por las pirámides renales, separadas entre sí por las columnas renales.

Médula suprarrenal = médula de la glándula suprarrenal (Sist. End., Sist. Nerv.): porción de la glándula suprarrenal que contiene [células cromafines](#) y [células ganglionares](#), ambas originadas a partir del tejido nervioso. Las células cromafines y ganglionares hacen sinapsis con axones de primeras neuronas de la vía eferente simpática y sintetizan catecolaminas (adrenalina y noradrenalina). La médula suprarrenal contiene capilares y venas, pero no tiene arterias (las arterias de la glándula suprarrenal se encuentran en la cápsula y en la corteza). Dado que las células cromafines y ganglionares tienen su origen embriológico en las crestas neurales, sintetizan catecolaminas, y hacen sinapsis con primeras neuronas de la vía eferente simpática, la médula suprarrenal es análoga a un ganglio simpático.

Meiosis (Ap. Rep. Fem., Ap. Rep. Masc.): división celular en que se generan células sexuales haploides. La meiosis ocurre en el testículo y en el ovario para generar gametas.

Mejilla (Ap. Dig., Ap. Resp.): pared lateral de la boca que excede los límites de la cavidad oral, ya que por arriba se extiende hasta el pómulo y por detrás hasta la rama vertical del maxilar inferior.

Melanina (Sist. Teg., Msc.): pigmento más abundante en el ser humano, producto de la polimerización de tirosina. Los melanocitos forman la melanina que luego pueden transferir a otras células. La melanina se encuentra en distintas partes del cuerpo, como la piel, el globo ocular y el sistema nervioso central. La melanina es importante en el globo ocular para absorber el exceso de luz y se encuentra en las 3 túnicas (interna, vascular y fibrosa).

Melanocito (Sist. Teg., Msc.): célula que se origina a partir de las crestas neurales y se encuentra en la capa basal de la epidermis de la piel, tiene prolongaciones a través de las cuales transfiere la [melanina](#) a los queratinocitos. Los melanocitos también se encuentran en las 3 túnicas del globo ocular.

Melatonina (Sist. End.): molécula que cumple función de hormona y es sintetizada y secretada por los pinealocitos de la glándula pineal. La melatonina está involucrada en la regulación del ciclo circadiano.

Membrana (Msc.): estructura en forma de lámina, más desarrollada en 2 dimensiones que en la tercera, por lo que definen superficies. En anatomía e histología se estudian membranas microscópicas (como la [membrana basal](#) de los epitelios, o la membrana de Bowman) y membranas macroscópicas (como las [membranas serosas](#) o las [membranas mucosas](#)).

Membrana basal (Tej. Epit.): capa extracelular que da sostén y anclaje a las células epiteliales. Las membranas basales se encuentran en la base de los epitelios y están en contacto con todas las células de los epitelios simples o con el estrato basal de los epitelios estratificados. La membrana basal es una estructura acelular que está compuesta por colágeno tipo IV y distintas glucoproteínas. La membrana basal permite la difusión de sustancias desde el tejido conectivo hacia el epitelio (por ejemplo nutrientes) y desde el epitelio hacia el tejido conectivo (por ejemplo hormonas).

Membrana de Bowman = lámina de Bowman = lámina limitante anterior (Ojo): capa acelular que se encuentra entre la membrana basal del epitelio anterior y el estroma de la córnea.

Membrana de Bruch (Ojo): [membrana basal](#) de epitelio pigmentario de la retina que se considera parte de la coroides.

Membrana de Descemet = lámina de Descemet = lámina limitante posterior (Ojo): capa acelular que representa la [membrana basal](#) del epitelio posterior de la córnea. La membrana de Descemet está principalmente formada por colágeno (tipo IV y otros) y se encuentra entre las células del epitelio posterior y el estroma de la córnea.

Membrana del tímpano (Oído): ver tímpano

Membrana elástica interna = lámina elástica interna (Ap. Circ.): capa acelular compuesta por elastina que separa las túnicas íntima y media de las arterias. La membrana elástica interna se observa típicamente en los preparados histológicos habituales de las arterias musculares como una línea ondeada refringente.

Membrana mucosa = túnica mucosa (Msc.): membrana que tapiza la luz de los órganos huecos que se abren al medio externo y que cumplen distintas funciones como barrera, absorción, secreción y otras. Las membranas mucosas están formadas por distintos tejidos que se organizan en láminas o capas. Todas las membranas mucosas constan al menos de 2 láminas: una lámina epitelial que da a la luz (este epitelio es distinto en los distintos órganos porque se adapta a las funciones de cada uno) y otra lámina que subyace al epitelio y que está compuesta por un tejido conectivo laxo que se denomina “lámina propia”. Las membranas mucosas del esófago, estómago, intestino delgado e intestino grueso tienen una tercera lámina que es de músculo liso, se denomina “muscular de la mucosa” y se encuentra por fuera de la lámina propia.

Membrana serosa = túnica serosa (Msc.): membrana que tapiza una cavidad corporal que no se abre al exterior, como las cavidades pleural, pericárdica y peritoneal (para el caso de la cavidad peritoneal existe solución de continuidad en la mujer ya que el ovario se encuentra en la cavidad peritoneal y la trompa uterina tiene un orificio que comunica con dicha cavidad). Las membranas serosas se asocian a órganos que para cumplir sus funciones se mueven (el volumen del pulmón aumenta y disminuye en la inspiración y espiración, el corazón se contrae en cada latido, el estómago realiza movimientos intensos durante la digestión, etc.) disminuyendo el roce con los demás órganos o con las paredes que los contienen. Las membranas serosas son las pleuras, el [pericardio seroso](#) y el [peritoneo](#). La [túnica vaginal](#) del testículo representa una porción aislada del peritoneo. Las membranas serosas están formadas por un tejido epitelial plano simple (que se denomina mesotelio y está orientado hacia la cavidad pleural, pericárdica o peritoneal) y por un tejido conectivo subyacente al epitelio que se une a la pared de la cavidad o al órgano revestido por la membrana serosa.

Membrana sinovial (Sist. Esq., Tej. Con.): membrana de tejido conectivo que recubre todas las superficies internas de la cavidad articular de las diartrosis, con excepción de las superficies de los cartílagos articulares y los meniscos (u otras estructuras formadas por [fibrocartilago articular](#)). El tejido conectivo que constituye la membrana sinovial está principalmente formado por células denominadas “[sinoviocitos](#)” y una matriz extracelular escasa. Algunos sinoviocitos son similares a fibroblastos y otros son similares a macrófagos. Los sinoviocitos sintetizan y secretan los componentes de la matriz extracelular de la membrana y el líquido sinovial ([Fig. 4](#)).

Meninges (Sist. Nerv.): cada una de 3 membranas de tejido conectivo que forman parte del estuche óseo-meníngeo que protege los órganos del sistema nervioso central. Las meninges se denominan: piamadre, aracnoides y duramadre.

Menisco (Sist. Esq.): estructura formada por tejido cartilaginoso fibroso ([fibrocartilago articular](#)), que se encuentra en algunas articulaciones para aumentar la concordancia geométrica de las superficies articulares ([Fig. 4](#)). Ejemplos de meniscos aparecen en las articulaciones de la [rodilla](#) y la [témporomaxilar](#), entre otros.

Merócrino (Tej. Epit.): mecanismo de secreción por el cual la célula secreta el producto por exocitosis sin pérdida de sustancia celular, como ocurre en la secreción de mucina ([células](#)

[mucosas](#) y [caliciformes](#)) y de proteínas ([células serosas](#)). Otros mecanismos de secreción son el apócrino y el holócrino.

Mesangio (Ap. Urin.): región microscópica que se encuentra entre los vasos sanguíneos del glomérulo renal.

Mesangial (Ap. Urin.): adjetivo que denota que una estructura pertenece o se relaciona con el mesangio, como la “célula mesangial”.

Mesencéfalo (Sist. Nerv.): una de las 3 divisiones principales del encéfalo (junto con el [prosencefalo](#) y el rombencéfalo). El [mesencéfalo](#) es una porción del sistema nervioso central que se encuentra entre la [protuberancia](#) y el [diencéfalo](#), conectando el rombencéfalo con el prosencefalo. El mesencéfalo forma parte del [tronco encefálico](#) (junto a la protuberancia y al [bulbo raquídeo](#)) y es atravesado por el acueducto cerebral (que contiene [líquido cefalorraquídeo](#)). La parte posterior del mesencéfalo se denomina “techo” y contiene a los colículos inferiores y superiores. La parte anterior del mesencéfalo se denomina “pedúnculo cerebral” y está formada por el “tegmento” y el “pie peduncular”. El mesencéfalo consta de numerosos núcleos formados por [sustancia gris](#) entre los que se encuentran los núcleos asociados a los nervios [motor ocular común](#) (III) y troclear (IV), la sustancia negra, el núcleo rojo y otros. Entre los tractos de [sustancia blanca](#) que contiene el mesencéfalo se encuentran axones de las [vías corticoespinales](#) y córticobulbar que forman parte del pie peduncular

Mesénquima (Tej. Con., Embr.): tejido conectivo embrionario poco diferenciado que origina a la mayoría de los tejidos conectivos del adulto.

Mesenterio: repliegue u hoja doble de [peritoneo](#) que une el yeyuno-íleon a la pared posterior del abdomen, entre sus hojas lleva vasos y nervios.

Meso (Ap. Dig.): repliegue u hoja doble de [peritoneo](#) que se dirige desde la pared (generalmente la pared posterior) hacia un órgano. Entre las hojas del meso se encuentra tejido adiposo y vasos y nervios que sirven al órgano revestido por peritoneo. Ejemplos de mesos son el mesenterio, el mesocolon transverso, el mesocolon sigmoideo, el [mesovario](#), el mesosálpinx.

Mesodermo (Embr.): una de las 3 capas germinales primarias del disco germinativo trilaminar. El mesodermo da origen a la mayoría de los tejidos musculares, a muchos tejidos conectivos y a los epitelios de las membranas serosas, a las tunicas fibrosa y vascular del globo ocular, a la duramadre, entre otras estructuras.

Mesocolon (Ap. Dig.): meso del colon, como el mesocolon transverso y el mesocolon sigmoideo, de las porciones transversa y sigmoidea, respectivamente.

Mesosálpinx (Ap. Rep. Fem.): hoja doble de [peritoneo](#) que representa la aleta superior del [ligamento ancho del útero](#) y el meso de la trompa uterina (“sálpinx” es una denominación antigua para la trompa uterina, de ahí el nombre “mesosálpinx”).

Mesotelio (Tej. Epit., Msc.): epitelio plano simple derivado del [mesodermo](#) que forma parte de las membranas serosas como la pleura, el [pericardio seroso](#) y el [peritoneo](#).

Mesovario (Ap. Rep. Fem.): pliegue formado por la porción posterior del [ligamento ancho del útero](#) (dependencia del [peritoneo](#)) que conduce entre sus hojas los vasos y nervios del ovario.

El mesovario es uno de los medios de fijación del ovario.

Metacarpo (Sist. Esq.): conjunto de 5 huesos largos que forman el esqueleto de la palma de la mano.

Metatarso (Sist. Esq.): conjunto de 5 huesos largos que forman parte del esqueleto del pie.

MHC (Sist. Linf.): ver [complejo mayor de histocompatibilidad](#).

Microglíocito (Sist. Nerv.): célula de sostén del tejido nervioso que se encuentra en el sistema nervioso central. El microglíocito es una célula pequeña y presenta prolongaciones delgadas. Los microglíocitos se activan cuando hay daño en el tejido nervioso y son capaces de fagocitar. A diferencia de las otras células del tejido nervioso, los microglíocitos tienen origen [mesodérmico](#), se generan a partir de monocitos (o sus precursores) y llegan (durante la vida intrauterina y también en el adulto) al tejido nervioso por el torrente sanguíneo.

Microvellosidad (Tej. Epit.): estructura subcelular que se encuentra en la región apical de algunas células epiteliales cúbicas o cilíndricas. Cada microvellosidad es una proyección microscópica con forma de dedo de las membranas plasmáticas de células epiteliales, tienen por función aumentar la superficie de absorción de estas células. Internamente las microvellosidades están estabilizadas por proteínas como filamentos de actina y se anclan a un componente del citoesqueleto denominado velo terminal.

Mielina (Sist. Nerv.): ver vaina de mielina.

Miembro (Msc.): cada una de las extremidades o apéndices que se articulan con el tronco a través de las cinturas.

Miembro inferior (Msc.): extremidad par que se une al tronco a través de la cintura pelviana. Dependiendo de los autores, el miembro inferior se puede dividir para su estudio en 4 segmentos (cadera, muslo, pierna y pie) o en 6 segmentos (cadera, muslo, [rodilla](#), pierna, tobillo y pie).

Miembro superior (Msc.): extremidad par que se une al tronco a través de la cintura escapular. Dependiendo de los autores, el miembro superior se puede dividir para su estudio en 4 segmentos (hombro, brazo, antebrazo y mano) o en 6 segmentos (hombro, brazo, codo, antebrazo, carpo y mano).

Miocardio (Ap. Circ., Tej. Musc.): capa de la pared del corazón que se encuentra entre el [endocardio](#) y el [epicardio](#). El miocardio está compuesto por células musculares cardíacas, es la capa más gruesa de la pared del corazón y también forma las columnas carnosas.

Miocardiocito (Tej. Musc., Ap. Circ.): ver cardiomiocito.

Miocito (Tej. Musc.): célula del tejido muscular. Los miocitos son células alargadas y contráctiles que pueden pertenecer a 3 clases, según pertenezcan al tejido muscular liso, cardíaco (“cardiomiocito”) o esquelético.

Miofibrilla (Tej. Musc.): estructura subcelular presente en las células musculares cardíacas y esqueléticas, es decir en las células del tejido muscular estriado ([Fig. 14](#)). Las [miofibrillas](#) tienen forma aproximadamente cilíndrica y se extienden de un extremo a otro de la célula. Las

miofibrillas están formadas por distintas proteínas que se organizan formando discos y filamentos. Los filamentos se insertan en los discos y cuando interactúan entre sí, acercan los discos, acortando la miofibrilla. Los filamentos están formados principalmente por actina (“[miofilamentos](#) finos”) o por miosina (“miofilamentos gruesos”). Los discos se denominan “[línea Z](#)” y “[línea M](#)” por su aspecto al microscopio electrónico cuando se las estudia en cortes longitudinales de las células. El segmento de miofibrilla entre 2 líneas Z se denomina “[sarcómero](#)”.

Miofibroblasto (Tej. Con.): célula perteneciente al tejido conectivo similar al fibroblasto y que contiene filamentos similares a los de la [célula muscular lisa](#) que le permiten contraerse. Los miofibroblastos aparecen durante los procesos de cicatrización.

Miofilamentos (Tej. Musc.): estructura subcelular alargada formada por proteínas que se encuentra en las células musculares. Los miofilamentos pueden ser de 2 tipos: los miofilamentos finos, que están formados principalmente por actina (en el tejido muscular estriado también contienen troponina y tropomiosina), y los miofilamentos gruesos, que están formados por miosina. Las interacciones entre miofilamentos finos y gruesos generan el acortamiento de la célula muscular. En el tejido muscular estriado, los miofilamentos se fijan a discos proteicos (los finos a la “[línea Z](#)” y los gruesos a la “[línea M](#)”) y forman las miofibrillas ([Fig. 14](#)). En el tejido muscular liso, los miofilamentos finos se fijan a los [cuerpos densos](#).

Mioglobina (Tej. Musc.): proteína intracelular abundante en las células musculares estriadas cuya función es unir O₂.

Miometrio (Ap. Rep. Fem.): capa de la pared del útero que se encuentra entre el endometrio y el perimetrio. El miometrio está compuesto principalmente por tejido muscular liso que se dispone en 3 capas, con distintas direcciones.

Mitosis (Msc.): proceso por el cual una célula se divide dando origen a dos células con núcleos idénticos.

Mitocondria (Msc.): organoide que representa el principal asiento de producción de energía de la célula. Son muy abundantes en las células que tienen gran requerimiento energético como las involucradas en transporte activo ([túbulo contorneado proximal del riñón](#), células parietales de las glándulas corpofúndicas del estómago). En los preparados coloreados con hematoxilina y eosina las mitocondrias se colorean eosinófilas. En los adipocitos del tejido adiposo multilocular las mitocondrias son muy abundantes y están modificadas para generar calor ya que no realizan la fosforilación oxidativa y la energía liberada por la oxidación de los ácidos grasos se disipa como calor.

Moco = mucus (Msc., Tej. Epit.): líquido viscoso constituido por mucina hidratada. El moco es sintetizado y secretado por las [células mucosas](#) y por las [células caliciformes](#) de distintos órganos.

Modelado óseo (Tej. Con.): proceso por el cual el tejido óseo se resorbe (actividad de osteoclastos) y se forma (actividad de osteoblastos) en distintas regiones de un hueso, provocando el cambio de su forma externa. El modelado óseo ocurre durante el crecimiento de

los huesos y debe distinguirse del “remodelado óseo”, en que el hueso no cambia de forma externamente.

Mollera (Sist. Esq.): ver fontanela.

Monocito (Tej. Con.): célula de la sangre que representa un tipo de [leucocito agranular](#). El monocito es el leucocito de mayor tamaño y tiene un núcleo con forma de riñón. El monocito se genera en la [médula ósea roja](#) y al salir del torrente sanguíneo se diferencia a células con capacidad de fagocitar y degradar microorganismos, restos celulares, restos de matriz extracelular. De esta forma los monocitos dan origen a distintas células como los macrófagos, los [microglíocitos](#) y los osteoclastos.

Monte de Venus = monte del pubis (Ap. Rep. Fem.): región superficial con abundante tejido adiposo, delante de la sínfisis del pubis femenina que forma parte de la vulva.

Motoneurona alfa = neurona motora alfa (Sist. Nerv., Ap. Locom.): neurona motora que tiene el soma en el asta anterior de la [médula espinal](#) o en un [núcleo de origen](#) del componente motor de un nervio craneal. El axón de la motoneurona alfa sale del sistema nervioso central como raíz anterior de nervio espinal o como nervio craneal y hace sinapsis con la célula muscular esquelética.

Motoneurona gamma = neurona motora gamma (Sist. Nerv., Ap. Locom.): neurona motora que tiene el soma en el asta anterior de la [médula espinal](#) o en un [núcleo de origen](#) del componente motor de un nervio craneal. El axón de la motoneurona gamma hace sinapsis con las células musculares especializadas que se encuentran en el huso neuromuscular.

Motoneurona inferior = neurona motora inferior (Sist. Nerv., Ap. Locom.): neurona motora que tiene el soma en los núcleos motores de los nervios craneales o en las astas anteriores de la [médula espinal](#) y su axón llega (a través de un nervio craneal o espinal) a hacer sinapsis con una célula muscular esquelética. Las motoneuronas inferiores son las [motoneuronas alfa](#) y [gamma](#).

Movimiento peristáltico = peristaltismo = peristalsis (Ap. Dig., Msc.): movimiento coordinado de la pared de un órgano hueco que mezcla y hace avanzar su contenido. En el tubo digestivo el movimiento peristáltico está dado por la contracción de la capa circular y longitudinal de la [túnica muscular externa](#) y es regulado por el plexo mientérico.

Mucina (Tej. Epit.): molécula de naturaleza glucoproteica sintetizada por las [células caliciformes](#) y [mucosas](#). Dado que la mucina no tiene mucha afinidad por la eosina ni por la hematoxilina, en los preparados que solo tienen esos colorantes, las células que acumulan esta macromolécula se observan claras o blancas. La mucina se colorea de rojo intenso en tinte con la reacción de P.A.S.

Mucinógeno (Tej. Epit.): molécula que origina mucina, el término “mucinógeno” se empleaba para designar a la mucina cuando se encuentra dentro de la célula, antes de ser secretada.

Mucoide (Tej. Con.): ver tejido conectivo mucoide.

Mucosa (Msc., Tej. Epit.): ver [membrana mucosa](#), túnica mucosa, glándula mucosa, [célula mucosa](#) y secreción mucosa.

Mucosa del tubo digestivo (Ap. Dig.): [membrana mucosa](#) que recubre la luz de esófago, estómago, intestino delgado e intestino grueso. Esta mucosa se caracteriza por estar formada por 3 láminas: una epitelial, una lámina propia de tejido conectivo laxo y una “muscular de la mucosa” (formada por músculo liso). El epitelio de esta mucosa varía significativamente de órgano a órgano, ya que se adecúa las funciones de cada uno formando revestimientos y glándulas.

Mucosa respiratoria (Ap. Resp.): [membrana mucosa](#) que reviste la luz de varios órganos del aparato respiratorio: parte de la fosa nasal, parte de la faringe, casi toda la extensión de la laringe, la tráquea y los bronquios. La mucosa respiratoria está formada por una lámina propia de tejido conectivo laxo y un epitelio con distintos tipos celulares. Los 5 tipos más abundantes de este epitelio son las células ciliadas, [caliciformes](#), en cepillo, de [gránulos pequeños](#) y [basales](#).

Mucosa olfatoria (Ap. Resp., Sist. Nerv.): [membrana mucosa](#) que reviste el techo de la fosa nasal y contiene componentes del sentido del olfato. La mucosa olfatoria tiene un epitelio cuyos 3 tipos celulares más abundantes son las [células basales](#), las células de sostén y las células olfatorias. Las células olfatorias son particulares porque presentan características de células epiteliales (se ubican en contacto con otras células epiteliales, se renuevan a partir de las basales, están en contacto con el medio externo), pero también tienen características de neuronas bipolares (tienen dos prolongaciones, una de ellas es un axón amielínico que forma el nervio olfatorio, hacen sinapsis con otras neuronas). En la lámina propia de la mucosa olfatoria hay glándulas serosas cuya secreción sirve para solubilizar sustancias con aroma.

Muralium (Ap. Dig.): estructura pluricelular compuesta por [hepatocitos](#) que se disponen uno al lado del otro formando una placa de una célula de espesor. Cada cara del muralium está bañada por un líquido (plasma sanguíneo) que pertenece al espacio perisinusoidal. Los hepatocitos exponen a ese líquido numerosas [microvellosidades](#) a través de las cuales absorben las sustancias que llegan al hígado desde la vena porta y la arteria hepática.

Muscular externa (Ap. Dig.): ver [túnica muscular externa](#).

Muscular de la mucosa = muscularis mucosae (Ap. Dig.): lámina compuesta por músculo liso que forma parte de la [túnica mucosa](#) del esófago, estómago, intestino delgado e intestino grueso. La muscular de la mucosa representa la capa más externa de la túnica mucosa y está en contacto con la lámina propia de la mucosa y con la [túnica submucosa](#).

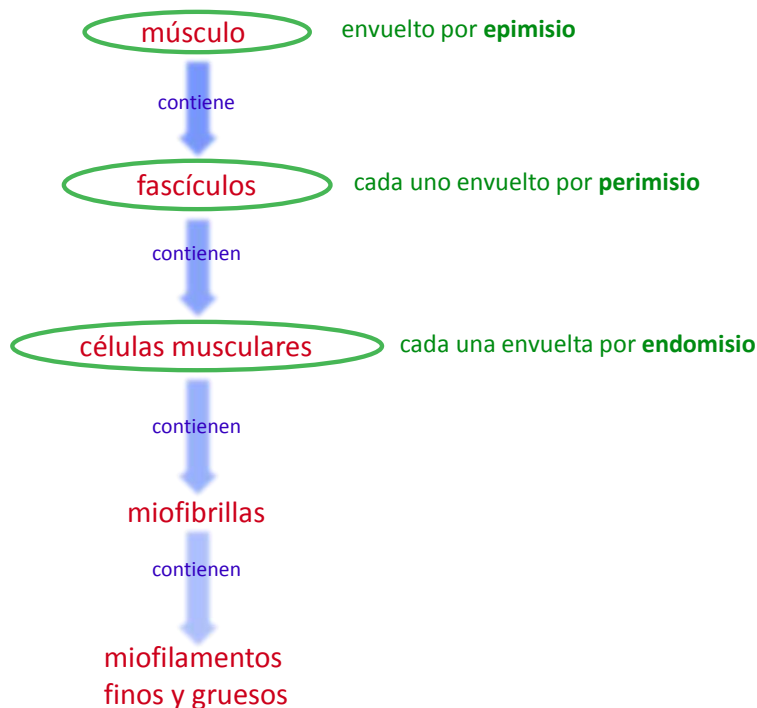


Figura 14: organización de los componentes de tejido muscular esquelético y tejido conectivo en un músculo.

Músculo (Ap. Locom.): cada uno de numerosos órganos que forman parte del aparato locomotor y que están formados fundamentalmente por tejido muscular esquelético, pero también con abundante tejido conectivo, el cual se ordena envolviendo individualmente a las células ([endomiso](#)), a los fascículos ([perimisio](#)) y a todo el músculo ([epimisio](#)) (Fig. 14). Los músculos se unen a los huesos generalmente a través de tendones, pero en algunos casos lo hacen a través de estructuras como aponeurosis. Los músculos están formados por numerosas “unidades motoras”, que a su vez se componen de un grupo de células musculares que hacen sinapsis con las ramificaciones del axón de una [motoneurona alfa](#). Los músculos del aparato locomotor se estudian analizando sus inserciones, su acción (movimiento que genera al contraerse), su forma, su irrigación y su inervación. Los músculos esqueléticos también contienen estructuras sensitivas como el “órgano tendinoso de Golgi” y el “huso neuromuscular” que sirven para controlar el nivel de contracción y de estiramiento de cada músculo.

Músculo ciliar (Ojo): músculo liso que forma parte del cuerpo ciliar. El músculo ciliar es responsable de la acomodación y es inervado por axones amielínicos parasimpáticos que se originan en el ganglio ciliar.

Músculo detrusor (Ap. Urin.): músculo liso que forma parte de la pared de la vejiga, cuya acción produce el vaciamiento y expulsión de la orina.

Músculo dilatador de la pupila (Ojo): el músculo dilatador de la pupila está formado por células epiteliales polarizadas o “mioepiteliales” que forman el epitelio anterior del iris. Estas células representan la parte pigmentada (capa externa) de la parte anterior de la túnica interna del globo ocular. La parte basal de cada célula tiene características de músculo liso en disposición radial (por lo que al contraerse aumentan el tamaño de la pupila), mientras que la parte apical de cada célula contiene al núcleo y gránulos de [melanina](#). El músculo dilatador de la pupila está innervado por el sistema nervioso simpático a través de axones posganglionares que se originan en el ganglio cervical superior, entran al cráneo junto con la arteria carótida interna, pasan a la órbita junto con la arteria oftálmica y luego entran al globo ocular para hacer sinapsis con el músculo dilatador.

Músculo extrínseco del ojo (Ojo): denominación que reciben los músculos esqueléticos que se encuentran en la órbita, por fuera del globo ocular y se insertan en la esclerótica. Las acciones de estos músculos modifican la orientación del globo ocular. Los músculos extrínsecos son innervados por el sistema nervioso somático a través de los [nervios motor ocular común](#) (III), troclear (IV) y motor ocular externo (VI).

Músculo intrínseco del ojo (Ojo): denominación que reciben los músculos lisos que se encuentran dentro del globo ocular: [esfínter](#) de la pupila, dilatador de la pupila, ciliar. Los músculos intrínsecos son innervados por el sistema nervioso autónomo a través del [nervio motor ocular común](#) (III) y neuronas posganglionares cuyos somas se encuentran en el ganglio ciliar (esfínter de la pupila y ciliar) o a través de axones simpáticos provenientes del ganglio cervical superior (dilatador de la pupila).

Músculo papilar (Ap. Circ.): cada una de varias [columnas carnosas](#) de primer orden. Los músculos papilares se encuentran en los ventrículos, por un extremo están unidos a la pared ventricular y por el otro a una cuerda tendinosa que a su vez se une al borde libre de las valvas que forman las válvulas bicúspide o tricúspide.

Músculo pectíneo (Ap. Circ.): cada una de varias [columnas carnosas](#) que se encuentran en las aurículas. Las columnas carnosas de las aurículas pertenecen solamente al segundo y al tercer orden y están menos desarrolladas que las de los ventrículos.

Narina = orificio nasal (Ap. Resp.): orificio anterior de la fosa nasal que la comunica con el exterior del cuerpo.

Nariz (Msc.): prominencia impar y media de la cara que pertenece al aparato respiratorio y está ubicada encima de la entrada a las fosas nasales. El esqueleto de la nariz está compuesto por huesos y cartílagos.

Nasofaringe (Ap. Resp.): ver [rinofaringe](#).

Natriurético (Ap. Circ., Sist. End.): ver factor natriurético atrial.

Nefrón = nefrona (Ap. Urin.): estructura pluricelular microscópica que forma parte (junto con el túbulo colector) de la unidad funcional del riñón. El nefrón está compuesto por un [corpúsculo](#)

[renal](#) y un túbulo. El corpúsculo renal está formado por el glomérulo (ovillo de capilares fenestrados) envuelto por la cápsula de Bowman. La cápsula de Bowman tiene dos hojas, una visceral (que envuelve los capilares del glomérulo) y una hoja parietal que en el polo vascular del corpúsculo se continúa con el túbulo del nefrón. A su vez, el túbulo del nefrón tiene varias porciones: [túbulo contorneado proximal](#), [túbulo recto proximal](#), [segmento delgado](#), [túbulo recto distal](#) y [túbulo contorneado distal](#). El túbulo recto proximal, el segmento delgado y el túbulo recto distal forman en conjunto el [asa de Henle](#). En el corpúsculo renal se ultrafiltra la sangre, formándose el “ultrafiltrado”, que a medida que recorre el túbulo va modificando su composición (por reabsorción y secreción de sustancias). En sus distintas porciones, el túbulo del nefrón está rodeado de capilares sanguíneos fenestrados que pertenecen al segundo plexo capilar del [sistema porta](#) renal. El ultrafiltrado intercambia sustancias con la sangre de esos capilares.

Nervio (Sist. Nerv.): conjunto de axones en el sistema nervioso periférico. Los nervios se originan del sistema nervioso central, cuando surgen de la [médula espinal](#) se los denomina “nervios raquídeos” o “nervios espinales”, mientras que cuando se originan del encéfalo se los denomina “nervios craneales”. Los [nervios](#) están formados por axones que se encuentran asociados a las [células de Schwann](#) y además presentan envolturas de tejido conectivo que constituyen el [endoneuro](#), el [perineuro](#) y el [epineuro](#) (Fig. 15).

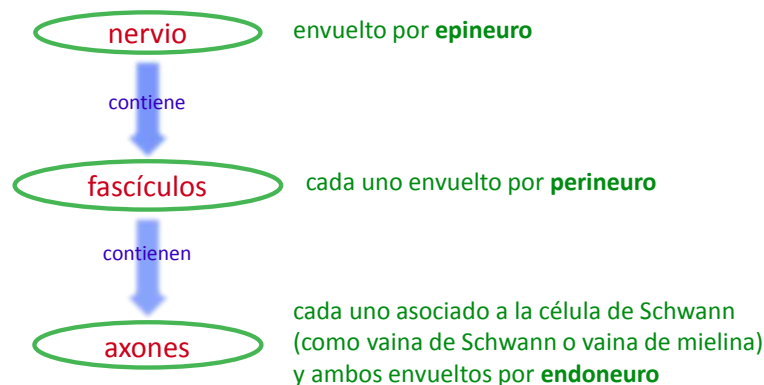


Figura 15: organización de los componentes de tejido nervioso y tejido conectivo en un nervio.

Nervio abducens = VI = nervio motor ocular externo (Sist. Nerv., Ojo): nervio craneal motor somático que inerva al músculo recto externo. Sus axones tienen su origen en un núcleo de la [protuberancia](#) y salen del cráneo hacia la órbita por la [hendidura esfenooidal](#).

Nervio accesorio = XI (Sist. Nerv.): nervio craneal motor somático que inerva músculos de la faringe, de la laringe y del cuello que mueven la cabeza y la cintura escapular.

Nervio craneal (Sist. Nerv.): cada uno de 12 pares de nervios que se originan del encéfalo. Los [nervios craneales](#) son distintos entre sí, por lo que se estudian individualmente. Algunos son motores (eferentes), otros sensitivos (aférentes) y otros mixtos. Todos los nervios craneales pertenecen al sistema nervioso somático y algunos (III, VII, IX y X) también tienen componentes

del sistema nervioso autónomo (parasimpático). Para el estudio de los nervios craneales se deben considerar distintos aspectos anatómicos como los núcleos asociados ([núcleo de origen](#) para los componentes eferentes o [núcleos de terminación](#) para los componentes aferentes), el origen aparente (punto o accidente de la superficie externa del encéfalo en que está implantado el nervio), el orificio del cráneo que el nervio atraviesa, el recorrido que hace y las estructuras que inerva (*Fig. 16*). Desde el punto de vista funcional, para el estudio de cada nervio craneal es necesario analizar si es sensitivo, motor o mixto y si pertenece al sistema nervioso somático o a los sistemas nerviosos somático y parasimpático.

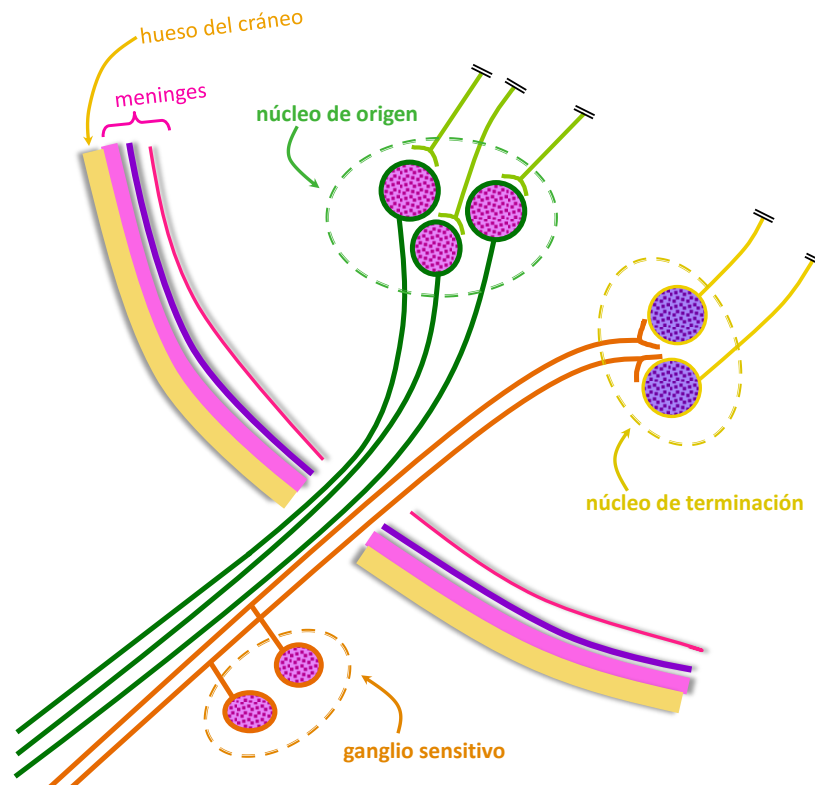


Figura 16: esquema de un nervio craneal sensitivo y motor, con sus núcleos de origen y terminación y su ganglio sensitivo.

Nervio espinal = nervio raquídeo (Sist. Nerv.): cada uno de los 31 pares de nervios que se originan de la medula espinal. Los nervios espinales comparten entre sí muchas características, por lo que se puede hacer una descripción general y luego estudiar los detalles particulares de algunos. Todos los nervios espinales pertenecen al sistema nervioso somático y algunos también tienen componentes del sistema nervioso autónomo (simpático o parasimpático). Todos los nervios espinales tienen componente motor (eferente) y sensitivo (aferente). Los nervios espinales se forman a partir de 2 raíces, una anterior (eferente) y otra posterior (aferente). La raíz posterior tiene asociado un ganglio sensitivo donde se encuentran los somas de neuronas pseudounipolares (*Fig. 8*). Las raíces se unen para formar el nervio espinal que se divide en una rama anterior y una rama posterior. El nervio espinal y ambas ramas son mixtas (tienen componentes aferentes y eferentes).

Nervio esplácnico (Sist. Nerv.): nervio formado por axones mielínicos que comunica un ganglio simpático paravertebral con un ganglio simpático prevertebral ([Fig. 8](#)). Los axones del nervio esplácnico se originan en somas de primeras neuronas de la vía eferente simpática del asta lateral de la [médula espinal](#), salen por la raíz anterior del nervio espinal, pasan por la rama comunicante blanca hasta el ganglio paravertebral, del que salen (sin haber hecho sinapsis) formando el nervio esplácnico para terminar haciendo sinapsis (con segundas neuronas de dicha vía) al llegar al ganglio paravertebral.

Nervio facial = VII (Sist. Nerv.): nervio craneal mixto (con componentes aferentes y eferentes, somáticos y parasimpáticos) que inerva los músculos de la expresión facial, glándulas salivales y lagrimales, lleva información sobre el gusto y tacto.

Nervio frénico (Sist. Nerv.): nervio par que se origina a partir del plexo cervical y contiene axones de neuronas motoras que inervan el [diafragma](#). El nervio frénico derecho atraviesa el diafragma por el orificio de la vena cava inferior.

Nervio glossofaríngeo = IX (Sist. Nerv.): nervio craneal mixto (con componentes aferentes y eferentes, somáticos y parasimpáticos) que inerva músculos de la faringe y glándulas salivales, lleva información sobre el gusto, tacto, presión arterial, concentración de O₂ y CO₂ en la sangre.

Nervio hipogloso = XII (Sist. Nerv.): nervio craneal motor somático que inerva músculos de la lengua y otros relacionados con al deglución.

Nervio motor ocular común = III = nervio oculomotor (Sist. Nerv., Ojo): nervio craneal motor, con componentes somáticos y parasimpáticos, que inerva a la mayoría de los músculos de la órbita. El nervio motor ocular común tiene 2 [núcleos de origen](#) motores (principal y accesorio parasimpático) en el [mesencéfalo](#), tiene su origen aparente en la fosa interpeduncular, atraviesa el seno cavernoso y sale del cráneo hacia la órbita por la [hendidura esfenoidea](#). Los axones somáticos llegan directamente hasta los músculos esqueléticos recto medial, recto superior, recto inferior, oblicuo menor (oblicuo inferior), elevador del párpado superior. Los axones parasimpáticos llegan hasta el ganglio ciliar para hacer sinapsis con la segunda neurona parasimpática, que es la que entra en el globo ocular y se dirige a los músculos ciliar y [esfínter](#) de la pupila.

Nervio motor ocular externo (Sist. Nerv., Ojo): ver nervio abducens.

Nervio oftálmico = V1 (Sist. Nerv., Ojo): división o rama sensitiva del nervio trigémino (V) que se dirige a la órbita ocular y sale del cráneo por la [hendidura esfenoidea](#) dividido en 3 ramas: los nervios nasal, frontal y lagrimal. Se distribuye para dar sensibilidad a distintas estructuras como córnea, conjuntiva, párpado superior, glándula lagrimal, cuero cabelludo, piel de la frente y otras.

Nervio olfatorio = I (Sist. Nerv.): nervio que pertenece al sistema nervioso somático y que representa el primer par craneal. El nervio olfatorio es sensitivo y está compuesto entre 15 y 20 fascículos que atraviesan la [lámina cribosa](#) del [etmoides](#), cada fascículo está formado por los axones amielínicos de las células olfatorias que se encuentran en la [mucosa olfatoria](#)

Nervio óptico = II (Sist. Nerv.): nervio que pertenece al sistema nervioso somático y que representa el segundo par craneal. El nervio óptico es sensitivo y está formado por los axones mielínicos de las [células ganglionares](#) de la retina. El nervio óptico es particular porque su mielina está formada por [oligodendrocitos](#), y el tejido conectivo que tiene asociado es dependencia de las meninges, por esto algunos autores lo consideran un tracto (como se considera también a la retina una parte adelantada del sistema nervioso central). El nervio óptico tiene como origen aparente al [quiasma óptico](#) y atraviesa el conducto óptico (junto a la arteria oftálmica) para pasar de la órbita ocular a la cavidad craneal ([Fig. 18](#)).

Nervio trigémino = V (Sist. Nerv.): nervio craneal motor sensitivo y motor, es sensitivo para gran parte de la cabeza y motor para varios músculos, incluyendo los de la masticación. El nervio trigémino se divide en 3 ramas o divisiones, los nervios oftálmico, maxilar (o maxilar superior) y mandibular (o maxilar inferior).

Nervio troclear = IV = nervio patético (Sist. Nerv., Ojo): nervio craneal motor somático que inerva al músculo oblicuo mayor (oblicuo superior). Sus axones tienen su origen en un núcleo del [mesencéfalo](#). El nervio troclear es el único nervio craneal que tiene su origen aparente en la cara posterior del [tronco encefálico](#) y sale del cráneo hacia la órbita por la [hendidura esfenoideal](#).

Nervio vago = nervio neumogástrico = X (Sist. Nerv.): nervio que pertenece al sistema nervioso somático y parasimpático que representa el décimo par craneal. El nervio vago es motor y sensitivo. El nervio vago tiene 3 núcleos asociados en el [bulbo raquídeo](#), uno de ellos es sensitivo y representa el [núcleo de terminación](#) de los componentes sensitivos del nervio y es la parte inferior del núcleo del tracto solitario. Al núcleo del tracto solitario llegan los axones de neuronas pseudounipolares que tienen sus somas en el ganglio inferior del nervio vago y traen información del gusto y aferencias viscerales. Uno de los núcleos motores del nervio vago es el núcleo motor principal (que es parte del “núcleo ambiguo”) que es somático contiene somas cuyos axones llegan a hacer sinapsis con músculos esqueléticos de faringe y laringe. El otro núcleo motor es el núcleo parasimpático (o “núcleo dorsal del vago”) que lleva información eferente para músculos lisos y glándulas de pulmón, corazón, esófago, estómago, intestino delgado, parte de intestino grueso, vesícula biliar y otros. El origen aparente del nervio vago es el surco que se encuentra entre la oliva y el pedúnculo cerebeloso inferior. El nervio vago sale del cráneo por el [agujero yugular](#) (o “agujero rasgado posterior”), recorre el cuello envuelto por la vaina carotídea y atraviesa el [diafragma](#) por el hiato esofágico.

Nervio vestibulococlear = VIII (Sist. Nerv.): nervio craneal sensitivo que conduce información desde el oído interno, relacionada con el sonido y el equilibrio.

Neumocito = Neumonocito (Ap. Resp.): célula epitelial que forma el revestimiento de los alvéolos pulmonares. Los neumocitos forman un epitelio simple con 2 tipos de células: los neumocitos tipo I, que son células planas, y los neumocitos tipo II, que son células cúbicas que secretan tensioactivos.

Neuroectodermo (Embr., Sist. Nerv., Ojo): porción del ectodermo compuesta por las células de la placa neural, que originará al sistema nervioso.

Neuroglia = glía (Sist. Nerv.): conjunto formado por las células de sostén del sistema nervioso central. Este conjunto de células cumple diversas funciones y comprende a los [oligodendrocitos](#), [astrocitos](#), [microglíocitos](#) y a las [células ependimarias](#). En el sistema nervioso central no hay tejido conectivo entre las células nerviosas, por lo que la neuroglia cumple en parte funciones que cumpliría un tejido conectivo: sostén, almacén, nutrición, fagocitosis.

Neurohipófisis (Sist. End.): porción de la [hipófisis](#) de origen nervioso que comprende a la pars nervosa y al [tallo neural](#). La neurohipófisis se origina a partir de un divertículo del [neuroectodermo](#) en la región del [diencéfalo](#) en formación.

Neurona (Sist. Nerv.): célula irritable del tejido nervioso, especializada en recibir estímulos y en generar y conducir impulsos nerviosos. La neurona es una [célula polarizada](#) que consta de un soma y prolongaciones. El soma (o “pericarion”) contiene al núcleo celular y a organoides. Las prolongaciones son el axón y las dendritas. Las neuronas presentan diferencias morfológicas muy variadas (forma y tamaño del soma, número de dendritas, forma de ramificación de dendritas, diámetro y longitud del axón, etc.) por lo que existen diversas clasificaciones, cada una basada en distintos criterios.

Neurona bipolar (Sist. Nerv.): neurona cuyo soma emite dos prolongaciones. Las neuronas bipolares son sensitivas y se encuentran en la retina y en los ganglios vestibular y espiral del oído interno. En el epitelio de la [mucosa olfatoria](#) existen células muy particulares (células olfatorias, sensitivas) que algunos autores también consideran neuronas bipolares.

Neurona bipolar de la retina (Ojo, Sist. Nerv.): neurona cuyo soma se encuentra en la capa nuclear interna de la retina y representa a la segunda célula de la [vía óptica](#), ya que hace sinapsis con conos o bastones (en la capa plexiforme externa) y con las [células ganglionares](#) (en la capa plexiforme interna).

Neurona motora inferior (Sist. Nerv., Ap. Locom.): ver motoneurona inferior.

Neurona multipolar (Sist. Nerv.): neurona cuyo soma emite un axón y más de una dendrita. Funcionalmente las neuronas multipolares son motoneuronas o interneuronas.

Neurona preganglionar = primera neurona de vía eferente autónoma (Sist. Nerv.): primera neurona motora de vía eferente autónoma (simpática o parasimpática) que tiene el soma y dendritas en el encéfalo o en la [médula espinal](#) y un axón mielínico que se dirige a un ganglio autónomo (simpático o parasimpático).

Neurona posganglionar = segunda neurona de vía eferente autónoma (Sist. Nerv.): segunda neurona motora de vía eferente autónoma (simpática o parasimpática) que tiene su soma y dendritas en un ganglio autónomo (simpático o parasimpático) y un axón amielínico que se dirige a hacer sinapsis con células de músculo cardíaco, de músculo liso o de una glándula.

Neurona pseudounipolar (Sist. Nerv.): neurona cuyo soma emite un axón que muy cerca del soma se ramifica en 2 ramas: periférica y central. Las neuronas pseudounipolares son sensitivas y sus somas se encuentran en los ganglios sensitivos (ganglios de las raíces posteriores de los nervios espinales o [ganglios asociados a nervios craneales](#) con componentes sensitivos) ([Fig. 8](#)).

Neurona sensitiva (Sist. Nerv.): neurona que funciona como [receptor](#) o hace sinapsis con un receptor. Las neuronas sensitivas son pseudounipolares o bipolares y tienen su soma en ganglios sensitivos (pseudounipolares) o en estructuras especializadas como el oído o la retina (bipolares).

Neurópilo (Sist. Nerv.): conjunto de prolongaciones de células que pertenecen al tejido nervioso que se encuentra entre los somas del sistema nervioso central, formado por dendritas, axones y prolongaciones de células de sostén.

Neurotransmisor (Sist. Nerv.): molécula sintetizada por la neurona que es liberada al espacio sináptico por la neurona presináptica. El neurotransmisor difunde en el espacio sináptico hasta la membrana postsináptica donde encuentra a su [receptor](#). Los neurotransmisores son moléculas pequeñas como glutamato, acetilcolina, noradrenalina, serotonina. Algunas moléculas pueden cumplir función tanto de neurotransmisor (cuando son liberadas por una neurona al espacio sináptico) como de hormona (cuando son liberadas por una célula endócrina al torrente sanguíneo), ejemplos de estas moléculas son la oxitocina y la adrenalina.

Neutrófilo = granulocito neutrófilo (Tej. Con.): célula de la sangre que representa un tipo de [leucocito granular](#). El neutrófilo es el leucocito más abundante, tiene un núcleo segmentado en 3 a 5 lóbulos (unidos mediante filamentos de cromatina) y numerosos gránulos que contienen distintos tipos de proteínas (enzimas, lactoferrina, defensinas). El neutrófilo se genera en la [médula ósea roja](#) y cuando sale del torrente sanguíneo cumple funciones en el sistema inmune, es capaz de fagocitar y eliminar microorganismos e interactuar con otras células durante la respuesta inmune.

Nexo = unión de hendidura (Tej. Epit.): ver [unión comunicante](#).

Nodo = Nódulo (Msc.): concreción, abultamiento o conjunto formado por acumulación de células o por el ensanchamiento de una estructura.

Nódulo aurículoventricular = nódulo atrioventricular = nodo aurículoventricular = nodo atrioventricular = nodo de Aschoff-Tawara (Ap. Circ.): componente del sistema de conducción de impulsos cardíacos que se ubica en la pared de la aurícula derecha, entre la desembocadura del seno coronario y el tabique interauricular. El nódulo aurículoventricular está compuesto por células musculares cardíacas especializadas y se continua con el [fascículo aurículoventricular](#) (o “haz de His”)

Nódulo sinoauricular = nódulo sinoatrial = nódulo sinusal = nodo sinoauricular = nodo sinoatrial = nodo sinusal = nodo de Keith y Flack (Ap. Circ.): componente del sistema de conducción de impulsos cardíacos que se ubica en la pared de la aurícula derecha cerca de la desembocadura de la vena cava superior. El nódulo sinoauricular está compuesto por células musculares cardíacas especializadas y funciona como marcapasos.

Nódulo de Ranvier = nodo de Ranvier (Sist. Nerv.): espacio entre dos segmentos de mielina de un axón. El nódulo de Ranvier en el sistema nervioso central se corresponde con el espacio entre dos lengüetas de [oligodendrocito](#), mientras que en el sistema nervioso periférico se corresponde con el espacio entre dos [células de Schwann](#).

Nódulo linfático (Sist. Linf.): ver folículo linfático.

Noradrenalina = norepinefrina (Sist. Nerv., Sist. End.): molécula que funciona como neurotransmisor (cuando se libera al espacio sináptico) o como hormona (cuando se secreta desde la [médula suprarrenal](#) a la sangre). La noradrenalina es el neurotransmisor típico de la mayoría de las sinapsis entre la segunda neurona de la vía eferente simpática y sus efectores.

Núcleo = núcleo celular (Msc.): estructura subcelular que contiene las moléculas de ácido desoxirribonucleico (ADN) que forman los cromosomas. El núcleo se tiñe basófilo en los preparados habituales coloreados con hematoxilina y eosina. La basofilia del núcleo puede ser más o menos intensa dependiendo del tipo celular. En el interior del núcleo suelen observarse 1 o más nucléolos. La forma, ubicación y estructura del núcleo son características muy importantes para la identificación de los distintos tipos celulares en un preparado habitual observado al microscopio óptico. La mayoría de las células humanas tienen 1 solo núcleo pero existen células que pueden tener hasta 2 (los hepatocitos), cerca de una decena (osteoclastos) o varias decenas (célula muscular esquelética).

Núcleo = núcleo nervioso (Sist. Nerv.): [aglomeración](#) de somas ubicada en el sistema nervioso central.

Nucleolema (Msc.): estructura subcelular representada por una membrana de naturaleza lipídica que envuelve al núcleo celular.

Nucléolo (Msc.): estructura subcelular que se encuentra en el núcleo y representa el sitio de producción de los ribosomas de una célula. El nucléolo es redondeado y se tiñe intensamente basófilo en los preparados coloreados con hematoxilina-eosina.

Núcleo ambiguo (Sist. Nerv.): núcleo par formado por [sustancia gris](#) que se ubica en el [bulbo raquídeo](#) y contiene las somas de neuronas motoras somáticas cuyos axones salen formando parte de los nervios craneales glossofaríngeo (IX), [vago](#) (X) y accesorio (XI). Las distintas porciones del núcleo ambiguo representan los “núcleos motores principales” de dichos nervios.

Núcleo amigdalino (Sist. Nerv.): núcleo par formado por [sustancia gris](#) que se ubica en la profundidad de la [sustancia blanca](#) de cada hemisferio cerebral, en el lóbulo temporal. El núcleo amigdalino representa el extremo de la cola del núcleo caudado. El núcleo amigdalino es uno de los “[núcleos basales](#)”.

Núcleo apical = núcleo de ubicación apical (Tej. Epit.): la expresión “núcleo apical” se emplea para describir la ubicación del núcleo de una [célula polarizada](#), indicando que se encuentra en la región apical de dicha célula, como el “núcleo apical de la célula del [túbulo contorneado distal](#)”.

Núcleo basal = núcleo de ubicación basal (Tej. Epit.): la expresión “núcleo basal” se emplea para describir la ubicación del núcleo de una [célula polarizada](#), indicando que se encuentra en la región basal de dicha célula, como el “núcleo basal de la [célula caliciforme](#)”

Núcleo basal = núcleo de la base = “ganglio basal” (Sist. Nerv.): cada uno de varios núcleos pares, formados por [sustancia gris](#) que se encuentran dentro de cada hemisferio cerebral (*Fig. 17*). Los núcleos basales tienen funciones motoras relacionadas con la postura y los

movimientos voluntarios. Este conjunto de núcleos está formado por el cuerpo estriado, el claustró y el núcleo amigdalino. A su vez el cuerpo estriado se compone del núcleo caudado y del núcleo lenticular. El núcleo lenticular está compuesto por el globo pálido y el putamen. Es importante aclarar que el término “ganglios basales” es antiguo y actualmente incorrecto ya que la definición de “ganglio” implica ubicación en el sistema nervioso periférico, mientras que los núcleos basales se encuentran todos en el sistema nervioso central ([Fig. 8](#)).

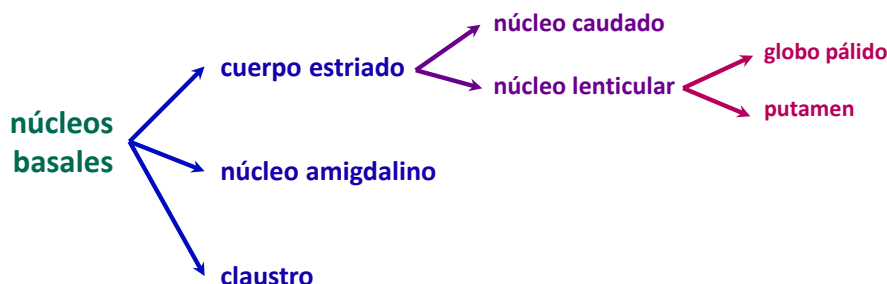


Figura 17: clasificación de los núcleos basales.

Núcleo caudado (Sist. Nerv.): núcleo par formado por [sustancia gris](#) que se ubica en la profundidad de la [sustancia blanca](#) de cada hemisferio cerebral y que se tiene forma de C, o de cola. El núcleo caudado es (junto con el núcleo lenticular) parte del cuerpo estriado, por lo que es parte de los “núcleos basales”. El núcleo caudado se relaciona con el [ventrículo lateral](#) y para su estudio se lo divide en cabeza, cuerpo y cola.

Núcleo cuneiforme = núcleo cuneatus = núcleo de Burdach (Sist. Nerv.): núcleo par formado por [sustancia gris](#) que se ubica en el [bulbo raquídeo](#) que contiene los somas de las segundas neuronas de la [vía del cordón posterior y lemnisco medial](#) y llevan información de tacto discriminativo, vibración y sensibilidad consciente muscular y articular. En el núcleo cuneiforme se produce la sinapsis entre las primeras neuronas (cuyos axones ascienden por el fascículo cuneiforme de la [médula espinal](#)) y las segundas neuronas de dicha vía. Cada soma del núcleo grácil origina un axón que forma parte del lemnisco medial y asciende hasta el [tálamo](#). El núcleo cuneiforme se encuentra lateral con respecto al núcleo grácil.

Núcleo de Burdach (Sist. Nerv.): ver núcleo cuneiforme.

Núcleo de Edinger Westphal (Sist. Nerv., Ojo): ver núcleo parasimpático accesorio del [nervio motor ocular común](#).

Núcleo de Goll (Sist. Nerv.): ver núcleo grácil.

Núcleo de origen (Sist. Nerv.): núcleo con función eferente (motora) asociado a un nervio craneal formado por somas de neuronas cuyos axones forman el componente eferente (motor) del nervio ([Fig. 16](#)). Ejemplos de núcleos de origen son el “núcleo motor principal” del [nervio vago](#) (X) y el “núcleo parasimpático accesorio” del [nervio motor ocular común](#) (III).

Núcleo de terminación (Sist. Nerv.): núcleo con función sensitiva asociado a un nervio craneal formado por somas de neuronas que hacen sinapsis con el axón (rama centripeta) de la neurona pseudounipolar que forma el nervio ([Fig. 16](#)). Ejemplos de núcleos de terminación son el “núcleo del tracto solitario” del [nervio vago](#) (X) y los somas de las células mitrales del bulbo olfatorio, para el nervio olfatorio (I).

Núcleo del cerebelo (Sist. Nerv.): ver núcleo intracerebeloso.

Núcleo dorsal del vago (Sist. Nerv.): ver núcleo parasimpático del [nervio vago](#).

Núcleo excéntrico = núcleo de ubicación excéntrica (Msc.): la expresión “núcleo excéntrico” se emplea para describir la ubicación del núcleo de células como los adipocitos multiloculares. Si bien un “núcleo excéntrico” es cualquier núcleo que no esté en el centro, cuando el núcleo se ubica muy cerca de la membrana plasmática se lo denomina “periférico”, en histología los términos “excéntrico” y “periférico” tienen usos y significados no equivalentes.

Núcleo geniculado lateral = cuerpo geniculado lateral (Sist. Nerv., Ojo): núcleo par formado por [sustancia gris](#) que se ubica en el [tálamo](#) y forma parte de la [vía óptica](#). En el núcleo geniculado lateral se produce la sinapsis entre el axón de la [célula ganglionar](#) (que tiene su soma en la retina) y la última neurona de la vía, que tiene el soma en este núcleo y cuyo axón forma la radiación óptica dirigiéndose hacia la corteza occipital.

Núcleo grácil = núcleo de Goll (Sist. Nerv.): núcleo par formado por [sustancia gris](#) que se ubica en el [bulbo raquídeo](#) que contiene los somas de las segundas neuronas de la [vía del cordón posterior y lemnisco medial](#) y llevan información de tacto discriminativo, vibración y sensibilidad consciente muscular y articular. En el núcleo grácil se produce la sinapsis entre las primeras neuronas (cuyos axones ascienden por el fascículo grácil de la [médula espinal](#)) y las segundas neuronas de dicha vía. Cada soma del núcleo grácil origina un axón que forma parte del lemnisco medial y asciende hasta el [tálamo](#). El núcleo grácil se encuentra medial con respecto al núcleo cuneiforme.

Núcleo intracerebeloso = núcleo del cerebelo (Sist. Nerv.): cada uno de 4 núcleos pares formados por [sustancia gris](#) que se encuentran en la profundidad de la [sustancia blanca](#) del [cerebelo](#). Los núcleos del cerebelo se denominan “núcleo dentado”, “núcleo globoso”, “núcleo emboliforme” y “núcleo fastigial”.

Núcleo lenticular (Sist. Nerv.): núcleo par formado por [sustancia gris](#) que se ubica en la profundidad de la [sustancia blanca](#) de cada hemisferio cerebral y que se tiene forma de lente. El núcleo lenticular es (junto con el núcleo caudado) parte del cuerpo estriado, por lo que es parte de los [núcleos basales](#). Una lámina delgada de sustancia blanca separa al núcleo lenticular en una porción externa, el putamen y una porción interna el globo pálido.

Núcleo motor principal (Sist. Nerv.): grupo de somas de neuronas motoras somáticas cuyos axones forman parte de nervios craneales como el [motor ocular común](#) (III), el facial (VII) y el [vago](#) (X), estos axones hacen sinapsis directamente con células musculares esqueléticas. En el caso del III, el núcleo motor principal se ubica en el [mesencéfalo](#), en el caso del X, el núcleo motor principal se ubica en el [bulbo raquídeo](#).

Núcleo parasimpático accesorio del nervio motor ocular común = núcleo de Edinger Westphal (Sist. Nerv., Ojo): núcleo par formado por [sustancia gris](#) que se ubica en el [mesencéfalo](#) y representa uno de los núcleos asociados al [nervio motor ocular común](#) (III). Los somas que se encuentran en el núcleo parasimpático accesorio corresponden a neuronas preganglionares de la vía eferente parasimpática. Los axones que se originan en este núcleo se dirigen al ganglio ciliar que se encuentra en la órbita ocular.

Núcleo parasimpático del nervio vago = núcleo dorsal del vago (Sist. Nerv.): núcleo par formado por [sustancia gris](#) que se ubica en el [bulbo raquídeo](#) y representa uno de los núcleos motores asociados al [nervio vago](#) (X). Los somas que se encuentran en el núcleo parasimpático accesorio corresponden a neuronas preganglionares de la vía eferente parasimpática. Los axones que se originan en este núcleo se dirigen a través del nervio vago hasta numerosos ganglios parasimpáticos del tórax y del abdomen.

Núcleo periférico = núcleo de ubicación periférica (Msc.): la expresión “núcleo periférico” se emplea para describir la ubicación del o de los núcleos de células poliédricas, aproximadamente esféricas o alargadas, en que los núcleos se ubican muy cerca de la membrana plasmática, como el núcleo del adipocito unilocular o los núcleos de las células musculares esqueléticas. Si bien un núcleo periférico no está en el centro y se puede considerar “excéntrico”, en histología los términos “excéntrico” y “periférico” tienen usos y significados no equivalentes.

Núcleo pulposo (Sist. Esq.): masa gelatinosa formada principalmente por [proteoglucanos](#) y colágeno que se encuentra en la parte central de los discos intervertebrales. El núcleo pulposo está rodeado por el anillo fibroso.

Núcleo rojo (Sist. Nerv.): núcleo par formado por [sustancia gris](#) que se ubica en el tegmento del [mesencéfalo](#), entre la sustancia negra y el acueducto cerebral. Su coloración rojiza se debe a su abundante vascularización y a un pigmento que contiene hierro que se acumula en las neuronas que forman este núcleo. El núcleo rojo tiene funciones motoras que regulan el tono muscular, la posición y los movimientos de la marcha.

Núcleo subtalámico (Sist. Nerv.): cada uno de los núcleos formados por [sustancia gris](#) que forman parte del [diencéfalo](#), se ubican en el subtálamo y tienen funciones motoras.

Oftálmico (Ojo): adjetivo que denota relación con el ojo, como en “arteria oftálmica” o en “nervio oftálmico”. El término “oftálmico” no es sinónimo del término “óptico”.

Occipital (Sist. Esq.): hueso impar y plano de la parte posterior e inferior del cráneo. El hueso occipital tiene entre otros orificios al [agujero magno](#) (o “agujero occipital”) por el que pasa el bulbo raquídeo y las arterias vertebrales.

Oído externo (Oído): segmento externo del oído formado por la oreja (o pabellón del oído) y el conducto auditivo externo.

Oído interno = laberinto (Oído): porción interna del oído que se compone de una porción ósea y otra membranosa. La porción ósea es un sistema continuo de conductos y cavidades que se encuentra en la porción petrosa del hueso temporal y que rodea a la porción membranosa que también es un sistema de conductos y cavidades. El laberinto óseo está formado por el

vestíbulo, los 3 conductos semicirculares y la cóclea. El laberinto membranoso está rodeado por el laberinto óseo, el espacio entre ellos contiene perilinfa.

Oído medio (Oído): segmento medio del oído que comprende la cavidad timpánica, la membrana timpánica, la cadena formada por el estribo, el yunque y el martillo, la [trompa auditiva](#) y espacios como el antro y las celdillas mastoideas.

Ojo (Msc.): globo ocular y estructuras anexas como los músculos extrínsecos, los párpados, el aparato lagrimal y otras.

Oligodendrocito (Sist. Nerv.): célula de sostén del tejido nervioso que se encuentra en el sistema nervioso central. La función principal del oligodendrocito es formar las vainas de mielina de los axones mielínicos en el sistema nervioso central, por lo que es muy abundante en la [sustancia blanca](#). Cada oligodendrocito forma varias lengüetas que se asocian con segmentos de axones enrollándose en forma centrípeta. De esta forma un oligodendrocito es capaz de formar vaina de mielina para segmentos de varios axones.

Ombigo (Msc., Embr.): cicatriz que se encuentra en la pared anterior del abdomen que corresponde al sitio de fijación del cordón umbilical en el feto.

Omento (Ap. Dig.): ver epiplón.

Omóplato (Sist. Esq.): ver escápula.

Oocito (Ap. Rep. Fem.): célula que representa el precursor del óvulo. Cada oocito se encuentra en un folículo ovárico desde la vida intrauterina de la mujer hasta la ovulación, en que un oocito secundario es expulsado del ovario hacia la trompa uterina. El oocito es una célula grande y esférica que tiene un núcleo grande (el núcleo del oocito llega a ser más grande que las [células de la granulosa](#)).

Opsina (Ojo): proteína que forma parte de los pigmentos visuales. La escotopsina es la opsina que forma la rodopsina.

Óptico (Ojo): adjetivo que denota relación con el sentido de la vista, como en “nervio óptico”, “radiación óptica” o “porción óptica de la retina”. El término “óptico” no es sinónimo del término “oftálmico”.

Ora serrata (Ojo): límite entre la porción óptica de la retina y el cuerpo ciliar. La ora serrata describe un círculo cuyo perímetro tiene un aspecto aserrado (de ahí su nombre “borde aserrado”).

Órbita ocular (Sist. Esq., Ojo): cavidad que se encuentra entre la cara y el cráneo y aloja al globo ocular y a sus principales anexos. Se la compara con una pirámide cuadrangular cuya base se corresponde con la abertura anterior de la órbita y cuyo vértice se corresponde con la porción más interna de la [hendidura esfenoidal](#). Las 4 paredes de la órbita están formadas por los huesos frontal, [esfenoides](#), [etmoides](#), maxilar superior, lagrimal, cigomático y palatino. La órbita presenta varios orificios o conductos entre los que se destacan el [conducto óptico](#), la hendidura esfenoidal y el conducto lácrimonasal.

Oreja = pabellón auricular = pabellón del oído (Oído): dilatación laminar situada en la parte lateral de la cabeza. La oreja tiene un esqueleto formado por cartílagos y tejido conectivo denso, tiene ligamentos

Orejuela (Ap. Circ.): prolongación o divertículo con forma de oreja que presenta cada aurícula. La luz de la orejuela es continua con la luz del resto de la aurícula. Algunos textos, como el de Rouvière, llaman “aurícula” a la orejuela.

Organela (Msc.): ver organoide.

Órgano (Msc.): estructura formada por dos o más tejidos organizados de un modo particular para cumplir una o más funciones. Ejemplos de órganos son el estómago, el hígado, la piel. Un rasgo macroscópico clasifica a los órganos como huecos o macizos. En los órganos huecos se describe la pared que está formada por capas y se encuentra en torno a una luz. En los órganos macizos se describen dos porciones, una que está formada por los componentes que dan la función particular del órgano y se denomina [parénquima](#) y otra que da sostén a esos componentes y se denomina [estroma](#). Los órganos se agrupan formando aparatos o sistemas.

Órgano linfático (Sist. Linf.): el término “órgano linfático” tiene distinto significado según se aplique una definición histológica o una definición funcional. La definición histológica de órgano linfático tiene que ver con la constitución histológica: los órganos linfáticos tienen una cápsula de tejido conectivo denso y tienen muy abundantes linfocitos. En este sentido, los órganos linfáticos son el ganglio linfático, el bazo y el timo. La definición funcional de órgano linfático tiene que ver con la maduración de los linfocitos y en ese sentido se habla de “[órgano linfático primario](#)” y “[órgano linfático secundario](#)”, refiriéndose a estructuras que no necesariamente tienen cápsula o que forman parte de órganos de otros sistemas.

Órgano linfático primario (Sist. Linf.): la definición de órgano linfático primario tiene que ver con la función que cumplen en el sistema inmune, y no con su constitución histológica. Los órganos linfáticos primarios son la médula ósea roja y el timo, que son órganos linfáticos en donde tiene lugar la maduración independiente de antígeno de los linfocitos.

Órgano linfático secundario (Sist. Linf.): la definición de órgano linfático secundario tiene que ver con la función que cumplen en el sistema inmune, y no con la constitución histológica. Los órganos linfáticos secundarios son los ganglios linfáticos, el bazo y el tejido linfático asociado a mucosas (M.A.L.T.), que son estructuras donde tienen lugar las reacciones inmunes (maduración dependiente de antígeno de los linfocitos).

Órgano tendinoso de Golgi = órgano tendinoso (Ap. Locom., Sist. Nerv.): estructura microscópica que se encuentra en los músculos esqueléticos y constituye un [receptor](#) propioceptivo del nivel de contracción del músculo. El órgano tendinoso de Golgi está compuesto por una cápsula de tejido conectivo que contiene haces de fibras tendinosas. La inervación del órgano tendinoso de Golgi está dada por axones aferentes de tipo Ib que se ramifican entre las fibras de colágeno.

Organoide = organela = orgánulo (Msc.): estructura subcelular que se encuentra en el citoplasma que tiene una forma y función definida. Ejemplos de organoides son la

mitocondria, el retículo endoplasmático liso, el retículo endoplasmático rugoso, el aparato de Golgi entre otros.

Orgánulo (Msc.): ver organoide.

Orificio de la vena cava inferior (Ap. Locom., Ap. Circ.): orificio del [diafragma](#) que se encuentra en el centro frénico por el que pasa la vena cava inferior y el nervio frénico derecho.

Orificio yugular (Sist. Esq., Ap. Circ., Sist. Nerv.): ver [agujero yugular](#).

Origen aparente (Sist. Nerv.): accidente de la superficie del encéfalo por donde sale o se implanta un nervio craneal. Como ejemplos de orígenes aparentes se pueden mencionar a la fosa interpeduncular del [mesencéfalo](#) (para el III) y al surco entre la oliva y el pedúnculo cerebeloso inferior en la superficie del bulbo (para el X).

Origen real (Sist. Nerv.): grupo de somas cuyos axones constituyen un nervio craneal ([Fig. 16](#)). El origen real para el componente motor es un “[núcleo de origen](#)” que se encuentra en sistema nervioso central. El origen real para el componente sensitivo se encuentra en el sistema nervioso periférico: en un “ganglio sensitivo” donde se ubican los somas de las neuronas pseudounipolares.

Orofaringe = bucofaringe (Ap. Dig., Ap. Resp.): porción media de la faringe que comunica hacia delante con la boca, hacia arriba con la [rinofaringe](#) y hacia abajo con la laringofaringe. Esta porción es compartida por ambos aparatos digestivo y respiratorio.

Osificación (Tej. Con.): formación de tejido óseo dada por la actividad de osteoblastos que sintetizan matriz orgánica que luego se mineraliza. La osificación ocurre en lugares donde hay otro tejido conectivo (cartílago hialino o mesénquima), por lo que se verifica a través de dos mecanismos: osificación endocondral (para la mayoría de los huesos) y osificación intramembranosa (para los huesos de la cabeza, y la mayor parte de la clavícula).

Osificación endocondral (Tej. Con.): formación de tejido óseo que tiene lugar sobre un molde preformado de cartílago hialino. La osificación endocondral es el mecanismo que ocurre en la mayoría de los huesos del cuerpo.

Osificación intramembranosa (Tej. Con.): formación de tejido óseo que tiene lugar a partir del tejido conectivo mesenquimático. La osificación intramembranosa es el mecanismo predominante en los huesos del cráneo, de la cara y en la mayor parte de la clavícula.

Osteoblasto (Tej. Con.): célula del tejido óseo encargada de generar la matriz ósea. Los osteoblastos están unidos entre sí a través de prolongaciones unidas por uniones comunicantes (o “nexos”).

Osteocito (Tej. Con.): célula madura del tejido óseo que se origina por diferenciación del osteoblasto que quedó atrapado en la matriz ósea. Los osteocitos se ubican en lagunas y se mantienen unidos a otros osteocitos y a células de revestimiento óseo a través de prolongaciones citoplasmáticas que se alojan en canalículos. Las prolongaciones se unen entre sí a través de uniones comunicantes (o “nexos”).

Osteoclasto (Tej. Con.): célula del tejido óseo encargada de la resorción ósea. El osteoclasto es una célula multinucleada que se forma por fusión de células progenitoras de

osteoclastos, que a su vez derivan de células madre de monocitos. El osteoclasto secreta enzimas proteolíticas y HCl hacia una superficie ósea para degradar el tejido óseo que se encuentre debajo de él (las enzimas degradan el osteoide y el HCl solubiliza la hidroxiapatita). En el remodelado óseo, los osteoclastos generan un espacio con forma cilíndrica que será rellenado con una osteona nueva.

Osteoide (Tej. Con.): porción orgánica de la matriz extracelular del tejido óseo. El osteoide se compone principalmente de fibras de colágeno tipo I y sustancia fundamental. El osteoide consta también de proteínas específicas del tejido óseo. Sobre el osteoide se deposita la hidroxiapatita en forma de cristales.

Osteona = osteona cortical = sistema de Havers (Tej. Con.): unidad estructural del tejido óseo compacto, tiene forma cilíndrica con un conducto central llamado conducto de Havers donde se encuentran vasos sanguíneos. Alrededor de los conductos de Havers se encuentran laminillas de matriz que se disponen en forma concéntrica, en estas laminillas se encuentran las lagunas que contienen osteocitos, y también las excavaciones (“canalículos”) que comunican osteocitos entre sí. Las osteonas se comunican entre sí a través de conductos de Volkmann, que son perpendiculares a los de Havers.

Ovario (Ap. Rep. Fem., Sist. End.): órgano par y macizo que pertenece al aparato reproductor femenino (del que representa al órgano principal) y al sistema endócrino y se ubica en la pelvis. El ovario es el único órgano de la [economía](#) que se encuentra dentro de la cavidad peritoneal, ya que el [peritoneo](#) se interrumpe a nivel de la línea de Farre. El ovario presenta 4 zonas: epitelio ovárico (cúbico simple, que continúa al epitelio plano simple del [mesovario](#)), [túnica albugínea](#) (de tejido conectivo denso), corteza ovárica (que contiene los folículos ováricos en un [estroma](#) de tejido conectivo muy particular) y médula ovárica (que contiene vasos y nervios que entran y salen por entre las hojas del mesovario).

Óvulo (Ap. Rep. Fem.): célula haploide que representa a la gameta femenina. El óvulo se forma a partir del oocito secundario, que completa la segunda división meiótica si es fecundado por un espermatozoide.

Ovulación (Ap. Rep. Fem.): liberación de un oocito secundario desde el folículo maduro.

Oxitocina (Sist. End., Sist. Nerv.): molécula de naturaleza peptídica que cumple función de hormona cuando se libera a la sangre desde la pars nervosa de la [hipófisis](#) o que cumple función de neurotransmisor cuando se libera a un espacio sináptico desde una neurona. La oxitocina es sintetizada somas que se encuentran en los núcleos supraóptico y paraventricular del [hipotálamo](#), se transporta a través de los axones amielínicos hacia la pars nervosa de la hipófisis donde se acumula y se secretada.

Pabellón (Msc.): estructura ensanchada con forma comparable a un cono, como el “pabellón auricular” o el “pabellón de la trompa uterina”.

Pabellón auricular (Oído): ver oreja.

Pabellón de la trompa uterina (Ap. Rep. Fem.): ver infundíbulo de la trompa uterina.

- Paladar (Ap. Dig., Ap. Resp.):** estructura que forma el techo de la boca y el piso de la fosa nasal. El paladar está compuesto por el “paladar blando” y el “paladar duro”.
- Paladar blando = velo del paladar (Ap. Dig., Ap. Resp.):** porción posterior del paladar formada por músculos y membranas. El paladar blando puede estar relajado y permitir la comunicación entre la [rinofaringe](#) y la orofaringe o estar contraído (extendiéndose como un tabique horizontal) impidiendo esa comunicación.
- Paladar duro = paladar óseo (Ap. Dig., Ap. Resp.):** porción anterior del paladar formada por los huesos maxilar superior y palatino y revestida por [mucosa](#).
- Páncreas (Ap. Dig., Sist. End.):** órgano impar y macizo que pertenece al aparato digestivo y al sistema endócrino y se ubica en el abdomen. El páncreas es retroperitoneal en su mayor parte con excepción de su cola que está recubierta por [peritoneo](#) visceral. El páncreas es para el aparato digestivo una glándula anexa al tubo digestivo que forma el jugo pancreático, que contiene proenzimas digestivas y HCO_3^- . Esta porción del páncreas se denomina “páncreas exócrino” y está compuesto por [ácinos pancreáticos](#) y conductos. El jugo pancreático llega al duodeno a través del conducto pancreático principal y del conducto accesorio del páncreas. La porción endócrina del páncreas está representada por los “[islotes pancreáticos](#)” que están dispersos por el órgano, siendo más abundantes en la cola.
- Papila (Msc.):** proyección aproximadamente cónica. Las papilas pueden ser macroscópicas, como la papila renal y las papilas duodenales o microscópicas, como las papilas dérmicas y la mayoría de las papilas linguales.
- Papila del nervio óptico (Ojo):** elevación de la superficie interna de la retina que corresponde al borde del disco óptico y se forma por la acumulación de axones de [células ganglionares](#) que se incorporan al [nervio óptico](#).
- Papila dérmica (Sist. Teg.):** cada una de las papilas que componen la dermis papilar y están constituidas por tejido conectivo laxo. La dermis papilar y la dermis reticular forman la dermis, una de las capas de la piel. Las papilas aumentan la superficie de contacto entre la dermis y la epidermis.
- Papila duodenal mayor = carúncula mayor (Ap. Dig.):** accidente con forma de proyección cónica en la pared de la segunda porción del duodeno dado por la apertura de la ampolla hepatopancreática (“ampolla de Vater”) que se forma por la unión de los conductos colédoco y pancreático principal.
- Papila duodenal menor = carúncula menor (Ap. Dig.):** accidente con forma de proyección cónica en la pared de la segunda porción del duodeno dado por la apertura del conducto accesorio del páncreas. La papila duodenal menor se encuentra más arriba que la papila duodenal mayor.
- Papila lingual (Ap. Dig.):** cada una de numerosas proyecciones que se encuentran en la superficie superior o dorsal de la lengua. Cada papila lingual está compuesta por un núcleo de tejido conectivo y un epitelio estratificado plano [queratinizado](#). Existen 4 tipos de papilas

linguales: filiformes, foliadas, caliciformes (o circunvaladas) y fungiformes (los últimos 3 tipos de papilas linguales contienen corpúsculos gustativos).

Papila renal (Ap. Urin.): ápice o vértice de la pirámide renal que se ubica en un [cáliz menor](#). La papila renal contiene al “área cribosa” que es la zona que presenta numerosos orificios por los que la orina abandona el riñón.

Paracorteza (Sist. Linf.): ver corteza profunda del ganglio linfático.

Paratiroides (Sist. End.): ver glándula paratiroides.

Paratohormona (Sist. End.): ver hormona paratiroidea.

Paravertebral (Msc., Sist. Nerv.): adjetivo que denota que una estructura se ubica a los lados de las vértebras, como en “cadena paravertebral de ganglios simpáticos”.

Pared (Msc.): cubierta que limita o cierra un espacio. La pared de los órganos huecos está formada por varias (generalmente 3 o 4) túnicas concéntricas, cada túnica está compuesta por más de un tejido que aporta distintas funciones como barrera, secreción, motilidad, resistencia mecánica, deslizamiento, unión a otras estructuras, etc. La pared de algunas regiones del cuerpo como el tórax o el abdomen también se compone de capas organizadas en forma concéntrica (piel, [fascia](#) superficial, fascia profunda, etc.).

Parénquima (Msc.): porción de un órgano formada por el tejido funcional característico de un órgano.

Parietal (Msc.): adjetivo que denota que una estructura tiene relación con una pared, como en “hoja parietal del [peritoneo](#)”.

Parietal (Sist. Esq.): hueso par y plano que forma parte del esqueleto del cráneo.

Parietal (Sist. Nerv.): ver lóbulo parietal.

Párpado (Ojo): pliegue cutáneo que protege al ojo. Los párpados superior e inferior están formados por varias capas: piel, capa subcutánea, músculo esquelético (orbicular), tarso (o “tabique orbitario”) y conjuntiva. El párpado superior se relaciona con el músculo elevador del párpado superior que se fija al tarso. En los párpados también hay músculo liso y glándulas incluidas en los tarsos (glándulas tarsales).

Pars = parte (Msc.): porción, como en “pars distalis”, “pars nervosa”, “pars pigmentosa”.

Pars distalis = parte distal (Sist. End.): porción de la adenohipófisis que forma el lóbulo anterior de la [hipófisis](#) que cumple funciones en el control de la actividad de muchos órganos, entre ellos la glándula tiroides, la [corteza suprarrenal](#), el testículo el ovario, la [glándula mamaria](#), los huesos (*Fig. 11*). La pars distalis está formada por cordones de células epiteliales y capilares fenestrados. Las células pertenecen a distintos tipos según la hormona que secreten (corticotrofas, gonadotrofas, lactotrofas, somatotrofas y tirotrofas) o según el aspecto que adquieren en las coloraciones habituales (acidófilas, basófilas y cromóforas). La pars distalis se irriga a partir de las venas porta hipofisarias que descienden desde el [infundíbulo](#).

Pars intermedia = porción intermedia (Sist. End.): porción de la [adenohipófisis](#) que se encuentra unida a la pars nervosa, formando parte del lóbulo posterior (*Fig. 11*). En los preparados teñidos

con hematoxilina y eosina presenta células cromóforas y células basófilas. La [pars intermedia](#) no tiene función endócrina en el adulto humano.

Pars nervosa = porción nerviosa (Sist. End.): porción de la neurohipófisis que se encuentra debajo del [tallo neural](#) y unida a la pars intermedia, formando con ella el lóbulo posterior de la [hipófisis](#) ([Fig. 11](#)). La pars nervosa contiene los extremos distales de axones amielínicos cuyos somas se encuentran en el núcleo supraóptico o en el núcleo paraventricular del [hipotálamo](#). Estos axones secretan las hormonas oxitocina y antidiurética hacia la sangre de capilares fenestrados. Además de axones y capilares, en la pars nervosa se encuentran los pituicitos que representan células de sostén (similares a los [astrocitos](#)) con numerosas prolongaciones citoplasmáticas.

Pars pigmentosa = parte pigmentada (Ojo): ver epitelio pigmentario.

Pars tuberalis= porción tuberal (Sist. End.): porción de la [adenohipófisis](#) que se encuentra unida al [tallo neural](#), formando con él el tallo hipofisario ([Fig. 11](#)). La [pars tuberalis](#) no tiene función endócrina conocida en el humano.

Pars convoluta = porción contorneada (Ap. Urin.): porción del túbulo del [nefrón](#) que forma parte del laberinto cortical y hace un recorrido con vueltas o tortuoso, pudiendo pertenecer al túbulo proximal o al distal.

Pars recta = porción recta (Ap. Urin.): porción del túbulo del [nefrón](#) que forma parte del asa de Henle y que hace un recorrido recto, pudiendo pertenecer al túbulo proximal o al túbulo distal.

Pedículo (Msc.): conjunto de estructuras que juntas se dirigen a un órgano (o salen de él) para conducir información (nervios) y fluidos (venas, arterias, vasos linfáticos, conductos particulares de ciertos órganos como pelvis renal, bronquio o vías biliares). El pedículo de un órgano pasa por un espacio llamado [hilio](#) que contiene abundante tejido conectivo. En algunos órganos el pedículo está compuesto por todas las estructuras que “entran y salen” (como en el riñón, el pulmón o el bazo), en otros órganos el pedículo contiene a varias pero no a todas las estructuras que “entran y salen” (como en el hígado o el ganglio linfático) y otros órganos no tienen pedículo (como el duodeno, los huesos, los músculos, la glándula tiroides) porque las estructuras que “entran y salen” lo hacen por distintos puntos sin agruparse.

Pedículo óptico = tallo óptico (Ojo, Embr.): estructura [embrionaria](#) derivada del [neuroectodermo](#) que une el [cerebro](#) anterior con la copa óptica. El pedículo óptico tiene una doble pared y un surco (la fisura coroidea) que aloja a los vasos hialoideos. Las fibras nerviosas que se dirigen desde la copa óptica hasta el cerebro se alojan entre las células de la pared interna del pedículo. La fisura coroidea finalmente se cierra definiendo un túnel que contiene a los vasos coroideos y a las mencionadas fibras nerviosas. El pedículo óptico se transforma en el [nervio óptico](#).

Pedúnculo cerebeloso (Sist. Nerv.): cada uno de 3 tractos pares formados por [sustancia blanca](#) que comunican el [cerebelo](#) con el bulbo y la [médula espinal](#) (pedúnculo cerebeloso inferior), con la [protuberancia](#) (pedúnculo cerebeloso medio) y con el [mesencéfalo](#) y [prosencefalo](#) (pedúnculo cerebeloso superior).

Pedúnculo cerebral (Sist. Nerv.): porción del [mesencéfalo](#) que se encuentra por delante del techo del mesencéfalo. El pedúnculo cerebral está formado por una parte posterior que se llama “tegmento” y una anterior que se llama “pie peduncular”. El pedúnculo cerebral contiene tractos de [sustancia blanca](#) de proyección y núcleos de [sustancia gris](#).

Película lagrimal = film lagrimal (Ojo): película líquida formada por 3 capas, la más superficial es lipídica y producida por las glándulas tarsales (o “de Meibomio”) y ciliares de los párpados. La capa intermedia es una solución acuosa constituida por la secreción serosa de las glándulas lagrimales principal y accesorias. La capa más profunda está dada por la secreción mucosa producida por las [células caliciformes](#) de la conjuntiva.

Pelvis (Msc.): estructura en forma de embudo, como la región del cuerpo que se encuentra entre el abdomen y el periné o como la pelvis renal.

Pelvis (Msc.): región del cuerpo comprendida entre el abdomen por arriba y el periné por debajo.

Pelvis renal (Ap. Urin.): porción del uréter dilatada y con forma de embudo que se forma por la unión de los [cállices mayores](#), se encuentra en el seno renal y forma parte de la vía de conducción de orina.

Pene (Ap. Rep. Masc.): órgano impar, macizo y eréctil que pertenece al aparato reproductor masculino y se encuentra por encima del escroto, aplicado en el periné. El [pene](#) está formado por 3 cuerpos eréctiles (esponjoso y carvernosos) envueltos por una [túnica albugínea](#). La [fascia](#) superficial del pene se denomina “dartos”, contiene [células musculares lisas](#) y carece de adipocitos.

Perfusión (Ap. Circ., Msc.): llegada o introducción de sangre (u otro líquido) a un órgano o a una estructura.

Pericardio (Ap. Circ.): envoltura que recubre al corazón, tiene un componente más externo formado por tejido conectivo denso (pericardio fibroso) y otro componente más interno formado por una serosa ([pericardio seroso](#)).

Pericardio fibroso (Ap. Circ.): porción del pericardio formada por tejido conectivo denso que forma un saco delgado del que se desprenden ligamentos que se unen al [diafragma](#), al esternón y a la [fascia](#) profunda del cuello. Internamente el pericardio fibroso está unido a la hoja parietal del pericardio seroso.

Pericardio seroso (Ap. Circ.): porción serosa del pericardio formada por una hoja parietal (unida al pericardio fibroso) y una hoja visceral. La hoja visceral del pericardio seroso forma parte de la pared del corazón y se denomina también “[epicardio](#)”. El pericardio seroso está formado por un epitelio plano simple y un tejido conectivo subyacente. Dicho tejido conectivo tiene características distintas en cada hoja: en la hoja visceral contiene vasos de la circulación coronaria y tejido adiposo y se une al [miocardio](#), mientras que en la hoja parietal se continúa sin distinguirse con el tejido conectivo del pericardio fibroso. Los epitelios de las hojas parietal y visceral del pericardio seroso se encuentran enfrentados y entre ellos se encuentra el espacio pericárdico. El espacio pericárdico contiene un líquido que humedece las superficies epiteliales, permitiendo que el deslizamiento se produzca con mínimo roce en cada latido.

Pericito (Ap. Circ.): célula alargada cuyas prolongaciones citoplasmáticas ramificadas rodean el endotelio de algunos capilares sanguíneos sin formar una capa continua. Los pericitos son células relativamente indiferenciadas que pueden participar en la regeneración y neoformación de vasos sanguíneos.

Pericondrio (Tej. Con.): capa de tejido conectivo que recubre la mayoría de las piezas de cartílago hialino y elástico. El pericondrio se compone de dos capas, el pericondrio fibroso (más superficial, formado por tejido conectivo denso no modelado) y el pericondrio condrogénico (más profundo, con condroblastos). El cartílago hialino articular no tiene pericondrio.

Pericondrio fibroso (Tej. Con.): capa más superficial (o externa) del pericondrio, formada por tejido conectivo denso no modelado.

Pericondrio condrogénico (Tej. Con.): capa más profunda del pericondrio, que contiene condroblastos, los cuales se pueden diferenciar en condrocitos a la vez que sintetizan matriz extracelular, haciendo crecer a una pieza de cartílago por el mecanismo denominado [“crecimiento por aposición”](#).

Periférico (Msc.): adjetivo que denota que una estructura se encuentra en la periferia de otra. El término “periférico” se usa, entre otras cosas, para describir la ubicación del núcleo celular (ver [núcleo periférico](#)) y para designar a una porción del sistema nervioso (ver “sistema nervioso periférico”).

Perilinfia (Oído): fluido que se encuentran en el oído interno entre el laberinto óseo y el laberinto membranoso.

Perimetrio (Ap. Rep. Fem.): capa más externa de la pared del útero formada por [peritoneo](#), que se observa en el cuerpo y en la parte posterior del cuello.

Perimio (Tej. Musc., Tej. Con.): envoltura formada por tejido conectivo que rodea cada fascículo muscular en los músculos esqueléticos ([Fig. 14](#)). Ver también [endomio](#) y [epimio](#).

Perineuro (Sist. Nerv., Tej. Con.): envoltura formada por conectivo especializado que envuelve cada fascículo de un nervio ([Fig. 15](#)). El perineuro se compone de células muy particulares ya que pertenecen al tejido conectivo pero se unen entre sí a través de uniones oclusivas (característica similar a las del tejido epitelial) y son contráctiles (característica similar a las de las células musculares). El perineuro, gracias a las uniones oclusivas entre células, constituye la “vaina perineural” o “barrera hematoneural”. Ver también [endoneuro](#) y [epineuro](#).

Periostio (Tej. Con.): membrana o capa que recubre la superficie externa no articular de los [huesos](#) (en las superficies articulares el recubrimiento está dado por [cartílago articular](#)). El periostio se compone de dos porciones, una más externa formada por tejido conectivo denso no modelado y una más interna (más delgada y en contacto con el tejido óseo) formada por tejido conectivo más laxo que contiene células de revestimiento óseo y osteoprogenitoras.

Peristaltismo = peristalsis (Ap. Dig., Msc.): ver movimiento peristáltico.

Peritoneo (Msc., Ap. Dig., Ap. Rep. Fem., Ap. Rep. Masc., Ap. Urin., Sist. Linf.): [membrana serosa](#) que se encuentra en las cavidades abdominal y pelviana. El peritoneo se relaciona con muchos órganos de varios aparatos y sistemas, por lo que para su estudio se definen, además

de las hojas parietal y visceral, otras estructuras como los epiplones, mesos, ligamentos, fondos de saco. La [túnica vaginal](#) del testículo es una dependencia del peritoneo que se ubica en el escroto debido a que el testículo desciende (durante la vida fetal) desde el abdomen llevando consigo varias estructuras, entre ellas una porción de peritoneo. El peritoneo está formado por un epitelio plano simple y un tejido conectivo subyacente por el que se adhiere a los órganos, las paredes o a otras hojas de peritoneo.

Peroné = fíbula (Sist. Esq., Ap. Locom.): hueso par que forma la parte lateral del esqueleto de la pierna.

Pezón (Ap. Rep. Fem.): papila que se ubica en la superficie de la [glándula mamaria](#), en la que desembocan independientemente los [conductos galactóforos](#). El pezón y la areola que lo rodea se caracterizan por tener una piel más pigmentada debido a la mayor cantidad de [melanina](#) y a la mayor altura de las papilas dérmicas (que contienen capilares sanguíneos). La piel del pezón y de la areola contiene músculo liso en la parte más profunda de la dermis que se contrae frente a diversos estímulos como el frío.

Piamadre (Sist. Nerv.): una de las 3 meninges, la que se encuentra en contacto con el tejido nervioso de la médula y del encéfalo. La piamadre se compone de un tejido conectivo y células aplanadas. La piamadre recubre las arterias que ingresan al tejido nervioso y parcialmente a las venas que salen del mismo, pero no a los capilares. La piamadre forma parte de los plexos coroideos, asociándose con [células ependimarias](#) y capilares.

Pie (Msc.): porción distal del miembro inferior.

Pie = pie peduncular (Sist. Nerv.): porción anterior del pedúnculo cerebral del [mesencéfalo](#). El pie está principalmente compuesto por [sustancia blanca](#) de proyección que contiene a los axones de las [vías córticoespinales](#) y córticobulbar.

Piel = cutis (Sist. Teg.): órgano que recubre la superficie externa del cuerpo. La piel está formada por dos capas: la [dermis](#) (más profunda) y la [epidermis](#) (más superficial). La piel contiene distintas estructuras, que en su mayor parte se originan de la epidermis, como los folículos pilosos (y los pelos), las uñas y las glándulas sebáceas y sudoríparas, que reciben el nombre de anexos cutáneos (o “faneras”).

Piel fina (Sist. Teg.): órgano que cubre la superficie externa de todo el cuerpo excepto las palmas de las manos, las plantas de los pies y las porciones correspondientes de los dedos. La piel fina presenta anexos cutáneos como pelos y glándulas sebáceas y sudoríparas. La epidermis de la piel fina consta de 4 estratos: basal, espinoso, granuloso y córneo.

Piel gruesa (Sist. Teg.): órgano que cubre la superficie externa de las plantas de los pies, las palmas de las manos y las porciones correspondientes de los dedos. La piel gruesa carece de pelos y glándulas sebáceas, pero contiene glándulas sudoríparas. Su epidermis consta de 5 estratos: basal, espinoso, granuloso, lúcido y córneo. La mayoría de estos estratos tiene varias capas de células, por lo que la epidermis de la piel gruesa es más gruesa que la de la piel fina.

Pigmento visual (Ojo): sustancia coloreada compuesta por opsina (una proteína) y retinal. Los pigmentos visuales se encuentran en los conos y bastones. La rodopsina es el pigmento visual presente en los bastones.

Píloro (Ap. Dig.): orificio que comunica el estómago con el duodeno. La apertura y cierre del píloro se regula por el [esfínter](#) pilórico.

Pineal (Sist. End., Sist. Nerv.): ver glándula pineal.

Pinealocito (Sist. End., Sist. Nerv.): célula del [parénquima](#) de la glándula pineal que produce la hormona [melatonina](#). El pinealocito se origina a partir del tejido nervioso y tiene características compartidas con células fotorreceptoras como los bastones.

Pirámide del bulbo raquídeo (Sist. Nerv.): engrosamiento alargado longitudinalmente que se encuentra en la cara anterior del [bulbo raquídeo](#) y está formado por tractos motores que son parte de la [vía piramidal](#). La mayor parte de los axones que forman las pirámides se decusan en la parte inferior de las pirámides constituyendo la “decusación de las pirámides” y llevan impulsos para los músculos esqueléticos de los miembros. Los axones que forman parte de las pirámides, pero que no se decusan en ellas llevan impulsos nerviosos para los músculos del tronco y parte posterior del cuello (y se decusan en la [médula espinal](#)).

Pirámide renal (Ap. Urin.): cada una de entre 8 y 10 estructuras que forman la [médula renal](#). Las pirámides renales tienen un aspecto estriado porque están formadas por la aglomeración de estructuras que se disponen en forma casi paralela: túbulos que pertenecen al asa de Henle del [nefrón](#), túbulos colectores y vasos sanguíneos. El vértice de cada pirámide se denomina “papila renal” y se encaja en un [cáliz menor](#).

Pituicito (Sist. End.): célula de sostén que se encuentra en la pars nervosa y en el [tallo neural](#) de la [hipófisis](#). Los pituicitos comparten algunas características los [astrocitos](#) del sistema nervioso central, como por ejemplo prolongaciones citoplasmáticas que forman un entramado característico junto a los axones en la pars nervosa.

Placa cristalina (Ojo, Embr.): ver placoda cristalina.

Placa de Peyer (Sist. Linf., Ap. Dig.): cada uno de varios cúmulos de folículos linfáticos que se encuentran en el íleon, en la parte opuesta a la unión con el mesenterio. Las placas de Peyer pertenecen al tejido linfático asociado a mucosas (“M.A.L.T.”).

Placa neural (Embr., Sist. Nerv.): primer esbozo del sistema nervioso que aparece en el embrión a partir del [ectodermo](#). El ectodermo que forma la placa neural se denomina [neuroectodermo](#). La placa neural se origina a partir del ectodermo como una lámina que posteriormente sufre un hundimiento longitudinal que generará el [surco neural](#) (el surco neural, por fusión de sus bordes se transformará en el [tubo neural](#)). Por otra parte, células neuroectodérmicas de los bordes del surco se separan y originan las crestas neurales.

Placoda cristalina = placa cristalina (Ojo, Embr.): estructura [embrionaria](#) derivada del [ectodermo](#) superficial que se invagina para formar la “[vesícula del cristalino](#)” que finalmente se convertirá en el cristalino ([Fig. 18](#)).

Plasma (Tej. Con.): matriz extracelular de la sangre compuesta por agua (cerca del 93%), albúmina y factores de coagulación producidos por el hígado, inmunoglobulinas (anticuerpos producidos por las células plasmáticas), sales, hormonas producidas por distintas glándulas y otras sustancias.

Plasmalema (Msc.): membrana plasmática.

Pleura (Ap. Resp.): [membrana serosa](#) que envuelve al pulmón. La pleura, como toda serosa está formada por una lámina de epitelio plano simple y un tejido conectivo subyacente. La pleura permite al pulmón moverse con poco roce. Además, la pleura cumple una función muy importante en la mecánica respiratoria ya que cuando la caja torácica aumenta su volumen (por contracción de los músculos inspiratorios) la pleura visceral queda unida a la pleura parietal arrastrando al pulmón y aumentando el volumen de éste. El aumento del volumen pulmonar genera la disminución de presión que hace entrar al aire. La unión entre las pleuras parietal y visceral durante la inspiración se produce por la tensión superficial del líquido intrapleural.

Plexo (Msc., Ap. Circ., Sist. Nerv., Ap. Dig.): entrecruzamiento, red. El término “plexo” se emplea en el aparato circulatorio para denominar redes de capilares (plexos capilares, plexos de vasos linfáticos), en el sistema nervioso para denominar entrecruzamientos de neuronas (plexo cervical, plexo solar, plexo submucoso, plexo mientérico, etc.). Los plexos submucoso y mientérico están formados por tejido nervioso que forma parte del aparato digestivo.

Plexo braquial (Sist. Nerv.): plexo nervioso formado por las ramas anteriores de los últimos 4 nervios cervicales y del primer nervio torácico (C5→T1). El plexo braquial origina varios nervios que se distribuyen por el miembro superior para proveerle inervación motora y sensitiva, somática y autónoma.

Plexo cervical (Sist. Nerv.): plexo nervioso formado por las ramas anteriores de los primeros 4 nervios cervicales (C1→C4). El plexo cervical origina varios nervios, entre ellos el nervio frénico que inerva al [diafragma](#).

Plexo coroideo (Sist. Nerv.): estructura presente en los [ventrículos](#) del encéfalo encargada de formar la mayor parte del [líquido cefalorraquídeo](#) (*Fig. 13*). Los plexos coroideos están formados por piamadre, capilares sanguíneos y [células ependimarias](#) especializadas (presentan [microvellosidades](#), zónulas oclusivas y abundantes mitocondrias).

Plexo de Auerbach (Ap. Dig., Sist. Nerv.): ver plexo mientérico.

Plexo de Meissner (Ap. Dig., Sist. Nerv.): ver plexo submucoso.

Plexo lumbar (Sist. Nerv.): plexo nervioso formado por las ramas anteriores de los nervios lumbares primero a cuarto (L1→L4). La rama anterior del cuarto nervio lumbar contribuye en parte al plexo lumbar y en parte al plexo sacro.

Plexo lumbosacro (Sist. Nerv.): denominación que recibe el conjunto formado por los plexos lumbar y sacro.

Plexo mientérico = plexo de Auerbach (Ap. Dig., Sist. Nerv.): plexo nervioso que forma parte del sistema nervioso entérico y se encuentra entre las capas circular y longitudinal de la [túnica muscular externa](#) del esófago, estómago, intestino delgado e intestino grueso. El plexo

mentérico controla el peristaltismo del tubo digestivo y actúa asociado a los otros componentes del sistema nervioso autónomo (simpático y parasimpático) e incluye neuronas sensitivas, motoras e interneuronas.

Plexo nervioso de los nervios espinales (Sist. Nerv.): entrecruzamiento de los axones de las ramas anteriores de los nervios espinales cervicales, lumbares, sacros y coccígeo. Con estos plexos se logra que más de un segmento medular (a través de su nervio espinal) controle o reciba sensaciones de un mismo órgano o una misma región.

Plexo sacro (Sist. Nerv.): plexo nervioso formado por las ramas anteriores de los nervios lumbares cuarto y quinto y los tres primeros nervios sacros (L4→S3). La rama anterior del cuarto nervio lumbar contribuye en parte al plexo lumbar y en parte al plexo sacro.

Plexo sacrococcígeo (Sist. Nerv.): plexo nervioso formado por las ramas anteriores de los nervios sacros cuarto y quinto y del nervio coccígeo (S4→Co).

Plexo submucoso = plexo de Meissner (Ap. Dig., Sist. Nerv.): plexo nervioso que forma parte del sistema nervioso entérico y se encuentra en la [túnica submucosa](#) del esófago, estómago, intestino delgado e intestino grueso. El plexo submucoso controla principalmente la actividad de la [túnica mucosa](#) de dichos órganos. El plexo submucoso actúa asociado a los otros componentes del sistema nervioso autónomo (simpático y parasimpático) e incluye neuronas sensitivas, motoras e interneuronas.

Pliegue ventricular = pliegue vestibular = cuerda vocal falsa (Ap. Resp.): pliegue par de la pared de la laringe orientado hacia la luz. Cada pliegue ventricular se ubica arriba de un pliegue vocal y se extiende desde el ángulo interno del cartílago tiroideos hasta un cartílago aritenoides.

Pliegue vocal = cuerda vocal verdadera (Ap. Resp.): pliegue par de la pared de la laringe orientado hacia la luz. Cada pliegue vocal se ubica debajo de un pliegue ventricular, se extiende desde el ángulo interno del cartílago tiroideos hasta un cartílago aritenoides y está compuesto por la [mucosa](#) que contiene al ligamento vocal y músculo esquelético. Los pliegues vocales cambian su tensión y proximidad debido a la acción de distintos músculos esqueléticos de la laringe, representando la base de la fonación.

Pliegue vestibular (Ap. Resp.): ver pliegue ventricular.

Podocito (Ap. Urin.): célula epitelial que compone la hoja visceral de la cápsula de Bowman. Los podocitos tienen prolongaciones con las que abrazan a los capilares fenestrados que forman el glomérulo del [corpúsculo renal](#). Entre las prolongaciones se generan ranuras entre las cuales se produce el ultrafiltrado glomerular. La [membrana basal](#) del podocito es continua con la membrana basal de las células endoteliales de dichos capilares.

Polígono de Willis = círculo arterial cerebral (Ap. Circ.): polígono que se encuentra en la base del cráneo y está formado por la anastomosis de varias arterias, que son ramas directas o indirectas de la carótida interna (comunicante posterior, cerebral anterior, comunicante anterior) y de la arteria vertebral (cerebrales posteriores). La función del polígono de Willis es irrigar al encéfalo.

Polo urinario del corpúsculo renal (Ap. Urin.): región del [corpúsculo renal](#) en que la hoja parietal se continúa con el túbulo contorneado proximal.

Polo vascular del corpúsculo renal (Ap. Urin): región del [corpúsculo renal](#) donde se encuentran las arteriolas aferente y eferente y el glomérulo.

Porción óptica de la retina (Ojo): porción posterior de la túnica interna del globo ocular ([Fig. 9](#)). La porción óptica de la retina está formada por 10 capas que se distinguen en los preparados histológicos: 1) epitelio pigmentario, 2) capa de fotorreceptores, 3) capa limitante externa, 4) capa nuclear externa 5) capa plexiforme externa, 6) capa nuclear interna, 7) capa plexiforme interna, 8) capa ganglionar, 9) capa de fibras del [nervio óptico](#) y 10) capa limitante interna. La porción óptica de la retina no es idéntica en todas sus partes, presentando variaciones regionales y algunos sitios característicos como la [mácula lútea](#), que contiene a la fovea central y es la región de mayor agudeza visual y el disco del nervio óptico que representa un punto ciego por no contener fotorreceptores. En muchos casos el término “retina” se emplea para denominar a la porción óptica de la retina ([Fig. 18](#)), por lo tanto, en cada texto hay que prestar atención a qué porción o porciones de la túnica interna se hace referencia con la palabra “retina”.

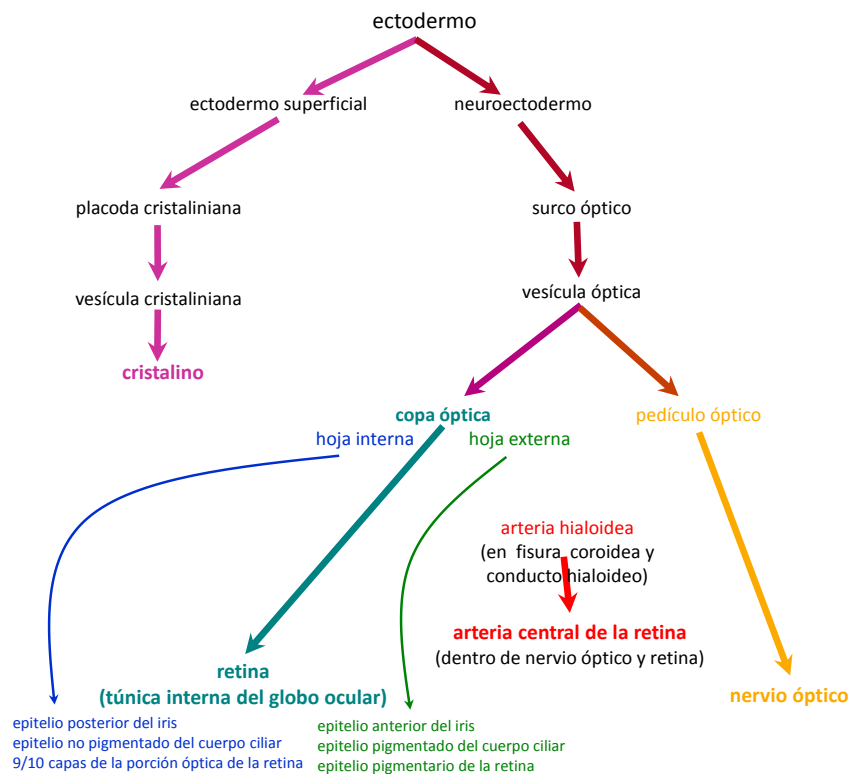


Figura 18: esquema del desarrollo embrionario de algunas estructuras del ojo.

Prepucio (Ap. Rep. Fem., Ap. Rep. Masc.): pliegue cutáneo que cubre el glande del clítoris y el glande del pene.

Proceso ciliar (Ojo): prolongaciones que forman parte del cuerpo ciliar, formadas por un [estroma](#) (parte de la túnica vascular) y epitelio (parte de la túnica interna). De entre los procesos ciliares surgen las fibras zonulares, que se unen al cristalino.

Progéstágeno (Sist. End., Ap. Rep. Fem.): cada una de distintas hormonas esteroideas sintetizadas y secretadas por el cuerpo lúteo del ovario y por la placenta.

Prolabio = borde libre del labio (Ap. Dig., Msc.): borde del labio caracterizado por su color rojo que se debe a que está revestido por piel fina que presenta papilas dérmicas muy altas con abundantes capilares sanguíneos.

Prolactina (Sist. End., Ap. Rep. Fem.): molécula de naturaleza peptídica secretada por la célula lactotrofa (una de las “células acidófilas”) de la [pars distalis](#) de la [hipófisis](#). Con frecuencia se la menciona usando su sigla PRL.

Pronación (Ap. Locom.): movimiento del antebrazo que gira la palma de la mano hacia atrás.

Prosencéfalo (Sist. Nerv): una de las 3 divisiones principales del [encéfalo](#), junto con el rombencéfalo y el [mesencéfalo](#). El prosencéfalo se compone del telencéfalo ([cerebro](#)) y el [diencéfalo](#).

Próstata (Ap. Rep. Masc.): órgano impar y macizo que se ubica en la pelvis y forma parte del [aparato reproductor masculino](#). La próstata es una glándula exocrina que se encuentra por debajo de la vejiga, delante del recto y es atravesada por los conductos eyaculadores y la primera porción de la uretra ([Fig. 1](#)). La próstata está compuesta por numerosas glándulas cuyos conductos desembocan en la uretra prostática liberando un líquido que formará parte del semen.

Proteoglucano (Tej. Con.): complejo macromolecular de alto peso molecular compuesto por hidratos de carbono (componente mayoritario) y proteínas (en menor proporción que los hidratos de carbono) que forma parte de la [sustancia fundamental](#) de la matriz extracelular del tejido conectivo. Los proteoglucanos están formados por [glucosaminoglucanos](#) sulfatados que se unen en forma covalente a proteínas y son los responsables de la retención de agua en la matriz extracelular ya que son especies químicas polares que se asocian al agua. Los proteoglucanos se aglomeran mediante unión a una molécula de hialuronano para formar estructuras macromoleculares de altísimo peso molecular.

Protuberancia = puente = puente de Varolio (Sist. Nerv.): porción del [encéfalo](#) que se ubica por encima del [bulbo raquídeo](#), por debajo del [mesencéfalo](#) y por delante del [cerebelo](#). La protuberancia forma junto al bulbo raquídeo y al mesencéfalo el [tronco encefálico](#). La protuberancia forma junto al bulbo raquídeo y al cerebelo el rombencéfalo, limitando el [cuarto ventrículo](#). La protuberancia está compuesta por núcleos de [sustancia gris](#) y tractos de [sustancia blanca](#). Entre sus núcleos se encuentran núcleos asociados a nervios craneales y núcleos propios de la protuberancia. Entre sus tractos se encuentran fascículos transversales y fascículos longitudinales (que forman parte de la sustancia blanca de proyección que relaciona

la [médula espinal](#) con el [cerebro](#)). Los fascículos transversales de la protuberancia se continúan hacia los lados con los pedúnculos cerebelosos medios (uniendo los hemisferios cerebelosos) y dentro de la protuberancia atraviesan y disocian los tractos piramidales en varios fascículos.

Proximal (Msc.): adjetivo que denota proximidad o cercanía con el origen de alguna estructura.

“Proximal” es opuesto a “distal”. Ejemplos de su uso son “el hombro es la porción proximal del miembro superior” o “el cono axónico se continua con la porción proximal del axón”.

Pseudoestratificado (Tej. Epit.): ver epitelio pseudoestratificado.

Pubis (Sist. Esq.): una de las 3 porciones (la anterior) del hueso coxal.

Puente de Varolio (Sist. Nerv.): ver protuberancia.

Pulmón (Ap. Resp.): órgano par y macizo que pertenece al aparato respiratorio y se ubica en cada cavidad pleuropulmonar del tórax. Cada [pulmón](#) está envuelto por una pleura y es ventilado por un bronquio primario. El pulmón representa el órgano principal del aparato respiratorio porque en sus alvéolos se produce la [hematosis](#). El pulmón recibe sangre de la circulación menor (para la hematosis) y de la circulación mayor (para nutrir los tejidos propios del pulmón), en algunos puntos estas circulaciones se unen, resultando el “cortocircuito de la circulación pulmonar”.

Pulpa blanca (Sist. Linf.): tejido linfático del bazo formado por vainas de tejido linfático periarterial (compuesto principalmente por linfocitos T alrededor de una arteria o arteriola central) y folículos linfáticos (compuestos principalmente por linfocitos B). En los folículos la arteriola queda desplazada hacia una posición más excéntrica.

Pulpa dentaria (Ap. Dig.): porción más interna del diente (que se encuentra en la raíz y en la corona) formada por tejido conectivo laxo que contiene vasos y nervios.

Pulpa roja (Sist. Linf.): porción del bazo compuesta por [sinusoides](#) esplénicos y cordones esplénicos. Los sinusoides esplénicos son capilares sanguíneos discontinuos cuyas células endoteliales tienen forma de bastón y una [membrana basal](#) incompleta. Los cordones esplénicos poseen un [estroma](#) compuesto por fibras reticulares y células reticulares, que contiene y da sostén a las células sanguíneas y macrófagos. La pulpa roja es particular por contener a las células sanguíneas por fuera de los vasos sanguíneos.

Punto ciego (Ojo): ver disco del [nervio óptico](#).

Punto lagrimal (Ojo): orificio en el que comienza el conductillo lagrimal.

Pupila (Ojo): orificio central del iris de diámetro variable.

Purkinje (Sist. Nerv., Ap. Circ.): ver [célula de Purkinje](#) y [fibra de Purkinje](#).

Putamen (Sist. Nerv.): núcleo par formado por [sustancia gris](#) que representa la porción externa del “núcleo lenticular”. Los núcleos lenticular y caudado componen el cuerpo estriado, uno de los [núcleos basales](#) del [cerebro](#)

Queratina (Tej. Epit.): proteína típica de las células epiteliales, muy abundante en las [células epiteliorreticulares](#) de tipo VI (que forman los corpúsculos tímicos o “de Hassall”) y en los queratinocitos de la epidermis. La queratina es una proteína muy eosinófila y se acumula en las células del estrato córneo de la epidermis desplazando a la mayoría de los otros componentes celulares.

Queratinocito (Tej. Epit. Sist. Teg.): célula epitelial que forma parte de la epidermis. Los queratinocitos son las células más abundantes en la epidermis y se disponen formando un epitelio estratificado plano. Los queratinocitos se van diferenciando desde células cilíndricas (en la base del epitelio) hasta conformar el estrato córneo formado por células planas llenas de queratina (en la parte apical del epitelio).

Queratocito (Ojo): fibroblasto aplanado que se encuentra en el estroma de la córnea y sería el responsable de la síntesis de colágeno y [glucosaminoglucanos](#) de dicha estructura.

Queratohialina (Sist. Teg.): proteína que forma complejos intracelulares que componen los gránulos basófilos que se observan en las células del estrato granuloso de la epidermis.

Quiasma óptico (Ojo, Sist. Nerv.): estructura en forma de X, formada por los axones mielínicos de las [células ganglionares](#). En el quiasma óptico se decusan los axones provenientes de la mitad medial (nasal) de la retina, mientras que los axones provenientes de la mitad lateral (temporal) siguen ipsilaterales (sin decusarse) hasta el [tálamo](#). El quiasma óptico también se define como el origen aparente del [nervio óptico](#) (II) y se encuentra sobre la base del cráneo, en la porción anterior e inferior del [diencéfalo](#) y por arriba de la [hipófisis](#).

Quilífero = vaso quilífero central (Sist. Linf., Ap. Dig.): vaso linfático microscópico presente en las vellosidades del intestino delgado, encargado de vehiculizar los lípidos absorbidos en el intestino que se encuentran formando parte de quilomicrones.

Quilo (Sist. Linf., Ap. Dig.): líquido blanquecino que se encuentra en los vasos linfáticos del intestino delgado después de la absorción de lípidos. El aspecto opaco y blanquecino se debe a que los quilomicrones forman una fase dispersa inmisible con el agua.

Quilomicrón (Ap. Dig., Sist. Linf.): complejo macromolecular de naturaleza lipoproteica que se forma en el intestino delgado a partir de proteínas y lípidos absorbidos desde la luz intestinal. Los quilomicrones son sintetizados por los [enterocitos](#) de la [mucosa](#) intestinal, son demasiado grandes para ingresar a los capilares sanguíneos, por lo cual ingresan a los quilíferos de las vellosidades y se transportan a través de la linfa hasta la sangre venosa.

Quimo (Ap. Dig.): mezcla viscosa constituida por alimentos parcialmente digeridos y secreciones del aparato digestivo que se forma en el estómago y pasa en forma de alícuotas al duodeno (intestino delgado) a través del píloro.

Quiste (Msc.): estructura hueca similar a una bolsa que contiene algún líquido.

Radiación óptica (Ojo, Sist. Nerv.): tracto formado por axones que se originan en somas del núcleo geniculado lateral del [tálamo](#). Los axones de la radiación óptica se separan en forma de abanico y se dirigen desde el tálamo hasta la [corteza visual](#), en el lóbulo occipital del [cerebro](#). Los axones que forman la radiación óptica corresponden a la cuarta célula de la [vía óptica](#).

Radio (Sist. Esq.): hueso largo del antebrazo que se encuentra lateral con respecto al cúbito.

Radio medular = rayo medular (Ap. Urin.): agrupamiento de túbulos colectores, túbulos rectos proximales y túbulos rectos distales que se encuentra en la [corteza renal](#).

Rafe (Msc., Embr.): línea prominente que se ubica en la línea media del cuerpo producida por la unión de 2 partes embriológicas simétricas que en el adulto se encuentran fusionadas, como el rafe perineal, o el rafe escrotal.

Rama (Ap. Circ., Sist. Nerv., Msc.): cada una de las partes que derivan de un tronco o estructura principal. El término “rama” se emplea en el aparato circulatorio para designar a las ramas colaterales o terminales de una arteria y en el sistema nervioso para denominar divisiones de nervios y de axones.

Rama anterior = rama anterior del nervio espinal (Sist. Nerv.): división del nervio espinal que se dirige hacia adelante para inervar los miembros (superior e inferior) y las porciones anterolaterales del tronco. La rama anterior es más gruesa que la rama posterior y contiene axones motores y sensitivos. Las ramas anteriores de la mayoría de los nervios espinales forman plexos (cervical, braquial, lumbar, sacro y sacrococcígeo). Con estos plexos se logra que más de un segmento medular (a través de su nervio espinal) controle o reciba sensaciones de un mismo órgano o una misma región. Las ramas anteriores de los nervios espinales torácicos no forman plexos sino que se distribuyen por los espacios intercostales como nervios intercostales.

Rama comunicante blanca (Sist. Nerv.): conjunto de axones mielínicos que comunica el ganglio simpático paravertebral con el nervio espinal. La rama comunicante blanca está compuesta por axones correspondientes a las primeras neuronas (presinápticas, cuyos somas se ubican en el asta lateral de la [médula espinal](#)) de la vía eferente simpática y también por axones correspondientes a neuronas sensitivas (que pasan por el ganglio simpático sin hacer sinapsis y cuyos somas se encuentran en los ganglios de la raíz posterior). La rama comunicante blanca tiene ese color en fresco porque sus fibras nerviosas tienen vaina de mielina.

Rama comunicante gris (Sist. Nerv.): conjunto de axones amielínicos que comunica el ganglio simpático paravertebral con el nervio espinal. La rama comunicante gris se compone de axones correspondientes a las segundas neuronas (postsinápticas) de la vía eferente simpática, que tienen sus somas en los ganglios paravertebrales (donde hacen sinapsis con los axones de las primeras neuronas). La rama comunicante gris tiene este color en fresco porque las fibras nerviosas están desprovistas de vaina de mielina.

Rama posterior = rama posterior del nervio espinal (Sist. Nerv.): división del nervio espinal que se dirige hacia atrás para inervar la porción posterior del tronco. La rama posterior es más delgada que la rama anterior y contiene axones motores y sensitivos.

Ranvier (Sist. Nerv.): ver nódulo de Ranvier.

Raquídeo (Sist. Nerv., Msc.): adjetivo que denota que una estructura tiene relación con el raquis (columna vertebral) o con la [médula espinal](#). Ejemplos de su uso son “nervio raquídeo” (nervio espinal) o “conducto raquídeo”.

Raquis (Sist. Esq.): ver columna vertebral.

Rayo medular (Ap. Urin.): ver radio medular.

Reacción de P.A.S. = método del ácido peryódico-reactivo de Schiff (Msc.): reacción que se emplea para determinar la presencia de macromoléculas como glucógeno y glucoproteínas, que luego de la reacción se observan de color rojo-magenta.

Receptor = receptor sensitivo (Sist. Nerv.): estructura sensible a estímulos del medio externo o del medio interno que es capaz de generar un impulso nervioso. El receptor es el primer componente del [arco reflejo](#) (Fig. 2). Los receptores sensitivos pueden pertenecer a 3 tipos: terminaciones libres de neuronas sensitivas, terminaciones encapsuladas de neuronas sensitivas, o células especializadas que hacen sinapsis con neuronas sensitivas.

Receptor (Msc., Sist. End., Sist. Nerv., Sist. Linf.): estructura subcelular de naturaleza proteica (también puede ser una glucoproteína o un polisacárido) que representa un sitio de unión y que se encuentra en la superficie de una célula o en su interior, al que se une con especificidad y afinidad una molécula (hormona, neurotransmisor u otra) denominada “ligando”. La unión entre el ligando y el receptor desencadena una respuesta en la célula que posee el receptor.

Receptor del linfocito T = receptor de célula T (Sist. Linf.): molécula de naturaleza proteica que se encuentra en la membrana de los linfocitos T. El receptor del linfocito T es una proteína transmembrana con especificidad para unirse a antígenos. Cada linfocito individual tiene receptores de linfocito T iguales cuyas porciones extracelulares presentan una conformación espacial específica para unirse a un antígeno, que debe ser presentado en el contexto del [complejo mayor de histocompatibilidad](#). Con frecuencia se lo menciona usando su sigla (proveniente del inglés) TCR.

Recto (Ap. Dig.): última porción del intestino grueso. El recto continúa al colon sigmoideo, se ubica en la pelvis y atraviesa el periné. El recto está compuesto por la [ampolla rectal](#) y el [canal anal](#).

Red testicular = rete testis (Ap. Rep. Masc.): conjunto de conductos microscópicos interconectados que se encuentra en el mediastino testicular. La [red testicular](#) está excavada en el tejido conectivo denso de la [túnica albugínea](#) y se encuentra entre los túbulos rectos y los conductillos eferentes.

Reflejar (Msc.): cambiar de dirección. La palabra “reflejar” se aplica a las membranas (macroscópicas y microscópicas) como el [peritoneo](#), la que forma la cápsula de Bowman, el [pericardio seroso](#) y otras. Ejemplos de su uso son “el peritoneo parietal se refleja para formar un meso”, “la pleura se refleja a nivel del [pedículo](#)” o “el peritoneo del hígado se refleja para formar el ligamento coronario”.

Reflejo (Sist. Nerv.): respuesta estereotipada a un estímulo. Los reflejos ocurren por la acción de órganos efectores que pueden ser músculos (de los 3 tipos) o glándulas. Ver “[arco reflejo](#)”.

Remodelado óseo (Tej. Con.): proceso por el cual se reemplaza tejido óseo ya formado con tejido óseo nuevo. En el remodelado óseo la actividad de los osteoclastos está acoplada a la actividad de los osteoblastos. En primer lugar los osteoclastos resorben el hueso formando una cavidad cilíndrica. Los osteoblastos depositan matriz extracelular y se diferencian a osteocitos llenando esa cavidad cilíndrica, dando origen a una osteona nueva.

Resolución (Msc.): distancia mínima entre 2 puntos de un objeto que pueden visualizarse por separado. El concepto de resolución se aplica habitualmente en microscopía, pero también se emplea cuando se analiza el tacto, en relación a la capacidad de discriminar 2 puntos que inciden sobre la piel.

Resorción ósea (Tej. Con.): proceso por el cual los osteoclastos degradan el tejido óseo. La resorción ósea se logra gracias a la actividad de enzimas proteolíticas que hidrolizan proteínas de la matriz ósea y a H^+ que solubilizan el mineral (principalmente hidroxapatita). En la resorción ósea se degrada tanto la matriz extracelular como las células del tejido óseo, generando una cavidad.

Rete testis (Ap. Rep. Masc.): ver red testicular.

Retículo (Msc.): red, entramado.

Retículo endoplasmático liso = retículo endoplasmático agranular (Msc.): organoide formado por una red anastomosada de sacos delimitados por membrana. El retículo endoplasmático liso es abundante en las células secretoras de hormonas esteroideas y en las células musculares, donde se denomina “retículo sarcoplasmático” y está involucrado en la liberación y recaptación de iones calcio.

Retículo endoplasmático rugoso = retículo endoplasmático granular (Msc.): organoide formado por una red anastomosada de sacos delimitados por membrana, que presenta en su superficie abundantes ribosomas, lo que le confiere basofilia (por unión de la hematoxilina al ácido ribonucleico de los ribosomas). Este organoide es abundante en las células secretoras de proteínas.

Retículo sarcoplasmático = retículo sarcoplásmico (Tej. Musc.): denominación que recibe el retículo endoplasmático liso en las células musculares. El retículo sarcoplasmático acumula iones calcio, que son necesarios para la contracción muscular. En el músculo esquelético y cardíaco el retículo sarcoplasmático se dispone envolviendo a las [miofibrillas](#). En el músculo esquelético está muy desarrollado y forma cisternas, que junto con el [túbulo T](#), forman las tríadas. En los distintos tipos de tejido muscular (esquelético, cardíaco y liso) el retículo sarcoplasmático contribuye de forma diferencial al aumento de la concentración de calcio en el citoplasma.

Retina (Ojo): ver “porción óptica de la retina” y “túnica interna del [globo ocular](#)”.

Retroalimentación (Sist. End., Msc.): mecanismo de regulación en que la acumulación del producto final de una vía inhibe (o en algunos casos estimula) los pasos anteriores de su síntesis o liberación. La retroalimentación es un mecanismo de control en partes del sistema endócrino, como en las que involucran a la glándula tiroides, la corteza de la glándula suprarrenal, el ovario y el testículo.

Ribete en cepillo (Tej. Epit., Ap. Urin.): ver [borde en cepillo](#).

Rima glótica (Ap. Resp.): hendidura glótica, espacio entre los [pliegues vocales](#) de la laringe. Ver glotis.

Rinofaringe = nasofaringe (Ap. Resp., Ap. Dig.): porción superior de la faringe que comunica hacia adelante con la fosa nasal y hacia abajo con la orofaringe. La rinofaringe forma parte de la vía de conducción de aire del aparato respiratorio, tiene a la amígdala faríngea (tejido linfático asociado a mucosas) y se comunica con el oído medio a través de la [trompa auditiva](#).

Riñón (Ap. Urin.): órgano par y macizo que pertenece al aparato urinario y se ubica en la pared posterior del abdomen. El riñón se mantiene en su posición gracias a la [fascia](#) renal, formada por tejido conectivo denso y tejido adiposo. Cada riñón tiene forma de poroto, con un borde medial y cóncavo que da paso al [pedículo](#) y un borde lateral y convexo. Cada riñón delimita un espacio denominado “seno renal” que contiene los elementos del pedículo renal envueltos por tejido adiposo. La entrada al seno renal, en el borde medial, es el [hilio](#) del riñón. El riñón está formado por una cápsula de tejido conectivo denso, una “[corteza renal](#)” y una “[médula renal](#)”. El riñón cumple varias funciones, la más característica es la formación de orina. La irrigación del riñón es muy particular porque, además de nutrir a los tejidos, es clave para la formación y control de la composición de la orina. En el riñón se encuentra el “[sistema porta](#) renal” cuyos vasos porta son arteriales.

Rodetes articulares (Sist. Esq.): estructuras compuestas por tejido cartilaginoso fibroso que son ejemplos de los denominados “[fibrocartilagos articulares](#)”. Los rodetes articulares están presentes en las [articulaciones](#) del hombro y la cadera para aumentar la extensión de la superficie articular de la escápula y del coxal, respectivamente.

Rombencéfalo (Sist. Nerv.): una de las 3 divisiones principales del [encéfalo](#) (junto con el [proencéfalo](#) y el [mesencéfalo](#)). El rombencéfalo se compone del cerebelo, la [protuberancia](#) y el [bulbo raquídeo](#) que se encuentran delimitando el [cuarto ventrículo](#).

Rodopsina (Ojo): pigmento visual presente en los bastones, formada por escotopsina (un tipo de opsina) y retinal.

Rótula (Sist. Esq.): hueso corto, par y sesamoideo que forma parte del esqueleto del miembro inferior y de la [articulación de la rodilla](#).

Saco alveolar (Ap. Resp.): estructura microscópica del pulmón que consta de un conjunto de alvéolos que comparten un orificio común. El saco alveolar pertenece a la porción respiratoria del aparato respiratorio.

Saco lagrimal (Ojo): depresión o fosa formada por los huesos lagrimal y maxilar superior. El saco lagrimal es parte del aparato lagrimal y conecta los conductillos lagrimales (superior e inferior) con el conducto lácrimonasal.

Sacro (Sist. Esq.): hueso impar que forma parte de la columna vertebral y de la cintura escapular y que está formado por 5 vértebras sacras soldadas. Para formar la cintura escapular, el sacro se articula por sus caras laterales con los coxales.

Sáculo (Oído): una de las 2 cavidades en que se divide el vestíbulo del oído interno.

Sangre (Tej. Con.): tejido conectivo especializado que se encuentra dentro de los vasos sanguíneos y del corazón. La sangre está formada por el plasma (que representa la matriz extracelular) y células (“elementos formes”): [eritrocitos](#), trombocitos, y leucocitos.

Sarcolema (Tej. Musc.): membrana plasmática de la célula muscular.

Sarcoplasma (Tej. Musc.): citoplasma de la célula muscular.

Sarcoplasmático = sarcoplásmico (Tej. Musc.): ver retículo sarcoplasmático.

Sarcómero (Tej. Musc.): estructura subcelular que se encuentra en las células musculares cardíacas y esqueléticas, y representa la unidad estructural y funcional de la miofibrilla. El sarcómero se define como el segmento de miofibrilla que se encuentra entre 2 [líneas Z](#) consecutivas. Los [miofilamentos](#) finos se fijan a las líneas Z y los miofilamentos gruesos se fijan a las [líneas M](#). Las líneas Z y M son discos dispuestos en forma transversal al eje mayor de la miofibrilla. Las distintas regiones del sarcómero se caracterizan por el tipo de miofilamento que contienen, la región central, que solo contiene a la línea M y miofilamentos gruesos se denomina "[banda H](#)", la región más amplia que incluye a la banda H y la sobrepasa hacia afuera con superposición de miofilamentos finos y gruesos se denomina "[banda A](#)". Hacia cada lado de la banda A hay media "[banda I](#)" (formada solamente por los miofilamentos finos) que llega hasta la línea Z.

Secreción (Tej. Epit.): proceso celular por el cual se sintetiza una sustancia específica que luego se libera de la célula.

Secreción endócrina (Sist. End., Tej. Epit.): secreción de hormonas a la sangre.

Secreción exócrina (Sist. End., Tej. Epit.): secreción de sustancias hacia la superficie corporal o hacia la luz de un órgano hueco.

Secreción mucosa (Tej. Epit.): secreción (exócrina) de moco (mucina hidratada) hacia la superficie de un epitelio. La secreción mucosa tiene por función proteger y/ o lubricar.

Secreción serosa (Tej. Epit.): secreción (exócrina) de proteínas.

Segmento delgado (Ap. Urin.): porción del túbulo del [nefrón](#) que forma parte del asa de Henle y se ubica en las pirámides renales. El segmento delgado está formado por un epitelio simple aplanado (hay células con distintas alturas, que se pueden distinguir con microscopía electrónica, pero ninguna llega a ser cúbica), por lo que en los preparados histológicos habituales de microscopía óptica es difícil de distinguir al segmento delgado de los capilares sanguíneos. El segmento delgado tiene diferente longitud en los distintos nefrones.

Semen (Ap. Rep. Masc.): líquido emitido en la eyaculación que se forma por la reunión de los fluidos provenientes del testículo, de la [próstata](#) y de la vesícula seminal. El semen se forma en la uretra prostática que contiene los orificios de las glándulas prostáticas y de los conductos eyaculadores.

Seno (Msc.): cavidad, espacio, dilatación hueca de alguna estructura.

Seno carotídeo (Ap. Circ.): dilatación que presenta la arteria carótida interna en su origen. El seno carotídeo contiene en su pared [receptores](#) de estiramiento (correspondientes a axones sensitivos del nervio glossofaríngeo) que cumplen funciones en el control de la presión arterial sistémica.

Seno coronario (Ap. Circ.): vena que pertenece a la circulación coronaria y desemboca en la aurícula derecha del corazón. El seno coronario conduce la mayor parte de la sangre carboxigenada que irrigó el [miocardio](#).

Seno dural = seno venoso de la duramadre = seno de la duramadre (Sist. Nerv., Ap. Circ.): espacio excavado en el espesor de la duramadre y revestido por endotelio que sirve como conducto para la sangre venosa (carboxigenada) que retorna del encéfalo. Los senos duros reciben sangre de las principales encefálicas y la conducen hasta las venas yugulares internas. El [líquido cefalorraquídeo](#) que se encuentra en el espacio subaracnoideo drena en los senos duros a través de vellosidades aracnoideas, mezclándose con la sangre venosa contenida en ellos ([Fig. 13](#)).

Seno cavernoso (Sist. Nerv., Ap. Circ., Sist. End.): uno de los [senos duros](#), es par y amplio, se encuentra a los lados de la silla turca del [esfenoides](#), es atravesado por varios nervios, entre ellos el [motor ocular común](#) (III) y por la arteria carótida interna. La pared medial del seno cavernoso representa también la pared lateral de la celda hipofisaria.

Seno linfático (Sist. Linf.): cada uno de numerosas cavidades o espacios que se encuentran en el ganglio linfático. Los senos linfáticos están llenos de linfa y se continúan con los vasos linfáticos aferentes y eferentes del ganglio. Los senos linfáticos se encuentran en la cápsula, en las trabéculas y en la médula del ganglio linfático.

Seno paranasal (Ap. Resp., Sist. Esq.): cavidad neumática (llena de aire) de los huesos frontal, [esfenoides](#), maxilar superior y [etmoides](#). Los senos paranasales están revestidos por la [mucosa respiratoria](#) y comunican con la fosa nasal mediante conductos excavados en los huesos que desembocan en los [meatos](#).

Seno renal (Ap. Urin.): cavidad o espacio cuyas paredes están constituidas por el [parénquima](#) renal y su abertura (en el borde medial del riñón) es el [hilio](#) renal. En el seno renal se encuentran los componentes del [pedículo](#) renal envueltos por tejido adiposo.

Seno venoso de la esclera (Ojo): ver [conducto de Schlemm](#).

Sensación general (Msc., Sist. Nerv.): cada una de varias [modalidades sensoriales](#) distribuidas por distintas partes del cuerpo que incluyen a sensaciones somáticas y viscerales. Las sensaciones somáticas pueden ser: táctiles (tacto epicrítico, presión, vibración, prurito y cosquilleo), térmicas, dolorosas o propioceptivas. Las sensaciones viscerales aportan información sobre los órganos internos, como presión, distensión, sustancias químicas y otros.

Sentido especial (Msc., Sist. Nerv.): cada una de 5 modalidades sensoriales particulares que son el olfato, el gusto, el oído, el equilibrio y la vista.

Serosa (Msc.): ver [membrana serosa](#), túnica serosa, glándula serosa, [célula serosa](#) y secreción serosa.

Sesamoideo (Sist. Esq.): ver hueso sesamoideo.

Shunt (Ap. Resp., Ap. Circ.): ver [cortocircuito de la circulación pulmonar](#).

Silla turca (Sist. Esq., Sist. End.): accidente de la cara superior del cuerpo del [esfenoides](#). La silla turca constituye las caras anterior, inferior y posterior de la celda hipofisaria, donde se ubica la glándula [hipófisis](#).

Sinapsis (Sist. Nerv.): zona especializada de comunicación entre 2 neuronas (o entre una neurona y otro tipo de célula). En la sinapsis se transmite el impulso de una célula a otra a través de un neurotransmisor. La sinapsis química se caracteriza por presentar un espacio sináptico en que difunden los neurotransmisores liberados por exocitosis desde la membrana presináptica para unirse a [receptores](#) específicos de la membrana postsináptica, transmitiendo la información en un solo sentido.

Sinartrosis (Sist. Esq., Tej. Con.): tipo de articulación en que no hay cavidad articular.

Sincondrosis (Sist. Esq., Tej. Con.): tipo de articulación en que el tejido que se encuentra entre los huesos es tejido cartilaginoso hialino ([Fig. 3](#)).

Sindesmosis (Sist. Esq., Tej. Con.): tipo de articulación en que el tejido que se encuentra entre los huesos es tejido conectivo denso ([Fig. 3](#)).

Sínfisis (Sist. Esq., Tej. Con.): tipo de [articulación](#) con movimiento limitado que se caracteriza por la presencia de un disco de cartílago fibroso entre los huesos ([Fig. 3](#)).

Sínfisis del pubis (Sist. Esq., Tej. Con.): [articulación cartilaginosa](#) y con movimiento limitado que se establece entre los dos coxales. El tejido que se encuentra formando un disco entre estos huesos es cartílago fibroso ([Fig. 3](#)).

Sinovial (Sist. Esq., Tej. Con.): ver líquido sinovial, [membrana sinovial](#) y [articulación sinovial](#).

Sinoviocito (Sist. Esq., Tej. Con.): célula que pertenece al tejido conectivo que compone la membrana sinovial. Los sinoviocitos pueden pertenecer a 2 tipos, unos que son similares a fibroblastos y otros que son similares a macrófagos.

Sinusoide (Ap. Circ., Sist. End.): capilar sanguíneo amplio y ondulado que se encuentra en ciertas glándulas endocrinas como la [hipófisis](#) o la suprarrenal. Los “sinusoides” de dichas glándulas pertenecen al tipo fenestrado. La denominación “sinusoide” puede generar confusión ya que existe un tipo de capilar sanguíneo que se denomina [“sinusoide verdadero”](#) (o [“capilar discontinuo”](#)) que tiene otras características histológicas y se encuentra en otros órganos. Ver “capilar discontinuo” y “capilar fenestrado”.

Sinusoide verdadero (Ap. Circ.): ver [capilar discontinuo](#).

Sistema (Msc.): conjunto de órganos y/o estructuras que cumple funciones particulares, tradicionalmente se definen como formados por órganos de similar estructura y origen, como el “sistema linfático”, el “sistema nervioso” o el “sistema endócrino”.

Sistema cardionector (Ap. Circ.): ver sistema de conducción de impulsos cardiacos.

Sistema de conducción de impulsos cardiacos = sistema cardionector (Ap. Circ.): sistema formado por células musculares cardiacas especializadas que inicia y conduce los estímulos para la contracción del [miocardio](#) auricular y ventricular, garantizando que estas contracciones ocurran en una secuencia adecuada para bombear la sangre. El sistema de conducción de impulsos cardiacos está compuesto por: los nódulos sinoauricular (o “nódulo sinusal”), y

aurículoventricular (ambos ubicados en la aurícula derecha), el [fascículo aurículoventricular](#) (o “haz de His”) que atraviesa el armazón fibroso del corazón y se divide en 2 ramas (derecha e izquierda ubicadas en el tabique interventricular) que a su vez se ramifican como [fibras de Purkinje](#) subendocárdicas. Algunos autores describen también haces entre los 2 nódulos, que estarían formados por células musculares cardíacas auriculares comunes.

Sistema de Havers (Tej. Con.): ver osteona.

Sistema endócrino (Msc.): conjunto de órganos, tejidos y células que sintetiza y secreta hormonas para coordinar (junto al sistema nervioso) las funciones de las distintas partes del cuerpo. Entre los componentes del sistema endócrino están las glándulas [hipófisis](#), pineal, tiroides, paratiroides y suprarrenal, que son órganos que tienen por función principal secretar hormonas. Otros componentes del sistema endócrino son el páncreas, el testículo y el ovario, que además de secretar hormonas tienen otra función (secretar el jugo pancreático o gametas). Por último en cualquier órgano puede haber células que secreten hormonas, como las [células de gránulos pequeños](#) de la [mucosa respiratoria](#), las [enteroendócrinas](#) de la mucosa del aparato digestivo o las mioendócrinas (cardiomiocitos de las aurículas) y otras. De esta manera el sistema endócrino es un sistema disperso por el cuerpo.

Sistema inmune = sistema inmunitario (Msc.): conjunto de órganos, tejidos y células que se ocupa de las defensas del cuerpo. Las defensas se logran mediante dos tipos de respuestas: las de la inmunidad innata (son inespecíficas) y las de la inmunidad adaptativa (son específicas).

Sistema integumentario (Msc.): ver sistema tegumentario.

Sistema linfático (Msc.): conjunto de órganos, tejidos y células que cumple varias funciones, por un lado se ocupa de la inmunidad adaptativa, drenar el exceso de líquido intersticial de los tejidos hacia la sangre a través de los vasos linfáticos y vehiculizar los lípidos absorbidos en el intestino. El sistema linfático está disperso por el cuerpo en forma de células aisladas, tejidos linfáticos (agrupaciones de linfocitos y otras células dentro de órganos de otros aparatos) y órganos linfáticos (como el ganglio linfático, el bazo y el timo).

Sistema nervioso (Msc.): sistema distribuido por toda la [economía](#) que junto con el sistema endócrino coordina las funciones de sus distintas partes. Para su estudio se usan 2 clasificaciones, una funcional, que lo divide en “sistema nervioso somático” y “sistema nervioso autónomo” y otra anatómica, que lo divide en “sistema nervioso periférico” y “sistema nervioso central” (*Fig. 19*).

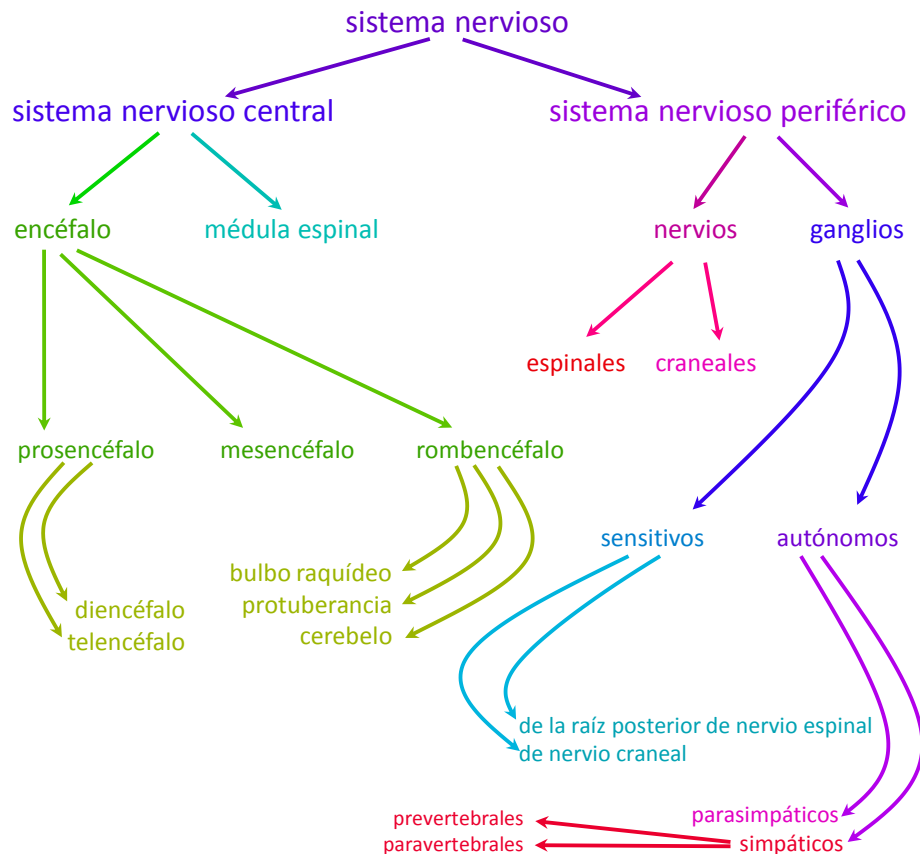


Figura 19: clasificación anatómica del sistema nervioso.

Sistema nervioso autónomo (Sist. Nerv.): denominación que resulta de clasificar al sistema nervioso de acuerdo a sus funciones, es la parte que controla los movimientos involuntarios (músculo liso y cardíaco) y las secreciones (glándulas) y se ocupa de las sensaciones inconscientes. El sistema nervioso autónomo tiene 3 divisiones: “sistema nervioso simpático”, “sistema nervioso parasimpático” y “sistema nervioso entérico”. Los componentes del sistema nervioso autónomo se ubican en el sistema nervioso central y en el sistema nervioso periférico.

Sistema nervioso central (Sist. Nerv.): porción del sistema nervioso formada por el encéfalo y la [médula espinal](#), que se encuentran protegidos por el estuche meníngeo (piamadre, aracnoides y duramadre) y óseo (huesos del cráneo y vértebras) ([Fig. 19](#)).

Sistema nervioso entérico (Sist. Nerv., Ap. Dig.): división del sistema nervioso autónomo que tiene por función coordinar las actividades del aparato digestivo. El sistema nervioso entérico se distribuye principalmente en dos redes: el plexo submucoso (o de Meissner), que se ubica en la [túnica submucosa](#) y el plexo mientérico (o de Auerbach) que se ubica entre las capas circular y longitudinal de la [túnica muscular externa](#).

Sistema nervioso parasimpático (Sist. Nerv.): división del sistema nervioso autónomo que tiene por función característica preparar al cuerpo para acumular energía. El sistema nervioso

parasimpático está menos distribuido que el sistema nervioso simpático, concentrándose principalmente en vísceras internas.

Sistema nervioso periférico (Sist. Nerv.): porción del sistema nervioso formada por los nervios y los ganglios nerviosos ([Fig. 19](#)), órganos que se encuentran por fuera del estuche meníngeo (piamadre, aracnoides y duramadre) y óseo (huesos del cráneo y vértebras).

Sistema nervioso simpático (Sist. Nerv.): división del sistema nervioso autónomo que tiene por función característica preparar al cuerpo para situaciones de huida o emergencia. El sistema nervioso simpático está más distribuido que el sistema nervioso parasimpático, llegando a la piel y vasos sanguíneos de la mayor parte del cuerpo, además de las vísceras internas.

Sistema nervioso somático (Sist. Nerv.): denominación que resulta de clasificar al sistema nervioso de acuerdo a sus funciones, es la parte que controla los movimientos voluntarios (músculo esquelético) y se ocupa de las sensaciones conscientes. Los componentes del sistema nervioso somático se ubican en el sistema nervioso central y en el sistema nervioso periférico.

Sistema porta (Ap. Circ.): sistema vascular formado por 2 plexos capilares en serie, unidos por venas o arterias. En el cuerpo humano existen 3 sistemas porta: hepático, hipofisario y renal. El sistema porta se denomina “venoso” si los vasos que unen los plexos capilares son venas (como los sistemas porta hepático e hipofisario), y se denomina “arterial” si los vasos que unen los plexos capilares son arterias (como el sistema porta renal).

Sistema porta hepático (Ap. Circ., Ap. Dig., Sist. Linf.): sistema porta que tiene su primer plexo capilar en estómago, intestino delgado, la mayor parte del intestino grueso, vesícula biliar, páncreas y bazo, es decir en las vísceras impares del abdomen. Este primer plexo drena en numerosas venas que confluyen en las venas mesentérica inferior, mesentérica superior y esplénica. La vena mesentérica superior se une con la esplénica y luego se une la mesentérica inferior, para formar la vena porta hepática que conduce la sangre al hígado entrando por su cara inferior. El segundo plexo capilar está representado por los [capilares sinusoides](#) que se encuentran entre las placas de hepatocitos. La función de este sistema porta es llevar sustancias de varios órganos del aparato digestivo y el bazo (que pertenece al sistema linfático) al hígado, evitando que pasen directamente a la circulación general y permitiendo que los hepatocitos modifiquen parte de estas sustancias. De esta manera, la mayoría de las sustancias absorbidas en el tubo digestivo pasan por el hígado antes de ser distribuidas al resto del cuerpo. Las sustancias que ingresan al cuerpo a través del aparato digestivo, pero que se escapan del sistema porta hepático son las que se absorben en la mucosa sublingual o en la mucosa rectal (por su disposición anatómica las venas que se originan en estas [mucosas](#) no se unen al sistema porta) y los lípidos (debido a su hidrofobicidad, forman [quilomicrones](#) que no se absorben por la sangre, sino por la linfa, la cual avanza por vasos linfáticos, los que no participan del sistema porta).

Sistema porta hipofisario (Ap. Circ., Sist. End.): sistema porta que tiene su primer plexo capilar en el [infundíbulo](#) (porción superior del [tallo neural](#)). El primer plexo capilar drena en pequeñas

venas que son las venas porta hipofisarias y se dirigen a la [pars distalis](#) para formar allí el segundo plexo capilar (formado por capilares fenestrados). La función de este sistema porta es llevar factores (hormonas) sintetizadas por el [hipotálamo](#) y liberados en el infundíbulo, a la pars distalis. De esta manera estos factores usan una vía preferencial, por lo que se sintetizan en pequeñas cantidades, ya que no necesitan diluirse en toda la volemia.

Sistema porta renal (Ap. Circ., Ap. Urin.): sistema porta que tiene el primer plexo capilar representado por los capilares fenestrados de los glomérulos (en los [corpúsculos renales](#)), los vasos porta son las arteriolas eferentes de la corteza y las arteriolas eferentes que se continúan con los vasos rectos arteriales de la médula. El segundo plexo capilar está formado por los capilares peritubulares de la corteza y de la médula. Muchas sustancias que pasan al ultrafiltrado desde la sangre del primer plexo (capilares del glomérulo), vuelven (por reabsorción en el túbulo) a la sangre que se encuentra en los capilares del segundo plexo.

Sistema tegumentario = sistema integumentario (Msc.): sistema formado por la piel y sus anexos (faneras). Subyacente a la piel se encuentra la hipodermis (o “tejido subcutáneo”) que se relaciona funcional y anatómicamente con ella. El sistema tegumentario cumple funciones como barrera, mantenimiento de la homeostasis (regulación de temperatura y pérdida de agua), secreción, participación en el sistema inmune y recepción de estímulos (dolor, temperatura, y otros modos del tacto).

Soma = cuerpo de la neurona = pericarion (Sist. Nerv.): porción de la neurona que contiene al núcleo celular y otros organoides como el retículo endoplasmático rugoso (que en muchas neuronas se agrupa formando los “corpúsculos de Nissl”. Muchas neuronas presentan basofilia en su soma por la presencia de dichos corpúsculos. Los somas de las distintas neuronas presentan formas y tamaños diferentes. Los somas se agrupan para formar “núcleos” (en el sistema nervioso central) o “ganglios” en el sistema nervioso periférico.

Somatotopía (Sist. Nerv.): correspondencia punto por punto de un área del cuerpo con un área específica del sistema nervioso central. El concepto de somatotopía se aplica, por ejemplo, en los homúnculos motor y sensitivo de la corteza cerebral.

Somatotrofina (Sist. End.): ver hormona de crecimiento.

Subcelular (Msc.): adjetivo que denota que una estructura posee una estructura más sencilla que la de la célula y está contenida en ella. Como ejemplos de estructuras subcelulares se pueden mencionar las [microvellosidades](#), los organoides, el complejo de unión, los [cilios](#) y otras.

Subcutáneo (Msc., Sist. Teg.): adjetivo que denota que una estructura subyace a la piel, como “tejido subcutáneo”.

Submucosa (Ap. Dig., Ap. Resp.): ver [túnica submucosa](#).

Subtálamo (Sist. Nerv.): porción inferior del [diencéfalo](#), en contacto con el [mesencéfalo](#), formada por una serie de núcleos que cumplen funciones en vías motoras

Suprarrenal (Sist. End.): ver glándula suprarrenal.

Supinación (Msc.): movimiento del antebrazo que gira la palma de la mano hacia adelante.

Surco (Sist. Nerv.): cada una de numerosas hendiduras que se observan en la superficie de los órganos del sistema nervioso central, como los surcos central, lateral y calcarino del [cerebro](#) o el surco medio posterior de la [médula espinal](#). En el contexto del sistema nervioso, los surcos suelen ser menos profundos que las fisuras.

Surco calcarino (Sist. Nerv.): surco que se observa en la superficie medial de cada hemisferio cerebral, en el lóbulo occipital.

Surco central (Sist. Nerv.): surco que separa el lóbulo frontal del lóbulo parietal. La importancia del este surco se basa en las funciones que residen en las circunvoluciones que se encuentran justo por delante y justo por detrás del surco central. Por delante de se encuentran neuronas motoras que originan los movimientos voluntarios del lado contrario del cuerpo, mientras que por detrás se encuentra la corteza sensitiva general (tacto) que recibe información del lado contrario del cuerpo. Estas porciones de la corteza reciben el nombre de “homúnculo motor” (en el lóbulo frontal) y “homúnculo sensitivo” (en el lóbulo parietal).

Surco escleral (Ojo): surco poco profundo de forma circular que se encuentra en la superficie del limbo.

Surco lateral (Sist. Nerv.): surco que se observa en la superficie lateral de cada hemisferio cerebral, que separa al lóbulo parietal del lóbulo temporal. Al separar los labios del surco lateral se observa el lóbulo de la ínsula.

Surco neural (Embr., Sist. Nerv.): estructura embrionaria que se forma a partir de la placa neural y representa un hundimiento longitudinal en el [ectodermo](#) (el ectodermo que forma la placa neural se denomina [neuroectodermo](#)). Los bordes del surco neural se fusionan cerrando el surco y generando el [tubo neural](#). Las células neuroectodérmicas de los bordes del surco neural originan a las crestas neurales.

Surco óptico (Ojo, Embr.): estructura [embrionaria](#) derivada del [neuroectodermo](#) que se forma a cada lado del [cerebro](#) anterior y va a transformarse en la vesícula óptica.

Surfactante (Ap. Resp.): ver tensioactivo.

Sustancia blanca (Sist. Nerv.): denominación que recibe el conjunto formado principalmente por axones mielínicos, [oligodendrocitos](#), [microglíocitos](#) y [astrocitos](#) fibrosos en el sistema nervioso central. La sustancia blanca se clasifica anatómicamente según las estructuras que conecta en 3 clases: de asociación, de proyección y comisural.

Sustancia blanca de asociación (Sist. Nerv.): denominación que reciben los tractos que conectan distintas regiones de un mismo hemisferio cerebral. Un ejemplo de sustancia blanca de asociación es el tracto frontooccipital que va del lóbulo frontal al lóbulo occipital.

Sustancia blanca comisural (Sist. Nerv.): denominación que reciben los tractos que conectan estructuras del lado izquierdo con estructuras del lado derecho, como el cuerpo calloso que conecta los hemisferios cerebrales.

Sustancia blanca de proyección (Sist. Nerv.): denominación que reciben los tractos que conectan el [cerebro](#) con otros órganos como [mesencéfalo](#), [protuberancia](#), [bulbo raquídeo](#),

[médula espinal](#). La corona radiada, la cápsula interna y las pirámides bulbares son ejemplos de estructuras formadas por sustancia blanca de proyección.

Sustancia de Nissl (Sist. Nerv.): ver corpúsculos de Nissl.

Sustancia fundamental = matriz amorfa (Tej. Con.): componente de la matriz extracelular del tejido conectivo formada por moléculas como los [glucosaminoglucanos](#) y los [proteoglucanos](#) que retienen mucha agua, otorgando características de gel blando que permite la difusión de sustancias y la amortiguación mecánica. La sustancia fundamental también contiene sales, glucoproteínas adhesivas y otras proteínas. Dado que los componentes de la sustancia fundamental son muy hidrofílicos, se pierden durante la preparación histológica habitual (excepto en el caso del tejido cartilaginoso). La sustancia fundamental rellena los espacios entre las fibras y las células del tejido conectivo.

Sustancia gris (Sist. Nerv.): denominación que recibe el conjunto principalmente formado por somas, dendritas, axones amielínicos, [astrocitos](#) protoplasmáticos y [microgliocitos](#) en el sistema nervioso central. La sustancia gris se dispone formando núcleos como los núcleos cuneiforme y grácil del [bulbo raquídeo](#), en forma de láminas como las cortezas del [cerebro](#) y del [cerebelo](#) o también en forma de columna como la sustancia gris de la [médula espinal](#).

Sustancia negra = sustancia nigra (Sist. Nerv.): núcleo par formado por [sustancia gris](#) que se ubica en el [mesencéfalo](#) y cumple funciones motoras importantes como la regulación del tono muscular. Su coloración se debe a la presencia de melanina en el citoplasma de las neuronas que forman este núcleo.

Sustancia propia de la córnea (Ojo): ver estroma de la córnea.

Sutura (Sist. Esq., Tej. Con.): articulación inmóvil y fibrosa como las que se encuentran entre los huesos del cráneo ([Fig. 3](#)). Las suturas se pueden clasificar según la geometría de las superficies óseas en suturas dentadas, armónicas, escamosas y esquindilesis.

Tabique (Msc., Tej. Con.): ver trabécula.

Tálamo = tálamo óptico (Sist. Nerv.): masa par y ovoidea de [sustancia gris](#) que forma la mayor parte del [diencéfalo](#). El tálamo está principalmente formado por una serie de núcleos y tiene importancia en las vías sensitivas que llegan a la corteza cerebral, ya que todas ellas (con excepción de la vía del olfato) tienen una sinapsis en algún núcleo del tálamo. Entre sus núcleos se encuentra el núcleo geniculado lateral que contiene los somas de neuronas que forman parte de la [vía óptica](#).

Tallo cerebral (Sist. Nerv.): ver [tronco encefálico](#).

Tallo hipofisario (Sist. End., Sist. Nerv.): estructura definida anatómicamente que forma parte de la [hipófisis](#) y está compuesta por la pars tuberalis y el [tallo neural](#) ([Fig. 11](#)). El tallo hipofisario se encuentra por encima de los lóbulos anterior y posterior de la hipófisis y atraviesa el diafragma de la hipófisis para unir dicha glándula con el [hipotálamo](#).

Tallo neural (Sist. End., Sist. Nerv.): porción de la glándula [hipófisis](#) que pertenece a la neurohipófisis y que conecta el [hipotálamo](#) con la pars nervosa ([Fig. 11](#)). El tallo neural está formado por axones amielínicos (cuyos somas se encuentran en los núcleos supraóptico y

paraventricular del hipotálamo) y pituicitos. La porción superior del tallo neural también se conoce como “[infundíbulo](#)” cuyo interior representa la porción más baja del [tercer ventrículo](#).

Tallo óptico (Ojo, Embr.): ver [pedículo óptico](#).

Tarso (Sist. Esq.): conjunto de 7 huesos cortos que forman parte del esqueleto del pie. Los huesos que forman el tarso se denominan astrágalo, calcáneo, cuboides, escafoides y cuneiformes (primero, segundo y tercero).

Tarso (Ojo): placa de tejido conectivo denso que forma el esqueleto del párpado y le otorga resistencia.

Teca (Msc.): cubierta.

Teca (Ap. Rep. Fem.): estructura que rodea externamente al folículo ovárico y se forma a partir de células del [estroma](#) perifolicular (la teca forma parte del estroma de la corteza ovárica). La teca se va organizando a medida que el folículo madura y actúa en forma coordinada con el folículo que rodea. La teca consta de 2 capas, una interna y otra externa. Si bien la teca se origina a partir del tejido conectivo, la teca interna tiene células en íntima aposición que secretan hormonas por lo que se denominan “células epitelioides”. Por su parte, la teca externa tiene fibras de colágeno y [células musculares lisas](#) que son importantes porque al contraerse contribuyen a expulsar el líquido folicular y el oocito secundario durante la ovulación.

Tegmento (Sist. Nerv.): porción posterior del pedúnculo cerebral del [mesencéfalo](#), formada por tractos de [sustancia blanca](#) (entre ellos los lemniscos mediales) y núcleos formados por [sustancia gris](#) (entre ellos los núcleos motores del [nervio motor ocular común](#) (III) y el núcleo rojo).

Tejido (Msc.): conjunto formado por células y material extracelular organizado para desarrollar colectivamente una función particular.

Tejido adiposo unilocular = tejido adiposo blanco = tejido adiposo amarillo = grasa blanca (Tej. Con.): tejido conectivo especializado en acumular lípidos como reserva de energía y para dar forma al cuerpo y protección a ciertas estructuras. El tejido adiposo unilocular está formado por adipocitos uniloculares.

Tejido adiposo multilocular = tejido adiposo marrón = grasa parda (Tej. Con.): tejido conectivo especializado en acumular lípidos y generar calor para mantener la temperatura corporal adecuada. El tejido adiposo multilocular está formado por adipocitos multiloculares. El tejido adiposo multilocular es muy escaso en el humano adulto (se lo encuentra alrededor del riñón y de la glándula suprarrenal), pero es más abundante en los fetos y recién nacidos.

Tejido básico (Msc.): ver tejido fundamental.

Tejido conectivo = tejido conjuntivo (Msc.): uno de los 4 tejidos fundamentales, que se caracteriza por la abundancia de su matriz extracelular. El tejido conectivo tiene por función dar sostén a otros tejidos y a diversas estructuras y órganos. El tejido conectivo forma el medio interno del cuerpo ya que forma una masa interconectada entre el sistema vascular y los otros tejidos.

Tejido conectivo común = tejido conectivo propiamente dicho (Tej. Con.): tejido conectivo del adulto que se encuentra en la mayoría de los órganos del cuerpo. El tejido conectivo común se adapta a funciones de sostén mecánico y de nutrición para otros tejidos o estructuras. Para su estudio, el tejido conectivo común se clasifica en 2 grupos muy importantes “tejido conectivo laxo” y “tejido conectivo denso”. Los tejidos conectivos laxo y denso están compuestos por los mismos componentes, en distintas proporciones, por lo que representan 2 extremos de una escala que, pero existen estructuras formadas por tejido conectivo con características intermedias entre ellos.

Tejido conectivo denso (Tej. Con.): tejido conectivo común compuesto por fibras abundantes y gruesas, escasa sustancia fundamental y escasas células (principalmente fibroblastos). El tejido conectivo denso otorga resistencia mecánica a los órganos gracias a las fibras.

Tejido conectivo denso modelado = tejido conectivo denso regular (Tej. Con.): tejido conectivo denso en que las fibras (principalmente de colágeno) se encuentran con un alto grado de ordenamiento. Los ejemplos típicos de estructuras constituidas por tejido conectivo denso modelado son los tendones, los ligamentos y las aponeurosis.

Tejido conectivo denso no modelado = tejido conectivo denso irregular (Tej. Con.): tejido conectivo denso en que las fibras de colágeno se disponen en diferentes direcciones. Los ejemplos típicos de estructuras formadas por tejido conectivo denso no modelado son la dermis reticular y las cápsulas de órganos y de articulaciones.

Tejido conectivo laxo (Tej. Con.): tejido conectivo común compuesto por fibras escasas y delgadas, abundante sustancia fundamental y abundantes células (que pertenecen a distintos tipos). El tejido conectivo laxo permite la difusión de sustancia entre las células y los capilares sanguíneos y linfáticos y amortigua compresiones gracias al gran contenido de agua (retenida por la sustancia fundamental). El tejido conectivo laxo se encuentra en muchos órganos, típicamente subyaciendo a los epitelios (en las láminas propias de las [túnicas mucosas](#), en glándulas, y otras estructuras).

Tejido conectivo mucoide (Tej. Con.): tejido conectivo embrionario que típicamente se encuentra entre los vasos sanguíneos del cordón umbilical.

Tejido conjuntivo (Msc.): ver tejido conectivo.

Tejido epitelial (Msc.): uno de los 4 tejidos fundamentales que se caracteriza por estar formado por células en íntima aposición, sin (o con muy escasa) sustancia intercelular que las separe. El tejido epitelial es avascular y está unido a una [membrana basal](#), que representa el material extracelular de este tejido. La membrana basal conforma la capa limitante entre el tejido epitelial y el tejido conectivo subyacente en que se encuentran los capilares sanguíneos que aportan nutrientes, que por difusión llegan al tejido epitelial. Muchas células epiteliales son [células polarizadas](#). La mayoría de los tejidos epiteliales presentan una superficie libre (superficies corporales externas e internas, luces de órganos huecos, conductos y glándulas). El tejido epitelial tiene por función revestir la mayoría de las superficies del cuerpo y formar glándulas.

Para su estudio, el tejido epitelial se clasifica según distintos criterios, la clasificación funcional divide a los epitelios en epitelio de revestimiento y epitelio glandular.

Tejido fundamental = tejido básico (Msc.): cada uno de 4 tejidos que se definen por ciertas características morfológicas o funcionales. Los tejidos fundamentales son el tejido epitelial, el tejido conectivo, el tejido muscular y el tejido nervioso. Los más de 250 tipos celulares de los mamíferos pertenecen a alguno de estos 4 tejidos. Esta clasificación facilita el aprendizaje de la histología, ya que las propiedades de estos 4 tejidos se verifican en los distintos órganos y permiten predecir y/o entender sus funcionamientos. Existen, sin embargo, algunas células que por sus características particulares son difíciles de clasificar ya que presentan rasgos morfológicos o funcionales de más de un tejido fundamental.

Tejido linfático = tejido linfoide (Sist. Linf., Tej. Con.): tejido conectivo especializado en generar la inmunidad adaptativa. La célula característica del tejido linfático es el linfocito, que para cumplir sus funciones interactúa con otros tipos celulares que también forman parte del tejido linfático.

Tejido linfático asociado a mucosas = M.A.L.T. (Sist. Linf.): conjunto de estructuras del sistema linfático que se encuentra en las [membranas mucosas](#) de las paredes de los órganos huecos que tienen contacto con el medio externo, es decir en los aparatos digestivo, respiratorio, urinario y reproductor. El tejido linfático asociado a mucosas está formado por células aisladas (linfocitos, células M y otras), tejido linfático difuso, folículos aislados o folículos agrupados (como en las amígdalas, en las placas de Peyer o en el apéndice cecal). El tejido linfático asociado a mucosas representa un "[órgano linfático secundario](#)". Con frecuencia se lo menciona usando su sigla (proveniente del inglés) M.A.L.T.

Tejido linfático difuso (Sist. Linf.): aglomeración de linfocitos sin límites definidos que se encuentran en ciertos órganos.

Tejido linfático folicular (Sist. Linf.): aglomeración compacta y casi esférica de linfocitos con límites bien definidos que se encuentran en ciertos órganos. El tejido linfático folicular se encuentra formando folículos linfáticos, que tienen un [estroma](#) formado por fibras reticulares y células reticulares que aglomera a los linfocitos.

Tejido muscular (Msc.): uno de los 4 tejidos fundamentales que se caracteriza estar formado por células capaces de acortarse o contraerse. Las células musculares son alargadas y contienen filamentos finos y gruesos que interactúan entre sí para el acortamiento y la generación de fuerza. El tejido muscular se divide en 3 tipos: el tejido muscular cardíaco, el [tejido muscular esquelético](#) y el tejido muscular liso. Los distintos tipos de tejido muscular se distinguen por características morfológicas, funcionales y por su control, dado por el sistema nervioso somático o el autónomo. Al microscopio óptico las células musculares cardíacas y esqueléticas se distinguen de las lisas porque presentan estrías (bandas) transversales, por lo que se denominan en conjunto "músculo estriado".

Tejido muscular cardíaco (Tej. Musc.): tejido muscular formado por células musculares estriadas cardíacas y controlado por el sistema nervioso autónomo. Ver "célula muscular cardíaca".

Tejido muscular esquelético (Tej. Musc.): tejido muscular formado por células musculares estriadas esqueléticas y controlado por el sistema nervioso somático. Ver “célula muscular esquelética”.

Tejido muscular liso (Tej. Musc.): tejido muscular formado por células musculares lisas y controlado por el sistema nervioso autónomo. El tejido muscular liso forma parte de las paredes de la mayoría de los órganos huecos como arterias, venas, estómago, útero, tráquea, vejiga, vesícula biliar y otros. Ver [célula muscular lisa](#).

Tejido nervioso (Msc., Sist. Nerv.): uno de los 4 tejidos fundamentales que se caracteriza por estar formado por neuronas (células irritables que reaccionan frente a estímulos con respuestas muy específicas que son conducidas en forma de impulsos nerviosos) y células de sostén. La mayoría de los componentes del tejido nervioso se originan en el [neuroectodermo](#). En el tejido nervioso la sustancia extracelular es muy escasa, por lo que las células quedan muy cerca unas de otras, haciendo contactos muy particulares entre sí.

Tejido óseo compacto = tejido óseo cortical (Tej. Con.): modo en que se dispone el tejido óseo en la parte superficial de los [huesos](#), formando una masa compacta sin espacios visibles a simple vista. La unidad estructural del tejido óseo compacto es la osteona cortical (o “sistema de Havers”).

Tejido óseo esponjoso = tejido óseo trabecular (Tej. Con.): modo en que se dispone el tejido óseo en las partes profundas de los [huesos](#), formando laminillas o trabéculas. Las trabéculas tienen diferentes orientaciones y entran en contacto en ciertos puntos, por lo que generan pequeñas cavidades o celdas distinguibles a simple vista. Las cavidades del tejido óseo esponjoso están llenas de médula ósea.

Tejido subcutáneo (Msc.): ver [fascia](#) superficial.

Telencéfalo (Sist. Nerv.): ver [cerebro](#).

Temporal (Sist. Esq.): hueso par de la cabeza que forma parte del cráneo y contiene estructuras muy importantes para el oído y el equilibrio. El hueso temporal tiene varios conductos que dan paso a distintos elementos, entre ellos el conducto carotídeo y una porción de la [trompa auditiva](#).

Tendinocito (Tej. Con.): ver tenocito.

Tendón (Ap. Locom., Tej. Con.): estructura formada por tejido conectivo denso modelado que une el músculo con el hueso. Los tendones están compuestos por fibras de colágeno muy ordenadas y compactas, fibroblastos (a veces denominados tenocitos) y muy escasa sustancia fundamental. Las fibras de colágeno de los tendones se continúan por un lado con las fibras de colágeno del periostio y de la parte externa de los huesos y por otro con las fibras de colágeno del [epimisio](#) y del [perimisio](#) de los músculos.

Tenia del colon (Ap. Dig.): cada una de 3 bandas longitudinales que se forman por la concentración de las [células musculares lisas](#) de la capa longitudinal de la [túnica muscular externa](#) del colon. Las tenias del colon se observan a simple vista desde la superficie externa del colon y del ciego.

Tenocito = tendinocito (Tej. Con.): célula similar a un fibroblasto que se encuentra en los tendones y tiene por función sintetizar las fibras de colágeno (y demás componentes de la matriz extracelular) de los mismos.

Tensioactivo = surfactante (Msc., Ap. Resp., Ap. Dig.): molécula que disminuye la tensión superficial ya que por su estructura (tiene una porción polar y otra no polar) presenta tendencia a localizarse en las interfaces. Ejemplos de tensioactivos son los producidos por los neumocitos tipo II (reducen la tensión superficial alveolar) o por las [células de Clara](#) (reducen la tensión superficial de los bronquiolos) y la bilis producida por los [hepatocitos](#) (reduce la tensión superficial en las gotas de lípidos en la luz del intestino delgado).

Tensión superficial (Msc., Ap. Resp., Ap. Dig.): energía necesaria para crear una unidad de superficie líquida. La tensión superficial es importante en las porciones de las vías respiratorias donde no hay cartílago (bronquiolos y alvéolos), entre las hojas visceral y parietal de las pleuras (durante la inspiración) y en la digestión de lípidos (que forman gotas cuya superficie es atacada por las lipasas).

Tercer ventrículo (Sist. Nerv.): cavidad impar que se encuentra en el [diencéfalo](#), que está llena de [líquido cefalorraquídeo](#) y que internamente está revestida por [células ependimarias](#). El tercer [ventrículo](#) tiene forma comparable a un disco atravesado por la conexión intertalámica y con una depresión o vértice en forma de embudo (el "[infundíbulo](#)") en la parte anteroinferior. El tercer ventrículo se comunica con los ventrículos laterales a través de los agujeros interventriculares y con el [cuarto ventrículo](#) a través del acueducto cerebral. Las paredes o límites del tercer ventrículo están dados por una serie de núcleos que en conjunto (y sumados a otras estructuras que no están en contacto directo con la luz del tercer ventrículo) forman el diencéfalo.

Testículo (Ap. Rep. Masc., Sist. End.): órgano par y macizo que pertenece al [aparato reproductor masculino](#) (del que representa al órgano principal) y al sistema endócrino. El testículo forma gametas y hormonas masculinas. El testículo se ubica en el escroto y se relaciona con el epidídimo ([Fig. 1](#)). Ciertas características anatómicas del testículo se deben a su origen embrionario intraabdominal: en su descenso el testículo lleva consigo vasos, [peritoneo](#) y ciertos componentes del escroto como el músculo cremáster. Los capilares sanguíneos del testículo son de tipo continuo y en él existe una barrera hematotesticular.

Tetrayodotironina = tiroxina (Sist. End.): molécula derivada del aminoácido tirosina que cumple función de hormona y es sintetizada y secretada por las [células foliculares](#) de la glándula tiroides. Con frecuencia se la menciona usando su sigla T₄.

Timo (Sist. Linf.): órgano impar y macizo que pertenece al sistema linfático y se ubica en el tórax (en la porción anterior y superior del mediastino). El timo es un [órgano linfático primario](#) porque en él se produce la "educación tímica" en la que los linfocitos T maduran en forma independiente de los antígenos y se transforman en células inmunocompetentes. En el timo se distingue una corteza y una médula, la médula es única pero con numerosas prolongaciones cubiertas por la corteza, lo que da un aspecto de lobulillos, denominados "pseudolobulillos". El

[estroma](#) del timo es particular ya que está compuesto por un retículo interno que carece de fibras y está formado por [células epiteliorreticulares](#), que tienen origen epitelial. Además, el estroma del timo se completa con una cápsula y tabiques (que llegan al límite córticomédular) formados por tejido conectivo denso no modelado.

Tímpano = membrana del tímpano (Oído): membrana que separa la cavidad timpánica (que es parte del oído medio) del conducto auditivo externo. El tímpano está formado por tres capas, la más externa es piel (delgada y sin pelos ni glándulas), la capa intermedia está formada por tejido conectivo denso y la capa más interna es una [mucosa](#) (que se continúa con la que reviste el resto del oído medio) constituida por una lámina propia y un epitelio plano simple.

Tiroglobulina (Sist. End.): proteína sintetizada por las [células foliculares](#) de la glándula tiroidea. La tiroglobulina se almacena en un espacio extracelular (la luz del folículo tiroideo) y funciona como reserva de un precursor de las hormonas tiroideas. La tiroglobulina se encuentra formando una solución acuosa concentrada llamada “coloide”, que en los preparados histológicos de rutina se tiñe intensamente con eosina.

Tiroides (Sist. End.): ver glándula tiroidea.

Tiroides (Ap. Resp.): ver cartílago tiroideo.

Tirotrófina (Sist. End.): ver hormona estimulante de la tiroidea.

Tiroxina (Sist. End.): ver tetrayodotironina.

Tisular (Msc.): adjetivo que denota relación con los tejidos.

Tonsila (Sist. Linf.): ver amígdala.

Trabécula = tabique (Msc., Tej. Con.): estructura en forma de pared o placa. Muchas trabéculas están formadas por tejido conectivo denso y forman parte del [estroma](#) de algunos órganos, en algunos casos dividen al órgano en sectores completamente delimitados (como los lobulillos del testículo) otras veces hacen divisiones parciales (como en el ganglio, el timo, o el bazo). Las trabéculas también pueden estar formadas por otros tejidos, como las “[trabéculas de hepatocitos](#)”, que son placas formadas por células epiteliales o las “trabéculas del tejido óseo esponjoso” que delimitan las celdas de ese tejido óseo.

Trabécula carnosa (Ap. Circ.): ver [columna carnosa](#).

Tracto (Msc.): formación anatómica que media entre dos lugares del organismo, y realiza una función de conducción, como “tracto digestivo” o “tracto nervioso”.

Tracto digestivo (Ap. Dig.): ver tubo digestivo.

Tracto nervioso = tracto (Sist. Nerv.): conjunto de axones en el sistema nervioso central que conduce información desde un sitio a otro.

Tracto hipotálamo hipofisario (Sist. End. Sist. Nerv.): conjunto de axones amielínicos que constituyen el [tallo neural](#) y la pars nervosa de la [hipófisis](#). Los somas correspondientes a estos axones se ubican en los núcleos supraóptico y paraventricular del [hipotálamo](#) y sintetizan las hormonas antidiurética y oxitocina que se libera desde la pars nervosa.

Tracto óptico = cintilla óptica (Ojo): conjunto de axones mielínicos que se extiende desde el [quiasma óptico](#) hasta el núcleo geniculado lateral del [tálamo](#), formando parte de la [vía visual](#). El

tracto óptico está formado por los axones de las [células ganglionares](#) que tienen sus somas en la retina.

Tráquea (Ap. Resp.): órgano impar y hueco que forma parte del aparato respiratorio y se ubica en el cuello y el tórax por delante del esófago. La tráquea comunica por arriba con la laringe y hacia abajo se divide a nivel del espolón traqueal en los dos bronquios primarios. La pared de la tráquea está formada por capas: una [mucosa](#) (que es parte de la [mucosa respiratoria](#)), una [submucosa](#) (compuesta por tejido conectivo y glándulas serosas y mucosas), una capa que tiene cartílagos y músculo liso (los cartílagos son de tipo hialino y con forma de herradura, la abertura de la herradura es posterior y el músculo liso se dispone en forma transversal completando el perímetro) y una [túnica adventicia](#).

Tríada portal (Ap. Dig.): unidad formada por una ramificación de la arteria hepática, una ramificación de la vena porta y una ramificación de la vía biliar. La tríada portal es macroscópica a nivel del [hilio](#) del hígado y a medida que se ramifica va disminuyendo su tamaño hasta hacerse microscópica (como se observa en los vértices de los [lobulillos hepáticos clásicos](#)). La tríada portal está envuelta por tejido conectivo que es continuo con el tejido conectivo de la cápsula de Glisson. El tejido conectivo que envuelve la tríada se va modificando desde el hilio hasta los lobulillos disminuyendo su densidad.

Tríada (Tej. Musc.): estructura subcelular formada por un [túbulo T](#) y 2 cisternas terminales (el túbulo T es una dependencia de la membrana plasmática y las cisternas son dependencias del retículo sarcoplasmático). Las triadas se encuentran en las células musculares esqueléticas envolviendo a las miofibrillas. El túbulo T transmite el impulso al retículo sarcoplasmático y éste libera iones calcio al citoplasma (el calcio es necesario para la interacción entre los filamentos finos y gruesos, permitiendo la contracción muscular).

Trígono vesical (Ap. Urin.): región triangular del piso de la vejiga, delimitada por los orificios ureterales (atrás) y el orificio interno de la uretra.

Triyodotironina (Sist. End.): molécula derivada del aminoácido tirosina que cumple función de hormona y es sintetizada y secretada por las [células foliculares](#) de la glándula tiroides. Con frecuencia se la menciona usando su sigla T₃.

Tróclea (Sist. Esq.): polea, accidente óseo acanalado que aparece en la superficie de ciertos huesos que participan en articulaciones sinoviales trocleares. Las trócleas permiten movimientos de flexión y extensión de segmentos de los miembros. Un ejemplo de tróclea es la de epifisis distal del fémur en la [articulación de la rodilla](#).

Trombocito = plaqueta (Tej. Con.): fragmento celular que se encuentra en la sangre y se origina a partir de los megacariocitos de la [médula ósea roja](#). El trombocito tiene forma de disco biconvexo y está involucrado en la hemostasia.

Trompa auditiva = trompa de Eustaquio (Ap. Resp., Oído): conducto que comunica la [rinofaringe](#) con el oído medio. Tiene por función ventilar el oído medio para mantener el mismo nivel de presión a ambos lados del tímpano. La trompa auditiva se compone de una parte ósea (posterior y lateral) y una parte cartilaginosa (anterior y medial).

Trompa de Eustaquio (Ap. Resp., Oído): ver trompa auditiva.

Trompa uterina = trompa de Falopio = sálpinx (Ap. Rep. Fem.): órgano par y hueco que pertenece al aparato reproductor femenino y se ubica en la pelvis. La trompa uterina comunica el útero con la cavidad peritoneal y sirve de paso al oocito liberado por el ovario. La trompa uterina se compone de 4 porciones anatómicas: intramural o uterina (en la pared del útero), [istmo](#), ampolla e infundíbulo o pabellón. Su pared está formada por 3 capas: una [mucosa](#) (cuyo epitelio es cilíndrico simple con células ciliadas y células secretoras), una túnica muscular (con músculo liso en dos disposiciones (circular interna y longitudinal externa) y una túnica serosa que es parte del [peritoneo](#) y se une al [ligamento ancho del útero](#) a través del mesosálpinx.

Tronco braquiocefálico arterial (Ap. Circ.): arteria que representa una rama del arco de la [aorta](#), que se ubica en el lado derecho y se divide en las arterias carótida común derecha (“carótida primitiva derecha”) y subclavia derecha.

Tronco braquiocefálico venoso (Ap. Circ.): cada uno de 2 troncos venosos que se forman (a cada lado) por la unión de la vena yugular interna con la vena subclavia, de esta forma existen 2 troncos braquiocefálicos venosos uno derecho y otro izquierdo.

Tronco encefálico = tallo cerebral = tallo encefálico (Sist. Nerv.): conjunto formado por el [mesencéfalo](#), la [protuberancia](#) y el [bulbo raquídeo](#), está ubicado por delante del [cerebelo](#) y debajo del [cerebro](#). Transmite información entre el cerebro y el [diencéfalo](#) y la [médula espinal](#). En él se encuentra la mayor parte de la formación reticular. De la superficie del tronco encefálico emergen 10 de los 12 pares de nervios craneales.

Tronco pulmonar = arteria pulmonar (Ap. Circ., Ap. Resp.): arteria que se origina del ventrículo derecho y se divide en 2 ramas, que son las arterias pulmonares derecha e izquierda. El [tronco pulmonar](#) y sus ramas transportan sangre carboxigenada hacia los pulmones para realizar la [hematosis](#).

Tubérculo = tuberosidad (Sist. Esq., Sist. Nerv.): accidente de una superficie caracterizado por ser un engrosamiento saliente (o eminente). Como ejemplos en huesos se pueden mencionar el “tubérculo” o “tuberosidad” de la costilla y la “tuberosidad de la tibia”. En el sistema nervioso central, en la cara posterior del [mesencéfalo](#) se observan 4 eminencias que se denominan “tubérculos cuadrigéminos” (o “colículos del mesencéfalo”).

Tubérculos cuadrigéminos (Sist. Nerv.): ver colículos del mesencéfalo.

Tuberosidad (Sist. Esq.): ver tubérculo.

Tubo digestivo = tracto digestivo (Ap. Dig.): tubo formado por la sucesión de órganos huecos que forman parte del aparato digestivo. Algunos autores, basados en un criterio anatómico (secuencia de órganos huecos) consideran su extensión incluyendo a la boca, la faringe, el esófago, el estómago el intestino delgado y el intestino grueso. Otros autores, basados en un criterio histológico (secuencia de órganos huecos con una pared de estructura similar, en 4 capas: [mucosa](#), [submucosa](#), [muscular externa](#) y [adventicia](#) o [serosa](#)) consideran que el tubo digestivo incluye al esófago, estómago, intestino delgado e intestino grueso.

Tubo neural (Embr., Sist. Nerv.): conducto embrionario constituido por el [neuroectodermo](#) que originará a todos los órganos del sistema nervioso central del adulto. El tubo neural se forma por la fusión de los bordes del [surco neural](#). La luz del tubo neural se transformará en el sistema de [ventrículos](#) y conductos que en el adulto están revestidos por [células endoteliales](#) y llenos de [líquido cefalorraquídeo](#). El tubo neural está compuesto por una única capa de células neuroepiteliales cilíndricas que por división y diferenciación originará neuronas, células endoteliales, [astrocitos](#) y [oligodendrocitos](#).

Túbulo colector = tubo colector = conducto colector (Ap. Urin.): conducto de calibre microscópico que comienza en la [corteza renal](#) (formando parte de los radios medulares) y transcurre hacia el vértice de la pirámide de la [médula renal](#). Cada túbulo colector recibe aferentes de numerosos nefrones. El túbulo colector está formado por un epitelio cúbico simple con células de 2 tipos: células principales (se observan claras en los preparados histológicos habituales) y células intercalares (se observan más teñidas en los mismos preparados).

Túbulo contorneado distal = porción contorneada del túbulo distal (Ap. Urin.): porción del túbulo del [nefrón](#) que se ubica en la [corteza renal](#) y está formada por un epitelio cúbico simple. Las células que forman el túbulo contorneado distal tienen un núcleo apical y carecen de "[borde en cepillo](#)" por lo que la luz se observa nítida en los preparados histológicos. Las células que forman el túbulo contorneado distal son más pequeñas que las que forman el túbulo contorneado proximal.

Túbulo contorneado proximal = porción contorneada del túbulo proximal (Ap. Urin.): primera porción del túbulo del [nefrón](#) que se ubica en la [corteza renal](#) y está formada por un epitelio cúbico (o cilíndrico bajo) simple. Las células que forman el túbulo contorneado proximal tienen un núcleo esférico y central y numerosas [microvellosidades](#) (que en conjunto forman el "[borde en cepillo](#)") que hacen que la luz se observe irregular en los preparados histológicos. Las células del túbulo contorneado proximal tienen abundantes mitocondrias (responsables de su intensa eosinofilia) y son más grandes que las del túbulo contorneado distal. En el túbulo contorneado proximal se produce un cambio importante en la composición del ultrafiltrado ya que se reabsorben sustancias valiosas (glucosa, aminoácidos, proteínas, vitaminas, agua) a una velocidad considerable gracias a las microvellosidades que aumentan la superficie y a las mitocondrias que proveen el trifosfato de adenosina (ATP) para los transportes activos.

Túbulo recto = túbulo seminífero recto (Ap. Rep. Masc.): conducto microscópico que se encuentra en el testículo, a continuación de los túbulos seminíferos que se encuentran en el lobulillo ([Fig. 1](#)). En general hay un solo [túbulo recto](#) por lobulillo y éste desemboca en la red testicular (o "rete testis").

Túbulo recto distal = porción recta del túbulo distal = segmento ascendente grueso del asa de Henle (Ap. Urin.): porción del túbulo del [nefrón](#) que forma parte del asa de Henle y se ubica en los radios medulares y en las pirámides renales. El túbulo recto distal está formado por un epitelio cúbico simple.

Túbulo recto proximal = porción recta del túbulo proximal = segmento ascendente grueso del asa de Henle (Ap. Urin.): porción del túbulo del [nefrón](#) que forma parte del asa de Henle y se ubica en los radios medulares y en las pirámides renales. El túbulo recto proximal está formado por un epitelio cúbico simple.

Túbulo seminífero (Ap. Rep. Masc.): cada uno de numerosos conductos de calibre microscópico que se encuentran en los lobulillos del testículo (*Fig. 1*). El [túbulo seminífero](#) tiene una longitud promedio cercana a 50 centímetros y se encuentra contorneado en un trayecto tortuoso. Los túbulos seminíferos están formados por un epitelio estratificado especializado que consta de 2 tipos celulares: células de Sertoli (de sostén) y células espermatogénicas. Por fuera de la [membrana basal](#) de este epitelio se encuentran 2 a 4 capas de células contráctiles denominadas “células mioides”, similares a [células musculares lisas](#). Las células espermatogénicas (espermatogonias, espermatocitos, espermátides) se van dividiendo y diferenciando desde la base del epitelio hasta la luz para generar los espermatozoides (por un proceso denominado espermatogénesis). Solo las células de Sertoli y las espermatogonias están en contacto con la membrana basal del túbulo seminífero. Las células de Sertoli forman una barrera hematotesticular que divide al túbulo seminífero en un compartimento basal (donde se encuentran las células menos diferenciadas) y un compartimento adluminal (donde se encuentran las células más diferenciadas).

Túbulo seminífero recto (Ap. Rep. Masc.): ver túbulo recto.

Túbulo T (Tej. Musc.): estructura subcelular constituida por una invaginación de la membrana plasmática de las células musculares esqueléticas y cardíacas, es transversal (perpendicular) al eje mayor de la célula. A través del túbulo T el potencial de acción (cambio eléctrico en la membrana plasmática) se propaga rápidamente desde la superficie de la célula hasta el interior, donde interactúa con el retículo sarcoplasmático para permitir la liberación de iones calcio hacia el citoplasma.

Túnica (Msc.): membrana o capa que forma parte de la pared de un órgano hueco. La mayoría de los órganos huecos tienen una pared formada por 3 o 4 túnicas que se disponen en forma concéntrica en torno a la luz. Ejemplos de túnicas son la “[túnica mucosa](#)”, la “[túnica adventicia](#)”, la “túnica íntima” y otras. Una túnica que se escapa a esta definición es la “[túnica albugínea](#)” que forma una capa en órganos macizos.

Túnica adventicia = adventicia (Tej. Con., Msc.): túnica formada por tejido conectivo laxo que se encuentra en la parte más externa de ciertos órganos. La túnica adventicia relaciona, une un órgano con los órganos vecinos o con los tejidos conectivos de la región en que se encuentra. Entre los órganos que tienen adventicia se encuentran las arterias, las venas, la tráquea, el esófago.

Túnica albugínea (Ap. Rep. Fem., Ap. Rep. Masc.): capa de tejido conectivo denso no modelado y aspecto blanquecino (de ahí su nombre) que forma una especie de cápsula en el ovario, el testículo, el epidídimo y el pene.

Túnica fibrosa del globo ocular = capa fibrosa del globo ocular (Ojo): túnica más externa del [globo ocular](#), formada por tejido conectivo denso. Forma en la parte anterior a la córnea y en la parte posterior a la esclerótica.

Túnica interna del globo ocular = capa interna del globo ocular = túnica nerviosa del globo ocular = retina (Ojo): túnica más interna del [globo ocular](#) que se origina a partir del [neuroectodermo](#). En ella se pueden distinguir dos porciones, una externa o parte pigmentada que tiene características de epitelio simple y una interna o parte nerviosa. La túnica interna del globo ocular forma en la parte posterior la porción óptica de la retina y en la parte anterior está involucrada (junto con la túnica vascular) en la formación del iris y del cuerpo ciliar.

Túnica íntima (Ap. Circ.): túnica más interna (en contacto con la sangre) de la pared de las venas y arterias formada por una capa de endotelio (epitelio plano simple) y una capa de tejido conectivo laxo subendotelial.

Túnica media (Ap. Circ.): túnica de la pared de las venas y arterias formada por tejido conectivo y [células musculares lisas](#) dispuestas en forma circular o espiralada. La túnica media de las arterias está más desarrollada que la de las venas correspondientes, haciendo más fuerte a la pared arterial.

Túnica mucosa (Msc.): ver [membrana mucosa](#).

Túnica muscular externa = muscular externa (Msc.): túnica que forma parte de la pared del esófago, estómago, intestino delgado e intestino grueso. La túnica muscular externa está formada por 2 capas, una en que las células se disponen de forma circular (más interna) y otra en que las células se disponen de forma longitudinal (más externa). La túnica muscular externa está formada por músculo esquelético en la primera porción del esófago y por músculo liso en el resto del esófago y en la totalidad del estómago, intestino delgado e intestino grueso. La túnica muscular externa es responsable del movimiento peristáltico.

Túnica serosa (Msc.): ver [membrana serosa](#).

Túnica submucosa (Msc., Ap. Dig.): túnica que forma parte de la pared del esófago, estómago, intestino delgado e intestino grueso, tráquea y otros órganos huecos. La túnica submucosa subyace a la [mucosa](#) y está formada principalmente por tejido conectivo (el tejido conectivo de la submucosa es más denso el tejido conectivo de la lámina propia de la túnica mucosa). La submucosa del aparato digestivo contiene al “plexo submucoso” que es parte del sistema nervioso entérico.

Túnica vaginal (Ap. Rep. Masc.): [membrana serosa](#) que representa una dependencia del [peritoneo](#) que se encuentra en el escroto en la que se invaginan el testículo y el epidídimo. Su ubicación se explica como consecuencia del descenso que experimenta el testículo desde el abdomen hasta el escroto durante el período fetal. La hoja visceral de la túnica vaginal recubre al testículo y al epidídimo, mientras que su hoja parietal se aplica a la cara interna del escroto.

Túnica vascular del globo ocular = capa vascular del globo ocular = úvea (Ojo): túnica intermedia del [globo ocular](#) formada por abundantes vasos y pigmentos. Forma en la parte

posterior a la coroides y en la parte anterior está involucrada (junto con la túnica interna) en la formación del iris y del cuerpo ciliar.

Ulna (Sist. Esq.): ver cúbito.

Ultrafiltrado glomerular (Ap. Urin.): líquido que se forma en el [corpúsculo renal](#) a partir de la sangre. El ultrafiltrado se forma por el pasaje de sustancias a través de una barrera semipermeable, compuesta por 2 capas celulares discontinuas aplicadas a ambos lados de una [membrana basal](#). Las células que forman la barrera son las endoteliales de los capilares fenestrados del glomérulo y los podocitos que forman la hoja visceral del corpúsculo renal. El ultrafiltrado llena el espacio capsular (o “espacio urinario”) y pasa al túbulo del [nefrón](#) y luego a un túbulo colector. A medida que el ultrafiltrado avanza por las distintas porciones de los túbulos, va modificando su composición hasta convertirse en “orina” cuando sale por la papila renal.

Unguis (Sist. Esq.): ver hueso lagrimal.

Unidad motora (Tej. Musc., Sist. Nerv.): conjunto formado por una [motoneurona alfa](#) (que tiene el soma en el asta lateral de la [médula espinal](#) o en un núcleo motor de nervio craneal) y las células musculares con las que hace sinapsis. Las unidades motoras difieren en el número de células musculares que contienen, las más pequeñas se encuentran en los músculos extrínsecos del ojo, mientras que las más grandes se ubican en músculos como el glúteo mayor. El número de células musculares controladas por una única neurona afecta la precisión con que se contrae el músculo, a unidades motoras más chicas, mayor precisión y viceversa.

Unidad funcional (Msc.): mínima porción de un órgano que cumple su función. Como ejemplos se pueden mencionar al lobulillo hepático clásico (para el hígado), al nefrón y túbulo colector (para el riñón), y al folículo tiroideo (para la glándula tiroides).

Unidad microcirculatoria periférica = sistema microvascular (Ap. Circ.): ver [lecho microvascular](#).

Unilocular (Tej. Con.): ver tejido adiposo unilocular.

Unión adherente (Tej. Epit.): estructura subcelular de naturaleza proteica que forma parte del [complejo de unión](#) entre células epiteliales. Las uniones adherentes pueden pertenecer a 2 tipos: los [desmosomas](#) (que se encuentran dispersos) o la [zónula adhaerens](#) (que forma una banda) (*Fig. 6*). Las uniones adherentes son el componente del complejo de unión que provee la unión mecánica que permite que las células no se separen una de otra.

Unión comunicante = nexo = unión de hendidura (Tej. Epit., Tej. Musc.): estructura subcelular compuesta por proteínas que forman canales denominados “conexones” y constituyen un componente del complejo de unión (*Fig. 6*). Los conexones de membranas adyacentes se unen de a pares para formar conductos entre los citoplasmas de ambas células. Estos conductos pueden estar cerrados o abiertos y pueden ser atravesados por moléculas e iones pequeños, permitiendo la comunicación entre células. La unión comunicante es parte del complejo de unión de las células epiteliales pero también se encuentra en otros tipos celulares como las células musculares cardíacas y lisas.

Unión de hendidura (Tej. Epit.): ver unión comunicante ([Fig. 6](#)).

Unión focal (Tej. Epit.): estructura subcelular de naturaleza proteica que tiene por función (junto con los hemidesmosomas) unir la porción basal de la membrana plasmática de la célula epitelial a la [membrana basal](#).

Unión oclusiva = unión estrecha = zónula oclusiva (Tej. Epit.): ver [zónula occludens](#).

Uraco (Ap. Urin.): cordón formado por tejido conectivo denso que une la vejiga al ombligo.

Uréter (Ap. Urin.): órgano hueco y par que pertenece al aparato urinario, se ubica en el abdomen y la pelvis y conduce la orina desde el riñón hasta la vejiga. El uréter comienza con una porción con forma de embudo: la pelvis renal, que se ubica en el seno renal. La pared del uréter se compone de 3 túnicas: una [mucosa](#) (cuyo epitelio es el urotelio), una muscular (músculo liso con dos disposiciones: longitudinal interna y circular externa), una [adventicia](#) (formada por tejido conectivo laxo). El uréter es retroperitoneal y desemboca en la parte posterior de la vejiga atravesando su pared, de manera que cuando la pared de la vejiga se contrae (en la micción) oblitera la luz del uréter.

Uretra (Ap. Urin., Ap. Rep. Masc.): órgano impar y hueco que pertenece al aparato urinario en la mujer, mientras que en el varón pertenece a los aparatos urinario y reproductor. La uretra conduce la orina desde la vejiga hasta el [meato](#) urinario. Existen diferencias anatómicas e histológicas entre las uretras femenina y masculina, la uretra masculina consta de 3 porciones: uretra prostática, uretra membranosa y uretra esponjosa ([Fig. 1](#)).

Uretra esponjosa = uretra peneana (Ap. Urin., Ap. Rep. Masc.): porción de la [uretra masculina](#) que atraviesa el cuerpo esponjoso del pene, desemboca en el [meato](#) urinario del glande y tiene las desembocaduras de los conductos de las glándulas bulbouretrales.

Uretra membranosa (Ap. Urin., Ap. Rep. Masc.): porción de la [uretra masculina](#) que atraviesa el triángulo anterior del periné. En la porción membranosa de la uretra se encuentra el [esfínter](#) externo de la uretra, formado por músculo esquelético (con control voluntario).

Uretra prostática (Ap. Urin., Ap. Rep. Masc.): porción de la [uretra masculina](#) que atraviesa la [próstata](#) y recibe las desembocaduras de los 2 conductos eyaculadores y de cerca de 20 conductos excretores de las glándulas túbuloalveolares que componen la próstata. La pared posterior de la uretra prostática presenta una elevación denominada colículo prostático (o “veru montanum”) el cual presenta 1 orificio medial correspondiente al utrículo prostático y 2 orificios laterales correspondientes a cada uno de los conductos eyaculadores. En la porción prostática se encuentra el [esfínter](#) interno de la uretra, formado por músculo liso (con control involuntario).

Urotelio = epitelio de transición (Tej. Epit., Ap. Urin.): epitelio de revestimiento exclusivo de las vías urinarias. El urotelio es un epitelio estratificado que tiene la particularidad de adaptarse a los cambios de volumen del órgano que reviste, modificando el número de capas y forma de sus células.

Útero (Ap. Rep. Fem.): órgano impar y hueco que se ubica en la pelvis, entre la vejiga y el recto y pertenece al aparato reproductor femenino. Anatómicamente el útero está formado por el cuerpo y el cuello que están separados por el [istmo](#). El cuerpo tiene un borde superior

denominado fondo y dos ángulos denominados “cuernos del útero” de los que surgen el istmo de la trompa uterina, el ligamento redondo del útero y el ligamento propio del ovario.

Utrículo (Oído): una de las 2 cavidades en que se divide el vestíbulo del oído interno.

Utrículo prostático (Ap. Rep. Masc.): conducto impar excavado en el espesor de la [próstata](#) y que se ubica entre los conductos eyaculadores, en la región posterior de dicha glándula. El utrículo prostático representa un divertículo de la uretra en forma de tubo ciego (no comunica con otra estructura) y un vestigio embrionario de los conductos de Müller.

Úvea (Ojo): ver túnica vascular del [globo ocular](#).

Úvula (Ap. Dig., Ap. Resp.): proyección vertical del borde posterior del paladar blando que se ubica en la línea media. La úvula se conoce coloquialmente como “campanilla”.

Vagina = colpos (Ap. Rep. Fem.): órgano impar y hueco que pertenece al aparato reproductor femenino y se ubica en parte en la pelvis y en parte en el espesor del periné. La pared de la vagina está formada por una [mucosa](#) (cuyo epitelio es plano estratificado), una túnica muscular (tejido muscular liso en una capa interna de disposición circular y otra externa de disposición longitudinal) y una [túnica adventicia](#) (de tejido conectivo laxo). La pared de la vagina carece de glándulas.

Vaginal (Ap. Rep. Fem.): adjetivo que denota que una estructura tiene relación con la vagina, como “introito vaginal”.

Vaginal (Ap. Rep. Masc.): ver [túnica vaginal](#).

Vaina carotidea (Msc, Ap. Circ., Sist. Nerv.): porción o dependencia de la [fascia](#) profunda del cuello, que es par y tiene forma cilíndrica compuesta por tejido conectivo denso que envuelve a la arteria carótida común e interna, la vena yugular interna y el [nervio vago](#).

Vaina de Schwann (Sist. Nerv.): envoltura formada por la [célula de Schwann](#) que recubre los axones del sistema nervioso periférico. La vaina de Schwann se forma por una invaginación de la membrana plasmática de la célula de Schwann en la que se aloja un axón. Los axones amielínicos del sistema nervioso periféricos presentan vaina de Schwann y en cada invaginación pueden alojarse varios axones.

Vaina de mielina (Sist. Nerv.): envoltura compuesta principalmente por lípidos de la membrana plasmática de células de sostén que recubre los axones mielínicos. La vaina de mielina funciona como aislante eléctrico y permite un aumento en la velocidad de conducción del impulso nervioso. La vaina de mielina del sistema nervioso periférico es diferente a la del sistema nervioso central tanto en su estructura como en la célula que la produce. La vaina de mielina del sistema nervioso periférico está formada por las [células de Schwann](#) cuya membrana plasmática gira en un espiral hacia afuera que se compacta en laminillas muy juntas. La vaina de mielina del sistema nervioso central está formada por los [oligodendrocitos](#), cada oligodendrocito produce múltiples lengüetas de membrana plasmática que forman varias capas giradas en espiral hacia adentro alrededor de un segmento de axón. La vaina de mielina queda formada por segmentos (que se denominan “internodales”), ya que las lengüetas de los

oligodendrocitos o las células de Schwann son más cortas que los axones, entre segmento y segmento hay un intervalo denominado “nódulo de Ranvier”.

Vaina del globo ocular (Ojo): ver cápsula de Tenon.

Vaina periarterial (Sist. Linf.): envoltura formada por tejido linfático, con abundantes linfocitos T, alrededor de arterias dentro del bazo. La vaina periarterial forma parte de la pulpa blanca.

Vaina perineural (Sist. Nerv.): ver barrera hematoneural.

Valva (Ap. Circ.): cada una de las hojas de una válvula. Cada valva tiene un borde libre que da a la luz del conducto o cavidad y un borde adherente por el que se une a la pared del conducto o cavidad.

Válvula (Msc., Ap. Circ., Ap. Dig.): mecanismo formado por hojas (valvas) que regula la comunicación entre dos partes de un sistema. Existen numerosas válvulas en el aparato circulatorio, en el aparato digestivo (como la “válvula ileoceal”), en el aparato urinario (como la “válvula de la fosa navicular” de la uretra masculina) y en otros.

Válvula aurículoventricular derecha (Ap. Cir.): ver válvula tricúspide.

Válvula aurículoventricular izquierda (Ap. Cir.): ver válvula mitral.

Válvula cardíaca (Ap. Circ.): cada una de 4 válvulas que se ubican en los orificios que comunican los ventrículos con las arterias ([aorta](#) o tronco pulmonar) o los ventrículos con las aurículas (izquierda o derecha). Las válvulas cardíacas están formadas por un núcleo de tejido conectivo denso y un recubrimiento de [endocardio](#). Las valvas de estas válvulas se insertan por su borde adherente a los anillos del armazón fibroso del corazón ([Fig. 5](#)). Las válvulas cardíacas se denominan “válvula mitral”, “válvula tricúspide” y “válvulas semilunares”.

Válvula de vaso colector linfático (Ap. Circ., Sist. Linf.): cada una de numerosas válvulas que se encuentran en los vasos colectores linfáticos. Las válvulas de los vasos linfáticos se desempeñan como las válvulas venosas controlando el sentido de avance de la linfa.

Válvula del aparato cardiovascular (Ap. Circ.): cada una de numerosas [válvulas](#) que se encuentran en el corazón (“válvulas cardíacas”), en las venas medianas y en los vasos colectores linfáticos. La función de las válvulas, fundamentalmente cumplida por su geometría, es impedir el retroceso de la sangre que avanza en un sentido.

Válvula mitral = válvula aurículoventricular izquierda = válvula atrioventricular izquierda (Ap. Circ.): válvula que se encuentra en el orificio aurículoventricular izquierdo. La válvula mitral está compuesta por 2 valvas, cada una formada por un núcleo de tejido conectivo denso y recubrimiento de [endocardio](#). Los bordes libres de las valvas se unen a las cuerdas tendinosas (que a su vez se unen a las [columnas carnosas](#) de primer orden de los ventrículos).

Válvula semilunar = válvula sigmoidea (Ap. Circ.): cada una de 2 [válvulas](#) que se encuentran una en el orificio del tronco pulmonar (ventrículo derecho) y otra en el orificio aórtico (ventrículo izquierdo). Cada válvula semilunar está compuesta por 3 valvas, cada una formada por un núcleo de tejido conectivo denso y recubrimiento de [endocardio](#).

Válvula tricúspide = válvula aurículoventricular derecha = válvula atrioventricular derecha (Ap. Circ.): válvula que se encuentra en el orificio aurículoventricular derecho. La válvula tricúspide

está compuesta por 3 valvas, cada una formada por un núcleo de tejido conectivo denso y recubrimiento de [endocardio](#). Los bordes libres de las valvas se unen a las cuerdas tendinosas (que a su vez se unen a las [columnas carnosas](#) de primer orden de los ventrículos).

Válvula venosa (Ap. Circ.): válvula formada por la túnica íntima de la pared de algunas venas. Las válvulas venosas son muy abundantes en las venas de los miembros (superior e inferior) y favorecen el retorno de la sangre venosa hacia el corazón.

Válvula ileocecal = válvula ileal (Ap. Dig.): válvula del aparato digestivo que se encuentra entre el íleon y el ciego, formada por las túnicas [mucosa](#), [submucosa](#) y por la capa circular de la [muscular externa](#).

Vaso (Ap. Circ., Sist. Linf.): conducto de forma aproximadamente cilíndrica por el que fluye la sangre (vasos sanguíneos) o la linfa (vasos linfáticos).

Vaso linfático = vaso colector (Ap. Circ., Sist. Linf.): vasos que transportan linfa desde los capilares linfáticos hacia la sangre venosa, presentan numerosas válvulas y en su recorrido se interponen los ganglios linfáticos. Los vasos linfáticos tienen una pared compuesta por células endoteliales rodeadas de tejido conectivo y músculo liso.

Vaso quilífero central (Sist. Linf., Ap. Dig.): ver quilífero.

Vaso recto (Ap. Urin.): cada uno de numerosos vasos sanguíneos de transcurso rectilíneo que se encuentran en la [médula renal](#) acompañando a las asas de Henle y a los túbulos colectores. Los vasos rectos pueden ser arteriales o venosos y entre ellos se encuentran capilares fenestrados. Los vasos rectos arteriales son continuación de arteriolas eferentes y también se denominan “vasos rectos descendentes”. Los vasos rectos venosos se denominan también “vasos rectos ascendentes”.

Vasopresina (Sist. End., Sist. Nerv.): ver [hormona antidiurética](#).

Vejiga (Ap. Uri.): órgano hueco e impar del aparato urinario que se ubica en la pelvis y pertenece al aparato urinario. La pared de la vejiga está formada por 3 capas: una [mucosa](#) (cuyo epitelio es el urotelio), una túnica muscular (formada por músculo liso denominado “[músculo detrusor](#)”) y una túnica externa que es [adventicia](#) en algunas partes y serosa ([peritoneo](#)) en la porción superior. En su porción inferior la vejiga presenta 3 orificios (2 ureterales y 1 uretral) que definen una región denominada “trígono vesical”.

Vellosidad (Msc.): extensión o evaginación digitiforme que aumenta una superficie.

Vellosidad aracnoidea (Sist. Nerv.): evaginación digitiforme de la aracnoidea hacia la luz de los [senos de la duramadre](#), permite la eliminación o desagüe del [líquido cefalorraquídeo](#) desde el espacio subaracnoideo hacia la sangre venosa de estos senos. La vellosidad aracnoidea se proyecta (formando un divertículo del espacio subaracnoideo) en la luz de un seno por sectores donde la duramadre (que forma la pared de los senos) está perforada. Algunos autores definen “granulación aracnoidea” como sinónimo de “vellosidad aracnoidea” mientras que otros definen la granulación como un grupo de vellosidades.

Vellosidad intestinal (Ap. Dig.): evaginaciones digitiformes que aparecen en la [mucosa](#) del intestino delgado. Las vellosidades intestinales aumentan la superficie de la mucosa y están

formadas por un núcleo de lámina propia recubierto por epitelio cilíndrico simple. En la lámina propia de cada vellosidad hay capilares sanguíneos y un vaso linfático denominado “vaso quilífero central”.

Velo del paladar (Ap. Dig., Ap. Resp.): ver paladar blando.

Vena (Ap. Circ.): vaso sanguíneo que conduce sangre desde los capilares hacia las aurículas del corazón. Las venas representan un sistema convergente ya que a medida que se acercan a las aurículas son menos numerosas (y de mayor calibre) debido a las sucesivas anastomosis. Las venas se caracterizan por contener menor proporción de elastina en su pared y músculo liso en su túnica media que las arterias correspondientes. Las venas son órganos huecos cuya pared está formada por 3 túnicas concéntricas: la íntima, la media y la [adventicia](#). Las venas de los miembros tienen válvulas que impiden el flujo retrógrado de la sangre.

Vena cava inferior (Ap. Circ.): vena que se forma por la unión de las venas ilíacas comunes derecha e izquierda y luego de recibir afluentes como las venas renales, las venas suprahepáticas y otras, desemboca en la aurícula derecha llevando sangre de la parte subdiafragmática del cuerpo.

Vena cava superior (Ap. Circ.): vena que se forma por la unión de los troncos braquiocefálicos venosos derecho e izquierdo, recibe como afluente a la vena ácigos mayor y desemboca en la aurícula derecha, llevando sangre de la parte supradiafragmática del cuerpo (con excepción de la sangre que irrigó al corazón, que llega a través del seno coronario).

Vena central = vena centrolobulillar = vénula hepática postsinusoidal = vénula central (Ap. Dig., Ap. Circ.): vénula que se encuentra en el centro del [lobulillo hepático clásico](#), a la que convergen los [sinusoides](#). Es interesante destacar que la vénula central del lobulillo hepático se encuentra separada de las tríadas (que se encuentran en los vértices del lobulillo) y que este ordenamiento espacial de los elementos microscópicos se mantiene a nivel macroscópico entre las venas hepáticas (salen por la parte posterior del hígado) y la [tríada portal](#) macroscópica (entra por la cara inferior del hígado).

Vena hemorroidal (Ap. Circ., Ap. Dig.): cada una de 3 venas, hemorroidal superior, hemorroidal media y hemorroidal inferior que drenan la sangre que irrigó al recto. Las venas hemorroidales tienen importancia desde el punto de vista clínico (desarrollo de várices) y farmacocinético (las venas hemorroidales medias e inferiores no forman parte del [sistema porta](#) hepático por lo que fármacos administrados por vía rectal pasan a la circulación general antes de pasar por el hígado ya que las venas hemorroidales medias e inferiores drenan directa o indirectamente en las venas ilíacas internas).

Ventilación (Ap. Rep.): llegada de aire a las distintas estructuras del pulmón. La ventilación define distintas unidades funcionales del pulmón, por ejemplo “el bronquio primario ventila a todo el pulmón”, “el lóbulo pulmonar está ventilado por un bronquio lobar o secundario”, “el segmento broncopulmonar está ventilado por un bronquio segmentario o terciario” “el bronquíolo ventila al lobulillo”. La ventilación debe estar apareada a la perfusión de sangre en cada porción del pulmón para que la [hematosis](#) se realice eficientemente.

Ventral (Msc.): adjetivo que denota relación con el vientre. En anatomía el término “ventral” se usa como sinónimo de “anterior”, refiriéndose a la posición anatómica.

Ventrículo (Msc.): cavidad. En el cuerpo existen ventrículos en distintos aparatos o sistemas: en el corazón, en la laringe y en el sistema nervioso central.

Ventrículo (Ap. Circ.): cada una de las 2 cavidades (ventrículo derecho y ventrículo izquierdo) que reciben sangre de las aurículas correspondientes y la impulsan por el sistema arterial. El ventrículo derecho origina al tronco pulmonar, mientras que el ventrículo izquierdo origina a la arteria [aorta](#). Los orificios (aurículoventricular y arterial) de cada ventrículo presenten válvulas. La superficie interna de los ventrículos es irregular por la presencia de numerosas [columnas carnosas](#).

Ventrículo laríngeo (Ap. Resp.): cada una de las cavidades de la laringe delimitadas por un pliegue vestibular (por arriba) y un [pliegue vocal](#) (por abajo).

Ventrículo (Sist. Nerv.): cada una de las cavidades que se encuentran en los órganos del sistema nervioso central, están revestidas por [células del epéndimo](#) y contienen [líquido cefalorraquídeo](#). Los ventrículos del sistema nervioso son los laterales, el [tercero](#) y el cuarto, se encuentran comunicados entre sí, con el acueducto cerebral, con el conducto central de la [médula espinal](#) y con el espacio subaracnoideo.

Ventrículo lateral (Sist. Nerv.): cada una de 2 cavidades que se encuentran cada una en un hemisferio cerebral, que están llenas de [líquido cefalorraquídeo](#) y que internamente están revestidas por [células ependimarias](#). Cada [ventrículo](#) lateral tiene forma de “C” y se comunica con el [tercer ventrículo](#) a través del agujero interventricular.

Vénula (Ap. Circ.): vaso sanguíneo microscópico que pertenece al [lecho microvascular](#). Las vénulas son los primeros vasos venosos y representan los vasos más importantes en cuanto a migración de linfocitos y [granulocitos](#) a través de la pared vascular. Así como los capilares son los vasos más permeables a las moléculas, las vénulas son la vía por la que las células pasan del torrente sanguíneo a los tejidos conectivos circundantes.

Vénula de endotelio alto (Sist. Linf.): vénula que se encuentra en la corteza profunda (“paracorteza”) del ganglio linfático y representan la vía de entrada mayoritaria para los linfocitos presentes en el ganglio. Las vénulas de endotelio alto se caracterizan por presentar un endotelio de mayor altura (cúbico), que las diferencia de la mayoría de los vasos donde el endotelio es un epitelio plano.

Vénula hepática postsinusoidal = vénula central (Ap. Dig., Ap. Circ.): ver vena central.

Vértebra (Sist. Esq.): cada uno de entre 33 y 35 huesos que en conjunto forman la columna vertebral. La mayoría de las vértebras comparten muchos elementos característicos como el cuerpo vertebral, las apófisis transversas, las apófisis articulares, las láminas, los pedículos y el agujero vertebral. Dependiendo de la región (cervical, torácica, lumbar, sacra o coccígea) de la columna, estos elementos van cambiando sus tamaños, proporciones, orientaciones y formas, a la vez que pueden aparecer accidentes particulares. Algunas vértebras presentan características muy particulares como las 2 primeras (atlas y axis) o las últimas, que se

encuentran soldadas entre sí formando el sacro y el cóccix. Las vértebras se articulan entre sí a través de sus cuerpos ([articulación](#) cartilaginosa con movimiento limitado, constituida por el disco intervertebral) y a través de sus apófisis articulares ([articulación sinovial](#)). Las vértebras torácicas se articulan además con las costillas ([2 articulaciones sinoviales entre una vértebra y cada costilla](#)).

Vesical (Ap. Urin.): adjetivo que denota que una estructura tiene relación con la vejiga, como en “trígono vesical” o “fondo de saco vésicouterino”.

Vesícula (Msc.): estructura hueca con forma de bolsa, algunas vesículas son microscópicas y otras macroscópicas. Las vesículas macroscópicas del adulto acumulan fluidos que se produce en ellas mismas (vesícula seminal) o en otro órgano (vesícula biliar). Ejemplos de vesículas microscópicas y subcelulares son la “vesícula acrosómica” del espermatozoide y la “vesícula pinocítica” de células que endocitan. En el embrión existen vesículas como intermediarios en la formación de ciertas estructuras (como las “vesículas encefálicas”, la “vesículas óptica” y la [“vesícula del cristalino”](#)).

Vesícula acrosómica (Ap. Rep. Masc.): ver acrosoma.

Vesícula biliar (Ap. Dig.): órgano impar y hueco que pertenece al aparato digestivo y se ubica en el abdomen, alojada en la fosa cística de la cara inferior del hígado. La vesícula biliar tiene forma de pera y su pared se compone de 3 capas, una [mucosa](#) con un epitelio cilíndrico simple que presenta abundantes [microvellosidades](#), una capa de músculo liso en distintas direcciones y una capa externa de tejido conectivo denso a modo de cápsula. El [peritoneo](#) fija la vesícula biliar a la cara inferior del hígado, por lo que presenta una porción de su superficie cubierta por peritoneo visceral. La vesícula biliar concentra la bilis (extrayendo agua que pasa de la luz a los capilares fenestrados de la lámina propia). La vesícula biliar se conecta con el hígado y el duodeno a través de un sistema de conductos, el conducto que surge de la vesícula se denomina “conducto cístico”, que se une al “conducto hepático común” para formar el “conducto colédoco”.

Vesícula encefálica (Sist. Nerv., Embr.): cada una de tres vesículas embrionarias que se originan como dilataciones del [tubo neural](#), están comunicadas entre sí y se denominan [prosencefalo](#), [mesencefalo](#) y rombencefalo. A partir de estas vesículas encefálicas se desarrollan las tres divisiones (que mantienen el nombre de cada vesícula) del encéfalo del adulto.

Vesícula seminal (Ap. Rep. Masc.): órgano par y hueco que pertenece al aparato reproductor masculino y se ubica en la pelvis, por detrás y debajo de la vejiga ([Fig. 1](#)). La [vesícula seminal](#) es una glándula exócrina que forma y acumula un líquido que formará parte del semen. El extremo inferior de la vesícula seminal se une a la última porción del conducto deferente para formar el conducto eyaculador.

Vesícula del cristalino = vesícula cristaliniana (Ojo, Embr.): [estructura embrionaria](#) derivada del [ectodermo](#) superficial que se forma por invaginación de la placoda cristaliniana, se desprende y se introduce en la copa óptica para transformarse en el cristalino.

Vesícula óptica (Ojo, Embr.): [estructura embrionaria](#) derivada del [neuroectodermo](#) que se forma por evaginación del surco óptico y luego se transforma en la copa óptica.

Vestíbulo (Msc.): cavidad o espacio que representa la entrada a una estructura hueca, como en la fosa nasal, la laringe, la boca, la vagina o el oído interno.

Vestíbulo de la laringe (Ap. Resp.): región superior de la laringe, por encima de los pliegues vestibulares (cuerdas vocales falsas), donde se encuentra la epiglotis.

Vestíbulo nasal (Ap. Resp.): porción de la fosa nasal que representa su porción más anterior, se encuentra en la porción externa de la nariz y se comunica con el exterior a través de la narina. El vestíbulo nasal está revestido por piel con pelos terminales, denominados “vibrisas”, que limitan la entrada de partículas o microorganismos del aire inspirado.

Vestíbulo de la vagina (Ap. Rep. Fem.): espacio o región de la vulva que queda delimitado entre los labios menores. En el vestíbulo de la vagina se encuentran el orificio externo de la uretra, el introito vaginal y las desembocaduras de las glándulas vestibulares.

Vestíbulo oral (Ap. Dig.): espacio incurvado en forma de herradura comprendido entre las arcadas gingivodentales por un lado y los labios y las mejillas por el otro.

Vía biliar interlobulillar = conducto biliar interlobulillar = conductillo terminal (Ap. Dig.): conducto microscópico que forma parte de la [tríada portal](#) microscópica y se encuentra entre 3 [lobulillos hepáticos clásicos](#). La vía biliar interlobulillar conduce la bilis hacia afuera del hígado y está formada por un epitelio cúbico simple.

Vía córticobulbar = vía córticonuclear (Sist. Nerv., Ap. Locom.): [vía nerviosa somática y motora](#) que representa una de las divisiones de la [vía piramidal](#), comienza en la corteza cerebral y termina haciendo sinapsis con células musculares esqueléticas de los músculos de la cabeza y cuello. La vía córticobulbar sale al sistema nervioso periférico formando parte de los nervios craneales que tienen componente motor (III, IV, V, VI, VII, IX, X, XI y XII).

Vía córticoespinal anterior (Sist. Nerv., Ap. Locom.): [vía nerviosa somática y motora](#) que representa una de las divisiones de la [vía piramidal](#), comienza en la corteza cerebral y termina haciendo sinapsis con células musculares esqueléticas de los músculos de la parte posterior del cuello, del tronco y porciones proximales de los miembros.

Vía córticoespinal lateral (Sist. Nerv., Ap. Locom.): [vía nerviosa somática y motora](#) que representa una de las divisiones de la [vía piramidal](#), comienza en la corteza cerebral y termina haciendo sinapsis con células musculares esqueléticas de los músculos de los miembros. La primera neurona (denominada “piramidal” por la forma de su soma) tiene su soma en la quinta capa de la corteza cerebral (en parte en la circunvolución que está por delante del surco central correspondiente al homúnculo motor) y tiene un axón largo que atraviesa la corona radiada, la cápsula interna, el pedúnculo cerebral, la pirámide del [bulbo raquídeo](#) (donde se decusa) y desciende por la [médula espinal](#) por el cordón lateral hasta que se desvía y se introduce en la [sustancia gris](#) de la médula espinal. La última neurona tiene el soma en el asta anterior y un axón largo que sale por la raíz anterior del nervio espinal y luego se distribuye (por las ramas anterior y posterior del nervio espinal) hasta llegar al músculo esquelético. Entre la primera y la

última neurona puede haber una o más neuronas, por lo que esta vía puede estar compuesta por dos, tres o cuatro neuronas.

Vía del cordón posterior y lemnisco medial (Sist. Nerv.): vía nerviosa somática y aferente (sensitiva) que comienza una con neurona pseudounipolar cuyo soma se ubica en un ganglio de la raíz posterior de un nervio espinal y cuyo axón tiene una rama periférica y una rama central. La rama central entra en la [médula espinal](#) por la raíz posterior del nervio y asciende por el cordón posterior de la [sustancia blanca](#) (en el fascículo grácil o en el fascículo cuneiforme). La segunda neurona tiene el soma en el núcleo grácil o en el núcleo cuneiforme del [bulbo raquídeo](#) y su axón se decusa en el bulbo raquídeo formando los lemniscos mediales y asciende hasta el [tálamo](#). El soma de la tercera neurona se encuentra en el tálamo y su axón se dirige a la corteza del lóbulo parietal del [cerebro](#) donde hace sinapsis con neuronas la circunvolución que está por detrás del surco central (“homúnculo sensitivo”). Las sensaciones que conduce esta vía se originan en [receptores](#) de tacto discriminativo (o epicrítico, es decir que discrimina con precisión distintos niveles de intensidad y localización del estímulo), presión, vibración y propiocepción consciente de músculos y articulaciones (*Fig. 21*).

Vía eferente autónoma (Sist. Nerv.): [vía nerviosa](#) eferente que puede pertenecer al sistema nervioso simpático o al sistema nervioso parasimpático. La vía eferente autónoma consta de 2 neuronas en serie entre el sistema nervioso central ([tronco encefálico](#) o [médula espinal](#)) y el órgano efector (músculo liso, músculo cardíaco o glándula) (*Fig. 2*).

Vía eferente parasimpática (Sist. Nerv.): [vía nerviosa](#) que consta (desde el sistema nervioso central hasta el órgano efector) de 2 neuronas en serie. La vía eferente parasimpática tiene el soma de su primera neurona ubicado en el [tronco encefálico](#) o en la [médula espinal](#). Cuando se encuentra en el tronco encefálico, el soma de la primera neurona está en un núcleo de nervio craneal (III, VII, IX o X) y su axón (que es mielínico) sale formando parte de esos nervios. Cuando se encuentra en la médula espinal, el soma de la primera neurona está en la [sustancia gris](#) de los segmentos sacros S2, S3 o S4 y su axón sale por la raíz anterior de alguno de los nervios sacros S2, S3 o S4. El soma de la segunda neurona de la vía eferente parasimpática se encuentra en algún ganglio parasimpático, que se ubica muy cerca del órgano inervado o en la propia pared del mismo, por lo que el axón de la segunda neurona (que es amielínico) es más corto que el de la primera. Los efectores para la vía eferente parasimpática son células epiteliales de glándulas, [células musculares lisas](#) o cardíacas.

Vía eferente simpática (Sist. Nerv.): [vía nerviosa](#) que consta (desde el sistema nervioso central hasta el órgano efector) de 2 neuronas en serie. La vía eferente simpática tiene el soma de su primera neurona ubicado en el asta lateral de los segmentos medulares comprendidos entre T1 y L2 y el axón (que es mielínico) sale por la raíz anterior de alguno de los nervios espinales T1 a L2, y se desprende del nervio espinal por la rama comunicante blanca dirigiéndose hasta un ganglio de la cadena paravertebral. Una vez llegado al ganglio, el axón puede hacer cualquiera de 3 opciones: 1) hacer sinapsis en ese ganglio con el soma de una segunda neurona; 2) subir o bajar hacia otro ganglio de la cadena paravertebral para hacer

sinapsis allí; o 3) salir del ganglio formando un nervio esplácnico para dirigirse a un ganglio simpático prevertebral. Los axones de la opción 2) son los que comunican entre sí los ganglios de la cadena paravertebral. El soma de la segunda neurona de la vía eferente simpática se encuentra en un ganglio simpático de la cadena paravertebral o en un ganglio prevertebral. El axón de la segunda neurona que se origina en el ganglio paravertebral (que es amielínico) vuelve al nervio espinal por la rama comunicante gris y a través del nervio espinal se distribuye hacia los efectores. Los efectores para la vía eferente simpática son células de glándulas, [células musculares lisas](#) o cardíacas.

Vía espinotalámica anterolateral (Sist. Nerv.): [vía nerviosa somática y sensitiva](#) que se origina en [receptores](#) para el dolor, temperatura, prurito, cosquilleo y presión leve de la piel de los miembros, tronco, cuello y región posterior de la cabeza y termina en la [sustancia gris](#) de la corteza cerebral del lóbulo parietal en la circunvolución que se encuentra detrás del surco central (“homúnculo sensitivo”). La vía espinotalámica anterolateral se puede dividir en 2 porciones: vía espinotalámica anterior (información sobre prurito, cosquilleo y presión leve) y vía espinotalámica lateral (información sobre dolor y temperatura).

Vía extrapiramidal = vía motora indirecta (Sist. Nerv., Ap. Locom.): [vía nerviosa somática y motora](#) que regula la actividad de las neuronas motoras inferiores (cuyos somas se encuentran en los núcleos de nervios craneales motores o en las astas anteriores de la [médula espinal](#) y hacen sinapsis con las células musculares esqueléticas) y se originan en los núcleos basales del [cerebro](#), en el [cerebelo](#) o en otros núcleos del [tronco encefálico](#).

Vía nerviosa (Sist. Nerv.): conjunto de neuronas que se disponen en serie haciendo sinapsis para llevar información de una a otra parte del cuerpo. Las [vías nerviosas](#) se clasifican para su estudio según distintos criterios. Un criterio interesante es el sentido de la información que las divide en vías aferentes (o “vías sensitivas”) que van desde un [receptor](#) de la periferia hacia el sistema nervioso central y vías eferentes (que también se llaman “vías motoras” cuando terminan en células musculares) que van desde el sistema nervioso central hacia la periferia (músculos o glándulas). El estudio de las vías nerviosas incluye registrar donde se encuentra cada uno de sus componentes (somas, axones, decusaciones, sinapsis), el sentido de la información (aferente o eferente) y la pertenencia al sistema nervioso somático o al sistema nervioso autónomo.

Vía óptica = vía visual (Ojo): vía nerviosa somática y aferente formada por un conjunto de células que en serie conduce información desde la retina (donde la luz se transforma en impulso nervioso) hasta la corteza del lóbulo occipital del [cerebro](#) (donde la imagen se hace consciente). La vía óptica está formada por 4 células: la primera es el fotorreceptor (cono o bastón) que se encuentra en las capas segunda, tercera, cuarta y quinta de la retina. La segunda célula de la vía es la neurona bipolar que se encuentra en las capas quinta, sexta y séptima de la retina. La tercera célula de la vía es la [célula ganglionar](#) que se encuentra en las capas séptima, octava y novena de la retina y luego forma el [nervio óptico](#), el [quiasma óptico](#) y el tracto óptico. La cuarta célula de la vía tiene el soma en el núcleo geniculado lateral del [tálamo](#) y su axón forma la

radiación óptica que llega a la corteza del lóbulo occipital del cerebro. Las áreas del lóbulo occipital involucradas son las áreas de Brodmann 17, 18 y 19 que se denominan [corteza visual](#).

Vía piramidal = vía motora directa (Sist. Nerv., Ap. Locom.): vía nerviosa somática y motora que comienza en la corteza cerebral y termina haciendo sinapsis con células musculares esqueléticas de los músculos todo el cuerpo. La denominación “vía piramidal” se debe a que la vía comienza en neuronas cuyos somas se ubican en la quinta capa de la corteza cerebral y que se llaman “neuronas piramidales”. La vía piramidal tiene 3 divisiones que se distinguen por la ubicación de los músculos inervados y por el recorrido que hace cada una de esas divisiones, que son: “vía córticobulbar”, “[vía córticoespinal lateral](#)” y “vía córticoespinal medial” (Fig. 20).

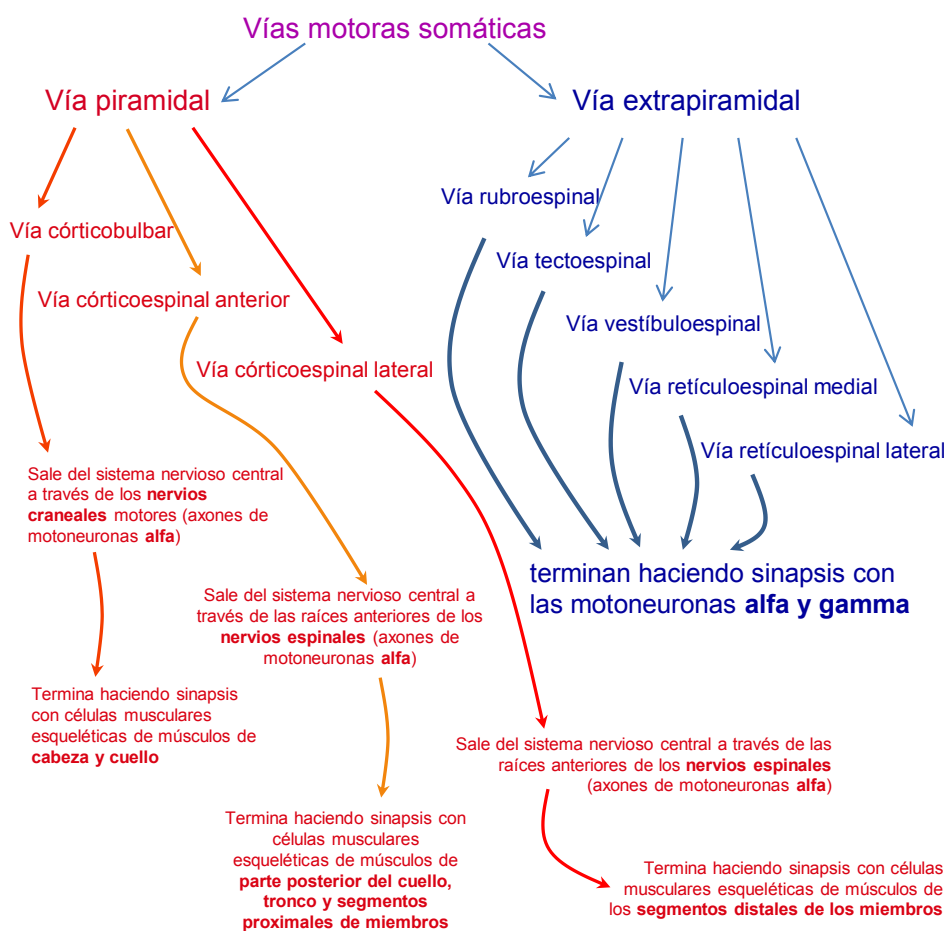

Figura 20: clasificación de vías motoras somáticas.

Vía somatosensitiva (Sist. Nerv.): cada una de distintas vías nerviosas somáticas y aferentes que llevan información desde la piel, algunas [mucosas](#), músculos y articulaciones hacia la corteza del lóbulo parietal del [cerebro](#) (circunvolución que se encuentra por detrás del surco central, “homúnculo sensitivo”) donde se hace consciente. La información que conducen estas vías se denomina en conjunto “[sensaciones generales](#)” y comprenden: tacto epicrítico, presión,

vibración, propiocepción consciente de músculos y articulaciones, temperatura, dolor, cosquilleo y prurito (no incluye a los sentidos especiales). Las principales vías somatosensitivas son: la [vía del cordón posterior y lemnisco medial](#), la vía espinotalámica anterolateral y la vía trigéminotalámica, que están organizadas anatómicamente como conjuntos de 3 neuronas en serie (Fig. 21).

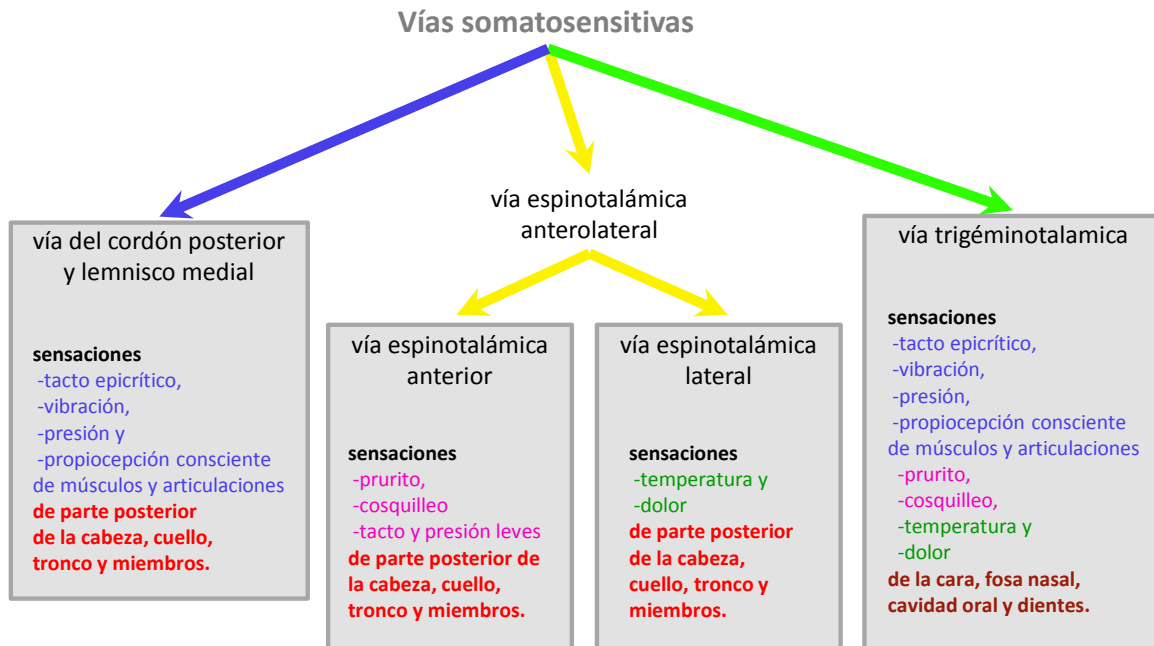


Figura 21: clasificación de las vías somatosensitivas.

Vía trigéminotalámica (Sist. Nerv.): vía nerviosa somática y sensitiva que comienza en [receptores](#) táctiles, de temperatura, de dolor y propioceptivos conscientes de cara, fosas nasales y boca para terminar en la [sustancia gris](#) de la corteza del lóbulo parietal del [cerebro](#) (Fig. 21). Esta vía consta de 3 neuronas, la primera es una neurona pseudounipolar cuyo axón pertenece al nervio trigémino (V) y su soma se encuentra en el ganglio sensitivo o en el núcleo mesencefálico de dicho nervio. La segunda neurona tiene el soma en [núcleos de terminación](#) del nervio trigémino (núcleos principal y espinal) que se encuentran en la [protuberancia](#), en el [bulbo raquídeo](#) y primeros segmentos medulares. El axón de la segunda neurona se decusa y asciende al [tálamo](#). La tercera neurona tiene el soma en el tálamo y su axón se dirige a la corteza cerebral (circunvolución que se encuentra detrás del surco central en el lóbulo parietal, “homúnculo sensitivo”).

Vía urinaria = vía de conducción de orina (Ap. Urin.): conjunto de órganos que se disponen en serie y vehiculizan la orina sin modificarla desde la papila renal hasta el [meato](#) urinario. Las vías urinarias están constituidas por los [cálices \(menores y mayores\)](#), el uréter (que comienza en

una porción dilatada denominada “pelvis renal”), la vejiga y la uretra. Los órganos que forman la vía urinaria son huecos y en la mayor parte de ellos la [mucosa](#) presenta un epitelio característico denominado “urotelio”. La última porción de la vía (la uretra) es diferente en el varón y en la mujer, ya que en el varón la uretra es compartida por el aparato reproductor y tiene otra estructura.

Vibrisa (Ap. Resp., Sist. Teg.): cada uno de varios pelos que se encuentran en el vestíbulo de la fosa nasal. Las vibrisas son capaces de captar partículas impidiendo que ingresen a la porción respiratoria de la fosa nasal.

Vientre (Msc.): región del cuerpo que se corresponde con el abdomen.

Vientre (Tej. Musc., Ap. Locom.): porción contráctil de un musculo esquelético. Los músculos pueden estar formados por uno o más vientres, cuando éstos se disponen en paralelo dan lugar a las denominaciones de “bíceps”, “tríceps” o “cuádriceps”, para 2, 3 o 4 vientres paralelos respectivamente. Cuando 2 vientres se disponen en serie, el músculo se denomina “digástrico”.

Viscera (Msc.): órgano contenido en una cavidad corporal.

Volemia (Ap. Circ.): volumen total de sangre circulante, en el humano adulto es aproximadamente 5 L.

Vómer (Sist. Esq., Ap. Resp.): hueso impar de la cara que forma la parte inferior y posterior del tabique nasal.

Xifoides (Sist. Esq.): ver apéndice xifoides.

Yeyuno (Ap. Dig.): segunda porción del intestino delgado que se encuentra entre el duodeno y el íleon.

Yunque (Oído): hueso pequeño que se encuentra en el oído medio, articula mediante articulaciones sinoviales con el martillo y con el estribo.

Yuxtglomerular (Ap. Urin.): ver aparato yuxtglomerular.

Zona (Msc.): estructura que se dispone en forma de faja o banda rodeando a otra cosa, como la “zona pelúcida”, o las zonas en que se divide la corteza de la glándula suprarrenal. El diminutivo de zona es “zónula”.

Zona fasciculada (Sist. End.): zona que representa la mayor parte de la corteza de la glándula suprarrenal y está formada principalmente por células epiteliales grandes y poliédricas que se disponen en fascículos separados por capilares fenestrados. Los capilares de esta zona comúnmente se denominan “[sinusoides](#)” por ser amplios y ondulados, pero corresponden al tipo histológico de los capilares fenestrados. Las células de la zona fasciculada secretan hormonas esteroideas denominadas “glucocorticoides” como el cortisol y en los preparados histológicos habituales se las observa claras (por las gotas de lípidos perdidas durante la preparación) y ligeramente eosinófilas.

Zona glomerular (Sist. End.): zona más externa de la corteza de la glándula suprarrenal formada principalmente por células epiteliales poliédricas que se disponen en forma de ovillos y secretan hormonas esteroideas denominadas “mineralocorticoides” como la aldosterona.

Zona reticular (Sist. End.): zona más interna de la corteza de la glándula suprarrenal formada principalmente por células epiteliales poliédricas que se disponen formando una red de cordones celulares y secretan hormonas esteroideas sexuales.

Zona pelúcida (Ap. Rep. Fem.): membrana microscópica, acelular y eosinófila formada por glucoproteínas que son secretadas por el oocito y se encuentra entre él y las [células de la granulosa](#). La zona pelúcida aparece en el folículo ovárico primario y se mantiene hasta la ovulación. La zona pelúcida debe ser hidrolizada por las enzimas del acrosoma (de la cabeza del espermatozoide) para que se produzca la fecundación.

Zónula (Msc.): diminutivo de zona, franja o banda en forma de anillo que se dispone alrededor de una estructura, como en “zónula oclusiva” y “zónula adherente” del [complejo de unión](#) de las células epiteliales o en “zónula de Zinn”.

Zónula adhaerens = zónula adherente (Tej. Epit.): estructura subcelular de naturaleza proteica que se dispone en forma de faja, banda o cinturón y se encuentra en las células epiteliales formando parte del complejo de unión ([Fig. 6](#)). La zónula adhaerens está formada por proteínas transmembrana que se unen por el lado intracelular a ciertos componentes del citoesqueleto y por el lado extracelular a la parte extracelular de las mismas proteínas de la célula vecina. La zónula adhaerens (junto con los [desmosomas](#)), son los responsables de la unión mecánica entre células ya que generan uniones fuertes.

Zónula occludens = zónula oclusiva = unión estrecha = unión oclusiva (Tej. Epit.): estructura subcelular de naturaleza proteica, que se dispone en forma de faja, banda o cinturón entre las células epiteliales formando parte del complejo de unión ([Fig. 6](#)). La [zónula occludens](#) está formada por proteínas transmembrana que se unen por el lado intracelular a ciertos componentes del citoesqueleto y por el lado extracelular a la parte extracelular de las mismas proteínas de la célula vecina. La zónula occludens es el componente más apical del complejo de unión (se ubica inmediatamente por debajo de la superficie libre del epitelio) y forma un sello que cierra el espacio intercelular, impidiendo el transporte entre células a muchas sustancias.

Zónula ciliar (Ojo): ver zónula de Zinn.

Zónula de Zinn = zónula ciliar = aparato suspensorio (Ojo): estructura del globo ocular formada por proteínas que sostienen y regulan la forma del cristalino, uniéndolo al cuerpo ciliar.

Referencias

- Brüel, A., Christensen, E., Qvortrup, K. y otros (2014). *Geneser Histología 4ta edición*. México D.F.: Editorial Médica Panamericana.
- Testut, L. y Latarjet, M. (1981). *Tratado de Anatomía Humana*. Barcelona: Salvat Editores.
- Tortora, G. y Derrickson, B. (2014). *Principios de Anatomía y Fisiología 13a edición*. México D.F.: Editorial Médica Panamericana.
- Ross, M. y Pawlina, M. *Histology a Text and Atlas 6ta edición*. Filadelfia: Lippincott Williams and Wilkins.
- Gómez Dumm, C. (2003). *Embriología Humana, Atlas y Texto*. Buenos Aires: El Ateneo.
- Rouvière, H. y Delmas, A. (2005). *Anatomía Humana, Descriptiva, Topográfica y Funcional, 11va edición*. Barcelona: Masson.
- Snell, R. (2010). *Neuroanatomía Clínica, 7ma edición*. Barcelona: Lippincott Williams and Wilkins
- Real Academia Española (consultado en 2016). Diccionario de la lengua española. Madrid: RAE.
En línea: <http://www.rae.es>.
- Guyton, H. y Hall, J. (2006). *Textbook of Medical Physiology, 11th edition*. Filadelfia: Elsevier Saunders.

El autor

Speroni, Francisco

Bioquímico y Doctor de la Facultad de Ciencias Exactas de la Universidad Nacional de La Plata (Área Ciencias Biológicas). Profesor adjunto en la Cátedra de Anatomía e Histología del Departamento de Ciencias Biológicas de la Facultad de Ciencias Exactas y se desempeña como investigador del CONICET. Ha publicado artículos en revistas científicas y participado en congresos, abordando temáticas de fisiología, ciencia de los alimentos y didáctica.

Speroni, Francisco

Diccionario de anatomía e histología / Francisco Speroni. - 1a ed. - La Plata : Universidad Nacional de La Plata, 2016.

Libro digital, PDF

Archivo Digital: descarga y online

ISBN 978-950-34-1390-6

1. Vocabulario. 2. Anatomía. 3. Histología. I. Título.
CDD 463

Diseño de tapa: Dirección de Comunicación Visual de la UNLP

Universidad Nacional de La Plata – Editorial de la Universidad de La Plata

47 N.º 380 / La Plata B1900AJP / Buenos Aires, Argentina

+54 221 427 3992 / 427 4898

edulp.editorial@gmail.com

www.editorial.unlp.edu.ar

EduLP integra la Red de Editoriales Universitarias Nacionales (REUN)

Primera edición, 2015

ISBN 978-950-34-1390-6

© 2016 - EduLP

FACULTAD DE
CIENCIAS EXACTAS

e
exactas



UNIVERSIDAD
NACIONAL
DE LA PLATA