



INTRODUCCIÓN A LA KINESIOLOGÍA

ÁREA: CIENCIAS SOCIALES

SUB AREA:

"Introducción a la Anatomía"

Docente a cargo:



PROF. KLGO. RENATO A. RIBEIRO

"... la oportunidad se parece mucho al trabajo arduo..."

Ashton Kutcher . Discurso Subtitulado al Español - Teen Choice Awards 2013
https://www.youtube.com/watch?v=Q0Gz1udL_Ug



Cátedra de Introducción a la Kinesiología

Sub área- Introducción a la Anatomía-



Al iniciar este ciclo de aprendizaje de la Introducción de la Anatomía, queremos rendir nuestro homenaje al Profesor Klgo. Marcos Gueller. Fundador en julio de 1975, de la Carrera de Licenciatura en Kinesiología y Fisiatría. Lo consideramos el Padre de la Kinesiología del nordeste Argentino.

Importancia del Capítulo: la Introducción a la Anatomía -

La importancia de los conocimientos de este Capítulo para el alumno que cursa la materia Introducción a la Kinesiología, se fundamenta en la necesidad de que el cursante tenga un acceso comprensivo de los caracteres básicos generales desde lo morfológico, estructural y funcional de la Anatomía. Es evidente que esto facilitará el desarrollo de sus estudios en el cursado de la asignatura Anatomía Normal y Funcional, del primer año de la Carrera de Licenciatura en Kinesiología y Fisiatría.

En este sentido y desde una perspectiva general, la Anatomía en el curriculum de la Carrera, constituye uno de los ejes centrales de su programación y desarrollo. Nutre principalmente a las asignaturas: Biomecánica del segundo año y Técnicas evaluativas Funcionales del tercer año de la Carrera, además se implica y atraviesa el cursado de las Semiologías y Clínicas para citar algunos ejemplos.

Como se estudia la Anatomía

Es nuestra intención en este momento, sugerir al alumno desde nuestra experiencia, una orientación para facilitar el estudio de la Anatomía- y de la Introducción a la Anatomía- Dentro de esta perspectiva podemos recordar que la construcción de los conocimientos en toda actividad de aplicación práctica, se estructura en ejes centrales, que ahora los apropiaremos para nuestro Capítulo. Los principales son:

- **La Intencionalidad:** Una fuerte, objetiva, responsable y constante determinación personal de dedicarse al estudio. Comprender y aprender en anatomía son dimensiones que se estructuran desde lo teórico y lo práctico.
- **El estudio de la Anatomía entra más por el sentido de la visión que por el de la audición. (“más vista y menos oído”).** A esto se refiere a la observación directa y participación activa del estudiante en las actividades prácticas. En esto tiene que ver las ilustraciones, las preguntas y respuestas que el alumno pueda aportar a la Clase.

En los Trabajos Prácticos se muestra el material anatómico - con la forma, textura, color, dimensiones, las orientaciones, situaciones, relaciones y las funciones de cada uno. Para su estudio también se puede utilizar medios auxiliares, tales como los esquemas gráficos y dibujos hechos por el alumno. Que repetidos una y otra vez en sus lugares de estudio, se incorporan mentalmente y facilitan el recuerdo.

Destaco al excelente y prestigioso profesional Profesor Dr. Juan Tomas González Bedoya, (Potocho)- primer profesor de Anatomía en nuestra Carrera de Kinesiología. Era el primero el llegar al salón de clases. Antes de iniciar su dictado, dibujaba didácticas figuras y esquemas en el pizarrón, que nos facilitaban enormemente nuestros estudios- que por supuesto cada uno de nosotros, durante el período de clase, teníamos que hacerlos en nuestros cuadernos. Debo reconocer que me interesé por la Anatomía por ver en él un ejemplo personal y académico.

- **La osteología es la base de los estudios anatómicos en Kinesiología.** El estudio de los huesos es de fundamental importancia. Para nosotros representa el 60% del total de la asignatura. Creemos que es así, porque al estudiarlos exhaustivamente no solo sabemos de su estructura, constitución y descripción, sino que ya nos conduce a las superficies articulares e inserciones de los medios de unión de una articulación; los



orígenes e inserciones de los músculos y en algunos casos de formaciones óseas, como surcos, canales y conductos, que sirven para el trayecto de vasos y nervios. Quiero decir que sabiendo osteología nos facilita muchísimo lo que vendrá posteriormente. Ahora para que esta premisa sea verdadera es necesario que el **alumno tenga en su poder y a la vista el hueso** a estudiar, de lo contrario es una tarea cíclope memorizar todo el libro de anatomía.

- **Estudiar y aprehender desde la integración del conocimiento** - Luego de estudiar individualmente en lo analítico por ejemplo, primero cada hueso, luego cada articulación y por último el músculo de forma individual, tratemos de comprender las funciones y las acciones desarrolladas desde el sistema locomotor. (La acción de la abducción del hombro está dada por un conjunto de elementos anatómicos que permiten el desarrollo de este movimiento, desde la forma de los huesos y tipo de articulación hasta la modalidad de acción muscular incluyendo su particular inervación.).
- **Solo con la narración o con el lenguaje, la descripción del conocimiento anatómico se torna consciente.** La expresión a través de las palabras (*mejor si lo hace en voz alta*) de lo estudiado y aprehendido permite al alumno recuperar su memoria y entrenarse para los parciales y exámenes finales de la materia. Este aprendizaje también puede ser realizado en grupos. Recuerden, el resultado de las clásicas modalidades de los exámenes finales de cualquier asignatura en la Carrera- son exámenes orales- depende de un ejercicio de entrenamiento previo. Que incluye, porque no, el arte de la teatralización.
- **Los recuerdos y el conocimiento son volátiles e inestables y se apoyan en una selección estricta.** Para favorecer la selección estricta de la memoria es importante que el alumno empiece a estudiar desde lo " grueso ", al detalle de los contenidos. Es más fácil recordar en un principio la inserción distal del músculo Braquial en el hueso Ulnar, que la inserción distal del músculo Ancóneo en el mismo hueso. Y si los recuerdos son volátiles e inestables, trate de repasar- de forma teórica y práctica- el contenido de la materia constantemente.
- **Sea amigo de la Tecnología y de la Informática-** Use esos instrumentos a su favor. En Internet están las Aulas virtuales, redes sociales, tutoriales de profesores, blogs, atlas, archivos, videos, fotos y animación digitales. Existen inmensas potencialidades para ser utilizadas en el estudio de la Anatomía.
- **Ud. es alumno de Kinesiología y no de otra profesión-** Enfoque sus estudios anatómicos desde una perspectiva Kinésica. El perfil de la enseñanza de la Anatomía y sus alcances para el alumno de Kinesiología son muy diferentes de otras profesiones. El material cadavérico, inerte y frío, es solo un eslabón necesario para que el alumno de Kinesiología pueda proyectarlo desde y hacia el movimiento. Valorice su profesión.

INTRODUCCIÓN EN GENERAL-

Conceptos- Etimológicamente, la palabra anatomía deriva del griego, de tomos (cortar) y ana (volver, repetir), es decir, volver a cortar, pues el método principal del estudio de la Anatomía clásica ha sido la disección. Aristóteles la define como el conocimiento de la estructura humana a través de la disección.

De forma general, la Anatomía es una rama del conocimiento biológico que estudia y describe las estructuras de los cuerpos. Es una ciencia que estudia la estructura de los seres vivos, su forma, topografía, ubicación, disposición y sus funciones.

La anatomía puede ser estudiada desde varios puntos de vista. Los enunciados que se detallan a continuación se refieren a la Anatomía del individuo sano y de esta forma podemos clasificarla para nuestros objetivos en:

A- Anatomía Macroscópica: Es el estudio de las estructuras que se observan a simple vista, del cadáver o del ser vivo. Se dividen en:

- **Anatomía Descriptiva Analítica Normal- o Anatomía Sistemática,** estudia, desde la ubicación, límites, forma, aspecto, estructura analítica y relaciones de los elementos anatómicos. Se estudia " uno por uno "- por ejemplo: los huesos del miembro superior, músculos del muslo, constitución del plexo braquial, trayecto de la vena safena magna y otros.



- **Anatomía Sistémica Normal**, estudia la anatomía de los sistemas del Organismo. Ejemplos: sistema nervioso central y periférico; sistema circulatorio; sistema digestivo y otros. Se estudia la Anatomía por capítulos.
- **Anatomía Descriptiva Topográfica**, considera al cuerpo dividido en regiones y al estudiar cada una de esas regiones, lo hace desde el punto de vista del conjunto de los sistemas u órganos que intervienen en la constitución de las mismas. Apreciando sobre todo las relaciones entre los órganos que contiene cada región. Ejemplos: Anatomía topográfica de la axila, de la región lateral del cuello; de la pared lateral del tórax y de la pelvis.
- **Anatomía Funcional**, estudia desde la dinámica y la función de los diferentes componentes del cuerpo humano. Se dedica a la relación existente entre las formas y funciones. Responde a la pregunta ¿Para qué sirve? La utilidad de aplicar el conocimiento anatómico. Ejemplos: los movimientos del hombro, el equilibrio de la pelvis y la marcha humana entre otros.
- **Anatomía de Superficie**, estudia la configuración de lo externo. Lo que se observa, lo que puede palpase e inspeccionarse. (*Los Kinesiólogos no practican la cirugía*) Es muy importante para el estudiante de la Licenciatura en Kinesiología y Fisiatría. Ejemplos: anatomía de superficie del codo; de mano y de la cara entre otros.
- **Anatomía Comparada**, es aquella que para comprender las disposiciones anatómicas y estructurales de ciertos órganos o sistemas del ser humano, se la compara con las distintas especies de animales, de ahí nace la filogénesis. Ejemplo: la filogénesis estudia el desarrollo evolutivo de la especie, como ejemplo: evolución de la marcha humana en comparación con la del mono. Este término es diferente del concepto de ontogénesis, que se define como evoluciona el desarrollo del propio individuo, desde la etapa embrionaria hasta la del adulto.
- **Anatomía Imagenológica**, es aquella que interpreta las imágenes radiográficas, de TAC (tomografía axial computada); de RMN (resonancia magnética nuclear) y Ecografías, entre otras técnicas de estudio del cuerpo humano. Se las comparan por ejemplo, con estudios de la anatomía descriptiva. Ejemplos: Rx de Columna Cervical; TAC del Cerebro o de la médula espinal.
- **Anatomía Endoscópica**: estudio a través de artefactos que se introducen en el organismo. Tienen por objetivo la observación y el examen de partes internas del organismo. Ejemplos: broncoscopia; gastroscopia; rectosigmoideoscopia. Existen variantes de la endoscopia que llevan otros nombres: laparoscopia y la artroscopia.
- **Anatomía Aplicada o Clínica**: interpreta la anatomía desde un punto de vista aplicado. Relaciona la patología del paciente y su clínica con el conocimiento anatómico. Se la considera la aplicación práctica del conocimiento anatómico al diagnóstico y al tratamiento. Ejemplos: Cuando el profesional diagnostica una patología de la rodilla interpretando sus conocimientos anatómicos.

B- Anatomía Microscópica (Histología). Es el estudio celular a través de un artefacto técnico-usualmente el Microscopio- que aumenta la visibilidad de las estructuras del tejido que lo forma.

C- Anatomía Embriológica: estudia la formación y el desarrollo de los embriones.

Actualmente los objetivos de la Anatomía moderna no son solamente aquellos relacionados con la Descriptiva, que se ocupa de los detalles morfológicos y constitucionales de los diferentes sistemas y órganos que podamos observar en la pieza de disección. Sino que su estudio por lo menos en el campo de la Kinesiología se enriquece con la Anatomía de Superficie, la Funcional y la Imagenología. El Licenciado en Kinesiología no solo debe reconocer la pieza cadavérica, inerte y pasiva sino estudiar la Anatomía del ser vivo. Para esto es necesario aprender las Técnicas de Ver, tocar y palpar al sector examinado del cuerpo humano. Asimismo el alumno debe comprender al mismo tiempo los movimientos corporales y sus relaciones en el espacio.

Constitución del Cuerpo Humano-

El hombre pertenece por su constitución a la clase de vertebrados, presentando todos los detalles característicos de los mismos. Entre los mismos, enunciaremos los más importantes:

1. La existencia de un esqueleto axial y medio, constituido por una serie de piezas esqueléticas, que son las vértebras. Dentro de este eje se encuentra el sistema nervioso central. Mientras que el corazón, así como los órganos de los aparatos digestivo y respiratorio están situados ventralmente con relación al mismo.

2. Existe una simetría bilateral más manifiesta en el adulto - estructuras distribuidas simétricamente a la derecha y a la izquierda de eje central- como ser los hemisferios cerebrales, ojos, oídos, fosas nasales y los miembros.
3. La constitución metamérica y segmentaria del cuerpo, que es bien individualizada en el embrión y que en el adulto se puede traducir e interpretar que cada porción del cuerpo está bajo el control de un nervio espinal.
4. La existencia de dos pares de extremidades, dos superiores y dos inferiores, cuyo número es constante en todos los vertebrados. Las superiores corresponden a los miembros superiores que tienen por principales funciones ubicar la mano en el espacio y realizar de esta manera actividades características específicas del hombre, tales como escribir, pintar, ejecutar instrumentos y tejer entre otras. Además de cumplir las actividades de la vida diaria (AVD) como ser: alimentarse, vestirse, higienizarse. Las inferiores a su vez, corresponden a los miembros inferiores que están relacionados con la locomoción: la marcha, el salto y la carrera.

Aclaración: Constitución metamérica-

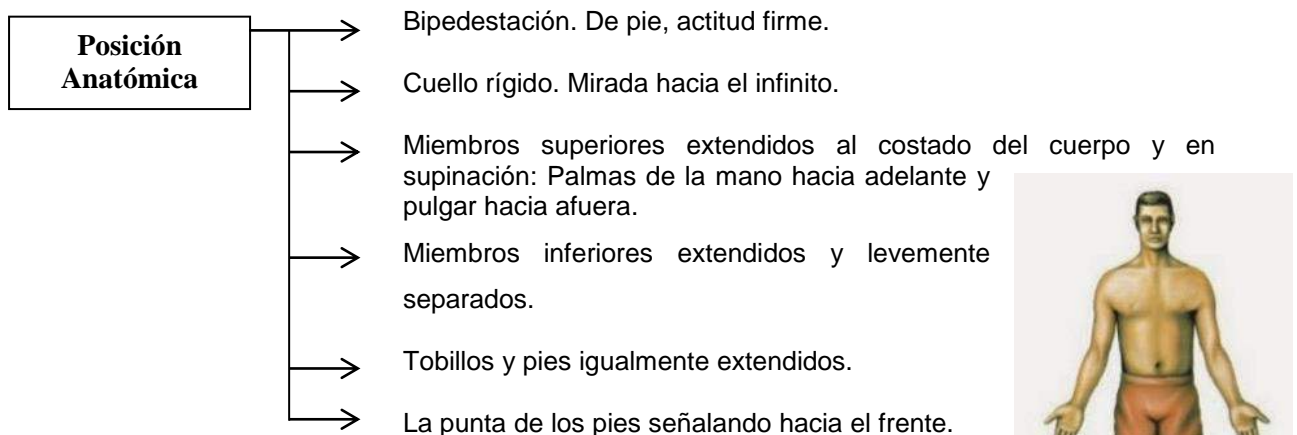
La metámera es un fragmento corporal que contiene una aferencia (sensitiva) y una eferencia (motora) de una raíz nerviosa de un nervio espinal. Lo que se puede traducirse de forma práctica, e interpretando desde lo periférico, como el campo de inervación de una raíz de un nervio espinal.

Puede originar diferentes conceptos según el tipo de tejido que inerva:

- Dermatoma: Corresponde a la inervación de la piel. Tenemos 28 dermatomas en el cuerpo humano.
- Osteotoma: inervación de los huesos.
- Miotoma: inervación de la musculatura. Tenemos 10 miotomas.
- Viscerotoma: inervación de los órganos o vísceras.
- Angiotoma: inervación vascular.
- Neuritoma: el propio nervio y su prolongación con el sistema nervioso autónomo.

Es importante saber localizar las metámeras, pues en determinadas patologías, podemos identificar la zona de la lesión. Por ej: en el hombro corresponde a la metámera cervical 5; en la cara anterior del muslo, a la lumbar 2 y 3.

Posición Anatómica- Se utiliza para el estudio anatómico del hombre.



Desde esta posición hemos de considerar una serie de ejes, planos y direcciones ideales, que son indispensables para la orientación de las distintas partes corporales. El alumno debe practicar esta posición anatómica y de ahí poder expresar con claridad y precisión sobre la orientación, dirección y relación de toda estructura anatómica.

Sin el conocimiento de estos puntos de orientación, según el clásico anatomista español Prof. Dr. Francisco O. Llorca, " *nos encontraríamos tan desorientados en el cuerpo humano como el piloto que desconociese los puntos cardinales.*"

Para Kinesiología es importante el concepto de la posición anatómica, pues en esta posición todas las articulaciones se consideran en posición neutra o a 0 grados.

Planimetría-

La planimetría es una rama de la Anatomía que se ocupa de la representación de la superficie corporal sobre un plano. Son ubicaciones anatómicas proyectadas en el espacio. Se estudian mediante ejes y planos corporales.

Nosotros por una cuestión didáctica dividiremos su estudio desde dos aspectos.

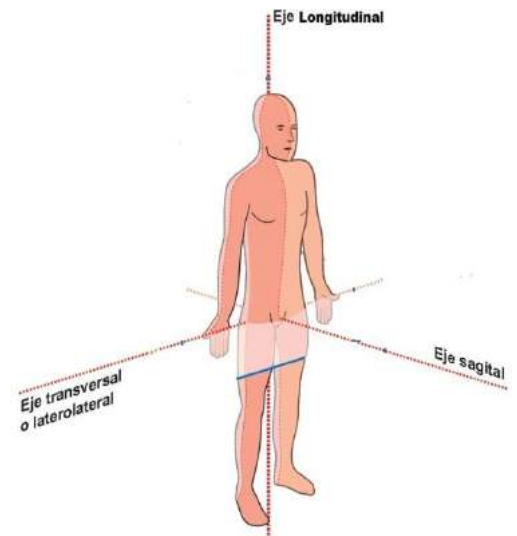
1.- El primero corresponde a los Ejes anatómicos. Concepto que es aplicado tanto para la anatomía clásica (de la disección y a la medicina tradicional) como para la Kinesiología.

EJES- Los ejes representan líneas imaginarias alrededor de la cual se realizan los movimientos articulares de un segmento corporal. Se lo puede comparar didácticamente como a una **bisagra** de una puerta o ventana.

Pueden clasificarse en:

- LONGITUDINAL: Se orienta de la cabeza a los pies; de arriba hacia abajo en línea recta. Se ubica perpendicularmente al suelo y es paralelo a línea de gravedad.
- TRANSVERSAL: Se dirige de derecha a izquierda.
- SAGITAL: dispuesto de adelante hacia atrás.

Obs. Los tres ejes anatómicos son perpendiculares entre si.



2.- El segundo aspecto son los Planos anatómicos. **En primer lugar**, explicaremos el concepto para la anatomía clásica.

Existen tres planos tradicionales que corresponden a las tres dimensiones de espacio, cada plano es perpendicular a cada uno de los otros dos.

- SAGITAL: representa un plano vertical, que pasa desde la parte anterior del cuerpo hasta la posterior, (desde el frente a la espalda del cuerpo), dividiendo a éste en dos mitades: derecha e izquierda. Representa un plano anteroposterior. Este plano define la orientación ventral // dorsal o anterior// posterior. Por ejemplo la nariz es anterior en relación al hueso occipital.

- FRONTAL: representa un plano vertical, que pasa a través del cuerpo de lado a lado, (del lado derecho al izquierdo del cuerpo), dividiendo a éste en dos mitades: anterior y posterior. Representa un plano lateral. Define la orientación medial y lateral. Por ejemplo el ombligo es medial en relación al brazo.

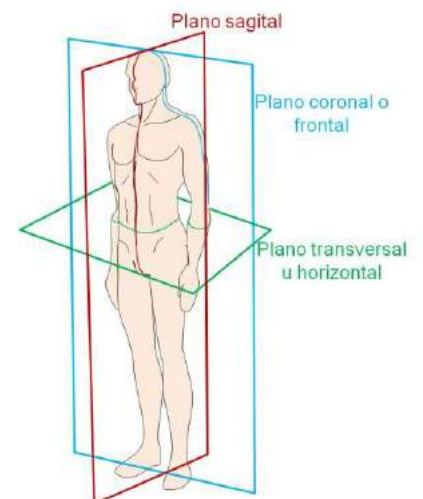
- TRANSVERSAL: representa un plano horizontal, que divide el cuerpo en una parte superior y otra inferior. Define la orientación superior // inferior o craneal // caudal. Por ejemplo el tórax es superior a la rodilla.

En segundo lugar, mencionaremos la importancia de los **ejes y planos para la Kinesiología**.

Un eje es una línea recta imaginaria alrededor de la cual mueve un objeto. En el cuerpo humano se consideran a las **articulaciones como ejes** y como **planos a los huesos con sus inserciones musculares que se mueven en el espacio**. Son los objetos que se desplazan alrededor de las articulaciones en un plano perpendicular al eje.

Retomemos la idea de que el eje era la bisagra, entonces podemos ahora decir que la puerta o la ventana son los planos que se desplazan en el espacio.

SENTIDO DE MOVIMIENTO DEL EJE LONGITUDINAL: Este eje permite movimientos en el plano transversal. Por ejemplo: en la articulación de atlanto-axoidea medial que está situada en un eje



longitudinal, se producen movimientos en el plano transversal. Son los movimientos de rotación del cuello. (Ver otros ejemplos en Clase)

SENTIDO DE MOVIMIENTO PRODUCIDO POR EL EJE TRANSVERSAL: Este eje permite movimientos en el plano sagital. Por ejemplo: en la articulación de la rodilla que está situada en un eje transversal, producen movimientos en el plano sagital que son los movimientos de flexión y extensión. (Ver otros ejemplos en Clase).

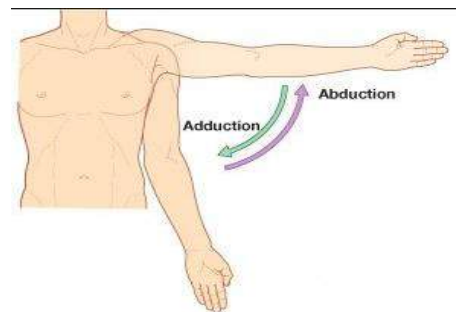
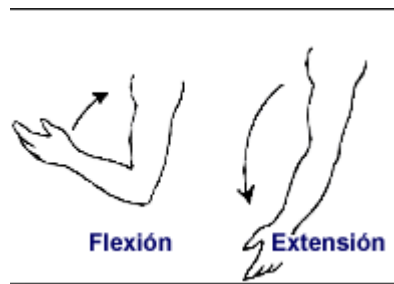
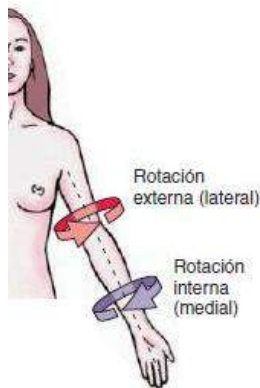
SENTIDO DE MOVIMIENTO DEL EJE SAGITAL: Este eje permite movimientos en el plano frontal. Por ejemplo: Cuando la articulación del hombro está situada en un eje sagital, se producen movimientos en el plano frontal. Son los movimientos de abducción y aducción del hombro. (Ver otros ejemplos en Clase).

Obs: en el estudio de la Anatomía y de la Kinesiología existen ejes y planos oblicuos. Atraviesan el cuerpo u órgano, formando un ángulo distinto del recto con los ejes y planos considerados clásicos. Ejemplo: las direcciones de las inserciones de los músculos oblicuos externos e internos del abdomen. (Ver otros ejemplos en Clase). También es correcto aclarar que la mayoría de los movimientos diarios que realizamos son producidos en ejes y planos oblicuos. Como ser las actividades de la vida diaria.

Cuadro de relaciones-

Eje	Plano	Movimiento
Longitudinal	Transversal	Rotación medial – Rotación Lateral
Transversal	Sagital	Flexión - Extensión
Sagital	Frontal	ABD - ADD

Ejemplos: Figuras-



OTROS MOVIMIENTOS IMPORTANTES PARA KINESIOLOGIA-

De la Mandíbula:

- Hacia abajo: descenso
- Hacia arriba: ascenso
- Hacia adelante: protrusión
- Hacia atrás: retrusión
- Diducción: Lateralidad

Del Hombro: Levantar: Elevación

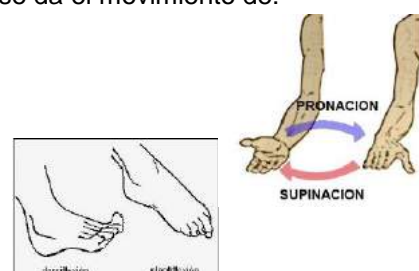
Bajar: depresión

Del Antebrazo: Con los codos flexionados y pegados al cuerpo se da el movimiento de:

- Supinación: palmas hacia arriba, pulgar hacia afuera.
- Pronación: Palmas hacia abajo, pulgar hacia adentro

Del Tobillo:

- Dorsiflexión: flexión del tobillo.
- Plantiflexión o flexión plantar: extensión del tobillo.

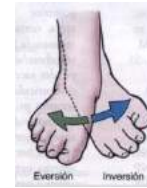



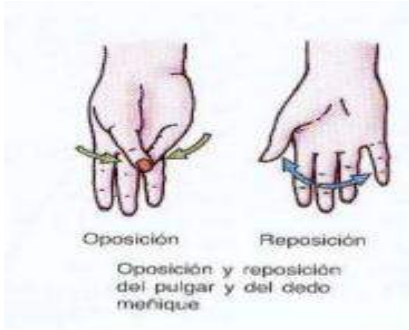
Del Pie:

Inversión: Suma de ADD/supinación y rotación medial/extensión.

Eversión: Suma de ABD/pronación/rotación lateral/flexión.



De la Mano:



Direcciones que pueden ocupar las estructuras anatómicas en el espacio-

Antes de enunciar las direcciones que puedan adoptar los elementos anatómicos en el espacio- con el individuo en posición anatómica- es necesario tener en cuenta que todas estas denominaciones son expresadas en sentido relativo, quiero decir que cuando digo que la escápula es posterior a la clavícula, estoy tomando como referencia, en este caso, una ubicación espacial con respecto de un hueso en relación al otro.

- Craneal o Superior: hacia el extremo craneal o cefálico- Se refiere a lo que esté más cerca de la cabeza, por ejemplo: la boca es craneal en relación al estómago.
- Caudal o Inferior: hacia la cola- En el hombre lo que esté más cerca del cóccix.: Las vértebras lumbares son caudales (mas inferiores) en relación a las vértebras dorsales.
- Medial -: hacia la línea media, hacia el plano medio del cuerpo.
- Lateral: hacia fuera, alejándose del plano medio.
- Ventral o Anterior: hacia delante.
- Dorsal o Posterior: hacia atrás.
- Profundo o Central: hacia el interior del cuerpo.
- Periférico o Superficial: hacia la superficie externa del cuerpo.
- Proximal: Lo que esté más cerca del tronco o de la raíz del miembro: El fémur es proximal en relación a la tibia.
- Distal: Lo que esté más lejos del tronco o de la raíz del miembro: La mano es distal comparando con el húmero.
- Palmar o volar: son expresiones que se usan para la mano y es sinónimo de ventral. Se debe a que la cara ventral de la mano, si suponemos el sujeto en posición anatómica, se la llama también palma.
- Plantar: Esta denominación se usa para el pie y es la parte mas inferior del mismo.
- Homolateral o ipsolateral y contralateral: del mismo lado del cuerpo o en lados contrarios.
- Supra e Infra o Sub: arriba o debajo de una estructura.
- Términos compuestos: Inferomedial / Superolateral y otros.



APARATO LOCOMOTOR-

Está conformado por los huesos, articulaciones y músculos. Forman una unidad bien definida, no solo desde el punto de vista orgánico y funcional, sino también ontogénico. Forman un conjunto arquitectónico, que utiliza nuestro organismo para la realización de los movimientos y el trabajo estático del equilibrio y la postura.

OSTEOLOGÍA-

Los huesos son estructuras de color blanquecino, duro y resistente. En su conjunto constituye el esqueleto. El esqueleto humano está compuesto por 208 huesos. Situados en generalmente en medio de las partes blandas del organismo poseen las siguientes funciones:

- Sirven de sostén de las partes blandas.
- Pueden formar cavidades para alojar a los órganos, en el caso del cráneo, tórax, y pelvis.
- Tienen la función de protección contra las violencias externas.
- Forman articulaciones al unirse entre sí.
- Son superficies de inserción para los músculos.
- Constituyen palanca de los músculos.
- Forman la parte pasiva del aparato locomotor.

Estructura de los Huesos- Los huesos vistos en estado fresco tienen un color una vez rojizo, otros amarillentos o grisáceos; es debido a la presencia en su espesor de una sustancia blanda y diversamente colorada, denominada médula ósea. Esta sustancia está contenida en cavidades de tamaños diversos que circunscriben láminas de sustancia ósea o tejido óseo propiamente dicho.

Diferentes variedades del tejido óseo- Tejido compacto, esponjoso y reticular- La sustancia ósea es de color blanquecino y consistencia leñosa y de acuerdo a sus diferentes aspectos se dividen en tres variedades: Tejido compacto, esponjoso y reticular.

Para facilitar la descripción de estas variedades usaremos como ilustración a las estructuras del hueso largo.

Estructura de los huesos largos	
Compacto	Situado en la parte externa. Formado por laminillas óseas concéntricas. Sin cavidades intermedias. Rodea todo el hueso. Se los puede individualizar en las diáfisis de los huesos largos. Soportan fuerzas y tensiones
Esponjoso	Laminillas separadas entre sí, se asemeja a una esponja, dejando un espacio que se llena de médula ósea. Se encuentra en el interior del tejido compacto. En huesos largos lo encontramos en las epífisis.
Reticular o Areolar	Laminillas óseas más separadas que en el esponjoso. Se ubican en la transición del cuerpo del hueso y sus extremidades. Lo encontramos en la metafisis. En esta parte el hueso pierde resistencia y es más propenso a fracturas. Es la estructura más frágil.

Conducto medular de los huesos largos- Es un conducto de forma circular situado en el centro de las diáfisis de los huesos largos. En el adulto, el conducto se aloja la médula ósea amarilla, depósito de células adiposas. En el conducto medular desembocan los principales agujeros nutricios del hueso.

En el niño toda médula ósea es roja, sin embargo en los adultos progresivamente disminuye la médula ósea roja siendo sustituida por la médula ósea amarilla. Excepto en los huesos del cráneo, esternón, costillas, huesos de la pelvis y epífisis de los huesos largos, que contienen médula ósea roja. En esta médula ósea roja, se localizan las células hematopoyéticas que son células productoras de glóbulos rojos, glóbulos blancos y plaquetas de la sangre.

Algunas enfermedades como la leucemia son causadas por una disfunción en la producción de los glóbulos blancos de la sangre y pueden ser tratados a través de un trasplante de médula ósea roja. Otras células que se encuentran en la médula roja incluyen células madre mesenquimales. Estas células se encuentran en el estroma, o las partes no productoras de sangre de la médula ósea, y



pueden diferenciarse en muchos tipos de células como por ejemplo los osteoblastos. (Células generadoras del hueso).

Agujeros Nutricios de los huesos- Dan paso a vasos y nervios que proporcionan a los huesos la vascularización y la inervación. Se dividen en 4 órdenes. Nosotros enunciaremos solamente los de primer y segundo orden; los de tercer y cuarto orden se estudian en histología. Los del **primer orden**: - los de mayor diámetro - Son agujeros situados preferentemente en las diáfisis de los huesos largos, dan paso a la arteria nutricia del hueso y un filete nervioso; son oblicuos y esta dirección puede ser sistematizada de esta forma: se dirigen hacia el codo y se alejan de la rodilla. Los de **segundo**

orden: Están situados en las epífisis de los huesos largos, en los bordes de los anchos y en las caras no articulares de los cortos.

El Periostio- El periostio es una membrana de tejido conjuntivo blanquecina y fibrosa que envuelve a los huesos del individuo vivo o del hueso fresco. Falta por completo en las epífisis de los huesos largos y en los huesos planos y cortos a nivel de los cartílagos articulares. Su función está en relación con la nutrición y el crecimiento del hueso.

Endostio- Es una membrana conjuntiva que se encuentra dentro del hueso, envolviendo al conducto medular. Función: Regeneración y crecimiento óseo.

Consideraciones para los huesos largos:

Diáfisis: Cuerpo del hueso.

Metáfisis: Zona de transición entre la diáfisis y la epífisis. Donde se produce el crecimiento del hueso. Formadas por tejido reticular, zona frágil que se quiebra o fractura fácilmente. El fémur y el húmero son huesos que generalmente están más propensos a fracturarse. Por eso en éstos huesos a la metáfisis también se lo denomina "cuello quirúrgico del hueso"

Epífisis: Son las extremidades y están rodeadas de cartílago articular, capas de revestimiento que luego se transforman en lugares que se ubican las articulaciones. No hay periostio.

El Esqueleto Humano-

El esqueleto es el conjunto de los huesos. Esqueleto articulado es aquel que en las actividades Teóricas o Prácticas del cursado de Anatomía, las piezas óseas están sostenidas artificialmente y desarticulado es cuando los huesos están sueltos.

Constitución del Esqueleto: El esqueleto humano está constituido por un total de 208 huesos, divididos en los segmentos que se enuncian a continuación:

La Cabeza: protege el encéfalo, también da protección a los órganos de los sentidos, a excepción del tacto que se encuentra repartido por toda la superficie de la piel.

El esqueleto de la cabeza se divide en dos partes el Cráneo y la Cara. El cráneo es una caja ósea que contiene el encéfalo, se distinguen en él una porción superior, bóveda o calvaria y una porción

Clasificación de los huesos según su conformación			
Largos	Anchos o planos	Cortos	Irregulares
<p>La longitud predomina sobre el ancho y el espesor. Generalmente se encuentra en los miembros. Función: relacionados con el movimiento.</p> <p>Cuenta con: un cuerpo o diáfisis y dos extremidades o epífisis. La unión entre diáfisis/epífisis es la metáfisis.</p> <p>Ej. Húmero, radio, ulna o cúbito, fémur, tibia y fíbula o peroné.</p>	<p>Longitud y ancho predominan sobre el espesor. Presenta dos caras, una cóncava y otra convexa, formadas de tejido compacto por fuera y esponjoso por dentro.</p> <p>Función: protección, forman espacios que contienen a los órganos menos la escápula. Ej. Pelvis y cráneo, en el cráneo el tejido esponjoso se llama "diploe"</p>	<p>Las tres dimensiones son similares. Sus cuerpos están formados por tejido esponjoso rodeado de compacto. Función: soporte y resistencia</p> <p>Ej. Vértebras, huesos del tarso y del carpo. En los dos últimos se presentan en forma cubica, tienen 6 caras.</p>	<p>Son huesos sin una forma determinada. Por su compleja constitución y forma.</p> <p>Ej: Huesos de la cara.</p>

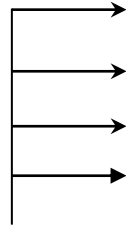
inferior aplanada, la base. La Cara es un macizo óseo situado debajo de la mitad anterior del cráneo. Limita con el cráneo cavidades que contienen por ejemplo el globo ocular, las fosas nasales y el oído.

- ✓ Los huesos del cráneo son 8 y se denominan: frontal (1), etmoides (1) esfenoides (1), parietal (2); temporal (2), occipital (1).



Algunas referencias básicas del cráneo:

Cara Externa – Base Exocraneal



Apófisis Mastoides (Inserta: músculo Esternocleidomastoideo)

Fosa Mandibular (Función: Interviene en la articulación temporomandibular)

Arco Cigomático (Inserta al músculo masetero)

Apofisis Pterigoides

(Inserción de los músculos pterigoideo lateral y medial.)

Cara Interna – Base Endocraneal: En esta cara encontraremos 3 fosas: una anterior, otra media y la posterior.

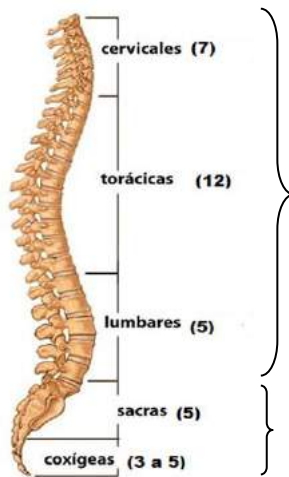
La base del cráneo es una región de mucha importancia. En ella existen agujeros que sirven para el paso de elementos nerviosos y vasculares; éste paso puede ser del encéfalo hacia afuera o del exterior hacia el encéfalo. Se visualiza en esta cara significativos orificios craneales:

- Agujero Magno: Es el más grande orificio de la base del cráneo. Ahí está situada la médula oblonga o bulbo. Por aquí pasan las arterias vertebrales y la rama medular del nervio accesorio.
 - Agujero Carotideo: es una estructura que atraviesa la arteria carótida interna. Se encuentra en el temporal.
 - Agujero Yugular: por el cual pasa la vena yugular interna y 3 pares craneales: el IX (glossofaríngeo); el X (Vago) y el XI (Accesorio).
 - Fosa hipofisaria o silla turca: lugar donde asienta la glándula hipofisaria
 - Agujero o Conducto óptico: por aquí pasa el nervio óptico y la arteria oftálmica
- ✓ Los huesos de la cara son en número de 14. La cara está dividida en 2 partes:
- Una mandíbula superior conformada por 13 huesos entre los cuales solo uno es medio e impar, el vómer. Los demás son pares, laterales y situados simétricamente a los lados de la línea media, estos huesos son: los maxilares, los lagrimales, los palatinos, los cornetes nasales inferiores, los huesos nasales y los huesos cigomáticos.
 - Una mandíbula inferior formada por un solo hueso: la mandíbula.

Columna Vertebral o Raquis- Es un prolongado eje óseo situada verticalmente en la línea media y formada por una serie de elementos superpuestos y similares que son las vértebras. Esta columna se continúa en su extremidad superior con el cráneo; su extremidad inferior se adelgaza y afila para terminar en el cóccix que es un rudimento de la cola en los otros animales. Las funciones de la Columna vertebral están relacionadas con el sostén de la cabeza, la protección a la médula espinal y a las vísceras del tronco; con la postura; con la realización de movimientos propios y característicos, además de transmitir las fuerzas hacia el miembro inferior.

La columna vertebral está dividida en cinco porciones, en un total de 32 a 34 huesos, distribuidos de arriba hacia abajo:

- Cervical- formada por 7 vértebras.
- Torácicas- conformada por 12 vértebras.
- Lumbar- constituida por 5 vértebras
- Sacra- formada por 5 vértebras
- Coccígea- formada por 3 a 5 vértebras atrofiadas.



Piezas óseas individuales. Se la considera la parte móvil de la columna vertebral.

Son piezas óseas fusionadas. Sin movimientos.

Las porciones cervicales, torácicas y lumbares están formadas por vértebras libres e independientes; en cuanto a la sacra y coccígea, estas porciones están muy diferenciadas en comparación con las otras; sus vértebras pierden su individualidad porque están soldadas entre sí.

Características Generales de una vértebra en general: Tienen un cuerpo, dos pedículos (derecho - izquierdo), cuatro superficies articulares o cigapófisis (dos superiores y dos inferiores); dos apófisis transversas (derecha - izquierda); dos láminas (derecha- izquierda), un agujero vertebral y una apófisis espinosa.

La Superposición de los pedículos entre dos vértebras adyacentes (superior e inferior) delimita un espacio llamado agujero intervertebral, que da paso al nervio espinal.

Debemos aclarar que las vértebras de cada segmento poseen características individuales, que las caracterizan y las diferencian de sus homólogas de otro segmento vertebral. En otras palabras, una vértebra cervical es distinta de una torácica, lumbar, sacra o coccígea.

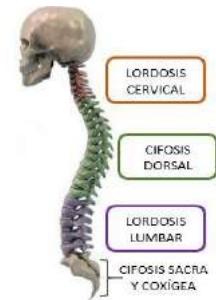Aclaraciones:

- ✓ Agujero vertebral: Es donde se sitúa la **MÉDULA ESPINAL**. La superposición de los agujeros vertebrales forma el conducto vertebral que contiene toda la médula.
- ✓ El nervio espinal "sale" de la columna vertebral, mediante el agujero intervertebral.

Observación: Visto de perfil, existen cuatro curvaturas naturales en la columna vertebral: cervical, torácica, lumbar y sacra. Las curvaturas junto con los discos intervertebrales, ayudan a absorber y distribuir el esfuerzo que se presenta por las actividades diarias como caminar o por actividades más intensas tales como correr y saltar.

Toman denominaciones como:

- Lordosis: - en la parte cervical es convexa hacia adelante.
 - en la lumbar es convexa hacia adelante.
- Cifosis: - en la torácica es cóncava hacia adelante.
 - en la sacro-coxígea es cóncava hacia adelante.

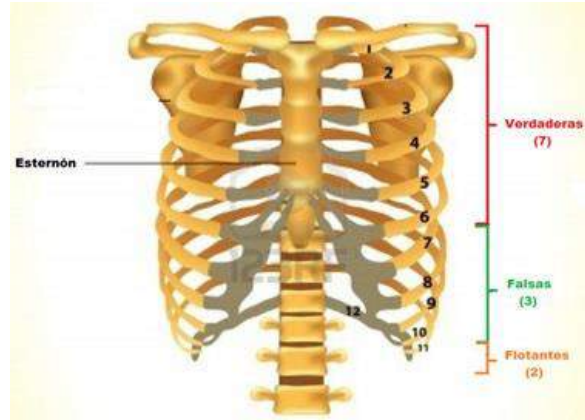


Si estas curvas son anormales o exageradas, ya se las considera como patológicas.

Como se desarrollan las curvas a través de la edad:

- ✓ En el nacimiento: solo presenta una curva, una gran cifosis (torácica - sacrococcígea)
- ✓ A los 3 meses: Aparece la lordosis cervical (por mantener erguida la cabeza).
- ✓ Al año: Aparece la lordosis lumbar (que resulta de la bipedestación y los primeros pasos dados por el individuo.)

Tórax- De la parte media de la columna vertebral se desprenden lateralmente una serie regular de arcos óseos que son las costillas. Estos arcos en número de 24, doce a cada lado, se dirigen hacia delante para articular en la línea media con el esternón. La columna vertebral por detrás, las costillas a los lados y el esternón por delante, circunscribe una amplia estructura ósea abierta por abajo y por arriba que es el esqueleto del tórax. Función: protección a los órganos internos torácicos y forma parte de la actividad respiratoria.



Las costillas se dividen en:

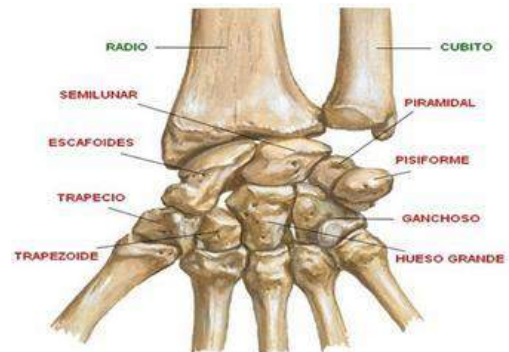
- Verdaderas: se unen directamente al esternón, a través de un cartílago (de la 1^{ra} a la 7^{ma} costilla).
- Falsas: no llegan directamente al esternón, sino lo hacen a través del cartílago de la séptima costilla. (de la 8^{va} a la 10^a costilla).
- Flotantes: Se unen únicamente a la columna vertebral y nunca llegan al esternón (de la 11^a a la 12^a costilla).

Miembro Superior: El Esqueleto del Miembro Superior está formado por cuatro segmentos óseos articulados entre sí formando palancas.

- **El Hombro:** constituido por la cintura escapular- Une el brazo al tórax y está formada por dos huesos que están situados rodeando la parte superior del tórax, Por delante la clavícula, hueso que sobresale en la base del cuello y la escápula que hace prominencia en parte posterior del tórax.

Diferencias entre cintura escapular y pelviana	
Cintura Escapular	Cintura Pelviana
Las escápulas NO están articuladas entre sí. Funcionalmente está relacionada con el movimiento del miembro superior. La escápula esta mayormente sujeta, soportada por músculos, porque solamente se articula con 2 huesos: clavícula y húmero. La escápula está en función del miembro superior	Está formada por: coxal (derecho e izquierdo), el sacro y el coxis. Los dos coxales están articulados entre sí. Relacionado con el soporte y la distribución del peso del tronco hacia el miembro inferior. El hueso coxal esta soportado por sus propias articulaciones. Se articula con el sacro por detrás, y por delante el coxal derecho e izquierdo se articulan entre sí formando la "sínfisis pubiana". La cintura pelviana está en función con la locomoción, por ej. Caminar, correr, saltar.

- **El Brazo:** constituido por un solo hueso: el Húmero que se articula con la escápula por extremidad superior y con el cubito y radio por su extremidad inferior.
- **El Antebrazo:** formado por dos huesos situados uno al lado del otro, el radio por fuera y el hueso ulnar (cubito) por dentro. Los huesos del antebrazo se articulan entre sí por sus dos extremidades superior e inferior; además el radio se articula por abajo con la primera fila de los huesos del carpo.



- **La Mano:** los huesos de la mano forman tres grupos óseos distintos. **El primer grupo está el carpo**, constituido por 8 huesos, dividido en dos filas: una superior y otra inferior. En la superior encontramos 4 huesos, de afuera hacia adentro: el escafoides, semilunar, piramidal y pisiforme y en la inferior vemos también 4 huesos, de afuera hacia adentro al trapecio, trapezoide, hueso grande y hueso ganchoso. **El segundo grupo óseo** está formado por los metacarpianos que son cinco, contados de afuera hacia adentro: primer, segundo, tercero, cuarto y quinto metacarpiano y por último **el tercer grupo** está conformado por los dedos, en número de cinco, están constituidos por 14 huesos. Cada dedo posee tres huesos que se denominan falange proximal-intermedia y distal (1^a- 2^a y 3^a falange) y existe una excepción: el pulgar que posee solamente dos falanges: proximal y distal (1^a y 3^a falange.)



Observación: 1^{er} metacarpiano: es el más grueso y corto, además su extremo proximal se articula con el trapecio formando la articulación trapecio 1^{er} metacarpiano.

Importancia para el hombre: Es la articulación donde se ejecuta el movimiento de oposición del pulgar. Esta articulación diferencia a los hombres de los otros animales.

Algunas referencias óseas, articulares y de inserciones musculares en el Miembro Superior:

Clavícula

- **Inserciones musculares:** deltoides, trapecio, esternocleidomastoideo, pectoral mayor y subclavio.
- Se articula: Por dentro con el esternón y con el primer cartílago costal: Constituyendo la articulación esternocostoclavicular. Por fuera con el acromion (que es parte de la escápula): formando la articulación acromioclavicular.

Escápula

- **Inserciones musculares:** deltoides, trapecio (en la espina de la escápula), el supraespinoso, el infraespinoso, el redondo menor, el redondo mayor y el serrato anterior.
 - Se articula: A través del acromion, con la clavícula: Articulación acromioclavicular. Hacia afuera con el húmero: Articulación Escapulo-humeral.

Húmero

- Posee dos tubérculos:
 - "*Tubérculo mayor*", por donde se insertan el supraespinoso, el infraespinoso y el redondo menor.
 - "*Tubérculo menor*", Se inserta el subescapular.
- Se articula: Proximalmente con la escápula: articulación escapulo- humeral.
 - Distalmente: con el cúbito: Articulación húmerocubital.
 - con el radio: Articulación húmeroradial.

Antebrazo (son dos huesos: el cúbito y el radio)

- Por la anatomía de superficie, se pueden palpar: cúbito, por dentro y radio por fuera.
- Los 2 huesos se articulan entre sí. Formando las articulaciones radio cubital proximal y distal.
- **Inserciones musculares:** la tuberosidad radial o también llamada "tuberosidad bicipital" donde se inserta el tendón distal del bíceps braquial.
- El extremo distal del radio se articula directamente con el carpo constituyendo la articulación radio carpiana.
- El extremo distal del cúbito no se articula directamente con los huesos del carpo, pues está separado por un menisco articular.

Cúbito o Ulna:

- Inserciones musculares: la tuberosidad cubital da inserción al tendón del músculo braquial.
- Se articula:
 - En lo proximal: Con el húmero: articulación humerocubital.
Con el radio: articulación radiocubital proximal.
 - En lo distal: Con el radio: articulación radiocubital distal.
- El cúbito NO se articula directamente con los huesos del carpo. Está separado por un menisco articular.

El radio como el cúbito se encuentran separados entre sí por un espacio ligamentoso, ocupado por una membrana interósea; forma parte del tipo de articulación denominada SINDESMOSIS.

MEMOTECNIA! Para ubicar la posición del radio y cúbito.

Separar en sílabas y relacionar con números de falanges:

Ra – dio = las 2 falanges del pulgar

Cu – bi – to = las 3 falanges del meñique

Miembro Inferior: El Esqueleto del Miembro Inferior también está formado por cuatro segmentos óseos, formando palancas.

- **La Cadera-** Une a través de la pelvis, el miembro Inferior a la columna vertebral. Está formado por un solo hueso: el hueso coxal. Los dos huesos coxales - derecho e izquierdo- junto al sacro y el cóccix forman una fuerte y sólida estructura que se denomina Pelvis o cintura pelviana.
- **El Muslo-** El esqueleto del muslo está formado por el fémur y la patela.
- **La Pierna-** Conformada por dos huesos, uno al lado del otro: uno voluminoso e medial que es la tibia y otro delgado llamado fíbula (peroné). Los huesos de la pierna se articulan entre sí. En lo proximal a través de sus extremidades superiores y en lo distal por la extremidad inferior de la tibia y el tercio inferior del cuerpo del peroné.
- **El Pié-** Los huesos del pié como los de la mano, forman tres grupos óseos distintos. **El primer grupo está el tarso**, constituido por 7 huesos, dividido en dos filas: una anterior y otra posterior. En la anterior encontramos 5 huesos en un mismo plano el cuboides, el navicular y los tres huesos cuneiformes (medial, intermedio y lateral) y en la posterior tenemos 2 huesos superpuestos: el talus, por arriba y el calcáneo por abajo y detrás. **El segundo grupo óseo** está formado por los metatarsianos que son cinco, contados de adentro hacia afuera: primer, segundo, tercero, cuarto y quinto metatarsiano y por último **el tercer grupo** está conformado por los dedos, en número de cinco, que están constituidos por 14 huesos. Cada dedo posee tres huesos que se denominan proximal, intermedia y distal (1^a- 2^a y 3^a falange) y existe una excepción: el dedo grueso posee solamente dos falanges: proximal y distal (1^a y 3^a falange.)

Algunas referencias óseas, articulares y de inserciones musculares en el Miembro Inferior:

Hueso coxal

- Se articula:
 - Posteriormente con el hueso del sacro (que no forma parte del miembro inferior).
 - Hacia adelante con la sínfisis del pubis (se unen los dos huesos coxales).
- Se inserta:
 - En la cara lateral del hueso coxal se insertan los 3 músculos glúteos: menor, medio y mayor.
- ✓ El Acetábulo: constituye una porción articular cóncava de la cara lateral del coxal. Formada por el ilion, el isquion y el pubis. Se articula con la cabeza del fémur formando la articulación coxofemoral.



Sacro: Cierra por detrás a la cintura pelviana. Referencia anatómica: "cresta media" inserta a los músculos erectores de la columna.

Muslo: formado por dos huesos: el fémur y la patela.

Fémur-

- Se articula:
 - Con el coxal: articulación coxofemoral o articulación de la cadera.
 - Con la tibia: articulación femorotibial.
 - Con la patela o rótula: femoropatelar o femororotuliana.
- ✓ El trocánter mayor, da inserción a varios músculos, como ser: obturador interno, obturador externo, gemino superior e inferior, cuadrado femoral, glúteo menor y glúteo medio.
- ✓ El trocánter menor da inserción al músculo Iliopsoas.

Rotula o Patela:

- Inserciones musculares: Se inserta el tendón distal del cuádriceps
- El Fémur + patela + Tibia = forman la Articulación de la Rodilla

Pierna:

- Formado por dos huesos: Tibia (medial) y Peroné o fíbula (lateral)
- Las diáfisis de esos dos huesos están unidos por una membrana interósea.
- La tibia es más voluminosa en relación al peroné.
- La fíbula sobresale a la tibia hacia abajo. La tibia sobresale a la fíbula hacia arriba.
- Las extremidades distales de los huesos de la pierna se articulan con el astrágalo.
- En los extremos distales de la tibia y del peroné encontramos: el maléolo tibial medial y el maléolo peroneo lateral.

Tibia

- En la tuberosidad tibial se inserta el Ligamento rotuliano.
- Se articula:
 - En lo proximal: Con el peroné, articulación peroneotibial proximal.
Con el fémur, articulación femorotibial.
 - En lo distal: Con el astrágalo: articulación tibioastragalina.
Con el cuerpo o diáfisis del peroné, articulación peroneotibial distal.

Peroné o Fíbula

- Inserciones musculares: En la cabeza del peroné se inserta el bíceps femoral.
- Se articula por su extremo distal con el astrágalo: articulación peroneoastragalina.

Las articulaciones tibioastragalina + peroneoastragalina= forman la articulación del tobillo o talocrural.

La tibia y la fíbula se encuentran separadas entre sí por un espacio ligamentoso, ocupado por una membrana interósea; forma parte del tipo de articulación denominada SINDESMOSIS.

Astrágalo

- Se articula
 - En lo superior y medial: con la Tibia
 - En lo lateral: con el peroné
 - Por debajo: con el calcáneo
 - Por delante con el navicular.
- Es el hueso que soporta y distribuye el peso del miembro inferior hacia los pies.
- Este hueso no posee ninguna inserción muscular.



ARTICULACIONES

La artrología tiene por objeto el estudio de las articulaciones. Se llama articulaciones al conjunto de elementos por los cuales los huesos se unen entre sí. Huesos y articulaciones constituyen la parte estática del aparato locomotor, son las palancas y engranajes de una máquina cuyo motor o parte dinámica está representada por los músculos. Las articulaciones desempeñan en el organismo distintas funciones, que enunciaremos a continuación:

- Ellas son las regiones o puntos en que tienen lugar los movimientos del esqueleto.
- Son sitios o regiones de crecimiento óseo. Incluso en algunas articulaciones es su principal y a veces su única función, como por ejemplo en las articulaciones de algunos huesos del cráneo. También las epífisis de los huesos largos es un lugar de crecimiento óseo.
- En muchas articulaciones, como por ejemplo en algunos sectores de la Columna vertebral y en la planta del pie, la función articular es hacer del esqueleto un conjunto elástico y plástico, más adecuado para sufrir presiones y estiramientos repetidos que realizar movimientos únicos y aislados.
- Importancia: Los movimientos provenientes de las articulaciones, son fundamentales para el estudio de la Kinesiología

Las articulaciones para su estudio se pueden clasificar de acuerdo a:

1.- En relación a la magnitud del movimiento se clasifican en:

- **Sinartrosis:** articulaciones inmóviles, rígidas o fijas. -
- **Sinfisis:** articulaciones ligeramente móviles o semi-móviles.
- **Diartrrosis:** articulaciones libremente móviles.

2.- En relación a la base histológica del tejido que caracteriza al área articular, se clasifican en:

- ✓ **Articulaciones fibrosas:** las superficies óseas están conectadas por tejido conectivo fibroso.
- ✓ **Articulaciones cartilagosas:** las superficies óseas están desarrolladas inicialmente a partir del tejido cartilaginoso.
- ✓ **Articulaciones sinoviales:** las superficies óseas están separadas por una cavidad articular que está recubierta por la membrana sinovial

Las articulaciones fibrosas a su vez se pueden dividir en: suturas, sindesmosis, y gonfosis.

- **Suturas**, las superficies articulares están separadas por tejido conjuntivo, son llamadas las suturas del cráneo. Estas suturas según su forma pueden ser dentadas (sutura fronto-parietal), escamosas (sutura parieto-temporal), planas (sutura de los huesos nasales) o esquindelesis, donde una arista entra en una cavidad (sutura del vómer con el esfenoides)
- **Sindesmosis:** es una articulación cuyas superficies articulares están separadas por un ligamento o membrana interóseo. Ejemplos: Miembro superior: La articulación entre las diáfisis del radio y del cúbito.// Miembro inferior: 1.- Articulación peroneotibial distal (articulación de la diáfisis del peroné con el extremo distal lateral de la tibia). 2.- La articulación entre las diáfisis de la tibia y la fíbula.
- **Gonfosis:** se localiza entre los dientes y la mandíbula. En estos lugares, existe una membrana entre el diente y la mandíbula que se denomina ligamento periodontal. La articulación es semejante a una clavija que encaja en un enchufe.

Las articulaciones cartilagosas pueden ser clasificadas en tipo Sínfisis y Sincondrosis.

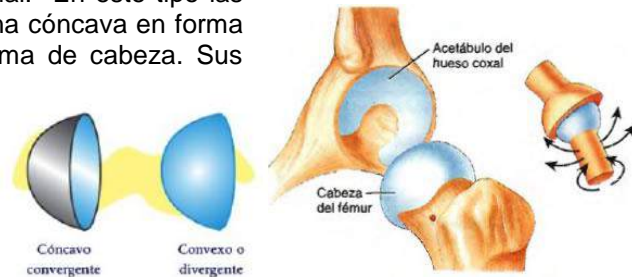- **Sínfisis:** Las características de estas articulaciones es que entre las superficies articulares existe un fibro-cartílago que es permanente. Ej: articulación de los cuerpos vertebrales entre sí o la articulación de la sínfisis del pubis. El elemento que separa las superficies óseas en una sínfisis es un fibrocartílago.
- **Sincondrosis:** son articulaciones temporales que existen durante la fase de crecimiento del esqueleto y están compuestas de cartílago hialino. En algún momento los huesos se fusionan y desaparecen como articulación. Ejemplo: Articulación de la apófisis basilar del occipital con el cuerpo del esfenoides. Esta articulación está relacionada con el crecimiento del cráneo y se cierra a edad adulta.

Las articulaciones sinoviales: - (Ver mas adelante su constitución y estudio anatómico)

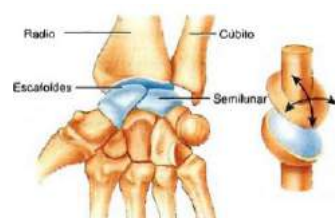
Las superficies óseas están separadas por una cavidad articular que está recubierta por una membrana sinovial. Generalmente son las articulaciones relacionadas con los miembros. Las articulaciones poseen una cara cóncava y otra convexa (excepto las planas)

Se clasifican en base a su forma geométrica: De acuerdo a la forma de las superficies articulares están divididas en 6 géneros o tipos de articulación:

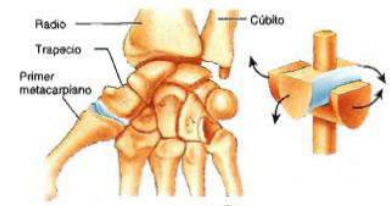
1. **Esferoidea o Enartrosis:** es una triaxial. En este tipo las superficies articulares son esféricas, una cóncava en forma de cavidad y la otra convexa en forma de cabeza. Sus movimientos están desarrollados en todos los sentidos: flexión-extensión-//aducción- abducción-//rotación medial- rotación lateral y circunducción. Es la única que permite el movimiento de la circunducción. Es la única que puede realizar todos los movimientos. Por lo general sus ejemplos se encuentran en las raíces de los miembros. Ejemplos: Coxofemoral // Escapulo humeral // Astrágalo navicular .



2. **Elipsoidea o Condíleas:** es una biaxial. Las superficies articulares tiene la forma de elipse, una cóncava y otra convexa. Movimientos: Flexión – Extensión// Abducción – Aducción. Ejemplos: radio carpiana // occipitoatloidea // articulación entre la primera y segunda fila del carpo // articulación de la mandíbula.

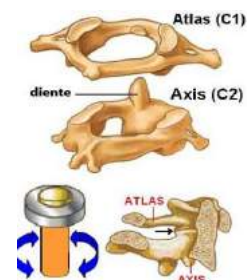


3. **Articulación Sellar; Silla de Montar o Encaje Recíproco-** es una biaxial. Sus superficies articulares son en forma de silla de montar. Una superficie articular es cóncava en un sentido y convexa en otra sentido y la otra superficie articular está dispuesta inversamente. Movimientos: Flexión – Extensión/ Abducción – Aducción. Ejemplos: Articulación carpometacarpiana del pulgar (trapecio- 1er metacarpiana) // calcáneo – cuboidea // articulación esternocostoclavicular.



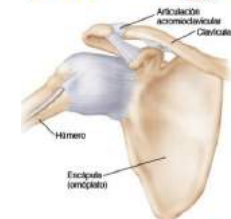4. **Gíngimo o Trocleares:** es una uniaxial. Una superficie articular posee la forma de una polea o tróclea y del otro lado otra superficie opuesta a la forma de la polea. Movimiento: Flexión – Extensión. Ejemplos: Articulación talocrural // Articulación Humerocubital // Articulación femoropatelar.

5. **Trocoideas:** es una uniaxial. Sus caras articulares de un lado es un cilindro que da vueltas sobre su eje y del otro lado, un anillo osteofibroso que lo rodea y lo contiene. Ejecuta movimientos de rotación. En el caso de las articulaciones de los huesos del antebrazo entre sí, los movimientos de rotación se acompañan de la traslación (pronación// supinación). Ejemplos: Atlantoaxoidea medial, (articulación del diente del axis con el atlas), lugar que se realiza la rotación del cuello. // Radiocubital proximal y distal.

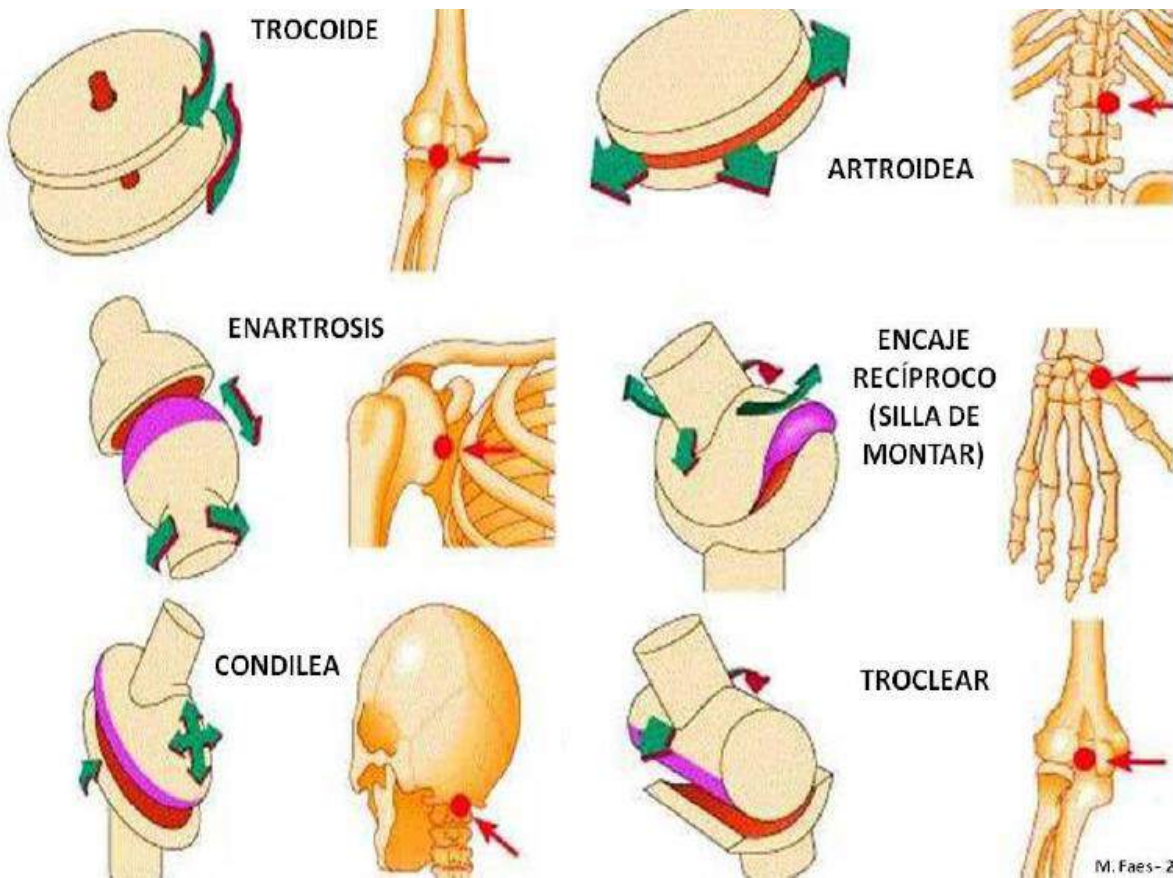


6. **Planas:** son uniaxiales. Son superficies planas. Sin irregularidades.

Movimiento: solo pueden desplazarse en un solo eje y plano, dependiendo del movimiento que realice la articulación. Ejemplos: Articulación de los huesos del carpo entre sí // articulación acromio – clavicular // Articulación de la segunda fila del tarso entre sí.



FIGURAS DIDACTICAS DEMOSTRANDO LA FORMA Y EJEMPLOS ARTICULARES-



La clasificación de las articulaciones y sus correlaciones	
Articulaciones Fibrosas	Sinartrosis
Articulaciones Cartilaginosas	Sínfisis
Articulaciones Sinoviales	Diartrosis

Misceláneas:

Recuerdos de partes constitutivas de una Articulación sinovial:

- Las epífisis: están revestida por cartílago hialino articular. Donde termina el cartílago hialino, sigue el periostio.
- La cápsula articular: es el primer elemento que une a las superficies articulares. Revistiendo y tapizando su cara profunda, está la membrana sinovial. Ejemplo didáctico: la capsula es comparable a un guante que une las superficies articulares.
- La cavidad articular: es un espacio virtual que separa las superficies articulares.

Mano-

- Los movimientos de la mano en el espacio son funcionalmente una suma de los movimientos de las articulaciones del antebrazo, de la radiocarpiana y de los huesos de la mano propiamente dicho.
- El 3^{er} eje de movimiento de la mano está dado por la rotación de las articulaciones del antebrazo: radio cubital proximal y distal, donde se produce la pronosupinación.
- El eje del movimiento de la mano pasa por el tercer dedo.

La articulación de rodilla:

Está conformado por 3 huesos: la tibia, el fémur y la patela.

Columna vertebral-

El disco intervertebral está presente en todas las vértebras, excepto en:

- La articulación del occipital con el atlas (1^{ra} vértebra cervical).
- La articulación del atlas con el axis (2^{da} vértebra cervical).
- En el Sacro y el coxis ya que sus vértebras están fusionadas.

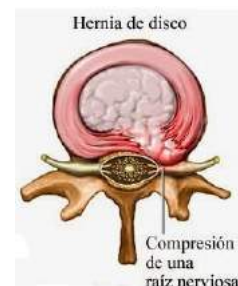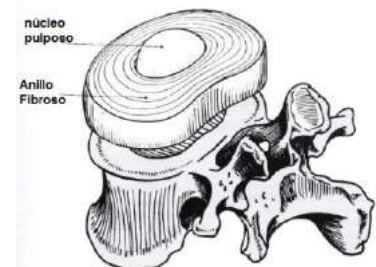
¿Cómo se articulan y se unen 2 vertebras entre si?

- Se articulan por los cuerpos vertebrales y por las articulaciones cigoapofisarias.
- Se unen por ligamentos entre: las apófisis transversas// entre las láminas y entre las apófisis espinosas.

Características del disco intervertebral: Es un fibrocartilago, de forma biconvexa, forma parte y es el elemento constitutivo más importante de la articulación entre los cuerpos vertebrales. El disco está situado entre 2 cuerpos vertebrales.

Está formado por dos tipos de tejidos:

- Uno periférico y fibroso: "Anillo fibroso". Está constituido por una sucesión de capas fibrosas concéntricas. Cada capa tiene dispuestas sus fibras en una dirección diferente y siempre oblicua. Además cuanto más internas más oblicuas son.
- Otro para central: el "Núcleo pulposo". Está formado por una sustancia gelatinosa que contiene un gran porcentaje de agua al ser altamente hidrófila. Químicamente está formada por una sustancia fundamental a base de mucopolisacáridos, sulfato de condroitina mezclado con proteínas, ácido hialurónico y keratosulfato. En el plano histológico el núcleo contiene fibras de colágeno y células de aspecto condrocitario y células conjuntivas. En el interior del núcleo no hay vasos ni nervios.



Patología: Cuando hablamos de una hernia de disco, nos referimos a que la porción pulposa del disco intervertebral salió de su lugar original y se desplaza comúnmente hacia atrás dañando a la raíz nerviosa. Esto provoca mucho dolor e impotencia funcional.

¿Cómo describir una diartrosis?

A continuación damos una clásica orientación de cómo es la secuencia descriptiva para las diartrosis.

1. **Descripción de las superficies óseas articulares**, que son muy variables y que de acuerdo a sus formas geométricas articulares resulta el género de las diartrosis, que a su vez nos indicará los tipos de movimientos posibles como vimos anteriormente.
2. **Descripción de las partes blandas interpuestas o interóseas**, en que algunas de ellas son constantes en todas las diartrosis y otras son particulares de determinadas articulaciones de esta clase.



▪ **Partes blandas constantes:**

- El cartílago Articular: Las superficies óseas articulares están revestidas de un cartílago blanco, hialino; sólido, flexible y elástico a la vez. No posee vasos, ni sanguíneos ni linfáticos y se nutren por imbibición. Su función es facilitar los movimientos, prevenir los roces y los choques articulares. Existe una proporción directa entre la extensión de su revestimiento articular y la extensión de los movimientos articulares. Tiene un espesor medio de 1 a 2 mm. y siempre es mas grueso en aquellos lugares donde sufre mayor presión.

Cada cartílago posee dos superficies y una circunferencia. De las dos superficies, una es libre, lisa, resbaladiza, mira al interior de la articulación y está cubierta de líquido sinovial; la otra es la adherente y está fuertemente unida al hueso y es imposible despegarla. La circunferencia o borde periférico se confunde con el periostio y presta inserción a la membrana sinovial.

▪ **Partes blandas particulares de determinadas diartrosicas:**

- El labrum o rodete periarticular: lo encontramos en algunas esferoides. En el caso de las articulaciones escápulo-humeral y coxo-femoral está dispuesto como un anillo completo alrededor de la esfera cóncava articular y tiene una forma prismática triangular. Función: aumentar la profundidad y la extensión de las superficies articulares. Ejemplos: Labrum de la articulación escapulohumeral (adherido a la escápula) y labrum de la articulación coxofemoral (adherido al acetábulo).

- Meniscos o Fibrocartílago interarticular. Son como tabiques fibrocartilaginosos situados entre las superficies articulares. Funciones: actuar como adaptadores, armonizadores articulares, facilitan la concordancia de las superficies óseas, amortiguadores de roces, presiones y rotaciones de la articulación. Ejemplos: los dos meniscos semilunares de la rodilla; el de la articulación temporomandibular y de la articulación esternocostoclavicular.

Ejemplo: Los meniscos de la rodilla son 2: -El lateral: posee forma de "O". El Medial: en forma de "C" y está fusionado a través de la cápsula con el ligamento colateral medial o colateral tibial. Recordando que los meniscos se insertan en la tibia.

3. **Descripción de las partes blandas situadas a su alrededor o periféricas-** Son los llamados **medios de unión** articulares.

Cápsula articular: Es el primer medio de unión. Es un manguito fibroso situado alrededor de las superficies óseas articulares. Existe, como en el cartílago articular, una proporción directa entre la extensión de su inserción articular y la extensión de los movimientos articulares. La cápsula articular puede variar de espesor o de continuidad dependiendo de la articulación.

Ligamentos articulares intrínsecos: Son muchas veces derivaciones de la propia Cápsula. Constituyen haces fibrosos que refuerzan por fuera a la cápsula articular. Ejemplo: Ligamentos gleno-humerales superior, medio e inferior, de la articulación escápulo-humeral// Ligamentos iliofemoral, pubiofemoral e isquiofemoral de la articulación coxofemoral.

Ligamentos interóseos: Son invaginaciones de los ligamentos intrínsecos al interior de una articulación, pareciendo en el adulto que son intraarticulares, pero en realidad siempre están por fuera de la sinovial. Ejemplo: ligamento interóseo de la articular carpometacarpiana.

Ligamentos articulares extrínsecos: Son haces fibro-tendinosos, generalmente mas gruesos que los intrínsecos, no son derivados de la cápsula articular sino de tendones de músculos vecinos a la articulación. Ejemplo: Ligamento córacohumeral de la articulación escápulo-humeral// Ligamento colateral tibial (tiene forma de cinta ancha) y colateral peroneo (tiene forma de cordón grueso) de la articulación de la rodilla.

Observación: El ligamento colateral medial de la rodilla en lo proximal se inserta en el cóndilo medial de fémur, en lo distal en el cóndilo medial de la tibia y el ligamento colateral lateral se inserta desde el cóndilo lateral del fémur a la cabeza del peroné.

4. **Descripción de los medios de deslizamiento articular: Son las sinoviales.**

Las sinoviales son membranas serosas no aislables, que tapizan interiormente las cápsulas articulares. Secretan un líquido denominado líquido sinovial o sinovia, comparable a la clara del huevo, de ahí viene su nombre; viscoso, de color amarillento, de sabor salado y de reacción alcalina. Tiene la función de lubricar las superficies articulares y por lo tanto de facilitarles el movimiento.



5. **Descripción de los músculos periarticulares:** Son músculos situados inmediatamente por fuera de una articulación, generalmente refuerzan y dan protección a la misma y al mismo tiempo son los elementos activos articulares. Ejemplo: Músculos periarticulares de la articulación escapulo-humeral o llamados del manguito rotador del hombro: Subescapular- supraespinoso-infraespinoso y redondo menor.
6. **Indicar la Inervación de cada músculo:** Es muy importante reconocer las inervaciones musculares, pues en caso de paresia o parálisis musculares, los movimientos estarán modificados y/o alterados.
7. **Descripción de los Movimientos:** Cada articulación dependiendo de su género es capaz de realizar sus movimientos en el espacio. Por ejemplo la escapulo-humeral es una esferoidea.

OBS.- En kinesiología si puede describir articulaciones verdaderas y falsas? SI.

1. Articulaciones Verdaderas: Son aquellas que poseen las estructuras de una articulación normal.
2. Articulaciones Falsas: No tienen ningún elemento que forma parte de una articulación normal pero tiene una bolsa serosa que secreta un líquido similar al líquido sinovial que facilita el movimiento.
 - Bolsa serosa Subdeltoidea, entre la cara profunda del deltoides y los músculos del “manguito rotador de hombro”. Esta bolsa serosa secreta un líquido similar al líquido sinovial lo que permite realizar el movimiento del deltoides sobre la articulación escapulo humeral.
 - Bolsa serosa toracoserratica: entre la pared costal (del torax) y el músculo serrato anterior. Esta bolsa facilita el movimiento del serrato anterior, permitiendo un eficiente movimiento de rotación de la escápula y por ende facilita la abducción del hombro.

LOS MÚSCULOS DEL CUERPO HUMANO-

Importancia.- Los músculos esqueléticos son las partes activas del aparato locomotor. Su función no solo asegura el movimiento en las articulaciones sino que mantienen unidas las piezas esqueléticas. Determinan la forma, posición y la postura corporal. Así como mantiene la estabilidad articular y produce la propia locomoción del individuo. Se entiende que la marcha (caminar); la carrera (correr) y el salto como partes integrantes de la locomoción.

Característica de los músculos esqueléticos - Diferencias- Los músculos del aparato locomotor se caracterizan por hechos constantes y fundamentales:

1. Todos derivan embriológicamente de los somitos.
2. Sus fibras son estriadas, si bien las fibras del corazón son también estriadas, estas poseen en su constitución diferencias estructurales en relación al músculo del aparato locomotor.
3. Están inervados por nervios espinales y craneales- (sus contracciones son voluntarias) a diferencia de los músculos lisos (por ejemplo, los del intestino grueso) que reciben inervación del sistema autónomo vegetativo- (sus contracciones son involuntarias) .
4. Se diferencian en porciones bien delimitadas y separadas unos de otros, a diferencia de los músculos lisos que están formados de capas continuas y no aislables.
5. Poseen un color rojo o rojo pardos, mientras que los lisos son grises amarillentos.

Propiedades Funcionales de los músculos esqueléticos	
Músculos Dinámicos	Músculos estáticos o físicos
Poco fibrosos	Muy fibrosos
Poco tónicos	Muy tónicos
Fibra blanca tipo II	Fibra roja tipo I



Fibras musculares largas	Fibras musculares cortas
Poco resistentes a la fatiga	Muy resistentes a la fatiga
Motoneuronas alfa tónicas de descarga rápida	Motoneuronas alfa tónicas de descarga lenta
Muy fatigables	Poco fatigables
Son músculos de velocidad, de respuesta rápida	Músculos de la postura, mantiene la estabilidad del cuerpo
Ej: Bíceps braquial, Vasto lateral, Tríceps braquial, Recto femoral.	Ej: Músculos erectores de la espalda (del tronco), Soleo, Aductor, Tibial anterior, Bíceps femoral, Peroneo lateral largo, deltoides.
Predomina el dinamismo sobre la estabilidad	Predomina lo estático sobre lo dinámico
NO HAY MÚSCULOS 100% PUROS	

Clasificación de los músculos-

1. De acuerdo a su tejido histológico:

- Estriado esquelético: Constituido de células largas, fusiformes, con disposición lineal y ordenada. Son multinucleadas. Su citoplasma contiene estrías transversales y longitudinales formando bandas intercaladas.
- Estriado cardíaco- (miocardio): Con células largas y fusiformes en disposición ramificada. Poseen uno o 2 núcleos centrales. Sus estrías son imperfectas.
- Liso: Se presenta en forma de láminas de células delgadas y en forma de huso, constituyendo haces musculares. Están rodeados de tejido conectivo que contiene vasos sanguíneos. Posee un solo núcleo central. Son los músculos de las vísceras (estómago, intestino grueso y delgado, músculos de las arterias, músculos de la vejiga y otras).

2. De acuerdo al control de sus acciones

- ➔ Voluntario: estriado esquelético.
- ➔ Involuntario: cardíaco y liso.
- ➔ Mixto: Ej. Orbicular de los párpados

3. **De acuerdo a sus formas-** Por su forma los músculos se clasifican en largos, anchos y cortos.

3.1. Músculos Largos: son aquellos en que la longitud, según las direcciones de sus fibras, sobrepasa al ancho y grosor.

Se clasifican en:

- Músculos Largos Fusiformes – Forma de huso. Son más anchos en el centro que en sus extremos. Sus fibras musculares son paralelas al tendón.
 - Son músculos de velocidad.
 - Son músculos dinámicos, rápidos, de velocidad y acción ligera.
 - Ej. Sartorio, Bíceps Braquial, Braquial.
- Músculos largos Peniformes:
 - Son músculos de fuerza, de la estática y controlan el movimiento articular.
 - Sus fibras son oblicuas y angulares en relación al tendón.
 - Pueden ser:
 - Semipeniforme: fibras musculares de un solo lado en relación al tendón (una sección).





Ejemplos: Flexor superficial de los dedos de la mano, tibial anterior y posterior, extensor largo de los dedos del pie. Semimembranoso, flexor largo del pulgar.

- Bipeniforme: (2 secciones, forma de pluma).
Son músculos de fuerza, direccionan el movimiento. Ejemplos: Recto femoral (músculo que forma parte del cuádriceps) y el Gastrocnemio.
- Multiplexados o multipeniformes: son secuencias de fibras bipeniformes. Son aquellos músculos cuyas fibras salen de varios tendones, los haces de fibras siguen una organización compleja dependiendo de las funciones que realizan. Ej. Deltoides, glúteo mayor.

3.2. Músculos Anchos: Predomina la anchura sobre la longitud. Protección de los órganos. En estos músculos las fibras continúan generalmente en la misma dirección con las tendinosas, por ello, en los tendones que son muy anchos forman láminas blancas y nacaradas, llamadas fascias de inserción o aponeurosis de inserción como ocurre con los músculos anchos del abdomen (Oblicuo externo, oblicuo interno y transversal), están relacionados en “cerrar cavidades”.

3.3. Músculos Cortos: Son músculos pequeños, de pequeña longitud. Ej. Músculos intrínsecos de la mano y de la cara.

3.4. Músculos Cuadrados: poseen forma cuadrada. Ej. Cuadrado lumbar (cara profunda del abdomen).

3.5. Músculos Circulares: en forma de aro. Ej. Músculo esfinteriano (músculo del esfínter)

3.6. Músculos Orbiculares: músculos largos pero con un orificio en el centro. Ej. Orbicular de los párpados, orbicular de los labios.

4.- De acuerdo a la función articular pueden ser clasificados en:

- Monoarticular: Actúa en una sola articulación. Ej: Braquial: Flexor del codo// Vasto lateral: Extensor de rodilla.
- Biarticular: Actúa en dos articulaciones. Ej. Recto femoral: Flexor de cadera y extensor de rodilla (músculo del puntapié del futbolista).
- Poliarticular: Actúa en varias articulaciones. Flexor profundo de los dedos de la mano (actúa en las falanges y en la muñeca)// Extensor largo de los dedos del pie (extiende los dedos y flexiona el tobillo)

5.- De acuerdo a sus Inserciones Musculares - proximal o distal :

Todo músculo posee una porción intermedia llamada “cuerpo” en los largos, y “vientre” en fusiformes y dos extremos, por los cuales se une a las porciones esqueléticas donde toma sus inserciones.

Estas inserciones las puede tomar directamente por fibras carnosas, inserción carnosa o por medio de tendones, inserción tendinosa. Los haces tendinosos se unen a los huesos, ramificándose en el espesor del periostio o penetrando en el interior del hueso.

- La Inserción de origen del músculo - Es la inserción proximal. Las inserciones proximales también llevan el nombre de cabezas musculares.
 - Cuando posee dos inserciones proximales: Se los denomina bíceps – Ej. Bíceps braquial, bíceps femoral.
 - Cuando son tres: tríceps – Ej. Tríceps sural, tríceps braquial.
 - Si fuera cuatro: cuádriceps – Ej. Cuádriceps femoral : vasto lateral, vasto medial, Vasto intermedio y recto femoral. (único biarticular)-
- La Inserción terminal del músculo - Es la inserción distal.
 - Cuando posee una sola inserción distal: Unicaudal – Ejemplo: el músculo Braquial.
 - Cuando son dos: Bicaudal – Ej. Bíceps braquial.
 - Por tres: Tricaudal – Ej. Semimembranoso.
 - Por cuatro o más: Policaudal – Ej. músculo tibial posterior.

6.- De acuerdo al número de vientres musculares.



- Músculos digástricos: Poseen dos vientres separados por una franja tendinosa denominado tendón intermedio. Ej. Digástrico del cuello y el Diafragma.
- Músculos poligástricos: Poseen varios tendones intermedios intersticios tendinosos separando los vientres musculares. del abdomen.



o
Ej. Recto

Función: Aumentar la potencia muscular

7.- De acuerdo a las acciones musculares:

- Agonista: Es el músculo responsable de la acción principal movimiento articular. Produce la acción primaria. Ej. El músculo braquial en la flexión de codo.
- Sinergista: Son colaboradores en la acción del agonista. Es quien refuerza el movimiento. Ej. El bíceps braquial es sinergista en la acción de flexión del braquial anterior.
- Antagonista: son aquellos músculos que realizan la acción contraria del agonista. Ej. tríceps braquial, es antagonista del braquial.

De los músculos que actúan sobre de la mano existen:

- 1- Músculos intrínsecos: cuyas inserciones proximal y distal están dentro de la mano. Ej. Musculo oponente del pulgar.
- 2- Músculos extrínsecos: cuyas inserciones proximales están lejos de la mano- en el antebrazo y brazo- y las distales en la mano. Ej. Flexor superficial de los dedos// extensor radial largo del carpo.

-Observaciones: Misceláneas:

- Soleo: Forma parte del tríceps sural conjuntamente con el gastronemio lateral y medial. Se localiza en la parte posterior de la pierna.
- La inserción distal del tríceps sural se encuentra en el calcáneo a través del tendón calcáneo. Es importante para la postura.
- Los aductores del muslo son tres: aductor mayor, largo y corto.
- Tibial anterior: es un músculo que produce la flexión de tobillo y la inversión del pie.
- Tibial posterior: produce extensión del tobillo y la inversión del pie.
- Bíceps femoral: en lo distal se inserta en la cabeza del peroné y en los distal es flexor de rodilla.
- Peroneo lateral largo: es extensor de tobillo y produce la eversión de pie.
- Deltoides: tiene tres fibras
 - Anterior – Flexor de hombro
 - Media – Abductor de hombro
 - Posterior – Extensor de hombro
- Bíceps braquial: en lo distal, supina el antebrazo para luego flexionar el codo.
- Vasto lateral: es un componente del musculo cuádriceps y es mono articular – extensor de rodilla.
- Tríceps braquial: inserción distal: Olecranon (del cúbito) – extensor del codo.
- Recto femoral: Forma parte del cuádriceps femoral – extensor de cadera y flexor de rodilla. Es Biarticular.

Algunos ejemplos de acciones musculares:

Tríceps braquial: extensor de codo.

Braquial: Flexor de codo.

Supraespinoso: Abductor de la escapulo humeral.

Infraespinoso: Rotación lateral en la escapulo humeral.

Redondo menor: Rotación lateral en la escapulo humeral

Redondo mayor: Rotación medial en la escapulo humeral



Subescapular – Rotación medial en la escapulo humeral.

Recto femoral – Flexor de cadera y extensor de rodilla

Vasto lateral, vasto medial y vasto intermedio – Extensores de rodilla.

Semimembranoso, el Gracil y el Sartorio forman la pata de ganso que se inserta en el cóndilo medial de la tibia.

Tríceps sural: Flexor plantar de tobillo.

Bíceps femoral: Extensor de la cadera y flexor de rodilla.

Glúteo medio: Abductor de cadera

Glúteo mayor: Extensor de cadera

Sobre el músculo Diafragma:

Es un músculo digástrico.

Es el principal músculo inspirador, por lo que se dice que es el músculo más importante de la respiración. El mismo se encuentra innervado por “El nervio frénico”

No todos los músculos se insertan en los huesos:

- Inserción cutánea: Los músculos faciales poseen características especiales:
 - Todos están innervados por el nervio facial. (VII par craneal).
 - Su acción motora está dada por el 7mo par craneal.
 - Todos se encuentran alrededor de los orificios de la cara y del cráneo.
 - Una de sus inserciones es proximal y suele ser ósea y la distal es por debajo de la piel (subcutáneo).
 - Son músculos de la mímica y de las expresiones de la cara.
- Inserciones Aponeuróticas: Ej. músculos anchos del abdomen.
- Inserciones Sinoviales: Ej. Musculo articular de la rodilla.
- Inserción en la mucosa: Ej. Músculos de la lengua.
- Músculos de inserción fibrosa: Ej. Músculos oculares.

Inervación y vascularización:

- Todo músculo posee un nervio. También existen otros que son innervados por más de un nervio.
- Un nervio es un “cable conductor de un estímulo”. Necesario para que cada uno de los músculos cumpla correctamente sus funciones.
- Estos nervios pueden ser colaterales o terminales de un plexo nervioso como por ejemplo en los miembros.
- La zona por la cual penetran al músculo suele coincidir con la de arterias y venas profundas, llamada “área vasculonerviosa o hilio muscular”.
- En músculos largos, esta área o hilio muscular, suele estar situada a nivel del tercio medio o superior del músculo.

Órganos auxiliares de los músculos:

Son estructuras de gran utilidad que aseguran la realización de las funciones musculares, al permitir el deslizamiento sobre órganos vecinos cuando éstos se contraen o relajan.

Fascias o Aponeurosis

De Revestimiento: es una vaina de color blanco nacarado, de grosor variable, poco extensible, ubicada alrededor de los músculos. Sirve de contención y dirección a la acción de los músculos.

No siguen los movimientos musculares, sino que el músculo se mueve en su interior, deslizándose por sus paredes. Ej. Fascias de revestimiento del esternocleidomastoideo, sartorio y del omohioideo.

Cada fascia posee dos superficies:

- Superficial: Mira hacia la piel, y por donde corren vasos y nervios superficiales.
- Fascia interna: Esta en directa relación con los músculos, emite envolturas para los vasos y nervios profundos y da origen a tabiques intermusculares, que se insertan en los huesos, dan inserción a músculos y separa a los mismos en grupos.



De inserción muscular: son hojas gruesas de tejido fibroso, tendinoso y de color nacarado, sirven para inserción a músculos, (Ej. Inserción de los músculos anchos).

Bolsas serosas: Se las encuentra entre dos músculos que se deslizan entre sí o entre un músculo y una superficie ósea por donde se desliza. Secreta un líquido que facilita los movimientos y que es similar a la sinovia.

- Bolsa serosa toraco-serrática (entre la pared lateral del tórax y el músculo serrato anterior)
- Bolsa serosa subdeltoidea (entre el músculo deltoides y la articulación escapulo-humeral): Denominadas “falsas articulaciones” porque no tiene ningún elemento que forme una articulación normal.

Retináculos de los tendones:

Son arcos fibrosos que van de lado a lado de un canal óseo. Lo cierran formándose un conducto osteofibroso completamente cerrado por el cual se deslizan tendones musculares.

Función: mantener los tendones contra el canal y permitir el deslizamiento de tendones. Ej: en la muñeca (retináculo de los músculos flexores). Al cerrar el canal carpiano, se transforma en el conducto carpiano, por el que pasan tendones que terminan en los dedos y el nervio mediano. En el tobillo: Se ubica el retináculo de los extensores del pie.

Los retináculos de los dedos de la mano y del tobillo producen contención y permite el desplazamiento normal de los tendones. Mantiene en su lugar a los tendones, potencializando sus acciones musculares.

GLOSARIO ANATOMICO BASICO.- Para los temas del primer trayecto de formación:

Agujero: (forámen) orificio o abertura en un hueso o en una estructura membranosa, como el agujero dental apical o el agujero carotídeo

Antro: cavidad dentro de un hueso que tiene una entrada muy pequeña. Por ej.: la entrada al antro mastoideo.

Aparato: (Lat. Apparatus) Conjunto de órganos de distinta estructura histológica y función que colaboran en la realización de una función general determinada. 2. Conjunto de dispositivos que se usan en operaciones o experimentos. 3. Instrumento para citostomía o litotomía

Apéndice: (Appendix) Parte suplementaria, accesoria dependiente adherida a una estructura principal.

Apófisis: (Apophysis) Toda prolongación, eminencia o engrosamiento natural de un hueso. Se dividen en articulares y no articulares.

Aponeurosis: Expansión tendinosa que asegura una inserción secundaria al o a los músculos correspondientes.

Bolsa: o Bursa (Lat. bursa). Cavidad o saco anatómico.

Borde: [margo N.A]. Contorno, margen, orilla

Bóveda: Estructura en forma de cápsula o de arco.

Canal :(Lat. Canalis). Depresión lineal poco profunda, especialmente la que aparece durante el desarrollo embrionario o persiste en el hueso definitivo.

Capítulum: similar a un cóndilo, pero más redondeado. Ejemplo: capitulum del húmero.

Carilla: Diminutivo de cara, aplíquese especialmente en las pequeñas superficies que en las articulaciones toman contacto unas con otras.

Celdilla: seno pequeño, cavidad dentro de un hueso muy pequeña.

Cóndilo: (gr. kondylos, nudillo). Elevación ósea amplia, redondeada u ovoidea. Es articular.

Conducto :(ductus) Pasaje tubular relativamente estrecho.

Cresta: (crista) Saliencia, estructura sobresaliente o arista. En especial la situada sobre un hueso o su borde. La diferencia con la línea es por su amplitud.

Eminencia: elevación ósea lisa y baja.

Epicóndilo: superficie ósea que se encuentra sobre el cóndilo. No es articular.

Escotadura: Fisura, hendidura o depresión, especialmente la que existe en el borde de un hueso o de un órgano

Espina: (lat. Spina) Apófisis ósea, larga y delgada.

Esqueleto: (skeleton N.A) Conjunto de piezas duras, resistentes y articuladas entre sí que constituyen la estructura ósea de sostén de los vertebrados superiores y del hombre.



Fascia: Membrana de color blanquecino, por lo general brillante y satinada, compuesta de fibras conjuntivas poco extensibles, que sirve a los músculos como vaina de contención o como medio de inserción.

Fisura: (fisura) Cualquier hendidura, cisura en el hueso. Tiene luz pero no tiene fondo.

Foramen: En un agujero en el hueso.

Fosa: amplia depresión ósea.

Fosita: (fosilla, foveola) Fosa pequeña.

Hendidura: (lat. findere, herir). Fisura, abertura o grieta larga y estrecha, de un cuerpo sólido que no llega a dividirlo totalmente

Hilio: (lat. hilus). Depresión o fosa en la región de un órgano por donde entran los vasos y nervios.

Ligamento: 1. cada una de las múltiples bandas de tejido fibroso, blancas, brillantes, que unen articulaciones y conectan diversos huesos y cartílagos. 2. capa serosa con escasa o nula fuerza tensil, que se extiende de un órgano a otro, como los ligamentos peritoneales

Línea: Conexión entre dos puntos. Elevación ósea lineal que se proyecta en un hueso.

Maléolo: (lat. malleolus, martillito). Apófisis ósea redondeada de la tibia y del peroné a cada lado de la articulación del tobillo. Son articulares.

Membrana: Capa fina de tejido que cubre una superficie, tapiza una cavidad o divide un espacio, como la membrana abdominal que tapiza la pared abdominal. Los principales tipos de membranas son: membrana cutánea, membrana mucosa, membrana serosa y membrana sinovial.

Menisco: (gr. meenískos, luneta). 2. lente con caras cóncavas y convexas. 3. cartílago semicircular fibroso de las rodillas y de otras articulaciones.

Órgano: (organum). Parte del cuerpo constituida por elementos similares (tejidos y células) provenientes de sistemas diferentes, por lo que constituye un todo único, de forma constante y función determinada.

Orificio: (lat. ostium). Abertura de entrada o salida de cualquier cavidad corporal.

Periostio: (lat. periostium). Membrana fibrosa vascular que recubre los huesos, excepto en sus extremos

Protuberancia: elevación ósea más baja que un tubérculo, pero más ancha en superficie.

Seno: Cavidad dentro de un hueso.

Surco: (lat. sulcus). Canal en el hueso. Tiene luz y tiene fondo.

Tróclea: elevación ósea articular parecida a una polea.

Trocánter: (gr. trokhantéer; trokhós, rueda y gr. anteerís, sostén): eminencia ósea amplia de forma cuadrilátera y rugosa. Trocánter mayor y menor. Las dos proyecciones óseas del extremo proximal del fémur que sirven para inserciones musculares.

Tubérculo: (lat. tuberculum, tumor pequeño.) . Eminencia redondeada y áspera de un hueso u otro órgano. /

Tuberosidad: elevación ósea amplia y rugosa. Más amplia que un tubérculo.

Vaina: (lat. vagina). Estructura generalmente conjuntiva que cubre, rodea o envuelve un órgano o un conjunto de órganos o estructuras.



Bibliografía sugerida -

1. Bouchet, A.; Cuilleret, J. Anatomía descriptiva, topográfica y funcional. Ed. Médica Panamericana. 2ª Ed. Bs.As. 1984.
2. Gilroy, Voll, Wesker. Prometheus. Atlas de Anatomía. Manual para el estudiante. Ed. Médica Panamericana., 2015.
3. Kapandji, A. Cuadernos de Fisiología articular. Ed. Médica Panamericana. 5ª Ed. Madrid, 1998.
4. Latarjet, M.; Ruiz-Liard, A. Anatomía Humana. Ed. Médica Panamericana S.A. 4ª Ed. Mexico, 2011.
5. Netter, F.H. Atlas de Anatomía Humana. Ed. Masson. 6ª ed. Barcelona, 2005.
6. Orts Llorca, Francisco. Anatomía Humana. Barcelona: Editorial Científico-Médica., 5ª ed., 1979.
7. Rouvière, H.; Delmas, A. Anatomía Humana. Descriptiva, topográfica y Funcional. Ed. Masson, 11ª ed. Masson, 2005.
8. Sobotta, J. y Becher, H. Atlas de Anatomía Humana. Madrid: Editorial Elsevier SA- España. 2012.

En Internet:

Introducción a la Anatomía Humana.

<http://www.anatomiahumana.ucv.cl/kine1/Modulos2012/INTRODUCCION%20LOCOMOTOR%20kine%202012.pdf>

Nuestro reconocimiento a las alumnas que durante distintas promociones, invirtieron su tiempo, demostraron interés y colaboración con la Sub- área de Introducción a la Anatomía.

Desgrabado de clases y diagramación de copia impresa -

***Natalia Crespo
Paula Garrido
Pieri Pleszak
Daniela Pletsch
Mayra Zamora Ojeda***

Desgrabado de clases, diagramación y edición de copia digital –

Macarena, Andrea Romero

Autor-

Mgter. Renato A. Ribeiro-
Profesor responsable sub área de Introducción a la Anatomía