



**UNIVERSIDADE LÚRIO**  
**FACULDADE DE CIÊNCIAS DE SAÚDE**

**CURSO DE MEDICINA**

**CICLO CLÍNICO**

**5º Ano, X Semestre**

**NOÇÕES BÁSICAS**  
**DE DERMATOLOGIA E VENEREALOGIA**  
**PARA O MÉDICO DE FAMÍLIA**  
**NOS CUIDADOS DE SAÚDE PRIMÁRIOS**

**Paulo H. N. M. Pires**

Médico Especialista em Medicina Familiar e Comunitária

Consultor em Clínica Geral e Medicina Familiar

[druidadom@gmail.com](mailto:druidadom@gmail.com)

Marrere, Nampula, Novembro 2016

## Índice

Índice de figuras .....	6
Índice de fotografias.....	6
Índice de quadros.....	7
Prefácio.....	8
Introdução.....	10
Aspetos da dermatologia na pele negra.....	10
Influências ecológicas.....	11
Disfunção sexual na prática clínica.....	11
1. Exploração do paciente com patologia dermatológica.....	12
1.1. História clínica dermatológica.....	12
2. Semiologia cutânea.....	12
2.1. Anatomia e funções da pele.....	12
Embriologia da pele e das mucosas.....	12
Histologia da pele e das mucosas.....	15
Anatomia da pele e das mucosas.....	21
Fisiologia da pele e das mucosas.....	26
2.2. Exame físico dermatológico.....	29
Exame visual.....	29
Exame manual.....	29
Exame olfativo.....	29
Exames complementares.....	29
3. Lesões dermatológicas elementares.....	30
3.1. Lesões elementares primárias da pele.....	30
3.2. Lesões elementares secundárias da pele.....	31
4. Farmacologia e terapêutica dermatológica, noções gerais.....	33
Formas dos medicamentos.....	34
Princípios ativos.....	36
Classificação dos medicamentos utilizados nas afeções cutâneas.....	37
5. Patologias cutâneas infecciosas.....	38
5.1. Piodermites.....	38
Impétigo.....	38
Furúnculo.....	38
Abscesso.....	38
Gonorreia.....	38
5.2. Viroses cutâneas.....	41
Sarampo.....	41
Herpes simples.....	43
Varicela.....	45
Molusco contagioso.....	45
Verruga vulgar.....	45
Citomegalovirus.....	45
5.3. Micoses cutâneas.....	46
Micoses superficiais.....	46
Candidíase ou monilíase.....	46
Dermatofitose (fungo filamentoso).....	56
Eczema marginado de Hebra ou tinha crural.....	58
Tinha pedis (epidermofitose dos pés ou pé de atleta).....	60
Pitiríases versicolor.....	61
Onicomicose, tinha das unhas ou tinha unguium.....	61
5.4. Parasitoses cutâneas.....	62
Tungíase.....	62

Escabiose .....	63
Pediculose .....	66
5.5 Sífilis.....	68
Epidemiologia.....	68
Contágio .....	68
Etiopatogenia .....	69
Evolução .....	69
Sífilis primária .....	70
Sífilis secundária .....	70
Sífilis terciária .....	73
Diagnóstico.....	74
Tratamento.....	74
Prevenção.....	74
5.6 Doença de Hansen (Lepra).....	74
Introdução.....	74
Epidemiologia.....	75
Clínica .....	76
Diagnóstico.....	78
Diagnóstico diferencial.....	79
Classificação .....	79
Tratamento.....	79
Reabilitação .....	80
6. Eritema multiforme.....	81
6.1. Eritema multiforme menor.....	82
6.2. Eritema multiforme maior.....	82
7. Eritema nodoso.....	82
8. Urticária.....	83
Urticária pigmentar.....	83
Urticária crónica espontânea .....	83
9. Prurigo.....	84
10. Dermatite ou eczema.....	84
Dermatite de contacto .....	85
Dermatite ocupacional.....	85
Dermatite atópica .....	87
Dermatite seborreica .....	87
Urticária e Edema angioneurótico .....	88
11. Toxidermias e reações medicamentosas.....	90
Epidemiologia.....	90
Etiologia.....	90
Patogenia.....	91
Manifestações clínicas.....	91
Exantema.....	91
Eritema fixo pigmentar.....	92
Urticária e angioedema .....	92
Erupções acneiformes.....	93
Vasculites.....	93
Doença do soro .....	93
Complexo síndrome de Stevens - Johnson (SSJ) / Necrólise epidérmica tóxica (NET) .....	93
Síndrome de hipersensibilidade medicamentosa .....	94
Reações de fotossensibilidade .....	94
Eritrodermia .....	94
Outras manifestações clínicas.....	95
Diagnóstico.....	95

Prognóstico.....	96
Tratamento.....	97
Conduta a seguir em Moçambique diante de um eritema multiforme major, Steven - Johnson ou Necrólise tóxica epidérmica.....	99
12. Dermatoses imunológicas.....	101
12.1. Psoríase.....	101
Definição.....	101
Epidemiologia.....	101
Etiopatogenia.....	102
Quadro clínico.....	104
Diagnóstico.....	106
Diagnóstico diferencial.....	107
Tratamento.....	108
12.2. Lúpus eritematoso fixo discoide crónico.....	114
Epidemiologia.....	114
Genética e patogenia.....	114
Manifestações gerais e sistémicas.....	115
Formas clínicas.....	115
Diagnóstico.....	119
Medidas gerais e tratamento farmacológico.....	121
12.3. Líquen plano.....	123
12.4. Pitiríases rosada de Gilbert.....	124
Quadro clínico.....	124
Evolução.....	124
Formas clínicas.....	125
Diagnóstico.....	125
Tratamento.....	125
12.5. Pênfigo vulgar.....	128
13. Tumores cutâneos.....	130
13.1. Melanoma.....	130
Conceito do Melanoma Maligno.....	130
Epidemiologia.....	131
Etiopatogenia e histopatologia.....	132
Fisiopatologia.....	132
Quadro clínico.....	133
Classificação.....	134
Diagnóstico.....	137
Diagnóstico diferencial dos tumores pigmentados.....	139
Estadiamento.....	139
Conduta e tratamento.....	140
Prognóstico.....	141
13.2. Epitelioma basocelular.....	142
Epidemiologia.....	142
Etiopatogenia.....	142
Classificação.....	143
Quadro clínico.....	143
Diagnóstico diferencial.....	145
Prognóstico.....	145
Tratamento.....	145
13.3. Carcinoma espinocelular.....	147
Definição.....	147
Epidemiologia.....	147
Fisiopatologia.....	147

Classificação .....	148
Quadro Clínico .....	149
O estadiamento do CEC.....	150
Diagnóstico .....	153
Tratamento.....	155
Seguimento .....	157
Prognóstico.....	157
13.4. Micose fungóide .....	158
13.5. Lesões pré-cancerosas da pele.....	160
13.5.1. Queratose actínica .....	160
14. Manifestações dermatológicas da infeção por VIH. ....	161
14.1. Manifestações infecciosas. ....	161
14.2. Manifestações não infecciosas. ....	172
14.3. Neoplasias. ....	173
Sarcoma de Kaposi. ....	173
15. Dermatologia tropical. ....	176
1. Úlcera tropical. ....	176
Epidemiologia.....	176
Anatomia patológica .....	176
Clínica .....	176
Diagnóstico .....	177
Diagnóstico diferencial.....	177
Tratamento.....	177
Profilaxia.....	177
2. Úlcera de Buruli.....	178
3. Dermatites de contacto exóticas.....	179
Dermatites de contacto devidas a vegetais exóticos. ....	179
Dermatites de contacto devidas a animais exóticos. ....	179
4. Ainhum. ....	180
Epidemiologia.....	180
Clínica .....	180
Tratamento.....	180
16. Acne.....	180
17. Queimaduras .....	184
18. Infeções de transmissão sexual.....	185
19. Manifestações cutâneas transitórias neo natis.....	188
20. Manifestações cutâneas de doenças sistémicas.....	191
Coiloníquia. ....	191
Léxico.....	192
Bibliografia. ....	194

## Índice de figuras

Figura 1: embriologia da epiderme.	13
Figura 2: desenvolvimento da epiderme.	13
Figura 3: elementos constituintes da epiderme.	16
Figura 4: glândulas mamárias.	16
Figura 5: histologia da pele.	17
Figura 6: classificação de Broders do Carcinoma Espinocelular.	148
Figura 7: áreas de cirurgia micrográfica de Mohs.	156

## Índice de fotografias

Fotografia 1: Cândida albican, leveduras, hifas e pseudo – hifas.	47
Fotografia 2: Candidíase oral.	50
Fotografia 3: Queilíte angular por Cândida.	50
Fotografia 4: Candidíase genital. 4A: vulvovaginite. 4B: balanopostite.	51
Fotografia 5: Candidíase intertriginosa. 5A: virilha. 5B: inter - glutea. 5C: infra – mamária. 5D: interdigital.	52
Fotografia 6: Candidíase da região das fraldas.	53
Fotografia 7: Candidíase ungueal.	53
Fotografia 8: lesões em colarinho na região palmar na sífilis secundária.	71
Fotografia 9: lesões anelares peri – orais.	71
Fotografia 10: lesões de aspecto ostráceo ou rupiódico no tórax com estratificação de crostas.	72
Fotografia 11: rarefacção capilar da sífilis secundária.	72
Fotografia 12: manchas hipo – pigmentadas na face anterior do tórax.	77
Fotografia 13: manchas hipo – pigmentadas.	77
Fotografia 14: manchas despigmentadas.	77
Fotografia 15: manchas hipo – pigmentadas na face.	77
Fotografia 16: manchas despigmentadas no ombro esquerdo.	77
Fotografia 17: lesão típica de Psoríase.	101
Fotografia 18: lesão com eritema e atrofia LED.	116
Fotografia 19: lesões na cara e couro cabeludo LED.	116
Fotografia 20: alopecia cicatricial deprimida no couro cabeludo LED.	116
Fotografia 21: lesões extensas do LED generalizado.	117
Fotografia 22: lesão eritematosa e atrófica clássica com área hipertrófica.	117
Fotografia 23: lesão nodular e depressão profunda no tronco.	118
Fotografia 24: lesões nodulares e depressões profundas no membro superior.	118
Fotografia 25: alteração da área afectada por nódulo e depressão.	118

Fotografia 26: lesão esbranquiçada de LED com centro deprimido na mucosa bucal.	118
Fotografia 27: características histológicas do LED clássico.	119
Fotografia 28: teste da banda lúpica positiva em pele afectada.	119
Fotografia 29: Melanomas de disseminação superficial.	135
Fotografia 30: Melanomas nodulares.	135
Fotografia 31: Lentigo maligno melanoma.	136
Fotografia 32: Melanoma lentiginoso acral.	136
Fotografia 33: Carcinoma espinocelular nodular malar esquerdo.	152
Fotografia 34: Carcinoma espinocelular com crosta no lábio inferior.	152
Fotografia 35: Carcinoma espinocelular infiltrante e queratósico no dorso nasal.	152
Fotografia 36: Carcinoma verrugoso no pé.	153
Fotografia 37: Carcinoma espinocelular verrugoso ungueal.	153
Fotografia 38: histologia do Carcinoma espinocelular bem diferenciado, Broders 1.H.E.	154
Fotografia 39: histologia do Carcinoma espinocelular indiferenciado, Broders 4.H.E.	154

## Índice de quadros

Quadro 1: receptores da superfície.	23
Quadro 2: etiopatogenia e formas clínicas da Candidíase.	48
Quadro 3: quadro clínico da Dermatite do contacto.	85
Quadro 4: fármacos de 1ª linha no tratamento sistémico do LED.	121
Quadro 5: fármacos de 2ª linha no tratamento sistémico do LED.	121
Quadro 6: factores associados ao Melanoma cutâneo.	132
Quadro 7: sinais sugestivos de malignidade em lesões pigmentadas.	133
Quadro 8: regra ABCDE para o Melanoma.	137
Quadro 9: diagnóstico diferencial dos tumores pigmentados.	139
Quadro 10: classificação e estadiamento do Melanoma.	140
Quadro 11: prognóstico do Melanoma.	141
Quadro 12: prognóstico da Micose fungóide.	159
Quadro 13: agentes patogénicos das ITS.	185
Quadro 14: doenças muco - cutâneas sugestivas da infecção pelo VIH.	187

## **Prefácio.**

A Universidade Lúrio afirma-se como um modelo de educação superior na região Norte de Moçambique, onde a Faculdade de Ciências de Saúde consolida a qualidade do processo de Ensino – Aprendizagem.

Pretendemos com este trabalho ultrapassar a carência de materiais de estudo e referências bibliográficas físicas e digitais, tendo em conta a natureza da cadeira de Dermatologia e a sua exigente adaptação às condições da realidade Africana, a nível biológico, ecológico e cultural. Este manual orienta os estudantes de medicina no seu processo de aprendizagem.

A Universidade como centro de produção de conhecimento e dinamizadora da ecologia de saberes, é responsável pela organização dos “saberes” e “saber-fazer”, que devem ser dispensados aos estudantes. A partir do plano analítico da cadeira os textos foram elaborados ou recolhidos, traduzidos e reorganizados com base nas publicações descritas na bibliografia, mencionadas em nota na primeira referência à fonte.

Grande parte deste trabalho deve-se ao contributo de docentes Cubanos, nomeadamente Norma Mouriz, Raquel Fernandes e Sérgio Hasbun, pioneiros da educação em dermatologia em Nampula.

Os estudantes do quinto ano do curso de medicina de 2016 deram também um contributo muito importante para a realização deste manual, nomeadamente, Ahmed Abdirazak, Alice Baptista, António Júnior, Diocleciano Nélio, Eliezer Pereira, Ivandra Tivane, Joelma Carina, Julfrique Bila, Júlia Bernardo, Ligório Mualata, Lizete Correia, Luís Carriere, Maida Jamal, Mariamo Abdala, Rizete Mateus, Simon Bethe, Tarmamade Jussub, Wilson Graça e Yacub Ismail.

Não consideramos este trabalho como original, apesar dos contributos do autor e da tradução, adaptação e organização dos temas, na medida em que incorpora trechos de outras publicações devidamente referenciadas e desde já excluindo o plágio: não se pretende re escrever o que já foi bem descrito, mas sim seleccionar os conceitos e



conteúdos que nos parecem mais pertinentes na matéria, nomeadamente no que interessa ao médico de família que prestará serviços de assistência nos cuidados de saúde primários. Posteriormente o texto foi avaliado pelo Conselho do Curso de Medicina e pela Comissão Científica da Faculdade de Ciências de Saúde.

Esta publicação representa mais um passo no longo caminho da organização, produção e disseminação de conhecimento em ciências de saúde, com a chancela UniLúrio. Não damos este trabalho por concluído, ainda muito insuficiente no que diz respeito, por exemplo, à utilização das imagens, capitais no ensino da Dermatologia. Os protocolos terapêuticos evoluem constantemente, aparecem novos medicamentos biológicos, avanços tecnológicos e novas terapêuticas alternativas, necessitando a dedicação do médico ao desenvolvimento profissional contínuo. Na prática clínica será sempre necessário ter presente as normas programáticas do Ministério da Saúde, conhecer as condições físicas e culturais locais e o contexto do mercado farmacêutico.

Trata-se de uma primeira edição, um trabalho que evoluirá em função dos contributos pedagógicos ou técnicos de todos os docentes e colaboradores que convidamos desde já à coautoria. Reconhecemos insuficiência nas imagens editadas devido a problemas técnicos, sabendo, no entanto que elas são vitais para o diagnóstico dermatológico; também, na própria organização dos conteúdos, decorrente de uma experiência limitada e da ausência de orientação especializada. Este não é mais do que o primeiro passo!

Marrere, 15 de dezembro de 2017

Dr. Paulo H. N. M. Pires

## **Introdução.**

O sistema cutâneo e mucoso, evoluindo da ectoderme embrionária, constitui a interface do sujeito com o meio exterior. Ele está submetido a todo o tipo de influências ambientais, físicas e químicas e traduz aspetos relacionais dos indivíduos com a sua envolvente, o ambiente ecológico, familiar e social. Importa desde já salientar que o Médico de Família deverá sempre considerar, nas doenças dermatológicas, as potenciais componentes psicossomáticas e como elas determinam a relação do paciente com o seu contexto.

A grande amplitude da dermatologia tropical deve-se à grande frequência, pouco habitual, das dermatoses cosmopolitas e também à existência de doenças cutâneas próprias deste clima. A pobreza, a promiscuidade, a falta de higiene, o calor e a humidade são todos os fatores favoráveis ao desenvolvimento de dermatites microbianas e de micoses cutâneas cosmopolitas, com um aspeto clínico inicial comum, mas que com a carência de cuidados adequados se mantém por longos períodos permitindo a sobre infeção. Algumas dermatoses são especificamente tropicais: de origem bacteriana (lepra, treponematoses), micótica (micetomas, cromoblastomicose, esporotricose, histoplasmose, blastomicose, ficomicose) ou de origem parasitária (leishmaniose cutânea, filariose, larbish, miasas, ectoparasitoses. Algumas devem ser particularmente consideradas: borbulha, ulcera fagedenica, doença de Kaposi, dermatite de contacto exótica.<sup>1</sup>

### ***Aspetos da dermatologia na pele negra.***

A cor da pele representa a característica étnica mais evidente dos povos da África tropical. Esta pigmentação devida à acumulação de melanina, dá características clínicas originais às dermatoses; assim as diferentes lesões cutâneas que provocam eritema na pele branca manifestam-se nos negros sem mancha vermelha, mas antes por uma mancha mais escura, castanho violeta escuro. Os problemas de pigmentação também são frequentes e mais visíveis do que na pele branca, quer se trate de doenças por defeito (albinismo, vitiligo, doenças acromáticas bacterianas – lepra

tuberculoide) ou micóticas (pitíriasis versicolor) ou quer se trate de doenças por excesso (líquenes, liquenificação resultante de diversas dermatoses).

A presença de melanina nas mucosas também não é rara; traduz-se por manchas negras irregulares sem relevo que não tem qualquer significado patológico. Os faneros que se desenvolvem na pele negra têm características particulares: os cabelos são crespos de secção irregular e os pelos são normalmente raros. Os pelos da barba, crescendo em hélice, ficam frequentemente “incarnados”. A alta frequência de quelóides caracteriza igualmente a pele negra; estas placas exuberantes, por vezes monstruosas, podem desenvolver-se espontaneamente (nomeadamente no tórax) ou resultar de uma lesão traumática. A hiper queratose de qualquer causa, é também mais frequente e mais acentuada na pele negra.

### ***Influências ecológicas.***

O clima e os diferentes modos de vida (nutrição, práticas religiosas, terapêuticas tradicionais) têm por vezes uma tradução dermatológica direta. É o caso das incisões rituais que se transformam em cicatrizes quelóides ou das escarificações realizadas pelos praticantes tradicionais de saúde sobre um a zona dolorosa, zona de edema ou derrame ou uma esplenomegalia. A maquilhagem tradicional com hené pode provocar dermatite alérgica aguda. As dermatites provocadas pelos cosméticos e pelos medicamentos modernos observam-se sobretudo nos centros urbanos africano; também aqui se desenvolvem as dermatoses profissionais resultantes da industrialização.

### ***Disfunção sexual na prática clínica.***

As doenças venéreas resultam frequentemente de práticas sexuais inadequadas. Na prática quotidiana o médico é confrontado muitas vezes, com problemática da área da sexologia, embora na grande maioria das situações as queixas não sejam verbalizadas de forma expressa, mas sim de forma latente, quer através de sintomatologia diversa, quer através de manifestações vagas de mal – estar indefinido, não necessariamente referenciadas à pelve ou aos órgãos sexuais.<sup>2</sup>

As dificuldades em abordar na relação médico – doente esta área tão complexa da sexualidade radicam-se não só no paciente mas também no médico, que muitas vezes não foi preparado e se inibe de lidar de forma clara e precisa com estas situações.

## **1. Exploração do paciente com patologia dermatológica.**

### ***1.1. História clínica dermatológica.***

O paciente com uma doença de pele deve ser avaliado inicialmente com uma anamnese completa, incluindo o episódio de doença, a história familiar do paciente (nomeadamente antecedentes de doenças de pele, asma ou gastro - intestinais), a história pessoal em termos de antecedentes médicos, cirúrgicos (e obstétricos), alergias e vacinas. A anamnese dirigida e sistemática são obrigatórias.

Considerando a pele (a pele e as mucosas, desenvolvidas a partir da ectoderme) como a entre - face com o meio externo será obrigatório avaliar o ambiente de trabalho, os alimentos consumidos, a exposição a fatores químicos ou físicos, os medicamentos ou produtos utilizados os consumidos.

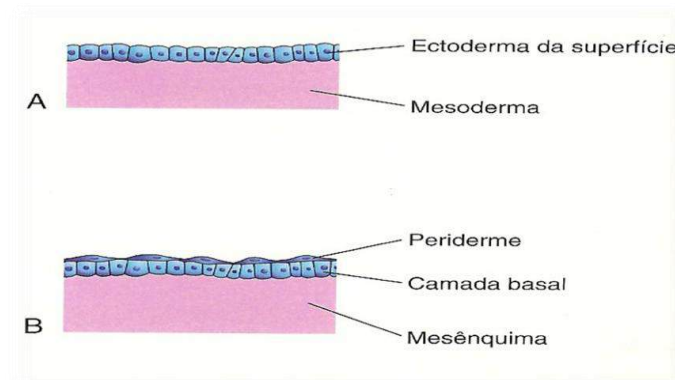
## **2. Semiologia cutânea.**

### ***2.1. Anatomia e funções da pele.***

#### ***Embriologia da pele e das mucosas***

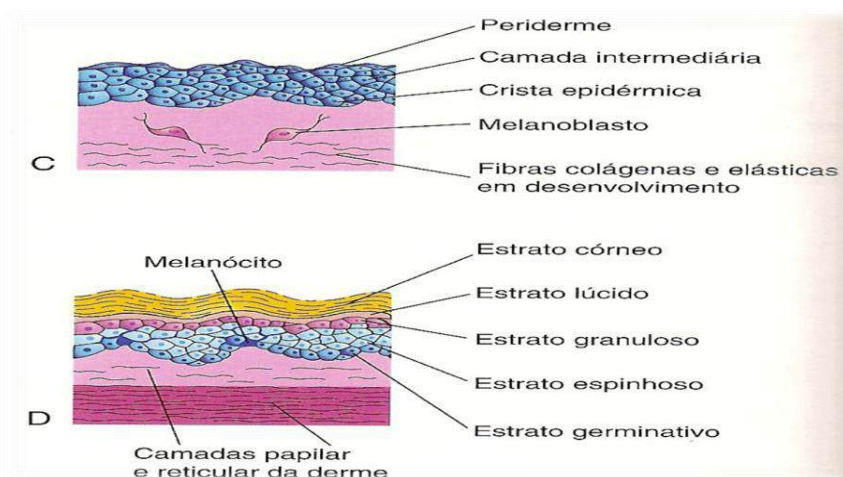
O sistema tegumentar desenvolve-se a partir da ectoderme embrionária (epiderme, pelos, unhas, glândulas sudoríferas e sebáceas) e da mesoderme (derme e hipoderme). Na terceira semana do desenvolvimento o embrião está coberto por uma única camada de células ectodérmicas achatadas. Na semana seguinte estas células multiplicam-se e dão origem a uma camada basal germinativa de células cuboides, a qual está revestida por uma fina camada de células achatadas, denominada peridermo, que atua como uma barreira protetora e permeável, até que as células epiteliais superficiais se tornem queratinizadas.

Figura 1: embriologia da epiderme.<sup>3</sup>



Ao progredir o desenvolvimento embrionário a camada basal prolifera dando origem inicialmente a uma camada intermédia e no fim do quarto mês a epiderme adquire a sua disposição definitiva, sendo possível distinguir quatro camadas: a capa basal, o estrato espinhoso, o estrato granuloso e o estrato córneo; entre estas últimas duas camadas existe o estrato *lucidum* nas regiões de pele grossa (plantas dos pés e palmas das mãos). À medida que aumenta a atividade queratogénica e se forma o estrato córneo, as células do peridermo destacam-se gradualmente para o líquido amniótico.

Figura 2: desenvolvimento da epiderme.



Durante os primeiros três meses de desenvolvimento embrionário, a epiderme nascente é invadida por células originadas da crista neural, que a posterior se diferenciam em melanócitos responsáveis pela síntese de melanina, um pigmento amarelo - acinzentado que dá à pele as suas variadas tonalidades.

**Derme e hipoderme:** a derme desenvolve-se maioritariamente a partir da mesoderme lateral (uma parte a partir dos dermatomas de somitos). Durante o terceiro e quarto mês, as células mesenquimatosas produzem fibras conjuntivas colagêneas e elásticas o que faz com que numerosas estruturas papilares irregulares denominadas papilas dérmicas, se projetem para a epiderme. A maioria destas papilas geralmente contém um capilar de pequeno calibre ou um órgão terminal do nervo sensível. A vascularização dérmica inicia-se com uma estrutura simples revestida de endotélio visível no embrião na quinta semana. Progressivamente surgem novos capilares a partir daqueles, adquirindo capas de miócitos originados do mesenquima em desenvolvimento, tornando-se assim em arteríolas, artérias, vénulas e veias. No final do primeiro trimestre, a principal organização estrutural e vascular da derme está estabelecida. Abaixo da derme, lóbulos de células mesenquimatosas ao redor dos vasos sanguíneos recém-formados começam a diferenciar-se em adipócitos primitivos, que se enchem de lípidos no final do segundo trimestre, dando origem à hipoderme.

**Pêlos:** formam-se cerca da 9ª ou 10ª semana pela proliferação da epiderme, formando brotos epiteliais que se afundam na mesoderme subjacente, denominados brotos pilosos. A extremidade de cada broto dilata-se e engloba uma porção da mesoderme formando o bolbo piloso que é invaginado por uma pequena papila pilosa mesenquimatososa. As células epidérmicas que envolvem o bolbo constituem a matriz germinativa; estas proliferam intensamente e queratinizam-se, migrando para a superfície da pele e formando o pêlo. Os primeiros pêlos denominados lanugem aparecem no fim da 12ª semana e tornam-se abundantes entre as 17 e as 20 semanas. Durante o período perinatal estes pelos são substituídos por pelos mais grosseiros.

**Unhas:** o desenvolvimento das unhas das mãos precede o dos pés, iniciando na 6ª semana de gestação (as unhas dos pés desenvolvem-se a partir da 10ª semana). Os primórdios das unhas iniciam como áreas engrossadas (leitos ungueais) nas extremidades dos dedos; posteriormente estes migram até à superfície dorsal, sendo rodeados nas zonas laterais e proximal por pregas de epiderme, as pregas ungueais. As células da prega proximal proliferam e queratinizam-se formando assim a placa ungueal. Inicialmente a placa ungueal está coberta por uma camada epidérmica (eponiquio), que posteriormente degenera exceto na base onde passa a ser

denominada cutícula. As unhas dos dedos das mãos chegam aos extremos na 32ª semana e dos pés cerca da 36ª semana.

**Glândulas sudoríferas:** as glândulas écrinas encontram-se em todo corpo e formam-se a partir de proliferações epidérmicas, inicialmente sólidas, que se aprofundam na mesoderme. A parte mais profunda do broto enovela-se e forma o corpo da glândula, enquanto a restante transforma-se no seu ducto. As glândulas apócrinas encontram-se nas regiões axilar, púbica e perineal e nas auréolas; estas originam-se a partir de invaginações do estrato germinativo da epiderme, que formam folículos pilosos e por este motivo, os ductos destas glândulas abrem-se na parte superior dos folículos pilosos.

**Glândulas sebáceas:** estas estruturas originam-se como divertículos do broto que originará o pêlo, divertículos esses que penetram na mesoderme que os envolve.

**Glândulas mamárias:** os brotos mamários começam a formar-se durante a 6ª semana como invaginações maciças da epiderme no mesenquima subjacente; cada broto mamário logo dá origem a brotos secundários que formam os ductos lactíferos. Os brotos originam-se das cristas mamárias, faixas espessadas de ectoderme que se estendem da região axilar até à inguinal, porém com o desenvolvimento só persistem na região peitoral. O processo de formação de ductos continua até ao final da gestação, quando existem já entre 15 a 20 ductos lactíferos. Inicialmente os ductos desembocam em uma pequena depressão na epiderme, porém após o nascimento esta depressão transforma-se no mamilo, devido à proliferação do mesenquima subjacente.

### ***Histologia da pele e das mucosas***

A epiderme é a parte superficial da pele, composta por um epitélio constituído por diversas camadas de células, que ao chegar à superfície, sofrem uma transformação córnea (queratinização). Estas camadas são, do interior para a superfície, as seguintes: o estrato germinativo, o estrato mucoso ou corpo espinhoso (camada de Malpighi), a camada granulosa, o estrato lúcido e o estrato córneo.

A hipoderme é uma camada de tecido celular, com espessura variável, situada imediatamente abaixo da derme.

Na pele encontram-se diversos constituintes como os pelos, as glândulas sudoríferas, sebáceas e mamárias, ou as unhas.<sup>4</sup>

Figura 3: elementos constituintes da epiderme.

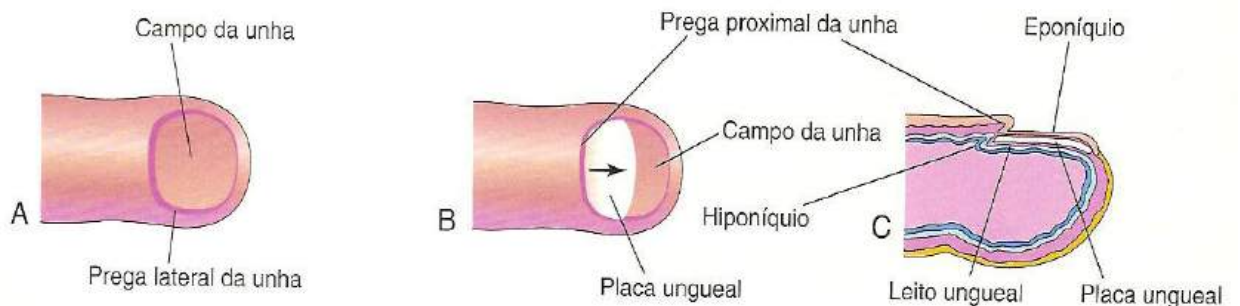
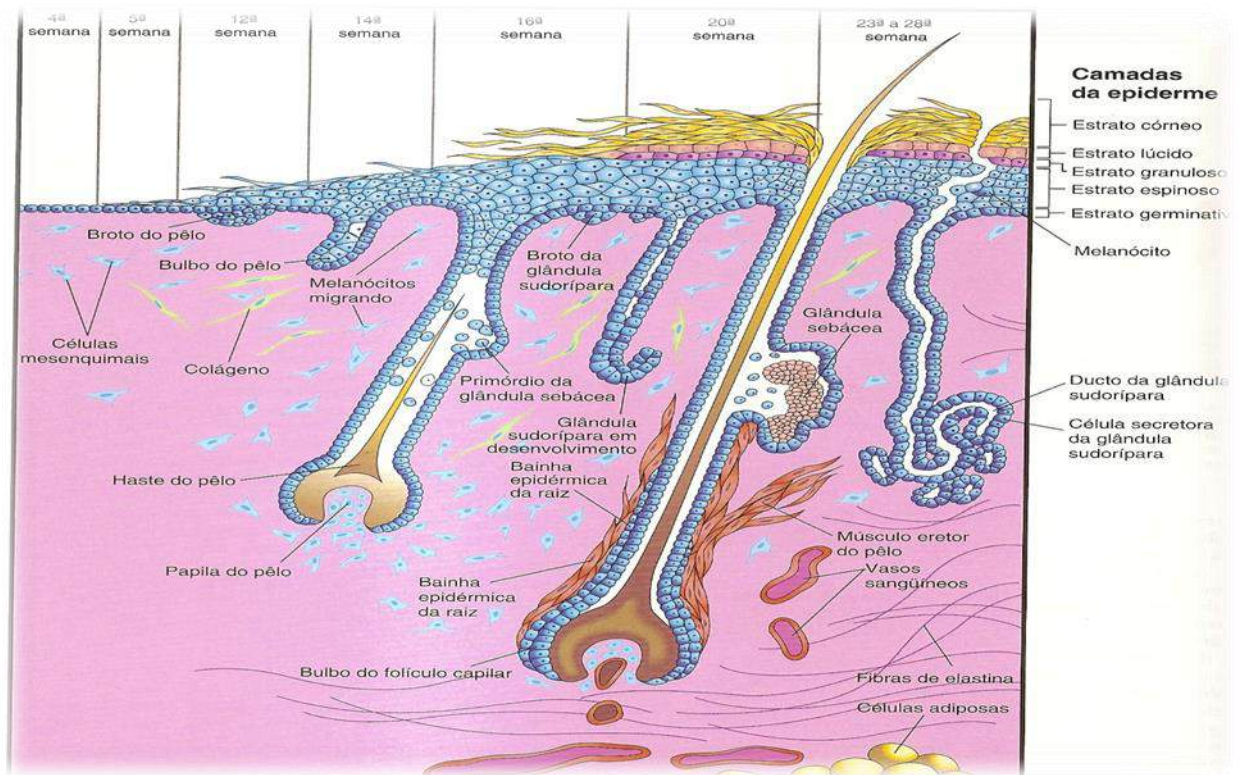




Figura 4: glândulas mamárias.

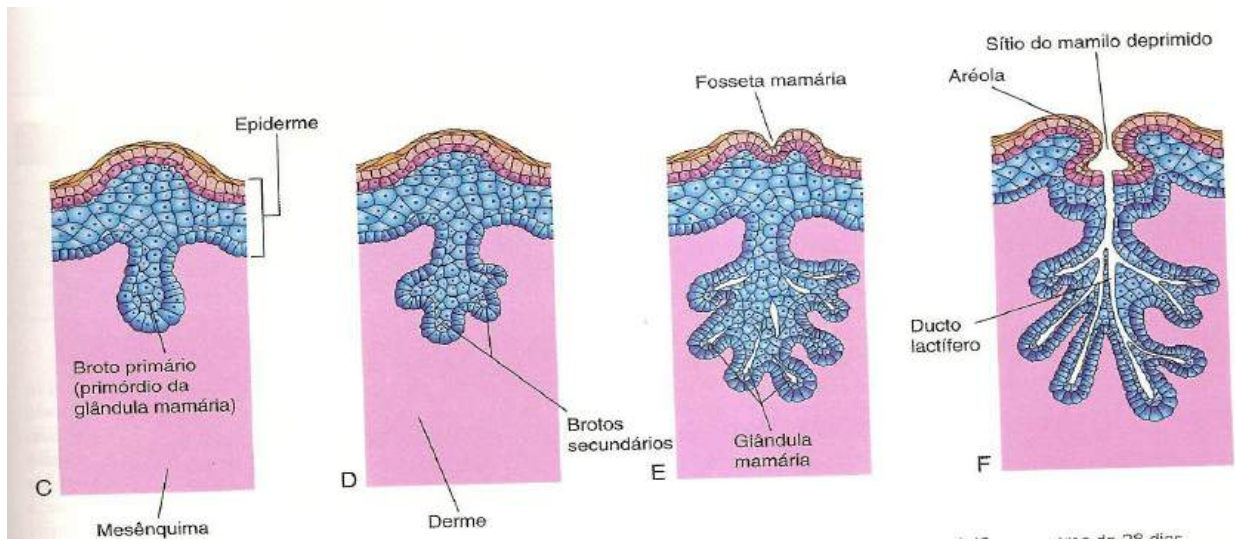
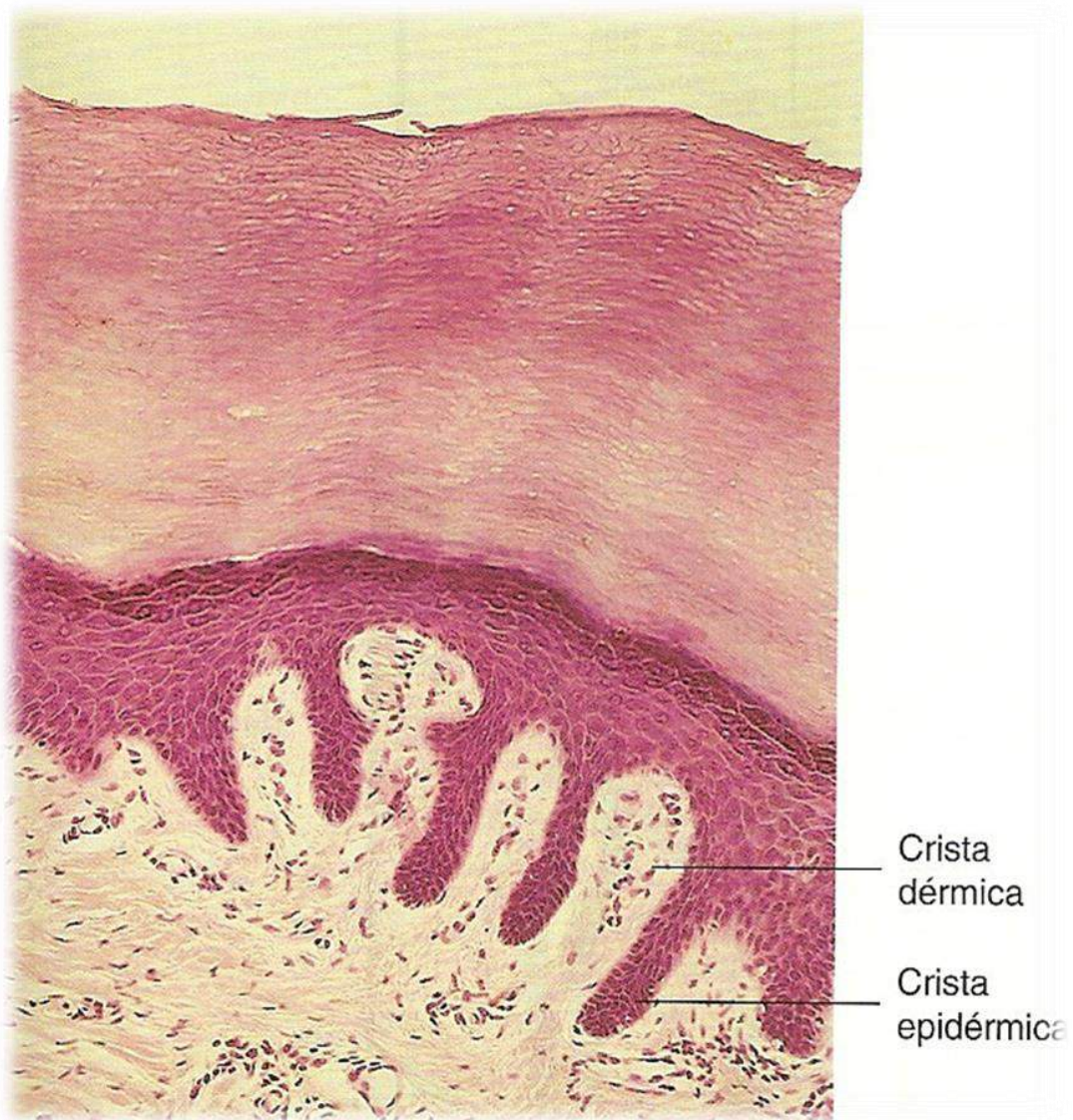


Figura 5: histologia da pele.



## **Histologia das mucosas**

A mucosa ou membrana mucosa é um tipo de tecido epitelial de revestimento interno das cavidades do corpo que têm contacto com o meio externo. Mucosa é o nome dado ao conjunto formado por epitélio e tecido conjuntivo que reveste as cavidades húmidas do corpo, em contraste com a pele onde a superfície é seca. Ela recobre locais como a boca, o intestino, a bexiga, as vias aéreas. O seu tecido conjuntivo é denominado lâmina própria ou córion.

### **Descrição da constituição das mucosas**

Mucosa nasal ou pituitária: é classificada pela sua constituição celular e aspeto visual em:

- Mucosa vermelha: reveste as duas primeiras regiões das fossas nasais (vestíbulo e área respiratória). O vestíbulo possui uma mucosa formada por epitélio plano, estratificado não queratinizado. A área respiratória possui uma mucosa formada por epitélio pseudo - estratificado colunar ciliado, com inúmeras células caliciformes.
- Mucosa amarela (ou castanha): reveste a área olfativa nas fossas nasais. Esta área possui uma mucosa formada por epitélio pseudo - estratificado colunar com células de sustentação, células basais e células olfativas (neurónios bipolares). A cor dessa parte da pituitária deriva de um pigmento acastanhado que se encontra na camada de muco que cobre o epitélio.

Mucosa bucal: é o revestimento húmido da cavidade bucal constituído por tecido epitelial pavimentoso estratificado (epitélio escamoso) e por tecido conjuntivo propriamente dito. Dividem-se em três tipos principais:

- Mucosa masticatória, constituída por epitélio escamoso queratinizado (epitélio pavimentoso estratificado queratinizado), reveste a gengiva e o palato.
- Mucosa de revestimento, constituída por epitélio escamoso não queratinizado (epitélio pavimentoso estratificado não queratinizado), reveste os lábios, a bochecha, o soalho da língua, o palato mole e a mucosa alveolar.
- Mucosa especializada, que reveste a língua.<sup>5</sup>

A língua é revestida por epitélio estratificado pavimentoso:

- A superfície dorsal, a que está em contacto com o palato duro na deglutição, na fala e no repouso, é queratinizada.
- A face superior da língua é irregular, devido a saliências do epitélio e do tecido conjuntivo frouxo subjacente: as papilas linguais (filiformes, foliadas, circunvaladas, fungiformes).

### **Faringe**

Revestida por epitélio estratificado pavimentoso na porção oral e epitélio pseudo - estratificado colunar ciliado com células caliciformes na porção nasal.

### **Esófago**

Revestido por epitélio estratificado pavimentoso que contém glândulas esofágicas da sob – mucosa, produtoras de muco na porção superior e possui glândulas cárdicas esofágicas na porção inferior.

### **Estômago**

- A mucosa e a sob - mucosa formam pregas longitudinais (rugos) constituídas por epitélio simples colunar, contendo *células mucosas superficiais*.
- O epitélio invagina-se formando fossetas gástricas, também com células mucosas superficiais.
- O corpo e o fundo são histologicamente semelhantes e contém glândulas denominadas gástricas ou fúndicas. Estas glândulas apresentam as células - tronco, as células mucosas do colo, as células oxínticas (ou parietais), as células zimogênicas (ou principais) e as células enteroendócrinas. Estas últimas sintetizam histamina estimulando a produção de ácido clorídrico, somatostatina (inibe a liberação de gastrina e a secreção de ácido clorídrico), e o péptido intestinal vaso - ativo (VIP), que inibe a contração do músculo liso.
- O estômago é delimitado pela serosa, exceto em uma pequena região na parte posterior, próxima ao cárdia, onde há adventícia.

## **Intestino delgado**

É revestido por epitélio pavimentoso simples colunar com micro - vilosidades e células caliciformes. O intestino delgado apresenta várias adaptações que aumentam a superfície de absorção:

- A mucosa e a sob - mucosa formam pregas, com até 8 mm de altura e 5 cm de comprimento.
- O epitélio e o tecido conjuntivo projetam-se nas vilosidades, que medem 0,5 a 1,5 mm.
- As células epiteliais possuem microvilosidades, de 1 a 3  $\mu\text{m}$  de comprimento.
- O epitélio envagina-se nas vilosidades e nas glândulas tubulares simples retas, as glândulas intestinais (ou de Lieberkühn).
- Existem as células entero - endócrinas e, na base das glândulas, as células de Paneth e as células - tronco.
- A lâmina própria é de tecido conjuntivo frouxo.
- Na sob - mucosa do duodeno, há glândulas duodenais (ou de Brünner) que não estão presentes nos intestinos delgado e grosso.
- Na sob - mucosa do duodeno e do intestino delgado pode haver alguns nódulos linfáticos, denominados placas de Peyer.
- A camada muscular é constituída por duas sob - camadas de músculo liso: a circular (interna) e a longitudinal (externa).
- Entre essas duas sob - camadas, há o plexo nervoso mioentérico (ou de Auerbach), que controla o peristaltismo.
- Parte do duodeno é revestida pela adventícia e o restante do intestino delgado é delimitado pela serosa.

## **Intestino Grosso**

É revestido por epitélio pavimentoso simples colunar com micro - vilosidades e células caliciformes.

- No intestino grosso, não há vilosidades, mas o epitélio envagina-se nas glândulas intestinais (ou de Lieberkühn), que são glândulas exócrinas tubulares simples retas.

- Nódulos linfáticos são encontrados na lâmina própria e na submucosa, principalmente no apêndice de crianças.
- A muscular da mucosa consiste de duas subcamadas: uma circular e outra longitudinal.
- O ceco, o apêndice e parte do cólon são recobertos pela serosa. O restante do cólon e o reto possuem adventícia.

### ***Anatomia da pele e das mucosas***

A pele é o revestimento exterior do corpo, delimitando o organismo, formada pela epiderme e pela derme, unido aos planos subjacentes pelo tecido celular subcutâneo (ou hipoderme). A pele é considerada como o maior órgão do corpo humano correspondendo a 15% do seu peso corporal. Grosseiramente há dois tipos de pele: pele glabra e não glabra.<sup>6</sup>

A pele é constituída por 3 camadas independentes: a epiderme, a mais externa; a derme, a intermediária; a hipoderme, a mais profunda. A transição entre a epiderme e a derme é denominada de junção dermo epidérmica ou zona da membrana basal.<sup>7</sup>

A epiderme é um tecido epitelial estratificado queratinizado com variações estruturais e funcionais significativas na dependência da sua localização anatômica. Ela é constituída por um sistema queratinocítico composto por células epiteliais denominadas queratinócitos, responsáveis pelo corpo da epiderme e seus anexos; pelo sistema melânico formado pelos melanócitos; pelas células de Langerhans; pelas células de Merckel e ainda por células dendríticas indeterminadas. O sistema queratinocítico é responsável por pelo menos 80% das células epidérmicas. Neste sistema encontram-se as seguintes camadas celulares:

1. Camada Basal: contém queratinócitos basais, melanócitos e células de Merckel.
2. Camada espinhosa ou de Malpighi: encontram-se queratinócitos unidos por pontes intercelulares.
3. Camada granulosa: queratinócitos que contém grânulos de queratohialina.
4. Camada córnea: células mortas queratinizadas sem núcleo (corneócitos).

As outras células epidérmicas são:

Dendríticas:

- **Melanócitos:** derivadas da crista neural e produtores do pigmento intrínseco da pele, a melanina, sendo esta responsável pela absorção e difusão das radiações ultravioletas.
- **Células de Langerhans:** constituintes da imunidade celular, apresentam antígenos dos Linfócitos T.

Não dendríticas:

- **Células de Merkel:** localizadas na capa basal, recetores tácteis.

A derme é a camada de tecido conjuntivo abaixo da epiderme, composta por uma rede complexa de fibras, principalmente colagénio e elastina e preenchida com material amorfo composto por macromoléculas retentoras de água (ácido hialurónico). Na derme encontram-se vasos, nervos e anexos cutâneos. Existem também na derme células residentes responsáveis pela síntese e destruição da matriz extracelular: fibroblastos, histiócitos, células dendríticas e mastócitos. Podemos ainda observar células sanguíneas como linfócitos, plasmócitos, eosinófilos e neutrófilos. A derme divide-se em 3 partes:

**Derme papilar:** mais superficial formada por fibras de colagénio mais finas dispostas verticalmente.

**Derme reticular:** mais profunda constituída por feixes mais grossos de colagénio dispostos horizontalmente.

**Derme adventícia:** fica em torno da membrana basal de anexos e vasos, semelhante à derme papilar.

As células da derme são:

**Fibroblastos:** células fusiformes responsáveis pela síntese e degradação do colagénio e da matriz extracelular.

**Histiócitos, macrófagos e células dendríticas da derme:** constituem uma família de células do sistema reticulo - endotelial com capacidade de fagocitose, apresentando antígeno e síntese de citocinas imuno - reguladoras. São provenientes de células precursoras da medula óssea.

**Mastócitos:** células que apresentam grânulos metacromáticos e ricos em mucopolissacarídeos ácidos. Possuem atividade fagocitária e encontram-se em torno dos anexos e vasos do plexo superior.

### **Enervação da derme.**

As sensações de tato e pressão são captados por estruturas especializadas da derme: os corpúsculos de Meissner e Vater-Pacini. A sensação de dor, prurido e temperatura são captadas por fibras nervosas amielínicas com terminações nervosas simples na derme papilar; a sensação causada varia com a intensidade do estímulo. O sistema nervoso autónomo é responsável pela enervação motora da pele e as fibras adrenérgicas enervam os vasos sanguíneos.

Quadro 1: recetores da superfície.

<b>Recetores da superfície</b>	<b>Sensação percebida</b>
Recetores de Krause	Frio
Recetores de Ruffini	Calor
Discos de Merkel	Tato e pressão
Recetores de Vater-Pacini	Pressão
Recetores de Meissner	Tato
Terminações nervosas livres	Principalmente dor

### **Vascularização da derme.**

A rica vascularização sanguínea da pele supera o necessário ao seu suprimento metabólico, facto justificado pelo papel que desempenha na regulação da temperatura, pressão arterial, cicatrização e fenómenos imunológicos. É composta por arteríolas, capilares arteriais e venosos e vénulas, distribuídas em duas redes horizontais (plexos vasculares inferiores e superiores) ligadas por vasos comunicantes.

### **Estruturas fibrilares da derme.**

**Colagénio:** uma família de proteínas sintetizadas pelos fibroblastos da derme e responsável pela integridade estrutural e resistência da pele.

**Fibras elásticas:** formam uma rede em toda a extensão da derme envolvendo vasos e anexos.

Existem 3 tipos de fibras elásticas: oxitalanicas, eulaninicas e fibras elásticas maduras.

### **Hipoderme ou panículo adiposo.**

É a camada mais profunda da pele constituída por lóbulos de adipócitos, delimitados por septos do tecido conjuntivo irrigados e enervados. Os vacúolos lipídicos contêm triglicéridos, colesterol, vitaminas e água. O panículo adiposo dá mobilidade à pele sobre a musculatura, age como isolante térmico, depósito de calor e amortecedor de traumas.

### **Os anexos cutâneos são:**

- Pelos.
- Glândulas sebáceas.
- Glândulas sudoríferas écrinas.
- Glândulas sudoríferas apócrinas.
- Unhas.

Nos pelos consideram-se duas partes, o folículo piloso e o pelo propriamente dito.

**Folículo piloso:** desenvolvem-se até ao 3º mês da vida fetal e depois do nascimento não se formam novos folículos. O folículo piloso é dividido em 3 segmentos:

- Infundíbulo.
- Istmo.
- Segmento inferior.

**Pelo propriamente dito:** apresenta 3 camadas (medula, corteza, cutícula); encontram-se em toda a pele exceto nas palmas das mãos, plantas dos pés, na zona prepucial, mucosa dos lábios e outras. Existem diferenças entre a longitude, o diâmetro, o



crescimento, a pigmentação e a constituição varia com a idade, o gênero, o tipo e o estado de saúde. Os pêlos tem 3 fases de crescimento:

1. Catagena: 2-5 semanas, involução.
2. Telogena: 2-5 meses, caída.
3. Anagena: 2-5 anos, fase de crescimento.

Existem 3 tipos de pêlos: pêlos terminais, pêlos lanugo e pêlos velus.

### **Glândulas sebáceas.**

São glândulas holócrinas que se encontram em toda a superfície cutânea exceto nas palmas das mãos e plantas dos pés; estão localizadas na derme anexas ao folículo piloso no ângulo que forma com o músculo eretor do pêlo. Quando existe aumento da sua produção produz-se a seborreia e quando há diminuição da sua secreção aparece secura da pele (xerodermia).

### **Glândulas sudoríferas.**

**Écrinas:** são do tipo merócrinas e apresentam-se em toda a superfície cutânea, predominante na palma da mão, planta dos pés e axilas. Segregam um material aquoso, pobre em sais e materiais orgânicos.

**Apócrinas:** glândulas cuja secreção parte da própria célula, localizam-se nas axilas, região ano genital, auréola mamária, umbigo e outras localizações.

### **Unhas.**

São lâminas de queratina que recobre as últimas falanges e tem origem na matriz ungueal. Crescem de maneira continua em média 0,5 - 1,2 mm por semana e apresentam 3 partes:

- Raiz ou zona proximal.
- Corpo ou placa ungueal.
- Bordo livre na zona distal.

A mucosa é a membrana de revestimento das cavidades naturais do organismo, cuja superfície está sempre ligeiramente húmida. As mucosas labial, pálpebral, bucal, nasal, vaginal e anal são compostas por epitélio plano, cúbico, cilíndrico mono ou poli estratificado; na parte inferior encontra-se a camada muscular.<sup>8</sup>

## ***Fisiologia da pele e das mucosas***

A pele e as mucosas constituem a interface do meio interno com o meio externo e desempenham múltiplas funções: defesa, homeostasia, secreção, absorção. Considerado o maior órgão do corpo humano a pele desempenha funções vitais, constituindo a principal barreira entre o meio homeostático do nosso organismo e o ambiente externo, repleto de agentes agressores tais como traumatismos, bactérias, fungos ou radiações ultravioleta. Como interface entre nós e o meio ambiente, ela traduz um número de sensações e estímulos, além de possuir um papel fundamental na relação com outros seres humanos (considerada por alguns como o maior órgão sexual) e na impressão que temos do nosso próprio corpo e imagem.

### **Funções específicas da pele.**

**Proteção** contra estímulos mecânicos, térmicos, químicos e contra radiações em geral, mediante os processos de queratinização e melanogénese. A rigidez da pele é devida à sua espessura, à coesão estrutural entre os queranócitos e à adesão da epiderme à derme. A queratina, assim como os antioxidantes têm uma função de proteção, formando uma couraça dura muito resistente que protege o organismo de agressões externas em particular das radiações. A epiderme atua como uma capa impermeável à penetração de substâncias externas e à saída de fluidos internos. Existe, no entanto, capacidade de absorção, provavelmente através do folículo piloso e das glândulas sudoríferas, sobretudo tratando-se de moléculas muito pequenas e em altas concentrações. A barreira de permeabilidade cutânea é constituída pela capa córnea, acompanhada pelo manto lipídico (manto ácido de Marchionini) e pela membrana dermo - epidérmica. Pelas suas propriedades mecânicas, a pele protege o corpo pela sua dureza, pelo acolchoamento do tecido celular subcutâneo e pelo seu grau de elasticidade, dada a sua estrutura fibrilar (fibras elásticas, conjuntivas e epitélio - fibrilar). Estas características permitem que a pele se deforme por ação mecânica e que volte ao seu estado normal ao cessar a causa. A melanogénese produz-se em células específicas de origem neural (melanócitos), que se dispõem como uma barreira protetora das radiações, situada na linha de união dermo - epidérmica. Cumpre a sua função eliminando a penetração de uma parte da luz que é refletida ou absorvida pela

melanina das células epidérmicas procedentes dos melanócitos. A pele menos bronzeada não tolera exposições prolongadas à luz e com frequência se produz a chamada pele actínica e a aparição dos cancros cutâneos.

**Função sensorial:** graças à sua rica enervação, atua como recetora de estímulos externos através dos corpúsculos especiais ou fibras nervosas sensitivas livres, que transmitem o estímulo aos centros nervosos onde são identificados. Estas terminações sensitivas, formadas de nervos cerebrosplinais e vegetativos, possibilitam a discriminação das sensações qualitativas de maior importância: dor, temperatura, tato, pressão e outras como a sensação de formigueiro e o prurido.

**Termo regulação:** função relacionada com a transferência de calor para a conservação e regulação da temperatura corporal. Os mecanismos implicados são a sudação e os fenómenos vasculares (vasoconstrição - vasodilatação) da rede capilar cutânea. A função sudorífica contribui de maneira determinante para a regulação e conservação da temperatura corporal e das constantes bioquímicas do meio interno (homeostase). As glândulas sudoríferas crinas são as encarregadas destas funções. Elas encontram-se em toda a pele, com uma densidade de 100 a 600 por  $\text{cm}^2$  de tegumento e em média de 3.000.000 em uma pessoa. O número de capilares de uma porção determinada da superfície cutânea varia quando a circulação se ativa, aumentando o número de asas capilares. Se o aporte circulatório diminui, estas voltam ao seu estado anterior e as células endoteliais retornam ao seu estado primitivo de células indiferenciadas. A secreção sudorífica e a vasodilatação diminuem a temperatura. A vasoconstrição evita a perda de calor. Durante o frio produz-se a contração dos músculos eretores do pelo ("pele de galinha"), a diminuição do fluxo circulatório e um intercambio calórico arterio - venoso. Por outro lado, se houver um aquecimento externo, o fluxo sanguíneo e a corrente sanguínea aumentam, assim como a irradiação de calor na superfície da pele. A transferência calórica produz-se pelas glândulas sudoríferas écrinas (é através dessas glândulas que a pele excreta água, eletrólitos,  $\text{HCO}_3$ , ureia, metais pesados) que começam a funcionar nas urgências térmicas, com a secreção de suor e o arrefecimento ao evapora-se e por aumento do fluxo sanguíneo desde os capilares da derme até à superfície cutânea pela rede vascular.

**Função metabólica:** a pele é o sítio de conservação periférica e de síntese de muitas substâncias (por exemplo a síntese da vitamina D a partir da pró-vitamina 7 – dihidrocolesterol, provocada pela influencia dos raios solares e pela sua absorção posterior.

**Função imunológica** (resposta imune inata e adquirida): a pele é a primeira linha de defesa do organismo e a sua função imunológica expressa-se pela reação a determinados agentes (substancias tóxicas, bactérias, células neoplásicas recém formadas), dada a sua capacidade de reconhecimento dos antígenos e a sua resposta imunológica, seja local ou sistémica. Esta produz-se através de células especializadas apresentadoras de antígenos e haptenos para os linfócitos T, que são as células de Langerhans solúveis e, por vezes, os queratinócitos. As células de Langerhans também se encontram nas mucosas, no baço, no timo, nos gânglios linfáticos e na derme.

Outras funções não menos importantes a considerar são: a função **detergente** ou de auto - limpeza, que ocorre com a descamação fisiológica, pelo seu pH ligeiramente ácido e pela ação das secreções sudoríferas e sebáceas; a função **emunctória**, que contribui notavelmente para a conservação da temperatura corporal, já referida, e que regula as constantes bioquímicas do meio interno.

Resumindo, as principais funções da pele são as seguintes:

1. Proteção. Queratinização, melanogénese.
2. Sensorial. Dor, temperatura, tato, pressão, sensação de formigueiro e prurido.
3. Termo reguladora. Sudação, vasodilatação - vasoconstrição.
4. Metabólica. Vitamina D.
5. Imunológica. Células de Langerhans, queratinócitos.
6. Detergente.
7. Emunctória.

## **2.2. Exame físico dermatológico.**

### **Exame visual**

O exame físico visual constitui a base do diagnóstico da doença dermatológica. A descrição das alterações de cor da epiderme, sua dimensão, relevo, número e distribuição são fundamentais para o diagnóstico.

### **Exame manual**

O exame manual exige por vezes a utilização de luvas para evitar o contágio mas é indispensável ao diagnóstico das lesões cutâneas detetando diferentes sinais: relevo, regular ou irregular, descamação, tumefação, edema, adenopatias, dor e sensibilidade.

### **Exame olfativo**

O sentido do olfato, com seus recetores nervosos localizados na mucosa nasal e com o primeiro par de nervos cranianos como via de transmissão ao sistema nervoso central, apoia o diagnóstico: desde a avaliação da higiene pessoal à presença de bactérias anaeróbicas.

### **Exames complementares**

Podem ser utilizados diferentes meios auxiliares de diagnóstico na patologia dermatológica:

- Hemograma.
- Ionograma.
- Serologia.
- Cultura.
- Antibiograma.
- Imunoelectroforese (electroforese das imunoglobulinas).
- Luz ultravioleta.
- Microscopia.
- Histologia.

- Anatomia patológica.

Entre estes existem testes específicos quando se suspeitam algumas doenças específicas:

- Teste rápido VIH ou ADN VIH.
- VDRL (RPR).
- RA teste.
- TASO.
- Testes cutâneos com alérgenos específicos.

### **3. Lesões dermatológicas elementares.**

#### ***3.1. Lesões elementares primárias da pele.***

Existe um grupo de sinais visíveis na epiderme que definem as características da patologia e que são considerados como lesões elementares primárias: todas as lesões que se desenvolvem inicialmente sobre uma pele sadia, sem nada que as preceda.

Eritema: mancha que se produz por congestão ativa ou arterial, traduzindo-se por uma mudança de cor de rosado a roxo claro ou cor de vinho (tinto), que desaparece com a pressão do dedo.

Erupção: aparecimento de lesões diversas na pele e, por extensão, as próprias lesões.

Escamas: lâminas de queratina da parte superficial da camada córnea da pele (na Psoríase por alterações da renovação e maturação das células epidérmicas).

Mácula: mancha cutânea sempre plana (não saliente), que pode ser devida a eritema ou a anomalia de pigmentação da pele.

Pápula: elevação circunscrita da pele até 1 cm de diâmetro devida a um aumento do componente celular da derme ou epiderme.

Placa: elevação circunscrita da pele maior de 1 cm de diâmetro, podendo aparecer também por agrupamento de pápulas.

Vesícula cutânea: lesão elementar da pele constituída por uma pequena elevação epidérmica, com tamanho médio de uma cabeça de alfinete e cheia de serosidade transparente.

**Bolha:** elevação circunscrita da pele de conteúdo líquido, grande (15 a 20 mm). Podem ser transparentes, turvas ou hemorrágicas. Quando se rompem deixam crostas e erosões.

**Pústula:** lesão cutânea caracterizada por uma saliência epidérmica circunscrita que contém um líquido purulento. Podem ser epidérmicas, dérmicas ou mistas.

**Nódulo:** lesão circunscrita da derme ou hipoderme, sólida ou semissólida e dura, que pode causar dor ou não, evolui durante meses ou mais, em várias etapas: formação, crescimento, enchimento, supuração, ulceração, reparação.

**Nodosidade:** lesão eritematosa, mais ou menos circunscrita, profunda e dolorosa, evolui em dias ou semanas e desaparece sem deixar sequelas.

**Abcesso:** acumulação purulenta de tamanho moderado a grande, da derme ou hipoderme, com tendência para se abrir ao exterior e formar pústulas.

**Quisto:** acumulação não inflamatória rodeada de uma parede de epitélio pavimentoso e glandular, com conteúdo líquido ou pastoso.

**Tumor:** neoformação de etiologia desconhecida com tendência para persistir ou crescer indefinidamente, com aspeto, volume e consistência variáveis.

### ***3.2. Lesões elementares secundárias da pele.***

Consideram-se como lesões elementares secundárias da pele aquelas que se devem a determinantes não constituintes da mesma: apresentam-se como consequência ou modificação evolutiva das lesões primárias.

**Escamas:** queda em bloco da camada córnea, lâminas de queratina da parte superficial da camada córnea da pele (na Psoríase por alterações da renovação e maturação das células epidérmicas). Pode ser: pitiriasiforme; laminar; psoriasiforme; ictiosiforme.

**Crostas:** acumulação ou estrato de soro, pus ou sangue, seco e misturado com detritos celulares, de consistência mais ou menos sólida.

**Soluções de continuidade:** Fissuras – separações lineares da pele onde esta perdeu a sua elasticidade natural devido a inflamação; são dolorosas. Escoriações – lesões com perda superficial de substância, quase sempre de origem traumática. Exulcerações – perda de substância mais profunda do que na escoriação, não deixa cicatriz. Úlcera – perda de substância patológica, de evolução crónica, profunda e dolorosa.

**Vegetações:** lesões cutâneas ou mucosas cujo substrato anatómico é constituído por uma proliferação das papilas dérmicas. Podem ser: filiformes; verrugosas; pedunculadas; anfractuosas.

**Escarras:** zonas de necrose da pele, compactas e escurecidas, que tendem a ser eliminadas por partes traumatizadas ou mortificadas. São insensíveis e frias ao tato.

**Cicatrizes:** reparação de uma solução de continuidade, mediante a formação de tecido conjuntivo fibroso. Pode ser: plana; hipertrófica (quelóide); retráctil; aderente.

**Liquenificação:** engrossamento da epiderme com acentuação do quadriculado normal e híper - pigmentação. Resulta do coçar persistente.

**Atrofia:** lesão por diminuição de espessura e consistência da pele, com perda de elasticidade.

**Esclerose:** formação difusa de tecido conjuntivo na derme provocando o desaparecimento dos anexos cutâneos. De aspeto duro e cartonado.

**Furúnculo:** inflamação de um folículo pilosebáceo devida ao estafilococo áureo. Com base tumefacta, apresenta-se sob a forma de um carnicão amarelado, rodeado por um halo vermelho.

**Petéquia:** pequena mancha hemorrágica cutânea, punctiforme ou lenticular, devida à rutura dos capilares. É o elemento eruptivo característico da púrpura.

**Púrpura:** manchas cutâneas com formas e extensão variáveis, devidas à passagem do sangue para fora dos capilares da pele. Vermelho – vivas ou violáceas, estas manchas não desaparecem à pressão. A púrpura pode ser devida a perturbações da hemostase, a lesões vasculares ou a deficiência dos trombócitos.

**Quelóide:** saliência dura da pele, por vezes ramificada em forma de patas de caranguejo, constituída ao nível de uma cicatriz, queimadura ou mesmo de traumatismo ligeiro, em indivíduos predispostos ou, mais raramente, de aparecimento espontâneo. A excisão de um quelóide pode ser seguida de recidiva.



## **4. Farmacologia e terapêutica dermatológica, noções gerais.**

Uma vez que a etiopatogenia de numerosas doenças cutâneas não está ainda bem delimitada, o tratamento causal é muitas das vezes impossível, ficando o clínico remetido para a prescrição de um tratamento sintomático.<sup>9</sup>

Depois de confirmado o diagnóstico de doença da pele deve ser feito o plano terapêutico adequado, considerando:

1. Idade.
2. Localização.
3. Grau de atingimento da doença de pele.
4. Impacto psicológico no paciente.
5. Urgência para iniciar o tratamento.
6. Possibilidades de acompanhamento do doente depois do tratamento.

O tratamento das doenças da pele utiliza diferentes princípios ativos e diferentes formas terapêuticas:

- Via local, trans-dérmica ou tópica.
- Via geral (per os, injetável IM ou EV).

A pele revela-se particularmente adequada para a aplicação tópica de fármacos uma vez que se estabelece um contacto íntimo entre estes e o tecido - alvo a tratar, registando-se em regra um mínimo de efeitos sistémicos. Deve, no entanto, lembrar-se que potencialmente todas as substâncias aplicadas na pele ou mucosas podem provocar reações alérgicas, registando-se numerosos casos de sensibilidade cruzada entre substâncias quimicamente aparentadas. Estas reações não são exclusivamente devidas aos princípios ativos, mas também aos excipientes, agentes conservantes ou substâncias aromáticas.

Para administrar medicação tópica é necessário conhecer os fundamentos gerais da terapêutica dermatológica: os excipientes, as formas de apresentação dos medicamentos e as substâncias ativas.

Para ter êxito no tratamento das doenças da pele o médico deve conhecer as variações na absorção de medicamentos através da pele.

Princípios fundamentais a considerar:

1. Função de barreira e penetração dos fármacos.
2. Concentração da dose aplicada.
3. Área da superfície tratada.
4. Tempo de aplicação.
5. Variações regionais (espessura da pele).
6. Oclusão e hidratação da pele.
7. Superfície de pele doente.

### ***Formas dos medicamentos***

Um excipiente ou a combinação de vários, faz com que o medicamento penetre na pele com uma distribuição e de uma forma adequada.

Os excipientes também se designam “meio de base” ou “veículo” (no caso dos medicamentos genéricos).

O veículo deve ser escolhido pelo médico de forma adequada com o estado da pele do doente (estado agudo ou crónico).

O veículo isolado pode possuir mais que um mero efeito placebo, ao modificar o grau de hidratação a pele, ao possuir um efeito moderadamente anti-inflamatório, ou ao facilitar a penetração da substância ativa.

O veículo:

1. Assegura a estabilidade química do princípio ativo do medicamento.
2. Assegura a sua distribuição sobre a epiderme.
3. Não pode ser tóxico nem alérgico.
4. Deve ser cosmeticamente aceitável.
5. Deve ser inerte do ponto de vista dermatológico e farmacológico.

Existem 3 tipos de veículos:

1. Pós.

2. Líquidos.
3. Gorduras.

1. Pós: utilizam-se como substâncias protetoras da pele.

O talco é a substância mais utilizada como veículo.

Podem ser antibióticos, mentolados, hipo - alérgicos, infantis e adultos.

2. Líquidos: utilizam-se como banhos, soluções, loções, pinceladas.

3. Gorduras: podem ser líquidas, sólidas ou semi - sólidas.

Estes três tipos de veículos podem ser utilizados de forma combinada, em diferentes proporções, segundo a indicação terapêutica.

a) Linimentos: preparações que incluem um óleo.

b) Pomadas: misturas de gorduras, vaselinas, lanolinas, parafinas, ceras, óleos, com produtos ou pós inertes (estes últimos numa proporção até 20%). São impermeabilizantes, protetoras e mantêm localmente as substâncias ativas, fazendo-as atuar constantemente e facilitando a sua penetração. Utilizam-se em dermatoses secas e crônicas.

c) Unguentos: os unguentos hidrossolúveis são muito utilizados em diversas fórmulas dermatológicas. Consistem em preparações de óleos inertes totalmente hidrossolúveis. Atuam como lubrificantes e são muito bem tolerados pelos pacientes. Possuem grande poder de penetração e são aceitáveis do ponto de vista cosmético.

d) Cremes: constituídos por uma emulsão de gorduras e líquidos.

Exemplos:

Água + óleo: *cold cream* ou creme frio.

Óleo + água: designados evanescentes protetores.

Água + água + óleo: emulsão fluida chamada também leite (ex: leite corporal).

e) Geles: dispersões coloidais semi sólidas incolores e transparentes.

Utilizam-se muito como medicamentos ou cosméticos, sobretudo para o cabelo.

f) Pastas: misturas de gorduras, vaselinas, lanolinas, parafinas, ceras, óleos, com produtos ou pós inertes (que representam entre 20 e 50 % da mistura).

g) Sprays: método moderno, mas caro que produz muitas vezes uma sensação de frescura e secagem ao evaporar-se. Este é um método novo, mas em que se

desperdiçam quantidades do produto fora da lesão. Utilizam-se fundamentalmente com efetividade no tratamento específico das micoses e onicomicoses.

### ***Princípios ativos.***

As substâncias ativas são as substâncias que tem propriedades definidas sobre as dermatoses e os seus sintomas.

Entre elas estão:

1. Agentes antimicóticos.
2. Antibióticos.
3. Anti acne.
4. Antivirais.
5. Antiparasitários.
6. Antipruriginosos.
7. Anti-inflamatórios.
8. Antissépticos.
9. Queratoplásticos.
10. Queratolíticos.
11. Hipopigmentadores.
12. Foto - protetores.

Nestas diferentes classes de medicamentos encontramos algumas formas de administração não tópica, podendo citar alguns exemplos:

- 1) Antimicótico: fluconazol per os.
- 2) Antibiótico: ciprofloxacina per os, penicilina IM.
- 3) Anti acne: minociclina per os.
- 4) Antiviral: tratamento antiretrovirico per os (TARV).
- 5) Antiparasitário: albendazol per os.
- 6) Antipruriginoso: loratidina per os.
- 7) Anti-inflamatório: ibuprofeno per os.

## ***Classificação dos medicamentos utilizados nas afeções cutâneas.***

Os medicamentos utilizados em dermatologia podem ser classificados de diferentes maneiras. Apresentamos a seguir um modelo e os respetivos exemplos. Importa, no entanto, reter que diversos medicamentos não especificamente dermatológicos são utilizados nas doenças da pele.

1. Anti-infecciosos de aplicação tópica na pele.
  1. Antibacterianos (gentamicina, bacitracina (Zn) + Neomicina).
  2. Antifúngicos.
    - a) Derivados imidazólicos (cetoconazol, clotrimazol, tioconazol).
    - b) Outros antifúngicos (terbinafina).
  3. Antivíricos (aciclovir).
  4. Antiparasitários (lindano).
  5. Antissépticos e desinfetantes (iodopovidona).
2. Emolientes e protetores (redutores).
  1. Emolientes (ureia).
  2. Preparações – barreira (dimeticone).
  3. Pós (talco).
3. Adjuvantes da cicatrização (estereato de zinco).
4. Medicamentos queratolíticos e antipsoriásicos.
  1. Eczema (emolientes).
  2. Dermate seborreica (corticosteroide suave tópico).
  3. Psoríase (ditranol).
5. Medicamentos usados no tratamento da acne.
  1. Rosácea (metronidazol).
  2. Acne (eritromicina, tretinoína).
6. Anti-inflamatórios esteroides de utilização tópica (valerato de dexametazona, butirato de hidrocortisona).
7. Outros medicamentos utilizados na pele.
  1. Preparações de ação enzimática e produtos aparentados (estreptoquinase + estreptodornase).
  2. Anestésicos locais e antipruriginosos (calamina).
  3. Preparações para os calos, verrugas e condilomas (5-fluoruracilo + ácido salicílico).

## **5. Patologias cutâneas infecciosas.**

### **5.1. Piodermites.**

A piodermite é uma infeção cutânea por germes piogénicos (que produzem pus), habitualmente o Estafilococo áureo, frequente nas crianças. Normalmente ela sucede a uma escoriação, perfuração ou corte da pele. Trata-se com macrolido Per Os durante 7 a 10 dias associado a um tópico antisséptico e antibiótico. Nas infeções profundas (celulite, ectima, abscesso) utiliza-se um beta – lactâmico com ação anti – pseudomonas.

#### **Impétigo**

Infeção cutânea superficial, contagiosa, devida a germes piogénicos (estafilococo ou estreptococo), caracterizada por pústulas de tendência extensiva que se cobrem de crostas amarelas e espessas.

#### **Furúnculo**

Inflamação de um folículo pilosebáceo devida ao estafilococo áureo. Com base tumefacta, apresenta-se sobre a forma de um carnicão amarelado, rodeado por um halo vermelho.

#### **Abcesso**

Bolsa de pus bem delimitada formada no interior de um tecido em consequência de uma inflamação, que no caso da pele sobre – infeta frequentemente.

#### **Gonorreia**

A gonorreia, também conhecida como blenorragia, é uma doença pandémica infecto - contagiosa, transmitida maioritariamente através da relação sexual, ocasionalmente por contaminação acidental. O agente etiológico é um diplococo gram – negativo, a bactéria *Neisseria gonorrhoeae*, intracelular (podendo ser encontrada fora das células no início do processo agudo, durante o processo crónico e após o uso de antibióticos).

O homem é o único hospedeiro natural desta bactéria, que penetra através do epitélio colunar do trato genito – urinário. Representa uma das infeções de transmissão sexual mais frequentes, predominante na faixa etária entre os 18 e os 30 anos, principalmente no género masculino.

### **Quadro clínico**

Os sinais e sintomas surgem em média 2 a 5 dias após o contágio (podendo aparecer em um período entre um a 15 dias). Nos homens o quadro clínico inicia rapidamente:

- Formigueiro ou prurido intra – uretral, disúria, seguidos de fluxo uretral muco – purulento, espesso, abundante, amarelo – esverdeado.
- Sintomas e fluxo mais intensos de manhã.
- Meato uretral edemaciado e eritematoso.

Nas mulheres, 70 a 80% dos casos são assintomáticos ou oligosintomáticos; 10 a 20% apresentam um quadro clínico agudo, com corrimento abundante, espesso, amarelo – esverdeado e vulvo – vaginite. Em alguns casos pode haver endocervicite, uretrite, disúria, urgência urinária, sangramento menstrual alterado ou leucorreia amarelada.

Podem existir também outras manifestações extra genitais:

- Anorrectite: frequente em homossexuais masculinos ou em mulheres que fazem coito anal, ou por contaminação perineal pelo exsudado cervico – vaginal; caracteriza-se por prurido, dor rectal, obstipação, tenesmo, secreções purulentas ou hemorrágicas.
- Uretrite.
- Oftalmia neonatal.
- Dermatite gonocócica.
- Artrite gonocócica: líquido sinovial sero purulento, hipo glicémico e hiper proteico, cultura positiva em 50% dos casos (em 24 a 48 horas).

### **Diagnóstico**

Clínico na maioria dos casos, pode apoiar-se em exames auxiliares:

- Bacterioscopia: material colhido com *swab*, disposto em lâmina e coloração pelo Gram (evitar fixação com chama).
- Cultura do exsudado.

O diagnóstico diferencial deve ser feito com:

- Uretrite não gonocócica.
- Síndrome de Reiter (uretrite, artrite, conjuntivite, lesões muco – cutâneas na mucosa oral e genitália, palmas e plantas, antígeno de histocompatibilidade HLA – B 27).

### **Complicações**

No homem:

- Prostatite (complicação mais frequente).
- Epididimite e orquite (as causas mais frequentes de infertilidade masculina).
- Parafimose (com intensa quantidade de pus, balanopostite).

Na mulher:

- Doença inflamatória pélvica e bartolinite (mais frequentes).
- Salpingite aguda: em 10% das pacientes, hipertermia, dor hipogástrica, dispareunia.
- Abscessos localizados.
- Peritonite.
- Abscessos pélvicos ou peri – hepatite (síndrome de Fitz – Hugh – Curtis).

### **Tratamento**

A maioria dos esquemas terapêuticos utilizados apresentam níveis de cura entre os 90 e os 95%, informação a fornecer ao paciente assim como da necessidade de tratar o parceiro. O paciente deve ser revisto após o tratamento (3 dias a uma semana) e o teste serológico da sífilis (RPR / VDRL) deve ser realizado depois de um mês.

Regime de primeira linha: ceftriaxona 250 mg IM em dose única ou Cefixima 400 mg Per Os em dose única.

Infeção por *Chlamydiae* associada: azitromicina 1 g Per Os em dose única ou ceftizoxima 500 mg IM em dose única ou espectinomicina 2 g IM em dose única ou cefoxitina 2 g IM em dose única e probencid 1 g Per Os em dose única.

Conjuntivite gonocócica no adulto: ceftriaxona 1 g IM em dose única.

Oftalmia neonatal: ceftriaxona 25 – 50 mg / kg IV em dose única (não exceder 125 mg).

Infeção gonocócica disseminada: ceftriaxona 1 g IM em dose única ou cefotaxima 1 g IV 8 / 8 h ou ceftizoxima 1 g IV 8 / 8 h ou espectinomicina 2 g IM 12 / 12 h.

Meningite ou endocardite: ceftriaxona 1 – 2 g IV 12 / 12 h.



## 5.2. *Viroses cutâneas.*

### Sarampo

Doença infecciosa de etiologia viral, muito contagiosa e comum na infância, pode ser grave e desencadear complicações em indivíduos desnutridos, com carência de vitamina A, grávidas, recém-nascidos e portadores de VIH. Pode ser prevenida pela vacinação e o tratamento é sintomático. O vírus responsável é um vírus a ARN do género *Morbillivirus*, família *paramyxoviridae*, cujo único reservatório é o homem e que se transmite diretamente de pessoa para pessoa através das secreções naso – faríngeas ou das gotículas expelidas ao tossir, ao espirrar, durante a fala ou a respiração. Tem um período de incubação entre 10 e 14 dias e é contagioso de 4 a 6 dias antes do aparecimento da exantema até quatro dias depois. O período de maior contagiosidade ocorre de 2 dias antes até 2 dias após a exantema.

### Clínica

As manifestações clínicas do sarampo (tose, coriza, conjuntivite, sinal de Koplike, erupção cutânea), evoluem em três fases.

- 1) Período prodrómico ou catarral: com uma duração de 6 dias, manifesta-se com hipertermia, tosse produtiva, rinorreia sero – mucosa, dor ocular, conjuntivite e fotofobia. Os gânglios linfáticos cervicais estão um pouco aumentados de volume e às vezes os intra-abdominais provocam dor abdominal. Nas últimas 24 horas deste período aparece o sinal pato gnómico do sarampo, o sinal de Koplike, pequenas maculas brancas com halo eritematoso na mucosa bucal, nomeadamente na zona envolvendo os dentes pré-molares.
- 2) Período exantemático: agravamento dos sintomas descritos, prostração e exantema característico (*rash* exantemático maculo – papular, eritematoso, que no primeiro dia surge na zona retro – auricular e na face, com distribuição céfalo – caudal centrífuga, no segundo dia aparece no tronco e depois nas extremidades, persistindo 5 a 6 dias).
- 3) Período de convalescença ou de descamação furfurácea: as máculas escurecem e surge uma descamação fina.

Podem ser várias e graves as complicações desta doença: pneumonia, bronco – pneumonia, encefalite, meningite, surdez, otite média, laringite, laringo – traqueio – bronquite, diarreia, desidratação.

### **Diagnóstico**

Faz-se pela anamnese e exame físico do paciente. Em caso de dúvida podem realizar-se exames auxiliares de diagnóstico laboratorial (teste de ELSA – Ig G e Ig M, fixação do complemento, inibição da hemo – aglutinação, imuno - fluorescência indireta, isolamento do vírus em cultura de células – colheita na orofaringe até ao terceiro dia ou no sangue e urina até ao sétimo dia após o início da exantema).

### **Diagnóstico diferencial**

- Piodermite.
- Dermatite ocupacional.
- Herpes zoster.
- Herpes labial.
- Rubéola.

### **Tratamento**

O tratamento administra-se de acordo com os sintomas. A hidratação está sempre recomendada (eventualmente com soro oral), associada a um analgésico (paracetamol) ou um anti-inflamatório (ibuprofeno, diclofenac, AAS). Nas crianças parece útil a administração de Vitamina A em dois dias consecutivos (entre os 6 e os 12 meses de idade, 100.000 UI Per Os, do primeiro ao quinto ou mais anos, 200.000 UI Per Os). Pode ser necessário um anti-histamínico (clorafeniramina) e em alguns casos usa-se um corticosteroide. A sobre infeção bacteriana necessita de antibiótico. As medidas gerais nos casos mais graves incluem avaliação e acompanhamento dos sinais vitais, oxigeno terapia e cateterização de uma veia (pode ser necessário hidratar com coloides, lactato de Ringer, soro fisiológico).

## **Herpes simples**

A família de vírus *Herpes viridae* encontra-se disseminada na natureza e foram identificadas mais de 100 espécies das quais oito nos seres humanos. É um vírus a ADN de estrutura helicoidal com as seguintes características:

- Replicação dentro da célula infetada.
- Produz um grande número de enzimas capazes de modificar os ácidos nucleicos.
- Permanece em latência no hospedeiro por longo período de tempo e em diferentes células e tecidos.
- Apresenta capacidade de reativação periódica, gerando doença aguda ou sob aguda, acompanhada de destruição irreversível das células do hospedeiro infetado.

## **Clínica**

As lesões típicas são vesículas túrgidas e brilhantes, dispostas em grupo de 5 a 10, em torno de orifícios (boca, vulva, anos) ou menos frequentemente em qualquer outra parte de corpo. Pode acompanhar-se de manifestações prodrómicas: sensação de parestesias locais, eritema discreto. As vesículas involuem espontaneamente em cerca de cinco dias e a cura ocorre em duas semanas.

Existem dois tipos de vírus Herpes Simples (tipos 1 e 2) que diferem pela sua antigenicidade (relativa às glicoproteínas de superfície), classicamente conhecidos como herpes não genital e herpes genital, respetivamente: o VHS 2 é o agente etiológico de 80 a 90% dos casos de herpes genital e 10 a 20% dos casos de herpes labial; a sua transmissão ocorre através da relação sexual; com o VHS 1 ocorre o contrário.

O período de incubação é em média de 4 a 5 dias. A primo infeção pode ocorrer sem sintomatologia geral ou com hipertermia e prostração; geralmente as lesões são acompanhadas de adenopatias regionais e dor local. A primo infeção herética pode manifestar-se por um quadro de gengivo – estomatite, vulvo – vaginite (bastante dolorosas), balanite, querato – conjuntivite, ou mesmo quadros gerais mais graves (meningo – encefalite, erupção herpética disseminada no recém nascido ou em paciente imunodeprimido).

## Diagnóstico

Em geral é clínico, mas em caso de dúvida recorre-se à citologia e cultura viral.

## Tratamento

O tratamento geral inclui a limpeza com antisséptico da pele atingida para evitar sobre infecção bacteriana, analgésico (AINE até em casos mais graves clonidina) e vitamina B 6. O tratamento específico varia segundo a forma clínica.

Primo infeção (gengivo – estomatite): aciclovir Per Os 15 mg / kg 5 x / dia, 7 dias.

Primo infeção (herpes genital): aciclovir Per Os 400 mg 3 x / dia, 7 a 10 dias ou fanciclovir Per Os 250 mg 3 x / dia, 7 a 10 dias ou valaciclovir Per Os 1 g 2 x / dia, 7 a 10 dias.

Herpes oro – labial recorrente (terapia iniciada antes do aparecimento das vesículas): aciclovir Per Os 400 mg 3 x / dia, 5 dias ou fanciclovir Per Os 500 mg 2 x / dia, 7 dias ou valaciclovir Per Os 2 g 2 x / dia, 1 dia. Associar tratamento tópico: penciclovir creme 1% 2 / 2 h por 5 dias ou aciclovir creme 5% 3 / 3 h por 7 dias ou docasanol creme 10% 5 x / dia até desaparecimento das lesões.

Herpes genital recorrente: aciclovir Per Os 400 mg 3 x / dia, 5 dias 800 mg 3 x / dia por 2 dias; ou fanciclovir Per Os 125 mg 2 x / dia, 5 dias ou valaciclovir Per Os 500 mg 2 x / dia, 3 dias. Esta indicada a profilaxia das recorrências se mais de 6 por ano: aciclovir Per Os 400 mg 2 x / dia ou fanciclovir Per Os 250 mg 2 x / dia ou valaciclovir Per Os 500 mg 1 x / dia.

Panarício herpético: aciclovir Per Os 400 mg 3 x / dia, 10 dias.

Imunodeprimidos: aciclovir IV 5 mg / kg 8 / 8 h, 7 dias ou Per Os 400 mg 5 x / dia, 14 a 21 dias; ou fanciclovir Per Os 500 mg 2 x / dia, 7 dias ou valaciclovir Per Os 500 mg 2 x / dia, 7 a 10 dias.

## **Varicela**

Doença benigna, muito frequente nas crianças, provocada pelo vírus Herpes, provocando uma hipertermia acompanhando uma erupção maculo – pápulo – vesicular disseminada e pruriginosa. Pode ser mais grave no adulto.

## **Molusco contagioso**

Doença provocada pelo Poxvirus aparece em cerca de 1% da população. As lesões localizam-se na face, no tórax, nos órgãos genitais e nos membros inferiores, tipo pápulas de cor da pele ou amareladas, com centro umbilicado e uma massa esbranquiçada no interior. Podem confluir e formar placas queratósicas ou aprofundar-se e causar abcesso frio.

O diagnóstico é clínico e histopatológico e o diagnóstico diferencial deve ser feito com o carcinoma basocelular e com o querato – acantoma.

Geralmente não necessita tratamento, mas em caso contrário deve ser feita a curetagem seguida de cauterização química ou electro – cauterização. A nível tópico podem ser utilizadas também a podofilina a 90%, o nitrogénio líquido ou o ácido retinóico.

## **Verruga vulgar**

Doença da pele benigna frequente provocada pelo vírus Papiloma Humano (HPV). Podem ser observadas várias lesões nas extremidades e mesmo na mucosa oral. O diagnóstico é clínico. O tratamento realiza-se a nível tópico com ácido tricloro - acético, nitrogénio líquido ou electro - coagulação.

## **Citomegalovirus**

Doença rara caracterizada por lesões ulceradas, às vezes verrugosas ou pápulo – vesiculares, localizadas na região peri – anal. O tratamento faz-se com ganciclovir IV.

### **5.3. Micoses cutâneas.**

#### **Micoses superficiais**

Doenças produzidas por fungos que invadem o tecido superficial queratinizado (a pele, o cabelo, os pelos e as unhas) mas não os tecidos profundos.

Classificação dos fungos:

1. Fungos leveduriformes: unicelulares, reproduzem-se a partir de uma célula redonda ou ovalada, por expansão ou excisão (*Candida albicans*, vivem e desenvolvem-se em exsudados de pH ácido).
2. Fungos filamentosos: tem um núcleo formado por hifas (dermatófitos dos géneros *epidermophyton*, *microsporum* *trichophyton*); vivem e desenvolvem-se na queratina com um pH neutro ou ligeiramente básico.

#### **Candidíase ou monilíase**

Micose provocada por diversas espécies de leveduras oportunistas do género *Candida* (13 espécies são capazes de infetar o ser humano). Esta infeção pode ser aguda, sub aguda ou crónica, com uma variedade de quadros clínicos que afetam as mucosas, a pele, as unhas e excepcionalmente outros órgãos internos (esófago, pulmão) representando quadros internos graves.

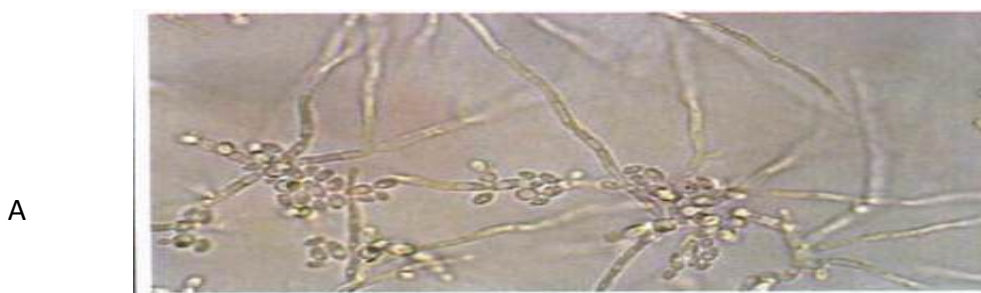Numericamente as mais importantes são as infeções superficiais das membranas mucosas e da pele, mas as complicações mais sérias são o atingimento de órgãos internos. A espécie mais incriminada na candidíase cutâneo - mucosa é a *Candida albicans* (70-80 %), mas existem mais de 100 espécies e podemos também encontrar *C. tropicalis*, *C. pseudotropicalis*, *C. parapsilosis*, *C. stellatoidea*, *C. krusei*, *C. zeylaoides* e *C. guilhermondii*. As espécies de *Candida* pertencem ao filo dos Deuteromicetos (fungos imperfeitos) e apresentam-se como leveduras, pseudo - hifas (forma filamentosa constituída de filamentos alongados que não se soltam) e, dependendo da espécie, hifas verdadeiras (ver figura X).

Estirpes de *C. auris* (estão identificados quatro tipos) começaram a ser identificadas desde 2009 em pacientes infetados em vários países (Japão, Coreia do Sul, Kuwait, Índia, África do Sul, Venezuela, Paquistão). Um surto epidêmico surgiu em 2015 em um hospital na Inglaterra com mais de 40 pacientes nos cuidados intensivos, persistente apesar das medidas de rastreio, descontaminação, isolamento e outras medidas de controlo das infeções nosocomiais. <sup>10</sup>

Os casos descritos ocorrem em todas as idades, desde neonatos a idosos com fatores de risco reconhecidos para Candidíase invasiva, em surtos nosocomiais. A grande maioria das culturas resiste ao fluconazol e a resistência à anfotericina B e ao Echinocandin variam entre os 30 – 40 % e os 5 – 10 % respetivamente; quase 50 % são multidrogas resistentes (2 ou mais antifúngicos) e uma pequena percentagem resiste a todas as drogas. Não se conhece ainda o melhor tratamento e a taxa de mortalidade atinge 70 %.

Um estudo recente sobre o genoma da *C. auris* estima que esta resistência tenha aparecido recentemente, independentemente e quase simultaneamente em três continentes, não resultando de uma disseminação mundial de um clone dominante. As infeções por *C. auris* são diferentes das Candidíase invasivas provocadas pela maioria das espécies de *Candida*, que são esporádicas resultantes de tipos endógenos que colonizam o trato gastro – intestinal, as mucosas ou a pele do paciente e distintos também geneticamente.

Fotografia 1: *Cândida albicans*, leveduras, hifas e pseudo-hifas.



*Candida albicans* é um saprobiota (comensal) que habita a superfície da pele, mucosa oral, intestino e mucosa vaginal. Cerca de 50% das pessoas albergam este fungo. Quando se torna patogénico, geralmente age como agente oportunista, por alguma rutura nas barreiras defensivas locais ou pela queda da imunidade celular (SIDA, uso

de corticoide ou imunossupressores, doenças genéticas). A candidíase atinge com muita frequência os recém-nascidos, mas pode atingir os adultos, idosos e certas profissões (lavadeiras). A humidade local é um importante fator predisponente. Na tabela seguinte apresentam-se os fatores que predispõem a candidíase superficial (cutânea mucosa) e as principais formas de apresentação.

O quadro clínico consiste em lesões húmidas de tipo macerado, pruriginosas, com sensação de dor quando localizadas na pele e nas mucosas, rubor difuso e acumulações esbranquiçadas características formando pseudomembranas com um bordo difuso que se confunde com a pele saudável.

Quadro 2: Etiopatogenia e formas clínicas da Candidíase.

<b>Etiopatogenia</b>		<b>Formas clínicas</b>
1. Fatores intrínsecos:	Cutâneo	a) Oral
Extremos de idade	mucosa	b) Genital
Endocrinopatias		c) Trato respiratório
Gravidez		d) Trato gastrointestinal
Doenças imunológicas		e) Candidíase muco cutânea crónica
Neutropenia		f) Folicular
2. Fatores extrínsecos	Cutânea	a) Intertrigo
Uso de dentaduras		b) Paroníquia e onicomicose
Antibióticos		c) Candidíase da região das fraldas
Antineoplásicos		d) Granuloma por Cândida
Corticoides	Sistémica	a) Trato urinário
Procedimentos cirúrgicos		b) Endocardite
Contraceptivos		c) Meningite
3. Fatores menores		d) Septicemia
Humidade		
Traumatismo		
Sudorese		



### 1 - Formas clínicas localizadas:

- a) Grandes pregas (intertrigos, axilas, regiões sob mamarias, intergluteas e perianais).
- b) Pequenas pregas das mãos e pés.
- c) Cavidade bucal: boca, língua, lábios, comissuras labiais.
- d) Órgãos genitais, ânus, vulva, vagina, glândula, região perianal.
- e) Unhas e região periungueal.

### 2- Formas clínicas disseminadas:

- a) Candidíase mucocutânea crônica.
- b) Trato urinário.
- c) Meningite.
- d) Endocardite.
- e) Candidemia iatrogênica.

### Diagnóstico:

- Quadro clínico.
- Exsudado directo.
- Cultura (em meio de Sabouraud - cloranfenicol).
- Biópsia.
- Provas imunológicas.
- Provas serológicas.

### Fatores predisponentes:

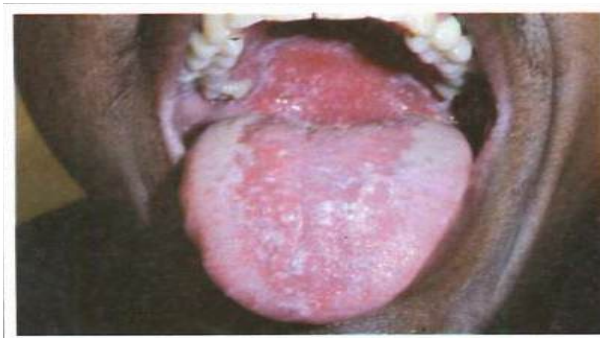- Diabetes mellitus.
- Imuno deprimidos (VIH).
- Obesos.
- Atividades laborais (lavadeiras, limpeza, cozinheiros).
- Tratamentos prolongados com esteróides.

## **Candidíase oral**

É a forma mais comum da doença cutânea - mucosa. O quadro é comum no período neonatal que apresenta pH baixo, quando os sistemas de defesa imunológica estão

pouco desenvolvidos e é contraída da mãe durante o parto vaginal, sobre tudo quando esta apresenta candidíase vaginal no último trimestre da gravidez. Também é comum nos doentes imuno deprimidos (SIDA), no uso de corticoide em aerossol para a asma ou nas pessoas com má higiene bucal. Pode manifestar-se por placas branco -cremosas (figura x), às vezes pseudo - membranosas, podendo assumir um aspeto eritematoso ou enegrecido. As lesões são facilmente removidas com auxílio de uma espátula. Quando se torna crónica pode ver-se a infestação completa da língua, o que dá um aspeto de língua peluda; podem apresentar-se fissuras e úlceras dolorosas.

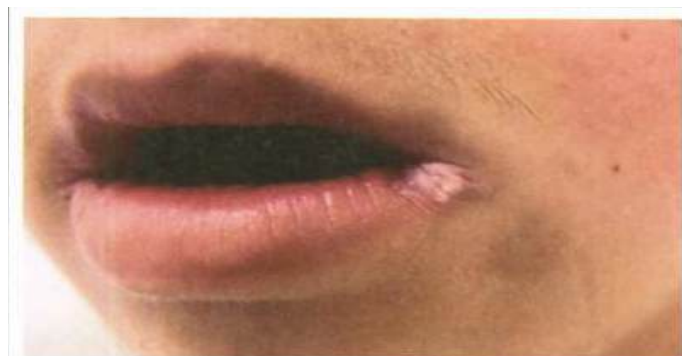Fotografia 2: Candidíase oral.



### **Queilite angular**

A candidíase oral pode-se estender e afetar os lábios a nível da comissura: observam-se placas eritemato - escamosas avermelhadas; as fissuras cobrem-se de falsas membranas ou crostas, o que é mais frequente em idosos e crianças. Os ângulos da boca estão feridos, com fissuras, eritema e descamação (figura x). Classicamente descrito no desnutrido, o quadro é frequente nas sociedades ocidentais, em pacientes desdentados que usam dentaduras que não estão perfeitamente adequadas.

Fotografia 3: Queilite angular por Cândida.



## **Candidíase genital**

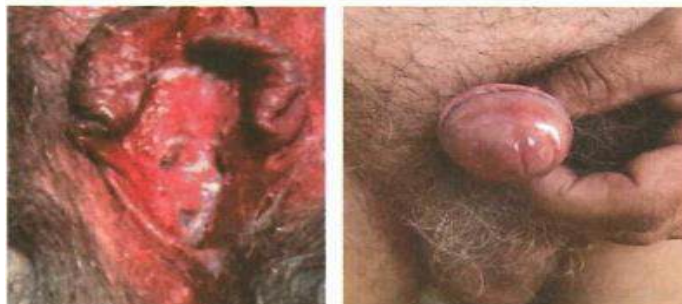### ***Vulvovaginite***

É frequente nas seguintes situações predisponentes: gravidez, devido ao elevado nível de glicogénio que ao degradar-se provoca alterações no pH; imuno - depressão; níveis de estrogénio e progesterona que estimulam o crescimento de *C. albicans*; uso de contraceptivos; diabetes; antibioterapia prolongada; irritação mecânica ou química da mucosa vaginal (duches vaginais). O quadro caracteriza-se por leucorreia esbranquiçada espessa, grumosa, não fétida e pruriginosa e por placas eritematosas e / ou esbranquiçadas cremosas na vulva e mucosa vaginal (figura XA). São pruriginosas. O diagnóstico é feito pelo exame direto (KOH 10%) e pela cultura.

### ***Balanite e Balano - postite***

A candidíase balano - prepucial é frequente em idosos, obesos, diabéticos, pacientes com higiene inadequada, pacientes não circuncidados. Pode ocorrer por transmissão da parceira com candidíase vaginal. Caracteriza-se por lesões eritemato - erosivas na glândula recobertas ou não por camada esbranquiçada (figura XB). No prepúcio há eritema e edema; pode ter ardor e prurido.

Fotografia 4: Candidíase genital. 4A: Vulvovaginite. 4B: Balanopostite.



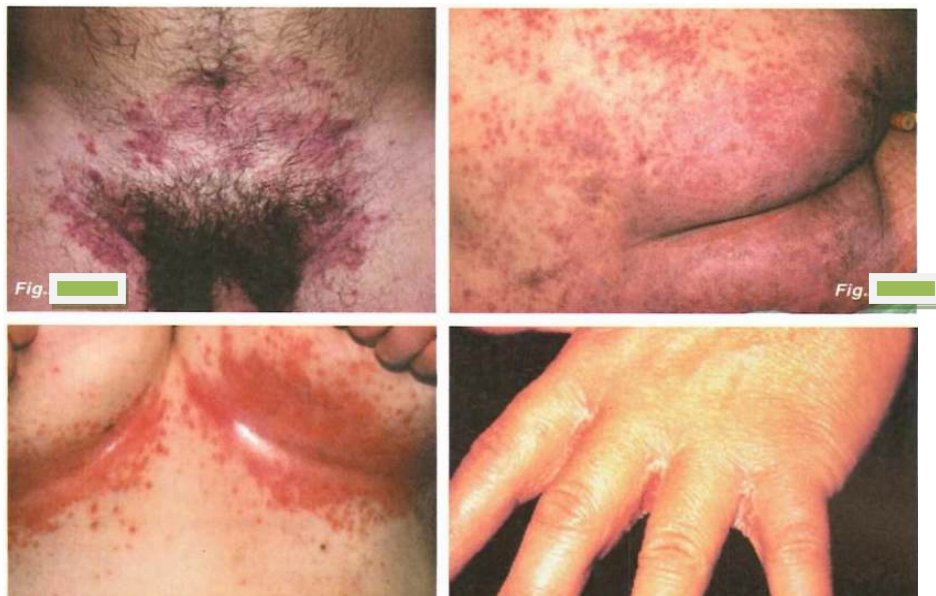## **Candidíase intertriginosa**

Ocorre nas pregas axilar, inguinal, interglútea, sob - mamária, principalmente em obesos, diabéticos e pessoas de pobre higiene.

Apresenta-se com lesões eritematosas, húmidas, exsudativas, podendo formar erosões ou fissuras, que são envolvidas por um colarinho córneo e com frequência há lesões satélites (fotografia 5), uma importante característica que diferencia a candidíase intertriginosa da tinha cruris e tinha corporis.

As lesões podem cursar com prurido e ardência. A lesão interdigital (mão e pé) é mais comum em indivíduos que mantêm a humidade entre os dedos ("mão de lavadeira").

Fotografia 5: Candidíase intertriginosa. 5A: virilha. 5B: interglútea. 5C: infra mamária. 5D: interdigital ("mão de lavadeira").



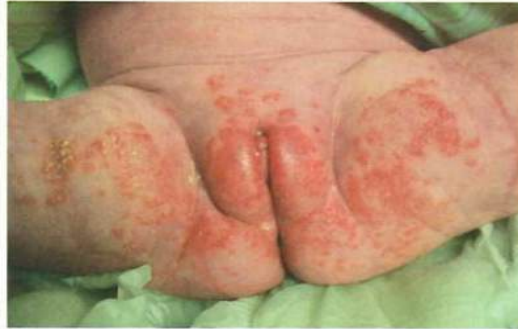### **Candidíase folicular**

Ocorre na área da barba como pústulas foliculares ou erosões crostosas que se assemelham a foliculite bacteriana ou dermatofítica. É uma infecção frequente nos diabéticos e imuno - deprimidos.

### **Candidíase da região das fraldas**

Ocorre pela retenção de urina e fezes, que leva à humidade e maceração do local. Apresenta a clássica "satelitose" da candidíase, diferenciando-a da dermatite de contacto das fraldas e da dermatite seborreica, lesões comuns em recém-nascidos na área das fraldas (ver figura 6).

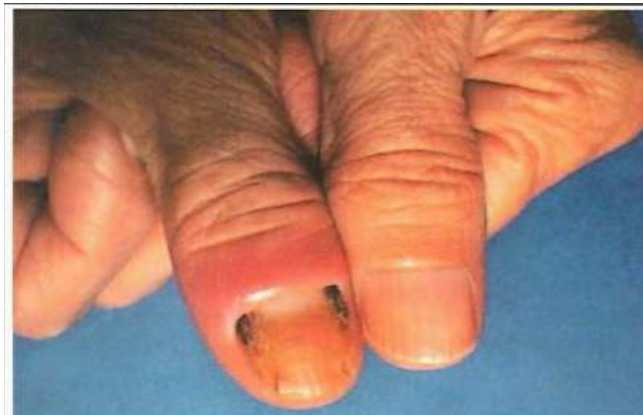Fig. 6: Candidíase da região das fraldas.



### **Candidíase ungueal**

É uma infecção comum nos diabéticos, desnutridos, pessoas que retiram a cutícula e pessoas que mantêm um contacto contínuo com água. Há eritema e edema doloroso em torno da matriz ungueal (paroníquia por Cândida, fotografia 7).

Fotografia 7: Candidíase ungueal.



### **Candidíase muco - cutânea crónica**

Infeção crónica e recorrente da pele, unhas e orofaringe. Foi descrita em pacientes com vários defeitos genéticos, principalmente atingindo a função leucocitária ou o sistema endócrino (timo e paratiróide); atinge principalmente crianças (em geral antes dos 3 anos). Pode ter início tardio sem história familiar e surgir como manifestação secundária de neoplasias e timoma.

## Granuloma candidiásico

Variedade rara, mais frequente em crianças com defeitos severos da imunidade celular e em adultos com diabetes mellitus descompensada ou com timomas. As lesões apresentam-se em qualquer parte da pele, são verrugosas, vegetantes e podem chegar a ulceração. Não respondem favoravelmente à terapêutica, pelo que tem facilidade de disseminação sistémica.

## Diagnóstico diferencial

1. Candidíase mucocutânea:
  - a) Oral: estomatite aftosa, geotricose, língua saburral, herpes, língua geográfica.
  - b) Vulvovaginite: infeções por *Trichomonas*, *Neisseria*, herpéticas e inespecíficas.
2. Candidíase cutânea:
  - a) Intertrigos infeciosos interdigitais, sob mamários, inguinais e axilares: tinha cruris, eritrasma, dermatite por contacto, psoríase invertida e outros.
  - b) Candidíase ungueal: tinha das unhas, melanoma sob ungueal, infeções bacterianas, dermatite de contacto, deficiências vitamínicas, líquen plano e psoríase vulgar.
  - c) Granuloma candidiásico: granulomas dermatofíticos, tuberculose verrugosa e outros.

## Diagnóstico laboratorial

1. Exame direto. O material obtido coloca-se entre a lamela e a lâmina, adiciona-se KOH a 10 - 30 %; também se pode colorir. Ao microscópio podem observar-se conglomerados de blasto - esporos e pseudo - micélios curtos e largos. Nos casos em que a pele e as unhas estão afetadas não se encontra pseudomicélio, mas o isolamento do fungo em meio de cultura indica-nos a doença, devido à *Candida* não ser flora habitual desta região.
2. Cultura. As colónias em meio Sabouraud crescem em 2 a 3 dias, à temperatura ambiente de laboratório e observamos placas esbranquiçadas, húmidas e opacas. A

cultura positiva não confirma a candidíase, na medida em que esta é parte integrante da nossa flora, pelo que é importante a correlação clínica - micológica.

3. Biopsia. É útil em casos cutâneos profundos. A histopatologia mostra um granuloma tuberculóide, acompanhado de estruturas fúngicas (blasto esporos e pseudo micélio), mais visíveis à coloração (PAS e Grocott).
4. Provas imunológicas. Reação intra - dérmica à cândida, monovalente e polivalente (ambas indicam unicamente o primeiro contacto). Atualmente utilizam-se para avaliar a hipersensibilidade tardia.
5. Serologia. É útil sobre tudo para os casos profundos e sistémicos; as técnicas mais usadas são: precipitação, fixação de complemento, imunofluorescência direta e indireta.

## **Tratamento**

O tratamento depende diretamente da localização da Candidíase.

Geral ou preventivo.

Local:

- Colutórios: lavagem com excipientes alcalinos, bicarbonato de sódio 10 g, borato de sódio em um litro de água para corrigir o pH com soluções básicas.
- Nistatina: creme, óvulos ou cremes vaginais, geles. Na maioria dos casos de candidíase mucocutânea a terapia com antifúngicos tópicos é suficiente. No caso da candidíase oral ou orofaríngea, utiliza-se Nistatina suspensão oral 100.000 U / ml, 2 x / dia, bochechar e engolir, durante 2 semanas. Na vulvovaginite e na balanopostite, utiliza-se como antifúngico tópico a Nistatina creme vaginal (posologia semelhante à anterior). Como opção podemos usar uma dose única de fluconazol, 150 - 300 mg. Na candidíase intertriginosa, candidíase das fraldas, na queilite angular, pode-se usar um antifúngico imidazólico (ketoconazol, isoconazol, tioconazol).
- Clotrimazol: cremes e óvulos vaginais.
- Ketoconazol (nizoral): creme 2 a 3 vezes por dia.
- Miconazol: creme 2 a 3 vezes por dia.

Sistémico: nos casos extensos, recidivantes, refratários ou na candidíase ungueal (paroníquia), prefere-se terapia sistémica. O período de tratamento varia conforme o local atingido (intertriginosa: 4 semanas, ungueal da mão: 12 semanas, ungueal do pé:

24 semanas). O fluconazol 150 mg / semana é droga de escolha, embora haja a opção do itraconazol 100 - 200 mg / dia ou em “pulsoterapia”.

- Anti-histamínico: benadrilina comprimidos de 25 mg de 8 em 8 h ou clorfeniramina.

- Os imidazoles utilizados mais importantes são: ketoconazol, itraconazol e fluconazol.

Devem ser utilizados em casos extensos e crónicos resistentes ao tratamento médico tópico e em casos de granulomatose e sistémicos.

a) Ketoconazol co. 200 mg por dia (crianças 3,5 a 6 mg / kg / peso): no adulto 1 co. / dia. Na onicomicose por cândida mantém-se a posologia durante 3 a 6 meses. O ketoconazol tem um efeito hepato tóxico e não deve ser administrado a menores de 15 anos. Devem ser bem conhecidas as indicações por via oral e não deve ser administrado rotineiramente, preferível para indicação vaginal.

b) Nistatina co. vaginal durante 2 semanas: aplicar 1 co. vaginal de 12 em 12 h.

c) Clotrimazol co. vaginal: 1 co. 2 X semana; tratar o parceiro.

### **Dermatofitose (fungo filamentos)**

Infeção superficial do tecido queratinizado provocada por fungos dermatófitos: aguda, sob aguda ou crónica, habitualmente localizada nas pregas da pele, nas semi mucosas e nas mucosas; pode estender-se a grandes extensões de pele. Chama-se popularmente “tinha” e apresenta um quadro eritemato - escamoso, lesões secas de bordos bem definidos.

Formas clínicas:

1- Tinha do couro cabeludo.

2- Eczema marginado de hebra.

3- Onicomicose (unhas).

4- Tinha pedís (pé de atleta ou epidermofitose).

5- Tinha corpórea.

1 - Tinha do couro cabeludo.

Caracteriza-se por placas pseudo - alopécicas e eritemato - crostosas, às vezes inflamadas e supurativas (doença das crianças); o contágio dá-se por meios diretos ou indiretos. A tinha do couro cabeludo tem várias formas clínicas.



- a) Tinha fávica: apresenta crostas amareladas de forma côncava - convexa (*godet fávico*), alopecia definitiva.
- b) Tinha tonsurante: placas bem delimitadas de tamanho variável mais ou menos escamosas; não é definitiva.
- c) Tinha microspórica: lesão eritemato - escamosa de crescimento excêntrico, placas grandes e poucas em número.
- d) Tinha tricofítica: lesões pequenas e múltiplas, eritemato - escamosas.
- e) Querion de Celso: placa de tinha inflamada, elevada e de cor vermelho intenso, que frequentemente se acompanha de gânglios regionais (cervicais) inchados, uma dor discreta e uma ligeira reação febril.

Formas clínicas não inflamatórias:

- T. tricofítica.
- T. microspórica.

Formas clínicas inflamatórias:

- Querion de Celso.
- Granuloma dermatofítico.
- Favus.

## **Diagnóstico**

- 1 - Quadro clínico.
- 2 - Exame micológico direto das lesões e cultura.
- 3 - Exame com luz de Wood: observa-se uma banda de fluorescência verde brilhante nos cabelos do couro cabeludo onde o cabelo está infetado.
- 4 - Resposta ao tratamento.

## **Tratamento**

- Medidas gerais para evitar o contágio por meios diretos e indiretos.
- Não brincar com cães nem gatos, na areia, não dormir no chão.
- Proteção com chapéu, depilar a zona atingida e ao redor.
- Antissépticos tópicos, água e sabonete antisséptico diário.

- Os cremes de imidazois são o tratamento mais moderno: ketoconazol, miconazol, clotrimazol, itraconazol, fluconazol.
- Violeta de genciana.

Tratamentos sistémicos orais:

- Griseofulvina 0,5 a 1 g por dia (em crianças 10 a 12 mg / kg / dia). É um tratamento prolongado que para curar pode estender-se até 4 a 6 semanas.
- Nos quadros muito inflamados podem utilizar-se esteroides orais; não devem ser utilizados rotineiramente, dependendo da avaliação individual do Médico: Prednisolona, comprimidos de 5 mg até uma dose de 1 mg / kg / dia, em dose única diária de manhã.
- Avaliar a necessidade de utilizar um antibiótico se existe infeção bacteriana severa, segundo a idade e o peso do paciente.
- Anti-histamínico: clorfeniramina, difenhidramina, loratadina, meclizine, ceterizine.

### **Eczema marginado de Hebra ou tinha crural.**

Dermatofitose localizada nas regiões inguinal, genital, área púbica, pele perineal e perianal. Caracteriza-se por placas marginadas de localização preferencial nas pregas de flexão, de cor rosada ou vermelho vivo, ligeiramente escamosas, de tamanho variável, cujos bordos são ativos e um pouco elevados, bem definidos, coroados por vesículas ou micro vesículas e crostas. O sintoma principal é o prurido que pode ser de leve a moderado ou severo. É quase exclusivamente uma doença masculina embora seja contagiosa por contacto íntimo ou pelo uso de toalhas e roupas, podendo transmitir-se à mulher.

### **Quadro clínico**

Prurido, frequentemente de localização bilateral, bordos elevados bem definidos que podem acompanhar-se de lesões pápulo vesiculares eritematosas. O coçar repetido pode causar liquenificação e manifestar-se como um quadro tipo líquen simples crónico, escamoso. Pode associar-se a infeções bacterianas secundárias com exsudação, sobre tudo quando não se toma banho ou quando não se troca de roupa e se põe ao sol.

### **Diagnóstico diferencial**

- Intertrigo.
- Eritema.
- Dermatite de contacto crónica.
- Psoríase invertida.

### **Diagnóstico**

- Quadro clínico.
- Exame direto.
- Cultura (meio de Sabouraud - cloranfenicol).

### **Tratamento**

- Medidas gerais de higiene pessoal.
- Uso de roupa interior fresca.
- Anti-histamínico.
- Antimicótico tópico.
- Antimicótico oral se necessário.
- Griseofulvina ou ketoconazol.

## **Tinha pedis (epidermofitose dos pés ou pé de atleta).**

Invade frequentemente os espaços interdigitais e a planta dos pés.

### **Formas clínicas**

1 - Crónica intertriginosa: mais frequente, caracteriza-se por fissuras, descamação e maceração entre as regiões interdigitais no fundo do sulco interdigital (são mais frequentes entre o 3º e o 4º espaços interdigitais). Constituídas de massas de cor esbranquiçadas ou branco - amarelado, húmidas, maceradas, de consistência mole, aderentes e com prurido intenso. Acompanham-se frequentemente de hiper-hidrose, que deve ser tratada ao mesmo tempo que a epidermofitose. Deve ser feito o diagnóstico diferencial com a Candidíase, o eritrasma e os calos moles.

2 - Vesículo ampolar: apresenta-se com um número variável de vesículas e vesículo - pústulas irregularmente disseminadas pelas plantas dos pés, bordo interno, região metatársica ou nos espaços interdigitais, com prurido e dor a marcha.

3 - Tipo papulo escamoso crónico: frequente nas plantas dos pés estende-se aos bordos, ao dorso e aos dedos. Geralmente è bilateral apresentando escamas esbranquiçadas mais ou menos abundantes sobre uma base eritematosa. Pode ser acompanhada de lesões nas palmas das mãos (lesões escamosas secas *fitides*).

4 – Tipo ulceroso agudo: pode associar-se a maceração e desnudação segregante com ulceração de áreas na planta do pé. Constata-se hiperqueratose da planta do pé e muitas vezes complica-se com infeção associada.

### **Tratamento**

Medidas gerais de higiene pessoal, não tomar banho sem chinelos, evitar andar descalço. Usar pó de talco no calçado, eventualmente pós antissépticos ou antifúngicos (pó de ácido undecilénico (micocilen), zeolita, tolnaftato). Lavar os sapatos uma vez por semana, trocar em dias alternados.

- Anti-histamínico.

- Antibiótico se existir complicação infecciosa.

- Nas formas maceradas e vesículo- ampulares devem ser usados antimicóticos sistémicos: griseofulvina durante 1 a 3 meses, segundo o quadro clínico (griseofulvina co. 500 mg por dia durante 3 meses).

- Imidazoles tópicos: ketoconazol, miconazol, fluconazol, tolnaftato.

## **Pitiríases versicolor**

Doença micótica benigna crónica da pele, caracterizada por áreas despigmentadas, escamosas, mais frequente na região superior do tronco. Consiste em máculas de crescimento excêntrico, formando placas de contorno irregular, bem limitadas sem depressão ou elevação, escamosas, secas e de cor rosada clara, amareladas ou acinzentadas. Sinal da unha de Besnier: quando se raspam pode soltar-se um pequeno fragmento epidérmico.

### **Agentes**

- *Pityrosporum orbicular*.
- *Malassezia furfur*.

### **Tratamento**

- Miconazol creme na pele.
- Ketoconazol creme na pele
- Nizoral 1 co. / dia durante 10 dias.
- Clotrimazol.
- Itraconazol.

#### Sistémico:

- Griseofulvina (125 – 250 - 500mg), 10 mg / kg / dia, 4 a 6 co. / dia, durante 3 meses.
- Ketoconazol co. 200 mg durante 3 meses.
- Anti-histamínico.
- Pode ser utilizado um antibiótico, mas não a Penicilina.
- No caso de onicomicose filamentosa o tratamento pode durar de 3 meses até 1 ano.

## **Onicomicose, tinha das unhas ou tinha unguium.**

Qualquer infeção da unha provocada por fungos filamentosos e leveduriformes.

#### Classificação:

- Onicomicose sob ungueal distal (bordo livre).
- Onicomicose sob ungueal proximal (bordo proximal).
- Onicomicose superficial branca.
- Onicomicose candidiasica.

### **Diagnóstico diferencial**

- Psoríase.
- Líquen plano.
- Onicodistrofias.
- Dermatite crônica com lesões das unhas.
- Síndrome de Reiter.
- Doença de Darier.
- Paquioniquia.
- Traumatismos das unhas.
- Sarna norueguesa (com unhas doentes engrossadas).

### **Tratamento**

Constitui um desafio, necessitando um diagnóstico adequado, já que um tratamento errado pode confundir aquele.

- Griseofulvina nas onicomicoses da mão durante 4 a 6 meses.
- Griseofulvina nas onicomicoses dos pés durante 12 a 18 meses.
- Cremes: ketoconazol, miconazol, tolinaftato, clotrimazol.
- Evitar agentes irritantes ou detergentes fortes; usar luvas e calçado adequado.

### **5.4. Parasitoses cutâneas.**

#### **Tungíase**

A *Tunga penetrans* existe na América intertropical, na África negra e em Madagascar. Os adultos com cerca de 1 mm de comprimento vivem na areia. A fêmea fecundada fixa-se na pele de um animal (porco, cão) ou do homem (sobretudo nos pés e dedos dos pés); penetra em profundidade, cresce e após alguns dias põe os ovos e volta a sair para o exterior ou morre no mesmo local.

A penetração cutânea é dolorosa e provoca inflamação local. Pode ser também a porta de entrada para uma infecção bacteriana: abscesso por vezes extenso, gangrena gasosa,

tétano. Alguns pacientes podem apresentar uma centena de parasitas (leprosos, doentes mentais).

Trata-se extraíndo de forma asséptica a lagarta, tentando que saia intacta, por exemplo com uma agulha; pode também ser morta com DDT ou cloreto de etilo. É conveniente fazer um reforço antitetânico.

## **Escabiose**

### **Introdução**

A Escabiose, popularmente conhecida como “sarna”, é uma doença cutânea exantemática de origem parasitária que cursa com manifestações cutâneas, que podem ser:

Mácula – alteração circunscrita da cor da pele, de qualquer tamanho.

Pápula - lesão elevada, sólida menor que 0,5 cm de diâmetro (se o diâmetro variar entre 0,5 cm e 1 cm, designa-se nódulo; se > 1cm, tumor).

Vesícula – lesão elevada < 0,5 cm, com conteúdo líquido, em geral seroso.

Pústula - lesão elevada com conteúdo líquido, em geral purulento.

A escabiose é provocada pelo ácaro *sarcoptes scabiei* da variedade *hominis*, parasita exclusivo do homem, que vive poucas horas fora do hospedeiro.

### **Epidemiologia**

A escabiose é uma das dermatoses mais vulgares a nível mundial com tendências epidémicas e endémicas. Entre a 1ª e a 2ª Guerras Mundiais no século XX registaram-se 2 surtos de sarna. Ela é frequente nas crianças de 4 a 15 anos. O risco de contágio está estimado em 50% a nível domiciliar e 20% a 30% em ambiente escolar. Em todo o mundo, ocorrem em cada ano aproximadamente 300 milhões de novos casos de sarna em homens, mulheres e crianças de todas idades.

## **Escabiose**

Caracteriza-se por um polimorfismo das lesões, altamente contagiosa e acompanha-se de prurido intenso que se intensifica durante a noite. O ciclo biológico do ácaro de sarna realiza-se totalmente na pele do ser humano; fora dela o ácaro vive nunca mais de 72 horas.

## **Clínica**

O quadro clínico manifesta-se por sintomas que dependem do parasita e que nos dão o diagnóstico:

- Prurido noturno (quando as larvas fêmeas migram para por os ovos).
- Distribuição típica das lesões:
  - 1) Criança: cabeça, mãos, pés (3 lugares respeitados no adulto).
  - 2) Adulto: cintura pélvica, cintura escapular, face interna dos braços, nas mulheres nas mamas e nos homens nos órgãos genitais.
- Lesão: podem imitar qualquer lesão elementar, dependendo da higiene pessoal de cada paciente (pápulas, pústulas, crostas, escoriações, vesículas pequenas só palmo plantares nos lactentes).

## **Diagnóstico**

Fundamentalmente assenta no quadro clínico, mas pode ser realizado o raspado da lesão para observar ao microscópio.

## **Tratamento**

Medidas gerais:

- Evitar contacto com a terra, não brincar com animais.
- Trocar roupa de cama diariamente e insistir no uso pessoal.
- Após a lavagem da roupa de cama e pessoal, por a secar ao sol pelo menos 72 h.
- Não usar a mesma toalha após o banho, antes de a levar e secar ao sol.
- Em casos graves pode ser necessário o isolamento.
- Examinar todos os coabitantes e fazer tratamento profilático e controlo do foco.



Tratamento local:

- Creme com esteroide.
- Creme antibiótico.
- Creme anti-histamínico.

Tratamento sistémico:

- Anti-histamínico.
- Antibiótico.
- Esteroide, se a pele estiver muito inflamada e eczematizada.

Sarcopticidas específicos:

- Permetrina 5%: creme, 1 vez por semana, aplicar ao deitar.
- Benzoato de benzilo: loção, aplicar 3 noites ao deitar.
- Beretrinas: aplicar a cada 21 dias.

O tratamento com fármacos tópicos (escabicidas) só será eficaz se aplicado em toda a pele, desde o pescoço até aos pés, nos espaços interdigitais, nos genitais, nas áreas perianais e nos dedos dos pés. O fármaco deve permanecer em contacto com a pele pelo menos durante 12 h, se for possível 24 h e depois deve lavar-se. A recuperação é lenta, apesar da rápida erradicação dos ácaros. A administração de 40 mg / dia de prednisolona durante 7 a 10 dias consegue um alívio rápido e evita o sobretratamento da dermatite produzida pelas aplicações repetidas dos escabicidas a um paciente em que se suspeita a persistência da infeção. O fármaco tópico de eleição é o creme de permetrina a 5%, seguro em todas as idades. É necessário tratar ao mesmo tempo todos os contactos directos (pele com pele) do paciente (familiares, sociais). Nos casos de prurido persistente pode-se aplicar um unguento de esteroides fluorados 2 vezes ao dia e um fármaco antipruriginoso oral (cloridrato de hidroxizina 25 mg Per Os 4X /dia); o prurido pode tardar até 1 ou 2 semanas para desaparecer. As lesões nodulares podem persistir durante 1 ou 2 meses. As infeções bacterianas associadas podem necessitar antibioterapia sistémica, mas podem desaparecer espontaneamente na cura da escabiose.

## **Conclusão**

A sarna constitui um problema de saúde pública, mas Moçambique carece de estudos relativos a este problema. Ela afeta essencialmente as crianças, devido à sua sensibilidade ao ataque do agente causal devido ao facto destes parasitas serem de fácil transmissão tanto pela via aérea como através do contacto com pacientes ou objetos contaminados.

## **Pediculose**

A pediculose é uma parasitose cutânea apresentando lesões causadas por parasitas animais da classe dos insetos em varias localizações: piolho do corpo, piolho do cabelo (*capitis*), piolho púbico (“chato”). São parasitas exclusivos do homem, reproduzem-se constantemente e o seu ciclo de vida dura 6 a 8 semanas.

Os quadros clínicos classificam-se em três tipos conforme a localização do parasita:

- 1 - Pediculose Capites (+ frequente nas crianças): no cabelo.
- 2 - Pediculose Púbica (+ frequente nos jovens): na região púbica.
- 3 - Pediculose Corpórea (+ frequente nos idosos): vivem nas costuras da roupa, provocando uma pápula com um orifício no centro e regressam à costura da roupa. Provoca um prurido intenso e podem coexistir infeções secundárias, impetigo, furúnculos, lesões com crostas exsudativas e empastamento do cabelo. Pode acompanhar-se de adenopatias, febre, irritabilidade, anorexia e perda de peso principalmente nas crianças.

## **Tratamento**

Medidas gerais:

- Desinfecção de todos os focos e utensílios de uso pessoal.
- Isolamento do doente.
- Trocar e lavar a roupa, engomar dos dois lados e expor diariamente ao sol.

Tratamento local:

- Todos os sarcopticidas (permetrina loção 1% ou champô, lindano ou benzoato loção) são bastante neurotóxicos.
- Butoxido piperonil: champô, loção e creme.
- Tetrametrina: champô e creme mais forte, utilizar em maiores de 12 anos.
- Tratamentos caseiros: óleo de coco, loções capilares oleosas para apanhar e eliminar grande quantidade de piolhos vivos na fase inicial; aplicar durante 2 a 4 horas dependendo da idade da criança. Aplica-se no cabelo, cobre-se com um pano apertado e ata-se para que os piolhos morram.

Para evitar as recidivas e obter um tratamento eficaz, depois de lavar o cabelo com o champô antiparasitário deve lavar-se com champô normal e depois com água misturada com vinagre (ajuda a eliminar os ovos – lêndeas – agarradas ao cabelo). Deve examinar-se o cabelo uma vez por semana pelo menos durante um mês para prevenir a recaída devida a ovos do parasita restantes no cabelo. Todos os conviventes com sintomas devem ser tratados.

## **5.5 Sífilis.**

### **Etiologia**

A sífilis é uma doença infectocontagiosa causada por uma bactéria, a *Treponema pallidum*, género *Treponema*, da família das *Treponemataceae*, que inclui ainda dois outros géneros: *Leptospira* e *Borrelia*. Este género possui quatro espécies patogénicas e pelo menos seis não patogénicas. As patogénicas são o *Treponema pallidum* causador da sífilis, o *Treponema carateum* responsável pela pinta, e o *Treponema pertenue* agente da bouba ou framboesa.

É uma doença mundial há muito reconhecida que entra na Europa no século XV. Designada de Sífilis venérea deve obedecer a três regras fundamentais para o Médico:

- 1) Não diagnosticar ou iniciar tratamento sem confirmação bacteriológica ou serológica.
- 2) Qualquer lesão genital pode ser sífilítica, é sempre suspeita e deve ser investigada, evitando tratamentos que podem “mascarar ou decapitar” a sífilis.
- 3) Rastrear e tratar os parceiros, contaminantes e contaminados.<sup>11</sup>

### **Epidemiologia**

A OMS estima que ocorrem anualmente entre 10,6 e 12 milhões de novos casos de sífilis entre adultos de 15 – 49 anos de idade.

Na África subsariana a doença é causa de cerca de 20 % das mortes perinatais. A prevalência é proporcionalmente maior entre toxicodependentes, entre pessoas infetadas com o VIH e entre homossexuais masculinos.

### **Contágio**

A sífilis pode ser congénita por contaminação trans - placentária do feto na segunda metade da gravidez, mas a contaminação venérea é responsável por 95% dos casos (contacto com a úlcera, placas mucosas, mais raramente pela saliva, esperma ou sangue). A bactéria é móvel e invade a sob - mucosa por micro ruturas invisíveis na mucosa e afeta unicamente o ser humano.

As contaminações não venéreas são raras (Médico, parteira, dentista, transfusão de sangue).

Assim a contaminação é quase sempre direta porque o *Treponema* é rapidamente destruído pelo calor, desidratação ou sabão e a infecção através de objetos contaminados é bastante rara (a bactéria morre em contacto com o ambiente natural).

### **Etiopatogenia**

A penetração do *T. pallidum* é realizada por pequenas abrasões decorrentes da relação sexual. Progride para o sistema linfático regional e, por disseminação hematogénica, para outras partes do corpo. A resposta de defesa local resulta em erosão e exulceração no ponto de inoculação, enquanto a disseminação sistémica resulta na produção de complexos imunes circulantes que podem depositar-se em qualquer órgão.

Entretanto, a imunidade humoral não tem capacidade de proteção e a imunidade celular é mais tardia, permitindo ao *T. pallidum* de se multiplicar e sobreviver por longos períodos.

### **Evolução**

A infecção sífilítica permanece clinicamente latente durante a maior parte da sua evolução. Evolui espontaneamente em fases sucessivas separadas por intervalos cada vez mais longos com maior tempo de evolução. A fase de incubação dura em média três semanas (2 a 6). A sífilis primária dura 6 a 8 semanas: a primo infecção manifesta-se com úlcera e adenopatia satélite, incluindo os primeiros quinze dias em que a serologia é negativa. Na sífilis secundária, com uma duração de dois a três anos, aparecem manifestações gerais e lesões cutâneo- mucosas precoces (superficiais) e tardias (infiltradas). A sífilis terciária ou visceral desenvolve-se depois de vários anos: aortite sífilítica, nevrite ótica, paralisia geral. A sífilis congénita é imediatamente secundária ou terciária.

## **Sífilis primária**

A sífilis apresenta-se com lesões primárias: 1) úlcera indolor, superficial, plana, lisa, bem limitada, durante uma semana depois evoluindo para úlcera indolor, bem circunscrita com 5 a 20 mm de diâmetro, sem relevo, superfície limpa, cor-de-rosa, sem pus, base dura, única em dois terços dos casos, nas áreas de exposição inicial (genitália, lábios); 2) adenopatia satélite (ao sétimo dia): inguinal, uni ou bilateral, frio, indolor, mobilizável sem periadenite, não supurativo; pode ser constituída por um gânglio único grande ou por vários com um predominante. O treponema pode ser identificado ao microscópio a partir de colheita na úlcera. Deve ser feito interrogatório sobre os parceiros, procurar sinais de sífilis secundária (roseola), solicitar o RPR / VDRL e em caso de confirmação fazer a declaração obrigatória.

## **Sífilis secundária**

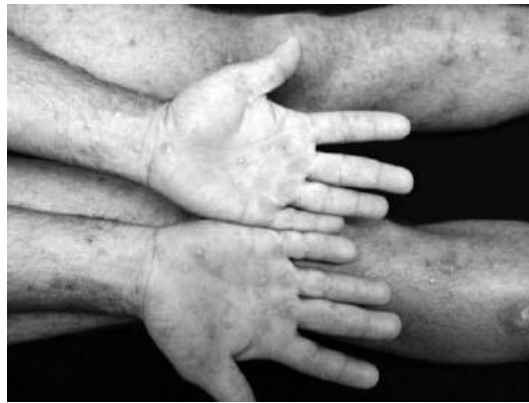As manifestações podem aparecer entre 2 a 10 anos após a infecção inicial com lesões localizadas destrutoras: a goma (necrose sífilítica acelular) e a esclerose. As gomas com 2 a 3 cm de diâmetro, podem localizar-se no tecido sob cutâneo, nas mucosas, nos ossos, nas vísceras ou no sistema nervoso central. Indolores e sem adenopatias duram 3 a 6 meses; leucoplasias das mucosas (genitais, língua).

A sífilis secundária ocorre geralmente 4 a 10 semanas após o aparecimento do cancro primário devido à sua disseminação hematogénica e linfática. Se a lesão da sífilis primária ainda persistir, apresenta-se concomitantemente com a lesão da sífilis secundária.

Na sífilis secundária, a erupção cutânea é a queixa principal em mais de 70 % dos pacientes e é encontrada ao exame físico em mais de 90 % dos casos.

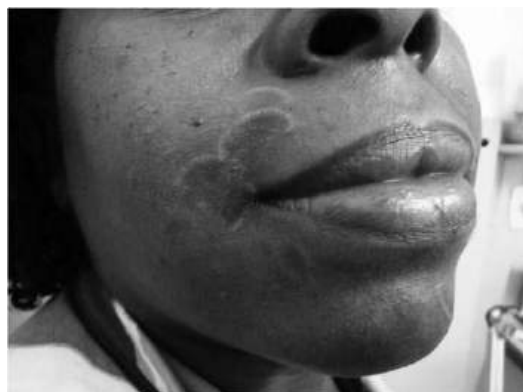Frequentemente a erupção apresenta-se de forma generalizada e simétrica consistindo em inúmeras e pequenas pápulas ou máculas eritematosas na face, tronco, palmas e plantas. Será importante mencionar que tais pápulas podem adquirir aspeto ligeiramente escamoso, principalmente nas palmas e plantas, apresentando um colarinho periférico, o chamado colarinho de Bielt.

Linfadenopatias não supurativas podem desenvolver-se de maneira impercetível em inúmeros gânglios (cervical, axilar, retro - auricular, sob - mandibular, sob - occipital e inguinal) até mesmo antes das manifestações cutâneas.



Fotografia 8 – Lesões em colarinho na região palmar da sífilis secundária.

Na face, as lesões devidas à sífilis tendem à agrupar-se ao redor do nariz e boca, simulando dermatite seborréica, sendo que em pacientes afro - descendentes as lesões faciais apresentam configuração anular e circinada (sífilides elegantes).

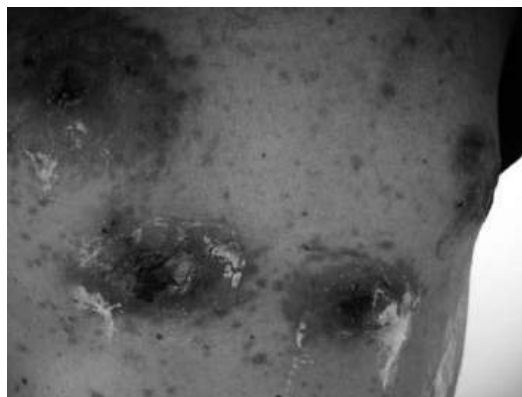

Fotografia 9 – Lesões anulares peri - orais (“sífilide elegante”).

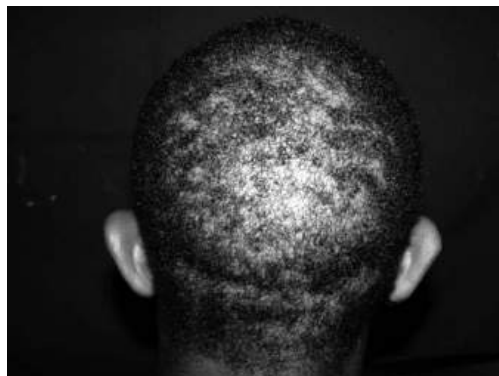### **Diversas formas de apresentação da sífilis secundária**

- Lesões eritemato-papulosas distribuídas difusamente pelo tegumento, ligeiramente pruriginosas e indolores, associadas a lesões em colarinho na região palmar de ambas as mãos, acompanhadas de febre, astenia, indisposição e linfadenopatia cervical.

- Lesões de configuração anular na região peri - oral, indolores e ausência de prurido, acompanhadas de cefaleia intensa pulsátil, fadiga, mialgia e febre.
- Lesões nodulares rupiíodes bem delimitadas no tórax, antebraços e dorso, algumas ulceradas e recobertas por escara de cor enegrecida e esplenomegalia.
- Lesões palmares que desapareceram espontaneamente, perda capilar progressiva na região occipital do couro cabeludo com pequenas regiões de alopecia não cicatricial difusa no couro cabeludo e adenomegalia inguinal bilateral.



Fotografia 10 – Lesões de aspeto ostráceo ou rupiíode no tórax, com estratificação das crostas (sífilis maligna precoce).



Fotografia 11 – Rarefação capilar (padrão de alopecia) da sífilis secundária.

### **Diagnóstico diferencial**

Diagnósticos diferenciais: Pitiríases rosada, Pitiríases versicolor, eritema polimorfo, rubéola, parapsoríase em gotas, sarampo, lepra, psoríase, verrugas plantares,



queratose por arsénio, líquen plano, dermatofitose, dermatite seborreica e granuloma anular.

O estabelecimento do diagnóstico diferencial das adenopatias é importante e inclui infecção por mico - bactérias, doenças autoimunes, desordens linfoproliferativas e reação a fármacos, como por exemplo à fenitoína.

### **Diagnóstico laboratorial**

O diagnóstico definitivo baseia-se nos resultados das análises laboratoriais e no exame objetivo. Utilizam-se dois tipos de análises de sangue: VDRL (iniciais de «laboratório de investigação de doenças venéreas») ou RPR (de «reagina rápida do plasma»).

O método definitivo para o diagnóstico precoce é a microscopia de campo escuro, um teste de exsudado ou de lesão do tecido em que se pode identificar o *T. pallidum* com a sua forma espiral, 10 - 14 bobinas, com movimentos de saca-rolhas e um comprimento total de 6-20 micrômetros.

Também se pode utilizar a análise de pesquisa de anticorpos efetuada sobre uma amostra de sangue.

### **Tratamento**

Penicilina benzatínica 2.400.000 UI, IM a cada sete dias durante duas semanas. Drogas testadas mais recentemente foram a ceftriaxona e azitromicina como tratamento de segunda linha.

Pessoas com sífilis devem notificar os seus parceiros sexuais, para que eles também possam ser testados e receber tratamento se necessário.

### **Sífilis terciária**

Sífilis visceral: cardiovascular (20%, aortite, insuficiência aórtica, aneurisma da croça aórtica) ou neuro sífilis (10%, 5 a 35 anos depois da infecção, meningite, arreflexia pupilar à luz, paralisia geral).

Para o diagnóstico da neurosífilis efetua-se uma punção lombar para realizar uma pesquisa de anticorpos.

### **Diagnóstico**

Clínico e de laboratório: serologia, detecção de anticorpos RPR ou VDRL e antígenos; detecção do *Treponema* ao microscópio de campo escuro.

### **Tratamento**

Varia conforme os autores, mas o tratamento de escolha é a Penicilina. Uns recomendam Penicilina G + Penicilina G procaína 2.4 UM IM uma vez na sífilis pré serológica, 3 injeções com uma semana de intervalo na fase serológica; outros 2 injeções com intervalo de 48 horas. Tratar sempre o(s) parceiro(s).

### **Prevenção**

A prevenção da sífilis tem por base a adoção de comportamentos sexuais seguros e a utilização de métodos de barreira, como o preservativo. Sendo também importante manter consultas periódicas no serviço de saúde.

## ***5.6 Doença de Hansen (Lepra).***

Conhecida desde a antiguidade e salientada no “Novo Testamento” da religião cristã, a Lepra era até há pouco tempo um problema de saúde pública em Moçambique para o qual o Ministério da Saúde implementou um programa de tratamento (Programa Nacional de Controlo da Tuberculose e Lepra).

### **Introdução**

Desde a antiguidade, a Lepra – doença infectocontagiosa crónica causada pelo *Mycobacterium leprae* (Bacilo de Hansen descoberto em 1940), que atinge a pele e os nervos periféricos devido ao tropismo que o seu agente causal tem por áreas corporais com temperaturas inferiores ao interior do organismo, sempre constituiu um problema para a Humanidade.<sup>12</sup>

Devido ao seu alto potencial incapacitante – causando deformidades, mutilações, incapacidades e invalidez física relacionadas com a lesão dos nervos periféricos, quando diagnosticada tardiamente, origina sentimentos de rejeição e um forte estigma. No século XX inicia-se o tratamento efetivo acompanhado da reabilitação dos doentes com deformidade e / ou incapacidade. As pessoas afetadas pela Hanseníase são ainda nalguns pontos do mundo rejeitadas nas suas comunidades, onde alguns demoram na procura de tratamento por medo ou falta de informação sobre os avanços do tratamento, cura e controlo. Esta doença continua de interesse para a saúde pública devido ao seu alto potencial incapacitante.

## **Epidemiologia**

A Lepra ataca atualmente mais de 11 milhões de pessoas em todo o mundo, havendo anualmente 700.000 casos novos; no entanto, em países desenvolvidos, é quase inexistente. Estima-se em 2 milhões o número de pessoas severamente mutiladas pela Lepra no mundo. A Índia notifica 120.000 novos casos por ano, 10% crianças, seis anos após a Declaração Oficial de Erradicação da Lepra, em bolsas de pobreza no país; a meta dos 10 novos casos por ano e por 100.000 habitantes é ultrapassada em 209 dos 640 Distritos do País.

Moçambique é o país com mais elevada taxa de prevalência de Lepra (Doença de Hansen) em África (1,4 por 10.000 habitantes em 2007) e faz parte dos 6 países mais afetados pela doença no mundo. A situação epidemiológica da Lepra em Moçambique é considerada heterogénea devido à grande variação da taxa de prevalência nas diversas regiões do país. A Lepra constituía um problema de saúde pública na Província de Nampula em particular (com uma das mais elevadas taxas de prevalência, 2,1 por cada 10.000 habitantes e com uma taxa de deteção de 5,2 /100.000 habitantes<sup>13</sup>) e no país em geral até finais de 2008, mantendo-se até hoje em dois Distritos da Província, nomeadamente Erati e Murrupula (respetivamente com 1,2 e 1,7 casos por cada 10.000 habitantes), aliada a alta taxa de deformidades entre os casos novos que são diagnosticados anualmente. É possível que a ocorrência de portadores assintomáticos venha a trazer uma explicação para a transmissibilidade da doença, e que a sua

deteção venha a ser uma das ferramentas mais úteis no futuro para o controlo da Hanseníase, particularmente entre os contactos intra domiciliare.

Na Índia, o contribuinte mundial de maior peso para a doença (120.000 casos novos por ano) e depois de esta ter sido declarada oficialmente eliminada em 2005, os técnicos de saúde alertaram para a disseminação de Hanseníase causadora de grave deformidade em bolsas de pobreza espalhadas no país. A Lepra causa alterações na estrutura física do corpo humano devido à lesão dos nervos periféricos provocando incapacidades e invalidez no homem.

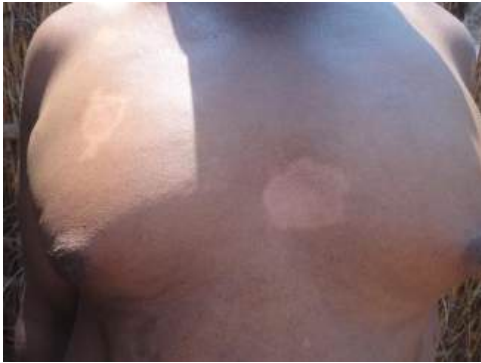Dado a importância do problema, o Governo de Moçambique efetuou várias campanhas de mobilização social, implementou atividades para acelerar a redução de casos assim como um programa de prevenção e reabilitação de deformidades (PRID), apoiou a criação de grupos de autocuidados que realizam uma reabilitação baseada na comunidade, destinada a elevar a sua autoestima e melhorar a sua condição de vida. Apesar do esforço de redução da doença, a Província continua a notificar casos novos com deformidades, com destaque para o Distrito de Murrupula, que variam de uma prevalência anual de 12 a 25%. É notória a observação in loco de deformidades entre as pessoas com Lepra já antiga vivendo em diferentes povoados do Distrito, como por exemplo Naxaca, Muchelelene, Nihessiue e Tiponha, algumas delas vivendo em extrema dependência económica e social.

É neste âmbito que o Programa Nacional de Controlo da Lepra (PNCL) na Província de Nampula estabeleceu prioridades e metas para a redução de deformidades entre os novos doentes e a criação de três grupos de autocuidado em cada Distrito de modo a reduzir o impacto das incapacidades provocadas pela Lepra em pessoas afetadas por esta endemia.

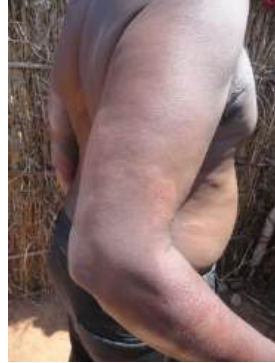## **Clínica**

A contagiosidade é baixa e a doença desenvolve-se lentamente (período de incubação entre 2 e 8 anos, mas pode ir até 20 anos). Só 5% das pessoas infetadas evoluem para a doença. Os primeiros sinais e sintomas aparecem na pele invadida pelos bacilos de Hansen: zonas hipo pigmentadas e sem sensibilidade. As terminações nervosas podem

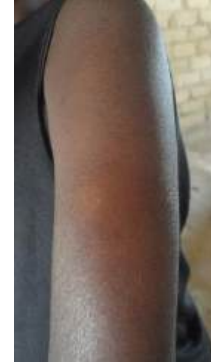ser destruídas e o paciente perde a capacidade de sentir dor, toque, calor, frio e pressão, a pele fica seca. Os olhos são frequentemente afetados o que pode levar à cegueira; o segmento anterior é geralmente mais invadido pelos bacilos e os danos no olho começam insidiosamente, muitas vezes sem o paciente se aperceber que está a perder a capacidade de ver.<sup>14</sup>



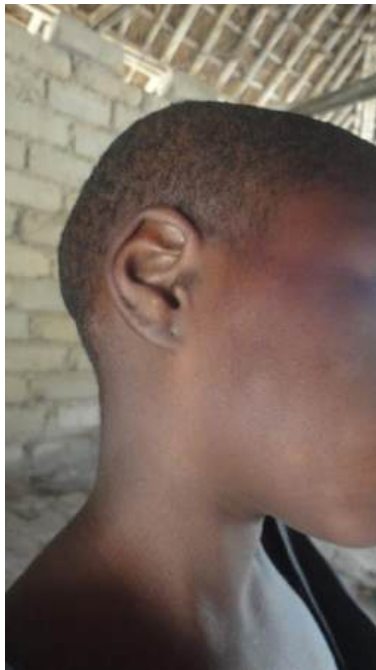Fotografia 12: manchas hipo - pigmentadas na face anterior do tórax.



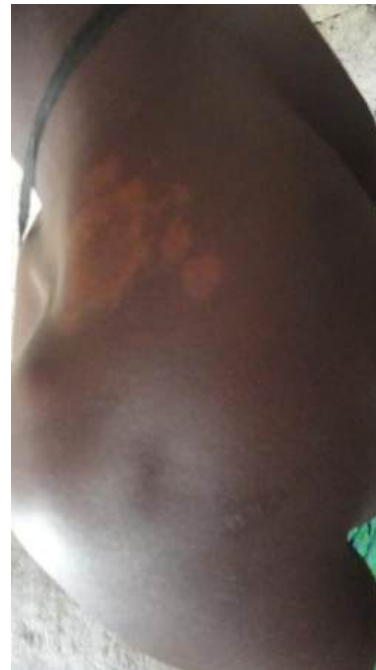Fotografia 13: manchas Hipo - pigmentadas.



Fotografia 14: mancha despigmentada.



Fotografia 15: manchas hipo pigmentadas na face.



Fotografia 16: manchas despigmentadas no ombro esquerdo.

As complicações da Lepra podem ser classificadas em cinco grupos:

- Reações lepróticas: consistem no despertar súbito de sintomas e sinais de inflamação das lesões cutâneas no paciente com Lepra, podendo existir rubor e ocasionalmente estas lesões cutâneas podem ser dolorosas.

- Efeitos da lesão neurológica: apresenta edema, dor ou incómodo nos nervos, geralmente acompanhadas de perda de função.
- Efeitos adversos da quimioterapia: *rash* cutâneo com prurido, alergia, urticária.
- Complicações da doença avançada: a maioria das complicações tardias é facilmente evitada pela quimioterapia; porém, devido à chegada tardia dos pacientes, estes podem apresentar já problemas oculares (que podem levar à cegueira por causa de danos na córnea ou danos nas estruturas internas do olho), desabamento do septo nasal, perda das sobrancelhas, face “leonina”; estas complicações são características da Lepra MB (Multibacilar) não tratada, constituindo problemas cosméticos e desfigurações visíveis que levam a grave estigma e discriminação.
- Problemas psicossociais: baixa autoestima, depressão (como resultado da rejeição e hostilidade que enfrentam na família e na comunidade devido às incapacidades de que são portadores).

## **Diagnóstico**

É crucial diagnóstica a Lepra o mais cedo possível: o primeiro sinal é normalmente uma pequena mancha clara na pele; às vezes o doente corta ou queima a sua mão ou pé sem notar. Debilidades musculares repentinas como paralisia ulnar, pé caído ou paralisia facial também podem ocorrer. Mais raramente o primeiro sintoma é descarga nasal com sangue ou dor e fotofobia. Além da história clínica e do exame da pele deve-se testar a sensibilidade da pele, apalpar os nervos periféricos, examinar as mãos e os pés, fazer o teste motor das mãos, dos pés e dos olhos; se for possível será feito o esfregaço cutâneo.

Os critérios cardinais para o diagnóstico são:

- 1) Lesões hipo pigmentadas ou avermelhadas na pele com clara perda de sensibilidade.
- 2) Nervo(s) periférico(s) engrossado(s) com perda de sensibilidade e / ou fraqueza nos músculos enervados por aquele nervo(s).
- 3) Presença do bacilo da Lepra no esfregaço da pele.

## Diagnóstico diferencial

- Sarcoidose.
- Leishmaniose.
- Lupus.
- Linfoma.
- Sífilis.
- Granuloma anular.
- Pitíriases versicolor.
- Pelagra.

## Classificação

Lepra paucibacilar (PB), com poucas bactérias e de contágio reduzido.

- Uma a cinco manchas claras com perda de sensibilidade.
- Pode ter até um nervo periférico engrossado.
- Um esfregaço cutâneo negativo.

Lepra multibacilar (MB), com muitas bactérias e bastante contagiosa.

- Mais de cinco manchas claras com perda de sensibilidade.
- Pode ter dois ou mais nervos periféricos engrossados.
- Um esfregaço cutâneo positivo.

## Tratamento

O tratamento é feito com uma associação de medicamentos (Rifampicina, Dapsona, Clofazimina) administrados por via oral em ambulatório, prevenindo a resistência aos medicamentos, aumentando a aderência do paciente, reduzindo o número e a gravidade das complicações, prevenindo deformidades e tornando o doente MB rapidamente não infeccioso para proteger a comunidade.

Lepra paucibacilar (PB), 6 meses de tratamento para um doente adulto.

Dosagem mensal: Dia 1 (supervisão pelo pessoal de saúde)

- Rifampicina 600 mg (= 2 cápsulas de 300 mg cada).
- Dapsona 100 mg (= 1 comprimido de 100 mg).

Dosagem diária: Dia 2 – 28 (não supervisão em casa)

- Dapsona 100 mg (= 1 comprimido de 100 mg).

#### Lepra multibacilar (MB), 12 meses de tratamento para um doente adulto.

Dosagem mensal: Dia 1 (supervisão pelo pessoal de saúde)

- Rifampicina 600 mg (= 2 cápsulas de 300 mg cada).

- Dapsona 100 mg (= 1 comprimido de 100 mg).

- Clofazimina 50 mg (= 1 cápsula de 50 mg).

Dosagem diária: Dia 2 – 28 (sem supervisão em casa)

- Dapsona 100 mg (= 1 comprimido de 100 mg).

- Clofazimina 50 mg (= 1 cápsula de 50 mg).

### **Reabilitação**

Em Moçambique a situação de deformidades é ainda de extrema preocupação. Na Província de Nampula, de acordo com o Relatório Anual 2010 do PNCL, a taxa de deformidade registada nos últimos cinco anos (período 2006 – 2010) foi de 7, 9,2, 9,5, 7 e 11% respetivamente. Para o Distrito de Murrupula a taxa dos últimos dois anos (2009 – 2010) é de 12 e 22,2% respetivamente. Um estudo realizado pela Direção Provincial de Saúde de Nampula em 2008 revelou que dos 493 casos novos notificados no primeiro semestre de 2007, 9,7% chegaram às Unidades Sanitárias com deformidade grau 2.

A incapacidade é um termo amplo que inclui qualquer obstrução, restrição da atividade ou limitação de participação que afete a pessoa. O grau de incapacidade para cada caso descreve a situação do paciente no momento do atendimento, cuja classificação na Lepra varia numa escala de 0 a 2, respetivamente para cada olho, cada mão e cada pé; o paciente poderá assim ter até 12 graus de incapacidade; utiliza-se o maior grau atribuído como o Grau de Incapacidade do paciente.

- Grau 0: nenhuma incapacidade foi encontrada.

- Grau 1: perda de sensibilidade nas mãos ou nos pés.

- Grau 2: presença de uma lesão ou incapacidade visível (pode ser uma mutilação, mão em garra, ulcera, etc.).



O controlo desta doença depende de um planeamento que pondere a perspetiva da diversidade social, económica e cultural, caracterizando as formas e motivações diferenciadas quanto à forma de agir ou tomar decisões. Assim, torna-se indispensável o planeamento de recursos a ser alocados para a identificação das necessidades da população, como também conhecer a forma como a população vê a doença e os serviços oferecidos. Neste contexto, existe a necessidade a médio e longo prazo de estabelecer mecanismos de gestão adequada das deformidades provocadas pela Lepra.

## **6. Eritema multiforme.**

O eritema é um sinal clínico que designa o rubor congestivo da pele que desaparece à pressão e é uma manifestação corrente de um grande número de afeções cutâneas; na pele negra o rubor manifesta-se predominantemente por uma descoloração, ou pigmentação violácea. Esta vermelhidão da pele é produzida por congestão ou inflamação vascular. O eritema é classificado em “menor” e “maior”.

Entre as causas podemos encontrar:

- Alergia.
- Exposição solar prolongada.
- Infecção: viral (adenovírus, vírus de hepatite A, B e C, zóster); bactérias (estreptococo hemolítico, vacina BCG, estafilococo); fungos (histoplasmose, *cândida albicans*).
- Medicamentosa (cotrimoxazol, penicilina, niverapina, fenitoina, aspirina, ibuprofeno).
- Gravidez.
- Alimentar.
- Mudança de temperatura brusca.

### **6.1. Eritema multiforme menor.**

Eritema multiforme: estado patológico inflamatório da pele devido a uma reacção imunológica precipitada por vários agentes causais. Convencionalmente classificado em eritema multiforme menor e maior para denominar os estados moderados e graves respetivamente.

### **6.2. Eritema multiforme maior.**

O eritema multiforme maior corresponde a uma reacção medicamentosa, sempre com participação das mucosas, é grave e extensa com tendência a formação de ampola e sinal de Nikolsky positivo.

Esta representa a expressão mais grave da doença com uma mortalidade de 5 a 15 %. Nestes casos a superfície de pele atingida pode ir de 10 a 90 % apresentando lesões eritematosas com placas disseminadas e ampolas hemorrágicas; as lesões são dolorosas com sensação de ardor e queimadura. Os pródromos consistem em cefaleia, febre, mal-estar geral, vômito e diarreia.

Um dos principais exemplos de eritema multiforme maior é a síndrome de Stevens Johnson.

## **7. Eritema nodoso.**

Erupção de nodosidades dermo – hipodérmicas violáceas, firmes, quentes e dolorosas ao toque, localizadas principalmente nas pernas. As lesões evoluem por acessos sucessivos e curam-se sem supurar.

O eritema nodoso é uma manifestação alérgica e tem causas diversas: tuberculose, outras doenças infecciosas, parasitoses e intoxicações.

## **8. Urticária.**

Afeção cutânea caracterizada por erupção de pápulas rosáceas ou esbranquiçadas, semelhantes a picadas de urtiga, pruriginosas ou que provocam uma sensação de queimadura. Desaparecem ao fim de algumas horas e aparecem novas pápulas em outras localizações. Pode ser de origem alérgica (sensibilização do organismo a medicamentos, parasitas, agentes físicos, alimentos).

### ***Urticária pigmentar***

Dermatose crónica caracterizada por pequenas manchas ou elevações pouco salientes, de cor amarelo – acastanhada, disseminadas pelo tronco e membros (pele de leopardo). As lesões tornam-se francamente urticarianas ao coçar. Esta doença integra-se no quadro das mastocitoses benignas.

### ***Urticária crónica espontânea***

A urticária crónica espontânea é uma doença complexa, de etiologia mal-esclarecida, de diagnóstico fácil, mas de abordagem terapêutica por vezes difícil. Tem um impacto significativo na qualidade de vida do doente e resulta em elevados custos diretos e indiretos.<sup>15</sup>

O diagnóstico da urticária crónica espontânea é essencialmente clínico, sendo recomendado um número limitado de exames complementares para diagnóstico diferencial ou para a investigação e exclusão de possível causa para a urticária crónica espontânea. Além do hemograma e da proteína C reativa e ou velocidade de sedimentação dos eritrócitos, os exames adicionais devem ser selecionados de acordo com critérios clínicos.

O objetivo da terapêutica é o controlo clínico total da urticária crónica espontânea. A evolução deve ser documentada através do registo semanal do *score* de sintomas – *Weekly Urticaria Activity Score (UAS7)* – assim como da avaliação de qualidade de vida.

A abordagem terapêutica é baseada nos anti-histamínicos H1 (anti-H1) de segunda geração administrados de forma contínua nas doses aprovadas (primeira linha) e, na ausência de resposta clínica, até quatro vezes a dose diária aprovada (segunda linha). Os anti-H1 de primeira geração não são recomendados. Cerca de 30% dos doentes não ficam controlados com a terapêutica de segunda linha, pelo que é recomendado adicionar uma terapêutica de terceira linha. Das duas opções, omalizumab e ciclosporina, o omalizumab é a única opção com autorização de introdução no mercado para a urticária crónica espontânea e possui melhor perfil de segurança, sendo assim recomendado preferencialmente. Em Moçambique não existem recomendações nacionais aplicáveis à prática clínica. A elaboração destas recomendações é justificada pela necessidade de uniformização tanto da abordagem diagnóstica como da abordagem terapêutica dos doentes com urticária crónica espontânea e para a referenciação a centros especializados, nos casos mais graves.

## **9. Prurigo.**

Prurigo designa qualquer dermatose caracterizada por prurido violento e por lesões papulosas. Ocorre frequentemente em pacientes infetados pelo VIH.

## **10. Dermatite ou eczema.**

Dermatite: inflamação da pele provocado por causas diversas.

Classificação:

- Dermatite de causa externa.
- Dermatite de causa interna.

Dermatites de causas externas:

1. Dermatites eczematosas:

- a) Dermatite de contacto (ocupacional).
- b) Dermatite piógena.
- c) Dermatite medicamentosa (externa ou interna).

Dermatites de causas internas:

2. Dermatites atópicas:

a) Fase infantil (da criança).

b) Fase adulta (do adulto).

**Dermatite de contacto:** inflamação simples da pele, produzida por um agente sensibilizador alérgico ou um irritante primário.

Quadro 3: quadro clínico da dermatite de contacto.

Sinais	Fase aguda	Fase sob aguda	Fase crónica
Eritema	X	X	X
Vesiculação	X	X	
Exsudação mínima	X	X	
Crostras	X	X	
Escamas (secura)			X
Liquenificação			X

O quadro clínico pode ser difuso, não definido no meio de pele intacta saudável ou pode ser localizado; pode ainda ser disseminado, geral ou universal (eritrodermia).

O sinal principal è o prurido (ligeiro, moderado ou severo).

**Dermatite ocupacional:** tem uma relação direta com o trabalho ou profissão exercida pelo paciente.

Prevenção: locais de trabalho espaçosos, iluminados e ventilados; higiene adequada; utilização de roupas e calçado adequado (eventualmente luvas, capacete e óculos de proteção); utilização de creme ou pomada protetora da pele.

### Tratamento

Geral: encontrar o agente causal e afastar o indivíduo; evitar irritantes como álcool, sabão, desinfetante local, roupas de poliéster, cosméticos, tintas e o sol.

## Local

Fase aguda:

- Base inerte ou com solução adstringente (solução aquosa de permanganato de potássio de 1/10.000 ou 1/20.000 em 1.000 ml), água destilada ou fervida.
- Acriflavina.
- Sulfato de Zn 1g com 1L de água destilada.
- Sulfato de Cu 1g com 1L de água destilada.
- Base de maçã e folha de goiaba (adstringente).
- Banhos: na banheira, não exceder + de 30 minutos; emoliente (gel) com efeito calmante, anti-inflamatório (em 1L de água deita-se 3 taças de farinha, 3 de aveia, 3 de farinha Maizena e ferver em banho maria).

Nunca utilizar cremes ou pomadas.

Fase sob aguda:

- Loções.
  - Linimentos.
  - Óleo calcário: H<sub>2</sub>O de cal, 1.000ml; óleo mineral, 100 ml.
  - Emulsão.
  - Cremes esteroides (ajudam a absorver os exsudados).
- Baixa potencia: Dexametasona, Hidrocortisona, 2 a 3 vezes por dia.
- Alta potência: Prometasol (não se utiliza na cara nem nas pregas cutâneas).

Fase crónica:

- Unguentos: < de 20 % de pó.
- Pastas = gordura + pó (Lassar): óxido de Zn, amido de milho, vaselina, lanolina.
- Creme = hidrossolúvel (seca mais a pele).
- Unguento = lipo solúvel (hidrata mais a pele).

## Tratamento sistémico

- Antihistamínico: Benadrilina (25 mg) 1 comp. / 8h e 1 amp. (20mg) / 12h, Prometazina (1 amp. 50 mg).
- Esteróide: usa-se quando a dermatite é universal ou generalizada e na fase sob aguda. Prednisona (5, 20 mg) comp. 40 – 60 mg /dia, Dexametasona.
- Antibiótico: penicilina, tetraciclina, eritromicina.
- Sedante: Clorodiazepóxido comp. 10 mg, Diazepan comp. 25 mg.

**Dermatite atópica:** é uma dermatite que se acompanha de atopia (estado geneticamente determinado, em que aparece um aumento da síntese de Ac Ig E e uma suscetibilidade especial para certas doenças como asma, coriza, febre dos fenos). Pode aparecer em qualquer idade e é mais frequente no género masculino.

Classifica-se em 2 fases com o respetivo quadro clínico.

1. Fase infantil: aparece em crianças de 2 a 6 meses de idades, mais frequente no género masculino; começa com lesões eczematosas na cara, que posteriormente se vão localizando nas pregas de flexão dos cotovelos e poplíteos. São lesões eritemato papulosas e estas pápulas congregam-se para formar placas.

2. Fase adulta: evolui com a idade do indivíduo. Localiza-se no pescoço e nas pregas de flexão; formam-se lesões em placas eritematosas, prurido intenso, podendo-se observar liquenificação pelo prurido intenso.

### **Tratamento**

Geral: parecido com o tratamento do asmático. Evitar os fatores alergénicos, não sacudir as roupas, utilizar um pano húmido para limpar, mudar o colchão, retirar as cortinas, evitar o pó, a lã e animais dentro de casa. Não se deve dar leite e ovo antes dos 6 meses de idade.

Local: cremes e unguentos esteroides.

Sistémico: anti-histamínicos per os ou v. percutânea; esteroides (criança 1-2 mg / kg peso, adulto 40-60 mg / dia de dose total).

**Dermatite seborreica** (caspa): doença sob aguda ou crónica pouco pruriginosa com lesões eritemato - escamosas; inicia no couro cabeludo e pode durar anos; pode atingir as sobrancelhas e as pestanas (blefarite), a região axilar, púbica e esternal.

### **Tratamento**

#### **Geral**

Champô verde (cabelo gorduroso), vermelho (cabelo seco), amarelo (cabelo normal).

## **Local**

- Champô anti seborreico (de selênio, sobcadmio, placenta, Nizoral).
- Loção anti seborreica (Loção capilar Brea, Plotrofina).
- Cremes antibióticos e esteroides.

## **Sistêmico**

Anti-histamínicos e esteroides (prednisolona).

## ***Urticária e Edema angioneurótico***

Urticária: quadro inflamatório da pele caracterizado pela presença de manchas e bubões (ampolas) fugazes que se acompanham de prurido intenso.

Edema angioneurótico: quando ocorre nas partes moles ou flácidas do corpo (pálpebras, prepúcio, escroto, grandes lábios, laringe, podendo provocar aqui asfixia e morte do paciente).

## **Etiologia**

1. Alimentos (mariscos e derivados do leite).
2. Medicamentos (penicilina).
3. Parasitas.
4. Picada de inseto.
5. Foco séptico.
6. Doença imunológica.
7. Processos malignos.
8. Urticária física, provocada pelo calor, frio, pressão, etc.



## **Patogenia**

Produz-se uma reação Ag – Ac que estimula os mastócitos que vão libertar histamina; esta vai provocar vaso dilatação capilar e esta vaso dilatação permite a saída de linfa; juntas com a linfa saem células e assim aparecem as manchas ou bubões.

## **Quadro clínico**

- Manchas de cor rosa ou amarelada, fugazes.
- Prurido intenso.
- Edema angioneurótico: nas mucosas ou áreas moles da pele, pálpebras, prepúcio, grandes lábios e lábios).
- Edema laríngeo (urgência médica, provoca asfixia).

## **Classificação**

Aguda: dias ou semanas.

Crónica: meses ou anos.

Exames auxiliares de diagnóstico: dermografismo (faz-se em pacientes que ao chegar ao serviço de urgência desaparecem as manchas).

## **Tratamento**

Geral: anamnese (procurar a causa), purgante e clister evacuante de limpeza, dieta de restrição.

Local: loção antipruriginosa (loção de Zn, calamina, Calmadin, anti-histamínico).

Sistémico:

- Adrenalina (1 amp. 1000) 0,3-0,5 ml SC ou IM, aplicar até 3 doses (se apresentar edema do pescoço).
- Esteroides: prednisolona 60 mg.
- Anti-histamínicos.

## **11. Toxidermias e reações medicamentosas.**

Toxidermias: são reações adversas, o eritema fixo medicamentoso, o eritema multiforme, a síndrome de Steven Johnson, a necrólise tóxica epidérmica.

As toxidermias são uma complicação frequente e importante na prática médica. O protagonista do seu diagnóstico, tratamento e prevenção é o médico responsável do paciente que as apresenta. O dermatologista poderá definir melhor o padrão clínico em muitos casos e colaborar na identificação do agente causal.

As toxidermias são dermatoses que podem afetar a pele, as mucosas e os anexos. São provocados pelo efeito nocivo de diversas substâncias, geralmente medicamentos, que penetram no organismo por diferentes vias (oral, inalatória, parentérica, tópica).

### ***Epidemiologia***

Os transtornos muco cutâneos são o efeito adverso farmacológico mais frequente (25-30% do total). Não existem dados epidemiológicos da sua prevalência na infância, embora se verifique uma administração de medicamentos cada vez mais frequente neste grupo de pacientes, sobretudo nos hospitalizados, cada vez mais frequentes.

### ***Etiologia***

Embora todos os medicamentos possam provocar uma toxidermia, a maioria dos episódios são produzidos por poucos grupos farmacológicos. Em pediatria, os mais frequentemente implicados são os antibióticos (betalactâmicos e sulfamidas), os antiepiléticos (fenitoína e carbamazepina) e os analgésicos e anti-inflamatórios não esteroides (AINE), como o ibuprofeno, a fenilbutazona, a aspirina e as pirazolonas.

Como fatores predisponentes podemos destacar o género feminino, a poli - medicação e as doenças subjacentes (alterações imunológicas, neoplasias), as infeções virais (sobre tudo pelos vírus Epstein - Barr, citomegalovirus, VIH), a exposição solar, as propriedades farmacológicas e a via de administração do medicamento (em especial a

via oral). Outras causas como a poli farmácia e ainda outras podem ocorrer em simultâneo no mesmo doente.

### ***Patogenia***

Embora ainda pouco conhecida assenta em três eixos:

- Predisposição genética.
- Alterações do metabolismo e da desintoxicação farmacológica.
- Alterações do sistema imunitário.

Do ponto de vista da patogenia as toxidermias podem ser divididas em:

- Reações imunes (mediadas por mecanismos de hipersensibilidade tipo 1 e 4).
- Reações não imunes (sobre dosagem, teratogenicidade, interações ou acumulação).

### ***Manifestações clínicas***

As toxidermias podem imitar qualquer dermatose. É necessário reconhecer os principais padrões clínicos para as poder diagnosticar, mesmo que não se consiga identificar o fármaco responsável. O mesmo medicamento pode produzir diferentes padrões e um mesmo padrão pode ser provocado por compostos diferentes.

### ***Exantema***

Constituem o padrão mais frequente (60%) e imitam o exantema viral clássico, sob dividindo-se em escarlatiniformes (máculas e pápulas pequenas e confluentes, chegando a formar grandes placas generalizadas), morbiliformes (máculas e pápulas maiores que tendem a confluir em placas, respeitando grandes zonas da superfície corporal, como no sarampo) e roseoliformes (máculas cor de salmão não confluentes que se iniciam no tronco e progridem centrifugamente, afetando as palmas das mãos e as plantas dos pés). O estado geral mantém-se bom e a remissão é rápida, embora ocasionalmente possa evoluir para formas mais graves.

Um estudo com 6.000 crianças mostrou que 7,3% dos que receberam antibióticos orais apresentaram uma exantema. O medicamento implicado com maior frequência foi o cefaclor (4,79%), seguido das penicilinas (2,72%), das sulfonamidas (3,46%) e de outras cefalosporinas (1,04%). Em função do número de pacientes que recebeu cada medicamento, a incidência de exantema foi de 12,3%, 7,4%, 8,5% e 2,6% em cada um dos grupos anteriores, respectivamente.

### ***Eritema fixo pigmentar***

Parece estar relacionado com analgésicos anti-inflamatórios, sulfamidas e antibióticos. Poucas horas depois da exposição aparecem placas violáceas arredondadas, ocasionalmente ampolares, sobre tudo nas pregas de flexão, nas zonas de pressão e nas mucosas. Tipicamente curam deixando uma mácula castanha escura residual, sobre a qual reaparecem as lesões se se readministra o medicamento ou se aplica topicamente.

### ***Urticária e angioedema***

Entre 15 e 30% das urticárias são produzidas por medicamentos, embora sem ser possível diferencia-las clinicamente das formas idiopáticas. Consistem em inchaços pruriginosos que regredem espontaneamente em 4 a 6 horas. Se estes inchaços persistirem mais de 24 horas, constituem um sinal de gravidade (suspeita de urticária - vasculite), de doença sistêmica (suspeita de anafilaxia) ou se existir edema facial (suspeita de angioedema). Pode ter como causas a ingestão de aspirina ou de betalactamicos.

O angioedema é uma forma de urticária que afeta o tecido celular sob cutâneo. Quando compromete a cara é uma urgência vital na medida em que pode obstruir as vias aéreas. Requer uma terapia agressiva imediata com adrenalina, corticoides, anti-histamínicos e por vezes traqueostomia. Geralmente é provocado por penicilina, anestésicos e produtos de contraste radiológico.

### ***Erupções acneiformes***

Caracterizam-se pelo aparecimento brusco de pápulas e pústulas monomorfos, sem comedões, no rosto, ombros e braços. Podem ser desencadeadas por tratamentos hormonais (corticoides, hormonas sexuais ou tiroideias), substâncias halogenadas (bromo, iodo), vitaminas do complexo B, isoniazida, anticonvulsivantes, imidazoles.

### ***Vasculites***

Cerca de 10% das vasculites tem uma etiologia medicamentosa, manifestando-se como vasculites leucocitoclásticas com a típica “púrpura palpável”, localizada sobre tudo nas extremidades inferiores. Ocasionalmente pode afetar órgãos internos (rim, coração, fígado) pondo em perigo a vida do paciente. Nas crianças estão associadas com o cefaclor, a penicilina e as sulfamidas.

### ***Doença do soro***

Semelhante às formas idiopáticas, manifesta-se com hipertermia, artralgias e uma erupção morbiliforme ou urticariforme, de início local e posterior generalização. Ocasionalmente surge glomerulonefrite, serosite ou neurite. Pode ser provocada por derivados proteicos como as imunoglobulinas e os antibióticos, especialmente o cefaclor.

### ***Complexo síndrome de Stevens - Johnson (SSJ) / Necrólise epidérmica tóxica (NET)***

De etiologia fundamentalmente farmacológica onde se destacam as sulfamidas, os antiepilépticos, os AINEs, o alopurinol, os betalactâmicos e a nevirapina (antirretroviral). Embora com algumas semelhanças com o eritema multiforme, é uma entidade independente. Aparece entre 1 e 3 semanas depois do início da medicação responsável, geralmente precedido por um quadro pseudo - gripal. Caracteriza-se pela aparição rápida (em 1-3 dias), generalizada e preferencialmente no tronco, de máculas eritematosas, purpúricas ou de morfologia semelhante à das lesões em “diana” do eritema multiforme, embora que com uma morfologia mais variável e atípica. A pele

descola-se ao atrito (sinal de Nikolsky) e rapidamente podem aparecer vesículas e bolhas que dão lugar a uma separação da epiderme, cuja extensão total serve para sob classificar esta doença (SSJ quando a área des - epitelizada è inferior a 10% da superfície corporal total, síndrome de Lyell quando é superior a 30% e de quadros lageados quando se situa entre os 10 e 30%. A lesão visceral e mucosa è quase constante. Tem uma taxa de mortalidade importante que oscila entre menos de 5% até no SSJ aos 30% na síndrome de Lyell.

### ***Síndrome de hipersensibilidade medicamentosa***

Aparece progressivamente entre 2 a 6 semanas depois do inicio da medicação, especialmente com antiepiléticos (hidantoina, barbitúricos e carbamazepina) e sulfamidas. Este quadro é potencialmente letal e caracteriza-se pela presença de uma exantema que pode evoluir até uma eritrodermia exfoliativa com uma tonalidade cianótica, acompanhando-se de sintomatologia sistémica como febre, adenopatias, hepatite, nefrite intersticial, artralguas, cardite e eosinofilia. Apesar da retirada do fármaco a hepatite pode persistir durante meses e alguns casos desenvolvem linfoma a longo prazo.

### ***Reações de fotossensibilidade***

São reações cutâneas a medicamentos orais ou tópicos, que aparecem depois de uma exposição solar normal. O principal responsável nas crianças é o naproxeno. Existem dois grandes tipos: fototoxia e foto alergia. As fototoxias são mais frequentes, simulam uma queimadura solar limitada às áreas foto expostas e aparecem imediatamente depois da foto exposição. Pelo contrário a foto alergia simula um eczema de contacto que se estende além das áreas foto expostas e necessita de uma sensibilização prévia e de um período de latência entre a exposição e a clínica.

### ***Eritrodermia***

Cerca de 45% dos casos são farmacológicos, podendo aparecer *de novo* ou a partir de outros padrões. Decorre com um eritema descamativo generalizado e pruriginoso, frequentemente associado a edema, alopecia e alterações ungueais e mucosas. Está

relacionado principalmente com a penicilina, as sulfamidas, a nitrofurantoína, os sais de ouro e os antimaláricos.

### ***Outras manifestações clínicas***

Outros padrões, como as erupções liquenoides pela isoniazida, a pustulose exantemática aguda generalizada pelos betalactâmicos ou a hiperpigmentação flagelada pela bleomicina são excepcionais na infância.

Muitos fármacos podem produzir diversos padrões de alopecia, como os citostáticos, os anticoagulantes, as hormonas tiroideias, os antiepiléticos e os hipolipemiantes.

A hipertricose pode ser causada pela ciclosporina A. Entre as alterações das mucosas cabe citar as mucosites por citostáticos e a hiperplasia gengival por hidantoínas ou ciclosporina A.

### ***Diagnóstico***

As toxicodermias diagnosticam-se fundamentalmente por critérios clínicos. Não é uma tarefa fácil, na medida em que podem imitar qualquer dermatose e podem ser provocadas por todos os fármacos. Para responsabilizar um fármaco concreto da etiologia, sobre tudo em casos poli medicados, devemos basear-nos nos seguintes parâmetros: ausência de explicações etiológicas alternativas, reação previamente descrita na literatura, intervalo adequado (a maioria das toxidermias, exceto a reação urticariforme de tipo 1, aparecem depois de 1-3 semanas da introdução da medicação, exceto quando houve uma sensibilização previa, aparecendo então em menos de 24-48 horas), melhoria rápida com a suspensão do medicamento, recidiva quando se re-introduz o fármaco (este método pode ser perigoso, podendo provocar reações graves, devendo ser evitado), níveis tóxicos do fármaco no plasma. Nos casos em que se produzem reações diante de diferentes fármacos podem dever-se a reações cruzadas entre fármacos de distintas famílias e, sobre tudo, de uma mesma família. Também pode ser que a reação se deva a um mesmo excipiente presente em diversos produtos comerciais.

O estudo anatomopatológico das lesões cutâneas pode orientar alguns casos para a origem farmacológica, mas não nos informa qual o medicamento responsável. Atualmente não existem provas diagnósticas suficientemente fiáveis nem práticas para serem utilizadas de forma protocolar para a demonstração da responsabilidade de um fármaco numa reação cutânea. Estes testes só detetam um único tipo de reação alérgica para alguns dos possíveis antígenos de cada fármaco e não conseguem estudar os metabolitos farmacológicos nem as reações imunológicas. A sua utilidade é limitada porque são frequentes os falsos positivos (que proscvem medicamentos “inocentes” úteis) e os falsos negativos (que dão uma falsa segurança). Podem utilizar-se técnicas *in vitro*, mas a sua utilidade é maioritariamente experimental. Também se utilizam métodos *in vivo*, em que se administram ao paciente por via oral ou tópica os compostos suspeitos. No entanto estes últimos testes são perigosos, na medida em que existe a possibilidade de provocar uma reação grave. As provas epicutâneas poderiam ser úteis e seguras em casos selecionados de exantema, eritrodermia, reações eczematosas, erupção fixa pigmentada e pustulosa exantemática aguda generalizada. Para o estudo das reações urticariformes por betalactâmicos pode-se solicitar um rast para detetar Ig E específicas.

### ***Prognóstico***

Geralmente benigno, com tendência para a resolução espontânea em 1 - 3 semanas depois da suspensão do fármaco causal. Quando persiste apesar terem sido eliminados todos os fármacos suspeitos, pode dever-se a uma atuação do fármaco desencadeando uma dermatose sob clínica, persiste prolongadamente no organismo (por eliminação lenta ou depósito), não se retirou o fármaco responsável, ou então estamos a administrar um composto que tem reactividade cruzada com o agente causal.

Todas as toxidermias, por mais inócuas que inicialmente possam parecer, tem o potencial de evoluir para uma forma grave, sobre tudo nos pacientes infetados pelo VIH. Os principais marcadores clínicos e analíticos de gravidade são: eritema confluyente de aparição rápida,  sinal de Nikolsky positivo, bolhas ou áreas sem pele extensas, púrpura palpável, necrose cutânea, dor cutânea, urticária generalizada com



edema facial, mucosite, febre, taquipneia, hipotensão, adenopatias, artralguas ou artrite, eosinofilia, linfocitose atípica e alterações da função hepática, descompensação de órgãos múltipla, coagulação intravascular disseminada e outros quadros associados.

As principais toxidermias com risco vital potencial são o angioedema, a doença do soro, a vasculite, a eritrodermia, a síndrome de hipersensibilidade, o eritema multiforme maior, a síndrome de Stevens-Johnson e a necrólise epidérmica tóxica. Todos estes quadros podem evoluir até à insuficiência cutânea aguda, em que se perde, de forma semelhante aos grandes queimados, a integridade estrutural e funcional de uma extensa superfície cutânea. A insuficiência cutânea aguda manifesta-se por um estado catabólico muito intenso, alterações imunológicas, risco elevado de infeções, perda da homeóstase térmica e hidroeletrolítica e descompensação de órgãos múltiplos (coração, rim, pulmão) com possibilidade de evolução fatal.

### ***Tratamento***

1 - O princípio fundamental do tratamento è a suspensão imediata de todos os fármacos suspeitos, incluindo produtos homeopáticos, fitoterapêuticos e de farmácia, assim como de toda a medicação não imprescindível; em caso contrário a doença poderia progredir pela manutenção de um medicamento responsável pouco evidente. Geralmente a suspensão do agente responsável produz imediatamente uma melhoria e mesmo a cura. Quando for necessário substituir os medicamentos suspeitos, devem ser utilizados compostos pertencentes a outros grupos farmacológicos e sem interações com estes. No caso em que entre os possíveis responsáveis esteja um fármaco imprescindível e não haja sinais de gravidade, podemos manter o medicamento e vigiar a evolução clínica durante 24-48 horas, desde que não estejam presentes fármacos de alto risco nem sinais de gravidade (sulfamidas, antiepiléticos, alopurinol, betalactamicos e AINES).

2- As formas leves só necessitam de um tratamento sintomático, com anti-histamínicos orais e corticoides tópicos do tipo prednisolona ou hidrocortisona. Os corticoides orais geralmente são desnecessários. Este quadro requer a via endovenosa, para hidratação e responder às perdas, disponibilizando os medicamentos necessários para as medidas que salvam a vida quanto antes.

O paciente deve ser vigiado durante as primeiras 24-48 horas, devido à possibilidade de evolução para formas graves. Quando as lesões não regridem apesar da suspensão dos medicamentos suspeitos, deve ser revista a história clínica re interrogando o paciente, na medida em que pode ter existido erro na identificação do agente causal. Também se deve avaliar se a nova medicação instaurada não inclui nenhum fármaco com reactividade cruzada com algum dos possíveis agentes causais.

As formas graves devem ser hospitalizadas e em alguns casos na reanimação, em uma unidade especializada de cuidados intensivos ou queimados, onde serão tratados como grandes queimados, com medidas de suporte vital (controlo hidroeletrólítico, térmico, metabólico), cuidados de mucosas e tratamento com antissépticos para prevenir as infeções. O uso de corticoides sistémicos está limitado aos casos de anafilaxia, angioedema, eritrodermia, síndrome de hipersensibilidade, doença do soro, Steven Johnson e Lyell.

A adrenalina é o tratamento de choque em caso de angioedema ou anafilaxia. Em qualquer caso, deve sempre registar-se na história clínica e na informação que se entrega ao paciente todos e cada um dos medicamentos que tomava no momento de aparição da toxidermia e no mês anterior. Se nos limitarmos a registar os medicamentos mais suspeitos estamos em risco de ignorar o verdadeiro responsável e re administrá-lo, podendo provocar uma recidiva, com implicações médico-legais.

***Conduta a seguir em Moçambique diante de um eritema multiforme major, Steven - Johnson ou Necrólise tóxica epidérmica.***

- Anamnese no Banco de Socorros.
- Exame físico completo.
- Avaliação do estado do paciente (leve, moderado, crítico grave).
- Dependendo do seu estado, internamento na medicina ou na reanimação.
- Suspender todos os medicamentos possíveis, suspeitos ou não.
- Hidratação endovenosa (canalizar veia, servira para hidratar a administrar medicação).
- Dieta hipoalérgica (sem ovo, enchidos ou conservas).
- Avaliação da indicação e dose de esteroides (avaliação individual de cada caso, considerando o esteroide muitas vezes como uma medida que salva a vida).
- Avaliação do uso de antibioterapia, principalmente na reação de eritema multiforme major no TARV (preferir ceftriazona mas deve ser feita a avaliação individualmente).
- Anti-histamínicos (clorfeniramina ou prometazina em ampolas com doses elevadas, difenhidramina em ampolas, meclizina ou ceterizina, entre outras).
- Pensos de soro fisiológico nos olhos.
- Colírios esteroides e unguentos antibióticos nos olhos para prevenir as lesões das conjuntivas.
- Gases vaselinadas na vagina e na mucosa oral.
- Avaliação precoce pelo clínico, dermatologista e oftalmologista, especialista em queimados, para diagnóstico atual e evolução das complicações.
- Exames auxiliares de diagnóstico (hematologia, bioquímica, ionograma, RX tórax, ecografia), conforme o necessário para o doente e dependendo da idade.
- Tratamento de todos os focos sépticos e complicações que apareçam.
- O uso de esteroides depende da gravidade do quadro clínico, das lesões predominantes (cutâneas ou mucosas), da superfície corporal afetada e do tempo de evolução das lesões; a avaliação integral inicial e a cada oito horas pode aumentar ou diminuir a dose (quando as lesões estão estáveis, regredindo ou

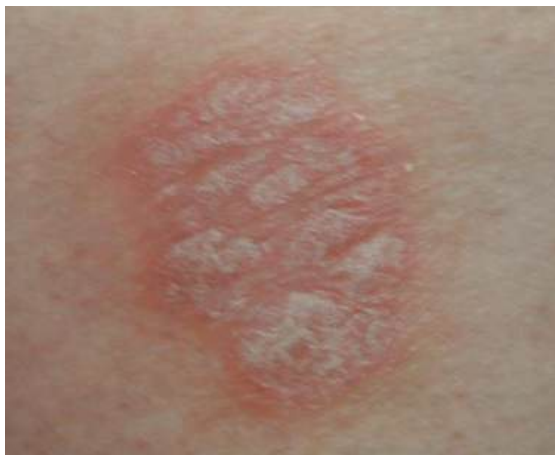muito melhoradas), pouco a pouco de 5 mg a 10 mg em cada 12h. Se aparecerem novas lesões aumenta-se a dose pouco a pouco até dar alta e seguimento na consulta externa de medicina ou dermatologia, conforme a doença de base que acompanha o quadro clínico do doente.

- Avaliar a necessidade de antibioterapia, mas evitar sulfamidas ou penicilinas. A antibioterapia é necessária nos imunodeprimidos VIH positivos, nos casos de malária, lepra e tuberculose.
- Anti-histamínicos: nas primeiras horas do início de um quadro grave prefere-se a prometazina em ampolas, sedando o paciente e desempenhando uma função anti-histamínica cortical forte. Podemos associar 2 anti-histamínicos H1 e H2 (por exemplo difenhidramina e ranitidina); esta associação oferece uma proteção gástrica e tem uma ação potente atuando de forma combinada sobre os recetores histamínicos.
- Pela gravidade do quadro clínico e pela alta incidência, estatisticamente significativa no nosso meio depois do uso dos antirretrovirais no tratamento da SIDA, estes casos adquiriram extrema importância e devem ser considerados desde logo como urgência médica.

## 12. Dermatoses imunológicas.

### 12.1. Psoríase.

**Definição:** doença inflamatória crónica da pele, dermatose, benigna e não contagiosa, caracterizada por máculas ou máculas - pápulas eritematosas, cobertas por escamas brancas nacaradas, imbricadas, com tendência para recidivar e quase sempre de localização bilateral e simétrica. Muito variável em severidade e distribuição, mais frequente em certas zonas do corpo (zonas de extensão: couro cabeludo, região lombo-sagrada, cotovelos, joelhos).



A lesão típica da Psoríase é uma pápula ou placa eritemato - escamosa, de diversos tamanhos, de tonalidade vermelho escuro ou brilhante, coberta de escamas não aderentes de cor esbranquiçada nacarada e opaca. A superfície é irregular com bordos perfeitamente delimitados.

Fotografia 17: lesão típica de Psoríase.

O médico de família deve saber que a Psoríase não se limita a uma doença dermatológica: a artrite psoriática ocorre em até 30 % dos pacientes com Psoríase; a Psoríase severa está associada a um risco mais elevado de enfarte do miocárdio especialmente nos pacientes mais jovens e a um aumento da morbidade (esperança média de vida inferior em 4 anos, risco aumentado de morte devido a doença cardiovascular, neoplasia, doença crónica do sistema respiratório inferior, infeção, doença renal),<sup>16</sup> estando por vezes associada a outras a outras co – morbidades (síndrome metabólico – HTA, diabetes, obesidade – doença de Crohn, outras condições relativas à imunidade, tabagismo, abuso de álcool).<sup>17</sup>

**Epidemiologia:** de distribuição universal, constitui 3 a 5 % dos casos observados em Dermatologia. Afeta por igual ambos os géneros e é menos frequente no tipo africano.

Embora possa aparecer em qualquer idade, tem dois picos de incidência: um na puberdade, adolescência e adultos jovens (12 - 22 anos), outro nos idosos (55 - 60 anos). Em 5 % dos casos existem antecedentes familiares. Estes pacientes sentem-se frequentemente estigmatizados devido ao tipo e lesões, de localização aparente e que podem atingir uma grande dimensão se não se fizer um diagnóstico precoce e um tratamento apropriado.

**Etiopatogenia:** a causa é desconhecida, mas supõe-se multifatorial considerando vários tipos de fatores (genéticos, imunológicos, infecciosos, metabólicos, farmacológicos, endócrinos, psicogêneos e ambientais).

O fator imunológico é considerado mais importante, sabendo que os linfócitos T CD4 estão ativados no início da doença na derme e na epiderme, ativando-se os linfócitos T CD8 na fase resolutive. A cura espontânea desta patologia pode prever-se se houver uma diminuição do número destas células na pele, pelo que se pensa que elas desempenham um papel importante na manutenção da doença, ao libertar mediadores solúveis de resposta imune capazes de induzir a proliferação de queratinócitos responsáveis das manifestações clínicas da Psoríase.

Pensa-se que existe uma predisposição genética porque se verifica uma elevada incidência de Psoríase em filhos de pais nos quais um ou ambos estão afetados pela doença. Existe também uma elevada concordância da doença em gémeos homozigóticos (70 % em relação aos dizigóticos). Nem todas as Psoríases são hereditárias, mas consideram-se assim aquelas que aparecem geralmente em idades precoces da vida.

Outro achado que explica a etiologia é a ação do *Pityrosporum Ovale* presente em lesões do couro cabeludo. Ainda relacionado com o fator infeccioso, ligou-se a presença de estreptococo  $\beta$  hemolítico do grupo A na orofaringe associada com o início e exacerbação da Psoríases.

O fator endócrino considera-se porque se verifica que na puberdade e na menopausa aparecem picos de incidência, melhorando com a gravidez e recorrendo depois do parto com maior resistência ao tratamento. Por vezes a Psoríase pustulosa generalizada pode ser desencadeada pela gravidez e pelo tratamento com doses altas de progesterona. Também se verifica uma associação elevada entre o Diabetes Mellitus e a Psoríase, assim como uma resistência à insulina nos pacientes com esta doença.

O fator metabólico intervém para explicar os transtornos encontrados na Psoríase sugerindo a possibilidade de um AMP cíclico defeituoso assim como níveis elevados de ácido araquidónico.

O fator farmacológico deriva da associação de diversos fármacos com o aparecimento ou exacerbação da Psoríase; entre aqueles encontram-se os  $\beta$  bloqueantes, os sais de lítio, os AINE, a progesterona (presente em contraceptivos orais) e a cloroquina; a literatura refere ainda outros medicamentos potencialmente implicados. O consumo de bebidas alcoólicas é conhecido como um fator desencadeante e de agravamento.

Os fatores psicogéneos estão implícitos no *stress* emocional (do trabalho, de economia, a doença, a perda de pessoas queridas) que exacerba a doença. Alguns autores formulam a hipótese de que como consequência de traumatismo físico ou emocional, os neurónios libertam na pele um neuro péptido sensitivo (substância P). Esta substância atua sobre os mastócitos, neutrófilos, linfócitos e macrófagos induzindo a desgranulação dos mastócitos com libertação de mediadores inflamatórios crónicos na pele.

O fator ambiental é sugerido por estudos que verificaram que o clima quente, o banho de água do mar, melhoram a Psoríase, sendo a luz ultravioleta benéfica já que atua inibindo a síntese de ADN, reduzindo a mitose e a proliferação celular, ao contrário do clima frio, que piora as lesões ou a humidade que incrementa a proliferação pelo aumento de associações micóticas.

## Quadro clínico

A lesão elementar da Psoríase é a mácula eritematosa ou maculo - pápula redonda ou ovalada de tamanho variável, de cor vermelho vivo, perfeitamente limitada, que rapidamente se cobre de escamas esbranquiçadas, aderentes, imbricadas, secas e friáveis que se desprendem com facilidade, de cor branca nacarada. Estas lesões aumentam de tamanho por extensão periférica e por confluência de umas com as outras, formando placas infiltradas de tamanho variável. O raspado metódico de Brocq destes elementos dá os três sinais característicos da Psoríase:

- Sinal da mancha de esperma.
- Sinal da película despegável de Brocq.
- Sinal de atrito sangrante de Auspitz.

Está descrito um quarto sinal chamado Sinal de Woronoff: anel de pele saudável mais clara que o normal que rodeia uma placa de Psoríase em vias de cura. O fenómeno isomórfico de Koebner é a reprodução na pele não afetada de lesões psoriáticas ativas por estímulos físicos, químicos e biológicos.

Geralmente não se acompanha de sintomas subjetivos, mas alguns pacientes podem apresentar prurido moderado a intenso.

Na Psoríase vulgar, a mais frequente, as lesões eritemato-escamosas crónicas distribuem-se simetricamente, preferencialmente nos cotovelos, joelhos, região sagrada e couro cabeludo, embora possam aparecer em qualquer localização.

As formas clínicas podem ser classificadas pela sua localização: do couro cabeludo; facial; palmo plantar; ungueal ou Psoríase das unhas; invertida (ou das pregas cutâneas, inguinais, sob mamas ou axilares); genital; habitual ou Psoríase vulgar. Também podem ser classificadas pela dimensão das lesões: em pontos; em gotas; em escudo; em moeda; universal (a eritrodermia cobre todo o corpo). Outra classificação relaciona-se com a morfologia: microcircinada, anelar, hiperqueratósica, húmida, líquenoide, pustulosa (pústulas estéreis sobre uma base eritematosa) e eczematosa.



Outra ainda com a sua evolução (aguda, crónica, frustrada), com a época de aparecimento ou exacerbação (verão, inverno), com o estadió (estacionária, progressiva, regressiva) ou extensão (localizada, disseminada, generalizada, universal). Outras formas clínicas são menos frequentes: Psoríase pustulosa (corpo e palmo plantar), Psoríase das mucosas (oral – placas esbranquiçadas de aspeto leucoplásico ou liquenoide, na língua áreas repapiladas de bordos geográficos ou genital – na glande, maculo – pápulas eritematosas bem delimitadas com descamação mínima e evolução crónica).

Passamos a referir o quadro clínico de algumas formas de apresentação.

Couro cabeludo: pode aparecer como manifestação inicial e única ou como parte de uma Psoríase generalizada; são placas dispersas com escamas esbranquiçadas secas, transbordando até à frente as de maior espessura; não provocam alopecia, mas podem afetar as sobrancelhas, fissuras nas dobras auriculares superior e posterior, podendo baixar o limite de implantação do cabelo.

Palmas e plantas: esta localização pode ser a única manifestação da doença ou acompanhar as lesões típicas da Psoríase em outras localizações; aparece com manchas arredondadas bem delimitadas que confluem em placas, escamas, secas, duras, grossas ou pápulas isoladas elevadas branco amareladas ou acinzentadas, predominantemente nas eminências tenar e hipoténar; as palmas estão cobertas por uma camada queratósica sulcada por fissuras dolorosas chamadas queratodermia hipertrófica e as zonas peri ungueais apresentam-se engrossadas e fissuradas.

As unhas: nas unhas aparecem pequenos buracos ou depressões pontiformes da lâmina ungueal como se tivessem sido feitas com um alfinete, de cor acinzentada. De baixo da lâmina ungueal encontra-se a chamada mancha de óleo com levantamento da porção distal da unha e fissura dos bordos livres.

Pregas de flexão (Psoríase invertida): nesta variedade as lesões são mais eritematosas que escamosas e localizam-se nas axilas, escavado poplíteo, períneo, pregas sob

mamarias e intergluteias. As lesões apresentam uma cor vermelho vivo com superfície húmida e não escamosa, fissuradas frequentemente e pela maceração aparece o prurido e a dor que podem dificultar o porte de roupa.

Uma forma clínica grave é a Artrite Psoriática, que pode afetar 5 % dos pacientes com Psoríase; pode aparecer antes, durante ou depois do aparecimento das lesões cutâneas. É uma artrite seronegativa em que se descrevem 5 padrões clínicos:

- Oligoartrite assimétrica: limitada às articulações das mãos.
- Poliartrite seronegativa simétrica: muito semelhante a Artrite reumatoide.
- Formas limitadas às articulações interfalângicas distais: associada a lesões ungueais severas.
- Artrite mutilante: leva a osteólise e anquilose articular com deformidade severa.
- Espondilite anquilosante: pode apresentar-se como manifestação única embora possa associar-se a outras manifestações articulares.

## **Diagnóstico**

Para chegar ao diagnóstico, além das lesões clínicas características, apoiamo-nos no raspado metódico de Brocq e na presença do fenómeno isomorfo de Koebner. A biopsia de pele ajuda nos casos clinicamente duvidosos, ao contrário dos exames de laboratório que não apresentam alterações específicas.

Características histológicas da Psoríase.

Epiderme:

- Hiperqueratose com paraqueratose.
  - Acantose e papilomatose.
  - Diminuição de espessura da epiderme supra papilar.
  - Diminuição de espessura ou ausência do estrato granuloso.
  - Micro abscessos constituídos por neutrófilos no estrato córneo e sob córneo.
- Aumento das mitoses na camada basal e no estrato de Malpighi.

Derme

- Elongação das papilas dérmicas.
- Dilatação e tortuosidade dos capilares das papilas dérmicas.

- Edema moderado da derme com um infiltrado discreto constituído por células mono nucleares, de disposição peri vascular.

Alterações analíticas mais importantes e frequentes em doentes com Psoríase: hiperuricemia, anemia moderada, VS aumentada,  $\alpha$  2 – macroglobulina aumentada, Ig A aumentada. Entre 30 e 50 % dos pacientes apresentam hiperuricemia devida ao aumento da proliferação celular epidérmica e consequente aumento do metabolismo dos ácidos nucleicos (com aumento de risco para Artrite gotosa). A anemia moderada, semelhante à de muitas doenças crónicas, deve-se a uma deficiência mista de ferro e folatos tanto por aumento do consumo como por perdas na descamação epidérmica aumentada. O aumento dos níveis de proteína C reativa, de  $\alpha$  2-macroglobulina e da velocidade de sedimentação dos glóbulos vermelhos estão relacionados com a extensão da doença e a presença de Artrite. O aumento das Ig A ainda não está explicado.

### **Diagnóstico diferencial**

- No couro cabeludo:
  - Dermatite seborreica.
  - Tinha capitis não inflamatória.
  - Lupus eritematoso fixo discoide crónico.
- Palmas e plantas:
  - Dermatite de contacto.
  - Dermatite atópica.
  - Tinha de mãos e pés.
  - Secundarismo sífilítico.
  - Queratodermia blenorrágica.
  - Queratodermia climatérica.
  - Queratodermia congénita.
- Psoríase Ungueal:
  - Onicomiose.
  - Líquen plano.
  - Outras onicodistrofias.

- Psoríase invertida:
  - Tinha inguinal.
  - Eritrasma.
  - Dermatite de contacto.
  - Dermatite seborreica.
- Psoríase habitual: ou vulgar.
  - Tinha corporis.
  - Pitiriasis rosada de Gilbert.
  - Para Psoríase em placa
  - Secundarismo sífilítico, as maculo papulosas.
  - Micoze fungoide, as placas eritemato maculo papulosas.
  - Dermatite seborreica.

## **Tratamento**

A vida dos pacientes é muitas vezes significativamente prejudicada pela doença, sobretudo quando as placas se apresentam em zonas mais evidentes (dorso das mãos, braços) ou quando o prurido é intenso.

O tratamento nem sempre é fácil e deve ter em conta a eficácia na pele a curto e longo prazo e sobre a artrite psoriática, a segurança, o risco de gravidez, a conveniência e o custo.

A avaliação da severidade da doença e da qualidade de vida incide sobre o grau de prurido e o impacto da localização das lesões (mãos, pernas, genitais). O impacto emocional nestes pacientes pode variar nas seguintes modalidades: embaraço, ansiedade, fobia social, estigma, depressão, isolamento, ideação suicida.

### **Tratamento geral:**

1 - Informação ao paciente sobre a sua doença crónica não contagiosa e sem gravidade (evolução crónica por episódios, tratamentos possíveis para neutralizar as lesões durante períodos prolongados, mas sem cura definitiva, evitar a automedicação).

2 - Evitar traumatismos cutâneos (para evitar fenómeno de Koebner).

- 3 - Evitar o uso de determinados fármacos (podem desencadear os episódios: Lítio, propanolol e outros  $\beta$ -bloqueantes, corticoides sistémicos e AINE).
- 4 - Evitar o *stress* e a obesidade.
- 5 - Diminuir ou evitar a ingestão de álcool e o tabagismo.
- 6 - Tratar as infeções estreptocócicas precocemente, qualquer foco séptico e o parasitismo intestinal.
- 7 - Dieta equilibrada rica em óleo de peixe (atua sobre os mecanismos imunológicos especificamente, rica em vitaminas que atuam como mediador na síntese de minerais, Zn e Mg).
- 8 – Estabelecer uma ótima relação médico – paciente.
- 9 - Referir a consulta com psicólogo ou psiquiatra se necessário.
- 10 – O tratamento deverá ser sempre individualizado atendendo às diferentes formas clínicas e às circunstâncias pessoais e laborais.
- 11 – Utilizar tratamentos cómodos.
- 12 – Alternar diferentes formas de tratamento.
- 14 – Estabelecer períodos de descanso sem tratamento.
- 15 – Manter a pele bem hidratada.
- 16 – Evitar o abuso de corticoides tópicos ou sistémicos e os tratamentos desproporcionados.

### **Tratamento específico tópico**

- 1) Emolientes (atuam criando uma capa oleosa oclusiva sobre a pele impedindo a evaporação e facilitando a hidratação da capa córnea): óleos minerais, vegetais e animais, óleo em água, agentes humificadores como a ureia (exemplo, pomada Óleo de rícino 6 g, vaselina 60 g).
- 2) Queratolíticos (atuam eliminando as escamas e as crostas, aplicam-se topicamente em excipiente cremoso ou vaselina em concentrações entre 2 e 10 %): ácido salicílico (exemplo, ácido salicílico 2 a 10 g, vaselina 60 g).
- 2) Esteroides tópicos (atuam pela sua ação anti-inflamatória e bloqueante da proliferação epidérmica, o seu efeito varia segundo a sua potencia): avaliação individual em cada doente, como se trata de uma doença crónica, depende da sua extensão e dos danos individuais. Começar com um esteroide potente por 7 dias e

depois continuar com um de potência média ou baixa a longo prazo. Potente: Clobetasol, Betametasona – 17 - valerato (0,1%). Moderadamente potentes: Triamcinolona, Flumetasona, Betametasona – 17 – valerato (0,01%). Baixa potencia: Hidrocortisona (0,5-2%), Betametazona (0,2%), Dexametasona (0,04-1%), Prednisolona (0,5%), Metilprednisolona (0,25-1%).

3) Derivados da vitamina A: retinoides (Ácido retinoico, Tretinoína), tem um efeito antimitótico, anti-inflamatório e imunomodulador. A dose de 0,25 mg – 1 mg / Kg / dia deve ser administrada durante 3 - 4 meses. São teratogênicos e por isso não podem ser administrados a mulheres em idade fértil.

4) Derivados da vitamina D: Calcipotriol (atua sobre os queratinócitos aumentando a sua diferenciação, diminuindo a expressão do fator de crescimento epidérmico e inibindo a sua proliferação, parece ter um efeito imunitário por inibição dos Linfócitos, utiliza-se de forma tópica em concentração de 0,005 %) ou Daivonex.

5) Derivados imidazolicos: Ketoconazol.

6) Anticorpos monoclonais tópicos.

7) Agentes quimio terapêuticos tópicos: 5 Fluouracilo.

### **Tratamento específico sistémico**

1) Anti-histamínicos: avaliação individual.

2) Antibióticos se existir infeção.

3) Sedativos se necessário.

4) Esteroides (não é o tratamento de eleição por ser uma doença crónica e pelo seu efeito de *rebound* depois da suspensão): Prednisolona 1-2 mg / kg / dia.

5) Metotrexate (antagonista do ácido fólico que inibe a síntese de ADN diminuindo a replicação dos queratinócitos): existem diversos métodos de utilização, mas o esquema mais utilizado consiste numa dose de 2,5 – 7,5 mg por semana per os, dividida em três tomas seguidas, separadas por intervalos de 12 horas. Durante o tratamento deve realizar-se uma avaliação prévia e semanal da fórmula hemática, função hepática e renal. Utiliza-se na Psoríase artropática.

6) Retinoides: Etretinato e Acitretina (0,25 – 1 mg / Kg / dia durante 3 – 4 meses), antimitótico, anti-inflamatório e imunomodulador. Úteis nas Psoríases pustulosas generalizadas, eritrodermia psoriática e na Psoríase vulgar extensa.

7) Cisclosporina A (undecapeptideo de estrutura cíclica obtido de fungos): atua sobre os linfócitos T e a outros níveis (dose inicial de 3 mg / Kg / dia, com aumento progressivo ate 5 mg / Kg / dia e conseguindo melhorar os sintomas — dose de manutenção 0,5 – 1 mg / kg / dia). Útil na Psoríase pustulosa, na eritrodermia psoriática, na Psoríase pustulosa palmo plantar.

### **Outras alternativas**

1) Foto quimioterapia ou fototerapia (tratamento com luz UV): na maioria dos pacientes com Psoríase, a simples exposição à luz solar ou aos raios UV artificiais sem combinação com outros fármacos consegue melhorar o paciente, embora exista uma pequena percentagem de pacientes que pioram ao expor-se ao sol. Deve evitar-se a exposição excessiva que provoque uma queimadura, que poderia desencadear um fenómeno de Koebner. A radiação UV pode ser associada a fármacos. Nas condições climáticas de Moçambique a fototerapia com raios solares pode recomendar-se durante o ano, isolada ou combinada com a talassoterapia (banho de mar).

2) Imunomoduladores.

3) Magnetoterapia.

4) Acupunctura.

5) Anticorpos Mono - clonais.

a) Em pacientes com Psoríase moderada a severa, um inibidor específico do IL23 – guselkumab, demonstrou uma melhoria da área psoriática e do indicador de severidade relativamente ao placebo e ao adalimumab. Os pacientes que receberam guselkumab tiveram também uma melhoria do Indicador de Qualidade de Vida Dermatológica, relativamente aqueles que receberam adalimumab, com perfil de segurança igual.<sup>18</sup>

b) A eficácia e segurança do ixekizumab foi demonstrada na Psoríase em placas moderada a severa em pacientes com comprometimento palmo – plantar, melhorando a área palmo – plantar pustulosa e o indicador de severidade. A melhoria dos sintomas palmo – plantares foi mais rápida durante a fase de indução de 12 semanas com 2 doses de ixekizumab relativamente ao etanercept, ao ustekinumab<sup>19</sup> ou ao placebo. Não surgiram questões de segurança.<sup>20</sup>

c) Mais de metade dos pacientes com Psoríase do couro cabeludo moderada a severa tiveram uma resolução quase total dos sinais e sintomas após 12 semanas de secukinumab. O Secukinumab foi superior ao placebo nos objetivos chave primários e secundários, já observados na semana 3 e confirmados na semana 12: Indicador de Severidade da Psoríase do Couro Cabeludo, Balanço Global do Investigador. O secukinumab apresentou baixa toxicidade, de acordo com relatórios prévios; não surgiram novas questões de segurança.

d) Pacientes com Psoríase em placas moderada a severa tratados com tildrakizumab 100 mg e 200 mg verificaram uma melhoria significativa do Indicador de Severidade da Área Psoriática e do Balanço Global da Psoríase na semana 12 comparativamente ao placebo ou a etanercept; este bom resultado manteve-se na semana 28. O Tildrakizumab 100 mg e 200 mg foi bem tolerado com baixa incidência de RAM. A ocorrência de abandono de tratamento, infeção severa, neoplasia, ou acidente cardiovascular foi semelhante á do placebo.<sup>21</sup>

O tratamento da Psoríase com os inibidores TNF, IL-12/23 e 1 IL-17 melhora a artrite psoriática.

Mas existe uma discordância nas perspetivas do paciente e do médico sobre o resultado do tratamento: um estudo mostra que 47 % dos pacientes com Psoríase não tinham tido uma consulta médica no último ano; 19 % atribuíram este facto à falta de confiança no médico para poder ajudar.

O tratamento da Psoríase deve assim considerar a presença de ansiedade, depressão, tensão psicológica assim como a perspetiva do paciente sobre o controlo da sua doença.

Um outro estudo multinacional mostrou que 71 % dos pacientes com Psoríase moderada a severa referiam um impacto alto da doença na sua vida diária e que a vontade de aderir ao tratamento revelada pelos pacientes estava associada a um resultado positivo na qualidade de vida, sugerindo que a adesão pode melhorar com avaliações periódicas da severidade da doença e da qualidade de vida associadas à partilha das decisões terapêuticas com o paciente (informação, vantagens e



desvantagens das diferentes opções terapêuticas, acordo mutuo sobre a escolha terapêutica).

A utilização de agentes biológicos (por exemplo o Brodalumab 140 ou 280 mg cada duas semanas) tem impacto positivo na qualidade de vida dos pacientes e na sua satisfação com o tratamento, que podem ser avaliadas com diferentes indicadores compostos (exemplo: dor, prurido, rubor, extensão, sangramento, sensação de queimadura, dor por fissuras cutâneas, dor articular). O secukinumab, ixekizumab e o apremilast por exemplo, são rapidamente efetivos na redução do prurido.

## **12.2. Lúpus eritematoso fixo discoide crónico.**

O lúpus eritematoso sistémico (LED) é uma doença autoimune crónica, inflamatória e multisistémica (pode afetar qualquer órgão, mas muito frequente atinge os rins), que evolui por períodos de exacerbação, afetando pele, mucosas e articulações, sistema nervoso, serosas e outros órgãos em maior ou menor intensidade.

### **Epidemiologia**

O LED é frequente entre a terceira e a quarta década de vida e mais frequente no género feminino (11:1), sobretudo em idade fértil, menos frequente nas crianças pré-púberes. A sua prevalência e o risco de desenvolver a nefrite lúpica variam bastante segundo as regiões do mundo, tipos humanos e etnias. Nos Estados Unidos verifica-se maior frequência da nefrite lúpica no tipo africano, mesmo depois de ajustadas as condições sociais e económicas; os pacientes africanos e hispânicos apresentam mais cedo a nefrite lúpica com consequências mais graves. Estas diferenças podem resultar de uma pré-disposição genética de certos genótipos de alto – risco e auto – anticorpos que são mais frequentes no tipo africano.<sup>22</sup>

O quadro clínico varia no que respeita a forma clínica de apresentação, as estruturas afetadas, a evolução e as manifestações cutâneas e mucosas.

A nefrite lúpica (proteinúria persistente e sedimento urinário alterado) é um fator de risco de morbidade e mortalidade do LED e 10 % dos pacientes com este quadro evoluem para insuficiência renal aguda.

### **Genética e patogénia**

O LED manifesta-se em indivíduos com um genótipo determinado expostos a fatores desencadeantes ambientais. Diferentes genes estão associados a esta suscetibilidade, predominantes no *locus* HLA humano; o HLA-DR4 e DR15 representam um risco aumentado 2X de nefrite lúpica em pacientes caucasianos e asiáticos; o gene do recetor A do PDGF e o gene do co – transportador de glicose SLC5A11 dependente do sódio estão igualmente envolvidos em mulheres caucasianas. Existem poucos estudos realizados com africanos.

Na fase pré-clínica encontra-se uma diferenciação das células B em plasmoblastos progredindo para uma inflamação sistêmica dos tecidos à medida que os neutrófilos e as células mieloides se ativam. Os neutrófilos contribuem para a patogênese do LED e da NL, facilitando a inflamação, lesão endotelial e aumentando a auto - imunidade. Os auto - anticorpos para os componentes do sistema C (C1q, C3b) também desempenham um papel importante no desenvolvimento da NL.

### **Manifestações gerais e sistêmicas.**

Cutâneas: lesões tipicamente localizadas na face, eritematosas (inflamadas), com aspecto de asas de borboleta, eritematopapulosas, eritematoinfiltradas, também localizadas na parte superior do dorso e membros superiores; lesões com atrofia central, ampolares, nodulares, roxas ou hiperqueratósicas.

Mucosa oral e genital: lesões ulceradas superficialmente e dolorosas.

No lúpus eritematoso fixo discoide crônico as lesões cutâneas caracterizam-se pela presença de máculas eritematosas com escamas foliculares distendidas, telangiectasias e atrofia.

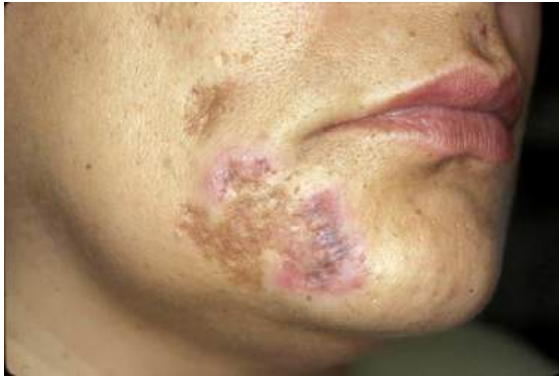Evolução: cicatrização central com atrofia da pele, despigmentação e telangiectasias.

As manifestações clínicas da NL são frequentemente ligeiras e serão detetadas não pelo exame clínico, mas pela análise de urina. Todos os pacientes com LED devem ser avaliados na sua função renal, no diagnóstico inicial e depois anualmente, mesmo que não apresentem sintomas renais (análise de urina, ureia, creatinina).

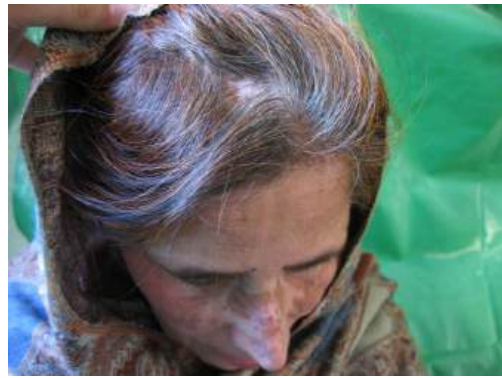### **Formas clínicas**

#### **LED localizado.**

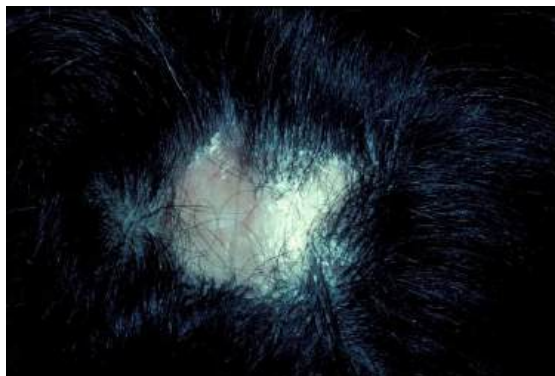
Caracteriza-se por lesões localizadas na cabeça, acima do pescoço, especialmente na cara e no couro cabeludo; neste nos estádios finais produz-se uma lesão total dos folículos pilosos com tampões córneos, produzindo uma alopecia definitiva, em forma de cicatriz deprimida. Podem aparecer lesões da mucosa oral, frequentes nos lábios e nas pálpebras.



Fotografia 18: lesão com eritema e atrofia.



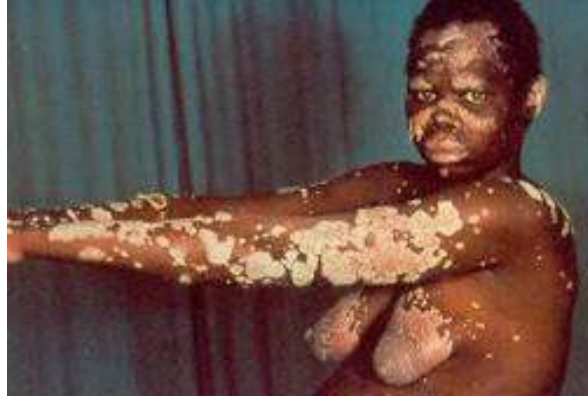Fotografia 19: lesões na cara e couro cabeludo.



Fotografia 20: alopecia cicatricial deprimida no couro cabeludo.

### **LED generalizado**

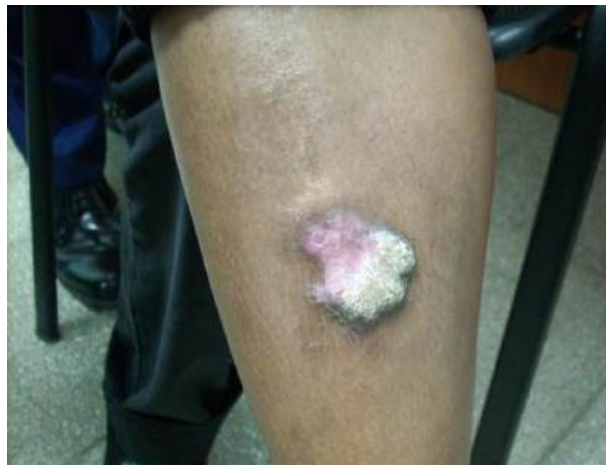Nesta variante observam-se lesões discoides, que apresentam todos os graus de intensidade; o que as caracteriza além estarem localizadas em áreas expostas é que afetam outros sítios, menos habituais como o tórax e costumam ser mais extensas nas extremidades superiores e no couro cabeludo. Não se deve confundir os termos generalizado e sistémico, na medida em que o sistémico se refere a lesões viscerais da doença e o generalizado à grande extensão das manifestações cutâneas sem lesão dos órgãos internos. Esta forma generalizada necessita uma observação cuidadosa, na medida em que estes casos têm uma percentagem elevada de alterações imunológicas, um alto risco de progressão até um lúpus eritematoso sistémico (LES) com manifestações sistémicas mais severas. Devem ser realizados testes laboratoriais periódicos para detetar precocemente esta evolução da doença. A fotografia seguinte mostra esta forma, onde se pode observar uma multiplicidade de lesões, tanto em áreas foto expostas como em áreas cobertas.



Fotografia 21: lesões extensas do LED generalizado.

### **LED hipertrófico ou verrugoso.**

Denominado também hiperqueratósico, é uma variante rara em que podemos observar uma hiperqueratose exagerada nas lesões discoides do LED clássico. Não são pruriginosas e podem imitar outras entidades, mas o quadro histológico corresponde ao LED.

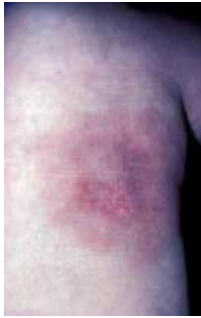

Fotografia 22: lesão eritematosa e atrófica clássica com área hipertrófica

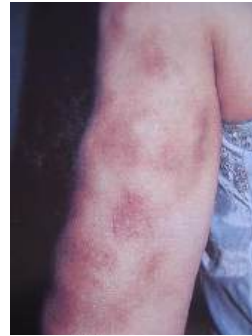### **LED paniculítico ou profundo.**

Caracteriza-se pela presença de nódulos profundos dérmicos subcutâneos, de 1 a 4 cm, duros, bem definidos e indolores. A pele que os recobre pode ser normal ou apresentar lesões discoides. Habitualmente existem lesões de LED clássico em outras localizações.

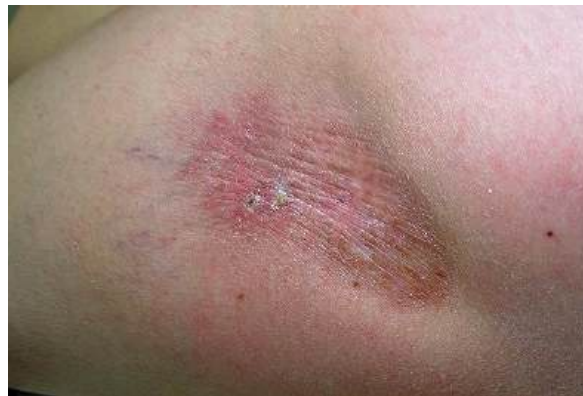As localizações mais frequentes são: a cabeça, a parte proximal das extremidades superiores, o tronco, o ombro, a mama, os glúteos. Estas lesões quando curam deixam depressões profundas como sequelas, devidas à perda do panículo adiposo. Esta variante pode corresponder ao LED ou ao LES.



Fotografia 23: lesão nodular e depressão profunda no tronco.



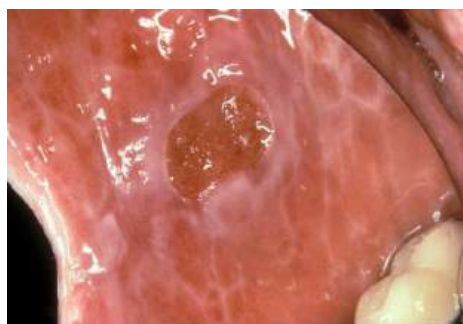
Fotografia 24: lesões nodulares e profundas e depressões profundas no membro superior.



Fotografia 25: alteração da área afetada por nódulo e depressão. Na pele envolvente, observamos eritema, escamas e atrofia.

### **LED mucoso (oral e conjuntival).**

A lesão das mucosas pode aparecer em cerca de 25% dos pacientes com LED. A lesão mais frequente é a oral, embora outras mucosas como a conjuntiva e a genital possam estar comprometidas. O aparecimento de lesões esbranquiçadas, irregulares e indolores é característico da evolução, podendo deprimir-se a nível central e até ulcerar-se. Devemos lembrar que estas lesões podem dar origem a carcinomas escamosos. Podem afetar o bordo do lábio e a área inferior da conjuntiva palpebral. A fotografia seguinte mostra uma lesão da mucosa oral.

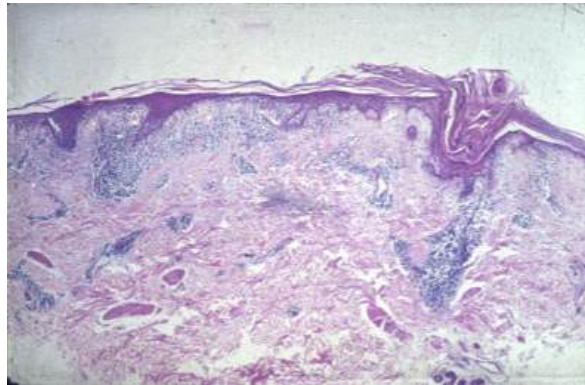


Fotografia 26: lesão esbranquiçada de LED com centro deprimido na mucosa bucal.

## Diagnóstico

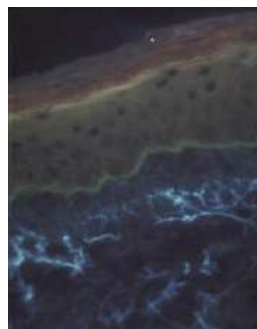
O diagnóstico clínico é fácil na forma clássica de LED, tendo em conta a tríade de lesões elementares: eritema, escamas e atrofia. Nas outras variantes, embora cada uma tenha a sua peculiaridade clínica, existem habitualmente lesões típicas em outras localizações. Se existirem dúvidas ou se não for possível confirmar o diagnóstico, deve-se realizar uma biopsia da pele afetada, para coloração com hematoxilina e eosina, para observar as alterações da pele que serão:

1. Hiperqueratose com tampões córneos.
2. Atrofia do estrato de Malpighi.
3. Degeneração hidrópica da camada basal.
4. Infiltrado inflamatório focal de células linfocíticas perianexial.
5. Edema, vasodilatação e frequentemente a presença de mucina na derme superficial.



Fotografia 27: características histológicas do LED clássico.

Poderá ainda efetuar-se uma imunofluorescência direta da pele afetada e se existirem dúvidas de que se trate de um LES, realiza-se aquele em pele sadia exposta, onde poderemos observar uma positividade de 60 a 80 %, com depósitos de imunoglobulinas e complemento, ao longo da junção dermo - epidérmica (banda lúpica). A pele não afetada pode ser negativa.



Fotografia 28: teste da banda lúpica positiva em pele afetada.

No LED o resto dos exames laboratoriais é normal, incluindo os imunológicos.

Os aspetos mais importantes desta doença são:

1. O LED é uma doença autoimune que atinge a pele e por vezes as mucosas, está relacionada com a exposição à luz solar e as lesões são predominantes em áreas foto expostas.
2. As manifestações clínicas incluem uma tríade de lesões elementares (eritema, escamas e atrofia), habitualmente presente de uma forma ou outra nas variantes de LED.
3. Normalmente consegue-se fazer o diagnóstico clínico da doença.
4. É importante acompanhar a variante generalizada devido à possibilidade de evolução para a forma sistémica.
5. As lesões de LED, principalmente na mucosa oral podem evoluir para o carcinoma escamoso, pelo que devem ser vigiadas.

Em caso de envolvimento renal com suspeita de NL (proteinúria > 500 mg / dl, com ou sem outras alterações clínicas, ou proteinúria ou hematuria associadas a insuficiência renal não provocada por outra causa), deve ser considerada a biopsia do rim.

Diagnóstico diferencial: dermatite seborreica, rosácea, dermatite medicamentosa, erupção polimorfa solar, sífilis terciária, carcinoma basal.

Lesões localizadas no couro cabeludo: pseudo pelada de Brocq (placas alopecicas com atrofia folicular), pelada (cabelos em sinal de admiração).

O diagnóstico precoce e o tratamento melhoram o prognóstico da doença; em geral os pacientes devem evitar a exposição à luz solar, a temperaturas altas e a automedicação. Devem usar filtros de proteção solar, roupa com mangas compridas, chapéus e sombrinhas. A dieta deve ser rica em frutas, verduras e vegetais.

Os pacientes respondem de forma diversa aos diferentes medicamentos e o tratamento deveser adaptado, considerando a cronicidade da doença e o longo prazo que pode afetar a adesão terapêutica.



## Medidas gerais e tratamento farmacológico

### Tratamento farmacológico

#### Local:

- Utilizam-se cremes esteroides tendo em conta as lesões frequentes da cara; utiliza-se um creme de baixa potência (hidrocortisona a 1%); no resto do corpo e em lesões localizadas, pode-se utilizar de média e alta potencia (triamcinolona e clobetasol).
- Loções ou cremes com filtro solar (FPS > 30).

#### Sistémico:

- Anti-histamínico.
- Vitaminoterapia: vitaminas E e C como antioxidantes.
- Antimaláricos (como fármacos de primeira linha).

Quadro 4: fármacos de primeira linha no tratamento sistémico do LED.

Medicamento	Dose e via	Posologia	Alteração
Hidroxicloroquina	200 mg Per Os	1 ou 2 X / dia	-----
Cloroquina	250 mg Per Os	2 X /dia (1 mês)	↓ para 1 vez / dia

Podem ser administrados em ciclos, a tomar durante 1 mês e descansar 15 dias, até à remissão completa das lesões em atividade.

- Outras alternativas: esteroides por via sistémica para lesões disseminadas, ou generalizadas, ou muito desfigurantes, ou se existe contra-indicação para os antimaláricos (toxidermia, retinopatia, gravidez).

Quadro 5: fármacos de segunda linha no tratamento sistémico do LED.

Medicamento	Dose e via de administração
Dapsona	25 a 200 mg / dia Per Os
Retinoides (isotretinoína, etretinato)	0,5 a 2 mg / kg / dia Per Os
Azatriopina	1,5 a 2 mg / kg / dia Per Os
Metotrexato	7,5 a 25 mg / semana Per Os
Prednisona	1 mg / kg / dia Per Os

As medidas gerais a tomar são a proteção solar e o acompanhamento das potenciais reações adversas provocadas por alguns daqueles medicamentos.

1. Deve evitar-se a exposição ao sol e a altas temperaturas: uso de protetor solar, chapéu, sombrinha e roupa adequada; o paciente não deve trabalhar ao ar livre ou exposto ao sol.
2. Antes e durante a prescrição de cloroquina ou hidroxicloroquina deve ser realizado um exame oftalmológico, de 6 em 6 meses, tendo em conta que se pode produzir uma lesão importante da retina, quase sempre depois de 1 ano de tratamento.
3. Com estes medicamentos ou com Dapsona deve também realizar-se previamente um doseamento da enzima glicose 6 fosfato desidrogenase (G6PD), na medida em que na ausência desta pode aparecer uma anemia hemolítica e o óbito do paciente.
4. Acompanhar o hemograma, as provas hepáticas e renais, para detetar toxicidade, em relação a todos os medicamentos que podem ser utilizados.
5. Importante: conhecer o efeito teratogénico dos retinoides, sendo necessário o consentimento informado do paciente para a sua utilização; não prescrever a mulheres em idade fértil.
6. A azatioprina é outra alternativa de tratamento: 50 – 100 mg / dia, diminuindo conforme a melhoria de 25 – 50 mg / dia.

Os objetivos do tratamento da NL são prevenir a insuficiência renal crónica e aguda. Utiliza-se inicialmente um anti-inflamatório (corticosteroide em alta dose) e um imunossupressor potente (ciclofosfamida POS ou EV ou MMF) associados a um anti - malárico. Esta fase de indução pode durar 3 a 6 meses, seguida de uma fase de manutenção mais longa, mas menos intensa de vários anos (desconhece-se ainda se poderá ser suspensa). Este tratamento melhorou a sobre - vida dos pacientes a 5 anos em 80 %. No entanto os efeitos secundários destes medicamentos podem ser negativos, prejudicando a adesão terapêutica.

### ***12.3. Líquen plano.***

Dermatose de etiologia desconhecida, cujo elemento eruptivo típico é uma pápula poligonal, com o tamanho de uma cabeça de alfinete, rosa amarelado ou violácea, lisa, brilhante e firme.

As pápulas, geralmente reunidas em placas com um desenho estriado, localizam-se sobretudo na face exterior dos punhos, dos antebraços e das pernas, embora possam estender-se também a outras regiões.

#### **12.4. Pitiríases rosada de Gilbert.**

Sinónimos: pitiríases maculata circinata de Duhring, roséola escamosa de Fournier, Herpes tonsurans de Kaposi e Hebray, Pitiríases rosa.

Conceito: doença inflamatória da pele que cura espontaneamente, caracterizada por lesões papulo - maculares ligeiramente escamosas e descamativas de forma ovalada ou circular rosadas na periferia e amareladas no centro, de etiologia desconhecida.

A também chamada Rosácea é uma doença inflamatória da pele sem uma definição universalmente aceite ou pato - fisiologia confirmada. O sistema de diagnóstico e classificação atual está associado a diferentes características dos sob - tipos, podendo evoluir para uma abordagem de fenótipo. A discordância entre sob – tipo e fenótipo é relevante pelas suas implicações na prática clínica e na investigação.<sup>23</sup>

#### **Quadro clínico**

Geralmente esta dermatose começa com uma lesão solitária que pode passar inadvertida chamada medalha mãe, heráldico, placa primitiva, ou placa pregão localizada fundamentalmente no tronco ou no pescoço, de 2,5 a 6 cm aproximadamente, que pode durar uma semana ou mais antes de aparecerem outras lesões disseminadas ou generalizadas, fundamentalmente nos lados do tronco, perpendicularmente ao eixo central do corpo. Afetam os braços, pescoço, abdómen, tórax, glúteos e a raiz dos membros inferiores, respeitando a cara, as mãos e os pés.

O prurido pode estar ausente, no início pode ser moderado e posteriormente severo. À medida que a doença vai evoluindo as lesões vão mudando de características, conservando a sua forma oval vão crescendo perifericamente com bordos eritematosos e centro amarelo com descamação furfurácea.

#### **Evolução**

Evolui até à cura definitiva, aproximadamente em 6 semanas, embora possa variar entre 14 semanas até 6 meses.

## **Formas clínicas**

- 1 - Medalha única.
- 2 - Sem medalha.
- 3 - Com medalhas isoladas.
- 4 - Miliar ou punctiforme.
- 5 - Eritematosa.
- 6 - Vesiculosa.
- 7 - Psoriasiforme.
- 8 - Urtigada.
- 9 - Hemorrágica.
- 10 - Papulosa.
- 11 - Liquenoide.

## **Diagnóstico**

Anamnese, exame físico, exames laboratoriais, dependendo do quadro clínico, das características das lesões, sua distribuição e evolução. Para fazer o diagnóstico diferencial com o secundarismo sífilítico com lesões maculopapulosas realizar o teste de VDRL.

Diagnóstico diferencial: tinea circinada, tinea do corpo ou micose superficial, dermatite seborreica, psoríase, roséola sífilítica.

## **Tratamento**

Medidas de higiene individuais e conviventes.

Banhos calmantes e loções calmantes se houver prurido intenso.

Luz ultravioleta.

Helioterapia.

Talassoterapia.

Anti-histamínicos.

Mais vale não tratar uma erupção que cura espontaneamente do que agravá-la com pomadas, irritantes tópicos, loções que congestionem a pele, exageram o prurido, produzindo até um eczema da pele. Se suspeita um quadro de pitiríases rosada de Gilbert, faça um exame físico completo, exames complementares incluindo VDRL, VIH e se negativos, deixar evoluir exclusivamente com tratamento sintomático para o prurido.

O tratamento dirigido às características da doença apresentadas em vez de indicado pelo sob – tipo pode melhorar o estado do paciente, incidindo sobre os aspetos que mais o incomodam. Além disso, sabendo que as características da rosácea se misturam nos vários sob – tipos e que não existe um tratamento único para todas as queixas, serão necessários vários tratamentos para cuidar o leque das queixas de um paciente.

### **Características cutâneas**

#### **Cuidados gerais da pele**

A educação e instrução para os devidos cuidados gerais com a pele são essenciais para todos os pacientes com rosácea, para garantir os melhores resultados do tratamento: usar protetor solar SPF 30+; uso frequente de creme; uso de detergentes pouco agressivos; evitar fator desencadeante (se conhecido). Os cuidados gerais com a pele são a estratégia principal de gestão das características secundárias como aparência e sensação de secura ou de picadas.

#### **Tratamento de primeira linha**

Destina-se às características fenotípicas cutâneas: eritema transitório, eritema persistente, pápulas ou pústulas inflamatórias, telangiectasias. O tratamento das pápulas ou pústulas inflamatórias varia conforme a gravidade da situação.

## **Terapia combinada**

Diferentes características cutâneas da rosácea podem ser tratadas com mais de um princípio ativo simultaneamente. Se o tratamento de primeira linha falhar, o Médico deve considerar uma opção de primeira linha alternativa, ou associar um novo agente de primeira linha. Apresentações moderadas e severas das características principais podem necessitar uma combinação de tratamentos.

## **Terapêutica de manutenção**

Depende da modalidade de tratamento e do desejo do paciente de prosseguir com este. Deve ser utilizado o tratamento mínimo para manter o controle. Um tratamento adicional deve ser utilizado durante um período suficiente antes de mudar para um alternativo.

## **Características oculares**

A rosácea ocular é um desafio multidisciplinar. Os casos ligeiros não incomodam o paciente e são controlados pela higiene ocular, pálpebras e pestanas. Casos mais graves devem ser referidos ao oftalmologista: blefarite, visão turva, sensação de corpo estranho, eritema bulbar inter - palpebral, foto fobia, rubor, lacrimejo e telangiectasia. Para sensação de queimadura ou picada ligeira deve receitar-se uma solução de lágrimas artificiais. Os cuidados oculares gerais incluem óculos de sol protegidos para os UV e higiene das pestanas. A instrução e ensino dos cuidados oculares gerais garantem o resultado do tratamento. A higiene das pestanas faz-se com compressas mornas, expressão da glândula meibomian, pachos de champô de criança diluído e gotas lubrificantes.

## **12.5 Pênfigo vulgar**

O termo pênfigo deriva do grego *pemphix* que significa bolha: existe uma rutura da coesão entre os queratinócitos (acantólise) devida à destruição das estruturas de adesão intercelular (desmossomas). Esta doença deve-se a auto – anticorpos que reagem contra os epítomos desmossomiais (desmogleína 3).<sup>24</sup>

### **Epidemiologia**

O pênfigo vulgar é a forma mais comum na Europa e nos Estados Unidos da América, menos no Brasil onde é mais frequente o pênfigo foliáceo (forma endémica). Comparada com outras dermatoses é uma doença relativamente rara, mais frequente entre os judeus Ashkenazi e povos de origem mediterrânica, sem predominância por género ou tipo e apresenta-se normalmente entre os 50 e os 60 anos.

### **Patogénese**

No pênfigo vulgar forma-se anticorpos tipo Ig G dirigidos contra uma proteína desmossomial (desmogleína tipo 3). Estes anticorpos atacam os desmossomas dos queratinócitos supra - basais (onde predomina a desmogleína tipo 3), provocando acantólise (desagregação dos queratinócitos). O exame histo - patológico é diagnóstico: descolamento intra – epidérmico acima da camada basais (fenda supra basal), destacando a restante epiderme. A imuno – fluorescência da pele mostra acumulação de Ig G na superfície dos queratinócitos.

### **Clínica**

O pênfigo vulgar atinge as mucosas (especialmente a mucosa oral) em todos os pacientes e em 50% dos casos antecede as manifestações cutâneas por vários meses (a desmogleína tipo 3 é mais abundante no epitélio da mucosa). A lesão oral apresenta-se com úlceras aftosas, evoluindo para erosões dolorosas e extensas, que muitas vezes dificultam a alimentação do paciente. Podem ser afetadas outras mucosas (lábio, língua, orofaringe, mucosa genital).



A lesão cutânea típica é uma bolha flácida, rapidamente rompida, deixando uma erosão vermelho vivo. Esta erosão apresenta um cheiro característico, descrito como “ninho de rato”. Ao examinar o paciente, o médico observa múltiplas e extensas erosões, marginadas por retalhos de bolhas rotas, encontrando eventualmente algumas bolhas flácidas que ainda não romperam. A doença pode afetar qualquer parte dos tegumentos, predominando na cabeça, no tórax e nas pregas axilares.

O sinal de Nikolsky (achado clínico clássico do pêfigo, presente também no síndrome de Stevens – Johnson e na Necrólise Epidérmica Tóxica) provoca-se facilmente mesmo na pele aparentemente sã: quando o dedo do examinador pressiona a pele tangencialmente esta descola-se. O sinal de Asboe – Hansen também é positivo: ao pressionar ligeiramente uma bolha provoca-se a sua progressão (o seu conteúdo líquido espalha-se sob a pele).

### **Diagnóstico**

Suspeito pela clínica, deve ser confirmado por biopsia em uma bolha intacta e na pele aparentemente sã com a imuno - fluorescência (sensibilidade próxima dos 100%). A colheita de sangue permite a pesquisa de anticorpos anti – desmossomiais (em 75% dos casos) por imuno – fluorescência indireta; o título destes anticorpos pode estar associado com a atividade da doença em alguns pacientes.

### **Tratamento**

Deve ser utilizado um corticoide sistémico em alta dose (prednisolona 2 mg / kg / dia). A dose deve ser ajustada de acordo com a gravidade do quadro podendo variar de 40 mg / dia (forma localizada) até 200 mg / dia (forma grave). Mantêm-se o tratamento até á resolução do quadro clínico (primeiras semanas); um sinal de Nikolsky negativo é o primeiro indício da regressão da doença; em seguida reduz-se a dose progressivamente, mantida em dias alternados; a recorrência é comum.

Em muitos pacientes é necessário associar um imunossupressor (azatioprina, ciclofosfamida) para reduzir o uso de corticoide. Pode ser necessária a antibioterapia (tetraciclina), a administração de antifúngicos ou antivirais, quando as rachaduras da pele estão infetadas.

## **13. Tumores cutâneos.**

As neoplasias malignas da pele são das mais frequentes na espécie humana. Estima-se que ocorram mais de 700.000 novos tumores anualmente nos Estados Unidos. Na sua maioria são basaliomas, tumores relativamente benignos, localmente destrutivos e com baixa mortalidade. Os carcinomas espinocelulares, os segundos mais frequentes, causam aproximadamente 2.000 mortes por ano. O melanoma maligno, com mais de 32.000 casos por ano, é responsável por cerca de 6.500 mortes todos os anos. Os primeiros dois tipos e neoplasias derivam dos queratinócitos epidérmicos enquanto o terceiro se desenvolve a partir dos melanócitos do estrato epidérmico basal. O rastreio destes tumores é importante, pois são relativamente fáceis de diagnosticar nos seus estádios precoces em que a cura ainda é possível recorrendo a medidas simples.<sup>25</sup>

### **13.1. Melanoma.**

Tumor formado por células capazes de elaborar a melanina (melanoblastos), localizado sobretudo ao nível da pele e olho, excepcionalmente ao nível dos centros nervosos e das meninges. Pode tratar-se de um tumor benigno (por exemplo o *nevo*) ou de um tumor maligno (também chamado *melanoblastoma*), localizado na pele ou no globo ocular.

O melanoblastoma ou melanoma maligno, é qualquer tumor maligno constituído pela proliferação de melanoblastos. As suas localizações mais frequentes são a pele e o olho, excepcionalmente o tubo digestivo, o peritoneu e glândulas suprarrenais.

#### **Conceito do Melanoma Maligno**

O melanoma maligno é um cancro com origem nos melanócitos, em geral de localização primária, potencialmente letal e de incidência crescente. Ocorre na pele, nos olhos, nas orelhas, no trato gastro - intestinal, nas leptomeninges e nas membranas mucosas orais e genitais. Pode ser detetado por médicos e pacientes com um simples exame da pele. Tem a capacidade de metastisar para qualquer órgão,

incluindo o cérebro e o coração. O melanoma da pele é mais prevalente que as formas não - cutâneas. Um número razoável de casos evolui a partir de um nevo preexistente.

O melanoma pode ocorrer em qualquer superfície cutânea, independentemente da exposição solar. As localizações mais comuns nos homens são o tronco (55 %), especialmente na parte superior do dorso, seguido pelas pernas, braços e face; nas mulheres, as localizações mais comuns são as pernas (42 %) seguidas pelo tronco, braço e face.

### **Epidemiologia**

Ocorre em todos os tipos humanos, mas é raro nos africanos negros (nestes a localização mais frequente é palmo - plantar). Nos caucasianos os melanomas são tanto mais usuais quanto mais branca for a pele e mais claros os cabelos e olhos; incidem com maior frequência em áreas mais próximas à região do Equador, o que sugere uma ação etiológica solar.<sup>26</sup>

O melanoma pode ocorrer em qualquer idade, mas é raro na infância. A sua incidência é crescente atingindo cerca de 68 mil indivíduos por ano nos Estados Unidos e causando 8 mil óbitos / ano.

Quanto ao género, é o quinto cancro mais diagnosticado em homens (risco de 2,67 % ao longo de toda a vida) e o sexto mais frequente em mulheres (risco de 1,79 % ao longo de toda a vida). No género feminino o prognóstico é melhor. Em geral os melanomas ocorrem depois da puberdade e são mais comuns na idade média, com excepção do lentigo maligno que surge depois da quinta década.

Um total de 62.000 casos de melanoma foi diagnosticado nos Estados Unidos em 2006. A incidência deste cancro está a aumentar rapidamente no mundo inteiro. Atualmente 1 em 63 norte-americanos desenvolverá melanoma durante a vida; o risco era de um em 1.500 em 1935.

A maior incidência deste cancro ocorre na Austrália e na Nova Zelândia. A média de idade ao diagnóstico é de 57 anos e a média de idade de óbito é de 67 anos. Os

homens são cerca de 1,5 vez mais propensos a desenvolver melanoma do que as mulheres.

### **Etiopatogenia e histopatologia**

A etiologia é desconhecida, mas alguns fatores favorecem o aparecimento de melanoma cutâneo (ver quadro seguinte).

Quadro 6: fatores associados ao melanoma cutâneo.

<b>Risco muito elevado</b>	<b>Risco moderadamente elevado</b>	<b>Risco pouco elevado</b>
<p>História pessoal de sinais atípicos.</p> <p>História familiar de melanoma e mais de 75 -100 sinais.</p> <p>Genética.</p> <p>Cancro de pele não melanoma prévio.</p> <p>Nevo congénito (gigante &gt; 20 cm).</p> <p>História pessoal de melanoma;</p> <p>História familiar de melanoma em pais, irmãos ou filhos.</p>	<p>Nevos clinicamente atípicos.</p> <p>Grande número de nevos (26-50; 51-100).</p> <p>Bronzeamento crónico com tratamentos UV A (tratamentos PUVA [<math>&gt;250</math>] para psoríase).</p> <p>Exposição solar.</p>	<p>Queimaduras solares bolhosas repetidas.</p> <p>Sardas.</p> <p>Pele clara, incapaz de bronzear.</p> <p>Cabelo ruivo ou loiro.</p> <p>Nevo clinicamente atípico.</p>

### **Fisiopatologia**

A maioria dos melanomas aparece como lesão primária, embora alguns autores afirmem que até 30% ocorrem a partir de nevos preexistentes.

A genética do melanoma é complexa, mas determinados oncógenes tornaram-se importantes em razão de sua frequência e das implicações terapêuticas (por exemplo a indicação de vemurafenibe para a mutação BRAF). Outras mutações além da BRAF (mais comum em melanoma extensivo superficial) são KIT (mais comum em melanoma lentigo maligno e melanoma acral), NRAS e CDKN2A (a mutação específica mais comum no melanoma familiar). Cerca de 20 a 40% dos casos de melanoma familiar estão associados à mutação em CDKN2A.

## Quadro clínico

História: na *anamnese* os pacientes apresentam história de alteração no tamanho, no formato ou na cor, ou prurido em nevo novo ou preexistente.

Exame físico (ABCD): o objetivo é reconhecer o melanoma no seu estágio mais inicial. Comparado aos nevos melanocíticos comuns adquiridos, o melanoma maligno tende a apresentar Assimetria, Bordos irregulares, Coloração variável e Diâmetro aumentado. As mudanças no formato e na cor são sinais iniciais importantes e devem sempre levantar suspeita. Ulceração e sangramento são os sinais posteriores; a esperança de cura diminui bastante se o diagnóstico não for feito antes dessas mudanças.

Quadro 7: sinais sugestivos de malignidade em lesões pigmentadas.

Sinal	Implicações
Mudanças na cor	
Escurecimento repentino; castanho, preto.	Aumento do número de células tumorais, cuja densidade varia na lesão, criando uma pigmentação irregular.
Disseminação da cor para a pele anteriormente normal.	Migração de células tumorais pela epiderme em velocidades variáveis e em diferentes direções (fase de crescimento horizontal).
Vermelho.	Vasodilatação e inflamação.
Branco.	Áreas de regressão ou inflamação.
Azul.	Pigmento profundo na pele, sinal de aumento da profundidade do tumor.
Mudanças nas características do bordo	
Contorno irregular	Migração horizontal de células malignas a taxas diferentes.
Pigmentação satélite.	Migração de células além dos limites do tumor primário.
Desenvolvimento de halo despigmentado.	Destrução melanocítica por possível reação imunológica e inflamação.
Mudanças nas características superficiais	
Descamação. Erosão. Exsudação. Formação de crosta.	Sangramento. Ulceração. Elevação. Perda das linhas cutâneas normais.
Desenvolvimento de sintomas	
Prurido. Sensibilidade.	Dor.

## Classificação

Existem quatro sob tipos principais clínicos e histopatológicos. Como referido o melanoma começa a partir de um crescimento *de novo* ou desenvolve-se a partir de uma lesão preexistente como um sinal congénito ou atípico. Os quatro tipos propostos são:

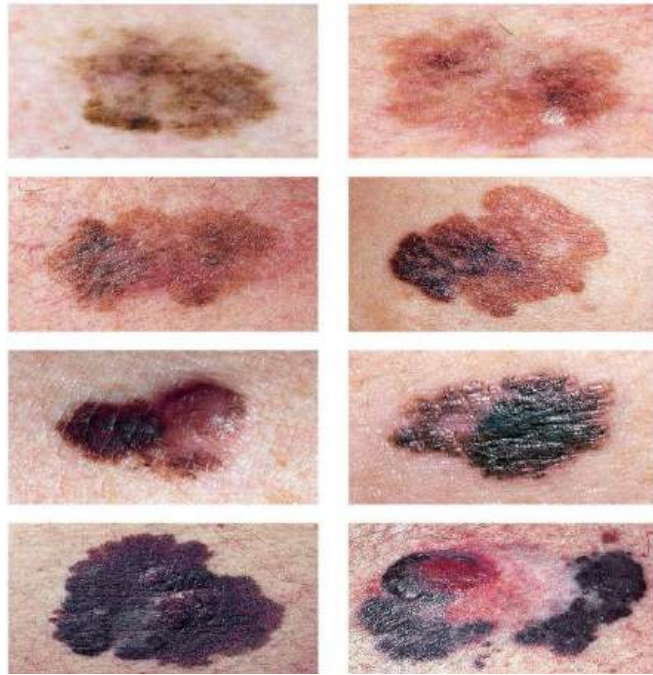1. Melanoma de disseminação superficial (MDS).
2. Lentigo maligno melanoma (LMM).
3. Melanoma nodular (MN).
4. Melanoma lentiginoso acral (MLA).

Melanoma de disseminação superficial (MDS).

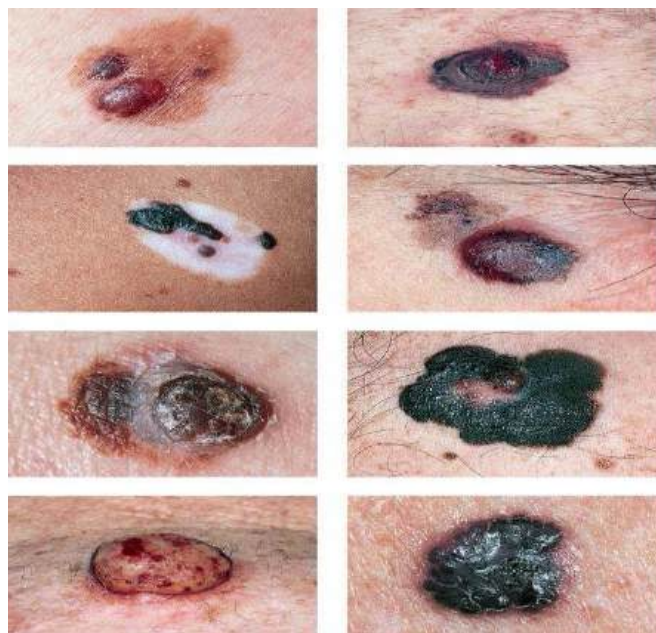- Corresponde a 70% dos melanomas.
- Diâmetro > 6 mm.
- Localizado no tronco em homens e mulheres e nas pernas apenas em mulheres.
- Bordos assimétricos irregulares.
- Começa como uma lesão acastanhada plana ou elevada.
- Evolui para as cores preta, azul, vermelha e branca.
- Tem um excelente prognóstico quando descoberto precocemente.

Melanoma nodular (MN)

- 15 % a 20 % dos melanomas.
- Localizados no tronco e nas pernas.
- Crescimento rápido: semanas, meses.
- Pápula ou nódulo acastanhado a preto.
- Úlcera e sangra.



Fotografia 29: melanomas de disseminação superficial.

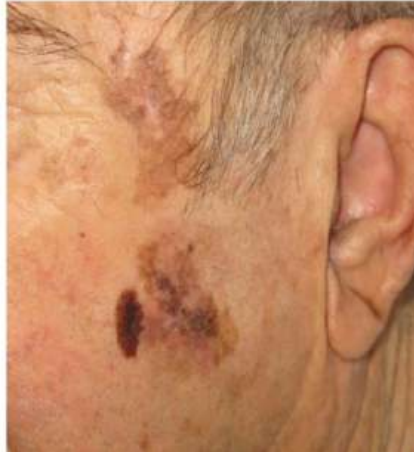

Fotografia 30: melanomas nodulares.

### Lentigo Maligno Melanoma (LMM)

- 4 % a 15 % dos melanomas.
- Localizado na cabeça, no pescoço e nos braços (pele danificada pelo sol).
- Média de idade 65 anos.
- Cresce lentamente em 5 a 20 anos.
- Cresce em < 10 % das lesões precursoras intraepiteliais (lentigo maligno).

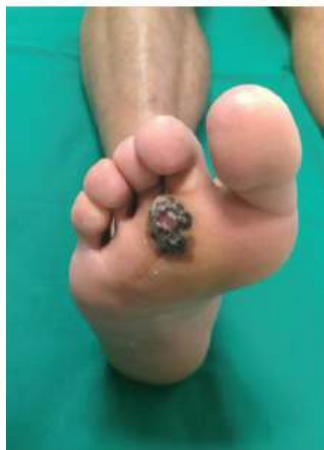- A lesão precursora geralmente é grande (3 a 6 cm de diâmetro).
- A lesão precursora existe há 10 a 15 anos.
- Pigmentação macular acastanhada a preta.
- Nódulos elevados azuis a pretos.
- Geralmente é diagnosticado como lesão *in situ*.



Fotografia 31: lentigo maligno melanoma.

#### Melanoma Lentiginoso Acral

- 2 % a 5 % dos melanomas nos caucasianos.
- 30 % a 75 % dos melanomas em negros africanos, asiáticos e hispânicos.
- Localizado nas palmas das mãos e dos pés.
- Sob a placa ungueal: sinal de Hutchinson (disseminação do pigmento para as pregas ungueais proximais e laterais).



Fotografia 32: melanoma lentiginoso acral.



Outras apresentações de melanoma são: melanoma *in situ*, melanoma mucoso primário da cabeça e do pescoço, melanoma vulvo - vaginal, sob ungueal, melanoma metastático de origem desconhecida, melanoma pediátrico, melanoma amelanótico e melanoma desmoplásico.

## Diagnóstico

### 1. História clínica

São pontos importantes de diagnóstico: (1) aparecimento, *ab ignitio*, de manchas ou nódulos de crescimento rápido; (2) alterações da cor e tamanho de nevos preexistente; (3) presença de sintomas.

### 2. Exame físico: regra do ABCDE para características de melanoma e OSCALES.

Quadro 8: regra ABCDE para o melanoma.

**A:** assimetria  
**B:** bordas irregulares, entalhadas ou borradas  
**C:** cor variável ou com distribuição irregular  
**D:** diâmetro acima de 6 mm  
**E:** evolução ou mudança na lesão ou nevo excepcional com aspecto diferente dos demais

O – *OUTLINE* → Bordos

S – *SIZE (+ NUMBER)* → Nº e dimensões

C – *COLOR* → Cor

A – *ARRANGEMENT* → Disposição, arranjo

L – *LOCALIZATION* → Localização

E – *EFFLORESCENSES* → Erupção

S – *SHAPE* → Forma nas 3 dimensões

### 3. Achados laboratoriais

Entre os sinais histopatológicos encontrados no melanoma estão: distribuição irregular de células atípicas em ninhos e individualmente, com ruturas da arquitetura normal, violação dos limites e evidente reação do hospedeiro com infiltrado inflamatório.

#### 4. Importância do Método de Breslow e o sistema de estadiamento de AJCC (American Joint Committee on Cancer).

Na avaliação de um melanoma deve estar incluída a profundidade de Breslow, que é a medida entre a superfície da pele e o nível mais profundo de invasão tumoral. O estadiamento do tumor é feito com base nessa profundidade de Breslow, sendo 1, 2 e 4 mm os limites para a categoria 'T' do estadiamento. Outras características importantes para o estadiamento são o número de mitoses e a presença de ulceração.

#### 5. Exames complementares

Observação com ampliação com um micrómetro ocular de 10 x mais dermatoscopia (com dermatoscópio) para diagnosticar lesões duvidosas (benignas ou malignas).

- Biópsia.
- Tomografia Computorizada (para detetar metástases cerebrais e em outros órgãos).

## Diagnóstico diferencial dos tumores pigmentados

Quadro 9: diagnóstico diferencial dos tumores pigmentados.

Lesão pigmentada	Achados clínicos
Nevo benigno	Simétrico, cor e limites uniformes, tamanho geralmente < 6 mm, semelhança com outros nevos no mesmo paciente (Figs. 18-1 e 18-2)
Nevo atípico	Tamanho > 6 mm, assimétrico, cor ou limite irregular, aparência diferente de outros nevos do mesmo indivíduo (Fig. 18-7)
Nevo congênito	Presente ao nascer; frequentemente maior que 1 cm na vida adulta (Fig. 18-8)
Melanoma	Características semelhantes às do nevo atípico; lesão que se modifica ou sintomática (Figs. 18-9 a 18-13)
Lentigo	Coloração homogênea, limites precisos, semelhante a outros lentigos em pele com fotodano (Fig. 16-4)
Ceratose seborreica	Verrucosa, com aspecto típico de estuque, com borda definida e arredondada (Fig. 16-1)
Carcinoma basocelular pigmentado	Pode ser indistinguível do melanoma (Fig. 17-4)
Dermatofibroma	Coloração homogênea ou centro mais claro, com franzimento quando pinçado (Fig. 16-5)
Nevo de Becker	Mancha castanha unilateral grande no ombro ou no tórax, possivelmente com crescimento de pelos

### Estadiamento

Em geral, mas não invariavelmente, os melanomas malignos passam por dois estágios, *horizontal* e *vertical*. A fase horizontal do crescimento melanocítico maligno na epiderme pode evoluir para um estágio de comprometimento dérmico e crescimento *vertical*.

A invasão local pelo tumor é avaliada utilizando-se o *método de Breslow*, que é a medida em mm da distância entre a camada de células granulosas e a célula do

melanoma mais profunda identificável. É pouco comum haver metástases em tumores restritos à epiderme.

Quadro 10: classificação e estadiamento do melanoma.

Estágio	Classificação	Definição
<b>Estágio I: O câncer em estágio I é diagnosticado em pacientes que têm lesões primárias com 1 mm ou menos de espessura sem evidências de metástase.</b>		
Estágio IA	T1a N0 M0	As lesões primárias medem 1 mm ou menos em espessura, não apresentam ulceração e não invadem a derme reticular ou a gordura subcutânea (nível de Clark < IV ou V).
Estágio IB	T1b ou T2a N0 M0	As lesões primárias medem 1 mm ou menos em espessura e apresentam ulceração ou invasão no nível de Clark IV ou V (T1b) ou pacientes cujas lesões primárias meçam 1,01-2,0 mm em espessura sem ulceração.
<b>Estágio II: O câncer em estágio II é diagnosticado em pacientes que têm lesões primárias mais espessas sem evidências de metástase.</b>		
Estágio IIA	T2b ou T3a N0 M0	As lesões primárias medem 1,01-2,00 em espessura e apresentam ulceração (T2b), ou pacientes cujas lesões primárias sejam 2,01-4,00 mm espessas sem ulceração (T3a).
Estágio IIB	T3b ou T4a N0 M0	As lesões primárias medem 2,01-4,00 em espessura e apresentam ulcerações (T3b), ou pacientes cujas lesões tenham espessura acima de 4,00 mm sem ulceração (T4a).
Estágio IIC	T4b N0 M0	As lesões primárias medem mais de 4,0 mm em espessura e apresentam ulceração.
<b>Estágio III: O câncer em estágio III é diagnosticado quando o melanoma se espalha para os linfonodos regionais e/ou uma metástase em trânsito ou satélite está presente.</b>		
Estágio IIIA	T1-4a N1a ou N2a M0	As lesões primárias são de qualquer profundidade sem ulceração e 1 a 3 linfonodos estão envolvidos com doença microscópica descoberta depois de uma linfadenectomia eletiva ou do linfonodo sentinela.
Estágio IIIB	T1-4b N1a ou N2a M0, T1-4a N1b ou N2b M0, ou T1-4a/b N2c M0	As lesões primárias são de qualquer profundidade com ulceração e 1 a 3 linfonodos estão envolvidos com doença microscópica. <b>Ou</b> Pacientes cujas lesões primárias sejam de qualquer profundidade sem ulceração e que tenham 1 a 3 linfonodos envolvidos com doença macroscópica descoberta ao exame clínico e confirmada por linfadenectomia terapêutica ou quando a metástase nodal exibe extensão extracapsular franca. <b>ou</b> Pacientes cujas lesões primárias sejam de qualquer profundidade com ou sem ulceração e com metástases em trânsito ou satélites sem a presença de linfonodos metastáticos.
Estágio IIIC	T1-4b N1b M0; T1-4b N2b M0, ou qualquer T N3 M0	Lesões primárias são de qualquer profundidade com ulceração e 1 a 3 linfonodos estão macroscopicamente envolvidos (N1b ou N2b). <b>Ou</b> Pacientes com qualquer profundidade de tumor com ou sem ulceração e 4 ou mais linfonodos metastáticos, linfonodos emaranhados ou metástases em trânsito ou satélites com a presença de linfonodo(s) metastático(s) (N3).
<b>Estágio IV: O câncer em estágio IV é diagnosticado quando o melanoma se espalha para locais distantes, incluindo a pele, tecidos subcutâneos, linfonodos e órgãos. Os três níveis de divisão da doença de estágio IV baseiam-se no status M.</b>		
M1a	(qualquer T, N)	Qualquer profundidade de tumor, com ou sem ulceração, com ou sem envolvimento nodal e com metástases distantes limitadas a pele distante, tecido subcutâneo ou linfonodos e um nível de lactato desidrogenase (LDH) normal.
M1b	(qualquer T, N)	Inclui pacientes com esses mesmos critérios, mas que também apresentam metástase para os pulmões e um nível de LDH normal.
M1c	(qualquer T, N)	Inclui pacientes com esses mesmos critérios, mas que também apresentam metástase para qualquer outro local visceral e um nível de LDH normal, ou qualquer paciente com metástase distante a despeito do local, mas com um nível de LDH elevado.

## Conduta e tratamento

O paciente deve ser devidamente avaliado com anamnese e exame físico, raio X do tórax, LDH (opcional), TAC, BAAF (obtenção de amostra por micro - dissecação do linfonodo sentinela - *metástases*) e a lesão deve ser estadeada.

O tratamento primário é a excisão cirúrgica, que consiste em:

- Tumores com espessura de 1 mm ou menos, extirpar com margens de 1 cm de segurança.
- Tumores com > 1,0 mm – necessitam de uma margem de 2 - 3 cm de segurança + enxerto cutâneo para fechar o defeito.

A radioterapia tem um uso limitado. Em caso de melanoma maligno espesso utiliza-se o *Interferon-alfa* e dacarbazina.

### **Prognóstico**

O prognóstico está relacionado com a profundidade do tumor.

Quadro 11: prognóstico do melanoma.

<b>Profundidade do Tumor</b>	<b>Prognóstico</b>	<b>Taxa de sobre vida a 5 anos</b>
< 1,5 mm	Bom	93%
1,5 a 3,5 mm	Intermédio	67%
1,5 a 3,5 mm	Mau	38%

### **Prevenção e educação pública**

Evitar os fatores de risco tais como a exposição ao sol, à radiação ultravioleta incluindo a utilizada nas câmaras de bronzeamento artificial, constitui a prevenção primária do cancro da pele; devem ser usados filtros solares e roupas que protejam contra os raios solares e chapéus de aba larga.

O melanoma maligno incipiente é uma doença curável, mas as lesões espessas têm um prognóstico sombrio. Daí ser imprescindível a educação pública incentivando as pessoas a procurar o médico, logo que observam alterações em lesões pigmentadas. Desencorajar sempre a exposição excessiva ao sol evitando as queimaduras solares.

### **13.2. Epitelioma basocelular.**

Também designado Carcinoma basocelular, é uma neoplasia epitelial maligna local, formada por células parecidas às basais e com um estroma fibroso, com localização preferencial no centro da face, caracterizada por lesões polimorfas bem limitadas com bordo em cordão, muitas vezes pigmentadas, de crescimento lento. Quase nunca provoca metástases.<sup>27</sup>

#### **Epidemiologia.**

No México, os cancros cutâneos ocupam o segundo lugar de frequência entre todos os cancros, a seguir ao cancro cervical uterino e o epitelioma basocelular é a neoplasia maligna mais frequente da pele (encontra-se em 10 % das biopsias cutâneas).

Nos Estados Unidos da América afeta mais de 400.000 pessoas por ano; na Austrália constitui 50 % dos cancros e 24 % das dermatoses (entre 700 e 800 por 100.000 por ano).

É mais frequente em pessoas de pele branca e olhos claros, nas que se expõem exageradamente à luz solar e nos albinos. Predomina nas mulheres (3:1) e em pessoas com mais de 50 anos de idade; o seu aparecimento em crianças deve-se a problemas genéticos.

Predomina em pessoas que realizam atividades no exterior como camponeses, comerciantes ambulantes e empregadas domésticas.

#### **Etiopatogenia**

Deriva de células germinativas embrionárias e de células pluripotenciais que se formam durante toda a vida na capa de células basais e menos frequentemente na proximidade dos pelos e outros anexos cutâneos. Existe uma relação com a expressão de queratinas K4, K8/K18 e K19. Intervêm uma predisposição genética e fatores

carcinogénicos ambientais, sendo um dos mais importantes a exposição prolongada à luz solar, também os raios X, o arsénico, os traumatismos, infecções e úlceras crónicas.

Existem também doenças genéticas que concorrem para estas neoplasias: xerodermia pigmentosa (xeroderma pigmentado), a síndrome dos nevos basocelulares.

A variedade invasora está relacionada com características biológicas e ultra estruturais: aumento do número de micro - filamentos de actina e DNA tetraploide, produção de colagenase de tipo IV e colagénio, perda de continuidade da membrana basal, diminuição da produção de amilóide, estimulação da síntese de glucosamino - glucano nos fibroblastos e aumento da aderência tumoral a fibroblastos. A expressão de integrinas (alfa-2 e beta-1) do estroma parece limitar o crescimento da neoplasia, mas não parece correlacionar-se com o padrão histo - patológico.

## **Classificação**

Salientes:

- Tumoral.
- Vegetante.
- Pseudo - quístico.

Planos:

- Plano cicatricial (escleroatrófico) ou ulcero - cicatricial.
- Morfeiforme ou esclerodermiforme.
- Pagetoide ou superficial.

Ulcerados:

- Terebrante ou ulceroso.
- Tumoral ulcerado.

Pigmentados.

## **Quadro clínico**

Predomina em zonas expostas, com folículos pilo - sebáceos, particularmente na cara (94 %), onde afeta quase exclusivamente a região central da face (82 %), dorso do

nariz, bochechas, região nasogena e infra orbitaria, testa e região naso - labial; 5 % dos casos observam-se no tronco predominando as formas múltiplas (multicêntricas). Aparece menos no pescoço, extremidades e genitais, não afeta as palmas, as plantas nem a mucosa bucal.

As lesões são muito polimorfas, em geral bem limitadas, com bordo filiforme em cordão ou em pérolas; podem ser únicas (ou várias em casos de epiteliomatose múltipla), de crescimento lento, em media 5 mm por ano. Existem diferentes variedades clínicas que podem pigmentar-se numa percentagem alta (6 a 25 %).

A forma tumoral, chamada "nodular", produz uma lesão saliente de aspeto lobulado, semiesférica, eritematosa ou violácea, muitas vezes com telangiectasias; pode-se ulcerar ou pigmentar.

Algumas vezes toma um aspeto vegetante, que também se pode erodir ou ulcerar. A forma pseudo quística é uma neoformação arredondada translúcida de superfície rosada ou amarelada, com telangiectasias.

A variedade plano - cicatricial origina uma placa hipo - crómica, com aspeto de cicatriz plana, bem definida e de bordo brilhante, com telangiectasias e por vezes também ulcerada (ulcero cicatricial) e invade ossos e cartilagens.

A forma morfeiforme ou esclero dermi - forme localiza-se na cara; apresenta abundantes telangiectasias. São placas mal definidas, sem bordo característico nem pigmentação; esta é a forma que invade em maior profundidade.

A forma pagetoide ou superficial produz uma lesão aplanada, eritematosa, seca e com descamação, de aspeto psoriasiforme; pode estar pigmentada ou não.

A forma terebrante (úlcer de Jacobi), é uma úlcera de forma caprichosa, bem delimitada, de aspeto hemorrágico e crescimento rápido, que afeta em profundidade os tecidos vizinhos, entre eles cartilagens e ossos.

A evolução é crónica, assintomática; em 30 % dos sujeitos existe dor ou prurido moderados; o crescimento è lento, a infiltração quase nula, a agressividade geral é



baixa, mas maior em menores de 35 anos; excepcionalmente podem aparecer metástases.

As complicações mais frequentes são a hemorragia e a infeção.

### **Diagnóstico diferencial**

Epitelioma espinocelular, melanoma maligno, queratoacantoma, hiperplasia sebácea, queratose actínica e seborreica.

### **Prognóstico**

Os tumores com maior índice de recorrência localizam-se no nariz e nas orelhas, medem mais de 2 cm e histologicamente são morfeiformes, meta típicos ou infiltrantes. Existe uma recidiva em cerca de 5,6 % dos casos com cirurgia de Mohs, e em cerca de 40 % dos casos tratados por curetagem ou electro - dissecação.

### **Tratamento**

Depende da localização, do tamanho, do tipo histológico, assim como da idade e do estado general do paciente. Um tratamento inicial adequado cura cerca de 90 % dos casos.

O método mais útil e eficaz é a excisão cirúrgica, que deve ser realizada com uma margem de 5 mm além do bordo macroscópico da lesão. Em tumores pequenos é conveniente realizar a biopsia - excisão. Nos de tamanho maior deve ser feito o estudo histo - patológico para confirmar o diagnóstico. Nestes últimos e nas neoplasias infiltrantes é mais conveniente realizar a cirurgia micrográfica de Mohs.

Prefere-se a radioterapia nas neoplasias do canto interno do olho ou nas de grande tamanho ou infiltrantes; a técnica pode ser de contacto, superficial ou semi - profunda, com doses fracionadas até um total de 3.000 a 5.000 rad. Esta forma de tratamento está contra - indicada na variedade morfeiforme (por ser rádio resistente).

A curetagem com electro - coagulação adequa-se às localizações torácicas, na medida em que quase sempre se trata de formas superficiais; no entanto deve sempre ter-se em conta que é um método “cego” (sem controlo histopatológico).

A criocirurgia deve ser exclusiva para especialistas experimentados; existem resultados eficazes no tronco e nas extremidades, em lesões nodulares ulceradas menores de 1 cm.

Não estão indicados citotóxicos locais (5-fluoruracilo ou pentasulfato de arsénico), pela alta taxa de recidiva; no entanto o 5-FU pode utilizar-se de forma oclusiva em neoplasias superficiais e em pessoas que pela sua idade não tem indicação cirúrgica. Também se usa um creme de Imiquimod a 5%, com ou sem oclusão, diário 2 x / dia ou 3 a 5 vezes por semana, durante 6 a 12 semanas, nos carcinomas superficiais e nodulares.

O interferão Cr26 mostrou resultados satisfatórios em cerca de 60 % dos casos, mas está reservado para os casos que não tem indicação cirúrgica.

A profilaxia com retinóides orais está em estudos, mas o mais importante è a proteção contra a luz solar, a utilização de protetores solares e os exames periódicos da pele.

No futuro a terapêutica incluirá o controlo de fatores imunitários locais e sistémicos.

### **13.3. Carcinoma espinocelular.**

#### **Definição**

O carcinoma espinocelular (CEC) é uma neoplasia maligna cutânea originada das células da camada espinhosa da epiderme, com potencial para gerar metástases.<sup>28,29,30</sup> Inicialmente é um espessamento da pele, que evolui formando uma placa endurecida. Tem crescimento lateral e vertical, torna-se nodular e pode fixar-se aos planos profundos. A sua superfície pode ulcerar, ficar queratósica ou tornar-se vegetante. As suas margens são firmes e elevadas, por vezes irregulares.

#### **Epidemiologia**

O cancro da pele não melanoma é o mais incidente no ser humano, tanto nos homens quanto nas mulheres. O CEC representa cerca de 20 % dos tumores cutâneos, com incidência estimada para 2008 pela INCA em 23.000 casos, ou 12 / 100.000 habitantes, com distribuição semelhante para homens e mulheres. A incidência mundial é de mais de um milhão de casos de cancro da pele, sendo mais de 250.000 de CEC com predominância para o género masculino. É o tumor cutâneo de maior incidência no tipo africano, o segundo mais incidente nos caucasianos e mais prevalente nos idosos.<sup>31</sup>

A incidência aumentou de 50 a 200 % nos últimos 10 a 30 anos e dobra a cada oito a dez graus de latitude em direção ao Equador. A incidência ajustada para a idade é de 100 a 150 / 100.000 habitantes / ano, sendo dez vezes maior entre os que têm mais de 75 anos de idade. Causa cerca de 2.500 mortes por ano nos EUA.<sup>32,33</sup>

O fator comportamental mais importante é a história de queimaduras solares na infância.

#### **Fisiopatologia**

A sua etiologia é multifatorial e os mecanismos exatos que levam ao CEC ainda são desconhecidos. O fator indiscutivelmente mais importante é a radiação solar, em particular a ultravioleta B.

Outros fatores como radiações ionizantes, genodermatoses (xeroderma pigmentoso), infecções pelo papiloma vírus humano (HPV 6, 11 e 16) oncogénico, agentes químicos, imunodepressão (transplantados têm um risco 250 vezes maior e uma relação de 3,5 CEC para cada CBC), dermatoses e lesões crónicas também são citados.<sup>34, 35</sup>

Existem lesões precursoras do CEC, sendo a queratose actínica a mais comum. A doença de Bowen, considerada CEC *in Situ*, as ulcerações crónicas, as verrugas genitais por HPV oncogénicos e as áreas submetidas a radiação ou exposição a agentes químicos carcinogénicos são outros exemplos. Para os indivíduos com múltiplas queratoses actínicas, o risco de desenvolver ao menos um CEC ao longo da vida é de 6 a 12 %. Pacientes que tiveram um CEC têm 30 % de risco de desenvolver outro CEC em cinco anos.<sup>36, 37</sup>

No desenvolvimento do CEC ocorre precocemente mutação no gene supressor tumoral p53 que leva à diminuição da apoptose celular e proliferação tumoral.

### Classificação

A classificação histológica de Broders determina os graus de diferenciação celular conforme a sua queratinização: grau I, mais que 75 % das células bem diferenciadas e queratinizadas; grau II, de 50 a 75 % bem diferenciadas; grau III, de 25 a 50 % bem diferenciadas; grau IV, menos que 25 % das células tumorais bem diferenciadas.

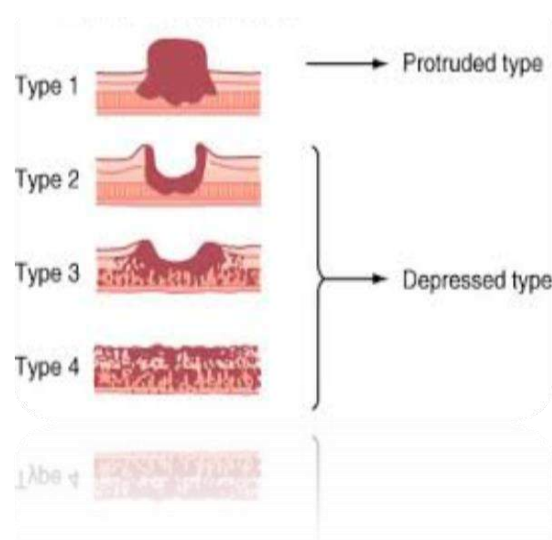


Figura 6: classificação de Broders do carcinoma espinocelular.

## Quadro Clínico

Inicialmente dá-se um espessamento da pele que evolui formando uma placa endurecida. Tem crescimento lateral e vertical, torna-se nodular e pode fixar-se aos planos profundos. A superfície pode ulcerar, ficar queratósica ou tornar-se vegetante. As margens são firmes e elevadas, por vezes irregulares (ver fotografias 33, 34 e 35). Ocorre predominantemente em áreas da pele foto expostas cronicamente como a face, o tronco superior, as orelhas, o lábio inferior, as superfícies extensoras dos membros superiores e do dorso das mãos.

A pele circundante geralmente possui sinais de lesões actínicas. Pode ocorrer em áreas protegidas do sol, como genitais e ânus. Em algumas situações é denominado carcinoma verrugoso e apresenta um padrão histológico e um comportamento clínico menos agressivos. Pode atingir a mucosa oral (papilomatose oral florida), os genitais (Síndrome de Buschke Leowenstein) ou a planta dos pés (epitelioma cuniculatum, ver fotografia 36).

Na mucosa pode surgir sobre uma área branca (leucoplasia) ou sobre uma lesão de queilite actínica, que surge após foto exposição crónica, com formação de escamas, secura e fissuras. Inicia como espessamento da pele que se transforma em nódulo, pode então ulcerar ou formar tumor exófitico.

O hábito de fumar é um fator predisponente para uma variante de CEC, que metastisa em 10 a 15 % dos pacientes.

Pode surgir na região sob ungueal, inicialmente com eritema e dor que evoluem para nódulo ou verruga. O diagnóstico diferencial com verruga, exostose sob ungueal e onicomicose nem sempre é fácil (ver fotografia 37).

É denominado Úlcera de Marjolin quando surge em área de úlcera, fístula ou cicatriz crónica.

Têm como lesões precursoras pré-cancerosas a queratose actínica, a queilite actínica, a leucoplasia, a radiodermite crónica, o xeroderma pigmentoso, a úlcera, cicatriz e lesão inflamatória crónica da pele. É importante conhecer os fatores de risco que influenciam o comportamento biológico do CEC e determinam maior número de recidivas e de metástases.<sup>38,39,40</sup>

Fazem parte desse grupo: o tamanho, sendo que os maiores de 2 cm têm um risco duas vezes maior de recidivar (15 %) e três vezes maior de metastisar (30 %); a diferenciação histológica, em que os indiferenciados tem um risco duas vezes maior de recidivar e três vezes maior de metastisar; a espessura do tumor; a velocidade do seu crescimento; tumor na área de lesões crónicas (queimaduras, cicatrizes, irradiações, úlceras) apresenta um risco de 40 % de metastisar. O diagnóstico tardio da transformação maligna aumenta a mortalidade, assim como os fatores etiológicos, o local anatómico atingido (o lábio, orelha e áreas não foto expostas), o facto do portador ser imunodeprimido, a invasão peri neural do tumor, o método terapêutico utilizado anteriormente e o facto de o tumor ser uma recidiva.<sup>41</sup>

As metástases ocorrem mais frequentemente pelo pericôndrio, periósteo, fásia, junto a nervos e vasos ou por via linfática e hematogénica. Atinge gânglios linfáticos regionais e distantes, pulmões, fígado, cérebro, pele ou osso.

A sobre vida a dez anos para pacientes com metástases ganglionares é menor que 20 % e para aqueles com metástases à distância é menor que 10 %.

### **O estadiamento do CEC**

Através da avaliação de alguns parâmetros è e possível traçar a abordagem terapêutica mais efetiva. O Comité Americano do Cancro propôs o seguinte sistema de classificação do CEC.

**Current American Join Committee on Cancer (AJCC) - Sistema de estadiamento do CEC da pele (excluindo pálpebras, vulva e pênis).**

**Tumor Primário (T)**

1. TX Tumor Primário não identificado.
2. TO Sem evidência de tumor primário.
3. Tis Carcinoma *in situ*.
4. T1 Tumor com 2 cm ou menos no maior diâmetro.
5. T2 Tumor entre 2 e 5 cm no maior diâmetro.
6. T3 Tumor com mais de 5 cm de diâmetro.
7. T4 Tumor invade estruturas profundas além da pele (cartilagem, osso, músculo).

No caso de múltiplos tumores simultâneos, o tumor com maior T deve ser indicado e o número dos outros tumores indicados em parênteses ex. T2. (5)

**Linfonodos regionais (N)**

1. NX Linfonodos regionais não identificados.
2. NO Sem metástases para linfonodos regionais.
3. N1 Metástases para linfonodos regionais.

**Grupos de estadiamento**

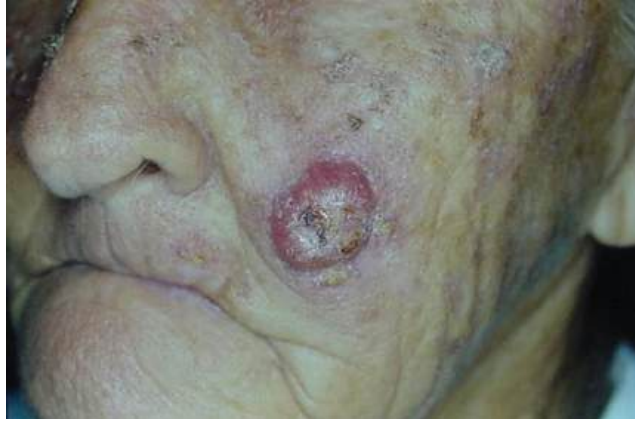1. Estádio 0 Tis NO MO.
2. Estádio I T1 NO MO.
3. Estádio II T2 NO MO / T3 NO MO.
4. Estádio III T2 NO MO /Qualquer TN1 MO.
5. Estádio IV qualquer T qualquer NM1.

**Metástases a distância (M)**

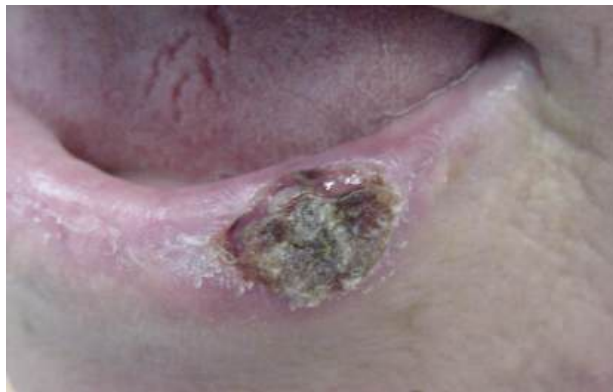1. MX Metástases a distância não identificadas.
2. MO Sem metástases a distância.
3. M1 Metástases a distância detetadas.

**Grau Histopatológico (G)**

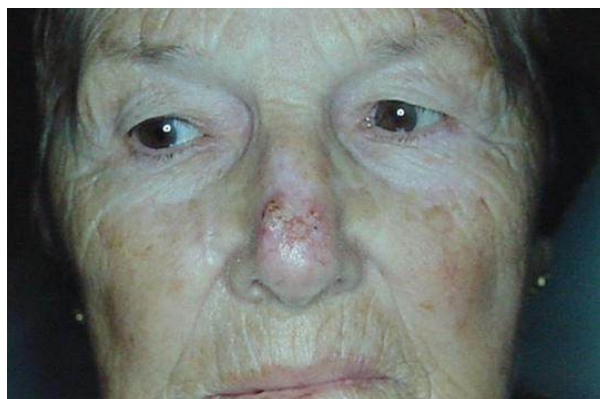1. GX Grau não pode ser determinado.
2. G1 Bem diferenciado.
3. G2 Moderadamente diferenciado.
4. G3 diferenciado.
5. G4 Indiferenciado.



Fotografia 33: Carcinoma espinocelular nodular, malar esquerdo (pele actínica ao redor).

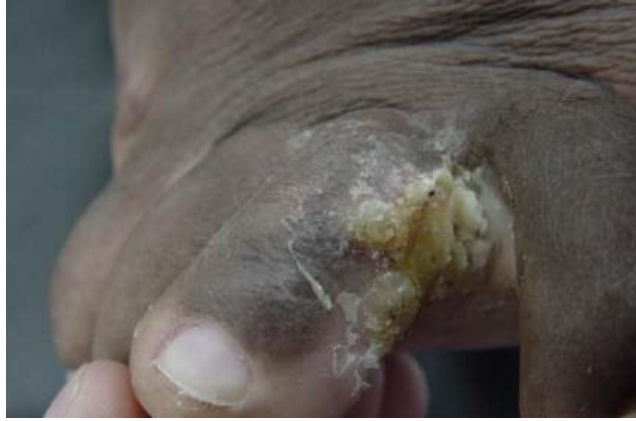

Fotografia 34: Carcinoma espinocelular com crosta no lábio inferior.

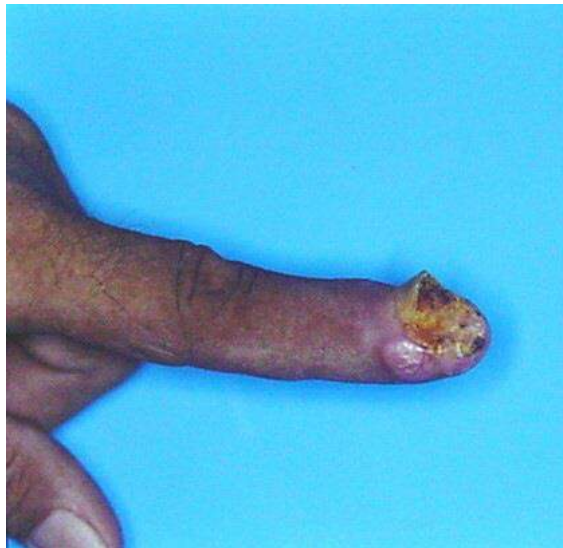

Fotografia 35: Carcinoma espinocelular infiltrante e queratósico no dorso nasal.





Fotografia 36: Carcinoma verrugoso no pé.



Fotografia 37: Carcinoma espinocelular verrugoso ungueal.

## Diagnóstico

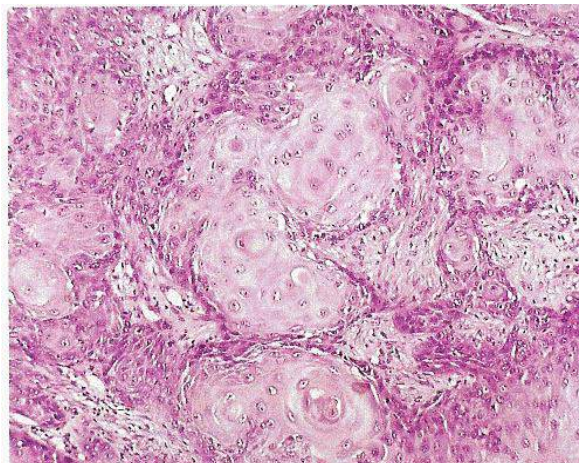
A confirmação diagnóstica é feita através do exame histológico: proliferação de células atípicas da camada espinhosa de padrões variados, de carácter invasivo e em diversos graus de diferenciação (ver fotografias 38 e 39).

Alguns fatores histológicos do CEC associam-se ao aumento do risco de metástases e ao maior grau de agressividade tumoral. Entre eles estão o nível de invasão tumoral em profundidade, o grau de diferenciação de Broders, a infiltração isolada de pequenos ninhos ou de células tumorais (micro metástases), cordões celulares

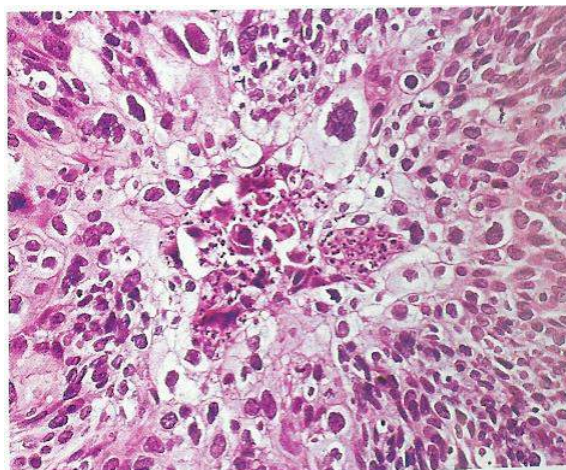
infiltrativos, invasão perineural, padrão acantolítico e tumor recidivado. A ulceração e a inflamação não foram associadas a maior incidência de metástases.<sup>42,43</sup>

Os Raios X, a ecografia, a tomografia axial computadorizada ou a ressonância nuclear magnética podem ser necessários para detecção de metástases loco - regionais ou sistêmicas e para definição das margens do tumor e do atingimento de estruturas profundas.

A biópsia aspirativa com agulha fina dos gânglios linfáticos pode ser realizada para confirmar comprometimento.



Fotografia 38: histologia do carcinoma espinocelular bem diferenciado, Broders 1. H.E.



Fotografia 39: histologia do carcinoma espinocelular indiferenciado, Broders 4. H.E.

## Tratamento

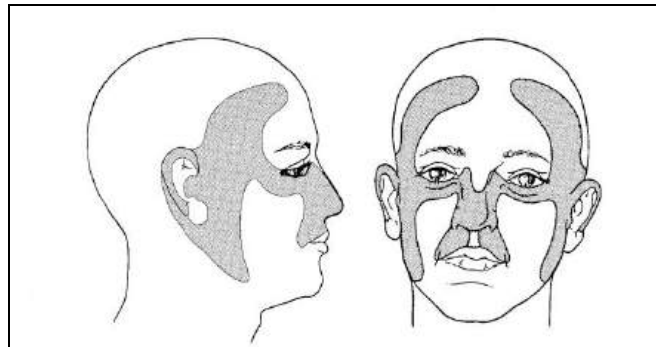
Alguns princípios devem nortear o tratamento do CEC: identificar os pacientes de alto risco para realizar o tratamento adequado, evitando complicações. Remover completamente o tumor. Fazer um seguimento pós-operatório cuidadoso para se tratar precocemente a recidiva.

O tratamento do CEC é a remoção cirúrgica ou destruição do tumor. Dependendo da avaliação prévia, poderão ser utilizados inúmeros métodos terapêuticos, como a curetagem com electro coagulação, criocirurgia, radioterapia, aplicação de laser, extração com margens de segurança, excisão com congelação simples e cirurgia micrográfica de Mohs.

Quando o tumor for primário, bem delimitado e pequeno (< 1cm), a curetagem (CTG) com electro coagulação (ECG) oferece a cura para 96% dos casos, semelhante à remoção simples e à criocirurgia.

Para os tumores bem diferenciados menores de 2 cm de diâmetro, que não atingem o nariz, a orelha, o lábio, a pálpebra ou o couro cabeludo, preconiza-se remoção simples com margens de 4 mm. São as chamadas lesões de baixo risco, nas quais a possibilidade de recidiva é de 5 a 8 %. Para os tumores maiores que 2 cm atingindo o tecido sob cutâneo em profundidade, ou localizados nas áreas de maior risco de recidivas (H da face, figura 7), recomenda-se cirurgia micrográfica de Mohs como primeira opção, ou dissecação com margens de 6 mm. Em relação a estes tumores o risco de recidiva é de 15,7 %.

Figura 7: áreas de cirurgia micro - gráfica de Mohs.



*Nota: As áreas em cinza correspondem ao “H” da face, locais com maior risco de recidiva para os carcinomas basocelulares e espinocelulares e que merecem consideração para o tratamento pela cirurgia micrográfica de Mohs.*

Nos doentes sem condições clínicas para a cirurgia, pode-se proceder a crio cirurgia ou a radioterapia, as quais não necessitam de ambiente cirúrgico para sua realização.

A técnica que oferece maiores índices de cura é a cirurgia micrográfica de Mohs (CMM): para os tumores primários apresenta um índice de sucessos de 96,9 % contra 92,1 % das outras técnicas; para as recidivas apresenta uma taxa de cura a 5 anos de 90 % a 93,3 % contra 76,7 % pela dissecação simples.

Para os tumores peri ungueais sem comprometimento ósseo e para os tumores peri oculares a terapêutica mais indicada é a CMM.

Na cirurgia micrográfica de Mohs é realizada a análise histológica por congelação de 100% das margens do tecido removido, associada ao mapeamento da lesão com código de cores. Caso haja área comprometida, a sua localização exata é identificada e o novo estágio é removido da área comprometida e analisado. Além de apresentar os maiores índices de cura, a CMM permite a remoção do mínimo de tecido saudável peri tumoral, com menores danos estéticos e funcionais.

A doença nodal deve ser tratada com radioterapia e esvaziamento ganglionar e a doença metastática com quimioterapia. Porém quando há metástases em linfonodos na cabeça e pescoço, mesmo com esvaziamento e radioterapia, o prognóstico é sombrio com uma sobre vida de 33 % dos pacientes a dois anos e de 22 % a cinco anos. Outras opções terapêuticas utilizadas em situações excepcionais e em fase experimental são a terapia foto dinâmica, o laser de CO<sub>2</sub>, imiquimod 5 % em creme e 5-FU na lesão.

### **Seguimento**

O acompanhamento cuidadoso no pós-operatório é importante porque o risco do paciente desenvolver um novo CEC é de 30 % a cinco anos e o de desenvolver um outro tumor de pele é de 52 %.

Recomenda-se acompanhamento trimestral no primeiro ano, semestral até completar cinco anos e anual a partir de então, para detetar recidiva ou metástases do CEC ou surgimento de um novo tumor.

A detecção e o tratamento precoce da recidiva aumentam a sobre vida e 95 % das recidivas e metástases são detetadas nos primeiros cinco anos. É importante orientar o paciente a realizar o autoexame da pele.

No acompanhamento deve ser realizado o exame clínico da pele e dos gânglios regionais, além de história detalhada.

Preventivamente deve-se evitar foto exposição e exposição a radiações UV B, evitar e tratar precocemente verrugas oncogénicas, vacinar mulheres adolescentes contra o HPV, usar medidas de proteção solar, detetar e tratar precocemente feridas e úlceras.

### **Prognóstico**

O prognóstico do CEC é excelente nos tumores detetados precocemente e tratados, com índices de cura de mais de 95 %.

Porém, quando o tumor for recorrente, histologicamente agressivo e principalmente quando tiver metástases, o prognóstico é reservado, com sobre vida a cinco anos menor que 25 %.

### ***13.4. Micose fungóide***

Micose fungóide é um linfoma cutâneo crônico de células T relativamente mais raro que o linfoma de Hodgkin e não Hodgkin. Esta variante de linfoma atinge primariamente a pele podendo com o avanço do processo patológico atingir também os órgãos internos.

O quadro clínico é de início insidioso, aparecendo como uma placa eritematosa ou ligeiramente hiper - crômica e pruriginosa que pode progredir para lesões nodulares ou ulceradas. Geralmente de início focal, posteriormente alastra-se atingindo quase toda a pele. Eventualmente ocorre a disseminação para os órgãos internos como os gânglios linfáticos, o baço, o fígado e os pulmões, coincidindo com o aparecimento de sintomas sistêmicos como febre, sudorese noturna e perda de peso.<sup>44</sup>

O diagnóstico baseia-se na análise histológica de amostras de biopsia cutânea, onde se observam células T maduras; podem existir casos de falsos negativos quando a biopsia é feita cedo no curso da doença, momento em que existem poucas células malignas na lesão. Para além de linfócitos T nas amostras histológicas podem ser observados micro - abscessos epidérmicos (abscessos de Pautrier). Em alguns casos é possível encontrar no sangue periférico linfócitos T malignos com núcleos serpentinos, constituindo uma variante leucémica desta patologia a que se dá o nome de Síndrome de Sézary.<sup>45</sup>

Após a confirmação diagnóstica é necessário determinar o estadiamento do linfoma através do TAC torácico, abdominal e pélvico bem como por biopsia de medula óssea; outra alternativa para a identificação de lesões viscerais é o PET scan.

O instrumento internacionalmente aceite para a determinação do estadiamento é a Modificação de Cotswald ao estadiamento de Ann Arbor para linfomas de Hodgkin e não Hodgkin.

As taxas de sobre-vida variam muito dependendo do estadió no momento do diagnóstico. A maioria dos pacientes tem mais de 45 anos no momento do diagnóstico e a esperança média de vida é de 7 a 10 anos, mesmo sem tratamento. Os pacientes que recebem tratamento no estadió IA têm uma expectativa de vida análoga à de pessoas semelhantes sem a doença.

Quadro 12: prognóstico da micose fungóide.

<b>Estadió</b>	<b>Taxa de sobre vida</b>
IIB	3 anos
III	4 a 6 anos
IVA ou IVB (doença extra-cutânea)	1,5 anos

Os tratamentos mais eficazes são a radioterapia com faixa de elétrões e a aplicação de mostarda nitrogenada tópica. Outras alternativas incluem fototerapia e corticosteroides tópicos.

Os quimioterápicos sistémicos como agentes alquilantes e antagonistas do ácido fólico são reservados para casos de atingimento extra-cutâneo ou em casos de recaídas.

## ***13.5. Lesões pré-cancerosas da pele.***

### **13.5.1. Queratose actínica**

É a lesão pré-cancerígena epitelial mais frequente em indivíduos de pele clara, também chamada queratose solar ou queratose senil. Está relacionada com a exposição solar. São lesões cutâneas pré-malignas que consistem na proliferação de queratinócitos aberrantes que se desenvolvem em resposta à exposição prolongada à radiação ultravioleta.

Caracterizam-se por pequenas placas hiperqueratósicas descamativas sobre uma base eritematosa, de 2 a 6 mm, geralmente múltiplas e localizadas em áreas foto expostas como cabeça, pescoço, antebraços e dorso das mãos, sendo que 65 % se localizam nos membros superiores. À palpação as lesões apresentam uma aspereza e algumas vezes são mais sentidas do que vistas.<sup>46</sup>

A queratose actínica do lábio é designada queilite actínica e geralmente afeta mais o lábio inferior pois recebe uma quantidade maior de exposição solar.

As lesões podem persistir indefinidamente ou transformar-se em carcinoma espinocelular (CEC), com baixo risco de metástase, exceto nos casos de CEC derivados de queratose actínica do lábio inferior em que aumenta esta probabilidade.

Por estarem relacionadas à foto exposição cumulativa, são marcadores de risco para CEC, carcinoma baso celular (CBC) e melanoma.



## 14. Manifestações dermatológicas da infeção por VIH.

### 14.1. Manifestações infecciosas.

#### CRIANÇA<sup>47</sup>

<b>Escabiose (sarna)</b>
Etiologia
<i>Sarcoptes Scabiei</i> , transmitido por contacto direto.
Diagnóstico clínico
Lesões vesiculo - papulosas, com escoriação, com crostas, pruriginosas. Localização: axilas, peri umbilical, pregas interdigitais, punhos, nádegas, genitais, palma e planta nos lactentes, face, couro cabeludo. <u>Sarna Norueguesa</u> : exacerbação das lesões de forma generalizada.
Tratamento
Higiene: banho com água e sabão, lavar a roupa pessoal e de cama com água quente e sabão. Hexacloreto de Benzeno, aplicar 3 noites depois do banho (repetir após 1 semana). Benzoato de Benzilo 20 a 30%, diluir 1/10 no 1º ano de vida e 1/5 depois de 1 ano.
<b>Prurigo</b>
Etiologia
Desconhecida, relacionada com a picada de insetos.
Diagnóstico clínico
Erupção eritemato - papular, pruriginosa, muitas vezes com crostas. Localização: superfícies extensoras dos membros, tronco. Carácter crónico e recidivante.
Tratamento
Sintomático: - Anti-histamínicos orais (Clorfeniramina, Cinarizina), ou

- Tópicos de mentol ou loção de calamina.
<b>Molusco contagioso</b>
Etiologia
Vírus Poxvirus
Diagnóstico clínico
Lesões papulosas com umbilicação central. Localização: face, tronco, região genital, perianal e membros. Tendência a recidivar.
Tratamento
Retirada mecânica (curetagem)
<b>Infeções bacterianas</b>
Etiologia
Staphylococcus aureus (o mais frequente).
<b>- Abscessos ou foliculites</b>
Tratamento
Drenagem dos abscessos. Eritromicina 500 mg 6/6 h, 10 dias. Se não melhorar, clindamicina ou amoxicilina + ácido clavulânico, 7-14 dias.
<b>- Celulite</b>
Diagnóstico clínico
Pele quente e vermelha. Febre. Pode progredir a infecção mais severa de tecidos moles.
Tratamento
Eritromicina 500 mg 6/6 h, 7-14 dias. Se não melhorar, clindamicina ou amoxicilina + ácido clavulânico, 7-14 dias.
<b>- Impetigo</b>
Diagnóstico clínico

<p>Pápulas vermelhas, quentes, com crostas cor de mel.</p> <p>Podem ulcerar.</p> <p>Mais frequente na cara, tronco e virilhas.</p>
<p>Tratamento</p>
<p>Eritromicina 500 mg 6/6 h, 5-10 dias.</p> <p>Clindamicina 300 mg 8/8 h 5-10 dias.</p>
<p><b>- Infecção severa de tecidos moles</b></p>
<p>Diagnóstico clínico</p>
<p>Progressão rápida.</p> <p>Pode implicar fáscia subcutânea, piomiosite, afetação sistémica.</p> <p>Risco de morte.</p>
<p>Tratamento</p>
<p>Internar.</p> <p>Penicilina benzatínica 4.000.000 UI 4/4 h, e Clindamicina 600 mg EV 8/8 h.</p> <p>Considerar cirurgia.</p>

## ADULTO

<p><b>Escabiose (sarna)</b></p>
<p>Etiologia</p>
<p><i>Sarcoptes Scabiei</i>, transmitido por contacto direto.</p>
<p>Diagnóstico clínico</p>
<p>Prurido generalizado de predomínio noturno.</p> <p>Erupção vesículo - papulosa extensa.</p> <p>Pregas axilares, peri umbilical, nádegas, face antero - interna das coxas, face anterior dos punhos, espaços interdigitais, mãos e pés.</p> <p><u>Sarna Norueguesa</u>: forma generalizada, face, couro cabeludo, palmo plantar, lesões pápulo - escamosas, hiperqueratóticas, proliferação parasitária importante.</p>
<p>Diagnóstico laboratorial.</p>
<p>Pesquisa direta do ácaro nas lesões.</p>

<b>Tratamento</b>
<p>Banho.</p> <p>Hexacloreto de Benzeno loção corporal 1 aplicação (excepto face), banho 12-24 h depois.</p> <p>Repetir após 1 semana.</p> <p>Antipruriginosos.</p> <p>Sarna Norueguesa: aplicação de H. Benzeno 3-5 dias seguidos ou Ivermectina 6 mg dose única + agentes queratolíticos (ac. salicílico 5-10 %).</p> <p>Antibióticos se sobre infeção bacteriana.</p> <p><u>Tratamento familiar:</u></p> <p>Mudança de roupa do corpo e da cama (lavar com água quente).</p> <p>Higiene corporal.</p>
<b>Prurigo</b>
<b>Etiologia</b>
Desconhecida, relacionada com a picada de insetos.
<b>Diagnóstico clínico</b>
<p>Prurido generalizado grave crónico recidivante.</p> <p>Erupção de pápulas ou nódulos.</p> <p>Centrados por vesícula, erosão ou crosta, simetria, faces extensão membros, dorso, face.</p> <p>Evolui em cicatriz hiperpigmentada.</p>
<b>Tratamento</b>
<p>Anti-histamínicos orais.</p> <p>Calamina loção 1 aplicação /dia.</p> <p>Antibióticos se sobre infecção bacteriana.</p>
<b>Dermatofitoses</b>
<b>Etiologia</b>
Fungos género dermatófito.
<b>Formas clínicas</b>
<p>Tinha corporis.</p> <p>Tinha das virilhas.</p>

<p>Tinha manu.</p> <p>Tinha pedis.</p> <p>Onicomicose.</p> <p><u>Formas atípicas:</u> tinha extensa do couro cabeludo, queratodermia palmo – plantar, tricofítia disseminada.</p>
Diagnóstico laboratorial
<p>Exame micológico direto: filamentos septados.</p> <p>Cultura.</p>
Tratamento
<p>Limpeza e desinfecção das lesões com anti-séptico 2 x dia.</p> <p>Clotrimazol creme 2 x dia,</p> <p>Griseofulvina 1 g /dia;</p> <p><u>Se não melhora:</u> Ketoconazol 200 mg/dia 30 dias.</p> <p>Antibióticos se sobre infecção bacteriana.</p>
<b>Infeções bacterianas</b>
Etiologia
<p>Staphylococcus aureus; Streptococcus; Klebsiella.</p> <p>Outras bactérias gram-negativas e anaeróbicas.</p>
Formas clínicas
<p>Foliculites.</p> <p>Impetigo.</p> <p>Ectima.</p> <p>Erisipela.</p> <p>Abcessos subcutâneos.</p> <p>Celulite.</p> <p>Piomiosite.</p> <p>Hidrosadenite supurativa.</p>
Diagnóstico laboratorial
Exsudado das lesões: exame bacteriológico, cultura, antibiograma.
Tratamento

<p>Limpeza e desinfecção das lesões com antisséptico 2 x / dia.</p> <p>Pomada antibiótica (Bacitracina, Fucidine, Bactroban) 2 x dia.</p> <p>Eritromicina 500 mg 6/6h 10 dias + Fenoximetilpenicilina.</p> <p>Higiene corporal e mudança de roupa.</p>
<b>Molusco contagioso</b>
Etiologia
Vírus Poxvirus.
Diagnóstico clínico
Pápulas perladas hemisféricas, 1-10 mm diâmetro, umbilicação central, número variável até centenas; face, axilas, áreas genitais.
Diagnóstico laboratorial
Exame histopatológico (lesões atípicas)
Tratamento
<p>Ablação com cureta ou crioterapia com azoto líquido.</p> <p>Formas disseminadas: tratamento difícil, recidivas frequentes.</p>
<b>Verrugas</b>
Etiologia
Papiloma Vírus Humano (HPV)
Diagnóstico clínico
<p>Pápulas hemisféricas de superfície rugosa, pápulas aplanadas pouco salientes cor de pele ou acastanhadas, ou filiformes.</p> <p>Número variável.</p> <p>Dorso das mãos, dedos, face, pescoço: na área genital (condilomas acuminados) no curso da SIDA, aspeto extensivo de tumores vegetantes.</p>
Tratamento
<p>Crioterapia com azoto líquido.</p> <p>Electro coagulação.</p> <p>Condiloma acuminado: solução alcoólica de podofilina 25%, 1-2 x sem.</p> <p>Recidivas frequentes.</p>

## **Dermatite seborreica**

### **CRIANÇA**

Etiologia
Fungos do género <i>Pityrosporum</i>
Diagnóstico clínico
Erupção eritematosa descamativa com prurido ligeiro. Localização: couro cabeludo, região retro auricular, canal auditivo, região inter escapular pré - esternal, peri umbilical, axilas e virilhas. Frequentemente recidivante.
Diagnóstico laboratorial
Exame micológico direto. Cultura.
Tratamento
Vaselina salicilada 5% 2 x dia, 5 dias (remoção de crostas), ou Champô com enxofre (lesão do couro cabeludo), ou Ketoconazol tópico 2 x dia 10–14 dias, ou Corticoides tópicos nas articulações e como alternativa aos antifúngicos.

### **ADULTO**

Etiologia
Multi factorial. Fungos do género <i>Pityrosporum</i> . Dermatose frequente e recidivante nos imuno deprimidos.
Diagnóstico clínico
Erupção eritemato - escamosa, couro cabeludo, região centro - facial. Casos graves: axilas e virilhas.
Tratamento
Ketoconazol tópico 2 aplicações x dia.

Sem resposta: associar corticoide tópico (betametasona) durante 5 dias.

## Varicela

### CRIANÇA

Etiologia
Vírus Herpes humano tipo 3
Diagnóstico clínico
Erupção maculo – vesiculo - crostosa, pruriginosa, com febre e discretos sinais gerais. Pode cursar com sobre infecção bacteriana. Complicações: pneumonia, encefalite, hepatite, glomerulonefrite aguda, pancreatite.
Diagnóstico laboratorial
Pesquisa do vírus nas vesículas, urina e orofaringe, líquido céfalo-raquidiano. Sorologia: fixação do complemento, ELISA, PCR ou imunofluorescência.
Tratamento
Desinfecção das lesões. Aciclovir 20 mg / kg / dia 4/4 h (descanso de 8 horas à noite) Per Os 7–10 dias, ou EV diluído em 100 ml Dextrose 5% durante 1 h. O tratamento deve ser iniciado nas 72 horas posteriores à aparição das lesões. Antibioterapia se infecção secundária. Evitar a exposição das lesões ao sol.

### ADULTO

Etiologia
Vírus herpes humano tipo 3.
Diagnóstico clínico
Febre. Erupção maculo – papulo - vesicular disseminada, pruriginosa.
Diagnóstico laboratorial



<p>Pesquisa do vírus nas vesículas, urina e orofaringe, líquido céfalo-raquidiano. Sorologia: fixação do complemento, ELISA, PCR ou imunofluorescência.</p>
<p>Tratamento</p>
<p>Desinfecção das lesões. Aciclovir 800 mg/kg/dia 4/4 h (descanso de 8 horas à noite) Per Os 7–10 dias. O tratamento deve ser iniciado nas 72 horas posteriores à aparição das lesões. Antipiréticos. Anti-histamínicos. Antibioterapia se infecção secundária. Evitar a exposição das lesões ao sol.</p>

## Herpes Zóster

### CRIANÇA

<p>Etiologia</p>
<p>Vírus Herpes humano tipo 3. Reativação do vírus da Varicela.</p>
<p>Diagnóstico clínico</p>
<p>Lesões vesiculares ao longo de 1 ou mais dermatômos, dolorosas, deixando cicatrizes. Complicações: disseminação para o pulmão, SNC, rins ou fígado. Nevralgia pós-herpética (pode ser grave, intolerante e de difícil controlo). Cegueira pós-herpética (atingimento do nervo óptico).</p>
<p>Diagnóstico laboratorial</p>
<p>Pesquisa do vírus nas vesículas, urina e orofaringe, líquido céfalo-raquidiano. Sorologia: fixação do complemento, ELISA, PCR ou imunofluorescência.</p>
<p>Tratamento</p>
<p>Limpeza das lesões com água e sabão. Paracetamol 15 mg / kg / dose 8/8 h. Aciclovir 20 mg/kg/dia EV 4 / 4 h (descanso de 8 horas à noite) 5–7 dias.</p>

## ADULTO

Etiologia
Vírus herpes humano tipo 3; reativação do vírus nos neurónios e gânglios nervosos. Zona: valor preditivo + 90 % infeção VIH. Nos imunodeprimidos, a Zona é frequentemente grave, hemorrágica e necrótica.
Diagnóstico clínico
Erupção de vesículas e bolhas, normalmente unilateral, no trajeto de um dermatomo. Dor local (de difícil controlo). Localização: intercostal >, cervico-occipital, dorso-lombar, cervico-braquial, lomboabdominal, lombo-femoral, zona oftálmica. <u>Complicações:</u> Infeção bacteriana secundária: ulceração, necrose. Nevralgia pós-herpética (pode ser grave, intolerante e de difícil controlo). Cegueira pós-herpética (atingimento do nervo óptico).
Tratamento
Limpeza e desinfeção geral com antissépticos. Aciclovir 800 mg oral 4/4 h (descanso de 8 horas à noite), 10 dias. Analgésicos (AAS, Paracetamol); opiáceos fracos (Codeína) e/ou neurolépticos (amitriptilina, carbamazepina) na neuralgia pós-herpética. Antibioterapia se infeção secundária.

## Herpes Simples

## CRIANÇA

Etiologia
Infeção primária pelo vírus Herpes Simples tipos 1 e 2. HVS2 – Herpes do recém-nascido.
Diagnóstico clínico
Erosões vesiculares ou ulcerativas, peri orais, oculares ou genitais. <u>Complicações:</u> disseminação visceral (esofagite, pneumonia, hepatite, encefalite,

choque, insuficiência renal, coagulopatia).
Diagnóstico laboratorial
Isolamento do vírus.
Tratamento
<p><u>Gengivoestomatite</u>: Aciclovir 5–10 mg / kg / dose IV 8/8 h 5–7 dias.</p> <p><u>Infeção disseminada</u>: Aciclovir 10 mg/kg/dose IV 8/8 h 10 dias.</p> <p><u>Infeção mucocutânea recorrente</u>: Aciclovir 10 mg/kg/dose Per Os 6/6 h 5–7 dias.</p> <p><u>Herpes neonatal</u>: Aciclovir 10 mg / kg 10 – 21 dias</p>

## ADULTO

Etiologia
<p>Infeção primária pelo vírus Herpes Simples tipos 1 e 2.</p> <p>HVS2 – Herpes genital.</p> <p>Contágio por contacto direto inter-humano de lesões herpéticas, saliva de portadores sãos, via sexual (HSV2).</p>
Diagnóstico clínico
<p>História natural: primo - infeção, latência, recorrências múltiplas.</p> <p>Carácter persistente e propensão para a extensão e necrose no indivíduo imuno deprimido.</p> <p>Agrupamento de vesículas, rutura de lesões ulcerosas cutâneo-mucosas extensas, necróticas e persistentes, em qualquer localização, sobretudo herpes labial, herpes nasal, estomatite herpética, queratoconjuntivite herpética, esofagite, herpes genital e peri anal.</p>
Diagnóstico laboratorial
Isolamento do vírus e tipificação genética.
Tratamento
<p><u>Geral</u>: Informação ao doente, lavagem regular com água e sabão.</p> <p><u>Específico</u>: Aciclovir 200 mg Per Os 4/4 h (5 x dia), 10 dias.</p> <p>Antibioterapia se infeção secundária e analgésicos.</p>

## **14.2. Manifestações não infecciosas.**

ADULTO

<b>Psoríase</b>
Diagnóstico clínico
Dermatose crónica. Placas eritemato-escamosas, simétricas, superfícies de extensão dos membros, articulações (cotovelos, joelhos), couro cabeludo, região lombo-sacra e unhas.
Tratamento
Ácido salicílico pomada 5% 1-2 x dia ou corticoide tópico. Alcatrão de ulha. Evitar a aplicação sobre a pele com erosões ou inflamada!

### **14.3. Neoplasias.**

#### **Sarcoma de Kaposi.**

O Sarcoma de Kaposi (SK) faz parte das doenças oportunistas mais importantes nos doentes seropositivos, pois pode afetar a pele e os órgãos internos. O SK está associado aos estadios avançados da infeção pelo VIH e, segundo as categorias atribuídas pela OMS, enquadra-se no estadio IV. Os casos ligeiros de SK podem responder ao TARV e os casos mais complicados podem precisar de quimioterapia específica para além do TARV. A quimioterapia pode prolongar e melhorar a qualidade de vida do doente com SIDA.

#### **Etiologia**

Geralmente ocorre em pacientes com níveis de CD4 < 100 cel / mm<sup>3</sup>, mas também pode ocorrer em doentes com um nível de CD4 relativamente alto.

O SK é um tumor associado à infeção pelo herpes vírus humano - 8 (HHV-8). O SK também pode ocorrer nas pessoas seronegativas, normalmente sem complicações.

#### **Manifestações clínicas**

Normalmente as lesões de SK são escuras, de cor violácea ou negra, mas nem todas as lesões que apresentam estas características são SK. No início da infeção, as lesões são planas e podem evoluir, podendo ser nodulares (tumoração) e às vezes com ulceração ou edema. As manifestações cutâneas e orais são os sinais de apresentação mais comuns. O SK também pode envolver órgãos internos (pulmão, intestino) e nódulos linfáticos.

O SK na boca pode interferir na alimentação do doente piorando a situação nutricional e causando maior emagrecimento. Uma das complicações frequentes do SK é o edema, que pode surgir na perna e que se manifesta da seguinte maneira:

- O linfedema geralmente sente-se 'amadeirado' (duro), localizado com as lesões.

- A doença avançada pode resultar em edema grave, pode ser dolorosa e pode interferir com o funcionamento do órgão.
- O linfedema localizado pode ser encontrado com lesões em qualquer local.

### **História e exame clínico**

História:

- Anote o tempo do aparecimento e de progressão.
- Avalie a limitação da ingestão oral e da extensão das lesões orais.
- Investigue sobre inchaços localizados.
- Investigue sobre queixas abdominais ou respiratórias.

Exame Físico:

- Exame cutâneo, oral, linfático, respiratório e abdominal. O exame deve ser cuidadoso e as constatações devem ser documentadas.
- Anotar se encontrar lesões características na pele.

### **Abordagem e gestão**

O SK pode ter uma progressão muito rápida e fatal para o doente, por isso é preciso fazer o diagnóstico o mais cedo possível. O TARV e a quimioterapia podem ajudar na regressão parcial das lesões.

1º Passo: identifique sinais de perigo.

- Lesões que interferem com a alimentação ou respiração.
- Lesões das extremidades com dor, necrose extensiva ou edema que infiltra e que altera a função do órgão.
- Caso existam estes sinais, encaminhe para o hospital de referência.

2º Passo: avalie o historial e realize um exame completo da pele, gânglios e boca.

- Procure lesões com ulcerações ou lesões sobre infectadas.
- Se existirem, trate com pensos regulares e com antibióticos, se for necessário.

3º Passo: avalie a necessidade para iniciar o TARV.

- Caso haja suspeita de SK e o doente é elegível para iniciar o TARV (CD4 = ou < 500 cel / mm<sup>3</sup>, e/ou outros critérios clínicos), deverá iniciar o tratamento o mais cedo possível e encaminhar o doente para confirmar o diagnóstico.

4º Passo.

- Se há suspeita de SK e não há outras indicações para iniciar o TARV, deverá encaminhar o doente para reconfirmar o diagnóstico.
- Se ainda existirem dúvidas, deverá encaminhar o doente ao médico patologista para confirmar o diagnóstico com biópsia.

Em Moçambique, existem centros para quimioterapia do SK. A quimioterapia é um tratamento complicado e, às vezes, tóxico, por isso aconselha-se que seja feita num centro especializado. Os casos recomendados para o encaminhamento são:

- SK visceral, com envolvimento dos vasos linfáticos que afetam a função dos membros.
- SK com edema infiltrante e lesões locais que interferem com o funcionamento normal de qualquer órgão afetado, por exemplo, grandes lesões orais que não permitem comer e / ou lesões das pernas que não permitem caminhar.

## **15. Dermatologia tropical.**

### ***1. Úlcera tropical.***

Designa-se úlcera tropical a úlcera crónica resistente ao tratamento com características expansivas e destruidoras sem etiologia específica.

#### **Epidemiologia**

São frequentes nas regiões quentes e húmidas do planeta e deve-se a fatores etiológicos múltiplos. Os fatores locais são os mais importantes: traumatismo recidivante, infeção crónica, negligência terapêutica. Os fatores etiológicos gerais são secundários: a idade, a profissão, as carências alimentares ou vitamínicas, o tipo africano com a sua tendência para produzir reações fibrosas excessivas (queloides).

#### **Anatomia patológica**

Sem particularidades, a base da úlcera é um tecido granulomatoso, recoberto de uma membrana fibrino – leucocitária, hiperplasia epidérmica nos bordos com acantose e fibrose do tecido hipodérmico. As vénulas, os capilares e sobretudo as arteríolas apresentam diâmetros diminuídos por hiperplasia muscular da média, fibrose adventícia e hiperplasia endotelial.

#### **Clínica**

A úlcera tropical simples aparece frequentemente na parte inferior dos membros inferiores: pés, tornozelos, parte inferior da perna, sobretudo na face antero – interna. Manifesta-se com uma cratera exsudativa, de tamanho e profundidade variáveis, mais ou menos preenchida de falsas membranas, circundada por um bordo sobre – elevado. O fundo é necrótico, os bordos salientes mais ou menos descolados, infiltrados e dolorosos.

Não cicatriza, evolui em surtos, facilitados pela sobre infeção e por fenómenos vasculares. As complicações incluem septicemia, tétano, linfangite, adenite, flegmão



difuso dos tecidos moles, gangrena húmida, artrite supurada, osteíte (frequente). A transformação neoplásica parece frequente (10 a 15 / casos no tipo Africano): sempre o cancro espinocelular.

As sequelas funcionais podem ser invalidantes: cicatrizes cutâneas inestéticas e frágeis, retração tendinosa, rigidez da articulação.

### **Diagnóstico**

Biopsia.

### **Diagnóstico diferencial**

Úlcera infecciosa: treponema, difteria, tuberculose, micobactérias atípicas.

Úlcera parasitária: leishmaniose cutânea.

Úlcera micótica: esporotricose, blastomicose, histoplasmose.

Úlcera trófica: de origem arterial, venosa, nervosa (hemoglobinopatias, doença de Hansen).

### **Tratamento**

Sempre difícil, deve-se desinfetar (permanganato de potássio) e limpar a ferida e aplicar um penso com antisséptico, antibiótico local e geral. A alternativa é excisão cirúrgica da úlcera e enxerto de pele (simultâneo ou posterior).

As complicações aumentam as dificuldades. A osteíte exige uma antibioterapia dirigida e uma curetagem das lesões. A gangrena húmida pode necessitar uma amputação urgente. A vacinação ou reforço da vacina anti - tetânica deve ser sistemática, mas a úlcera degenerada leva à amputação (terço inferior da coxa).

### **Profilaxia**

Desinfecção e tratamento das feridas mesmo as mais pequenas, não andar descalço, melhoria do nível de higiene e de vida.

## **2. Ulcera de Buruli.**

Ulcera cutânea provocada pelo *Mycobacterium ulcerans* que existe na África Central, Austrália e Guiana (América do Sul).

### **3. *Dermatites de contacto exóticas.***

As dermatites de contacto exóticas são provocadas por vegetais e animais.

#### **Dermatites de contacto devidas a vegetais exóticos.**

A laca extraída de uma árvore tropical provoca lesões cáusticas nos indivíduos suscetíveis.

Diversas madeiras exóticas provocam dermatites de contacto agudas, deixando por vezes uma pigmentação residual, são acompanhadas por vezes de sinais gerais (náuseas, artralgias).

Sucos de várias plantas são cáusticos e alergénicos. A baunilha provoca eczema da pele exposta ao sol e por vezes sinais gerais nos trabalhadores de colheita.

Alguns vegetais podem ser prejudiciais devido aos seus parasitas: ananás, algodão, coco (ácaros).

#### **Dermatites de contacto devidas a animais exóticos.**

As Cantárides são coleópteros abundantes nos seroes das casas tropicais. Quando esmagadas na pele provocam lesões desagradáveis: eritema urticariforme, de macerado até bolhoso, seguindo-se pústula numa vasta envolvente inflamatória, que se prolonga por 8 a 10 dias.

O contacto com algumas borboletas ou as sedas das suas lagartas provocam lesões urtigadas, papulo – vesiculosas ou eritemato – escamosas.

#### **4. Ainhum.**

A doença caracteriza-se por uma constrição circular progressiva na base de um dedo do pé terminando depois de alguns meses na sua queda espontânea (*dactylosis spontanea*).

#### **Epidemiologia**

Atinge sobretudo os sujeitos de tipo Africano, mas foram encontrados alguns casos nos caucasianos da África do Norte (Árabes e Berberes) e também na Ásia e na Oceânia. As lesões anatomo - patológicas foram pouco estudadas: a lesão dos nervos é uma constante e podem existir infiltrados perivasculares; lesão óssea. Não se conhece a etiologia.

#### **Clínica**

Quase sempre aparece no dedo 5 (mínimo) do pé. Excepcionalmente pode atingir vários dedos ou os dois pés. De início discreto a depressão progride para o bordo externo, contornando o dedo e chegando à circunferência completa, geralmente a nível da primeira falange. O sulco é indolor, a evolução é lenta, o sulco aperta-se progressivamente, a extremidade distal do dedo deforma-se progressivamente, paralelamente à osteólise da primeira falange; finalmente o dedo está praticamente separado em dois fragmentos ligados por um pedículo estreito e mole; a extremidade distal, caída para baixo e para o exterior, torna-se incomodativa à marcha devido ao traumatismo. Por vezes a sua perca é apoiada pelo paciente.

#### **Tratamento**

Amputação do dedo.

#### **16. Acne**

A “acne vulgar” é uma doença inflamatória crónica da unidade pilo - sebácea, caracterizada por polimorfismo clínico, composto por lesões não inflamatórias (comedão) e inflamatórias (pápula, pústula, nódulo, quisto).

## **Epidemiologia**

Atinge principalmente os adolescentes de todos os tipos e de ambos os géneros, mais rara na terceira década de vida. Os adolescentes apresentam 85 % de acne fisiológico e 15 % de acne clínico que varia de leve a muito grave. Mais comum e severa nos homens, a variedade quística agrava-se nos caucasianos. Estima-se que 80 % dos casos tenham origem genética e que em 2010 650 milhões de pessoas no mundo foram afetadas (8ª doença mais comum a nível global).

## **Patogénese**

A causa principal é desconhecida, mas existem relações com vários fatores: aumento da produção de sebo, hiper – cornificação ductal, anomalia da flora microbiana, mediadores inflamatórios, imunorregulação defeituosa, herança genética, estilo de vida, alimentação, fator psicológico. Fumar tabaco aumenta o risco de desenvolver acne e a sua gravidade aumenta em função do número de cigarros consumidos por dia. Uma dieta com elevada carga glicémica ou um nível elevado de tensão psicológica estão associados ao agravamento da acne.

## **Classificação**

Segundo a clínica:

Grau 1: comedões.

Grau 2: comedões, lesões pustulosas superficiais e inflamatórias foliculares.

Grau 3: comedões, pústulas e lesões inflamatórias mais profundas; pode deixar cicatrizes.

Grau 4: incluem-se as lesões anteriores associadas a lesões quísticas com infeção secundária intensa; podem existir lesões extensas e graves com trajetos fistulosos e a cicatrização pode provocar deformidade importante.

Segundo a expressão e a severidade:

Acne comedão (grau 1).

Acne pápulo – pustuloso (grau 2).

Acne *conglobata* (grau 3).

Formas especiais (acne inversa, *fulminan*, mecânico).

### **Clínica**

Inicia geralmente na face e em menor grau na parte dorsal do tórax, no peito e nos ombros. As lesões podem ser inflamatórias ou não inflamatórias. As lesões inflamatórias incluem pápulas, pústulas e nódulos quísticos. As formas inflamatórias nodulares têm maior tendência para desenvolver cicatrizes e trajetos fistulosos. As lesões não inflamatórias são os comedões, de dois tipos: abertos (pontos negros) ou fechados (comedão branco). O negro é visível e está obstruído por um tampão de queratina escura devido à melanina aí depositada; o branco é uma pápula de tamanho pequeno e cor pálida, precursora das formas inflamatórias.

### **Diagnóstico**

Clínico e excepcionalmente por exame histo – patológico (a biopsia esta indicada se houver duvida no diagnóstico diferencial ou no tratamento da acne refratária ou complicada).

### **Diagnóstico diferencial**

- Erupções acneiformes provocadas por fármacos (esteroide anabólico, bromo, corticosteroide, iodo, isoniacina, lítio).
- Rosácea (não aparecem comedões, nódulos ou quistos nem origina cicatrizes e afeta mais as mulheres a partir dos 30 anos).
- Verrugas planas (confundem-se com acne papuloso).
- Dermatite peitoral (erupção eritematosa persistente composta por pequenas papulo – pústulas com uma distribuição circundando a boca, provocada por compostos fluorados).
- Acne *agminata*, ou Lupus miliar disseminado na face ou Acnitis (predominante em adolescentes e adultos jovens, pápulas isoladas de cor acastanhada com uma parte amarela central, no queixo e outras regiões).

## Tratamento

Pode curar de forma espontânea nos primeiros anos de vida adulta, mas as medidas terapêuticas podem diminuir a severidade do processo e evitar complicações. O tratamento divide-se em quatro grandes grupos de medidas em função da forma de acne presente.

### a) Tratamento local

- 1) Limpeza com detergente ou sabão de peróxido de benzoilo, bacterio - estático ou enxofre, que ajudam a removerem o sebo.
- 2) Antibiótico local (eritromicina ou clindamicina).
- 3) Retinóide tópico (isotretinoína, tretinoína, arotenoide).
- 4) Peróxido de benzoilo (a 2,5, 5 e 10%).
- 5) Ácido azelaico.
- 6) Extração do comedão e drenagem das lesões profundas.
- 7) Infiltração com corticosteroide (lesões nódulo – quísticas).
- 8) Fototerapia (laser terapêutico ou radioterapia superficial).
- 9) Lutoterapia (mascara de argila).

### b) Tratamento sistémico

- 1) Antibiótico (tetraciclina 250 mg Per Os 3 ou 4 x / dia, minociclina e doxiciclina de 50 a 200 mg Per Os / dia ou eritromicina 500 a 1.000 mg Per Os / dia em doses divididas).
- 2) Retinóide (isotretinoína 0,5 a 1 mg Per Os / kg / dia durante 20 semanas).
- 3) Hormona (etinilestradiol 50 mg Per Os / dia).
- 4) Outros medicamentos (espironolactona 150 a 200 mg Per Os / dia, zinco oral, AINE, corticosteroide).

### c) Tratamento das sequelas

- 1) Cicatrizes atróficas: excisão, dermabrasão, laserabrasão, injeção com colagénio, lipo - implante.
- 2) Cicatrizes hipertróficas: corticoide tópico ou intra-lesional; excisão; criocirurgia.

### d) Tratamento psicológico.

## 17. Queimaduras

As queimaduras são sempre lesões graves, traumatismos frequentes, provocados sobretudo pelo excesso de calor ou de frio. Constituem um dos acidentes domésticos correntes, sobretudo em mulheres e crianças (água quente, óleo de cozinha). As queimaduras por produtos químicos podem ser mais graves e ocorrem sobretudo em acidentes de trabalho.

Quando extensas (> 30 % da superfície cutânea) e profundas provocam a morte numa grande percentagem. O seu tratamento requer um estudo completo do doente e uma avaliação das regiões do corpo afetadas e da quantidade e da qualidade dos tecidos e órgãos destruídos. O resultado final do tratamento dos queimados depende em grande parte da forma como são assistidos logo de início afetados. A anamnese deve ser cuidadosa (etiologia e doenças prévias) e o exame clínico exaustivo.<sup>48</sup>

O tratamento requer re – hidratação e reposição do equilíbrio eletrolítico e prevenção da sobre infeção. Os casos graves necessitam internamento em cuidados intensivos ou unidade especial de queimados. A cirurgia estética será o ultimo recurso nos casos com deformações cicatriciais importantes.



## 18. Infecções de transmissão sexual.

As infecções de transmissão sexual incluem um grupo de doenças transmissíveis adquiridas predominantemente por via sexual.

Estão entre as doenças infecciosas mais frequentes no mundo e foram identificados mais de 50 agentes patogénicos transmitidos sexualmente. Algumas delas (gonorreia, sífilis, VIH e outras) foram já apresentadas.

Quadro 13: agentes patogénicos das ITS.

Agente	Doença
<b>Bactérias</b>	
<i>Neisseria gonorrhoeae</i>	Infeção génito - urinaria
<i>Chlamydia trachomatis</i>	Infeção génito - urinaria Linfogranuloma venéreo
<i>Treponema pallidum</i>	Sífilis
<i>Haemophilus ducreyi</i>	Chancroide
<i>Calymatobacterium granulomatis</i>	Granuloma inguinal (Donovanosis)
<i>Ureaplasma urealyticum</i>	Uretrite não gonocócica
<i>Gardnerella vaginalis</i>	Vaginose bacteriana
<i>Shigella spp.</i>	Shigellose em homens homossexuais
<i>Campilobacter spp.</i>	Enterite em homens homossexuais
<i>Estreptococo Grupo B</i>	Sépsis neonatal
<b>Vírus</b>	
<i>Vírus Herpes Simplex</i>	Herpes genital
<i>Vírus papiloma Humano</i>	Condiloma acuminado
<i>Poxvirus</i>	Molusco contagioso
<i>Vírus Hepatite B</i>	Hepatite viral
<i>Vírus Imunodeficiência humana</i>	Síndrome de Imunodeficiência adquirida
<b>Fungos</b>	
<i>Cândida Albicans</i>	Vulvovaginite, balanite
<b>Protozoários</b>	
<i>Trichomonas Vaginalis</i>	Tricomoniase
<i>Giardia lamblia</i>	Giardíase em homens homossexuais
<i>Entamoeba histolytica</i>	Amebíase em homens homossexuais
<b>Ectoparasitas</b>	
<i>Phthirus pubis</i>	Pediculose púbica
<i>Sarcoptes scabiei</i>	Escabiose

## População em risco

A incidência mundial das ITS está estimada em 125 milhões de casos por ano. A maioria das pessoas em risco de adquirir ITS é os adultos jovens. Este risco aumenta em casos de:

- Múltiplos parceiros sexuais.
- Coito desprotegido.
- Intercâmbio de relações sexuais por drogas (crack, cocaína).
- Prostituição.
- Habitantes de bairros marginais pertencentes a minorias étnicas.
- Pobreza.

## Diagnóstico

Inicia-se com a anamnese e a história sexual, prossegue no exame físico e frequentemente necessita confirmação laboratorial (sífilis – RPS ou VDRL, teste para Clamídia e Gonorreia, serologia VIH, Ag HBV, Ac HCV).

## Quadro clínico

Muitas das síndromes de ITS atingem a pele e as mucosas.

1. Síndrome ulcerosa genital:
  - Herpes Simples.
  - Sífilis primária o Cancro sífilítico.
  - Cancroide ou Cancro brando.
  - Linfogranuloma venéreo (LGV).
  - Granuloma inguinal (GI) ou Donovanose.

Em caso de úlcera genital devem ser efetuados os seguintes EAD:

- Cito - diagnóstico de Tzanck (células gigantes multinucleadas infetadas pelo VHS) e o isolamento do vírus em cultura.

- Coloração Gram e cultura (*Hemofilus Ducreyi* e outras bactérias patogénicas).

- Exame ultramicroscópico ou de campo obscuro (*Treponema Pallidum*).

2. Infecções do trato génito – urinário inferior.
3. Vulvo – vaginite (vaginose bacteriana, tricomoníase, candidíase).

4. Tumores virais genitais (condiloma acuminado, molusco contagioso).
5. Ectoparasitoses.

As ITS facilitam a transmissão do VIH e este pode resultar em casos atípicos de apresentação das ITS, incluindo lesões mais numerosas, de maior intensidade ou mais persistentes. Algumas doenças muco - cutâneas são sugestivas da infeção pelo VIH.

Quadro 14: doenças muco - cutâneas sugestivas da infeção pelo VIH.

Exantema da síndrome retroviral aguda
Onicomicose sub - ungueal proximal
Úlceras herpéticas crónicas
Leucoplasia velosa oral
Sarcoma de Kaposi
Foliculite eosinofílica
Moluscos contagiosos faciais múltiplos

### Tratamento

O tratamento deve incluir aconselhamento, dispensa de preservativos, rastreio dos contactos e terapêutica específica.

- *Herpes simples*: Aciclovir (creme) <sup>c</sup>/ 1-2 horas e Aciclovir (co 200mg) 800-1200 mg / dia.
- *Sífilis*: Penicilina Benzatínica 2.4 milhões UI na sífilis primaria.
- *Chancroide*: Eritromicina 500 mg POS 4 x /dia por 7 dias, azitromicina 1g POS D.U, e ceftriaxone 250 mg IM D.U.
- *LGV*: Doxiciclina 100 mg POS 2 x / dia por 7 dias ou tetraciclina 500 mg POS 4 X / dia por 7 dias.
- *GI*: Doxiciclina 100 mg POS 2 x / dia por 7 dias ou tetraciclina 500 mg POS 4 x / dia por 7 dias.

- *Clamidia y Gonorrea*: Doxiciclina 100 mg POS 2 x / dia por 7 dias; azitromicina 2 g POS D.U; Ofloxacina 300 mg POS 2 x / dia por 7 dias; eritromicina 500 mg POS 4 x / dia por 7 dias.
- *CA*: Podofilina 25 %, electro - cirurgia, crio terapia, ácido tricloroacético 90 %, interferón intra - lesional e sistémico, Imiquimod.
- *Molusco Contagioso*: curetagem, crioterapia, electro - cirurgia, podofilina.
- *Pediculosis pubis*: Permetrina 1 % (loção), lindano 1 % (champô).
- *Escabiosis*: Permetrina 5 % (creme), lindano 1 % (loção).

## 19. Manifestações cutâneas transitórias neo natais.

As lesões transitórias benignas do neonato podem evoluir até aos primeiros anos de vida, desaparecendo espontaneamente em períodos de tempo que variam entre 2 e 3 dias e várias semanas ou meses. Passamos a rever as mais frequentes.

Existem diferentes variedades de apresentação:<sup>49</sup>

- Máculas
- Pápulas
- Pólipos
- Bolhas por sucção
- Dentes natais e neonatais
- Hamartomas e quistos mucosos
- Puberdade em miniatura
- Lanugo
- Descamação
- Pustulose estéril

### Máculas

As máculas podem ser pigmentares ou vasculares.

Nas máculas pigmentares temos: melanose dérmica, hiper – pigmentação, hipo – pigmentação, tingimento pelo mecónio, icterícia, síndrome do Bebê de bronze. Existem diferentes localizações predominantes nas hiper – pigmentações: área

genital, linha alba, aureolas mamarias, axilas, dedos, bandas pigmentadas no abdúzem.

As hipo – pigmentações são máculas hipocrómicas presentes no nascimento, mas que desaparecem espontaneamente durante o primeiro ano de vida.

O tingimento pelo mecónio apresenta uma coloração amarelo acastanhado da pele, do cordão umbilical e dos leitos ungueais.

A icterícia corresponde a uma elevação fisiológica do nível de bilirrubina e aparece mais no quarto dia de vida, desaparecendo antes de duas semanas; quando a hemoglobina esta normal a cor da pele é alaranjada, passando a amarelo limão quando a hemoglobina baixa.

A síndrome do bebe de bronze è secundaria à fototerapia aparecendo entre um e sete dias após inicio daquela, manifestando-se com uma coloração castanho acinzentado que atinge a pele, ou soro e a urina.

Nas máculas vasculares encontramos: eritema neonatal, Cutis Marmorata, Cianose periférica, Alteração de cor Arlequim, Transferência feto – feto, Malformações vasculares transitórias.

O eritema neonatal consiste em uma coloração vermelho brilhante em todo o corpo devida a uma alta concentração de hemoglobina.

A Cutis Marmorata è uma resposta fisiológica ao frio produzida por vaso – constricção dos capilares e veias. Pode persistir por semanas ou meses, mas não necessita de tratamento.

A cianose periférica (acrocianose) manifesta-se por uma cor azulada nas plantas dos pés e mãos e peri – oral. Pode ser considerada fisiológica se o estado do neonato for bom. Parece estar associada ao aumento do tonos das arteríolas periféricas em resposta ao frio. É mais frequente nos prematuros e aparece nas primeiras 48 horas.

As malformações capilares transitórias são manchas rosadas de origem vascular que traduzem capilares ectásicos na derme. Desaparecem gradualmente ao longo dos primeiros dois anos de vida da criança.

## **Pápulas**

Nas pápulas encontram-se: quisto de millium, quisto da mucosa oral, quisto de inclusão (prepúcio), Miliaria, hiperplasia sebácea, acne neonatal, acne infantil, eritema tóxico papuloso.

A acne neonatal aparece nas duas a três semanas de vida: pápulas inflamatórias e pústulas em medalha na face e couro cabeludo; não existem comedons. Pensa-se que seja uma reação inflamatória a *M. furfur* e *M. sympodialis*. Evolui até à cura.

A acne infantil é a continuação da acne neonatal além dos 2 a 3 meses de vida e é mais frequente nos rapazes. Consiste em Pápulas e pústulas no rosto e no queixo e apresenta comedons. É provocado pela estimulação androgénica das glândulas sebáceas e requer tratamento.

A acropustulose infantil é mais frequente nos lactentes entre os 2 e os 12 meses. Manifesta-se com vesículas palmo – plantares nas mãos, pés e cabeça. É recorrente, pruriginosa e aparece por episódios que duram 7 a 14 dias. A citologia das pústulas intra – epidérmicas revela neutrófilos. Trata-se com sulfamidas.

A foliculite pustulosa eosinofílica é rara no neonato e mais frequente nos lactentes entre os 5 e os 10 meses. Manifesta-se com Pápulas, vesículas e pústulas confluentes no couro cabeludo, rosto, extremidades e tronco. É recorrente e aparece por episódios que duram 4 a 6 semanas, durando meses e até anos. A citologia revela eosinófilos e neutrófilos.

## **20. Manifestações cutâneas de doenças sistêmicas.**

São muitas as doenças sistêmicas com sinais cutâneos e as mais frequentes foram já descritas atrás. Passamos aqui a encontrar algumas das manifestações mais raras.

### ***Coiloníquia.***

Anormalidade das unhas em forma de colher, que afeta mais os dedos das mãos do que dos pés. Pode ser causada por vários problemas, incluindo anemia por deficiência em ferro. O diagnóstico apoia-se no hemograma completo.<sup>50</sup>

## Léxico

Dermatite: inflamação da pele (sinónimo, dermite).<sup>51</sup>

Dermatose: qualquer inflamação da pele (sinónimo, dermatopatia).

Derme: camada conjuntiva que suporta e alimenta a epiderme, situada entre esta, á superfície, e a hipoderme, em profundidade.

Ectoderme: folheto externo do embrião (na fase de blastoderme) do qual derivam o sistema nervoso e os órgãos dos sentidos, por um lado, e a epiderme e seus anexos, por outro.

Hipotricose: desenvolvimento reduzido do sistema piloso (especialmente dos pelos axilares e púbicos).

Melanose: presença de depósitos anormais de melanina na pele e outros tecidos.

Pólipo: tumor das mucosas geralmente benigno, cujo pedículo de implantação pode ser largo e curto (pólipo séssil) ou longo e delgado (pólipo pediculado).

Prurido: sensação de comichão cutânea, que pode ser devida a doença da pele ou afecção geral, ou não ter causa aparente.

Prurigo: qualquer dermatose caracterizada por prurido violento e por lesões papulosas.

Seborreia: excesso de secreção sebácea. A seborreia complica-se frequentemente de acne e pode ser causa de um eczema chamado seborreico.

Verruga: pequeno tumor cutâneo irregular, de origem viral, de tamanho variável, constituído por hipertrofia das papilas da derme; localiza-se especialmente nas mãos, nos pés e na face.

Xerodermia: secura excessiva da pele com descamação fina e pulverulenta.



Xerose: secura da conjuntiva que muitas vezes representa a primeira fase da xeroftalmia.

Xerostomia: secura da boca devida a diminuição ou ausência de secreção salivar por aplasia ou atrofia das glândulas salivares, carência de vitamina A, acção dos raios X, desidratação ou outras causas.

## Bibliografia.

---

- <sup>1</sup> M. Gentilini, B. Duflo. *Medecine tropicale*. Flammarion Medecine – Science. Paris. 1982.
- <sup>2</sup> M. Gameiro, Á. Carvalho. *As disfunções sexuais na pratica clínica*. Psiquiatria, neurologia e saúde mental na práxis do Clínico Geral. A. Alves Gomes. Laboratórios U. C. B. Lisboa. 1986.
- <sup>3</sup> T. Sadler. *Embriologia Médica com orientação clinica*. [trad.] Liliana G. Vauthay, Jose Luis Ferran. 8a. Editorial Médica Panamericana, Buenos Aires 2001.
- <sup>4</sup> K. Moore, T. Persaud. *Embriologia Básica*. 7ª Edição. Elsevier. São Paulo. 2008. ISBN:9788535226614.
- <sup>5</sup> C. Junqueira, J. Carneiro. *Histologia básica: texto e atlas*. 12.ed. Guanabara Koogan. Rio de Janeiro. 2013. p. 280.
- <sup>6</sup> J. Manzur, e col. *Dermatologia*. Editorial Ciências Médicas, 1ª edição. Ecimed. Havana, Cuba. 2002.
- <sup>7</sup> J. Sittart, e col. *Dermatologia na prática médica*. Editorial Roca. São Paulo, Brasil. 2007.
- <sup>8</sup> R. Fonseca, e col. *Terapêutica dermatológica*. Editorial Roca. São Paulo, Brasil. 2007.
- <sup>9</sup> W. Osswald, A. Esteves, A. Teixeira, e col. *Prontuário Terapêutico 1*. Instituto Nacional da Farmácia e do Medicamento. Ministério da Saúde. Santa Maria da Feira. 1999.
- <sup>10</sup> C. Clancy, M. Nguyen. *Emergence of Candida auris: An International Call to Arms*. Editorial commentary. *Clinical Infectious Diseases*. CID 2017:64 (15 January). 141.
- <sup>11</sup> E. Pilly. *Maladies Infectieuses à l’usage des étudiants en médecine et des praticiens*. 6e Édition. Editions Crouan & Roques. Lille. 1979.
- <sup>12</sup> A. Marega, P. Pires, A. Muloliwa, J. Mucifo. *Alta taxa de deformidades em pessoas afectadas pela lepra: estudo de caso do distrito de Murrupula de 2006 a 2013*. *Revista Moçambicana de Ciências de Saúde, proceedings*. Maputo (2015).
- <sup>13</sup> Secção do PNCTL, Direcção Provincial de Saúde de Nampula, *Relatório Provincial do 1º Semestre de 2007*, República de Moçambique, Governo de Nampula, Nampula, 2007.

- 
- <sup>14</sup> A. Ndeve, C. Phaff, A. Benfica. Manual Nacional sobre Lepra. Programa Nacional de Controlo da Lepra, Direcção Nacional de Saúde Pública, Ministério da Saúde. 2ª Edição. Maputo. 2012.
- <sup>15</sup> C. Costa, M. Gonçalo, P. Andrades, e col. Abordagem Diagnóstica e Terapêutica da Urticária Crónica Espontânea: Recomendações em Portugal. *Acta Med Port* 2016 Nov; 29(11):763-781 ▪ <http://dx.doi.org/10.20344/amp.8294>
- <sup>16</sup> N. Korman. Learning From the Patient Experience: Optimizing Care of Patients With Psoriasis. *Clinical Care Options, Immunology*. [ClinicalOptions.com](http://ClinicalOptions.com).
- <sup>17</sup> J. Dutz, A. Amstrong, L. Puig, e col. Biological therapy in Psoriasis: recognizing the value. University of British Columbia. Vancouver, Canada. Medscape Education.
- <sup>18</sup> Clinical Impact of New Data From EADV 2016. VOYAGE 1: Superior Efficacy of Guselkumab vs Adalimumab in Patients With Moderate to Severe Plaque Psoriasis. *Clinical Care Options, Immunology*.  
<http://www.clinicaloptions.com/Immunology/Conference%20Coverage/Vienna%202016/Highlights>
- <sup>19</sup> Clinical Impact of New Data From EADV 2016. IXORAS: Ixekizumab Superior to Ustekinumab at Week 12 in Moderate to Severe Plaque Psoriasis. *Clinical Care Options, Immunology*.  
<http://www.clinicaloptions.com/Immunology/Conference%20Coverage/Vienna%202016/Highlights>
- <sup>20</sup> Clinical Impact of New Data From EADV 2016. UNCOVER3 Subanalysis: Ixekizumab Safe and Effective at Improving Palmoplantar Plaque Psoriasis Through 60 Weeks. *Clinical Care Options, Immunology*.  
<http://www.clinicaloptions.com/Immunology/Conference%20Coverage/Vienna%202016/Highlights>
- <sup>21</sup> Clinical Impact of New Data From EADV 2016. reSURFACE 1 and reSURFACE 2: Tildrakizumab Effective in the Treatment of Moderate to Severe Plaque Psoriasis. *Clinical Care Options, Immunology*.  
<http://www.clinicaloptions.com/Immunology/Conference%20Coverage/Vienna%202016/Highlights>
- <sup>22</sup> S. Almaani, A. Meara, B. Rovin. Update on Lupus Nephritis. *Clin J Am Soc Nephrol*. 2016. doi: 10.2215/CJN.05780616.
- <sup>23</sup> M. Schaller, L. Almeida, A. Bewley, e col. Rosacea treatment update: Recommendations from the global ROSacea Consensus (ROSCO) panel. *BMJ*. doi: 10.1111/bjd.15173

- 
- <sup>24</sup> F. Carlos. *Dermatologia Clínica*. Mosby. Madrid. 1996.
- <sup>25</sup> A. Sober, A. Goroll, L. May, e col. *Problemas Dermatológicos, Rastreamento do Câncer da Pele. Cuidados Primários em Medicina*. Mc Graw Hill. Alfragide. 1995.
- <sup>26</sup> C. Soutol, M. Hordinsky. *Dermatologia Clínica*. Tradução de Ademar V. Fonseca. Porto Alegre. 2015.
- <sup>27</sup> R. Arenas. *Atlas Dermatologia, Diagnostico y Tratamiento*. Tercera edición. MacGraw Hill.
- <sup>28</sup> R. Motley, P. Kersey, C. Lawrence. Multiprofessional guidelines for the management of the patient with primary cutaneous squamous cell carcinoma. *Br J Dermatol*. 2002. 146:18-25.
- <sup>29</sup> M. Alam, D. Ratner. Primary care: cutaneous squamous cell carcinoma. *N. Engl J Med*. 2001. 344(13): 975-83.
- <sup>30</sup> S. Sampaio, E. Riviti. *Dermatologia*. 1 Ed. Artes Medicas. São Paulo. 1998. 1155.
- <sup>31</sup> M. Anthony. Surgical treatment of non melanoma skin cancer. *AORN J*. 2000. 71 (3): 550-70.
- <sup>32</sup> H. Gloster, D. Brodland. The epidemiology of skin cancer. *Derm. Surg*, 1996; 22 (3): 217-26.
- <sup>33</sup> G. Goldman. Squamous cell cancer: a practical approach. *Semin Cutan Med Surg*. 1998; 17 (2): 80-95.
- <sup>34</sup> M. Alam, J. Caldwell, Y. Eliezri. Human papiloma virus - associated digital squamous cell carcinoma: literature review and report of 21 new cases. *J Am Acad Dermatol*. 2003; 48 (3): 385-93.
- <sup>35</sup> T. Johnson, D. Rowe, B. Nelson, N. Swanson. Squamous cell carcinoma of the skin (excluding lip and oral mucosa). *J Am Acad Dermatol*. 1992. 26 (6): 467-84.
- <sup>36</sup> R. Glougau. The risk of progression to invasive disease. *J Am Acad Dermatol*. 2000. 42 (1): S23-4.
- <sup>37</sup> D. Frankel, B. Hanusa, J. Zitelli. New primary non melanoma skin cancer in patients with a history of squamous cell carcinoma of the skin. Implications and recommendations for follow up. *J Am Acad Dermatol*. 1992. 26 (5): 720-6.

- 
- <sup>38</sup> D. Rowe, R. Carrol, C. Day. Prognostic factors for local recurrence, metastasis, and survival rates in squamous cell carcinoma of the skin, ear, and lip. Implications for treatment modality selection. *J Am Acad Dermatol.* 1992. 26 ( 6): 976-90.
- <sup>39</sup> F. Mohs, P. Larson, M. Iriondo. Micrographic Surgery for the microscopically controled excecision of carcinoma of the external year. *J Am Acad Dermatol.* 1988. 19: 729-3.
- <sup>40</sup> F. Greene, D. Page, I. Fleming. *AJCC cancer staging.* 6<sup>th</sup> ed. Springer Veriag editors. New York. 2002. p. 203-8.
- <sup>41</sup> R. Griffiths, K. Feeley, S. Suvarna. Audit of clinical and histological prognostic factors in primary invasive squamous cell carcinoma of the skin: assessment in a minimum 5 year follow-up study after conventional excisional surgery. *Br J Plastsurg.* 2002. 55: 287-92.
- <sup>42</sup> D. Brodland, J. Zitelli. Surgical margins for excision of primary cutaneous squamous cell carcinoma. *J Am Acad Dermatol.* 1992. 27 ( 2): 2410-8.
- <sup>43</sup> K. Gross, H. Steinman, R. Rapini. *Mohs surgery: fundamentals and techniques.* 1ed. Mos by. St. Louis. 1999. 369p.
- <sup>44</sup> C. Portlock. *Merk Manual Professional Version.* [Online] 2012. <http://www.merckmanuals.com/professional/hematology-and-oncology/lymphomas/mycosis-fungoides>.
- <sup>45</sup> M. Girardi, P. Heald, L. Wilson. The Pathogenesis of Mycosis Fungoides. *The New England Journal of Medicine.* Vol. 350. 6 May 2004.
- <sup>46</sup> Medgrupo. *Dermato, anatomo-histologia e lesões elementares, doenças infecto parasitárias da pele, dermatoses inflamatórias, oncologia dermatológica.* MedyClin Editora. 2010.
- <sup>47</sup> P. Pires, O. Benyesséf, M. Carvalho, e col. *Protocolos Clínicos. Projecto Rural Moçambicano, Friends in Global Health, LLC (Amigos na Saúde Global).* Instituto para a Saúde Global, Faculdade de Medicina, Universidade de Vanderbilt. Quelimane, Zambézia. 1999.
- <sup>48</sup> A. Paes. *Manual de Cirurgia, Cirurgia Geral e Cirurgia Tropical.* Ministério da Saúde de Moçambique. Porto. 1982.
- <sup>49</sup> S. Pueyo. *Dermatología Neonatal.* Argentina. 2005. 170-186.

---

<sup>50</sup> J. Callen, J. Jorizzo, e col. Dermatological signs of systemic disease. 5ª edição. ELSEVIER. Maio, 2016. 388. <http://www.nejm.org/doi/full/10.1056/NEJMicm0910534>.

<sup>51</sup> L. Manuila, P. Lewalle, M. Nicoulin, e col. Dicionário Médico. Climepsi Editores. Lisboa. 2000.