

GOBIERNO FEDERAL



SALUD

SEDENA

SEMAR

GUÍA DE PRÁCTICA CLÍNICA **GPC**

Diagnóstico y Tratamiento de **LUPUS ERITEMATOSO MUCOCUTÁNEO**

Evidencias y Recomendaciones

Catálogo Maestro de Guías de Práctica Clínica: **IMSS-533-11**

CONSEJO DE
SALUBRIDAD GENERAL



Vivir Mejor

Av. Paseo de La Reforma #450, piso 13,
Colonia Juárez, Delegación Cuauhtémoc, CP 06600, México, D. F.
www.cenetec.salud.gob.mx

Publicado por CENETEC
© Copyright CENETEC

Editor General
Centro Nacional de Excelencia Tecnológica en Salud

Esta guía de práctica clínica fue elaborada con la participación de las instituciones que conforman el Sistema Nacional de Salud, bajo la coordinación del Centro Nacional de Excelencia Tecnológica en Salud. Los autores han hecho un esfuerzo por asegurarse de que la información aquí contenida sea completa y actual; por lo que asumen la responsabilidad editorial por el contenido de esta guía, que incluye evidencias y recomendaciones y declaran que no tienen conflicto de intereses.

Las recomendaciones son de carácter general, por lo que no definen un curso único de conducta en un procedimiento o tratamiento. Las recomendaciones aquí establecidas, al ser aplicadas en la práctica, podrían tener variaciones justificadas con fundamento en el juicio clínico de quien las emplea como referencia, así como en las necesidades específicas y preferencias de cada paciente en particular, los recursos disponibles al momento de la atención y la normatividad establecida por cada Institución o área de práctica.

Este documento puede reproducirse libremente sin autorización escrita, con fines de enseñanza y actividades no lucrativas, dentro del Sistema Nacional de Salud.

Deberá ser citado como: **Diagnóstico y Tratamiento de Lupus Eritematosos Mucocutáneo** México: Secretaría de Salud, 2011.

Esta guía puede ser descargada de Internet en: www.cenetec.salud.gob.mx/interior/gpc.html

CIE-10: L93 Lupus Eritematoso
L93.0 Lupus Discoide
L93.1 Lupus eritematoso cutáneo subagudo
L 93.2 Otros lupus eritematoso local

GPC: Diagnóstico y Tratamiento de Lupus Eritematoso Mucocutáneo

AUTORES Y COLABORADORES

Coordinador:

M. en C. Antonio Barrera Cruz	Medicina Interna/Reumatología	Instituto Mexicano del Seguro Social	Coordinador de Programas Médicos	División de Excelencia Clínica Coordinación de Unidades Médicas de Alta Especialidad
-------------------------------	-------------------------------	--------------------------------------	----------------------------------	---

Autores :

Dra. Carmen Araceli Arellano Valdez	Reumatología	Instituto Mexicano del Seguro Social	Médico Adscrito UMAE CMNO Guadalajara Jalisco	Colegio Mexicano de Reumatología
M. en C. Antonio Barrera Cruz	Medicina Interna/Reumatología	Instituto Mexicano del Seguro Social	Coordinador de Programas Médicos	División de Excelencia Clínica Coordinación de Unidades Médicas de Alta Especialidad
Dra. Gabriela Jardines de la Luz	Medicina Interna	Instituto Mexicano del Seguro Social	Médico Adscrito HGZ/UMA 48 México	Colegio Mexicano de Medicina Interna
Dra. Concepción Zoraida López	Dermatología	Instituto Mexicano del Seguro Social	Médico Adscrito HGZ/UMF 5 Cuernavaca Morelos	
Dr. Roberto Peralta Juárez	Medicina Interna/Infectología	Instituto Mexicano del Seguro Social	Médico Adscrito a HGZ Veracruz	Colegio Mexicano de Medicina Interna
Dr. Antonio Sánchez González	Reumatología	Instituto Mexicano del Seguro Social	Médico Adscrito UMAE HE CMN La Raza	Colegio Mexicano de Reumatología

Validación interna:

Dra. Verónica Álvarez Gallegos	Dermatología/Histopatología	Médico Independiente	Egresada del Centro Dermatológico Pascua	Sociedad Mexicana de Dermatología
Dra. Sandra Araceli Sicsik Ayala	Reumatología	Instituto Mexicano del Seguro Social	Médico Adscrito UMAE HE No. 71 Torreón Coahuila	Colegio Mexicano de Reumatología

Validación externa:

Dr. <Nombre>	<Especialidad>	<Institución>	<Cargo/Unidad>	<Academia>
--------------	----------------	---------------	----------------	------------

ÍNDICE

AUTORES Y COLABORADORES	3
1. CLASIFICACIÓN.....	5
2. PREGUNTAS A RESPONDER POR ESTA GUÍA.....	6
3. ASPECTOS GENERALES	7
3.1 ANTECEDENTES.....	7
3.2 JUSTIFICACIÓN	8
3.3 OBJETIVO DE ESTA GUÍA	8
3.4 DEFINICIÓN.....	9
4. EVIDENCIAS Y RECOMENDACIONES	10
4.1 CLASIFICACIÓN DE LESIONES CURTÁNEAS EN LUPUS ERITEMATOSO	11
4.1.1 LESIONES ESPECÍFICAS Y LESIONES NO ESPECÍFICAS	11
4.2 DIAGNÓSTICO.....	12
4.2.1 LESIONES CUTÁNEAS ESPECÍFICAS.....	12
4.2.1.1 CARACTERÍSTICAS CLÍNICAS, INMUNOLÓGICAS E HISTOPATOLÓGICAS	12
4.3.1 LESIONES CUTÁNEAS NO ESPECÍFICAS.....	21
4.3.1.1 CARACTERÍSTICAS CLÍNICAS, INMUNOLÓGICAS E HISTOPATOLÓGICAS	21
4.4.1 LESIONES EN MUCOSA ORAL	25
4.4.1.1 CARACTERÍSTICAS CLÍNICAS, INMUNOLÓGICAS E HISTOPATOLÓGICAS	25
4.5 LUPUS ERITEMATOSO INDUCIDO POR DROGAS	27
4.5.1 CARACTERÍSTICAS CLÍNICAS Y SEROLÓGICAS	27
4.6 TRATAMIENTO TÓPICO	29
4.6.1 PRIMERA LÍNEA	29
4.6.1.1 EFICACIA, DOSIS Y SEGURIDAD	29
4.7 TRATAMIENTO SISTÉMICO.....	34
4.7.1 PRIMERA LÍNEA	34
4.7.1.1 HIDROXICLOROQUINA, CLOROQUINA, QUINACRINA.....	34
4.7.1.1.1 EFICACIA, DOSIS, SEGURIDAD.....	34
4.8 TRATAMIENTO SISTÉMICO	37
4.8.1 METOTREXATO, RETINOIDES, DAPSONA, ÁCIDO MICOFENÓLICO.....	37
4.8.1.1 EFICACIA, DOSIS, SEGURIDAD	37
4.9 TRATAMIENTO SISTÉMICO	40
4.9.1 OPCIONES EN PACIENTES CON ENFERMEDAD REFRACTARIA.....	40
4.9.1.1 TALIDOMIDA, INMUNOGLOBULINA INTRAVENOSA, INMUNOSUPRESORES.....	40
4.9.1.1.1 OTRAS OPCIONES DE TRATAMIENTO	40
5. ANEXOS.....	44
5.1. PROTOCOLO DE BÚSQUEDA.....	44
5.2 SISTEMAS DE CLASIFICACIÓN DE LA EVIDENCIA Y FUERZA DE LA RECOMENDACIÓN	46
5.3 CLASIFICACIÓN O ESCALAS DE LA ENFERMEDAD	48
5.4 MEDICAMENTOS	54
5.5 DIAGRAMAS DE FLUJO.....	59
6. GLOSARIO.....	60
7. BIBLIOGRAFÍA.....	62
8. AGRADECIMIENTOS.	67
9. COMITÉ ACADÉMICO.....	68
10. DIRECTORIO SECTORIAL Y DEL CENTRO DESARROLLADOR.....	69
11. COMITÉ NACIONAL DE GUÍAS DE PRÁCTICA CLÍNICA.....	70

1. CLASIFICACIÓN.

Catálogo maestro: IMSS-533-11	
Profesionales de la salud.	Médico Internista, Reumatólogo, Dermatólogo.
Clasificación de la enfermedad.	CIE-10: L93 Lupus Eritematoso L93.0 Lupus Discoide L93.1 Lupus eritematoso cutáneo subagudo L 93.2 Otros lupus eritematoso local
Categoría de GPC.	Primer y Segundo Nivel de atención
Usuarios potenciales.	Médico General, Médico Familiar, Médicos en formación, Médico Internista, Dermatólogo, Reumatólogo, Patólogo Clínico.
Tipo de organización desarrolladora.	Instituto Mexicano del Seguro Social.
Población blanco.	Hombres y mujeres 18 años de edad.
Fuente de financiamiento / patrocinador.	Instituto Mexicano del Seguro Social
Intervenciones y actividades consideradas.	Biometría Hemática completa, química sanguínea, examen general de orina, biopsia de piel, anticuerpos antinucleares, inmunoespecificidad (anticuerpos anti-Smith, anti-Ro, anti-La, anti-SRP)
Impacto esperado en salud.	Diagnóstico oportuno, Tratamiento específico, Mejoría en la calidad de vida.
Metodología^a.	Elaboración de guía de nueva creación: revisión sistemática de la literatura, recuperación de guías internacionales previamente elaboradas, evaluación de la calidad y utilidad de las guías/revisiones/otras fuentes, selección de las guías/revisiones/otras fuentes con mayor puntaje, selección de las evidencias con nivel mayor, de acuerdo con la escala utilizada, selección o elaboración de recomendaciones con el grado mayor de acuerdo con la escala utilizada.>
Método de validación y adecuación.	Enfoque de la GPC: <enfoque a responder preguntas clínicas mediante la adopción de guías y/o enfoque a preguntas clínicas mediante la revisión sistemática de evidencias en una guía de nueva creación> Elaboración de preguntas clínicas. Métodos empleados para coleccionar y seleccionar evidencia. Protocolo sistematizado de búsqueda. <especificar cuáles se utilizaron, de las siguientes: Revisión sistemática de la literatura. Búsquedas mediante bases de datos electrónicas. Búsqueda de guías en centros elaboradores o ó compiladores. Búsqueda en páginas Web especializadas Búsqueda manual de la literatura.> Número de fuentes documentales revisadas: 81 Revisiones sistemáticas: 2 Ensayos clínicos controlados: 8 Prospectivos: 1, Retrospectivos: 10 Transversales: 15 Revisión narrativa: 24 Reporte de casos: 18 Recomendaciones o Consensos: 3
Método de validación	Validación del protocolo de búsqueda: Instituto Mexicano del Seguro Social. Método de validación de la GPC: validación por pares clínicos. Validación interna: Instituto Mexicano del Seguro Social Revisión institucional: Validación externa: Verificación final:
Conflicto de interés	Todos los miembros del grupo de trabajo han declarado la ausencia de conflictos de interés.
Registro y actualización	Catálogo maestro IMSS-533-11. Fecha de actualización: de 3 a 5 años a partir de la fecha de publicación

2. PREGUNTAS A RESPONDER POR ESTA GUÍA

1. ¿Cómo se clasifican las lesiones cutáneas en lupus eritematoso?
2. ¿Cuáles son las principales lesiones en la mucosa oral del paciente con lupus eritematoso?
3. ¿Cuáles son las características clínicas, inmunológicas e histopatológicas de lupus eritematoso cutáneo agudo y subagudo?
4. ¿Cuáles son las características clínicas, inmunológicas e histopatológicas de lupus eritematoso discoide?
5. ¿Cuáles son los fármacos que se asocian a lupus eritematoso cutáneo inducido por drogas?
6. ¿Cuál es el tratamiento farmacológico de primera línea en el manejo de LEC?
7. ¿Cuál es el tratamiento farmacológico de segunda línea en el manejo de LEC?

3. ASPECTOS GENERALES

3.1 ANTECEDENTES

El lupus eritematoso sistémico (LES) es una enfermedad autoinmune, inflamatoria y sistémica, de etiología desconocida, en la que autoanticuerpos e inmunocomplejos patogénicos ocasionan la destrucción de células y tejidos, observándose una expresión clínica en distintos órganos y sistemas, tales como riñón, piel, mucosas, articulaciones, pulmón, cerebro, corazón y hematológico. (Tsokos G, 2011).

Un conjunto de factores genéticos, ambientales, hormonales, epigenéticos e inmunorreguladores, participan en la patogenia de la enfermedad, actuando de forma secuencial o simultánea. La acción de los factores patógenos, resulta en la generación de autoanticuerpos, complejos inmunes, linfocitos T inflamatorios o autorreactivos y citocinas inflamatorias, que pueden iniciar y amplificar la inflamación y el daño a varios órganos. (Tsokos G, 2011).

El LES es una enfermedad de distribución mundial, que afecta a todas las razas, tiene predominio por el sexo femenino en la proporción de 9:1, se manifiesta en cualquier edad, siendo más frecuente en la etapa productiva y reproductiva de la vida (entre 15 y 40 años). (Alonso M, 2011) Existe evidencia de que las características clínicas difieren respecto al género, los hombres tienen mayor probabilidad de presentar discapacidad, hipertensión arterial, trombosis, manifestaciones renales, hematológicas y serológicas, mientras que las mujeres son más propensas a tener eritema malar, fotosensibilidad, úlceras orales, alopecia, fenómeno de Raynaud y artralgia. (Tan T, 2012)

Estudios recientes, sugieren un incremento en la incidencia y mejoría de la tasa de supervivencia a 10 años del LES, lo que podría explicar un incremento en la prevalencia de la enfermedad. (Alonso M, 2011). Su incidencia es variable, con un rango entre 12-50/100,000 habitantes, dependiendo de las distintas áreas geográficas. (Uramoto KM, 1999/Gill J, 2003). En los Estados Unidos de Norteamérica, las personas de ascendencia africana, hispana o asiáticos, en comparación con otros grupos étnicos, tienden a tener una mayor prevalencia de esta enfermedad y una mayor afección de órganos vitales (McCarty D, 1995).

Habitualmente, el lupus eritematoso se ha subdividido en lupus eritematoso sistémico y lupus eritematoso cutáneo (LEC); este último constituye una enfermedad heterogénea con un amplio rango de lesiones cutáneas específicas y no específicas, que afecta piel y mucosas (bucal, nasal, genital y conjuntiva); mientras que el sistémico involucra múltiples órganos, tales como: sistema nervioso central, renal, músculo-esquelético y cardiovascular. El diagnóstico adecuado de los distintos subtipos de LEC, requiere de una historia clínica y exploración física orientada, así como de la interpretación correcta de hallazgos serológicos e histopatológicos de las biopsias cutáneas. (Sticherling M, 2008). Cabe destacar que la elección del tratamiento de la afección cutánea, depende del subtipo de LEC, la actividad inflamatoria, así como de la extensión del involucro cutáneo.

3.2 JUSTIFICACIÓN

El lupus eritematoso sistémico es una enfermedad inflamatoria, crónica e incapacitante, que afecta la supervivencia y la calidad de vida del paciente, debido al compromiso heterogéneo en distintos órganos y sistemas. (Klein R, 2011). El retraso en el diagnóstico, la actividad persistente de la enfermedad, las infecciones y la comorbilidad asociada, ejercen un impacto negativo en la morbilidad y la mortalidad de LES, situación crítica que requiere de una alta sospecha y juicio clínico para establecer un diagnóstico oportuno, identificar la extensión y la gravedad del compromiso de la enfermedad, establecer un tratamiento correcto y oportuno, así como evaluar la respuesta al tratamiento.

Posterior a la afección articular, las manifestaciones cutáneas constituyen la segunda manifestación clínica más frecuente en LES. En general, las manifestaciones sistémicas preceden los hallazgos cutáneos, sin embargo, entre 20 a 25% de los pacientes, las manifestaciones cutáneas constituyen los signos de presentación de la enfermedad. (Werth V, 2005/Grönhagen C, 2011). La relevancia clínica de las manifestaciones mucocutáneas se pone de manifiesto en el hecho de que cuatro de los once criterios de clasificación del Colegio Americano de Reumatología corresponden manifestaciones mucocutáneas (exantema malar, lesiones de lupus discoide, fotosensibilidad y úlceras orales o nasofaríngeas indoloras), algunas lesiones cutáneas representan datos de actividad de la enfermedad sistémica e incluso pueden ocasionar secuelas cutáneas graves e irreversibles, que afectan el entorno psicológico y social del paciente. (Sticherling M, 2008). Derivado de lo anterior, en el presente documento se abordará la forma de clasificar las lesiones cutáneas, las características clínicas, inmunológicas e histopatológicas, así como el tratamiento específico de primera y segunda línea con énfasis en su eficacia, efectividad y seguridad.

3.3 OBJETIVO DE ESTA GUÍA

La guía de práctica clínica: **Diagnóstico y Tratamiento de Lupus Eritematoso Mucocutáneo**, forma parte de las guías que integrarán el catálogo maestro de guías de práctica clínica, el cual se instrumentará a través del Programa de Acción Desarrollo de Guías de Práctica Clínica, de acuerdo con las estrategias y líneas de acción que considera el Programa Nacional de Salud 2007-2012.

La finalidad de este catálogo, es establecer un referente nacional para orientar la toma de decisiones clínicas basadas en recomendaciones sustentadas en la mejor evidencia disponible.

Esta guía pone a disposición del personal del primer y segundo nivel de atención, las recomendaciones basadas en la mejor evidencia disponible con la intención de estandarizar las acciones nacionales para:

1. Conocer la clasificación de las lesiones cutáneas de lupus eritematoso.
2. Identificar las principales lesiones en mucosa oral que se presentan en lupus eritematoso.
3. Describir la morfología, topografía y hallazgos histopatológicos del lupus cutáneo agudo y subagudo.
4. Describir las características clínicas, inmunológicas e histopatológicas de lupus eritematoso discoide.
5. Identificar los fármacos más frecuentemente asociados a lupus inducido por drogas.
6. Identificar las intervenciones farmacológicas de primera línea con mayor eficacia, efectividad y seguridad en el manejo de LEC.
7. Identificar las intervenciones farmacológicas de segunda línea con mayor eficacia, efectividad y seguridad en el manejo de LEC.

Lo anterior favorecerá la mejora en la efectividad, seguridad y calidad de la atención médica, contribuyendo de esta manera al bienestar de las personas y de las comunidades, que constituye el objetivo central y la razón de ser de los servicios de salud.

3.4 DEFINICIÓN

El lupus eritematoso es una enfermedad autoinmune, inflamatoria, crónica y sistémica de etiología desconocida, que se caracteriza por la presencia de múltiples autoanticuerpos y un amplio espectro de manifestaciones clínicas en distintos órganos y sistemas, entre los que destacan piel, articulaciones, riñón, pulmón, sistema nervioso central, membranas serosas y otros sistemas. La prevalencia es de 51/100,000, afecta principalmente a mujeres jóvenes en edad reproductiva, la relación mujer: hombre es de 9:1, el curso clínico es variable con periodos de exacerbación y remisión. En la etiopatogenia de la enfermedad intervienen factores genéticos, hormonales, ambientales e inmunológicos con participación de la respuesta inmune innata y adaptativa, producción de diversos autoanticuerpos específicos y complejos inmunes que producen daño de los tejidos blanco.

4. EVIDENCIAS Y RECOMENDACIONES

La presentación de la evidencia y recomendaciones en la presente guía corresponde a la información obtenida de GPC internacionales, las cuales fueron usadas como punto de referencia. La evidencia y las recomendaciones expresadas en las guías seleccionadas, corresponde a la información disponible organizada según criterios relacionados con las características cuantitativas, cualitativas, de diseño y tipo de resultados de los estudios que las originaron. Las evidencias en cualquier escala son clasificadas de forma numérica o alfanumérica y las recomendaciones con letras, ambas, en orden decreciente de acuerdo a su fortaleza.

Las evidencias y recomendaciones provenientes de las GPC utilizadas como documento base se gradaron de acuerdo a la escala original utilizada por cada una de las GPC. En la columna correspondiente al nivel de evidencia y recomendación el número y/o letra representan la calidad y fuerza de la recomendación, las siglas que identifican la GPC o el nombre del primer autor y el año de publicación se refieren a la cita bibliográfica de donde se obtuvo la información como en el ejemplo siguiente:

Evidencia / Recomendación	Nivel / Grado
La valoración del riesgo para el desarrollo de UPP, a través de la escala de Braden tiene una capacidad predictiva superior al juicio clínico del personal de salud	2++ (GIB, 2007)

En el caso de no contar con GPC como documento de referencia, las evidencias y recomendaciones fueron elaboradas a través del análisis de la información obtenida de revisiones sistemáticas, metaanálisis, ensayos clínicos y estudios observacionales. La escala utilizada para la gradación de la evidencia y recomendaciones de estos estudios fue la escala Shekelle modificada.

Cuando la evidencia y recomendación fueron gradadas por el grupo elaborador, se colocó en corchetes la escala utilizada después del número o letra del nivel de evidencia y recomendación, y posteriormente el nombre del primer autor y el año como a continuación:


Evidencia / Recomendación	Nivel / Grado
El zanamivir disminuyó la incidencia de las complicaciones en 30% y el uso general de antibióticos en 20% en niños con influenza confirmada	1a [E: Shekelle] Matheson, 2007

Los sistemas para clasificar la calidad de la evidencia y la fuerza de las recomendaciones se describen en el Anexo 5.2.


Tabla de referencia de símbolos empleados en esta Guía:



EVIDENCIA



RECOMENDACIÓN



PUNTO DE BUENA PRÁCTICA

4.1 CLASIFICACIÓN DE LESIONES CUTÁNEAS EN LUPUS ERITEMATOSO

4.1.1 LESIONES ESPECÍFICAS Y LESIONES NO ESPECÍFICAS

Evidencia / Recomendación	Nivel / Grado
<p>E De acuerdo con la morfología clínica, duración de las lesiones individuales y los hallazgos del examen histopatológico, las lesiones cutáneas de Lupus Eritematoso (LE) se clasifican en dos grupos: lesiones específicas y lesiones no específicas. (ver cuadro I)</p>	<p>IV (E. Shekelle) <i>Walling H, 2009.</i> <i>Fabbri P, 2003.</i> <i>Gilliam J, 1981.</i></p>
<p>E Las lesiones cutáneas específicas (aquellas que muestran hallazgos histológicos específicos de lupus eritematoso) se subdividen tres grupos: LE cutáneo agudo (LECA), LE cutáneo subagudo (LECSA) y LE cutáneo crónico (LECC). (ver cuadro II)</p>	<p>D (E. Shekelle) <i>Klein R, 2010</i> <i>Werth, V.P. 2005.</i></p>
<p>E Las manifestaciones cutáneas no específicas, son lesiones que se pueden presentar en enfermedades no relacionadas con lupus eritematoso y que por sí solas no establecen el diagnóstico de lupus eritematoso cutáneo (LEC), entre estas se incluyen: vasculitis cutánea, livedo reticularis, fenómeno de Raynaud, alopecia difusa, telangiectasias periungueales, eritema pernio, fotosensibilidad, esclerodactilia, anetoderma, tromboflebitis, nódulo reumatoide, urticaria, eritromelalgia y eritema multiforme.</p>	<p>III/IV (E. Shekelle) <i>Grönhagen CM. 2010.</i> <i>Walling H, 2009.</i> <i>Klein R, 2010.</i></p>



Las lesiones mucocutáneas de lupus eritematoso deben ser clasificadas en específicas y no específicas.

D
(E. Shekelle)
Mosca M, 2011.

4.2 DIAGNÓSTICO

4.2.1 LESIONES CUTÁNEAS ESPECÍFICAS

4.2.1.1 CARACTERÍSTICAS CLÍNICAS, INMUNOLÓGICAS E HISTOPATOLÓGICAS

Evidencia / Recomendación	Nivel / Grado	
	<p>El Lupus eritematoso cutáneo agudo (LECA) se presenta clínicamente en 2 formas: a) localizada (variedad más frecuente), conocida como exantema malar o en alas de mariposa y b) generalizada o erupción maculo papular o morbiliforme (5- 10%).</p>	<p>IV (E. Shekelle) <i>Klein RS, 2010.</i> <i>Walling H, 2009.</i> <i>Sánchez-Schmidt J, 2006.</i></p>
	<p>El LECA se observa hasta en el 100% de pacientes con LES. El rash malar clínicamente se caracteriza por eritema, asociado o no a edema y descamación que respeta surcos nasogenianos, es fotosensible y puede ser fijo o transitorio. Puede preceder semanas o meses al inicio de la enfermedad sistémica y suele desarrollarse durante exacerbaciones de la enfermedad.</p>	<p>IV (E. Shekelle) <i>Ghosh A, 2007.</i> <i>Rothfield N, 2006.</i> <i>Sánchez-Schmidt J, 2006.</i></p>
	<p>El LECA se presenta con mayor frecuencia en mujeres con relación a hombres (relación 8:1). Las lesiones de LECA curan sin dejar atrofia, cicatrices residuales o telangiectasias. Sin embargo, la hiperpigmentación / hipopigmentación puede persistir tiempo después de que la inflamación activa ha disminuido. Se ha descrito mayor frecuencia de anticuerpos anti-RNP en pacientes con LECA en relación a otros tipos de LEC.</p>	<p>III/IV (E. Shekelle) <i>Grönhagen C, 2010.</i> <i>Moghadam-Kia S, 2009.</i> <i>Walling H, 2009.</i></p>
	<p>Las lesiones cutáneas de presentación inusual en LECA, involucran labios y edema periorbitario.</p>	<p>IV (E. Shekelle) <i>Werth V, 2005.</i></p>

E

Los hallazgos histopatológicos distintivos en LECA, ocurren en las formas más persistentes e incluyen daño en los queratinocitos, edema en dermis superior y un infiltrado linfocítico perivascular en el tercio superior de la dermis. En ocasiones hay polvo nuclear y vasos dilatados con extravasación de eritrocitos; se puede encontrar depósitos de mucina en la dermis reticular.

IV
(E. Shekelle)
Werth V, 2005.

R

Cuando las lesiones del LECA se limitan a la cara, se sugiere realizar diagnóstico diferencial con quemadura solar, rosácea, dermatitis seborreica, fotosensibilidad por fármacos, eccema, dermatomiositis, exantema lúpico, fotoalergia/fototoxia, toxicodermia, exantema viral y eccema generalizado.

D
(E. Shekelle)
Sánchez-Schmidt J, 2006.

E

El rash maculo papular lúpico es una manifestación poco frecuente (5-10%), que suele desarrollarse tras una exposición solar y de forma simultánea con exacerbaciones del LES. Se manifiesta como una erupción pruriginosa y simétrica formada por máculo-papulas eritematovioláceas confluentes, ocasionalmente purpúricas, localizadas preferentemente en la mitad superior del cuerpo.

IV
(E. Shekelle)
Sánchez-Schmidt J, 2006.

R

El diagnóstico diferencial del rash maculo papular lúpico debe plantearse con reacciones fotoalérgicas/fototóxicas, toxicodermias, exantemas virales, eccemas generalizados.

D
(E. Shekelle)
Sánchez-Schmidt J, 2006.

E

En LESCA, aproximadamente el 80% de los pacientes desarrollan lesiones cutáneas sobre el tronco y extremidades torácicas, mientras que en el 20%, las lesiones se presentan en cara y cuero cabelludo.

IV
(E. Shekelle)
Tebbe B, 2003.

E

Las lesiones de LECSA suelen ser extensas, no induradas y no producen atrofia cutánea o cicatrices residuales. Las lesiones se distribuyen en áreas fotoexpuestas: V del escote, tercio superior de la espalda, superficies laterales del cuello, región facial, dorso de manos, dedos y en superficie extensora de los brazos. La cara y el cuero cabelludo se involucran con menor frecuencia.

III/IV
(E. Shekelle)
Parodi A, 2000.
Walling H, 2009.
Rothfield N, 2006.
Sontheimer R, 2005.

E

El LECSA suele observarse en mujeres de origen caucásico, en la tercera década de la vida. En una relación mujer: hombre 3.2:1.

III
(E. Shekelle)
Moghadam-Kia S., 2009.

E

La lesión inicial en LECSA suele ser una pequeña pápula o placa eritematosa cubierta por una fina descamación que evoluciona a placas eritematosas de morfología variable. Las lesiones desaparecen sin cicatriz, pudiendo dejar hipopigmentación y telangiectasias.

IV
(E. Shekelle)
Rothfield N, 2006.
Sánchez-Schmidt J, 2006.

E

Se han descrito 2 formas clínicas de LECSA: a.) papulo-descamativa psoriasiforme (más frecuente que se asocia a afección sistémica y b.) anular-policíclica se manifiesta con placas de bordes eritemato descamativos, ocasionalmente pseudovesiculosas y con costras, que confluyen formando placas policíclicas. Si bien en la mayoría de los pacientes predomina una de las dos variantes, ambas pueden observarse simultáneamente en un mismo individuo.

IV
(E. Shekelle)
Sánchez-Schmidt J, 2006.

E

Las alteraciones histopatológicas más frecuentes en LECSA incluye: queratinocitos necróticos, atrofia epidérmica, degeneración hidrópica de la capa basal e infiltrado linfocítico perivascular con dermatitis de interfaz. Es frecuente el depósito de inmunoglobulinas y C3 en la unión dermoepidérmica de la piel. Los folículos pilosos generalmente no son afectados.

IV
(E. Shekelle)
Baltaci M, 2009.

E

Las lesiones del LECSA presentan con frecuencia un fenómeno de Koëbner (inducidas por traumatismos) y empeoran con la exposición solar. Entre un 70 y un 90% de los pacientes refieren fotosensibilidad y en un 60-70% se asocia con una erupción polimorfa lumínica y/o reacciones de fototoxicidad tras la ingesta de fármacos fotosensibilizantes (fenitoína, tiazidas, terbinafina, calcio antagonistas, anticonceptivos, estrógenos, aproximado, etanercept y leflunomida).

IV
(E. Shekelle)
Ghosh A, 2007.
Rothfield N, 2006.
Sontheimer R, 2005.

E

Aproximadamente el 50% de los pacientes con LECSA cumple 4 o más criterios de clasificación LES del Colegio Americano de Reumatología. Los pacientes con LECSA en comparación a los pacientes con LECC tienen mayor prevalencia de artralgias, xeroftalmia, artritis y nefropatía.

III/IV
(E. Shekelle)
Vera-Recabarren M, 2010.
Ghosh A, 2007.

- E** Los pacientes con LESCA difieren significativamente de los pacientes con LES, en que presentan menor involucro renal, serositis, artritis, así como una rara presencia de anticuerpos anti-DNA. **IV (E. Shekelle)**
Tebbe B, 2003.
- E** Los pacientes con LESCA en comparación a los pacientes con LECC, tienen una mayor prevalencia de leucopenia, linfopenia, proteinuria, factor reumatoide, elevación de velocidad de sedimentación globular, anticuerpos antinucleares, anticuerpos anti-Ro y disminución de C3 y C4. (ver cuadro III) **III (E. Shekelle)**
Vera-Recabarren M, 2010.
- E** En pacientes con LECSA es común encontrar anticuerpos anti-Ro/SSA y anticuerpos antinucleares entre el 70 y 90%. **III/IV (E. Shekelle)**
Parodi A, 2000.
Ghosh A, 2007.
- E** Los pacientes con LESCA en comparación a los pacientes con LECC, tienen mayor prevalencia de lesiones anulares y papulo-escamosas, fenómeno de Raynaud, úlceras en mucosas, rash malar, fotosensibilidad, vasculitis y menor frecuencia de lesiones discoides y alopecia. **III (E. Shekelle)**
Vera-Recabarren M, 2010.
- R** La variante papulo descamativa del LECSA debe diferenciarse de psoriasis y eccemas fotosensibles, mientras que la variante anular policíclica debe diferenciarse de algunas entidades que cursan con lesiones eritemato descamativas anulares o policíclicas (dermatofitosis, eritema anular centrífugo, granuloma anular, eritema anular asociado al síndrome de Sjögren, liquen plano anular y eritema multiforme). **D (E. Shekelle)**
Ghosh A, 2007.
- E** El LECC es la variedad más frecuente de LEC y se caracteriza por una evolución crónica benigna. Las variantes clínicas de LECC incluyen: Lupus eritematoso discoide (LED), lupus eritematoso hipertrófico o verrugoso, paniculitis lúpica, lupus pernio, lupus tumidus. **IV (E. Shekelle)**
Rothfield N, 2006.
Sánchez-Schmidt J, 2006.

E

El LECC es dos a tres veces más frecuente que LES, tiene un curso clínico menos grave y mejor pronóstico que LES, habitualmente se presenta entre los 20 y 40 años de edad.

IV
(E. Shekelle)

Patel P, 2002.

E

En pacientes con LECC es frecuente observar la presencia de anticuerpos anti-Ro (SSA). anti-La (SSB) y factor reumatoide.

III
(E. Shekelle)

Grönhagen CM, 2010.

E

El LED es la manifestación más frecuente del LECC y suele observarse en mujeres entre la cuarta y quinta década de la vida. Clínicamente se manifiesta por pápulas eritematosas, elevadas e induradas o placas bien delimitadas, queratósicas, con o sin signo de la alfombra de tachuelas, taponamiento folicular y telangiectasias. Estas placas pueden ser de tamaño variable, en distribución simétrica, localizadas en zonas fotoexpuestas (especialmente en la cara –dorso de nariz, mejillas, labios, pabellones auriculares–, brazos, nuca, V del escote, espalda y dorso de las manos).

IV
(E. Shekelle)

Ghosh A, 2007.

Sánchez-Schmidt J, 2006.

E

Las lesiones de LED evolucionan a la formación de cicatrices residuales con atrofia central y unos bordes eritematosos de límites netos. Pueden asociarse con hipopigmentación central e hiperpigmentación periférica, especialmente en pacientes de piel oscura. En el cuero cabelludo suelen dar lugar a placas de alopecia irreversible. Según la extensión y la distribución de las lesiones, se distinguen 2 variantes: LED localizado (70%) y generalizado (30%).

IV
(E. Shekelle)

Patel P, 2002.

Sánchez-Schmidt J, 2006.

E

El LED localizado es la forma más frecuente, se caracteriza por placas simétricas en la cara (74%; con frecuencia “en alas de mariposa”), cuero cabelludo (20%) y pabellones auriculares (17%).

IV
(E. Shekelle)

Sánchez-Schmidt J, 2006.

Tebbe B, 2003.

E

Un 25 a 40% de los pacientes con LED presentan remisión espontánea y un 5% a 10% desarrolla LES. En el 35% de los pacientes con LED se detectan anticuerpos antinucleares, generalmente con un patrón homogéneo, particularmente en pacientes con una enfermedad de larga evolución, en formas cutáneas generalizadas y en pacientes de edad avanzada. También se detectan anticuerpos anti-ADN de cadena sencilla en el 20% de los pacientes con LED, especialmente en formas extensas y progresivas.

IV
(E. Shekelle)
Rothfield, 2006.
Sánchez-Schmidt J, 2006.
Werth VP, 2005.

E

En el LED tardío, el infiltrado inflamatorio es escaso, existe atrofia epidérmica con pérdida de la red de crestas con alteración vacuolar y dermatitis de interfaz leve con fibroesclerosis dérmica; la membrana basal se encuentra engrosada y en ocasiones tortuosa a todo lo largo de la unión folículodérmica.

IV
(E. Shekelle)
Klein RS 2010.
Baltaci M, 2009.

E

Entre el 67 y 70% de los pacientes con LECSA y el 14 a 27% de los pacientes con LED, presentan signos extra cutáneos.

IV
(E. Shekelle)
Patel P, 2002.

R

En pacientes con LED generalizado o con exacerbación de las lesiones localizadas que presentan fenómeno de Raynaud, se recomienda reevaluar el caso para investigar progresión a LES y presencia de anticuerpos anti-DNA.

C/D
(E. Shekelle)
Grönhagen CM, 2010.
Werth,VP. 2005.

R

El diagnóstico diferencial de las lesiones incipientes de LED se debe establecer con erupción polimorfa lumínica, sarcoidosis o lupus vulgar, mientras que las lesiones de LED completamente desarrolladas, deben diferenciarse de liquen plano y sarcoidosis.

D
(E. Shekelle)
Sánchez-Schmidt J, 2006.

E

El Lupus eritematoso hipertrófico o verrugoso, representa el 2% de LECC, generalmente se asocia a lesiones de LED. Suele manifestarse con placas eritematosas hiperqueratósicas, con descamación superficial blanco-amarillenta. Las lesiones se localizan en la superficie extensora de las extremidades, el tercio superior de la espalda y en la cara, suelen ser de evolución crónica, resistentes a los tratamientos convencionales y no se detectan alteraciones inmunológicas, excepcionalmente desarrollan enfermedad sistémica.

IV

(E. Shekelle)

*Sánchez-Schmidt J, 2006.***E**

La paniculitis lúpica o lupus eritematoso profundo, suele observarse en mujeres de edad media, se caracteriza por nódulos subcutáneos o placas infiltradas, de bordes bien definidos, persistentes, indoloras, en número y tamaño variables, con una superficie cutánea de aspecto normal y sin tendencia a la ulceración. Se localizan en la cabeza, el cuello, la región deltoidea de los brazos, la pared abdominal, los muslos y glúteos. Suelen presentar una evolución crónica, con remisiones y recurrencias ocasionales. No suele asociarse a alteraciones serológicas características.

III/IV

(E. Shekelle)

*Park H, 2010.**Sánchez-Schmidt J, 2006.***E**

El lupus profundo es una enfermedad inflamatoria de la grasa subcutánea que se presenta en el 10% de pacientes con LES y hasta en el 33% de pacientes con LED. Se observa hipergamaglobulinemia hasta en el 42% de los casos e hipocomplementemia total o de C4 en el 22%.

III

(E. Shekelle)

*Park H, 2010.***E**

Los hallazgos histopatológicos de la paniculitis incluyen un infiltrado linfocitario denso perivascular en la dermis profunda y una paniculitis lobulillar primaria (linfocitos, células plasmáticas, macrófagos y en ocasiones polvo nuclear). Ocasionalmente se evidencian los folículos linfoides y los centros germinales. Los depósitos de mucina están en la dermis reticular y en ocasiones en el tejido subcutáneo, hay necrosis grasa (células espumosas, fibroesclerosis y calcificación de los adipocitos).

IV

(E. Shekelle)

Baltaci M, 2009.

E

El lupus pernio representa una variante poco frecuente de LEC, que se caracteriza clínicamente por pápulas eritematovioláceas, discretamente infiltradas al tacto, pruriginosas o dolorosas, localizadas en las regiones acrales (dedos de manos y pies, talones, área gemelar, rodillas, codos, nariz y pabellones auriculares). Las lesiones pueden presentar hiperqueratosis superficial, ocasionalmente se ulceran y suelen empeorar con la exposición a bajas temperaturas. En algunos pacientes se ha detectado ANA con un patrón homogéneo o espiculado, anticuerpos anti-Ro, anti-ADN y anticoagulante lúpico. No se detectan crioglobulinas ni crioglobulinas.

IV
(E. Shekelle)

Sánchez-Schmidt J, 2006.

E

El lupus tumidus, se observa con mayor frecuencia en varones, clínicamente se caracteriza por la aparición de placas eritemato edematosas, bien delimitadas, de bordes sobre elevados, localizadas en zonas fotoexpuestas como la cara y el tercio superior del tronco, suelen presentar una intensa fotosensibilidad. A diferencia de las lesiones típicas del LED, la superficie es lisa y brillante, no se observa hiperqueratosis folicular. En un 10% de estos pacientes se detectan ANA y la inmunofluorescencia directa en las lesiones suele ser negativa.

IV
(E. Shekelle)

Sánchez-Schmidt J, 2006.

E

El LEC tiene un amplio espectro de signos histológicos que se relacionan con los estadios de las lesiones (temprano, totalmente desarrollado y tardío).

Ib
(E. Shekelle)

Baltaci M, 2009.

E

Los hallazgos histológicos tempranos de las lesiones cutáneas de LE muestran un escaso infiltrado linfocitario perivascular superficial con neutrófilos y en ocasiones polvo nuclear por debajo de la unión dermoepidérmica (UDE); queratinocitos necróticos, vacuolización focal de la basal (degeneración hidrópica) y depósitos de mucina entre los haces de colágeno en la dermis reticular.

IV
(E. Shekelle)

Baltaci M, 2009.

E

Las lesiones totalmente desarrolladas presentan infiltrados linfocitarios perianexiales y perivasculares de moderados a densos en la dermis reticular y papilar, con depósitos abundantes de mucina, adelgazamiento focal o continuo de la epidermis con apariencia empañada de la unión dermoepidérmica, degeneración vacuolar de la basal, necrosis individual de los queratinocitos, marcado engrosamiento de las membranas basales, hiperqueratosis marcada, tapones foliculares e incontinencia pigmentaria de la dermis superficial.

IV
(E. Shekelle)
Baltaci M, 2009.

E

En las lesiones tardías el infiltrado inflamatorio disminuye, hay atrofia epidérmica con pérdida de la red de crestas, alteración vacuolar de las células basales, marcado engrosamiento de la membrana basal, dermatitis de interfaz moderada, fibroesclerosis dérmica con atrofia folicular y depósito abundante de mucina.

IV
(E. Shekelle)
Baltaci M, 2009.

E

Las lesiones histopatológicas entre lupus eritematoso sistémico (LES) y LEC son idénticas. El depósito de mucina es un signo constante, observado en todos los estadios.

IV
(E. Shekelle)
Baltaci M, 2009.

R

El estudio histológico de las lesiones tiene un papel clave en el diagnóstico de lupus eritematoso cutáneo (LEC), por lo que es indispensable realizar una correlación clínico-patológica.

D
(E. Shekelle)
Kuhn A, 2010.
Bertsias G, 2008.

R

Se recomienda repetir la biopsia si hay cambios en la morfología clínica de las lesiones o si falta de respuesta al tratamiento.

D
(E. Shekelle)
Mosca M, 2010.

R

Ante la sospecha clínica de una lesión cutánea específica de LEC debe realizarse una biopsia cutánea, tanto para estudio histopatológico convencional como para un estudio de inmunofluorescencia directa con el objetivo de detectar depósitos de inmunoglobulinas (Ir G, Ir A, Ir M) o complemento en la unión dermoepidérmica.

D
(E. Shekelle)
Sánchez-Schmidt J, 2006.

✓/R

Recomendamos que las biopsias sean revisadas por un dermatopatólogo o un patólogo con amplia experiencia en la histopatología de piel.

Punto de Buena Práctica

4.3.1 LESIONES CUTÁNEAS NO ESPECÍFICAS

4.3.1.1 CARACTERÍSTICAS CLÍNICAS, INMUNOLÓGICAS E HISTOPATOLÓGICAS

Evidencia / Recomendación	Nivel / Grado
<p>E</p>	<p>Las lesiones cutáneas no específicas suelen indicar enfermedad sistémica y ocasionalmente pueden ser indicadores de actividad. Según el contexto histopatológico y si hay afección vascular, pueden diferenciarse en lesiones con afección vascular y sin afección vascular.</p> <p style="text-align: right;">IV (E. Shekelle) <i>Klein R, 2010.</i> <i>Werth V, 2005.</i></p>
<p>E</p>	<p>Las lesiones no específicas con afección vascular, son las manifestaciones más frecuentes. Se asocian generalmente a LES y pueden estar causadas por dos mecanismos: inflamatorio (vasculitis) o no inflamatorio (fenómenos trombóticos).</p> <p style="text-align: right;">IV (E. Shekelle) <i>Walling H, 2009.</i> <i>Werth V, 2005.</i></p>
<p>E</p>	<p>Las lesiones cutáneas no específicas en LE, con afección vascular incluyen vasculitis, trombosis (tromboflebitis de repetición, úlceras en piernas, hemorragias en astilla subungueales, nódulos, livedo reticular) y otras (fenómeno de Raynaud, eritromelalgia, atrofia blanca [vasculitis livedoide], telangiectasias).</p> <p style="text-align: right;">IV (E. Shekelle) <i>Walling H, 2009.</i> <i>Werth V, 2005.</i></p>
<p>E</p>	<p>Las manifestaciones clínicas de vasculitis en LE pueden ser: púrpura palpable (la más frecuente), lesiones urticariformes persistentes o vasculitis urticariforme, nódulos, petequias, infartos puntiformes digitales, gangrena periungueal y úlceras en las piernas.</p> <p style="text-align: right;">IV (E. Shekelle) <i>Werth V, 2005.</i> <i>Calamia K, 2004.</i></p>

E

La púrpura palpable se caracteriza clínicamente por una erupción simétrica de múltiples pápulas purpúricas habitualmente localizadas en las extremidades pélvicas, es más frecuente en mujeres. Dichas lesiones corresponden a una vasculitis leucocitoclástica (vasos de pequeño calibre) y son la forma clínica más frecuente observada dentro del contexto de un LES.

IV

(E. Shekelle)*Werth V, 2005.**Calamia K, 2004.***R**

En los casos de púrpura palpable, el diagnóstico diferencial debe establecerse con enfermedades que ocasionan lesiones purpúricas no palpables (pseudovasculitis), diátesis hemorrágicas (p. ej., secundaria a trombocitopenia), púrpuras pigmentarias crónicas, toxicodermias purpúricas, entre otras.

D

(E. Shekelle)*Sánchez-Schmidt J, 2006.***E**

Las lesiones urticariformes persistentes o vasculitis urticariforme corresponden a placas urticariformes dolorosas persistentes de aspecto purpúrico que permanecen estables en la misma localización durante más de 24 horas y que suelen asociarse a hipocomplementemia, anticuerpos anti-C1q y lesiones pulmonares.

IV

(E. Shekelle)*Sánchez-Schmidt J, 2006.***R**

En los casos de vasculitis urticariforme, el diagnóstico diferencial debe plantearse con urticaria, que excepcionalmente da lugar a lesiones purpúricas. Las lesiones de urticaria son ronchas, pruriginosas, eritematosas, auto resolutivas. Estos brotes de urticaria pueden durar varios días. Sin embargo, a diferencia de la vasculitis urticariforme, las lesiones individuales se resuelven en menos de 24 h sin dejar púrpura residual.

D

(E. Shekelle)*Sánchez-Schmidt J, 2006.***E**

Las lesiones nodulares corresponden a nódulos inflamatorios dolorosos, habitualmente localizados en las extremidades pélvicas, asociados o no a livedo reticularis. Pueden presentar ulceración central y resolverse dejando cicatrices residuales.

IV

(E. Shekelle)*Sánchez-Schmidt J, 2006.*

R

Las lesiones nodulares subcutáneas inflamatorias deben plantear el diagnóstico diferencial con las distintas formas de paniculitis (eritema nudoso, vasculitis nodular).

D
(E. Shekelle)
Sánchez-Schmidt J, 2006.

E

Los pacientes con vasculitis cutánea tienen una mayor frecuencia de rash malar, fotosensibilidad, fenómeno de Raynaud y presencia de anticuerpos anti proteína ribosomal P.

III
(E. Shekelle)
Shinjo S, 2011.

E

La vasculopatía, el livedo reticularis y la atrofia dérmica aneto-derma-like, se asocian frecuentemente a la presencia de anticuerpos antifosfolípido.

IV
(E. Shekelle)
Werth V, 2005.

E

El livedo reticularis es una manifestación clínica relativamente frecuente que consiste en anillos maculares violáceos interconectados que toman un aspecto reticulado. En la mayoría de los casos se trata de un proceso benigno, relacionado con la exposición al frío.

IV
(E. Shekelle)
Sánchez-Schmidt J, 2006.

E

La atrofia blanca (vasculitis livedoide) constituye un proceso cutáneo crónico caracterizado por pequeñas maculopápulas purpúricas de 0,5-3 cm, localizadas en las extremidades pélvicas, que tienden a ulcerarse y posteriormente dan lugar a cicatrices atróficas, de color blanco porcelana y de morfología estrellada, con telangiectasias en la periferia. Histológicamente se caracteriza por oclusión vascular por trombos de fibrina y la presencia de un material hialino, fibrinoide en la pared vascular con edema y proliferación endotelial.

IV
(E. Shekelle)
Sánchez-Schmidt J, 2006.

E

Las úlceras persistentes en extremidades pélvicas suelen ser úlceras dolorosas, de límites bien definidos, localizadas en tobillos y área pretibial.

IV
(E. Shekelle)
Sánchez-Schmidt J, 2006.
Werth V, 2005.

R

La presencia de úlceras persistentes en el contexto de LE, obliga a la práctica de exploraciones complementarias (eco-Doppler, biopsia del borde de la úlcera, estudio de coagulación, cultivos) con el objetivo de establecer un diagnóstico etiológico: insuficiencia vascular arterial o venosa, pioderma gangrenoso, vasculitis, infecciones cutáneas, síndromes de hipercoagulabilidad.

D
(E. Shekelle)
Sánchez-Schmidt J, 2006.



El Fenómeno de Raynaud se detecta entre el 10 - 45% de los pacientes con LES y puede preceder en varios años a su desarrollo.

IV
(E. Shekelle)
Sánchez-Schmidt J, 2006.
Werth V, 2005.



Dentro de las lesiones mucocutáneas no específicas de LE sin afección vascular, se encuentran las lesiones orales (aftas, úlceras, placas liquenoides, erosiones) y alopecia. Otras lesiones incluyen: fotosensibilidad, urticaria, poiquilodermia.

IV
(E. Shekelle)
Sánchez-Schmidt J, 2006.



La alopecia no cicatrizal se presenta en el 40 al 70% de los pacientes con LES, entre la etiología se incluye el cabello lúpico, por efluvio telógeno y alopecia areata.

IV
(E. Shekelle)
Werth V, 2005.



La alopecia en LES se caracteriza por una caída difusa del pelo. El cuero cabelludo mantiene un aspecto normal y sin la formación de cicatrices residuales. Característicamente se desarrolla un borde de pelo corto y frágil de medio centímetro en las regiones frontal y temporal conocido como "pelo lúpico".

IV
(E. Shekelle)
Sánchez-Schmidt J, 2006.



La fotosensibilidad se observa en el 30-40% de pacientes con LED, el 65-80% de los pacientes con LECSA y en el 25-30% de los pacientes con LECA. Se produce sobre todo por la radiación ultravioleta B y en menor grado por la A y la visible. La fotosensibilidad puede expresarse como una quemadura solar y/o como una exacerbación de LEC o de LES tras la exposición solar.

IV
(E. Shekelle)
Sánchez-Schmidt J, 2006.



La poiquilodermia se caracteriza por una atrofia cutánea con trastornos pigmentarios (hiper e hipopigmentación) y telangiectasias. Esta manifestación puede hallarse en otras enfermedades reumáticas como la esclerodermia y la dermatomiositis.

IV
(E. Shekelle)
Sánchez-Schmidt J, 2006.

4.4.1 LESIONES EN MUCOSA ORAL

4.4.1.1 CARACTERÍSTICAS CLÍNICAS, INMUNOLÓGICAS E HISTOPATOLÓGICAS

Evidencia / Recomendación	Nivel / Grado
<p>E La frecuencia de afectación de la mucosa oral en LE se ubica entre 20 y 25% de los casos para los pacientes LEC y del 50% para aquellos con LES.</p>	<p>IV (E. Shekelle) <i>Gonçalves L, 2010.</i> <i>Chi A, 2010.</i> <i>Nico M, 2008</i></p>
<p>E Las lesiones de la mucosa oral se pueden clasificar en eritematosas, discoides y de tipo ulcerativo. Los sitios más afectados son la mucosa bucal, el paladar duro y el borde labial. Otra manifestación oral es la xeroftalmia, que ocurre en aproximadamente 20% de los pacientes con LES y LEC.</p>	<p>III (E. Shekelle) <i>Ángel-Nathaly, 2010.</i> <i>Lourenço S, 2007.</i></p>
<p>E Las lesiones mucosas del LE suelen ser asintomáticas. Independiente del tipo clínico de la enfermedad, pueden presentarse como erosión eritematosa central o una úlcera rodeada de un halo blanquecino con estrías radiales y, ocasionalmente, telangiectasias. Puede observarse placas de superficie descamativa, fisuras con tendencia hemorrágica, úlceras o erosiones, lesiones discoides (estrías blanquecinas irradiadas de un centro atrófico o ulcerativo), placas con raíz queratolítica (lupus eritematoso verrugoso), petequias, púrpura o máculas eritematosas extensas.</p>	<p>IV (E. Shekelle) <i>López-Labady J, 2007.</i></p>
<p>E La queilitis lúpica puede presentarse en LES y LECC, se manifiesta con placas queratósicas asintomáticas, sobre todo en el labio inferior, que pueden evolucionar hacia la erosión y resultar entonces dolorosas. Suele acompañarse de lesiones activas en la piel y la cavidad oral, se asocia a fotosensibilidad y puede empeorar con la exposición solar.</p>	<p>IV (E. Shekelle) <i>Sánchez-Schmidt J, 2006.</i></p>

E

Las diferentes formas clínicas de Lupus Eritematoso Mucoso (LEM), tienen predilección por diferentes zonas anatómicas: las placas descamativas se localizan en la semimucosa labial, las lesiones discoides en carrillos, las máculas y las placas eritematosas con ulceración o no, en el paladar duro.

IV
(E. Shekelle)
Brennan M, 2005.

E

Cuando hay actividad de la enfermedad pueden verse lesiones eritematosas petequiales y ulceraciones dolorosas así como hemorragia gingival y en ocasiones gingivitis marginal.

IV
(E. Shekelle)
López-Labady J, 2007.

E

Es importante reconocer que algunos fármacos utilizados para controlar la actividad de la enfermedad en LE, pueden causar alteraciones significativas en cavidad oral, entre estas se incluyen: corticoesteroides (facilitan infecciones oportunistas), metotrexato (causa mucositis), antiinflamatorios no esteroides (pueden inducir hemorragia gingival), ciclosporina (puede causar hipertrofia gingival) e hidroxiclороquina (hiperpigmentación).

III/IV
(E. Shekelle)
Ángel Nathaly, 2010.
López-Labady J, 2007.

R

En todo paciente con lupus eritematoso, es prioritario realizar de forma sistemática una exploración física de la cavidad oral, iniciando por labios, continuando con fondo del surco, carrillos, lengua, piso de boca, paladar blando, palada duro y encía.

D
(E. Shekelle)
Ángel Nathaly, 2010.
Saurit V, 2003.

R

La localización característica de las lesiones de la mucosa oral y su carácter asintomático ayudan a establecer el diagnóstico diferencial con otras entidades que cursan con úlceras orales y lesiones liquenoides, como liquen plano, leucoplaquia, eritema multiforme, pénfigo, estomatitis ulcerativa crónica, infecciones herpéticas, sífilis, úlceras y reacciones liquenoides secundarias a fármacos (metotrexato, sales de oro, antipalúdicos).

D
(E. Shekelle)
Sánchez-Schmidt J, 2006.

E

Los hallazgos histológicos de LE oral pueden semejar al liquen plano. Las alteraciones epiteliales de LE oral incluyen: hiperqueratosis, acantosis, atrofia, espongirosis, degeneración hidrópica (en parches o generalizada), cuerpos coloides, hiperproliferación de la capa basal, a veces con presencia de queratinocitos atípicos e infiltrado inflamatorio del tipo linfocitocitario distribuido en la lámina propia superficial (liquenoide) y perivascular profundo.

III/IV

(E. Shekelle)

Lourenço S, 2007.

Nico M, 2008.

Brennan M, 2005.

E

Las características histopatológicas diagnósticas de LE oral incluyen: hiperqueratosis, atrofia del estrato espinoso, infiltrado inflamatorio profundo, edema en la lámina propia y depósitos yuxtaepiteliales PAS positivos, de espesor más o menos continuo.

IV

(E. Shekelle)

López-Labady J,

2007.

E

La inmunofluorescencia directa en LE, busca poner de manifiesto el depósito de inmunoglobulinas y complemento a través de una banda fluorescente granular continua o discontinua en la zona de la membrana basal llamada banda lúpica. La inmunoglobulina M y el factor C3 del complemento, son los depósitos inmunes más frecuentes observados en las lesiones de LE oral.

IV

(E. Shekelle)

Nico M, 2008.

López-Labady J,

2007.

R

En los casos donde exista duda para el diagnóstico histológico debido a la similitud con el liquen plano (LP), se debe examinar cuidadosamente el corion más profundo, donde el infiltrado perivascular, es característico de LE y no de LP.

D

(E. Shekelle)

López-Labady J,

2007.

4.5 LUPUS ERITEMATOSO INDUCIDO POR DROGAS

4.5.1 CARACTERÍSTICAS CLÍNICAS Y SEROLÓGICAS

Evidencia / Recomendación

Nivel / Grado

E

El lupus eritematoso sistémico inducido por fármacos se caracteriza por síntomas sistémicos: fiebre, mialgias, artralgias, pérdida de peso y serositis, que ocurren en asociación con anticuerpos antihistona. Se observa complemento normal, baja incidencia de nefritis, afección del sistema nervioso central y raramente lesiones cutáneas.

IV

(E. Shekelle)

Callen J, 2010.

- E** Los fármacos más frecuentemente implicados en LE inducido por drogas son: hidralazina, isoniacida, anticonvulsivos, procainamida y etanercept.
IV
(E. Shekelle)
Callen J, 2010.
Sánchez-Schmidt J, 2006.
- E** El Lupus eritematoso cutáneo subagudo inducido por drogas raramente presenta manifestaciones sistémicas y clínicamente se caracteriza por lesiones cutáneas anulares o papuloescamosas, usualmente en un patrón que sugiere fotoexacerbación. (ver cuadro IV)
Ia
(E. Shekelle)
Lowe G, 2009.
- E** EL LECSA inducido por drogas predomina en mujeres, con un promedio de edad de inicio de la enfermedad a los 67 años (rango 24 - 90).
III
(E. Shekelle)
Marzano VA, 2011.
- E** El 73% de los casos (8/11) de LECSA inducido por drogas presentaron erupciones anulares policíclicas, 18,2% (2/11) se caracterizaron por lesiones papuloescamosas y en 9% (1/11) coexistió erupción anular policíclica y papuloescamosa. En 81% (9/11) la afección fue diseminada e involucraba no solamente las áreas de exposición al sol.
III
(E. Shekelle)
Marzano VA, 2011.
- E** El Lupus eritematoso cutáneo subagudo inducido por drogas se caracteriza por la presencia de anticuerpos anti- Ro/SSA, hasta en el 80% de los casos.
Ia
(E. Shekelle)
Lowe G, 2009.
- E** Los fármacos que se han asociado con LECSA inducido por drogas incluyen: hidroclorotiazida, bloqueadores de los canales del calcio, inhibidores de la enzima convertidora de angiotensina, terbinafina, griseofulvina, docetaxel, tamoxifeno, leflunomida, carbamazepina, fenitoína. Otros medicamentos con asociación probable incluyen etanercept, efalizumab, naproxeno, piroxicam, lansoprazol, pravastatina, simvastatina.
IV
(E. Shekelle)
Callen JP, 2010.
- E** La evidencia derivada de reporte de casos, describe la inducción de LECSA con la administración de leflunomida, en pacientes con artritis reumatoide, Síndrome de Sjögren y espondilitis anquilosante, observándose remisión de las lesiones cutáneas al suspender el fármaco.
IV
(E. Shekelle)
Kuhn A, 2011.
Marzano A, 2008.
Elías A, 2005.
Goëb V, 2005.
Kerr O, 2004.

E

En los casos de lupus eritematoso inducido por agentes anti-TNF alfa, se ha observado que presentan una mayor prevalencia de anticuerpos anti-DNA de doble cadena, rash e hipocomplementemia en comparación a otros casos de LE inducido por otros fármacos clásico.

III
(E. Shekelle)
Costa M, 2008.

R

Cuando se sospeche LECSA inducido por drogas, el médico debe investigar el uso reciente de fármacos e incluso de aquellos empleados nueve meses antes de la aparición de las lesiones cutáneas.

IV
(E. Shekelle)
Callen J, 2010.

R

Una vez identificado el fármaco o sustancia inductora o asociada a lupus eritematoso, se debe suspender o discontinuarlo y proporcionar tratamiento de acuerdo a las manifestaciones clínicas que se presenten.

IV
(E. Shekelle)
Consenso sobre diagnóstico y tratamiento de Lupus Eritematoso, 2006

4.6 TRATAMIENTO TÓPICO

4.6.1 PRIMERA LÍNEA

4.6.1.1 EFICACIA, DOSIS Y SEGURIDAD

Evidencia / Recomendación	Nivel / Grado
<p>E</p> <p>El manejo integral del lupus eritematoso cutáneo involucra la combinación de intervenciones locales y sistémicas, que deben seleccionarse con relación al curso, extensión y actividad de la enfermedad.</p>	<p>IV (E. Shekelle) <i>Kuhn A, 2011.</i></p>
<p>E</p> <p>Existe evidencia de la exposición a luz ultravioleta puede inducir lupus eritematoso cutáneo, exacerbar lesiones cutáneas preexistentes e incluso inducir la actividad de un órgano mayor como nefritis en pacientes con lupus eritematoso sistémico.</p>	<p>D (E. Shekelle) <i>Kuhn A, 2011. Schmidt E, 2007.</i></p>
<p>E</p> <p>El uso de protección con bloqueador solar en pacientes con LES, se asocia significativamente con mejores desenlaces clínicos tales como, menor frecuencia de involucro renal, hospitalización y requerimiento en el uso de ciclofosfamida.</p>	<p>III (E. Shekelle) <i>Vilá LM, 1999.</i></p>

R

Se debe informar al paciente la necesidad de emplear métodos de protección a luz solar y fuente artificial de radiación ultravioleta, así como evitar la exposición a drogas fotosensibilizantes.

D
(E. Shekelle)
Kuhn A, 2010.
Kuhn A, 2009.

E

El uso de bloqueador solar de amplio espectro con factor de protección alta puede prevenir lesiones cutáneas en pacientes fotosensibles con diferentes subtipos de LEC.

Ib
(E. Shekelle)
Kuhn A, 2011.

R

En pacientes con LEC, se debe considerar el uso de fotoprotección a radiación UV convencional (bloqueador solar, ropa oscura de manga larga, sombrillas, gorras, evitar viajar a zonas calurosas, exposición a radiación UV durante el mediodía, especialmente en verano, así como trabajar al aire libre cuando existe exposición solar intensa). (ver cuadro V)

D
(E. Shekelle)
Kuhn A, 2010.
Bertsias G, 2008.

R

Los filtros de protección solar, se deben aplicar en cantidad suficiente (aproximadamente 2 mg/cm²), deben contener un factor de protección solar de 50 y se deben aplicar al menos 20 a 30 minutos antes de la exposición solar y aplicar cada 4 horas, capa sobre capa.

D
(E. Shekelle)
Kuhn A, 2011.

R

Se sugiere la administración de vitamina D3 (colecalfiferol) en todos los pacientes con LEC que evitan la exposición al sol y emplean bloqueador solar particularmente, en aquellos que emplean corticosteroides ante el riesgo de osteoporosis.

D
(E. Shekelle)
Kuhn A, 2011.

E

Los esteroides tópicos constituyen el tratamiento de elección para las lesiones cutáneas en lupus eritematoso cutáneo (LEC)

Ia
(E. Shekelle)
Jessop S, 2009.

E

La crema de fluocinolona (0,05%) puede ser más eficaz que la hidrocortisona (1%) en el tratamiento de personas con lupus eritematoso discoide (LED). La fluocinolona mostró un beneficio absoluto de mejoría de 17% (IC 95%, 4.5 a 29,5% y el número necesario a tratar 6).

Ia
(E. Shekelle)
Jessop S, 2009.

R

Se sugiere emplear esteroide tópico de alta potencia en el tratamiento de lupus eritematoso discoide.

A
(E. Shekelle)
Jessop S, 2009.

R

La elección del corticoesteroide, debe considerar el área del cuerpo a aplicar y la actividad de la lesión cutánea. En cara se puede emplear esteroides de baja potencia (hidrocortisona 1%); en tronco y extremidades esteroides de moderada potencia, mientras que en piel cabelluda, palmas y plantas de los pies esteroides de alta potencia [clobetasol]. El uso de esteroides en solución, loción y espuma deben ser usadas en áreas pilosas.

D
(E. Shekelle)
Kuhn A, 2010.

R

Con base en los efectos secundarios de los esteroides (atrofia, telangiectasias, dermatitis tipo rosácea) se sugiere emplear por tiempo limitado e intermitente.

D
(E. Shekelle)
Kuhn A, 2010.

E

En pacientes con LED tanto la hidroxicloroquina como la acitretina se asocian con una mejoría marcada o desaparición de lesiones en casi la mitad de las personas tratadas, aunque ningún fármaco se probado contra placebo.

Ia
(E. Shekelle)
Jessop S, 2009.

E

Actualmente no existe evidencia suficiente para guiar a los médicos en el tratamiento de LED grave.

Ia
(E. Shekelle)
Jessop S, 2009.

E

Los inhibidores de calcineurina, tacrolimus en ungüento y pimecrolimus en crema, han demostrado eficacia en el tratamiento de LEC. La eficacia parece ser menor en LED y LEC subagudo, debido probablemente a la cronicidad de las lesiones.

Ia/Ib
(E. Shekelle)
Tzellos T, 2008.
Kuhn A, 2011.

E

Los hallazgos de un ensayo clínico abierto, no controlado, fase II, muestran que la administración de pimecrolimus en crema 1% (n=10), dos veces al día durante 8 semanas, produce un 52% de disminución en la calificación clínica de severidad (p=0.005) y 46% de mejoría en la calidad de vida (0.008).

Ila
(E. Shekelle)
Tlacuilo-Parra A, 2005.

E

Los hallazgos de un ensayo clínico aleatorizado, doble ciego, muestran que la administración de tacrolimus ungüento (0,1%) en comparación a propionato de clobetasol (0,05%) en lesiones cutáneas de cara en 18 pacientes con LEC, se asoció con una menor proporción de telangiectasias. Ambas intervenciones fueron efectivas con reducción de eritema, descamación e induración.

Ib
(E. Shekelle)
Tzung T, 2007.

E

La administración de tacrolimus en ungüento 0.1%, produce mejoría significativa de las lesiones cutáneas en LEC, después de 28 y 56 días, comparado con lesiones tratadas con sólo vehículo.

Ib
(E. Shekelle)
Kuhn A, 2011.

E

Los pacientes con lupus eritematoso tumidus, lupus eritematoso cutáneo agudo, así como las lesiones cutáneas inflamatorias tempranas sin hiperqueratosis prominente muestran una mejor respuesta a tacrolimus.

Ib
(E. Shekelle)
Kuhn A, 2011.

E

No existe diferencia en la eficacia clínica del tratamiento de LEC, entre tacrolimus y clobetasol, sin embargo, la evidencia indica una mayor tolerabilidad de tacrolimus comparado con los esteroides.

Ib
(E. Shekelle)
Kuhn A, 2011.

E

La duración de la enfermedad representa un papel importante en la eficacia de tacrolimus ungüento 0,1%. En LEC, las lesiones que persisten por un período 6 meses responden mejor que las lesiones que tienen una duración mayor a 6 meses.

Ib
(E. Shekelle)
Kuhn A, 2011.

E

El evento adverso más frecuente de tacrolimus ungüento 0,1% es la irritación ocasional que produce disestesia, así como prurito, ardor y eritema en el sitio de aplicación.

Ib
(E. Shekelle)
Kuhn A, 2011.

R

Se sugiere considerar la aplicación tópica de inhibidores de calcineurina (tacrolimus ungüento 0,1% o pimecrolimus crema), dos veces al día dentro de 4 a 8 semanas en LEC, especialmente en áreas propensas a atrofia.

D
(E. Shekelle)
Kuhn A, 2010.

E

Evidencia derivada de reporte de casos, sugieren que los retinoides tópicos tarazoteno y tretinoína (Retin A 0,025% gel y Retin A 0,05% crema) pueden mejorar lesiones cutáneas refractarias a tratamiento, especialmente lesiones hipertróficas de LED. Aún no es posible su recomendación generalizada.

IV
(E. Shekelle)
Kuhn A, 2011.

E

Reporte de casos, sugieren que imiquimod crema 5%, mejora y permite la regresión de lesiones cutáneas en LED. No existe evidencia suficiente, que permita su recomendación en LEC.

IV
(E. Shekelle)
Gul U, 2006.
Kuhn A, 2010.

E

Los hallazgos de un ensayo clínico, aleatorizado, doble ciego, placebo controlado, fase II, en el que se incluyeron 37 pacientes con LED, mostró que R-salbutamol (ASF-1096) crema 0,5%, dos veces al día durante 8 semanas comparado con placebo, mejora significativamente las lesiones descamativas/hipertróficas, dolor y prurito.

Ib
(E. Shekelle)
Jemec G, 2009.

E

Evidencia procedente de ensayos clínicos sugieren que la administración de dosis bajas de radiación UVA1 (340-400 nm) puede reducir la actividad de lesiones cutáneas.

Ib
(E. Shekelle)
Polderman M, 2001.

R

El uso de terapia con laser, crioterapia y dermoabrasión, debería ser considerada únicamente en LEC, especialmente en lesiones crónicas persistentes de LED, posterior a un análisis crítico de riesgo-beneficio, evaluar respuesta de otras opciones terapéuticas y considerar el riesgo de inducción del fenómeno de Koebner. La terapia con láser y crioterapia, se deben aplicar con precaución, en casos seleccionados y preferiblemente en aquellos que son tratados con antimaláricos.

D
(E. Shekelle)
Kuhn A, 2011.

R

Aunado al tratamiento tópico y sistémico, se recomienda considerar el uso de cosméticos específicos que oculten cicatrices mutilantes, atrofia y áreas hipopigmentadas, debido a que generan un impacto negativo en la calidad de vida y el desempeño laboral de pacientes con LEC.

D
(E. Shekelle)
Kuhn A, 2011.

4.7 TRATAMIENTO SISTÉMICO**4.7.1 PRIMERA LÍNEA****4.7.1.1 HIDROXICLOROQUINA, CLOROQUINA, QUINACRINA****4.7.1.1.1 EFICACIA, DOSIS, SEGURIDAD**

Evidencia / Recomendación	Nivel / Grado
<p>E Hidroxicloroquina (400 mg/día) y cloroquina (250 mg/día), son los fármacos de elección en todos los subtipos de LEC, observándose respuesta hasta en el 50-80% de los pacientes.</p>	<p>Ib (E. Shekelle) <i>Bezerra EL, 2005.</i> <i>Ruzicka T, 1992.</i></p>
<p>E Existe evidencia sólida de que los antimaláricos (Hidroxicloroquina/cloroquina) previenen la actividad de la enfermedad e incrementa la sobrevida a largo plazo en pacientes con LES.</p>	<p>Ia (E. Shekelle) <i>Ruiz-Iratorza G, 2010.</i></p>
<p>E El uso de quinacrina (100 mg dos veces al día) con hidroxicloroquina se asocia con una respuesta (reducción de la actividad de las lesiones cutáneas) en pacientes con LEC que no respondieron al uso de hidroxicloroquina en monoterapia.</p>	<p>I Ib/III (E. Shekelle) <i>Chang A, 2011.</i> <i>Cavazzana I, 2009.</i></p>
<p>E Quinacrina no se asocia con toxicidad en retina, sin embargo, un tercio de los pacientes tiene síntomas gastrointestinales (diarrea, náusea, dolor abdominal), cefalea leve o transitoria y mareo. Otros decoloración amarilla de piel y membranas mucosas incluyendo conjuntiva y uñas que es reversible al suspender el fármaco. El efecto adverso más grave es la anemia aplásica (incidencia 1:500,000), especialmente en pacientes que toman dosis > 200 mg/día.</p>	<p>IV (E. Shekelle) <i>Kuhn A, 2011.</i></p>
<p>E Aproximadamente 250 mg de cloroquina o 400 mg de hidroxicloroquina son equivalentes a 100 mg de quinacrina.</p>	<p>IV (E. Shekelle) <i>Kuhn A, 2011.</i></p>
<p>E La toxicidad oftalmológica por antimaláricos, se relaciona más con la dosis diaria máxima y no con la duración de la terapia (dosis acumulada), por lo que la dosis diaria en niños y adultos, se debe calcular con relación al peso corporal ideal.</p>	<p>IV (E. Shekelle) <i>Hidroxichloroquine and Ocular Toxicity Recommendations on Screening, 2009</i></p>

E

Los pacientes con riesgo elevado de desarrollar toxicidad en retina por antimaláricos incluyen: uso de hidroxicloroquina en dosis > 6.5 mg/kg o cloroquina en dosis > 3 mg/kg/día, uso prolongado > 5 años, enfermedad renal o hepática, enfermedad retiniana concomitante, y edad > 60 años.

IV
(E. Shekelle)
Kuhn A, 2011.

R

El empleo de tratamiento sistémico en LEC, está indicado cuando las lesiones cutáneas son diseminadas, progresan rápidamente, tienen recurrencia posterior a la reducción de la dosis o suspensión del tratamiento y cuando no hay respuesta al tratamiento tópico.

D
(E. Shekelle)
Kuhn A, 2011.
Sticherling M, 2008.

R

Los antimaláricos se deben considerar en pacientes con LED cuando: 1. El tratamiento tópico es ineficaz o la recaída se presenta tan pronto se suspende la terapia tópica, 2. las lesiones cutáneas son desfigurantes/mutilantes, 3. la extensión de las lesiones es demasiado grande para el tratamiento tópico y 4. No existan contraindicaciones.

D
(E. Shekelle)
Kuhn A, 2010.

R

En adultos la dosis máxima de hidroxicloroquina no debe ser > 6.5 mg/kg/día, en caso de no existir disponible se puede emplear cloroquina en dosis de 3.5 a 4 mg/kg/día, existiendo un riesgo mayor de toxicidad en retina.

D
(E. Shekelle)
Hidroxichloroquine and Ocular Toxicity Recommendations on Screening, 2009.
Kuhn A, 2011.

R

En población infantil, se recomienda indicar hidroxicloroquina en dosis de 5.0 mg/kg/día o cloroquina en dosis 3.5 mg/kg/día.

D
(E. Shekelle)
Kuhn A, 2011.

R

Los antimaláricos se pueden emplear en lesiones cutáneas en etapas tempranas o leves, sin afectación de órganos o como agente ahorrador de esteroides. En los casos de afectación sistémica, la monoterapia con antimaláricos no suele estar indicado.

D
(E. Shekelle)
Kuhn A, 2010.

R

Desde el punto de vista clínico, el efecto terapéutico de los antimaláricos (mejoría de las lesiones cutáneas) no se puede evaluar antes de 4-6 semanas. En caso de no observarse mejoría después de 3 meses, se debe considerar la combinación de otras intervenciones.

D
(E. Shekelle)
Kuhn A, 2010.

R

Los principales efectos secundarios gastrointestinales y en sistema nervioso central de hidroxiclороquina y cloroquina son: náusea, diarrea, dolor abdominal y vómito, así como mareo, cefalea, hiperexcitabilidad, nerviosismo, insomnio y psicosis/depresión, respectivamente.

Ib/III
(E. Shekelle)
Bezerra EL, 2005.
Cavazzana I, 2009

R

Previo al empleo de hidroxiclороquina se recomienda evaluar la función renal y hepática.

D
(E. Shekelle)
Hidroxichloroquine and Ocular Toxicity Recommendations on Screening, 2009.
Kuhn A, 2011.

R

Los antimaláricos están contraindicados en caso de hipersensibilidad a 4 aminoquinolonas (dermatitis exfoliativa grave o necrólisis epidérmica tóxica), retinopatía o alteraciones del campo visual (riesgo de ceguera), trastornos del sistema hematopoyético (anemia, leucopenia o agranulocitosis), deficiencia de glucosa-6-fosfato-deshidrogenasa y miastenia gravis.

D
(E. Shekelle)
Kuhn A, 2010.

R

En aquellos pacientes que experimentan reacción cutánea adversa a hidroxiclороquina se puede sustituir el fármaco con cloroquina en dosis bajas, ante el menor riesgo de reaparición del rash.

D
(E. Shekelle)
Kuhn A, 2011.

E

El tabaquismo interfiere con la eficacia de los antimaláricos.

III
(E. Shekelle)
Boeckler P, 2009.
Jewell ML, 2000.

E

Los hallazgos de estudios descriptivos analíticos, muestran que en pacientes con LES y LEC, el tabaquismo se asocia con una mayor incidencia de lesiones cutáneas.

III
(E. Shekelle)
Boeckler P, 2009.
Moghadam-Kia S, 2009.

E

El tabaquismo puede ser un factor de riesgo LEC refractario.

III
(E. Shekelle)
Moghadam-Kia S, 2009.

R

Se recomienda suspender o reducir el tabaquismo en pacientes con LEC, ante la probabilidad de mejorar la respuesta al tratamiento con tratamiento sistémico de primera línea.

C/D
(E. Shekelle)
*Moghadam-Kia S, 2009.
Kuhn A, 2011.*

R

El uso de corticoesteroides sistémicos se debe limitar a pacientes con LEC que tienen lesiones agudas y graves, es prioritario considerar los efectos secundarios de los esteroides (osteoporosis, diabetes, síndrome de Cushing, entre otras)

D
(E. Shekelle)
Kuhn A, 2011.

R

Los corticoesteroides sistémicos pueden emplearse en asociación con antimaláricos, ante el retraso en el inicio del efecto terapéutico de hidroxicloroquina/cloroquina, que habitualmente es de 4 a 8 semanas.

D
(E. Shekelle)
Kuhn A, 2011.

4.8 TRATAMIENTO SISTÉMICO

4.8.1 METOTREXATO, RETINOIDES, DAPSONA, ÁCIDO MICOFENÓLICO

4.8.1.1 EFICACIA, DOSIS, SEGURIDAD

Evidencia / Recomendación	Nivel / Grado
<p>E</p> <p>La administración de Metotrexato (MTX) en dosis bajas reduce significativamente la actividad de las lesiones en LEC ($p < 0.01$).</p>	<p>III (E. Shekelle) <i>Wenzel J, 2005.</i></p>
<p>E</p> <p>Los hallazgos de un estudio descriptivo en el que se incluyeron 43 pacientes con distintos subtipos de LEC refractario a tratamiento de primera línea, se observó que cerca del 98% de los pacientes mostró mejoría de las lesiones cutáneas, principalmente en LECSA y LED localizado.</p>	<p>III (E. Shekelle) <i>Wenzel J, 2005.</i></p>

- E** En el estudio de Wenzel J y cols. se observó que la administración intravenosa de metotrexato fue mejor tolerada que la administración oral. Los principales efectos secundarios fueron náusea, leucopenia, incremento en enzimas hepáticas.
III
(E. Shekelle)
Wenzel J, 2005.
- R** Se recomienda la administración de MTX en los casos de LEC refractarios a antimaláricos o bien los que no toleran hidroxicloroquina/cloroquina especialmente con LECSA y en LED localizado.
C/D
(E. Shekelle)
Wenzel J, 2005.
Kuhn A, 2011.
- R** Se recomienda la administración de MTX en dosis de 10 a 25 mg/semana, vía oral o intravenosa, como intervención sistémica de segunda línea, en casos con LEC diseminado o grave.
C/D
(E. Shekelle)
Boehm I, 1998.
Kuhn A, 2002.
Kuhn A, 2011.
- R** Asociado a la administración de metotrexato (7.5 a 25 mg una vez a la semana) se recomienda la administración de ácido fólico hasta por 5 días de la semana, para limitar algunos de los efectos secundarios.
D
(E. Shekelle)
Kuhn A, 2011.
- E** Estudios abiertos y reporte de casos sugieren una respuesta favorable de isotretinoína hasta en el 86% de pacientes con LED y LECSA
IV
(E. Shekelle)
Kuhn A, 2011.
- E** La Academia Americana de Dermatología considera a la isotretinoína como un fármaco de segunda línea en LEC.
IV
(E. Shekelle)
Drake L, 1996.
- R** Se recomienda la administración de isotretinoína (0,2 a 1mg /Kg/ día) como un tratamiento sistémico de segunda línea en LEC. Es importante recordar que los retinoides son teratógenos, por lo que su uso se debe limitar en mujeres en edad reproductiva. Otros efectos que se deben vigilar incluyen sequedad de piel y de membranas mucosas, mialgias, artralgias, dislipidemia y alteración de las pruebas hepáticas. Es prioritario el uso de métodos anticonceptivos durante y un mes después del tratamiento.
D
(E. Shekelle)
Kuhn A, 2011.

- R** Los retinoides constituyen una opción de tratamiento en LEC, son especialmente adecuados en las formas hiperqueratósicas/verruosas. **D**
(E. Shekelle)
Sticherling M, 2008.
- E** Reportes de casos sugiere que la administración de dapsona en dosis de 25 a 150 mg día permite la remisión de la enfermedad en LEC particularmente en LED, LECSA y LEP. **IV**
(E. Shekelle)
Ujije H, 2006.
Kuhn A, 2011.
- E** Hemolisis y metahemoglobinemia son efectos secundarios dosis dependiente de dapsona. **IV**
(E. Shekelle)
Kuhn A, 2011.
- E** Los efectos secundarios de la dapsona incluyen: anemia grave, trombocitopenia, agranulocitosis, incremento de enzimas hepáticas, síndrome de hipersensibilidad, reacción idiosincrática. **IV**
(E. Shekelle)
Kuhn A, 2011.
Coleman MD, 2001
- R** Dapsona puede ser una alternativa efectiva pero muy tóxica en el tratamiento sistémico de LEC. La dosis inicial es entre 25 y 75 mg/día, con incremento gradual con dosis máxima es de 200 mg/día. **D**
(E. Shekelle)
Kuhn A, 2011.
- R** La administración de Dapsona debe ser considerada en subtipos inflamatorios de LEC y no en formas hiperqueratósicas. **D**
(E. Shekelle)
Sticherling M, 2008.
- R** El uso de dapsona requiere de vigilancia clínica y bioquímica estricta con determinaciones de biometría hemática, pruebas de la función hepática. Si ocurren fiebre y estomatitis la dapsona se debe suspender inmediatamente. **D**
(E. Shekelle)
Kuhn A, 2011.
- E** Los hallazgos de un estudio piloto prospectivo no aleatorizado (n=10), sugieren que micofenolato sódico en monoterapia puede ser eficaz en LECSA refractario a tratamiento de primera línea. Se requieren estudios clínicos controlados que permitan fundamentar la eficacia de micofenolato sódico en LEC. **Ila**
(E. Shekelle)
Kreuter A, 2007.

E

Reportes de casos y estudios piloto, sugieren que mofetil micofenolato mejora algunas de las lesiones cutáneas en LEC. Los principales efectos secundarios incluyen: diarrea, náusea y vómito, así como infecciones de vías urinarias y virales.

IV
(E. Shekelle)
Goyal S, 2001.
Kuhn A, 2011.

R

Previo al uso de ácido micofenólico (1 a 2 g/día) o micofenolato sódico 2 x 720 mg/día), se deben excluir infecciones crónicas y previo al inicio del fármaco, realizar biometría hemática completa, pruebas de función renal y hepática.

D
(E. Shekelle)
Kuhn A, 2011.

4.9 TRATAMIENTO SISTÉMICO

4.9.1 OPCIONES EN PACIENTES CON ENFERMEDAD REFRACTARIA

4.9.1.1 TALIDOMIDA, INMUNOGLOBULINA INTRAVENOSA, INMUNOSUPRESORES

4.9.1.1.1 OTRAS OPCIONES DE TRATAMIENTO

Evidencia / Recomendación	Nivel / Grado	
<p>E</p>	<p>Existe evidencia de que talidomida (50 a 100 mg/día) es eficaz en el tratamiento de LEC grave refractario a tratamiento convencional. Se ha reportado respuesta completa o parcial en más del 90% de los casos. Sin embargo, entre el 50 y 70% de los pacientes presentan recaída al suspender el fármaco. No se ha demostrado un efecto dosis-dependiente.</p>	<p>III (E. Shekelle) <i>Cuadrado M, 2005.</i> <i>Coelho A, 2005.</i></p>
<p>E</p>	<p>Los principales efectos secundarios de talidomida son teratogenicidad, polineuropatía periférica (25%), somnolencia, constipación, dolor abdominal, amenorrea, rash, edema, xerostomía.</p>	<p>III/IV (E. Shekelle) <i>Coelho A, 2005.</i> <i>Cuadrado M, 2005.</i> <i>Kuhn A, 2011.</i></p>
<p>E</p>	<p>Talidomida es especialmente efectiva en LED.</p>	<p>IV (E. Shekelle) <i>Sticherling M, 2008.</i></p>

R

Ante su efecto teratogénico y neurotoxicidad, el uso de talidomida se debe limitar a LEC grave refractario a tratamiento de primera y segunda línea, en casos seleccionados, considerando el perfil riesgo/beneficio. En mujeres en edad reproductiva se debe utilizar un método anticonceptivo altamente efectivo.

D
(E. Shekelle)
Coelho A, 2005.
Cuadrado M, 2005.
Kuhn A, 2011.

E

Múltiples reportes de casos sugieren que la administración de inmunoglobulina humana durante dos días (dosis de 1 gr/kg/día) seguido de 400 mg/día mensual durante seis meses, mejora las lesiones cutáneas en LEC. Se requieren ensayos clínicos controlados para evaluar la eficacia en esta enfermedad.

IV
(E. Shekelle)
Kreuter A, 2005
Goodfield M, 2004.

E

Los principales efectos secundarios de la inmunoglobulina humana son leves (cefalea y fiebre). Efectos graves y raros incluyen: rash urticarial, vasculitis cutánea, proteinuria, falla renal aguda, trombosis venosa profunda, infarto del miocardio, enfermedad vascular cerebral, y reacción anafiláctica en personas deficientes de Inmunoglobulina A.

IV
(E. Shekelle)
Kuhn A, 2011.

R

Se puede considerar el uso de inmunoglobulina humana en pacientes con LEC grave y refractario a tratamiento convencional.

D
(E. Shekelle)
Kuhn A, 2011.

E

Evidencia procedente de reporte de casos sugieren que azatioprina [AZA] (1 a 2.5 mg/kg/día), mejora parcial o completamente las lesiones cutáneas en pacientes con LED y LECSA. Los principales efectos secundarios de AZA incluyen: toxicidad en médula ósea, hepatotoxicidad, náusea, vómito, y raramente reacción de hipersensibilidad. Ante la limitada solidez de la eficacia, este inmunosupresor debe reservarse en principio a pacientes con lupus eritematoso sistémico.

IV
(E. Shekelle)
Kuhn A, 2011.

R

Azatioprina puede ser empleado como intervención adyuvante en el manejo de LEC, ante su utilidad como ahorrador de esteroide.

D
(E. Shekelle)
Kuhn A, 2011.

- E** Evidencia procedente de estudios observacionales descriptivos sugieren que ciclosporina (2.5 a 5 mg/kg/día), puede mejorar algunas lesiones cutáneas en pacientes con LEC. Sin embargo, ante la pobre eficacia, hallazgos contradictorios y efectos secundarios (nefrotoxicidad, hipertensión, riesgo de neoplasias, entre otros) no se debe recomendar el uso de ciclosporina en LEC.
- IV**
(E. Shekelle)
Kuhn A, 2011.
- E** Estudios clínicos sugieren la eficacia y seguridad de leflunomida en pacientes con lupus eritematoso sistémico, observándose reducción significativa en la actividad de la enfermedad.
- Ib/IIb**
(E. Shekelle)
Tam LS, 2004.
Remer C, 2001.
- R** Hasta el momento, no existe evidencia sólida que demuestre un beneficio clínico del empleo de leflunomida en pacientes con LEC.
- D**
(E. Shekelle)
Kuhn A, 2011.
- E** Estudios observacionales descriptivos, reportan que infliximab induce subtipos de LEC (LECSA, LED, LET) y empeora lesiones en pacientes con LECSA.
- IV**
(E. Shekelle)
Kuhn A, 2011.
Costa M, 2008.
High W, 2005.
Vabre-Latre C, 2005.
- E** Reporte de casos, describen que etanercept y adalimumab, inducen subtipos de LEC (LECSA, LED, LET) y empeora lesiones en pacientes con LECSA.
- IV**
(E. Shekelle)
Kuhn A, 2011.
Costa M, 2008.
Spillane A, 2007.
Swale V, 2003.
Bleumink G, 2001.
- R** En el momento actual, ante el reporte de inducción de diferentes subtipos de LEC, el uso generalizado con de agentes anti-TNF alfa no puede ser recomendado en el tratamiento de LEC.
- D**
(E. Shekelle)
Kuhn A, 2011.

E

Evidencia procedente de estudios descriptivos, muestra que la administración de rituximab (dos dosis de 1000 mg/m² con intervalos de 2 semanas) permite mejorar lesiones cutáneas en forma exitosa y persistente, en pacientes con LEC refractario a tratamiento convencional. Rituximab permite reducir la dosis de esteroide seis semanas posteriores a la segunda infusión.

IV
(E. Shekelle)

Kuhn A, 2011.
Kieu V, 2009.
Risselada A, 2006.

R

Rituximab puede ser una alternativa en el tratamiento de LEC refractario a tratamiento convencional.

D
(E. Shekelle)

Kuhn A, 2011.
Risselada A, 2006.

✓/R

En nuestro medio, el uso de rituximab debe ser una alternativa de tratamiento en LEC refractario a tratamiento convencional. Su autorización requiere la valoración de un grupo de expertos que determine la dosis a administrar, el seguimiento y el tiempo para evaluar la respuesta. Es indispensable que todo candidato al uso de terapia biológica, cumpla con el protocolo de estudio basal, criterios de inclusión y medidas de seguridad, con base en las recomendaciones del ámbito nacional e internacional.

Punto de Buena Práctica

5. ANEXOS

5.1. PROTOCOLO DE BÚSQUEDA

Ejemplo de un protocolo de Búsqueda

PROTOCOLO DE BÚSQUEDA.

Diagnóstico y Tratamiento de Lupus Eritematoso Mucocutáneo

La búsqueda se realizó en los sitios específicos de Guías de Práctica Clínica, la base de datos de la biblioteca Cochrane y PubMed.

Criterios de inclusión:

Documentos escritos en idioma inglés o español.

Publicados durante los últimos 5 años.

Documentos enfocados a diagnóstico o tratamiento.

Criterios de exclusión:

Documentos escritos en idiomas distintos al español o inglés.

Estrategia de búsqueda

Primera etapa

Esta primera etapa consistió en buscar guías de práctica clínica relacionadas con el tema:

Diagnóstico y Tratamiento de Lupus Eritematosos Mucocutáneo.

La búsqueda fue limitada a humanos, documentos publicados durante los últimos 10 años, en idioma inglés o español, del tipo de documento de guías de práctica clínica y se utilizaron términos validados del MeSh. Se utilizó el término MeSh: Lupus Erythematosus, Cutaneous. En esta estrategia de búsqueda también se incluyeron los subencabezamientos (subheadings): Classification, diagnosis, drug therapy and therapy, y se limitó a la población mayor de 19 años de edad. Esta etapa de la estrategia de búsqueda dio 168 resultados, de los cuales se utilizaron 5 guías por considerarlas pertinentes y de utilidad en la elaboración de la guía.

Protocolo de búsqueda de GPC.

Resultado Obtenido

```
("Lupus Erythematosus, Cutaneous/classification"[Mesh] OR "Lupus Erythematosus, Cutaneous/diagnosis"[Mesh] OR "Lupus Erythematosus, Cutaneous/drug therapy"[Mesh] OR "Lupus Erythematosus, Cutaneous/therapy"[Mesh]) AND ("humans"[MeSH Terms] AND (Clinical Trial[ptyp] OR Meta-Analysis[ptyp] OR Practice Guideline[ptyp] OR Randomized Controlled Trial[ptyp] OR Review[ptyp] OR Comparative Study[ptyp] OR Consensus Development Conference, NIH[ptyp])) AND (English[lang] OR Spanish[lang]) AND "adult"[MeSH Terms] AND "2002/03/09"[PDat] : "2012/03/05"[PDat])
```

Algoritmo de búsqueda

1. Lupus Erythematosus, Cutaneous [Mesh]
2. Classification [Subheading]
3. Diagnosis [Subheading]
4. Therapy [Subheading]
5. #2 OR #3 OR #4
6. #1 AND #5
7. Humans [MeSH terms]
8. #6 AND # 7
9. Clinical Trial[ptyp]
10. Meta-Analysis[ptyp]
11. Practice Guideline[ptyp]
12. Randomized Controlled Trial[ptyp]
13. Review[ptyp]
14. Comparative Study[ptyp]
15. Consensus Development Conference, NIH[ptyp]]
16. #9 OR # 10 OR #11 OR #12 OR #13 OR #14 OR #15
17. #8 AND #16
18. English [lang]
19. Spanish [lang]
20. #18 OR # 19
21. #17 AND # 20
22. Adult [MesSH]
23. #21 AND #22
24. - 2002[PDAT]: 2012[PDAT]
- 25- #23 and #24
26. # 1 AND (# 2 OR # 3 OR #4) AND #7 AND (#9 OR #10 OR #11 OR #12 OR #13 OR #14 OR #15) AND (#18 OR #19) AND #22 AND #24

Segunda etapa

Una vez que se realizó la búsqueda de guías de práctica clínica en PubMed y al haberse encontrado pocos documentos de utilidad, se procedió a buscar guías de práctica clínica en sitios Web especializados.

En esta etapa se realizó la búsqueda en 6 sitios de Internet en los que se buscaron guías de práctica clínica, en 6 de estos sitios se obtuvieron 40 documentos, de los cuales se utilizaron 8 documentos para la elaboración de la guía.

No.	Sitio	Obtenidos	Utilizados
1	NGC	2	1
2	TripDatabase	34	4
3	NICE	1	0
4	Singapore Guidelines Moh	0	0
5	AHRQ	1	0
6	SIGN	2	0
Totales		40	5

Tercera etapa

Se realizó una búsqueda de revisiones sistemáticas en la biblioteca Cochrane, relacionadas con el tema de diagnóstico y tratamiento de lupus eritematoso mucocutáneo. Se obtuvieron 4 revisiones sistemáticas, dos de las cuales tuvieron información relevante para la elaboración de la guía

5.2 SISTEMAS DE CLASIFICACIÓN DE LA EVIDENCIA Y FUERZA DE LA RECOMENDACIÓN

Criterios para Gradar la Evidencia

El concepto de Medicina Basada en la Evidencia (MBE) fue desarrollado por un grupo de internistas y epidemiólogos clínicos, liderados por Gordon Guyatt, de la Escuela de Medicina de la Universidad McMaster de Canadá. En palabras de David Sackett, *“la MBE es la utilización consciente, explícita y juiciosa de la mejor evidencia clínica disponible para tomar decisiones sobre el cuidado de los pacientes individuales”* (Evidence-Based Medicine Working Group 1992, Sackett DL et al, 1996).

En esencia, la MBE pretende aportar más ciencia al arte de la medicina, siendo su objetivo disponer de la mejor información científica disponible -la evidencia- para aplicarla a la práctica clínica (Guerra Romero L, 1996).

La fase de presentación de la evidencia consiste en la organización de la información disponible según criterios relacionados con las características cualitativas, diseño y tipo de resultados de los estudios disponibles. La clasificación de la evidencia permite emitir recomendaciones sobre la inclusión o no de una intervención dentro de la GPC (Jovell AJ et al, 2006).

Existen diferentes formas de gradar la evidencia (Harbour R 2001) en función del rigor científico del diseño de los estudios pueden construirse escalas de clasificación jerárquica de la evidencia, a partir de las cuales pueden establecerse recomendaciones respecto a la adopción de un determinado procedimiento médico o intervención sanitaria (Guyatt GH et al, 1993). Aunque hay diferentes escalas de gradación de la calidad de la evidencia científica, todas ellas son muy similares entre sí.

A continuación se presentan las escalas de evidencia de cada una de las GPC utilizadas como referencia para la adopción y adaptación de las recomendaciones.

LA ESCALA MODIFICADA DE SHEKELLE Y COLABORADORES

Clasifica la evidencia en niveles (categorías) e indica el origen de las recomendaciones emitidas por medio del grado de fuerza. Para establecer la categoría de la evidencia utiliza números romanos de I a IV y las letras a y b (minúsculas). En la fuerza de recomendación letras mayúsculas de la A a la D.

Categoría de la evidencia	Fuerza de la recomendación
Ia. Evidencia para meta-análisis de los estudios clínicos aleatorios	A. Directamente basada en evidencia categoría I
Ib. Evidencia de por lo menos un estudio clínico controlado aleatorio	
IIa. Evidencia de por lo menos un estudio controlado sin aleatoriedad	B. Directamente basada en evidencia categoría II o recomendaciones extrapoladas de evidencia I
IIb. Al menos otro tipo de estudio cuasi experimental o estudios de cohorte	
III. Evidencia de un estudio descriptivo no experimental, tal como estudios comparativos, estudios de correlación, casos y controles y revisiones clínicas	C. Directamente basada en evidencia categoría III o en recomendaciones extrapoladas de evidencias categorías I o II
IV. Evidencia de comité de expertos, reportes opiniones o experiencia clínica de autoridades en la materia o ambas	D. Directamente basadas en evidencia categoría IV o de recomendaciones extrapoladas de evidencias categorías II, III

Modificado de: Shekelle P, Wolf S, Eccles M, Grimshaw J. Clinical guidelines. Developing guidelines. BMJ 1999; 3:18:593-59

5.3 CLASIFICACIÓN O ESCALAS DE LA ENFERMEDAD

CUADRO I. COMPARACIÓN DE LAS MANIFESTACIONES CLÍNICAS E INMUNOFLUORESCENCIA DIRECTA EN LEC

Características	Lupus eritematoso sistémico	Lupus eritematoso cutáneo subagudo	Lupus eritematoso discoide
Escala de carácter lesión	Fino, fácilmente separado	Fino, fácilmente separado	Delgado, adherente
Atrofia folicular	Ausente	Ausente	Presente
Fotodistribución	Presente	Marcado	Presente
Cicatrices	Ausente	Ausente	Presente
Atrofia	Usualmente ausente	Usualmente ausente	Presente-frecuentemente marcado
Alteración pigmentaria	Leve	Leve	Presente-frecuentemente marcado
Telangiectasia	Presente	Presente	Presente
Cuatro Criterios del Colegio Americano de Reumatología para LES (%)	100	40	10
Lesión cutánea con prueba de banda positiva para lupus (%)	>90	60	90
Sin lesiones de piel no protegida contra el sol (%)	Enfermedad activa 90 Enfermedad inactiva 30	30	0-10

Crowson NA, Magro CM. Cutaneous histopathology of lupus erythematosus. Diagnostic histopathology 2009; 15:157-185

CUADRO II. CRITERIOS HISTOPATOLÓGICOS DE LOS SUBTIPOS DE LEC

Lupus eritematoso sistémico	Lupus eritematoso cutáneo subagudo	Lupus eritematoso discoide
Dermatitis interfaz pauci-inflamatoria	Prominente exocitosis suprabasal de linfocitos	Dermatitis interfaz rica en linfocitos
Atrofia epidérmica leve a ausente	Disqueratosis extensa en las capas espinosas superiores	Menor atrofia epidérmica que LECSA, algunas veces acantosis
Zona de membrana basal con espesor normal	Atrofia epidérmica prominente	Membrana basal prominente
Sin afección folicular	Afección folicular o membrana basal con zona de engrosamiento mínima o ausente	Hiperqueratosis folicular prominente
Prominente edema de dermis papilar y acumulación de mucina dérmica reticular	Leve a moderada infiltración de células mononucleares confinadas a la dermis superficial	Infiltrado superficial denso, perivascular y perianexiales.
		Prominente degeneración folicular
		Fibrosis dérmica

Crowson NA, Magro CM. Cutaneous histopathology of lupus erythematosus. Diagnostic histopathology 2009; 15:157 -185

CUADRO III. HALLAZGOS SEROLÓGICOS EN LOS SUBTIPOS DE LUPUS ERITEMATOSO CUTÁNEO (LEC)

	Lupus eritematoso cutáneo agudo	Lupus eritematoso cutáneo subagudo	Lupus eritematoso discoide
Anticuerpos antinucleares	+++	++	+
anti-DNA doble cadena	+++	0	0
anti-Sm	++	0	0
anti-Ro/SSA	(+)	+++	0
anti-La/SSB	(+)	++(+)	0

CUADRO IV. COMPARACIÓN ENTRE LUPUS ERITEMATOSO SISTÉMICO (LES) INDUCIDO POR DROGAS Y LUPUS ERITEMATOSO CUTÁNEO SUBAGUDO (LECSA) INDUCIDO POR DROGAS

	LES	LECSA
Lesión cutánea	Rara	Eritema anular, lesión pápulo escamosa
Serositis	Común	Ocasional
Serología	Anticuerpos anti-histona	Anticuerpos anti-Ro, raramente anti-histona
Drogas más frecuentemente asociadas	Procainamida, hidralazina, isoniazida, minociclina, ticlopidinam agentes anti-TNF	Hidroclorotiazida, bloqueadores de los canales del calcio, terbinafina, inhibidores de la enzima convertidora de angiotensina y agentes anti-TNF

Callen JP. Drug-induced subacute cutaneous lupus erythematosus. Lupus 2010;19:1107-1111

CUADRO IV. MEDIDAS DE PROTECCIÓN SOLAR EN LUPUS ERITEMATOSO CUTÁNEO

Evitar exposición a rayos UV	Protección física	Protectores solares de amplio espectro
Evitar la exposición entre las 11 a 15 horas	Usar sombrero y ropa de protección	Protectores adecuados, 2 mg/cm, varias aplicaciones al día
Compruebe el índice UV diario	Aplicar filtros UV en ventanas	Filtros orgánicos e inorgánicos: Dióxido de titanio, óxido de zinc; antioxidantes: vitamina E, flavonoides
Evite la reflexión de rayos UV: Arena, agua, nieve	Cosmética correctiva	

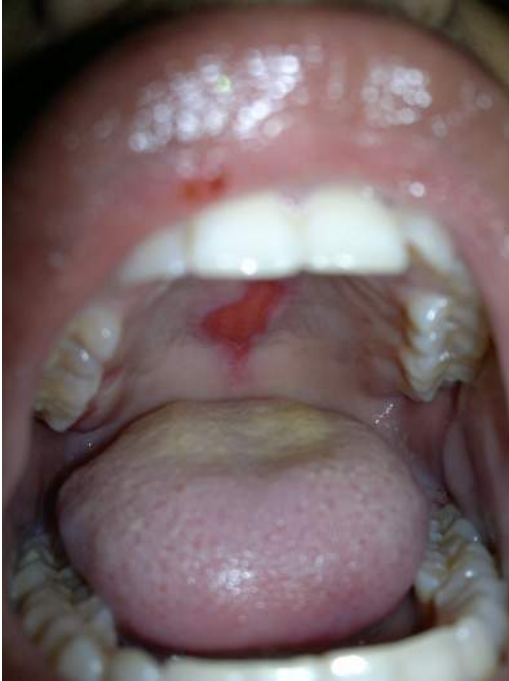Kuhn A, Ruland V, Bonsmann G. Cutaneous lupus erythematosus: Update of therapeutic options J Am Acad Dermatol 2011; 65: e179-93

CUADRO V. OPCIONES DE TRATAMIENTO TÓPICO Y FÍSICO PARA EL LUPUS ERITEMATOSO CUTÁNEO.

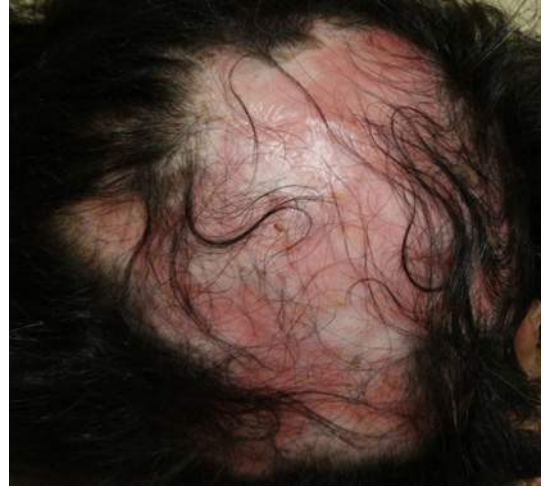Tratamiento tópico	Tratamiento físico
Corticoesteroides Tópico Oclusivo Intralesional	Láser
Inhibidores de calcineurina Tacrolimus Pimecrolimus	Crioterapia
Retinoides tópicos tretinoína crema 0.025%/0.05%	Dermoabrasión
Imiquimod	

Kuhn A, Ruland V, Bonsmann G. Cutaneous lupus erythematosus: Update of therapeutic options J Am Acad Dermatol 2011; 65: e179-93

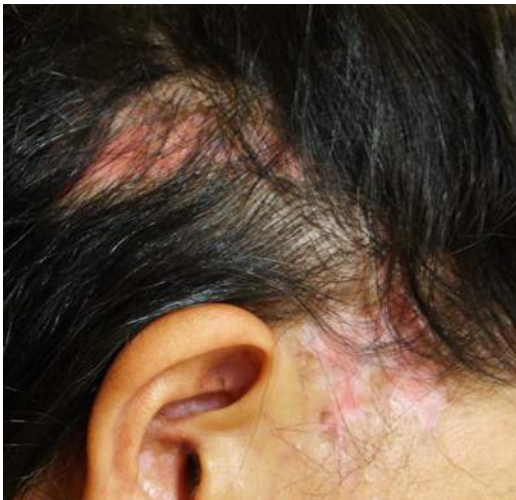FOTOS E IMÁGENES



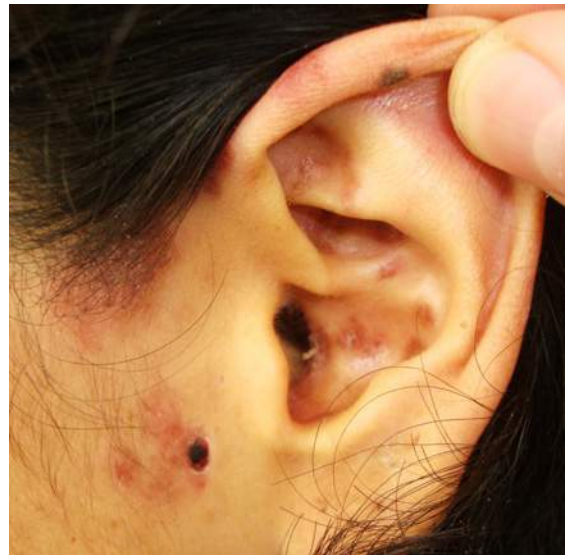Úlcera en paladar duro con bordes blanquecinos y centro eritematoso.



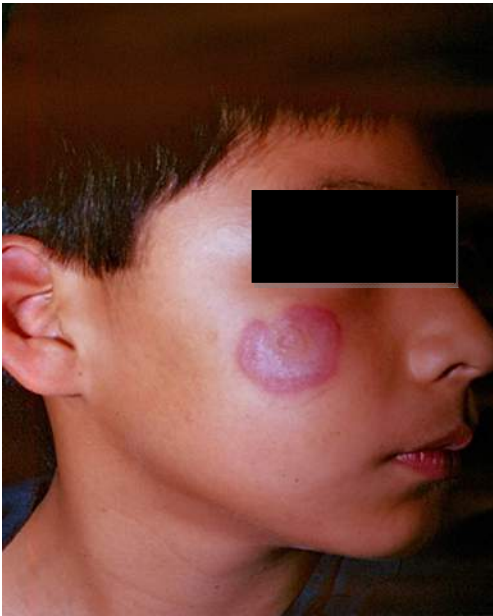Alopecia cicatrizal, con amplias zonas de eritema y atrofia.



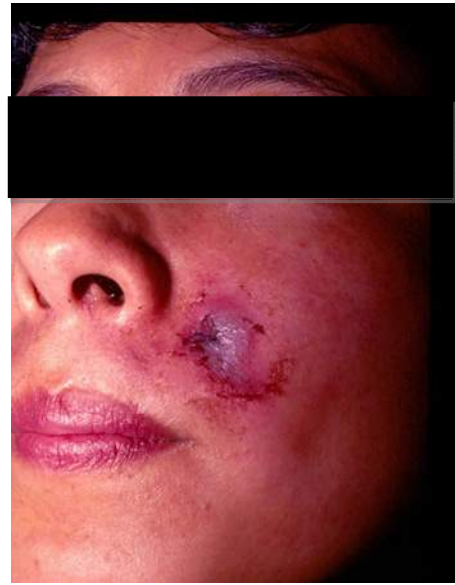En piel cabelluda, región preauricular y oreja se observan placas de eritema y atrofia.



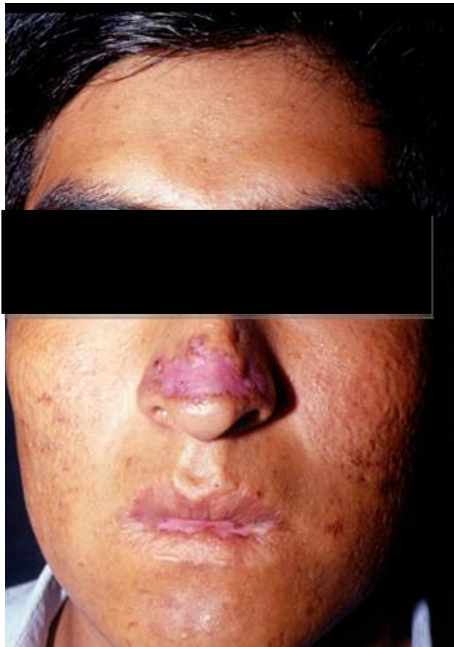Placas policíclicas de eritema, escama, costras hemáticas y atrofia.



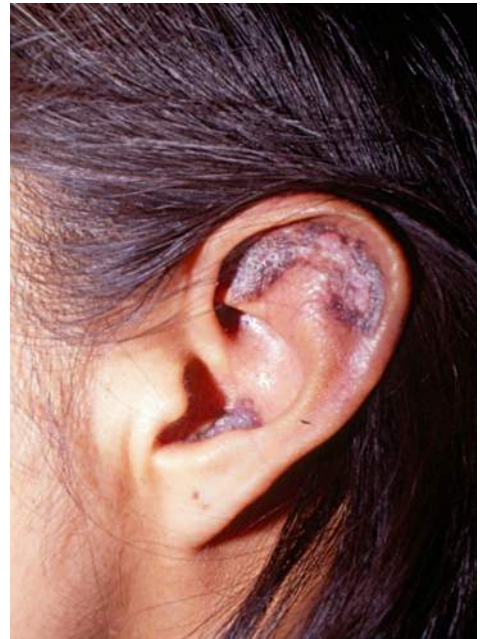Lupus eritematoso discoide. Placa con atrofia central y bordes eritematovioláceos.



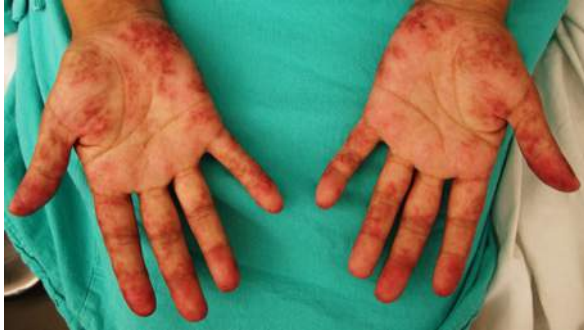Lupus eritematoso discoide. Placa de eritema violáceo con atrofia central.



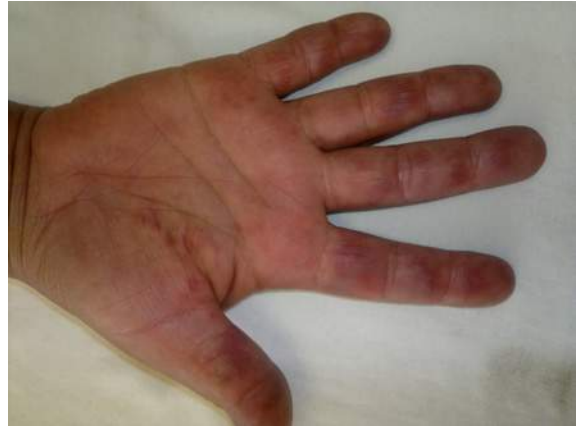Lupus eritematoso discoide. Placas de eritema, atrofia e hiperpigmentación periférica en dorso de nariz y labio inferior.



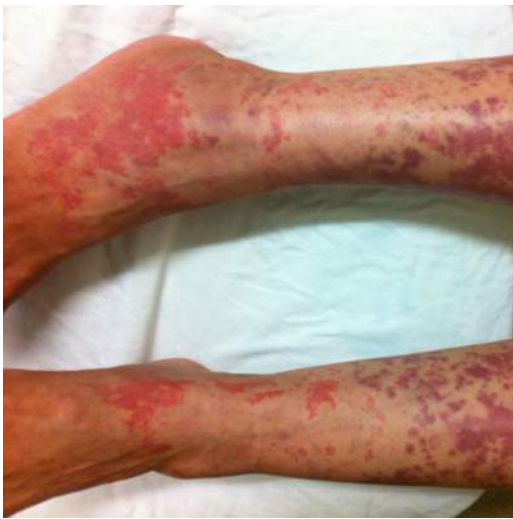Lupus eritematoso discoide. Placas de eritema violáceo con escama, atrofia e hiperpigmentación periférica.



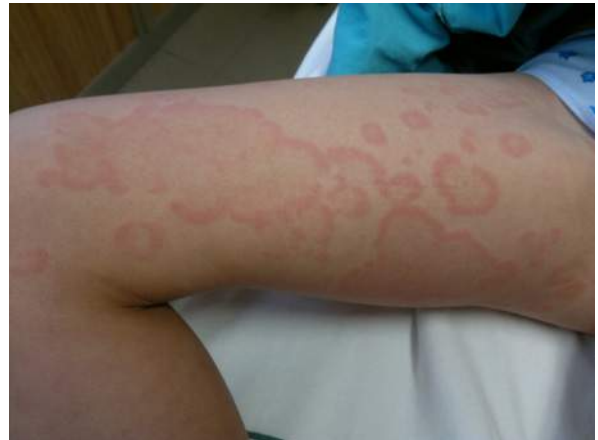Manchas eritematosas bien delimitadas, lesiones de tipo vasculitis.



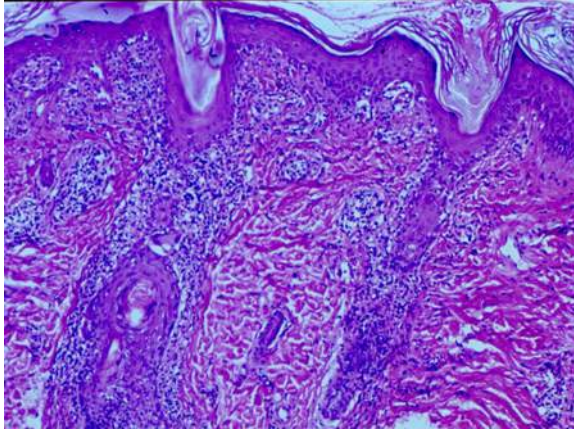
Lesiones de aspecto vasculítico, manchas eritematovioláceas en palmas.



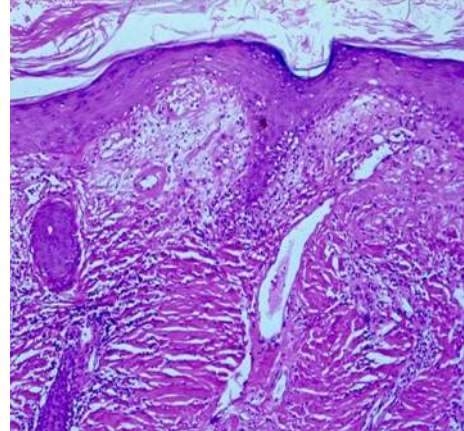
Lesiones de lupus con aspecto urticariforme.



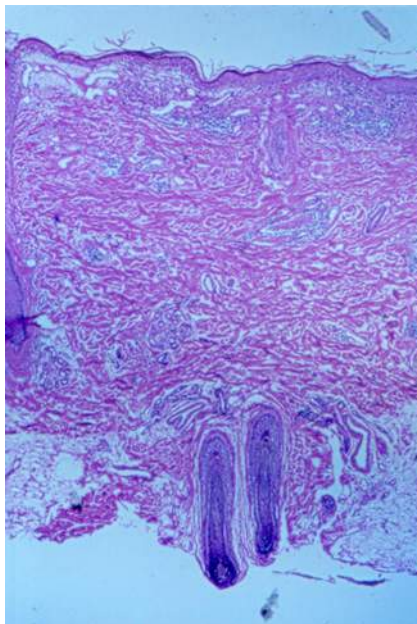
Lesiones tipo purpúrico en extremidades pélvicas.



Lupus eritematoso. Hiperqueratosis, tapones córneos, infiltrados perivasculars y perianexiales.



Lupus eritematoso. Hiperqueratosis, tapones córneos, degeneración hidrónica de la capa basal, engrosamiento de la membrana basal, edema de la dermis papilar.



Lupus eritematoso. Atrofia de la capa espinosa, degeneración hidrónica de la capa basal edema de la dermis papilar, infiltrados perivasculars.

5.4 MEDICAMENTOS

CUADRO I. MEDICAMENTOS INDICADOS EN EL TRATAMIENTO DE LUPUS ERITEMATOSO CUTÁNEO

Clave	Principio Activo	Dosis recomendada	Presentación	Tiempo (período de uso)	Efectos adversos	Interacciones	Contraindicaciones
010.000.5306.00	Ácido micofenólico COMPRIMIDO Cada comprimido contiene: Micofenolato de mofetilo 500 mg	Oral. Adultos: 1 g cada 12 horas,	Envase con 50 comprimidos	6-8 semanas	Temblores, insomnio, cefalea, hipertensión, hiperglucemia, hipercolesterolemia, hipofosfatemia, hipokalemia, predispone a infecciones sistémicas, anemia, trombocitopenia, leucopenia y reacciones alérgicas	Aciclovir y ganciclovir favorecen su toxicidad, con colestiramina e hidróxido de aluminio y magnesio, disminuyen su absorción. Pueden afectar la eficacia de anticonceptivos hormonales.	Contraindicaciones: Hipersensibilidad al fármaco
010.000.0904.00	Ácido retinoico CREMA Cada 100 gramos contienen: Ácido retinoico 0.05 g	Cutánea. Adultos y niños: Aplicar directamente por la noche, previo aseo de la zona.	Envase con 20 g	3 meses	Calor, ardor y eritema locales, exfoliación, hiperpigmentación o hipopigmentación temporal	La aplicación de medicamentos con alcohol o mentol puede aumentar el riesgo de urticaria. Valorar la aplicación de queratolíticos	Hipersensibilidad al fármaco. No aplicar en quemaduras solares.
010.000.2030.00	Cloroquina TABLETA Cada tableta contiene: Fosfato de cloroquina equivalente a 150 mg de cloroquina	Una tableta cada 24 horas	Envase con 1 000 tabletas	6 meses	Náusea, cefalea, psicosis, dermatitis, leucopenia, trastornos oculares, hipotensión arterial, acúfenos	Los antiácidos reducen la absorción de la cloroquina. Con metronidazol pueden presentarse reacciones distónicas agudas. La cloroquina disminuye la absorción de ampicilina.	Hipersensibilidad al fármaco, retinopatía, úlcera péptica, psoriasis, porfiria, glaucoma.
010.000.0906.00	Dapsona TABLETA Cada tableta contiene: Dapsona 100 mg	Oral. Adultos: 100 mg/ día	Envase con 1000 tabletas		Anemia hemolítica, metaheglobinemia, leucopenia, agranulocitosis, dermatitis alérgica, náusea, vómito, hepatitis	El probenecid aumenta la concentración plasmática de dapsona.	Hipersensibilidad al fármaco
010.000.4505.00	Deflazacort TABLETA Cada tableta contiene:	Oral. Adultos: Inicial: 6-120 mg por	Envase con 20 tabletas	Deberá ajustarse de acuerdo con la respuesta clínica	Trastornos gastrointestinales sistémicos,	Con glucósidos cardiacos o diuréticos se incrementa el riesgo de hipokalemia.	Contraindicaciones: Hipersensibilidad al fármaco

	Deflazacort 6 mg	día, dependiendo de la gravedad del cuadro clínico. Sostén: 18 mg por día.			metabólicos y nutricionales, del sistema nervioso central y periférico, psiquiátricos y de la piel		
010.000.4507.00	Deflazacort TABLETA Cada tableta contiene: Deflazacort 30 mg	Oral. Adultos: Inicial: 6-120 mg por día, dependiendo de la gravedad del cuadro clínico. Sostén: 18 mg por día	Envase con 10 tabletas	Deberá ajustarse de acuerdo con la respuesta clínica	Trastornos gastrointestinales sistémicos, metabólicos y nutricionales, del sistema nervioso central y periférico, psiquiátricos y de la piel	Con glucósidos cardiacos o diuréticos se incrementa el riesgo de hipokalemia.	Contraindicaciones: Hipersensibilidad al fármaco
010.000.0811.00	Fluocinolona CREMA Cada g contiene Acetonido de fluocinolona 0.1 mg	Cutánea. Adultos: Aplicar cada 12 a 24 horas	Envase con 20 g.	2-3 semanas	Ardor, prurito, irritación, resequeidad, hipopigmentación, atrofia cutánea, dermatitis rosaceiforme y hipertricosis	Ninguna de importancia clínica	Hipersensibilidad al fármaco, tuberculosis cutánea, piodermis, herpes simple, micosis superficiales y varicela
010.000.0813.00	Hidrocortisona CREMA Cada g contiene: 17 Butirato de hidrocortisona 1 mg	Cutánea. Adultos y niños: Aplicar cada 8 a 24 horas	Envase con 15 g.	2-3 semanas	Ardor prurito, irritación y atrofia cutánea	Con otros corticoesteroides aumentan los efectos adversos	Hipersensibilidad al fármaco. Infecciones cutáneas, Eczema
040.000.4129.00	Isotretinoína CÁPSULA Cada cápsula contiene: Isotretinoína 20 mg	Oral. Adultos 0.5 a 2 mg/kg /día, cada 12 a 24 horas.	Envase con 30 cápsulas.		Sequedad, prurito y descamación de la piel; sequedad, dolor, inflamación y sangrado de mucosas; problemas visuales por resequeidad, prurito e hiperemia conjuntival; depresión y cambios del estado de ánimo	Carbamazepina, tetraciclinas, vitamina A y etanol aumentan los fenómenos irritativos	Contraindicaciones: Hipersensibilidad al fármaco. Embarazo. Precauciones: No emplearse en mujeres en edad fértil y con vida sexual activa. Insuficiencia hepática o renal. Hipervitaminosis A. Hiperlipidemias.
010.000.0476.00	Metilprednisolona SOLUCIÓN INYECTABLE Cada frasco ampula con liofilizado contiene Succinato sódico de metilprednisolona equivalente a 500 mg de metilprednisolona.	Intramuscular o intravenosa lenta. Adultos: 10 a 250 mg cada 4 horas. Inicial: 30 mg/kg.	Envase con 50 frascos ampula y 50 ampolletas con 8 ml de diluyente.	Mantenimiento: De acuerdo a cada caso particular	Catarata subcapsular posterior, hipoplasia suprarrenal, síndrome de Cushing, obesidad, osteoporosis, gastritis, superinfecciones, glaucoma, coma	Diuréticos tiazídicos, furosemda y anfotericina B aumentan la hipokalemia. Rifampicina, fenitoína y fenobarbital aumentan su biotransformación hepática. Los estrógenos disminuyen su biotransformación. Los antiácidos disminuyen su	Contraindicaciones: Hipersensibilidad al fármaco, tuberculosis activa, diabetes mellitus, infección sistémica, úlcera péptica, crisis hipertensiva, insuficiencias hepática y renal e inmunodepresión

					hiperosmolar, hiperglucemia, catabolismo muscular, cicatrización retardada, retraso en el crecimiento y trastornos hidroelectrolíticos.	absorción. Con digitálicos aumenta el riesgo de intoxicación digitálica. Aumenta la biotransformación de isoniazida	
010.000.1759.00	Metotrexato TABLETA Cada tableta contiene: Metotrexato sódico equivalente a 2.5 mg de metotrexato	Oral, Adultos: 7.5 a 15 mg una vez por semana	Envase con 50 tabletas	6 meses	Anorexia, náusea, vómito, dolor abdominal, diarrea, ulceraciones, perforación gastrointestinal, estomatitis, depresión de la médula ósea, insuficiencia hepática y renal, fibrosis pulmonar, neurotoxicidad	La sobredosificación requiere de folinato de calcio intravenoso. Los salicilatos, sulfas, fenitoína, fenilbutazona y tetraciclinas aumentan su toxicidad. El ácido fólico disminuye su efecto	Hipersensibilidad al fármaco. Precauciones: Valorar riesgo beneficio en desnutrición, infecciones graves, depresión de la médula ósea, inmunodeficiencia, nefropatía y alveolitis pulmonar
010.000.4131.00 010.000.4131.01	Pimecrolimus CREMA Cada 100 g contiene: Pimecrolimus 1 g	Cutánea. Adultos: Aplicar una capa delgada a la piel afectada cada 12 horas.	Envase con 15 g. Envase con 30 g.	4 semanas	Frecuentes: Sensación de calor o ardor en el sitio de la aplicación. Frecuentes: Irritación, prurito y eritema; infecciones cutáneas. Poco frecuentes: Impétigo, agravamiento de la afección, herpes simple, eccema herpeticum, molusco contagioso, alteraciones en el sitio de aplicación como erupción, dolor, parestesia, descamación, sequedad, edema, papiloma cutáneo y furúnculo.	Ninguna de importancia clínica	Hipersensibilidad al medicamento o a cualquiera de los excipientes. Precauciones: No aplicar en áreas con infecciones virales agudas. Ante una infección bacteriana o micótica, se deberá indicar el antimicrobiano apropiado. Si la infección no se resuelve se deberá suspender el medicamento hasta que la infección haya sido controlada
010.000.0472.00	Prednisona TABLETA Cada tableta contiene: Prednisona 5 mg	Oral. Adultos: 5 a 60 mg/día, cada 8 horas. Dosis máxima: 250 mg/día.	Envase con 20 tabletas	Dosis máxima 80 mg/día. La dosis de sostén se establece de acuerdo a la respuesta	Catarata subcapsular posterior, hipoplasia suprarrenal, síndrome de Cushing, obesidad, osteoporosis,	Con digitálicos aumenta el riesgo de arritmias cardíacas, aumenta la biotransformación de isoniácida. Aumenta la hipokalemia con	Hipersensibilidad al fármaco, tuberculosis activa, diabetes mellitus descontrolada, infección sistémica, úlcera péptica, crisis hipertensiva. Precauciones: Insuficiencia hepática

				terapéutica; y posteriormente se disminuye gradualmente hasta alcanzar la dosis mínima efectiva.	gastritis, superinfecciones, glaucoma, coma hiperosmolar, hiperglucemia, catabolismo muscular, cicatrización retardada, retraso en el crecimiento	diuréticos tiazídicos, furosemda y anfotericina B. La rifampicina, fenitoína y fenobarbital, aumentan su biotransformación hepática. Con estrógenos disminuye su biotransformación. Con antiácidos disminuye su absorción intestinal.	y renal, diabetes mellitus e hipertensión arterial sistémica estables
010.000.0473.00	Prednisona TABLETA Cada tableta contiene: Prednisona 50 mg	Oral. Adultos: De 5 a 60 mg/día, dosis única o fraccionada cada 8 horas. Dosis máxima: 250 mg/día.	Envase con 20 tabletas.	La dosis de sostén se establece de acuerdo a la respuesta terapéutica; y posteriormente se disminuye gradualmente hasta alcanzar la dosis mínima efectiva.	Catarata subcapsular posterior, hipoplasia suprarrenal, síndrome de Cushing, obesidad, osteoporosis, gastritis, superinfecciones, glaucoma, coma hiperosmolar, hiperglucemia, catabolismo muscular, cicatrización retardada, retraso en el crecimiento	Con digitálicos aumenta el riesgo de arritmias cardíacas, aumenta la biotransformación de isoniacida. Aumenta la hipokalemia con diuréticos tiazídicos, furosemda y anfotericina B. La rifampicina, fenitoína y fenobarbital, aumentan su biotransformación hepática. Con estrógenos disminuye su biotransformación. Con antiácidos disminuye su absorción intestinal.	Hipersensibilidad al fármaco, tuberculosis activa, diabetes mellitus descontrolada, infección sistémica, úlcera péptica, crisis hipertensiva. Precauciones: Insuficiencia hepática y renal, diabetes mellitus e hipertensión arterial sistémica estables
010.000.5082.000 10.000.5082.01	Tacrolimus CÁPSULA Cada cápsula contiene: Tacrolimus monohidratado equivalente a 5 mg de tacrolimus	Oral. Adultos o niños: 0.15 a 0.30 mg/kg de peso corporal/día, fraccionar en dos tomas, administrar 8 a 12 horas después de suspender la vía intravenosa	Envase con 50 cápsulas. Envase con 100 cápsulas.	8 semanas	Cefalea, temblor, insomnio, diarrea, náusea, anorexia, hipertensión arterial, Hipertensión arterial, hipokalemia, hiperglucemia, hipomagnesemia, anemia, leucocitosis, dolor abdominal y lumbar, edema periférico, derrame pleural, atelectasia, prurito, exantema, nefropatía tóxica.	Con bloqueadores de canales de calcio, procinéticos gastrointestinales, antimicóticos, macrólidos, bromocriptina, ciclosporina, aumenta su concentración plasmática. Con anticonvulsivos, rifampicina y rifabutina pueden disminuirla. Con otros inmunosupresores aumenta su efecto farmacológico y con ahorradores de potasio se favorece la hiperpotasemia	Contraindicaciones: Hipersensibilidad al fármaco. Precauciones: Puede aumentar la susceptibilidad a las infecciones, riesgo para desarrollo de linfoma.
010.000.5084.00 010.000.5084.01	Tacrolimus CÁPSULA Cada cápsula contiene: Tacrolimus monohidratado equivalente a 1 mg de tacrolimus	Oral. Adultos o niños: 0.15 a 0.30 mg/kg de peso corporal/día, fraccionar en dos tomas, administrar 8 a 12 horas después de suspender la vía	Envase con 50 cápsulas. Envase con 100 cápsulas.	8 semanas	Cefalea, temblor, insomnio, diarrea, náusea, anorexia, hipertensión arterial, hipertensión arterial, hipokalemia, hiperglucemia, hipomagnesemia, anemia, leucocitosis,	Con bloqueadores de canales de calcio, procinéticos gastrointestinales, antimicóticos, macrólidos, bromocriptina, ciclosporina, aumenta su concentración plasmática. Con anticonvulsivos,	Contraindicaciones: Hipersensibilidad al fármaco. Precauciones: Puede aumentar la susceptibilidad a las infecciones, riesgo para desarrollo de linfoma.

		intravenosa.			dolor abdominal y lumbar, edema periférico, derrame pleural, atelectasia, prurito, exantema, nefropatía tóxica.	rifampicina y rifabutina pueden disminuirla. Con otros inmunosupresores aumenta su efecto farmacológico y con ahorradores de potasio se favorece la hiperpotasemia	
--	--	--------------	--	--	---	--	--

5.5 DIAGRAMAS DE FLUJO

1. DIAGNÓSTICO Y TRATAMIENTO DE LUPUS ERITEMATOSO MUCOCUTÁNEO

LEC subtipo	ACLE	SACLE	DLE	LET
ANA	+++	++	+	+
Anti-ds-DNA	+++	0	0	0
Anti-Sm	++	0	0	0
Anti-Ro/SSA	(+)	+++	0	+
Anti-A/SSB	(+)	++(+)	0	+
Características Histológicas				
Ortohiperqueratosis.	0	(+)	++	0
Dermatitis interfásica.	+	++	++	0
Engrosamiento de la membrana basal	+	++	+++	0
Infiltrados linfocitarios	+	++	+++	+++
Depósito intersticial de mucina	+	++(+)	+++	+++
Inmunofluorescencia				
piel no lesionada protegida del sol	+++	++	+++	+
	++(+)	(+)	0	n.d

LUPUS ERITEMATOSO CUTÁNEO

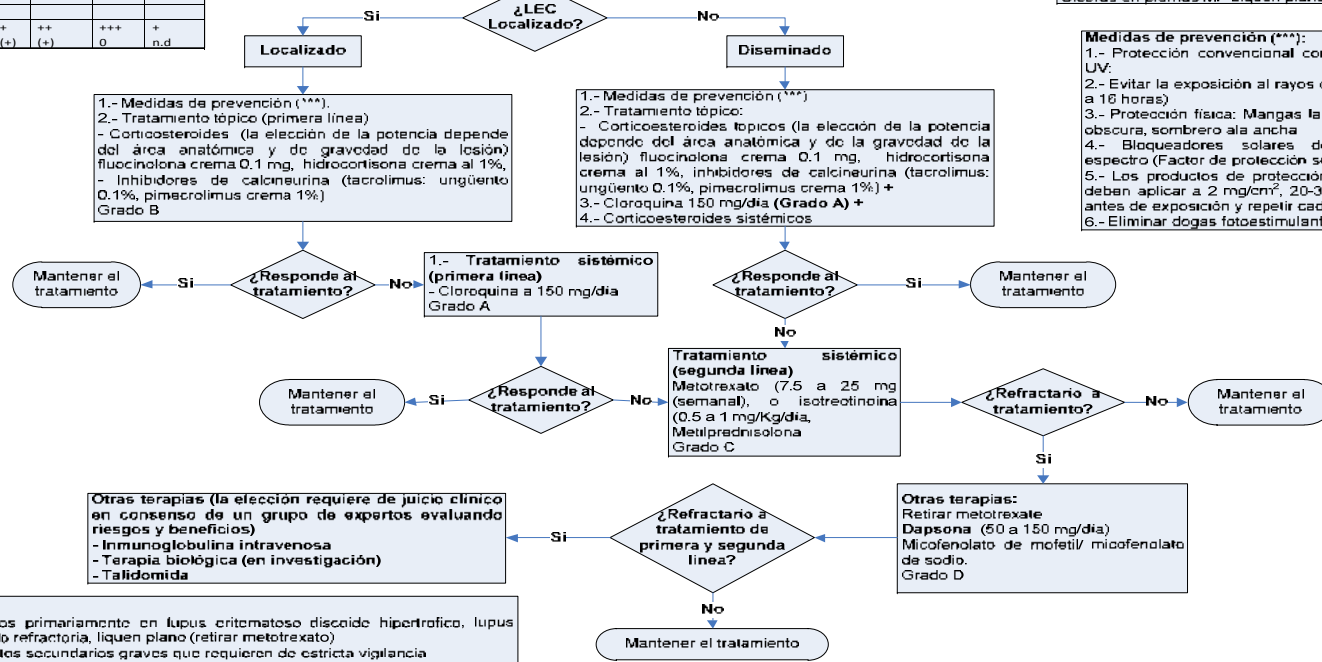
1.- Clasificar lesión mucocutánea: Lesiones específicas y no específicas por Dermatología/ Reumatología (* y **)
 2.- Investigar antecedente o uso a drogas que inducen lupus.
 3.- Evaluar: Actividad y daño (utilizar instrumento validado-CLASI-)
 4.- Excluir afección a otros órganos.
 Grado D

Clasificación de las lesiones cutáneas en LEC ()**

1.- Lesiones cutáneas específicas (caracterizada por dermatitis interfase): A.- lupus eritematoso cutáneo crónico B.- Lupus eritematoso cutáneo subagudo C.- Lupus eritematoso cutáneo agudo
 2.- Lesiones no específicas (dermatitis sin interfase): A.- Enfermedad vascular cutánea B.- Alopecia no cicatrizal C.- Esclerodactilia D.- Nódulos reumatoides E.- calcinosis F.- lesiones no bulosas no específicas de LE G.- Urticaria H.- Mucinosis papulonodular I.- Acanthosis nigricans K.- Eritema multiforme L.- Ulceras en piernas M.- Liquen plano

Medidas de prevención (*):**

- Protección convencional contra rayos UV.
- Evitar la exposición al rayos del sol (10 a 18 horas)
- Protección física: Mangas largas, ropa oscura, sombrero ala ancha
- Bloqueadores solares de amplio espectro (Factor de protección solar > 50)
- Los productos de protección solar se deben aplicar a 2 mg/cm², 20-30 minutos antes de exposición y repetir cada 4 horas
- Eliminar drogas fotoestimulantes



Notas:
 Los retinoides son utilizados primariamente en lupus eritematoso discoide hipertrofico, lupus eritematoso cutáneo subagudo refractoria, liquen plano (retirar metotrexato)
Dapsona: Farmaco con efectos secundarios graves que requieren de estricta vigilancia

6. GLOSARIO.

Acantosis: Aumento de la capa espinosa.

Banda lúpica positiva: Consiste en un depósito lineal de inmunoglobulinas a lo largo de la unión dermoepidérmica, en ocasiones se observa un depósito granular o de cuerpos ovoides fluorescentes.

Células disqueratóicas: Células cornificadas prematuramente y por lo tanto defectuosas teniendo citoplasma pequeño eosinofílico, con núcleo teñido de oscuro.

Dermatitis interfaz: Un tipo de dermatitis que muestra los linfocitos atacan la capa basal de la epidermis que causan el cambio vacuolar en las células basales o necrosis de los queratinocitos basales.

Espangiosis: Edema entre las células espinosas resultado la ampliación entre los espacios intercelulares de apariencia esponjoso. Células inflamatorias, usualmente linfocitos.

Fenómeno de Koëbner: Aparición de lesiones propias de una determinada dermatosis en las zonas de presión o traumatismo.

Hendiduras: Espacios que no contienen líquido aparecen en la epidermis, por debajo de epidermis en la interface dermoepidérmica o entre las células epiteliales y tejido conectivo.

Hiperqueratosis: Aumento del espesor de la capa cornea. Puede ser absoluta en el incremento actual del grosor de la capa cornea, o relativa, un aparente incremento en el contraste de la delgada capa espinosa.

Leucocitoclástica: (Una ruptura de leucocitos que da polvo nuclear) Fragmentación del núcleo, especialmente de neutrófilos.

Leuconiquia: Decoloración parcial o total de la uña. Manchas blancas de la uña.

Liquenoide: Infiltración de células en banda, como en liquen plano, que se extiende cruzando la porción superior de la dermis paralelo a la epidermis y frecuentemente oscurece la interface dermoepidérmica.

Necrosis: Muerte local de células o tejidos que ocurren en un organismo vivo. Los juicios histológicos acerca de la necrosis son hechos con base en cambios nucleares. Estas alteraciones son fragmentación nuclear (cariorexis), cariolisis, contracción nuclear con consecuente hiperchromasia (picnosis). Frecuentemente el citoplasma de células necróticas esta edematizado y eosinofílico.

Onicolisis: Lisis del plato ungual.

Ortoqueratosis: Hiperqueratosis compuesta de células que se encuentran cornificadas completamente (sin núcleo retenido).

Paraqueratosis: Hiperqueratosis con núcleos picnóticos que son retenidos en células, capa cornificadas o escamosa.

7. BIBLIOGRAFÍA.

1. Alonso MD, Llorca J, Martínez-Vázquez F, et al. Systemic lupus erythematosus in northwestern Spain: a 20-year epidemiologic study. *Medicine* 2011;90:350-358.
2. Ángel Nathaly, Echeverry Natalia, Restrepo Paulina, et al. Manifestaciones bucales en pacientes con lupus eritematoso sistémico. *Rev Colomb Reumatol* 2010;17 : 13-21.
3. Baltaci M, Fritsch P. Histologic features of cutaneous lupus erythematosus. *Autoimmunity Rev* 2009;8:467-473.
4. Bezerra EL, Vilar MJ, da Trindade Neto PB, Sato EI. Double-blind, randomized, controlled clinical trial of clofazimine compared with chloroquine in patients with systemic lupus erythematosus. *Arthritis Rheum* 2005;52:3073-3078.
5. Bleumink GS, ter Borg EJ, Ramselaar CG, Ch Stricker BH. Etanercept-induced subacute cutaneous lupus erythematosus. *Rheumatology* 2001;40:1317-1319.
6. Boehm IB, Boehm GA, Bauer R. Management of cutaneous lupus erythematosus with low-dose methotrexate: indication for modulation of inflammatory mechanisms. *Rheumatol Int* 1998;18:59-62.
7. Brennan MT, Valerin MA, Napeñas JJ, Lockhart PB. Oral manifestations of patients with lupus erythematosus. *Dent Clin North Am* 2005;49:127-141.
8. Boeckler P, Cosnes A, Francès C, et al. Association of cigarette smoking but not alcohol consumption with cutaneous lupus erythematosus. *Arch Dermatol* 2009;145:1012-1016.
9. Calamia KT, Balabanova M. Vasculitis in systemic lupus erythematosus. *Clin Dermatol* 2004;22:148-156.
10. Callen JP. Drug-induced subacute cutaneous lupus erythematosus. *Lupus* 2010;19:1107-1111.
11. Cavazzana I, Sala R, Bazzani C, et al. Treatment of lupus skin involvement with quinacrine and hydroxychloroquine. *Lupus* 2009;18:735-739.
12. Coelho A, Souto MI, Cardoso CR, et al. Long-term thalidomide use in refractory cutaneous lesions of lupus erythematosus: a 65 series of Brazilian patients. *Lupus* 2005;14:434-439.
13. Coleman MD. Dapsone-mediated agranulocytosis: risks, possible mechanisms and prevention. *Toxicology* 2001; 162:53-60.
14. Costa MF, Said NR, Zimmermann B. Drug-induced lupus due to anti-tumor necrosis factor alpha agents. *Semin Arthritis Rheum* 2008;37:381-387.
15. Crowson NA, Magro CM. Cutaneous histopathology of lupus erythematosus. *Diagnostic histopathology* 2009;15:157-185.
16. Cuadrado MJ, Karim Y, Sanna G, et al. Thalidomide for the treatment of resistant cutaneous lupus: efficacy and safety of different therapeutic regimens. *Am J Med* 2005;118:246-250.
17. Chi AC, Neville BW, Kraller JW, Gonsalves WC. Oral manifestations of systemic disease. *Am Fam Physician* 2010;82:1381-1388.
18. Drake LA, Dinehart SM, Farmer ER, et al. Guidelines of care for cutaneous lupus erythematosus. *American Academy of Dermatology. J Am Acad Dermatol* 1996; 34:830-836.

19. Elias AR, Tam CC, David-Bajar KM. Subacute cutaneous lupus erythematosus associated with leflunomide. *Cutis* 2005;76:189-192.
20. Fabbri P, Cardinali C, Giomi B, Caproni M. Cutaneous lupus erythematosus: diagnosis and management. *Am J Clin Dermatol* 2003;4:449-465.
21. Ghosh A. Cutaneous manifestations of systemic lupus erythematosus. *Indian J Dermatol* 2007;2:156-164.
22. Gilliam JN, Sontheimer RD. Distinctive cutaneous subsets in the spectrum of lupus erythematosus. *J Am Acad Dermatol* 1981; 4: 471-475.
23. Gill JM, Quisel AM, Rocca PV, Walters DT. Diagnosis of systemic lupus erythematosus. *Am Fam Physician* 2003;68:2179-2186.
24. Goëb V, Berthelot JM, Joly P, et al. Leflunomide-induced subacute cutaneous lupus erythematosus. *Rheumatology* 2005;44:823-824.
25. Gonçalves LM, Bezerra Júnior JR, Cruz MC. Clinical evaluation of oral lesions associated with dermatologic diseases. *An Bras Dermatol* 2010;85:150-156.
26. Goodfield M, Davison K, Bowden K. Intravenous immunoglobulin (IVIg) for therapy-resistant cutaneous lupus erythematosus (LE). *J Dermatolog Treat* 2004;15:46-50.
27. Goyal S, Nousari HC. Treatment of resistant discoid lupus erythematosus of the palms and soles with mycophenolate mofetil. *J Am Acad Dermatol* 2001;45:142-144.
28. Grönhagen CM, Gunnarsson I, Svenungsson E, et al. Cutaneous manifestations and serological findings in 260 patients with systemic lupus erythematosus. *Lupus* 2010;19:1187-1194.
29. Gül U, Gönül M, Cakmak SK, et al. A case of generalized discoid lupus erythematosus: successful treatment with imiquimod cream 5%. *Adv Ther* 2006;23:787-792.
30. High WA, Muldrow ME, Fitzpatrick JE. Cutaneous lupus erythematosus induced by infliximab. *J Am Acad Dermatol* 2005;52(4):E5.
31. Jewell ML, McCauliffe DP. Patients with cutaneous lupus erythematosus who smoke are less responsive to antimalarial treatment. *J Am Acad Dermatol* 2000;42:983-987.
32. Kerr OA, Murray CS, Tidman MJ. Subacute cutaneous lupus erythematosus associated with leflunomide. *Clin Exp Dermatol* 2004;29:319-320.
33. Kieu V, O'Brien T, Yap LM, et al. Refractory subacute cutaneous lupus erythematosus successfully treated with rituximab. *Australas J Dermatol* 2009;50:202-206.
34. Klein R, Morganroth P, Werth V. Cutaneous lupus and the Cutaneous Lupus Erythematosus Disease Area and Severity Index instrument. *Rheum Dis Clin North Am* 2010;36:33-51.
35. Klein R, Moghadam-Kia S, Taylor L, et al. Quality of life in cutaneous lupus erythematosus. *J Am Acad Dermatol* 2011;64:849-858.
36. Kuhn A, Gensch K, Haust M, et al. Photoprotective effects of a broad-spectrum sunscreen in ultraviolet-induced cutaneous lupus erythematosus: a randomized, vehicle-controlled, double-blind study. *J Am Acad Dermatol* 2011;64:37-48.
37. Kreuter A, Tomi NS, Weiner SM, et al. Mycophenolate sodium for subacute cutaneous lupus erythematosus resistant to standard therapy. *Br J Dermatol* 2007; 156:1321-1327.
38. Kreuter A, Hyun J, Altmeyer P, Gambichler T. Intravenous immunoglobulin for recalcitrant subacute cutaneous lupus erythematosus. *Acta Derm Venereol* 2005;85:545-547.
39. López-Labady J, Villarreal M, González N, et al. Oral manifestations of systemic and cutaneous lupus erythematosus in Venezuelan population. *J Oral Pathol Med* 2007;36:524-527.

40. Lourenço SV, de Carvalho FR, Boggio P, et al. Lupus erythematosus: clinical and histopathological study of oral manifestations and immunohistochemical profile of the inflammatory infiltrate. *J Cutan Pathol* 2007;34:558-564.
41. Lowe G, Henderson CL, Grau RH, et al. A systematic review of drug-induced subacute cutaneous lupus erythematosus. *Br J Dermatol* 2011;164:465-472.
42. Marzano AV, Ramoni S, Del Papa N, et al. Leflunomide-induced subacute cutaneous lupus erythematosus with erythema multiforme-like lesions. *Lupus* 2008;17:329-331.
43. Marzano AV, Lazzari R, Polloni I, et al. Drug-induced subacute cutaneous lupus erythematosus: evidence for differences from its idiopathic counterpart. *Br J Dermatol* 2011;165:335-341.
44. McCarty DJ, Manzi S, Medsger TA Jr, et al. Incidence of systemic lupus erythematosus. Race and gender differences. *Arthritis Rheum* 1995;38:1260-1270.
45. Moghadam-Kia S, Chilek K, Gaines E, et al. Cross-sectional analysis of a collaborative web-based database for lupus erythematosus-associated skin lesions: 114 prospective enrollment patients. *Arch Dermatol* 2009;145:255-260.
46. Mosca M, Tani C, Aringer M, et al. European League Against Rheumatism recommendations for monitoring patients with systemic lupus erythematosus in clinical practice and in observational studies. *Ann Rheum Dis*. 2010;69:1269-1274.
47. Nico MM, Vilela MA, Rivitti EA, Lourenço SV. Oral lesions in lupus erythematosus: correlation with cutaneous lesions. *Eur J Dermatol* 2008;18:376-381.
48. Park HS, Choi JW, Kim BK, et al. Lupus Erythematosus Panniculitis: Clinicopathological, Immunophenotypic, and Molecular Studies. *Am J Dermatopathol* 2010;32:24-30.
49. Parodi A, Caproni M, Cardinali C, et al. Clinical, histological and immunopathological features of 58 patients with subacute cutaneous lupus erythematosus. A review by the Italian group of immunodermatology. *Dermatology* 2000;200:6-10.
50. Patel P, Werth V. Cutaneous lupus erythematosus: a review. *Dermatol Clin* 2002;20:373-385.
51. Pisoni CN, Obermoser G, Cuadrado MJ, et al. Skin manifestations of systemic lupus erythematosus refractory to multiple treatment modalities: poor results with mycophenolate mofetil. *Clin Exp Rheumatol* 2005;23:393-396.
52. Polderman MC, Huizinga TW, Le Cessie S, Pavel S. UVA-1 cold light treatment of SLE: a double blind, placebo controlled crossover trial. *Ann Rheum Dis* 2001;60:112-115.
53. Remer CF, Weisman MH, Wallace DJ. Benefits of leflunomide in systemic lupus erythematosus: a pilot observational study. *Lupus* 2001;10:480-483.
54. Risselada AP, Kallenberg CG. Therapy-resistant lupus skin disease successfully treated with rituximab. *Rheumatology* 2006;45:915-916.
55. Rothfield N, Sontheimer RD, Bernstein M. Lupus erythematosus: systemic and cutaneous manifestations. *Clin Dermatol* 2006;24:348-362.
56. Ruzicka T, Sommerburg C, Goerz G, et al. Treatment of cutaneous lupus erythematosus with acitretin and hydroxychloroquine. *Br J Dermatol* 1992;127:513-518.
57. Ruiz-Irastorza G, Ramos-Casals M, Brito-Zeron P, Khamashta MA. Clinical efficacy and side effects of antimalarials in systemic lupus erythematosus: a systematic review. *Ann Rheum Dis* 2010;69:20-28.
58. Sánchez-Schmidt JM, Pujol-Vallverdú RM. Diagnóstico diferencial de las lesiones cutáneas en el lupus eritematoso. *Semin Fund Esp Reumatol*. 2006;7:12-26.

59. Saurit V, Campana R, Ruiz Lascano A, et al. Mucocutaneous lesions in patients with systemic lupus erythematosus. *Medicina* 2003;63:283-287.
60. Shinjo SK, Bonfá E. Cutaneous vasculitis in systemic lupus erythematosus: association with anti-ribosomal P protein antibody and Raynaud phenomenon. *Clin Rheumatol* 2011;30:173-177.
61. Sociedad Argentina de dermatología. Consenso sobre diagnóstico y tratamiento de lupus eritematoso. *Dermatología Argentina* 2006;12:2-34.
62. Sontheimer RD. Subacute cutaneous lupus erythematosus: 25-year evolution of a prototypic subset (subphenotype) of lupus erythematosus defined by characteristic cutaneous, pathological, immunological, and genetic findings. *Autoimmun Rev* 2005;4:253-263.
63. Spillane AP, Xia Y, Sniezek PJ. Drug-induced lupus erythematosus in a patient treated with adalimumab. *J Am Acad Dermatol* 2007;56:114-116.
64. Sticherling M, Bonsmann G, Kuhn A. Diagnostic approach and treatment of cutaneous lupus erythematosus. *JDDG* 2008;6:48-61.
65. Swale VJ, Perrett CM, Denton CP, et al. Etanercept-induced systemic lupus erythematosus. *Clin Exp Dermatol* 2003;28:604-607.
66. Tam LS, Li EK, Wong CK, et al. Double-blind, randomized, placebo-controlled pilot study of leflunomide in systemic lupus erythematosus. *Lupus* 2004;13:601-604.
67. Tan TC, Fang H, Magder LS, Petri MA. Differences between Male and Female Systemic Lupus Erythematosus in a Multiethnic Population. *J Rheumatol* 2012 Mar 1. [Epub ahead of print]
68. Tebbe B. Clinical course and prognosis of cutaneous lupus erythematosus. *Clinics in Dermatology* 2004;22:121-124.
69. Tlacuilo-Parra A, Guevara-Gutiérrez E, Gutiérrez-Murillo F, et al. Pimecrolimus 1% cream for the treatment of discoid lupus erythematosus. *Rheumatology* 2005;44:1564-1568.
70. Tsokos GC. Systemic lupus erythematosus. *N Engl J Med* 2011;365:2110-2121.
71. Ujiié H, Shimizu T, Ito M, Arita K, Shimizu H. Lupus erythematosus profundus successfully treated with dapsone: review of the literature. *Arch Dermatol* 2006; 142:399-401.
72. Uramoto KM, Michet CJ Jr, Thumboo J, et al. Trends in the incidence and mortality of systemic lupus erythematosus, 1950-1992. *Arthritis Rheum* 1999;42:46-50.
73. Uthman I, Taher A, Abbas O, Menassa J, Ghosn S. Successful treatment of refractory skin manifestations of systemic lupus erythematosus with rituximab: report of a case. *Dermatology* 2008;216:257-259.
74. Vabre-Latre CM, Bayle P, Marguery MC, et al. Worsening of subacute lupus erythematosus induced by infliximab. *Ann Dermatol Venereol* 2005;132:349-353.
75. Vera-Recabarren MA, García-Carrasco M, Ramos-Casals M, et al. Comparative analysis of subacute cutaneous lupus erythematosus and chronic cutaneous lupus erythematosus: clinical and immunological study of 270 patients. *Br J Dermatol* 2010;162:91-101.
76. Vera-Recabarren MA, García-Carrasco M, Ramos-Casals M, et al. Cutaneous lupus erythematosus: clinical and immunological study of 308 patients stratified by gender. *Clin Exp Dermatol* 2010;35:729-735.
77. Vilá LM, Mayor AM, Valentín AH, et al. Association of sunlight exposure and photoprotection measures with clinical outcome in systemic lupus erythematosus. *P R Health Sci J* 1999;18:89-94.
78. Walling HW, Sontheimer RD. Cutaneous lupus erythematosus: issues in diagnosis and treatment. *Am J Clin Dermatol* 2009;10:365-381.
79. Wenzel J, Brähler S, Bauer R, et al. Efficacy and safety of methotrexate in recalcitrant cutaneous lupus erythematosus: results of a retrospective study in 43 patients. *Br J Dermatol* 2005;153:157-162.

80. Werth V. Clinical manifestations of cutaneous lupus erythematosus. *Autoimmun Rev* 2005;4:296-302.
81. Wozniacka A, McCauliffe DP. Optimal use of antimalarials in treating cutaneous lupus erythematosus. *Am J Clin Dermatol* 2005;6:1-11.

8. AGRADECIMIENTOS.

Se agradece a las autoridades de Instituto Mexicano del Seguro Social las gestiones realizadas para que el personal adscrito al centro o grupo de trabajo que desarrolló la presente guía asistiera a los eventos de capacitación en Medicina Basada en la Evidencia y temas afines, coordinados por el Instituto Mexicano del Seguro Social y el apoyo, en general, al trabajo de los expertos.

La División de Excelencia Clínica, agradece a la Dra. Gisela Navarrete Franco Jefa de Dermatología del Centro Dermatológico Pascua, así como a la Dra. Sandra A. Sicsik Ayala y al Dr. Antonio Sánchez Gonzalez, por el envío y la autorización para incluir en el presente documento, fotografías clínicas e histopatológicas referentes a lupus eritematoso cutáneo.

Instituto Mexicano de Seguro Social / IMSS

Srita. Luz María Manzanares Cruz	Secretaría División de Excelencia Clínica. Coordinación de UMAE
Sr. Carlos Hernández Bautista	Mensajería División de Excelencia Clínica. Coordinación de UMAE

9. COMITÉ ACADÉMICO.

Instituto Mexicano del Seguro Social, División de Excelencia Clínica Coordinación de Unidades Médicas de Alta Especialidad / CUMAE

Dr. José de Jesús González Izquierdo	Coordinador de Unidades Médicas de Alta Especialidad
Dr. Arturo Viniestra Osorio	Jefe de División
Dra. Laura del Pilar Torres Arreola	Jefa de Área de Desarrollo de Guías de Práctica Clínica
Dra. Adriana Abigail Valenzuela Flores	Jefa del Área de Implantación y Evaluación de Guías de Práctica Clínica Clínicos
Dra. María del Rocío Rábago Rodríguez	Jefa de Área de Innovación de Procesos
Dra. Rita Delia Díaz Ramos	Jefa de Área de Proyectos y Programas Clínicos
Dra. Judith Gutiérrez Aguilar	Jefe de área
Dra. María Luisa Peralta Pedrero	Coordinadora de Programas Médicos
Dr. Antonio Barrera Cruz	Coordinador de Programas Médicos
Dra. Virginia Rosario Cortés Casimiro	Coordinadora de Programas Médicos
Dra. Aidé María Sandoval Mex	Coordinadora de Programas Médicos
Dra. Yuribia Karina Millán Gámez	Coordinadora de Programas Médicos
Dra. María Antonia Basavilvazo Rodríguez	Coordinadora de Programas Médicos
Dr. Juan Humberto Medina Chávez	Coordinador de Programas Médicos
Dra. Gloria Concepción Huerta García	Coordinadora de Programas Médicos
Lic. María Eugenia Mancilla García	Coordinadora de Programas de Enfermería
Lic. Héctor Dorantes Delgado	Coordinador de Programas
Lic. Abraham Ruiz López	Analista Coordinador
Lic. Ismael Lozada Camacho	Analista Coordinador

10. DIRECTORIO SECTORIAL Y DEL CENTRO DESARROLLADOR

Directorio sectorial.

Secretaría de Salud.

Mtro Salomón Chertorivski Woldenberg.

Secretario de Salud.

Instituto Mexicano del Seguro Social / IMSS.

Mtro. Daniel Karam Toumeh.

Director General.

Instituto de Seguridad y Servicios Sociales para los Trabajadores del Estado / ISSSTE.

Mtro. Sergio Hidalgo Monroy Portillo.

Director General.

Sistema Nacional para el Desarrollo Integral de la Familia / DIF.

Lic. María Cecilia Landerreche Gómez Morín.

Titular del organismo SNDIF.

Petróleos Mexicanos / PEMEX.

Dr. Juan José Suárez Coppel.

Director General.

Secretaría de Marina Armada de México

Almirante Mariano Francisco Saynez Mendoza.

Secretario de Marina.

Secretaría de la Defensa Nacional.

General Guillermo Galván Galván.

Secretario de la Defensa Nacional.

Consejo de Salubridad General.

Dr. Enrique Ruelas Barajas.

Secretario del Consejo de Salubridad General.

Directorio institucional.

Instituto Mexicano del Seguro Social

Dr. Santiago Echevarría Zuno

Director de Prestaciones Médicas

Dr. Fernando José Sandoval Castellanos

Titular de la Unidad de Atención Médica

Dr. José de Jesús González Izquierdo

Coordinador de Unidades Médicas de Alta Especialidad

Dra. Leticia Aguilar Sánchez

Coordinadora de Áreas Médicas

Dr. Arturo Viniestra Osorio

División de Excelencia Clínica

11. COMITÉ NACIONAL DE GUÍAS DE PRÁCTICA CLÍNICA

Dr. Germán Enrique Fajardo Dolci Subsecretaria de Integración y Desarrollo del Sector Salud	Presidente
Dr. Pablo Kuri Morales Subsecretario de Prevención y Promoción de la Salud	Titular
Dr. Romeo Rodríguez Suárez Titular de la Comisión Coordinadora de Institutos Nacionales de Salud y Hospitales de Alta Especialidad	Titular
Mtro. David García Junco Machado Comisionado Nacional de Protección Social en Salud	Titular
Dr. Alfonso Petersen Farah Secretario Técnico del Consejo Nacional de Salud	Titular
Dr. Pedro Rizo Ríos Director General Adjunto de Priorización del Consejo de Salubridad General	Titular
General de Brigada M. C. Ángel Sergio Olivares Morales Director General de Sanidad Militar de la Secretaría de la Defensa Nacional	Titular
Vicealmirante Servicio de Sanidad Naval, M. C. Rafael Ángel Delgado Nieto Director General Adjunto de Sanidad Naval de la Secretaría de Marina, Armada de México	Titular
Dr. Santiago Echevarría Zuno Director de Prestaciones Médicas del Instituto Mexicano del Seguro Social	Titular
Dr. José Rafael Castillo Arriaga Director Médico del Instituto de Seguridad y Servicios Sociales de los Trabajadores del Estado	Titular
Dr. Víctor Manuel Vázquez Zárate Subdirector de Servicios de Salud de Petróleos Mexicanos	Titular
Lic. Guadalupe Fernández Vega AlbaFull Directora General de Rehabilitación y Asistencia Social del Sistema Nacional para el Desarrollo Integral de la Familia	Titular
Dr. José Meljem Moctezuma Comisionado Nacional de Arbitraje Médico	Titular
Dr. Francisco Hernández Torres Director General de Calidad y Educación en Salud	Titular
Dr. Francisco Garrido Latorre Director General de Evaluación del Desempeño	Titular
Lic. Juan Carlos Reyes Oropeza Directora General de Información en Salud	Titular
M en A María Luisa González Rétiz Directora General del Centro Nacional de Excelencia Tecnológica en Salud	Titular y Suplente del presidente del CNGPC
Dr. Norberto Treviño García Manzo Secretario de Salud y Director General del Organismo Público Descentralizado (OPD) de los Servicios de Salud de Tamaulipas	Titular 2011-2012
Dr. Germán Tenorio Vasconcelos Secretario de Salud del Estado de Oaxaca	Titular 2011-2012
Dr. Jesús Salvador Fragosó Bernal Secretario de Salud y Director General del OPD de los Servicios de Salud de Tlaxcala	Titular 2011-2012
Dr. David Kershenobich Stalnikowitz Presidente de la Academia Nacional de Medicina de México	Titular
Acad. Dr. Francisco Javier Ochoa Carrillo Presidente de la Academia Mexicana de Cirugía	Titular
Dra. Mercedes Juan López Presidenta Ejecutiva de la Fundación Mexicana para la Salud	Asesor Permanente
Dra. Sara Cartés Bargalló Presidenta de la Asociación Mexicana de Facultades y Escuelas de Medicina	Asesor Permanente
Dr. Francisco Bañuelos Téllez Presidente de la Asociación Mexicana de Hospitales	Asesor Permanente
Dr. Sigfrido Rangel Fraustro Presidente de la Sociedad Mexicana de Calidad de Atención a la Salud	Asesor Permanente
Dr. Esteban Hernández San Román Director de Evaluación de Tecnologías en Salud, CENETEC	Secretario Técnico