

# QUALIFICAÇÃO PROFISSIONAL PARA AUXILIAR EM SAÚDE BUCAL ASB

Módulo II – Livro-Texto

## CONHECENDO O CORPO HUMANO

# 3

MATERIAL DIDÁTICO PEDAGÓGICO DE EDUCAÇÃO  
PROFISSIONAL DA ESCOLA TÉCNICA DO SUS EM SERGIPE



# QUALIFICAÇÃO PROFISSIONAL PARA AUXILIAR EM SAÚDE BUCAL - ASB

## Conhecendo o Corpo Humano

### **Autora**

Josefa Cilene Fontes Viana

### **Organizadores**

Francis Deon Kich

Josefa Cilene Fontes Viana

Marcilene Maria de Farias Pereira

### **Editora**

Fundação Estadual de Saúde - FUNESA

Aracaju-SE

2014

Copyright 2014 – Secretaria de Estado da Saúde de Sergipe, Fundação Estadual de Saúde/Funesa e Escola Técnica do SUS em Sergipe/Etsus/SE.

Todos os direitos reservados. É permitida a reprodução parcial ou total desta obra, desde que citada a fonte e a autoria e que não seja para venda ou para fim comercial.

Impresso no Brasil

EDITORA FUNESA

Elaboração, distribuição e informações:

Av. Mamede Paes Mendonça, nº 629, Centro

CEP: 409010-620, Aracaju – SE

Tel.: (79) 3205-6425

E-mail: editora@funesa.se.gov.br

*Catálogo – Biblioteca Pública Epifânio Dória*

Funesa – Fundação Estadual de Saúde

**F981q**

Qualificação Profissional para Auxiliar em Saúde Bucal - ASB. Conhecendo o Corpo Humano - Volume 3 - Módulo II - Livro texto / Josefa Cilene Fontes Viana. Organizadores: Francis Deon Kich, Josefa Cilene Fontes Viana, Marcilene Maria de Farias Pereira. Material didaticopedagógico de educação profissional da Escola Técnica do SUS em Sergipe. Aracaju: Secretaria de Estado da Saúde de Sergipe/FUNESA, 2015.

86 p.

ISBN: 978-85-64617-23-0

1. Saúde bucal 2. Odontologia preventiva 3. Anatomia 4. Fisiologia Humana I. Título II. Autor III. Assunto

CDU 616.314

## GOVERNO DO ESTADO DE SERGIPE

### **Governador**

Jackson Barreto de Lima

## SECRETARIA DE ESTADO DA SAÚDE

### **Secretária**

Joélia Silva Santos

## FUNDAÇÃO ESTADUAL DE SAÚDE/FUNESA

### **Diretora-Geral**

Cláudia Menezes Santos

### **Diretora Operacional**

Andréia Maria Borges Iung

### **Diretor Administrativo e Financeiro**

Carlos André Roriz Silva Cruz

## ESCOLA TÉCNICA DO SUS EM SERGIPE – ETSUS/SE

### **Coordenador**

Alessandro Augusto Soledade Reis

### **Assessora Pedagógica**

Rosyanne Vasconcelos Mendes

## COORDENAÇÃO DE GESTÃO EDITORIAL

### **Coordenadora**

Josefa Cilene Fontes Viana

## EQUIPE DE ELABORAÇÃO

### **Organizadores**

Francis Deon Kich  
Josefa Cilene Fontes Viana  
Marcilene Maria de Farias Pereira

### **Autora**

Josefa Cilene Fontes Viana

## **Colaboradores**

Jackeline dos Santos Pereira  
Maria Aldineide de Andrade  
Paula Aparecida Barbosa Lima Sousa  
Soraya Dantas Moraes  
Tereza Mônica Leite Fraga

## **Revisores Editoriais**

Daniele de Araújo Travassos  
Gustavo Ávila Dias

## **Revisora Textual**

Maria Augusta Teles da Paixão

## **Revisora de Estilo**

Caroline Barbosa Lima

## **Revisora Pedagógica**

Nivalda Menezes Santos

## **Projeto Gráfico**

Ícaro Lopes do Rosário Silva

## **Ilustrador**

Mário César Fiscina Júnior

## **Diagramador**

Guilherme Raimundo Nascimento Figueiredo

## **Revisoras Técnicas**

Josefa Cilene Fontes Viana  
Marcilene Maria de Farias Pereira

## **Validadores**

Bruno Costa de Andrade  
Diego Noronha de Gois  
Elizângela Menezes dos Anjos da Silva  
Maria de Fátima Lima Nascimento  
Sílvia Mecnas Gomes  
Sílvia Meneses Pereira Dantas  
Vanessa Góis de Souza  
Vivian Vieira da Cunha

## APRESENTAÇÃO

Caro aprendiz,

A Secretaria de Estado da Saúde, por intermédio da Fundação Estadual de Saúde (Funesa), apresenta este livro-texto: “Conhecendo o Corpo Humano”, pertencente ao Volume III do módulo II do Curso de Qualificação Profissional para Auxiliar em Saúde Bucal - ASB, com objetivo de ofertar-lhe ferramentas no seu processo de aprendizagem, a partir da mediação do conteúdo por um conjunto de atividades individuais e coletivas e conteúdos textuais, que serão desenvolvidos em sala de aula sob a coordenação do docente. Este livro possibilita o conhecimento do conteúdo programático planejado, trazendo atividades, sugestões e casos clínicos que permitem proximidade com seu cotidiano de trabalho e um olhar qualificado sobre a saúde bucal.

Este componente curricular VI “Fundamentos da Anatomia e Fisiologia Humana e Bucal” tem como objetivo trazer uma abordagem conceitual e demonstrativa sobre a macroscopia do corpo humano e seu funcionamento, destacando o funcionamento do sistema estomatognático, bem como as instâncias microscópicas. A finalidade é capacitar os Auxiliares em Saúde Bucal (ASBs) para o reconhecimento das principais estruturas anatômicas que compõem o corpo humano e a cavidade bucal, incluindo os aspectos morfológicos e fisiológicos das unidades dentárias, suas fases de formação e desenvolvimento. Este texto irá apresentar as seguintes bases tecnológicas: Anatomia e Fisiologia Humana Básica; Noções de Anatomia e Fisiologia Bucal; Notação dentária; Fundamentos de embriologia, odontogênese e cronologia da erupção dentária.

Um ótimo aproveitamento.

A autora.





## SUMÁRIO

<b>1 Anatomia e Fisiologia Humana Básica.....</b>	<b>13</b>
1.1 Seres Vivos.....	13
1.2 Os Sistemas no Ser Humano.....	17
1.2.1 Sistema Tegumentar.....	17
1.2.2 Sistema Esquelético.....	19
1.2.3 Sistema Muscular.....	25
1.2.4 Sistema Digestório.....	28
1.2.5 Sistema Reprodutor.....	30
1.2.6 Sistema Respiratório.....	34
1.2.7 Sistema Circulatório.....	36
1.2.8 Sistema Urinário.....	38
1.2.9 Sistema Endócrino.....	39
1.2.10 Sistema Nervoso.....	41
<b>2 Noções de Anatomia e Fisiologia Bucal.....</b>	<b>46</b>
2.1 Aparelho Estomatognático.....	46
2.2 O Sistema Esquelético do Crânio e da Face.....	48
2.3 Vasos Sanguíneos da Face.....	52
2.4 Nervos Craniofaciais.....	52
2.5 Os Músculos da Expressão Facial.....	53
2.6 Músculos da Mastigação.....	54
2.7 Articulação Temporomandibular (ATM).....	56
2.8 A Cavidade Bucal.....	56
<b>3 Anatomia Dentária.....</b>	<b>59</b>
<b>4 Notação Dentária.....</b>	<b>65</b>
<b>5 Fundamentos de Embriologia.....</b>	<b>69</b>
<b>6 Odontogênese.....</b>	<b>75</b>
6.1 Cronologia da Erupção Dentária.....	80
Referências.....	83



# VI

## COMPONENTE CURRICULAR

FUNDAMENTOS DE ANATOMIA E FISILOGIA HUMANA E BUCAL

**Josefa Cilene Fontes Viana**



## 1 ANATOMIA E FISILOGIA HUMANA BÁSICA

Neste capítulo abordaremos os assuntos relacionados à anatomia humana, dando ênfase à importância do conhecimento básico que os ASBs devem ter sobre os dados anatômicos microscópicos, como as células e os seus componentes, e macroscópicos, como os órgãos e os sistemas que compõem o corpo humano, visando a melhor compreensão do funcionamento do corpo humano.



**Tipo da atividade:** individual e coletiva

Células, Órgãos e Sistemas

### 1º momento

Responda em seu caderno as questões abaixo:

1. Você acha importante o ASB ter conhecimento sobre os fundamentos da anatomia humana e bucal? Justifique.
2. Você já viu uma célula? Que instrumento você utilizou para observá-la? Desenhe uma célula como imagina que ela é.



### 2º momento

Formem grupos e façam desenhos dos órgãos que vocês conhecem que compõem o corpo humano, recorte-os e cite suas funções. Posteriormente, estes órgãos devem ser colados na figura do corpo humano, que será afixada pelo docente na lousa.

## 1.1 Seres Vivos

Os seres vivos são formados por uma ou mais células que possuem propriedades de multiplicação. Essas células, que podem ser **animais** ou **vegetais**, são diferentes umas das outras. Porém, quase todas são microscópicas, isto é, são tão pequenas que não podem ser vistas sem o auxílio de um **microscópio**.

Alguns seres vivos são formados por uma única célula (unicelulares), como a bactéria ou o protozoário, podem ser também classificados como organismos procariontes, ou seja, que tem uma organização celular estruturalmente e funcionalmente mais simples. Outros, como uma árvore ou o ser humano, possuem milhões de células (pluricelulares), são também classificados como os eucariontes, com estruturas celulares mais complexas (LOPES, 2004).

O **microscópio** é um instrumento que auxilia no estudo das pequenas estruturas do corpo humano que chamamos de estruturas microscópicas. Depois de sua descoberta muitas conquistas foram realizadas pelos cientistas que desvendaram, inclusive, as estruturas celulares.



## ATENÇÃO

As células procarióticas têm como característica principal a ausência de carioteca, por isso o DNA (material genético) encontra-se disperso no citoplasma e é marcante também a ausência de algumas organelas como mitocôndrias, plastídeos, complexo de Golgi, retículo endoplasmático.



A célula possui essencialmente três componentes, a saber: membrana, citoplasma e núcleo.

- **Membrana:** envolve externamente a célula, delimita e retém seu conteúdo, protegendo contra agentes mecânicos e/ou químicos e controlando as trocas de substâncias entre ela e o meio que se encontra.
- **Núcleo:** é uma estrutura que se encontra geralmente na porção central da célula, mas pode se deslocar ocupando qualquer outro ponto da célula, comanda as diversas atividades que ocorrem na célula e possui também a função de controlar o mecanismo de reprodução, através de moléculas especiais contidas em seu interior conhecidas como ácidos nucléicos que, além de desempenhar essas funções citadas, organizam o material genético.
- **Citoplasma:** consiste em um espaço com uma solução gelatinosa em seu interior que se localiza entre a membrana plasmática e a membrana nuclear. Neste espaço, diversos tipos de organelas citoplasmáticas ficam imersas. Estas organelas realizam atividades especializadas, como por exemplo, a excreção, a respiração e o armazenamento de substâncias nutritivas.

De acordo com Lopes (2004), as organelas citoplasmáticas fazem parte da constituição da célula e são indispensáveis para o funcionamento da célula. São elas:

- **ribossomos:** são estruturas encontradas tanto em células procarióticas como em eucarióticas e participam do processo de síntese protéica. Nos eucariontes, além de ficarem dispersos no citoplasma podem ser encontrados, também, associados ao retículo endoplasmático granuloso;
- **retículo endoplasmático:** tem a função de transportar material de que a célula necessita de um ponto qualquer até o ponto de utilização. Existe o tipo liso ou agranular, com sistemas de túbulos mais cilíndricos e sem ribossomos aderidos à membrana; e o tipo granular, com sistemas de túbulos achatados e ribossomos aderidos à membrana, conferindo-lhe também a função de síntese protéica;
- **complexo golgiense ou aparelho de golgi:** é mais desenvolvido nas células secretoras, porém sua função não é a de produção das secreções protéicas, mas a modificação das proteínas sintetizadas no retículo endoplasmático granuloso que chegam ao complexo golgiense e a eliminação dessas secreções;

- **lisossomos:** são corpúsculos citoplasmáticos arredondados, pequenos e possuem em seu interior grande quantidade de enzimas que realizam a digestão intracelular;
- **peroxissomos:** são organelas membranosas de contorno arredondado e com a função principal de decompor o peróxido de hidrogênio através da enzima catalase produzindo água e oxigênio;
- **vacúolos:** são delimitados por uma membrana lipoprotéica chamada tonoplasto e são exclusivos das células de plantas e de certas algas.

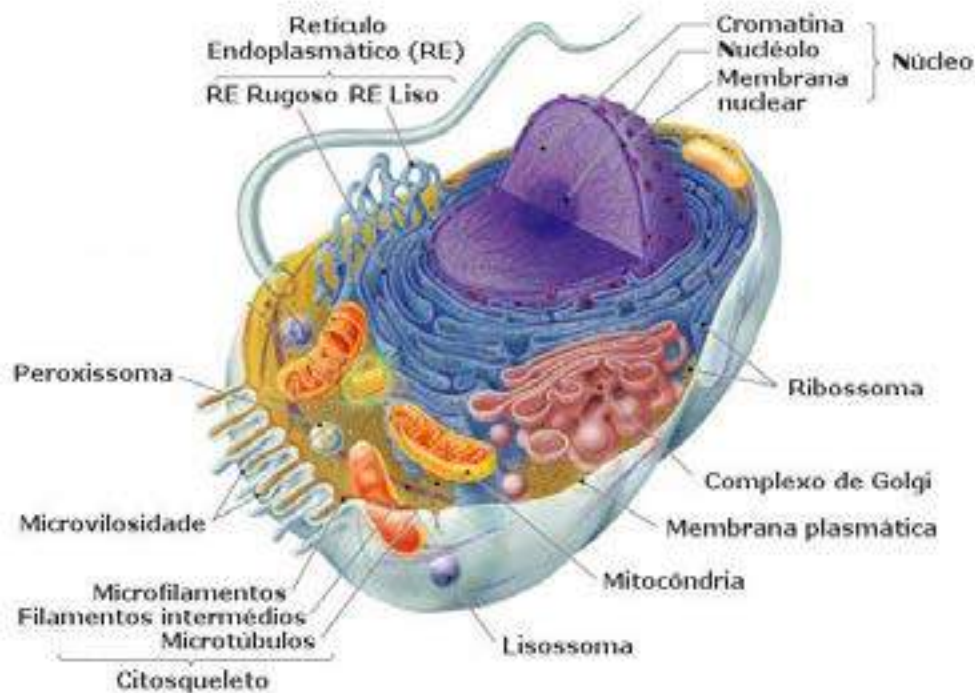


Fig. 1: célula eucarionte.

Fonte: <http://www.sobiologia.com.br/conteudos/Corpo/Celula.php>

As células que compõem a estrutura do corpo de um ser vivo são muitas vezes diferentes. Elas se diferenciam para realizar funções específicas, algumas apropriadas para a respiração, outras para absorção etc. As células que se assemelham nas suas características procuram se agrupar para desempenhar funções específicas no organismo. Esses grupos de células formam os diversos **tecidos**.

Além de terem funções diversas, há outras características específicas que são responsáveis pela diferença entre os tecidos: são as distâncias variadas entre as células e o tipo de material intercelular, que preenche o espaço que existe entre elas. Como exemplo, podemos citar as células epiteliais, que formam o tecido epitelial (pele), que revestem o nosso corpo e ficam juntas umas das outras e, geralmente, não há material nos espaços entre as células no tecido. Outro exemplo é o tecido ósseo, que possui uma matriz óssea (material que fica entre as células) que é sólida e oferece as características de dureza que os ossos proporcionam. Não é o caso do sangue que possui entre as células sanguíneas uma abundante quantidade de material líquido, conhecido como plasma sanguíneo.



Os tecidos se agrupam para formar os órgãos e os sistemas. Em nosso corpo, praticamente todos os **órgãos** são formados pela **união de mais de um tipo de tecido**. Estes tecidos podem ser classificados em:

- **tecido epitelial** - tem função de revestimento e proteção do corpo e dos órgãos, interna e externamente, absorção de substâncias do meio, entre outras. As células são dispostas de uma forma que não deixam espaços entre si. Temos como exemplo a epiderme, o revestimento da cavidade bucal, o epitélio de revestimento interno do intestino delgado e outros;
- **tecido conjuntivo** - células são separadas por um espaço intercelular, cuja função é preencher espaços vazios e unir estruturas. Se não houvesse este tecido, nosso corpo não teria a forma que lhe é característica. O tecido conjuntivo está subdividido em ósseo ou cartilaginoso, cuja função é dar sustentação, e sanguíneo, que é responsável pela defesa do organismo, pelo transporte de oxigênio e alimento às células;
- **tecido muscular** - constituído por células alongadas, dotadas de alta capacidade de contração. Essas células recebem o nome de fibras musculares e que dão a possibilidade de movimentação dos membros e das vísceras;
- **tecido nervoso** - é considerado uma estrutura anatômica muito sensível que reage rapidamente aos estímulos e conduz os impulsos nervosos mesmo a longas distâncias. Entende-se que o sistema nervoso é composto por dois tipos de células. Os neurônios que são as células nervosas e as células que denominamos neuróglia que são uma variedade de células de manutenção, sustentação e nutrição.

Um conjunto de órgãos associados para a realização de determinadas tarefas constitui um **sistema** e, finalmente, o conjunto de sistemas forma um **organismo**.

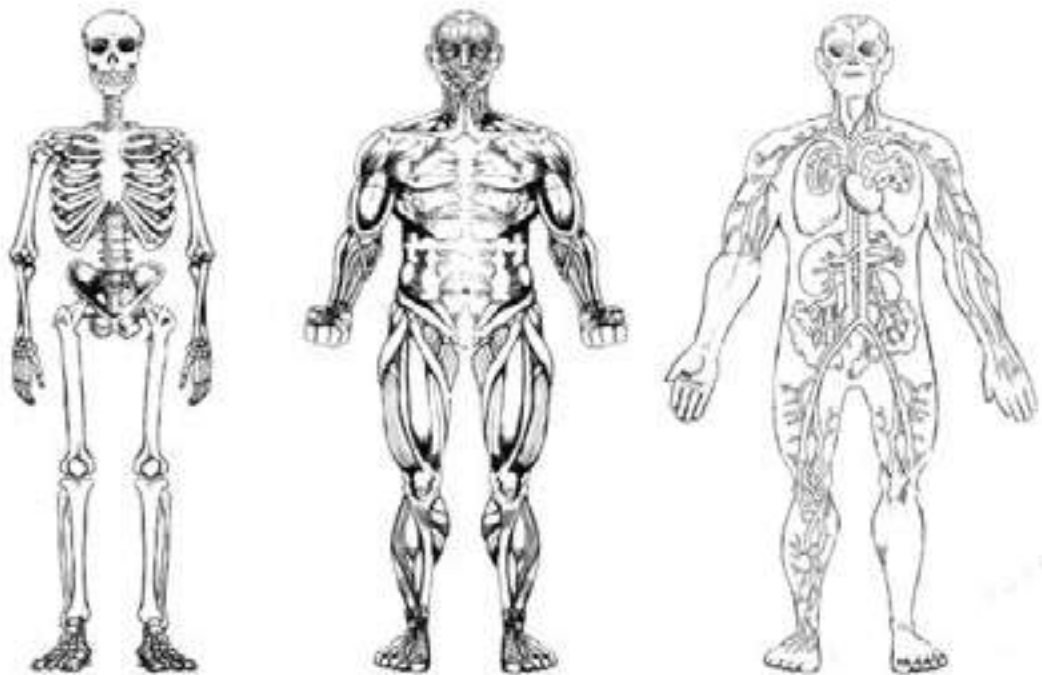


Fig. 2: Sistemas humanos.



## 1.2 Os Sistemas no Ser Humano

Você sabe qual é o maior órgão do corpo humano?

### 1.2.1 Sistema Tegumentar

A **pele** é um órgão que reveste o nosso corpo e tem funções e características próprias:

- possui grande elasticidade, permitindo assim, liberdade de movimentos;
- protege o corpo dos danos mecânicos, da invasão de microrganismos, do ressecamento, da radiação do sol, agindo como uma barreira física;
- atua na absorção de impactos;
- ajuda a manter a temperatura do corpo, evitando que ele esquente demais no verão e conservando-o aquecido no inverno;
- capta informações sobre as condições do ambiente ao nosso redor.

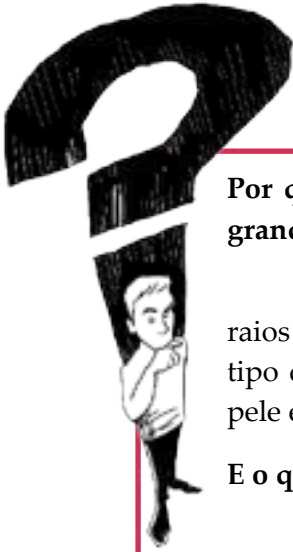

Observe sua pele neste momento.  
O que você vê?

Na superfície da pele existem poros, que são pequenos orifícios por onde sai o suor. Você certamente encontrará pelos sobre a pele.

Observe agora suas unhas: olhe com atenção para elas  
por baixo, os cantos e as laterais.

Tanto os pelos quanto as unhas são estruturas chamadas de anexos da pele e servem para a sua proteção. Os pelos e as unhas são formadas por uma proteína chamada queratina, que dá a consistência firme a essas estruturas.



## Curiosidade

Por que entre os seres humanos a diversidade de tons de pele é muito grande?

A pele contém uma substância chamada melanina, que a protege dos raios ultravioleta do sol. A quantidade de melanina varia de acordo com o tipo de pele. Quanto maior a quantidade de melanina mais escura será a pele e mais protegida das radiações solares ela está.

E o que você sabe sobre o albinismo?

O albinismo é uma alteração genética que se caracteriza pela ausência total ou parcial do pigmento (melanina) da pele, dos pêlos e do olho. Nos indivíduos normais o organismo transforma um aminoácido chamado tirosina em uma substância conhecida por melanina. A melanina se distribui por todo o corpo, dando cor e proteção à pele, cabelos e à íris dos olhos. Quando o corpo é incapaz de produzir esta substância, ou de distribuí-la por todo o corpo, ocorre o albinismo.

Fonte: MONTEIRO. Érica. **Albinismo**. Disponível em: <http://dermatologia.kabunzo.com/2007/04/18/albinismo/>.

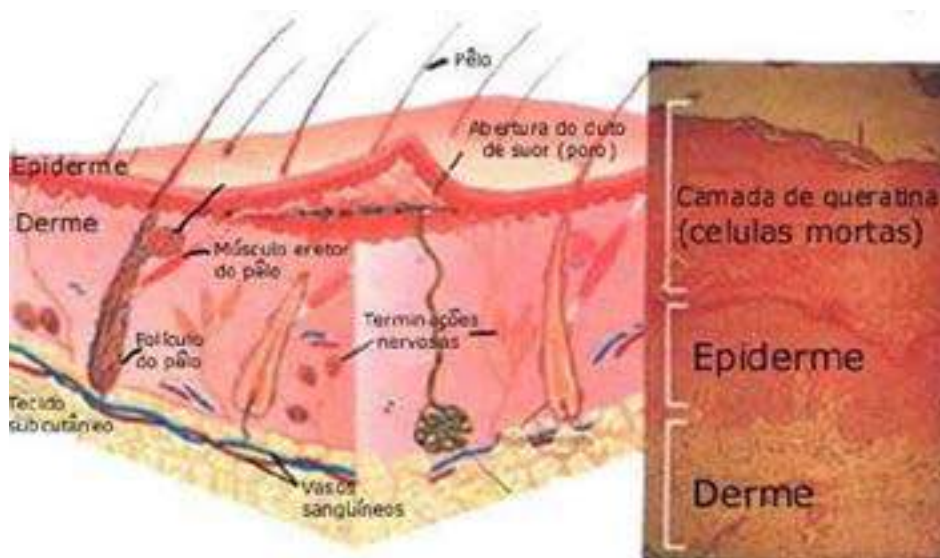


Fig. 3: Camadas da pele

Fonte: <http://www.afh.bio.br/tegumentar/tegumentar.asp>

A epiderme é considerada a camada externa da pele. É nesta camada que se originam os folículos pilosos. As células principais encontradas na epiderme são os queratinócitos, responsáveis pela produção de queratina e o melanócito, que produz a melanina, pigmento castanho, da qual falamos anteriormente e é responsável por absorver os raios ultravioletas.

A derme fica localizada sob a epiderme, consiste em um tecido conjuntivo no qual encontramos os vasos sanguíneos, as terminações nervosas, as glândulas, o músculo eretor do pelo, as fibras elásticas, que irão conferir a este órgão mais elasticidade e as fibras colágenas, que vão ofertar maior resistência. As suas principais células são os fibroblastos, que têm a função de produzir fibras e uma substância gelatinosa, que consiste em uma substância amorfa na qual os elementos dérmicos ficam imersos.

## ATIVIDADE 2

**Tipo da atividade:** individual e coletiva

Sistema Tegumentar – Cuidados com a Pele

**Responda em seu caderno a questão seguinte:**

Quais são os cuidados básicos que devemos ter com a nossa pele?

**Formem grupos e montem um painel com a lista de cuidados com a pele utilizando as respostas individuais da questão.**



**ATIVIDADE COMPLEMENTAR:** coletiva

Sistema Tegumentar - Atuação dos Raios Solares sobre a Pele

Com base no texto “**A importância da proteção solar**”, reúnam-se em grupos, discutam e complementem o painel da atividade anterior incluindo os riscos e benefícios do sol para a pele

### 1.2.2 Sistema Esquelético

É responsável pelo **suporte e conformação** do corpo, além de promover a **proteção** de órgãos como o coração, os pulmões, o sistema nervoso central. Realiza a **produção de células sanguíneas** no organismo e armazena íons de cálcio e fósforo. Durante a gravidez, ocorre reabsorção de cálcio e fósforo do organismo materno para garantir a calcificação fetal.

Por estar associado aos músculos esqueléticos, tem também a função de movimento.

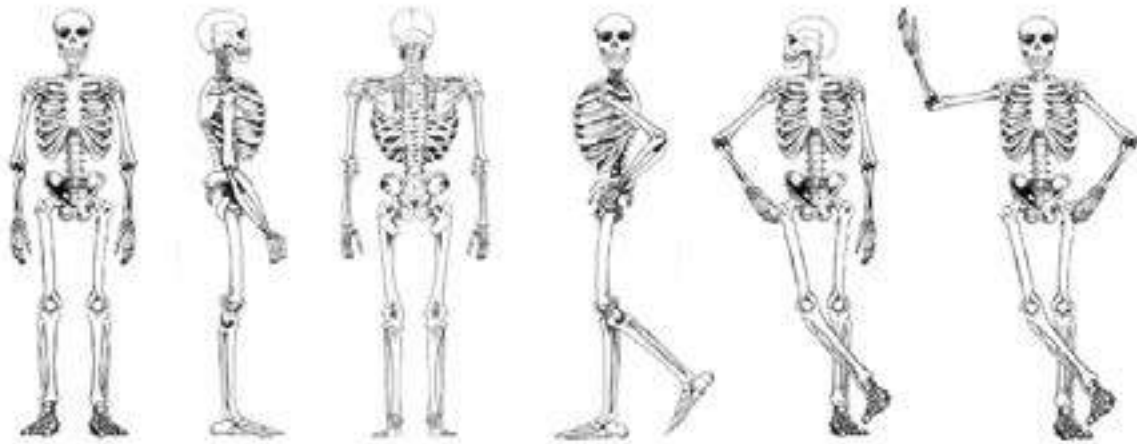
O esqueleto humano pesa cerca de 1/6 do peso do corpo e é formado por 206 ossos, no indivíduo adulto. Este número varia se levamos em consideração diversos fatores, como:

- **fatores etários:** do nascimento à senilidade há uma diminuição do número de ossos. Certos ossos, no recém-nascido, são formados de partes que se soldam durante o desenvolvimento e constituem um osso único. Exemplo: fechamento de fontanelas (osso frontal), o osso do quadril no feto (divididos em três partes- ísquio, pube e ílio);

- **fatores individuais:** em alguns indivíduos, pode haver persistência da divisão do osso frontal no adulto e ossos extranumerários podem ocorrer, determinando, assim, a variação no número de ossos;
- **critérios de contagem:** os anatomistas utilizam, às vezes, critérios muito pessoais para realizar a contagem do número de ossos, explicando, assim, as divergências de resultados.

Os ossos que compõem o esqueleto humano são ricos em cálcio e fósforo, dando ao esqueleto muita resistência. Apesar de resistentes, eles podem se quebrar, caso sofram pancadas ou choques. Quando fraturados, os ossos têm a capacidade de regenerar-se, voltando a ser como antes.

### Como se divide o esqueleto humano?



O esqueleto humano é constituído de um **esqueleto axial**, composto pelos ossos da cabeça, pescoço e tronco e de um **esqueleto apendicular** que forma os membros superiores e inferiores. A união entre as porções axiais e apendiculares se faz por meio de cinturas. A cintura pode ser escapular (união torácica, constituída por escápula e clavícula) e pélvica, popularmente conhecida como bacia (é a parte do esqueleto que une os membros inferiores ao tronco, formada pelo **sacro**, um par de **ossos ilíacos** e pelo **cóccix**).

A **cabeça** é constituída pela face e pelo crânio, que é uma caixa sólida que protege o encéfalo.

O **tronco** é o eixo corporal no qual se articulam a cabeça e os membros. É formado pela coluna vertebral, pelas costelas e pelo esterno. O tronco e a cabeça formam o esqueleto axial.

A **caixa torácica** protege o coração e os pulmões e é formada pelas costelas e pelo esterno. A **coluna vertebral** é formada por 33 ossos que chamamos vértebras.

## Ossos do Membro Superior

- São constituídos por **braço, antebraço, pulso e mão**.
- O osso do braço é o **úmero** que se articula no cotovelo, com os ossos do antebraço: o **rádio** e a **ulna**.
- O pulso é formado por ossos pequenos e maciços, os **carpos**. A palma da mão é formada pelos **metacarpos** e os dedos pelas **falanges**.

## Ossos do Membro Inferior

- É constituído por **coxa, perna, tornozelo e pé**.
- O osso que forma a coxa, considerado o maior do corpo humano, é o **fêmur**, o mais longo do corpo.
- O joelho e o fêmur articulam-se com os dois ossos da perna: a **tíbia** e a **fíbula**.
- O pé é formado por ossos pequenos e maciços, os **tarsos**, os **metatarsos** e os dedos formado por três partes: **falange, falanginha e falangeta**.

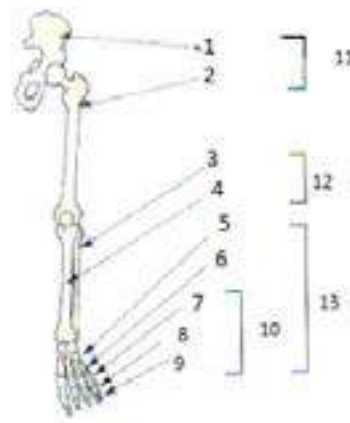
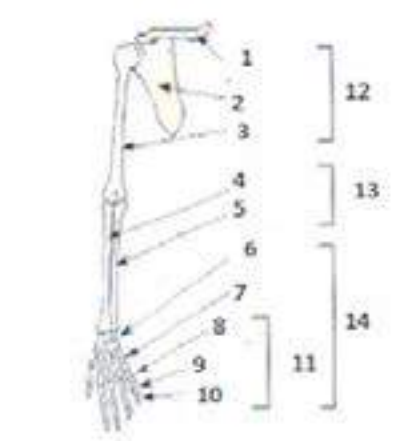


### ATIVIDADE 3

Tipo da atividade: individual

Sistema Esquelético – membro superior/inferior

Identifique, nas áreas dos desenhos correspondente, as partes do membro superior e inferior no ser humano.



## Classificação dos Ossos

A classificação dos ossos é feita de acordo com as suas dimensões e aspectos morfológicos. Podem ser: longos, curtos, chatos, irregulares, pneumáticos e sesamoides.

**Ossos longos** – aqueles cujo comprimento excede a largura e a espessura. Exemplos: fêmur, tíbia, falanges, úmero etc.

O corpo de um osso longo é chamado de diáfise e em seu interior há o canal medular que aloja a medula óssea. As duas extremidades dos ossos longos são chamadas de epífises.

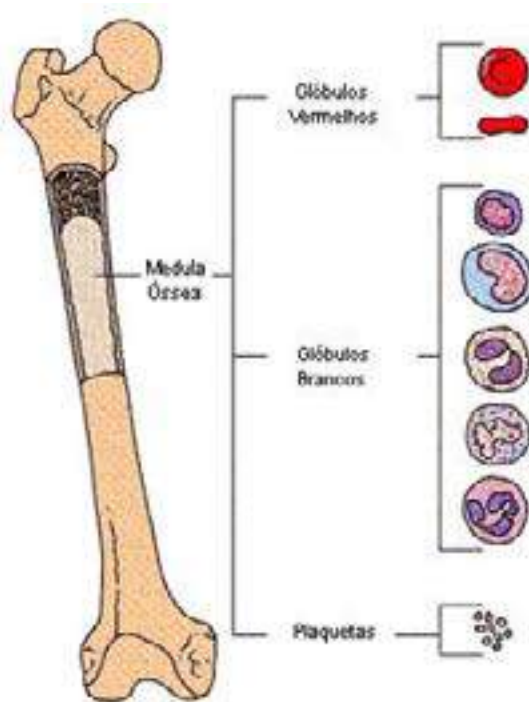


Fig.4: Medula Óssea.

Fonte: <http://brnoticias.com/aplasia-medular>

**Ossos curtos** – as principais dimensões são aproximadamente iguais, não sobressaindo nenhuma medida sobre as outras. Estes ossos encontram-se nas mãos e nos pés.

**Ossos chatos** – possuem comprimento e largura equivalentes, predominando sobre a espessura. Exemplos: ossos do crânio, tais como o parietal, o frontal etc. São achatados, delgados e semelhantes a uma placa.

**Ossos irregulares** – de morfologia complexa, não encontram correspondência em formas geométricas mais comuns. Exemplos: o osso temporal, as vértebras etc.

**Ossos pneumáticos** – possuem cavidades com formas e volumes variados, revestidas por mucosa e contém ar no seu interior. Estas cavidades são chamadas de seios. Esses ossos situam-se, comumente, no crânio. Exemplo: osso frontal e maxilar.

**Ossos sesamoides** - pequenos nódulos ossificados que se inserem nos tendões.



Podem ser, dependendo da sua localização, do tipo intradineos (tendões) ou periarticulares, por exemplo, patela.

Os elementos que constituem o tecido ósseo são basicamente os mesmos, porém eles possuem diferenças significativas quando levamos em consideração o seu aspecto morfológico. Na **substância óssea compacta** não há espaço entre as lamínulas, que são moléculas nas quais se encontram fortemente unidas umas às outras, dando uma característica ao osso de ser uma estrutura mais densa e rígida. Nas **substâncias ósseas esponjosas** encontram-se espaços entre as lamínulas, que são mais irregulares, na estrutura e no tamanho, permitindo que se comunique entre si e, por isso possibilita a medula óssea se alojar no interior do osso compacto e nas lacunas do osso esponjoso.

### Vocês sabem como é feita a união entre os ossos?

Através de articulações, tem-se a união entre os ossos para constituir o esqueleto, além de permitir a mobilidade. Dependendo do tipo de união, haverá maior ou menor possibilidade de movimento.

As articulações podem ser fibrosas, cartilaginosas e sinoviais.

A maioria das articulações fibrosas se encontram no crânio. A mobilidade nestas juntas é bastante reduzida, embora o tecido conjuntivo interposto confira uma certa elasticidade ao crânio. As articulações do tipo cartilaginosa possuem também mobilidade reduzida e o tecido que se interpõe é o cartilaginoso. Já as do tipo sinoviais, possuem variados graus de mobilidade; os meios de união entre as peças esqueléticas não se prendem às superfícies de articulação, o principal meio de união é representado pela cápsula articular, que é uma espécie de manguito que envolve a articulação (DANGELO; FATTINI, 2007).

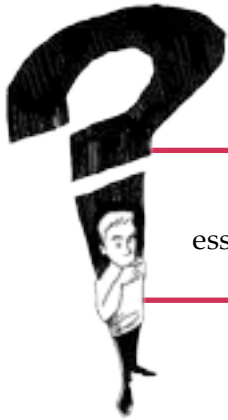Adiante teremos uma abordagem sobre a **articulação temporomandibular** que é a única móvel da face e a de maior interesse para a área odontológica.

### O Crescimento dos Ossos

O processo de desenvolvimento ósseo envolve o crescimento em duas dimensões: **comprimento** e **largura**. O **crescimento em comprimento** se faz por intermédio das zonas cartilagueas existentes nos ossos. Essas zonas, à medida que vão crescendo, vão-se ossificando. O **crescimento em largura** é resultado da deposição de sucessivas camadas concêntricas de tecido ósseo, originadas **pelo periosteio** (membrana que envolve o osso).

A remodelação óssea é o mecanismo celular de reabsorção e formação óssea. Nos tecidos ósseos a reabsorção é feita pelas células chamadas de **osteoclastos** e a formação pelos **osteoblastos**. A perda da massa óssea caracteriza a osteoporose e ocorre quando há o desequilíbrio entre a destruição de osso “velho” e a formação de osso “novo”.

No homem, há um equilíbrio entre a quantidade de osso reabsorvido e formado até, aproximadamente, 30 anos de idade. A partir daí, começa um lento e progressivo desequilíbrio que acabará em perda de massa óssea, já que a quantidade de osso formado será menor que a quantidade de osso reabsorvido.



## Curiosidade

Você sabia que, em uma fratura, a reparação óssea é devida essencialmente à atividade do perióstio?



### ATIVIDADE 4

Tipo da atividade: coletiva

Esqueleto Humano

1. Formem quatro grupos. Cada grupo deverá escolher uma parte do esqueleto humano (cabeça, tronco, membros superiores e membros inferiores) desenhar e recortá-las .
2. Após, juntem os desenhos com toda a turma e construam um esqueleto inteiro unindo as partes como um quebra-cabeça.



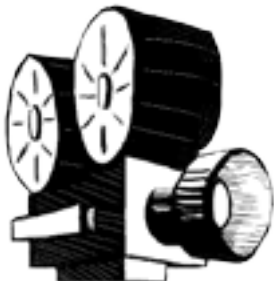
ATIVIDADE COMPLEMENTAR: individual e coletiva

Osteoporose / Sistema Esquelético

### 1º momento

Responda em seu caderno

- 1- O que leva uma pessoa idosa a ter grande risco de fratura de ossos?
- 2- Quais são as causas da osteoporose que você conhece?



### 2º momento

Assistam ao vídeo sobre o sistema esquelético e façam uma síntese do assunto



### 1.2.3 Sistema Muscular



#### ATIVIDADE 5

**Tipo da atividade:** individual e coletiva

Sistema Muscular

**Respondam às questões no caderno e discutam coletivamente.**

1. O que são músculos?
2. Quais as funções que eles desempenham no corpo humano?
3. Em seu cotidiano, quais os músculos que você utiliza para realizar as suas atividades?



As células musculares são especializadas em atuar na contração e relaxamento e estão geralmente sob controle do sistema nervoso central. Elas se organizam em feixes formando, então, massas macroscópicas as quais chamamos de músculos (LOBAS, 2010).

Os músculos são estruturas que se fixam por suas extremidades e movem os segmentos do corpo, voluntariamente ou não, por contração através de um encurtamento da distância que existe entre suas extremidades fixas.

O **aparelho locomotor** se constitui de **músculos, ossos e juntas**. Os músculos são considerados como os elementos ativos do movimento e os ossos, os elementos passivos (alavancas biológicas). A musculatura não assegura só a dinâmica, mas também a estática do corpo humano (mantendo as peças ósseas unidas), determinando a posição e a postura do esqueleto (LOBAS, 2010).



Fig. 5 Sistema muscular.

Fonte: <http://catalogopitalar.com.br>

#### Variedade dos Músculos

O controle das células musculares se faz graças à divisão do nervo motor em muitos ramos, já que estas células estão sob controle do sistema nervoso, na maioria das vezes.

A placa motora é um mecanismo especializado, caracterizado pelas divisões microscópicas do ramo nervoso. Ela transmite o impulso às células musculares, assim que o impulso nervoso passa através do nervo, levando a sua contração.

O músculo pode ser considerado **voluntário**, cuja contração é determinada por um impulso que resultou de um ato voluntário; ou **involuntário**, que funciona independentemente do nosso controle.

Os **músculos voluntários** são, histologicamente, considerados como sendo do **tipo estriados**, por apresentarem estrias transversais e são também esqueléticos, isto é, estão fixados pelo menos por uma de suas extremidades ao esqueleto. Já os músculos **involuntários** são considerados **músculos lisos**, são viscerais e compõem diversos órgãos dos sistemas do organismo, como a musculatura cardíaca e a musculatura lisa, presentes respectivamente, no coração e em órgãos como estômago, intestino e útero.

### Você conhece a mecânica muscular?

Ao contrair o músculo, há uma redução do **ventre muscular** em relação ao estado de repouso, em cerca de um terço ou metade, ocorrendo, conseqüentemente, o deslocamento da peça esquelética.

**Ventre muscular é a porção carnosa do músculo, no qual há predominância de fibras musculares sendo, portanto, a parte ativa e contrátil do músculo.**

A ação muscular, compreende normalmente ação principal do músculo, pois em qualquer movimento, há o envolvimento de vários músculos em ação conjunta. Este trabalho muscular em conjunto é chamado **coordenação motora**.

Em um movimento voluntário, há um número enorme de ações musculares automáticas ou semiautomáticas.

### Classificação dos Músculos

- Quanto à **forma** e ao **arranjo das fibras**

Os músculos possuem as suas fibras organizadas de forma paralela ou obliquamente em relação à direção de tração praticada por elas. Podemos encontrar o arranjo paralelo das fibras musculares tanto nos **músculos longos**, nos quais predomina o comprimento, quanto nos **músculos largos** onde a largura e o comprimento são aproximadamente iguais. A disposição oblíqua das fibras ocorre com maior freqüência nos músculos denominados **peniformes**, em que as fibras são oblíquas em relação aos tendões.

- Quanto à **origem**

São denominados de **bíceps, tríceps ou quadríceps**, os que apresentam mais de uma cabeça e se originam por mais de um tendão.

- Quanto à **inserção**

A inserção dos músculos pode ser feita por mais de um tendão. São denominados de **bicaudados** quando há dois tendões ou **policaudados** quando há três ou mais tendões.

- Quanto à ação

Os músculos podem ser classificados quanto à sua ação principal em flexor, extensor, adutor, abductor, rotator medial, rotator lateral, pronador, supinador, flexor plantar, flexor dorsal etc.

### Classificação Funcional dos Músculos

**Agonista** – quando o músculo é o elemento fundamental no desenvolvimento de um movimento.

**Antagonista** – regula a potência e a velocidade da ação do músculo opondo-se ao trabalho de um músculo agonista.

**Sinergista** – produz as contrações simultaneamente ao músculo agonista, porém, geralmente, em um movimento articular, existe mais de um músculo com essa característica e ele não é considerado o principal músculo responsável por um movimento ou pela manutenção de uma postura.

### Inervação e Nutrição

Foi citado, anteriormente, que a atividade muscular é geralmente controlada pelo **Sistema Nervoso Central (SNC)**, por isso, nenhum músculo pode se contrair se não receber estímulo por meio de um nervo. Para executar seu trabalho mecânico, os músculos necessitam de **energia** proveniente das moléculas de trifosfato de adenosina, chamadas de ATP, as quais são produzidas nas **mitocôndrias** a partir da reação da glicose com o oxigênio que respiramos. Os músculos recebem suprimento sanguíneo através de uma ou mais artérias, que neles penetram e se ramificam intensamente, formando um extenso leito capilar.

Imagine então, o que acontece se um nervo for seccionado?



#### ATIVIDADE 6

**Tipo da atividade:** coletiva

Movimentos Flexores e Extensores do Corpo

**Sigam as orientações do docente para a realização da dinâmica – cabeça, ombro, joelho e pé.**





### ATIVIDADE 7

**Tipo da atividade:** coletiva

Principais Músculos do Corpo Humano

**Pesquisem as funções dos principais músculos do corpo humano para apresentação posterior.**



#### 1.2.4 Sistema Digestório

É neste processo que irão acontecer as alterações químicas e físicas para que o alimento possa ser absorvido pelo organismo. O sistema digestório do ser humano é composto por um tubo musculoso, ao qual se apresentam **órgãos** e **glândulas** que tomam parte da digestão. **Estes órgãos** têm a função de, inicialmente, realizar a prensão, a mastigação, e a deglutição, seguindo-se à digestão e à absorção dos alimentos e, por fim, a expulsão de resíduos através das fezes.

**Você já parou para pensar o que acontece com os alimentos quando comemos?**

Quando ingerimos um alimento, ele sofre algumas transformações em nosso organismo, já que, geralmente, estes alimentos não estão prontos para serem utilizados pelo corpo, e, por isso, passam por um processo chamado digestão. Essa digestão faz com que os alimentos sólidos e líquidos sejam transformados em substâncias que possam ser absorvidas pelo corpo.

Ao passar pelo tubo digestório, o alimento é empurrado pela ação de músculos presentes nos órgãos da seguinte maneira:



O alimento entra no corpo pela **boca**, que é o local onde o processo se inicia. A partir daí, os alimentos são triturados, misturados com a saliva (substância produzida pelas **glândulas salivares**) e transformados numa pasta. A mastigação nesta fase é uma etapa importante da digestão. Em seguida, o alimento passa pela **faringe** que consiste num tubo muscular e permite a passagem do alimento para o **esôfago**. Este conduz o alimento ao **estômago**. Depois o alimento é armazenado e transformado, com auxílio das enzimas digestivas, passando para o intestino delgado que, por sua vez, transforma os alimentos com a colaboração de sucos digestivos produzidos pelo **fígado e pâncreas**. No final do **intestino delgado**, os nutrientes dos alimentos são absorvidos. Já o **intestino grosso**, absorve mais um pouco da água das sobras digestivas. E, por fim, passa pelo **ânus** que permite a eliminação das fezes.

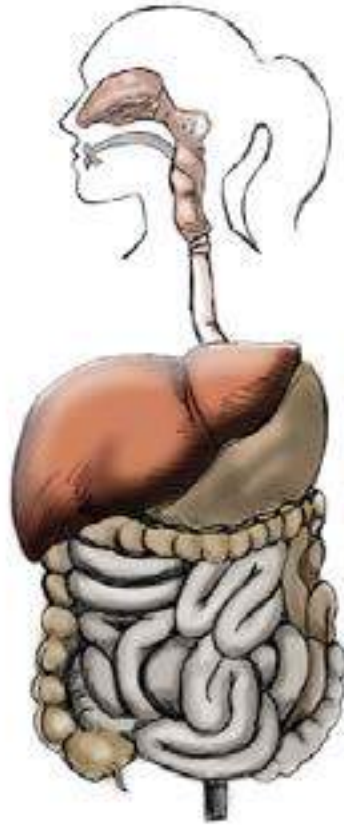

Fig. 6: Sistema digestório.

As glândulas salivares, o fígado e o pâncreas não fazem parte do tubo digestório, porém, os líquidos por eles produzidos são auxiliares na digestão.

O **fígado** é o mais volumoso órgão do sistema e desempenha importantes papéis no metabolismo dos carboidratos, gorduras e proteínas, secreta a bile, e participa dos mecanismos de defesa do corpo.

O **pâncreas**, por sua vez, é uma glândula mista, secretora de insulina, que regula o metabolismo da glicose e de suco pancreático. Estudaremos sobre o pâncreas mais adiante.



## Curiosidade

**Você sabe quanto tempo leva todo o processo de digestão?**

Esse tempo depende do tipo e da quantidade de alimentos ingeridos. Por exemplo: alimentos ricos em gorduras são digeridos mais lentamente que os ricos em carboidratos. O processo de digestão é um processo que pode levar muitas horas para ser concluído e costuma ser mais lento durante à noite (MOTA, 2006).



## ATIVIDADE 8

**Tipo da atividade:** coletiva

Sistema Digestório

**Reúnam-se em grupos; discutam sobre a questão seguinte e respondam em seu cardeno:**

- 1- Você acha que as pessoas que não possuem dentes (edêntula) sofre de problemas digestivos? Justifique.



**Agora, desenhem o órgão do sistema digestório que o docente selecionará para cada grupo. Em seguida, os grupos deverão se unir e montar todo o sistema digestório, no corpo humano, que estará na lousa. Cada grupo trará as funções do órgão escolhido.**

### 1.2.5 Sistema Reprodutor

A reprodução é a capacidade de um ser vivo gerar outro da mesma espécie, com características semelhantes. É considerado um fenômeno biológico de muita importância, pois dele depende a perpetuação das espécies. No ser humano, a reprodução é sexuada, ou seja, realizada por células especiais (gametas) que através de sua união (fecundação), irá resultar o **zigoto**, ponto de partida para a formação de um novo ser vivo. Esta atividade reprodutora do ser humano é limitada a certos períodos de vida, iniciando-se ao final da puberdade, atingindo seu clímax na fase adulta e decrescendo com o avançar da idade. “A função gametogênica cessa mais cedo na mulher que no homem e neste, em idades extremamente variáveis” (DANGELO; FATTINI, 2007).

Ao observar os órgãos genitais externos, percebe-se desde o nascimento que meninos e meninas são diferentes entre si, não é mesmo?

É na puberdade que o sistema genital amadurece, desenvolve-se, tornando-se apto à reprodução. As mudanças acontecem porque o corpo começa a produzir substâncias especiais: os **hormônios sexuais**. Além de amadurecer o corpo e prepará-lo para a reprodução, esses hormônios provocam pouco a pouco importantes alterações físicas no ser humano.

Acontece, nesta fase, um estirão de crescimento, que resulta no desenvolvimento acelerado do corpo durante um curto espaço de tempo. Além das mudanças físicas aparentes, a quantidade de suor pode aumentar, os cabelos e a pele ficam diferentes, mais oleosos, favorecendo o aparecimento de espinhas, e também o surgimento dos pelos na região pubiana e nas axilas.

Nas meninas, os seios começam a crescer, o quadril alarga e ocorre a primeira menstruação (menarca).



Nos meninos, a voz engrossa e, às vezes, sai meio desafinada, os ombros alargam, começa a aparecer barba e nascem pelos em outras partes do corpo e ocorre a primeira ejaculação.

## O Sistema Genital Masculino

O homem possui dois **testículos**, que são os órgãos produtores de espermatozoides. A partir da puberdade este órgão produz também, hormônios responsáveis pelo aparecimento de caracteres sexuais secundários. Os testículos ficam alojados dentro de uma bolsa chamada **saco escrotal**.

As células reprodutoras masculinas, os **espermatozoides**, ficam armazenadas no **epidídimo**, estrutura em forma de C, situada na porção posterior do testículo, e outra parte ficam no **canal deferente**.

O **sêmen** é composto por uma mistura de secreções testiculares, vesículas seminais, próstata e glândula de Cowper e é expelido no ato da ejaculação.

O **canal deferente** conduz os espermatozoides até o **ducto ejaculatório**, que é formado pelo ducto deferente e a vesícula seminal. Quase todo seu trajeto está situado na próstata.



## Curiosidade

A quantidade total de sêmen ejaculado é de 3,5 a 4ml e cada ml possui cerca de 200 milhões de espermatozoides. Este tem o PH alcalino para neutralizar a acidez vaginal e estimular a mobilidade dos espermatozoides (LOPES, 2004).

O **pênis**, além de exercer a função de excreção, é considerado o órgão da cópula e possui um canal chamado **uretra**, que é um canal por onde sai a urina e o esperma. Normalmente apresenta uma consistência flácida, porém, com um estímulo, sua circulação é intensificada e seus tecidos lacunares se preenchem de sangue, ocorrendo a ereção.

As duas glândulas que se situam na parte póstero-inferior da bexiga urinária são chamadas de **vesículas seminais**. Elas elaboram o líquido seminal, um líquido viscoso, que nutre os espermatozoides, facilita a progressão destes através das suas trajetórias e forma o sêmen, a partir da mistura da secreção prostática aos espermatozoides vindos do ducto ejaculador. Elas são formadas por um tubo que emite vários divertículos.

A **próstata** é composta por uma musculatura lisa e tecido fibroso e está situada abaixo da bexiga urinária, sendo envolvida em toda a sua extensão pela uretra. A secreção das glândulas prostáticas é lançada diretamente na uretra através de numerosos ductos e confere o odor característico ao sêmen (DÂNGELO E FANTINI, 2005).

A **Glândula bulbouretral**, também conhecida como **Glândula de Cowper**, é uma glândula situada debaixo da próstata. Responsável pela secreção do fluido pré-ejaculatório que integra em cerca de 5% o fluido seminal (a próstata secreta outros 30% e o restante vem dos testículos, em forma de espermatozoides envolvidos em líquido viscoso). Esse fluido viscoso facilita a relação sexual, devido ao caráter lubrificante que apresenta (DÂNGELO E FANTINI, 2005).

## O Sistema Genital Feminino

O aparelho reprodutor feminino é mais complexo, já que este possui mais um órgão (o útero) e tem como função abrigar e tornar o ambiente favorável ao desenvolvimento de um novo ser. Os órgãos genitais das mulheres se localizam entre a **bexiga**, no plano anatômico anterior e o **reto**, no plano anatômico posterior.

A mulher possui dois **ovários**, órgãos produtores de gametas e de hormônios que controlam o desenvolvimento das características sexuais secundárias femininas. Estes órgãos agem no útero implantando o óvulo fecundado e atuam também nas etapas iniciais do desenvolvimento do embrião. É nos ovários onde são produzidos os **óvulos**, que são as células reprodutoras femininas.

Após a puberdade, a cada mês um óvulo (ou mais, excepcionalmente) amadurece e é lançado na tuba uterina. Esse processo chama-se **ovulação**.

O **útero** é o órgão que abriga e proporciona o desenvolvimento do bebê até seu nascimento. Todos os meses, o endométrio (camada interna do útero), prepara-se para receber o óvulo fecundado, tornando-se mais espesso e com formação de significativas redes capilares. Porém, na maioria das vezes, não ocorre a fecundação. Toda essa camada que contém sangue desprende-se, então, do útero e é eliminada pela vagina, num processo conhecido por **menstruação**.

Chama-se de **vagina**, o órgão sexual feminino, que é o canal que liga o útero ao meio externo, que serve de via também para a menstruação. Chama-se de **vulva** o órgão genital externo.



## Curiosidade

A mulher, ao nascer, possui nos ovários cerca de 400.000 folículos, mas apenas 300 a 400 amadurecem desde a primeira menstruação até a menopausa (LOPES, 2004).



**ATIVIDADE 9**

**Tipo da atividade:** individual e coletiva

**Sistema Reprodutor**

**Reúnam-se em grupos, discutam e respondam às questões**

1. Para ter relações sexuais sem gerar filhos, os casais devem consultar um profissional de saúde, que os orientará sobre métodos anticoncepcionais. O que vocês sabem sobre esses métodos? Discutam sobre os métodos que vocês conhecem.
2. Como o ASB pode agir na prevenção de doenças sexualmente transmissíveis?



**Identifiquem, no ser humano, por meio das figuras seguintes, os órgãos do sistema reprodutor.**

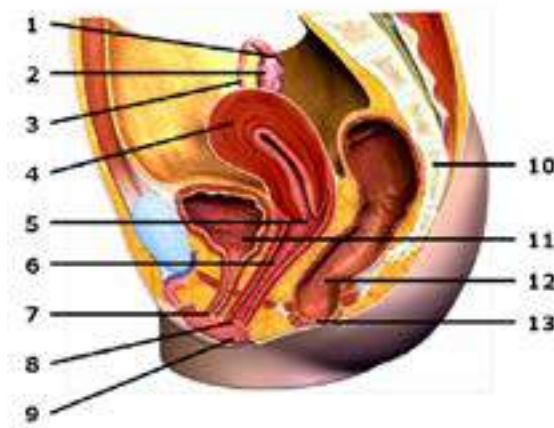


Fig. 7: Sistema Genital Feminino.

Fonte: <http://www.anatomiaparaenfermagem.hpg.ig.com.br/>

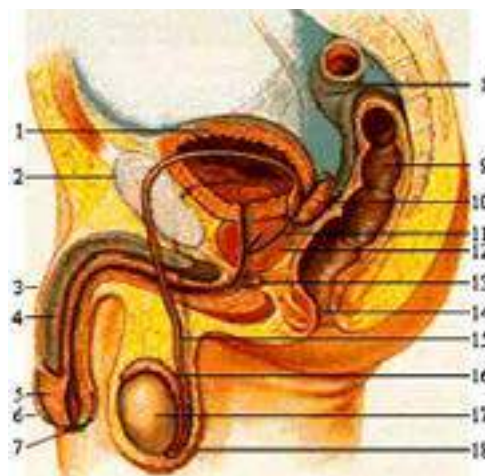


Fig. 8: Sistema Genital Masculino.

Fonte: <http://www.anatomiaparaenfermagem.hpg.ig.com.br/>

## 1.2.6 Sistema Respiratório

A **respiração** é considerada uma das funções básicas dos seres vivos. É a função vital e, por isso, é um dos sinais mais visíveis de que um ser está vivo. Consiste na troca de gases entre o corpo e o meio ambiente, ou seja, na absorção de gás oxigênio (O<sub>2</sub>) e na eliminação de gás carbônico (CO<sub>2</sub>). O oxigênio é fornecido a todas as partes do corpo, por ser uma necessidade constante do organismo, juntamente com os alimentos, que auxiliarão na **produção de energia** para o corpo. O sangue é um elemento auxiliar que serve como condutor desses gases.

De acordo com Dangelo e Fattini (2007), o sistema respiratório pode ser dividido em duas partes: porção de condução e porção respiratória.

A **porção de condução** pertence aos órgãos tubulares, cuja função é a de levar o ar inspirado até a **porção respiratória**, representada pelos pulmões que, por sua vez, conduz o ar expirado, eliminando o CO<sub>2</sub> para o meio exterior (GOMES, 2008).

O processo de respiração começa pelo **nariz** que, através de minúsculos pelos que existem em seu interior, filtra a poeira do ar. O ar filtrado segue para a **cavidade nasal**, onde é aquecido. O processo continua pela **faringe, laringe e traquéia**, em seguida divide-se em dois ramos que chamamos de **brônquios**. Cada brônquio leva o ar para um dos **pulmões**, através do **hilo**. No interior dos pulmões, o gás oxigênio é absorvido e o gás carbônico é liberado para ser eliminado na expiração.

O músculo da base da cavidade torácica, chamado **diafragma** e os músculos **intercostais** são responsáveis pelos movimentos respiratórios, ou seja, pela inspiração e expiração.

### ATENÇÃO

A respiração bucal é prejudicial ao indivíduo. Nós vimos que o ar passa por um processo de filtração e aquecimento quando passa pelo nariz. O ar respirado pela boca não passa pelo processo de filtração, umidificação e aquecimento chegando ao organismo com impurezas, seco e mais frio, deixando o sistema respiratório mais vulnerável a doenças respiratórias e alergias. O fato de não respirar pelo nariz acaba interferindo também na alimentação, pois há uma diminuição no olfato e, conseqüentemente, no apetite. É a sensação causada quando uma pessoa está gripada e não sente o gosto do que come (MOTA, 2006).





## Curiosidade

Você sabia que se você beber ou comer demais, o estômago dilatado irrita o diafragma, que se contrai abruptamente. Como resultado começa o soluço (MOTA, 2006).



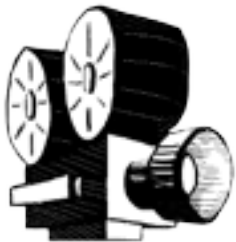### ATIVIDADE 10

**Tipo da atividade:** individual e coletiva

Sistema Respiratório

#### 1º momento

Desenhe o sistema respiratório, indique, por meio de setas, o caminho percorrido pelo ar. Em seguida, juntem-se para montar todo o sistema no corpo humano que estará na lousa.



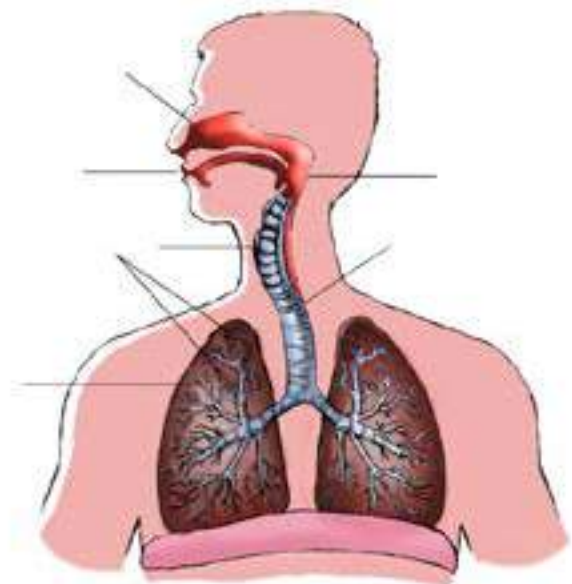
#### 2º momento

Respondam, em seu caderno, às questões seguintes; em seguida, assistam ao vídeo proposto pelo docente e relacionem com o assunto estudado:

1. Quais as funções dos órgãos do sistema respiratório?
2. Que órgãos do sistema respiratório têm dupla função e quais são apenas condutores de ar?
3. Como o ASB deve agir ao suspeitar que uma criança é respiradora bucal e nunca esteve em tratamento?

#### 3º momento

Identifiquem, no ser humano, por meio da figura seguinte, os órgãos do sistema respiratório.



### 1.2.7 Sistema Circulatório

O sistema circulatório tem como função principal transportar nutrientes e oxigênio às células. Este, por sua vez, chega aos pulmões e é distribuído a todas as partes do organismo. Isso é possível devido à circulação de alguns agentes pelo corpo, como por exemplo, o sangue.

O **sangue** é considerado o principal elemento do sistema circulatório. Ele é um líquido vermelho e viscoso que distribui material nutritivo, gás oxigênio e tudo que o organismo necessita, além de recolher as impurezas.

Ao circular por todo o organismo, o sangue conduz e distribui o calor das porções internas do corpo para a pele, constantemente. Isto faz com que ele participe do mecanismo regulador da temperatura do nosso corpo, mantendo-a constante.

Outra característica importante do sangue é possuir células com características específicas para atuarem na defesa orgânica contra substâncias estranhas e microorganismos.

O sistema circulatório é considerado um sistema fechado, ou seja, sem comunicação com o exterior, formado por **vasos**, no interior dos quais circulam o sangue e a linfa. Esses líquidos estão em contato com todas as partes do corpo e permanece circulando graças ao trabalho incansável de uma estrutura com função de bomba contrátil propulsora: o **coração**.

O coração, por sua vez, é sempre apresentado como um órgão muscular oco, que funciona como uma bomba impulsionando o sangue por meio de batimentos cardíacos, localizado entre os dois pulmões, atrás do esterno e acima do músculo diafragma.

Cada vez que o coração bate, impulsiona o sangue pelos vasos. É isso o que chamamos de pulsação. Num adulto normal podemos sentir a pulsação cerca de 60 a 80 vezes por minuto. O ritmo das pulsações pode indicar alguma alteração nos batimentos cardíacos e revelar alguma doença. Porém, quando exercitamos, nosso coração trabalha mais, o que aumenta a frequência das pulsações.



#### ATIVIDADE PRÁTICA 1

**Tipo da atividade:** coletiva

Dinâmica da Pulsação

**Sigam as orientações do docente para realização da dinâmica da pulsação**

Os tipos de vasos sanguíneos são: as **artérias**, as **veias** e os **capilares**.

As **artérias** são tubos elásticos, nos quais o sangue é transportado do coração para a periferia. A elasticidade existe para o fluxo sanguíneo se manter constante. Seus batimentos muitas vezes podem ser percebidos apenas pela palpação. De acordo com seu calibre, elas podem ser classificadas em artérias de pequeno, médio e grande calibre e arteríolas. Já se levando em conta a sua estrutura e a sua função, elas podem ser: elásticas ou de grande calibre como, por exemplo, a artéria aorta; distribuidoras ou musculares, que são, geralmente, as de tamanho médio, como exemplo temos a artéria braquial e a femoral. A maioria das artérias do nosso corpo, as arteríolas, são menores e oferecem maior resistência ao fluxo sanguíneo. Como são numerosas, contribuem para redução da tensão do sangue ao passar pelos capilares.

Os tubos nos quais o sangue circula da periferia para o centro do sistema circulatório são chamados de **veias**. Sua forma pode variar dependendo da quantidade de sangue que contenha o seu interior. Podemos, também, classificá-las de acordo com o calibre, em veias de grande, médio e pequeno calibre e vênulas.

As veias geralmente possuem um maior diâmetro e são mais numerosas que as artérias correspondentes. Geralmente recebem o mesmo nome da artéria que tem semelhança, que são as veias que acompanham as artérias, tendo o mesmo trajeto, calibre semelhante e possuem, também, um sistema de veias que não correspondem às artérias, são denominadas de veias superficiais.

Uma das principais características das veias é a existência de válvulas, porém há exceções: as veias cerebrais e algumas do tronco e do pescoço não as possuem. As válvulas são estruturas membranosas em forma de bolso da camada interna da veia, que possibilita a orientação da direção da corrente sanguínea apenas na direção do coração evitando que haja refluxo.

Os capilares sanguíneos são vasos microscópicos, nos quais se processam as trocas entre o sangue e os tecidos. Eles se localizam, geralmente, entre as artérias e as veias.



**Tipo da atividade:** coletiva

Sistema Circulatório/ Jogo das Dicas

**Formem grupos e sigam as orientações do docente para realização do Jogo das Dicas**



## 1.2.8 Sistema Urinário

O sistema urinário é composto por órgãos responsáveis pela produção de um líquido, a urina, que deve ser excretada para o meio exterior. A urina é considerada um dos veículos de excreção de produtos, que podem ser prejudiciais ao nosso organismo. Os órgãos que constituem esse sistema são: rim, ureter, bexiga urinária e uretra.

O **rim** é um órgão par, que tem a forma de um grão de feijão e fica localizado um à direita e o outro à esquerda da coluna vertebral.



### Curiosidade

Devido à localização do fígado, à direita, o rim direito ocupa uma posição inferior ao rim esquerdo.

O **ureter** é um tubo muscular, que compõe as vias urinárias capazes de conduzir a urina dos rins à bexiga e de se contrair e realizar movimentos peristálticos para desempenhar a sua função.

A **bexiga urinária** transforma a urina que flui constantemente. Sua emissão é periódica (micção) e voluntária. No homem, ela se coloca anteriormente ao reto e nas mulheres, há o útero entre o reto e a bexiga.

A **uretra** é o último segmento do processo urinário, difere nos dois sexos e comunica a bexiga com o meio exterior. No homem é uma via comum à micção e ejaculação, enquanto na mulher, serve apenas à excreção da urina (DANGELO; FATTINI, 2007).

Para que ocorra o processo de excreção urinária, o sangue passa primeiramente pelos **rins**, nos quais é filtrado, ou seja, as impurezas são retiradas do sangue junto com um pouco de água, produzindo assim, a urina. A urina, por sua vez, desce por canais chamados ureteres, que unem o rim à bexiga, e vai até uma bolsa chamada de **bexiga urinária**, que recebe constantemente a urina dos dois ureteres e funciona como reservatório provisório desta, ficando armazenada, aí, até ser eliminada pela **uretra**.

### ATENÇÃO

É importante bebermos bastante líquido durante o dia, já que perdemos grande quantidade de água, tanto pelo suor, quanto pela urina, como também quando expiramos, o ar carrega grande quantidade de vapor de água.





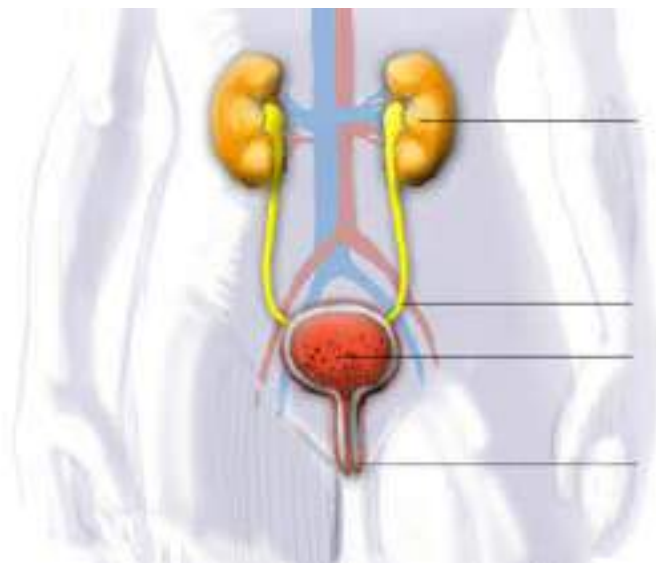


## ATIVIDADE 12

**Tipo da atividade:** individual e coletiva

### Sistema Urinário I

Identifique, na ilustração a seguir, os órgãos do sistema urinário. Formem grupos. Continuem a construção do corpo humano. Desenhem, recortem e coloquem as partes do sistema urinário no corpo humano que estará na lousa.



**ATIVIDADE COMPLEMENTAR 12:** coletiva

### Sistema Urinário II

Formem grupos e sigam as orientações do docente para a elaboração de um Estudo de Caso.

## 1.2.9 Sistema Endócrino

O sistema endócrino produz substâncias especializadas que são levadas, através da circulação, a todas as partes do corpo. Tais substâncias são os hormônios, que agem sobre órgãos específicos e são responsáveis por controlar o funcionamento de glândulas e órgãos distantes do local em que são produzidos.

Há três tipos de glândulas em nosso organismo:

- As **glândulas exócrinas** ou de **secreção externa** excretam seus produtos na superfície do corpo ou na cavidade de algum órgão. Exemplo: as glândulas

sudoríparas, que eliminam o suor; as salivares, que lançam a saliva na boca, as lacrimais, que eliminam as lágrimas e as sebáceas, que secretam uma substância oleosa chamada **sebo** (tem ação de proteção e de tornar a pele e os pelos à prova d'água, prevenindo-os de se tornarem secos, ou quebradiços).

• As **glândulas endócrinas** ou de **secreção interna** por não possuírem um canal de secreção, lançam suas substâncias diretamente na corrente sanguínea. Apesar da secreção circular por todo o organismo, sua ação se apresenta apenas sobre órgãos específicos. Como é o caso da tireoide, da hipófise, das paratireoides, das suprarrenais e das gônadas. O pâncreas também pode ser citado como exemplo, por ser uma glândula mista.

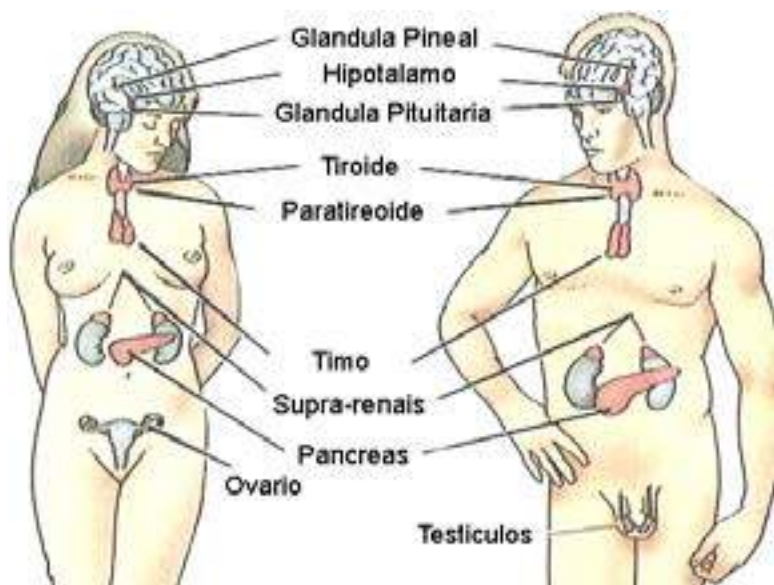


Fig. 9: Glândulas endócrinas.

Fonte: [HTTP://www.hghforever.com/pendocrine.gif](http://www.hghforever.com/pendocrine.gif).

A **hipófise**, glândula localizada no centro da cabeça, controla o crescimento, a excreção renal, as contrações do útero durante o parto e a produção de leite após o parto. É considerada uma glândula importante no organismo, já que controla outras glândulas endócrinas, além de exercer suas funções específicas.

A **tireoide** situa-se na região do pescoço e produz dois hormônios, um chamado tiroxina, que acelera o metabolismo, estimula o crescimento e mantém a temperatura corporal e outro chamado calcitonina que atua na inibição da liberação de cálcio dos ossos para o sangue. A tiroxina é rica em iodo, o qual é absorvido através dos alimentos e da água. Nas regiões de terra pobre em iodo, a tireoide passa a trabalhar mais para compensar essa falta, tendo como consequência um desenvolvimento exagerado, produzindo nas pessoas bócio (ou papo) e olhos muito salientes.

As **paratireoides** são quatro pequenas glândulas localizadas no lado interno da tireoide. Elas regulam o metabolismo do cálcio e fósforo. A insuficiência desses hormônios causa problemas musculares e o excesso pode provocar calcificações acentuadas nos ossos, podendo ocorrer fraturas espontâneas.



As **suprarrenais ou adrenal** são bilaterais, situam-se acima dos rins as quais são facilmente visualizadas e fabricam adrenalina, que estimula o sistema nervoso simpático. A insuficiência desse hormônio produz queda de adrenalina no sangue e causaria hipotensão arterial. Por outro lado, uma forte emoção pode provocar o aumento de adrenalina que, lançada no sangue, faz o coração bater com maior intensidade.

As **gônadas** são as glândulas sexuais, masculinas (testículos) e femininas (ovários) já vistas anteriormente. São responsáveis pelos caracteres sexuais secundários e pela atividade reprodutora.

As **glândulas mistas** possuem funções endócrinas e exócrinas ao mesmo tempo. Como exemplo podemos citar o pâncreas. Sua excreção externa é o suco pancreático e a interna é a insulina, que é derramada diretamente no sangue. O suco pancreático participa da diminuição da acidez do estômago e o torna alcalino. Isso ocorre por conta da grande quantidade de íons bicarbonato no suco. A insulina regula a assimilação da glicose pelas células. Sua insuficiência gera um acúmulo de glicose no sangue e, conseqüentemente, baixa o nível de glicose nas células causando a diabetes.

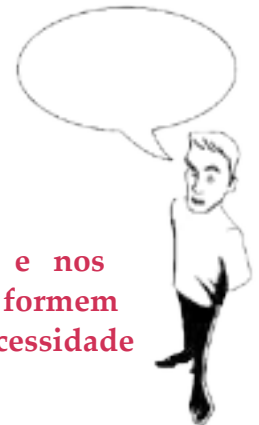

### ATIVIDADE 13

**Tipo da atividade:** individual

Sistema Endócrino

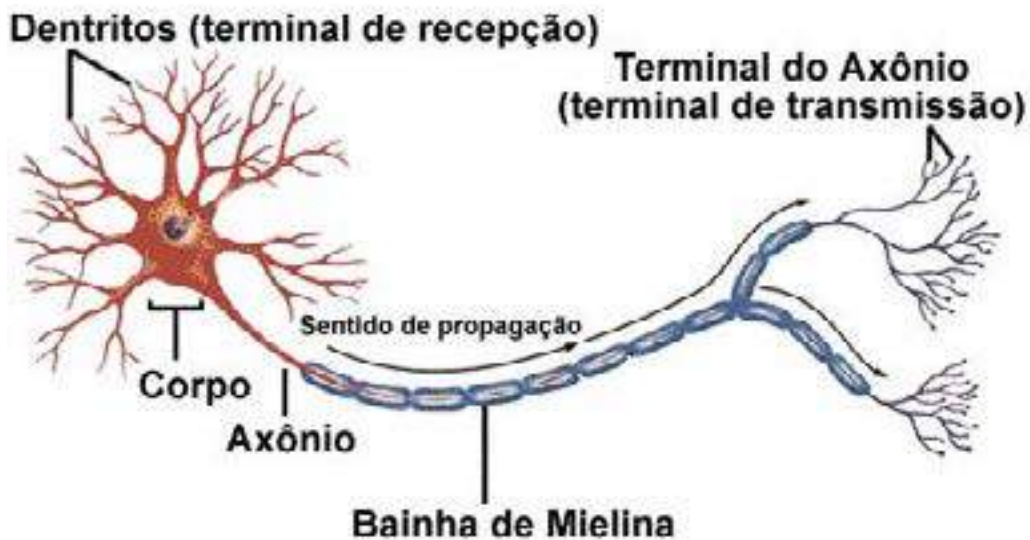
**Com base nas informações do texto distribuído pelo docente e nos conhecimentos prévios sobre o controle da taxa de glicose no sangue, formem grupos e discutam sobre a relação entre queda brusca na glicemia e necessidade de insulina em indivíduos diabéticos, durante a atividade física.**



## 1.2.10 Sistema Nervoso

Controla e coordena as funções de todos os sistemas do organismo e, ainda, recebe estímulos aplicados à superfície do corpo, interpretando-os e desencadeando uma resposta adequada ao estímulo (LOBAS, 2010). Assim, muitas funções do sistema nervoso dependem da nossa vontade, isto é, tornando-se um ato voluntário, como o ato de caminhar. Outras funções independem da nossa vontade, ocorrem sem que delas tenhamos consciência, por exemplo, a secreção salivar que é um ato involuntário.

A unidade básica do sistema nervoso é o **neurônio**. Este possui três partes principais que são o **corpo celular**, região que abriga o núcleo da célula e as organelas citoplasmáticas, o **axônio**, prolongamento que sai do corpo celular conhecido como fibra nervosa e **dendritos**, que são ramificações curtas e múltiplas situadas nas extremidades das células nervosas.



Fonte: <http://www.incc.br/>

Fig. 10: Estrutura do neurônio.

Os dendritos recebem impulsos vindos do ambiente e de outros neurônios e podem também enviar impulsos, estabelecendo ligações com outros neurônios, músculos ou órgãos.

O sistema nervoso se divide em duas partes fundamentais que são: Sistema Nervoso Central e o Sistema Nervoso Periférico.

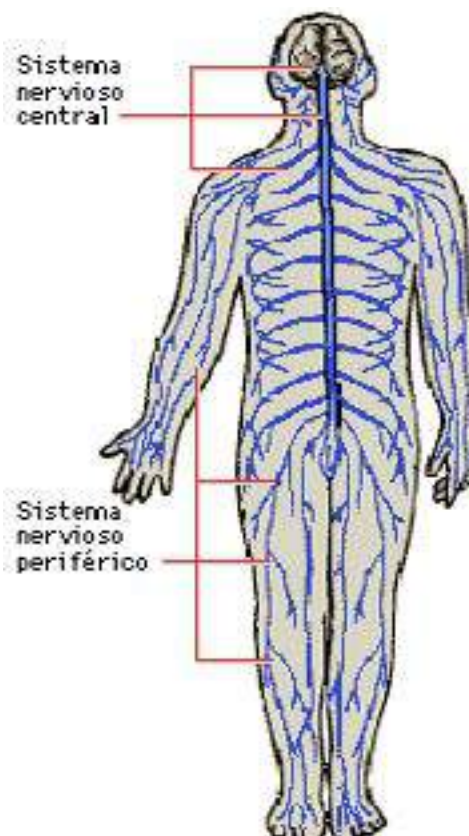


Fig. 11: Sistema Nervoso.

Fonte: <http://ntic.educacion.es/w3/eos/MaterialesEducativos>.

O **sistema nervoso central (SNC)** é responsável pela recepção e comando de estímulos. É constituído por estruturas que se localizam no esqueleto axial (coluna vertebral e crânio): medula espinhal e encéfalo.

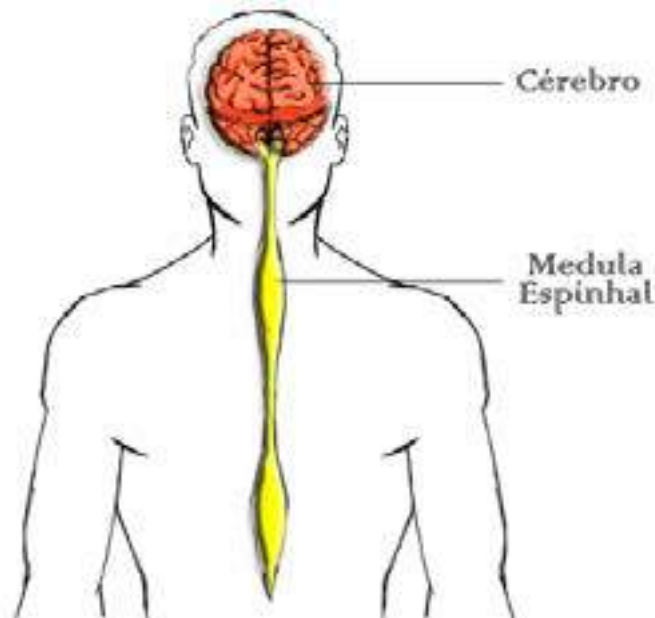


Fig. 12: Sistema Nervoso Central.

A maior parte do encéfalo corresponde ao cérebro. Este pode ser dividido em lobos (frontal, occipital, parietal e temporal). O cérebro está relacionado com a maioria das funções do organismo como a recepção de informações visuais nos vertebrados, movimentos do corpo que requerem coordenação de grande número de partes do corpo. O cérebro se encontra protegido pelas meninges: pia-máter, dura-máter e aracnoide.

A medula espinhal é o centro dos arcos reflexos. Encontra-se organizada em segmentos (região cervical, lombar, sacral, caudal, raiz dorsal e ventral). É uma estrutura subordinada ao cérebro, porém pode agir independentemente dele. Da medula espinhal, originam-se 31 pares de nervos espinhais (raquidianos), que deixam a coluna vertebral através de forames denominados intervertebrais.

Do tronco encefálico, originam-se 12 pares de nervos denominados cranianos, que saem pela base do crânio através de forames ou canais e fazem conexão com o encéfalo. São eles:

I - Nervo Olfatório; II - Nervo Óptico; III - Nervo Óculo-Motor; IV - Nervo Troclear; V - Nervo Trigêmio; VI - Nervo Abducente; VII - Nervo Facial; VIII - Nervo Vestíbulo-Coclear; IX - Nervo Glossofaríngeo; X - Nervo Vago; XI - Nervo Acessório; XII - Nervo Hipoglosso.

O **sistema nervoso periférico (SNP)** está constituído pelas vias que conduzem os estímulos ao SNC ou que levam até aos órgãos efetadores as ordens vindas da porção central. Compreende os nervos cranianos e espinhais, os gânglios e as terminações

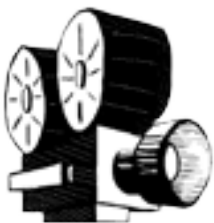nervosas. É graças a este sistema que o cérebro e a medula espinhal recebem e enviam as informações nos permitindo reagir às diversas situações do dia-a-dia, e aos estímulos originados tanto do meio externo quanto do interno (GRAY; GOSS, 1977).



#### ATIVIDADE 14

**Tipo da atividade:** coletiva

O Sistema Nervoso



*Assista ao vídeo proposto e, em seguida, faça uma síntese.*



#### ATIVIDADE 15

**Tipo da atividade:** individual

Dominox dos Sistemas

**Resolva o dominó, de acordo com as questões:**

#### SISTEMAS

- 1 - Maior osso sesamóide do corpo humano.
- 2 - São 31 pares de nervos que partem da medula espinhal e se ramificam por todo o corpo.
- 3 - Estrutura que contribui para a união dos ossos e tem a função também de permitir a mobilidade.
- 4 - Segundo a classificação, esses ossos encontram-se nas mãos e nos pés.
- 5 - Apresentam grupos de células alongadas e paralelas e possuem movimentos voluntários.
- 6 - Um dos ossos que se articula com o fêmur.
- 7 - É uma glândula mista que produz suco pancreático, que age no intestino e insulina, um hormônio lançado no sangue e controla o nível de glicose.
- 8 - Apresentam células em forma de fuso e constituem a parede de órgãos internos, como o útero, estômago etc. e possuem movimentos involuntários.
- 9 - É um exemplo de osso longo e é o maior osso do corpo humano.
- 10 - A maior glândula do corpo humano, fica localizada à direita do estômago e produz um líquido amarelo-esverdeado chamado bile.
- 11 - Podem estar presentes no interior de alguns tendões.
- 12 - Compreende uma das funções do sistema esquelético.
- 13 - Dois órgãos de cor vermelho-escura, localizados na parte traseira da cavidade abdominal, a cada lado da coluna vertebral, e que apresentam duas camadas



principais: o córtex, que é a camada externa e a medula, a camada interna.

14 - É também conhecido como miocárdio, constitui a parede do coração e seus movimentos são involuntários.

15 - Estrutura em forma de cacho de uva. É onde ocorrem as trocas de gases entre o ar e o sangue – fenômeno conhecido como hematose, que consiste na troca do sangue venoso por sangue arterial.

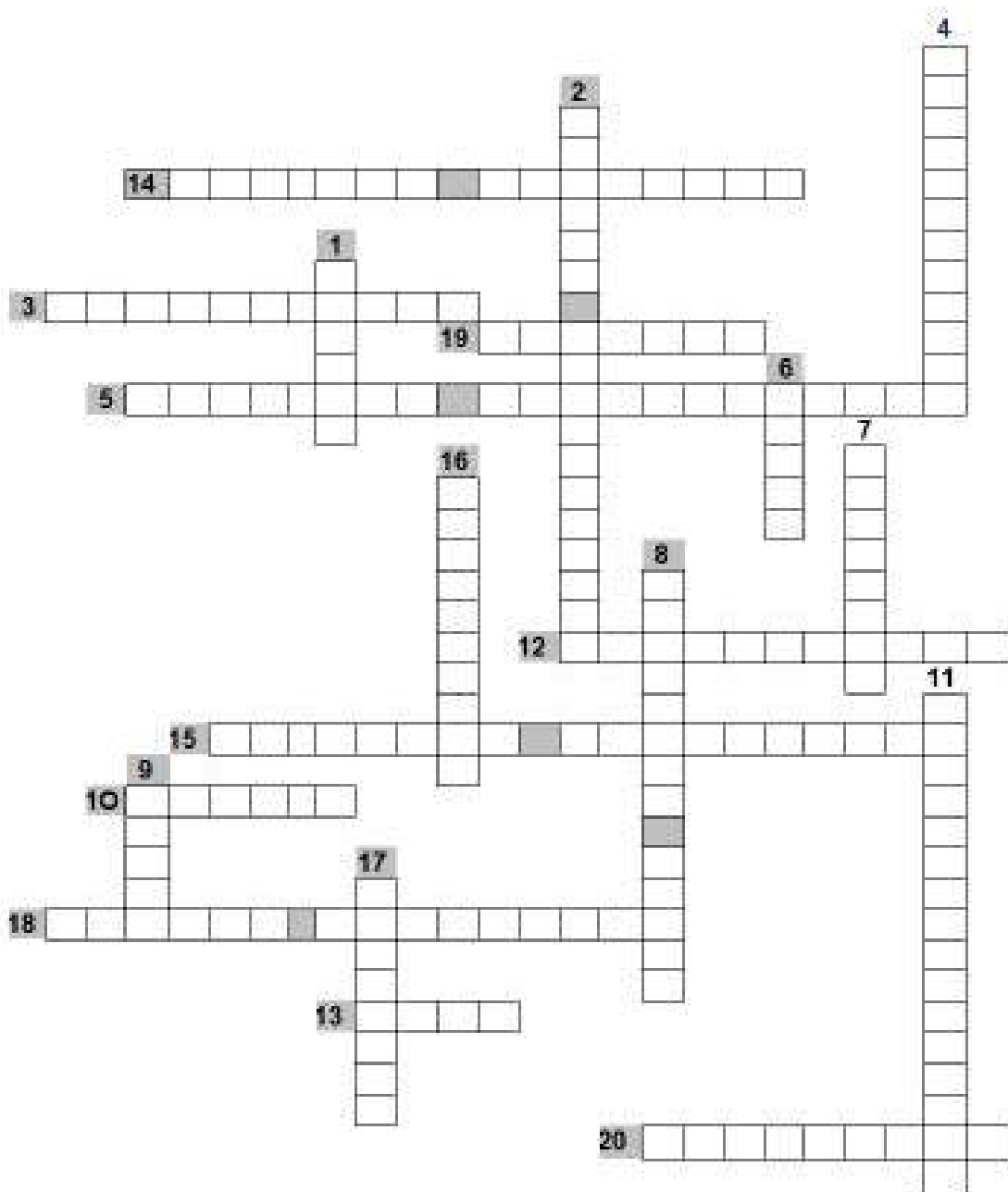
16 - Responsáveis pela produção de espermatozóides. São duas glândulas de forma oval, que ficam numa bolsa chamada escroto.

17 - Conduzem o sangue do coração para outras partes do corpo.

18 - São doze pares, que partem do encéfalo e tem como função transmitir mensagens sensoriais e motoras.

19 - Órgão componente do canal alimentar e que faz parte tanto do sistema digestório quanto do sistema respiratório.

20 - Membrana que envolve o osso e é uma estrutura importante para a reparação óssea.

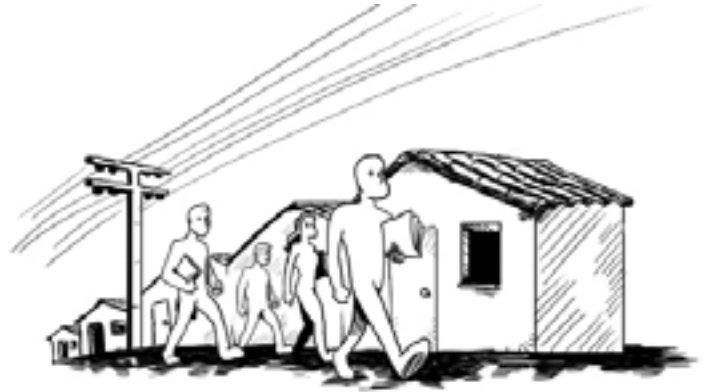

**ATIVIDADE PRÁTICA 2**

**Tipo da atividade:** coletiva

Processo Saúde – doença / Usuário do SUS

Dividam-se em quatro grupos. Cada grupo ficará responsável por dois dos sistemas estudados e deverá entrevistar um usuário do SUS que seja portador de alguma doença relacionada aos sistemas selecionados, levantando a história da doença (processo saúde-doença), os hábitos alimentares, higiênicos, vícios, bem como os sinais e sintomas apresentados por este portador desde o início da doença. Os grupos deverão trazer os resultados para apresentar em sala de aula.



## 2 NOÇÕES DE ANATOMIA E FISIOLOGIA BUCAL

O ASB e o TSB tornaram-se membros de uma equipe de saúde bucal, de significativa importância e assumem papéis variados, atuando inclusive na prevenção de doenças, tendo como sua maior conquista a produção de qualidade nos serviços, absorvendo, assim, conhecimentos odontológicos e conceitos básicos. Fica clara, então, a importância do conhecimento da anatomia e da fisiologia bucal por estes profissionais que buscam por credibilidade na equipe odontológica e na Estratégia Saúde da Família - ESF.

A anatomia e fisiologia bucal, focam as estruturas da cabeça e pescoço do corpo humano e o funcionamento destas estruturas, incluindo o cérebro, ossos, músculos, vasos sanguíneos, nervos, glândulas, nariz, boca, dentes, língua e garganta. É uma área estudada em profundidade por cirurgiões-dentistas, fonoaudiólogos, otorrinolaringologistas, entre outros profissionais.

### 2.1 Aparelho Estomatognático

#### O que é?

Na saúde pública, quando pensamos em promoção da saúde, não podemos esquecer que devemos dar a atenção integral ao usuário e que a saúde bucal está ligada à saúde geral. O ser humano possui um aparelho estomatognático, que está ligado a outros sistemas do organismo e é considerado como um conjunto de elementos ativos, interdependentes e que desenvolvem funções como as atividades de mastigação, fonação, deglutição etc, e as ações parafuncionais como apertamento dentário e bruxismo (FERNANDES NETO, 2006).



## Qual a composição dele?

Podemos dizer que o Aparelho estomatognático (AE) é composto por quatro unidades fisiológicas básicas que interagem entre si e, ao mesmo tempo, não podemos separá-las ao fazer um diagnóstico, tratamento ou prognóstico quando pensamos na promoção da saúde. São elas: as articulações temporomandibulares - ATMs, o sistema neuromuscular, a oclusão dentária e o periodonto. Seus componentes anatômicos são: todos os ossos fixos da cabeça, a mandíbula, o hioide, as clavículas e o esterno, os músculos da mastigação, deglutição, expressão facial e posteriores do pescoço, as articulações dentoalveolar (periodonto) e temporomandibular (ATM) e seus ligamentos, os sistemas vasculares e nervoso, os dentes, a língua, os lábios, as bochechas e as glândulas salivares.


O sistema neuromuscular, as articulações temporomandibulares - ATMs, a oclusão dentária e o periodonto são as quatro unidades fisiológicas básicas que integram uma unidade biológica funcional do AE que, por sua vez, pertence à outra unidade biológica fundamental, o indivíduo, do qual não pode ser separada ao se fazer considerações diagnósticas, prognósticas e terapêuticas em se tratando de promoção de saúde (FERNANDES NETO, 2006, p. 2).

Os profissionais da saúde devem entender que os problemas no aparelho estomatognático podem estar relacionados, também, a elementos psíquicos e sociais e que estes problemas podem comprometer a saúde do usuário. Os sintomas podem ser discretos e esporádicos, levando o usuário a ignorá-los e podem ser significativos a ponto de alterar a rotina de uma pessoa.

### ATENÇÃO

Nosso objetivo, como profissionais de saúde bucal, seria o de manter ou devolver a biologia dos tecidos e a fisiologia deste aparelho.

A amamentação é importante para o desenvolvimento do indivíduo, não só no que diz respeito aos aspectos nutricionais como também para o desenvolvimento adequado do sistema estomatognático, já que envolve fatores neuromusculares importantes para este desenvolvimento.



### Curiosidade

O sistema estomatognático que participa da mastigação, deglutição, respiração, fonação e postura está diretamente conectado ao sistema muscular por intermédio dos músculos da abertura da boca e do osso hioide, que apresenta um papel importante como pivô entre a ATM e a coluna cervical (BRICOT, 2004).



## 2.2 O sistema Esquelético do Crânio e da Face

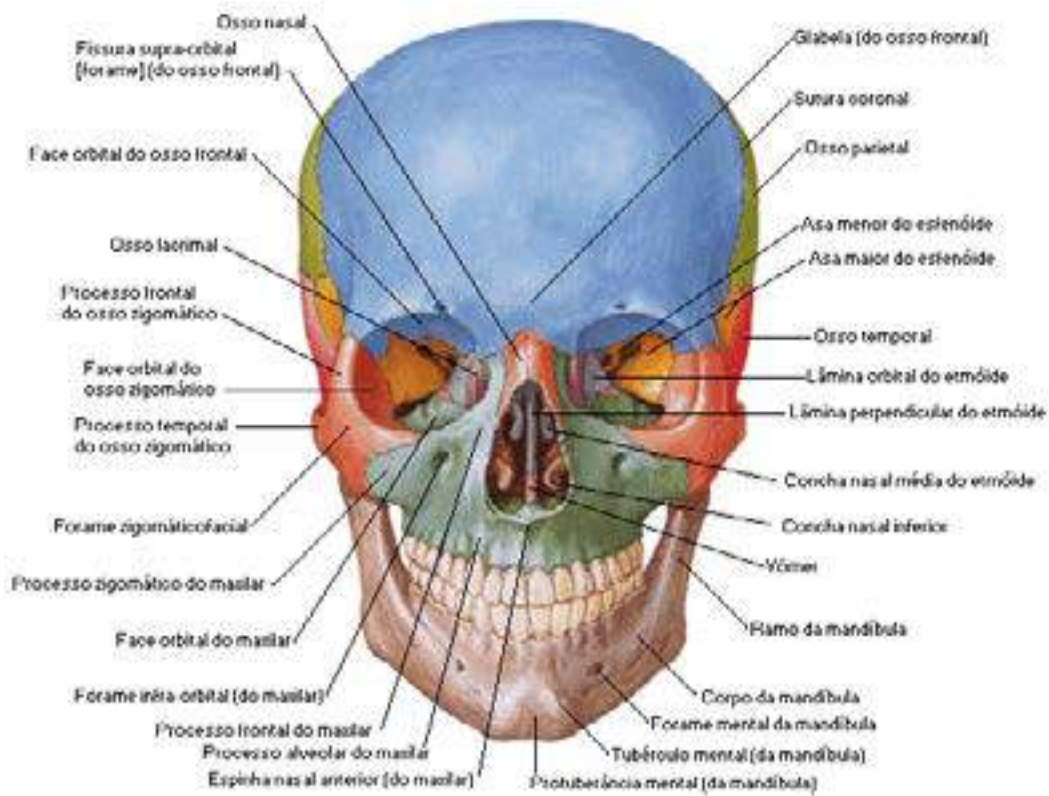


Fig. 13: Esqueleto do crânio e face.

Fonte: NETTER, Frank H.. Atlas de Anatomia Humana. 2ed. Porto Alegre: Artmed, 2000.

Os ossos do crânio humano constituem a **face** (viscerocrânio) ou o crânio propriamente dito, **neurocrânio**, nos quais existem oito ossos: Temporais (2), Frontal (1), Parietais (2), Occipital (1), Esfenoide (1), Etmoide (1).

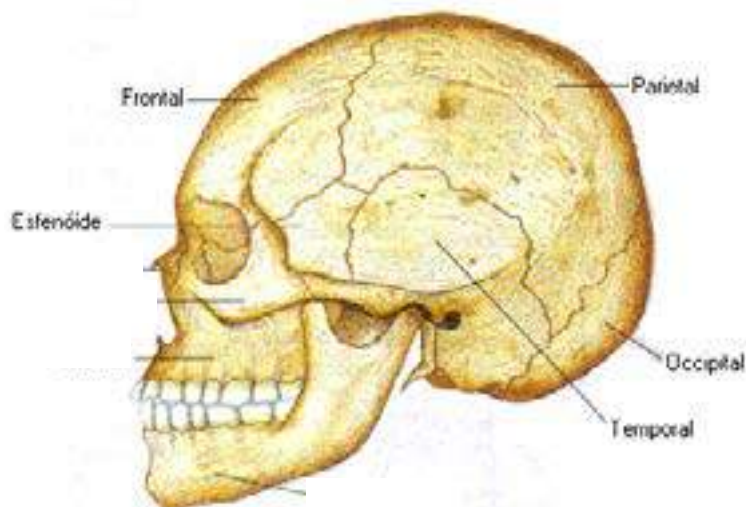


Fig. 14: Vista lateral do crânio e da face.

Fonte: <http://www.afh.bio.br/sustenta/img/cranio.gif>.

### Quais são os ossos da face (viscerocrânio)?

• **maxila:** é um osso par e pneumático que ocupa quase toda a face e, pela sua união, forma todo o maxilar superior e se comunica com a cavidade nasal. Forma parte do teto da cavidade bucal e do assoalho da cavidade nasal. Contem os alvéolos que alojam as unidades dentárias superiores;

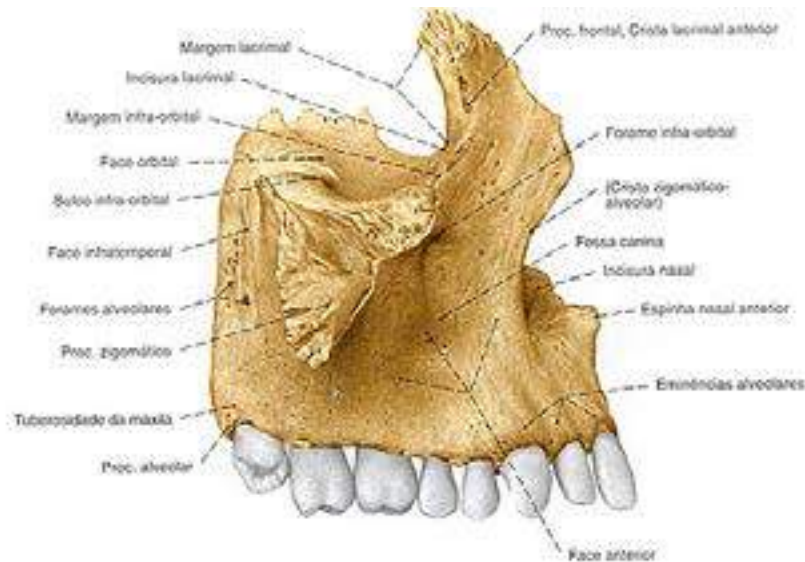


Fig. 15: Maxila.

Fonte: [www.auladeanatomia.com](http://www.auladeanatomia.com).

- **palatino:** osso par semelhante ao formato da letra L, que compõe a parte posterior do palato duro, parte do assoalho e da parede lateral da cavidade nasal;
- **zigomático:** é um osso par, que juntamente com os ossos maxilares superiores, delimita a cavidade orbitária e fica situado na parte lateral da face, compondo a proeminência facial;
- **nasal:** é um osso par, que compõe o arcabouço ósseo do dorso do nariz;
- **lacrimal:** é uma delgada lamina óssea, par, que delimita a fossa lacrimal;
- **conchas nasais inferiores ou corneto inferior:** osso par, que consiste em uma lâmina de osso esponjoso independente, situado na cavidade do nariz e recoberto pela mucosa respiratória;
- **hioide:** é o único osso que não se articula com nenhum outro, une-se ao crânio através de ligamentos. Encontra-se na parte inferior do pescoço. É considerado o osso da base da língua;
- **vômer:** considerado um osso pequeno que compõe as porções póstero-inferiores do septo nasal;
- **mandíbula:** é um osso ímpar e único osso móvel da face. Articula-se com os temporais. Possui um corpo em forma de ferradura e dois ramos ascendentes. No corpo, encontram-se os alvéolos dentários inferiores. O ramo da mandíbula apresenta um côndilo que se articula com a fossa temporal e um processo

coronóide onde se insere o músculo temporal. Na face interna do ramo, fica o forame do conduto alveolar inferior, onde passa o nervo do mesmo nome, que dá inervação aos dentes. Lateralmente, encontra-se um orifício, chamado forame mentoniano, ou mental, por onde sai o ramo terminal do nervo.

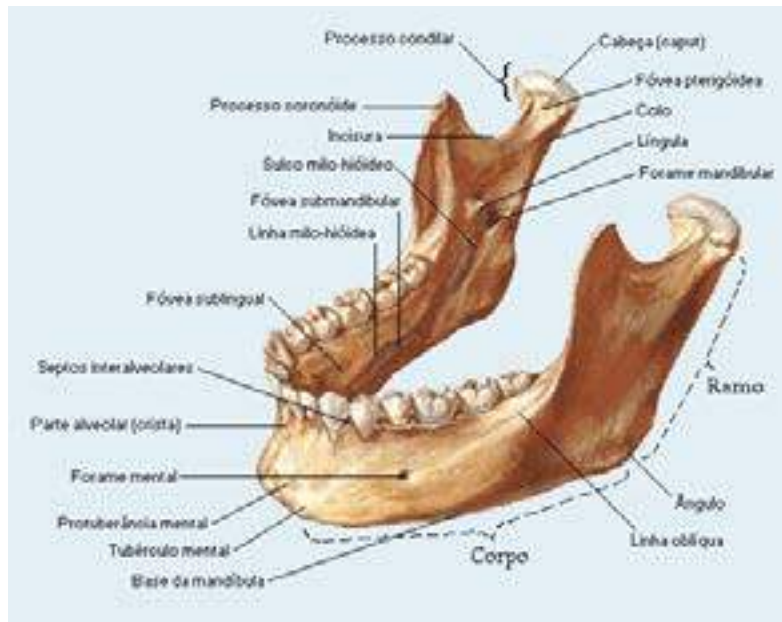


Fig. 16: Mandíbula. Fonte: NETTER, 2000.

#### São ossos do crânio (ARRUDA E D'ARRUDA, 2011):

- **frontal**: osso ímpar, largo ou chato, situado para frente e para cima e apresenta duas porções: uma vertical, a escama, e uma horizontal, os tetos das cavidades orbitais e nasais. Articula-se com outros doze ossos: esfenóide, etmoide, parietais (2), nasais (2), maxilares (2), lacrimais (2) e zigomáticos (2);
- **parietal**: osso par, achatado, unidos entre si pela sutura sagital; articula-se com o outro osso parietal, o frontal, os temporais, e o occipital. O ponto de encontro entre as suturas do osso frontal com o parietal é chamado bregma;
- **occipital**: osso ímpar, localizado na parte posterior e inferior do crânio e articula-se com os ossos parietais, temporais e esfenóide, bem como com a primeira vértebra cervical - o atlas;
- **temporal**: osso par, situado entre o occipital e o esfenóide, formando a base do crânio e sua parede lateral. Articula-se com os ossos: occipital, parietal, zigomático, esfenóide e mandíbula. No seu interior encontra-se o aparelho auditivo;
- **esfenóide**: osso ímpar que se encontra no andar médio da base do crânio. Assemelha-se a um morcego de asas abertas. É dividido em: corpo, asas menores, asas maiores e processos pterigoideos;
- **etmoide**: osso ímpar, pneumático, forma parte do assoalho do andar superior da base do crânio e a maior parte da parede superior da cavidade nasal. Situa-se entre as duas órbitas e constitui parte do septo nasal.



**ATIVIDADE 16**

**Tipo da atividade:** individual e coletiva

Ossos da Face

**1º momento**

Siga as orientações do docente para a realização da dinâmica da bola, para identificação dos ossos da face.

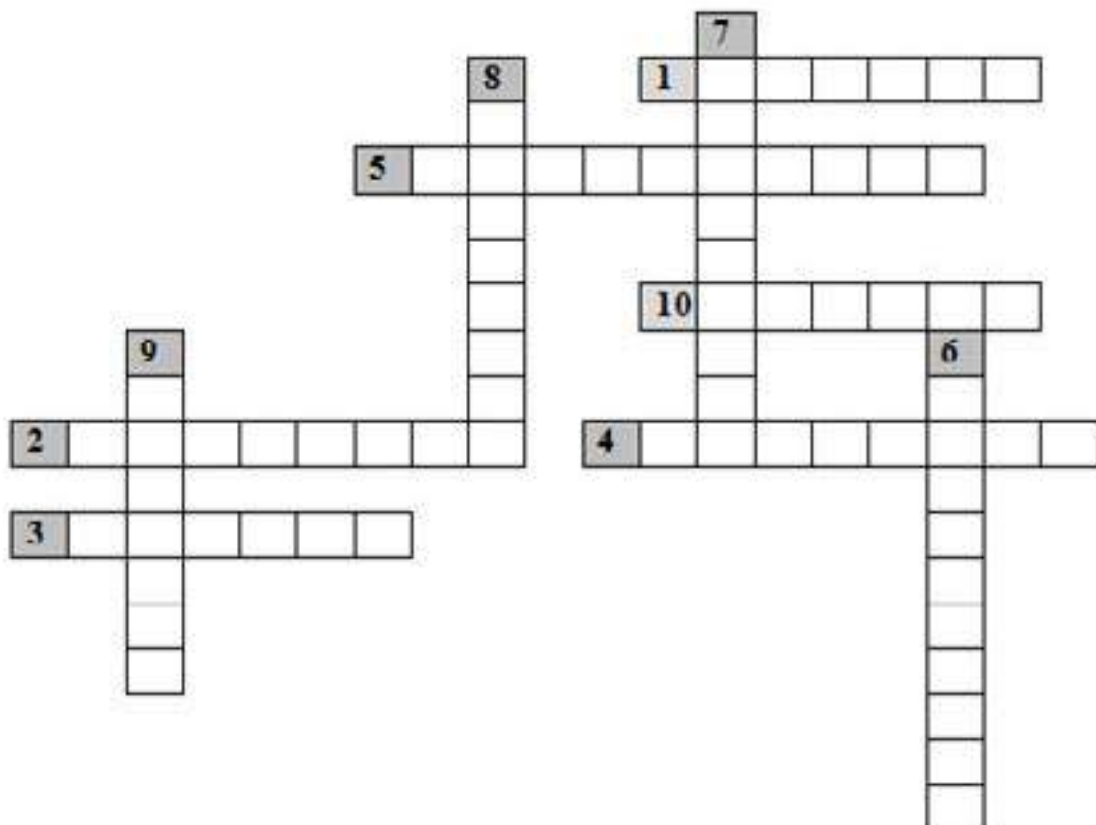
**2º momento**

Resolva o dominóx de acordo com as questões abaixo

- 1 - É um exemplo de osso pneumático da face
- 2 - É considerado um dos ossos pares do crânio
- 3 - É um dos ossos ímpares da face
- 4 - É um dos ossos pares da face e seu formato lembra a letra L
- 5 - Abertura na superfície lateral da mandíbula que permite a saída da terceira divisão do nervo trigêmeo e de vasos. É o forame...
- 6 - Osso par da face e irregular. Forma parte da parede lateral e assoalho da órbita
- 7 - É o único osso móvel da cabeça
- 8 - Osso par do crânio que se articula com a mandíbula
- 9 - Asutura formada pela união dos ossos perietais é...
- 10 - Ponto de encontro da sutura coronal e sagital



**Dominóx**



## 2.3 Vasos Sanguíneos da Face

As artérias que levam sangue à face e às estruturas da cavidade bucal são ramificações da artéria carótida externa. As principais artérias da face são facial, lingual e maxilar. Esta última gera cerca de 15 ramos, sendo os principais: infra-orbitária, bucal, alveolar inferior, alveolar superior posterior, palatina menor, palatina descendente. A artéria facial pode ser palpada na parte inferior e posterior do corpo mandibular. A artéria lingual possui três ramos e irriga a língua.

Foi visto que o sangue retorna ao coração através das veias. As veias maxilar, lingual e facial desembocam na veia facial comum, que chega à veia jugular interna.

## 2.4 Nervos Craniofaciais

Os pares de nervos que mais interessam à área de saúde bucal são: trigêmeo, facial e hipoglosso.

O **nervo trigêmeo ou V par craniano** possui uma significativa raiz sensitiva, que inerva a pele de toda a face e toda a mucosa das vísceras cranianas, com exceção da mucosa faríngea e da base da língua. Apresenta também uma raiz motora, menor, que inerva os músculos da mastigação, os quais têm a capacidade de movimentar a mandíbula.

Formam-se três consideráveis nervos principais da raiz sensitiva: o oftálmico, o maxilar e o mandibular.

O nervo oftálmico lança três ramos que são o nervo nasociliar, o frontal e o lacrimal.

O nervo maxilar, completamente sensitivo, possui alguns ramos que inervam a cavidade bucal, sendo eles: o nervo pterigopalatino, o nervo zigomático e o nervo infraorbital. Este último emite três ramos, que são: o alveolar superior posterior, médio e anterior.

O nervo mandibular possui raiz sensitiva e motora, sendo por isto considerado um nervo misto. Apresenta os ramos: nervos alveolar inferior, mentoniano, lingual e bucal.

O nervo facial ou o VII par craniano é constituído por uma raiz motora, maior e uma raiz sensitiva. A sua principal função é a de controlar os movimentos dos músculos da expressão facial e a sensação gustativa dos dois terços anteriores da língua (MACHADO, 2000).

O nervo hipoglosso ou XII par craniano é considerado como nervo motor da língua, já que inerva os músculos que a movimentam. Quando observamos que, ao colocar a língua para fora, esta se desvia para um dos lados (direito ou esquerdo), podemos dizer que há uma perda de função deste nervo (MACHADO, 2000).



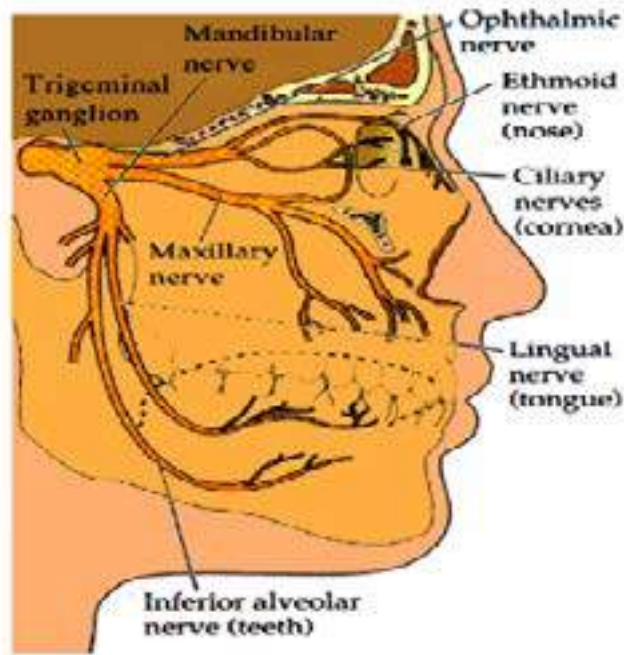


Fig. 17: Nervos Faciais. Fonte: <http://www.grupoescolar.com/a/b/BA686.jpg>

## 2.5 Os Músculos da Expressão Facial

Apesar de serem designadas sob esta denominação de caráter funcional, as suas funções mais importantes, na verdade, relacionam-se com a alimentação, mastigação, fonação e o piscar dos olhos. Situam-se logo abaixo da pele e constituem uma camada quase única. Compõem o grupo de músculos mais delicados e fracos do corpo. Por se inserirem na cutis (e também na mucosa), são chamados de cuticulares. O nervo motor desses músculos é o facial (KREIA, TANAKA, 2013 [s.p.]).



### Curiosidade

Os músculos da expressão facial são responsáveis por expressar as nossas emoções e estão na dependência do sistema nervoso.

- Quando realizamos expressões de reflexão e de concentração, ocorre uma contração principalmente do **músculo corrugador do supercílio** e em menor nível do **músculo orbicular do olho**.
- Nas expressões em que estamos em situação de ameaça e agressão, apresentamos a ação do **músculo prócero**, que ocasiona uma dobra horizontal na região inferior à glabella.
- Expressões de surpresa e de espanto tendem a afastar a rima bucal e as palpebrais por conta da significativa ação do músculo **frontal** e do relaxamento dos músculos **elevadores da mandíbula**.

- O **músculo depressor do ângulo da boca** age **diante de** revelações de expressões de sofrimento, tristeza ou dor.

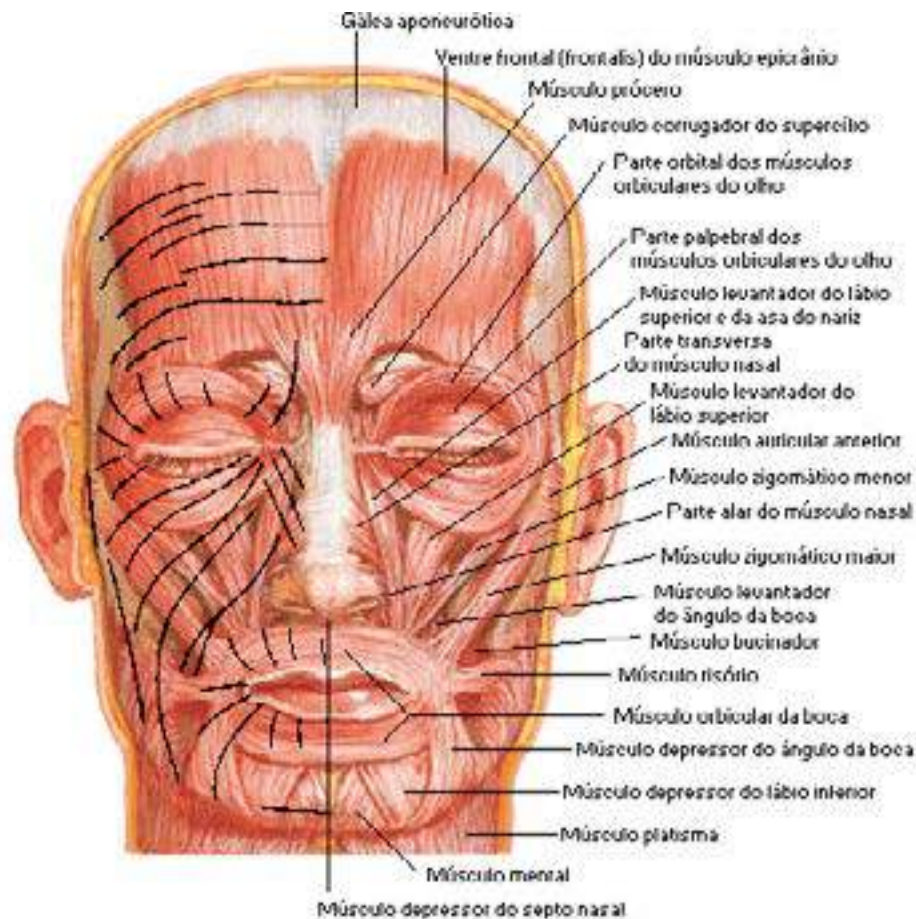


Fig. 18: Músculos da Face.

Fonte: <http://www.auladeanatomia.com/sistemamuscular/face1>

## 2.6 Músculos da Mastigação

A mastigação é considerada um processo fundamental para a funcionalidade dos músculos, desenvolvimento dos ossos maxilares, a manutenção dos arcos, a estabilidade da oclusão e o equilíbrio, muscular e funcional, importantes para a deglutição normal e a produção da fala (SILVA; GOLDENBERG, 2001).

Os músculos da mastigação compreendem três considerados ascensores da mandíbula (**masseter**, **temporal** e **pterigoideo medial**) e um protrusor da mandíbula (**pterigoideo lateral**). Os músculos masseter e o temporal são superficiais e, por isso, de fácil palpação e os músculos **pterigoideos medial** e **lateral** são de difícil palpação por serem profundos.

Os músculos da mastigação recebem a inervação do nervo trigêmeo, por meio de sua raiz motora: o nervo mandibular.

**Músculo masseter** – conhecido como o músculo elevador da mandíbula por ser esta a sua principal ação.



**Músculo temporal** – é considerado um músculo grande e potente, porém sua ação envolve mais o movimento e não a força como seria esperado. As suas fibras são requisitadas para a função de elevador da mandíbula sempre que falamos ou fechamos a boca com movimentos rápidos.

**Músculo pterigoideo medial** – é também considerado elevador da mandíbula e tem sua ação semelhante ao masseter.

**Músculo pterigoideo lateral** - É considerado o músculo mais curto da mastigação e o único que interage com a articulação temporomandibular e tem seu arranjo horizontal. Por esse motivo, ele desenvolve movimentos mandibulares diferentes dos três músculos citados anteriormente.

Ocorre um movimento de protrusão da mandíbula quando realizamos contração de ambos os pterigoideos laterais, no mesmo momento e se houver a ação dos músculos supra-hioideos ao mesmo tempo, ocorre à abertura da boca.

### Outros Músculos

O músculo da bochecha, chamado de bucinador, tem característica alongada formando o corpo da bochecha, juntamente com o preenchimento adiposo que se localiza entre os músculos da mastigação, separando-o do masseter. É importante frisar que, no feto e na criança, ele é bastante desenvolvido.

Também é importante citar os músculos do pescoço: o **platisma**, o **esternocleidomastoideo** e os **escalenos**.

### Músculos Auxiliares da Mastigação

Esses músculos não participam diretamente nas funções mastigatórias, porém têm funções auxiliares importantes para o processo de mastigação. Uma de suas funções é possibilitar os movimentos do osso hioide e, conseqüentemente, os da laringe e mandíbula. São eles:

O **digástrico (supra-hioideo)** é um músculo que tem relação com a deglutição e a fonação (produção do som) e situa-se na região cervical anterior. É classificado como músculo supra-hioideo, por localizar-se dorsalmente ao osso hioide. Em conjunto, os músculos supra-hioideos constituem o assoalho da boca e têm a função de sustentar o hioide, fornecendo uma base para a língua.

O **músculo milo-hioideo** estrutura-se formando o soalho muscular da boca e é responsável por movimentar a mandíbula para baixo.

O **músculo gênio-hioideo** consiste, também, em um músculo do pescoço e possui funções como: separa a cavidade bucal do pescoço, realiza movimentos de elevação do osso hioide e abaixa a mandíbula.



### ATIVIDADE 17

**Tipo da atividade:** coletiva

Músculos Faciais

Reúnam-se em dois grupos e sigam as orientações do docente para a realização da dinâmica – jogo da força.



## 2.7 Articulação Temporomandibular (ATM)

A articulação temporomandibular tem como elementos constituintes: côndilos da mandíbula, côndilos do osso temporal, fossa articular do osso temporal (cavidade glenoide), disco articular (menisco), cápsula articular e ligamentos. As ATM's têm a especificidade de serem as únicas articulações bilaterais do organismo que se movimentam sempre ao mesmo tempo. Os côndilos realizam movimentos de rotação e translação, enquanto a mandíbula como um todo possui os movimentos de abaixamento, levantamento, protusão, retração e lateralidade.

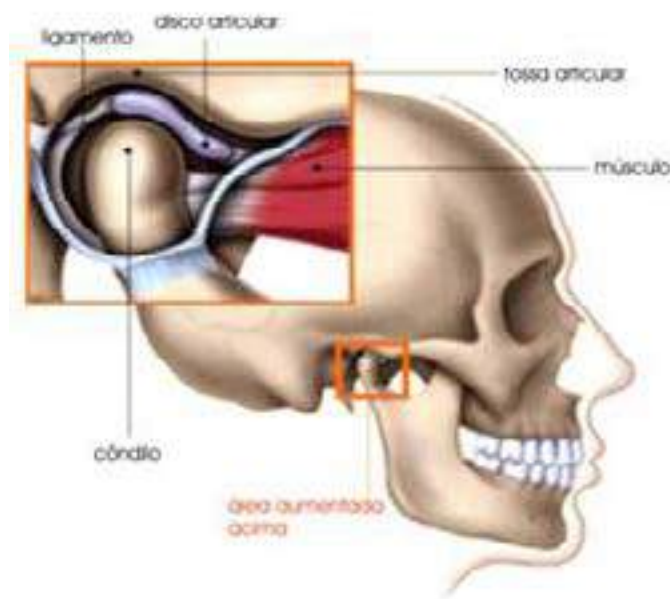


Fig. 19: Articulação Temporomandibular.  
Fonte: [www.cuidarodonto.com.br](http://www.cuidarodonto.com.br)

## 2.8 A Cavidade Bucal

A **boca** consiste em uma estrutura anatômica caracterizada por uma cavidade que possui ao seu redor elementos dinâmicos que lhe fornece diversas propriedades, diferenciando-a das outras estruturas do corpo, principalmente no que diz respeito a suas funções de interação com o ambiente. É nessa cavidade que se inicia o processo de digestão.

A cavidade bucal humana é constituída por tecidos duros e moles, que tem a finalidade de misturar e transformar os alimentos em bolo alimentar, ao juntá-los com a saliva. Os dentes (tecidos duros) são diferentes uns dos outros. Eles se diferenciam a depender de sua função. Podemos assim, identificar quatro grupos dentários: os incisivos que têm a função de cortar os alimentos, os caninos, que têm a competência de rasgá-los e os pré-molares e molares, que trituram os mesmos.

Agora, dependendo da função, cada dente tem um formato específico.

Os dentes localizam-se nas duas arcadas (superior e inferior). No homem existem duas dentições, uma temporária (decídua) e uma permanente. A dentição decídua é composta de 20 unidades dentárias, sendo 4 incisivos, 2 caninos e 4 molares em cada arcada e a dentição permanente se apresenta com 32 unidades dentárias, sendo 4 incisivos, 2 caninos, 4 pré-molares e 6 molares em cada maxilar. Com o processo de evolução humana os números de unidades dentárias permanentes vem diminuindo. Um exemplo disso é a presença menos frequente dos terceiros molares na dentição do homem, atualmente.



## Curiosidade

Certas bactérias que vivem na boca humana alimentam-se dos restos de comida que ficam entre os dentes. Na presença de açúcar, essas bactérias multiplicam-se rapidamente, aderindo aos dentes e formando as chamadas placas bacterianas (biofilme dental bacteriano). As bactérias das placas produzem ácidos que corroem o esmalte dental, causando a cárie dentária (AMABIS, 2004).

Entre os tecidos moles da cavidade bucal destacamos a língua que consiste em uma estrutura que contém as papilas gustativas, que podem ser divididas em filiformes, fungiformes, calciformes e foliadas.

As papilas filiformes tem a forma de filamentos e são encontradas nas bordas e ponta da língua; as fungiformes têm a forma de cogumelo e se encontra mais no dorso da língua; circunvaladas ou calciformes têm a forma de cálice e se encontram no V lingual e foliadas que se localizam na porção posterior dos bordos.

As papilas possuem células sensoriais responsáveis por ofertar a sensação do sabor e tem como competência identificar quatro sabores: o doce que é captado pela ponta da língua, o salgado sentido por quase todo o órgão, o azedo pelas suas bordas e o amargo pela sua porção faríngea, atrás do V lingual.

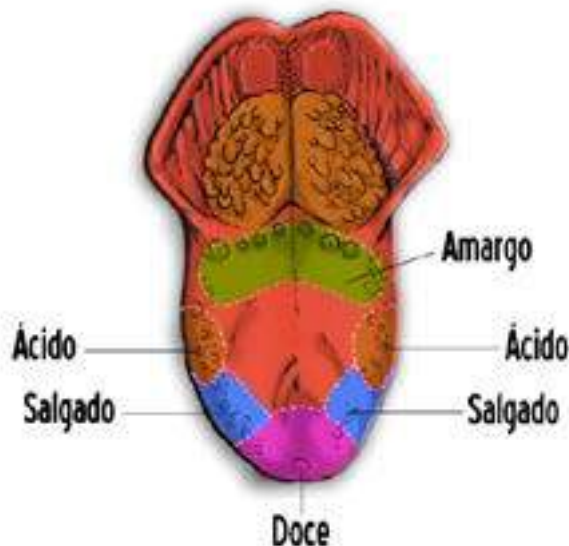

Fig. 20: superfície lingual.

### As Glândulas Salivares

Na cavidade bucal existem as glândulas salivares (exócrinas) que tem como principal atribuição, a produção de saliva (serosa, mucosa e mista). Esta ajuda a manter o equilíbrio constante da cavidade bucal, por meio da autorregulação, sendo de significativa importância na digestão, fonação e deglutição; protege os tecidos moles da cavidade bucal do ressecamento e os dentes contra as lesões de cáries dentárias. Na saliva encontram-se anticorpos protéicos que destroem as bactérias presentes na boca, inclusive as que provocam as lesões de cárie dentárias. Compete ao fluxo salivar remover as bactérias e os restos alimentares, que podem servir de substratos para os organismos patogênicos. Diversos fatores estimulam a secreção salivar, podemos citar o cheiro e a visualização dos alimentos e a presença destes na cavidade bucal.

As **glândulas salivares** são classificadas em principais ou maiores (parótida, submandibular e sublingual) e acessórias ou menores. As glândulas submandibulares são responsáveis pela secreção da maior parte de saliva na boca, (aproximadamente, setenta por cento). As glândulas parótidas são responsáveis pela secreção de cerca de vinte e cinco por cento de saliva produzida na boca e as glândulas sublinguais secretam cerca de cinco por cento de saliva.

A **glândula parótida** é a mais volumosa de todas. Encontra-se anteriormente à orelha e atrás do ramo da mandíbula. Seu ducto pode ser palpado facilmente com o dedo no interior da cavidade bucal, quando ela está entreaberta, já que ele segue um trajeto anterior sobre o músculo masseter e atravessa a bochecha. A secreção salivar da glândula parótida é do tipo serosa e se escoia através do ducto parotídeo (LOBÃO, 2009).

A **glândula submandibular** é a segunda em tamanho. Situa-se na porção posterior do assoalho da boca, dobra-se contra a face medial da mandíbula, mostra um ducto excretor que se abre na boca, abaixo da língua, através de um pequeno orifício lateral ao frênulo lingual. Secreta saliva mista (serosa e mucosa), que escoia através do ducto submandibular – Wharton (LOBÃO, 2009).

A **glândula sublingual**, em forma de amêndoa, é considerada a menor dos três pares de glândulas salivares maiores e fica localizada no assoalho da boca, entre a porção lateral da língua e os dentes. Elimina sua secreção para o meio bucal por meio de um número variável de pequenos ductos (ductos de Rivinus) que se abrem numa elevação da prega sublingual. Da parte anterior da glândula, entretanto, alguns ductos podem, às vezes, unir-se, formando um ducto sublingual maior que se abre no ducto submandibular - ducto de Bartholin (LOBÃO, 2009).

Numerosas **glândulas salivares menores** estão distribuídas em toda a submucosa bucal, ocupa grande parte da cavidade bucal, com exceção da região anterior do palato duro e da gengiva aderida e têm a função de manter úmido o meio bucal em estado de repouso. As principais são as glândulas linguais, na mucosa da língua; numerosas pequenas glândulas labiais, na mucosa dos lábios; as glândulas bucais, na mucosa das bochechas e as palatinas, no palato duro e mole (LOBÃO, 2009).

### 3 ANATOMIA DENTÁRIA

Será abordado nesta parte do livro o sistema-anátomo funcional do aparelho mastigatório, que compreende uma unidade funcional e integrada, constituída por um conjunto de tecidos duros e moles, como os dentes, as estruturas de suporte e as articulações temporomandibulares. Isto irá lhes permitir a identificação correta dos elementos dentários e o conhecimento do seu funcionamento como também das estruturas que compõem o periodonto.

#### ATIVIDADE 18

**Tipo da atividade:** individual

Anatomia Dentária I

**Responda em seu caderno**

1. Qual a importância que você dá aos dentes quando consideramos a saúde geral?

**Identifique as estruturas na figura a seguir e escreva no caderno o que sabe sobre elas.**

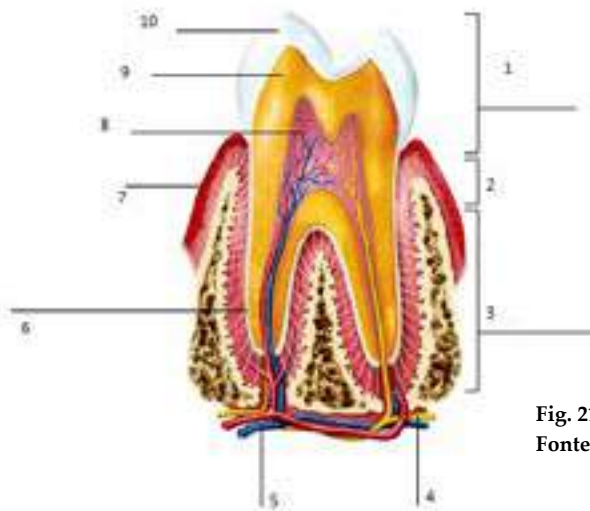


Fig. 21: Estrutura dentária e periodontal.

Fonte: <http://www.soscorpo.com.br/anatomia/>



Para darmos início a nossa discussão sobre a anatomia dentária é necessário uma breve definição no que diz respeito ao órgão dental.

### Qual a definição que você daria ao dente?

Segundo Kohler (1992), os dentes correspondem a uma massa dura de coloração esbranquiçada e tecido calcificado, situados na cavidade bucal e dispostos em fileiras sobre os maxilares.

Os dentes sofrem modificações desde o início da sua formação, até sua erupção e oclusão nos arcos dentais e estão relacionados também com o crescimento e estruturação da face.

Os animais vertebrados podem ser classificados de acordo com o número de dentição. Por exemplo, os monofiodontes são os que possuem apenas uma dentição. O ser humano possui duas dentações, por isso são difiodontes, e os polifiodontes são os que têm mais de duas dentações.

No homem, há a troca da dentição temporária (dentes decíduos) pela permanente. Nesse período de transição as raízes dos dentes decíduos são reabsorvidas para que os incisivos, caninos e molares decíduos, deem lugar, respectivamente, aos incisivos, caninos e pré-molares permanentes.

**Observação:** os molares permanentes não substituem nem são trocados por outros grupos de dentes e, por isso, podem ser chamados de dentes monofisários.

Popularmente, os dentes decíduos são conhecidos como dentes de leite, por sua semelhança de cor com o leite. Estes possuem menos porcentagem de sais de cálcio, por isso a cor branca-azulada ou branca-leitosa.



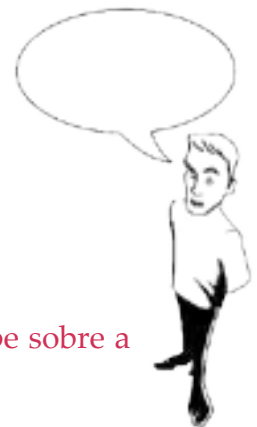#### ATIVIDADE 19

**Tipo da atividade:** individual

Anatomia Dentária II

**Responda em seu caderno**

Os seres humanos possuem 2 conjuntos de dentes. O que você sabe sobre a dentição decídua e a permanente?



**Como está constituído o aparelho mastigatório?**

O aparelho mastigatório humano está constituído de órgãos dentários, que compreendem os dentes e o periodonto (gengiva, ligamento periodontal, cimento e osso alveolar), os ossos da maxila e da mandíbula, a articulação temporomandibular, os músculos da mastigação, músculos cutâneos, língua, glândulas salivares, vasos e nervos.



## Conhecendo os Dentes

Os dentes são estruturas mineralizadas e resistentes, que se encontram implantados em alvéolos da maxila e da mandíbula, dispostos linearmente formando, assim, as arcadas dentárias, compondo o sistema dental.

De acordo com a classificação anatômica, os dentes são constituídos por três partes diferentes: a coroa, a raiz e o colo, cada uma com funções específicas.

Já morfologicamente, eles se dividem em quatro partes: o esmalte, a dentina, o cimento e a polpa.

### A Coroa Dentária

É a região da unidade dentária que podemos visualizar na cavidade bucal, já que se localiza acima do osso de suporte e da gengiva. Caracteriza-se, também, por estar protegida por esmalte dentário, o qual apresenta espessura diversa em toda a extensão da coroa; atua no processo de mastigação e sofre desgaste fisiológico e/ou patológico.

### O Colo Dentário Coberto

É a região do dente identificada por uma compressão que fica situada entre a coroa e a raiz. Apresenta uma linha tortuosa específica para cada unidade dentária.

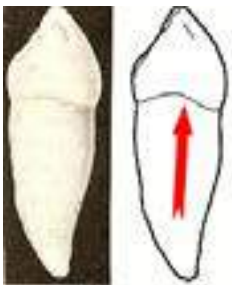


Fig. 22: Unidade dentária.

Fonte: <http://hsmenezes.dominiotemporario.com/images/sinuosidade.PNG>

### A Raiz Dentária

É a parte da unidade dentária que não podemos visualizar. Está fixada no osso alveolar e se apresenta revestida por cimento. Aguenta as forças mastigatórias e se relaciona com o osso alveolar por meio da inserção das fibras do ligamento periodontal. É constituída por dentina, protege a parte radicular da polpa dental. A forma, o tamanho e o número podem variar a depender do dente ou grupo dental e da pessoa.



Fig 23: Dentes da arcada permanente/ Variação do número de raízes conforme o dente.

Fonte: <http://hsmenezes.dominiotemporario.com/images/ANATO03.JPG?678>



## O Esmalte Dentário

Reveste completamente a coroa e é a substância mais dura do corpo humano, porém permeável, sendo constituído por cerca de 96% de substâncias minerais e 4% de água. É constituído por prismas de esmalte que são assentados em camadas durante a fase de calcificação.

## A Dentina

É constituída por uma massa bastante espessa, que se situa ao lado do esmalte da coroa e do cemento da raiz. Composta por células chamadas odontoblastos, a dentina é menos mineralizada que o esmalte e é ela que define o formato da unidade dentária, pois se caracteriza por se encontrar de forma contínua e ininterrupta na coroa e a raiz. É formada também por canalículos dentinários e tem a função de proteger a polpa dentária.




Fig. 24: Dentina/canalículos dentinários.

Fonte: <http://hsmenezes.dominiotemporario.com>

## A Polpa Dentária

É um tecido formado por uma estrutura que contém vasos sanguíneos, linfáticos e tecido nervoso, localizado na região mais interna do dente, na cavidade pulpar. Esta cavidade estende-se da coroa, na sua porção coronária, à raiz pelo canal radicular, ao fim do qual existe uma abertura, o forame apical, por onde passam os sistemas de nutrição, drenagem e inervação.

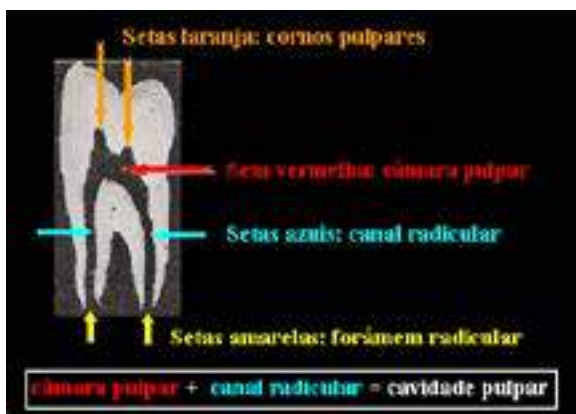

Fig. 25: Polpa dentária.

Fonte: <http://hsmenezes.dominiotemporario.com>

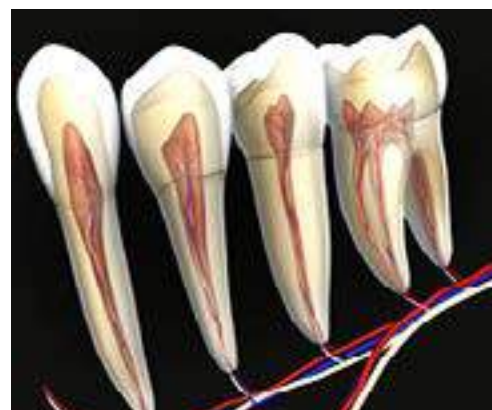


Fig. 26: Polpa dentária.

Fonte: <http://hsmenezes.dominiotemporario.com>

Os dentes são suportados na boca por estruturas importantes que compõem o periodonto de sustentação e o periodonto de proteção, que se constituem de três tecidos conjuntivos - dois mineralizados e um fibroso: osso alveolar propriamente dito, cemento, ligamento periodontal e gengiva.

- O **osso alveolar** é o osso do maxilar que circunda o dente. Desta estrutura partem as fibras do ligamento periodontal, em direção ao cemento dentário.
- O **ligamento periodontal** é o principal responsável pela fixação dos dentes ao osso. Trata-se de um tecido de tipo conjuntivo (constituído essencialmente por diversos tipos de fibras).
- As **gengivas** são o tecido cor-de-rosa, que rodeia os dentes e o osso, formando uma barreira protetora ao nível da união com o colo do dente.
- O **cemento** é o tecido que envolve a raiz. As fibras do ligamento periodontal unem fortemente o cemento ao osso alveolar. O cemento representa um tecido conjuntivo mineralizado, avascular, que tem como principal função a inserção de fibras do ligamento periodontal à raiz do dente. Trata-se de um tecido muito semelhante ao osso, porém não possui a capacidade de remodelação, no entanto, geralmente, é mais resistente à reabsorção. A deposição do cemento é contínua e sua espessura na superfície radicular aumenta com a idade. Os desgastes do esmalte são compensados pela formação constante, porém intermitente do cemento radicular. É a erupção passiva do dente.

O cemento possui também a função de reparação, serve como maior tecido reparador para as superfícies das raízes. Danos aos dentes, como o caso de fraturas ou reabsorções, que envolvem tanto cemento como dentina, podem ser reparados pela aposição de novas camadas de cemento.

### Os Quatro Grupos Dentários e suas Faces

De acordo com suas características os dentes podem ser divididos em quatro grupos: os incisivos, os caninos, os pré-molares e os molares.

O conhecimento dos detalhes anatômicos e das características histofisiológicas dos grupos de dentes permanentes e decíduos são de fundamental importância para a realização de uma boa inserção de material restaurador que, aliado aos princípios de natureza biológica e mecânica do preparo cavitário, permitirá o restabelecimento anatomo-funcional do dente.

#### E quais são as faces dos dentes?

- lingual ou palatina - está voltada para a língua nos dentes inferiores ou para a face palatina nos dentes superiores;
- vestibular - está voltada para os lábios e bochecha;
- mesial - face de contato que está mais próxima ao plano mediano;
- distal - face de contato que está mais distante do plano mediano;

- oclusal ou incisal - porção do dente que entra em contato com os dentes antagonistas quando estão em oclusão.

### As funções dos dentes

#### •Mastigatória

É o processo inicial da digestão dos alimentos através de sua fragmentação e consequente redução das substâncias alimentares em partículas que possam ser deglutidas.

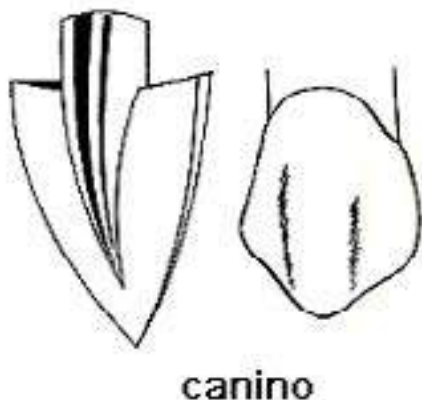
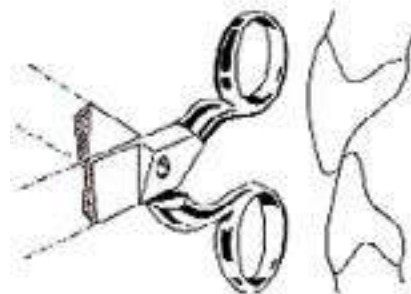


Fig. 28. Canino.

Fonte: <http://hsmenezes.dominiotemporario.com>

Já os caninos possuem formato volumoso e uma ponta definida que dilacera ou rasga os alimentos.



incisivo

Fig. 27. Incisivo.

Fonte: <http://hsmenezes.dominiotemporario.com>

Os incisivos, por terem a forma biselada, permitem cortar os alimentos em partículas menores. A prensão dos alimentos é efetuada em conjunto pelos dentes incisivos e os lábios.

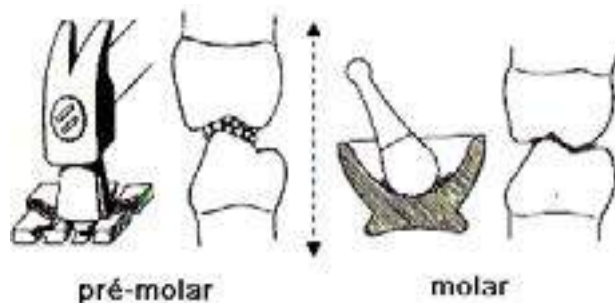


Fig. 29 Dentes Pré-molar e Molar.

Fonte: <http://hsmenezes.dominiotemporario.com>

Os pré-molares e molares, com suas formas complexas, são aptos a triturar ou moer os alimentos.

#### •Fonética

Cada dente participa de modo ativo na articulação dos sons e, em conjunto, funcionam como uma caixa de ressonância, semelhante à boca, às fossas nasais, à faringe e aos seios paranasais.

#### •Estética

Numa perspectiva morfológica, os dentes fazem parte da composição do sorriso, servem de apoio para a musculatura facial e participam da harmonia do terço inferior da face em relação ao restante da cabeça.

### • Manutenção

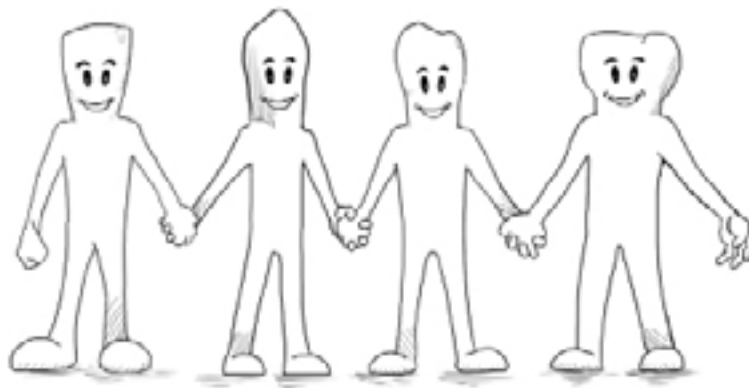
Além de manter a sua posição no arco dental, preserva também a posição dos dentes antagonistas e adjacentes e a integridade dos tecidos paradentais.



### ATIVIDADE PRÁTICA 3

**Tipo da atividade:** coletiva

Os grupos dentários



Reúnam-se em grupos e escolham um grupo de dente para pesquisar detalhes sobre sua anatomia. Montem um painel e desenhem os dentes escolhidos, mostrando suas características e funções. Em seguida, apresentem para toda a turma. Durante a apresentação, os componentes de cada grupo irão representar o dente escolhido usando máscaras com o formato do dente em questão.

## 4 NOTAÇÃO DENTÁRIA

É uma fórmula prática de registrar e/ou determinar a posição de cada unidade dentária no arco, assim como suas respectivas características anatômicas, especificando qual é o elemento a que se refere, em que arcada este se encontra e a qual dentição ele pertence (temporária ou permanente).

### Divisão de Dentes por Quadrantes

É o modo de registro em que duas linhas perpendiculares entre si dividem o plano em quadrantes, uma linha vertical que equivale à linha mediana e uma linha horizontal que representa a linha de oclusão. Estas linhas dividem o arco dental em hemiarcada. Cada dente de uma hemiarcada é representado por um número específico, sendo este em algarismo romano para a dentição decídua e em algarismo arábico para a dentição permanente.

## Sistema de Dois Dígitos

É um método proposto por Jochem Viehl, de Berlim, Alemanha, foi aprovado pela Federação Dental Internacional, Federation Dentaire Internationale (FDI), e aceitado pela Organização Internacional de Normas na Forma de Identificação de Vítimas de Catástrofes da Interpol. O sistema de dois dígitos serve como um método padronizado e torna fácil a sua compreensão, uso e ensino.

O sistema consiste na enumeração dos dentes permanentes e decíduos com dois algarismos arábicos representando cada elemento de um hemiarco. O primeiro dígito corresponde ao quadrante em que o elemento dental se situa, e o segundo ao número do dente no arco, seguindo a quadro de codificação das unidades dentárias abaixo. A numeração dos quadrantes direciona-se no sentido horário a partir do correspondente ao quadrante superior direito, reservando os dígitos de 1 a 4 aos dentes permanentes e de 5 a 8 para os temporários.

**Quadro 1: Codificação das unidades dentárias permanentes e decíduas**

Número da unidade dentária permanente	Unidade dentária	Número da unidade dentária decídua
1	Incisivo central	1
2	Incisivo Lateral	2
3	Canino	3
4	1º Pré-molar	--
5	2º Pré-molar	--
6	1º Molar	4
7	2º Molar	5
8	3º Molar	--

O **quadrante 1** corresponde ao lado superior direito da dentição permanente. Todos os dentes deste lado são numerados por dois dígitos, sendo que o primeiro é o número 1 e o segundo dígito é o número do dente do quadrante, relacionando, assim, o incisivo central superior direito (dente 11), o incisivo lateral superior direito (dente 12), e assim sucessivamente, até o 18, que se refere ao 3º molar superior direito.

O **quadrante 2** corresponde ao lado superior esquerdo. Todos os dentes deste quadrante são numerados primeiramente com o dígito 2 e, em seguida, com o número correspondente ao dente. Exemplo: a unidade dentária 22 que corresponde ao incisivo lateral esquerdo.

O **quadrante 3** corresponde ao lado inferior esquerdo, seguindo a mesma regra. Exemplo: a unidade dentária 33 corresponde ao canino inferior esquerdo.

O **quadrante 4** corresponde ao lado inferior direito. Por exemplo: a unidade dentária 45 corresponde ao 2º pré-molar inferior direito.



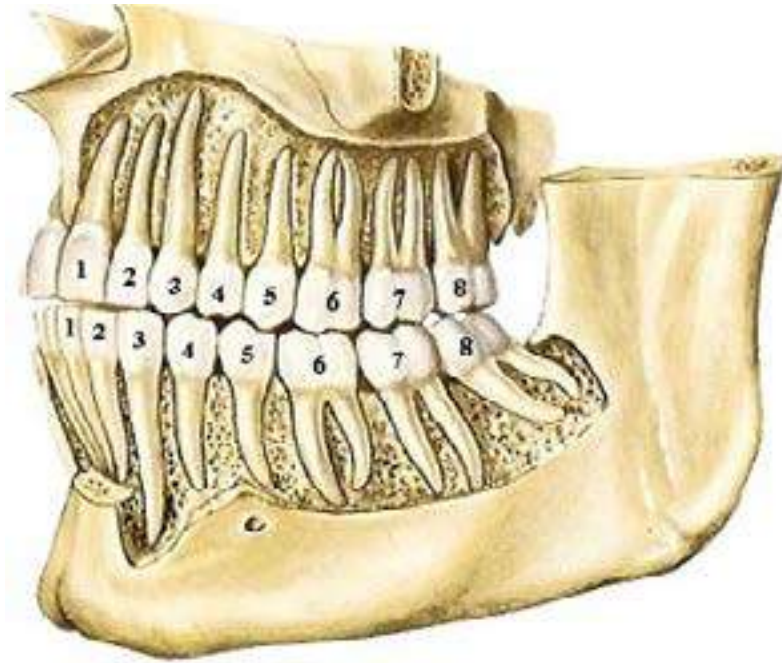


Fig. 30: Número da unidade dentária no quadrante.  
 Fonte: [http://www.hs-menezes.com.br/anatomia\\_6.html](http://www.hs-menezes.com.br/anatomia_6.html)

D	superior direito								superior esquerdo								E
	18	17	16	15	14	13	12	11	21	22	23	24	25	26	27	28	
	48	47	46	45	44	43	42	41	31	32	33	34	35	36	37	38	
	inferior direito								inferior esquerdo								

Fig. 31: Sistema de dois dígitos/ dentes permanentes.  
 Fonte: [http://www.hs-menezes.com.br/anatomia\\_6.html](http://www.hs-menezes.com.br/anatomia_6.html)

Para a dentição decídua: Segue o mesmo raciocínio

**Quadrante 5** - quadrante superior direito

**Quadrante 6** - quadrante superior esquerdo

**Quadrante 7** - quadrante inferior esquerdo

**Quadrante 8** - quadrante inferior direito.

Os periodontistas costumam dividir a boca em seis partes, cada uma delas

D	superior direito					superior esquerdo					E
	55	54	53	52	51	61	62	63	64	65	
	85	84	83	82	81	71	72	73	74	75	
	inferior direito					inferior esquerdo					

Fig. 32: Sistema de dois dígitos/ dentes decíduos.  
 Fonte: [http://www.hs-menezes.com.br/anatomia\\_6.html](http://www.hs-menezes.com.br/anatomia_6.html)

chamada de sextante. As numerações utilizadas para cada sextante são as mesmas para dentição permanente e decídua. Desta forma, os sextantes são divididos em: molares e pré-molares superiores direito (1); incisivos centrais, laterais e caninos superiores (2); molares e pré-molares superiores esquerdos (3); molares e pré-molares inferiores esquerdos (4); incisivos centrais, laterais e caninos inferiores (5); molares e pré-molares inferiores direito (6).

### Dentes Permanentes

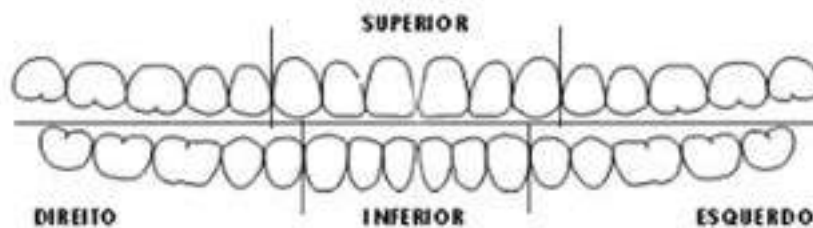


Fig. 33: Sistema de dois dígitos/ dentes decíduos.  
Fonte: [http://www.hs-menezes.com.br/anatomia\\_6.html](http://www.hs-menezes.com.br/anatomia_6.html)



#### ATIVIDADE PRÁTICA 4

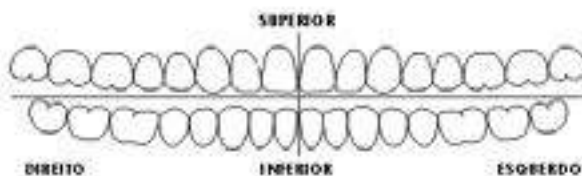
**Tipo da atividade:** individual

Notação Dentária

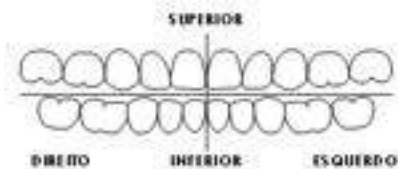
#### 1º momento

Numere, no desenho a seguir, todos os dentes de acordo com o sistema de dois dígitos:

#### Dentes Permanentes



















#### Dentes Decíduos



#### 2º momento

Agora, utilize as nomenclaturas e as cores seguintes, para preenchimento de cinco odontogramas, que serão fornecidos pelo docente, de acordo com os casos clínicos a serem relatados:



	- cárie ou recidiva	- (aberto) - (cor vermelha)
	- restauração OK	- (fechado) - (cor azul)
	- restaurado concluído	- (fechado) - (cor vermelha)
	- extração indicada	- (Ei - permanente) - (cor vermelha) (ei - decíduo)
	- extraído	- (cor vermelha) -
	- ausente no arco	- (cor azul) - (independente da causa)
	- coroa metálica instalada	- (cor azul)
	- coroa metálica a executar	- (cor vermelha)
	- coroa metálica executada	- (cor vermelha)
MB	- mancha branca	{ MBA - mancha branca ativa MBI - mancha branca inativa
	- prótese total	
PF	- prótese fixa	
PR	- prótese removível	
	- tratamento endodôntico realizado	- (cor azul)
	- indicação de tratamento endodôntico	- (cor vermelha)
	- tratamento endodôntico realizado	- (cor vermelha)
	- bolsa periodontal	(sondagem)
M <sub>1</sub>	- mobilidade	(grau 1)
M <sub>2</sub>	- mobilidade	(grau 2)
M <sub>3</sub>	- mobilidade	(grau 3)
	- retração gengival	- (cor vermelha)
	- lesão de furca	
	- inserção muscular	

## 5. FUNDAMENTOS DE EMBRIOLOGIA

É importante que o ASB tenha um conhecimento teórico básico sobre a embriologia na espécie humana, para o melhor desenvolvimento das competências e habilidades; compreendendo sobre a reprodução sexuada e sobre as principais fases e as ocorrências marcantes durante o desenvolvimento embrionário.

## O que é Embriologia?

A **Embriologia** é a parte da Biologia que estuda o **desenvolvimento dos embriões animais**. Porém, há grandes variações, visto que os animais invertebrados e vertebrados apresentam muitos **aspectos e níveis evolutivos diferentes**, como multiplicação de células através de mitoses sucessivas; crescimento, devido ao aumento do número de células e das modificações volumétricas em cada uma delas; diferenciação ou especialização celular, com modificações no tamanho e forma das células que compõem os tecidos. Estas alterações é que tornam as células capazes de cumprir suas funções biológicas (SANTOS, 2008).

A fecundação consiste em um evento em que há união do espermatozóide (gameta masculino) com o óvulo (gameta feminino). Isso resulta na constituição do zigoto ou célula-ovo.

## A Reprodução Sexuada e o Desenvolvimento Embrionário

Para acontecer a **reprodução sexuada** é necessário que ocorra a fecundação, o que possibilita a mistura dos caracteres genéticos das populações de uma espécie.



### Curiosidade

Alguns animais também são capazes de reproduzir-se de forma assexuada, ou seja, sem a influência de gametas, produzindo seres a partir de divisões do corpo de quem os gera.

## Gametogênese

A fertilização desencadeia os vários processos para o desenvolvimento humano. Apenas os organismos capazes de realizar a reprodução sexuada é que desenvolvem o processo de gametogênese. Esse processo ocorre nas gônadas, órgãos que já estudamos anteriormente. É através dele que serão determinadas as características que distinguem os machos das fêmeas.

Os gametas, femininos e masculinos, iniciam sua constituição de maneira semelhante, por meio da divisão celular. Um evento importante da gametogênese consiste na meiose que irá originar células haplóides, que irá apresentar a diminuição à metade da quantidade de cromossomos das células. Na fecundação, acontece a união de dois gametas haplóides, retomando o número diplóide característico de cada espécie. Geralmente, a espermatogênese, ou gametogênese masculina, e a ovulogênese, ou gametogênese feminina seguem caminhos similares.

## ATENÇÃO

Em todos os embriões de vertebrados, certas células são selecionadas em estágios iniciais do desenvolvimento como progenitores de gametas. Estas células germinativas primordiais migram para as gônadas em desenvolvimento, as quais formarão os ovários nas fêmeas e os testículos nos machos (SANTOS, 2008. p. 8).



Os ovócitos são células muito especializadas, com objetivos exclusivos de gerar um novo ser. Estas células são geradas pelo ovário através do processo da ovogênese e são expulsas durante a ovulação. O ovócito é empurrado e levado para a trompa uterina, onde pode ser fertilizado, gerando assim, um novo ser.

Nos homens, por outro lado, a espermatogênese só é iniciada nos testículos a partir da puberdade. Os espermatozoides são, geralmente, as menores células do organismo e se apresentam com flagelos que os conduzem ao óvulo por meio de um ambiente aquoso e auxiliam na sua entrada pelo envoltório do óvulo.

Ao encontro do gameta masculino com o feminino dá-se o nome de **Fecundação**, que compreende todos os eventos, desde a penetração da membrana do óvulo pelo acrossomo do espermatozoide até a união dos cromossomos do espermatozoide e do óvulo em um só núcleo, restaurando o número diplóide de cromossomos (SANTOS, 2008).

### **Maturação Sexual**

As gônadas e os órgãos reprodutores acessórios já estão presentes desde o nascimento, mas permanecem relativamente pequenos e não funcionais até o início da puberdade, período da vida mais ou menos dos 10 aos 14 anos de idade (SANTOS, 2008). Nessa época ocorrem, entre a infância e a adolescência, diversas transformações no organismo tanto dos meninos como das meninas (algumas já comentadas anteriormente) e, na maioria das vezes, essas mudanças estão relacionadas com o início da preparação para a reprodução, ocorrendo em consequência da atividade hormonal. Porém, a atividade sexual não depende exclusivamente de alterações físicas, levamos em conta também os fatores culturais, religiosos, familiares, psicológicos, que podem interferir no início da vida sexual de um indivíduo, mesmo que o organismo esteja fisicamente pronto para a atividade sexual após a puberdade.

Algumas modificações externas podem ser destacadas: nas mulheres, as mudanças ósseas, como o aumento da estatura e o alargamento do quadril, estão relacionadas à gestação e ao parto; o crescimento das mamas está relacionado à produção de leite para alimentar o bebê. Nos homens, o pênis adquire maior sensibilidade e passa a funcionar também como órgão copulatório/reprodutivo (SANTOS, 2008).

## Etapas do Desenvolvimento Embrionário;

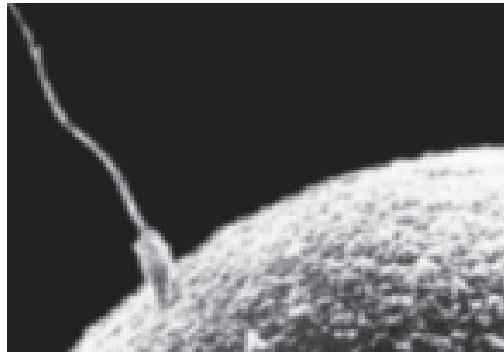


Fig. 34: Fecundação.  
Fonte: Santos, 2008.

### A Segmentação do Ovo

Após a fecundação, a célula-ovo, também designada de zigoto, segmenta-se em dois blastômeros que logo a seguir se multiplicam, formando 4,8,16,32,64 etc. até constituir um maciço celular que, por conta de sua semelhança com a amora, recebeu o nome de **mórula**. Esta segmentação pode apresentar variações dependendo do tipo de óvulo, do qual se originou o zigoto, podendo ser: total igual, quando a célula-ovo se divide em dois blastômeros iguais alécitos e metalécitos; total desigual, resultando em blastômeros heterolécitos; parcial discoidal, com óvulos telolécitos de aves e répteis, nos quais o vitelo não sofre segmentação e só ocorre a cicatrícula; e segmentação parcial superficial, resultando em óvulos centrolécitos, como os das moscas, por exemplo (SOARES, 1998).

### Mórula

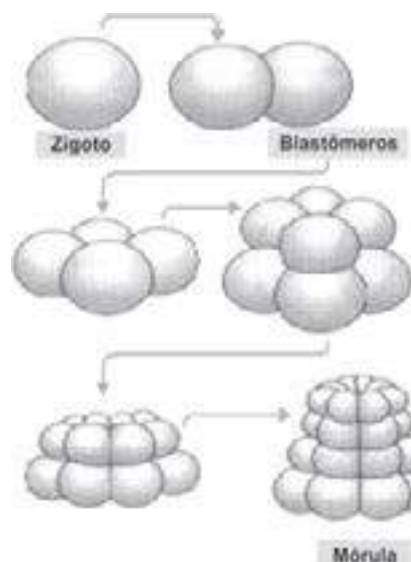


Fig. 35: Estágio de multiplicação celular.  
Fonte: Santos, 2008.

Em seguida, a clivagem direciona a uma etapa conhecida como blástula que tem como característica a sua fase multicelular e apresenta uma cavidade interior chamada blastocele. A massa total da **blástula** é menor do que a do ovo.

### Blástula

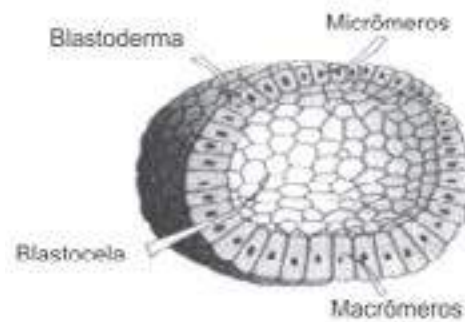


Fig. 36: Estágio de multiplicação celular.  
Fonte: Santos, 2008.

Um processo chamado de gastrulação tem a competência de transformar a blástula em um embrião bilateral (gástrula), que já apresenta a estrutura básica do adulto.

### Gástrula

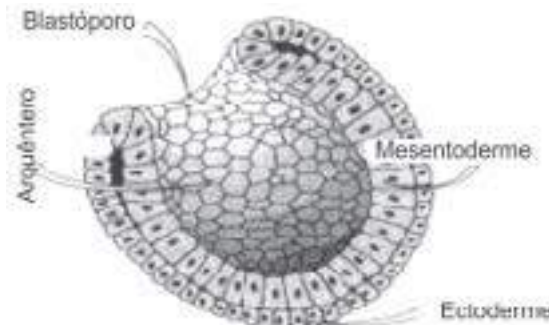


Fig. 37: Gástrula. Fonte: Santos, 2008.

O processo conhecido como nêurula tem como objetivo formar o tubo neural. A placa neural apresenta-se como um espessamento na linha média da camada externa que reveste o embrião (ectoderma embrionário). O processo de neurulação consiste no desenvolvimento da placa neural e o seu dobramento para formar o tubo neural.

### Nêurula

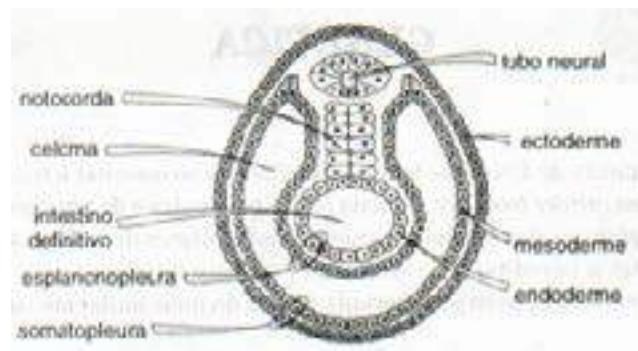


Fig. 38: Nêurula. Fonte: Santos, 2008.

Seguindo-se à gastrulação, ocorre o processo de organogênese onde apresenta a característica do desenvolvimento embrionário, ou seja, da formação de órgãos. Há uma maior estruturação dos três folhetos germinativos e acontecem as divisões e especializações das células.

“Na quarta semana, o embrião é formado por milhões de células, com esboço da maioria dos sistemas vitais. Seu tamanho nesta etapa é de 6mm” (SANTOS, 2008. p.34).

As cinco primeiras semanas são usualmente denominadas de período embrionário, devido ao acelerado desenvolvimento do embrião. Há, nesse período, a formação dos importantes órgãos e sistemas do corpo.

### 1º mês de vida intrauterina (VIU)

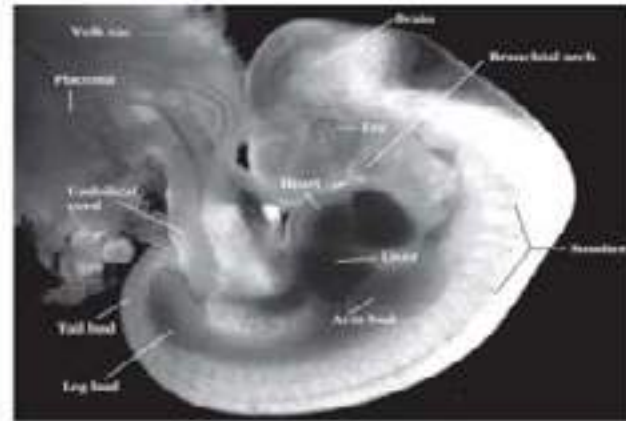


Fig. 39: Primeiro mês de vida intrauterina . Fonte: Santos, 2008.

### Quadro 2: Ocorrências marcantes no desenvolvimento embrionário humano

Idade do embrião	Evento
24 horas	Primeira divisão do zigoto, com formação de duas células.
3 dias	Chegada do embrião à cavidade uterina.
7 dias	Implantação do embrião no útero.
2,5 semanas	Organogênese em curso. Início da formação da notocorda e do músculo cardíaco; formação das primeiras células sanguíneas, do saco vitelínico e do cório.
3,5 semanas	Formação do tubo nervoso. Primórdios de olhos e orelhas já são visíveis; diferenciação do tubo digestório, com formação das fendas na faringe e início de desenvolvimento do fígado e do sistema respiratório; o coração começa a bater.
4 semanas	Aparecimento de brotos dos braços e pernas; formação das três partes básicas do encéfalo.
2 meses	Início dos movimentos. Já é possível identificar a presença de testículos ou ovários; tem início a ossificação; os principais vasos sanguíneos assumem sua posição definitiva.
3 meses	O sexo já pode ser identificado externamente; a notocorda degenera.
4 meses	A face do embrião assume aparência humana.
3º trimestre	Os neurônios tornam-se mielinizados; ocorre grande crescimento do corpo.
266º dias	Nascimento.

Fonte: AMABIS, J. M.; MARTHO, G. R. Biologia – Biologia das Células. 2 ed. São Paulo: Moderna, 2004 .

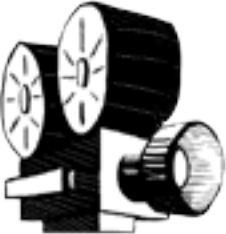



## ATIVIDADE 20

Tipo da atividade: coletiva

Fundamentos de Embriologia



Assistam o vídeo sobre Embriologia e discutam sobre os pontos principais.



## 6. ODONTOGÊNESE

### Formação da Lâmina Dentária

O processo de formação dos dentes se inicia para os dentes decíduos e alguns dentes permanentes ainda dentro do útero. Quando o embrião está com 6 a 7 semanas de vida intrauterina (VIU), certas áreas do epitélio bucal começam a proliferar numa proporção mais rápida do que as células das áreas adjacentes, formando uma faixa de epitélio, que será o futuro arco dentário (MJOR, 1990). Esta faixa de epitélio divide-se em dois processos: um direcionado mais para o lado vestibular e outro mais profundamente, para o lado lingual ou palatino, formando a **lâmina dentária** e, conseqüente, formação dos dentes.

**Etapas da lâmina dentária de acordo com a atividade funcional e sua cronologia:**

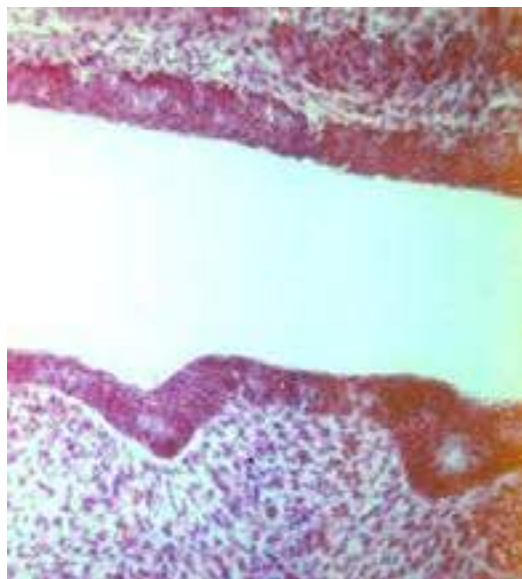


Fig. 40: Início da formação da lâmina dentária.  
Fonte: <http://www.foar.unesp.br/Atlas/>

**Lâmina primária:** ocorre a proliferação nesta fase desde a sexta a sétima semana de vida intrauterina (VIU) e vai até o segundo mês de VIU. Tem relação apenas com a formação dos dentes decíduos.

**Lâmina secundária:** acontece aproximadamente a partir do quinto mês de VIU indo até os dez meses de idade. Nesta etapa podemos observar a formação dos dentes permanentes de substituição: incisivos, caninos e pré-molares.

**Lâmina terciária:** acontece desde o quarto mês de VIU até cinco anos de idade. Há um crescimento da lâmina primária para distal e, conseqüentemente, um alongamento das arcadas, formando a lâmina terciária. Neste local surgirão os molares permanentes.

**Quadro 3: Período da formação e Estruturas da lamina dentária**

Período da formação	Estruturas – início da formação
6 – 7 semanas de VIU	Lâmina dentária (11 mm)
2º mês de VIU	Dentição decídua completa
4º mês de VIU	1º molar permanente
5º mês de VIU	Dentes permanentes sucessores
10 meses de idade	2º Pré-molar
1 ano de vida	2º molar
5 anos de vida	3º molar

Fonte: VELLINE, 1997.

### Desenvolvimento do Germe Dental

Quais as modificações que acontecem na forma do germe dental?

Considerando-se que a proliferação e a histodiferenciação das células ectodérmicas do órgão dental e ectomesênquima adjacentes é um processo contínuo e progressivo, as modificações que ocorrem na estrutura do germe dental dividem-se em três estágios:

#### 1º) Estágio de botão ou broto

Tem início, aproximadamente, na 7ª semana de VIU e é apresentada como uma projeção inicial do desenvolvimento do órgão dental. Nesta fase, acontecem colonizações epiteliais para o ectomesênquima dos maxilares. A partir daí, formam-se grupos compactos de células arredondadas em 10 locais diferentes da lâmina dentária em cada arcada (superior e inferior), que definem a disposição que terão os dentes decíduos. Os botões aparecem em tempos diferentes. Surgem primeiro os que formarão os futuros incisivos inferiores, na região anterior da mandíbula

Nessa fase, há um aumento de volume do germe dentário e podemos observar uma atividade de divisão celular intensa resultando em rápida proliferação (MJOR, 1990).

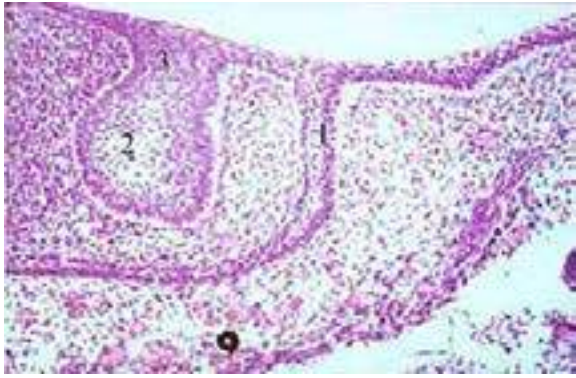

Fig. 41: Estágio em Botão.

Fonte: <http://www.foar.unesp.br/Atlas/odontogenese/1DD.jpg>

1. Lâmina Vestibular
2. Botão Dentinário
3. Lâmina Dentária Primária

### 2º Estágio de capuz ou casquete

À medida que o botão dentário se desenvolve, ele aumenta de tamanho e apresenta uma forma de capuz. Esse processo ocorre devido ao desenvolvimento distinto em diversos locais do botão, levando a formação da etapa de capuz, à qual fica caracterizada por uma invaginação do epitélio no ectomesênquima vizinho (MJOR, 1990).

Nesta fase de crescimento, já inicia um delineamento dos elementos que irão formar o órgão dentário e de seus tecidos de suporte. Nesta fase podemos observar os seguintes elementos: a lâmina dentária, órgão do esmalte, a papila dentária e o folículo dentário.

### 3º Estágio de campânula ou sino: Histodiferenciação

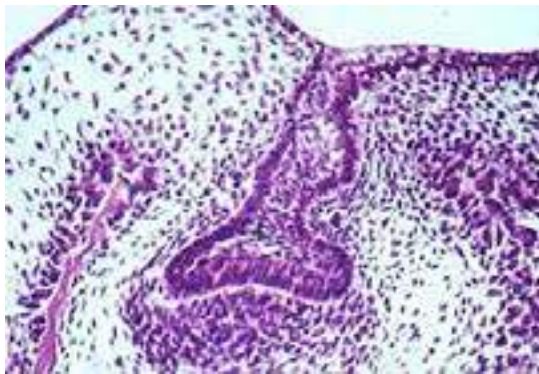


Fig 42: Estágio em Capuz.

Fonte: <http://www.foar.unesp.br/Atlas/>

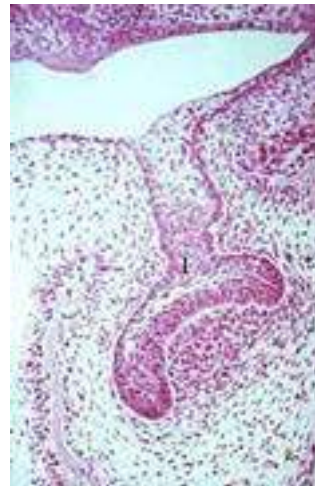


Fig 43: Estágio em Capuz.

Fonte: <http://www.foar.unesp.br/Atlas/>

É a fase de germe dentário propriamente dita ou fase de desenvolvimento do dente. Nesta fase, observa-se um desenvolvimento significativo nas áreas mais periféricas do capuz e maior diferenciação das células epiteliais. É nesse estágio que se inicia a deposição de tecidos mineralizados.

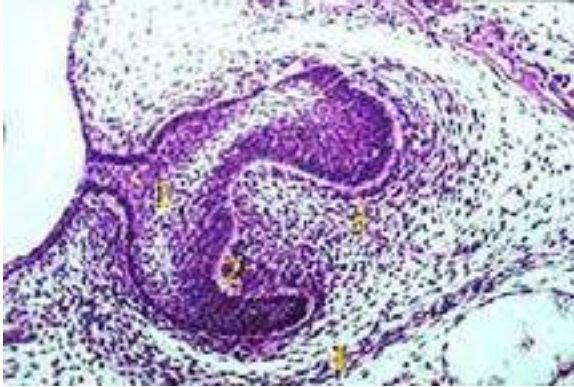


Fig. 44: Estágio em Campânula 1.  
Fonte: <http://www.foar.unesp.br/Atlas/>

1. Formação da Campânula
2. Células da Papila Dentária
3. Vaso Sanguíneo em Formação
4. Saco ou Folículo Dentário

Nesta fase, o órgão dental é constituído das seguintes estruturas:

**Epitélio interno e externo do órgão do esmalte** – as células mais periféricas do órgão do esmalte fazem parte do epitélio externo, e as células da concavidade fazem parte do epitélio interno do órgão do esmalte.

**Estrato intermediário** - é organizado de modo que determinadas camadas de células ficam localizadas entre o epitélio dental interno e o retículo estrelado. Esta nova estrutura é fundamental para formação do esmalte, já que, nesta nova camada de células ocorre a elaboração de uma enzima, a fosfatase alcalina, indispensável para a mineralização do esmalte.

**Retículo estrelado** – Nesta fase ocorre acúmulo de líquido intercelular, consequentemente as células localizadas na área central do órgão dentário ficam separadas entre si e assumem um formato de estrela, com significativos prolongamentos.

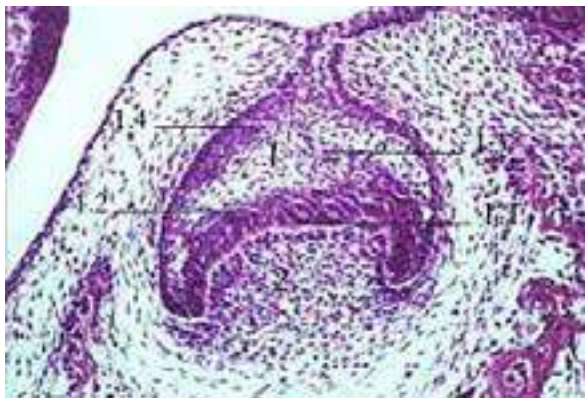


Fig. 45: Estágio em Campânula 2.  
Fonte: <http://www.foar.unesp.br/Atlas/>

1. Órgão Dentário
  - 1.1 Células do epitélio interno
  - 1.2 Células do estrato intermediário
  - 1.3 Células do retículo estrelado
  - 1.4 Células do epitélio externo
2. Papila dentária

À medida que o tecido mineralizado se forma vai dando um desenho característico à coroa do dente.

No final do estágio de campânula, o epitélio externo se organiza em pregas, onde se juntam os capilares, ofertando nutrição ao órgão do esmalte.



**Papila dentária** – consiste em um órgão que tem a atribuição de formar a dentina e polpa dentária. Além disso, é importante comentar sobre a sua função de modelar a forma da coroa do futuro dente.

**Saco ou folículo dentário** – consiste em dar origem ao osso alveolar, cimento e ligamento periodontal. Antes da formação dos tecidos dentários, o folículo dentário assemelha-se a uma cápsula. Com o desenvolvimento da raiz, as fibras do folículo dentário se diferenciam em fibras do ligamento periodontal e ficam mergulhadas no osso alveolar e no cimento. À medida que a raiz se forma, o dente vai se aproximando do epitélio bucal e acaba erupcionando.

Quando toda a raiz já está formada, o dente estará na posição aproximada que permanecerá por toda a vida.

### **A Influência dos Fatores Nutricionais no Desenvolvimento Dentário**

Deve-se ter em mente que existem fatores importantes que irão determinar, durante o período de desenvolvimento dentário, certas particularidades na estrutura final do dente. Um dos fatores é a constituição genética, porém não devemos esquecer que a saúde geral do indivíduo também influencia e modifica o processo de desenvolvimento dentário.

As malformações que ocorrem nas estruturas dentárias podem ser resultados de deficiências vitamínicas. A carência de vitamina A pode estar relacionada a um esmalte hipoplásico ou mal formado. Diante de uma deficiência de vitamina C, a dentina encontra-se depositada de modo irregular. A deficiência de vitamina D conduz a uma calcificação da dentina defeituosa e a hipoplasia no esmalte do dente.

Mais adiante será estudado sobre o flúor, que é um agente importante de prevenção à cárie e influencia a composição química do dente em desenvolvimento, e sua eventual susceptibilidade à deterioração. A ingestão de quantidades adequadas de flúor durante o desenvolvimento do dente e o seu uso tópico, resulta em um aumento desse elemento no esmalte e na dentina.

Os fatores nutricionais influenciam, significativamente, durante a odontogênese, no que diz respeito à resistência das estruturas dentárias à cárie, porém, sabe-se que, sendo a cárie uma doença multifatorial, a dieta, isoladamente, seria incapaz de induzir à cárie. Estudos apontam também para um retardo na erupção dos dentes em crianças mal nutridas. Durante a gestação ocorre a formação dos dentes decíduos e permanentes. No 2º ou 3º mês de gestação tem início o desenvolvimento dos dentes decíduos e vários meses antes do nascimento, inicia-se o desenvolvimento dos dentes permanentes. Por isso, os nutrientes maternos devem ser adequados para a formação da maior parte dos dentes. Deficiências nutricionais graves durante a gestação podem ocasionar malformações das estruturas da cavidade bucal, incluindo os dentes (SALGADO, 2002).

As proteínas são componentes fundamentais para o desenvolvimento saudável do esmalte e da dentina. Os carboidratos e as vitaminas são também importantes para a adequada formação dos dentes.

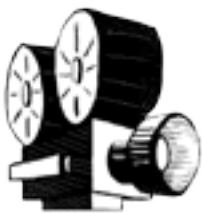O cálcio e o fósforo são fundamentais para a formação dos cristais de hidroxiapatita, resultando numa produção de esmalte e dentina bem calcificados e endurecidos.



### ATIVIDADE 21

**Tipo da atividade:** coletiva

#### Odontogênese



- 1 - Assistam ao vídeo sobre Odontogênese, discutam sobre as fases do desenvolvimento dentário e façam desenhos destas etapas.
- 2 – Você conhece algum distúrbio que possa estar relacionado às fases de formação dos dentes? Construam coletivamente um painel com os distúrbios que vocês conhecem.



## 6.1 Cronologia da Erupção Dentária

“A erupção é um complexo fenômeno resultante de causas variadas, que faz com que o dente, ainda incompletamente formado, migre do interior dos maxilares para a cavidade bucal” (VELLINE, 1997).

É importante que haja uma conservação das relações normais entre as dentições decídua e permanente, uma vez que o espaço disponível presumido pelo dente decíduo é considerado um elemento de fundamental importância para a erupção adequada dos dentes permanentes.

O processo de erupção pode ser observado considerando três fases que acontecem e são avaliadas como interdependentes. São elas: fase pré-eruptiva, eruptiva e pós-eruptiva.

O período pré-eruptivo compreende a fase intra-alveolar, que vai desde o início da formação do dente, até o contato da borda incisal ou triturante com o derma da mucosa bucal (BADARI, 1999).

No período de erupção propriamente dita, é que se dá o rompimento do epitélio bucal, com o conseqüente aparecimento do dente na boca (fase intrabucal), até o estabelecimento do contato dos dentes de um arco com os antagonistas (BADARI, 1999).

O período pós-eruptivo corresponde ao ciclo vital do dente, quando interrompe a erupção ativa e o dente entra em contato com o antagonista (fase oclusal). A partir deste momento, inicia-se a erupção contínua, ou seja, o dente prossegue a erupção com menor intensidade, quer devido ao desgaste de sua face triturante, quer devido à ausência (extração) do dente antagonista (BADARI, 1999).



### Estágios de Erupção

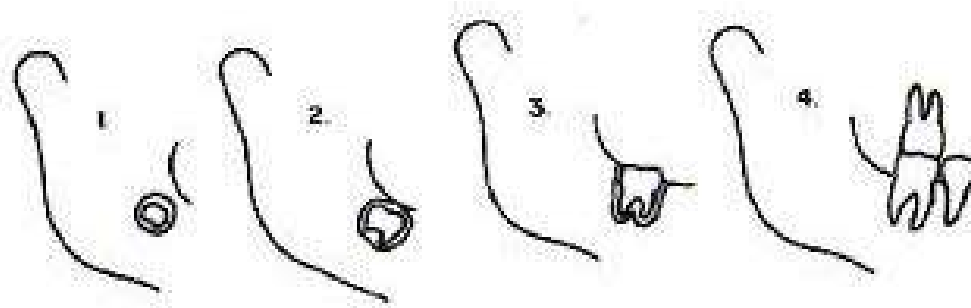


Fig. 46: Estágios de Erupção. 1. e 2. pré-eruptivo ou intra-alveolar; 3. intrabucal; 4. oclusal.

Fonte: <http://www.odontologia.com.br/imagens/dent-mista2.gif>

É importante conhecer a cronologia da erupção dentária e saber que esta tem relação com vários elementos, nos quais podemos citar os fatores genéticos, nutricionais, o grupo étnico, o clima, o gênero etc.

Nos indivíduos do gênero feminino, geralmente, há uma antecipação dos fenômenos de erupção dental com relação aos indivíduos do gênero masculino (BADARI, 1999).

Por volta do sétimo mês de vida intrauterina surge o primeiro dente na cavidade bucal. Trata-se do incisivo central inferior decíduo, enquanto que o primeiro molar permanente aparece na cavidade bucal, aproximadamente, aos seis anos de idade. Por volta dos dois anos e meio, a dentição decídua encontra-se completa e em funcionamento integral e entre os dez e doze anos a dentição mista dá lugar à permanente. Próximo aos 13 anos, todos os dentes permanentes já surgiram na cavidade bucal, com exceção do terceiro molar, o qual não podemos estabelecer uma idade precisa para seu irrompimento na cavidade bucal (YAMASAKI, 2005). Os quadros, a seguir, mostram um resumo da cronologia da erupção dos dentes permanentes e temporários.

**Quadro 4:** Demonstrativo da cronologia de erupção dos dentes decíduos

Arcada	Dente	Erupção
Superior	Incisivo central	7,5 meses de vida
	Incisivo lateral	8 meses de vida
	canino	16-20 meses de vida
	1º molar	12-16 meses de vida
	2º molar	20-30 meses de vida
Inferior	Incisivo central	6,5 meses de vida
	Incisivo lateral	7 meses de vida
	canino	16-20 meses de vida
	1º molar	12-16 meses de vida
	2º molar	20-30 meses de vida

Fonte: Logan e Kronfeld, modificado por McCall e Schour.

**Quadro 5:** Demonstrativo da cronologia de erupção dos dentes permanentes

Arcada	Dente	Erupção
Superior	Incisivo central	7 - 8 anos de idade
	Incisivo lateral	8 - 9 anos
	Canino	11 - 12 anos
	1º pré- molar	10 - 11 anos
	2º pré-molar	10 - 12 anos
	1º molar	6 - 7 anos
	2º molar	12 - 13 anos
Inferior	3º molar	17 - 21 anos
	Incisivo central	6 - 7 anos
	Incisivo lateral	7 - 8 anos
	Canino	9 - 10 anos
	1º pré- molar	10 - 12 anos
	2º pré-molar	11 - 12 anos
	1º molar	6 - 7 anos
2º molar	11 - 13 anos	
3º molar	17 - 21 anos	

Fonte: Logan e Kronfeld, modificado por McCall e Schour.



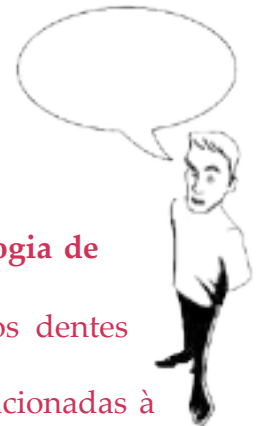## ATIVIDADE 22

**Tipo da atividade:** individual

Cronologia da Erupção Dentária

**Geralmente os dentes inferiores antecedem os superiores, na cronologia de erupção.**

1. Descreva toda a seqüência da cronologia de erupção para os dentes decíduos e permanentes.
2. Citar as condições locais e sistêmicas e como podem estar relacionadas à erupção dentária. Justifique.
3. Pesquise e escrevam sobre os distúrbios de erupção dentária.



## REFERÊNCIAS

- AMABIS, J. M.; MARTHO, G. R. **Biologia** – Biologia das Células. 2 ed. São Paulo: Moderna, 2004.
- ARRUDA, N.; D'ARRUDA, M. **Portal Saúde Brasil**. Disponível em: <<http://www.portalsaudebrasil.com/>>. Acesso em: 24 ago. 2011.
- BADARI, S. **Atuação Fonoaudiológica em Odontologia para Bebês**. CEFAC. Centro de Especialização em Fonoaudiologia Clínica - Motricidade Oral. SÃO PAULO. 1999.
- BRICOT, B. **Posturologia**. São Paulo: Ícone, 2004.
- CRUZ, D. **Ciências e educação ambiental** – O corpo humano – Volume único. São Paulo: Ática, 2001.
- DANGELO, J. G.; FATTINI, C. A. **Anatomia Humana Sistêmica e Segmentar**. 3 ed. São Paulo: Atheneu, 2007. p. 763.
- FERNANDES NETO, Alfredo Julio; et al. **Aparelho Estomatognático**. Univ. Fed. Uberlândia – 2006. <http://www.fo.ufu.br/sites/fo.ufu.br>.
- GAYOTTO, A. P. Cotidiano. **Folha de São Paulo**, Seção: SAÚDE, 24 out. 1999.
- GÓIS, D. N.; MELO, A. R.; PAIXÃO, Mônica Silveira. **Anatomia e Escultura Dental**. Aracaju: Texto Pronto, 2001.
- GOMES, T. R.V. **Insuficiência Respiratória Aguda: Uma Proposta para Assistência de Enfermagem na UTI**, 2008. Disponível em: Acessado: 25 de jan. de 2011.
- GRAY, Henry; GOSS, Charles Mayo (Ed.). **Anatomia**. 29. ed. Rio de Janeiro: Guanabara Koogan, 1977.
- HALL, J. E; GUYTON, A.C. **Tratado de Fisiologia Médica**. Rio de Janeiro: Guanabara. Koogan, 1997.
- KOHLER, G. I. – Órgão Dentário. In: PETRELLI, E. – **Ortodontia para Fonoaudiologia**. São Paulo, Lovise, 1992. p. 318.
- KREIA, TATIANA BANZATTO; TANAKA, ORLANDO, **Anatomia da Face e Dentária**. Acesso em: 27/2/2014. Disponível em <http://www.tanaka.com.br/orth01.htm>
- LOBÃO, W. J. M. **Secreções do Tubo Digestório**. Trabalho apresentado à disciplina Fisiologia do Curso de Odontologia da Universidade Federal do Maranhão. Centro de Ciências Biológicas e da Saúde. São Luís. 2009.
- LOBAS, C. S. et al. **Técnico em Saúde Bucal e Auxiliar em Saúde Bucal** – Odontologia de Qualidade. Rio Grande do Norte: Santos. 2010.

- LOPES, S. **Bio: Volume Único**. São Paulo: Saraiva, 2004.
- MACHADO, A. **Neuroanatomia Funcional**. 2 edição. São Paulo: Editora Atheneu. 2000.
- MARCONDES, L. **O Sangue**. São Paulo: Ática, 1996.
- MJOR, I. A. ; FERJERSKOV, O. **Embriologia e Histologia Oral Humana**. São Paulo: Médica Panamericana, 1990, p. 333.
- MONTEIRO. Érica. **Albinismo**. Disponível em: <http://dermatologia.kabunzo.com/>. Acesso em: 24 ago. 2011.
- MOTA, C. **Ciências – Aprender Juntos**. São Paulo: Edições SM, 2006.
- MUNIZ, A. A. P. **Atlas de Anatomia Ilustrado: A Máquina Humana – Sistemas e Funções**. São Paulo: Didática Paulista, 2006.
- NETTER, F. H. **Atlas de Anatomia Humana**. 2ed. Porto Alegre: Artmed. 2000.
- NEVILLE, B. W.; DAMM, D. D.; WHITE, D.K.: **Color Atlas of Clinical Oral Pathology**. Philadelphia: [s.n.) 1999.
- SALGADO, J. M. **Nutrição e Saúde dos Dentes das Crianças**. Rio de Janeiro: nutraceutica, 2002. Disponível em: <http://www.nutraceutica.com.br/crescerbem/> Acesso em: 21 mar. 2011.
- SAMPAIO, V. G.; REHER, P.. **Anatomia Aplicada à Odontologia**. Recife: Novo Ambiente, 1992.
- SANTOS, L. M. **Embriologia e Histologia Comparada**. Bahia: copyright. 2008.
- SHAFER, W. G.; HINE, M.; LEVY, B. **Tratado de Patologia Bucal**. 4 edição . Rio de Janeiro: Guanabara,. 1987.
- SILVA, L. G.; GOLDENBERG, M. **A Mastigação no Processo de Envelhecimento**. Rev. CEFAC 2001; v.3 p. 27-35.
- SOARES, J. L. **Fundamentos de Biologia: A Célula, os Tecidos Embrionários**. Volume I, São Paulo: Scipione, 1998.
- SOBOTTA, J.; BECKER, H. Sobotta – **Atlas de Anatomia Humana**. 22 Ed. Rio de Janeiro: Guanabara Koogan, 2006.
- VELLINE, F. F. **Ortodontia – Diagnóstico e Planejamento Clínico**. 2 ed. São Paulo: Artes Médicas1997.
- VINES, J. Exercícios podem diminuir a variação glicêmica em diabéticos segundo médico. São Paulo: **folha.com** 2010. Disponível em: <http://www1.folha.uol.com.br/eqilibrioesaude/795616-shtml>. Acesso em: 7 mar. 2011.

YAMASAKI, E. **Odontologia Aplicada à Fonoaudiologia**. Universidade da Amazônia – UNAMA - Centro de Ciências Biológicas e da Saúde – CCBS. Edição: Núcleo de Educação a Distância – NEAD. Belém. 2005.

### Sites

<http://brnoticias.com/aplasia-medular-%E2%80%93-diagnostico-e-tratamento-video/>

<http://www.med.upenn.edu/meded/public/berp>

<http://www.hghforever.com/pendocrine.gif>

<http://educacao.uol.com.br/ciencias/ult1686u27.jhtm>

<http://www.afh.bio.br/sustenta/img/cranio.gif>

<http://www.auladeanatomia.com>

<http://www.grupoescolar.com/a/b/BA686.jpg>

<http://www.auladeanatomia.com/sistemamuscular/face1.jpg>

<http://www.cuidarodonto.com.br>

<http://www.soscorpo.com.br/anatomia/s-dig03.htm>

<http://hsmenezes.dominiotemporario.com/images/sinuosidade.PNG>

[http://www.foar.unesp.br/Atlas/Fotos\\_Tratadas/odontogenese/inicio\\_ld.jpg](http://www.foar.unesp.br/Atlas/Fotos_Tratadas/odontogenese/inicio_ld.jpg)

<http://www.odontologia.com.br/imagens/dent-mista2.gif>

<http://cos.noxion.com.br/wp-content/uploads/2010/11/cisto.jpg>

[http://apps.einstein.br/revista/arquivos/PDF/893-Einsteinv7n1p112\\_3.pdf](http://apps.einstein.br/revista/arquivos/PDF/893-Einsteinv7n1p112_3.pdf)

<http://www.bemparana.com.br/sorrisoemdia/wp-content/uploads/2010/12/dente-neonatal.jpg>

[http://www.anatomiaparaenfermagem.hpg.ig.com.br/saude/10/index\\_int\\_8.html](http://www.anatomiaparaenfermagem.hpg.ig.com.br/saude/10/index_int_8.html)

<http://www.cabuloso.xpg.com.br/Anatomia-Humana/Sistema-Digestorio/O-Sistema-Digestorio.htm>

<http://www.fosjc.unesp.br/dentistica/dentistica-noturno/apostila/Parte%20I.pdf>

