



UNIVERSIDAD VERACRUZANA
FACULTAD DE CIENCIAS BIOLÓGICAS Y
AGROPECUARIAS
PROGRAMA EDUCATIVO: MEDICINA VETERINARIA Y ZOOTECNIA

**MANUAL DE PRÁCTICAS DE
ANATOMÍA DESCRIPTIVA
VETERINARIA Y
DISECCIONES**



Elaboró:
GERARDO OLMEDO PÉREZ

Aprobación:
ACADEMIA: MORFOFISIOLOGÍA
H. CONSEJO TÉCNICO

TUXPAN, VERACRUZ, OCTUBRE, 2014



UNIVERSIDAD VERACRUZANA

DIRECTORIO

Dra. Sara Ladrón de Guevara

Rectora

Dr. José Luis Alanís Méndez

Vicerrector Poza Rica-Tuxpan

Dr. Domingo Canales Espinosa

Director General del Área Biológico Agropecuaria

Dr. Arturo Serrano Solis

Director de la Facultad

Mtro. Marco Antonio Alarcón Zapata

Jefe de Carrera de Medicina Veterinaria y Zootecnia

Dr. Gerardo Olmedo Pérez

Responsable de la E.E.



Universidad Veracruzana

HOJA DE VALIDACIÓN

FACULTAD DE CIENCIAS BIOLÓGICAS Y AGROPECUARIAS.
MEDICINA VETERINARIA Y ZOOTECNIA

ANATOMÍA DESCRIPTIVA VETERINARIA Y DISECCIONES

MANUAL DE PRÁCTICAS

PRESENTA:

GERARDO OLMEDO PÉREZ

Vo. Bo
Jefe de Carrera de Medicina
Veterinaria y Zootecnia

Vo. Bo.
Coordinador de la Academia
de Morfofisiología

Vo. Bo.
Director de la Facultad

Contenido

Introducción	5
Objetivos.....	5
Planeación de las prácticas	6
Práctica 1. Terminología anatómica topográfica	7
Práctica 2. El esqueleto	9
Práctica 3. Las articulaciones.....	15
Práctica 4. Los músculos.....	17
Práctica 5. Suturas básicas.....	22
Práctica 6. Técnica de sacrificio y preparación para la conservación de cadáveres de perro. Metodo de inducción intravascular.....	24
Práctica 7. Aparato digestivo.....	27
Práctica 8. Aparato respiratorio.....	30
Práctica 9. Aparato urinario.....	31
Práctica 10. Aparato reproductor femenino.....	32
Práctica 11. Aparato reproductor masculino.....	34
Práctica 12. Aparato cardiovascular.....	37
Práctica 13. Sistema linfático.....	40
Práctica 14. Sistema nervioso.....	42
Práctica 15. Sistema endocrino.....	44
Práctica 16. Órganos de los sentidos.....	45
Práctica 17. Tegumento común.....	47

INTRODUCCIÓN

El estudio de la Anatomía Veterinaria posibilita el conocimiento de la forma y estructura macroscópica de órganos y sistemas, así como de su organización y relación dentro del organismo animal de las diversas especies domesticas, para así junto con las demás disciplinas morfológicas (Histología y la Embriología) dar los elementos base de la “Normalidad”, elemento fundamental para ingresar al conocimiento de los procesos patológicos como soporte teórico y practico de la clínica Veterinaria, expresada en el eje de la Sanidad Animal. De igual forma proporciona elementos centrales a la producción animal y la salud publica veterinaria.

Por lo anterior el estudio del organismo del animal, implica en el estudiante de medicina veterinaria, un reto y un esfuerzo mayor que en otras áreas, ya que deberá incorporar conocimientos, desarrollar habilidades y actitudes en las tres categorías (salud animal, producción animal y salud pública). De ahí que se considera fundamental la retroalimentación dinámica de todos los conocimientos teóricos a través de actividades prácticas significativas, que puedan evidenciar aprendizajes y competencias profesionales integradas.

OBJETIVOS.

1. Analizar y describir la forma y estructura macroscópica de los órganos y sistemas, así como de su organización y relación dentro del organismo de las especies domesticas, con énfasis en las productivas.
2. Evaluar las características anatómicas de un animal domestico aparentemente sano, para así establecer la categoría de la “Normalidad”, misma que posibilite al estudiante de medicina veterinaria ingresar al estudio de los procesos patológicos con un referente teórico y metodológico.
3. Establecer la aplicación del referente anatómico como indispensable para el ejercicio profesional del medico veterinario dentro del ámbito de la Salud Animal, la Salud Pública Veterinaria y la Producción Animal.

PLANEACIÓN DE LAS PRÁCTICAS

Nombre de la práctica	Carga horaria
1. Terminología anatómica topográfica	4 hrs.
2. El esqueleto	6 hrs.
3. Las articulaciones	4 hrs.
4. Sistema muscular	8 hrs.
5. Suturas básicas	2 hrs.
6. Técnica de sacrificio de espécimen canino.	2 hrs.
7. Sistema digestivo	4 hrs.
8. Sistema respiratorio	4 hrs.
9. Sistema urinario	4 hrs
10. Sistema reproductor femenino	4 hrs.
11. Sistema reproductor masculino	4 hrs.
12. Sistema cardiovascular	6 hrs
13. Sistema linfático	3 hrs.
14. Sistema nervioso	6 hrs.
15. Sistema endocrino	3 hrs.
16. Órganos de los sentidos: ojo y oído	4 hrs.
17. Tegumentos	3 hrs.

PRÁCTICA 1. TERMINOLOGÍA ANATÓMICA TOPOGRÁFICA

Objetivo

Introducir al estudiante al conocimiento y manejo de la Terminología Anatómica Topográfica básica.

Material

1. Animal vivo; perro, gato, asno.
2. Esqueleto de equino, bovino o perro.

Desarrollo

Formar equipos de trabajo para realizar la identificación de los términos y planos anatómicos topográficos básicos empleando esqueletos de las diferentes especies domesticas.

Términos topográficos empleados en la cabeza y el tronco.

Dorsal	Superior (todo lo que va dirigido hacia arriba)
Ventral	Inferior (todo lo que va dirigido hacia abajo)
Craneal	Anterior (todo lo que va dirigido hacia adelante)
Caudal	Posterior (todo lo que va dirigido hacia atrás)
Lateral	Externo (lo que se aleja de la línea media)
Medial	Interno (lo que se acerca a la línea media)

Términos topográficos empleados en los miembros

Proximal	Superior (parte próxima al tronco o a la línea horizontal).
Distal	Inferior (parte distante del tronco o de la línea horizontal).
Radial	Interno (parte medial o interna del antebrazo)
Cubital	Externo (parte lateral o externa del antebrazo)
Tibial	Interno (parte medial o interna de la pierna)
Peroneal	Externo (parte lateral o externa de la pierna)
Palmar	arpos)
Plantar	Posterior (parte caudal del pie a partir de los tarsos)

Planos anatómicos topográficos

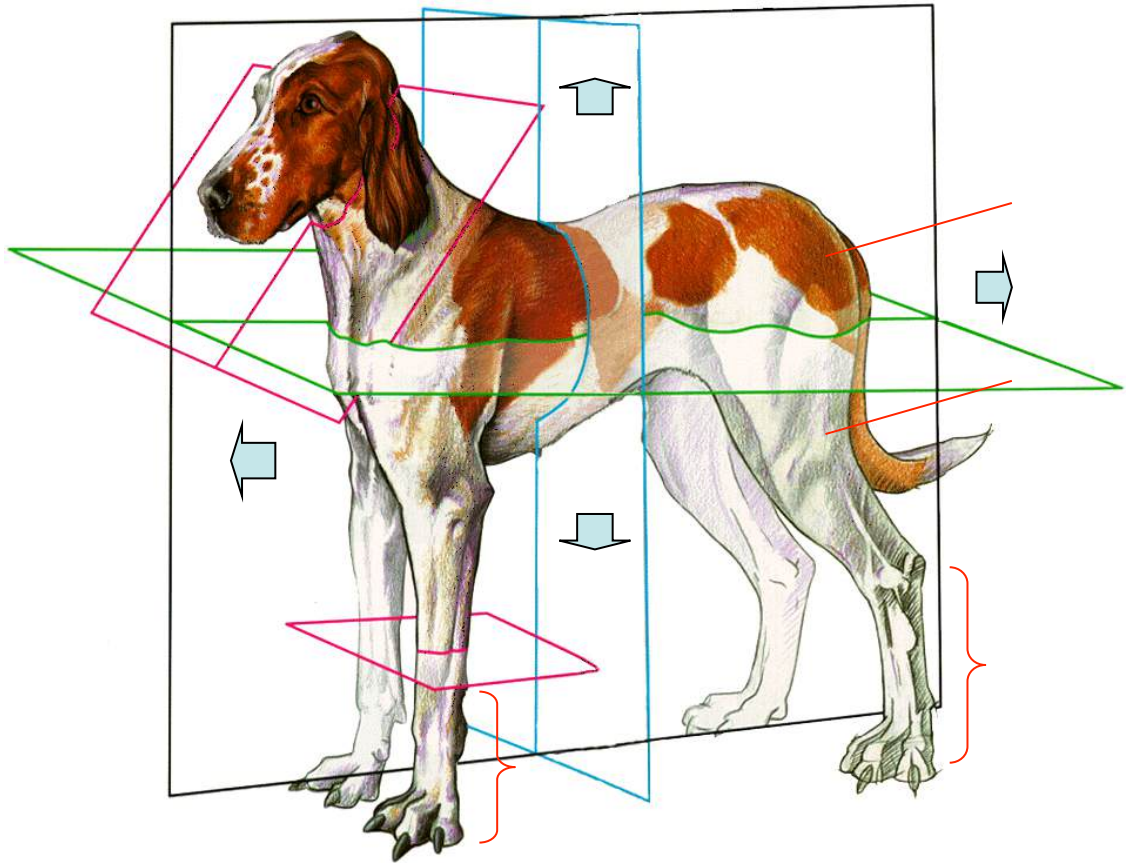
Plano medio (plano longitudinal medio) Plano imaginario que corta a un animal o a una estructura por la mitad siendo cada una de ellas simétricas.

Plano Sagital Plano imaginario que corta a una estructura a lo largo y si se aplica a una estructura simétrica es paralelo al plano medio.

Plano transversal Plano imaginario que corta a una estructura por su ancho.

Autoevaluación

Identifica en el dibujo los términos y planos topográficos.



PRÁCTICA 2. EL ESQUELETO

Objetivos

- Identificar la sustancia compacta, esponjosa y cavidad medular de los huesos
- Aplicar la metodología para el análisis de huesos largos: tercio proximal (epífisis proximal), tercio medio (diáfisis), tercio distal (epífisis distal).
- Identificar cada uno de los huesos que integran los esqueletos Axial, Apendicular y Esplácnico ó Visceral.
- Localizar los principales accidentes anatómicos de cada hueso.

Material

1. Esqueleto de equino, bovino o perro
2. Huesos de distintas especies.

Desarrollo.

Utilizar cortes sagitales y transversos para la identificación de los elementos y sustancias del hueso.

Apoyarse en el uso del negatoscopio y de radiografías para desarrollar la interpretación radiográfica de los huesos. Cada estudiante deberá realizar la identificación de los huesos que aparezcan en su radiografía.

Utilizar esqueletos y el banco de huesos para realizar la identificación de cada hueso del esqueleto, así como se sus principales accidentes anatómicos, propiciando que el estudiante desarrolle el sentido del tacto, para identificación, se sugiere hacerlo sin utilizar la visión.

Integrar equipos de trabajo para que preparen a través de la técnica de separación de huesos, un cráneo de una especie doméstica

Identificar en el hueso:

- Sustancia Completa
- Sustancia Esponjosa
- Cavidad Medular
- Tercio proximal (epífisis proximal)
- Tercio medio (diáfisis)
- Tercio distal (epífisis distal)

Esqueleto axil

Identificar los huesos de las cavidades craneal, nasal, orbitaria y oral

- Occipital

- Parietal
- Frontal
- Temporal
- Esfenoídes
- Etmóides
- Nasal
- Maxilar
- Premaxilar (incisivo)
- Palatinos
- Pterigoídes
- Vomer
- Cornetes
- Lagrimal
- Cigomático (malar)
- Hioides
- Mandíbula

En la Columna Vertebral identificar las regiones Cervical (cuello), Torácica (dorsal), Lumbar, Sacra y Coccígea (caudal)

Identificar los elementos de las vértebras típicas:

- Cuerpo
- Arco
- Apófisis
- Orificios

Tipos de apófisis

- Dorsal
- Ventral
- Transversa (lateral)
- Articular

Orificios

- Transversos (vértebras cervicales)
- Intervertebrales ó de Conjunción

Comprobar en esqueletos de las diversas especies domésticas las fórmulas vertebrales

Identificar los elementos de una costilla y observar la diferencia entre las costillas verdaderas (externales) y falsas (asternales)

- Cabeza
- Fóvea
- Cuello
- Tubérculo
- Cuerpo
- Surco Costal

Identificar los cartílagos Costales y el esternón, ubicando:

- Cartílago cariniforme
- Cartílago xifoides
- Esternebras

Esqueleto apendicular

Miembro torácico (braquial)

- Escápula
- Húmero
- Radio
- Cúbito
- Carpo
- Metacarpos
- Primera Falange (Falange Proximal)
- Segunda Falange (Falange Media)
- Tercera Falange (Falange Distal)
- Sesamoideos Proximales
- Sesamoideo Distal o Hueso Navicular

Miembro Pélvico

- Coxal o Hueso de la Cadera
- Fémur
- Rótula
- Tibia
- Peroné
- Tarso
- Metatarsos
- Primera Falange (Falange Proximal)
- Segunda Falange (Falange Media)
- Tercera Falange (Falange Distal)
- Sesamoideos Proximales
- Sesamoideo Distal o Hueso Navicular

Elementos anatómicos de los huesos de los miembros para identificar:

Escápula

- Espina
- Cavidad glenoidea
- Tuberosidad

Húmero

- Cabeza
- Tuberosidades

- Tuberosidad del deltoidea
- Cóndilos
- Fosa del olécranon

Radio y Cubito

- Tuberosidad del olécranon
- Apófisis ancónea
- Escotadura semilunar
- Espacio interóseo

Fémur

- Cabeza
- Fóvea
- Trocánter mayor
- Tercer trocánter
- Tróclea
- Cóndilos

Tibia

- Cresta
- Espina
- Superficies para los meniscos
- Maleólos

Hueso Coxal (Ilion, Isquion y Pubis)

- Acetábulo.
- Tuberosidad coxal
- Tuberosidad isquiática
- Tuberosidad sacra
- Sínfisis pelviana.
- Borde prepúbico.
- Surco púbico
- Agujero obturador.
- Tubérculo del Psoas
- Espina ciática
- Escotadura ciática mayor
- Escotadura ciática menor

Carpo

Fila proximal

- Carpo radial
- Carpo intermedio
- Carpo cubital
- Carpo accesorio

Fila distal

- Carpo primero (inconstante en equinos)
- Carpo segundo
- Carpo tercero
- Carpo cuarto

Tarso

Fila proximal

- Tarso Tibial
- Tarso Peroneo

Fila intermedia

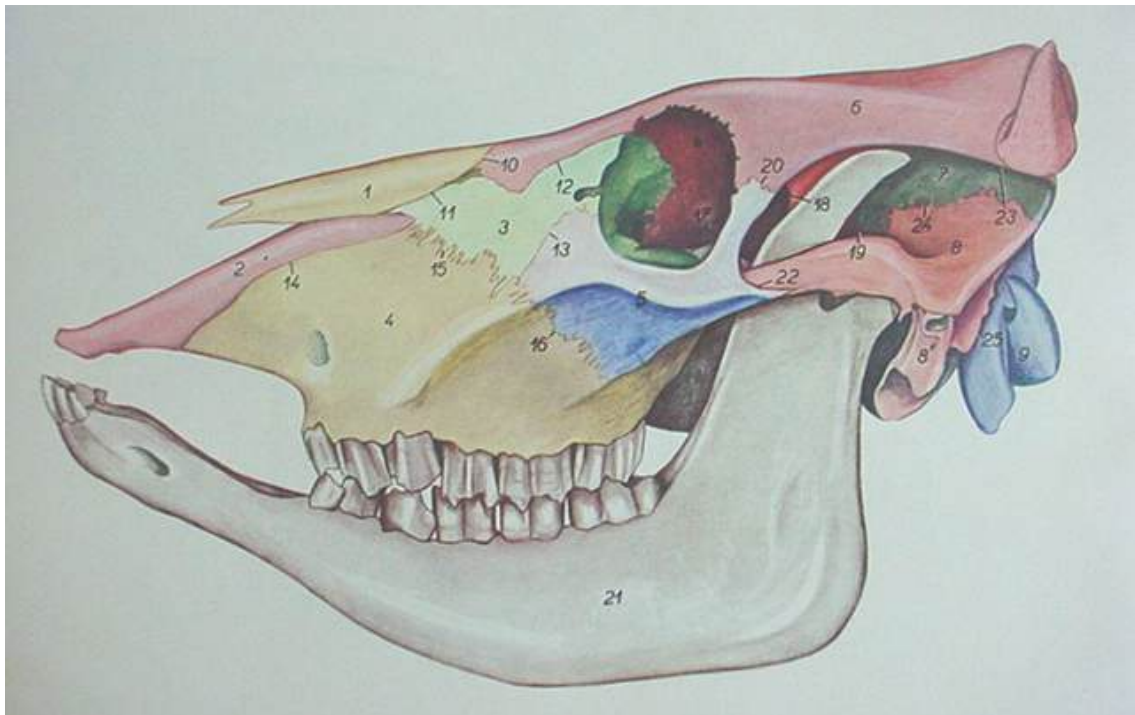
- Tarso central

Fila distal

- Tarso primero y segundo (fusionados en el equino)
- Tarso tercero
- Tarso cuarto

Autoevaluación

A. Identifica en el siguiente gráfico los huesos que integran la calavera de los bovinos.

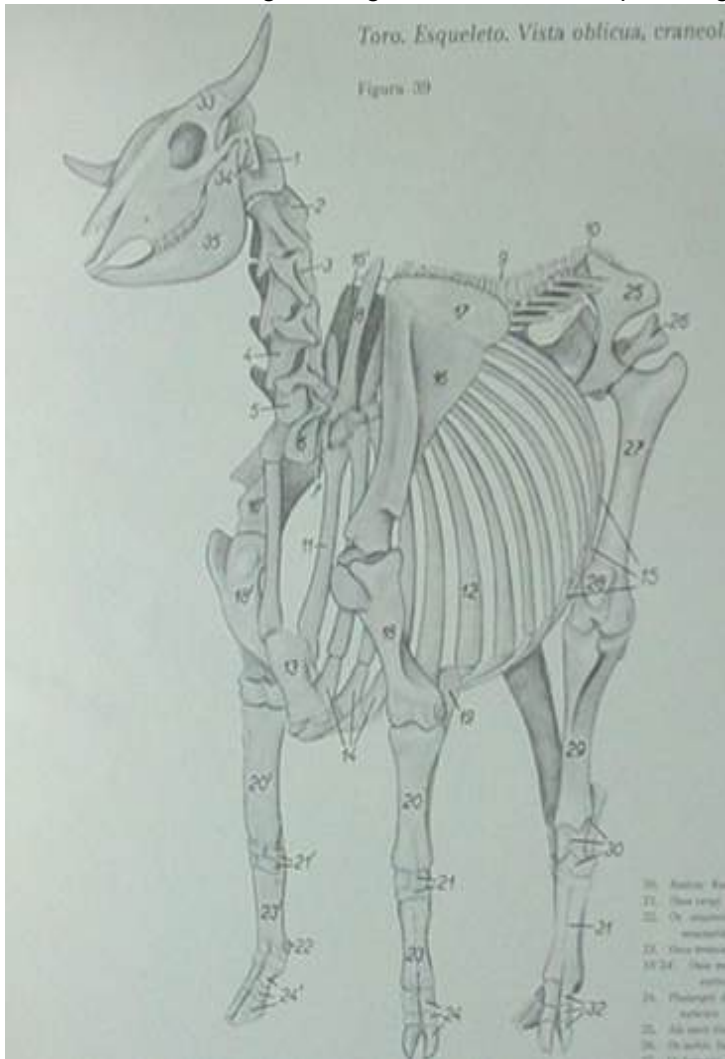


B. Completa el siguiente cuadro:

Formulas vertebrales

Especie	Cervical	Torácica	Lumbar	Sacra	Coccígea
Caballo					
Rumiante					
Perro					
Cerdo					
Gallina					

C. Identifica en el siguiente gráfico los huesos que integran el esqueleto.



- 1.-
- 2.-
- 3.-
- 4.-
- 5.-
- 6.-
- 7.-
- 8.-
- 9.-
- 10.-
- 11.-
- 12.-
- 13.-
- 14.-
- 15.-
- 16.-
- 17.-
- 18.-
- 19.-
- 20.-
- 21.-
- 22.-
- 23.-
- 24.-
- 25.-
- 26.-
- 27.-
- 28.-
- 29.-
- 30.-
- 31.-
- 32.-

PRÁCTICA 3. LAS ARTICULACIONES

Objetivos

Identificar:

- Las principales articulaciones inmóviles
- Los elementos de las articulaciones sinoviales
- Las principales articulaciones móviles y sus medios de unión

Material

1. Esqueleto de equino, bovino o perro.
2. Articulaciones armadas.
3. Articulaciones en fresco de distintas especies.

Desarrollo

En cráneos de diferentes especies domésticas identificar las principales suturas (serratas, armónicas y escamosas)

En articulaciones previamente preparadas, localizar sus medios de unión: (ligamentos).

Gínglimo

- Temporomandibular
- Atlantooccipital
- Humeroradiocubital
- Carpiana
- Metacarpofalángica
- Interfalángica Proximal Y Distal
- Femorotibiorotuliana
- Tarsiana
- Metatarsofalángica

Trocoide

- Atlantoaxoidea
- Costovertebral (costocentral)

Artrodia

- Intercarpianas
- Intertarsianas
- Intervertebral (Interneurales)
- Costotransversa

Enartrosis

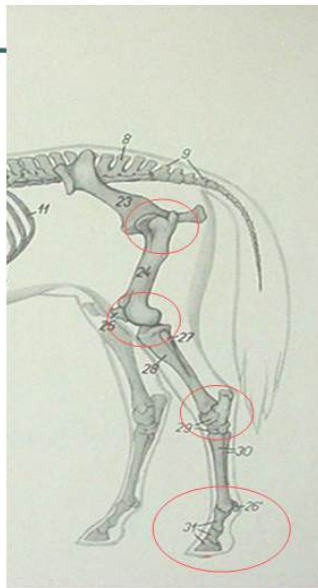
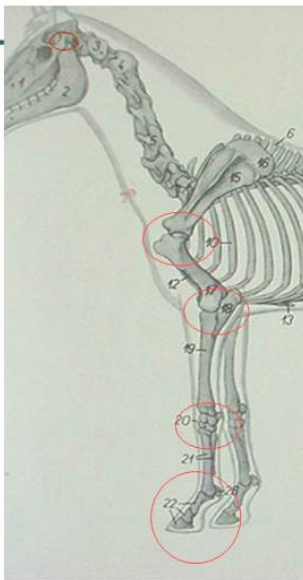
- Escapulohumeral
- Coxofemoral

Autoevaluación

A. Completa el siguiente cuadro de análisis sobre la articulación Femorotibiorrotuliana:

Nombre:
Clasificación:
Tipo:
Movimientos:
Medios de Unión (Ligamentos):
Diferencias entre las especies Domesticas:

B. Identifica las articulaciones en el siguiente gráfico.



PRÁCTICA 4. LOS MÚSCULOS.

Objetivos

Localizar los principales músculos identificando grupalmente sus acciones fundamentales en la biomecánica del movimiento.

Identificar los músculos y ubicarlos por su importancia como masas musculares.

Material

1. Cadáver de perro conservado.
2. Canales de bovinos en el rastro municipal.

Desarrollo

En cadáveres de perro preparados, identificar a través de equipos de trabajo los músculos de las diferentes regiones, relacionando la función por grupo muscular.

Realizar una practica en rastro para identificar los principales grupos musculares en Cerdo, Bovino y Equino.

Cabeza

- Temporal
- Masetero
- Occipitomandibular
- Digástrico

Cuello

- Grupo extensor
- Grupo flexor

Torax y lomo

- Recto Torácico
- Escaleno
- Serrato Ventral
- Intercostal externo
- Intercostal interno
- Costal largo
- Elevador de las costillas
- Dorsal largo
- Pectoral superficial
- Pectoral profundo

Sublumbares

- Psoas mayor
- Psoas menor

- Cuadrado lumbar

Espalda

- Supraespinoso
- Infraespinoso
- Deltoides
- Redondo menor
- Redondo mayor
- Subescapular
- Coracobraquial
- Gran dorsal (dorsal ancho)

Brazo

- Bíceps braquial
- Espiral
- Tríceps braquial
- Cabeza externa
- Cabeza larga
- Cabeza interna
- Cabeza accesoria
- Tensor de la fascia antebraquial
- Ancóneo

Antebrazo

Grupo extensor

- Extensor carporradial
- Extensor digital común
- Extensor digital lateral
- Extensor carpo cubital
- Supinador
- Extensor oblicuo del carpo

Grupo flexor

- Pronador redondo
- Pronador cuadrado
- Flexor carporradial
- Flexor digital superficial
- Flexor carpo cubital
- Flexor digital profundo

Mano y pie

- Lumbricales

Cadera

- Glúteo superficial
- Glúteo medio
- Glúteo profundo

Muslo

- Tensor de la fascia lata
- Cuadriceps femoral
- Recto femoral
- vasto lateral
- Vasto Medio
- Vasto Medial
- Bíceps femoral
- Semitendinoso
- Semimembranoso
- Recto interno
- Aductor
- Pectíneo
- Sartorios

Pierna

- Tibial anterior
- Extensor digital largo
- Extensor digital corto
- Peroneo
- Flexor digital profundo
- Poplíteo
- Gastrocnémios (gemelos)
- Flexor digital superficial

Autoevaluación

Escribe el nombre de algunos músculo de las siguientes regiones:

Espalda

Muslo

Pierna

Brazo

Antebrazo (grupo extensor)

Antebrazo (grupo flexor)

Lomo

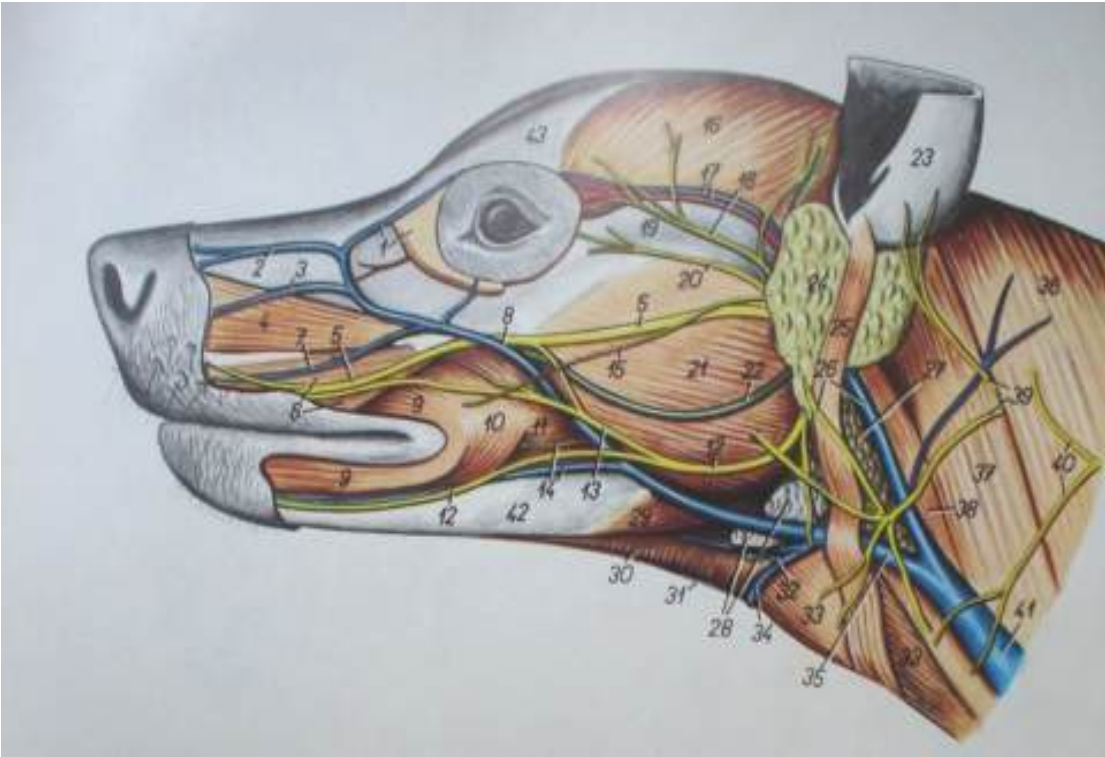
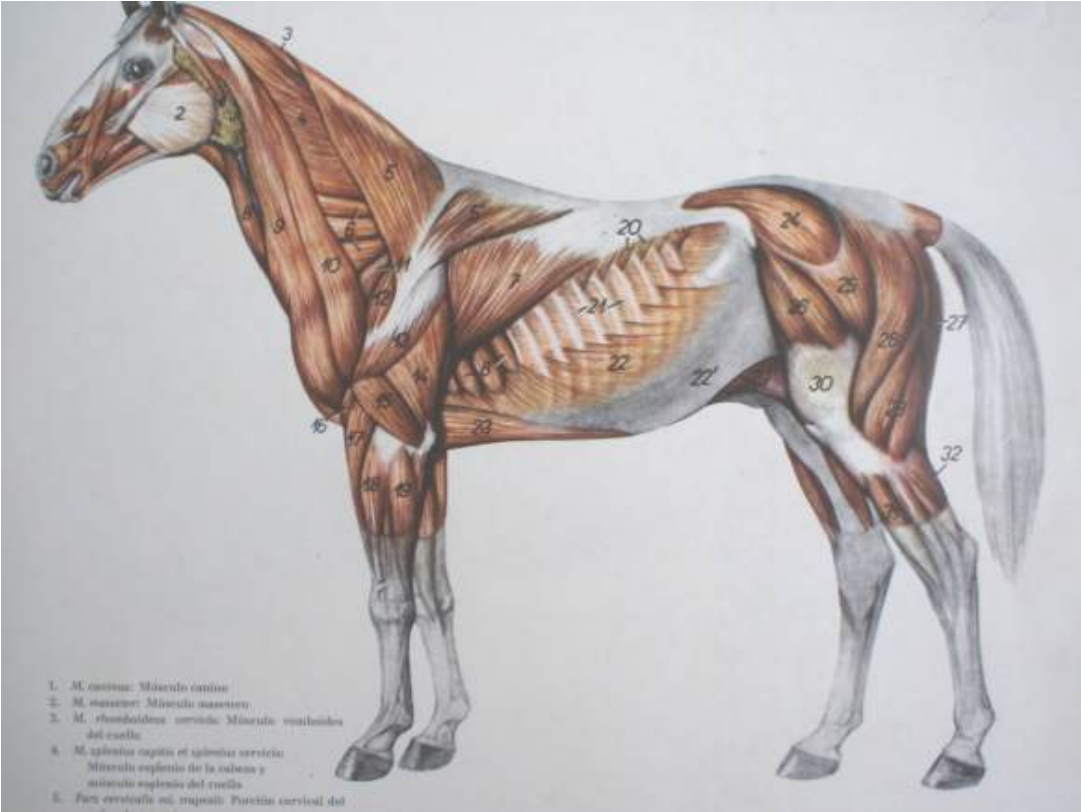Torax

Cabeza

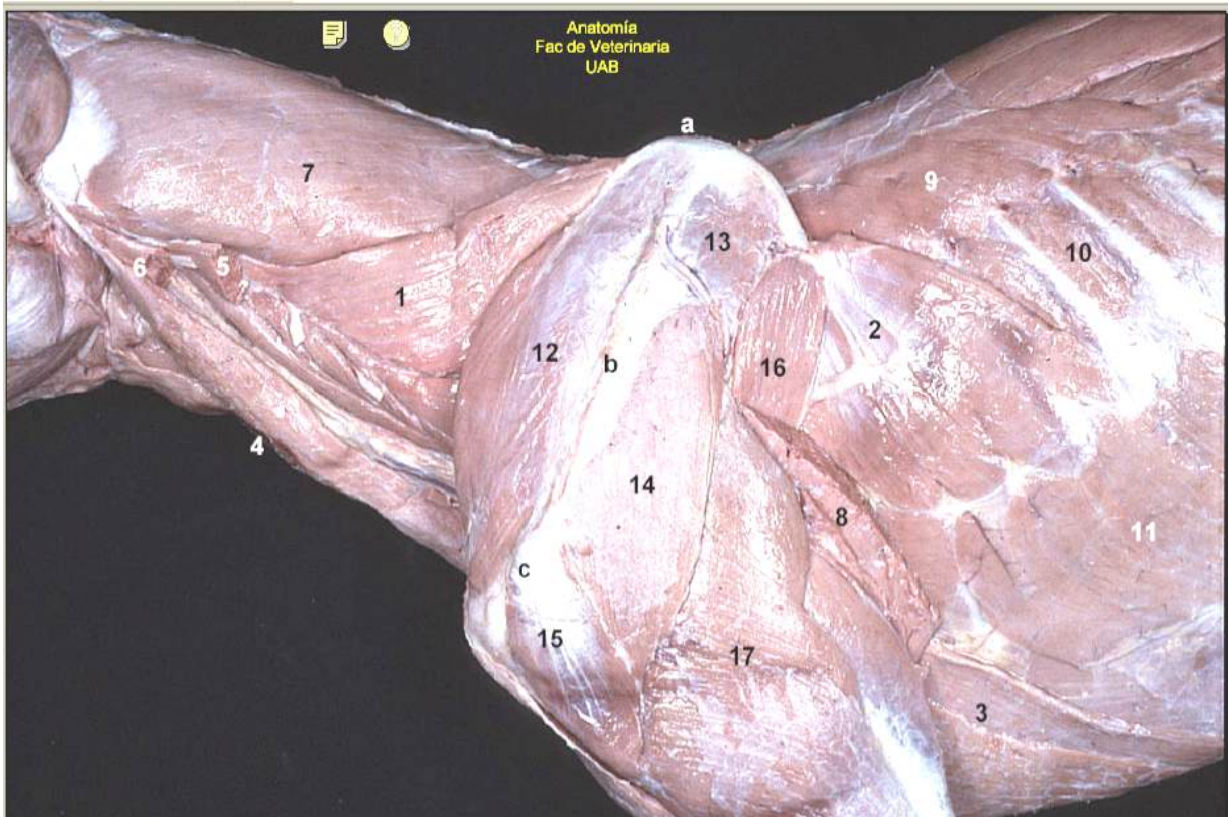
Brazo

Cadera

B. En los siguiente gráficos anota el nombre de lo músculos y fascias que identifique.



C. Relaciona la lista de músculos con el gráfico anotando el número o letra correspondiente.



- () M serrato ventral del cuello
- () M serrato ventral del tórax
- () M pectoral profundo
- () M esternocéfálico (p mastoidea)
- () M omotransverso (cortado)
- () Porción mastoidea del Músculo cleidocefálico (cortada)
- () M esplenio
- () M dorsal ancho (cortado)
- () M serrato dorsal
- () M intercostal externo
- () M oblicuo externo del abdomen
- () M supraespinoso
- () M infraespinoso
- () M deltoides (p escapular)
- () M deltoides (p acromial)
- () M redondo mayor
- () M tríceps braquial
- () Borde dorsal de la escápula
- () Espina de la escápula
- () Acromion

PRÁCTICA 5. SUTURAS BÁSICAS.

Objetivos

1. Conocer las principales suturas que se utilizan en técnicas quirúrgicas veterinarias.
2. Conocer el equipo y materiales de sutura.
3. Determinar el tipo de sutura a utilizar según el tejido a reconstruir.
4. Desarrollar la habilidad para hacer suturas.

Materiales:

1. Equipo de cirugía.
 - a. Agujas
 - b. Porta agujas.
2. Hilos para sutura.
 - De material absorbible
 - a. Catgut simple
 - b. Catgut poco crómico.
 - c. Catgut medianamente crómico
 - d. Catgut extracrómico
 - De material no absorbible
 - a. Seda
 - b. Nylon
 - c. Hilo de algodón.
 - d. Hilo de lino.
 - e. Alambre de acero inoxidable.

Desarrollo

Las suturas se clasifican según el propósito deseado y las características propias de cada tipo en interrumpidas y continuas.

Se practicará en los especímenes conservados los siguientes tipos de sutura.

- Suturas interrumpidas o aisladas. Se hacen en puntos separados, cada una con su nudo correspondiente.
 - Puntos separados.
 - Puntos en "X"
 - Puntos de resistencia en "U"
 - Puntos de aislamiento en "U"
- Suturas continuas. Son las que la iniciar en un punto, se anuda el hilo y se siguen haciendo más puntos hasta terminar de adosar los bordes del tejido que se está suturando.

- Surgete simple.
- Surgete anclado.
- Jareta.
- Sutura de Connell.
- Sutura de Cushing.

Autoevaluación

Completa la información en el siguiente cuadro.

Tipo de tejido.	Sutura a utilizar.
Peritoneo.	
Músculo abdominal.	
Piel.	
Intestino.	

PRÁCTICA 6. TÉCNICA DE SACRIFICIO Y PREPARACIÓN PARA LA CONSERVACIÓN DE CADAVERES DE PERRO. METODO DE INDUCCIÓN INTRAVASCULAR.

Objetivos

Conocer y aplicar las técnicas para el sacrificio y conservación de cadáveres de perro para el estudio de la anatomía.

Material

- Biológico.
 - Canino.

- Fármacos.
 - Clorhidrato de propiomazina. (Combelén al 1%)
 - Xilazina. (Rompúm al 2%)
 - Pentobarbital sódico. (Anestesal)
 - Meleato de Acepromazina (Calmivet): tranquilización suave preanestesal, I.V, I.M. 2.5 mg o 0.5 ml para 10 kg peso vivo. Tranquilizante mayor 5 mg o 1 ml para 10 kg de peso vivo.

- Reactivos.
 - Formol al 40 %
 - Alcohol de 96 G.L.
 - Agua
 - Fenol
 - Paradiclorobenceno.

- De laboratorio.
 - Jeringas de 5 y 10 ml.
 - Aguja hipodérmica.
 - Cánula.
 - Equipo de inducción de fluidos para grandes especies o de uso humano, adaptado.
 - Equipo de disección.
 - Bomba aspersora.

Desarrollo

Preparación de cadáveres por el método de inducción intravascular

1.- Inducción de la anestesia en caninos.

- Combelén. Aplicar 0.5 a 2 mg./kg por vía intramuscular.
- Anestesal. Aplicar 25 a 30 mg/kg por vía intravenosa. (1 ml./ 2.5 kg), inyectando la mitad de la dosis rápidamente y la otra mitad lentamente hasta perder el reflejo oculopalpebral.

2.- Preparación de la solución.

En una bombar aspersora de tipo agrícola, se prepara un cantidad de la solución conservadora, proporcional al peso del espécimen (aproximadamente el 30 %) con la siguiente fórmula para la solución:

Formol al 40 % -----	43 %
Alcohol de 96 G.L. -----	43 %
Agua. -----	14 %
Fenol. -----	5 gr.
P.D.C.B. (desodorante) ---	30 g.

Una solución que se sugiere para preparar cadáveres de grandes especies (asnos) es la siguiente:

Formol al 40 % -----	58 %
Alcohol de 96 G.L. -----	25 %
Agua. -----	17 %
Fenol. -----	10 g.
P.D.C.B. (desodorante) ---	50 g

3.- Localización de la arteria carótida.

- Rasurar la región cervical ventral del lado que se pretenda localizar la carótida.
- Realizar una incisión longitudinal sobre el canal yugular en la parte media de la región cervical inferior, plano cutáneo.
- Incidir el plano muscular, músculos esternohioideo y homohioideo, descubriendo la tráquea y el paquete vasculonervioso en toda la región.
- Debridar el paquete, identificando la arteria carótida y separando los nervios vago y recurrente, los cuáles no deben ser seccionados.
-

4.- Sangrado.

Separada la arteria carótida de los otros elementos del paquete se procede a practicar una ligadura en dirección craneal y se realiza una incisión incompleta, 1.5 cm. paralela a la arteria, caudal a la ligadura, dejando que se produzca el sangrado de manera natural.

El sacrificio, realizado bajo anestesia general es incruente y permite que el corazón siga funcionando para permitir un mejor sangrado, para favorecer el sangrado se puede colgar el espécimen del los miembros posteriores. Permitir el desangrado completo del animal.

5.- Canalización e inducción.

En el mismo sitio donde se realizó la incisión para el sangrado se introduce la cánula, realizando un amarre de seguridad alrededor de la arteria ya canalizada, iniciar la inducción de la solución conservadora haciendo funcionar la bomba.

Los tejidos correctamente embebidos de la solución se endurecen al tacto, es recomendable inyectar la solución con jeringa hipodérmica en las masas musculares de los miembros.

Al terminar se sutura la incisión que se practicó en el cuello.

6.- Conservación y mantenimiento.

El cadáver ya preparado debe exponerse al aire y sol hasta que se seque completamente, posteriormente se envuelven patas y manos con vendas (en forma de calcetín) y se introduce en una bolsa de plástico, en la que debe colocarse después de cada sesión de trabajo, cerrando la bolsa correctamente.

La siguiente solución conservadora evita que los tejidos se endurezcan, se aplica tópicamente en el cadáver con una brocha, 50 ml. o 100 ml. dos o tres veces por semana.

Agua. ----- 60 %

Glicerina. ---- 15 %

Formol.----- 25 %

PRÁCTICA 7. APARATO DIGESTIVO.

Objetivos

- Identificar los órganos que integran el aparato digestivo en monogástricos y rumiantes.
- .
- Conocer la morfología externa, la estructura y la posición del estómago, en las especies de estómago monocavitario en rumiantes.
- Diferenciar, atendiendo a su morfología, los estómagos en las distintas especies domésticas.
- Identificar y conocer las diferencias en las especies domésticas de los órganos anexos al aparato digestivo; hígado y páncreas.
- Conocer la morfología externa, la estructura y la posición del hígado.

Material

- Cadáver conservado.
- Órganos frescos
- Diagramas.
- Fotografías y dibujos

Desarrollo

Estómago monogástrico. (monocavitario)

- Reconocer las superficies y bordes del estómago:
 - cara parietal relacionada con el hígado y el diafragma.
 - Cara visceral relacionada con las asas intestinales.
 - Curvatura mayor. Ventral, izquierda y caudal.
 - Curvatura menor. Dorsal, derecha y craneal.
 - Incisura angular. Situada en la curvatura menor, entre le cuerpo del estómago y la porción pilórica.
 - Incisura cardial. Se sitúa entre el esófago y el fundus.
 - Serosa. Es la capa externa del estómago, se continúa a nivel de las curvaturas con los diferentes ligamentos del estómago.
- Identificar las siguientes porciones del estómago.
 - Porción cardial. Alrededor del orificio cardial.
 - Fundus. Es el saco ciego situado a la izquierda de la porción cardial. Identificar en el cerdo el divertículo.
 - Cuerpo. Es la porción más amplia.
 - Porción pilórica. Identificar el antro y el canal pilóricos.
 - Píloro. Es la constricción distal del estómago, observar el esfínter que se sitúa alrededor del orificio pilórico.
 - Incidir la curvatura mayor, penetrar al interior del etóago e identificar las siguientes estructuras.
 - Mucosa. Totalmente glandular en carnívoros; en el caballo y en el cerdo presenta una parte glandular y una parte no glandular. La

sección no glandular abarca el fundus y parte del cuerpo en los équidos, pero es pequeña en el caso de los cerdos.

- Identificar el “borde plegado”, el cuál es más marcado en los équidos que en el cerdo, este borde separa en la mucosa la zona glandular de la no glandular.
- Observar los pliegues gástricos. Dirección y elevación sobre la mucosa.
- Observar el surco gástrico, que se extiende a lo largo de la parte interna de la curvatura menor desde el cardias hasta el píloro.
- Observar el torus pilórico, protuberancia a nivel del píloro, presente en el cerdo.

Estomago policavitario.

- Identificar los cuatro compartimentos del estómago de los rumiantes: rumen retículo, omaso y abomaso.
- Identificar en el rumen:
 - Cara parietal que es la que está en contacto con la pared abdominal izquierda.
 - Cara visceral es la que se relaciona con el intestino.
 - Extremidad craneal y caudal.
- Identificar los surcos del rumen y los distintos compartimento ruminales.
 - Sacos dorsal y ventral. Se encuentran separados por los surcos longitudinales izquierdo y derecho.
 - Atrio del rumen. Es la parte más anterior del saco dorsal.
 - Sacos ciegos caudodorsal y caudoventral. Se encuentran separados entre sí por el surco caudal, y de los sacos dorsal y ventral por los surcos coronarios dorsal y ventral respectivamente.
 - Identificar el receso del rumen, extremo craneal del saco ventral.
 - Surco craneal, se encuentra entre el atrio y el receso del rumen.
- Los surcos que se observan externamente en el rumen se corresponden internamente con los pilares ruminales.
- Incidir la pared de rumen para observar su interior, identificar las pailas que presenta la mucosa e identificar las siguientes estructuras:
 - Pilares longitudinales izquierdo y derecho.
 - Pilares craneal y caudal.
 - Abertura intraruminal, está limitada por los pilares longitudinales, craneal y caudal. Comunica los sacos dorsal y ventral.
- El retículo es el compartimento más craneal del estómago. Reconocer las caras diafragmática, relacionada con el diafragma y la cara visceral, relacionada con el rumen.
- Acceder al interior del retículo y observar en la mucosa las celdas reticulares, delimitadas por crestas. Identificar las papilas reticulares.
- Identificar y analizar el surco reticular. En los rumiantes el surco gástrico consta de tres segmentos; el reticular, del omaso y del abomaso. El surco reticular se extiende desde la abertura cardial al orificio reticuloomasal en el lado derecho del retículo. Observar el suelo del surco y los labios derecho e izquierdo.

- Identificar en el omaso las caras parietal, relacionada con el hígado y la cara visceral relacionada con el rumen.
- Acceder al interior del omaso e identificar las siguientes estructuras:
 - Surco del omaso, porción del surco gástrico situada en el omaso, entre las aberturas reticuloomasal y omasoabomasal.
 - Láminas omasales, pliegues paralelos de la mucosa, de diferentes tamaños que se extienden desde la curvatura hacia el surco del omaso. Observar las pequeñas papilas omasales.
 - Observar los recesos interlaminares, espacios entre láminas adyacentes.
 - Identificar el orificio omasoabomasal.
- El abomaso es la porción glandular del estómago de los rumiantes. Identificar las siguientes estructuras:
 - Cara parietal, orientada hacia el lado derecho y cara visceral, relacionada con el rumen.
 - Curvatura mayor, orientada centralmente y curvatura menor, orientada dorsalmente.
 - Fundus.
 - Cuerpo.
 - Porción pilórica.
- Penetrar al interior del abomaso e identificar las siguientes estructuras:
 - Surco del abomaso. Se localiza entre los pliegues de la mucosa, a lo largo de la parte interna de la curvatura menor.
 - Velos del estómago, son pliegues de mucosa en el fundus y en el cuerpo.
 - Torus pilórico, proterancia a nivel del píloro, que contribuye a cerrar la abertura pilórica.
- Identificar en el hígado las siguientes estructuras:
 - Cara diafragmática, relacionada con el diafragma y cara visceral, relacionada fundamentalmente con el estómago.
 - Bordes dorsal, ventral, izquierdo y derecho. En los rumiantes, debido a la diferente posición del hígado, la situación de los bordes no se corresponde con su denominación.
- Identificar las áreas de contacto del hígado con las diferentes vísceras. Estas áreas presentan impresiones, fundamentalmente en la cara visceral del hígado, que se aprecian de mejor manera en los órganos fijados in situ.
 - Impresión esofágica en el borde dorsal.
 - Impresión gástrica en el lóbulo izquierdo.
 - Impresión reticular en rumiantes en el lóbulo izquierdo.
 - Impresión omasal en rumiantes en el lóbulo izquierdo.
 - Impresión duodenal, localizada centralmente y a la derecha del porta hepático.
 - Impresión renal, localizada entre el lóbulo derecho y el proceso caudado.
- Observar también las siguientes estructuras.

PRÁCTICA 8. APARATO RESPIRATORIO.

Objetivo

Comprender la morfología externa y la estructura de la tráquea y los pulmones.

Material

Órganos frescos de cerdo.
Cadáver de perro conservado.

Desarrollo

Cavidad torácica.

- Identificar la tráquea, bronquios principales y bronquios lobulares.
- Reconocer los pulmones derecho e izquierdo.
- Identificar en rumiantes y cerdo el bronquio traqueal (es un bronquio de carácter lobular que desde la tráquea se introduce en el lóbulo craneal del pulmón derecho)
- Reconocer la pleura pulmonar y su zona de reflexión (para formar la pleura mediastínica).
- Identificar el hilio pulmonar y los elementos que forman la raíz del pulmón.
- Identificar el ligamento pulmonar (formado por la continuidad de las pleuras pulmonar y mediastínica caudalmente a la raíz del pulmón).

Pulmones, en fresco y conservados.

Reconocer en cada pulmón las siguientes estructuras:

- Base o superficie diafragmática.
- Vértice. Extremo craneal de pulmón.
- Superficie costal, relacionada con la pared costal.
- Superficie medial, relacionada con el mediastino.
- Borde dorsal (redondeado), bordes ventral y basal (agudos).
- Cisura cardíaca.
- Surco de la vena cava caudal entre los lóbulos accesorio, medio y caudal del pulmón derecho.

PRÁCTICA 9. APARATO URINARIO.

Objetivos

Identificar los órganos glandulares y tubulares que conforman el aparato urinario.

Material

Órganos glandulares (riñones) y tubulares (uréteres, vejiga urinaria y uretra) frescos de cerdo, bovino y cadáver conservado del perro.

Desarrollo

- Identificar la situación anatómica de cada órgano; (riñones, uréteres, vejiga urinaria y uretra).
- Reconocer las partes que conforman al aparato urinario.
- Conocer e identificar la parte abdominal (se origina en la pelvis renal; se dirige caudal y ventralmente; contacta con el músculo psoas y hacia la línea media se relaciona con la vena cava caudal, el uréter derecho; el uréter izquierdo se relaciona con la arteria aorta abdominal y con los vasos iliacos internos) y pélvica (se dirige caudal y ventralmente; se sitúa cerca de la pared lateral de la cavidad; en el macho se relaciona con el conducto deferente y en la hembra se sitúa dorsal al ligamento ancho del útero).
- Reconocer la conformación externa del riñón en el cerdo y en el bovino; (El riñón derecho tiene forma triangular y el izquierdo tiene forma de frijol, son de color pardo rojizo).
- Identificar las caras (cara dorsal y ventral es convexa), bordes (interno o medial es cóncavo y se llama hilio, en él encontramos la entrada de los nervios del plexo aórtico renal, la salida de la vena renal, la salida del uréter y la salida de los linfáticos) y polos o extremidades (el borde externo o lateral es muy convexo y muy redondeado) que tiene un riñón.
- Comparar el tipo de irrigación nutricia y funcional (arteria renal vena renal y vasos linfáticos) que tiene el riñón.

Riñones frescos de bovino y cerdo

Identificar en cada riñón las siguientes partes:

- arteria renal (rama de la arteria aorta abdominal, la cual se bifurca o trifurca antes de penetrar por el hilio).
- vena renal (es muy voluminosa, confluye a la vena cava caudal y en la superficie de la corteza forma los capilares estrellados).
- uréter (desemboca en la cara dorsal del cuerpo de la vejiga).
- lóbulos externos

Autoevaluación

Cita las características y diferencias que conforman el riñón en el cerdo y el bovino.

PRÁCTICA 10. APARATO REPRODUCTOR FEMENINO.

Objetivo

Identificar el conjunto de órganos que integran al aparato reproductor femenino.

Material

Aparato reproductor de la cerda y de la vaca.
Cadáver conservado de la perra

Desarrollo

- Identificar la situación anatómica de los diversos órganos que integran al aparato reproductor femenino (ovarios, trompas uterinas, útero o matriz, vagina y vulva), así como sus anexos (glándulas mamarias).
- Identificar los ovarios (órganos encargados de producir la célula germinal u óvulo y las hormonas propias del sexo).

a. Identificar las siguientes estructuras:

- ligamento mesovario
- tejido conectivo
- folículos maduros
- cuerpo lúteo

b. identificar el tipo de irrigación de los ovarios:

- arterial (tiene presión elevada y llega al borde dorsal o hilio del ovario).
- venosa (abocan a la vena cava caudal).
- linfática (desembocan a los nódulos linfáticos lumbares).

c. identificar las estructuras siguientes de las trompas uterinas:

- túnica serosa
- adventicia fibrosa
- túnica muscular
- túnica mucosa

d. identificar la conformación externa del útero o matriz:

- cuernos uterinos
- cuerpo del útero
- cuello uterino

e. Identificar las siguientes estructuras del útero o matriz:

- túnica serosa
- túnica muscular
- túnica submucosa
- túnica mucosa

- Identificar la vagina de la cerda, la vaca y de la perra.

f. Identificar las siguientes estructuras de la vagina:

- túnica serosa
- túnica muscular
- túnica submucosa
- túnica mucosa

- Identificar la situación y relaciones de la glándula mamaria

g. Identificar la conformación externa de la glándula mamaria:

- la base se inserta en la pared abdominal ventral por medio de un fuerte ligamento; es circular y en ella se encuentra un plexo venoso y gran cantidad de linfáticos.
- El cuerpo es de forma cónica redondeada cuando la glándula está en producción y externamente las dos glándulas están separadas por un surco longitudinal
- El vértice está formado por los pezones, los cuáles son uno para cada glándula y se encuentran dos conductos de desembocadura.

PRÁCTICA 11. APARATO REPRODUCTOR MASCULINO.

Objetivo

Identificar el conjunto de órganos que integran al aparato reproductor masculino.

Material

Aparato reproductor del cerdo y del toro
Cadáver conservado del perro

Desarrollo

- Identificar la situación anatómica de los diversos órganos que integran al aparato reproductor masculino (testículos, epidídimo, conducto deferente, uretra masculina y órgano copulador), así como sus anexos (próstata, vesículas seminales, y glándulas bulbo uretrales).
- Identificar las caras, bordes y extremidades que presenta el testículo.
- Conocer la estructura (que conforma a un testículo)
- Identificar y comparar las características de la irrigación sanguínea en el testículo.

a. Identificar las siguientes capas del testículo:

- Piel (es delgada, pigmentada y untuosa al tacto, presenta pelos cortos y delgados, tiene abundantes glándulas sebáceas y sudoríparas que le dan la consistencia untuosa al tacto y un olor característico, presenta un rafè medio escrotal que se continúa cranealmente con el prepucio y caudalmente con el periné).
- Dartos (es de color rosado y está muy unido a la piel, está formado de tejido fibroso elástico, forma el tabique escrotal que divide el escroto en dos bolsas, el tabique se continúa dorsalmente a los lados del pene y se une a la pared abdominal ventral, ventralmente forma el ligamento escrotal que lo une al epidídimo).
- Fascia escrotal (esta capa deriva de los músculos abdominales)
- Túnica vaginal (es una capa de tejido fibroso, se continúa con el peritoneo parietal a través del anillo inguinal, consta de dos capas: parietal y visceral, sobre la cara parietal se encuentra el músculo cremáster).
- Túnica albugínea (gruesa capa de tejido fibroso y pocas fibras musculares, está en íntima relación con el parénquima testicular, emite trabéculas al interior del testículo formando los septos o lóbulos testiculares).
- Identificar la situación de los órganos tubulares (epidídimo, conducto deferente, uretra y órgano copulador) en el aparato reproductor masculino.
- Identificar la situación extrapelviano (se extiende desde la cola del epidídimo hasta el conducto inguinal; asciende por el conducto inguinal envuelto el mesorquio e intrapelviano del conducto deferente), e intrapelviano (se dirige caudal e internamente

dentro de la cavidad; se fija a la pared pelviana por el pliegue genital; se sitúa dorsalmente a la vejiga urinaria y desemboca en el dorso de la uretra intrapelviana en el colículo seminal).

b. Identificar las siguientes estructuras del conducto deferente:

- externa serosa (peritoneo visceral, adventicia, conectivo laxo en la última parte del conducto).
 - Muscular (con dos estratos de fibras: circulares y longitudinales).
 - Submucosa (formada por tejido conectivo laxo).
 - Mucosa (formada por epitelio cilíndrico y en la ampolla presenta glándulas).
- Identificar el cordón espermático en el testículo (está situado en el conducto inguinal y formado por algunas estructuras que acompañan al testículo en su descanso al escroto).

c. Identificar las siguientes estructuras del cordón espermático:

- arteria espermática
 - venas espermáticas
 - vasos linfáticos
 - conducto deferente
 - músculo cremáster
 - capa visceral de la túnica vaginal
- Identificar la uretra masculina (es un tubo que va desde el cuello de la vejiga hasta el glande)

d. Identificar la situación y estructura de la uretra masculina:

- uretra intrapelviana o membranosa (se sitúa sobre el piso de la pelvis, desde el cuello de la vejiga hasta el arco isquiático).
- uretra extrapelviana o esponjosa (se extiende desde el bulbo de la uretra hasta el glande y está unida al pene).

e. Identificar las partes que integran al órgano copulador:

- Uretra
 - Pene
- Identificar la situación (está situado desde el arco isquiático hasta el glande, se dirige caudocranealmente, está envuelto por el prepucio y unido a la pared abdominal ventral, llega hasta la región umbilical, está sostenido por la fascia y la piel) y conformación del pene (tiene una forma cilíndrica comprimido lateralmente).

f. Identificar las divisiones del pene:

- Raíz del pene (se inserta en el arco isquiático y forma los pilares en donde se une con la uretra extrapelviana)
- Cuerpo del pene (es la parte principal y mas grande del órgano copulador; se inserta en el pubis por medio d los ligamentos suspensorios; es de contorno

redondeado, algo aplanado lateralmente presenta cuatro caras: dorsal, ventral y laterales).

- Glándula del pene (forma la parte craneal y libre del órgano copulador; es redondeada; en la parte caudal está limitada por la corona del glándula; en la parte craneal abre al exterior formando la fosa del glándula y la uretra se prolonga más allá de la fosa del glándula formando la prolongación uretral).

g. Identificar las siguientes estructuras del pene:

- Cuerpo cavernoso del pene (forma casi todo el órgano copulador; se origina en los pilares situados en el arco isquiático; en la pared ventral forma un largo surco para la uretra; está cubierto por una capa de tejido fibroso llamada túnica albugínea; esta túnica emite gran cantidad de trabéculas al interior formando el armazón fibroso del órgano. Los capilares dilatados forman el origen de las venas del pene).
- Cuerpo cavernoso de la uretra (se sitúa por debajo del pene; se continúa por delante del glándula; presenta una túnica albugínea, ésta también emite trabéculas. Los espacios cavernosos son más grandes y numerosos que el pene, ellos forman el origen de las venas dorsales del pene. La piel es delgada y con gran cantidad de terminaciones nerviosas sensitivas).
- Identificar las características del prepucio (es una doble piel delgada, dependiente de la piel abdominal y que cubre la parte libre del órgano copulador cuando está en reposo: se invagina sobre sí misma formando la vaina; en la parte craneal da salida al órgano copulador cuando hay erección, formando el anillo prepucial; es delgada, pigmentada y con gran cantidad de terminaciones nerviosas, presenta glándulas sebáceas que secretan el esmegma y en la parte media presenta un rafe medio que es la continuación craneal del rafe escrotal) en el cerdo, bovino y canino.

h. Identificar los siguientes órganos anexos del aparato reproductor masculino:

- Próstata (es una glándula anexa al aparato reproductor masculino; produce un líquido llamado líquido prostático, el cual lubrica el conducto de la uretra; adecua el pH de la uretra para el paso de los espermatozoides; lubrica el tracto genital femenino; tiene color lechoso claro y un olor muy característico).
- Vesículas seminales (son glándulas anexas al aparato reproductor masculino y sacos alargados que varían de forma y tamaño. Producen un líquido blanco llamado: líquido seminal y se encuentra en la cara dorsal del cuello de la vejiga).
- Glándulas bulbouretrales (son dos pequeñas glándulas; están situadas sobre la parte intrapelviana de la uretra; tienen forma oval de tres centímetros de largo; se semejan en su estructura a la próstata; no son muy lobulilladas, cada glándula contiene de seis a ocho conductos excretorios, que desembocan al colículo seminal).

PRÁCTICA 12. APARATO CARDIOVASCULAR.

Objetivos

- Comprender la conformación externa e interna del corazón.
- Diferenciar las estructuras de la circulación pulmonar y la circulación sistémica.
- Comprender el sentido de la circulación en el interior del corazón.
- Reconocer el corazón de las distintas especies domésticas por sus características anatómicas.

Material

1. Corazones de distintas especies animales domésticas en fresco.
2. Cadáver de perro conservado.
3. Gráficos de la circulación general.

Desarrollo

a. Identificar las siguientes estructuras:

- Pericardio fibroso y pleura pericárdica.
- Pericardio seroso; lámina parietal y lámina visceral.
- Cavidad pericárdica.

b. Identificar en la conformación externa del corazón:

- Base y vértice
- Surco coronario, atrios y ventrículos.
- Aurículas.
- Superficie auricular (izquierda) y atrial (derecha).
- Surcos interventriculares paraconal (izquierdo) y subsinusal (derecho).
- Bordes ventriculares derecho (craneal) e izquierdo (caudal).

c. Identificar los grandes vasos que transportan sangre al corazón:

- Tronco pulmonar. Cono arterioso.
- Aorta.
- Ligamento arterioso.
- Venas cavas craneal y caudal.
- Venas pulmonares.

d. Identificar los componentes tisulares del corazón.

- Epicardio.
- Miocardio.
- Endocardio.

e. Identificar en la estructura interna de las cavidades cardiacas los siguientes detalles anatómicos.

Atrio derecho

- Seno de las venas cavas.
- Aurícula derecha. Músculos pectinados.
- Orificios de las venas cavas craneal y caudal. Tubérculo intervenoso.
- Seno coronario.
- Septo interatrial. Fosa oval.
- Cresta terminal. Se corresponde externamente con el surco terminal.
- Desembocadura de la vena álgigos derecha.
- Orificio atrioventricular derecho.

Ventrículo derecho.

- Válvula atrioventricular derecha (tricúspide). Cúspides angular, parietal y septal.
- Cuerdas tendinosas.
- Músculos papilares.
- Trabécula septomarginal.
- Trabéculas carnosas.
- Septo interventricular.
- Cresta supraventricular.
- Coa arterioso.
- Orificio del tronco pulmonar. Valva del tronco pulmonar. Válvula semilunares. Senos del tronco pulmonar.

Atrio izquierdo.

- Orificios de las venas pulmonares.
- Aurícula izquierda. Músculos pectinados.
- Válvula del forámen oval.
- Orificio atrioventricular izquierdo.

Ventrículo izquierdo.

- Válvula atrioventricular izquierda (bicúspide o mitral) cúspide septal y parietal.
- Cuerdas tendinosas.
- Músculos papilares.
- Trabéculas carnosas.
- Septo interventricular.
- Trabécula septomarginal.
- Orificio aórtico. Valva aórtica. Válvulas semilunares. Senos aórticos.

d. Identificar las arterias coronarias y sus ramas principales.

Arteria coronaria izquierda (Se origina en el seno de la válvula semilunar izquierda)

- Ramo interventricular paraconal (identificar los ramos septales)
- Ramo circunflejo. Acaba en la zona caudal del corazón en el caballo y el cerdo.
- Ramo intermedio (sigue el borde ventricular izquierdo)
- Ramo interventricular subsinusal. Continúa por el surco del mismo nombre en carnívoros y rumiantes (especies de patrón coronario izquierdo)

Arteria coronaria derecha (Se origina en el seno de la válvula semilunar derecha)

- Ramo interventricular subsinusal en caballo y cerdo (especies de patrón coronario bilateral)

Identificar el seno coronario y las venas que desembocan en el:

- Vena cardiaca magna.
- Vena cardiaca media.

Reconocer los grandes ramos arteriales y venosos de la aorta y de las venas cavas.

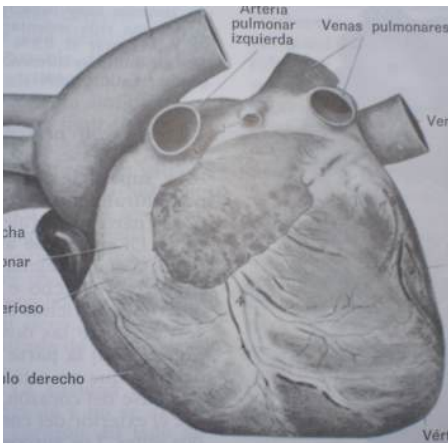
- Tronco braquiocefálico, arteria subclavia izquierda (perro, cerdo).
- Vena ácigos derecha.

Reconocer el corazón de las diferentes especies domésticas. Considerar que deducir la especie solo por el tamaño y la configuración externa es muy difícil, otros criterios como el patrón de distribución de los vasos cardiacos, o de algunos vasos sistémicos, o las características del tejido adiposo subepicárdico son más válidos.

Autoevaluación

Relaciona las estructuras relacionadas con el gráfico.

Corazón de perro. Cara auricular izquierda.



1. Aorta
2. Arteria pulmonar izquierda.
3. Arteria braquial izquierda.
4. Venas pulmonares.
5. Vértice
6. Ventrículo derecho
7. Ventrículo izquierdo
8. Cono arterioso
9. Vena cava caudal.
10. Vena cava craneal.
11. Tronco pulmonar
12. Aurícula derecha
13. Venas pulmonares.
14. Tronco braquicefálico.
15. Aurícula izquierda

PRÁCTICA 13. SISTEMA LINFÁTICO.

Objetivos

Identificar y comprender la importancia del sistema linfático

Material

Cabeza fresca de cerdo y bovino
Órganos frescos de cerdo y bovino
Cadáver conservado del perro.

Desarrollo

- Identificar las características de los vasos linfáticos así como también su contenido (es un líquido transparente, contiene gran cantidad de linfocitos los cuales pasan al menos por un nódulo linfático, es desaguada al torrente venoso por dos grandes vasos: el conducto torácico y la gran vena linfática derecha).
- Identificar la situación y características normales de los nódulos linfáticos en las diferentes especies.
- Identifica los siguientes nódulos linfáticos:
 - Cabeza: mandibular, parotídeo y retrofaríngeo
 - Cuello: cervical superficial y cervical profundo.
 - Miembro torácico: axilar
 - Cavidad torácico: torácico dorsal, torácico ventral, mediastínico y bronquial.
 - Pared abdominal: combar, iliosacro, inguinofemoral o inguinal superficial e isquiático.
 - Miembro pélvico: iliofemoral o inguinal profundo y poplíteo.
 - Vísceras abdominales: celíaco, mesentérico craneal y mesentérico caudal.
- Identifica los siguientes troncos o conductos de la linfa:
 - Troncos traqueales (son vasos linfáticos grandes; se sitúan en la cara ventral de la tráquea y reciben aferencias de los nódulos: cervicales profundos y cervicales profundos medios).
 - Troncos combares (son vasos gruesos situados en la cara ventral de la arteria aorta abdominal; reciben aferencia de los nódulos: iliacos medios, mesentéricos caudales y aórtico combares, y desembocan directamente a la cisterna del quilo).
 - Tronco intestinal (es un vaso muy corto; recibe aferencia de los nódulos mesentéricos craneales y desemboca directamente a la cisterna del quilo).
 - Tronco celíaco (es un vaso corto; se sitúa junto con la arteria celíaca y recibe aferencia de los nódulos celíacos y desemboca directamente a la cisterna del quilo).
 - Cisterna del quilo (es un grueso y ancho vaso linfático; se sitúa a nivel del pilar derecho del diafragma, junto a la arteria aorta y ventral a la última vértebra torácica y tres primeras vértebras combares; recibe aferencia de los nódulos: intestinales y tronco celíaco, se continúa cranealmente con el conducto torácico).

- Conducto torácico (es la continuación dentro del tórax de la cisterna del quilo; se sitúa entre la arteria aorta y la vena ácigos y desemboca directamente en la aurícula derecha o en la vena cava craneal).
- Conducto linfático derecho (es un vaso corto situado al lado derecho de la entrada al tórax; recibe aferencias de los nódulos: mediastínicos craneales, esternales craneales, cervicales superficiales derechos y cervicales profundos caudales; desemboca en la vena craneal y ocasionalmente desemboca en la vena yugular derecha).

PRÁCTICA 14. SISTEMA NERVIOSO.

Objetivo

Conocer la situación general de las partes que integran al sistema nervioso (médula espinal, istmo encefálico y cerebro).

Material

Órganos frescos de cerdo y bovino.
Cadáver conservado de un perro

Desarrollo

- Conocer la situación de la médula espinal (situada en el canal medular o raquídeo, en ella se asientan las funciones reflejas).
- Conocer la situación del istmo encefálico o tallo cerebral (situado en la parte caudal del piso de la cavidad craneana y está formado, de caudal a craneal, por médula oblongada o bulbo raquídeo, puente cerebral, tubérculos cuadrigéminos, pedúnculos cerebrales, cuarto ventrículo, tercer ventrículo, tálamo óptico, epífisis e hipófisis).

a. Conocer las características de las sustancias del sistema nervioso central:

- Sustancia gris (está constituida por los cuerpos celulares de la neurona de conducción; en la médula espinal está situada en el centro formando una H; en el istmo encefálico se entremezcla con la sustancia blanca y en el cerebro se sitúa en la periferia formando la corteza cerebral).
- Sustancia blanca (está constituida por los axones de las neuronas de conducción y por las neuronas de sostén o de glía; en la médula espinal está situada en la periferia; en el istmo encefálico se entremezcla con la sustancia gris, en el cerebro se sitúa en la parte interna).

b. Conocer e identificar las capas del encéfalo y la médula espinal:

- Duramadre (llamada también paquimeninge por su naturaleza fibrosa)
- Aracnoides (membrana delgada en donde se distribuyen los vasos sanguíneos del encéfalo y de la médula espinal).
- Piamadre (membrana delgada que cubre directamente al encéfalo y a la médula espinal introduciéndose en todas las depresiones de la superficie de los miembros).

c. Identificar las caras que presenta el cerebro:

- Cara dorsal (es convexa y se adapta a la concavidad de los huesos de la bóveda craneana, presenta numerosas circunvoluciones y cisuras).
- Cara lateral (es la continuación del cerebro y al igual que éste presenta circunvoluciones y cisuras).
- Cara ventral (se adapta a la cara dorsal de los huesos que forman la base del cráneo y constituyen la llamada fosa cerebral).
- Cara interna (está separada de la cara interna del otro hemisferio cerebral por la cisura sagital; los dos hemisferios se unen en parte de su cara

interna por medio del cuerpo calloso, el cuál está formado de sustancia blanca y se introduce al interior de los hemisferios cerebrales formando el techo de los ventrículos laterales; rostralmente, el cuerpo calloso forma la rodilla; caudalmente forma el esplenio; la rodilla y el esplenio se van a continuar ventralmente con el fòrnix o pilar de tres columnas; entre el cuerpo calloso y el fòrnix se encuentra el *septum pellucidum*, que es la separación entre los dos ventrículos laterales.

d. Identificar los siguientes polos del cerebro:

- Polo rostral o frontal (es estrecho en los animales)
- Polo caudal u occipital (es más ancho que el polo rostral, está incluido en la parte caudal de la cavidad cerebral y separado del cerebelo por una cisura transversa).

e. Identificar los doce pares nerviosos craneales:

- I.- olfatorio
- II.- óptico
- III.- motor ocular común
- IV.- troclear
- V.- trigémino
- VI.-abducens
- VII.-facial
- VIII.-vestíbulo coclear
- IX.- glossofaríngeo
- X.- vago o neumogástrico
- XI.- nervio espinal accesorio
- XII.- nervio hipogloso

- Identificar el sistema nervioso autónomo (está formado por las prolongaciones neuronales que dan innervación a las vísceras y a otros órganos. A su vez, el sistema nervioso autónomo, se divide en dos partes funcionales distintas: sistema parasimpático y sistema simpático.
- Conocer las características del sistema nervioso parasimpático (sus fibras originalmente están en conexión con las fibras cerebroespinales, por lo que morfológicamente se conectan con el sistema nervioso central).

f. Identificar las tres partes del sistema nervioso parasimpático:

- Craneal (comprende las fibras que están en conexión con los siguientes nervios craneales: III.- motor ocular común, VII.- facial, IX.- glossofaríngeo, X vago o neumogástrico.
 - Sacra (está en conexión con la médula espinal y los nervios regionales)
 - Espinal (sus fibras están en conexión con las raíces dorsales de los nervios espinales y periféricamente inervan a las glándulas y músculos lisos de la piel; a los vasos sanguíneos cutáneos y al músculo estriado para regular el tono).
- Identificar el sistema nervioso simpático (se origina en los segmentos cervical, torácico y lumbar de la médula espinal. Sus fibras se unen a los ganglios vertebrales y después forman plexos que inervan las vísceras torácicas y abdominales, así como la piel y los vasos sanguíneas regionales.

PRÁCTICA 15. SISTEMA ENDOCRINO.

Objetivos

Reconocer los órganos del sistema endocrino.

Material

Cadáver conservado.

Órganos.

Gráficos

Desarrollo

- Análisis de los órganos de secreción interna primarios.
 - Hipófisis.
 - Glándula pineal.
 - Tiroides
 - Paratiroides
 - Suprarrenales.

- Análisis de los órganos de función mixta.
 - Páncreas.
 - Testículos
 - Ovarios.
 - Placenta.

- Análisis de órganos con una función primaria distinta y componente endocrino mínimo.
 - Riñones
 - Tracto gastrointestinal.

Autoevaluación

- A. En esquemas de distintas especies ubicar los órganos de secreción interna.
- B. Realizar un cuadro sinóptico de los órganos de secreción interna, hormonas que sintetizan y función de las hormonas.

PRÁCTICA 16. ÓRGANOS DE LOS SENTIDOS.

Objetivos

Identificar el conjunto de órganos que intervienen en la percepción de los estímulos, tanto internos como externos.

Desarrollo

- Conocer las características y situación del sentido gustativo (está constituido por las yemas gustativas de la lengua (están situadas en el epitelio de la lengua, principalmente en el dorso y en el paladar blando y en la epiglotis), la lengua, papilas gustativas).
- Identificar el nervio glossofaríngeo y el lingual (emiten terminaciones nerviosas hacia los filamentos gustativos).
- Conocer las características, situación e importancia del sentido del olfato en los animales (está situado en la mucosa caudal de la cavidad nasal; las células olfatorias están transformadas en células gangliolares con pestañas o pelos olfatorios en su membrana; las células de sostén rodean a las células olfatorias y los haces nerviosos forman un plexo en la Submucosa, y pasan por la lámina cribosa del etmoides para formar el nervio olfatorio).
- Conocer las características y la situación del sentido del tacto (está situado en la piel y en las mucosas; la piel representa la mayor superficie sensorial y la sensibilidad puede ser superficial (tacto, presión, temperatura y dolor) y profunda (músculos tendones y articulaciones).
- Identificar las túnicas que presenta el ojo: túnica ocular externa o fibrosa (forma el esqueleto del ojo, se fijan los músculos del ojo, y se divide en 2 partes: esclerótica y córnea o membrana transparente), túnica ocular media vascular o úvea (es pigmentada de color pardo oscuro, presenta dos aberturas, una proximal circular que da paso al nervio óptico y una distal que varía de forma según la especie y abre a la pupila, es muy rica en vasos sanguíneos y ramificaciones nerviosas, en el fondo del ojo se sitúa entre la esclerótica y la retina, en el polo distal se separa de la esclerótica para formar la cámara anterior del ojo, está dividida en tres partes: coroides, cuerpo ciliar e iris), túnica ocular interna, nerviosa o retina (se adosa completamente a la túnica vascular, se extiende desde la entrada del nervio óptico hasta el borde pupilar, en el lugar de entrada del nervio óptico forma la papila óptica, está dividida en una parte óptica, sensible a los rayos luminosos y otra parte ciega).
- Conocer el contenido del globo ocular (cámaras oculares, cristalino y cuerpo vítreo).
- Identificar el nervio óptico del ojo (es un nervio muy grueso, no es en rigor un nervio encefálico sino una vía cerebral aislada formada de dos partes: parte orbitaria o extraocular, parte intraocular).
- Conocer e identificar los órganos auxiliares y de protección: órbita (es el estuche óseo que encierra y protege el globo del ojo, músculos oculares y sus fascias, vasos y nervios y contiene abundante tejido adiposo), párpados (son repliegues móviles de la piel, se continúan internamente con la conjuntiva, protegen

anteriormente al globo ocular, se insertan en el borde óseo de la órbita, son dos el superior que es móvil y el inferior que es poco móvil), conjuntiva (es de color rosa pálido, no contiene glándulas, se divide en: conjuntiva palpebral que recubre la cara interna de los párpados, conjuntiva ocular que recubre parte de la córnea, ambas conjuntivas forman dos formas de saco, uno superior y otro inferior llamados fondos de sacos conjuntivales, en el ángulo nasal forman el tercer párpado o membrana nictitante, en el fondo del ángulo nasal se encuentra la carúncula lagrimal), órganos lagrimales (forman el llamado aparato lagrimal, consta de dos glándulas, conductos excretores, saco lagrimal y conducto nasolagrimal), fascias orbitarias y del globo ocular (se divide en fascia orbitaria superficial, fascia orbitaria intermedia, fascia orbitaria profunda), músculos del ojo (están situados dentro de la órbita alrededor del nervio óptico, son 7 en total, cuatro rectos (dorsal, ventral interno y externo), dos oblicuos (dorsal y ventral) y un retractor (músculo retractor del globo ocular).

- Conocer las características, situación e importancia del sentido del oído (comprende el aparato auditivo y el vestibular o del equilibrio, es el encargado de percibir los tonos y sonidos. Una parte de él se sitúa en la cara externa del temporal y otra parte se aloja dentro de la porción petrosa del mismo hueso. Consta de oído externo, oído interno y oído medio).
- Identificar la situación y características del oído externo (se divide en pabellón auricular u oreja (presenta una base y una parte libre), conducto auditivo externo (conducto cartilaginoso y conducto óseo) y membrana del tímpano).
- Identificar la situación y características del oído medio (se divide en cavidad timpánica, huesecillos del oído (son cuatro: martillo, yunque, lenticular y estribo) y trompa o tuba auditiva que en el caballo se llama bolsa gutural).
- Identificar la situación y características del oído interno o laberinto (contiene los epitelios sensoriales del órgano acústico y del estático; se divide en laberinto óseo (está formado por conducto auditivo interno, vestíbulo del laberinto, conductos semicirculares y caracol óseo) y laberinto membranoso (se divide en parte estática y parte auditiva).

PRÁCTICA 17. TEGUMENTO COMÚN.

Objetivo

Identificar y conocer la piel y anexos del cerdo, bovino, perro, aves.

Material

Piel de cerdo y bovino conservadas
Cadáver conservado del perro

Desarrollo

a. Conocer las características de la piel dependiendo a la especie:

- Equino (es más delgada que en otros animales; su grosor llega a medir medio centímetro. Sus glándulas sebáceas son muy abundantes y muy desarrolladas; se encuentran mayor número en labios, prepucio, glándula mamaria y labios vulvares).
- Bovino (la piel es más gruesa que en las demás especies animales; en la región pectoral forma un gran pliegue llamado papada. Las glándulas sudoríparas y sebáceas son numerosas y menos desarrolladas que en el caballo).
- Canino (la piel varía mucho de grosor de acuerdo a la raza y el tamaño del animal. Las glándulas sudoríparas se concentran en las almohadillas digitales y las glándulas sebáceas están desarrolladas y son más abundantes en labios, alrededor del ano, dorso del tronco y región esternal).
- Porcino (es muy gruesa, variando según la raza del animal. Tiene una gran cantidad de funciones debido a que contiene muchas glándulas. En la superficie se forman gran cantidad de surcos, lo que hace semejante a la piel del humano. Presenta gran cantidad de grasa formando el panículo adiposo; el pelo es grueso y tosco llamado cerda; sobresale la presencia del morro, que es una estructura aplanada que le permite al animal la olfacción. En el morro se encuentran glándulas y pelos táctiles; las glándulas sebáceas son pequeñas y en menor número que en el caballo; las glándulas sudoríparas son muy visibles en la superficie de la piel).

b. Identificar las siguientes capas que presenta la piel:

- Epidermis (tejido epitelial)
- Corion (es tejido conectivo; además contiene cantidad variable de glándulas sudoríparas y sebáceas. En lugares determinados presenta los llamados apéndices de la piel: pelo, casco, pezuñas, garras, cuernos, lana, cerda y uñas).

c. Identificar las partes del casco:

- Pared o tapa (es la parte visible del casco, estando sobre el suelo, cubre la parte frontal del pie, hacia los lados termina en ángulo, formando las barras que se unen a la suela y a la ranilla, presenta dos caras (cara externa e interna), dos bordes

(borde coronario o proximal y borde basal), y dos ángulos (forman las barras del casco) .

- Palma o suela (está formando la mayor parte de la cara basal del casco, tiene forma semilunar, presenta dos caras: cara dorsal (es convexa y presenta orificios que contienen las papilas del corion), cara ventral o basal (es cóncava y presenta rugosidades formando laminillas irregulares), presenta dos bordes: borde convexo o anterior (se une a la pared por medio de la línea alba y presenta orificios para las papilas del corion), y borde cóncavo o posterior (forma un ángulo hacia las barras y en el centro del ángulo se aloja la ranilla).
- Ranilla (tiene forma de cuña, se sitúa entre las barras y la palma, presenta dos caras: cara interna (presenta una cresta central llamada espina y hacia los lados forma una depresión que se une con las barras y la palma), y cara externa o basal (presenta un profundo surco central y se continúa lateralmente con los pilares de la ranilla), además presenta una base (se sitúa en la parte central y hacia los lados se hace prominente), y un vértice (se sitúa en la pared central; se dirige hacia el borde posterior o cóncavo de la suela y termina formando un ángulo redondeado).