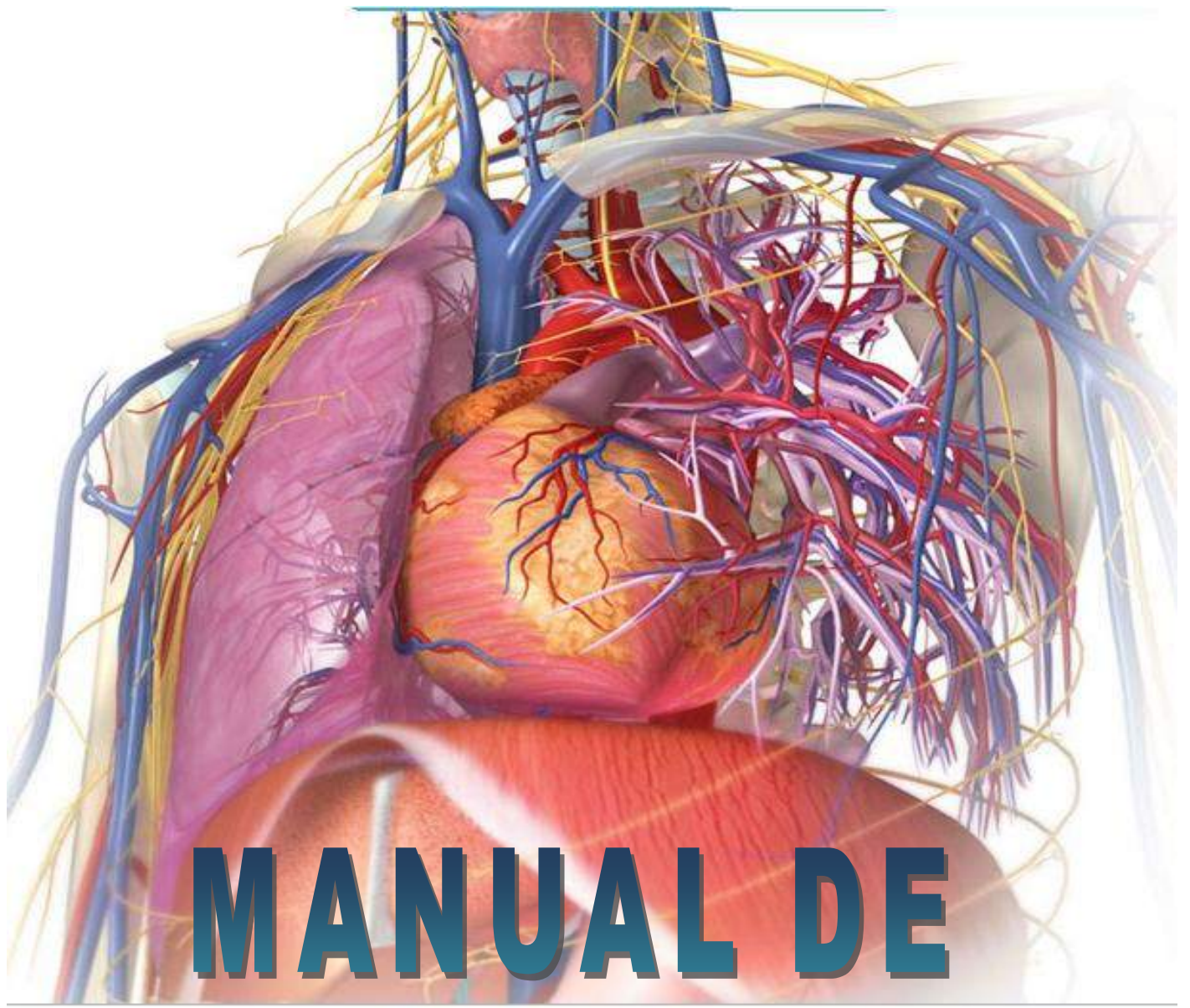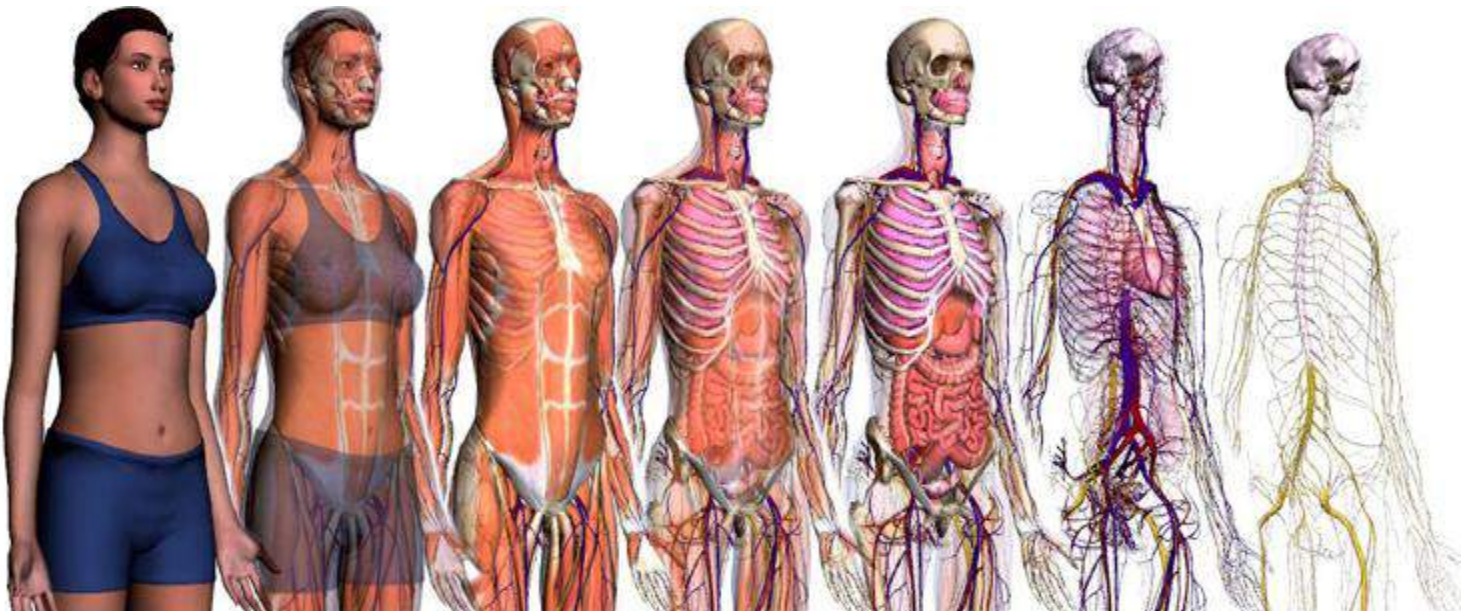


MANUAL DE

ANATOMIA HUMANA



Lee. Aprende. Crece.

Este documento fue descargado de InfoLibros de manera legal,
¡Y eso es genial!

En InfoLibros, nos esforzamos incansablemente para que libros
excepcionales estén disponibles gratuitamente para todos.

Pero este libro no es el final...



Miles de Libros Gratis: Con más de 3.500 libros en nuestro
catálogo, tu próxima gran lectura te está esperando. ¿Buscas
inspiración, aventura o conocimiento? Lo tenemos todo.



Sin Costos, Sin Complicaciones: En InfoLibros, creemos
en el acceso libre y fácil al conocimiento. Todos nuestros libros
están disponibles sin ningún costo y sin necesidad de registro.
¡Sí, así de simple!



Descubre y Aprende: Sumérgete en nuestra
amplia variedad de temas y encuentra exactamente lo que
necesitas. Desde clásicos literarios hasta libros de
actualidad, nuestro contenido está diseñado para enriquecer tu
mente y espíritu.

Para leer y descargar

libros gratis visita

InfoLibros.org



infolibros.org/libros-pdf-gratis/

ANATOMIA HUMANA

INTRODUCCIÓN

El siguiente Manual de Anatomía, es una recopilación que puede ayudar a aquellos alumnos que siguen una carrera paramédica, con un detalle sintético de lo que es la Anatomía Humana, sabiendo que es muy extensa, esperando que sea de mucha utilidad para los alumnos que inician sus estudios en el mundo de la salud.

El cuerpo humano es un aglomerado de unos cincuenta billones de células, agrupadas en tejidos y organizadas en ocho aparatos (locomotor, respiratorio, digestivo, excretor, circulatorio, endocrino, nervioso y reproductor). Sus elementos constitutivos básicos podrían adquirirse en cualquier parte por un puñado de monedas, pero la vida que alberga estos átomos reunidos con un propósito concreto, lo convierten en un ser de valor incalculable, imposible de calcular con criterios terrenales.

La célula, precisamente, es la unidad de la vida. Todas las células comparten unos elementos esenciales, como son la membrana protectora, el citoplasma, rico en organelas y el núcleo. El núcleo, es el cerebro organizador de la célula, pero sigue un plan general coordinado, escrito en 100.000 genes, ordenados en 23 pares de cromosomas.

El organismo humano parece saber que de la unión nace la fuerza, pues las células se organizan en tejidos, órganos, aparatos y sistemas para realizar sus funciones.

El autor.

Prof. Edwin Saldaña Ambulódegui

ANATOMÍA

Es la rama de las ciencias biológicas que trata de la forma y estructura de los organismos. Se halla íntimamente ligada con la fisiología.

Es una rama de las ciencias biológicas que trata de las funciones normales del cuerpo. Se emplean dos métodos especiales para el estudio de la anatomía, el sistemático y el topográfico. En el primero se considera el cuerpo formado por sistemas de órganos o aparatos que son similares por su origen y estructura y están asociados en la realización de ciertas funciones.

Existen cuatro tejidos básicos, que son el epitelial, el conjuntivo, el muscular y el nervioso, con los que el organismo se relaciona, se protege, secreta sustancias, mantiene su forma, se desplaza, coordina sus funciones y relaciones con el medio.

Las divisiones de la anatomía sistemática son:

1. **Osteología:** Descripción del esqueleto.
2. **Artrología:** Descripción de las articulaciones.
3. **Miología:** Descripción de los músculos.
4. **Esplacnología:** se subdivide en:
 - a. Sistema Digestivo
 - b. Sistema Respiratorio
 - c. Sistema Urogenital: que se divide en:
 - ▲ Órganos Urinarios
 - ▲ Órganos Genitales
5. **Angiología:** Descripción de los órganos de la circulación.
6. **Neurología:** Descripción del sistema nervioso.
7. **Estiología:** Descripción de los órganos de los sentidos.

El termino anatomía topográfica designa los métodos con que se determinan exactamente las posiciones relativas de varias partes del cuerpo, presupone un conocimiento de la anatomía sistémica.

I. INTRODUCCIÓN AL ESTUDIO DE LA ANATOMÍA OSEA

CONCEPTO DE ANATOMÍA Y DE NÓMINA ANATÓMICA

LA ANATOMÍA HUMANA ES LA RAMA DE LA BIOLOGÍA HUMANA QUE ESTUDIA LA FORMA Y LA ESTRUCTURA DEL ORGANISMO VIVO Y LAS RELACIONES QUE HAY ENTRE SUS PARTES.

La palabra anatomía viene del griego (ana = arriba y tomos = cortar) y significa diseccionar, por lo que la base para estudiar la anatomía es la disección del cadáver, pero no quiere decir que estudie el cuerpo humano muerto (solo se utiliza para el estudio), sino que la Anatomía se dedica a la estructura del ser humano vivo, enfermo y sano.

La anatomía se puede dividir en varios grupos, según el criterio utilizado para su estudio:

- **Embriológica:** cuando se estudia antes del nacimiento (prenatal)

- **Postnatal:** cuando se estudia el cuerpo del adulto ya formado.
- **La anatomía macroscópica:** la que estudia las partes del cuerpo visibles a simple vista, mediante la disección del cadáver.
- **La anatomía microscópica:** la que estudia a través del microscopio y se va un poco hacia la histología.

La anatomía macroscópica a su vez se divide en:

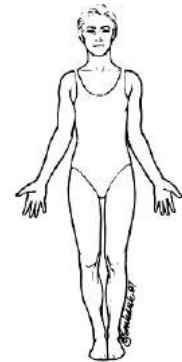
- **Anatomía sistémica o descriptiva:** consiste en la descripción del cuerpo por sistemas.
- **Anatomía topográfica:** Estudio de una región determinada del cuerpo.
- **Anatomía aplicada:** según el interés que promueva el estudio o aplicada a diferentes profesiones..
- **Anatomía comparada:** con diferentes especies animales.

POSICIÓN ANATÓMICA

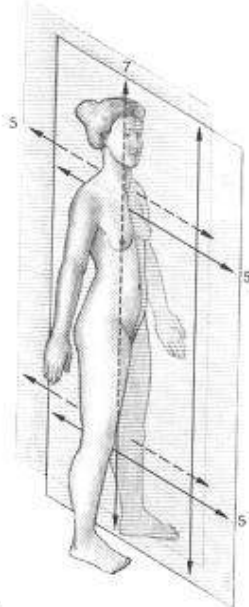
La posición anatómica es la posición de referencia en la que el cuerpo se encuentra en postura erecta o en pie, con las extremidades superiores colgando a los lados del tronco y las palmas de las manos hacia delante. La cabeza y los pies miran hacia delante.

PLANOS, EJES Y MOVIMIENTOS

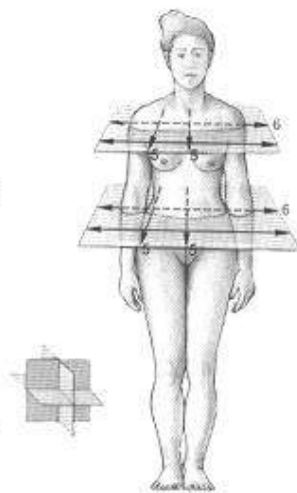
- **PLANO FRONTAL O CORONAL:** es un plano vertical que divide el cuerpo en dos partes, la anterior y la posterior.
- **PLANO SAGITAL (medio):** es un plano vertical que divide el cuerpo en una parte derecha y otra izquierda. Se puede decir que son planos **PARASAGITALES** los paralelos a la línea media (línea imaginaria que atraviesa el centro del cuerpo).
- **PLANO TRANSVERSAL, HORIZONTAL O AXIAL:** es un plano horizontal que divide el cuerpo en una parte superior y otra inferior.



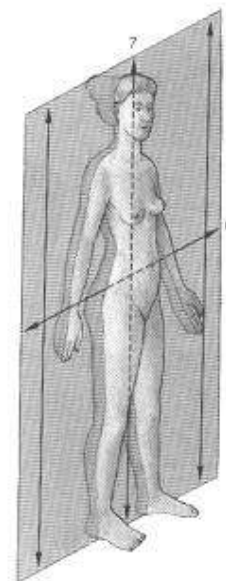
1. Plano sagital.	5. Eje sagital.
2. Plano parasagital	6. Eje transversal.
3. Plano transversal.	7. Eje longitudinal.
4. Plano coronal o frontal.	



1 - 2



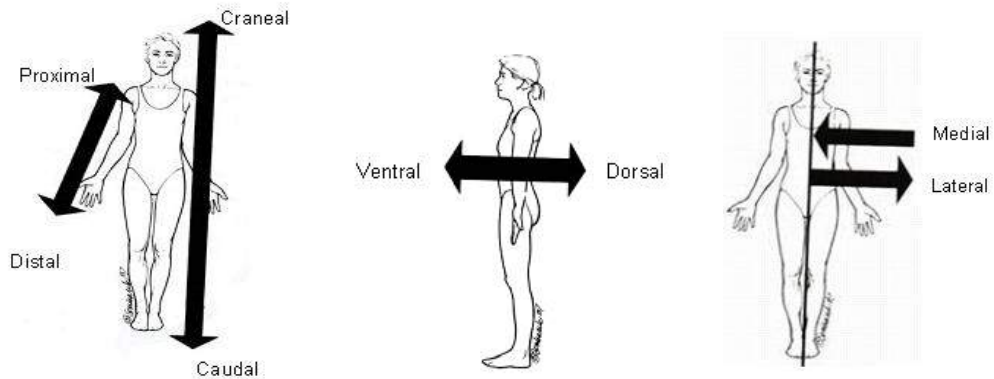
3



4

Términos de orientación:

NOTA: Para determinar la posición, es necesario relacionarla con alguna estructura.



- **CRANEAL O CEFÁLICA:** Una estructura es craneal cuando está más cerca de la cabeza, es decir, lo que está más superior. (El tórax es más craneal que el abdomen).
- **CAUDAL:** Una estructura es caudal cuando está más cerca de la cola. Lo que está más inferior. (El abdomen es más caudal que el tórax).
- **PROXIMAL:** Lo que está más cerca de la raíz del miembro. (El hombro es lo más proximal del brazo).
- **DISTAL:** Lo que está más lejos de la raíz del miembro. (La muñeca es más distal que el codo).
- **VENTRAL:** Estructura que está en la parte anterior del cuerpo. (La nariz está en la superficie ventral del cuerpo)
- **DORSAL:** Estructura que está en la parte posterior del cuerpo. (Las escápulas están en la superficie dorsal del cuerpo)
- **INTERNO O MEDIAL:** Todo lo que está más cerca de la línea media del cuerpo. Cuando se refiere a un órgano indica que se encuentra en el interior del mismo. (El ombligo es medial).
- **EXTERNO O LATERAL:** Todo lo que está más lejos de la línea media del cuerpo. Cuando se refiere a un órgano indica que se encuentra más cercano a la superficie del mismo. (Las caderas son más laterales con respecto al ombligo)
- **SUPERFICIAL:** Es lo que está más cerca de la superficie del cuerpo. (Piel).
- **PROFUNDO:** Es lo que se aleja de la superficie del cuerpo. (Músculo).

GENERALIDADES SOBRE EL APARATO LOCOMOTOR

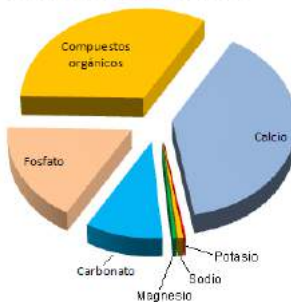INTRODUCCIÓN

El esqueleto lo forman muchos huesos unidos entre por las articulaciones.

- La cabeza. La columna medial. El esternón delante. Las costillas a los lados articulándose con los anteriores. Los MMSS fijados al tórax mediante la cintura escapular. Los MMII fijados al tronco mediante la cintura pélvica.

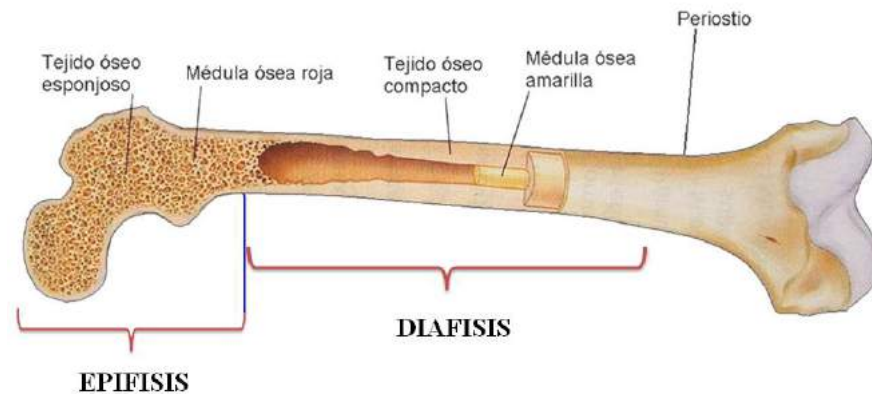
ANÁLISIS QUÍMICO DEL HUESO

Composición del Hueso



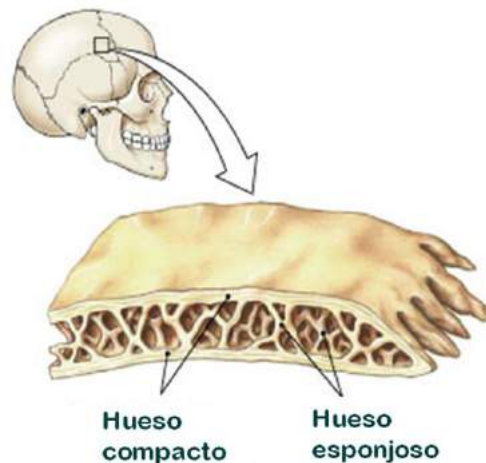
Estructura del hueso largo

- Diafisis
 - compacto
 - periostio
- Epifisis
 - Esponjoso
 - Corteza
- Metafisis
- Cavidad medular
 - endostio



Hueso compacto y esponjoso

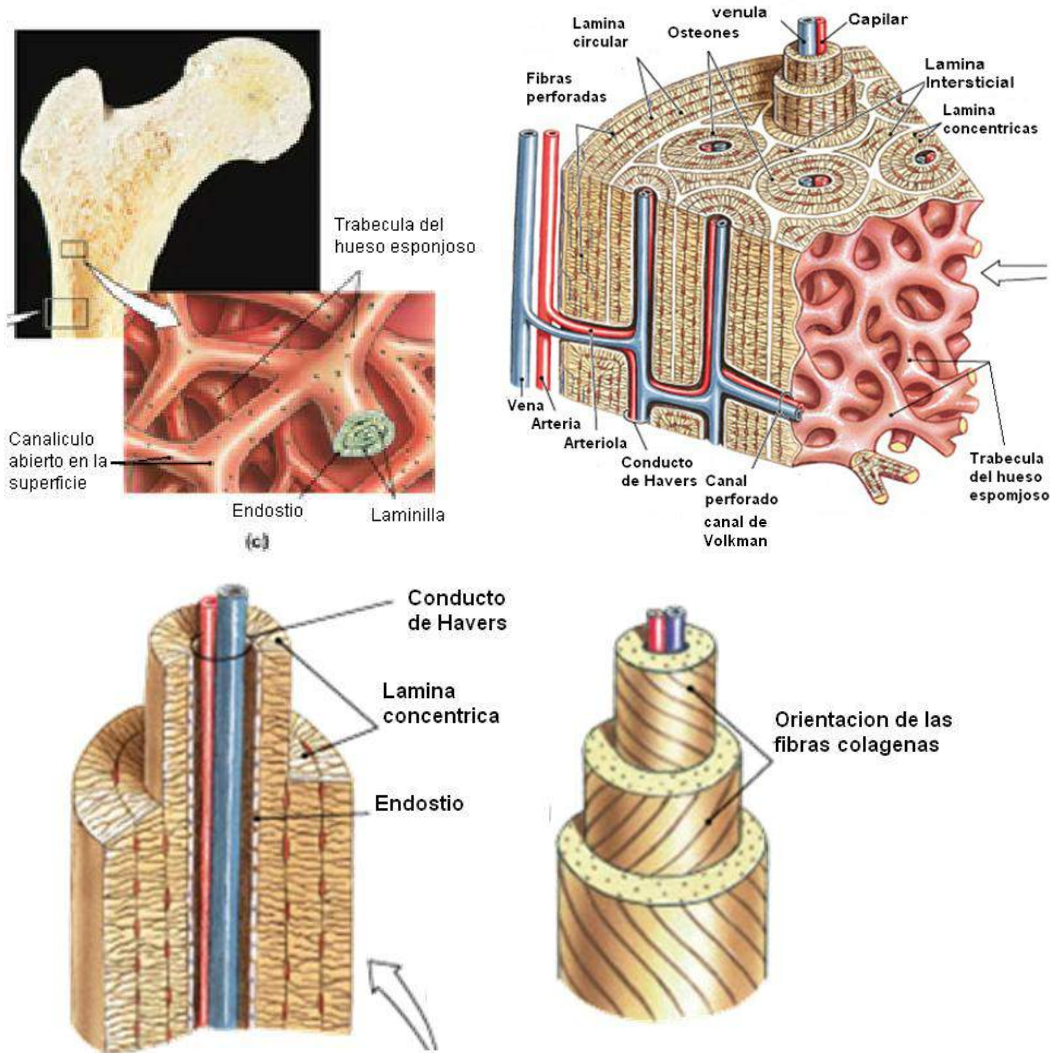
- Osteon - Unidad fundamental del hueso compacto (Sistema Havers)
 - Osteocitos arreglados concentricos de un canal central (lamelas)
 - Canales perforantes conectan osteonas adyacentes (Volkman)
 - Mas pesado, mucho estres unidireccional
- Estructura del hueso plano
- Hueso esponjosos contiene matriz en forma de trabéculas
 - Lamelas no en osteones, no venas o capilares (difusion)
 - Canaliculi en las trabeculas
 - Lugares de poco estres, o estres multidireccional
 - Mas liviano
 - Protége celulas de la medula



CÉLULAS EN EL HUESO:

- Osteocitos :osteoblastos maduros
 - Se encuentran en la laguna
 - Conectados por canaliculos
- Osteoblastos: sintetizan y secretan matriz
 - Osteogenesis
- Osteoclastos: disuelven la matriz del hueso
 - Osteolisis

Células osteoprogenitoras se diferencian en osteoblastos



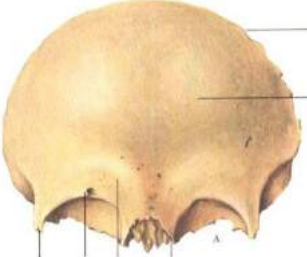
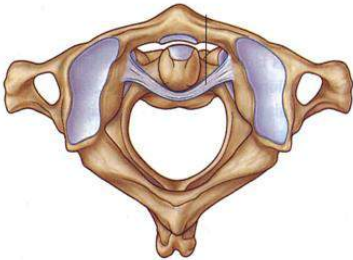



OSTEOLOGÍA:

GENERALIDADES.

- Sostener y proteger al cuerpo.
- Permitir los movimientos interactuando con los músculos para crear palancas.
- Producir células sanguíneas.
- Almacenar calcio.

CLASIFICACIÓN.

<ul style="list-style-type: none"> • HUESOS CORTOS: aquellos en que las tres dimensiones son similares. (carpo, tarso) 	
<ul style="list-style-type: none"> • HUESOS LARGOS: son aquellos donde la longitud predomina. Se componen de cuerpo o diáfisis, que suele tener forma triangular, y los extremos o epífisis, que son más abultados. (MMSS: húmero, cúbito, radio, clavícula... MMII: fémur, tibia, peroné, metatarso...) 	
<ul style="list-style-type: none"> • HUESOS PLANOS: aquellos en los que predomina la longitud y la anchura sobre el grosor. (varios del cráneo, escápulas, esternón...). • 	
<ul style="list-style-type: none"> • HUESOS IRREGULARES: Aquellos que tienen una forma irregular. (las vertebras). • 	
<ul style="list-style-type: none"> • HUESOS SESAMOIDEOS: representan un tipo especial de huesos pequeños y ovalados en los tendones (mayormente cerca de las articulaciones), que se observan, incluso, en los fetos, pero que no se consideran parte de los esqueletos axial o apendicular normales, excepto las dos rotulas, los huesos sesamoideos de mayor tamaño. los otros huesos sesamoideos más comunes se localizan en la parte posterior del pie en la base del dedo gordo. 	

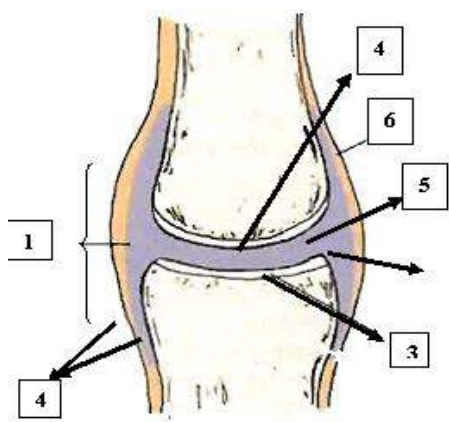
TIPOS DE ARTICULACIONES Y MOVIMIENTOS.

CLASIFICACIÓN

- **Sinartrosis:** son articulaciones fijas unidas por tejido fibroso. (suturas del cráneo).
- **Anfiartrosis:** son articulaciones semi-móviles unidas por tejido fibrocartilaginoso (sífnfis del pubis, intervertebral).
- **Diartrosis o articulaciones sinoviales:** son las que permiten movimientos más amplios.

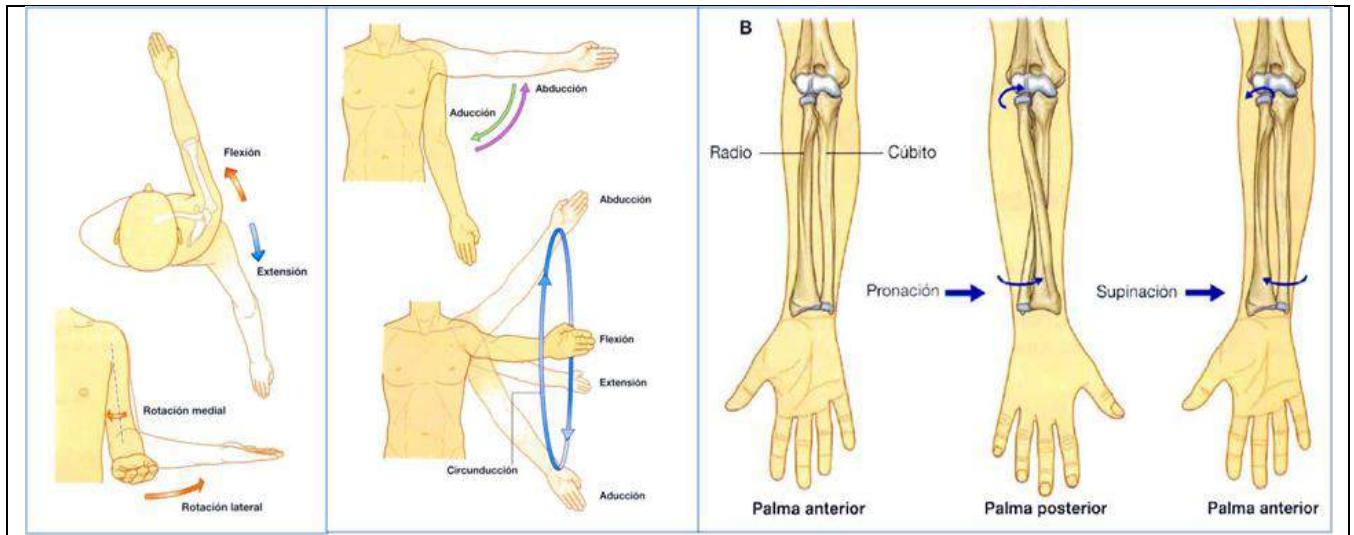
OTRA CLASIFICACION

- Articulación cartilagosas:
 - Sífnfis: Sífnfis del pubis y los cuerpos vertebrales.
 - Sincondrosis.
 - Articulación sinovial.
- Articulación fibrosa:
 - Sindesmosis: articulación tibioperonea.
 - Sutura: huesos del cráneo.
 - Gonfosis: esta unión fibrosa no ocurre en tre huesos sino en las raíces de los dientes y los alveolos de los maxilares.

ELEMENTOS DE LA DIARTROSIS:	
	<ol style="list-style-type: none">1. CÁPSULA ARTICULAR: estructura fibrosa que mantiene unidos los dos huesos y que está reforzada por ligamentos...2. CAVIDAD ARTICULAR: queda en el interior de la cápsula articular.3. CARTÍLAGO ARTICULAR: recubren los dos extremos óseos de la articulación.4. MEMBRANA SINOVIAL: tapiza el interior de la cápsula articular y la parte ósea que no recubre el cartílago.5. LÍQUIDO SINOVIAL: producido por la membrana sinovial, inunda toda la cavidad articular.6. DISCOS Y MENISCOS: elementos de cartílago que encontramos en algunas articulaciones.

MOVIMIENTOS:

<ul style="list-style-type: none"> • Flexión/extensión. • Abducción/aducción. 	<ul style="list-style-type: none"> • Rotación interna/externa • Circunducción: movimiento con el que se describe un cono y que incluye todos los anteriores.
---	--



<p>Rotación interna-externa.</p>	<p><u>Circunducción:</u> movimiento con el que se describe un cono y que incluye todos los anteriores.</p>
<p>rotación interna rotación externa</p>	

TIPOS DE MÚSCULOS.

Los músculos son órganos que van unidos a los huesos y cuya contracción permite el movimiento de las articulaciones. Las contracciones musculares se deben a estímulos que le llegan a través de los nervios raquídeos.


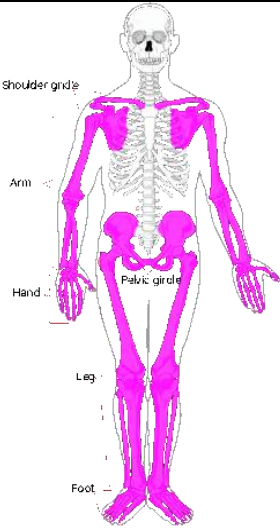
Según las fibras que los compongan se clasifican en dos grupos:

- **Músculos lisos:** son músculos involuntarios que forman las paredes de las vísceras. (esófago, intestinos).
- **Músculos estriados:** son los músculos relacionados con el esqueleto y el movimiento. Son músculos voluntarios, a excepción del corazón, que es un músculo estriado pero involuntario.

ELEMENTOS DEL MÚSCULO ESTRIADO

- **Cuerpo o vientre:** es la parte más voluminosa.
- **Tendones:** son los extremos del músculo. A través de ellos se unen a los huesos.

- **aponeurosis o fascias:** Fina capa membranosa que recubre los músculos.
- **EL ESQUELETO HUMANO ADULTO SE DIVIDE EN:**

<ul style="list-style-type: none"> • ESQUELETO AXIAL <p>Comprende todos los huesos que están en el eje corporal central o cerca de él. El esqueleto axial del adulto consta de 80 huesos y abarca el cráneo, la columna vertebral, las costillas y el esternón (las zonas coloreadas del esqueleto corporal en la fig.</p>	
<ul style="list-style-type: none"> • ESQUELETO APENDICULAR <p>La segunda división del esqueleto es la porción apendicular. Esta división incluye todos los huesos de los miembros superiores e inferiores, las cinturas escapular y pelviana. El esqueleto apendicular del adulto comprende 126 huesos distintos.</p>	

HUESOS Y ARTICULACIONES.
HUESOS Y ARTICULACIONES DE LA CABEZA Y EL TRONCO.

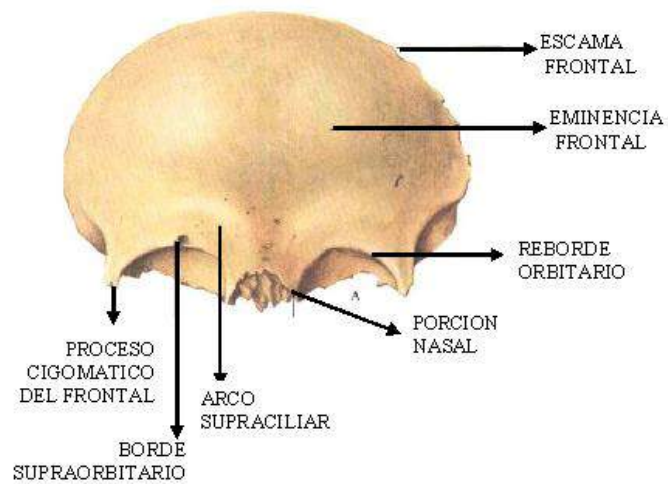
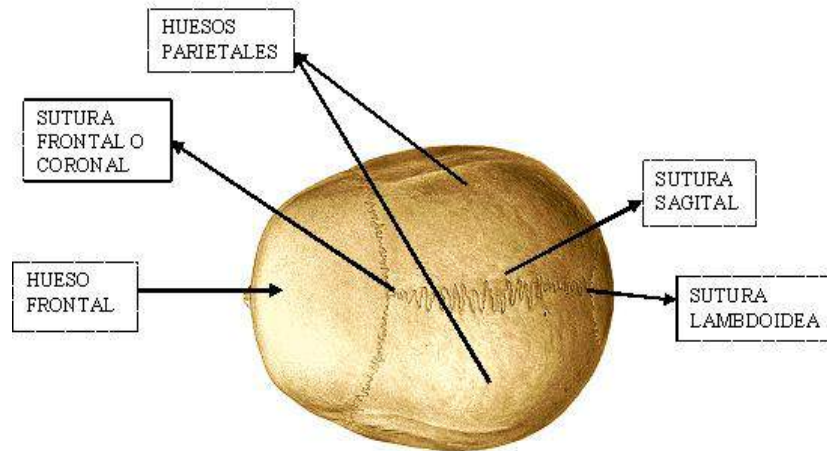
LA CABEZA: CRÁNEO Y HUESOS DE LA CARA

CRÁNEO

Los huesos del cráneo son 8: frontal, 2 parietales, 2 temporales, occipital, etmoides y esfenoides.

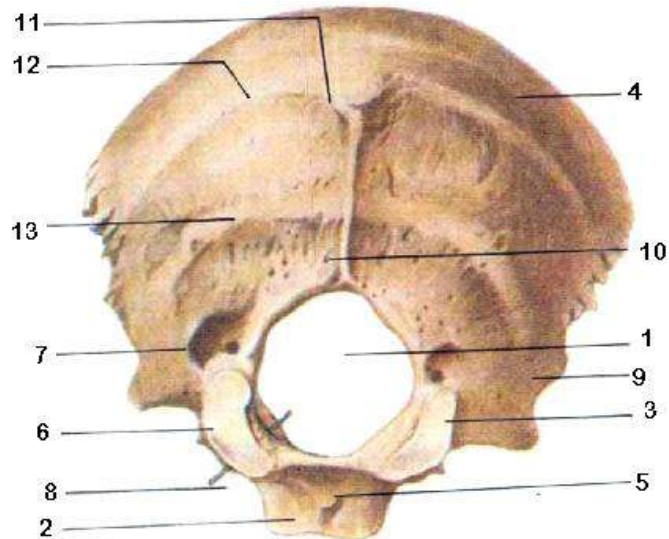
HUESO FRONTAL: hueso plano situado en la parte anterior del cráneo. Tiene una porción vertical que forma la frente y una porción horizontal que forma el **TECHO DE LAS ÓRBITAS**, cavidades óseas donde se alojan los globos oculares. La inserción de ambas porciones da lugar a los **REBORDES ORBITARIOS** o bordes supraorbitarios (donde están las cejas) y por encima se encuentran los **ARCOS SUPRACILIARES**. En su parte posterior se articula con los huesos parietales en lo que se conoce como **SUTURA CORONAL O FRONTAL** (forma de corona o diadema). En su parte anterior con los huesos nasales. En los laterales con los huesos zigomáticos y el esfenoides.

HUESOS PARIETALES: son dos huesos planos que forman parte de la bóveda craneal y de las paredes laterales. Se unen entre sí en la línea media de la bóveda craneal, en la llamada **SUTURA SAGITAL**. Los huesos parietales se articulan por delante con el frontal (sutura coronal) y por detrás con el occipital en la **SUTURA LAMBDOIDEA**.



OCCIPITAL: Forma parte de la base craneal y de la cara posterior. La zona más amplia es la **ESCAMA DEL OCCIPITAL**. Por debajo se encuentra el **AGUJERO MAGNO O AGUJERO OCCIPITAL**. A los lados de este agujero hay 2 superficies articulares o **CÓNDILOS DEL OCCIPITAL** que se articulan con el atlas (C1), y por delante está la **PORCIÓN BASILAR DEL OCCIPITAL**.

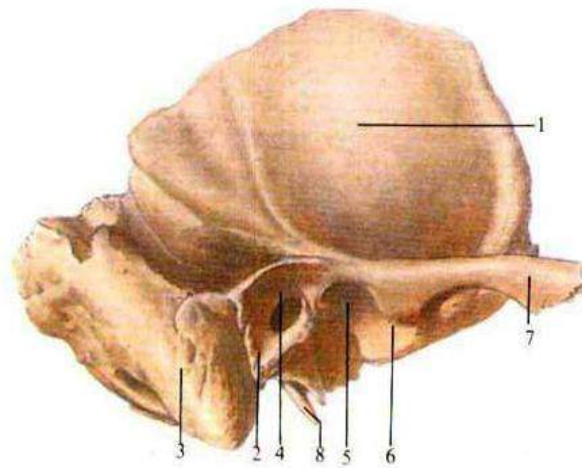
En la parte posterior está la **PROTUBERANCIA OCCIPITAL EXTERNA** (saliente que se puede palpar en la parte posterior de la cabeza). A nivel de la protuberancia hay una línea curva superior de inserción muscular y por debajo la línea inferior donde se insertan los músculos de la espalda y cuello.



1. <i>Agujero Magno</i>	2. <i>Porción basilar</i>
3. <i>Porción lateral</i>	4. <i>Escama occipital</i>
5. <i>Tubérculo faríngeo</i>	6. <i>Cóndilo occipital</i>
7. <i>Fosa condilar</i>	8. <i>Sonda introducida en el canal del nervio hipogloso</i>
9. <i>Incisura yugular</i>	10. <i>Cresta occipital externa</i>
11. <i>Protuberancia occipital externa</i>	12. <i>Línea nucal superior</i>
13. <i>Línea nucal inferior</i>	14.

TEMPORALES: son 2 huesos, uno derecho y otro izquierdo, que están a los lados del cráneo y también forman parte de la base craneal. Tienen 3 porciones:

- **Porción escamosa:** es la parte más amplia. Se articula con el parietal por la parte superior y con el ala mayor del esfenoides en la parte lateral anterior. De la parte lateral sale una prolongación hacia delante que se llama **APÓFISIS CIGOMÁTICA DEL HUESO TEMPORAL**, para articularse con el hueso cigomático en otra apófisis procedente de éste. La unión de ambas apófisis forman el **ARCO CIGOMÁTICO**. Por debajo de la escama se encuentra el **ORIFICIO DEL CONDUCTO AUDITIVO EXTERNO (CAE)**, que presenta por delante una superficie para articularse con la mandíbula.
- **Porción Mastoidea o Apófisis Mastoides:** situada por detrás del CAE, donde se inserta el músculo esternocleidomastoideo. Del CAE hacia abajo está la apófisis estiloides.
 - **Porción petrosa.** Está en la base y es endocraneal. Tiene forma piramidal con su base hacia el interior y un poco hacia delante. Contiene los conductos auditivos medio e interno (CAI). En el lado interior del peñasco hay un orificio para el nervio estatoacústico.



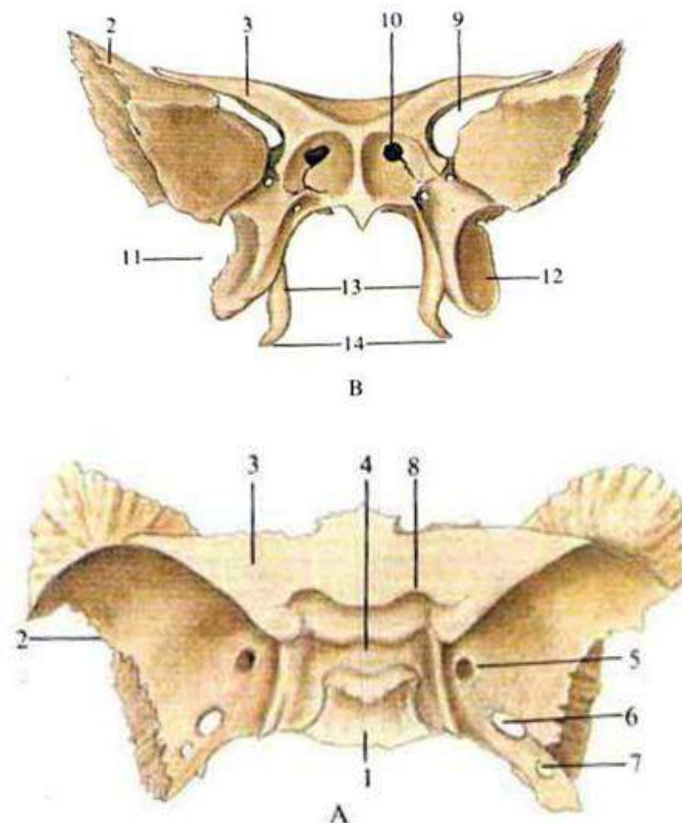
- | | |
|------------------------|---------------------------|
| 1. Porción escamosa | 2. Porción timpánica |
| 3. Proceso mastoideo | 4. Meato acústico externo |
| 5. Fosa sub mandibular | 6. Tubérculo articular |
| 7. Proceso cigomático | 8. Proceso estiloideo |

ESFENOIDES: Tiene forma de murciélago. Ocupa la parte anterior y media de la base del cráneo en su cara endocraneal, y también forma parte de las paredes laterales.

Su cara posterior se articula con la parte anterior del occipital.

En la línea media está el **CUERPO DEL ESFENOIDES** donde hay una fosa llamada la **SILLA TURCA**, que aloja una glándula del Sistema Nervioso llamada **HIPÓFISIS**.

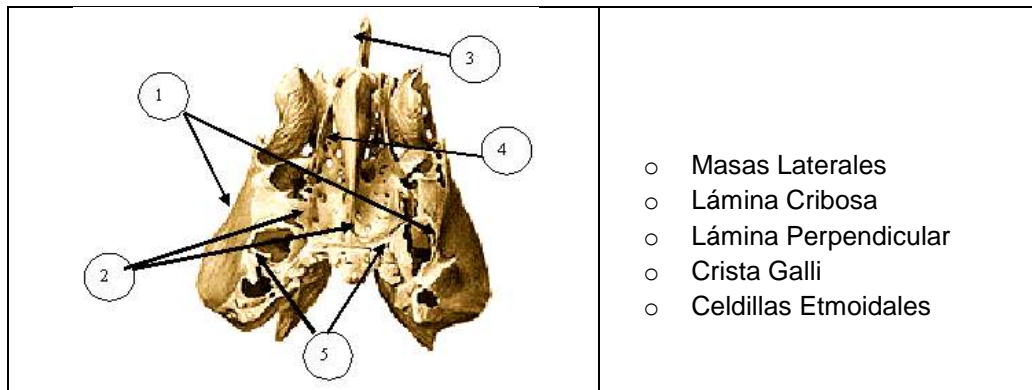
A los lados presenta dos **ALAS MAYORES** (posteriores) que forman parte de las paredes laterales del cráneo articulándose con el temporal, y dos **ALAS MENORES** (anteriores) que se articulan con el hueso frontal.



- | | |
|---------------------|--|
| 1. cuerpo | 8. canal óptico |
| 2. ala mayor | 9. Fisura orbital superior |
| 3. ala menor | 10. Apertura del seno esfenoidal |
| 4. silla turca | 11. Proceso pterigoideo |
| 5. agujero redondo | 12. Lámina lateral del proceso pterigoideo |
| 6. agujero oval | 13. Lámina medial del proceso pterigoideo |
| 7. agujero espinoso | 14. Gancho pterigoideo |

ETMOIDES: está situado en la parte anterior central del cráneo.

Tiene una porción vertical llamada **LÁMINA PERPENDICULAR DEL ETMOIDES**, que forma parte del tabique nasal. Esta lámina termina en un pico o cresta denominado **CRISTA GALLI**, que se encuentra situado en la línea media del frontal en su parte más anterior. A los lados tiene dos **MASAS LATERALES DEL ETMOIDES** que están situadas entre las fosas nasales y las órbitas, conteniendo las **CELDILLAS ETMOIDALES**. De las masas hacia las fosas nasales salen unas láminas óseas retorcidas que se llaman cornetes. Hay tres pares: superior y medio pertenecen al etmoides, mientras que el inferior es un hueso independiente que forma parte de los huesos de la cara.



HUESOS DE LA CARA

Los huesos de la cara son 14: vómer, 2 maxilares superiores, maxilar inferior (mandíbula), 2 nasales, 2 lacrimales, 2 palatinos, 2 cornetes inferiores, 2 huesos cigomáticos o malares (pómulos).

HUESOS NASALES: son 2 láminas óseas finas que se articulan con el hueso frontal y están situadas en la raíz de la nariz (el resto está formado por cartílago).

HUESOS LACRIMALES: son 2 huesos pequeños situados uno en cada orbita, en el ángulo interno de las mismas. Las lágrimas que se producen en una glándula situada en la parte externa y superior de la órbita, bañan el ojo y desembocan en un conducto que tienen los huesos lacrimales.

MAXILARES SUPERIORES: son 2 huesos unidos en la línea media, que forman parte del **SUELO ORBITARIO** y de la que se dirige una apófisis hacia el frontal formando el borde anterior y medial de la órbita.

Tiene una lámina vertical que forma parte de la porción anterior de la cara, y una lámina horizontal que forma parte del **PALADAR ÓSEO** (junto a los huesos palatinos). En la inserción de ambas se encuentran los **ALVÉOLOS DENTARIOS** (huecos donde se encajan los dientes).

En su cara lateral se articula con el hueso cigomático a través de la apófisis cigomática.

HUESOS PALATINOS: Tienen forma de ángulo o de L que se articulan entre sí por sus láminas horizontales, formando parte del **PALADAR DURO** por detrás de los maxilares superiores.

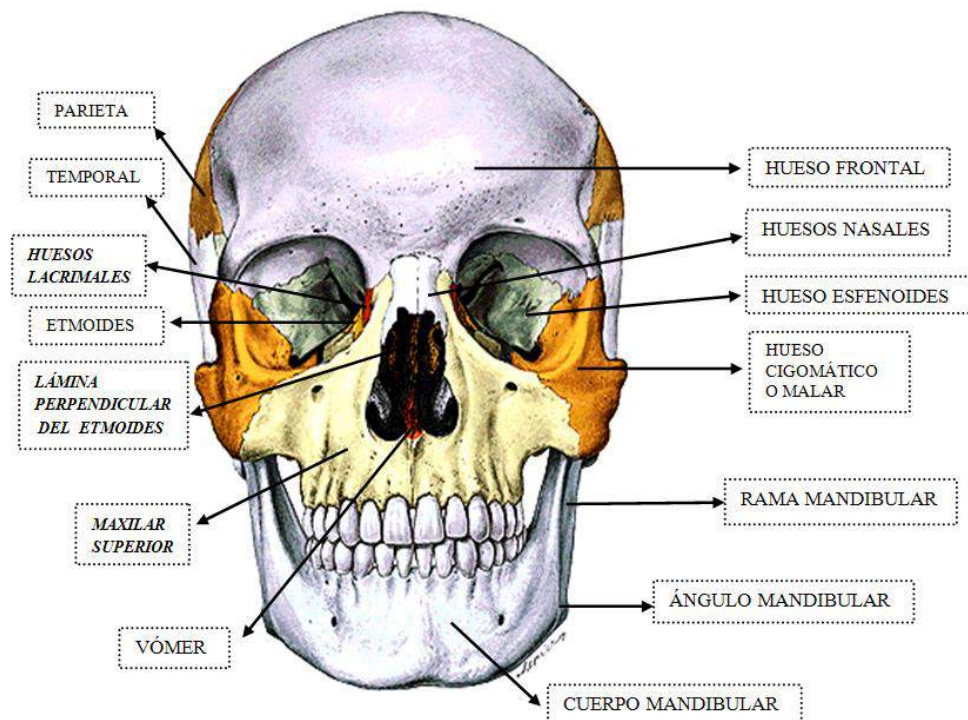
VÓMER: lámina ósea perpendicular que forma parte del **TABIQUE NASAL**, por debajo de la lámina perpendicular del etmoides. La parte anterior del tabique está formada por cartílago.

HUESOS CIGOMÁTICOS O MALARES: Forman los pómulos de la cara. Se articulan hacia arriba con el frontal, hacia abajo con el maxilar superior y hacia atrás con el temporal a través de la **APÓFISIS TEMPORAL DEL CIGOMÁTICO** (forma parte del arco zigomático).

HUESO MAXILAR INFERIOR O MANDÍBULA: Tiene un **CUERPO MANDIBULAR** horizontal y dos **RAMAS MANDIBULARES** verticales. Entre las ramas y el cuerpo se forman los **ÁNGULOS DE LA MANDÍBULA**.

El cuerpo tiene en su borde superior los **ALVÉOLOS DENTARIOS**.

Las ramas terminan en su parte superior en dos apófisis, una anterior denominada apófisis coronoides, y una posterior llamada cóndilo, que se articula con el temporal formando la articulación temporomandibular (ATM), la única articulación móvil del cráneo.



EL TRONCO: COLUMNA VERTEBRAL, COSTILLAS, ESTERNÓN, CINTURA ESCAPULAR Y CINTURA PÉLVICA.

COLUMNA VERTEBRAL

La **COLUMNA VERTEBRAL** se compone de 32-34 vértebras: **7 CERVICALES, 12 TORÁCICAS O DORSALES, 5 LUMBARES, 5 SACRAS Y 3-5 COCCÍGEAS**. Las vértebras sacras y coccígeas se fusionan formando dos huesos: el **SACRO** y el **CÓCCIX**. Tiene 4 curvaturas: convexa hacia delante en las cervicales y lumbares (lordosis), cóncava hacia delante en las dorsales y sacro-coccígeas (cifosis).

VÉRTEBRAS

Elementos comunes de las vértebras: (C1 y C2 tienen características especiales).

- **Cuerpo:** es la parte más gruesa y anterior. Tiene forma de cilindro.
- **Arco:** se extiende desde el cuerpo hacia atrás.
- **Agujero vertebral:** espacio que queda entre el cuerpo y el arco. La unión de todos los agujeros vertebrales forman el conducto raquídeo.
- **Pedículos:** son los elementos de unión del arco al cuerpo, uno a cada lado.

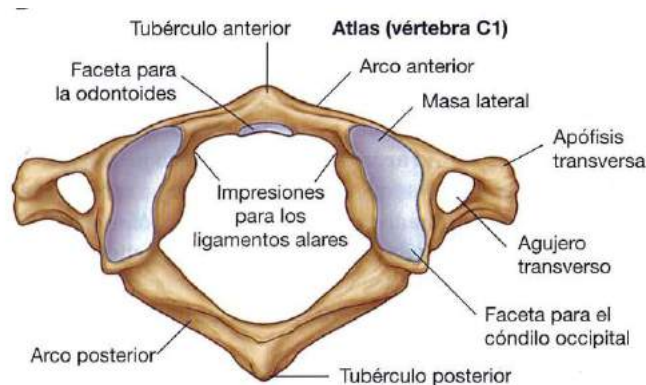
- **Láminas:** son la continuación de los pedículos hacia atrás formando la parte posterior del agujero vertebral.
- **Apófisis espinosa:** se forma por la unión de las dos láminas en la cara posterior del arco. Está dirigida hacia atrás.
- **Apófisis transversa:** salen hacia los lados entre los pedículos y las láminas.
- **Apófisis articulares:** son cuatro, dos superiores y dos inferiores, que se articulan con las apófisis articulares de las otras vértebras.
- **Agujero de conjunción:** quedan entre los pedículos al articularse las vértebras. Es por donde salen las raíces nerviosas.
- **Disco intervertebral:** se encuentra entre las vértebras que se articulan. Son el sistema de amortiguación de la columna.

VÉRTEBRAS CERVICALES

ATLAS

Es la primera vértebra cervical con unas características especiales.

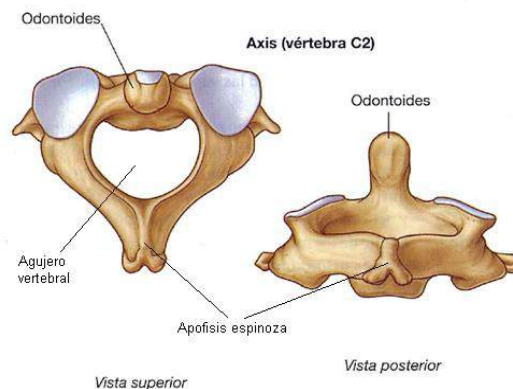
- **No tiene cuerpo vertebral, ni apófisis espinosa.**
- Está formada por **2 MASAS LATERALES** unidas por **2 ARCOS**, anterior y posterior. (forma de anillo).
- De las masas laterales salen las **APÓFISIS TRANSVERSAS**.
- El atlas tiene dos superficies articulares, las cavidades glenoideas, para articularse con el occipital, y una carilla articular en el arco anterior para articularse con el diente del axis.



AXIS

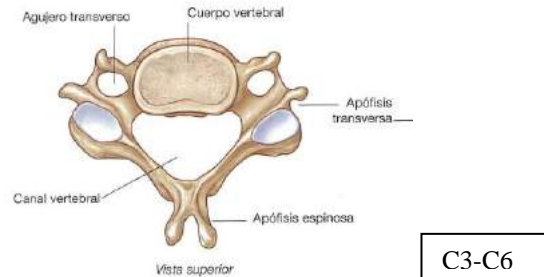
Es la segunda vértebra cervical. También tiene características especiales.

- Tiene cuerpo vertebral. De su cuerpo hacia arriba sale una apófisis llamada **diente del axis o apófisis odontoides**, que se articula con el atlas al introducirse en el interior de su anillo.



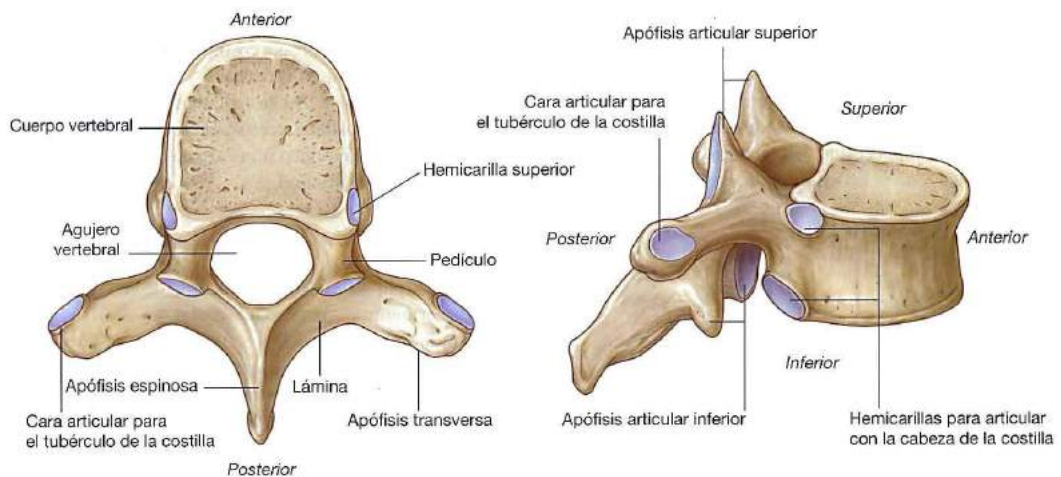
C3 – C7

- Son las más **pequeñas**. Van ganando volumen a medida que bajan porque soportan más peso. Tienen un cuerpo **más alargado** que las otras vértebras.
- Son las únicas que presentan orificios transversos en las apófisis transversas para dar paso a una arteria. Sus **apófisis espinosas** son **bituberosas** (se dividen en dos), menos la de C7, que se conoce como vértebra prominente...



VÉRTEBRAS TORÁCICAS O DORSALES

- D1, D2, D3..., D12. Son más grandes que las cervicales. Son las **únicas que se articulan con las costillas** a través de unas carillas articulares a los lados del cuerpo y en las apófisis transversas. **Apófisis espinosas largas**, puntiagudas e inclinadas hacia abajo.



VÉRTEBRAS LUMBARES

- L1, L2, L3..., L5. Son las vértebras **más fuertes**, más grandes, tienen un cuerpo voluminoso.
- Las **apófisis espinosas** son más robustas, más cortas y **rectangulares**. Las **apófisis transversas** son **delgadas**.

SACRO

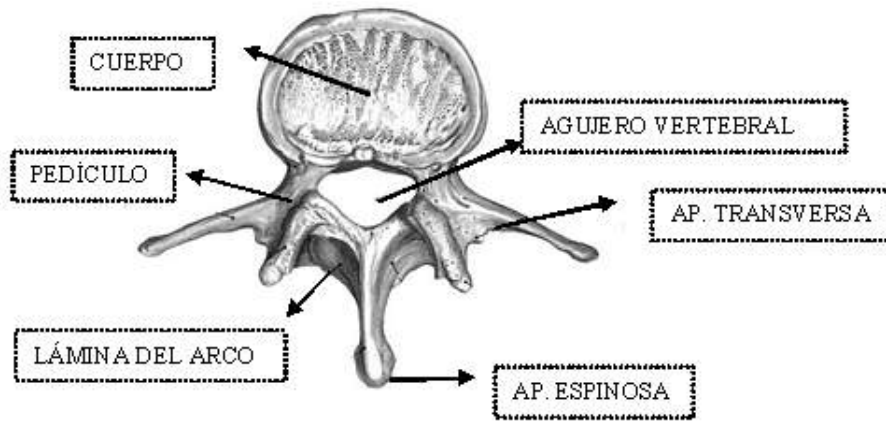
El hueso sacro está formado por la unión de 5 vértebras sacras. Cuando se une con L5 se forma un saliente llamado **PROMONTORIO**.

Cara posterior: Es una cara convexa que presenta en la línea media una cresta denominada **CRESTA SACRA MEDIA** formada por la unión de las apófisis espinosas. A ambos lados nos encontramos los **AGUJEROS SACROS POSTERIORES**. Si hacemos un corte transversal se aprecia el **CONDUCTO SACRO** que queda formado entre el bloque de cuerpos vertebrales y la cresta. (Es como la unión de los agujeros vertebrales en el resto de la columna pero como aquí las vértebras están fusionadas, en vez de agujero queda un conducto). Por este conducto pasa la última porción de la médula, que se llama **COLA DE CABALLO**.

Cara anterior: Es una cara cóncava y más lisa donde se ven los cuerpos de las vértebras unidos entre sí.

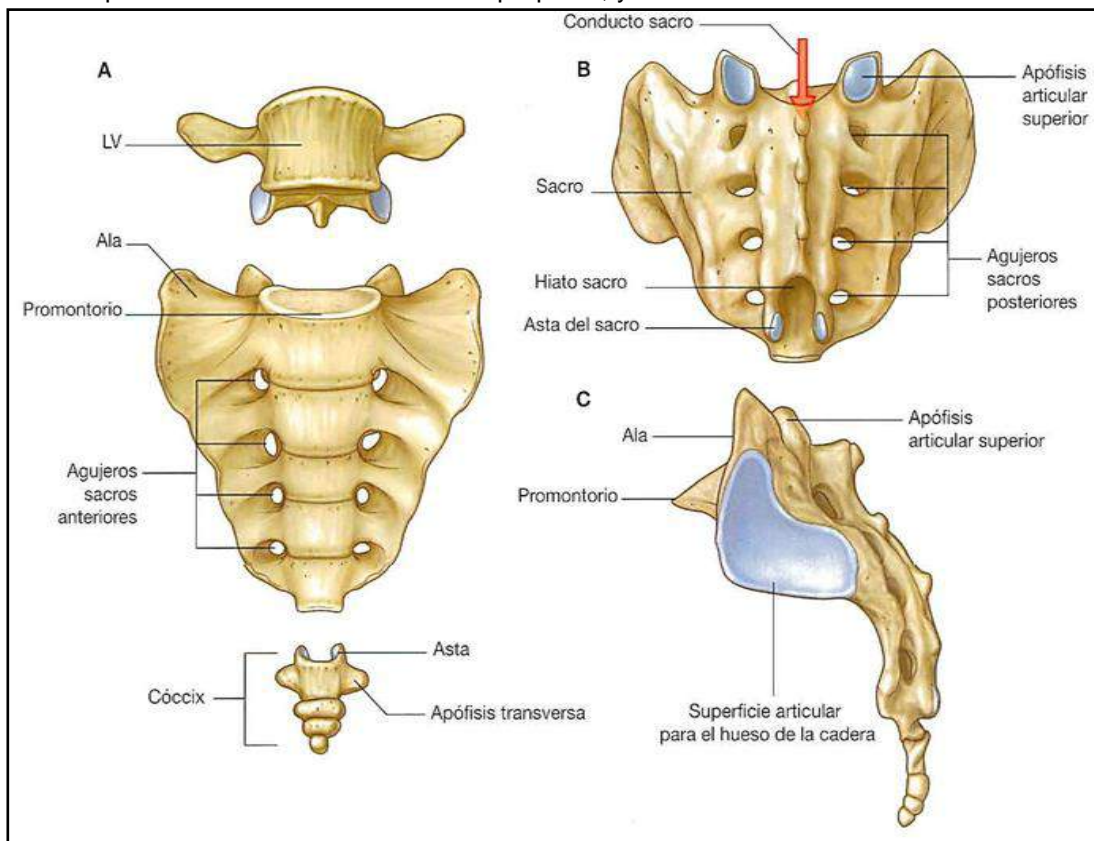
Tiene dos filas de agujeros, 4 a cada lado de los cuerpos vertebrales, llamados **AGUJEROS SACROS ANTERIORES**, por donde salen las raíces nerviosas.

Cara lateral: Tiene unas superficies articulares llamadas **SUPERFICIES AURICULARES** para articularse con el coxal o hueso ilíaco. **Cara inferior:** Es el **VÉRTICE DEL SACRO**, que se articula con el cóccix.



CÓCCIX

Está formado por 3-5 vértebras fusionadas. Es pequeño, y se articula con el sacro



COSTILLAS

Son huesos alargados y planos en forma de arco. La parte posterior que se articula con las vértebras se llama **CABEZA DE LAS COSTILLAS**. De aquí hacia delante hay una zona con un saliente que es la **TUBEROSIDAD DE LA COSTILLA** y luego se prolonga con el **CUERPO** observándose una curvatura que forma el **ÁNGULO DE LA COSTILLA**. Desde aquí cambia de dirección y se va inclinando hacia abajo. Su

extremo anterior se articula con un trozo de cartílago llamado **CARTÍLAGO COSTAL** a través del cual se unen al esternón.

Cada costilla se articula con dos vértebras, en la semicarilla inferior de una y la superior de otra. La cabeza costal se une al cuerpo vertebral y la tuberosidad de la costilla se une a la apófisis transversa. (Cada vértebra se articula con 4 costillas).

Son doce pares de costillas donde se diferencian varios tipos:

- **Costillas verdaderas** (van de la 1 - 7 primeros pares)

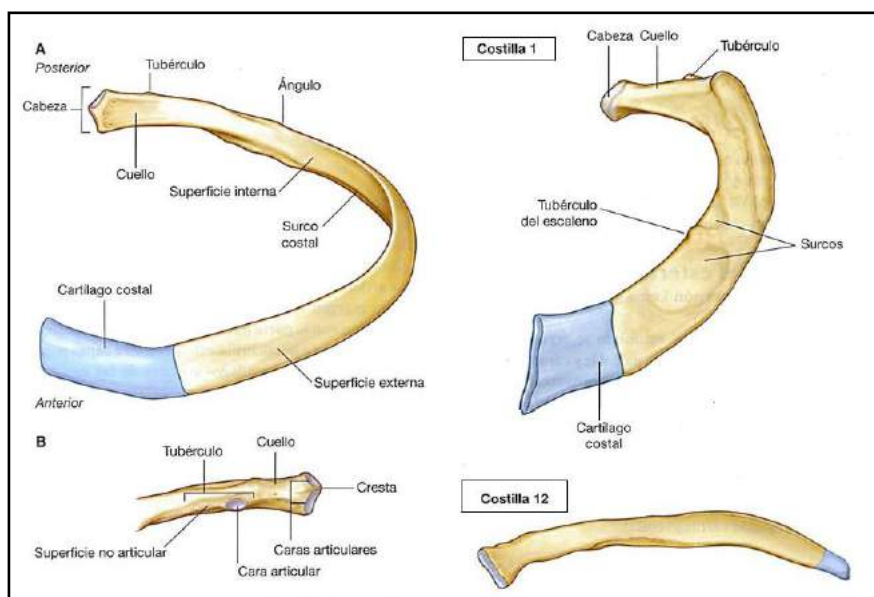
Se les denomina así porque el cartílago costal se une directamente al esternón. Son mas cortas.

- **Costillas falsas** (pares 8-10):

Se llaman así porque su cartílago costal se une a la séptima costilla (en lugar de al esternón), y esta será la que se una al esternón.

- **Costillas flotantes** (pares 11-12):

También tienen cartílago costal pero no se unen al esternón, están sueltas.



ESTERNÓN

Es un hueso plano y alargado situado en la línea media de la pared anterior del tórax, cerrando la caja torácica en este plano. Su cara anterior es convexa hacia delante.

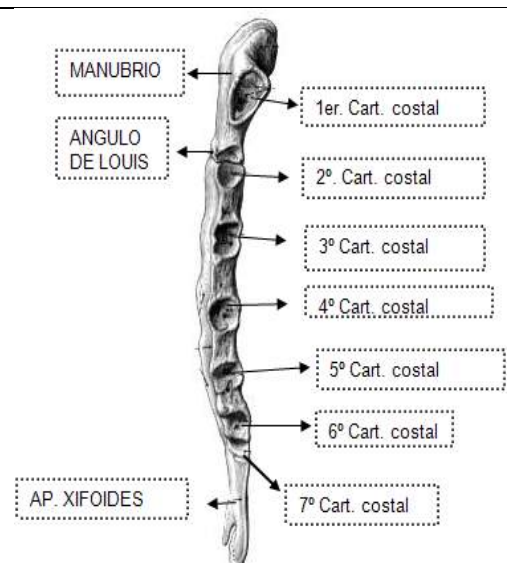
Tiene varias partes:

Manubrio: Es la parte central más craneal y ancha. En la línea media del manubrio hay una pequeña depresión llamada **ESCOTADURA YUGULAR**. A los lados hay otras dos superficies articulares donde se articulan las clavículas.

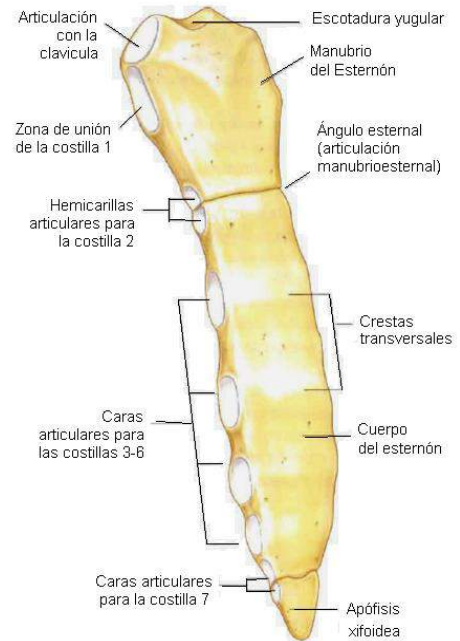
El manubrio se une al cuerpo del esternón formándose un saliente que se puede notar en la pared anterior llamado **ÁNGULO ESTERNAL O ÁNGULO DE LOUIS**. Es importante porque a sus lados se articula la segunda costilla, lo que nos ayuda a localizar el resto.

El cuerpo: Es la parte más larga. En los bordes laterales del esternón encontramos la superficie articular donde se articulan los cartílagos costales.

Apéndice xifoides: Es la parte inferior del esternón. A



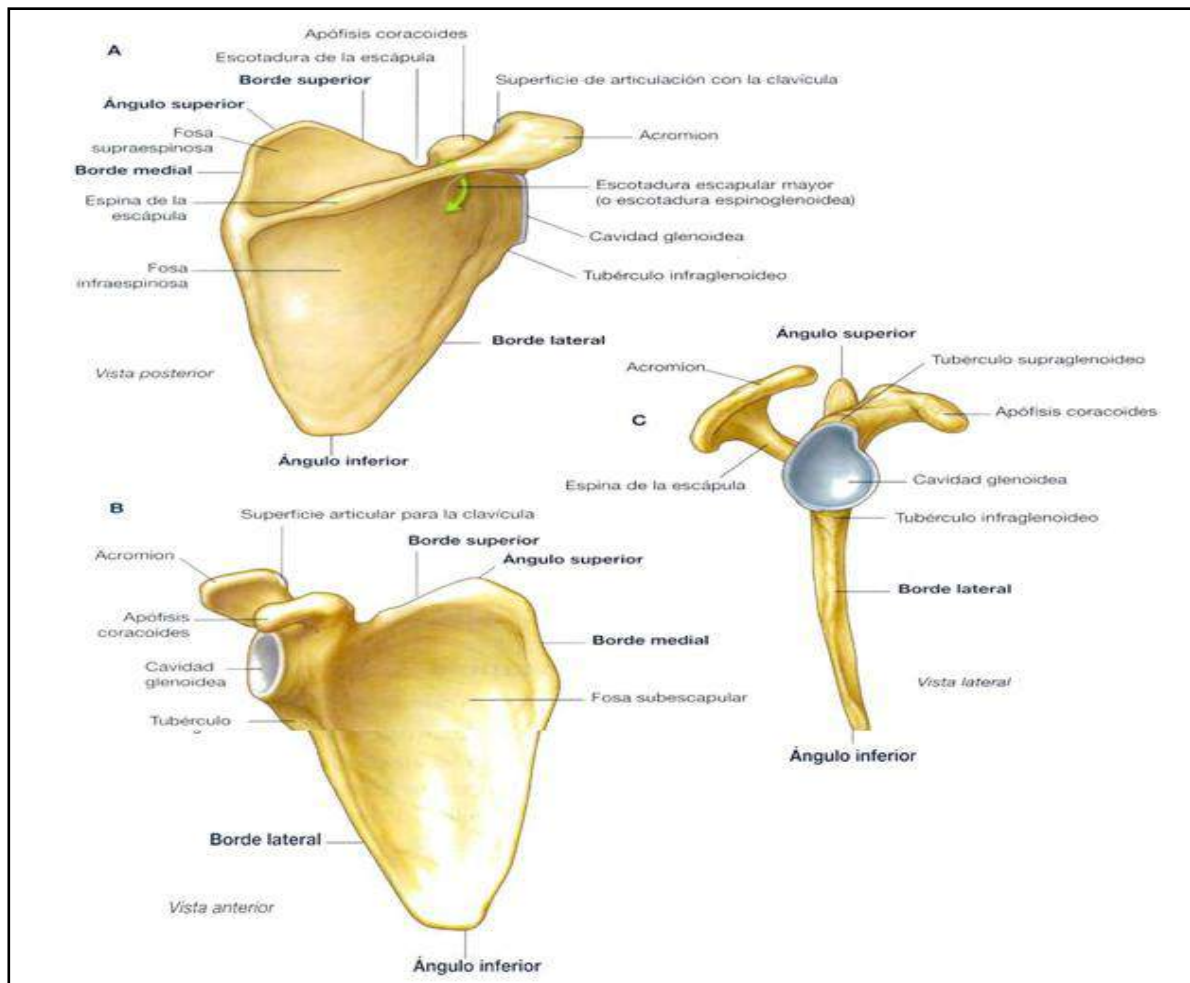
veces termina en punta y otras se bifurca.
Costillas, vértebras y esternón formaran la cavidad torácica.



CINTURA ESCAPULAR: ESCÁPULA Y CLAVÍCULA. ESCÁPULA.

Es un hueso plano con forma de triángulo invertido que presenta dos caras.

- **Cara anterior:** es mas lisa. Tiene una ligera concavidad denominada **FOSA SUBESCAPULAR**. En su parte inferior esta el vértice o **ÁNGULO INFERIOR DE LA ESCÁPULA**. En su borde superior externo hay un saliente que se dirige hacia delante y hacia fuera denominado **APÓFISIS CORACOIDES**. Tienen un borde medial liso y un borde lateral que presenta una superficie articular llamada **CAVIDAD GLENOIDEA** donde se articula con el humero.
- **Cara posterior:** ligeramente convexa. Presenta un relieve óseo alargado (recorriendo la base triangular) conocido como la **ESPINA DE LA ESCÁPULA**, que va a dividir esta cara en dos fosas: una superior o **FOSA SUPRAESPINOSA** y otra inferior o **FOSA INFRAESPINOSA**. La espina termina en su extremo lateral en un ensanchamiento llamado **ACROMION**.



CLAVÍCULA

Es un hueso alargado con forma de "S" que por un extremo se articula con el esternón (en el manubrio) y por el otro con el acromion escapular. La parte medial de la clavícula es convexa hacia delante.

CINTURA PÉLVICA: COXALES Y SACRO (COXAL o ILIACO: ilion + isquion + pubis)

Son dos huesos que se unen entre sí por delante en la **SÍNFISIS DEL PUBIS**, y que forman la cintura pélvica al articularse con el sacro por detrás. El hueso iliaco tiene forma helicoidal y está formado por tres porciones que durante el desarrollo se unen y forman una sola porción.

- **Ilion:** es la parte más plana y superior del hueso coxal. La parte más amplia se llama **ALA ILIACA**, que está coronada por un reborde superior llamado **CRESTA ILÍACA**.

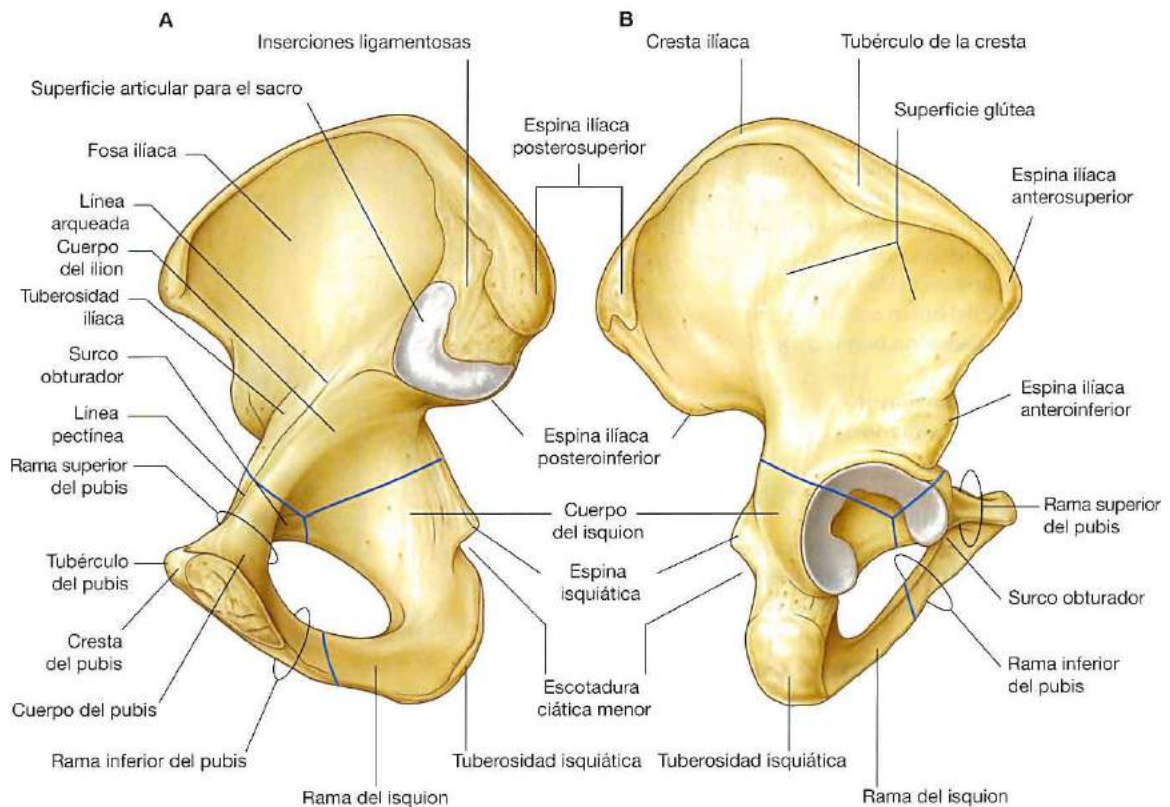
En el extremo anterior de la cresta ilíaca hay un saliente que se llama **ESPINA ILÍACA ANTERO SUPERIOR**, y por debajo de ésta hay otro saliente menos prominente llamado **ESPINA ILIACA ANTERO INFERIOR**.

En el extremo posterior de la cresta encontramos la **ESPINA ILÍACA POSTEROSUPERIOR** y, por debajo de ésta, la **ESPINA ILÍACA POSTEROINFERIOR**. Siguiendo hacia abajo encontramos un entrante amplio que es la **ESCOTADURA CIÁTICA MAYOR**, cuyo tramo inferior termina en la **ESPINA CIÁTICA**. A partir de ésta aparece otra escotadura más pequeña llamada **ESCOTADURA CIÁTICA MENOR** que dará paso al isquion.

En su cara interna encontramos una superficie articular llamada **CARILLA AURICULAR** donde se articula el hueso sacro. Por detrás de la carilla auricular hay una zona rugosa que es la **TUBEROSIDAD ILIACA**.

En la parte inferior del ilion se encuentra el cuerpo, que va a formar parte del acetábulo (donde se articula el fémur).

- **Isquion:** es la parte posteroinferior del coxal, la más voluminosa y ancha (la que se apoya en la silla cuando nos sentamos). Tiene una porción superior gruesa que formará parte del acetábulo, mientras la porción inferior es una prolongación curvada que se va a unir a una porción similar del pubis formando la **RAMA ISQUIOPUBIANA**.
- **Pubis:** es la parte antero inferior, más pequeña y plana. Por delante, el pubis de un coxal se articula con el pubis del otro dando lugar a una articulación que se conoce como la **SÍNFISIS DEL PUBIS**. En su parte posterior formará parte del acetábulo. Del pubis hacia el ilion, en su cara medial, se continúa una línea llamada la **LÍNEA INNOMINADA**.



La unión de las ramas del isquion y el pubis delimitan un gran orificio, el **ORIFICIO U AGUJERO OBTURADOR**, que está tapizado por una membrana fibrosa llamada **MEMBRANA OBTURATRIZ**, que solo deja paso a los vasos. Las 3 porciones (ilion, isquion y pubis) se unen en una cavidad articular llamada **ACETÁBULO O CAVIDAD ACETABULAR** que se encuentra en la parte externa del hueso coxal, donde se va a articular la cabeza del fémur constituyendo la **ARTICULACIÓN DE LA CADERA**. En el fondo de la cavidad está la fosa acetabular que es una zona rugosa que no se articula. Alrededor de ésta se encuentra la **CARA SEMILUNAR**, lisa, donde se articula la cabeza femoral. Desde el fondo del acetábulo a la cabeza femoral encontramos el **LIGAMENTO REDONDO**. Cuando articulamos el sacro con los dos coxales resulta la **CINTURA PÉLVICA** o pelvis. Hay una **PELVIS MAYOR** o superior que se encuentra en la cavidad abdominal, y una **PELVIS MENOR** o inferior que se encuentra dentro de la cavidad pélvica. El límite entre ambos lo forma un plano que pasa por el promontorio del sacro, la línea innominada y la sínfisis del pubis.

HUESOS Y ARTICULACIONES DE LOS MMSS Y MMII.

MIEMBROS SUPERIORES (MMSS)

BRAZO: HÚMERO

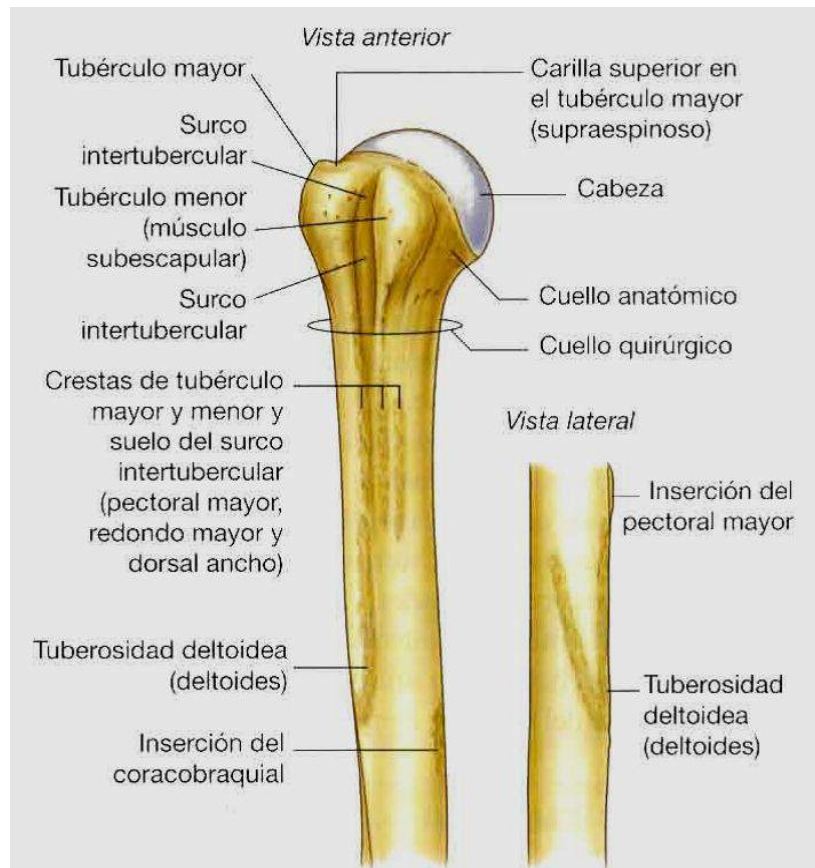Epífisis proximal: (mas cerca de la raíz del miembro)

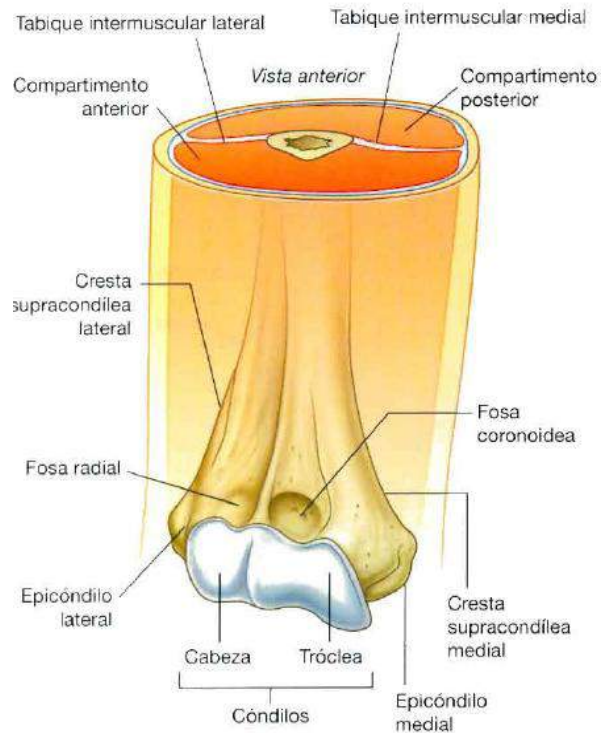
- **CABEZA DEL HÚMERO:** superficie redondeada que se articula con la escápula en la cavidad glenoidea formando la articulación del hombro.
- **CUELLO ANATÓMICO DEL HÚMERO:** estrechamiento que une la cabeza al resto de la epífisis.
- **2 APÓFISIS:** se encuentran a continuación del cuello anatómico.
 - **TROQUITER** o tubérculo mayor: apófisis más lateral
 - **TROQUIN** o tubérculo menor: **apófisis** más anterior.
- **CANAL O CORREDERA BICIPITAL:** es una especie de surco o canal que queda entre ambas apófisis, por el cual pasa el tendón del músculo bíceps.
- **CUELLO QUIRÚRGICO:** estrechamiento que une la epífisis proximal con el cuerpo (lugar de frecuentes fracturas).

Cuerpo o diáfisis: presenta una tuberosidad para la inserción del músculo deltoides.

Epífisis distal: Tiene dos superficies articulares.

- **TRÓCLEA HUMERAL:** se articula con el cúbito. Tiene forma de diábolo y se puede ver tanto en la cara anterior como en la cara posterior.
- **CÓNDILO HUMERAL:** se articula con el radio. Tiene forma redondeada y sólo se ve por delante.
- **2 APÓFISIS:** se encuentran a ambos lados del hueso.
 - **EPICÓNDILO:** apófisis externa que queda por encima del cóndilo.
 - **EPITRÓCLEA:** apófisis interna que queda encima de la tróclea.
- **FOSA OLEOCRANIANA:** depresión en la cara posterior encima de la tróclea.





ANTEBRAZO: CUBITO Y RADIO

CÚBITO

Epífisis proximal:

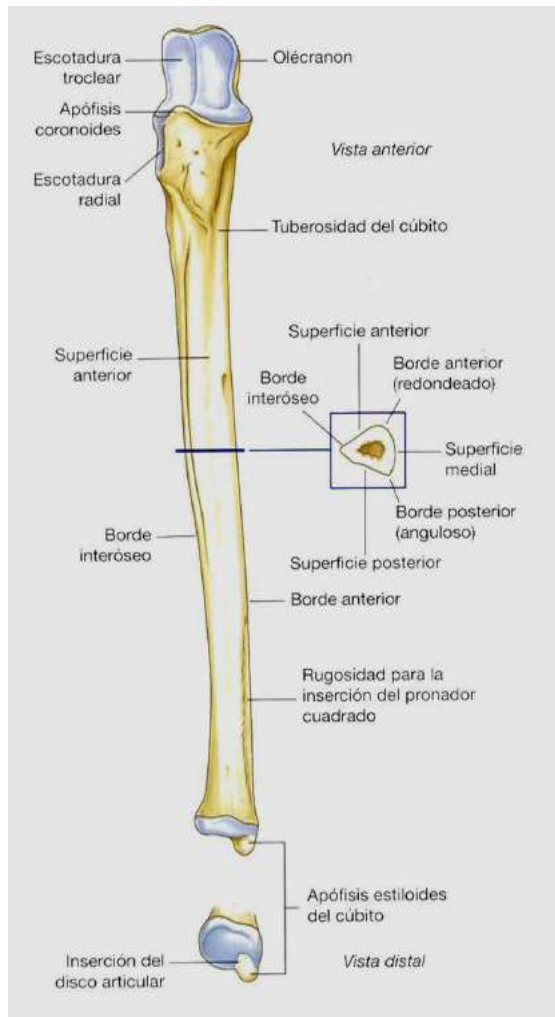
- **OLÉCRANON:** apófisis dirigida hacia arriba, en su cara posterior, que constituye la prominencia dorsal del codo. **APÓFISIS CORONOIDES:** apófisis dirigida hacia delante, en su cara anterior. **CAVIDAD SIGMOIDEA MAYOR:** es una cavidad articular abierta hacia delante que se encuentra entre las dos apófisis anteriores. Aquí se articula con la tróclea humeral. **CAVIDAD SIGMOIDEA MENOR:** es otra cavidad que sale desde la anterior hacia la parte externa o radial del cúbito para articularse con el radio. **Cuerpo o diáfisis:** ligeramente curvado y más voluminoso por arriba que por abajo.

Epífisis distal: Es más pequeña y menos voluminosa.

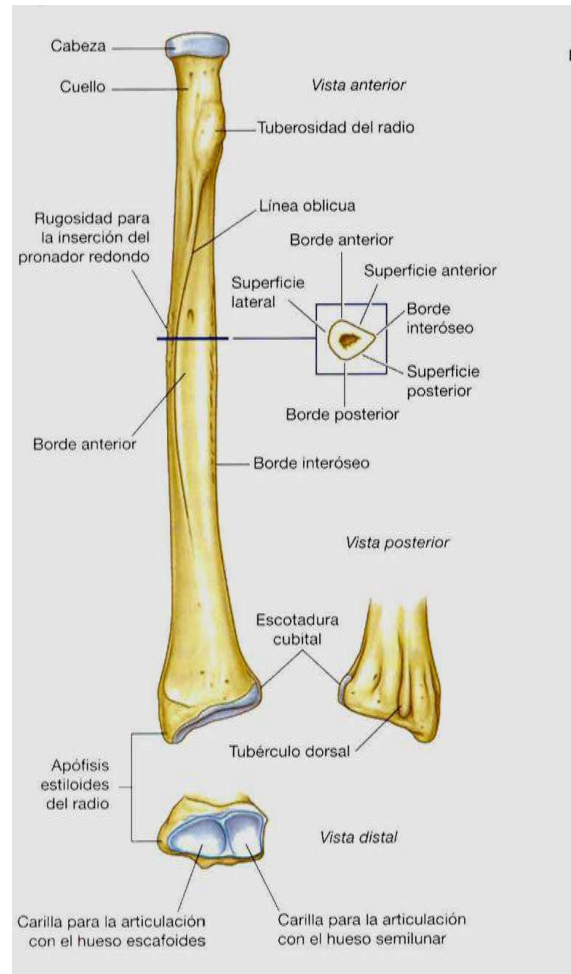
- **CABEZA DEL CUBITO:** que se articula con el radio. **APÓFISIS ESTILOIDES DEL CÚBITO:** es una prolongación hacia abajo que se conoce como el hueso redondeo de la muñeca que se puede palpar en su cara dorsal...

RADIO

Es el hueso más externo del antebrazo. En la epífisis proximal tenemos la **CABEZA DEL RADIO**. Es una superficie redondeada y plana, que se articula en su cara superior con el cóndilo del húmero y en su cara interna con el radio. A continuación y hacia abajo sobresale una zona llamada **TUBEROSIDAD BICIPITAL** (donde se inserta el bíceps). En la epífisis distal hay una superficie articular en la cara interna para unirse a la cabeza del cúbito, y otra superficie articular en su cara inferior para articularse con el carpo. En esta cara inferior existe una prolongación hacia abajo llamada **APÓFISIS ESTILOIDES DEL RADIO** (menos sobresaliente que la del cúbito).



CUBITO



RADIO

LA MANO: CARPO; METACARPO Y FALANGES

Al hablar de la mano vamos a describir: **el Carpo**, que esta formado por varios huesos pequeños y **el Metacarpo**, que esta formado por cinco huesos largos, y **los dedos** (son los más anteriores) formados por sus tres falanges.

CARPO: Es la parte más proximal de la mano y está formada por ocho huesos cortos, articulados entre sí, que podemos dividir en dos filas para su mejor estudio: una fila posterior más proximal y una fila anterior más distal.

Fila posterior, de lateral a medial (desde el dedo gordo hacia adentro) tenemos:

1. **ESCAFOIDES:** hueso arqueado y más o menos largo que presenta forma de barquilla.
2. **SEMILUNAR:** con forma de semiluna.
3. **PIRAMIDAL:** con forma de pirámide, es el más medial de la fila posterior.
4. **PISIFORME:** se encuentra delante del piramidal articulándose solo con este y no con el semilunar.

Fila anterior, de lateral a medial:

5. **TRAPECIO:** se articula con el primer metacarpiano (dedo gordo o primer dedo)
6. **TRAPEZOIDE:** es más pequeño que el trapecio.
7. **HUESO GRANDE:** está situado en el centro del carpo y es el más grande de todos, de ahí su nombre.
8. **GANCHOSO:** se llama así porque hacia delante tiene un saliente en forma de gancho

El carpo se articula directamente con la cara inferior del radio e indirectamente con el cúbito, ya que entre ambos existe un ligamento triangular. Esta articulación se llama muñeca, y está reforzada por ligamentos y tendones al igual que el resto de articulaciones sinoviales.

METACARPO

Esta formado por cinco huesos largos que se enumeran del 1 al 5 siendo el primero el dedo gordo. La parte más proximal se llama base y se articula con el carpo y la parte más distal se llama cabeza y se articula con las falanges formando los nudillos del puño.

FALANGES

Las falanges forman los dedos. Cada dedo tiene 3 falanges: proximal o 1ª, media o 2ª y distal o 3ª, a excepción del pulgar o primer dedo que solo tiene dos, proximal y distal. Cada falange tiene 3 partes: base (proximal), cuerpo y cabeza (distal).

MIEMBROS INFERIORES (MMII)

MUSLO: FÉMUR

El hueso del muslo es el fémur y es el hueso más largo y pesado del cuerpo. El cuerpo del fémur se llama diáfisis.

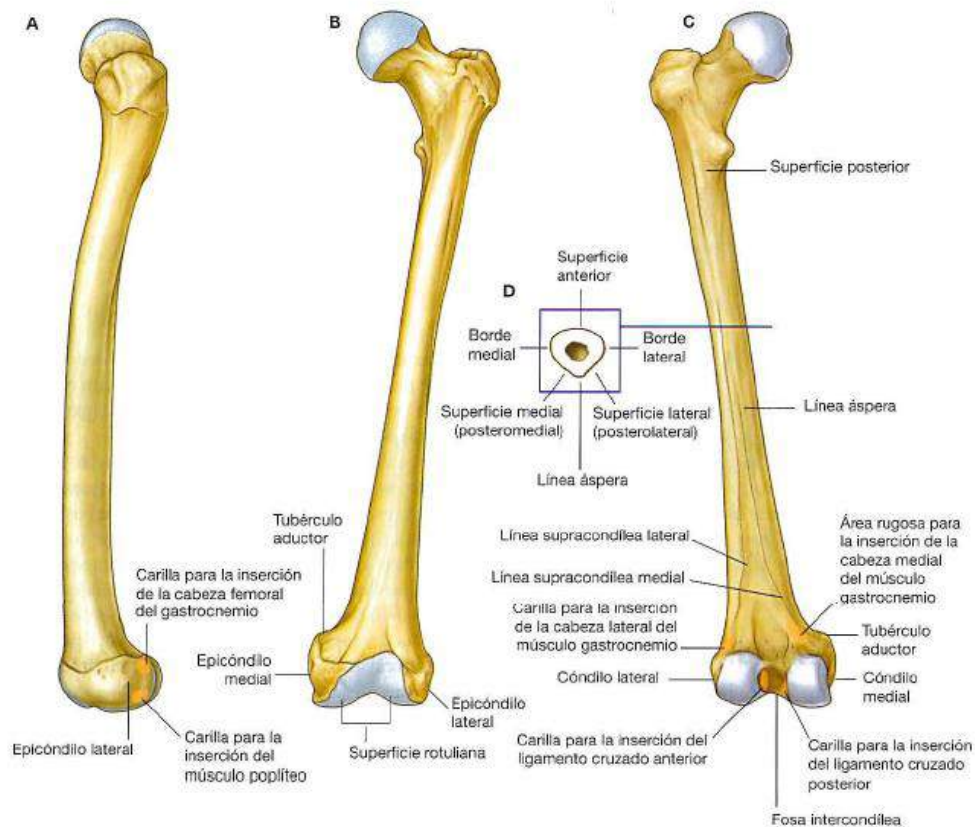
Epífisis proximal:

- **CABEZA DEL FÉMUR:** cabeza redondeada que forma 3/4 de esfera. La cabeza del fémur se articula en el acetábulo con el hueso coxal, formando la articulación de la cadera. La cabeza queda unida al fondo del acetábulo mediante el ligamento redondo.
- **CUELLO FEMORAL:** es una zona de estrechamiento que se encuentra por debajo de la cabeza. La cabeza y el cuello no siguen la línea media del fémur sino que se inclinan hacia la parte interna del mismo.
- **TROCÁNTERES:** son unas prominencias que se encuentran en la base del cuello para la inserción de importantes músculos.
 - **TROCÁNTER MAYOR:** es bastante prominente e está situado en la parte lateral del hueso.
 - **TROCÁNTER MENOR:** es menos prominente que el anterior y se sitúa en la parte posterior y medial del hueso.
- **CRESTA INTERTROCANTÉREA:** Está situada entre ambos trocánteres y se forma por la inserción de los músculos.

Cuerpo: Su cara anterior es lisa. Su cara posterior presenta una línea rugosa a lo largo del hueso denominada **LÍNEA ÁSPERA**, que se forma también por la inserción de los músculos. Esta línea se bifurca hacia abajo y se trifurca hacia arriba.

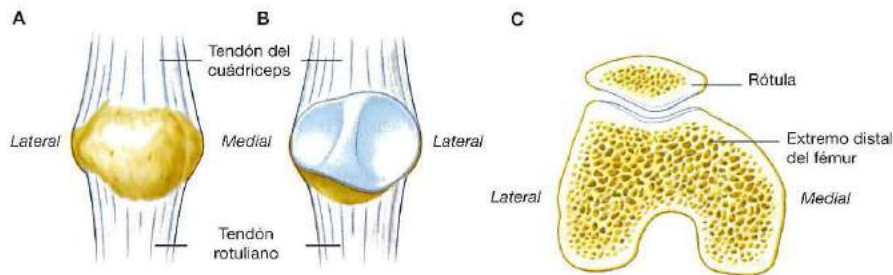
Epífisis distal:

- **TRÓCLEA FEMORAL:** es una superficie articular con forma de lazo (igual que la tróclea del húmero), donde se articulará la rótula o patela. Está situada en la cara antero inferior del hueso.
- **CÓNDILOS FEMORALES:** son dos superficies articulares redondeadas que se que se articulan con la tibia. Están situados en la cara posterior uno a cada lado, cóndilo femoral lateral o externo y cóndilo femoral medial o interno.
- **EPICÓNDILOS:** son dos salientes que se encuentran por encima de los cóndilos, uno lateral o externo y otro medial o interno.
- **ESCOTADURA O FOSA INTERCONDÍLEA:** es un espacio que se forma entre ambos cóndilos.



LA RÓTULA

Es un hueso que tiene forma de triángulo invertido. Su cara anterior es rugosa, pero la posterior es más lisa debido a que es una superficie articular, que se articula con la **tróclea femoral** o del fémur.



LA PIERNA: TIBIA Y PERONÉ

TIBIA

Es el hueso más interno y robusto de la pierna.

La **epífisis proximal** es la más voluminosa. En su cara superior nos encontramos la **MESETA TIBIAL** que tiene dos superficies para articularse con los cóndilos del fémur. En la parte medial de la meseta hay dos salientes que forman la **ESPINA TIBIAL**.

En su cara anterior, por debajo de la meseta, hay un saliente o **TUBEROSIDAD ANTERIOR DE LA TIBIA**, donde se inserta el tendón rotuliano, que sobrepasa a la rótula dejándola encajada.

El **cuerpo** de la tibia tiene forma triangular y su borde anterior es lo que conocemos como "canilla".

La **epífisis distal** tiene una prolongación hacia abajo por su cara interna que se llama **MALÉOLO MEDIAL O INTERNO**, que va a formar la parte interna del tobillo.

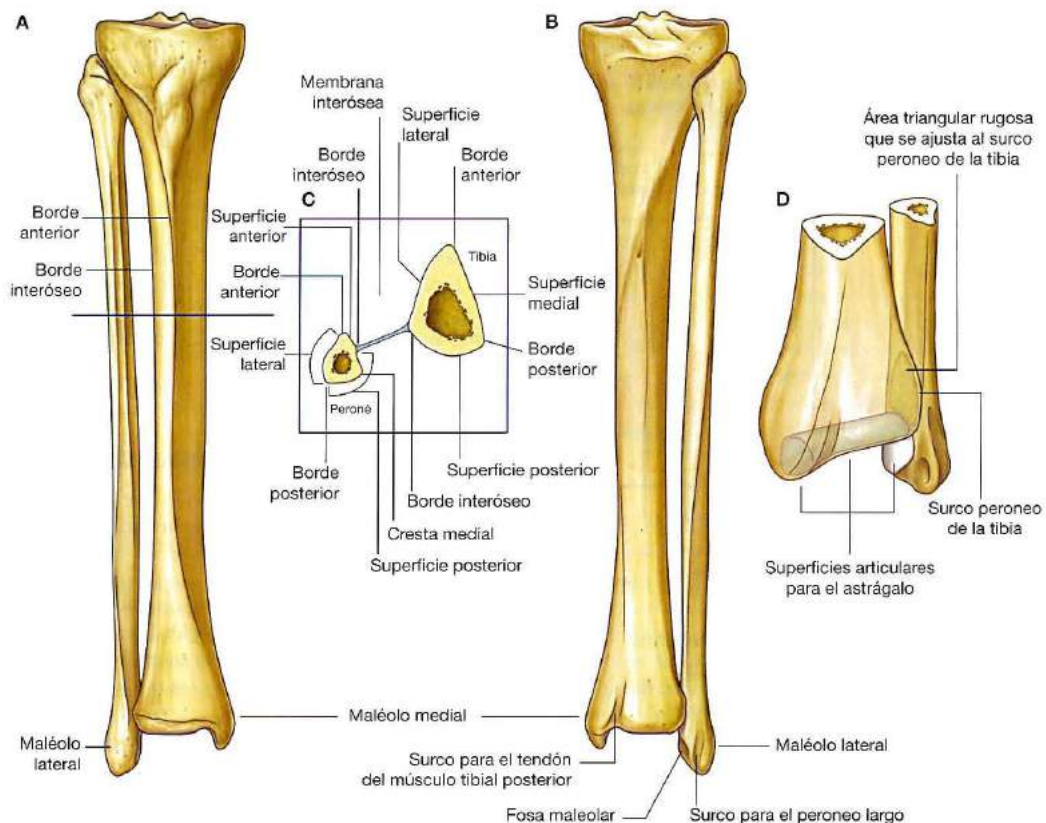
En su cara lateral o externa existe una pequeña superficie para articularse con el peroné, y en su cara inferior tenemos una superficie articular para articularse con el pie (con el hueso astrágalo).

PERONÉ

Es el hueso más delgado y externo de la pierna.

Su **epífisis proximal** presenta una zona más redondeada que es la **CABEZA DEL PERONÉ**. Esta se articula lateralmente con el cóndilo externo de la tibia. La **diáfisis o CUERPO DEL PERONÉ** tiene forma triangular.

La **epífisis distal** se prolonga formando **EL MALEOLO EXTERNO**, que va a formar la parte externa del tobillo. En la parte distal del maleolo hay una superficie articular para su articulación con el tarso.

**PIE: TARSO, METATARSO Y FALANGES.****TARSO:**

Es un conjunto de 7 huesos cortos e irregulares. Los vamos a dividir en dos filas para su mejor estudio: una fila posterior más proximal y una fila anterior más distal.

La **fila posterior** está formada por 2 huesos:

1. **CALCÁNEO:** es el hueso que forma el talón del pie y que apoya su parte posterior en el suelo.
2. **ASTRÁGALO:** su cara inferior se articula con el calcáneo, sobre el que se apoya. Su cara superior y las laterales se articulan con la tibia y el peroné quedando encajado entre ambos maleolos y la cara inferior de la tibia, formando la articulación del tobillo. Su cara anterior tiene una cabeza que se articula con el escafoides.

La **fila anterior** está formada por 5 huesos:

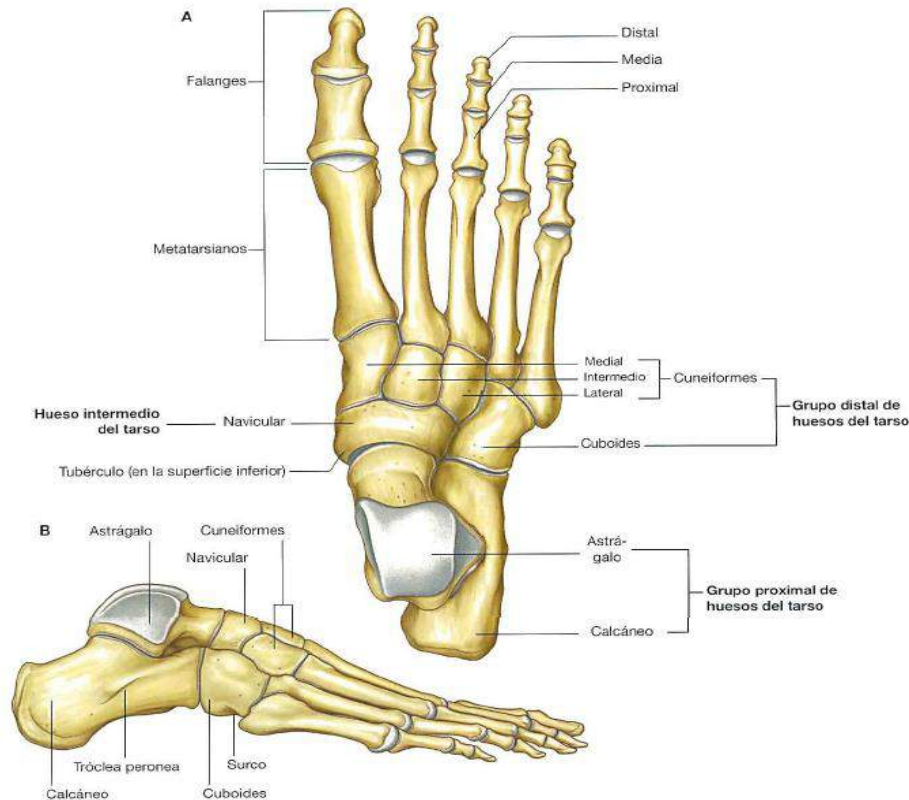
1. **ESCAFOIDES:** es el hueso más medial. Tiene forma de barquilla (igual que el escafoides del carpo) y se articula en su cara posterior con el astrágalo y en su cara anterior con las cuñas.
2. **CUBOIDES:** es el hueso más lateral o externo. Tiene una forma más o menos cúbica
3. **CUÑAS:** son 3 huesos, están situados delante del escafoides y se llaman 1ª o medial, 2ª o intermedia y 3ª o lateral.

METATARSO:

Está formado por 5 huesos largos llamados **metatarsianos**. Se enumeran del 1 al 5 y de dentro hacia fuera (el dedo gordo es el 1º). Tienen una base proximal, un cuerpo y una cabeza distal. Se articulan por la base con el tarso y por delante con las falanges correspondientes.

FALANGES:

Cada dedo tiene 3 falanges, proximal o 1ª, media o 2ª y distal o 3ª, excepto el dedo gordo del pie que tiene 2 proximal y distal (igual que en las manos).



II. SISTEMA MUSCULAR

Cada músculo estriado se compone de dos partes:

- Parte roja, blanda y contráctil que constituye la parte muscular
- Parte blanquecina, fuerte y no contráctil que constituye el tendón

Los tendones son de color blanco nacarado y están constituidos por fibras elásticas que forman grupos, su vez recubiertos por tejido conjuntivo laxo que separa entre si estos grupos o fascículos.

Se clasifican por su forma en: anchos y planos, largos, cortos, y circulares

- Los anchos y planos: son los que tienen en el tórax y en el abdomen. Protegen los órganos delicados e intervienen en los movimientos de la respiración, son aquellos en los que todos los diámetros tienen aproximadamente la misma longitud (el dorsal ancho de la espalda)
- Largos o fusiformes: forman parte del aparato locomotor (brazos y piernas). Los músculos largos son aquellos en los que la dimensión según la dirección de sus fibras sobrepasa la de los otros diámetros. Estos, a su vez, pueden ser fusiformes o aplanados, según el diámetro transversal sea mayor en su parte media que en los extremos (así, el bíceps es un músculo largo y fusiforme, mientras que el recto del abdomen es largo y aplanado)

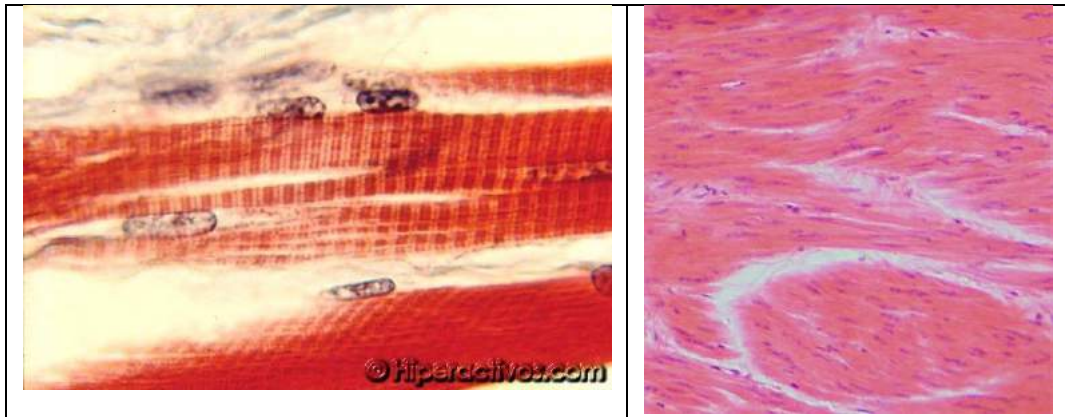
- Cortos u orbiculares: son pequeños músculos con funciones particulares (boca, ojos, etc.) son aquellos que, independientemente de su forma, tienen muy poca longitud (los de la cabeza y cara)
- Circulares: tienen forma de anillo y cierran diferentes conductos del cuerpo (vejiga de la orina).

Por su situación en superficiales y profundos.

- Los músculos superficiales están situados inmediatamente por debajo de la piel y, si bien en el ser humano son rudimentarios y escasos, están insertados, por uno de sus extremos, en la capa profunda de la piel. Alguno no de estos músculos está en la cabeza, cara, cuello y mano.
- La mayoría de los músculos profundos insertan sus extremos sobre los huesos del esqueleto. Algunos lo hacen en los órganos de los sentidos (músculos que mueven los ojos) y otros están situados más profundamente, relacionándose con la laringe, la lengua, etcétera.

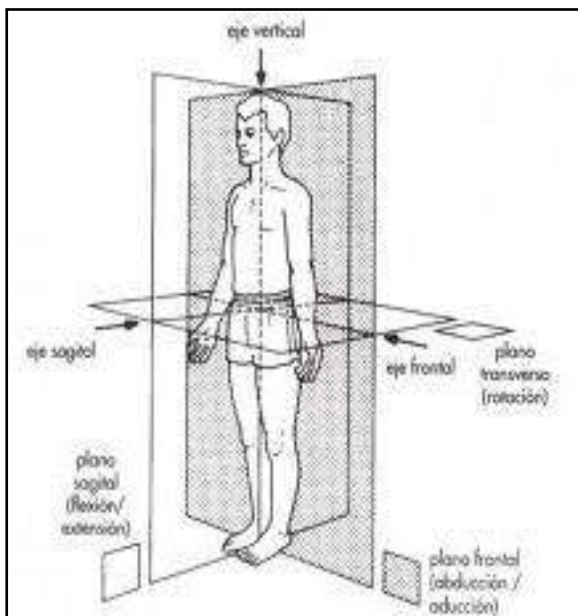
Por su disposición, pueden ser lisos o estriados

Si sus células están dispuestas en forma de estrías son los esqueléticos y siguen una función voluntaria cerebral.



Si sus células no forman estrías, entonces son lisos y siguen una función autónoma.

Movimientos que pueden realizar los músculos



Músculos aductores

Son los que permiten movimientos que acercan un miembro o un órgano al plano medio. Ejemplos de estos, el movimiento de los ojos cuando se orienta hacia la nariz o el de los brazos cuando se juntan al cuerpo.

ADUCCIÓN es el movimiento por el que una parte del cuerpo se aproxima al plano de simetría sagital de éste. Por ejemplo, puestos los brazos en cruz, dejarlos caer.

Músculos abductores

Son los que producen movimientos que alejan del plano medio un órgano o un miembro, como cuando el ojo se orienta hacia la sien más próxima o cuando los brazos se alejan del cuerpo.

ABDUCCIÓN es el movimiento de erección de una parte del cuerpo respecto al plano de simetría sagital de éste. Por lo tanto es un movimiento de dirección transversal. Por ejemplo, caídos los brazos a la largo del cuerpo, su elevación lateral por la acción del músculo deltoides principalmente. Dicho músculo es abductor del brazo.

Músculos Pronadores (rotadores)

Son los que permiten movimientos hacia dentro o hacia abajo, como ocurre en la mano, cuando volteamos la palma hacia abajo. El término pronación puede hacer referencia a dos movimientos propios del ser humano: la rotación del antebrazo que permite situar la mano con el dorso hacia arriba (el movimiento contrario se denomina supinación) y también se denomina pronación al giro natural del pie hacia adentro al andar.

PRONACIÓN es el movimiento del antebrazo que tiene por resultado poner el dorso de la mano hacia dentro o hacia abajo.

Músculos supinadores (rotadores)

Son los que producen movimientos contrarios a los pronadores, como ocurre al volver la mano de adentro hacia afuera, para poner la palma hacia arriba.

SUPINACIÓN es la acción o movimiento por el cual el cuerpo humano o alguna de sus partes es colocada en posición de supino (decúbito supino o dorsal). Así, la "supinación de la palma de la mano", implica el movimiento del antebrazo y mano para que la palma quede mirando "hacia arriba".

Un cuerpo en clinoposición, recostado sobre la espalda y boca arriba, está en decúbito supino. Si la mano está con la palma mirando hacia arriba, está en posición de supino, pero si mira hacia abajo está en prono. Si el cuerpo está tumbado boca abajo, está en decúbito prono. Si está acostado sobre un lado del cuerpo, en decúbito lateral.

Músculos flexores

Son los que permiten doblar el miembro, como cuando cerramos los dedos sobre la palma de la mano y doblamos sobre ellas las falanges de los dedos.

FLEXIÓN es el movimiento por el cual los huesos u otras partes del cuerpo se aproximan entre sí en dirección anteroposterior, paralela al plano sagital.

La flexión es consecuencia de la contracción de uno o más músculos flexores. Por ejemplo, el bíceps braquial contraído aproxima el antebrazo al brazo.

El movimiento opuesto a la flexión es la extensión.

Músculos extensores

Son los contrarios a los flexores, ya que extienden un miembro, como cuando separamos los dedos de la palma de la mano.

EXTENSIÓN es un movimiento de separación entre huesos o partes del cuerpo, en dirección anteroposterior. Es lo opuesto a la flexión. Por ejemplo, el alejamiento del antebrazo y brazo, alineándolos.

Los músculos que causan extensiones son *músculos extensores*. En el ejemplo anterior, el tríceps braquial.

Músculos circunductores

Es el movimiento del segmento libre de una articulación que se realiza "dibujando" un círculo. Es la mezcla de los movimientos de flexión, extensión, abducción, aducción y rotación que realizamos en el segmento libre de una articulación para provocar un movimiento circular. En el caso de la mandíbula es llamado movimiento de diducción.

Músculos fijadores y estabilizadores

Mantienen un segmento en una posición, pudiendo usar una tensión muscular hacia una dirección o varias a la vez.

Músculos fijadores son aquellos que por su contracción fijan un segmento del cuerpo para permitir un apoyo básico a los movimientos ejecutados por otros músculos: fijación de los músculos abdominales para permitir el descenso del brazo con una resistencia. Dentro de estos se distingue un tipo especial de fijadores: los músculos sinergistas, que permiten a los agonistas ejecutar su acción en una articulación distante: los extensores de los dedos mantienen en extensión al puño durante la prensión.

MÚSCULOS DEL TRONCO: ESPALDA, TÓRAX Y ABDOMEN.

MÚSCULOS DORSALES O DE LA ESPALDA

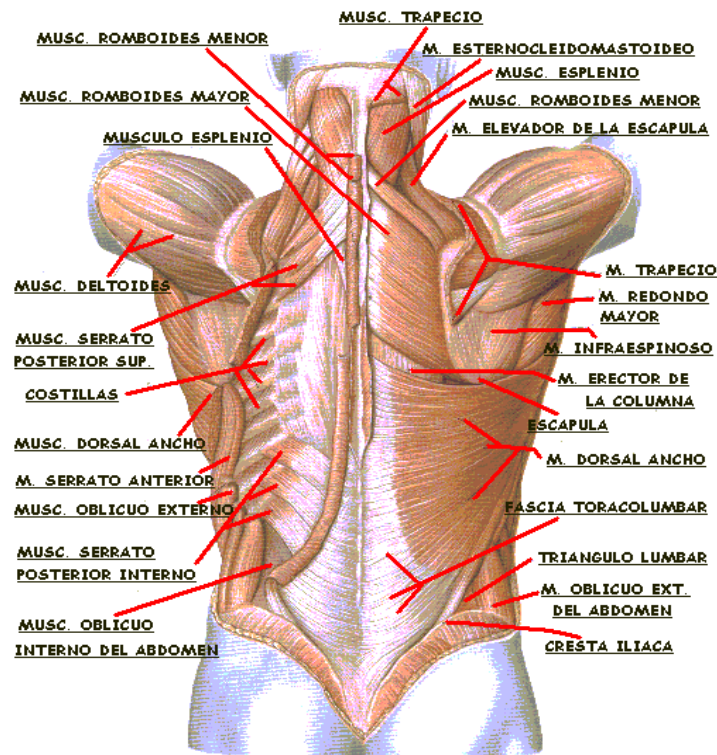
Se agrupan en tres planos: profundo, intermedio y superficial.

- **Músculos profundos:** son músculos encargados de mantener la posición eréctil y la cabeza derecha. Intervienen en la flexión y extensión del tronco.
 1. **TRANSVERSO ESPINOSO:** son varios músculos pequeños que ocupan el espacio entre las apófisis espinosas y las apófisis transversas de las vértebras.
 2. **ERECTOR DE LA ESPINA DORSAL:** es más superficial al anterior y está situado a ambos lados de las apófisis espinosas formando el relieve de la espalda. Se inserta en su parte inferior a la cara posterior del sacro, a las crestas ilíacas del coxal y desde ahí las fibras se dirigen hacia arriba formando 3 columnas musculares:
 - **MÚSCULO ILIOCOSTAL:** es la columna más lateral. Se inserta en los ángulos de las costillas.
 - **MÚSCULO LONGÍSIMO:** es la columna intermedia que se inserta en las apófisis transversas.
 - **MÚSCULO ESPINOSO:** es la columna más medial que se inserta en las apófisis espinosas.

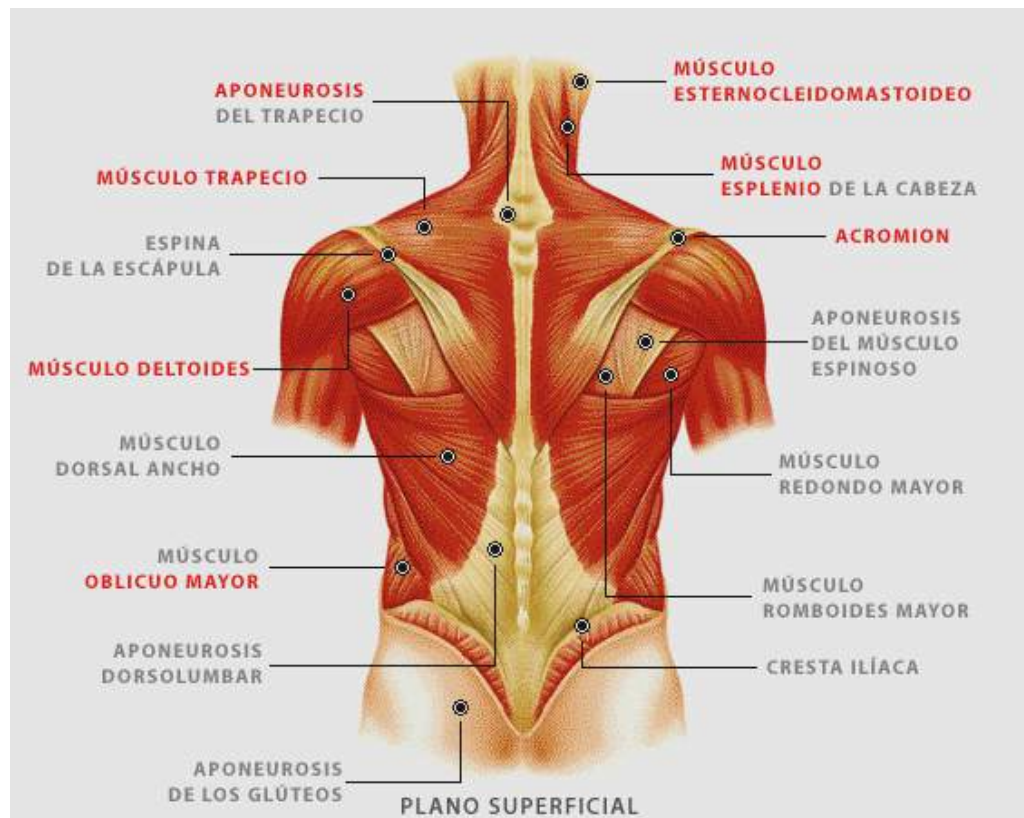
El erector de la espina dorsal llega hasta el cuello y la cabeza, y su contracción provoca la extensión de la columna (mantiene la postura erguida).

Ambos músculos, el transverso y el erector, forman la **MASA COMÚN**.

En el cuello también hay un músculo profundo llamado esplenio, que va desde las apófisis espinosas hasta la base del cráneo rodeando al cuello en forma de venda.



- **Músculos intermedios:** son músculos planos y finos que intervienen en la respiración tirando de las costillas y ampliando la caja torácica. Está formado por dos músculos **SERRATOS POSTERIORES**, uno superior y otro inferior. Se llaman así porque su inserción en las costillas se asemeja a los dientes de una sierra. Van desde las apófisis espinosas hasta las costillas enfrentando sus direcciones: el serrato superior se dirige hacia abajo y el serrato inferior se dirige hacia arriba.
- **Músculos superficiales:**
 1. **ROMBOIDES:** son dos músculos, uno superior o **ROMBOIDES MENOR** y otro inferior o **ROMBOIDES MAYOR**. Van desde el borde medial de la escápula hasta las apófisis espinosas de las vértebras cervicales y torácicas (el menor se inserta en C6 y C7 y el mayor desde T1 hasta T4). Su contracción ejerce una tracción de la escápula hacia atrás.
 2. **MÚSCULO DORSAL ANCHO O LATÍSIMO DEL DORSO:** es un músculo amplio en forma de abanico que se inserta en las apófisis espinosas torácicas, lumbares, sacras y en la cresta ilíaca. Sus fibras convergen hacia fuera insertándose en el humero, en la corredera o canal bicipital (entre el troquíter y el troquín). Su contracción produce la extensión del brazo llevando el húmero hacia atrás. También ayuda a levantar el cuerpo cuando el húmero está fijo a una superficie (por ejemplo flexiones en barra) por lo que se conoce como el músculo de la trepa.
 3. **MÚSCULO TRAPECIO:** es el músculo más superficial de la espalda. Son dos músculos de forma triangular que se insertan en la escama del occipital y en las apófisis espinosas cervicales y torácicas. Sus fibras se dirigen hacia fuera insertándose en la espina de la escápula, acromion y clavícula. La contracción de las fibras superiores elevan la escápula, la contracción de las fibras medias llevan la escápula hacia atrás y la contracción de las fibras inferiores llevan la escápula hacia abajo.

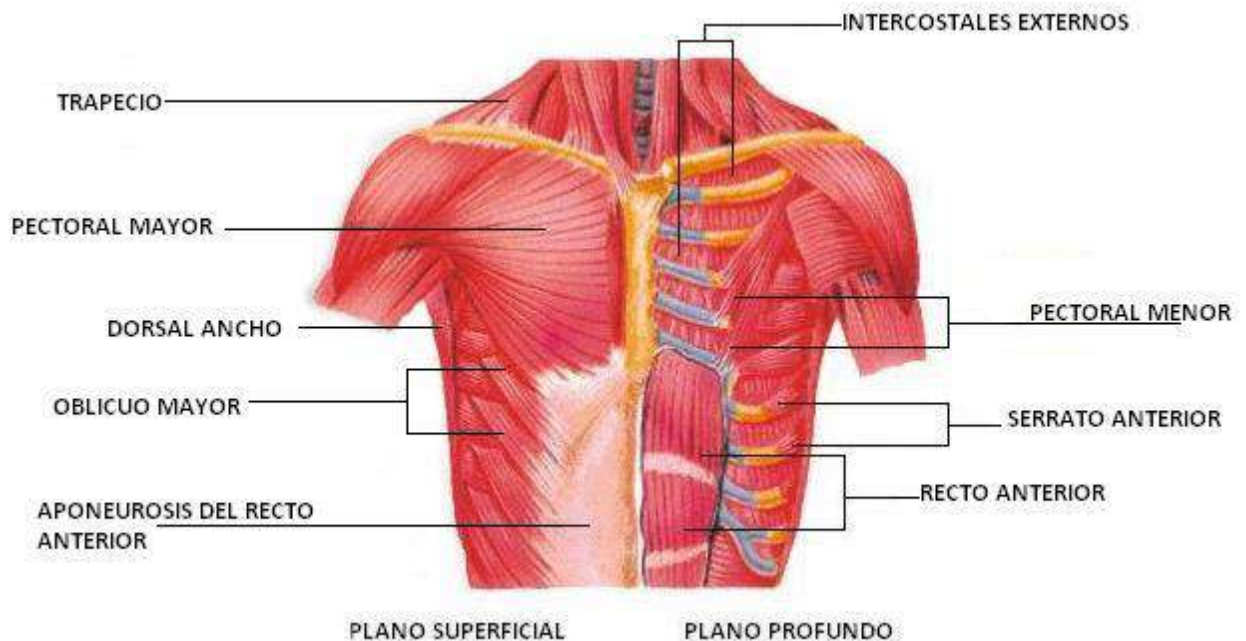
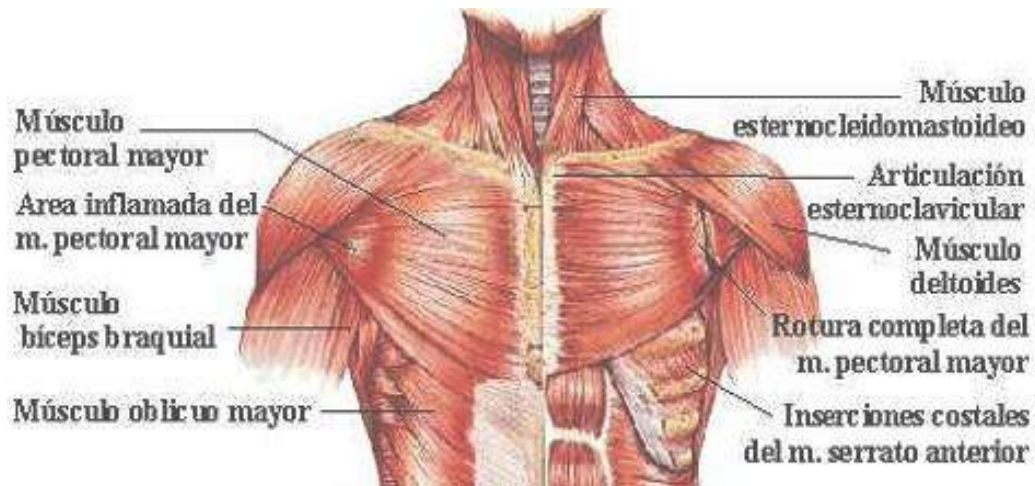


MÚSCULOS TORÁCICOS.

- **Músculos profundos:** están situados en los espacios intercostales cerrando la caja torácica. Se llaman **MÚSCULOS INTERCOSTALES** y están dispuestos en varios planos:
 - **INTERCOSTAL ÍNTIMO:** es el más profundo.
 - **INTERCOSTAL INTERNO:** superficial al anterior.
 - **INTERCOSTAL EXTERNO:** el más superficial.
 Sus fibras se disponen en diferentes direcciones para dar más resistencia.

- **Músculos intermedios:** son los músculos **SERRATOS ANTERIORES**. Son superficiales a las costillas y van desde la cara anterior de éstas hasta insertarse en el borde medial de la escápula pasando por su cara anterior. Su contracción lleva la escápula hacia delante.

- **Músculos superficiales:**
 1. **PECTORAL MENOR:** Va desde la apófisis coracoides de la escápula hasta la cara antero lateral de la 3ª, 4ª y 5ª costillas. Su contracción lleva los hombros hacia abajo y hacia delante. También contribuyen a la respiración.
 2. **PECTORAL MAYOR:** se encuentra por detrás de las glándulas mamarias. Es el músculo más superficial de la cara anterior del tórax. Desde su origen en la línea media clavicular (cabeza clavicular), el esternón y la cara anterior de las costillas (cabeza esternocostal) sus fibras convergen hasta su inserción en la corredera o canal bicipital del húmero. Su contracción provoca la aproximación del húmero hacia la línea media y lo lleva hacia delante.

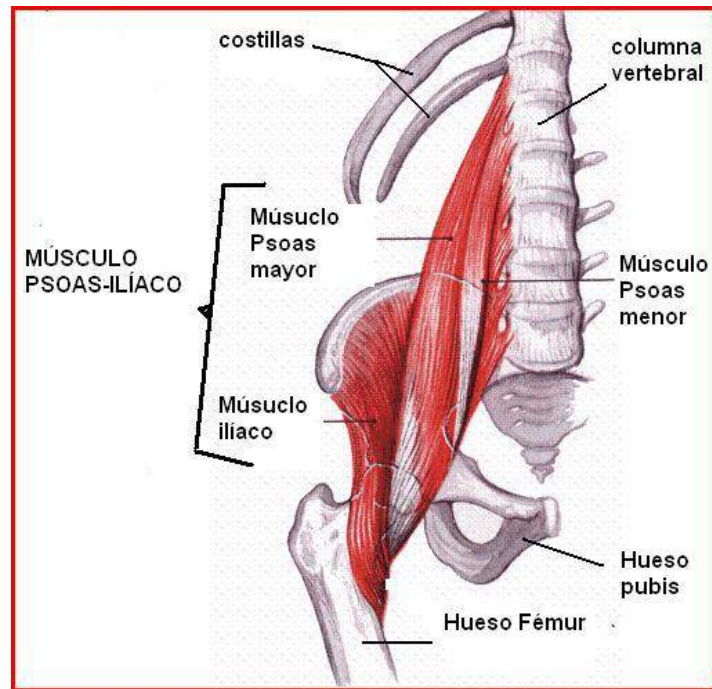


MÚSCULOS ABDOMINALES

Músculos de la pared posterior del abdomen

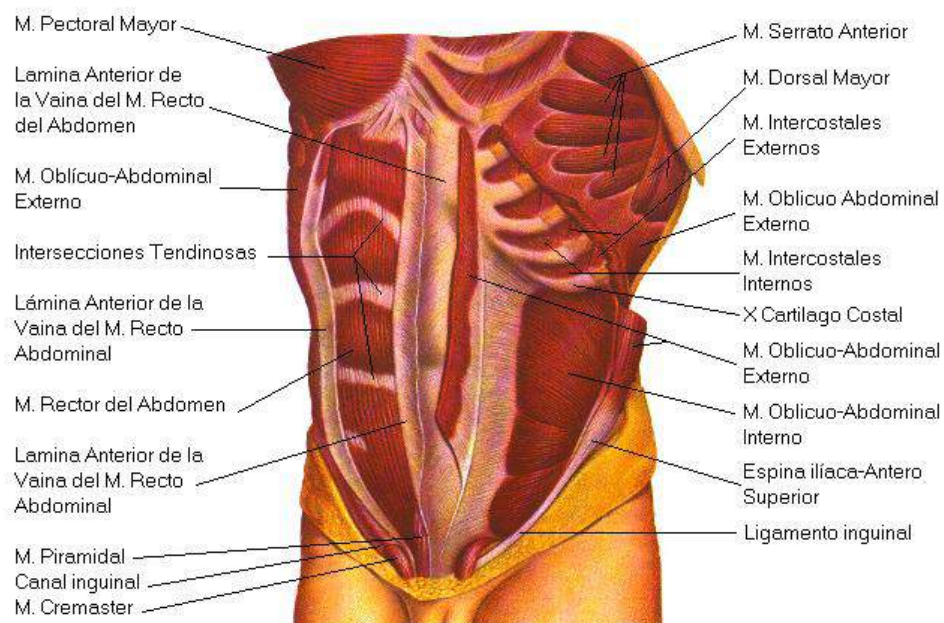
1. **CUADRADO LUMBAR:** en los humanos está poco desarrollado. Es un músculo rectangular que va desde la cresta ilíaca hasta la última costilla.
2. **PSOAS MAYOR:** va desde las apófisis transversas de las vértebras lumbares hasta insertarse en el trocánter menor del fémur
3. **ILIACO:** tapiza la cara interna del hueso ilíaco y se inserta en el trocánter menor.

El músculo ilíaco y el psoas comparten la inserción por lo que se denomina **MÚSCULO PSOAS ILÍACO**.



Músculos de la pared antero lateral del abdomen

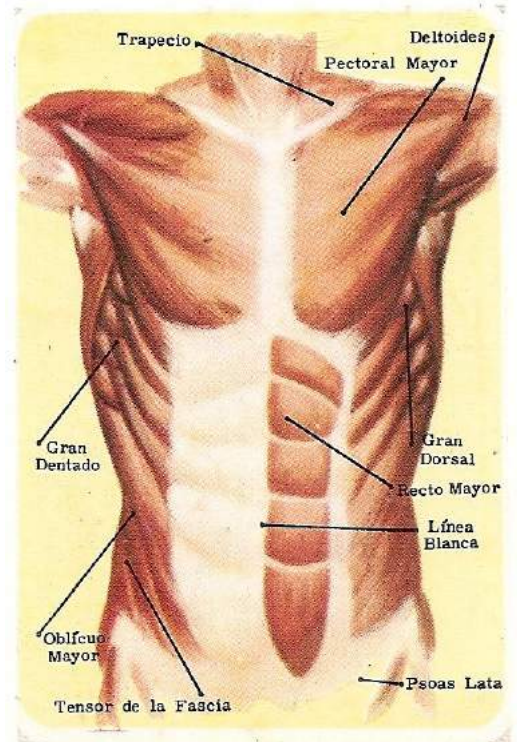
1. **MÚSCULOS RECTOS DEL ABDOMEN:** Son 2 músculos largos y aplanados situados a cada lado de la línea media del abdomen y van desde el reborde costal inferior (ultima costilla) hacia abajo hasta la sínfisis del pubis.
 La línea media anterior del abdomen que pasa por el ombligo se llama la **LÍNEA ALBA** y está formada por una membrana o aponeurosis, no por fibras musculares.
 En los músculos rectos se intercalan tendones transversalmente con sus fibras musculares formando una especie de bandas.
2. **MÚSCULOS PIRAMIDALES:** Son dos músculos pequeños y triangulares que están por delante de los rectos en su parte inferior.



3. **MÚSCULOS ANCHOS DEL ABDOMEN:** son músculos planos que ocupan el espacio que está por detrás de la columna lumbar, por el lateral de las costillas y de la cresta ilíaca.

Desde él más profundo al más superficial:

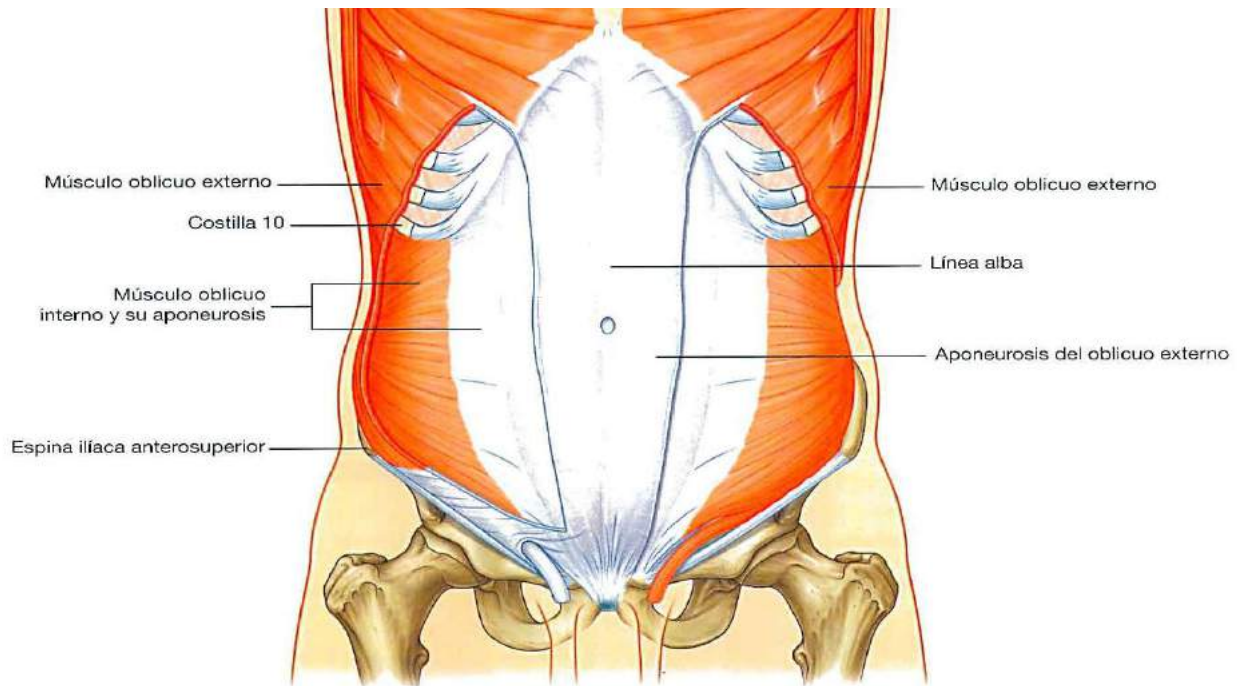
- **TRANSVERSO DEL ABDOMEN:** es un músculo plano cuyas fibras transversales se dirigen desde atrás hacia delante cubriendo la zona desde las vértebras lumbares hacia la línea alba. Se extiende desde la cara interna de las costillas hasta el borde interno de la cresta iliaca.
- **OBLICUO MENOR:** es el músculo intermedio y sus fibras oblicuas ascendentes van desde el borde externo de la cresta ilíaca hasta las últimas costillas, ocupando también la zona que hay desde la columna lumbar hasta la línea alba.
- **OBLICUO MAYOR:** es el más superficial. Sus fibras también son oblicuas pero en dirección descendente y van desde la cara externa de las costillas hasta el borde externo de la cresta ilíaca. Ocupa la misma zona que los anteriores, desde la columna lumbar hasta la línea alba.



Todos estos músculos están recubiertos por una membrana o **APONEUROSIS** en su cara anterior que llega hasta la línea alba y envuelven a los músculos rectos.

La inserción de estos músculos en el hueso ilíaco dan lugar a la formación del **LIGAMENTO INGUINAL** que es una especie de cordón que va desde la espina ilíaca antero inferior hasta la sínfisis del pubis. Se forma de los bordes inferiores de las aponeurosis de los músculos anchos. Por debajo pasan las estructuras que llegan hasta la pierna (venas femorales, arterias femorales...). Entre las paredes del músculo ancho y el ligamento inguinal se forma un canal que es el **CONDUCTO INGUINAL**, por donde pasan las estructuras que van a la parte externa de los genitales.

Todos los músculos de la pared anterior y lateral del abdomen están dispuestos en tres capas con sus fibras dirigidas en diferentes direcciones de lo que resulta una faja resistente de músculos que cubren la cavidad abdominal y sujetan sus órganos internos.



Diafragma

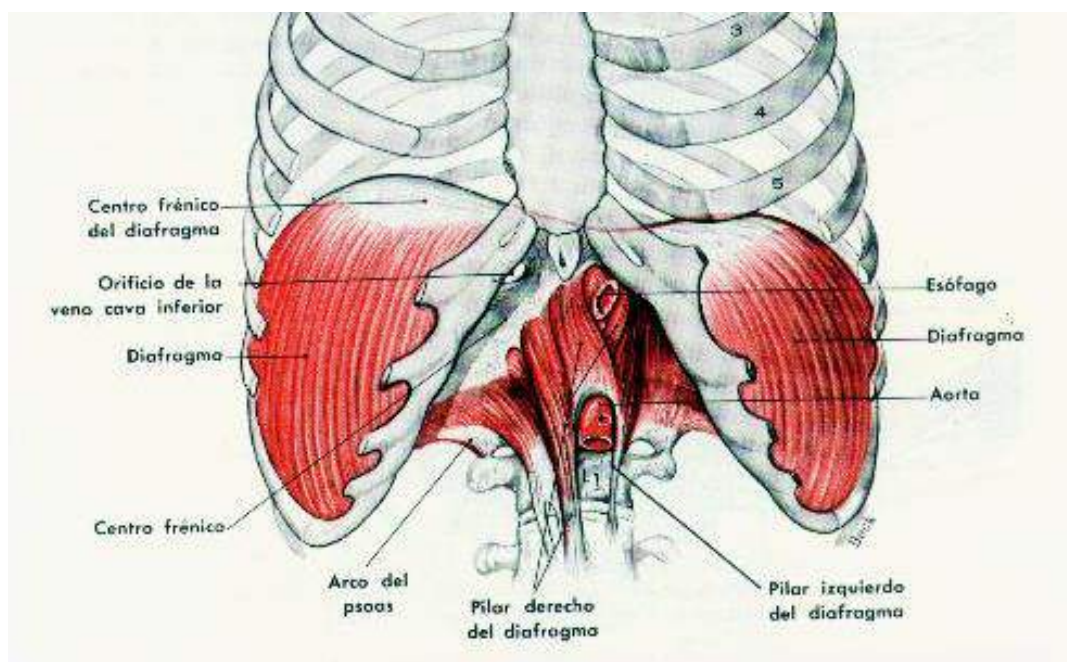
Forma un tabique transversal que separa la cavidad abdominal de la cavidad torácica.

Sus fibras musculares se fijan a la columna vertebral, costillas y esternón. Se encuentran en la parte más externa del diafragma mientras que en el centro se encuentra el tendón diafragmático.

En su parte anterior forma dos cúpulas, la de la derecha más elevada ya que debajo se encuentra el hígado.

Presenta varios orificios para el paso de estructuras entre tórax y abdomen. Destacan el **ORIFICIO DE LA AORTA** (pegado a la columna), el **ORIFICIO ESOFÁGICO O HIATO** y el **ORIFICIO DE LA VENA CAVA INFERIOR**.

El diafragma es un músculo respiratorio, durante la inspiración se aplana aumentando el tamaño y volumen de la cavidad torácica permitiendo la entrada de aire en los pulmones.

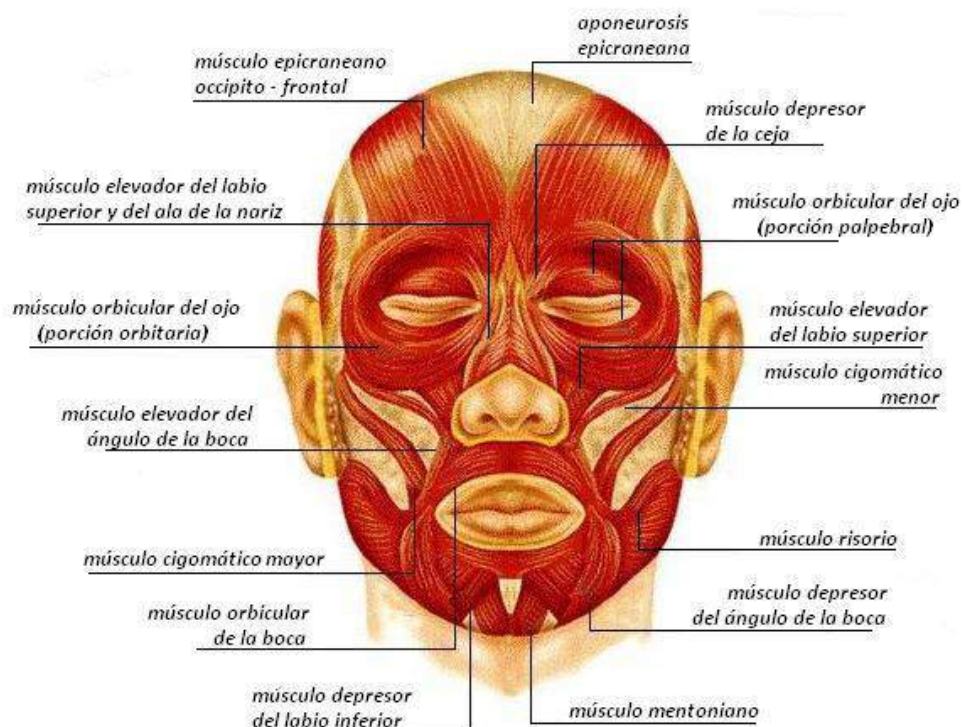


MÚSCULOS DE LA CABEZA Y DEL CUELLO

CABEZA

Existen dos grupos de músculos, los músculos mímicos o de la expresión facial y los músculos masticadores.

- **Musculatura mímica:** son músculos muy superficiales que se insertan desde los huesos craneales hasta la piel. Algunos rodean los orificios de la cara. Su contracción permite que variemos la expresión de la cara.
 - **OCCIPITOFRONTAL:** son fibras musculares que pasan por debajo del cuero cabelludo y llegan hasta la frente. Su contracción eleva las cejas y produce las arrugas de la frente.
 - **ORBICULAR DE LOS OJOS:** son fibras circulares y concéntricas que se disponen alrededor de las órbitas y en los párpados. Su contracción cierra los párpados y mueve las cejas.
 - **NASAL:** conjunto de fibras musculares de la nariz que permiten el movimiento de la misma.
 - **ORBICULAR DE LOS LABIOS:** son fibras musculares que rodean la boca. Su contracción permite la aproximación y cierre de los labios, el movimiento de las alas de la nariz y el mentón.
 - **ELEVADOR DEL LABIO SUPERIOR:** son fibras musculares que vienen desde el borde infraorbitario (orbicular de los ojos) hasta el labio superior (orbicular de los labios), a ambos lados de la nariz.
 - **CIGOMÁTICO MAYOR Y MENOR:** van desde el arco cigomático hasta la comisura de los labios. Su contracción lleva la comisura hacia atrás.
 - **BUCCINADOR:** son fibras musculares transversales que forman las mejillas. Van desde la parte posterior de la mandíbula hasta la comisura de los labios. Su contracción permite soplar y apretar la mandíbula.
 - **DEPRESOR DEL LABIO INFERIOR O DEPRESOR DEL ÁNGULO DE LA BOCA:** se encuentra en la parte de la barbilla y del mentón. Su contracción permite deprimir el labio inferior.



- **Musculatura masticadora:**

- **TEMPORAL:** tiene forma de abanico. Se origina a los lados del cráneo y va desde las fosas temporales hasta la apófisis coronoides de la mandíbula. Su contracción permite cerrar la boca elevando la mandíbula.
- **MASETERO:** tiene forma rectangular. Va desde el arco cigomático a la cara externa de la rama mandibular. Su contracción también permite cerrar la boca elevando la mandíbula.
- **PTERIGOIDEOS:** son dos músculos, uno interno y otro externo. Están situados por dentro de la mandíbula y van desde el hueso esfenoides hasta la cara interna de la mandíbula. Su contracción permite la oclusión de la boca y el movimiento de la mandíbula hacia delante.

CUELLO

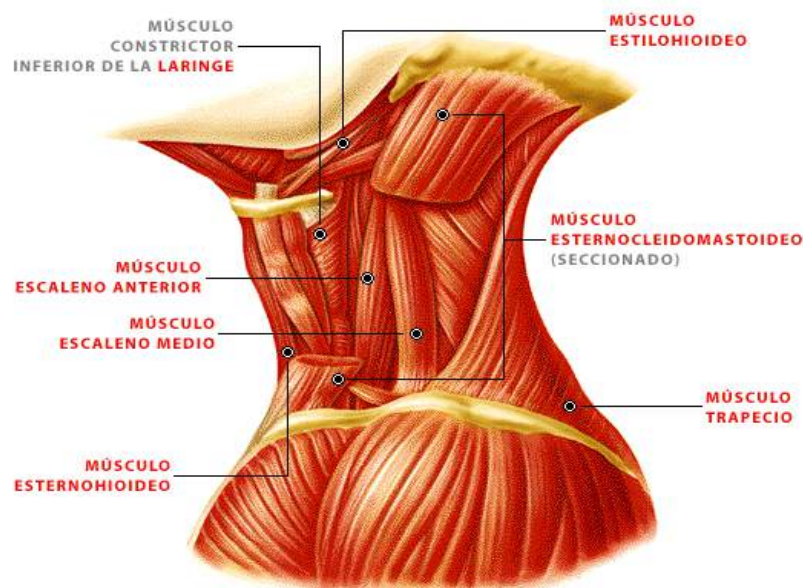
En el cuello se aloja un hueso pequeño llamado hioides donde se van a insertar los músculos del cuello. Tiene forma de herradura y está situado detrás de la mandíbula.

- **Músculos profundos:**

1. **ESCALENOS:** son tres músculos que se sitúan a cada lado del cuello, **ESCALENO ANTERIOR, ESCALENO MEDIO Y ESCALENO POSTERIOR**. Van desde las apófisis transversas de las vértebras cervicales hasta la 1ª y 2ª costillas.
2. **PREVERTEBRALES:** son músculos pequeños que están situados delante de los cuerpos vertebrales cervicales, en la cara posterior del cuello.
3. **SUPRAHIOIDEOS:** son un grupo de músculos que van desde el hioides hasta la mandíbula, formando el suelo de la boca.

- **Músculos superficiales:**

1. **Platisma:** pertenece a los músculos mímicos. Es aplanado, amplio y cubre la parte antero lateral del cuello. Va desde la zona clavicular hasta la base de la mandíbula.
2. **Esternocleidomastoideo:** situado en la parte lateral del cuello, va desde la clavícula y manubrio esternal hasta la apófisis mastoides y la línea occipital superior. Su parte inferior se bifurca en dos cabezas, una clavicular y otra esternal. La contracción de un lado permite el giro de la cabeza hacia el lado contrario.
3. **Infrahioideos:** están situados en la cara anterior del cuello, desde el hueso hioides hacia abajo.



MÚSCULOS DE LA EXTREMIDAD SUPERIOR.

MÚSCULOS DEL HOMBRO

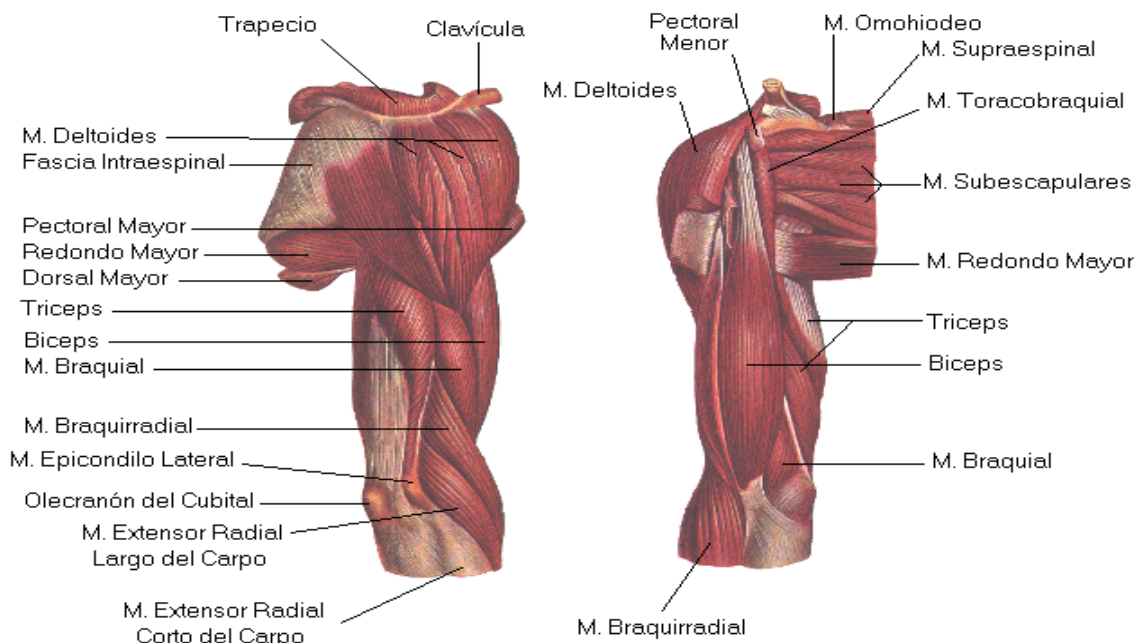
Son músculos que mueven el brazo:

Músculos de la cara dorsal o posterior

- **MÚSCULO SUPRAESPINOSO:** va desde la fosa supraespinosa (localizada por encima de la espina escapular) hasta el troquiter del húmero. Participa en la abducción del brazo.
- **INFRAESPINOSO:** va desde la fosa infraespinosa (por debajo de la espina escapular) hasta el troquiter del húmero. Contribuye a la rotación externa.
- **REDONDO MENOR:** Situado por debajo del infraespinoso, va desde el borde lateral de la escápula hasta el troquiter humeral. Contribuye a la rotación externa y a la estabilización del hombro.
- **REDONDO MAYOR:** Situado por debajo del redondo menor, va desde el ángulo inferior de escápula hasta la cara anterior del húmero. Contribuye a la aducción y rotación interna del brazo.

Músculos de la cara ventral o anterior

- **SUBESCAPULAR:** va desde la cara anterior de la escápula (fosa subescapular) hasta el troquín del húmero. Se desplaza sobre los músculos del dorso. Contribuye a la rotación interna.
- **DELTOIDES:** es un músculo grande de forma triangular que es superficial a los descritos anteriormente. Su parte inferior se inserta en la cara externa del húmero (V deltoidea). La parte superior se divide dando lugar a tres porciones:
 - La **PORCIÓN ESCAPULAR**, que se inserta en la espina de la escápula, es la parte posterior del músculo. Contribuye a la extensión del brazo.
 - La **PORCIÓN ACROMIAL** (se inserta en el acromion) es la parte media. Contribuye a la abducción del brazo.
 - La **PORCIÓN CLAVICULAR** es la parte anterior y contribuye a la flexión del brazo.



MÚSCULOS DEL BRAZO

Músculos de la cara anterior: los músculos que están en esta cara son músculos flexores.

- **CORACOBRAQUIAL:** es un músculo profundo que va desde la apófisis coracoides de la escápula hasta la cara anterior del húmero. Su contracción provoca la flexión del brazo.
- **BRAQUIAL ANTERIOR:** Es el más profundo. Va desde la mitad de la cara anterior del húmero hasta la apófisis coronoides del cubito. Su contracción provoca la flexión del antebrazo en pronación.
- **MÚSCULO BÍCEPS BRAQUIAL:** es superficial al braquial anterior. Su parte inferior se inserta en la tuberosidad bicipital del radio. En la parte superior se divide en dos porciones o cabezas: la más interna es la **CABEZA CORTA DEL BÍCEPS** que se inserta en la apófisis coracoides de la escápula, y la más externa es la **CABEZA LARGA DEL BÍCEPS** que tiene un tendón largo que pasa por la corredera bicipital para insertarse en el borde superior de la cavidad glenoidea de la escápula. Contribuye a la flexión del brazo y del antebrazo en supinación.

Músculos de la cara posterior: los músculos que están en esta cara son extensores.

TRÍCEPS BRAQUIAL: tiene tres porciones que comparten inserción inferior en el olécranon. En su parte superior, la porción más interna es la **CABEZA LARGA DEL TRÍCEPS** que se inserta en el borde inferior de la cavidad glenoidea de la escápula. La porción intermedia o **VASTO INTERNO DEL TRÍCEPS** se inserta por encima del surco del nervio radial en la cara posterior del húmero y la porción externa o **VASTO EXTERNO DEL TRÍCEPS** se inserta por debajo del surco del nervio radial en la cara posterior del húmero. Contribuye a la extensión del brazo y del antebrazo.

MÚSCULOS DEL ANTEBRAZO

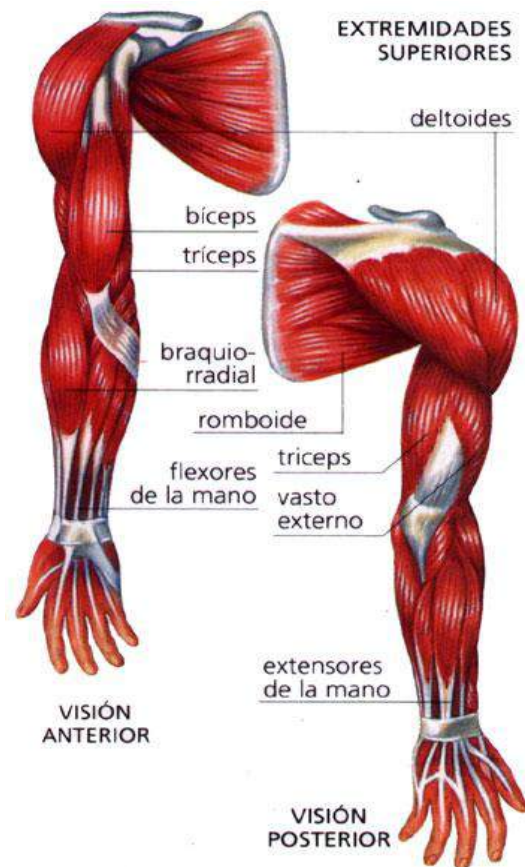
Músculos de la cara anterior: son músculos flexores.

Profundos:

- **FLEXOR COMÚN PROFUNDO DE LOS DEDOS:** va desde la cara anterior del cúbito hasta la base de las falanges distales, dividiéndose en tendones para todos los dedos excepto para el pulgar. Producen la flexión de los dedos (articulaciones interfalángicas distales).
- **FLEXOR LARGO DEL PULGAR:** se sitúa al lado del anterior y va desde la cara anterior del radio hasta el dedo pulgar. Produce la flexión del pulgar.
- **FLEXOR COMÚN SUPERFICIAL DE LOS DEDOS:** es superficial a los anteriores y va desde la cara anterior del radio hasta la inserción de sus tendones en todos los dedos excepto el pulgar. Producen la flexión de los dedos.

Superficiales: estos músculos reciben el nombre de **músculos epitrocleares** por tener su origen en la epitróclea. Participan en la flexión de la muñeca.

- **PRONADOR REDONDO:** va hasta el radio y es el más externo. Junto al pronador cuadrado realizan la flexión y pronación del antebrazo (llevar la palma de la mano hacia arriba).
- **PALMAR MAYOR:** es el siguiente músculo que va hasta el metacarpo.
- **PALMAR MENOR:** llega hasta la aponeurosis de la palma de la mano.
- **CUBITAL ANTERIOR:** es el más interno y llega hasta el carpo y el metacarpo.



Músculos de la cara posterior: son músculos extensores.

Profundos:

El **SEPARADOR LARGO**, el **EXTENSOR CORTO** y el **EXTENSOR LARGO** se originan en el cúbito y llegan hasta el pulgar. El separador actúa en la separación del pulgar de la línea media. Los extensores actúan en la extensión del pulgar.

El **EXTENSOR ÍNDICE** se origina en el cúbito y llega hasta el índice, actuando en la extensión del mismo.

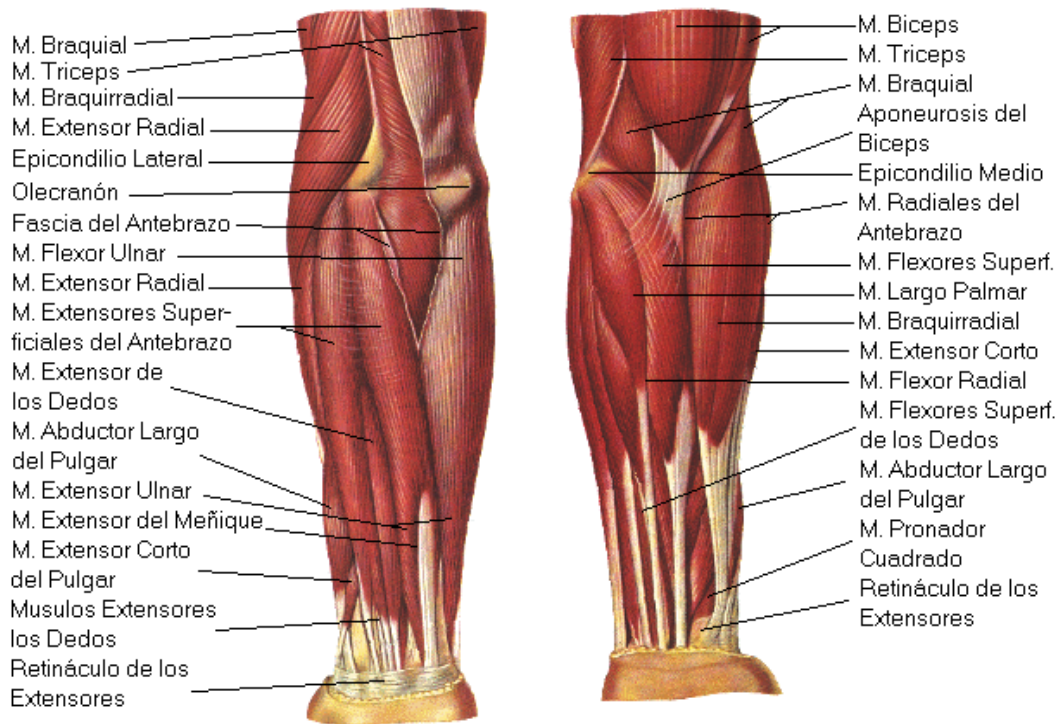
Plano superficial: estos músculos reciben el nombre de **músculos epicondíleos** por tener su origen en el epicóndilo.

- **CUBITAL POSTERIOR:** llega hasta el metacarpo pasando por la cara posterior del cúbito.
- **EXTENSOR DEL MEÑIQUE:** es más pequeño y sólo va hasta el dedo meñique.
- **EXTENSOR COMÚN DE LOS DEDOS:** va hasta la aponeurosis posterior de los dedos dividiéndose en cuatro tendones que van hasta los dedos, exceptuando el 1º. Actúa en la extensión de los dedos.

Músculos de la cara lateral:

- **SUPINADOR LARGO O BRAQUIORRADIAL:** es el músculo que forma el relieve lateral del antebrazo. Va desde la cara lateral del húmero hasta la apófisis estiloides del radio. Actúa en la supinación del antebrazo.

- **PRIMER RADIAL** y **SEGUNDO RADIAL**: están por detrás del supinador largo y junto con éste forman el relieve posterior del antebrazo. El 2º radial es más profundo que el 1º y van desde el húmero hasta el metacarpo. Los radiales son extensores de la mano.



MÚSCULOS DE LA EXTREMIDAD INFERIOR.

REGIÓN GLÚTEA

• **Músculos superficiales**

Los glúteos son tres músculos de forma aplanada que están dispuestos en tres planos distintos.

El **GLÚTEO MENOR** va desde la cara externa del hueso ilíaco hasta el trocánter mayor del fémur. Es el más profundo.

El **GLÚTEO MEDIANO** cubre al glúteo menor y va desde la cara externa del hueso ilíaco hasta el trocánter mayor.

Ambos tienen forma triangular. Su acción nos permite estabilizar la pelvis (mantenemos en pie) y la abducción del muslo. (Se pincha en el glúteo mediano).

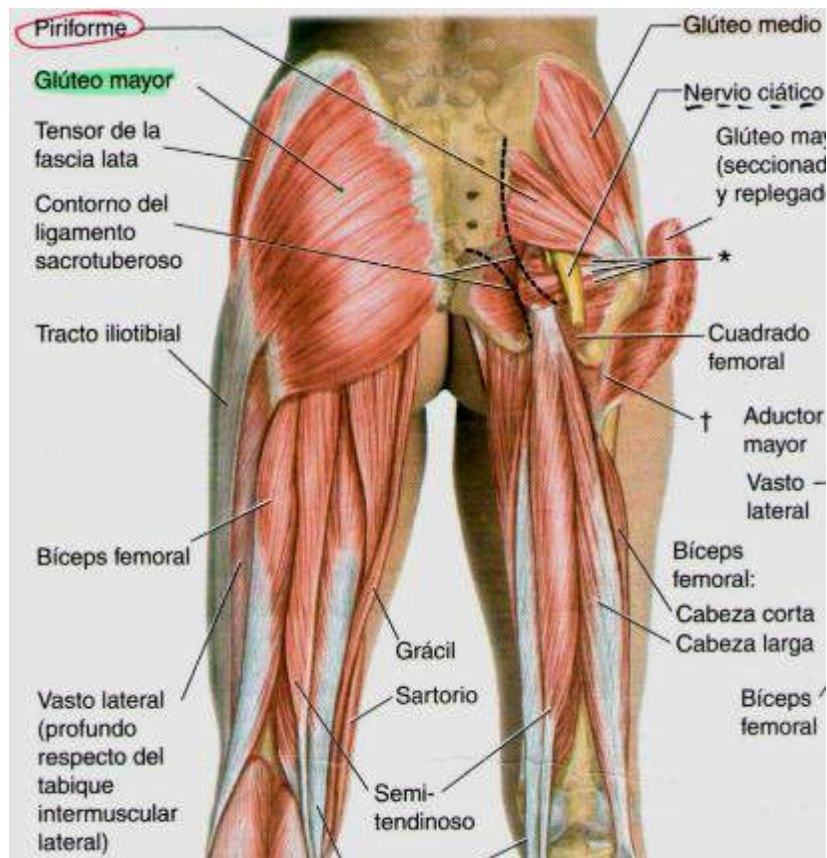
El **GLÚTEO MAYOR** es el más superficial. Tiene forma rectangular. Es voluminoso y ancho. Va desde la cara posterior del hueso sacro hasta la cresta ilíaca y llega hasta el extremo proximal del fémur en su cara posterior. Su acción produce la extensión del muslo, llevándolo hacia atrás.

• **Músculos profundos**

Son músculos más pequeños de los que destaca el **PIRAMIDAL DE LA PELVIS**, que va desde el sacro hasta el trocánter mayor y que debe su importancia a que el nervio ciático pasa por debajo de este músculo.

Otros músculos que pasan por debajo del piramidal son el **GÉMINO SUPERIOR**, debajo el **OBTURADOR INTERNO** y debajo el **GÉMINO INFERIOR**.

Debajo del gémimo inferior hay otro músculo cuadrado llamado **CUADRADO CRURAL**, que va desde el isquion hasta la cara posterior del fémur.



MÚSCULOS DEL MUSLO

Músculos de la cara posterior: se llaman músculos **isquiotibiales** porque van desde la tuberosidad del isquion hasta la tibia.

- **SEMIMEMBRANOSO:** situado por la parte interna del muslo va desde el Isquion hasta la tibia por su cara interna. Se llama así porque tiene una pared membranosa grande.
- **SEMITENDINOSO:** situado por la parte interna del muslo va desde el isquion hasta la tibia por su cara interna. Se llama así porque tiene un tendón largo.
- **BÍCEPS FEMORAL O CRURAL:** está situado por la parte externa de la cara posterior del muslo. Tiene dos cuerpos musculares, una porción que se inserta en la cabeza del peroné y una porción corta que se inserta en la línea áspera del fémur.

Estos músculos se encargan de la flexión de la rodilla y de la extensión del muslo.

Músculos de la cara anterior: son los músculos cuádriceps crural y el músculo sartorio.

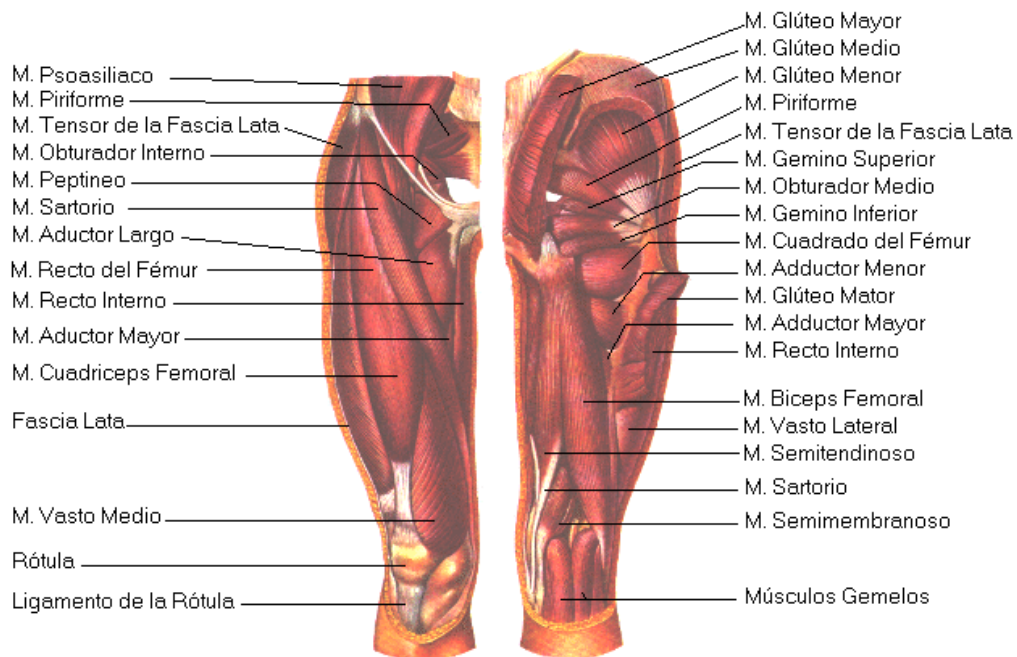
- **CUADRICEPS CRURAL:** está formado por cuatro músculos que están en la cara anterior del muslo:
 - **MÚSCULO CRURAL:** es el más profundo y se encuentra cubriendo al fémur, envolviéndolo de delante hacia atrás.
 - **VASTO INTERNO:** superficial al músculo crural, va desde la línea áspera del fémur y se dirige hacia delante por la cara interna envolviendo al fémur y al músculo crural.
 - **VASTO EXTERNO:** va desde la línea áspera del fémur y se dirige hacia delante por la cara externa envolviendo la cara externa del fémur y el músculo crural.

- **RECTO ANTERIOR:** es el más superficial, va desde la espina iliaca antero inferior y baja por la cara anterior del muslo.

Estos cuatro músculos se unen en la parte inferior en un tendón común, que pasa por encima de la rótula, dejándola encajada, y se inserta en la tuberosidad de la tibia. Este tendón se conoce como TENDÓN DEL CUÁDRICEPS O TENDÓN ROTULIANO (reflejo del martillo).

La acción de estos músculos es la extensión de la pierna llevándola hacia adelante.

- **MÚSCULO SARTORIO:** es el más superficial de la cara anterior del muslo. Va desde la espina iliaca antero superior hasta la cara interna de la tibia. Cruza la cara anterior del muslo por encima del cuádriceps. Este músculo flexiona la cadera y extiende la pierna (se le conoce como el músculo del sastre por la postura típica de cruzar la pierna para coser).



Músculos de la cara interna: son músculos aductores o aproximadores.

- **APROXIMADOR MEDIANO:** es el más anterior. Van desde el pubis hasta la línea áspera
- **APROXIMADOR MENOR:** es el intermedio. del fémur.

Son más o menos aplanados. Su acción aproxima la pierna a la línea media.

- **APROXIMADOR MAYOR:** es el más posterior.
- **RECTO INTERNO:** es un músculo fino y aplanado, con forma de cinta, que está situado en la cara medial del muslo y va desde el pubis hasta la cara interna de la tibia.

Músculos de la cara externa:

- **TENSOR DE LA FASCIA LATA:** es un músculo pequeño y aplanado que esta en la cara externa del muslo, en el tercio superior, y va desde la espina iliaca antero superior hasta la tibia. Es una aponeurosis que recubre todos los músculos del muslo. Por la cara externa es más gruesa y resistente formando el ligamento iliotibial.

MÚSCULOS DE LA PIERNA

Músculos de la cara posterior: son músculos flexores.

Músculos profundos:

- **TIBIAL POSTERIOR:** está situado en el centro y va desde la tibia hasta el tarso.
- **FLEXOR COMÚN DE LOS DEDOS:** está en la parte interna de la pierna. Tiene un cuerpo muscular que se origina en la cara posterior de la tibia y se divide en su parte inferior en cuatro tendones que llegan a los dedos exceptuando el dedo gordo.
- **FLEXOR DEL DEDO GORDO:** se origina en la cara posterior del peroné, en la parte externa de la pierna, pasando por la cara anterior del músculo tibial y llegando hasta el dedo gordo.

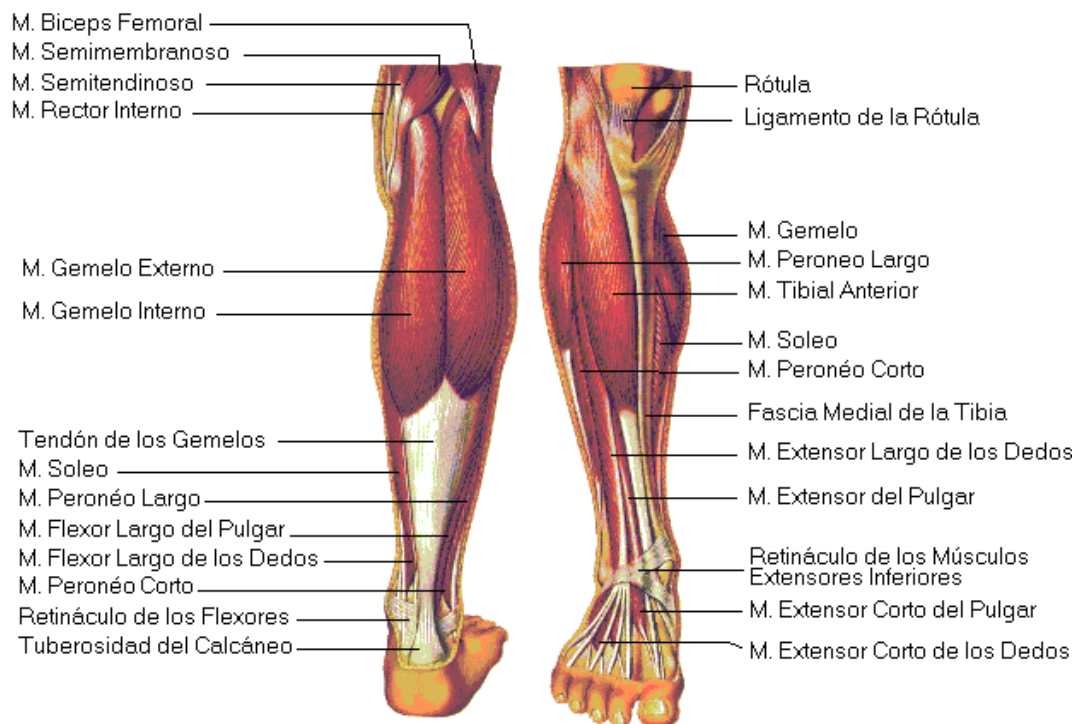
Estos músculos son flexores. Permiten la flexión de los dedos y la flexión plantar (ponerse de puntillas).

Músculos superficiales:

- **SÓLEOS:** los encontramos debajo de los gemelos, son unos músculos aplanados que van desde cara posterior de la tibia y el peroné hasta su inserción en el calcáneo a través del tendón de Aquiles.
- **GEMELOS O GASTROCNEMIOS:** son dos, uno interno y otro externo, superficiales al sóleo. Van desde los cóndilos femorales hasta insertarse en el tendón de Aquiles.
- **DELGADO PLANTAR:** es un músculo fino de cuerpo muscular pequeño que se origina en el cóndilo femoral externo y se inserta en el tendón de Aquiles.

Estos músculos permiten la flexión plantar levantando el talón del suelo (ponerse de puntillas).

Los gemelos además, al llegar hasta el fémur actúan en la flexión de la rodilla.



Músculos de la cara anterior: son músculos extensores.

- **TIBIAL ANTERIOR:** se origina en la tibia y se inserta en el tarso y metatarso.
- **EXTENSOR LARGO DEL DEDO GORDO:** se origina en el peroné y se inserta en la base de la falange proximal del dedo gordo.
- **EXTENSOR COMÚN DE LOS DEDOS:** se origina en el peroné y en su parte inferior se divide en cuatro tendones para insertarse en los dedos, excepto el dedo gordo.

La acción de estos músculos es la extensión del pie levantando la punta del pie hacia arriba (también llamada flexión dorsal).

Músculos de la cara lateral: nos encontramos los músculos peroneos.

El **PERONEO LATERAL LARGO** se origina en la tibia y peroné bajando por la cara lateral de la pierna hasta insertarse en el 5º metatarsiano.

El **PERONEO LATERAL CORTO** se origina en el peroné y llega hasta los metatarsianos.

Su contracción produce la eversión llevando la planta del pie hacia fuera.

III. EL SISTEMA NERVIOSO

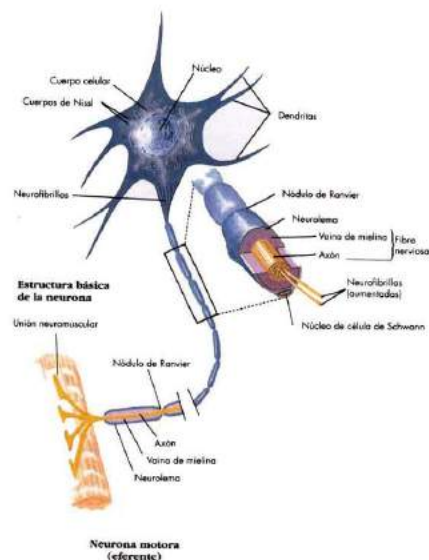
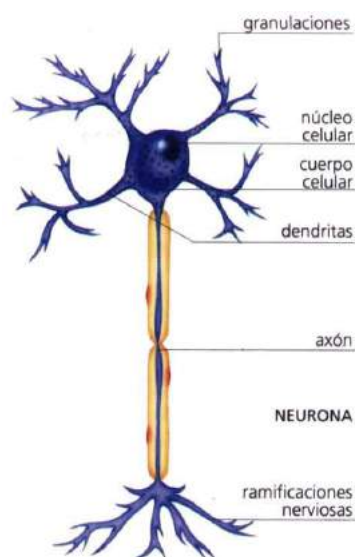
Una propiedad elemental de toda sustancia viva es la facultad de reaccionar ante cualquier estímulo que actúe sobre la misma. En los animales pluricelulares (es el caso del hombre), debido a la perfección de su diseño y a la ley de distribución de trabajo del organismo, cada grupo de células se diferencia en un sentido determinado: unas para funciones digestivas, otras para las respiratorias, otras para las reproductoras, etcétera.

Nuestro organismo es una unidad, pero ello sería imposible si todos sus sistemas y órganos no estuvieran interrelacionados para formar un todo armónico. Regular el funcionamiento de los distintos órganos y sistemas entre sí y facilitar el intercambio del organismo con el medio es el papel del sistema nervioso.

Todos los movimientos voluntarios o reflejos, toda sensibilidad consciente o inconsciente, todos los procesos psíquicos están producidos y determinados por el sistema nervioso.

El sistema nervioso está constituido fundamentalmente por un conjunto de células nerviosas llamadas neuronas, provistas de unas prolongaciones más o menos largas llamadas, respectivamente, dendritas o axones, mediante las que se interrelacionan. Es decir, que cada dendrita está conectada con otra dendrita de una neurona colocada a su lado, o con el axón de una neurona situada más lejos. De esta manera forman un complejo entramado que podría asemejarse a los circuitos impresos de una computadora.

El sistema nervioso está subdividido en: sistema nervioso central, compuesto por la médula espinal y por el encéfalo, que a su vez se subdivide en cerebro, cerebelo y tronco cerebral; sistema nervioso periférico, es decir, los nervios que salen de la médula espinal y del cráneo y recorren todo el organismo; y sistema nervioso autónomo, constituido por el sistema simpático y el parasimpático, que rigen el control involuntario o automático.



Neurona

Las neuronas son los elementos básicos del sistema nervioso.

En ciertas regiones del sistema nervioso central forman la sustancia gris, pero también están presentes, en menor número, en la sustancia blanca.

Fuera del sistema nervioso central, se hallan en los nervios raquídeos y en los pares craneales. Cada neurona se caracteriza por tener un cuerpo y, por lo menos, una prolongación muy larga llamada cilindroje o axón o neurita (este tipo de neuronas son características del sistema nervioso periférico). Otras neuronas poseen, además del axón, múltiples prolongaciones menos importantes, llamadas dendritas, que sirven para interconectarlas con las demás neuronas.

Neuronas: chips prodigiosos

El tejido que forma el encéfalo y la médula espinal se compone de células nerviosas o neuronas, que cuentan con un cuerpo central, el soma, y unas prolongaciones o raíces, las dendritas, en un número muy variable.

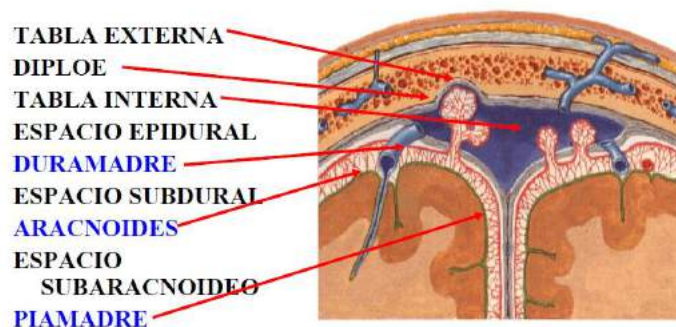
Sólo una fibra de cada neurona, el axón, es más larga y gruesa que las otras. Cada dendrita está conectada con otra dendrita de una célula nerviosa colocada a su lado, o con el axón de una célula situada más lejos. De esta manera se constituyen extensas ramificaciones nerviosas: es un complejo entramado, parecido a una computadora, en el cual las neuronas representan los chips o circuitos impresos.

En el cerebro, los cuerpos de las neuronas componen la corteza o sustancia gris, mientras que los axones forman el tejido de la sustancia blanca. En la médula espinal, es la sustancia blanca, formada por las prolongaciones de las neuronas, la que se encuentra en la parte más exterior.

Meninges

El encéfalo y la médula espinal ocupan, respectivamente, la cavidad craneal y parte del conducto raquídeo, verdadero estuche óseo protector. Pero en vista de su fragilidad e importancia funcional, están además envueltos en un sistema especial de "amortiguadores", representados por tres membranas, las meninges.

Éstas son la duramadre, en contacto con el hueso; la aracnoides, en la zona intermedia, que delimita con la anterior la cavidad subdural; y la piamadre, en contacto con el sistema nervioso y que delimita con la aracnoides la cavidad subaracnoidea, por donde circula el líquido cefalorraquídeo. La infección de las meninges por una bacteria patógena dará lugar a lo que se conoce como meningitis.



Circulación del líquido cefalorraquídeo

El líquido cefalorraquídeo es limpio y claro, y llena el sistema ventricular del cerebro y las cavidades subaracnoidea. Su misión principal es servir de fluido amortiguador de los posibles traumatismos que pueda sufrir el sistema nervioso central y la médula espinal, así como nutrir ciertas células nerviosas y eliminar los desechos metabólicos de algunas de ellas.

En los plexos coroideos de los ventrículos laterales del cerebro se inicia la síntesis del líquido cefalorraquídeo, más exactamente en los ventrículos tercero y cuarto. Está separado del torrente

sanguíneo y del sistema nervioso por la aracnoides y la piamadre, respectivamente, sintetizándose una cantidad aproximada de 1.500 cm³ cada 24 horas.

Circula hacia los otros dos ventrículos cerebrales y a lo largo de todo el espacio subaracnoideo. Su absorción se produce a nivel de la duramadre, que lo filtra hacia la corriente venosa.

Vascularización encefálica

La vascularización arterial del encéfalo proviene de las arterias carótidas que, a nivel de la base del cráneo, constituyen el denominado polígono arterial de Willis, complejo sistema que distribuye la sangre arterial por todo el territorio encefálico.

Este sistema permite que, en caso de obstrucción de alguna de las arterias, el encéfalo pueda seguir siendo alimentado por las colaterales.

El cerebro es muy sensible a los aportes de oxígeno, y bastaría una obstrucción total de la sangre arterial durante dos o tres minutos para que se produjeran daños irreversibles en él y, por tanto, en el individuo.

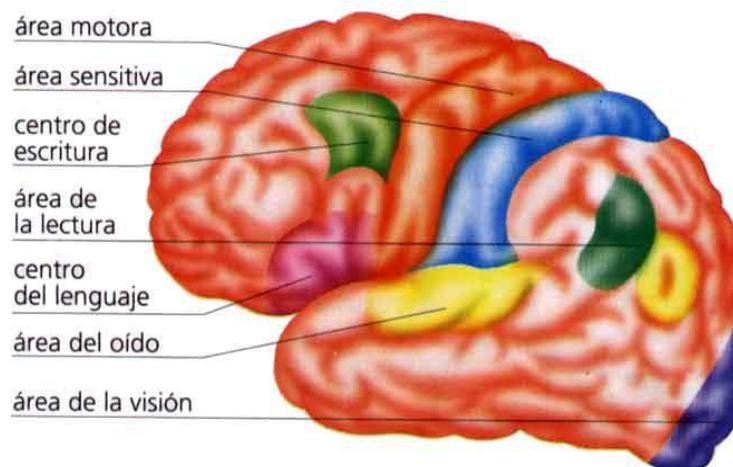
El pensamiento y el habla

El **cerebro** dispone de centros nerviosos que también controlan las facultades propiamente humanas: la inteligencia, el habla, la memoria, etc. Puede sorprenderte saber que estas importantes funciones no dependen de toda la masa cerebral, de apenas 1,5 kg de peso: sólo en la corteza cerebral, compuesta por sustancia gris, llegan los estímulos que transmiten las vías nerviosas y residen las facultades humanas. Esta sustancia, de sólo 1,5 a 4,5 mm de espesor, cuenta con más de 10 000 millones de neuronas, una cantidad asombrosa pero que únicamente representa el 10% del total de células existentes en el encéfalo.

Las áreas sensitiva y motora de los músculos voluntarios se encuentran en los lóbulos parietal y frontal, respectivamente. Los centros nerviosos de los sentidos se localizan en lóbulos concretos, y junto a cada uno de ellos existe un archivo o centro de la memoria: por ejemplo, el centro de la memoria visual podrías compararlo con un archivo fotográfico, en el que existe una ficha con la imagen de cada objeto que conocemos y su nombre.

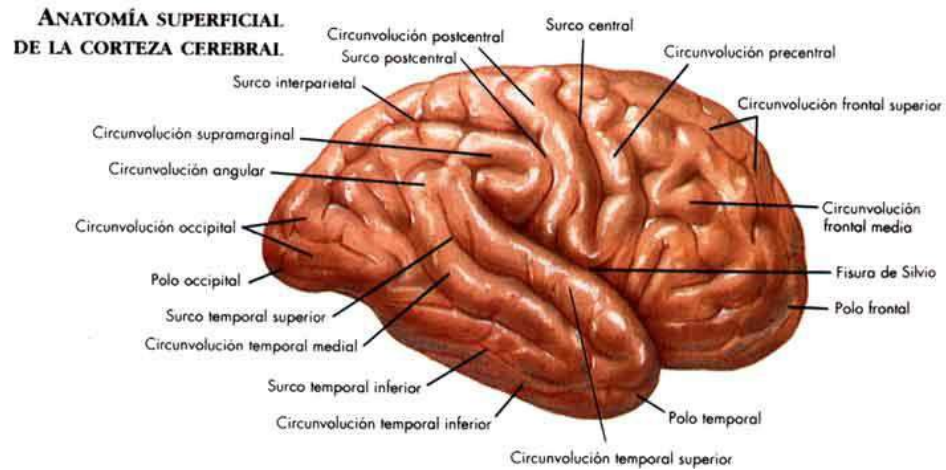
Algunas facultades intelectuales se localizan en los lóbulos frontales, y otras no tienen localización exacta. El pensamiento y el habla, es decir, la capacidad de convertir ideas en palabras, son exclusivos de los seres humanos.

El centro del lenguaje se encuentra en el hemisferio izquierdo del cerebro, y es en este centro donde se forma la idea que cada palabra expresa. Otros centros cercanos contienen los "archivos" del significado de las palabras, "buscan" las palabras que precisamos para expresar lo que queremos decir. El siguiente paso es la materialización de la idea a través de los impulsos nerviosos, que hacen actuar los órganos de la fonación (lenguaje hablado) o conducen los músculos del brazo y de la mano (lenguaje escrito).



A. ENCÉFALO

El encéfalo es la parte del sistema nervioso central que se encuentra dentro de la cavidad craneal. Está formado por diferentes órganos:



B. CEREBRO

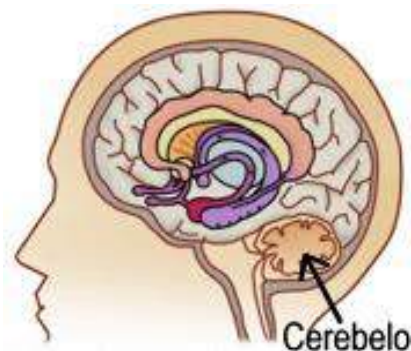
Es su parte más voluminosa y ocupa casi todo el cráneo. Lo constituyen dos mitades o hemisferios, separados por la cisura interhemisférica, y divididos ambos lateralmente por la cisura de Rolando y por la cisura de Silvio. De esta manera, en el cerebro se distinguen cuatro partes o lóbulos: frontal, parietal, temporal y occipital. El cerebro cuenta con diversas capas.

La corteza cerebral o sustancia gris es la más externa, formada por los cuerpos de las células o neuronas.

La sustancia blanca constituye el resto del tejido cerebral y se compone de dendritas o prolongaciones de las células. El cuerpo caloso, ubicado en la parte interna, entre los dos hemisferios, lo forman numerosas vías nerviosas. Finalmente, los ventrículos cerebrales son cuatro cavidades intercomunicadas por las que circula líquido cefalorraquídeo.

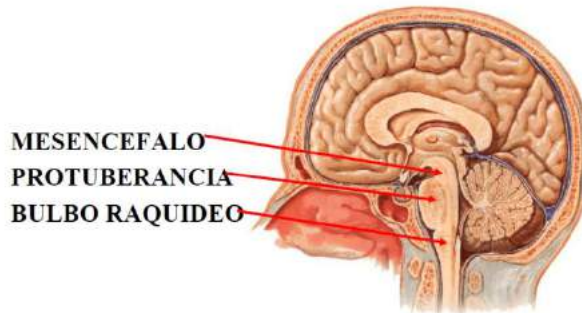
C. CEREBELO

Es un pequeño órgano situado debajo del lóbulo occipital del cerebro. Básicamente, el cerebelo se encarga de coordinar el equilibrio y los movimientos del aparato locomotor.



D. PROTUBERANCIA

También se ubica debajo del lóbulo occipital del cerebro, por delante del cerebelo. Actúa como estación de transmisión de las vías sensitivas y de las vías motoras.



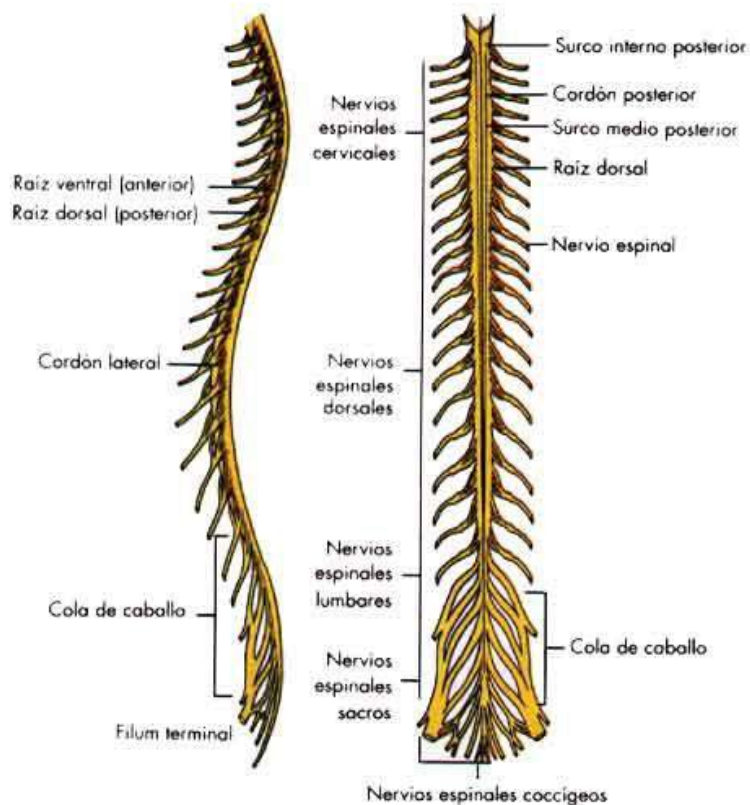
E. BULBO RAQUÍDEO

Es una prolongación de la protuberancia y conecta directamente con la médula espinal. Regula importantes funciones involuntarias del organismo a través del centro respiratorio (frecuencia de la respiración), del centro vasomotor (contracción y dilatación de los vasos sanguíneos) y del centro del vómito.

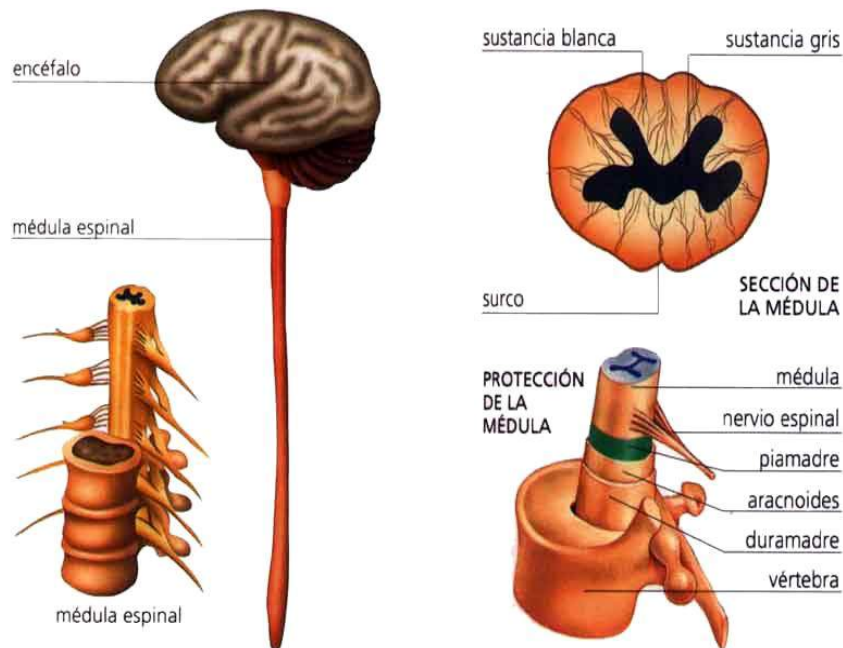
Debido a su gran importancia, el encéfalo está muy bien protegido.

Además del cráneo, que constituye una sólida estructura ósea, cuenta con tres membranas muy delgadas o meninges: la duramadre, la aracnoides; y la piamadre, que evitan el contacto directo con los huesos del cráneo, Los ventrículos cerebrales también segregan líquido cefalorraquídeo, que sirve para amortiguar posibles golpes en la cabeza.

F. MÉDULA ESPINAL



La médula espinal forma, junto con el encéfalo, el sistema nervioso central y constituye su vía de comunicación al extenderse desde el bulbo raquídeo hasta las vértebras lumbares a través de la columna vertebral. Básicamente, su tejido se compone de **células nerviosas o neuronas**, que cuentan con prolongaciones que las comunican con otras neuronas, formando las vías y los centros nerviosos, y de fibras nerviosas, prolongaciones de las células que salen de la médula espinal y pasan por los orificios intervertebrales. La médula espinal presenta un doble sentido de circulación: la **circulación sensitiva conduce estímulos hacia** el encéfalo, y la **circulación motora** transmite las órdenes del encéfalo, a través de las fibras nerviosas, a todo el organismo.



Sistema nervioso autónomo

El sistema nervioso autónomo o vegetativo regula la actividad interna del organismo, como la circulación de la sangre, la respiración o la digestión.

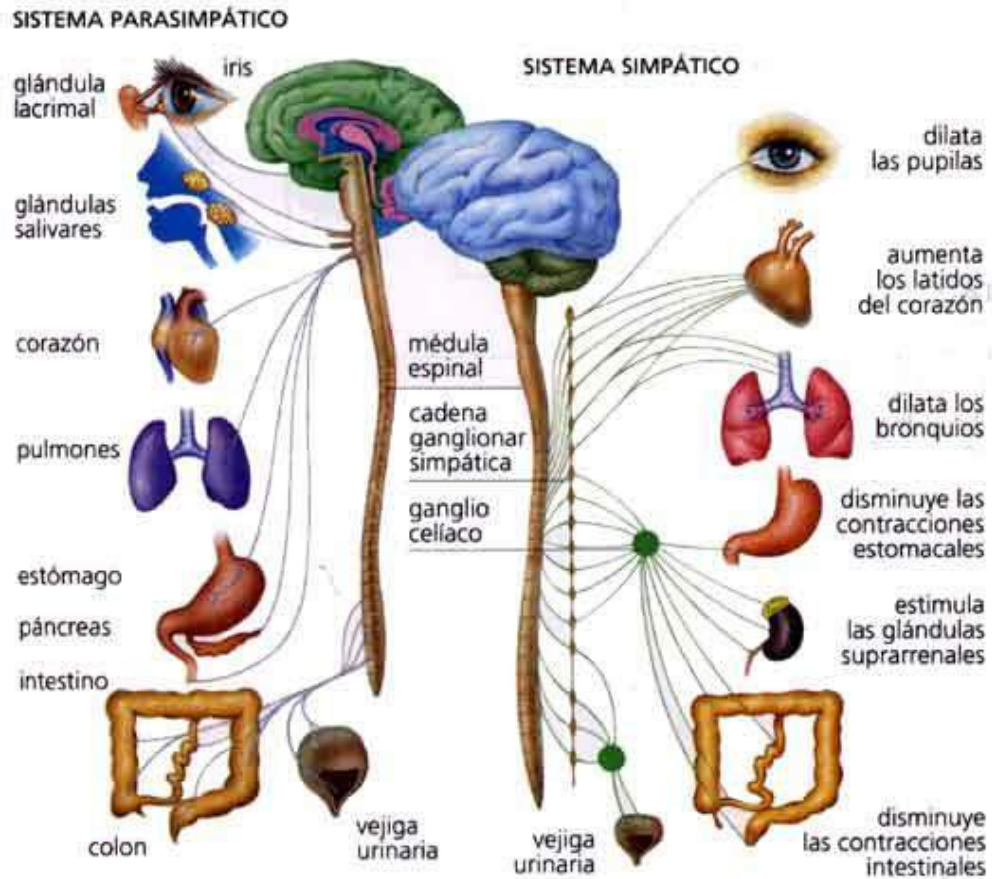
Es involuntario porque su acción no depende de nuestra voluntad, pero actúa coordinadamente con el sistema nervioso cerebroespinal o voluntario.

El sistema nervioso autónomo comienza en una serie de ganglios o gruesos agolpamientos de neuronas, situados a ambos lados de la columna vertebral, y su acción se realiza a través de sus dos componentes: el sistema simpático y el parasimpático.

El sistema simpático tiene la misión de activar el funcionamiento de los órganos del cuerpo y estimular diversas reacciones en casos de emergencia o de gasto energético: aumenta el metabolismo, incrementa el riego sanguíneo al cerebro, dilata los bronquios y las pupilas, aumenta la sudoración y el ritmo cardíaco, eleva la presión sanguínea con la constricción de las arterias y estimula las glándulas suprarrenales.

El sistema parasimpático tiene una función retardadora, opuesta a la del simpático: el organismo lo utiliza en situaciones de reposo y relajación, ya que es un sistema ahorrador de energía. Interviene en la digestión, de ahí la sensación de somnolencia que se sufre después de comer.

El sistema parasimpático se encarga de disminuir el ritmo cardíaco, contraer los conductos respiratorios, disminuir la presión arterial, aumentar la secreción nasal, de saliva y lacrimal, y aumentar los movimientos peristálticos y las secreciones intestinales.



La memoria, base de nuestra experiencia

La memoria es una de las principales funciones del cerebro. Sin ella, no podríamos aprender nada ni obtendríamos provecho alguno de la experiencia.

La memoria no se localiza en una zona concreta de la corteza cerebral: lo que aprendemos se distribuye en infinidad de neuronas interrelacionadas. Se cree que la memoria reside en el núcleo de las neuronas, que no experimentan cambio alguno cuando una información se almacena en la memoria a corto plazo (un número de teléfono, una lección que estamos estudiando, etc.), pero que sufren unas transformaciones químicas cuando se archiva en la memoria a largo plazo (experiencias vividas, recuerdos, etc.).

Existe una relación entre la memoria y las emociones, ya que solemos recordar mejor las cosas que nos gustan o, por el contrario, las que nos resultan muy desagradables. El mecanismo del olvido actúa de la misma forma: funciona como una defensa que borra lo que nos causa miedo o angustia.

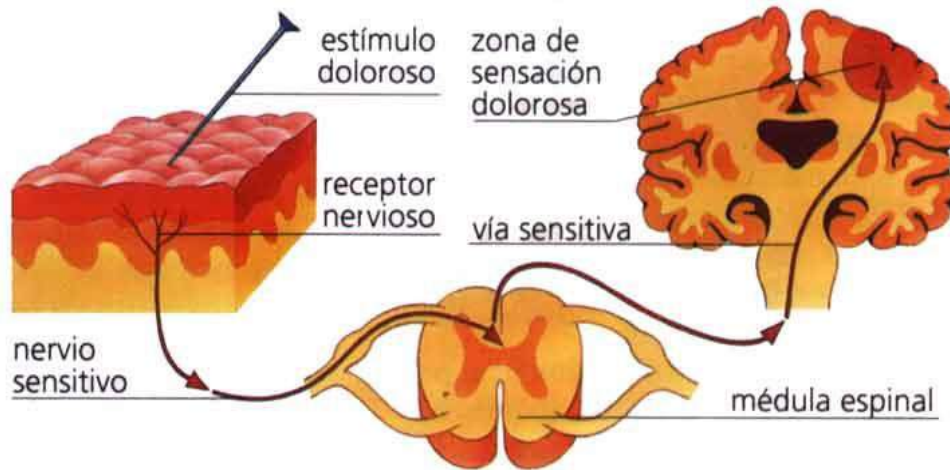
¿Por qué sentimos dolor?

Sentimos dolor porque esta es una señal de alarma que nuestro organismo pone en marcha para advertirnos de que algo no funciona correctamente.

La sensibilidad al dolor se relaciona con los nervios sensoriales del sistema nervioso cerebroespinal, y en menor medida con los nervios del sistema autónomo o vegetativo. Por tanto, algunas zonas del cuerpo, como la piel, son más sensibles que otras, como el hígado.

Las emociones intensas pueden incluso hacer desviar la atención consciente de los estímulos dolorosos.

Es lo que suele suceder en los accidentes de tráfico, que sólo se siente dolor después de pasar cierto tiempo, cuando la conciencia ha superado la sorpresa o el miedo.



Pares craneales			
Número	Nombre	Sensitivo, Motor o ambos	Función
I	Nervio olfatorio	Exclusivamente Sensorial	Transmite los impulsos olfativos; se localiza en el foramen olfatorio en la lámina cribosa del etmoides
II	Nervio óptico	Exclusivamente Sensorial	Transmite información visual al cerebro; se localiza en el agujero óptico
III	Nervio oculomotor	Motor y Parasimpático	Inerva el elevador palpebral superior , recto superior , recto medial , recto inferior y oblicuo inferior , los cuales en forma colectiva realizan la mayoría de movimientos oculares; también inervan el esfínter de la pupila . Se ubica en la hendidura esfenoidea
IV	Nervio troclear	Motor	Inerva el músculo oblicuo superior , el cual deprime, rota lateralmente (alrededor del eje óptico) y rota internamente el globo ocular; se localiza en la hendidura esfenoidea
V	Nervio trigémino	Mixto: Sensitivo y motor	Percibe información sensitiva de la cara e inerva los músculos de la masticación; se ubica en la fisura orbital superior (nervio oftálmico - V₁), agujero redondo (nervio maxilar - V₂) y agujero oval (nervio mandibular - V₃)
VI	Nervio abducens	Motor	Inerva el músculo recto lateral , el cual abduce el globo ocular; ubicado en la hendidura esfenoidea
VII	Nervio facial	Complejo: Sensitivo, motor, sensorial, parasimpático	Lleva inervación motora a los músculos encargados de la expresión facial, vientre posterior del músculo digástrico y el estapedio , recibe los impulsos gustativos de los dos tercios anteriores de la lengua y proporciona inervación secreto-motora a las salivales (a excepción de la parótida) y la glándula lacrimal ; recorre el agujero estilomastoideo hasta el canal del facial y sale por el agujero

			<u>estilomastoideo</u>
VIII	<u>Nervio vestibulococlear</u>	Sensorial	Percepción de sonidos, rotación y gravedad (esencia para el equilibrio y movimiento). La rama vestibular lleva impulsos para coordinar el equilibrio y el brazo coclear lleva impulsos auditivos; se localiza en el <u>canal auditivo interno</u>
IX	<u>Nervio glosofaríngeo</u>	Complejo	Recibe los impulsos gustativos del tercio posterior de la lengua, proporciona inervación secreto-motora a la <u>glándula parótida</u> e inervación motora al <u>músculo estilofaríngeo</u> . También retransmite alguna información al cerebro desde las amígdalas palatinas. Esta se dirige al tálamo opuesto y algunos núcleos del hipotálamo. Ubicado en el <u>agujero yugular</u>
X	<u>Nervio vago</u> (onervio neumogástrico)	Complejo	Proporciona inervación a la mayoría de los músculos laríngeos y a todos los músculos faríngeos, excepto al <u>estilofaríngeo</u> (inervado por el glosofaríngeo); lleva fibras <u>parasimpáticas</u> a las proximidades de todas las vísceras abdominales ubicadas debajo de la <u>flexura esplénica</u> ; y recibe el sentido del gusto proveniente de la epiglotis. Controla los músculos que ayudan a articular sonidos en el paladar blando. Los síntomas del daño generan <u>disfagia</u> , <u>insuficiencia velofaríngea</u> . Se localiza en el <u>agujero yugular</u>
XI	<u>Nervio accesorio</u> (onervio craneal accesorio onervio espinal accesorio)	Motor	Controla los músculos esternocleidomastoideo y el trapecio, se superpone con funciones del vago. Los síntomas de daño incluyen incapacidad para encoger los hombros y debilidad para los movimientos cefálicos; Ubicado en el <u>agujero yugular</u>
XII	<u>Nervio hipogloso</u>	Motor	Proporciona inervación motora a los músculos de la lengua (excepto al músculo <u>palatogloso</u> , el cual es inervado por el nervio vago) y otros músculos linguales. Importante en la deglución (formación del bolo) y la articulación de sonidos. Se localiza en el <u>canal del hipogloso</u>

SISTEMA CARDIOVASCULAR

EL CORAZÓN

Es un órgano que posee unas paredes musculares. Su función es la de bombear la sangre de todo el cuerpo. Está situado en el mediastino, espacio que queda entre los pulmones, el esternón, la columna vertebral y el diafragma, donde se apoya.

El corazón posee cuatro cavidades, dos aurículas (derecha e izquierda) y dos ventrículos (derecho e izquierdo).

Los ventrículos están separados por un tabique llamado septum o tabique interventricular y las aurículas están separadas por otro tabique más delgado que se llama septum interauricular o tabique interauricular.

Las aurículas están separadas de los ventrículos por unas válvulas. Entre la AD y el VD está la válvula tricúspide y entre la AI y el VI está la válvula mitral.

Tanto los tabiques como las válvulas forman unos surcos por la parte externa del corazón. El tabique interventricular forma el surco interventricular anterior y el surco interventricular posterior. El tabique interauricular forma el surco interauricular. Y las válvulas forman el surco auriculoventricular o surco coronario ya que rodea al corazón.

El corazón está orientado de forma que las aurículas quedan situadas en la parte posterior. La punta del ventrículo es el ápex, vértice o punta cardíaca, que está situado en la parte anterior dirigiéndose un poco hacia la izquierda y hacia abajo, aproximadamente en el 5º espacio intercostal. (El corazón representa una forma acostada).

La cara anterior del corazón está ocupada mayormente por el VD. La cara posterior o base del corazón está ocupada por las aurículas. La parte inferior o diafragmática se llama así porque los ventrículos reposan sobre el diafragma, sobre todo el VD.

La sangre venosa (CO_2) es recogida de todo el organismo por la vena cava inferior y la vena cava superior, que desembocan en la AD.

De la AD pasa al VD por la válvula tricúspide y luego se dirige a la arteria pulmonar, que se divide en dos ramas para llevar la sangre desoxigenada a los pulmones, donde se oxigenará y saldrá por las venas pulmonares (dos en cada pulmón) hacia la AI. La sangre rica en O_2 pasa de la AI al VI por la válvula mitral, y saldrá del corazón por la arteria aorta para irrigar y oxigenar todo el cuerpo, comenzando un nuevo ciclo.

Existen dos tipos de circulación sanguínea: la circulación menor que basa su recorrido entre el corazón y los pulmones y la circulación mayor que consiste en el recorrido que la sangre hace por todo el organismo.

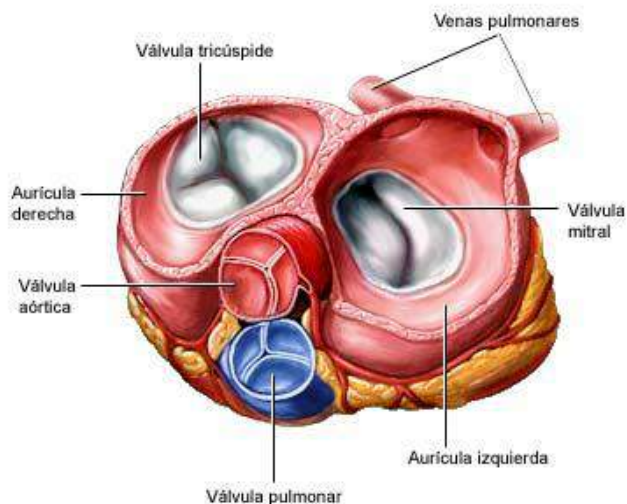
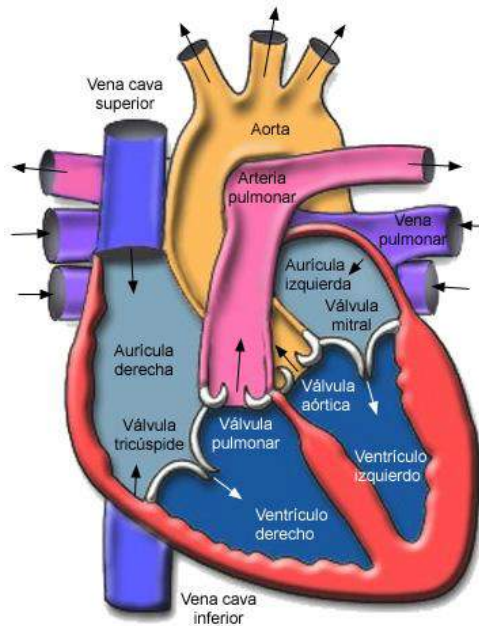
Todos los vasos que salen del corazón son arterias y todos los que entran son venas. Todas las venas llevan sangre desoxigenada y todas las arterias llevan sangre oxigenada, excepto en el caso de las venas y arterias pulmonares que invierten su cometido.

EL MÚSCULO CARDIACO

La pared del corazón está formada por tres capas:

1. **Endocardio o capa interna:** Es una fina membrana que tapiza interiormente las cavidades cardíacas.
2. **Miocardio o capa media:** Es el músculo cardíaco. Está formado por fibras de músculo estriado con la particularidad de ser involuntario.
3. **Pericardio o capa externa:** Es una membrana que recubre todo el corazón y que se divide en:

- 3.1. **Pericardio fibroso:** Es la capa más externa y más dura. Se fija al diafragma y al esternón.
- 3.2. **Pericardio seroso:** Es la siguiente capa hacia el interior. Está formado por el **PERICARDIO PARIETAL** (lámina externa que da a la cavidad pericárdica) y el **PERICARDIO VISCERAL** (lámina interna que está en contacto directo con el músculo cardíaco). Entre ambas capas queda la cavidad pericárdica, en cuyo interior se aloja el líquido pericárdico cuya función es facilitar el movimiento del corazón, actuando como lubricante, disminuyendo así el rozamiento entre ambas capas.



CAVIDADES CARDIACAS

Cada aurícula tiene una especie de prolongación dirigida hacia delante que se conoce como **OREJUELA DE LA AURÍCULA**.

Las paredes de las aurículas son más finas que las de los ventrículos. En el interior se forman unos relieves que son **MÚSCULOS PECTÍNEOS**. Se encuentran sobre todo en las orejuelas.

A la **aurícula derecha (AD)** desembocan la vena cava inferior y la vena cava superior.

La AD y el ventrículo derecho (VD) se comunican a través de la **VÁLVULA TRICÚSPIDE**, que está formada por una especie de anillo fibroso dispuesto alrededor del orificio auriculoventricular (AV), al que se fijan una especie de lengüetas o pliegues del endocardio que se llaman **VALVAS AURICULOVENTRICULARES** (AV). Son 3 valvas que se abren o se cierran dejando pasar o no la sangre.

Las valvas están unidas a unas cuerdas tendinosas que por el otro lado se fijan a una columna muscular de la pared ventricular. Estos músculos se llaman **MÚSCULOS PAPILARES** y cuando se contraen provocan el cierre de la válvula tricúspide.

A la salida del **ventrículo derecho (VD)** tenemos la **VÁLVULA PULMONAR**, que es el inicio de la arteria pulmonar. Se conoce como válvula **SEMILUNAR** o de nido de golondrina (= que la válvula aórtica), por la forma de sus valvas, las cuales se abren por la presión de salida de la sangre, sin ayuda de músculos papilares ni estructuras tendinosas.

A la **aurícula izquierda (AI)** desembocan las venas pulmonares, que llevan sangre oxigenada. La AI y el ventrículo izquierdo (VI) se comunican a través de la **VÁLVULA MITRAL**. Tiene el mismo funcionamiento que la válvula tricúspide, aunque la mitral solo tiene dos valvas (las demás tienen tres).

El **ventrículo izquierdo (VI)** también dispone de músculos papilares y cuerdas tendinosas que provocan la apertura o cierre de la válvula mitral. Estas paredes son mucho más gruesas ya que deben realizar una mayor fuerza de contracción para enviar la sangre a través de la **VÁLVULA AÓRTICA**, de igual funcionamiento que la válvula semilunar. La sangre se dirige a la aorta que sale del corazón por la A. Ascendente, llega al cayado aórtico donde cambia de dirección para bajar la A. Descendente.

Todos los vasos salen por la parte superior del corazón. Los ventrículos tienen forma de triángulo invertido, de manera que la sangre entra por los extremos laterales de la base, chocan con el vértice y se impulsa hacia los extremos mediales.

SISTEMA DE CONDUCCIÓN DEL CORAZÓN

En el corazón hay unas fibras musculares especializadas para originar y transmitir el latido cardíaco, éste sistema se conoce como **sistema cardionector o sistema de conducción**.

Estas fibras se encuentran en medio de las fibras musculares del miocardio. Unas se agrupan en unas formaciones redondas denominados **NÓDULOS** o **NODOS** y otras se agrupan de manera alargada.

Los nódulos son:

El nódulo sinusal: se encuentra situado en la AD. Se dice que es el **MARCAPASOS** del corazón porque es donde se origina el latido cardíaco, es el que imprime al corazón el latido (unos 80 por minuto), y gracias a la existencia de unas fibras que van por la aurícula se transmite el latido a la AI y al nódulo auriculoventricular.

El nódulo auriculoventricular (AV): esta situado también en la AD, cerca de la válvula tricúspide (entre aurícula y ventrículo). Recibe el impulso del nódulo sinusal quedando sometido al ritmo impuesto por éste. Desde el nódulo AV se transmite el latido a través de unas fibras que están a lo largo del tabique interventricular que se llaman **Haz de Hiss o fascículo AV**, que se ramifican por todo el espesor de los ventrículos formando lo que se llama la **red de Purkinje**.

Por lo general el nódulo sinusal es el que lleva el mando, es decir, no deja que los demás actúen, sin embargo cuando éste falla el mando pasa al nódulo auricular, pero éste tiene otro tipo de latido o ritmo más lento.

VASCULARIZACIÓN DEL CORAZÓN

ARTERIAS

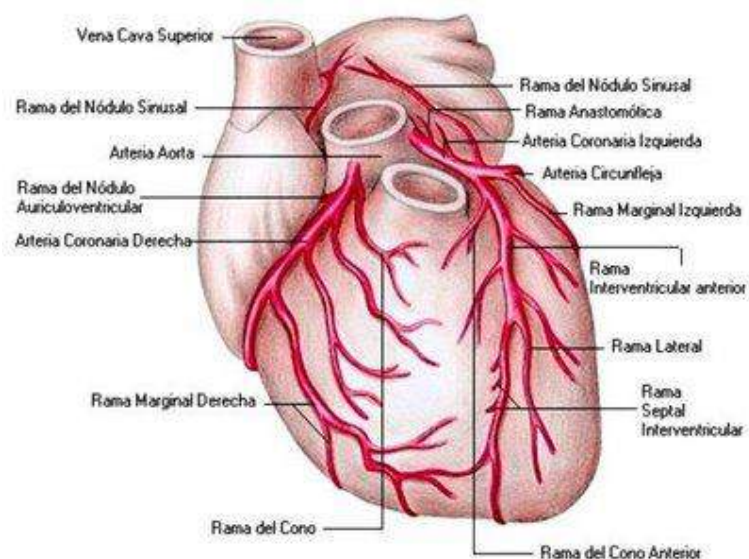
De la **aorta ascendente** salen unas ramas que son las arterias coronarias, una derecha y otra izquierda.

La **arteria coronaria derecha** va por el **SURCO AV DERECHO** rodeando al corazón hacia la cara posterior.

La **arteria coronaria izquierda** es más pequeña porque nada más salir de la aorta se divide en dos ramas:

- **La arteria interventricular anterior o descendente anterior**, que baja por el surco interventricular anterior.
- **La arteria circunfleja izquierda** que va por el **SURCO AV IZQUIERDO**. Es como una corona que da la vuelta alrededor del corazón hacia su cara posterior para unirse con la arteria coronaria derecha y luego ramificarse e irrigar todo el corazón.

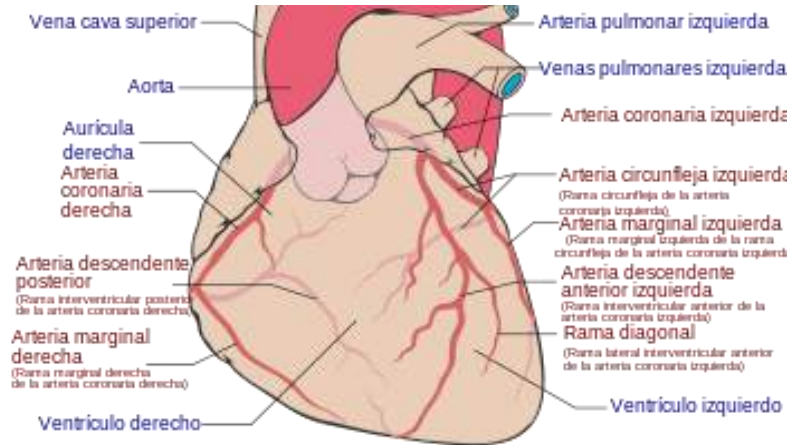
Cuando se obstruyen puede tener lugar un infarto de miocardio, ya que el corazón no recibe sangre oxigenada y esa carencia facilita que se necrose o muera esa parte del músculo y deje de funcionar. La gravedad dependerá de la parte que se obstruya. Otra patología menos grave es la angina de pecho, ocasionada por una obstrucción momentánea, no permanente.



VENAS

La sangre venosa se recoge por las venas que van junto con las arterias. Casi todas las venas del corazón desembocan en el **SENO CORONARIO**, que es una vena de unos 2-2.5 cm. situada en el surco AV en su cara posterior. Se localiza dentro de una zona denominada **SURCO CRUCIFORME**.

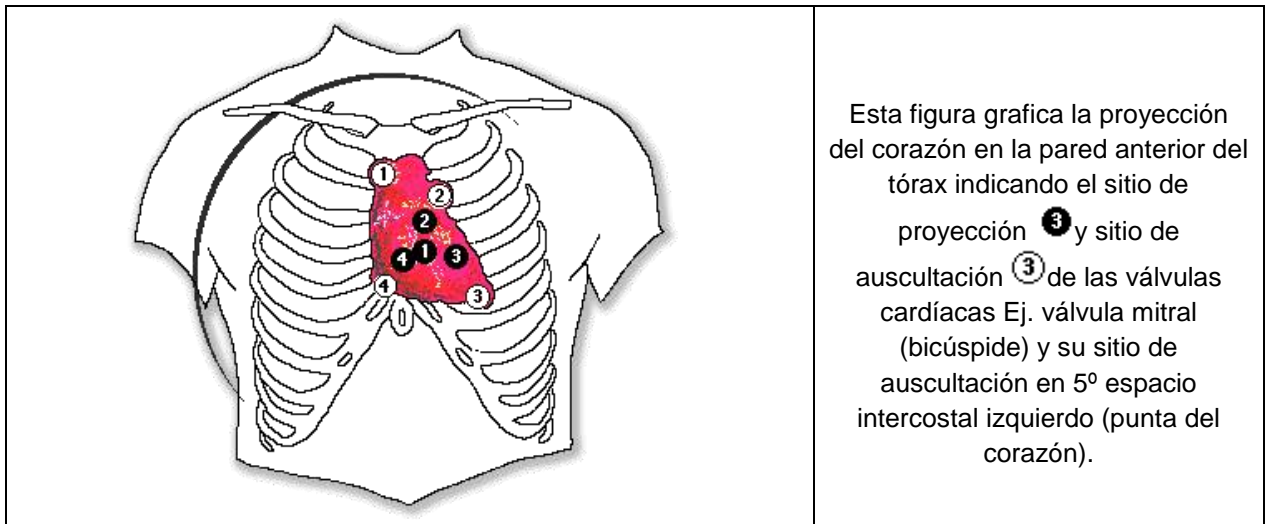
El seno coronario desemboca en la AD, que es la que recoge toda la sangre desoxigenada.



PROYECCIÓN DEL CORAZÓN EN LA PARED ANTERIOR DEL TÓRAX

Se localizan cuatro puntos que, unidos, nos dan la referencia sobre su situación.

1. 2º espacio intercostal derecho, cerca del esternón.
2. 5º cartílago costal derecho.
3. 2º espacio intercostal izquierdo, también cerca del esternón.
4. 5º espacio intercostal izquierdo a nivel de la línea media claviclar. Punto que corresponde a la situación del ápex cardíaco.



IV. SISTEMA URINARIO Y SISTEMA REPRODUCTOR

LOS RIÑONES

Los riñones son dos glándulas que secretan la orina. Están situados, a ambos lados, en la parte alta de la pared abdominal, en el retroperitoneo, y en contacto con la última costilla, que lo va a cruzar por su cara posterior. Tienen un polo superior y un polo inferior. El riñón derecho está algo más bajo que el izquierdo.

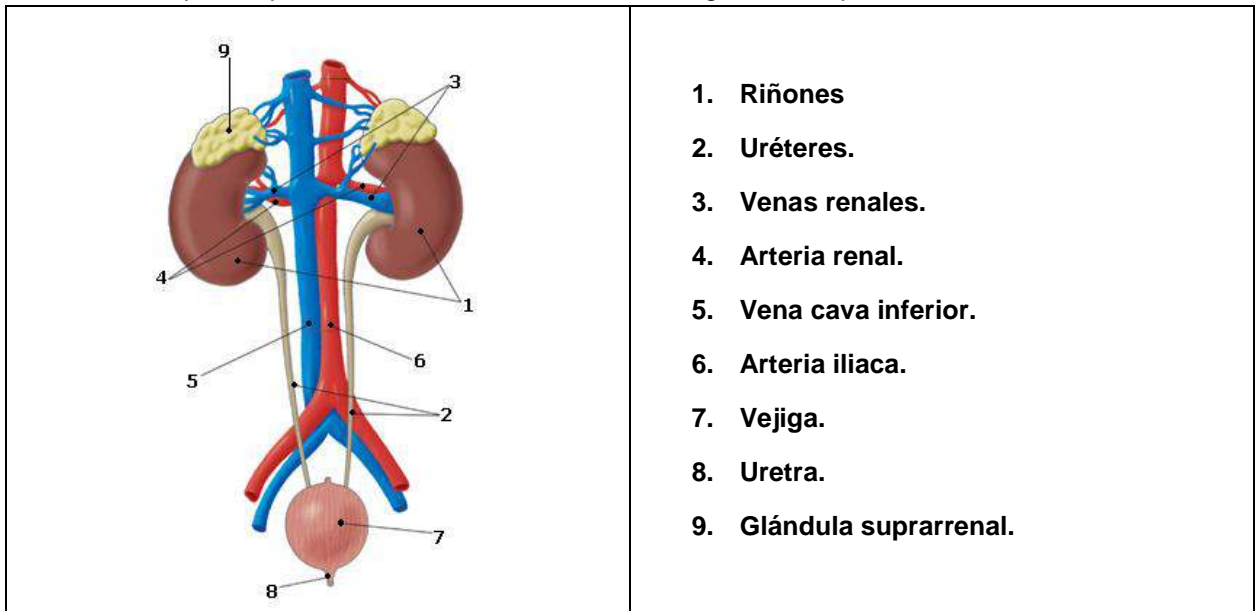
Está recubierto en el exterior por la **CÁPSULA RENAL**, formada por una membrana fibrosa. En su interior se encuentra el **PARÉNQUIMA RENAL**, que se dispone alrededor de un espacio denominado **SENO RENAL**.

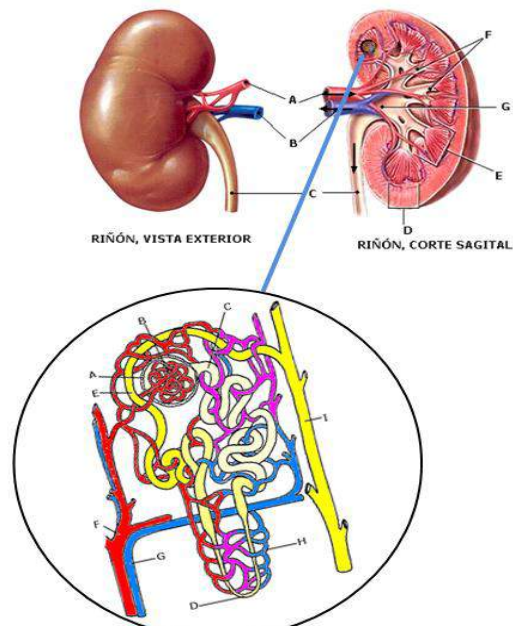
En el parénquima renal podemos diferenciar dos zonas, una más oscura formada por las **PIRÁMIDES DE MALPIGHI** que constituyen la **MÉDULA RENAL**, y otra zona más clara que se encuentra entre la pirámides y por fuera de éstas formando la **CORTEZA RENAL**.

En las pirámides se encuentran unas estructuras llamadas **NEFRONAS**, que componen la unidad estructural del riñón. Es una especie de tubo contorneado donde se produce la formación de la orina por el intercambio de sustancias entre la sangre y el líquido que va por el interior de la nefrona. A su alrededor van a circular arteriolas y vénulas.

El vértice de cada pirámide es la **PAPILA RENAL**, a donde va a desembocar la orina formada en las nefronas. La orina sale de las nefronas a través de unos pequeños conductos llamados **CÁLICES RENALES MENORES** que están situados en el seno renal. Estos conductos se van a ir uniendo de 2 a 3 formando los **CÁLICES RENALES MAYORES**, que a su vez se reúnen en la **PELVIS RENAL** (forma de embudo) para continuarse con el **URÉTER**, saliendo del seno renal.

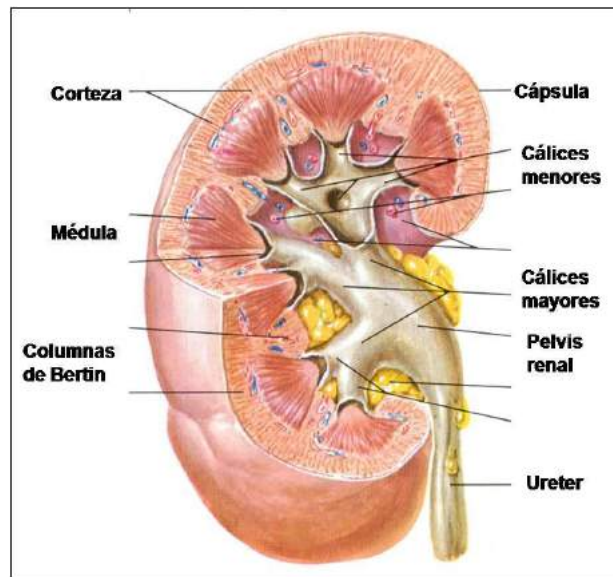
En el polo superior de cada riñón se encuentra la glándula suprarrenal.





LOS URÉTERES

Son dos conductos de unos 25-30 cm. de largo y 2 cm. de diámetro, uno por cada riñón, que descienden por el retroperitoneo para finalmente desembocar en el interior de la vejiga urinaria por el **MEATO URETRAL**.



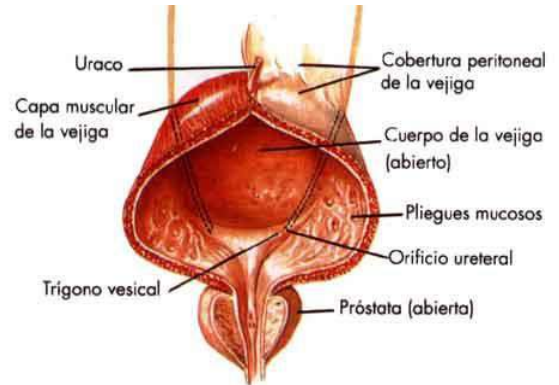
LA VEJIGA URINARIA

Es un órgano que sirve de reservorio para acumular la orina entre una micción y otra, que se realiza de forma voluntaria. Está situada en la parte anterior de la cavidad pélvica, en el hombre delante del recto y en la mujer delante del útero. Cuando está llena, el globo vesical puede ocupar parte de la cavidad abdominal. Tiene una capacidad de 250 cm³ aproximadamente.

Los uréteres desembocan en su pared posterior e inferior.

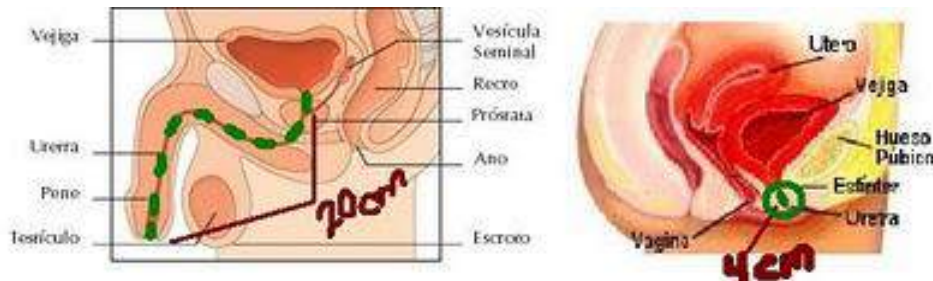
La parte superior presenta un vértice llamado **URACO**, que es una especie de ligamento que sale de la parte anterior de la vejiga y llega hasta el ombligo de la pared abdominal (es un resto embriológico del cordón umbilical).

En su interior se forma el **TRÍGONO VESICAL O BASE DE LA VEJIGA**, que es una zona más lisa con forma de triángulo que esta delimitada por tres orificios, los dos **MEATOS URETERALES** y el orificio para la **URETRA**. El resto de la vejiga presenta una mucosa más plegada y se conoce como **CÚPULA VESICAL**.



LA URETRA

La uretra femenina es solo urinaria, mientras que la uretra masculina es genitourinaria, porque de ella sale semen y orina, es por ello que estudiaremos esta última con el aparato reproductor masculino.



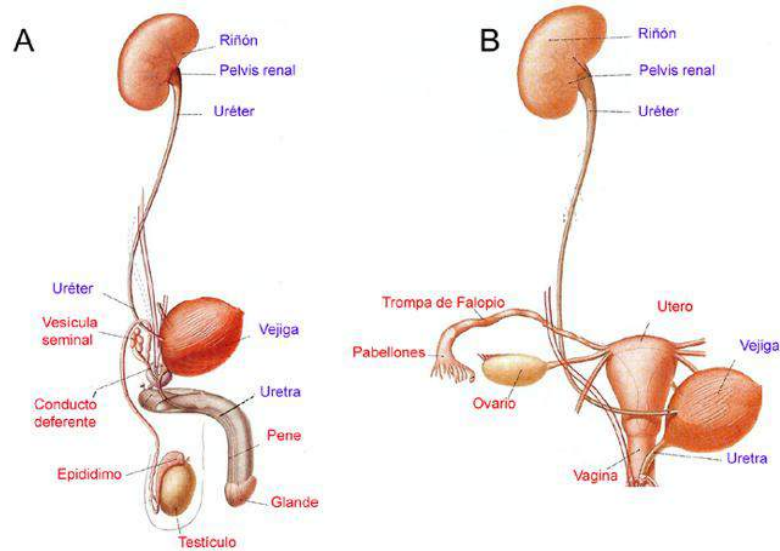
La uretra femenina

Es un conducto de paredes musculares tapizado en su interior por mucosas que presenta una serie de pliegues transversales y longitudinales. Describe una ligera curva de concavidad anterior y mide unos 3 – 4 cm. Se dirige desde la vejiga hasta desembocar en el exterior por el **MEATO URETRAL**, situado en la vulva, unos 2 cm. por detrás del clítoris.

Para controlar la micción se dispone alrededor de la uretra un esfínter interno liso, involuntario, que viene a ser un engrosamiento de las paredes en la zona superior de la uretra y parte inferior de la vejiga, en la inserción de ambas. Alrededor del esfínter liso y del resto de la uretra (parte inferior de ésta) se dispone un esfínter estriado o voluntario formado por un anillo de fibras circulares.

El interior de la uretra tiene unas pequeñas depresiones para que desemboquen las glándulas de la pared uretral.

La uretra atraviesa la musculatura de la pelvis, que forma el **PERINÉ**.



V. EL APARATO REPRODUCTOR MASCULINO

URETRA

Es un conducto que va desde el cuello de la vejiga urinaria hasta el **MEATO URINARIO**, que desemboca en el **GLANDE DEL PENE**.

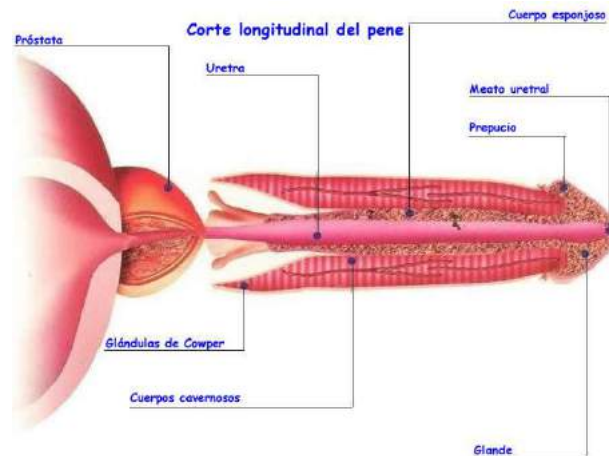
Tiene una porción fija que va desde el cuello de la vejiga urinaria hasta el borde de la sínfisis del pubis, describiendo una curvatura fija que es cóncava hacia delante, y una porción móvil que va desde la sínfisis del pubis hasta el meato urinario.

Cuando el pene está en reposo tiene una curvatura convexa, que desaparece al levantar el pene.

NOTA. Para meter la sonda, se debe levantar el pene.

La uretra atraviesa varias estructuras recibiendo diferentes nombres, **URETRA PROSTÁTICA** al atravesar la próstata, **URETRA MEMBRANOSA** al atravesar el periné (músculo del suelo pelviano) y **URETRA ESPONJOSA** al atravesar el cuerpo esponjoso del pene.

La uretra presenta tres zonas más dilatadas. Hay una zona dilatada en el glande por detrás del meato urinario, **FOSA NAVICULAR**. En la pared anterior de la uretra, en la fosa navicular, existe un repliegue de la mucosa, por eso es mejor apoyar la sonda en la pared posterior, para que no tropiece al entrar. La segunda zona dilatada se encuentra en la entrada al cuerpo esponjoso, **FONDO DE SACO BULBAR**. La tercera dilatación está en la uretra prostática, **SENO PROSTÁTICO**.



TESTÍCULOS

Tienen forma ovalada y son las glándulas seminales del hombre, donde se producen los espermatozoides y se secretan las hormonas masculinas.

Están colocados en la parte anterior del periné, fuera de la cavidad pelviana, aunque su desarrollo en el feto se produce dentro del abdomen, descendiendo luego por el conducto inguinal.

Están recubiertos por varias capas de tejido muscular, tejido membranoso y una capa de piel llamada **ESCROTO**.

En la parte posterior del testículo hay una estructura alargada denominada **EPIDÍDIMO**. Testículos y epidídimo están recubiertos por una capa fibrosa llamada **ALBUGÍNEA TESTICULAR**.

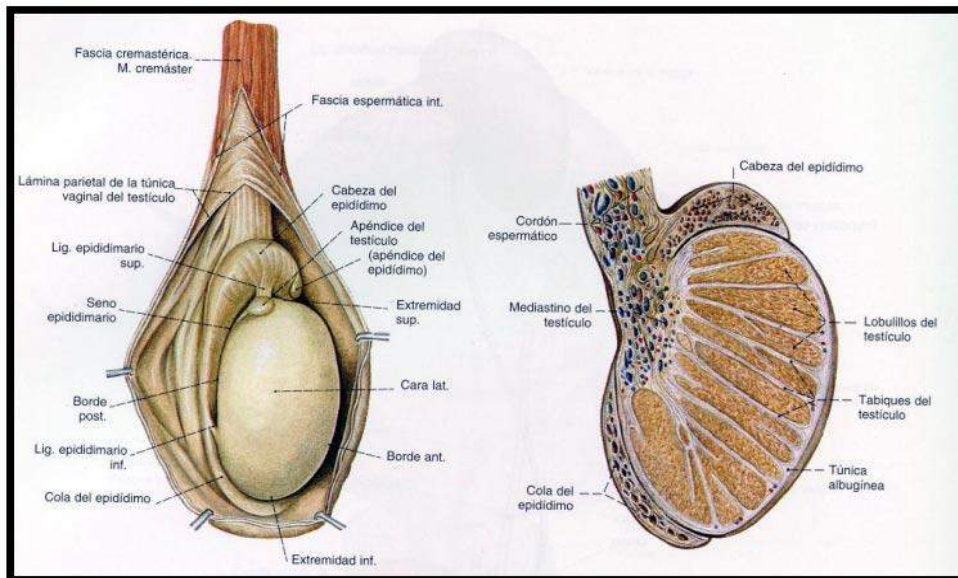
En la parte posterior del testículo la Albugínea se engrosa formando el **CUERPO HIGMORE**, del que parten tabiques fibrosos hacia el interior del testículo, dividiéndolo en muchos **LÓBULOS ESPERMÁTICOS** (200 o 300 lóbulos espermáticos por testículo).

Dentro de los lóbulos espermáticos del testículo se encuentran los **CONDUCTOS SEMINALES**, que son los que producen **ESPERMA**. El resto de conductos sólo lo transportan.

Los conductos seminales se continúan con los **CONDUCTOS RECTOS** que salen, uno de cada lóbulo, para llegar a la **RED DE HALLER**, red de conductos que se encuentra en el cuerpo de Higmore.

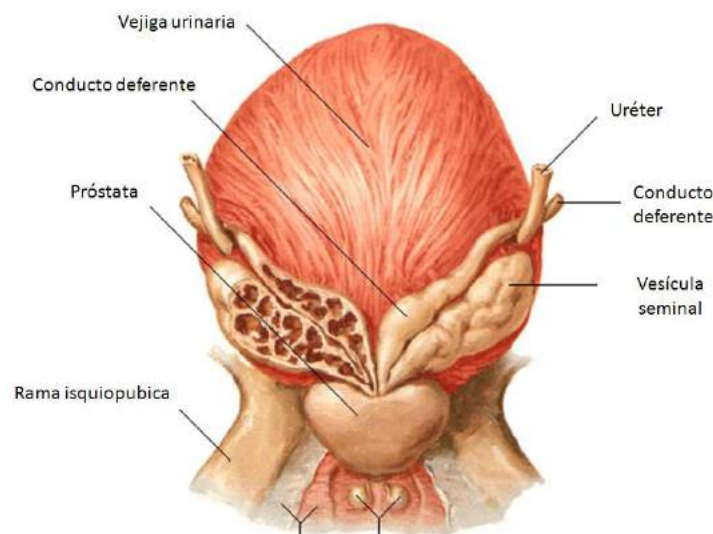
La Red de Haller se continúa con los **CONDUCTOS O CONOS EFERENTES**, que salen del testículo formando parte del epidídimo. Luego se continúa con el **CONDUCTO EPIDIDIMARIO** que recorre toda la longitud del epidídimo, cuyo extremo inferior se continúa con el **CONDUCTO DEFERENTE**, localizado entre el epidídimo y la **VESÍCULA SEMINAL**. Mide más de 40 cm. y se dirige hacia la cara posterior de la vejiga.

Todos los vasos y el conducto deferente se agrupan dando lugar al **CORDÓN ESPERMÁTICO**, que entra en la pelvis a través del **CONDUCTO INGUINAL**, por encima del **LIGAMENTO INGUINAL**.



LAS VESÍCULAS SEMINALES

Son dos estructuras alargadas que se encuentran en la parte posterior de la vejiga, por encima de la próstata y por delante del recto. Presentan una superficie rugosa e irregular por encontrarse plegados. Las vesículas seminales son el reservorio del espermatozoides hasta el momento de la eyaculación. Se unen a los conductos deferentes dando lugar a los **CONDUCTOS EYACULADORES**, que atraviesan la próstata y desembocan en la uretra prostática.

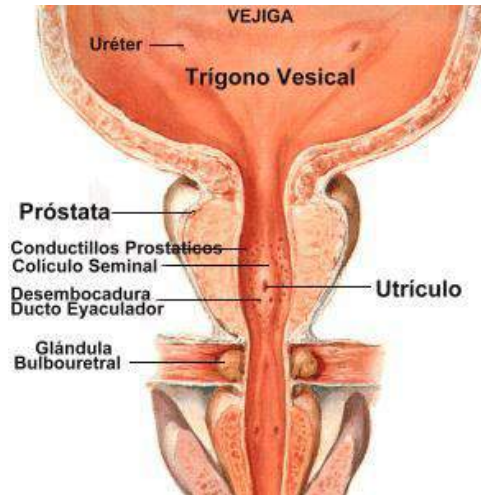


PRÓSTATA

Se halla por debajo de la vejiga y por delante del recto, rodeando a la uretra prostática. Se va desarrollando hasta los 20-25 años quedando estacionada hasta los 40-50, luego puede aumentar de tamaño originando una hipertrofia prostática, que conlleva problemas miccionales por la compresión de la vejiga. Se tiene que controlar el riego ya que puede derivarse un cáncer. La prueba exploratoria básica en un estudio de próstata es un tracto rectal.

La próstata está formada por un cúmulo de glándulas que producen un líquido de aspecto lechoso que se une al líquido espermático ayudando a su conservación.

Tiene forma de castaña o de pirámide invertida. La base está alrededor del esfínter liso de la uretra. El esfínter estriado se dispone por fuera de la próstata, por debajo del pico o vértice prostático, cubriendo también parte de la uretra membranosa.



PENE

Es el órgano del aparato reproductor masculino mediante el cual se lleva a cabo la copulación.

Está situado delante de la sínfisis del pubis, justo encima de las bolsas escrotales.

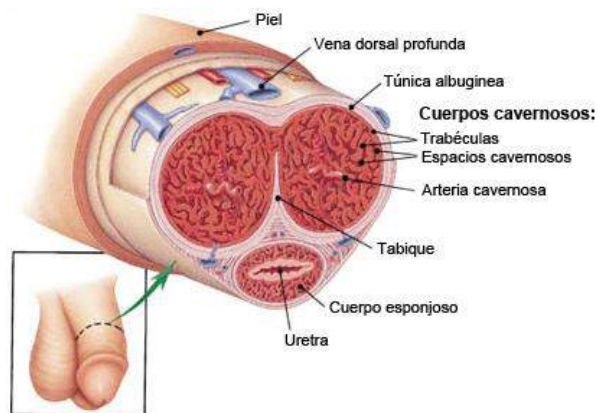
El pene tiene tres cuerpos eréctiles, dos **CAVERNOSOS** y uno **ESPONJOSO**. Tiene una porción posterior denominada **RAÍZ DEL PENE**, y una porción libre que está formada por el resto es el **CUERPO** y el **GLANDE**, (lo más anterior).

Los cuerpos cavernosos están situados uno junto al otro en el plano dorsal del pene, mientras que el cuerpo esponjoso, que recubre totalmente la uretra esponjosa, está situado en parte ventral de los cuerpos cavernosos, en un surco que se forma entre ambos.

El glande se forma por una expansión del cuerpo esponjoso en su parte más anterior. La parte posterior del glande es la **BASE O CORONA DEL GLANDE** y la parte anterior es donde desemboca el meato urinario.

Alrededor del glande hay un repliegue de piel en forma de manguito que se llama **PREPUCIO**. Este repliegue es elástico para retraerse dejando al descubierto el glande en el momento de la erección.

Cuando el prepucio es menor que el glande no le deja salir, lo que se conoce como fimosis, cuya operación es la circuncisión o extirpación del prepucio.



VI. EL APARATO REPRODUCTOR FEMENINO

EL ÚTERO

Está situado en la pelvis, entre la vejiga urinaria y el recto. Suele estar recostada sobre la vejiga. Sus fibras musculares se disponen en varias direcciones para darle resistencia.

Está formado por tres capas, una externa fibrosa llamada **PERIMETRIO**, la capa muscular llamada **MIOMETRIO**, cuyas contracciones permiten la perfecta expulsión del feto en el momento del parto, y una interior serosa que se llama **ENDOMETRIO**.

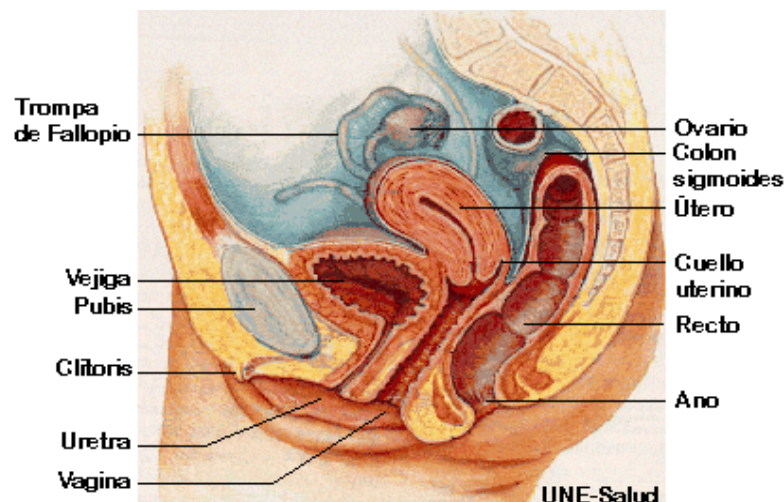
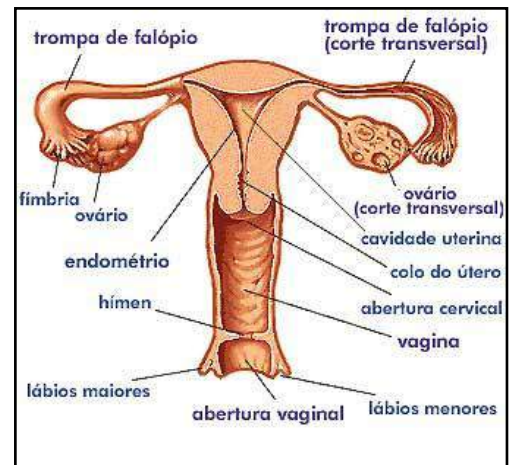
Tiene forma cónica o de pera. El **CUERPO DEL ÚTERO** lo forman los 2/3 superiores y el **CUELLO DEL ÚTERO** el 1/3 inferior. Entre ambas partes hay un estrechamiento o **ISTMO DEL ÚTERO**.

La parte superior del cuerpo se conoce como **FONDO DEL ÚTERO**, por encima de la línea media que une los orificios de salida de las **TROMPAS UTERINAS**, que salen a cada lado del cuerpo uterino. El cuello del útero en su parte inferior se proyecta dentro de la vagina. Esta parte del cuello se conoce como **HOCICO DE TENCA**, y presenta un orificio **UTEROVAGINAL** que comunica la cavidad uterina con la vagina.

Tiene varios ligamentos que lo unen a los órganos vecinos para mantener su posición. El útero es un órgano subperitoneal. El peritoneo forma un fondo de saco entre la vejiga y el útero llamado **FONDO DE SACO VESICOUTERINO** o **UTEROVESICAL** y otro saco de fondo en su cara posterior que es el **FONDO DE SACO RECTOUTERINO** o **FONDO DE DOUGLAS**, donde se acumulan los líquidos de una peritonitis.

El ligamento ancho es uno de los medios de sujeción del útero. Está formado por peritoneo que queda a los lados del útero, por debajo de las trompas después de cubrirlas y llega a la pared pelviana.

En el interior del útero se lleva a cabo la implantación o anidación del óvulo fecundado y su posterior desarrollo



LAS TROMPAS

Son dos conductos por los que se transportan los ovocitos que salen de los ovarios para ser dirigidos hacia el útero. Miden 10 cm. aproximadamente. De fuera hacia dentro encontramos la parte más amplia que se llama el **INFUNDÍBULO O PABELLÓN DE LA TROMPA**, a través de la cual se capta el ovocito

(es el orificio abdominal de la trompa). Tiene unos bordes irregulares con unas prolongaciones denominadas **FIMBRIAS** que son succionadoras para transportar los ovocitos hacia la cavidad de la trompa. Se continúa con la **AMPOLLA UTERINA** que es la porción más larga, donde se desarrolla la fecundación del óvulo. A continuación se estrecha con el **ISTMO DE LA TROMPA** y seguidamente se abre al útero a través del **ORIFICIO UTERINO**.

LOS OVARIOS

Son las gónadas femeninas donde se producen los ovocitos, que son las células sexuales, y se secretan las hormonas femeninas. Son estructuras pequeñas de 4 cm. de largo y pesan unos 6 – 8 gramos. Están situadas en la cavidad pélvica, por debajo de las trompas uterinas, y van cambiando de posición. Se relacionan con las trompas mediante una fimbria que es más larga que las demás y que llega hasta éstas. Los ovocitos salen del ovario y se sueltan a la cavidad abdominal siendo recogidos por las fimbrias del pabellón de la trompa. Los ovarios se unen al útero a través del **LIGAMENTO UTEROVÁRICO**.

LA VAGINA

Es un conducto de paredes musculares tapizado por mucosas en su interior. Es elástico y contráctil. Va desde el útero hasta el orificio de la vagina que se encuentra en la vulva. Se sitúa entre el recto y la uretra. Es un cilindro aplanado en sentido antero posterior.

Alrededor del cuello uterino se forman unos fondos de sacos que son los **FONDOS DE SACOS VAGINALES** (ver dibujo útero)

Las mucosas internas presentan unos pliegues transversales y otros longitudinales en la pared anterior y posterior conocidos como las **COLUMNAS DE LA VAGINA**. La mucosa sufre transformaciones similares a las del endometrio durante el ciclo menstrual.

El orificio inferior de la vagina desemboca en la **VULVA** y está tapizado por el **HIMEN** (membrana incompleta) cuando no se han tenido relaciones sexuales.

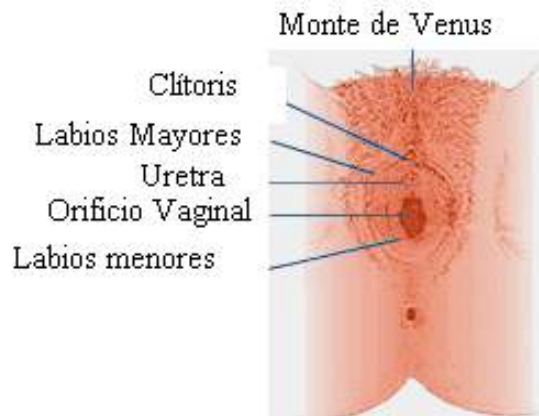
LA VULVA

Es el conjunto de partes blandas que forman los genitales externos femeninos. En ella encontramos lo que se conoce como **MONTE DE VENUS**, que es la prominencia que hay en la parte anterior del pubis y esta recubierta de vello.

Hay dos repliegues de piel que van en sentido antero posterior entre las caras internas de los músculos llamados **LABIOS MAYORES**, que se reúnen en la parte anterior conformando la **COMISURA LABIAL ANTERIOR** y en la parte posterior formando la **COMISURA LABIAL POSTERIOR U HORQUILLA VULVAR**.

Por dentro de los labios mayores se encuentran los **LABIOS MENORES**, dispuestos también de forma longitudinal antero posterior. El extremo posterior junto con la horquilla vulvar forma una zona lisa denominada **FOSA NAVICULAR**. El extremo anterior se desdobra en dos repliegues, uno por delante del clítoris, el **PREPUCIO DEL CLÍTORIS** y uno por detrás, el **FRENILLO DEL CLÍTORIS**.

Entre los labios encontramos el **ESPACIO INTERLABIAL**, donde se encuentra el **MEATO URINARIO**, que está levantado por la **PAPILA URETRAL**, pequeña elevación donde se encuentra el meato urinario, 2 cm. por detrás del clítoris. Hacia atrás encontramos el **ORIFICIO INFERIOR DE LA VAGINA** que es una hendidura ovalada de 3-5 cm. de largo, que está parcialmente cubierto por el **HIMEN** cuando no se han tenido relaciones sexuales. Al tener relaciones sexuales se rompe el himen y quedan unos restos llamados **CARÚNCULAS HIMENEALES**.



LOS ÓRGANOS ERÉCTILES FEMENINOS

Los **CUERPOS CAVERNOSOS** son dos estructuras alargadas que están muy vascularizadas, y durante la excitación sexual aumenta su tamaño. Son dos cilindros que están anclados en el isquion. Hay dos uno derecho y otro izquierdo, que se dirigen hacia delante y se unen en la línea media formando el clítoris.

El **CLÍTORIS** es un órgano eréctil resultante de la unión de los dos cuerpos cavernosos. Se presenta como una pequeña eminencia que se sitúa en la línea media. Parte del clítoris se encuentra tapado por una especie de capuchón formado por los repliegues de los labios menores, que se conoce como **PREPUCIO DEL CLÍTORIS**.

Los **BULBOS VESTIBULARES** son dos estructuras alargadas y cilíndricas situadas a los lados del orificio inferior de la vagina.

Las **GLÁNDULAS DE BARTOLINO** están situadas a ambos lados de la entrada de la vagina y secretan un líquido, principalmente durante el coito, para lubricar la parte inferior de la vagina.

VII. SISTEMA ENDOCRINO

Qué función desempeña el sistema endocrino

Las hormonas, una vez secretadas, circulan por el torrente sanguíneo desde la glándula endocrina hasta las células diseñadas para recibir el mensaje de que aquellas son portadoras. Estas células se denominan células diana. A lo largo de este recorrido por el torrente sanguíneo, unas proteínas especiales se unen a diversas hormonas. Estas proteínas actúan como portadoras, controlando la cantidad de hormona disponible que debe interactuar con las células diana.

Las células diana tienen receptores en los que solo encajan hormonas específicas, de modo que cada tipo de hormona se comunica solamente con un tipo específico de células diana que posee receptores para esa hormona. Cuando una hormona llega a su célula diana, se adhiere a los receptores específicos de esa célula y la combinación de hormona-receptor transmite instrucciones químicas sobre el funcionamiento interno de la célula.

Cuando las concentraciones hormonales alcanzan el nivel normal, el sistema endocrino ayuda al cuerpo a mantener esa concentración hormonal en sangre. Por ejemplo, si la glándula tiroidea ha segregado una cantidad adecuada de hormonas tiroideas, la hipófisis capta una concentración normal de esa hormona en el torrente sanguíneo y ajusta en consonancia su liberación de tirotrópica, la hormona hipofisiaria que estimula a la glándula tiroidea a producir hormonas tiroideas.

Otro ejemplo de este proceso lo encontramos en las glándulas paratiroides. La hormona paratiroidea incrementa la concentración de calcio en sangre. Cuando esta concentración aumenta, las glándulas paratiroides captan el cambio y, consecuentemente, reducen la secreción de hormona paratiroidea. Este proceso de ajuste se denomina sistema de retroalimentación negativa.

Es uno de los sistemas de coordinación de los microorganismos multicelulares.

Entre los sistemas coordinadores tenemos:

- Sistema músculo esquelético: coordina los movimientos.
- Sistema digestivo
- Cardiovascular

El sistema endocrino participa en muchas funciones metabólicas que regulan el crecimiento, maduración, reproducción, supervivencia y mantención del medio interno. Ejemplo: si disminuye la presión arterial se activa el simpático; si disminuye la glicemia existen mecanismos que la regulan rápidamente, sistema hipófisis glándulas adrenales.

El sistema endocrino está integrado por hormonas y glándulas. El eje hormonal está formado por hipotálamo, hipófisis y glándulas periféricas. Entre estas últimas tenemos la glándula adrenal, tiroides, gónadas (ovarios, testículos), aparato yuxtglomerular y tejidos no muy organizados como glándulas, pero capaces de sintetizar hormonas, como el páncreas. Cada glándula tiene una organización diferente: el páncreas forma islotes, la tiroides, folículos.

La glándula reguladora es la hipófisis.

Las hormonas son de distinta naturaleza. Actúan en las células blanco a través de receptores de superficie (naturaleza proteica) o de receptores en el núcleo (esteroidales). Se secretan en escasa cantidad. Son transportadas unidas a proteínas, unión que representa una reserva funcional, la activa es la hormona libre.

Regulación

El hipotálamo produce factores que pueden ser estimuladores o inhibitorios de la función hipofisiaria. Entre los inhibitorios tenemos PIF, entre los estimuladores, TRHF, CRF. Todos tienen a su vez un antagonista, pero de menor importancia. La mayoría de naturaleza proteica. Son vaciadas a la circulación portal de la hipófisis.

Hormonas tróficas

- Acción directa en tejido blanco, como la hormona de crecimiento y prolactina (estimula la secreción láctica, el factor inhibitorio es importante).
- Actúan sobre glándulas, estimuladas por el hipotálamo
 - TRHF, estimula la producción de TSH, actúa en tiroides.
 - CRF (factor estimulador de corticotrofina), produce ACTH, actúa sobre adrenales.
 - Gonadotrofinas, actúan sobre gónadas.

Regulación del sistema

Las hormonas tiroideas inhiben la mayor liberación de TSH de la hipófisis, pero también participan en la inhibición de TRHF. Hay una regulación por retroalimentación hipófisis hipotálamo, ya que la TSH regula el hipotálamo.

Otro mecanismo es por efecto. Si se eleva la glicemia se libera insulina y al bajar la glicemia, bajan los niveles de insulina.

Otros mecanismos son multifactoriales. Ejemplo, aldosterona.

Las acciones de las hormonas no son puras. Para el crecimiento se necesitan hormonas de crecimiento, hormonas tiroideas (HHTT), insulina, hormonas sexuales. Puede haber enanismo no hipofisiario pero sí tiroideo. Si aumentan los niveles de cortisol en la niñez, habrá estatura baja. En el adulto, la hormona del crecimiento hace otros roles (en el niño determina baja estatura), afecta el metabolismo de los hidratos de carbono, se hace muy sensible a insulina, un déficit de ella produce hipoglicemia.

Trastornos hormonales

Relacionados con exceso de hormonas, que se va a traducir en una disminución de los efectos fisiológicos de las hormonas o en una intensificación de los efectos fisiológicos de las hormonas.

Se pueden clasificar, desde el punto de vista de la cantidad de hormona, en hiper o hipo, por ejemplo, tiroidismo, cortisonismo.

Según el lugar de origen de la alteración se pueden clasificar en primarios o secundarios o terciario.

- Hipertiroidismo primario, cuando el problema reside en la glándula tiroidea, puede ser hiperplasia, adenoma, nódulo tiroideo.
- Hipertiroidismo secundario: cuando la causa viene de otro lugar, como la hipófisis, adenoma hipofisiario secretor de TSH. La hormona TSH también puede venir de otro lugar.
- Hipertiroidismo terciario, cuando el problema radica en el hipotálamo.

Pueden faltar nutrientes para sintetizar hormonas, puede haber fallas en las proteínas, que los tejidos blancos sean refractarios a las hormonas, puede estar alterada la metabolización de las hormonas. Todo ello puede producir hipo o hiperfunción de la hormona.

El trastorno se identifica por

- La clínica: en hipertiroidismo no sube de peso, inquieto.
- Examen de laboratorio: cantidad de hormona libre, concentración de las hormonas, concentración hormonas estimuladoras, factor hipotalámico o productos del metabolismo hormonal. En un hipertiroidismo II la hormona tiroidea está aumentada, los niveles de TSH aumentado, TRF un poco más bajo para frenar el exceso. Dependiendo del cuadro es el examen a realizar. Cuando hay disminución hormonal, el examen tiende a liberar la hormona; si se sospecha de producción disminuida de la hormona del crecimiento, se produce una hipoglicemia, que estimula la secreción de hormona de crecimiento. Así se estudia la función de la glándula.

Relación sistema endocrino y nervioso.

- Anatómica: hipotálamo, tejido nervioso que se continua con la hipófisis.
- Irrigación: sistema porta, permite comunicación entre ellos.
- Relación entre simpático y endocrino. En estrés se liberan catecoles y cortisol.
- Cooperación entre sistema simpático y hormona tiroides. Un hipotiroidismo produce alteraciones en el desarrollo nervioso.

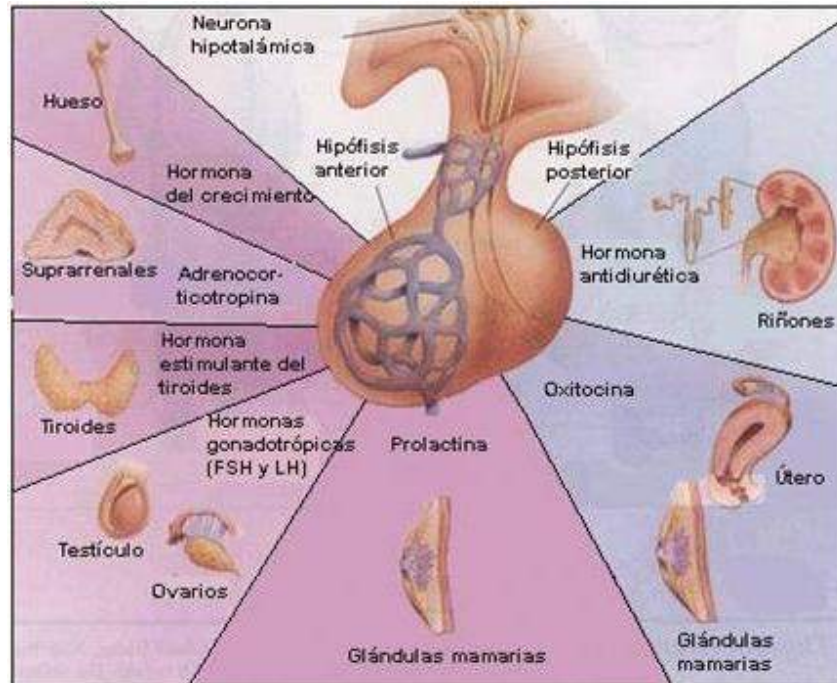
Interrelación sistema endocrino, nervioso y sistema inmune.

- Existen citoquinas de acción endocrinas.
- Tejido endocrino produce citoquinas.

Frente a estrés se liberan catecoles y corticoides, los que tienen acción sobre el proceso inflamatorio. Los corticoides inhiben la acción de los linfocitos, modificando la inflamación. Los catecoles producen vasoconstricción.

1. HIPOFISIS

Glándula ubicada a la altura de los esfenoides. Tiene el tamaño de un dado pequeño, pesa 0,5 gr y recibe una irrigación que le permite estar conectada con el hipotálamo: sistema hipofisiario porta, debido a que tiene 2 redes vasculares.



La porción anterior o adenohipófisis es la porción endocrina, formada por diferentes elementos celulares, donde se destacan células acidófilas y basófilas y que diferencian los grupos celulares.

- Acidófilas: hormona de crecimiento y prolactina. Ejercen acción directa sobre tejido blanco receptivo.
- Basófilas: grupos celulares que dan origen a hormonas tróficas:
 - TSH: tirotrofina, actúa sobre tiroides.
 - ACTH: adenocorticotrofina, actúa sobre la corteza de la médula adrenal para secretar esteroides: glucocorticoides, mineralocorticoides y esteroides sexuales.
 - LH
 - FSH: ambas actúan sobre las gónadas.

Estas hormonas tróficas favorecen el desarrollo de la glándula, captación de nutrientes, el depósito de esa hormona. Todas estas hormonas están bajo el control del hipotálamo (sistema nervioso) y de las glándulas periféricas, que a través de la retroalimentación regulan la secreción de estas hormonas.

Es una glándula muy importante para el crecimiento, desarrollo, maduración y comportamiento del ser humano. Controla los diferentes sistemas endocrinos y la interrelación entre ellos, permitiendo la respuesta frente a condiciones de estrés (emocional y físico o ambiental).

Trastornos de la hipófisis

- Isquemia, lleva a daño celular e inflamación, atrofia, etc.
- Puede haber un proceso inflamatorio desencadenado por traumatismo, necrosis, agentes inmunes, agentes biológicos, tóxicos, etc.
- Existen factores estimuladores no relacionados directamente con hormonas, ej: puede fijarse en forma permanente a receptores de la célula hipofisiaria.

- Hiperplasia o atrofia.
- Neoplasia benigna o maligna.

Esto puede ocurrir en cualquier órgano o glándula. Puede haber un exceso o disminución de función.

Hipofunción

Disminución de la producción de hormonas hipofisarias. Pueden estar todas disminuidas, algunas o una, lo que depende del tipo de célula comprometida.

Panhipopituitarismo

Compromete a toda la hipófisis, generalmente de origen traumático, que puede venir de fuera o dentro (tumor que comprime la glándula, cirugía, radiación). Se da en hombres y mujeres, pero más en hombres por traumas. Puede ser por hemorragia masiva, caso en que es más frecuente en mujeres (hemorragia por parto). En el adulto mayor se da en igual proporción en hombres y mujeres.

La hemorragia por parto se conoce como síndrome de Sheham, caso en que se presenta una destrucción de tejido hipofisario que lleva a disminución de las hormonas hipofisarias. Durante el embarazo existen cambios hormonales, la hipófisis está bastante estimulada y aumenta al doble su tamaño y la irrigación. Si en el parto hay hemorragia severa disminuye la volemia, baja la presión arterial, disminuye el flujo hacia el SNC, baja el oxígeno y se produce necrosis por isquemia, con lo que disminuye el número de células endocrinas hipofisarias (las comprometidas con la disminución del flujo). Por tanto, disminuye la síntesis de hormonas. De la zona sometida a isquemia depende la hormona comprometida, puede ser parcial o total. Una vez instalado un panhipopituitarismo, la madre no podrá amamantar la guagua por falta de prolactina. Las hormonas tiroideas regulan el comportamiento. Disminuye ACTH, hormona de crecimiento, lo que no tiene mucha importancia, excepto en el metabolismo de los hidratos de carbono. La falta de FSH y LH produce ausencia de ovulación, por tanto, amenorrea e infertilidad. En este caso hay que mantener una terapia de restitución, hay que reemplazar las hormonas que no se producen, por hormonas sintéticas.

Cuando flatan 3 hormonas o más se habla de panhipopituitarismo.

Hipopituitarismo

Puede ser 1 hormona. Puede ser por traumatismo, hemorragia no tan severa, compresión del tejido por tumores adyacentes.

En el niño, al momento del parto, se puede producir hipoxia, caso en que las consecuencias serían más dramáticas, también puede producir panhipopituitarismo.

Hiperfunción.

Aumento de la masa de células secretoras, de una o 2. Más frecuentemente aumento de prolactina y hormona de crecimiento, también de ACTH.

Causas:

- Tumores de células endocrinas: microadenomas (división sin estímulo).
- Inhibición PIF a nivel hipotalámico.
- Sección del tallo hipotalámico (lleva el PIF).
- Causas farmacológicas que pueden inhibir el PIF, como en el tratamiento de la depresión.
- La sección de las raíces nerviosas torácicas puede favorecer la hiperprolactinemia.
- Estrés

Estos mecanismos producen hipertrofia. Afectan la secreción de cualquier hormona, pero hay tejidos más sensibles.

Un aumento de prolactina produce cambios en el tejido blanco, favoreciendo el crecimiento, desarrollo y secreción láctea. Además favorece la formación de cuerpo luteo. Habrá galactorrea:

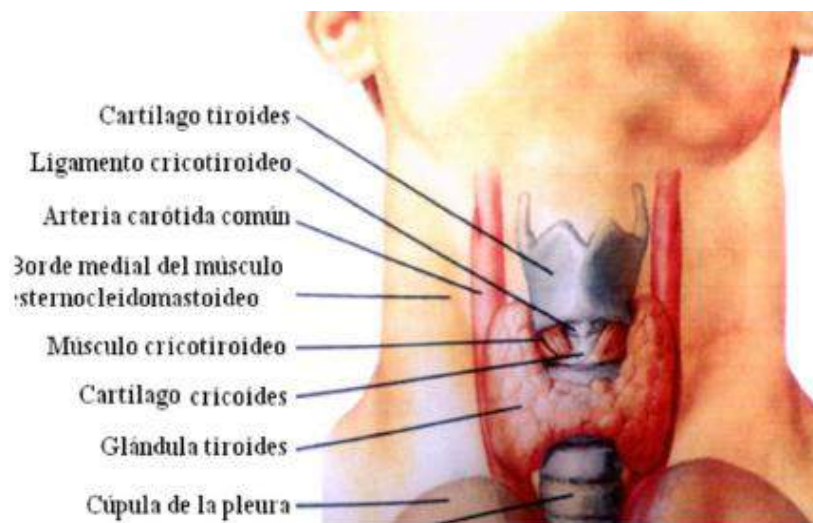
secreción láctea en ausencia de embarazo, anovulación, amenorrea, hipogonadismo (asociado a anovulación e infertilidad). En el hombre produce hipogonadismo e infertilidad, también se relaciona con impotencia. Puede producir compresión de tejidos vecinos y alteraciones visuales.

(Aumento de STH por hipotiroidismo primario)

2. **TIROIDES**

Glándula bilobular unida por un istmo, pesa alrededor de 25 gr y está ricamente irrigada. Su unidad funcional es el folículo tiroideo, formado por una capa única de células que contiene en su interior una cavidad llena de líquido amorfo llamado coloide, donde se almacenan las hormonas sintetizadas. Alrededor del istmo hay vasos sanguíneos para captar los nutrientes y para enviar a la sangre las hormonas.

Existen células parafoliculares o células C que sintetizan calcitonina. Hay otras células paratiroides. Todas muy interrelacionadas.



Regulación de esta glándula.

Bajo el control hipotálamo (TRH) hipófisis (TSH) que actúa sobre tiroides estimulando

- Irrigación de la glándula.
- Captación de yodo por parte de la célula endocrina.
- Síntesis de hormonas tiroideas: T3 y T4, se sintetiza más T4 (80%); pero T3 es mucho más activa y de vida media menor; mucho T3 es aportado por la deionización periférica de T4.
- También aumenta el crecimiento de la glándula.

Acción

- Crecimiento y diferenciación celular.
- Metabolismo
- Consumo de oxígeno.

Es fundamental para el desarrollo del SNC. Si no está presente se desarrolla cretinismo.

Hiperfunción

T3 y T4 ejercen retroalimentación negativa a nivel de hipófisis e hipotálamo. En otro mecanismo de regulación participa el yodo.

- Trastorno primario de tiroides, puede ser microadenoma único o multinodular.
- Puede ser causada por adenoma hipofisiario secretor de TSH.
- Administración exógena o iatrogénica de hormonas tiroideas (tratamiento para bajar de peso).

- Enfermedad de Graves: causado por la acción de una inmunoglobulina sobre los receptores de TSH a nivel de la glándula. Al unirse, ejerce los efectos que tiene TSH sobre la glándula:
 - Aumenta proliferación de tejido tiroideo (hiperplasia)
 - Hipertrofia
 - Aumento irrigación.
 - Mayor síntesis de HHTT

Esto se asocia a factores ambientales, biológicos y estrés. Las personas anteriormente al cuadro tiroideo han tenido infección por agente biológico, en algunos casos se ha detectado yersinia, con lo que se produce como respuesta anticuerpos, dentro de ellos la Ig que se une a receptores TSH.

Este paciente presenta los siguientes trastornos:

- Aumento del consumo de oxígeno, por lo que produce una gran cantidad de calor, por lo que además baja de peso fuertemente.
- A nivel digestivo hay aumento de la movilización intestinal, por tanto, hay hiperdefecación. Hay aumento del apetito (hiperfagia).
- A nivel cardiovascular hay potenciación de los catecoles, por tanto aumento de la frecuencia cardíaca, aumento contractilidad. Pero casi no hay aumento de la presión arterial, porque el calor produce vasodilatación periférica que disminuye la resistencia periférica. A veces se administran hormonas para bajar la resistencia periférica.
- Son síquicamente ansiosos.

Todas son alteraciones correspondientes a exceso de hormona tiroidea. En Graves además se produce una protrusión del globo ocular, aumento de la apertura ocular y retracción palpebral (también por acción directa de la hormona tiroidea sobre músculo esquelético). Además dermatopatías sobre todo en piernas. Esto se relaciona por una infiltración del conjuntivo: presencia de linfocitos, proliferación de algunas líneas celulares, deposito lipoproteínas. Tratamiento sintomático.

Hipotiroidismo

- Tiroiditis autoinmune: Enfermedad de Hashimoto.
- Déficit severo de yodo.
- Alteración de síntesis de hormonas, congénita o adquirida.
- Drogas antitiroideas para tratamiento de tumores tiroideos.
- Cirugía.
- Hipopituitarismo (secundario)

Signos

- Metabolismo basal bajo
- Poca producción de calor, tienen inclinación a la hipotermia (vasoconstricción)
- Letargia y apatía.
- Apetito disminuido.
- Constipación: disminución de la evacuación. Colomegalia.
- Actividad cardiorespiratoria disminuida.
- Anovulación.
- Edema pretibial.
- Colesterol elevado: alteración metabolismo lipídico, ateromas.
- Aumento resistencia periférica, tendencia a aterosclerosis e insuficiencia coronaria. Esto es netamente metabólico (no hay estrés), porque sobre todo T3 disminuye la resistencia periférica, hay vasoconstricción y alteración metabolismo lipídico. Causa de muerte: infarto.

Dependiendo del tiempo del hipotiroidismo y de la edad en que se presente, se pueden presentar los siguientes cuadros clínicos.

- Mixedema: en el adulto, crónico
- Cretinismo: si se presenta en feto y niño y no se corrige.
- Enanismo: si el hipotiroidismo se corrige tardíamente o se presenta después de los 2 años.

Durante el embarazo aumenta la síntesis de HHTT. Si hay déficit de Yodo el feto aumenta la extracción y se produce carencia de yodo. Puede ocurrir que las hormonas estén atrapadas y no ejerzan su función, unidas a globulinas transportadoras, disminuye la hormona libre. Por eso a la madre embarazada se le aportan los valores de yodo, importante en el niño que está formando su SNC.

BOCIO

Implica aumento de volumen de la glándula, que puede ser con hipofunción o hiperfunción, a veces congénito.

Causas

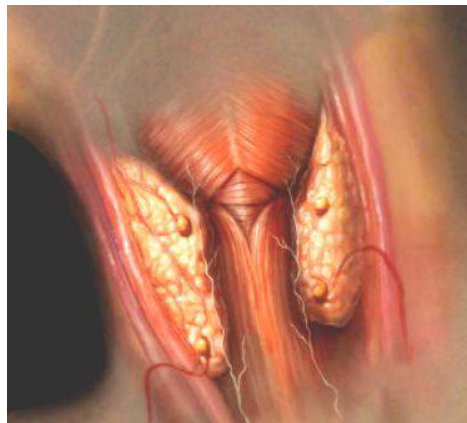
- Exceso de TSH, bocio de causa secundaria.
- Inmunoglobulina de la enfermedad de Graves, que ejerce una actividad similar a TSH (hay infiltración del conjuntivo por linfocitos).
- Fármacos bociógenos, que cumplen función similar a TSH.

El más común de todos es por déficit de Yodo. Para que se instale se requiere mucho tiempo (la glándula tiene una reserva, coloide). Al disminuir el yodo, baja la síntesis de HHTT, aumentan los niveles de TSH, lo que produce un efecto trófico y mejora la circulación. La glándula sintetiza poco T4 y aumenta T3 que es más activa, aumenta la velocidad de circulación y el reciclaje de yodo. Con esto hay mayor eficiencia de la glándula.

Se puede tener bocio con eutiroidismo o función normal. En poblaciones con poco acceso a productos del mar se habla de bocio endémico. Una vez que se agota la reserva se cae en hipotiroidismo.

3. GLÁNDULA Las glándulas paratiroides

Pegadas a la glándula tiroidea, hay cuatro glándulas diminutas que funcionan conjuntamente denominadas **glándulas paratiroides**. Liberan la **hormona paratiroidea**, que regula la concentración de calcio en sangre con la ayuda de la **calcitonina**, fabricada por la glándula tiroidea.

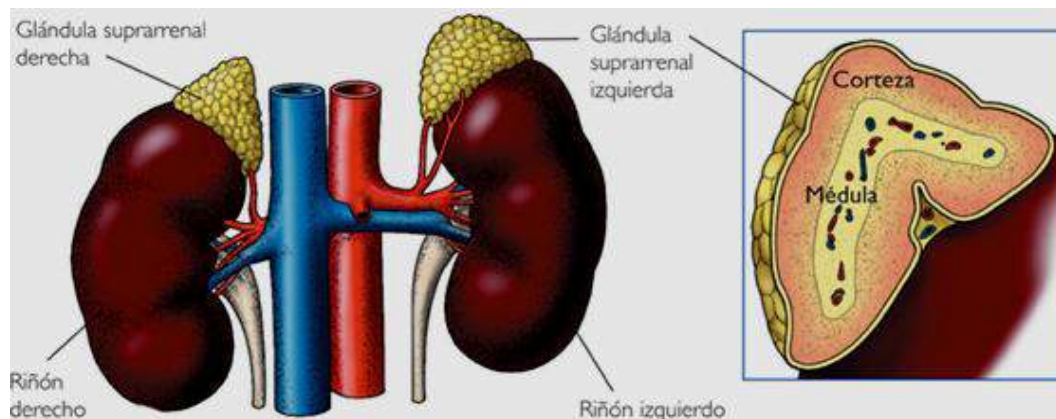


4. LAS GLANDULAS SUPRARRENAL (SSRR)

Producen las hormonas relacionadas a la respuesta al estrés, control de líquidos y con las gónadas y crecimiento del individuo. Revisar acción de los corticoides.

En el cuerpo humano también hay dos **glándulas suprarrenales**, de forma triangular, una encima de cada riñón. Las glándulas suprarrenales constan de dos partes, cada una de las cuales fabrica distintas hormonas y desempeña distintas funciones. La parte más externa, la **corteza suprarrenal**, produce unas hormonas denominadas **corticoesteroides**, que contribuyen a regular el equilibrio entre sales minerales y agua, la respuesta al estrés, el metabolismo, el sistema inmunitario y el desarrollo y la función sexuales. La parte más interna, la **médula suprarrenal**, produce **catecolaminas**, como

la **adrenalina**. También denominada epinefrina, esta hormona eleva la tensión arterial y la frecuencia cardiaca en situaciones de estrés.



Algunos cuadros que son importantes por la gravedad son:

- Hiperkortisonismo
- Hipocortisonismo
- Insuficiencia SSRR aguda.
- Hiperplasia SSRR

Son 2 glándulas pequeñas ubicadas en polo superior del riñón:

- Zona interna de la glándula, tejido cromatin, secreta catecolaminas.
- La corteza secreta las hormonas esteroidales. Se describen células ordenadas en forma de glomérulo que sintetizan glucocorticoides, mineralocorticoides y esteroides sexuales (andrógenos y algunos estrógenos).

Está bajo el control de hipofisis a través de la ACTH, producida en estrés físico (dolor, traumatismo, enfermedad) o emocional. Además es estimulada por el ejercicio y la fiebre. Se secreta en forma pulsátil y ejerce efecto trófico sobre la corteza SSRR. Estimula la síntesis de hormonas y proliferación celular, de los glucocorticoides (principalmente cortisol), mineralocorticoides (aldosterona) y hormonas sexuales. Pero la ACTH no es la única que estimula la producción de aldosterona.

Efectos de los glucocorticoides

Afectan a casi todas las células, entran a las células, se unen a receptores citoplasmáticos, forman un complejo hormona-receptor, el que entra al núcleo y se une al DNA.

- Hígado: estimula gluconeogénesis, síntesis proteica y síntesis de glucógeno.
- Tejido adiposo: inhibe lipogénesis, estimula lipolisis.
- Músculo:
- SNC: modula el comportamiento.
- Sangre: aumenta número de leucocitos, pero disminuye el de linfocitos.
- Estrés: aumenta resistencia al estrés.
- Reactividad vascular: aumenta la respuesta a adrenalina.
- Metabolismo del agua
- Electrolitos
- Metabolismo del calcio: hipocalcemiante.
- Farmacología: antiinflamatorio, antialérgico, inmunosupresor.

El Páncreas como Glándula secretora

El páncreas es la glándula abdominal y se localiza detrás del estómago; este posee jugo que contribuye a la digestión, y que produce también una secreción hormonal interna (insulina).

La mayor parte del páncreas está formado por tejido exocrino que libera enzimas en el duodeno. Hay grupos de células endocrinas, denominados islotes de langerhans, distribuidos por todo el tejido que secretan insulina y glucagón. La insulina actúa sobre el metabolismo de los hidratos de carbono, proteínas y grasas, aumentando la tasa de utilización de la glucosa y favoreciendo la formación de proteínas y el almacenamiento de grasas. El glucagón aumenta de forma transitoria los niveles de azúcar en la sangre mediante la liberación de glucosa procedente del hígado.

1 Islotes pancreáticos

En las células de los islotes pancreáticos se obtuvo que existían dos tipos principales de células, alfa y beta que constituyen los islotes pancreáticos. Estas masas de tejido están distribuidas entre las células acinares pancreáticas que secretan el jugo digestivo pancreático. Cada tipo de célula produce una de las hormonas secretadas por los islotes.

La hormona insulina es la producida por las células beta; una proteína cuya fórmula química es conocida y que ejerce tres efectos básicos en el metabolismo de los carbohidratos:

- Aumenta el metabolismo de la glucosa
- Disminuye la cantidad de glucosa en la sangre
- Aumenta la cantidad de glucógeno almacenado en los tejidos

Aunque es cierto que la glucosa puede ser metabolizada y el glucógeno almacenado sin insulina, estos procesos son gravemente alterados por la deficiencia de insulina.

2 Enfermedades que se producen

2.1 Hipoinsulinismo

El Hipoinsulinismo origina el padecimiento conocido como diabetes sacarina, que es el más común en las enfermedades endocrinas, una enfermedad metabólica que afecta a muchas funciones corporales. Un signo de diabetes sacarina es la concentración anormalmente elevada de glucosa en la sangre o hiperglucemia; ésta, a su vez, provoca que la glucosa sea eliminada por la orina, circunstancia llamada glucosarina. Debido a que es incapaz de satisfacer sus necesidades energéticas, el cuerpo empieza a consumir grasas y proteínas.

2.2 Hiperinsulinismo

El hiperinsulinismo, o secreción de insulina en exceso por las células beta, es causado generalmente por un tumor de las células de los islotes. En tales casos, la glucosa sanguínea disminuye y puede bajar lo suficiente para causar desmayo, coma y convulsiones.

Las gónadas

1 Ovarios

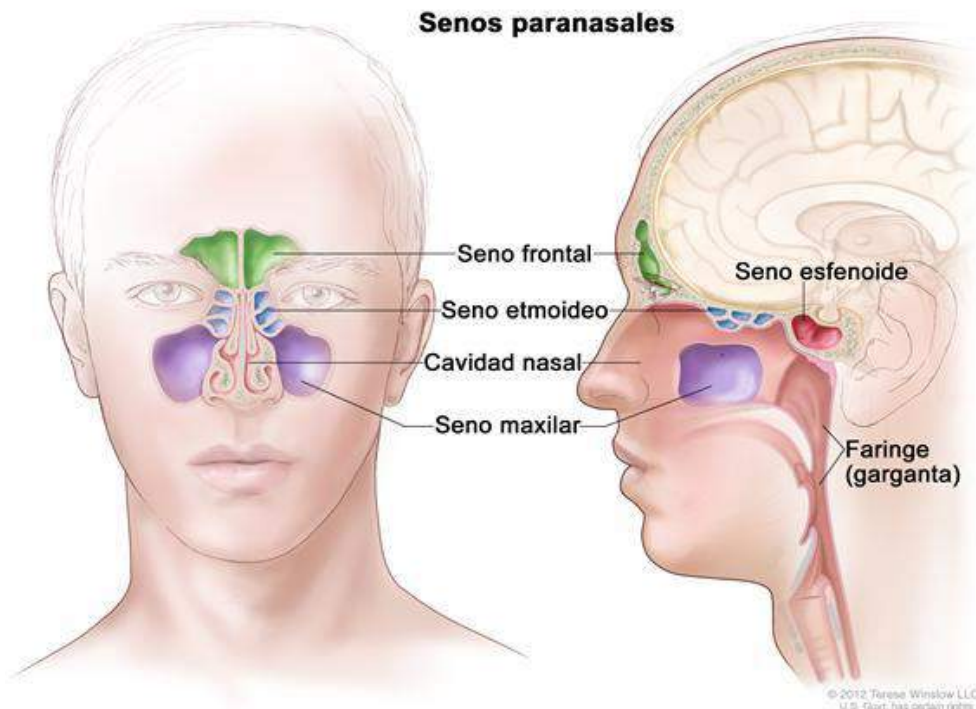
Los ovarios son los órganos femeninos de la reproducción, o gónadas. Son estructuras pares con forma de almendra situadas a ambos lados del útero. Los folículos ováricos producen óvulos, o huevos, y también segregan un grupo de hormonas denominadas estrógenos, necesarias para el desarrollo de los órganos reproductores y de las características sexuales secundarias, como distribución de la grasa, amplitud de la pelvis, crecimiento de las mamas y vello púbico y axilar.

La progesterona ejerce su acción principal sobre la mucosa uterina en el mantenimiento del embarazo. También actúa junto a los estrógenos favoreciendo el crecimiento y la elasticidad de la vagina. Los ovarios también elaboran una hormona llamada relaxina, que actúa sobre los ligamentos de la pelvis y el cuello del útero y provoca su relajación durante el parto, facilitando de esta forma el alumbramiento.

2 Testículos

Las gónadas masculinas o testículos, son cuerpos ovoideos pares que se encuentran suspendidos en el escroto. Las células de leydig de los testículos producen una o más hormonas masculinas, denominadas andrógenos. La más importante es la testosterona, que estimula el desarrollo de los caracteres sexuales secundarios, influye sobre el crecimiento de la próstata y vesículas seminales, y estimula la actividad secretora de estas estructuras. Los testículos también contienen células que producen el esperma.

VIII. ANATOMÍA DEL APARATO RESPIRATORIO



SENOS PARANASALES

Los senos paranasales son unas cavidades que hay en el interior de algunos huesos del cráneo. En su interior están tapizados por mucosas nasales y aire. Son cuatro pares de senos, y todos ellos desembocan en los meatos.

Senos frontales: están localizados por encima de las órbitas.

Senos maxilares: se localizan a los lados de las fosas nasales.

Senos esfenoidales: están situados en el cuerpo del esfenoides.

Celdillas etmoidales: están localizados en las masas laterales del etmoides.

En estas cavidades es donde se acumula el moco y una de sus funciones es aligerar el peso del cráneo.

LA NARIZ

Tiene una parte externa que sobresale de la cara (que es la nariz propiamente dicha) y una parte interna que es la cavidad nasal.

La parte externa de la **NARIZ** está formada por los **HUESOS PROPIOS NASALES** y unos cartílagos que forman cada ventana de la nariz o **ALA DE LA NARIZ**.

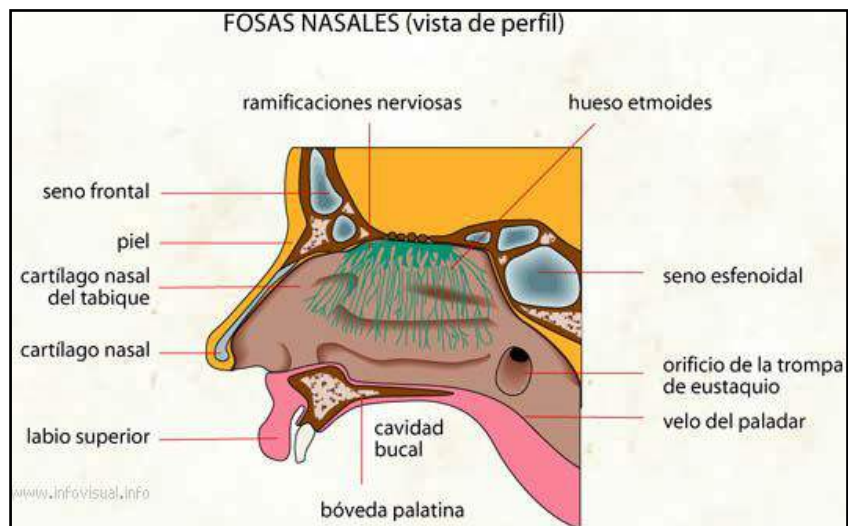
La **CAVIDAD NASAL** está separada de la boca por el **PALADAR** y del cerebro por la **LÁMINA CRIBOSA DEL ETMOIDES**, que forman el suelo y el techo respectivamente.

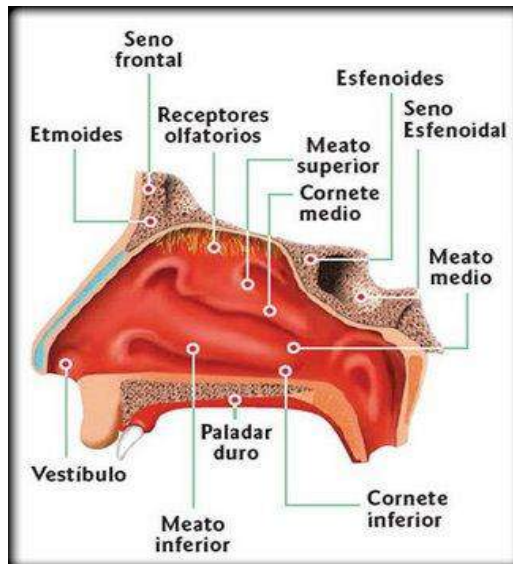
Está dividida en dos fosas mediante el **TABIQUE NASAL**, que está formado por el **VÓMER**, la **LÁMINA PERPENDICULAR DEL ETMOIDES** y por el **CARTÍLAGO DEL TABIQUE**.

Tiene unas aperturas externas llamadas **NARINAS**, que son los orificios nasales. Al entrar por las narinas nos encontramos con una zona más ensanchada de la nariz que es el **VESTÍBULO** (antepuerta de las fosas nasales).

A partir del vestíbulo se extienden las fosas nasales hacia atrás. De las paredes laterales salen unas láminas de hueso retorcidas hacia abajo que son los **CORNETES** – superior, medio e inferior. Los espacios que quedan entre los cornetes son los **MEATOS** (superior, medio e inferior).

Los orificios posteriores de las fosas reciben el nombre de **COANAS**, que son las que comunican las fosas nasales con la faringe.





LA FARINGE

En un tubo de paredes musculares, recubiertas de mucosa en su interior, que va anclado a la base del cráneo.

Tiene tres porciones:

1. **La nasofaringe:** es la parte más craneal de la faringe. En ella encontramos unos orificios donde desembocan las **TROMPAS DE EUSTAQUIO**, que son unos conductos que van del oído medio a la nasofaringe y cuya finalidad es igualar las presiones externas e internas del oído. A través de estos conductos se pueden transmitir infecciones entre la faringe y el oído, en ambos sentidos.

También nos encontramos con las **ADENOIDES** o **AMÍGDALAS FARÍNGEAS**, órganos linfoides que producen linfocitos y que cuando se inflaman dan lugar a las vegetaciones.

2. **La orofaringe:** queda por detrás de la boca y se extiende hasta el hueso hioides. Aquí se encuentran **LAS AMÍGDALAS PALATINAS**, que también producen linfocitos contribuyendo al sistema de defensa y cuya inflamación se conoce como amigdalitis.
3. **La laringofaringe:** es la parte más caudal de la faringe, cuya parte anterior se comunica con la laringe (la parte posterior se comunica con el esófago). Es lugar de paso común para el aparato respiratorio y para el digestivo.

LA LARINGE

Tubo formado por varios cartílagos que se unen entre ellos por músculos y membranas. Los cartílagos más importantes son la epiglotis, el tiroides y el cricoides

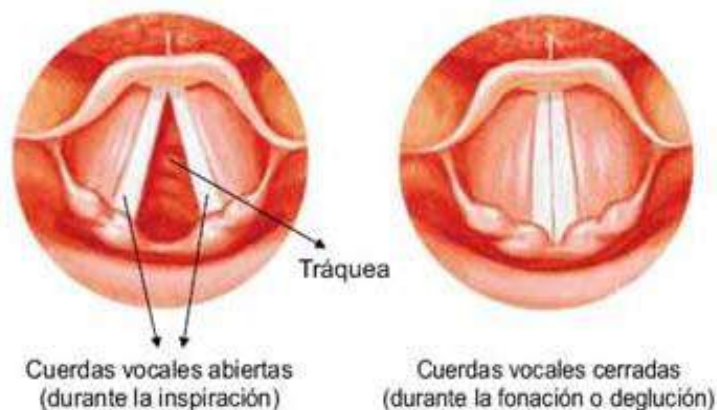
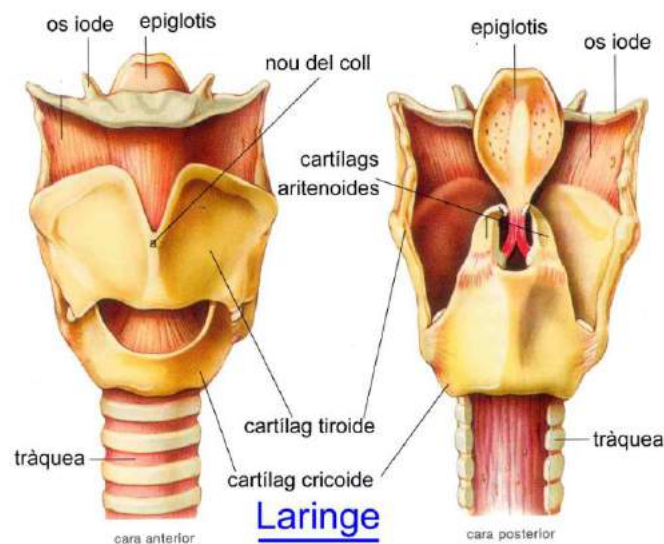
- **La epiglotis:** es un cartílago grande que tiene forma de raqueta, siendo el vértice la parte más inferior (mango de la raqueta) y la parte superior sería el cuerpo de la raqueta. Su parte inferior se une a la parte posterior del tiroides en la línea media. Su mecanismo consiste en subir o bajar para impedir el paso de alimentos a la laringe, actúa cerrándose cuando se traga y cuando se respira esta abierta, por lo que regula el paso de sustancias a la laringe.

- **El tiroides:** también es un cartílago grande y se encuentra por debajo de la epiglotis, éste tiene forma de libro abierto mirando hacia atrás (el lomo del libro hacia la parte anterior). En los hombres se nota en la cara anterior del cuello y se conoce como la “nuez de Adán”.
- **El cricoide:** se encuentra por debajo del cartílago tiroides y tiene forma de anillo con una especie de sello, que quedaría hacia atrás. Se continúa hacia abajo con la tráquea.

Estos tres cartílagos se unen entre sí a través de membranas y ligamentos. El interior de la laringe está tapizado por mucosas que forman unos pliegues en sentido antero posterior que son las **cuerdas vocales**. Hay dos pares de cuerdas vocales:

- Las **FALSAS** o superiores, que tienen un papel meramente protector.
- Las **VERDADERAS** o inferiores, cuya vibración por el paso del aire produce la modulación de la voz.

El espacio que queda entre las cuerdas vocales se conoce como **GLOTIS**, que es por donde pasa el aire. Un edema en la mucosa produciría que se inflamase e impediría el paso del aire, provocando un grave problema.

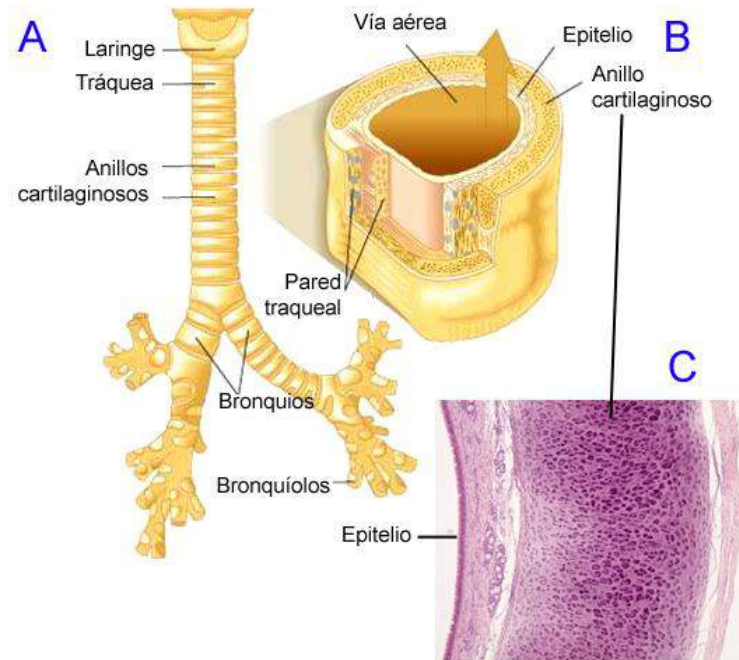


LA TRÁQUEA

La laringe se continúa con la tráquea. La tráquea es un tubo de unos 11cm que va de la laringe a los bronquios principales. Se localiza delante del esófago.

Esta formada por anillos de cartílagos pero incompletos, porque no hay cartílago en la parte posterior. Tienen forma de **C**. Se unen entre sí por músculos y membranas, y están tapizadas en su interior por mucosas.

La tráquea llega hasta una zona llamada **CARINA** donde se divide en dos bronquios, el principal derecho y el principal izquierdo.



LOS BRONQUIOS

Hay dos **BRONQUIOS PRINCIPALES** uno derecho y otro izquierdo, que se dirigen cada uno a un pulmón. Tiene su pared formada por anillos de cartílagos incompletos hacia su parte posterior igual que en la tráquea, pero completos al entrar en los pulmones.

El bronquio derecho es un poco más vertical que el izquierdo, por lo que es más fácil que un cuerpo extraño vaya al derecho.

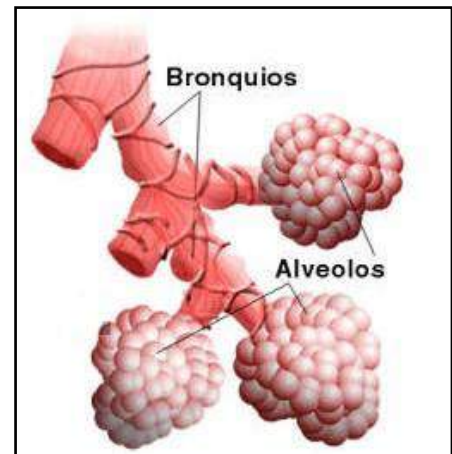
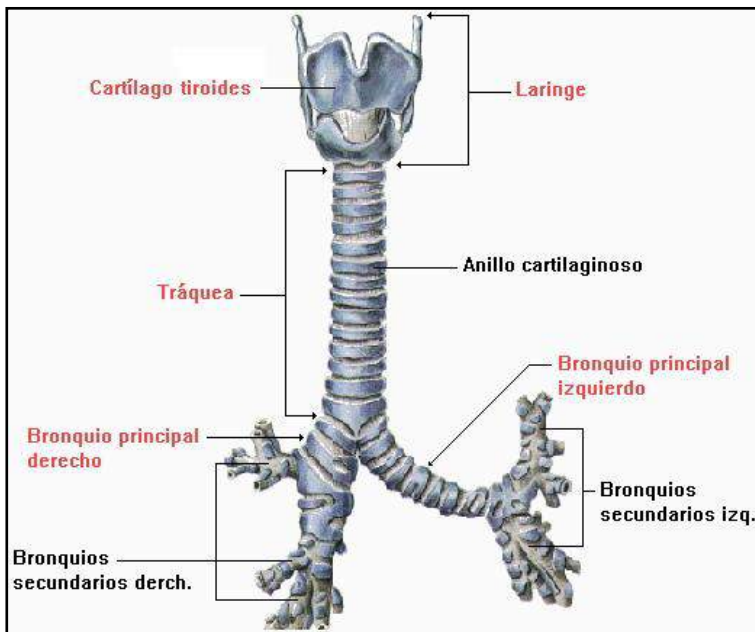
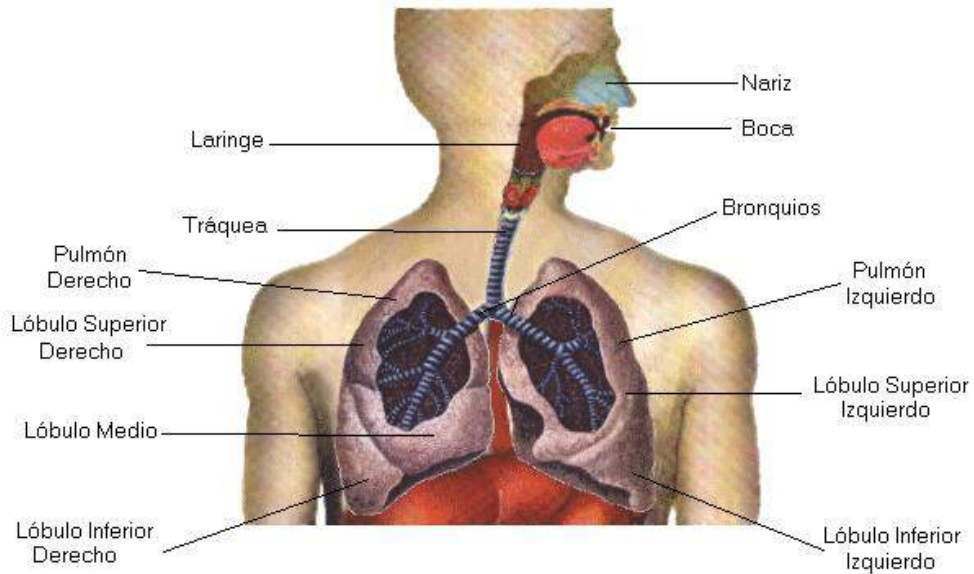
Al entrar en los pulmones se van dividiendo en bronquios más pequeños y a medida que se dividen tienen distintos nombres. Los primeros son los **BRONQUIOS LOBULARES**, uno a cada lóbulo del pulmón. Estos se siguen dividiendo en bronquios más pequeños y finos hasta llegar a los **BRONQUIÓLOS**, que van a terminar en una zona dilatada que son los **ALVÉOLOS** (es una especie de saco) estas estructuras se pueden comparar a racimos de uvas. El conjunto es el **SACO ALVEOLAR** y cada uva recibe el nombre de **ALVEOLO**, aquí es donde se produce el intercambio de gases entre sangre y aire.

Los alvéolos están separados entre sí por un **TABIQUE INTERALVEOLAR** por donde circulan los **CAPILARES SANGUÍNEOS**, que son vasos derivados de la arteria pulmonar y de la vena pulmonar en su punto de encuentro. Aquí es donde se realiza el intercambio: El CO_2 que llega de las arterias pulmonares atraviesa las paredes de los capilares y de los alvéolos para depositarse en el interior de éstos y ser expulsado al exterior por la espiración, y el O_2 que inspiramos realiza la misma operación en sentido contrario, saliendo de los alvéolos para incorporarse a las venas pulmonares que llevarán la sangre oxigenada al corazón y de ahí al resto del cuerpo.

Las paredes que se atraviesan en esta operación, las de los alvéolos y las de los capilares, conforman lo que se llama **BARRERA HEMATOALVEOLAR**.

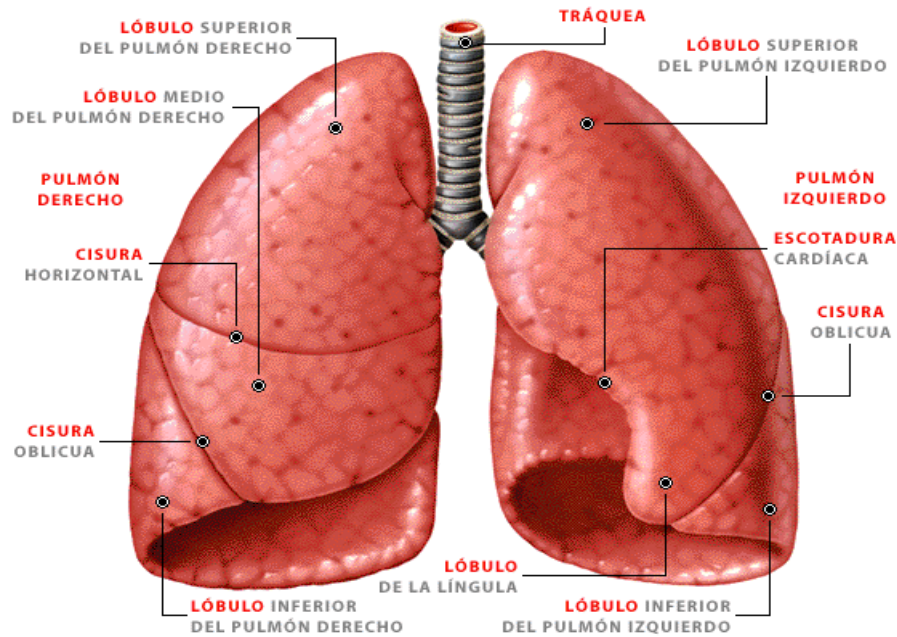
ARTERIAS → ARTERIOLAS → CO₂ → CAPILARES → O₂ → VÉNULAS → VENAS

Esto solo ocurre con las arterias y las venas pulmonares, en el resto del organismo las arterias llevan O₂ y las venas CO₂.



LOS PULMONES

Tienen forma de cono con la base apoyada en el diafragma y los vértices entrando en el cuello. Tienen una consistencia elástica y son de color rosado.



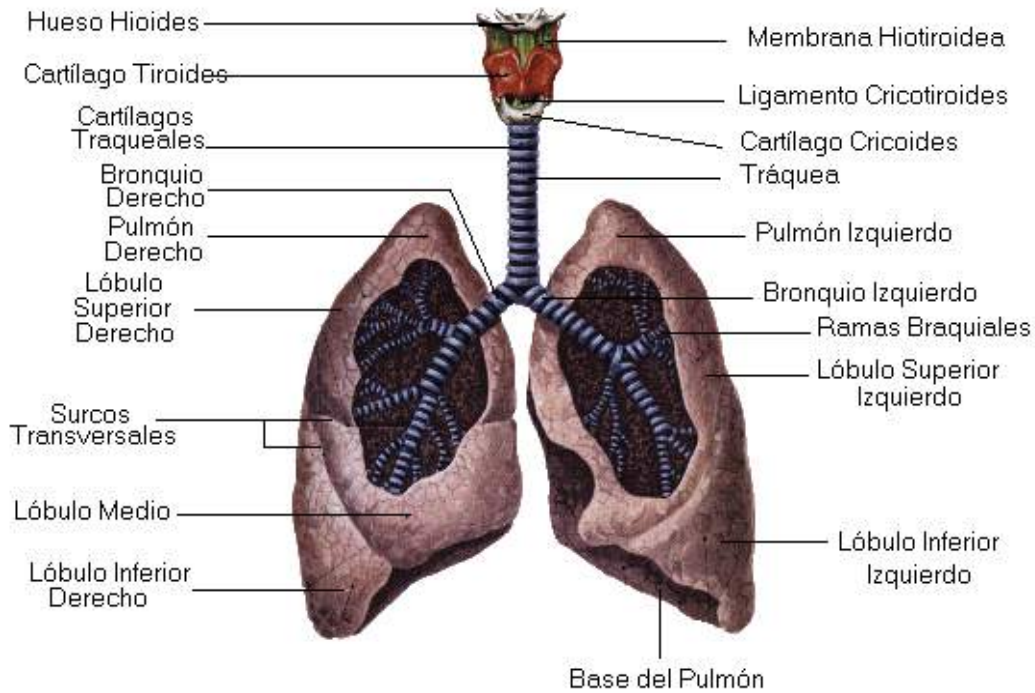
Tiene varias caras:

- **Cara diafragmática:** Es la cara inferior, forma la base de los pulmones y se apoya en el diafragma.
- **Cara costal:** es la cara externa y se encuentra en contacto con las costillas. Son caras lisas.
- **Cara mediastínica:** mira hacia dentro, concretamente hacia el mediastino que es el espacio que queda entre los dos pulmones (aquí se encuentra el corazón), estas caras están enfrentadas. Aquí nos encontramos todas las estructuras que entran o salen del pulmón, todas estas estructuras forman el **PEDÍCULO PULMONAR** y la zona por donde entra el pedículo recibe el nombre de **HILIO PULMONAR**. Por lo que el pedículo estará formado por los bronquios, arterias pulmonares, arterias bronquiales, venas pulmonares y venas bronquiales, vasos linfáticos, nervios y otras ramitas aórticas.

Los dos pulmones son diferentes.

El **pulmón derecho** está formado por tres **LÓBULOS: SUPERIOR, MEDIO E INFERIOR**. Los lóbulos están separados por unas hendiduras grandes que son las cisuras, estas son dos: la **CISURA HORIZONTAL O MENOR**, que separa el lóbulo superior del medio, y la **CISURA OBLICUA O MAYOR**, que separa el lóbulo medio del inferior. A cada lóbulo le llega su propio bronquio lobular.

El **pulmón izquierdo** es más pequeño que el derecho para acoger al corazón, por lo que solo tiene dos **LÓBULOS: SUPERIOR E INFERIOR**, que se encuentran separados únicamente por la **CISURA OBLICUA O MAYOR**. Para hacerle hueco al corazón, tiene un entrante en su cara mediastínica (la interna o medial) que se llama **ESCOTADURA CARDÍACA**, quedando en su borde inferior una especie de lengüeta que lo abraza por delante, llamada **LÍNGULA**.



1.-Lóbulo superior

2.-Lóbulo medial del pulmón derecho.

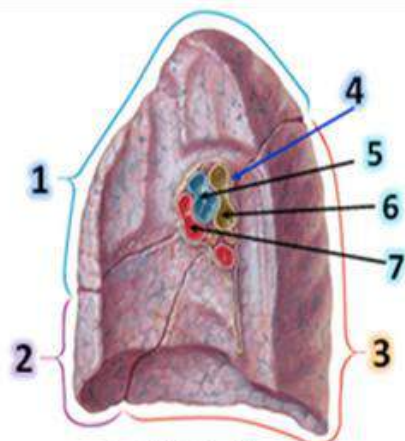
3.-Lóbulo inferior.

4.-Hilio pulmonar.

5.-A. pulmonar derecha.

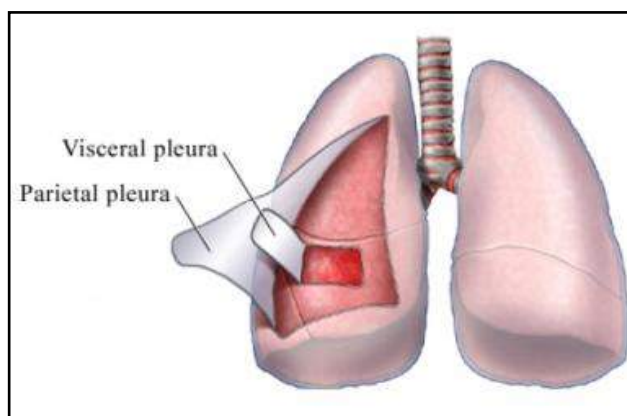
6.-Bronquio principal derecho.

7.-V. pulmonar superior derecha.



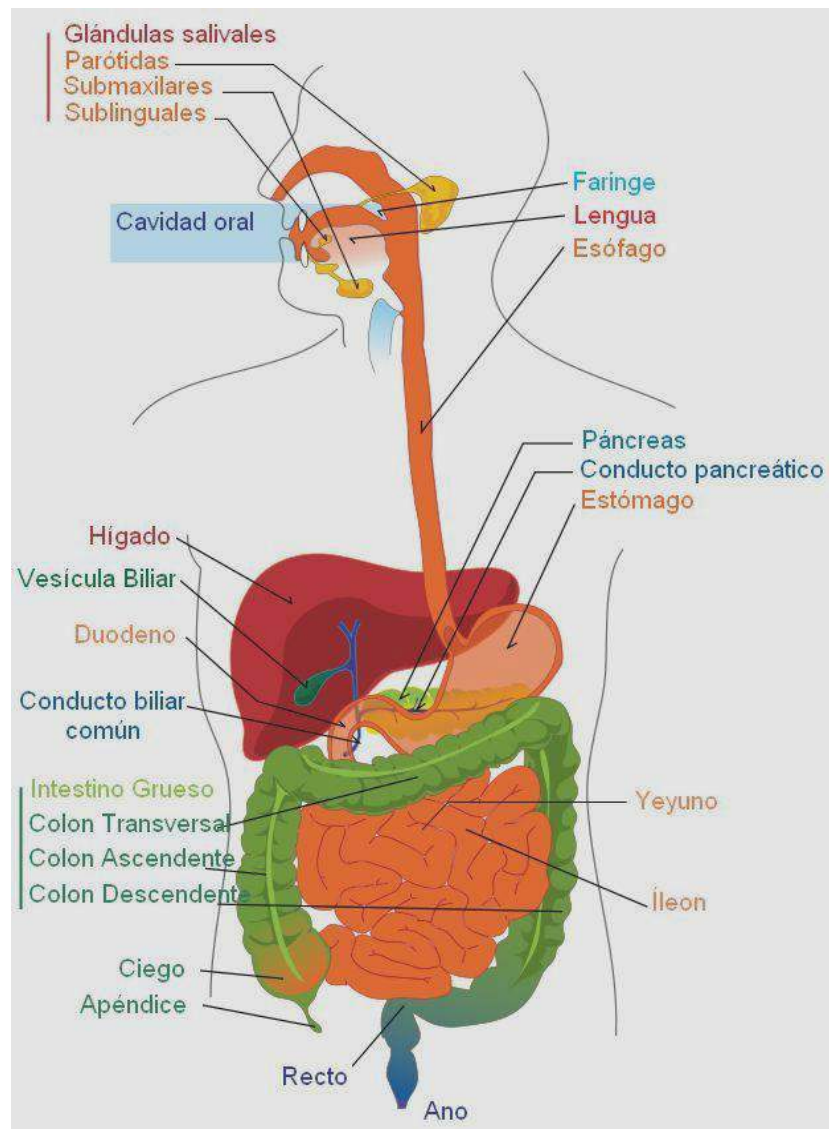
Cara mediastínica del pulmón derecho.

Los pulmones están recubiertos por la pleura, que es un saco de doble membrana. La parte más pegada al pulmón es la **pleura visceral**, y la que queda por fuera es la **pleura parietal**, ambas pleuras se continúan y recubren al pulmón, menos por la parte del hilio para que puedan entrar y salir las estructuras. Entre ellas (ocurre lo mismo que en el corazón, con el ejemplo del globo) hay una cavidad, que es la **cavidad pleural**, la cual se encuentra ocupada por una cantidad pequeña del **líquido pleural**, que se encarga de lubricar, es decir, facilitar el desplazamiento entre las dos membranas en los movimientos respiratorios.



Cuando se rompe la pleura parietal (por la rotura de una costilla, por ejemplo) se produce una entrada de aire, neumotórax. Si entra sangre se produce un hemotórax. Hay una zona del pulmón donde la cavidad pleural no está totalmente pegada al pulmón, es el ángulo inferior externo del pulmón. Cuando hay un derrame pleural por una inflamación de la pleura u otra patología, en una radiografía se puede apreciar el líquido en esta zona.

IX. APARATO DIGESTIVO



LA BOCA

La boca se divide en dos partes, el **VESTÍBULO DE LA BOCA** que es el espacio que queda entre la parte interna de los labios y la cara externa de los dientes, y **LA CAVIDAD BUCAL O BOCA** propiamente dicha, que va desde la cara interna de los dientes hasta la entrada de la faringe

El techo de la boca esta formado por el **PALADAR ÓSEO** y el **PALADAR BLANDO**, que está formado

por músculos y recubierto por mucosas.

En la línea media del paladar blando se proyecta hacia abajo una pequeña masa llamada **ÚVULA O CAMPANILLA**.

La boca se comunica con la faringe a través de **LAS FAUCES**, que se encuentra en la parte posterior de la cavidad bucal.

Bordeando las fauces se encuentran cuatro **PLIEGUES O PILARES DEL PALADAR** que parten desde la úvula hacia los lados formando dos arcos, entre los cuales están situadas las **AMÍGDALAS PALATINAS**.

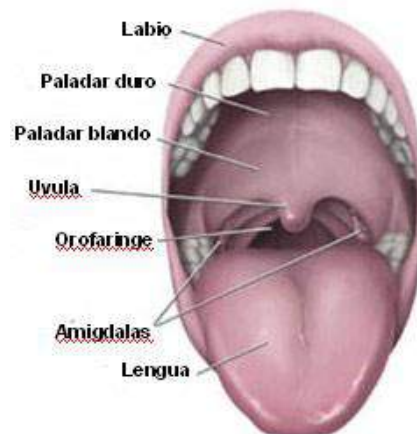
El suelo de la boca está formado por **LA LENGUA**, que esta formada por una masa de músculo esquelético.

En su superficie se encuentran unas papilas que son las **papilas gustativas**, que se encargan de captar los diferentes sabores.

Los 2/3 anteriores de la lengua están dentro de la boca y 1/3 se encuentra en la faringe. Entre ambas zonas hay una especie de V que está formada por papilas gustativas más grandes de lo normal.

En la cara inferior de la lengua nos encontramos con el **frenillo lingual**, que es un repliegue que une la lengua con el suelo.

Al interior de la boca desembocan los productos de las glándulas salivares.

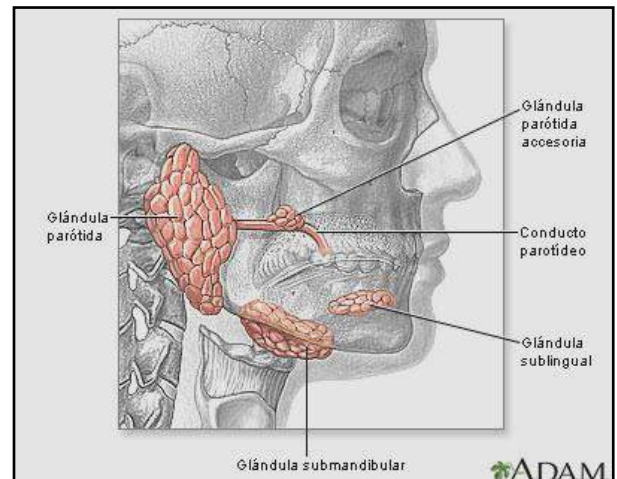


LAS GLÁNDULAS SALIVALES

Las **GLÁNDULAS PARÓTIDAS** son las más grandes. Están situadas delante del CAE (conducto auditivo externo) y por fuera de la rama ascendente de la mandíbula. El conducto de la glándula que desemboca en la boca se encuentra en contraposición con la cara externa del 2º molar (por dentro de la mejilla). La inflamación de estas glándulas da lugar a la parotiditis o paperas.

Las **GLÁNDULAS SUBMANDIBULARES** están situadas por dentro de la mandíbula cerca del ángulo mandibular. También tiene conductos que desembocan en el suelo de la boca.

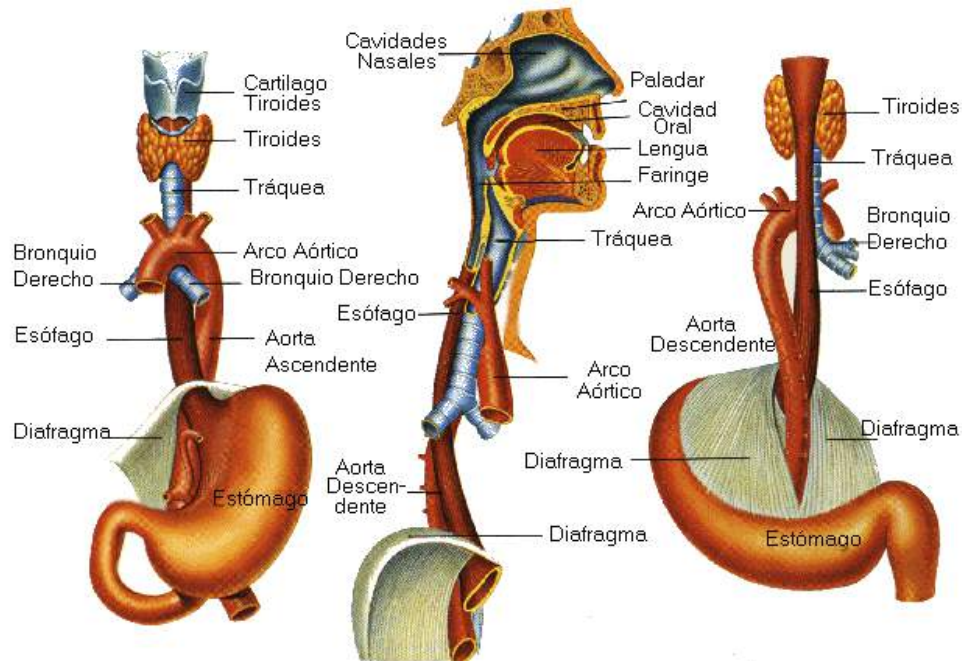
Las **GLÁNDULAS SUBLINGUALES** están debajo de la lengua a cada lado del frenillo.



EL ESÓFAGO

Es un tubo de paredes musculares lisas que se encuentra cerrado normalmente y se abre con el paso de alimentos.

Tiene una porción cervical que pasa por detrás de la tráquea, luego baja por el mediastino pasando por detrás del corazón y atraviesa el diafragma por un orificio llamado **HIATO ESOFÁGICO** para entrar en el abdomen hasta comunicarse con el estómago a través del **CARDIAS**. (**ESÓFAGO CERVICAL, ESÓFAGO TORÁCICO Y ESÓFAGO ABDOMINAL**)



EL ESTÓMAGO

Esta localizado debajo del diafragma en la parte superior izquierda de la cavidad abdominal, por delante del páncreas.

Es una porción dilatada del tubo digestivo con forma de J o de calcetín que varía de una persona a otra y según la postura. Tiene unas paredes musculares con fibras que están dispuestas en múltiples direcciones para darle mayor resistencia. Su interior está tapizado por mucosas con muchos pliegues. Su exterior está recubierto por una membrana denominada **PERITONEO**.

El estómago tiene varias partes:

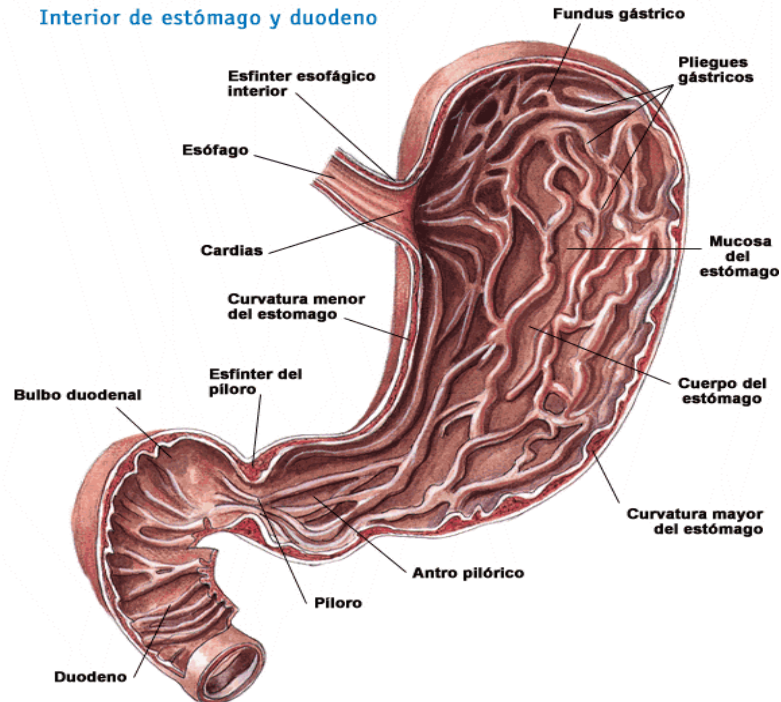
1. El **CARDIAS**: es un esfínter* que comunica el esófago con el estómago y que regula la entrada de alimentos e impide que haya reflujo en su normal funcionamiento. (que la comida vuelva atrás).

*esfínter: anillo de fibras musculares circulares que se disponen alrededor de un orificio

2. El **FUNDUS** es la porción superior del estómago. Es donde se produce la acumulación de los gases, que se puede apreciar en una radiografía de abdomen en bipedestación (de pie). El signo radiológico se conoce como cámara de gases.
3. El **CUERPO** es la parte que ocupa la mayor parte del estómago.

4. El **ANTRO** es una zona de estrechamiento que sirve de antesala al píloro.
5. El **PÍLORO O ESFÍNTER PILÓRICO** une el final del estómago con la 1ª porción del intestino delgado, el duodeno.

El estómago presenta dos curvaturas, una mayor dirigida hacia la izquierda y otra menor dirigida hacia la derecha.



DUODENO

Es la 1ª porción del intestino delgado. Está formado por fibras musculares. Tiene forma de C y en su cara concava se encaja el páncreas.

Tiene cuatro porciones: la 1ª horizontal, la 2ª descendente, en cuyo interior se encuentra la Ampolla de Vater donde van a desembocar la bilis del hígado y el jugo pancreático del páncreas, la 3ª horizontal y la 4ª ascendente.

EL PÁNCREAS

El páncreas es una estructura con forma alargada que está situada por delante de la columna vertebral y posterior al estómago y al hígado. Se encuentra encajado en el duodeno y dispuesto de forma horizontal a la zona alta de la cavidad abdominal.

La **CABEZA DEL PÁNCREAS** es la parte que se encaja en el duodeno. Tiene una prolongación hacia abajo conocida como el **GANCHO DEL PÁNCREAS O APÓFISIS UNCIFORME**. De la cabeza hacia arriba tenemos un estrechamiento denominado istmo o **CUELLO DEL PÁNCREAS** y luego se continúa en la horizontal con el **CUERPO DEL PÁNCREAS** para terminar a la izquierda con la **COLA DEL PÁNCREAS**.

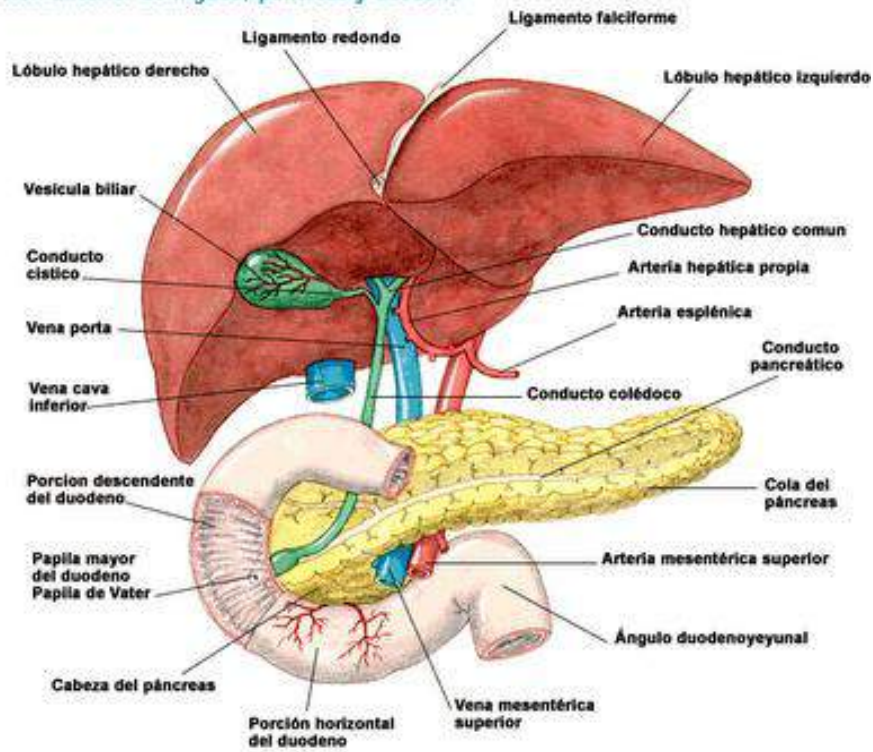
Hay un conducto denominado **CONDUCTO PANCREÁTICO PRINCIPAL** que recorre todo el páncreas para desembocar en la **AMPOLLA DE VATER** ubicada en el duodeno.

Hay un **CONDUCTO PANCREÁTICO ACCESORIO** que solo recorre la cabeza del páncreas y también

desemboca en la ampolla de Vater.

Ambos conductos vierten el jugo pancreático al duodeno. El jugo pancreático contiene enzimas que intervienen en la digestión de las grasas.

Visión anterior de hígado, páncreas y duodeno



EL HÍGADO

El hígado es el órgano más grande del organismo, pesa más de dos kilos. Está situado debajo del diafragma en la parte superior derecha de la cavidad abdominal y sobrepasando la línea media, colocándose en este extremo por delante del estómago. En condiciones normales no debe sobrepasar el reborde costal. (En caso de patologías se puede palpar por debajo del reborde costal).

El hígado se divide en cuatro lóbulos. El **LÓBULO DERECHO** es el más grande. La prolongación del hígado hacia la izquierda es el **LÓBULO IZQUIERDO**. Los otros dos lóbulos están en la cara inferior y se llaman **LÓBULO CUADRADO**, antero inferior, y **LÓBULO CAUDADO**, postero inferior.

La cara supero anterior o diafragmática tiene una superficie lisa que se acopla perfectamente al diafragma.

En la cara inferior se puede ver el **HILIO HEPÁTICO** entre los cuatro lóbulos, por donde entran y salen todas las estructuras: **ARTERIA HEPÁTICA**, **VENA PORTA**, **VÍAS BILIARES**. Entre el lóbulo cuadrado y el lóbulo derecho queda encajada la **VESÍCULA BILIAR** que es una estructura con forma de saco que sirve de reservorio para el almacenaje de la bilis formada en el hígado, sobresaliendo un poco por el borde anterior del hígado.

En la cara posterior tenemos la **VENA CAVA INFERIOR**, a donde van a desembocar las venas hepáticas. En la parte superior de esta cara tenemos el **HILIO SUPRAHEPÁTICO O SUPERIOR**, por donde salen las venas hepáticas para desembocar en la vena cava inferior.

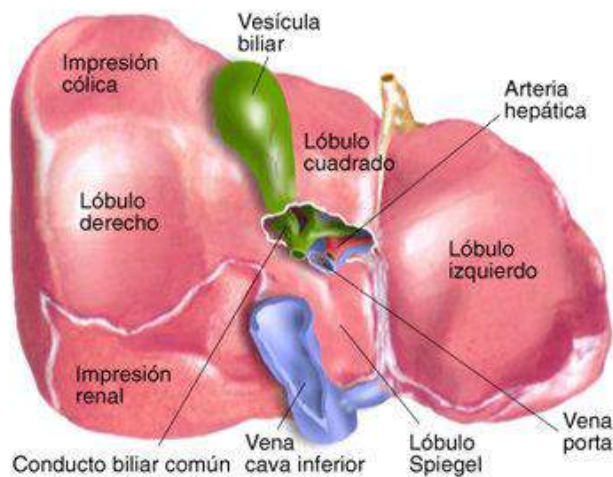
El hígado lo forman unas unidades anatómicas pequeñas de forma hexagonal que se llaman **LOBULILLOS HEPÁTICOS**. En el centro de cada uno está la **VENA CENTRAL DEL LOBULILLO**, que va a

desembocar en las venas hepáticas. Los lobulillos están formados por un conjunto de **CÉLULAS HEPATOCITOS** que se disponen alrededor de la vena central. En cada esquina del hexágono hay un conjunto de estructuras que son ramas de la arteria hepática, de la vena porta y de los conductos biliares.

La sangre que llega de la **ARTERIA HEPÁTICA** oxigena las células hepáticas. La sangre que llega de la **VENA PORTA** es metabolizada por el hígado para eliminar las toxinas. Ambas sangres se dirigen entre los hepatocitos por los **SINUSOIDES HEPÁTICOS** (canalitos) hasta llegar a la vena central.

Los **CANALÍCULOS BILIARES** son unos conductos finitos que recogen la **BILIS** segregada por los hepatocitos. Los canalículos se van uniendo hasta formar los **CONDUCTOS BILIARES DERECHO E IZQUIERDO** que llevarán la bilis hasta el **CONDUCTO HEPÁTICO** continuándose con el **CONDUCTO CÍSTICO** de la vesícula y desembocando finalmente en la **VESÍCULA BILIAR** donde queda almacenada.

En el momento de la digestión, la bilis sales de la vesícula a través del conducto cístico que al unirse con el conducto hepático originan el CONDUCTO COLÉDOCO, por donde se dirige hasta desembocar en el duodeno, en la **AMPOLLA DE VATER**.



EL PERITONEO

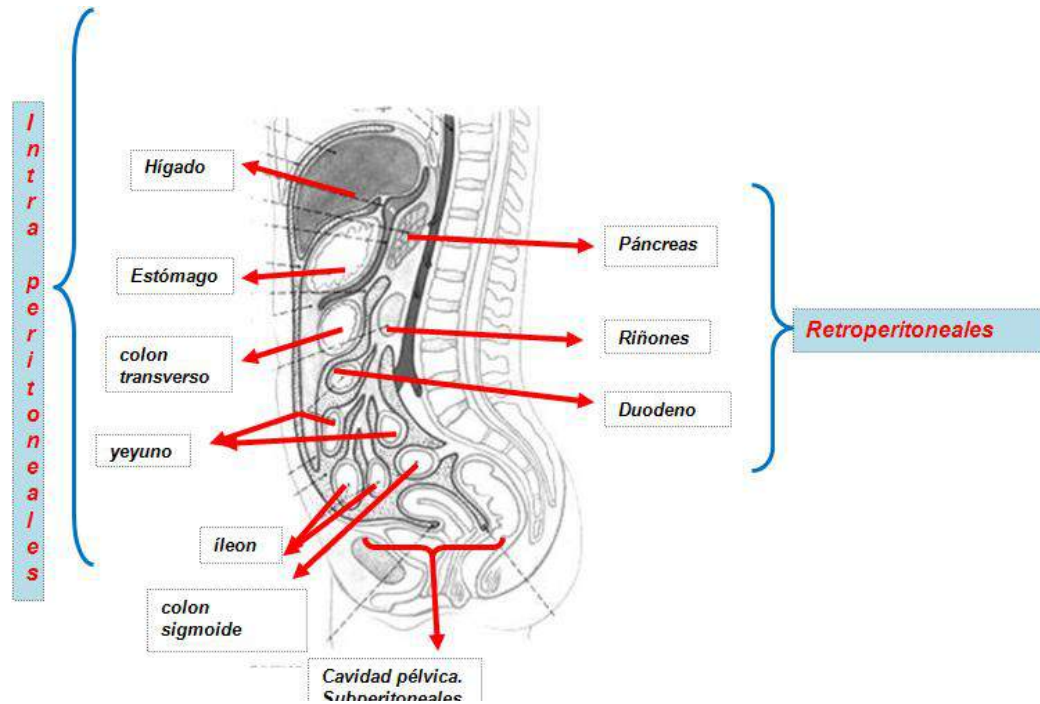
Es una membrana serosa dispuesta como un saco de doble pared que recubre gran parte de las vísceras abdominales total o parcialmente (dentro del globo varias vísceras).

Las vísceras que se encuentran recubiertas por el peritoneo se llaman **VÍSCERAS INTRAPERITONEALES**. Son el estómago, el hígado, parte del intestino...

Otras vísceras quedan por detrás del peritoneo denominándose **RETROPERITONEALES**, no están totalmente recubiertas por esta membrana. Son los riñones, el páncreas...

Algunas vísceras se quedan por debajo del peritoneo, en la cavidad pélvica. Son las vísceras **SUBPERITONEALES**.

La hoja externa o parietal tapiza el diafragma y las paredes del abdomen. La hoja interna o visceral está en íntimo contacto con las vísceras. Entre ambas encontramos una cavidad virtual que se llama **CAVIDAD PERITONEAL** (igual que la cavidad pleural), en cuyo interior hay una cantidad de **LÍQUIDO PERITONEAL** para facilitar el movimiento de las vísceras. Una inflamación del peritoneo o peritonitis puede desencadenar en la muerte.

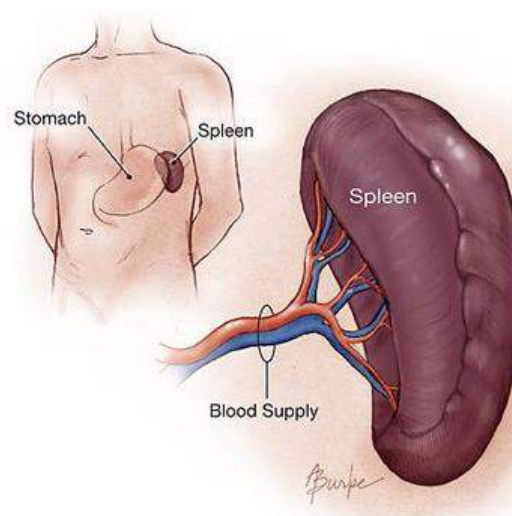


EL BAZO

Es un pequeño órgano situado por debajo del diafragma izquierdo, detrás del estómago, por delante del riñón izquierdo, por encima del colon descendente, del reborde costal hacia arriba. El bazo está relacionado con la cola del páncreas.

Está cubierto por la parrilla costal izquierda, que le proporciona una protección importante. En su interior tiene mucha sangre y se encarga de producir linfocitos, eliminar eritrocitos, etc. En su interior se destruyen los hematíes viejos (glóbulos rojos).

Al ser un órgano pequeño presenta gran facilidad para romperse en caso de fracturas costales, dando lugar a hemorragias graves, siendo la única solución quitar el bazo (esplenectomía).



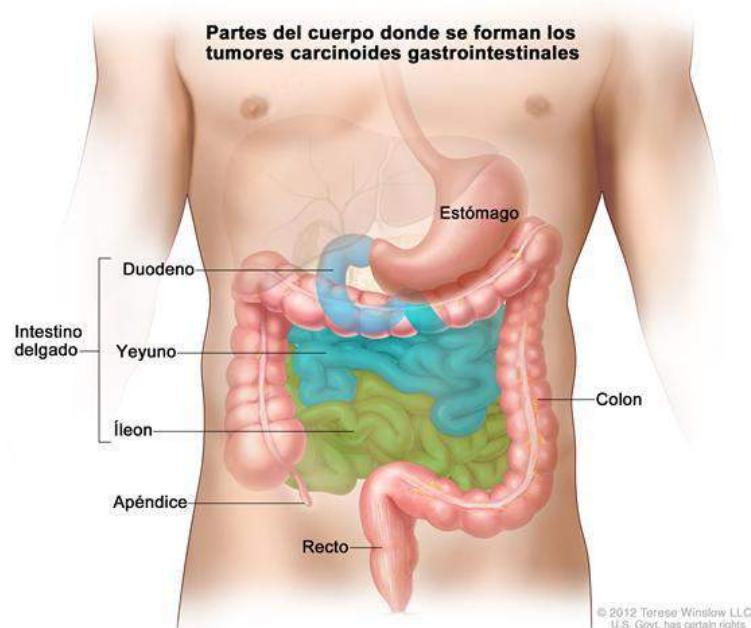
EL INTESTINO DELGADO

El **DUODENO** se continúa con el **YEYUNO** y el **ÍLEON**.

El yeyuno y el íleon forman la 2ª y 3ª porción del intestino delgado. Va desde el duodeno hasta introducirse en el **CIEGO CÓLICO**. Mide unos 5–6 m y para caber en la cavidad abdominal se encuentra plegado.

Es un tubo de paredes musculares cuyo interior está tapizado por mucosas que presentan numerosos pliegues para una mejor absorción. En el exterior están recubiertas por peritoneo, y se sujetan a la pared posterior abdominal mediante el **MESENTERIO**, que se forma de la unión de las dos hojas del peritoneo que abrazan y envuelven a las asas intestinales antes de incorporarse a la pared abdominal posterior. La raíz del mesenterio se va abriendo hacia delante, en forma de abanico, para acoger a toda la longitud intestinal, que se encuentra plegada.

La parte del íleon que se introduce en el ciego es el **ÍLEON TERMINAL**. La unión de ambos se hace a través de la **VÁLVULA ILEOCECAL**.



EL INTESTINO GRUESO

Se dispone enmarcando a las asas del intestino delgado. En su exterior presenta unas zonas dilatadas que se llaman **HAUSTRAS CÓLICAS**. Tienen tres cintillas longitudinales formadas por fibras musculares lisas que lo recorren. Se llaman **TENIAS CÓLICAS**, de las que cuelgan unas bolitas de grasa que se llaman **APÉNDICES EPICLOICOS**.

1. **CIEGO:** Se encuentra en el ángulo inferior derecho de la cavidad abdominal, en la **FOSA ILIACA DERECHA**. En su parte inferior presenta una especie de divertículo denominado **APÉNDICE VERMIFORME O VERMICULAR**. Es una estructura de pocos mm de diámetro y varios cm. de largo, que debido a su corto diámetro se puede inflamar por la acumulación de alimento. Al estar recubierto de peritoneo, si se perfora da lugar a una peritonitis. Puede ocupar distintas posiciones según la persona. El ciego se continúa hacia arriba con el colon ascendente.
2. **COLON ASCENDENTE:** Sube por la parte derecha de la cavidad abdominal. Al llegar al hígado se incurva hacia la izquierda originando la **FLEXURA HEPÁTICA O FLEXURA CÓLICA DERECHA**. Se continúa con el colon transverso.

3. **COLON TRANSVERSO:** Se dispone en la parte alta de la cavidad abdominal, de derecha a izquierda. Al llegar aquí vuelve a incurvarse originando la **FLEXURA ESPLÉNICA O FLEXURA CÓLICA IZQUIERDA**. Se continúa hacia abajo con el colon descendente.
4. **COLON DESCENDENTE:** desciende por la parte izquierda de la cavidad abdominal.
5. **COLON SIGMOIDE O SIGMA:** El colon descendente forma una especie de **S** en su porción terminal que se llama sigma. Se continúa con el recto y el ano.
6. **RECTO:** Está situado por delante del sacro y cóccix. Tiene una porción craneal más dilatada que es la **AMPOLLA RECTAL**, con una gran capacidad de distensión, una porción más caudal y más estrecha que se denomina **CONDUCTO ANAL**. En su interior se acumulan las heces.

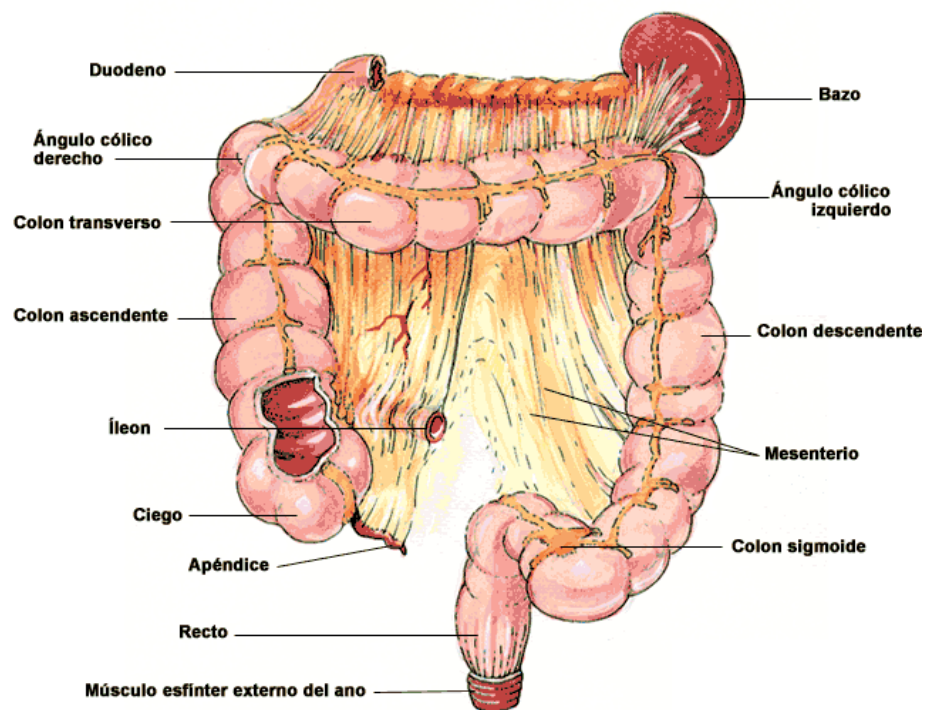
En la ampolla rectal se disponen unos pliegues transversales denominados **VÁLVULAS TRANSVERSALES DEL RECTO**, que no desaparecen aunque se distienda el colon.

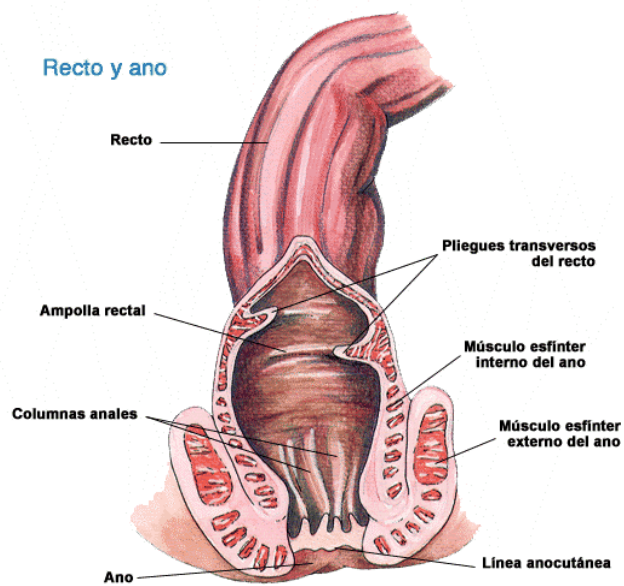
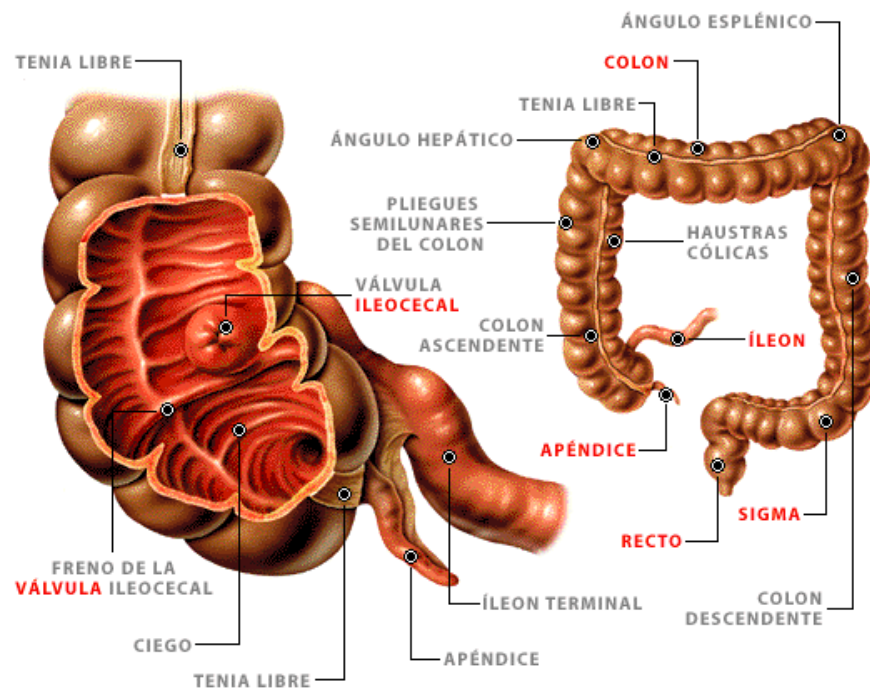
En el conducto anal encontramos unos pliegues longitudinales o **PLIEGUES DE MORGHANI** que surgen en la parte superior del conducto y se van uniendo hacia abajo formando las **VÁLVULAS ANALES**. En la mitad inferior del conducto la pared es más lisa y tiene unos pliegues longitudinales que desaparecen con la distensión. Desemboca en el exterior mediante el **ORIFICIO ANAL**.

Rodeando el recto hay un esfínter involuntario de fibras musculares lisas que forma el **ESFÍNTER INTERNO DEL ANO**. Es un engrosamiento de la pared muscular que ocupa el tramo del recto.

Por fuera del interno hay un **ESFÍNTER EXTERNO DEL ANO** de fibras musculares estriadas que podemos controlar. Ambos esfínteres sirven para controlar la defecación.

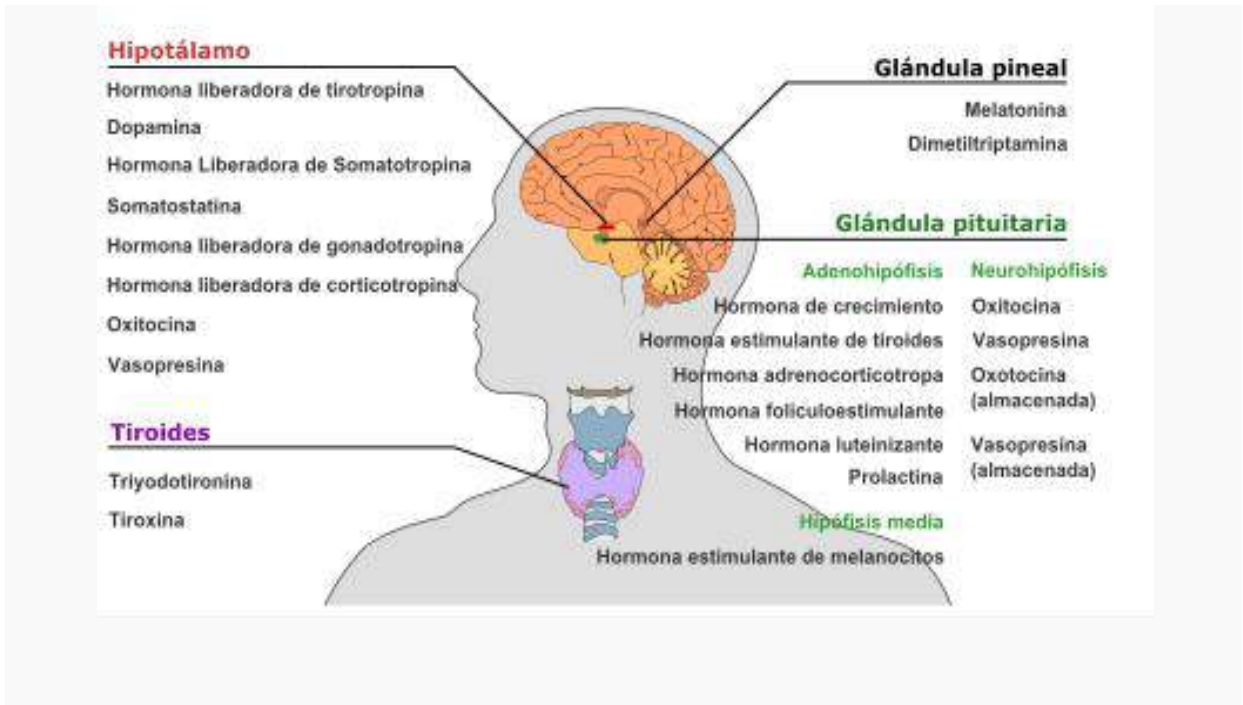Todo el intestino está vascularizado. Las venas que recogen la sangre del recto se unen formando plexos venosos importantes alrededor del mismo. Suelen encontrarse debajo de la mucosa interna, y se denominan **VENAS HEMORROIDALES**, cuya dilatación produce las hemorroides.





ÓRGANOS ENDOCRINOS Y HORMONAS PRODUCIDAS

Sistema nervioso central



1. Hipotálamo

Hormona secretada	Abreviatura	Producida por	Efectos
<u>Hormona liberadora de tirotrópina</u> (hormona liberadora de prolactina)	TRH ó TSHRH	<u>Neuronas neurosecretoras parvocelulares</u>	Estimula la liberación de <u>hormona estimulante de tiroides (TSH)</u> de la <u>adenohipófisis</u> (principalmente) Estimula la liberación de <u>prolactina</u> de la adenohipófisis
<u>Dopamina</u> (hormona inhibidora de prolactina)	DA	<u>Neuronas productoras de dopamina del núcleo arcuato</u>	Inhíbe la liberación de prolactina de la adenohipófisis
<u>Hormona liberadora de somatotropina</u> (somatotropina)	GHRH	<u>Células neuroendocrinas</u> de	Estimula la liberación de <u>hormona del crecimiento</u>

)		l núcleo arcuato	(GH) de la adenohipófisis
<u>Somatostatina</u> (hormona inhibidora de la hormona de crecimiento)	GHIH	Células neuroendocrinas del <u>núcleo periventricular</u>	Inhibe la liberación de la hormona de crecimiento (GH) de la adenohipófisis Inhibe la liberación de la hormona estimulante de tiroides (TSH) de la adenohipófisis
<u>Hormona liberadora de gonadotropina</u>	GnRH ó LHRH	Células neuroendocrinas de <u>lárea preóptica</u>	Estimula la liberación de <u>hormona foliculoestimulante (FSH)</u> de la adenohipófisis Estimula la liberación de la <u>hormona luteinizante (LH)</u> de la adenohipófisis
<u>Hormona liberadora de corticotropina</u>	CRH ó CRF	Neuronas neurosecretoras parvocelulares	Estimula la liberación de <u>hormona adrenocorticotropa (ACTH)</u> de la adenohipófisis
<u>Oxitocina</u>		<u>Células neurosecretoras magnocelulares</u>	<u>Contracción uterina</u> <u>Lactancia materna</u>
<u>Vasopresina</u> (hormona antidiurética)	ADH ó AVP	Neuronas neurosecretoras parvocelulares	Incrementa la permeabilidad al agua en el <u>túbulo contorneado distal</u> y el <u>conducto colector de nefrona</u> , promoviendo la reabsorción de agua y el volumen sanguíneo

2. Glándula pineal

Hormona secretada	Células que la originan	Efectos
<u>Melatonina (Principalmente)</u>	<u>Pinealocitos</u>	<u>Antioxidante</u> Encargada del <u>ritmo circadiano</u> incluyendo la <u>somnolencia</u>
<u>Dimetilriptamina</u>		Se especula un papel en los sueños y experiencias místicas

3. Glándula hipófisis (pituitaria)a. Adenohipófisis (hipófisis anterior)

Hormona secretada	Abreviatura	Células secretoras	Efectos
<u>Hormona del crecimiento (somatotropina)</u>	GH	<u>Somatotropas</u>	Estimula el <u>crecimiento</u> y la reproducción <u>célular</u> Estimula la liberación del <u>factor de crecimiento insulínico tipo 1</u> secretado por el <u>hígado</u>
<u>Hormona estimulante de la tiroides (tirotropina)</u>	TSH	<u>Tirotropas</u>	Estimula la síntesis de <u>tiroxina (T4)</u> y <u>triyodotironina (T3)</u> y liberación desde la <u>glándula tiroides</u> Estimula la absorción de yodo por parte de la <u>glándula tiroides</u>
<u>Hormona adrenocorticotropica (corticotropina)</u>	ACTH	<u>Corticotropas</u>	Estimula la síntesis y liberación de <u>corticosteroides (glucocorticoide y mineralcorticoides)</u> y <u>androgenos</u> por parte de la <u>corteza adrenal</u>
<u>Hormona foliculoestimulante</u>	FSH	<u>Gonadotropas</u>	En hembras: Estimula la maduración de los <u>foliculos ováricos</u> En machos: Estimula la maduración de los <u>túbulos seminíferos</u> En machos: Estimula la <u>espermatogénesis</u> En machos: Estimula la producción de <u>proteínas ligadoras de andrógenos</u> en las <u>células de Sertoli</u> en los <u>testículos</u>
<u>Hormona luteinizante</u>	LH	Gonadotropas	En hembras: estimulan la <u>ovulación</u> En hembras: Estimula la formación del <u>cuerpo lúteo</u> En machos: estimula la síntesis de <u>testosterona</u> por parte de las <u>células de Leydig</u>
<u>Prolactina</u>	PRL	<u>Lactotropas</u> y <u>mamotropas</u>	Estimula la síntesis de liberación de leche desde la <u>glándula mamaria</u> Media el <u>orgasmo</u>

b. Neurohipófisis (hipófisis posterior)

Hormona secretada	Abreviatura	Células que la originan	Efectos
<u>Oxitocina</u>		<u>Células neurosecretoras magnocelulares</u>	<u>Contracción uterina</u> <u>Lactancia materna</u>
<u>Vasopresina</u> (hormona antidiurética)	ADH o AVP	Neuronas neurosecretoras parvocelulares	Incrementa la permeabilidad al agua en el túbulo contorneado distal y el conducto colector de la nefrona, promoviendo la reabsorción de agua y el volumen sanguíneo

La oxitocina y vasopresina no son secretadas en la neurohipófisis, solamente son almacenadas.

c. Hipófisis media (pars intermedia)

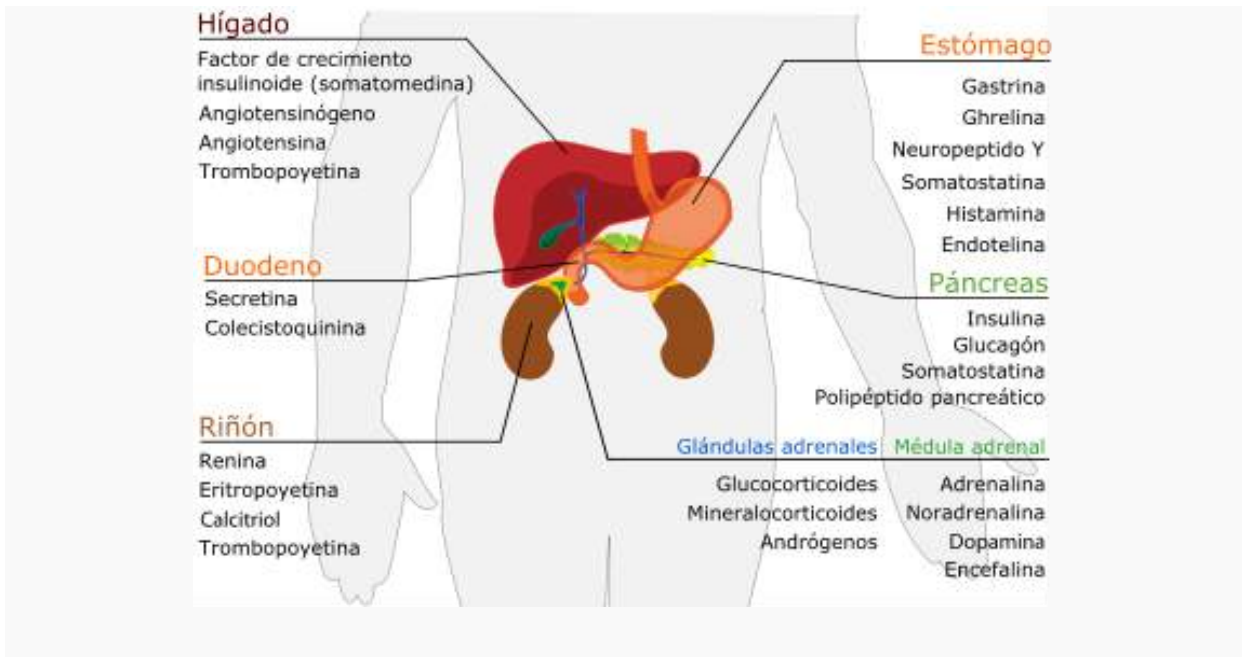
Hormona secretada	Abreviatura	Células que la originan	Efectos
<u>Hormona estimulante de melanocitos</u>	MSH	<u>Melanotropas</u>	Estimula la síntesis y liberación de <u>melanina</u> a los <u>melanocitos</u> de la piel y el pelo

4. Glándula tiroides

Hormona secretada	Abreviatura	Células que la originan	Efectos
<u>Triyodotironina</u>	T3	<u>Células epiteliales de la tiroides</u>	(Forma más potente de <u>hormona tiroidea</u>) Estimula el consumo de oxígeno y energía, mediante el incremento del <u>metabolismo basal</u> Estimula el <u>ARN polimerasa I y II</u> , de este modo promoviendo la <u>síntesis proteica</u>
<u>Tiroxina</u> (tetrayodotironina)	T4	Células epiteliales de la tiroides	(Forma menos activa de <u>hormona tiroidea</u>) (Actúa como una <u>prohormona</u> para originar <u>triyodotironina</u>) Estimula el consumo de oxígeno y energía, mediante el incremento del <u>metabolismo basal</u> Estimula la <u>ARN polimerasa I y II</u> , de este modo promoviendo la <u>síntesis proteica</u>

Calcitonina		Células parafoliculares	Estimula los <u>osteoblastos</u> y la construcción ósea Inhibe la liberación de Ca^{2+} del hueso, reduciendo de esa forma el Ca^{2+} sanguíneo
--------------------	--	--------------------------------	--

Sistema digestivo



Estómago

Hormona secretada	Abreviatura	Células secretoras	Efectos
Gastrina (principalmente)		<u>Células G</u>	Secreción de <u>ácido gástrico</u> por las <u>células parietales</u>
Ghrelina		<u>Células P/D1</u>	Estimula el <u>apetito</u> , la secreción de <u>somatotropina</u> de la <u>adenohipófisis</u>
Neuropéptido Y	NPY		Incrementa la ingesta de alimentos y disminuye la actividad física
Somatostatina		<u>Células delta</u>	Suprime la liberación de <u>gastrina</u> , <u>colecistoquinina (CCK)</u> , <u>secretina</u> , <u>motilina</u> , <u>péptido intestinal vasoactivo (VIP)</u> , <u>polipéptido intestinal gástrico (GIP)</u> , <u>enteroglucagón</u> . La baja tasa de vaciamiento gástrico reduce las contracciones del <u>músculo liso</u> y flujo sanguíneo

			dentro del intestino ²
<u>Histamina</u>		<u>Células ECL</u>	Estimula la secreción de <u>ácido gástrico</u>
<u>Endotelina</u>		<u>Células X</u>	Contracción del <u>músculo liso</u> estomacal ³

Duodeno

Hormona secretada	Células secretoras	Efectos
<u>Secretina</u>	<u>Células S</u>	Secreción de <u>bicarbonato</u> desde el <u>hígado</u> , <u>páncreas</u> y las <u>Glándulas de Brunner</u> duodenales. Incrementa el efecto de la <u>colecistoquinina</u> . Suspende la producción de jugo gástrico.
<u>Colecistoquinina</u>	<u>Células I</u>	Liberación de <u>enzimas</u> digestivas desde el <u>páncreas</u> Liberación de <u>bilis</u> desde la <u>vesícula biliar</u> Supresión del <u>hambre</u>

Hígado

Hormona secretada	Abreviatura	Células secretoras	Efectos
<u>Factor de crecimiento insulínico (o somatomedinas) (Principalmente)</u>	IGF	<u>Hepatocitos</u>	Efecto reguladores similares a la insulina que modulan el crecimiento celular y crecimiento corporal
<u>Angiotensinógeno y angiotensina</u>		<u>Hepatocitos</u>	<u>Vasoconstricción</u> Liberación de <u>aldosterona</u> desde la <u>corteza suprarrenal</u> <u>dipsógeno</u>
<u>Trombopoyetina</u>		<u>Hepatocitos</u>	Estimula la producción de <u>plaquetas</u> por parte de los <u>megacariocitos</u> ⁴

Páncreas

Hormona secretada	Células secretoras	Efectos
<u>Insulina</u> (Principalmente)	<u>Células beta</u>	Captación de la <u>glucosa</u> sanguínea, <u>glicogénesis</u> y <u>glicolisis</u> en el <u>hígado</u> y <u>músculo</u> Captación de <u>lípidos</u> y síntesis de <u>triglicéridos</u> en <u>adipocitos</u> otros efectos <u>anabólicos</u>
<u>Glucagón</u> (Principalmente)	<u>Células alfa</u>	<u>Glicogenolisis</u> y <u>gluconeogénesis</u> en el <u>hígado</u> Incrementa los niveles sanguíneos de glucosa
<u>Somatostatina</u>	<u>Células delta</u>	Inhibe la liberación de <u>insulina</u> Inhibe la liberación de <u>glucagón</u> Suprime la acción exocrina secretoria del <u>páncreas</u>
<u>Polipéptido pancreático</u>	<u>Células PP</u>	Autoregula la función secretora pancreática y los niveles de <u>glicógeno</u> hepático.

Riñón

Hormona secretada	Células secretoras	Efectos
<u>Renina</u> (Principalmente)	<u>Células yuxtglomerulares</u>	Activa el <u>sistema renina angiotensina</u> <u>aldosterona</u> mediante la producción de <u>angiotensina I</u> a partir de <u>angiotensinogeno</u>
<u>Eritropoyetina (EPO)</u>	<u>Células mesangiales extraglomerulares</u>	Estimula la producción de <u>eritrocitos</u>
<u>Calcitriol</u> (1-alpha,25-dihidroxicolecalciferol)		Forma activa de la <u>vitamin D₃</u> Incrementa la absorción de <u>calcio</u> y <u>fosfato</u> del <u>aparato digestivo</u> y el <u>riñón</u> inhibe la liberación de <u>PTH</u>
<u>Trombopoyetina</u>		Estimula la producción de <u>plaquetas</u> por parte de lo <u>megacariocitos</u> ⁴

5. Glándula suprarrenala. Corteza adrenal

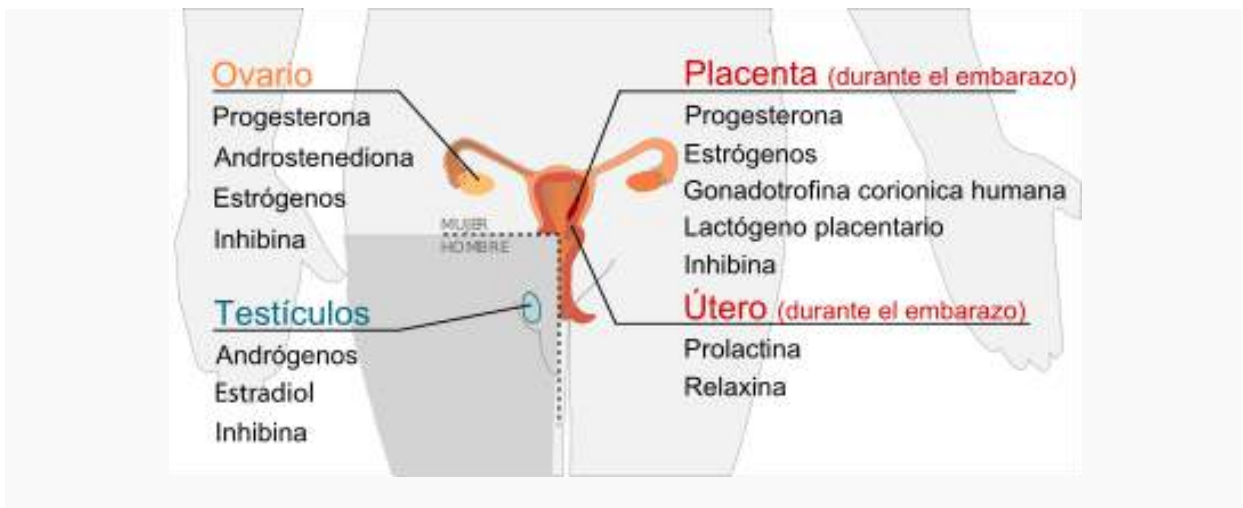
Hormona secretada	Células secretoras	Efectos
<u>Glucocorticoides (Principalmente cortisol)</u>	Células de la <u>zona fasciculada</u> y la <u>zona reticular</u>	Estimula la <u>gluconeogénesis</u> Estimula la degradación de ácidos grasos en el <u>tejido adiposo</u> Inhibe la síntesis proteica Inhibe la captación de glucosa en el tejido muscular y adiposo Inhibe la respuesta inmunológica (<u>inmunosupresor</u>) Inhibe la respuesta inflamatoria (<u>antiinflamatorio</u>)
<u>Mineralocorticoides (Principalmente aldosterona)</u>	Célula de la <u>Zona glomerular</u>	Estimula la reabsorción activa de <u>sodio</u> en los <u>riñones</u> Estimula la reabsorción pasiva de agua en los riñones, incrementando el <u>volumen sanguíneo</u> y la <u>presión arterial</u> Estimula la secreción de <u>potasio</u> y H^+ en la <u>nefrona</u> del riñón y la excreción subsecuente
<u>Androgenos (incluye DHEA y testosterona)</u>	Células de la <u>zona fasciculada</u> y la <u>zona reticular</u>	En machos: efectos reducidos en comparación con los andrógenos testiculares En hembras: efecto masculinizante (por ejemplo. excesivo vello facial)

b. Médula adrenal

Hormona secretada	Células secretoras	Efectos
<u>Adrenalina (epinefrina) (Principalmente)</u>	<u>Células cromafines</u>	Respuesta de lucha o huida: <ul style="list-style-type: none"> Incremento del suministro de <u>oxígeno</u> y <u>glucosa</u> al <u>cerebro</u> y <u>músculos</u> (mediante el incremento de la <u>frecuencia cardiaca</u> y el <u>gasto cardiaco</u>, <u>vasodilatación</u>, aumento en la <u>catálisis</u> de <u>glicogeno</u> en el hígado, degradación de <u>lipidos</u> en los <u>células grasas</u>)

		<ul style="list-style-type: none"> Dilatación de las <u>pupilas</u> Supresión de procesos fisiológicos no prioritarios (por ejemplo la <u>digestion</u>) Supresión de la <u>respuesta inmune</u>
<u>Noradrenalina (norepinefrina)</u>	Células cromafines	Respuesta de lucha o huida: <ul style="list-style-type: none"> Incremento del suministro de <u>oxígeno</u> y <u>glucosa</u> al <u>cerebro</u> y <u>músculos</u> (mediante el incremento de la <u>frecuencia cardiaca</u> e incremento de la <u>presión arterial</u>, degradación de lípidos en las células grasas) Puesta a punto del <u>musculo esquelético</u>.
<u>Dopamina</u>	Células cromafines	Incrementa la frecuencia cardiaca y la presión sanguínea
<u>Encefalina</u>	Células cromafines	Regula la respuesta al dolor

Sistema reproductivo



1. Testículos

Hormona secretada	Células secretoras	Efectos
<u>Andrógénos (primordialmente testosterona)</u>	<u>Células de Leydig</u>	<u>Anabólico</u> : incremento de masa muscular y fuerza, aumento de la densidad ósea Caracteres masculinos: maduración de <u>órganos sexuales</u> , formación del <u>escroto</u> , crecimiento de la laringe, aparición de la <u>barba</u> y vello axilar.
<u>Estradiol</u>	<u>Células de Sertoli</u>	Previene la apoptosis de células germinales ⁵

<u>Inhibina</u>	Células de Sertoli	Inhibe la producción de <u>FSH</u>
------------------------	--------------------	------------------------------------

2. Folículo ovárico / Cuerpo lúteo

Hormona secretada	Células secretoras	Efectos
<u>Progesterona</u>	<u>Células de la granulosa, células de la teca</u>	<p>Mantienen el <u>embarazo</u></p> <ul style="list-style-type: none"> • Induce la etapa secretora en el <u>endometrio</u> • Hace el moco cervical permeable al semen • Inhibe la <u>respuesta inmune</u>, ej., hacia el <u>embrión</u> • Disminuye la contractilidad del <u>músculo liso</u>⁶ • Inhibe la <u>lactancia</u> • Inhibe el inicio del trabajo de <u>parto</u>. <p>Otras:</p> <ul style="list-style-type: none"> • Incrementa los niveles de <u>Factor de crecimiento epidérmico-1</u> • Incrementa la temperatura basal durante la ovulación • Reduce los <u>espasmos</u> y relaja el músculo liso <p><u>Antiinflamatorio</u></p> <ul style="list-style-type: none"> • Reduce la actividad de la <u>vesícula biliar</u>⁷ • Controla la <u>coagulación</u> y el tono vascular, los niveles de <u>zinc</u> y <u>cobre</u>, los niveles de oxígeno celular y el uso de las reservas de grasa para generación de energía • Asistencia de la función tiroidea y el crecimiento óseo por medio de los <u>osteoblastos</u> • Incrementa la <u>resiliencia</u> en los <u>huesos</u>, <u>dientes</u>, <u>encías</u>, <u>articulaciones</u>, <u>tendones</u>, <u>ligamentos</u>, y la <u>piel</u> • Promueve la <u>cicatrización</u> mediante la regulación del <u>colágeno</u> • Interviene en la función neural y cicatrización mediante la regulación de la <u>mielina</u> • Previene el <u>cáncer de endometrio</u> mediante la regulación del efecto de los estrógenos
<u>Androstenediona</u>	Células de la teca	Sustrato para la producción de <u>estrogenos</u>
<u>Estrogenos (principalmente estradiol)</u>	Células de la granulosa	<p>Estructural:</p> <ul style="list-style-type: none"> • Promueve la aparición de los <u>caracteres Sexuales femeninos</u> • Acelera la tasa de crecimiento

		<ul style="list-style-type: none"> • Acelera el metabolismo • Reduce la masa muscular • Estimula la proliferación del endometrio • Incrementa el crecimiento <u>uterino</u> • Mantiene los <u>vasos sanguíneos</u> y la piel • Reduce la reabsorción ósea, incrementando la formación de hueso <p>Síntesis de <u>proteínas</u>:</p> <ul style="list-style-type: none"> • Incrementa la producción hepática de proteínas ligando <p><u>Coagulación</u>:</p> <ul style="list-style-type: none"> • Incrementa los niveles circulantes de los <u>factores II, VII, IX, X, antitrombina III, plasminógeno</u> • Incrementa la adherencia <u>plaqueta</u> • Incrementa los niveles de <u>HDL</u> y <u>triglicéridos</u> • Disminuye los niveles de <u>LDL</u> <p>Balance de fluidos:</p> <ul style="list-style-type: none"> • Regula los niveles de <u>sodio</u> y la retención de agua • Incrementa los niveles de <u>somatropina</u> • Incrementa el <u>cortisol</u> y <u>SHBG</u> <p>Tracto gastrointestinal</p> <ul style="list-style-type: none"> • Reduce la motilidad intestinal • Incrementa el <u>colesterol</u> en la <u>bilis</u> <p>Melanina:</p> <ul style="list-style-type: none"> • Incrementa la <u>feomelanina</u>, reduce la <u>eumelanina</u> <p>Cáncer:</p> <ul style="list-style-type: none"> • Incrementa el crecimiento de cánceres de seno sensibles a estrógenos^g <p>Función pulmonar:</p> <ul style="list-style-type: none"> • Regula la función pulmonar mediante el mantenimiento <u>alvéolos</u>.^g
<u>Inhibina</u>	Células de la granulosa	Inhibe la producción de <u>FSH</u> desde la <u>adenhipófisis</u>

3. Placenta

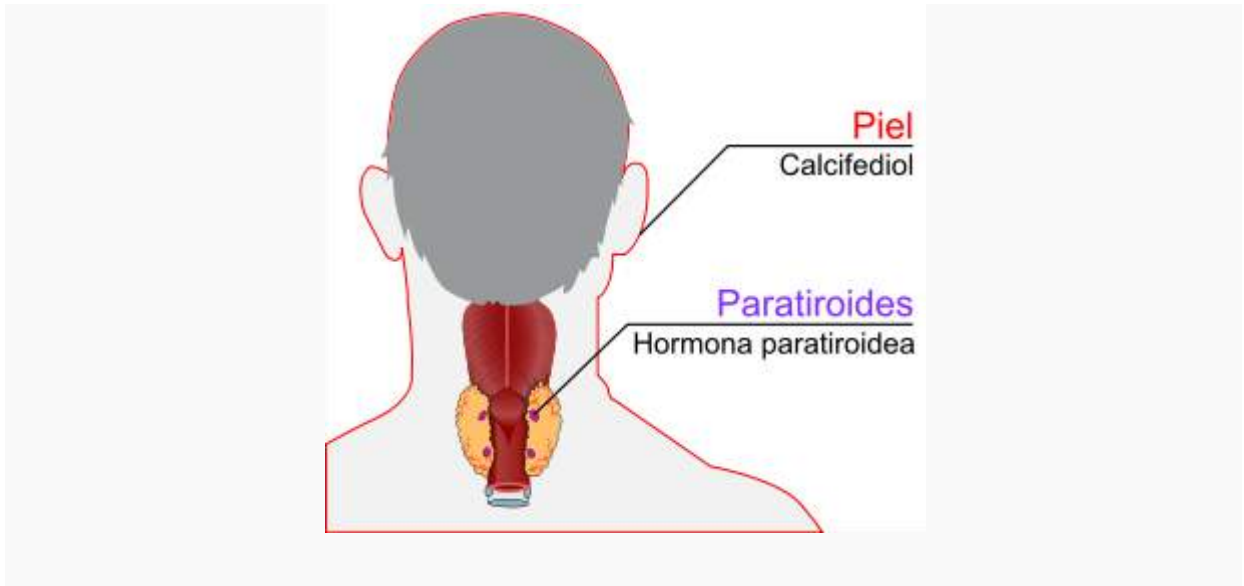
Hormona secretada	Abreviatura	Células que secretan	Efectos
<u>Progesterona</u> (principalmente)			Mantiene el <u>embarazo</u> . ⁶ <ul style="list-style-type: none"> Inhíbe la <u>respuesta inmune</u> hacia el <u>feto</u>. Disminuye la contractilidad del <u>músculo liso</u>⁶ Inhíbe la <u>lactancia</u> Impide el inicio del trabajo de parto. Soporta la producción de <u>mineralocorticoides</u> y <u>glucocorticoides</u> por parte del feto. <p>Otros efecto sobre la madre similares a la progesterona producida por el folículo ovárico</p>
<u>Estrogenos</u> (principalmente <u>Estriol</u>)			Efecto sobre la madre similar a la progesterona producida por el folículo ovárico
<u>Gonadotropina coriónica humana</u>	HCG	<u>Sincitiotrofoblasto</u>	Promueve el mantenimiento de la función del <u>corpo lúteo</u> al inicio del embarazo <ul style="list-style-type: none"> Inhíbe la <u>respuesta inmune</u> hacia el <u>embrión</u>.
<u>Lactógeno placentario humano</u>	HPL	Sincitiotrofoblasto	Incrementa la producción de <u>insulina</u> y <u>IGF-1</u> Incrementa la resistencia a la insulina e intolerancia a los <u>carbohidratos</u>
<u>Inhibina</u>		<u>Trofoblasto</u>	Suprime la <u>FSH</u>

4. Útero (durante el embarazo)

Hormona secretada	Abreviatura	Células que secretan	Efectos
<u>Prolactina</u>	PRL	<u>Células deciduales</u>	Producción de leche en las <u>glándulas mamarias</u>
<u>Relaxina</u>		Células	No es clara la función

		deciduales	
--	--	------------	--

Regulación del calcio



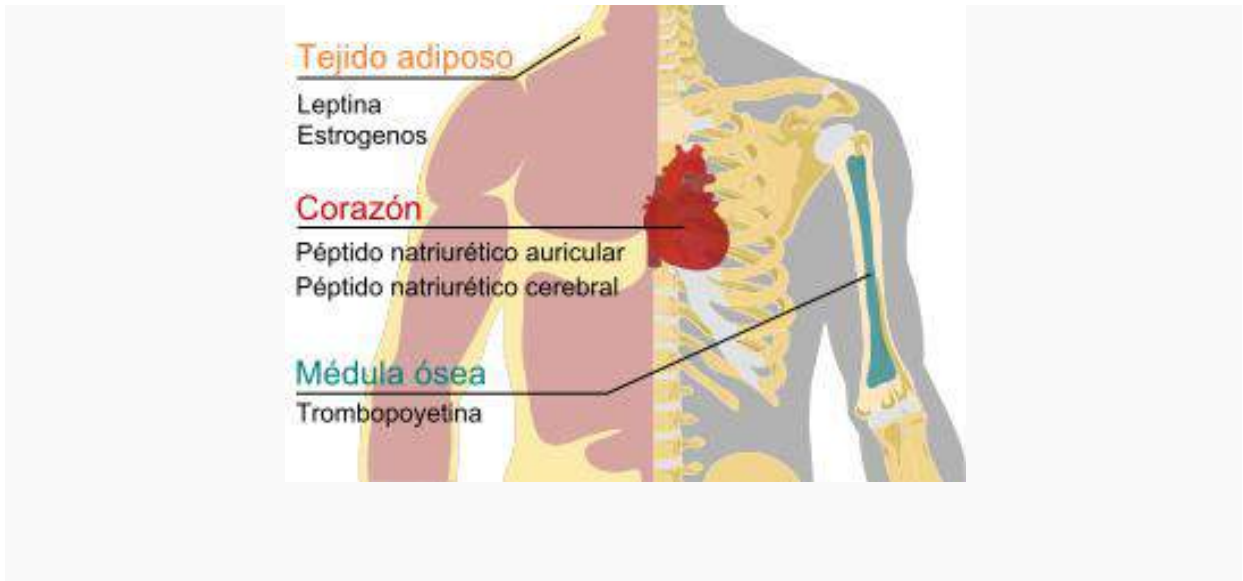
1. Paratiroides

Hormona secretada	Abreviatura	Células que secretan	Efectos
<u>Hormona paratiroidea</u>	PTH	<u>Células principales de la paratiroides</u>	<p><u>Calcio:</u></p> <ul style="list-style-type: none"> • Estimula la liberación de Ca^{2+} desde el hueso, aumentando los niveles sanguíneos de Ca^{2+} • Estimula la reabsorción ósea por parte de los <u>osteoclastos</u> • Estimula la reabsorción de Ca^{2+} en el <u>riñón</u> • Estimula la producción de <u>vitamina D</u> activada en el riñón <p><u>Fosfato:</u></p> <ul style="list-style-type: none"> • Estimula la liberación desde el hueso de $PO_4^{=}$, incrementando de esta forma los niveles sanguíneos de $PO_4^{=}$ • Inhibe la reabsorción renal de $PO_4^{=}$, excretándose más $PO_4^{=}$

2. Piel

Hormona secretada	Células secretoras	Efectos
Calcifediol (25-hidroxitamina D₃)		Forma inactiva de <u>vitamina D₃</u> (<u>calcitriol</u>)

Otros



Corazón

Hormona secretada	Abreviatura	Célula secretora	Efectos
<u>Péptido natriurético auricular</u>	ANP	<u>Miocitos</u>	Reduce la presión arterial por medio de la disminución de la resistencia vascular periférica, reduce el contenido de agua intravascular, sodio y <u>lípidos</u>
<u>Péptido natriurético cerebral</u>	BNP	<u>Miocitos</u>	(Es menos potente que ANP) Reduce la presión arterial reduciendo también la resistencia vascular periférica. También reduce el agua, sodio y lípidos intracelulares

Médula ósea

Hormona secretada	Célula secretora	Efectos
<u>Trombopoyetina</u>	<u>Hígado</u> y <u>Riñón</u>	Estimula los <u>megacariocitos</u> para producir <u>plaquetas</u> ⁴

Tejido adiposo

Hormona secretada	Célula secretora	Efectos
<u>Leptina</u> (principalmente)	<u>Adipocitos</u>	Disminución del <u>apetito</u> e incremento del <u>metabolismo</u> .
<u>Estrógenos</u> ¹⁰ (principalmente <u>estróna</u>)	<u>Adipocitos</u>	

Trastornos endócrinos

Existen trastornos originados en el sistema endócrino, y pueden deberse a una hiper (excesiva) o hipo (insuficiente) secreción de hormonas:

- **Insuficiencia suprarrenal:** la glándula suprarrenal libera muy poca cantidad de hormona cortisol y aldosterona. Los síntomas incluyen malestar, fatiga, deshidratación y alteraciones en la piel.
- **Enfermedad de Cushing:** la excesiva producción de hormona pituitaria provoca hiperactividad en la glándula suprarrenal.
- **Gigantismo (acromegalia):** si la hipófisis produce demasiada hormona del crecimiento, los huesos y las diferentes partes del cuerpo pueden crecer de forma desmedida. Si los niveles de la hormona del crecimiento son demasiado bajos, un niño puede dejar de crecer.
- **Hipertiroidismo:** la glándula tiroides produce demasiada hormona tiroidea y esto provoca pérdida de peso, ritmo cardíaco acelerado, sudoración y nerviosismo.
- **Hipotiroidismo:** la glándula tiroides no produce suficiente hormona tiroidea y esto ocasiona fatiga, estreñimiento, piel seca y depresión.
- **Hipopituitarismo:** la glándula pituitaria libera pocas hormonas. Las mujeres con esta afección pueden dejar de tener la menstruación.
- **Neoplasia endocrina múltiple I y II (MEN I y MEN II):** son enfermedades genéticas poco comunes que pueden causar tumores en las glándulas paratiroides, suprarrenales y tiroides.
- **Síndrome de ovario poliquístico (SOP):** la sobreproducción de andrógenos interfiere con el desarrollo de los óvulos y puede causar infertilidad.
- **Pubertad precoz:** se produce cuando las glándulas liberan hormonas sexuales demasiado pronto.
- **Diabetes:** es un conjunto de trastornos metabólicos que afecta a diferentes órganos y tejidos, dura toda la vida y se caracteriza por un aumento de los niveles de glucosa en la sangre: hiperglucemia. La causan varios trastornos, siendo el principal la baja producción de la hormona insulina, secretada por el páncreas.

BIBLIOGRAFIA

El presente Manual de Anatomía fue elaborado tomando en cuenta los siguientes textos:

1. Teens Health http://kidshealth.org/teen/en_espanol/cuerpo/endocrine_esp.html#
2. El sistema endocrino, puede ser encontrado en la página web:
http://es.wikipedia.org/wiki/Sistema_endocrino
3. Sistema endocrino puede ser visitado en la pagina web:
<http://www.solociencia.com/medicina/sistema-endocrino-conclusiones.htm>
4. Anatomía y fisiología. Se puede visitar en la pagina web:
<http://www.monografias.com/trabajos-pdf2/anatomia-fisiologia-humana/anatomia-fisiologia-humana.pdf>
5. Frank Netter, 2011. Atlas de anatomía Humana. Elsevier España. 5º edc.
6. Jacob: 2002. Atlas of Human Anatomy. Edt. Elsevier. España.
7. SOBOTTA. Atlas de anatomía humana. Paulsen, F. 23ª ed.© 2012. Editado por:
ELSEVIER