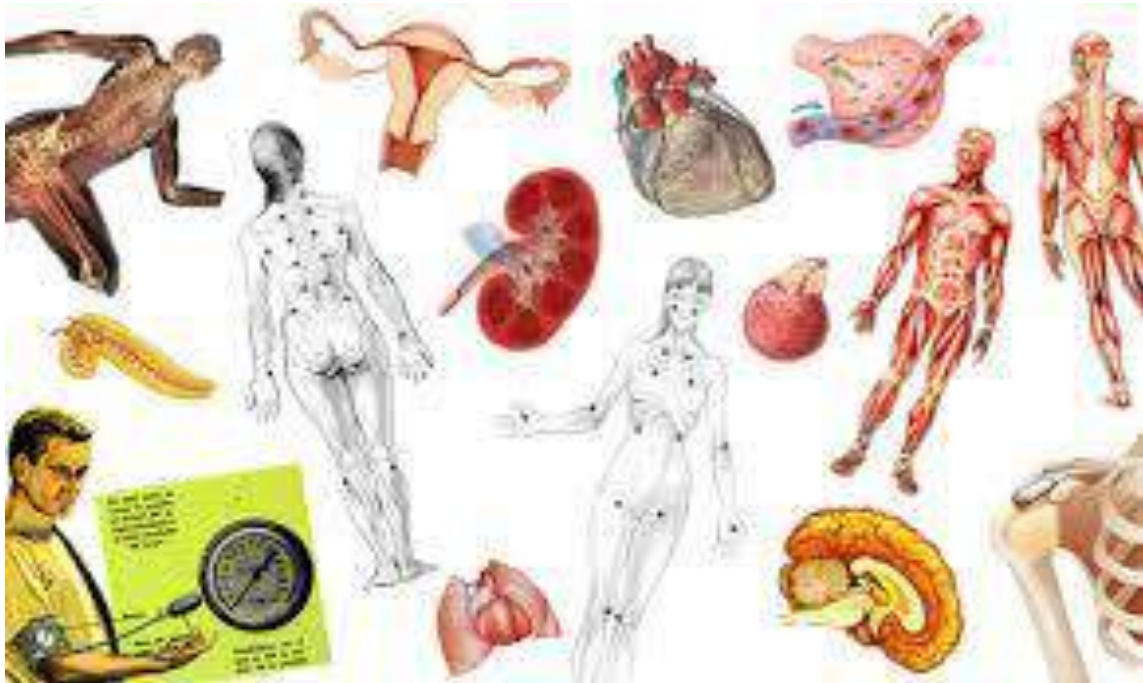

# **ANATOMÍA, FISIOLOGÍA Y SEMIOLÓGÍA BÁSICA**





# **ANATOMÍA, FISIOLOGÍA Y SEMIOLOGÍA BÁSICA**

## **INTRODUCCIÓN**

Hablar de la Anatomía, Fisiología y Semiología Humana es entrar en un apasionante mundo de conocimiento, un mundo que será la aproximación que Usted tendrá como Estudiante a la concepción de la forma y la función normal del cuerpo humano desde el punto de vista macro y microscópico.

Este conocimiento es fundamental y necesario para el entendimiento de la arquitectura de los pacientes que durante su ejercicio profesional confiarán en Usted su salud y su vida.

El Área de Anatomía, Fisiología y Semiología Humana pretende orientar y brindar las bases y las herramientas necesarias para que Usted sea el constructor de este conocimiento. De su trabajo y dedicación depende que tan sólidas sean estas bases, de la calidad del conocimiento por Usted logrado depende no sólo su futuro sino el de sus pacientes. Específicamente con esta asignatura Usted comprenderá como la magia de la creación avanza desde lo microscópico desarrollando la vida de un ser humano para llegar a partir de la diferenciación celular construyendo los tejidos fundamentales para la formación de órganos y sistemas y producir finalmente un ser humano totalmente desarrollado. También conocerá la forma como la célula trabaja no sólo para coordinar individualmente sus tareas sino para comunicarse, tanto con las células contiguas como con las que se encuentran distantes. Los aspectos descritos le permitirán entender cómo funciona el primer sistema corporal con el que Usted entrará en "contacto", el Sistema Nervioso, coordinador y regulador de todas las actividades vitales.

Los avances en la ciencia y tecnología hacen imposible que un individuo conozca en un momento determinado la totalidad del Saber Científico. En el Área de Anatomía, Fisiología y Semiología Humana, se pretende que Usted sea consciente de la necesidad de continuar de manera autónoma y responsable sus procesos de aprendizaje a lo largo de toda la vida, de manera que pueda desempeñarse positivamente frente a las exigencias rápidamente cambiantes del entorno.

Sé que su motivación, alegría y responsabilidad son los ingredientes básicos para culminar de manera exitosa esta etapa en su formación académica y espero que su paso por este Módulo le sea tan grato como lo es para mí tenerle como Estudiante.



# UNIDAD 1 INTRODUCCIÓN AL ESTUDIO DEL CUERPO HUMANO

## BREVE RESEÑA HISTÓRICA DE LA MEDICINA Y LA ENFERMERÍA

El saber anatómico se remonta a algunos miles de años antes de Cristo, en Egipto, ya que este pueblo poseía conocimientos que le permitían la momificación de los muertos.

También los chinos hicieron un estudio detallado del cuerpo humano y sus partes.

Pero en general, la enseñanza antigua se basaba en la transmisión del conocimiento de persona a persona, de maestro a estudiante, y este tipo de comunicación no deja registros permanentes.

En Grecia, Homero (siglo IX a VIII a. C.) menciona en sus escritos algunas palabras propias de la fisiología humana.

Hacia 460 a.C. nace Hipócrates, a quien se considera el autor de una enciclopedia médica (*Corpus Hipocraticum*), junto con sus discípulos. En ella está el origen de la concepción científica de la medicina universal, definitivamente liberada de la religión y la filosofía, y establecida como un conocimiento técnico. Hipócrates usó los sentidos y la mente como los únicos instrumentos diagnósticos.

Esta actitud científica fue el resultado del interés de los griegos por el cuerpo humano en el inicio de las olimpiadas y la creación de los gimnasios.

En la gran escuela de medicina de Alejandría (año 300 a.C.) se practicó la disección y se estudió la ciencia anatómica. Se escribieron libros con profusión de ilustraciones.

Entre los romanos, se destacó Galeno (siglo II d.C.), quien hizo una síntesis de todo el saber médico anterior, escribiendo obras famosas sobre el cuerpo humano. Estos trabajos se basaron en gran parte, en el trabajo de investigación realizado en Alejandría. Galeno hace una síntesis de todo el saber anterior. El sistema fisiológico de Galeno dominó el pensamiento médico desde el siglo II hasta el XVII, ya que su obra fue considerada como la máxima expresión de la medicina antigua y el inicio de la terapéutica racional.

Cuando Alejandría fue capturada por los árabes, en el año 642 d.C., la riqueza del saber pasó sus manos.

Durante los primeros siglos de la época medieval la medicina consistió en la transmisión e interpretación de la obra de Galeno. Del siglo V al X la medicina estuvo centrada en los monasterios, con una marcada influencia del cristianismo; del siglo XI al XIII se vive la influencia árabe, y a principios del siglo XIII, en la Europa medieval, hacen aparición las escuelas de medicina de Italia y Francia, y la medicina comenzó a tener carácter laico y una formación clínica más científica.

La caridad cristiana da origen al **hospital**, quizás el progreso más importante de esta época, institución que se extiende por toda la Europa occidental, anexa a los monasterios; la atención hospitalaria especializada es llevada a cargo por los monjes. El hospital cristiano no fue una institución asistencial para toda la población, conforme a su idea original, sino un centro para acoger desvalidos. Las grandes pandemias medievales fueron la sífilis, la lepra y la peste. La mayor pandemia de la historia fue la peste o muerte negra, aparecida en Europa en 1347.

La terapéutica en el mundo árabe, consta de las tres ramas galénicas tradicionales; la **dietética**, entendida como regulación total del género de vida; la **farmacología** y una **cirugía** muy poco desarrollada. La dietética va dirigida a evitar la enfermedad mediante reglas muy sencillas para los pacientes. Tratan de regular las *seis cosas no naturales* del galenismo: aire y ambiente; comida y bebida; sueño y vigilia; trabajo y descanso; ingesta y excreta y movimientos del ánimo. Son

también importantes: la luz, el aire, el agua, la situación geográfica y las condiciones climatológicas, así como mantener el ritmo del trabajo y el descanso, del sueño y la vigilia, la higiene, la higiene sexual y los "afectos del alma".

La dietética era la base del tratamiento, e incluso todo el tratamiento, si la enfermedad no pedía recursos más enérgicos. *"Las posibilidades de la intervención médica se ordenaban de manera estrictamente jerárquica...Ni la cirugía, ni la farmacología estaban autorizadas antes de ensayar todas las posibilidades de la medicina dietética"*.

La medicina **islámica** poseía ya por sus raíces religiosas un profundo sentido de compasión fraternal por el enfermo, que adquirió carácter profesional formal en sus primeros escritos médicos al recoger la tradición hipocrática. Se encuentran elevadas normas éticas en todos los escritores médicos árabes. El camino recto y la pura intención son imprescindibles para el buen médico. En esta época también son importantes los hospitales. En ellos, además de tratamiento dietético, se lleva a cabo terapia con música, danza, teatro, baños y trabajo, para las enfermedades mentales. Durante el Renacimiento (siglo XVI), entra en crisis la medicina de Galeno, ya que se valoriza la observación empírica. En los dibujos de Leonardo da Vinci se idealiza el cuerpo humano por un lado, y por otro se representa meticulosamente lo que los ojos observan.

En 1543 Andreas Vesalio escribió su obra titulada *Sobre la estructura del cuerpo humano*, en la que se estableció definitivamente la ciencia de la anatomía basada en la observación. Esta obra marca el principio de la ciencia médica y biológica moderna, y socavó los preceptos de anatomía de Galeno.

En los siguientes siglos hubo un creciente refinamiento en la representación de la anatomía humana. El desarrollo de las técnicas de impresión y coloración permitieron que la impresión de grandes láminas en color con extraordinarios detalles y gran belleza, fuera muy accesible para estudiantes y médicos practicantes de medicina. La escasez de cadáveres para la disección y las clases de anatomía obligaron a la obtención de cuerpos humanos por medios ilícitos. Los profanadores profesionales de tumbas proveían de cadáveres a las escuelas de anatomía e incluso llegaban a matar a las víctimas. Los propios estudiantes y sus profesores participaban en el robo.

Hasta bien entrado el siglo XIX la vida individual y social del hombre era, desde el punto de vista de su higiene, sobremanera deplorable.

En la revolución industrial tiene lugar el hacinamiento en las ciudades, la población, las carencias higiénicas y las condiciones insalubres de la vivienda y el lugar del trabajo, los barrios mal urbanizados, las largas jornadas laborales, el trabajo infantil, además de un descenso continuo del salario y un aumento de la carestía de vida, la alienación de los trabajadores, el estrés, el alcoholismo. Estas personas además eran desarraigadas de sus lugares de nacimiento, perdían sus propias raíces rurales o artesanales.

Aumenta la incidencia de tuberculosis y afecciones tíficas, la difteria, el cólera, etc. La difteria se extendió mucho en toda Europa entre 1856 y 1865, el tífus abdominal entre 1830 y 1837, la meningitis, la fiebre amarilla, la gripe y muy especialmente el cólera.

A finales del siglo XIX, los enfermos de las clases altas formaban la clientela de los sanatorios de montaña que estaban en sus comienzos, y en ellos se utilizaban especialmente las "curas de aguas", "de reposo" y "climáticas". Bien distinta era la suerte del enfermo cuando pertenecía a las clases bajas, y sobre todo, al proletariado suburbano e industrial. Su paradero era el "hospital de beneficencia". Los enfermos de las clases medias eran atendidos llamando a domicilio a médicos que cobraban honorarios bajos y surgieron las asociaciones de ayuda mutua, en España las **Sociedades de Socorros Mutuos**, llamados popularmente de **médico**, **botica** y **entierro**. Todo

menos el hospital cuya sola perspectiva inspiraba terror y profunda humillación a las clases medias del siglo pasado.

**Florence Nightingale** (1823-1910) es la gran reformadora de la enfermería, con ella se inicia una nueva época de esta disciplina. Organizó las cocinas, atendió a los heridos en las salas e impuso estrictas medidas de limpieza, de modo que aún antes de la era antiséptica, hizo descender en pocos meses una mortalidad en el cuarenta y dos por ciento de los heridos. Aconseja orientar las camas hacia las ventanas para que los pacientes vean el paisaje y escribe sobre el papel positivo de las flores, de la lectura, de ocupaciones manuales voluntarias, etc.

En esta época hay un gran auge de la fisiología.

Uno de los máximos representantes de la fisiología y de esta nueva etapa es **Claude Bernard** (1813-1878). El organismo es para Bernard una unidad, un todo integrado. Hay una fuerza vital (*force vitale*) en el organismo. Todo transcurre en un medio constante; apareció la idea del *milieu interieur* (*homeostasis*) expresada en 1857 sobre los mecanismos reguladores que mantienen estables las condiciones internas precisas para la vida orgánica. Esta idea surgió de la observación de que el agua es la base de todas las funciones.

En esta época se explican las enfermedades desde los recursos de la física y la química. Unos a través de la recogida de datos clínicos, otros a partir de la investigación en el laboratorio. La patología aprovecha en un principio los resultados de las investigaciones fisiológicas para luego basarse en el experimento patológico.

La época actual abarca desde 1941 hasta ahora, y es la de la tecnificación (“aparatos”); de la colectivización de la medicina, cada persona tiene derecho a recibir atención sanitaria, desapareciendo la idea de la beneficencia médica para los más pobres.

## **PARTES PRINCIPALES Y REGIONES DEL CUERPO**

El cuerpo humano se divide en las siguientes partes principales: cabeza, tronco y miembros (o extremidades) superiores o inferiores.

En estas partes principales cabe distinguir: el rostro o facies, que es la parte anterior o ventral de la cabeza; el cuello, que une la cabeza; con el tronco; la espalda, superficie dorsal o posterior del cuerpo que se continúa en el cuello por medio de la nuca; el pecho y el abdomen, en la porción anterior o ventral del cuerpo y el periné, situado entre el orificio anal y los genitales.

Las extremidades se implantan en el tronco mediante articulaciones complejas, denominadas cintura escapular (en el caso de los miembros superiores) o pelviana (en el de las inferiores). El miembro superior está formado en sentido descendente por brazo, antebrazo y mano. Asimismo, el miembro inferior consta de muslo, pierna y pie.

Para orientarse en las diferentes porciones del cuerpo se utilizan las llamadas regiones: frontal, umbilical, etc.

### **Tegumentos y aberturas corporales**

Los tegumentos son las estructuras superficiales del cuerpo que lo separan del ambiente. En el ser humano son la piel, las mucosas, las uñas y el pelo.

#### **Piel**

El cuerpo humano está recubierto por piel, cuyas funciones son la protección y separación del ambiente (por lo que posee glándulas anexas, sebáceas y sudoríparas) y la recepción de los impulsos nerviosos. La mayoría de los receptores nerviosos se hallan en el tejido celular subcutáneo, por debajo de las demás capas de la piel (dermis y epidermis).

#### **Aberturas corporales**

Se puede distinguir entre aberturas corporales verdaderas y aparentes. Las verdaderas son: la boca o hendidura bucal, los orificios nasales, el ano, en la mujer orificio vaginal y el orificio externo de la uretra, y en el varón el orificio uretral externo del glande del pene. Así pues, la mujer posee seis aberturas corporales verdaderas mientras que el varón solo tiene cinco. Las aberturas corporales son las hendiduras palpebrales, entre los párpados y los orificios correspondientes a los conductos auditivos externos.

## **EXTREMIDADES**

Su estructura interna consta principalmente de huesos, articulaciones – con sus anexos- y músculos, con las correspondientes aponeurosis que los envuelven. Todo ello forma parte del aparato locomotor, cuya función es dotar al cuerpo humano de la posibilidad de efectuar movimientos propios. En las extremidades se encuentran también cúmulos de grasa, vasos sanguíneos y nervios.

## **TRONCO Y CABEZA: LAS VÍSCERAS**

La cabeza y el tronco también poseen músculos, articulaciones y huesos, vasos, nervios y cúmulos de grasa, pero fundamentalmente alojan en su interior las vísceras u órganos internos.

### **Aparato digestivo**

Tiene por función tomar las sustancias alimenticias del mundo exterior para reponer las pérdidas del organismo, assimilarlas, absorberlas y excretar su parte inútil. Se compone del tubo digestivo, con un orificio de entrada, la boca y un orificio de salida, el ano. Además posee una serie de formaciones glandulares o anexos del tubo digestivo que se desarrollan a su alrededor: hígado, páncreas, etc.

### **Aparato respiratorio**

Está formado por la laringe, órgano de la fonación o formación de la voz, la tráquea y los bronquios, estructuras tubulares que conducen el aire a los pulmones, que a su vez son el órgano esencial de la respiración, y que se encuentran rodeados por una membrana llamada pleura.

### **Aparato urogenital**

Comprende el conjunto de órganos encargados de las funciones urinaria y genital o reproductora. Consta, por un lado, de los órganos urinarios: riñón, conducto excretor o uréter, un receptáculo para la orina y vejiga y el conducto que lo comunica con el exterior o uretra. Por otro lado, la función genital o reproductora es llevada a cabo por los órganos genitales. En el varón son los testículos, las vías espermáticas, las bolsas o escroto y el pene, órgano copulador, todo ello con sus glándulas anexas. En la mujer, los órganos genitales son los ovarios, la trompa de Falopio, el útero y la vagina, y los genitales externos o vulva. A ellos hay que añadir las mamas, encargadas de producir la leche.

### **Aparato circulatorio**

Consta del corazón, que es el motor, y los vasos sanguíneos, arterias y venas, así como los vasos linfáticos.

Por el aparato circulatorio fluye la sangre, el quilo y la linfa. Hay que distinguir la circulación menor, que conduce la sangre del corazón a los pulmones para su oxigenación y la devuelve al corazón, y la circulación mayor que es la que conduce la sangre oxigenada a todos los órganos mediante las arterias y la devuelve al corazón a través de las venas.

### **Sistema nervioso**

Consta del encéfalo y de los órganos de los sentidos, que se alojan en las cavidades craneales; de la médula espinal, que se encuentra en el conducto raquídeo de la columna vertebral y de los nervios periféricos, sensitivos y nerviosos.



## UNIDAD No. 2 ¿CÓMO ESTAMOS FORMADOS LOS SERES HUMANOS?

**MESA REDONDA: ¿Por qué las personas somos unos seres complejos? 15 minutos**

### **Bioelementos**

Los elementos de la vida Todos los seres vivos están constituidos, cualitativa y cuantitativamente por los mismos elementos químicos. De todos los elementos que se hallan en la corteza terrestre, sólo unos 25 son componentes de los seres vivos. Esto confirma la idea de que la vida se ha desarrollado sobre unos elementos concretos que poseen unas propiedades físico-químicas idóneas acordes con los procesos químicos que se desarrollan en los seres vivos.

Se denominan elementos biogénicos o bioelementos a aquellos elementos químicos que forman parte de los seres vivos. Atendiendo a su abundancia (no importancia) se pueden agrupar en tres categorías:

### **Bioelementos primarios o principales: C, H, O, N**

Son los elementos mayoritarios de la materia viva, constituyen el 95% de la masa total. Las propiedades físico-químicas que los hacen idóneos son las siguientes:

Forman entre ellos enlaces covalentes, compartiendo electrones

El carbono, nitrógeno y oxígeno, pueden compartir más de un par de electrones, formando enlaces dobles y triples, lo cual les dota de una gran versatilidad para el enlace químico

Son los elementos más ligeros con capacidad de formar enlace covalente, por lo que dichos enlaces son muy estables.

A causa configuración tetraédrica de los enlaces del carbono, los diferentes tipos de moléculas orgánicas tienen estructuras tridimensionales diferentes

Esta conformación espacial es responsable de la actividad biológica.

Las combinaciones del carbono con otros elementos, como el oxígeno, el hidrógeno, el nitrógeno, etc., permiten la aparición de una gran variedad de grupos funcionales que dan lugar a las diferentes familias de sustancias orgánicas. Estos presentan características físicas y químicas diferentes, y dan a las moléculas orgánicas propiedades específicas, lo que aumenta las posibilidades de creación de nuevas moléculas orgánicas por reacción entre los diferentes grupos.

Los enlaces entre los átomos de carbono pueden ser simples (C - C), dobles (C = C) o triples lo que permite que puedan formarse cadenas más o menos largas, lineales, ramificadas y anillos.

### **Bioelementos secundarios**

#### **S, P, Mg, Ca, Na, K, Cl**

Los encontramos formando parte de todos los seres vivos, y en una proporción del 4,5%.

**Azufre** Se encuentra en dos aminoácidos (cisteína y metionina), presentes en todas las proteínas. También en algunas sustancias como el Coenzima A

**Fósforo** Forma parte de los nucleótidos, compuestos que forman los ácidos nucleicos. Forman parte de coenzimas y otras moléculas como fosfolípidos, sustancias fundamentales de las membranas celulares. También forma parte de los fosfatos, sales minerales abundantes en los seres vivos.

**Magnesio** Forma parte de la molécula de clorofila, y en forma iónica actúa como catalizador, junto con las enzimas, en muchas reacciones químicas del organismo.

**Calcio** Forma parte de los carbonatos de calcio de estructuras esqueléticas. En forma iónica interviene en la contracción muscular, coagulación sanguínea y transmisión del impulso nervioso.

**Sodio** Cation abundante en el medio extracelular; necesario para la conducción nerviosa y la contracción muscular

**Potasio** Cation más abundante en el interior de las células; necesario para la conducción nerviosa y la contracción muscular

**Cloro** Anión más frecuente; necesario para mantener el balance de agua en la sangre y fluido intersticial

### **Oligoelementos**

Se denominan así al conjunto de elementos químicos que están presentes en los organismos en forma vestigial, pero que son indispensables para el desarrollo armónico del organismo. Se han aislado unos 60 oligoelementos en los seres vivos, pero solamente 14 de ellos pueden considerarse comunes para casi todos, y estos son: hierro, manganeso, cobre, zinc, flúor, yodo, boro, silicio, vanadio, cromo, cobalto, selenio, molibdeno y estaño. Las funciones que desempeñan, quedan reflejadas en el siguiente cuadro:

**Hierro:** Fundamental para la síntesis de clorofila, catalizador en reacciones químicas y formando parte de citocromos que intervienen en la respiración celular, y en la hemoglobina que interviene en el transporte de oxígeno.

**Manganeso:** Interviene en la fotólisis del agua, durante el proceso de fotosíntesis en las plantas.

**Iodo:** Necesario para la síntesis de la tiroxina, hormona que interviene en el metabolismo

**Flúor:** Forma parte del esmalte dentario y de los huesos.

**Cobalto:** Forma parte de la vitamina B12, necesaria para la síntesis de hemoglobina.

**Silicio:** Proporciona resistencia al tejido conjuntivo, endurece tejidos vegetales como en las gramíneas.

**Cromo:** Interviene junto a la insulina en la regulación de glucosa en sangre.

**Zinc:** Actúa como catalizador en muchas reacciones del organismo.

**Litio:** Actúa sobre neurotransmisores y la permeabilidad celular. En dosis adecuada puede prevenir estados de depresiones.

**Molibdeno:** Forma parte de las enzimas vegetales que actúan en la reducción de los nitratos por parte de las plantas.

### **Las moléculas que nos componen:**

Aminoácidos

Proteínas

Carbohidratos (azúcares)

Lípidos (grasas)

Ácidos nucleicos

Vitaminas

## **La Anatomía y la Fisiología**

La anatomía es la ciencia que estudia las estructuras organizadas del cuerpo humano vivo.

La palabra proviene del griego *anatome*, que significa: "cortar transversalmente".

En un principio, la anatomía se estudió sólo por disección; pero en la actualidad las imágenes contribuyen al progreso y perfección del conocimiento anatómico.

La anatomía humana sirve para ayudar a la ciencia médica, junto con las nuevas técnicas de exploración.

En un principio la anatomía era exclusivamente morfológica, pero actualmente se orienta más hacia lo funcional y clínico.

**Algunas subdisciplinas de la anatomía son:**

**La Anatomía descriptiva:** estudia el cuerpo humano describiendo elemento por elemento. Descompone el organismo.

**La Anatomía topográfica:** divide el cuerpo en regiones según un criterio funcional o clínico (quirúrgico). También establece las relaciones entre las partes de nuestra región

**Zona Central o tronco:** Tórax, Abdomen, Pelvis

**Zona Periférica:**

**Extremidades**

**Superior:** brazo, antebrazo, muñeca, mano, dedos

**Inferior:** muslo, pierna, tobillo, pie, dedos

**Cabeza**

**Se unen al tronco por:**

**Cabeza -> Cuello**

**Extremidades superiores -> Cintura escapular**

**Extremidades inferiores -> Cintura pélvica**

**La Anatomía radiológica:** estudia el cuerpo mediante exploraciones radiológicas.

**La histología (del gr. *histos*, tejido; *logos*, tratado)** es el estudio de la estructura microscópica de los tejidos.

**La citología (del gr. *bitos*, célula; *logos*, tratado)** es el estudio de las células.

**La embriología (del gr. *en*, dentro; *bryo*, brotar; *logos* tratado)** se ocupa de las estructuras que se generan desde la fecundación del óvulo hasta la octava semana en el útero.

La **tanatología** es la ciencia de la muerte (del gr. *tanatos*, muerte; *logos*, estudio).

**La fisiología (del gr. *physis*, naturaleza, de qué está hecho; *logos*, tratado)** es la ciencia que estudia las funciones corporales.

Los seres humanos, de sexo y edad iguales, tienen una estructura y funcionamiento de su organismo muy semejantes.

**Algunas subdisciplinas importantes de la fisiología son:**

Fisiología celular

Neurofisiología

Fisiología respiratoria

Fisiología renal

Fisiología gimnástica

Fisiopatología

Tanto la anatomía como la fisiología van a contribuir a realizar el diagnóstico de las enfermedades (del gr. *dia*, a través; *gnosis*, conocimiento)

### **Métodos de estudio.**

#### **Procedimientos de observación directa.**

**inspección:** permite establecer proporciones, formas, posturas y movimientos;

**medición:** es el estudio de las modificaciones del tamaño, y variaciones de los ángulos corporales;

**pesada:** mediante su estudio se pueden establecer las variaciones del peso de los órganos;

**palpación:** busca relieves óseos, tamaño y consistencia de los órganos, pulsaciones vasculares;

**percusión:** diferencia vísceras mates o sonoras,

**auscultación:** detecta sonidos en diversos órganos;

**endoscopia:** se hace con instrumental especial;

**disección:** (del latín *disecare* que significa separar) es la separación cuidadosa de las estructuras del cuerpo para estudiar sus relaciones.

#### **Procedimientos de observación indirecta**

**radiología:**

**sin preparación**

**con preparación**

#### **Tomodensitometría o escanografía (en 3D)**

**b) escintigrafía:** se inyecta sustancia radiactiva;

**c) ecografía:** con ultrasonidos;

**d) resonancia magnética nuclear (RMN):** se hacen resonar y oscilar protones mediante un campo magnético.

#### **Técnicas especiales:**

**microscopía;**

**moldes;**

**diafanización:** transparentación de los tejidos;

**reconstrucción embriológica.**

# LA CÉLULA

La célula es la unidad fundamental de la vida. Es la estructura más pequeña del cuerpo, capaz de realizar todos los procesos que definen la vida: respiración, movimiento, digestión y reproducción, aunque no todas las células pueden efectuar todas estas funciones. La mayoría de las células son invisibles para el ojo humano. Hasta el óvulo femenino, la célula más grande del cuerpo no es más grande que el punto situado al final de esta frase. El tamaño y la forma varían con las funciones.

## CARACTERÍSTICAS DE LAS CELULAS

La mayoría de las células humanas contienen subestructuras más pequeñas (pequeños órganos), cada una de las cuales realiza una tarea muy especializada; la mayoría están rodeadas por una membrana. Las organelas flotan en el citoplasma, una sustancia similar a la gelatina, el 90% de la cual es agua. También contiene enzimas, aminoácidos y otras moléculas necesarias para las funciones celulares.

**Cromosoma:** Justo antes de dividirse, la cromatina, el material genético de la célula se duplica y se enrolla en cuerpos similares a barras, que se unen para formar cromosomas en forma de X.

**Núcleo:** El centro de control de la célula contiene un material granular (la cromatina), compuesto de ADN, el material genético de la célula. El nucléolo interno está hecho de ARN y proteínas. El núcleo se halla rodeado por la envoltura nuclear, una membrana de dos capas con poros.

**Centríolos:** Estas dos estructuras están situadas cerca del centro de la célula y cada una está hecha de nueve pares de túmulos huecos. Los centriolos desempeñan un papel importante en la división.

**Retículo endoplasmático:** Esta red de túmulos y de sacos planos y cerrados ayuda a transportar materiales a través de la célula. El retículo duro es el lugar de fijación de los ribosomas, que intervienen en la fabricación de proteínas; el retículo liso es el lugar donde se produce la grasa y se almacena el calcio.

**Ribosomas:** Estas pequeñas estructuras granulares funcionan en la síntesis de las proteínas.

**Aparato de Golgi:** Una serie de sacos aplanados reciben y procesan pequeñas vesículas (paquetes cerrados) de proteína producida por el retículo endoplasmático duro. Las proteínas son modificadas y «reempaquetadas» en vesículas más grandes, liberadas por la membrana de la célula.

**Mitocondrio:** Conocido como la central eléctrica de la célula, aquí se efectúa la respiración y descomposición de grasas y azúcares para producir energía. Los pliegues internos contienen enzimas que producen una sustancia química energizadora llamada trifosfato de adenosina (ATP), que aporta la energía necesaria para muchas funciones de la célula.

**Microvellosidades:** Algunas células, como las que recubren el intestino delgado, tienen proyecciones que aumentan el área de su superficie para facilitar la absorción.

**Lisosoma:** Las poderosas enzimas de esta organela degradan los materiales peligrosos absorbidos por la célula, como las bacterias, y disponen de otras sustancias no deseadas y organelas gastadas. Estos productos degradados son expulsados por la membrana celular.

**Membrana celular:** La membrana envuelve el contenido de la célula y regula el flujo de sustancias que entran y salen de la misma.

**Vacuola:** Este saco transporta y almacena materiales ingeridos, productos de desecho y agua.

**Vesícula:** Estos sacos contienen diversas sustancias, como las enzimas producidas por la célula; las segregan por la membrana celular.

**Peroxisoma:** Enzimas que se encargan de la oxidación de algunas sustancias celulares.

**Citoesqueleto:** La estructura interna de la célula está formada por dos tipos de estructura principal: filamentos, que aportan sostén a la célula, y microtúbulos huecos, que se supone ayudan al movimiento de las sustancias a través del citoplasma acuoso de la célula.

**ADN:** Controlador de la actividad celular. El ADN (ácido desoxirribonucleico), el material que forma los cromosomas en el núcleo celular, gobierna el crecimiento y reproducción de la célula. Aquí se muestra el proceso por el que el ADN da instrucciones para que se formen o sinteticen los compuestos químicos, las proteínas que controlan funciones específicas de la célula. La síntesis proteínica se inicia cuando el ADN se despliega temporalmente en puntos específicos.

## TEJIDOS

Un conjunto de células diferenciadas de una manera especial y con una función y estructuras determinadas constituyen un tejido.

### TIPOS FUNDAMENTALES DE TEJIDOS

Se distinguen cuatro tipos fundamentales de tejidos:

**Epitelial, conectivo, muscular y nervioso**

### ORIGEN EMBRIOLÓGICO DE LOS TEJIDOS

En el embrión se diferencian tres hojas embrionarias: ectodermo, mesodermo y endodermo.

**Ectodermo:** es la hoja mas externa; el mesodermo la interna y el endodermo es la más interna.

**A partir del ectodermo se forman epitelios (no todos):** epidermis, anexos de la piel, partes iniciales de los epitelios digestivo y respiratorio, partes finales de epitelios genito-urinaros y de digestivo y adenohipófisis.(tejido nervioso-adenohipófisis).

**A partir del mesodermo** se forman todos los tejidos conectivos, el tejido muscular y epitelios: (endotelio de vasos y el corazón), (capas serosas) y (riñón y uréter).

**A partir del endodermo** se forman los epitelios respiratorios y digestivo; el resto del genito-urinario; tiroides, paratiroides y timo.

**Tejido epitelial:** Los epitelios cubren las superficies externas, y tapizan y revisten las superficies internas del cuerpo.

Pueden derivar de las tres hojas embrionarias y cumplen diversas funciones: (protección: la epidermis), (absorción de sustancias: el epitelio intestinal), (secreción: células de las glándulas).

El tejido epitelial puede organizarse de dos formas, como epitelios de revestimiento o membranas y como epitelios glandulares o glándulas. Las membranas o epitelios de revestimiento tapizan las superficies y se apoyan en una lamina basal, pueden estar constituidos por una o varias capas de células densamente apretadas sin dejar espacios entre ellas.

El epitelio glandular o glándulas son conjuntos de células especializadas en secretar sustancias muy diferentes (sudor, saliva, hormonas, etc.)

### Clasificación de los epitelios:

Se clasifican de acuerdo con tres características morfológicas:

#### a)- según el número de capas de células:

**simples:** formados por una sola capa de células.

**estratificados:** formados por más de una capa de células.

#### b)- según la forma de las células en los cortes perpendiculares a la superficie epitelial:

plano o escamoso.

cubico.

cilíndrico o columnar (prismático).

Ejemplo: el epitelio superficial de la piel se clasifica como epitelio estratificado, escamoso y queratinizado

**c)- según el tipo o la presencia de especializaciones en la superficie.**

#### **EPITELIO SIMPLE ESTRATIFICADO PSEUDOESTRATIFICADO**

**Epitelio simple:** tiene una sola capa de células, se encuentra casi siempre sobre superficies secretoras o absorbentes. Las células que lo componen presentan distintas formas. Ejemplo: epitelios simples planos presentan poca resistencia a la difusión pasiva por lo que existe en lugares como los alvéolos pulmonares y en el interior de los vasos sanguíneos. Pueden presentar diversas especializaciones superficiales (vellosidades, cilios, etc.)

**Epitelio escamoso o plano simple:** formado por células de forma más o menos irregular aplanadas, que forman una superficie continua y que se conoce como epitelio pavimentoso. Ejemplo (pulmones, pared de capilares sanguíneos.). Forma una delicada capa cubierta en las cavidades pleural, peritoneal y pericardica. En estas zonas se habla de mesotelio y endotelio.

**Epitelio cubico simple:** presentan forma intermedia entre el epitelio plano simple y el cilíndrico. En un corte perpendicular a la membrana basal las células epiteliales aparecen cuadradas, y visto desde la superficie el aspecto celular es poligonal. Se encuentran generalmente tapizando conductos y túbulos que pueden tener propiedades absorbentes secretoras o escresoras; por ejemplo ( en pequeños conductos colectores del riñón, en las glándulas salivares y del páncreas.).

**Epitelio simple cilíndrico:** es similar al cubico excepto en que las células son mas altas y en los cortes efectuados perpendicularmente a la membrana basal aparecen de forma columnar. Los núcleos de las células se sitúan en la base, en el centro y a veces en el vértice del citoplasma (son alargados.). Aparece en superficies de absorción como el intestino delgado. En el hombre el epitelio cilíndrico simple ciliado no es frecuente excepto en el aparato reproductor femenino.

**Epitelio (cilíndrico) ciliado pseudoestratificado:** es un epitelio simple en el que las células llegan a distintas alturas, los núcleos están colocados a distintos niveles dando lugar a la apariencia de estratificación, generalmente se llama epitelio respiratorio. Se da generalmente en el aparato respiratorio de los mamíferos.

**Epitelio estratificado:** está formado por varias capas de células y su función primaria es la de proteger. La naturaleza de la estratificación depende del tipo de traumas físicos a que están expuestas sus superficies. Están poco adaptados a la absorción y secreción debido a su espesor; aunque algunas superficies pueden ser moderadamente permeables al agua y pequeñas moléculas.

La clasificación se realiza de acuerdo a la estructura que posee la capa superficial, ya que generalmente las células de los estratos basales son de forma cubica.

**Epitelio escamoso o plano estratificado:** posee un numero variable de capas de células; siendo las capas superficiales extremadamente delgadas. Las células basales están sometidas a divisiones continuas, y maduran y degeneran a medida que se aproximan a la superficie. Las células superficiales degenerándose descaman y son reemplazadas por células que ascienden procedentes de capas profundas. Ejemplo ( tapiz de la boca, faringe, esófago...).

**Epitelio cubico estratificado:** está formado por dos o tres capas de células cuboides o cilíndricas bajas; aparece en conductos secretores de gran tamaño o en glándulas esocrinas: (sudoriparas, salivares, páncreas...).

Actúa más como capa protectora que en funciones de absorción y secreción.

**Epitelio de transición:** es un tipo de epitelio estratificado que solo se encuentra en los mamíferos, en sus vías urinarias.

Las características se sitúan entre el cubico y el plano estratificado. En estado de relajación esta formado por cuatro o cinco capas de células y las basales son generalmente cuboides. Las intermedias poligonales y las superficiales son grandes redondeadas y pueden poseer dos núcleos.

**Epitelio glandular:** son aquellos que están comprometidos en fenómenos de secreción, se disponen generalmente constituyendo lo que llamamos glándulas. Estas son invaginaciones de las superficies epiteliales, que se forman durante el desarrollo embriológico gracias a la proliferación de los epitelios en profundidad hacia las capas de tejido subyacente.

Distinguimos glándulas esocrinas y endocrinas:

**Esocrinas:** son las que mantienen continuidad con la superficie epitelial por un conducto y secretan sus productos hacia la superficie libre.

**Clasificación:**

**Según la morfología de la glándula:**

**Simples**, que poseen un solo conducto secretor.

**Compuestas**, que poseen un sistema secretor ramificado. Tanto en unas como en otras, sus partes secretoras pueden tener forma tubular o acinosa, y a su vez (ramificadas o helicoidales).

**Según el proceso de descarga de los productos secretados:**

**-Mesocrina (ecrina):** el producto de secreción son principalmente proteínas, y fabrican su secreción.

**-Apocrina:** añaden a su secreción parte de su citoplasma. Ejemplo (mamarias, sudoríparas..).

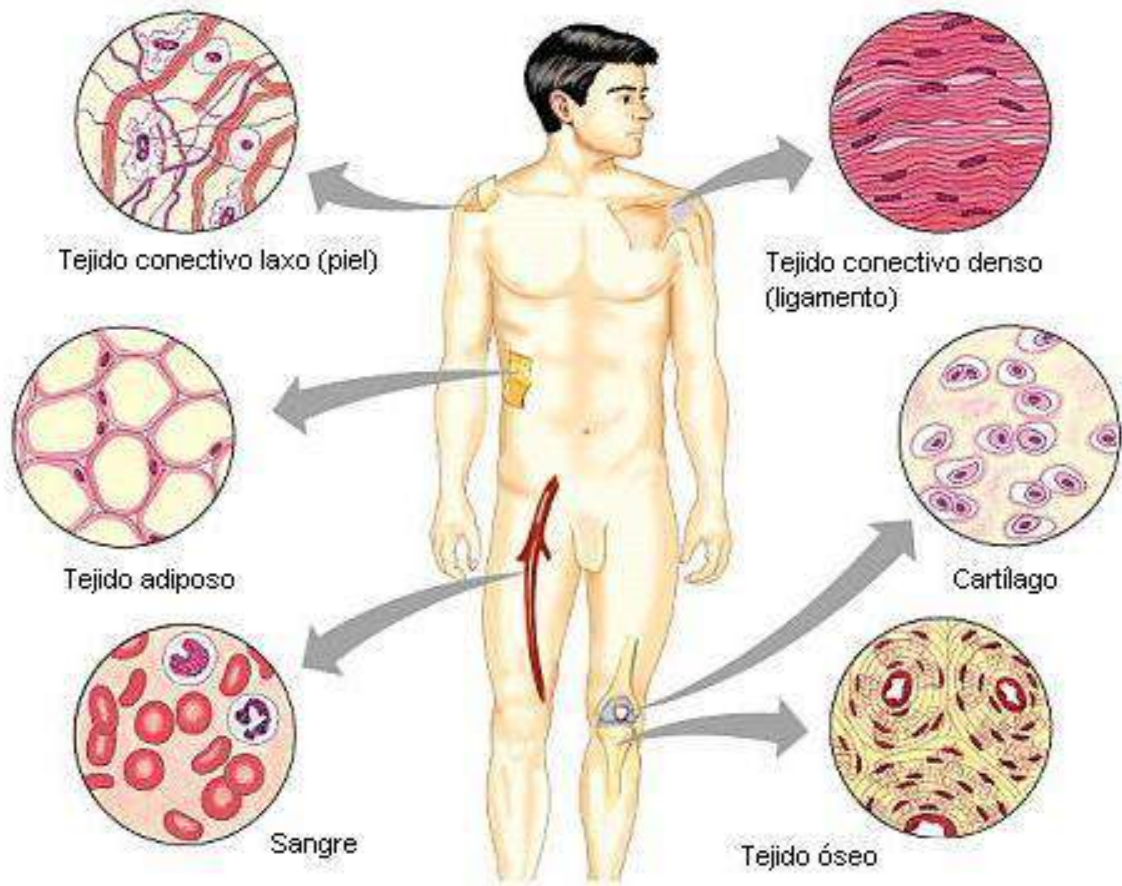
**-Holocrinas:** eliminan prácticamente su citoplasma completo al exterior. Ejemplo (sebáceas) de hecho se desintegran.

**Tejido nervioso**

La función del sistema nervioso es recibir estímulos del medio externo y/o interno, analizarlos e integrarlos para producir respuestas apropiadas y coordinadas en diversos órganos efectores.

Está formado por una red intercomunicante y células llamadas **neuronas** que constituyen la mayoría de los receptores sensitivos, las vías de conducción y las zonas de análisis e integración. La información recogida por los receptores sensoriales llega al sistema nervioso por las **neuronas aferentes**, también llamadas sensitivas, que llevan datos nuestros; como del medio ambiente que nos rodea; esta información es procesada en el sistema nervioso central, eligiendo y almacenando lo que es útil para poder usarlo en momentos posteriores en la memoria. Y desecha lo inútil después se producen respuestas adecuadas que son transmitidas por **neuronas eferentes**, llamadas también **motoras**.





## UNIDAD 2: POSICIÓN, EJES Y PLANOS ANATÓMICOS DE REFERENCIA. TÉRMINOS DE LOCALIZACIÓN ANATÓMICA O DIRECCIONALES.

### TERMINOLOGÍA ANATÓMICA

Es la base del lenguaje médico. Los profesionales de la salud emplean un lenguaje común especializado para referirse a las estructuras y funciones del cuerpo. Este vocabulario tiene significados precisos que permiten la comunicación sin recurrir a palabras innecesarias, imprecisas o poco claras. Este vocabulario es internacional. Es necesario expresarse con claridad para que se entienda lo que se dice.

Existe una **Nomenclatura anatómica**: hay 5000 términos derivados del latín de uso internacional.

Debido a que el individuo es capaz de adoptar diversas posiciones con el cuerpo, se hizo necesario en anatomía buscar una posición única que permitiera la descripción. Una vez definida existe la posibilidad de establecer la ubicación y localización de cada una de las partes, órganos y cavidades del cuerpo humano.

La **Posición anatómica de referencia** requiere varias condiciones:

Estar de pie

Cabeza erecta, sin inclinación

Ojos abiertos, mirando al frente y al mismo nivel

Brazos extendidos a los lados del cuerpo

Palmas hacia adelante (dedo pulgar hacia el exterior)

Piernas extendidas y ligeramente separadas

Pies paralelos.

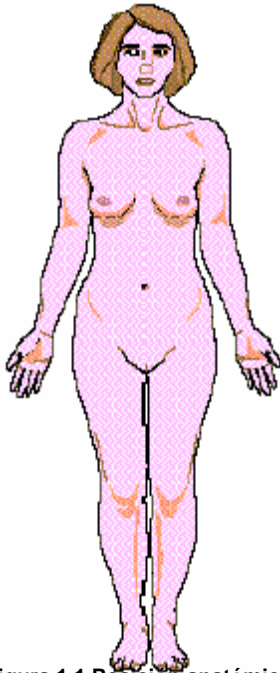


Figura 1.1 Posición anatómica.

A veces es necesario describir la posición de los órganos en **decúbito supino** (acostado con la cara mirando hacia arriba), porque esta posición es la que adoptan la mayoría de las personas durante la exploración.

El **decúbito prono** se refiere a la persona acostada con la cara hacia abajo.

**Ejes anatómicos de referencia:** son líneas rectas imaginarias que recorren el cuerpo en determinada dirección.

**eje corporal:** desde el vértice de la cabeza (vértex), pasa por la sexta vértebra cervical, por la primera vértebra lumbar, por el centro de gravedad situado en la pelvis, y se dirige hacia los pies en línea recta.

**ejes de la mano y del pié:** eje longitudinal que pasa por el tercer dedo de la mano o tercer dedo del pié.

**Planos de referencia:** son superficies planas imaginarias que atraviesan las partes del cuerpo.

**plano sagital** (del lat. *sagitta*, flecha): es una superficie vertical que divide al cuerpo u órgano en lados derecho e izquierdo. Si el plano pasa por la línea media del cuerpo o de un órgano y lo divide en lados derecho e izquierdo iguales, se denomina **plano sagital medio** o **plano medial**. Si el plano no cruza la línea media, y los lados derecho e izquierdo no son iguales, se llama **plano parasagital**;

**plano frontal o coronal:** divide al cuerpo u órgano en dos mitades ventral y dorsal, o anterior y posterior; el **coronal** pasa por el eje corporal.

**plano transversal u horizontal:** divide al cuerpo u órgano en dos partes superior e inferior; es perpendicular a los anteriores.

**plano oblicuo:** atraviesa el cuerpo u órgano y forma un ángulo distinto del recto con los planos transversal, sagital o frontal.

Los planos sagital, frontal y transversal forman ángulos rectos al cruzarse unos con otros.

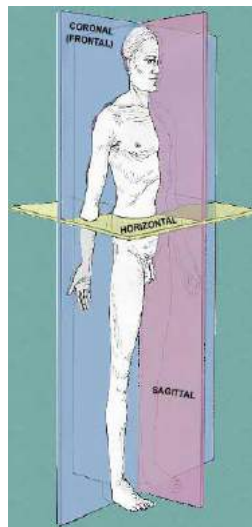


Figura 1.2 Planos de referencia

Figura 1.3 Planos de referencia de cabeza, tronco, manos y pies.

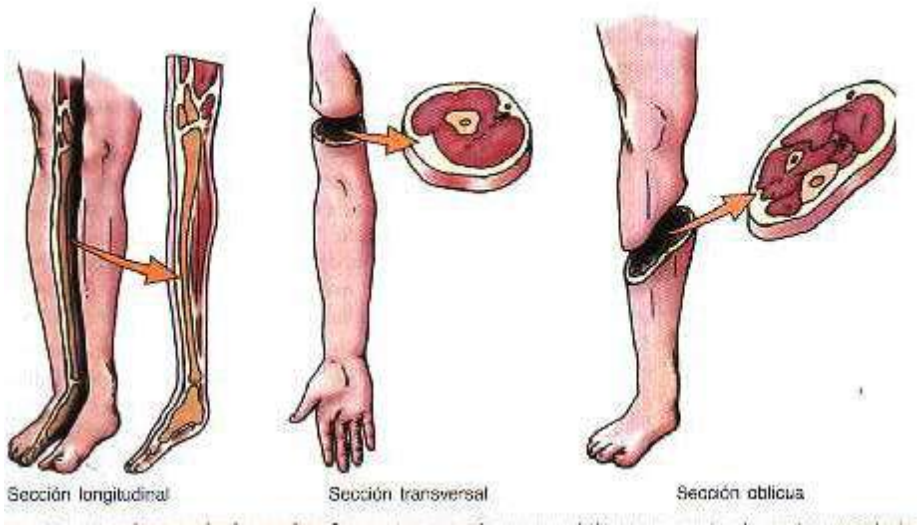
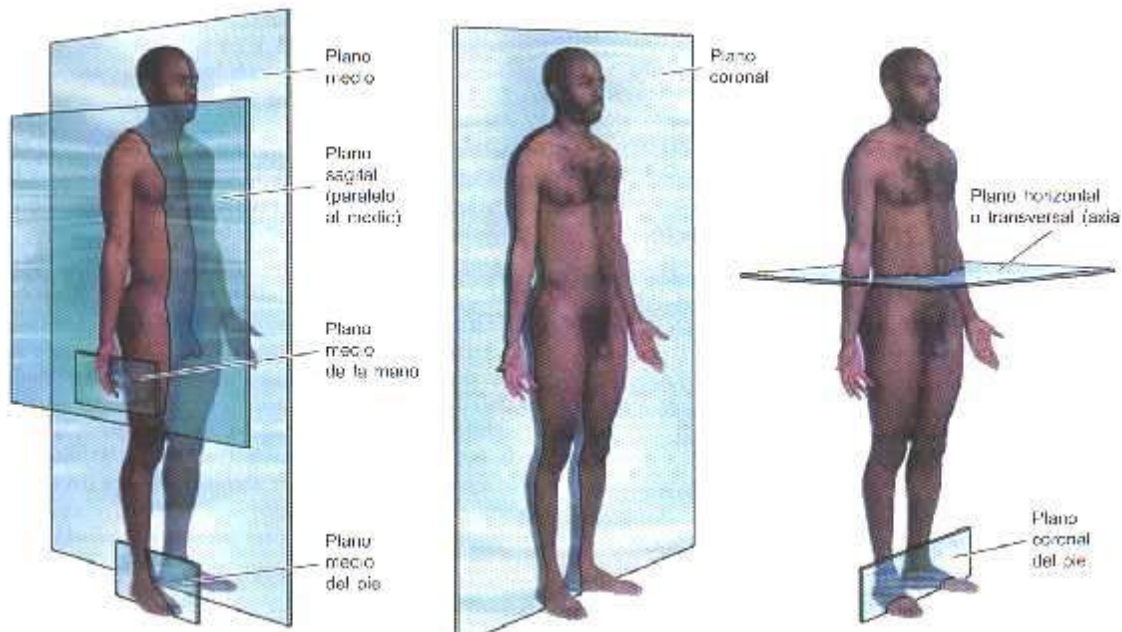


Figura 1.4 Secciones de los miembros. Las secciones se obtienen a través de cortes anatómicos o técnicas de imagen

**Términos de localización:** sirven para definir y situar un elemento anatómico respecto de otro.

**axial y abaxial:** en el eje o cercano al mismo, y fuera del eje

**interno y externo:** el interior o exterior de un cavidad o víscera

**craneal y caudal:** en referencia al tronco, lo que está más cerca de la cabeza o más alejado de ella; también puede usarse superior e inferior.

**proximal y distal:** en referencia a los miembros, lo que está más cerca de la unión de un miembro con el tronco, o sea más cerca del punto de origen; o lo que está más lejos de ese punto de unión.

**medial y lateral:** cerca del plano sagital y medio, o lejos del mismo

**anterior o ventral y posterior o dorsal:** más cerca de la parte frontal del cuerpo o en esa parte, y más cerca de la parte de atrás del cuerpo o en esa parte.

**superior e inferior:** arriba o debajo de una estructura.

**superficial y profundo:** hacia la superficie del cuerpo o en ella, o lejos de la superficie del cuerpo.

**homolateral o ipsolateral y contralateral:** del mismo lado del cuerpo o en lados contrarios

10-**supra e infra o sub:** arriba o debajo de una estructura

11-**términos compuestos:** inferomedial o craneomedial, etc.

Términos de relación y comparación. Término direccional	definición	ejemplo
axial  abaxial	en el eje o cercano al mismo  fuera del eje	El corazón es axial respecto de los pulmones.  Los riñones son abxiales respecto de la columna.
interno  externo	el interior  exterior de un cavidad o víscera	El estómago en la cavidad abdominal  El estómago en la cavidad torácica
craneal  caudal	en referencia al tronco	El corazón es craneal con respecto al hígado  El estómago es caudal con respecto a los pulmones
proximal  distal	en referencia a los miembros	El húmero es proximal con respecto al radio  Las falanges son distales con respecto al radio.
medial  lateral	cerca del plano sagital y medio  lejos del mismo	La hipófisis es medial en el cráneo  Los oídos son laterales al cráneo
anterior o ventral  posterior o dorsal		El esternón es anterior al corazón  El esófago es posterior a la tráquea
superior  inferior		arriba o  debajo de una estructura.

superficial	hacia la superficie del cuerpo o en ella	Las costillas con superficiales a los pulmones
profundo	lejos de la superficie del cuerpo	Las costillas son profundas a la piel del tórax.
homolateral (o ipsolateral)	del mismo lado	La vesícula y el colon ascendente son homolaterales
contralateral	lados contrarios	El colon ascendente y el descendente son contralaterales.
supra	arriba	El corazón es supradiafragmático
infra o sub	debajo	El estómago subdiafragmático.
términos compuestos:		
inferomedial	se acerca a los pies y al plano medio	La parte anterior de las costillas
superolateral	se acerca a la cabeza y se aleja del plano medio	Las orejas con respecto a la boca

## DIVISION TOPOGRÁFICA DEL ABDOMEN

Existen dos maneras de hacer la división topográfica del abdomen:

**División del abdomen cerrado.** Manteniendo los tegumentos y la pared antero lateral. Se utiliza para hacer Semiología Clínico-Quirúrgica

**División del abdomen abierto.** Sin mantener la pared antero lateral, es decir, exponiendo las vísceras al espacio. Se utiliza para hacer Semiología Intra-Quirúrgica.

¿Cómo se hace la división de abdomen cerrado?

Se trazan seis líneas

**Apófisis Xifoides:** Con la persona de pie se traza una línea paralela al piso a nivel de la Apófisis Xifoides

**Reborde Costal:** Se traza una línea paralela a la anterior a nivel de la parte inferior del reborde costal

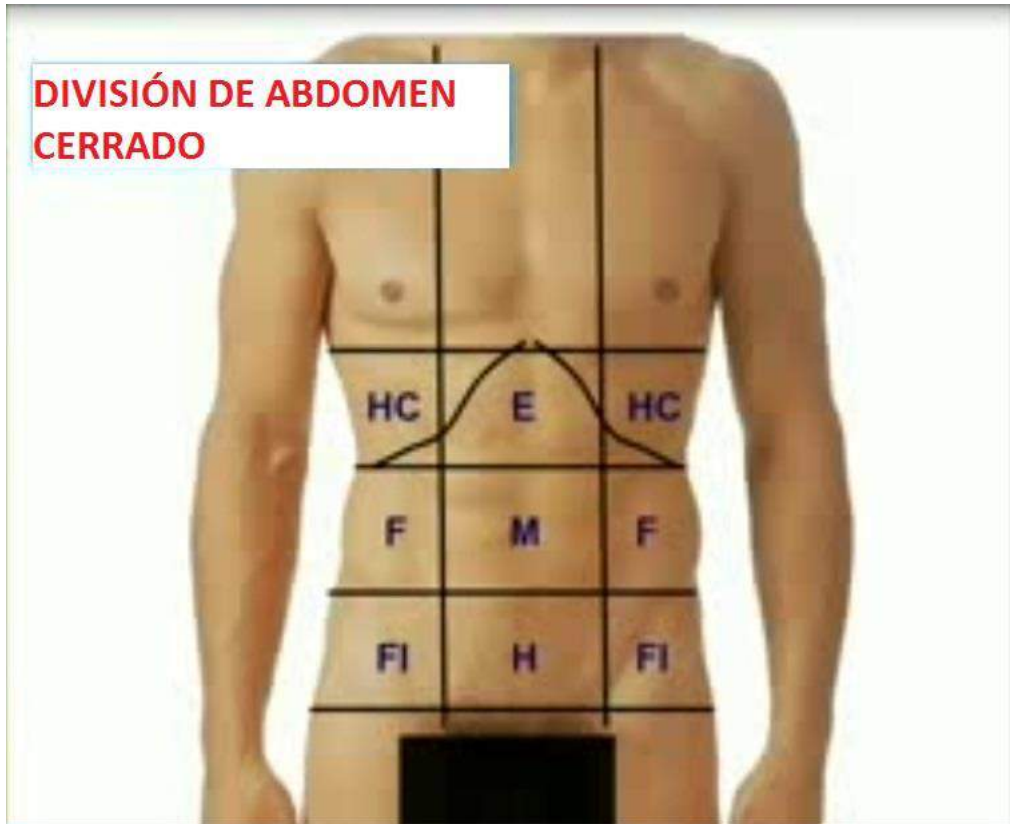**Espinas iliacas antero superiores:** Se traza una línea paralela a este nivel

**Pubis:** Se traza una línea paralela a este nivel

**Media claviclar:** Se trazan una línea vertical a cada nivel medio claviclar

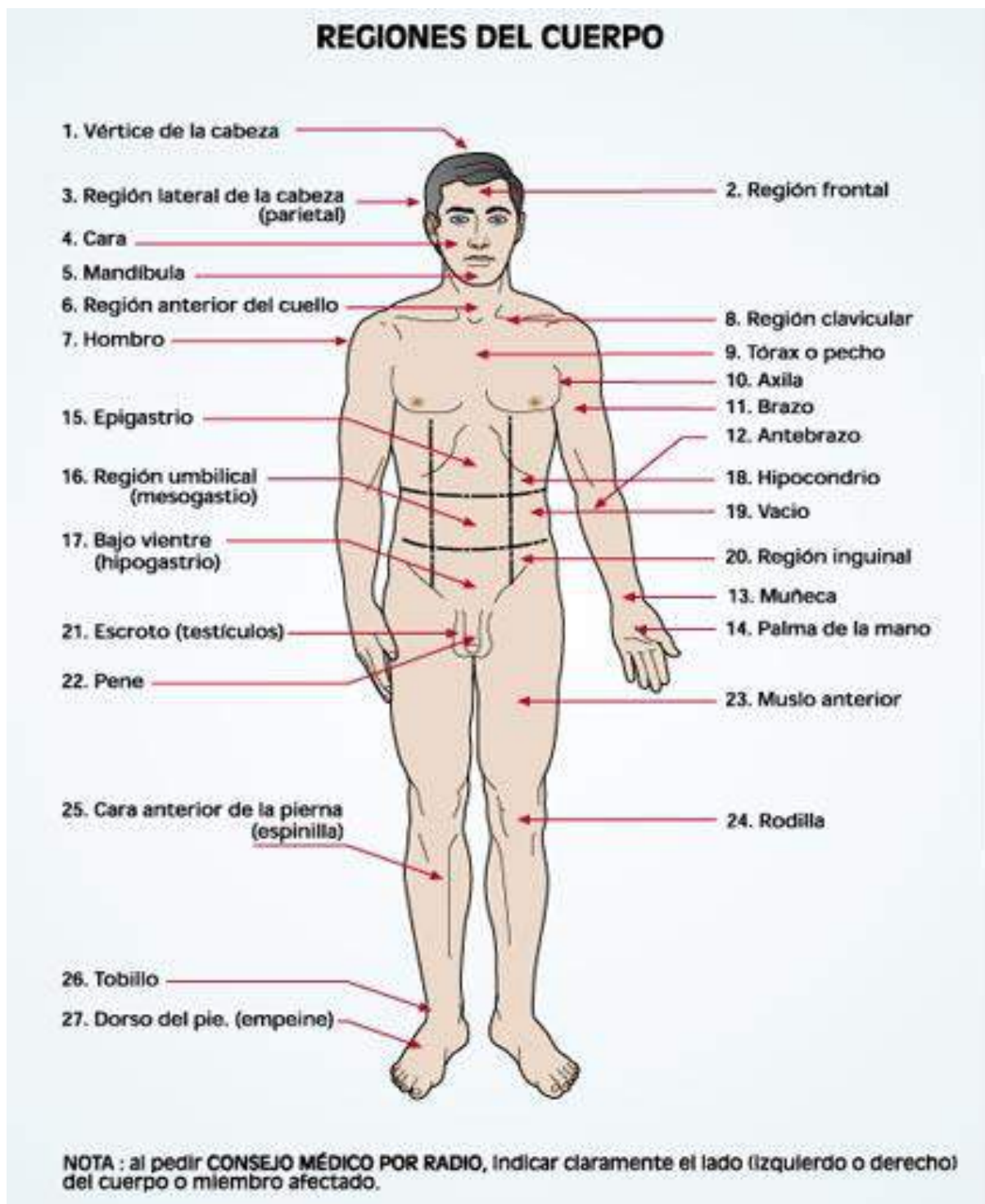De esta forma tenemos nueve cuadrantes

## DIVISIÓN DE ABDOMEN CERRADO



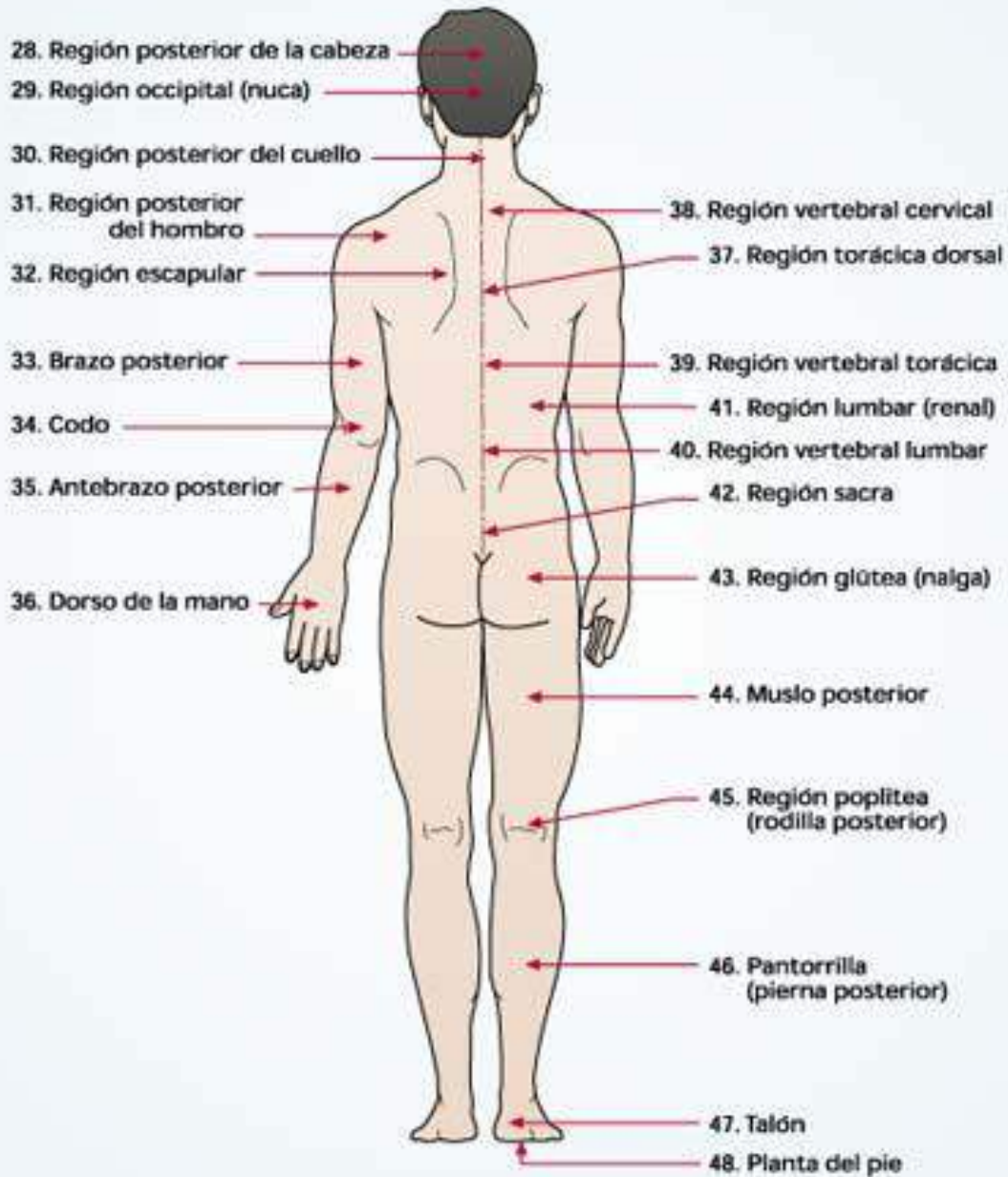
**HC:** HIPOCONDRIO. **E:** EPIGASTRIO. **F:** FLANCO. **M:** MESOGASTRIO. **FI:** FOSA ILIACA. **H:** HIPOGASTRIO

## REGIONES CORPORALES





## REGIONES DEL CUERPO



NOTA : al pedir CONSEJO MÉDICO POR RADIO, Indicar claramente el lado (izquierdo o derecho) del cuerpo o miembro afectado.

## REGION FACIAL

### LA CARA

La cara se divide en dos grandes partes: una superior y otra inferior.

La parte superior incluye cuatro regiones principales: dos medias, la región de la nariz y la región de las cavidades nasales, y dos regiones laterales: las regiones orbitarias.

La parte inferior o bucofaríngea incluye una gran cantidad de regiones dispuestas alrededor de la cavidad oral y de la faringe. Estas regiones son:

La región oral o región labial

La región mentoniana

La región de la mejilla

La región maseterica o masetereiana

La región infratemporal

La región palatina

La región tonsilar

La región retrofaríngea

La región laterofaríngea

Espacio retroestileo

Espacio preestileo

Suelo de la boca

Región lingual

Región sublingual

Región suprahiodea

## ARTICULACIONES

Se entiende por **articulación** (Art.) la zona de unión entre dos o más huesos. Hay varios tipos de articulaciones:

**Art. sinovial (DIARTROSI):** consiste en dos huesos en contacto, cada uno en los puntos de contacto tiene cartílago hialino (o articular). Esta articulación está rodeada de cápsula articular. Son móviles (pueden serlo mucho o muy poco). Dentro de la cápsula articular hay una vaina sinovial, mucosa, que facilita el deslizamiento ya que lubrica la art.

Con **menisco:** Es una sinovial, pero entre los dos cartílagos hialinos hay un fibrocartílago articular que suele ayudar a encajar los huesos, por ejemplo en la art. de la rodilla. El menisco puede ser:

Disco articular: tiene forma de media luna, típico de la rodilla.

Rodete o anillo: en forma de anillo, rodea a la superficie articular. Ej. art. glenohumeral (húmero con la cavidad glenoidea, rodeada por un rodete para que encaje mejor la cabeza del húmero).

**Art. sincondrosis (SINARTROSI):** consiste en dos huesos en contacto, pero con un sólo cartílago hialino, es decir, los dos cartílagos hialinos se han fusionado en uno y para separar los huesos habría que romperlo. Ejemplo: huesos de la base del cráneo. No tiene movimiento.

**Art. sinfibrosi (SINARTROSI):** no hay cartílago hialino en medio, hay un tejido fibroso no osificado.

**Art. sinóstosis (SINARTROSI):** El tejido fibroso de la sinfibrosi se acaba osificando constituyendo una sinóstosis o sutura.

**Art. amfiartrosis:** Tiene dos cartílagos hialinos y en medio de los dos un fibrocartílago. La art. es semimóvil. Se encuentra entre los cuerpos vertebrales.

Diartróamfiartrosis o sínfisis: el fibrocartílago tiene una pequeña cavidad en medio.

**Tipos de articulaciones (según movimientos y forma):**

**Artrodia o art. plana:** Los huesos de la articulación tienen superficies planas y sólo realizan pequeños movimientos de deslizamiento.

**Tróclea:** Una superficie articular tiene forma cilíndrica y la otra cóncava que se adapta completamente. Movimiento en una dirección, eje transversal, movimientos de flexión y extensión.

**Cóndilo:** Una superficie articular es convexa en 2 direcciones y la otra cóncava en las 2 direcciones. Tiene 2 ejes de movimiento: eje transversal (flexión y extensión) y eje sagital (abducción -separar del cuerpo- y adducción -acercar al cuerpo-).

**Selar (en silla de montar):** tiene los mismos ejes de movimiento que el cóndilo. Es cóncava en un sentido y convexa en el otro, la otra superficie articular al revés. Ejemplo típico es la art. trapeciometarcarpiana del pulgar.

**Trochus:** Una superficie cilíndrica y la otra cóncava. Eje longitudinal (rotación interna y externa)

**Enartrosis o esférica:** Un hueso tiene forma esférica y la otra de cavidad que se le adapta. Tiene 3 ejes de movimiento. El movimiento resultado de la suma de todos los derivados de los 3 ejes se llama circunducción (dar vueltas formando un cono). Ej. art. del húmero con la escápula (art. glenohumeral).

## UNIDAD No. 3 LA ENFERMEDAD

La **enfermedad** es un proceso y el *status* consecuente de afección de un ser vivo, caracterizado por una alteración de su estado ontológico de salud. El estado y/o proceso de enfermedad puede ser provocado por diversos factores, tanto intrínsecos como extrínsecos al organismo enfermo: estos factores se denominan *noxas* (del griego *nósos*: «enfermedad», «afección de la salud»).

La salud y la enfermedad son parte integral de la vida, del proceso biológico y de las interacciones medioambientales y sociales. Generalmente, se entiende a la enfermedad como una entidad opuesta a la salud, cuyo *efecto negativo* es consecuencia de una alteración o desarmonización de un sistema a cualquier nivel (molecular, corporal, mental, emocional, espiritual, etc.) del estado fisiológico y/o morfológico considerados como normales, equilibrados o armónicos (cf. homeostasis).

Por definición, existe una sola enfermedad, pero la caracterización e identificación de variados procesos y estados diferentes de la salud, ha llevado a la discriminación de un universo de entidades distintas (entidades nosológicas), muchas de ellas son entendidas estrictamente como enfermedades, pero otras no (cf. síndrome, entidad clínica y trastorno). De esta forma, las enfermedades y procesos sucedáneos y análogos, son entendidas como categorías determinadas por la mente humana.

Las enfermedades que afectan a las plantas y demás géneros botánicos conciernen a la Fitopatología, las patologías que afectan a los animales son dominio de la Ciencia Veterinaria. La enfermedad humana es el núcleo organizador de la Ciencia Médica, pues gran parte del conocimiento médico está orientado hacia la enfermedad y a su solución.

Estrictamente (dentro del campo médico), las enfermedades son objeto de estudio de la Patología (del griego *παθος*: «afección», «sufrimiento») que investiga las características propias de cada entidad, sus componentes y el proceso que desarrollan, en relación con la evidencia morfofisiológica que se imprime en la biología del organismo enfermo. Sin embargo, es la Nosología la disciplina encargada de gobernar la definición y clasificación de las diversas enfermedades según una normativa basada en la caracterización e identificación de los componentes y funciones que definen cada entidad nosológica como algo único y discernible del resto. Así, son estudiadas en un contexto más amplio, comparativo, y sistemático, dentro de un esquema global de la patología.

Un enfermo es un ser humano que padece una enfermedad, sea consciente o no de su estado. Joan Riehl-Sisca define el *rol del enfermo* como «la posición que asume una persona cuando se siente enferma»

La forma en que un individuo percibe la salud y la enfermedad es un fenómeno complejo y particular de como éste reacciona en conjunto y enfrenta la situación en diferentes dimensiones de su personalidad (emocional, racional, físico y espiritual por ejemplo). Así, cada persona vivirá la experiencia de salud-enfermedad de manera diferente y esto condicionará el significado que dé a tales experiencias.

A pesar de las reacciones individuales, el entorno social y cultural aporta un encuadre de tales reacciones, limitando su expresividad a ciertas formas «culturalmente aceptables».

Siguiendo la misma línea, Sanz Ortiz expresa: «Cuando la persona enferma, lo hace de forma integral, no en parcelas ni a plazos. Todos los componentes del ser humano quedan alterados y cada uno de ellos demanda sus propias necesidades. De tal forma que la enfermedad genera síntomas físicos como el dolor y la disnea; síntomas psicoemocionales como miedo, ansiedad, ira, depresión; necesidades espirituales como sentimientos de culpa, de perdón, de paz interior; y demandas sociales como consideración y no abandono.» (*¿Qué es un enfermo?*, en Farreras-Rozman: *Medicina Interna*, (1):50.)

## Experiencia de enfermedad

La experiencia de enfermedad (EE) es la vivencia de un proceso que implica cambios o modificaciones de un estado previo.

**La Experiencia de Enfermedad se divide en cinco etapas:**

**Fase I**, en la que se experimenta el síntoma.

**Fase II**, en la que se asume el papel de enfermo.

**Fase III**, en la que se toma contacto con el agente de salud.

**Fase IV**, en la que el enfermo se hace dependiente del servicio de salud.

**Fase V**, en la que tiene lugar la rehabilitación o recuperación o aceptación del estado de enfermedad si éste es crónico.

## Conducta de enfermedad

En general, las «personas enfermas» actúan de una forma especial frente a su estado; los sociólogos médicos llaman *conducta de enfermedad* a tal modificación actitudinal.

La conducta de enfermedad implica cómo el enfermo controla su organismo, define e interpreta sus síntomas, adopta acciones y hace uso del sistema de salud. Existe una gran variabilidad en la forma en la que las personas reaccionan frente a la enfermedad, tanto la propia como la ajena. Sin embargo, la manifestación de la conducta de enfermedad puede usarse para controlar las adversidades de la vida.

La conducta de enfermedad puede convertirse en anómala cuando es desproporcionada respecto al problema presente y la persona persiste en el papel de enfermo.

## Causas de enfermedad

El léxico médico identifica a las causas posibles, probables o ciertas de una enfermedad con el término «etiología» (ver más adelante). Las causas de enfermedad pueden no ser muy claras para algunas enfermedades (por ejemplo, los desórdenes psiquiátricos), mientras que en otras, la relación causa-efecto es prácticamente innegable y evidente (como a menudo ocurre en las enfermedades infecciosas).

**La etiología o causa de una enfermedad** no siempre es única, y muchos casos (diabetes, hipertensión arterial, infertilidad, psicosis, colitis ulcerosa, etc.) se entienden como policausales, esto es, en ellos intervienen varios factores patogénicos.

Existe un modelo que plantea como causas una serie de factores, un espectro que varía desde un extremo con las causas genéticas (endógenas) hasta otro extremo, correspondiente a factores medio-ambientales (externos).

## Componentes de las enfermedades

Las enfermedades son categorías mentales, cada cual con un cierto significado particular que le proporciona individualidad necesaria para ser entendida como una entidad nosológica. Tal distinción intelectual (categorización) se realiza en función de los componentes propios de cada entidad nosológica que la caracterizan como tal. Consecuentemente, la información total que hace de cada entidad nosológica lo que es, parte del análisis de unidades mínimas y parciales; cada una representa un aspecto del proceso total de enfermedad. En algunos casos, ciertos aspectos son desconocidos o inciertos, haciendo difícil una descripción cabal de esas entidades.

Son variados los aspectos básicos (componentes) considerados en general para el estudio de los diferentes procesos patológicos. Cualquiera de estos componentes puede ser utilizado como criterio taxonómico de las diferentes entidades nosológicas. Aquí se presentan algunos de estos aspectos:

## Concepto

El *concepto sobre una enfermedad* es una aproximación intelectual que orienta sobre el tipo de enfermedad en cuestión, y ayuda a su entendimiento. Toda enfermedad tiene un componente conceptual que la categoriza y proporciona un punto de referencia para identificar qué puede tener en común o diferenciarse una entidad nosológica de otra.

Un ejemplo: la denominación «diabetes», hacía una referencia significativa al "paso de agua" evidente en el aumento de la sed (polidipsia) y de la excreción de orina (poliuria). Ello hizo agrupar a dos trastornos (diabetes mellitus y diabetes insípida) que lo único que tienen en común es la polidipsia y la poliuria, puesto que sus causas, frecuencias, y manifestaciones restantes son totalmente diferentes.

## Epidemiología

Representa información significativa que tentativamente define el contexto más probable sobre el cual es posible que se desarrolle una enfermedad. La ciencia de la epidemiología considera —estadísticamente— muchas variables para definir casuísticamente tal contexto (poblacionales, medioambientales, étnicas, genéticas, laborales, ecológicas, etc.).

La epidemiología de una enfermedad también proporciona parámetros para determinar la importancia de una patología en particular en relación a su casuística (frecuencia de casos) y a la probabilidad de determinar una causa para tales casos.

## Etiología

Para una enfermedad, **la etiología** es su causa principal identificada; representa el punto de partida para establecer la enfermedad. Es el factor *sine qua non* para la génesis del proceso patológico. Sin embargo, en muchas enfermedades y procesos sucedáneos, la etiología es incierta o desconocida. En este aspecto, cabe una distinción primaria, la que hace de los síndromes entidades plurietiológicas; mientras que las enfermedades a lo sumo tienen una única causa.

En este contexto, cabe destacar que junto a la etiología se suelen describir los factores desencadenantes de la enfermedad. A menudo, coexisten determinadas circunstancias que no son causa (al menos directa) de la enfermedad, actúan como hechos que dan inicio al proceso en sí mismo.

A veces, para una enfermedad, se describe su «etiopatogenia», esto es: su etiología y su patogenia de manera conjugados como un proceso unificado.

## Patogenia

*Patogenia* o *patogenesis* es la descripción (a veces tentativa) del complejo proceso fisiopatológico que se desarrolla a partir de los efectos desencadenados por el factor etiológico. Tal descripción define la transición hacia el estatus de enfermedad.

La patogenia de una enfermedad es la representación de los mecanismos alterados de la fisiología normal que generan, sostienen y finalizan o perpetúan el proceso patológico promovido por una causa (etiología).

## Hallazgos anatomopatológicos

El estudio anatómico e histopatológico permite indagar sobre la evidencia físico-química del proceso de enfermedad, que ha quedado plasmado en alteraciones de la morfología y fisiología normal a cualquier nivel (molecular, celular, tisular, orgánico, etc.). El hallazgo de esta evidencia, generalmente, tiene carácter diagnóstico definitivo.

Existen varias técnicas y metodologías para demostrar las diversas lesiones morfofuncionales, y determinar su interpretación en el contexto de la patogenia; pues las lesiones pueden ser entendidas como hitos que marcan un curso: el camino patogenésico, que conduce hacia un tipo de enfermedad.

## Cuadro clínico

*Cuadro clínico, manifestaciones clínicas* o sólo «*clínica*», es un contexto o marco significativo, definido por la relación entre los signos y síntomas que se presentan en una determinada enfermedad (en realidad, que presenta el enfermo). La semiología clínica es la herramienta que permite definir un cuadro clínico, donde cabe distinguir:

**Síntomas:** Son la referencia subjetiva que da el enfermo sobre la propia percepción de las manifestaciones de la enfermedad que padece. Los síntomas son la declaración del enfermo sobre lo que le sucede (*véase anamnesis*). Los síntomas, por su carácter subjetivo, son elementos muy variables, a veces poco fiables y no muy certeros; muchas veces, su interpretación puede ser difícil. Aun así, su valor en el proceso diagnóstico es indudable.

**Signos clínicos:** Son los indicios provenientes del examen o exploración psicofísica del paciente. Los signos clínicos son elementos sensoriales (relacionados con los sentidos); se recogen de la biología del paciente a partir de la observación, el olfato, la palpación, la percusión y la auscultación, además de la aplicación de ciertas maniobras. Cada signo es pleno en significado, pues tiene una interpretación particular según un contexto semiológico.

## Pruebas complementarias

Las *pruebas complementarias de la semiología clínica* comportan el aporte de información adicional proveniente de la biología del paciente mediante la aplicación de diferentes técnicas, generalmente instrumentales. Los resultados aportados por las pruebas complementarias deben ser interpretados dentro del contexto clínico.

Ejemplos de pruebas complementarias son: todas las técnicas de imagen (ultrasonografía, rayos X, tomografías, resonancia magnética, centellografía, etc.), electrocardiograma, espirometría, análisis de sangre (hemograma), mielograma, punciones (varias), análisis de orina, tests psicológicos, pruebas de esfuerzo físico, polisomnografía, etc.

## Diagnóstico

Es un complejo proceso que desarrolla el profesional, e implica una respuesta cognitiva ante el planteo de la situación del paciente. El diagnóstico puede determinar un estado patológico o no (también se diagnostica la salud en un paciente).

El proceso incluye **el diagnóstico diferencial**, es decir, la valoración de todas las posibles causas nosológicas que podrían dar un cuadro clínico similar. Se sigue de escoger la posibilidad más adecuada en función de los resultados de la anamnesis, la exploración física, las pruebas complementarias, y a veces el tratamiento.

## Evolución

La **evolución o historia natural de la enfermedad** representa la secuencia o curso de acontecimientos biológicos entre la acción secuencial de las causas componentes (etiología) hasta que se desarrolla la enfermedad y ocurre el desenlace (curación, paso a cronicidad o muerte). La historia natural de una enfermedad representa la evolución del proceso patológico sin intervención médica.

## Tratamiento

Consiste en todas aquellas opciones ambientales, humanas, físicas, químicas, entre otras, que contribuyen a la curación del paciente, de su proceso, o bien a la atenuación de sus síntomas (tratamiento paliativo) para mejorar en lo posible su calidad de vida logrando su incorporación a la sociedad.

## Pronóstico

Representa información de carácter estadístico sobre la tendencia que sigue un proceso patológico. Muchas variables deben ser tenidas en cuenta al momento de elaborar un pronóstico. No siempre es posible pronosticar la evolución de una enfermedad, con o sin tratamiento.

## Prevención

La *prevención* o *profilaxis* es información concerniente a actuaciones que modifican la probabilidad de enfermar, disminuyendo los riesgos. La prevención comporta medidas de actuaciones orientadas a evitar la enfermedad y a mejorar el estado de salud.

## Clasificaciones

La clasificación de las enfermedades como entidades nosológicas son gobernadas por la nosotaxia, una disciplina dependiente de la nosología. Las clasificaciones son variadas y dependen de los criterios que se toman en cuenta.

La clasificación de las enfermedades expresa el resultado de una inmensa cantidad de observaciones, de un intento de imprimirles orden y de una pretensión de que dicho orden no procede de un interpretación, sino de una correspondencia, un acercamiento al orden natural (Viesca, *et al.*).

«En Medicina, las enfermedades se agrupan según tengan similitudes anatómicas, etiológicas o patogénicas. La clasificación más adecuada es la que aúna las tres particularidades. No es, sin embargo, lo frecuente.» (Farreras & Rozman, p.1259)

### Clasificaciones internacionales

La **Clasificación Internacional y Estadística de Enfermedades y Problemas Relacionados con la Salud** (CIE) es una lista de códigos publicada por la Organización Mundial de la Salud. La CIE es una clasificación central en la *Familia de Clasificaciones Internacionales de la OMS* (en inglés, WHO-FIC). Bajo revisión permanente, la CIE actualmente en uso es la décima edición (CIE-10), desarrollada en 1992 para seguimiento estadístico de la mortalidad.

La CIE provee los códigos para clasificar las enfermedades y una amplia variedad de signos, síntomas, hallazgos anormales, denuncias, circunstancias sociales y causas externas de daños o enfermedad. Cada condición de salud puede ser asignada a una categoría y darle un código de hasta cinco caracteres de longitud (en formato de X00.00). Tales categorías incluyen grupos de enfermedades similares.

Fue diseñada inicialmente como una herramienta para describir enfermedades desde una perspectiva de salud pública. Es usada mundialmente para las estadísticas sobre morbilidad y mortalidad, los sistemas de reintegro y soportes de decisión automática en medicina. Este sistema está diseñado para promover la comparación internacional de la recolección, procesamiento, clasificación y presentación de estas estadísticas.

### Clasificación de trastornos mentales

Una importante alternativa a la codificación de la **CIE** es el Manual estadístico y diagnóstico de los trastornos mentales (DSM, del inglés *Diagnostic and Statistical Manual of Mental Disorders*) de la Asociación Psiquiátrica Norteamericana (APA). El DSM es el principal sistema diagnóstico para desórdenes psiquiátricos y psicológicos dentro de los Estados Unidos, y es usado como adjunto a otros sistemas de diagnóstico en muchos países. Desde 1990, la APA y la OMS han trabajado conjuntamente para aunar criterios y hacer concordar el DSM con ciertas secciones de la CIE; sin embargo, todavía existen algunas diferencias.

### Grupos de enfermedades

**Según la etiopatogenia** —i.e. según la causa y la fisiopatología consecuente—, las enfermedades se pueden clasificar en:

Enfermedad infecciosa.

Enfermedad genética.

Enfermedad nutricional.

Enfermedad autoinmunitaria.



Enfermedad degenerativa.

Enfermedad profesional.

Enfermedad oncológica.

**Algunas enfermedades llevan el nombre de quien la describió (epónimos):**

**Categoría:** Enfermedades epónimas

Enfermedad de Alzheimer

Enfermedad de Parkinson

**Las etapas de la enfermedad son cinco:**

<b>Período</b>	<b>Descripción</b>
<b>Pre patológico</b>	Ocurre antes de las manifestaciones clínicas y depende de las condiciones del huésped, el agente y el huésped. Representan para el huésped los factores de riesgo, que pueden ser de dos clases: Endógenos (condiciones genéticas, inmunológicas, anímicas, etc.) y Exógenos (el medio ecológico, que depende del agente). Este período ocurre antes de la enfermedad, lo que nos permite saber cuándo aparecerá para poder contrarrestarla.
<b>Patológico Subclínico</b>	Inicia cuando hay contacto entre el huésped y el agente. Hay lesiones anatómicas o funcionales, pero a un nivel insuficiente, por lo cual el paciente no se percata o si lo hace no acude al médico, ya que parece ser algo muy simple.
<b>Prodrómico</b>	Aparecen los síntomas generales, dificultando determinar que patología afecta al huésped.
<b>Clínico</b>	Aparecen los síntomas específicos, lo que permite determinar la patología que afecta al huésped y a su vez el tratamiento a aplicar para curar al paciente y evitar secuelas.
<b>De Resolución</b>	Es la etapa final. La enfermedad desaparece, se vuelve crónica o el paciente fallece.

## **UNIDAD No. 4 SISTEMA NERVIOSO**

Una propiedad elemental de toda sustancia viva es la facultad de reaccionar ante cualquier estímulo que actúe sobre la misma. En los animales pluricelulares (es el caso del hombre), debido a la perfección de su diseño y a la ley de distribución de trabajo del organismo, cada grupo de células se diferencia en un sentido determinado: unas para funciones digestivas, otras para las respiratorias, otras para las reproductoras, etcétera.

Nuestro organismo es una unidad, pero ello sería imposible si todos sus sistemas y órganos no estuvieran interrelacionados para formar un todo armónico. Regular el funcionamiento de los distintos órganos y sistemas entre sí y facilitar el intercambio del organismo con el medio es el papel del sistema nervioso. Todos los movimientos voluntarios o reflejos, toda sensibilidad consciente o inconsciente, todos los procesos psíquicos están producidos y determinados por el sistema nervioso.

El sistema nervioso está constituido fundamentalmente por un conjunto de células nerviosas llamadas neuronas, provistas de unas prolongaciones más o menos largas denominadas dendritas o axones, respectivamente, mediante las cuales se interrelacionan. Es decir, que cada dendrita está conectada con otra dendrita de una neurona colocada a su lado, o con el axón de una neurona situada más lejos. De esta manera forman un complejo entramado que podría parecerse a los circuitos impresos de una computadora. El sistema nervioso está subdividido en: sistema nervioso central, compuesto por la médula espinal y por el encéfalo, que a su vez se subdivide en cerebro, cerebelo y tronco cerebral; sistema nervioso periférico, es decir, los nervios que salen de la médula espinal y del cráneo y recorren todo el organismo; y el sistema nervioso autónomo, constituido por el sistema simpático y el parasimpático, que rigen el control involuntario o automático.

### **Neurona**

Las neuronas son los elementos básicos del sistema nervioso. En ciertas regiones del sistema nervioso central forman la sustancia gris, pero también están presentes, en menor número, en la sustancia blanca.

Fuera del sistema nervioso central, se hallan en los nervios raquídeos y en los pares craneales.

Cada neurona se caracteriza por tener un cuerpo y por lo menos, una prolongación muy larga llamada cilindroeje o axón o neurita (este tipo de neuronas son características del sistema nervioso periférico).

### **Meninges**

El encéfalo y la médula espinal ocupan, respectivamente, la cavidad craneal y parte del conducto raquídeo, verdadero estuche óseo protector. Pero en vista de su fragilidad e importancia funcional, están además envueltos en un sistema especial de «amortiguadores», representados por tres membranas, las meninges. Estas son la duramadre, en contacto con el hueso; la aracnoides, en la zona intermedia, que delimita con la anterior la cavidad subdural; y la piamadre, en contacto con el sistema nervioso y que delimita con la aracnoides la cavidad subaracnoidea, por donde circula el líquido cefalorraquídeo. La infección de las meninges por una bacteria patógena dará lugar a lo que se conoce como meningitis.

### **Circulación del líquido cefalorraquídeo**

El líquido cefalorraquídeo es limpio y claro, y llena el sistema ventricular del cerebro y las cavidades subaracnoideas. Su misión principal es servir de fluido amortiguador de los posibles traumatismos que pueda sufrir el sistema nervioso central y la médula espinal, así como nutrir ciertas células nerviosas y eliminar los desechos metabólicos de algunas de ellas.

En los plexos coroideos de los ventrículos laterales del cerebro se inicia la síntesis del líquido cefalorraquídeo, más exactamente en los ventrículos tercero y cuarto. Está separado del torrente

sanguíneo y del sistema nervioso por la aracnoides y la piamadre, respectivamente, sintetizándose una cantidad aproximada de 1 .500 cm<sup>3</sup> cada 24 horas.

Circula hacia los otros dos ventrículos cerebrales y a lo largo de todo el espacio subaracnoideo. Su absorción se produce en la duramadre, que lo filtra hacia la corriente venosa.

### **Vascularización encefálica**

La vascularización arterial del encéfalo proviene de las arterias carótidas que, a nivel de la base del cráneo, constituyen el denominado polígono arterial de Willis, complejo sistema que, distribuye la sangre arterial por todo el territorio encefálico.

Este sistema permite que, en caso de obstrucción de alguna de las arterias, el encéfalo pueda seguir siendo alimentado por las colaterales.

El cerebro es muy sensible a los aportes de oxígeno y bastaría una obstrucción total de la sangre arterial durante dos - tres minutos para que se produjeran daños irreversibles en él y por lo tanto, el individuo.

## **LOS PARES CRANEALES**

### **I PAR (NERVIO OLFATORIO).**

Nace en los bulbos olfativos del cerebro, atraviesa el etmoides y finaliza en las fosas nasales.

### **II PAR (NERVIO ÓPTICO).**

Tiene su origen en la sustancia gris de la base del cerebro y finaliza en la retina del ojo.

### **III PAR (MOTOR OCULAR COMÚN).**

Inerva el músculo oblicuo menor del ojo y el iris.

### **IV PAR (NERVIO PATÉTICO).**

Nace en la cara superior del encéfalo y se dirige a los músculos mayores del ojo.

### **V PAR (NERVIO MOTOR OCULAR EXTERNO)**

Inerva el músculo recto externo del ojo.

### **VI PAR (NERVIO TRIGÉMINO).**

Proporciona sensibilidad a toda la cara e inerva la musculatura de la masticación.

### **VII PAR (NERVIO FACIAL).**

Permite la acción mímica de la cara y recoge la sensibilidad de la parte anterior de la lengua.

### **VIII PAR (NERVIO ACÚSTICO).**

Permite transmitir al cerebro las señales percibidas por el oído medio (sonidos) y por el oído interno (para mantener el equilibrio).

### **IX PAR (NERVIO GLOsofaríngeo).**

Inerva la lengua y la faringe para permitir la deglución y recibe estímulos sensoriales de la boca, la lengua (gusto) y la faringe.

### **X PAR (NERVIO VAGO O NEUMOGÁSTRICO).**

Regula las funciones digestivas, circulatorias y respiratorias.

### **XI PAR (NERVIO ESPINAL).**

Nace de la mitad inferior del bulbo y de la porción cervical de la médula; la rama bulbar va a la faringe y la faringe, y la rama medular, al músculo esternocleidomastoideo. Ambas tienen función motora.

## **XII PAR (NERVIO HIPOGLOSO).**

Facilita los movimientos de la fonación, la deglución y la masticación.

## **ENCÉFALO**

Es la parte del sistema nervioso central que está encerrada dentro de la cavidad craneal. De él forman parte el cerebro, el cerebelo, la protuberancia y el bulbo raquídeo.

Se suele confundir el término encéfalo con el de cerebro, pero este último ocupa las fosas cerebrales anteriores y media del cráneo y no contacta con la bóveda ósea del cráneo gracias a las meninges que lo envuelven. Mide aproximadamente 17 cm de longitud, 14 cm de ancho y 13 cm de alto y pesa unos 1.200 g, todo ello dependiendo del sexo del individuo y por lo tanto, de su peso y altura. Tiene una forma similar a la de la parte comestible de una nuez y le da su forma al cráneo (y no al revés).

## **Cerebro**

Está formado por dos hemisferios separados por una profunda hendidura (denominada hendidura interhemisférica), pero unidos en su parte central e interna por una cinta ancha, resistente y de color blanco llamada cuerpo caloso. Si observamos uno de los hemisferios cerebrales por su parte lateral y externa, la que está relacionada con la bóveda ósea, vemos que está surcada por unas depresiones que, según su profundidad reciben el nombre de cisuras (las más profundas), surcos (menos profundas), e incisuras (o depresiones mínimas), que delimitan las circunvoluciones cerebrales.

Las cisuras dividen los hemisferios en lóbulos: así, cabe destacar la cisura de Silvio, que delimita el lóbulo temporal por debajo de ella y la cisura de Rolando, que delimita el lóbulo frontal por delante y el lóbulo parietal por detrás de ella. El lóbulo occipital, que no está delimitado por una cisura, queda localizado en la parte posterior del hemisferio cerebral.

## **Corteza cerebral Sustancia gris y sustancia blanca**

La parte más externa y superficial del cerebro, la que está surcada por las circunvoluciones, se denomina corteza cerebral. Este manto o corteza, de unos 3 mm o menos de espesor, recubre, formando una capa de sustancia gris, la superficie de los hemisferios cerebrales.

Forma una capa continua que recubre no solo las partes visibles de las circunvoluciones, sino también el fondo de los surcos y las partes no visibles.

La sustancia gris está formada por distintos tipos de células nerviosas, muy ramificadas que han perdido su revestimiento de mielina (sustancia blanca que recubre las fibras nerviosas periféricas y de relación) y que son las que reciben las sensaciones y transmiten los órdenes. En la corteza cerebral es donde se realizan las funciones propias de la especie humana, como son pensar, conocer o razonar. Se divide su superficie en áreas delimitadas por las cisuras y circunvoluciones dentro de los distintos lóbulos cerebrales. Cada

área tiene una misión específica que realizar: escuchar, entender, escribir, leer, andar, etcétera. En caso de lesión, el individuo pierde la capacidad que era gobernada por el área afectada.

La sustancia gris también existe a lo largo de la médula espinal, pero tan solo en la parte central. En la parte periférica (en el cerebro sucede lo contrario) se halla la sustancia blanca. Esta posee fibras de relación, revestidas de mielina, que comunican las diferentes partes de la corteza entre sí y llevan los órdenes desde los órganos de los sentidos hasta los centros nerviosos, y de estos a los músculos, glándulas, etcétera.

## **Sistema ventricular**

Los ventrículos cerebrales son cuatro cavidades situadas en el interior del encéfalo por las que circula el líquido cefalorraquídeo. Se comunican con el espacio subaracnoideo del encéfalo y la médula espinal.

El líquido cefalorraquídeo se sintetiza en los plexos coroideos del tercer ventrículo y pasa, a través de los agujeros de Monro, a los ventrículos laterales y por medio del acueducto de Silvio, al cuarto ventrículo y de allí a la cavidad subaracnoidea.

## **Núcleos cerebrales**

Llamados también núcleos grises de la base, están constituidos por cúmulos de sustancia gris. Localizados profundamente en el cerebro e inmersos en la sustancia blanca, están separados entre sí pero unidos a las áreas específicas de la corteza cerebral por numerosas fibras blancas que constituyen, junto con otras que van o vienen de porciones más caudales del sistema nervioso, la ya mencionada sustancia blanca del cerebro, estos núcleos son: el cuerpo estriado, el claustró o antemuro y el núcleo amigdalino. Todos ellos tienen una importancia vital en los movimientos voluntarios y automáticos del individuo.

## **LOS NERVIOS RAQUÍDEOS**

Los nervios raquídeos, también llamados espinales, forman de 31 a 38 pares que se originan segmentariamente a cada lado de la médula espinal. Cada uno de ellos está formado por la reunión de una raíz ventral y otra dorsal; existe en esta última un engrosamiento o ganglio raquídeo o espinal. Cada nervio espinal sale del conducto raquídeo por los agujeros de conjunción, formando una rama comunicante que lo une al gran simpático, y otra meníngea que, siguiendo un camino recurrente, entra de nuevo en el conducto raquídeo por los agujeros de conjunción para inervar las meninges.

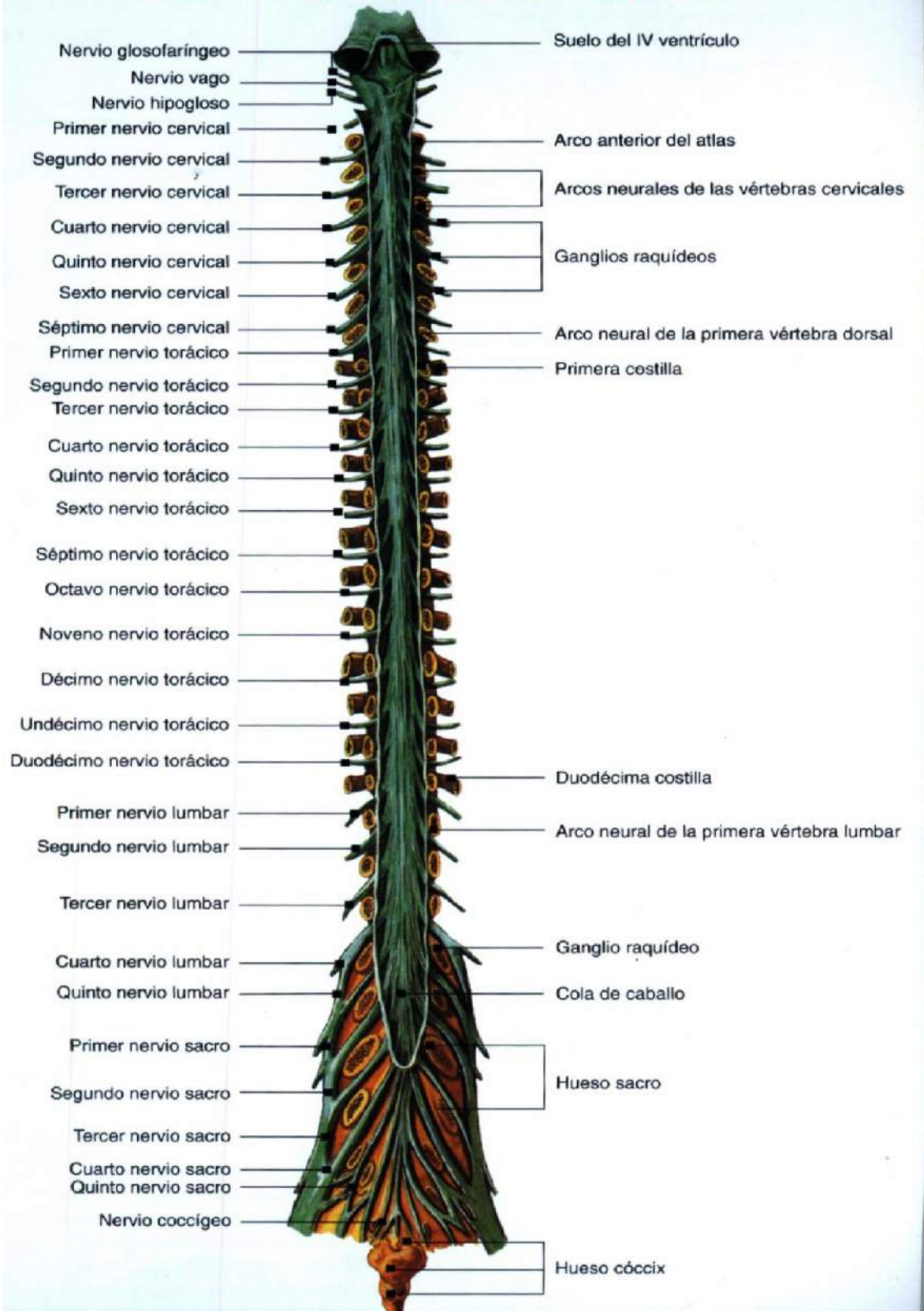
Inmediatamente el nervio se divide en dos ramas desiguales, una dorsal, más delgada, y otra ventral, más gruesa. La primera se distribuye por los músculos autóctonos del dorso del tronco y la piel correspondiente, mientras que la ventral se distribuye por la parte ventrolateral del tronco, músculos, piel y serosa parietal de las cavidades viscerales que envuelve.

Los nervios raquídeos son mixtos, pues poseen fibras motoras y sensitivas. Las fibras motoras somáticas proceden de las células de la columna vertebral de la médula, salen por la raíz ventral e inervan la musculatura estriada.

Otras fibras motoras son vegetativas y van a la musculatura lisa de las vísceras, vasos, glándulas y músculos erectores de los pelos.

Las fibras sensitivas de los nervios raquídeos proceden de los órganos receptores de la piel, músculos, fascias, articulaciones, etcétera y siguiendo un trayecto opuesto al de las fibras motoras, se introducen en la raíz dorsal de la médula.

## Médula espinal: visión dorsal



## **SISTEMA NERVIOSO VEGETATIVO**

El sistema nervioso vegetativo es llamado también sistema neurovegetativo o sistema nervioso autónomo. Toda actividad de un individuo presupone la concatenación simultánea de fenómenos circulatorios, respiratorios, etcétera, sin los cuales aquella no sería posible. De ahí que todos los estados emocionales (pánico, terror, miedo, dolor) y el comportamiento de cada individuo frente a una situación se acompañen de reacciones concomitantes que no podemos suprimir. Todo ello tiene lugar por medio del sistema nervioso autónomo, que posee dos componentes; uno de generación o de gasto energético, que es el sistema simpático, y otro localizador o de ahorro, que es el parasimpático.

Anatómicamente, el sistema neurovegetativo está constituido por neuronas algo diferentes de las del resto del sistema nervioso; son unipolares y presentan un número variable de dendritas y un axón que en ocasiones es difícil de identificar. Las dendritas, a su vez, presentan notables variaciones.

El funcionamiento del sistema nervioso vegetativo es análogo al del sistema nervioso central: existen centros corticales seguidos escalonadamente por centros y vías que conectan con centros inferiores. La única diferencia que presenta son los sistemas intraviscerales, puesto que el sistema central únicamente inerva la cobertura de las vísceras.

Las conexiones o sinapsis se efectúan por contigüidad, igual que en el sistema central y son sus mediadores la adrenalina o la acetilcolina, por lo que posee fibras adrenérgicas y fibras colinérgicas, que corresponden al sistema simpático y al parasimpático, respectivamente.

Las fibras neurovegetativas son delgadas y están dotadas de una vaina de mielina. El sistema neurovegetativo presta sus servicios al individuo sin que este sea consciente de ello: controla la tensión arterial, la motilidad y las secreciones digestivas, la emisión de orina, la secreción de sudor, la temperatura corporal, la frecuencia cardíaca

## **SISTEMA NERVIOSO SIMPÁTICO**

Está constituido por dos cadenas de ganglios situadas a cada lado de la columna vertebral. De la médula salen unas fibras nerviosas llamadas neuronas preganglionares que llegan a dichos ganglios, y de ellos salen las neuronas posganglionares, que van a los diferentes órganos o glándulas. Unas pocas neuronas preganglionares no pasan primero a la cadena ganglionar simpática, sino que penetran directamente en los nervios raquídeos desde la médula espinal. Por tanto, la destrucción de la cadena simpática acaba solo con el 90% de su actividad.

El sistema simpático tiene una acción específica sobre el organismo. En condiciones de normalidad, aumenta el metabolismo cerebral, la tensión arterial (a través de la vasoconstricción), la frecuencia cardíaca y la sudoración.

Provoca la broncodilatación y la midriasis (dilatación de la pupila) y estimula las glándulas suprarrenales para que liberen adrenalina y noradrenalina, sustancias que mantienen el sistema.

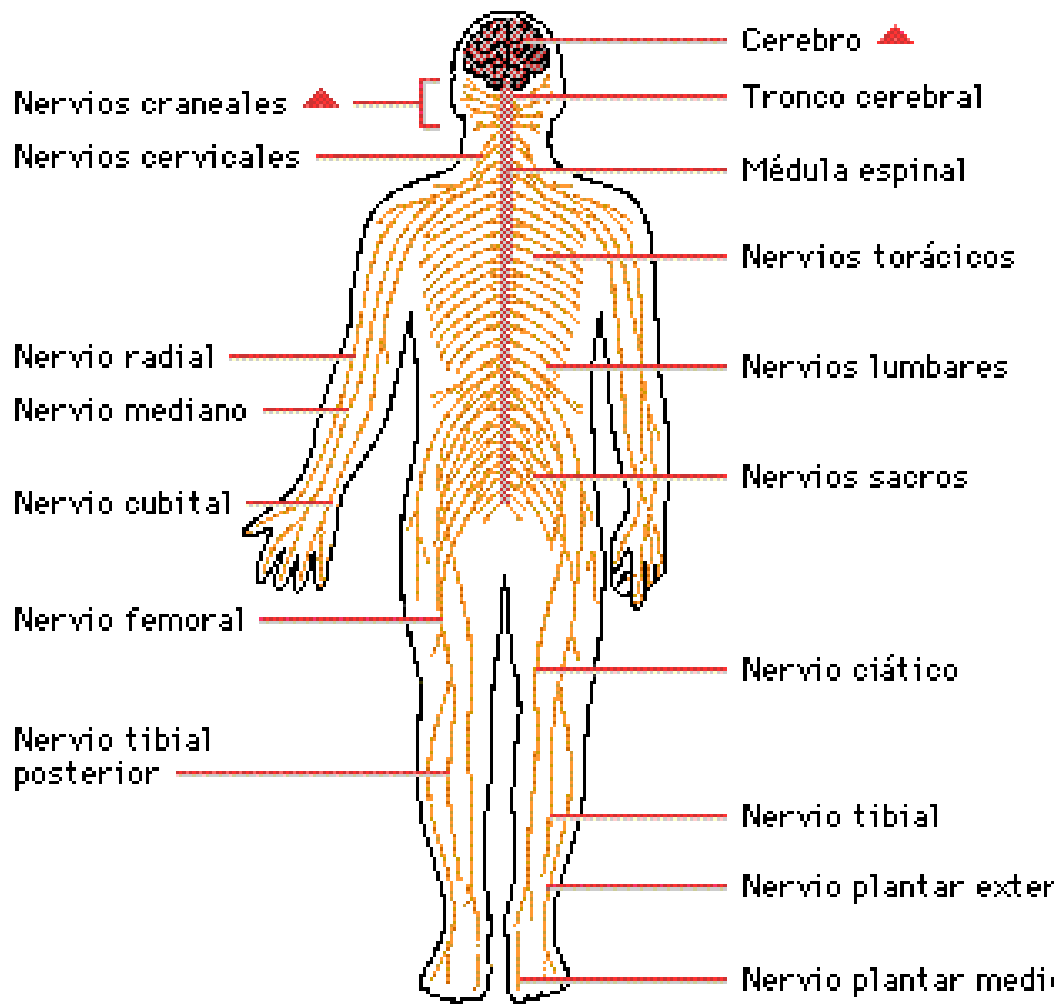
Se trata por tanto de un sistema de alerta, que se desencadena masivamente en caso de lucha o estrés.

## **SISTEMA NERVIOSO PARASIMPÁTICO**

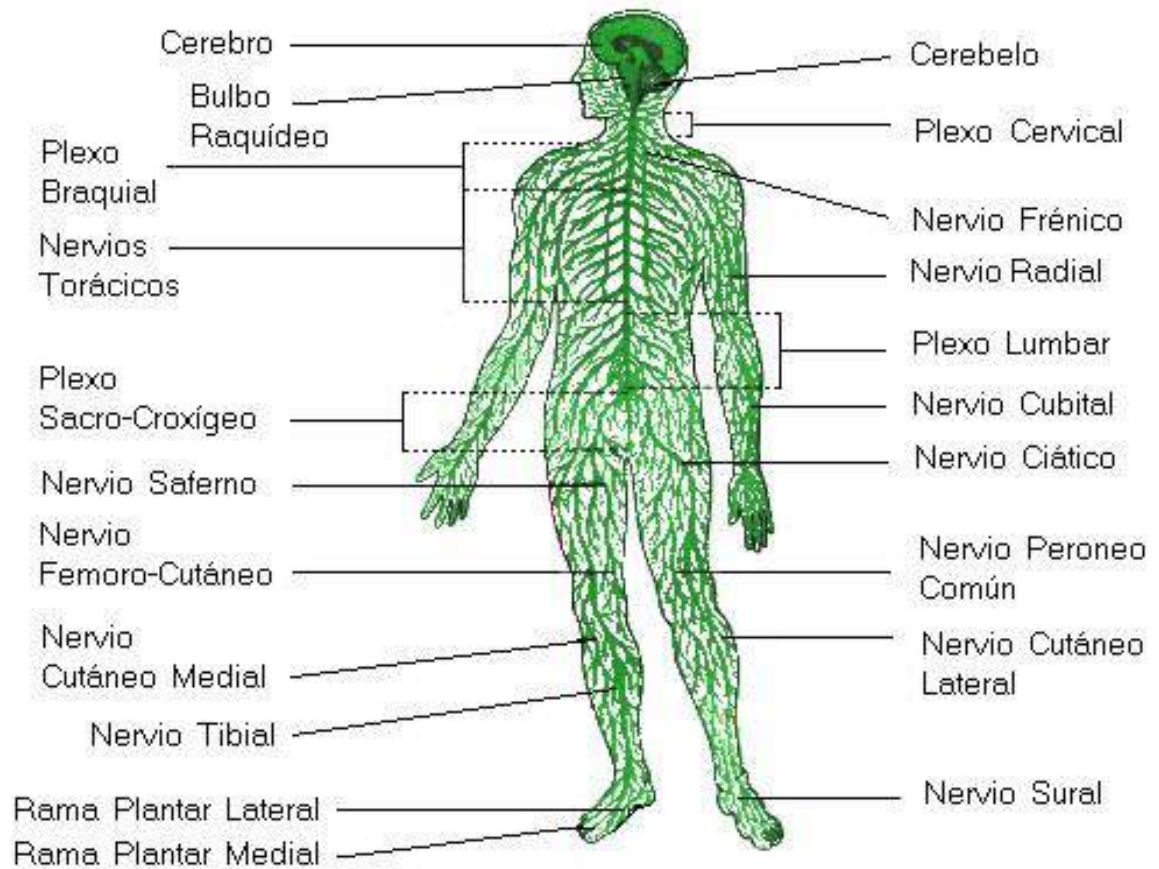
Las fibras del sistema parasimpático emergen del sistema nervioso central unidas a algunos nervios craneales, como el III par (nervio motor ocular común), VII par (nervio facial), IX par (nervio glossofaríngeo) y X par (nervio vago). Siguiendo el recorrido inicial de estos e independizándose después, constituyen el nervio vago que discurre a lo largo del esófago para inervar los pulmones, el corazón, el estómago, el intestino, el hígado, las vías biliares y las urinarias.

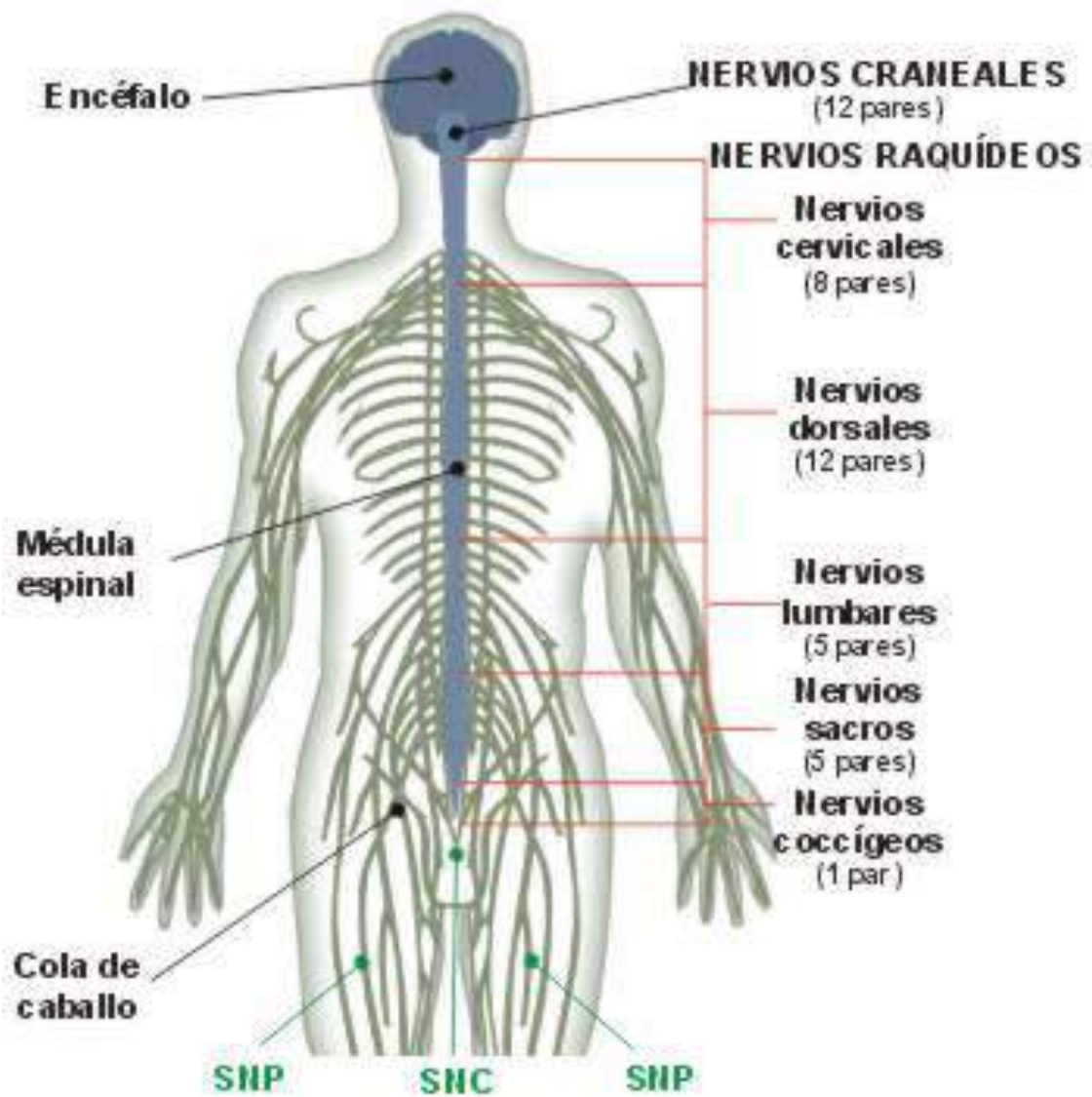
Su acción es totalmente opuesta a la del simpático y hay que destacar, por otra parte, que incrementa el movimiento intestinal, es decir, facilita la digestión. Es un sistema que el organismo utiliza en situación de reposo y de relajación: es un sistema ahorrador de energía.

El ejemplo más palpable es el que proporciona la observación o el estudio de la tasa de digestión de los alimentos, en la que aumenta el trabajo de la musculatura intestinal y se produce una gran relajación que ocasiona, a menudo, una marcada somnolencia.











## UNIDAD No. 5 LOS SENTIDOS

### ESTÍMULOS Y RECEPTORES

#### NATURALEZA DE LOS ESTÍMULOS

Un estímulo es un cambio ambiental capaz de desencadenar una respuesta determinada por parte de un organismo. La diferencia estriba en la capacidad de percibir diferentes intensidades del estímulo, y el nivel mínimo para desencadenar la respuesta es el umbral del estímulo.

**El estímulo hace reaccionar al receptor provocando una alteración.**

El sistema endocrino es uno de los sistemas principales que tiene el cuerpo para comunicar, controlar y coordinar el funcionamiento del organismo. El sistema endocrino trabaja con el sistema nervioso y el reproductivo, y con los riñones, intestinos, hígado y con la grasa para ayudar a mantener y controlar:

los niveles de energía del cuerpo

la reproducción

el crecimiento y desarrollo

el equilibrio interno de los sistemas del cuerpo (llamado homeostasis)

las reacciones a las condiciones al ambiente (por ejemplo, la temperatura), al estrés y a las lesiones

#### ORGANOS DE LOS SENTIDOS

##### Introducción

Hasta el momento sabemos que poseemos cinco sentidos: el olfato, la vista, el gusto, el tacto y el oído. Cada uno de ellos cumple una función diferente, aunque en ciertos casos, están conectados. El tacto nos permite sentir la textura de las cosas, si están fríos o calientes; el olfato nos permite percibir el aroma, y el gusto el sabor de las comidas. La vista nos deja ver todo lo que nos rodea y el oído, captar ondas sonoras para que podamos escucharlas.

Los receptores sensoriales son células especializadas en la captación de estímulos, que representan la vía de entrada de la información en el sistema nervioso de un organismo.

Los receptores sensoriales se pueden clasificar **en**:

**Quimiorreceptores:** cuando la fuente de información son las sustancias químicas. Ejemplo: gusto y olfato.

**Mecanorreceptores:** cuando la fuente de información proviene de tipo mecánico. Ejemplo: contacto, no contacto, vibraciones, texturas. Existen mecanorreceptores especializados, por ejemplo:

**los estatorreceptores** que informan sobre la posición del equilibrio

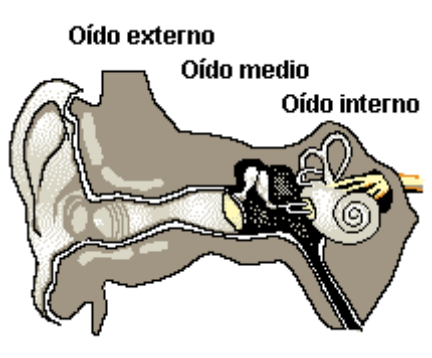
**los fonorreceptores,** que perciben las ondas sonoras.

**Termorreceptores:** son los que perciben el frío o el calor.

**Fotorreceptores:** se especializan en recibir la energía electromagnética.

## EL OÍDO

El oído es el órgano responsable no sólo de la audición, sino también del equilibrio. Se encarga de captar las vibraciones y transformarlas en impulsos nerviosos que llegarán al cerebro, donde serán interpretadas.



El oído se divide en tres zonas: externa, media e interna.

### **Oído Externo:**

Es la parte del aparato auditivo que se encuentra en posición lateral al tímpano. Comprende el pabellón auditivo (oreja) y el conducto auditivo externo que mide tres centímetros de longitud. Posee pelos y glándulas secretoras de cera. Su función es canalizar y dirigir las ondas sonoras hacia el oído medio.

### **Oído Medio:**

Se encuentra situado en la cavidad timpánica llamada caja del tímpano, su cara externa está formada por el tímpano que lo separa del oído externo. Es el mecanismo responsable de la conducción de las ondas sonoras hacia el oído interno. Es un conducto estrecho, que se extiende unos 15 milímetros en un recorrido vertical y otros 15 en un recorrido horizontal. El oído medio está conectado directamente con la nariz y la garganta a través de la trompa de Eustaquio, que permite la entrada y la salida del aire del oído medio para equilibrar las diferencias de presión entre éste y exterior. Está formado por tres huesillos pequeños y móviles, que son el martillo, el yunque y el estribo. Los tres conectan acústicamente el tímpano con el oído interno, que contiene líquido.

### **Oído Interno:**

Se encuentra en el interior del hueso temporal que contiene los órganos auditivos y del equilibrio, que están inervados por los filamentos del nervio auditivo. Está separado del oído medio por la ventana oval. Consiste en una serie de canales membranosos alojados en la parte densa del hueso temporal, se divide en: caracol, vestíbulo y tres canales semicirculares, que se comunican entre sí y contienen endolinfa (fluido gelatinoso).

### **Capacidad Auditiva:**

Las ondas sonoras, en realidad son cambios en la presión del aire, y son transmitidas a través del canal auditivo externo hacia el tímpano, en el cual se produce una vibración. Estas vibraciones se comunican al oído medio mediante la cadena de huesillos y, a través de la ventana oval hasta el líquido del oído interno.

El rango de audición varía de una persona a otra. El rango máximo de audición en el hombre incluye frecuencias de sonido desde 16 hasta 28.000 ciclos por segundo. El menor cambio de tono que puede ser captado por el oído varía en función del tono y del volumen. La sensibilidad del oído

a la intensidad del sonido también varía con la frecuencia. La sensibilidad a los cambios de volumen es mayor entre 1.000 y los 3.000 ciclos, de manera que se pueden detectar cambios de un decibelio. Esta sensibilidad es menor cuando se reducen los niveles de intensidad de sonido.

### **Equilibrio:**

Los canales semicirculares y el vestíbulo están relacionados con el sentido del equilibrio. En estos canales hay pelos que detectan los cambios de la posición de la cabeza. Los tres canales semicirculares se extienden desde el vestíbulo formando ángulo más o menos rectos entre si, lo cual permite que los órganos sensoriales registren los movimientos que la cabeza realiza. Sobre las células pilosas del vestíbulo se encuentran unos cristales de carbonato de calcio, que cuando la cabeza está inclina cambian de posición y los pelos que están por abajo responden al cambio de presión. Es posible que quienes padezcan de enfermedades del oído interno no pueda mantenerse de pie con los ojos cerrados sin tambalearse o caerse.

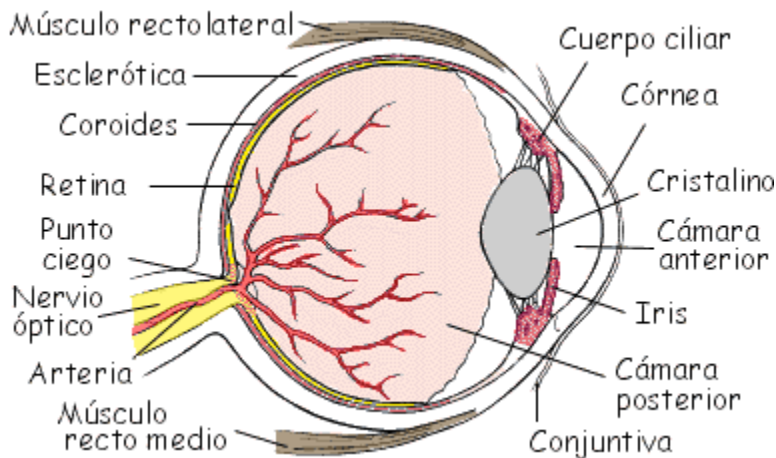
## **LA VISTA**

El globo ocular es una estructura esférica de aproximadamente 2.5 centímetros de diámetro con un marcado abombamiento sobre su superficie anterior. La parte exterior se compone de tres capas de tejido:

**La capa más externa o esclerótica:** tiene una función protectora. Cubre unos cinco sextos de la superficie ocular y se prolonga en la parte anterior con la córnea transparente.

**La capa media o úvea:** tiene tres partes: la coroides (vascularizada), el cuerpo ciliar (procesos filiares) y el iris (parte frontal del ojo).

**La capa interna o retina:** es la sensible a la luz.

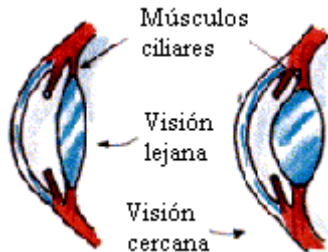

La córnea es una membrana resistente compuesta por cinco capas a través de la cual la luz penetra en el interior del ojo. El iris es una estructura pigmentada suspendida entre la córnea y el cristalino y tiene una abertura circular en el centro, la pupila. El tamaño de la pupila depende de un músculo que rodea sus bordes, aumentando o disminuyendo la cantidad de luz que entra en el ojo.

La retina es una capa compleja compuesta sobre todo por células nerviosas. Las células receptoras sensibles a la luz se encuentran en la superficie exterior, tienen forma de conos y bastones y están ordenados como los fósforos de una caja. La retina se sitúa detrás de la pupila. La retina tiene una pequeña mancha de color amarillo que se denomina mácula lútea, en su centro se encuentra la fóvea central, que es la zona del ojo con mayor agudeza visual.

El nervio óptico entra en el globo ocular por debajo y algo inclinado hacia el lado interno de la fóvea central, originando en la retina la pequeña mancha llamada disco óptico. Esta estructura es el punto ciego del ojo, ya que carece de células sensibles a la luz.

### Funcionamiento del Ojo:



El enfoque del ojo se lleva a cabo debido a que la lente del cristalino se aplanada o redondea; este proceso se llama acomodación. En un ojo normal no es necesaria la acomodación para ver los objetos distantes, pues se enfocan en la retina cuando la lente está aplanada gracias al ligamento suspensorio. Para ver objetos más cercanos, el músculo ciliar se contrae y por relajación del ligamento suspensorio, la lente se redondea de forma progresiva.

El mecanismo de la visión nocturna implica la sensibilización de las células en forma de bastones gracias a un pigmento, la púrpura visual, sintetizada en su interior. Para la producción de este pigmento es necesaria la vitamina A, y su deficiencia conduce a la ceguera nocturna. Cuando la luz intensa alcanza la retina, los gránulos de pigmento marrón emigran a los espacios que rodean a estas células, revistiéndolas y ocultándolas. De este modo los ojos se adaptan a la luz.

Los movimientos del globo ocular hacia la derecha, izquierda, arriba o abajo se llevan a cabo por los seis músculos oculares que son muy precisos. Se estima que los ojos pueden moverse para enfocar como mínimo cien mil puntos distintos del campo visual.

### Estructuras Protectoras:

Las más importantes son los párpados superior e inferior. Estos son pliegues de piel y tejido glandular que se cierran gracias a unos músculos y forman sobre el ojo una cubierta protectora. Las pestañas (pelos cortos que crecen en los bordes de los párpados), actúan como una pantalla para mantener lejos del ojo partículas cuando estos están abiertos.

Detrás de los párpados se encuentra la conjuntiva, que es una membrana protectora fina que se pliega para cubrir la zona de la esclerótica visible. Cada ojo cuenta también con una glándula lagrimal, situada en la esquina exterior. Estas glándulas segregan un líquido salino que lubrica la parte delantera del ojo cuando los párpados están cerrados y limpia la superficie de las pequeñas partículas de polvo.

## EL OLFATO

Este sentido permite percibir los olores. La nariz, equipada con nervios olfativos, es el principal órgano del olfato. Los nervios olfativos son también importantes para diferenciar el gusto de las sustancias que se encuentran dentro de la boca, es decir, muchas sensaciones que se perciben como sensaciones gustativas, tienen su origen en el sentido del olfato. También es importante

decir que la percepción de los olores está muy relacionada con la memoria, determinado aroma es capaz de evocar situaciones de la infancia, lugares visitados o personas queridas.

## **La nariz**

Forma parte del sentido del olfato, del aparato respiratorio y vocal. Se puede dividir en región externa, el apéndice nasal, y una región interna constituida por dos cavidades principales (fosas nasales) que están separadas entre si por el tabique vertical. Los bordes de los orificios nasales están recubiertos de pelos fuertes que atraviesan las aberturas y sirven para impedir el paso de sustancias o partículas extrañas.

Las cavidades nasales son altas y profundas, y constituyen la parte interna de la nariz. Se abren en la parte frontal por los orificios nasales y, en el fondo, terminan en una abertura en cada lado de la parte superior de la faringe. La región olfativa de la nariz es la responsable del sentido del olfato, la membrana mucosa es muy gruesa y adopta una coloración amarilla.

### **Clasificación de las sensaciones olfativas**

Se puede decir que hay siete tipos de receptores existentes en las células de la mucosa olfatoria. Las investigaciones sobre el olfato señalan que las sustancias con olores similares tienen moléculas del mismo tipo. Estos tipos son:

Alcanfor

Almizcle

Flores

Menta

Éter (líquido para limpieza en seco)

Acre (avinagrado)

Podrido

Estudios recientes indican que la forma de las moléculas que originan los olores determina la naturaleza del olor de esas moléculas o sustancias. Se piensa que estas moléculas se combinan con células específicas de la nariz, o con compuestos químicos que están dentro de esas células. La captación de los olores es el primer paso de un proceso que continúa con la transmisión del impulso a través del nervio olfativo y acaba con la percepción del olor por el cerebro.

## **EL GUSTO**

Esta facultad humana, entre otros animales, actúa por contacto de sustancias solubles con la lengua. El ser humano es capaz de percibir un amplio repertorio de sabores como respuesta a la combinación de varios estímulos, entre ellos textura, temperatura, olor y gusto. Viéndolo de forma aislada el sentido del gusto sólo percibe cuatro sabores: dulce, salado, ácido y amargo.

### **La lengua:**

Posee casi 10.000 papilas gustativas que están distribuidas de forma desigual en la cara superior de esta. Por lo general las papilas sensibles a los sabores dulce y salado se concentran en la punta de la lengua, las sensibles al ácido ocupan los lados y las sensibles a lo amargo están en la parte posterior.



La lengua es un órgano musculoso de la boca y es el asiento principal del gusto y parte importantes en la fonación, masticación y deglución de los alimentos. Está cubierta por una membrana mucosa y se extiende desde el hueso hioides en la parte posterior de la boca hacia los labios. El color de la lengua suele ser rosado. Su principal función es la contención de los receptores gustativos, que nos permiten degustar los alimentos. También contribuye junto con los labios, los dientes y el paladar duro, la articulación de las palabras y sonidos.

## EL TACTO

El tacto, es otro de los cinco sentidos de los seres humanos y de otros animales. A través del tacto, el cuerpo percibe el contacto con las distintas sustancias, objetos, etc. Los seres humanos presentan terminaciones nerviosas especializadas en la piel, que se llaman receptores del tacto. Estos receptores se encuentran en la epidermis (capa más externa de la piel) y transportan las sensaciones hacia el cerebro a través de las fibras nerviosas. Hay sectores de la piel que poseen mayor sensibilidad ya que el número de receptores varía en toda la piel.

Los receptores del tacto están constituidos por los discos de Merkel, que se subdividen en las siguientes categorías:

**Corpúsculos de Pacini:** se ubican en la zona profunda de la piel, sobre todo en los dedos de las manos y de los pies. En general son poco abundantes. Detectan presiones y deformaciones de la piel, y sus estímulos duran poco.

**Terminaciones Nerviosas libres:** están en casi todo el cuerpo y se especializan en sentir el dolor.

**Terminaciones nerviosas de los pelos: sensibles al tacto. La mayoría de los pelos son de este tipo.**

**Corpúsculo de Meissner:** se encuentran en las papilas dérmicas, abundantes en los extremos de los dedos, los labios, la lengua, etc. Se ubican en la zona superficial de la piel y se especializan por el tacto fino.

**Corpúsculos de Krause:** presentes en la superficie de la dermis y son sensibles al frío, se ubican en especial en la lengua y en los órganos sexuales.

**Corpúsculo de Rufino:** son poco numerosos, alargados y profundos, son sensibles al calor.

## LA PIEL

Es una parte muy importante del organismo que protege y cubre la superficie del cuerpo. Contiene órganos especiales que suelen agruparse para detectar las distintas sensaciones como la temperatura y dolor.

La piel posee, en un corte transversal, tres capas: la epidermis, que es la que interviene principalmente en la función del tacto, ya que es la más externa. La dermis, que es la capa del medio y la capa subcutánea.

## **UNIDAD No. 6 EL APARATO LOCOMOTOR**

Es un conjunto de órganos cuya función principal es la de permitir al cuerpo humano la realización de movimientos. Como consecuencia de ello, el ser humano puede relacionarse con los demás miembros de su especie. Otras funciones del aparato locomotor son:

Dotar al cuerpo de su configuración o apariencia externa.

Darle rigidez y resistencia

Proteger las vísceras u órganos internos

Los elementos que componen el aparato locomotor son los huesos, las articulaciones y los músculos.

### **HUESOS**

Son la parte rígida del aparato locomotor. Su conjunto constituye el sistema óseo o esqueleto. Existen en el cuerpo un total de unos 206 huesos distribuidos de la siguiente manera: 29 en el cráneo, 26 en la columna vertebral y la pelvis, 64 huesos en las extremidades superiores, 62 en las extremidades inferiores y 25 en el tórax (costillas y esternón). Los huesos del hombre y los de la mujer no son iguales: los del hombre son más grandes y pesados y la pelvis es más estrecha; y 105 huesos de la mujer son más pequeños y ligeros, y su pelvis es más ancha.

Existen dos tipos de huesos: los planos, como los del cráneo, el esternón, etc., y los alargados (la mayoría), como el fémur en la pierna o los de los dedos. Existen huesos tan finos como una lámina de papel que están situados dentro del cráneo. Un ejemplo de ello es la fina lámina ósea que separa el oído medio del interior del cerebro, donde están las meninges.

El exterior de los huesos está recubierto de una fina membrana llamada periostio, con pequeños vasos y fibras nerviosas, gracias a la cual llega al hueso la sensibilidad al dolor y el alimento para sus células. El interior de los huesos es esponjoso, es decir, con cavidades como una esponja, está ocupado por la médula ósea y es el lugar donde se forman las células de la sangre, unas células aún inmaduras y que solo saldrán a la circulación, a las arterias y venas, cuando alcancen cierta madurez. Así pues, los huesos alargados, particularmente los más grandes como el fémur, no solo aguantan el cuerpo, sino que también sirven para fabricar las células de la sangre. Los huesos son duros porque están hechos de minerales cristalizados. El principal de estos minerales es el calcio, que se deposita en una base o matriz de proteínas que actúa como de sostén íntimo. Es algo así como una columna de cemento armado que tiene barras de hierro en su interior (las proteínas o matriz del hueso) y sobre las cuales se coloca el cemento (el calcio cristalizado).

### **Articulaciones**

Son los elementos más complejos del aparato locomotor. Son estructuras en parte blandas y en parte duras que posibilitan la unión entre sí de dos o más huesos.

Gracias a la existencia de las articulaciones es posible el desplazamiento de los huesos sin demasiado desgaste por el rozamiento excesivo entre ellos.

Las articulaciones poseen diversos componentes:

ligamentos, cápsula articular, cartílago y meniscos. Existen asimismo articulaciones de diversos tipos; las hay muy complejas, con gran variedad de movimientos, como las del hombro o de la mano, y por el contrario, otras rígidas, sin movimiento alguno, como las que unen entre sí los huesos del cráneo.

### **Músculos**

Forman parte activa del aparato locomotor. Están unidos a los huesos mediante las inserciones musculares. Poseen actividad propia, la contracción muscular, que se origina como respuesta a los

estímulos nerviosos. Existen más de 400 músculos, de tamaño y potencia muy variables. Este número tan elevado permite la realización de gran cantidad de movimientos, algunos de gran precisión, como los efectuados por la mano.

Los músculos están unidos (insertados) a los huesos por medio de los tendones. Los tendones son semejantes a cuerdas que unen dos huesos diferentes, en cuyo centro están las fibras musculares que, al encogerse, la tensan y con ello mueven los huesos.

## Esqueleto

El esqueleto humano está compuesto principalmente por la columna vertebral, situada en forma vertical en la línea media, que en su extremo superior sostiene el cráneo. Su extremo inferior forma el sacro y el cóccix, que representa el rudimento de la cola de los animales. De la parte media de la columna vertebral parten lateralmente las costillas, que se articulan por delante con el esternón. El espacio que queda entre ambos es el tórax, que aloja vísceras tan importantes como el corazón y los pulmones. Por último, en la parte superior del tórax y en la parte inferior de la columna se hallan implantados respectivamente y de forma simétrica, los dos pares de miembros: los superiores o torácicos y los inferiores o pélvicos.

## Crecimiento del hueso

En el momento del nacimiento los huesos no se hallan totalmente calcificados. Durante la infancia y la adolescencia tiene lugar el crecimiento corporal, gobernado fundamentalmente por el crecimiento de los huesos. Estos presentan en sus extremos una zona, llamada cartílago de crecimiento, a partir de la cual se va formando el tejido óseo nuevo que determina el crecimiento en longitud de los huesos.

Entre los 20 y 25 años se produce la total osificación del cartílago de crecimiento y este se detiene. El proceso está regulado por factores genéticos y hormonales.

El hueso no posee únicamente una función de sostén y crecimiento, sino que durante toda la vida se encarga de la regulación del metabolismo del calcio, fundamental para el funcionamiento de los músculos y del medio interno. Ello se consigue gracias a que el hueso no es un órgano estático, sino que se halla en continua formación y destrucción. Para ello existen células formadoras de hueso, los osteoblastos, y células destructoras, los osteoclastos. En condiciones normales debe existir un equilibrio total entre los procesos de formación y destrucción ósea.

## HUESOS DE LA CARA Y EL CRÁNEO

La cabeza ósea se divide en dos porciones:

**Posterior o cráneo**, que tiene forma de caja ósea y contiene el encéfalo.

**Anterior o cara**, destinada a alojar la mayoría de los órganos de los sentidos y a sostener los de la masticación.

## HUESOS DEL CRÁNEO

El cráneo está constituido por ocho huesos, cuatro pares -los dos parietales y los dos temporales- y cuatro impares -el frontal, el etmoides, el esfenoides y el occipital-. Son fundamentalmente huesos planos.

### Huesos parietales

Son dos huesos de forma cuadrangular situados encima del temporal, detrás del frontal y delante del occipital, en las regiones laterales superiores del cráneo.

### Huesos temporales

Se sitúan en la región inferior lateral del cráneo, entre el occipital, el parietal y el esfenoides. Se distinguen en ellos tres porciones:

Porción escamosa, aplanada lateralmente en forma de círculo irregular, que contribuye a moldear la bóveda craneal.

Porción mastoidea, que presenta en su interior cavidades de contenido aéreo, las celdillas mastoideas.

Porción petrosa o peñasco, que aloja en su interior los órganos del oído y del equilibrio.

### **Hueso frontal**

Da forma a la frente. Contribuye a moldear la base del cráneo y la porción superior de las cavidades orbitarias u órbitas, donde se alojan los globos oculares. A los dos lados de su línea media y en su espesor se encuentran los senos frontales, cavidades rellenas de aire que comunican con las fosas nasales.

### **Hueso etmoides**

Pequeño hueso situado en la línea media del cráneo que forma parte de la pared externa de las fosas nasales y emite unas prolongaciones a cada lado, los cornetes. Está en contacto con los centros nerviosos mediante su lámina cribosa, a través de la cual pasan los filetes olfatorios.

### **Hueso esfenoides**

En la parte anterior y media de la base del cráneo presenta: una parte central o cuerpo, que aloja la glándula hipófisis en una excavación situada en su cara superior, llamada silla turca. En el espesor del mismo se encierran los senos esfenoidales. Dos prolongaciones a cada lado, las alas, que forman parte de las órbitas y de la base craneana

### **Hueso occipital**

Localizado en la parte posterior e inferior del cráneo, presenta un gran orificio inferior, el agujero occipital, que comunica el cráneo con el conducto espinal de la columna vertebral, y a través del cual pasan las principales vías nerviosas. El hueso occipital está articulado con el atlas, que es la primera vértebra cervical.

## **HUESOS DE LA CARA**

Se pueden dividir en dos porciones, llamadas mandíbulas. La superior, formada por un solo hueso, el maxilar superior y la inferior, más complicada, formada por seis huesos pares, maxilar inferior, malar, unguis, cornete inferior, hueso propio de la nariz, palatino y uno impar, el vómer.

### **Maxilares superiores**

Son dos huesos de forma cuadrilátera, unidos en su parte central. Poseen cavidades en su interior, los senos maxilares, que comunican con las fosas nasales. Forman parte de importantes estructuras de la cara: cavidad bucal, formando el paladar óseo. Órbita, en su parte inferior e interna. Fosas nasales, de las que contribuyen a formar la pared externa.

### **Maxilares inferiores**

Situados en la parte inferior de la cara, son dos huesos unidos entre sí en forma de herradura. Su principal misión es la masticación. Presentan una porción horizontal central, el cuerpo y dos partes laterales o ramas, cuyos extremos redondeados, los cóndilos, se articulan con el hueso temporal, permitiendo abrir y cerrar la boca. En ellos se implantan las piezas dentarias inferiores.

### **Fosas nasales**

Son dos cavidades alargadas, situadas a la derecha e izquierda de la línea media de la cara, con dos aberturas, anterior y posterior. Están, separadas entre sí por el tabique nasal, constituido por los huesos vómer y etmoides. Su pared externa presenta tres láminas Óseas, los cornetes, y tres orificios, los meatos, que las comunican con los senos.

## COLUMNA VERTEBRAL

La columna vertebral o raquis se divide en cuatro porciones que son de arriba abajo: la cervical, la dorsal, la lumbar y la pélvica o sacrococcígea.

Está constituida fundamentalmente por elementos óseos superpuestos en forma regular, las vértebras, en número de 33 o 34. Su distribución es la siguiente: siete cervicales, doce dorsales, cinco lumbares y nueve o diez pélvicas. Estas últimas están soldadas entre sí; forman dos piezas, el sacro y el cóccix.

Vista de perfil, la columna presenta una serie de curvaturas. Las de concavidad posterior se denominan lordosis y las de convexidad posterior, cifosis. En condiciones normales existen cifosis a nivel dorsal y sacrococcígeo y lordosis a nivel cervical y lumbar.

La parte superior de la columna está articulada con el cráneo en el hueso occipital. Las vértebras presentan un agujero central y en su conjunto delimitan el conducto espinal o raquídeo, en el que se aloja la médula espinal y que comunica con la base del cráneo mediante el orificio occipital.

Entre dos vértebras y a cada lado se delimitan los agujeros de conjunción, por los que salen del raquis los nervios raquídeos.

## LAS VÉRTEBRAS

Son huesos cortos, con tejido esponjoso en su interior. Su forma varía según a qué parte de la columna pertenezcan, pero presentan una serie de caracteres comunes:

**Cuerpo.** Ocupa la parte anterior y tiene forma cilíndrica. Presenta dos caras, una superior y otra inferior.

**Apófisis espinosa.** Parte impar y media, dirigida hacia atrás, en forma de una larga espina, de donde recibe su nombre.

**Apófisis transversas.** En número de dos, derecha e izquierda. Se dirigen transversalmente hacia afuera.

**Apófisis articulares.** Son dos eminencias destinadas a la articulación de las vértebras entre sí. Son en total cuatro, dos ascendentes y dos descendentes.

**Agujero vertebral.** El agujero vertebral está comprendido entre la cara posterior del cuerpo vertebral y la apófisis espinosa. Tiene forma triangular.

Se describen a continuación las características peculiares de las vértebras de cada región.

**Vértebras cervicales** Corresponden a la zona del cuello y son siete. Son las menos gruesas y las que gozan de mayor movilidad. La primera vértebra cervical o atlas es una vértebra incompleta, pues no posee verdadero cuerpo vertebral. Los demás elementos, principalmente las apófisis, están reducidos. Se articula con la segunda vértebra cervical o axis.

El axis presenta en la cara superior de su cuerpo una eminencia vertical, la apófisis odontoides, destinada a articularse con el atlas, permitiendo la rotación lateral del cuello.

### **Vértebras dorsales**

Son doce y están colocadas a continuación de las cervicales, en sentido descendente. Corresponden a la zona de la espalda y presentan mayor grosor y menor movilidad que las vértebras cervicales.

Las diez primeras vértebras dorsales tienen que articularse con las costillas, unas carillas articulares que las diferencian de las demás vértebras.

### **Vértebras lumbares**

Son cinco, situadas entre la porción dorsal y el sacro. Son las más gruesas

y gozan de bastante movilidad. Corresponden a la zona de la cintura y presentan apófisis espinosas muy desarrolladas y horizontales.

### **Sacro**

Comprende las cinco primeras vértebras sacrococcígeas, soldadas entre sí. Aplanado de adelante a atrás y mucho más voluminoso por arriba que por abajo; el sacro es considerablemente más ancho en la mujer que en el varón, con el fin de facilitar el parto. El conducto sacro recorre el sacro en toda su longitud. Es la continuación del conducto raquídeo salen los nervios sacros.

### **Cóccix**

Como el anterior, es un hueso impar que ocupa la línea media, formado por la unión de cuatro o cinco vértebras rudimentarias. Presenta forma triangular, aplanada de delante a atrás.

Dispuesto a continuación del sacro y articulado con él, forma la extremidad inferior del eje vertebral y equivale al rudimento de la cola de los animales.

El tórax es una cavidad ósea y a la vez cartilaginosa en la que están alojados fundamentalmente los pulmones y el corazón. Tiene la forma de un tronco de cono de base inferior. Mide 15 cm de altura por delante, 27 cm por detrás y 32 cm por los lados.

## **TÓRAX**

Se distinguen las siguientes partes:

**Cara anterior.** Está formada por el esternón, las articulaciones condrosternales y condrocostales, los cartílagos costales y la extremidad anterior de las costillas.

**Cara Posterior.** Está formada por la columna dorsal y la cara externa de las costillas.

**Caras laterales.** Las doce costillas que las forman dejan entre sí once espacios intercostales por los que circulan la arteria, la vena y el nervio intercostales correspondientes.

**Base.** Limitada por el cuerpo de la duodécima costilla, la última vértebra dorsal y el apéndice del esternón. La ocupa el diafragma, músculo que separa las estructuras torácicas de las abdominales.

## **FUNCIONES DEL TÓRAX**

En primer lugar es la estructura cuya rigidez confiere protección a las vísceras situadas en su interior, pero también es pieza fundamental de la mecánica o movimientos respiratorios. En la inspiración, o entrada aire en los pulmones, la caja torácica se ensancha y a los espacios intercostales. En la espiración vuelve a sus dimensiones originales, con la consiguiente expulsión del aire que previamente había sido inspirado.

### **Perímetro torácico**

Indica la circunferencia exterior del tórax revestido de sus partes blandas. Se mide en la axila o en la altura del apéndice xifoides, en inspiración y espiración. Es una medida indirecta de la reserva respiratoria del organismo.

### **Costillas**

Son huesos planos, dispuestos en forma de arco entre la columna vertebral y el esternón. Son 24, doce por cada lado, en la mayoría de los individuos. Se articulan por detrás de las vértebras dorsales, mediante las carillas articulares de estas últimas.

### **Tipos de costillas**

Las primeras siete costillas se denominan costillas verdaderas, debido a que se articulan con el esternón a través de sus respectivos cartílagos.

Las últimas cinco, no articuladas directamente con el esternón sino mediante sus respectivos cartílagos unidos entre sí, se denominan costillas falsas. De ellas, la undécima y duodécima, debido a que se encuentran libres en toda su extensión, se denominan flotantes

Las costillas supernumerarias son rudimentos o esbozos suplementarios que se encuentran en algunas personas, se sitúan en la última vértebra cervical o en la primera lumbar

### **Descripción**

En cada costilla cabe distinguir dos partes: la ósea y la cartilaginosa o cartílago costal. La porción ósea presenta un cuerpo, una extremidad anterior y otra posterior. Dibuja una curva irregular cuya concavidad mira hacia el interior del tórax.

### **Esternón**

Es un hueso plano, formado por dos tablas de tejido compacto entre las cuales se encuentra tejido esponjoso.

Se articula con las clavículas y las siete primeras costillas. Mide unos 15 o 20 cm de longitud por 5 o 6 cm. de anchura. Su forma recuerda la de una espada.

Su parte superior o manubrio es la más ancha. Presenta una escotadura central, la horquilla esternal, y dos carillas articulares a ambos lados para las clavículas. Su porción central o cuerpo presenta una serie de escotaduras en toda su altura para las costillas. Su extremidad inferior o punta está constituida por la apofisis xifoides

## **HUESOS DE MIEMBRO SUPERIOR**

El miembro superior o torácico está formado por cuatro segmentos, que desde la raíz del miembro hasta su extremo libre son: el hombro, el brazo, el antebrazo y la mano.

### **Huesos del hombro**

El hombro o cintura escapular se considera como parte del miembro superior, aunque propiamente se encuentre en la parte superior del tórax. Está constituido por dos huesos, la clavícula por delante y el omóplato o escápula por detrás.

### **Clavícula**

Es un hueso largo y par, situado transversalmente entre el manubrio del esternón y el omóplato, con los que se articula. Presenta forma de S itálica, con dos curvaturas, una interna de concavidad posterior y otra externa de concavidad anterior. Como todos los huesos largos, presenta un canal medular, que solo ocupa el tercio medio; el resto del hueso está constituido por tejido esponjoso.

### **Omóplato o escápula**

Es un hueso par, plano y muy delgado. Presenta forma triangular. En su cara posterior cabe destacar la presencia de una eminencia aplanada, la llamada espina del omóplato, que por fuera termina en una apófisis voluminosa o acromion. En su ángulo anterior, que está truncado, presenta una cavidad articular de forma oval, la cavidad glenoidea, que aloja la cabeza del húmero. Por encima de dicha cavidad se encuentra la apófisis coracoides. Todas estas eminencias son el lugar de inserción de importantes elementos musculares y ligamentos.

En cuanto a su estructura interna, consta casi exclusivamente de tejido compacto.

## HUESOS DEL BRAZO

### Húmero

Es un hueso par, largo, que presenta, como tal, un cuerpo y dos extremidades. El cuerpo o diáfisis humeral es casi rectilíneo y parece retorcido sobre su propio eje. La epífisis o extremidad superior es una superficie articular denominada cabeza del húmero, que se articula con el omóplato. Presenta además dos eminencias para inserciones musculares, el troquíter y el troquín.

Entre ambos se delimita una presión, la corredera bicipital, para el músculo bíceps. La epífisis inferior presenta una cabeza pequeña, el cóndilo humeral y tres eminencias, la tróclea, en forma de polea, el epicóndilo y la epitróclea. Todo ello contribuye a formar el codo.

## HUESOS DEL ANTEBRAZO

El antebrazo está constituido por dos huesos dispuestos paralelamente entre sí, el cúbito y el radio.

### Cúbito

Es un hueso largo, par, ligeramente encorvado. Su epífisis superior, que se articula con la tróclea humeral a la altura del codo presenta una cavidad en forma de media luna la cavidad sigmoidea, y una eminencia, el olecranon. En su epífisis inferior están la cabeza del cúbito y la apófisis estiloides, ambas de la articulación de la muñeca. Para efectuar el movimiento de rotación que permite el giro de la mano, el radio se cruza con el cúbito formando una X.

### Radio

Situado por fuera del cúbito, es también un hueso largo. En su epífisis superior presenta una eminencia voluminosa, la cabeza del radio. Su cara superior, excavada en forma de cúpula, forma la cavidad glenoidea del radio, que se articula con el cóndilo humeral. Su epífisis inferior presenta también una apófisis estiloides y una carilla articular cóncava, la cavidad sigmoidea, para la cabeza cubital.

## HUESOS DE LA MANO

### Huesos de la muñeca o carpo

Son ocho pequeños huesos dispuestos en dos filas transversales:

**Fila superior:** articulados con las epífisis interiores del cúbito y radio. Son de fuera hacia dentro: el escafoides, el semilunar, el piramidal y el pisiforme.

**Fila inferior:** articulados con los metacarpianos. Son el trapecio, el trapecoide, el grande y el ganchoso.

### Huesos del metacarpo

de la mano propiamente dicha. Son cinco, cubiertos de partes blandas y forman el dorso y palma de la mano. Cada uno de ellos corresponde a un dedo.

### Huesos de los dedos

Los cinco dedos, de fuera hacia dentro llamados pulgar, índice, medio, anular, auricular o meñique, están formados por las falanges. Son tres columnitas óseas para cada dedo a excepción del pulgar, que solo posee dos. Se llaman, del origen de los dedos a su punta, falange, falangina y falangeta, respectivamente.



## **HUESOS DEL MIEMBRO INFERIOR Y PELVIS**

El miembro inferior o pelviano se divide en cuatro segmentos, que en sentido descendente son la cadera o pelvis, el muslo, la pierna y el pie.

### **Pelvis**

Está formada por la unión de los dos huesos coxales, el sacro y el cóccix. Es el nexo de unión entre el tronco y la extremidad inferior. En su conjunto, tiene la forma de un tronco de cono de base superior.

### **Hueso coxal o ilíaco**

Se compone de tres piezas óseas soldadas entre sí en el adulto:

el ilion por arriba, el pubis por delante y el isquion por debajo. Delimitan en su cara externa una gran cavidad, la cavidad cotiloidea o cótilo, destinada a articularse con la cabeza del fémur. Por encima de ella se encuentra una amplia superficie, la fosa ilíaca externa. Por debajo de la cavidad cotiloidea se abre el agujero obturador, delimitado por las ramas del isquion y el pubis unidas entre sí. El borde superior del coxal, incurvado en forma de S itálica, se denomina cresta ilíaca y las eminencias del borde anterior, espinas ilíacas.

### **Diferencias sexuales de la pelvis**

La pelvis del varón es más gruesa, con las eminencias óseas más pronunciadas y más alta que la de la mujer. La pelvis femenina es más ancha y está más inclinada, debido a que en el momento del parto el feto pasa a través de ella. Los diámetros de la cabeza fetal se acomodan, mediante giros, a los diámetros de la pelvis materna.

## **Huesos del muslo**

### **Fémur**

Es un hueso largo, el de mayor longitud del cuerpo humano. Se articula en la cadera con el hueso coxal y en la rodilla, con la rótula, la tibia y el peroné.

Su epífisis superior presenta la cabeza femoral, de forma esférica, el cuello, que es un estrechamiento que une la cabeza con el resto del hueso y dos eminencias, los trocánteres, para inserciones musculares. La diáfisis femoral, larga y resistente, está ligeramente incurvada y torcida alrededor de su eje. Constituida por hueso compacto, presenta un canal medular en su interior. De la epífisis inferior hay que destacar las superficies articulares y eminencias que formarán la rodilla: la tróclea femoral, en forma de silla de montar y por debajo de ella, los dos cóndilos, interno y externo.

## **Huesos de la pierna**

### **Rótula**

Más que a la pierna propiamente dicha, pertenece a la rodilla. Es un hueso corto aplanado de delante hacia atrás. Está insertado en el tendón de los músculos cuádriceps, que une dicho músculo con la epífisis superior de la tibia.

### **Tibia**

Es un hueso largo, situado en la parte interna y anterior de la pierna. Se articula por arriba con el fémur, por abajo con el astrágalo y lateralmente con el peroné.

Su epífisis superior presenta dos cavidades glenoideas, destinadas a los cóndilos femorales y una eminencia entre ellas, la espina tibial.

La diáfisis, de tejido compacto, presenta un borde cortante denominado la cresta tibial.

Su epífisis inferior es de forma cuboides. Presenta una apófisis descendente en su parte interna, el maléolo interno del tobillo.

### Peroné

Es otro hueso largo, en la parte posterior y externa de la pierna. Es más delgado que la tibia. Su extremidad superior o cabeza presenta una carilla cóncava destinada a la tibia, en su cara interna y por fuera la apófisis estiloides. Su diáfisis se une con la diáfisis tibial mediante la membrana interósea. En su epífisis inferior se encuentra el maléolo externo.

## Huesos del pie

Comprende 26 huesos, dispuestos en tres grupos, que se detallan a continuación.

### Tarso

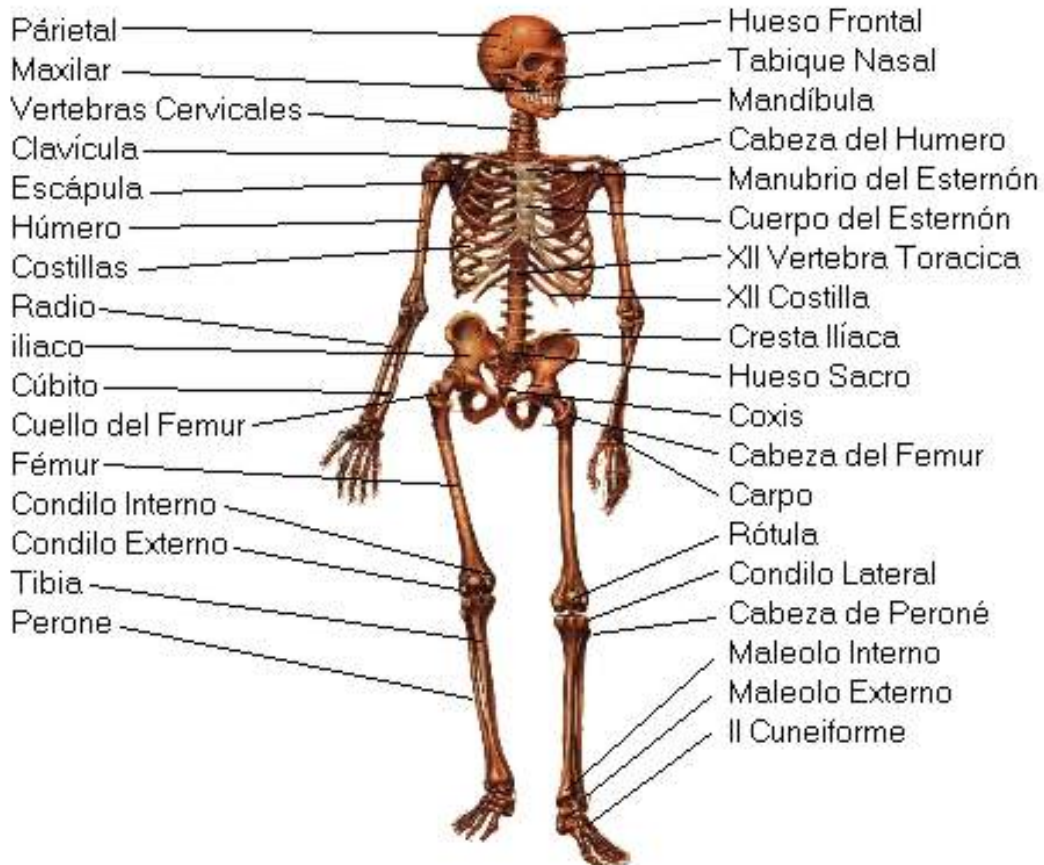Son siete huesos cortos, dispuestos en dos filas: la posterior comprende el astrágalo y el calcáneo; la anterior el cuboides, el escafoides y los tres huesos cuneiformes. Corresponden al tobillo.

### Metatarso

Son los cinco metatarsianos, denominados primero, segundo, etc., contando de dentro hacia fuera. Son huesos largos. Su cuerpo, de convexidad superior, conforma el dorso del pie. Su extremidad anterior presenta un cóndilo que se articula con la falange correspondiente.

Como en el caso de la mano están formados por tres falanges: falange, falangina y falangeta

También el dedo gordo, como el pulgar, carece de tercera falange. Los dedos del pie están menos desarrollados que los de la mano, debido sobre todo a su poca movilidad.



# MÚSCULOS

Los músculos representan la parte activa del aparato locomotor. Es decir, son los que permiten que el esqueleto se mueva y que, al mismo tiempo, mantengan su estabilidad tanto en movimiento como en reposo.

Junto a todo esto, los músculos contribuyen a dar la forma externa del cuerpo humano.

Un músculo en general se compone de un vientre muscular (en donde se encuentran las fibras musculares contráctiles, es la parte carnosa del músculo) y uno o dos tendones (uno de inserción y otro de origen, suele ser arbitrario cual de los dos extremos es el del origen o inserción).

El vientre muscular está rodeado de un tejido fibroso que se llama **fascia**. Esto permite al músculo contraerse en una sola dirección.

## Clasificación de los músculos

Los músculos del organismo se dividen en voluntarios e involuntarios. Los primeros se contraen cuando el individuo quiere y suelen corresponder a los músculos del esqueleto. Poseen la característica de tener una contracción potente, rápida y brusca, si así se precisa. Son músculos de acción rápida. Los segundos son regidos por el sistema nervioso vegetativo y el individuo no tiene ningún control voluntario sobre ellos.

Suelen constituir las paredes de las vísceras de los aparatos respiratorio y circulatorio. Estos músculos poseen una contracción y una relajación lentas.

Ambos tipos de músculos tienen, a su vez, características propias. Así, los músculos voluntarios, salvo el esfínter anal, están compuestos por células o fibras musculares provistas de estrías transversales, por lo que se les denomina músculos estriados.

Los músculos involuntarios, salvo el corazón, que también está formado por músculo estriado a pesar de no tener control voluntario, están constituidos por células musculares sin estrías, por lo que se denominan músculos lisos.

## Descripción y forma de los músculos

Cada músculo estriado se compone de dos partes: una parte roja, blanda y contráctil que constituye la parte muscular y una parte blanquecina y tuerte y no contráctil que constituye el tendón.

Los tendones varían en su forma y disposición dependiendo de su unión a las fibras musculares (que a su vez se dispondrán según la función del músculo). Los tendones son de color blanco nacarado y están constituidos por fibras no elásticas que forman grupos, a su vez recubiertos por tejido conjuntivo laxo que separa entre sí estos grupos o fascículos.

Por su forma, los músculos se clasifican en: largos, anchos y cortos. Los músculos largos son aquellos en los que la dimensión según la dirección de sus fibras sobrepasa la de los otros diámetros. Estos, a su vez, pueden ser fusiformes o aplanados. Según el diámetro transversal sea mayor en su parte media que en los extremos (así, el bíceps es un músculo largo y fusiforme, mientras que el recto del abdomen es largo y aplanado). Los músculos anchos son aquellos en los que todos los diámetros tienen aproximadamente la misma longitud (el dorsal ancho de la espalda). Los músculos cortos son aquellos que, independientemente de su forma, tienen muy poca longitud (los de la cabeza y cara).

## Función de los músculos

Los músculos, debido a su capacidad de contracción, hacen posible que el esqueleto se mueva. Así, las extremidades pueden realizar movimientos de flexión o extensión, de rotación (pronación y supinación), de aproximación (aducción). Como hemos visto, la mayor parte de los músculos están provistos de tendones, mediante los cuales suelen insertarse sobre los huesos. Según el tipo de inserción, es decir, si lo hacen mediante más de un extremo o cabeza, se dividen en bíceps (dos cabezas), tríceps (tres cabezas) y cuádriceps (cuatro cabezas).

Si están formados por más de un cuerpo muscular, se dividen en digástricos y poligástricos (dos o más cuerpos, respectivamente). Si toman su inserción terminal por más de un extremo o cola, los músculos serán bicaudales, tricaudales o policaudales, según lo hagan por dos, tres o más extremos.

### **Situación de los músculos**

Según su situación los músculos se dividen en superficiales y profundos.

Los músculos superficiales están situados inmediatamente por debajo de la piel y si bien en el ser humano son rudimentarios y escasos, están insertados, por uno de sus extremos, en la capa profunda de la piel. Algunos de estos músculos están en la cabeza, cara, cuello y mano. La mayoría de los músculos profundos insertan sus extremos sobre los huesos del esqueleto. Algunos lo hacen en los órganos de los sentidos (músculos que mueven los ojos) y otros están situados más profundamente, relacionándose con la laringe, la lengua, etcétera.

### **La clasificación general de los músculos es:**

**Músculo largo:** predomina la longitud por encima de las dos otras dimensiones. Se encuentran principalmente en las extremidades.

**Músculo plano:** predominan dos dimensiones, a excepción del grosor. Se encuentran principalmente en el tronco, cuello y abdomen.

**Músculos cortos:** son cúbicos, ninguna dimensión predomina. Se encuentran alrededor de la columna vertebral.

### **Existen diversos tipos de inserción:**

**I. tendinosa:** se inserta por medio de un tendón, que se parece a una cuerda.

**I. carnosa:** tiene una amplia zona de inserción, suele ser típica de músculos planos, parece que no haya tendón de inserción.

**I. aponeurótica:** el tendón es parecido a una lámina fibrosa (por ejemplo la Lacertus Fibrosus del M. Bíceps Braquial).

### **Otras clasificaciones:**

**Por el número de vientres:** monogástrico, digástrico, poligástrico. Entre cada vientre hay un tendón intermedio.

**Por el número de orígenes:** monoceps, bíceps, tríceps, cuadríceps,...

**Por el número de inserciones:** bicaudal, tricaudal, quadricaudal,...

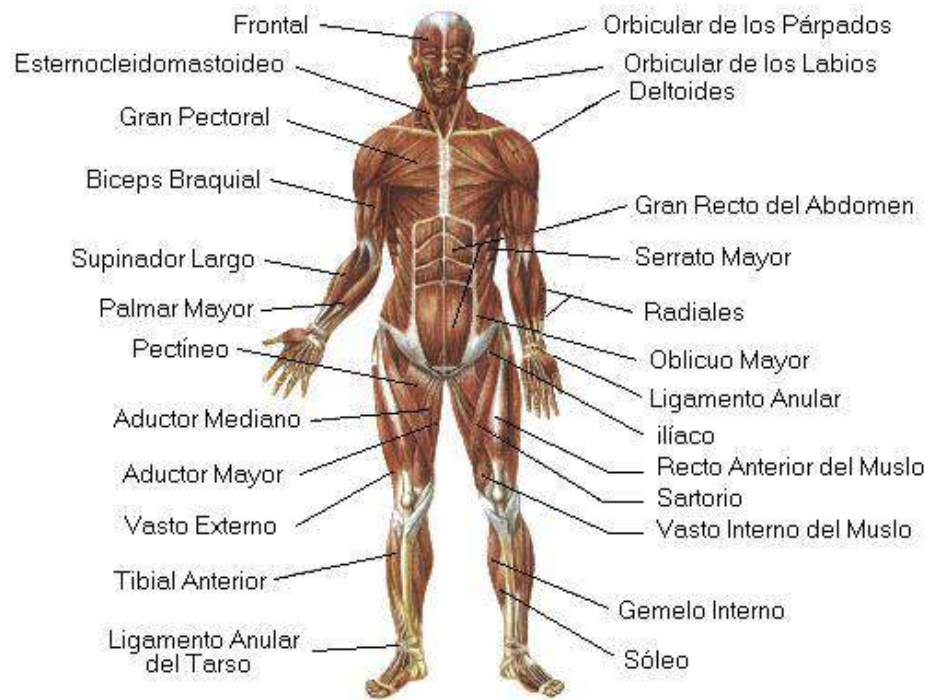### **Órganos accesorios de los tendones y músculos:**

**Vaina finosa:** Los tendones de largo recorrido tienen un pequeño envoltorio que los protege.

**Vaina osteofibrosa:** Cuando un tendón pasa por dentro de un pequeño surco o canal que tiene el hueso y se encuentra fijo allí por un tejido fibroso que no permite que se escape de allí dentro.

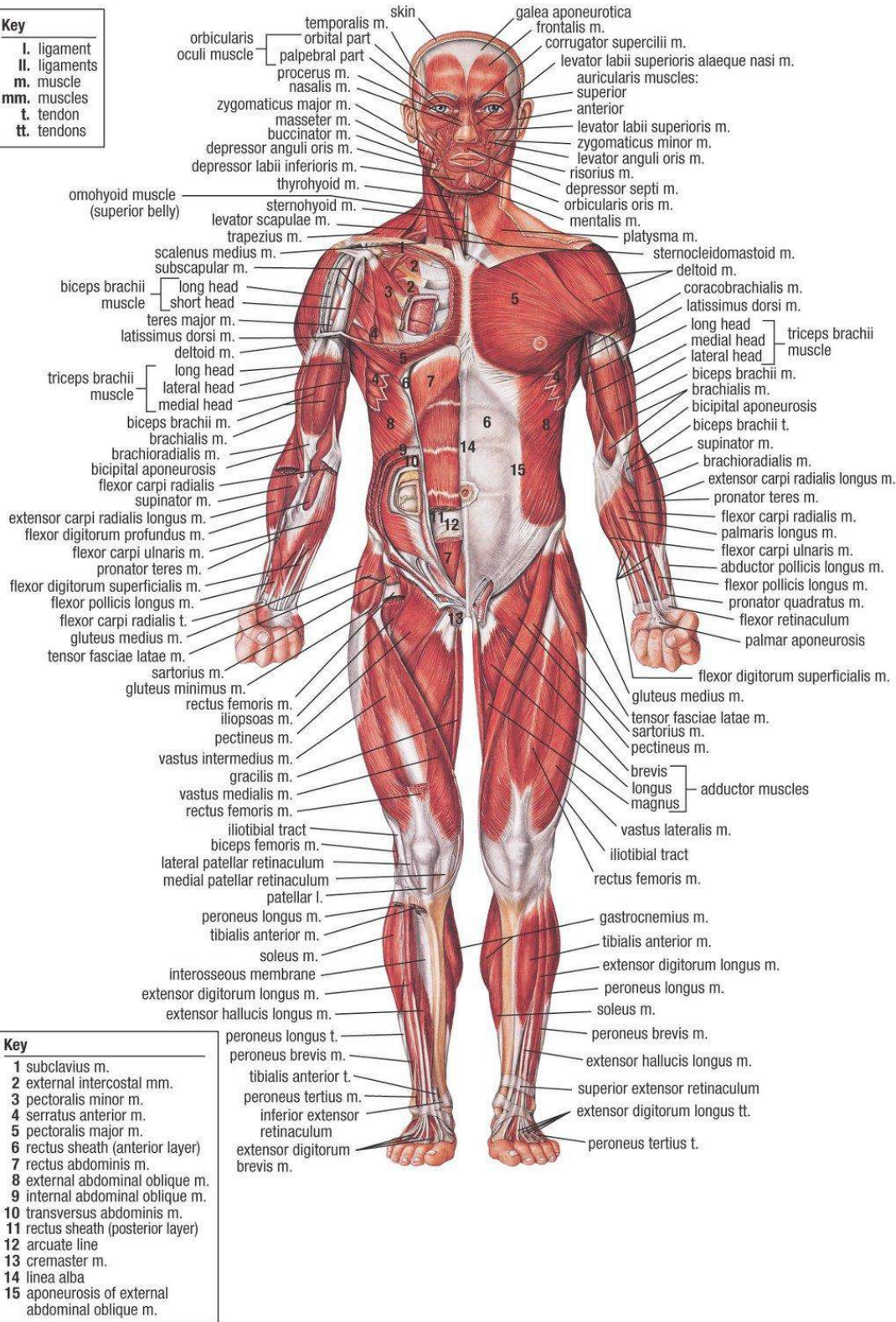
**Vaina sinovial:** membrana parecida a la sinovial de las art. Facilita el deslizamiento y lubrica al tendón. Esta vaina es una sola lámina que da una doble vuelta al tendón.

**Polea de reflexión:** lugares donde un tendón tiene que cambiar de repente la dirección. Es de tejido cartilaginoso. Ej.: el M. Digástrico tiene una en el hioides.

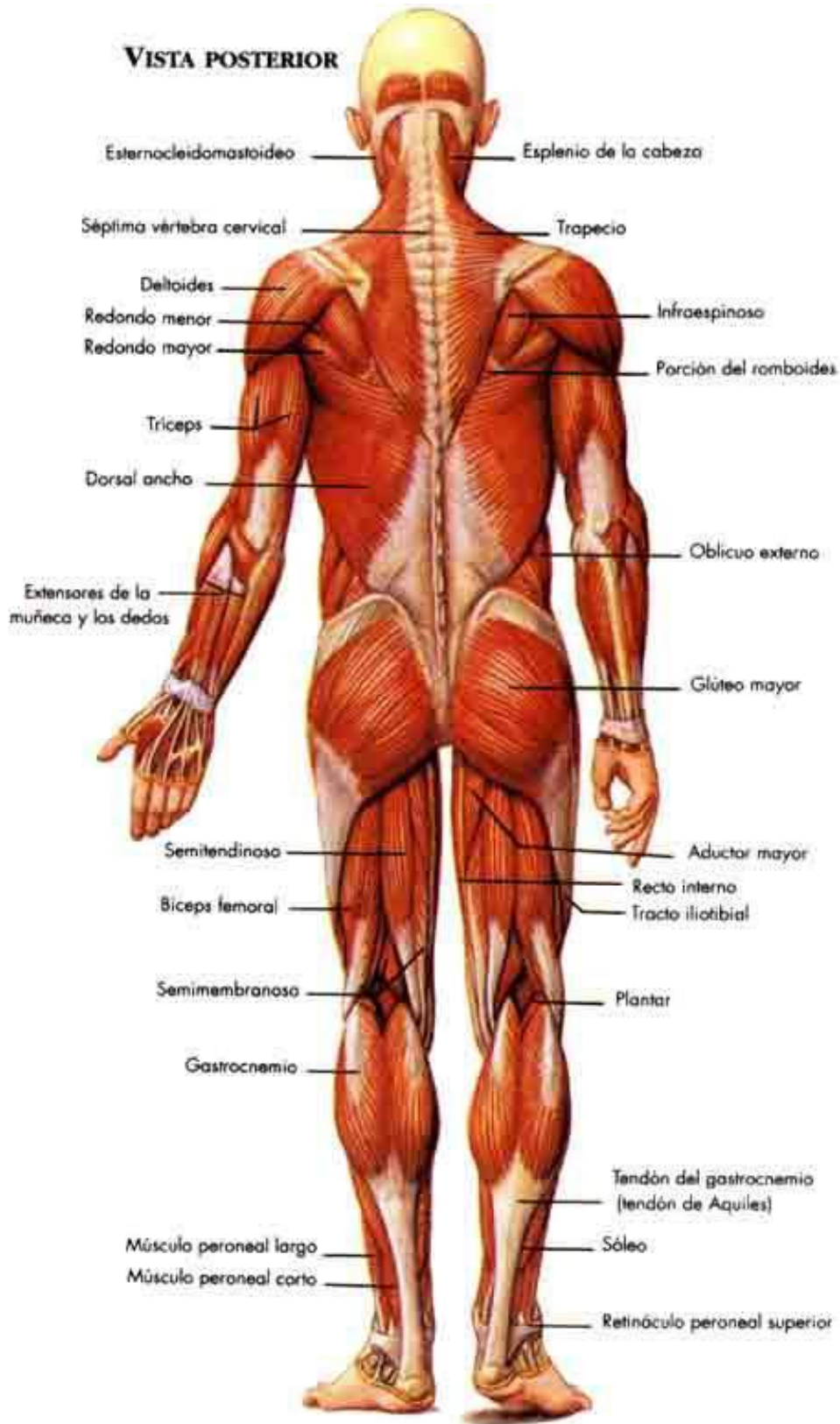


# MUSCULAR SYSTEM (ANTERIOR VIEW)

Key	
I.	ligament
II.	ligaments
m.	muscle
mm.	muscles
t.	tendon
tt.	tendons



## VISTA POSTERIOR



# UNIDAD No. 7 EL APARATO RESPIRATORIO

## Anatomía y Fisiología General del Sistema Respiratorio

Los pulmones poseen la función vital de llevar el aire inhalado a la sangre, para que los glóbulos rojos se carguen de oxígeno (y se transporte a los tejidos); al mismo tiempo el dióxido de carbono se desprende de la sangre y pasa al exterior.

### Componentes Estructurales del Sistema Respiratorio

El sistema respiratorio lo constituyen los siguientes órganos:

**Nariz.** Esta estructura se utiliza como vía de paso para el aire que entra y sale de los pulmones; lo filtra, calienta, humedece e investiga químicamente. La nariz sirve también para el olfato y ayuda a la fonación.

**Boca.** Órgano secundario externo (el primero es la nariz) para aceptar aire.

**Faringe (garganta).** La faringe representa un tubo musculomembranoso que sirve a los aparatos respiratorio y digestivo como vía de paso de aire, alimentos y líquidos. Además, participa en la fonación.

**Laringe (o "caja de voz").** Corto conducto que conecta la faringe con la tráquea. Se encuentra entre la raíz de la lengua y el extremo superior de la tráquea, por debajo y por delante de la parte más baja de la faringe. En esta estructura, el aire espirado hace que vibren las cuerdas vocales verdaderas, lo cual produce la voz; el tono o altura de la misma depende de la longitud y la tensión de las cuerdas vocales.

**Tráquea.** Representa un tubo largo que se extiende desde la laringe, a nivel de cuello, hasta los bronquios dentro de la cavidad torácica. La función de la tráquea es brindar una vía abierta para el aire que entra y sale de los pulmones.

**Epiglotis.** Componente estructural de la laringe. Consiste de un cartílago de gran tamaño en forma de hoja, situado en la parte superior de la laringe, y unido por uno de sus extremos al cartílago tiroideo y libre en los demás. La epiglotis protege las vías respiratorias contra la entrada de sustancias sólidas o líquidas durante la deglución; en otras palabras, el borde libre de la epiglotis tapa la tráquea durante la deglución de los alimentos, de manera que se cierra la laringe y los líquidos y alimentos se dirigen hacia el esófago, y no hacia la tráquea.

**Bronquios.** Los bronquios y sus ramas principales brindan una vía para que el aire entre y salga de los pulmones. Los terminales de los bronquios (extremo distal de los bronquiolos) forman unos sacos de aire que tienen la importante función de llevar a cabo el intercambio de gases (oxígeno y bióxido de carbono). Estas estructuras se conocen como **alveolos**. Estos proporcionan superficies extensas de pared delgada donde puede ocurrir este intercambio de gases entre sangre y aire.

**Pulmones.** Estas estructuras representan un par de órganos cónicos, ligeros, esponjosos, peculiarmente flexibles debido a las fibras elásticas de sus paredes, situadas libremente en la cavidad torácica, separados por el corazón y otras estructuras del *mediastino* (espacio comprendido entre ambas pleuras en la línea media de la cavidad torácica). Los pulmones brindan un lugar donde pueden ponerse en contacto íntimo aire y sangre para efectuar el recambio de gases.

**Tórax.** El tórax es una cavidad del cuerpo que durante el proceso de respiración externa, aumenta en volumen, produciendo la inspiración. La disminución del volumen del tórax produce la espiración.

**Pleura.** Bolsa de pared doble que envuelve cada pulmón, formada por un tejido suave, brillante y muy resbaloso. El área comprendida entre las dos capas de la bolsa constituye la *cavidad pleural*.

**Diafragma.** Representa el músculo respiratorio más importante. Cuando se relaja, sobreviene la espiración pasiva, suficiente para la respiración tranquila. (En reposo).

### Fisiología de la Ventilación



La función primordial del **proceso respiratorio** es de suministrar oxígeno a las diversas células del organismo y de eliminar el bióxido de carbono que resulta de las actividades celulares (el desecho metabólico). Por otro lado, la **ventilación** representa el movimiento de aire que entre la atmósfera y los pulmones.

## La Mecánica Respiratoria

El proceso de ventilación/respiración consiste de dos fases, a saber, la **inspiración** (o **inhalación**) y la **espiración** (o **exhalación**).

Durante la **inspiración**, los músculos del pecho reducen la presión de las costillas, dilatando aquel mismo. Diafragma, que tiene la forma de una cúpula, se contrae y desciende hacia el abdomen. En esta forma la cavidad del pecho (tórax) aumenta en tamaño y el aire de la atmósfera fluye hacia adentro.

En la etapa de la **exhalación**, los músculos se relajan, permitiendo a las costillas y al diafragma volver a su posición normal. La cavidad pectoral se torna pequeña y el aire afluye hacia afuera.

### **Respiración Externa**

La respiración externa representa el intercambio de gases entre los alveolos y los capilares sanguíneos de los pulmones.

### **Necesidad de Oxígeno**

El cuerpo no almacena oxígeno, por lo tanto, necesita ser abastecido continuamente de éste para mantener el proceso de la vida. El oxígeno debe estar disponible para todas las células del cuerpo. El oxígeno que es inhalado hacia los alveolos, es recogido por la sangre alrededor de estos sacos de aire, transportándolo de regreso al corazón y alrededor del cuerpo. A medida que el oxígeno es absorbido por la sangre, el bióxido de carbono es eliminado por la sangre como producto de desecho, regresando a los pulmones y exhalado fuera del cuerpo.

El sistema respiratorio tiene también la importante función de mantener la sangre a unos niveles ácido-básico normales. Si la sangre es muy ácida o básica (alcalina), las células mueren. El cerebro es muy sensitivo a niveles inadecuados de acidez o alcalinidad. Como consecuencia, las funciones cerebrales se detienen, incluyendo aquellas que controlan la respiración.

La falta de oxígeno puede resultar en muerte clínica y eventualmente en muerte biológica:

**Muerte clínica** - Ocurre cuando la víctima deja de respirar y su corazón se detiene. Es reversible, de manera que si se reanuda la respiración y circulación natural del accidentado (comunmente dentro de 0 a 3 minutos) no habrá daño cerebral.

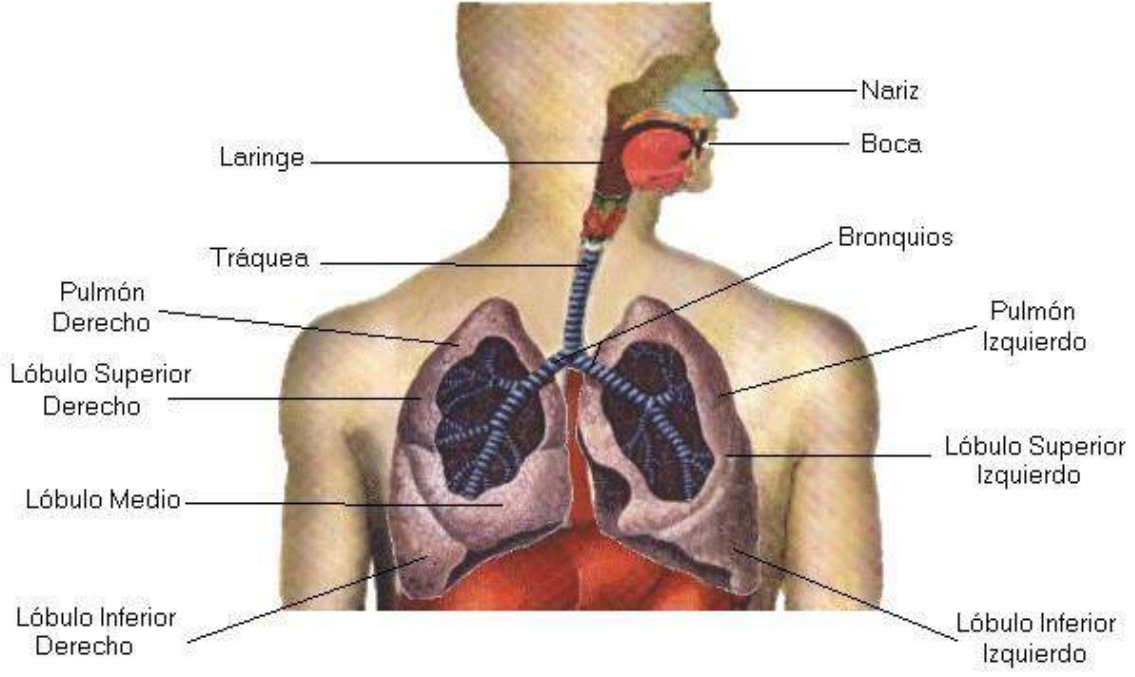
**Muerte biológica** - Esta situación aparece cuando la víctima con paro respiratorio y circulatorio no recibe oxígeno por más de 4 minutos. Por lo regular, después de haber cesado el suministro de oxígeno al organismo, las células cerebrales comienzan su deterioro desde los 4 a 6 minutos. Luego de los 10 minutos, el tejido cerebral comienza a morir. Como consecuencia, existe un estado de daño cerebral permanente e irreversible, puesto que una vez se mueren las neuronas del cerebro, éstas no podrán regenerarse otra vez.

### **Composición del Aire que Entra y Sale de los Pulmones**

El aire que entra al cuerpo (atmosférico), se compone de oxígeno (21%), dióxido de carbono (0.04%), nitrógeno (78.96%), entre otros elementos.

La composición del aire que sale del cuerpo al exhalar consiste de 16% de oxígeno, 4% de dióxido de carbono y 80% de nitrógeno.

Se puede notar que el cuerpo solo utiliza aproximadamente un 5% del oxígeno que entra a los pulmones. Este es el principio que justifica la administración de las ventilaciones artificiales en aquellas víctimas con paro respiratorio.



### Las fosas nasales

Las fosas nasales están tapizadas por una membrana muy delgada y húmeda llamada mucosa nasal o pituitaria.

### Laringe

Interiormente está atravesada por una serie de ligamentos que se mantienen tirantes: las cuerdas vocales. El pasaje de aire por dentro de la laringe hace vibrar las cuerdas vocales, lo que permite la producción de sonidos.

### Bronquios

Formados por anillos cartilagosos completos que evitan que se colapsen (se aplasten) e impidan el pasaje de aire. Dentro de los pulmones, los bronquios se subdividen en tubos cada vez más delgados, despojados de la cubierta cartilaginosa. Cuando los bronquios llegan a tener un milímetro de diámetro reciben el nombre de bronquiolos.

### Pulmones

Constituidos por los sacos alveolares, especies de bolsas en las que terminan las ramificaciones bronquiales. El pulmón izquierdo es un poco más chico que el derecho (tiene dos lóbulos, mientras que el derecho tiene tres). Sobre el pulmón izquierdo se ubica el corazón.

### La nariz

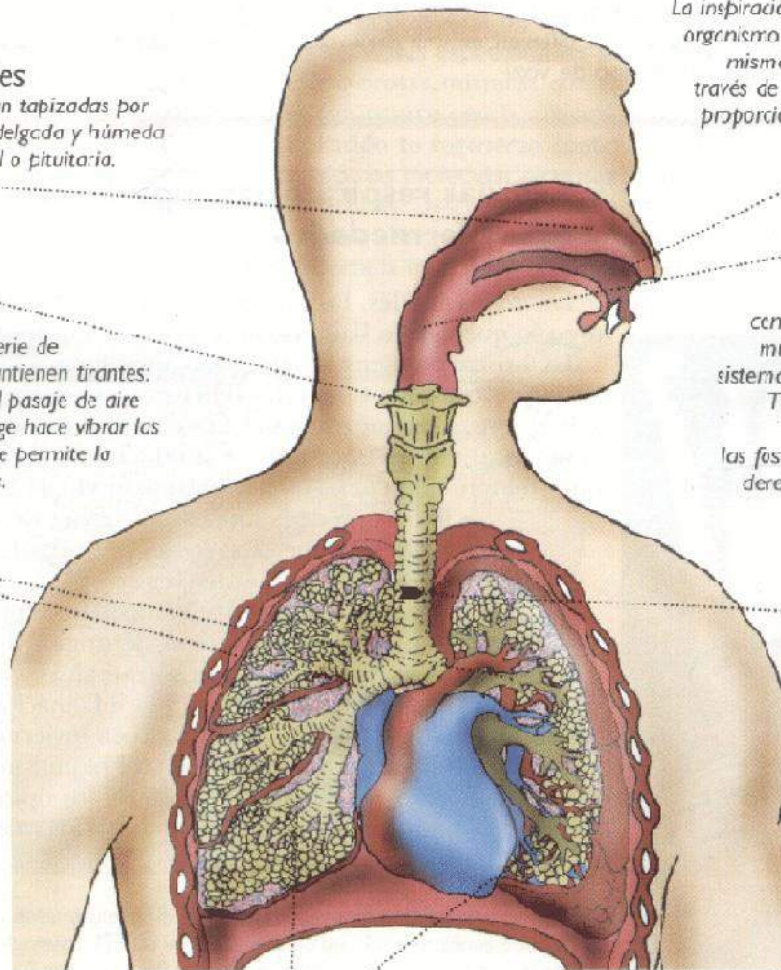
La inspiración o entrada del aire en un organismo y la espiración o salida del mismo, se hace principalmente a través de la nariz, aunque en menor proporción también se puede hacer por la boca.

### Faringe

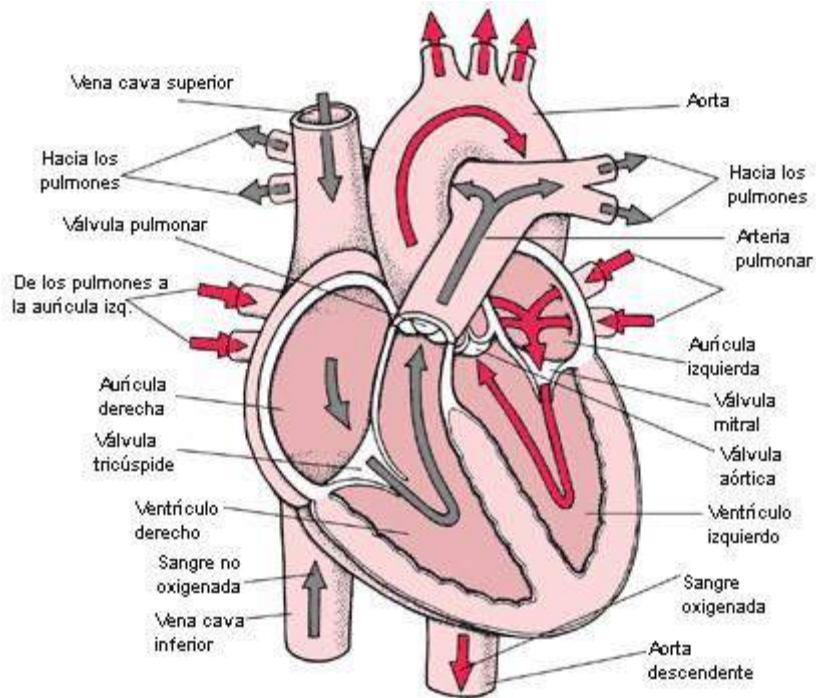
Estructura musculosa, de unos catorce centímetros, tapizada por una mucosa. Es una vía común al sistema digestivo y al respiratorio. Tiene siete aberturas que la comunican con: las fosas nasales, los oídos medio derecho e izquierdo, la boca, el esófago y la laringe.

### Tráquea

Tiene de quince a veinte anillos de cartilago, incompletos hacia la parte posterior del cuello, que permiten la dilatación del esófago durante el paso de los alimentos. La tráquea está cubierta, internamente, por cilias que continuamente empujan las partículas extrañas hacia la faringe, de manera que puedan ser expuestas al exterior.



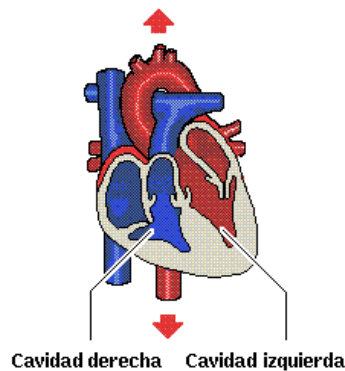
## UNIDAD No. 8 EL APARATO CIRCULATORIO



### APARATO CIRCULATORIO

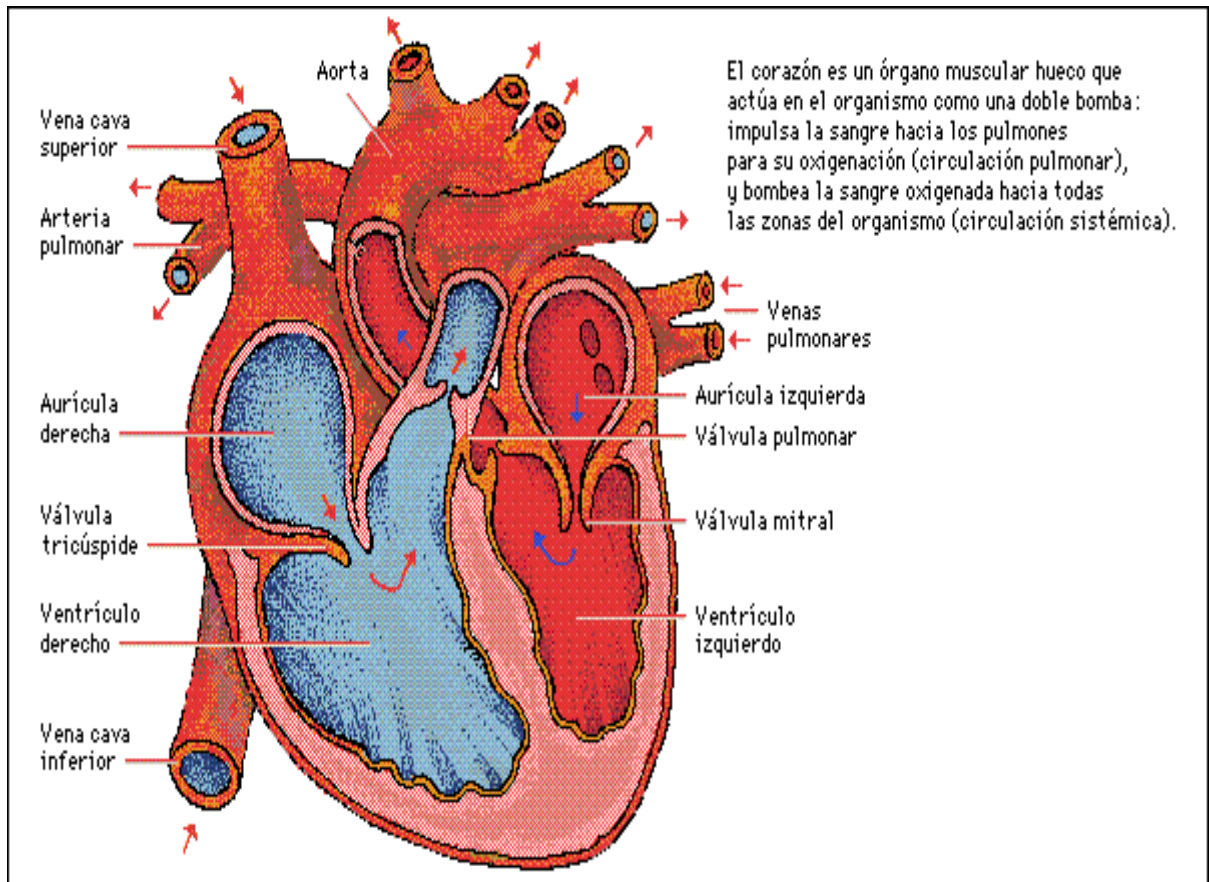
En los humanos y en los vertebrados superiores, el corazón está formado por cuatro cavidades:

- aurícula derecha
- aurícula izquierda
- ventrículo derecho
- ventrículo izquierdo

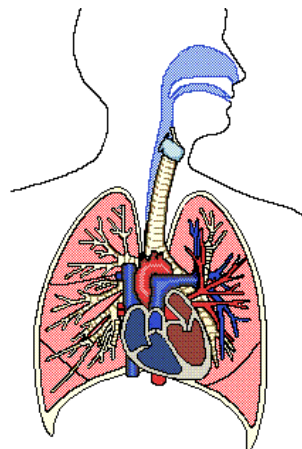


El lado derecho del corazón bombea sangre carente de oxígeno procedente de los tejidos hacia los pulmones donde se oxigena; el lado izquierdo del corazón recibe la sangre oxigenada de los pulmones y la impulsa a través de las arterias a todos los tejidos del organismo.

La circulación se inicia al principio de la vida fetal. Se calcula que una porción determinada de sangre completa su recorrido en un periodo aproximado de un minuto.



## Circulación pulmonar



La sangre procedente de todo el organismo llega a la aurícula derecha a través de dos venas principales: la **vena cava superior** y la **vena cava inferior**.

Cuando la aurícula derecha se contrae, impulsa la sangre a través de un orificio hacia el ventrículo derecho. La contracción de este ventrículo conduce la sangre hacia los pulmones. La **válvula tricúspide** evita el reflujo de sangre hacia la aurícula, ya que se cierra por completo durante la contracción del ventrículo derecho.

En su recorrido a través de los pulmones, la sangre se oxigena, es decir, se satura de oxígeno. Después regresa al corazón por medio de las cuatro **venas pulmonares** que desembocan en la aurícula izquierda.

Cuando esta cavidad se contrae, la sangre pasa al ventrículo izquierdo y desde allí a la aorta gracias a la contracción ventricular. La válvula bicúspide o mitral evita el reflujo de sangre hacia la aurícula y las válvulas semilunares o sigmoideas, que se localizan en la raíz de la aorta, el reflujo hacia el ventrículo. En la arteria pulmonar también hay válvulas semilunares o sigmoideas.

### **Ramificaciones**

La **aorta** se divide en una serie de ramas principales que a su vez se ramifican en otras más pequeñas, de modo que todo el organismo recibe la sangre a través de un proceso complicado de múltiples derivaciones.

Las arterias menores se dividen en una fina red de vasos aún más pequeños, los llamados **capilares**, que tienen paredes muy delgadas. De esta manera la sangre entra en estrecho contacto con los líquidos y los tejidos del organismo.

En los vasos capilares la sangre desempeña tres funciones: libera el oxígeno hacia los tejidos, proporciona a las células del organismo de nutrientes y otras sustancias esenciales que transporta, y capta los productos de deshecho de los tejidos. Después los capilares se unen para formar venas pequeñas. A su vez, las venas se unen para formar venas mayores, hasta que, por último, la sangre se reúne en la **vena cava superior e inferior** y confluye en el corazón completando el circuito.

### **Circulación portal**

Además de la circulación pulmonar y sistémica descrita, hay un sistema auxiliar del **sistema venoso** que recibe el nombre de **circulación portal**.

Un cierto volumen de sangre procedente del intestino confluye en la vena porta y es transportado hacia el hígado. Aquí penetra en unos capilares abiertos denominados sinusoides, donde entra en contacto directo con las células hepáticas.

En el hígado se producen cambios importantes en la sangre, vehículo de los productos de la digestión que acaban de absorberse a través de los capilares intestinales. Las venas recogen la sangre de nuevo y la incorporan a la circulación general hacia la aurícula derecha.

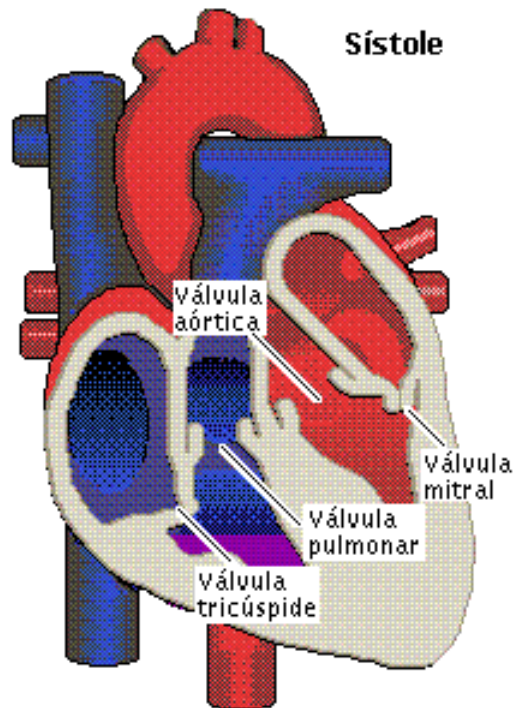
A medida que avanza a través de otros órganos, la sangre sufre más modificaciones.

### **Circulación coronaria**

La circulación coronaria irriga los tejidos del corazón aportando nutrientes, oxígeno y, retirando los productos de degradación. En la parte superior de las válvulas semilunares, nacen de la aorta dos **arterias coronarias**. Después, éstas se dividen en una complicada red capilar en el tejido muscular cardíaco y las válvulas.

La sangre procedente de la circulación capilar coronaria se reúne en diversas venas pequeñas, que después desembocan directamente en la aurícula derecha sin pasar por la vena cava.

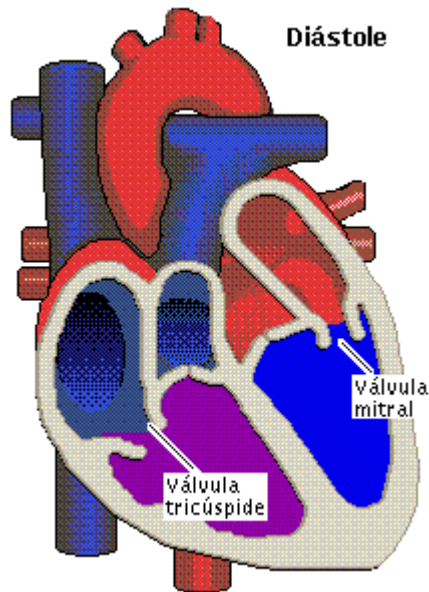
## Función cardiaca



La actividad del corazón consiste en la alternancia sucesiva de contracción (**sístole**) y relajación (**diástole**) de las paredes musculares de las aurículas y los ventrículos.

Durante el periodo de relajación, la sangre fluye desde las venas hacia las dos aurículas, y las dilata de forma gradual. Al final de este periodo la dilatación de las aurículas es completa. Sus paredes musculares se contraen e impulsan todo su contenido a través de los **orificios auriculoventriculares** hacia los ventrículos.

Este proceso es rápido y se produce casi de forma simultánea en ambas aurículas. La masa de sangre en las venas hace imposible el refluo. La fuerza del flujo de la sangre en los ventrículos no es lo bastante poderosa para abrir las válvulas semilunares, pero distiende los ventrículos, que se encuentran aún en un estado de relajación. Las válvulas mitral y tricúspide se abren con la corriente de sangre y se cierran a continuación, al inicio de la contracción ventricular.



La sístole ventricular sigue de inmediato a la sístole auricular. La contracción ventricular es más lenta, pero más enérgica. Las cavidades ventriculares se vacían casi por completo con cada sístole. La punta cardiaca se desplaza hacia delante y hacia arriba con un ligero movimiento de rotación. Este impulso, denominado el choque de la punta, se puede escuchar al palpar en el espacio entre la quinta y la sexta costilla.

Después de que se produce la sístole ventricular el corazón queda en completo reposo durante un breve espacio de tiempo. El ciclo completo se puede dividir en tres periodos:

**las aurículas se contraen**

**se produce la contracción de los ventrículos**

**aurículas y ventrículos permanecen en reposo**

En los seres humanos la frecuencia cardiaca normal es de 72 latidos por minuto, y el ciclo cardiaco tiene una duración aproximada de 0,8 segundos. La sístole auricular dura alrededor de 0,1 segundos y la ventricular 0,3 segundos. Por lo tanto, el corazón se encuentra relajado durante un espacio de 0,4 segundos, casi la mitad de cada ciclo cardiaco.

En cada latido el corazón emite dos sonidos, que se continúan después de una breve pausa. El primer tono, que coincide con el cierre de las válvulas tricúspide y mitral y el inicio de la sístole ventricular, es sordo y prolongado. El segundo tono, que se debe al cierre brusco de las válvulas semilunares, es más corto y agudo. Las enfermedades que afectan a las válvulas cardiacas pueden modificar estos ruidos, y muchos factores, entre ellos el ejercicio, provocan grandes variaciones en el latido cardiaco, incluso en la gente sana.

La frecuencia cardiaca normal de los animales varía mucho de una especie a otra. En un extremo se encuentra el corazón de los mamíferos que hibernan que puede latir sólo algunas veces por minuto; mientras que en el otro, la frecuencia cardiaca del colibrí es de 2.000 latidos por minuto.

## **Pulso**

Cuando la sangre es impulsada hacia las arterias por la contracción ventricular, su pared se distiende. Durante la diástole, las arterias recuperan su diámetro normal, debido en gran medida a la elasticidad del tejido conjuntivo y a la contracción de las fibras musculares de las paredes de las arterias.



Esta recuperación del tamaño normal es importante para mantener el flujo continuo de sangre a través de los capilares durante el periodo de reposo del corazón. La dilatación y contracción de las paredes arteriales que se puede percibir cerca de la superficie cutánea en todas las arterias recibe el nombre de pulso.

### **Los latidos cardiacos**

La frecuencia e intensidad de los latidos cardiacos están sujetos a un control nervioso a través de una serie de reflejos que los aceleran o disminuyen. Sin embargo, el impulso de la contracción no depende de estímulos nerviosos externos, sino que se origina en el propio músculo cardiaco.

El responsable de iniciar el latido cardiaco es una pequeña fracción de tejido especializado inmerso en la pared de la aurícula derecha, el **nodo o nódulo sinusal**. Después, la contracción se propaga a la parte inferior de la aurícula derecha por los llamados **fascículos internodales**: es el nodo llamado auriculoventricular. Los haces auriculoventriculares, agrupados en el llamado fascículo o **haz de His**, conducen el impulso desde este nodo a los músculos de los ventrículos, y de esta forma se coordina la contracción y relajación del corazón.

Cada fase del ciclo cardiaco está asociada con la producción de un potencial energético detectable con instrumentos eléctricos configurando un registro denominado **electrocardiograma**.

### **Capilares**

La circulación de la sangre en los capilares superficiales se puede observar mediante el microscopio. Se puede ver avanzar los glóbulos rojos con rapidez en la zona media de la corriente sanguínea, mientras que los glóbulos blancos se desplazan con más lentitud y se encuentran próximos a las paredes de los capilares.

La superficie que entra en contacto con la sangre es mucho mayor en los capilares que en el resto de los vasos sanguíneos, y por lo tanto ofrece una mayor resistencia al movimiento de la sangre, por lo que ejercen una gran influencia sobre la circulación. Los capilares se dilatan cuando la temperatura se eleva, enfriando de esta forma la sangre, y se contraen con el frío, con lo que preservan el calor del organismo.

También desempeñan un papel muy importante en el intercambio de sustancias entre la sangre y los tejidos debido a la permeabilidad de las paredes de los capilares; éstos llevan oxígeno hasta los tejidos y toman de ellos sustancias de desecho y dióxido de Carbono (CO<sub>2</sub>), que transportan hasta los órganos excretores y los pulmones respectivamente. Allí se produce de nuevo un intercambio de sustancias de forma que la sangre queda oxigenada y libre de impurezas.

### **Tensión arterial**

Es la resultante de la presión ejercida por la sangre sobre las paredes de las arterias. La tensión arterial es un índice de diagnóstico importante, en especial de la función circulatoria.

Debido a que el corazón puede impulsar hacia las grandes arterias un volumen de sangre mayor que el que las pequeñas arteriolas y capilares pueden absorber, la presión retrógrada resultante se ejerce contra las arterias. Cualquier trastorno que dilate o contraiga los vasos sanguíneos, o afecte a su elasticidad, o cualquier enfermedad cardiaca que interfiera con la función de bombeo del corazón, afecta a la presión sanguínea.

En las personas sanas la tensión arterial normal se suele mantener dentro de un margen determinado. El complejo mecanismo nervioso que equilibra y coordina la actividad del corazón y de las fibras musculares de las arterias, controlado por los centros nerviosos cerebrospinal y simpático, permite una amplia variación local de la tasa de flujo sanguíneo sin alterar la tensión arterial sistémica.

Para medir la tensión arterial se tienen en cuenta dos valores: el punto alto o máximo, en el que el corazón se contrae para vaciar su sangre en la circulación, llamado sístole; y el punto bajo o mínimo, en el que el corazón se relaja para llenarse con la sangre que regresa de la circulación, llamado diástole.

La presión se mide en milímetros de mercurio (mmHg), con la ayuda de un instrumento denominado esfigmomanómetro. Consta de un manguito de goma inflable conectado a un dispositivo que detecta la presión con un marcador. Con el manguito se rodea el brazo izquierdo y se insufla apretando una pera de goma conectada a éste por un tubo.

Mientras el médico realiza la exploración, ausculta con un estetoscopio aplicado sobre una arteria en el antebrazo. A medida que el manguito se expande, se comprime la arteria de forma gradual. El punto en el que el manguito interrumpe la circulación y las pulsaciones no son audibles determina la **presión sistólica** o **presión máxima**. Sin embargo, su lectura habitual se realiza cuando al desinflarlo lentamente la circulación se restablece. Entonces, es posible escuchar un sonido enérgico a medida que la contracción cardíaca impulsa la sangre a través de las arterias.

Después, se permite que el manguito se desinfe gradualmente hasta que de nuevo el sonido del flujo sanguíneo desaparece. La lectura en este punto determina la **presión diastólica** o presión mínima, que se produce durante la relajación del corazón. Durante un ciclo cardíaco o latido, la tensión arterial varía desde un máximo durante la sístole a un mínimo durante la diástole.

Por lo general, ambas determinaciones se describen como una expresión proporcional del más elevado sobre el inferior, por ejemplo, 140/80. Cuando se aporta una sola cifra, ésta suele corresponder al punto máximo, o presión sistólica. Sin embargo, otra cifra simple denominada como presión de pulso es el intervalo o diferencia entre la presión más elevada y más baja. Por lo tanto, en una presión determinada como 160/90, la presión media será 70.

En las personas sanas la tensión arterial varía desde 80/45 en lactantes, a unos 120/80 a los 30 años, y hasta 140/85 a los 40 o más. Este aumento se produce cuando las arterias pierden su elasticidad que, en las personas jóvenes, absorbe el impulso de las contracciones cardíacas. La tensión arterial varía entre las personas, y en un mismo individuo, en momentos diferentes. Suele ser más elevada en los hombres que en las mujeres y los niños; es menor durante el sueño y está influida por una gran variedad de factores.

Muchas personas sanas tienen una presión sistólica habitual de 95 a 115 que no está asociada con síntomas o enfermedad. La tensión arterial elevada sin motivos aparentes, o **hipertensión esencial**, se considera una causa que contribuye a la arteriosclerosis. Las toxinas generadas dentro del organismo provocan una hipertensión extrema en diversas enfermedades.

La presión baja de forma anormal, o **hipotensión**, se observa en enfermedades infecciosas y debilitantes, hemorragia y colapso. Una presión sistólica inferior a 80 se suele asociar con un estado de shock.

## SISTEMA CARDIOCIRCULATORIO

Gracias al aparato circulatorio la sangre llega a todo el cuerpo, y con la sangre viajan las sustancias nutritivas que alimentan y dan vida todas las células del organismo, hasta las más recónditas y desde la cabeza a los pies. El componente esencial del aparato circulatorio es el corazón, la bomba que hace fluir la sangre a través de una serie de conductos cada vez más estrechos, que cuando son grandes y por ellos fluye la sangre del corazón hacia el resto del cuerpo son llamados inicialmente arterias, luego arteriolas cuando son algo más pequeños y finalmente vasos capilares cuando son ya tan finos que tienen el diámetro de un cabello.

### El corazón

Es un órgano impar y está situado en medio de la caja torácica entre los dos, por delante del esófago y apoyado sobre el diafragma. Tiene un volumen similar al de un puño y su peso puede variar entre los 300 y los 500 g en un individuo adulto. Posee una función de bomba, primordial para la circulación de la sangre y por tanto, para la vida. Esta función está regulada por el sistema nervioso autónomo mediante el sistema de conducción eléctrica del corazón, por lo que no podemos regular la frecuencia de bombeo de manera voluntaria.

Está formado por musculatura estriada que es alimentada por los vasos cardíacos o coronarios. Por motivos obvios es un órgano hueco, dividido en cuatro cavidades separadas entre sí, dos a dos, mediante válvulas fibrosas que permiten el paso de la sangre en un solo sentido. De estas cavidades sale o llega una serie de vasos sanguíneos que van o proceden de la circulación del organismo.

## **Cavidades Cardíacas**

Son cuatro, dos aurículas y dos ventrículos. Cada aurícula se comunica con el ventrículo de su mismo lado, pero ni ellas ni los ventrículos se comunican entre sí en el adulto. Todas las cavidades cardíacas están recubiertas por una capa de tejido elástico, blando, de aspecto liso y brillante que se denomina endocardio.

### **Aurícula derecha**

Situada arriba y a la izquierda del corazón (en la ilustración).

En ella desembocan las venas cavas superior e inferior. Está separada de la aurícula izquierda por el tabique interauricular y del ventrículo derecho por un orificio en el que está la válvula tricúspide (que posee tres láminas de cierre).

### **Aurícula izquierda**

Situada arriba y a la derecha del corazón (en la ilustración). En ella desembocan las venas pulmonares derechas e izquierdas que llevan, paradójicamente, sangre arterial, es decir, proveniente de los pulmones. Está separada del ventrículo izquierdo por un orificio donde está la válvula mitral (tiene dos láminas de cierre).

### **Ventrículo derecho**

Situado abajo y a la izquierda del corazón (en la ilustración). Es una cavidad más grande que la aurícula y con una musculatura más potente.

Separado del otro ventrículo por el tabique interventricular, a él llega sangre venosa de la aurícula derecha, que es expulsada a la arteria pulmonar.

### **Ventrículo izquierdo**

Situado abajo y a la derecha del corazón (en la ilustración). Es la cavidad con la pared muscular más potente, pues debe expulsar la sangre arterial de la aurícula izquierda, a través de la válvula aórtica, hacia la circulación general.

## **El miocardio**

Es la pared muscular del corazón. Está constituido por músculo estriado dispuesto helicoidalmente, constituyendo de esta forma todo el órgano.

Esta disposición de sus fibras permite la contracción y el funcionamiento como bomba de perfusión.

El corazón está mantenido en su sitio por una membrana fibrosa que lo rodea íntimamente y lo fija a las estructuras vecinas, permitiéndole sin embargo la contracción. Se trata del pericardio.

## **Circulación coronaria**

Es la encargada de alimentar al músculo cardíaco. Es una formación de arterias y venas dispuestas en forma de anillo, a nivel del surco, entre las aurículas y los ventrículos. Las arterias coronarias provienen de la aorta y las venas desembocan en el seno coronario. Si se obstruye la circulación coronaria se da el infarto de miocardio.

## **Movimientos cardíacos**

El corazón, para realizar su función de bombeo de la sangre, efectúa unos movimientos de contracción y relajación de la musculatura de sus cavidades, que se llaman sístole y diástole.

### **Sístole**

Es la contracción de los ventrículos para expulsar la sangre procedente de las aurículas hacia las arterias pulmonares y la aorta.

### **Diástole**

Es el período de contracción de las aurículas, simultáneo a la relajación de los ventrículos, que permite el paso de la sangre hasta estos últimos.

Este ciclo se repite sin cesar. Al apoyar la mano sobre el pecho apreciaremos los latidos del corazón: el primero corresponde a la diástole y el segundo a la sístole.

## **ARTERIAS Y VENAS**

En el sistema cardiocirculatorio podemos distinguir, fundamentalmente, un sistema cerrado de conductos y un contenido o sangre. A través de estos conductos llegan a los distintos órganos y las sustancias nutritivas y el oxígeno necesarios para la vida.

**Arterias principales** Se denominan arterias los conductos que salen de los ventrículos del corazón y que llevan sangre venosa o arterial hacia la periferia del cuerpo. Las arterias están constituidas por tres capas: la íntima, más interna, permite que la sangre se deslice fácilmente; la túnica media, formada por fibra muscular lisa bastante potente, permite variar el calibre de la arteria; y la adventicia que es la capa más externa.

Hay innumerables arterias en nuestro organismo, pero vamos a describir las que tienen mayor significación.

### **Arteria pulmonar**

Sale del ventrículo derecho del corazón y lleva sangre venosa hacia los pulmones para su oxigenación

### **Arteria aorta**

Es la de mayor calibre del organismo. Arranca del ventrículo izquierdo del corazón en dirección ascendente. Para luego descender a lo largo del esófago; en su trayecto se ramifica con el fin de irrigar todos los órganos y tejidos del organismo.

### **Arterias subclavias**

Son dos y se hallan situadas bilateralmente. Arrancan del cayado de la aorta y son el tronco principal de numerosas derivaciones que irrigan las extremidades superiores.

### **Arterias carótidas**

Una a cada lado del cuello: se ramifican posteriormente para irrigar el cerebro.

### **Tronco celíaco**

Es único y medio. De él derivan todas las arterias que irrigan el estómago, hígado, bazo y páncreas.

### **Arterias mesentéricas**

Se dividen en mesentérica superior inferior. Arrancan también de la aorta e irrigan todo el tracto digestivo.

## Arterias renales

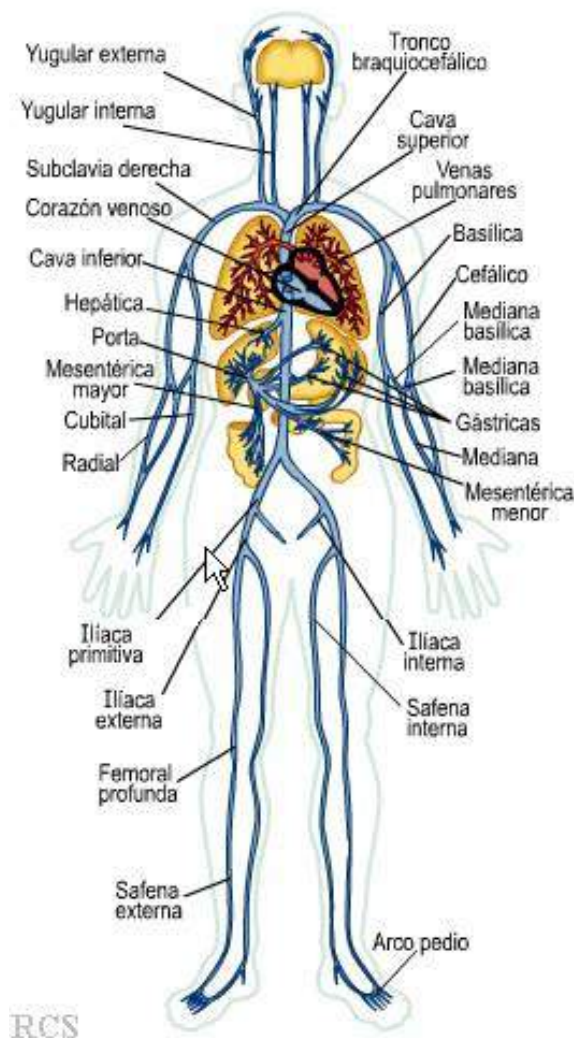
Irrigan los riñones

## Arterias ilíacas

Son la continuación de la aorta cuando esta se bifurca.

## Venas

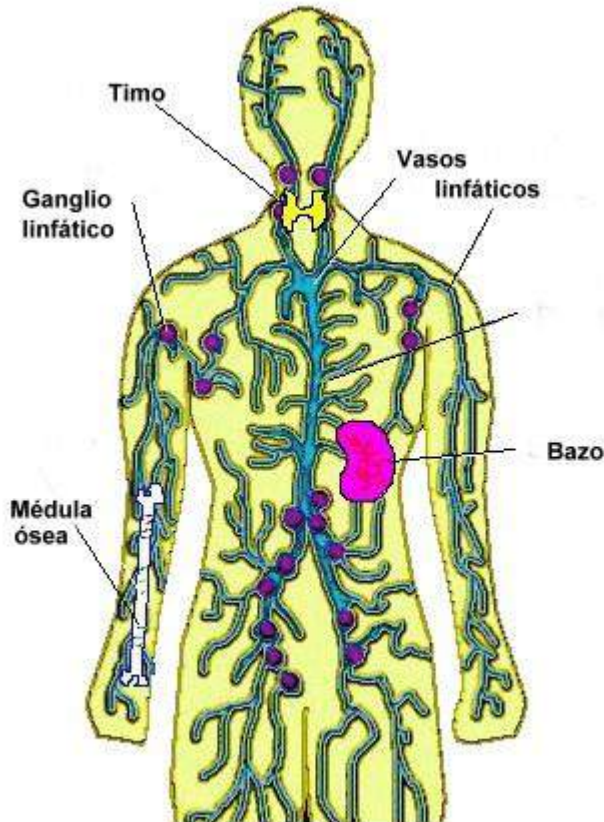
En los órganos y tejidos, las arterias se transforman en vasos cada vez de menor calibre, hasta convertirse en capilares. Estos se transforman en vasos cada vez de mayor calibre, que se llaman venas. Las venas están constituidas por tres capas de tejido. Hay que destacar que las venas pulmonares, que provienen de los pulmones, desembocan en la aurícula izquierda, llevando sangre arterial. El resto de las venas corren paralelas a las arterias, tomando su mismo nombre, excepto en el caso de las venas cava superior e inferior.





## UNIDAD No. 9 LA PROTECCIÓN DEL CUERPO HUMANO: LAS BARRERAS EXTERIORES Y EL SISTEMA INMUNITARIO

### El papel del sistema linfático



La mayor parte del líquido que sale de los capilares arteriales circula entre las células y finalmente vuelve a las vénulas, retornando así a la circulación sanguínea. No obstante, una décima parte del líquido penetra en los capilares linfáticos y es devuelto a la sangre por vía linfática.

Por tanto, el sistema linfático representa una vía accesoria por la cual los líquidos de los espacios intersticiales pueden llegar a la sangre. Esto es de gran importancia, puesto que las sustancias de mayor tamaño, como las proteínas, no pueden penetrar en los capilares venosos pero sí pueden entrar en los capilares linfáticos sin ningún problema y ser devueltas a la sangre por esta vía.

El líquido que circula por los vasos linfáticos recibe el nombre de linfa y su composición es idéntica a la del líquido intersticial.

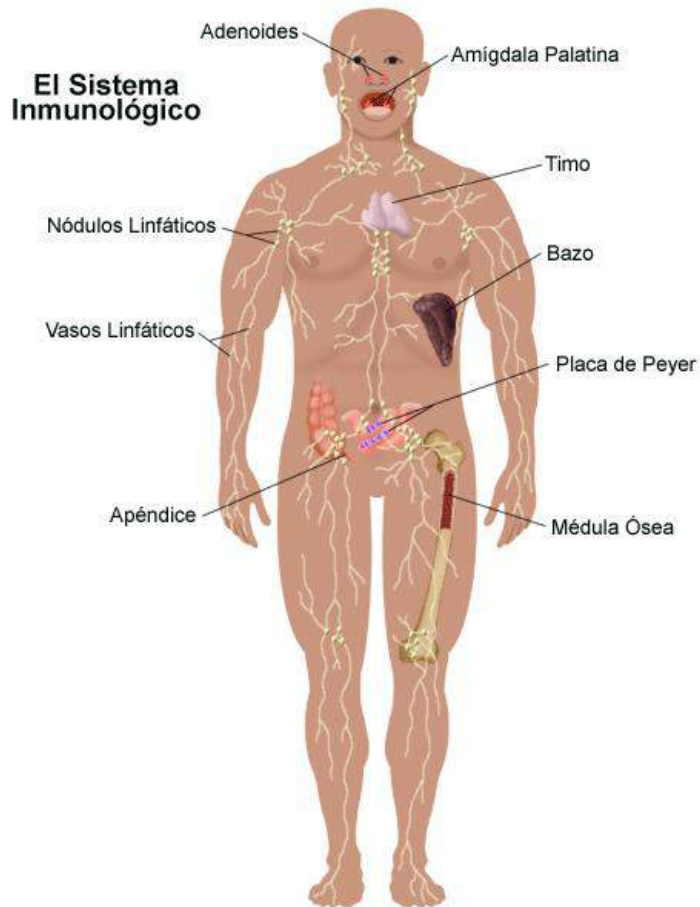
El sistema linfático también constituye una de las vías principales de absorción de nutrientes desde el tubo digestivo, sobre todo de grasa

Partículas voluminosas como las

bacterias pueden penetrar a través de los capilares linfáticos y llegar a la linfa. Cuando esta atraviesa los ganglios linfáticos, estas partículas son captadas y destruidas, de modo que ejerce una importante función defensiva.

### EL SISTEMA INMUNOLÓGICO

La función del sistema inmunológico es mantener los microorganismos infecciosos como determinadas bacterias, virus y hongos, fuera de nuestro cuerpo, y destruir cualquier microorganismo infeccioso que logre invadir nuestro organismo. Este sistema está formado por una red compleja y vital de células y órganos que protegen al cuerpo de las infecciones.



A los órganos que forman parte del sistema inmunológico se les llama órganos linfoides, los cuales afectan el crecimiento, el desarrollo y la liberación de linfocitos (un tipo de glóbulos blancos). Los vasos sanguíneos y los vasos linfáticos son partes importantes de los órganos linfoides debido a que son los encargados de transportar los linfocitos hacia y desde diferentes áreas del cuerpo. Cada órgano linfoide desempeña un papel en la producción y activación de los linfocitos. Los órganos linfoides incluyen:

Las adenoides (dos glándulas que se encuentran en la parte posterior del pasaje nasal).

Los vasos sanguíneos (las arterias, las venas y los capilares a través de los cuales fluye la sangre).

La médula ósea (tejido suave y esponjoso que se encuentra en las cavidades óseas).

Los nódulos linfáticos (pequeños órganos con forma de frijol que se encuentran en todo el cuerpo y se conectan mediante los vasos linfáticos).

Los vasos linfáticos (una red de canales que se extiende a través de todo el cuerpo y que transportan los linfocitos a los órganos linfoides y al torrente sanguíneo).

La placa de Peyer (tejido linfoide en el intestino delgado).

El bazo (órgano del tamaño de un puño, que se encuentra en la cavidad abdominal).

El timo (dos lóbulos que se unen en frente de la tráquea, detrás del esternón).

Las amígdalas palatinas (dos masas ovales en la parte posterior de la garganta).



### **¿Qué son los linfocitos?**

Los linfocitos son un tipo de glóbulos blancos que combaten infecciones y que son vitales para el funcionamiento de un sistema inmunológico eficaz.

### **¿Cómo están formados los linfocitos?**

Los precursores de todas las células sanguíneas, incluso las células inmunológicas como los linfocitos, se producen en la médula ósea. Algunas de estas células formarán parte del grupo de linfocitos, mientras que otras lo serán de otro tipo de células inmunológicas conocidas como fagocitos. Algunos linfocitos, tras su proceso de formación, continuarán su proceso de maduración en la médula ósea y se transformarán en células "B". Otros, terminarán su proceso de maduración en el timo y se transformarán en células "T". Las células "B" y "T" son los dos grupos principales de linfocitos que reconocen y atacan a los microorganismos infecciosos.

Una vez que alcanzaron su madurez, algunos linfocitos habitarán en los órganos linfoides y otros viajarán continuamente por el cuerpo a través de los vasos linfáticos y el torrente sanguíneo.

### **¿Cómo combaten las infecciones los linfocitos?**

A pesar de que cada tipo de linfocito combate las infecciones de una forma diferente, el objetivo de estos es el mismo: proteger al cuerpo. Las células "B" producen anticuerpos específicos contra microorganismos infecciosos, mientras que las células "T" destruyen los microorganismos infecciosos por medio de la eliminación de las células del cuerpo que están afectadas. Además, las células "T" liberan químicos llamados citocinas.

Otros tipos de glóbulos blancos como por ejemplo, los fagocitos (que se tragan las células) y las células asesinas por naturaleza (células citotóxicas), en realidad destruyen al microorganismo infeccioso.

### **¿Cuáles son los trastornos del sistema inmunológico?**

Cuando el sistema inmune no funciona correctamente, se pueden producir numerosas enfermedades. Las alergias y la hipersensibilidad a determinadas sustancias se consideran trastornos del sistema inmunológico. Además, el sistema inmune desempeña un papel importante en el proceso de rechazo de tejidos u órganos trasplantados. Entre otros ejemplos de trastornos del sistema inmune se incluyen los siguientes:

Las enfermedades auto-inmunológicas como por ejemplo, la diabetes juvenil, la artritis reumatoide y la anemia.

Las enfermedades de inmunodeficiencia como por ejemplo, el síndrome de inmunodeficiencia adquirida (SIDA, su sigla en inglés es AIDS) y la inmunodeficiencia combinada severa (ICS, su sigla en inglés es SCID).

### **¿Qué es una enfermedad infecciosa?**

De acuerdo con los Centros para la Prevención y el Control de las Enfermedades (Centers for Disease Control and Prevention, CDC), una enfermedad infecciosa es causada por uno o la combinación de los siguientes elementos:

Los virus.

Las bacterias.

Los parásitos.

Hongos.

Las enfermedades infecciosas varían desde enfermedades comunes como un resfriado, hasta enfermedades mortales como por ejemplo, el SIDA. Según el organismo causante de la enfermedad, una infección puede propagarse de alguna o de todas las siguientes maneras:

**Transmisión sexual** - transmisión de una infección por medio de actividades que involucran contacto sexual, entre ellas, el coito.

**Transmisión a través del aire** - transmisión de una infección a través de la inhalación de partículas de la enfermedad transportadas por el aire. Dichas partículas llegan al aire cuando una persona infectada tose o estornuda cerca de nosotros.

**Transmisión a través de la sangre** - transmisión de una infección a través del contacto con sangre infectada como por ejemplo, al compartir agujas hipodérmicas.

**Transmisión a través de contacto directo** - transmisión de una infección a través de un contacto directo cuerpo a cuerpo con una persona infectada.

**Transmisión a través de insectos** - transmisión de una infección a través de insectos como por ejemplo, mosquitos, los cuales extraen sangre de una persona infectada y luego pican a una persona sana.

**Transmisión a través de los alimentos** - transmisión de una infección a través del consumo de alimentos contaminados.

**Transmisión a través del agua** - transmisión de una infección a través del contacto con agua contaminada.

Otros mecanismos que pueden transmitir una enfermedad.

En los países desarrollados, la mayoría de las infecciones se diseminan o propagan por transmisión sexual, el aire, la sangre y por contacto directo.

### **¿Cómo funcionan los antibióticos contra las infecciones?**

Los antibióticos pueden utilizarse para tratar las infecciones bacterianas. Sin embargo, son ineficaces en el tratamiento de enfermedades cuyo origen es un virus. Además, los antibióticos combaten bacterias específicas. El uso excesivo o incorrecto de antibióticos puede desarrollar en la bacteria una resistencia natural al medicamento. Para evitar esto y otros males, es fundamental tomar los antibióticos correctamente y durante el tiempo que se los receta. Si los antibióticos se suspenden antes de lo recomendado, la bacteria puede desarrollar resistencia a los antibióticos y puede presentarse una infección.

## **EL SISTEMA LINFÁTICO. VASOS Y GANGLIOS**

Las venas son ayudadas en su misión de drenaje por otro conjunto de vasos: el sistema linfático.

En los espacios que existen entre los tejidos se vierten los productos de desecho del metabolismo celular. Parte de estos líquidos pasa de nuevo directamente al torrente circulatorio, pero otra parte, la linfa, pasa al sistema linfático. La linfa está constituida por partículas de gran tamaño, así como por células del sistema inmunitario y defensivo del organismo.

El sistema linfático está formado por una red capilar de la que salen los vasos o colectores linfáticos por los ganglios linfáticos y por unos colectores terminales que desembocan en el sistema venoso: el izquierdo o conducto torácico (mucho más importante) y el derecho o gran vena linfática. La red capilar linfática se entrelaza con la capilar sanguínea, si bien sus vasos son de mayor calibre y sus paredes son más finas. Los colectores y los vasos linfáticos están provistos de unas válvulas, situadas a pocos milímetros unas de otras, que impiden el reflujo de la linfa.

### **Colectores linfáticos**

#### **Conducto torácico**

Forma el colector principal de desagüe del sistema linfático y recibe la linfa de tres cuartas partes del organismo: de toda la región situada por debajo del diafragma y de la mitad izquierda de la ubicada por encima del mismo. Nace a nivel de la cara anterior de la primera o segunda vértebra lumbar y su trayecto es ascendente, sigue el de la aorta y continúa hasta la sexta o séptima vértebra cervical para desembocar en el sistema venoso.

#### **Gran vena linfática (conducto linfático derecho)**

Recoge una cuarta parte de la linfa del organismo, correspondiente a la mitad derecha de la región situada por encima del diafragma, es decir, el miembro superior derecho y parte de la región mediastínica. Es un corto conducto que también drena en el sistema venoso.

#### **Ganglios linfáticos**

Los ganglios linfáticos están intercalados entre los colectores y tienen tamaños diferentes, que varían entre el de una cabeza de alfiler y el de una judía. Suelen estar agrupados, en número variable, y forman los grupos ganglionares localizados constantemente en la axila, ingle, cuello, pelvis, etcétera. Los colectores que llegan al ganglio son los aferentes y suelen ser varios, mientras que los que salen son los eferentes, uno solo por ganglio. Todos ellos, aferentes y eferentes, entran y salen, respectivamente, por el hilo ganglionar.

Cada ganglio está recubierto por una cápsula fibrosa, que manda irradiaciones hacia el interior del mismo, y por tejido linfoide, dispuesto en forma de nódulos en la periferia y en forma de cordones en la parte central del ganglio. El tejido linfoide está sostenido a su vez por una malla de tejido reticular. La función del tejido linfoide es sintetizar los linfocitos y los macrófagos, elementos circulantes por la sangre encargados de la defensa inmunitaria y de erradicar las infecciones que pueda tener el organismo. El síndrome de inmunodeficiencia adquirida (SIDA), por ejemplo, provoca la inhibición de la síntesis de estas células, por lo que cualquier infección pequeña puede llegar a poner en peligro la vida del individuo. La linfa sufre una filtración en los ganglios, donde las bacterias y otros agentes patógenos son detenidos, aunque no los virus.

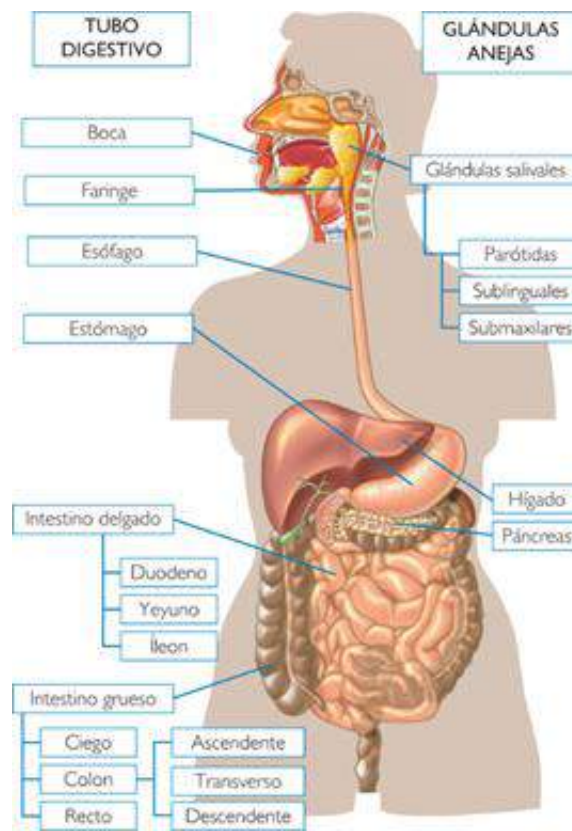
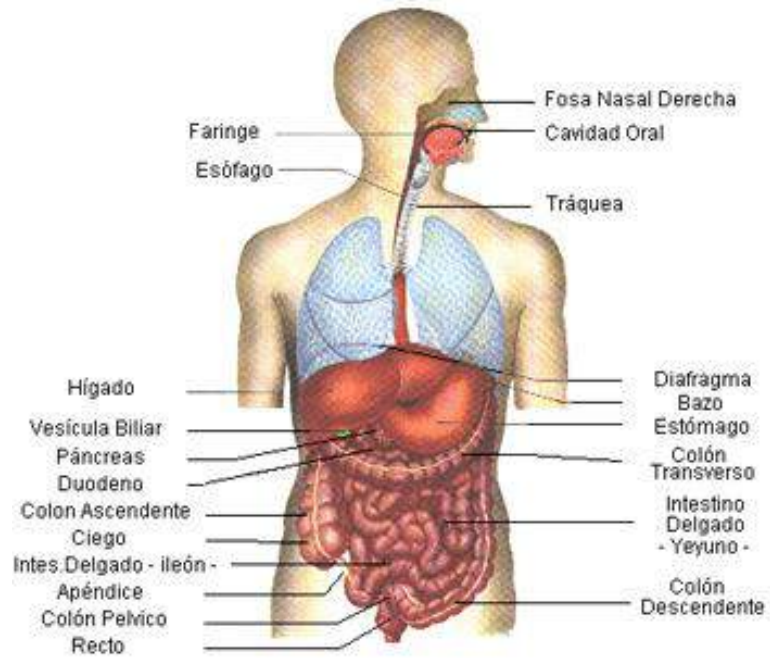
#### **Grupos ganglionares regionales**

En general reciben la linfa de un órgano o territorio determinado. El que un órgano envíe linfáticos a un grupo ganglionar regional no significa que este sea tributario únicamente de dicho grupo; también puede serlo de otros.

Los linfáticos solo existen en aquellos órganos que tienen capilares sanguíneos, pero no en los órganos avasculares que se nutren por inhibición, como el cartílago articular (que se nutre del líquido sinovial) o el cristalino (que lo hace del humor vítreo y del acuoso). Tampoco poseen vasos linfáticos el sistema nervioso central, la córnea y ciertas capas del globo ocular. Los vasos linfáticos, a diferencia de los otros conductos del aparato cardiovascular, solo pueden observarse a través de los rayos X si se les inyecta un medio de contraste.



# UNIDAD DIDÁCTICA No. 10 EL APARATO DIGESTIVO



## CONCEPTOS GENERALES

La tarea principal del Aparato Digestivo es la de permitir que los alimentos que ingerimos puedan convertirse en nutrientes, para proveer a nuestro organismo la energía (calorías) necesaria y los elementos fundamentales para la vida, eliminando los productos residuales en forma adecuada. El cuerpo, no puede absorber los alimentos en el estado en que se ingieren. Las sustancias nutritivas tienen que ser digeridas a sustancias químicamente más pequeñas para su absorción y transportadas a los distintos tejidos del organismo.

### ¿CÓMO ESTÁ FORMADO? ANATOMÍA ESTRUCTURA BÁSICA EXTERNA

Se puede describir el tracto gastrointestinal como un tubo con paredes musculares que va desde la boca hasta el ano. El diámetro de este tubo varía a lo largo de su trayecto. Hay ensanchamientos y estrechamientos que permiten dividirlo en diversos compartimientos que son: el esófago, estómago, intestino delgado, intestino grueso o colon, recto y ano. Algunos compartimientos están separados de los demás por un esfínter (válvula) que se abre y se cierra en el momento adecuado para que los alimentos en vías de digestión (quimo) progresen en la dirección correcta. La pared interna del tubo varía en cada compartimiento, pero la estructura básica es la misma. La diferencia consiste sólo en variaciones que le permiten realizar diferentes funciones.

En algunos de estos compartimientos se secretan enzimas (sustancias producidas por las células del organismo que facilitan procesos biológicos). La cubierta interna (mucosa) de cada compartimiento, está protegida contra sus propias enzimas y productos de secreción de sus glándulas, pero no frente a las del resto. Por ejemplo: el ácido presente en el estómago y que allí no produce daño, si llega a la mucosa del esófago, que no está preparada para recibirlo, produce signos y síntomas de inflamación y consecuencias de distinta magnitud.

### El proceso digestivo

El proceso digestivo se realiza en varias etapas; comienza por la boca, donde tiene lugar la preparación del alimento. Allí se forma el bolo alimenticio -masa homogénea que ya ha comenzado su proceso de fermentación- por la acción de los dientes y la saliva. Luego esta masa cruza la faringe, sigue por el esófago y llega al estómago donde es agitada y mezclada con los jugos gástricos hasta convertirse en una papilla llamada quimo. Enseguida el quimo pasa al intestino delgado y allí es degradado y transformado en sustancias solubles simples.

Estos compuestos más sencillos son absorbidos por la pared intestinal y se incorporan a la sangre. Los desechos que quedan después de este proceso digestivo avanzan por el intestino grueso hasta llegar al ano donde se vierten al exterior en forma de heces.

## LA BOCA

En ella se encuentran los labios, los dientes, la lengua, el paladar y las glándulas salivales

La digestión comienza en la boca. Dentro de ella se encuentran los dientes, cuya función es cortar y triturar los alimentos en un proceso llamado digestión mecánica. Igualmente, en su interior desembocan las glándulas salivares que secretan la saliva y cuya función es actuar como lubricante, destruir las bacterias ingeridas con los alimentos e iniciar el proceso de fermentación. Y no podemos olvidar la lengua, que posee las papilas gustativas y nos facilita la deglución.

Los dientes son esenciales para la masticación de los alimentos, la primera e importante fase para una digestión adecuada. Los dientes infantiles se llaman «dentición de leche», la cual dura hasta los 7 años, aproximadamente. La edad en la que se pasa de la dentición de leche a la dentición definitiva es muy variable. La dentición de leche completa consta de 20 piezas que aparecen poco a poco a partir de los primeros meses de la vida, en un proceso que se denomina «erupción dentaria». Este proceso también es muy variable: así como hay niños que nacen con dientes, también hay lactantes cuyos primeros dientes no aparecen hasta los 12 o incluso 15 meses de

edad. En esta variación tiene un papel muy importante la herencia: los padres que tuvieron dentición adelantada o retrasada tienen hijos en quienes también se adelanta o retrasa la erupción de sus dientes. Los dientes de leche, aunque sean temporales y están destinados a desaparecer, también deben cuidarse y evitar sus caries.

La dentición definitiva consta de unas 32 piezas. En ocasiones su erupción se ve dificultada por la falta de espacio (una mandíbula demasiado pequeña) y se precisa entonces un tratamiento de ortodoncia, que indicará el dentista. Las caries son el principal problema de los dientes, el cual que puede evitarse con el cepillado diario desde muy temprana edad y el uso de seda dental.

En la boca se encuentran también las glándulas salivales, cuya secreción, la saliva, sirve para facilitar la ingesta e iniciar el proceso de la digestión. Existen cuatro glándulas salivales: dos parótidas (detrás de las mejillas, bajo las orejas) y dos submaxilares (en la parte anterior de la mandíbula, en el suelo del paladar). La lengua es la encargada de percibir el sabor de los alimentos gracias a las papilas gustativas que permiten disfrutar de la comida.

## **El esófago**

El esófago tiene la forma de un tubo elástico y contráctil, cuya función es la de transportar el bolo alimenticio hasta el estómago por medio de movimientos peristálticos. Este proceso es facilitado por el moco que secretan las glándulas que se encuentran en sus paredes.

## **El estómago**

Es la porción dilatada del tubo digestivo entre el esófago y el intestino. Se sitúa en la zona superior de la cavidad abdominal, ubicado en su mayor parte a la izquierda de la línea media.

Dentro de él se almacena el bolo alimenticio y se da inicio al proceso de digestión química gracias a la acción de los jugos gástricos.

## **Páncreas**

Está situado transversalmente, en la parte superior del abdomen. Secreta el jugo pancreático y la insulina.

Es una glándula de secreción mixta, interna y externa. Está situado en el abdomen, entre el estómago y el duodeno. Se compone de tres partes, cabeza, cuerpo y cola. Tiene de 15 a 20 cm de largo.

La secreción endocrina es llevada a cabo por los islotes de Langerhans, que producen insulina y glucagón, hormonas que regulan el metabolismo de la glucosa. La función exocrina o digestiva se localiza en las células de los acini pancreáticos y consiste en la producción de jugo pancreático, que vierte en el duodeno a través del conducto de Wirsung.

## **El hígado**

En él se llevan a cabo más de 500 procesos distintos, entre ellos los relacionados con la absorción de los alimentos, la regulación de los glóbulos rojos, la depuración de la sangre y la producción de bilis (secreción de color amarillo-verdoso).

El hígado es un órgano glandular complejo con múltiples funciones indispensables para la vida del organismo. Es la víscera de mayor tamaño. Pesa unos 1.500 g, es de consistencia dura y de color rojizo. Está situado bajo el diafragma y normalmente solo sobresale del esqueleto del tórax en la línea media, entre las dos arcadas costales.

Presenta dos caras, una superior, convexa y lisa y una posterior o visceral, ligeramente cóncava, por la que entran y salen todos los vasos, conductos y filetes nerviosos del órgano.

## **El intestino delgado**

El intestino delgado es la continuación del estómago en el trayecto digestivo. Es un tubo alargado, hueco y enrollado que se divide en tres partes: el duodeno o porción primera, el yeyuno o porción media y el íleon o tramo final. Las paredes del intestino delgado producen jugo intestinal que, junto con el jugo pancreático y bilis -provenientes del páncreas y el hígado respectivamente-, terminan de degradar las grasas, las proteínas y los azúcares, completando así el proceso de digestión química. Una vez concluido este proceso, los nutrientes pasan a la sangre mediante las vellosidades intestinales para ser distribuidos a todos los órganos del cuerpo.

## **El intestino grueso**

Una vez absorbidos los nutrientes, las materias restantes pasan al intestino grueso que tiene forma de U invertida y paredes gruesas y se divide en: ciego, colon ascendente, colon transverso, colon descendente, colon sigmoideo y recto. Su orificio exterior es el ano. Su función principal es absorber líquido y convertir los productos digestivos de desecho en heces que son excretadas por el recto y el ano.

## **ESTRUCTURA BÁSICA DE LA PARED INTERNA DEL APARATO DIGESTIVO**

Si lo observamos desde su luz, o sea de su parte interior, encontramos sucesivas capas concéntricas llamadas: mucosa, submucosa, muscular y serosa o adventicia.

La mucosa forma la superficie de contacto entre el medio ambiente exterior y el medio interno. Está formada por el epitelio (conjunto de células que lo cubren internamente como un tapiz) que puede ser protectorio, secretorio y o absorptivo. Por debajo del epitelio hay una capa de sostén de tejido conectivo, la lámina propia, que transporta la sangre y los vasos linfáticos que nutren al epitelio avascular (sin vasos). Además, la lámina propia es la que contiene los elementos linfáticos o linfoides. El tercer componente de la mucosa es la muscularis mucosae con su doble capa de músculo liso, una circular y otra longitudinal.

Es a nivel de la mucosa, donde existen las mayores variaciones regionales en el aparato digestivo: es relativamente lisa en el esófago, cubierta con invaginaciones en el estómago y colon o con proyecciones con forma de dedos de guante, llamadas vellosidades, en el intestino delgado.

Por debajo de la mucosa se encuentra la submucosa. En la submucosa están los vasos sanguíneos y linfáticos de mayor tamaño y los plexos nerviosos. La submucosa tiene una cobertura muscular que es la principal capa muscular de la pared interna.

Entre las capas musculares están los plexos nerviosos, llamados mientéricos. Estos plexos tienen un importante papel en el control de la motilidad pues producen movimientos peristálticos (contracciones secuenciales y propulsivas) que tienen como tarea propulsar el contenido existente en la luz del intestino.

La última capa del tejido conectivo es llamada serosa o adventicia.

## **FUNCIONES DEL APARATO DIGESTIVO**

Casi todas las actividades del Aparato Digestivo se realizan sin intervención de nuestra voluntad y sin que tengamos conciencia de ellas. Solamente podemos influir en forma voluntaria en los movimientos de su entrada y de su salida. Allí tenemos músculos estriados que son voluntarios, tanto en el extremo proximal del esófago como en el ano.

Podemos influir en forma voluntaria en la actividad de deglutir y de defecar.



Las demás actividades del estómago y del intestino se hacen en forma autónoma (sin participación de la voluntad) y son controladas por el sistema nervioso simpático y parasimpático y por células nerviosas, que están en la pared tanto gástrica como intestinal y que constituyen el sistema nervioso entérico. Este plexo nervioso parecería tener creciente importancia en la forma de ser percibidas algunas alteraciones de los movimientos intestinales.

Las principales funciones son:

La motora, para transportar en forma caudal los alimentos a través del tubo;

La secretora, para digerir los alimentos recibidos que no pueden entrar a la sangre en la forma en la que nosotros los incorporamos con la dieta.

La absorbente para que dichos alimentos ya procesados (digeridos) puedan entrar en nuestro medio interno para ser distribuidos por el organismo.

## **FUNCIÓN MOTORA: MOTILIDAD GASTROINTESTINAL**

La motilidad gastrointestinal tiene funciones esenciales en el tracto digestivo tanto en la enfermedad como en la salud.

En sujetos normales comprende la deglución, la digestión mecánica y vaciamiento del estómago, la absorción adecuada de los nutrientes y del agua en el intestino delgado y la defecación. Las células musculares lisas son las responsables de la actividad contráctil del tubo digestivo.

- Se pueden distinguir dos tipos de contracciones:

1) contracciones de corta duración, más o menos rítmicas, llamadas fásicas y

2) contracciones de larga duración llamadas tónicas.

En el estómago proximal, en la vesícula biliar y en los esfínteres predominan las contracciones tónicas. En el estómago distal y en el intestino delgado las contracciones fásicas. Ambas están en relación con las cargas eléctricas que tienen las células musculares lisas encargadas de la actividad contráctil, las que presentan cambios en su carga eléctrica en forma más o menos constante.

Las contracciones peristálticas son contracciones fásicas de los músculos circulares, que se propagan a lo largo del tubo digestivo, propulsando el bolo alimentario.

La actividad rítmica basal y las neuronas del Sistema Nervioso Entérico (SNE) tiene un papel importante para la realización de estas contracciones. Esta onda contráctil se propaga lentamente en sentido distal.

Las neuronas del SNE controlan la coordinación de contracciones y relajaciones de los músculos circulares y longitudinales.

## **INERVACION EXTRÍNSECA**

La inervación extrínseca consiste principalmente en la inervación autónoma (independientemente de la voluntad) y -en menor parte- en fibras nerviosas voluntarias.

## **INERVACIÓN AUTÓNOMA**

Tradicionalmente se divide el sistema nervioso autónomo en inervación simpática y parasimpática. La inervación parasimpática se realiza principalmente por medio del nervio vago. Los cuerpos celulares del nervio vago están en el tronco cerebral. El nervio vago va del cerebro al esófago

donde se ramifica en una especie de plexo de malla grande, que inerva el esófago. De aquí parten dos fascículos (nervio vago anterior y posterior) que pasan a través del diafragma y se ramifican hacia el estómago, el intestino delgado y el colon ascendente. Por otra parte el vago no consiste únicamente en fibras eferentes (del cerebro al resto del cuerpo) parasimpáticas: gran parte de las fibras del nervio vago son fibras aferentes (del resto del cuerpo al cerebro) sensoriales, que informan al cerebro sobre el estado del estómago y de los intestinos.

La inervación simpática viene de la parte toracolumbar de la médula espinal. Las ramificaciones de esta parte llegan hasta los ganglios simpáticos (entre otros el ganglio celíaco). Aquí las fibras forman sinapsis con células nerviosas postganglionares, cuyas fibras siguen los vasos abdominales, y terminan en el plexo intramural. El neurotransmisor más importante de este sistema es la noradrenalina.

## **INERVACION INTRÍNSECA**

En la pared del tubo digestivo están el plexo mientérico y el plexo submucoso, que forman conjuntamente el Sistema Nervioso Entérico (SNE). Antes se consideraba el SNE como una simple conexión en el sistema nervioso parasimpático, donde se transferían los impulsos de las fibras preganglionares a las postganglionares sin modificarlas. Se tomaba el SNE por una simple prolongación del nervio vago.

Ahora sabemos que el SNE consiste en un gran número de neuronas sensoriales, integradoras y motoras que transmiten las sensaciones producidas por los movimientos y actividad provenientes del tubo digestivo al cerebro. La integración de los movimientos gastrointestinales se realiza en gran parte en el SNE.

El SNE consiste en redes de ganglios. Los ganglios comunican entre sí por una red de fibras nerviosas que forman el plexo primario y que se encuentra distribuido por todo el sistema gastrointestinal. En el plexo submucoso sólo hay un plexo primario. Pero en el plexo mientérico hay ramificaciones más pequeñas que comunican entre sí: el plexo secundario. Finalmente se puede descubrir una red aún más fina: el plexo terciario. Se puede distinguir una gran variedad de neurotransmisores y hormonas en este sistema.

El Sistema Nervioso Entérico (llamado también segundo cerebro) comprende más de cien millones de neuronas que proveen control nervioso local a muchas funciones del aparato digestivo. Está localizado en dos plexos nerviosos: uno, entre la musculatura circular y longitudinal de la mucosa, llamado mientérico y el otro en la submucosa del aparato gastrointestinal, llamado plexo submucoso de Meissner.

Tiene un importante rol en muchos estados fisiológicos (función normal) incluyendo: motilidad, secreción, microcirculación y funciones inmunológicas. Más de veinte neurotransmisores han sido localizados en el SNE. El SNE se conecta con el Sistema Nervioso Central (que es el encargado de decirnos lo que sentimos y lo que no sentimos) por los sistemas Parasimpático y Simpático del Sistema Nervioso Autónomo.

Inmediatamente después de la ingesta se produce un cambio en el patrón de movimientos y secreción del sistema digestivo. Dependiendo de la consistencia, composición y cantidad de la comida, pueden transcurrir de una a cinco horas antes de que ésta salga del estómago totalmente digerida. El paso desde el duodeno, a través del intestino delgado, hasta el colon transcurre en una hora y media aproximadamente. Luego, los restos alimentarios pueden permanecer uno o dos días en el intestino grueso antes de ser evacuados.

Los nervios entéricos comienzan su acción cuando las paredes de las vísceras huecas se estiran y se distienden por los alimentos ingeridos, liberan distintas sustancias que aceleran o demoran las contracciones gastrointestinales y la producción de jugos digestivos.

El óxido nítrico es el principal inhibidor de la neuro transmisión .

La acetilcolina, substancia liberada por el sistema nervioso parasimpático, hace que el músculo se contraiga con más fuerza y aumente la propulsión de los alimentos y de los líquidos a través del tracto digestivo. También estimula al estómago y al páncreas para producir sus secreciones.

Por el contrario, la adrenalina, liberada por el sistema nervioso simpático, relaja la musculatura del estómago y la del intestino. Esta es una actividad contraria a la que ejerce la adrenalina en otros órganos, como el corazón, en donde es un estimulante de la contracción y el trabajo cardíaco. De acuerdo a cada segmento del tubo digestivo, la actividad motora puede dividirse en:

La motilidad a nivel orofaríngeo -de la boca a la faringe-, se traduce en la deglución de los alimentos y está bajo control directo del Sistema Nervioso Central y de los centros de la deglución allí ubicados. Es un evento voluntario regulado por influencias de la corteza cerebral

La motilidad en el esófago comprende el peristaltismo (movimientos propulsivos y rítmicos) del cuerpo del esófago y la relajación del esfínter esofágico inferior contraído en forma tónica.

La motilidad gástrica comprende la relajación receptiva en el fondo y en el cuerpo del estómago y la trituración y mezcla de los alimentos en el antro y en el píloro.

El intestino delgado también tiene una actividad motora tanto en reposo como durante la digestión.

La motilidad del colon refleja la función del colon como reservorio y durante la defecación. El colon proximal se caracteriza por ondas contráctiles retrógradas que retardan el progreso de las heces. En el intestino grueso la inervación, o sea los nervios que le llegan, también presenta una red de células y fibras nerviosas en su pared que forman el llamado plexo mientérico y el plexo submucoso.

Estas células nerviosas se interrelacionan entre sí y reciben información del componente simpático y del parasimpático del sistema nervioso autónomo.

Las fibras parasimpáticas que inervan el colon ascendente provienen del nervio vago y las del colon descendente de los nervios espláncnicos pélvicos. Las fibras simpáticas llegan al colon por medio de los plexos perivasculares (alrededor de los vasos). La motilidad del intestino grueso está también bajo la influencia de un número de hormonas.

El ano-recto comprende el esfínter anal interno, esfínter anal externo y el músculo puborectal que conjuntamente permite la continencia de la materia fecal.

La inervación del ano y del recto, las dos partes finales del tracto digestivo, es más compleja y es diferente a la inervación del resto. En el recto encontramos nuevamente los plexos nerviosos entéricos a través de los plexos mientéricos y submucosos, pero a partir del anillo anorectal disminuye la densidad de las células ganglionares y a partir de la línea pectínea que separa el recto del ano, estas desaparecen por completo

El esfínter anal externo y los músculos del periné son inervados por el nervio pudiendo que viene de la médula sacra. En la pared del recto y del ano hay células sensoriales que reaccionan a la distensión de la pared rectal. Las células sensoriales también detectan el tipo de contenido rectal, ya sea líquido, gas o sólido. Estas células sensoriales se encuentran en el sistema nervioso entérico pero la información también llega al cerebro a través de la vía parasimpática espláncnica. Gracias a estas fibras se percibe la necesidad de defecar y de diferenciar el tipo de contenido

rectal, ya sea heces o gas. Permite también que en condiciones normales la evacuación intestinal sea voluntaria.

Los trastornos de la motilidad gastrointestinal se observan en muchas afecciones comunes y menos comunes que incluyen la enfermedad gastroesofágica por reflujo, la acalasia (falta relajación del esfínter esofágico inferior y ausencia de ondas peristálticas en el cuerpo esofágico), gastroparesia (trastornos de la evacuación del estómago), sobrecarga bacteriana, pseudoobstrucción intestinal, colon irritable o espasmódico y constipación crónica.

## **FUNCIÓN SECRETORA**

Dado que los alimentos que ingerimos no pueden ser absorbidos, o sea pasar a la sangre en la forma original, deben ser digeridos a elementos más simples y pequeños. Para ello se cuenta con un sistema de jugos digestivos que contienen hormonas y una familia de péptidos reguladores. Estos difieren de las hormonas clásicas. Se originan en células esparcidas en toda la mucosa, en lugar que en glándulas; sus deficiencias no están bien caracterizadas; no comparten alteraciones caracterizadas por sobreproducción. De la existencia de estos péptidos se ha ido conociendo más en los últimos años.

En 1902, Bayless y Starling, descubren la secretina con lo cual termina la era del control exclusivo del proceso digestivo por el Sistema Nervioso Central, preconizada por Iván Pavlov, y comienza el nuevo concepto de la acción hormonal.

La secretina, primera sustancia clasificada como hormona. Se encuentra fundamentalmente en el duodeno. Es liberada principalmente por acidificación del duodeno proximal. Estimula al páncreas a secretar bicarbonato.

En 1905 se descubre la gastrina, el péptido más investigado, necesario para que el estómago produzca ácido y para el crecimiento normal de la cobertura interna del estómago del intestino delgado.

En 1928 se descubre la colecistoquinina (CCK), que contrae y evacua la vesícula biliar, para proveer la bilis al intestino, en el momento de la digestión.

En 1943 se descubre la pancreozimina, como estimulante de la secreción pancreática y se encuentra que es la misma sustancia que la CCK.

Actualmente se está investigando el rol de la CCK en la saciedad y su relación con el eje intestino-cerebro.

Un aspecto interesante del Sistema Digestivo es que contiene sus propios mecanismos de regulación; la mayor parte de las hormonas que controlan su función son producidas y liberadas por células en la mucosa del estómago y del intestino delgado. Estas hormonas se liberan a la sangre, viajan hacia el corazón y a través de las arterias vuelven al Sistema Digestivo donde estimulan sus jugos, intervienen en la digestión y en los movimientos de los órganos.

## **FUNCIÓN ABSORTIVA**

La absorción de los nutrientes que incorporamos con nuestra dieta es la tarea principal del intestino delgado.

Estructuralmente está adaptado para proveer una gran superficie de absorción. Funcionalmente, mezcla los nutrientes ingeridos con las enzimas digestivas y los distribuye sobre la superficie absorptiva, permitiendo suficiente tiempo para su absorción.

Muchas de las moléculas orgánicas que ingerimos están compuestas por cadenas largas de productos más simples. Por ejemplo, el almidón está compuesto por largas cadenas de azúcares y las proteínas por cadenas de aminoácidos. El intestino delgado separa estas sustancias en compuestos más simples y los transporta a través de su epitelio por sus mecanismos de transporte especiales. Esto nos permite absorber por día aproximadamente 400 gramos de azúcar, 100 gramos de grasa y 90 gramos de proteínas. En forma adicional a éstos macronutrientes, también absorbe micronutrientes esenciales, como vitaminas y minerales.

El proceso absorbivo está regulado por el sistema regulatorio neurohumoral del intestino (nervios entéricos y hormonas).

La zona más importante para la absorción de nutrientes es el yeyuno. El íleon (parte que continúa al yeyuno) repite muchos de los procesos absorbivos de este último y además tiene procesos absorbivos especializados por ejemplo para la vitamina B12 y las sales biliares.

El colon tiene una capacidad limitada para absorber nutrientes y en este contexto, sólo transporta ácidos grasos de cadena corta producidos por la fermentación de los hidratos de carbono (azúcares) por las bacterias que se encuentran en el colon. Cada día se le ofrecen al intestino cerca de 10 litros de líquidos, entre fluidos ingeridos y secreciones digestivas. Este absorbe el 99% de los mismos, pues sólo excreta 100 ml. por materia fecal.

## **HÍGADO**

La función del hígado es regular la composición de la sangre. El hígado es un filtro metabólicamente activo situado entre la circulación portal (en el territorio de la vena porta en la zona abdominal) y la sistémica (general). La sangre portal que entra al hígado contiene una variable concentración de nutrientes (aminoácidos, hidratos de carbono, grasas, vitaminas) y una cantidad de sustancias foráneas que entran en el organismo con la comida y el agua. La sangre sistémica que sale del hígado debe tener una composición estable capaz de soportar la vida y el bienestar de los tejidos del organismo.

Una función principal del hígado es la de la captación de los substratos desde el intestino y su subsiguiente almacenamiento, metabolismo y distribución a la sangre y bilis.

Otra función es la biotransformación de las sustancias polutas, medicamentos y metabolitos endógenos. Estos procesos ocurren en cuerpo de la célula hepática, en el retículo endoplasmático de la célula y en el núcleo.

En este contexto es claro que la verdadera función del hígado es la de regular la composición de la sangre, rol para lo cual sus estructuras macroscópicas y microscópicas (solo observadas con el microscopio) están perfectamente adaptadas.

## **PANCREAS**

El páncreas, otro órgano sólido, está primordialmente compuesto por:

células acinosas (nombre que se le a un tipo de células de este órgano) que segregan enzimas digestivas

células centroacinales y ductales (pequeños canales que segregan y transportan líquidos) que secretan agua y electrolitos (sales que el organismo necesita) y

células en islotes que secretan hormonas endocrinas (insulina).

La secreción de agua y los electrolitos (bicarbonato) es estimulada por la hormona secretina a través del efecto de nervios colinérgicos (liberan acetilcolina) y por la hormona colecistoquinina (CCK).

Una variedad de enzimas digestivas son sintetizadas y procesadas en las células acinosas y guardadas en gránulos en el páncreas en forma de zimógeno (formas inactivas). Luego de la estimulación de los nervios colinérgicos y de la hormona CCK se produce la secreción de las mismas.

Cuando se acidifica el duodeno durante la digestión se libera secretina a la sangre, mientras que los ácidos grasos, aminoácidos y el calcio al entrar en el intestino promueven la liberación de CCK a la sangre y la activación de reflejos colinérgicos. En conjunto esto produce un aumento en la secreción pancreática de enzimas digestivas, agua y bicarbonato al duodeno.

El páncreas exócrino (secreta hacia fuera del mismo) es la principal glándula digestiva del cuerpo. Secreta cerca de un litro de un líquido rico en bicarbonato al intestino delgado todos los días. Este fluido, el jugo pancreático, contiene las enzimas digestivas necesarias para el desdoblamiento de los macronutrientes (proteínas, almidón, grasas y vitaminas liposolubles) de la dieta dentro de la luz intestinal para que luego puedan ser absorbidas por las células del intestino delgado.

El páncreas endócrino (hacia la sangre) segrega la insulina que regula los niveles de glucosa en sangre y que esta alterado en las personas que padecen diabetes.

## **NUTRICIÓN**

### **NUTRICIÓN ENTERAL**

Definimos nutrición enteral aquella que se administra a través de una sonda nasogástrica directamente al interior del estómago, o por una sonda a la cavidad gástrica. Se utilizan estas técnicas cuando el anciano tiene alguna alteración anatómica en el tubo digestivo superior que impida la correcta deglución del alimento por la vía natural. Las indicaciones para su uso son:

Alteraciones de la deglución o imposibilidad para una correcta ingesta oral.

Imposibilidad de mantener el aporte de unos requerimientos nutricionales aumentados.

Las patologías más frecuentes en las que ha de usarse este tipo de alimentación son trastornos del sistema nervioso central que cursen con demencia, accidentes cerebrovasculares, alteraciones orofaríngeas o esofágicas y anorexia extrema asociada a cualquier proceso (cáncer, síndromes malabsortivos).

La sonda nasogástrica que comenzó a usarse en el siglo XVIII, se emplea cada vez con más frecuencia en los últimos años, quizá porque debido a los avances de la medicina los pacientes con los trastornos antes citados (cáncer, demencia) cada vez tienen una mayor esperanza de vida.

Existen dos vías de administración de la nutrición enteral: Por sonda nasogástrica y a través de gastrostomía percutánea. La sonda nasogástrica es un tubo elástico que se introduce a través de un orificio nasal, faringe y esófago hasta el estómago. No requiere ninguna preparación especial para su colocación, ni personal especialmente cualificado. No se debe poner en pacientes con historia de reflujo gastroesofágico o atonía parcial gástrica, pues se favorecerán los episodios de broncoaspiración.

Cuando se prevea que la necesidad de nutrición enteral va a superar las 4-6 semanas se debe plantear la colocación de sonda directamente a través de un orificio practicado en el estómago (gastrostomía percutánea). Esta técnica disminuye más el riesgo de broncoaspiraciones que la sonda nasogástrica. Normalmente la colocan endoscopistas, siendo en situaciones muy especiales usar la vía laparoscópica.

Existen numerosas fórmulas enterales nutricionalmente completas. Dependiendo de las necesidades del paciente podemos optar por una dieta standart (normoproteica, normocalórica) o una hiperproteica e hipercalórica. Asimismo se puede elegir una dieta con más o menos cantidad de fibra.

Para los pacientes diabéticos existen fórmulas especiales antidiabéticas.

La infusión de nutrientes por sonda puede hacerse de forma continua o intermitente. Lo normal es comenzar con una infusión continua que no pase más de 500ml de nutrición en 2 horas, para finalmente terminar con una infusión discontinua que no debe superar los 300 ml por infusión.

Las complicaciones más frecuentes son las ulceraciones nasogástricas, erosiones de la mucosa digestiva, obstrucciones de la sonda, diarrea o estreñimiento, aspiración, descolocación de la sonda.

## **NUTRICIÓN PARENTERAL O INTRAVENOSA**

Esta técnica se usa fundamentalmente en el ámbito hospitalario. La alimentación intravenosa se usa cuando las personas no pueden recibir alimentación adecuada a través de la sonda nasogástrica. Por ejemplo, las personas que se hallan gravemente malnutridas y que necesitan someterse a cirugía, radioterapia o quimioterapia, o las que han sufrido quemaduras graves o parálisis del aparato digestivo, o las que tienen diarrea o vómitos persistentes, deben ser alimentadas por vía intravenosa.

En ancianos se va a emplear cuando exista un proceso agudo que necesite reposo digestivo (hemorragia digestiva, diarrea severa, pancreatitis, colecistitis) o cuando se prevea que la dieta absoluta se va a prolongar más de 7-10 días.

Los preparados parenterales comportan todos los nutrientes necesarios para el individuo. Existen diversas fórmulas específicas dependiendo de la patología del anciano (dietas para insuficiencia renal, diabetes mellitus, hiperlipidemia, etc)

Esta técnica tiene la limitación de que no se puede mantener de forma crónica como las nutriciones enterales, sólo se emplea en procesos agudos. Las complicaciones que aparecen con mayor frecuencia son las asociadas a la inserción del catéter (septicemias, trombosis)

La nutrición parenteral total requiere la inserción de un tubo intravenoso más grueso (catéter) que los que se usan normalmente para la administración de líquidos intravenosos. En consecuencia, se utiliza una vena grande, como la subclavia, que está situada aproximadamente debajo de la clavícula.

Las personas que reciben nutrición parenteral total son controladas de forma minuciosa para detectar cambios en el peso y en la producción de orina, así como la presencia de signos de infección. Si los valores de glucosa en la sangre son demasiado altos, se puede añadir insulina a la solución. La infección es un riesgo permanente, porque el catéter generalmente queda implantado en el lugar durante un largo tiempo y las soluciones alimenticias que pasan a través de él tienen un alto contenido en glucosa, una sustancia en la cual las bacterias pueden crecer con facilidad.

La nutrición parenteral total puede causar otras complicaciones. El hígado puede aumentar de tamaño si se consumen demasiadas calorías, particularmente las que provienen de grasas. El exceso de grasa en las venas puede causar dolor de espalda, fiebre, escalofríos, náuseas y bajo recuento de plaquetas. Sin embargo, estos problemas aparecen en menos del 3 por ciento de las personas que reciben nutrición parenteral total. La nutrición parenteral total administrada a largo plazo puede producir dolor óseo.

### **Administración de nutrientes**

Cuando los nutrientes no se pueden administrar por la boca, pueden ser suministrados a través de un tubo (alimentación por sonda) insertado en el aparato digestivo (nutrición enteral) o también por vía intravenosa (nutrición parenteral). Estos métodos

se utilizan para alimentar quienes no desean o no pueden comer o a quienes no pueden digerir y absorber nutrientes.

### **Desnutrición calórico-proteica**

Entre la inanición y la nutrición adecuada hay varios estados de nutrición inadecuada, como la desnutrición calórico-proteica, que es la primera causa de muerte infantil en los países en desarrollo. Esta afección es causada por un consumo inadecuado de calorías, que produce una deficiencia de proteínas y micronutrientes (nutrientes requeridos en pequeñas cantidades, como vitaminas y oligoelementos). Un rápido crecimiento, una infección, una herida o una enfermedad crónica debilitante pueden aumentar la necesidad de nutrientes, particularmente en los lactantes y niños pequeños que ya estaban desnutridos.

### **El agua**

Fuente de salud y elemento transmisor de enfermedad, el agua está rodeada de cierta aura de misterio, por la facilidad que se le atribuye para transmitir infecciones o por sus cualidades purificadoras

### **¿QUÉ ES EL AGUA?**

El agua es un líquido incoloro, inodoro e insípido, es decir, sin color, olor ni sabor.

Está compuesta por la mezcla de dos gases, hidrógeno y oxígeno y sus propiedades físicas son tan importantes, que algunas han sido utilizadas para establecer la medida de las temperaturas y los pesos: así, la temperatura a la que se congela el agua se ha definido como los 0°C, y la temperatura a la que hierve el agua se define como los 100°C; un kilogramo de peso era definido como el peso de un litro de agua destilada.

Aproximadamente el 65% del cuerpo de un adulto es agua. Ello da una idea de la importancia que este líquido tiene para la salud humana. Es cierto que el agua es un potencial vehículo de gérmenes capaces de producir enfermedades:

Cólera, hepatitis, salmonelosis, esquistosomiasis, amebiasis, etc., pero también es verdad que estas enfermedades se transmiten allí donde las condiciones higiénicas son escasas, donde el agua no abunda o donde su canalización, desagüe o abastecimiento son deficientes.

Sin embargo, lo que constituye un riesgo real en países con poca higiene ambiental, no lo es tanto en países más industrializados, donde el agua puede ser vehículo transmisor de sustancias tóxicas, más que de infecciones. Pero también en los países industrializados, el riesgo de contaminación infecciosa existe y la vigilancia debe ser constante. Incluso en países tradicionalmente considerados muy pulcros, no hace muchos años se presentaron epidemias de fiebre tifoidea, que se hicieron famosas.

### **El agua como medicamento**

Aunque parezca mentira, el agua es uno de los mejores productos terapéuticos que existen. Se utiliza en forma de vapor para aliviar los síntomas de los resfriados y la congestión nasal, tanto de los niños como de los adultos e incluso para los catarrros de los lactantes: su uso permite soslayar la aplicación de antibióticos y otros medicamentos con efectos secundarios más frecuentes. El agua es la esencia del tratamiento de las gastroenteritis, en las que la deshidratación amenaza con causar graves problemas a la salud del enfermo: basta con reponer, bebiendo el agua que se pierda a través de las heces. Si bien es esencial que en estos casos el agua se mezcle con sales (sodio, cloro) y con azúcar para que sea médicamente eficaz, pues de lo contrario, podría incluso ser peligrosa.

En ciertos pacientes con deshidrataciones muy importantes, el agua que necesitan y las sales mencionadas se les administran por las venas. El agua se utiliza también en forma de hielo para aliviar el dolor de las inflamaciones, de los traumatismos o esguinces. El agua también es un remedio ideal para reducir la fiebre alta.

### **LA FIBRA**



La fibra es uno de los componentes más saludables de los alimentos. En la alimentación actual, resulta especialmente necesaria, porque las tendencias alimentarias procedentes de los países industrializados son deficitarias en fibra, con todas las consecuencias nocivas que ello conlleva.

La comodidad y la rapidez en la preparación, la textura y el aspecto agradable y el sabor, son las cualidades más apreciadas de los alimentos modernos. Por desgracia, ello implica que muchos de los alimentos preferidos sean precocinados, sabrosos y finos de masticar. Con todo ello se consigue que la comodidad de preparación prevalezca, a expensas de la pérdida de las propiedades nutritivas naturales, o de una pérdida de la fibra natural y de añadirles una mayor cantidad de grasas. Así, el arroz integral, mucho más saludable que el arroz sin cáscara, apenas se consume; el pan integral y el azúcar moreno, que son mucho más beneficiosos para la salud que el pan o el azúcar blancos, son igualmente poco consumidos.

### **Los beneficios de la fibra**

Hace ya unos 20 años que se realizaron los primeros estudios en los que se sospechó primero y se demostró después, que la fibra dietética tenía una gran importancia en la prevención de las enfermedades cardiovasculares, de la diabetes, del cáncer de colon y del estreñimiento. En suma, la fibra evitaba una gran cantidad de enfermedades propias de los países industrializados.

Las propiedades saludables de la fibra dietética se deben a que elimina el estreñimiento y regula la absorción de ciertos productos que se ingieren junto a los alimentos y que pueden ser nocivos. Además, la fibra hace que la absorción de los azúcares sea más paulatina, más suave y menos brusca, con lo cual se evita una sobrecarga del páncreas, que es el encargado de regular la absorción de los azúcares y hace también que la absorción de las grasas sea menor, con todos los beneficios que ello implica para quienes tienen un exceso de colesterol en su sangre. Otro de los beneficios de algunos tipos de fibra es su capacidad para retener agua, de tal forma que la fibra mezclada en las heces, consigue que estas se mantengan blandas, evitando así el estreñimiento.

### **LAS VITAMINAS**

Por cerca de 300 años se han utilizado las sustancias conocidas como vitaminas. Niños, adolescentes y ancianos, junto con las madres embarazadas, son los grupos de personas que más las usan. Es conveniente, sin embargo, emplearlas con moderación, pues contrariamente a lo que muchos creen, las vitaminas en exceso tienen efectos tóxicos y es erróneo pensar que «a mayor cantidad, mayor beneficio».

Las vitaminas son sustancias necesarias, en muy pequeñas cantidades, para el desarrollo normal del metabolismo humano. Generalmente se encuentran en las frutas, verduras y productos alimenticios naturales, aunque algunas las fabrica el propio organismo.

No todas las vitaminas son iguales. Algunas tienen la particularidad de mantenerse almacenadas en el cuerpo por largo tiempo, acumulándose en los tejidos (vitaminas liposolubles), mientras que otras se eliminan rápidamente cuando el organismo ha recibido ya la cantidad suficiente, al igual que el agua rebosa de un vaso cuando se ha llenado (vitaminas hidrosolubles).

#### **La vitamina A**

Nombres: 13-caroteno (provitamina A), retinol (vitamina A<sub>1</sub>); 3- dehidrorretinol (vitamina A<sub>2</sub>); ácido retinoico (tretinoína)

La vitamina A tiene efectos beneficiosos para la visión, pero también para la piel y las mucosas. Es necesaria para que la retina se adapte a la penumbra del anochecer o a los lugares oscuros. De ahí que su carencia origine la ceguera nocturna.

Sin embargo, la vitamina A no aumenta la agudeza visual ni corrige problemas como la miopía, etc. También necesaria para la regeneración de las células de las superficies mucosas de los bronquios, conjuntiva, intestinos y glándulas sudoríparas.

#### **Alimentos con vitamina A**

Son ricos en esta vitamina el hígado de bacalao, de cordero y de la vaca; la leche entera, la mantequilla y los quesos grasos; la yema de huevo y muchas verduras, en especial la zanahoria;

de las frutas, el mango, el níspero y el melón. Pero hay que tener en cuenta que las vísceras de los animales (hígado, etc.) suelen contener muchos productos químicos y no es aconsejable alimentar a los niños con ellas.

### **La vitamina B1**

Nombre: Tiamina.

Esta vitamina protege del beriberi, enfermedad que prácticamente no existe como tal en la sociedad occidental y que se manifiesta, entre otras cosas, por debilidad muscular, insuficiencia cardíaca y trastornos digestivos. En nuestro entorno la causa más común de falta de esta vitamina es el alcoholismo crónico: los alcohólicos comen poco y mal, y carecen de múltiples nutrientes.

Ello les provoca trastornos del movimiento, problemas neurológicos y mentales que en ocasiones pueden ser corregidos con vitamina B1.

### **Alimentos con vitamina B1**

Son particularmente ricos en tiamina los cereales integrales de avena, cebada, trigo y arroz, al igual que los garbanzos, habas y judías; las avellanas, cacahuetes y piñones son muy ricos en vitamina B1, así como la harina de soja; la mantequilla fresca y las carnes, particularmente la de cerdo, son también muy ricas en esta vitamina; y entre los animales marinos, el atún, el bonito y el calamar frescos son los que más vitamina B1 tienen. La cocción de los alimentos reduce parcialmente la cantidad de vitamina B1 presente en el alimento crudo.

### **La vitamina B2**

Nombre: Riboflavina.

Beneficios de la vitamina B2: La carencia de esta vitamina suele ir asociada con otras carencias vitamínicas. Sin embargo, se atribuyen a su déficit diversas lesiones en la piel y las mucosas, que se manifiestan con inflamación de la faringe, los labios y la lengua, dermatitis seborreica en la piel de la cara y del tronco, etc. Si la deficiencia se acentúa, aparece una anemia.

Algunas personas con carencia de vitamina B2 pueden padecer también cataratas.

### **Alimentos con vitamina B2**

El hígado de ternera, cordero, cerdo, etc., son muy ricos en esta vitamina, así como la leche, diversos quesos y los huevos; entre los alimentos vegetales, la soja tiene un alto contenido, al igual que los nabos, las espinacas y el perejil. La almendra, la avellana y el cacao son también particularmente ricos en vitamina B2.

### **La vitamina B6**

Nombre: Piridoxina, piridoxamina.

La falta de esta vitamina produce en el ser humano lesiones en la piel (dermatitis), en las comisuras bucales (queilosis), inflamación de la lengua (glotitis), etc. Todas estas lesiones desaparecen tras la administración de piridoxina. Aunque muy infrecuentes, también se han descrito crisis convulsivas en recién nacidos y lactantes, convulsiones que solo ceden cuando se administra al paciente la cantidad necesaria de vitamina B6.

### **Alimentos con vitamina B6**

Al igual que otras vitaminas del grupo B, la vitamina B6 se encuentra en la carne, el hígado, los cereales, maíz y soja. Puede presentarse en forma de piridoxal o piridoxamina o piridoxina, tres sustancias relacionadas y con idéntica función biológica; las tres son destruidas con el calor, si bien la piridoxina es la forma más estable. Conviene recordar que las vísceras de los animales suelen contener muchos productos químicos y no es aconsejable alimentar a los niños con ellas.

### **La vitamina B12**

Nombre: Cianocobalamina.

Anemia y trastornos del sistema nervioso son las dos principales consecuencias de la falta de esta vitamina. Puesto que es absolutamente necesaria para la multiplicación de las células, su deficiencia es más notoria allí donde las células se multiplican más rápidamente, es decir, en la médula ósea. Su carencia impide la producción de glóbulos rojos y da lugar a un tipo de anemia muy característica. La carencia de vitamina B12 afecta también al sistema nervioso. Dando lugar a múltiples síntomas que van desde la pérdida de memoria o cuadros de psicosis hasta trastornos del sentido del tacto.

### **Alimentos con vitamina B12**

Para el ser humano, la principal fuente de esta vitamina son los alimentos animales: carnes, leche, huevos, hígado. A pesar de que las bacterias que colonizan el intestino grueso humano producen vitamina B12, esta no es asimilada. Por ello, al contrario de lo que sucede en otros animales, el hombre precisa aporte exógeno de vitamina B12.

### **La biotina**

La función biológica de la biotina es inespecífica, pero al igual que el ácido pantotéico, interviene en numerosas reacciones metabólicas del cuerpo humano. Su carencia produce dermatitis, pérdida de apetito, debilidad, ligera anemia y un conjunto de síntomas tan generales y tan poco definidos, que el diagnóstico resulta difícil. Se ha descrito falta de biotina en sujetos que han ingerido huevos crudos por largos períodos, precisamente porque la avidina presente en la clara cruda ha impedido la absorción de la biotina existente en la yema.

### **Alimentos con biotina**

La biotina la podemos encontrar en la yema del huevo, la leche y muchos vegetales. Además, las bacterias presentes en el intestino del hombre producen biotina útil para el organismo, en un claro ejemplo de simbiosis entre bacterias y organismo humano.

### **La vitamina C**

Nombre: Ácido ascórbico. La carencia de vitamina C

La carencia de vitamina C provoca hemorragias, dificultad en la curación de las heridas de la piel, caída de los dientes, inflamación y sangrado de las encías, anemia y una especial sensibilidad al dolor. Todo ello se cura rápidamente con vitamina C. Esta, además, favorece la absorción del hierro. Se ha dicho que la vitamina C es también efectiva en la prevención del resfriado común, en la curación del cáncer, etc. Ninguno de estos supuestos beneficios ha sido realmente comprobado de manera científica.

### **Alimentos con vitamina C**

Los frutos cítricos (limones, naranjas, etc.) son popularmente conocidos por su riqueza en vitamina C. Sin embargo, la patata también es rica en esta vitamina (el escorbuto disminuyó en Europa cuando la patata entró a formar parte de la dieta de los europeos).

Otros alimentos menos convencionales también lo son: los primeros colonizadores europeos en Canadá aprendieron de los indios a tratar el escorbuto con hojas de abeto cocidas.

### **La vitamina D**

Nombre: Ergocalciferol (vitamina D2), colecalciferol (vitamina D3).

La vitamina D, que actúa de forma semejante a una hormona, facilita la absorción intestinal del calcio y evita sus pérdidas excesivas por la orina, es decir, mantiene una concentración de calcio y fósforo en el cuerpo humano, suficiente para que los huesos se llenen de calcio.

La carencia de vitamina D en niños, cuando los huesos aún no están desarrollados, da lugar al raquitismo; su equivalente en los adultos, cuyos huesos están ya totalmente formados, recibe el nombre de osteomalacia. En ambas situaciones, los huesos son frágiles, escasos en calcio y susceptibles de deformarse o romperse con mayor facilidad.

### **Alimentos con vitamina D**

No abunda de forma natural en muchos alimentos, pero sí en aquellos que han sido suplementados de forma sistemática, en especial los productos lácteos. La principal fuente natural de vitamina D son los rayos solares ultravioletas:

en la piel se encuentran precursores de la vitamina D, que se transforman en esta vitamina gracias a reacciones químicas iniciadas por la luz solar.

### **La vitamina E**

Nombre: -tocoferol. Una gran parte de los beneficios atribuidos a la vitamina E se debe a sus propiedades como antioxidante, o sea eliminador de toxinas. A pesar de que es conocida como la vitamina de la fertilidad, la base científica sobre la que descansa esta calificación es débil. Inicialmente fue usada con gran entusiasmo y esperanza para el tratamiento del aborto recurrente o de la esterilidad masculina y femenina. Sin embargo, los resultados fueron poco satisfactorios. Por otra parte, lo que sí parece estar suficientemente demostrado es que la vitamina E facilita la integridad de la membrana de los glóbulos rojos, evita su rotura y por tanto, previene cierto tipo de anemia del grupo de las anemias hemolíticas.

### **Alimentos con vitamina E**

Se encuentra principalmente en los aceites obtenidos de la semilla del trigo, en las verduras y en las legumbres. La leche de mujer tiene abundante vitamina E, suficiente para suplir las necesidades del recién nacido.

### **El ácido fólico**

El principal beneficio del ácido fólico, al tratarse de un elemento necesario para la multiplicación celular, es el de evitar la anemia perniciosa. Sin embargo, el ácido fólico no puede ejercer sus efectos beneficiosos si no cuenta con la presencia de suficiente vitamina B12; ambos compuestos actúan en fases distintas, pero complementarias, de la multiplicación celular. A diferencia de la vitamina B12, la carencia de ácido fólico rara vez se asocia a problemas neurológicos.

### **Alimentos con ácido fólico**

Muchos alimentos son ricos en ácido fólico, pero especialmente las verduras con hojas verdes (por ejemplo, las espinacas), algunas frutas y el hígado. La cocción intensa puede destruir hasta un 90% del ácido fólico, contenido en el alimento. Una dieta normal puede contener 0,5 miligramos (500 microgramos) de ácido fólico, si bien quienes toman muchas verduras y carnes, pueden llegar a ingerir hasta cuatro veces más.

### **La vitamina K**

Nombre: Vitamina K1, vitamina K2.

La vitamina K es imprescindible para la coagulación de la sangre: su presencia es esencial para que el hígado pueda sintetizar varios factores necesarios para cortar las hemorragias: protrombina, factor VII, factor X, tromboplastina, etc., de tal forma que si las bacterias intestinales se destruyen por el uso prolongado de antibióticos y por una alimentación escasa, es posible llegar a presentar hemorragias espontáneas por falta de vitamina K. Esta vitamina (particularmente la forma K) se administra de forma rutinaria a los recién nacidos precisamente para compensar su déficit, consecuencia de tener un intestino demasiado limpio de bacterias. Afortunadamente para ellos, la leche materna tiene suficiente vitamina K; por otra parte, a los pocos días del nacimiento las bacterias intestinales necesarias hacen su aparición y la síntesis de vitamina K comienza rápidamente.

### **Fuentes de vitamina K**

La vitamina K es sintetizada en grandes cantidades por las bacterias existentes en el intestino de muchos animales, incluyendo el ser humano. Se encuentra también en las hojas de muchos vegetales (la alfalfa es muy rica en vitamina K), en muchos aceites vegetales y en la grasa del hígado de cerdo.

## **El ácido pantoténico**

A esta vitamina se han atribuido ciertas propiedades beneficiosas para el cabello, concepto sin mucho fundamento y que procede probablemente de experimentos realizados en animales en los que se observó que el ácido pantoténico evitaba que el pelo de los animales alimentados con dietas deficitarias se volviera gris. Aunque hay que aclarar que las canas del cabello humano no tienen nada que ver con un déficit de ácido pantoténico.

## **Fuentes de ácido pantoténico**

El ácido pantoténico se encuentra en muchas sustancias animales y vegetales utilizadas para el consumo humano. La carencia de esta vitamina es, por tanto, prácticamente desconocida en quienes consumen una dieta normal.

## **Los minerales**

Además de las proteínas, las grasas, los azúcares y las vitaminas, el cuerpo humano necesita de ciertos minerales para que la alimentación sea completa. Estos cumplen una misión muy importante, pues sin ellos muchos procesos metabólicos del organismo no funcionarían adecuadamente.

Los minerales son necesarios en la alimentación del ser humano. Aunque los beneficios de algunos componentes (cinc, por ejemplo) no sean muy conocidos, las ventajas de otros son ampliamente divulgadas. Así, es sabido que el hierro es bueno para evitar la anemia, o que el flúor previene las caries dentales, o que el calcio es bueno para los huesos. Hierro, flúor y calcio son solo algunos de los elementos que el cuerpo humano necesita para poder funcionar correctamente. Al igual que las vitaminas, esos elementos solo son necesarios en cantidades minúsculas, por lo que sería un error pensar que «a mayor cantidad, mayor beneficio»; un ejemplo de ello es la gravedad de las intoxicaciones por hierro.

## **Calcio (Ca)**

Símbolo químico: Ca.

Distribución: El calcio es el quinto entre los elementos más abundantes en la corteza del planeta. En el cuerpo humano constituye el 1,6% del peso corporal del adulto; se localiza en los dientes y huesos, pero no en las uñas, como popularmente se piensa.

Utilidad: El calcio tiene una importancia primordial en el metabolismo del cuerpo humano y realiza funciones esenciales, que van desde la formación de la estructura sólida de los huesos hasta la regulación de la permeabilidad de las membranas celulares; interviene en el mantenimiento de la acidez de la sangre, en el control de la excitabilidad de las vías nerviosas y en la contractilidad muscular, en la regulación del crecimiento corporal y en la coagulación de la sangre. La falta de calcio origina el raquitismo en el niño y facilita la osteoporosis en el adulto y su consiguiente fragilidad ósea, pero el exceso del mismo origina una rigidez muscular llamada tetania. La escasez de calcio circulante en la sangre puede dar origen a convulsiones y alteraciones de la coagulación.

## **Hierro (Fe)**

Ocupa el cuarto lugar entre los más elementos abundantes de la naturaleza, solo aventajado por el oxígeno, los silicatos y el aluminio. Prácticamente todos los seres vivos necesitan hierro para su desarrollo normal: las plantas y las bacterias han establecido mecanismos para captar el hierro del entorno donde se encuentran: algunas plantas tienen raíces que secretan sustancias aptas para captar el hierro de los minerales. Normalmente el ser humano obtiene el hierro que necesita a través de los alimentos. El hierro sirve para la prevención de la anemia, al ser parte esencial en la formación de hemoglobina, sustancia que transporta el oxígeno que respiramos hasta los más recónditos lugares de nuestro cuerpo. Así pues, una de las causas más frecuentes de anemia es la falta de hierro.

**Alimentos con hierro:** Las vísceras (hígado), yema del huevo y las ostras son tres ejemplos de alimentación con un alto contenido en hierro. La mayoría de las carnes, los pescados, las verduras

y cereales contienen cantidades razonables. La leche y las verduras no verdes tienen un bajo contenido en hierro.

### **Cloro (Cl)**

Ha sido descrito como un elemento de importancia secundaria en el organismo, pero lo cierto es que tiene una función metabólica notable; es necesario, entre otras cosas, para mantener en equilibrio el grado de acidez de la sangre entre márgenes muy estrictos, tan estrictos que salirse de ellos causa graves trastornos generales en todo el cuerpo. Abunda en el jugo gástrico en forma de ácido clorhídrico y está presente también en el sudor. Esta particularidad lo hace importante para poder diagnosticar la fibrosis quística, una enfermedad que se caracteriza por trastornos pulmonares y digestivos, y a cuyo diagnóstico se llega tras observar que el sudor contiene una cantidad excesiva de cloro.

### **Fósforo (P)**

A pesar de no ser el elemento más abundante en la naturaleza, el fósforo se encuentra en más de 200 minerales, generalmente en forma de fosfatos. Es esencial para el desarrollo de las plantas, por lo cual se utiliza ampliamente como abono.

Los vegetales absorben el fósforo de los minerales del suelo y los animales lo obtienen al alimentarse con las plantas. El hombre lo ingiere con casi todos los alimentos que consume. Biológicamente, el fósforo forma parte esencial de ciertas proteínas del sistema nervioso y de los ácidos nucleicos, enzimas y otros elementos esenciales para la división celular; en su forma de fosfato, constituye con el calcio un elemento esencial en la mineralización de los huesos; también desempeña un papel importante en el mantenimiento de la acidez de la sangre.

### **Magnesio (Mg)**

Tiene una importancia capital en el funcionamiento del cuerpo humano. Las reservas de este mineral en el cuerpo adulto son de unos 20 a 28 g. El 50% se acumula en los huesos y el 45% se encuentra como ion intracelular: de hecho, es el segundo catión más abundante dentro de las células. Es un elemento de importancia en la producción de energía muscular, en la formación de la estructura ósea y en el buen funcionamiento de los mecanismos que intervienen en la contracción de los músculos. El magnesio de los huesos sirve como depósito, de donde el organismo toma el que necesita cuando la ingesta de este mineral no ha sido suficiente.

**Alimentos:** Las almendras, nueces y el cacao en polvo son particularmente ricos en magnesio, al igual que los cereales (especialmente la avena y el trigo) y la harina de soja; las legumbres pierden una parte importante de su gran contenido de magnesio con la cocción. Las espinacas (aun las cocidas), los quesos de Emmental y Gruyère, las gambas frescas o cocidas y el plátano son también alimentos ricos en magnesio.

### **Potasio (K)**

Es el principal elemento iónico del interior de las células. Su presencia, en cantidad y concentración adecuadas, es de primordial importancia para el buen funcionamiento de los músculos, particularmente del músculo cardíaco.

Una excesiva concentración de potasio en la sangre o en las células es tan dañina como un déficit del mismo. Igualmente, el potasio es necesario para que múltiples enzimas puedan realizar adecuadamente sus funciones metabólicas; su intervención es muy importante en el proceso de la síntesis de proteínas.

### **Sodio (Na)**

Elemento integrante de la sal común, es también un elemento esencial para el funcionamiento del cuerpo humano. De todos los elementos en forma iónica, es el que más abunda en el plasma, en el sudor y en otros líquidos corporales extracelulares. Sus funciones en el metabolismo del cuerpo humano son múltiples, fundamentales y muy importantes; entre las más básicas destaca la de mantener el equilibrio en el volumen de agua del organismo, ya que en el metabolismo humano la

suerte del sodio está ligada indisolublemente a la del agua: «ubi natrium ibi aqua», o sea, «dónde va el sodio, allá le sigue el agua».

**Fuentes:** La principal fuente de sodio procede de la sal que se utiliza para condimentar los alimentos. Adicionalmente, el pan, queso, moluscos, cereales, zanahorias, coliflor, apio, huevos, espinacas, etc., son también alimentos que contienen abundante sodio.

### **Yodo (I)**

Se asocia frecuentemente con ciertos medicamentos desinfectantes de la piel. Sin embargo, esta no es la principal utilidad que el yodo tiene para el ser humano. El yodo es, sobre todo, un elemento necesario para el buen funcionamiento de la glándula tiroidea, una glándula situada en la parte anterior del cuello y cuya función es, usando un símil automovilístico, la de regular correctamente el ralenti del motor corporal: si esta glándula funciona demasiado, todo el metabolismo del cuerpo se acelera y el sujeto puede notar excesivo calor, nerviosismo, palpitaciones, etc.; por el contrario, si funciona poco, el sujeto se encontrará apático, lento de mente y de cuerpo, con piel fría y latidos cardíacos lentos. **Carencia de yodo:** La dieta exenta de yodo es una de las causas del bocio, nombre que se da a un aumento en el tamaño de la glándula tiroidea.

**Alimentos con yodo:** El agua de mar contiene abundante yodo, por lo que los alimentos procedentes del mar suelen ser ricos en este elemento. Una alimentación rica en pescado asegura un aporte suficiente de yodo. El uso de sal yodada para condimentar los alimentos es una de las estrategias utilizadas en salud pública para procurar la desaparición del bocio endémico.

### **Cinc (Zn)**

Es un elemento necesario para el crecimiento normal del organismo; ejerce una influencia beneficiosa en el proceso de cicatrización y curación de las heridas; es un componente esencial en muchas enzimas que controlan el metabolismo humano; es necesario para mantener unas concentraciones normales de vitamina A en la sangre y realiza funciones insustituibles en la retina humana, favoreciendo el proceso de la visión. El cuerpo humano contiene aproximadamente, de 1,4 a 2,3 g de cinc, el 20% del cual se concentra en la piel; abunda también en los huesos, dientes, espermatozoides y próstata.

### **Flúor (F)**

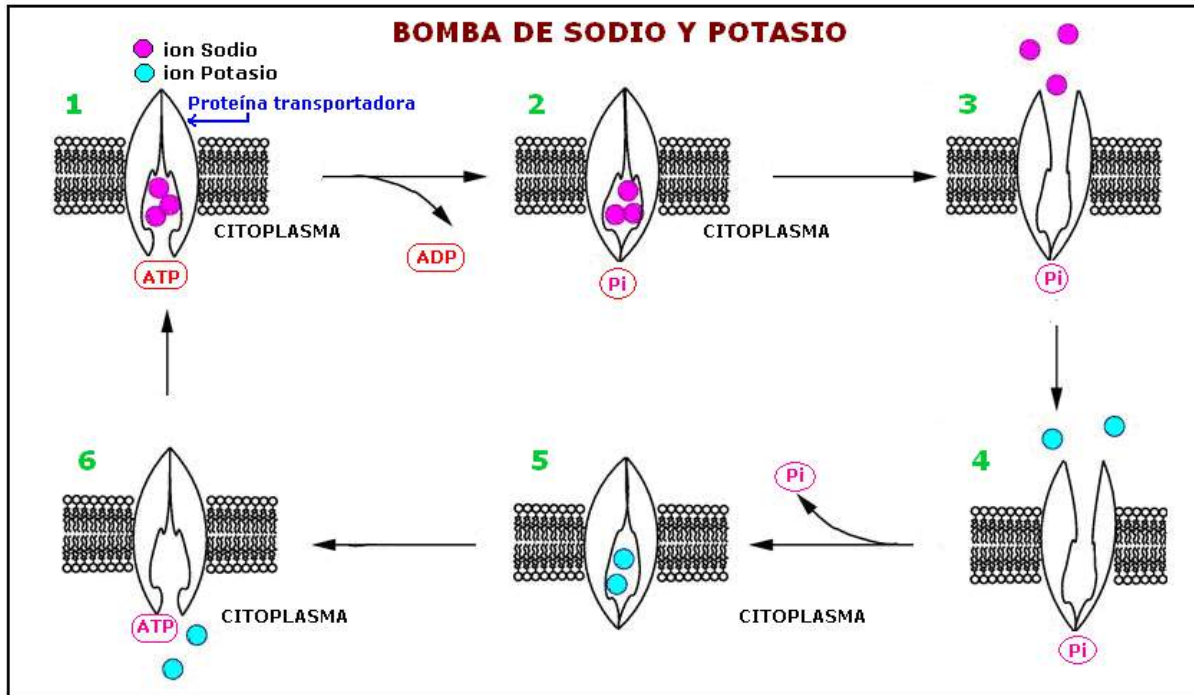
Como tal es un gas, pero existe combinado en forma de fluoruros en el agua del mar, ríos y manantiales. Se encuentra también en los tallos de ciertas hierbas, en los huesos y en los dientes de los animales. Se utiliza en odontología, puesto que diversas investigaciones sugieren que los fluoruros disueltos en el agua potable, en una proporción justa y no excesiva, reducen en gran medida las caries.

## **LA BOMBA DE SODIO Y POTASIO**

En todas las células de los organismos superiores hay mayor cantidad de sodio extracelular que intracelular, siendo la relación aproximada de 142 a 14 miliequivalentes por litro (mEq/L), respectivamente. El miliequivalente es una medida de cantidad de materia que aporta cargas eléctricas tanto positivas como negativas. Respecto del potasio ocurre lo contrario, puesto que hay 140 mEq/L en el interior de la célula y solo 4 mEq/L por fuera.

La bomba de sodio y potasio es una proteína presente en todas las membranas plasmáticas de las células, cuyo objetivo es eliminar sodio de la célula e introducir potasio en el citoplasma. Ese intercambio permite mantener, a través de la membrana, las diferentes concentraciones entre ambos cationes. La proteína transmembrana “bombea” tres cationes de sodio expulsándolos fuera de la célula y lo propio hace con dos cationes de potasio al interior de ella. De esa forma se genera un potencial eléctrico negativo intracelular. Este mecanismo se produce en contra del gradiente de concentración gracias a la enzima ATPasa, que actúa sobre el ATP con el fin de obtener la energía necesaria para que los nutrientes puedan atravesar la membrana celular y llegar al citoplasma.

La bomba de sodio y potasio actúa de la siguiente manera:



1: tres iones de sodio ( $3 \text{ Na}^+$ ) intracelulares se insertan en la proteína transportadora.  
 2: el ATP aporta un grupo fosfato ( $\text{Pi}$ ) liberándose difosfato de adenosina ( $\text{ADP}$ ). El grupo fosfato se une a la proteína, hecho que provoca cambios en el canal proteico.  
 3: esto produce la expulsión de los  $3 \text{ Na}^+$  fuera de la célula.

4: dos iones de potasio ( $2 \text{ K}^+$ ) extracelulares se acoplan a la proteína de transporte.  
 5: el grupo fosfato se libera de la proteína induciendo a los  $2 \text{ K}^+$  a ingresar a la célula. A partir de ese momento, comienza una nueva etapa con la expulsión de otros tres iones de sodio.

La bomba de sodio y potasio controla el volumen de las eucariotas animales al regular el pasaje del sodio y del potasio. El gradiente generado produce un potencial eléctrico que aprovechan todas aquellas sustancias que deben atravesar la membrana plasmática en contra del gradiente de concentración.

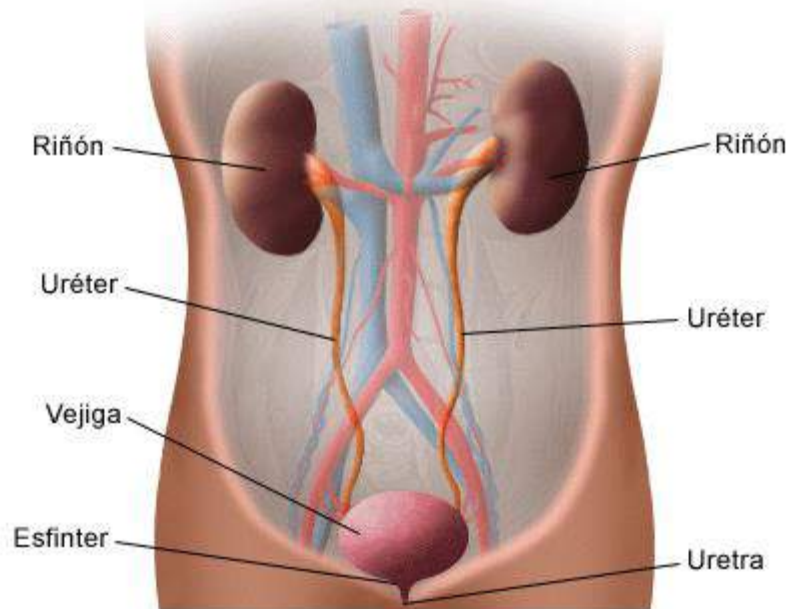
A medida que sale sodio de la célula, el líquido extracelular adquiere un mayor potencial eléctrico positivo, lo que provoca atracción de iones negativos (cloro, bicarbonato) intracelulares. Al haber más iones de sodio y cloruros ( $\text{Na}^+$  y  $\text{Cl}^-$ ) en el medio extracelular, el agua tiende a salir de la célula por efecto de la ósmosis. De esta manera, la bomba de sodio y potasio controla el volumen celular.

La bomba de sodio y potasio cumple un rol muy importante en la producción y transmisión de los impulsos nerviosos y en la contracción de las fibras musculares.



# UNIDAD DIDÁCTICA No. 11 EL APARATO EXCRETOR

## Vista Frontal del Tracto Urinario



## ANATOMÍA Y LA FUNCIÓN DEL APARATO URINARIO

¿Cómo funciona el sistema urinario?

El cuerpo toma las sustancias nutritivas de los alimentos y las convierte en energía. Después de que el cuerpo ha tomado los alimentos que necesita, deja productos de desecho en el intestino y en la sangre.

El sistema urinario mantiene los productos químicos, por ejemplo el potasio y el sodio, y el agua en equilibrio, eliminando un tipo de desecho de la sangre llamado urea. La urea se produce cuando la proteína, que se encuentra en los productos cárnicos, se descompone en el cuerpo.

Otras funciones importantes de los riñones incluyen el control de la presión arterial y la producción de eritropoyetina, que controla la producción de glóbulos rojos en la médula ósea.

Las partes del sistema urinario y sus funciones:

### RIÑONES

Los **riñones** son órganos excretores de los vertebrados con forma de frijol o habichuela. En el hombre, cada riñón tiene, aproximadamente, el tamaño de su puño cerrado.

En los seres humanos, los riñones están situados en la parte posterior del abdomen. Hay dos, uno a cada lado de la columna vertebral. El riñón derecho descansa justo debajo del hígado y el izquierdo debajo del diafragma y adyacente al bazo. Sobre cada riñón hay una glándula suprarrenal. La asimetría dentro de la cavidad abdominal causada por el hígado, da lugar a que el riñón derecho esté levemente más abajo que el izquierdo. Los riñones están ubicados en el retroperitoneo, por lo que se sitúan detrás del peritoneo, la guarnición de la cavidad abdominal. Aproximadamente, están a la altura de la última vértebra dorsal y las primeras vértebras lumbares (de T12 a L3). Los polos superiores de los riñones están protegidas, parcialmente, por las costillas

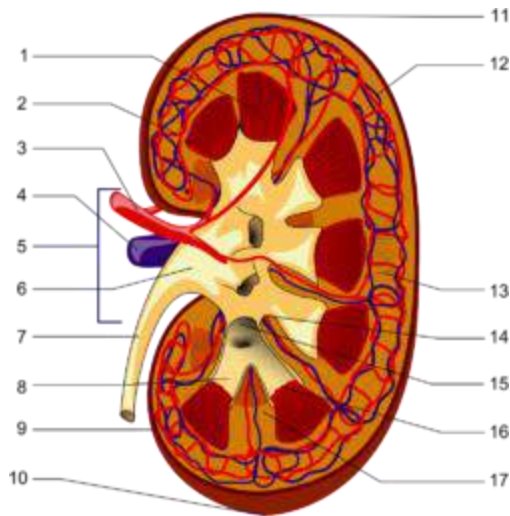
11 y 12, y cada riñón es rodeado por dos capas de grasa (perirrenal y pararrenal) que ayudan a amortiguarlos.

Los riñones filtran la sangre del aparato circulatorio y permiten la excreción, a través de la orina, de diversos residuos metabólicos del organismo (como son la urea, la creatinina, el potasio y el fósforo) por medio de un complejo sistema que incluye mecanismos de filtración, reabsorción y excreción. Diariamente los riñones procesan unos 200 litros de sangre para producir unos 2 litros de orina. La orina baja continuamente hacia la vejiga a través de unos conductos llamados uréteres. La vejiga almacena la orina hasta el momento de orinar.

Puede ocurrir la ausencia congénita de uno o ambos riñones, conocida como agenesia renal unilateral o bilateral. En casos muy raros, es posible haber desarrollado tres o cuatro riñones.

Las especialidades médicas que estudian los riñones y las enfermedades que afectan al riñón se llaman urología y nefrología, esta última proviene del nombre griego antiguo para el riñón. El significado del adjetivo "relacionado con el riñón" proviene del latín *renal*

## Anatomía



En la imagen se representan las diferentes partes anatómicas del riñón: **1:** pirámide renal, **2:** arteria interlobular, **3:** arteria renal, **4:** vena renal, **5:** hilio renal, **6:** pelvis renal, **7:** uréter, **8:** cáliz menor, **9:** cápsula renal, **10:** polo renal inferior, **11:** polo renal superior, **12:** vena interlobular, **13:** nefrona, **14:** cáliz mayor, **15:** cáliz menor, **16:** papila renal y **17:** columna renal.

### Características generales

Los riñones tienen de 10 a 12 cm de largo, 5 a 6 cm de ancho y de 3 a 4 cm de espesor (más o menos el tamaño de un puño cerrado)

Se encuentran en la región superior y posterior del abdomen.

Cada uno pesa unos 150 gramos.

Se rodean de una fina cápsula renal.

Están divididos en tres zonas diferentes: corteza, médula y pelvis.

Son dos glándulas en forma de habichuela.

Son de color rojo oscuro y se sitúan a ambos lados de la columna vertebral.

En la parte superior de cada riñón se encuentran las glándulas suprarrenales.

Las dos enfermedades más comunes son la diabetes y la hipertensión

## Organización

En un adulto, cada riñón mide unos 12 centímetros de largo y 3 centímetros de grosor, 6 de ancho y pesa 150 gramos. El peso de los riñones equivale al 0.5% del peso corporal total de una persona. Los riñones son órganos con forma de judía o haba, y tienen un lado cóncavo mirando hacia adentro (intermedio). En este aspecto intermedio de cada riñón hay una abertura, llamada el hilio, que admite la arteria renal, la vena renal, los nervios, y el uréter.

La porción externa del riñón se llama corteza renal, que descansa directamente debajo de la cápsula de tejido conectivo blando del riñón. Profundamente en la corteza lóbulo renal. La extremidad de cada pirámide (llamada la papila) se vacía en un cáliz, y los cálices se vacían en la pelvis renal. La pelvis transmite la orina a la vejiga urinaria vía el uréter.

## Corteza

Parte externa del riñón de coloración rojo pardusca y fácilmente distinguible al corte de la parte interna o medular. Forma un arco de tejido situado inmediatamente bajo la cápsula renal. De ella surgen proyecciones que se sitúan entre las unidades individuales de la médula y se denominan columnas de Bertin.

Contiene todos los glomérulos, los túbulos proximales y distales, recibe el 90% del flujo sanguíneo renal y su principal función es la filtración, la reabsorción activa-selectiva, y la secreción

## Suministro de sangre

Cada riñón recibe su flujo de sangre de la arteria renal, dos de ellas se ramifican de la aorta abdominal. Al entrar en el hilio del riñón, la arteria renal se divide en **arterias interlobares** más pequeñas situadas entre las papilas renales. En la médula externa, las arterias interlobares se ramifican en las **arterias arqueadas**, que van a lo largo de la frontera entre la médula y la corteza renales, todavía emitiendo ramas más pequeñas, las arterias **corticales radiales** (a veces llamadas las arterias interlobulares). Las ramificaciones de estas arterias corticales son las arteriolas aferentes que proveen los tubos capilares glomerulares, que drenan en las arteriolas eferentes. Las arteriolas eferentes se dividen en los tubos capilares peritubulares que proporcionan una fuente extensa de sangre a la corteza. La sangre de estos tubos capilares se recoge en vénulas renales y sale del riñón por la vena renal. Las arteriolas eferentes de los glomeruli más cercanas a la médula (las que pertenecen a los nefrones juxtamedulares) envían ramas dentro de la médula, formando la **vasa recta**. El suministro de sangre está íntimamente ligado a la presión arterial.

## Nefrona

A nivel microscópico, el riñón está formado por 1 a 3 millones de unidades funcionales, que reciben el nombre de nefronas. Es en la nefrona donde se produce realmente la filtración del plasma sanguíneo y la formación de la orina.

Es la unidad básica del riñón es el nefrón o nefrona, de los que hay más de un millón dentro de la corteza y de la médula de cada riñón normal de un ser humano adulto. Los nefrones regulan en el cuerpo el agua y la materia soluble (especialmente los electrolitos), al filtrar primero la sangre bajo presión, y enseguida reabsorbiendo algún líquido y moléculas necesarios nuevamente dentro de la sangre mientras que secretan otras moléculas innecesarias. La reabsorción y la secreción son logrados con los mecanismos de cotransporte y contratransporte establecidos en los nefrones y conductos de recolección asociados. La filtración de sangre ocurre en el glomerulo, un apilamiento de capilares que se encuentra dentro de una cápsula de Bowman.

## Sistema de conductos recolectores

El líquido fluye del nefrón en el sistema de conductos recolectores. Este segmento del nefrón es crucial para el proceso de la conservación del agua por el organismo. En presencia de la hormona antidiurética (ADH; también llamada *vasopresina*), estos conductos se vuelven permeables al agua y facilitan su reabsorción, concentrando así la orina y reduciendo su volumen. Inversamente, cuando el organismo debe eliminar exceso de agua, por ejemplo después beber líquido en exceso, la producción de ADH es disminuida y el túbulo recolector se vuelve menos permeable al agua,

haciendo a la orina diluida y abundante. La falla del organismo en reducir la producción de ADH apropiadamente, una condición conocida como síndrome de secreción inadecuada de la hormona antidiurética (SIADH), puede conducir a retención de agua y a dilución peligrosa de los fluidos corporales, que a su vez pueden causar daño neurológico severo. La falta en producir ADH (o la inhabilidad de los conductos recolectores de responder a ella) puede causar excesiva orina, llamada diabetes insipidus (DI).

Una segunda función importante del sistema de conductos recolectores es el mantenimiento de la homeostasis ácido-base.

Después de ser procesado a lo largo de los túbulos y de los conductos recolectores, el fluido, ahora llamado orina, es drenado en la vejiga vía el uréter, para finalmente ser excluido del organismo.

El riñón es uno de los organos más importantes en el ser humano, es el que purifica la orina y la sangre.

## Funciones del riñón

Excretar los desechos mediante la orina.

Regular la homeostasis del cuerpo.

Secretar hormonas: la eritropoyetina, la renina y la vitamina D

Regular el volumen de los fluidos extracelulares.

Regular la producción de la orina.

Participa en la reabsorción de los electrolitos.

## Filtrado

En la nefrona (lado izquierdo de la gráfica), pequeños vasos sanguíneos se entrelazan con tubos colectores de orina. Cada riñón contiene alrededor de 1 millón de nefronas.

La filtración ocurre en pequeñas unidades colocadas dentro de los riñones llamadas nefronas. Cada riñón tiene alrededor de un millón de nefronas. En la nefrona, el glomérulo -que es un pequeño ovillo de capilares sanguíneos- se entrelaza con un pequeño tubo colector de orina llamado túbulo. Se produce un complicado intercambio de sustancias química a medida que los desechos y el agua salen de la sangre y entran al aparato excretor.

Al principio, los túbulos reciben una mezcla de desechos y sustancias químicas que el cuerpo todavía puede usar. Los riñones miden las sustancias químicas, tales como el sodio, el fósforo y el potasio, y las envían de regreso a la sangre que las devuelve al cuerpo. De esa manera, los riñones regulan la concentración de esas sustancias en el cuerpo. Se necesita un equilibrio correcto para mantener la vida, pero las concentraciones excesivas pueden ser perjudiciales.

Además de retirar los desechos, los riñones liberan tres hormonas importantes:

La eritropoyetina, que estimula la producción de glóbulos rojos por la médula ósea.

La renina, que regula la presión arterial.

La forma activa de la vitamina D, que ayuda a mantener el calcio para los huesos y para el equilibrio químico normal en el cuerpo.

**URÉTERES** - tubos estrechos que llevan la orina de los riñones a la vejiga. Los músculos de las paredes de los uréteres se contraen y relajan continuamente para forzar la orina hacia abajo, lejos de los riñones. Si la orina se acumula, o si se queda sin moverse, puede desarrollarse una infección del riñón. Aproximadamente cada 10 ó 15 segundos, los uréteres vacían cantidades pequeñas de orina en la vejiga.

**VEJIGA** - órgano hueco de forma triangular, situado en el abdomen inferior. Está sostenida por ligamentos unidos a otros órganos y a los huesos de la pelvis. Las paredes de la vejiga se relajan y dilatan para acumular la orina, y se contraen y aplanan para vaciarla a través de la uretra. La vejiga típica del adulto sano puede almacenar hasta dos tazas de orina en un período de dos a cinco horas.

**DOS MÚSCULOS DEL ESFÍNTER** - músculos circulares que ayudan a que la orina no gotee cerrándose herméticamente como una cinta de goma alrededor del orificio de la vejiga.

**NERVIOS DE LA VEJIGA** - avisan a la persona cuando es hora de orinar o de vaciar la vejiga.

**URETRA** - tubo a través del cual pasa la orina desde la vejiga al exterior del cuerpo. El cerebro envía señales a los músculos de la vejiga para que se contraigan y expulsen la orina. Al mismo tiempo, el cerebro envía señales a los músculos del esfínter para que se relajen y permitan la salida de orina de la vejiga a través de la uretra. Cuando todas las señales se suceden en el orden correcto, ocurre la micción normal.

Datos acerca de la orina:

Los adultos eliminan cada día aproximadamente un litro y medio de orina, según el consumo de líquidos y alimentos.

El volumen de orina formado por la noche es aproximadamente la mitad del formado durante el día.

La orina normal es estéril. Contiene líquidos, sales y productos de desecho, pero no tiene bacterias, virus ni hongos.

Los tejidos de la vejiga están aislados de la orina y de las sustancias tóxicas por medio de una capa que no permite que las bacterias se adhieran y crezcan en la pared de la vejiga.

#### **Uretra masculina**

Es un conducto de unos 18 cm de longitud destinado a conducir la orina y el líquido espermático al exterior. En ella se abren los conductos eyaculadores y termina en el meato urinario del glande.

#### **Uretra femenina**

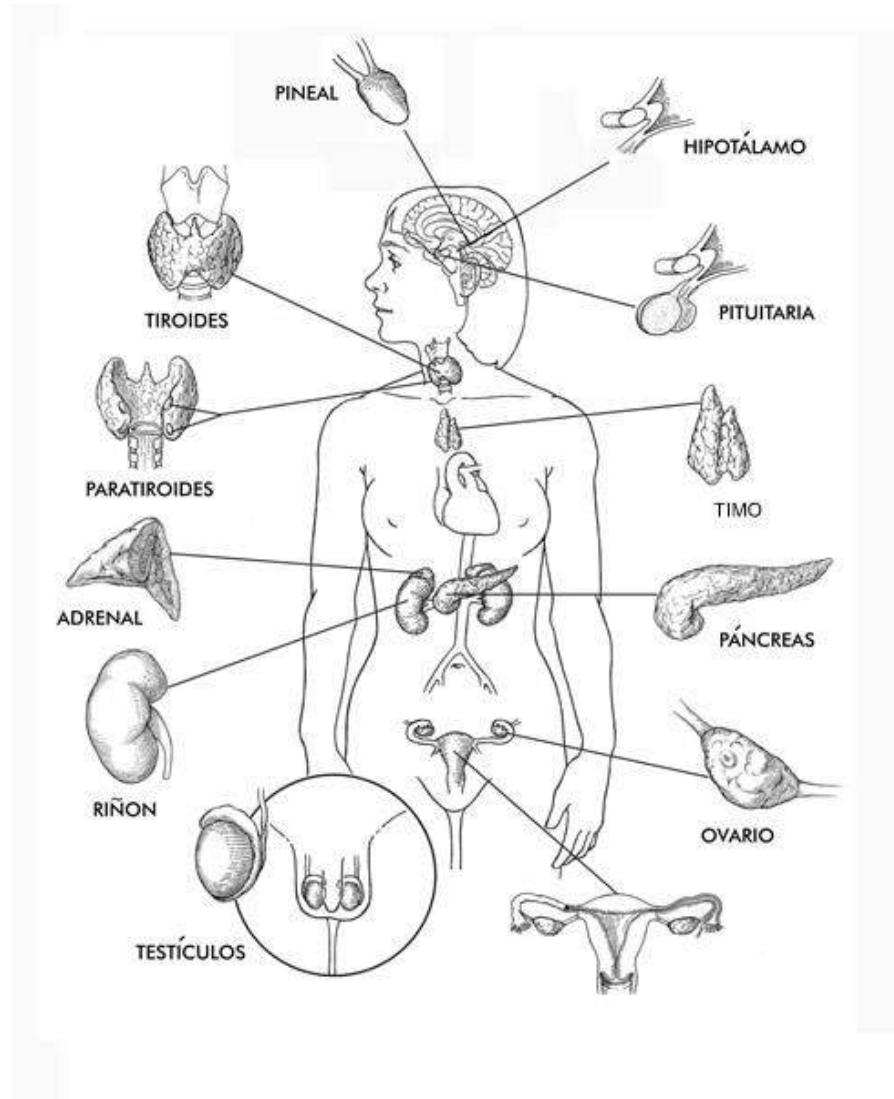
Tiene una longitud de 3-4 cm y va desde la vejiga hasta el orificio inferior o meato, situado en la parte posterior del clítoris.



## UNIDAD DIDÁCTICA No. 12 EL SISTEMA ENDOCRINO

### SISTEMA ENDOCRINO

El diagrama siguiente demuestra la ubicación general de cada glándula endocrina y los órganos asociados a éstas.



El sistema endocrino desempeña estas tareas por medio de una red de glándulas y órganos que producen, almacenan o secretan ciertas hormonas.

Las hormonas son sustancias químicas especiales que penetran los fluidos del cuerpo después de ser fabricadas por una célula o un grupo de células. Las hormonas causan un efecto en otras células o tejidos del cuerpo.

Las glándulas endocrinas fabrican hormonas que se utilizan internamente en el cuerpo. Otras glándulas producen sustancias tales como la saliva, que llega al exterior del cuerpo. Las glándulas endocrinas y los órganos a éstas asociados son como fábricas: producen y almacenan las hormonas y las vierten a medida que son necesarias. Cuando el cuerpo necesita estas sustancias, el flujo sanguíneo lleva las hormonas a objetivos específicos, los cuales pueden ser órganos,

tejidos o células. Para funcionar normalmente, el cuerpo necesita glándulas que funcionen correctamente, un suministro de sangre que transporte las hormonas hasta los lugares objetivo, receptores en las células correspondientes para que las hormonas puedan surtir su efecto, y un sistema para controlar cómo se producen y utilizan las

¿Qué problemas pueden surgir? Los trastornos endocrinos ocurren cuando uno o más de los sistemas endocrinos del cuerpo no están funcionando bien. Puede ser que las hormonas se viertan en cantidades excesivas o insuficientes para que el cuerpo pueda funcionar normalmente. Es posible que no haya suficientes receptores, o lugares de adhesión, para que las hormonas puedan dirigir el trabajo que tiene que realizarse. Es posible que haya un problema en el sistema que regula las hormonas en el flujo sanguíneo, o el cuerpo puede tener dificultad para controlar los niveles hormonales debido a problemas en la eliminación de las hormonas en la sangre. Por ejemplo, puede ser que el hígado o los riñones de una persona no estén funcionando bien y hagan que la persona mantenga un nivel alto de hormonas en el flujo sanguíneo.

Si usted o su médico primario sospecha que usted tiene un trastorno endocrino, es posible que necesite un especialista. Un endocrinólogo es un médico especialmente capacitado para diagnosticar y tratar las enfermedades que afectan las glándulas y los niveles hormonales (el sistema endocrino). Ellos saben cómo tratar estas enfermedades que a menudo son complejas e implican muchos de los sistemas y estructuras en el cuerpo. Si usted tiene un problema en el sistema endocrino, su médico principal le recomendará a un endocrinólogo.

## **Las Glándulas Adrenales**

### **Anatomía de las glándulas adrenales**

Las glándulas adrenales, conocidas también como glándulas suprarrenales, son pequeñas glándulas triangulares, localizadas en la parte superior de ambos riñones. Cada glándula adrenal consta de dos partes, la región externa llamada corteza adrenal y la interna llamada médula adrenal.

### **Función de las glándulas adrenales:**

Las glándulas adrenales trabajan interactivamente con el hipotálamo y la glándula pituitaria en el proceso siguiente:

El hipotálamo produce hormonas que liberan corticotropina, que estimulan a la glándula pituitaria.

La glándula pituitaria, a su vez, produce hormonas corticotrópicas, que estimulan a las glándulas adrenales para producir hormonas corticoesteroides.

Ambas partes de las glándulas adrenales - la corteza y la médula adrenal- realizan funciones bien diferenciadas.

### **¿Qué es la corteza adrenal?**

La corteza adrenal, la parte externa de la glándula adrenal, es esencial para la vida porque secretan hormonas que tienen efecto en el metabolismo del cuerpo, en los componentes químicos de la sangre y en ciertas características del cuerpo. La corteza adrenal secreta corticosteroides y otras hormonas directamente en el torrente sanguíneo. Las hormonas producidas por la corteza adrenal incluyen las siguientes:

### **Las hormonas corticosteroides:**

**Hormona hidrocortisona** - esta hormona, conocida también como cortisol, controla el uso que el cuerpo tiene de las grasas, proteínas y carbohidratos.

**Corticosterona** - esta hormona, junto con la hormona hidrocortisona, suprime las reacciones inflamatorias del cuerpo y también afecta al sistema inmunológico.



**La hormona aldosterona** - esta hormona inhibe el nivel de sodio excretado en la orina, manteniendo el volumen y la presión sanguínea.

**Los esteroides androgénicos (hormonas andrógenas)** - estas hormonas tienen efectos mínimos en el desarrollo de las características masculinas.

### ¿Qué es la médula adrenal ?

La médula adrenal, la parte interna de la glándula adrenal, no es esencial para la vida, pero ayuda a las personas en el control del estrés físico y emocional. La médula adrenal secreta las siguientes hormonas:

**Epinefrina (llamada también adrenalina)** - esta hormona aumenta la frecuencia y la fuerza de las contracciones del corazón, facilita el flujo de sangre a los músculos y al cerebro, causa relajación del músculo liso, ayuda a convertir el glicógeno en glucosa en el hígado, y tiene otras actividades.

**Norepinefrina (llamada también noradrenalina)** - esta hormona tiene poco efecto en el músculo liso, en el proceso metabólico y en el gasto cardíaco, pero tiene efectos vasoconstrictores fuertes, aumentando de esta manera la presión sanguínea.

### EL HIPOTÁLAMO

El hipotálamo es una compleja zona de sustancia gris que se extiende, en cada hemisferio, por debajo del tálamo; observado por la superficie inferior del cerebro, llega a comprender el quiasma óptico, por delante y los tubérculos mamilares, por detrás.

Se divide en varios núcleos: núcleo paraventricular, núcleo preóptico, núcleo supraóptico, núcleo ventromedial, núcleo dorsomedial, núcleos laterales, núcleo del tuber, núcleo posterior y núcleo del cuerpo mamilar, etc. (\*) Estos núcleos están conectados mediante fibras, aferentes, o eferentes, con la corteza cerebral, la hipófisis, el tálamo, el tronco encefálico y, quizá, con la médula espinal. El hipotálamo está considerado como un importante centro regulador de muchas funciones vegetativas:

regulación del equilibrio hídrico: el núcleo supraóptico y el paraventricular, en conexión con el lóbulo posterior de la hipófisis, serían responsables de la producción de la hormona antidiurética, que regula la eliminación de orina; la falta de estímulo por parte del hipotálamo a la secreción de esta hormona hipofisaria, conduce a la diabetes insípida, una enfermedad caracterizada por exceso de eliminación de orina (hasta 20 litros al día)

regulación del metabolismo de los hidratos de carbono, de las grasas y de las proteínas: provoca la sensación de hambre. La lesión de ciertas partes del hipotálamo conduce a la pérdida completa del apetito, mientras que la lesión de otras zonas acentúa la sensación de hambre, provocando un engorde exagerado;

regulación de la temperatura: una lesión hipotalámica puede producir la imposibilidad de difundir el calor, un exceso de sudoración o hiperpnea (respiración frecuente) y, por lo tanto, excesiva difusión del calor;

regulación del sueño: cuando falta el control hipotalámico, aparece un estado de gran apatía y somnolencia o insomnio.

regulación hormonal: controla la producción de hormonas por parte del lóbulo anterior de la hipófisis, influyendo en el crecimiento corporal, en las funciones sexuales, etc.

el hipotálamo desempeña un papel importante en algunas funciones psíquicas y psicomotoras: ciertos estados de hiperexcitabilidad o de depresión se deberían a trastornos funcionales de los centros hipotalámicos, y también dependerían de estos mismos centros los efectos colaterales, representados por palpitaciones, lagrimeo, salivación, vómito, rubor, etc., que acompañan a los estados emotivos.

El hipotálamo representa finalmente un centro intercalado en el curso de las vías olfatorias, puesto que los pilares anteriores del fórnix, que son haces de fibras conectadas con los centros olfatorios, terminan en los tubérculos mamilares.

## **OVARIOS**

El **ovario** (lat. *ovum*, huevo; gr. *ooforon*) es la gónada femenina productora y secretora de hormonas sexuales y óvulos. Son estructuras pares con forma de almendra, con medidas de 1x2x3 cm en la mujer fértil (aunque varía durante el ciclo), y un peso de unos 6 a 7 gramos, de color blanco grisáceo, fijados a ambos lados del útero por los ligamentos uteroovaricos y a la pared pelviana por los infundíbulos pelvianos. Los ovarios femeninos son el equivalente a los testículos masculinos.

## **Anatomía**

Un corte sagital de ovario muestra dos zonas sin límites precisos: la corteza y médula ovárica que es más pequeña en comparación con la corteza.

### **Corteza ovárica**

La superficie de la corteza ovárica está revestida de un epitelio simple cúbico que se aplana en las mujeres de edad. La corteza está constituida por estroma y parénquima.

El estroma: Es el tejido de sostén, en el cual pueden diferenciarse:

**Falsa túnica albugínea:** Llamada así por su ubicación homóloga a la túnica albugínea del testículo. Posee una mayor proporción de sustancia intercelular y fibras colágenas; las células que lo constituyen: los fibroblastos, están más bien dispuestos en forma característica de remolino próxima a la superficie ovárica.

**Estroma propiamente tal:** Forma el resto de la corteza ovárica. Está constituido de tejido conjuntivo, sus células son semejantes a fibroblastos con gran potencialidad para diferenciarse en otros tipos celulares, muy sensibles a los efectos de las hormonas hipofisarias y ováricas. Así por efecto de las hormonas hipofisarias, pueden diferenciarse en células de la teca e intersticiales; en cambio las células deciduales son el resultado de las hormonas ováricas. El estroma es más rico en células que en matriz extracelular; sus células y fibras se encuentran dispuestas desordenadamente, en distintas direcciones.

**El parénquima ovárico:** Encontramos los folículos en distintas etapas de desarrollo; desde folículos primordiales, especialmente en mujeres jóvenes, folículos primarios, secundarios, preovulatorios o de Graaf, los folículos atrésicos, además de los cuerpos lúteos. Y además encontramos el corpus albicans o (cuerpo blanco), que es la involución del cuerpo lúteo.

### **Médula ovárica**

La médula es pequeña en comparación con la corteza y su tejido conectivo se dispone laxamente. Difiere de la corteza en que contiene mayor cantidad de fibras elásticas, además de arterias espirales, venas, vasos linfáticos nerviosos y tejido conjuntivo, que es sobre todo tejido conectivo laxo. Durante el período embriofetal las células germinales primordiales, precursoras de los gametos, se ubican sobre el saco vitelino próximas a la alantoides y a través de un proceso de migración, estas células logran colonizar la cresta gonadal e iniciar una intensa fase de proliferación mitótica.

### **Medidas de sujeción**

El ovario posee medidas de sujeción para fijarlo en una posición que son:

**El ligamento útero-ovárico:** va desde la porción medial del ovario al fondo del útero.

**El ligamento suspensorio:** se dirige del ovario a la pared abdominal.

**El meso ovárico:** se une a lo largo del útero.

## **Hormonas del ovario**

Los estrógenos, la progesterona, los andrógenos, la relaxina, los sexágenos y la inhibina

## Ooforectomía

La ooforectomía es el proceso quirúrgico que consiste en la extirpación de uno o los dos ovarios. se denomina entonces ooforectomía uni o bilateral. Esta operación se puede realizar a través del abdomen por cirugía laparoscópica o bien por cirugía convencional. Cuando es de ambos ovarios deja a la mujer imposibilitada de producir óvulos y hormonas entrando ésta en menopausia de origen quirúrgico. En los casos en la que la paciente es portadora de un tumor ovárico no canceroso se saca sólo el ovario afectado pudiendo el ovario restante suplir todas las funciones. En caso de quistes ováricos benignos, generalmente se extirpa sólo el quiste.

**PANCREAS** Ver página anterior

### PARATIROIDES

Las **glándulas paratiroides** son glándulas endocrinas situadas en el cuello, generalmente localizadas en los polos de la glándula tiroides, que producen la hormona paratiroidea o paratohormona. Por lo general, hay cuatro glándulas paratiroides, dos superiores y dos inferiores, pero de forma ocasional puede haber cinco o más. Cuando existe alguna glándula adicional, ésta suele encontrarse en el mediastino, en relación con el timo, o dentro de la glándula tiroides.

La estructura anatómica de las glándulas paratiroides puede recordar la forma de unas lentejas, ya que tienen unas proporciones aproximadas de 5x2x3 mm, de forma oval o elongada, con un peso de 30 mg cada una. Su color es variable entre tonos amarillos, rojizos o marrónáceos y tiene consistencia blanda. Tienen una vascularización muy rica, por lo que ante procesos quirúrgicos sangran con mucha facilidad. Las glándulas paratiroides inferiores se encuentran en estrecha relación con la arteria tiroidea inferior y el nervio laríngeo recurrente. Por otro lado las glándulas superiores están en relación con la arteria tiroidea superior.

Con respecto a su irrigación podemos decir que las arterias son voluminosas, teniendo en cuenta las dimensiones pequeñas de las glándulas paratiroides. La paratiroides superior recibe una rama arterial procedente de la arteria tiroidea superior, y la paratiroides inf de la arteria tiroidea inf.

Los linfáticos drenan con las glándulas tiroides en los ganglios cervicales profundos y en los paratraqueales.

Histológicamente están rodeadas de una cápsula y están formadas por tres tipos de células, las células principales encargadas de la producción de paratohormona, las células oxífilas y las células acuosas de las que se desconoce su función.

La hormona paratiroidea participa en el control de la homeostasis del calcio y fósforo, así como en la fisiología del hueso.

El exceso de función de las glándulas paratiroides se conoce como hiperparatiroidismo, y suele cursar con elevación de los niveles plasmáticos de calcio y fragilidad ósea, que condiciona una mayor susceptibilidad a padecer fracturas. La función insuficiente de las glándulas paratiroides (hipoparatiroidismo) es mucho menos frecuente, y generalmente se presenta tras una cirugía sobre la glándula tiroides, que conlleva la existencia de hipocalcemia. Existen algunas enfermedades mucho más raras, que parecen deberse a alteraciones en el receptor de la hormona paratiroidea, como la condroplasia metafiseal de Jansen y la condroplasia de Blomstrand.

### Hormona paratiroidea o parathormona

Es secretada por las células principales de la glándula paratiroides, es un polipéptido de 84 aminoácidos cuyo peso molecular es de aproximadamente 9500 Daltons.

Facilita la Absorción del Calcio, Vitamina D (en su forma natural), y fosfato; conjuntamente en el intestino.

Aumenta la resorción de los huesos. Mediante la producción de más osteoclastos a partir de las células madre mesenquimatosas de la médula ósea, y retrasando la conversión de estas en

osteoblastos. Los osteoclastos absorben el hueso mediante la liberación de hormonas proteolíticas liberadas por lisosomas, y la secreción de varios ácidos entre ellos el ácido cítrico y el ácido láctico.

Aumenta la reabsorción del Calcio y reduce la resorción del fosfato en los túbulos renales provocando que este salga en la orina en mayor concentración.

Aumenta la resorción del calcio en el intestino. Induce un incremento en la formación del 1,25-dihidroxicolecalciferol (forma activa de la Vitamina D, calcitriol o Vit D3) a partir del 25-hidroxicolecalciferol (calcifediol) en los riñones, la vitamina D3 luego actúa a nivel del epitelio intestinal aumentando la absorción del calcio, aumentando así los niveles de calcio plasmáticos (valor normal del calcio plasmático: 9.2-10.4 mg/dl). Luego por un mecanismo de retroacción o retroalimentación negativa, elevadas concentraciones de calcio plasmáticos inhiben la secreción de la PTH (Hormona paratiroidea) además ayuda a la reabsorción del calcio por medio de los riñones.

### **Calcitonina**

Secretada por las células parafoliculares en la Tiroides, es un polipéptido de 32 aminoácidos con un peso molecular aproximado de 3000 Daltons, aproximadamente.

Tiene una función opuesta a la Hormona Paratiroidea: disminuye la actividad osteoclástica, desacelera la formación de los osteoclastos, y acelera la formación de osteoblastos (células encargadas de la formación del hueso).

### **PINEAL**

La **Glándula Pineal** o **Epífisis**, está situada en el techo del diencefalo, entre los tubérculos cuadrigéminos craneales, en la denominada fosa pineal. Esta glándula se activa y produce melatonina cuando no hay luz. Mide unos 5 mm de diámetro.

Sus células se llaman pinealocitos y se subdivide en fotorreceptores y secretadores. Los fotorreceptores se encuentran en peces, anfibios y reptiles (actualmente particularmente desarrolladas en el ojo pineal de las tuataras). En las aves se encuentran menos desarrollados y se habla de fotorreceptores modificados. En mamíferos no existen los fotorreceptores, si bien la glándula está estrechamente relacionada con la función fotosensorial. Se une vía ganglio cervical superior y núcleo supraquiasmático hipotalámico a la retina. Así pues se puede considerar que la pineal es parte de las vías visuales y así convierte la información lumínica en secreción hormonal.

La melatonina es producida a partir de la serotonina. La epífisis está relacionada con la regulación de los ciclos de vigilia y sueño. Se ha comprobado que esta hormona sirve para contrarrestar los efectos del síndrome de diferencia de zonas horarias. Es también un poderoso antioxidante; y se ha comprobado que participa en la apoptosis de células cancerosas en el timo. Pero también está comprobado que altas dosis de esta hormona tiene un efecto cancerígeno. Es también un hecho que controla el inicio de la pubertad e influye en los ritmos circadianos. La producción de esta hormona disminuye con la edad.

La **glándula pineal** produce Dimetilriptamina que es un neurotransmisor derivado de la serotonina la cual, se cree, es responsable de producir los efectos visuales del [sueño](#). También se ha planteado la relación que alberga con las experiencias cercanas a la muerte, donde se produciría en mayor cantidad momentos antes de morir, provocando experiencias extracorpóreas. Se encuentra también en la naturaleza en diferentes plantas como la Psychotria viridis y en la Mimosa hostilis conocida como **ojo de venado**, ambas empleadas en la elaboración de ayahuasca. La Dimetilriptamina en forma pura es considerada el alucinógeno más poderoso en existencia, es capaz de aislar la conciencia humana de todos los sentidos alterando dramáticamente la noción del tiempo y la realidad, el usuario percibe que la duración del "viaje" es de horas, pero en realidad dura de 5 a 10 min. dependiendo de la dosis.

# PITUITARIA O HIPOFISIS

## ANATOMÍA DE LA GLÁNDULA PITUITARIA

La glándula pituitaria recibe a veces el nombre de glándula "maestra" del sistema endocrino, debido a que controla las funciones de las otras glándulas endocrinas. La glándula pituitaria está localizada en la base del cerebro y no es más grande que un guisante. La glándula está unida al hipotálamo (una parte del cerebro que influye en la glándula pituitaria) por medio de fibras nerviosas. La glándula pituitaria está formada por tres secciones:

El lóbulo anterior.

El lóbulo intermedio.

El lóbulo posterior.

### Funciones de la glándula pituitaria:

Cada lóbulo de la glándula pituitaria produce ciertas hormonas.

#### El lóbulo anterior

Hormona de crecimiento.

Prolactina - estimula la producción de leche materna después de dar a luz.

Hormona adrenocorticotrópica (su sigla en inglés es ACTH) - estimula las glándulas adrenales.

Hormona estimulante de la tiroides (su sigla en inglés es TSH) - estimula la glándula tiroides.

Hormona folículo-estimulante (su sigla en inglés es FSH) - estimula los ovarios y los testículos.

Hormona luteinizante (su sigla en inglés es LH) - estimula los ovarios y los testículos.

#### El lóbulo intermedio

Hormona estimulante de melanocitos - controla la pigmentación de la piel.

#### El lóbulo posterior

Hormona antidiurética (su sigla en inglés es ADH) - aumenta la absorción de agua en la sangre por medio de los riñones.

Oxitocina - contrae el útero durante el parto y estimula la producción de la leche materna.

**RIÑÓN** (Ver Página 146)

### TESTÍCULOS

Los **testículos** son cada una de las dos gónadas masculinas, productoras de los espermatozoides, y de las hormonas sexuales (testosterona). Órganos glandulares que forman la parte más

importante del aparato reproductor masculino. En algunos casos esporádicos, el varón presenta sólo un testículo en su nacimiento.

## **Anatomía del testículo**

**Situación:** los testículos están situados debajo del pene, entre los dos muslos, por delante del periné. Están envueltos por un conjunto de cubiertas con forma de bolsa, llamada escroto, que los mantiene de 1.3 grados centígrados por debajo de la temperatura corporal. Esto se debe a que los testículos son productores de espermatozoides y estos se ven afectados por la temperatura. El escroto no tiene grasa y sus músculos reaccionan al calor extendiendo o contrayendo la piel. Las dos gónadas no ocupan el mismo nivel, ya que en la mayoría de los hombres el testículo izquierdo baja un poco más que el derecho. Están suspendidos del su extremo inferior por el cordón espermático y están desprovistos de adherencias en la mayor parte de su superficie exterior, por lo que resultan muy móviles en todos los sentidos, pudiendo contraerse y ascender hacia el anillo inguinal.

**Migración de los testículos:** en el hombre como en el resto de mamíferos, los testículos proceden del interior de la cavidad abdominal, a derecha e izquierda de la columna lumbar, al lado de los riñones. Hacia el tercer mes del desarrollo fetal, los testículos abandonan esta región y descienden por el conducto inguinal, atravesando la pared abdominal, arrastrando consigo las bolsas que los envuelve hasta su posición definitiva. El descenso incompleto del testículo se llama criptorquidia.

**Número:** los testículos son dos, uno en el lado derecho y otro en el lado izquierdo. Anormalmente puede existir un solo testículo por ausencia del desarrollo del otro, que cuando también falta epidídimo y conducto deferente, se llama monorquidia. Cuando faltan los dos testículos se llama anorquidia.

**Tamaño:** en los niños el tamaño de los testículos es relativamente pequeño (de 2 a 3 cm de longitud). En la pubertad crecen hasta alcanzar entre 4 y 8 cm de longitud y entre 2 y 4 cm de ancho. Este tamaño se conserva más o menos similar durante toda la vida, aunque a veces se percibe una ligera atrofia en la vejez o un ligero aumento de tamaño debido al consumo de esteroides. El tamaño desmesurado de los testículos se debe en la mayoría de las ocasiones a una hidrocele (acumulación de líquido en la túnica serosa del testículo).

**Color, forma y consistencia:** los testículos son de color blanco azulado, a veces rojo cuando están repletos de sangre. Esta coloración se debe a las bolsas que los envuelven. El testículo tiene forma de ovoide aplanado en sentido transversal. Tiene una consistencia dura y algo elástica debido a la capa fibrosa que lo rodea.

### **Estructura del testículo**

**Albugínea:** capa fibrosa de tejido conjuntivo blanco, denso y elástico que envuelve al testículo y al epidídimo.

**Conductos seminíferos:** conductos productores del espermatozoide. Se encuentran dentro de unos lóbulos (hay unos 380 por testículo) que han formado los septos testiculares, que parten desde la túnica albugínea y se unen en el mediastinum testis. Estos lóbulos también contienen tejido intersticial. Los túbulos seminíferos llegan también al mediastinum formando la rete testis.

**Conductos excretorios del espermatozoide:** el semen al salir de los conductos seminíferos pasa por:

Conductos rectos:

Red de Haller:

Conos eferentes:

**Epidídimo:** tubo estrecho y alargado, situado en la parte posterior superior del testículo; conecta los conductos deferentes al reverso de cada testículo. Está constituido por la reunión y apelotonamiento de los conductos seminíferos.

## **Bolsas de los testículos**

Son un conjunto de cubiertas que rodean a los testículos que de dentro afuera son:

Escroto: es la piel que envuelve al resto de estructuras testiculares. Suele tener vello con folículos pilosos muy profundos y glándulas sebáceas abundantes.

Dartos: es un músculo fino adherido al escroto.

Túnica celulosa

Cremáster

Túnica fibrosa

Túnica vaginal --> es una continuación del peritoneo.

## **Vascularización de los testículos**

Arterias: los testículos están irrigados por las arterias espermáticas, la arteria deferencial y la arteria funicular.

Venas: del drenaje sanguíneo están encargadas las venas espermáticas. Cuando se obstruyen producen el varicocele.

Vasos linfáticos:

## **Tipos celulares**

En el testículo podemos encontrar tres tipos de tejidos: intersticial, tubular y túnica. En el tejido intersticial aparecen las células de Leydig, los macrófagos y también vasos sanguíneos y linfáticos. Por su parte, la zona tubular contiene las células que darán lugar a espermatozoides (espermatogonias, espermatocitos, espermátides), las células de Sertoli y los túbulos seminíferos. Finalmente, en las tunicas hay células mioideas.

## **Funciones del testículo**

El testículo produce los espermatozoides y también unas hormonas llamadas andrógenos, entre las que se encuentra la testosterona. Para producir los espermatozoides se lleva a cabo el proceso de espermatogénesis. Este requiere, además de las células germinales, las células de Sertoli, que constituyen un soporte. Existe una barrera hematotesticular que aísla el epitelio germinal del resto del organismo para que no haya reacciones inmunológicas. Por tanto, las células de Sertoli se encargan de llevar los nutrientes y excretar los desechos al lumen procedentes de las células germinales. Por su parte, las células responsables de la fabricación de testosterona son las células de Leydig, que responden a FSH y LH (que son producidas por la hipófisis gracias a la acción de la GnRH) y producen testosterona de forma pulsátil. La concentración de esta hormona en los testículos es 500 veces superior a la del plasma sanguíneo.

## **TIMO**

El **timo** es un órgano linfoide, y constituye uno de los controles centrales del sistema inmunitario del organismo. Generalmente consta de dos glóbulos y se localiza en el mediastino, detrás del esternón. Una capa de tejido conectivo envuelve y mantiene unidos los dos lóbulos tímicos; mientras que una cápsula de tejido conectivo delimita por separado cada lóbulo. Su estructura se origina de la tercera bolsa branquial en el feto, que aparece completamente desarrollada en el tercer mes de gestación (de 12 a 15 g), y continúa creciendo hasta la pubertad donde alcanza su máximo crecimiento (entre 30 y 40 g). Luego involuciona atrofiándose de forma progresiva, produciéndose el reemplazo del tejido tímico con tejido adiposo y conectivo areolar y alcanzando, en la edad adulta, unos 10 ó 15 g, siendo sustituido buena parte de él por tejido adiposo.

El timo ejerce una clara influencia sobre el desarrollo y maduración del sistema linfático y en la respuesta defenso-inmunitaria de nuestro organismo. También puede influir en el desarrollo de las glándulas sexuales y en el crecimiento del individuo.

El timo es un órgano primario en el cual tiene lugar la diferenciación de los linfocitos indiferenciados que salieron de la médula ósea, convirtiéndolos de este modo en células T maduras. Durante este proceso, el sistema inmunológico distingue los antígenos propios de los extraños, y desarrolla la tolerancia frente a los autoantígenos. También puede considerarse como un órgano endocrino (glándula), ya que secreta hormonas y otros factores solubles, que además de controlar la producción y maduración de los linfocitos T en el timo, regulan la actividad y las interacciones de las células T en los tejidos periféricos. Se conocen 3 polipéptidos, con características hormonales, secretados de este órgano, que son la Timolina, la Timopoyetina y el Timosín  $\alpha 1$ .

## Estructura

El timo está formado por dos glóbulos. Cada glóbulo está delimitado por una cápsula fibrosa externa de la que salen tachiques (**trabéculas**) hacia el interior y los dividen en globulillos que son pequeños glóbulos. Cada uno consta de córtex (o corteza) superficial, córtex profundo y médula, tiñéndose el córtex superficial de color oscuro, y la médula de color claro tras realizar una tinción.

La corteza se compone de linfocitos estrechamente apiñados, células epiteliales denominadas **epiteliales reticulares** que rodean a grupos de linfocitos, y macrófagos. La médula contiene, ante todo, células epiteliales reticulares, además de linfocitos muy dispersos. En estudios muy recientes, el científico español Julio Ignacio García López, con su equipo de trabajo del hospital La Fe, de Valencia, descubrió la hormona adrenocorticotropina (ACTH).

## Funciones

Aunque se conocen sólo algunas de sus funciones, las células reticulares producen hormonas tímicas, que, según se piensa, contribuyen a la maduración de los linfocitos T (células T). Además, en la médula existen los **corpúsculos del timo** (o **de Hassall**) característicos, que son capas concéntricas de células epiteliales reticulares aplanadas y llenas de gránulos de queratohialina y queratina.

Los progenitores pretímicos o linfoblastos T, provenientes de la médula ósea, ingresan en el timo y van colonizando diferentes zonas del mismo, al tiempo que maduran y se diferencian. La primera área colonizada es el córtex superficial. De ésta pasan al córtex profundo y finalmente a la médula del timo. A lo largo de este recorrido, los linfocitos T adquieren los receptores antigénicos específicos y aprenden a no atacar a los antígenos propios del individuo.

## TIROIDES

La **tiroides** es una glándula endocrina, situada justo debajo de la manzana de Adán junto al cartílago tiroides y sobre la tráquea. Pesa entre 15 y 30 gramos en el adulto, y está formada por dos lóbulos en forma de mariposa a ambos lados de la tráquea, ambos lóbulos unidos por el istmo. La glándula tiroides regula el metabolismo del cuerpo, es productora de proteínas y regula la sensibilidad del cuerpo a otras hormonas.

## Fisiología

La tiroides participa en la producción de hormonas, especialmente tiroxina ( $T_4$ ) y triyodotironina ( $T_3$ ). Estas hormonas regulan el metabolismo basal y afectan el crecimiento y grado de funcionalidad de otros sistemas del organismo. El yodo es un componente esencial tanto para  $T_3$  como para  $T_4$ . La tiroides también sintetiza la hormona calcitonina que juega un papel importante en la homeostasis del calcio. La tiroides es controlada por el hipotálamo y pituitaria.



La unidad básica de la tiroides es el folículo, que está constituido por células cuboidales que producen y rodean el coloide, cuyo componente fundamental es la tiroglobulina, la molécula precursora de las hormonas. La síntesis hormonal está regulada enzimáticamente y precisa de un oligoelemento esencial, el yodo, que se obtiene en la dieta en forma de yoduro. El yodo se almacena en el coloide y se une con fragmentos de tiroglobulina para formar  $T_3$  o  $T_4$ . Cuando la concentración de yodo es superior a la ingesta requerida se inhibe la formación tanto  $T_4$  como de  $T_3$ , un fenómeno llamado el efecto Wolff Chaikoff. La liberación de hormonas está dada por la concentración de  $T_4$  en sangre; cuando es baja en sangre se libera TSH, que promueve la endocitosis del coloide, su digestión por enzimas lisosómicas y la liberación de  $T_4$  y  $T_3$  a la circulación. Las hormonas circulan por la sangre unidas a proteínas, de la cual la más importante es la globulina transportadora de tiroxina.

Las hormonas tiroideas tienen efectos sobre casi todos los tejidos del organismo. Aumentan la termogénesis y el consumo de oxígeno, y son necesarias para la síntesis de muchas proteínas; de ahí que sean esenciales en los periodos de crecimiento y para la organogénesis del sistema nervioso central. También influyen sobre el metabolismo de los hidratos de carbono y de los lípidos. La  $T_4$  se convierte en  $T_3$  en los tejidos periféricos. La  $T_4$  constituye el 93% de las hormonas metabólicamente activas, y la  $T_3$  el 7%.

La secreción de TSH está regulada básicamente por la retroalimentación negativa que ejercen las hormonas tiroideas sobre la hipófisis, aunque también por factores hipotalámicos como la TRH.

### Tiroxina

La hormona más importante que produce la tiroides contiene yodo y se llama tiroxina. Ésta tiene dos efectos en el cuerpo:

**Control de la producción de energía en el cuerpo:** la tiroxina es necesaria para mantener la tasa metabólica basal a un nivel normal.

**Durante los años de crecimiento:** mientras la hormona del crecimiento estimula el aumento de tamaño, la tiroxina hace que los tejidos vayan tomando la forma apropiada a medida que van creciendo. Es decir, la tiroxina hace que los tejidos se desarrollen en las formas y proporciones adecuadas.

## Exploración funcional de la glándula tiroides

Cuantificación del metabolismo basal: las hormonas tiroideas (HT) regulan el metabolismo basal; por ello, la cuantificación de éste fue la primera técnica que se utilizó para valorar la función tiroidea. Hoy existen otras pruebas debido que el metabolismo basal puede estar modificado por muchas otras causas no tiroideas.

Cuantificación de captación de yodo radiactivo por la tiroides: es algo inespecífica, y por lo tanto poco usada. La captación esta aumentada en algunos tipos de hipertiroidismo (enfermedad de Graves Basedow, adenoma tóxico, etc.) y en aquellas circunstancias en las que se eleva la TSH en presencia de un tejido tiroideo funcional (deficiencia de yodo, deficiencia de las enzimas para la síntesis de HT). La captación esta disminuida en el hipotiroidismo, en las personas que reciben grandes cantidades de yodo y tiroiditis, antes de administrar yodo radioactivo se debe descartar un embarazo. Con el yodo radioactivo se puede obtener una imagen de las zonas de la tiroides (gammagrafía tiroidea). Este método nos revela la anatomía funcional de la tiroides.

Ecografía tiroidea: aquí podemos medir el tamaño, identificación de nódulos, definir sus características, etc.

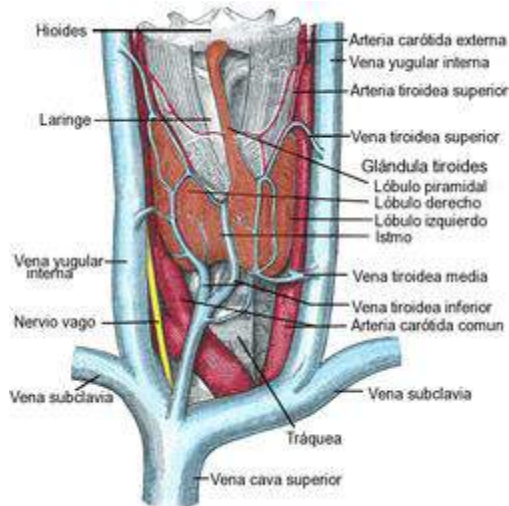
Punción-aspiración: se puede practicar una citología de la lesión existente.

Medición de  $T_4$  libre y TSH: una  $T_4$  libre alta indica tirotoxicosis y baja hipotiroidismo. La TSH esta baja en pacientes hipertiroideos y altas en el hipotiroidismo. Si se encuentra una  $T_4$  normal y una TSH suprimida, es necesario medir la  $T_3$  libre para descartar una tirotoxicosis.

Medición de anticuerpos antitiroglobulina y antiperoxidasa: permite valorar los fenómenos autoinmunitarios de la tiroides (como en la enfermedad de Graves Basedow o en la tiroiditis de Hashimoto).

Excreción urinaria de yodo (yoduria): es un indicador fiable de la ingestión de yodo.

## Anatomía



Topografía de la glándula tiroides.

La tiroides tiene la forma de una mariposa, de color gris rosada y está compuesta por dos lóbulos que asemejan las alas de una mariposa, un lóbulo derecho y un lóbulo izquierdo conectados por el istmo. La glándula está situada en la parte frontal del cuello a la altura de las vértebras C5 y T1, junto al cartílago tiroides, yace sobre la tráquea que rodea hasta alcanzar posteriormente al esófago y está cubierta por la musculatura pretiroidea, el músculo platismo (antiguamente llamado músculo cutáneo) del cuello, el tejido subcutáneo y la piel. Durante el proceso de la deglución, la glándula tiroides se mueve, perdiendo su relación con las vértebras.

La tiroides está recubierta por una vaina aponeurótica denominada cápsula de la glándula tiroides que ayuda a mantener la glándula en su posición. La porción más externa de la cápsula de la tiroides se continúa con la aponeurosis cervical y hacia atrás con la vaina carotídea. La glándula tiroides es recubierta en su cara anterior por los músculos infrahioideos y lateralmente por el músculo esternocleidomastoideo. Por su cara posterior, la glándula está fijada a los cartílagos tiroides y traqueal y el músculo cricofaríngeo por medio de un engrosamiento de la aponeurosis que forma el ligamento suspensorio de Berry.

### Irrigación e inervación

La glándula tiroides es irrigada por dos arterias:

**Arteria tiroidea superior.** Es la primera ramificación de la arteria carótida externa, e irriga principalmente la parte superior de la glándula.

**Arteria tiroidea inferior.** Es la rama principal del tronco tirocervical, que se deriva de la arteria subclavia.

El flujo sanguíneo de la glándula es muy alto en relación a su tamaño (4 a 6 ml/min/g). En el 10% de las personas existe una tercera arteria denominada *Arteria Tiroidea Ima* media o de Neubauer, proveniente del cayado aórtico o del tronco braquiocefálico.

Hay tres venas principales que drenan la tiroides. Las venas tiroideas superior, media e inferior que desembocan en la venas yugulares internas. Forman un rico plexo alrededor de la glándula.

Los linfáticos forman alrededor de la glándula un plexo paratiroideo. Los troncos que parten de él se dividen en linfáticos descendentes, que terminan en ganglios situados delante de la tráquea y encima del timo y en linfáticos ascendentes, los medios terminan en uno o dos ganglios prelaríngeos y los laterales en los ganglios laterales del cuello.

La innervación es de dos tipos:

**Simpática.** Proviene del simpático cervical.

**Parasimpática.** Proviene de los nervios laríngeos superiores y laríngeos recurrentes, ambos procedentes del nervio vago.

La innervación regula el sistema vasomotor, y a través de éste, la irrigación de la glándula.

## Embriogénesis

La glándula tiroides se desarrolla en el feto entre la semana 3 y 4 del embarazo y aparece como una proliferación de epitelio proveniente del endodermo sobre el piso faríngeo en la base de la lengua. Éste divertículo se vuelve bilobular y desciende después de la cuarta semana de gestación adherido a la faringe por medio del conducto tirogloso. En el transcurso de las semanas subsiguientes, continúa migrando hasta la base del cuello, siempre conectado a la lengua por el conducto tirogloso, hasta la séptima semana cuando llega a su ubicación anatómica entre el tercer y sexto anillo traqueal. Los folículos de la tiroides comienzan a desarrollarse a partir de células epiteliales y logran captar yodo y producir coloide aproximadamente a la semana 11 y producen tiroxina aproximadamente en la 18va semana.

### Trastornos del desarrollo

Las anomalías más frecuentes del desarrollo embrionario de la glándula tiroides incluyen:

**Atireosis:** ausencia de tiroides en el nacimiento por fallar la producción el esbozo tiroideo embrionario, la causa más frecuente de hipotiroidismo congénito (1 en cada 3.000 nacidos vivos).

**Tiroides ectópica:** cuando la glándula no está ubicada en su sitio anatómico por fallas en el descenso del divertículo tiroideo.

**Remanentes del conducto tirogloso:** ocurre cuando en el conducto tirogloso permanecen remanentes embrionarias de la tiroides.

**Quiste tirogloso:** masa benigna en la cara anterior del cuello.

## Hipertiroidismo

El hipertiroidismo, es consecuencia de una hiperplasia (bocio tóxico) de la glándula a causa de una secreción excesiva de TSH (acrónimo inglés de "hormona estimulante de la tiroides"), o bien a la estimulación de la tiroides por TSI (inmunoglobulina tiroestimulante), que son anticuerpos que se unen a los mismos receptores que lo haría la TSH, por lo que la glándula sufre una estimulación muy intensa que causa el hipertiroidismo.

La tirotoxicosis (intoxicación por hormonas tiroideas) es el síndrome debido a una excesiva acción de las HT sobre el organismo. El exceso de HT circulantes puede deberse a una hiperfunción del tiroides, a una destrucción del tiroides con una producción ectópica de hormonas tiroideas o a una ingestión exógena excesiva de HT.

### Fisiopatología

El exceso de hormonas tiroideas induce un aumento global del metabolismo, con una elevación del gasto energético, de la producción de calor y consumo de oxígeno. Aumenta la síntesis proteica, pero en conjunto predomina el catabolismo sobre el anabolismo, por lo que se produce un balance nitrogenado negativo. Además aumenta la sensibilidad de los tejidos a la acción de las catecolaminas, probablemente debido a una potenciación de los receptores adrenérgicos.

Debido al efecto catabólico se produce adelgazamiento (poco notable en la polifagia). La piel se hace fina, aumenta la caída del cabello, las uñas se vuelven frágiles y tienden a separarse del lecho ungueal (uñas de Plumier).

El exceso de hormonas tiroideas produce un aumento de la motilidad intestinal por lo que aumentan el número de evacuaciones. Se sobrecarga el aparato cardiovascular debido al aumento de las necesidades tisulares de nutrientes de oxígeno, a la necesidad de disipar el exceso de calor producido y la hipersensibilidad cardiaca a las catecolaminas. Aumenta la frecuencia cardiaca y pueden aparecer arritmias. En el sistema neuromuscular el exceso de hormonas tiroideas se manifiesta con nerviosismo, irritabilidad, insomnio, trastornos mentales que pueden oscilar desde la ansiedad al delirio, temblor fino distal, hiperreflexia y debilidad de los músculos de la cintura.

A veces se produce disnea provocada por el consumo de oxígeno y por la ansiedad. Debe diferenciarse de la disnea que puede provocar un bocio voluminoso al estrechar la vía respiratoria.

### **Cuadro clínico**

La persona por lo general tiene un aumento en el metabolismo basal, y consecuente disminución de peso, estado de gran excitabilidad, aumento de la sudoración, debilidad muscular, incapacidad para conciliar el sueño, intolerancia al calor. En muchas ocasiones se observa una protrusión de los globos oculares que se conoce como exoftalmos. El hipertiroidismo también puede ser causa de un adenoma tiroideo. Otros signos de aviso son nerviosismo, hiperactividad, inquietud, desasosiego, susceptibilidad (afectan hechos que no son importantes, ganas de llorar, cambio de carácter fácil), dolores musculares, diarrea o irritabilidad, mirada brillante, cansancio y los más frecuentes como datos clínicos: taquicardia y palpitaciones.

### **Tratamiento**

Con la aparición de síntomas pedir T4 LIBRE, TSH o ECO DOPPLER-COLOR. Existen tres tipos de tratamiento: medicación antitiroidea (tionamidas: metimazol, carbimazol y propiltiouracilo), radioyodo y tratamiento quirúrgico.

### **Hipertiroidismo primario**

El exceso de HT se debe a una enfermedad primaria del tiroides, con lo que estas se elevan en sangre y suprimen la producción de TSH. Las enfermedades pueden ser:

**Enfermedad de Graves-Basedow:** se trata de una enfermedad de etiología autoinmunitaria en la que se producen inmunoglobulinas contra el receptor de la TSH que estimula la producción de HT y el crecimiento difuso del tiroides. La gammagrafía tiroidea demuestra la existencia de un bocio con captación difusa. Se desconoce que desencadena la aparición de estos anticuerpos, aunque existe una propensión familiar. La enfermedad se manifiesta con exoftalmos, dermopatía infiltrante o mixedema pretibial.

**Adenoma tiroideo tóxico:** o enfermedad de Plummer. Es un tumor benigno del tiroides que se manifiesta como un nódulo único que produce HT en exceso. El resto de la tiroides se atrofia al suprimirse la producción de TSH, la gammagrafía tiroidea muestra la presencia de un nódulo mientras que el resto de la tiroides no capta yodo.

**Bocio multinodular tóxico:** se debe a un crecimiento policlonal de células tiroideas que se manifiesta con múltiples nódulos de diferente tamaño, consistencia y actividad. La gammagrafía tiroidea muestra numerosas áreas con captación variable

**Tiroiditis:** se puede producir una tirotoxicosis por una brusca destrucción de la tiroides con la salida de las HT almacenadas a la sangre, el tiroides inflamado no capta yodo radioactivo o lo capta escasamente.

**Hipertiroidismo inducido por yodo:** enfermedad de Jod-Basedow. Aparece al administrar yodo a pacientes con bocio multinodular cuya producción de HT era baja precisamente por la falta de yodo.

### **Otras formas de hipertiroidismo**

El hipertiroidismo secundario se produce por el exceso de TSH por adenomas hipofisarios productores de TSH (muy infrecuente).

El Hipertiroidismo por gonadotropina coriónica aparecen por tumores trofoblásticos, como el coriocarcinoma, y producen enormes cantidades de esta hormona, molecularmente emparentada con la TSH, que puede activar el receptor tiroideo normal de la TSH.

Tirotoxicosis por secreción ectópica de hormonas tiroideas, puede verse en el rarísimo struma ovárico (teratoma ovárico que tiene tejido tiroideo funcional).

Tirotoxicosis por ingestión de hormonas tiroideas en exceso, por lo general, un efecto buscado por el profesional de salud, aunque puede deberse a error en la dosis o a la ingestión de hormonas tiroideas con fines manipulativos.

## **Hipotiroidismo**

La causa más frecuente en la actualidad es la presencia de anticuerpos antitiroideos, los que atacan a la tiroides y llevan a la disminución de la producción de hormonas tiroideas. En épocas anteriores la causa más frecuente de hipotiroidismo era la deficiencia de yodo, esto desapareció con la yodación de la sal. El hipotiroidismo producido por la presencia de anticuerpos antitiroideos se denomina enfermedad de Hashimoto, es un trastorno de carácter genético que puede ser heredado a los hijos.

El hipotiroidismo también se llama mixedema (edema mucinoso), ya que se produce un acúmulo generalizado de mucopolisacáridos en los tejidos subcutáneos, que provoca un edema especial que no deja fovea (no debe confundirse con el mixedema pretibial de la enfermedad de Graves-Basedow).

### **Cuadro clínico**

Los síntomas del hipotiroidismo se originan por la acción insuficiente de las HT sobre el organismo: fatigabilidad fácil, cansancio, retención de líquido, lentitud mental, aumento de peso (no más de 3 o 4 kilos). En casos avanzados se puede detectar edema generalizado, voz ronca, caída de cabello, especialmente de la zona externa de las cejas. También el hipotiroidismo se puede asociar a estados depresivos. En ciertos casos puede determinar deterioro de la función de otros órganos como el corazón, riñones, hígado, etc.

### **Tratamiento**

El diagnóstico se realiza a través de la evaluación clínica, idealmente efectuada por un endocrinólogo y la medición de Hormona Tiroestimulante (TSH), T4 libre y T3, también es recomendable la determinación de anticuerpos antitiroideos. El tratamiento es la reposición de hormona tiroidea o levotiroxina, vía oral. El paciente debe controlarse periódicamente para determinar la necesidad de cambio de la dosificación. Su pronóstico es muy bueno.

### **Fisiopatología**

La falta de HT produce enlentecimiento general del metabolismo, una disminución de la generación de calor y descenso en la síntesis proteica, pero con una disminución mayor del catabolismo que de la síntesis de determinadas sustancias que tienden a acumularse (lípidos plasmáticos, mucopolisacáridos cutáneos).

### **Hipotiroidismo primario**

Se debe a una alteración primaria de la tiroides, que es incapaz de sintetizar HT. El descenso de la T4 circulante induce una elevación de la TSH plasmática. Es la forma más frecuente de hipotiroidismo, y puede ser congénito o adquirido.

El hipotiroidismo congénito tiene como causas las anomalías de la embriogénesis del tiroides, anomalía en los genes de las proteínas implicadas en las síntesis de HT y el tratamiento con yodo o con antitiroideos durante el embarazo.

El hipotiroidismo adquirido tiene como causas la atrofia autoinmunitaria del tiroides (más frecuente), ausencia del tiroides por tratamiento con yodo radiactivo o cirugía, las tiroiditis, el hipotiroidismo por la deficiencia de yodo el hipotiroidismo inducido por yodo en pacientes con tiroiditis y el producido por fármacos.

### **Otras formas de hipotiroidismo**

El hipotiroidismo secundario se debe a cualquier lesión hipofisiaria que impida la secreción de TSH. La TSH es indetectable. En general da un hipotiroidismo menos marcado que el anterior ya que puede conservarse una cierta secreción tiroidea autónoma, independiente de TSH.

Hipotiroidismo terciario, se debe a cualquier lesión hipotalámica que impida la secreción de TRH, aquí se puede detectar TSH en el plasma pero al no estar glucosada es biológicamente inactiva.

Hipotiroidismo por resistencia familiar a la acción de las hormonas tiroideas, debido a la mutación en el gen que codifica los receptores tiroideos.

### **Hipotiroidismo en el adulto**

Aparece mixedema (sobre todo periorbital), macroglosia (agrandamiento de la lengua), voz ronca, sordera, derrames articulares, pericárdico, pleural o peritoneal, síndrome del túnel carpiano. La disminución en la termogénesis provoca intolerancia al frío, de manera que los pacientes prefieren ambientes calurosos, en casos extremos se produce hipotermia, la piel se vuelve pálida, fría y seca. A veces adopta un color amarillento debido al acumulo de carotenoides de los alimentos que no se metabolizan. El pelo se vuelve frágil, seco, deslucido y tiende a caerse. Disminuye la acción destoxicante del hígado por lo tanto son muy sensibles a medicamentos.

La función nerviosa se ve gravemente dañada por la falta de HT, se produce un trastorno de la conciencia que puede ir desde la somnolencia hasta el estupor o el coma (coma mixedematoso). Otras veces trastornos mentales como la pérdida de la memoria y capacidades intelectuales. Puede haber apnea debido a la poca sensibilidad del centro respiratorio.

### **Hipotiroidismo en el niño**

La falta de HT tiene efectos muy graves en los fetos y en los recién nacidos, el hipotiroidismo grave de la infancia se denomina cretinismo. Los niños con agenesia tiroidea, pero cuya madre es normal, presentan al nacer un desarrollo cerebral normal, aunque tienen retraso en la maduración esquelética. Tras el nacimiento los niños ya no dependen de las HT de la madre y esto va a producir un retraso mental grave, somnolencia, estreñimiento, llanto ronco y piel seca, el cierre de las fontanelas se retrasa y la osificación de los huesos es irregular.

## **Bocio**

Cuando la tiroides aumenta de tamaño hablamos de bocio o estruma. La aparición de un proceso inflamatorio sobre un bocio preexistente se denomina estrumitis. La tiroides puede llegar a pesar más de 1 Kg.

### **Etiopatogenia**

Estimulación excesiva por la TSH, que origina en principio un bocio difuso, si bien una estimulación crónicamente mantenida puede seleccionar diversos clones celulares con más capacidad de crecimiento lo que lleva a un bocio multinodular. El bocio endémico es debido a la deficiencia de yodo en la dieta y afecta a más de 200 millones de personas en el mundo

Estimulación por inmunoglobulinas que se unen al receptor tiroideo de la TSH y remedian sus efectos. Existen inmunoglobulinas que solo estimulan el crecimiento del tiroides, sin modificar su función, mientras que otras estimulan el crecimiento y la función, provocando hipertiroidismo

Crecimiento autónomo de las células foliculares. Puede manifestarse como una hiperplasia policlonal, que evoluciona a la multinodularidad. También puede aparecer un nódulo único monoclonal, benigno o maligno

El tiroides puede aumentar por causas inflamatorias (tiroiditis), infiltrantes (amiloidosis), tumorales (metástasis), o porque aparecen otras lesiones ocupantes de espacio (hemorragias, quistes, etc.)

### **Fisiopatología**

Según la causa que lo produzca el bocio puede ser normofuncionante, hipofuncionante o hiperfuncionante. El tiroides al crecer provoca trastornos en la vía respiratoria (apnea del sueño, disnea, ronquera), digestiva (disfagia) o nerviosa (parálisis recurrente)

## **Causas de problemas de la tiroides**

En los lugares del mundo donde escasea el yodo —esencial para la producción de tiroxina— en la dieta, la glándula tiroides puede agrandarse resultando en los cuellos hinchados del bocio endémico.

La tiroxina es crítica para la regulación del metabolismo y el crecimiento, en todo el reino animal. Por ejemplo, en los anfibios, la administración de agentes bloqueadores de la tiroides, tales como propiltioracil, evita que los renacuajos se conviertan en ranas; por el contrario, la administración de tiroxina inicia la metamorfosis.

En los seres humanos, los niños que nacen con deficiencia de hormonas tiroideas no crecen bien y el desarrollo del cerebro puede verse seriamente lesionado en una torpeza cerebral conocida como cretinismo. A los niños recién nacidos se les hace pruebas de rutina en muchos países para determinar la deficiencia de las hormonas tiroideas; esto se realiza analizando una pequeña gota de sangre, tomada en ocasiones del cordón umbilical, la cual puede también utilizarse para probar la fenilcetonuria y otras enfermedades metabólicas de etiología genética. Los niños con deficiencia de hormonas tiroideas pueden ser tratados fácilmente con suplementos de tiroxina sintética, la cual les permite un desarrollo y crecimiento normal.

Debido a que la tiroides toma selectivamente concentraciones extremas de lo que es un elemento relativamente escaso, es muy sensible a los efectos de varios isótopos radiactivos del yodo, producidos por la fisión nuclear. En caso de que se liberen accidentalmente al medio ambiente grandes cantidades de tal material, podría bloquearse, en teoría, que la tiroides tome el yodo radiactivo ingiriendo yodo no radiactivo en forma de tabletas yodadas. Aunque los investigadores biólogos crean compuestos para tales píldoras, las medidas preventivas en la mayor parte del mundo no prevén el almacenamiento de las tabletas antes de un accidente, ni prevén una adecuada distribución después —una de las consecuencias del desastre de Chernobyl fue el incremento de cáncer en la tiroides en los años subsecuentes al accidente.

La sal yodada es una forma económica y fácil de agregar yodo a la dieta y evitar cualquier problema relacionado con la tiroides.

### **El metabolismo del cuerpo y las hormonas**

Las hormonas ponen orden en la complicada red de un sinnúmero de reacciones químicas que tienen lugar en el organismo humano y que se engloban en lo que se llama metabolismo. Sin hormonas el cuerpo no podría funcionar organizadamente por mucho tiempo y terminaría por perder el equilibrio interno que lo mantiene con vida.

Las hormonas son un conjunto de sustancias químicas producidas por las células de ciertas partes del cuerpo, cuya función es regular la actividad y el funcionamiento de otros órganos. Las hormonas y el metabolismo están íntimamente relacionados. Una de las funciones principales del metabolismo es la conversión de la comida en energía, y por esta razón muchas personas con problemas hormonales presentan también trastornos metabólicos que los hacen engordar o adelgazar. Las hormonas más conocidas son las sexuales y la hormona tiroidea, la insulina, etc., por citar unas pocas, pero lo cierto es que hay muchas más, como se indica en la tabla siguiente.

<b>ORIGEN</b>	<b>HORMONA</b>	<b>ACCIONES</b>
Hipotálamo	TRH: H. liberadora de TSH GnRH: H. liberadora de LH/FSH Somatostatina CRH: H. liberadora de ACTH GRH: H. liberadora de GH	Estimula la secreción de TSH por la hipófisis Estimula la secreción de LH y FSH por la hipófisis Inhibe la secreción de GH por la hipófisis Estimula la secreción de ACTH por la hipófisis Estimula la secreción de GH por la hipófisis
Hipófisis anterior	ACTR: H. adrenoestimulante TSH: H. tiroestimulante FSH: H. foliculoestimulante LH: Hormona luteinizante GH: Hormona del crecimiento MSH: H. melanocitoestimulante Prolactina	Estimula la secreción de la corteza suprarrenal Estimula la secreción de la tiroides Estimula los testículos y los ovarios (células germinales) Estimula los testículos y los ovarios (hormonas) Estimula el crecimiento del cuerpo Estimula la acción de los melanocitos Estimula la glándula mamaria a producir leche
Hipófisis posterior	ADR: Hormona antidiurética Oxitocina	Estimula el ahorro de agua en los riñones Estimula la contracción uterina y la eyección láctea
Tiroides	Tiroxina Calcitonina	Regula la velocidad metabólica y la temperatura Reduce el nivel de calcio en la sangre
Paratiroides	Parathormona	Aumenta el nivel de calcio en la sangre



Corteza suprarrenal	Aldosterona Cortisona Andrógenos (no testosterona)	Retiene sodio, aumenta la presión arterial Regula el metabolismo de proteínas y azúcar Estimula los caracteres sexuales secundarios
Médula suprarrenal	Adrenalina	Taquicardia, aumento de la presión arterial
Páncreas	Insulina Glucagón	Reduce la concentración de glucosa en sangre Aumenta la concentración de glucosa en sangre
Ovarios	Estrógenos Progesterona	Caracteres sexuales secundarios femenino Prepara el útero para la gestación
Testículos	Testosterona	Caracteres sexuales secundarios masculinos
Riñones	Eritropoyetina Renina	Estimula la producción de glóbulos rojos Regula la presión arterial

### ABREVIATURAS

TRH: Hormona liberadora de tirotropina

CRH: Hormona liberadora de corticotropina

ACTH: Hormona adrenocorticotrópica

FSH: Hormona foliculoestimulante

GH: Hormona del crecimiento

ADH: Hormona antidiurética

GnRH: Hormona liberadora de gonadotropina

GRH: Hormona liberadora – hormona del crecimiento

TSH: Hormona tiroestimulante

LH: Hormona luteinizante

MSH: Hormona melanocitoestimulante

Las hormonas son muy potentes. Una pequeña cantidad es suficiente para provocar grandes efectos en el metabolismo, de forma que sus acciones son muy evidentes aunque se secreten cantidades muy pequeñas de ellas. El cuerpo no puede producirlas en volúmenes constantes, porque sus necesidades son variables en función de lo que el cuerpo precise. Así, durante el

sueño no se requieren grandes cantidades de adrenalina, una hormona producida por la médula suprarrenal en situaciones de tensión, peligro, ira, etc. Para evitar que el cuerpo esté produciendo constantemente cantidades innecesarias de hormonas, la naturaleza ha dispuesto un mecanismo de autorregulación que permite al cuerpo captar las necesidades en cada momento y secretar las hormonas que se precisen, sin exceso ni deficiencia de ellas.

-En líneas generales, este mecanismo consiste en lo siguiente: cada glándula que secreta hormonas está controlada por un sistema que vigila los efectos de sus hormonas en el organismo o incluso mide su concentración en la sangre.

Cuando este sistema de vigilancia capta que hay poca hormona circulante o la situación requiere una secreción mayor, las células secretoras de dicha glándula se ponen en marcha y comienzan a producirla. Si por el contrario, percibe que hay una excesiva cantidad de hormona, frena su producción.

### **El Hipotálamo**

El hipotálamo está situado en el centro del cerebro y es la parte del sistema nervioso más directamente relacionada con las funciones superiores del ser humano (las emociones y los sentimientos), de tal manera que actúa como verdadero puente de unión entre la mente y el cuerpo.

Es un verdadero “centro de operaciones”, desde donde se regula gran parte de la actividad hormonal del cuerpo: las hormonas que produce el hipotálamo regulan la hipófisis y las secretadas por la hipófisis a su vez regulan otras hormonas.

Las hormonas producidas por el hipotálamo son:

La **TRH**, regula la velocidad del metabolismo corporal y la producción de calor.

La **GnRH**, hormona que estimula la secreción de otras dos hormonas, llamadas gonadotropinas, la LH y la FSH.

La **SOMATOSTATINA**, inhibe la GH u hormona del crecimiento (que produce la hipófisis) y la insulina (que produce el páncreas). Si esta hormona no existiera o se produjera en escasa proporción, la cantidad de hormona del crecimiento sería excesiva y el cuerpo crecería anormalmente. Las acciones de la somatostatina y la GRH se complementan y se equilibran de tal forma que el cuerpo crece armónicamente.

La **CRH**, regula una de las hormonas más importantes del organismo: la ACTH, secretada por la hipófisis, que como se verá más adelante regula a su vez las hormonas de la corteza suprarrenal.

**LA HIPÓFISIS** Situada en la zona central del cráneo, justo bajo el hipotálamo, la hipófisis es pequeña (unos 5 mm de diámetro), pero sus secreciones hormonales influyen en numerosas partes y funciones del cuerpo; produce las siguientes hormonas:

**ACTH**, es la hormona que estimula la secreción de cortisol en las glándulas suprarrenales, dos pequeñas pero importantísimas glándulas, llamadas así porque están colocadas como un sombrero en el extremo superior de los riñones.

**TSH**, estimula a la hormona de la glándula tiroides, la tiroxina, en mayor o menor grado según las instrucciones que reciba de la TRH de la hipófisis.

**FSH**, es una de las dos gonadotropinas. Estimula a los testículos para que produzcan espermatozoides y a los ovarios para que liberen los óvulos en la ovulación. Si se inhibe su acción no hay ovulación.

**LH**, es la segunda gonadotropina y su función es la de estimular a los ovarios y a los testículos para que produzcan sus respectivas hormonas: los estrógenos en la mujer y la testosterona en el hombre.

**GH**, es la hormona del crecimiento. Esta hormona activa el crecimiento corporal. Su exceso da lugar a una enfermedad llamada gigantismo o acromegalia.

**MSH**, es una hormona de la que se habla menos y cuya función es la de avivar la acción de los melanocitos, las células de la piel que fabrican la melanina, el pigmento que nos protege de los rayos solares.

**PROLACTINA**, es la hormona que estimula el desarrollo de la glándula mamaria y la producción de leche. Su secreción aumenta durante la gestación y el mismo hecho de amamantar la activa. También se regula por el hipotálamo.

**ADH**, es la hormona antidiurética, llamada así porque estimula al riñón para que absorba agua y reduzca la cantidad de orina. Actúa conjuntamente con la aldosterona para retener o eliminar el agua que falta o sobra en el organismo.

Su ausencia da lugar a la diabetes insípida, en la que la producción de orina es excesivamente abundante.

**OXITOCINA**, estimula la contracción del útero cuando llega el momento de dar a luz e induce la contracción de los conductos de las glándulas mamarias para que vacíen su leche

**LA GLÁNDULA TIROIDES**. Produce principalmente tiroxina, una hormona que regula todo el metabolismo corporal, dándole mayor o menor velocidad, también controla la producción de calor. El exceso de tiroxina (hipertiroidismo) es causa de abundante sudoración, latidos cardíacos rápidos y nerviosismo; la falta de tiroxina (hipotiroidismo) es causa de piel fría, actividad escasa y hasta dificultad para pensar ágilmente. La carencia congénita de tiroxina en las primeras semanas de vida produce retraso mental (cretinismo). Otra hormona secretada por la glándula tiroides es la calcitonina, que interviene en la regulación del calcio en la sangre: reduce su concentración, manteniendo el calcio en los huesos y su acción es la opuesta de la parathormona.

## LA GLANDULA PARATIROIDES

En realidad son cuatro pequeñas glándulas del tamaño de un grano de arroz, situadas en los cuatro extremos de la tiroides. Producen la parathormona, cuya función es la opuesta a la de la calcitonina, es decir, aumenta la concentración de calcio en la sangre a expensas de tomarlo de los huesos e incrementa su absorción en los riñones e intestinos.

### LA CORTEZA SUPRARRENAL

Las hormonas suprarrenales son muchas y muy importantes. Unas se producen en la corteza suprarrenal, la parte más externa de las glándulas; otras, en la médula suprarrenal, la zona interna de las mismas. En la corteza suprarrenal se producen:

**Aldosterona**: Una hormona importante que, junto con la ADH y la renina, interviene en la regulación de la cantidad de agua del organismo. Su importancia es tal, que si no existiera y se produjera una intoxicación por agua, el cuerpo quedaría hinchado, el cerebro aumentaría de volumen y se producirían convulsiones.

**Cortisona**: Una de las primeras hormonas descubiertas y utilizadas en el tratamiento de las enfermedades por sus propiedades antiinflamatorias. La cortisona tiene numerosas hormonas relacionadas con ella y sus acciones son la regulación del metabolismo de las proteínas, los hidratos de carbono y las grasas. La cantidad de secreción de cortisona está regulada por la ACTH de la hipófisis.

**Andrógenos**: La corteza suprarrenal de los seres humanos produce andrógenos, unas hormonas que conviene distinguir de la testosterona y de las que dependen los caracteres sexuales secundarios semejantes en el hombre y la mujer, como son la aparición del vello púbico y axilar.

### LA MÉDULA SUPRARRENAL

La principal hormona producida en el interior de las glándulas suprarrenales es la adrenalina, que podría llamarse "la hormona de las situaciones difíciles", ya que su secreción es abundante cuando el cuerpo se enfrenta a algún problema o dificultad. Está directamente implicada en el

mantenimiento de la presión arterial, acelera el ritmo cardíaco, estimula la respiración y pone el cuerpo en máxima alerta.

# **UNIDAD DIDÁCTICA No. 13 LOS ÓRGANOS SEXUALES. LA REPRODUCCIÓN. LOS GENES.**

## **EL APARATO REPRODUCTOS MASCULINO**

### **EL PENE**

Es el órgano copulador masculino, su función consiste en depositar el semen en el interior de la vagina femenina mediante la eyaculación.

Su cuerpo es cilíndrico. Interiormente lo constituyen el cuerpo cavernoso, dos masas musculares lisas, y el cuerpo esponjoso, que se ensancha en su parte final para formar el glande. Un repliegue de carácter epitelial el prepucio, cubre el glande cuando el órgano no está erecto. El pene tiene una longitud de 10-12 cm en estado de flaccidez, pero antes de la copulación las arterias inyectan sangre en los cuerpos cavernosos y producen su erección, que se alarga hasta los 15-16 cm.

### **LOS TESTÍCULOS**

Los testículos son las gónadas masculinas, dos glándulas ovoidales alojadas en el escroto, una bolsa cutánea que se sitúa fuera de la cavidad abdominal, por debajo del pene. Su superficie externa es lisa. Interiormente, cada uno se divide en 200 o 300 lobulillo que alojan los túbulos seminíferos, muy finos y que desembocan en la red de Hallen. Los testículos tienen una función exocrina, la formación de espermatozoides efectuada por las células germinales, y una función endocrina, la secreción de testosterona. Las células germinales que se encuentran en el epitelio de los túbulos seminíferos, producen, a partir de la pubertad, unos 200 millones de espermatozoides al día.

### **Vías genitales masculinas**

Hasta depositarse en el órgano genital femenino, los espermatozoides recorren unas vías genitales formadas por varios conductos:

#### **Epidídimo**

Estructura tubular, de más de 5 cm de longitud, donde se reúne la red testicular y se produce el almacenamiento y maduración de los espermatozoides durante unos diez días.

#### **Conducto deferente**

De unos 50- 60 cm de longitud, se extiende desde el epidídimo hasta las vesículas seminales. Se encarga de impulsar los espermatozoides hacia la uretra.

#### **Conducto eyaculador**

Tubo que resulta de la unión de las vesículas seminales y el conducto deferente.

#### **Uretra**

Vía genital por la que se expulsa el semen. También es la vía excretora de la orina.

A lo largo de su recorrido, las vías seminales reciben los productos de diversas glándulas que contribuyen a la formación del semen:

#### **Vesículas seminales**

Situadas junto a los conductos deferentes, segregan un líquido gelatinoso, rico en fructosa, que sirve de alimento a los espermatozoides y activa su locomoción.

#### **Glándulas de Cowper**

Producen una secreción mucosa que completa el contenido del semen.

#### **Próstata**

Glándula situada bajo la vejiga urinaria, al inicio de la uretra, que segrega un líquido viscoso y alcalino que se mezcla con los espermatozoides durante la eyaculación.

## **APARATO REPRODUCTOR FEMENINO**

### **El ovario**

Son las gónadas femeninas. Estas dos glándulas, de forma almendrada, se encuentran detrás del útero y se fijan a la parte baja del abdomen mediante una serie de ligamentos. Se conectan al útero por las trompas de Falopio.

El ovario posee una importante función endocrina porque segrega unas sustancias, los estrógenos y la progesterona, que actúan sobre el útero y lo preparan para la fecundación y la nutrición del embrión.

La extremidad inferior de la vagina se abre en la vulva a través de un orificio. La vulva presenta un par de labios mayores, unos repliegues cutáneos cubiertos de vello y situados más interiormente. En las mujeres vírgenes también suele haber el himen, un repliegue membranoso que ocluye parcialmente el orificio vaginal. En la parte superior de la vulva hay una estructura eréctil, el clítoris, que es el órgano sensorial sexual femenino y desempeña un papel importante durante la copulación.

También se pueden considerar como genitales externos las glándulas mamarias, los órganos destinados a la alimentación del nuevo ser en las primeras fases de su vida. Situadas en la pared anterior del tórax, estas glándulas productoras de leche están rodeadas de células musculares cubiertas de grasa y presentan una red de conductos que desembocan en el pezón. Durante el embarazo, el número de canales y de glándulas productoras de leche se incrementa, en perjuicio de la grasa, mientras que la sangre abastece el crecimiento de los pechos.

Las trompas de Falopio De 12 a 14 cm de longitud, son dos conductos, uno derecho y otro izquierdo, que se extienden desde cada ovario al ángulo superior del útero. El extremo más próximo al ovario, al que envuelve parcialmente, se denomina infundíbulo y tiene forma de embudo.

Las trompas de Falopio se encargan de recoger el óvulo y transportarlo al útero.

El útero o matriz Es el órgano muscular hueco que recibe el óvulo fecundado, conserva y nutre el cigoto y lo expulsa durante el parto después de nueve meses. En el útero se distingue la parte superior o cuerpo, más abultada y en donde desembocan las trompas de Falopio, y la parte inferior, más estrecha o cilíndrica, denominada cuello o cérvix, que comunica con la vagina.

### **La vagina**

Es el órgano copulador femenino, que recibe el pene durante la cópula. Es un canal muscular, de 10-12. cm de longitud, que comunica el útero con el exterior, por lo que permite la salida del feto durante el parto. Cada ovario tiene dos zonas:

#### **Zona cortical o germinativa**

Presenta unas cavidades, los folículos que contienen las células sexuales en distintos grados de madurez. Los folículos maduros se abren al exterior y liberan un óvulo.

#### **Zona medular o vascular**

Situada en el centro del órgano, está formada por tejido conjuntivo muy irrigado e inervado.

## **LA FECUNDACIÓN**

### **LOS ESPERMATOZOIDES**

Los espermatozoides, las células sexuales masculinas, se forman en los tubos seminíferos de los testículos a partir de unas células denominadas espermatogonias.

Este proceso, la espermatogénesis, presenta cuatro fases diferentes:

### **Fase de proliferación**

Las células germinales, se multiplican por mitosis y originan espermatogonias con 46 cromosomas.

### **Fase de crecimiento**

Las espermatogonias aumentan de tamaño y aparecen, los espermatocitos de primer orden, todavía con 46 cromosomas.

### **Fase de maduración**

Los espermatozoides sufren primero una división meiótica y luego una segunda mitosis, dando lugar a cuatro espermátidas con 23 cromosomas.

### **Fase de diferenciación o de espermiogénesis**

Cada espermátida se transforma en un verdadero espermatozoide, preparado para fecundar un óvulo.

El número de espermatozoides que se libera en cada eyaculación puede llegar hasta los 350 millones por cm<sup>3</sup>. Sin embargo, normalmente, solo uno podrá alcanzar su objetivo:

Para fecundar el óvulo, los espermatozoides han de realizar un «largo viaje» de unos 10 cm, hasta las trompas de Falopio, a una velocidad aproximada de 4 mm por minuto.

En un espermatozoide, que mide 50-60 micras, se distinguen la cabeza, la pieza intermedia y el flagelo. La cabeza contiene las enzimas que ayudan a penetrar en el óvulo. La pieza intermedia consta de dos centriolos en cada extremo, un filamento axial central y una serie de mitocondrias que lo envuelven y aportan energía para el movimiento del flagelo.

El filamento axial del flagelo o cola presenta una doble envoltura, cuyo movimiento flagelar permite el desplazamiento del espermatozoide.

En la especie humana, la fecundación es de tipo interno: es preciso introducir los espermatozoides en el aparato reproductor femenino, lo que se lleva a cabo mediante el acto sexual o copulación.

### **La copulación**

La copulación se inicia con la erección del pene y continúa con su introducción en la vagina y la eyaculación del semen. Los espermatozoides penetran el útero y ascienden por la trompa de Falopio, en donde tiene lugar la fecundación. Este camino es una carrera de obstáculos y una verdadera prueba de resistencia.

Cientos de millones de espermatozoides perecen en el cuello del útero, víctimas de la secreción ácida de la mucosa que lo recubre. La mucosa actúa de filtro selectivo: sola un 1 % de los espermatozoides alcanza la cavidad uterina. Muchos otros perecen dentro de esta, literalmente agotados, y solo unos pocos centenares consiguen ascender por la trompa de Falopio para dirigirse al encuentro del óvulo.

### **EL CITOPLASMA**

El citoplasma de esta célula lo forman unas sustancias de reserva o vitelo. En él se localizan los gránulos corticales y el núcleo o vesícula germinal, cuyos nucléolos reciben el nombre de manchas germinativas. El citoplasma está envuelto por diversas membranas que protegen el óvulo.

El proceso de formación de los óvulos, la ovogénesis, se desarrolla en el interior de los folículos del ovario antes del nacimiento del ser femenino. En la fase de proliferación, las células germinales se multiplican por mitosis y originan ovogonias, células de 46 cromosomas. Durante la fase de crecimiento, las ovogonias aumentan de tamaño, se transforman en ovocitos de primer orden, se rodean de células foliculares y dan lugar a folículos primordiales, que paralizan su actividad. Estos ovocitos primarios permanecen en conserva», sin actividad, hasta que la mujer llega a la pubertad y se reinicia el proceso: los ovocitos se dividen, primero, por meiosis y se convierten en células 23 cromosomas, liberando un corpúsculo polar que degenera. En la siguiente división, el ovocito

libera otro corpúsculo y se transforma en óvulo. Es entonces cuando se rompe el folículo y el óvulo sale del ovario. Esta circunstancia, denominada ovulación, se produce en la mujer con una frecuencia promedio de 28 días. La fecundación da origen al cigoto, la primera célula del nuevo individuo. El proceso de fecundación consta de dos fases bien diferenciadas: la primera es la fertilización, cuando el espermatozoide perfora la membrana del óvulo, introduce la cabeza y la pieza intermedia, pierde la cola, y se forma una nueva membrana para impedir la fecundación por otro espermatozoide. Seguidamente, se produce fusión del núcleo del espermatozoide con el núcleo del óvulo para formar una célula de 46 cromosomas, la anfimixis, que marca el inicio del desarrollo embrionario

## **LA GESTACIÓN**

### **EL CIGOTO**

Después de la fertilización, cuando el material genético del espermatozoide completa el contenido nuclear del óvulo para formar una célula con 46 cromosomas, la célula originada, el cigoto, se dirige hacia el útero, donde permanece y se desarrolla durante nueve meses.

En su viaje al útero, el cigoto se divide hasta formar un conglomerado compacto de 16 a 32 nuevas células, la mórula, que se parece al fruto de la zarzamora. Los blastómeros, las células de la mórula, segregan un líquido seroso que llena el interior del conglomerado para formar una cavidad en él. Es el estado de blástula, durante el cual este primitivo organismo, parecido a una bola hueca, se fija a las paredes del útero. Esta anidación tiene lugar hacia el sexto o séptimo día después de la fecundación. En el útero, las células continúan multiplicándose y empiezan a especializarse para formar, posteriormente, todos los tejidos y órganos del embrión, un futuro organismo humano. A partir de la tercera semana aparecen las estructuras que darán lugar a los distintos órganos, el esqueleto, los vasos y el sistema nervioso.

### **EL PERÍODO FETAL**

A partir del inicio del tercer mes comienza el período fetal, el de consolidación, desarrollo y maduración de las estructuras y órganos.

Hacia el cuarto mes se esbozan el tubo digestivo, el hígado, el páncreas y los riñones, mientras el aparato circulatorio asegura la alimentación de las células del feto. Aparecen los cabellos y las uñas.

En el quinto mes empieza la maduración del sistema nervioso: las neuronas forman una compleja red, la madre comienza a percibir los movimientos del feto, que ya tiene cejas, pestañas y vello en la piel.

En el sexto mes, el feto adquiere un color rosáceo al hacerse visible la sangre de los capilares.

A los siete meses, los pulmones ya cuentan con una mínima estructura que permitirá la supervivencia del bebé en caso de parto prematuro. La médula ósea adquiere su función de producción de glóbulos rojos y el sistema nervioso regula la temperatura corporal y los movimientos respiratorios.

En el octavo mes, los pulmones están listos para realizar las primeras respiraciones. La piel aparece rosada y lisa.

A los nueve meses, el tórax se hace prominente. El feto acaba de posicionarse en el útero, normalmente cabeza abajo, y permanece en esta posición porque el útero no puede dilatarse más.

Hacia las 36 semanas, ya en la fase terminal, el feto encaja su cabeza en la pelvis de la madre y está listo para el parto, que se produce entre la semana 38 y 42.

Durante los primeros meses del embarazo, el feto se mueve y bascula dentro del líquido amniótico, por lo que es posible que nazca con el cordón umbilical enrollado alrededor del cuello.

Hacia el séptimo mes, el tamaño del feto impide los movimientos basculantes, por lo que en ese momento adopta su posición definitiva. En la fase de expulsión, momento culminante del parto, la presión del líquido amniótico provoca el desgarro de las membranas y el cuello vaginal se dilata



hasta unos 10 cm de anchura para facilitar el paso, en primer lugar, de la cabeza del recién nacido. Es la presentación normal o cefálica, que se produce en el 96% de los casos. Sin embargo, aproximadamente en un 3% de los casos, el feto se presenta al revés, es decir, sus nalgas se encuentran en contacto con el cuello uterino, o inclusive de forma transversal. En estos casos más complicados, a veces es necesario realizar una cesárea, una operación quirúrgica que mediante un corte vertical u horizontal en la piel del vientre de la madre, permite sacar el recién nacido del útero materno. Entre unos minutos y media hora después del nacimiento, empieza la última fase del parto: la expulsión, de la placenta y de las membranas gracias a la retracción del útero (alumbramiento).

El médico la recoge y observa si está completa; en caso contrario, completa la expulsión empujando con una mano sobre el fondo uterino hacia la vagina, a modo de pistón. El peso de la placenta es de unos 500 a 600 g. Aproximadamente 1 /6 parte del peso del recién nacido.

## EL PARTO

El parto es el momento en el cual el bebé deja el útero materno y sale al mundo exterior. Empieza cuando el feto desciende y se ubica en la cavidad de la pelvis de la madre, suele durar entre 12 y 15 horas.

El parto se inicia con una serie de contracciones involuntarias y periódicas del útero, cada 15 a 30 minutos, estas aumentan en frecuencia e intensidad, desplazan el feto hasta el cuello uterino, cuyo orificio se dilata desde los 3-4 mm hasta los 11 cm de diámetro.

Después de la rotura de la bolsa amniótica, 10 que popularmente se llama romper aguas, las contracciones se hacen más intensas y suceden cada tres minutos. Las contracciones y los músculos abdominales de la madre expulsan el bebé a través de la vagina, empezando por la cabeza. En una última fase son expulsadas la placenta y las membranas protectoras del feto. El desprendimiento de la placenta produce cierta pérdida de sangre, pero los vasos sanguíneos rotos se cierran gracias a la disminución del volumen del útero.

## LA CESÁREA

Cuando la posición que adopte el feto no permite que este pase con facilidad por la pelvis de la madre, el ginecólogo opta por practicar una cesárea. Asimismo, si la pelvis de la madre no es suficientemente ancha para permitir el paso de la cabeza del niño, se debe preferir un parto por cesárea.

La cesárea es una intervención quirúrgica que permite extraer al feto a través de la cavidad abdominal de la madre. Para ello, se realiza un pequeño corte transversal sobre el abdomen y la pared del útero. Actualmente, no representa ninguna dificultad para desarrollar nuevos embarazos. Además, el hecho de practicar una cesárea embarazo no implica que deba repetirse en los siguientes. La cesárea está especialmente indicada en algunas circunstancias, como son el parto gemelar o la presentación de nalgas del feto.

<b>CRECIMIENTO Y DESARROLLO DEL FETO</b>				
	<b>EDAD</b>	<b>CARACTERÍSTICAS</b>	<b>PESO (g)</b>	<b>LONG. (CM.)</b>
<b>EMBRION</b>	MES 1	Empieza a latir el corazón. Se insinúan la columna vertebral y el cerebro.	2-3	0,75
	MES 2	Son perceptibles los pies y las manos. Se reconocen los órganos sexuales.	5-8	3
<b>PERÍODO FETAL</b>	MES 3	El feto adquiere aspecto humano, aunque su cabeza es muy grande.	18-20	15
	MES 4	Se esboza el funcionamiento del tubo	120	21

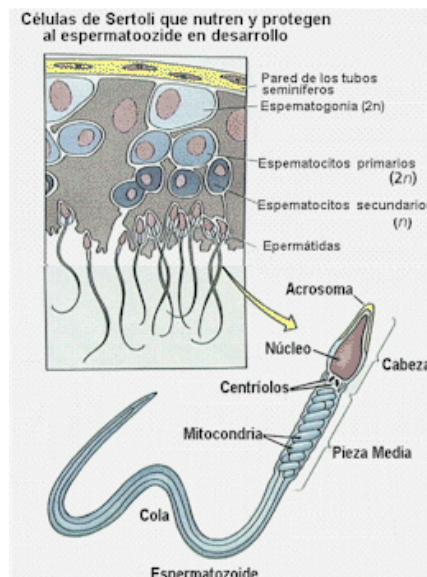
		digestivo, hígado, páncreas y riñones.		
	MES 5	Maduración del sistema nervioso. Aparece una fina capa de vello en la piel.	300	27
	MES 6	La médula ósea empieza a producir glóbulos rojos. Maduran los pulmones.	800-900	33
	MES 7	La piel aparece rosada y lisa. El teto está en condiciones de sobrevivir.	1300-1400	39
	MES 8	os pulmones están preparados para empezar las respiraciones	2200-2300	45

## FISIOLOGÍA DEL SISTEMA REPRODUCTOR MASCULINO

### ANDRÓGENOS. REGULACIÓN DE LA FUNCIÓN TESTICULAR

El andrógeno más activo es la testosterona, que se forma en los testículos en las **células intersticiales de Leyding**, situadas entre los túbulos seminíferos. La testosterona es también un esteroide (características de esta hormona). La regulación de la función testicular es mediada por el eje hipotálamo-hipófisis mediante un mecanismo denominado feed-back, es un mecanismo de retroalimentación

En los testículos también están las **células de sertoli**, encargadas de la producción de glucógeno para la nutrición de los espermatozoides y una hormona denominada inhibina, la cual inhibe a la hipófisis



## EFFECTOS DE LOS ANDRÓGENOS

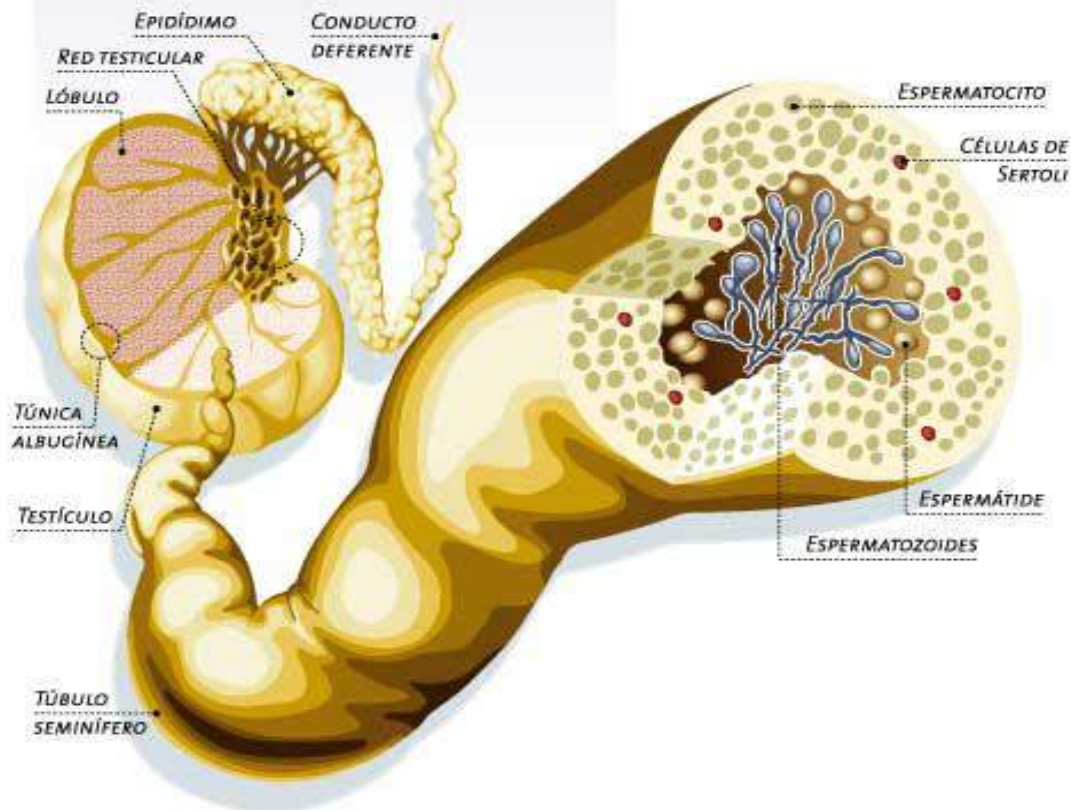
Las hormonas sexuales masculinas desarrollan por primera vez su efecto en la primera etapa embrionaria para la diferenciación sexual, hacia la séptima semana de gestación se libera una pequeña cantidad de andrógenos, esta pequeña cantidad inhibe la formación o el desarrollo de ese embrión en un ser femenino

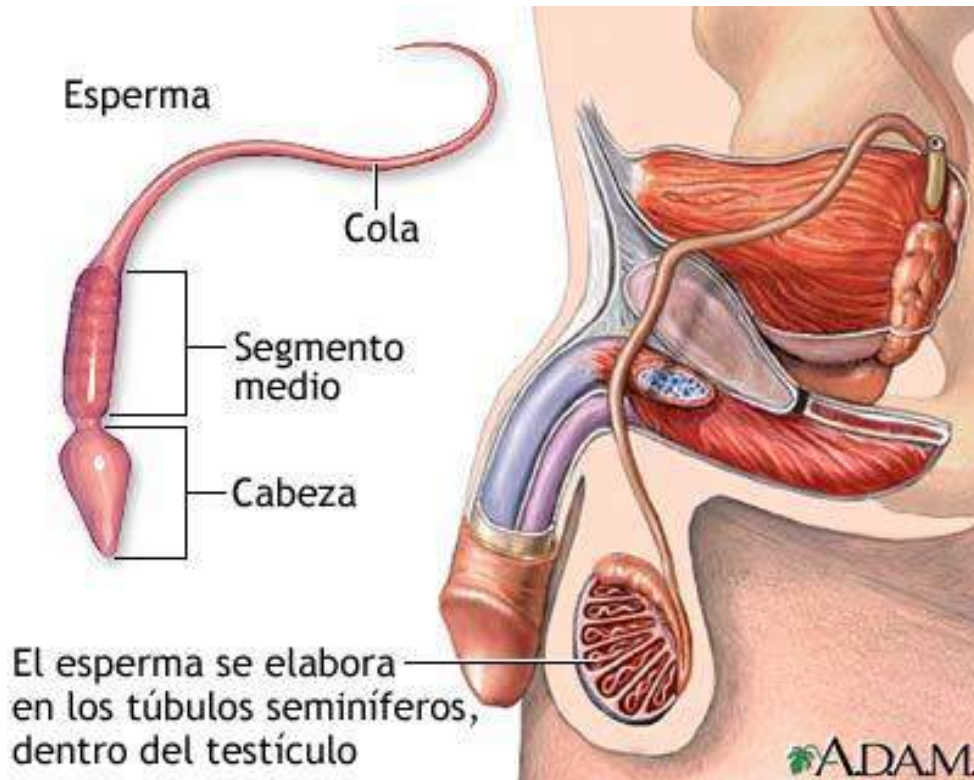
Si no se produjera la liberación, aparecería el pseudohemofrodismo, es un trastorno en la diferenciación sexual, los testículo aparecerán en el abdomen y posee los genitales externos femeninos, a estas personas se les trata como si fueran niñas, pero en la pubertad no les aparece la regla.

La siguiente fase en la producción de hormonas, aparece en la pubertad, desaparece un freno hipotalámico y empiezan a producirse los ciclos hipotalámicos-hipofisarios (maduración sexual)

### La fábrica de espermatozoides

Aquí vemos las distintas partes del testículo y en primer plano el interior de un túbulo seminífero, que contiene dos tipos de células: las **seminales**, que dan origen a los espermatozoides, y las **de Sertoli**, que se encargan de sostenerlos y nutrirlos, mientras pasan de **espermatocito** a **espermátide** y después a **espermatozoides**. Estos se almacenan en el epidídimo hasta el momento de la eyaculación, cuando suben por el conducto deferente.





En la maduración, aparece la formación del semen, denominado espermatogénesis o espermiogénesis. El semen se forma por actuación de la FSH (hormona estimuladora del folículo) actuando sobre las células espermáticas inmaduras, denominadas espermatogonias, las cuales están en los túbulos seminíferos, encargados de la producción de la maduración hasta la formación de los espermatozoides.

En la maduración de éstos, actúa la testosterona, lo que sucede es que se reduce el material genético a la mitad de sus cromosomas, dando lugar los espermatozoides (22x 22y, y otros)

**El semen se compone de:**

Espermatozoides

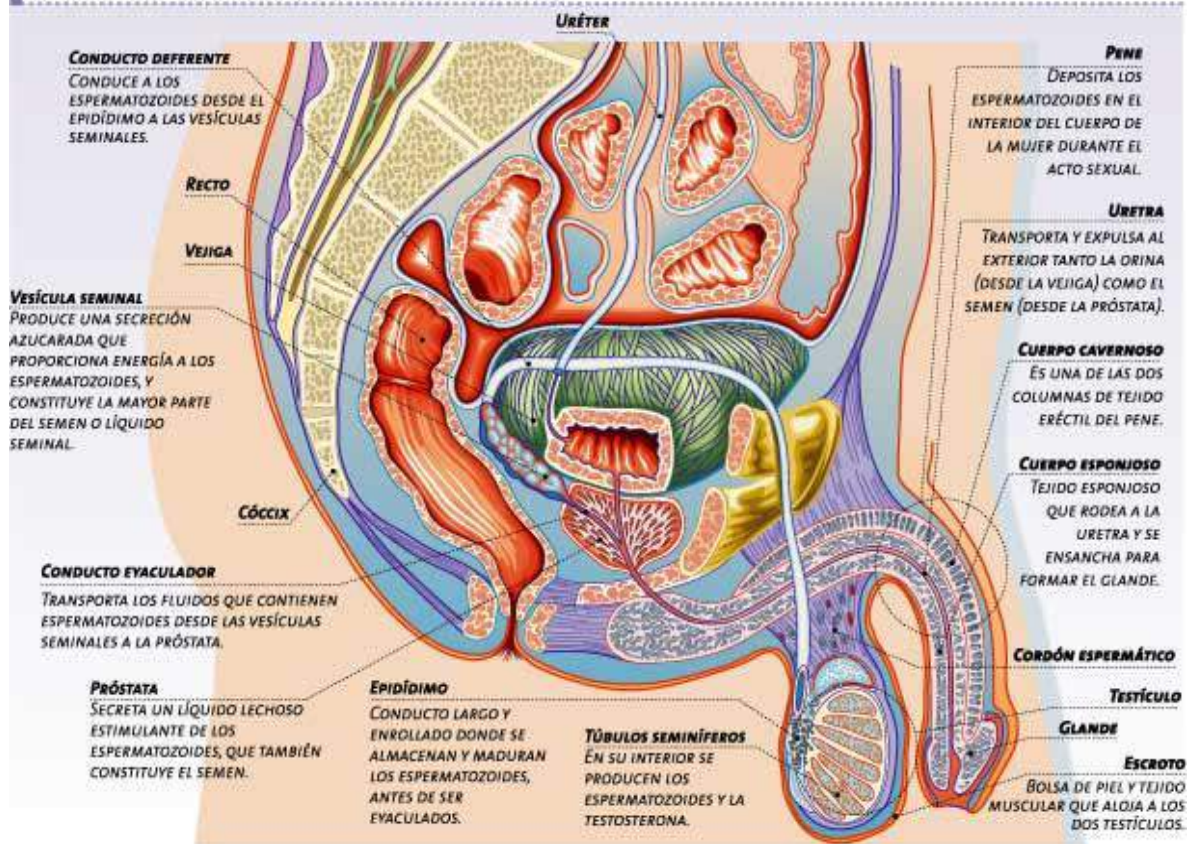
Secreción de las vesículas seminales excretados por la

Próstata

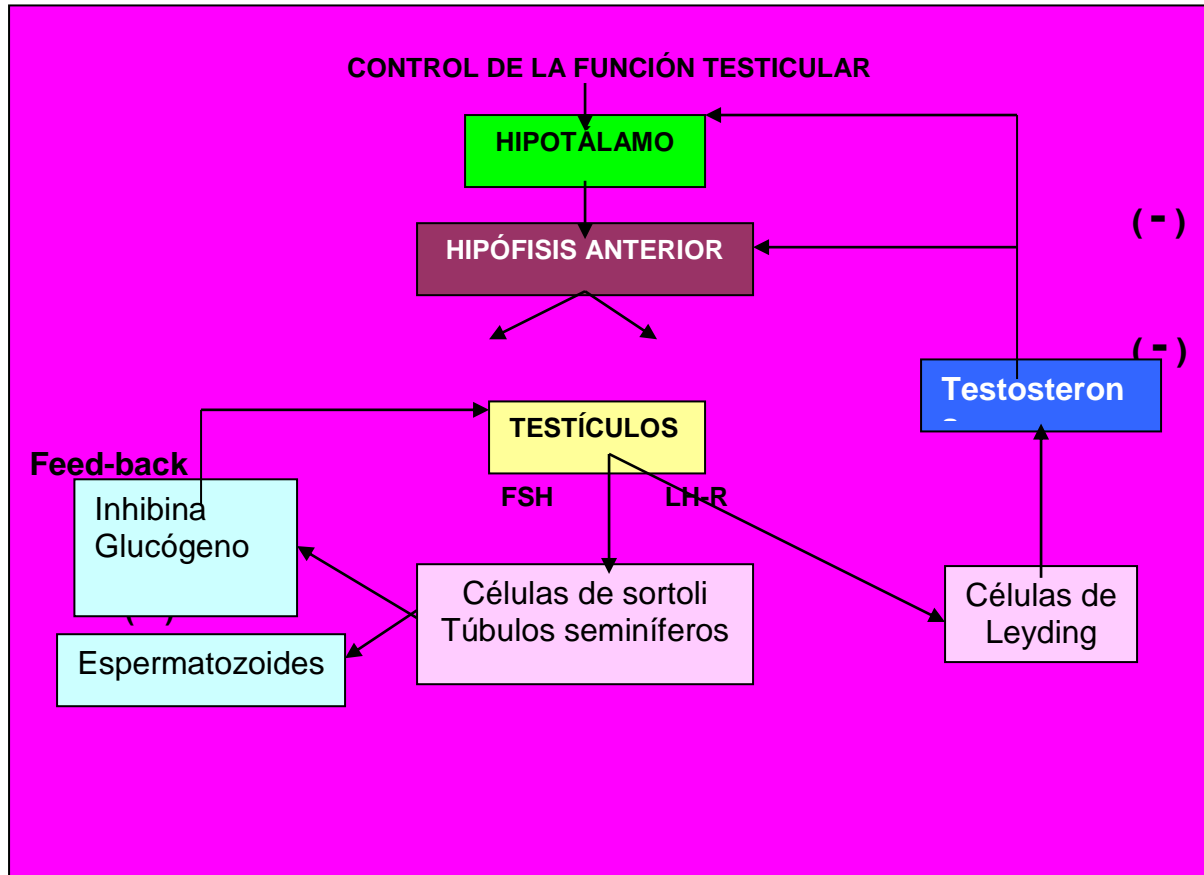
Glándula de Cooper

El volumen promedio está entre 2,5 y 3,5 ml en la eyaculación. En 1 ml de semen hay unos 100 millones de espermatozoides, las persona que poseen una cantidad menos de 20 millones por ml padecerán esterilidad.

## Aparato reproductor masculino



Otros efectos de las hormonas masculinas, es que poseen un efecto anabólico, aumentando la musculatura; los hombres se ensanchan, acelerando el desarrollo corporal



Una distribución del vello masculina a nivel del pecho

Aumento de las glándulas seminales

Estimulación del la lívido

Aparición de la barba

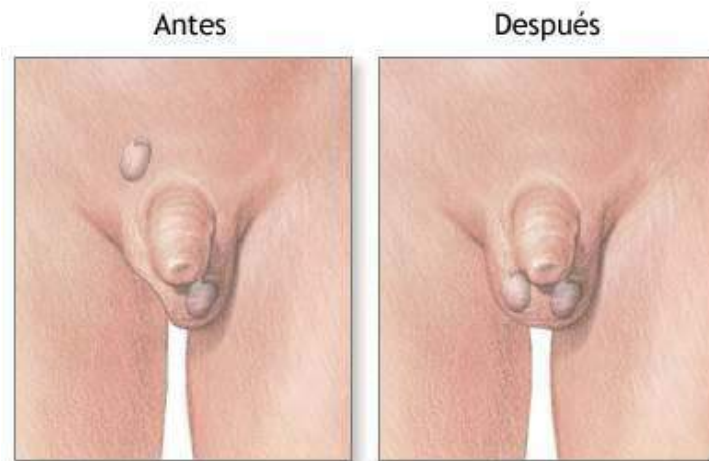
Existe cierta relación entre la testosterona y la calvicie

Modificaciones de la laringe, hay un cambio de voz, ya que las cuerdas vocales se alargan

También tiene relación con la personalidad (más activos, más agresivos)

#### **ALTERACIONES Y FUNCIÓN TESTICULAR**

**CRIPTORQUIDIA:** los testículos no descienden al escroto, se quedan en el abdomen, produciendo una destrucción del epitelio germinativo por el aumento de la temperatura corporal. Si los testículos no has descendido a si situación basal, querrá decir que esa persona cuando sea mayor será estéril



ADAM.

Cuando hay carencia de testosterona, si es una patología padecida desde siempre, lo que sucederá es que el crecimiento de la persona no se detendrá, dando lugar a personas muy grandes, con cierta distribución femenina y con la voz suave, estas personas serán estériles y no suelen padecer calvicie. Si se produjera después de la pubertad, también serán estériles provocando una regresión de los caracteres sexuales masculinos hacia los femeninos

## **FISIOLOGÍA DEL SISTEMA REPRODUCTOR FEMENINO**

### **HORMONAS SEXUALES FEMENINAS. REGULACIÓN DE LA FUNCIÓN OVÁRICA**

#### **EFFECTOS SOBRE LAS HORMONAS SEXUALES FEMENINAS**

#### **CICLO OVÁRICO**

#### **CICLO UTERINO**

### **HORMONAS SEXUALES FEMENINAS. REGULACIÓN DE LA FUNCIÓN OVÁRICA**

Las hormonas sexuales femeninas son los estrógenos y gestágenos.

**Estrógenos:** el más potente es el estradiol y la estrona, el menos potente es el estriol

**Gestágenos:** progesterona

Estas hormonas se producen en los ovarios y tienen una estructura química de hormona esteroideas

El cerebro regula el funcionamiento del sistema hormonal femenino para que exista una perfecta coordinación entre los ovarios, que producen las hormonas, y los órganos femeninos, que las reciben. En la mujer, las glándulas encargadas de mantener la circulación de las hormonas sexuales son los ovarios, el hipotálamo y la hipófisis.

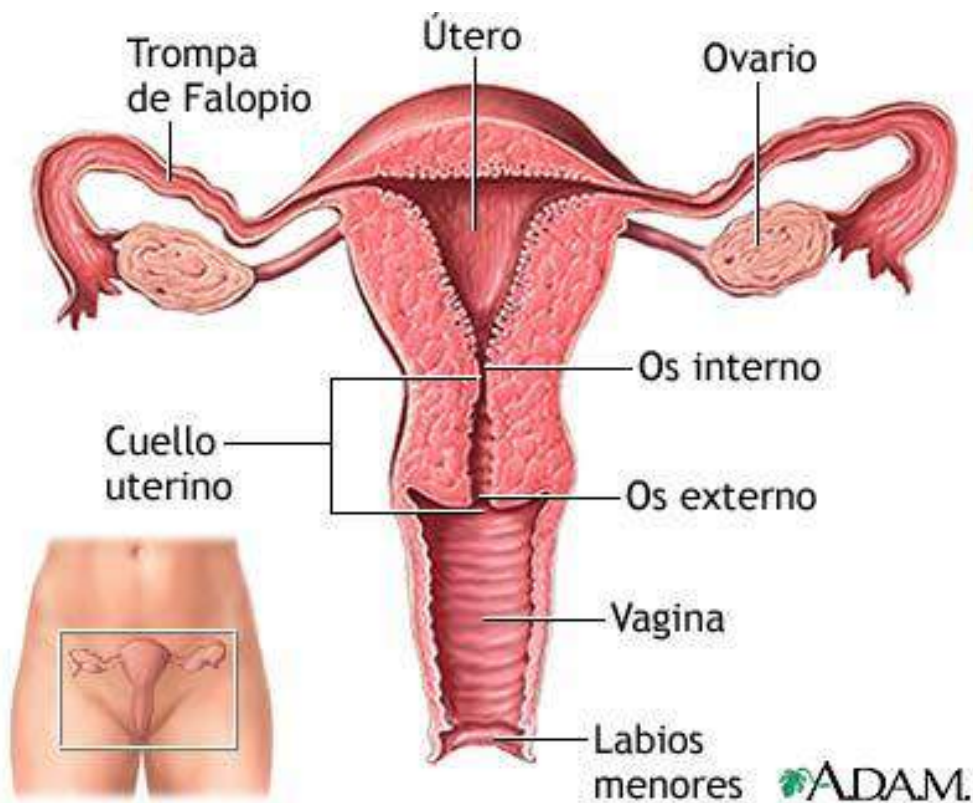
El **hipotálamo** se encuentra situado en la base del cerebro y rige todo el sistema hormonal, pues controla la producción de las hormonas puestas en circulación en el organismo e interviene en otros fenómenos como la regulación de la temperatura corporal, el peso, el apetito y las

emociones. Además el hipotálamo restablece el equilibrio en caso de exceso o insuficiencia de secreción hormonal.

La **hipófisis** es una pequeña glándula endocrina ubicada bajo el hipotálamo que dinamiza la producción hormonal de los ovarios.

Los **ovarios** son las glándulas sexuales femeninas que rigen el ciclo menstrual: los ovarios albergan en su interior un gran número de folículos, cada uno de los cuales contiene un óvulo. Cada 28 días aproximadamente madura un folículo del ovario y libera un óvulo (se trata de la ovulación). Dicho folículo fabrica las hormonas estrógeno y progesterona y además prepara la mucosa uterina para la implantación del óvulo en caso de que sea fecundado. Si esto no ocurre, el óvulo y la mucosa son expulsados al exterior, produciendo la hemorragia conocida como menstruación.

El funcionamiento de estas tres glándulas es el siguiente: el hipotálamo envía una sustancia química (el LHRH) a la hipófisis, que transmite dos hormonas llamadas gonadotropinas (FSH y LH) a los ovarios. Éstos producen las hormonas estrógenos y progesterona, que posibilitan la existencia de ciclos regulares, menstruaciones normales, ausencia de dolores, un adecuado moco ovulatorio y un buen desarrollo de las mucosas.



La acción de las hormonas sobre el organismo se inicia mucho antes del nacimiento: por ejemplo, la determinación sexual es resultado de una secuencia de procesos celulares y hormonales que comienzan durante la gestación. Así, durante el desarrollo fetal, las glándulas sexuales, ovarios o testículos, segregan hormonas que controlan el desarrollo de los órganos sexuales.

### **EFFECTOS SOBRE LAS HORMONAS SEXUALES FEMENINAS**

No tienen ningún papel en la diferenciación sexual embrionaria. Se producen por primera vez sobre los 7-8 años, la primera menstruación es entre los 10-13 años, a esta menstruación se la denomina



menarquia, inicios irregulares que poco a poco se regulan, lo más normal es tenerla cada 28 días (+-3)

Las **hormonas femeninas** también producen

Un crecimiento rápido que también se detiene.

No tienen efecto anabólico

Produciendo en la mujer la distribución de las grasas

El aumento de la mamas

No modifican la voz

Estimulan la lívido

Los estrógenos retienen sal y agua, aumentan el peso corporal y reducen los niveles de colesterol plasmático, por eso los infartos de miocardio son más frecuentes en las mujeres antes de la menopausia

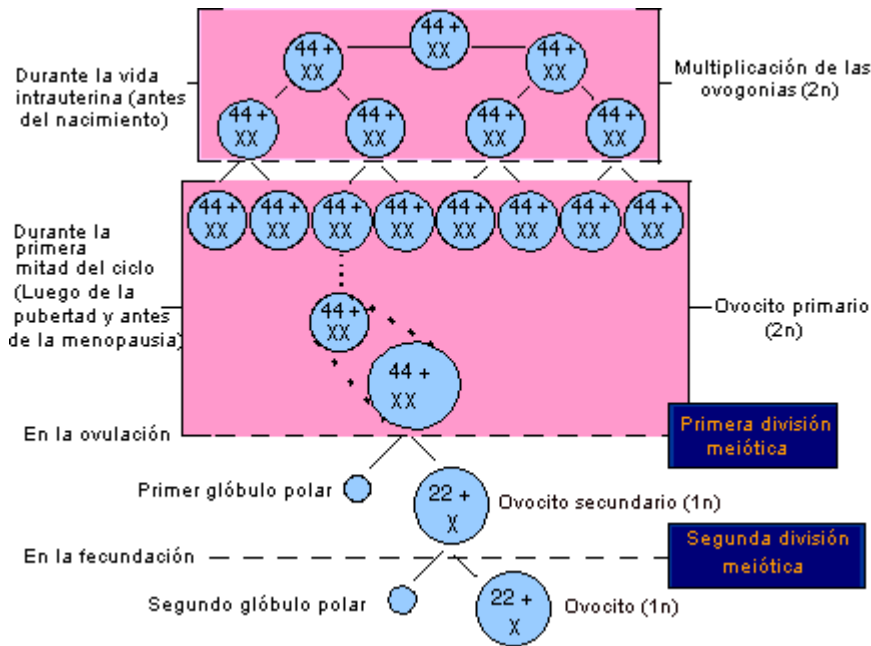
El término hormona proviene del griego, y significa *excitar, mover*. En la mujer, las hormonas sexuales son los estrógenos y la progesterona. Como función conjunta, son las responsables del desarrollo de los caracteres sexuales secundarios que marcan las diferencias entre el hombre y la mujer, como la contextura física, tono de la voz, distribución del vello y la grasa corporal, etc.

Específicamente, el estrógeno influye en el desarrollo de los caracteres sexuales y en la maduración de los órganos sexuales femeninos. El *estradiol* es el estrógeno más importante, encargado del desarrollo de los cambios observados en el cuerpo de la mujer en la pubertad y la edad adulta, como el desarrollo de los llamados *órganos diana* del sistema reproductor: mamas, vagina y útero. También del ensanchamiento de la pelvis, crecimiento y distribución del vello corporal y la iniciación del ciclo menstrual.

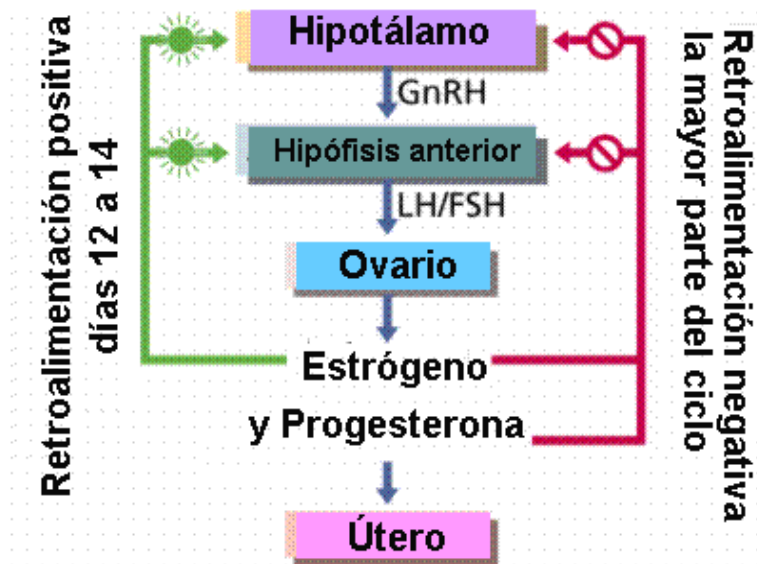
Por su parte, la progesterona influye en el desarrollo de las glándulas mamarias y prepara el útero para la implantación del óvulo. Aumenta sus niveles a partir del día 14 del ciclo menstrual e induce en el útero cambios imprescindibles para la implantación del óvulo que ha sido fecundado. También interviene durante el embarazo en la preparación de las mamas para la lactancia

## CICLO OVÁRICO

En ambos ovarios antes del nacimiento, se posee 1 millón de óvulos maduros (**oocitos**), a los 13 años existen 400.000, de los cuales unos 400 llegarán a madurar para convertirse en óvulos.

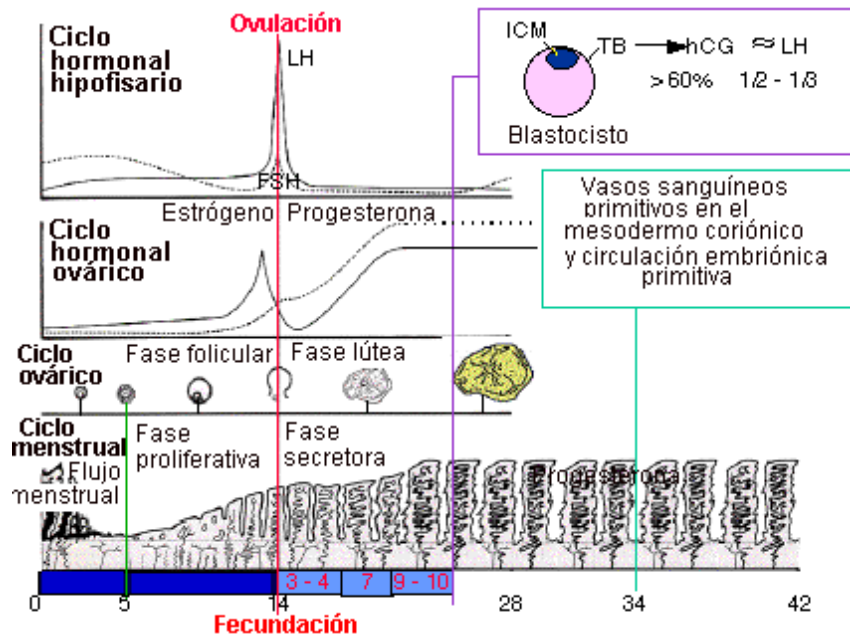


La maduración de los oocitos se produce gracias a que la FSH desarrolla a varios folículos, de los cuales sólo se seleccionará uno, el resto involucionarán y se transformarán en un folículo atresico.



El ciclo ovárico comprende dos fases reguladas por hormonas. El folículo segrega estrógeno antes de la ovulación; el cuerpo lúteo segrega tanto estrógeno como progesterona luego de la ovulación. Hormonas del hipotálamo y de la hipófisis anterior regulan el ciclo ovárico. El ciclo ovárico comprende los eventos en el ovario; el ciclo menstrual ocurre en el útero.

El ciclo menstrual varía entre 15 y 32 días. El primer día del ciclo es el primer día de flujo menstrual (día 0) conocido como menstruación. Durante la menstruación el endometrio uterino es destruido y eliminado como flujo menstrual. Las hormonas FSH y LH se segrean en el día 0, comenzando tanto el ciclo ovárico como el menstrual.



La FSH y la LH estimulan la maduración de un solo folículo en uno de los ovarios y la secreción de estrógenos. La elevación del nivel de estrógeno en sangre produce la secreción de LH, que estimula la maduración del folículo y la ovulación (día 14, o mitad del ciclo). La LH estimula al folículo remanente a formar el cuerpo lúteo, que produce tanto estrógeno como progesterona.

El estrógeno y la progesterona estimulan el desarrollo del endometrio y la preparación del endometrio uterino para la implantación del cigoto. Si no hubo embarazo, la caída de los niveles de FSH y LH hacen que se desintegre el cuerpo lúteo. La caída de los niveles hormonales también causan la eliminación del endometrio necrotizado por una serie de contracciones musculares del útero

En algunas ocasiones pueden aparecer dos, dando lugar a gemelos:

**Gemelos univitelinos:** una sola placenta, misma fecundación

**Gemelos vitelinos:** dos placentas

### CICLO UTERINO

Fases del útero durante los 28 días de ovulación:

**Fase de proliferación:** prolifera la capa funcional de la mucosa uterina, guiada por los estrógenos

**Fase secretora:** es guiada por la progesterona, se segrega moco, glucógeno para la anidación y la nutrición. Si no hay fecundación hacia el día 27, aparece la menstruación

**Fase isquémica:** debido a la caída de hormonas del cuerpo del útero, las arterias espirales se cierran y no existe nutrición

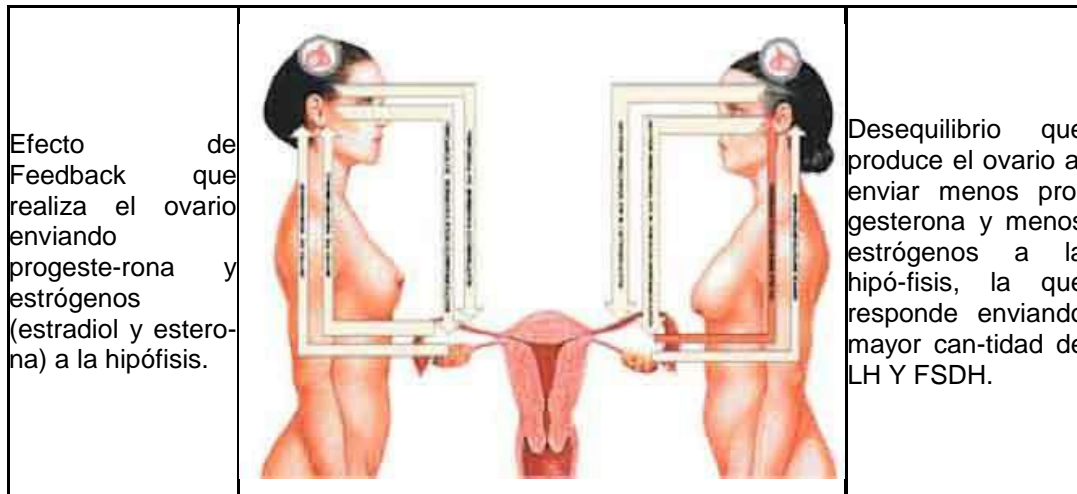
**Fase de eliminación funcional o menstruación:** principalmente es de sangre arterial y es el comienzo de un nuevo ciclo.

El **dimeterio** o **menopausia** se produce entre los 45 y 50 años, puede ser precoz o retardada. En esta aparece una desaparición de las células primitivas, se agotan los oocitos y aunque todavía funcione el eje hipotalámico-hipofisario y llegan hormonas, no habrá producción hormonal, ni ciclos, ni menstruación

La menopausia es una etapa en la vida de la mujer que se produce a raíz del cese de la función ovárica, con la desaparición del capital folicular o por la ausencia quirúrgica de los ovarios. La edad

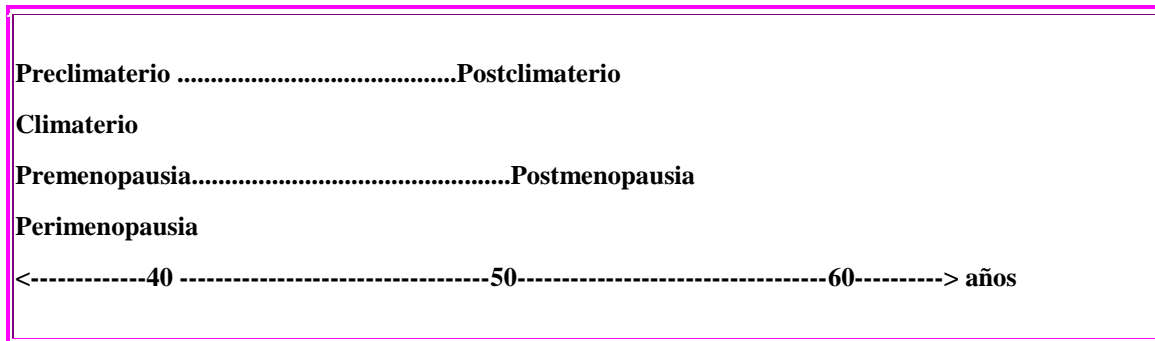
aproximada en que se produce en forma fisiológica es entre los 50 y 55 años. En esencia, la menopausia consiste en la falta de secreción de estrógenos y en la ausencia de ovulación regular por parte del ovario.

A consecuencia de la disminución en la producción de estrógeno, los efectos de éste también se reducen a nivel de los tejidos diana. Así, el epitelio vaginal se adelgaza, el moco cervical disminuye, las secreciones vaginales se reducen, el endometrio y las mamas se atrofian, se altera la función hipotalámica de la termorregulación, aumenta la secreción hipofisaria de gonadotropina, y se aceleran los cambios osteoporóticos en los huesos.



### SÍNTOMAS DE LA MENOPAUSIA

Se produce una pérdida del tejido elástico facilitando la incontinencia urinaria y la urgencia miccional.



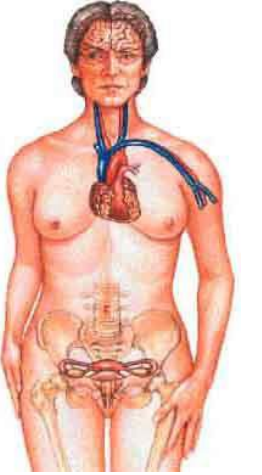
**ENVEJECIMIENTO CUTÁNEO:** la piel se vuelve más fina y frágil. Afecta sobre todo a aquellas zonas expuestas al sol por la pérdida de elasticidad por la disminución del colágeno.

**OSTEOPOROSIS:** se define como la pérdida cuantitativa de tejido óseo que favorece la fragilidad ósea y predispone a fracturas (caderas, vértebras y muñecas son las más frecuentes) ante mínimos traumatismos ó caídas. No es dolorosa por lo que su diagnóstico se realiza generalmente en fases tardías cuando la pérdida de masa ósea es mayor al 25%.

Las mujeres se ven afectadas 3 o 4 veces más que los hombres, estando el 30-50% de las mujeres postmenopáusicas afectadas y casi la mitad de las personas mayores de 75 años. La disminución de la masa ósea es fisiológica (normal) con la edad, pero en la mujer postmenopáusica este déficit se acelera por la pérdida de la producción de hormonas por el ovario.

La pérdida de masa ósea podría ser medida mediante la densitometría ósea (masa ósea/unidad de volumen). Esta estaría indicada en pacientes con factores de riesgo para sufrir una pérdida de masa ósea sin que exista una indicación clara para realizarla anualmente, de manera rutinaria, en mujeres postmenopáusicas.

**PATOLOGÍA CORONARIA:** la arteriosclerosis se define como la obstrucción de arterias a distintos niveles en el organismo, sobre todo las coronarias en el corazón, que impiden el flujo adecuado de sangre para la oxigenación de los tejidos. Cuando la obstrucción de una arteria es total, se produce la muerte de los tejidos, conociéndose como infarto agudo de miocardio cuando esto se produce en el corazón.

<p><b>Dolor de Cabeza</b>  <b>Insomnio</b>  <b>Ansiedad</b>  <b>Angustia</b>  <b>Oleadas de calor</b>  <b>Sudoración</b>  <b>Aumento de peso</b></p>		<p><b>Pérdida de memoria</b>  <b>Depresión</b>  <b>Mareos - Vértigos</b>  <b>Falta de concentración</b>  <b>Desmayo</b>  <b>Palpitaciones</b>  <b>Sofocos</b></p>
--	--	---

Los factores de riesgo asociados son: menopausia precoz, antecedentes familiares, hipertensión arterial, diabetes, obesidad, falta de ejercicio físico, consumo de tabaco, hipercolesterolemia, stress... La menopausia, debido al déficit de hormonas sexuales femeninas, aumentaría el riesgo de padecer una enfermedad cardíaca isquémica, aunque sería preciso que existieran otros factores asociados como el tabaco, la hipertensión arterial, la obesidad....

**ALTERACIONES PSICOLÓGICAS:** durante el climaterio y en el periodo postmenopausia se producen una serie de cambios en el estado emocional de la mujer tanto a nivel biológico como por los cambios producidos en su situación familiar y personal (vejez, independencia de los hijos, pérdida de los padres, relaciones difíciles con la pareja...) que pueden llevar a situaciones de depresión y/o ansiedad, insomnio, irritabilidad, alteraciones de la libido. Si estos cambios suponen una alteración de la personalidad de la mujer, esta debería buscar ayuda especializada.



## **CAPÍTULO 14 LA ENERGÍA DE LA VIDA: LOS GENES**

Los genes contienen cientos de miles de normas y reglas que la naturaleza usa para organizar las diversas formas de vida que existen. Gracias a la maravillosa estructura de genes, las plantas, los animales y todos los seres vivos se producen, generación tras generación, en otros de su misma especie, heredan sus mismas características y se perpetúan sin mezcla ni confusión.

Una de las disciplinas más atractivas y fascinantes en el estudio del cuerpo humano es la que explica el origen de las reglas que organizan su formación y dirigen su funcionamiento, es decir, la ciencia de la genética humana. El cuerpo humano es una extraordinaria y compleja fábrica compuesta de diversos aparatos (digestivo, respiratorio, circulatorio, etc.), cada uno de los cuales está integrado por distintos órganos (estómago, pulmones, corazón, etc.) y cada uno de estos formado por diferentes tipos de células que son la unidad viva más pequeña del cuerpo humano. Dentro de cada una de las células del cuerpo se encuentran los cromosomas, que son los mismos en todas las células del cuerpo, pero distintas para cada especie animal; los cromosomas, a su vez, están formados de un conjunto de genes, los cuales son también diferentes según sea la especie. En el ser humano, cada una de las células que compone el cuerpo tiene más de 100.000 genes, distribuidos y ordenados en los 23 pares de cromosomas (46 en total) de las células humanas. Estos genes marcan las diferencias no solo entre el ser humano y los animales, sino también entre un ser humano y otro, de tal forma que no hay dos personas iguales. Así pues, cada individuo tiene unos genes propios que lo hacen diferente, no solo de las personas de otras razas, sino también de cualquier otra persona de la misma familia, de sus padres y hermanos.

### **LA ESTRUCTURA DE LOS CROMOSOMAS HUMANOS**

El ser humano tiene 46 cromosomas, organizados en 23 pares de dos cromosomas, iguales en todos los pares, excepto en el par de los cromosomas sexuales o gonosomas que son dos: el X y el Y; mientras que los varones tienen un par XY, las mujeres tienen un par XX, los 22 pares restantes están formados por dos cromosomas iguales, que suman un total de 44 cromosomas llamados autosomas. Así como las células tienen los cromosomas por duplicado, también los genes que se encuentran en estos cromosomas están duplicados, lo cual es una garantía de buen funcionamiento. La naturaleza ha hecho que existan dos genes iguales para poder mantener las funciones del cuerpo, algo así como genes de repuesto para el caso de que alguno llegue a estropearse. Gracias a los duplicados de los genes, algunas enfermedades genéticas no se manifiestan plenamente porque el gen de repuesto suplente al enfermo.

Todas las células del cuerpo humano tienen el mismo número de cromosomas, excepto las dos germinales, el óvulo y el espermatozoide, que tienen la mitad. Las células germinales son aquellas de cuya fusión se origina un hijo, un nuevo ser. La naturaleza, que es sabia, ha hecho que estas tengan solo 23 cromosomas (un gonosoma y 22 autosomas), para que de su fusión surja una célula con los 46 cromosomas. De lo contrario, el número de cromosomas se multiplicará en cada generación lo cual haría inviable la perpetuación de la especie. De ello se desprende que sea el varón quien tenga la responsabilidad de determinar el sexo de los hijos. Mientras que el óvulo, la célula germinal que aporta la madre, tiene siempre un cromosoma X, el espermatozoide, la célula germinal que aporta el padre, puede tener un X o un Y. De la fusión de ambos saldrá una célula XX (que llegará a ser una niña) o una XY (que dará lugar a un niño).

## GLOSARIO

**ABSORCIÓN:** En fisiología, movimiento de sustancias disueltas hacia el interior de una célula, tejido u organismo.

**ÁCIDO:** Sustancia que libera hidrogeniones en el agua, cuyo Ph es inferior a 7.

**ÁCIDO NUCLEICO:** Es una macromolécula consiste en nucleótidos; los tipos principales son ADN y ARN.

**ACNÉ:** Afección de la piel que se caracteriza por la secreción de las glándulas sebáceas y las alteraciones de tipo inflamatorio e infeccioso que pueden ocurrir en estas glándulas.

**ADAPTACIÓN:** Acomodación o ajuste de un organismo a su ambiente.

**ADENINA:** Pirimidina que forma parte de los nucleótidos y de los ácidos nucleicos.

**ADRENALINA:** 1) Glándula endocrina; 2) Hormona producida por la glándula suprarrenal.

**ALCALINO:** Producido por sustancias que liberan hidroxiliones en el agua; su Ph es superior a 7.

**ALIMENTO:** Toda sustancia o mezcla de sustancias naturales o elaboradas que aportan al organismo la materia y la energía necesarias para el desarrollo de sus procesos biológicos.

**ALVEOLOS:** Pequeña cavidad o cámara de los pulmones. El alvéolo es la unidad estructural y funcional del pulmón.

**AMILASA:** Enzima que provoca la descomposición de los polisacáridos en unidades de hidratos de carbono más pequeñas.

**AMINOÁCIDO:** Ácido que contiene un grupo amino, constituyente de las proteínas.

**AMNIOS:** Membrana que rodea a un espacio ocupado por líquido, la cavidad amniótica, en el cual está el embrión durante la gestación.

**ANATOMÍA:** Ciencia que estudia la morfología de los seres vivos.

**ANDRÓGENO:** Hormona perteneciente a un grupo de hormonas sexuales masculinas.

**ANEMIA:** Reducción del número de glóbulos rojos o de la sangre.

**ANTICUERPO:** Sustancia que produce el organismo como reacción ante la entrada de un antígeno.

**ANTÍGENO:** Sustancia capaz de provocar la formación de un anticuerpo.

**AORTA:** Arteria principal de todo sistema circulatorio sanguíneo; la aorta envía sangre oxigenada a los tejidos.

**APARATO DE GOLGI:** Componente especial del citoplasma celular; sirve para segregar sustancias y formar membranas que rodean a la vacuolas.

**ARTERIA:** Vaso que sale del corazón y posee en su pared tejidos elásticos.

**ÁTOMO:** Partícula más pequeña en que puede dividirse un elemento químico. Consiste en un núcleo central con protones y neutrones, y electrones que se mueven en torno al núcleo.

**AURICULA:** Cámara cardíaca de fina pared que recibe la sangre y la pasa a un ventrículo.

**AUTÓNOMO:** Auto controlado, que no depende de influencias externas.

**AXÓN:** Prolongación de una célula nerviosa, que conduce los impulsos fuera del cuerpo celular, es decir, con dirección centrifuga.

**BACTERIA:** Organismo pequeño, unicelular, caracterizado por la presencia de un núcleo diferenciado. El material genético está disperso en grumos por el citoplasma.

**BILIS:** Secreción amarilla del hígado que se almacena en la vesícula biliar.



**BLÁSTULA:** Fase temprana del desarrollo animal, cuando el embrión es una esfera hueca de células.

**BRONQUIÓ BRONQUIOLO** 1) Rama principal de la tráquea. 2) Rama más pequeña de un bronquio.

**BULBO RAQUÍDEO:** Región posterior del encéfalo de los vertebrados, conectado con la médula espinal.

**CALORÍA:** Unidad de calor, definida como la cantidad de calor que se precisa para elevar en 1°C la temperatura de un gramo de agua.

**CEREBELO:** Parte del encéfalo que coordina los movimientos musculares voluntarios.

**CEREBRO:** Parte del encéfalo que regula la mayor parte de las funciones voluntarias y es asiento de las facultades mentales más elevadas.

**CITOPLASMA:** La materia viva de una célula, entre la membrana celular y el núcleo.

**COLON:** Porción del intestino grueso entre el ciego y el recto.

**CONGENITO:** Nacido con el individuo; innato, que existe desde el nacimiento o antes de éste.

**CROMATIDA:** Cromosoma recién formado, en la mitosis y la meiosis.

**CROMOSOMA:** Cuerpo filamentosos del núcleo de la célula que contiene los genes.

**DENDRITA:** Prolongación filamentosos corta de una célula nerviosa, que conduce los impulsos nerviosos desde su extremidad hacia el cuerpo, es decir, tiene conducción centrípeta.

**DESNUTRICIÓN:** Trastorno de la nutrición por defectos de asimilación o alimentación deficiente.

**DIAFRAGMA:** Músculo respiratorio que en los humanos separa la caja torácica de la cavidad abdominal.

**DIÁSTOLE:** Fase de relajación de las aurículas y los ventrículos, durante la cual las cavidades se llenan de sangre.

**DIGESTIÓN:** Degradación de alimentos complejos en sus componentes más simples. En la digestión química intervienen las enzimas digestivas.

**EMBRIÓN:** Primer estadio del desarrollo de un organismo, a partir del huevo o cigoto, hasta los tres meses de gestación en los humanos.

**ENZIMA:** Proteína que cataliza una reacción aumentando la velocidad de ésta.

**EPIDÍDIMO:** Conducto espermático que se enrolla como un casquete sobre el testículo. Allí maduran los espermatozoides.

**ESCHOTO:** Bolsa espermática externa que contiene los testículos.

**ESOFAGO:** Parte del tubo digestivo, ubicada entre la faringe y el estómago.

**ESPERMATOZOIDE:** Célula sexual masculina.

**ESTRÓGENO:** Hormona segregada por el ovario.

**FARINGE:** Órgano del sistema digestivo, ubicado entre la boca y el esófago. Este órgano cumple una función digestiva y respiratoria.

**FECUNDACIÓN:** Unión del óvulo y el espermatozoide.

**FETO:** Ser humano en vías de desarrollo, a partir del tercer mes de gestación hasta el nacimiento.

**GEN:** Unidad de la herencia que está en el cromosoma; secuencia de nucleótidos en una molécula de ADN que desempeña una función específica, como codificar una molécula de ARN o un polipéptido.

**GENOMA:** La totalidad de genes de un grupo haploide de cromosomas, es decir, la suma de todos los genes diferentes de una célula.

**GLÁNDULA:** Órgano constituido por células epiteliales modificadas, que se ha especializado para producir una o más secreciones que se descargan al exterior de la glándula.

**GLOBULINA:** Una de las clases de proteínas presentes en el plasma sanguíneo; puede actuar como anticuerpo.

**GLUCEMIA:** Concentración de glucosa en la sangre.

**HIPÓFISIS:** Glándula endocrina de los vertebrados cuyo lóbulo anterior secreta hormonas tróficas, hormona de crecimiento y prolactina, y es estimulada mediante secreciones hipotalámicas; su lóbulo posterior almacena y libera oxitocina y ADH, producidas por el hipotálamo.

**HIPOTÁLAMO:** Región del encéfalo de los vertebrados que está justo debajo de los hemisferios cerebrales; es responsable de la integración de muchos patrones de comportamiento básico, que entrañan, correlaciones de funciones neurales y endocrinas.

**HORMONA:** Molécula orgánica secretada, por lo general en cantidades minúsculas, en una parte del organismo, que regula la función de otro tejido u órgano.

**INFECCIÓN:** Es el ingreso, desarrollo y multiplicación de agentes patógenos.

**INSULINA:** Hormona peptídica que se produce en el páncreas y cuya acción disminuye la concentración de glucosa en la sangre.

**LARINGE:** Órgano productor del sonido; conduce el aire desde la faringe hacia la tráquea.

**LEUCOCITO:** Glóbulo blanco de la sangre.

**LÍPIDO:** Sustancia orgánica insoluble en agua y soluble en solventes orgánicos.

**MÉDULA ESPINAL:** Órgano del sistema nervioso central que se comunica por arriba con el bulbo raquídeo y está contenida dentro del conducto raquídeo. **MEMBRANA PLASMÁTICA:** Membrana que rodea al citoplasma de una célula.

**MENSTRUACIÓN:** Expulsión de tejido uterino y de sangre desde la vagina, al final de un ciclo menstrual en el que no ha habido fecundación.

**METABOLISMO:** Suma de todas las reacciones químicas que ocurren dentro de una célula u organismo.

**MIELINA:** Vaina grasosa nacarada que envuelve al axón y aumenta su velocidad de conducción.

**MIOFIBRILLA:** Filamento contráctil dentro de una célula especialmente una célula muscular o una fibra muscular.

**MITOCONDRIA:** Orgánulo responsable de la respiración celular.

**MITOSIS:** División celular, caracterizada por la replicación de los cromosomas y la formación de dos células hijas idénticas.

**NERVIO:** Grupo o haz de fibras nerviosas, con su respectivo tejido conjuntivo, que forma parte del sistema nervioso periférico.

**NEURONA:** Unidad estructural, funcional y de origen del tejido nervioso.

**NÚCLEO:** Estructura contenida en las células, que regula el funcionamiento y la información genética de ésta.

**ORGANO:** Grupo de tejidos diferenciados que cumplen una misma función.

**ORINA:** Ultra filtrado del plasma, elaborado en el nefrón.

**OVARIO:** Órgano productor de óvulos y hormonas femeninas

**OVULACIÓN:** Salida del óvulo desde el ovario hasta las trompas de Falopio

**PÁNCREAS:** Glándula anexa del sistema digestivo. Es una glándula mixta porque produce jugo pancreático y segrega la hormona llamada insulina.

**PARED CELULAR:** Estructura rígida que mantiene la forma de las células vegetales.

**PLACENTA:** Órgano que comunica a la madre con el feto y cumple las funciones de nutrición, de respiración y de excreción.

**PROGESTERONA:** Hormona sexual femenina, producida por el cuerpo amarillo, que prepara al útero para la implantación.

**PROTEÍNA:** Compuesto orgánico complejo, constituido por una o más cadenas polipeptídicas, cada una formada por muchos aminoácidos, unidos por enlaces peptídicos.

**RECTO:** Porción del intestino grueso, ubicado entre el colon descendente y el ano.

**REFLEJO:** Unidad de acción del sistema nervioso.

**RESPIRACION:** Captación de oxígeno para oxidar los alimentos y así obtener la energía necesaria para vivir. Como producto de la respiración se libera dióxido de carbono al ambiente.

**RETINA:** Capa fotosensible del ojo.

**RIBOSOMA:** Organoide celular donde se fabrican las proteínas.

**RIÑÓN:** Órgano del sistema urinario que regula el balance de agua en el organismo y la excreción de desechos nitrogenados con la orina.

**SEMEN:** Producto del aparato reproductor masculino, compuesto por espermatozoides y los líquidos que los transportan.

**SIMPÁTICO:** Subdivisión del sistema nervioso autónomo.

**SINTESIS:** Unión de dos o más moléculas de la que resulta una mayor.

**SISTOLE:** Período de contracción del ciclo cardíaco.

**TESTICULO:** Órgano que produce espermatozoides y también elabora testosterona. Responsable de los caracteres sexuales secundarios masculinos.

**TESTOSTERONA:** Hormona sexual masculina elaborada por los testículos.

**URÉTER:** tubo que lleva la orina desde el riñón hasta la vejiga urinaria.

**URETRA:** Conducto que comunica la vejiga urinaria con el orificio urinario.

**ÚTERO:** Órgano de la gestación y de la menstruación. **VAGINA:** Porción terminal del sistema reproductor femenino, receptor del pene durante la relación sexual.

**VENTRÍCULO:** Cámara musculosa del corazón que recibe sangre de las aurículas y la bombea fuera del mismo, hacia los pulmones o hacia el resto del cuerpo.

**VITAMINA:** Cualquiera de las diversas sustancias orgánicas, no emparentadas entre sí, que un determinado organismo no puede llegar a sintetizar, pero que en muy pequeñas cantidades son esenciales para el crecimiento y las funciones normales del organismo.

# SEMILOGIA

## INTRODUCCIÓN

Los siguientes Apuntes de Semiología se han desarrollado como material docente para estudiantes del curso de semiología

Pretende ser una guía general resumida de los principales aspectos que los estudiantes deben conocer para poder aproximarse adecuadamente a los pacientes y estar en condiciones de obtener sus historias clínicas y de examinarlos en forma completa.

Los textos se han complementado con numerosas fotografías y dibujos para facilitar la comprensión de los conceptos y mostrar la forma de efectuar el examen físico.

Los estudiantes deben aprender también una serie de nuevos términos con los que se deben familiarizar, ser capaces de presentar la información en forma ordenada y al final del curso, quedar en condiciones de conocer como se plantea una hipótesis diagnóstica.

El contenido principal de estos Apuntes es enseñar cómo se examina, más que dominar las características de determinadas enfermedades o sus tratamientos. Si se mencionan algunas enfermedades, es para destacar los signos clínicos propios de ellas. El acento está puesto en la relación con los enfermos y las técnicas que se deben dominar para efectuar un examen completo.

Otro aspecto que ha influido en la selección de los temas es el hecho que los estudiantes dedican a este curso sólo un semestre y en forma paralela tienen que desarrollar un curso de fisiopatología y otro de anatomía. Debido a esto, se ha tratado de ser realista en la cantidad de información que deben dominar en esta etapa. Si ellos desean profundizar en algunas materias, existen excelentes libros que les pueden servir de referencia. Algunos de estos libros son los siguientes:

A guide to physical examination and history taking, de Barbara Bates (J.B. Lippincott Company, editores).

Semiología Médica, de los doctores Horacio Argente y Marcelo Álvarez, Editorial Médica Panamericana, 1ª Edición 2008

Manual "Mosby" de Exploración Física, de Seidel H y colaboradores (Harcourt Brace, editores).

Al desarrollar estos Apuntes se ha tenido presente mi experiencia, referencias de libros, y algunas clases de docentes que han participado en el curso de los últimos años.

Es necesario aclarar que cuando en los Apuntes se habla "del paciente", en general se refiere a personas tanto de sexo masculino como femenino.

Al disponer de este material docente, es posible que en las clases se expongan sólo aquellos aspectos que son más difíciles de captar o que por su importancia deben ser trabajados con más detalle. Otra posibilidad es usar el tiempo que tradicionalmente se ha usado en clases expositivas para efectuar seminarios o talleres.

El contenido de estos apuntes no tiene mucho sentido si no se asocia a una práctica clínica con pacientes. Los estudiantes deben ser guiados por sus docentes quienes deben actuar como tutores enseñándole paso a paso cada una de las etapas de la relación con los enfermos. Estos Apuntes pueden ser un punto de referencia para los distintos docentes que participan en el curso en los diferentes campos clínicos. Como la gran mayoría de ellos ejerce alguna subespecialidad de la medicina, conviene tratar de uniformar la información que los alumnos deben recibir. Por ejemplo, el examen pulmonar y la terminología que se debe usar, o la forma de efectuar el examen neurológico.

## INTRODUCCIÓN A LA SEMIOLOGÍA

La *semiología* es la ciencia que estudia los síntomas y signos de las enfermedades. Por *síntomas* se entienden las molestias o sensaciones subjetivas de la enfermedad (ejemplo: dolor, náuseas,

vértigo). Por *signos* se entienden las manifestaciones objetivas o físicas de la enfermedad (ejemplo: observación de ictericia, palpación de un aneurisma abdominal, auscultación en la región precordial de un soplo cardíaco que sugiere una estenosis mitral).

Un *síndrome* es una agrupación de síntomas y signos, que puede tener diferentes causas. Por ejemplo: síndrome febril, síndrome hipertiroideo, síndrome meníngeo.

Una *enfermedad* tiene características propias y, en general, tiene una causa específica. En un comienzo es posible que el clínico pueda plantear sólo un determinado síndrome sin poder identificar a qué enfermedad corresponde. Posteriormente, sobre la base de exámenes o a la evolución clínica, podrá pasar del diagnóstico de síndrome al de la enfermedad propiamente tal. Una fiebre tifoidea, una influenza o una endocarditis infecciosa, pueden presentarse con un síndrome febril. Una meningitis bacteriana o una hemorragia subaracnoidea pueden manifestarse con un síndrome meníngeo. Indudablemente es necesario aprender aspectos específicos de cada enfermedad que permitan diferenciarlas.

El objetivo de la semiología es llegar a conocer las manifestaciones de la enfermedad y finalmente llegar al diagnóstico. Este diagnóstico se puede conocer con distintos grados de precisión:

Como *síndrome* (p.ej.: síndrome de insuficiencia cardíaca).

Como *diagnóstico anatómico* (p.ej.: insuficiencia mitral).

Como *diagnóstico etiológico* (p.ej.: endocarditis bacteriana por estreptococo viridans).

El diagnóstico puede quedar planteado con seguridad, o el clínico lo postula sobre la base de la forma de presentación de la enfermedad y las probabilidades que tiene de presentarse.

Es conveniente saber agrupar los síntomas y signos en torno a síndromes o enfermedades que pueden presentarse con esas manifestaciones. De esta forma uno se acerca al diagnóstico. Frecuentemente se plantea la conveniencia de hacer algunos exámenes complementarios para respaldar o descartar algunas de las *hipótesis diagnósticas* planteadas.

Un buen clínico es capaz de captar los síntomas y signos más importantes, y sobre la base de sus conocimientos y experiencia, ponerlos en perspectiva, para plantear finalmente los diagnósticos que le parecen más probables.

En este proceso que conduce al diagnóstico, hay una etapa en la que se recoge la información mediante la historia clínica y luego el examen físico. Después se ordena la información hasta quedar en condiciones de plantear las hipótesis diagnósticas más probables.

Para recoger la información necesaria es muy importante el *método* que el clínico tenga, y su *capacidad para relacionarse* con el paciente. Debe saber qué preguntar y cómo hacerlo. Es en esta interacción con el paciente (la *entrevista médica* propiamente tal), donde se obtiene la información más valiosa. Con esta información se confecciona la *historia clínica* o *anamnesis*. Cuando el enfermo no es capaz de comunicarse, habrá que conversar con las personas que puedan informarnos, ya sean familiares o conocidos. Al conocimiento que se obtiene mediante la entrevista médica, se agrega la información que aporta el *examen físico*.

Para que no se escape información importante, existe una forma para desarrollar la historia clínica y el examen físico. Es lo que comenzaremos a presentar a continuación, partiendo con la *entrevista médica*.

## **LA ENTREVISTA MÉDICA Y LA RELACIÓN CON EL PACIENTE**

La forma cómo el médico interactúa con el paciente y su grupo familiar es muy importante. Para que esta relación sea de la mejor calidad, conviene tener presente algunos aspectos que van a enriquecer esta interacción.

## Lugar dónde se desarrolla la entrevista

El lugar y las circunstancias donde se desarrolla la entrevista médica deben ser adecuados. Es necesario disponer de algún grado de *comodidad* (que sea un lugar adecuado para el encuentro con el paciente), *privacidad*, *silencio*, e *iluminación*.



Un lugar adecuado para la entrevista médica: privacidad, silencio, iluminación.

Respecto al lugar, puede ser en una consulta, en el domicilio, junto a la cama del paciente en un hospital, etcétera. Lo que es fundamental es tener condiciones adecuadas para lograr una buena *historia clínica* (que es lo que se conoce como *anamnesis*) y entregar una atención de calidad. No es conveniente hacer lo que se conoce como "consultas de pasillo", en donde el médico es sorprendido en cualquier lugar por alguien que lo conoce, para preguntarle sobre algo que lo aqueja.

En una consulta el paciente se abre al médico y le confía aspectos muy personales. Esto hace necesario que el lugar tenga suficiente privacidad. El médico debe guardar las reservas del caso, en el contexto del "*secreto profesional*". Es normal que durante esta

conversación quieran estar presentes uno o más familiares, a quienes hay que saber acoger. No conviene que participen muchas personas ya que es fácil distraerse y la comunicación con el enfermo se puede ver interferida.

En el lugar debe haber un ambiente agradable, ni muy frío, ni muy caluroso, sin que lleguen ruidos fuertes desde el exterior que interfieran con la conversación, y la iluminación debe ser adecuada. Hay que tener presente que cuando se examina con luz artificial, especialmente cuando la luz es algo amarillenta, podría no ser posible detectar una ictericia conjuntival que esté comenzando.

## El manejo del tiempo.

Se debe programar un tiempo razonable para atender bien a cada paciente, de modo de poder conocerlo y darle las indicaciones necesarias. La citación de los enfermos en un consultorio debe estar debidamente planificado de modo de cumplir con cada tarea en forma eficiente y no hacer perder tiempo a las personas que vengan después. El clínico debe tener el cuidado de llegar sin atrasos a su consulta y darle a cada paciente la atención que necesita, sabiendo ajustarse a los tiempos que han sido programados. Lo habitual es que el tiempo se haga escaso. Para hacerlo rendir al máximo, es muy importante saber llevar la conducción de la entrevista, que el paciente no se escape por su lado entregando información que nada aporta al diagnóstico, y saber en todo momento qué preguntar. Conviene tener presente que mientras se efectúa el examen físico también se pueden precisar aspectos de la historia clínica que estén todavía pendientes.

## Actitud y preparación profesional.

El médico debe mantener siempre una *actitud de servicio* y tener la *serenidad* y tranquilidad necesarias para ofrecer su atención en las mejores condiciones. También, y aunque parece obvio decirlo, debe tener una *preparación profesional adecuada*. Si por algún motivo no se siente en condiciones de ayudar al paciente en su problema, debe buscar alguna alternativa, ya sea enviándolo a un especialista, o haciéndole ver que necesita estudiar más a fondo su problema antes de poder aconsejarlo. La *integridad* y *honestidad* deben ser para un médico aspectos muy importantes en su persona.



Salir a recibir al paciente.

## Tomando contacto con el paciente.

En el policlínico o la consulta se debe ir al encuentro del paciente. Ojalá saludarlo por su nombre. Esto lo hace sentir acogido. Se invita a pasar y tomar asiento. Es frecuente que la persona entre con algún familiar. Al momento de iniciar la conversación, se pueden tener frases de acogida que centren la conversación, tales como: ¿qué lo trae a consultar? ¿qué molestias ha tenido? ¿en qué le puedo tratar de ayudar? ¿en qué le puedo servir?

## Saber escoger el trato más adecuado para cada

### paciente.


Este es un aspecto interesante que resulta ser bastante importante. El médico debe ser capaz de hacer sentir cómodo a su paciente, de ganárselo, lograr que cuente sus problemas.

El trato debe ser siempre respetuoso, aunque ajustado a las circunstancias. Con personas adultas con las que no hay mayor confianza, lo más adecuado es un trato formal, en el que la relación es de "usted". Con niños o personas conocidas resulta mejor un trato más informal. El resultado final depende mucho de la personalidad del paciente, su edad, su situación, y también de la personalidad del médico y las circunstancias en las que está viendo al enfermo. A veces puede convenir adoptar una actitud más "paternalista", en otras oportunidades es mejor una relación más formal, la cual incluso puede progresar a un trato más informal si surge espontáneamente. En todo caso, siempre debe existir una relación de respeto por ambos lados.

Habitualmente no es aconsejable que la conversación caiga a un plano muy familiar por el riesgo de perder de perspectiva la *relación médico-paciente*. El médico no debe perder la legítima "autoridad" que debe mantener para aconsejar y entregar sus indicaciones médicas. *La actitud del médico debe ser siempre intachable*. No hay que olvidar que si la evolución de la enfermedad no es buena, el paciente podría querer distanciarse del médico y hasta adoptar una actitud de crítica.

## Saber escuchar y ser capaz de dirigir la entrevista.

Es fundamental, *¡saber escuchar!* Esto no significa dejar hablar al paciente libremente sin ninguna limitación ya que desgraciadamente algunas personas "no paran de hablar" y sin embargo, aportan poca información útil para el diagnóstico. Los primeros minutos deben ser dejados para que el paciente exprese sus molestias y dé a conocer el motivo de su consulta. Posteriormente, en la medida que el médico se orienta respecto a los problemas, toma más control de la entrevista para precisar mejor las molestias. Mientras se efectúa el examen físico, todavía se pueden precisar algunos aspectos de la historia clínica. Es muy frustrante para un paciente salir de la consulta pensando: "Este doctor, ni me escuchó". La conducción de la entrevista médica y la capacidad para ganarse la confianza del paciente, es una habilidad que conviene tener.



Escuchando y conversando con el paciente.

## Saber qué preguntar.

Al tratar de captar lo que al paciente le aqueja, es fácil que el alumno de medicina, cuando está partiendo con su práctica clínica, se vea abrumado por la gran cantidad de preguntas que habría que hacer y áreas que revisar. Incluso, es fácil que no retenga bien algunas de las respuestas y se sorprenda preguntando por segunda vez algo que ya se comentó. No hay que desesperarse por esto. Con el tiempo y más conocimientos, las cosas se van haciendo más fáciles. *Los clínicos con experiencia tienden a revisar los síntomas y los signos clínicos sobre la base de síndromes* y saben con qué se pueden relacionar distintas molestias. Esto los lleva a retener y destacar algunos síntomas y signos

que consideran muy importantes; en cambio, otras molestias pueden dejarlas momentáneamente de lado. Al hacerlo así, tienen claro *qué conviene preguntar* en cada momento. Por ejemplo, ante un cuadro de ictericia, se investiga si podría tratarse de una hepatitis, de un cuadro biliar con obstrucción del colédoco, una descompensación de una afección crónica del hígado, etcétera. Si se trata de una mujer que consulta por dolor al orinar, las preguntas estarán muy orientadas a precisar si existe una infección urinaria. Si es un hombre joven que presentó una deposición de color negro, el interrogatorio se dirige a evaluar la posibilidad de una hemorragia digestiva alta y se investigan distintas condiciones que son capaces de dar esta manifestación. Como se puede ver, en la medida que se van teniendo más conocimientos y se pueden analizar más en profundidad algunos síntomas o signos importantes, la entrevista médica resulta más dirigida y rinde más.

## Saber cómo preguntar: no influir las respuestas.

Las preguntas deben ser efectuadas de tal forma que no se influya la respuesta. Por ejemplo, si se está analizando la evolución de un dolor determinado, más que preguntar: "¿no es cierto que está con menos dolor?", convendría dejar abierta la respuesta: "¿desde la última vez que nos vimos, el dolor está igual, ha aumentado o ha disminuido?" El paciente no debe ser influido en sus respuestas por el tipo de pregunta que se le formula.

## Cómo tomar nota de la información que se recoge.

Un aspecto que puede interferir en la relación con el paciente son las anotaciones que el médico efectúa mientras transcurre la entrevista. Esto interfiere el contacto ocular que es conveniente de mantener. Además, el paciente se inhibe cuando nota que sus problemas van quedando registrados en una ficha, a la que incluso pueden tener acceso otras personas. Es comprensible que el médico quiera efectuar algunas anotaciones pero, ¿cuándo hacerlo? ¿en qué forma?

Mientras transcurre la entrevista es mejor hacer anotaciones muy breves, incluso en un borrador, sólo para recordar los aspectos principales. Una vez terminado el examen físico, mientras el enfermo se viste, queda un tiempo para escribir algo más definitivo en la ficha. Es además el momento para escribir las recetas y órdenes para exámenes.

## Qué dejar registrado en las fichas clínicas.

Cuando las fichas clínicas de los pacientes pueden ser revisadas por otras personas, es necesario ser cuidadoso con lo que se deja registrado. El médico debe mantener reserva con la información que se le ha confiado. Si la persona está consultando en una Institución, la responsabilidad de guardar la privacidad del paciente involucra a todas las personas que de una u otra forma participan en la atención (médicos, enfermeras, auxiliares, secretarías, etc.).



Otro aspecto importante tiene relación con las implicancias médico-legales. Frente a un juicio, la ficha clínica pasa a ser un documento que puede ser solicitada por los tribunales de justicia. El médico debe dejar constancia de la situación del paciente y evitar opiniones que comprometan el honor de otras personas o la credibilidad de la Institución. El adjudicar responsabilidades penales les corresponderá a los magistrados.

## Cómo presentar la información.

En general se sigue un esquema bastante tradicional en el que se identifica al paciente, se menciona el motivo de la consulta, luego se cuenta la historia clínica, se revisan los antecedentes y finalmente se deja constancia del examen físico siguiendo un orden establecido.

Es importante cuidar la calidad de la letra y la redacción. Se deben evitar errores ortográficos y gramaticales groseros. No se debe abusar de las abreviaciones. Al respetar estos aspectos se facilita la revisión de las historias clínicas. Ojalá el mal prestigio de la "letra de médico", se pueda desterrar.

## Cuidado con el lenguaje no hablado.

Este aspecto puede traicionarnos fácilmente. La actitud, la expresión del rostro, el tono de la voz, la capacidad de mantener contacto ocular, son elementos que se deben usar para enriquecer la relación. No es posible lograr una buena comunicación si el paciente ve que el médico está distraído, desinteresado, impresionado, es interrumpido con llamadas telefónicas, etc. Además, es una falta de respeto.



Lo que *no* se debe hacer (prestar poca atención al paciente)

La *presentación personal* es también parte del lenguaje no hablado. A todos nos pasa que tenemos una imagen de lo que es un abogado, un arquitecto, un obrero de la construcción, y así, distintos oficios y profesiones. También las personas tienen una imagen del médico. Esto no significa que todos los profesionales de una determinada rama tengan que ser iguales. Incluso la diversidad es buena ya que satisface distintas preferencias. Cada médico debe aspirar por lo menos a irradiar una imagen con la que de confianza a sus pacientes.

## Cómo recoger la información.

La información se obtiene a medida que se interactúa con el paciente. Es necesario saber escuchar y saber formular preguntas. En clases se enseña un esquema que permite clasificar la información según su naturaleza: lo que es propio de la enfermedad del enfermo, lo que son antecedentes, etc.

Habitualmente, a medida que la conversación fluye, se aprovecha de preguntar sobre aspectos relacionados. Por ejemplo, si la consulta es por tos, se preguntará por expectoración, sensación de falta de aire, fiebre, etc. Es conveniente que la conversación sea fluida e hilvanada.

Tener un esquema para saber qué información obtener, es bueno. Incluso, cuando el médico está muy cansado, es conveniente poder recorrer este esquema en forma casi automática.

En la medida que se logra experiencia, es factible desempeñarse en condiciones más adversas (en turnos, bajo presión de trabajo, etc.).

Obtenida la información, ésta se escribe en la ficha clínica siguiendo un orden determinado. Esto permite encontrar posteriormente aspectos específicos sin tener que leer toda la ficha. Conviene saber redactar y resumir. Una ficha no es mejor porque se escribió mucho, sino porque contiene la información y se presenta en forma adecuada. Las descripciones muy extensas, la mala redacción, la omisión de datos, la mala letra, son aspectos que deterioran la presentación.

## **Los estudiantes cuando están comenzando a ver pacientes.**

Un aspecto que complica a los estudiantes cuando recién están comenzando a ver pacientes es la sensación que no tienen nada que ofrecerles y que hasta los molestan. Esto no debiera ser motivo para no tomar contacto con ellos. Es frecuente que los pacientes colaboren cuando se les trata con respeto, e incluso, agradezcan el interés que se les muestra y la compañía que se les entrega. Además, los alumnos pueden ayudar a los médicos tratantes en aspectos específicos. Por ejemplo, cuando descubren aspectos de la historia clínica todavía desconocidos, o colaborando en funciones administrativas como conseguir resultados de exámenes o alguna ayuda que se les solicita con relación a las fichas clínicas.

## **El examen físico**

Al momento de efectuar el examen físico, es conveniente tener presente los siguientes aspectos:

### **Respetar el pudor del paciente.**

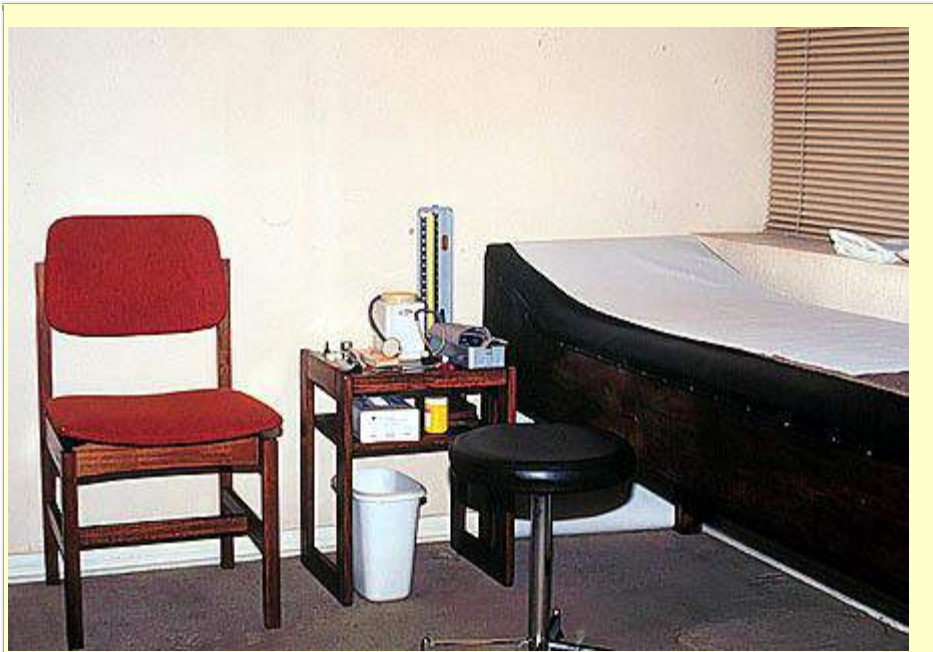
Este es un aspecto muy importante. Hay que disponer de la suficiente privacidad que incluya un espacio o rincón adecuado para que el paciente pueda sacarse y ponerse la ropa. Al momento de examinar, conviene lograr un adecuado balance entre la necesidad de disponer de un buen campo visual, y el debido respeto por el pudor del paciente o de la paciente. Para lograr esto, se le permite al enfermo quedarse con algo de ropa, especialmente su ropa interior. Se examina por segmentos, los que se descubren sucesivamente. En esta labor, una sabanilla puede ser muy útil.

Los médicos varones deben tener presente la conveniencia de estar acompañados por una enfermera o una auxiliar de enfermería cuando efectúan el examen de mamas o el examen ginecológico en una mujer.

### **Ser delicado al momento de examinar.**

Esto debe ser una condición básica. El paciente ya tiene bastantes molestias con su enfermedad. Al examinar, se debe ser cuidadoso de no producir dolor más allá de lo estrictamente necesario. Por ejemplo, en un cuadro abdominal agudo, es necesario palpar y esto producirá dolor, pero, hay formas y formas de examinar, algunas más delicadas y otras más toscas.

En el mismo contexto, se debe *evitar examinar con las manos y el instrumental frío*, especialmente en el invierno.



La sala de examen y sus implementos.

## **Disponer de todo lo necesario para efectuar un buen examen físico.**

Esto implica tener un lugar con una camilla, con suficiente privacidad, buena iluminación y disponer de los instrumentos que sean necesarios: estetoscopio, manómetro de presión, balanza, etcétera. Todo el material que toma contacto con el paciente debe estar limpio.

## **Respetar las medidas de aislamiento bacteriológico.**

Esto actúa en dos sentidos. Por un lado, está el caso de pacientes con infecciones que se puede transmitir (p.ej., tuberculosis pulmonar, meningitis meningocócica, etc.). Los médicos están expuestos a contagiarse y deben tomar precauciones: usar mascarillas, delantal, vacunarse, etc.

Por el otro lado, están los pacientes con grave compromiso inmunológico que están propensos a contraer infecciones. Las personas que los atienden deben respetar las medidas conducentes a evitar que se pueda transmitir alguna infección. Para esto es muy importante lavarse las manos antes y después de atender a cada enfermo, y respetar las medidas de aislamiento que estén indicadas (delantal, mascarilla, etc.). Esto es más importante aún en los hospitales donde existen gérmenes de mayor virulencia.

## **Informar al paciente.**

Se debe *explicar al paciente lo que tiene y lo que le conviene hacer*. Esto es lo que al paciente más le interesa. Después de haber efectuado la anamnesis, el examen físico, y de haber escrito algunas anotaciones en la ficha clínica, es necesario explicarle al paciente, con la mayor claridad posible, lo que tiene, lo que eso significa, el pronóstico asociado, y lo que debe hacer. Las recetas deben ser claras. También es necesario preocuparse de llenar formularios de seguros y licencias médicas.



Explicando las indicaciones.

El médico debe ser muy honesto y prudente en la forma de entregar la información, especialmente en el caso de diagnósticos de mal pronóstico. Se debe tener la sensibilidad suficiente para producir el mínimo de alarma o angustia. Aunque es cierto que el paciente debe saber lo que tiene, no es necesario comunicarle todo en una sola sesión, "como un balde de agua fría". Hay formas y formas de entregar la información, y eventualmente, se puede ir preparando a la persona en distintos encuentros. Es conveniente trabajar estas situaciones en conjunto con la familia, pero respetando la privacidad del paciente.

La honestidad, experiencia, conocimientos, prudencia y criterio del médico también se van a reflejar en la cantidad de exámenes que

solicita, en los medicamentos que prescribe, los controles que efectúa, las derivaciones a otros especialistas. Su objetivo debe ser siempre dar la mejor atención.

## La despedida también es importante.



La despedida.

Una vez concluido todo este proceso, llega el momento de despedirse. Si se trató de una consulta, se acompaña al paciente y a su acompañante a la salida.

## Historia Clínica y Examen Físico

### Orden a seguir para presentar la información

A continuación se presenta una enumeración de las secciones que constituyen la Historia Clínica y el Examen Físico, que permite recoger la información necesaria para plantear las Hipótesis Diagnósticas.

Identificación del paciente.

Motivo de consulta (Problema principal).

Anamnesis próxima (Enfermedad Actual).

Antecedentes:

Mórbidos (médicos y quirúrgicos).

Ginecoobstétricos en mujeres.

Hábitos.  
Medicamentos.  
Alergias.  
Antecedentes sociales y personales.  
Antecedentes familiares.  
Inmunizaciones.  
Breve revisión por sistemas.  
Examen Físico General.  
Posición y decúbito.  
Marcha o deambulación.  
Facies y expresión de fisonomía.  
Conciencia y estado psíquico.  
Constitución y estado nutricional. Peso y talla.  
Piel y anexos.  
Sistema linfático.  
Pulso arterial.  
Respiración.  
Temperatura.  
Presión arterial.  
Examen Físico Segmentario.  
Cabeza.  
Cuello.  
Tórax.  
Mamas.  
Pulmones.  
Corazón.  
Abdomen y regiones inguinales.  
Hígado.  
Bazo.  
Riñones.  
Genitales externos.  
Columna y Extremidades.  
Exámenes específicos:  
Tacto rectal y de próstata.  
Ginecológico.  
Examen neurológico.  
Conciencia y examen mental.

Nervios craneales

Nervio olfativo.

Nervio óptico y fondo de ojo.

Nervio motor ocular común.

Nervio troclear o patético.

Nervio trigémino.

Nervio abducente o motor ocular externo.

Nervio facial.

Nervio auditivo.

Nervio glosofaríngeo.

Nervio vago.

Nervio espinal accesorio.

Nervio hipogloso.

El sistema motor (movimientos, fuerzas, tono, reflejos, coordinación).

Examen de la sensibilidad (dolor y temperatura, posición y vibración, tacto superficial, discriminación de distintos estímulos).

Signos de irritación meníngea.

**Hipótesis diagnósticas.**

## **Confección de una ficha clínica**

La Ficha Clínica de un paciente consta de varias secciones que se guardan en una carpeta en cuya portada o carátula se identifica el nombre del paciente, su número de RUT (o el número de ficha clínica del hospital). También es un buen lugar para anotar en forma destacada si hay alergias (p.ej.: a la penicilina).

Las secciones que se encuentran en la ficha clínica son las siguientes:

### **En el caso de una hospitalización:**

Anamnesis o historia clínica.

Examen físico (general y segmentario).

Diagnósticos.

Fundamentos de los diagnósticos y plan a seguir.

Evoluciones diarias de la situación del paciente.

Indicaciones y tratamientos (debe anotarse cada día).

Exámenes efectuados con sus resultados.

Epicrisis o Resumen de Egreso al momento del alta del paciente.

### **En el caso de consultas o controles en la consulta:**

Resumen del motivo de la consulta.

Hallazgos positivos del examen físico.

Hipótesis diagnósticas.

Resultado de exámenes.

Indicaciones para la casa.

**Otra documentación:**

Hojas de estadística del hospital.

Formularios de consentimientos del paciente para efectuar determinados procedimientos o tratamientos.

En los siguientes capítulos se presentará en forma detallada la confección de una anamnesis o historia clínica y la forma de efectuar un examen físico completo, por ser los elementos más esenciales de la semiología. Estos son procedimientos que se efectúan en cada consulta, tanto si el paciente está hospitalizado o es ambulatorio.

Mediante la historia clínica y el examen físico es posible llegar a conocer del punto de vista clínico lo que al paciente le ocurre, y sobre la base de esta información se plantean las hipótesis diagnósticas.

Una vez planteados los diagnósticos será necesario dejar el tratamiento correspondiente. Si no es claro lo que tiene el paciente conviene efectuar exámenes para fundamentar o descartar algunas de las hipótesis diagnósticas que se han propuesto sobre la base de la clínica.

Las anotaciones que se dejan a lo largo del tiempo permiten saber lo que ha ido ocurriendo con el paciente.

Cuando los enfermos salen del hospital es muy importante efectuar la epicrisis o resumen de egreso en donde se deja constancia en forma resumida de lo que ocurrió durante la hospitalización.

## **Síntomas frecuentes de encontrar en la práctica clínica**

Los *síntomas* son manifestaciones de una alteración orgánica o funcional que sólo es capaz de apreciar el paciente (p. ej., el dolor). Los *signos*, en cambio, son manifestaciones objetivas de una enfermedad o estado que pueden ser constatados en el examen físico (p.ej., ictericia). Un *síndrome* es un conjunto de síntomas y signos que existen a un tiempo y definen clínicamente un estado morboso determinado. Una *enfermedad* es una alteración o desviación del estado fisiológico en una o varias partes del cuerpo, que en general se debe a una etiología específica, y que se manifiesta por síntomas y signos característicos, cuya evolución es más o menos previsible (p. ej., enfermedad reumática). Un síndrome puede deberse a varias enfermedades (p.ej., síndrome anémico, que puede deberse a una anemia hipocroma, aplásica o hemolítica).

Un *diagnóstico* es la identificación de un cuadro clínico basado en los síntomas, signos o manifestaciones de éste. Los diagnósticos pueden plantearse a nivel de síndrome (p. ej., insuficiencia cardíaca, síndrome icterico), o de acuerdo a la enfermedad (p. ej., estenosis mitral, coledocolitiasis).

En la historia clínica se identifica lo que le ha ocurrido al paciente, pero, en especial, se identifican los *síntomas*. En el examen físico se identifican los *signos clínicos* de la enfermedad. En base a esta información se plantean las *hipótesis diagnósticas*.

El conocer los síntomas, sus características, y con qué otros síntomas se relacionan, ayuda al desarrollo de la conversación con el paciente de modo que resulte mejor hilvanada y, en la práctica, más eficiente para captar la situación.

Si el paciente dice tener tos, se tratará de caracterizarla y se investigarán otras manifestaciones con las cuales frecuentemente se presenta: expectoración, fiebre, disnea, etc. Si la molestia es dolor al orinar, se preguntará también sobre la frecuencia, la cantidad, horario, si ha tenido fiebre, etc.

Indudablemente, mientras más conocimientos se tiene respecto a la forma de presentarse las enfermedades, la asociación de ideas resulta más fácil, los interrogatorios son más dirigidos, la información se obtiene en forma más rápida, y todo el proceso es más entretenido.

Los alumnos no debieran sentirse agobiados por la gran cantidad de síntomas que deben investigar. De todos ellos, algunos son más importantes y otros son menos relevantes. Es conveniente aprender a escoger bien las preguntas, investigar lo que es más importante. Poco a poco, se va aprendiendo a ubicar y relacionar los distintos síntomas y manifestaciones entre sí, de modo de captar lo que al paciente le ocurre.

Aunque cada síntoma puede tener un nombre técnico que forma parte de la jerga médica habitual, es necesario preguntarles a los pacientes en una forma que entiendan y después, al momento de presentar la historia o escribirla en la ficha clínica, se usarán los nombres que correspondan. La capacidad de comunicarse con el enfermo en su mismo lenguaje es fundamental. Sea éste analfabeto, campesino, obrero, universitario o intelectual, hay que situarse en el contexto de cada uno de ellos.

## **Identificación de los síntomas.**

Durante la conversación con el paciente, se investigan los síntomas y se tratan de caracterizar. En general, se debe precisar:

qué es lo que siente.

en qué parte del cuerpo siente la molestia y hacia dónde se irradia (esto es muy válido cuando se trata de un dolor).

cuándo comenzó el síntoma.

cómo ha evolucionado.

con qué se modifica (ya sea aumentando o disminuyendo su intensidad, o variando su carácter); puede ser con alimentos, posiciones corporales, medicamentos, etc.

con qué otros síntomas o manifestaciones se asocia.

Es conveniente establecer una prioridad en el análisis de los distintos síntomas, ya que algunos tienen más relevancia que otros (p. ej., dolores, disnea, pérdida de conciencia).

Cuando se trata de un *dolor*, y siguiendo el esquema anterior, se debe precisar:

dónde duele.

cuál es el carácter del dolor, o cómo duele.

qué intensidad alcanza y cómo varía.

hacia dónde se irradia.

con qué aumenta y con qué disminuye (posiciones, alimentos, medicamentos, etc.).

cómo evoluciona en el tiempo.

con qué otras manifestaciones se asocia.

A continuación se presenta mayor información sobre algunos de estos puntos que se deben especificar al describir un dolor.

## **Carácter del dolor.**

Algunos tipos de dolor son los siguientes:

*Cólico*: es aquel que aumenta de intensidad hasta llegar a un máximo y luego disminuye; es característico de vísceras huecas que poseen una pared muscular (p.ej.: intestino, vesícula biliar, colédoco, uréter, conductos de glándulas salivales e incluso el útero).

*Urente*: como una quemadura (p.ej., dolor del herpes zóster que afecta un dermatoma).

Dolor de *carácter sordo*: tiende a ser mantenido, de intensidad leve a mediana, pero puede llegar a ser bastante incómodo.



*Constrictivo*: de tipo opresivo (p.ej.: dolor de origen coronario, angina de pecho).

*Pulsátil*: asociado al pulso arterial (p.ej., inflamación de un dedo después de un golpe).

*Neuralgia*: dolor que sigue el recorrido de un nervio (p.ej.: neuralgia del trigémino).

*Pungitivo* o de tipo punzante (p.ej., "puntada de costado" en cuadros de irritación pleural, que aumenta en la inspiración).

*Fulgurante*: como un rayo o una descarga eléctrica (p.ej.: en los miembros inferiores en la tabes dorsal).

*Terebrante*: intenso, como si fuera producido por un taladro (p.ej.: algunas odontalgias).

## **Intensidad del dolor.**

Según la intensidad, el dolor puede interferir de distintas formas: limitar los movimientos, afectar la actividad diaria y el estado anímico, no dejar dormir, etc. Es una sensación que sólo la siente quien la sufre.

El desafío del clínico muchas veces es tratar de estimar la intensidad. Para esto tiene que evaluar las expresiones que usa el mismo paciente, ver en qué medida lo afecta, qué hace para aliviarlo, qué analgésicos requiere usar. Una forma de graficar este aspecto es pedirle al paciente que ubique su dolor en una escala del 1 al 10, siendo 10 el dolor más intenso que pueda existir.

## **Evolución del dolor y cómo se modifica.**

Puede aparecer en forma brusca (p.ej., cefalea por hemorragia subaracnoidea) o más gradual (p.ej., cólico renal). La forma como termina el dolor también puede ser importante.

Lo pueden aumentar alimentos, movimientos, la tos, el respirar profundo, el pujar, el ayuno, el contacto directo o presiones físicas ejercidas. En cambio, se puede aliviar con analgésicos simples, morfina, una bolsa con agua caliente o aplicación de hielo, posiciones determinadas, masajes, ultrasonido, acupuntura, etcétera.

La evolución puede ser corta o larga, de minutos, días, o más tiempo. Puede presentarse en crisis que pasan totalmente o dejan un trasfondo de dolor.

Se habla que un dolor tiene *ritmo* cuando cambia durante el día en relación a factores específicos (p. ej., en la úlcera duodenal la molestia pasa cada vez que el paciente ingiere alimentos). Se habla de *período* cuando el dolor se presenta varios días seguidos para luego ceder y, eventualmente, reaparecer un tiempo después (p. ej., el mismo caso de la úlcera duodenal que sana, y después de unos meses o años, reaparece).

## **Ejemplo de algunos dolores.**

Un *dolor coronario*: "Paciente de sexo masculino, de 68 años, con antecedentes de tener una diabetes mellitus y ser fumador, que 4 horas antes comenzó con un dolor precordial, opresivo, en relación a esfuerzo físico, que llegó a tener una intensidad 8, en la escala del 1 al 10, y duró veinte a treinta minutos. Se irradiaba a la mandíbula y el brazo izquierdo. Usó una tableta de Isosorbide bajo la lengua y notó algo de alivio. En los momentos de mayor dolor presentó diaforesis, disnea y sensación de muerte inminente".

Un *cólico intestinal*: "El paciente comió mariscos crudos la noche anterior y en la madrugada comenzó a presentar dolor abdominal difuso, de carácter sordo, con exacerbaciones cólicas, más intensas en el hemiabdomen inferior. Posteriormente se agregó diarrea, fiebre hasta 38,9°C y tuvo, en una oportunidad, vómitos alimenticios. Con una bolsa de agua caliente sobre el abdomen y unas gotas de un espasmolítico nota que se alivia".

Un dolor que sugiere una *jaqueca*: "Paciente de 26 años, que viene presentando en los últimos 5 años crisis de dolor de cabeza, que tiende a abarcar la mitad del cráneo, ya sea en un lado o en el otro, incluyendo la región periorcular, que es de carácter opresivo o pulsátil, y que se asocia a náuseas y vómitos. El dolor tiende a presentarse en distintas circunstancias: antes de las

menstruaciones, con el cansancio, al comer chocolates y muchas veces no se logra identificar una causa específica. Si la paciente duerme unas horas, el dolor se alivia o desaparece".

A continuación se presentan algunos *síntomas* con los que conviene familiarizarse.

## **Síntomas relacionados con los sistemas respiratorio y cardíaco.**

La *tos* puede presentarse con distintas características. Puede ser ocasional, persistente, intensa, seca o húmeda, de predominio nocturno, en relación a ejercicios, etc. Cuando se asocia a *expectoración*, ésta puede ser de aspecto mucoso, mucopurulento (de color amarillento) y, en ocasiones, presenta sangre (*expectoración hemoptoica*). Cuando lo que sale junto con la tos es sangre fresca se habla de *hemoptisis*.

La pérdida de sangre por la nariz, se denomina *epistaxis*. Si sale abundante moco o secreción acuosa es una *rinorrea*. Si el paciente siente que está tragando secreciones en el curso de una sinusitis, o sangre por una epistaxis, se habla que presenta una *descarga posterior*.

La *disnea* es una sensación de falta de aire, como si el paciente estuviera ahogado o sofocado. Este síntoma puede derivar de problemas pulmonares, cardíacos o anemias intensas. Si el paciente nota que respira mejor estando sentado o semisentado, y no tolera estar acostado plano porque presenta disnea, se dice que tiene *ortopnea*. En cambio, como ocurre en algunos pacientes en insuficiencia cardíaca en las noches, si después de estar acostado plano un rato necesita rápidamente sentarse en la cama, porque sólo así respira mejor, se dice que tiene una *disnea paroxística nocturna* (se reabsorben líquidos de edemas que sobrecargan el sistema cardiovascular). La disnea en los pacientes con insuficiencia cardíaca se caracteriza porque se presenta en relación a la magnitud del esfuerzo físico. Conviene precisar si aparece al caminar un número determinado de cuadras, al subir una escalera, al efectuar esfuerzos mínimos como ir al baño o llega a limitar tanto al enfermo que lo obliga a estar en reposo.

Un dolor en la región precordial de tipo constrictivo, que se presenta en relación a esfuerzos físicos y que se irradia a la mandíbula, al hombro o al brazo izquierdo, puede corresponder a una *angina* o *ángor* por insuficiencia coronaria (conviene tener presente que "angina" es también un término que se usa para referirse a inflamaciones de las amígdalas y tejidos vecinos). Si el dolor se prolonga por más de veinte minutos puede estar instalándose un *infarto al miocardio*, en cambio, si se presenta en reposo, puede tratarse de una *ángor inestable*. Existen también otras causas que pueden dar dolor en la parte anterior del pecho como una inflamación de una articulación costoesternal (*síndrome de Tietze* o *costocondritis*), un *espasmo esofágico*, una *pericarditis*, un tumor en el mediastino o una afección de una vértebra cuyo dolor se irradia hacia adelante.

El dolor de una inflamación de la pleura es de tipo punzante, aumenta cada vez que el enfermo trata de respirar profundo, y se localiza de preferencia en un lado del tórax (*puntada de costado*). Debe plantearse un diagnóstico diferencial con un *neumotórax* de instalación brusca, un problema de la parrilla costal (p.ej., fractura costal), y a veces, puede ser un *herpes zóster* (aunque es más urente y se ubica según la distribución de los dermatómos).

Es frecuente que en cuadros respiratorios se den asociaciones como tos, expectoración, fiebre y dolor torácico; en insuficiencia cardíaca se presenta disnea de esfuerzos, ortopnea, disnea paroxística nocturna, edema de extremidades inferiores y *nicturia*; en problemas coronarios agudos de tipo anginoso se presenta dolor precordial constrictivo, habitualmente en relación a esfuerzos físicos, angustia, sensación de muerte inminente, diaforesis, disnea.

## **Síntomas relacionados con el sistema digestivo.**

Partiendo desde arriba, la *odinofagia* es un dolor en la garganta al tragar, la *disfagia* es una dificultad para tragar o para que los alimentos bajen por el esófago. Se denomina *disfagia lógica* cuando la dificultad comienza con los líquidos y paulatinamente progresa a alimentos sólidos, de mayor consistencia; cuando la dificultad se presenta en forma poco predecible, a veces con líquidos y otras con sólidos, se denomina *disfagia ilógica*. También la dificultad para tragar puede ser alta, a nivel de la orofaringe, seguramente por un problema de coordinación muscular, o baja, a nivel retroesternal, por una estenosis esofágica.

El abdomen es un sitio de distintos tipos de dolor. A continuación se presentan algunos ejemplos presentados a modo de orientación en forma muy escueta. En la región del epigastrio puede presentarse un ardor o "acidez" que sube por la región retroesternal y representa una *pirosis* debida a reflujo gastroesofágico. También se puede presentar un dolor que aparece de preferencia en momentos que el estómago está vacío y que se calma al ingerir alimentos, y puede representar la manifestación de una úlcera péptica. Si el dolor es en la región del hipocondrio derecho y aparece después de ingerir alimentos grasos o frituras, puede deberse a una colelitiasis. Un dolor periumbilical o del hemiabdomen superior, que se irradia al dorso, y que aparece después de una transgresión alimenticia, con abundante ingesta de alcohol, podría ser por una pancreatitis aguda. Un dolor abdominal que se presenta en personas mayores después de las comidas, a tal punto que las lleva a comer menos para evitar la molestia, podría deberse a una estenosis de una arteria como la mesentérica superior. Un dolor que parte en la región del epigastrio y migra hacia la fosa ilíaca derecha puede ser una apendicitis aguda. En cambio, si el dolor se localiza en la fosa ilíaca izquierda, y afecta a una persona mayor, podría ser por una diverticulitis. Las personas con diarrea, frecuentemente presentan *cólicos intestinales*. Las mujeres tienen, con frecuencia, dolores en el hemiabdomen inferior debidos a problemas ginecológicos de distinta naturaleza. Por último, personas con trastornos funcionales del colon pueden tener dolores difíciles de caracterizar, que cambian de ubicación, que van y vienen, y que frecuentemente se asocian a sensación de distensión abdominal o de estar con *meteorismo*.

La *anorexia* es la falta de apetito; las *náuseas* o el asco son los deseos de vomitar; los *vómitos* son la expulsión violenta por la boca de materias contenidas en el estómago. Cuando se analiza el contenido de los vómitos, pueden ser *alimenticios*, si contienen alimentos; *biliosos*, cuando son amarillentos por su contenido en bilis; *porráceos*, cuando son de color oscuro, contienen alimentos parcialmente digeridos y se presentan en cuadros de obstrucción intestinal; *fecaloídeos*, si impresionan tener material fecal. Si el vómito es hemático, se llama *hematemesis*. Debe diferenciarse la hematemesis, que es la eliminación de material hemático proveniente del estómago y que se elimina con *arcadas*, de la *hemoptisis*, que es la eliminación de expectoración hemática con la tos.

Respecto a la evacuación intestinal conviene preguntar la frecuencia con que ocurre. Normalmente es diaria o cada dos días. Si es menos frecuente se trata de una *constipación* o *estreñimiento*; en el lenguaje corriente se habla de *estitiquéz*. Para hablar con el paciente sobre estos aspectos, según de quien se trate, se le pregunta respecto a su "evacuación intestinal", "hacer caca", "hacer del cuerpo" y muchas veces se usa el término "obrar". Es importante preguntar sobre el aspecto y consistencia de las deposiciones. Si son líquidas, se trata de *diarrea*. Esta, a veces, se asocia a mucosidades y en ocasiones, se distingue sangre fresca. Un cuadro de diarrea con mucosidades y sangre es una *díscutería*. La presencia de alimentos no digeridos, como arroz, carne o trozos de tallarines, constituye una *deposición lientérica*; en esto no se incluye la presencia de fibras como hollejos, que son normales de ver. La presencia de mayor contenido de aceite o grasa, que da un aspecto más brillante, y en el agua del escusado deja gotas de grasa, es una deposición *esteatorreica*. La presencia de sangre roja se denomina *hamatoquecia*, *rectorragia*, *colorragia* o *hemorragia digestiva baja* (depende de si se conoce de dónde viene el sangramiento). Se debe diferenciar de una deposición negra como alquitrán, de olor más penetrante y fuerte que lo habitual, y de consistencia pastosa, que se llama *melena* y que representa un sangramiento digestivo alto, o sea, que viene de alguna parte más arriba del ángulo de Treitz, que se ubica al final del duodeno. Un sangramiento alto, pero con un tránsito intestinal muy acelerado, podría dar una deposición con sangre fresca. Al contrario, un sangramiento de la parte final del íleon, con tránsito lento por el colon, puede dar una deposición más oscura. También puede dar una deposición más oscura la ingestión de medicamentos como preparados con fierro.

La persona con diarrea profusa que tiene ya irritada la mucosa del recto puede presentar *pujo*, que son contracciones voluntarias o involuntarias a nivel rectal como para seguir evacuando, y *tenesmo* que es el deseo de seguir evacuando aunque no existan deposiciones para eliminar.

## Síntomas relacionados con el sistema nefrourológico.

La dificultad para orinar, como ocurre en personas con crecimiento de la próstata, es una *disuria de esfuerzo*, en cambio, cuando duele al orinar, como en una cistitis, es una *disuria dolorosa*. El orinar en forma frecuente es una *poliaquiuria*, y orinar en gran cantidad en las 24 horas sobre 2.500 ml, se llama *poliuria*. Si el paciente orina más cantidad en la noche que en el día, tendría una *nicturia*.

El dolor de un *cólico renal* tiende a ubicarse en una de las fosas renales y se irradia hacia la región de los genitales externos; es de gran intensidad, produce mucha inquietud en el paciente, sin poder encontrar una posición que lo alivie, y con frecuencia puede acompañarse de náuseas y vómitos.

Cuando la orina sale teñida de sangre se denomina *hematuria*. Para distinguirla sirve fijarse en el color (como "agua de carne") y es frecuente que si se deja reposar en un recipiente los glóbulos rojos decantan en el fondo. También puede dar una orina más oscura una hemoglobinuria por una hemólisis masiva, algunos medicamentos, o simplemente porque está más concentrada. La *coluria* es una orina impregnada con pigmentos biliares; se caracteriza porque al agitar la muestra tratando de formar espuma, ésta tiene color amarillo (lo que no ocurre en otras causas de orinas oscuras en que la espuma es blanca). Cuando existe *proteinuria* la orina puede ser más espumosa. Si existe una infección urinaria, la orina tiende a ser turbia y tiene un olor más fuerte. También una mayor cantidad de cristales puede dar un aspecto turbio que eventualmente puede pasar si la orina se deja reposar.

## Síntomas relacionados con el sistema nervioso.

Una de las consultas más frecuentes es la *cefalea*. Algunas características pueden servir para diferenciarlas. En las *jaquecas* el dolor tiende a presentarse como una hemicránea; cuando es una *cefalea tensional* el dolor se localiza en la región occipital o en las regiones parietales; las cefaleas que son reflejo de una hipertensión endocraneana tienden a ser matinales y se pueden acompañar de vómitos explosivos.

Si la persona nota que está mareada y todo "gira" a su alrededor, se trata de un *vértigo*. El término "mareo" puede denotar distintos significados, tal como sentirse inestable, estar "como flotando en el aire", tender a desviarse a un lado, etc. Es también la sensación que tienen algunas personas al navegar. Los ruidos en los oídos pueden corresponder a *tinnitus* o *acúfenos*.

La molestia o intolerancia anormal a la luz es una *fotofobia*. Una *diplopia* es cuando se ve doble; es más frecuente que se manifieste al mirar hacia un lado. Una *amaurosis* es una ceguera sin una lesión aparente del ojo, pero que compromete la retina, el nervio óptico o la corteza visual.

La sensación de "hormigueo" o "adormecimiento" corresponde a *parestesias*.

## Síntomas generales.

En esta sección conviene destacar la *fiebre* que es necesario caracterizar adecuadamente: cuándo comenzó, cómo varía entre el día y la noche, qué temperaturas se alcanzan, qué síntomas se presentan. El *síndrome febril* involucra, además de la temperatura elevada, una serie de manifestaciones tales como dolores al cuerpo, cefalea, taquicardia, polipnea, piel algo sudorosa, mejillas eritematosas, ojos brillantes, orina más oscura y escasa.

La *pérdida de peso* es otro aspecto importante de caracterizar y se debe preguntar desde cuándo que se ha registrado, de qué magnitud es, y qué otras manifestaciones se han presentado. Por ejemplo, un paciente diabético que está descompensado, puede presentar *polidipsia*, *poliuria* y *polifagia*. Si se trata de un síndrome de malabsorción se presentará diarrea y posiblemente esteatorrea y lentería. En un hipertiroidismo puede haber polidefecación, intolerancia al calor y nerviosismo. Además de los ejemplos mencionados, existen muchas otras causas por las que una persona puede bajar de peso: cánceres, infecciones prolongadas, depresiones, etc.

Otro síntoma es la *astenia* o la *adinamia*, estado en el cual el paciente se siente decaído, con falta de fuerzas.

Esta presentación de síntomas no pretende agotar el tema, sino que servir como una introducción a la práctica clínica. El contacto con los enfermos es lo que permite conocerlos mejor.

**Definiciones incorporadas al glosario de términos:** amaurosis, anorexia, astenia, cefalea, coluria, diaforesis, diagnóstico, diplopia, disentería, disnea, disuria, esteatorrea, expectoración hemoptoica, fotofobia, hematemesis, hematoquecia, hematuria, hemoptisis, melena, meteorismo, náuseas, nicturia, neumotórax, ortopnea, parestesias, polidipsia, polifagia, poliuria, proteinuria, pujo, rinorrea, signo, síndrome, síntoma, tenesmo.

**Preguntas:**

- ¿Qué aspectos se deben identificar en cada síntoma?
- ¿Qué aspectos se deben identificar en el caso de un dolor?
- ¿Qué es disnea, ortopnea, disnea paroxística nocturna?
- ¿Qué tipos de expectoración se pueden observar?
- ¿Cómo se llama la eliminación de sangre con la tos, con arcadas, o por la nariz?
- ¿Cómo se llama la deposición de una hemorragia digestiva alta o baja?
- ¿Qué tipos de disuria se describen?
- ¿Qué tipos de dolor abdominal se presentan en el abdomen?
- ¿Qué síntomas se pueden presentar en una insuficiencia cardíaca?
- ¿Qué síntomas se pueden presentar en una cistitis?

## LA HISTORIA CLÍNICA

En la historia clínica se registra la información del paciente. Consta de distintas secciones en las que se deja constancia de los datos obtenidos según de qué se trate.

### Secciones que forman parte de la historia clínica.

Identificación del paciente.

Problema principal o motivo de consulta.

Enfermedad actual o anamnesis próxima.

Antecedentes.

Revisión por sistemas.

No olvidar de comenzar la historia clínica con la *fecha*, y eventualmente la *hora*, en que se entrevista y examina al paciente.

#### Identificación del paciente.

En esta parte se identifica al paciente en cuanto a su nombre y edad. Cabe la posibilidad de agregar más información como teléfono de su casa, a quién contactar en caso de necesidad, qué previsión tiene, o qué actividad desarrolla.

Más adelante, en la sección de Antecedentes, existe una subdivisión de Antecedentes Sociales y Personales, en la que es posible extenderse sobre aspectos que permiten conocer mejor al paciente como persona.

De acuerdo a lo anterior, al momento de comenzar a escribir la historia clínica, se anota:

Fecha y hora.

Nombre completo del paciente.

Edad.

Eventualmente, se agrega:

Teléfono o dirección.

A quién avisar en caso de necesidad.

Previsión.

Actividad que desempeña.

En pacientes que no son capaces de aportar su historia, conviene señalar la fuente de dónde provino la información (p.ej.: la mamá, algún familiar con el que vive, un testigo).

### **Problema principal o motivo de consulta.**

Esta sección es sólo una mención muy corta del motivo por el que consulta el paciente.

Por ejemplo: "El paciente consulta por llevar 5 días con fiebre", "Paciente ingresa al hospital por presentar deposiciones negras".

Esta sección puede ser una ayuda adicional para entender más rápido cuál va a ser el problema principal del que tratará la anamnesis próxima, pero eventualmente podría omitirse.

### **Enfermedad actual o anamnesis próxima.**

*Esta es la parte más fundamental de la historia clínica.* Es en esta sección dónde se precisa la enfermedad que está cursando el paciente al momento de consultar.

Se deben señalar los síntomas y manifestaciones de enfermedad que él o la paciente ha presentado, cómo han evolucionado en el tiempo, y en la práctica, qué ha ocurrido.

Ya se presentó en el capítulo de los *síntomas* los aspectos que se deben describir respecto a cada uno de ellos.

El relato es como un cuento en el que se van narrando los hechos ocurrido. Es un documento histórico de lo que al paciente le ocurrió en los días, semanas o meses precedentes. Interesa que todo esto se exponga en un lenguaje directo, bien hilvanado, fácil de entender, fiel a lo que realmente ocurrió y, en lo posible, breve.

Cuando se trata de varios problemas, no necesariamente relacionados entre sí, conviene relatarlos en párrafos diferentes.

Si se comienza a contar sobre un síntoma, en ese párrafo conviene agotar sus distintos aspectos: cuándo comenzó, cómo se presenta, con qué varía, con qué otras manifestaciones se asocia.

Por ejemplo, en una persona que llega con una hemorragia digestiva:

"El paciente presentó una deposición negra, de consistencia pastosa, de olor muy penetrante, la noche anterior a consultar. Esto se repitió dos veces más. Se fue sintiendo muy débil y sus familiares lo notaron frío y sudoroso. Al ponerse de pie, se mareaba".

Una mujer que llega con una pielonefritis aguda:

"La paciente comenzó tres días antes con dolor al orinar, y ha estado desde entonces orinando muy seguido y en pequeñas cantidades. La orina ha sido de mal olor y algo turbia. Un día después de los primeros síntomas, se agregó dolor en la fosa lumbar derecha y fiebre. En vista que el cuadro no ha cedido, decide consultar".

En este último ejemplo se ve que se habla de la "fosa lumbar derecha", aunque lo más probable fue que la paciente mencionó que le dolía el "riñón" o simplemente indicó con su mano dónde le dolía. En este sentido, el médico debe *escribir en la ficha clínica con un lenguaje más técnico*. No es necesario usar las mismas palabras que usó el paciente (salvo en algunas fichas de pacientes psiquiátricos o neurológicos en las que conviene respetar la frase tal como fue expresada). Usando la terminología médica, "ardor al orinar" es *disuria*, "orinar muy seguido", es *poliaquiuria*.

El relato de la evolución de la enfermedad debe ser consecuente respecto a la ordenación de los eventos según las fechas en las que ocurrieron. Pueden haber varias alternativas:

Con respecto al momento de consultar o de hospitalizarse: "El paciente comenzó tres días atrás con dolor abdominal y diarrea, y ayer se agregó fiebre".

Según determinadas fechas: "El 27 de abril, junto con hacer un esfuerzo físico, comenzó con dolor en la región lumbar; seis días después, el 2 de mayo, el dolor se irradia hacia la extremidad inferior derecha, por la cara posterior del muslo".

Respecto a fechas importantes: "Desde la última Navidad, en que el paciente se encontraba bien, comienza a bajar de peso..."

Más allá de la forma que se use, lo importante es que al leer la ficha quede claro qué ocurrió primero y qué vino después.

Aunque un enfermo haya sido desordenado para relatar sus síntomas, y primero hubiera contado lo que le pasó los días anteriores, y después cómo estaba 3 meses antes, para después volver a los síntomas de una o dos semanas antes de consultar, al escribir la ficha clínica *el relato debe ser siguiendo el desarrollo cronológico real* de la enfermedad.

Tratando de expresar los problemas en forma completa, y sabiendo el médico que en determinados síndromes o enfermedades se podrían haber presentado distintas manifestaciones, también deben relatarse aquellos *síntomas que no estuvieron presentes*, pero que se podrían haber dado considerando el cuadro clínico. Por ejemplo:

"La paciente siente desde 7 días atrás, *disuria dolorosa*, pero en ningún momento ha presentado dolor en las fosas lumbares ni fiebre".

Conviene identificar bien *cuándo comenzó la enfermedad*. Muchas veces es fácil determinar este momento (por ejemplo: "Hace 3 días...", "Hace 2 meses..."). En otras ocasiones es más difícil porque las manifestaciones se han hecho presentes en forma solapada (por ejemplo, cuando un paciente ha bajado de peso). A pesar de esta dificultad, hay que efectuar una estimación. Si se trata de la descompensación de una enfermedad antigua, se menciona el comienzo de la enfermedad, y se estima el comienzo de los síntomas propios de la descompensación. Por ejemplo:

"Paciente de 32 años, asmático desde los 14 años, que comienza a presentar dos semanas antes de su consulta actual, tos y dificultad respiratoria (*disnea*)".

En este ejemplo se menciona como antecedente que es un asmático desde los 14 años. Más adelante, se verá que existe una sección llamada Antecedentes Mórbidos, en la que se deben mencionar todas las enfermedades antiguas. En esta parte es donde se debe entregar mayor información sobre el asma de este paciente: cuándo comenzó, cómo ha evolucionado, con qué se trata.

Aunque en la anamnesis próxima se debe relatar fundamentalmente la enfermedad actual, es legítimo que en algunos casos se comience mencionando antecedentes que permiten interpretar mejor la enfermedad del paciente.

Al hacer el relato de la enfermedad, conviene no mencionar diagnósticos que se hayan efectuado respecto al cuadro clínico que puedan condicionar el análisis. Si el mencionado diagnóstico es un error, puede influir negativamente. Es mejor dejar al clínico libre para efectuar la interpretación que corresponda. El énfasis de los datos que se aportan debe ser en la calidad de la información: que los datos sean ciertos y estén completos. Si a pesar de lo anterior se mencionan diagnósticos, deben estar muy bien fundamentados (por ejemplo, cuando se dispone de la biopsia de un tumor canceroso).

## **Antecedentes.**

En esta parte se mencionan distintos antecedentes ordenados según su naturaleza. Cada vez que sea posible, conviene indicar cuándo ocurrió (por ejemplo, *apendicectomía* a los 8 años).

Estas secciones son:

Antecedentes mórbidos (médicos, quirúrgicos, traumatismos).

Antecedentes ginecoobstétricos.

Hábitos.

Antecedentes sobre uso de medicamentos.

Alergias.

Antecedentes sociales y personales.

Antecedentes familiares.

Inmunizaciones.

A continuación se menciona qué se debe señalar.

### ***Antecedentes mórbidos (médicos, quirúrgicos, traumatismos).***

En esta parte se deben precisar las enfermedades, operaciones y traumatismos que el paciente ha tenido a lo largo de su vida. Por supuesto, se precisarán aquellas patologías que sean más significativas.

Si en la anamnesis se mencionó alguna enfermedad de la cual el paciente es portador, en esta sección se entregan los detalles. Por ejemplo, si se mencionó que era diabético, en esta parte se precisa desde cuánto, cómo ha evolucionado y con qué se trata.

Si el paciente ha recibido transfusión de sangre o sus derivados, se menciona en esta sección.

### ***Antecedentes ginecoobstétricos.***

En las mujeres se debe precisar:

Edad de la primera menstruación espontánea (*menarquia*). Lo habitual es que ocurra entre los 11 y 15 años.

Edad en la que la mujer dejó en forma natural de menstruar (*menopausia*). Ocurre entre los 45 y 55 años.

*Características de las menstruaciones:* días de duración, cantidad de sangre, frecuencia, presencia de dolor. Fecha de la última menstruación (*FUR* = fecha de la última regla). Normalmente las menstruaciones duran 2 a 6 días, y se presentan cada 25 a 28 días. Se habla de *dismenorrea* si las menstruaciones son dolorosas; de *hipermenorrea* o *menorragia*, si son abundantes; de *hipomenorrea*, si son escasas; de *polimenorrea*, si ocurren con intervalos menores de 21 días; de *oligomenorrea*, si los intervalos son entre 36 y 90 días; de *amenorrea*, si no ocurren menstruaciones en 90 días; de *metrorragia*, si los sangrados genitales no se ajustan al ciclo sexual ovárico y son irregulares o continuos.

Presencia de otros flujos vaginales: si lo que elimina la mujer por la vagina es una secreción blanquecina, se denomina *leucorrea*. Puede ser por infección bacteriana, por hongos (de la especie *Candida*) o parásitos (tricomonas).

*Información de los embarazos:* cuántos ocurrieron; si fueron de término o no; si los partos fueron vaginales o mediante operación; problemas asociados (p.ej.: hipertensión arterial, hiperglicemia, macrosomía); antecedente de abortos (espontáneos o provocados); número de hijos vivos. Ocasionalmente se usan algunas siglas, llamadas *fórmulas obstétricas* (FO), para expresar en forma abreviada parte de esta información:

FO = GPA (G = número de embarazos; P = partos; A = abortos). Ejemplo: G<sub>3</sub>P<sub>2</sub>A<sub>1</sub> corresponde a una mujer que ha tenido 3 embarazos, 2 partos y 1 aborto.

Otra forma es precisando los partos de término, partos de pretérmino, abortos espontáneos, abortos provocados y número de hijos vivos. Ejemplo: La FO = 2,0,1,0,2 corresponde a una mujer que ha tenido dos partos de término, ninguno de pretérmino, un aborto espontáneo, ningún aborto



provocado y tiene dos hijos vivos. La información sobre abortos se debe mencionar con prudencia (a veces es conveniente omitir). Los embarazos duran 40 semanas (9 meses), con variaciones entre 37 y 42 semanas.

#### **Definiciones:**

*Parto de término:* ocurre pasadas las 37 semanas de embarazo.

*Parto de pretérmino o prematuro:* ocurre entre las 22 y 36 semanas. El recién nacido pesa menos de 2.500 gramos.

*Aborto:* expulsión del producto de la concepción que ocurre antes de las 22 semanas o presenta un peso menor de 500 gramos.

*Métodos anticonceptivos:* abstinencia en períodos fértiles, anticonceptivos orales, DIU (dispositivo intrauterino), condón o preservativo, etc.

*Otras informaciones:* fecha del último frotis cervical (Papanicolaou o PAP) y de la última mamografía; enfermedades o procedimientos ginecológicos (endometritis, anexitis, infecciones de transmisión sexual, histerectomía).

#### **Hábitos.**

Entre los hábitos que se investigan destacan:

El *hábito de fumar* (tabaquismo). Se debe precisar cuántos cigarrillos fuma la persona cada día y cuántos años lleva fumando. En el caso de haber dejado de fumar, se precisa la cantidad de años que han pasado desde que lo dejó, y una estimación de cuánto fumaba. Una forma de resumir esta información es usando el concepto "paquetes-año". Por ejemplo, si una persona fumó 1 cajetilla al día durante 40 años, se dice que fumó 40 paquetes-año. Como el daño por fumar se considera acumulativo, los 40 paquetes-año también pueden corresponder a fumar 2 cajetillas durante 20 años, o múltiplos equivalentes.

La *ingesta de bebidas alcohólicas*. Una forma de evaluar este tipo de ingesta es mediante una estimación de la cantidad de alcohol ingerida. Se identifica el licor y las cantidades ingeridas. Ejemplo: En números redondos, 340 mL de cerveza, 115 mL de vino y 43 mL (una copa) de un licor de 40 grados, contienen aproximadamente 10 g de etanol. Un litro de vino contiene aproximadamente 80 g de etanol. No son recomendables ingestas de más de 60 g diarios de etanol en el hombre y 40 g en las mujeres, por el riesgo de dañar el hígado.

También se debe precisar qué papel desempeña en la vida diaria la ingesta de bebidas con alcohol y qué grado de control tiene la persona sobre esta ingesta.

*Tipo de alimentación.* Este aspecto tiene especial importancia de precisar en personas obesas, en quienes han bajado mucho de peso, pacientes diabéticos, con dislipidemias, afecciones coronarias, personas constipadas o que sufren diarreas frecuentes. El énfasis se pondrá dependiendo de cada caso.

*Uso de drogas no legales:* consumo de marihuana, cocaína, etc.

#### **Antecedentes sobre uso de medicamentos.**

Es importante identificar qué medicamentos está tomando el paciente y en qué cantidad. En algunos casos, también se deben indicar los fármacos que el paciente recibió en los días o semanas anteriores.

Los alumnos, al principio, desconocen la composición y características de los medicamentos que consumen los pacientes. Para averiguar esto, conviene consultar libros que entregan esta información (por ejemplo: Vademécum de fármacos).

Se debe precisar: el nombre genérico y su concentración (el nombre de la droga misma), el nombre con el que se comercializa (nombre de fantasía), la forma de administración y la frecuencia.

Ejemplos:

atenolol 50 mg (Betacar): 1 tableta cada mañana.

atorvastatina 10 mg (Lipitor): 1 tableta con la comida.

lisinopril 10 mg (Acerdil): 1 tableta cada mañana.

amoxicilina 850 mg (Amoveal): tomó hasta hace una semana atrás. En este ejemplo, el paciente ya no está tomando el antibiótico, pero es importante mencionarlo si está cursando con un cuadro febril.

En algunos casos, no se detallan todos los componentes de un preparado. Por ejemplo:

Aspirina 100 mg: 1 tableta después del almuerzo (Aspirina es un nombre comercial que se usa más que el genérico que corresponde a ácido acetilsalicílico).

Neurobionta de 5.000 U: 1 ampolla intramuscular por 3 veces. (este es un preparado que contiene varias vitaminas del complejo B; si el médico requiere más información puede consultar algún libro de medicamentos).

### ***Alergias.***

El tema de las alergias es muy importante ya que puede tener graves consecuencias para la persona. Entre los alérgenos, que son las sustancias ante las cuales se desencadenan las respuestas alérgicas, hay varios que se deben investigar:

*Medicamentos:* alergia a penicilina o alguno de sus derivados, a cefalosporinas, fenitoína, carbamazepina, medios de contraste usados en radiología, etc. Algunas de las reacciones que se pueden presentar son exantema cutáneo, edema, colapso circulatorio, broncoobstrucción, espasmo laríngeo. Las personas con mucha frecuencia dicen ser alérgicas a algún medicamento y en realidad es otro efecto (p.ej.: una intolerancia digestiva). Ante la duda, conviene no correr riesgos. Si se sabe que una persona es alérgica a algún medicamento, se debe destacar (p.ej.: anotarlo con letras grandes en la carátula de la carpeta).

*Alimentos.* Algunas personas presentan alergias a mariscos, pescados, nueces, maní, huevo, leche, algunos condimentos y aditivos.

*Sustancias que están en el ambiente.* Es el caso de pólenes, pastos, ambientes húmedos cargados de antígenos de hongos, polvo de ácaros, contaminación del aire con productos químicos, etc. Las personas con rinitis alérgicas y asma tienden a reaccionar a estos estímulos.

*Sustancias que entran en contacto con la piel.* Puede ser el caso de detergentes, algunos jabones, productos químicos, metales, látex y otros.

*Picaduras de insectos:* abejas, avispas, etc.

### ***Antecedentes sociales y personales.***

En esta sección se investigan aspectos personales del paciente que permitan conocerlo mejor. La intención es evaluar y comprender cómo su enfermedad lo afecta y qué ayuda podría llegar a necesitar en el plano familiar, de su trabajo, de su previsión, de sus relaciones interpersonales.

Tal como ya se mencionó, alguna información que podría haber ido en la primera parte de la Historia Clínica, o sea, en la Identificación del Paciente, se podría traspasar a esta sección. Es el caso del estado civil o las personas con las que vive. Del mismo modo se pueden incluir en esta sección aspectos sobre su composición familiar, el tipo de casa que habita, si dispone de agua potable, si hay animales domésticos; nivel de educación que tiene, actividad que desarrolla, la previsión o seguro de salud que dispone, etcétera.

Toda esta información servirá para conocer mejor al paciente como persona, saber con qué recursos cuenta para enfrentar su enfermedad y cuál es el grado de apoyo familiar, laboral, previsional y social del que dispone.

También puede ser el lugar para mencionar aspectos específicos de sus creencias, de su religiosidad, de los aspectos a los cuales no quisiera ser sometido en su tratamiento.

Otros aspectos a investigar son antecedentes sobre la actividad sexual, exposición a enfermedades infecciosas o profesionales y viajes efectuados en los meses anteriores.

### **Antecedentes familiares.**

En esta sección se precisan enfermedades que presenten o hayan presentado familiares cercanos como los padres y hermanos, por la posibilidad que algunas de ellas tengan transmisión por herencia. Es este sentido es importante investigar la presencia de hipertensión, diabetes mellitus, alteraciones de los lípidos, antecedentes de enfermedades coronarias, cánceres de distinto tipo (p.ej.: de mama o colon), enfermedades cerebrovasculares, alergias, asma, trastornos psiquiátricos, enfermedades genéticas y otras (gota, hemofilia, etc.).

En algunos casos es conveniente dibujar un genograma en el que los hombres se identifican con un cuadrado y las mujeres con un círculo y se grafican dos o tres generaciones, identificando al paciente con una flecha y con alguna otra marca las demás personas afectadas por la enfermedad.

### **Inmunizaciones.**

Según el cuadro clínico que presente el paciente puede ser importante señalar las inmunizaciones que el paciente ha recibido.

Los adultos podrían recibir vacunas contra influenza, hepatitis A y B, neumococos, *Haemophylus influenzae*, o recibir dosis de refuerzo de toxoide tetánico.

En niños habitualmente se sigue un programa de vacunación mediante el cual se protege contra sarampión, coqueluche, tétanos, difteria, tuberculosis, poliomielitis, parotiditis, rubéola, y eventualmente hepatitis A.

### **Revisión por sistemas.**

A pesar de toda la información que se ha recogido en la anamnesis y los antecedentes, conviene tener algún método para evitar que se escape algo importante. Una breve revisión por los sistemas que todavía no se han explorado da más seguridad que la información está completa.

Algunas personas prefieren hacer este ejercicio al final de la anamnesis próxima.

Esta revisión no debiera ser muy larga ya que se supone que los principales problemas ya fueron identificados en la anamnesis. Si al hacer este ejercicio aparecen síntomas que resultan ser importantes y que todavía no habían sido explorados, es posible que el conjunto de estas nuevas manifestaciones deban ser incorporadas a la anamnesis.

En esta revisión por sistemas no se debe repetir lo que ya se mencionó en la anamnesis, sino que se mencionan sólo algunos síntomas o manifestaciones que están presente pero que tienen un papel menos importante. La extensión de esta sección debe ser breve.

Una forma de ordenar esta revisión es ordenándola por sistemas y en cada uno de ellos se investigan manifestaciones que podrían darse:

*Síntomas generales:* fiebre, cambios en el peso, malestar general, apetito, tránsito intestinal, sudoración nocturna, insomnio, angustia.

*Sistema respiratorio:* disnea, tos, expectoración, hemoptisis, puntada de costado, obstrucción bronquial.

*Sistema cardiovascular:* disnea de esfuerzo, ortopnea, disnea paroxística nocturna, edema de extremidades inferiores, dolor precordial.

*Sistema gastrointestinal o digestivo:* apetito, náuseas, vómitos, disfagia, pirosis, diarrea, constipación, melena.

*Sistema genitourinario:* disuria dolorosa o de esfuerzo, poliaquiuria, poliuria, nicturia, alteración del chorro urinario, hematuria, dolor en fosas lumbares.

*Sistema endocrino:* baja de peso, intolerancia al frío o al calor, temblor fino, polidefecación, ronquera, somnolencia, sequedad de la piel.

*Sistema neurológico:* cefalea, mareos, problemas de coordinación, paresias, parestesias.

Además de revisar estos sistemas, es conveniente investigar manifestaciones en otras partes o de otro tipo: en la piel, sangramientos, dolores en otros sitios, compromiso de la visión o de la audición, etcétera.

Se debe evitar que esta Revisión por Sistemas resulte más extensa que la sección de los Antecedentes. Es posible que en sus primeras historias, los alumnos deban detallar más extensamente esta sección, pero en la medida que muestren que son capaces de efectuar esta revisión con eficiencia, se les permite que dejen constancia sólo de lo más importante y se asume que el resto lo efectuaron en forma completa y que no encontraron otros síntomas.

**Definiciones incorporadas al glosario de términos:** amenorrea, cefalea, disfagia, dismenorrea, disnea, disnea paroxística nocturna, disuria, exantema, hematuria, hipermenorrea, hipomenorrea, leucorrea, macrosomía, melena, menarquia, menopausia, menorragia, metrorragia, nicturia, oligomenorrea, ortopnea, paresias, parestesias, pirosis, poliaquiuria, polimenorrea, poliuria.

**Preguntas:**

¿Cuáles son las cinco divisiones o secciones que forman la Historia Clínica?

¿Qué información contiene la anamnesis próxima?

¿Cuáles son los distintos antecedentes que se deben investigar según la forma cómo se agrupan?

¿Cómo se presentan los antecedentes ginecoobstétricos?

¿Cuáles son los hábitos que se investigan?

¿Qué enfermedades pueden tener algún grado de transmisión genética o familiar?

¿Qué alergias se deben investigar y cuáles son las más temidas?

¿Cómo se debe presentar la información de los medicamentos que el paciente está tomando?

¿En qué casos los Antecedentes Sociales y Personales adquieren especial importancia?

¿Qué significados tienen los siguientes términos: disfagia, dismenorrea, disuria, menarquia, nicturia, pirosis?

**Ejemplo de la historia clínica de una paciente que se hospitaliza**

12 de mayo de 2000. 14:30 horas.

Sra. Luisa Ramos Morgagni.

69 años.

Labores de casa.

Vive con su marido.

Isapre: La Segura.

*Motivo de la hospitalización:* mal control de su diabetes mellitus.

*Anamnesis próxima.* Paciente portadora de una diabetes mellitus durante los últimos 10 años, controlada con régimen e hipoglicemiantes orales. En los últimos 4 meses ha estado con glicemias

elevadas (entre 220 y 260 mg/dL) y ha bajado 5 kilos de peso. Además presenta poliuria, astenia, diaforesis y debilidad muscular (tiene dificultad para ponerse de pie). Durante los últimos 3 días presentó diarrea y el día anterior a la hospitalización tuvo una lipotimia. No ha tenido vómitos, fiebre, ni dolores.

*Antecedentes.*

*Mórbidos:*

Diabetes Mellitus del adulto. Habría comenzado 10 años antes. Se trata con régimen e hipoglicemiantes orales.

Hipertensión arterial de 6 a 8 años de evolución.

Dolor en las piernas al caminar dos a tres cuerdas, que la obliga a detenerse, sugerente de claudicación intermitente.

Infecciones urinarias bajas en varias oportunidades.

Posible infarto agudo al miocardio, que no habría dado síntomas y que se descubrió a raíz de alteraciones en el electrocardiograma.

La paciente tiene exámenes efectuados 8 meses antes en los que destaca un perfil lipídico normal y unas pruebas tiroideas alteradas con TSH = 0,07 U/mL y T4 = 13,4 U/dL.

*Ginecoobstétricos:* Menopausia a los 52 años; tuvo 2 hijos de término; uno de ellos pesó 4.200 gramos al nacer. No se ha efectuado controles ginecológicos en los últimos años.

*(Nota: se puede omitir información como la menarquia o las menstruaciones, ya que no va a influir en el análisis de su problema más reciente)*

*Hábitos:*

Tabaquismo: fumó un promedio de 12 cigarrillos diarios, durante 20 años. Dejó de fumar 10 años atrás.

Alcohol: ocasionalmente toma una copa de vino con las comidas.

*Medicamentos:*

Glibenclamida 5 mg (1 tableta al desayuno, 2 tabletas al almuerzo y 1 tableta con la comida).

Metformina 850 mg (Glucophage: 1 tableta al almuerzo y 1 tableta con la comida).

Lisinopril 5 mg (Acerdil: 1 tableta en la mañana y otra en la noche)

Supradin (vitaminas): 1 comprimido con el almuerzo.

*Alergias.* Dice no tener alergias.

*Antecedentes sociales y personales:* la paciente vive con su marido y una hija. Tiene dos hijos casados. Desempeña labores de casa. El apoyo que tiene de su familia es muy bueno.

*Antecedentes familiares:* Su padre y una tía fueron diabéticos; su madre fue hipertensa. Han habido familiares cercanos con colesterol elevado e infartos al corazón. No recuerda familiares con cáncer.

*Inmunizaciones:* cada año se coloca la vacuna antigripal en el otoño.

*Revisión por sistemas:* no ha tenido tos, disnea, dolores precordiales, ni molestias para orinar; obra normal cada 2 a 3 días.

*(Nota: aunque se efectúan múltiples preguntas, se anotan sólo los hallazgos importantes. En el caso de esta paciente, por sus antecedentes, se revisó en forma dirigida si tenía síntomas de infección urinaria o de insuficiencia coronaria. En esta sección no se deben incluir manifestaciones que ya fueron mencionadas en la anamnesis).*

*Comentario:* Como se puede apreciar en este ejemplo, se sigue la pauta general, pero sólo se dejan registrados los datos importantes. Seguramente el médico hizo una gran cantidad de preguntas, pero al final hizo una selección de lo que consideró que debía quedar registrado. Se eliminan aspectos que se consideran que no contribuyen mayormente, y que incluso, terminan por distraer.

Como los alumnos al principio se deben familiarizar con el método y no están en condiciones de agrupar adecuadamente los distintos síntomas, los tutores les deben exigir un desarrollo lo más completo posible, pero a medida que progresan, se les permite que no escriban datos que, aunque investigaron, no son importantes para comprender lo que a la paciente le está ocurriendo.

Una buena historia clínica debe seguir el orden que se ha enseñado, contener la información que se considera importante, debe ser fácil de entender (para lo cual es necesario redactar bien) y, en lo posible, agradable de leer (para lo cual es necesario que la letra sea legible).

Mientras más conocimientos se tienen de medicina, mejores historias clínicas es posible efectuar, e incluso, en menor tiempo.

*¿Qué planteamientos se pueden efectuar de la historia clínica que se presentó?*

Se trata de una mujer de 69 años, que tendría los siguientes problemas:

Es portadora de una diabetes mellitus de larga evolución y que en el último tiempo ha estado mal controlada.

Es hipertensa.

Posible cardiopatía coronaria y claudicación intermitente (influido por edad, diabetes, tabaquismo, hipertensión arterial, menopausia, carga familiar de problemas coronarios y dislipidemia).

Queda planteada la posibilidad que la paciente tenga un hipertiroidismo ya que unos meses antes tenía pruebas tiroideas alteradas y ha presentado baja de peso, sudoración, alteraciones del tránsito intestinal.

En el examen físico será necesario fijarse especialmente en aspectos que puedan tener relación con su diabetes mellitus, su hipertensión arterial, el estado de sus arterias y el posible hipertiroidismo. De esta forma es importante fijarse en la presión arterial, los pulsos periféricos, la visión, el fondo de ojo, la palpación de la glándula tiroides, la función del corazón, el estado de los pies, etc.

## **EL EXAMEN FÍSICO: TÉCNICAS DE EXPLORACIÓN**

### **Objetivos:**

Aprender las técnicas usadas para efectuar el examen físico: inspección, palpación, percusión y auscultación.

Tener conciencia de la importancia de prevenir el contagio o la transmisión de enfermedades infecciosas.

### **Cómo se examina**

Mediante el examen físico se identifican los signos de enfermedad o normalidad presentes en el organismo.

Para captar cómo es el examen del paciente nos valemos de la información que podemos lograr a través de nuestros sentidos: la vista, el tacto, el oído, e incluso el olfato.

A la información que se logra mediante el examen físico directo, se agregan mediciones como el peso, la talla, la presión arterial y la temperatura.

Aunque es posible efectuar exámenes de laboratorio, endoscópicos, de imágenes o biópsicos, lo que siempre debe estar disponible por sus resultados inmediatos y su bajo costo, es la capacidad del médico de efectuar un buen examen físico. Esto nunca debe faltar.

Las etapas que se siguen para efectuar el examen físico son las siguientes.

## Inspección.



### *Inspección.*

Cuadro: The Doctor (detalle).  
Pintor: Luke Fildes (1844 -1927).  
Tate Gallery, Londres.  
El médico mirando a su paciente y pensando cómo ayudarla. En el original, en la parte de atrás, se observan los padres angustiados.

Esta parte del examen físico comienza desde el momento que vemos al paciente por primera vez. Al principio la atención se centra en su aspecto general, su actitud, cómo se desenvuelve, cómo se comunica. Todo esto ocurre mientras se entabla el primer contacto y luego mientras transcurre la conversación. Posteriormente, cuando se efectúa el examen físico, la observación se dirigirá a aspectos más específicos.

En este proceso, que dura todo el tiempo que estamos con el paciente, se está captando una gran cantidad de información. Es necesario entrenar el ojo para realmente "ver". Es muy posible que distintas personas miren una situación determinada y capten diferentes aspectos. El médico se entrena para captar lo que al paciente le ocurre. Con la vista no se

hace solamente un "examen físico" orientado a la anatomía, sino que se trata de captar al enfermo como persona: cómo se viste, cómo es su manera de ser, si tiene una expresión de estar preocupado, angustiado o deprimido, etc. Indudablemente, así como la vista aporta información, la conversación la amplía y la enriquece.

No solamente nos concentramos en el paciente, sino que también captamos quién lo acompaña, y, si está en su casa, cómo es el ambiente que lo rodea, qué medicamentos hay sobre su velador, etc.

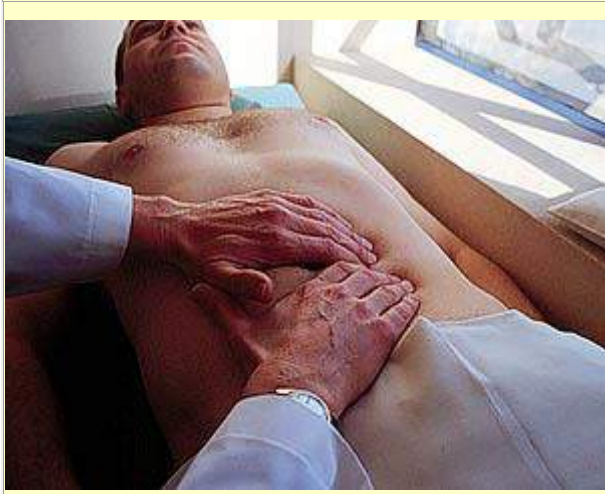Al efectuar la inspección es importante contar con una buena iluminación. En lo posible conviene disponer de luz blanca, ojalá proveniente de la luz solar. Cuando se llega a examinar de noche a un paciente en su domicilio, es fácil que se pueda escapar una ictericia, por el tono amarillento de la luz artificial.

Otro aspecto importante es efectuar la inspección en buenas condiciones, despejando la ropa en la medida que es necesario. Por ejemplo, al examinar el abdomen, es necesario que esté ampliamente descubierto para efectuar una buena observación.

Es conveniente lograr un buen equilibrio entre el pudor del paciente y la necesidad de efectuar un buen examen. Frecuentemente se examina por secciones que se van descubriendo en forma sucesiva. Al final, todo el cuerpo debe ser visto, de modo que no se escape, por ejemplo, una hernia inguinal, un tumor testicular, un nódulo mamario, o un melanoma de la planta del pie.

En días fríos, también hay que velar porque el paciente no sienta frío.

## 2. Palpación.



*Palpación.*

Usando nuestras manos, asiendo con nuestros dedos, palpando con delicadeza, tenemos la posibilidad de captar una gran cantidad de información: la suavidad de la piel, su humedad y untuosidad, la temperatura, lo blanda o dura que pueda ser una superficie, si se desencadena dolor con la presión que ejercen nuestros dedos, si se palpa algo que se puede delimitar.

Hay una estrecha relación entre el uso que le damos a las manos y lo que nos entrega la vista. Miramos algo, lo tocamos, y así, vamos extrayendo información. Casi se confunde lo que obtenemos palpando de lo que se capta al mirar. Son operaciones que se efectúan en muchos casos en forma conjunta.

Respecto a la forma de palpar, puede variar según de qué se trate. Para la temperatura, se podría usar el dorso o la palma de la mano;

para delimitar una masa, se usarán los dedos, o ambas manos; para captar vibraciones, podría convenir usar la palma o el borde cubital de las manos; etc. La forma de palpar tiene algo de técnica y de arte. No es necesario ser tosco; tampoco desencadenar dolor en forma innecesaria.

Al asir una masa entre los dedos podremos definir su tamaño, su dureza, si sus bordes están bien delimitados, si se desplaza sobre los planos profundos, si con la presión se produce dolor, si está formada por una masa única o resulta de la confluencia y fusionamiento de varias masas. Además, al combinar la palpación con la inspección, se puede apreciar si la piel está enrojecida o con un aspecto de "cáscara de naranja", si existen trayectos fistulosos, si la vasculatura está aumentada, etc.

El paciente, cuando está acostado, habitualmente se examina por su lado derecho porque la mayor parte de las personas son diestras y, así, pueden usar su mano derecha. También tiene ventajas para examinar la punta del corazón y el bazo. De todas maneras, es conveniente lograr destrezas para examinar por cualquiera de los dos lados.

A través de las manos se pueden transmitir infecciones de un paciente a otro. Debido a esto, es *muy importante lavarse las manos después de examinar a cada enfermo*. En los hospitales existen gérmenes de alta virulencia y resistentes a múltiples antibióticos. En estos lugares se deben respetar estrictamente las medidas que están dirigidas a prevenir la transmisión de infecciones (lavado de manos, uso de guantes, delantal, mascarilla, etc.). La medida más importante, es el lavado de las manos.

## 3. Percusión

Percutir es dar golpes. Estos a su vez producen sonidos que son audibles y vibraciones que son palpables.

Los sonidos pueden ser de distinta intensidad, frecuencia, duración y timbre. La *frecuencia* (o *tono*) se refiere al número de vibraciones por segundo y determina si un sonido es más agudo o es más grave. El *timbre* es lo que permite diferenciar la procedencia de un sonido. Depende de varios aspectos, como la combinación de las frecuencias o la caja de resonancia. Gracias al timbre se distingue si una nota "do" procede de un piano o de un violín.

Mediante la percusión se distingue si los tejidos por debajo contienen aire o son más sólidos. La penetración que se logra es de unos 5 cm a 7 cm. Estructuras más profundas habitualmente no se logran distinguir. Si el panículo adiposo es grueso, se requerirán golpes más fuertes para distinguir



diferencias en la constitución de los tejidos subyacentes. En general, se *percute desde las áreas de mayor sonoridad hacia las de menor sonoridad*. También conviene comparar sectores homólogos (p.ej.: un lado del tórax con el otro) y hacerlo con una técnica equivalente.

Para comenzar a entrenarse, conviene practicar golpeando con la punta de los dedos distintos objetos vecinos: el escritorio, un muro, un libro, etc. En todos ellos se genera un ruido diferente. Los constructores usan este método para distinguir entre muros sólidos y tabiques. En las viñas, reconocen el nivel del vino en los toneles (la zona de más arriba que está vacía, suena hueca y donde está el vino, el ruido es opaco)

## **Tipos de sonidos**

Consideremos la diferencia en el sonido que se genera al efectuar un golpe con la punta de los dedos sobre una pierna o sobre el tórax. En el primer caso se escucha un ruido más opaco, más "mate"; en el segundo, un ruido más "sonoro". La consistencia de los tejidos en el muslo es compacta; en el tórax sobre el área pulmonar, se refleja el contenido de aire de los pulmones. Si se llega a producir una condensación en un lóbulo del pulmón, o se desarrolla un extenso derrame, se escuchará un ruido mate sobre esas zonas, y no el ruido sonoro normal. De esta forma, se distingue, mediante la percusión, un pulmón de sonoridad normal, o se reconoce si en alguna zona esta condición se ha perdido.

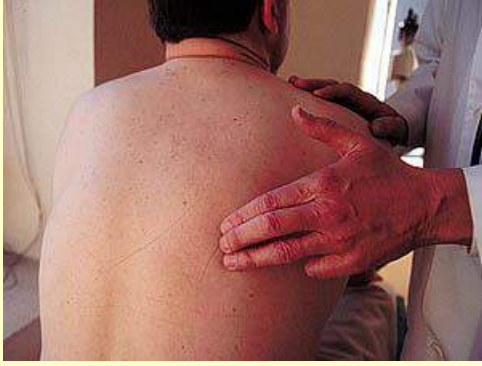Entre los ruidos que se generan, destacan:

*Ruido sonoro (o resonante)*: es el que se escucha, por ejemplo, al percutir el tórax sobre pulmón normal.

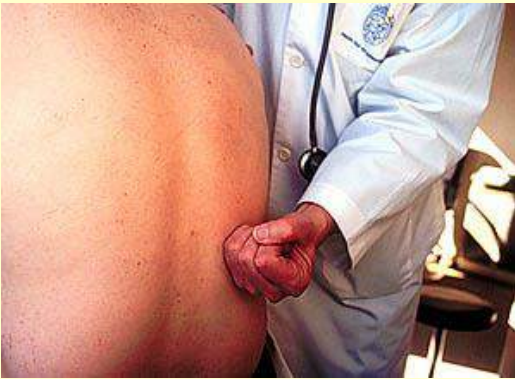*Ruido hipersonoro (o hiperresonante)*: es como el sonoro, pero de tono más alto. Por ejemplo, se escucha al percutir pulmones enfisematosos o cuando existe un neumotórax.

*Ruido timpánico*: es de una frecuencia más elevada. Por ejemplo, se puede escuchar al percutir un neumotórax a tensión, o el estómago lleno de gas después de tomar una bebida gaseosa.

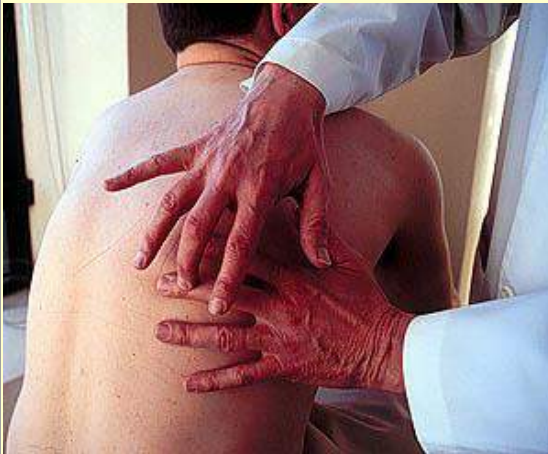*Ruido mate*: ruido opaco que se genera al percutir estructuras macizas. Por ejemplo, se escucha al percutir la base de un pulmón con una neumonía, el área de matidez hepática, o una pierna. Una variante del ruido mate es la *matidez hídrica*, que es un ruido más seco, o más duro, que se escucha sobre los derrames pleurales extensos.



Percusión directa.



Puñopercusión.



Percusión indirecta.

Hay dos tipos de percusión: directa e indirecta.

*Percusión directa:* Es cuando el golpe se aplica directamente sobre la superficie que se examina.

Se efectúan golpes breves, precisos, con la punta de los dedos de una mano, haciendo juego de muñeca de modo que la mano caiga libremente. Es útil para evaluar la sonoridad pulmonar.

En ocasiones se efectúa la percusión directa para detectar si se desencadena dolor. Por ejemplo, se efectúa una puñopercusión sobre las fosas lumbares, ante la sospecha de una pielonefritis (el golpe se aplica con la mano formando un puño).

*Percusión indirecta:* Es la más usada. En este caso se apoya un dedo habitualmente el dedo medio de la mano izquierda en personas diestras y de la mano derecha en los zurdos sobre la superficie a examinar. Conviene ejercer algo de presión con el dedo de modo que quede bien apoyado, especialmente a nivel de la articulación interfalángica distal. A este dedo se le llama el plexímetro. Con la otra mano, y específicamente con la punta del dedo medio (dedo percutor), se efectúan golpes cortos y en series de 2 a 3 golpes, sobre la articulación interfalángica distal del dedo plexímetro. Conviene lograr un adecuado adiestramiento para que exista un libre juego a nivel de la muñeca y los golpes se generen por el movimiento que se produce a este nivel (este "movimiento de muñeca" es muy importante). El dedo percutor permanece con la firmeza necesaria para aplicar el golpe en forma adecuada. Este golpe se aplica en forma perpendicular al dedo plexímetro (ángulo de 90°) y con la punta del dedo (conviene tener la uña corta para no dañarse).

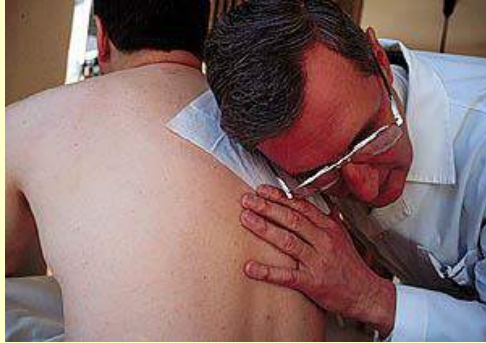Con el entrenamiento se irá identificando el tipo de ruido que se genera al percutir sobre distintas superficies. Poco a poco, se va adquiriendo una rutina respecto a la fuerza que conviene aplicar con el dedo plexímetro al apoyarlo, y con el dedo percutor, al golpear.

Con más experiencia es legítimo practicar algunas variaciones. Algunas personas prefieren aplicar el golpe sobre la falange media o la distal, en vez de la articulación interfalángica; otros percuten más fuerte o más suave, etc. Lo importante es dominar el método de modo de obtener el mayor provecho.

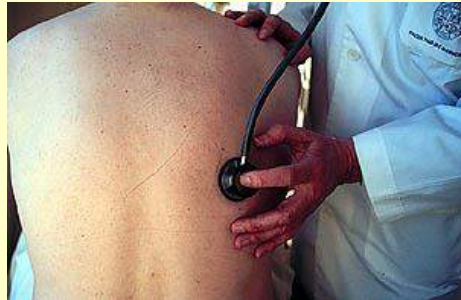Con la percusión es factible delimitar zonas de

distinta sonoridad. Para distinguir entre un área sonora a una discretamente mate (submatidez), conveniente dar golpes suaves.

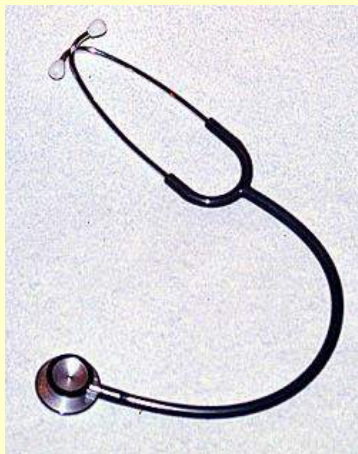Otro aspecto interesante es la posibilidad de lograr con el pulpejo del dedo plexímetro una sensación táctil respecto a la consistencia de las estructuras ubicadas más abajo. Esta capacidad no se da en forma generalizada, pero es factible de entrenar. Conviene percudir suavemente.



Auscultación directa.



Auscultación indirecta.



Estetoscopio.

Mediante la auscultación se escuchan ruidos que se generan en el organismo. Estos pueden ser soplos del corazón o de diversas arterias, ruidos que provienen del intestino, y una gama de sonidos que se identifican en la auscultación pulmonar.

Tal como la percusión, se puede efectuar en forma directa o indirecta.

*Auscultación directa:* Consiste en aplicar la oreja sobre el cuerpo del paciente en la región que se quiere examinar. Rinde fundamentalmente en la espalda para escuchar ruidos pulmonares.

*Auscultación indirecta.* Se efectúa mediante el uso de un estetoscopio. Con éste es posible tomar alguna distancia del paciente y resulta más cómodo y eficiente.

*Características del estetoscopio.* Los más usados tienen una cápsula que se apoya en el paciente, un sistema de transmisión del sonido y auriculares para escuchar.

La cápsula tiene en un lado una membrana rígida que transmite de preferencia los sonidos de tonalidad alta (p.ej.: segundo ruido del ciclo cardíaco) y en el lado opuesto, una campana que transmite preferentemente los tonos bajos (p.ej.: ruidos sobre la arteria braquial, al registrar la presión arterial). Una válvula determina que se pueda escuchar a través del lado de la membrana o de la campana. El tamaño de la cápsula es más grande en los adultos que en los niños. Al auscultar es muy importante que la membrana o la cápsula, según el lado que se esté usando, queden bien apoyadas sobre la piel desnuda del paciente, de modo de lograr aislar los ruidos del medio ambiente y transmitir sólo aquellos que se generen en el organismo del paciente, bajo el área auscultada.

A los obstetras les resulta mejor escuchar los ruidos del corazón del feto usando una especie de corneta, de una sola pieza, que se apoya sobre el abdomen de la madre embarazada y el oído del examinador se aplica directamente al extremo opuesto.

El sonido se transmite a través de una manguera o tubos que deben ser gruesos, rígidos y resistentes, capaces de aislar de los ruidos del medio ambiente. La longitud recomendada es de 30 a 40 cm. Al manipular el estetoscopio conviene evitar roces sobre los tubos que generen ruidos externos.

Los auriculares, formados por un par de olivas, deben quedar cómodos. Su orientación debe ser discretamente hacia delante de modo que encajen siguiendo la misma dirección del pabellón auricular. Las olivas convienen que sean de un material suave y que se ajusten bien al tomar contacto con el conducto auditivo externo. La presión que ejercen las olivas sobre los oídos debe ser suficiente como para que no entren ruidos del medio ambiente, pero no tan fuerte como para que después de un rato provoquen dolor.

Un buen estetoscopio ayuda mucho para lograr un buen examen físico. Esto no reemplaza la capacidad del examinador para captar e interpretar los distintos ruidos que se pueden auscultar.

*Zonas de auscultación.* La región donde rinde más la auscultación es en el tórax. En el corazón se identifican ruidos producidos por el accionar de las válvulas cardíacas o flujos turbulentos que producen los llamados soplos cardíacos. En los pulmones se logran identificar los ruidos normales debido a la entrada de aire a la tráquea y bronquios durante la inspiración, pero existen una serie de otros ruidos que se agregan en distintas enfermedades.

En el abdomen interesa reconocer los ruidos que se deben al peristaltismo del intestino o soplos que se generan en troncos arteriales por donde pasa un flujo turbulento, habitualmente en relación a una zona estrecha. Por un mecanismo similar, en algunos pacientes se escuchan soplos en el cuello. Un soplo en la cabeza puede significar una fístula arterio-venosa.

Al principio, el alumno puede llegar a desesperarse al no reconocer los distintos ruidos que su tutor le señala. Es necesario ordenarse en la auscultación y aprender a reconocer, paso a paso, distintos aspectos. Por ejemplo, en la auscultación del corazón es conveniente concentrarse primero en la sístole, y luego en la diástole; reconocer los ruidos normales, y luego los agregados; identificar la presencia de soplos y sus características: ubicación en el ciclo cardíaco, forma, duración, intensidad, etc. También la auscultación pulmonar tiene su disciplina y el alumno debe aprender a tener un método, a concentrarse primero en un aspecto y luego en el siguiente, y así sucesivamente.

En capítulos más avanzados se enseñará cómo reconocer estos distintos ruidos.

## **Precauciones Universales para prevenir infecciones.**

Entre todos los enfermos con los que un médico toma contacto diariamente, muchos son portadores de infecciones que pueden ser evidentes o totalmente desconocidas (p.ej.: hepatitis C, SIDA).

Es muy importante tomar las precauciones que correspondan tanto para evitar un contagio, como para evitar transmitir una infección a otras personas.

Como en muchas ocasiones se desconoce la presencia de una infección, se recomienda tomar precauciones con todas las personas.

La medida más importante es lavarse bien las manos, con agua y jabón o con una solución desinfectante, después de examinar a cada paciente. De no hacerlo así, es posible contagiarse (p.ej.: después de examinar un enfermo con influenza) o transmitir infecciones a otras personas (p.ej.: al examinar en un hospital a un enfermo contaminado con estafilococo aureus y seguir al siguiente enfermo, sin haberse lavado las manos).

Cuando se implementan medidas de aislamiento, el uso de guantes, delantal, o mascarilla deben respetarse.

Aunque un paciente haya sido examinado con guantes, las manos se deben lavar después de sacárselos.

Las precauciones universales también implican una serie de cuidados para no contaminarse con sangre o secreciones. Es necesario evitar pincharse con agujas que ya han sido usadas; no exponer la piel con erosiones o heridas a las secreciones de los enfermos; evitar salpicaduras a los ojos o mucosas, etc.

Estas precauciones no deben significar exagerar a tal punto que resulta incómodo para el paciente. Por ejemplo, el examen físico de una persona que tiene SIDA se hace en las mismas condiciones que otros pacientes, sin necesidad de ponerse guantes, en la medida que no se tengan heridas en las manos. Al terminar, y como con todas las personas, se deben lavar las manos.

*Un poco de historia.* En la época de Hipócrates (500 años A.C.) el examen físico se efectuaba con la inspección y la palpación. En la segunda mitad del siglo XVIII, Leopoldo Auerbrugger introdujo la percusión inmediata o directa, reproduciendo lo que se hacía en esa época para reconocer la cantidad de líquido contenido en toneles de vino. Esta técnica fue popularizada en los comienzos del siglo XIX por Corvisart, médico de Napoleón. En esos años ya se efectuaba la auscultación directa, aplicando la oreja al cuerpo del enfermo. En 1816, René Teófilo Jacinto Laennec, alumno de Corvisart, desarrolló el primer estetoscopio que permitió una auscultación indirecta. Nueve años después, Piorry inventó la percusión indirecta usando un plexímetro, que era un instrumento de metal, y posteriormente la técnica se implementó para ser efectuada sólo con las manos.

### **Preguntas y sugerencias:**

Evalúe la información que se obtiene mediante la inspección y la conversación con el paciente.

Evalúe la información que se obtiene mediante la inspección y la palpación en forma integrada.

¿Qué requisitos se deben cumplir para efectuar una buena inspección?

¿Qué aspectos se logran captar con la palpación y qué cuidados se deben tener al efectuarla?

¿Cómo se efectúa una percusión indirecta?

¿Qué características tiene un buen estetoscopio?

¿Qué tipos de ruidos se logran auscultar con el estetoscopio?

¿Cuál es la medida más importante para prevenir la transmisión de infecciones de un paciente a otro?

## **Examen Físico General: Posición y decúbito**

### **Posición y decúbito.**

Marcha o deambulación.

Facie y expresión de fisonomía.

Conciencia y estado psíquico.

Constitución y estado nutritivo. Peso y talla.

Piel y anexos.

Sistema linfático.

Pulso arterial.

Respiración.

Temperatura.

Presión arterial.

La posición se refiere a la postura que la persona adopta estando de pie o acostada. Habitualmente cuando está acostada se habla de decúbito.

Normalmente cuando la persona está de pie tiene una postura erecta, activa, que puede cambiar a voluntad. En algunas enfermedades la posición o postura puede tener características especiales.

Los decúbitos normales de una persona que puede moverse sin limitaciones son:

*Decúbito dorsal o supino activo*, si está de espalda.

*Decúbito lateral activo*, si está sobre un costado.

*Decúbito ventral o prono*, si está boca abajo, sobre el vientre

Ejemplos de posiciones o decúbitos que la persona adopta por aspectos propios de la enfermedad:

Postura de pie del paciente con enfermedad de Parkinson: Se nota rígido, inclinado ligeramente hacia adelante, algo encorvado, con las extremidades superiores adosadas a los flancos y con un temblor grueso.

Postura de pie del paciente con una hemiplejía: en el hemicuerpo paralizado su brazo se encuentra en contacto con el costado y el antebrazo y la mano, están en semiflexión y pronación; la pierna, a su vez, permanece en extensión.

*Postura antiálgica o antálgica*: posición que adopta el enfermo para evitar el dolor.

*Posición genupectoral*: Algunos pacientes con pericarditis se hincan de rodillas y se inclinan hacia adelante hasta apoyarse en los codos o el pecho, semejando una plegaria mahometana. Un equivalente a esta postura es la posición de Bleechmann, en la que el paciente está sentado en la cama, con las piernas flectadas, e inclina su tronco hacia adelante, para apoyarse en una almohada sobre los muslos.

*Posición de Fowler*: es cuando el paciente se encuentra acostado, y su cama se ha levantado con unos tacos colocados en las patas del catre de modo que la cabeza queda más alta que los pies. Se usa en situaciones de insuficiencia arterial aguda.

*Posición ginecológica*: es cuando una paciente es colocada en un decúbito dorsal, con sus piernas en flexión y sus muslos en flexión y abducción. Facilita el examen ginecológico.

*Posición de Trendelenburg*: es cuando el paciente se encuentra acostado, y el lado correspondiente a las patas de su cama se ha levantado con unos tacos de modo que los pies quedan más altos que la cabeza. Se usa en situaciones de edema o tromboflebitis de las extremidades inferiores.

## **Examen Físico General: Marcha o deambulación**

Posición y decúbito.

### **Marcha o deambulación.**

Facie y expresión de fisonomía.

Conciencia y estado psíquico.

Constitución y estado nutritivo. Peso y talla.

Piel y anexos.

Sistema linfático.

Pulso arterial.

Respiración.

Temperatura.

Presión arterial.



Marcha del paciente con polineuritis periférica (marcha equina o "steppage"). Se muestra el momento que el paciente levanta la pierna y queda el pie caído al no responder los músculos peroneos.



Marcha del paciente con polineuritis periférica (marcha equina o "steppage"). Se muestra el momento que el paciente apoya el pie: primero la punta y luego el talón.

Se refiere a la forma como el paciente camina. Lo normal es hacerlo en forma activa, con control de los movimientos en los que se nota coordinación y armonía, y la persona se desplaza a voluntad, habitualmente siguiendo una línea sin mayores desviaciones. Esta forma de deambular se altera en distintas enfermedades. A continuación se presentan algunos ejemplos:

*Marcha atáxica o tabética:* se caracteriza porque es inestable, con base de sustentación amplia, con una coordinación alterada de modo que en cada paso la extremidad inferior es levantada con más fuerza que la necesaria y luego el pie cae bruscamente golpeando el suelo con toda la planta. Se ve en pacientes con síndrome cerebeloso y tabes dorsal.

*Marcha cerebelosa:* es un deambular vacilante, con una base de sustentación amplia, como lo que se puede apreciar en una persona ebria. Se puede ver en pacientes con síndrome cerebeloso.

*Marcha de pacientes con polineuritis (marcha equina o "steppage").* Debido a una imposibilidad de efectuar una flexión dorsal del pie por parálisis de los músculos peroneos, la persona debe levantar más la pierna de modo de no arrastrar el pie y luego éste se apoya primero en la punta y luego la planta. Recuerda el trote elegante de algunos caballos (steppage).

*Marcha espástica (en tijeras):* las piernas están juntas y rígidas por espasticidad; para avanzar, la persona efectúa movimientos alternantes con sus caderas y logra dar pasos cortos.

*Marcha del hemipléjico:* se caracteriza porque el enfermo avanza la extremidad inferior del lado pléjico haciendo un semicírculo arrastrando el borde externo y la punta del pie; su brazo se encuentra en contacto con el costado y el antebrazo y la mano, por delante del tronco, están en semiflexión y pronación.

*Marcha parkinsoniana:* se ve en pacientes con enfermedad de Parkinson y se caracteriza por pasos cortos, una postura del cuerpo flectada hacia adelante, con riesgo de perder la estabilidad, y ausencia de braceo.

## Examen Físico General: Facie y expresión de fisonomía

Posición y decúbito.

Marcha o deambulación.

**Facie y expresión de fisonomía.**

Conciencia y estado psíquico.

Constitución y estado nutritivo. Peso y talla.

Piel y anexos.

Sistema linfático.

Pulso arterial.

Respiración.

Temperatura.

Presión arterial.

Se refiere al aspecto o expresión de la cara.

A medida que transcurre la entrevista médica, es posible captar por la forma como el paciente se expresa y por su semblante, si está sereno, angustiado, depresivo, etc.

La facie de un paciente puede presentar rasgos característicos que orientan a una determinada enfermedad. Algunos ejemplos se presentan a continuación:

*Facie acromegálica:* se caracteriza por la prominencia de la mandíbula, macroglosia, protrusión del hueso frontal y rasgos toscos por crecimiento de huesos y tejidos blandos. Se encuentra en tumores hipofisarios productores de hormona de crecimiento.

*Facie cushingoide:* la cara se ve más redonda ("cara de luna llena"), la piel se aprecia más fina y eritematosa y es frecuente observar mayor cantidad de vellos y lesiones de acné. Se ve en cuadros asociados a exceso de corticoides.

*Facie hipertiroidea:* se caracteriza por una mirada expresiva, que está determinada por una ligera retracción del párpado superior; en algunos pacientes existe un exoftalmo (protrusión de los globos oculares). La piel se aprecia fina y húmeda. Se asocia a un exceso de hormona tiroidea. Al solicitar al paciente que siga con la mirada el dedo del examinador desde arriba hacia abajo, se hace más notoria la esclera del ojo entre el borde superior del iris y el borde del párpado superior. Este es el signo de Graefe.

*Facie hipotiroidea o mixedematosa:* destaca la poca expresividad del rostro, asociado a rasgos abotagados (viene de "hinchazón"), aspecto pálido amarillento, piel áspera y pastosa, pelo escaso, edema periorbitario y macroglosia; con alguna frecuencia se pierden las cejas en los lados externos. Se asocia a cuadros en los que existe un déficit de hormona tiroidea.

*Facie hipocrática:* puede encontrarse en enfermedades graves como una peritonitis aguda o un estado de *shock* (colapso circulatorio). Se caracteriza por un perfil enjuto (delgado), con ojos hundidos, ojeras, palidez y sudor frío.

*Facie mongólica* (del síndrome de Down). Se aprecia una inclinación mongoloide de los ojos, con pliegues epicánticos (pliegue de la piel que cubre el ángulo interno y carúncula de los ojos), puente nasal aplanado, implantación baja de las orejas y macroglosia.

*Facie parkinsoniana:* se ve en pacientes con enfermedad de Parkinson. Se caracteriza porque tienen muy poca expresividad (hipomimia), pestañean poco, y puede escurrirse un poco de saliva por las comisuras labiales.

*Facie febril:* se caracteriza por rubicundez, especialmente de las mejillas y ojos brillantes.

*Facie mitrática:* se observa en algunos enfermos con estenosis mitral. Las mejillas se presentan con una rubicundez cianótica.



# Examen Físico General: Conciencia y estado psíquico

Posición y decúbito.

Marcha o deambulación.

Facie y expresión de fisonomía.

## **Conciencia y estado psíquico: Examen mental**

Constitución y estado nutritivo. Peso y talla.

Piel y anexos.

Sistema linfático.

Pulso arterial.

Respiración.

Temperatura.

Presión arterial.

## **Objetivos:**

Aprender a evaluar el estado mental de una persona.

Conocer los parámetros que se deben evaluar en un examen mental.

En esta sección es necesario efectuar un *examen mental* mediante el cual se obtiene información respecto al grado de alerta, el juicio, la inteligencia, la memoria, el estado de ánimo. Estos son parámetros que forman parte de la evaluación del estado mental de una persona y es necesario saber identificarlos y analizarlos.

Habitualmente, mientras transcurre la conversación con el paciente, el médico va recogiendo información sobre estos distintos parámetros: la forma cómo se viste, cómo se desenvuelve, cómo conversa, cómo analiza la situación, el tipo de preguntas que hace, etc. Todo esto lleva a formarse una imagen respecto al nivel de conciencia, la inteligencia, el estado anímico, la educación de la persona, el temperamento.

Esta evaluación debe estar de acuerdo al nivel cultural de la persona. Si su instrucción es muy básica, no se podrán solicitar operaciones complejas de tipo matemático o que requieran conocimientos que nunca adquirió.

### ***Nivel de conciencia.***

Este parámetro se refiere al grado de alerta y orientación respecto al medio que lo rodea. Cuando el paciente impresiona algo comprometido de conciencia, es conveniente partir investigando lo siguiente.

*Orientación en el tiempo:* Se pregunta: ¿En qué fecha estamos? ¿En qué mes? ¿En qué año? ¿Qué día de la semana?...etcétera.

*Orientación en el espacio:* ¿Dónde se encuentra usted? ¿Está en un hospital? ¿En su casa? ¿Qué hospital es?...

*Reconocimiento de personas:* ¿Quién soy yo? ¿Qué labor desarrollo? Si está presente un familiar: ¿Quién es esa persona?

Además de las preguntas, para conocer el nivel de alerta de una persona se puede recurrir a otros estímulos: ruidos, mover al paciente, tocarlo, aplicar un pellizco suave en la región infraclavicular, presionar con un dedo el lecho ungueal o en la región retroauricular, sobre el proceso mastoideo. Se trata de evaluar el grado de respuesta que se obtiene con estímulos de distinta intensidad, algunos de los cuales puede llegar a producir dolor, pero teniendo el cuidado de ser prudente, saber dosificar el estímulo y no infligir un daño.

Según las respuestas obtenidas y los estímulos aplicados se configura la siguiente tabla.

**Niveles de conciencia (despertar):**

*Lucidez.* Estado de plena alerta. Corresponde a la persona normal. Es capaz de mantener una conversación y dar respuestas atinentes a las preguntas simples que se le formulan.

*Obnubilación.* El paciente se encuentra desorientado en el tiempo (no sabe la fecha) o en el espacio (no reconoce el lugar donde se encuentra); indiferente al medio ambiente (reacciona escasamente frente a ruidos intensos o situaciones inesperadas y está indiferente a su enfermedad). Es capaz de responder preguntas simples.

*Sopor.* El paciente impresiona estar durmiendo. Si al estimularlo, despierta, pero no llegar a la lucidez, y actúa como si estuviera obnubilado, respondiendo escasamente preguntas simples, se trata de un *sopor superficial*; al dejarlo tranquilo, el paciente vuelve a dormirse. Si es necesario aplicar estímulos dolorosos para lograr que abra los ojos o mueva las extremidades (respuesta de defensa), se trata de un *sopor profundo*.

*Coma:* no hay ninguna reacción a estímulos externos, incluso, aquellos capaces de producir dolor. Pueden presentarse reacciones no voluntarias que son más bien reflejos.

Otros aspectos importantes de evaluar en el examen mental son los siguientes.

**Lenguaje.**

Es el sistema mediante el cual los seres humanos se comunican. En la evaluación del lenguaje se aprecia si la persona es capaz de entender las preguntas que se le formulan, de responderlas atinentemente, de entender un texto escrito, de escribir, de nombrar objetos que se le muestran. La extensión de esta evaluación dependerá de trastorno que exista.

**Evaluación del lenguaje:**

*Capacidad de comprender preguntas u órdenes simples y de responder.* Formule preguntas o solicite efectuar acciones sencillas, como: "Saque la lengua", "Levante las manos", "Cierre los ojos". Por supuesto, si existe sordera o un déficit motor, la orden podría no tener respuesta por ese tipo de limitación.

Podría ocurrir que la persona comprenda la pregunta, pero por una *afasia motora* no es capaz de expresarse. Si no logra comprender la pregunta, podría tratarse de una *afasia sensorial*. Otra posibilidad es que la persona escuche bien, pero por un estado confusional, no da respuestas atinentes, aunque es capaz de hablar.

Otros parámetros relacionados con el lenguaje son:

**Capacidad de nombrar objetos** (por ejemplo, al mostrarle un lápiz o un reloj).

**Capacidad de leer un párrafo.**

**Capacidad de escribir una frase** (si la persona es capaz de escribir una frase, no tiene afasia).

**Memoria.**

Es la capacidad de recordar hechos pasados. Estos pueden ser recientes o más antiguos (hechos remotos). También se evalúa la capacidad para retener nueva información.

**Memoria de hechos remotos.** Para investigarla se pregunta sobre cumpleaños, fechas nacionales memorables, respecto a la familia, dónde estudió, dónde trabajó, etc. Las personas que están desarrollando una demencia, como se ve en la enfermedad de Alzheimer, tienden a recordar mejor los hechos remotos que los recientes.

**Memoria de hechos recientes.** Se le pregunta por acontecimientos ocurridos durante ese día (p.ej.: en qué vehículo fue a la consulta, a qué hora tenía su entrevista, con quién ha estado en el día). En estos casos conviene hacer preguntas sobre aspectos que uno pueda confirmar ya que algunos paciente presentan confabulación (inventan hechos para compensar defectos de la memoria).

**Capacidad para aprender cosas nuevas.** Se le mencionan al paciente tres objetos (p.ej.: auto, lápiz, mesa), y se le repite lo mismo hasta que lo memorice. Después de conversar un rato de otros temas, se le pide recordarlos.

#### **Funciones cognitivas superiores.**

**Pensamiento abstracto.** Se pregunta sobre parecidos (p.ej.: ¿en qué se parece un avión a un barco? ¿una manzana a una pera?), diferencias (p.ej.: ¿en qué se diferencia un enano de un niño? ¿un río de una laguna?) o sobre el sentido de un proverbio (p.ej.: ¡No por mucho madrugar amanece más temprano!). Esta capacidad se altera en situaciones en que la conciencia y la concentración están comprometidas.

**Cálculo aritmético y series invertidas.** Se le solicita al paciente efectuar operaciones matemáticas simples (p.ej.: sumar  $4 + 8...$  y se le va agregando otras sumas, sustracciones, etc., pudiendo aumentarse el grado de complejidad).

Otra posibilidad es solicitar que la persona efectúe inversión de series. Por ejemplo, contar desde 20 a 0, saltándose de 2 en 2 (20 -18 -...). De mayor complejidad es solicitar efectuar una resta partiendo del número 100 y sustrayendo 7 cada vez (100 - 93 - 86 - 79...).

Otra forma de ensayar series invertidas es solicitando deletrear palabras. Por ejemplo, deletrear NOMBRE al revés.

**Capacidad para reproducir un dibujo.** Al paciente se le pasa una hoja en blanco y un lápiz, y se le pide que reproduzca un dibujo que uno ha efectuado en una esquina del papel, tal como un círculo, un cubo, una casa de líneas muy simples, un árbol, etc.

Otra alternativa es pedir que dibuje la esfera de un reloj o simplemente que trate de escribir su nombre.

Este tipo de pruebas sirve bastante para evaluar compromisos fluctuantes de conciencia, como ocurre en pacientes con encefalopatías metabólicas (p.ej.: en cirróticos con encefalopatía hepática). En la medida que los enfermos van mejorando, estas capacidades también mejoran, pudiendo llegar a normalizarse.

#### **Estructuración del pensamiento y percepciones.**

La alteración principal del examen mental en algunos pacientes está en la estructuración del pensamiento, en su contenido y en una falla en la percepción o interpretación que hacen del medio ambiente. Esto lleva a distintas alteraciones de tipo cualitativo de la conciencia, como son los estados confusionales, los delirios, las psicosis.

**Confusión.** El paciente no es capaz de enjuiciar en forma correcta su situación y presenta desorientación en el tiempo y en el espacio, no reconoce a las personas y objetos familiares, no se concentra y falla su memoria.

**Delirio.** El enfermo impresiona desconectado de la realidad, con ideas incoherentes, *ilusiones* (interpretación errónea de estímulos externos reales) y *alucinaciones* (percepción de estímulos externos sensoriales que no existen), sin advertir su error.

**Psicosis.** La persona presenta una desorganización profunda del juicio crítico y de la relación con la realidad, asociado a trastornos de la personalidad, del pensamiento, ideas delirantes y frecuentemente alucinaciones (p.ej.: la persona siente voces que le ordenan efectuar determinadas misiones).

#### **Estado anímico y personalidad.**

A lo largo de la entrevista, de la conversación con el paciente, de la observación de sus gestos, del análisis de sus respuestas, se podrá obtener información sobre sus rasgos de personalidad y su estado anímico. Indudablemente, la evaluación de estos aspectos de muy importante para un psiquiatra. En un nivel más básico, interesa evaluar si la persona tiene una personalidad dentro de los modelos de normalidad que habitualmente se conocen y si presenta una alteración del ánimo

(p.ej.: depresivo, ansioso o eufórico). También se puede evaluar la emotividad, sentimientos, voluntad, forma de reaccionar ante distintas circunstancias.

## **Definiciones incorporadas al glosario de términos:**

Afasia, afonía, agorafobia, alucinación, afasia sensorial, afasia motora, coma, compulsión, confabulación, confusión, delirio, disartria, disfonía, ecolalia, fobia, ilusión, lucidez, neologismos, obnubilación, obsesión, parafasia, perseveración, psicosis, sentimientos de despersonalización, sopor.

### **Preguntas:**

¿Cuáles son los aspectos que se evalúan en un examen mental?

¿Cuáles son los niveles de conciencia que reflejan un compromiso cuantitativo del grado de alerta?

¿Cómo se investigan los trastornos del lenguaje? ¿Qué es la afasia motora y la sensorial?

¿Qué trastornos de la memoria se pueden encontrar y cómo se investigan?

¿Cómo se investigan las funciones cognitivas superiores?

¿Qué características identifican a una persona en estado confusional?

## **Examen Físico General: Constitución y estado nutritivo**

Posición y decúbito.

Marcha o deambulación.

Facie y expresión de fisonomía.

Conciencia y estado psíquico: Examen mental

### **Constitución y estado nutritivo. Peso y talla.**

Piel y anexos.

Sistema linfático.

Pulso arterial.

Respiración.

Temperatura.

Presión arterial.

La *constitución* se refiere a la forma general del cuerpo. Existen varias clasificaciones. Entre ellas se distingue:

**Constitución mesomorfa o atlética:** cuando se presenta un desarrollo armónico, proporcionado. Es una persona de estatura media y complexión vigorosa.

**Constitución ectomorfa, asténica o leptosómica:** cuando predomina un crecimiento en altura, con tendencia a ser delgado y tener extremidades largas.

**Constitución endomorfa o pícnica:** cuando predomina una talla corta, asociada a sobrepeso.

El *estado nutritivo* se aprecia en primer lugar mediante la observación. Se observa el desarrollo del panículo adiposo y las masas musculares. Se buscan signos carenciales en la piel y las mucosas (queilitis, glositis, cambios pelagroídeos en los antebrazos, etc.).

También se efectúan mediciones antropométricas. Las más usadas son el *peso* y la *talla*. Otras mediciones pueden estar dirigidas a medir varios pliegues subcutáneos para estimar la cantidad de grasa corporal.

De las mediciones del peso y de la talla se puede obtener:

El *peso ideal para la talla*: existen tablas que han estudiado el peso que debe tener una persona respecto a su talla, buscando la asociación que se relaciona con la mejor sobrevivencia. Para usar una de estas tablas, se busca el peso que debería tener la persona para su talla (por ejemplo, si mide 170 cm y es hombre, debería pesar 77 kg). Luego se calcula la relación de este peso "ideal" con el peso "real" (por ejemplo, si la misma persona del ejemplo anterior pesa 84 kg, tiene un sobrepeso de 9%). El rango aceptado como normal es hasta 10% sobre el valor de referencia. Si la persona está más de 10% bajo la recomendación, podría tener un compromiso nutricional (esto no es aplicable a gente joven de contextura delgada). Sobre 20% se considera que la persona está obesa. Es conveniente tener presente que estas tablas no son enteramente confiables, sino que sirven de orientación solamente ya que hay una serie de variables que también deben ser consideradas: la contextura de la persona, su edad, la etnia de la cual procede, etc.

Otra forma de expresar la relación del peso con la talla es mediante el *índice de masa corporal*. Esta medición relaciona el peso (en kg), con la talla (en metros) elevada al cuadrado:

$$\text{Índice de Masa Corporal} = \text{Peso [kilos]} / (\text{Talla})^2 [\text{metros}^2]$$

Según el valor obtenido, se clasifica la persona en alguno de los siguientes rangos:

<i>IMC</i>	<i>Estado</i>
20 - 25	Normal
25 - 28	Sobrepeso
Sobre 28	Obeso
Sobre 40	Obeso mórbido
Bajo 20	Delgado

Un aspecto interesante de este cálculo es estimar cuánto debería pesar una persona para no superar el índice de masa corporal de 25 que se considera como el límite de lo normal. Se mide la talla, se eleva al cuadrado, y el resultado se multiplica por 25 (p.ej.: si la talla es 1,7 metros, al cuadrado es 2,89, y al multiplicar por 25 se obtiene 72,2 que sería el peso máximo en kilos considerado normal para una talla de 1,7 m).

## Examen Físico General: Piel y anexos de la piel

Posición y decúbito.

Marcha o deambulación.

Facie y expresión de fisonomía.

Conciencia y estado psíquico: Examen mental

Constitución y estado nutritivo. Peso y talla.

### Piel y anexos.

Sistema linfático.

Pulso arterial.

Respiración.

Temperatura.

Presión arterial.

La piel es el órgano que cubre toda la superficie corporal y al examinarla se deben evaluar los siguientes aspectos:

Color.

Humedad y untuosidad.

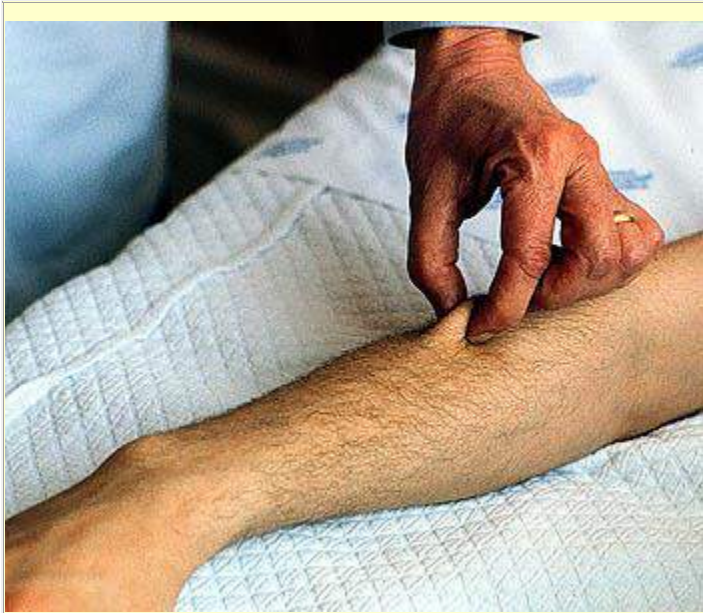Turgor y elasticidad.

Temperatura.

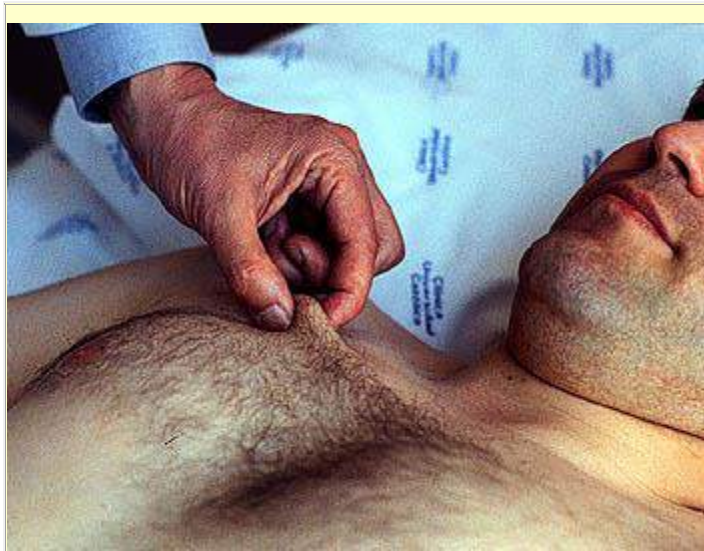Lesiones (primarias y secundarias).

Anexos de la piel: pelos y uñas.

A continuación se entrega una breve mención de las características mencionadas.



Turgor (pliegue en el antebrazo)



Turgor (pliegue en la región infraclavicular)

**Color.** La coloración de la piel depende de varias características.

Cantidad de *pigmento melánico (melanina)*. Esto depende de la raza, la herencia y la exposición al sol. Es normal que en ciertas zonas del cuerpo exista una mayor pigmentación, como en pezones, genitales externos o alrededor de orificios naturales.

Riqueza de *capilares sanguíneos, perfusión tisular, cantidad de hemoglobina, oxigenación y grosor* de la piel. Según esto se puede observar un tono rosado, rubicundo, pálido, cianótico. Esto se notará mejor en personas de raza blanca (caucásicos). Una buena perfusión tisular junto a niveles adecuados de glóbulos rojos oxigenados, produce una coloración rosada; en anemia, se aprecia palidez (especialmente en mucosas, lengua, conjuntiva palpebral, palma de manos, lechos subungueales); en poliglobulias (gran

cantidad de glóbulos rojos) existe un aspecto rubicundo; una oxigenación defectuosa, con mayor cantidad de niveles de hemoglobina reducida, se asocia a cianosis (lechos ungueales, orejas, labios, lengua, mucosas en general); estados de *shock* (colapso circulatorio), con vasoconstricción cutánea, se asocian a palidez y frialdad (que se palpa mejor en manos, pies, orejas, punta de la nariz).

La presencia de otros *pigmentos*. Estos pueden ser de distinta naturaleza. El aumento de bilirrubina sobre 2 mg/dL se traduce en ictericia; el aumento de carotenos, tal como ocurre en bebés con alta ingesta de zanahorias, da lugar a una coloración amarillenta.

Varias *enfermedades se asocian a cambios en la coloración* de la piel. En hemocromatosis (depósitos aumentados de hierro), insuficiencia suprarrenal (enfermedad de Addison), cirrosis hepática, insuficiencia renal crónica, la piel se oscurece.

Como resultado de *fenómenos físicos*, como ocurre en zonas del cuerpo que se hiperpigmentan por efecto de roces (p.ej.: en el cuello) o por traumatismos repetidos. Personas que pasan mucho tiempo frente a braceros adquieren en las zonas más expuestas al calor una pigmentación reticulada.

*Cambios localizados* de coloración. En el embarazo, y, a veces, por estrógenos, puede aparecer una mayor coloración en la cara, especialmente en las mejillas, que se conoce como cloasma gravídico; pacientes con lupus eritematoso también pueden presentar eritema en las mejillas (por la distribución que adopta, se conoce como "mariposa lúpica").

Lo opuesto a lo anterior sucede cuando falta el pigmento melánico, tal como ocurre en el albinismo, que es una condición generalizada, de base genética; el vitiligo, que es una alteración localizada por desplazamiento del pigmento; o zonas de descoloración, como ocurre en las cicatrices.

#### **Humedad y untuosidad.**

*Humedad.* Es una cualidad que depende de la hidratación, la acción de las glándulas sudoríparas, el calor ambiental y el estado neurovegetativo.

*Untuosidad.* Es la condición oleosa que puede adquirir la piel por efecto de las glándulas sebáceas.

#### **Turgor y elasticidad.**

*Turgor.* Es la resistencia que se aprecia al efectuar un pliegue en la piel (p.ej.: en el antebrazo, en el área bajo la clavícula). Se relaciona con la hidratación de la persona. El turgor disminuye en personas deshidratadas.

**Elasticidad.** Se refleja en la rapidez del pliegue en desaparecer al separar los dedos. Depende de la cantidad de tejido elástico. En los ancianos, disminuye.

**Temperatura.** Puede estar normal, aumentada o disminuida. Está aumentada en condiciones que afectan a todo el organismo (p.ej.: fiebre) o ser un signo localizado en una zona determinada (p.ej.: celulitis). Está difusamente disminuida en casos de hipotermia generalizada, reacción al frío ambiental (vasoconstricción) o por mala perfusión (p.ej.: isquemia de una extremidad).

**Lesiones cutáneas.**

Al examinar las lesiones o alteraciones de la piel es necesario fijarse en aspectos como los siguientes:

Las características de las lesiones más elementales (p.ej.: si son máculas, ronchas, pápulas, etc.).

Cómo han evolucionado desde su aparición.

Su ubicación en el cuerpo. En este sentido conviene fijarse si son: (a) únicas o múltiples; (b) simétricas o asimétricas; (c) localizadas o generalizadas; (c) de distribución centrípeta (tronco y abdomen) o centrífuga (de extremidades); (d) ubicación preferente (p.ej.: zonas expuestas al sol); (e) su distribución en el cuerpo (p.ej.: siguiendo un dermatomo en el herpes zóster).

Si las lesiones tiende a confluir.

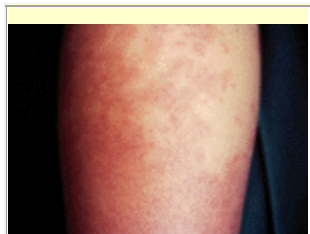


Los síntomas a los que se asocian (p.ej.: dolor, prurito, sensación de quemazón).

Las circunstancias en las que aparecen (p.ej.: con relación a un determinada enfermedad o por uso de medicamentos).

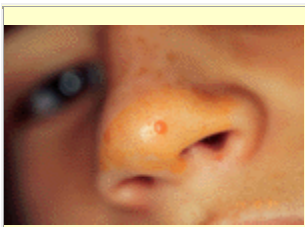En ocasiones es necesario precisar si el paciente ha viajado, sus condiciones sociales, contacto con personas que tengan lesiones similares, contacto con animales, actividad laboral, etc.

Las lesiones cutáneas pueden ser *elementales*, si es la primera manifestación (p.ej.: pápulas, vesículas), o *secundarias*, si son consecuencia de otra lesión que apareció primero (p.ej.: costras, cicatrices).

A continuación se describen distintas lesiones que es posible encontrar:

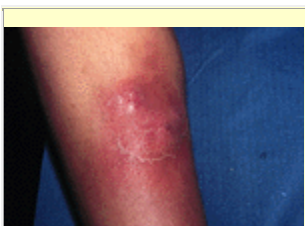		<p><b>Eritema.</b> Es un enrojecimiento de la piel. Se produce por una vasodilatación o un aumento de la perfusión. Al aplicar presión, la lesión tiende a blanquearse.</p>
<p>Eritema.</p>	<p>Eritema por exposición solar.</p>	
		<p><b>Mácula.</b> Es una mancha no solevantada; es un cambio localizado de la coloración o de la consistencia. El color dependerá del mecanismo que la produce (p.ej.: blanquecina, amarilla, café-negruzca, azul). Puede originarse por depósito de pigmentos (p.ej.: hemoglobina, melanina), vasodilatación, déficit de melanina (p.ej.: vitiligo).</p>
<p>Mácula en la cara.</p>		





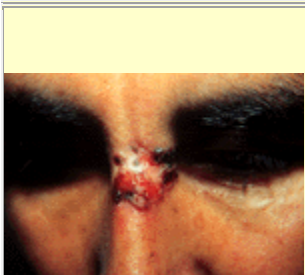Pápula (es un fibroma).

*Pápula.* Es una lesión solevantada, circunscrita, de menos de 1 cm, de forma variable (redonda, poligonal, oval, umbilicada). Su superficie puede ser suave, erosionada o papilomatosa.

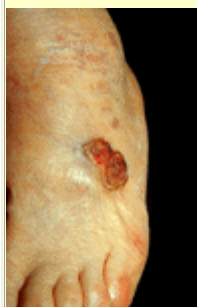


Nódulo (es un eritema nodoso).

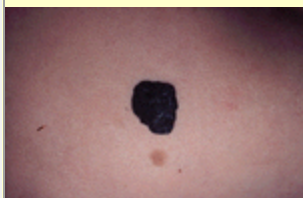*Nódulo.* Es una lesión sólida, redondeada, mayor de 1 cm, bien circunscrita. Su superficie puede ser suave, ulcerada o escamosa. Es equivalente a una pápula, pero mayor de 1 cm.



Tumor en la nariz.

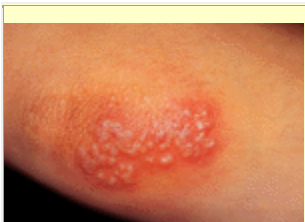

Tumor ulcerado.



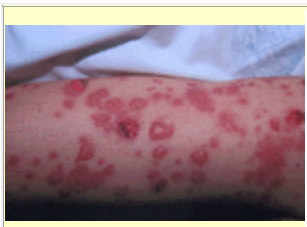
Tumor pigmentado.

*Tumor.* Es una lesión circunscrita que se produce por proliferación celular; puede ser benigna o maligna.



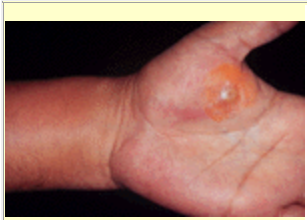Vesículas.

*Vesícula.* Es una lesión de contenido líquido, solevantada, circunscrita, de menos de 1 cm, con una cubierta que generalmente está a tensión. El contenido puede ser claro, turbio o hemorrágico. En las mucosas, las vesículas habitualmente se rompen y quedan erosiones.



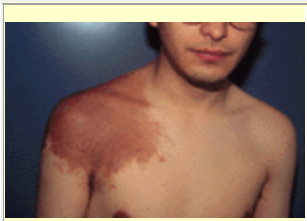Ampollas o bulas (Stevens-Johnson por fenitoína).

*Ampolla* o *bula*. Es una lesión de contenido líquido, solevantada, circunscrita, de más de 1 cm, con una cubierta tensa o flácida. El contenido puede ser claro, turbio o hemorrágico.



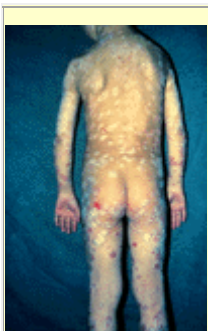Pústula.

*Pústula*. Es una vesícula con material purulento.



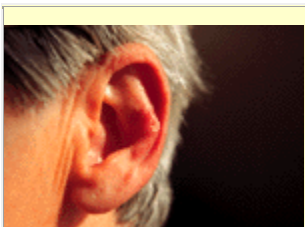
Placa.

*Placa*. Es una lesión plana o levemente solevantada, mayor de 1 cm. Puede ser una lesión fundamental o el resultado de la confluencia de pápulas.



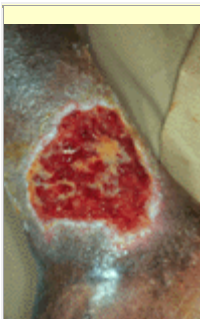
Escamas (Psoriasis).

*Escama*. Es una delgada lámina de estrato córneo; laminilla formada por células epidérmicas adheridas, que se desprenden de la piel.



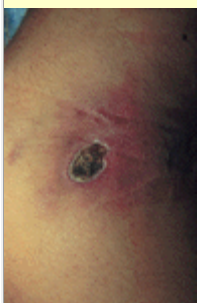
Erosión.

*Erosión.* Es una lesión debida a pérdida de la epidermis, sin comprometer la dermis. Al sanar, no deja cicatriz.



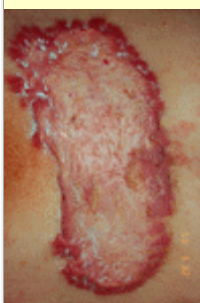Ulceración (úlceras varicosas)

*Ulceración.* Es una solución de continuidad que compromete la epidermis y parte de la dermis, de modo que al sanar deja una cicatriz. Si la ulceración es lineal, se llama *fisura*. Si la ulceración afecta una mucosa, se llama *afta*.



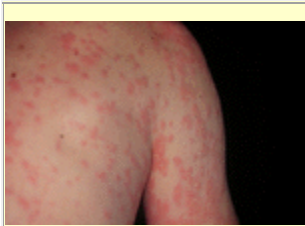Costra (resultó de una úlcera necrótica por mordida de araña de los rincones).

*Costra.* Es una lesión que se produce por desecación de exudados (sanguinolentos o serosos).



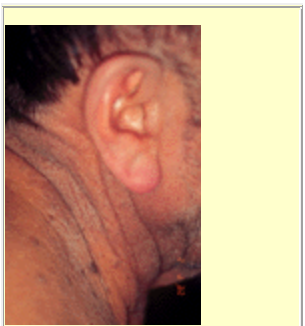
Cicatriz de una quemadura.

*Cicatriz.* Es la reparación por tejido fibroso de un corte o lesión profunda de la piel. Puede ser atrófica o hipertrófica (*queloides* es una cicatriz hipertrófica).



Roncha (cuadro de urticaria).

*Roncha.* Es un lesión de bordes solevantados y netos, evanescente, habitualmente muy pruriginosa, debida a edema del dermis e hipodermis. Se ven en las urticarias.



Liquenificación (fijarse en la piel del cuello).

*Liquenificación.* Es un engrosamiento de la epidermis y, a veces, de la dermis, como consecuencia de rascarse durante un tiempo prolongado.

Otras alteraciones de la piel que se pueden encontrar son:

*Telangiectasia.* Es una dilatación permanente de capilares superficiales.

*Petequia.* Es una lesión por extravasación de sangre del tamaño de la cabeza de un alfiler.

*Equimosis.* Es lo que se conoce como "moretón" y se debe a extravasación de sangre.

*Víbice.* Es una lesión de forma lineal debida a extravasación de sangre (p.ej.: debido a un golpe con látigo).

*Efélide.* Es lo que se conoce como "peca" y se debe a concentración localizada de pigmento melánico.

## Examen Físico General: Sistema linfático

Posición y decúbito.

Marcha o deambulación.

Facie y expresión de fisonomía.

Conciencia y estado psíquico: Examen mental

Constitución y estado nutritivo. Peso y talla.

Piel y anexos.

### Sistema linfático.

Pulso arterial.

Respiración.

Temperatura.

Presión arterial.

Lo que se examina en esta sección son distintos territorios en dónde se pueden encontrar ganglios linfáticos. Estos son fundamentalmente, de arriba hacia abajo, las regiones occipital, mastoideas, preauriculares, submandibulares, cervicales anterior, lateral o posterior, huecos supraclaviculares, regiones epitrocleares (lado interno de los codos, sobre el cóndilo interno), axilas, regiones inguinales.

**En qué fijarse:** Normalmente, o no se palpan ganglios linfáticos, o se palpan pequeños (p.ej. en regiones inguinales, se pueden encontrar ganglios de unos 5 o 6 mm de diámetro mayor). Al hacer mención de un ganglio de mayor tamaño o que se palpa alterado, se usa el término **adenopatía**. En el examen físico se debe dejar constancia de los siguientes aspectos:

Ubicación (p.ej.: occipital, cervical, etc.).

Tamaño de los ganglios y una aproximación de su número.

Consistencia. Se refiere a la dureza que el examinador siente al palpar. Puede encontrarse que el ganglio es de consistencia elástica (que es lo normal), que es muy duro (p.ej.: en metástasis de algunos cánceres); que es muy blando, como si tuviera un contenido líquido (p.ej.: si hay un proceso inflamatorio con formación de pus).

Si son sensibles a la palpación.

Si las adenopatías se palpan con límites precisos o tienden a confluir (p.ej.: en algunos linfomas de Hodgkin).

Si las adenopatías se pueden movilizar con los dedos, o están adheridas a planos profundos.

Si las adenopatías se acompañan de un proceso inflamatorio que compromete la piel (dando un aspecto de celulitis), y si existe un trayecto fistuloso.

Si existe alguna lesión desde la cual puede haber surgido el compromiso del ganglio (p.ej.: compromiso de ganglios axilares ipsilaterales en un cáncer de mama).

## **Examen Físico General: Pulso arterial**

Posición y decúbito.

Marcha o deambulación.

Facie y expresión de fisonomía.

Conciencia y estado psíquico: Examen mental

Constitución y estado nutritivo. Peso y talla.

Piel y anexos.

Sistema linfático.

**Pulso arterial.**

Respiración.

Temperatura.

Presión arterial.

En esta sección se presentan aspectos del pulso arterial solamente, ya que el pulso venoso se verá más adelante, en el examen del cuello.

El pulso arterial depende de las contracciones del ventrículo izquierdo, la cantidad de sangre que es eyectada en cada sístole, la frecuencia y ritmicidad con que ocurre, y la onda de presión que se

produce a través del sistema arterial que depende también de la distensibilidad de la aorta y de las principales arterias, y de la resistencia arteriolar periférica.

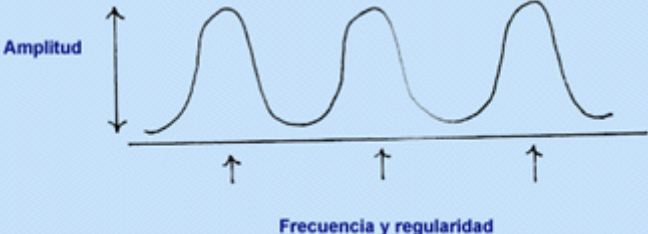

El pulso normal se palpa como una onda cuya fase ascendente es más rápida y el descenso más suave. Normalmente tiene una amplitud que permite palparlo fácilmente y una ritmicidad regular.

El pulso arterial se puede palpar en distintas partes del cuerpo. Los más buscados son los siguientes:

*Pulso carotídeo*, en el cuello, sobre cada arteria del mismo nombre.

*Pulso axilar*, en los huecos axilares.

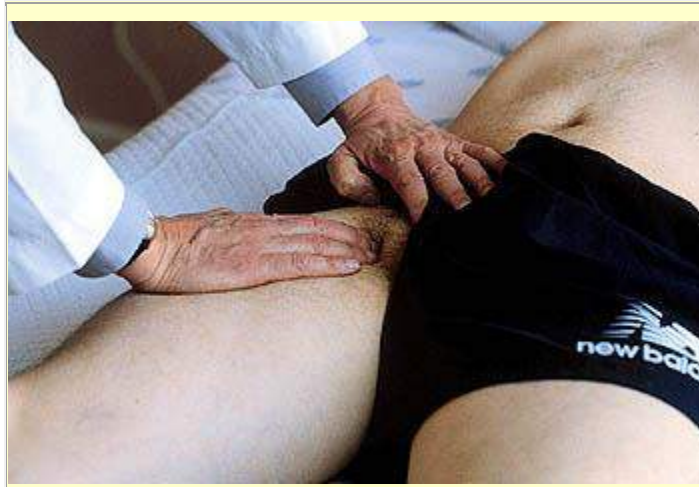*Pulso braquial*, en el pliegue de los codos, en su cara anterior, hacia medial.

<p><b>PULSO NORMAL (60 a 90 lpm)</b></p> 	
<p>Pulso normal.</p>	<p>Pulso braquial o humeral (sobre el pliegue el codo, hacia medial).</p>

*Pulso radial*, en cada muñeca, en el lado externo de la cara anterior.

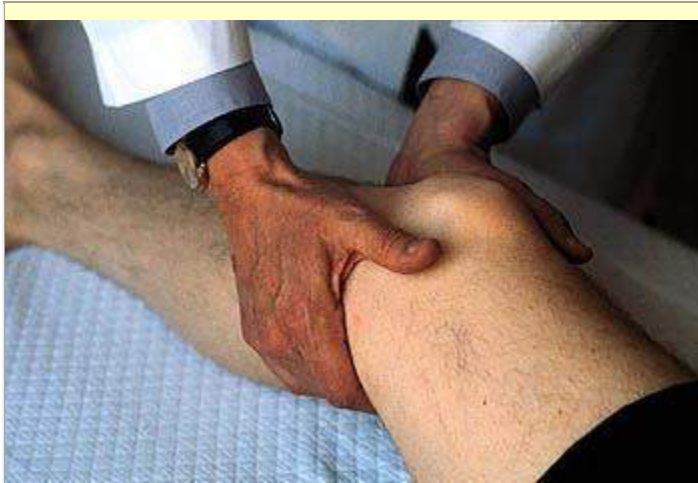
<p>Pulso radial.</p>

*Pulso femoral*, bajo el pliegue inguinal, a cada lado.

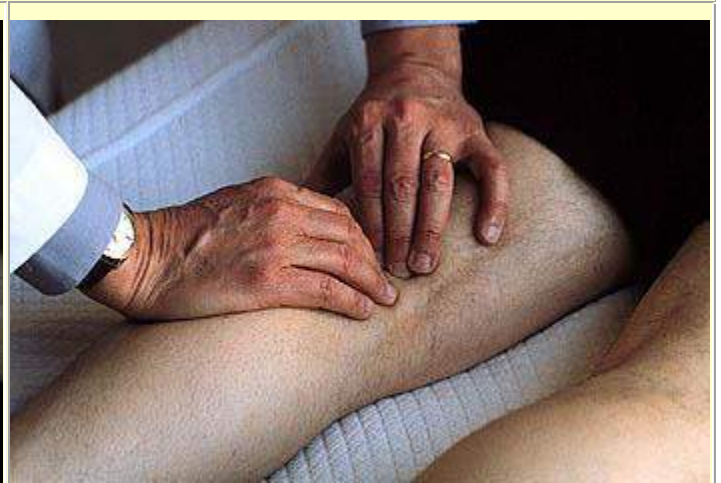

Pulso femoral. Se busca bajo el ligamento inguinal, medial a la línea media.

*Pulso poplíteo*, detrás de las rodillas.

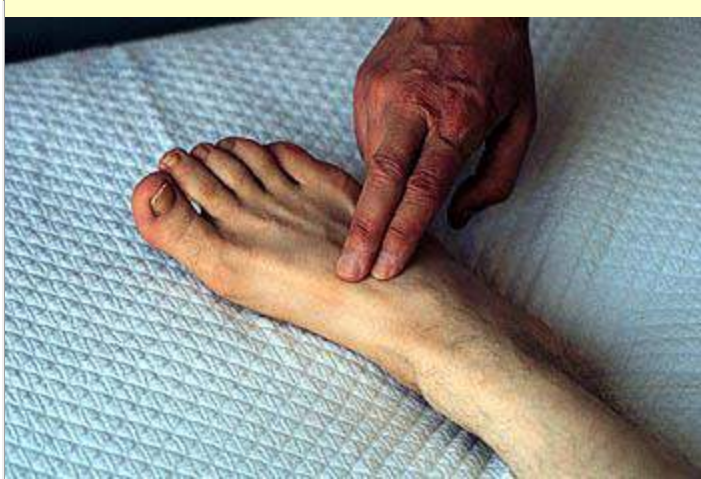


Pulso poplíteo. Palpación estando el paciente en decúbito dorsal y la rodilla ligeramente flectada. El pulso se busca ejerciendo presión con los pulpejos.



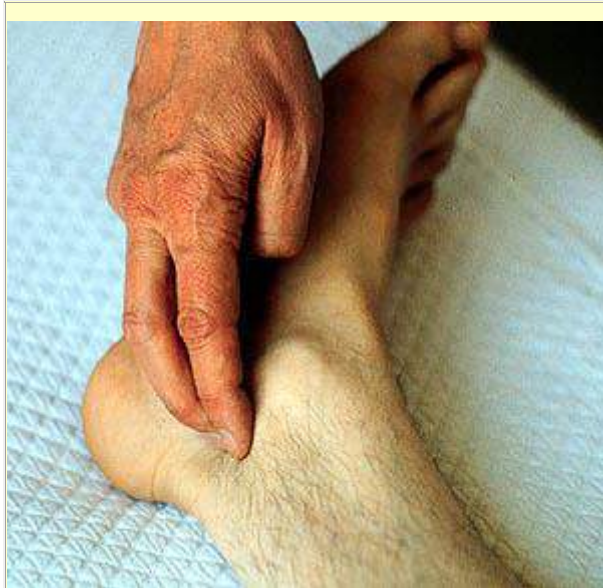Pulso poplíteo. Palpación desde atrás, estando el paciente en decúbito prono.

*Pulso pedio*, en el dorso de los pies. Habitualmente se palpa medial al tendón extensor del ортеjo mayor, pero en algunos casos es necesario abarcar un área un poco más lateral.



Pulso pedio.

*Pulso tibial posterior*, detrás de los maléolos internos de cada tobillo.



Pulso tibial posterior.

Para examinar el pulso se busca un lugar donde el latido se palpe en forma nítida. El radial y el braquial son habitualmente los más usados, pero cualquier otro podría servir.

Cuando se palpa el pulso arterial, se deben precisar los siguientes aspectos:

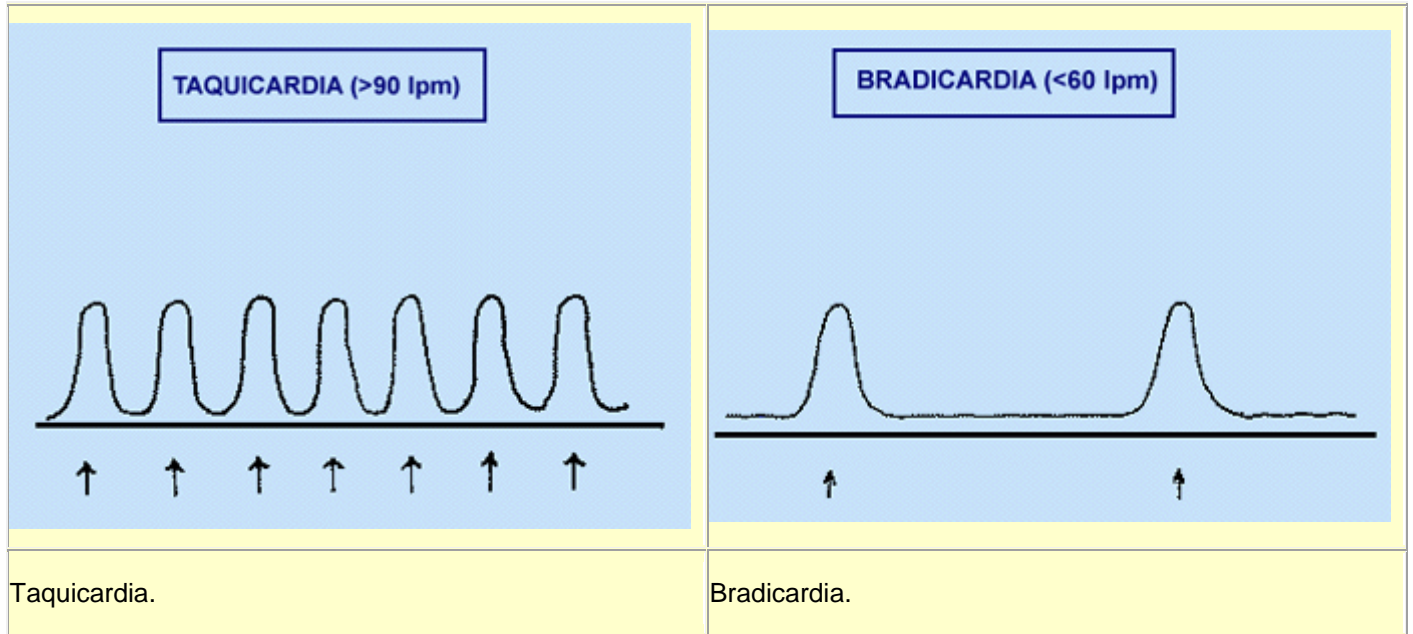
*La forma* de la onda del pulso, con su fase ascendente y descendente. Ocasionalmente se puede palpar alguna escotadura en alguna de estas fases (p.ej., en el *pulso dícroto*, en la fiebre tifoidea, de palpa una escotadura en la fase descendente).

*La amplitud* de la onda del pulso, desde su comienzo hasta el máximo. Puede estar normal, aumentada (p.ej., el *pulso céler* de la insuficiencia aórtica), o disminuida (p.ej., en la estenosis



aórtica). También es conveniente fijarse en la *velocidad de ascenso* del pulso que puede ser rápida (p.ej., en el pulso céler) o lenta (p.ej., en la estenosis aórtica, en la que se describe un pulso *parvus*, por su poca amplitud, y *tardus*, por su ascenso lento).

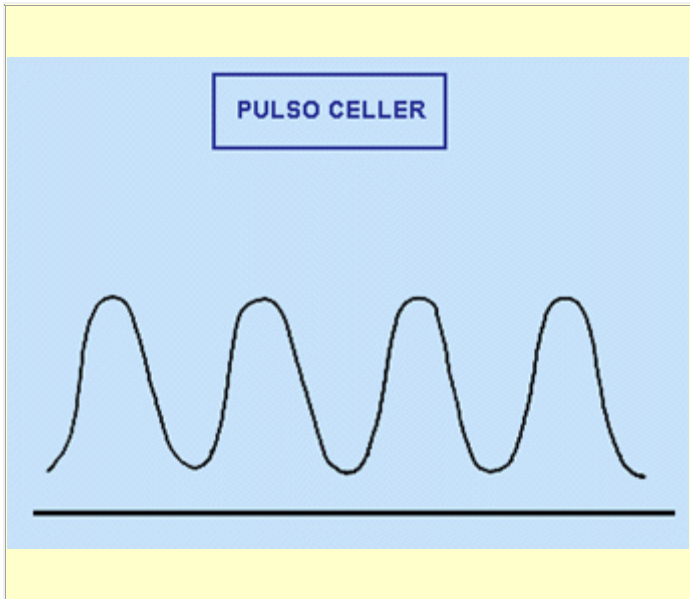
La *frecuencia* de los latidos. Lo normal es que sea entre 60 y 85 latidos por minuto (lpm). Sobre los 90 lpm se habla de *taquicardia* y bajo los 60 lpm se habla de *bradicardia*.



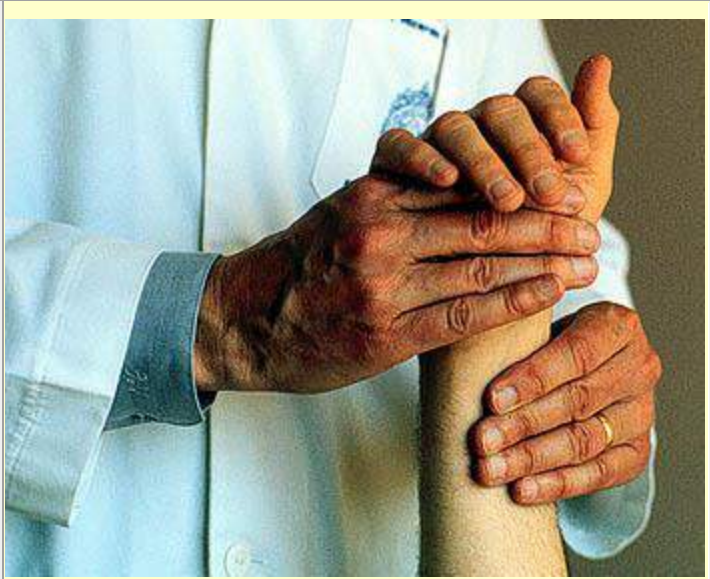La *ritmicidad*, que se refiere a si la secuencia de los latidos es regular o irregular, en cuyo caso existe una *arritmia*. Lo normal es que el pulso sea regular y cada uno de los latidos tenga la misma distancia respecto al anterior, con pequeñas variaciones que se producen con la respiración.

*Tipos de pulsos arteriales:*

*Pulso céler* o en *martillo de agua*: es un pulso amplio, de ascenso rápido. Se encuentra principalmente en la insuficiencia aórtica de gran magnitud. Una maniobra que sirve para reconocerlo es tomando el antebrazo del paciente por la cara anterior, cerca de la muñeca, y levantándolo sobre el nivel del corazón. El signo se considera positivo si al elevar el brazo, el pulso se siente con mayor fuerza.



**PULSO CELLER**

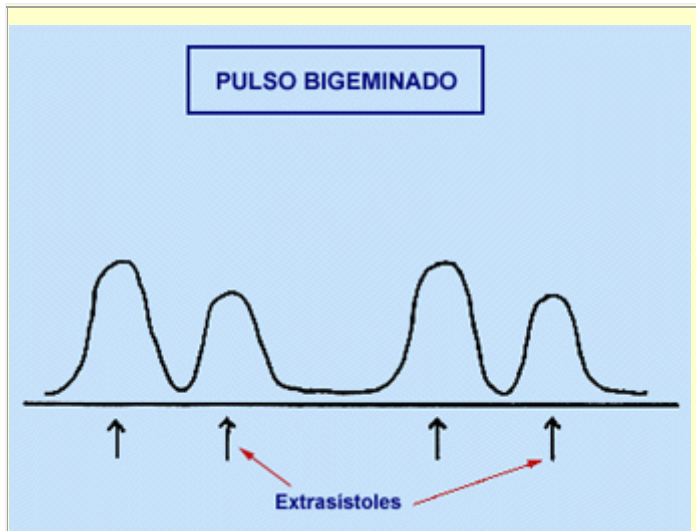


Pulso Céler (o Celler).

Maniobra para buscar el pulso céler o en martillo de agua.

*Pulso amplio o magnus:* ocurre en estados hiperdinámicos, como embarazo, anemias, estados febriles, fístulas arteriovenosas, etc. Es de mayor amplitud.

*Pulso bigeminado:* se presentan dos latidos, seguidos por una pausa, y habitualmente el segundo latido es un extrasístole que se acopla a un latido normal; se encuentra en intoxicaciones por digital.

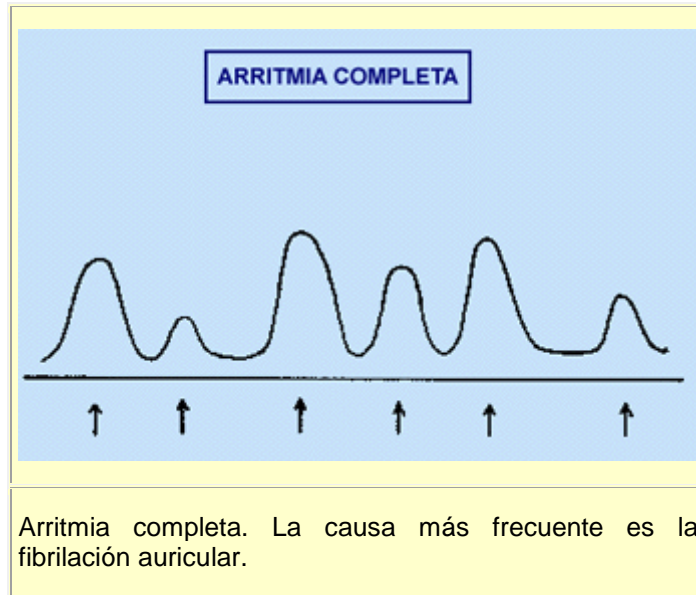


**PULSO BIGEMINADO**

Extrasístoles

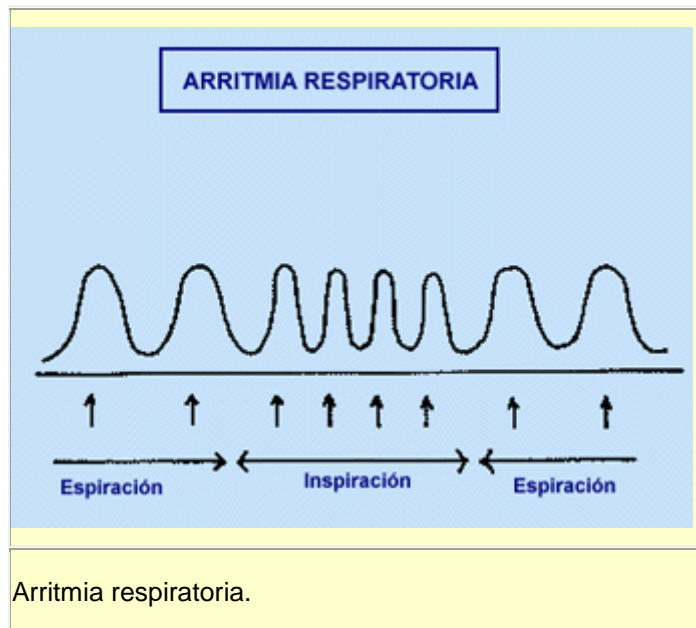
Pulso bigeminado.

*Arritmia completa:* se caracteriza porque el pulso es irregular en todo sentido, tanto en la frecuencia como en la amplitud, tal como ocurre en la fibrilación auricular que es la causa más frecuente.

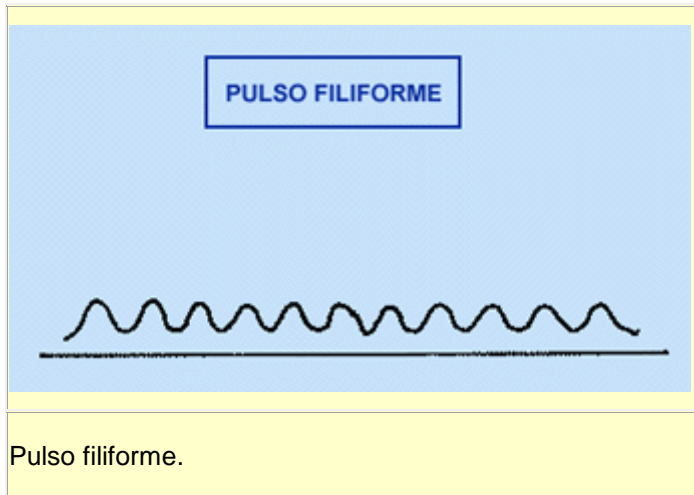


Pulso irregular debido a la presencia de *extrasístoles*, que son latidos que se producen en distintos momentos del ciclo cardíaco y pueden generar una gran variedad de arritmias con distinto pronóstico según su naturaleza.

*Arritmia respiratoria:* consiste en un aumento de la frecuencia en concomitancia con la inspiración; es más frecuente de encontrar en personas jóvenes.

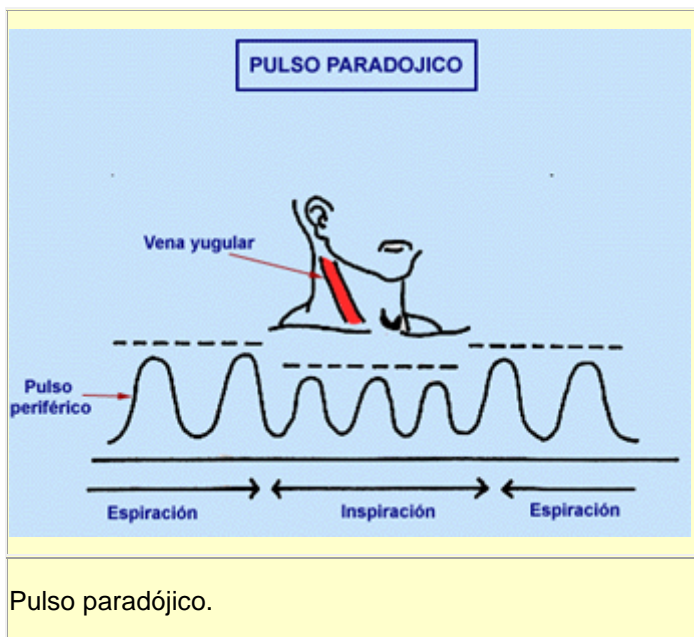


*Pulso filiforme*: es un pulso rápido, débil, de poca amplitud, que se encuentra en pacientes con hipotensión arterial, deshidratados, o en colapso circulatorio (*shock*).

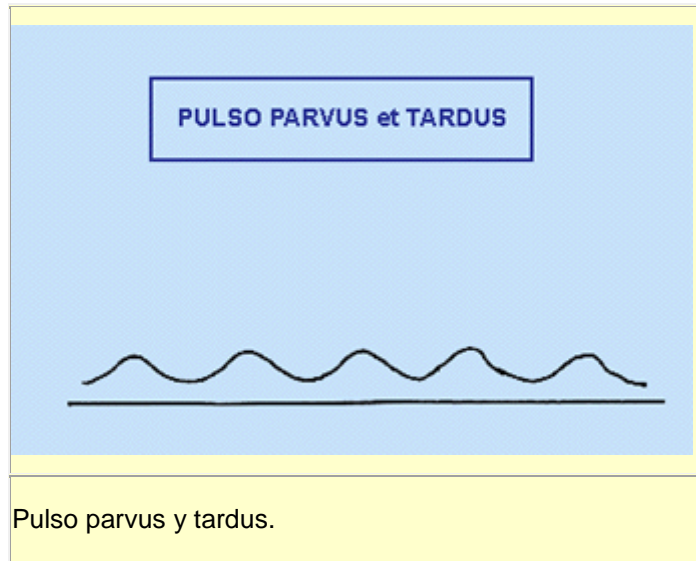


*Pulso paradójico*: es la acentuación de un fenómeno que normalmente ocurre durante la inspiración y que consiste en que al aumentar la presión negativa dentro del tórax, el corazón expelle menos sangre y disminuye la amplitud del pulso. En algunas enfermedades esto se acentúa, tal como ocurre en pericarditis constrictiva, taponamiento cardíaco, enfisema importante, o embolías pulmonares que comprometen el lecho vascular. Este fenómeno se puede documentar mejor al tomar la presión arterial con un esfigmomanómetro. El signo se considera positivo si durante la inspiración ocurre una disminución de la presión sistólica en más de 10 mm de Hg o sobre un 10% del valor basal.

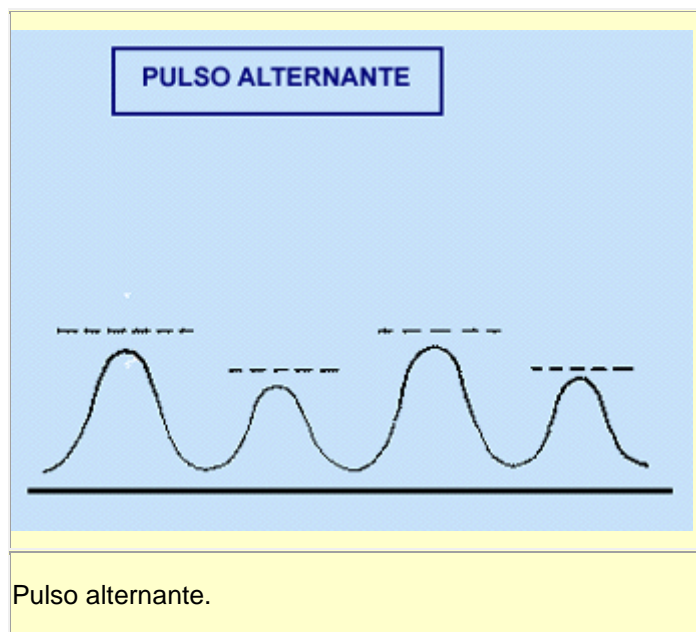
Conviene tener presente que en el pulso venoso, tal como se puede observar en la vena yugular, si normalmente la vena se tiende a colapsar durante la inspiración por la presión negativa intratorácica, en un taponamiento cardíaco, paradójicamente se produce una ingurgitación de la vena.



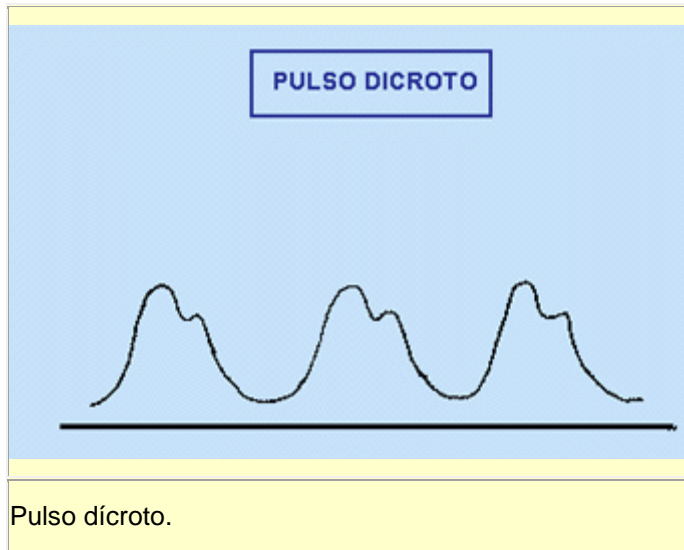
Pulso *parvus et tardus*: se puede encontrar en estenosis aórticas importantes; el pulso es pequeño (*parvus*) y el ascenso es lento (*tardus*).



Pulso *alternante*: se puede encontrar en cuadros de insuficiencia cardíaca avanzada.



Pulso *dicroto*: se caracteriza por una melladura en la fase descendente y ocasionalmente se puede encontrar en cuadros de fiebre tifoidea.



*Representación gráfica de los pulsos:*

Para presentar en forma resumida el resultado del examen de los distintos pulsos, en lo que se refiere a su amplitud, se recurre a un dibujo esquemático de la figura humana o un esquema lineal. Estas representaciones tienen la ventaja que comparan la intensidad de los pulsos en los distintos sectores y de un lado del cuerpo respecto a su homólogo. La escala usada es la siguiente:

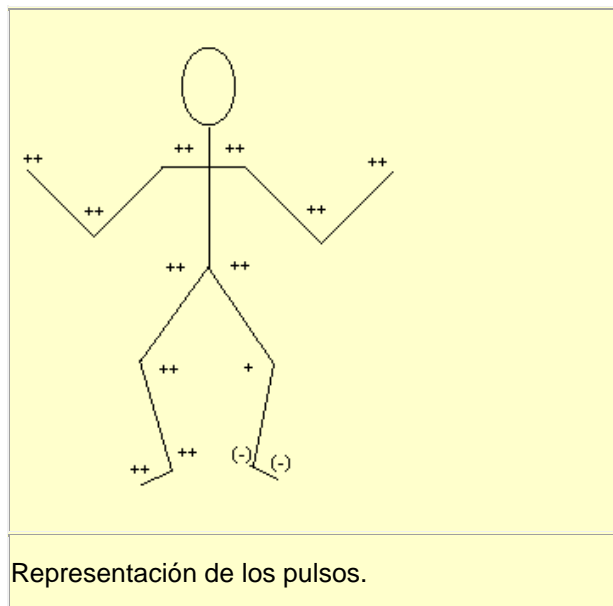
No se palpan 0

Se palpan disminuidos +

Se palpan normales ++

Se palpan aumentados +++

Se palpan muy aumentados ++++



	P.Carotídeo	P.Braquial	P.Radial	P.Femoral	P.Poplíteo	P.Tibial P.	P.Pedio
Derecha	++	++	++	++	++	++	++
Izquierda	++	++	++	++	+	-	-

*Auscultación de los pulsos:*

Algunos pulsos deben ser auscultados por la posibilidad de encontrar soplos debidos a un flujo turbulento, habitualmente secundarios a una estenosis. En la región del cuello, donde se proyectan las arterias carótidas, se pueden auscultar dos tipos de soplos. En la base del cuello, aquellos que vienen irradiados desde la válvula aórtica del corazón. En la región del ángulo de la mandíbula, donde la carótida se bifurca en su rama interna y externa, se pueden auscultar soplos debidos a una estenosis de la arteria.

También la auscultación ayuda para identificar otros soplos por estenosis o flujos turbulentos: de arterias renales (en el epigastrio, a ambos lados de la línea media), ilíacas (en las fosas ilíaca), femorales (por debajo de los ligamentos inguinales).

**Preguntas.**

¿Qué aspectos deben ser caracterizados al palpar el pulso arterial?

¿Cuáles son los pulsos que habitualmente se buscan en los pacientes?

¿Qué características tiene el pulso céler?

¿Qué características tiene el pulso *parvus* y *tardus* y en qué enfermedad se encuentra?

¿A qué se le llama *arritmia completa* y cuál es la alteración que con más frecuencia la produce?

**Examen Físico General: Respiración**

Posición y decúbito.

Marcha o deambulación.

Facie y expresión de fisonomía.

Conciencia y estado psíquico: Examen mental

Constitución y estado nutritivo. Peso y talla.

Piel y anexos.

Sistema linfático.

Pulso arterial.

**Respiración.**

Temperatura.

Presión arterial.

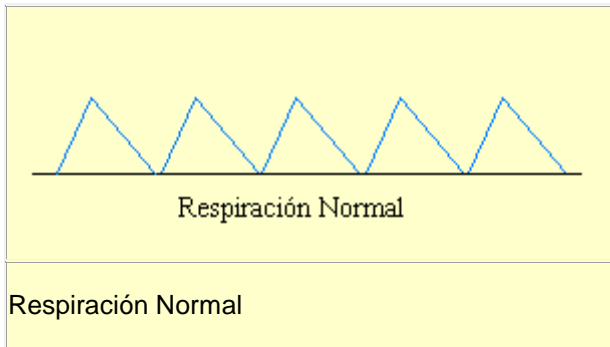
**Objetivos**

Aprender a observar la forma cómo el paciente respira.

Aprender a reconocer algunos tipos de respiración.

En esta parte del examen físico interesa fijarse cómo la persona respira. La frecuencia respiratoria debe ser de 12 a 20 respiraciones por minuto. En adultos, se habla de *taquipnea* si la frecuencia respiratoria es sostenidamente sobre 20 respiraciones por minuto y de *bradipnea*, si es menor de

12 respiraciones por minuto. Los recién nacidos tienen frecuencias respiratorias más elevadas que los adultos.



Cuando se cuenta la frecuencia respiratoria, conviene que la persona no se de cuenta. Para esto se simula estar tomando el pulso, pero en realidad se está observando la respiración.

Normalmente la espiración es un poco más prolongada que la inspiración (relación inspiración:espiración = 5:6).

En una inspiración normal, se expande el tórax por acción del diafragma y los músculos intercostales. Al bajar el diafragma, el contenido del abdomen se comprime y éste se vuelve más prominente. Si el paciente está acostado y se coloca una mano sobre la región alta del abdomen, se siente que con cada inspiración la mano se empujada hacia arriba. Esto cambia cuando el diafragma no está funcionando como ocurre en algunas insuficiencias respiratorias. En este caso, el tórax se expande por acción de la musculatura intercostal y otros músculos accesorios, se genera una presión negativa dentro del tórax que arrastra al diafragma hacia arriba y a nivel del abdomen, en vez de observarse una prominencia, ocurre una depresión. Esto se ha llamado *respiración paradójica*.

El predominio costal de la respiración, que depende más de la musculatura intercostal, o el predominio abdominal, que depende más del diafragma, puede variar. En pacientes con ascitis o en mujeres embarazadas, predomina una respiración de tipo costal. En cambio, la presencia de dolor costal, determina un patrón de tipo abdominal.

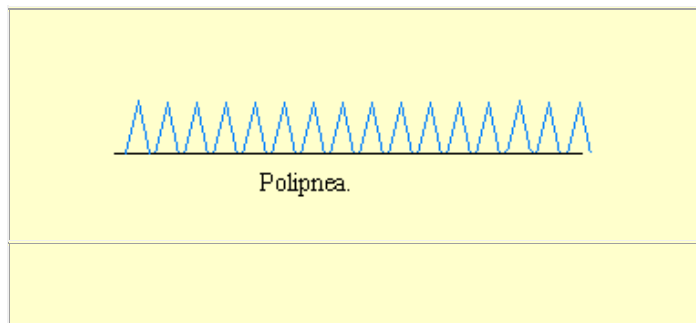
Los pacientes que tienen una obstrucción bronquial difusa (p.ej.: crisis asmática o limitación crónica del flujo aéreo) presentan una espiración prolongada que se efectúa con un esfuerzo muscular para expeler el aire; a pesar de este esfuerzo activo, los pacientes atrapan aire en sus pulmones y el tórax se observa hiperinsuflado.

Cuando existe una obstrucción de la vía aérea alta (laringe, cuerdas vocales, tráquea) la inspiración se efectúa con dificultad. Esto da origen a una retracción de los huecos supraclaviculares y espacios intercostales durante la inspiración (*tiraje*) y un ruido audible a distancia debido a la dificultad del paso del aire (*cornaje* o *estridor*).

Además de examinar la forma como la persona respira, conviene observar otros aspectos tales como si tiene cianosis en los labios o en la lengua, si sus dedos presentan hipocratismo (dedos en palillo de tambor), si se presenta aleteo nasal (p.ej.: en niños con insuficiencia respiratoria), si el paciente mantiene sus labios fruncidos durante la espiración para aumentar la presión intratorácica y evitar el colapso de la vía respiratoria fina (p.ej.: en enfisematosos).

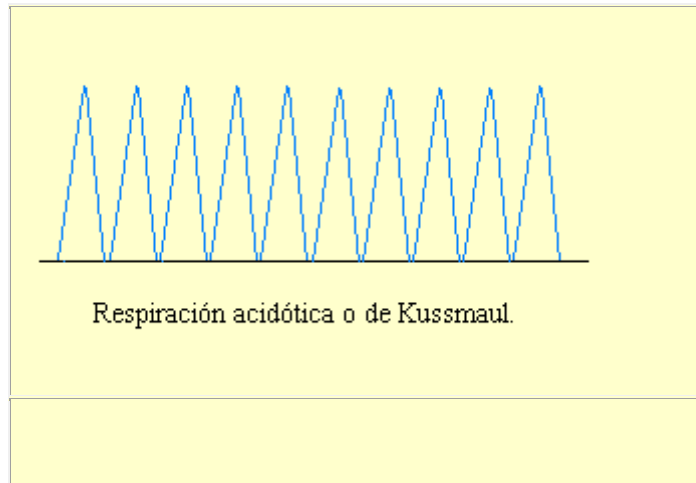
Según las características de la respiración, se distinguen las siguientes formas:

*Hiperpnea* o *hiperventilación*: se caracteriza porque la amplitud y frecuencia están aumentadas. La *polipnea* es una respiración rápida y superficial. Estas formas de respiración se pueden ver en estados febriles, sepsis, embolías pulmonares, etc.

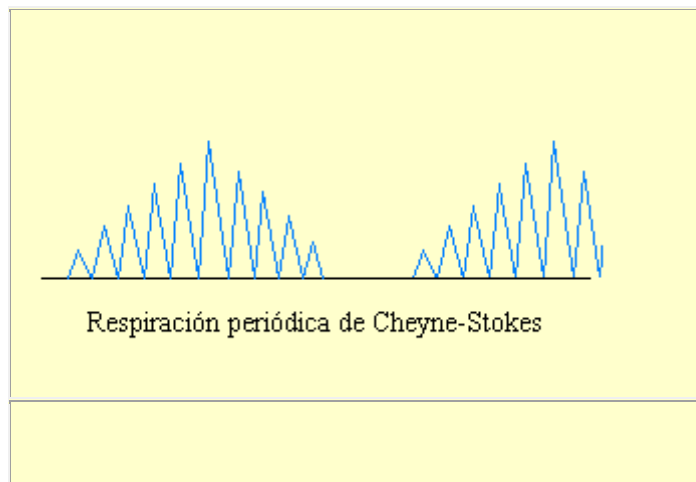




En las acidosis metabólicas se puede observar una respiración de mayor amplitud, que se conoce como *respiración de Kussmaul*.



*Respiración periódica de Cheyne-Stokes*: se caracteriza porque después de apneas de 20 a 30 segundos de duración, la amplitud de la respiración va aumentando progresivamente (fase en "crescendo") y, después de llegar a un máximo, disminuye hasta llegar a un nuevo período de apnea (fase en "decrecendo"); esta secuencia se repite sucesivamente. Se observa en insuficiencia cardíaca y algunas lesiones del sistema nervioso central.



*Respiración de Biot*: es una respiración que mantiene alguna ritmicidad, pero que es interrumpida por períodos de apnea. Cuando la alteración es más extrema, comprometiendo la ritmicidad y la amplitud, se llama *respiración atáxica*. Ambas formas se observan en lesiones graves del sistema nervioso central.

**Preguntas:**

- ¿Cuál es la frecuencia respiratoria normal en adultos?
- ¿Qué características tiene la respiración de Cheyne-Stokes?
- ¿Qué signo puede ayudar para determinar que un paciente está en fatiga respiratoria?
- ¿Qué tipo de respiración se asocia a una acidosis metabólica severa?
- ¿A qué se llama cornaje o estridor?
- ¿En qué casos se observa una espiración prolongada?

# Examen Físico General: Temperatura

Posición y decúbito.

Marcha o deambulación.

Facie y expresión de fisonomía.

Conciencia y estado psíquico: Examen mental

Constitución y estado nutritivo. Peso y talla.

Piel y anexos.

Sistema linfático.

Pulso arterial.

Respiración.

## Temperatura.

Presión arterial.


## Objetivos

Conocer la importancia de registrar la temperatura.

Aprender cómo y dónde controlar la temperatura.

Aprender a reconocer algunas evoluciones febriles.

El organismo en condiciones normales mantiene la temperatura corporal dentro de un rango estrecho, independientemente de las variaciones del medio ambiente. A nivel de las axilas, en personas sanas, estos valores oscilan entre 36,2°C y 37,0°C (grados Celsius). Normalmente la temperatura es un poco mayor en la tarde, cerca de las 20 horas, y más baja en la madrugada. Esta es una variación de tipo circadiano.



Termómetros rellenos con mercurio.

Se considera que una persona tiene fiebre cuando la temperatura registrada en la axila o la ingle supera los 37°C; si es en la boca, sobre 37,3°C y en el recto, sobre 37,6°C. El pulso sube 10 a 15 latidos por minuto por cada grado de fiebre sobre 37°C. La respiración también se acelera. Cuando el pulso aumenta menos de lo que se espera, se habla de una *bradicardia relativa*. Las personas pueden tener diferente sensibilidad para presentar fiebre. Los niños

desarrollan temperaturas elevadas con más facilidad. En cambio, los ancianos y los pacientes con insuficiencia renal, pueden no presentar fiebre a pesar de estar con un cuadro infeccioso.

La temperatura se registra con termómetros que pueden ser rellenos de mercurio o de tipo electrónicos. Los de mercurio son los más usados. Estos hacen uso de la propiedad del mercurio de expandirse con el aumento de la temperatura. Para que la lectura sea confiable es necesario agitar el termómetro para hacer descender la columna de mercurio. Luego se coloca en el paciente de forma tal que se produzca un buen contacto entre la punta del instrumento y la piel o las

mucosas, según sea el caso. Se deberá dejar un tiempo suficiente para que el mercurio se expanda y se pueda leer la temperatura correcta una vez que se ha alcanzado una estabilidad.

En países como Estados Unidos se usan termómetros graduados en grados Fahrenheit (°F). En estos casos, 37°C corresponden a 98,6°F.

**Fórmula para cambiar de °C a °F:**

$$^{\circ}\text{F} = (^{\circ}\text{C} \times 9/5) + 32$$

**Fórmula para cambiar de °F a °C:**

$$^{\circ}\text{C} = (^{\circ}\text{F} - 32) \times 5/9.$$

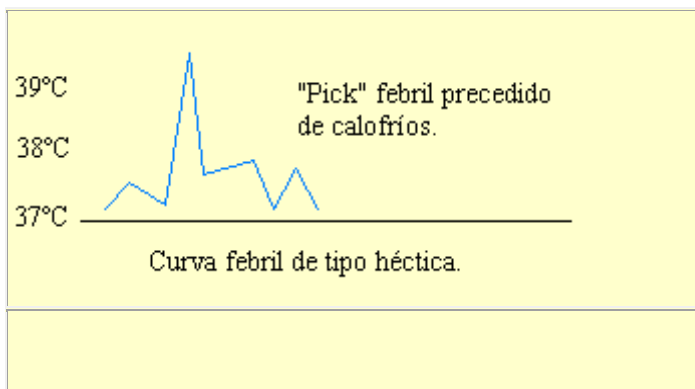
Los sitios más frecuentemente usados para estos registros con la boca (bajo la lengua), las axilas, los pliegues inguinales y la ampolla rectal. Entre ellos existen diferencias. Así, con respecto a la temperatura axilar, los registros en la boca y en el recto son un poco más altos (del orden de 0,3°C a 0,5°C). Diferencias mayores de 1°C entre la temperatura rectal y la axilar deben hacer plantear la posibilidad de un proceso inflamatorio a nivel de la pelvis (p.ej.: apendicitis, anexitis).

Al registrar la temperatura en la axila se debe tener el cuidado que searla y que la punta del termómetro tome buen contacto con el pliegue. Puede ocurrir que en personas muy delgadas, con la axila muy "ahuecada", la medición no sea exacta. En la boca, la punta del termómetro debe quedar bajo la lengua. El tiempo necesario para un registro confiable varía entre 3 y 8 minutos.

Se considera que una persona está *subfebril*, si sus temperaturas oscilan alrededor de los 37,5°C. Una *hipotermia* es cuando la temperatura del paciente es menor de 35,0°C; una *hipertermia* es cuando la temperatura es mayor de 41°C.

Un *síndrome febril* es un conjunto de síntomas y signos entre los que destacan malestar general, dolores en el cuerpo (mialgias), anorexia y cefalea; al examen físico destaca una temperatura elevada, la piel más caliente, una facie febril (ojos brillosos, mejillas eritematosas), taquicardia, taquipnea, postración. El paciente puede estar algo sudoroso y presentar la orina más oscura, más concentrada. No siempre una temperatura elevada se asocia a un síndrome febril; depende en gran medida de la causa subyacente.

La causa más frecuente de la fiebre son las infecciones, pero también existen muchas otras condiciones que evolucionan con temperaturas elevadas como algunos cánceres (p.ej.: linfomas, hipernefomas), enfermedades inmunológicas o alérgicas (p.ej.: fiebre por drogas) y enfermedades del mesénquima (p.ej.: lupus eritematoso, vasculitis).



Se han descrito varios tipos de curvas febriles según las variaciones que presente la temperatura durante el día o a lo largo del tiempo. Hoy en día, es frecuente que estas evoluciones estén interferidas por acción de antipiréticos y los mismos tratamientos. Entre las variantes que se han descrito destaca la *curva hética* o *séptica*, que se caracteriza por "pick" febriles que pueden sobrepasar los 39°C y que frecuentemente son antecidos por calofríos. Es frecuente que cuando la

temperatura baja, especialmente si se han usado antipiréticos, se produzca una gran sudoración (*diaforesis*).

Se habla de *fiebre de origen desconocido* cuando una persona evoluciona con fiebre importante durante más de 2 a 3 semanas, y que a pesar de un estudio bastante extenso, no se encuentra su causa. Estas situaciones obligan a considerar más posibilidades diagnósticas incorporando

algunas que característicamente tienen evoluciones prolongadas o se asocian a gérmenes difíciles de aislar.

Se habla de una *fiebre facticia* cuando la persona simula estar con fiebre y engaña al médico o su familia. Habitualmente detrás de esta actitud existe alguna intención secundaria (p.ej., conseguir una licencia médica) o un trastorno de personalidad. El médico debe saber cuándo considerar esta posibilidad, que afortunadamente se da con poca frecuencia. En ocasiones debe vigilar personalmente el registro de la temperatura.

### **Preguntas.**

¿Qué variación se encuentra al registrar la temperatura en la axila o en la boca?

¿Cuándo se considera que una persona evoluciona subfebril?

¿Qué es una fiebre hética?

¿Qué es una fiebre facticia?

¿Qué se considera una *fiebre de origen desconocido*?

¿Cuáles son las causas que con más frecuencia producen temperaturas elevadas?

¿Cuáles son las principales manifestaciones del síndrome febril?

## **Examen Físico General: Presión Arterial**

Posición y decúbito.

Marcha o deambulación.

Facie y expresión de fisonomía.

Conciencia y estado psíquico: Examen mental

Constitución y estado nutritivo. Peso y talla.

Piel y anexos.

Sistema linfático.

Pulso arterial.

Respiración.

Temperatura.

### **Presión arterial.**

### **Objetivos:**

Aprender lo que significa la presión arterial.

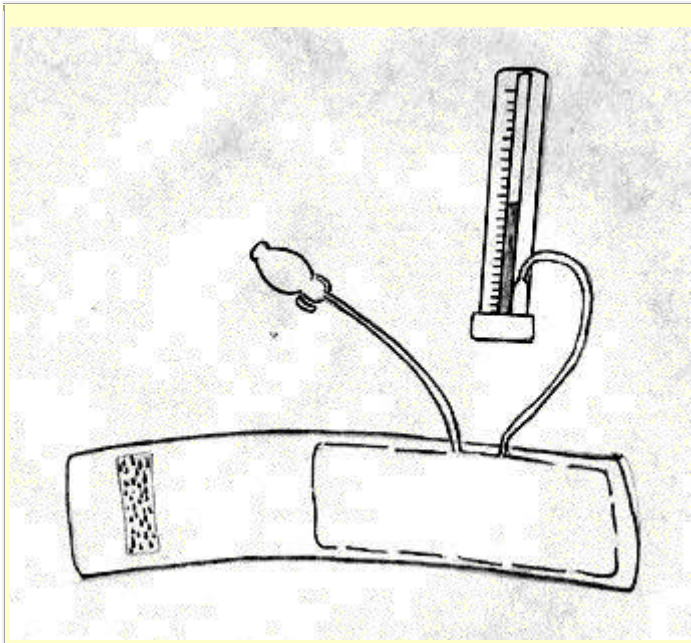
Aprender a tomar la presión arterial.

La presión arterial representa la presión de la sangre dentro de las arterias. Habitualmente se registra con un esfigmomanómetro.

### **Características de los esfigmomanómetros.**

Constan de un manguito con una bolsa de goma, de forma rectangular, que se puede inflar y que está forrada por un género grueso, de mayor longitud, de modo que sea posible rodear el perímetro del brazo. Con un sistema de fijación se evita que el género se distienda al aumentar la presión dentro de la bolsa de goma, y de esa forma el brazo se comprime. Las presiones se registran en una escala, que puede ser de mercurio, un reloj, o una pantalla, según el sistema usado.

### **El esfigmomanómetro:**




El esfigmomanómetro consta de un sistema para ejercer presión alrededor de un brazo (o pierna) y de una escala que permite conocer la presión aplicada desde el exterior. Tiene una manguita formada por una bolsa de goma, de forma rectangular, que se comunica con el sistema de medición de la presión y que se puede inflar con una pera de goma o sistemas automáticos. La bolsa de goma está rodeada por una funda de género grueso, que tiene un sistema que permite fijar la manguita alrededor del brazo, evitando que se suelte o se moviice y, también, hace posible que la presión aplicada externamente, se transmita al brazo.

La manguita debe tener un tamaño proporcional al largo y grosor del brazo. En niños se usan manguitas más pequeñas; en adultos, son más grandes y en personas obesas, más grandes aún. La bolsa de goma de la manguita debe cubrir en los adultos el 80% del perímetro del brazo y el 100% en los niños.

#### **Medición de la presión arterial.**

Al aplicar la manguita en el brazo, ésta debe quedar en el tercio medio, y el borde inferior, 2 a 3 cm por encima del pliegue antecubital. No debe quedar



suelta, sino que ajustada y segura. La mitad de la bolsa de goma debe ubicarse por donde está pasando la arterial braquial (humeral). El brazo debe estar desnudo, sin ropa que comprima o dificulte la colocación de la manguita.

Se prefiere tomar la presión arterial en el brazo, estando el paciente sentado, y teniendo el brazo apoyado sobre una mesa. La manguita debe quedar a la altura del corazón, ni más alto, ni más bajo, ya que esto influye en la medición. Conviene que el paciente esté cómodo, con su musculatura relajada. Las contracciones musculares interfieren con la medición. La manguita debe ser proporcional al tamaño de la extremidad. En personas obesas (y cuando se toma la presión en el muslo), se deben usar manguitas más grandes. Si esto no se cumple, se tienden a registrar presiones más elevadas.

La presión conviene medirla por lo menos unas dos veces, separadas entre ellas por 30 o más segundos. La presión que se registra en posición sentado puede ser un poco más alta que en decúbito supino. Las mediciones que se efectúen en controles posteriores conviene hacerlas en la misma posición para facilitar la comparación.

La presión sistólica normal oscila entre 100 y 140 mm de Hg y la diastólica entre 60 y 90 mm de Hg. La diferencia entre ambas se llama presión de pulso y habitualmente es de 30 a 40 mm de Hg. Se considera que un paciente está comenzando a ser hipertenso cuando su registro es igual o mayor que 140/90 mm de Hg. Las preocupaciones y la agitación con la que un paciente llega a su control pueden determinar que la presión se le eleve. Para evitar esto, es conveniente hacer la medición hacia el final del examen físico y tratar de ganar la confianza del paciente. Cuando existe una arritmia acentuada, como ocurre en paciente en fibrilación auricular, la determinación de la presión arterial es más difícil.

Manguita aplicada en el brazo.

Se sube la presión dentro de la manguita, mientras se palpa el pulso radial o braquial. Cuando se deja de palpar el pulso, se sigue subiendo unos 20 a 30 mm Hg más arriba. Luego, se desinfla la manguita lentamente. El momento de la reaparición del pulso periférico (braquial o radial) determina la presión sistólica palpatoria. Determinado este valor, la manguita se puede desinflar más rápido.

Se esperan 30 segundos para inflar la manguita nuevamente, pero esta vez habiendo aplicado la campana del estetoscopio sobre la arterial braquial. Se sube la presión 20 a 30 mm Hg sobre la presión sistólica determinada con el método palpatorio y luego se desinfla lentamente, estando atento a escuchar el momento en que aparece un ruido pulsátil que determina la presión sistólica auscultatoria. Ambos valores deben coincidir. De no ser así, se toma como la presión sistólica la más elevada. Se sigue desinflando la manguita hasta que los ruidos pulsátiles desaparecen. Esta es la presión diastólica. Definidos estos dos valores, la presión arterial se expresa de la siguiente forma: presión sistólica / presión diastólica (p.ej.: PA = 120/80 mm Hg, brazo derecho, paciente sentado). La ubicación de la medición y la posición del paciente se deben especificar.

En algunas oportunidades ocurre que después de haber escuchado el primer ruido pulsátil (presión sistólica), viene una fase de silencio. Luego, los ruidos reaparecen, y finalmente disminuyen o desaparecen definitivamente (presión diastólica). Ese período de silencio se llama el agujero auscultatorio de Korotkoff. Este fenómeno puede dar lugar a un error si la presión arterial se determina sólo con el método auscultatorio y no se sube la presión a niveles suficientes. Puede ocurrir que el momento en que los ruidos reaparecen después del hueco auscultatorio, se considere como la presión sistólica. Este error se evita al hacer primero la medición con el método palpatorio.

En ocasiones ocurre que los ruidos disminuyen de intensidad, antes de desaparecer. En estos casos la presión arterial se puede expresar incluyendo el valor en el cual ocurrió la disminución de los sonidos, y cuando desaparecieron (p.ej.: PA = 120/80/70 mm Hg).

En el caso que los ruidos disminuyen de intensidad, y posteriormente nunca desaparecen, la presión diastólica se considera aquella en que los ruidos disminuyen de intensidad.

Puede ocurrir una diferencia de la presión arterial entre un brazo y el otro cuando existen lesiones estenosantes (p.ej.: en aterosclerosis o arteritis de grandes arterias). La presión arterial en las extremidades inferiores generalmente es mayor que en las superiores, salvo en enfermedades como una coartación de la aorta.

En pacientes con hipertensión arterial y en tratamiento con medicamentos, conviene medir la presión arterial estando acostados y sentados o de pie. También, es recomendable, por lo menos al principio, medir la presión en ambos brazos.

#### **Preguntas:**

Cómo debe ser el manguito de presión según las características del brazo del paciente.

Cómo se define la presión sistólica y la diastólica.

Porqué conviene tomar la presión sistólica palpatoria antes que hacerlo por el método auscultatorio.

Sobre qué niveles de presión arterial se considerar que existe hipertensión.

## **Del examen físico segmentario: Examen de la Cabeza**

### **Objetivos:**

Efectuar un buen examen de la cabeza, los ojos, nariz, boca, oídos.

En el examen de cabeza importa fijarse en la forma del cráneo, la expresión de la cara, y efectuar un análisis más detallado de los ojos, orejas, oídos, nariz y boca.

## OJOS.

### Conceptos de Anatomía y fisiología.

Al mirar los ojos, destaca el iris, la pupila, la esclera, los párpados, las pestañas y, por encima, las cejas.

Diagrama o foto de un ojo de frente y de lado.

Los **párpados** cubren el segmento anterior del ojo. En su borde están las pestañas. El superior se eleva gracias al músculo elevador del párpado que es inervado por el nervio oculomotor (tercer par de los nervios craneanos). La función de los párpados es proteger, contribuir a distribuir las lágrimas y ayudar a regular la cantidad de luz que penetra al ojo.

La **esclera** corresponde al blanco del ojo. La región que limita con la córnea se llama **limbo corneal**.

La **conjuntiva** es una capa de tejido que cubre la esclera -conjuntiva bulbar- hasta el limbo corneal, y la pared posterior de los párpados -conjuntiva palpebral-. Estas superficies están lubricadas por las lágrimas que son producidas por las glándulas lagrimales ubicadas en la porción temporal del párpado superior. Después de lubricar el ojo, las lágrimas drenan hacia el saco lagrimal, ubicado en el ángulo interno, a través de dos canalículos, que nacen en el borde de los párpados. Del saco lagrimal llegan a la nariz, por debajo del concha inferior.

La **córnea** es la continuación de la esclera en el segmento anterior del ojo. Tiene una curvatura determinada, es transparente y no tiene vasos sanguíneos. La sensibilidad está dada por el nervio trigémino (quinto par craneano). El **reflejo corneal** se desencadena al tocar la córnea y tiene como vía aferente al nervio trigémino y la respuesta de parpadeo está inervada por el nervio facial (séptimo par craneano).

El **iris** forma parte de la túnica media del ojo (coroides), junto con el cuerpo ciliar. Es un disco muscular contráctil, circular, pigmentado, en cuyo centro está la **pupila**.

Por detrás del iris, y anclado circunferencialmente al cuerpo ciliar, está el **crystalino**, que es una formación biconvexa, transparente, y que puede modificar su curvatura. Su función es muy importante para enfocar las imágenes en la retina. Cuando esta capacidad se va perdiendo con los años -pasados los 45 años-, y el cristalino se vuelve más rígido y el músculo ciliar del iris más débil, se desarrolla la presbiopía o presbicia y las personas recurren a alejar el texto de lectura de los ojos o usan anteojos que compensan la falta de enfoque de la imagen en la retina.

Entre la córnea y el cristalino están la **cámara anterior** y la **posterior**, separadas por el iris respectivamente, que contienen un líquido transparente llamado **humor acuoso**. Este es producido en la cámara posterior por el cuerpo ciliar y fluye a través de la pupila hacia la cámara anterior, en donde se reabsorbe por el canal de Schlemm, ubicado hacia la periferia. La circulación de este líquido contribuye a la presión intraocular del ojo. En el glaucoma, la presión intraocular está aumentada porque el humor acuoso se reabsorbe menos. **Hifema** es sangre en la cámara anterior. **Hipopión**, es pus en la cámara anterior (los leucocitos pueden decantar y dar un nivel).

Las **pupilas** son el hueco central del iris. La cantidad de luz que llega hasta la retina se gradúa variando su diámetro. Normalmente son redondas y de igual tamaño (**isocoria**). Si una es más grande que la otra se denomina **anisocoria**, aunque una diferencia de tamaño hasta de 0,5 mm se considera normal. Cuando están chicas (menos de 2 o 3 mm), se denomina **miosis**; cuando están dilatadas (sobre 5 a 6 mm), **midriasis**. Si su forma no es redonda y está alterada, se denomina **discoria**. Los músculos del iris reciben inervación autonómica simpática (que dilata las pupilas) y parasimpática (que las achica).

Las pupilas presentan un **reflejo fotomotor** o reflejo a la luz, mediante el cual se achican cuando son iluminadas. Para buscar este reflejo, es conveniente que el haz de luz llegue desde el lado y no apuntando directamente a la pupila. Existe un reflejo fotomotor directo en el ojo que recibe la luz, y uno consensual, en el otro. La vía aferente de este reflejo viaja de la retina hacia el nervio óptico y los tractos ópticos, pero se desvía hacia los nervios oculomotores en el mesencéfalo desde donde se genera la respuesta eferente que va a los músculos constrictores del iris. También existe el **reflejo de acomodación** mediante el cual las personas enfocan desde un objeto ubicado a distancia a un punto cercano. En este proceso de enfocar, la pupila se achica, los ojos convergen y el cristalino aumenta su curvatura. Este reflejo también está mediado por los nervios oculomotores.

En el segmento posterior del ojo se encuentra el humor vítreo, la retina y el nervio óptico.

La **retina** forma parte de la capa interna del globo ocular y contiene células especializadas que captan la luz y la transforman en impulsos eléctricos que viajan por el nervio óptico y la radiación óptica hasta la corteza occipital. Las imágenes se forman invertidas en la retina después de atravesar la luz el cristalino. Las fibras del nervio óptico que cubren la mitad nasal de la retina se decusan a nivel del quiasma óptico. Esto permite que las imágenes que se forman en la retina tengan representación en ambos hemisferios cerebrales: en el ipsilateral para la mitad temporal de la retina, y en el contralateral, para la mitad nasal. También es muy importante la alineación de los ejes de los globos oculares de modo que la imagen producida por cada ojo caiga en la retina en sitios equivalentes. Cuando esto no ocurre se produce un **estrabismo** y el paciente podría ver doble (**diplopía**).

El **campo visual** de cada ojo abarca una área de unos 60° en sentido nasal, desde la línea media, 90° en sentido temporal, 50° hacia arriba y 70° hacia abajo. Los campos visuales de cada ojo se superponen y permiten una visión binocular. Hacia las regiones más laterales, la visión es monocular.

Los ojos se mueven en distintas direcciones gracias a 6 músculos que son: recto interno, recto externo, recto superior, recto inferior, oblicuo superior y oblicuo inferior. Los rectos interno, superior, inferior y el oblicuo inferior son inervados por el tercer par craneano (nervio oculomotor o motor ocular común). El recto externo está inervado por el sexto par craneano (nervio abducente o motor ocular externo), y el oblicuo superior, por el cuarto par craneano (nervio troclear o patético).

Gracias a la musculatura externa de los globos oculares y su inervación, se generan los siguientes movimientos:

## **Movimiento:**

Músculo que actúa: Nervio que lo inerva:

hacia arriba y temporal: Recto superior Oculomotor (III par).

hacia arriba y nasal: Oblicuo inferior Oculomotor (III par).

hacia abajo y temporal: Recto inferior Oculomotor (III par).

hacia abajo y nasal: Oblicuo superior Troclear (IV par).

hacia el lado temporal: Recto externo Abducente (VI par).

hacia lado nasal: Recto interno Oculomotor (III par).

Se debe tener presente que los músculos oblicuos se insertan en el globo ocular en la mitad externa (el superior, arriba; el inferior, abajo), y se dirigen en forma oblicua hacia adelante y en dirección nasal. Por lo tanto, al contraerse, el oblicuo superior mueve el ojo hacia abajo y en dirección nasal, y el oblicuo superior, hacia arriba y en dirección nasal.

Cuando una persona baja una escalera, utiliza los músculos oblicuos superiores para mirar los peldaños. Si un alumno de colegio está sentado en un escritorio y mira de reojo lo que escribe su compañero del lado derecho, acciona el músculo oblicuo superior de su ojo izquierdo y el recto inferior de su ojo derecho.



Fotos con las distintas miradas, sobreponiendo los músculos y nervios que actúan.

## Examen de los ojos.

Es necesario investigar la integridad anatómica de los ojos y de sus funciones.

**Cejas.** Pacientes con hipotiroidismo puede presentar una pérdida de la cola de las cejas (es conveniente asegurarse que no sea porque se las depila).

**Párpados.** Interesa ver si funcionan en forma simétrica o si existen lesiones en ellos. Si el paciente no puede abrir un ojo, o lo logra en forma parcial, se puede deber a edema (p.ej.: por una alergia), una sufusión de sangre (p.ej.: por un traumatismo), porque existe un problema muscular (p.ej.: por miastenia gravis) o neurológico (p.ej.: por compromiso del nervio oculomotor). La caída del párpado superior se conoce como **ptosis** palpebral. **Ectropión** es cuando el párpado, especialmente el inferior, está evertido (dirigido hacia afuera) y las lágrimas no logran drenar por el canalículo y el ojo lagrimea constantemente (**epífora**). **Entropión** es cuando los párpados están vertidos hacia adentro y las pestañas irritan la cornea y la conjuntiva. Un **orzuelo** es la inflamación del folículo de una pestaña, habitualmente por infección estafilocócica. **Chalazión** es una inflamación crónica de una glándula meibomiana (son glándulas que se ubican en el interior de los párpados y drenan hacia el borde de ellos). Pueden verse lesiones solevantadas y de color amarillento, especialmente hacia los ángulos internos de los ojos, que se conocen como **xantelasmas** y se deben a un trastorno del metabolismo del colesterol. Cuando el paciente no puede cerrar bien un ojo (p.ej.: por parálisis del nervio facial), y el párpado no cubre bien el globo ocular, se produce un **lagofthlmo**; esta condición puede llegar a producir una úlcera corneal por falta de lubricación. Una **blefaritis** es una inflamación aguda o crónica de los párpados. Se puede deber a infecciones, alergias o enfermedades dermatológicas.

Un **epicanto** es un pliegue vertical en el ángulo interno del ojo. Se ve en algunas razas asiáticas y en personas con síndrome de Down (mongolismo).

**Conjuntivas.** La palpebral se observa traccionando el párpado inferior hacia abajo. Normalmente es rosada y en caso de existir anemia se puede observar pálida. La **conjuntivitis** es una inflamación o infección de las conjuntivas. Los ojos se ven irritados, con aumento de la vasculatura (hiperémicos) y se encuentra una secreción serosa o purulenta. La **hemorragia subconjuntival** compromete la conjuntiva bulbar y da un color rojo intenso; no se extiende más allá del limbo corneal. El **pterigión** (o pterigio) es un engrosamiento y crecimiento de la conjuntiva bulbar, habitualmente en el lado interno del ojo, que puede invadir la córnea desde el limbo corneal. Es frecuente en personas que trabajan expuestas a luz solar, y por lo tanto, a ondas ultravioleta. Hay que diferenciar esta condición de la **pinguécua** que es una especie de carnosidad amarillenta que aparece en la conjuntiva bulbar, en el lado nasal o temporal.

La **epiescleritis** es una inflamación de la epiesclera que es una capa de tejido que se ubica entre la conjuntiva bulbar y la esclera; se debe habitualmente a una causa autoinmune.

La **dacrocistitis** es una inflamación del saco lagrimal y se ve un aumento de volumen entre el párpado inferior y la nariz; el ojo presenta lagrimeo constante (epífora).

En la **xeroftalmía** existe falta de lágrimas y el ojo se irrita. Se ve en la enfermedad de Sjögren, que es de naturaleza autoinmune.

**Esclera.** Normalmente se ve de color blanco. Cuando existe ictericia, aparece un color amarillento. Para detectar este signo, la bilirrubina requiere ser de 2 a 3 mg/mL. El examen debe efectuarse con luz natural por ser de color blanco. Cuando se examina con la luz artificial, que con frecuencia da una coloración amarillenta, este signo podría pasar desapercibido.

**Córnea.** Es importante fijarse si es transparente, si existen opacidades, la curvatura que tiene. Es conveniente fijarse si el paciente está con lentes de contacto ya que tienden a desplazarse al tocar los ojos durante el examen. La sensibilidad se examina con una tórula de algodón (cuidando que no deje pelusas): se toca ligeramente el borde de la córnea y se debe obtener como respuesta un parpadeo (**reflejo corneal**). Pueden existir **opacidades** como producto de la cicatrización de lesiones traumáticas o ulceraciones. En el margen de la córnea se pueden apreciar cambios de

coloración que dan lugar a lesiones en forma de anillo, como el **arco senil** o arco corneal, que se observa en personas mayores o en personas más jóvenes que tienen un trastorno del metabolismo de los lípidos. El **anillo de Kayser-Fleischer** se observa en enfermedades del metabolismo del cobre.

**Iris y pupila.** Se examina la forma de las pupilas, su tamaño y su reactividad a la acomodación y la luz. Se aprecia la pigmentación del iris. Se debe buscar si las pupilas están chicas (mióticas), dilatadas (midriáticas), de distinto tamaño entre ellas (anisocoria), de forma alterada (discoria).

Algunos medicamentos, como las gotas de pilocarpina que se usan en el tratamiento de glaucoma, determinan que las pupilas estén muy mióticas. Otros medicamentos, como los que tienen acción atropínica, tienden a dilatarlas. También logran este efecto las emociones. El **reflejo de acomodación** se busca solicitando al paciente que mire un punto distante y luego uno cercano (por ejemplo, la punta de un lápiz, a 10 o 15 cm de distancia), y viceversa. En la visión cercana las pupilas se achican y los ojos convergen; en la visión distante las pupilas se dilatan. El **reflejo a la luz** se busca iluminando la córnea tangencialmente, desde un lado, con lo que las pupilas deben achicarse: en el lado iluminado se aprecia el reflejo directo y en el otro, el consensual. Cuando está presente el reflejo a la luz, habitualmente siempre está presente el de acomodación. La **pupila de Argyll-Robertson** se caracteriza porque se ha perdido el reflejo a la luz, pero se mantiene el de acomodación; se observa en neurosífilis.

El **síndrome de Horner** (o de Claude-Bernard-Horner) se caracteriza porque en un lado de la cara se observa una pupila miótica y una ptosis del párpado superior. También puede presentarse enoftalmos (globo ocular más hundido) y anhidrosis (falta de sudoración), de la mitad de la frente del lado comprometido. Se debe a una lesión a nivel del simpático cervical (p.ej.: un cáncer bronquial que invade el plexo braquial y la inervación simpática del cuello).

El **exoftalmos** es una condición en la cual los globos oculares protruyen de la órbita. Se ve en cuadros de bocio asociados a hipertiroidismo (enfermedad de Basedow-Graves). En los hipertiroidismos también se observa una discreta retracción del párpado superior con lo que aumenta la apertura palpebral. Al solicitar al paciente que siga con la vista el dedo del examinador mientras éste lo desplaza de arriba abajo, se logra ver el blanco de la esclera sobre el iris (**signo de Graefe**). La convergencia de los ojos también se compromete.

**Cristalino.** Debe ser transparente para dejar pasar la luz. Sus opacidades se denominan **cataratas** y dificultan la visión. Cumple una función muy importante en la agudeza visual al ayudar a enfocar las imágenes en la retina.

**Examen del fondo del ojo.** Para esta parte del examen se usa un oftalmoscopio que es un instrumento provisto de una fuente de luz y un juego de lentes con distintas dioptrías, que el examinador selecciona para enforzar la retina. Hay oftalmoscopios que entregan distintos haces de luz: un círculo de luz blanca, otro con un círculo más pequeño (algunos lo prefieren cuando las pupilas están mióticas), uno con una rejilla sobreproyectada (para efectuar mediciones), otro con luz verde (para identificar algunas lesiones de color rojo), uno que proyecta sólo un semicírculo de luz (con lo que se evitan algunos reflejos) y, por último, una luz en hendidura (para examinar aspectos específicos). El haz más usado es el de luz blanca. También, en algunos instrumentos, es posible graduar la intensidad de la luz. El juego de lentes está dispuesto en una rueda giratoria. Partiendo de una lente neutra, sin dioptrías (lente 0), hacia un lado se disponen aquellas que producen una convergencia de la luz (se identifican de color negro, llegan al número +40 y se seleccionan girando la rueda en el sentido de los punteros del reloj); hacia el otro lado están dispuestas aquellas que producen una divergencia de la luz (se identifican de color rojo, llegan al número -20 y se seleccionan girando la rueda en sentido contrario a los punteros del reloj). Estas lentes van a corregir los errores de refracción tanto del paciente como del examinador. No corrigen los defectos debido a astigmatismo (diferente curvatura de los meridianos de medios refringentes que impiden la convergencia en un solo foco). Si el examinador usa normalmente lentes ópticos, habitualmente efectúa el examen sin ellos, corrigiendo su defecto con las lentes del instrumento. En los casos en que no se logra una buena visión, se puede ensayar el examen con los lentes ópticos puestos (esto es válido tanto para el paciente como para el examinador).

En los paciente hipermétropes, en los que la imagen se tiende a formar por detrás de la retina, se usan lentes positivos, convergentes, que son de color negro, y se seleccionan en sentido horario. Lo mismo es válido para pacientes afáquicos (sin cristalino). En los miopes, en quienes se forma la imagen por delante de la retina, se usan lentes negativos, divergentes, que se identifican con color rojo, y se seleccionan en sentido antihorario.

El examen debe ser efectuado en un ambiente oscuro, con lo que las pupilas se dilatan y se evitan brillos externos. En muchos pacientes es necesario usar gotas que dilaten las pupilas (midriáticos). Si se usan, se debe tener el cuidado que el paciente no tenga glaucoma ni una cámara anterior poco profunda (esto se puede evaluar iluminando lateralmente el ojo y fijándose si el iris se proyecta hacia adelante, generando una sombra en el lado nasal).

Para examinar el ojo izquierdo del paciente, el examinador toma el oftalmoscopio con su mano izquierda y mira con su ojo izquierdo. Para examinar el ojo derecho del paciente, el examinador toma el oftalmoscopio con su mano derecha y mira con su ojo derecho. La cabeza de ambos debe estar aproximadamente a la misma altura (sentados en sillas que se enfrentan lateralmente o el paciente sentado en la camilla, si ésta es alta, y el médico de pie). Para evitar oscilaciones entre ambos, conviene que el examinador apoye su mano en el hombro o la cabeza del paciente.

Antes de comenzar el examen conviene revisar el haz de luz y su intensidad. Además, se parte con el lente con 0 dioptrías (salvo que el examinador use lentes y ya conozca la corrección con la que debe partir).

El paciente debe estar en todo momento con su vista dirigida hacia adelante, mirando un punto distante, y no debe mover los ojos, aunque el examinador con su cabeza se interponga en su campo visual. Se comienza el examen buscando el "rojo pupilar" que es el color rojo de la retina visto a través de la pupila cuando los medios de refracción son transparentes. En el caso de existir una catarata del cristalino, este reflejo no se va a ver. El examinador mira el ojo del paciente a través del oftalmoscopio, que debe estar prendido y con el lente 0 seleccionado, desde una distancia de 30 cm y con un ángulo de unos 15° lateral a la línea de visión del paciente. Sin dejar de mirar el rojo pupilar, el examinador se acerca hasta casi tocar las pestañas del paciente. Esto requiere un entrenamiento para no dejar de iluminar la pupila. A esa distancia es posible mirar dentro del ojo e identificar las estructuras del segmento posterior. Conviene acostumbrarse a efectuar este examen con ambos ojos abiertos.

En primer lugar se busca el disco óptico. Si lo primero que se ve son vasos sanguíneos, se sigue su trayectoria hacia el centro hasta identificar el disco óptico. Si no se ve nítido, es necesario girar la rueda de lentes con el dedo índice, hasta encontrar el lente adecuado.

El disco o papila óptica corresponde a la entrada del nervio óptico en el segmento posterior del ojo. Se ve como una formación redonda, amarillo o rosado-crema, de 1,5 mm, de bordes nítidos (especialmente en el lado temporal). Es posible encontrar ocasionalmente algún grado de pigmentación en el borde. El diámetro de la papila óptica sirve como parámetro de medición. Por ejemplo, una lesión en la retina puede medir la mitad del diámetro papilar y estar a dos diámetros de distancia del disco, en una posición correspondiente a las 1:30 horas de la esfera del reloj.

Desde la papila óptica salen las arterias y venas retinianas que se dirigen hacia la periferia, cubriendo los cuatro cuadrantes que es necesario recorrer durante el examen. Las arterias son de color más rojo y discretamente más delgadas que las venas (relación 3:5 a 2:3); de ellas se distingue la columna de sangre y el reflejo que produce la luz en su dorso (ocupa 1/4 del diámetro de la columna de sangre), ya que las paredes mismas no se distinguen. En algunos puntos se producen cruces arteriovenosos, que normalmente no presentan constricciones. La retina debe ser de color rosado o amarillento, sin exudados ni hemorragias. Hacia el lado temporal del disco óptico, a unos dos diámetros de distancia, se encuentra la fovea o mácula lútea, que es la sede de la visión central. Para inspeccionarla se desvía la luz hacia el lado o se le pide al paciente que mire directamente la luz del oftalmoscopio. Al final del examen, el paciente queda encandilado durante unos segundos.

Esquema de un oftalmoscopio.

Foto de un examen de fondo de ojo.

Foto de una retina normal.

En algunas enfermedades se producen cambios de estructuras del fondo del ojo, bastante específicas, que conviene saber identificar.

## Hallazgos del examen de fondo de ojo en algunas enfermedades.

**Hipertensión endocraneana.** Se produce un edema de la papila óptica y sus márgenes se ven difuminados; tiene más valor cuando el margen temporal ha perdido su nitidez.

**Retinopatía hipertensiva.** En hipertensión arterial, las arterias se estrechan, y la relación respecto a las venas aumenta. En los cruces arteriovenosos se produce una constricción porque la arteria y la vena comparten una adventicia común. En etapas más avanzadas se ven exudados y hemorragias superficiales en la retina.

**Retinopatía diabética.** Cerca de las arterias se ven unos puntos oscuros que corresponden a microaneurismas. En casos más avanzados, aparecen exudados, hemorragias, vasos de neoformación.

El segmento anterior del ojo se puede examinar con el oftalmoscopio como si fuera una lupa usando los lentes +10 o +12 que enfocan estructuras más anteriores.

**Tensión ocular.** Por el examen clínico se puede apreciar la presión intraocular pidiendo al paciente que cierre los ojos y luego se apoyan los dedos índice y medio sobre el párpado superior para presionar con delicadeza con los dedos en forma alternada. Se compara la presión de un ojo con respecto al otro. La medición exacta de la presión intraocular se efectúa con un tonómetro. Lo normal son 12 a 22 mm de Hg. En los **glaucomas** la presión intraocular está elevada.

**Movimientos de los ojos.** Se pide al paciente que mire en distintas direcciones, o que siga con su mirada el dedo índice de examinador mientras éste lo desplaza en forma vertical, lateral u oblicua. Conviene fijarse si los ejes de los globos oculares mantienen un adecuado paralelismo durante el desplazamiento. Si esto no ocurre, podría evidenciarse un estrabismo y el paciente relatar diplopía.

**Estrabismo.** Se debe a una falta de paralelismo de los ejes de los globos oculares. Puede dar lugar a una visión doble que se conoce como diplopía. Los estrabismos pueden ser nopalálticos o paralálticos.

**Estrabismos nopalálticos.** Se debe a un desbalance de los músculos extraoculares del ojo. Puede ser hereditario o aparecer en la niñez. Los ojos mantienen su capacidad de ver. El paciente puede enfocar con cada ojo por separado, pero no con ambos en forma simultánea. Se distingue un estrabismo convergente (**esotropía** o **esoforia**), cuando el ojo desviado mira hacia el lado nasal, mientras el otro ojo está enfocando hacia adelante, y un estrabismo divergente (**exotropía**), cuando el ojo desviado mira hacia el lado temporal, mientras el otro ojo está enfocando hacia adelante. Es frecuente que cada ojo enfoque en forma alternante. Esta condición puede ser mínima y se investiga con una prueba que consiste en cubrir y descubrir un ojo (habitualmente el ojo dominante) o cubrir uno y otro en forma alternada. Paciente y examinador deben estar mirándose mutuamente. Si hay estrabismo, al obstruir la visión de un ojo, el otro debe girar para enfocar (automáticamente, también ocurre un giro en el ojo que se ocluye). Si se tapa el otro ojo, el primero, el que queda descubierto, nuevamente debe girar para enfocar. De no haber estrabismo, no ocurrirían estos movimientos. Si se apunta con una linterna hacia los ojos desde unos 30 a 50 cm y en forma equidistante, el reflejo de la luz sobre la córnea debe caer en puntos equivalentes. Si hay estrabismo, la posición del reflejo de la luz será diferente en cada ojo.

**Estrabismos paralálticos.** Se debe a una parálisis o paresia de uno o más músculos extraoculares. En el examen se busca la dirección de la mirada que maximiza el estrabismo. Ejemplos:

**Estrabismo por parálisis del VI par:** Si el lado afectado es el derecho, cuando el paciente mira a la izquierda, ambos globos oculares se desvían en forma paralela, pero la mirar hacia la derecha, el ojo izquierdo llega hasta el lado nasal, pero el ojo derecho sólo llega hasta la línea media (por la

parálisis del VI par de ese lado: motor ocular externo). Si se trata de una paresia solamente, la diferencia será menos acentuada.

**Estrabismo por parálisis o paresia del IV par:** se notará en el ojo afectado cuando se solicita mirar hacia abajo y al lado nasal.

**Estrabismo por parálisis del III par.** El ojo afectado no puede mirar hacia adentro (lado nasal), hacia arriba o hacia abajo. El ojo tiende a adoptar una posición natural hacia afuera (lado temporal) y se puede ver ptosis palpebral y midriasis.

El **nistagmo** son sacudidas repetidas de los ojos, con una fase lenta en una dirección y otra rápida, en la dirección opuesta. Esta oscilación se puede ver en distintas direcciones: vertical, horizontal, rotatorio o mixto. La dirección del nistagmo se define por la fase rápida. Afecciones del cerebelo y del sistema vestibular, con frecuencia, son responsables de estos movimientos, aunque pueden haber otras causas. El nistagmo puede acompañarse de sensación de vértigo, llegando incluso al vómito. Durante el examen, se trata de evitar miradas laterales muy extremas en las que, con alguna frecuencia, aparecen oscilaciones nistágmicas sin importancia.

**Agudeza visual.** Se examina la visión de lejos y de cerca. La ceguera de un ojo sin lesión aparente (p.ej.: por daño de la retina, del nervio óptico o el cerebro) se llama **amaurosis**. Una visión reducida, sin lesión aparente del ojo, se llama **ambliopía**. Defectos de los medios de refracción dan origen a: **miopía** (cortedad de la vista), **hipermetropía** (dificultad para ver con claridad los objetos situados cerca de los ojos), **presbiopía** o **presbicia** (hipermetropía adquirida con la edad; de cerca se ve mal y de lejos, mejor)

**Evaluación de la visión de lejos.** Se utiliza la tabla de Snellen que consta de letras o símbolos de distinto tamaño. La persona que se evalúa se sitúa a 20 pies de distancia (unos 6 metros). Se examina cada ojo por separado. El resultado se expresa para cada ojo y se debe precisar si es con o sin lentes ópticos. Se trata de identificar hasta qué tamaño de letras la persona examinada logra leer desde esa distancia. La tabla, en cada línea, tiene un valor expresado como una fracción, en la que el numerador indica la distancia real (habitualmente 20 pies o unos 6 metros) y el denominador, la distancia a la que una persona con visión normal puede leer (las letras se van achicando de arriba hacia abajo). Lo normal es tener: 20/20 (a una distancia de 20 pies, se leen las letras de la línea 20/20). Si una persona es capaz de leer sólo hasta la línea 20/50, quiere decir que su agudeza visual de lejos está reducida, ya que lee a 20 pies de distancia lo que un normal lee a 50 pies. La tabla también contempla letras más chicas (20/15, 10/10) para personas de mayor agudeza visual o que, si están usando lentes, están sobrecorrigiendo. En niños y en personas analfabetas se usan símbolos o figuras en vez de letras. Una persona se podría considerar con ceguera legal si con su mejor ojo y con lentes logra leer sólo 20/200 o menos, o si su campo visual en el mejor ojo abarca menos de 20°.

## Tabla de Snellen

**Evaluación de la visión de cerca.** El examen debe ser de cada ojo por separado. Se puede solicitar a la persona que lea algún texto que contenga letras de distinto tamaño, con una buena iluminación y manteniendo una distancia entre el ojo y el texto de unos 35 cm. También existen tablas, como tarjetones, con las que se puede efectuar una medición que se expresa en equivalencias de distancia (p.ej.: 20/20), o en unidades Jaeger (p.ej.: el equivalente de la medición 20/30 en unidades Jaeger es J2). En pacientes que usan lentes, se debe precisar si fueron usados durante la evaluación para conocer el grado de corrección que se logra con ellos.

## Tabla de Rosenbaum

### Evaluación del campo visual por confrontación.

El examinador se coloca frente al paciente, separado por 1 metro de distancia. Se le solicita al paciente que se tape un ojo con una de sus manos, sin presionarlo, y que con el ojo que queda despejado mire directamente el ojo del examinador que servirá como patrón de comparación. El ojo derecho del paciente mira el ojo izquierdo del examinador (quien debe cerrar el otro ojo). A continuación el examinador separa sus brazos hacia los lados hasta el margen del campo visual de

su ojo, dejando las manos equidistantes entre ambos. Luego mueve al azar los dedos de una y otra mano y le solicita al paciente que con su mano libre le indique en cual lado ve moverse los dedos. El examen debe recorrer el campo visual en toda la periferia. Después de examinar un ojo, se sigue con el otro. En esta forma de examinar, el campo visual del examinador sirve de modelo de referencia y es válido en la medida que sea normal.

Otra forma de efectuar este examen es que tanto paciente como examinador estén frente a frente, con sus ojos abiertos. El examinador abre sus brazos y ubica sus manos por detrás de las orejas del paciente, separadas de él. Luego va retirando los brazos hasta que sus dedos al moverse sean captados por el paciente. Si existe una hemianopsia de un lado temporal, se debe precisar qué pasa con los hemicampos de la mitad nasal. Se le pide al paciente que se tape un ojo y se avanza un dedo en dirección del hemicampo nasal del ojo despejado hasta que el paciente lo vea. Luego se repite la maniobra al otro lado.

Mediciones más finas se logran solicitando un examen de campo visual con instrumentación.

En personas comprometidas en su nivel de conciencia o que no pueden colaborar por algún motivo, se puede ejecutar una acción de amenaza acercando una mano en forma rápida por el lado de un ojo, sin llegar a tocar al paciente. Lo normal es que el paciente cierre ese ojo en forma refleja en la medida que su visión periférica detecta un objeto en movimiento. Si existe hemianopsia, esta respuesta no ocurrirá.

Entre las grandes alteraciones del campo visual que se pueden encontrar destacan:

Una **hemianopsia homónima** de un lado: el paciente no reconoce movimientos en los dos hemicampos del lado comprometido. Este hallazgo apunta a una lesión del tracto, la radiación óptica o la corteza occipital en las áreas de percepción consciente, del lado opuesto a la hemianopsia.

Una **hemianopsia bitemporal**: el paciente no reconoce movimientos en ninguno de sus hemicampos temporales. Esto sugiere una lesión que compromete la decusación de fibras a nivel del quiasma óptico (p.ej.: un tumor de la hipófisis que ha crecido hacia arriba, comprometiendo el quiasma).

Una **cuadrantopsia homónima**. Esta es una lesión menos extensa que una hemianopsia ya que compromete la visión de un cuadrante de un mismo lado en cada ojo. Esto se puede deber a una lesión parcial en la radiación óptica.

**En resumen**, el examen del ojo consta de 6 partes: agudeza visual, campo visual, pupilas, movimientos de los músculos extraoculares, segmento anterior y segmento posterior. El segmento anterior incluye: esclera, conjuntiva, córnea, cámara anterior, iris, cristalino. El segmento posterior comprende el humor vítreo, la retina y el nervio óptico (se examina el oftalmoscopio).

## NARIZ

### Conceptos de anatomía y fisiología.

La nariz cumple varias funciones: permite el paso del aire al respirar, sentir olores, condicionar el aire que se respira (humidificar, filtrar, calentar), como órgano de resonancia de los sonidos generados por la laringe.

En la parte más anterior están los orificios nasales, que se continúan en los vestíbulos y en la parte más posterior están las coanas. Luego viene la nasofaringe. En el medio está el tabique o septo nasal. En el techo de la cavidad nasal está la placa cribiforme en las que están las terminaciones sensoriales del nervio olfatorio. En la pared lateral existen 3 proyecciones óseas que son los cornetes: superior, medio e inferior. Por debajo de cada uno de ellos queda un espacio que se llama meato (superior, medio o inferior, según el cornete que los delimita por arriba). En el meato inferior drenan las lágrimas de los ojos, que vienen desde el saco lagrimal. En el meato medio drenan los senos paranasales. Toda la cavidad nasal está cubierta por mucosa. En la región superoanterior del septo existe una zona rica en vasos sanguíneos que constituyen el plexo de Kiesselbach, el que puede ser sitio de origen de epistaxis (hemorragia nasal).

Los senos paranasales con cavidades tapizadas por mucosa y cilios que drenan a los meatos medios, a cada lado. Se distinguen los senos maxilares (en el hueso maxilar, a los lados de las cavidades nasales), los frontales (en el hueso frontal, por encima de la nariz), los etmoidales y esfenoidales (más profundos).

## Examen de la nariz.

Se debe observar la forma, la permeabilidad, si existen secreciones o descargas, el aspecto de la mucosa. Cuadros de rinitis alérgicas se acompañan de estornudos, congestión nasal bilateral, una mucosa de aspecto pálida o enrojecida y una descarga acuosa. En caso de un traumatismo con fractura de la base del cráneo (lámina cribiforme), puede producirse un goteo de líquido claro que corresponde a líquido cefaloraquídeo. En caso de epistaxis se trata de ver de dónde viene la sangre. Una sinusitis puede asociarse a descarga de secreción mucopurulenta. En niños con insuficiencia respiratoria es frecuente ver un "aleteo" nasal (movimiento de las alas de la nariz con cada inspiración). Con una linterna y presionando un poco la punta de la nariz, se observa el interior de cada fosa nasal. Esto puede ser más expedito ayudándose de un espéculo nasal (puede servir para esto el oftalmoscopio con el espéculo de mayor diámetro). Se trata de precisar el aspecto de la mucosa, las características de las secreciones que puedan existir, si existen pólipos, la alineación del tabique y el aspecto de la parte anterior de los cornetes medio e inferior. Los usuarios de cocaína pueden desarrollar úlceras.

## BOCA Y OROFARINGE.

### Conceptos de anatomía y fisiología.

La boca y la orofaringe cumplen varias funciones: participan en la modulación de las palabras, en la ingesta, masticación y deglución de alimentos, en la detección de sabores, en el comienzo de la digestión de los alimentos (amilasas), y permite respirar si la nariz está tapada.

En la boca se encuentra la lengua, los dientes, las encías. A continuación de ella viene la orofaringe. Entre los dientes y la mucosa interna de las mejillas se identifica el vestíbulo. El techo de la boca está formada por el paladar duro y, más atrás, el blando. En el borde del paladar blando cuelga la úvula. La lengua está recubierta por una gruesa membrana mucosa en la que se encuentran las papilas filiformes. Las glándulas salivales son: las parótidas (ubicadas detrás del arco de la mandíbula, a cada lado, y drenan en la cara interna de las mejillas por el conducto de Stenon, a la altura del 2º molar superior); las submandibulares (ubicadas en el piso de la boca y drenan por el conducto de Wharton, a cada lado del frenillo de la lengua); las sublinguales (ubicadas en el piso de la boca). La saliva lubrica y contiene enzimas digestivas y factores que participan en la inmunidad natural. Los dientes en un adulto son 32, distribuidos en un arco dentario superior y otro inferior. En cada uno de ellos se identifican, del centro a los lados: 4 incisivos, 2 caninos, 4 premolares y 6 molares (incluyendo las muelas del juicio).

La boca está separada de la orofaringe por los pilares palatinos anteriores y posteriores, a cada lado. Entre ambos pilares se ubican las amígdalas o tonsilas.

### Examen de la boca y la orofaringe.

**Labios.** Se examina su aspecto y simetría. Entre las alteraciones que se pueden encontrar destaca el aumento de volumen por edema, cambios de coloración (p.ej.: palidez en anemia, cianosis en ambientes fríos, poliglobulia o hipoxemia), lesiones costrosas (p.ej.: en herpes simple), si están inflamados, secos y agrietados (**queilitis**), si existen "boqueras" (**queilitis angular** o **estomatitis angular**), fisuras (p.ej.: labio leporino), lesiones pigmentadas (p.ej.: en el síndrome de Peutz-Jeghers que se asocia a poliposis intestinal).

**Mucosa bucal.** Se examina la mucosa bucal (humedad, color, lesiones). En la **xerostomía** se produce poca saliva y la boca está seca; en una **candidiasis bucal** o **muguet** (infección por *Candida albicans*) se presentan múltiples lesiones blanquecinas; las **aftas bucales** son lesiones ulceradas, habitualmente ovaladas, rodeadas por eritema y son dolorosas. La desembocadura del conducto de Stenson puede aparecer inflamada en cuadros de parotiditis infecciosa (paperas). En

insuficiencia suprarrenal (enfermedad de Addison) pueden verse zonas de hiperpigmentación (**melanoplaquias** o **melanoplasia**). Las **leucoplaquias** o **leucoplasias** son lesiones blanquecinas, planas, ligeramente elevadas, de aspecto áspero, que pueden ser precancerosas.

**Dientes.** Conveniente fijarse si están todas las piezas dentales, si existen caries o prótesis (de la arcada superior o la inferior). Un paciente está desdentado o edentado si ha perdido sus dientes. La mordida se refiere a la oclusión de los dientes y normalmente los molares superiores deben apoyarse directamente sobre los inferiores y los incisivos superiores deben quedar discretamente por delante de los inferiores. Las alteraciones de la mordida pueden llevar a un trastorno doloroso a nivel de las articulaciones témporo-mandibulares, especialmente al masticar. También se le pide al paciente que abra y cierre la boca para buscar si a nivel de las articulaciones témporo-mandibulares se produce una discreta traba o resalte, o si la boca se abre y se cierra con desviaciones anormales.

**Encías.** Observar el aspecto, coloración, aseo, acumulación de sarro en el cuello de los dientes. Algunos medicamentos, como la fenitoína, producen una hipertrofia de las encías. La **gingivitis** es una inflamación de ellas. En cuadros hemorragiparos se pueden ver signos de hemorragias o petequias. Una línea azul-negrucza en el borde de la encía puede deberse a una intoxicación crónica por plomo o bismuto. También se debe observar si existe una retracción de las encías que deja a la vista parte de la raíz de los dientes (gingivitis crónica y periodontitis).

**Lengua.** Normalmente presenta algo de saburra, pero en cuadros febriles y por falta de aseo, aumenta. Un aspecto como mapa geográfico (lengua geográfica) o con surcos profundos (lengua fisurada o cerebriforme), no significa enfermedad. En las **glositis** la lengua está inflamada y se ve roja y depapilada. Puede deberse en deficiencia de vitaminas, especialmente del complejo B. Con el uso de antibióticos, ocasionalmente, puede desarrollarse una coloración negruzca en el dorso de la lengua asociada a hipertrofia de las papilas. También es sitio de tumores, úlceras, aftas, leucoplasias. Como parte del examen neurológico se examina la protrusión de la lengua y sus movimientos. Cuando existe una parálisis del nervio hipogloso de un lado (XII par craneal), la lengua protruye hacia el lado de la parálisis del nervio. En enfermedades asociadas a denervación se pueden ver contracciones de grupos de fibras musculares (fasciculaciones).

**Paladar.** En el paladar duro pueden haber hendiduras como parte de un labio fisurado. La presencia de una prominencia ósea en la línea media (torus palatinus), no tiene mayor significado patológico. Se pueden encontrar petequias, úlceras, signos de candidiasis, tumores (p.ej.: tumor de Kaposi). En el paladar blando, que viene a continuación, interesa ver sus movimientos que dependen de la inervación del glossofaríngeo (IX par craneal) y el vago (X par craneal). Cuando existe un compromiso del X par craneal en un lado, al pedir al paciente que diga "AAAHH... ", un lado del paladar se eleva mientras que el otro no lo hace, y la úvula se desvía hacia el lado que se eleva.

**Orofaringe.** Se le pide al paciente que abra la boca y se ilumina con una linterna. Con frecuencia es necesario usar un bajalenguas que se apoya entre el tercio medio y el posterior. Para deprimir la lengua no conviene que el paciente la esté protruyendo. Algunas personas tienen un reflejo de arcada muy sensible que puede hacer imposible usar un bajalenguas. Al mirar la orofaringe, se aprovecha de examinar las amígdalas. Cuando estas tienen una infección purulenta se ven con exudados blanquecinos y el enfermo presenta fiebre elevada, odinofagia, pésimo aliento, adenopatías submandibulares y cefalea. Las causas más frecuentes son una infección por estreptococos o una mononucleosis infecciosa. A veces se encuentra en alguna cripta amigdalina una formación blanquecina que se debe a acumulación de desechos celulares y restos de comida; también puede corresponder a concreciones calcáreas (**tonsilolito**).

**Glándulas salivales.** En las parótidas y las submandibulares se pueden presentar litiasis que obstruyen el conducto principal y generan dolor y aumento de volumen. También pueden ser sitio de infecciones: las paperas comprometen las parótidas (parotiditis infecciosa); en pacientes con sequedad de la boca, mal aseo bucal y compromiso inmunológico se pueden presentar infecciones purulentas. Las parótidas crecen en algunas enfermedades como en la cirrosis hepática (hipertrofia parotídea): se observa un abultamiento detrás de las ramas de la mandíbula que puede levantar un poco el lóbulo de las orejas.



# OÍDO.

## Conceptos de anatomía y fisiología.

El oído sirve para oír y participa en el equilibrio. Está formado por el oído externo, oído medio y oído interno.

**Oído externo.** Comprende los pabellones auriculares (orejas) y el conducto auditivo externo que en su tercio externo tiene pelos y glándulas sebáceas que secretan cerumen. El segmento más interior no tiene pelos y es más sensible al dolor, lo que conviene tener en cuenta al momento de examinar.

**Oído medio.** Es una cavidad llena de aire que contiene una cadena de tres huesillos, el martillo, el yunque y el estribo, que transmiten el sonido desde la membrana timpánica hasta la ventana oval del oído interno. Se comunica con la nasofaringe a través de la trompa de Eustaquio. Mediante el bostezo, o sonarse la nariz (maniobra de Valsalva), se abre este conducto y se iguala la presión del oído medio con la del ambiente. El tímpano es una membrana tensa, que tiene una inclinación oblicua y una forma algo cónica hacia adentro por la tracción que ejerce la unión con el mango del martillo. Ese punto de contacto entre la punta del martillo y el tímpano es el umbo. El oído medio también se comunica con las celdas llenas de aire del mastoide.

**Oído interno.** Está esculpido en el interior del peñasco, que forma parte del hueso temporal, y lo forman la cóclea, que participa en la audición, y el vestíbulo con los canales semicirculares, que participan en el equilibrio. La cóclea contiene el órgano de Corti que transmite los impulsos sonoros por la rama auditiva del VIII par craneal. El sistema vestibular está invadido por la rama vestibular del VIII par craneal.

**Audición.** Los sonidos externos hacen vibrar el tímpano y esta vibración se transmite a través de la cadena de huesillos al oído interno, en donde se encuentra la cóclea y el órgano de Corti. En esta estructura se generan impulsos eléctricos que viajan finalmente a la corteza del lóbulo temporal. Las vibraciones sonoras también pueden llegar al oído interno por transmisión directa a través del hueso (esto se verá más adelante al examinar la audición con un diapasón).

**Equilibrio.** El vestíbulo y los canales semicirculares participan en la captación de la posición y movimientos de la cabeza, y ayudan a mantener el balance. Sus estímulos viajan por la rama vestibular del VIII par craneal.

## Examen del oído.

**Oído externo.** Se examinan los pabellones auriculares. La implantación normal se verifica trazando una línea imaginaria desde el canto externo del ojo a la prominencia del occipucio: el borde superior del pabellón debe pasar por esta línea o sobre ella. En algunos trastornos cromosómicos la implantación de los pabellones auriculares es más baja. El color y la temperatura de las orejas dependen de distintos factores: están frías y pálidas o cianóticas en ambientes fríos o en situaciones de mala perfusión tisular; rojas o hiperémicas en caso de existir una inflamación; cianóticas cuando existe una mala oxigenación con hipoxemia. Pacientes con gota pueden presentar en la región del hélix (borde externo) unos nódulos que se conocen como tofos (son depósitos de cristales de ácido úrico). El pabellón auricular puede ser sitio de condritis ya que está formado por cartílago. En la zona del lóbulo de las orejas, por uso de pendientes, se pueden observar signos inflamatorios por alergia a metales o infecciones. Por picaduras de insectos pueden verse nódulos inflamatorios o signos de celulitis. Si se desencadena dolor al mover la oreja, podría haber una otitis externa, en cambio, si el dolor se desencadena al presionar sobre el proceso mastoideo, por detrás de la oreja, podría hacer una otitis media.

**Otoscopía.** Permite examinar el conducto auditivo externo, el tímpano, y alguna observación se obtiene de lo que pueda estar ocurriendo en el oído medio. Se usa un otoscopio que es un instrumento con una fuente de luz y un juego de espéculos de distinto diámetro. En su parte posterior tiene una lente magnificadora, que se puede retirar o desplazar hacia el lado en el caso que se desee introducir algún instrumento fino. Para efectuar el examen se usa el espéculo de mayor diámetro que calce bien en el conducto auditivo externo y se introduce con una leve

inclinación hacia adelante y abajo, hasta ubicar más allá de los pelos. Para examinar el oído derecho, se toma el otoscopio con la mano derecha y se tracciona la oreja con la mano izquierda; lo opuesto es válido para el oído izquierdo. La cabeza del paciente debe estar inclinada un poco hacia el lado opuesto al oído examinado y se debe traccionar la oreja hacia arriba y atrás. Con esto se endereza el conducto y es más fácil ver el tímpano. En la parte más externa del conducto se observan pelos y frecuentemente alguna cantidad de cerumen. En ocasiones el cerumen tapa totalmente la visión. La membrana timpánica en condiciones normales se ve de color gris perlado translúcido. Desde el umbo se proyecta hacia abajo y adelante un cono de luz que corresponde al reflejo de la luz del instrumento; hacia arriba se logra distinguir el mango y el proceso corto del martillo, que son las dos referencias anatómicas más constantes. Por sobre el proceso corto existe una pequeña porción del tímpano, que habitualmente no se distingue bien, que es la pars flaccida; el resto del tímpano corresponde a la pars tensa. Al mirar la membrana timpánica, se busca si existen perforaciones, abombamiento (por congestión del oído medio), retracciones (en el caso de esta tapado el conducto de Eustaquio), cicatrices de antiguas perforaciones. En la otitis media purulenta se produce dolor (otalgia), fiebre e hipoacusia, y en la otoscopia destaca un enrojecimiento del tímpano, pérdida de las referencias anatómicas habituales (visión del martillo y el cono de luz), dilatación de vasos sanguíneos y abombamiento lateral hacia el ojo del examinador.

En el caso de efectuar un lavado de oídos para eliminar un tapón de cerumen, se usa una jeringa grande (idealmente de 50 cc o más) y, usando agua a la temperatura corporal, se dirige el chorro hacia una de las paredes del conducto auditivo externo, de modo de generar un flujo turbulento que remoje, ablande y finalmente remueva el cerumen. El chorro no se debe dirigir directamente al tímpano. Estos lavados no se deben efectuar cuando existe una perforación del tímpano.

**Audición.** Se estaría evaluando desde el momento que el examinador conversa con el paciente. En la medida que le tenga que repetir las preguntas, o sea necesario hablarle más fuerte, la audición estaría comprometida. Una maniobra para detectar un trastorno más fino consiste en acercar una mano frente a un oído y frotar los dedos: si el paciente lo escucha avala que la audición no está tan comprometida. Otro recurso es acercar un reloj de pulsera de tic-tac.

**Pruebas de audición con diapasón.** Los diapasones, al activarlos para que vibren, producen un sonido que depende de su calibración. Para evaluar la audición se usan instrumentos que vibren entre 500 y 1000 ciclos por segundo (Hertz, Hz), aunque el oído normal puede reconocer entre 300 y 3000 Hz. Diapasones de menores frecuencias (p.ej.: 128 Hz) se usan en el examen físico para estudiar la sensibilidad vibratoria y no son los más convenientes para evaluar la audición ya que sobrestiman la conducción ósea. La **prueba de Weber** consiste en apoyar el diapasón vibrando en la línea media del cráneo o la mitad de la frente. La vibración, y por lo tanto el sonido, se debe transmitir, en condiciones normales, en igual intensidad a ambos oídos. Si existe un defecto de audición, el sonido se lateraliza. Cuando el defecto es de conducción (por alteración a nivel del conducto auditivo externo o el oído medio), la lateralización es al mismo lado. Para comprobar que esto ocurre, ensaye con usted mismo, tapándose un oído mientras se aplica el diapasón vibrando en la frente. Cuando el defecto es sensorial (por alteración a nivel del oído interno o el nervio auditivo), la lateralización ocurre hacia el oído sano. La **prueba de Rinne** consiste en apoyar el diapasón vibrando en el mastoide de un oído y medir el tiempo que la persona escucha el sonido de esa forma y, acto seguido, y sin que deje de vibrar el diapasón, se coloca frente al oído, y se mide el tiempo que la persona escucha de esa otra forma. Lo mismo se repite en el otro oído. Lo normal es que el tiempo que se escucha el sonido por conducción aérea (sin que el diapasón esté apoyado) sea por lo menos del doble de lo que se escucha por conducción ósea (mientras el instrumento está apoyado). Cuando existe un defecto en la conducción aérea, se escucha más tiempo el sonido por conducción ósea. Cuando el defecto es sensorial o sensorineural, se escucha más tiempo la conducción aérea, pero no el doble que la ósea, como sería lo normal. Para una evaluación de la audición más completa se solicita una audiometría que se puede complementar con otras pruebas.

**Definiciones incorporadas al glosario de términos:** afaquia, aftas bucales, amaurosis, ambliopía, anhidrosis, anisocoria, astigmatismo, blefaritis, catarata, celulitis, chalazión, cianosis, condritis, conjuntivitis, diplopía, discoria, ectropión, enoftalmos, entropión, epicanto, epiescleritis,

epífora, epistaxis, esotropía, estomatitis angular, estrabismo, exoftalmos, exotropía, gingivitis, glaucoma, glositis, hifema, hipermetropía, hipopión, inflamación, lagoftalmo, leucoplaquia o leucoplasia, limbo corneal, melanoplaquia o melanoplasia, midriasis, miopía, miosis, muguet, nistagmo, occipucio, odinofagia, otalgia, orzuelo, presbiopía, pterigión, ptosis, pupila o signo de Argyll-Robertson, queilitis, queratitis, queratoconjuntivitis, rinitis, signo de Graefe, tofos, tonsilolito, xantelasmas, xeroftalmía.

### **Preguntas:**

- ¿Cómo examina el segmento anterior del ojo?
  - ¿Cómo examina el campo visual?
  - ¿Cómo examina el fondo de ojo?
  - ¿Cómo examina la visión de cerca y de lejos?
  - ¿Qué significan términos como: amaurosis, anisocoria, diplopía, epífora, hifema, hipopión, lagoftalmo, pterigión, ptosis?
  - ¿Qué músculos participan en el movimiento de los ojos y por cuáles nervios están inervados?
  - ¿Qué reflejos se investigan en las pupilas?
  - ¿Qué alteraciones se presentan en el fondo de ojo en una retinopatía hipertensiva?
- Defina lo que significa: queilitis, glositis, gingivitis.
- ¿Hacia qué lado se desvía la lengua al protruir cuando existe una parálisis del nervio hipogloso (X par craneal) en el lado derecho?
  - ¿En qué consiste la xerostomía?
  - ¿En qué consiste el test de Weber y de Rinne para evaluar la audición y cómo se interpretan?
  - ¿Cuáles son las referencias más frecuentes de encontrar en una otoscopia normal?

## **Del examen físico segmentario: Examen del cuello**

### **Objetivos:**

Examen del cuello.

### **Conceptos de anatomía y fisiología.**

En el examen del cuello destacan estructuras como las vértebras cervicales, los músculos trapecio y esternocleidomastoideo, los cartílagos hioides, tiroides y cricoides, la tráquea, ganglios linfáticos, la glándula tiroides, las arterias carótidas y las venas yugulares. El músculo esternocleidomastoideo se inserta en el esternón y el tercio medial de la clavícula, en un extremo, y el proceso mastoideo, en el otro. El músculo trapecio se extiende desde el borde lateral de la clavícula, la escápula y las vértebras cervicales, hasta el promontorio occipital. Entre estas estructuras se configura el triángulo posterior que está delimitado entre el trapecio, el esternocleidomastoideo y la clavícula, y el triángulo anterior, entre el esternocleidomastoideo, la mandíbula y la línea anterior del cuello. La arteria carótida y la vena yugular interna quedan debajo del esternocleidomastoideo, hacia el borde anterior. La glándula tiroides está formada por dos lóbulos laterales, del porte de un pulgar, unidos al medio por un puente de tejido llamado istmo, que se ubica más abajo del cartílago cricoides. Los lóbulos laterales rodean los anillos cartilaginosos de la tráquea y quedan cubiertos por el borde anterior del músculo esternocleidomastoideo. La arterial carótida común se bifurca en una división interna y otra externa un poco antes del ángulo de la mandíbula, a la altura del borde superior del cartílago tiroides ("manzana de Adán"). La vena yugular externa cruza superficialmente el músculo esternocleidomastoideo, en dirección hacia arriba y adelante.

## Examen del cuello.

Se debe examinar la forma, los movimientos, el tiroides, pulsos carotídeos, pulso venoso yugular, ganglios linfáticos y si existen masas. Los cuellos largos y delgados son más fáciles de examinar. Normalmente la persona debe ser capaz de mover el cuello hacia arriba y abajo, hacia ambos lados, e incluso, efectuar movimientos de rotación. En presencia de una discopatía cervical o lesiones musculares, puede haber dolor y el rango de los movimientos estar limitado.

**Ganglios linfáticos.** En el examen físico general se mencionan los ganglios linfáticos, pero si las alteraciones se concentran en esta parte del cuerpo se pueden especificar en esta sección. (El examinador tendrá que decidir si la información sobre los ganglios del cuello los menciona en esta parte o en el examen general.)

**Glándula tiroides.** Se ubica en la parte anterior y baja del cuello, por debajo del cartílago cricoides. **Bocio** es una glándula aumentada de volumen. La glándula se puede palpar por delante del paciente o colocándose el examinador por detrás. En el primer caso es posible hacerlo estando el paciente acostado en decúbito dorsal o, mejor aún, estando el paciente sentado. El examinador se coloca frente a él y con el pulgar de una mano desplaza un poco la glándula hacia el lado opuesto de modo que ese lóbulo se haga más prominente y sea posible cogerlo con la otra mano entre el pulgar y los dedos índice y medio. Por ejemplo, si se intenta palpar el lóbulo derecho de la glándula, el pulgar de la mano derecha del examinador, colocada sobre el lóbulo izquierdo, empuja la glándula hacia la derecha para facilitar la palpación con la mano izquierda. Lo opuesto se efectuaría para el otro lóbulo. Si el examinador se ubica por detrás del paciente, adelanta sus manos y con sus dedos índice y medio identifica el istmo del tiroides que se ubica debajo del cartílago cricoides. Moviendo los dedos hacia los lados es posible palpar los lóbulos de la glándula. Con los dedos de una mano es posible presionar hacia el lado opuesto para facilitar la palpación del otro lóbulo. Para asegurarse que las estructuras que se están palpando corresponden al tiroides, se solicita al paciente que trague para palpar la elevación que debe ocurrir junto con la tráquea (a veces es necesario proporcionarle al paciente un vaso con agua para que tome sorbos ya que frecuentemente nota que no tiene suficiente saliva). El diagnóstico diferencial se hace con adenopatías o quistes de otras estructuras.

La glándula tiroides debe palpar lisa y de consistencia firme. Se debe estimar el tamaño y buscar la presencia de nódulos. Cuando se encuentran nódulos se precisa su ubicación, tamaño, número y consistencia. Hoy en día, la disponibilidad de la ecotomografía ha facilitado el estudio de los nódulos, y es capaz de diferenciar los que son sólidos de los que son quísticos. Cuando la glándula está muy crecida, es posible que con la campana del estetoscopio se pueda escuchar un sople suave debido al aumento de la vasculatura.

**Arterias carótidas.** En general, son fáciles de palpar. De hecho, los atletas frecuentemente se controlan el pulso en este sitio. Existen situaciones en las que la palpación debe ser más cuidadosa o evitarse, como en pacientes con hipersensibilidad del seno carotídeo (posibilidad de una bradicardia extrema) o personas mayores (por las lesiones ateromatosas que puedan tener). En algunos pacientes se auscultan soplos. Si estos se ubican inmediatamente por arriba de las clavículas, pueden corresponder a soplos que viene del corazón (p.ej.: estenosis aórtica, estado hiperdinámico). Si se ubican en la parte más alta, donde la arteria carótida común se bifurca, pueden deberse a una estrechez de naturaleza aterosclerótica que genera un flujo turbulento. En estos casos conviene solicitar posteriormente una ecotomografía con doppler (eco-doppler) para precisar el grado de la estenosis.

**Pulso venoso yugular.** Las venas yugulares se notan en grado variable en las distintas personas. Es frecuente que con la inspiración se tiendan a colapsar ya que con la presión negativa intratorácica se succiona la sangre hacia el tórax; en cambio, durante la espiración, y más aún, al pujar, disminuye la entrada de sangre al tórax y se produce una congestión de las venas y se ven ingurgitadas.

La observación es más confiable si se puede efectuar directamente en la vena yugular interna, pero como está debajo del músculo esternocleidomastoideo, habitualmente no es visible. En ese caso, la alternativa es observar la vena yugular externa. Conviene que el paciente esté

semisentado en un ángulo suficiente para ver el menisco superior de la vena (si el paciente estuviera totalmente acostado con 0° de inclinación, la vena se vería ingurgitada hasta el ángulo de la mandíbula). El cuello debe estar despejado y la cabeza ligeramente girada hacia el lado opuesto. Una luz tangencial ayuda a ver mejor las ondas de la vena, las que no son palpables.

La presión venosa central, o sea, la presión de la sangre a nivel de la aurícula derecha se puede estimar en base a la ingurgitación de la vena yugular. Si esta presión es alta, la vena se ve más ingurgitada; en cambio, si existe hipovolemia, se ve colapsada. Para estimar la presión se identifica el ángulo esternal (ángulo entre el manubrio y el cuerpo del esternón) y se coloca en ese sitio una regla en posición vertical. Un bajalengua se coloca transversal a esta regla y se lleva a la altura del menisco superior de la vena yugular. Esa distancia se mide en centímetros. Si el valor es superior a +3 o +4 cm se considera elevado. Desde el ángulo esternal a la aurícula derecha existiría una diferencia de 5 cm, que sumado a la medición anterior, daría una idea de la presión venosa central.

En algunos pacientes se logran ver unas ondas en la vena yugular. No hay que frustrarse si no se distinguen en todos. Es más fácil reconocerlas en paciente con un cuello largo y que no tienen taquicardia.

Existen dos ondas: la "a" y la "v". La primera ocurre justo antes del sístole (se debe a la contracción de la aurícula) y la segunda, durante el sístole, mientras la válvula tricúspide está cerrada y la aurícula se va llenando con la sangre que llega. Después de la onda "a" viene el descenso "x" (la aurícula termina de contraerse y se relaja) y después de la onda "v" viene el descenso "y" (cuando termina el sístole y se abre la válvula tricúspide, dando comienzo a la diástole). En el siguiente párrafo se revisa lo mismo con más detalle.

Al contraerse la aurícula derecha, el contenido de sangre se vacía al ventrículo derecho, pero ocurre algún grado de reflujo hacia las venas cavas y en la yugular se ve una onda "a" (dato mnemotécnico: contracción auricular). En presencia de condiciones que dificultan el vaciamiento de la aurícula al ventrículo (p.ej.: hipertensión pulmonar, estenosis de la válvula pulmonar) la onda "a" puede ser más grande. Después haberse contraído la aurícula, se cierra la válvula tricúspide debido al sístole ventricular, la aurícula se relaja (se produce el descenso "x") y se comienza a llenar en forma pasiva, con lo que se genera la onda "v" (dato mnemotécnico: llene venoso). Al abrirse nuevamente la válvula tricúspide, al comienzo de la diástole, se vacía la sangre de la aurícula al ventrículo por el gradiente de presión que se ha generado (se produce el descenso "y"). En condiciones de una insuficiencia de la válvula tricúspide se produce un reflujo de sangre hacia la aurícula y venas cavas con lo que la onda "v" aumenta notablemente. Como se puede apreciar, estas dos ondas ocurren durante el ciclo cardíaco. La onda "a" antecede el pulso arterial y la "v" coincide con él. Para distinguir a qué onda corresponden las oscilaciones que se ven en la vena yugular, conviene estar palpando concomitantemente un pulso arterial (p.ej.: el radial o el carotídeo del otro lado).

De acuerdo a lo mencionado anteriormente, las principales alteraciones que se pueden llegar a observar en el pulso venoso son: (1) una onda "a" grande en cuadros de hipertensión pulmonar o estenosis de la válvula pulmonar o tricúspide; (2) una onda "v" muy grande en caso de una insuficiencia tricúspide; (3) ausencia de onda "a" en caso de existir una fibrilación auricular. Un caso especial, que es muy difícil de distinguir, es en la pericarditis constrictiva en que el descenso de la onda "y" es muy brusco, para luego ascender (por la poca distensibilidad del ventrículo).

**Definiciones incorporadas al glosario de términos:** adenopatía, bocio, estenosis

### **Preguntas:**

¿Cómo se palpa la glándula tiroides?

¿Qué puede significar un soplo que se ausculta en la zona de la bifurcación de la arteria carótida común?

¿A qué se debe la onda "a" y la "v" en el pulso venoso yugular?

¿Cómo es el pulso venoso yugular en una fibrilación auricular?

¿Cómo es el pulso venoso yugular en una insuficiencia de la válvula tricúspide?

## **Del examen físico segmentario: Examen del tórax y pulmones**

### **Objetivos**

Examinar la caja torácica y los pulmones.

### **Conceptos de anatomía y fisiología.**

La caja torácica está formada por 12 pares de costillas que articulan por detrás con las vértebras. Por delante, las siete primeras articulan por delante con el esternón; las costillas 8, 9 y 10 se van uniendo entre ellas y forman el reborde costal; las 11 y 12 son flotantes. El diafragma es el músculo más importante para efectuar la respiración. Durante la inspiración, los músculos intercostales expanden el tórax en el diámetro anteroposterior y el diafragma, al contraerse, desciende, y aumenta la altura torácica. Al descender el diafragma comprime las vísceras abdominales y el abdomen protruye. Los músculos escalenos, esternocleidomastoideos y trapecio pueden participar de los movimientos respiratorios como músculos accesorios (especialmente durante ejercicios o en insuficiencia respiratoria). Durante la inspiración se genera una presión intratorácica negativa que hace entrar el aire. Luego, en la espiración, la misma elasticidad de los pulmones y de la caja torácica hace salir el aire; esta fase también puede ser facilitada por acción muscular (intercostales y musculatura abdominal).

En el interior de la caja torácica se encuentran los pulmones, y en el medio se ubica el mediastino con el corazón, esófago, tráquea, ganglios linfáticos, timo, aorta, vena cava superior e inferior.

El pulmón derecho está formado por 3 lóbulos (superior, medio e inferior) y, el izquierdo, por dos (superior e inferior). La tráquea tiene una longitud de 10 a 11 cm y un diámetro de 2 cm. A la altura del ángulo esternal, por delante, y de D4, por detrás, se bifurca en los dos bronquios principales. El derecho es más grueso, corto y vertical, y, por lo mismo, está más expuesto a la aspiración de cuerpos extraños. Los bronquios siguen dividiéndose hasta llegar a nivel de bronquiólos y finalmente alvéolos. Es en estas estructuras en donde ocurre el intercambio gaseoso (se capta oxígeno que viene del aire exterior y se libera anhídrido carbónico).

La sangre llega por la arteria pulmonar y vuelve oxigenada al corazón por las venas pulmonares. Los pulmones también reciben sangre por arterias bronquiales que vienen de la circulación sistémica y que se devuelve por las venas pulmonares.

Los pulmones están cubiertos por las pleuras: la hoja visceral adosada a los pulmones y la parietal, adosada a la pared interior de la caja torácica. Entre ambas queda un espacio virtual. Las pleuras se encuentran adosadas entre sí y se desplazan con la respiración ya que normalmente existe una fina capa de líquido que las lubrica.

### **Examen del tórax y pulmones.**

Desde la superficie del tórax se localizan algunas referencias anatómicas que conviene tener presente.

### **Referencias anatómicas.**

**Por detrás:** la apófisis transversa de la 7ª vértebra cervical (C7) es habitualmente la más prominente (se nota especialmente al flectar el cuello). Desde ella se comienzan a contar las vértebras dorsales. Si se palpan dos vértebras prominentes, la de más arriba es C7 y luego viene D1. Las puntas de las apófisis espinosas de las vértebras quedan, por su inclinación, más abajo que el cuerpo vertebral. Cuando se palpa una determinada apófisis, (por ejemplo, D10), el cuerpo de la vértebra estaría aproximadamente a la altura de la apófisis inmediatamente superior (en el caso de este ejemplo, la apófisis D9).

Las bases de los pulmones en espiración normal llegan hasta D10 (en espiración forzada puede ser D9), y en inspiración, hasta D12. La incursión respiratoria es de 4 a 6 cm. La base derecha es más alta que la izquierda por la ubicación del hígado.

La punta de la escápula, con los brazos colgando a los lados del cuerpo, llega a D7 (o entre D7 y D8). La línea vertebral se traza a nivel de las apófisis espinosas. Las líneas escapulares (derecha e izquierda) son paralelas a la línea vertebral y pasan por la punta de las escápulas (con los brazos colgando a los lados).

En la espalda, se proyectan especialmente los lóbulos inferiores (se extienden desde D3, que es donde nace la fisura oblicua, hasta las bases). La fisura oblicua sigue un curso hacia abajo y hacia adelante, hasta terminar en la línea medioclavicular.

**Por delante:** destaca el ángulo esternal (o ángulo de Louis), entre el manubrio y el cuerpo del esternón. Este es un punto de referencia donde llega la 2ª costilla. Los espacios intercostales adquieren el nombre de la costilla que está sobre ellos (p.ej.: el 2º espacio intercostal queda debajo de la 2ª costilla). El apéndice xifoides corresponde a la punta del esternón y se palpa como una prominencia. La 7ª costilla es la última que se articula con el esternón. El ángulo costal está formado por las costillas 7, 8 y 9, en su unión anterior. Los espacios intercostales son fáciles de palpar del segundo al sexto; más abajo, las costillas están muy juntas.

La línea medioesternal pasa vertical por la mitad del esternón. La línea medioclavicular (derecha e izquierda) es vertical a la línea medioesternal y pasa por la mitad de las clavículas.

Las bases de los pulmones, por delante, llegan a la 6ª costilla, a nivel de la línea medioclavicular.

El lóbulo medio del pulmón derecho se proyecta desde la 4ª costilla hasta la base.

**Por los lados:** Se distingue la línea axilar anterior, que corre verticalmente y pasa por la parte anterior del pliegue axilar; la línea axilar posterior, es paralela a la anterior y pasa por la parte posterior del pliegue axilar; la línea axilar media, es paralela a las anteriores y pasa por la parte media del pliegue axilar.

Cada pulmón se divide en mitades aproximadamente iguales por la fisura oblicua (mayor) que se extiende desde D3, por detrás, y corre en forma oblicua hacia delante y abajo, hasta la 6ª costilla en la línea medioclavicular. El pulmón derecho es además dividido por la fisura horizontal (menor), que por delante va a la altura de la 4ª costilla y más lateral llega a la fisura oblicua, en la 5ª costilla a nivel de la línea axilar media. De esta forma, el pulmón derecho tiene tres lóbulos (superior, medio e inferior) y el izquierdo sólo dos (superior e inferior).

Como resumen, se puede apreciar que gran parte de la proyección de los pulmones en la espalda corresponde a los lóbulos inferiores (desde D3 a las bases); el lóbulo medio del pulmón derecho se proyecta en un sector anterior del hemitórax derecho (desde la 4ª costilla a la base); los lóbulos superiores se proyectan en la región anterior del tórax (teniendo presente la proyección del lóbulo medio) y el sector más alto de la espalda.

**Forma del tórax:** normalmente el diámetro anteroposterior es inferior que el transversal. Se conoce como **tórax en tonel** cuando ambos diámetros son aproximadamente iguales (p.ej.: se encuentra en pacientes enfisematosos). Se llama **cifosis** si la columna está desviada hacia adelante y **escoliosis** si la desviación es hacia los lados; **cifoscoliosis** es la combinación de los anteriores. Un tórax en el que el esternón presenta una prominencia como quilla de barco se llama **pectum carinatum**; si la deformación es un hundimiento del esternón, **pectum excavatum**.

## Examen de los pulmones.

**Inspección.** Se debe examinar la forma del tórax, el tipo de respiración, la frecuencia respiratoria. En cuadros de obstrucción de las vías aéreas se puede observar, en cada inspiración, una retracción del hueco supraesternal que se conoce como **tiraje**; también puede ocurrir una retracción de los espacios intercostales y la línea subcostal. En niños con dificultad respiratoria se observa una elevación de las alas de la nariz que se conoce como **aleteo nasal**.

**Palpación.** Mediante la palpación se pueden sentir vibraciones que se generan en el interior del tórax (p.ej.: cuando el paciente habla). Se siente una discreta cosquilla en la mano (habitualmente se usa toda la palma de la mano o el borde cubital). Se le solicita al paciente que repita números o palabras (p.ej.: treinta y tres). Conviene tener un método para recorrer y comparar los distintos

sectores del tórax. La sensación táctil que se logre depende de varios aspectos: la intensidad y las características del ruido (p.ej.: el tono de la voz), la zona que se palpa (p.ej.: cerca de la tráquea se siente más fuerte), el grosor de la grasa subcutánea, la integridad del tejido pulmonar, y elementos que se interpongan entre los grandes bronquios y la pared del tórax (p.ej.: si hay aire o líquido en la cavidad pleural, la vibración se siente débil o ausente; si existe una condensación neumónica, se palpa más claramente). Se llama **frémito** a las vibraciones que se logran palpar, y que, en términos generales, pueden tener distinto origen: la transmisión de la voz, algunos ruidos pulmonares, el roce de pleuras inflamadas, soplos cardíacos.

Otro aspecto que se puede evaluar es la expansión del tórax durante la inspiración. Se apoyan las manos en la espalda, una a cada lado, dejando el pulgar a la altura de la apófisis D10 y se le pide al paciente que respire profundo.

Ocasionalmente al apoyar las manos sobre el tórax se sienten unos crujidos que se debe a aire que ha infiltrado el tejido subcutáneo, y que habitualmente se debe a una ruptura de la pleura. Esto se conoce como enfisema subcutáneo (no debe confundirse con el enfisema pulmonar que es otra cosa).

**Percusión.** En la sección sobre las técnicas del examen físico se revisó lo concerniente a la percusión. Cuando se examinan los pulmones se usa principalmente el método de la percusión indirecta. El método directo, ocasionalmente, también puede ayudar. Dependiendo del grado de insuflación de los pulmones podrá escucharse una distinta sonoridad. Se recomienda percutir desde zonas de mayor sonoridad hacia aquellas con sonido mate. De esta forma se delimita la base de los pulmones. La base derecha es más alta que la izquierda. La incursión del diafragma y el descenso de las bases pulmonares se comprueba pidiendo al paciente que inspire profundo y aguante el aire; mediante la percusión, se detecta que las bases se movilizan unos 4 a 6 cm.

En la región paraesternal izquierda, entre el 3er y 5º espacio intercostal se percute un área de matidez que corresponde al corazón.

Cuando existe una condensación pulmonar o un derrame pleural se escucha un sonido mate al percutir la zona comprometida.

Si el paciente tiene un derrame pleural, y se examina sentado, presenta una matidez en la base del pulmón afectado, que hacia la línea axilar asciende, determinando una curva parabólica de convexidad superior (**curva de Damoiseau**). Si el paciente cambia de posición, la matidez se desplaza en la medida que el líquido no esté tabicado. El sonido mate de un derrame pleural se ha llamado también matidez hídrica por el carácter seco o duro del sonido.

Si existe un neumotórax, el ruido que se obtiene al percutir es de una hipersonoridad. Si el neumotórax es a tensión, el ruido podrá adquirir una tonalidad más timpánica y el mediastino encontrarse un poco desplazado hacia el lado opuesto.

En pacientes asmáticos, que atrapan aire y tienen un tórax hiperinsuflado, o en enfermos enfisematosos, la percusión de los pulmones es sonora o hipersonora. El carácter hipersonoro se capta bastante bien con la percusión directa. Las bases de los pulmones habitualmente están descendidas y la incursión de los diafragmas es limitada. La espiración es prolongada por la dificultad para expeler el aire. Algunos pacientes enfisematosos fruncen los labios durante la espiración de modo de ejercer un efecto de válvula que mantenga la vía aérea más distendida.

**Auscultación.** Consiste en escuchar tres tipos de ruidos: (1) los normales que se generan con la respiración, (2) los agregados (o adventicios) que se agregan en condiciones anormales, y (3) la forma como se transmite la voz normal y la que es pronunciada en forma de susurro o cuchicheo.

Los ruidos pulmonares se originan debido al paso de aire por las vías aéreas en la medida que se generen flujos turbulentos. Esto depende de la velocidad del flujo y de condiciones que impiden un flujo laminar, como ocurre en la laringe y la bifurcación de los bronquios mayores, lobares y segmentarios. A medida que los bronquios se dividen, el área de sección va aumentando, y como consecuencia, la velocidad del flujo disminuye. Cerca de los alvéolos el flujo es laminar y no genera ruidos.



De acuerdo a diferentes estudios, los ruidos que se auscultan en la superficie de la pared torácica se generan en los bronquios mayores, principalmente lobares y segmentarios. Los ruidos que llegan a la periferia son de baja frecuencia ya que el pulmón sirve de filtro para los sonidos de alta frecuencia. Aparentemente los ruidos que se generan en la laringe no llegan a auscultarse en la pared torácica.

Conviene tener un orden para auscultar los pulmones de modo de cubrir todos los sectores, sin olvidar de auscultar debajo de las axilas. Se van comparando sectores homólogos para descubrir diferencias entre un lado y el otro. A veces ocurre una cierta dificultad para saber si los ruidos están aumentados a un lado, o disminuidos al otro. Para desplazar las escápulas hacia los lados se le pide al paciente que cruce los brazos por delante. El examen se puede efectuar estando el paciente de pie, sentado o acostado, pero sentándolo al momento de examinar la espalda. Al examinar al paciente acostado se hacen más notorias las sibilancias y en la mujer la interferencia de las mamas es menor.

Habitualmente se ausculta con la membrana del estetoscopio. Se le solicita al paciente que respire por la boca, efectuando inspiraciones lentas y de mayor profundidad que lo normal. Esto puede llevar a una hiperventilación y alcalosis respiratoria y el paciente sentir mareos o parestesias, por lo que, a ratos, conviene dejarlo descansar. En pacientes varones con muchos vellos se pueden generar ruidos agregados por esta condición. Si llegara a interferir, se puede recurrir a presionar más con el estetoscopio, o mojar los vellos, o auscultar al paciente sobre una camiseta o camisa delgada. Nunca debe auscultarse a través de ropa más gruesa.

A continuación se presentan los ruidos que se pueden auscultar en el examen de los pulmones.

#### **Ruidos respiratorios normales.**

**Ruido traqueal:** es el sonido normal que se genera a nivel de la tráquea. Se ausculta durante toda la inspiración y la espiración. Se escucha al aplicar el estetoscopio sobre la tráquea en el cuello.

**Ruido traqueobronquial:** es parecido al ruido traqueal, pero menos intenso. Se ausculta por delante, a nivel del primer y segundo espacio intercostal y, por detrás, en la región interescapular.

**Murmullo pulmonar:** es un ruido de baja frecuencia e intensidad, y corresponde al sonido que logra llegar a la pared torácica, generado en los bronquios mayores, después del filtro que ejerce el pulmón. Se ausculta durante toda la inspiración y la primera mitad de la espiración sobre gran parte de la proyección de los pulmones en la superficie torácica.

**Transmisión de la voz:** corresponde a lo que se ausculta en la superficie del tórax de palabras que pronuncia el paciente (p.ej.: treinta y tres). Por el efecto de filtro de las altas frecuencias que ejerce el parénquima pulmonar, normalmente no se logran distinguir las diferentes vocales.

#### **Alteraciones de los ruidos normales.**

**Por disminución en la generación:** ocurre cuando existe una disminución del flujo aéreo (p.ej.: obstrucción de las vías aéreas; disminución del comando ventilatorio que lleva a una hipoventilación); el murmullo pulmonar se escucha débil.

**Por disminución de la transmisión:** aunque el ruido respiratorio se genera normal, existen factores que disminuyen la transmisión hacia la superficie de la pared torácica. Estos factores pueden ser de distinta naturaleza:

Panículo adiposo grueso en personas obesas o en las zonas en las que se interponen las mamas.

Aire o líquido en el espacio pleural; tumores que engruesen la pleura.

Alteración del parénquima pulmonar con aumento de la cantidad de aire (p.ej.: enfisema).

Oclusión de la vía aérea (p.ej.: grandes tumores o atelectasias), sin que se produzca una condensación que sea capaz de transmitir hacia la pared el ruido traqueobronquial.

**Por aumento de la transmisión:** si el tejido pulmonar se encuentra condensado por relleno de los alvéolos, manteniendo los bronquios permeables, el aumento de la densidad facilita la transmisión del sonido hacia la superficie del tórax. Se logra de esta forma auscultar un ruido similar al ruido

traqueobronquial o el traqueal, en sitios donde normalmente sólo se debería escuchar el murmullo pulmonar. Esta condición se llama **respiración soplante** o **soplo tubario**. La transmisión de la voz también está facilitada de modo que es posible distinguir con claridad las palabras pronunciadas con voz normal (**broncofonía** o **pectoriloquia**) o con voz susurrada (**pectoriloquia áfona**). En ocasiones, en el límite superior de un derrame pleural, es posible auscultar una variedad de broncofonía o pectoriloquia en que pasan sólo algunos tonos y se escuchan las palabras como el balido de una cabra (**egofonía** o **pectoriloquia caprina**).

**Ruidos agregados o adventicios.**

**Crepitaciones:** son ruidos discontinuos, cortos, numerosos, de poca intensidad, que ocurren generalmente durante la inspiración y que son similares al ruido que se produce al frotar el pelo entre los dedos cerca de una oreja. Tienen relación con la apertura, durante la inspiración, de pequeñas vías aéreas que estaban colapsadas. Con frecuencia, se escuchan hacia el final de la inspiración, que es el momento de máxima expansión torácica y de mayor presión negativa intrapleural. Esto ocurre, por ejemplo, al comienzo de muchas neumonías. También se pueden escuchar en condiciones normales en personas que ventilan poco las bases pulmonares; por ejemplo, en ancianos que están tendidos y respiran en forma superficial, sin suspiros.

**Frotes pleurales:** son ruidos discontinuos, que se producen por el frote de las superficies pleurales inflamadas, cubiertas de exudado. El sonido sería parecido al roce de dos cueros. Si se desarrolla derrame pleural, este ruido no es posible por la separación de las pleuras.

**Sibilancias:** son ruidos continuos, de alta frecuencia, como silbidos, generalmente múltiples. Se producen cuando existe obstrucción de las vías aéreas. Son frecuentes de escuchar en pacientes asmáticos descompensados. Son más frecuentes cuando los enfermos están acostados. Los mismos pacientes muchas veces los escuchan. Los **roncus** se producen en situaciones similares, pero son de baja frecuencia y suenan como ronquidos; frecuentemente reflejan la presencia de secreciones en los bronquios. Pueden generar vibraciones palpables en la pared torácica (frémitos).

**Cornaje o estridor:** es un ruido de alta frecuencia que se debe a una obstrucción de la vía aérea superior, a nivel de la laringe o la tráquea, y que se escucha desde la distancia. Se ha comparado con el ruido de un cuerno dentro del cual se sopla.

**Estertor traqueal:** ruido húmedo que se escucha a distancia en pacientes con secreciones en la vía respiratoria alta; frecuente de encontrar en personas comprometidas de conciencia.

**Respiración ruidosa:** es la condición en la cual la respiración, que en condiciones normales es silenciosa, se vuelve ruidosa y se escucha desde alguna distancia. Este tipo de respiración es frecuente de encontrar en pacientes con obstrucción bronquial.

De acuerdo a las alteraciones que se pueden encontrar en el examen físico se identifican distintas alteraciones o cuadros clínicos. Los principales se presentan a continuación.

**Hallazgos en el examen del tórax en distintas condiciones clínicas**

Condición clínica.	Ruidos obtenidos con la percusión.	Palpación de las vibraciones vocales (frémito táctil) y auscultación de la transmisión de la voz.	Ruidos normales de la respiración.	Ruidos adventicios.

<b>Normal</b> (el árbol traqueobronqueal y los alvéolos están despejados, las pleuras son delgadas y están en contacto y los movimientos del tórax son normales).	Sonoro (o resonante).	Normal (las palabras no se logran distinguir en la auscultación).	Murmullo pulmonar presente, salvo en las regiones interescapular y paraesternal alta en donde se ausculta el ruido tranqueobronqueal.	Nada, excepto unos crépitos transitorios en las bases de los pulmones.
<b>Condensación pulmonar</b> (los alvéolos están llenos de líquido y exudado, como ocurre en una neumonía condensante).	Mate en el área comprometida.	Aumentadas. Broncofonía. Pectoriloquia áfona.	Murmullo pulmonar ausente y reemplazado por ruido de tipo traqueal o traqueobronquial (da origen a una respiración soplante o soplo tubario).	Crepitaciones, especialmente hacia el final de la inspiración en el área comprometida.
<b>Derrame pleural</b> (se acumula líquido en el espacio pleural que bloquea la transmisión de los sonidos).	Matidez hídrica en la zona del derrame. Curva de Damoiseau. La matidez se puede desplazar con los cambios de posición.	Disminuidas o ausentes, pero en la parte más alta de un derrame extenso podrían estar aumentadas, y la voz transmitirse como balido de cabra (egofonía).	Murmullo pulmonar disminuido o ausente. En la parte más alta de un derrame extenso se podría auscultar un ruido traqueobronquial (soplo pleural).	Ninguno, o un frote pleural si el derrame no es muy extenso y las hojas pleurales inflamadas rozan entre ellas.
<b>Condición clínica.</b>	<b>Ruidos obtenidos con la percusión.</b>	<b>Palpación de las vibraciones vocales (frémito táctil) y auscultación de la transmisión de la voz.</b>	<b>Ruidos normales de la respiración.</b>	<b>Ruidos adventicios.</b>
<b>Crisis asmática</b> (caracterizada por broncoespasmo difuso y tendencia a atrapar aire; la espiración tiende a estar prolongada). Podría	Normal o hipersonoro (hiperresonante) en forma difusa.	Disminuidas.	Frecuentemente opacados por los ruidos adventicios (sibilancias).	Sibilancias. Posiblemente roncus (por secreciones), que incluso podrían palparse como frémitos.

haber tiraje.				Algunas crepitaciones.
<b>Neumotórax</b> (el espacio pleural está ocupado por aire que interfiere en la transmisión de los sonidos).	Hiperónico (hiperresonante) o timpánico en el lado comprometido.	Disminuidas o ausentes en el lado comprometido.	Disminuidas o ausentes en el lado comprometido.	Ninguno.
<b>Enfisema</b> (existe un desgaste del parénquima pulmonar con atrapamiento de aire y bronquitis crónica asociada). A la inspección: posible tórax en tonel; espiración prolongada y con labios fruncidos; cianosis; uso de musculatura accesoria.	Hiperónico (hiperresonante) en forma difusa.	Disminuidas.	Murmullo pulmonar disminuido o ausente.	Ninguno o roncus, sibilancias y crepitaciones debido a la bronquitis crónica.
<b>Atelectasia de un lóbulo pulmonar</b> (debido a una obstrucción de un bronquio lobar con colapso del parénquima pulmonar distal a la obstrucción).	Matidez en el área de la atelectasia.	En general, disminuidas (en una atelectasia del lóbulo superior derecho podría estar aumentada por la vecindad a la tráquea y el bronquio derecho).	El murmullo pulmonar está ausente en la zona comprometida.	Ninguno.

**Definiciones incorporadas al glosario de términos:** adventicio, broncofonía, cifosis, cornaje, crepitaciones, curva de Damoiseau, estridor traqueal, frémito, frotos pleurales, egofonía, frémito, pectoriloquia, pleuresía, neumotórax, roncus, sibilancias, soplo tubario o respiración soplante, tiraje.

**Preguntas:**

- ¿Cuál es el punto de referencia para comenzar a contar las vértebras dorsales?
- ¿Hasta dónde llegan las bases pulmonares por detrás y por delante?
- ¿Hacia dónde se proyecta el lóbulo medio sobre la superficie del tórax?
- ¿Cuáles son los ruidos normales del pulmón?
- ¿Cuáles son los ruidos agregados o adventicios en los pulmones?

- ¿Qué son las crepitaciones?
- ¿Qué es la respiración soplate?
- ¿Qué son las sibilancias y los roncus?
- ¿Cómo se delimita la incursión de los hemidiafragmas?
- ¿Qué es cornaje y estertor traqueal?
- ¿Cómo es el examen pulmonar en una persona normal?
- ¿Cómo es el examen pulmonar en una neumonía?
- ¿Cómo es el examen pulmonar en un derrame pleural extenso?
- ¿Cómo es el examen pulmonar en un neumotórax de más del 50%?
- ¿Cómo es el examen pulmonar en una crisis asmática?
- ¿Cómo es el examen pulmonar en un paciente con enfisema?
- ¿Cómo es el examen pulmonar en un paciente con atelectasia?

## **Del examen físico segmentario: Examen del corazón**

### **Objetivos**

Aprender a examinar el corazón

### **Conceptos de anatomía y fisiología.**

El corazón está ubicado en la parte central del tórax, algo hacia la izquierda, entre ambos pulmones. Tiene una inclinación oblicua hacia la izquierda y de atrás hacia adelante; además, presenta una rotación horaria, de modo que en la parte anterior se ubica el ventrículo derecho y en la más posterior, la aurícula izquierda. Su parte ancha superior se denomina paradójicamente la *base del corazón* (segundo espacio intercostal, a la derecha e izquierda del esternón), y la punta inferior, el *ápex*. De esta forma, el borde izquierdo del corazón lo forma el ventrículo izquierdo; el borde derecho está formado por la aurícula derecha; la pared anterior, fundamentalmente por el ventrículo derecho; la aurícula izquierda se ubica en la región más posterior.

Se llama *dextrocardia* cuando el corazón se ubica hacia la derecha y *situs inverso* cuando existe una inversión de las vísceras de modo que el corazón y el estómago se ubican en el lado derecho y el hígado, en el izquierdo.

Está formado por cuatro cavidades: dos aurículas y dos ventrículos que forman el corazón derecho e izquierdo. El ventrículo izquierdo es más poderoso y bombea sangre hacia el circuito sistémico; el derecho, hacia el circuito pulmonar. Por afuera, el corazón está cubierto por el pericardio. Entre la aurícula y el ventrículo izquierdo está la válvula mitral, formada por dos velos o cúspides, cuyos bordes libres están unidos a las cuerdas tendíneas y los músculos papilares. A la salida del ventrículo izquierdo se encuentra la válvula aórtica, formada por tres velos o cúspides, que se abre a la aorta. Entre la aurícula y el ventrículo derecho se ubica la válvula tricúspide. A la salida del ventrículo derecho se encuentra la válvula pulmonar, que se abre hacia la arteria pulmonar. La disposición de las válvulas y el accionar sincronizado de las aurículas y los ventrículos permiten que la sangre avance en una sola dirección, sin que ocurran reflujos. La válvula aórtica y pulmonar se denominan semilunares por la forma de sus velos como lunas crecientes.

La sangre venosa llega a la aurícula derecha por las venas cava superior e inferior, sale del ventrículo derecho hacia los pulmones por la arteria pulmonar, vuelve oxigenada a la aurícula izquierda por las venas pulmonares y sale del ventrículo izquierdo hacia la aorta para irrigar todo el organismo. El volumen de sangre que impulsa el corazón cada minuto se llama *débito cardíaco* y depende del volumen de sangre que se eyecta en cada sístole (*débito sistólico*) y la *frecuencia cardíaca*. A su vez, el débito sistólico depende de la capacidad contráctil del miocardio, de la presión con la que se llenan los ventrículos (*precarga*) y la resistencia que tienen para vaciarse

(*poscarga*). El volumen de sangre del ventrículo al final de la diástole constituye su precarga para el próximo latido. La resistencia al vaciamiento (p.ej.: presión arterial), su precarga.

El estímulo eléctrico del corazón nace del nódulo sinusal, ubicado en la parte alta de la aurícula derecha; desde ahí viaja por las aurículas hasta llegar al nódulo aurículo-ventricular, ubicado en la parte baja del tabique interauricular. Aquí el impulso eléctrico sufre un ligero retraso y luego continúa por el haz de His y sus ramas (derecha e izquierda) y después, a través de las fibras de Purkinje, se estimula todo el miocardio y se contraen los ventrículos. La rama izquierda del haz de His tiene una división anterosuperior y otra posteroinferior. Este sistema de conducción especializado transmite el impulso eléctrico más rápido que las mismas fibras del miocardio. En el electrocardiograma, que es una representación gráfica de la actividad eléctrica durante el ciclo cardíaco, la estimulación de las aurículas se manifiesta en una onda "p"; la activación de los ventrículos, en el complejo "QRS" y su posterior repolarización en la onda "T".

La irrigación del corazón se efectúa a través de las arterias coronarias derecha e izquierda, que nacen de la aorta, distal a la válvula aórtica. La izquierda, se divide en una arteria descendente anterior y una rama lateral, llamada circunfleja.

En el ciclo cardíaco se identifica la sístole, que corresponde a la contracción de los ventrículos, y la diástole, que es el período en que se relajan y se vuelven a llenar de sangre que viene de las aurículas. Este llene ventricular tiene una primera parte que ocurre por el gradiente de presión entre las aurículas y los ventrículos, y una fase final, que depende de la contracción de las aurículas.

## Ruidos cardíacos.

Al contraerse los ventrículos, aumenta la presión en su interior y se cierran las válvulas aurículo-ventriculares, originándose el primer ruido cardíaco ( $R_1$ ) que está formado por la contribución de la válvula mitral ( $M_1$ ) y tricúspide ( $T_1$ ). La actividad del corazón izquierdo antecede ligeramente la del derecho. El componente mitral es más intenso que el tricuspídeo. Habitualmente se escucha un sólo ruido, pero auscultando en el borde esternal izquierdo bajo, en algunos casos se logra identificar un desdoblamiento.

Inmediatamente después del primer ruido, al seguir aumentando la presión dentro de los ventrículos en el transcurso de la sístole, se abren las válvulas semilunares (aórtica y pulmonar). Normalmente, esta apertura no debiera producir ruidos. Una vez que terminan de vaciarse los ventrículos, su presión interior cae y se cierran las válvulas semilunares, originándose el segundo ruido cardíaco ( $R_2$ ). Este ruido tiene normalmente dos componentes: el cierre de la válvula aórtica ( $A_2$ ), que es de mayor intensidad, y de la válvula pulmonar ( $P_2$ ), que tiene un sonido más débil; en ciertas condiciones se puede auscultar un *desdoblamiento del segundo ruido*. Después del segundo ruido, sigue cayendo la presión dentro de los ventrículos y se abren las válvulas aurículo-ventriculares; en condiciones normales no produce ruidos.

Tanto la apertura como el cierre de las válvulas depende de los gradientes de presión que se van generando. La onomatopeya de estos ruidos es *lub-dub* (o *dam-lop*) para el primer y segundo ruidos respectivamente. De esta forma, al auscultar el corazón se escucha: *lub-dub, lub-dub, lub-dub,...* (o *dam-lop, dam-lop, dam-lop...*).

Otros ruidos que se pueden auscultar son el tercer y cuarto ruidos ( $R_3$  y  $R_4$ ), que no siempre están presentes. El tercer ruido ( $R_3$ ) es producido por vibraciones que se generan al comienzo del llene ventricular, cuando la sangre entra desde las aurículas; se ausculta después del segundo ruido, al comenzar la diástole. El cuarto ruido ( $R_4$ ), se atribuye a vibraciones que se generan por la contracción de las aurículas al final de la diástole; se ausculta inmediatamente antes del primer ruido.

## Resumen de los principales hechos que ocurren durante el ciclo cardíaco

Conviene insistir en los cambios de presión que ocurren durante el ciclo cardíaco y que determinan la apertura y cierre de las válvulas:

En la sístole:

Al comenzar a contraerse los ventrículos, aumenta la presión en su interior, y se genera el primer ruido ( $R_1$ ) al cerrarse las válvulas mitral ( $M_1$ ) y tricúspide ( $T_1$ ).

Sigue subiendo la presión dentro de los ventrículos, se abren las válvulas aórtica y pulmonar y se expelen la sangre hacia la aorta y la arteria pulmonar respectivamente.

Mientras ocurre la sístole, las válvulas mitral y tricúspide permanecen cerradas y las aurículas se van llenando con sangre que viene de las venas cavas superior e inferior.

En la diástole:

Al terminar de vaciarse los ventrículos, cae la presión en su interior y se cierran las válvulas aórtica y pulmonar, generándose el segundo ruido ( $R_2$ ), con su componente aórtico ( $A_2$ ) y pulmonar ( $P_2$ ).

Al seguir bajando la presión dentro de los ventrículos, se abren las válvulas mitral y tricúspide y entra sangre desde las aurículas; en ese momento, en algunos pacientes, se ausculta un tercer ruido ( $R_3$ ). Hacia el final de la diástole, ocurre la contracción de las aurículas, y en algunas personas se escucha un cuarto ruido ( $R_4$ ).

Luego comienza otro ciclo cardíaco con el cierre de las válvulas mitral y tricúspide.

## **Pulso venoso yugular.**

Los cambios de presión que ocurren en las aurículas durante el ciclo cardíaco se transmiten a las venas yugulares y se genera un pulso venoso con las siguientes ondas (para más detalles, ver capítulo Examen de Cuello):

Mientras ocurre la sístole: las válvulas aurículo-ventriculares están cerradas y en la vena yugular se identifica una onda "v" que corresponde al llene pasivo de la aurícula derecha con la sangre venosa que retorna. Una vez que termina la sístole, y se abren las válvulas aurículo-ventriculares, la onda "v" presenta un descenso "y" que corresponde al paso de sangre de la aurícula derecha al ventrículo derecho.

Mientras ocurre la diástole: en la primera parte ocurre un llene pasivo de los ventrículos y en la vena yugular se ve el descenso "y". Hacia el final de la diástole ocurre la contracción de la aurícula derecha que a nivel de la vena yugular se traduce en una onda "a" que aparece justo antes de la nueva sístole. Una vez que termina la contracción de la aurícula y se relaja, viene el descenso "x".

En consecuencia, la onda del pulso yugular que antecede al latido arterial es la onda "a" y la que coincide con él, es la onda "v" (cada una seguida por el descenso "x" e "y" respectivamente).

## **Examen del corazón.**

El examen del corazón se debe complementar con el examen de los pulsos arteriales y el pulso venoso yugular (que se presenta en las secciones correspondientes del Examen Físico General).

### **Inspección y palpación.**

Un buen examen del corazón se efectúa mediante la inspección, palpación y auscultación; la percusión tiene una importancia menor. Al paciente se le examina por el lado derecho.

En la inspección se trata de ver, en primer lugar, el choque de la punta del corazón (*ápex cardíaco*), que se debe a la contracción del ventrículo izquierdo en la sístole. Habitualmente se encuentra en el quinto espacio intercostal izquierdo (o el cuarto espacio), en la línea medioclavicular (o 7 cm a 9 cm lateral de la línea medioesternal). No siempre es posible de ver. A continuación, se trata de palpar. La ubicación del choque de la punta da una idea del tamaño del corazón. Si no se siente en decúbito supino, puede ser más evidente en decúbito semilateral izquierdo. Conviene buscarlo con el pulpejo de los dedos. Si es necesario, se le solicita al paciente sostener la respiración en espiración por algunos segundos. Cuando el corazón está dilatado, el *ápex* se encuentra por fuera de la línea medioclavicular y por debajo del quinto espacio intercostal; el área en la que se palpa el latido puede estar aumentada. En pacientes obesos, muy

musculosos, enfisematosos, o con un derrame pericárdico de cierta magnitud, no será posible detectarlo. Se encuentra de mayor amplitud (*hipercinético*) en cuadros como anemia severa, hipertiroidismo, insuficiencia mitral o aórtica. En la estenosis aórtica o si existe hipertrofia del ventrículo izquierdo, el latido del ápex es más sostenido.

En ocasiones, es posible ver y palpar un latido en la región baja del esternón o bajo el apéndice xifoides que se debe a la actividad del ventrículo derecho. Si este latido también se ve cuando el paciente inspira, es más seguro que es del ventrículo derecho y no la transmisión del latido de la aorta descendente.

Cuando existe hipertensión pulmonar podría palpase algo en el 2º o 3<sup>er</sup> espacio intercostal, en el borde esternal izquierdo.

Si existe un soplo cardíaco intenso, se puede palpar un frémito que se siente apoyando firme los pulpejos de los dedos o la palma de la mano.

## **Percusión.**

Cuando el choque de la punta del corazón no es posible ver ni palpar, se puede efectuar una percusión para delimitar el tamaño del corazón. No se insiste mucho en esto porque el rendimiento es más limitado. Se percute a nivel del 3º, 4º y 5º espacio intercostal (eventualmente el 6º), de lateral a medial, en el lado izquierdo, tratando de identificar el momento que el sonido pasa de sonoro a mate.

## **Auscultación.**

Para efectuar la auscultación del corazón la sala debe estar silenciosa. El estetoscopio se aplica directamente sobre la región precordial. La mayoría de los ruidos se escuchan bien con el diafragma del estetoscopio, que se apoya ejerciendo algo de presión. La campana identifica mejor ruidos de tono bajo, como el tercer (R<sub>3</sub>) y cuarto ruidos (R<sub>4</sub>), y el soplo de una estenosis mitral. Se debe aplicar ejerciendo una presión suficiente para producir un sello que aisle de los ruidos del ambiente, pero sin ejercer mucha presión ya que en esas condiciones la piel se estira y actúa como membrana, pudiéndose dejar de escuchar ruidos como R<sub>3</sub> y R<sub>4</sub>. La membrana se usa para auscultar toda el área cardíaca, y la campana se usa, de preferencia, para el ápex y el borde esternal izquierdo en su porción baja.

Conviene comenzar la auscultación con el paciente en decúbito supino para después pasar a una posición semilateral izquierda en la cual se detectan mejor R<sub>3</sub>, R<sub>4</sub> y soplos mitrales (auscultar con diafragma y campana). Después conviene auscultar estando el paciente sentado e inclinado hacia adelante, solicitándole que sostenga la respiración unos segundos en espiración: se buscan soplos de insuficiencia aórtica y frotos pericárdicos.

Se debe examinar el corazón siguiendo un orden determinado de modo de identificar bien los distintos ruidos y soplos, y seguir su trayectoria: dónde se escuchan mejor y hacia dónde se irradian. Algunas personas prefieren partir auscultando desde el ápex y otros desde la base del corazón, y desplazan el estetoscopio de forma de cubrir toda el área precordial. También es necesario ser metódico para identificar los distintos ruidos: partir reconociendo el primer y el segundo ruido, luego los ruidos y soplos que ocurran en la sístole y luego en la diástole. Es necesario ser capaz de sustraer de la auscultación otros ruidos que se interponen, como los de la respiración.

## **Focos o sitios de auscultación.**

Los ruidos tienden a escucharse mejor en la dirección del flujo sanguíneo: un soplo aórtico, en la dirección de la sangre hacia la aorta; un soplo pulmonar, siguiendo la dirección de la arteria pulmonar; un soplo de insuficiencia mitral, hacia la axila izquierda; etc. Algunos ruidos se escuchan mejor en algunos sitios. Al examinar se recorre con el estetoscopio desde el ápex hasta la base, o viceversa. Aunque muchos ruidos se escuchan en toda el área precordial, algunos se escuchan sólo en algunos sitios. Así, los ruidos y soplos provenientes de la válvula mitral se reconocen mejor en el ápex cardíaco y sus alrededores (*foco mitral*). Los provenientes de la válvula tricúspide se



escuchan mejor en la región inferior del borde esternal izquierdo (*foco tricuspídeo*). Si proceden de la válvula pulmonar, en el segundo espacio intercostal, junto al borde esternal izquierdo (*foco pulmonar*), o tercer espacio intercostal paraesternal izquierdo (*foco pulmonar secundario*), pero podrían escucharse también un poco más arriba o abajo de estos puntos de referencia. Los ruidos y soplos que derivan de la válvula aórtica se auscultan en el segundo espacio intercostal derecho, junto al borde esternal (*foco aórtico*) pero se pueden escuchar en todo el trayecto hasta el ápex cardíaco. El segundo espacio intercostal junto al borde esternal izquierdo también se ha llamado *foco aórtico accesorio*. Como se puede apreciar, existe sobreposición de los sitios de auscultación, y muchas veces, para reconocer la causa de un soplo, es necesario recurrir a otros elementos (p.ej.: características del pulso arterial o venoso, modificaciones con la respiración o con los cambios de posición).

## Reconocimiento de los distintos ruidos cardíacos.

Se comienza identificando el primer y segundo ruido.  $R_1$  da comienzo a la sístole y  $R_2$ , a la diástole. La onomatopeya es *lub-dub* o *dam-lop*. Si la frecuencia cardíaca es normal, en general, es fácil identificar cuál es el primero y cuál es el segundo. En caso de duda, especialmente si existe taquicardia, conviene palpar concomitantemente algún pulso arterial, como el carotídeo o el radial:  $R_1$  coincide con el comienzo del latido. Habitualmente el componente mitral y tricuspídeo del primer ruido se escuchan al unísono, pero, en ocasiones, se logra auscultar desdoblado, especialmente en el foco tricuspídeo. La intensidad del primer ruido depende del grado de apertura de los velos valvulares: si al comenzar la sístole están más abiertos (p.ej.: estenosis mitral),  $R_1$  es más intenso.

En la base del corazón se escucha mejor el segundo ruido y sus componentes  $A_2$  y  $P_2$ . El componente aórtico ( $A_2$ ) es más fuerte y se ausculta en todo el precordio, desde el 2º espacio paraesternal derecho hasta el ápex. El componente pulmonar ( $P_2$ ) es más débil y, en condiciones normales, se ausculta en el 2º o 3º espacio paraesternal izquierdo; normalmente no se escucha en el ápex o el foco aórtico. Durante la inspiración el cierre de la válvula pulmonar se retrasa por la mayor cantidad de sangre que llega al tórax y el segundo ruido se puede auscultar desdoblado. En hipertensión arterial,  $A_2$  se ausculta más intenso y en hipertensión pulmonar,  $P_2$  es más intenso (y se puede auscultar en un área más amplia).

El tercer ( $R_3$ ) y cuarto ( $R_4$ ) ruido puede estar o no presente. Su interpretación, como fenómeno normal o patológico, depende del contexto global. En hipertensión arterial, frecuentemente se ausculta un cuarto ruido ( $R_4$ ); en insuficiencia cardíaca, un tercer ruido ( $R_3$ ). En ocasiones, estos ruidos juntos con  $R_1$  y  $R_2$  dan a la auscultación una cadencia de galope (como el ruido de un caballo galopando). El galope auricular tiene una secuencia  $R_4$ - $R_1$ - $R_2$  y una onomatopeya *ken-tá-qui, ken-tá-qui...*; el galope ventricular tiene una secuencia  $R_1$ - $R_2$ - $R_3$  y una onomatopeya *te-ne-sí, te-ne-sí...* En insuficiencia cardíaca se escuchan estos galopes con alguna frecuencia.

Existen otros ruidos que se pueden escuchar. Las válvulas cardíaca habitualmente al abrirse no producen ruidos, salvo cuando están engrosadas o alteradas en su estructura. Si esto ocurre en una válvula mitral con estenosis y velos engrosados -secuela de una enfermedad reumática-, al momento de abrirse la válvula, se produce un ruido seco y de tono alto, llamado *chasquido de apertura*. Esto ocurre después del segundo ruido, al comienzo de la diástole. Si la válvula afectada es la aórtica que presenta una estenosis y velos engrosados, al abrirse se produce un ruido de tono alto llamado *clic aórtico*. Se escucha después del primer ruido, al comienzo de la sístole. Otro clic que se puede escuchar hacia la segunda mitad de la sístole es por el prolapso de un velo de la válvula mitral. Ruidos equivalentes para los descritos en el corazón izquierdo podrían ocurrir en el corazón derecho, pero son más infrecuentes.

Otro ruido que es posible encontrar se relaciona con las hojas del pericardio inflamadas durante una pericarditis. El roce entre ambas es capaz de generar un ruido que se sobrepone a los normales del corazón y que se llama *frote pericárdico*, el cual, si es intenso, puede dar un *frémido pericárdico* (se palpa la vibración). Los frotos se pueden auscultar en la sístole y la diástole, o en sólo una fase del ciclo.

## Principales características de los ruidos cardíacos

**R<sub>1</sub>** (primer ruido): corresponde al cierre de las válvulas mitral y tricúspide. Se ausculta mejor hacia el ápex, pero se identifica en toda el área precordial. Se identifica como el ruido que da comienzo a la sístole, al final de la diástole que es más larga. Cuando existe taquicardia, la diástole se acorta y se asemeja a la duración de la sístole; en estos casos, conviene palpar concomitantemente el ápex cardíaco o un pulso periférico ya que R<sub>1</sub> coincide con el comienzo del latido. Habitualmente se escucha como un ruido único, pero en ocasiones se percibe desdoblado, especialmente en el foco tricúspide, en inspiración profunda. En el ápex, R<sub>1</sub> se escucha más intenso que R<sub>2</sub>; en cambio en la base del corazón, R<sub>2</sub> se escucha más intenso. Variaciones que pueden ocurrir son las siguientes:

R<sub>1</sub> más intenso: taquicardia, estados asociados a débito cardíaco elevado (p.ej.: anemia, ejercicios, hipertiroidismo), estenosis mitral.

R<sub>1</sub> de menor intensidad: bloqueo aurículo-ventricular de primer grado (los velos de las válvulas han tenido tiempo para retroceder después de la contracción auricular), insuficiencia mitral, cardiopatías asociadas a una contractilidad miocárdica disminuida (p.ej.: insuficiencia cardíaca congestiva).

R<sub>1</sub> varía en su intensidad: arritmias como fibrilación auricular o en el bloqueo completo aurículo-ventricular (al momento de ocurrir cada sístole, los velos se encuentran en distinto grado de apertura por la disociación entre la actividad de las aurículas y los ventrículos).

R<sub>1</sub> desdoblado: normalmente se podría auscultar levemente desdoblado en el borde esternal izquierdo bajo (el componente tricuspídeo es más débil); el desdoblamiento es anormal en situaciones como bloqueo completo de la rama derecha y contracciones ventriculares prematuras.

**R<sub>2</sub>** (segundo ruido): se produce por el cierre de las válvulas aórtica (A<sub>2</sub>) y pulmonar (P<sub>2</sub>). El componente aórtico (A<sub>2</sub>) es más fuerte y se ausculta en todo el precordio, desde el 2º espacio paraesternal derecho hasta el ápex. El componente pulmonar (P<sub>2</sub>) es más débil y, en condiciones normales, se ausculta en el 2º o 3º espacio paraesternal izquierdo; no se escucha en el ápex o el foco aórtico.

Variaciones del segundo ruido se encuentran en las siguientes situaciones:

A<sub>2</sub> más intenso: en hipertensión arterial sistémica.

A<sub>2</sub> de menor intensidad o no se escucha: en insuficiencia aórtica o estenosis aórtica acentuada, velos aórticos calcificados; trastornos asociados a una menor transmisión de los ruidos cardíacos (obesidad, enfisema, taponamiento cardíaco); menor contractilidad miocárdica (*shock* cardiogénico).

P<sub>2</sub> más intenso (llegando a ser de igual o mayor intensidad que A<sub>2</sub>): en hipertensión pulmonar. Cuando se escucha el segundo ruido desdoblado en el ápex o en el segundo espacio paraesternal derecho, P<sub>2</sub> está acentuado.

P<sub>2</sub> de menor intensidad o no se escucha: en estenosis acentuada de la válvula pulmonar. Se escucha débil en condiciones en las que se transmiten menos los ruidos (obesidad, enfisema).

*Desdoblamiento fisiológico del segundo ruido:* en la espiración, A<sub>2</sub> y P<sub>2</sub> habitualmente se escuchan formando un sólo ruido; en la inspiración, P<sub>2</sub> se retrasa (por la mayor llegada de sangre al corazón derecho) y se produce un desdoblamiento del segundo ruido. Se ausculta en el 2º o 3º espacio paraesternal izquierdo. En el ápex y el foco aórtico sólo se escucha el componente aórtico (A<sub>2</sub>).

*Desdoblamiento fijo del segundo ruido:* es cuando ambos componentes se auscultan con una separación que no varía con la respiración. Se encuentra en la comunicación interauricular con cortocircuito de izquierda a derecha y mayor flujo de sangre por la válvula pulmonar.

*Desdoblamiento amplio del segundo ruido* (con alguna variación en la inspiración y la espiración, pero siempre presente a lo largo del ciclo respiratorio). Se puede deber a un retraso del cierre de la válvula pulmonar (p.ej.: estenosis pulmonar, bloqueo completo de la rama derecha) o un cierre más precoz de la válvula aórtica (p.ej.: insuficiencia mitral).

*Desdoblamiento paradójico o invertido del segundo ruido:* a diferencia del desdoblamiento anterior, en este caso el componente aórtico (A<sub>2</sub>) está retrasado y ocurre después que P<sub>2</sub> al final de la

espiración. Durante la inspiración, desaparece el desdoblamiento ya que ocurre el retraso normal de P<sub>2</sub> y A<sub>2</sub> que se cierra un poco antes. Se ve en estenosis aórtica severa y bloqueo completo de rama izquierda.

**R<sub>3</sub>** (tercer ruido): se relaciona con el llene rápido de los ventrículos (fase de llene ventricular pasivo) después que se han abierto las válvulas aurículo-ventriculares; se produce por distensión de las paredes ventriculares. Se debe diferenciar de un primer ruido desdoblado y de un chasquido de apertura (tener presente que en una estenosis mitral o tricuspídea no se produce tercer ruido por la limitación del flujo). Es de tono bajo y se ausculta mejor con la campana del estetoscopio aplicada con una presión suave. Cuando se origina en el ventrículo izquierdo se escucha mejor en el ápex, en decúbito semilateral izquierdo; si se origina en el ventrículo derecho conviene buscarlo en el borde esternal izquierdo bajo, con el paciente en decúbito supino y con la inspiración puede aumentar. Se encuentra en cuadros de insuficiencia cardíaca y en regurgitación mitral o tricuspídea. En estos casos, y especialmente si se asocia a taquicardia, adquiere una cadencia de galope. Se puede encontrar en condiciones fisiológicas en muchos niños, en adultos jóvenes y en el tercer trimestre de un embarazo.

**R<sub>4</sub>** (cuarto ruido): se debe a la contracción de la aurícula al vaciarse en un ventrículo distendido (fase de llene ventricular activo); se relaciona con vibraciones de las válvulas, los músculos papilares y las paredes ventriculares. Ocurre al final de la diástole, justo antes de R<sub>1</sub>. Es de tono bajo y se ausculta mejor con la campana del estetoscopio. Cuando se origina en el corazón izquierdo se escucha en el ápex en decúbito semilateral izquierdo y se encuentra en hipertensión arterial, estenosis aórtica, miocardiopatía hipertrófica, enfermedad coronaria. Si se origina en el corazón derecho, lo que es menos frecuente, se ausculta en el borde esternal izquierdo bajo y aumenta con la inspiración; se encuentra en hipertensión pulmonar y estenosis de la válvula pulmonar. Se debe diferenciar de un primer ruido desdoblado. Junto con R<sub>1</sub> y R<sub>2</sub>, puede dar una cadencia de galope; si coexiste con R<sub>3</sub>, puede auscultarse un *galope cuádruple*; si existe taquicardia, R<sub>3</sub> y R<sub>4</sub> se pueden fundir y se produce un *galope de sumación*. Ocasionalmente se puede escuchar un R<sub>4</sub> en condiciones normales en atletas o en personas mayores. Si existe una fibrilación auricular, no es posible encontrar un cuarto ruido.

**Chasquido de apertura.** Se debe a la apertura de una válvula aurículo-ventricular gruesa y estenosada. Es más frecuente de encontrar por estenosis mitral. Es de tono alto y ocurre al comienzo de la diástole, después del segundo ruido. Se ausculta justo medial al ápex y en el borde esternal izquierdo bajo; si es muy intenso se irradia al ápex y al área pulmonar. Con frecuencia es seguido por un soplo *en decrescendo*.

#### **Clic sistólico: aórtico, pulmonar o por prolapso de la válvula mitral:**

*Clic de eyección aórtico:* es de tono alto y se ausculta con la membrana del estetoscopio. Se escucha tanto en la base del corazón como en el ápex (incluso puede ser más intenso en el ápex). En general, no varía con la respiración. Se puede encontrar en estenosis de la válvula aórtica, válvula bicúspide, dilatación de la aorta.

*Clic de eyección pulmonar:* se ausculta en el 2<sup>o</sup> o 3<sup>er</sup> espacio paraesternal derecho. Es de tono alto y se puede llegar a confundir con un primer ruido en esta ubicación. Su intensidad disminuye con la inspiración. Se puede encontrar en estenosis de la válvula pulmonar, hipertensión pulmonar o dilatación de la arteria pulmonar.

*Clic meso o telesistólico:* se debe al prolapso de un velo de la válvula mitral (habitualmente el posterior). Es más frecuente en mujeres. Se escucha mejor en el ápex o el borde paraesternal izquierdo bajo. Es de tono alto y se ausculta con la membrana del estetoscopio. Habitualmente sigue un soplo telesistólico de regurgitación, *en crescendo*, hasta el segundo ruido.

**Frotes pericárdicos.** Son ruidos ásperos que se deben al roce de las hojas inflamadas del pericardio y se sobreponen a los ruidos normales. Conviene auscultarlos estando el paciente en apnea espiratoria, sentado e inclinado hacia adelante. Se recomienda aplicar algo de presión con el estetoscopio. Los ruidos se pueden auscultar en la sístole y en la diástole; cuando es ubicado sólo en la sístole se pueden confundir con un soplo. La localización es variable, pero se escuchan mejor en el 3<sup>er</sup> espacio intercostal, a la izquierda del esternón. Podría palparse un frémito.

## Soplos cardíacos.

Son ruidos producidos por un flujo turbulento que se genera por el paso de sangre en zonas estrechas (estenosis), en condiciones hiperdinámicas (anemia, tirotoxicosis, embarazo, etc.), por reflujo de sangre en válvulas incompetentes, en comunicaciones anormales (p.ej.: defecto interventricular, ductus arterial persistente). Existen soplos que se auscultan en la sístole y otros, de la diástole. Aunque la mayoría de los soplos representan alguna alteración orgánica, existen algunos, especialmente en niños y adultos jóvenes, que se consideran funcionales, y sin mayor importancia. Estos son los llamados *soplos inocentes* que se caracterizan porque ocurren en la sístole, son de tipo eyectivo, no dan frémitos, nunca ocurren en la diástole y no se asocian a una alteración orgánica.

### Características de los soplos en las que conviene fijarse:

Si ocurre en la sístole, en la diástole o en ambas fases del ciclo cardíaco.

El momento en que se produce. Se usan los prefijos *proto*, *meso* y *tele* para referirse a soplos que ocurren principalmente al comienzo, en la mitad o al final de la sístole o la diástole, respectivamente (p.ej.: mesosistólico, si ocurre en la mitad de la sístole; protodiastólico, si ocurre al comienzo de la diástole).

Su relación con los ruidos cardíacos (p.ej.: el soplo de la estenosis mitral comienza con el chasquido de apertura; el soplo de una estenosis aórtica, puede comenzar con un clic aórtico, -que no siempre es audible- y que ocurre después del primer ruido).

La intensidad del sonido. Para evaluar este aspecto, se dispone de una escala de 6 grados o niveles. La intensidad del soplo se expresa como una relación en la que en el numerador se indica lo que corresponde al soplo y en el denominador el valor máximo de la escala (p.ej.: soplo grado 2/6). Estos niveles de intensidad son los siguientes:

**Grado I:** Cuando es difícil de escuchar en una sala silenciosa (incluso, es posible que no todos los examinadores lo escuchen).

**Grado II.** Débil, pero todos los examinadores los auscultan.

**Grado III.** Moderadamente fuerte; claramente audible.

**Grado IV.** Fuerte; comienza a palparse un frémito.

**Grado V.** Muy fuerte y con frémito.

**Grado VI.** Muy fuerte; se escucha, incluso, sin apoyar la membrana del estetoscopio en la superficie del tórax; frémito palpable.

La forma del soplo: en rombo, *en decrescendo*, holosistólico, continuo.

Los soplos eyectivos que ocurren en la sístole y dependen del gradiente de presión que se genera por la contracción del miocardio, tienen una forma de rombo: aumentan hasta un máximo y luego disminuyen.

Los soplos de regurgitación por incompetencia de una válvula aurículo-ventricular comienzan con el primer ruido, permanecen relativamente constantes durante toda la sístole y llegan hasta el segundo ruido o incluso lo engloban; se denominan *holosistólicos* o *pansistólicos*.

Los soplos de regurgitación por incompetencia de una válvula aórtica o pulmonar, ocurren en la diástole, comienzan inmediatamente después del segundo ruido y disminuyen en intensidad hasta desaparecer (*en decrescendo*).

Los soplos debidos a una estenosis de la válvula mitral o tricúspide, ocurren en la diástole, después que se abre la válvula (chasquido de apertura), y disminuyen en intensidad hasta desaparecer (*en decrescendo*). Si el paciente está en ritmo sinusal, al final de la diástole y justo antes del primer ruido, puede auscultarse un breve soplo *en crescendo* debido a la contracción de la aurícula (*refuerzo presistólico*).

El foco dónde se escucha más intenso y su irradiación.

Si se modifica con la respiración o con algunas maniobras como hacer fuerza, ejercicios, pujar o ponerse en cuclillas (p.ej.: el soplo de una insuficiencia tricúspide aumenta con la inspiración al llegar más sangre a las cavidades derechas).

El tono del sonido: alto, mediano, bajo. Los soplos de tonalidad baja se auscultan mejor con la campana del estetoscopio.

El timbre también puede ser diferente, siendo algunos de carácter áspero, roncós, musicales, etc.

## **Características de los soplos, con especial referencia a si ocurren en la sístole o la diástole.**

### **Soplos que ocurren en la sístole**

#### **Soplos mesosistólicos o de tipo eyectivo.**

Son los soplos más frecuentes de encontrar. Se caracterizan porque su intensidad es mayor en la mitad de la sístole y, en general, terminan antes del segundo ruido ( $R_2$ ). Su forma de rombo (*crescendo-decrescendo*) no siempre es evidente y el espacio que existe entre el término del soplo y  $R_2$  ayuda para diferenciarlos de los holosistólicos (o pansistólicos).

**Soplos inocentes.** Se deben a la eyección de sangre desde el ventrículo izquierdo a la aorta. Ocasionalmente podrían generarse por la eyección del ventrículo derecho. No se asocian a enfermedad cardiovascular. Son más frecuentes de encontrar en niños, adultos jóvenes y ocasionalmente adultos mayores. Se escuchan en el 2º, 3º y 4º espacio intercostal, entre el esternón y el ápex; son suaves y tienen poca irradiación.

**Soplos fisiológicos.** Se deben a flujos turbulentos que se originan en forma transitoria y se encuentran en anemia, embarazo, fiebre e hipertiroidismo. Se parecen mucho a los soplos inocentes. Se identifican por la condición de base a la que se asocian.

**Soplos eyectivos aórticos.** Se auscultan mejor en la base, especialmente en el segundo espacio paraesternal derecho, pero también en el borde esternal izquierdo y el ápex. Se irradian a la base del cuello. Se podrían escuchar mejor con el paciente sentado e inclinado hacia adelante. Pueden ser precedidos por un clic de apertura de la válvula, que no siempre se escucha. Se encuentran en estenosis aórtica (congénita, reumática, degenerativa), estrechez del tracto de salida (p.ej.: miocardiopatía hipertrófica), dilatación distal de la aorta, o aumento de flujo en la sístole como ocurre en una insuficiencia aórtica. La mayoría de los soplos inocentes y fisiológicos son de tipo eyectivo aórticos pero se tratan aparte por no asociarse a una enfermedad cardiovascular. Cuando el soplo se escucha mejor hacia el ápex, se debe tener cuidado de no confundir con un soplo de insuficiencia mitral.

**Soplos eyectivos pulmonares.** Se auscultan mejor en el 2º y 3º espacio paraesternal izquierdo. Si es fuerte, se puede irradiar al lado izquierdo del cuello. Se encuentra en estenosis de la válvula pulmonar (más frecuente en niños y de causa congénita) y en hipertensión pulmonar. Un aumento de flujo también puede originar este soplo, tal como ocurre en una comunicación interauricular (en esta condición, el soplo mesosistólico se debe al aumento de flujo a través de la válvula pulmonar y no por el flujo a través de la comunicación interauricular).

#### **Soplos pansistólicos u holosistólicos.**

Se caracterizan porque ocupan toda la sístole: comienzan inmediatamente después del primer ruido ( $R_1$ ) y continúan hasta el segundo ruido ( $R_2$ ), manteniendo una intensidad bastante uniforme.

**Soplos de regurgitación mitral.** Se deben a una válvula incompetente (*insuficiencia mitral*). Se auscultan mejor en el ápex y se irradian hacia la axila; ocasionalmente se irradian al borde esternal izquierdo. Pueden escucharse mejor en decúbito semilateral izquierdo. No aumentan con la inspiración. En ocasiones, como cuando la insuficiencia mitral se debe a una ruptura de cuerdas

tendíneas, la irradiación puede ocurrir hacia la base del corazón y se tienden a confundir con soplos de estenosis aórtica. El primer ruido está disminuido.

**Soplos de regurgitación tricuspídea.** Se auscultan cuando la válvula es incompetente (*insuficiencia tricuspídea*). La causa más frecuente es por insuficiencia y dilatación del ventrículo derecho, que puede ser secundaria a hipertensión pulmonar, que a su vez, puede derivar de una insuficiencia del ventrículo izquierdo. Son soplos holosistólicos que aumentan con la inspiración profunda. Se escuchan mejor en borde esternal izquierdo bajo. Se irradian a la derecha del esternón, y quizás algo hacia la izquierda, pero no se irradian a la axila. A diferencia de una insuficiencia mitral, en la insuficiencia tricuspídea ocurre lo siguiente:

el soplo aumenta con la inspiración.

se observa una onda "v" gigante en el pulso venoso yugular.

podría existir un *latido hepático* que se siente al palpar el borde inferior del hígado (no confundir con un *reflujo hépato-yugular* que es un aumento de la ingurgitación yugular al aplicar presión en el borde del hígado, y que se puede ver en cuadros congestivos).

**Soplos holosistólicos debidos a una comunicación interventricular (CIV):** Las manifestaciones dependen del tamaño de la comunicación. Considerando una lesión que no se asocia a otras anomalías, con un cortocircuito de izquierda a derecha, se puede auscultar un soplo holosistólico que es de alta intensidad y produce frémito. El segundo ruido puede quedar oscurecido por la intensidad del soplo. Se ausculta mejor en el 3º, 4º y 5º espacio paraesternal izquierdo, pero tiene una amplia irradiación. En la diástole, se puede escuchar un tercer ruido o un soplo *en decrescendo*.

### **Soplos por el prolapso de un velo de la válvula mitral.**

Son telesistólicos (ocurren en la segunda mitad de la sístole) y pueden ser precedidos por un clic mesosistólico. Son difíciles de auscultar. En ocasiones, se encuentran en pacientes con *pectum excavatum*.

### **Soplos que ocurren en la diástole:**

**Soplos por insuficiencia de la válvula aórtica.** Comienzan después del segundo ruido y su intensidad va *en decrescendo*, hasta desaparecer. Se auscultan en la base, borde esternal izquierdo e incluso en el ápex. Se escuchan mejor con el paciente sentado, inclinado hacia adelante y en espiración, sin respirar por unos segundos. Se auscultan con el diafragma del estetoscopio. Para reconocerlos conviene tener presente otras manifestaciones que se pueden presentar:

pulso céler o en martillo de agua: es un pulso amplio e hiperdinámico.

otra característica del pulso en martillo de agua es que si el examinador toma el antebrazo del paciente aplicando la superficie palpar de sus dedos sobre el área del pulso radial, cerca de la muñeca, y levanta el antebrazo desde la posición horizontal, notará el pulso con mayor amplitud.

en el lecho ungueal se puede notar un latido cuando se le aplica una ligera presión desde el borde de uña.

la cabeza puede presentar una leve oscilación que sigue el ritmo del pulso.

en el cuello se notan latidos amplios (*danza arterial*).

la presión arterial diferencial está aumentada (diferencia entre la presión sistólica y la diastólica); la presión sistólica está algo aumentada y la diastólica presenta un descenso importante.

en la región inguinal se podría escuchar un doble soplo femoral (sístole - diástole).

En el caso de un reflujo severo se puede producir un ascenso del velo anterior de la válvula mitral y producir una estenosis funcional capaz de dar un soplo como rodada mitral (*soplo de Austin Flint*), que se ausculta en el ápex y hacia la axila, en decúbito semilateral izquierdo. Por el efecto del

reflujo aórtico sobre los velos de la válvula mitral, impidiendo una apertura máxima, el primer ruido podría estar disminuido.

Otro soplo que se puede generar en forma secundaria por el aumento del flujo es de tipo mesosistólico por eyección aórtica.

**Soplos por insuficiencia de la válvula pulmonar.** Comienzan después del segundo ruido y son *en decrescendo*. Ocurren en cuadros asociados a hipertensión pulmonar (*soplo de Graham Steell*).

**Soplos por estenosis mitral.** Comienzan con el chasquido de apertura. Tiene dos componentes: un soplo *en decrescendo* inicial (*rodada mitral*), que corresponde a la fase de llenado rápido, y un refuerzo presistólico, *en crescendo*, que se debe a la contracción auricular, y que se pierde cuando existe fibrilación auricular. Se auscultan en el ápex, especialmente en decúbito semilateral izquierdo y con el paciente en espiración. Podrían auscultarse mejor con la campana de estetoscopio. El primer ruido es de mayor intensidad (los velos se encuentran en separación máxima al comenzar la sístole). Por la congestión que ocurre hacia atrás de la válvula, P<sub>2</sub> es de mayor intensidad y el segundo ruido se ausculta desdoblado; el ventrículo derecho se puede llegar a palpar. El pulso arterial es de baja amplitud. Cuando el soplo mitral se debe a la inflamación de los velos valvulares por una enfermedad reumática activa se le denomina de *Carey-Coombs*.

**Soplos por estenosis tricuspídea.** Tendrían características parecidas a lo que ocurre en la estenosis mitral, pero son infrecuentes de encontrar. Se auscultan mejor hacia el foco tricuspídeo. En una comunicación interauricular se puede escuchar un soplo con estas características por el aumento de flujo a través de la válvula.

### **Otros soplos cardíacos.**

**En un ductus arterial persistente.** Es una comunicación entre la aorta y la arteria pulmonar que aumenta el flujo a nivel de los pulmones y corazón izquierdo. Se escucha un soplo continuo, que abarca toda la sístole y gran parte de la diástole (*soplo en maquinaria*). Es más intenso hacia el segundo ruido, llegando a ocultarlo. Se ausculta en el segundo espacio intercostal izquierdo, debajo de la clavícula, y puede acompañarse de frémito.

**En una comunicación interauricular (CIA).** Se asocia a un cortocircuito de izquierda a derecha. En la sístole se puede auscultar un soplo sistólico de eyección pulmonar y en la diástole una rodada por el aumento de flujo a través de la válvula tricúspide.

## Cuadro resumen de alteraciones cardiovasculares asociadas a ruidos y soplos anormales

	1 <sup>er</sup> Ruido (R <sub>1</sub> )	2º Ruido (R <sub>2</sub> )	Ruidos agregados	Soplos	Pulsos
<b>Estenosis aórtica</b> (Auscultar en 2º espacio paraesternal derecho, borde esternal izquierdo y ápex. Buscar irradiación al cuello).		A <sub>2</sub> podría estar disminuido. Posible desdoblamiento paradójico del segundo ruido.	Clic de apertura (después de R <sub>1</sub> ). Podría existir un cuarto ruido.	Sístole: soplo eyectivo en rombo (predominio mesosistólico).	Pulso arterial <i>parvus</i> y <i>tardus</i> . Latido de ventrículo izquierdo sostenido.
<b>Estenosis pulmonar</b> (Auscultar en el 2º y 3er espacio intercostal paraesternal izquierdo).		Desdoblamiento amplio del segundo ruido (R <sub>2</sub> ). Disminución de P <sub>2</sub> .	Clic de eyección pulmonar. Podría existir un cuarto ruido (R <sub>4</sub> ).	Soplo mesosistólico.	Latido del ventrículo derecho sostenido y aumentado de intensidad.
<b>Insuficiencia mitral</b> (Auscultar de preferencia en el ápex y, eventualmente, el borde esternal izquierdo. Buscar irradiación a la axila).	Disminuido	Posible aumento de P <sub>2</sub> (por congestión hacia atrás).	Podría ocurrir un tercer ruido (R <sub>3</sub> ) en casos severos.	Sístole: soplo holosistólico (se extiende hasta el segundo ruido R <sub>2</sub> ).	Latido del ápex aumentado de amplitud y puede estar prolongado.
<b>Insuficiencia tricuspídea</b> (auscultar de preferencia en el borde esternal izquierdo y algo hacia la derecha).		Si la insuficiencia tricuspídea está determinada por hipertensión pulmonar, P <sub>2</sub> estaría reforzado.	Se podría escuchar un tercer ruido (R <sub>3</sub> ) en el borde esternal izquierdo.	Sístole: soplo holosistólico que aumenta con la inspiración.	Pulso venoso yugular: onda "v" gigante. Latido del ventrículo derecho aumentado de amplitud y prolongado.  Posibilidad de encontrar <i>pulso hepático</i> .
	1 <sup>er</sup> Ruido (R <sub>1</sub> )	2º Ruido (R <sub>2</sub> )	Ruidos agregados	Soplos	Pulsos
<b>Comunicación inter-ventricular</b> (auscultar y		El segundo ruido (R <sub>2</sub> ) puede quedar		Soplo holosistólico que puede seguirse de un	Frémito palpable.



palpar en 3 <sup>o</sup> , 4 <sup>o</sup> y 5 <sup>o</sup> espacio paraesternal izquierdo).		oscurecido por la intensidad del soplo holosistólico.		soplo diastólico <i>en decrescendo</i> o un tercer ruido.	
<b>Insuficiencia aórtica</b> (auscultar de preferencia en la base del corazón y luego para esternal izquierdo hasta el ápex).	Si la insuficiencia aórtica es masiva, R <sub>1</sub> podría estar disminuido.	A <sub>2</sub> podría estar disminuido.		Diástole: soplo <i>en decrescendo</i> . En casos severos, soplo funcional de estenosis mitral (Austin Flint) y un soplo mesosistólico de eyección.	Pulso céler. Presión arterial diferencial aumentada. Danza arterial en el cuello. Latido del ventrículo izquierdo de mayor amplitud y desplazado hacia abajo y lateral.
<b>Estenosis mitral</b> (auscultar de preferencia en el ápex, con el paciente en decúbito semilateral izquierdo).	Aumentado.	Aumento de P <sub>2</sub> y desdoblamiento del segundo ruido (si existe hipertensión pulmonar)	Chasquido de apertura.	En diástole: rodada mitral, después del chasquido de apertura, y refuerzo presistólico.	Pulso arterial de forma normal, pero de amplitud disminuida ( <i>parvus</i> ). Contracción del ventrículo derecho se podría palpar.
<b>Hipertensión pulmonar.</b>		P <sub>2</sub> acentuado (podría ser palpable).	Clic de eyección pulmonar. Cuarto ruido (R4) derecho.	Soplo sistólico de eyección pulmonar; eventualmente soplo diastólico de regurgitación pulmonar ( <i>Graham-Steel</i> ).	Pulso venoso yugular con onda "a" gigante. Latido ventrículo derecho sostenido.
<b>Ductus persistente</b> (auscultar en el primer y segundo espacio intercostal izquierdo, bajo la clavícula).				Soplo continuo más intenso hacia el segundo ruido ( <i>soplo en maquinaria</i> ). Frémito. Posible rodada mitral (por aumento de flujo).	Pulso céler. Presión arterial diferencial aumentada. Latido vivo de ventrículo izquierdo.
<b>Comunicación inter-auricular (CIA).</b>		Desdoblamiento fijo del segundo ruido.		Soplo sistólico de eyección pulmonar. Soplo diastólico (rodada) a nivel de la válvula tricúspide.	Latido vivo del ventrículo derecho.

La combinación de una estenosis con una insuficiencia en una determinada válvula se denomina "enfermedad..." de la válvula respectiva (p.ej.: enfermedad mitral, enfermedad aórtica). Las

manifestaciones podrán ser una sumatoria de los signos que determinan una y otra lesión, o aquellos que dependan de la lesión que predomina.

La **estenosis tricuspídea** habitualmente es de origen reumático y se asocia a una estenosis mitral que es más evidente al auscultar. Lo que sería más propio de la estenosis tricuspídea es una ingurgitación de las venas yugulares, con onda "a" gigante. El chasquido de apertura y la rodada diastólica tienden a quedar ocultas por los ruidos equivalentes debidos a la estenosis mitral.

En una **estenosis pulmonar** se encuentra el latido del ventrículo derecho sostenido y se ausculta un soplo sistólico de eyección pulmonar. Podría existir una onda "a" aumentada en el pulso venoso yugular. También se podría auscultar un clic de eyección pulmonar y un desdoblamiento del segundo ruido.

La **coartación de la aorta** se caracteriza por una estenosis que habitualmente se encuentra después del origen de la subclavia izquierda. Hacia proximal, se desarrolla circulación colateral que tiende a compensar el menor flujo que existe a distal. Se encuentra hipertensión arterial en las extremidades superiores e hipotensión en las inferiores; también se percibe diferencia en la amplitud de los pulsos (los femorales se palpan pequeños). En la región interescapular se puede auscultar un soplo telesistólico.

### **Algunas maniobras especiales:**

Para diferenciar el soplo de una estenosis aórtica con el de una miocardiopatía hipertrófica se solicita al paciente que puje (*maniobra de Valsalva*) con lo que la cantidad de sangre que llega al ventrículo izquierdo disminuye: el soplo de estenosis aórtica disminuye y el de la miocardiopatía hipertrófica aumenta. Con el mismo fin, si se le coloca el paciente en cuclillas, el retorno venoso y la sangre que llega a los ventrículos aumenta: el soplo de la estenosis aórtica aumenta y el de la miocardiopatía hipertrófica disminuye.

**Definiciones incorporadas al glosario de términos:** débito cardíaco, débito sistólico, dextrocardia, hipertrofia, precarga y poscarga de los ventrículos, presión arterial diferencial, situs inverso.

### **Preguntas:**

¿Dónde se palpa el choque del ápex cardíaco?

¿Dónde se auscultan mejor los ruidos de la válvula mitral, tricúspide, aórtica y pulmonar?

¿Cómo se gradúa la intensidad de los soplos?

¿Qué variaciones se pueden encontrar en el segundo ruido con la respiración?

¿Qué soplos son predominantemente mesosistólicos?

¿Qué soplos son holosistólicos?

¿Qué se encuentra en una estenosis mitral?

¿Qué se encuentra en una insuficiencia mitral?

¿Qué se encuentra en una insuficiencia aórtica?

¿Qué se encuentra en una estenosis aórtica?

¿Cómo diferencia una insuficiencia tricuspídea de una insuficiencia mitral?

¿Qué se encuentra en una hipertensión pulmonar?

¿Cómo es el soplo de un ductus persistente?

¿Qué soplo predomina en una comunicación interventricular pura?

¿Qué soplos se pueden encontrar en una comunicación interauricular pura de alto flujo?

## **Del examen físico segmentario: Examen de las mamas**

## Objetivos

Aprender a efectuar el examen de las mamas.

El examen de las mamas es muy importante en las mujeres, especialmente para detectar precozmente la presencia de un cáncer. Se efectúa mediante la inspección y la palpación. El examen debe ser prolijo, sin dejar de cuidar el pudor de la paciente.

En la mama destaca el tejido glandular y fibroso, grasa subcutánea y retromamaria. El tejido glandular se organiza en lóbulos y lobulillos que drenan a los conductos galactóforos, los que a su vez desembocan en el pezón. En algunas mujeres la grasa es el tejido que más predomina. Con la edad el componente glandular se atrofia y es reemplazado por grasa.

Para localizar las lesiones de la mama, ésta se divide en cuatro cuadrantes mediante dos líneas virtuales transversales que pasan por el pezón. Casi todo el tejido glandular se encuentra en el cuadrante superior externo, el cual hacia la axila se prolonga formando una cola. El drenaje linfático se efectúa principalmente a la axila, pero también ocurre hacia regiones infraclaviculares y estructuras profundas del tórax.

La inspección conviene efectuarla estando la paciente sentada con sus brazos colgando a los lados, apoyados a cada lado de la cintura o levantados. Se deben observar ambas mamas en forma simultánea para comparar la simetría de ellas, el aspecto y orientación de los pezones, posibles deformaciones o retracciones, y si existe compromiso de la piel.

En la aréola de las mamas, que es una zona pigmentada que rodea el pezón, se ven unas prominencias pequeñas que corresponden a glándulas sebáceas (*tubérculos de Montgomery*) y algunos folículos pilosos.

En ocasiones se ven uno o más pezones supernumerarios que se ubican en la línea mamaria embrionaria.

Si el pezón está aplanado o retraído (umbilicado) por muchos años, no tiene mayor importancia, salvo la dificultad que puede ocurrir para amamantar. Si la retracción es del último tiempo, puede deberse a un cáncer.

La palpación se efectúa frecuentemente estando la paciente en decúbito dorsal. Se le pide que levante el brazo del lado que se va a examinar y que coloque la mano detrás de la cabeza. La mano del examinador presiona la glándula contra la pared torácica y la recorre sistemáticamente. Puede ser en forma radial o por cuadrantes. La palpación debe ser completa, sin dejar de palpar el tejido glandular debajo del pezón, la cola en el cuadrante superior externo y las axilas mismas. También se puede efectuar una palpación bimanual que es útil especialmente para delimitar mejor los nódulos que se detectan. Otra alternativa es asir el seno mismo entre el pulgar y los demás dedos de la mano con el fin de sentir las estructuras contenidas en la glándula.

Las mamas voluminosas son más difíciles de examinar y la posibilidad que se escape un nódulo es mayor. Frente a esta posibilidad conviene indicar mamografías y ecotomografías, especialmente pasados los 50 años; en mujeres con riesgo aumentado de tener un cáncer, estos exámenes se practican en forma más precoz.

Se consideran factores de riesgo para desarrollar cáncer de mama:

la edad (riesgo progresivo).

familiar cercano que haya tenido cáncer de mama (madre, hermana, abuela, tía).

antecedentes de haber tenido con anterioridad un cáncer de mama.

menarquia precoz (antes de los 12 años),

primer parto después de los 30 años.

no haber tenido hijos.

menopausia después de los 55 años.

Las mujeres deben tener el hábito de autoexaminarse por lo menos una vez al mes. Para esto levantan un brazo y se examinan la mama con la otra mano. Una buena oportunidad es efectuarlo en la ducha o al acostarse. Si están acostumbradas a este procedimiento, notarán precozmente una lesión nueva.

Antes de la menstruación, y durante los primeros días de ella, es frecuente que se palpen nódulos en mayor cantidad, los que pueden ser sensibles. Debido a esto, convendría que el examen se efectuara una a dos semanas después.

Si se palpa un nódulo, se debe precisar su ubicación, tamaño, forma, consistencia, bordes, desplazamiento respecto a los planos profundos, compromiso de la piel, sensibilidad.

La ubicación se expresa según los cuadrantes, la distancia respecto al pezón y la hora según la esfera de un reloj. El tamaño se expresa en centímetros. La forma podrá ser redonda, alargada, estrellada, etc. La consistencia puede ser blanda, elástica, fluctuante, dura. Los bordes pueden estar bien definidos o ser difíciles de precisar. Si existen adherencias con estructuras vecinas, puede ser difícil desplazar la lesión respecto a los planos profundos. Un aspecto especial que ocasionalmente se ve en cánceres que comprometen la piel es la presencia de "hoyitos" que dan un aspecto de "piel de naranja" (edema secundario a obstrucción linfática). Algunos nódulos son sensibles a la palpación.

Por el pezón pueden salir distintos líquidos en forma espontánea o exprimiendo la glándula o el pezón mismo. Estos líquidos pueden tener un aspecto lechoso o ser de otro tipo (seroso, hemático o purulento), según la causa que los produzca. En el embarazo, la lactancia, trastornos endocrinológicos o por efecto de medicamentos puede salir una descarga lechosa. La salida de un material serohemático puede deberse, especialmente en una mujer mayor, a un papiloma intraductal. Para identificar a cuál conducto corresponde, se presiona la areola en forma radial y se ve por qué conducto sale el líquido.

Entre las lesiones palpables destacan los nódulos de una enfermedad fibroquística. También lesiones de bordes nítidos que corresponden a fibroadenomas y que son más frecuentes en mujeres jóvenes. Un cáncer de mamas se palpa como un nódulo duro, de bordes poco precisos, y puede estar fijo a la piel o a los planos profundos, pero en realidad, puede palparse como cualquier otro nódulo.

Ante la duda de la naturaleza de una lesión, conviene efectuar una mamografía. El rendimiento de este examen disminuye en mamas muy fibrosas. Tampoco logra diferenciar entre un nódulo sólido y un quiste, por lo que frecuentemente se complementa con una ecotomografía.

La palpación de las axilas tiene especial importancia por la posibilidad de encontrar ganglios comprometidos. Separando el brazo del costado del tórax, el examinador palpa la axila con sus cuatro dedos presionando contra la pared torácica. Con su mano derecha palpa la axila izquierda, y con la mano izquierda palpa la axila derecha.

El desarrollo de las mamas en el hombre, más allá de lo normal, se llama *ginecomastia*. Es frecuente de observar en algunos jóvenes en la edad de la pubertad. En los adultos se observa ocasionalmente por trastornos hormonales, por la ingesta de algunos medicamentos, o en enfermedades como la cirrosis hepática. Los hombres también pueden tener un cáncer de mamas, aunque es poco frecuente.

**Definiciones incorporadas al glosario de términos:** ginecomastia, telarquia.

**Preguntas:**

¿En qué se fija en la inspección de las mamas?

¿Cómo se efectúa la palpación de las mamas?

¿Qué mujeres tienen un mayor riesgo de tener un cáncer de las mamas?

¿En qué se fija al palpar un nódulo mamario?

# Del examen físico segmentario: Examen del abdomen

## Objetivos

Aprender a examinar el abdomen, incluyendo las regiones inguinales.

## Conceptos generales.

Desde el punto de vista del examen del abdomen, conviene tener presente las estructuras que están contenidas en él y la forma de reconocerlas: su ubicación, tamaño y las alteraciones que pueden presentar.

En el abdomen se ubica gran parte del sistema digestivo, incluyendo el tubo digestivo, hígado, vesícula, páncreas; los riñones y estructuras urológicas; las glándulas suprarrenales, el bazo; y en la mujer, su sistema reproductivo, incluyendo ovarios, trompas y útero. Cada una de estas estructuras tiene una ubicación y tamaño, desempeña funciones y es fuente de alteraciones y enfermedades. El detalle conviene revisarlo en textos de anatomía y fisiopatología.

Algunos puntos de referencia del abdomen son: los rebordes costales, el apéndice xifoides, el ombligo, las espinas ilíacas anterosuperior en cada lado, las regiones inguinales y el borde superior del pubis.

Para describir la ubicación de los hallazgos del examen físico, el abdomen se divide en cuatro o en nueve secciones. En el primer caso, se trazan dos líneas imaginarias perpendiculares que pasan por el ombligo y delimitan cuatro cuadrantes: superior derecho e izquierdo, e inferior derecho e izquierdo. Si se divide en nueve secciones o regiones, se trazan dos líneas que en su extremo superior son la continuación de las líneas torácicas medioclaviculares que hacia abajo llegan a los extremos laterales del pubis, y dos líneas horizontales, pasando la primera por el punto inferior del reborde costal a cada lado (10ª costilla), y la segunda, por las crestas ilíacas anterosuperiores. Se constituyen así las siguientes regiones, de derecha a izquierda: en el tercio más alto: hipocondrio derecho, epigastrio e hipocondrio izquierdo; en el tercio medio: flanco derecho, región umbilical y flanco izquierdo; en el tercio inferior: fosa ilíaca derecha, hipogastrio y fosa ilíaca izquierda.

Usando las divisiones anteriores, conviene tener presente la ubicación en la cual se encontrarían las distintas estructuras intraabdominales, como se indica a continuación.

## División por cuadrantes

*Cuadrante superior derecho:* hígado y vesícula biliar; cabeza del páncreas, parte del riñón derecho, glándula suprarrenal derecha, partes del tubo digestivo (ángulo hepático del colon).

*Cuadrante superior izquierdo:* bazo, lóbulo izquierdo del hígado, cuerpo y cola del páncreas, parte del riñón izquierdo, glándula suprarrenal izquierda, partes del tubo digestivo (ángulo esplénico del colon).

*Cuadrante inferior derecho:* ciego y apéndice; ovario y trompa derecha; polo inferior del riñón y uréter derecho; otras partes del tubo digestivo (colon ascendente), canal inguinal.

*Cuadrante inferior izquierdo:* colon sigmoides y parte del colon descendente; ovario y trompa izquierda; polo inferior del riñón y uréter izquierdo, canal inguinal.

## División en nueve regiones

*Hipocondrio derecho:* lóbulo hepático derecho, vesícula biliar, parte del riñón derecho, glándula suprarrenal, ángulo hepático del colon.

*Epigastrio:* estómago, duodeno, páncreas, parte del hígado, aorta, vena cava inferior.

*Hipocondrio izquierdo:* bazo, cola del páncreas, ángulo esplénico del colon, polo superior del riñón izquierdo, glándula suprarrenal.

*Flanco derecho:* parte del riñón derecho y del colon ascendente.

*Región umbilical:* porción inferior del duodeno, intestino delgado, aorta, vena cava inferior.

*Flanco izquierdo:* parte del riñón izquierdo y del colon descendente.

*Región ilíaca derecha:* ciego, apéndice, extremo inferior del íleon, ovario, desembocadura del uréter, canal inguinal.

*Región del hipogastrio o suprapúbica:* útero, vejiga, colon sigmoides.

*Región ilíaca izquierda:* colon sigmoides, ovario, desembocadura del uréter, canal inguinal.

En la pared posterior del abdomen se reconocen fundamentalmente las *regiones lumbares* que son la continuación de los flancos y se extienden desde las 12<sup>as</sup> costillas hasta el tercio posterior de las crestas ilíacas. Los riñones son órganos ubicados en el retroperitoneo y su parte más superior queda a la altura de las dos costillas flotantes. En el *ángulo costovertebral*, que se localiza entre el borde inferior de la 12<sup>a</sup> costilla y las apófisis transversas de las vértebras lumbares altas, se puede reflejar dolor proveniente de los riñones.

Es posible que el paciente refiera dolores en el abdomen que se generan fuera de él. Por ejemplo, una neumonía basal puede doler en uno de los hipocondrios; un infarto agudo de la cara inferior del miocardio puede doler en el epigastrio; un herpes zóster intercostal, a veces se asocia a dolores referidos al abdomen. En otro sentido, un problema intraabdominal puede dar dolor en regiones distantes. Por ejemplo, un neumoperitoneo o un proceso aneural puede asociarse a dolor en un hombro.

## **Examen del abdomen.**

Debe efectuarse con una iluminación adecuada y exponiendo el abdomen en forma amplia de modo de efectuar una buena observación, desde la parte baja del tórax hasta las regiones inguinales, pero sin exponer los genitales externos para respetar el pudor del paciente. Este debe estar en decúbito supino y es necesario que relaje al máximo su musculatura abdominal. Para esto conviene que tenga sus brazos a los lados o sobre el pecho, pero en ningún caso hacia arriba; la cabeza sobre una almohada y, eventualmente, las piernas semiflectadas con una almohada bajo las rodillas. El examen habitualmente se efectúa desde el lado derecho, pero conviene tener destrezas para examinar desde ambos lados.

No hay que olvidar de examinar las regiones inguinales (p.ej.: una pequeña hernia crural puede ser la explicación de una obstrucción intestinal).

En tiempos fríos, es necesario cuidar que las manos y el estetoscopio estén templados de modo que el paciente no tenga sobresaltos. Puede ser necesario lavarse las manos con agua caliente, frotárselas, o comenzar el examen palpando sobre la camisa del paciente hasta sentir las manos más tibias y entonces descubrir el abdomen. En personas que sufren de cosquillas conviene mover las manos lentamente, evitando movimientos bruscos e inesperados; al principio el examinador podría colocar su mano sobre la del paciente y comenzar a examinar de esta forma, y después de unos instantes pasar al examen directo.

Las zonas en las cuales puede haber dolor conviene examinarlas al final.

## **Inspección.**

Interesa ver la forma del abdomen, si existen zonas solevantadas bajo las cuales pueda haber un proceso expansivo, los movimientos respiratorios, si existen cicatrices o hernias. También puede ser importante fijarse en la presencia de manchas o lesiones de la piel, en la distribución del vello, o si existe circulación colateral anormal.

Los movimientos respiratorios se aprecian en la parte alta del abdomen. Lo normal es que con la inspiración se produzca un abombamiento de esta zona debido al descenso del diafragma que presiona y empuja las vísceras. En casos de insuficiencia respiratoria o parálisis diafragmática, en vez de un abombamiento puede ocurrir una depresión si el diafragma es arrastrado hacia arriba

por la presión negativa que se genera dentro del tórax (*respiración paradoja*). En la parte alta del abdomen se puede observar, especialmente en personas delgada, un latido transmitido desde la aorta descendente.

En ocasiones se ven unas *estrías de distensión* que corresponden a rotura de fibras elásticas de la piel. Se encuentran en los flancos y partes bajas del abdomen. Son de color blanco y ocurren en mujeres que han tenido embarazos y en obesos que han bajado de peso. Cuando tienen una coloración púrpura se asocian a un exceso de glucocorticoides (p.ej.: síndrome de Cushing).

En hemorragias peritoneales puede aparecer en la región periumbilical una coloración azulada que constituye el *signo de Cullen* (p.ej.: en embarazo tubario roto). En pancreatitis aguda necrohemorrágicas, con sangramiento hacia el retroperitoneo, puede aparecer una coloración azulada en las regiones lumbares (*signo de Grey Turner*).

En personas muy delgadas es posible ver movimientos peristálticos de asas intestinales. Esto es más evidente cuando existe una obstrucción intestinal aguda que se asocia a distensión del intestino y aumento del peristaltismo.

El ombligo normalmente es umbilicado o plano. Cuando existe ascitis se puede ver evertido (protruye hacia afuera). Una *onfalitis* es una inflamación del ombligo que se manifiesta por enrojecimiento y secreción.

La distribución del vello pubiano es diferente en el hombre que en la mujer. En el primero tiene una distribución romboidal, llegando hasta el ombligo. En la mujer es de tipo triangular, sin vello hacia el ombligo. Esta distribución se altera cuando existen cuadros feminizantes en el hombre o virilizantes en la mujer asociados a cambios hormonales.

Si existen hernias (umbilical, inguinal, crural), se hacen más evidentes cuando la persona puja. Una *eventración* es la protrusión de tejidos intraabdominales a través de zonas débiles de la musculatura abdominal en cicatrices quirúrgicas, pero contenidas por la piel. Originan las *hernias incisionales*. En una *evisceración* ocurre una salida de asas intestinales fuera del abdomen por dehiscencia de la sutura de una laparotomía o a través de una herida traumática.

A nivel de la línea media del abdomen, por encima del ombligo, puede ocurrir un abombamiento en relación a maniobras de Valsalva (aumento de la presión intraabdominal) por separación de los músculos rectos (*diástasis de rectos*) y no tiene mayor importancia. En otros casos, puede existir un pequeño defecto o solución de continuidad de los planos más profundos de la pared, en donde se puede presentar una *hernia de la línea alba* (o *línea blanca*).

Algunas masas ubicadas en la pared abdominal se podrían hacer más notorias al solicitar al paciente que ponga la musculatura del abdomen tensa (p.ej.: levantando la cabeza y hombros o intentando sentarse).

Algunas cicatrices quirúrgicas que se pueden encontrar son las siguientes:

de *McBurney*: es una incisión en el cuadrante inferior derecho, paralela a las fibras musculares del músculo oblicuo externo a unos 3 cm de la espina ilíaca anterosuperior, que se usa en apendicectomías. Ocasionalmente, especialmente en apendicitis de difícil diagnóstico o complicadas con peritonitis, se usa una incisión *paramediana derecha infraumbilical*, que permite un mayor campo operatorio.

de *Kocher*: es una incisión subcostal derecha, paralela al reborde costal, y que se usa para colecistectomías. Para esta operación también se usa una incisión *paramediana derecha supraumbilical*. Actualmente la mayoría de las colecistectomías se efectúan mediante laparoscopia y las incisiones que se encuentran son pequeñas (en reborde del ombligo y una o dos en cuadrante superior derecho).

Incisión *mediana supraumbilical* (usada para operaciones del estómago y otras estructuras del hemiabdomen superior).

de *Pfannenstiel*: es una incisión arqueada por encima de la sínfisis pubiana en el sentido del pliegue suprapúbico, que se usa para efectuar cesáreas u operaciones ginecológicas como histerectomías. Antes era frecuente que se hiciera una incisión *mediana infraumbilical*.

Las circulaciones venosas colaterales anormales que se pueden observar son del siguiente tipo:

*Porto-cava*: se observa cuando está aumentada la circulación venosa por las venas periumbilicales, debido a una obstrucción de la vena porta, tal como ocurre en pacientes con cirrosis hepática avanzada. Las venas irradian desde ombligo hacia la periferia y el flujo venoso sigue el mismo sentido. Da lugar a la llamada "cabeza de medusa".

*Cava-cava*: es una circulación venosa colateral que se ve cuando existe una obstrucción de la vena cava inferior; las venas se desarrollan en las regiones laterales del abdomen y la sangre fluye en sentido ascendente.

La *dirección del flujo* de una vena se aprecia apoyando los dedos índices de cada mano sobre un segmento de la vena, en un trayecto que no reciba tributarias colaterales. Estando los dedos juntos y aplicando un poco de presión, se separan de modo de exprimir toda la sangre del interior del segmento. Luego se levanta uno de los dedos y se ve la rapidez con la que la vena vuelve a llenarse de sangre: si ocurre inmediatamente, la sangre fluye en ese sentido; si la vena permanece un tiempo colapsada, quiere decir que el dedo que todavía la comprime impide el flujo. Se repite la maniobra levantando uno u otro dedo hasta estar seguro de la dirección de la sangre.

La *forma del abdomen* puede ser diferente. Esto depende de la edad, de la relación entre el peso y la talla, de la constitución del cuerpo, de lo atleta o sedentaria que sea la persona y de alteraciones que puedan existir: tumores, ascitis, meteorismo (gas aumentado en el intestino). Normalmente tiene una forma redondeada o plana. En personas delgadas y en decúbito dorsal se aprecia un abdomen excavado (*escafoide* o *cóncavo*). Si se aprecia abultado se habla de un abdomen *globuloso* o *prominente*. Cuando en decúbito supino el abdomen impresiona que se "rebalsa" hacia los lados se le llama *en alforjas*; si estando de pie, se aprecia un gran pliegue que cuelga del hemiabdomen inferior se llama *en delantal*.

La presencia de tumores o masas es otra importante observación. El aumento de volumen por un útero grávido es una situaciones bien conocida. La característica principal es el crecimiento desde el hipogastrio hacia arriba, con una convexidad superior. Algo parecido ocurre con una vejiga distendida que no puede vaciarse (*globo vesical*). Una gran esplenomegalia podrá dar un abultamiento en el cuadrante superior izquierdo; una hepatomegalia, en el cuadrante superior derecho. Con frecuencia, para detectar estos abultamientos es necesario fijarse bien, contar con una iluminación algo tangencial para que las curvaturas en la superficie del abdomen se dibujen mejor, y solicitar al paciente que respire profundo, de modo que al bajar el diafragma las vísceras protuyan.

## **Auscultación.**

Lo que se trata de auscultar son ruidos que derivan de la movilidad del intestino y posibles soplos vasculares. Se efectúa antes de la percusión y la palpación ya que éstas pueden alterar los *ruidos intestinales* o *ruidos hidroaéreos*. La auscultación debe ser metódica y cubrir los distintos cuadrantes del abdomen.

Mediante la práctica, es necesario familiarizarse con las características de los ruidos normales para poder distinguir cuándo están aumentados y cuándo disminuidos. Como todos los sonidos, se puede distinguir frecuencia, intensidad, tono y timbre. Lo normal es escuchar como clics o gorgoteos regulares, entre 5 a 35 por minuto. Cuando el gorgoteo es prolongado y de tono bajo se habla de *borborigmo* ("gruñidos gástricos"). En las diarreas los ruidos intestinales o hidroaéreos están aumentados en frecuencia e intensidad.

Cuando el estómago está distendido con líquido porque existe una obstrucción a nivel del píloro o un poco más abajo (*síndrome pilórico*), o porque se ingirió una gran cantidad de líquido en las horas anteriores, al sacudir al paciente se puede auscultar en la región epigástrica un *bazuqueo*



*gástrico* que son ruidos de tono alto semejantes a los que se escuchan al agitar un tonel parcialmente lleno de líquido.

Cuando existe una parálisis intestinal (*íleo paralítico*), desaparece el peristaltismo y con ellos, los ruidos intestinales, y se escucha un *silencio abdominal*. Para concluir que los ruidos intestinales están ausentes, se debe auscultar unos 3 a 5 minutos. Las asas intestinales se distienden con líquido y aire; si al paciente se le sacude, se auscultan *ruidos de succusión*, semejantes al *bazuqueo gástrico*. Habitualmente se escuchan en todo el abdomen.

En un *íleo mecánico*, por obstrucción intestinal, los ruidos están aumentados junto con la mayor actividad peristáltica. Se escuchan ruidos de tono alto y en secuencias que aumentan junto con el incremento del dolor de carácter cólico.

Otros ruidos que se pueden auscultar son soplos por flujos turbulentos dentro de las arterias: aorta (en línea media, supraumbilical), renales (paramediano supraumbilical, a cada lado), ilíacas (paramediano infraumbilical, a cada lado), femorales (en las regiones inguinales). Pudieran escucharse mejor con la campana del estetoscopio. En todo enfermo hipertenso se deben buscar soplos que deriven de la estenosis de alguna de las arterias renales; se ausculta en el epigastrio, hacia lateral, y en los ángulos costovertebrales. El escuchar un soplo que ocurre durante la sístole solamente en la proyección de la aorta descendente, las ilíacas o las femorales, no implica necesariamente que exista una estenosis de la arteria; es más específico si el soplo se escucha en la sístole y la diástole.

En mujeres embarazadas se pueden auscultar los *latidos cardíacos fetales* a partir de las 16 a 18 semanas. Se escuchan mejor con una corneta especial que usan los obstetras y matronas.

## **Percusión.**

Normalmente al percutir el abdomen se escuchan ruidos sonoros que reflejan el contenido de aire en el tubo digestivo.

Frente a un abdomen distendido, la percusión puede ayudar a diferenciar si la distensión es por acumulación de gas (*meteorismo*), líquido en el peritoneo (*ascitis*), o un aumento de volumen anormal (tumor, globo vesical, útero miomatoso, etc.).

Si el problema es acumulación de gas, se escucha una hipersonoridad o un timpanismo.

Si se trata de *ascitis*, al percutir el abdomen estando el paciente está decúbito supino, se delimita un área central de sonoridad normal, rodeada por una zona periférica en los flancos e hipogastrio de sonoridad mate, con una concavidad superior a nivel del hipogastrio. Como el líquido de la ascitis se desplaza con los cambios de posición, se percute también el abdomen poniendo al paciente primero en un decúbito semilateral y luego en el otro. El líquido se desplaza hacia el nivel más bajo. Con la percusión se delimita el cambio entre el sonido claro y el sonido mate que ocurre en los flancos. Se deja una marca con un lápiz, que se pueda borrar. Al mirar las marcas que se efectuaron en los flancos en cada decúbito, se puede encontrar una *matidez desplazable*, que si es de más de 4 cm, sugiere la presencia de ascitis. En un cuadro de íleo paralítico, en que se acumula líquido en las asas intestinales, también se puede encontrar matidez desplazable. En este caso, se deben considerar otros aspectos clínicos para hacer un diagnóstico diferencial.

Un signo que se ha usado para identificar si un paciente tiene ascitis es el *signo de la ola* que consiste en dar unos golpes en un hemiabdomen y ver si se reflejan ondas hacia el otro hemiabdomen (tal como ocurre al lanzar una piedra en una laguna quieta que genera ondas que migran hacia la periferia). Para evitar que las ondas que se propagan se deban a un efecto del tejido adiposo de la pared abdominal, se coloca una mano de canto en la línea media del abdomen. No es un signo confiable ya que tiene falsos positivos y falsos negativos.

Si el problema es un útero aumentado de volumen o una vejiga distendida (*globo vesical*), se encuentra una matidez en el hipogastrio que tiene una convexidad de sonoridad clara superior.

En el epigastrio y la parte medial del hipocondrio izquierdo se encuentra habitualmente una zona de mayor sonoridad que corresponde a aire contenido en el estómago. Esto se acentúa después de ingerir una bebida gaseosa, en que se percute timpanismo por la distensión del estómago.

En el examen del hígado, la percusión se utiliza para precisar el límite superior, por la cara anterior: se percute desde el 3er espacio intercostal a nivel de la línea medioclavicular y se va descendiendo; el nivel en que el sonido pasa de claro a mate corresponde al hígado. Habitualmente se ubica en el 5º a 7º espacio intercostal. Debe recordarse que este nivel puede cambiar según el paciente esté en inspiración o en espiración. Para delimitar el borde inferior del hígado se utiliza predominantemente la palpación, aunque también se puede usar la percusión. En este caso, se comienza percutiendo más abajo del reborde costal y se va subiendo por la línea medioclavicular hasta encontrar el nivel de transición entre un ruido sonoro y uno mate. Si se ha efectuado una marca entre el límite superior e inferior del hígado, se tiene la *proyección hepática* que normalmente es de 6 cm a 12 cm. Valores mayores a 12 cm sugieren una hepatomegalia. Ocasionalmente no se encuentra la matidez hepática por la interposición de una asa del colon entre el hígado y la pared torácica o porque existe un neumoperitoneo (p.ej.: úlcera duodenal perforada). Al delimitar el borde inferior del hígado con la percusión, se facilita la palpación posterior. Con la inspiración profunda, el hígado baja unos 2 a 4 cm. Estos cambios de la posición del hígado con la respiración deben ser considerados al estudiar la *proyección hepática* de modo de hacer la medición ya sea en inspiración o en espiración.

El bazo también se explora mediante la percusión. Se encuentra en una posición oblicua a nivel subcostal en el hemitórax izquierdo, por detrás de la línea medioaxilar. Se percute estando el paciente en decúbito supino tratando de encontrar una pequeña área de matidez esplénica que puede estar entre la 6ª y la 10ª costilla, y que en condiciones normales no sobrepasa la línea axilar media. Si la matidez se extiende más allá de la línea axilar anterior, existiría esplenomegalia. Posteriormente el examen debe complementarse con la palpación del polo inferior del bazo.

## Palpación.

Se comienza efectuando una *palpación superficial* mediante la cual se buscan puntos dolorosos y se evalúa si la pared abdominal es depresible. Cuando existe resistencia muscular, puede ser voluntaria o involuntaria. En el primer caso puede deberse a tensión nerviosa, temor a sentir dolor, frío o cosquillas. Es necesario tranquilizar al paciente y solicitarle que se relaje. El examinador debe poner su antebrazo y mano en posición horizontal, y los dedos van examinando ejerciendo una presión suave y uniforme. Se recorre el abdomen en todos sus cuadrantes teniendo presente qué se puede llegar a palpar en cada sector de acuerdo a la anatomía normal. Cuando existe resistencia muscular involuntaria el abdomen se encuentra rígido, poco depresible. La rigidez puede ser difusa (p.ej.: peritonitis generalizada) o localizada (p.ej.: apendicitis aguda contenida). Algunos cuadros neurológicos impiden al paciente relajar bien su abdomen (p.ej.: tétanos, demencia).

A continuación se efectúan una *palpación profunda* mediante la cual se identifican con más detalles las estructuras intraabdominales. Es frecuente que se pueda desencadenar una molestia al presionar sobre el ciego, colon sigmoides, aorta, línea media bajo el xifoides. Al repetir la palpación con cuidado es posible que la molestia no se repita. La palpación profunda se puede efectuar con una o las dos manos. Al usar ambas manos se coloca una sobre la otra, de modo que la de más arriba ejerce la presión y la de abajo efectúa la palpación. En obesos esta técnica puede resultar conveniente. Algunas personas prefieren palpar colocando una mano al lado de la otra.

Al sentir una masa se debe precisar su *localización, tamaño, forma, consistencia, sensibilidad, pulsación, movilidad y movimientos con la respiración*. Ante la duda si la masa es de la pared o intraabdominal se solicita al paciente levantar su cabeza y hombros con lo que contrae los músculos abdominales: si es de la pared, sigue palpándose; si es profunda, se vuelve más difícil de sentir.

Algunas masas crecen del hipogastrio hacia arriba: vejiga distendida, tumor ovárico, útero miomatoso. También lo hace un útero grávido. En estos casos se palpa una masa con una convexidad superior. Otras masas tienen una localización diferente según procedan del apéndice, del colon, ganglios retroperitoneales, aorta, páncreas, estómago, vesícula biliar, hígado, bazo, riñones, etc. En cada caso se debe precisar cada una de los atributos que se mencionaron más arriba.

Si existe dolor es necesario precisar su localización, irradiación, maniobras que lo aumentan o lo disminuyen. Un examinador delicado trata de provocar el menor dolor posible, sin perder información necesaria para el diagnóstico. Aunque habitualmente se palpa con los dedos de la mano, algunos dolores se localizan mejor con un sólo dedo.

Algunas afecciones tienden a doler con más frecuencia en sitios específicos. Una apendicitis duele al presionar inmediatamente lateral al punto medio de una línea imaginaria que se proyecta entre el ombligo y la espina ilíaca anterosuperior. Una colecistitis aguda bajo el reborde costal derecho, lateral al borde del músculo recto abdominal. Una diverticulitis duele en el cuadrante inferior izquierdo.

Uno de los dolores más fuerte se deben a la irritación del peritoneo. En estos casos puede bastar una suave presión o incluso la sacudida que se produce al percutir para desencadenar dolor. Cuando el paciente tose, también se desencadena dolor. En las peritonitis agudas se describe el *signo del rebote (signo de Blumberg)* que consiste en un dolor que se produce al retirar rápidamente del abdomen los dedos que examinan. Duele más al retirar la presión que al ejercerla. Este signo se desencadena efectuando la maniobra incluso alejado del sitio de mayor dolor.

## **Palpación del hígado.**

Con la punta de los dedos de la mano derecha, estando el examinado a la derecha del paciente, se va al encuentro del borde inferior del hígado mientras el paciente efectúa una inspiración profunda por la boca. Algunas personas prefieren hacer la misma maniobra pero con los dedos paralelos al reborde costal y otros tratan de engancharlo orientando la mano desde el tórax hacia el abdomen, y arqueando los dedos en el reborde costal. También puede rendir solicitar al paciente que sostenga la respiración después de una inspiración profunda. Otra maniobra que puede ayudar a tener un mejor rendimiento es colocar la mano izquierda bajo la parrilla costal en la parte más baja y presionar hacia arriba tratando de bascular el hígado. La alternativa sería colocar la mano empuñada entre la pared costal y la superficie de la cama formando una cuña. Por último, la información que se ha obtenido mediante la percusión del borde inferior del hígado puede orientar la palpación.

Los dedos deben partir en búsqueda del borde hepático alejados del reborde y al encontrarlo, deben dejar que la superficie del hígado se deslice bajo ellos. La palpación se comienza en la línea medioclavicular y se va repitiendo hacia el epigastrio o más allá si el lóbulo izquierdo está hipertrofiado. Esto permite identificar las características del borde del hígado y de su superficie, y la consistencia del tejido.

Es muy frecuente que el borde inferior del hígado no se logre palpar. Si se palpa, debe ser firme, liso uniformemente y no doloroso. En algunas enfermedades estas características cambian. En la cirrosis hepática el borde es más cortante, la consistencia dura y la superficie podría encontrarse nodular. En un tumor hepático, se puede encontrar un nódulo duro, y es frecuente que se de en el contexto de un hígado cirrótico. Un hígado congestivo por insuficiencia hepática es de borde romo, puede ser algo sensible, y la consistencia firme. En una hepatitis aguda infecciosa el hígado está algo crecido y puede ser sensible al palparlo. Ocasionalmente se palpa un lóbulo derecho del hígado que desciende hasta al cresta ilíaca y que es una variante anatómica sin mayor importancia (*lóbulo de Riedel*).

## **Vesícula biliar.**

Normalmente no se palpa. Se localiza por debajo del borde hepático, a la altura del borde lateral de músculo recto abdominal. Cuando se inflama (*colecistitis*), al tratar de palparla se produce dolor al presionar es ese sitio al final de una inspiración (*signo de Murphy*). Podría palpase una masa de

bordes poco precisos por confluencia de tejidos vecinos como el epiplón (*plastrón vesicular*). La impactación de un cálculo biliar en el conducto cístico puede llevar a una vesícula palpable (*hidrops vesicular*). La palpación de una vesícula que no duele en un paciente icterico mayor de 50 años hace plantear el diagnóstico de un cáncer que obstruye el colédoco o la ampolla de Vater (*signo de Courvoisier*). Una masa dura en relación al borde hepático puede tener relación con un tumor canceroso de la vesícula o del hígado.

## **Bazo.**

Solamente el polo inferior es palpable. Se examina con la mano derecha, estando el paciente en decúbito supino y el examinador a su derecha. Normalmente, en los adultos no se logra palpar, aunque existen excepciones. Si es palpable, significa que está aumentado de volumen en la mayoría de los casos. Crece hacia abajo y adelante. Los dedos de la mano que examina se dirigen hacia el hipocondrio izquierdo, y van al encuentro del polo inferior del bazo mientras el paciente efectúa una inspiración profunda por la boca. Conviene no partir muy cerca del borde costal ya que un bazo grande podría escaparse. Algunas personas prefieren además apoyar la mano izquierda bajo la parrilla costal y presionar hacia adelante tratando de hacer el bazo más prominente.

Se debe identificar el tamaño y la consistencia del bazo. Cuando está crecido como respuesta a una infección (p.ej.: fiebre tifoidea, endocarditis bacteriana) es de consistencia blanda. En procesos infiltrativos como en un linfoma, la consistencia es mayor. En ocasiones alcanza un gran tamaño (p.ej.: leucemia mieloide crónica). Una causa frecuente de esplenomegalia es por hipertensión portal en el curso de una cirrosis hepática. Las hemólisis crónicas también dan esplenomegalia.

Otra posición usada para palpar el polo inferior del bazo es un decúbito lateral derecho, con las piernas semiflectadas de modo de relajar la musculatura abdominal. El examinador se coloca detrás del paciente para palpar el hipocondrio izquierdo con sus dedos en garra (*posición de Schuster*).

## **Riñones.**

Generalmente no son palpables. Se ubican en la parte más posterior del abdomen, retroperitoneal. En su parte superior quedan protegidos por las costillas flotantes. El derecho es un poco más bajo que el izquierdo y su polo inferior tiene más posibilidades de ser palpable. Existen alteraciones renales en las que están más grandes y se logran palpar con más facilidad: hidronefrosis, riñón poliquístico, tumor renal. Una *ptosis* renal también facilita lo mismo.

Cuando se palpa con las dos manos, una por delante y otra por atrás, ayuda a fundamentar que se trata de un riñón si se percibe *contacto lumbar*, o sea, el empuje que se ejerce desde atrás se transmite hacia adelante.

Para palpar el riñón derecho estando el paciente en decúbito supino y el examinador en el lado derecho, se coloca la mano izquierda a nivel de la región lumbar, inmediatamente por debajo de las costillas, y la derecha, sobre el flanco, lateral al borde del músculo recto abdominal. Se ejerce presión logrando un efecto de "sándwich". Una maniobra que puede aumentar la posibilidad de palpar el polo inferior es pedir al paciente que inspire profundo por la boca y en ese momento el examinador trata de "atrapar" el riñón con sus manos, al descender; en la espiración libera la presión y el riñón se debiera "escapar".

Para palpar el riñón izquierdo desde el lado derecho del paciente, es necesario colocar la mano izquierda en la fosa lumbar izquierda del paciente, quedando con posibilidad de empujar hacia adelante, y con la mano derecha se palpa en el flanco. La otra forma es ubicándose el examinador en el lado izquierdo del paciente para examinar en forma parecida a lo que se hizo con el riñón derecho. En este caso, la mano derecha del examinador se ubica en la fosa lumbar y la izquierda palpa por el flanco.

## **Aorta.**

Es posible palpar en personas de contextura delgada. Es frecuente sentir en la región del epigastrio un latido transmitido de la aorta. En mayores de 50 años es importante tener una mayor

preocupación por evaluar su diámetro ya que con la edad es más frecuente encontrar dilataciones aneurismáticas. Para evaluar este aspecto se usan las dos manos puestas en el epigastrio a cada lado de la línea media, o ligeramente hacia la izquierda. El diámetro normal, sin contar con la contribución de la pared abdominal, no supera los 3 cm (promedio 2,5 cm). Si se sospecha un aneurisma, conviene evaluar al paciente con una ecotomografía.

## Otros aspectos del examen abdominal.

En pacientes con *ascitis* se puede encontrar el *signo del tómpano* que se debe en gran medida a que algunas vísceras están como flotando en el líquido del peritoneo. Esto determina que al palpar el borde inferior del hígado o el bazo, y empujar dando como golpecitos suaves, se siente que los dedos chocan contra algo que flota en el líquido. Otro signo que ya se mencionó más arriba en la sección de la percusión, es el de la onda líquida (*signo de la ola*) que no es confiable.

Una técnica que se ha descrito para precisar el borde inferior del hígado consisten en colocar la membrana del estetoscopio sobre la zona hepática en la cara anterior de la parrilla costal y con un dedo de la otra mano se rasca ligeramente la superficie del abdomen mientras se ausculta. El rasquido se va acercando hacia la parrilla costal y al alcanzar el borde del hígado el sonido se intensifica.

La *prueba del músculo psoas-ilíaco* se usa en los casos en que existe la sospecha que una apendicitis. Se solicita al paciente que levante su pierna derecha estirada y el examinador le opone resistencia con una mano apoyada sobre el muslo. El signo sería positivo si desencadena dolor en el cuadrante inferior derecho.

## Hernias de la región ínguino-crural.

Una *hernia* es la protrusión de tejidos (epiplón, asas intestinales, ovario, etc.) contenidos en un saco herniario (habitualmente formado por peritoneo), a través de un anillo u orificio. En la región ínguino-crural se manifiestan por hernias ínguinales (indirecta y directa) y crurales (o femorales). Las *hernias ínguinales indirectas* pasan por el orificio ínguinal profundo (lateral a los vasos epigástricos inferiores), descienden por el canal ínguinal y pueden atravesar el anillo ínguinal externo; las *hernias ínguinales directas* aparecen por la pared posterior del canal ínguinal (medial a los vasos epigástricos inferiores). Las hernias crurales pasan por detrás del ligamento ínguinal, medial a la vena femoral, siguiendo el curso del canal femoral. Las ínguinales se ven por encima del ligamento ínguinal y las crurales por debajo de él. Cuando una ínguinal desciende hasta la cavidad escrotal constituye una *hernia ínguino-escrotal*.

Las hernias pueden ser congénitas o adquiridas. Los esfuerzos físicos y la necesidad de aumentar en forma repetida la presión intraabdominal, como ocurre en personas constipadas o en hombres con crecimiento de la próstata, favorece su aparición.

Habitualmente el paciente nota un abultamiento que sale especialmente al caminar o estar de pie. También al toser o pujar. Al acostarse, tiende a desaparecer (*hernia reductible*). En otras ocasiones no se logra reducir totalmente (*hernias irreductibles*). Esto puede ocurrir por adherencias que se han formado, porque es de gran tamaño y "ha perdido el derecho a domicilio" o porque está atascada o estrangulada. Una *hernia atascada* es aquella que no se puede reducir pero no tiene compromiso de los vasos sanguíneos. Una *hernia estrangulada* tiene además compromiso vascular que puede determinar una necrosis de los elementos contenidos en el saco herniario. En este caso, que habitualmente se acompaña de mucho dolor, no se deben efectuar maniobras para reducir el contenido al abdomen por el riesgo de producir una peritonitis.

Las hernias ínguinales indirectas son más frecuentes en niños y jóvenes de sexo masculino. Las ínguinales directas se presentan en personas mayores. Las crurales, se ven especialmente en mujeres y tienen tendencia a atascarse con lo que pueden producir una obstrucción intestinal.

Se comienza examinando al paciente mientras está en decúbito dorsal. Si la hernia está afuera, es fácil de ver y palpar. De no ser así, se le solicita al paciente que tosa o efectúe una maniobra de Valsalva para hacerla más evidente. Otra alternativa es examinarlo de pie y que puje. En esta posición el rendimiento del examen es mejor. Al salir la hernia se aprecia un abultamiento y al

aplicar presión con los dedos es posible reducirla nuevamente al interior del abdomen. Cuando esto ocurre, se siente el deslizamiento del contenido del saco herniario hacia el interior del abdomen y eventualmente se escucha el gorgoteo de asas intestinales. Esta sensación es categórica de la existencia de una hernia.

Otra maniobra que se puede efectuar en hernias inguinales es introducir un dedo hacia el canal inguinal a través del anillo inguinal externo, invaginando la piel del escroto. Este anillo normalmente no permite el paso del dedo, pero podría estar dilatado por la presión que ha ido ejerciendo la hernia, especialmente si es de un tamaño significativo. Cuando el paciente puja, el saco herniario choca con el dedo. No interesa tanto distinguir entre una hernia inguinal directa o indirecta ya que el cirujano tendrá la referencias anatómicas en forma más confiables al momento de operar.

Las hernias crurales deben buscarse en forma muy dirigida, especialmente frente a un cuadro sugerente de una obstrucción intestinal.

El diagnóstico diferencial se hace con adenopatías y abscesos.

## **Tacto rectal.**

El tacto rectal debe ser considerado como parte del examen del abdomen ya que puede aportar información valiosa.

Se puede efectuar con el paciente en distintas posiciones: (a) en decúbito lateral, habitualmente sobre el lado izquierdo, con ambas piernas flectadas a nivel de las caderas y rodillas, o con la extremidad de más abajo extendida y la de más arriba semiflectada (*posición de Sims*); (b) estando el paciente en decúbito dorsal con ambas extremidades inferiores flectadas y separadas; (c) estando el paciente en decúbito ventral sobre una mesa ginecológica, o de pie, pero flectado hacia adelante, apoyando sus manos sobre la camilla, o en una posición genupectoral en la que se apoya sobre las rodillas y codos. Cualquiera sea la posición elegida, se debe respetar el pudor del paciente.

En la inspección de la región anal se aprecia el aspecto de la piel, si existe humedad, o si se ven hemorroides externos, fisuras, orificios fistulosos, u otras lesiones (papilomas, condilomas, etc.). Podría ser conveniente disponer de una linterna para tener una mejor iluminación. Ante la sospecha de un prolapso rectal se le solicita al paciente que puje. También podrían protruir pólipos o hemorroides internos.

Cuando se observa una lesión se ubica según los punteros del reloj, definiendo las 12:00 horas en la línea media ventral y las 6:00 horas, en la línea media dorsal.

Luego se efectúa la palpación colocándose un guante desechable y lubricando el dedo índice con vaselina, dejando en la punta un poco más. Con el dedo enguantado y con vaselina se lubrica un poco el orificio externo del ano y se introduce el dedo con cuidado de modo de desencadenar un mínimo de molestias. En la introducción se aprecia el *tono del esfínter* anal. Cuando el examen provoca dolor o en personas tensas es frecuente encontrar un tono aumentado, en cambio, en ancianos o pacientes con lesiones neurológicas, se encuentra disminuido. Una fisura o un hemorroide trombosado pueden generar tanto dolor que el tacto no es posible efectuar. Un absceso perianal puede dar una zona abultada y dolorosa.

Introducido el dedo se aprecia la cavidad de la ampolla rectal, sus paredes y el contenido de deposiciones. En la pared anterior se palpa la próstata en los hombres y el cuello uterino en las mujeres. Es importante fijarse si existe alguna estrechez, dureza o formación en las paredes de la ampolla que sea sugerente del crecimiento de un tumor. En apendicitis aguda el fondo derecho es sensible.

La próstata se palpa normalmente como una nuez de un diámetro de unos 4 cm, cuya pared posterior protruye hacia el lumen rectal aproximadamente 1 cm. Se distinguen dos lóbulos laterales y un surco central. La superficie debe ser lisa y la consistencia como cauchosa. A veces se palpan las vesículas seminales en la parte de más arriba. En personas mayores de 40 años la próstata puede estar aumentada de volumen por una hipertrofia benigna (*adenoma prostático*). Si se palpa

un nódulo de consistencia más dura que el resto de la glándula o de forma irregular debe plantearse la posibilidad de un cáncer.

La deposición que se observa en el guante al retirar el dedo se debe observar. Normalmente es blanda y de un color marrón (castaño). Si es de color negro, sugiere sangre de la parte alta del tubo digestivo; si se acompaña de sangre fresca, el sangramiento sería bajo; si la deposición es pálida, podría reflejar una falta de pigmentos biliares en un paciente icterico y con patología biliar. A pesar que tenga un aspecto normal, conviene efectuar una prueba para detectar sangre oculta en la deposición (existen unos tarjetones que se manchan con una muestra de deposición y luego se agrega un reactivo que revelará la presencia de sangre si está presente).

### Cuadro resumen de signos importantes en el abdomen.

	Inspección	Auscultación	Percusión	Palpación
Hígado			Buscar el límite superior e inferior	Buscar el borde inferior. La proyección hepática normal es de 9 cm a 12 cm
Bazo			El área de matidez esplénica normalmente no sobrepasa la línea axilar anterior	Tratar de palpar el polo inferior (si es de tamaño normal, habitualmente en adultos no se logra palpar). Intentar posición de Schuster.
Riñón derecho				Posible palpación del polo inferior
Riñón izquierdo				Normalmente no se palpa.
Útero grávido, gran quiste ovárico, globo vesical	Distensión del hemiabdomen inferior		Matidez de convexidad superior	Se palpa una masa de convexidad superior
	Inspección	Auscultación	Percusión	Palpación
Aorta	Latido en epigastrio	Podría haber un soplo sistólico		Se palpa un latido en el epigastrio. Intentar evaluar el diámetro de la aorta en personas mayores de 50 años.
Ascitis	Abdomen protuberante y eventualmente con los flancos abombados.		Sonoridad o timpánica en la región periumbilical; matidez en los flancos e hipogastrio. Matidez desplazable.	Signo de la ola. Signo del tímpano.

Colecistitis aguda				Palpación de la vesícula distendida o de un plastrón. Signo de Murphy positivo.
Apendicitis aguda				Punto de McBurney positivo. Signo de psoas-iliaco. Signo del rebote (Blumberg) si existe peritonitis.
Pielonefritis aguda			Puñopercusión positiva en fosa lumbar del lado comprometido	

**Definiciones incorporadas al glosario de términos:** ascitis, bazuqueo, borborismo, colecistitis, esplenomegalia, eventración abdominal, evisceración abdominal, gorgoteo, hidronefrosis, íleo, meteorismo, esplenomegalia, neumoperitoneo, onfalitis, peritonitis, signo de Cullen.

### Preguntas:

- ¿Cuáles son las nueve regiones del abdomen que se usan para ubicar sus estructuras?
- ¿Qué es el bazuqueo gástrico y cuándo se encuentra?
- ¿Cómo se busca la matidez desplazable cuando existe ascitis?
- ¿Cómo se determina la proyección hepática?
- ¿Qué maniobras se recomiendan para palpar el bazo?
- ¿Qué signos se encuentran en el abdomen cuando existe una peritonitis aguda?
- ¿Qué maniobra se recomienda para palpar el polo inferior del riñón derecho?
- ¿Cómo se diferencia una hernia inguinal de una crural?
- ¿Cómo se efectúa un tacto rectal y qué se puede encontrar?

## Del examen físico segmentario: Examen de los genitales masculinos y próstata

### Objetivos

Examen de los genitales externos masculinos y de la próstata.

### Conceptos de anatomía.

Los órganos genitales masculinos están formados por el pene, los testículos, el escroto, la próstata y las vesículas seminales.

El pene está formado por dos cuerpos cavernosos, que forman el dorso y los lados, y el cuerpo esponjoso, que contiene la uretra. El cuerpo esponjoso se ensancha en el extremo distal para formar el *glándula* y unos 2 mm por debajo de su punta se encuentra el *orificio uretral*.

El *prepucio* cubre normalmente el glándula, salvo cuando el paciente ha sido circuncidado. Entre ambos se produce un material sebáceo, de aspecto blanquecino y maloliente, llamado *esmegma*.

El *escroto* está dividido en la mitad por un tabique que conforma dos bolsas que contienen los *testículos* con sus correspondientes *epidídimos*. Por encima de los testículos se identifican los *cordones espermáticos* que están formados por los *conductos deferentes*, los vasos sanguíneos arteriales y venosos (*plexos pampiniformes*), y fibras del músculo cremasteriano.



Los testículos son glándulas ovoideas que miden unos 4 cm de eje mayor. En su parte superior y posterolateral, por lo menos en el 90% de los hombres, se ubica el *epidídimo* que cumple una función de depósito y sitio de tránsito y maduración de los espermios. El *conducto deferente* nace en la cola del epidídimo, asciende por el cordón espermático, atraviesa el conducto inguinal y se une con las vesículas seminales para formar el conducto eyaculador que llega a la uretra, a nivel de la próstata. El *semen* está formado por los espermios más las secreciones de los conductos deferentes, las vesículas seminales y la próstata.

La próstata es una glándula como una castaña que rodea la uretra y el cuello de la vejiga y está formada por dos lóbulos laterales y un lóbulo medio. Mediante el tacto rectal es posible palpar los dos lóbulos laterales separados por un surco en la mitad.

El drenaje de los linfáticos del pene y del escroto se efectúa hacia los ganglios inguinales, y los linfáticos de los testículos drenan hacia ganglios intraabdominales.

## Examen de los genitales.

El examen de los genitales de un hombre puede ser una situación embarazosa y lo por mismo, conviene efectuarlo con delicadeza. Esta es un área muy sensible para los hombres y se deben evitar comentarios o expresiones que produzcan incomodidad.

El examen se efectúa mediante la inspección y la palpación. Las partes que se deben identificar son: el vello pubiano, el pene, el glande, el meato uretral, el escroto, los testículos, los epidídimos y los cordones espermáticos.

El vello genital o pubiano tiende a ser abundante y en el hombre se continúa hacia el ombligo. Se pueden encontrar piojos (*Phthirus pubis*) o liendres (huevos de piojos) en personas poco aseadas.

En los pacientes no circuncidados es necesario retraer el prepucio para examinar el glande y el meato uretral.

Entre las alteraciones que se pueden encontrar en el pene, destacan las siguientes:

*Fimosis*: consiste en la dificultad para descubrir el glande debido a un prepucio estrecho.

*Parafimosis*: es la dificultad de deslizar el prepucio nuevamente hacia adelante después que se ha descubierto el glande, debido a que es estrecho; lo comprime y lo puede edematizar.

*Balanitis*: es una inflamación del glande que ocurre sólo en hombres no circuncidados, frecuentemente con fimosis o diabéticos. Se debe a infecciones bacterianas o por hongos (*Candida*). Una *balanopostitis* es una inflamación del glande y del prepucio.

*Hipospadias*: es una condición con la que la persona nace en la que el meato uretral desemboca más abajo de lo normal, en una posición ventral.

*Úlceras*: pueden ser de distinto tipo y naturaleza. Entre las úlceras que afectan el glande y el prepucio destaca el *chancro sífilítico* que es una úlcera ovalada o redonda, de bordes indurados, fondo liso, y que aparece unas dos semanas después de una exposición a la enfermedad.

*Herpes genital*: son vesículas superficiales rodeadas de un halo eritematoso, muy dolorosas, que se deben a una infección por el virus herpes simple tipo 2.

*Condiloma acuminado* o *papilomas genitales*: son lesiones como verrugas que se deben a infecciones virales.

*Molluscum contagiosum*: son lesiones como pequeñas pápulas algo umbilicadas en el centro, que son de transmisión sexual, y se deben a infecciones por virus.

*Carcinoma del pene*: es un cáncer habitualmente de tipo escamoso, que tiende a presentarse en hombres no circuncidados, poco preocupados de su higiene.

*Enfermedad de Peyronie*: consiste en el desarrollo de bandas fibrosas en el dorso del pene, por debajo de la piel, que lo pueden deformar y provocar erecciones dolorosas.

En las *uretritis* se puede encontrar una secreción que sale por el meato uretral, la cual debe estudiarse mediante tinciones de extendidos y cultivos de distinto tipo, según las causas probables (p.ej.: infección por gonococo).

## **El escroto y su contenido.**

En la superficie del escroto se pueden encontrar lesiones de aspecto amarillento que corresponden a quistes sebáceos. En ocasiones, el escroto se presenta muy edematoso y esto se observa en enfermedades asociadas a retención de líquidos, como ocurre en la insuficiencia cardíaca, síndrome nefrótico o cirrosis hepática.

En el examen de los testículos es frecuente encontrar el izquierdo más abajo que el derecho. Para palparlos se trata de presentarlos de modo de facilitar el examen. Para esto se toma un testículo entre los dedos medio y anular de cada mano, dejando los dedos índice y pulgar libres para que puedan palpar la superficie de la glándula. También se podrían palpar usando los dedos pulgar, índice y medio. Cuando el músculo cremasteriano retrae los testículos el examen se dificulta y es necesario traccionar un poco la glándula para asirla en forma adecuada.

Debe sospecharse de cualquier dureza o nódulo en la superficie del testículo que pueda indicar la presencia de un cáncer. Ante cualquier duda es necesario complementar el examen con una ecotomografía.

Los hombres deben tener la costumbre de examinarse los testículos de vez en cuando buscando la aparición de nódulos. Durante un baño de tina con agua caliente, o en la ducha, puede ser un buen momento para efectuarlo. Un cáncer testicular se puede manifestar desde lesiones pequeñas, a una masa de mayor tamaño, peso y consistencia.

También se deben examinar los epidídimos, los conductos deferentes y el cordón espermático. Los epidídimos se palpan como un cordón que sigue el borde posterolateral de los testículos y que es más grueso en el polo superior. Los conductos deferentes, cuando son normales, se palpan como cordones lisos, indoloros, y forman parte de los cordones espermáticos. Si existe una hernia inguinoescrotal, el volumen de ese lado del escroto se aprecia abultado.

Entre las alteraciones que se pueden encontrar destacan:

*Cáncer testicular:* se manifiesta como un aumento de volumen, que puede ser muy localizado (como una lenteja) o formar una masa, habitualmente indolora, que aparece con mayor frecuencia en adultos jóvenes, entre los 15 y los 30 años.

*Quiste de la cabeza del epidídimo o espermatocoele:* es una formación quística que se palpa como un nódulo en la cabeza del epidídimo, fuera de los límites del testículo. En general, es de evolución benigna.

*Hidrocele:* es un aumento de volumen debido a la acumulación de líquido en la *túnica vaginal* que es una membrana que rodea al testículo y que normalmente deja una cavidad virtual. Si se apoya una linterna sobre la piel del escroto, en la zona del aumento de volumen, se observa un fenómeno de *transiluminación* que consiste en que la luz difunde en un área extensa correspondiente al líquido acumulado.

*Orquitis:* es una inflamación aguda de un testículo que se puede observar en enfermedades infecciosas virales, como las paperas, cuando se presenta en adolescentes o adultos. En un comienzo la glándula se ve aumentada de volumen y está muy sensible; con el tiempo, una vez que se resuelve la inflamación, puede evolucionar hacia la atrofia.

*Epididimitis:* es una inflamación del epidídimo que es muy dolorosa y que se relaciona con infecciones urinarias o de la próstata. Existen epididimitis de evolución crónica que se relacionan con infecciones como la tuberculosis.

*Torsión testicular:* es una urgencia quirúrgica en la que el testículo gira sobre su eje y puede llegar a comprometer la circulación de la glándula. El testículo se ve retraído y la palpación es extremadamente dolorosa.

*Hidátide torcida*: es otra condición que se acompaña de dolor. Se palpa un pequeño nódulo sensible hacia el polo superior. Es más frecuente de encontrar en niños en edad puberal.

*Varicocele*: corresponde a dilataciones varicosas de las venas del plexo pampiniforme del cordón espermático. Se observa más frecuente en el lado izquierdo, estando el paciente de pie. Puede asociarse a una disminución de la fertilidad.

*Criptorquidia*: es una condición en la que un testículo no logró descender a la bolsa escrotal y quedó en el canal inguinal o dentro del abdomen. Estos testículos se atrofian y con el tiempo tienen mayor tendencia a desarrollar un cáncer.

Condiciones en las cuales se encuentran testículos chicos son la criptorquidia, secuela de una orquitis, por ingesta de estrógenos, cirrosis hepática, o la presencia de alteraciones cromosómicas como ocurre en el síndrome de Klinefelter.

Se encuentra un aumento de volumen escrotal en el hidrocele, hernias inguinoescrotales, tumores, procesos inflamatorios y cuadros edematosos.

## **Próstata.**

La próstata se evalúa mediante el tacto rectal (se recomienda ver el capítulo sobre examen de abdomen).

La próstata normal se debe palpar como una glándula de superficie lisa y consistencia elástica que protruye discretamente hacia el lumen rectal. Debe ser posible identificar los dos lóbulos laterales. Las vesículas seminales frecuentemente no son palpables por estar en la parte de más arriba.

Con la edad, la glándula tiende a crecer y también aumenta la protrusión hacia el lumen del recto; el surco en la línea media se vuelve más difícil de identificar. Si se palpan nódulos duros e irregulares se debe pensar en la presencia de un cáncer.

Los programas de detección precoz de cáncer prostático recomiendan efectuar un examen anual en forma rutinaria pasados los 50 años, o antes, si existen antecedentes de cáncer en familiares cercanos. Los métodos más usados para evaluar la glándula son el tacto rectal y la determinación del antígeno prostático específico.

La próstata puede presentar inflamaciones agudas de tipo séptico (*prostatitis aguda*) y, eventualmente, desarrollar una colección purulenta (*absceso prostático*). En esos casos la glándula está aumentada de tamaño y es muy sensible a la palpación.

**Definiciones incorporadas al glosario de términos:** balanitis, balanopostitis, esmegma, espermatocoele, fimosis, hidrocele, hipospadias, orquitis, parafimosis, varicocele.

### **Preguntas:**

¿Qué lesiones se pueden encontrar en el glande?

¿Qué alteración permite sospechar en un cáncer testicular?

¿Cómo es la palpación de una próstata normal y de un cáncer de próstata?

¿Qué es una criptorquidia?

¿Qué es un varicocele?

¿Hacia dónde drenan los linfáticos del escroto y de los testículos?

¿Qué cuadro testicular se considera una emergencia que se debe resolver rápido?

## Del examen físico segmentario: Examen ginecológico

### Objetivos

Aprender a efectuar un examen ginecológico.

Se presentan a continuación algunos conceptos para efectuar un examen ginecológico en sus aspectos más esenciales. Los interesados en profundizar estas materias debieran recurrir a textos de ginecología. En su curso de obstetricia y ginecología, los alumnos adquirirán mayores conocimientos.

### Conceptos de anatomía y fisiología.

En el aparato ginecológico destacan los genitales externos, representados por la vulva, los labios mayores y menores, el clítoris y la parte externa de la vagina, y los genitales internos, representados por el resto de la vagina, el útero, las trompas de Falopio y los ovarios.

Entre el clítoris y la vagina desemboca el meato uretral. Los labios menores, por detrás del clítoris, delimitan un espacio llamado vestíbulo. La vagina es un tubo que se orienta hacia arriba y atrás y en el fondo se une al cuello uterino (*cérvix*); entre éste y la vagina se forman fondos de saco (fórnix anterior, posterior y laterales). La entrada de la vagina es el introito vaginal. En mujeres vírgenes se puede encontrar un repliegue membranoso que ocluye parcialmente la entrada y que se conoce como himen. En el extremo posterior de los labios menores, por dentro a la cara interna, desembocan las glándulas de Bartolino.

El útero normalmente está en una posición de anteversión formando un ángulo recto con la vagina. Tiene una forma de pera invertida y lo forman principalmente el cuerpo y el cérvix. En cada lado del cuerpo del útero, en el ángulo superior, se unen las trompas de Falopio. Estas terminan en el otro extremo en unas digitaciones (*fimbrias*) que puede tomar contacto con los ovarios para recibir el óvulo. El peritoneo cubre el cuerpo uterino parcialmente en su cara anterior y posterior y al continuar hacia el recto deja un bolsillo recto-uterino o *fondo de saco de Douglas*.

En el cuello uterino destaca un orificio externo que es el *os cervical*. Está cubierto por un epitelio columnar que cubre el interior del orificio cervical externo, y un epitelio escamoso que tapiza el resto del cuello. El *os cervical* puede tener una forma circular (en nulíparas), ovalada, como una hendidura, y presentar rasgos cicatrizados de antiguas laceraciones (en múltiparas).

Los *anexos* comprenden los ovarios, las trompas de Falopio y las estructuras de sostén con las que se relacionan (ligamento redondo y ligamento ancho).

Los linfáticos de la vulva y la vagina inferior drenan hacia los ganglios inguinales, y los linfáticos de los genitales internos y vagina superior drenan hacia los ganglios pélvicos y abdominales.

### Examen Ginecológico.

Antes de efectuar el examen ginecológico es necesario adaptarse a la situación de cada paciente. Es normal que la mujer pueda tener algún grado de temor, más aún, si es primera vez o si en otras ocasiones le ha resultado doloroso. Es muy importante tranquilizar a la paciente, darle las explicaciones que puedan ser necesarias, y lograr que se relaje y sienta confianza. Por supuesto la sala de examen debe tener privacidad. Los examinadores hombres conviene que estén acompañados por una asistente femenina.

Se debe contar con una mesa ginecológica, una lámpara con luz focal, espéculos vaginales de distinto tamaño, guantes, jaleas lubricantes hidrosolubles que no estén contaminadas, implementos para tomar extendidos cervicales (Papanicolaou) y cultivos.

Los espéculos vaginales son instrumentos de metal o plástico, formados fundamentalmente por dos hojas y un mango. Las hojas tienen una forma como pico de pato y se pueden separar dentro de la vagina para permitir una buena visión y tomar muestras. Antes de intentar usar un espéculo es necesario familiarizarse con ellos y dominar cómo abrir y cerrar sus hojas.

Se le pide a la paciente vaciar su vejiga antes del examen y que se quede sin su ropa interior. Luego se coloca en la mesa en posición ginecológica (*posición de litotomía*). Según el tipo de estribos, sus piernas podrán quedar apoyadas en los talones o en la corva (región poplíteica). Los muslos quedan flectados, abducidos y en rotación externa. Las nalgas deben quedar justo en el borde libre de la mesa. El abdomen y la parte proximal de los músculos se cubren con una sabanilla, aplastando el género entre las piernas de modo de mantener contacto visual cara a cara con la paciente. Se debe contar con una buena iluminación. Los instrumentos y las manos deben estar templadas.

Se comienza el examen examinando los genitales externos. Se puede tocar primero la cara interna de los muslos para ubicar a la paciente que se está comenzando el examen. Se deben observar los caracteres sexuales secundarios, el desarrollo del clítoris, la desembocadura de la uretra, el aspecto de los labios mayores y menores, la coloración de las mucosas, si existe alguna lesión o abultamiento localizado anormal. Las manos deben estar enguantadas, especialmente la que toca directamente los genitales. Con los dedos se separan los labios menores para observar las estructuras del vestíbulo.

Se introduce el dedo índice en la vagina lubricado sólo con agua. Mientras no se hayan tomado las muestras cervicales y los cultivos no conviene usar otros lubricantes. Esta maniobra permite conocer la orientación, largo y ancho de la vagina de modo de poder elegir el espéculo más adecuado e introducirlo de la mejor forma. En general, la posibilidad de producir dolor aumenta al ser brusco, usar instrumentos muy gruesos y presionar hacia la pared anterior donde pasa la uretra. Por esto, la introducción del espéculo y de los dedos se efectúa ejerciendo más presión sobre la pared posterior de la vagina.

El espéculo vaginal se introduce lubricado sólo con agua tibia. La punta del instrumento se acerca al vestíbulo de la vulva en una posición oblicua. Con el dedo índice y medio de la otra mano se separan los labios menores ejerciendo una presión hacia los lados y hacia atrás. Se introduce el espéculo ejerciendo presión sobre la pared posterior y en el interior de la vagina se gira de la posición oblicua inicial al plano horizontal. Se debe tener cuidado de no pellizcar los labios menores ni traccionar pelos. El instrumento debe seguir la inclinación hacia atrás de la vagina. Al llegar al fondo, se abren las hojas del espéculo. Este se debe ubicar de tal modo que el cuello uterino quede claramente a la vista. A veces es necesario retirarlo un poco para luego reintroducirlo o cambiar su inclinación. Una vez que el cérvix está a la vista, se deja fija la apertura del instrumento. Teniendo una buena iluminación se observan las características de las estructuras que están a la vista, se inspecciona si hay secreciones y se toman las muestras que correspondan.

En el cuello cervical se observa el aspecto de la mucosa que está recubierta por un epitelio columnar en el os externo y escamoso alrededor. Interesa fijarse en el color, la suavidad de las superficies, si existen lesiones, úlceras, cambios de coloración localizadas, proliferaciones anormales. Si por el os externo sale alguna secreción se deben tomar muestras para su estudio. Las cervicitis mucopurulentas se deben a infección por *Chlamydia*, *Neisseria gonorrhoeae* o *Herpes simplex*.

Uno de los estudios más importantes que se debe efectuar del cuello uterino es el extendido citológico (tinción de Papanicolaou) que ha permitido disminuir significativamente la incidencia de cáncer de esta zona. La paciente no debe estar menstruando ni haber tenido relaciones sexuales o usado anticonceptivos vaginales en las 24 a 48 horas anteriores. Con una espátula especial se raspa con un movimiento circular el os cervical y se hace un extendido que luego se fija para enviarlo al laboratorio. Lo que se observa son las características de las células. Este examen se debe efectuar en forma anual.

Al retirar el espéculo vaginal se aprovecha de observar las características de las paredes de la vagina. Es necesario soltar la fijación que mantenía abiertas las hojas y retirarlo con delicadeza. A veces debe rotarse un poco para observar zonas que estaban ocultas por las hojas del instrumento.

La etapa que viene a continuación es el examen bimanual. Una de las manos, que debe estar enguantada, se usará para efectuar el examen pélvico. Los dedos índice y medio deben estar

estirados, el anular y el meñique flectados, y el pulgar abducido. Se lubrican los dos dedos que penetrarán la vagina con un lubricante soluble en agua que no esté contaminado por tactos anteriores. Si el lubricante viene en un tubo, conviene dejar caer una cierta cantidad en el guante.

Los dedos índice y medio entran a la vagina. A la entrada se abren un poco los labios menores con los otros dedos. Se penetra ejerciendo más presión sobre la pared posterior que la anterior. Se debe avanzar hasta palpar el cuello cervical y los fondos de saco que lo rodean. En primer lugar se identifican las características del cuello uterino: posición, tamaño, consistencia, movilidad y sensibilidad con los movimientos. Normalmente la movilización del cuello no debe producir dolor.

Para efectuar el *examen bimanual*, teniendo ya introducidos los dedos en la vagina, se pone la otra mano sobre el abdomen, unos centímetros sobre la sínfisis púbica, y se presiona tratando de enganchar el útero. Se trata de sentirlo entre las dos manos la pélvica y la abdominal, y se precisa su tamaño, forma, consistencia, inclinación, movilidad y el dolor que se pueda generar. Si el útero está en anteversión, como normalmente está, se apoyan los dedos dentro de la vagina en el fórnix anterior. Si está en retroversión o retroflexión, conviene que se apoyen en el fórnix posterior. El aumento de tamaño del útero puede deberse a un embarazo, un tumor benigno (mioma) o un cáncer. A veces el útero no se logra palpar porque la paciente es obesa, relaja poco su musculatura abdominal o el útero está en retroversión.

La etapa que viene a continuación es desplazar la mano abdominal hacia uno de los lados para repetir la palpación bimanual, pero ahora tratando de palpar los anexos, y específicamente los ovarios. Los dedos en la vagina se apoyan en el fórnix del lado que se examina. Ante una masa que se palpe se debe precisar su tamaño, forma, consistencia, movilidad y sensibilidad. Los ovarios normalmente son del tamaño de una almendra y después de la menopausia se van achicando. No siempre se logran palpar. Cuando en una mujer que lleva más de 3 ó 4 años de su menopausia se palpa un ovario, debe plantearse la posibilidad de un quiste o un tumor. La existencia de una masa en un anexo puede deberse a patología ovárica, un embarazo tubario o un proceso inflamatorio en la trompa de Falopio. Si la movilización del cuello cervical es dolorosa y se asocia a patología en un anexo, se plantea una inflamación pelviana aguda (p.ej.: infección por gonococo o por Chlamydias). Después de examinar un lado se repite lo mismo en el otro lado.

Ocasionalmente se efectúa un examen bimanual combinando un tacto rectal junto con la mano sobre el abdomen (p.ej.: en mujeres vírgenes con un himen muy estrecho o en ancianas con una vagina atrofiada).

Terminado el examen, se deben identificar las muestras que se hayan tomado para enviarlas al laboratorio. Mientras tanto la paciente se ha bajado de la mesa ginecológica y procede a vestirse.

**Definiciones incorporadas al glosario de términos:** anexitis, cistocele vaginal, introito vaginal, rectocele o proctocele, vestíbulo vaginal.

**Anexitis:** inflamación de los anexos uterinos (trompas de Falopio, ovarios, y estructuras de sostén).

**Cistocele vaginal:** protrusión de la pared anterior de la vagina que arrastra a la vejiga.

**Introito vaginal:** entrada de la vagina.

**Rectocele o proctocele:** protrusión de la pared posterior que la vagina que arrastra al recto.

**Vestíbulo vaginal:** espacio en la vulva por detrás de clítoris, entre los labios menores.

### **Preguntas:**

¿Qué estructuras se observan en los genitales externos?

¿Cómo se efectúa el examen bimanual del útero y los anexos?

¿Qué características se observan en el cuello uterino y qué muestras se toman?

## Del examen físico segmentario: Sistema músculo-esquelético: columna y articulaciones.

### Objetivos:

Aprender a examinar la columna y las articulaciones.

### Conceptos de anatomía y fisiología.

Las articulaciones en general unen dos o más huesos. Lo pueden hacer de distintas formas y de eso depende el grado de movimientos que presentan.

Al examinar cada articulación conviene conocer su anatomía, sus principales puntos de referencia anatómica y sus movimientos.

Las articulaciones que tienen un amplio rango de movimientos *diartrosis* o articulaciones *sinoviales* en general presentan un cartilago que cubre las superficies óseas, una membrana sinovial que nace de los bordes del cartilago y tapiza el interior de la articulación, y un líquido lubricante □ el *líquido sinovial* que baña la cavidad articular. Toda esta estructura está contenida en una cápsula articular de tipo fibrosa, reforzada por ligamentos que se extienden de un hueso a otro.

Otras articulaciones □ como las que existen entre los cuerpos vertebrales □ permiten un movimiento muy limitado. En este caso los huesos están separados por un disco fibrocartilaginoso, en cuyo centro se dispone un núcleo pulposo que sirve para absorber las fuerzas entre los cuerpos vertebrales.

En aquellos lugares en los que se produce roce, se presentan unos sacos sinoviales (*bursas*) en forma de discos, cuyas superficies interiores están lubricadas y pueden deslizarse. Es el caso de la bursa prerrotuliana (entre la rótula y la piel), la subacromial (entre los tendones rotadores del hombro y el proceso acromial) y muchas otras.

### Articulación del hombro.

Permite un amplio rango de movimientos (abducción en 180°, aducción en 50°, flexión en 180°, extensión en 50°, rotación interna en 90°, rotación externa en 90°). Destaca la *articulación glenohumeral*, entre la cabeza del húmero y la cavidad glenoidea de la escápula. Su cápsula fibrosa está reforzada por el *manguito de rotadores*, que está formado por el músculo supraespinoso, por arriba, y los músculos infraespinoso y teres menor, por atrás; estos cruzan desde la escápula hacia la tuberosidad mayor del húmero. El músculo subescapular, es un cuarto componente del manguito de rotadores y se origina en la superficie anterior de la escápula, cruza por delante, y se inserta en la tuberosidad menor del húmero.

En la abducción del hombro participan dos componentes: el movimiento que ocurre en la articulación glenohumeral y el movimiento que se debe a la cintura escapular (clavícula y escápula) en relación al tórax. Cuando uno de los movimientos está restringido, el otro puede compensar parcialmente.

Entre los puntos anatómicos de referencia que conviene distinguir está la punta anterior del *acromio* (para ubicarla se sigue la espina ósea de la escápula hacia lateral hasta llegar al acromio en la parte más alta del hombro); desde este punto, ligeramente hacia medial, se palpa el surco de la articulación *acromioclavicular* (entre el acromio y el extremo lateral de la clavícula). Si desde la punta del acromio se desliza el dedo hacia lateral y un poco hacia abajo se palpa la *tuberosidad mayor* del húmero. Si se vuelve al acromio y ahora se deslizan los dedos hacia medial unos pocos centímetros se llega a una prominencia ósea que es el *proceso coracoides* que también forma parte de la escápula. Si al palpar la tuberosidad mayor del húmero se efectúa una rotación externa del brazo, se logra sentir el *surco bicipital*, que separa la tuberosidad mayor de la menor, y que es por donde corre el tendón de la cabeza larga del bíceps.

## Articulación del codo

A nivel de esta articulación se pueden efectuar movimientos de flexión y extensión; a nivel del antebrazo ocurren movimientos de pronación y supinación (90° respecto a la vertical en cada caso). En el codo se articulan el húmero con el cúbito y el radio. Entre las referencias anatómicas que se deben reconocer destaca la punta del olécranon, que forma parte del cúbito, y los epicóndilos lateral y medial, que forman parte del húmero. El nervio cubital pasa entre el epicóndilo medial y el olécranon, por atrás, bastante superficial. Sobre la punta del olécranon existe una bursa. Teniendo el brazo estirado con la mano hacia adelante, puede existir una ligera angulación lateral del antebrazo respecto al brazo que varía entre 0° y 15°.

## Articulación de la cadera

Permite efectuar diversos movimientos: flexión (estando el paciente en decúbito dorsal, hasta 90° con la rodilla extendida y 120° con la rodilla flexionada), extensión (estando el paciente en decúbito prono, hasta 30° con la rodilla extendida), abducción (en decúbito dorsal, hasta 45°, antes que comience a bascular la pelvis), aducción (hasta 30°), rotación interna (hasta 40°) y externa (hasta 45°). Está formada por la cabeza del fémur que articula en el acetábulo de la pelvis. La línea de la articulación se ubica más abajo del tercio medio del ligamento inguinal, en una posición profunda que no permite palparla. Dentro de las referencias anatómicas destaca el *trocanter mayor*, que se ubica en una posición lateral.

En los alrededores de la articulación de la cadera se ubican 3 bursas: (a) posterolateral a la tuberosidad mayor está la *bursa trocantérica*; (b) por delante de la articulación de la cadera, profundo y lateral a los vasos femorales, en el sitio de inserción del músculo iliopsoas en el trocanter menor está la *bursa ilíaca o iliopectínea*; (c) en la punta de la tuberosidad isquial se ubica la *bursa isquial*. Estas son estructuras que potencialmente pueden inflamarse y producir dolor.

## Articulación de la rodilla

Es una articulación entre el fémur, la tibia y la rótula. Los principales movimientos son de flexo-extensión. La flexión puede ser de 130° respecto a la posición de la pierna estirada y sólo en algunas personas puede verse una extensión hasta de 15°. Las referencias anatómicas más importantes son la *tuberosidad tibial* que es una prominencia ósea en la que se inserta el *tendón rotuliano*. Un poco más arriba, hacia los lados, se encuentran los cóndilos de la tibia (*cóndilo medial* y *cóndilo lateral*). Un poco más abajo y hacia afuera del cóndilo lateral se ubica la cabeza del peroné. Si se parte del tercio distal del fémur en dirección a la rodilla, se llega a los epicóndilos (*epicóndilo medial* y *epicóndilo lateral*). La *rótula* se encuentra en una posición anterior, entre estos dos epicóndilos, ubicada en el espesor del tendón del músculo cuádriceps, el cual se continúa hacia abajo con el nombre de tendón rotuliano. La estabilidad lateral de la rodilla está dada por un *ligamento colateral lateral* y otro *medial*. La estabilidad anteroposterior está dada por dos ligamentos cruzados que se ubican dentro de la rodilla. El surco de la unión tibiofemoral se palpa profundo a cada lado del tendón rotuliano, cuando la pierna esta flectada en 90°; la rótula queda justo por encima de esta línea articular. Existen unos discos de fibrocartilago (*meniscos medial* y *lateral*) ubicados en los platos tibiales a cada lado que amortiguan la tibia contra el fémur. Por delante de la rótula y del tendón rotuliano existen unas bursas (*bursa prerotuliana* e *infrarotuliana superficial*).

## La columna vertebral

Está formada por las vértebras: 7 cervicales, 12 dorsales, 5 lumbares, el hueso sacro y el cóxigeo. Vista la columna de lado, se aprecian dos concavidades (la cervical y la lumbar), y una convexidad (a nivel dorsal); la curva del sacro formaría una segunda convexidad. Mirando a la persona por atrás, se deben distinguir las apófisis espinosas de las vértebras (que se vuelven más notorias con la flexión de la columna), la musculatura paravertebral, las escápulas, las crestas ilíacas y las espinas ilíacas posterosuperiores. Las apófisis espinosas más prominentes son C7 y eventualmente D1. Una línea que cruce por ambas crestas ilíacas debe pasar por la apófisis espinosa de L4.



La porción con más movimiento es el cuello. En este segmento la flexión y extensión ocurre principalmente entre la cabeza y la 1ª vértebra cervical; la rotación ocurre predominantemente entre la 1ª y la 2ª vértebra cervical; los movimientos laterales son dados desde la 2ª a la 7ª vértebra cervical. El resto de los movimientos de la columna son más difíciles de evaluar ya que a nivel dorsal es bastante rígida, y a nivel lumbar, lo que más contribuye al movimiento es la flexión de la cadera. Cuando el paciente se flexa hacia adelante, la concavidad lumbar se debe aplanar. Al examinar los movimientos laterales y de rotación de la columna, el examinador debe fijar con sus manos la pelvis del paciente.

El rango de movimientos de la columna cervical es de 45° la flexión anterior, de 55° la hiperextensión hacia atrás, de 40° el desplazamiento lateral y de 70° la rotación a cada lado. A nivel de la columna lumbar la flexión es de unos 75° respecto a la vertical manteniendo las rodillas estiradas, la extensión es de unos 30°, el movimiento hacia los lados de unos 35° y la rotación de unos 30° hacia adelante y hacia atrás.

## Muñecas, manos, tobillos y pies

Existe una gran cantidad de articulaciones de tipo *sinovial*, que efectúen movimientos específicos. Su examen se verá más adelante.

### Examen de las articulaciones.

En las distintas articulaciones se examina la anatomía, la función, y aspectos tales como deformaciones, aumentos de volumen, dolor o signos inflamatorios. Entre estos aspectos se distinguen los siguientes:

*Rango de movimiento:* puede ser normal, estar restringido o aumentado. El dolor o las inflamaciones tienden a limitar los movimientos, en cambio, cuando la articulación está inestable, el rango puede estar anormalmente aumentado.

*Aumento de volumen y deformaciones:* se puede deber a un aumento del líquido sinovial (*derrame articular*), un engrosamiento de la membrana sinovial (*sinovitis*), aumento de los tejidos blandos alrededor de la articulación (por compromiso de tendones, sus vainas, la cápsula, ligamentos, piel y subcutáneo), crecimientos óseos en los márgenes de la articulación, acumulación de líquido en alguna bursa.

*Dolor:* en la articulación o sus alrededores. Conviene identificar qué es lo que duele.

*Signos de inflamación (dolor, calor, eritema, aumento de volumen, impotencia funcional).*

*Crepitaciones* con los movimientos. Se producen por el desplazamiento de tendones o ligamentos sobre un hueso. No necesariamente son anormales.

Al examinar las articulaciones conviene precisar cuáles están afectadas; si son de tamaño grande o pequeño; si son varias las que están afectadas o muy pocas; si es una monoartritis o una poliartritis; si el compromiso es simétrico o asimétrico; si las articulaciones se comprometen en forma simultánea, se van sumando, o el compromiso migra de una o otra.

Algunas enfermedades tienen formas bastante características de comprometer las articulaciones. Por ejemplo, las artritis sépticas o por cristales (ácido úrico, pirofosfato de calcio) tienden a comprometer sólo una o muy pocas articulaciones, y lo hacen en forma asimétrica. La artritis reumatoídea tiende a comprometer en forma simétrica las articulaciones de las manos, especialmente las metacarpofalángicas e interfalángicas proximales; uno de los primeros síntomas es una *rigidez matinal* que va cediendo durante el día. Las artrosis comprometen articulaciones grandes y pequeñas; entre las alteraciones que afectan las manos destacan unos engrosamientos óseos llamados *nódulos de Heberden*, en las articulaciones interfalángicas distales, y *nódulos de Bouchard*, en las articulaciones interfalángicas proximales. En la enfermedad reumática aguda se puede inflamar una articulación (p.ej.: una muñeca), y luego otra (p.ej.: una rodilla), y el compromiso puede ser sumatorio o migratorio.

En el examen específico de las distintas articulaciones conviene tener presente lo siguiente.

## Hombros

Se ve la simetría y desarrollo de las masas musculares de ambos hombros. Se le pide al paciente que levante los brazos hacia adelante hasta 90°; luego en posición vertical en ambos lados de la cabeza; que los levante hacia los lados (abducción); que coloque las manos detrás de su cabeza manteniendo los codos hacia los lados (abducción y rotación externa); luego, que coloque cada brazo detrás, en la espalda (rotación interna).

Cuando el paciente siente dolor o el rango de los movimientos está limitado, el examinador debe buscar dónde duele y a qué estructuras puede corresponder. Si es necesario, debe tomar el brazo del paciente y efectuar los movimientos de flexión, abducción, rotación interna y externa. Además debe palpar aquellos sitios en los que puede haber malestar, como la articulación acromioclavicular, el área subacromial y el surco bicipital. La causa más frecuente de dolor es la tendinitis del manguito de los rotadores.

## Codos

Se ve la flexión y extensión del codo, y luego, estando éste en 90°, la pronación y supinación del antebrazo. Se buscan algunos puntos dolorosos. En la inflamación del epicóndilo externo (*epicondilitis externa* o *codo del tenista*), duele al palpar ese sitio y al extender la muñeca contra resistencia; cuando la inflamación afecta el epicóndilo interno (*epicondilitis medial* o *codo del golfista* o *del lanzador de béisbol*), duele al palpar ese epicóndilo y al flexionar la muñeca contra resistencia. Cuando existe una artritis, con inflamación de la sinovial y acumulación de líquido, se mira y se palpa en los surcos entre el olécranon y los epicóndilos, ya que pueden estar abultados y sensibles. Un aumento fluctuante de volumen en la punta del olécranon puede corresponder a una *bursitis*. En la artritis reumatoídea se pueden llegar a palpar unos *nódulos reumatoídeos* en los sitios de apoyo del codo, unos centímetros más abajo del olécranon, en la superficie extensora del cúbito; son subcutáneos, de consistencia firme y no duelen.

## Muñecas

Los movimientos son de flexión, extensión, y desviación radial y cubital. Cuando existe inflamación, el rango de movimientos se limita y duele al presionar en la línea articular por el dorso de la muñeca. En el *síndrome del túnel carpiano* el nervio mediano está comprimido en su paso por el espacio entre el carpo y el retículo palmar y el paciente siente, especialmente en las noches, parestesias o dolores que afectan los dedos pulgar, índice y medio (eventualmente la superficie medial del dedo anular). El *signo de Tinel* consiste en provocar sensaciones de hormigueo o de corriente eléctrica en el área correspondiente a la distribución del nervio mediano cuando se percute en la superficie palmar de la muñeca. Otro signo sugerente de síndrome del túnel carpiano consiste en flexionar por unos treinta segundos la muñeca para ver si se desencadenan parestesias.

## Manos

Las manos pueden ser sitio de varios tipos de compromiso articular.

Para examinar las articulaciones metacarpofalángicas el examinador debe tomar una mano del paciente entre sus dos manos de modo sus dedos sujeten la mano que se examina y sus pulgares puedan presionar cada articulación por el dorso, a cada lado simultáneamente, palpando la línea articular.

Para buscar fluctuaciones de las articulaciones interfalángicas proximales y distales por aumento del líquido sinovial, conviene tomar cada articulación entre el dedo pulgar e índice de una mano y, en el sentido transversal, hacer lo mismo con la otra mano. De este modo, si existe derrame articular, al presionar en un sentido, se produce un abombamiento en el sentido transversal, y viceversa.

Las manifestaciones en las manos de pacientes con artritis reumatoídeas pueden variar según se trate de la fase aguda o crónica. En la etapa aguda existe una inflamación que compromete especialmente las muñecas, articulaciones metacarpofalángicas e interfalángicas proximales, las que se ven engrosadas y están sensibles. El engrosamiento a nivel de las articulaciones

interfalángicas proximales tiende a dar a los dedos un aspecto fusiforme o en huso. En la etapa crónica, especialmente si la enfermedad ha tenido una evolución destructiva, se distinguen secuelas como las siguientes: (a) una desviación cubital de los dedos a nivel de las articulaciones metacarpofalángicas (*mano en ráfaga*); las articulaciones mismas, junto con las interfalángicas proximales, se ven engrosadas y la musculatura interósea del dorso de las manos se aprecia atrofiada; (b) puede haber una hiperextensión de las articulaciones interfalángicas proximales con una flexión fija de las interfalángicas distales (*dedos de cuello de cisne*); (c) más raro de encontrar es una hiperflexión fija de las articulaciones interfalángicas proximales con una hiperextensión de las interfalángicas distales (*dedos en Boutonniere*).

En las artrosis se afectan especialmente las articulaciones interfalángicas proximales y distales. Pueden doler y con el tiempo se van formando crecimientos óseos que en las articulaciones interfalángicas distales generan los *nódulos de Heberden* y en las proximales, los *nódulos de Bouchard*. La falange distal tiende a presentar una desviación radial. También es frecuente que se afecte la articulación entre el carpo y el primer hueso metacarpiano. Estas alteraciones se ven especialmente en personas mayores y se asocian a un compromiso degenerativo de otras articulaciones (p.ej.: columna vertebral).

Una afección que se encuentra con alguna frecuencia en personas diabéticas, cirróticas o con antecedente de ingesta elevada de alcohol es una retracción de la fascia palmar que produce una flexión fija de algunos dedos, especialmente el anular, que se conoce como *contractura de Dupuytren*.

Las manos pueden ser sitio de otras alteraciones. En pacientes gotosos se pueden observar *tofós*, que son nódulos ubicados cerca de las articulaciones y que si se abren dejan salir un material de aspecto como tiza. Las *tendinitis* dan dolor en el recorrido de los tendones inflamados y limitan los movimientos. En las vainas de tendones, o sobre las cápsulas de algunas articulaciones, se puede formar *quistes* que se palpan como un solevantamiento que fluctúa con la presión.

## Cadera

Los movimientos de la cadera son de flexión, extensión, abducción, aducción, rotación interna y externa. Es frecuente que el paciente afectado de una cadera refiera dolor por debajo del ligamento inguinal y, en muchos casos, irradiado hacia la rodilla.

Estando el paciente acostado, se toma la pierna y se flexiona a nivel de la cadera y la rodilla, todo lo que sea posible. Luego, estando el muslo y la rodilla flectada en 90°, se gira la pierna de modo de rotar la articulación de la cadera (para efectuar el movimiento se toma con una mano la rodilla y con la otra el tobillo). En la *rotación externa* el pie se desplaza de lateral a medial y en la *rotación interna* el pie se desplaza de medial a lateral. Este movimiento de rotación de la cadera también se puede lograr estando la pierna estirada sobre la camilla: se toma el tobillo y la rodilla y se hace girar la pierna en uno y otro sentido. Con estos movimientos se capta si se desencadena dolor y cómo está la movilidad.

Otro movimiento que se deben investigar es la *abducción* (capacidad de separar las piernas). Estando el paciente en decúbito dorsal, el examinador toma el tobillo de una de las piernas y con la otra mano fija la espina ilíaca anterosuperior del lado contrario; luego abduce la cadera hasta el momento en que la pelvis comienza a bascular (unos 45°). Otra forma de estudiar la abducción es colocándose a los pies del paciente y separando ambas piernas simultáneamente.

Para apreciar la extensión de la cadera conviene poner al paciente en decúbito prono y en esas condiciones tomar la pierna y provocar la extensión.

De haber una bursitis puede haber dolor en el sitio donde las bursas se ubican: sobre la tuberosidad mayor, por delante de la articulación de la cadera (puede confundirse con un compromiso de la articulación misma) y en la espina isquial.

Si al ponerse el paciente de pie se observa un desnivel de las crestas ilíacas y se desea medir la longitud de las extremidades, se le coloca en decúbito dorsal y se efectúa una medición desde la espina ilíaca anterosuperior hasta el maléolo interno del tobillo ipsilateral, pasando por el lado

interno de la rodilla. Otra forma de estimar la longitud de las extremidades inferiores es asegurándose que el paciente esté tendido bien derecho, y fijándose si los maléolos internos de los tobillos están frente a frente. Otra posibilidad es flexionar las rodillas y ver si ambas rótulas quedan niveladas.

Cuando se ha producido una fractura del cuello del fémur, es característico que la extremidad se vea más corta y la punta del pie apunte hacia afuera, producto de una rotación externa de toda la extremidad.

## Rodilla

Los movimientos principales son de flexión y extensión.

Se observa la alineación de la extremidad inferior. Las piernas arqueadas que forman un ángulo en la rodilla, como los vaqueros, constituyen un *genu varo*; si el ángulo es en sentido contrario, o sea, las rodillas se tocan y las piernas se separan, se llama *genu valgo*.

Conviene observar las referencias anatómicas de la rodilla y ver si existen deformaciones o abombamientos. Algunos signos que sugieren la presencia de *derrame articular* son los siguientes:

cuando los fondos de saco de la cavidad articular a los lados de la rótula están abombados.

cuando al pasar la mano por los fondos de saco de un lado de la rodilla estos se deprimen y al pasarla a continuación por el otro lado, los primeros se vuelven a llenar al devolverse el líquido. Esta maniobra es bastante sensible a cantidades pequeñas o moderadas de líquido.

cuando al poner los dedos índice y medio de cada mano sobre los fondos de saco superior e inferior, a cada lado de la rodilla, se intenta hacer chocar la rótula contra el fémur usando los dedos índice, se nota que existe un desplazamiento como si la rótula estuviera flotando en líquido.

otra alternativa es colocar los dedos índice y pulgar de una mano a cada lado de la rótula y con la otra mano presionar el bolsillo suprarotuliano de modo que si la cantidad de líquido articular está aumentada los fondos de saco laterales, donde están los dedos índice y pulgar, tienden a abombarse. Si a continuación se presiona la rótula contra el fémur, el bolsillo suprarotuliano vuelve a llenarse de líquido. Esta maniobra es positiva cuando la cantidad de líquido es abundante; no sirve tanto cuando es escaso.

Para palpar la línea articular donde articula el fémur con la tibia conviene que la rodilla esté flexionada en 90° y el pie apoyado en la camilla. Se presiona la articulación con los pulgares partiendo desde los lados del tendón rotuliano y moviéndolos hacia lateral.

Otros signos que se buscan tienen relación con la estabilidad de la rodilla. Cuando se ha dañado alguno de los ligamentos colaterales puede ocurrir una angulación anormal (*signo del bostezo*). Se busca poniendo una mano apoyada en un lado la rodilla y la otra mano sobre el lado contrario del tobillo, de modo de poder ejercer fuerzas que tiendan a angular la rodilla; luego se cambia la posición de las manos para ejercer las fuerzas en la dirección opuesta. Cuando los ligamentos cruzados están rotos puede ocurrir un desplazamiento hacia adelante o hacia atrás (*signo del cajón*). Para esto la pierna debe estar angulada en 90° y el pie apoyado sobre la camilla; el examinador toma la pierna con sus dos manos inmediatamente por debajo de la rodilla y ejerce fuerzas hacia adelante y hacia atrás viendo si la rodilla está estable o se produce un desplazamiento anormal.

Una atrofia de la musculatura del cuádriceps puede reflejar un problema antiguo de la rodilla y, además, favorece su inestabilidad.

En artrosis de las rodillas es frecuente encontrar deformaciones, limitación del rango de movimientos, palpación de crujidos al doblar o estirar la pierna y dolor. Con alguna frecuencia se produce un derrame articular que no produce mayormente dolor, sino que produce un aumento de volumen de la articulación. Cuando el líquido es claro se habla de *hidrartrosis* y cuando está teñido con sangre de *hemartrosis*.

## Tobillos y pies

En el tobillo se investigan los movimientos de flexión dorsal y flexión plantar a nivel de la articulación tibiotalar y los movimientos laterales a nivel de la articulación subtalar. Se busca si existe dolor al presionar con los pulgares la línea articular por su cara anterior. También se inspecciona si el tobillo está aumentado de volumen y si existen puntos dolorosos.

En el pie interesa fijarse en los arcos longitudinales y anteriores. Cuando el arco longitudinal está caído se habla de *pie plano*. Esto se ve mejor cuando el paciente se pone de pie. Una exageración de este arco origina un *pie cavo*. Cuando es el arco anterior el caído, se habla de *pie plano anterior* y es frecuente que se presenten varias alteraciones. En el *hallux valgus* (o *juanete*) se encuentra una angulación entre el primer metatarsiano y el orjejo mayor, el cual se desvía en dirección del resto de los dedos y puede quedar cabalgando sobre el segundo orjejo; en el borde medial de la cabeza del primer metatarsiano se produce un engrosamiento y se puede formar una bursa que si se inflama es muy sensible. Los *dedos en martillo* se caracterizan porque existe una hiperextensión de la articulación metatarsifalángica con una flexión de la interfalángica proximal y es frecuente que en el sitio de roce con el zapato, en el dorso del nudillo, se forme una callosidad. En la planta de los pies, a nivel de las cabezas de los metatarsianos, se desarrollan callosidades, que ocasionalmente hay que diferenciar de verrugas plantares que puede producir mucho dolor al caminar.

Conviene destacar que en pacientes gotosos la articulación metatarsifalángica del primer orjejo tiene mayor tendencia en inflamarse (*podagra*). El empeine del pie también se puede comprometer. En otras oportunidades se inflaman otras articulaciones como el tobillo o la rodilla.

En pacientes diabéticos con polineuropatías es posible encontrar úlceras que frecuentemente están infectadas y pueden llegar a comprometer hasta el hueso.

## Examen de la columna vertebral

En esta parte del examen interesa estudiar las curvaturas de la columna y la movilidad. Lo normal es encontrar una convexidad a nivel dorsal y una concavidad en el cuello y la región lumbar. Cuando la convexidad de la columna dorsal está aumentada se habla de *cifosis* y cuando la concavidad de la región lumbar está acentuada se denomina *hiperlordosis*. Respecto a la alineación de la columna en el plano vertical, debe estar derecha, pudiéndose trazar una línea recta imaginaria desde la apófisis de D1 hasta el surco interglúteo. Cuando existen desviaciones laterales se habla de *escoliosis* y si se combina esta alteración con una cifosis, se denomina *cifoescoliosis*. Las escoliosis pueden ser *funcionales*, si las curvaturas cumplen la función de compensar otros desbalances, como una extremidad inferior más corta, o *estructural*, si existe una deformidad permanente con rotación sobre su eje de las mismas vértebras. En el primer caso, cuando el paciente se flecta hacia adelante, no se aprecia una asimetría entre ambos hemitórax, en cambio, cuando la alteración es estructural, al flectarse el paciente hacia adelante, se aprecia un hemitórax abombado y el otro deprimido por deformación de la caja torácica. También se debe observar si existen asimetrías en la altura de los hombros, en las crestas ilíacas y en los pliegues glúteos.

Para observar la columna se pone al paciente de pie, con el mínimo de ropa, y se observan las curvaturas y desviaciones.

En el examen de la columna cervical se le pide al paciente que flecte su cabeza hacia adelante, la extienda hacia atrás, la flecte hacia un lado y el otro, la gire tratando de tocarse los hombros con la pera.

En la columna lumbar se ve la flexión para lo cual se le pide al paciente agacharse hacia adelante, manteniendo las rodilla extendidas. Lo normal es que la curvatura de la región lumbar se aplane. Luego se observan otros movimientos solicitándole al paciente que ponga sus manos detrás de su cabeza y se hiperextienda, luego que se flecte hacia un lado y después hacia el otro. Para observar la capacidad de rotación de la columna, conviene que el examinador coloque sus manos a nivel de las caderas o crestas ilíacas de modo de evitar que el giro ocurra a nivel de las extremidades inferiores.

Se pueden palpar o percudir puntos dolorosos para localizar mejor alguna afección. Cuando existe dolor es frecuente encontrar una contractura muscular paravertebral.

En ocasiones se encuentra una *lumbociática* en la que un dolor lumbar (*lumbago*) se irradia por una de las extremidades inferiores siguiendo la distribución de una raíz nerviosa, habitualmente L5 o S1 (dolor radicular). La causa más frecuente es una hernia del disco intervertebral entre L4-L5 o L5-S1 que llega a comprimir la raíz. Estando el paciente acostado sobre la camilla en decúbito dorsal, se le levanta la extremidad comprometida, manteniéndola estirada, y se aprecia si se desencadena el dolor lumbociático (*signo de Lasègue*); esto se exagera si estando la extremidad levantada se agrega una dorsiflexión del pie. Esto contrasta con el hecho que al levantar la extremidad teniendo la rodilla flectada no se produce el dolor debido a que no se tracciona la raíz nerviosa. Los reflejos rotulianos y aquilianos podrían comprometerse según las raíces afectadas.

**Definiciones incorporadas al glosario de términos:** abducción, aducción, hemartrosis, hidrartrosis, valgo, varo.

**Preguntas:**

¿Cómo aprecia que en la rodilla existe un aumento del líquido articular?

¿Cuáles son las referencias anatómicas del hombro para guiarse en el examen?

¿En qué consiste el "codo del tenista"?

¿Cómo estudia un posible síndrome del túnel carpiano?

¿Cuáles son las manifestaciones de artrosis más frecuentes de encontrar en las manos?

¿Qué deformaciones deja en las manos una artritis reumatoídea agresiva de larga evolución?

¿Cuáles son las bursas que se encuentran en la vecindad de la articulación de la cadera?

¿Cómo se manifiestan las artritis gotosas en el pie?

¿Qué alteraciones son frecuentes de encontrar cuando el arco anterior del pie está caído?

## **Del examen físico segmentario: Examen Vascular Periférico**

**Objetivos:**

Aprender a examinar las manifestaciones de la circulación arterial y venosa en las extremidades.

### **Conceptos de anatomía y fisiología.**

En los capítulos anteriores se vieron el examen de los pulsos arteriales y el pulso venoso.

Por la frecuencia con que se presentan alteraciones que dependen de las venas de las extremidades inferiores conviene revisar algunos conceptos de la anatomía. Se distinguen las *venas profundas* y las *venas superficiales*. El 90% del retorno venoso se efectúa por las venas profundas. Entre las venas superficiales se distinguen (1) la *safena mayor*, que se origina en el dorso del pie, pasa por delante del maléolo medial y sigue subiendo hasta unirse con la vena femoral, que forma parte del sistema profundo, a nivel del *cayado de la safena*, un poco por debajo del ligamento inguinal, en el lado medial del muslo; y (2) la *safena menor* que se forma por el lado del pie y sube por la parte posterior de la pierna para unirse con el sistema profundo a nivel del hueco poplíteo. Entre la safena larga y la corta existen anastomosis venosas y entre el sistema superficial y el profundo existen comunicaciones a través de *venas perforantes* o *comunicantes*.

Tanto las profundas, las superficiales y las comunicantes tienen en su interior unas válvulas unidireccionales que dirigen la sangre (1) en el sentido de retornar hacia el corazón, y (2) desde las venas superficiales hacia las profundas. El retorno de la sangre también se ve favorecido por la acción de los músculos al contraerse, como ocurre al caminar o correr.

Cuando las válvulas fallan por dilatación de las venas o alteración de su estructura, como ocurre cuando ha habido *flebitis*, la presión hidrostática de la columna de sangre aumenta a nivel de los tobillos cuando la persona está de pie debido a que la columna ya no es interrumpida por las válvulas (que están incompetentes). Este aumento de la presión hidrostática favorece la salida de líquido y la formación de edema. La presión se puede transmitir a la red venosa superficial a través de (1) venas comunicantes o perforantes con válvulas incompetentes, o (2) por una insuficiencia de las venas safenas mayor o menor, donde se comunican con el sistema profundo. Esto favorece el desarrollo de *várices* y con el tiempo se generan alteraciones tróficas de la piel que se manifiestan por cambios de pigmentación, atrofia, fragilidad, mayor susceptibilidad a infecciones (*celulitis*), y la formación de úlceras varicosas de difícil cicatrización.

Conviene hacer alguna mención del sistema linfático que es una extensa red vascular que contribuye a drenar líquido, llamado linfa, desde los tejidos del cuerpo para devolverlos a la circulación venosa. Esta red comienza con pequeños capilares linfáticos ciegos que se van anastomosando y forman conductos de mayor calibre hasta que finalmente la linfa drena en el sistema venoso en la base del cuello. A lo largo del camino se van intercalando los ganglios linfáticos que cumplen una importante función inmunológica. En la sección del examen general se vieron los principales grupos de ganglios que pueden llegar a examinarse, aunque existen muchos más en ubicaciones profundas.

Entre el sistema arterial y el venoso se forman extensas redes de capilares en donde se intercambian líquidos, electrolitos y distintas moléculas. Conviene tener presente que (1) la presión hidrostática intravascular tiene una importante participación en la salida de agua desde el intravascular al extravascular, y (2) que la presión oncótica, determinada fundamentalmente por los niveles de albúmina en la sangre, contribuye a la entrada del líquido. También pueden influir cambios en la permeabilidad de los capilares (p.ej., edemas de causa anafiláctica). Si la presión hidrostática está aumentada, o la presión oncótica está disminuida, se favorece la formación de un *edema* blando. Este se reconoce por el aumento de volumen que genera y porque al aplicar presión con un dedo se produce una depresión en la superficie de la piel que permanece un rato (*signo de la fovea*). Si el problema es un menor drenaje linfático, el edema es más duro (p.ej., después de una mastectomía radical con vaciamiento ganglionar de la axila, el brazo puede aumentar de volumen por un infiltrado duro).

## **Examen Físico.**

### **Sistema arterial.**

Ya se vio en un capítulo anterior las características de los pulsos arteriales y los lugares en donde se palpan.

Cuando existen lesiones estenosantes de tipo aterosclerótico los pulsos se sienten débiles en los sectores comprometidos o no se palpan.

Cuando existen lesiones críticas arteriales se puede presentar *claudicación intermitente* que es un dolor por isquemia que se presenta en el sector afectado cuando se efectúa una mayor actividad muscular. Puede ocurrir en las extremidades superiores o en las inferiores. Si es en las piernas, el dolor se presenta al caminar una cantidad determinada de cuadras y se alivia con el reposo.

En una *obstrucción arterial aguda* el segmento distal pierde sus pulsos, se vuelve pálido y frío, se genera dolor. Según el grado de isquemia se pueden comprometer los movimientos y la sensibilidad (parestesias).

En la *insuficiencia arterial crónica* se encuentran pulsos débiles o ausentes, frialdad distal y alteraciones tróficas (piel delgada, pérdida de los pelos del dorso de los orfejos y del pie, uñas gruesas). Pueden haber úlceras en las zonas más isquémicas o desarrollarse una gangrena seca de algún orfejo (muerte de tejidos isquémicos que evolucionan a una momificación). También se presenta claudicación intermitente. Cuando el paciente está acostado y se le levantan las piernas (unos 60°), los pies se ponen pálidos, en cambio, cuando las piernas se bajan (sentándose o poniéndose de pie), se observa lentitud en recuperar el color rosado y el llene venoso; después de

un rato, puede aparecer un aspecto eritematoso fuerte. Estos cambios pueden no ser confiables si existe aumento de la circulación colateral o insuficiencia venosa con incompetencia valvular.

Otras condiciones que pueden dar lesiones vasculares periféricas son (1) las *vasculitis*, por compromiso de pequeños vasos (lupus eritematoso diseminado, esclerodermia, etc.); (2) fenómenos embólicos (por endocarditis, rupturas de placas de ateroma, mixomas, trombos auriculares, etc.); (3) tromboangeítis obliterante o enfermedad de Buerger.

## Sistema Venoso

Entre las alteraciones más frecuentes de encontrar están las várices, especialmente procedentes de la safena larga (mayor o interna) y la corta (menor o externa). Las mujeres son más proclives a presentarlas.

En las venas superficiales se pueden presentar inflamaciones, llamadas *flebitis*, por causas traumáticas, infecciosas o químicas. En las extremidades superiores son frecuentes por el uso de cánulas intravenosas. Las flebitis superficiales se caracterizan por presentar eritema en la zona inflamada, dolor, y se palpa un cordón correspondiente a la vena inflamada. En el interior del vaso frecuentemente se produce un coágulo, pero el riesgo de una embolía es bajo, salvo cuando el coágulo tiene posibilidades de progresar al sistema profundo (por ejemplo, cuando está cerca del cayado de la safena larga).

En las venas profundas también se producen flebitis. En estos casos el riesgo de una embolía pulmonar es mayor, y desgraciadamente no siempre los signos clínicos son evidentes. En una tromboflebitis de una extremidad inferior se puede encontrar un aumento de volumen de la pierna, el cual será más extenso mientras más arriba llegue el compromiso trombótico. El paciente puede sentir dolor localizado en la pantorrilla, la cual además se nota como si estuviera infiltrada y, por lo tanto, cuando se trata de producir un bamboleo de las masas musculares, éste está reducido. Si se flexa el pie hacia dorsal y se estira el tendón aquiliano, se presenta dolor en las pantorrillas (*signo de Homan*). En la superficie de la pierna se ve aumento de la circulación colateral, ya que la sangre se desvía de las venas profundas que están con coágulos, hacia las superficiales.

En cuadros de *insuficiencia venosa crónica* la pierna se puede ver edematosa y se desarrollan várices. Con el transcurso del tiempo y en la medida que la hipertensión venosa se transmite a la red venosa superficial, se desarrollan cambios tróficos en la piel, especialmente cerca de los tobillos. Entre estos cambios destacan una mayor pigmentación, la piel se nota frágil y puede aparecer una úlcera, especialmente hacia el lado medial. En esta zona se producen con frecuencia dermatitis hipostásicas. El conjunto de estas manifestaciones se conoce como *síndrome posflebítico*.

Otras úlceras que se pueden presentar en las piernas o los pies son (1) las que se pueden ver en algunos pacientes hipertensos y que se caracterizan porque duelen bastante y se presentan en el tercio distal de las piernas, especialmente en la cara externa o posterior; (2) en pacientes diabéticos con neuropatía y microangiopatía, que tienen menor sensibilidad en los pies, y desarrollan úlceras de difícil cicatrización y que frecuentemente se infectan; (3) úlceras de decúbito en enfermos que no se puede mover por sí solos.

Los pies de los diabéticos requieren cuidados especiales ya que es frecuente que el paciente tenga una neuropatía sensitiva y fenómenos isquémicos que pueden facilitar el desarrollo de úlceras, o la complicación más temida, que es la gangrena húmeda (combinación de isquemia e infección polimicrobiana). Se les recomienda no caminar descalzos, usar zapatos blandos y holgados, secarse bien entre los dedos, inspeccionarse los pies, no usar bolsas de agua caliente.

**Definiciones incorporadas al glosario de términos:** celulitis, edema, flebitis, gangrena, várices, vasculitis

### Preguntas:

¿Cómo se organiza el sistema venoso de las extremidades inferiores?

¿Qué manifestaciones se presentan en la insuficiencia arterial crónica?



¿Qué manifestaciones se presentan en una trombosis venosa profunda (tromboflebitis o flebotrombosis)?

¿Qué manifestaciones son propias del síndrome posflebítico?

¿Qué características tienen los pies de los diabéticos de larga evolución?

¿Qué tipos de úlceras se pueden encontrar en los pies?

¿Qué factores participan en la formación de edema?

## **Del examen físico segmentario: Examen neurológico**

### **Objetivos**

Aprender a efectuar el examen neurológico.

### **Conceptos de anatomía y fisiología**

En esta sección se presentan brevemente algunos conceptos que se relacionan directamente con el examen neurológico. Para más detalles se recomienda revisar textos de anatomía y fisiología.

El *sistema nervioso central* está formado por el encéfalo y la médula espinal. El *sistema nervioso periférico* consta de los nervios craneanos y los espinales (que dan origen a los nervios periféricos).

### **Sistema nervioso central.**

El encéfalo tiene cuatro regiones: cerebro, diencefalo, troncoencéfalo y cerebelo. Los hemisferios cerebrales están divididos en los lóbulos frontales, parietales, temporales y occipitales.

Las células más importantes son las neuronas. Estas tienen un cuerpo celular y *axones* que son fibras que conducen impulsos y conectan distintos sectores.

La agrupación de los cuerpos neuronales forman la *materia gris* que se localiza especialmente en la corteza del cerebro y el cerebelo, los *ganglios basales*, el *tálamo* y el *hipotálamo* (estos dos últimos forman parte del diencefalo).

La *materia blanca* está formada por los axones neuronales que están cubiertos por mielina que da el color blanco y permite que el impulso viaje más rápido.

Por la *cápsula interna* pasan fibras mielinizadas procedentes de distintas regiones de la corteza cerebral en dirección al *troncoencéfalo*, el cual está formado por el mesencéfalo, la protuberancia y el bulbo raquídeo.

En el lóbulo frontal está la corteza motora que controla los movimientos voluntarios y la formación de palabras (*área de Broca*). En el lóbulo parietal se registran los datos sensoriales: interpretación de sensaciones táctiles (dolor, tacto, presión, temperatura, discriminación entre dos puntos). En el lóbulo temporal se interpretan los sonidos y la comprensión del lenguaje hablado y escrito (*área de Wernicke*). El lóbulo occipital es el centro principal de la visión y cada hemisferio recibe información de la mitad temporal de la retina del ojo ipsilateral y de la mitad nasal de la retina del ojo contralateral (la decusación de las fibras ocurre a nivel del quiasma óptico).

Tanto en el lóbulo frontal como en el parietal, adyacentes a la cisura central (de Rolando) se dispone el *umúnculo motor* y el *sensorial* respectivamente. En ellos se representa la figura humana en una forma invertida, quedando las piernas hasta las rodillas, en el lado del surco interhemisférico y el resto del cuerpo en la superficie cortical, hacia la cisura lateral (de Silvio).

La memoria, especialmente la de corto plazo y la capacidad para almacenar y recuperar información depende del sistema límbico.

El cerebelo está formado por dos lóbulos interconectados por el *vermis*. Tiene una función importante en el tono muscular, la coordinación de los movimientos y, junto con el sistema vestibular, en el equilibrio.

El encéfalo y la médula espinal están cubiertos por las meninges. La inflamación de ellas lleva a una *meningitis*. El líquido cefalorraquídeo (LCR) fluye desde los ventrículos laterales en el interior del cerebro, hacia el tercer y cuarto ventrículo y luego sale al espacio subaracnoideo, en donde se reabsorbe. Cualquier dificultad que se presente en el flujo del LCR puede llevar a una hidrocefalia (dilatación de los ventrículos). El encéfalo se encuentra contenido en una estructura ósea rígida como es el cráneo. Una *hipertensión endocraneana* se puede producir por tumores, sangramientos, edema o hidrocefalia obstructiva.

La *médula espinal* es una formación cilíndrica de tejido nervioso contenida en el canal vertebral y se divide en cinco regiones: cervical, torácica (o dorsal), lumbar, sacra y coxígea. Su extremo inferior llega hasta las vértebras L1-L2 desde donde se continúan las raíces lumbares y sacras formando la *cauda equina* (o cola de caballo). Los núcleos de materia gris que agrupan los cuerpos neuronales están en el centro de la médula espinal distribuidos en forma de una letra "H" o como alas de mariposa, con dos astas anteriores y dos posteriores. Alrededor de esta formación se disponen los tractos de fibras nerviosas que conectan el encéfalo con el sistema nervioso periférico.

## El sistema nervioso periférico.

Los nervios craneanos: son doce pares y sus principales funciones son:

Nº	Nervio craneano	Función
I	Olfatorio	Olfato
II	Óptico	Visión
III	Oculomotor	Constricción pupilar, apertura de los ojos y la mayoría de los movimientos extraoculares
IV	TrocLEAR	Mirada hacia abajo en dirección nasal
VI	Abducente	Desviación lateral de los ojos
V	Trigémino	<b>Motor:</b> músculos temporales y maseteros (masticación y movimientos laterales de la mandíbula)
		<b>Sensorial:</b> sensibilidad de la cara (rama oftálmica, maxilar y mandibular)
VII	Facial	<b>Motor:</b> movimientos de la cara (frente, orbiculares, peribucales)
		<b>Sensorial:</b> sensibilidad gustativa de los 2/3 anteriores de la lengua (sabor salado, dulce, amargo y ácido)
VIII	Auditivo	Audición (rama coclear) y equilibrio (rama vestibular)

IX	Glossofaríngeo	<b>Motor:</b> faringe
		<b>Sensorial:</b> sensibilidad gustativa del tercio posterior de la lengua (sabor salado, dulce, amargo y ácido), sensibilidad de la faringe, de la porción posterior del tímpano y del conducto auditivo externo
X	Vago	<b>Motor:</b> velo del paladar, faringe y laringe
		<b>Sensorial:</b> faringe y laringe
XI	Accesorio espinal	<b>Motor:</b> músculo esternocleidomastoideo y porción superior del músculo trapecio.
XII	Hipogloso	<b>Motor:</b> lengua

*Los nervios periféricos:* de la médula espinal salen treinta y un pares de nervios: 8 cervicales, 12 dorsales, 5 lumbares, 5 sacros y 1 coxígeo. Cada nervio tiene una raíz anterior (ventral) que lleva las fibras motoras y una raíz posterior (dorsal) que lleva las fibras sensitivas. Las raíces anteriores y posteriores se fusionan para formar nervios espinales cortos (de menos de 5 mm) los que a su vez se unen a otros similares para formar los nervios periféricos.

Las fibras sensoriales llevan los impulsos desde receptores ubicados en la piel, mucosas, músculos, tendones o vísceras. Entran por las raíces posteriores y hacen sinapsis con neuronas sensitivas secundarias que llevan los impulsos en dirección al cerebro. Algunos impulsos hacen sinapsis directa con neuronas motoras y dan lugar a reflejos espinales como son los reflejos tendíneos.

Las fibras motoras proceden de *neuronas motoras superiores* ubicadas en la corteza cerebral; estas bajan por los tractos corticoespinales y en las astas anteriores de la médula espinal hacen sinapsis con *neuronas motoras inferiores*. Los axones de estas neuronas salen por las raíces anteriores de la médula, se integran a nervios periféricos y llegan a la unión neuromuscular (*placa motora*). Al llegar el impulso nervioso a este sitio, se estimula el músculo.

## Reflejos espinales.

Los reflejos tendíneos profundos son reflejos involuntarios que en su forma más simple involucran una fibra aferente (sensorial) y una eferente (motora), con una sinapsis entre ellas. Para provocar el reflejo se da un golpe en el tendón del músculo (que previamente se ha estirado un poco), y se genera un impulso sensorial aferente que hace sinapsis con neuronas motoras que inervan el mismo músculo y que se ubican en el asta anterior de la médula espinal. El impulso motor vuelve por las raíces anteriores, nervio periférico y al llegar a la unión neuromuscular se estimula el músculo.

Estos reflejos se localizan en distintos niveles de la médula espinal (p.ej.: reflejo del bíceps en el brazo: C5-C6; reflejo rotuliano: L2-L4).

Otros reflejos son los cutáneos abdominales y los plantares que se desencadenan estimulando la piel.

## Las vías motoras.

Se distinguen tres tipos de vías motoras que conectan con las células de las astas anteriores: tractos corticoespinales, sistema extrapiramidal y sistema cerebelar.

*Tractos corticoespinales* (piramidales). Los movimientos voluntarios se generan en la corteza motora del cerebro. Las fibras motoras de los tractos corticoespinales viajan hasta la región más baja del bulbo raquídeo en donde la mayoría de las fibras cruzan hacia el lado contralateral y continúan hacia abajo por los tractos corticoespinales laterales hasta hacer sinapsis con células del asta anterior o con neuronas intermedias. Gracias a los impulsos que viajan por estas vías se generan los movimientos voluntarios, incluyendo aquellos más complejos, delicados, y que implican destreza. Esto se logra estimulando determinados grupos musculares e inhibiendo a otros. También existen impulsos que inhiben el *tono muscular*, que es una tensión leve que se mantiene sobre los músculos normales, incluso cuando están relajados (es importante tener esto presente ya que cuando se dañan las vías piramidales aparece hipertonía después de un tiempo). Las fibras de la corteza motora que conectan con neuronas motoras inferiores de los nervios craneales forman los tractos *corticobulbares* (o *corticonucleares*).

*El sistema extrapiramidal*. Este es un sistema muy complejo que incluye vías motoras entre la corteza cerebral, los ganglios basales, el troncoencéfalo y la médula espinal, y que actúa separado de los tractos corticoespinales. Ayuda a mantener el tono muscular y a controlar los movimientos del cuerpo, especialmente movimientos gruesos automáticos como caminar.

*El sistema cerebeloso*. El cerebelo recibe información sensorial y motora y coordina la actividad muscular, mantiene el equilibrio y ayuda a controlar la postura.

Estas tres vías motoras superiores afectan los movimientos sólo a través de las neuronas motoras inferiores, la llamada "vía final común". Cualquier movimiento, ya sea que se inicie voluntariamente en la corteza, "automáticamente" en ganglios basales, en forma refleja en receptores sensoriales, deben últimamente traducirse en acción por la vía de las células de las astas anteriores.

Cuando se daña un tracto corticoespinal, sus funciones se reducen o se pierden por debajo del nivel de la injuria. Una extremidad afectada se debilita o se paraliza, y movimientos complicados o delicados se efectúan en forma deficiente. El tono muscular aumenta y los reflejos tendíneos profundos se exageran. Si el tracto se daña por debajo de la decusación en el bulbo raquídeo el déficit motor ocurre en el mismo lado del cuerpo (ipsilateral). Si el daño ocurre por arriba de la decusación, el déficit motor ocurre en el lado opuesto (contralateral). Si la lesión es en el troncoencéfalo y afecta tractos corticoespinales y núcleos de nervios craneales, como el facial, puede aparecer una *parálisis alterna* (p.ej.: parálisis facial ipsilateral y hemiplejía contralateral).

El daño de neuronas motoras inferiores producen debilidad o parálisis ipsilateral, pero en estos casos el tono muscular y los reflejos están disminuidos. Además se produce atrofia muscular y pueden aparecer *fasciculaciones* (movimientos irregulares y finos de pequeños grupos de fibras musculares).

Las enfermedades del sistema extrapiramidal y del cerebelo no producen parálisis, pero son invalidantes. El daño al sistema extrapiramidal (específicamente los ganglios basales) produce cambios en el tono muscular (habitualmente aumentándolo), alteraciones de la posición y la marcha, un enlentecimiento o falta de movimientos espontáneos y automáticos (*bradiquinesia* o *bradicinesia*), y diversos movimientos involuntarios. El daño del cerebelo altera la coordinación, la marcha, el equilibrio y disminuye el tono muscular.

## Las vías sensoriales.

Los impulsos sensoriales participan en los reflejos espinales como ya se vio, pero también participan en las sensaciones conscientes.

Un complejo sistema de receptores sensoriales registran impulsos de estímulos externos, la posición del cuerpo, procesos internos como la presión arterial. Fibras sensitivas registran sensaciones como dolor, temperatura, posición, tacto. Viajan por los nervios periféricos y entran a la médula espinal por las raíces posteriores. Los impulsos llegan a la corteza sensorial del cerebro ya sea por la vía de los tractos espinotalámicos o por las columnas posteriores.

Las fibras que llevan el *dolor* y la *temperatura* entran a las astas posteriores y hacen sinapsis con neuronas sensitivas secundarias cuyos axones cruzan al lado opuesto y suben por los *tractos espinotalámicos*.

Las fibras que conducen las sensaciones de *posición* y *vibración* pasan directamente a las *columnas posteriores* de la médula y suben hasta el bulbo raquídeo en donde hacen una sinapsis con neuronas sensitivas secundarias cuyos axones cruzan hacia el lado opuesto y se dirigen al tálamo.

Las fibras nerviosas que llevan la sensación de *tacto superficial* toman una de dos vías. Algunas fibras conducen *tacto fino* (que permite localizar y discriminar en forma precisa). Estas fibras viajan por las columnas posteriores junto con las fibras que llevan la sensación de posición y vibración. Un segundo grupo de fibras transmiten el *tacto grueso* (que permite sentir el estímulo táctil pero sin una localización exacta). Estas fibras hacen sinapsis en las astas posteriores con neuronas sensitivas secundarias cuyos axones cruzan al lado opuesto y suben por los tractos espinotalámicos hasta el tálamo. Como los impulsos táctiles que se originan en un lado del cuerpo suben por ambos lados de la médula espinal, la sensación táctil a menudo se preserva a pesar de un daño parcial de la médula.

A nivel del *tálamo* el carácter general de la sensación se percibe (p.ej.: dolor, frío, algo agradable o desagradable), pero no se logra una distinción fina. Para una percepción completa, un tercer grupo de neuronas sensoriales llevan los impulsos desde las sinapsis en el tálamo hasta la *corteza cerebral* en el cerebro. En este sitio se efectúa la localización y discriminación fina.

Lesiones en diferentes puntos de la vía sensorial producen distintos tipos de pérdida de la sensibilidad. Una lesión en la corteza sensorial puede no alterar la percepción del dolor, el tacto y las posiciones, pero impide la discriminación fina (por ejemplo no puede identificar un objeto usando el tacto solamente). Un daño en las columnas posteriores produce una pérdida de la sensibilidad propioceptiva y vibratoria. Una lesión transversal y completa de la médula espinal lleva a la pérdida de todas las sensaciones desde el cuello, o la cintura, hacia abajo, junto con parálisis en las extremidades.

Los *dermátomos* son bandas de piel que son inervadas por la raíz sensitiva de un determinado nervio espinal. Existen mapas que dibujan los distintos dermátomos del cuerpo y permiten ubicar las lesiones. Algunos dermátomos que conviene recordar son:

pezones D4

ombiligo D10

regiones inguinales L1

Otros dermátomos:

<i>En manos:</i>	<i>En piernas:</i>	
pulgar e índice	C6 rodilla	L3
anular y meñique	C8 ortejos 1, 2 y 3	L5
	ortejos 4, 5 y talón	S1

## **El examen neurológico.**

### **Introducción.**

En esta sección se revisa el examen neurológico en términos generales, sin pretender cubrir todas las alternativas que podría efectuar un neurólogo en situaciones específicas.

Por ser el examen neurológico una parte más del examen físico, es normal que se integre al procedimiento global. Es así como la investigación del examen mental y del lenguaje se puede ir efectuando mientras transcurre la entrevista, aunque posteriormente se desee profundizar en algunos aspectos. Los pares craneanos se pueden examinar mientras se examina la cabeza y el cuello, y el examen neurológico de las extremidades se efectúa concomitantemente con el de los pulsos periféricos y el sistema musculoesquelético.

De todas maneras, al momento de efectuar específicamente el examen neurológico y describirlo, se debe tener un esquema que permita seguir un orden.

### **Esquema general**

El examen neurológico se divide en las siguientes partes:

Conciencia y examen mental.

Nervios craneanos.

El sistema motor.

El sistema sensorial.

Signos de irritación meníngea.

#### **Conciencia y Examen Mental.**

Recomendamos revisar el capítulo sobre "Conciencia y Examen Mental" que se presenta en el Examen Físico General.

#### **Nervios craneales.**

Un esquema muy resumido de las principales funciones de los nervios craneanos se presenta a continuación (se recomienda complementar con lo dicho en la sección sobre anatomía y fisiología):

<b>Nº</b>	<b>Funciones</b>
I	Olfato
II	Agudeza visual, campos visuales y fondo de ojo
II, III	Reflejos pupilares
III, IV, VI	Movimientos extraoculares

V	Reflejos corneales, sensibilidad de la cara y movimientos de la mandíbula
VII	Movimientos de la cara
VIII	Audición
IX, X	Deglución, elevación del velo del paladar y reflejo faríngeo
V, VII, X, XII	Voz y lenguaje
XII	Inspección de la lengua

**Primer nervio craneano u olfativo (I par).**

Habitualmente no se explora y sólo se investiga cuando la sintomatología lo amerita. Se le presentan al paciente olores familiares que no sean irritantes. Primero hay que asegurarse que las fosas nasales estén permeables. Luego se le pide al paciente que cierre los ojos. Se le tapa una fosa nasal y por la otra se aproximan productos que tengan un olor característico: café, tabaco, naranja, menta, jabón, pasta dental, etc.; se repite posteriormente en la otra fosa nasal. La persona debe ser capaz de sentir e identificar el aroma. La pérdida del olfato se llama *anosmia*. Puede deberse a muchas causas: congestión nasal, traumatismo del cráneo que compromete la lámina cribosa, el fumar y el uso de cocaína. Al disminuir el olfato, también se siente menos el sabor de los alimentos.

**Segundo nervio craneano o nervio óptico (II par).**

En relación a este nervio se explora: (a) Agudeza visual; (b) Campo visual; (c) Fondo de ojo. Estos aspectos ya han sido presentado en la sección de los ojos en el Examen de la Cabeza.

**Tercer nervio craneano u oculomotor (III par).**

**Cuarto nervio craneano, troclear o patético (IV par).**

**Sexto nervio craneano o abducente (VI par).**

Son los responsables de los movimientos de los ojos. Revise el examen de los ojos en el capítulo Examen de la Cabeza.

Una ptosis palpebral se puede ver en la parálisis del tercer nervio craneal, en el síndrome de Horner y en la miastenia gravis. Una pequeña diferencia en la apertura de los párpados puede ser normal.

**Quinto nervio craneano o nervio trigémino (V par).**

Inerva la sensibilidad de la cara. Está formado por las ramas oftálmicas, maxilar superior y maxilar inferior. Se investiga la sensación al *dolor* con un objeto punzante, el *tacto superficial* con una tórula de algodón o un dedo, y la *sensación térmica* con tubos que contengan agua fría y caliente.

Para buscar el *reflejo corneal* se debe aplicar el estímulo sobre la córnea y no sobre la esclera. Depende de la rama oftálmica del nervio trigémino (vía sensorial) y del nervio facial (vía motora). La respuesta normal es una contracción refleja del orbicular del párpado del mismo lado y del contralateral (*reflejo consensual*). Asegúrese que el paciente no esté usando lentes de contacto.

El componente motor se investiga palpando la musculatura de los temporales y los maseteros, pidiéndose al paciente que apriete sus dientes o movilice su mandíbula hacia los lados contra resistencia.

**Séptimo nervio craneano o facial (VII par).**

Es responsable de los movimientos de la cara y la sensibilidad gustativa de los 2/3 anteriores de la mitad de la lengua. Inerva las musculatura de la frente, el orbicular de los párpados y la

musculatura peribucal. Cuando se explora, se le solicita al paciente que eleve las cejas, que cierre los ojos con fuerza y que muestre los dientes o las encías, en orden sucesivo.

Debe recordarse que el músculo elevador del párpado es inervado por el tercer par y que cuando está afectado este nervio se produce una ptosis palpebral. Cuando el afectado es el séptimo par, el ojo permanece abierto y no se cierra en forma voluntaria ni al parpadear.

Cuando se produce una parálisis facial por compromiso del nervio mismo (*parálisis facial periférica*) todos los movimientos se afectan: no es posible levantar las cejas, ni cerrar el ojo, ni mostrar los dientes del lado comprometido (la comisura bucal se desvía hacia el lado sano). Esta situación debe diferenciarse de aquella en la que el problema es una lesión encefálica que afecta la vía entre la corteza cerebral y el núcleo del séptimo par en la protuberancia, dando origen a una *parálisis facial central* (por la ubicación de la lesión, habitualmente se acompaña de una parálisis de la extremidad superior e inferior). En estos casos se compromete sólo la musculatura peribucal ya que la musculatura de la frente y del orbicular de los párpados recibe inervación de ambos lóbulos frontales. De este modo, el paciente puede levantar las cejas, cerrar los ojos, pero la comisura bucal se desvía hacia el lado sano.

#### **Octavo nervio craneano o nervio auditivo (VIII par).**

Tiene una rama coclear y otra vestibular. La primera participa en la audición y la segunda en el equilibrio.

Para evaluar la audición se recomienda ver la sección de oído en el Examen de la Cabeza en la que se presenta la prueba de Weber y de Rinne que permite diferenciar una *hipoacusia de conducción o transmisión* de una *hipoacusia de percepción o neural*.

Un zumbido permanente que escuchan algunas personas (*tinnitus*) puede deberse a una lesión del oído mismo o la rama coclear del VIII par.

El equilibrio depende del sistema vestibular, pero también del cerebelo, la sensibilidad postural (que va por los cordones posteriores de la médula espinal) y la visión.

Cuando se compromete el sistema vestibular o el cerebelo, se produce inestabilidad, vértigo y nistagmo. El paciente tiende a caer hacia el lado afectado.

La alteración del equilibrio se evidencia pidiéndole a la persona que trate de caminar normal, o que camine poniendo un pie justo delante del otro como los equilibristas (*marcha en Tandem*).

Otra forma de explorar el equilibrio es pidiéndole al paciente que se ponga de pie con ambos pies juntos y que cierre los ojos. Si tiende a caer, se considera que tiene un *signo de Romberg* positivo (el examinador debe estar atento para afirmarlo si esto ocurre). Puede ocurrir en trastornos vestibulares, del cerebelo o de los cordones posteriores.

El *vértigo* es una ilusión de movimiento, generalmente rotatorio, que produce mucho malestar, y que puede acompañarse de náuseas y vómitos. El paciente nota que todo gira a su alrededor. Se diferencia del *mareo* que es una sensación más inespecífica y que los pacientes describen como "sensación de inestabilidad", "andar en el aire", "no sentir el piso firme", etc., y que se presenta en distintas circunstancias.

Junto con el vértigo, se presenta *nistagmo*, que es una oscilación rítmica, involuntaria, de ambos ojos, con un desplazamiento lento hacia un lado, que depende del lado contralateral sano, y un desplazamiento rápido de retorno, en base al cual se define la dirección del nistagmo. La dirección de esta oscilación puede ser en el sentido horizontal, vertical, rotatorio o mixto. En una lesión vestibular periférica, por ejemplo, el nistagmo tiende a ser horizontal, con su fase rápida hacia el lado contrario de la lesión y el paciente tiende a caer hacia el lado de la lesión.

#### **Noveno nervio craneano o glosofaríngeo (IX par).**

Es responsable de la sensibilidad gustativa del tercio posterior de la mitad de la lengua.

#### **Décimo nervio craneano o nervio vago (X par).**



Participa en muchas funciones, especialmente llevando los impulsos del sistema parasimpático a distintos órganos: corazón, tubo digestivo, vísceras abdominales, etc.

Una falla del nervio vago puede determinar dificultad para tragar (*disfagia*) y por parálisis del velo del paladar se favorece la regurgitación de líquidos por la nariz. Si se afecta la movilidad de la cuerda vocal se produce voz bitonal o disfonía.

Habitualmente se examina el noveno y el décimo par en conjunto. Se le solicita al paciente abrir su boca y se ilumina la orofaringe. Es posible que sea necesario usar un bajalenguas. Se le pide que diga "ah" y se ve si se elevan ambos lados del velo del paladar. Si existe debilidad de un lado, al elevarse el otro, la úvula se tiende a desviar hacia el lado sano. También es posible investigar el reflejo faríngeo estimulando la pared posterior de la faringe.

#### ***Undécimo nervio craneano o espinal accesorio (XI par).***

Este nervio inerva el músculo esternocleidomastoideo y permite que la cabeza gire hacia el lado opuesto. También inerva la parte alta del músculo trapecio y permite la elevación de los hombros. Estos son los movimientos que se investigan cuando se estudia su funcionamiento. Se le solicita al paciente que gire su cabeza hacia uno y otro lado, mientras se le opone resistencia. Luego que levante sus hombros, también contra resistencia. En ambos casos se evalúan y comparan las fuerzas de uno y otro lado.

#### ***Duodécimo nervio craneano o nervio hipogloso (XII par).***

Participa en la protrusión de la lengua. Cuando ocurre una parálisis de este nervio, la lengua sale de la boca desviándose hacia el mismo lado de la lesión; esto se debe a las inserciones que presenta el músculo en su base. Después de un tiempo, se puede apreciar una atrofia de la hemilengua afectada. Si se investiga la fuerza que puede ejercer la lengua al empujar las mejillas por su lado interno, al existir un déficit del nervio se siente una mayor fuerza en el lado comprometido (por la misma razón que la lengua protruye desviada hacia el lado enfermo).

#### **El sistema motor.**

Para evaluar el sistema motor conviene fijarse en los movimientos, las fuerzas, el tono muscular, los reflejos, las masas musculares, la coordinación y la presencia de movimientos involuntarios.

Si se encuentran alteraciones conviene identificar los músculos y nervios involucrados, y si el origen del defecto es central o periférico.

#### **Fuerza muscular.**

Se examinan distintos grupos musculares siguiendo un orden. Se le pide al paciente que efectúe determinados movimientos mientras se le opone resistencia. También, que mantenga una posición contra la fuerza de gravedad o mientras se le aplica una fuerza externa.

Algunos de los movimientos y fuerzas que se examinan son los siguientes:

flexión del codo (C5, C6    músculo bíceps braquial).

extensión del codo (C6, C7, C8    músculo tríceps).

prehensión de manos (C7, C8, D1): el paciente debe apretar los dedos índice y medio del examinador teniendo las manos cruzadas.

abducción de los dedos (C8, D1    músculos interóseos): el paciente mantiene sus manos con la palma hacia abajo y los dedos extendidos y separados; se ejerce una presión externa tratando de juntarle los dedos y el paciente debe resistir.

oposición del pulgar (C8, D1    nervio mediano): el paciente debe mover el dedo pulgar en dirección del meñique y se le opone resistencia).

flexión de la cadera (L2, L3, L4    músculo ileopsoas).

extensión de la cadera (S1    músculo glúteo mayor).

aducción de las caderas (L2, L3, L4 músculos aductores): las manos del examinador tratan de separar las rodillas contra la resistencia del paciente.

abducción de las caderas (L4, L5, S1 músculos glúteos mediano y menor): se le solicita al paciente que separe las rodillas mientras se le opone resistencia.

flexión de la rodilla (L4, L5, S1, S2 gastronemios).

extensión de la rodilla (L2, L3, L4 cuádriceps).

flexión dorsal del pie (principalmente L4, L5). Se puede investigar parándose en los talones.

flexión plantar del pie (principalmente S1). Se puede investigar parándose en la punta de los pies.

Una debilidad simétrica de la musculatura proximal sugiere una *miopatía* (alteración de los músculos) y una debilidad simétrica distal sugiere una *polineuropatía* (alteración de nervios periféricos).

Si un músculo está débil y no es capaz de superar la resistencia externa que se le opone, se ve si puede vencer o compensar la fuerza de la gravedad. Por ejemplo, que levante ambas extremidades superiores (estando en la cama, en ángulo de 45° y sentado o de pie, en 90°), con la palma de las manos hacia arriba y con los ojos cerrados; se observa si uno o ambos brazos tienden a caer. Lo mismo puede hacerse en las extremidades inferiores estando el paciente en decúbito dorsal y pidiéndole que levante las dos piernas (no todas las personas lo puede hacer).

Si el paciente no es capaz de mover el segmento examinado, se debe observar si por lo menos existe una contracción muscular débil.

Se llama *paresia* a la disminución de fuerzas; la falta completa de ellas se llama parálisis o *plejía*. Si se compromete una extremidad, *monoparesia* o *monoplejía*. Si se afecta la extremidad superior e inferior de un lado, *hemiparesia* o *hemiplejía*. Si se comprometen ambas extremidades inferiores, *paraparesia* o *paraplejía*; si son las cuatro extremidades, *cuadriparesia* o *cuadriplejía*. La hemiplejía puede ser *armónica*, si el compromiso pléjico es igual en ambas extremidades, o *díscarmónica*, si en una extremidad es más acentuado que en la otra.

Una extremidad paralizada tiende a caer más rápido, al dejarla caer, que una que tiene algo de fuerza. Si se levantan ambos brazos o se flectan ambas rodillas en un paciente que está en decúbito dorsal, y se sueltan, la extremidad parética o paralizada tiene a caer primero, como "peso muerto".

La fuerza muscular se puede expresar según la siguiente escala:

No se detectan contracciones musculares.

Se detecta una contracción muy débil.

Se produce movimiento en posiciones en que la fuerza de gravedad no influye (p.ej.: flexión de la muñeca cuando el brazo está horizontal y la mano en posición intermedia entre pronación y supinación).

Movimiento activo que es capaz de vencer la fuerza de la gravedad.

Movimiento activo que vence la fuerza de la gravedad y algo de resistencia externa.

Movimiento activo que vence o resiste una fuerza externa sin evidencia de fatiga (esta es la condición normal).

Una situación especial se produce en la miastenia gravis que afecta la unión neuromuscular y que se caracteriza por una fatigabilidad muscular con movimientos repetidos (p.ej.: al solicitar al paciente que pestañee en forma repetida, el párpado superior va cayendo y cuesta, cada vez más, abrir los ojos).

### **Tono muscular.**

Se explora la resistencia muscular ofrecida al desplazamiento articular. Generalmente se busca en los codos, muñecas, rodillas y tobillos, haciendo movimientos de flexo-extensión.

En condiciones normales, los músculos del segmento que se examina mantienen un *tono muscular* que corresponde a una ligera tensión o resistencia al movimiento pasivo. Con la práctica se logra evaluar el grado de resistencia que se considera normal. Es muy importante que el paciente sea capaz de relajar los músculos del segmento que se está examinando.

Una resistencia disminuida corresponde a una *hipotonía*. Se observa en lesiones del cerebelo y de sus vías, de nervios periféricos y de motoneuronas del asta anterior de la médula espinal; también se encuentra en la fase aguda de una lesión medular. Al sacudir un brazo o una pierna hipotónica, los movimientos son más sueltos que en condiciones normales.

Un aumento de la resistencia corresponde a una *hipertonía*. Existen varios tipos de aumento del tono muscular:

*Rigidez espástica o "en navaja"*: se caracteriza por un tono mayor al iniciar el movimiento que luego disminuye. Es propio de lesiones de la vía piramidal.

*Rigidez plástica* (o "en tubo de plomo"): el aumento del tono muscular es parejo a lo largo de todo el movimiento (p.ej.: se puede encontrar en la enfermedad de Parkinson).

*Rigidez en rueda dentada*: la resistencia muscular se siente como pequeñas sacudidas sucesivas, como si la articulación estuviera reemplazada por una rueda dentada (p.ej.: también se puede encontrar en la enfermedad de Parkinson).

### **Reflejos tendíneos profundos.**

Para desencadenar estos reflejos el paciente debe estar relajado. El estímulo se aplica con un martillo de reflejos. La extremidad se pone en una posición en la cual el músculo que se estimulará queda ligeramente estirado y la respuesta es fácil de observar. El golpe debe aplicarse sobre el tendón en forma precisa y con la suficiente energía para obtener una contracción.

El examinador se fijará en la velocidad e intensidad de la contracción muscular, en la relación entre la fuerza del estímulo aplicado y la respuesta obtenida. También conviene fijarse en la velocidad de relajación del músculo después de haberse contraído. Siempre se debe comparar un lado con el otro.

La intensidad de los reflejos se puede expresar según la siguiente escala:

- 0 No hay respuesta
- + Respuesta débil
- ++ Respuesta normal.
- +++ Hiperreflexia
- ++++ Hiperreflexia y clonus

Al existir *hiperreflexia* es frecuente que basten estímulos suaves para obtener el reflejo y que el área reflexógena esté aumentada (área en la que se puede desencadenar el reflejo con el golpe del martillo).

Los reflejos más estudiados son los siguientes (con las raíces que los integran):

*reflejo bicipital* (C5, C6): el brazo del paciente debe estar parcialmente flectado a nivel del codo. El examinador apoya su dedo pulgar (o índice) sobre el tendón del bíceps y con el martillo de reflejos se golpea directamente su dedo el que transmite el golpe al tendón del bíceps.

*reflejo tricipital* (C6, C7): se flecta el brazo del paciente en el codo y se tracciona el brazo ligeramente hacia el pecho. Se golpea el tendón por encima del codo. Se observa la contracción muscular y la extensión del codo.

*reflejo braquioradial o supinador* (C5, C6): el antebrazo debe estar parcialmente pronado y el golpe sobre el tendón se aplica unos 3 a 5 cm por encima de la muñeca. Se observa la flexión y supinación del antebrazo.

*reflejo rotuliano* (L2, L3, L4): el paciente debe estar sentado con las piernas colgando, o si está en decúbito, el examinador toma las piernas y las flexiona un poco. El golpe se aplica en el tendón rotuliano. Se observa la contracción del cuádriceps.

*reflejo aquiliano* (fundamentalmente S1): estando el paciente en decúbito dorsal, la extremidad se gira en rotación externa, la rodilla se flexiona, y el pie se hiperextiende un poco para estirar los músculos gastronemios. El golpe se aplica sobre el tendón de Aquiles. Se observa la contracción muscular y la flexión plantar del pie. En hipotiroidismo se observa una relajación lenta del músculo. Una forma de observar mejor esta etapa de relajación es sacando el reflejo con el paciente hincado al borde de la camilla, mientras el examinador le flexiona el pie hacia dorsal.

### **Otros reflejos.**

*cutáneos abdominales*: corresponde a un reflejo de tipo polisináptico que se estimula en la piel. Sobre el ombligo corresponde a los dermatómeros D8 a D10 y bajo el ombligo, D10 a D12. El estímulo se aplica con un objeto romo desde el borde lateral hacia el centro. Lo normal es que en el lado estimulado los músculos abdominales se contraigan. Estos reflejos se integran a nivel del encéfalo y cuando existe una lesión de la vía piramidal se comprometen. En personas obesas, o con grandes cicatrices abdominales, o que son mayores, pierden significado.

*reflejo plantar* (L5, S1): el estímulo se aplica con un objeto romo por el borde lateral de la planta del pie, desde el talón hacia arriba, tomando una curva hacia medial a nivel de la cabeza de los metatarsianos. Lo normal es que los dedos se flexionen. Cuando existe una lesión de la vía piramidal el reflejo se altera y ocurre una dorsiflexión del primer dedo, pudiendo los otros dedos presentar una separación como abanico. Esta alteración se conoce como *signo de Babinski*. Puede también ocurrir en otras condiciones como intoxicación medicamentosa o por alcohol, o después de una convulsión epiléptica.

*clonus*: se presenta en estados de hiperreflexia exagerada por lesión de la vía piramidal. Para desencadenarlo se produce un estiramiento brusco del músculo y luego se sostiene la tracción. El clonus consiste en contracciones sucesivas como una oscilación muscular. Se encuentra de preferencia a nivel del reflejo aquiliano y el rotuliano.

### **Forma de presentación de las lesiones de la vía piramidal.**

Cuando ocurre una lesión de la vía piramidal en el encéfalo (a nivel de la corteza cerebral o de la cápsula interna), se observan alteraciones que pueden ser algo diferentes según la etapa de evolución y la altura de la lesión. Si la lesión es brusca, como ocurre en oclusiones vasculares, puede ocurrir una hemiplejía contralateral que al principio será hipotónica e hiporefléctica. Posteriormente evolucionará hacia la hipertonía ("en navaja") y la hiperreflexia, incluyendo el signo de Babinski y la presencia de clonus. Si la lesión es predominantemente de la corteza, la hemiplejía será disarmónica, pero si la lesión es en la cápsula interna, la hemiplejía será armónica. En la cara se observarán los signos de una parálisis facial central: el movimiento de los músculos de la frente y los orbiculares se conservan (o se afectan poco), pero hacia abajo hay parálisis y desviación de la comisura bucal hacia el lado sano. También en un comienzo se puede observar una desviación conjugada de la mirada hacia el lado de la lesión por el efecto predominante del hemisferio sano ("los ojos miran hacia la lesión del cerebro" o "evitan mirar la hemiplejía"). A veces, la cabeza también se desvía en forma similar. Desde un principio se afectan los reflejos abdominales.

Las lesiones de la vía piramidal a nivel del troncoencéfalo pueden producir *hemiplejías alternas*, en las que se producen déficit de nervios craneales en el lado ipsilateral, y déficit motor de las extremidades del hemicuerpo contralateral. Respecto al déficit de nervios craneales, si la lesión es en el mesencéfalo, se puede ver una parálisis del tercer par (con lo que el ojo se ve desviado hacia el lado externo); si es en la protuberancia, se afectan los nervios abducente y facial (ojo desviado

hacia medial y parálisis facial de tipo periférico); si es en el bulbo raquídeo se puede comprometer el hipogloso (la lengua se desvía hacia el lado de la lesión).

Cuando la lesión es en la médula espinal, frecuentemente el compromiso es bilateral y, dependiendo de la altura de la lesión, se presenta una cuadriplejía o una paraplejía. Si la lesión se instala bruscamente (p.ej.: una oclusión vascular), ocurre un *shock espinal* en el cual se observa parálisis hipotónica e hiporrefléctica, junto con un *nivel sensitivo* (nivel desde el cual se pierde la sensibilidad hacia abajo). Posteriormente, al cabo de semanas o meses, y en la medida que la parálisis no se haya recuperado, se pasa a la fase hipertónica e hiperrefléctica. Respecto a la micción y la defecación, en un comienzo se presenta retención urinaria (globo vesical por *vejiga neurogénica*) y constipación. Posteriormente la vejiga puede evolucionar a una fase de automatismo y vaciarse en forma intermitente, sin control por parte del paciente (*vejiga automática*).

### **Coordinación de los movimientos.**

La coordinación de los movimientos musculares requiere que cuatro áreas del sistema nervioso funcionen en forma integrada:

el sistema motor, para la fuerza muscular.

el cerebelo para los movimientos rítmicos y la postura.

el sistema vestibular, para el equilibrio y la coordinación de los ojos, la cabeza y los movimientos del cuerpo.

el sistema sensorial, para captar las posiciones.

Entre las pruebas que se efectúan para evaluar estas áreas, destacan las siguientes.

*Prueba índice-nariz y talón-rodilla:* se le solicita al paciente que con el dedo índice de una mano toque en forma alternada el dedo índice de una mano del examinador y su propia nariz. Con las piernas el movimiento consiste en tocarse una rodilla con el talón de la otra pierna y luego estirarla (o deslizar el talón por la región pretibial de la pierna, hacia el tobillo), efectuando esto varias veces. Cuando existe una lesión en el cerebelo, el movimiento no es preciso y presenta oscilaciones: al acercarse el dedo o el talón al objetivo se ven ajustes en la trayectoria pudiendo finalmente chocar con él o pasar de largo. Esta alteración se conoce como *dismetría*. La prueba se efectúa con las extremidades de un lado y del otro.

*Efectuar movimientos alternantes rápidos:* por ejemplo, tocarse el muslo con una mano con la palma hacia abajo y luego con la palma hacia arriba en forma sucesiva y alternada. Después se repite con la otra mano. Otra alternativa es mover las manos como "atornillando" una ampollita. La falta de coordinación se llama *adiadococinesia*. Se ve en lesiones del cerebelo.

*Observación de la marcha:* se observa la posición, el equilibrio, el movimiento de las piernas, si hay braceo. Por ejemplo, personas con lesiones cerebelosas presentan una marcha zigzagueante; pacientes con Parkinson tienen una marcha rígida, con pasos cortos, etc.

### **Masas musculares.**

Así como se evalúan las fuerzas, el observar el volumen de las masas musculares puede ser otro elemento del examen físico. Fenómenos de denervación, por afección de nervios periféricos o neuronas de las astas anteriores, pueden llevar a una *atrofia muscular* y *fasciculaciones*. Debe plantearse el diagnóstico diferencial con enfermedades del músculo mismo (*miopatías*) y atrofas por desuso o por desnutrición.

### **Presencia de movimientos involuntarios.**

Diversos movimientos involuntarios pueden presentarse: temblores, tics, fasciculaciones, movimientos atetósicos, corea, distonías, etc. Muchos de ellos dependen de lesiones de los núcleos basales del cerebro.

Existen varios tipos de temblores. Los *de reposo* se notan más cuando la extremidad está pasiva, y desaparecen o disminuyen al efectuar un movimiento (p.ej.: en el temblor el Parkinson). Los *temblores posturales* se presentan al mantener una posición (p.ej.: el temblor fino del hipertiroidismo, estados de ansiedad, de tipo esencial o familiar). El *temblor intencional* aparece mientras se efectúa un movimiento, especialmente al acercarse al objetivo (p.ej.: en lesiones cerebelosas). Es frecuente que cuando la persona se pone nerviosa, el temblor aumenta.

La *atetosis* es un trastorno caracterizado por movimientos continuos, involuntarios, lentos y extravagantes, principalmente de manos y dedos, frecuentemente de tipo reptante (como "serpientes"), que se observan por lo común en lesiones del cuerpo estriado. El *corea* corresponde a movimientos bruscos, breves, rápidos, irregulares y desordenados, que afectan uno o varios segmentos del cuerpo, sin ritmo ni propagación determinada, que habitualmente se localizan en la cara, lengua y parte distal de las extremidades (el *corea de Sydenham* se acompaña de signos de fiebre reumática). Los *tics* son movimientos breves, repetitivos, estereotipados, que se presentan a intervalos irregulares (p.ej.: pestañear guiñando, muecas, encogida de hombros, etc.).

Las *disquinesias* (o *discinesias*) son movimientos repetitivos, bizarros, algo rítmicos, que frecuentemente afectan la cara, boca, lengua, mandíbula; se producen gestos, movimientos de labios, protrusión de la lengua, apertura y cierre de los ojos, desviaciones de la mandíbula. Las más frecuentes son las *discinesias oro-faciales* (*discinesias tardivas*).

Las *distonías* son contracciones musculares que pueden ser permanentes o desencadenarse al efectuar determinados movimientos.

### **Sistema sensorial.**

Para evaluar el sistema sensorial se examinan los distintos tipos de sensaciones:

Dolor y temperatura (tractos espinotalámicos)

Posición y vibración (columnas posteriores)

Tacto superficial (tractos espinotalámicos y columnas posteriores)

Discriminación de distintos estímulos (depende en gran medida de las áreas de interpretación sensorial de la corteza cerebral)

Para examinar las distintas sensaciones conviene que el paciente cierre sus ojos. Los estímulos se aplican en distintas partes del cuerpo y se compara un lado con el otro. La información que se obtiene debe integrarse con los otros hallazgos del examen como déficit motores y de los reflejos.

Los *estímulos dolorosos* se investigan con un objeto punzante. Se recomienda usar agujas estériles. No se deben usar instrumentos punzantes que puedan servir de medio de transmisión de infecciones de un paciente a otro. También conviene alternar entre un objeto punzante y otro que no lo sea, y que el paciente discrimine. *Analgesia* es la ausencia de la sensibilidad al dolor, sin pérdida de los restantes modos de sensibilidad; es equivalente a *anodinia*. *Hipoalgesia* es una disminución de la sensibilidad al dolor; es equivalente a una *hipoestesia* dolorosa. *Hiperálgesia* es un aumento de la sensibilidad al dolor; es equivalente a *hiperestesia* dolorosa. *Disestesia* es la producción de una sensación displacentera y en ocasiones dolorosa por un estímulo que no debiera serlo, como rozar con un algodón. *Parestesias* son sensaciones espontáneas en la forma de hormigueos, adormecimiento, "agujas que pinchan", etc.

Si la *sensibilidad al dolor* está normal, no es necesario examinar la *sensibilidad térmica* ya que va por las mismas vías. En caso de duda, se examina con un tubo que contenga agua fría y otro con agua caliente, o un diapasón que se calienta o enfría con agua.

El *tacto superficial o fino* se examina con una mota de algodón o con el pulpejo de un dedo. El paciente debe estar con sus ojos cerrados o impedido de ver las zonas que son estimuladas interponiendo una almohada. Conviene pedirle que diga cuándo siente y cuándo no. El examinador

va tocando distintos sitios, alterna entre un lado y otro, y en ocasiones no toca al paciente para ver el grado de concordancia entre el estímulo real y la respuesta del paciente.

La *sensación vibratoria* se examina con un diapason de baja frecuencia, entre 128 Hz y 256 Hz que se aplica vibrando sobre prominencias óseas (articulaciones interfalángicas, metatarsfalángica del primer dedo, maléolos de los tobillos, la muñeca, el codo, etc.). Si existe duda, el diapason se aplica a veces vibrando y otras no, ya que el paciente podría estar respondiendo en base a la presión que siente y no por la vibración. En neuropatías periféricas la sensibilidad a las vibraciones es la primera sensación que se pierde; ocurre en diabetes mellitus, alcoholismo y enfermedades de las columnas posteriores (déficit de vitamina B<sub>12</sub>, neurosífilis). Investigar la sensibilidad a las vibraciones en el tronco puede ayudar a definir la existencia de un nivel sensitivo.

La *sensibilidad propioceptiva* se relaciona con la capacidad de reconocer en qué posición están segmentos del cuerpo como los dedos o las extremidades. Para evaluarla se le pide al paciente que cierre los ojos y se le toma un dedo cogiéndolo por ambos lados. Luego se levanta o se deprime y se le pide al paciente identificar la nueva posición (previamente se le debe identificar bien qué va a corresponder "hacia arriba" y "hacia abajo"). La razón de coger el dedo desde los lados y no por su cara dorsal y ventral es para evitar que reconozca la nueva posición por los cambios de presión que se deben ejercer para lograr el movimiento. Lo mismo se podría hacer a nivel de toda la mano o el pie. Cuando esta sensibilidad está alterada, al igual que con las vibraciones, sugiere una enfermedad que compromete las columnas posteriores, nervios periféricos o raíces.

La *capacidad para discriminar algunos estímulos* depende de la corteza cerebral en sus áreas sensoriales. La *estereognosis* es la capacidad para identificar un objeto por el tacto, teniendo los ojos cerrados (p.ej.: un lápiz, una llave, y hasta el lado de una moneda, según sea "cara" o "sello"). Cuando esta habilidad se pierde se habla de *astereognosis* (o *astereognosia*). La *grafestesia* es la capacidad de reconocer, estando con los ojos cerrados, un número que el examinador escribe con un objeto de punta roma en la palma de la mano u otra parte del cuerpo.

Otra capacidad que depende de la corteza sensorial es la *discriminación entre dos puntos*: usando dos objetos de punta aguda se toca una zona de la piel, como el pulpejo de un dedo, variando la separación entre los estímulos y se ve la mínima distancia que el paciente es capaz de reconocer (normalmente menos de 5 mm en el dedo). Otra capacidad es *reconocer dónde se aplicó un estímulo determinado*, estando con los ojos cerrados. Por último, está el fenómeno de *extinción* según el cual cuando se aplican dos estímulos en zonas correspondiente de ambos lados del cuerpo, si existe un déficit, el paciente reconoce el estímulo del lado que siente mejor.

Cuando existe una *lesión de la corteza sensorial*, las manifestaciones son en el lado contralateral en donde se encuentra un aumento de la distancia de discriminación entre dos puntos, falla el reconocimiento preciso de dónde se aplicó el estímulo y se produce el fenómeno de extinción.

### **Signos meníngeos.**

Cuando existe una irritación de las meninges por una infección (*meningitis*) o un sangramiento subaracnoideo, pueden aparecer signos específicos que orientan a esta condición. Ellos son la *rigidez de nuca*, el signo de *Brudzinski* y el de *Kernig*.

Para buscar si existe *rigidez de nuca* el paciente debe estar en decúbito dorsal, relajado, y sin almohada. Conviene explicarle lo que se va a hacer para que se relaje bien y no esté con temor. Se toma su cabeza por la nuca. Primero se moviliza hacia los lados para comprobar que el paciente está relajado y que no existen problemas musculares o de la columna cervical que desencadenen dolor. Descartadas estas condiciones se flexa la cabeza poniendo mucha atención en la resistencia que existe para lograrlo. Se repite esto una y otra vez hasta formarse una impresión. Indudablemente es necesaria una etapa inicial de entrenamiento para formarse una idea de cuándo existe una rigidez de nuca. Cuando existe una irritación meníngea, la resistencia es al flexar la cabeza y no con los movimientos laterales. Esta maniobra no se debe efectuar si existe el antecedente de un traumatismo de la cabeza o del cuello y no se está seguro de la estabilidad de la columna cervical.

Para buscar el *signo de Brudzinski* se flexa la cabeza con un poco de mayor energía, pero sin exagerar, y se observa si tiende a ocurrir una flexión de las extremidades inferiores a nivel de las caderas y las rodillas. En condiciones normales no debería ocurrir.

Para buscar el *signo de Kernig* existen dos alternativas. La primera es levantar ambas piernas estiradas y ver si tienden a flexarse a nivel de las caderas y las rodillas. La segunda, es flexar una pierna a nivel de la cadera y de la rodilla y luego estirla para ver si existe resistencia o dolor. Después se repite con la otra extremidad. Cuando el fenómeno es bilateral, sugiere una irritación meníngea. Cuando es unilateral, puede corresponder a una lumbociática.

## Otros exámenes que se deben efectuar en paciente con compromiso profundo de conciencia.

En un paciente con un compromiso profundo de conciencia (en sopor profundo o en coma), es muy importante fijarse que tenga su vía aérea despejada, que esté respirando y que no esté en shock o en paro cardíaco. Los antecedentes puedan obtenerse de familiares, conocidos o testigos presenciales de lo ocurrido son de gran ayuda. Se evalúa el compromiso de conciencia y el resto del examen neurológico buscando déficit focales y asimetrías.

En estos paciente no se debe dilatar las pupilas para mirar el fondo de ojo. Tampoco se debe flexar la cabeza si no hay seguridad que la columna está estable.

En el cráneo se buscan signos de traumatismos. La salida de sangre o líquido cefalorraquídeo por la nariz o los oídos, o una equimosis detrás de una oreja, plantea la posibilidad de una fractura de la base del cráneo.

El aliento podría delatar un paciente con intoxicación etílica, encefalopatía portal (*fétor hepático*) o insuficiencia renal (*fétor urémico*).

La presencia de heridas recientes en los bordes de la lengua plantea la posibilidad de convulsiones epilépticas.

La observación de las pupilas es muy importante. Por ejemplo, una anisocoria puede ser una manifestación de un enclavamiento de la masa encefálica por hipertensión endocraneana.

Cuando la función del troncoencefalo está indemne, se tienden a mantener los *reflejos oculocefálicos (ojos de muñeca)*. Estos consisten en que cuando el examinador hace girar la cabeza del paciente hacia uno y otro lado, manteniéndole sus ojos abiertos, éstos tienden a quedarse en la posición que estaban antes de iniciar el giro, como los ojos de una muñeca. Estos reflejos se pierden cuando existe una lesión en el mesencéfalo, en la protuberancia o el coma es muy profundo.

También pueden aparecer respuestas estereotipadas en forma espontánea o frente a estímulos externos, como las siguientes:

*Rigidez de descerebración:* se caracteriza por una rigidez general, con brazos pegados al tronco, codos extendidos, antebrazos pronados, muñecas y dedos flexados, piernas extendidas y con los pies en extensión plantar. Se observa en lesiones del diencefalo, mesencéfalo o protuberancia, pero también en trastornos metabólicos como hipoxia e hipoglicemia severa.

*Rigidez de decorticación:* se caracteriza por una rigidez general, con brazos pegados a los costados, con los codos, muñecas y dedos flexados y las extremidades inferiores extendidas en rotación interna y los pies con flexión plantar. Se observa en lesiones de tractos corticoespinales en sitios cercanos a los hemisferios cerebrales.

**Cuadro resumen de varias lesiones neurológicas** (se mencionan posibles alteraciones, pero no significa que necesariamente estén presentes).

Ubicación de la lesión	Motor	Sensibilidad	Reflejos tendíneos	Tono muscular.
------------------------	-------	--------------	--------------------	----------------



			<b>profundos</b>	
Corteza cerebral o cápsula interna (p.ej.: oclusión arterial por embolía o trombosis)	Hemiplejía disarmónica contralateral, si es en corteza, y armónica, si es la cápsula interna. Posible desviación conjugada de la mirada ("mira la lesión").	Hemianestesi a contralateral	Aumentados (fase tardía); signo de Babinski; abdominales abolidos. En la fase aguda, los reflejos tendíneos pueden estar disminuidos.	Aumentado "en navaja". En la fase aguda: disminuido.
Troncoencéfalo (p.ej.: oclusión arterial por embolía o trombosis)	Hemiplejías alternas; diplopia; disartria	Variable	Aumentados (fase tardía)	Aumentado "en navaja". En la fase aguda: disminuido.
<b>Ubicación de la lesión</b>	<b>Motor</b>	<b>Sensibilidad</b>	<b>Reflejos tendíneos profundos</b>	<b>Tono muscular.</b>
Médula espinal (p.ej.: trauma, tumores, isquemia)	Cuadriplejía o paraplejía (el daño habitualmente es bilateral)	Nivel sensitivo (déficit sensitivo en el dermatomo correspondiente); déficit sensitivo por debajo del nivel	Aumentados (fase tardía). En fase aguda: shock espinal. (reflejos ausentes).	Aumentado (fase tardía). En fase aguda: disminuido.
Ganglios basales (p.ej.: enfermedad de Parkinson)	bradiquinesia (movimientos lentos), temblores	No afectada	Normales o disminuidos	Aumentado (en "tubo de plomo", en "rueda dentada")
Cerebelo (p.ej.: isquemia, tumor)	Ataxia, dismetría, adiadocinesia, marcha atáxica o cerebelosa, nistagmo, movimientos anormales	No afectada	Normales o disminuidos	Hipotonía
Neuronas motoras inferiores (astas anteriores de la médula) (p.ej.: polio)	Paresia y atrofia en determinados segmentos; fasciculaciones	No afectada	Disminuidos	Posiblemente disminuido
Nervios espinales y	Paresia y atrofia	Déficit según el	Disminuidos	Posiblemente

raíces (p.ej. disco intervertebral herniado a nivel cervical o lumbar)	muscular según raíces comprometidas; a veces, fasciculaciones	dermatomo correspondiente		disminuido
Mononeuropatía (un nervio periférico) (p.ej.: trauma)	Paresia y atrofia muscular según distribución del nervio periférico; a veces, fasciculaciones	Déficit sensorial según distribución de ese nervio	Disminuidos	Posiblemente disminuido
Polineuropatía (varios nervios periféricos) (p.ej.: alcoholismo, diabetes)	Paresia y atrofia muscular de predominio distal; a veces, fasciculaciones	Déficit sensorial distal, como "calcetín" o "guante"; parestesias	Disminuidos	Posiblemente disminuido
Unión neuromuscular (p.ej.: miastenia gravis)	Fatigabilidad, más que paresia	No afectada	Normal	Normal
Músculo (p.ej.: distrofia muscular)	Paresia proximal, más que distal	No afectada	Normal o disminuido	Normal o disminuido

### Resumen del Examen Neurológico:

Conciencia y examen mental

Nivel de conciencia

orientación en el tiempo

orientación en el espacio

reconocimiento de personas

Lenguaje:

capacidad para comprender preguntas simples

capacidad para responder en forma atinente

capacidad para nombrar objetos

capacidad para leer

capacidad para escribir

Memoria

de hechos remotos

de hechos recientes

capacidad para aprender cosas nuevas

Funciones cognitivas superiores

pensamiento abstracto (comparaciones, diferencias, contenido de refranes)

cálculo aritmético y series invertidas

capacidad para reproducir un dibujo

Estructuración del pensamiento y percepciones (estados confusionales, ilusiones, alucinaciones)

Estado anímico y personalidad

Nervios craneanos

Olfatorio

Óptico

Oculomotor

TrocLEAR

Trigémino

Abducente

Facial

Auditivo

Glosofaríngeo

Vago

Espinal Accesorio

Hipogloso

El sistema motor

Fuerzas

Tono muscular

Reflejos tendíneos profundos y cutáneos

Coordinación de los movimientos

Masas musculares

Movimientos involuntarios

El sistema sensorial

Dolor y temperatura

Posición y vibración

Tacto superficial

Discriminación de distintos estímulos

Signos de irritación meníngea

**Definiciones incorporadas al glosario de términos:** adiadococinesia, analgesia, atetosis, corea, cuadriparesia, cuadriplejía, disestesia, disimetría, disquinesias o discinesias, distonías, estereognosis, fasciculaciones, grafestesia, hemiparesia, hemiplejía, hiperalgesia o hiperestesia, hipoalgesia o hipoestesia, miopatía, monoparesia, monoplejía, paraparesia, paroplejía, paresia, parestesias, plejía, tinitus.

**Preguntas:**

¿Cómo se distingue una parálisis facial central de una periférica?

¿Qué hemianopsia da una lesión que afecta la decusación de fibras en el quiasma óptico?

¿Qué alteración de la mirada produce una parálisis del sexto nervio craneal de un lado?

¿Hacia dónde se desvía la lengua cuando existe una parálisis del nervio hipogloso de un lado?

- ¿Qué trayecto siguen los tractos corticoespinales?
- ¿Por dónde viaja la sensibilidad propioceptiva y vibratoria en la médula espinal?
- ¿Por dónde viaja la sensibilidad al dolor y la temperatura en la médula espinal?
- ¿Cómo se manifiesta una hemisección medular a nivel torácico?
- ¿Cómo se manifiesta una lesión en corteza cerebral a nivel frontal y parietal?
- ¿Cómo se manifiesta una lesión a nivel de troncoencéfalo?
- ¿Cómo se manifiesta una lesión a nivel de motoneuronas inferiores de las astas anteriores de la médula ósea?
- ¿Qué manifestaciones son más características de alteraciones de lóbulos cerebelosos?
- ¿Qué manifestaciones son más características de lesiones de los ganglios basales?
- ¿Qué tipos de hiperreflexia se puede encontrar y en relación a qué lesiones?
- ¿Qué signos se pueden encontrar en una meningitis?

**Ejemplo de cómo presentar la información del examen físico**

(Se continúa el caso de la paciente presentada en la historia clínica)

**Examen físico general:**

Posición activa, sin alteraciones.

Deambulaci3n normal.

Facie no característica.

Conciente, orientada en tiempo y espacio.

Constituci3n mesomorfa, pero impresiona que ha bajado de peso; peso 47 kg, talla 1,54 m, IMC 19,8. Sin signos carenciales en la piel.

Piel de turgor normal, elasticidad disminuida, con unos nevus pigmentados en la espalda, sin características de malignidad.

No se palpan adenopatías.

Pulso arterial regular, de 72 lpm. En las extremidades inferiores se palpan los pulsos disminuidos:

	P.Carotídeo	P.Braquial	P.Radial	P.Femoral	P.Poplíteo	P.Tibial P.	P.Pedio
Derecha	++	++	++	+	+	+	-
Izquierda	++	++	++	+	-	-	-

(Nota: se podría haber efectuado una figura humana en la que se representa la intensidad de los pulsos con cruces).

Respiraci3n: 16 rpm.

Temperatura: 36,8°C, axilar.

PA = 160/100 mm de Hg, en el brazo derecho, sentada.

**Examen físico segmentario:**

**Cabeza:** ojos con pupilas isocóricas y reactivas a la luz; anictérica; conjuntiva palpebral rosada. Visión adecuada de lejos y para la visión de cerca usa lentes ópticos. Campo visual por confrontación normal. Fondo de ojo: rojo pupilar presente, papila de bordes netos, arterias disminuidas de diámetro con aumento del brillo a la luz, cruces arterio-venosos disminuidos de calibre; retina rosada, sin exudados ni hemorragias. Fosas nasales permeables. Boca: prótesis dental parcial en la arcada dentaria inferior; resto de los dientes en buen estado; mucosa húmeda y rosada; faringe rosada. Sin alteraciones evidentes de la audición.

**Cuello:** Glándula tiroides se palpa discretamente aumentada de volumen, especialmente a expensas del lóbulo derecho que se palpa nodular. No se palpan adenopatías. No se auscultan soplos carotídeos. No hay ingurgitación yugular.

**Tórax:** Caja torácica sin alteraciones. En las mamas no se palpan nódulos. Axilas sin adenopatías.

**Pulmones:** Expansión pulmonar normal; sonoridad normal a la percusión; vibraciones vocales se palpan normales; murmullo pulmonar presente, sin ruidos agregados.

*(Nota: no es necesario ir mencionando lo que se encontró en la inspección, palpación, percusión y auscultación; se asume qué técnica se usó en cada hallazgo).*

**Corazón:** choque de la punta en el 5º espacio intercostal izquierdo, a nivel de la línea medioclavicular; no se palpan otros latidos; ritmo regular, en tres tiempos por presencia de un 4º ruido; soplo mesosistólico de eyección, grado II/VI, que se ausculta mejor en el foco aórtico.

**Abdomen:** Blando, depresible, indoloro, no se palpan masas, la aorta abdominal se palpa de diámetro normal, no se auscultan soplos en la región del epigastrio ni hacia los vasos ilíacos; ruidos intestinales normales. En las regiones inguinales no se encuentran hernias.

**Hígado:** límite superior en el 5º espacio intercostal a nivel de la línea medioclavicular; borde inferior se palpa a 2 cm bajo el reborde costal en inspiración, de borde romo y consistencia normal. Proyección hepática de 10 cm.

**Bazo:** no se encuentra aumentado de tamaño.

**Riñones:** no se logran palpar.

**Columna y extremidades:** Curvaturas de la columna vertebral normales. Articulaciones sin mayores alteraciones, salvo nódulos de Heberden en algunas articulaciones interfalángicas distales de las manos. En las extremidades inferiores destaca el compromiso de los pulsos hacia distal, especialmente en el lado izquierdo. La piel de los pies es seca y algo resquebrajada. Uñas gruesas; onicomiosis en el ortejo mayor del pie izquierdo. No se observan heridas. Discreto edema en ambos tobillos.

**Examen neurológico:**

**Conciencia y estado mental:** paciente conciente, orientada en tiempo y espacio. Anímicamente impresiona algo deprimida.

**Pares craneanos:** no se encuentran alteraciones. Campo visual por confrontación normal. *(El fondo de ojo ya se relató en el examen de la cabeza).*

*(Nota: En el caso de haber alteraciones, conviene ir precisando cada par de nervios craneanos por separado).*

**Examen motor:** movimientos, reflejos osteotendíneos y coordinación: todos normales. No se observan movimientos anormales. Las fuerzas impresionan disminuidas a nivel del tronco, ya que le cuesta sentarse estando en decúbito dorsal. Las masas musculares de los muslos impresionan algo disminuidas y le cuesta ponerse de pie desde una silla, sin ayudarse con los brazos.

**Examen sensitivo:** sensibilidad fina y al dolor conservada. Sensibilidad propioceptiva normal. Alteración de la sensibilidad vibratoria en ambos pies. Discrimina bien distintos estímulos táctiles y los ubica en forma correcta estando con los ojos cerrados.

*Sin signos meníngeos.*

## Principales síndromes clínicos

### Objetivos

Presentar un conjunto de síndromes que se ven en la práctica clínica de modo de facilitar la agrupación de síntomas y signos.

Así como en un capítulo anterior se revisaron *síntomas* frecuentes de ver en la práctica clínica, se presentan a continuación una selección de síntomas y signos que conforman *síndromes clínicos*.

Conocer los distintos *síndromes* sirve para orientarse en el diagnóstico de un paciente ya que son formas de presentación de distintas enfermedades. Por ejemplo, un enfermo con un síndrome anémico podrá tener fatigabilidad y estar pálido. La causa de su anemia se puede deber a pérdidas de sangre, hemólisis o falla medular en la producción de elementos hematopoyéticos. Al plantear el síndrome anémico se abre un abanico de posibilidades para explicar la anemia y el paso siguiente es investigar cada una de ellas.

A continuación se presentan algunos síndromes, sin pretender hacer una revisión exhaustiva.

### Relacionados con el sistema cardiovascular

*Síndrome anginoso*: se caracteriza por un dolor retroesternal, de carácter opresivo, que se irradia hacia la mandíbula, hombros, extremidad superior izquierda (borde cubital), espalda, de pocos minutos de duración, que se desencadena o aumenta con esfuerzos físicos, emociones, frío, y que se alivia con el reposo.

*Insuficiencia cardíaca*: se caracteriza por disnea en relación a esfuerzos físicos, disnea paroxística nocturna, ortopnea, nicturia. También tos, intranquilidad, fatiga o debilidad muscular. En el examen físico se encuentra taquipnea, taquicardia, pulso débil, sudoración, ingurgitación yugular, cardiomegalia, soplos cardíacos, 3<sup>er</sup> o 4<sup>o</sup> ruido, cadencia de galope, derrames pleurales, crepitaciones en pulmones, hepatomegalia, edema de extremidades inferiores.

### Relacionados con el sistema respiratorio

*Insuficiencia respiratoria*: Entre los síntomas destacan disnea, fatigabilidad, anorexia. Al examen físico se puede encontrar polipnea, cianosis, compromiso de conciencia, sudoración, taquicardia, respiración dificultosa, un examen pulmonar alterado. Puede haber asterixis. En los exámenes de laboratorio se puede encontrar hipoxemia, hipercarbia, poliglobulia.

### Relacionados con el sistema endocrino

*Síndrome hipertiroideo*: el paciente puede experimentar sensación excesiva de calor, baja de peso, apetito conservado o aumentado, polidefecación, palpitaciones, fatigabilidad. También nerviosismo, intranquilidad (en cambio los ancianos tienden a presentar apatía). En las mujeres se presentan alteraciones de las menstruaciones (oligomenorrea, amenorrea). En el examen físico se puede encontrar taquicardia (y en los ancianos, fibrilación auricular), piel caliente, suave, húmeda, temblor fino en las manos. En el cuello puede haber un bocio difuso o nódulos tiroideos, y en los ojos puede haber exoftalmo y una retracción del párpado superior que facilita ver la esclera sobre el iris al mirar hacia abajo (signo de Graefe). La determinación de la tiroxina plasmática está elevada.

*Síndrome hipotiroideo*: los síntomas que lo sugieren son sensibilidad al frío, fatiga, disminución del apetito, somnolencia, falta de concentración, apatía, constipación, alza de peso y en las mujeres menstruaciones abundantes y duraderas (menorragias). En el examen físico puede presentarse una facie poco expresiva, algo vultuosa, con ojos rasgados; a veces se pierden los bordes laterales de las cejas. La lengua es grande (macroglosia). La piel es seca y áspera, e impresionada infiltrada (*mixedema*). El paciente se nota pálido. El pelo es ralo y seco y tiende a caerse; las uñas son quebradizas. El pensamiento es lento (bradipsiquia). La voz es ronca. Los reflejos osteotendíneos presentan una fase de relajación lenta. El pulso es lento (bradicardia). Puede presentarse

galactorrea. Al efectuar exámenes de laboratorio se encuentran niveles bajos de hormona tiroidea, hipercolesterolemia, hiponatremia y anemia.

*Síndrome de Cushing* (por exceso de glucocorticoides): los pacientes pueden presentar astenia intensa, debilidad muscular (especialmente proximal). En las mujeres puede ocurrir una alteración de sus menstruaciones, con amenorrea u oligomenorrea. En el examen físico destaca una tendencia a la obesidad faciotroncular, de modo que la cara se ve redonda (cara de "luna llena"), y en el turgor se acumula grasa ("giba de búfalo"). Las mejillas presentan un color rojizo. La piel se aprecia atrófica y frágil, las vénulas y capilares se transparentan, y existe fragilidad capilar con tendencia a desarrollar petequias y equimosis (púrpura); en la pared abdominal se desarrollan estrías rojo-vinosas. Es frecuente que se desarrolle acné e hirsutismo. Las masas musculares tienden a estar disminuidas. Las cifras de presión arterial se registran elevadas (hipertensión arterial). Las determinaciones de laboratorio muestran niveles elevados de cortisol, intolerancia a la glucosa e hipopotasemia. En los huesos se desarrolla osteoporosis.

## **Relacionados con el sistema digestivo**

*Síndrome ulceroso*: se caracteriza por dolor en el epigastrio de carácter urente, que se alivia con los alimentos o antiácidos (presenta ritmo). Habitualmente se debe a una úlcera péptica (gástrica o duodenal). Es más frecuente que se reactive en la primavera.

*Síndrome pilórico*: se debe a una obstrucción del canal pilórico y se caracteriza por vómitos en los que se reconocen alimentos ingeridos varias horas antes. También se presentan náuseas y dolor en la mitad superior del abdomen. Si los vómitos son biliosos significaría que la obstrucción es más abajo que la desembocadura del colédoco. Al examen físico se puede auscultar bazuqueo en la región del epigastrio, al sacudir al paciente.

*Síndrome disentérico*: se caracteriza porque el paciente tiene diarrea acompañada de mucosidades y sangre. También se presenta dolor abdominal de tipo cólico, pujo y tenesmo rectal; puede haber fiebre.

*Síndrome de malabsorción*: en su presentación más frecuente el enfermo baja de peso y presenta deposiciones con aumento de su contenido líquido (diarrea o deposiciones blandas), con alimentos no digeridos (lentería) y aumento de la cantidad de grasa (esteatorrea). Frecuentemente se asocia a distensión abdominal.

*Síndrome de insuficiencia hepática*: se puede llegar a esta condición por distintas causas. Es frecuente que el paciente sienta anorexia, náuseas, vómitos, y astenia. Dependiendo de la enfermedad de base las manifestaciones podrán variar. En cuadros colestásicos es frecuente que exista prurito. En otros puede ocurrir baja de peso y dolor en el cuadrante superior derecho del abdomen. En el examen físico se puede encontrar ictericia, asterixis, palma hepática, hipertrofia parotídea, disminución del vello corporal, telangiectasias aracneiformes ("arañas vasculares"), ascitis, circulación colateral aumentada en la pared abdominal (eventualmente de tipo porto-cava), cambios en el tamaño y consistencia del hígado, esplenomegalia, fétor hepático, equimosis, ginecomastia, disminución de las masas musculares. La orina puede ser colúrica y las deposiciones acólicas. Habiendo hipoalbuminuria es frecuente encontrar ascitis y edema, especialmente en las extremidades inferiores. Si se desarrolla encefalopatía hepática puede haber compromiso de conciencia. Los exámenes de laboratorio mostrarán las pruebas hepáticas y de coagulación alteradas. Los niveles de amonio en la sangre y de glutamina en el líquido cefaloraquídeo pueden estar elevados.

## **Relacionados con los riñones**

*Síndrome nefrítico agudo*: es frecuente que exista un antecedente de infección estreptocócica y que una vez que se ha instalado el cuadro se presente hematuria y oliguria. En el examen físico el paciente presenta una facie vultuosa, edema (de párpados, manos y pies) e hipertensión arterial. Los exámenes de laboratorio pueden mostrar un sedimento de orina con proteinuria, hematuria y cilindros hemáticos. Se pueden encontrar cifras de nitrógeno ureico y creatinina algo elevadas.

*Síndrome nefrótico*: las características principales son el desarrollo de un *cuadro edematoso* que puede llegar a la *anasarca*. En los exámenes de laboratorio la alteración principal es una *proteinuria* en orina de 24 horas que alcanza cifras superiores a los 3,5 gramos. Esto lleva a una *hipoalbuminemia*, con valores inferiores a los 3,0 g/dl. También se encuentra *hipercolesterolemia* e *hipertrigliceridemia*. El síndrome nefrótico se considera *impuro* cuando se presenta con hematuria, hipertensión arterial e insuficiencia renal (cuando es *puro* estas manifestaciones no están).

*Síndrome urémico*: se asocia a insuficiencia renal. Los pacientes presentan anorexia, astenia, náuseas, vómitos, baja de peso, oliguria, prurito, somnolencia. En el examen físico se puede encontrar palidez, edema, una facie vultuosa. La piel tiende a hiperpigmentarse y se presenta seca y con finas escamas ("escarcha urémica"). En las extremidades se puede encontrar asterixis y en casos avanzados se encuentran mioclonías. El aliento tiene un aroma especial (fétor urémico). La respiración es de tipo acidótica. Existe tendencia a las equimosis. En los exámenes de laboratorio destaca la elevación del nitrógeno ureico y de la creatinina, acidosis metabólica, hiperpotasemia y anemia.

## Relacionado con la micción

*Síndrome prostático*: se caracteriza por *disuria* de esfuerzo, poliaquiuria, disminución del calibre y de la fuerza del chorro miccional, goteo terminal o micción en dos o más tiempos, sensación de micción incompleta. En el examen físico se puede palpar una próstata grande y en casos avanzados, un "globo" vesical.

## Relacionados con el sistema hematológico

*Síndrome anémico*: puede manifestarse con disnea de esfuerzos, palpitaciones, cefalea, fatigabilidad fácil. En casos intensos puede desencadenar angina de pecho o insuficiencia cardíaca. Estas manifestaciones dependen mucho de la velocidad de instalación de la anemia, de la magnitud de ella y de las condiciones basales del paciente. En el examen físico destaca la palidez de la piel y de las mucosas, taquicardia, pulso amplio, un soplo sistólico de eyección de tipo funcional y, eventualmente, edema periférico. En los exámenes de laboratorio destacan niveles de hematócrito y hemoglobina disminuidos.

*Síndrome hemorrágico*: se presentan equimosis y petequias en la piel y mucosas (*púrpura*). También existe tendencia a sangramientos como epistaxis, gingivorragia, melena, hematuria, metrorragia, y formación de hematomas. En los exámenes de laboratorio se pueden encontrar alteradas las pruebas de coagulación (tiempo de protrombina, de tromboplastina, de sangría, el recuento de las plaquetas y otras más específicas).

## Relacionados con el sistema neurológico

*Síndrome meníngeo*: se caracteriza porque el paciente presenta cefalea, fiebre, náuseas, vómitos (que pueden ser explosivos), dolor en la espalda, la región lumbar o el cuello. En general, el paciente está decaído y puede estar comprometido de conciencia. En el examen físico los signos más específicos son la rigidez de nuca y los signos de Brudzinsky y de Kernig. El diagnóstico se confirma con el estudio del líquido cefaloraquídeo que está alterado.

*Síndrome de hipertensión endocraneana*: el enfermo presenta cefalea, vómitos explosivos y compromiso de conciencia. En el examen físico se puede encontrar edema de la papila en el fondo de ojo. También es frecuente encontrar bradicardia.

**Definiciones incorporadas al glosario de términos:** acolia, anasarca, bocio, equimosis, mioclonías, púrpura

**Púrpura:** afección caracterizada por la aparición de pequeñas extravasaciones sanguíneas en la piel con formación de petequias y equimosis.

**Equimosis:** extravasación e infiltración de sangre en el tejido celular subcutáneo; comúnmente se le conoce como moretón.



**Mioclonías:** contracciones bruscas, breves e involuntarias de un fascículo muscular, un músculo o un grupo de músculos.

**Anasarca:** edema generalizado del cuerpo.

**Preguntas:**

¿Cuáles son las manifestaciones de la insuficiencia cardíaca?

¿Cuáles son las manifestaciones del síndrome urémico?

¿Cuáles son las manifestaciones del síndrome hipertiroideo e hipotiroideo?

¿Cuáles son los signos más característicos del síndrome meníngeo?

## **Formulación de una hipótesis diagnóstica**

### **Objetivos**

Presentar una estrategia para plantear las hipótesis diagnósticas más probables en un paciente.

### **Cómo surgen los diagnósticos.**

Es muy posible que los alumnos que están comenzando su práctica clínica queden asombrados cómo sus docentes se orientan rápidamente y con unas cuantas preguntas logran formarse una idea de lo que le ocurre al paciente. Ellos, en cambio, sienten que deben recorrer una larga lista de preguntas que los hace saltar de un tema a otro, sin que les quede muy claro qué es lo más importante.

La diferencia está en los conocimientos sobre cómo se presentan las distintas enfermedades y cuáles son las manifestaciones principales o más importantes. Dentro de esta ordenación juegan un papel importante los siguientes aspectos:

conocer las posibles causas de los distintos síntomas y signos.

saber agrupar los síntomas y signos en síndromes.

Al poder plantear las posibles causas de un determinado síntoma o signo, automáticamente se van esbozando algunas hipótesis diagnósticas.

Por ejemplo, si se toma el síntoma *disnea*, se plantea si el paciente tiene una afección respiratoria o cardíaca. Si es por la primera causa, interesará conocer si existen antecedentes de tabaquismo, tuberculosis, asma, etc., o si junto a la disnea se presenta tos, expectoración, fiebre o dolor costal sugerente de una puntada de costado. Si la causa es cardíaca, también se revisan los antecedentes buscando una cardiopatía previa y se investiga si la disnea es de esfuerzo, se asocia a ortopnea, disnea paroxística nocturna o edema vespertino de extremidades inferiores.

La conversación con el paciente no es recorrer una lista de preguntas de acuerdo a un esquema que aparezca en un libro, sino que es un proceso activo en el cual, en relación a cada respuesta, se analiza en qué medida se han aclarado las dudas y qué nuevas interrogantes han surgido. De esta forma las distintas hipótesis diagnósticas se van reafirmando o descartando, quedando al final sólo las más probables.

Esta dinámica implica que, aunque en clase se les enseña a los alumnos revisar primero la anamnesis próxima, y luego los antecedentes mórbidos, o familiares, o sus hábitos, o los medicamentos que ingiere, a lo largo de la conversación las preguntas apuntan en una u otra dirección, según lo que en cada momento parece más adecuado preguntar. Cuando llega el momento de presentar la información o escribir la ficha clínica, los datos se presentan de acuerdo a un orden establecido y usando los términos que correspondan.

A veces, con dos o tres preguntas basta para lograr una orientación bastante precisa y el resto de la conversación se orienta a completar la información para corroborar la impresión inicial. En otras ocasiones, el problema es más difícil, y es posible que incluso habiendo llegado al final del examen

físico, todavía no sea posible saber bien qué está pasando. En estos casos será necesario efectuar algunos exámenes de laboratorio complementarios para ampliar la información.

En general un síntoma o un signo no es un diagnóstico. Decir que una persona tiene tos, es decir poco. O que presenta fiebre, o que tiene ascitis, no permite explicar lo que realmente está pasando. Más que un diagnóstico, son *problemas*.

Cuando no se tiene idea del diagnóstico, por lo menos es un buen comienzo poder identificar cuáles son los *problemas*. La próxima aproximación será intentar plantear cuál o cuáles *síndromes* son los más probables. La precisión será mayor una vez que se logre identificar las *enfermedades* que afectan al paciente.

## **El enfrentamiento "plano" versus la investigación con una orientación determinada.**

La complejidad de las personas puede obligar a tratar de identificar la prioridad de los problemas para "no perderse en el bosque". En todo momento es muy conveniente tener claro qué es lo más importante, qué es lo que tiene un riesgo más vital, qué puede poner en peligro la vida del paciente, o qué le produce más molestias o lo limita más. Incluso es aceptable que exista un esfuerzo mayor para descubrir diagnósticos que son tratables y que tienen buenos resultados terapéuticos, ya que el no haber precisado diagnósticos que no tienen tratamiento no tendrá la misma implicancia para el enfermo.

Esta misma necesidad de fijar prioridades puede determinar que el tiempo que se tiene disponible para atender al paciente se dedique de preferencia en atender aquellos problemas más importantes o más urgentes. Si es necesario, se puede planificar otra reunión.

La aproximación al paciente no puede ser "plana", o sea, siguiendo un esquema fijo. Si el problema es respiratorio, habrá una mayor concentración en el sistema respiratorio; si es cardiológico, nefrológico, neurológico, etc., la dedicación se orientará en el sentido que corresponda. Esto no debe significar que se deje de efectuar una revisión general, aunque sea somera. Cuando no se sabe lo que al paciente le ocurre, la revisión debe ser muy completa tratando de encontrar una veta que permita llegar al diagnóstico correcto.

A los alumnos se les trata de enseñar todo el universo en el cual pueden encontrar información útil. Tienen que ser capaces de revisar la anamnesis actual, los distintos antecedentes, hacer el examen físico general, el segmentario y exámenes específicos. Efectuar todo esto en cada paciente puede tomar una gran cantidad de tiempo.

Es necesario balancear la problemática del enfermo, la necesidad de concentrarse en los problemas más importantes y el tiempo del cual se dispone en un momento dado. Mientras más experiencia se tiene, se gana en velocidad, se es más eficiente, se sabe seleccionar mejor las preguntas, y por lo tanto, en tiempos muy razonables se puede llegar a conocer al paciente en forma muy completa. Esto hace que los alumnos dispongan de tiempos casi ilimitados en sus primeras aproximaciones a los pacientes y a medida que avanzan a cursos superiores, deben aumentar su eficiencia.

Aunque al paciente se le mire bajo la perspectiva de las enfermedades que lo aquejan, no se debe dejar de captarlo y verlo como una persona, con su personalidad, sus fortalezas, sus debilidades, su entorno y sus preocupaciones.

### **Preguntas:**

¿Cuál es la diferencia de plantear diagnósticos como "problemas", síndromes o enfermedades?

En el enfrentamiento diagnóstico, ¿cuál es la metódica más adecuada para llegar a conocer lo que el paciente tiene?

# GLOSARIO DE TÉRMINOS

## A

**Abducción:** acto de separar una parte del eje del cuerpo.

**Acolia:** heces de color amarillo u ocre por ausencia o disminución del contenido de pigmento biliar (estercobilinógeno).

**Acúfeno o tinnitus:** sensación auditiva anormal que, en general, es percibida solamente por el sujeto.

**Adenopatía:** ganglio linfático alterado.

**Adiadococinesia:** falta de coordinación al efectuar movimientos repetitivos rápidos (p.ej.: tocarse el muslo con una mano con la palma hacia abajo y luego con la palma hacia arriba en forma alternada, o mover las manos como "atornillando" una ampolleta).

**Aducción:** movimiento que acerca un miembro al plano medio (es opuesto a la abducción).

**Adventicio:** algo que ocurre ocasionalmente, o en forma accidental o que es inhabitual.

**Afaquia:** ausencia del cristalino.

**Afasia:** es un defecto del lenguaje debido a una lesión encefálica; el paciente puede tener una dificultad para comprender preguntas o texto escrito (*afasia sensorial*) o para expresarse en forma verbal o escrita (*afasia motora*).

**Afonía:** es una pérdida o disminución de la voz.

**Aftas bucales:** lesiones ulceradas que afectan la mucosa de la boca, de forma ovalada y rodeadas por eritema; son muy dolorosas.

**Agarofobia:** es una sensación de angustia de estar en lugares en que podría ser difícil o muy embarazoso escapar o en los que sería difícil recibir ayuda en el caso que se presentaran síntomas súbitos.

**Alopecia:** pérdida de cabello, difuso o en áreas.

**Alucinación:** error sensorial en el cual el sujeto percibe sin que exista un objeto o estímulo real.

**Amaurosis:** ceguera, especialmente la que ocurre sin lesión aparente del ojo, por enfermedad de la retina, nervio óptico, cerebro.

**Ambliopía:** visión reducida, sin lesión aparente del ojo.

**Amenorrea:** ausencia de reglas durante un período mayor de 90 días.

**Analgesia:** es la ausencia de la sensibilidad al dolor; es equivalente a *anodinia*.

**Aneurisma:** dilatación de una arteria o parte de ella, con compromiso de las 3 túnicas.

**Angina:** inflamación de las amígdalas y partes adyacentes (también se usa el término para referirse al dolor torácico de origen coronario).

**Ángulo esternal o ángulo de Louis:** prominencia en la superficie del tórax debida a la articulación del manubrio con el cuerpo del esternón. Sirve de punto de referencia para ubicar la segunda costilla.

**Anhidrosis:** falta de transpiración.

**Anisocoria:** pupilas de diferente tamaño.

**Anorexia:** falta de apetito.

**Anuria:** excreción de menos de 100 ml de orina en 24 horas.

**Apnea:** detención del flujo aéreo respiratorio por falta de estímulo central u obstrucción de la vía aérea central.

**Ascitis:** acumulación anormal de líquido libre en la cavidad peritoneal; puede corresponder a un transudado (si no es inflamatorio), o a un exudado (si es inflamatorio). Se llama *hemoperitoneo* si se acumula sangre; *biliperitoneo* si corresponde a bilis y *ascitis quillosa* si se acumula linfa.

**Astenia:** estado en el cual el paciente se siente decaído, con falta de fuerzas.

**Asterixis:** temblor producido por la imposibilidad de mantener prolongadamente la mano en extensión forzada y se produce una oscilación irregular. También se le conoce como *flapping*.

**Astigmatismo:** defecto de la curvatura de los medios refringentes del ojo que impide la convergencia en un solo foco de los rayos luminosos de diferentes meridianos.

**Ataxia:** alteración en la coordinación de los movimientos.

**Atetosis:** trastorno caracterizado por movimientos continuos, involuntarios, lentos y extravagantes, principalmente de manos y dedos, frecuentemente de tipo reptante, que se observan por lo común en lesiones del cuerpo estriado.

## B

**Balanitis:** inflamación del glande.

**Balanopostitis:** inflamación del glande y del prepucio.

**Bazuqueo:** ruido producido por la agitación del estómago cuando está lleno de líquido. Cuando el mismo fenómeno ocurre por acumulación de líquido en las asas intestinales se llama *sucusión intestinal* (muchas personas usan en forma indistinta el término *bazuqueo*).

**Blefaritis:** es una inflamación aguda o crónica de los párpados. Se puede deber a infecciones, alergias o enfermedades dermatológicas.

**Bocio:** aumento de volumen de la glándula tiroides.

**Borborigmo:** ruido intestinal producido por la mezcla de gases y líquidos.

**Broncofonía:** auscultación nítida de la voz en la superficie del tórax, como si se estuviera auscultando sobre la traquea o grandes bronquios. Se presenta en condensaciones pulmonares con bronquios grandes permeables.

**Broncorrea:** eliminación de gran cantidad de expectoración.

**Bronquiectasias:** dilataciones irreversibles de los bronquios.

**Bruxismo:** tendencia de algunas personas de hacer rechinar los dientes.

**Bulimia:** hambre insaciable o apetito muy aumentado.

## C

**Catarata:** opacidad del cristalino.

**Cefalea:** dolor de cabeza.

**Celulitis:** inflamación del tejido celular subcutáneo.

**Chalazión:** es una inflamación crónica de una glándula meibomiana de los párpados.

**Cianosis:** coloración azul-violácea de la piel y mucosas por aumento de la hemoglobina reducida en la sangre capilar.

**Cifosis:** curvatura anormal hacia adelante de la columna vertebral dorsal; el paciente se tiende a gibar.

**Claudicación intermitente:** es una condición que se manifiesta con dolor o pesadez en una extremidad en relación a un ejercicio y que se alivia con el reposo. Habitualmente refleja una insuficiencia arterial crónica.

**Clonus o clono:** son contracciones rítmicas e involuntarias que ocurren en estados de hiperreflexia por daño de la vía piramidal, cuando se mantiene traccionado el grupo muscular afectado (p.ej., *clonus aquiliano*).

**Colecistitis:** inflamación de la vesícula biliar.

**Coluria:** orina de color café debido a la presencia de bilirrubina conjugada; cuando la orina se agita, la espuma que se forma es amarilla (esto la diferencia de otros tipos de orina cuya espuma es blanca).

**Coma:** estado de pérdida completa de la conciencia, de la motilidad voluntaria y de la sensibilidad, conservándose sólo las funciones vegetativas (respiración y circulación). El paciente no responde ante estímulos externos, incluso capaces de producir dolor.

**Compulsión:** comportamiento o acto mental repetitivo que la persona se siente impulsada a ejecutar, incluso contra su juicio o voluntad, como una forma de paliar la angustia o de prevenir alguna eventualidad futura.

**Condritis:** inflamación del cartílago.

**Confabulación:** es una condición en la que el paciente inventa hechos para compensar defectos de memoria, y de los cuales posteriormente ni siquiera se acuerda.

**Confusión:** corresponde a una alteración psiquiátrica, generalmente de tipo agudo, asociada a cuadros infecciosos, tóxicos o metabólicos, en el que el paciente no es capaz de enjuiciar en forma correcta su situación y presenta desorientación en el tiempo y en el espacio, no reconoce a las personas y objetos familiares, no se concentra y falla su memoria.

**Conjuntivitis:** inflamación de las conjuntivas.

**Constipación (*estitiquiez, estreñimiento*):** hábito de evacuación intestinal que ocurre distanciado (cada 2 o más días).

**Corea:** movimientos bruscos, breves, rápidos, irregulares y desordenados, que afectan uno o varios segmentos del cuerpo, sin ritmo ni propagación determinada, que habitualmente se localizan en la cara, lengua y parte distal de las extremidades. El *corea de Sydenham* se acompaña de signos de fiebre reumática.

**Cornaje o estridor:** es un ruido de alta frecuencia que se debe a una obstrucción de la vía aérea superior, a nivel de la laringe o la tráquea, y que se escucha desde la distancia. Se ha comparado con el ruido de un cuerno dentro del cual se sopla.

**Costras:** lesiones secundarias producto de la desecación de un exudado o de sangre en la superficie de la piel.

**Crepitaciones:** son ruidos discontinuos, cortos, numerosos, de poca intensidad, que ocurren generalmente durante la inspiración y que son similares al ruido que se produce al frotar el pelo entre los dedos cerca de una oreja. Tienen relación con la apertura, durante la inspiración, de pequeñas vías aéreas que estaban colapsadas.

**Cuadriparexia o cuadriplejía:** debilidad o parálisis de las cuatro extremidades, respectivamente.

**Curva de Damoiseau:** curva parabólica de convexidad superior que forma el límite superior de los derrames pleurales.

## D

**Débito cardíaco:** volumen de sangre impulsada por el corazón (se expresa en litros/minuto).

**Débito sistólico:** volumen de sangre expulsada por los ventrículos en cada sístole (se expresa en ml).

**Delirio:** el paciente impresiona desconectado de la realidad, con ideas incoherentes, ilusiones y alucinaciones, sin advertir su error.

**Dextrocardia:** cuando el corazón se ubica en el tórax hacia la derecha.

**Diaforesis:** transpiración profusa.

**Diagnóstico:** es la identificación de un cuadro clínico fundándose en los síntomas, signos o manifestaciones de éste.

**Diarrea:** evacuación de deposiciones con contenido líquido aumentado y de consistencia disminuida, generalmente con mayor frecuencia que lo normal.

**Diplopía:** visión doble de los objetos, habitualmente por falta de alineación de los ejes de los globos oculares. Generalmente es binocular.

**Disartria:** es un trastorno de la articulación del lenguaje.

**Discoria:** pupilas de forma alterada (no son redondas).

**Discromías:** alteración estable del color de la piel en una zona determinada.

**Disentería:** es una deposición diarreica acompañada de mucosidades y sangre; se asocia a inflamación importante del colon y el recto.

**Disestesia:** es la producción de una sensación displacentera y en ocasiones dolorosa por un estímulo que no debiera serlo, como rozar con un algodón.

**Disfagia:** dificultad para deglutir. Puede sentirse como un problema a nivel alto, en la orofaringe, o a nivel retroesternal, al no descender el bolo alimenticio.

**Disfonía:** es equivalente a ronquera.

**Dismenorrea:** menstruaciones dolorosas.

**Dismetría:** alteración de la coordinación de los movimientos, que se ve en lesiones del cerebelo, que se caracteriza por una apreciación incorrecta de la distancia en los movimientos (se efectúan oscilaciones y ajustes en la trayectoria pudiendo al final chocar con el objetivo o pasar de largo).

**Disnea paroxística nocturna:** disnea que despierta al paciente en la noche y lo obliga a sentarse o ponerse de pie.

**Disnea:** sensación de falta de aire; dificultad en la respiración.

**Dispepsia:** se refiere a síntomas digestivos inespecíficos que guardan relación con la ingesta de alimentos (p.ej., meteorismo, eructación, plenitud epigástrica, etc.).

**Disquinesias** (o *discinesia*): son movimientos repetitivos, bizarros, algo rítmicos, que frecuentemente afectan la cara, boca, mandíbula, lengua, produciendo gestos, movimientos de labios, protrusión de la lengua, apertura y cierre de ojos, desviaciones de la mandíbula. Las más frecuentes son las *discinesias oro-faciales* que también se llaman *discinesias tardivas*.

**Distonías:** son contracciones musculares que pueden ser permanentes o desencadenarse al efectuar determinados movimientos (p.ej.: tortícolis espasmódica, calambre del escribiente, distonías de torsión, etc.)

**Disuria:** dificultad para orinar (*disuria de esfuerzo*) o dolor al orinar (*disuria dolorosa*).

## E

**Ectropión:** eversión del párpado, especialmente el inferior; las lágrimas no logran drenar por el canalículo y el ojo lagrimea constantemente (*epífora*).

**Edema:** acumulación excesiva de líquido seroalbuminoso en el tejido celular, debida a diversas causas (p.ej.: aumento de la presión hidrostática, disminución de la presión oncótica o del drenaje linfático, aumento de la permeabilidad de las paredes de los capilares).

**Efélides:** corresponde a las pecas.

**Egofonía:** "voz de cabra"; es una variedad de broncofonía caracterizada por su semejanza con el balido de una cabra. Sinónimo: *pectoriloquia caprina*.

**Empiema:** exudado purulento en la cavidad pleural.

**Enfermedad:** es una alteración o desviación del estado fisiológico en una o varias partes del cuerpo, que en general se debe a una etiología específica, y que se manifiesta por síntomas y signos característicos, cuya evolución es más o menos previsible (p. ej., enfermedad reumática).

**Enoftalmos o enoftalmía:** globo ocular más hundido en la cavidad de la órbita.

**Entropión:** condición en la que los párpados están vertidos hacia adentro y las pestañas irritan la córnea y la conjuntiva.

**Enuresis:** micción nocturna, involuntaria, después de los 3 años de edad.

**Epicanto:** es un pliegue vertical en el ángulo interno del ojo. Se ve en algunas razas asiáticas y en personas con síndrome de Down (mongolismo).

**Epididimitis:** es una inflamación del epidídimo.

**Epiescleritis:** es una inflamación de la epiesclera que es una capa de tejido que se ubica entre la conjuntiva bulbar y la esclera; se debe habitualmente a una causa autoinmune.

**Epífora:** lagrimeo constante de un ojo.

**Epistaxis:** hemorragia de las fosas nasales.

**Eritema:** es un enrojecimiento de la piel, en forma de manchas o en forma difusa, que se debe a vasodilatación de pequeños vasos sanguíneos y que desaparece momentáneamente al ejercer presión.

**Erupción o exantema:** corresponde a la aparición relativamente simultánea de lesiones (p.ej., máculas, vesículas o pápulas), en la piel o en las mucosas.

**Escama:** laminilla formada por células epidérmicas que se desprenden espontáneamente de la piel.

**Escara:** placa de tejido necrosado que se presenta como una costra negra o pardusca y que alcanza hasta planos profundos de la dermis.

**Escotoma:** es una pérdida de la visión en un área limitada del campo visual.

**Esmegma:** material blanquecino y maloliente que se puede acumular en el surco balanoprepucial en hombres con fimosis o que no se efectúan un buen aseo.

**Esotropía o esoforia:** es un estrabismo convergente; el ojo desviado mira hacia el lado nasal, mientras el otro ojo está enfocando hacia adelante.

**Espermatocele:** formación quística en el epidídimo que contiene espermatozoides.

**Esplenomegalia:** bazo de gran tamaño.

**Esteatorrea:** deposiciones con exceso de grasa o aceites; habitualmente son de aspecto brillante y dejan en el agua del escusado gotas de grasa.

**Estenosis:** estrechez patológica de un conducto.

**Estereognosis:** es la capacidad para identificar un objeto por el tacto, teniendo los ojos cerrados (p.ej.: un lápiz, una llave, y hasta el lado de una moneda, como "cara" o "sello"). Cuando esta habilidad se pierde se habla de *astereognosis* (o *astereognosia*).

**Estertor traqueal:** ruido húmedo que se escucha a distancia en pacientes con secreciones en la vía respiratoria alta.

**Estomatitis angular** o **queilitis angular:** inflamación de la comisura bucal con formación de grietas, que habitualmente se conoce como "*boquera*".

**Estomatitis:** inflamación de la mucosa de la boca.

**Estrabismo:** falta de alineación de los ejes visuales de los ojos, de modo que no pueden dirigirse simultáneamente a un mismo punto.

**Eventración abdominal:** es la protrusión de tejidos u órganos intraabdominales a través de zonas débiles de la musculatura abdominal de una cicatriz quirúrgica, pero que quedan contenidas por la piel. Dan origen a *hernias incisionales*.

**Evisceración abdominal:** salida de asas intestinales fuera del abdomen por dehiscencia de la sutura de una laparotomía o a través de una herida traumática.

**Excoriaciones:** son erosiones lineales derivadas del rascado.

**Exoftalmos** o **exoftalmía:** protrusión del globo ocular.

**Exotropía:** es un estrabismo divergente; el ojo desviado mira hacia el lado temporal, mientras el otro ojo está enfocando hacia adelante.

**Expectoración hemoptoica:** esputo sanguinolento.

**Expectoración:** secreciones provenientes del árbol traqueo-bronquial.

## F

**Fasciculaciones:** movimientos irregulares y finos de pequeños grupos de fibras musculares secundarios a fenómenos de denervación.

**Fétor:** corresponde al aliento (aire espirado que sale de los pulmones); puede tener un olor especial (p.ej., fétor urémico, fétor hepático).

**Fimosis:** prepucio estrecho que no permite descubrir el glande.

**Fisura:** corresponde a un surco, una grieta o una hendidura.

**Flebitis:** inflamación de una vena.

**Fobia:** es un temor enfermizo, obsesionante y angustioso, que sobreviene en algunas personas. Por ejemplo: claustrofobia (temor a permanecer en espacios cerrados).

**Fotofobia:** molestia o intolerancia anormal a la luz.

**Fotosensibilidad:** reacción cutánea anormal que resulta de la exposición al sol (p.ej., eritema persistente, edema, urticaria).

**Frémito:** vibración que es perceptible con la palpación (p.ej.: por frotos pericárdicos o pleurales).

**Frotos pleurales:** son ruidos discontinuos, que se producen por el frote de las superficies pleurales inflamadas, cubiertas de exudado. El sonido sería parecido al roce de dos cueros.

## G

**Galactorrea:** secreción abundante o excesiva de leche.

**Gangrena húmeda:** es una combinación de muerte de tejidos mal perfundidos e infección polimicrobiana, con participación de gérmenes anaerobios, que lleva a la producción de un exudado de pésimo olor. Es lo que ocurre en el pie diabético.

**Gangrena seca:** muerte de tejidos caracterizada por el endurecimiento y desecación de los tejidos, debida a oclusión arterial. Lleva a una *momificación*.



**Gangrena.** Necrosis o muerte de tejido.

**Ginecomastia:** volumen excesivo de las mamas en el hombre.

**Gingivitis:** una inflamación de las encías.

**Glaucoma:** condición en la que presión del ojo está elevada. Puede llevar a la atrofia de la papila óptica y la ceguera.

**Glositis:** inflamación de la lengua.

**Gorgoteo:** ruido de un líquido mezclado con gas en el interior de una cavidad.

**Grafestesia:** es la capacidad de reconocer, estando con los ojos cerrados, un número que el examinador escribe con un objeto de punta roma en la palma de la mano u otra parte del cuerpo.

## H

**Hemartrosis:** acumulación de sangre extravasada en la cavidad de una articulación.

**Hematemesis:** vómito de sangre.

**Hematoquecia:** sangramiento digestivo bajo, con eliminación de deposiciones sanguinolentas o de sangre fresca.

**Hematuria:** orina con sangre.

**Hemianopsia:** ceguera de la mitad del campo visual de uno o ambos ojos.

**Hemiparesia o hemiplejía:** debilidad o parálisis de ambas extremidades de un lado del cuerpo, respectivamente.

**Hemoptisis:** expectoración de sangre roja, exteriorizada por accesos de tos.

**Hidrartrrosis:** acumulación de líquido seroso en la cavidad de una articulación.

**Hidrocele:** acumulación de líquido en la túnica vaginal alrededor del testículo.

**Hidronefrosis:** dilatación de la pelvis y cálices renales por obstrucción del uréter.

**Hifema:** sangre en la cámara anterior.

**Hiperalgesia:** es un aumento de la sensibilidad al dolor; es equivalente a una *hiperestesia* dolorosa.

**Hipermenorrea:** menstruación abundante en cantidad.

**Hipermetropía:** dificultad para ver con claridad los objetos situados cerca de los ojos. Los rayos luminosos procedentes de objetos situados a distancia forman el foco más allá de la retina.

**Hiperpnea:** respiración profunda y rápida.

**Hiperqueratosis:** engrosamiento de la capa córnea de la piel.

**Hipertrofia:** desarrollo exagerado de una parte de un órgano sin alterar su estructura (p.ej.: hipertrofia del ventrículo izquierdo; hipertrofia muscular).

**Hipoalgesia:** es una disminución de la sensibilidad al dolor; es equivalente a una *hipoestesia* dolorosa.

**Hipocratismo digital:** abultamiento de las falanges distales de las manos o los pies; sinónimos: *acropaquia*; dedos en palillo de tambor.

**Hipomenorrea:** menstruación escasa en cantidad, pero que se presenta en intervalos normales.

**Hipopión:** pus en la cámara anterior (los leucocitos pueden decantar y dar un nivel).

**Hipospadias:** condición en la que el meato uretral desemboca más abajo de lo normal, en una posición ventral del pene.

**Hirsutismo:** aumento exagerado del pelo corporal de la mujer en áreas donde normalmente no ocurre.

## I

**Ictericia:** coloración amarilla de las escleras, piel y mucosas, por acumulación de bilirrubina.

**Ileo:** obstrucción o parálisis intestinal.

**Ilusión:** es una interpretación errónea de un estímulo sensorial (visual, auditivo, táctil).

**Inflamación:** estado morboso caracterizado por *rubor* (hiperemia), *tumor* (aumento de volumen), *calor* (aumento de la temperatura local) y *dolor*; a estos signos se puede agregar *trastorno funcional*.

**Isquemia:** estado asociado a una circulación arterial deficiente de un tejido.

## L

**Lagoflismo** o **lagoflalmía:** estado en el cual los párpados no pueden cerrarse completamente.

**Leucoplaquia** o **leucoplasia:** son lesiones blanquecinas, planas, ligeramente elevadas, de aspecto áspero, que aparecen en mucosas (de la boca, del glande, de la vagina); pueden ser precancerosas.

**Leucorrea:** descarga vaginal blanquecina.

**Lientería:** deposiciones con alimentos no digeridos, como arroz, carne, trozos de tallarines; no implica la presencia de hollejos.

**Limbo corneal:** zona circular correspondiente al borde de la córnea.

**Lipotimia:** es equivalente al desmayo común.

**Liquenificación:** engrosamiento de la piel, que se asocia habitualmente a prurito y rascado, en que se acentúa el cuadriculado cutáneo normal y hay cambios de coloración (hiper o hipocromía).

**Lívedo reticularis:** aspecto marmóreo, violáceo y reticulado de la piel debido a mala irrigación cutánea.

**Lucidez:** corresponde al estado de conciencia de una persona normal que es capaz de mantener una conversación y dar respuestas atinentes a las preguntas simples que se le formulan.

## M

**Macrosomía:** desarrollo exagerado del cuerpo.

**Mácula:** es una mancha en la piel que habitualmente es plana.

**Mastalgia:** corresponde a un dolor en las mamas.

**Melanoplaquias** o **melanoplasias:** zonas de hiperpigmentación que se ven en la mucosa bucal en algunas enfermedades endocrinológicas (p.ej.: insuficiencia suprarrenal primaria o enfermedad de Addison).

**Melena:** deposición negra como el alquitrán, de consistencia pastosa y olor más fuerte o penetrante que lo habitual, que refleja un sangramiento digestivo alto, por encima del ángulo de Treitz.

**Menarquía:** corresponde a la primera menstruación espontánea en la vida de la una mujer.

**Menopausia:** es la última menstruación espontánea en la vida de una mujer.

**Menorragia:** menstruación muy abundante y duradera.

**Meteorismo:** distensión del abdomen por gases contenidos en el tubo digestivo.

**Metrorragia:** hemorragia genital en la mujer que es independiente del ciclo sexual ovárico.

**Midriasis:** pupilas dilatadas.

**Miopatía:** enfermedad del músculo esquelético.

**Miopía:** cortedad de la vista; defecto visual debido a la mayor refracción del ojo, en el que los rayos luminosos procedentes de objetos situados a distancia forman el foco antes de llegar a la retina.

**Miosis:** pupilas chicas.

**Monoparesia o monoplejía:** debilidad o parálisis de una extremidad, respectivamente.

**Muguet:** desarrollo en la mucosa bucal de puntos o placas blanquecinas debido a la infección por el hongo *Candida albicans*.

**Murmullo pulmonar:** es un ruido de baja frecuencia e intensidad y corresponde al sonido que logra llegar a la pared torácica, generado en los bronquios mayores, después del filtro que ejerce el pulmón. Se ausculta durante toda la inspiración y la primera mitad de la espiración.

## N

**Náuseas:** deseos de vomitar; asco.

**Neologismos:** palabras inventadas o distorsionadas, o palabras a las que se le da un nuevo significado.

**Neumoperitoneo:** aire o gas en la cavidad peritoneal.

**Neumotórax:** acumulación de gas o aire en la cavidad pleural.

**Nicturia:** emisión de orina más abundante o frecuente por la noche que durante el día.

**Nistagmo:** sacudidas repetidas e involuntarias de los ojos, con una fase lenta en una dirección y otra rápida, en la dirección opuesta.

**Nódulo:** lesión solevantada, circunscrita, habitualmente sobre 1 cm de diámetro.

## O

**Obnubilación:** estado en el cual el paciente se encuentra desorientado en el tiempo (no sabe la fecha) o en el espacio (no reconoce el lugar donde se encuentra); está indiferente al medio ambiente (reacciona escasamente frente a ruidos intensos o situaciones inesperadas y está indiferente a su enfermedad). Es capaz de responder preguntas simples.

**Obsesión:** idea, afecto, imagen o deseo que aparece en forma reiterada y persistente y que la persona no puede alejar voluntariamente de su conciencia. Tiene un carácter compulsivo.

**Occipucio:** porción posterior e inferior de la cabeza, en el hueso occipital.

**Odinofagia:** dolor al tragar.

**Oligomenorrea:** menstruaciones que aparecen cada 36 a 90 días.

**Oliguria:** diuresis de menos de 400 ml y de más de 100 ml de orina en 24 horas.

**Onfalitis:** es una inflamación del ombligo.

**Orquitis:** inflamación aguda y dolorosa del testículo.

**Ortopnea:** disnea intensa que le impide al paciente estar acostado con la cabecera baja y le obliga a estar sentado o, por lo menos, semisentado.

**Orzuelo:** inflamación del folículo de una pestaña, habitualmente por infección estafilocócica. Se forma un pequeño forúnculo en el borde del párpado.

**Otalgia:** dolor de oídos.

## P

**Pápula:** lesión solevantada, circunscrita, de menos de 1 cm. de diámetro. Puede deberse a cambios de la epidermis o de la dermis.

**Paracentesis:** corresponde a una punción (p.ej., paracentesis de líquido ascítico).

**Parafasia:** defecto afásico en el que sustituye una palabra por otra (p.ej., "Yo escribo con una puma.").

**Parafimosis:** condición en la que el prepucio es estrecho y después de deslizarse hacia atrás para dejar el glande descubierto, no puede deslizarse nuevamente hacia adelante y lo comprime.

**Paraparesia** o **paraplejía:** debilidad o parálisis de ambas extremidades inferiores, respectivamente.

**Paresia:** disminución de fuerzas.

**Parestesias:** sensación de "hormigueo" o "adormecimiento".

**Pectoriloquia áfona:** resonancia de la voz a nivel de la superficie del tórax en que es posible distinguir palabras cuchicheadas o susurradas.

**Pectoriloquia:** resonancia de la voz a nivel de la superficie del tórax; "pecho que habla".

**Peritonitis:** inflamación del peritoneo.

**Petequias:** pequeñas manchas en la piel formada por la efusión de sangre, que no desaparece con la presión del dedo.

**Pirosis:** sensación de ardor o acidez en el epigastrio o la región retroesternal.

**Plejía:** falta completa de fuerzas; parálisis.

**Pleuresía:** inflamación de las pleuras.

**Poliaquiuria:** micciones repetidas con volúmenes urinarios pequeños.

**Polidipsia:** sed excesiva.

**Polifagia:** aumento anormal del apetito.

**Polimenorrea:** menstruaciones que aparecen con intervalos menores de 21 días.

**Polipnea** o **taquipnea:** respiración rápida, poco profunda.

**Poliuria:** diuresis mayor a 2.500 ml de orina en 24 horas.

**Poscarga de los ventrículos:** resistencia que tienen los ventrículos para vaciarse.

**Precarga de los ventrículos:** presión con la que se llenan los ventrículos.

**Presbiopía** o **presbicia:** hipermetropía adquirida con la edad; de cerca se ve mal y de lejos, mejor. Se debe a una disminución del poder de acomodación por debilidad del músculo ciliar y menor elasticidad del cristalino.

**Presión arterial diferencial** o **presión del pulso:** diferencia entre la presión arterial sistólica y la diastólica.

**Proteinuria:** presencia de proteínas en la orina.

**Psicosis:** es una desorganización profunda del juicio crítico y de la relación con la realidad, asociado a trastornos de la personalidad, del pensamiento, ideas delirantes y frecuentemente alucinaciones (p.ej.: la persona siente voces que le ordenan efectuar determinadas misiones). Es posible que a partir de una conducta errática o inapropiada se pueda detectar una psicosis de base.

**Pterigión** (o *pterigio*): engrosamiento de la conjuntiva de forma triangular con la base dirigida hacia el ángulo interno del ojo y el vértice hacia la córnea, a la que puede invadir y dificultar la visión.

**Ptosis:** corresponde a un descenso (p.ej., ptosis renal, en relación a un riñón que está en una posición más baja).

**Pujo:** contracciones voluntarias o involuntarias a nivel abdominal bajo en relación a irritación vesical (*pujo vesical* en una cistitis), rectal (*pujo rectal* en una rectitis) o en el período expulsivo del parto.

**Pulso paradójico:** puede referirse (1) al pulso venoso, en cuyo caso se aprecia una mayor ingurgitación de la vena yugular externa con la inspiración, o (2) al pulso arterial, cuando durante la inspiración, el pulso periférico se palpa más débil (con el esfigmomanómetro se registra que la presión sistólica baja más de 10 mm de Hg durante la inspiración, o más de un 10%).

**Puntada de costado:** dolor punzante, localizado en la parrilla costal, que aumenta con la inspiración y se acompaña de tos. Se origina de la pleura inflamada.

**Pupila de Argyll-Robertson,** o signo de Argyll-Robertson: se pierde el reflejo fotomotor, pero no el de acomodación; se encuentra en sífilis del sistema nervioso central (neurosífilis).

**Pústulas:** vesículas de contenido purulento.

## Q

**Queilitis:** inflamación de los labios.

**Queloides:** tipo de cicatriz hipertrófica.

**Quemosis:** edema de la conjuntiva ocular.

**Queratitis:** inflamación de la córnea.

**Queratoconjuntivitis:** inflamación de la córnea y la conjuntiva. En la queratoconjuntivitis sicca existe falta de lágrimas y el ojo se irrita (se presenta en la enfermedad de Sjögren).

## R

**Rectorragia, hematoquecia o colorragia:** defecación con sangre fresca.

**Regurgitación:** retorno espontáneo de contenido gástrico hacia la boca o faringe, no precedido ni acompañado de náuseas.

**Respiración de Cheyne-Stokes:** alteración del ritmo respiratorio en que se alternan períodos de apnea con períodos en que la ventilación aumenta paulatinamente a un máximo para luego decrecer y terminar en una nueva apnea.

**Respiración paradójica:** es un tipo de respiración que se ve en cuadros de insuficiencia respiratoria en que el abdomen se deprime en cada inspiración debido a que el diafragma no es está contrayendo.

**Rinitis:** inflamación de la mucosa de las fosas nasales.

**Rinorrea:** salida de abundantes mocos o secreción acuosa por la nariz.

**Roncha:** zona de edema de la piel, de extensión variable, de bordes netos, habitualmente muy pruriginosa, tal como se ve en las urticarias.

**Roncus:** son ruidos continuos, de baja frecuencia, como ronquidos. Se producen cuando existe obstrucción de las vías aéreas.

## S

**Sialorrea:** salivación abundante.

**Sibilancias:** son ruidos continuos, de alta frecuencia, como silbidos, generalmente múltiples. Se producen cuando existe obstrucción de las vías aéreas. Son frecuentes de escuchar en pacientes asmáticos descompensados.

**Signo de Babinski:** corresponde a una extensión dorsal del orjejo mayor, que puede asociarse a una separación en abanico de los demás dedos del pie, cuando se estimula el borde externo de la planta desde abajo hacia arriba. Es característico de lesión de la vía piramidal.

**Signo de Cullen:** coloración azulada que puede aparecer en la región periumbilical en hemorragias peritoneales (p.ej.: en embarazo tubario roto, en pancreatitis agudas necrohemorrágicas).

**Signo de Graefe:** condición que se observa en algunos hipertiroidismos en los que al mirar el paciente el dedo del examinador mientras lo desplaza de arriba hacia abajo, la esclera del ojo queda al descubierto por sobre el borde superior del iris.

**Signo:** manifestación objetiva de una enfermedad que puede ser constatada en el examen físico (p. ej., esplenomegalia, soplo de insuficiencia mitral).

**Síndrome de Claude-Bernard-Horner:** ptosis palpebral, miosis, anhidrosis y enoftalmo por compromiso de ganglios simpáticos cervicales y torácicos altos (lo que más frecuentemente se presenta es la ptosis y la miosis).

**Síndrome de Raynaud:** crisis de palidez seguida de cianosis y luego rubicundez, que se presenta en los dedos de la mano, frecuentemente desencadenado por el frío.

**Síndrome:** conjunto de síntomas y signos que se relacionan entre sí en determinadas enfermedades (p. ej., síndrome icterico, síndrome anémico).

**Singulto:** corresponde al hipo.

**Síntoma:** manifestación de una alteración orgánica o funcional que sólo es capaz de apreciar el paciente (p.ej., el dolor).

**Situs inverso:** anomalía en la que existe una inversión de las vísceras de modo que el corazón y el estómago se ubican en el lado derecho y el hígado, en el izquierdo.

**Soplo tubario o respiración soplante:** auscultación de los ruidos traqueobronquiales en la superficie del tórax debido a condensación pulmonar con bronquios permeables.

**Sopor:** el paciente impresiona estar durmiendo. Si al estimularlo, despierta, pero no llega a la lucidez, y actúa como si estuviera obnubilado, respondiendo escasamente preguntas simples, se trata de un *sopor superficial*; al dejarlo tranquilo, el paciente vuelve a dormirse. Si es necesario aplicar estímulos dolorosos para lograr que abra los ojos o mueva las extremidades (respuesta de defensa), se trata de un *sopor profundo*.

## T

**Telangiectasia:** dilatación de pequeños vasos sanguíneos visibles a ojo desnudo.

**Telarquia:** aparición de los primeros signos de desarrollo mamario.

**Tenesmo:** deseo de seguir evacuando (*tenesmo rectal* en una rectitis) o de tener micciones (*tenesmo vesical* en una cistitis), aunque ya se haya eliminado todo el contenido.

**Tinnitus:** zumbido de los oídos.

**Tiraje:** retracción del hueco supraesternal con cada inspiración en cuadros de obstrucción de las vías aéreas.

**Tofos:** nódulos por depósito de cristales de ácido úrico en la dermis y tejido subcutáneo que puede ocurrir en pacientes con gota.

**Tonsilolito:** cálculo o concreción en una amígdala.

**Trombosis:** formación de un coágulo en el lumen de un vaso (p.ej.: flebotrombosis).

## U

**Úlcera:** solución de continuidad que compromete el dermis y los tejidos profundos; su reparación es mediante una cicatriz.

**Uretrorragia:** salida de sangre por la uretra, independiente de la micción.

## V

**Valgo:** dirigido hacia fuera (p.ej. genu valgo).

**Várice:** dilatación permanente de una vena.

**Varicocele:** dilataciones varicosas de las venas del cordón espermático; es más frecuente de encontrar en el lado izquierdo.

**Varo:** dirigido hacia dentro (p.ej. genu varo).

**Vasculitis:** inflamación de vasos sanguíneos.

**Vesículas, ampollas y bulas:** son lesiones solevantadas que contienen líquido. Las más pequeñas son las vesículas ; las ampollas tienen más de 1 cm de diámetro ; las bulas alcanzan tamaños mayores.

**Vómito:** expulsión violenta por la boca de materias contenidas en el estómago.

## X

**Xantelasmas:** formaciones solevantadas y amarillentas que se presentan en los párpados de algunos pacientes con trastornos del metabolismo del colesterol.

**Xeroftalmía:** condición en la que existe falta de lágrimas y el ojo se irrita.

**Xerostomía:** sequedad de la boca por falta de producción de saliva.