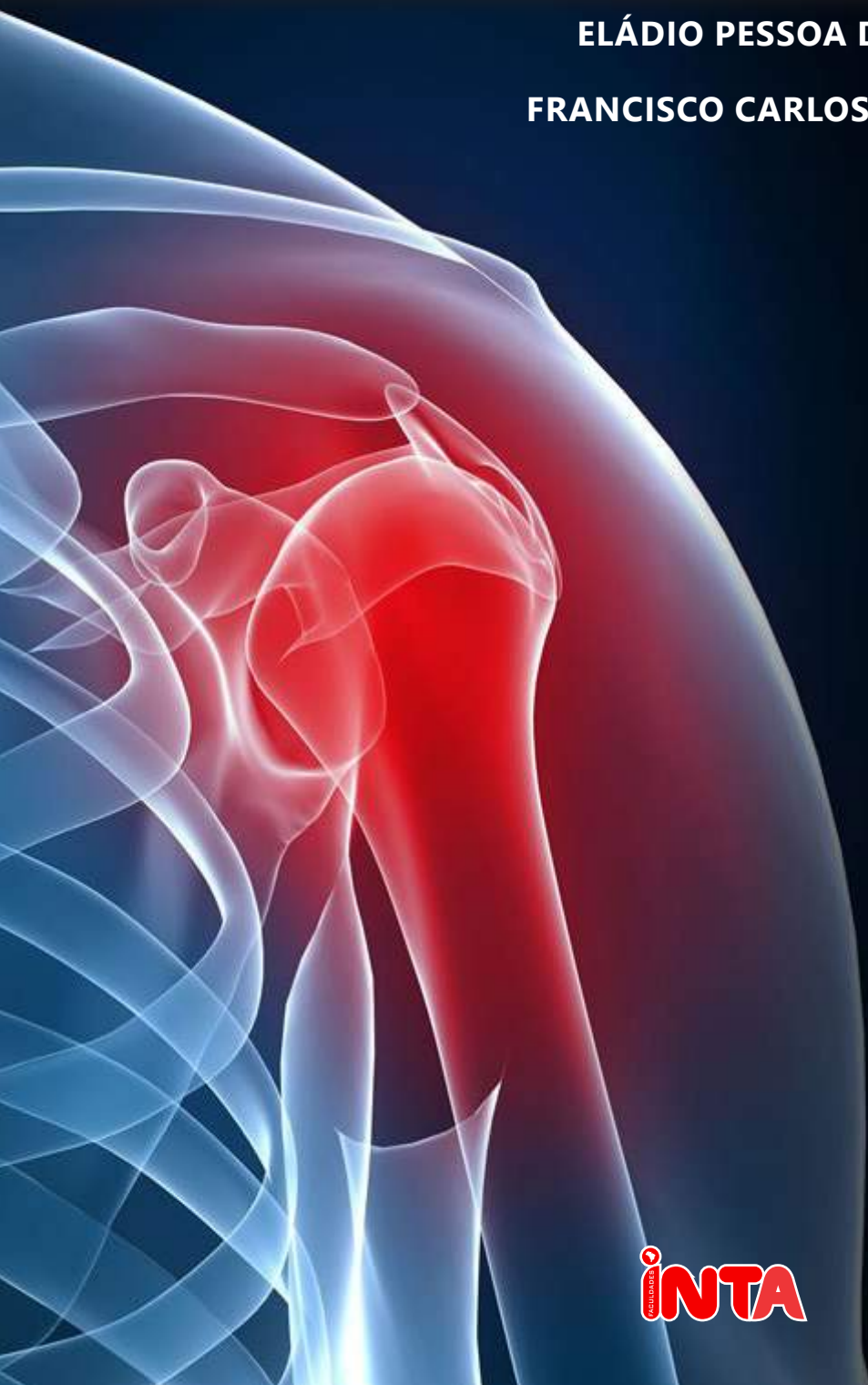

Anatomia Geral

ELÁDIO PESSOA DE ANDRADE FILHO

FRANCISCO CARLOS FERREIRA PEREIRA



**ELÁDIO PESSOA DE ANDRADE FILHO
FRANCISCO CARLOS FERREIRA PEREIRA**

ANATOMIA GERAL

1ª EDIÇÃO

Sobral/2015

INTA - Instituto Superior de Teologia Aplicada

PRODIPE - Pró-Diretoria de Inovação Pedagógica

Diretor-Presidente das Faculdades INTA

Dr. Oscar Rodrigues Júnior

Pró-Diretor de Inovação Pedagógica

Prof. PHD João José Saraiva da Fonseca

Coordenadora Pedagógica e de Avaliação

Eládio Pessoa de Andrade Filho

Professor conteudista

Eládio Pessoa de Andrade
Francisco Carlos Ferreira Pereira

Assessoria Pedagógica

Sonia Henrique Pereira da Fonseca
Evaneide Dourado Martins
Juliany Simplicio Camelo

Revisor de Português

Francisca Geane Souza Oliveira

Diagramador

José Edwalcyr Santos

Diagramador Web

Luiz Henrique Barbosa Lima

Analista de Tecnologia Educacional

Juliany Simplicio Camelo

Produção Audiovisual

Francisco Sidney Souza de Almeida (Editor)

Operador de Câmera

José Antônio Castro Braga

Sumário

Palavra do professor	11
Ambientação	14
Trocando ideias com os autores	16
Problematizando	18

1 Anatomia Geral

Introdução a Anatomia	23
Varição Anatômica	24
Divisão do Corpo Humano	28
Planos de delimitação e secção do corpo	29
Eixos e termos de posição e direção	32
Princípios Constitucionais do Corpo Humano	37
Nomenclatura em Anatomia	43
Revisando	44
Autoavaliação	45

2 Sistema Esquelético

Esqueleto Humano	53
Ossos	56
Arquitetura óssea	58
Elementos descritivos dos ossos	59
Ossos do esqueleto axial	61
Coluna Vertebral	64
Curvaturas da coluna vertebral	67
Ossos do Tórax	69
Ossos do esqueleto apendicular superior	71
Ossos do esqueleto apendicular inferior	76
Revisando	81
Autoavaliação	83

3 Sistema Articular

Classificação das articulações	89
Classificação das articulações sinoviais quanto ao movimento	93
Estruturas das articulações móveis	98
Principais movimentos realizados pelos segmentos do corpo.....	101
Revisando	104
Autoavaliação	105

4 Sistema Muscular

Músculos	112
Principais Músculos da Cabeça e do Pescoço	124
Relação dos Principais Músculos do Crânio e do Pescoço	125
Principais Músculos do Tronco	138
Coluna Vertebral.....	138
Principais Músculos dos Membros Superiores.....	154
Principais Músculos dos Membros Inferiores	170
Revisando	189
Autoavaliação	191

5 Sistema Cardiovascular

Coração	197
Vasos Sanguíneos	202
Grandes Vasos do Coração	207
Circulação do Sangue.....	209
Sistema Linfático	210
Estruturas do Sistema Linfático	213
Revisando	217
Autoavaliação	219

6 Sistema Respiratório

Conceitos e Divisão do Sistema Respiratório	225
Trato Respiratório Superior	226
Trato Respiratório Inferior.....	233
Revisando	241
Autoavaliação	243

7 Sistema Nervoso

Origem do Sistema Nervoso	251
Divisão do Sistema Nervoso.....	253
Divisão do sistema nervoso com base em critérios funcionais	258
Componentes do Sistema Nervoso	259
Medula Espinhal	276
Funções da Medula Espinhal.....	285
Envoltórios do Sistema Nervoso Central (Meninges).....	286
Anatomia Macroscópica do Telencéfalo	290
Anatomia Macroscópica do Diencefalo	296
Tronco Encefálico	299
Constituintes do tronco encefálico	300
Sistema Nervoso Autônomo	307
Vascularização do Sistema Nervoso.....	342
Sistemas Carótico e Vertebral	342

Revisando	356
Autoavaliação	359
Leitura Obrigatória	362
Bibliografia	364

Palavra do professor

Caro estudante,

É com enorme satisfação que apresentamos a disciplina de Anatomia Geral no curso de Educação Física. Durante o estudo dessa disciplina, você terá a possibilidade de compreender os conceitos essenciais de Anatomia.

Pensando em fornecer uma visão geral sobre o assunto a ser estudado, elaboramos esse material para estimular seu raciocínio, seu espírito crítico e sua preocupação com as questões relativas à saúde e vida de todos nós seres humanos.

Utilizamos uma linguagem clara e acessível, dosando o aprofundamento científico pertinente e compatível com as propostas curriculares estabelecidas para sua formação como Educador Físico.

Compartilharemos com você os avanços dos conhecimentos da área de Anatomia, a qual têm permitido melhorar as condições de saúde das pessoas. Nosso empenho em oferecer-lhe um bom material de estudo foi grande. Esperamos que o material didático possibilite a compreensão do conteúdo resultando uma aprendizagem significativa.

Autor

Biografia do autor

Eládio Pessoa de Andrade Filho. Mestre em Anatomia Humana pela Universidade Estadual Paulista (UNESP Campus de Botucatu SP). Doutor em Ciências (Morfologia) pela Universidade Federal de São Paulo (Escola Paulista de Medicina). Professor Adjunto IV de Anatomia Humana da Faculdade de Medicina da Universidade Federal do Ceará (Campus Sobral). Coordenador Geral de Anatomia Humana das Faculdades INTA.

Francisco Carlos Ferreira Pereira, graduado em Enfermagem pela Universidade Estadual Vale do Acaraú (1990). Especialista em Educação à Distância pelas Faculdades INTA e em Estomaterapia: estomas, feridas, e incontinência pela Universidade Estadual do Ceará - UECE. Possui experiência na área de Enfermagem Traumato-Ortopédica, com ênfase em Clínica Oncológica, atuando principalmente nos seguintes temas: assistência de enfermagem, úlcera por pressão, feridas oncológicas, estomas intestinais e urinários e diagnósticos de enfermagem. Atualmente é Enfermeiro Assistencial - Santa Casa de Misericórdia de Sobral – SCMS e Tutor de conteúdo do Curso Técnico de Enfermagem do Instituto Caetano de Jesus.

AMBIENTAÇÃO À DISCIPLINA

Este ícone indica que você deverá ler o texto para ter uma visão panorâmica sobre o conteúdo da disciplina.

A large, stylized lowercase letter 'a' in a dark teal color, set against a white circular background. The 'a' is positioned on the right side of a dark teal horizontal bar that spans across the middle of the page. The bar has rounded ends and a slight shadow effect.

O estudo e o conhecimento da Anatomia Humana são fundamentais para todos os estudantes e profissionais das áreas biológicas e da saúde, sendo indispensável para um bom exercício da profissão.

A disciplina de Anatomia Geral aborda um conteúdo básico, didaticamente elaborado de maneira objetiva e sistemática. Um dos objetivos centrais da concepção desse material é fornecer uma visão geral sobre o assunto a ser estudado, preparando o leitor para compreender as correlações dos sistemas e conhecer todos os aspectos relevantes sobre a anatomia do corpo humano, através de ilustrações detalhadas que possibilitam a compreensão do conteúdo direcionando para o aprendizado.

O material didático trata-se de um conteúdo de apoio que, para os que buscam um aprendizado mais aprofundado em relação à complexidade da Anatomia, torna-se necessário a leitura dos livros sugeridos no decorrer do estudo do material e atlas especializados.

Indicamos para esse momento inicial o livro Anatomia Humana. Na obra aborda as discussões que se destaca pela riqueza de detalhes visuais e por um texto extremamente didático, proporcionando ao leitor vários recursos visuais para ensino e aprendizagem da Anatomia.

TROCANDO IDEIAS COM OS AUTORES


A intenção é que seja feita a leitura de obras indicadas pelo professor-autor numa perspectiva de dialogar com os autores de relevo nacional e/ou mundial.

The logo consists of the lowercase letters 't' and 'i' in a dark teal, serif font, positioned inside a white circle. The circle is set against a dark teal background that forms a horizontal band across the page.

ti


Caro estudante!

Agora é o momento em que você vai trocar ideias com os autores das obras indicadas.



Anatomia: conceitos e fundamentos, contém informações, conceitos e fundamentos, a base para o entendimento da forma, arquitetura e divisões do corpo humano. Parte do livro alude às generalidades sobre a anatomia. A outra parte é dedicada a conceitos sobre componentes dos sistemas orgânicos. A obra é uma fonte de consulta indispensável para estudantes de medicina e cursos afins, pós-graduandos e professores de anatomia e morfologia.

FREITAS, Valdemar. **Anatomia Conceitos e Fundamentos**. Artmed. 2004.



Corpo Humano: Fundamentos de Anatomia e Fisiologia é um livro amplamente ilustrado e didático, reunindo informações sobre a estrutura e as funções do corpo humano.

TORTORA, Gerard J. DERRICKSON, Bryan. **Corpo Humano: fundamentos de anatomia e fisiologia**. 8ª ed. Artmed. 2012.

GUIA DE ESTUDO

Após a leitura das obras, trace um paralelo entre o pensamento dos autores, realizando um texto dissertativo argumentativo. Disponibilize na sala virtual.

PROBLEMATIZANDO

É apresentada uma situação problema onde será feito um texto expondo uma solução para um problema abordado, articulando a teoria e a prática profissional.



O nosso sistema respiratório está constituído por todos os órgãos envolvidos na respiração, onde podemos citar o nariz, faringe, laringe, traqueia, brônquios e os pulmões. Esse sistema é responsável por duas tarefas importantes, uma é trazer oxigênio para os nossos tecidos para manter a vida, e a outra é nos ajudar a eliminar o dióxido de carbono, que é um produto residual da função celular. Mas esse sistema tão perfeito pode sofrer complicações e ir até mesmo à falência total, como é o caso de morte.

Nos tempos atuais poderíamos falar de diversas patologias ligadas ao sistema respiratório, como o câncer, a tuberculose pulmonar e outros, mas um problema que afeta bem mais a população de um modo geral e que precisa de uma atenção especial é a DPOC - Doença Pulmonar Obstrutiva Crônica, caracterizada por limitação persistente do fluxo aéreo, usualmente progressiva, associada a um aumento da resposta inflamatória crônica nas vias aéreas e nos pulmões devido à exposição de partículas ou gases nocivos. (fumaça de cigarro ou outras substâncias inaladas).

A prática de atividade física, vem sendo usada como fator importante para a manutenção da saúde, tanto em indivíduos saudáveis, como para portadores de doenças transitórias ou crônicas. Diante dessa patologia respiratória crônica acima citada e da afirmativa sobre os benefícios de uma atividade física direcionada, podemos questionar a você estudante, o paciente poderia se envolver em uma prática segura, como musculação, com baixo risco de complicação? É possível concluir que há reais benefícios oferecidos por um programa de exercícios direcionados à população com DPOC?

GUIA DE ESTUDO

Após analisar os questionamentos, descreva a sua opinião, com base na leitura da unidade e das obras sugeridas no material, disponibilize na Sala Virtual.

APRENDENDO A PENSAR

O estudante deverá analisar o tema da disciplina em estudo a partir das ideias organizadas pelo professor-autor do material didático.



Ap



1

ANATOMIA GERAL

CONHECIMENTO

Compreender as noções da Anatomia Humana e sua importância na aplicação da prática, nomenclatura anatômica, termos de posição e direção, planos e eixos de secção e constituição do corpo humano.

HABILIDADES

Reconhecer os órgãos do corpo humano, e como estes se comportam para a formação dos sistemas, bem como conceitos de posição e variação anatômica, biótipo, características morfológicas e a terminologia anatômica.

ATITUDES

Domínio do conteúdo, postura ética, espírito de equipe, investigação da temática em outras fontes de pesquisa demonstrando empenho, dedicação e comportamento condizente com a sua prática profissional.

Introdução a Anatomia

A Anatomia é a ciência que estuda a constituição e o desenvolvimento dos seres organizados. Neste livro nos deteremos aos achados anatômicos considerados fundamentais para o reconhecimento dos sistemas orgânicos humanos e seus órgãos constituintes, entretanto, para facilitar o estudo dos variados e complexos sistemas, faz-se necessário uma introdução sobre alguns conceitos de extrema importância para a aplicação prática da Anatomia tais como: planos de delimitação e secção do corpo humano, termos de posição e direção, eixos do corpo humano e conceitos de variação e normalidade em Anatomia.

A **anatomia humana** é um ramo da Biologia que estuda os sistemas do corpo humano e o funcionamento dos mesmos. Para isso, é necessário entender o que é homeostase e a sua importância.

No nosso corpo, existem órgãos e complexos sistemas que interagem uns com os outros, de forma a garantir que as funções vitais do organismo estejam em funcionamento. Homeostase é o equilíbrio que esses sistemas devem ter para a realização dessas funções.

Anatomia vem do grego *anatome*, que significa 'cortar em partes', 'cortar separado'. Em português, a palavra significa dissecação. Juntamente com ela, estuda-se também a fisiologia, ou seja, o funcionamento dos sistemas. A fisiologia é uma ciência que pesquisa as funções dos seres vivos.

A **fisiologia humana** estuda a função de cada parte do corpo e tem uma grande ligação com a anatomia humana.

Leia mais em: <http://anatomia-humana.info/>

Variação Anatômica

Como o objeto de estudo da Anatomia Humana é o corpo humano, fazem-se necessárias algumas considerações sobre ele. Nos agrupamentos humanos há evidentes diferenças **morfológicas**, denominadas **variações anatômicas**, que aparecem em qualquer um dos sistemas do organismo, sem prejuízo funcional. Veja a figura 1.

Morfológicas:

Estudo do aspecto, da forma e da aparência exterior dos órgãos, dos seres vivos, da matéria ou das partes que compõem um vegetal.

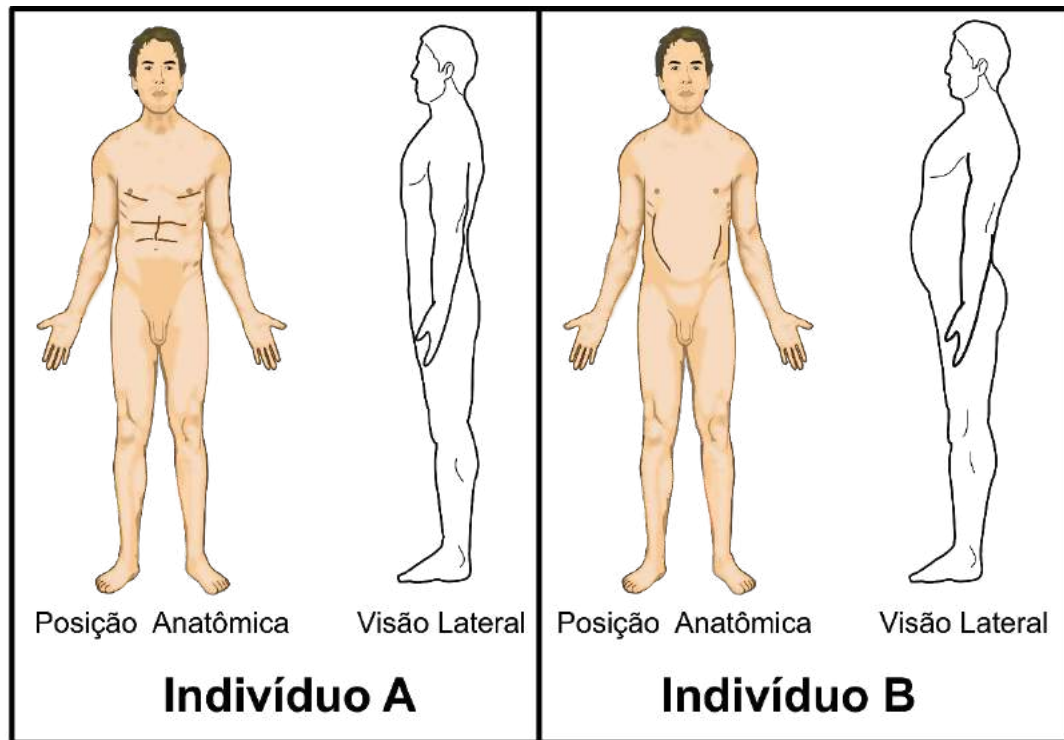


Figura 01.

A **posição anatômica** é uma posição de referência e padronizada. O corpo está numa postura ereta (em pé, posição **ortostática** ou bípede) com os membros superiores estendidos ao lado do tronco e as palmas das mãos voltadas para frente. A cabeça e pés também estão apontados para frente e o olhar para o horizonte. Na **figura 1**, externamente os indivíduos A e B são diferentes, mas nenhum apresenta prejuízo do equilíbrio na posição bípede. Este é um exemplo de variação anatômica sem prejuízo funcional, embora diferentes, ambos conseguem fazer a mesma função.

Ortostática:

Que diz respeito à ortostasia, à posição vertical. Medicina Diz-se de fenômenos que só se produzem em consequência da posição em pé.

Veja agora, na **figura 2**, a representação do estômago em dois indivíduos.

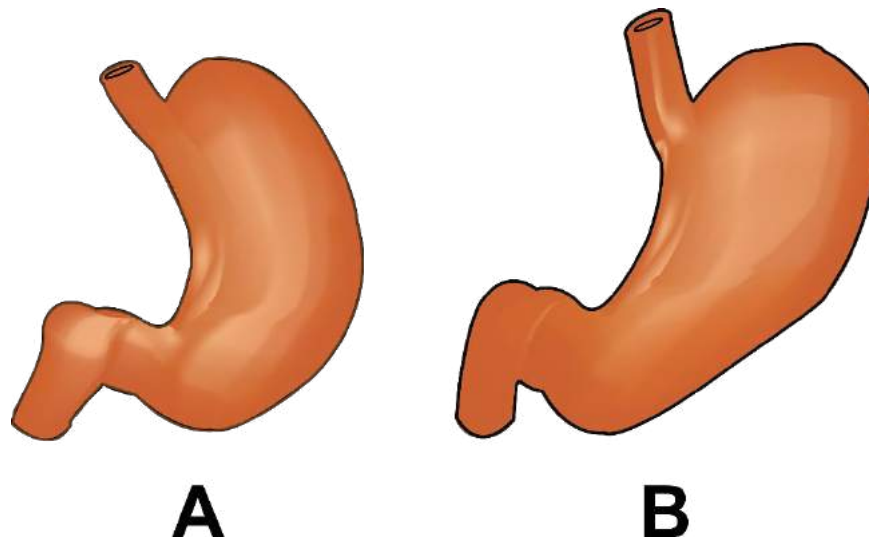


Figura 02.

A forma dos dois estômagos é diferente. O primeiro é alongado, com grande eixo vertical e o outro está mais horizontal, mesmo assim os dois estômagos executam os fenômenos digestivos normalmente, ou seja, existe uma variação na forma, sem alterar a função dos órgãos.

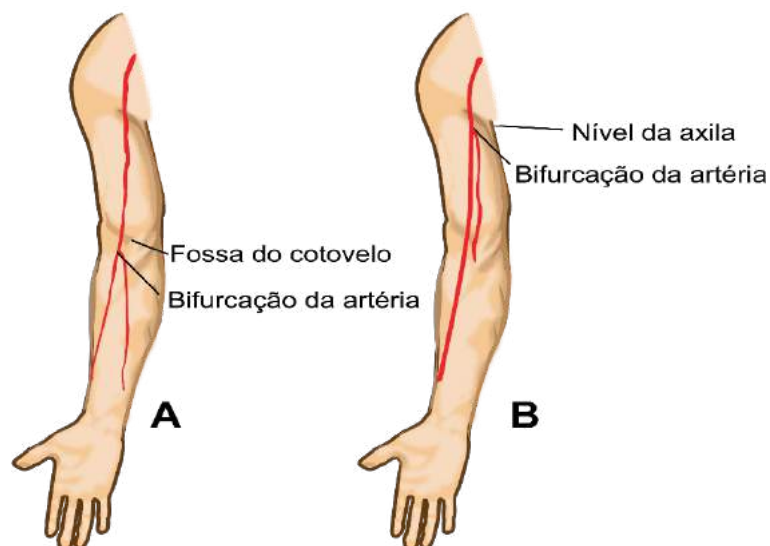


Figura 03.

Outro exemplo pode ser visto na **figura 3**, onde em dois organismos humanos, uma artéria pode se dividir em duas ao nível da fossa do cotovelo (indivíduo A), em outro ao nível da axila (indivíduo B). Onde a artéria se bifurca varia, mas a função da artéria de irrigar o membro superior continua preservada.

Devido a estas variações, o estudante deve considerar que os indivíduos que ele observa podem ser diferentes daqueles representados nos Atlas de Anatomia. As descrições anatômicas dos Atlas obedecem a um padrão sem variações.

Quando as variações morfológicas têm perturbação funcional, são denominadas de **anomalia**. Por exemplo: o indivíduo que nasce sem um olho, além de ter variado a forma, ainda perdeu a função que o olho desempenharia.

Quando as anomalias são muito acentuadas, deformando profundamente o corpo do indivíduo, a ponto de ser incompatível com a vida, são chamadas de monstruosidade, como no caso na anencefalia.

Temos ainda variações anatômicas individuais que decorrem de fatores como: idade, sexo, raça, tipo constitucional e evolução.

A **anencefalia** é uma condição caracterizada pela má formação ou ausência do cérebro e/ou da calota craniana (os rudimentos de cérebro, se existem, não são cobertos por ossos). Embora o termo sugira a falta total de cérebro, nem sempre é isso que acontece e muitas vezes há falta de partes importantes do cérebro, mas a presença de algumas estruturas do tronco cerebral, o que sustenta a sobrevivência do feto. Contudo, a expectativa de vida de bebês nascidos com anencefalia é muito curta e ela é sempre uma patologia letal a curtíssimo prazo.

Trata-se de ocorrência rara (1/1.000 ou 1/10.000, conforme as estatísticas), mais comum em fetos femininos e em mães nos extremos da faixa reprodutiva, muito jovens ou muito idosas.

A incidência, na verdade, pode ser maior que essa porque ocorrem muitos casos de abortos espontâneos em que a condição não é diagnosticada.

Leia mais em: <http://www.abc.med.br/p/saude-da-mulher/340714/anencefalia+causas+sinais+e+sintomas+diagnostico+evolucao.htm>

A idade é responsável por alterações anatômicas evidentes. Desde a fase intrauterina até a velhice nosso corpo passa por inúmeras transformações. Pelo fator sexo (masculino ou feminino) é possível diferenciar indivíduos, devido às caracte-

rísticas especiais, muito além da simples diferença de órgãos genitais. Pela raça, um grupo humano se distingue de outro devido a características físicas, como por exemplo, pela cor da pele.

Na grande variabilidade morfológica humana há possibilidade de reconhecer várias formas constitucionais, do tipo médio aos tipos extremos e mistos. Os tipos são chamados de **brevilíneo**, **mediolíneo** e **longilíneo**.

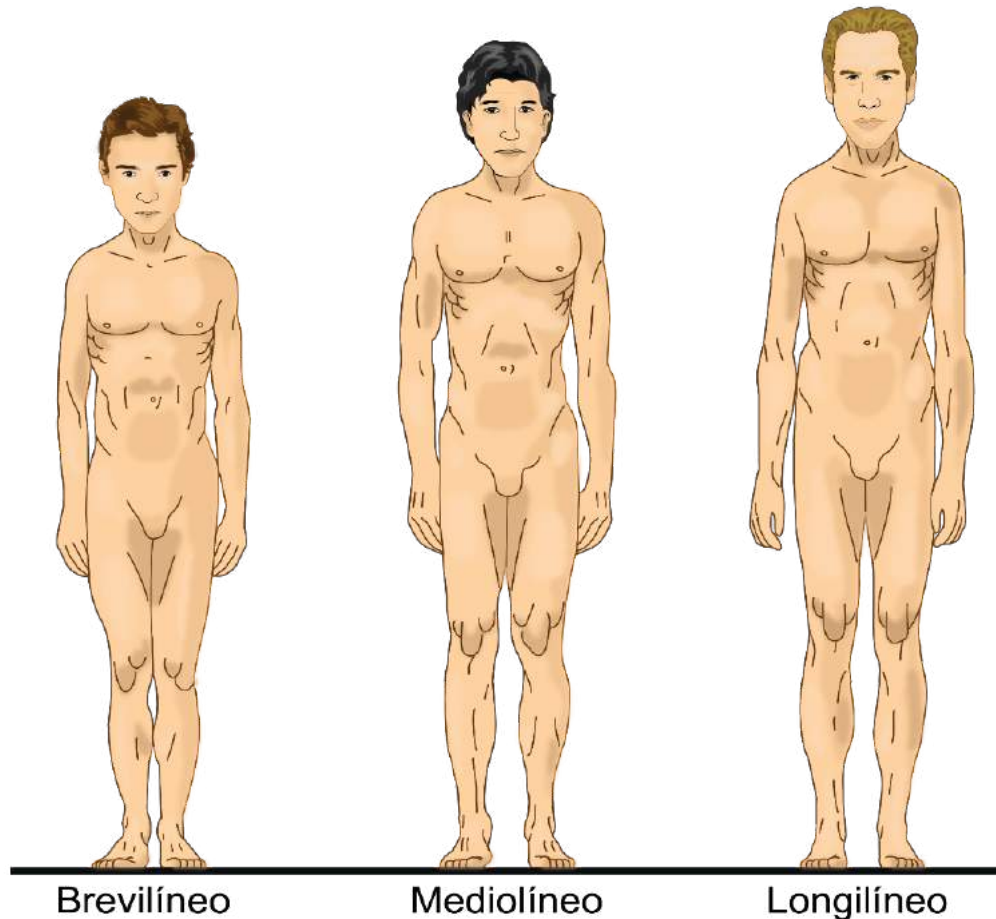


Figura 04.

Os **brevilíneos** são indivíduos atarracados, em geral baixos, com pescoço curto, tórax de grande diâmetro ântero-posterior, membros curtos em relação à altura do tronco. Os **mediolíneos** apresentam caracteres intermediários aos tipos extremos. Os **longilíneos** são indivíduos magros, em geral altos, com pescoço longo, tórax muito achatado ântero-posteriormente, com membros longos em relação à altura do tronco.

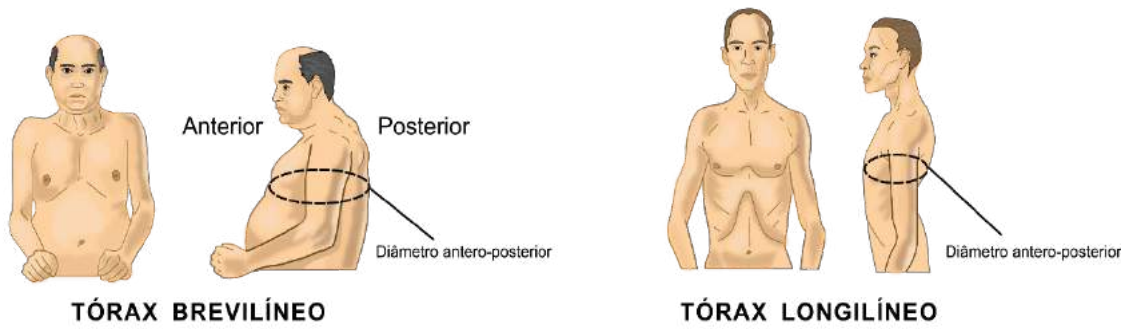


Figura 05.

No decorrer dos tempos, os seres humanos também sofreram modificações morfológicas devido à evolução e adaptação da espécie.

Além das variações citadas, notáveis modificações ocorrem pela cessação do estado de vida. Os cadáveres não correspondem, exatamente, ao ser humano vivo. Existem alterações nas estruturas relacionadas à coloração, consistência, elasticidade, forma e posição de estruturas anatômicas.

Divisão do Corpo Humano

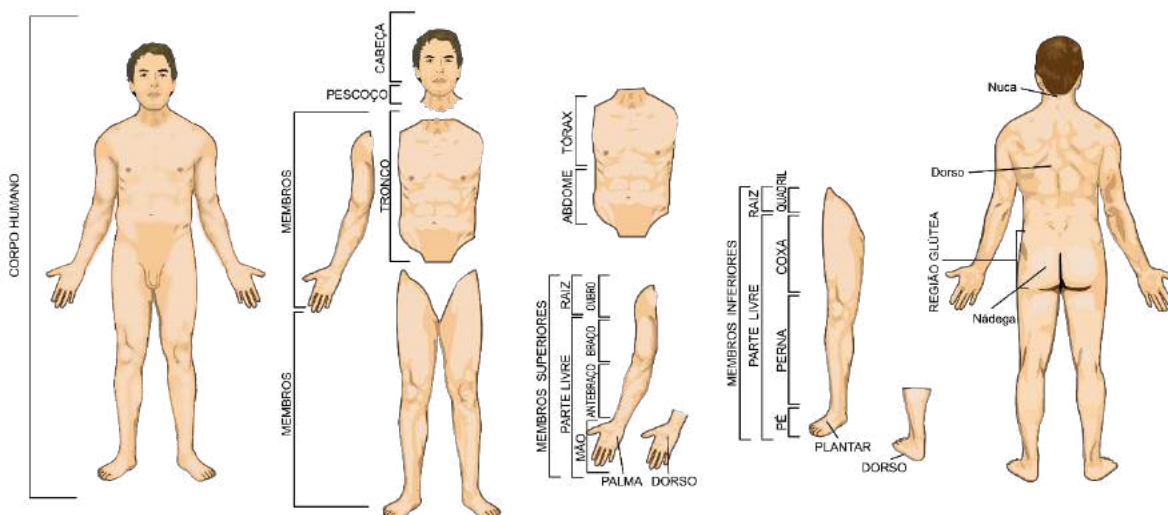


Figura 06.

O corpo humano se divide em: cabeça, pescoço, tronco e membros. A cabeça está na extremidade superior do corpo, unida ao tronco pelo pescoço. O tronco se

subdivide em tórax e abdome. Os membros são órgãos pares e se subdividem em superiores (torácicos) e inferiores (pélvicos). Os membros possuem uma raiz (cintura-ra), que se une ao tronco, e uma parte livre. Nos membros superiores a raiz (cintura escapular) é o ombro e a parte livre se subdivide em braço, antebraço e mão. Entre o braço e o antebraço tem-se o cotovelo e entre o antebraço e a mão, o punho. Nos membros inferiores a raiz (cintura pélvica) é o quadril e a parte livre se subdivide em coxa, perna e pé. Entre a coxa e a perna tem-se o joelho, e entre a perna e o pé, o tornozelo. Na versão posterior da posição anatômica, temos na parte posterior do corpo, o pescoço que recebe o nome de nuca, o tronco de dorso e as nádegas correspondem à região glútea.

Planos de delimitação e secção do corpo

Na Anatomia o corpo é dividido por meio de planos, de delimitações e secção. Com relação aos planos de delimitação, temos que em posição anatômica, o corpo se delimita em planos tangentes à sua superfície, formando um paralelepípedo. As faces da forma geométrica correspondem aos seguintes planos:

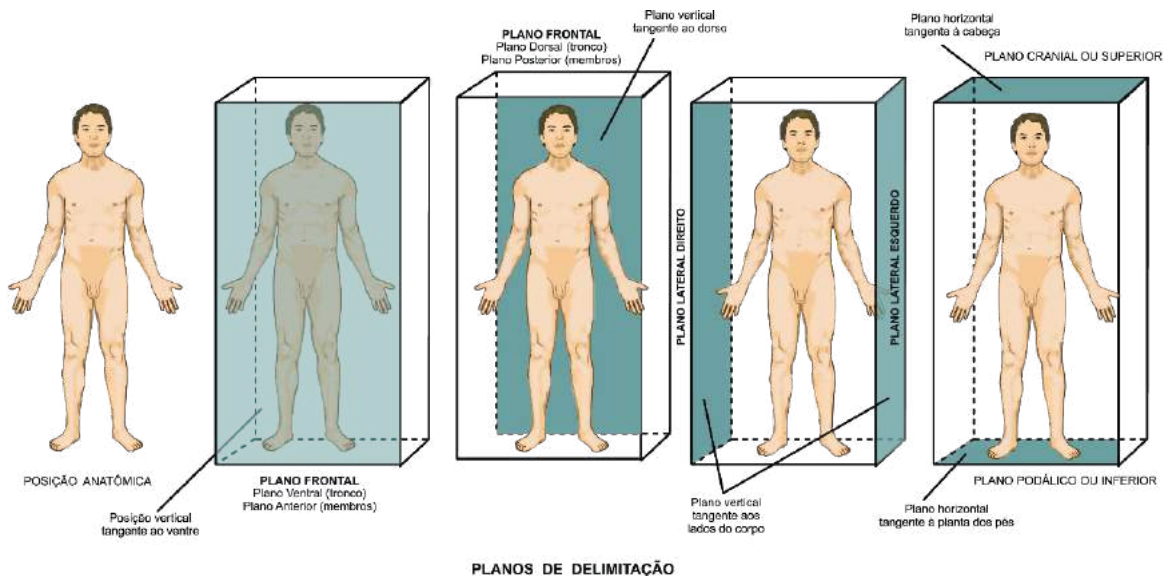


Figura 07.

Como sabemos existem dois planos verticais, um tangente ao ventre (plano ventral ou anterior) e outro ao dorso (plano dorsal ou posterior). Estes e outros planos a eles paralelos são designados como **planos frontais**. O plano ventral e dorsal são atribuídos ao tronco. O plano anterior e posterior se referem aos membros. São dois os planos verticais tangentes ao lado do corpo, chamados de **planos**

laterais direito e esquerdo. Os dois planos horizontais tangenciam a cabeça (plano superior ou cranial) e à planta dos pés (plano inferior ou **podálico**).

Podálico:

Relativo ao pé; podal. Que se efetua por meio do pé. Do lado dos pés.

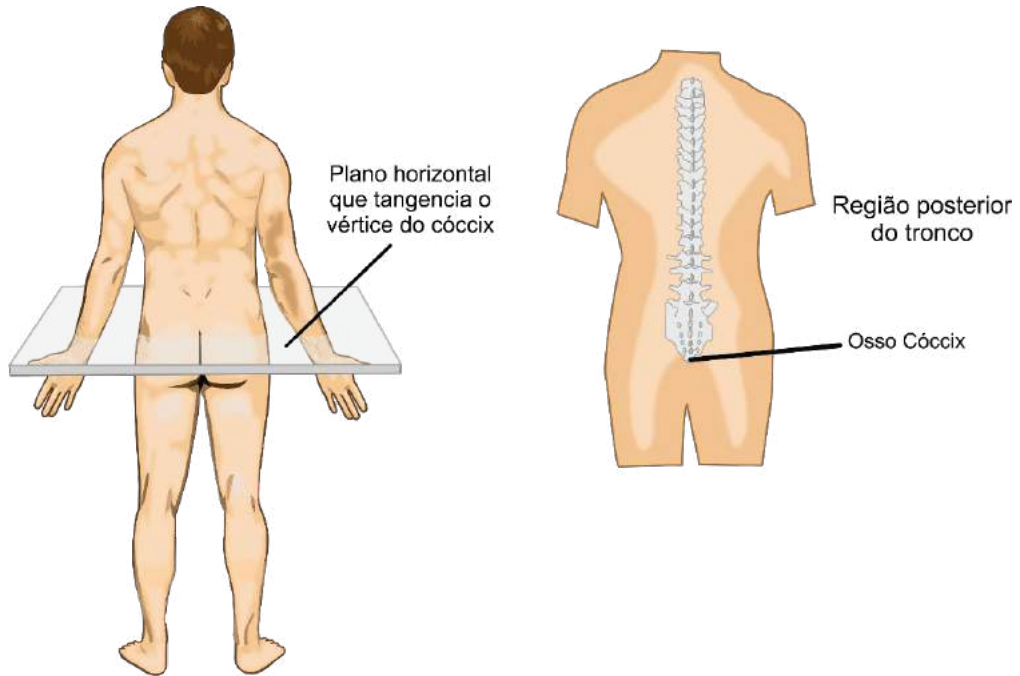


Figura 08.

O tronco isolado é limitado, inferiormente, pelo plano horizontal (plano caudal) que tangencia o vértice do cóccix,

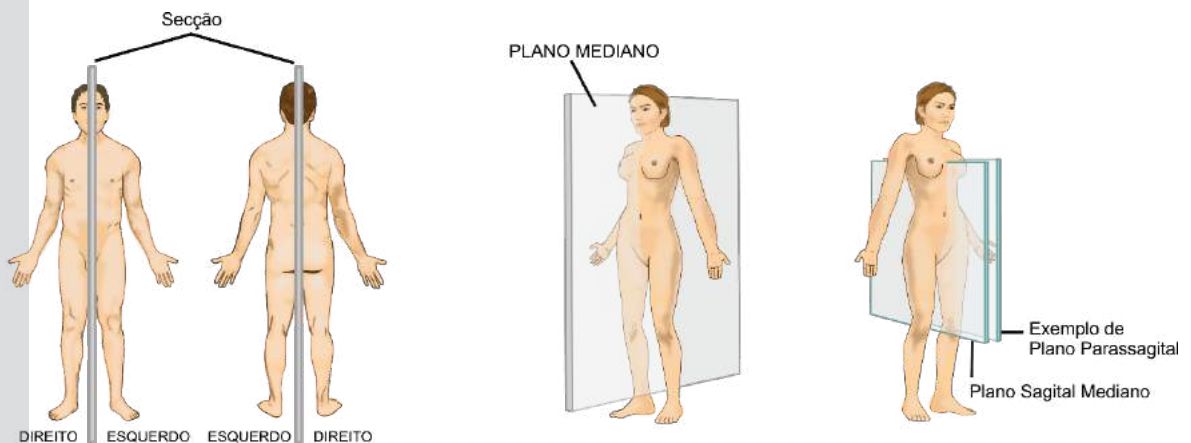


Figura 09.

Com relação aos planos de secção (corte), temos que em posição anatômica, o plano que divide o corpo humano verticalmente ao meio em metade direita e metade esquerda é o **plano sagital ou mediano**. Qualquer corte feito paralelamente ao plano mediano é chamado de **secção sagital** e aos planos resultantes de **planos parasagitais**.

O plano que divide o corpo humano verticalmente ao meio, em ventral e dorsal (anterior e posterior), é o **plano frontal**. Qualquer corte feito paralelo a este é chamado de secção frontal e aos planos dar-se a mesma denominação de frontal.

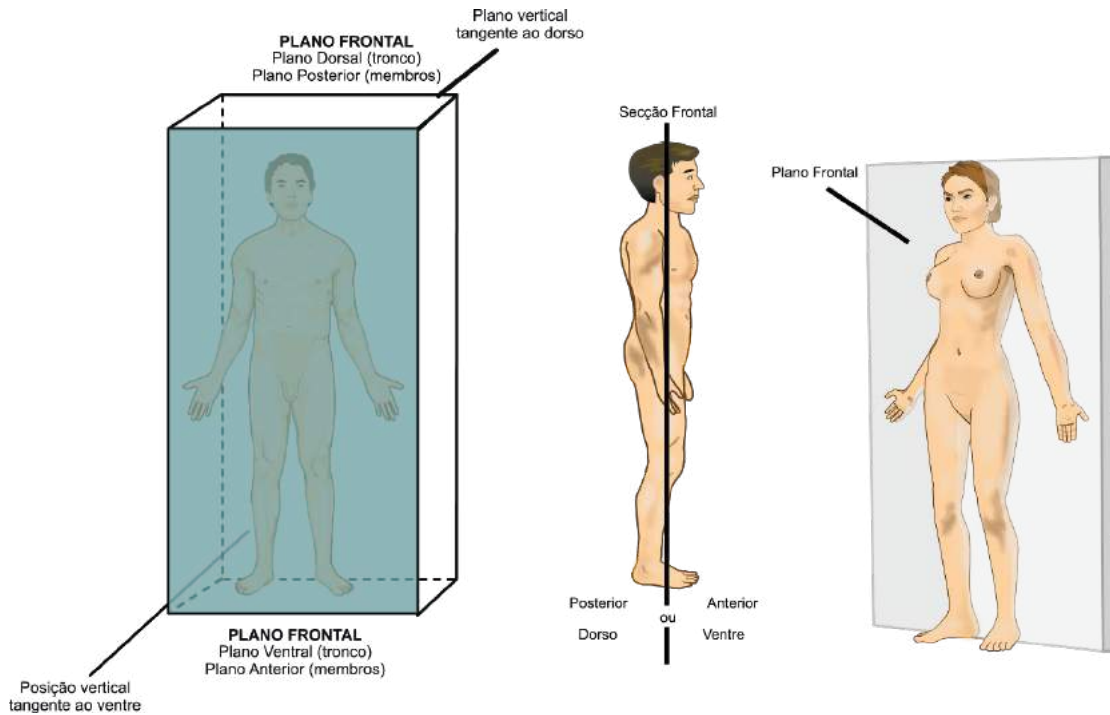


Figura 10.

O corte que divide o corpo humano horizontalmente ao meio, em superior e inferior, é denominado **secção transversal**, os planos formados por secções paralelas também são chamados de transversais ou axiais. São exemplos de planos gerados por secções transversais os planos, cranial, podálico ou caudal.

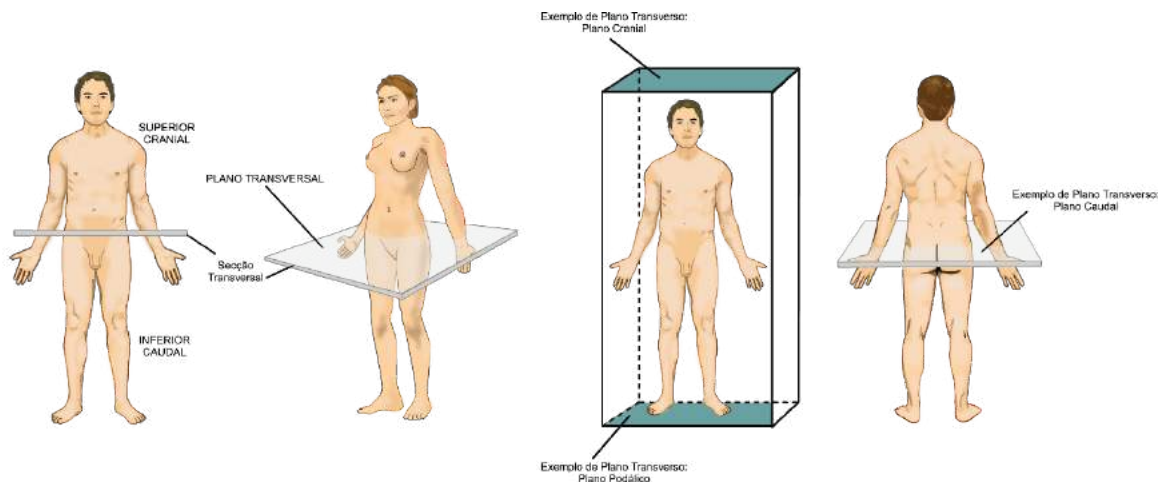


Figura 11.

Eixos e termos de posição e direção

Eixos são linhas imaginárias. Em anatomia humana essas linhas imaginárias são traçadas no indivíduo como se ele estivesse em um paralelepípedo (visto anteriormente).

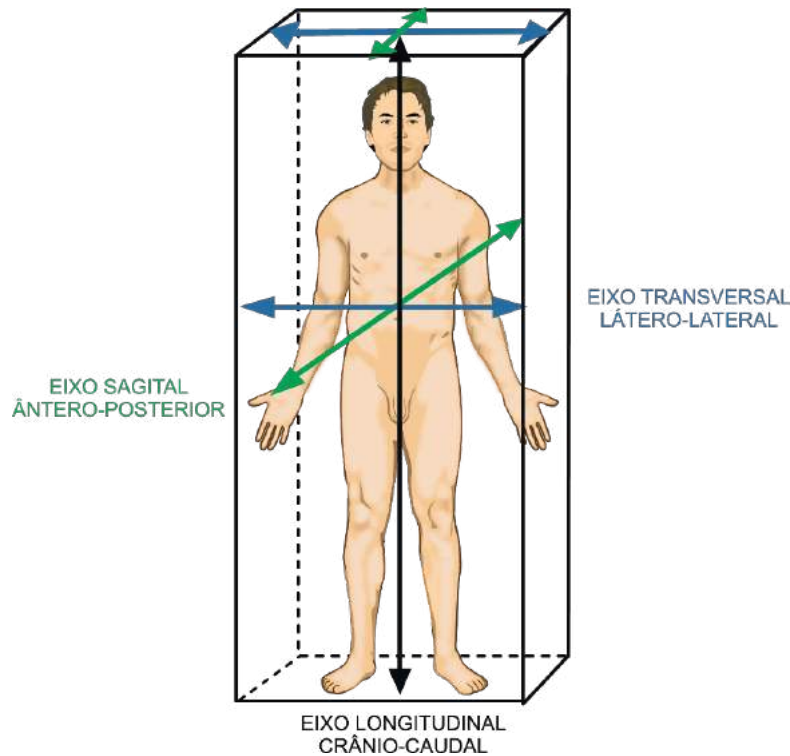


Figura 12.

Os eixos principais seguem três direções ortogonais. Na direção antero-posterior temos o **eixo sagital**, que vai do centro do corpo ao plano ventral e do centro ao plano dorsal, ou seja, é o eixo que vai do ventre ao dorso. Na direção céfalo-caudal ou crânio-caudal, temos o **eixo longitudinal**, que vai do centro do corpo ao plano superior e do centro ao plano inferior, ou seja, é o eixo que vai da cabeça aos pés. Na direção látero-lateral, temos o **eixo transversal**, que vai do centro do corpo a lateral esquerda e do centro a lateral direita, ou seja, é o eixo que vai de um lado ao outro do corpo.

Ao estudar o corpo, a Anatomia faz comparação entre a forma dos órgãos com as formas geométricas. Por isso, descreve as estruturas com faces, margens, extremidades e ângulos de acordo com referências para os quais estão voltadas. Exemplos: se a face de uma estrutura está voltada para o plano mediano é medial, se está para os lados é lateral.

A situação e a posição dos órgãos são indicadas da mesma forma. Exemplo: se o órgão está próximo ao plano mediano é **medial**, ou **lateral** se está mais para o plano lateral, direito ou esquerdo.

Na **figura 13**, temos um exemplo de corte transversal ao nível do tórax. A linha traçada entre o ponto X ao Y corresponde ao plano mediano. Qualquer estrutura situada neste plano será denominada **mediana**. Como por exemplos, vértebras (A), vasos (B) e osso do esterno (C) são denominados medianos. Outros exemplos de estruturas medianas são o nariz e a cicatriz umbilical.

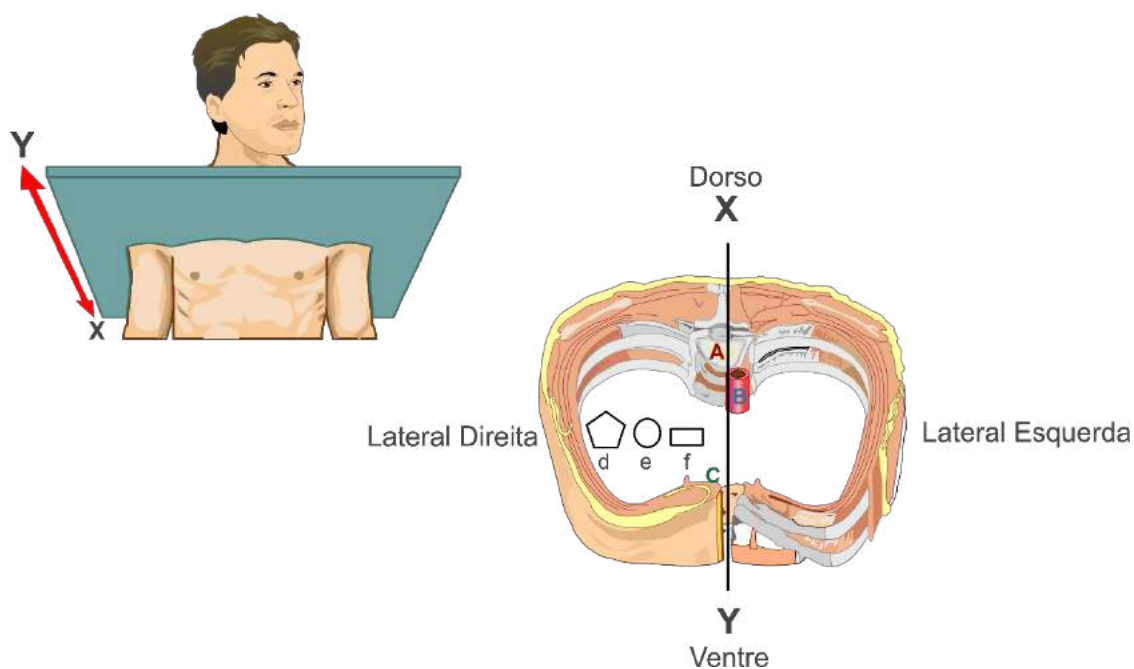


Figura 13.

Como podemos observar, colocou-se na figura anterior as estruturas em posições diversas, simbolizadas pelas letras **d**, **e** e **f**. Considerando a relação das estruturas temos: **f medial** e **d lateral**. A estrutura **e** pode ter duas denominações: se for comparada a linha mediana é considerada lateral, se for comparada as estruturas **f** e **d** será **intermediária**. Isso significa que existe uma relação entre as estruturas, ou seja, a estrutura que se situa mais próxima do plano mediano em relação à outra é dita medial.

Outro exemplo é a relação entre os dedos, o V dedo (mínimo) é medial em relação ao polegar. Neste caso os dedos que se situam entre o medial e o lateral são considerados intermediários.

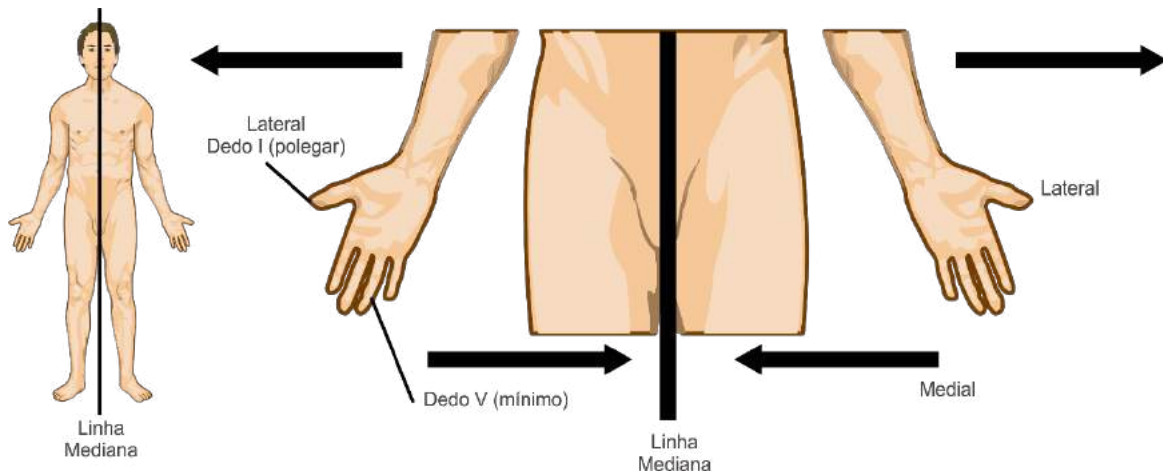


Figura 14.

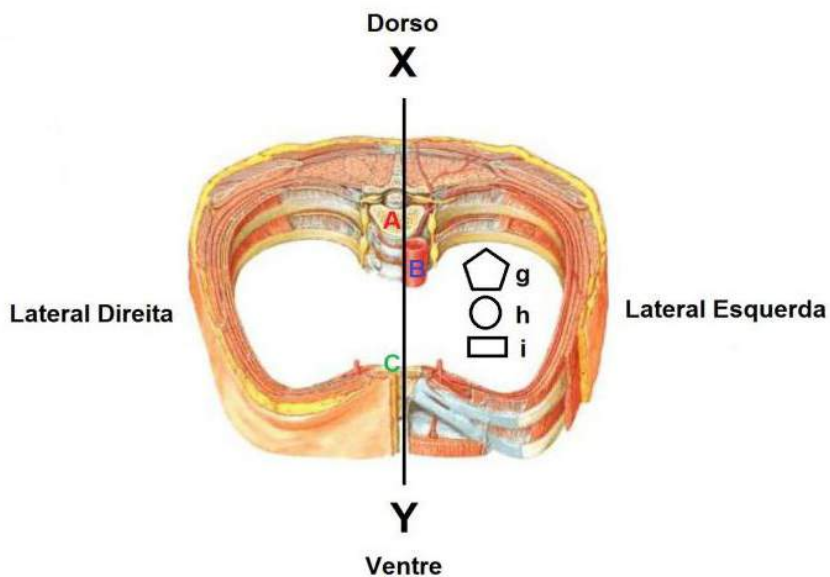


Figura 15.

Voltando ao modo esquemático, dispendo novas estruturas em outras posições, agora simbolizadas pelas letras **g**, **h** e **i**, temos que a estrutura **i** está mais próxima do plano ventral (anterior), em relação a **g** e **h**, e, portanto, denominada **ventral** (ou anterior); **g** e **h** estão mais próximas do plano dorsal (posterior), são portanto, estruturas **dorsais** (ou posteriores) em relação a **i**. Quando se estabelece a relação entre **i** (ventral) e **g** (dorsal), o **h** será considerada **média**.

Outro exemplo é a relação entre os dedos do pé e o tornozelo. Os dedos são considerados ventrais enquanto que os tornozelos, dorsais.

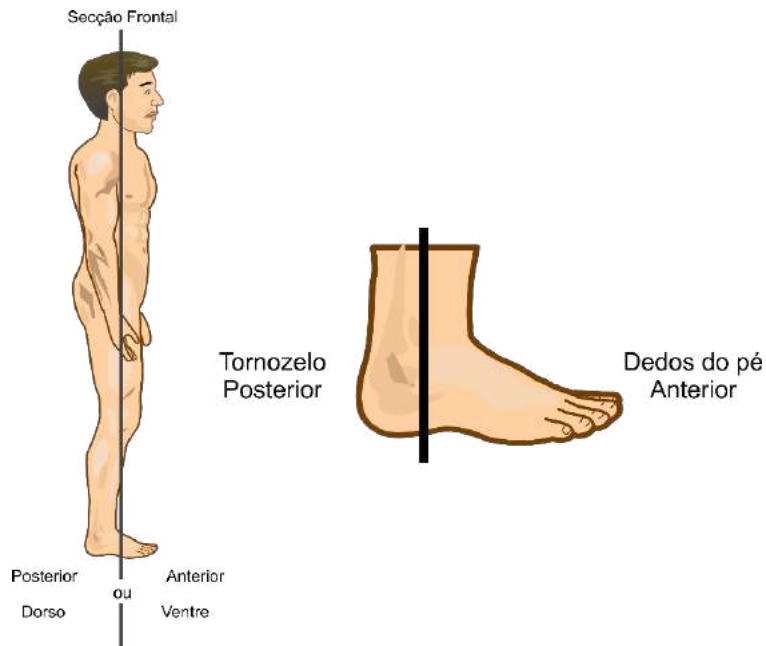


Figura 16.

Retornando ao modo esquemático, agora considerando o alinhamento das estruturas, temos que as estruturas **d**, **e** e **f** estão em alinhamento transversal, enquanto que as estruturas **g**, **h** e **i** estão em alinhamento ântero-posterior.

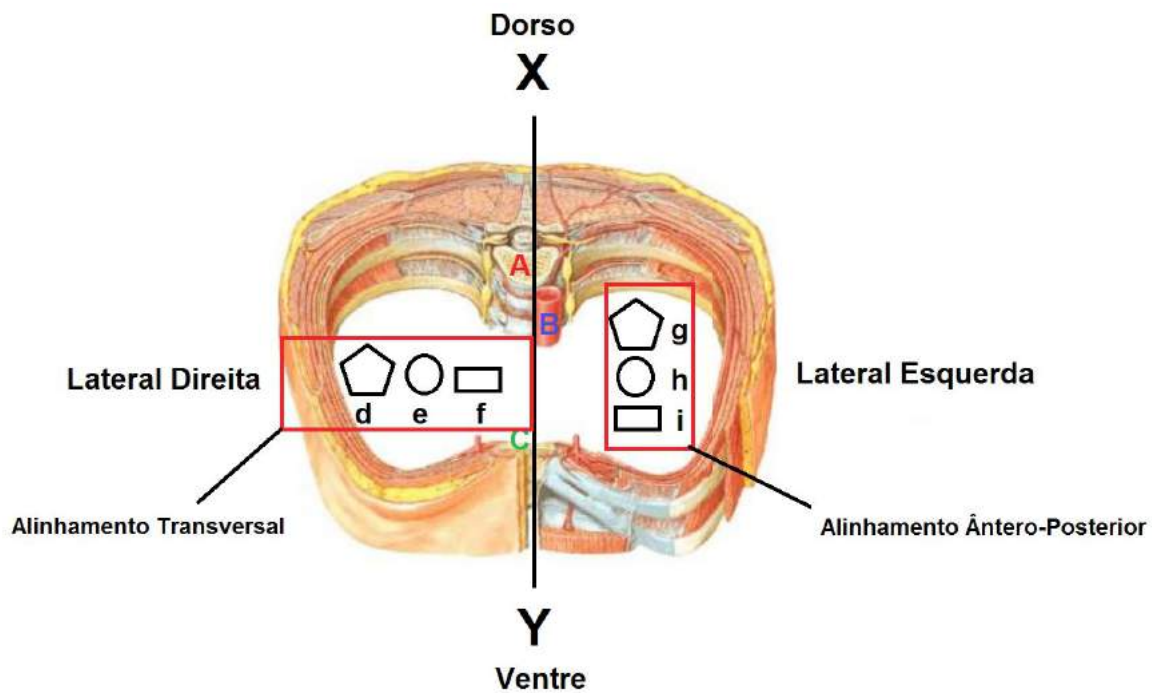


Figura 17.

Também pode ser considerado o alinhamento longitudinal ou crânio-caudal.

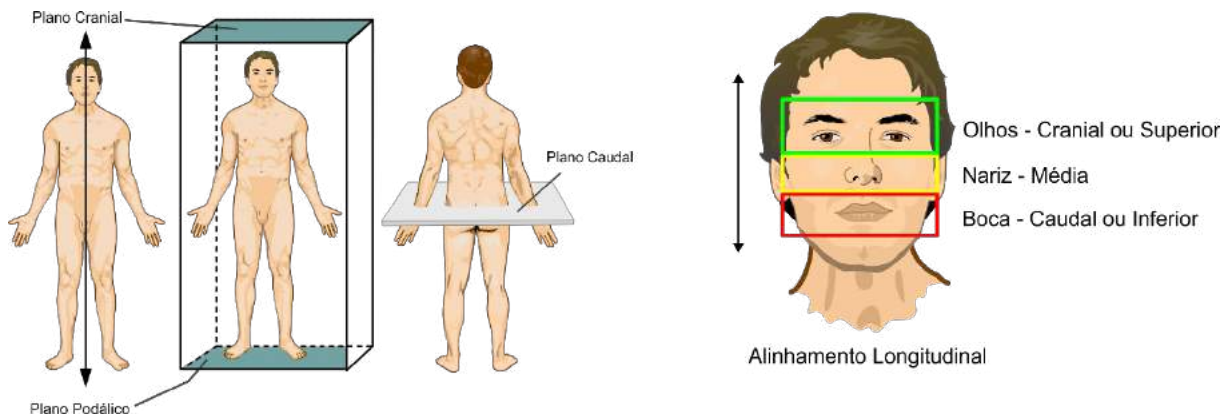


Figura 18.

Nestes casos, a estrutura mais próxima do plano cranial (ou superior) é dita cranial (ou superior) em relação à outra que lhe será caudal (ou inferior). Esta última estará mais próxima do plano caudal do que a primeira. O termo cranial e caudal, como foi dito, são empregados mais comumente para estruturas situadas no tronco. Uma estrutura situada entre outras (cranial ou caudal) em relação a ela será denominada média. Um exemplo se apresenta na **figura 18**, na qual o nariz é médio em relação aos olhos e aos lábios.

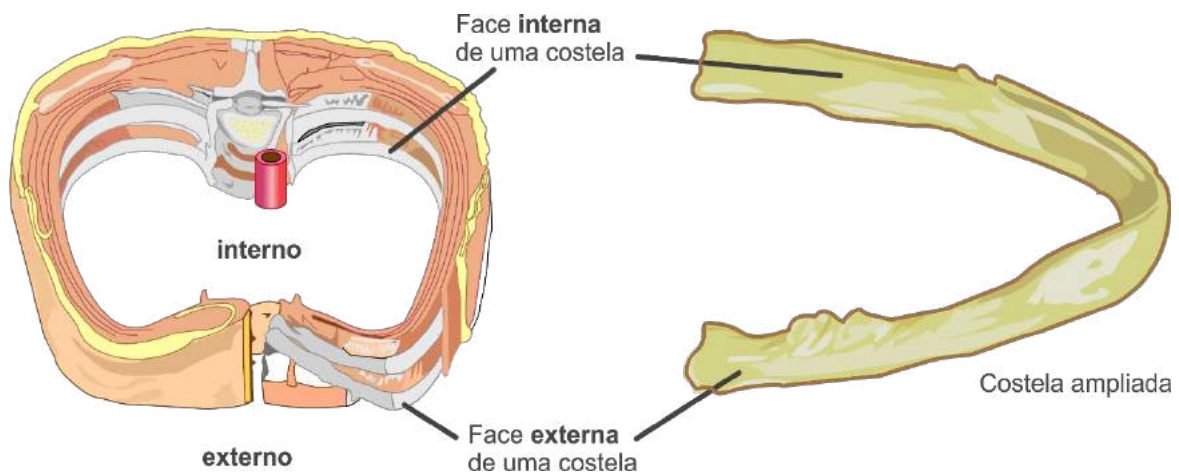


Figura 19.

Em Anatomia também se usa os adjetivos interno e externo para indicar posição, evidenciando a parte que se volta para o interior ou o exterior de uma cavidade. Na **figura 19**, temos como exemplo uma costela, cuja face interna volta-se para dentro e a externa para fora da cavidade torácica. Da mesma forma que anteriormente, uma estrutura situada entre uma interna e outra externa será **média**.

Os termos, **proximal** e **distal** são empregados para designar posição nos membros, conforme a distância entre a estrutura e a raiz do membro.

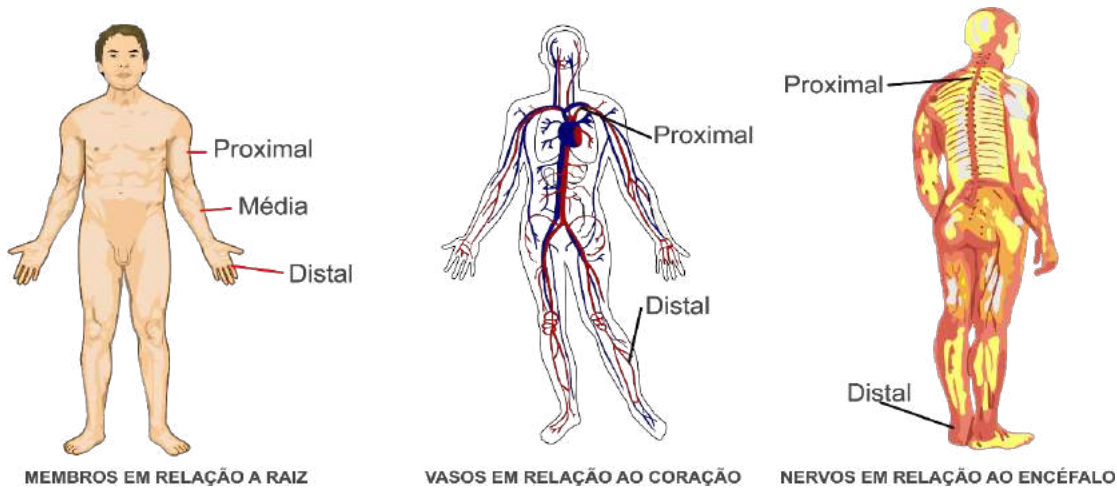


Figura 20

Nos membros superiores, a mão é **distal** em relação ao braço e este é **proximal** em relação à mão, pois a mão está mais distante da raiz do membro que o braço. Outro exemplo do uso de proximal e distal é a relação entre os vasos sanguíneos em relação ao coração (órgão central). Estas expressões também podem ser usadas para os nervos em relação ao neuro-eixo (encéfalo e medula). A estrutura que se situa entre uma proximal e distal será considerada média.

Princípios Constitucionais do Corpo Humano

O corpo humano é constituído por alguns princípios fundamentais que são: Antimeria, Metameria, Paquimeria e Estratificação.

Antimeria: as metades (direita e esquerda) geradas na divisão do corpo pelo plano mediano são chamadas de antímeros. Essas metades são semelhantes, tanto na forma como na função (morfológica e fun-

Distal:
●●●●●●
periférico,
distante do
tronco

Proximal:
●●●●●●●●
Que está
próximo do
centro ou
do ponto de
confluência.
Anat. Situado
próximo das
origens dos
membros do
corpo.
Anat. Que fica
para o lado da
cabeça.

cionalmente), segundo o princípio da simetria bilateral. Não existe simetria perfeita, devido à falta de correspondência exata entre todos os órgãos, sendo importante ressaltar que nenhuma estrutura do antímero direito é idêntica à do esquerdo, sendo exemplos evidentes o coração voltado para o lado (antímero) direito, a maior parte do fígado está localizado do lado esquerdo e o baço está localizado do lado direito. No desenvolvimento do indivíduo a simetria bilateral se perde dando lugar a assimetria morfológica normal. Veja exemplos na figura 21.

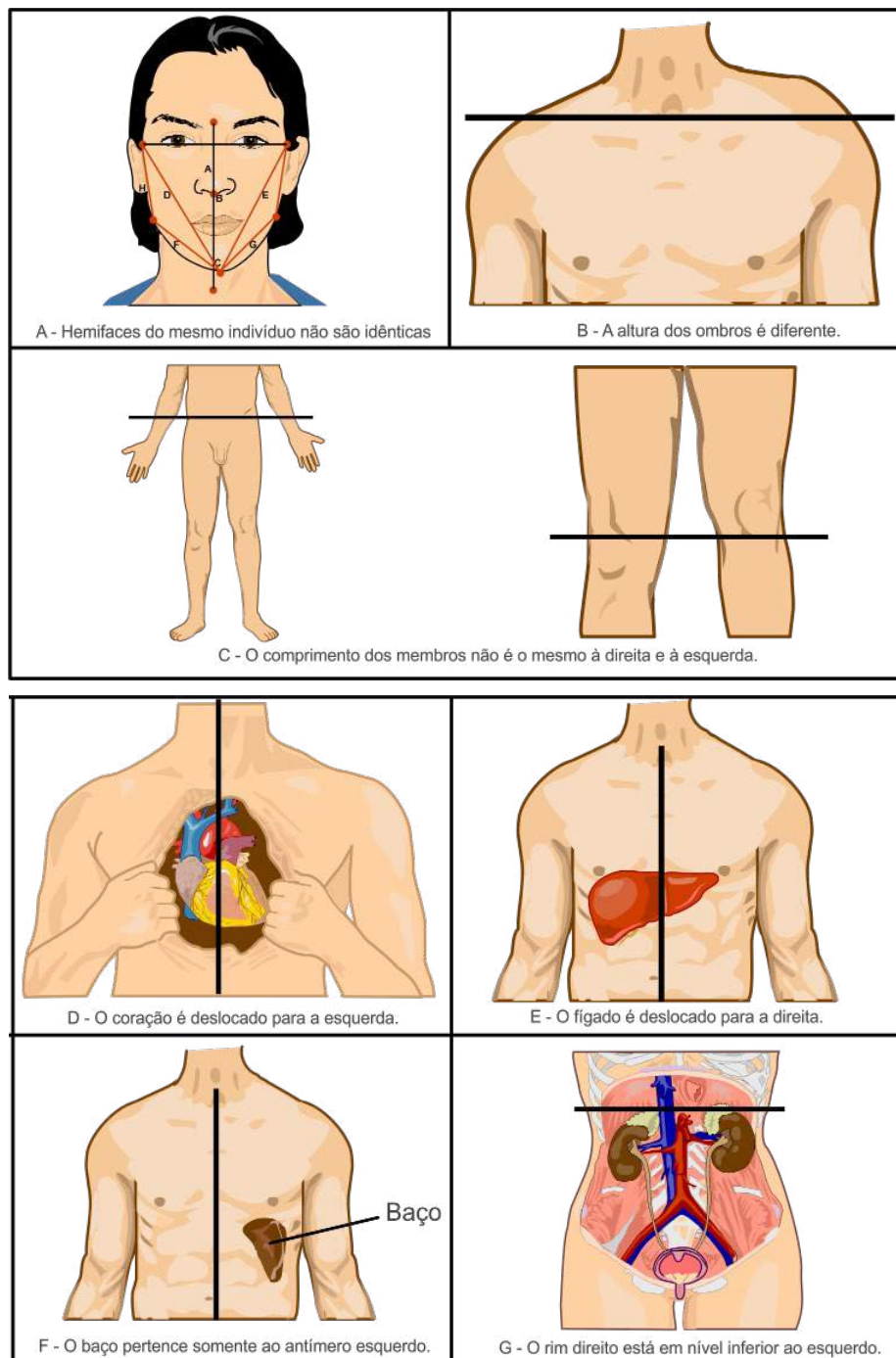
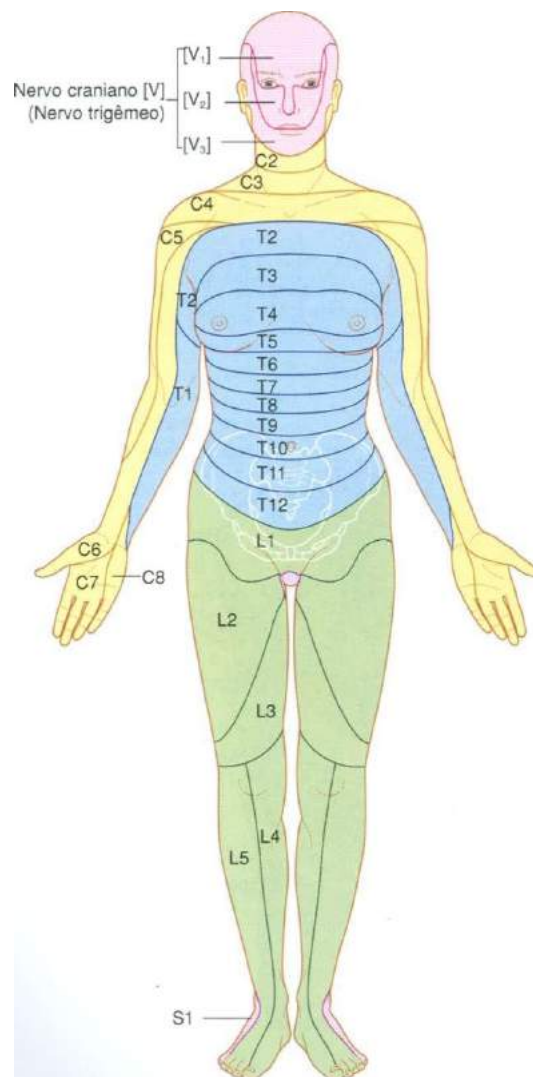


Figura 21.

Todos os exemplos usados na **figura 21** têm assimetrias morfológicas. Ao lado delas existem as assimetrias funcionais, como o **dextrismo** (é o mesmo que destro que tem maior habilidade com o lado direito do corpo especialmente com a mão).

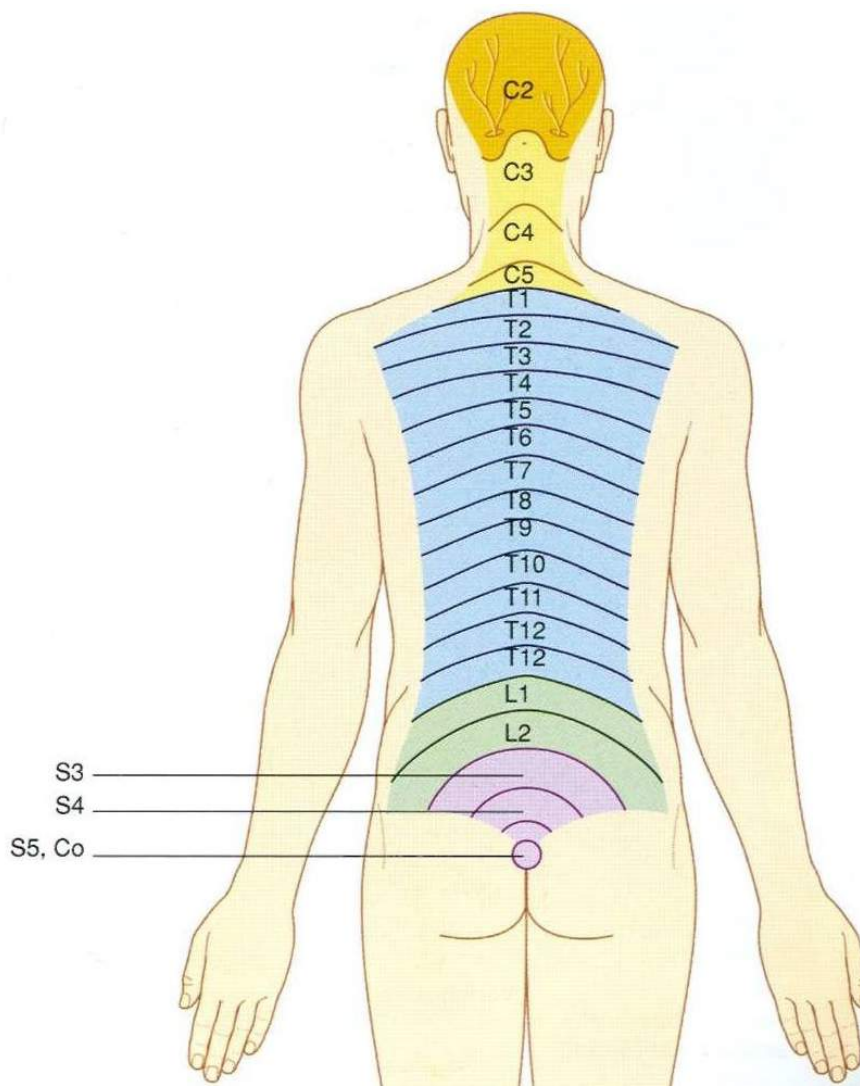
Metameria: é a superposição, no sentido longitudinal, de segmentos semelhantes, cada segmento correspondendo a um metâmero. A metameria se apresenta no adulto na coluna vertebral (superposição de vértebras) e caixa torácica (superposição de costelas com espaços intercostais entre elas), como podemos ver na **figura 22**. Na anatomia clínica a metameria é responsável por interpretar fatos clínicos, devido aos nervos espinhais que emergem da junção de duas vértebras (forame intervertebral), inervarem regiões específicas do corpo (dermátomos, veja nas figuras *a* e *b*) podendo o clínico associar sinais e sintomas à emergência destes nervos.



Dermátomos anteriores

Figura a

Gray's **Anatomia clínica para estudantes**/Richard L. Drake, Wayne Vogl, Adam W. M. Mitchell; ilustrações Richard Tibbitts e Paul Richardson. - Rio de Janeiro: Elsevier, 2005.



Dermátomos posteriores dos nervos espinais

Figura b.

Gray's **Anatomia clínica para estudantes** /Richard L. Drake, Wayne Vogl, Adam W. M. Mitchell; ilustrações Richard Tibbitts e Paul Richardson. - Rio de Janeiro: Elsevier, 2005.

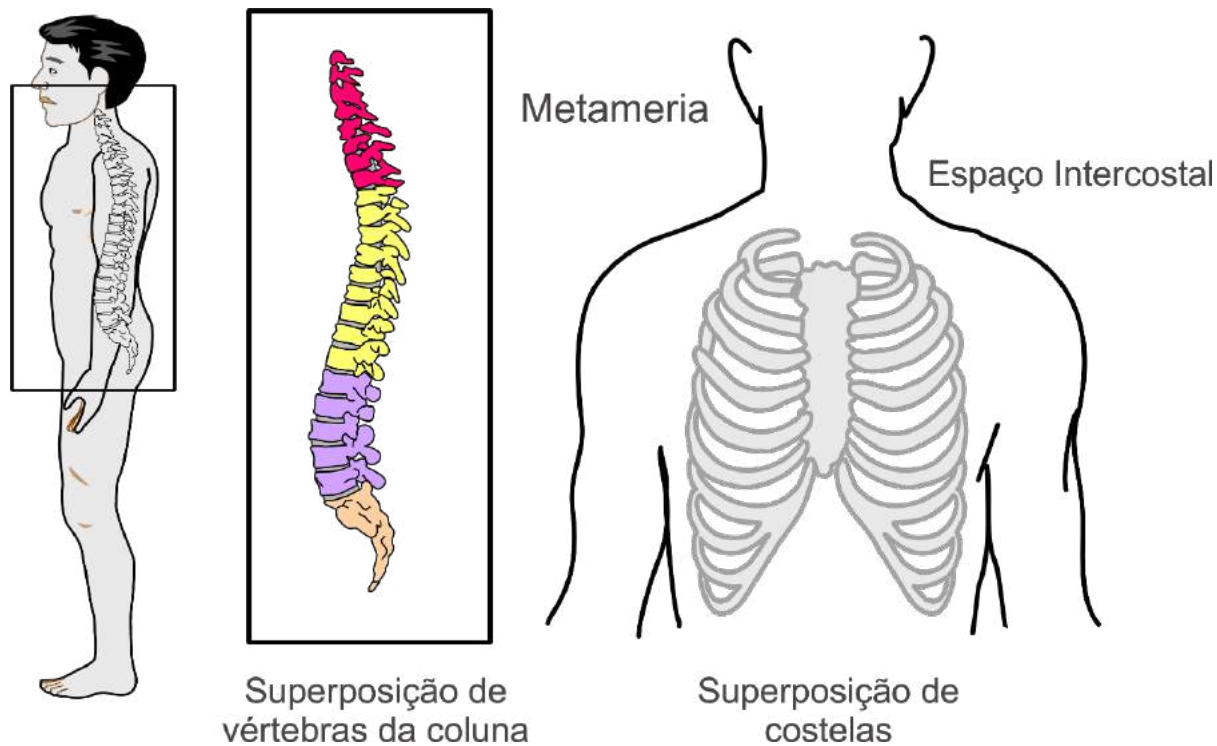
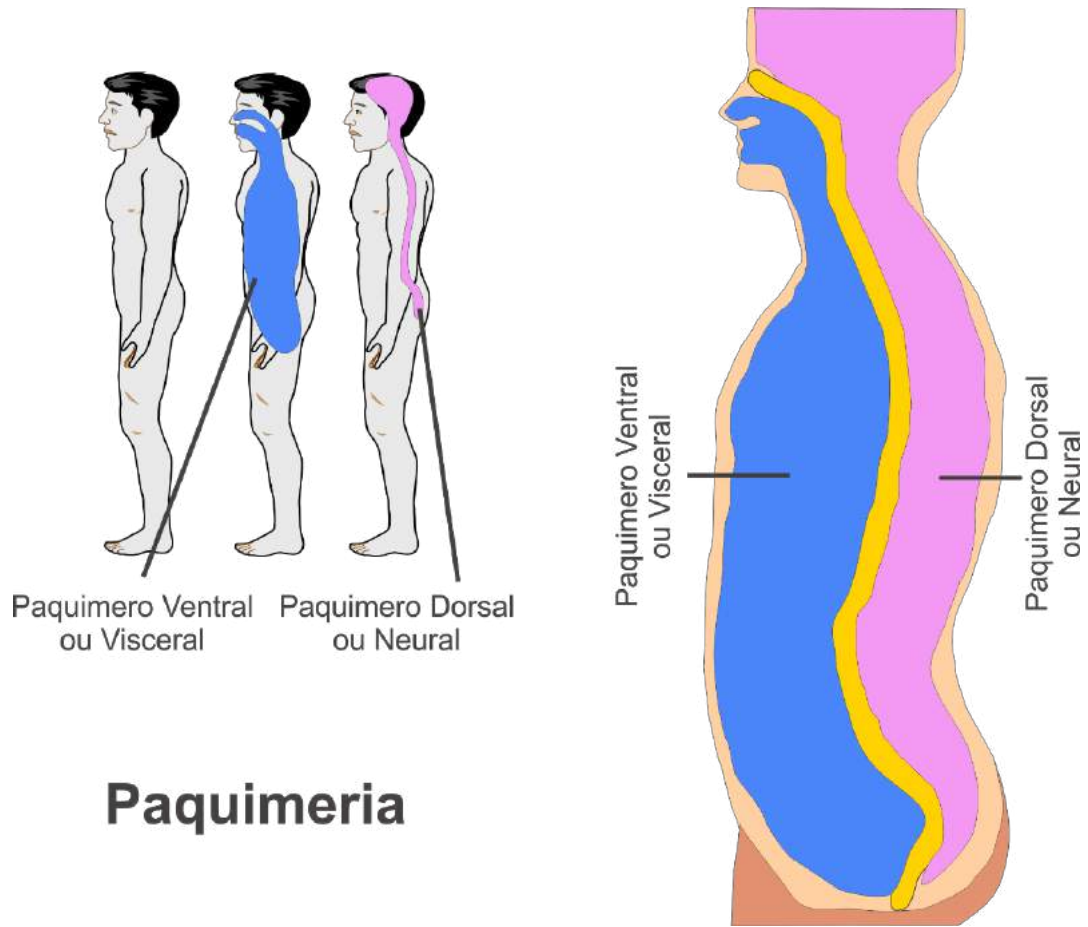


Figura 22.

Paquimeria: o segmento axial do corpo do indivíduo é constituído, esquematicamente, por dois tubos. Os tubos denominados **paquímeros**, que são respectivamente ventral e dorsal. O paquímero **ventral** (ou visceral), maior, contém a maioria das vísceras. O paquímero **dorsal** (ou neural) compreende a cavidade craniana e o canal vertebral (dentro da coluna vertebral) e aloja o sistema nervoso central (en-céfalo na cavidade craniana e medula espinal no canal vertebral da coluna). Veja a figura 23:



Paquimeria

Figura 23.

Estratificação: o corpo humano é construído por camadas (estratos) que se superpõem, reconhecendo-se, portanto uma estratimeria ou estratificação.

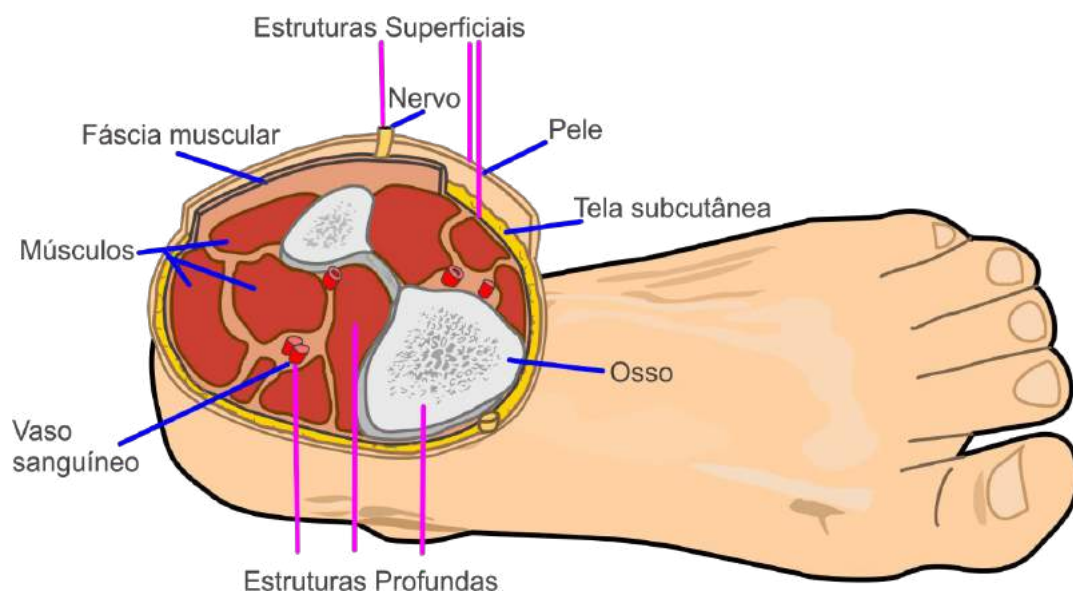


Figura 24.

Na figura 24, a pele é a camada mais superficial, seguida da tela subcutânea, a **fáscia muscular**, os músculos e os ossos. Entre as camadas surgem vasos e nervos. As estruturas situadas fora da fáscia muscular são denominadas superficiais e as que estão dentro da lâmina de profundas.

Nomenclatura em Anatomia

É o conjunto de termos empregados para designar e descrever o organismo ou suas partes. Os termos indicam:

- **Forma:** músculo trapézio (do formato de um trapézio);
- **Posição** ou **situação:** nervo mediano (localizado no meio do membro superior);
- **Trajetó:** artéria circunflexa da escápula (que faz uma curva em torno da escápula);
- **Conexões** ou **inter-relações:** ligamento sacro-ilíaco (que liga o osso sacro ao osso ilíaco);
- **Relação com o esqueleto:** artéria radial (artéria localizada sobre a porção distal do osso rádio);
- **Função:** músculo levantador da escápula (músculo que levanta a escápula);
- **Critério misto:** músculo flexor (função) superficial (situação) dos dedos.

Fáscia Muscular:

● ● ● ● ● ● ● ● ● ●

A fáscia é um tecido conjuntivo que envolve músculos, grupos musculares, vasos sanguíneos e nervos. É constituída por fibras de colágeno produzidas no interior da própria fáscia através dos Fibroplastos. Fáscia profunda ou fáscia muscular; Tecido conjuntivo fibroso e denso que envolve os músculos, ossos, nervos e vasos sanguíneos do corpo. Leia mais em: <http://www.musclemass.com.br/musclepedia/fascia-muscular/>

Revisando

Durante o estudo da primeira unidade tivemos uma visão ampla da anatomia humana, onde fomos capazes de entender melhor as variações anatômicas do nosso corpo que aparecem em qualquer sistema do organismo, sem causar prejuízo funcional. A posição anatômica é uma posição de referência e padronizada. Temos ainda variações anatômicas individuais que decorrem de fatores como idade, sexo, raça, tipo constitucional e evolução. Estudamos que quando as variações morfológicas têm perturbação funcional, são denominadas de anomalia. Por exemplo: o indivíduo que nasce sem um olho, além de ter variado a forma, perde a função que o olho desempenharia. Apresentamos ainda as grandes variabilidades morfológicas humana, onde há possibilidade de reconhecer várias formas constitucionais, do tipo médio aos tipos extremos e mistos. Os tipos são chamados de brevilíneo, mediolíneo e longilíneo. Após ter conhecimento sobre as variabilidades morfológicas humana, estudamos como o corpo humano é dividido. Desta maneira fomos capazes de entender sobre as alterações que podem ocorrer em nosso corpo.

Autoavaliação

- 1 Descreva como o corpo humano se encontra quando está em posição anatômica.
- 2 Descreva o que significa os termos: medial e lateral.
- 3 O que são planos anatômicos sagitais?
- 4 Relacione os termos da primeira coluna com a sua descrição na segunda coluna.

(A) Anatomia Sistemática ou Descritiva

(B) Anatomia Topográfica ou Regional

(C) Anatomia de Superfície ou do Vivo

(D) Anatomia Funcional

(E) Anatomia Aplicada

(F) Anatomia Radiológica

(G) Anatomia Comparada

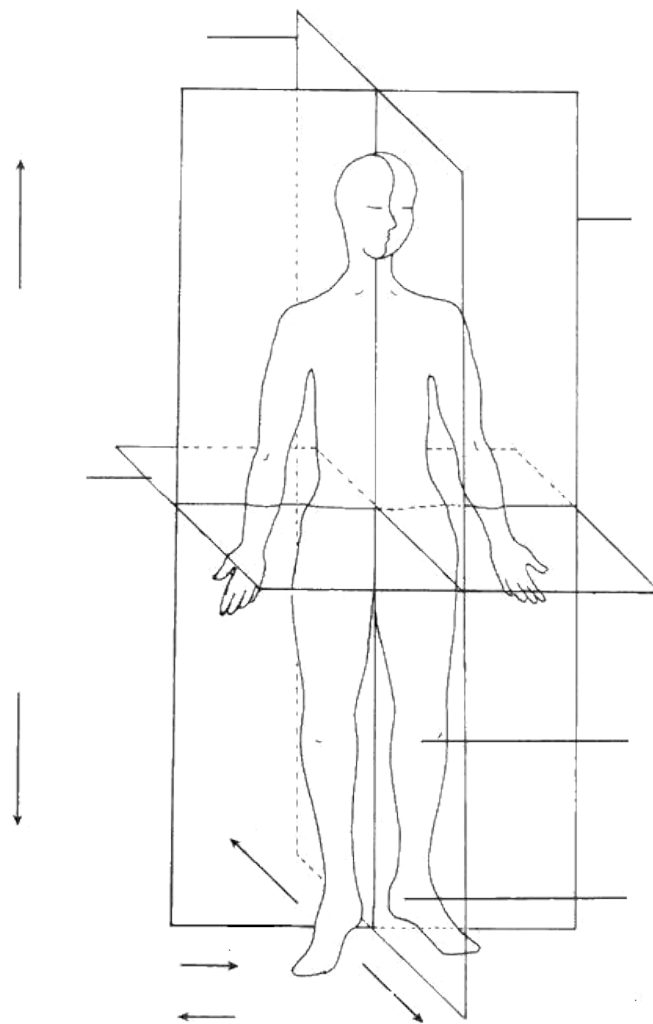
- () Estuda a projeção de órgãos e estruturas profundas na superfície do corpo, é de grande importância para a compreensão da semiologia clínica (estudo e interpretação do conjunto de sinais e sintomas observados no exame de um paciente).
- () Estuda de modo analítico, a separação de um todo em seus elementos ou partes componentes e separadamente as várias estruturas dos sistemas que constituem o corpo.
- () Salaria a importância dos conhecimentos anatômicos para as atividades médicas, clínica ou cirúrgica e mesmo para as artísticas
- () Estuda de uma maneira sintética as relações entre as estruturas de regiões delimitadas do corpo, isto é, método, processo ou operação que consiste em reunir elementos diferentes e fundi-los num todo.
- () Estuda segmentos funcionais do corpo, estabelecendo relações recíprocas e funcionais das várias estruturas dos diferentes sistemas.

- () Estuda a Anatomia de diferentes espécies animais com particular enfoque ao desenvolvimento do indivíduo desde a concepção até a idade adulta e a história evolutiva de uma espécie e dos diferentes órgãos.
- () Estuda o corpo usando as propriedades dos raios X e constitui, com a Anatomia de Superfície, a base morfológica das técnicas de exploração clínica.

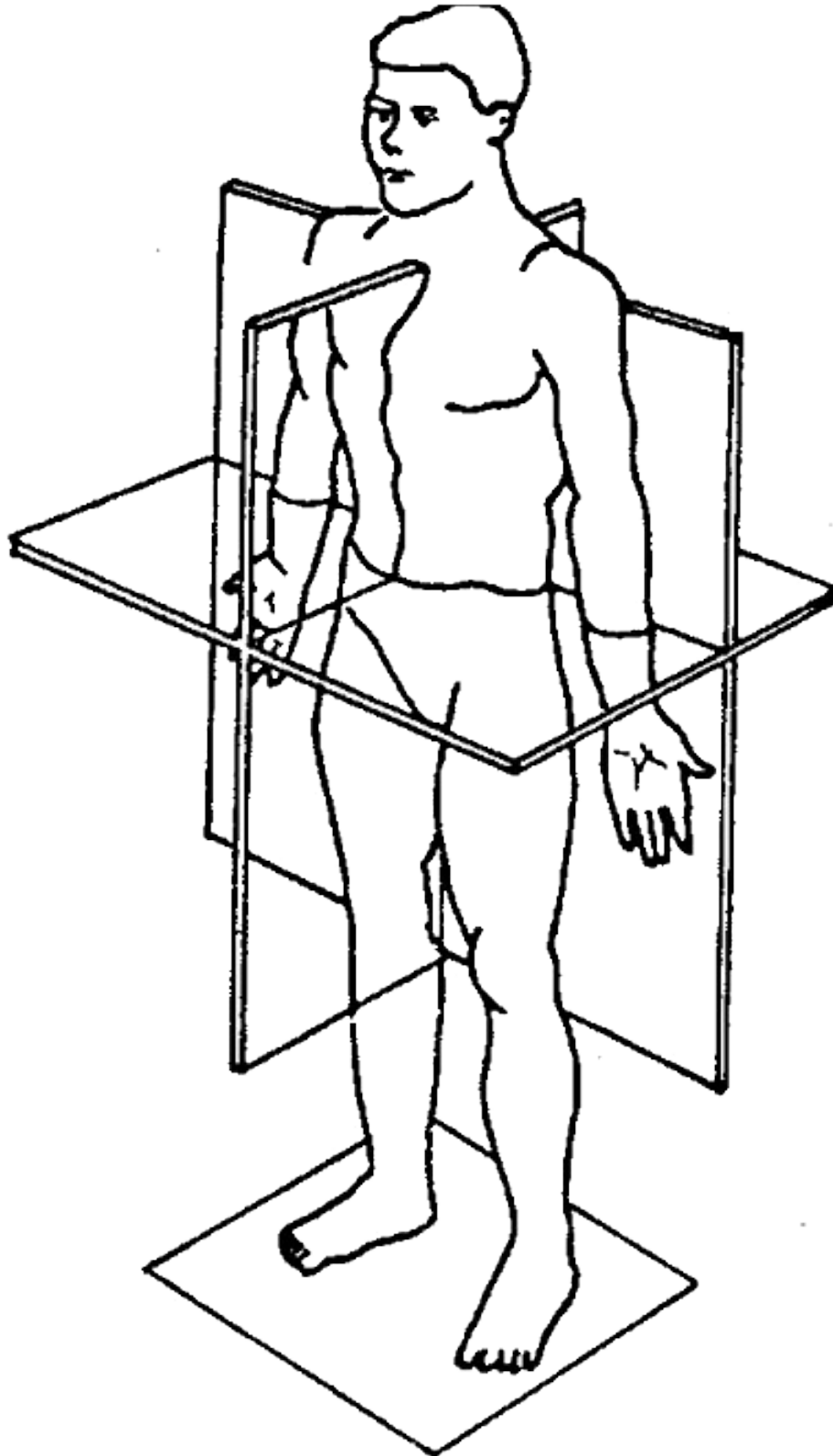
5 O que são Planos de Delimitação?

6 Assinale na figura o plano ou secção representado:

6 Assinale na figura o plano ou secção representado:



- 7 Para que são utilizados na Anatomia os eixos e planos?
- 8 Identifique, na figura, planos anatômicos representados:



9 - Assinale o plano de secção que cada figura seguinte representa:

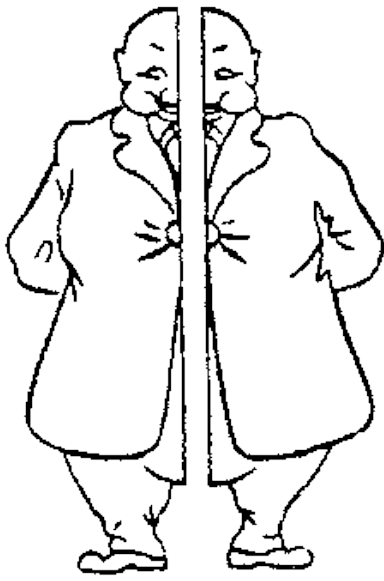


Figura 1

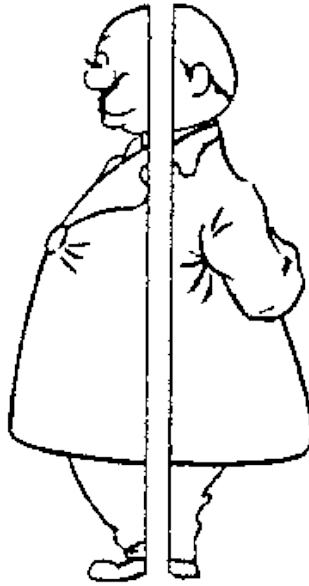


Figura 2




Figura 3

- 10 Os termos de posição indicam proximidade aos planos de inscrição ou ao plano de secção mediano. São termos comparativos e indicam que onde uma estrutura está em relação à outra. Dê exemplos de termos de comparação.



2

SISTEMA ESQUELÉTICO

CONHECIMENTOS

Compreender a constituição do sistema esquelético em suas concepções anatômicas e funcionais.

HABILIDADES

Identificar a forma e função das estruturas do sistema esquelético como, sua função na sustentação do organismo, na proteção de estruturas vitais e como base mecânica para o movimento, sempre correlacionando a teoria com a prática.

ATITUDES

Apresentar a devida atenção ao sistema esquelético, se empenhar para desenvolver um entendimento das enfermidades que o acometem e atrelar o conhecimento adquirido com empenho e dedicação para uma eficiente prática profissional.

Em primeiro lugar temos que ter em mente do ponto de vista da sobrevivência, o movimento, e como consequência a locomoção, que é a principal função do ser vivo e os Sistemas Esquelético, Muscular e Articular que formam em conjunto o **Aparelho Locomotor**.

Nos **vertebrados** o Sistema Esquelético é considerado o elemento passivo do movimento, enquanto que, como veremos mais adiante, o Sistema Muscular é considerado o elemento ativo do movimento e as juntas ou articulações, que se interpõem entre os ossos, denominadas de Sistema Articular, que irão permitir este movimento. São inúmeros os movimentos corporais que realizamos durante o dia: levantamos da cama, tomamos banho, escovamos os dentes, levamos os alimentos até a boca. Toda essa e outras rotinas de movimentos seriam impossível se não fosse nosso sistema esquelético.

Aproximadamente um quinto do peso total de um indivíduo saudável é composto por seus ossos. O esqueleto humano é uma estrutura resistente, viva e flexível que tem dentre suas funções sustentar e proteger tecidos e órgãos do corpo.

Vertebrados:
●●●●●●●●●●
Animal dotado de espinha dorsal e crânio.
S.m.pl. Grande divisão do reino animal, que compreende os animais providos de coluna vertebral e, geralmente, de dois pares de membros.

Esqueleto Humano

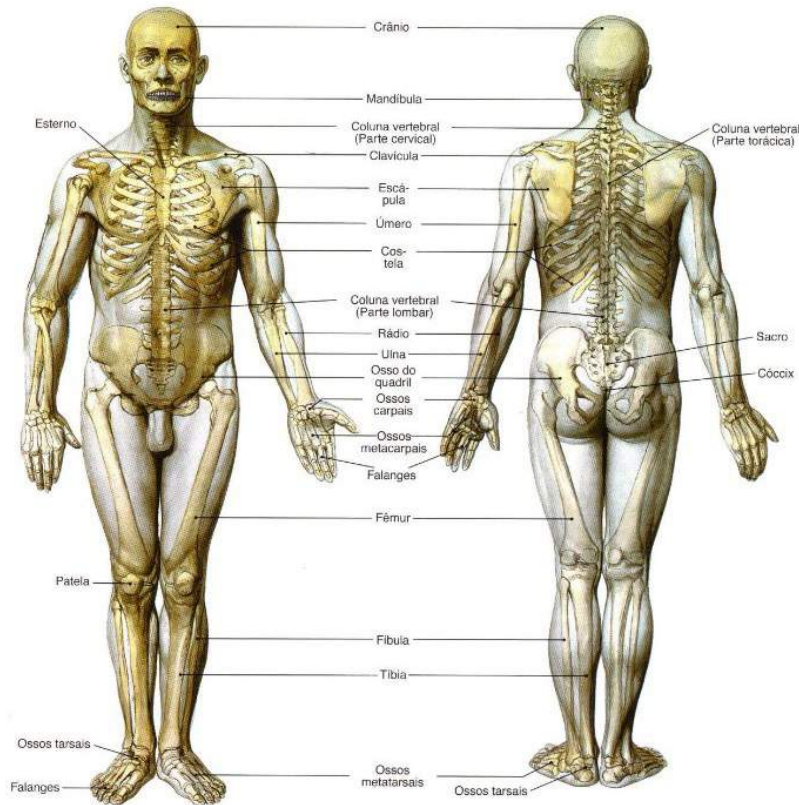


Figura 01.

SOBOTTA, **Atlas de Anatomia Humana**, volume 1 / editado por R. Putz e R. Pabst, Rio de Janeiro: Guanabara Koogan, 2008.

O esqueleto é um conjunto de ossos e cartilagens ligados entre si para formar o arcabouço do corpo e desempenhar várias funções (**figura 1**). Os ossos são rijos com variação de forma, coloração e número, geralmente unidos por articulações e ligamentos (formando o esqueleto articulado) ou isolados, dos quais os únicos exemplos são o osso **híódeo** e os **sesamóides**.

Podemos citar várias funções importantes do esqueleto humano, tais como:

- **Sustentação e conformidade:** fornece uma base estrutural para o corpo, sustenta os tecidos moles e forma pontos fixos para tendões de diversos músculos esqueléticos;
- **Proteção:** protege órgãos nobres (encéfalo, coração e pulmões) contra traumatismos externos;
- **Participação na alavancagem** (movimentação): juntamente com os músculos esqueléticos desloca o corpo ou parte dele;
- **Hematopoiese:** produz células sanguíneas através da medula óssea vermelha;
- **Homeostasia mineral:** armazena vários tipos de minerais, principalmente cálcio e fósforo.
- **Armazenamento de energia:** armazena lipídios na medula óssea amarela ou flava.

O esqueleto humano está didaticamente dividido em duas grandes partes:

- **Esqueleto axial:** medial formando o eixo do corpo, constituído pelos ossos do crânio e face, coluna vertebral, costelas e esterno. (Do latim axis igual a eixo, está formado por 80 ossos, sendo 28 ossos entre crânio e face. E 26 ossos da coluna vertebral, 24 costelas, um osso esterno e um osso hioide).
- **Esqueleto apendicular:** formado pelos ossos dos membros superiores e inferiores.

A junção destas duas porções se faz por meio de estruturas ósseas denominadas cinturas: **escapular** ou **torácica** (formada pela escápula e clavícula) e **pélvica** (formada pelos ossos do quadril). O osso do quadril é formado pelos ossos ílio, pube e ísquio.

Veja a **figura 02**.

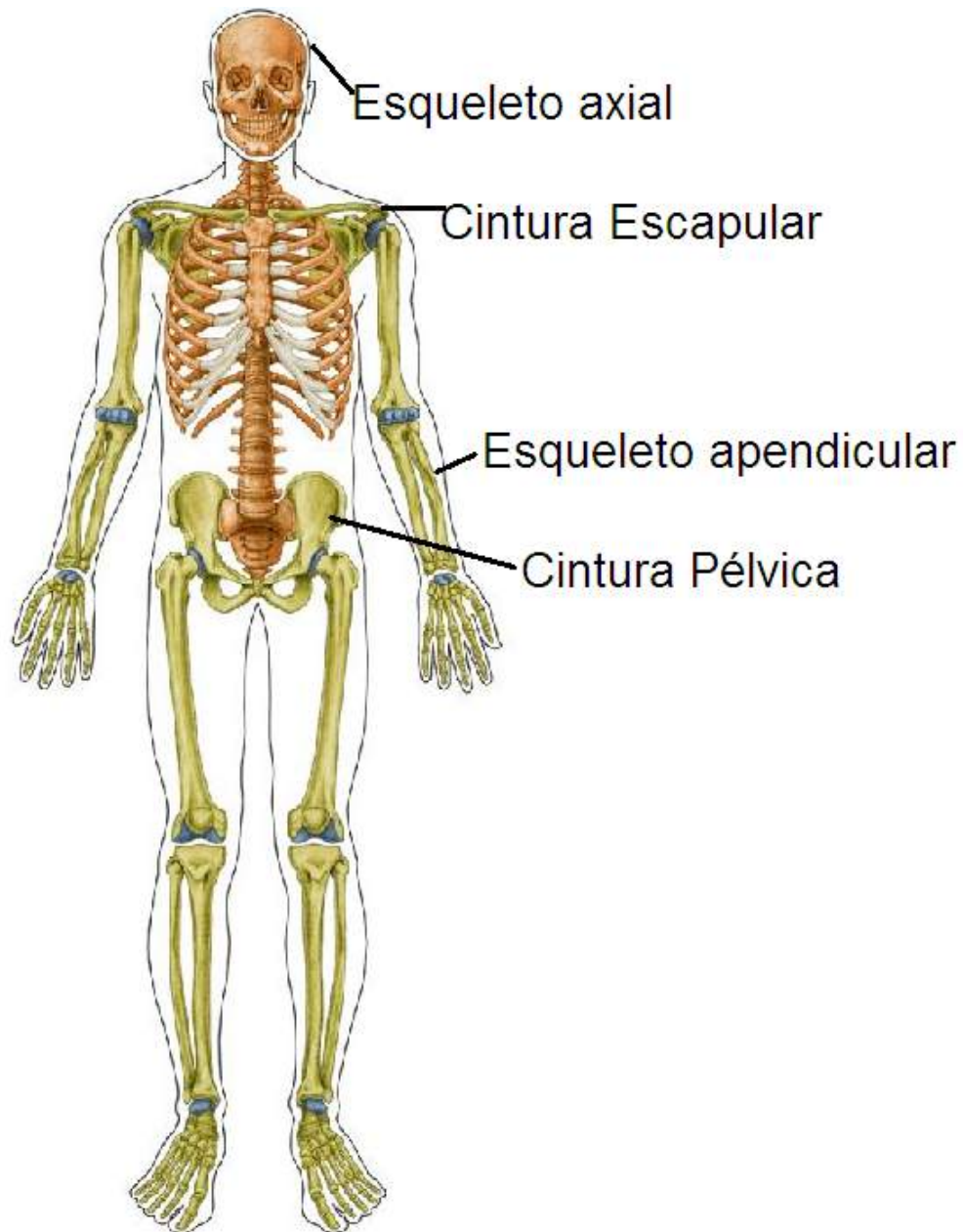


Figura 02.

TOMITA, Rúbia Yuri. **Atlas visual compacto do corpo humano**. 3. ed. São Paulo: Rideel, 2012

Ossos

Um indivíduo adulto tem 206 ossos, mas esta quantidade pode variar se forem levados em consideração alguns fatores, como:

- **Fatores etários:** alguns ossos no recém nascido são formados por partes ósseas que se unem durante o crescimento do indivíduo para constituir um único osso. Por exemplo, o osso frontal formado por duas porções separadas no plano mediano. Em alguns casos em indivíduos muito idosos poderá acontecer a soldadura de dois ou mais ossos, com isso leva a diminuição no número total de ossos. Como por exemplo, a soldadura entre os ossos do crânio (**sinostose**, união entre ossos adjacentes ou partes de um único osso formado por material ósseo como cartilagem ou tecido fibroso calcificado) transformando a caixa craniana em apenas um único osso.
- **Fatores individuais:** pode ocorrer que em alguns indivíduos adultos o osso frontal não solde ou pode haver também a presença de ossos extranumerários, determinando dessa forma a variação no número total de ossos.
- **Crterios de contagem:** Às vezes alguns critérios pessoais são adotados por anatomistas na contagem do número total de ossos do esqueleto. Por exemplo, os ossos **sesamóides**, são computados ou não na contagem final, como também os ossículos da orelha média, que são martelo, bigorna e estribo.

Existem várias formas de classificar os ossos e uma delas é quanto a sua posição topográfica, identificando-se os ossos axiais e os ossos apendiculares. No entanto, a classificação mais conhecida é a que considera a forma dos ossos, classificando-os conforme sua relação entre suas dimensões lineares, como comprimento, largura e ou espessura, em ossos longos, curtos, planos ou laminares, pneumáticos, irregulares e sesamóides:

- **Ossos longos:** o comprimento é consideravelmente maior que a largura e a espessura e podemos observar duas extremidades, denominadas **diáfise** e **epífises**, (uma distal e a outra proximal). O osso longo

Os sesamóides

são encontrados embaixo da articulação do dedo grande (hálux) e são tipicamente de tamanho pequeno (como dois feijões).


Há dois ossos sesamóides em cada pé, sendo um medial e outro lateral. Algumas pessoas podem tê-los separados ao meio, o que chamamos de sesamoide bipartido.

Leia mais em: <http://globoesporte.globo.com/eu-atleta/noticia/2012/06/sesamoides-que-ossos-sao-esses-que-causam-tantas-dores-no-pes.html>

possui no seu interior uma cavidade onde se aloja a **medula óssea**, denominada **canal medular**, nos ossos que ainda não se ossificaram completamente é possível visualizar entre as epífises e a diáfise um discreto disco cartilaginoso chamado de cartilagem epifisária, que está diretamente relacionado com o crescimento do mesmo em comprimento. Exemplos: fêmur, tíbia, fíbula, falanges, úmero e rádio.

- **Ossos laminares:** o comprimento e a largura se equivalem, predominando sobre sua espessura. Este tipo de osso também é impropriamente denominado "osso plano". Exemplos: quadril, escápula e occipital.
- **Ossos curtos:** o comprimento, a largura e a espessura apresentam-se equivalentes. Exemplos: carpo e metacarpo.
- **Ossos irregulares:** apresenta uma forma complexa e irregular. Exemplo: vértebras da coluna espinal e o osso temporal.
- **Ossos pneumáticos:** observamos neste osso uma ou mais cavidades, revestidas de mucosa, de volume variável e contendo ar. Estas cavidades são denominadas seios. Exemplos: etmoide, esferoide, frontal, temporal e maxilar.
- **Ossos sesamoide:** encontra-se inserido em alguns tendões ou cartilagens, onde sua função principal é auxiliar no deslizamento dos mesmos. Exemplo: patela.

Veja no quadro abaixo alguns dos exemplos de classificação dos ossos acima citados:

	<p>Ossos laminares</p> 	<p>Ossos Curtos</p> 
<p>SOBOTTA, Atlas de Anatomia Humana, volume 1 / editado por R. Putz e R. Pabst, Rio de Janeiro: Guanabara Koogan, 2008.</p>	<p>SOBOTTA, Atlas de Anatomia Humana, volume 1 / editado por R. Putz e R. Pabst, Rio de Janeiro: Guanabara Koogan, 2008.</p>	<p>SOBOTTA, Atlas de Anatomia Humana, volume 1 / editado por R. Putz e R. Pabst, Rio de Janeiro: Guanabara Koogan, 2008.</p>
<p>Ossos Longos</p>	<p>Ossos Laminares</p>	<p>Ossos Curtos</p>

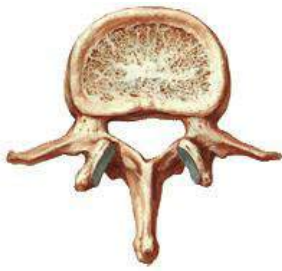
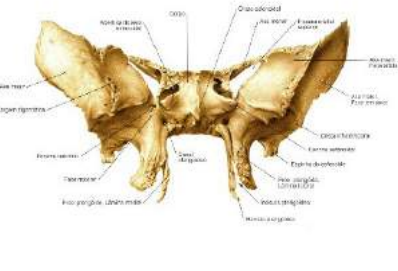
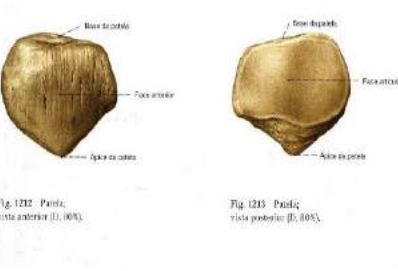
		
<p>SOBOTTA, Atlas de Anatomia Humana, volume 1 / editado por R. Putz e R. Pabst, Rio de Janeiro: Guanabara Koogan, 2008.</p>	<p>SOBOTTA, Atlas de Anatomia Humana, volume 1 / editado por R. Putz e R. Pabst, Rio de Janeiro: Guanabara Koogan, 2008.</p>	<p>SOBOTTA, Atlas de Anatomia Humana, volume 1 / editado por R. Putz e R. Pabst, Rio de Janeiro: Guanabara Koogan, 2008.</p>
<p>Osso Irregular</p>	<p>Osso Pneumático</p>	<p>Osso Sesamóide</p>

Figura 03.

Arquitetura óssea

Podemos observar em estudos microscópicos que o tecido do osso é formado por substância óssea compacta e esponjosa:

- **Substância compacta:** as lamelas de tecido ósseo estão intimamente unidas umas às outras pelas suas faces, sem que haja espaço livre interposto. Por ser mais densa e sólida é responsável pela resistência dos ossos. Topograficamente estão dispostas nos ossos longos, planos, irregulares e curtos.
- **Substância esponjosa:** Nesta substância as áreas dos ossos estão constituídas por trabéculas ósseas dispostas em forma de rede irregular em tamanho e forma e são responsáveis por alguma elasticidade óssea.
- **Periosteio:** Descrito como um tecido conjuntivo que envolve externamente o osso, exceto nas superfícies articulares. Responsável pela nutrição e inervação do osso devido suas artérias e nervos penetrarem no tecido ósseo.
- **Endosteio:** Fina camada de tecido conjuntivo que reveste o canal medular de um osso.

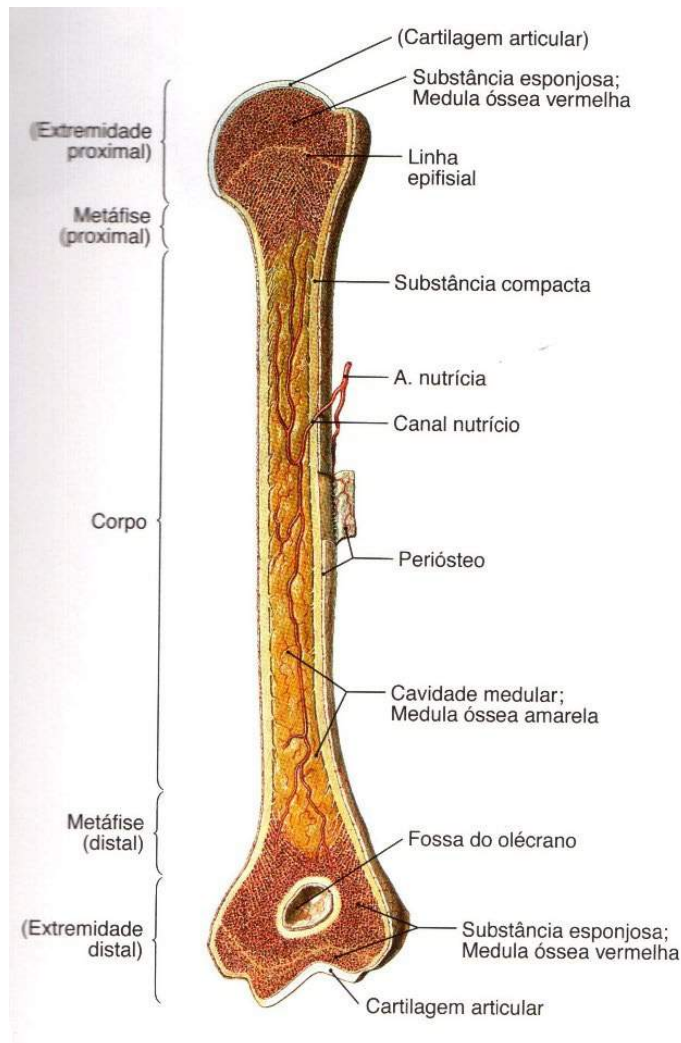


Figura 04.

SOBOTTA, **Atlas de Anatomia Humana**, volume 1 / editado por R. Putz e R. Pabst, Rio de Janeiro: Guanabara Koogan, 2008.

Elementos descritivos dos ossos

A superfície dos ossos apresenta saliências, depressões e aberturas que constituem os elementos descritivos:

- **Saliências:** podem ser articulares (encaixe para articular) como cabeça, **tróclea** e **côndilo** e não articulares (fixação de músculos e ligamentos) como **tuberosidade**, tubérculo, trocânter, espinha e linha.

Tróclea:

Anatomia. Junta articular, na qual um osso roda sobre uma espécie de roldana oferecida pelo osso adjacente.

Côndilo:

Anatomia. Superfície óssea articular, arredondada ou ovoide, lisa: côndilo occipital.

Tuberosidade:

Excrescência de forma ou natureza tuberculosa. Anat. Protuberância óssea em forma de tubérculo, característica do que apresenta túberas ou tubérculos.

Fóveas:

Escavação, buraco, depressão, cova. Designação de diversas depressões ósseas e cartilaginosas do corpo humano e animal.

- **Depressões:** encontramos as articulares (encaixe), que são as cavidades e **fóveas** e não articulares (apoio de estruturas) como fossa, impressão e sulco.
- **Aberturas:** os orifícios de passagem, denominados forames e os orifícios que não são contínuos, os meatos.

Abaixo algumas das principais aberturas encontradas no crânio humano, aberturas estas que permitem a passagem de estruturas (de fora para dentro ou vice-versa).

Abertura	Conteúdo	Localização
Fissura orbitária superior	Ramos do nervo oftálmico e nervos: oculomotor, troclear e abducente	Esfenoide
Canal óptico	Nervo óptico, artérias oftálmica e central da retina	Esfenoide
Fissura orbitária inferior	Vasos infraorbitais e nervo maxilar	Esfenoide
Forame redondo	Nervo maxilar	Esfenoide
Forame oval	Nervo mandibular	Esfenoide
Forame espinhoso	Vasos meníngeos médios	Esfenoide
Forame estilomastóideo	Nervo facial	Temporal
Canal carótido	Artéria carótida interna e plexo carotídeo	Temporal
Forame Jugular	Veia jugular interna e nervos: glossofaríngeo, vago e acessório	Temporal e occipital
Canal do nervo hipoglosso	Nervo hipoglosso	Occipital
Forame supraorbital	Vasos e nervos supraorbitais	Frontal
Forame infraorbital	Vasos e nervos infraorbitais	Frontal
Forame da mandíbula	Vasos e nervos alveolares inferiores	Mandíbula
Forame mental	Vasos e nervos mentuais	Mandíbula

Ossos do esqueleto axial

Agora vamos estudar o esqueleto que compõe o eixo do corpo iniciando o nosso estudo pela cabeça óssea que está didaticamente dividida em crânio e face ou neurocrânio e viscerocrânio. O crânio está dividido em calota craniana, também chamada de calvária e base do crânio. A calota craniana está na parte superior e é atravessada por três suturas.

- **Sutura Coronal:** entre os ossos frontais e parietais.
- **Sutura Sagital:** entre os ossos parietais (linha sagital mediana).
- **Sutura Lambdoide:** entre os ossos parietais e o occipital.

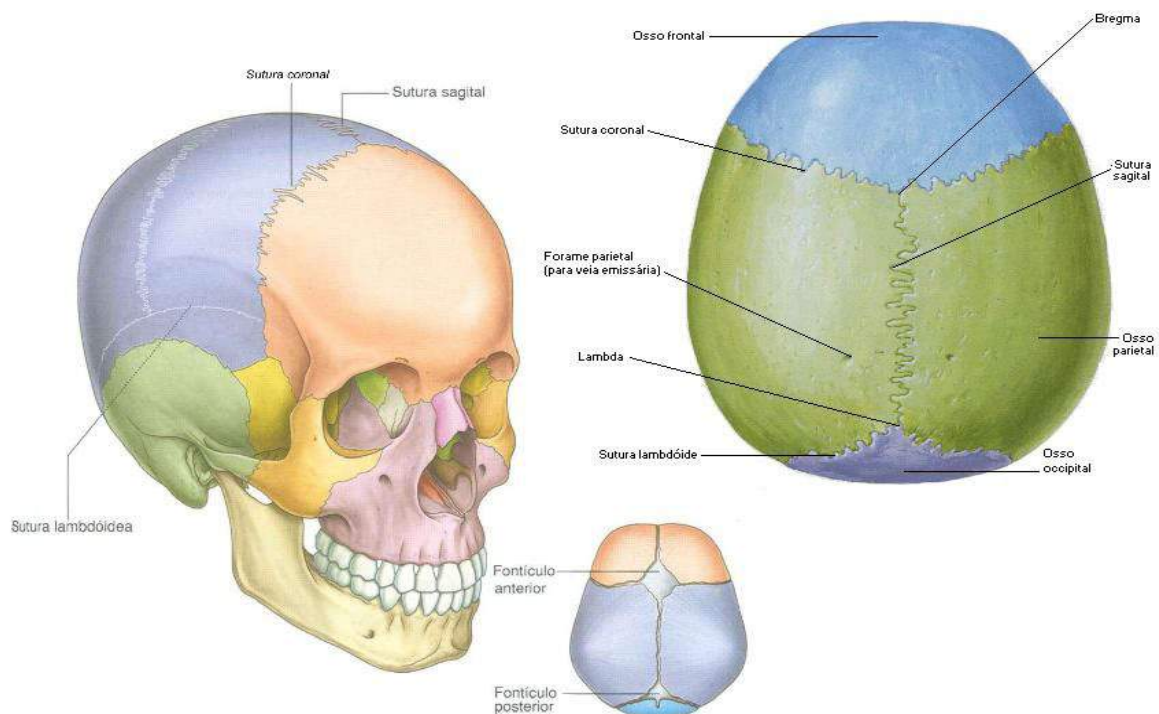


Figura 05.

Gray's **Anatomia clínica para estudantes** /Richard L. Drake, Wayne Vogl, Adam W. M. Mitchell; ilustrações Richard Tibbitts e Paul Richardson. - Rio de Janeiro: Elsevier, 2005.

Chamamos de **Bregma** o ponto de encontro das suturas coronal e sagital e de **Lambda** o ponto de encontro das suturas sagital e lambdoide.

O neurocrânio é formado por 8 ossos, assim denominados:

- **Ossos frontais:** osso impar forma a frente (testa), o teto da cavidade nasal e as órbitas.
- **Ossos parietais:** osso par, direito e esquerdo, formam os lados e o teto do crânio, estão articulados na linha mediana formando a sutura sagital.
- **Ossos temporais:** osso par, direito e esquerdo, constituem as paredes laterais do crânio. São formados por uma porção escamosa, a qual se articula com o parietal na sutura escamosa, uma porção mastóidea, porção timpânica e porção petrosa ou rochosa.
- **Ossos esfenoide:** osso impar, irregular e situado na base do crânio na frente dos temporais e à porção basilar do occipital.
- **Ossos etmoide:** osso impar e mediano. Localizado na base do crânio, mais precisamente na zona anterior medial.
- **Ossos occipitais:** osso impar, forma a parte posterior e parte da base do crânio, estão articulados anteriormente com os ossos parietais formando a sutura lambdoide.

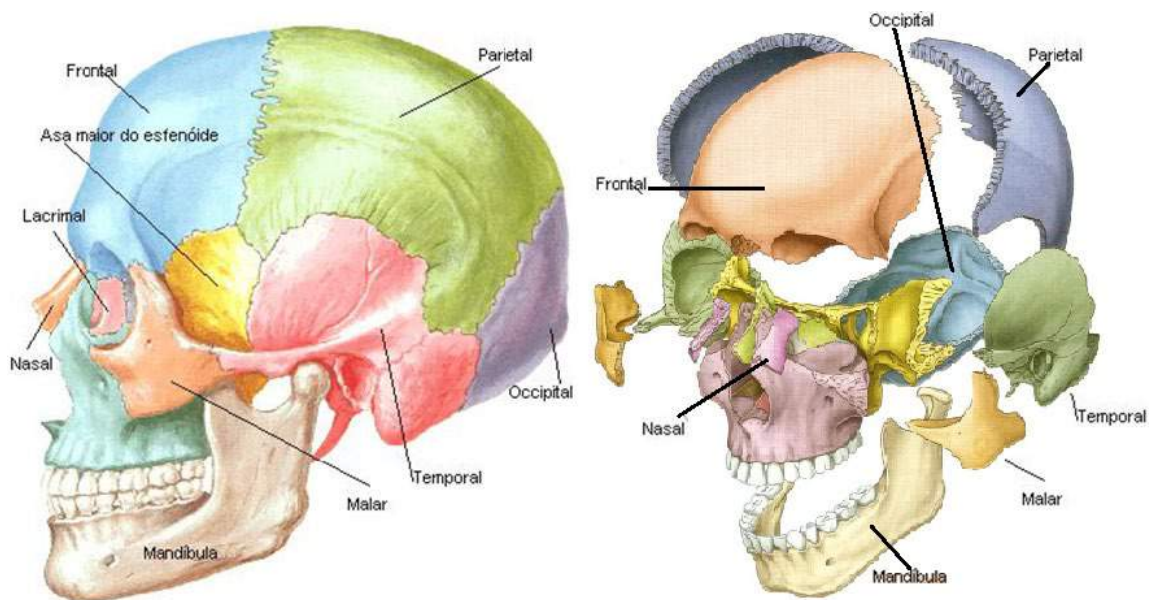


Figura 06.

Gray's **Anatomia clínica para estudantes** /Richard L. Drake, Wayne Vogl, Adam W. M. Mitchell; ilustrações Richard Tibbitts e Paul Richardson. - Rio de Janeiro: Elsevier, 2005.

A face ou viscerocrânio é constituída por 14 ossos irregulares.

- **Ossos maxilares:** formado pelas maxilas, direita e esquerda, ocupando quase toda face.
- **Ossos palatinos:** osso par, direito e esquerdo em forma de L, apresentam uma lâmina vertical e outra lâmina horizontal, estão localizados atrás das maxilas e participam diretamente da delimitação das cavidades nasal, bucal e orbitária.
- **Ossos zigomáticos:** osso par e irregular, direito e esquerdo, também chamado malar e que formam as saliências da face.
- **Ossos nasais:** osso irregular, par, direito e esquerdo, estão articulados entre si no plano mediano e formam o esqueleto ósseo da parte do dorso do nariz.
- **Ossos lacrimais:** osso par, localizados na parte anterior da parede medial da órbita delimitando a fossa do saco lacrimal.
- **Conchas nasais inferiores:** ossos laminares, independentes e irregulares, estão situados na cavidade nasal.
- **Ossos vômeres:** osso ímpar, situado na face anterior do crânio e mantêm-se articulado com o osso esfenóide, possui uma lâmina que, juntamente com a lâmina perpendicular do esfenóide, formam o septo nasal ósseo.
- **Mandíbula:** o único osso móvel da face, ímpar, encontra-se articulado com os ossos temporais através de seus côndilos formando a articulação têmporo-mandibular, conhecida como ATM. A mandíbula apresenta-se em forma de ferradura onde estão formados os alvéolos da arcada dentária inferior, e dois ramos, uma continuação do corpo em uma angulação denominada ângulo da mandíbula.
- **Ossos hioídeos:** Pequeno osso, ímpar, em forma de ferradura que não pertence ao crânio e nem à face, está localizado na região do pescoço, abaixo da mandíbula e acima da cartilagem tireóidea da laringe. Este osso não se articula com nenhum outro osso e está sustentado pelos músculos do pescoço.

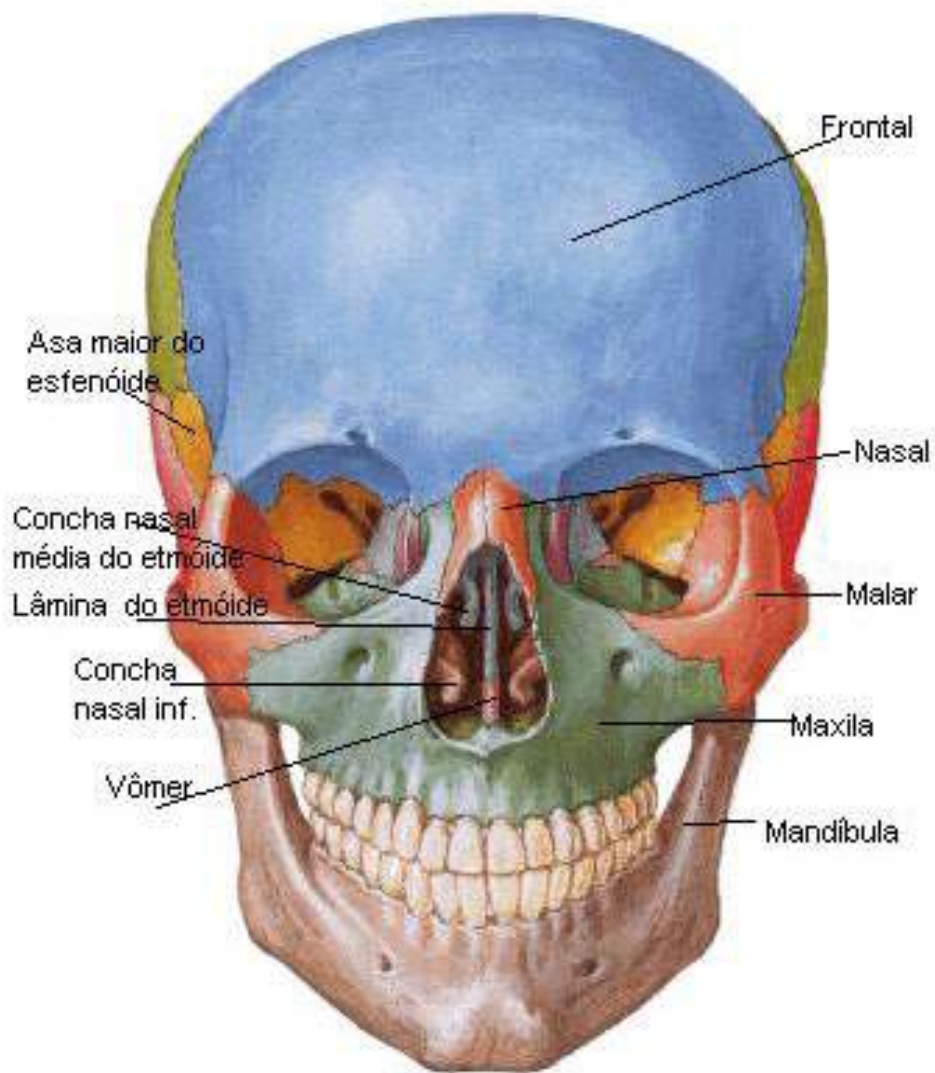


Figura 07

SOBOTTA, **Atlas de Anatomia Humana**, volume 1 / editado por R. Putz e R. Pabst, Rio de Janeiro: Guanabara Koogan, 2008.

Coluna Vertebral

A **coluna vertebral** é considerada um pilar ósseo e está localizada no eixo mediano do corpo, articulando-se com o crânio, as costelas e as raízes dos membros superiores e inferiores. Dentre suas funções, citam-se: suportar o peso do tronco e o distribuir para os membros inferiores; proteger a medula espinhal, gânglios e nervos espinais, vasos sanguíneos, conferindo mobilidade para o tronco.

Medula significa miolo e indica o que está dentro. Assim temos a medula espinhal dentro dos ossos, mais precisamente dentro do canal vertebral. A medula espinhal é uma massa cilindroide de tecido nervoso situada dentro do canal vertebral sem entretanto ocupa-lo completamente. No homem adulto ela mede aproximadamente 45 cm sendo um pouco menor na mulher. Cranialmente a medula limita-se com o bulbo, aproximadamente ao nível do forame magno do osso occipital. O limite caudal da medula tem importância clinica e no adulto situa-se geralmente em L2. A medula termina afinando-se para formar um cone, o *cone medular*, que continua com um delgado filamento meníngeo, o *filamento terminal*.

Leia mais em: <http://www.auladeanatomia.com/neurologia/medulaespinhal.htm>

As **vértebras** ou **espôndilos** são peças ósseas irregulares que unidas formam a coluna vertebral. Em anatomia convencionou-se que a referência das vértebras é feito por abreviação, por exemplo, colocar a região da coluna (C para cervical, T para torácica, L para lombar, S para sacral e Co para coccígea) e o número da vértebra em algarismos romanos. As vértebras são em número de 33 e estão distribuídas nas regiões da coluna, conforme mostra a **figura 08**.

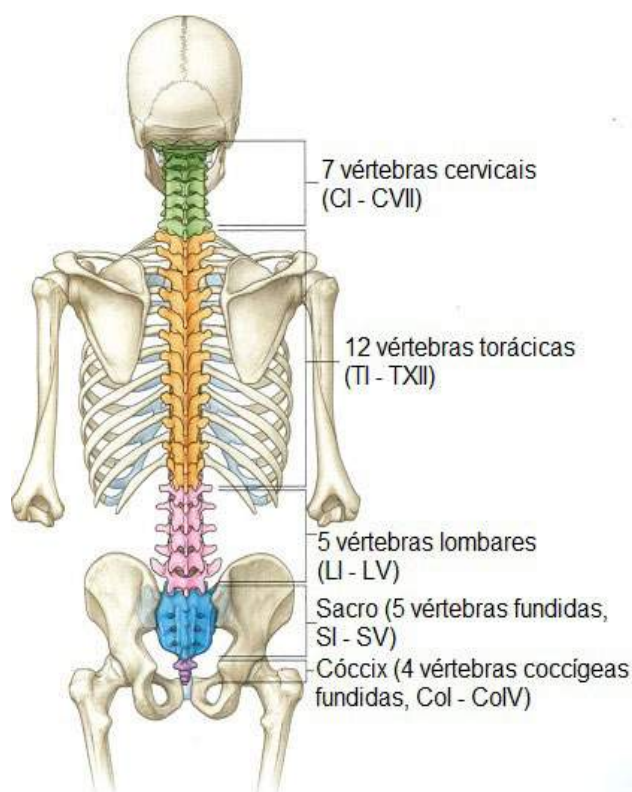


Figura: 08

Gray's **Anatomia clínica para estudantes** /Richard L. Drake, Wayne Vogl, Adam W. M. Mitchell; ilustrações Richard Tibbitts e Paul Richardson. - Rio de Janeiro: Elsevier, 2005.

Apesar das características particulares das vértebras de cada uma das regiões da coluna, todas elas possuem uma estrutura típica, comum.

Estas estruturas de uma vértebra típica (torácica) são: corpo vertebral, pedículo vertebral, forame vertebral, processo transverso, processo articular superior e inferior, lâmina vertebral e processo espinhoso. Veja na **figura 09**.

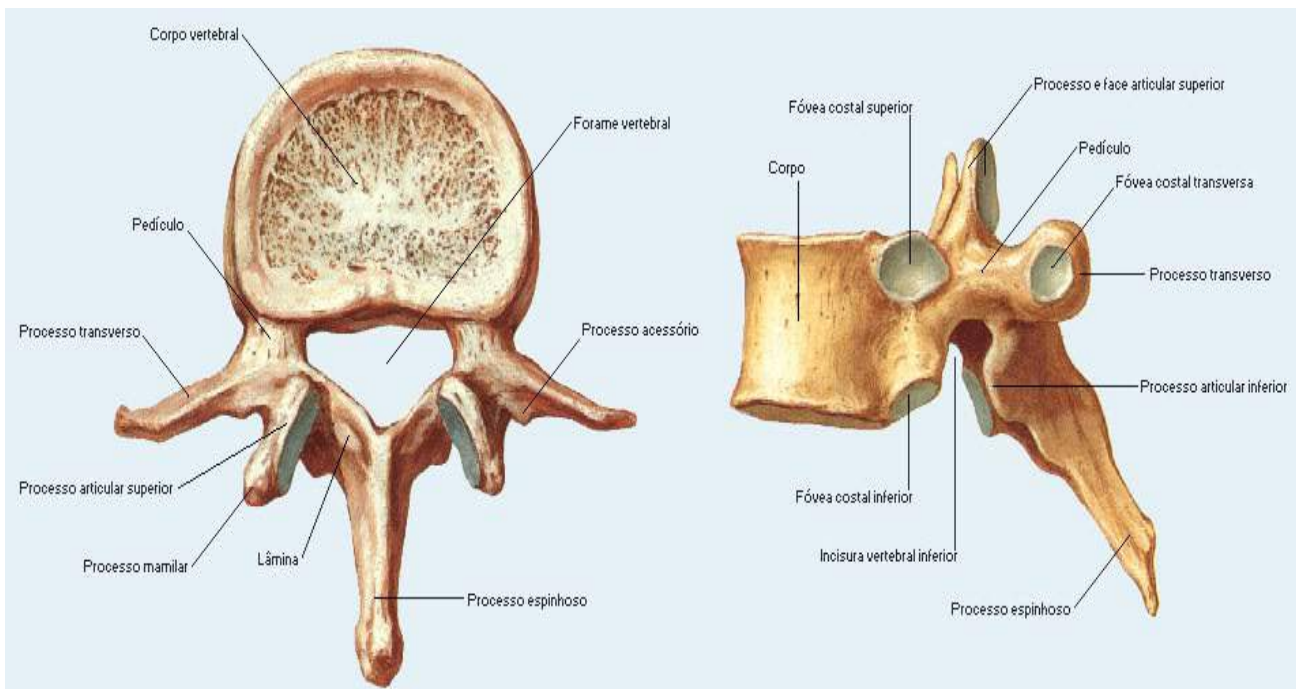


Figura 09.

NETTER, Frank H. **Atlas de Anatomia Humana**. Rio de Janeiro: Elsevier, 5ª. Edição, 2011.

A coluna vertebral está dividida em cinco regiões:

A coluna vertebral, também chamada de espinha dorsal, estende-se do crânio até a pelve. Ela é responsável por dois quintos do peso corporal total e é composta por tecido conjuntivo e por uma série de ossos, chamados vértebras, as quais estão sobrepostas em forma de uma coluna, daí o termo coluna vertebral. A coluna vertebral é constituída por 24 vértebras + sacro + cóccix e constitui, junto com a cabeça, esterno e costelas, o *esqueleto axial*.

Leia mais em: <http://www.auladeanatomia.com/osteologia/coluna.htm>

- **Região cervical:** é formada por sete vértebras cervicais e é a parte de maior mobilidade da coluna vertebral. A coluna cervical estende-se da vértebra C1 até C7. Nesta região as vértebras possuem o menor corpo vertebral, com exceção da primeira e sétima vértebras. As vértebras atípicas da região cervical são C1 e C2, enquanto as vértebras típicas são C3, C4, C5, C6 e C7.
- **Região torácica:** é formada por doze vértebras. Cada vértebra se articula com um par de costelas. Estende da vértebra T1 até T12. No início da coluna torácica as vértebras apresentam um corpo em forma de coração e na parte distal, assemelham-se às lombares por ser uma região de transição.
- **Região lombar:** é formada por cinco vértebras e é nesta região que se concentra todo o peso do tronco, por isso as vértebras são mais robustas e maiores. Estende de L1 até L5.
- **Região sacral:** é composta por cinco vértebras fundidas (sinostose), fenômeno que ocorre na idade adulta, constituindo assim um único osso mediano, denominado de sacro. Estende da vértebra S1 até S5. O sacro articula-se superiormente com a quinta vértebra lombar, lateralmente com os ossos do quadril e inferiormente com o cóccix.
- **Região coccígea:** é formada por quatro vértebras, que também se fundem com a idade formando o cóccix, um osso pequeno e triangular. Estende de Co1 até Co4.

Curvaturas da coluna vertebral

A coluna vertebral em ângulo anterior ou posterior deve ser linear, sem desvios ou curvaturas, no entanto, analisada em vista lateral deve apresentar curvaturas fisiológicas. Estas curvaturas servem para aumentar a resistência da coluna, melhorar a distribuição de carga e evitar compressões. Reconhecemos a curvatura cervical e sacral como primárias e com o tempo, ou seja, a postura bípede desenvolve as curvaturas secundárias (cervical e lombar)

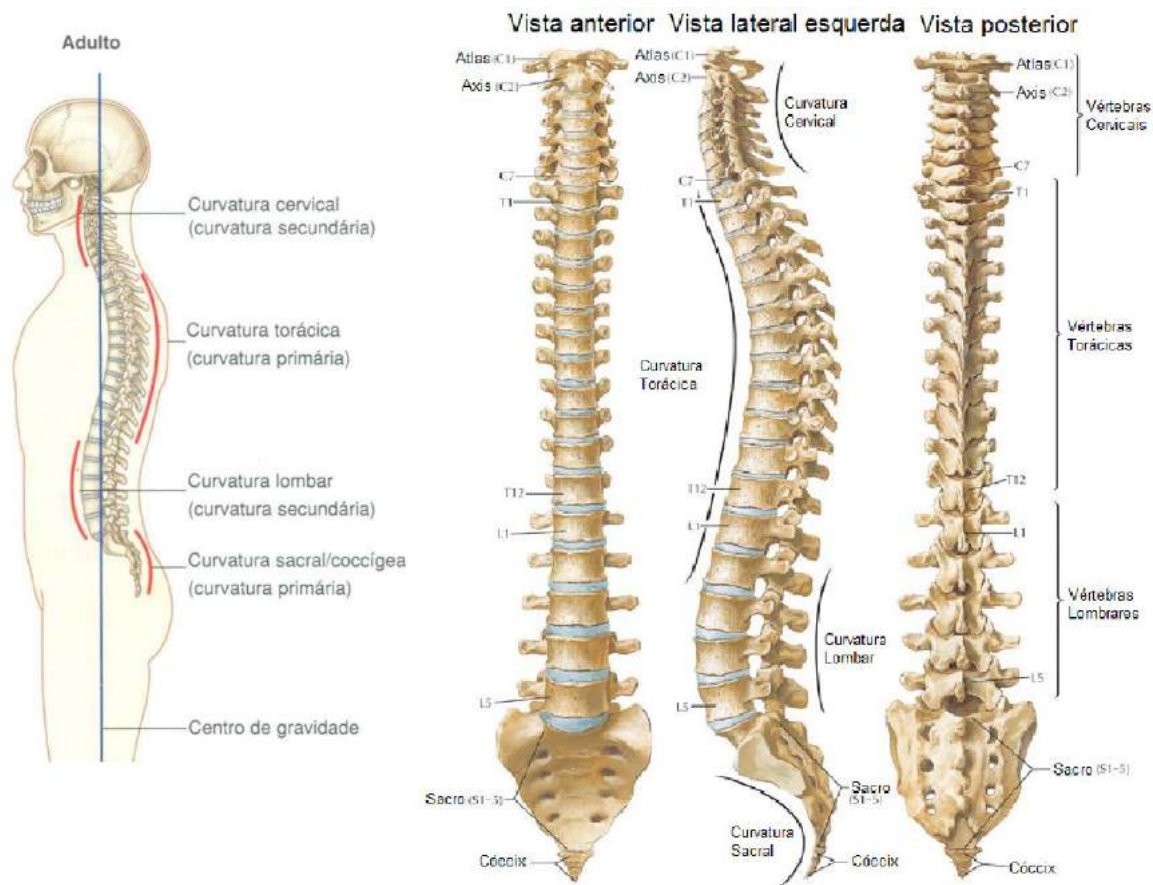


Figura 10.

Gray's **Anatomia clínica para estudantes** /Richard L. Drake, Wayne Vogl, Adam W. M. Mitchell; ilustrações Richard Tibbitts e Paul Richardson. - Rio de Janeiro: Elsevier, 2005.

São no total quatro as curvaturas fisiológicas da coluna vertebral, estão assim apresentadas:

- **Lordoses:** são as curvaturas que apresentam concavidade posterior, como nas encontradas nas regiões *cervical* e *lombar*.
- **Cifoses:** são as curvaturas que apresentam concavidade anterior, como nas encontradas nas regiões *torácica* e *sacroccígea*.

Ossos do Tórax

O tórax está constituído por um esqueleto osteocartilágneo formado posteriormente por doze vértebras (cada uma com um par de costelas póstero-látero-anterior e suas cartilagens costais) e pelo osso esterno, localizado anteriormente. Em conjunto estes ossos formam a caixa torácica.

A caixa torácica desempenha papel na mecânica respiratória e na proteção dos órgãos internos torácicos. A parte superior da caixa torácica apresenta uma abertura, delimitada lateralmente pelo primeiro par de costelas, anteriormente pelo osso esterno e posteriormente pelas margens superiores da primeira vértebra torácica. A parte inferior da caixa torácica é delimitada lateralmente pelos décimo primeiro e décimo segundo pares de costelas, pelas cartilagens costais unidas dos pares da sétima até a décima costela, anteriormente pelo processo xifoide e posteriormente pela décima segunda vértebra torácica.

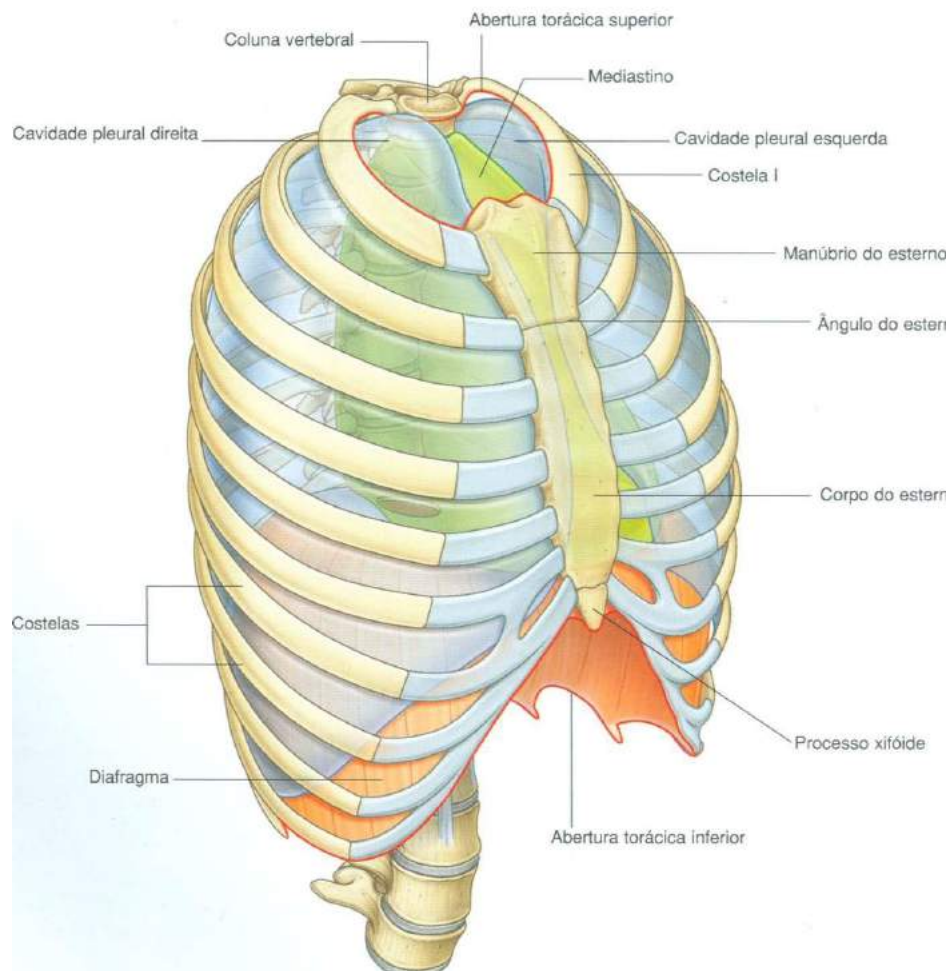


Figura 11

Gray's **Anatomia clínica para estudantes** /Richard L. Drake, Wayne Vogl, Adam W. M. Mitchell; ilustrações Richard Tibbitts e Paul Richardson. - Rio de Janeiro: Elsevier, 2005.

Suprajacentes:

Que jaz; que está deitado, estirado, estendido, prostrado, imóvel.

As **costelas** são ossos alongados e arqueados, em doze pares, que posteriormente se articulam com as vértebras torácicas e anteriormente com o osso esterno (apenas as costelas verdadeiras se articulam com este osso) ou com as cartilagens das costelas **suprajacentes** (os três pares de costelas falsas). Existem dois pares livres que apenas se articulam posteriormente com as vértebras. Didaticamente estas costelas estão classificadas em:

- **Costelas verdadeiras:** também denominadas **vertebrocostais**, vai do primeiro ao sétimo par de costelas, são as que têm suas cartilagens articuladas diretamente com o osso esterno.
- **Costelas falsas:** também denominadas **vertebrocondrais** ou espúrias, vai do oitavo ao décimo par de costelas, são as que têm suas cartilagens articuladas com as costelas suprajacentes, e como exemplo podemos citar a articulação da cartilagem do oitavo par de costelas com a cartilagem costal do sétimo par de costelas, não tocando mais, portanto, no osso do esterno.
- **Costelas flutuantes:** também denominadas vertebrais ou livres, corresponde ao décimo primeiro e décimo segundo par de costelas, são as que se articulam posteriormente somente com as vértebras torácicas, suas cartilagens costais estão flutuantes, não se articulam com o osso esterno ou com outras cartilagens costais.

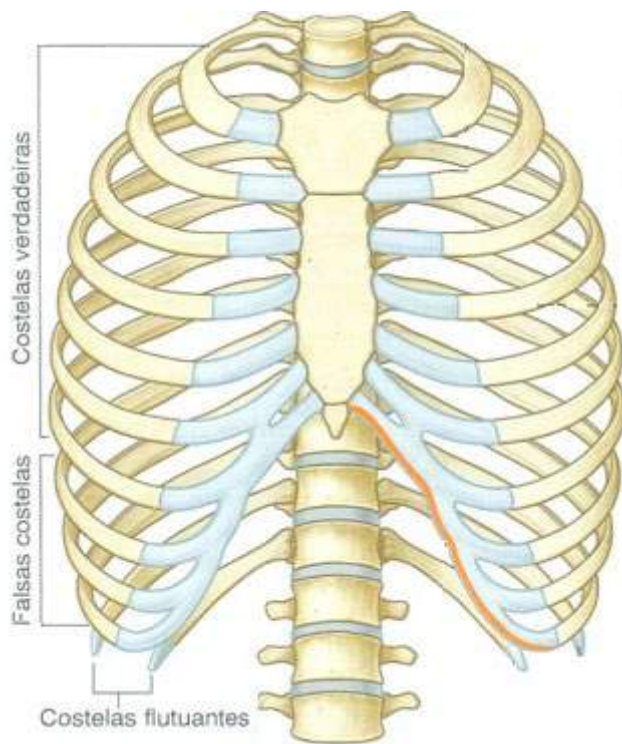


Figura 12.

Gray's **Anatomia clínica para estudantes** /Richard L. Drake, Wayne Vogl, Adam W. M. Mitchell; ilustrações Richard Tibbitts e Paul Richardson. - Rio de Janeiro: Elsevier, 2005.

O **esterno** é um osso chato, laminar e podemos identificá-lo localizado na parte mediana anterior da caixa torácica. É formado por três porções: manúbrio, que corresponde à parte superior e dilatada; o corpo, parte média; e o processo xifoide, parte inferior, como pode ser visualizado na **figura 13**. Encontra-se articulado com as clavículas e com as cartilagens costais dos sete primeiros pares de costelas.

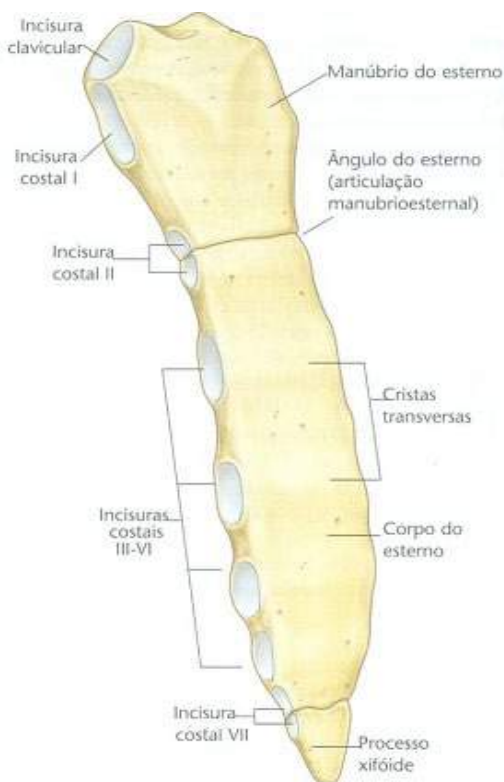

Figura 13.

Gray's **Anatomia clínica para estudantes** /Richard L. Drake, Wayne Vogl, Adam W. M. Mitchell; ilustrações Richard Tibbitts e Paul Richardson. - Rio de Janeiro: Elsevier, 2005.

Ossos do esqueleto apendicular superior

Este esqueleto é constituído por uma parte fixa ao esqueleto axial, na altura da cintura escapular (ou cingulo) e uma parte livre. Didaticamente está dividida em: cintura escapular e parte livre do membro superior.

A cintura escapular é formada por dois tipos de ossos:

- **Clavícula:** osso par, longo em formato de "S", de fácil localização e palpação por se encontrar próxima à tela subcutânea. Estão localizadas na parte an-

terior e superior do tórax, na base do pescoço e se articulam anteriormente com o osso esterno e posteriormente com as escápulas. É o único meio de ligação direta entre o esqueleto apendicular superior e o esqueleto axial.

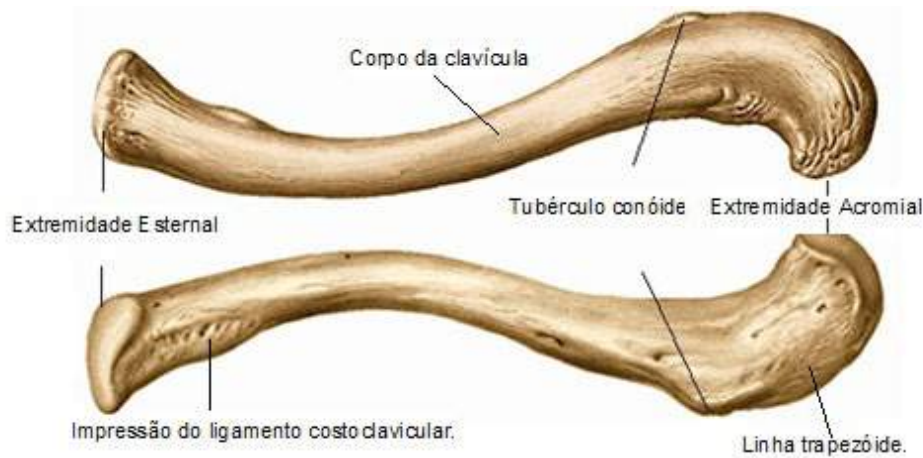


Figura 14.

SOBOTTA, **Atlas de Anatomia Humana**, volume 1 / editado por R. Putz e R. Pabst, Rio de Janeiro: Guanabara Koogan, 2008.

- **Escápula:** osso par, laminar bem fino podendo ser translúcido em algumas partes, assim como a clavicula e de fácil localização e palpação por encontrar-se também próxima a tela subcutânea. Estes ossos se articulam diretamente com as clavículas e com os úmeros. A cavidade que se articula com a cabeça de cada úmero é denominada "*cavidade glenoide*".

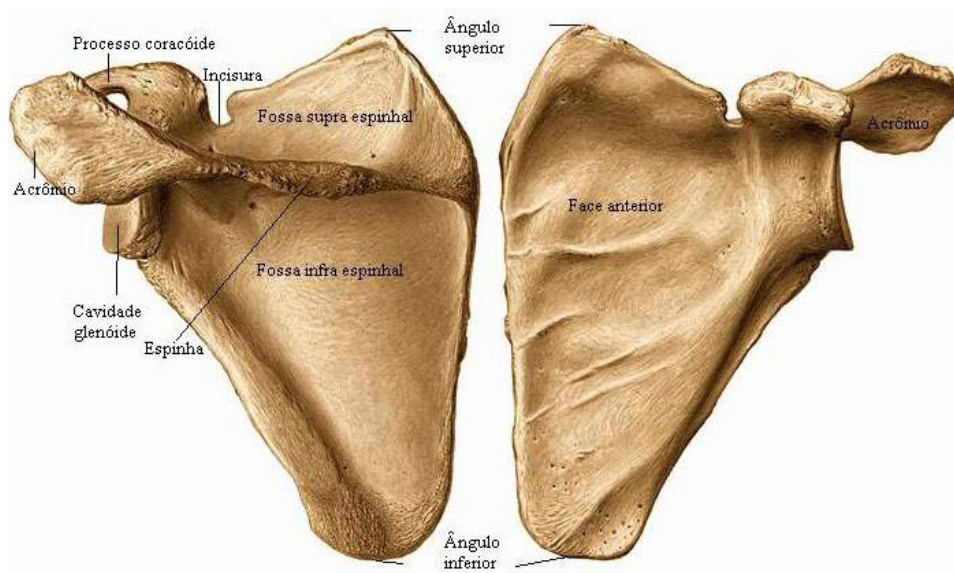


Figura 15.

SOBOTTA, **Atlas de Anatomia Humana**, volume 1 / editado por R. Putz e R. Pabst, Rio de Janeiro: Guanabara Koogan, 2008.

A parte livre do membro superior está formada pelo úmero, rádio, ulna, ossos do carpo, ossos do metacarpo e as falanges.

- **Úmero:** osso par, sendo o mais longo e maior osso do membro superior. Apresenta na sua extremidade proximal a epífise proximal que é dilatada e arredondada, conhecida como cabeça do úmero, articula-se com a cavidade glenoide da escápula, na sua extremidade distal encontramos a epífise distal que forma o cotovelo, nesta epífise distal encontramos o côndilo umeral, formado pela tróclea medial que se articula com a ulna e o capitulo lateral, articulado com a cabeça do rádio. A diáfise ou corpo do úmero é recoberto por músculos do braço.

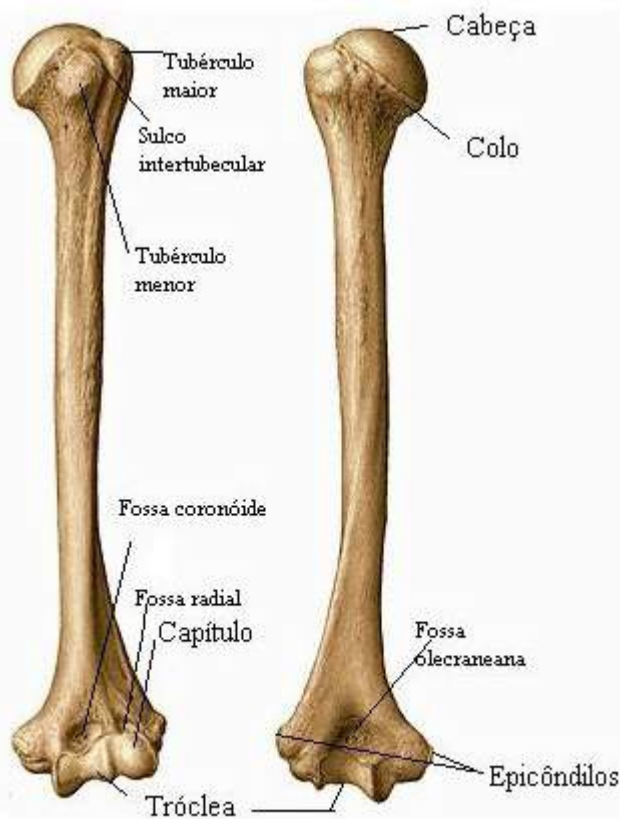


Figura 16.

Úmeros:

● ● ● ● ● ● ● ● ● ●
Anatomia. Osso único do braço, que se articula pelo ombro com a cavidade glenoide da omoplata, e pelo cotovelo com a cavidade sigmoide do cúbito e com a apófise do rádio.

SOBOTTA, **Atlas de Anatomia Humana**, volume 1 / editado por R. Putz e R. Pabst, Rio de Janeiro: Guanabara Koogan, 2008.

Olécrano:
●●●●●●●●
Anatomia. Tipo de saliência arredondada óssea que se situa na parte superior da ulna, formando a ponta do cotovelo.

- **Rádio:** osso par, longo, localizado lateralmente no antebraço e paralelo a ulna. Proximalmente articula-se com o úmero e a ulna (articulação do cotovelo) e distalmente com os ossos carpo (articulação do punho), mas precisamente com o escafoide e o semilunar.

SOBOTTA, **Atlas de Anatomia Humana**, volume 1 / editado por R. Putz e R. Pabst, Rio de Janeiro: Guanabara Koogan, 2008.

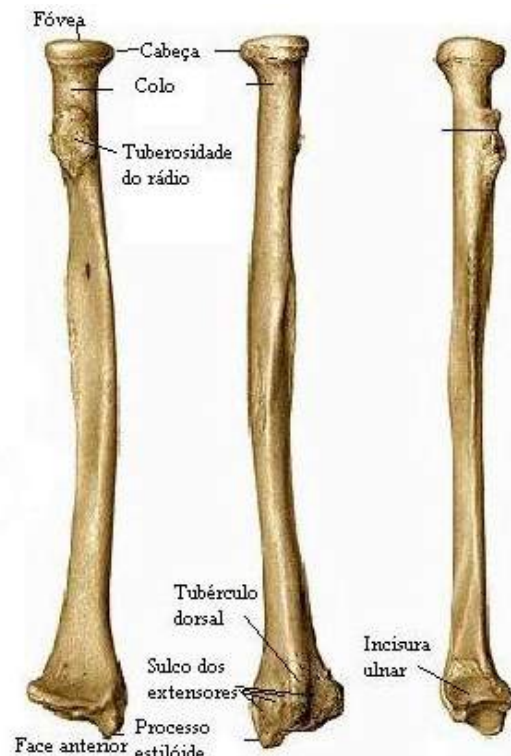


Figura 17.

- **Ulna:** osso par, longo, localizado medialmente no antebraço, articula-se com o úmero e o rádio onde forma a articulação do cotovelo. Na parte proximal e posterior do cotovelo apresenta-se de forma saliente que é formada pelo **olécrano** e na parte distal e medial do antebraço destaca-se o processo estilóide da ulna.

O esqueleto da mão constitui-se de ossos curtos articulados entre si chamados carpais, por ossos longos que são os metacarpais e falanges, também classificadas como ossos longos, apesar de seu tamanho reduzido.

Ossos Carpais: formado por oito ossos curtos, encontramos dispostos em duas fileiras em cada mão. Na fileira proximal (de lateral para medial) temos o escafoide, o semilunar, o piramidal e o pisiforme, já na fileira distal (de lateral para medial) fazem parte o trapézio, o trapezoide, o capitato e o hamato.

- **Ossos Metacarpais:** classificados como ossos longos e convencionalmente numerados de I, II, III, IV e V de lateral para medial,

articulam-se proximalmente com os ossos carpais e distalmente com as falanges. Observamos ainda que os quatro metacarpais se articulam proximalmente entre si por meio de suas bases.

- **Falanges:** também classificadas como ossos longos, cada dedo é composto por três falanges. Estão divididas em falanges proximais, falanges médias e falanges distais. Existe uma particularidade entre as falanges, o primeiro dedo (polegar) da mão não possui falange média, possui somente a proximal e a distal e o quinto dedo é denominado dedo mínimo

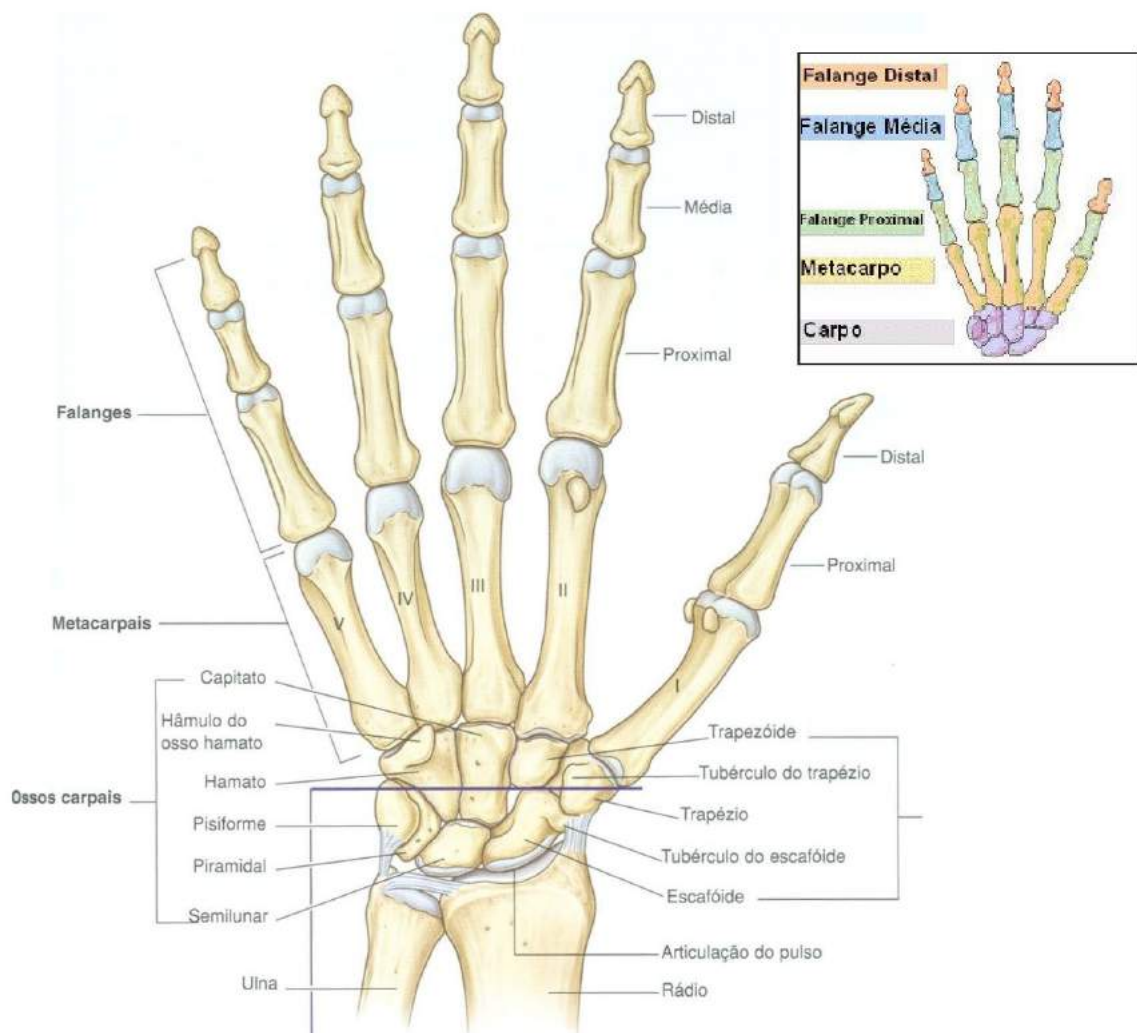


Figura 18.

Gray's **Anatomia clínica para estudantes** /Richard L. Drake, Wayne Vogl, Adam W. M. Mitchell; ilustrações Richard Tibbitts e Paul Richardson. - Rio de Janeiro: Elsevier, 2005.

Ossos do esqueleto apendicular inferior

Este esqueleto é constituído por uma parte fixa ao esqueleto axial, na altura da cintura pélvica e uma parte livre. Estão divididos em: cintura pélvica e parte livre do membro inferior.

A cintura pélvica forma a raiz de implantação dos membros inferiores. Esta estrutura está formada pelos ossos do quadril (esquerdo e direito), que se unem no esqueleto axial devido às articulações sacroilíacas (osso sacro).

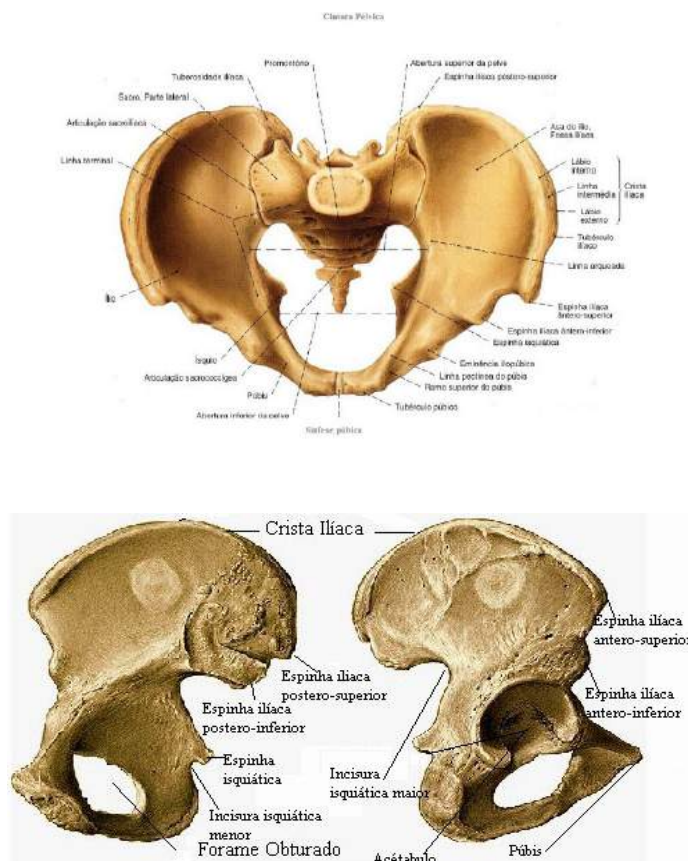


Figura 19.

SOBOTTA, **Atlas de Anatomia Humana**, volume 2 / editado por R. Putz e R. Pabst, Rio de Janeiro: Guanabara Koogan, 2008.

Os ossos do quadril estão articulados anteriormente entre si e cada osso recebe o fêmur, formando dessa forma a articulação do quadril. Osso do quadril: também denominado de ilíaco, é um osso par, laminar, chato e irregular. Na infância e adolescência este osso é visivelmente dividido em três ossos: ílio, ísquio e púbis. Quando o indivíduo chega ao início da vida adulta estes ossos sofrem fusão (sinos-

tose). O contorno da cintura pélvica, a crista íliaca e grande parte do osso do quadril, pertence ao osso ílio. O ísquio está localizado na parte inferior e posterior, (local de apoio na posição sentada). O púbis é a parte anterior e inferior do osso do íliaco e se articula com o púbis do lado oposto.

A parte livre dos membros inferiores está formada pelo fêmur, patela, tíbia, fíbula, ossos do tarso, ossos do metatarso e falanges.

- **Fêmur:** osso par, longo, o maior e mais forte osso do corpo humano, localiza-se na coxa e seu tamanho é referente a um terço do tamanho do indivíduo adulto. Na epífise proximal encontramos a cabeça do fêmur, onde esta se une a diáfise por meio do colo do fêmur, na epífise distal encontramos os côndilos femoral, arredondados e que formam parte da articulação do joelho.

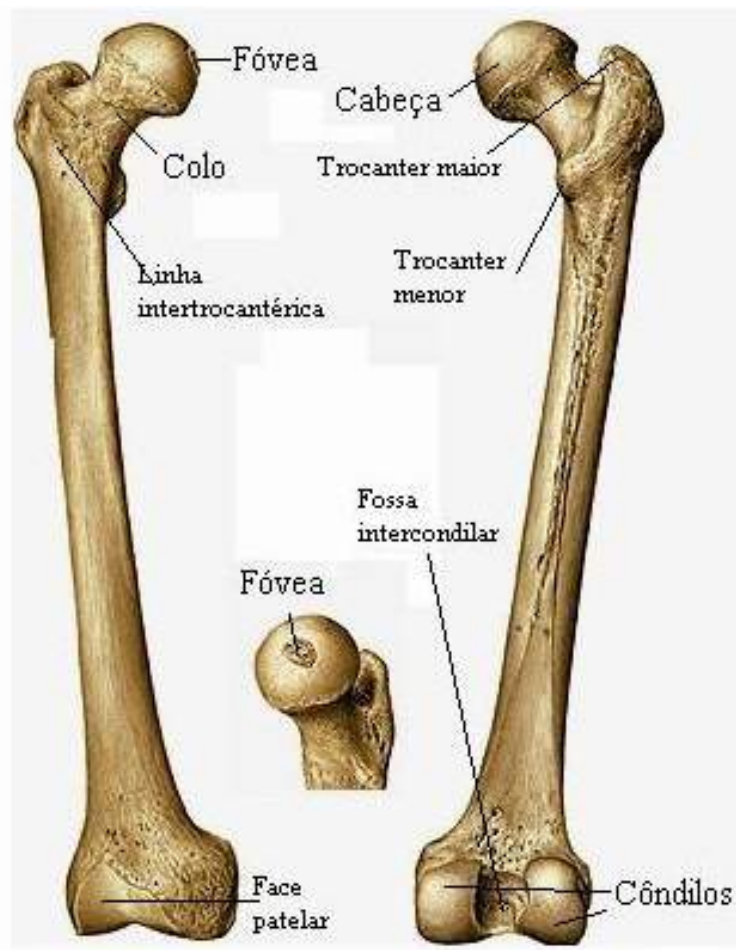


Figura 20.

SOBOTTA, **Atlas de Anatomia Humana**, volume 2 / editado por R. Putz e R. Pabst, Rio de Janeiro: Guanabara Koogan, 2008.

Patela: osso par, curto, triangular, com aproximadamente 5 cm de diâmetro no indivíduo adulto, é o maior dos ossos sesamoides. Encontra-se articulado com a extremidade distal e anterior do fêmur, protege a parte anterior da articulação do joelho.



Figura 21.

SOBOTTA, **Atlas de Anatomia Humana**, volume 2 / editado por R. Putz e R. Pabst, Rio de Janeiro: Guanabara Koogan, 2008.

- **Tíbia:** osso par, longo, localizado na região medial da perna. Superiormen- te encontra-se articulada com os côndilos femorais, formando a articulação do joelho e articula-se inferiormente com o tálus (ossos do tarso), formando dessa maneira a articulação do tornozelo (articulação talocrural). A face ânte- ro-medial da tíbia não é revestida por músculos, podendo ser percebida su- perficialmente abaixo da pele.

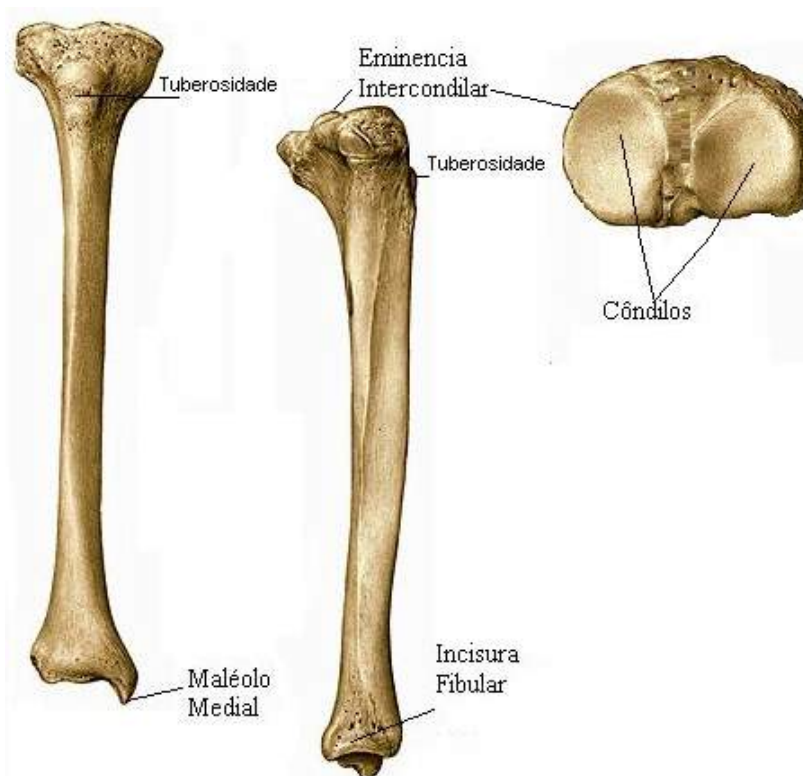


Figura 22.

SOBOTTA, **Atlas de Anatomia Humana**, volume 2 / editado por R. Putz e R. Pabst, Rio de Janeiro: Guanabara Koogan, 2008.



● **Fíbula:** osso par, longo, localizado na parte lateral da perna. Esse osso não faz parte da articulação proximal do joelho, mas está diretamente ligado na formação da articulação do tornozelo (articulação talocrural).

Figura 23

SOBOTTA, **Atlas de Anatomia Humana**, volume 2 / editado por R. Putz e R. Pabst, Rio de Janeiro: Guanabara Koogan, 2008.

O esqueleto do pé, assim como o da mão, constitui-se de ossos curtos articulados entre si chamados tarsais, ossos longos que são os metatarsais e falanges, são classificados como ossos longos, apesar de seu tamanho reduzido. As articulações do pé são quase todas do tipo sinovial, conferindo dessa forma mobilidade suficiente para se adaptar a forças longitudinais aplicadas sobre o pé.

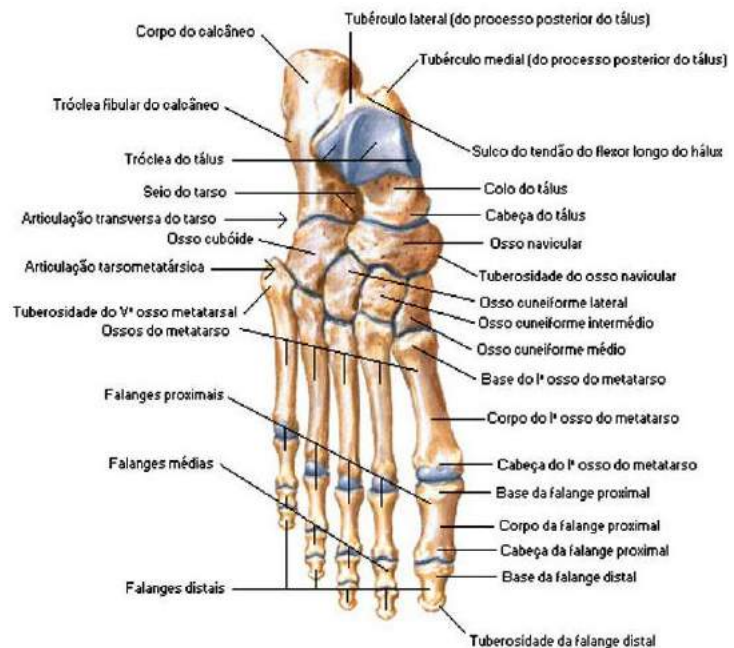
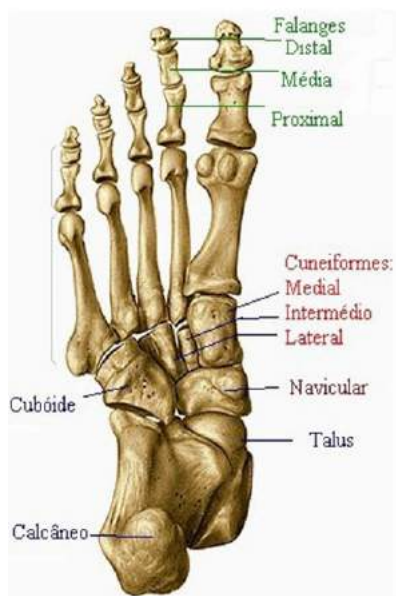

Figura 24.

SOBOTTA, **Atlas de Anatomia Humana**, volume 2 / editado por R. Putz e R. Pabst, Rio de Janeiro: Guanabara Koogan, 2008.

- **Ossos Tarsais:** formado por ossos curtos, pares. Nos tarsais encontramos sete ossos em cada pé e estão divididos em duas fileiras, uma proximal e outra distal. Na fileira proximal temos o calcâneo e o tálus (este osso articula-se com os ossos da perna superiormente e inferiormente com o calcâneo e anteriormente com o navicular). Na fileira distal temos o navicular, cuboide (este osso se articula posteriormente com o calcâneo, medialmente com o navicular onde recebe as bases do quarto e quinto metatarsais), cuneiforme medial (médio) e o cuneiforme lateral. Os ossos cuneiformes articulam-se com as bases do primeiro, segundo e terceiro metatarsais. Os ossos do tarso podemos visualizar mais detalhadamente na figura 26
- **Ossos Metatarsais:** classificados como ossos longos e convencionalmente numerados no sentido medial para lateral do primeiro ao quinto, são no total de cinco ossos. Estes ossos apresentam uma epífise proximal denominada base e uma epífise distal denominada cabeça.
- **Falanges:** classificadas como ossos longos, cada dedo é composto por três falanges. Estão divididas em falanges proximais, falanges médias e falanges distais. Existe uma particularidade entre as falanges, o primeiro dedo (hálux) do pé não possui falange média, possui somente a proximal e a distal, o quinto dedo é denominado dedo mínimo.

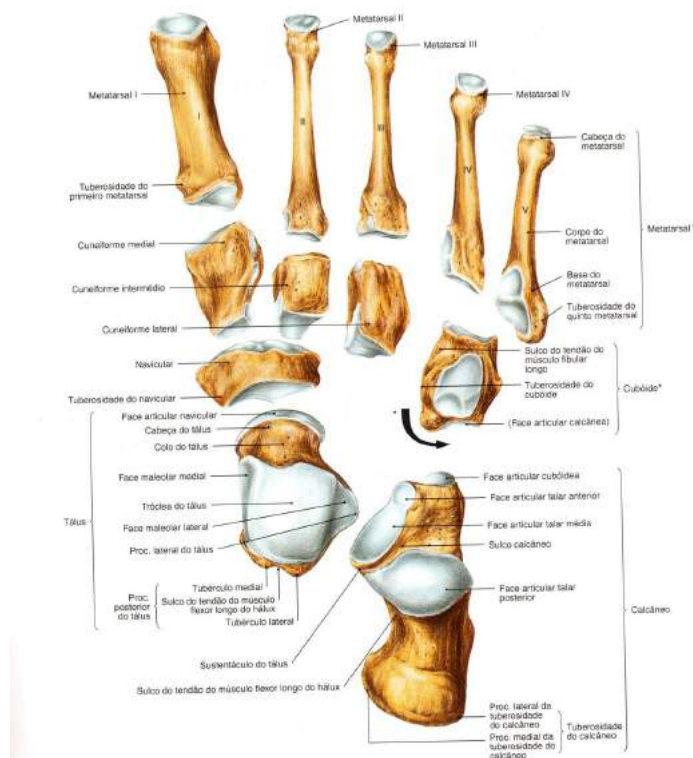


Figura 25

SOBOTTA, **Atlas de Anatomia Humana**, volume 2 / editado por R. Putz e R. Pabst, Rio de Janeiro: Guanabara Koogan, 2008.

Revisando

Durante o estudo do sistema esquelético, tivemos o prazer de conhecer o conjunto de ossos e cartilagens ligados entre si para formar o arcabouço do corpo e desempenhar várias funções. Dentre elas podemos citar as funções importantes do esqueleto humano como: sustentação e conformidade, proteção, participação na alavancagem, hematopoiese, homeostasia mineral e armazenamento de energia. Compreendemos que o corpo humano está didaticamente dividido em duas partes que são esqueleto axial e esqueleto apendicular, ambos formados por ossos do crânio, face e membros inferiores e superiores.

Estudamos os ossos do corpo humano, estes que estão divididos em 206 ossos, podendo variar quanto a fatores etários, fatores individuais e critérios de contagem, os mesmos podem ser classificados como: osso longo, osso laminar, osso curto, osso irregular, osso pneumático, osso sesamóide. Vimos que o tecido do osso é formado por substância óssea compacta e esponjosa.

Observamos também que a superfície dos ossos apresenta saliências, depressões e aberturas que constituem os elementos descritivos. Vimos o esqueleto que compõe o eixo do corpo inicia pela cabeça óssea que está dividida em crânio e face ou neurocrânio e viscerocrânio. O crânio está dividido em calota craniana, também chamada de calvária e base do crânio. A calota craniana está na parte superior e é atravessada por três suturas, que são: sutura coronal, sutura sagital e sutura lambdoide.

Estudamos também o neucrânio que é formado por 08 ossos, os mesmos são conhecidos como: osso frontal, osso parietal, osso temporal, osso esferoide, osso etmoide e osso occipital, já a face ou viscerocrânio é constituída por 14 ossos irregulares conhecidos como: osso maxilar, osso palatino, osso zigomático, osso nasal, osso lacrimal, conchas nasais inferiores, osso vômer, mandíbula e osso hioide.

Vimos que a coluna vertebral é considerada um pilar ósseo e está localizada no eixo mediano do corpo, articulando-se com o crânio, as costelas e as raízes dos membros superiores e inferiores, na qual divide-se em cinco regiões: região cervical, região torácica, região lombar, região sacral, região coccígea. Já o tórax constituído por um esqueleto osteocartilagíneo formado posteriormente por doze vértebras e pelo osso esterno.

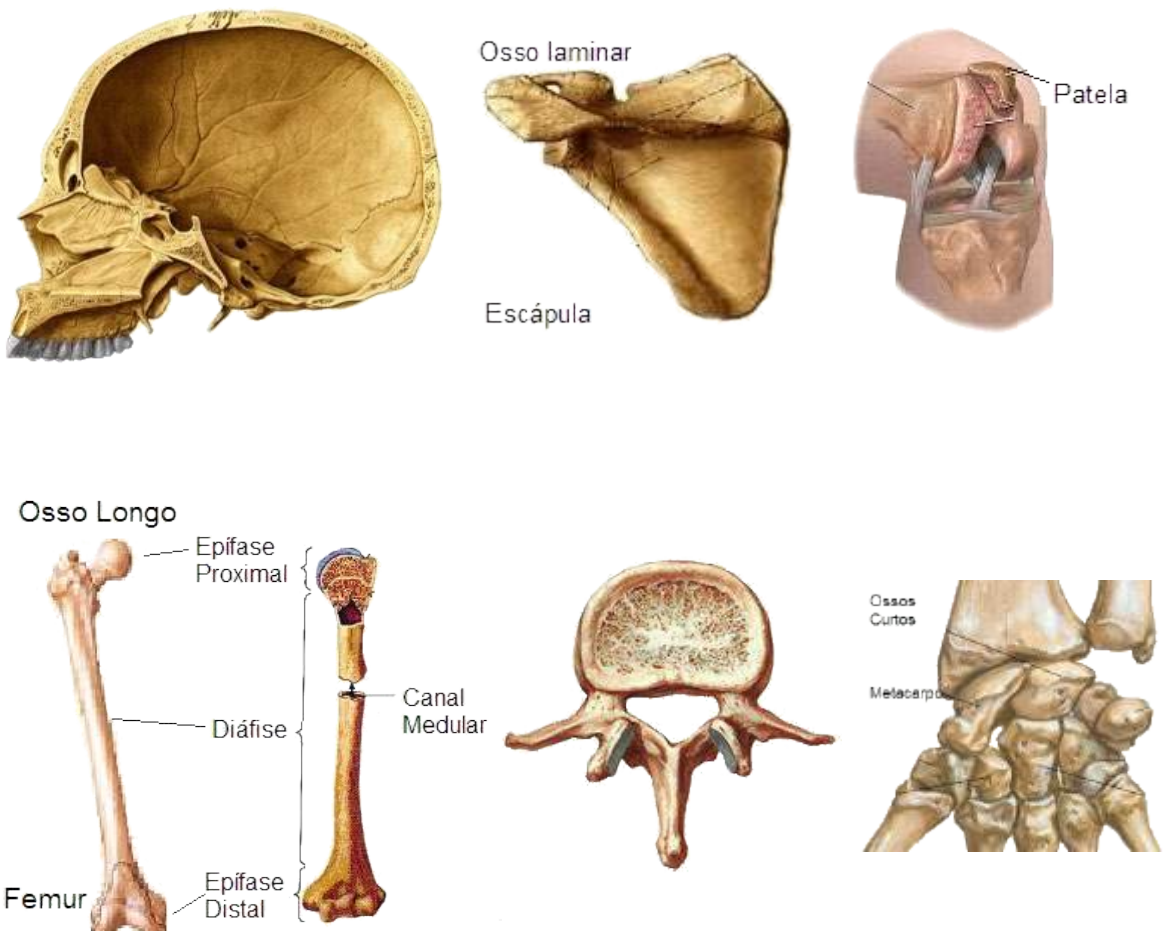
Aprendemos sobre os ossos das costelas que são alongados e arqueados, em

doze pares, posteriormente se articulam com as vértebras torácicas e anteriormente com o osso esterno ou com as cartilagens das costelas suprajacentes. Podem ser classificadas em costelas verdadeiras, costelas falsas e costelas flutuantes. Observamos ainda que a cintura escapular é formada por dois tipos de ossos: clavícula e escápula, já a parte livre do membro superior está formada pelo úmero, rádio, ulna, ossos do carpo, ossos do metacarpo e as falanges.

Por fim reconhecemos os ossos do esqueleto apendicular inferior que é constituído por uma parte fixa ao esqueleto axial, na altura da cintura pélvica e uma parte livre. Estão divididos em: cintura pélvica e parte livre do membro inferior. A cintura pélvica forma a raiz de implantação dos membros inferiores esta estrutura é formada pelos ossos do quadril, e os ossos dos membros inferiores formam fêmur, patela, tibia, fíbula, ossos do tarso, ossos do metatarso e falanges.

Autoavaliação

- 1 O esqueleto de um indivíduo adulto corresponde a 14% do seu peso corporal. Mediante esta informação conceitue o Sistema Esquelético Humano.
- 2 Cite as principais funções do esqueleto humano e descreva 3 destas funções.
- 3 O esqueleto humano está didaticamente dividido em duas grandes partes: o esqueleto axial e o esqueleto apendicular. Cite os ossos do esqueleto apendicular superior.
- 4 Existem várias formas de classificar os ossos. No entanto, a classificação mais conhecida é a que considera a forma dos ossos, classificando-os conforme sua relação entre suas dimensões lineares, como comprimento, largura e ou espessura. Identifique-os nas figuras abaixo.



5. Relacione os termos da primeira coluna com a sua descrição na segunda coluna.

- (A) Substância compacta
- (B) Saliências
- (C) Substância esponjosa
- (D) Depressões
- (E) Aberturas

() Nesta substância as áreas dos ossos estão constituídas por trabéculas ósseas dispostas em forma de rede irregular em tamanho e forma e são responsáveis por alguma elasticidade óssea.

() As lamelas de tecido ósseo estão intimamente unidas umas às outras pelas suas faces, sem que haja espaço livre interposto.

() São orifícios de passagem, denominados forames e os orifícios que não são contínuos, os meatos.

() Podem ser articulares (encaixe para articular) como cabeça, tróclea e côndilo e não articulares (fixação de músculos e ligamentos) como tuberosidade, tubérculo, trocânter, espinha e linha.

() Articulares (encaixe), que são as cavidades e foveas e não articulares (apoio de estruturas) como fossa, impressão e sulco.

6. Pequeno osso, impar, em forma de ferradura que não pertence ao crânio e nem à face, está localizado na região do pescoço, abaixo da mandíbula e acima da cartilagem tireóidea da laringe.

- a. () osso esfenoide;
- b. () osso palatino;
- c. () osso hioide;
- d. () osso etmoide.

7. Cite o nome dos 8 ossos carpais começado da fileira proximal para fileira distal.
8. Vista lateralmente, a coluna vertebral possui quatro curvaturas fisiológicas que são conhecidas como Lordoses e Cifoses. Conceitue-as.
9. Cite os ossos que são formados pela parte livre do esqueleto apendicular inferior.
10. Cite o nome dos 7 ossos tarsais começado da fileira proximal para fileira distal.



3

SISTEMA ARTICULAR

CONHECIMENTO

Conhecer as principais estruturas e funções do sistema articular, bem como suas classificações.

HABILIDADES

Identificar as principais funções das articulações, reconhecendo os diversos movimentos dos vários segmentos do corpo humano, sempre correlacionando a teoria com a prática.

ATITUDES

Apresentar a devida atenção ao sistema articular, se empenhar para desenvolver um entendimento das enfermidades que o acometem e atrelar o conhecimento adquirido demonstrando empenho e dedicação para uma eficiente prática profissional.

Devemos sempre ter em mente que o nosso corpo, do ponto de vista fisiológico e anatômico, é a mais perfeita das máquinas em funcionamento. Graças as suas articulações o corpo humano é capaz de realizar infinitos movimentos juntamente com as estruturas ósseas, conferindo mobilidade entre as mesmas e estabilizando as zonas de junção entre os vários segmentos do esqueleto, tudo isso graças ao Sistema Articular, estudado logo abaixo.

Sabemos que os ossos do corpo humano unem-se uns aos outros para constituir o esqueleto e esta união não tem somente a finalidade de por ossos em contato, mas também de permitir mobilidade. Então podemos afirmar que o Sistema Articular é formado por articulações ou juntas que estão diretamente responsáveis por realizar diversos movimentos de vários segmentos do nosso corpo.

Classificação das articulações

As articulações são classificadas em três grandes grupos apesar das variações entre elas, mas observamos alguns aspectos estruturais e funcionais em comum a todas as articulações. Os três grandes grupos são: as articulações fibrosas (sinartroses) ou sólidas, as cartilagosas (anfiartroses) ou com movimentos limitados e as sinoviais (diartroses) que são as articulações de movimentos amplos. Alguns anatomistas usaram o critério da natureza do elemento que se interpõe às peças que se articulam, para chegarem a esta classificação geral.

Articulações Fibrosas (sinartroses): também chamada de articulações sólidas. Nestas articulações o elemento que se interpõe aos ossos que se articulam é o tecido conjuntivo fibroso. Encontramos este tipo de articulação na sua maioria no crânio, exceto a ATM (Articulação Temporomandibular). Os estudos nos mostram que a mobilidade nestas articulações é significativamente reduzida, embora o tecido conjuntivo interposto confira uma discreta flexibilidade ao crânio.

Podemos ainda encontrar três tipos de articulações fibrosas, que são as suturas, as gonfoses e as sindesmoses:

- **Sutura:** tipo de articulação encontrada somente no crânio, onde os ossos adjacentes são unidos por uma camada fina de tecido conjuntivo. Na maturidade as fibras da sutura começam a ser substituídas, tornando-as firmemente unidas, onde é chamada de sinostose.

Exemplo de Sutura Craniana

Exemplo de Sinostose (Sacro)

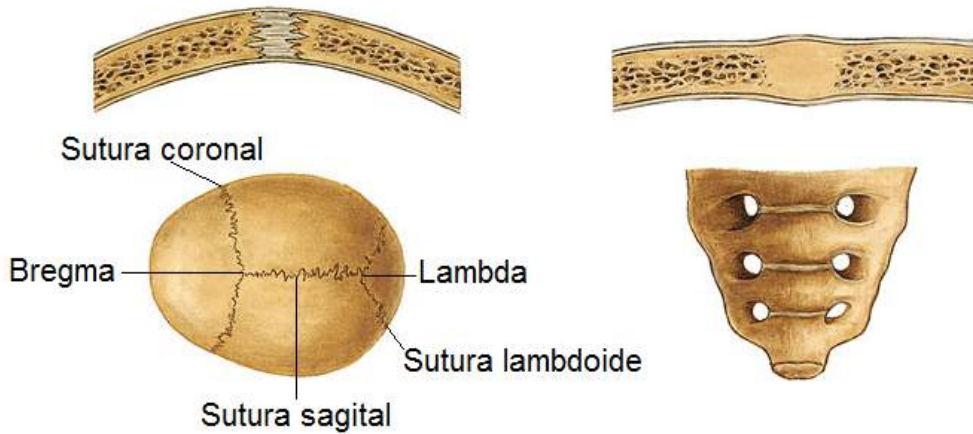


Figura 01.

Adaptado de SOBOTTA, **Atlas de Anatomia Humana**, volume 1. Rio de Janeiro: Guanabara Koogan, 2008.

- **Gonfoses:** articulações fibrosas que tem como especialização a fixação dos dentes nas cavidades alveolares na mandíbula e maxilas. O colágeno do periodonto une o **cimento** dentário ao osso alveolar. Estas articulações também são chamadas articulações em cavilhas.

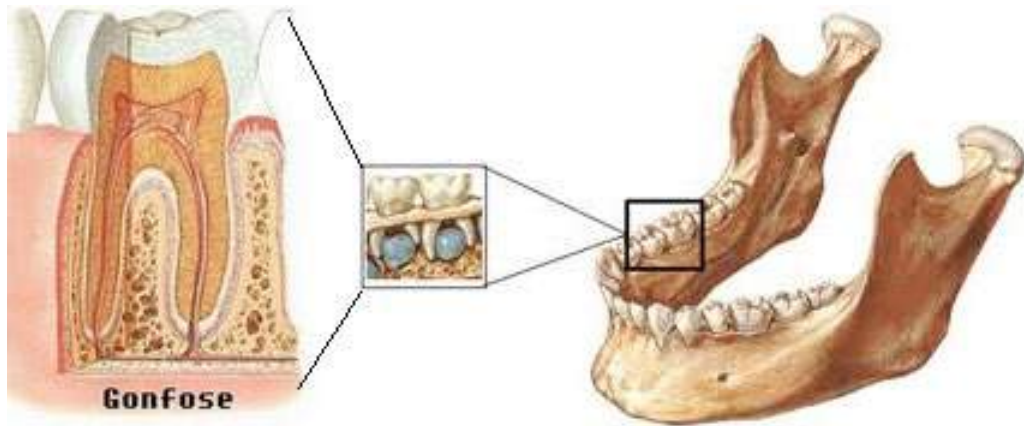


Figura 02.

Adaptado de SOBOTTA, **Atlas de Anatomia Humana**, volume 1. Rio de Janeiro: Guanabara Koogan, 2008.

••••••••••
O cimento
é um tecido conjuntivo mineralizado, avascular, que recobre a dentina radicular e tem como principal função a inserção de fibras do ligamento periodontal à raiz do dente. Sua espessura varia dependendo da localização: próximo à junção esmalte-cimento é mais delgado e torna-se mais espesso à medida que se aproxima do ápice da raiz.

- **Sindesmose:** o tecido conjuntivo fibroso também se interpõe nestas suturas, mas não ocorrem entre ossos do crânio. Só há registro de dois exemplos destas articulações na Nomenclatura Anatômica, que é a sindesmose tíbio-fibular (perna) e a sindesmose radio-ulnar (antebraço).



Sindesmose rádio-ulnar



Sindesmose tíbio-fibular

Membrana Interóssea

Figura 03.

SOBOTTA, **Atlas de Anatomia Humana**, volume 1 / editado por R. Putz e R. Pabst, Rio de Janeiro: Guanabara Koogan, 2008.

Articulações Cartilaginosas (anfiartroses): nestas articulações o tecido que se interpõe é cartilaginoso. Nas anfiartroses os ossos são unidos por cartilagem que permite pequenos movimentos nestas articulações, por isso conhecida como articulações de movimentos limitados. Podemos encontrar dois tipos de articulações cartilaginosas: as sincondroses e sínfises.

- **Sincondroses:** neste tipo de articulação os ossos estão unidos por uma cartilagem hialina e muitas dessas articulações são temporárias, onde a cartilagem é substituída por tecido ósseo com o passar do tempo. Os exemplos mais comuns são as dos ossos longos (epífise proximal e distal com a diáfise) entre algumas cartilagens do crânio, articulações das costelas, mais precisamente os dez primeiros pares de costelas e as cartilagens costais são sincondroses permanentes.

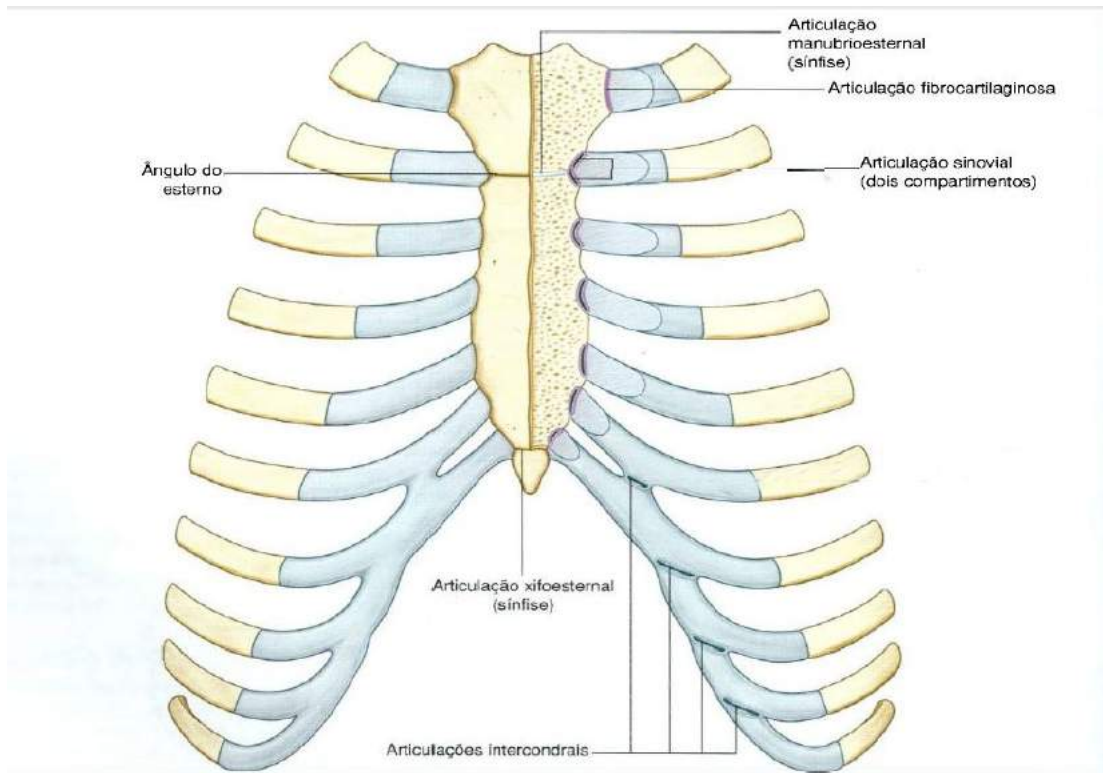


Figura 04.

Gray's **Anatomia clínica para estudantes** /Richard L. Drake, Wayne Vogl, Adam W. M. Mitchell; ilustrações Richard Tibbitts e Paul Richardson. - Rio de Janeiro: Elsevier, 2005.

- **Sínfises:** nestas articulações os ossos têm suas superfícies articulares unidas por sínfises e cobertas por uma camada de cartilagem fibrosa. Podemos observar entre os ossos destas articulações um disco fibrocartilaginoso, sendo esta a característica distintiva da sínfise. Por serem compressíveis, estes discos permitem que a sínfise absorva os impactos sofridos. Exemplos de sínfises é a articulação entre os ossos púbicos e a articulação entre os corpos das vértebras.

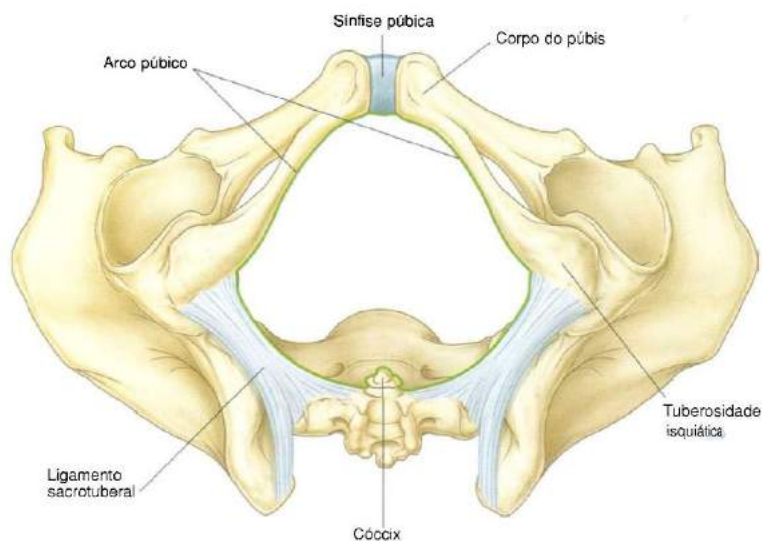


Figura 05.

Gray's **Anatomia clínica para estudantes** /Richard L. Drake, Wayne Vogl, Adam W. M. Mitchell; ilustrações Richard Tibbitts e Paul Richardson. - Rio de Janeiro: Elsevier, 2005.

Articulações Sinoviais (diartroses): a maioria das articulações do corpo é do tipo sinovial. Nestas articulações as superfícies articulares dos ossos são recobertas por uma cartilagem e unidas por ligamentos revestidos por uma membrana sinovial. Em alguns casos estas articulações podem ser divididas completamente ou não por um disco ou menisco articular, cuja periferia se mantém contínua com a cápsula fibrosa, enquanto suas faces livres estão cobertas por membrana sinovial.

Classificação das articulações sinoviais quanto à forma e movimento

Descreveremos aqui neste tópico os movimentos e formas das articulações. Sabemos que o movimento das articulações sinoviais depende essencialmente da forma das suas superfícies que entram em contato e dos meios de conexões que podem limitá-lo. As articulações dependentes desses fatores podem realizar movimentos de um, dois ou três eixos. Vejamos primeiro a classificação quanto ao movimento e em seguida quanto à forma.

- **Articulação Monoaxial:** esta articulação realiza movimentos apenas em torno de um eixo, chamado de um grau de liberdade. Neste tipo de articulação apenas flexão e extensão são permitidos. Existem duas variedades nas quais o movimento é uniaxial: **gínglimo** ou em dobradiça e **trocoide** ou em pivô.

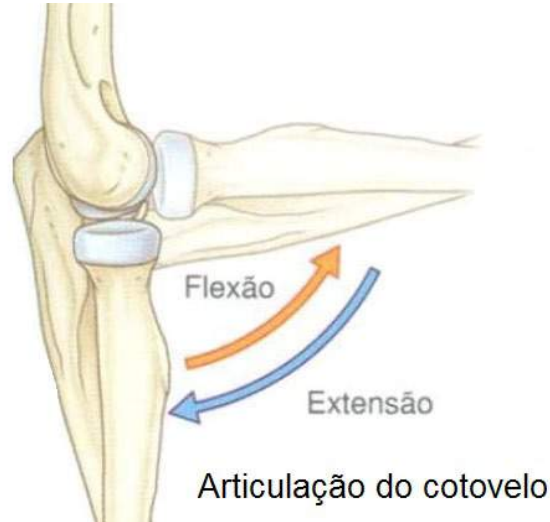

Figura 06.

Gray's **Anatomia clínica para estudantes** /Richard L. Drake, Wayne Vogl, Adam W. M. Mitchell; ilustrações Richard Tibbitts e Paul Richardson. - Rio de Janeiro: Elsevier, 2005.

- **Articulação Biaxial:** diz-se articulação biaxial quando esta realiza movimentos em torno de dois eixos, chamado de dois graus de liberdade. São as articulações que realizam flexão, extensão, abdução e adução. Existem duas variedades de articulações biaxiais que são as articulações **condilar** e **selar**.

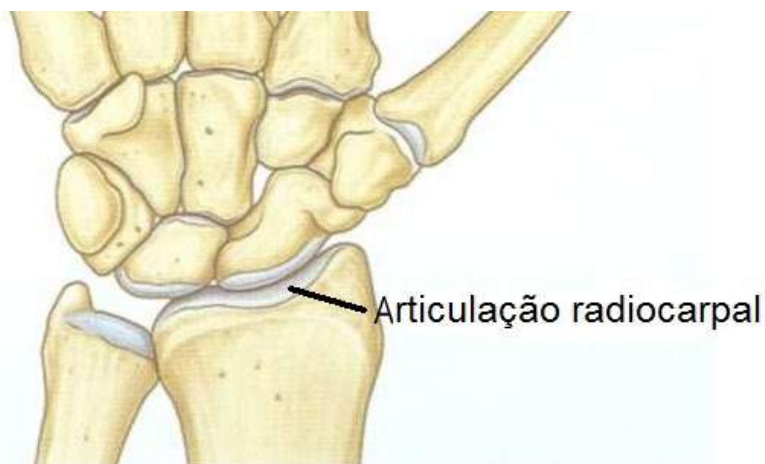

Figura 07.

Gray's **Anatomia clínica para estudantes** /Richard L. Drake, Wayne Vogl, Adam W. M. Mitchell; ilustrações Richard Tibbitts e Paul Richardson. - Rio de Janeiro: Elsevier, 2005.

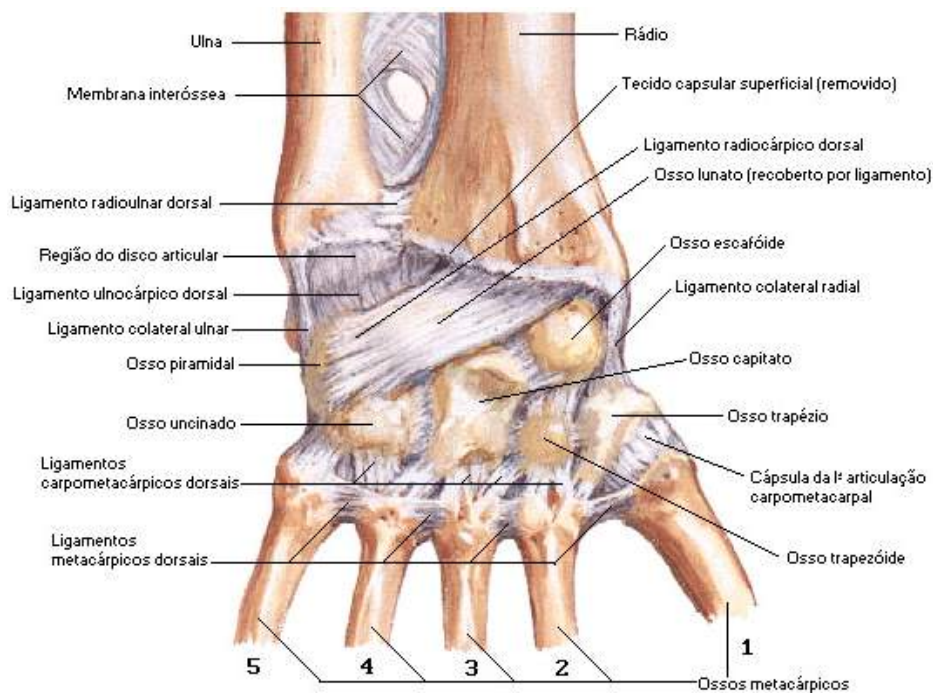
- **Articulação Triaxial:** diz-se articulação triaxial quando esta realiza movimentos em três eixos, chamado de três graus de liberdade. São as articulações que realizam além de extensão, flexão, adução e abdução, também permitem o movimento de rotação. Existe uma variedade nesta articulação, onde o movimento é multiaxial, chamada de articulação **esferoide** ou **enartrose**.

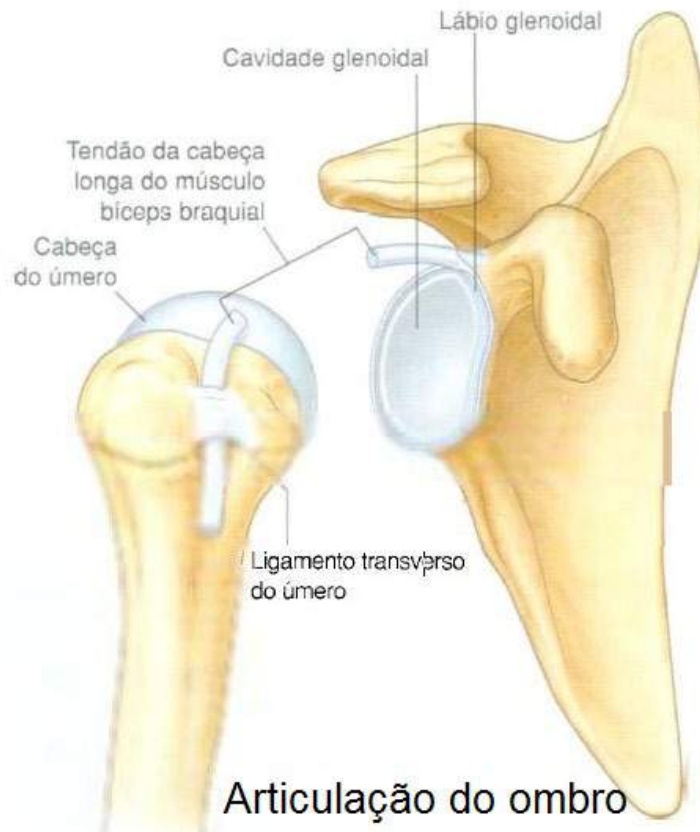

Figura 08.

Gray's **Anatomia clínica para estudantes** /Richard L. Drake, Wayne Vogl, Adam W. M. Mitchell; ilustrações Richard Tibbitts e Paul Richardson. - Rio de Janeiro: Elsevier, 2005.

- **Articulação Condilar:** é constituída por uma superfície articular ovoide ou condilar onde se encaixa em uma cavidade elíptica de modo a permitir os movimentos de extensão, flexão, adução, abdução e circundução, ou seja, realiza todos os movimentos articulares, menos rotação axial.



Articulação do punho

Figura 09.

NETTER, Frank H. **Atlas de Anatomia Humana**. Rio de Janeiro: Elsevier, 5ª. Edição, 2011. il.

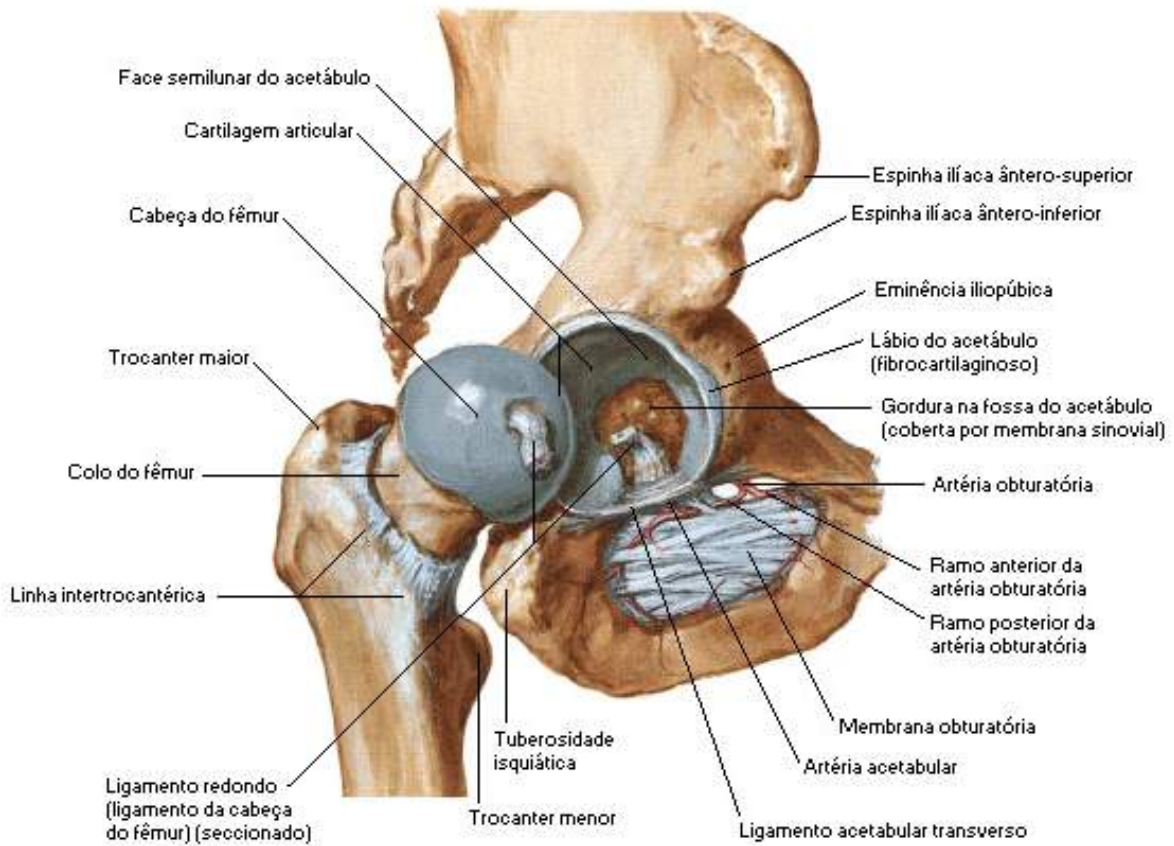
- **Articulação Selar:** as faces articulares dessa articulação apresentam-se reciprocamente côncavo-convexas e permitem os mesmos movimentos das articulações condilares.

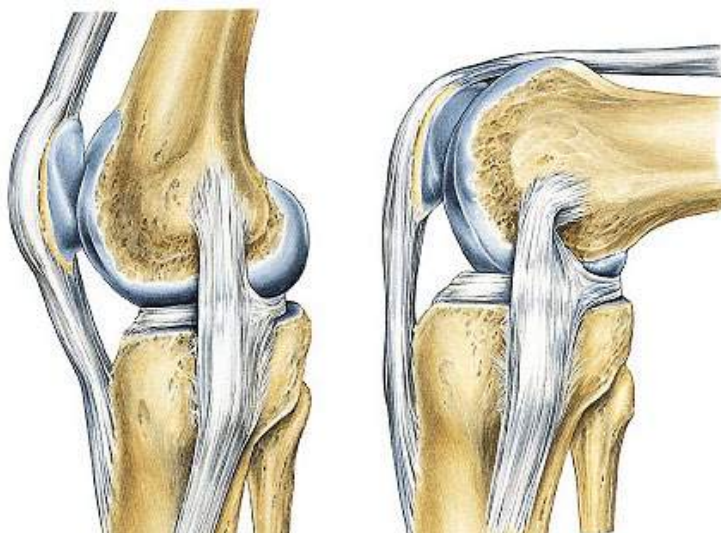

Figura 10.

SOBOTTA, **Atlas de Anatomia Humana**, volume 1 / editado por R. Putz e R. Pabst, Rio de Janeiro: Guanabara Koogan, 2008.

- **Articulação Esferoide ou Enartrose:** nesta articulação o osso distal é capaz de movimentar-se em torno de vários eixos, que tem um centro comum.



Articulação do quadril

Figura 11.

NETTER, Frank H. **Atlas de Anatomia Humana**. Rio de Janeiro: Elsevier, 5ª. Edição, 2011. il.

- **Articulação Plana ou Artrodias:** esta articulação permite apenas os movimentos deslizantes, podemos identificar esta articulação nas articulações dos corpos vertebrais e em algumas articulações do carpo e tarso.

Estruturas das articulações móveis

Podemos citar como estruturas das articulações móveis, os ligamentos, as cápsulas articulares, os discos e meniscos, as bainhas sinoviais dos tendões e as bolsas sinoviais.

- **Ligamentos:** ligamentos são junções de tecidos conjuntivos e estão entre os ossos com a finalidade de ajudar a estabilizar as articulações. São maleáveis, flexíveis, muito resistentes e elásticos para permitir perfeita liberdade de movimento.

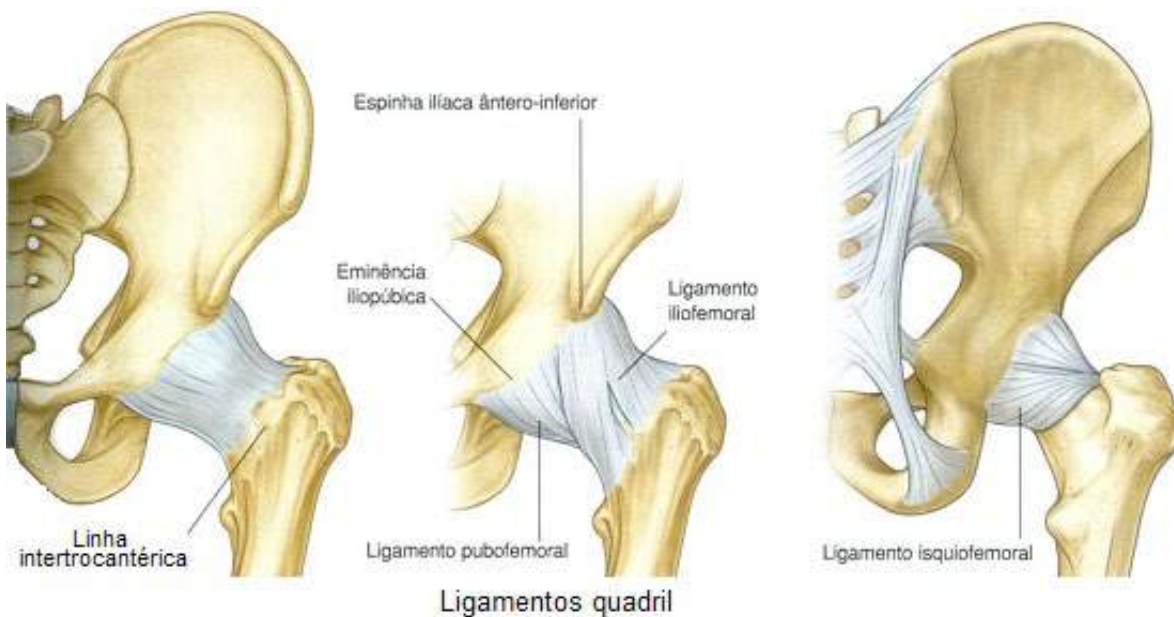


Figura 12.

Gray's **Anatomia clínica para estudantes** /Richard L. Drake, Wayne Vogl, Adam W. M. Mitchell; ilustrações Richard Tibbitts e Paul Richardson. - Rio de Janeiro: Elsevier, 2005.

- **Cápsula Articular:** apresenta-se como uma membrana conjuntiva que envolve as articulações sinoviais e tem formato de bolsa. Composta por duas camadas: a membrana **fibrosa** (externa) e a membrana **sinovial** (interna). A membrana fibrosa externa, também chamada de cápsula fibrosa é mais resistente e pode estar reforçada em alguns pontos por feixes fibrosos, que formam os ligamentos capsulares, responsáveis por aumentar sua resistência. Mas internamente está a membrana sinovial, onde forma um sulco fechado denominado cavidade sinovial. É extremamente vascularizada e inervada sendo encarregada da produção de líquido sinovial. Alguns autores descre-

vem a sinóvia como uma verdadeira secreção, enquanto outros dizem que é um ultrafiltrado do sangue, mas certo que contém ácido hialurônico, o que lhe confere viscosidade necessária a sua função lubrificadora.

- **Discos e Meniscos:** estruturas fibrocartilagosas são encontradas em diversas articulações sinoviais, interpostos nas superfícies articulares. Assim como a sinóvia, os meniscos também têm sua função questionada, alguns anatomistas afirmam que estas estruturas serviriam para melhorar a adaptação das superfícies que se articulam, outros afirmam que os meniscos são destinados a receber fortes pressões, agindo como potentes amortecedores.

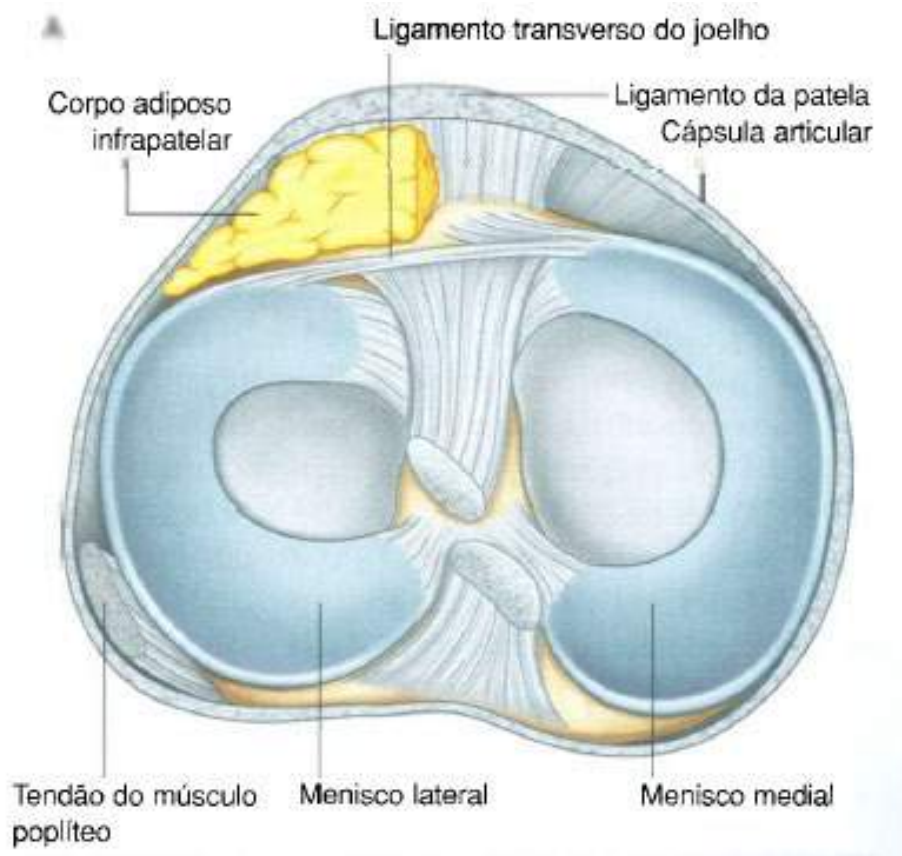


Figura 13.

Gray's **Anatomia clínica para estudantes** /Richard L. Drake, Wayne Vogl, Adam W. M. Mitchell; ilustrações Richard Tibbitts e Paul Richardson. - Rio de Janeiro: Elsevier, 2005.

- **Bainha Sinovial dos Tendões:** estas estruturas facilitam o deslizamento dos tendões que passam através de túneis fibrosos e ósseos.

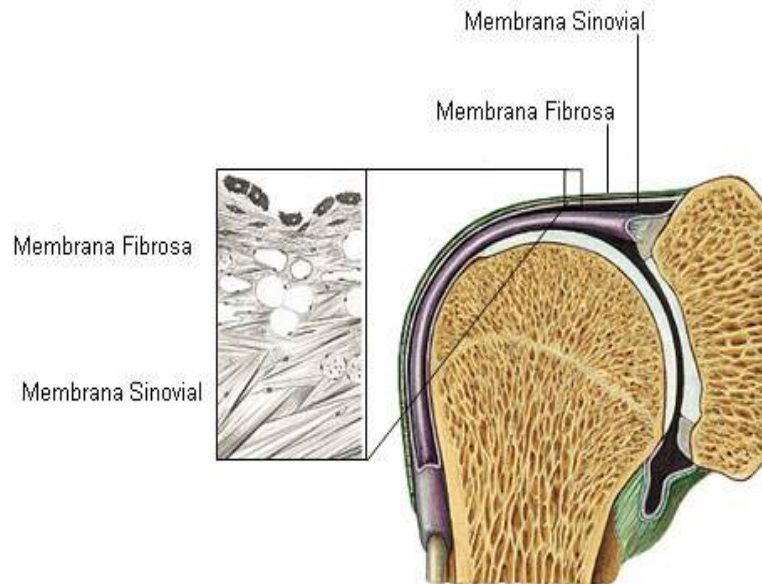


Figura 14.

NETTER, Frank H. **Atlas de Anatomia Humana**. Rio de Janeiro: Elsevier, 5ª. Edição, 2011.

- **Bolsas Sinoviais (Bursas):** são aberturas localizadas no tecido conjuntivo entre os músculos, tendões, ligamentos e ossos. Apresentam-se como sacos fechados de revestimento sinovial. Sua função é facilitar o deslizamento de músculos ou de tendões sobre uma proeminência óssea ou ligamentosa.

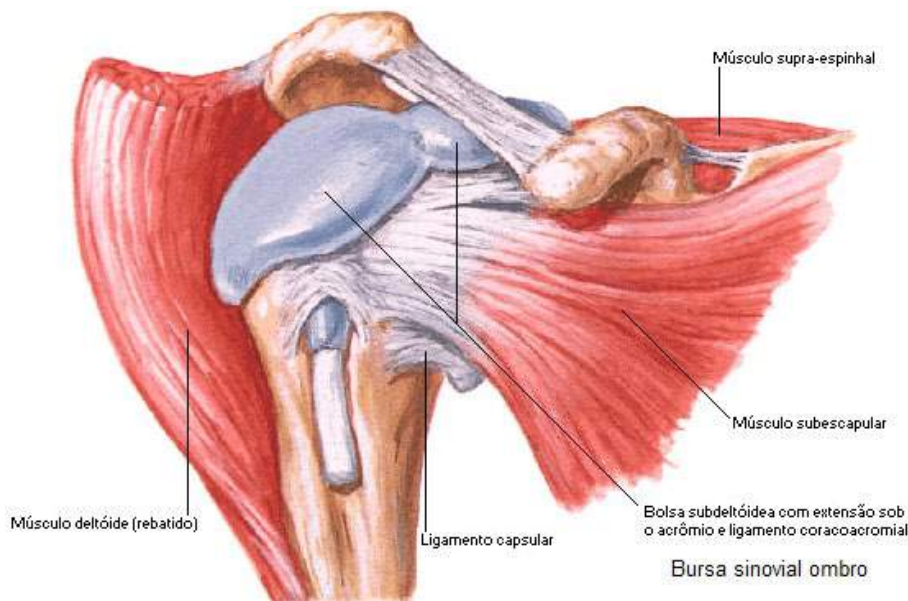


Figura 15.

NETTER, Frank H. **Atlas de Anatomia Humana**. Rio de Janeiro: Elsevier, 5ª. Edição, 2011. il.

Principais movimentos realizados pelos segmentos do corpo

O movimento de uma articulação é realizado obrigatoriamente em torno de um eixo, denominado eixo de movimento. Estes eixos seguem uma direção definida, como: ântero-posterior (ventro-dorsal), látero-lateral e longitudinal (crânio-caudal). Devemos memorizar que o movimento realizado, a determinação do eixo de movimento é feita obedecendo à seguinte regra: a direção do eixo de movimento deve ser sempre perpendicular ao plano no qual se realiza o movimento em questão. Dessa forma sabemos que todo movimento é realizado em um plano determinado e o seu eixo de movimento é perpendicular àquele plano. O nosso corpo executa vários movimentos ao mesmo tempo, o tempo todo, e estes movimentos recebem nomes específicos, mas aqui abordaremos somente os principais.

- **Movimentos angulares:** percebemos que nestes movimentos há uma diminuição ou aumento do ângulo existente entre os segmentos que se desloca e aquele que permanece fixo. Quando ocorre o aumento do ângulo diz-se que houve uma flexão e quando ocorre à diminuição realizou-se a abdução. Os movimentos angulares de extensão e flexão ocorrem em plano sagital (ventro-dorsal) e seguindo a regra já citada anteriormente, o eixo desses movimentos é látero-lateral.

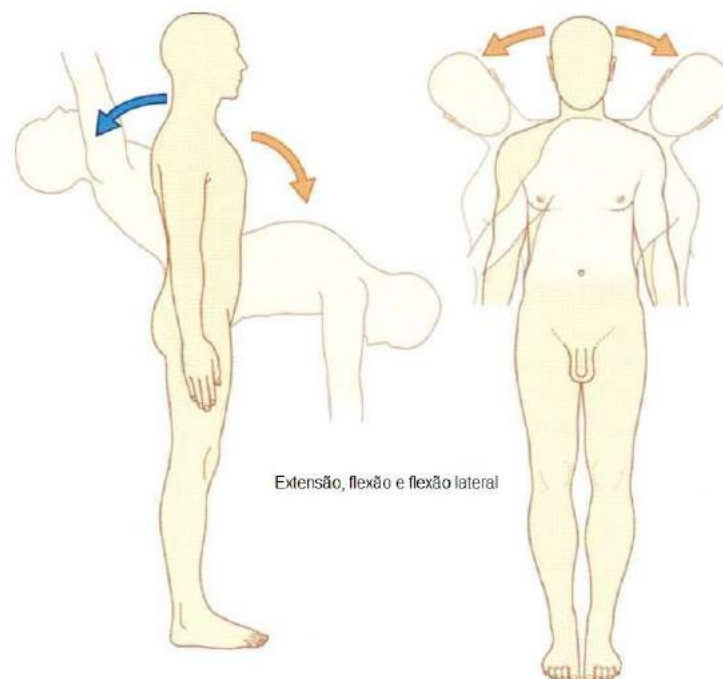


Figura 16.

Gray's **Anatomia clínica para estudantes** /Richard L. Drake, Wayne Vogl, Adam W. M. Mitchell; ilustrações Richard Tibbitts e Paul Richardson. - Rio de Janeiro: Elsevier, 2005.

- **Adução e abdução:** neste movimento os segmentos envolvidos são deslocados respectivamente em direção ao plano mediano ou em direção oposta, ou seja, afastando-se dele. No caso dos dedos das mãos e pés prevalece o plano mediano do membro. É sempre preciso lembrar que os movimentos de abdução e adução são realizados em plano frontal e que seu eixo de movimento é ântero-posterior, como também ter em mente que a realização do movimento é feita levando-se em consideração a posição anatômica.

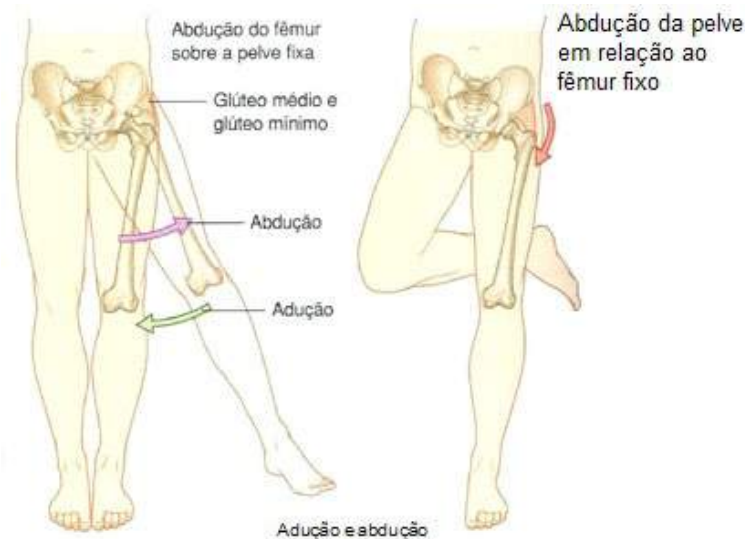


Figura 17.

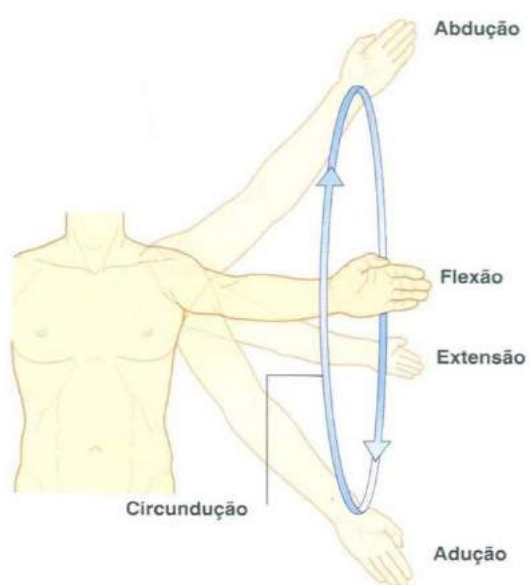
Gray's **Anatomia clínica para estudantes** /Richard L. Drake, Wayne Vogl, Adam W. M. Mitchell; ilustrações Richard Tibbitts e Paul Richardson. - Rio de Janeiro: Elsevier, 2005.

- **Rotação:** neste movimento percebemos que o segmento gira em torno de um eixo longitudinal (vertical). Podemos reconhecer uma rotação medial nos membros, quando a face anterior dos mesmos gira em direção ao plano mediano do corpo, e uma rotação lateral no movimento oposto. Se você observou, a regra do eixo de movimento continua sendo obedecida, isto é, a rotação, considerada a posição de descrição anatômica, é realizada em plano horizontal e o eixo de movimento perpendicular a este plano é vertical.

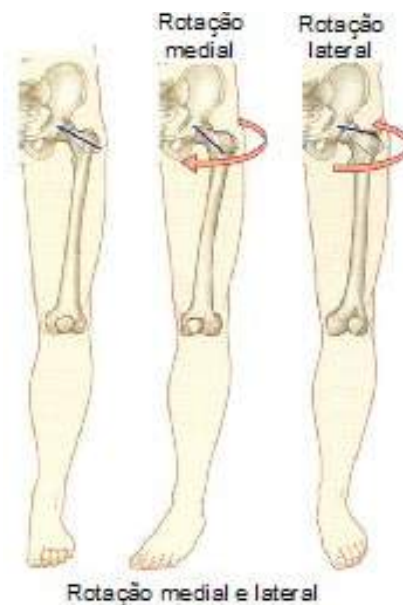

Figura 18.

Gray's **Anatomia clínica para estudantes** /Richard L. Drake, Wayne Vogl, Adam W. M. Mitchell; ilustrações Richard Tibbitts e Paul Richardson. - Rio de Janeiro: Elsevier, 2005.



- **Circundução:** este movimento ocorre em alguns segmentos do corpo, principalmente nos membros, e dá-se da combinação que inclui a adução, extensão, abdução e flexão que resulta na circundução. Neste movimento a extremidade distal do segmento descreve um círculo e o corpo do segmento forma um cone, cujo vértice é representado pela articulação responsável por este movimento.

Figura 19.

Gray's **Anatomia clínica para estudantes** /Richard L. Drake, Wayne Vogl, Adam W. M. Mitchell; ilustrações Richard Tibbitts e Paul Richardson. - Rio de Janeiro: Elsevier, 2005.

Revisando

No decorrer de nossos estudos podemos perceber que o corpo funciona muito bem, pois as articulações realizam vários movimentos junto às estruturas ósseas.

As articulações são classificadas em grupos como: articulações fibrosas ou sólidas, cartilaginosas ou com movimentos limitados e as sinoviais que são articulações com movimentos maiores. Nas articulações fibrosas temos três tipos de articulações que são as suturas, gonfoses e as sindesmoses.

Nas articulações cartilaginosas apresentamos dois tipos de articulações que são as sincondroses e sínfises. A maior parte do corpo é do tipo sinovial, as superfícies articulares dos ossos são recobertas por uma cartilagem e vinculadas por ligamentos revestidos por uma membrana sinovial.

Vimos que as articulações sinoviais podem ser classificadas quanto à forma e movimento que são: articulação Monoaxial, Biaxial, Triaxial, Articulação Condilar, Articulação Selar, Esferoide ou Enartrose e Articulação Plana ou Artrodias.

Podemos observar as estruturas das articulações móveis, onde temos os ligamentos, as cápsulas articulares, os discos e meniscos, as bainhas sinoviais dos tendões e as bolsas sinoviais.

Sabemos que o corpo realiza movimentos, esses por sua vez o fazem em torno de um eixo, denominado eixo de movimento e esses movimentos têm nomes específicos como: Movimentos Angulares, Adução e Abdução, Rotação, Circundução

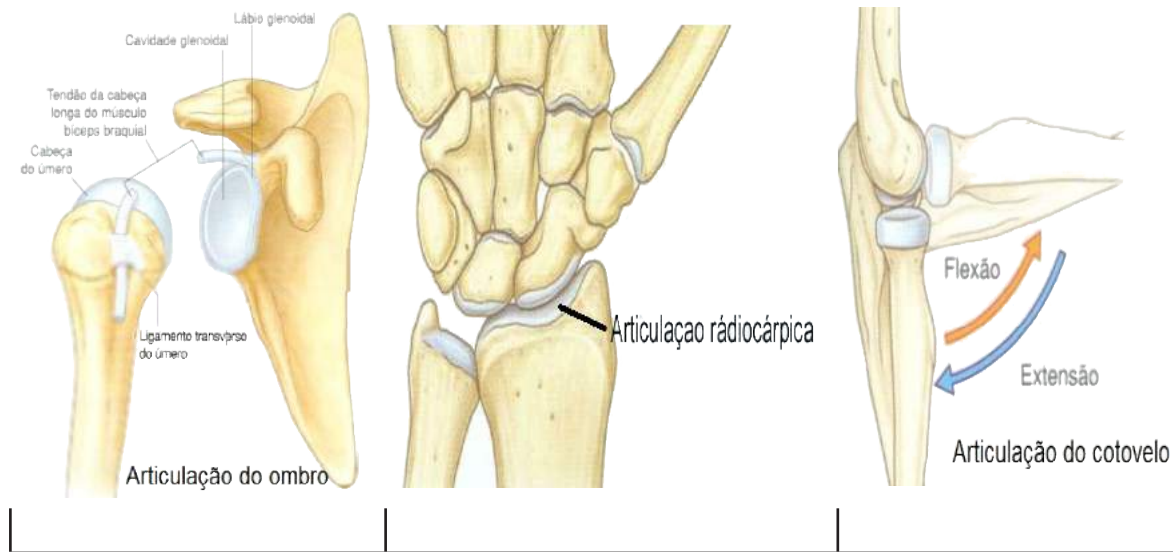
Autoavaliação

1. O que são articulações e como são classificadas?
2. Descreva as articulações sinoviais e exemplifique.
3. Como são classificadas as articulações sinoviais quanto à forma?
4. Relacione os termos da primeira coluna com a sua descrição na segunda coluna
 - (a) sincondroses
 - (b) sinostose
 - (c) cemento
 - (d) sindesmose
 - (e) ligamentos

O tecido conjuntivo fibroso se interpõe nestas suturas, mas não ocorrem entre ossos do crânio. Só há registro de dois exemplos destas articulações na Nomenclatura Anatômica, que se localizam na articulação tíbio-fibular (perna) e a radio-ulnar (antebraço).

- () São junções de tecidos conjuntivos e estão entre os ossos com a finalidade de ajudar a estabilizar as articulações.
- () União entre ossos adjacentes ou partes de um único osso formado por material ósseo como: cartilagem ou tecido fibroso calcificado.
- () Tecido mineralizado especializado que recobre a raiz do dente.
- () Neste tipo de articulação os ossos estão unidos por uma cartilagem hialina e muitas dessas articulações são temporárias, onde a cartilagem é substituída por tecido ósseo com o passar do tempo.
5. Articulações fibrosas que tem como especialização a fixação dos dentes nas cavidades alveolares na mandíbula e maxilas
 - a. () sindesmoses.
 - b. () sinostoses.
 - c. () gonfoses.
 - d. () cemento.

6. Identifique nas figuras abaixo as articulações conforme seu movimento:



7. Identifique na figura abaixo o nome das estruturas sinalizadas:

8. Defina bolsa sinovial e cápsula articular.

9. Conceitue sinóvia.

10. Cite os principais movimentos realizados pelos segmentos do corpo humano.



4

SISTEMA MUSCULAR

CONHECIMENTO

Conhecer os grupos musculares, suas inserções proximais e distais e os movimentos que realizam. Sua formação, tipos, funções, e características peculiares.

HABILIDADE

Identificar os músculos da cabeça, crânio, pescoço, tronco, membros superiores e membros inferiores, inserções, inervação, funções e papel dos grupos musculares na movimentação corpórea, sempre correlacionando a teoria com a prática.

ATITUDE

Apresentar a devida atenção ao sistema muscular, se empenhar para desenvolver um entendimento das enfermidades que o acometem e atrelar o conhecimento adquirido demonstrando empenho e dedicação articulando teoria e prática para uma eficiente prática profissional.

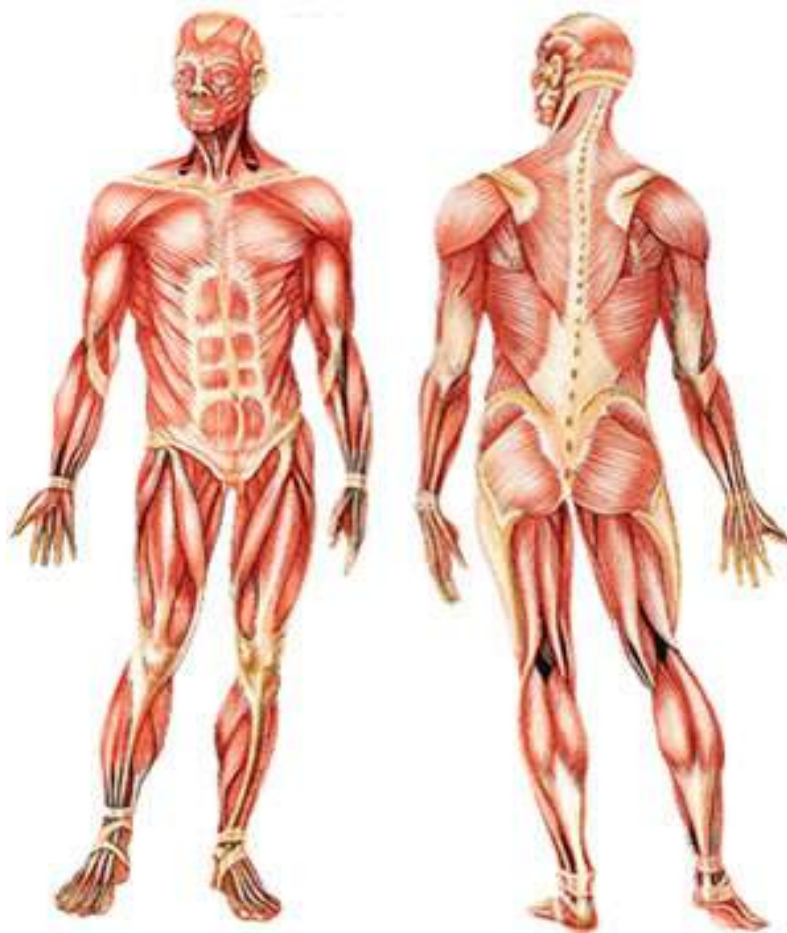Nesta unidade de ensino nossa pretensão é mostrar um estudo breve sobre os principais músculos esqueléticos do corpo humano de maneira prática, didática e de fácil assimilação para o estudante. O estudo dos músculos será realizado tendo em vista que o mais importante não é saber o nome de todos os músculos, mas sim entendê-los por grupos e o movimento que eles realizam. Deste ponto de vista funcional nos obriga a considerar os músculos, não por sua posição topográfica, que é melhor compreendida, mas por suas ações enquanto força motriz capaz de realizar movimentos em alavancas biológicas representadas pelos ossos do esqueleto. Nosso enfoque maior é mostrar os principais músculos que compõe o corpo humano.

Veremos como são formados os músculos do nosso corpo, os tipos, funções, suas inserções e suas características peculiares. Sabemos que este sistema é de grande importância para o funcionamento do corpo humano, pois, constantemente estamos usando estes músculos de maneira voluntária, como por exemplo, levantar uma caixa, e, involuntariamente, no caso dos movimentos peristálticos de alguns órgãos do abdome e os batimentos do coração. Algumas literaturas estimam um total de 650 músculos, outras falam em 500 aproximadamente. Ainda não chegaram a um consenso, mas como foi citado acima, nossa intenção aqui é mostrar anatomicamente os principais e mais importantes grupos musculares do corpo humano.

O Sistema Muscular é o conjunto de músculos existentes no corpo humano, sua formação se dá por tecido originado pelo mesoderma (folheto embrionário que dá origem aos músculos, o esqueleto e os sistemas cardiovascular, excretor e reprodutor). Sua característica principal é a propriedade de contração e relaxamento de suas fibras. O ramo da anatomia que o estuda é a **Miologia**.

Músculos

Os músculos são estruturas anatômicas de formas e comprimentos variáveis, formadas por **miócitos** e que se inserem aos ossos através de tendões, são caracterizados pela contração (capacidade de diminuir o comprimento) e relaxamento, onde estas ações movimentam partes do corpo, inclusive os órgãos internos. Os músculos representam cerca de 40% a 50% do peso corporal total, e são capazes de transformar energia química em energia mecânica.



Músculos anteriores e posteriores

Figura 01.

TOMITA, Rúbia Yuri. **Atlas visual compacto do corpo humano**. 3. ed. São Paulo: Rideel, 2012.

O corpo humano contém três tipos de músculos: músculo não estriado (músculo liso), músculo estriado esquelético e músculo estriado cardíaco. Com base no tipo de controle exercido sobre sua atividade podem ser classificados também em músculos voluntários e músculos involuntários.

Nos músculos voluntários as contrações estão normalmente sob controle consciente do indivíduo que as executa, mas devemos saber que em algumas condições, as contrações destes músculos não requerem um propósito consciente, como por exemplo, usualmente um indivíduo não tem que pensar na contração dos músculos envolvidos na manutenção da postura, não é mesmo? Os músculos voluntários são controlados pela porção do sistema nervoso somático.

Nos músculos involuntários as contrações não estão sob controle consciente do indivíduo. Estes músculos são controlados pela porção do sistema nervoso autônomo. Agora falaremos logo abaixo um pouco sobre os três tipos de músculos do corpo:

- **Músculo Não Estriado (Músculo Liso):** neste tipo de músculo as células não apresentam as estriações que são microscopicamente visíveis nas células musculares esqueléticas. Como este músculo é encontrado nas paredes das vísceras ocas e tubulares, como nos vasos sanguíneos, estômago e intestinos, é também chamado de **músculo visceral**. O músculo não estriado (músculo liso) é um músculo involuntário, pois suas contrações comandam o movimento de materiais através dos sistemas de órgãos do corpo humano.

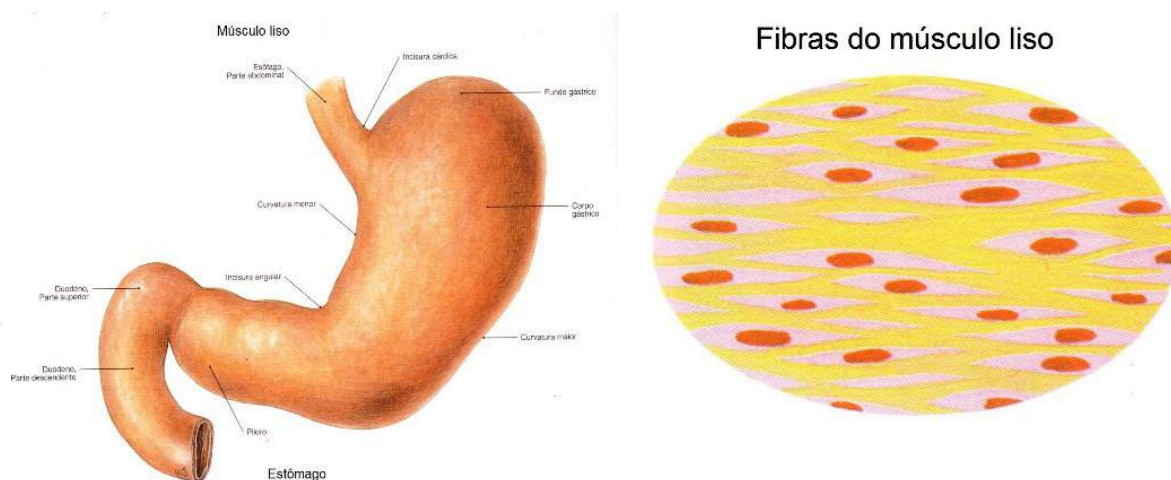


Figura 02.

SOBOTTA, **Atlas de Anatomia Humana**, volume 2 / editado por R. Putz e R. Pabst, Rio de Janeiro: Guanabara Koogan, 2008.

TOMITA, Rúbia Yuri. **Atlas visual compacto do corpo humano**. 3. ed. São Paulo: Rideel, 2012.

Músculo Estriado Esquelético: está fixado aos ossos, geralmente através de cordões fibrosos, denominados tendões. As contrações deste músculo estriado esquelético exercem força nos ossos e então eles se movimentam e consequente-

mente é o responsável por diversas atividades, como levantar objetos e andar ou correr. Vale ressaltar que os músculos estriados esqueléticos são os únicos músculos voluntários do corpo.

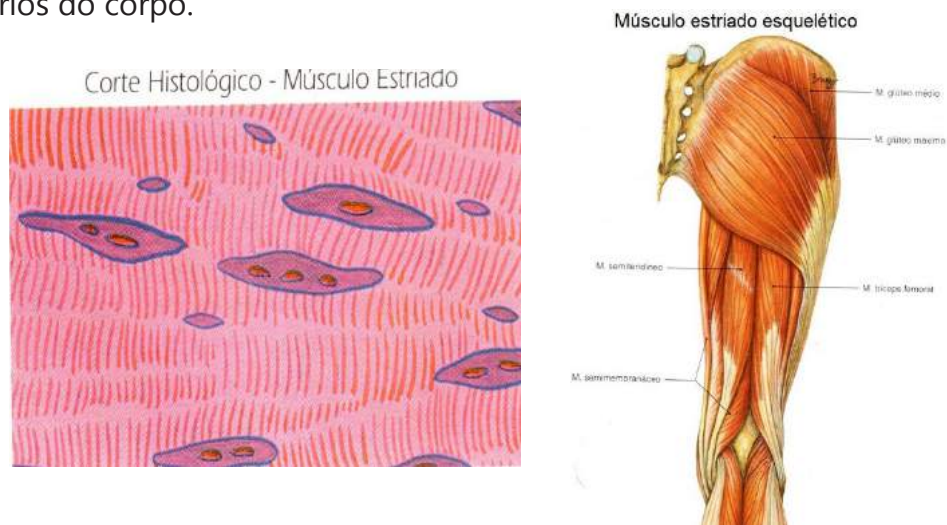


Figura 03.

SOBOTTA, **Atlas de Anatomia Humana**, volume 2 / editado por R. Putz e R. Pabst, Rio de Janeiro: Guanabara Koogan, 2008.

TOMITA, Rúbia Yuri. **Atlas visual compacto do corpo humano**. 3. ed. São Paulo: Rideel, 2012.

- **Músculo Estriado Cardíaco:** é um tipo especializado de músculo que forma a parede do coração e pode ser também chamado de miocárdio. Controla os batimentos cardíacos. Este músculo é involuntário, como o músculo liso, e é estriado, como o músculo esquelético. Sua contração é forte e como já vimos involuntária.

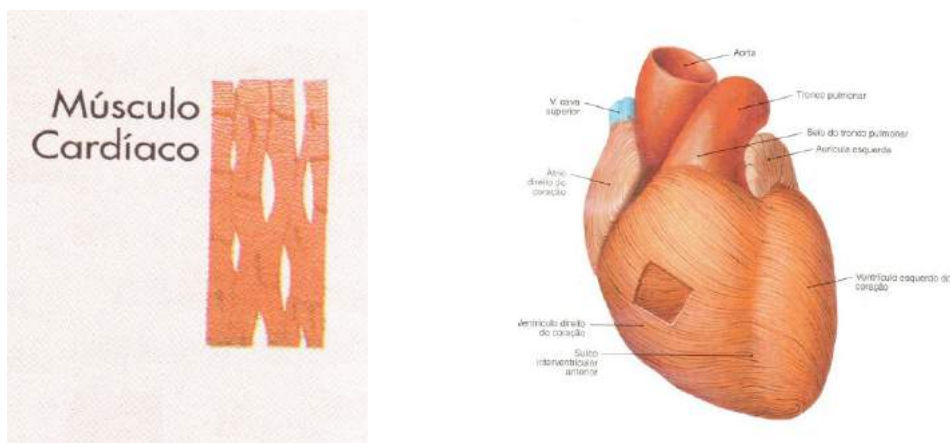


Figura 04.

SOBOTTA, **Atlas de Anatomia Humana**, volume 2 / editado por R. Putz e R. Pabst, Rio de Janeiro: Guanabara Koogan, 2008.

TOMITA, Rúbia Yuri. **Atlas visual compacto do corpo humano**. 3. ed. São Paulo: Rideel, 2012.

Podemos destacar aqui os componentes anatômicos dos músculos. Um músculo estriado esquelético típico é formado por um ventre ou porção média e duas extremidades.

- **Porção Média:** é vermelha viva no vivente, (conhecida popularmente como carne), é carnosa, e recebe o nome de ventre muscular. Nesta porção são predominantes as fibras musculares, portanto é a parte ativa do músculo, ou seja, a parte contrátil.
- **Extremidades:** cilindroides ou em forma de fita, chamados de **tendões**, formados por tecido conjuntivo, nos quais os músculos se inserem nos ossos ou nos outros órgãos. Terminações ou origens musculares laminares e em forma de leque são denominadas **aponeuroses**. Estes dois componentes possuem cor esbranquiçada e brilhante, são finas e delgadas, praticamente inextensíveis, porém muito resistentes e servem para fixar o músculo ao esqueleto.

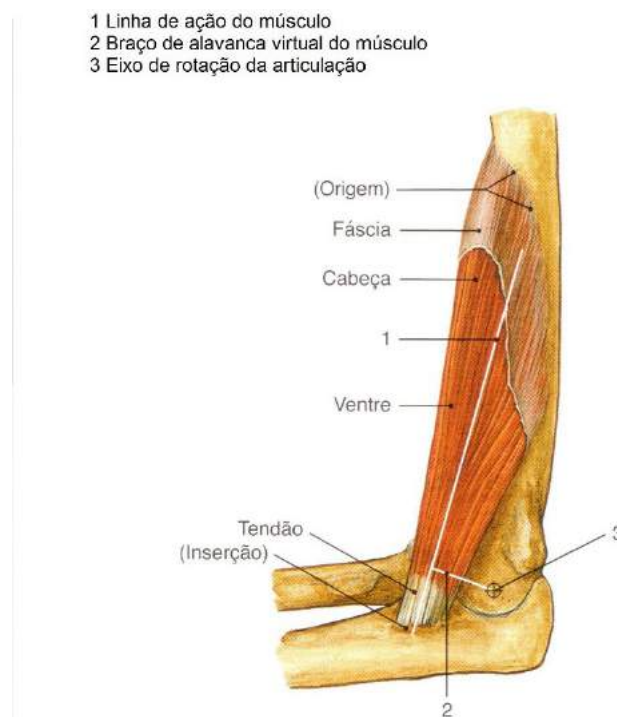

Figura 05.

SOBOTTA, **Atlas de Anatomia Humana**, volume 1 / editado por R. Putz e R. Pabst, Rio de Janeiro: Guanabara Koogan, 2008.

Devemos observar algumas exceções quanto às definições acima: nem sempre os tendões ou aponeuroses se prendem ao esqueleto, podendo fazê-lo em outros elementos, como, cartilagem, septos intermusculares, derme, tendão de outro músculo, cápsulas articulares dentre outros.

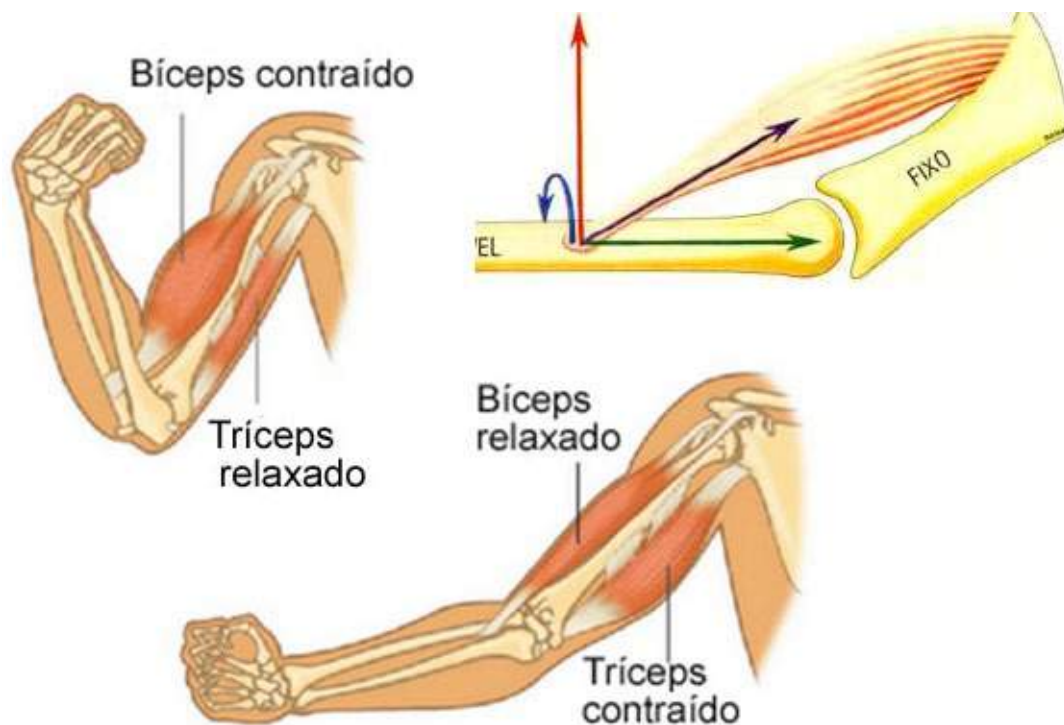As fibras dos tendões de alguns músculos são tão pequenas que a impressão é que o ventre do músculo se prende diretamente ao osso.

Em alguns poucos músculos os tendões aparecem interpostos ao ventre de um mesmo músculo, e esses tendões não servem para fixação no esqueleto.

Para que haja movimento, os músculos estriados normalmente firmam-se em duas extremidades:

- **Origem:** imóvel presa à peça óssea que não se desloca.
- **Inserção:** móvel, presa à peça óssea que se desloca.

Os músculos estriados esqueléticos ainda têm a **fáscia muscular**, que é uma lâmina de tecido conjuntivo que reveste externamente cada músculo. Sua espessura varia de músculo para músculo, dependendo da sua função. A **fáscia muscular** envolve as fibras musculares mantendo-as juntas, permitindo o fácil deslizamento dos músculos entre si durante a contração muscular.



Esquema da mecânica muscular

Figura 06.

Os músculos são classificados de várias formas, como: quanto à situação, quanto ao movimento, quanto à forma, quanto à disposição das fibras, e quanto à função:

Quanto à Situação temos:

- **Os Músculos Superficiais ou Cutâneos:** são os músculos que se encontram logo abaixo da pele, onde devem apresentar no mínimo uma de suas inserções na camada profunda da pele. Podemos encontrá-los no crânio e na face, no pescoço e na região hipotênar da mão.
- **Os Músculos Profundos ou Subaponeuróticos:** este grupo de músculos não apresenta inserções na camada profunda da pele, insere-se na maioria das vezes nos ossos. Sua localização se dá logo abaixo da fásia (**Membrana ou lâmina fibrosa que envolve os músculos ou regiões anatômicas**) superficial.

Quanto ao Movimento: devemos ter em mente que nesta classificação esses movimentos são provocados pela contração muscular:

- **Músculos Flexores:** são músculos que permitem o fechamento das articulações.

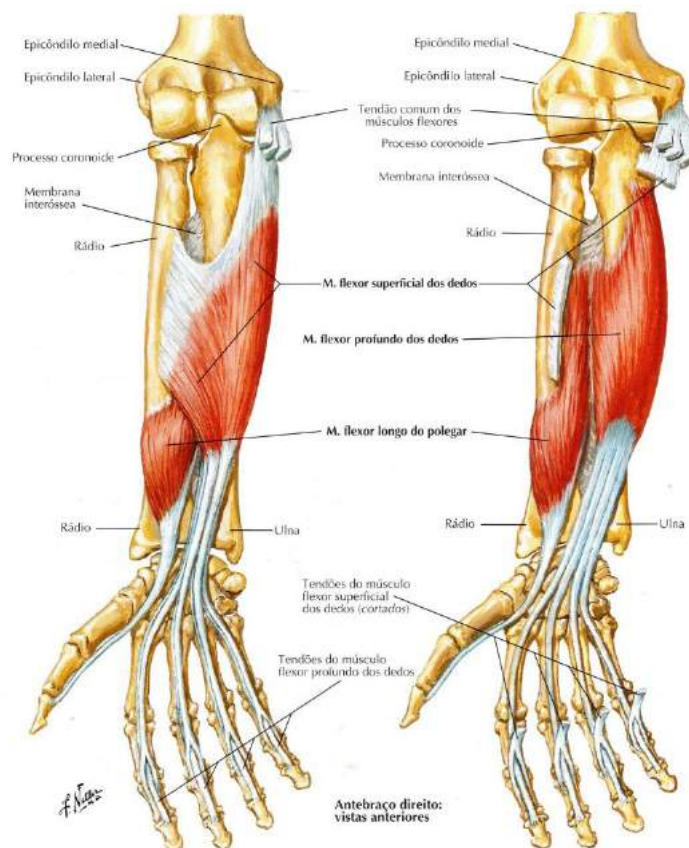


Figura 07.

NETTER, Frank H. **Atlas de Anatomia Humana**. Rio de Janeiro: Elsevier, 5ª. Edição, 2011.

Músculos Extensores: são músculos responsáveis pela abertura das articulações.

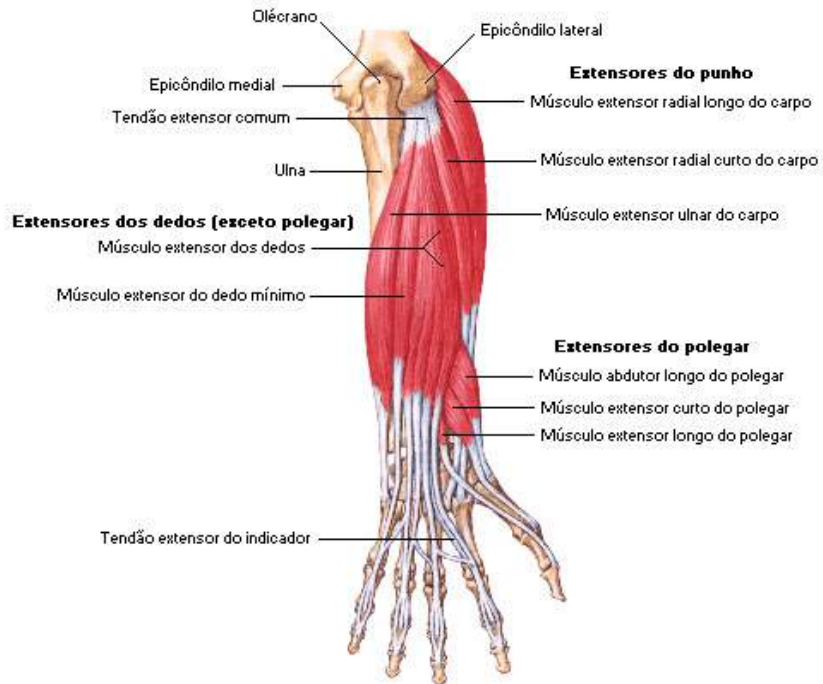


Figura 08.

NETTER, Frank H. **Atlas de Anatomia Humana**. Rio de Janeiro: Elsevier, 5ª. Edição, 2011.

• **Músculos Rotadores:** esses músculos agem para estabilizar as articulações.

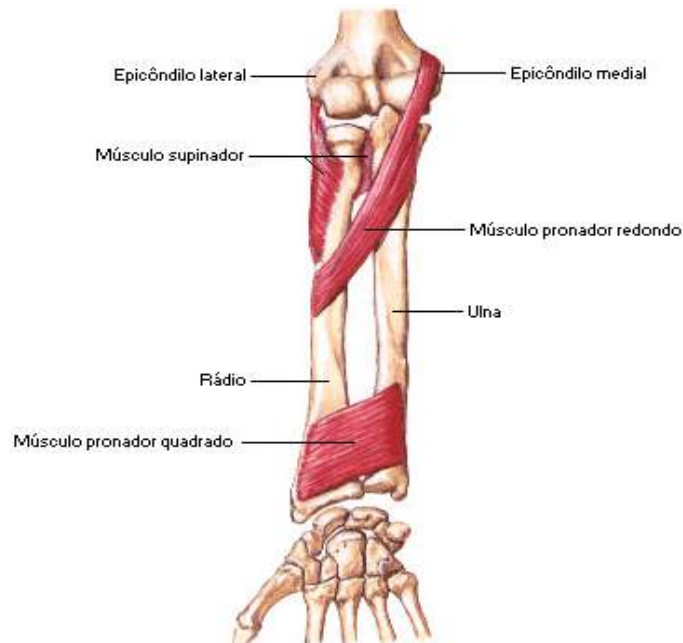
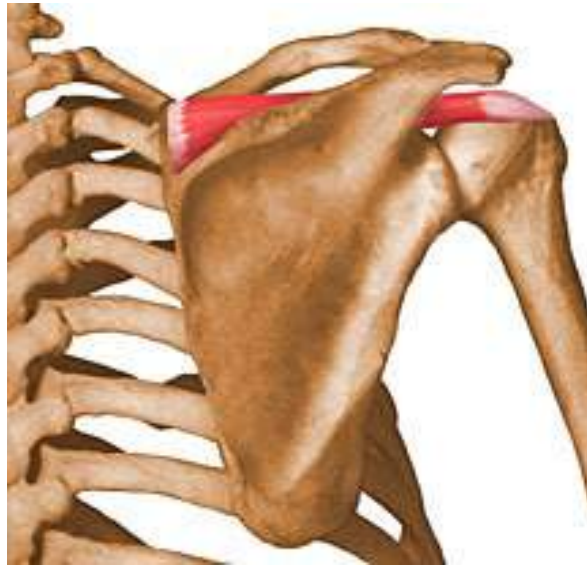

Figura 09.

Músculos rotadores

NETTER, Frank H. **Atlas de Anatomia Humana**. Rio de Janeiro: Elsevier, 5ª. Edição, 2011.

- **Músculos Abdutores:** esse grupo de músculos auxilia no afastamento das articulações a um plano mediano.

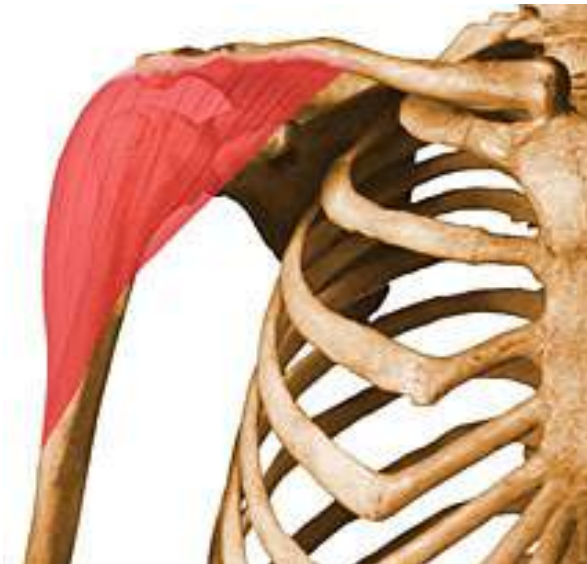

Músculo abductor

Figura 10.

NETTER, Frank H. **Atlas de Anatomia Humana**. Rio de Janeiro: Elsevier, 5ª. Edição, 2011.

- **Músculos Adutores:** os músculos adutores auxiliam na aproximação das articulações a um plano mediano.

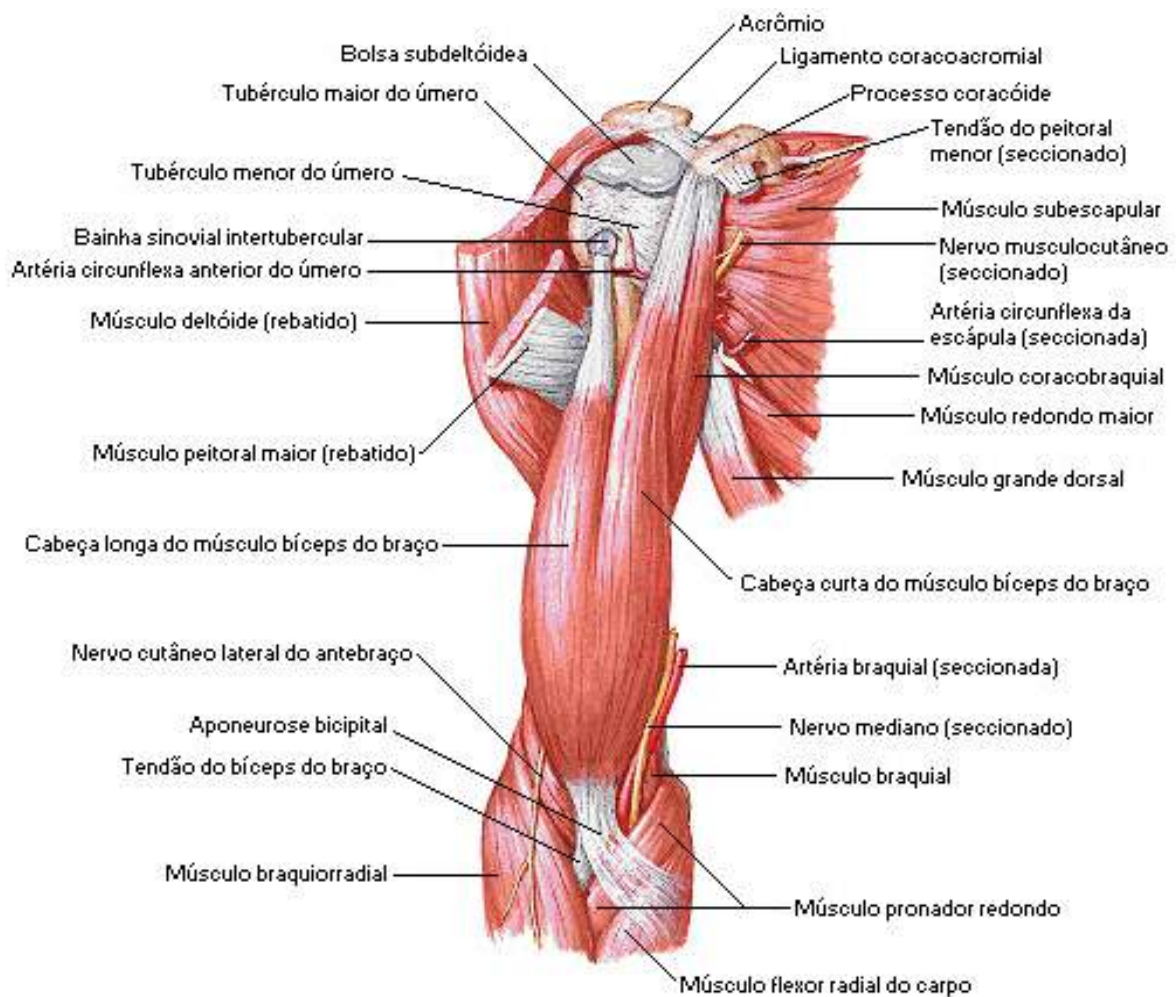


Músculo adutor – Figura 11

NETTER, Frank H. **Atlas de Anatomia Humana**. Rio de Janeiro: Elsevier, 5ª. Edição, 2011.

Quanto à Forma do Ventre classificam-se:

- **Músculo Longo:** O comprimento predomina sobre a largura e esta permanece mais ou menos constante em todo o músculo. Está localizado mais superficialmente e seu comprimento pode passar duas ou mais articulações. Podemos citar como exemplo o músculo bíceps braquial.

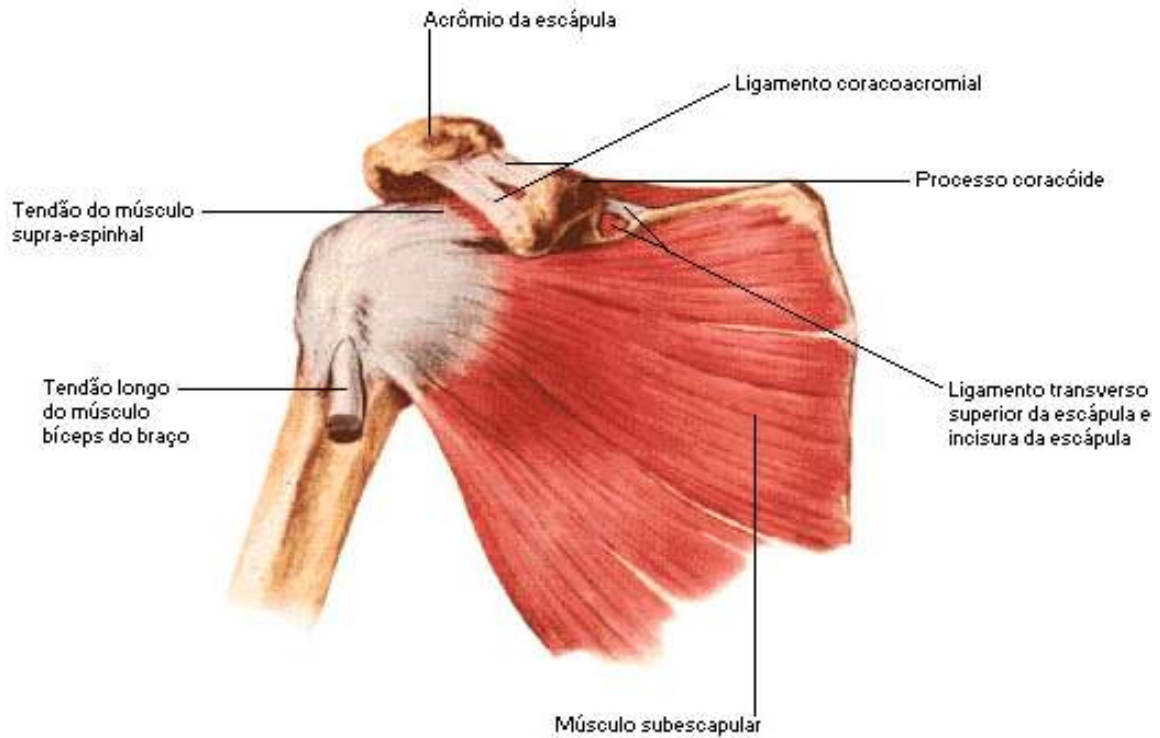


Músculo longo – bíceps braquial

Figura 12.

NETTER, Frank H. **Atlas de Anatomia Humana**. Rio de Janeiro: Elsevier, 5ª. Edição, 2011.

- **Músculo Largo:** o comprimento e a largura se equivalem. Este tipo de músculo é encontrado nas paredes das grandes cavidades, como tórax e abdome, podemos citar o músculo diafragma, o subescapular.

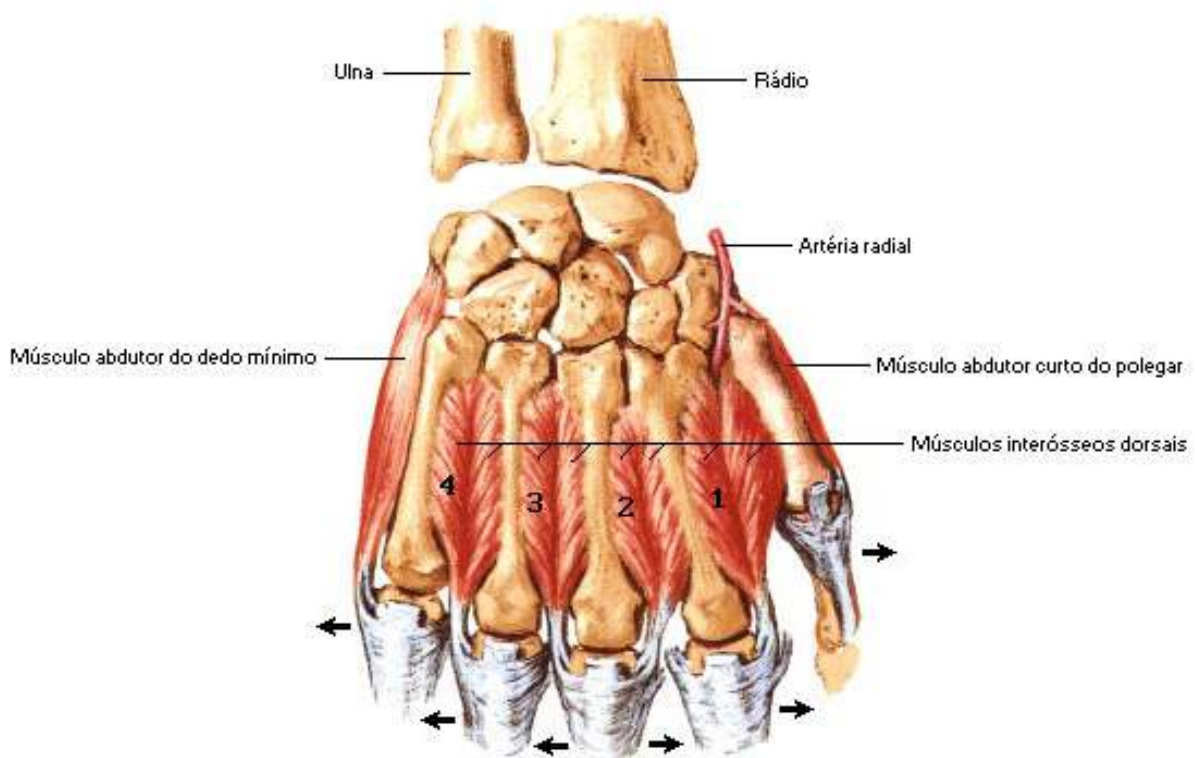


Músculo longo – músculo subescapular

Figura 13.

NETTER, Frank H. **Atlas de Anatomia Humana**. Rio de Janeiro: Elsevier, 5ª. Edição, 2011.

- **Músculo Curto:** este tipo de músculo é encontrado nas articulações, seu movimento tem pouca amplitude, fato que não exclui sua força e nem especialização, podemos citar os músculos da mão.



Músculo curto – músculos da mão

Figura 14.

NETTER, Frank H. **Atlas de Anatomia Humana**. Rio de Janeiro: Elsevier, 5ª. Edição, 2011.

Quanto à Disposição da Fibra Muscular:

- **Transverso:** encontra-se perpendicular à linha média e podemos citar como exemplo o músculo transverso abdominal.
- **Reto:** apresenta-se paralelo à linha média e podemos citar como exemplo o músculo reto abdominal.
- **Obliquo:** apresenta-se diagonalmente à linha média, exemplo desse músculo temos o oblíquo externo.

Quanto à Função: na realização de algum movimento, são envolvidos vários músculos além daquele diretamente responsável pelo mesmo. São os seguintes:

- **Músculo Agonista:** agente principal de um movimento, esse músculo se contrai ativamente para produzir um movimento desejado. Ex.: músculos flexores dos dedos, quando apertamos a mão de uma pessoa.
- **Músculo Antagonista:** quando um músculo se opõe ao trabalho de um agonista, regulando força e velocidade do movimento. Ex.: músculos extensores dos dedos, não deixando apertar com força nem rapidez a mão da pessoa.
- **Músculo Sinergista:** músculo que tem função de estabilizar as articulações para que não ocorram movimentos indesejáveis durante uma ação normal. Ex.: um dos músculos sinergista do movimento de abdução da coxa é o reto femoral.
- **Músculos Fixadores ou Posturais:** sua atuação não está diretamente relacionada ao movimento, mas sim na fixação de um segmento do corpo para permitir um apoio básico nos movimentos executados por outros músculos.

A inervação dos músculos esqueléticos ocorre no sistema nervoso central que envia através dos nervos o comando para que haja a contração dos músculos. Algumas lesões ou cortes nestes nervos deixam o músculo sem movimento, causando sua atrofia, que é a diminuição da massa muscular pelo desuso.

Sabemos que os músculos são estruturas que contêm uma grande rede vascular que os nutrem de sangue arterial, abastecendo-os de oxigênio e nutrientes, necessários ao seu dispêndio de energia com o trabalho muscular. Para efeito de informação destacamos aqui o porquê da aplicação de medicamentos por via intramuscular. O músculo funciona como um depósito da substância nele injetada e que aos poucos vai sendo absorvida pela presença da grande rede vascular nele contido.

Vale ressaltar também que nem todos os músculos podem receber medicamentos injetáveis, por localizarem-se próximos a nervos e por não terem boa quantidade de tecido carnoso. Os músculos mais utilizados atualmente para injeções são o deltoide, na face lateral do ombro para pequenas quantidades de substância injetada (até 3 ml ou menos), substâncias irritantes no deltoide não pode ultrapassar os 2ml e o glúteo (nádegas) para injeções até 5ml.

Principais Músculos da Cabeça e do Pescoço

Devido suas ações, os músculos da face são referidos também como músculos da expressão facial, outros músculos faciais têm suas origens nos ossos do crânio, alguns se iniciam na fáscia superficial da face. A maioria desses músculos se insere na pele da região e a movimentam como se fosse uma articulação.

Os músculos do pescoço são descritos frequentemente como estando localizados em um de dois triângulos (*trígonos*), melhor explicando, aqueles do triângulo (*trígono*) anterior, que são separados daqueles do triângulo posterior pelo músculo *esternocleidomastóide*, músculo este que se apresenta diagonalmente através da margem lateral do pescoço desde o processo mastoide do osso temporal até o osso esterno e a clavícula.

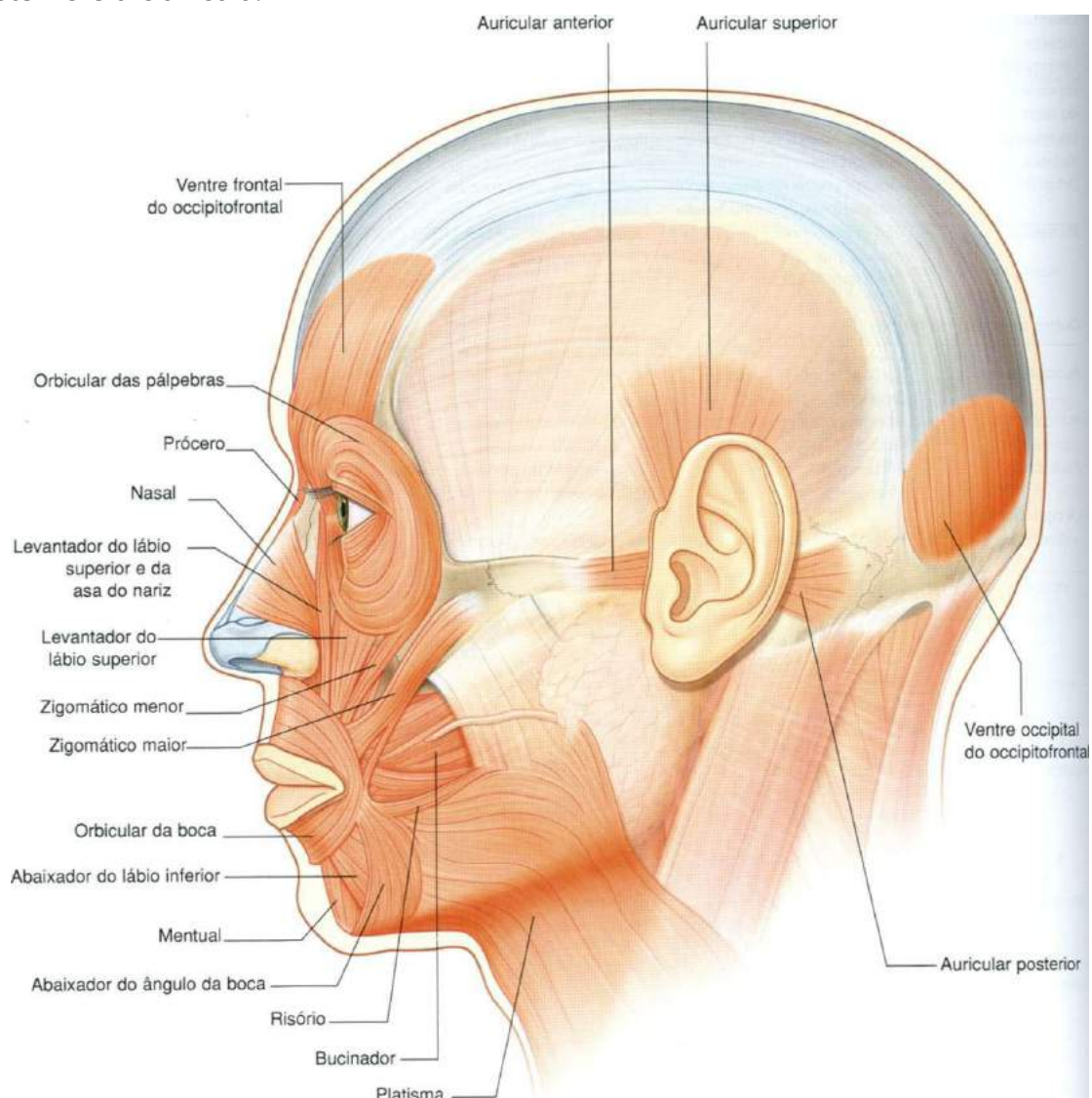


Figura 15.

Gray's **Anatomia clínica para estudantes** /Richard L. Drake, Wayne Vogl, Adam W. M. Mitchell; ilustrações Richard Tibbitts e Paul Richardson. - Rio de Janeiro: Elsevier, 2005.

Relação dos Principais Músculos do Crânio e do Pescoço.

• Músculo Occipitofrontal (Ventre frontal)

Origem: origina-se na pele das sobrancelhas

Inserção: está inserido na aponeurose epicrânica.

Inervação: nervo facial (VII)

Função: responsável por franzir a fronte e elevar as sobrancelhas.

• Músculo Occipitofrontal (Ventre occipital)

Origem: origina-se da parte lateral da linha nugal superior do osso occipital e processo mastoide do osso temporal.

Inserção: insere-se na aponeurose epicrânica.

Inervação: nervo facial (VII)

Função: responsável por franzir a fronte e elevar as sobrancelhas.

• Músculo Orbicular do Olho (Parte palpebral)

Origem: origina-se no ligamento palpebral medial

Inserção: está inserido na rafe palpebral lateral.

Inervação: nervo facial (VII)

Função: é responsável por fechar as pálpebras suavemente.

• Músculo Orbicular dos Olhos (Parte orbital)

Origem: origina-se na parte nasal do osso frontal, processo frontal da maxila, ligamento palpebral medial.

Inserção: suas fibras formam uma elipse sem interrupção em torno da órbita.

Inervação: Nervo facial (VII).

Função: tem como função fechar as pálpebras de maneira forçada.

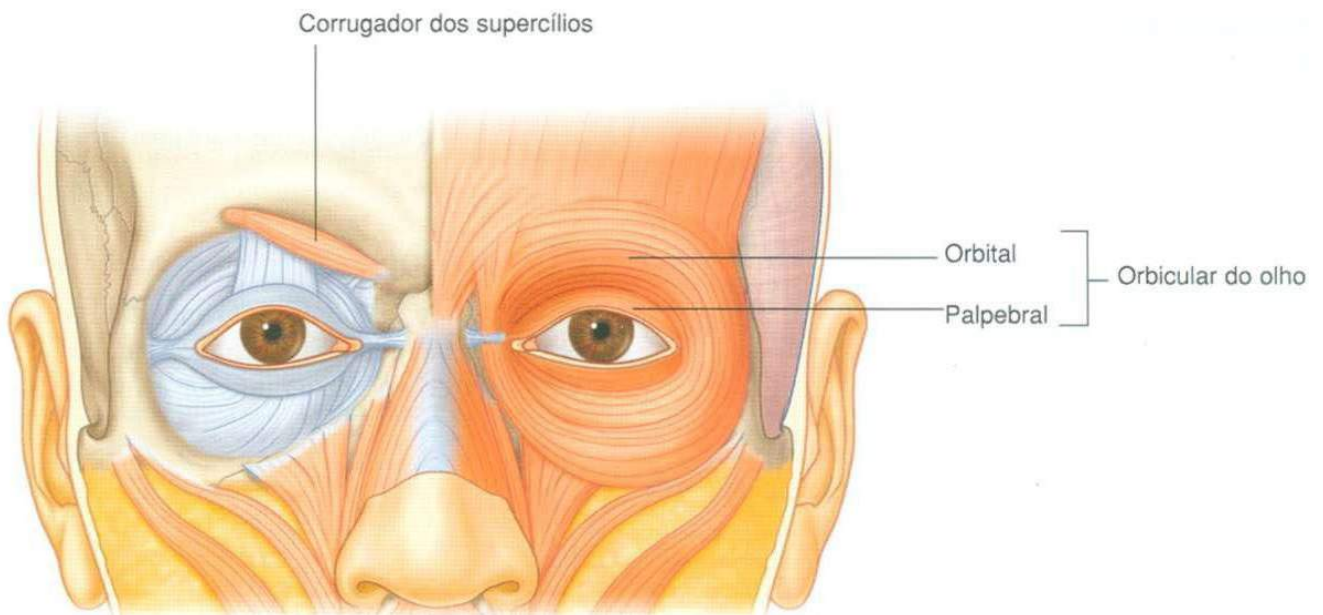


Figura 16.

Gray's **Anatomia clínica para estudantes** /Richard L. Drake, Wayne Vogl, Adam W. M. Mitchell; ilustrações Richard Tibbitts e Paul Richardson. - Rio de Janeiro: Elsevier, 2005.

- **Músculo Prócer**

Origem: origina-se no osso nasal e parte superior da cartilagem lateral do nariz.

Inserção: insere-se na pele da parte inferior da fronte, entre as sobrancelhas.

Inervação: nervo facial (VII).

Função: responsável por tracionar para baixo o ângulo medial das sobrancelhas, produzindo rugas transversais sobre o nariz.

- **Músculo Orbicular da Boca**

Origem: origina-se dos músculos na área: maxila e mandíbula, na linha média.

Inserção: insere-se na pele e na mucosa dos lábios e em si mesmo.

Inervação: nervo facial (VII).

Função: tem como função fechar os lábios e fazer protrusão (biquinho) dos lábios.

• **Músculo Abaixador do Ângulo da Boca**

Origem: origina-se na linha oblíqua da mandíbula abaixo dos caninos.

Inserção: na pele no ângulo da boca e une-se ao músculo orbicular dos lábios.

Inervação: nervo facial (VII).

Função: responsável por tracionar o ângulo da boca para baixo e lateralmente.

• **Músculo Risório**

Origem: origina-se na fáscia sobre o músculo masseter.

Inserção: insere-se na pele no ângulo da boca.

Inervação: nervo facial (VII)

Função: tem como função retraindo o ângulo da boca.

• **Músculo Mental.**

Origem: origina-se na mandíbula, inferior aos incisivos.

Inserção: insere-se na pele do mento.

Inervação: nervo facial (VII)

Função: eleva e faz protrusão do lábio inferior à medida que enruga a pele do mento.

• **Músculo Zigomático Maior.**

Origem: origina-se na parte posterior da face lateral do osso zigomático.

Inserção: insere-se na pele no ângulo da boca.

Inervação: nervo facial (VII).

Função: tem como função tracionar o ângulo da boca para cima e lateralmente.

• **Músculo Zigomático Menor.**

Origem: origina-se na parte anterior da face lateral do osso zigomático.

Inserção: insere-se no lábio superior, imediatamente medial ao ângulo da boca.

Inervação: nervo facial (VII).

Função: tem como função tracionar (repuxar, puxar, mover) o lábio superior para cima.

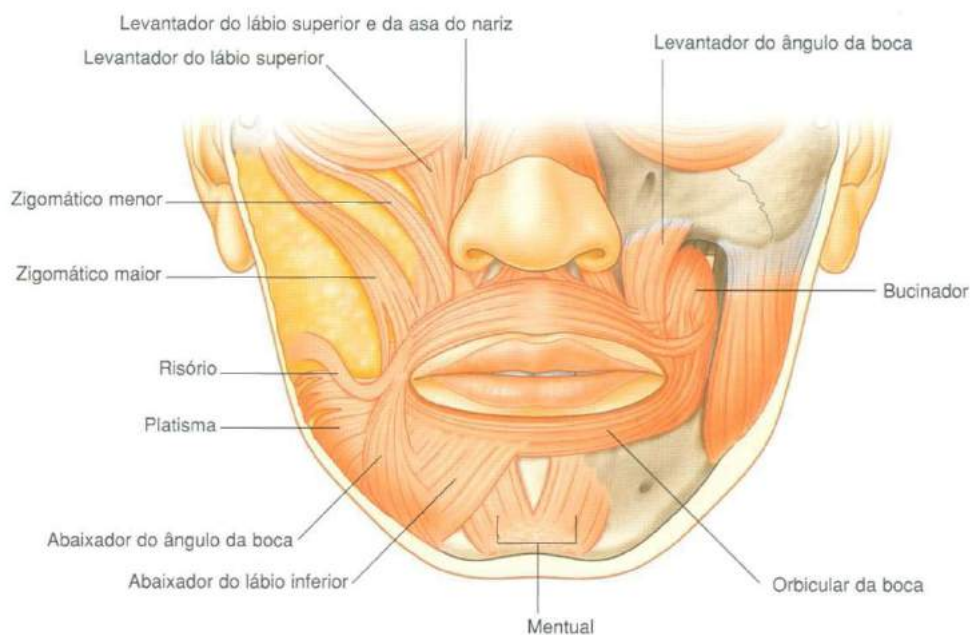


Figura 17.

Gray's **Anatomia clínica para estudantes** /Richard L. Drake, Wayne Vogl, Adam W. M. Mitchell; ilustrações Richard Tibbitts e Paul Richardson. - Rio de Janeiro: Elsevier, 2005.

- **Músculo Bucinador.**

Origem: origina-se nas partes posteriores da maxila e mandíbula, rafe pterigomandibular.

Inserção: une-se ao músculo orbicular dos lábios e entra nos lábios.

Inervação: nervo facial (VII).

Função: sua função é comprimir as bochechas contra os dentes, comprime as bochechas distendidas.

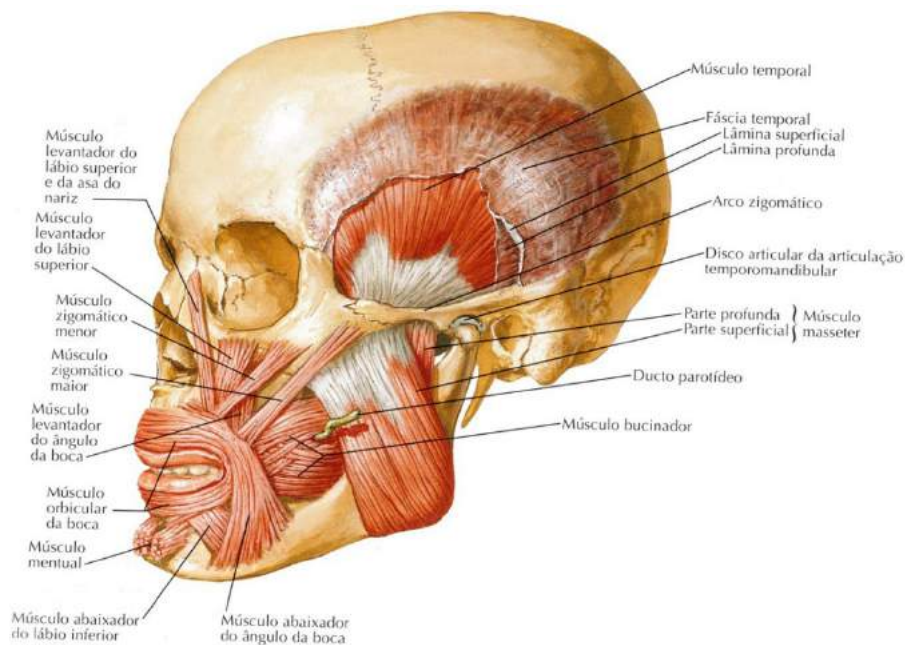


Figura 18.

NETTER, Frank H. **Atlas de Anatomia Humana**. Rio de Janeiro: Elsevier, 5ª. Edição, 2011.

- **Músculo Auricular Anterior, Superior e Posterior.**

Origem: auricular anterior origina-se na parte anterior da fáscia temporal.

O **auricular superior** tem sua origem na aponeurose epicrânica no lado da cabeça e o **auricular posterior** tem como origem o processo mastoide do osso temporal.

Inserção: auricular anterior insere-se na hélice da orelha.

O **auricular superior** na parte superior da orelha e o **auricular posterior** tem sua inserção na convexidade da concha da orelha.

Inervação: nervo facial (VII).

Função: auricular anterior tracionar a orelha para cima e para frente. O **auricular superior** sua função é elevar a orelha e o **auricular posterior** traciona a orelha para cima e para trás.

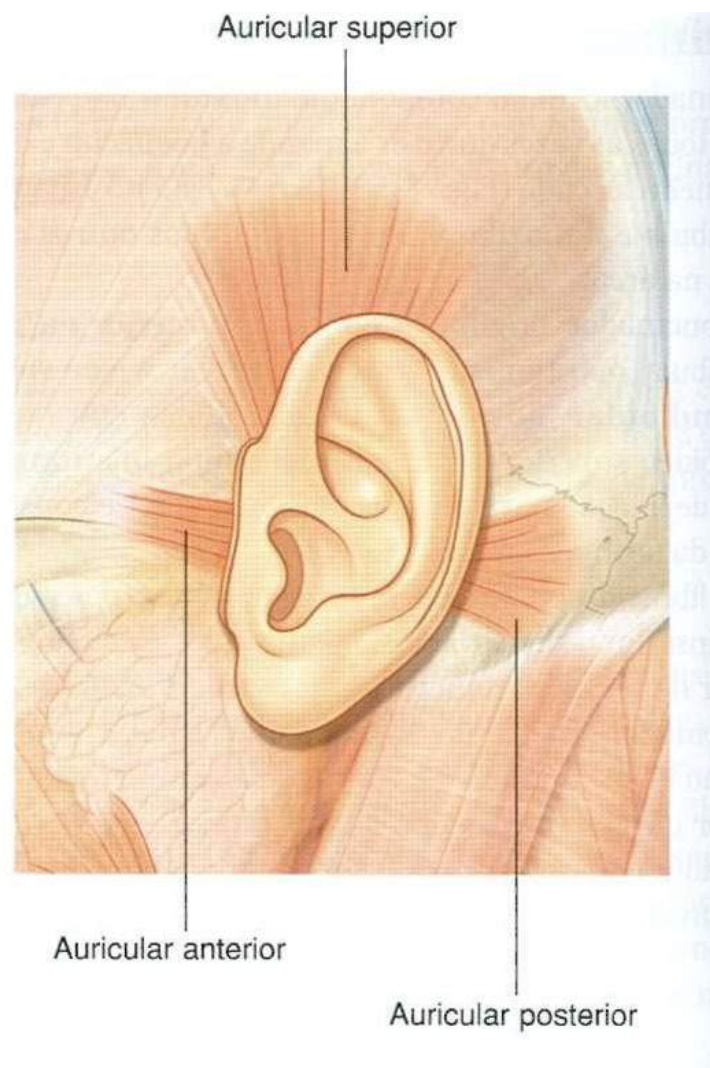


Figura 19.

Gray's **Anatomia clínica para estudantes** /Richard L. Drake, Wayne Vogl, Adam W. M. Mitchell; ilustrações Richard Tibbitts e Paul Richardson. - Rio de Janeiro: Elsevier, 2005.

• Músculo Platisma ou Cutâneo do Pescoço

Origem: origina-se abaixo da clavícula, na parte superior do tórax, e sobe pelo pescoço até mandíbula.

Inserção: insere-se superiormente na face da mandíbula, pele da parte inferior da face e canto da boca e na sua inserção inferior na face que recobre as partes superiores dos músculos peitoral maior e deltoide.

Inervação: ramo cervical do nervo facial (7º par craniano).

Função: tem como função tracionar o lábio inferior e o ângulo bucal, abrindo parcialmente a boca (expressão de espanto). Puxa a pele sobre a clavícula em direção a mandíbula.

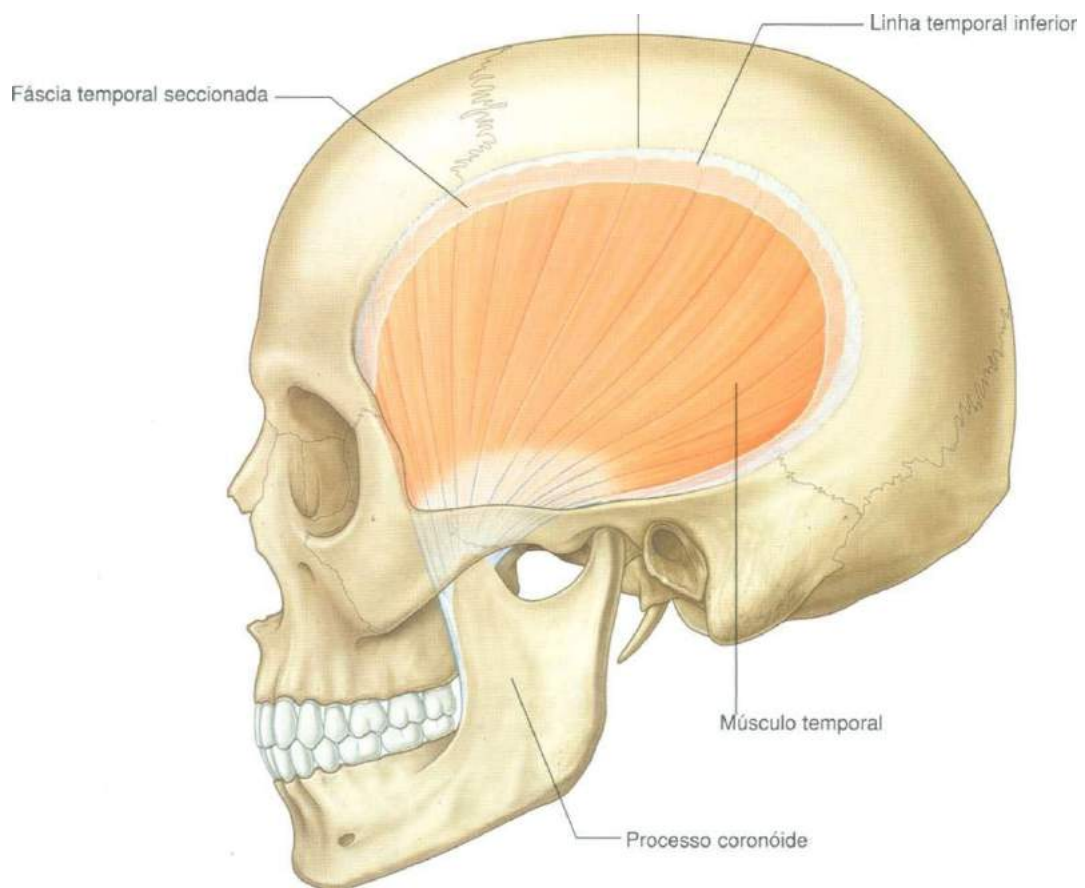


Figura 20.

Gray's **Anatomia clínica para estudantes** /Richard L. Drake, Wayne Vogl, Adam W. M. Mitchell; ilustrações Richard Tibbitts e Paul Richardson. - Rio de Janeiro: Elsevier, 2005.

- **Músculo Masseter.**

Origem: origina-se no arco zigomático e processo maxilar do osso zigomático.

Inserção: face lateral do ramo da mandíbula.

Inervação: innervado pelo nervo massetérico do tronco anterior do nervo anterior do nervo mandibular.

Função: sua função é a elevação da mandíbula.

- **Músculo Temporal.**

Origem: origina-se no osso da fossa temporal e fáscia temporal.

Inserção: insere-se no processo coróide da mandíbula e margem anterior do ramo da mandíbula indo quase até o último dente molar.

Inervação: innervado pelos nervos temporais profundos do tronco anterior do nervo mandibular.

Função: sua função é a elevação da mandíbula.

- **Músculo Esternocleidomastoideo.**

Origem: a **cabeça esternal** origina-se na parte superior da face anterior do manúbrio do esterno e a **cabeça clavicular** na face superior do terço medial da clavícula.

Inserção: a **cabeça esternal** está inserida na metade lateral da linha nucal superior e a **cabeça clavicular** insere-se na superfície lateral do processo mastoide.

Inervação: innervado pelo nervo acessório (XI), e ramos dos ramos anteriores de C₂ a C₃.

Função: sua função quando age individualmente é inclinar a cabeça para o ombro no mesmo lado, rodando a cabeça para voltar à face para o lado oposto e em conjunto com outros músculos move a cabeça para frente.

• **Músculo Trapézio.**

Origem: origina-se na linha nugal superior, na protuberância occipital externa e ligamento nugal, nos processos espinhosos das vértebras C₇ a T₁₂.

Inserção: insere-se no terço lateral da clavícula, acrômio e espinha da escápula.

Inervação: inervação motora, no nervo acessório (XII), C₃ e C₄.

Função: sua função é auxiliar na rotação da escápula durante a abdução do úmero acima da horizontal, as fibras superiores elevação da escápula, as fibras médias responsáveis pela adução e as fibras inferiores são responsáveis pela depressão da escápula.

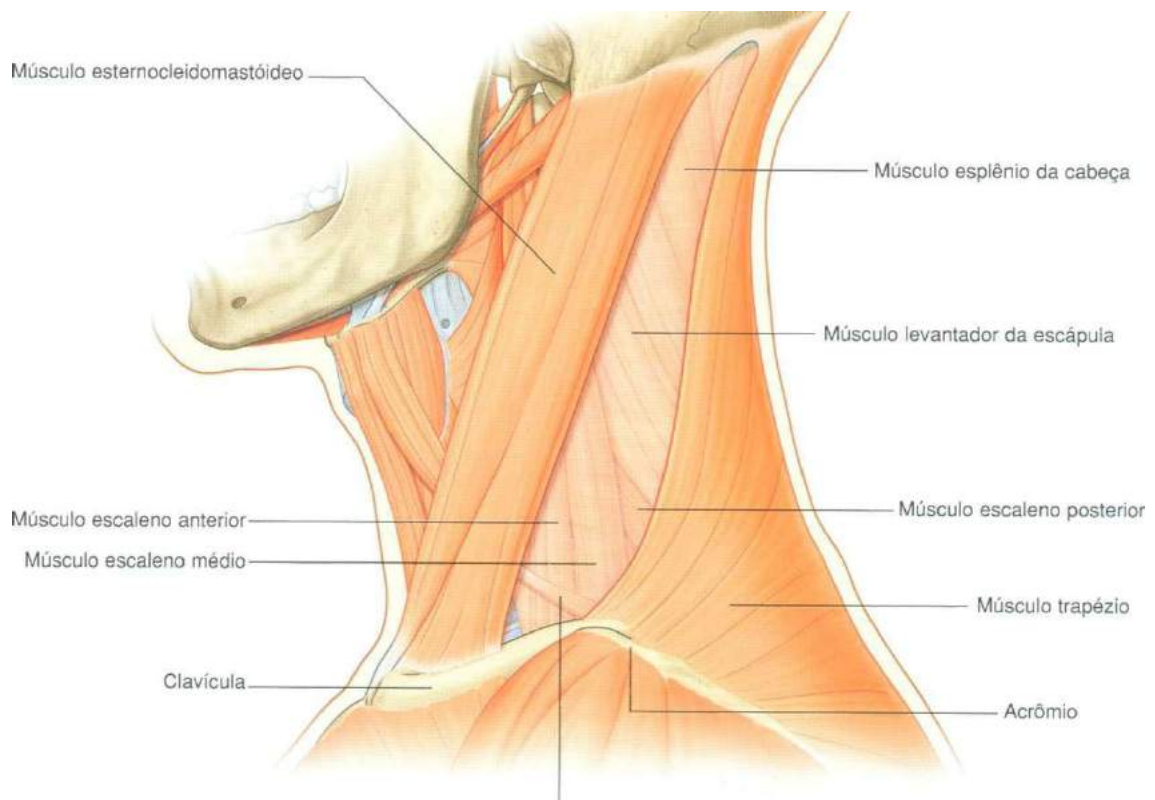


Figura 21.

Gray's **Anatomia clínica para estudantes** /Richard L. Drake, Wayne Vogl, Adam W. M. Mitchell; ilustrações Richard Tibbitts e Paul Richardson. - Rio de Janeiro: Elsevier, 2005.

• **Músculo Esplênio da Cabeça.**

Origem: origina-se na metade inferior do ligamento nugal, nos processos espinhosos das vértebras C₇ a T₄.

Inserção: insere-se no processo mastoide, no crânio abaixo do terço lateral da linha nugal superior.

Inervação: inervado pelos ramos posteriores dos nervos cervicais médios.

Função: sua função em conjunto com outros músculos da região move a cabeça para trás, e individualmente movem e rodam a cabeça para o lado, virando a face para o mesmo lado.

• **Músculo Levantador das Escápulas.**

Origem: origina-se nos processos transversos de C₁ a C₄.

Inserção: insere-se na parte superior da margem medial da escápula.

Inervação: C₃, C₄ e nervo escapular dorsal.

Função: sua função é a elevação da escápula.

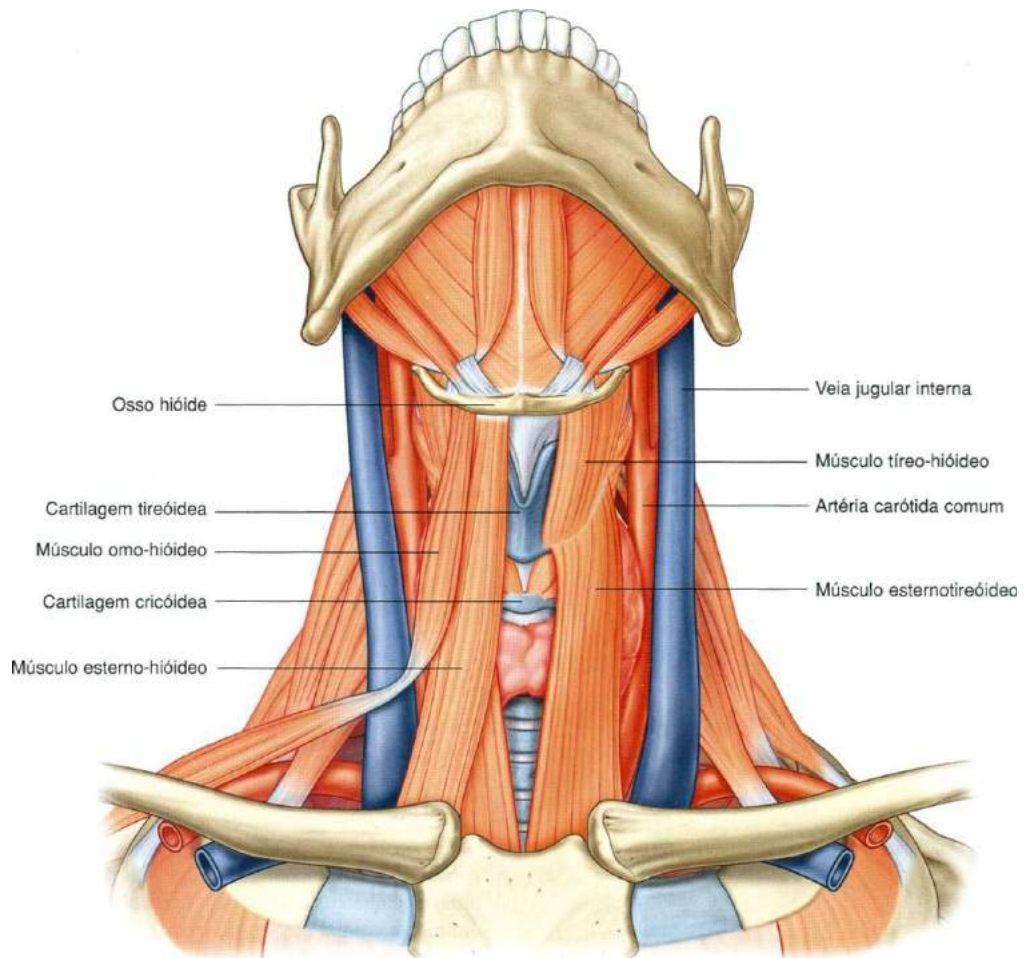


Figura 22.

Gray's **Anatomia clínica para estudantes** /Richard L. Drake, Wayne Vogl, Adam W. M. Mitchell; ilustrações Richard Tibbitts e Paul Richardson. - Rio de Janeiro: Elsevier, 2005.

● **Músculo Escaleno Anterior, Médio e Posterior.**

Origem: **escaleno anterior** origina-se nos tubérculos anteriores dos processos das vértebras C₃ a C₆. O **escaleno médio** é originado nos processos transversos das vértebras C₂ a C₇ e o **escaleno posterior** origina-se nos tubérculos posteriores dos processos transversos das vértebras C₄ a C₆.

Inserção: o **escaleno anterior** encontra-se inserido no tubérculo dos escalenos e face superior da primeira costela. O **escaleno médio** se insere na face superior da primeira costela entre o tubérculo e o sulco para a artéria subclávia e o **escaleno posterior** insere-se na face superior da segunda costela.

Inervação: O **escaleno anterior** é inervado pelos ramos dos nervos cervicais

inferiores. O **escaleno médio** sua inervação se dá também pelos ramos dos nervos cervicais e o **escaleno posterior** é innervado pelos ramos dos 3 últimos nervos cervicais.

Função: o **escaleno anterior** tem como função a elevação da primeira costela e inclinação homolateral do pescoço, ação inspiratória. O **escaleno médio** sua função também é elevar a primeira costela e inclinação homolateral do pescoço, ação inspiratória e o **escaleno posterior** sua função é a elevação da segunda costela e inclinação homolateral do pescoço, ação inspiratória.

• **Músculo Reto Anterior da Cabeça**

Origem: origina-se na face anterior da parte lateral da vértebra atlas e seu processo transversos.

Inserção: insere-se na face inferior da parte basilar do osso occipital.

Inervação: innervado pelos ramos anteriores de C_1 e C_2 .

Função: tem como função flexionar a cabeça na articulação atlanto-occipital.

• **Músculo Reto Lateral da Cabeça.**

Origem: origina-se na face superior do processo transversos da vértebra atlas.

Inserção: insere-se na face inferior do processo jugular do osso occipital.

Inervação: innervado pelos ramos anteriores de C_1 e C_2 .

Função: tem como função flexionar a cabeça lateralmente para o mesmo lado.

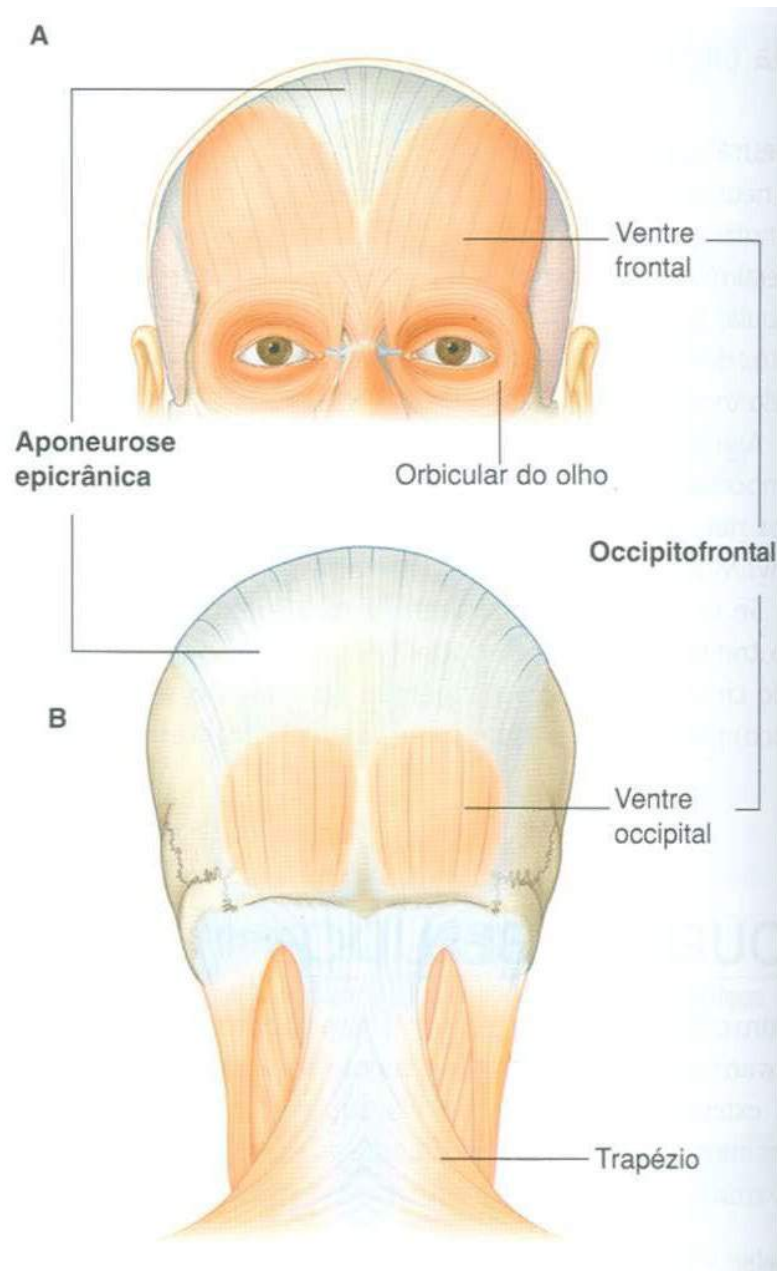
• **Músculo Longo da Cabeça.**

Origem: origina-se das rampas tendíneas para processos transversos das vértebras C_3 a C_6 .

Inserção: insere-se na face inferior da parte basilar do osso occipital.

Inervação: innervado pelos ramos anteriores de C_1 e C_2 .

Função: tem como função flexionar a cabeça.



Músculos da cabeça

Figura 23.

Gray's **Anatomia clínica para estudantes** /Richard L. Drake, Wayne Vogl, Adam W. M. Mitchell; ilustrações Richard Tibbitts e Paul Richardson. - Rio de Janeiro: Elsevier, 2005.

Principais Músculos do Tronco

Abordaremos neste item os principais e mais superficiais músculos do tronco, músculos estes que fazem parte do dorso, da coluna vertebral, do tórax e da parede do abdome. Sabemos que os músculos do tronco têm ações variadas, dependendo de sua localização. Será demonstrado que alguns músculos movimentam a coluna, outros participam dos movimentos da cabeça, outros estão envolvidos nos movimentos respiratórios, outros participam dos movimentos dos membros superiores e assim por diante.

Os músculos do dorso são classificados como intrínsecos ou extrínsecos, com base na sua origem embrionária e inervação. Os músculos intrínsecos são profundos e são inervados pelos ramos posteriores dos nervos espinais, quanto aos extrínsecos estão envolvidos com os movimentos dos membros superiores e da parede torácica, são inervados por ramos anteriores e nervos espinais. Vamos estudá-los então?

Relação dos Principais Músculos do Tronco (*Coluna Vertebral, Tórax e Abdome*)

Coluna Vertebral

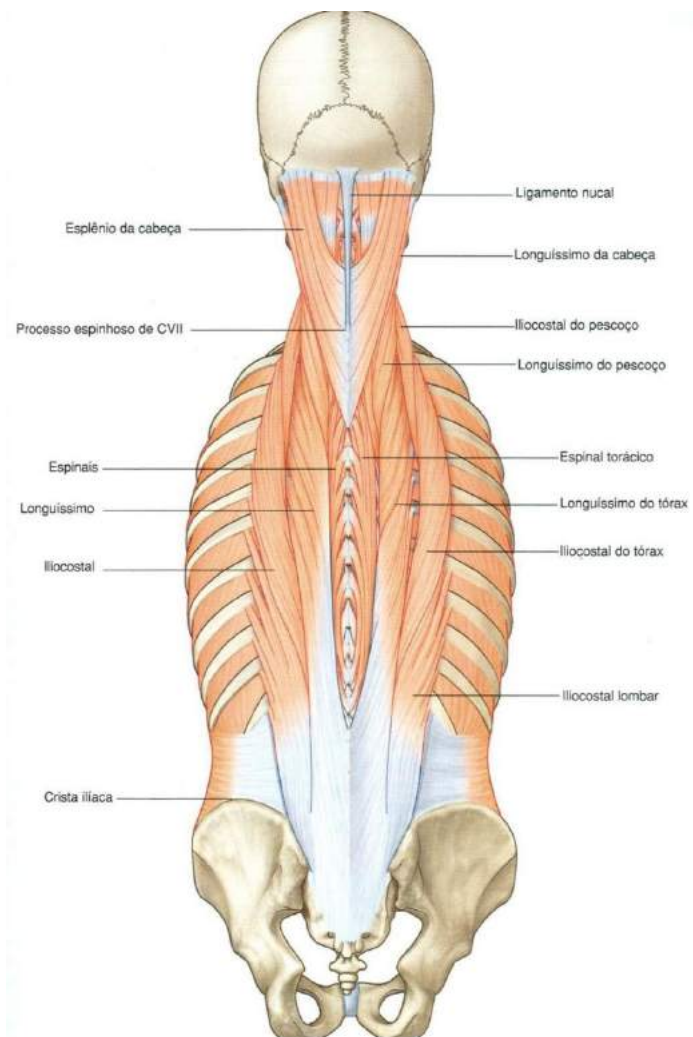


Figura 24.

Gray's **Anatomia clínica para estudantes** /Richard L. Drake, Wayne Vogl, Adam W. M. Mitchell; ilustrações Richard Tibbitts e Paul Richardson. - Rio de Janeiro: Elsevier, 2005.

• Músculo Iliocostal Lombar, Torácico e Cervical

Origem: originam-se na crista do sacro, processos espinhosos das vértebras lombares e torácicas inferiores, cristas ilíacas e ângulos das costelas.

Inserção: inserem-se nos ângulos das costelas, nos processos transversos das vértebras cervicais.

Inervação: inervados pelos ramos dos nervos espinais.

Função: tem como função estender a coluna vertebral e a inclinam lateralmente.

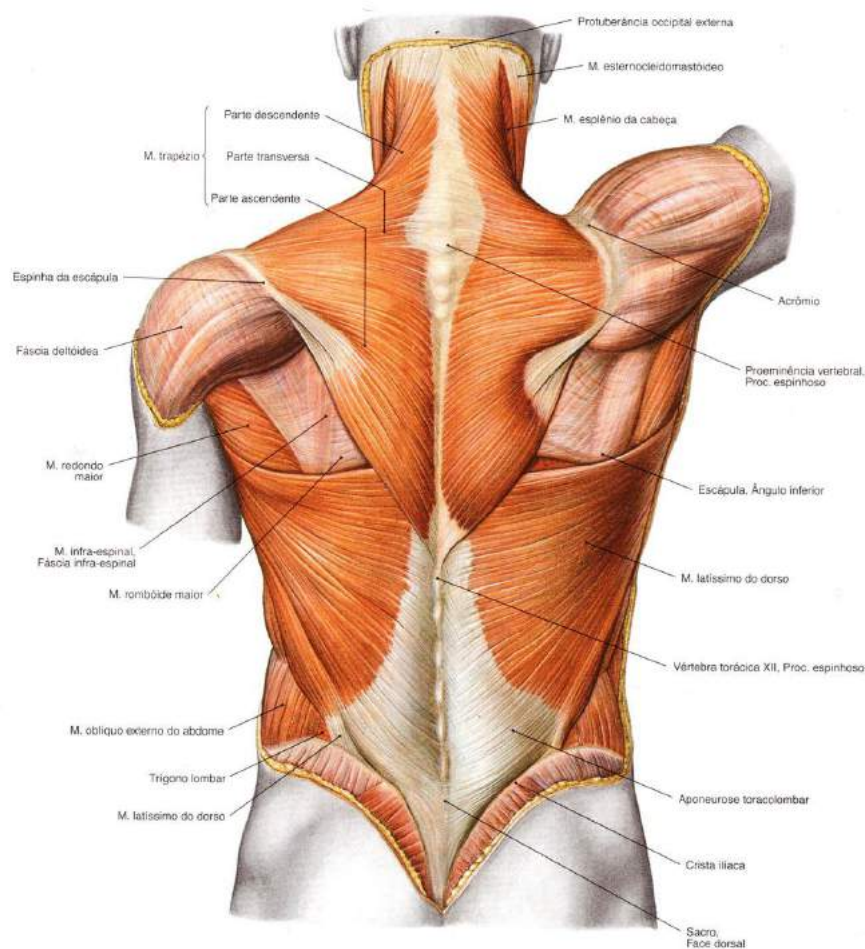


Figura 25.

SOBOTTA, **Atlas de Anatomia Humana**, volume 2 / editado por R. Putz e R. Pabst, Rio de Janeiro: Guanabara Koogan, 2008.

• **Músculo Longuíssimo do Tórax, Pescoço e Cabeça**

Origem: originam-se nos processos transversos das vértebras lombares, torácicas e cervicais inferiores.

Inserção: inserem-se nos processos transversos da vértebra acima da origem, e processo mastoide do osso temporal.

Inervação: inervados pelos ramos dos nervos espinais.

Função: estendem a coluna vertebral e a cabeça; roda para o mesmo lado.

• **Músculo Iliocostal Lombar, Torácico e Cervical**

Origem: originam-se nos processos espinhosos das vértebras lombares superiores, torácicas inferiores e sétima vértebra cervical.

Inserção: inserem-se nos processos espinhosos das vértebras torácicas superiores e cervicais.

Inervação: inervados pelos ramos dos nervos espinais.

Função: tem como função estender a coluna vertebral.

• **Músculo Esplênio da Cabeça e do Pescoço**

Origem: originam-se nos processos espinhosos das vértebras torácicas superiores e sétima vértebra cervical, e ligamento da nuca.

Inserção: inserem-se no osso occipital, processo mastoide do osso temporal e processos transversos das três vértebras cervicais superiores.

Inervação: inervado pelos ramos dos nervos espinais.

Função: atuando juntos estendem a cabeça e o pescoço; atuando isoladamente, abduzem e rodam a cabeça para o mesmo lado.

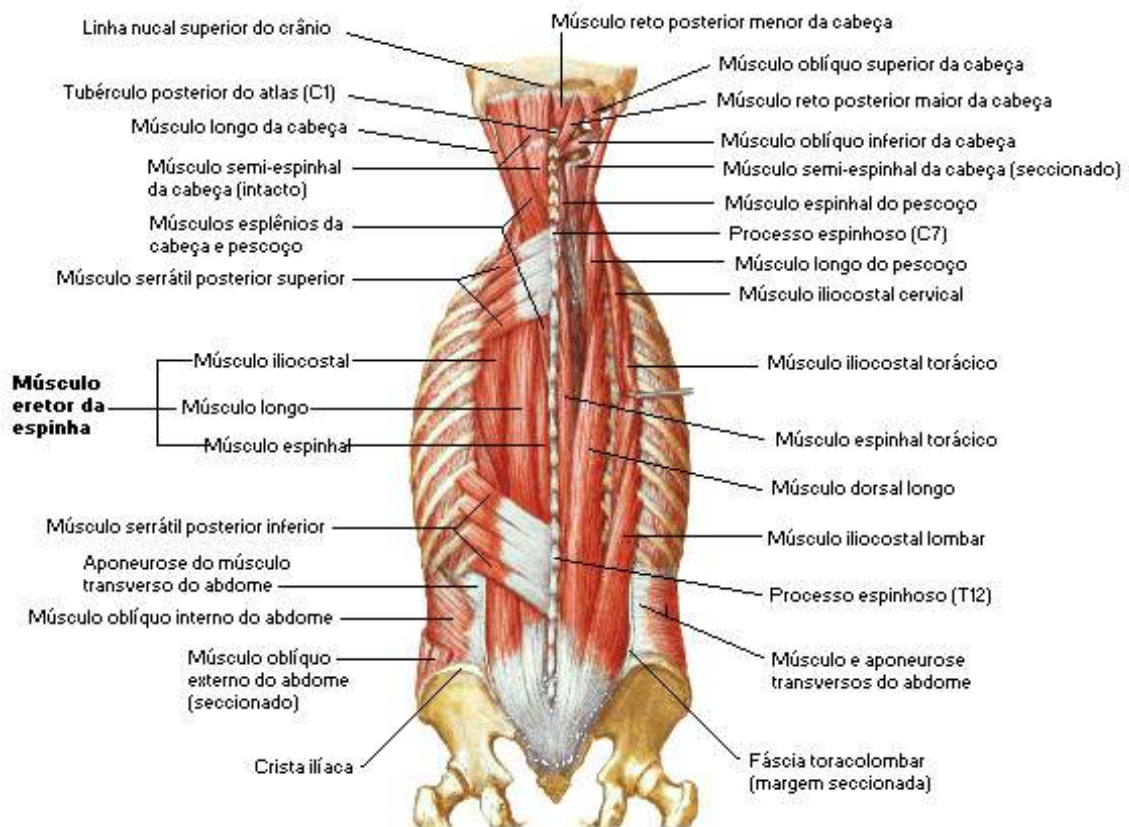


Figura 26.

NETTER, Frank H. **Atlas de Anatomia Humana**. Rio de Janeiro: Elsevier, 5ª. Edição, 2011.

• Músculo Semi-espinal do Tórax, do Pescoço e da Cabeça

Origem: originam-se nos processos transversos das sete vértebras cervicais e das cinco torácicas.

Inserção: inserem-se no processo espinhoso da segunda vértebra cervical até a quarta vértebra torácica e no osso occipital.

Inervação: inervados pelos ramos dos nervos espinais.

Função: tem como função estender a coluna vertebral e a cabeça; faz rotação para o lado oposto.

• Músculo Multifido

Origem: origina-se no sacro, origem dos eretores espinais, espinha ilíaca póste-ro-superior processos mamilares das vértebras lombares, processos transversos das vértebras torácicas e processos articulares das quatro vértebras cervicais inferiores.

Inserção: insere-se na base dos processos espinhosos de todas as vértebras de L₅ a C₂ (vértebra áxis)

Inervação: innervado pelos ramos dos nervos espinais.

Função: sua função é estabilizar e estender a coluna vertebral; rodar a coluna para o lado oposto.

• Músculo Escaleno

Origem: origina-se nos processos transversos das vértebras cervicais.

Inserção: insere-se na primeira e segunda costela

Inervação: innervado pelos ramos dos nervos cervicais inferiores.

Função: flexiona e roda o pescoço; auxilia na inspiração.

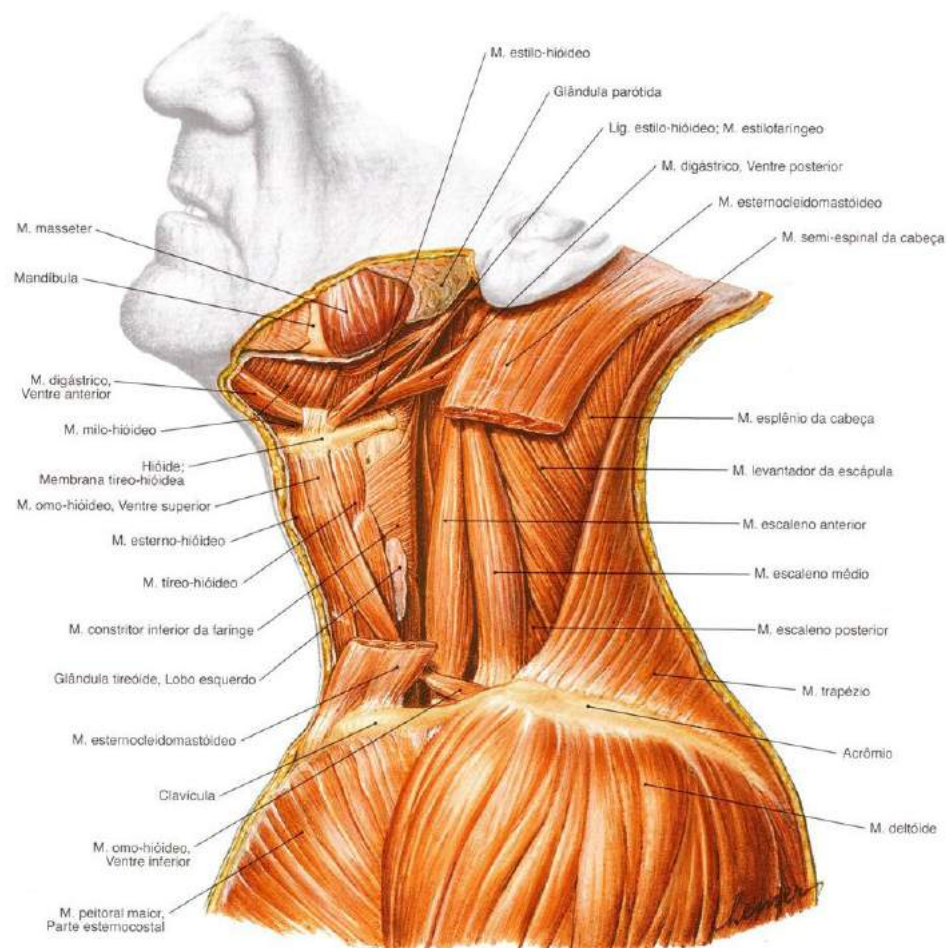


Figura 27.

SOBOTTA, **Atlas de Anatomia Humana**, volume 1 / editado por R. Putz e R. Pabst, Rio de Janeiro: Guanabara Koogan, 2008.

• Músculo Peitoral Maior

Origem: origina-se na metade medial da clavícula e superfície anterior do esterno, primeiras sete cartilagens costais e na aponeurose do músculo oblíquo externo do abdome.

Inserção: insere-se na parte proximal do úmero mais precisamente na crista do tubérculo maior do úmero.

Inervação: innervado pelos nervos peitorais, medial e lateral.

Função: adução, rotação medial e flexão do úmero no ombro.

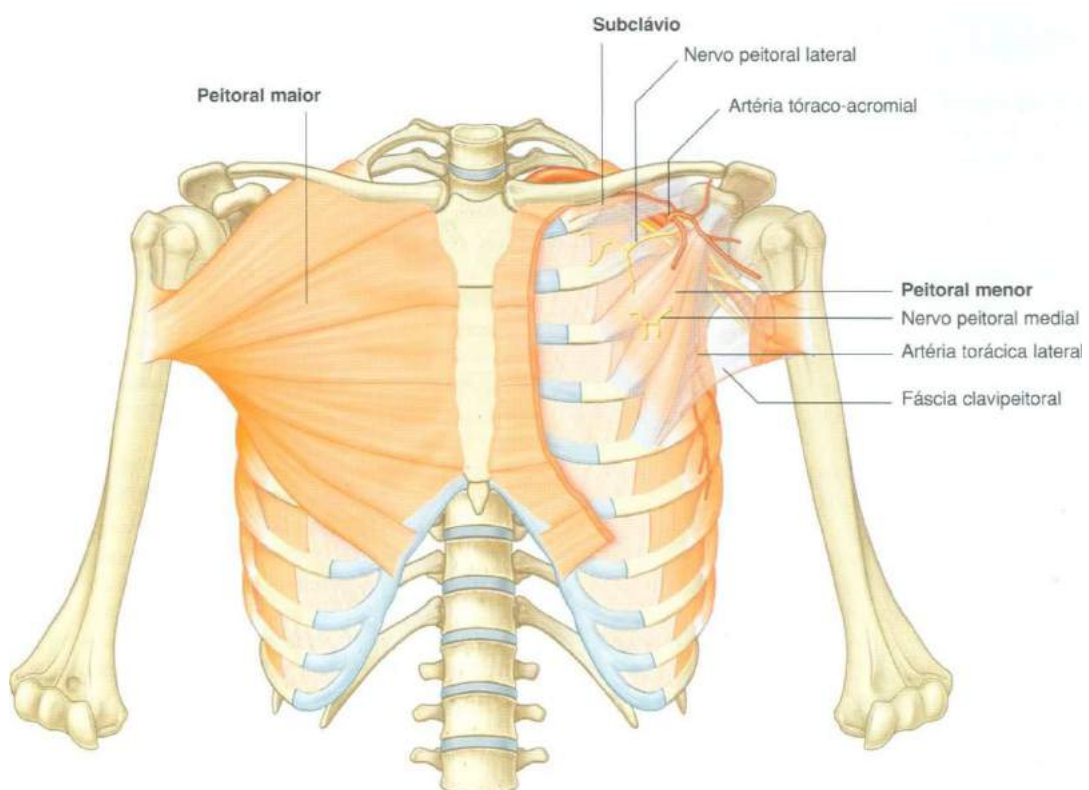


Figura 28.

Gray's **Anatomia clínica para estudantes** /Richard L. Drake, Wayne Vogl, Adam W. M. Mitchell; ilustrações Richard Tibbitts e Paul Richardson. - Rio de Janeiro: Elsevier, 2005.

• Músculo Peitoral Menor

Origem: origina-se nas superfícies anteriores da terceira, quarta e quinta costela e fásia profunda sobre os espaços intercostais relacionados.

Inserção: insere-se no processo coracoide da escápula.

Inervação: innervado pelos nervos peitorais mediais.

Função: sua função é baixar a ponta do ombro e protração (ato de puxar uma parte do corpo para frente) da escápula.

• Músculo Diafragma

Origem: origina-se no processo xifoide, face interna das seis últimas costelas e vértebras lombares.

1. Inervação: insere-se no centro tendíneo do diafragma.

Inervação: innervado pelo nervo frênico e seis últimos nervos intercostais (propriocepção).

Função: a sua função principal é a inspiratória, diminuindo dessa forma a pressão interna da caixa torácica permitindo a entrada do ar nos pulmões, estabilização da coluna vertebral e expulsões como o vômito, o parto, a micção e a defecação.

Observação: alguns autores consideram o músculo diafragma como sendo um músculo do abdome superior por sua localização formar o limite da região abdominal posterior, separando dessa forma a cavidade abdominal da cavidade torácica.

A propriocepção,

•••••
também chamada de cinestesia, é a capacidade que cada pessoa tem de perceber onde está cada parte do seu corpo. Isto é, a capacidade que permite tocar com o dedo na ponta do nariz de olhos fechados, também conhecida como propriocepção consciente, ou dirigir um carro sem olhar para os pedais, conhecida como propriocepção inconsciente.

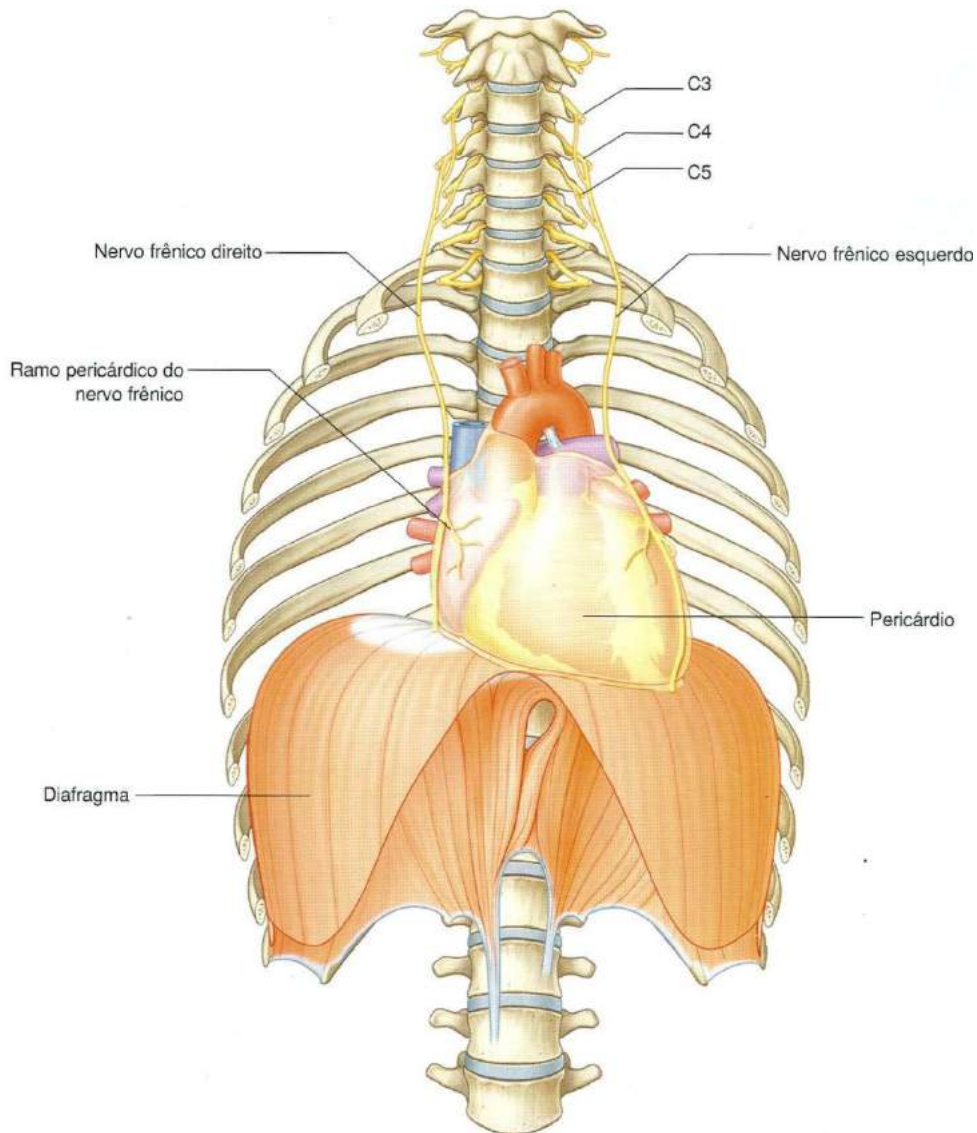


Figura 29.

Gray's **Anatomia clínica para estudantes** /Richard L. Drake, Wayne Vogl, Adam W. M. Mitchell; ilustrações Richard Tibbitts e Paul Richardson. - Rio de Janeiro: Elsevier, 2005.

- **Músculos Intercostais Externos**

Origem: originam-se na margem inferior das costelas e cartilagens costais.

Inserção: inserem-se na borda superior da costela abaixo da origem.

Inervação: inervado pelo nervo intercostal.

Função: sua função é puxar as costelas conjuntamente, auxiliando na respiração.

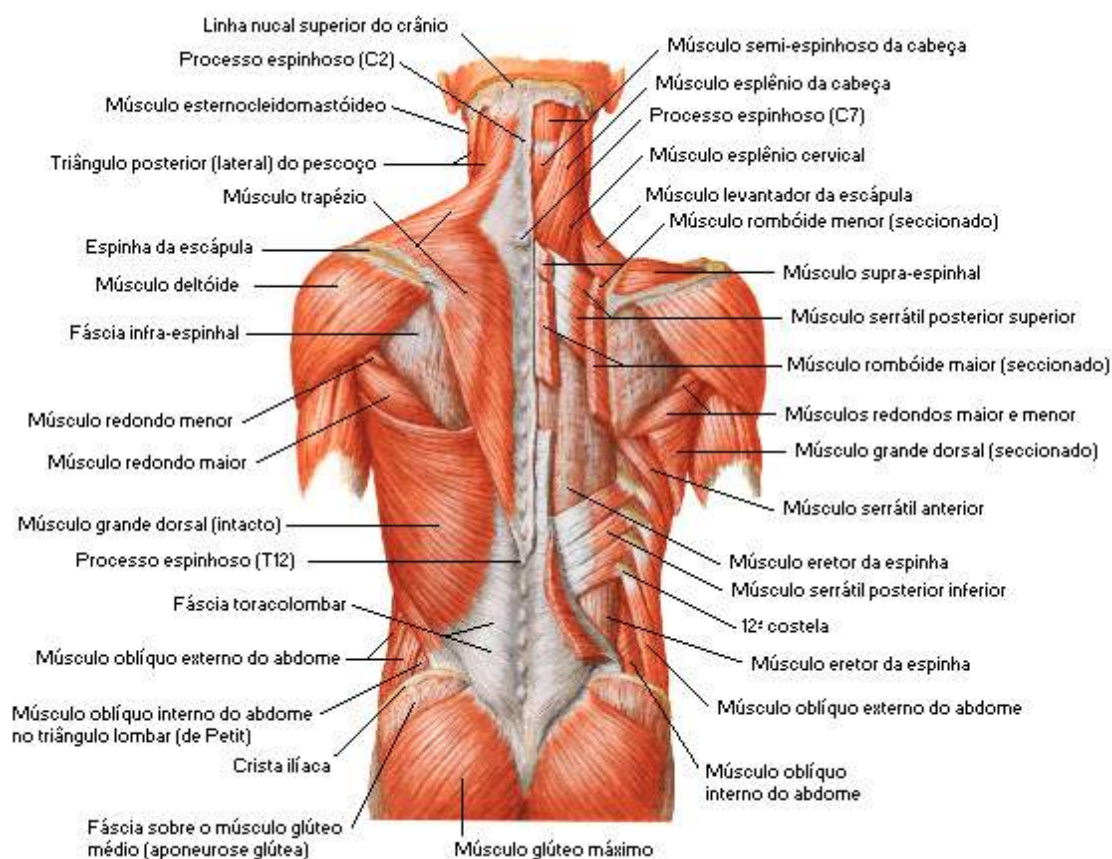


Figura 30.

NETTER, Frank H. **Atlas de Anatomia Humana**. Rio de Janeiro: Elsevier, 5ª. Edição, 2011.

• Músculos Intercostais Internos

Origem: originam-se na face interna das costelas e cartilagens costais.

Inserção: inserem-se na borda superior da costela abaixo da origem.

Inervação: inervado pelos nervos intercostais.

Função: puxam as costelas conjuntamente, auxiliando na respiração.

• Músculo Transverso do Tórax

Origem: origina-se na face interna do esterno e processo xifoide.

Inserção: insere-se na face interna das cartilagens costais.

Inervação: innervado pelo nervo intercostal.

Função: tem como função puxar a porção anterior da caixa torácica para baixo, auxiliando a expiração.

» Parede Abdominal

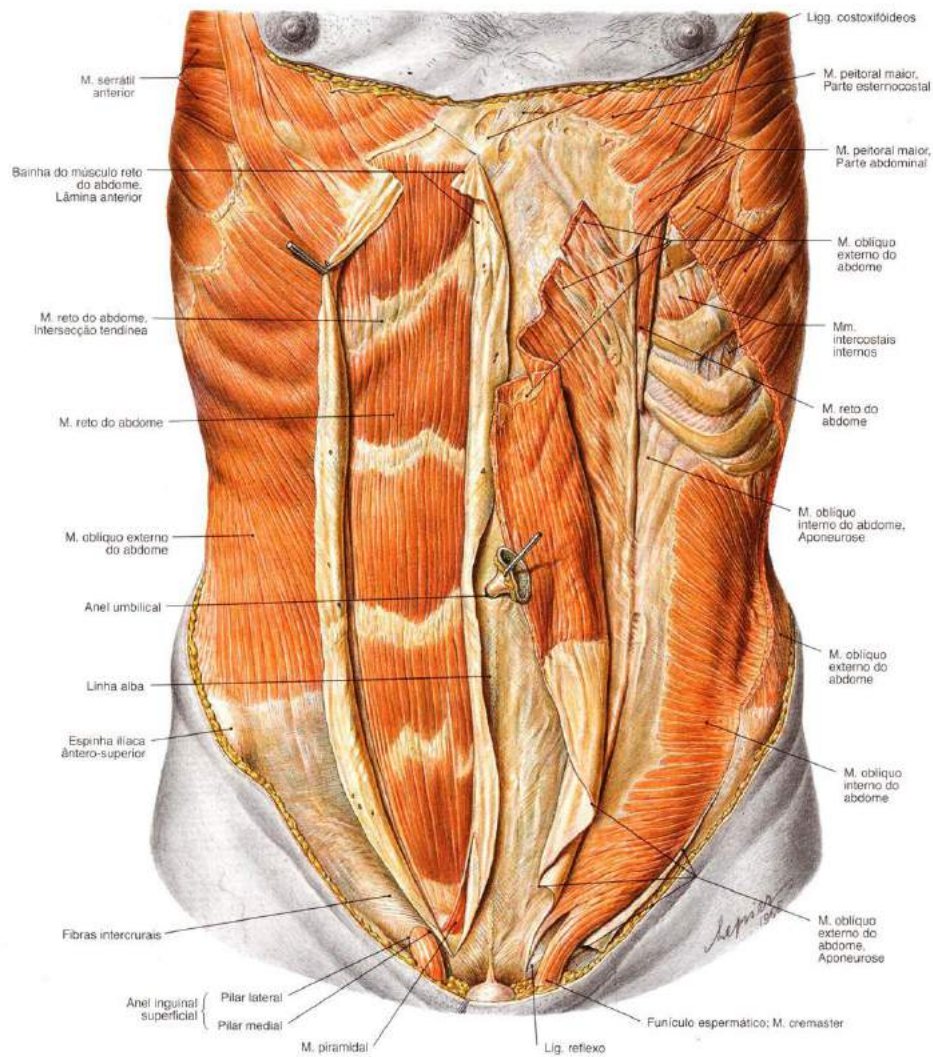


Figura 31.

SOBOTTA, **Atlas de Anatomia Humana**, volume 2 / editado por R. Putz e R. Pabst, Rio de Janeiro: Guanabara Koogan, 2008.

• **Músculo Oblíquo Externo do Abdome**

Origem: origina-se na face externa das oito costelas inferiores.

Inserção: insere-se na linha branca e metade anterior da crista ilíaca.

Inervação: innervado pelos ramos anteriores dos seis últimos nervos torácicos espinais.

Função: tem como função comprimir a cavidade abdominopélvica, auxilia na flexão e rotação da coluna vertebral.

• **Músculo Oblíquo Interno do Abdome**

Origem: origina-se no ligamento inguinal, crista ilíaca e fáscia toraco-lombar.

Inserção: insere-se na linha branca, crista púbica e quatro costelas inferiores.

Inervação: innervado pelos ramos anteriores dos seis últimos nervos torácicos espinais.

Função: tem como função comprimir a cavidade abdominopélvica, auxilia na flexão e rotação da coluna vertebral.

• **Músculo Transverso do Abdome**

Origem: origina-se no ligamento inguinal, crista ilíaca, fáscia toraco-lombar e cartilagens costais das últimas seis costelas.

Inserção: insere-se na linha branca e na crista púbica.

Inervação: innervado pelos ramos anteriores dos seis últimos nervos torácicos espinais.

Função: tem como função comprimir a cavidade abdominopélvica.

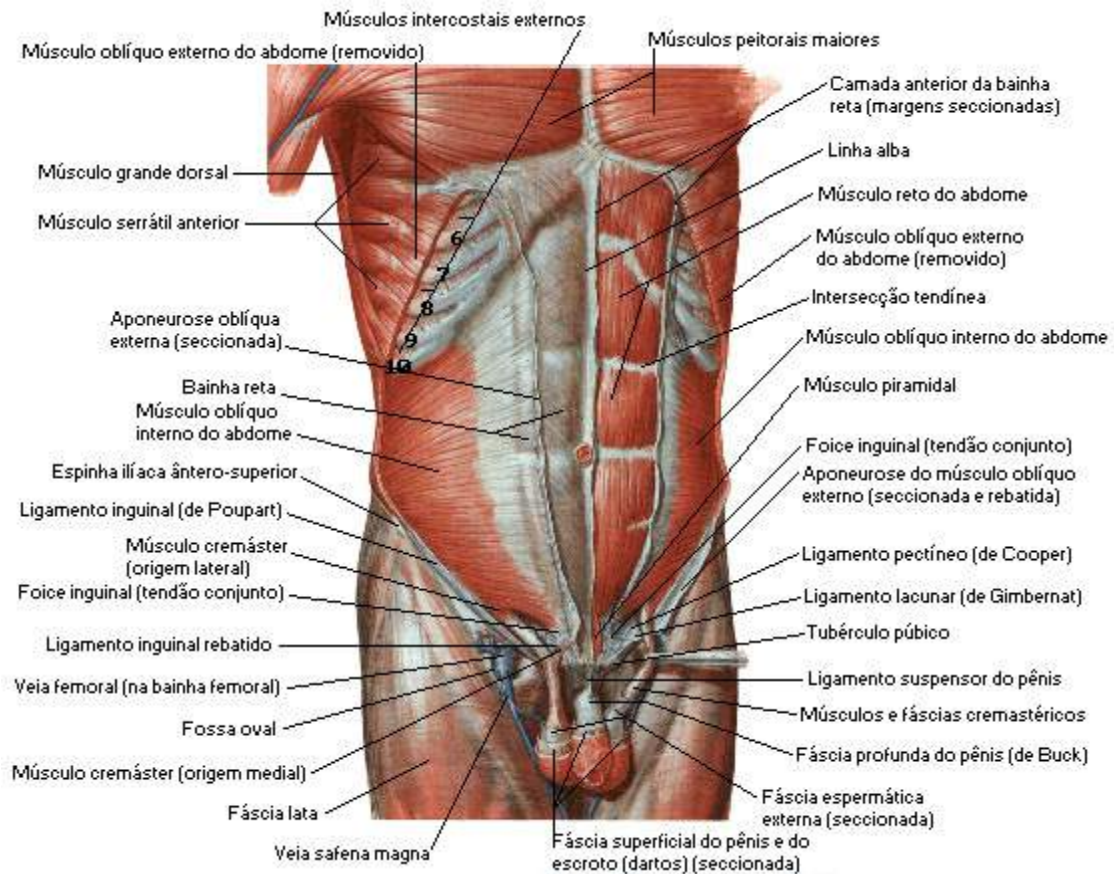


Figura 32.

NETTER, Frank H. **Atlas de Anatomia Humana**. Rio de Janeiro: Elsevier, 5ª. Edição, 2011.

• Músculo Reto do Abdome

Origem: origina-se na púbica.

Inserção: insere-se no processo xifóide e cartilagens costais da quinta a sétima costelas.

Inervação: innervado pelos ramos anteriores dos sete últimos nervos torácicos.

Função: tem como função comprimir o conteúdo abdominal, flexionar a coluna vertebral e tensionar a parede abdominal.

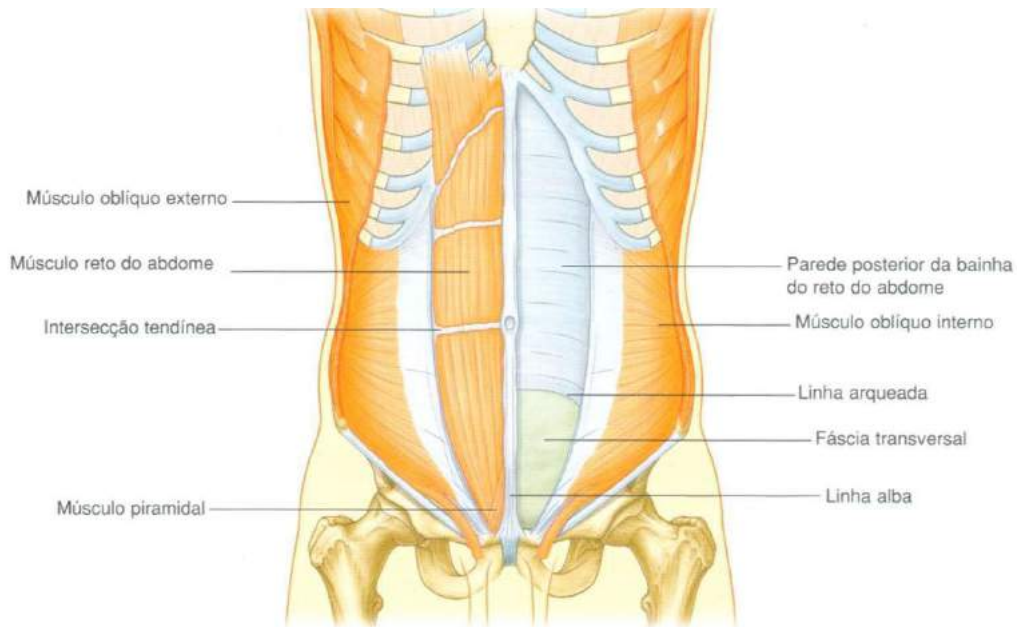


Figura 33.

Gray's **Anatomia clínica para estudantes** /Richard L. Drake, Wayne Vogl, Adam W. M. Mitchell; ilustrações Richard Tibbitts e Paul Richardson. - Rio de Janeiro: Elsevier, 2005.

• **Músculo Quadrado Lombar**

Origem: origina-se crista ilíaca e ligamento iliolumbar.

Inserção: inserem-se na borda inferior da décima segunda costela, no processo transversal das vértebras lombares superiores.

Inervação: Inervado pelo décimo segundo nervo torácico e primeiro lombar.

Função: tem como função puxar a caixa torácica em direção à pelve, inclinar a coluna vertebral lateralmente para o lado que está sendo contraído.

• **Músculo Piramidal**

Origem: origina-se na fásia anterior do púbis e sínfise púbica.

Inserção: insere-se no interior da linha alba.

Inervação: inervado pelo ramo anterior de T₁₂.

Função: tem como função tracionar a linha Alba.

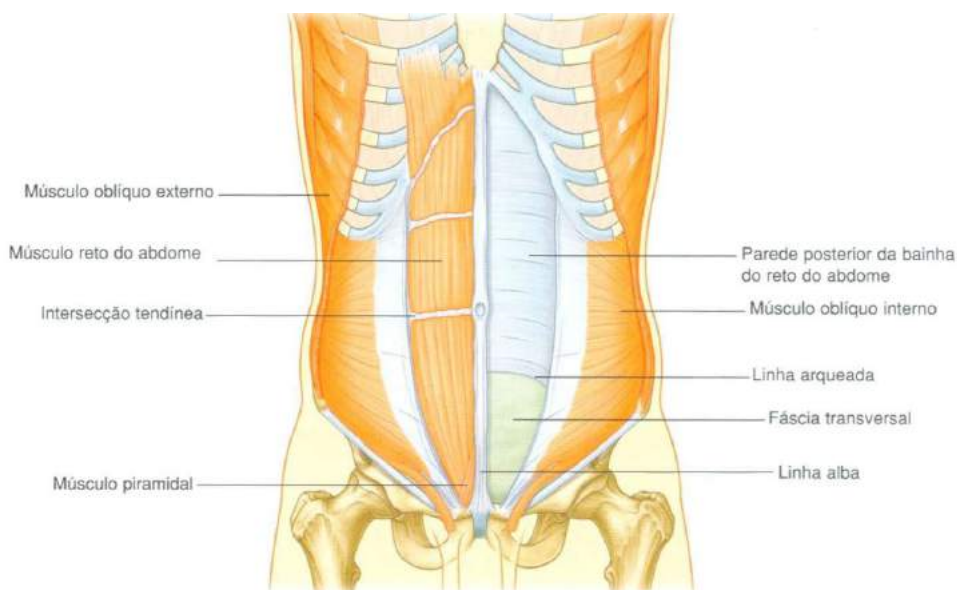


Figura 34.

Gray's **Anatomia clínica para estudantes** /Richard L. Drake, Wayne Vogl, Adam W. M. Mitchell; ilustrações Richard Tibbitts e Paul Richardson. - Rio de Janeiro: Elsevier, 2005.

• **Músculo Psoas Maior**

Origem: origina-se na face lateral dos corpos das vértebras T₁₂ e L₁ a L₅, nos processos transversos das vértebras lombares e discos intervertebrais entre as vértebras T₁₂ e L₁ a L₅.

Inserção: insere-se no trocanter menor do fêmur.

Inervação: innervado pelos ramos de L₁ a L₃.

Função: tem como função a flexão da coxa e articulação do quadril.

• **Músculo Psoas Menor**

Origem: origina-se na face lateral dos corpos das vértebras T₁₂ e L₁ e discos intervertebrais.

Inserção: insere-se na linha pectínea do osso do quadril e eminência iliopúbica.

Inervação: inervado pelo ramo anterior de L₁.

Função: tem como função a flexão sutil da coluna vertebral lombar.

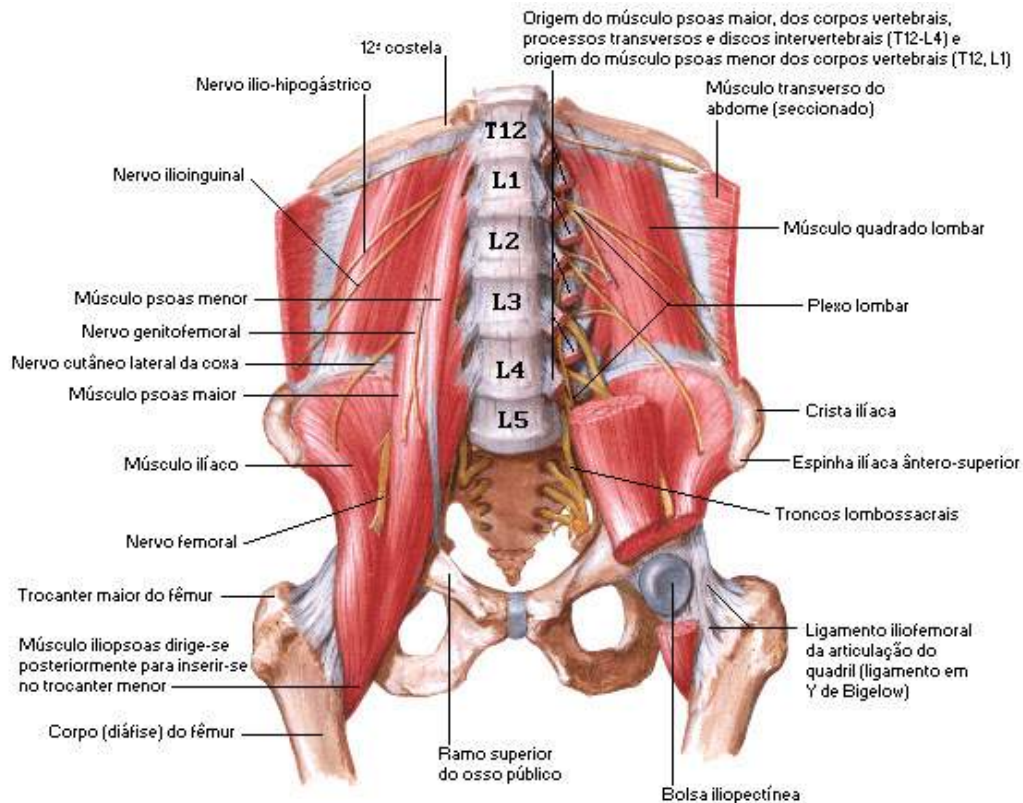


Figura 35.

NETTER, Frank H. **Atlas de Anatomia Humana**. Rio de Janeiro: Elsevier, 5ª. Edição, 2011.

• Músculo Ilíaco

Origem: origina-se nos dois terços superiores da fossa ilíaca, nos ligamentos ilíacosacral e iliolombar e face superior do sacro.

Inserção: insere-se no trocanter menor do fêmur.

Inervação: inervado pelo nervo femoral.

Função: tem como função a flexão da coxa e da articulação do quadril.

Parede Pélvica

• Músculo Obturado Interno

Origem: origina-se na parede ântero-lateral da pelve verdadeira (superfície profunda da membrana do obturador e osso em torno).

Inserção: insere-se na superfície medial do trocanter maior fêmur.

Inervação: innervado pelo nervo para o músculo obturatório interno.

Função: tem como função a rotação lateral da articulação do quadril estendida e a abdução do quadril flexionado.

• Músculo Piriforme

Origem: originam-se na superfície anterior do sacro entre os forames sacrais anteriores.

Inserção: insere-se no lado medial da borda superior do trocanter maior do fêmur.

Inervação: innervado pelos ramos de L₅, S₁ e S₂.

Função: tem como função a rotação lateral do quadril estendida e a abdução do quadril flexionado.

Observação: os músculos do diafragma pélvico, os músculos da região profunda do períneo, os músculos do triângulo anal e os demais músculos dessa região não serão abordados neste estudo por se tratarem de músculos profundos e nossa proposta aqui foi apenas abordar os principais músculos mais superficiais de cada região corporal. Mas você estudante não deverá se deter apenas nestas informações, se fará necessário que procure aprimorar seus conhecimentos sobre estas estruturas tão importantes em outras literaturas especializadas.

Principais Músculos dos Membros Superiores

Veremos aqui que os músculos do cingulo peitoral (músculos que ancoram a escápula ao esqueleto axial) estarão incluídos nos músculos dos membros superiores.

Vejamos a relação dos principais Músculos dos Membros Superiores:

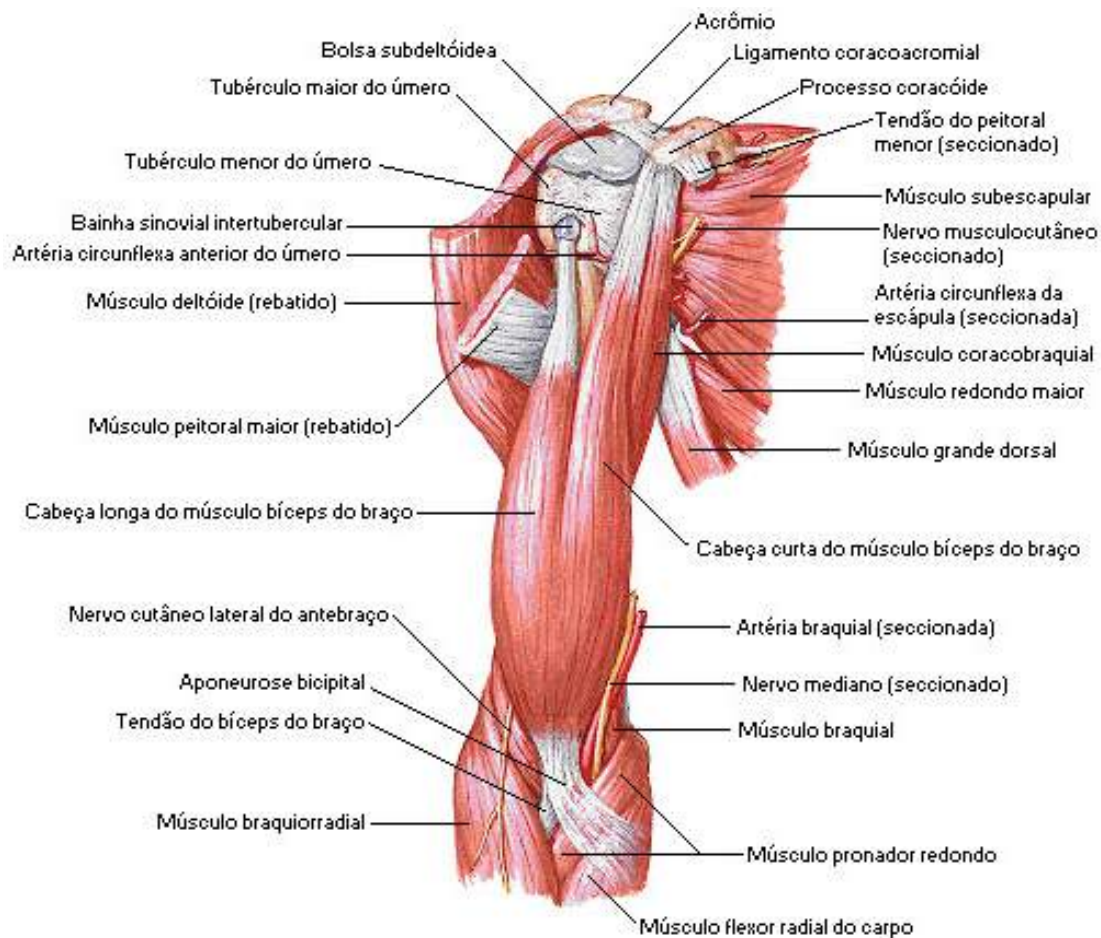


Figura 36.

NETTER, Frank H. **Atlas de Anatomia Humana**. Rio de Janeiro: Elsevier, 5ª. Edição, 2011.

Ombro

• Músculo Trapézio

Origem: origina-se na linha nugal superior, protuberância occipital externa, margem medial do ligamento nugal, no processo espinhoso de C₇ a T₁₂ e os ligamentos supra-espinais relacionados.

Inserção: insere-se na margem superior da crista da espinha da escápula, acrômio e margem posterior do terço lateral da clavícula.

Inervação: inervado pela parte motora espinal do nervo acessório e pelo ramo sensitivo anterior (*propriocepção*) de C₃ e C₄.

Função: sua função é levantar a escápula, rodar a escápula durante abdução horizontal do úmero, suas fibras médias retraem a escápula e as fibras mais baixas abaixam a escápula.

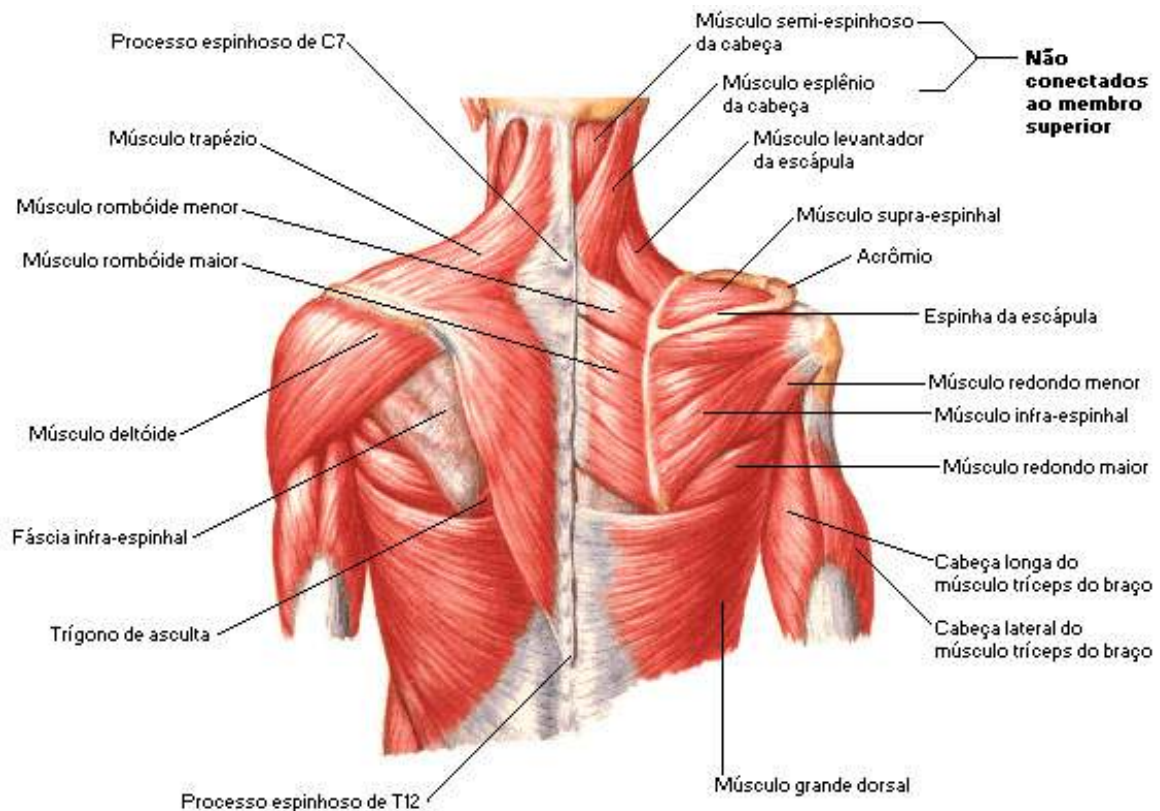


Figura 37.

NETTER, Frank H. **Atlas de Anatomia Humana**. Rio de Janeiro: Elsevier, 5ª. Edição, 2011.

• Músculo Deltoide

Origem: origina-se na margem inferior da crista da espinha da escápula, margem lateral do acrômio e margem anterior do terço lateral da clavícula.

Inserção: insere-se na tuberosidade para o músculo deltoide no úmero.

Inervação: inervado pelo nervo axilar.

Função: tem como função abduzir o braço além dos 15° iniciais determinados pelo supra-espinal (*principal abductor do braço*), suas fibras claviculares auxiliam na flexão do braço, as fibras posteriores auxiliam na extensão.

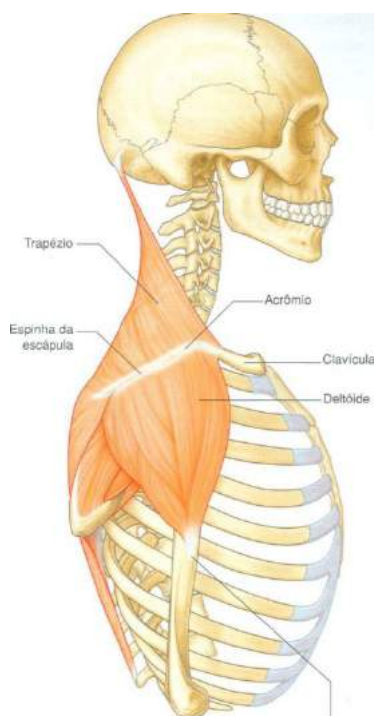


Figura 38.

Gray's **Anatomia clínica para estudantes** /Richard L. Drake, Wayne Vogl, Adam W. M. Mitchell; ilustrações Richard Tibbitts e Paul Richardson. - Rio de Janeiro: Elsevier, 2005.

• Músculo Levantador da Escápula

Origem: origina-se nos processos transversos das vértebras C₁ e C₂ e tubérculos posteriores dos processos transversos das vértebras C₃ e C₄.

Inserção: insere-se na face posterior da margem medial da escápula na raiz da espinha da escápula.

Inervação: inervado pelos ramos provenientes do ramo anterior dos nervos espinais de C₃ e C₄ e de ramos do nervo dorsal da escápula.

Função: tem como função levantar a escápula.

• **Músculo Romboide Maior**

Origem: origina-se nos processos espinhosos das vértebras de T₂ a T₅ e ligamentos supra-espinhais intervenientes.

Inserção: insere-se na face posterior da margem medial da escápula a partir da raiz da espinha da escápula para o ângulo inferior.

Inervação: innervado pelo nervo dorsal da escápula.

Função: Tem como função levantar e retrainir a escápula.

• **Músculo Romboide Menor**

Origem: origina-se na parte mais inferior do ligamento nugal e processos espinhosos das vértebras de C₇ e T₁.

Inserção: insere-se na face posterior da margem medial da escápula na raiz da espinha da escápula.

Inervação: innervado pelo nervo dorsal da escápula.

Função: tem como função levantar e retrainir a escápula.

Região Escapular

• **Músculo Supraespinhal**

Origem: origina-se nos dois terços mediais da fossa supraespinhal da escápula e na fáscia profunda que reveste o músculo.

Inserção: insere-se no tubérculo maior do úmero.

Inervação: innervado pelo nervo supraescapular.

Função: tem como função abduzir o braço com discreta rotação lateral.

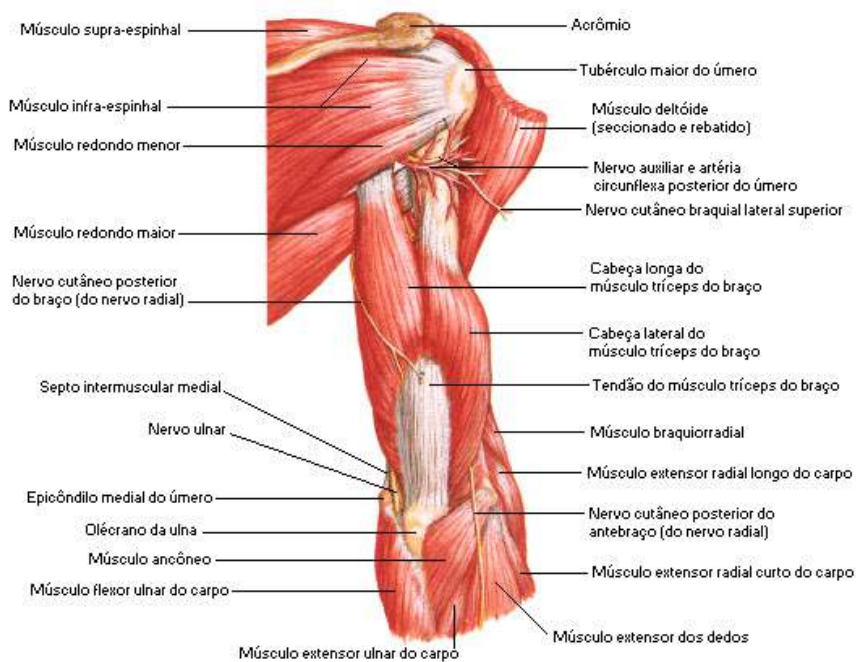


Figura 39.

NETTER, Frank H. **Atlas de Anatomia Humana**. Rio de Janeiro: Elsevier, 5ª. Edição, 2011.

• Músculo Infraespinhal

Origem: origina-se nos dois terços mediais da fossa infraespinhal da escápula e na fáscia profunda que reveste o músculo.

Inserção: insere-se na faceta média na face posterior do tubérculo do úmero.

Inervação: inervado pelo nervo supraescapular.

Função: tem como função rodar lateralmente o braço com discreta adução.

• Músculo Redondo Menor

Origem: origina-se nos dois terços superiores da face posterior da escápula imediatamente adjacente à margem lateral da escápula.

Inserção: insere-se na faceta inferior na face posterior do tubérculo maior do úmero.

Inervação: inervado pelo nervo axilar.

Função: tem como função rodar lateralmente o braço, aduzir fracamente e estender o braço.

• **Músculo Redondo Maior**

Origem: origina-se na área oval e alongada na face posterior do ângulo inferior da escápula.

Inserção: insere-se na crista medial do sulco intertubercular na face anterior do úmero.

Inervação: inervado pelo nervo subescapular inferior.

Função: tem como função aduzir, estender e rodar o braço medialmente.

• **Músculo Cabeça Longa do Tríceps Braquial**

Origem: origina-se no tubérculo infraglenoidal na escápula.

Inserção: insere-se no tendão comum de inserção com as cabeças medial e lateral, no olecrano da ulna.

Inervação: inervado nervo radial.

Função: tem como função a extensão do antebraço na articulação do cotovelo, adutor acessório e extensor do braço na articulação do ombro.

Parede Axilar

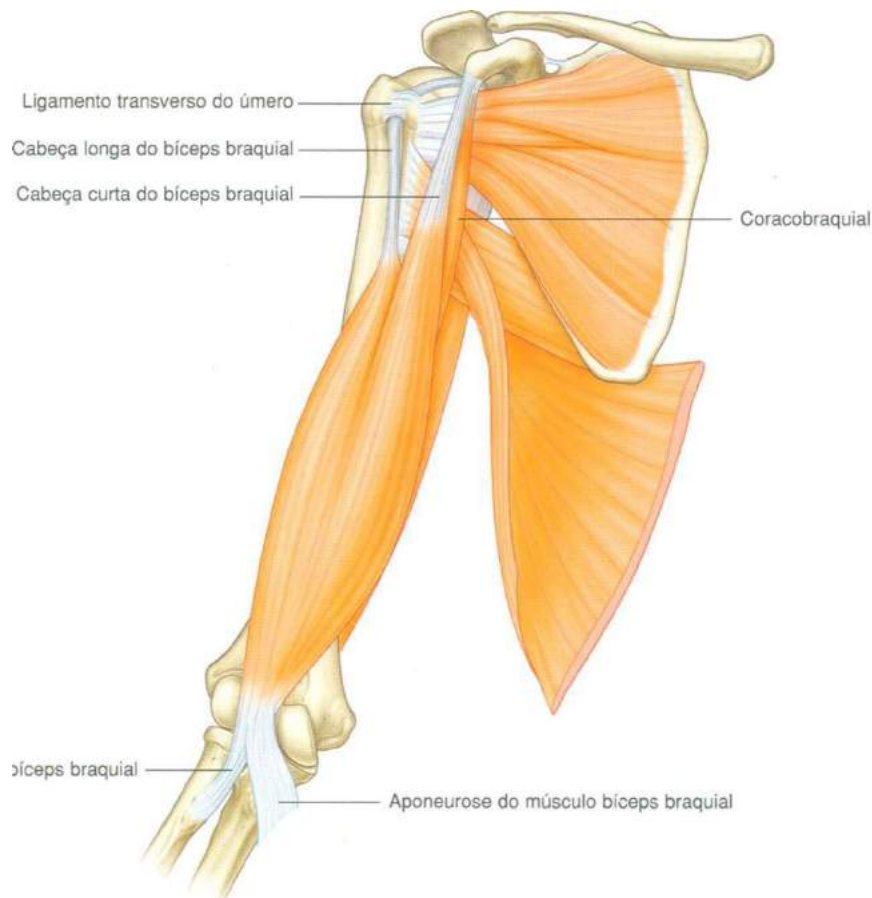


Figura 40.

Gray's **Anatomia clínica para estudantes** /Richard L. Drake, Wayne Vogl, Adam W. M. Mitchell; ilustrações Richard Tibbitts e Paul Richardson. - Rio de Janeiro: Elsevier, 2005.

• Músculo Peitoral Maior

Origem: origina-se na parte clavicular - superfície anterior da metade medial da clavícula, parte esternocostal - superfície anterior do esterno, primeiras sete cartilagens costais, na parte esternal da sexta costela, aponeurose do oblíquo externo do abdome.

Inserção: insere-se na crista lateral do sulco intertubercular do úmero.

Inervação: innervado pelos nervos peitorais medial e lateral e parte esternocostal.

Função: tem como função a flexão, adução e rotação medial do braço na articulação do ombro, a parte clavicular é responsável pela flexão do braço estendido, a parte esternocostal responsável pela extensão do braço fletido.

• **Músculo Subclávio**

Origem: origina-se na face externa da primeira costela.

Inserção: insere-se face anterior da porção lateral da clavícula.

Inervação: inervado pelos 5º e 6º nervos cervicais.

Função: tem como função estabilizar e baixar o cingulo peitoral.

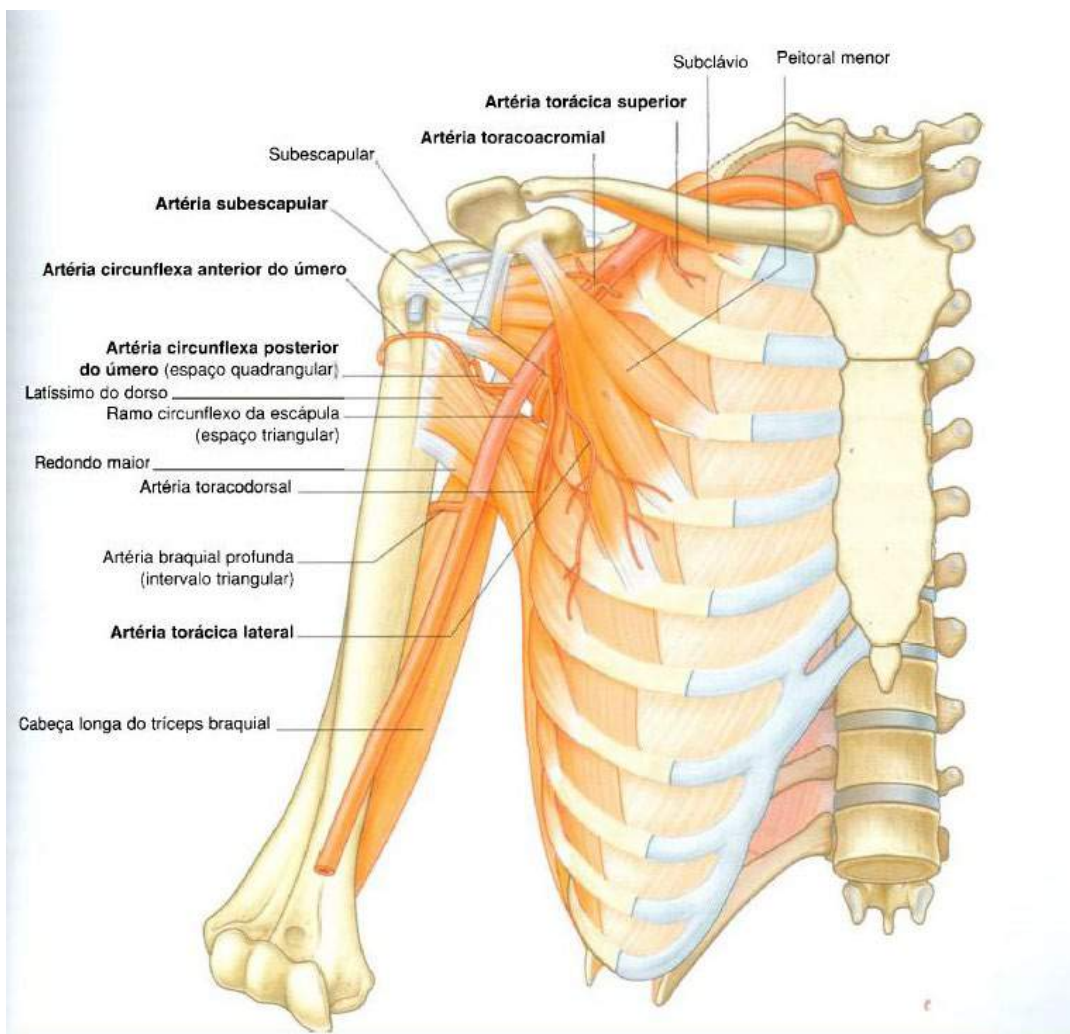


Figura 41.

Gray's **Anatomia clínica para estudantes** /Richard L. Drake, Wayne Vogl, Adam W. M. Mitchell; ilustrações Richard Tibbitts e Paul Richardson. - Rio de Janeiro: Elsevier, 2005.

• **Músculo Serrátil Anterior**

Origem: origina-se na face externa das primeiras nove costelas.

Inserção: insere-se em todo o comprimento da face ventral da margem medial da escápula.

Inervação: innervado pelo torácico longo (*5º a 7º cervicais*).

Função: tem como função estabilizar e baixar o cingulo peitoral.

• **Músculo Subescapular**

Origem: origina-se nos dois terços mediais da fossa subescapular.

Inserção: insere-se no tubérculo menor do úmero.

Inervação: innervados pelos nervos subescapulares superiores e inferiores.

Função: é o músculo do manguito rotador e tem como função a rotação média do braço na articulação do ombro.

• **Músculo Latíssimo do Dorso**

Origem: origina-se nos processos espinhosos das seis últimas vértebras e ligamentos interespinhais relacionados, via fásia toracolombar para os processos espinhosos das vértebras lombares, nos ligamentos interespinhais relacionados e crista ilíaca e as últimas 3 e 4 costelas.

Inserção: insere-se no assoalho do sulco intertubercular.

Inervação: innervado pelo nervo toracodorsal.

Função: tem como função a adução, rotação medial e extensão do braço na articulação do ombro.

Braço, Antebraço e Mão

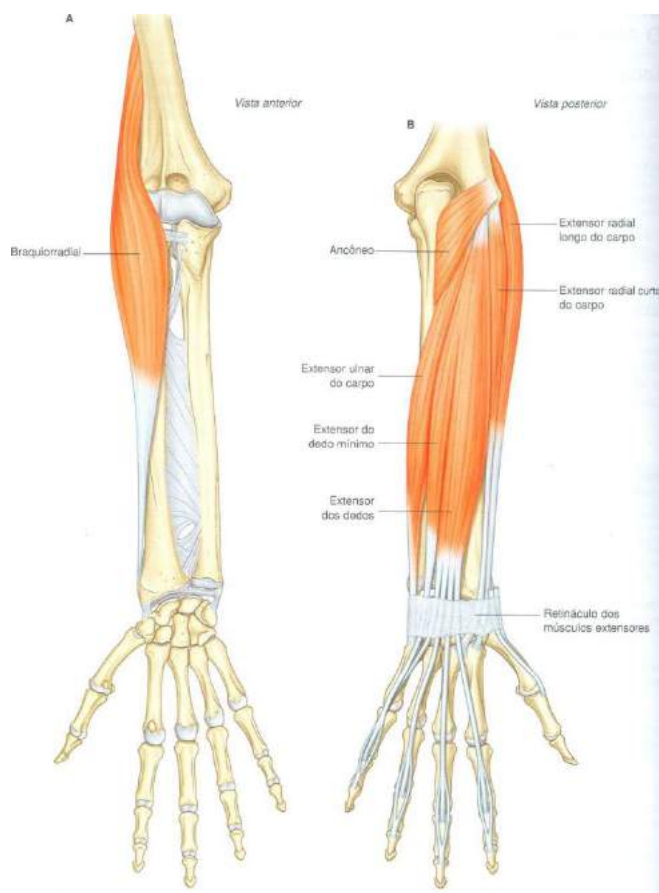


Figura 42.

Gray's **Anatomia clínica para estudantes** /Richard L. Drake, Wayne Vogl, Adam W. M. Mitchell; ilustrações Richard Tibbitts e Paul Richardson. - Rio de Janeiro: Elsevier, 2005.

• Músculo Bíceps Braquial

Origem: a **cabeça longa** se origina no tubérculo supraglenoidal da escápula e a **cabeça curta** origina-se no ápice do processo coracoide.

Inserção: insere-se na tuberosidade do rádio.

Inervação: innervado pelo nervo musculocutâneo.

Função: tem como função flexionar o antebraço na articulação do cotovelo e supinador do antebraço, flexor acessório do braço na articulação do ombro.

• Músculo Coracobraquial

Origem: origina-se no ápice do processo coracoide.

Inserção: insere-se na rugosidade linear na metade do corpo do úmero na face medial.

Inervação: innervado pelo nervo musculocutâneo.

Função: tem como função flexionar o braço na articulação do ombro e aduzir o braço.

• Músculo Braquial

Origem: origina-se na região anterior do úmero (*faces medial e lateral*) e septo intermuscular adjacente.

Inserção: insere-se na tuberosidade da ulna.

Inervação: innervado pelo nervo musculocutâneo.

Função: sua função é flexionar o antebraço na articulação do cotovelo (*potente flexor*).

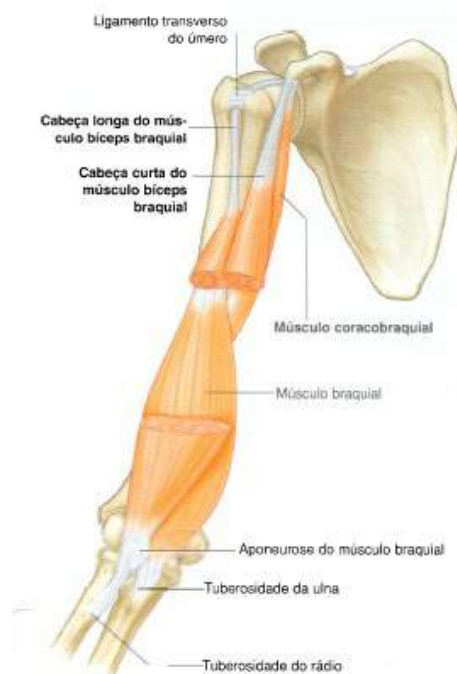

Figura 43.

Gray's **Anatomia clínica para estudantes** /Richard L. Drake, Wayne Vogl, Adam W. M. Mitchell; ilustrações Richard Tibbitts e Paul Richardson. - Rio de Janeiro: Elsevier, 2005.

• **Músculo Tríceps Braquial**

Origem: a **cabeça longa** se origina no tubérculo infraglenoidal da escápula, a **cabeça média** tem sua origem na face posterior do úmero e a **cabeça lateral** na face posterior do úmero.

Inserção: insere-se no olecrano.

Inervação: innervado pelo nervo radial.

Função: tem como função a extensão do antebraço na articulação do cotovelo. A cabeça longa também pode estender e aduzir o braço na articulação do ombro.

• **Músculo Braquiorradial**

Origem: origina-se crista supracondilar lateral do úmero.

Inserção: insere-se no processo estilóide do rádio.

Inervação: innervado pelo nervo radial.

Função: tem como função flexionar o antebraço.

• **Músculo Anconeio**

Origem: origina-se no epicôndilo lateral do úmero.

Inserção: insere-se na face lateral do olecrano.

Inervação: innervado pelo nervo radial.

Função: tem como função estender o antebraço.

• **Músculo Pronador Quadrado**

Origem: origina-se na crista linear na face anterior distal da ulna.

Inserção: insere-se na face anterior distal do osso rádio.

Inervação: innervado pelo nervo mediano (*ramo interósseo anterior*).

Pronação:

movimento de rotação da mão em que o polegar vai colocar-se junto ao corpo. Rotação do pé de modo a baixar sua borda medial.

Função: tem como função a **pronação**.

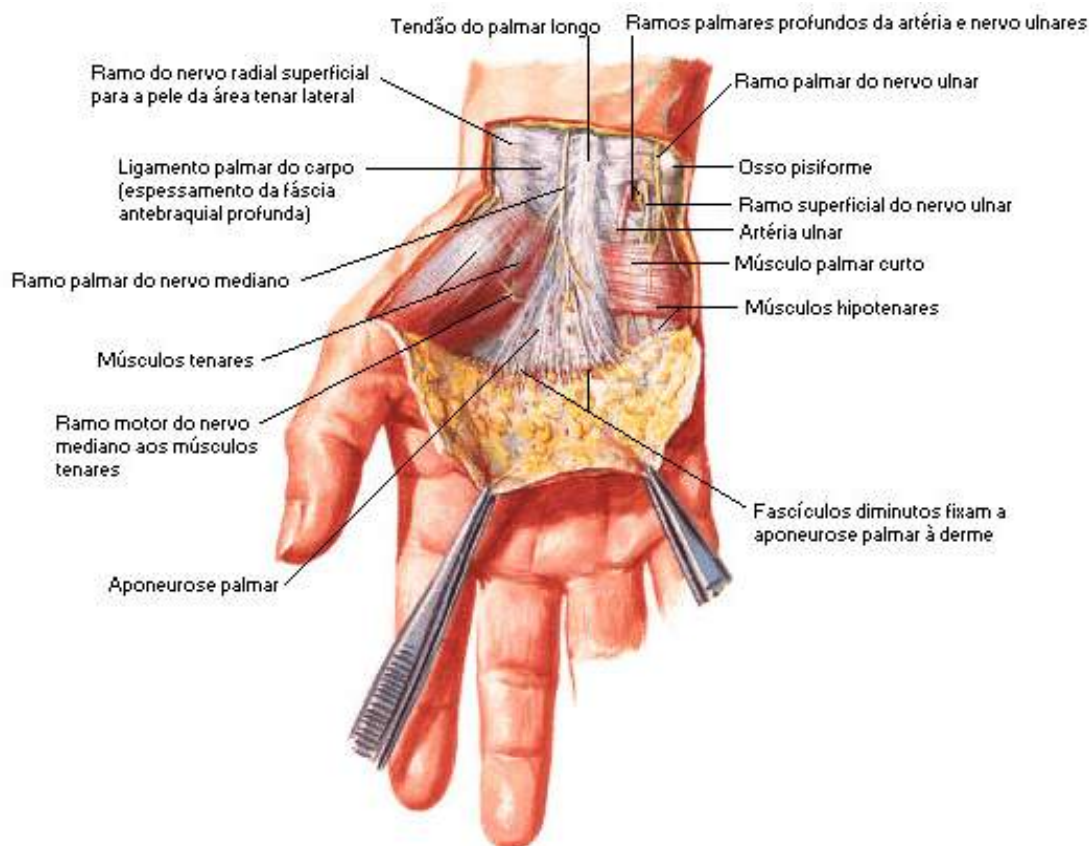


Figura 44.

NETTER, Frank H. **Atlas de Anatomia Humana**. Rio de Janeiro: Elsevier, 5ª. Edição, 2011.

• Músculo Flexor Ulnar do Carpo

Origem: origina-se no espôndilo medial do úmero, olecrano e dois terços proximais da face posterior da ulna.

Inserção: insere-se no pisiforme e, via ligamentos pisohamato e pisometacarpal, no hamato e base do metacarpal V.

Inervação: innervado pelo nervo ulnar.

Função: sua função é flexionar e aduzir a mão.

• **Músculo Palmar Longo**

Origem: origina-se no epicôndilo medial do úmero.

Inserção: insere-se na aponeurose palmar.

Inervação: innervado pelo nervo mediano.

Função: sua função é flexionar a articulação do punho, devido à aponeurose palmar ancorar na pele da mão, a contração do músculo resiste a forças de cisalhamento durante a pegada.

• **Músculo Flexor Radial do Carpo**

Origem: origina-se no epicôndilo medial do úmero.

Inserção: insere-se na base do metacarpo II e III.

Inervação: Innervado pelo nervo mediano.

Função: sua função é flexionar e abduzir a mão, auxiliar na flexão e pronação do antebraço.

• **Músculo Pronador Redondo**

Origem: a **cabeça umeral** origina-se no epicôndilo medial do úmero e crista epicondilar adjacente, a **cabeça ulnar** é originada na face medial do processo coronoide.

Inserção: Insere-se na tuberosidade para o músculo pronador e face lateral do rádio.

Inervação: innervado pelo nervo mediano.

Função: sua função é a pronação e flexão discreta do antebraço.

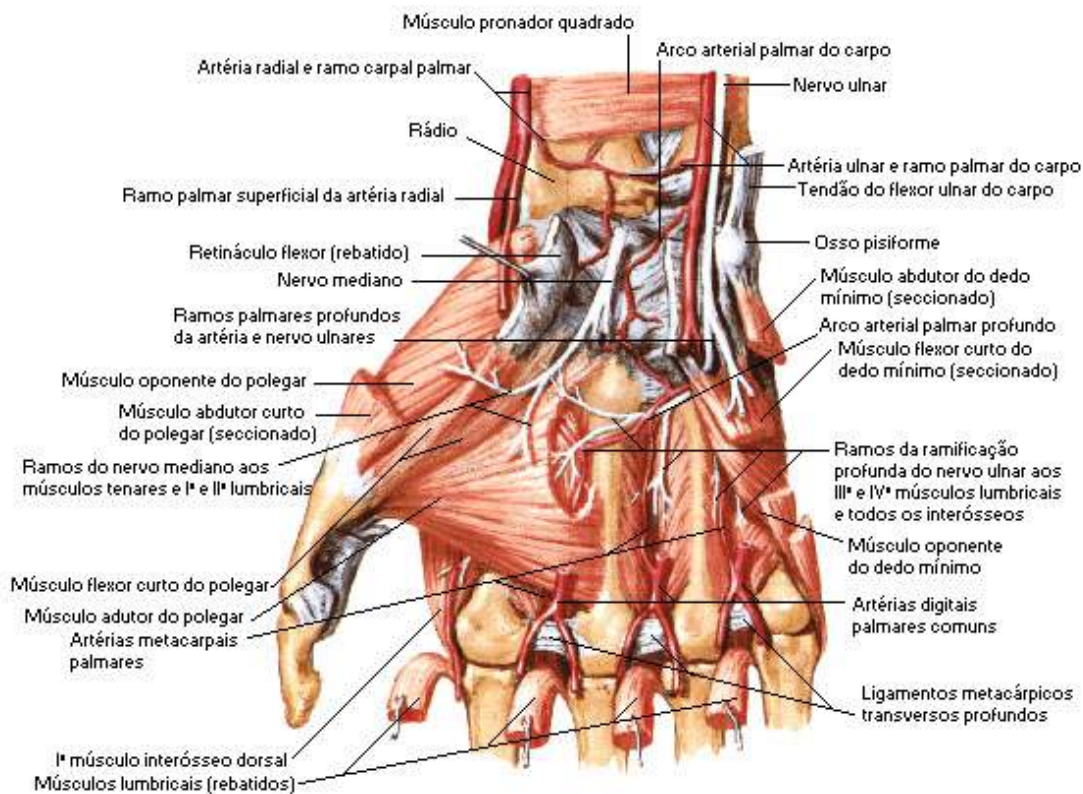


Figura 45.

NETTER, Frank H. **Atlas de Anatomia Humana**. Rio de Janeiro: Elsevier, 5ª. Edição, 2011.

• Músculo Flexor Superficial dos Dedos

Origem: a **cabeça umeroulnar** origina-se no epicôndilo medial do úmero e margem adjacente do processo coronoide, a **cabeça radial** é originada na linha oblíqua do rádio.

Inserção: insere-se nos quatro tendões que se inserem nas faces palmares dos dedos indicador, médio, anular e mínimo.

Inervação: inervado pelo nervo mediano.

Função: sua função é flexionar as articulações interfalângicas distais dos dedos indicador, médio, anular e mínimo como também pode fletir as articulações metacarpofalângicas dos mesmos dedos e a articulação do punho.

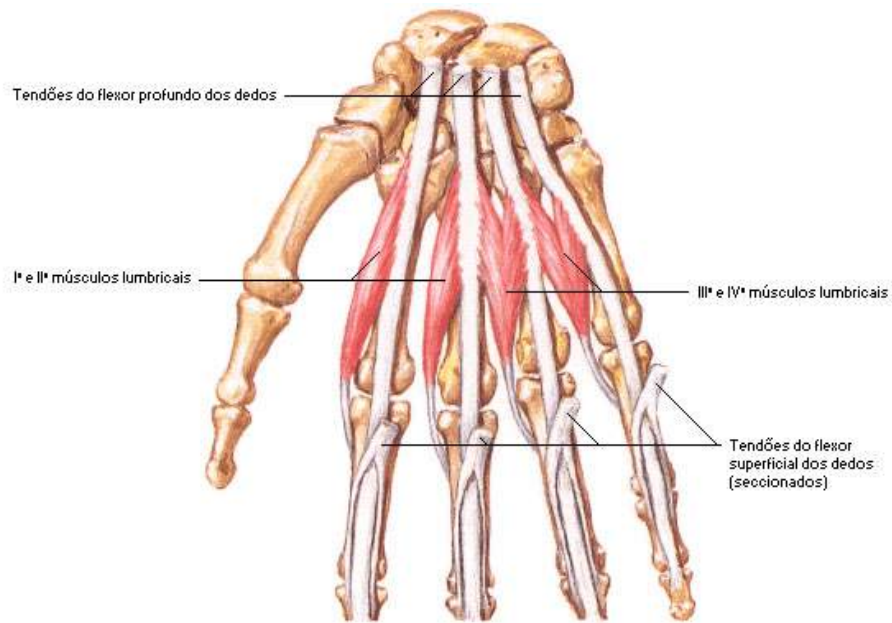


Figura 46.

NETTER, Frank H. **Atlas de Anatomia Humana**. Rio de Janeiro: Elsevier, 5ª. Edição, 2011.

• **Músculo Flexor Profundo dos Dedos**

Origem: origina-se na face anterior e medial da ulna e na metade ântero-medial da membrana interóssea.

Inserção: insere-se nos quatro tendões que se inserem nas faces palmares dos dedos indicador, médio, anular e mínimo.

Inervação: sua **metade lateral** é inervada pelo nervo mediano (nervo interósseo anterior) e a **metade medial** pelo nervo ulnar.

Função: sua função é flexionar e abduzir a mão, auxiliar na flexão e pronação do antebraço.

• **Músculo Flexor Longo do Polegar**

Origem: origina-se na face anterior do rádio e metade radial da membrana interóssea.

Inserção: insere-se na face palmar da base da falange distal do polegar.

Inervação: innervado pelo nervo mediano (*nervo interósseo anterior*).

Função: tem como função a flexão das articulações interfalângicas do polegar, como também pode fletir as articulações metacarpofalângicas do polegar.

Obs.: alguns músculos mais profundos do antebraço e da mão como citamos anteriormente no estudo dos músculos do tronco, não serão abordados neste estudo por se tratarem de músculos profundos e nossa proposta aqui foi apenas abordar os grupos principais de cada região corporal. Mas você estudante não deverá se deter apenas nestas informações, se fará necessário que procure aprimorar seus conhecimentos sobre estas estruturas tão importantes em outras literaturas especializadas.

Principais Músculos dos Membros Inferiores

Visualizaremos aqui os principais e mais superficiais músculos dos membros inferiores, e quando comparados com os músculos dos membros superiores estes são bem volumosos e mais poderosos. Muitos dos músculos dos membros inferiores são usados na manutenção da postura ereta e por isso, devem resistir constantemente à força da gravidade.

Os músculos dos membros inferiores estão divididos em quatro segmentos: quadril, coxa, perna e pé.

Relação dos Principais Músculos dos Membros Inferiores

Quadril: é a projeção óssea do fêmur, conhecida como trocânter maior.

• Músculo Glúteo Máximo

Origem: origina-se na linha glútea posterior do ílio e face posterior do sacro e do cóccix.

Inserção: insere-se na tuberosidade glútea do fêmur, trato iliotibial do sacro e do cóccix.

Inervação: innervado pelo nervo glúteo inferior.

Função: tem como função estender e rodar lateralmente a coxa.

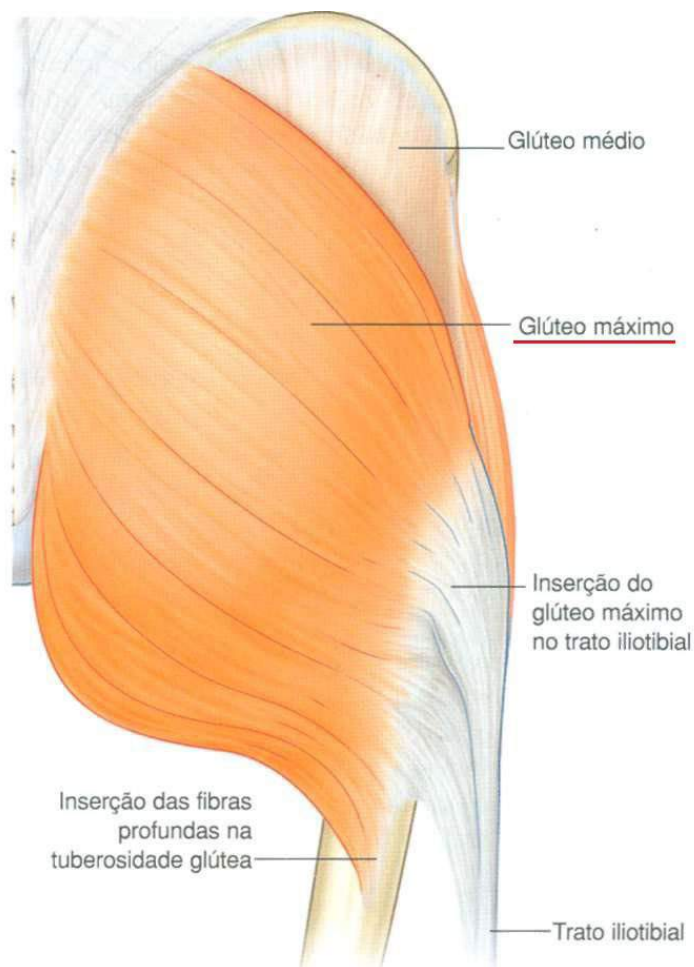


Figura 47.

Gray's **Anatomia clínica para estudantes** /Richard L. Drake, Wayne Vogl, Adam W. M. Mitchell; ilustrações Richard Tibbitts e Paul Richardson. - Rio de Janeiro: Elsevier, 2005.

• **Músculo Glúteo Médio**

Origem: origina-se na face externa do ílio, entre as linhas glúteas anteriores e posteriores.

Inserção: insere-se na face lateral do trocânter maior do fêmur.

Inervação: innervado pelo nervo glúteo superior.

Função: atua na abdução e rotação medial da coxa.

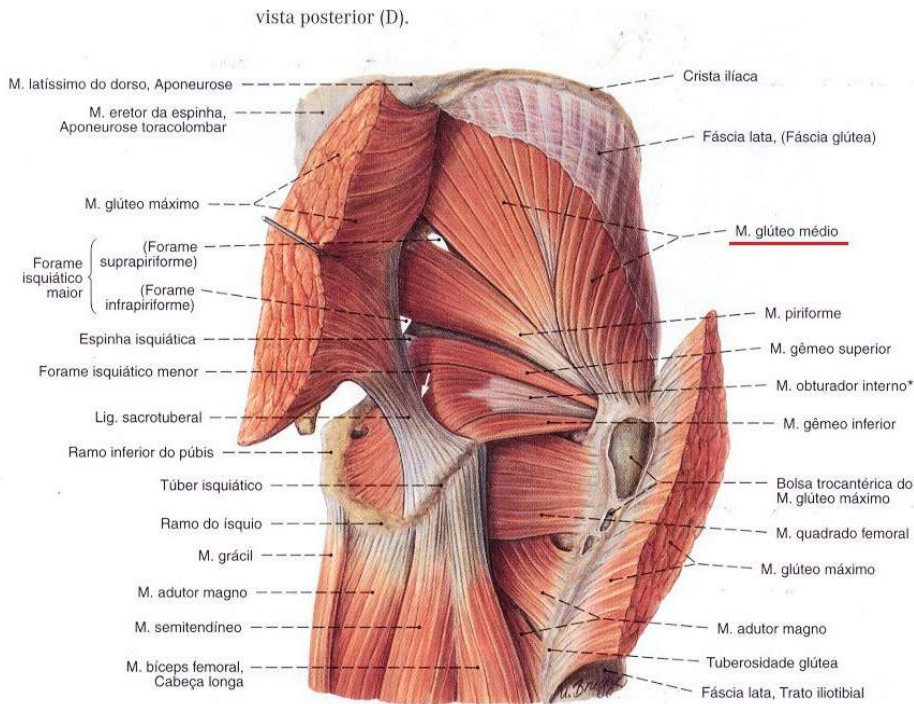


Fig. 1275 Músculos da coxa e do quadril; Músculos superficiais do quadril após a transecção do M. glúteo máximo; vista posterior (D).

*A parte do músculo obturatório interno entre o ponto de reflexão na incisura isquiática menor e a inserção na fossa trocântérica, freqüentemente formado por tendão.

Figura 48.

SOBOTTA, **Atlas de Anatomia Humana**, volume 1 / editado por R. Putz e R. Pabst, Rio de Janeiro: Guanabara Koogan, 2008.

● Músculo Glúteo Mínimo

Origem: origina-se na face externa do ílio, entre as linhas glúteas anteriores e inferior.

Inserção: insere-se na face anterior do trocânter maior do fêmur.

Inervação: innervado pelo nervo glúteo superior.

Função: tem como função abduzir e rodar medialmente a coxa.

• **Músculo Piriforme**

Origem: origina-se na face anterior do sacro.

Inserção: insere-se na borda superior do trocânter maior do fêmur.

Inervação: inervado pelo segundo nervo sacral.

Função: roda a coxa lateralmente, auxilia na extensão e na abdução da coxa.

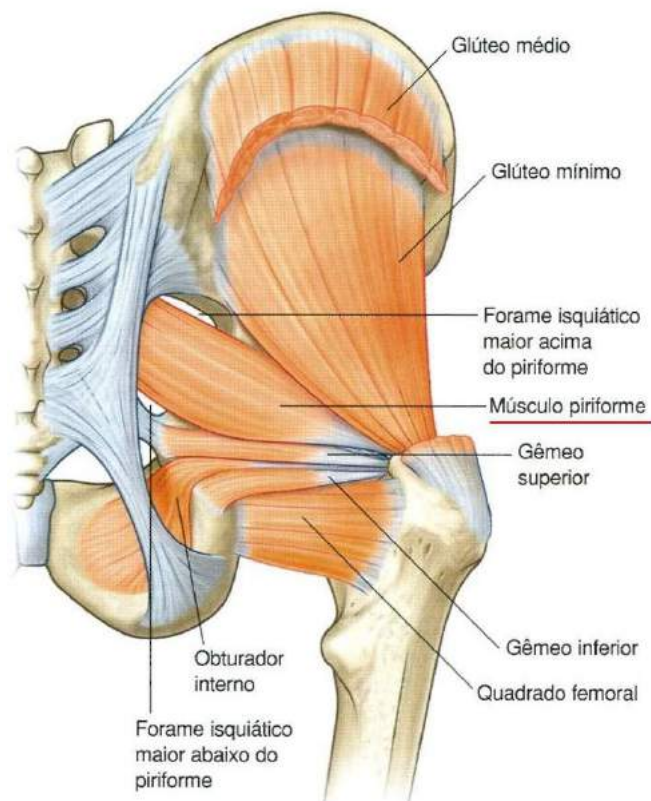


Figura 49.

Gray's **Anatomia clínica para estudantes** /Richard L. Drake, Wayne Vogl, Adam W. M. Mitchell; ilustrações Richard Tibbitts e Paul Richardson. - Rio de Janeiro: Elsevier, 2005.

• **Músculo Gêmeo Superior**

Origem: origina-se na espinha esquiática.

Inserção: insere-se no trocânter maior do fêmur.

Inervação: innervado pelo 5º nervo lombar e 1º e 2º nervos sacrais.

Função: sua função é rodar lateralmente a coxa.

• **Músculo Obturador Externo**

Origem: origina-se na face externa da membrana obturatória e margens ósseas do forame obturador.

Inserção: insere-se na fossa trocantérica do fêmur.

Inervação: innervado pelo nervo obturador.

Função: sua função é rodar lateralmente a coxa.

• **Músculo Quadrado Femoral**

Origem: origina-se na tuberosidade esquiática.

Inserção: insere-se lateralmente na crista intertrocantérica.

Inervação: innervado pelo nervo para o músculo quadrado femoral e gêmeo inferior.

Função: sua função é rotacionar lateralmente e aduzir a coxa.

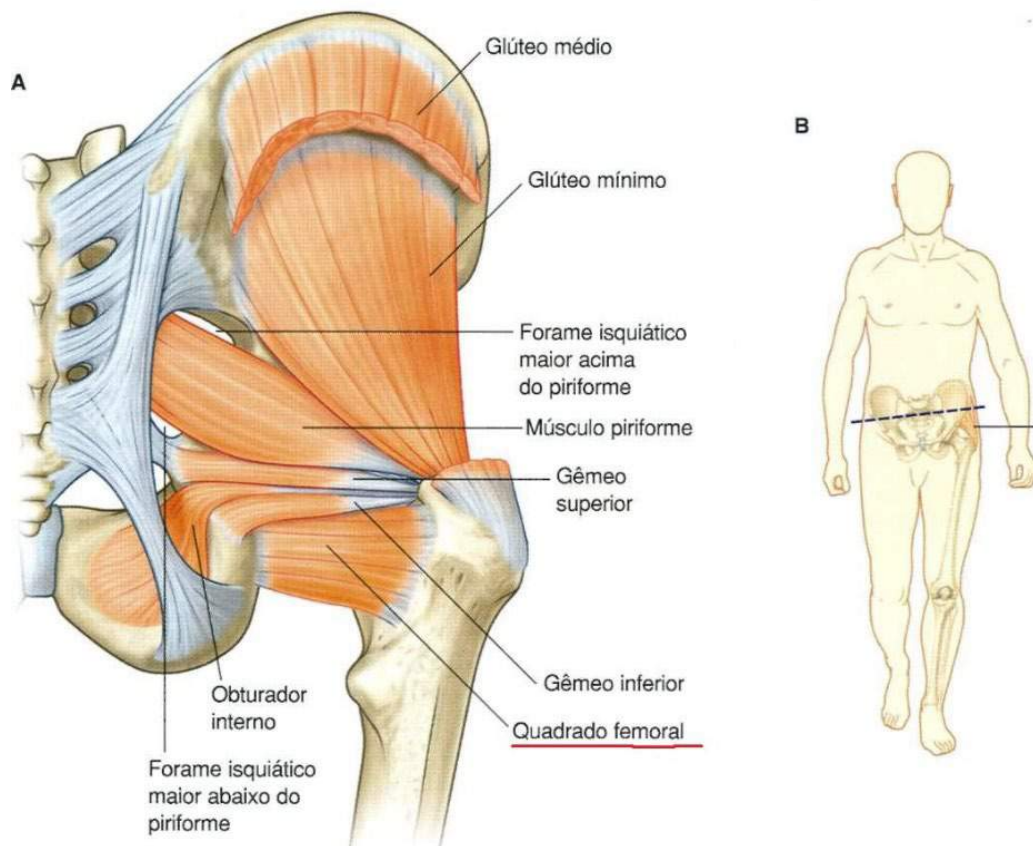


Figura 50.

Gray's **Anatomia clínica para estudantes** /Richard L. Drake, Wayne Vogl, Adam W. M. Mitchell; ilustrações Richard Tibbitts e Paul Richardson. - Rio de Janeiro: Elsevier, 2005.

Coxa

• Músculo Tensor da Fáscia Lata

Origem: origina-se na porção anterior da crista íliaca e espinha íliaca ântero-superior.

Inserção: insere-se no trato iliotibial da fáscia lata.

Inervação: inervado pelo nervo glúteo superior.

Função: sua função é tracionar a fáscia lata, auxiliar na flexão, abdução e rotação medial da coxa.

- **Músculo Sartório**

Origem: origina-se na espinha ilíaca ântero-superior.

Inserção: insere-se na face proximal medial da tíbia, logo abaixo da tuberosidade.

Inervação: innervado pelo nervo femoral.

Função: sua função é flexionar a coxa e a perna, rodar lateralmente a coxa.

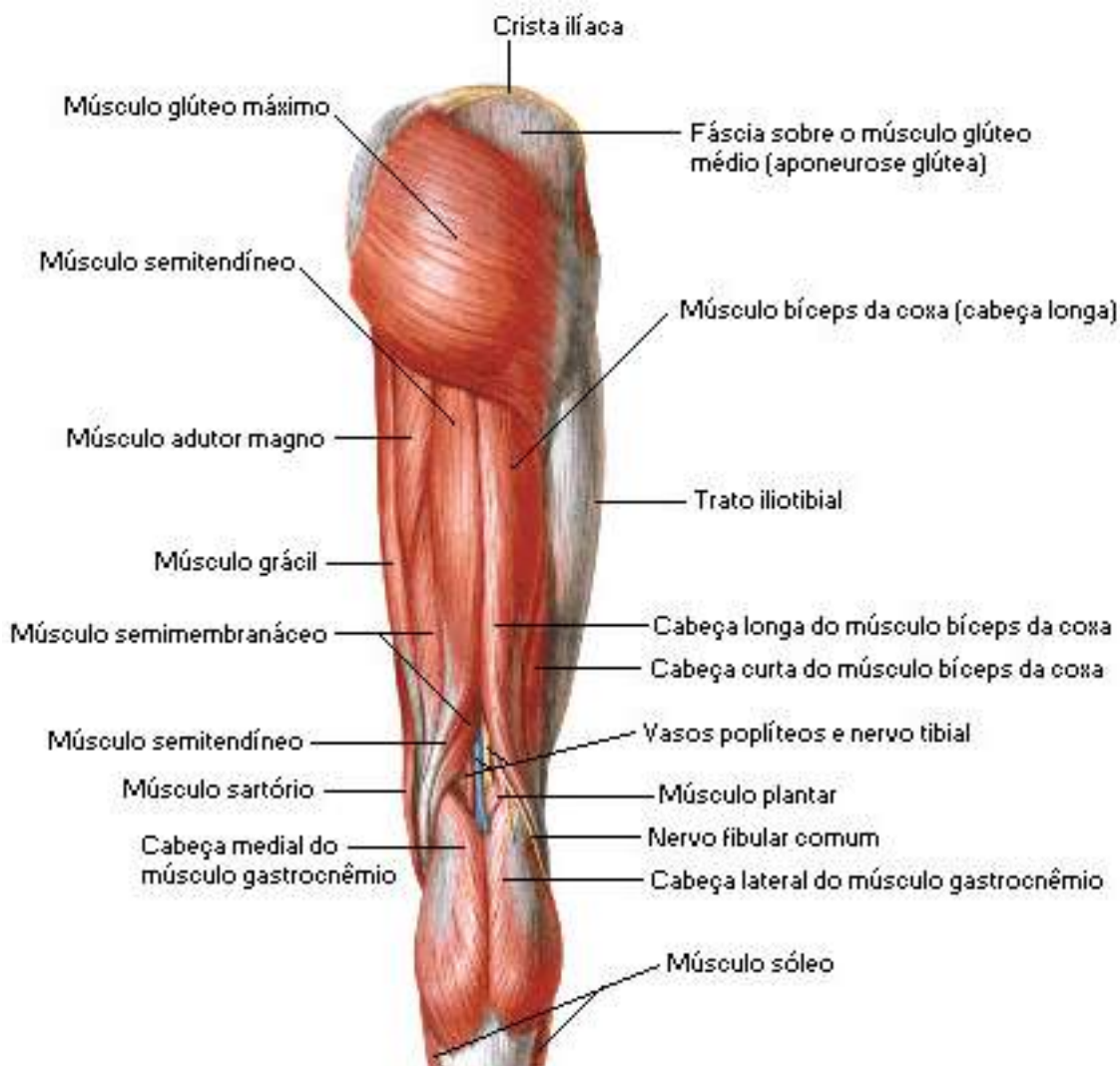

Figura 51.

NETTER, Frank H. **Atlas de Anatomia Humana**. Rio de Janeiro: Elsevier, 5ª. Edição, 2011.

• **Músculo Quadríceps Femoral**

Origem: formado por quatro fortes músculos:

Reto Anterior: origina-se na espinha íliaca ântero-inferior e logo abaixo do acetábulo do osso do quadril.

Vasto Lateral: origina-se no trocânter maior e lábio lateral da linha áspera do fêmur.

Vasto Medial: origina-se no lábio medial da linha áspera do fêmur.

Vasto Intermédio: origina-se na face anterior da diáfise do fêmur.

Inserção: esses quatro músculos inserem-se na tuberosidade da tíbia, via patela e ligamento da patela.

Inervação: todos innervados pelo nervo femoral.

Função: estes quatro músculos juntos fazem a extensão da perna, enquanto o reto ainda participa da flexão da coxa.

• **Músculo Bíceps Femoral**

Origem: **cabeça longa** origina-se na tuberosidade isquiática, a **cabeça curta** é originada no lábio lateral da linha áspera.

Inserção: insere-se na face lateral da cabeça da fíbula e côndilo lateral da tíbia.

Inervação: innervado pelo nervo ciático.

Função: sua função é flexionar a perna e a cabeça longa estende a coxa.

• **Músculo Semitendíneo**

Origem: origina-se na tuberosidade isquiática.

Inserção: insere-se na face medial da epífise proximal da tíbia.

Inervação: innervado pelo nervo tibial.

Função: sua função é flexionar a perna e estender a coxa.

• **Músculo Semimembrâneo**

Origem: origina-se na tuberosidade isquiática.

Inserção: insere-se na face medial da epífise proximal da tíbia.

Inervação: innervado pelo nervo tibial.

Função: sua função é flexionar a perna e estender a coxa.

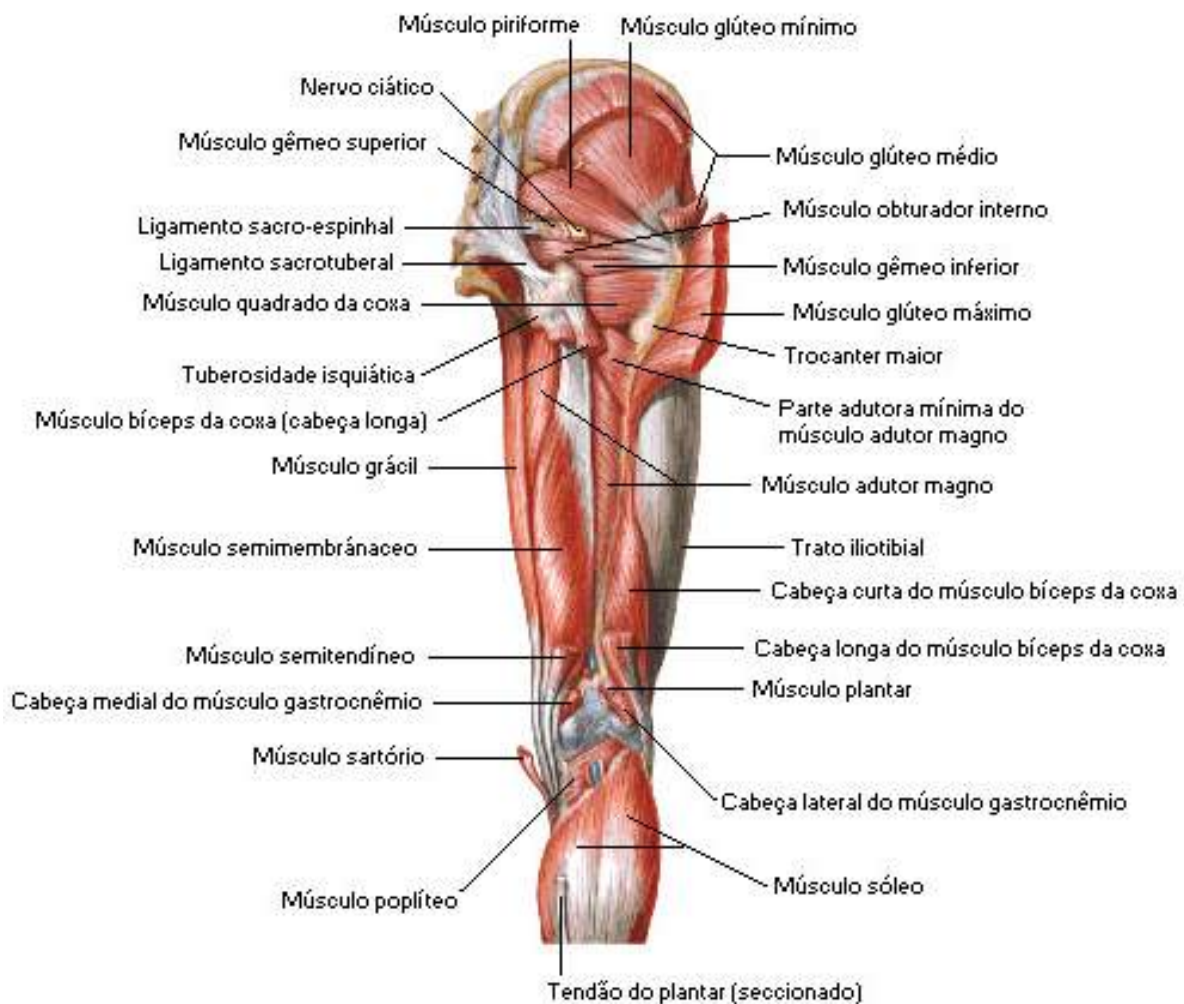

Figura 52.

NETTER, Frank H. **Atlas de Anatomia Humana**. Rio de Janeiro: Elsevier, 5ª. Edição, 2011.

• **Músculo Grácil**

Origem: origina-se na sínfise púbica e arco púbico.

Inserção: insere-se na face medial da tíbia logo abaixo do côndilo.

Inervação: inervado pelo nervo obturatório.

Função: sua função de aduzir e flexionar a coxa.

• **Músculo Pectíneo**

Origem: origina-se na linha pectínea do púbis.

Inserção: insere-se proximalmente na eminência íliopectínea, tubérculo púbico e ramo superior do púbis e distalmente na linha pectínea do fêmur.

Inervação: inervado pelos nervos obturatório e femoral.

Função: sua função é flexionar o quadril e aduzir a coxa.

• **Músculo Adutor Longo, Adutor Curto e Adutor Magno**

Origem: **adutor longo** origina-se no corpo do púbis, o **adutor longo** é originado no ramo inferior do púbis (*porção adutora*) e tuberosidade isquiática (*porção extensora*) e o **adutor magno** origina-se também no ramo inferior do púbis (*porção adutora*) e tuberosidade isquiática (*porção extensora*).

Inserção: **adutor longo** insere-se proximalmente na superfície anterior do púbis e sínfise púbica e distalmente na linha áspera, o **adutor curto** está inserido no ramo inferior do púbis e distalmente na linha áspera, já o **adutor magno** sua inserção se dá na tuberosidade isquiática e ramo do púbis e do ísquio.

Inervação: são inervados pelo nervo obturatório

Função: estes músculos têm a função de aduzirem e rodarem lateralmente a coxa.

Perna e Pé.

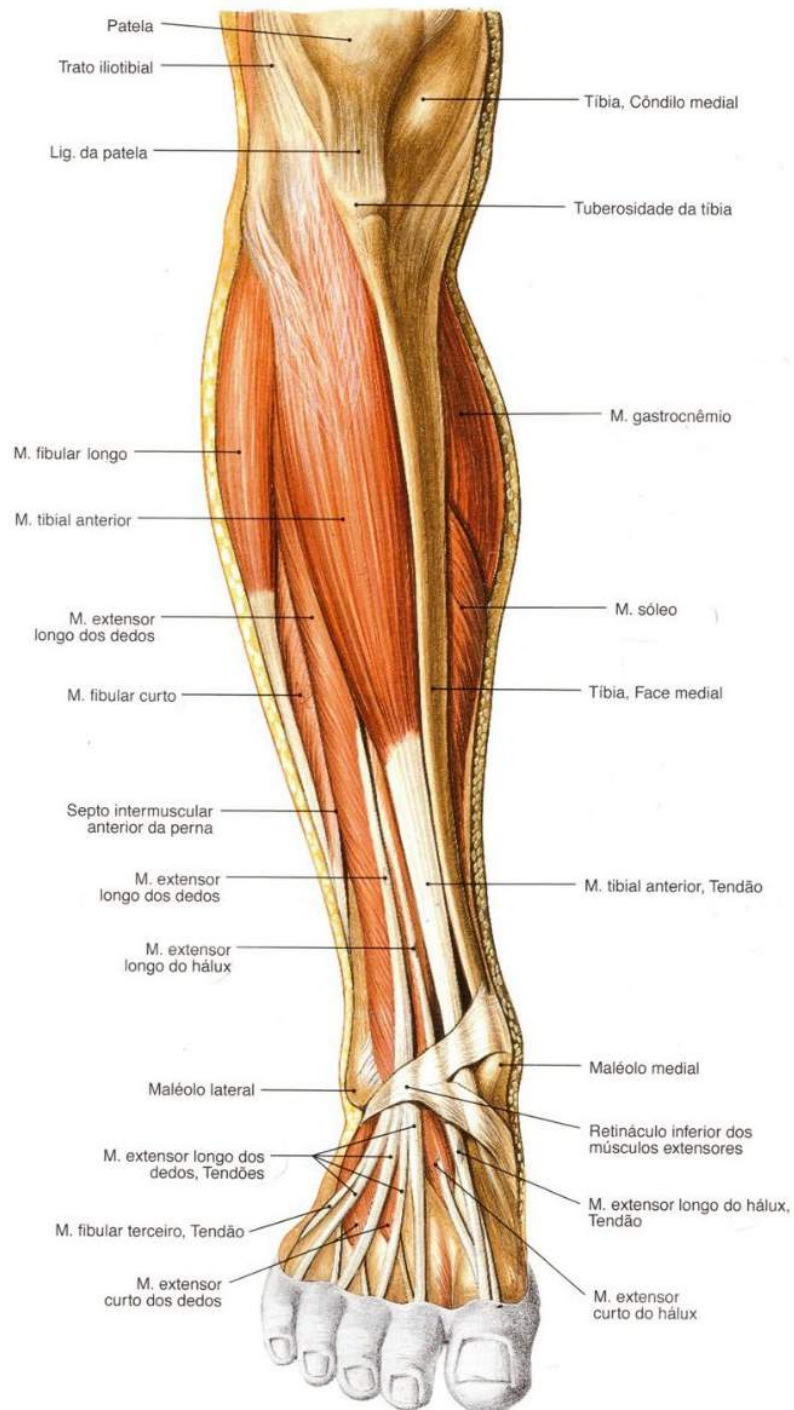


Figura 53.

SOBOTTA, **Atlas de Anatomia Humana**, volume 2 / editado por R. Putz e R. Pabst, Rio de Janeiro: Guanabara Koogan, 2008.

• **Músculo Tibial Anterior**

Origem: origina-se no côndilo lateral e dois terços proximais da diáfise da tíbia e membrana interóssea.

Inserção: insere-se na face medial do 1º cuneiforme e 1º metatarsal.

Inervação: innervado pelo nervo fibular profundo.

Função: sua função é de dorsiflexão e inversão do pé.

• **Músculo Extensor Longo dos Dedos**

Origem: origina-se no côndilo lateral da tíbia, três quartos proximais da face anterior da fíbula e membrana interóssea.

Inserção: insere-se na face dorsal das falanges do 2º ao 5º dedos.

Inervação: innervado pelo nervo fibular profundo.

Função: sua função é de dorsiflexão e eversão do pé, estende os dedos.

• **Músculo Fibular Terceiro**

Origem: origina-se no terço distal da face anterior da fíbula e membrana interóssea.

Inserção: insere-se na face dorsal do 5º dedo metatarsal.

Inervação: innervado pelo nervo fibular profundo.

Função: sua função é de dorsiflexão e eversão do pé.

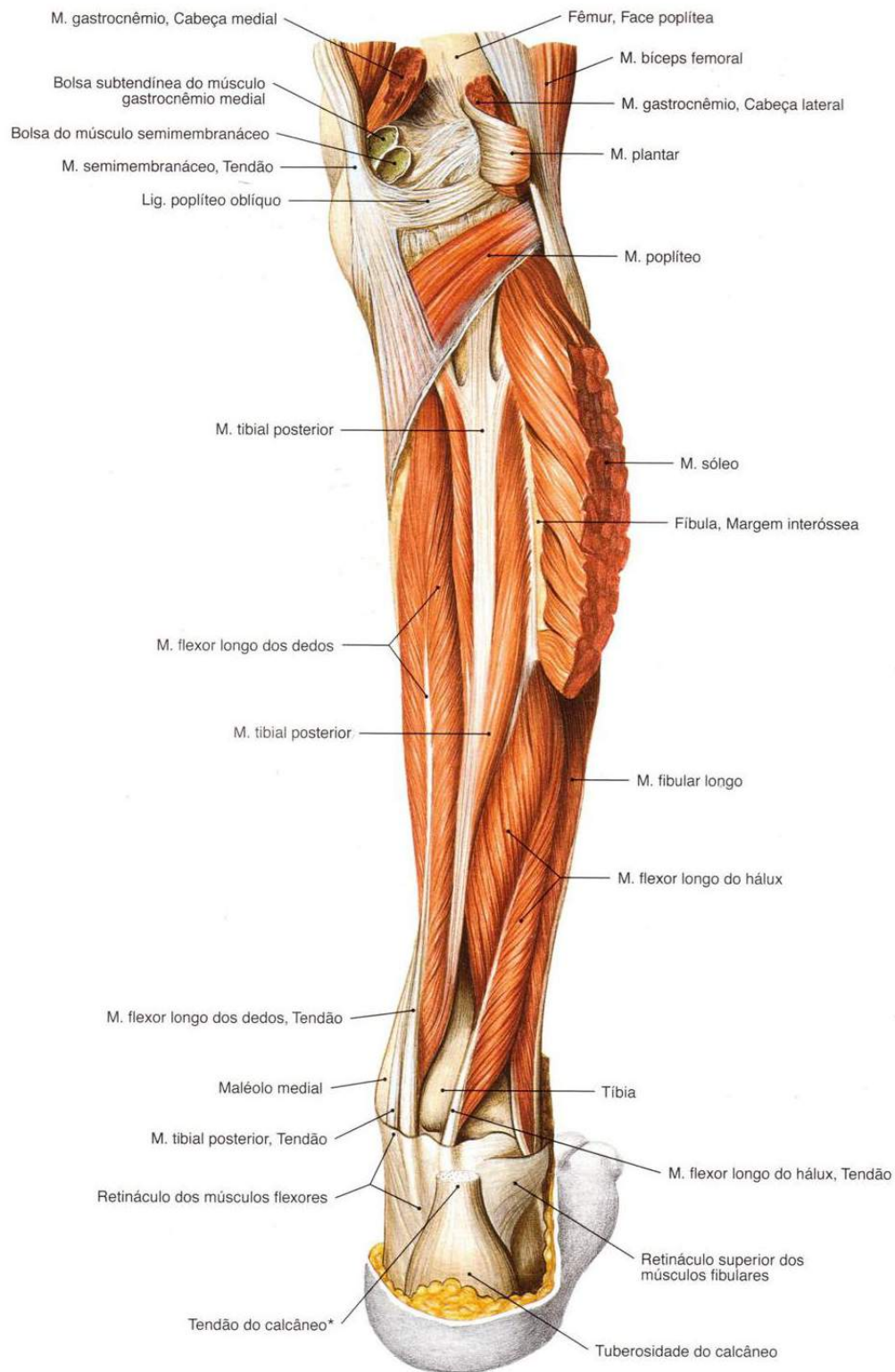


Figura 54.

SOBOTTA, **Atlas de Anatomia Humana**, volume 2 / editado por R. Putz e R. Pabst, Rio de Janeiro: Guanabara Koogan, 2008.

• **Músculo Fibular Longo**

Origem: origina-se em dois terços proximais da face lateral da fíbula.

Inserção: insere-se na face ventral do 1º metatarsal e do cuneiforme medial.

Inervação: innervado pelo nervo fibular superficial.

Função: sua função é de flexão plantar e eversão do pé.

• **Músculo Fibular Curto**

Origem: origina-se em dois terços distais da fíbula.

Inserção: insere-se face lateral do 5º metatarsal.

Inervação: innervado pelo nervo fibular superficial.

Função: sua função é de flexão plantar e eversão do pé.

• **Músculo Gastrocnêmio Medial**

Origem: origina-se nos côndilos lateral e medial do fêmur.

Inserção: insere-se no calcâneo via tendão calcâneo.

Inervação: innervado pelo nervo fibular.

Função: sua função é de flexão da perna e flexão plantar do pé.

• **Músculo Sóleo**

Origem: origina-se na face posterior do terço proximal da fíbula e terço médio da tíbia.

Inserção: insere-se no calcâneo através do tendão calcâneo.

Inervação: innervado pelo nervo tibial.

Função: sua função é de flexão plantar do pé.

• Músculo Plantar

Origem: origina-se na face posterior do fêmur acima do côndilo lateral.

Inserção: insere-se no osso calcâneo.

Inervação: inervado pelo nervo tibial.

Função: sua função é de flexão da perna e flexão plantar do pé.

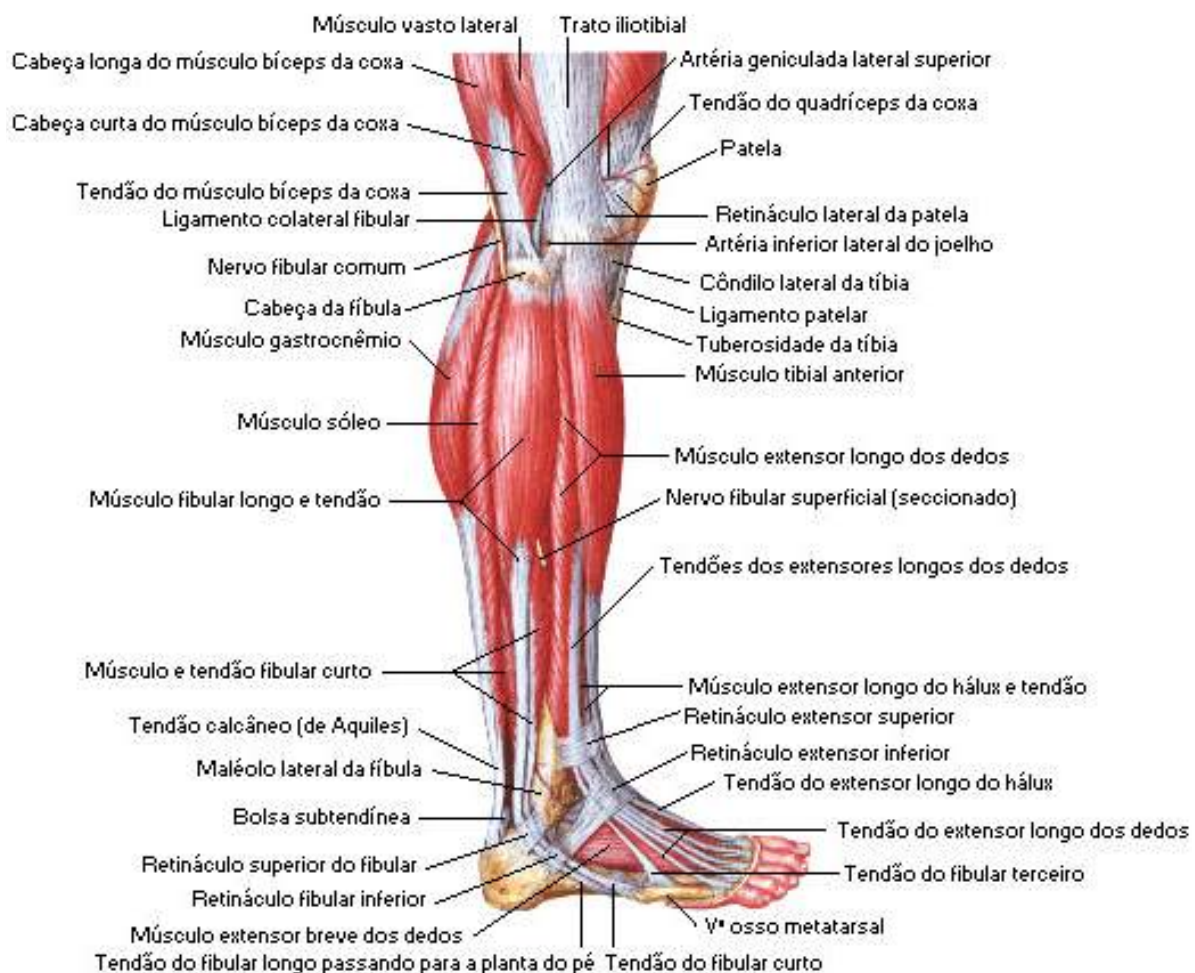

Figura 55.

NETTER, Frank H. **Atlas de Anatomia Humana**. Rio de Janeiro: Elsevier, 5ª. Edição, 2011.

• Músculo Poplíteo

Origem: origina-se no côndilo lateral do fêmur.

Inserção: insere-se na porção proximal da tíbia.

Inervação: innervado pelo nervo tibial.

Função: sua função é de flexionar e rodar a perna medialmente.

• Músculo Flexor Longo dos Dedos

Origem: origina-se na face posterior da tíbia.

Inserção: insere-se na falange distal do 2° ao 5° dedos.

Inervação: innervado pelo nervo tibial.

Função: sua função é de flexionar os dedos, realizar flexão plantar e inversão do pé.

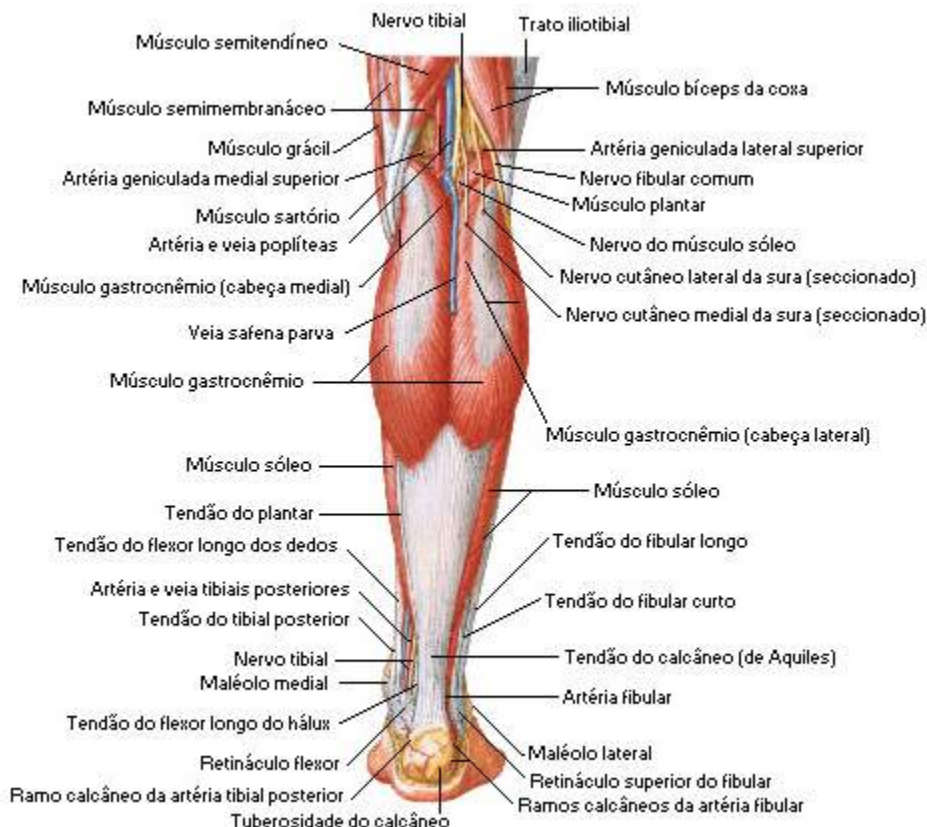


Figura 56.

• Músculo Tibial Posterior

Origem: origina-se na face posterior da membrana interóssea da tíbia e fíbula.

Inserção: insere-se no navicular, cuneiforme, cuboide e 2° até o 4° metatarsais.

Inervação: innervado pelo nervo tibial.

Função: sua função é de flexão plantar e inversão do pé.

• Músculo Adutor do Hálux

Origem: **cabeça oblíqua** origina-se no 2°, 3° e 4° metacarpais, **cabeça transversa** origina-se nos ligamentos das articulações metatarsofalângicas.

Inserção: insere-se na falange proximal do hálux.

Inervação: innervado pelo nervo plantar lateral.

Função: sua função é de aduzir o hálux.

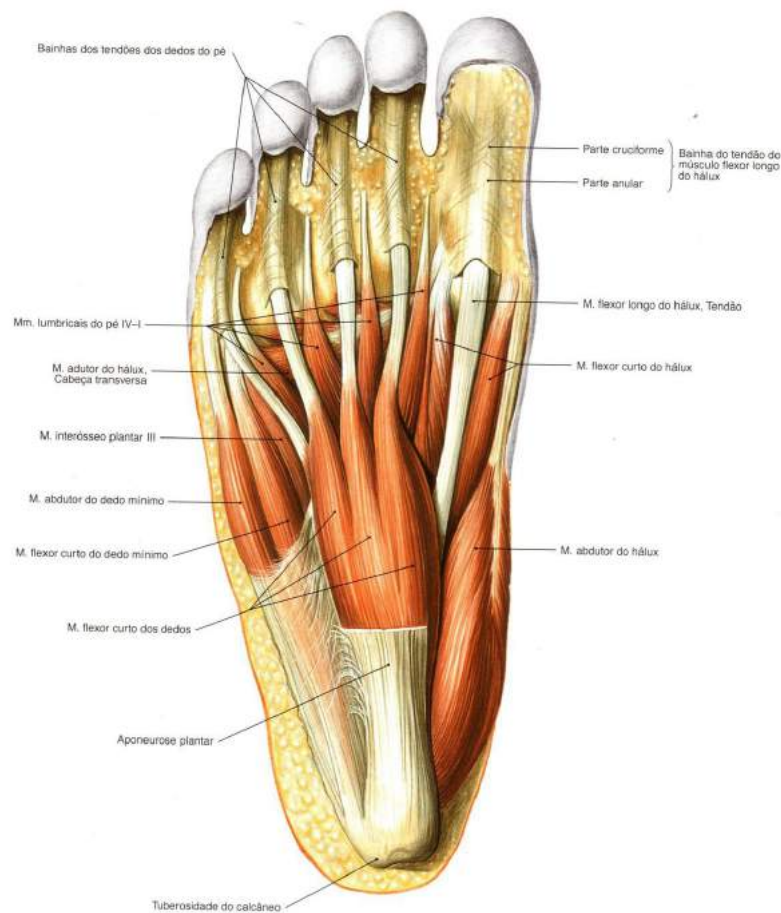


Figura 57.

SOBOTTA, **Atlas de Anatomia Humana**, volume 2 / editado por R. Putz e R. Pabst, Rio de Janeiro: Guanabara Koogan, 2008.

• **Músculo Flexor Curto dos Dedos**

Origem: origina-se no calcâneo e aponeurose plantar.

Inserção: insere-se na falange média do 2° ao 5° dedos.

Inervação: inervado pelo nervo plantar medial.

Função: sua função é de flexão do 2° ao 5° dedos.

• **Músculo Quadrado Plantar**

Origem: origina-se no calcâneo.

Inserção: insere-se nos tendões do flexor longo dos dedos.

Inervação: inervado pelo nervo plantar lateral.

Função: Sua função é de auxiliar na flexão do 2° ao 5° dedos, reforçando a tração do flexor longo dos dedos.

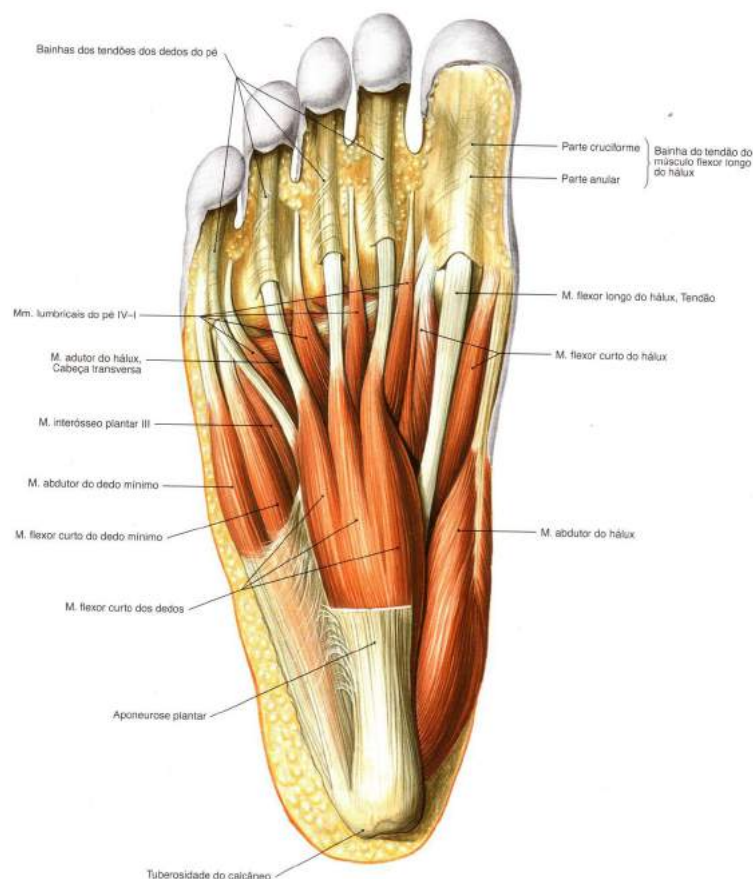


Figura 58.

SOBOTTA, **Atlas de Anatomia Humana**, volume 2 / editado por R. Putz e R. Pabst, Rio de Janeiro: Guanabara Koogan, 2008.

- **Músculo Extensor Curto dos Dedos**

Origem: origina-se na face lateral do calcâneo.

Inserção: insere-se na falange proximal do hálux e tendões do extensor longo dos dedos.

Inervação: innervado pelo nervo fibular profundo.

Função: sua função é de estender os dedos do pé, do 1° ao 4°.

Obs.: alguns músculos mais profundos dos membros inferiores, como citamos anteriormente, não serão abordados neste estudo por se tratarem de músculos profundos e nossa proposta aqui foi apenas abordar os principais e mais superficiais de cada região corporal. Mas, você estudante não deverá se prender apenas nestas informações, se fará necessário que procure aprimorar seus conhecimentos sobre estas estruturas tão importantes em outras literaturas especializadas.

Revisando

No decorrer de nossos estudos vimos de modo rápido os principais músculos esqueléticos do corpo humano. Os músculos são estruturas anatômicas que variam quanto a sua forma e comprimentos, formadas por miócitos que são inseridos nos ossos através de tendões.

Há três tipos de músculos no corpo humano: músculo não estriado, estriado esquelético e o cardíaco. As contrações dos músculos voluntários são controladas de forma consciente, já as contrações dos músculos involuntários não estão sob controle consciente do indivíduo.

Os músculos do corpo humano são classificados de várias formas, como:

- quanto à situação, temos os músculos superficiais ou cutâneos e os músculos profundos ou subaponeuróticos.
- quanto ao movimento, temos os músculos flexores, extensores, rotadores, abdutores e adutores.
- quanto à forma do ventre, temos o músculo longo, curto e largo.
- quanto à disposição da fibra muscular, temos o transverso, reto e oblíquo.
- quanto à função, na realização de algum movimento, são envolvidos vários músculos como o músculo agonista, antagonista, sinergista e músculos fixadores ou posturais.

Vimos que os músculos contêm uma grande rede vascular que é nutrida pelo sangue arterial, recebendo oxigênio e nutrientes.

Nessa unidade de estudo podemos observar também a relação dos principais músculos do crânio e do pescoço como: músculo occipitofrontal (ventre frontal); occipitofrontal (ventre occipital); músculo orbicular do olho (parte palpebral, parte orbital); músculo prócero; músculo orbicular da boca; músculo abaixador do ângulo da boca; músculo risório; músculo mental; músculo zigomático maior; zigomático menor; músculo bucinador; músculo auricular anterior, superior e posterior; músculo platisma ou cutâneo do pescoço; músculo masseter; músculo temporal; músculo esternocleidomastóideo; trapézio; esplênio da cabeça; levantador das escápulas; músculo escaleno anterior, médio e posterior; músculo reto anterior da cabeça; reto lateral da cabeça e músculo longo da cabeça.

Estudamos os principais músculos do tronco que fazem parte do dorso, da coluna vertebral, do tórax e da parede do abdome. Dependendo da sua localização os músculos do tronco têm ações variadas e no decorrer de nossos estudos perceberemos que alguns músculos movimentam a coluna, outros movimentam a cabeça, outros movimentam o sistema respiratório, membros superiores e assim sucessivamente.

A coluna vertebral apresenta vários músculos como: músculo iliocostal lombar, torácico e cervical, músculo longuíssimo do tórax, pescoço e cabeça, músculo esplênio da cabeça e do pescoço, semi-espinal do tórax, do pescoço e da cabeça, músculo multifídeo, escaleno, peitoral maior, peitoral menor, diafragma, músculos intercostais externos e internos, músculo transverso do tórax.

Na parede abdominal apresenta músculo oblíquo externo e interno do abdome, músculo transverso do abdome, reto do abdome, quadrado lombar, músculo piramidal, músculo psoas maior e psoas menor e, músculo ilíaco. A parede pélvica apresenta músculo obturado interno e músculo piriforme.

Descrevemos os músculos dos membros superiores como: ombro, região escapular, parede axilar, braço, antebraço, mão, suas respectivas origens, inserções, inervações e funções. Visualizamos os principais e mais superficiais músculos dos membros inferiores que estão divididos em quadril, coxa, perna e pé.

Autoavaliação

1. Baseado na unidade de estudo, defina músculo estriado esquelético.
2. No corpo humano existem 3 tipos de músculos, que são: músculo estriado esquelético, músculo não estriado e músculo estriado cardíaco. Caracterize estes 3 tipos de músculos e exemplifique-os.
3. Os músculos são classificados de várias formas, como: quanto à situação, quanto ao movimento, quanto à forma, quanto à disposição das fibras, e quanto à função. Baseado nesta afirmação defina os músculos quanto à sua situação.
4. Relacione os músculos da primeira coluna com a sua função na segunda coluna.
 - (a) **Músculos flexores**
 - (b) **Músculos extensores**
 - (c) **Músculos abdutores**
 - (d) **Músculos rotadores**
 - (e) **Músculos adutores**
 - () são músculos responsáveis pela abertura das articulações.
 - () são músculos adutores que auxiliam na aproximação das articulações a um plano mediano.
 - () são músculos que agem para estabilizar as articulações.
 - () são músculos que permitem o fechamento das articulações.
 - () são músculos que auxiliam no afastamento das articulações a um plano mediano.

5. Músculo em que seu comprimento predomina sobre a largura e esta permanece mais ou menos constante em todo seu trajeto. Identifique a alternativa correta.
- a. Músculo curto.
 - b. Músculo largo.
 - c. Músculo longo.
 - d. Músculo chato.
6. Quanto à disposição das fibras musculares, os músculos podem ser:
- a. Oblíquo, reto e reverso.
 - b. Reto, reverso e transverso.
 - c. Transverso, reto e oblíquo.
 - d. Transverso, oblíquo e anverso.
7. Músculo responsável pelo fechamento das pálpebras e pelo fechamento dos lábios.
- a. Auricular dos olhos e orbicular da boca.
 - b. Orbicular dos olhos e orbicular da boca.
 - c. Orbicular dos olhos e auricular da boca.
 - d. Auricular dos olhos e auricular da boca.
8. Identifique na figura abaixo o nome dos músculos do pescoço:
9. Complete no parágrafo abaixo os espaços em branco corretamente:
- Os músculos do dorso são classificados como _____ ou _____, com base na sua origem embrionária e inervação. Os músculos _____ são profundos e são inervados pelos ramos posteriores dos nervos espinais, quanto os _____ estão envolvidos com os movimentos dos membros superiores e da parede torácica.

10 Descreva corretamente o que pede a questão abaixo: músculo longuíssimo do tórax, pescoço e cabeça

Origem:

Inserção:

Inervação:

Função:


Músculo peitoral maior.

Origem:

Inserção:

Inervação:

Função:



5

SISTEMA CARDIOVASCULAR

CONHECIMENTO

Compreender os constituintes e as funções do sistema cardiovascular e linfático, conhecer os principais vasos sanguíneos, bem como a classificação e diferenças entre artérias, veias e capilares. Compreender os tipos de circulação, incluindo o sistema linfático e suas estruturas. Conhecer a morfologia externa e interna do coração e suas funções.

HABILIDADES

Reconhecer os vasos por regiões, localização anatômica dos vasos, sua distribuição no corpo, suas divisões, como são compostas e qual a sua funcionalidade.

ATITUDE

Apresentar a devida atenção ao sistema cardiovascular, se empenhar para desenvolver um entendimento das enfermidades que o acometem e atrelar o conhecimento adquirido demonstrando empenho e dedicação para uma eficiente prática profissional. Vincular os conhecimentos do sistema cardiovascular à sua prática profissional.

A principal função do sistema cardiovascular é oferecer ao organismo nutrição e oxigenação celular para seu crescimento e manutenção. Este sistema transporta material nutritivo que foi absorvido pela digestão e o oxigênio captado pela respiração para todas as células do corpo e de modo semelhante, recolhe os produtos residuais do metabolismo celular levando-os até onde serão excretados. O sistema circulatório é do tipo fechado, ou seja, sem comunicação com o meio externo do corpo, sendo formado pelo coração, vasos, sangue e linfa, que estudaremos em seguida.

Coração

O coração é o órgão responsável pelo bombeamento do sangue através do corpo. É um órgão muscular, oco, situado na porção mediastinal da cavidade torácica, entre o osso esterno e a coluna vertebral, abraçado pelos pulmões e acima do diafragma. Está disposto obliquamente e seu ápice mais inclinado para o lado esquerdo do plano mediano, conforme visualizamos na figura 1. O ápice do coração, situado na região inferior, é mais lateral, enquanto a base é medial. Na base do coração estão os grandes vasos que chegam e saem deste órgão, conforme figura 1 a.

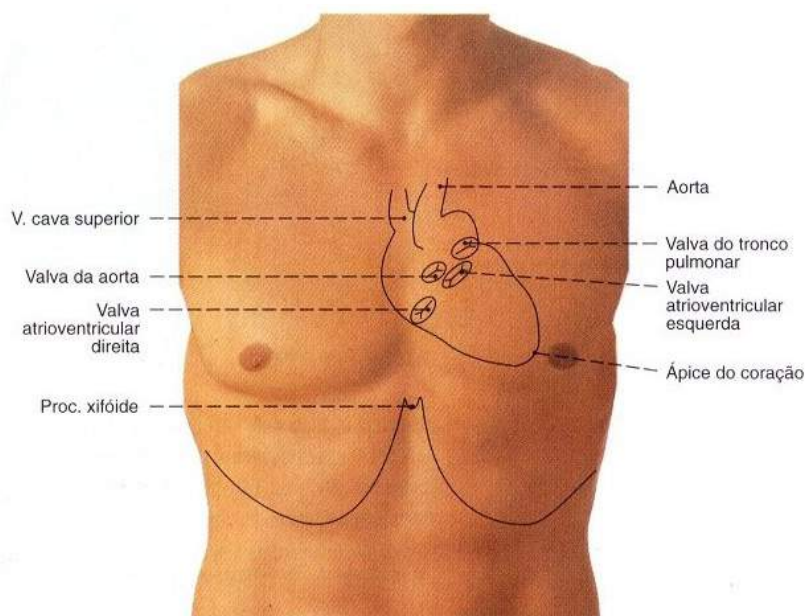


Figura 1.

SOBOTTA, **Atlas de Anatomia Humana**, volume 2 / editado por R. Putz e R. Pabst, Rio de Janeiro: Guanabara Koogan, 2008.

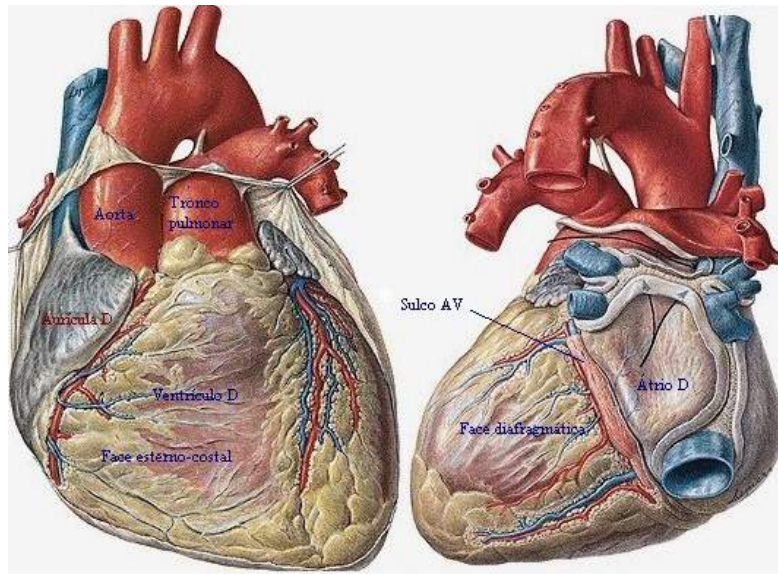


Figura 1a

SOBOTTA, **Atlas de Anatomia Humana**, volume 2 / editado por R. Putz e R. Pabst, Rio de Janeiro: Guanabara Koogan, 2008.

O coração consegue bombear o sangue devido à força de contração do músculo cardíaco, o miocárdio, o qual é revestido externamente por uma serosa protetora denominada pericárdio. Veja na figura 2.

O miocárdio é o nome do músculo que forma o coração. Trata-se de um tecido composto de células musculares estriadas especializadas que o diferem do tecido muscular esquelético, por exemplo. Esta diferença está na capacidade de contrair-se e relaxar-se rapidamente, algo que não acontece nos músculos esqueléticos. Cada célula do miocárdio possui um núcleo central, uma membrana plasmática chamada de sarcolema, e numerosas fibras musculares (miofibrilas) que são separadas por variáveis quantidades de sarcoplasma. A unidade miocárdica funcional é chamada de sarcômero. É nesta unidade funcional de contração que reside a diferença entre uma fibra muscular miocárdica e uma esquelética. Para que aconteça o fenômeno da contração, é preciso existir condições favoráveis, como uma ótima irrigação e aporte eletrolítico adequado. Estas condições são providas através de uma irrigação otimizada, o que verifica-se pela alta capilarização entre as inúmeras fibras miocárdicas.

A camada mais externa do miocárdio é chamada de epicárdio. Sua função é revestir o miocárdio, delimitando-o como se fosse uma bainha, ou capa. Internamente, a camada que delimita o miocárdio, é chamada de endocárdio. A característica deste tecido é semelhante ao endotélio que reveste os vasos sanguíneos.

Disponível em: <http://www.unifesp.br/denf/NIEn/CARDIOSITE/mioc.htm>

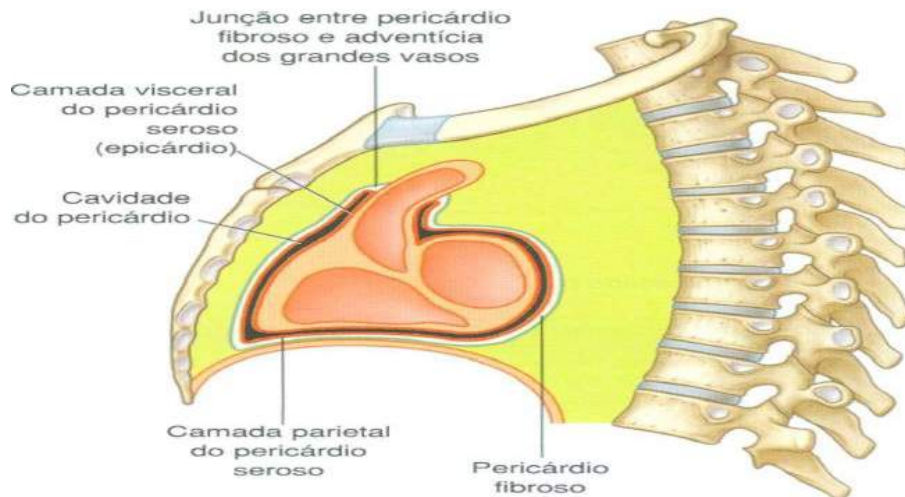


Figura 2.

Gray's **Anatomia clínica para estudantes** /Richard L. Drake, Wayne Vogl, Adam W. M. Mitchell; ilustrações Richard Tibbitts e Paul Richardson. - Rio de Janeiro: Elsevier, 2005.

O pericárdio é uma estrutura sacolar fibroserosa localizada em torno do coração e das raízes dos grandes vasos. Este é constituído por dois componentes, o pericárdio fibroso e o pericárdio seroso como podemos ver na figura acima (figura 2).

O pericárdio fibroso é percebido como uma camada externa de tecido conjuntivo denso que define os limites do mediastino médio. O pericárdio seroso apresenta-se fino e consiste em duas partes:

MEDIASTINO

- é o compartimento central da cavidade torácica. É coberto de cada lado pela **pleura mediastinal** e contém todas as vísceras e estruturas torácicas, exceto os pulmões.

- estende-se da abertura superior do tórax até o diafragma inferiormente e do esterno e cartilagens costais anteriormente até os corpos das vértebras torácicas posteriormente.

- é uma região muito móvel, pois consiste principalmente em estruturas viscerais ocas (cheias de líquido ou ar) unidas apenas por tecido conjuntivo frouxo, frequentemente infiltrado por gordura. As principais estruturas no mediastino também são circundadas por vasos sanguíneos e linfáticos, linfonodos, nervos e gordura.

- nessa região, o tecido conjuntivo torna-se mais fibroso e rígido com a idade, assim as estruturas do mediastino tornam-se menos móveis.

Leia mais em: <http://www.ebah.com.br/content/ABAAAAbJoAJ/mediastino-anatomia>

- a camada parietal, que é responsável pelo revestimento interno do pericárdio fibroso.
- a camada visceral do pericárdio seroso, que adere ao coração e forma sua cobertura externa. Esta camada é também denominada epicárdio.

Entre as duas camadas do pericárdio existe a cavidade pericárdica, preenchida pelo líquido pericárdico, o qual possibilita o deslizamento de uma camada sobre a outra no momento dos batimentos cardíacos.

Internamente ao miocárdio, encontra-se o endocárdio, que é formado por uma fina camada de tecido epitelial e reveste todas as estruturas internas do coração, incluindo as artérias e as veias. Estas partes constituintes do coração podem ser vistas na figura 3.

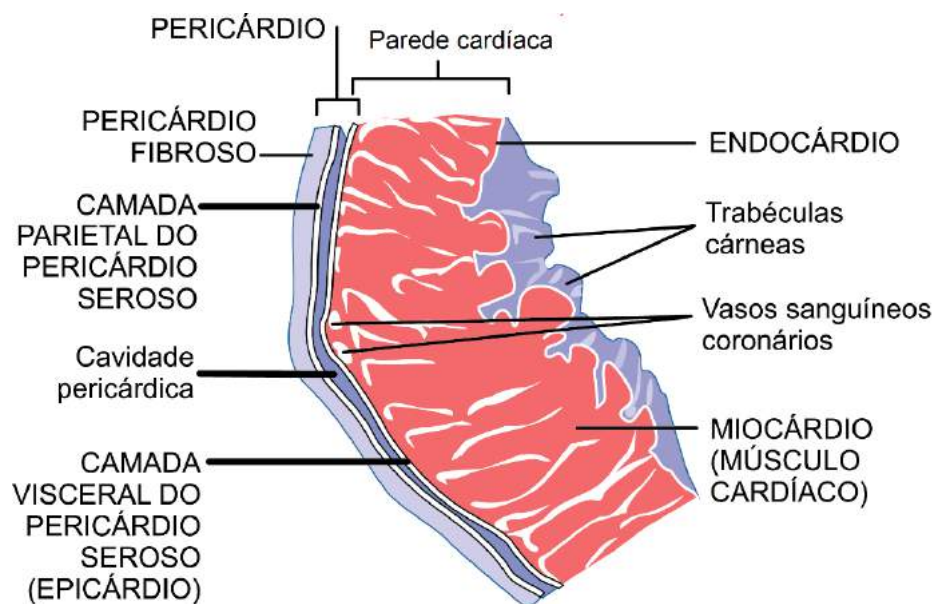


figura 3.

Internamente, o coração é dividido em quatro câmaras (dois átrios e dois ventrículos) separadas pelo septo atrioventricular. A comunicação entre átrios e ventrículos ocorre devido aos óstios atrioventriculares, cada um com suas valvas.

As valvas impedem a passagem aleatória de sangue entre as câmaras do coração, controlando por meio dos músculos papilares o fluxo unidirecional do átrio para o ventrículo, evitando o retorno sanguíneo quando ocorre a contração do ventrículo.

As válvulas cardíacas são estruturas que formam as valvas cardíacas, compostas basicamente de tecido conjuntivo, localizadas na saída de cada uma das câmaras cardíacas, que auxiliam no fluxo unidirecional do sangue. Atualmente, são chamadas de valvas cada um dos aparelhos valvulares do coração. Cada valva é formada duas ou três válvulas (formações membranosas - cúspides).

Estão localizadas, mais especificamente, entre os átrios e ventrículos, bem como nas saídas da artéria aorta e artéria pulmonar. Quando o sangue passa pelas válvulas, há o fechamento das mesmas, impedindo o refluxo sanguíneo para a câmara cardíaca anterior, sendo que essa abertura e fechamento são regulados pelas pressões presentes no interior da câmara cardíaca.

Leia mais em: <http://www.infoescola.com/sistema-circulatorio/valvas-cardiacas/>

As valvas subdividem-se e passam a ser denominadas válvulas ou cúspides. Do lado direito do coração, a valva entre o átrio e ventrículo apresenta três cúspides, sendo chamada de valva tricúspide. Na porção esquerda, a valva atrioventricular esquerda se divide em duas válvulas e é denominada de valva bicúspide ou mitral (Figuras 4 e 4a).

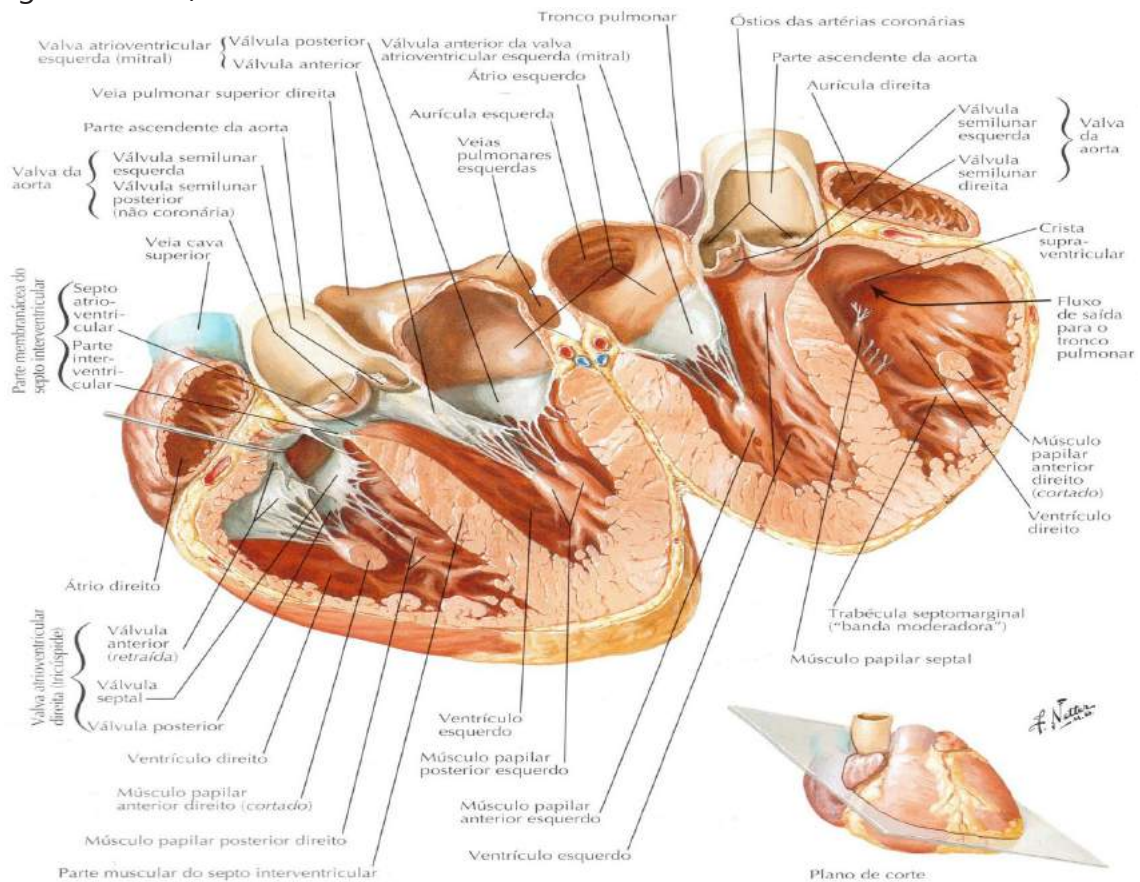


Figura 4

NETTER, Frank H. **Atlas de Anatomia Humana**. Rio de Janeiro: Elsevier, 5ª. Edição, 2011.

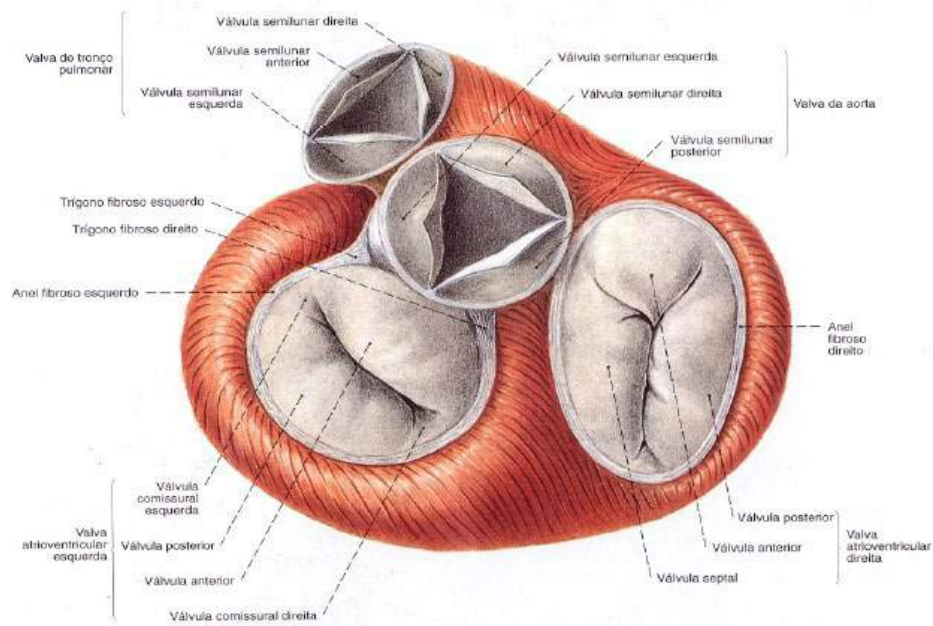


Figura 4 a.

SOBOTTA, **Atlas de Anatomia Humana**, volume 2 / editado por R. Putz e R. Pabst, Rio de Janeiro: Guanabara Koogan, 2008.

Vasos Sanguíneos

Os vasos sanguíneos são compostos por artérias, veias e capilares. As artérias são tubos cilindroides e elásticos que conduzem o sangue oxigenado do coração para as demais estruturas corpóreas. As artérias têm uma elasticidade que se adapta à demanda de fluxo sanguíneo e permite o controle dos níveis pressóricos.

Sua espessura está diretamente relacionada à composição tecidual das camadas que formam este tipo de vaso. De acordo com esta composição, elas podem dividir-se em artérias de grande, médio e pequeno calibre e arteríolas. Quanto mais distantes do coração menos calibrosas estas estruturas se apresentam. As artérias muitas vezes precisam ramificar-se para atender a necessidade de algumas estruturas. Estes ramos podem ser terminais e colaterais. Outra classificação que as artérias podem sofrer é com relação a sua situação: superficial e profunda. A grande maioria está inserida nas regiões mais profundas do corpo, próxima a músculos e ossos. Esta localização pode ser considerada como um mecanismo de proteção, visto que, ao se apresentarem distantes da pele elas ficam menos suscetíveis a rompimento por trauma ou algum outro

tipo de lesão. As artérias superficiais, pela sua fácil localização, são bem utilizadas para se aferir os batimentos cardíacos. Podemos observar as figuras (5 e 5 a).

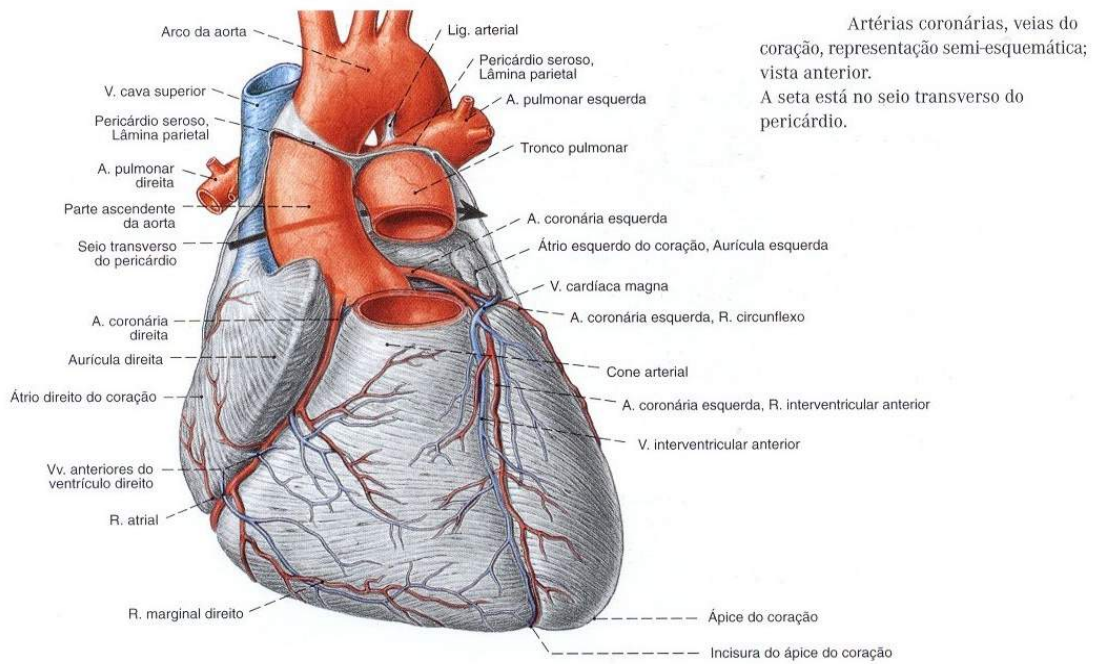


Figura 5

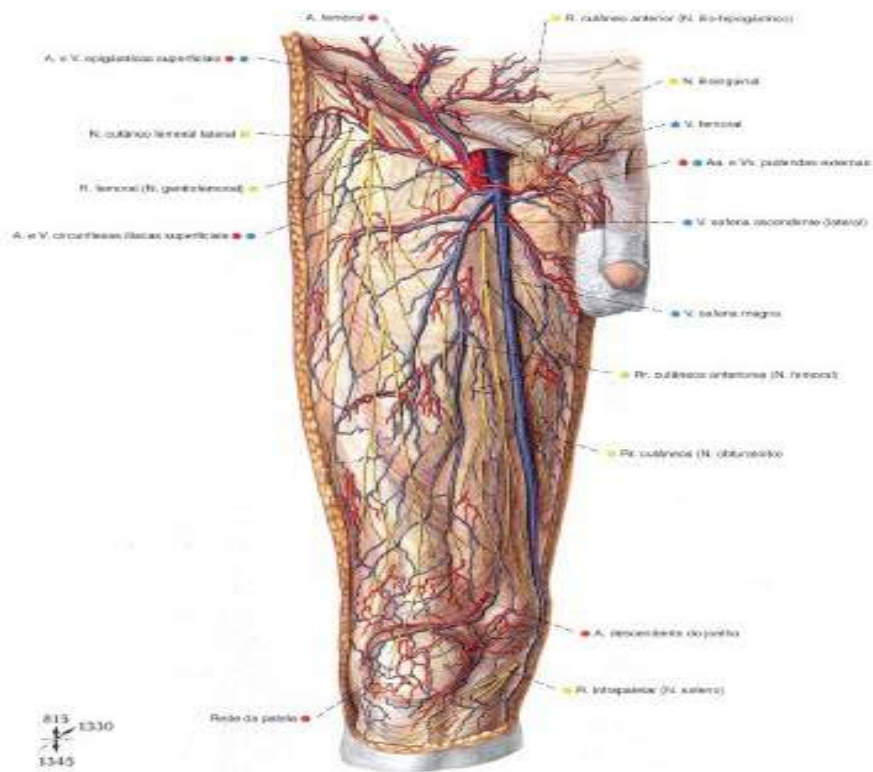


Figura 5 a

SOBOTTA, **Atlas de Anatomia Humana**, volume 2 / editado por R. Putz e R. Pabst, Rio de Janeiro: Guanabara Koogan, 2008.

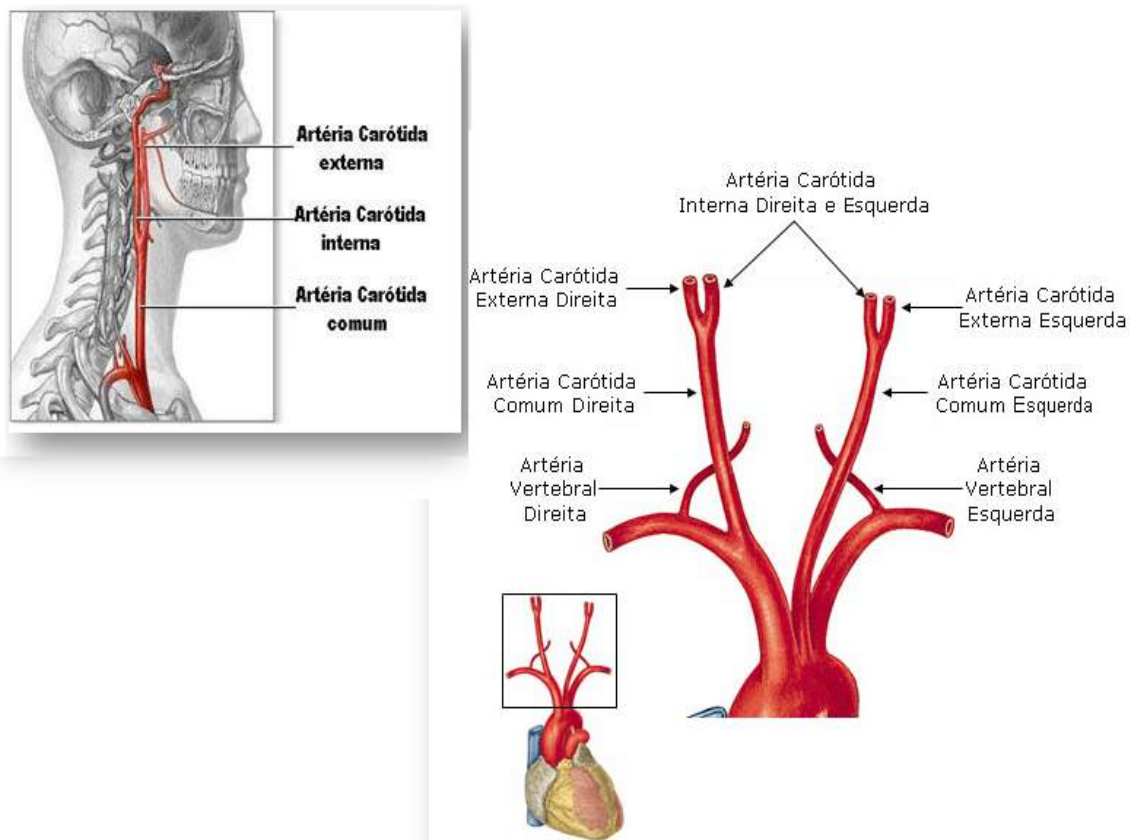


Figura 6.

SOBOTTA, **Atlas de Anatomia Humana**, volume 1. Rio de Janeiro: Guanabara Koogan, 2008.

As veias são estruturas cilíndricas responsáveis por recolher o sangue que sofreu trocas gasosas com os tecidos do corpo de volta ao coração. As veias podem ser divididas pelo grande, médio e pequeno calibre e vênulas.

Elas são menos calibrosas e em maior quantidade do que as artérias. Comumente uma artéria vem acompanhada por duas veias satélites, enquanto que as veias mais superficiais não são acompanhadas por artérias. Essa maior quantidade, compensa o fato da velocidade sanguínea ser menor no interior das veias em relação às artérias. Essa maior quantidade ajuda a transportar todo o sangue de volta ao coração num intervalo de tempo proporcional ao gasto pelas artérias para levar o sangue do coração para os tecidos.

As veias são ainda classificadas quanto à sua localização em: superficiais e profundas. As veias superficiais estão na região subcutânea, onde absorvem a circulação

cutânea e auxiliam a circulação profunda por intermédio das veias comunicantes. As veias profundas são responsáveis por transportar ao coração uma quantidade maior de sangue e geralmente recebem o nome da artéria associada.

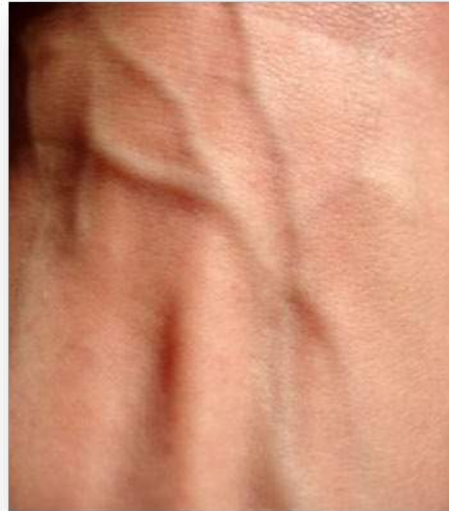

Figura 7 – Visualização de veias superficiais da mão.

As válvulas venosas ajudam no retorno do sangue ao coração, por meio de um mecanismo que vence o refluxo causado pela gravidade. Veja a figura 8.

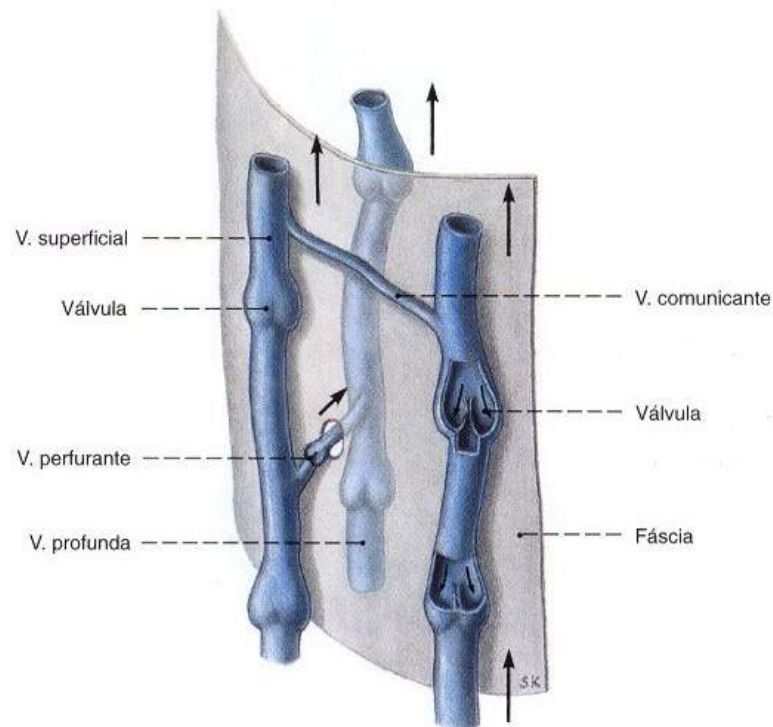


Figura 8.

SOBOTTA, **Atlas de Anatomia Humana**, volume 2 / editado por R. Putz e R. Pabst, Rio de Janeiro: Guanabara Koogan, 2008.

As válvulas ao receberem um impulso que direciona o sangue no sentido do coração, abrem-se permitindo que o sangue circule livremente. Quando o impulso termina a tendência natural seria que o sangue retornasse no sentido oposto à trajetória do coração. Porém, as válvulas impedem que isto ocorra, fechando-se, formando uma estrutura similar a uma bolsa que impede o retorno do sangue. Ao ocorrer um novo impulso este sangue continua seu percurso e isto ocorre até que este líquido atinja o coração.

Diferente das artérias e veias, que apresentam diferentes calibres os capilares sanguíneos são vasos microscópicos. São os responsáveis por promover as trocas gasosas entre sangue e tecidos. São localizados na interposição entre veias e artérias (figura 9).

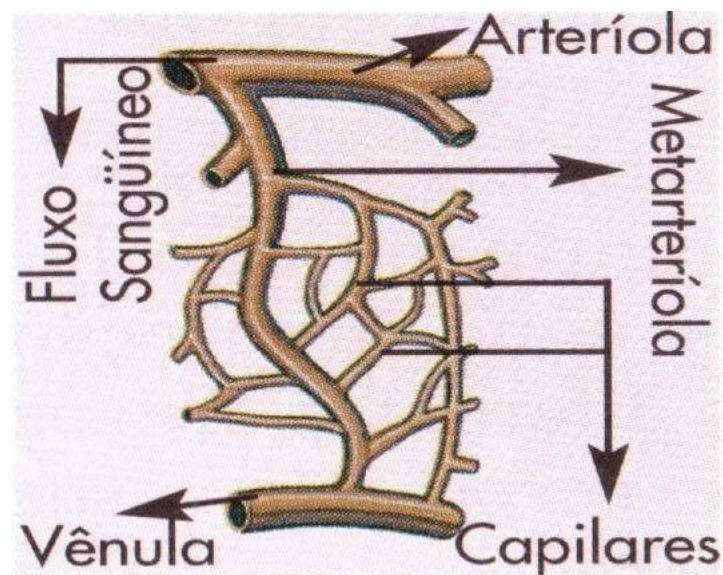


Figura 9.

TOMITA, Rúbia Yuri. **Atlas visual compacto do corpo humano**. 3. ed. São Paulo: Rideel, 2012.
Trocar imagem

Grandes Vasos do Coração

O coração recebe e distribui sangue por todo o organismo, e isso ocorre através de grandes vasos situados na base do coração. No átrio direito chegam às veias cavas, inferior e superior trazendo sangue do corpo para o coração. No átrio esquerdo chegam às veias pulmonares, que carregam sangue rico em oxigênio dos pulmões até o coração. São as únicas veias da circulação pós-fetal do corpo humano que carregam sangue oxigenado.

O tronco pulmonar, formado pelas artérias pulmonares direita e esquerda, sai do ventrículo direito em direção aos pulmões. E do ventrículo esquerdo, sai a artéria aorta, que leva sangue rico em oxigênio para o corpo.

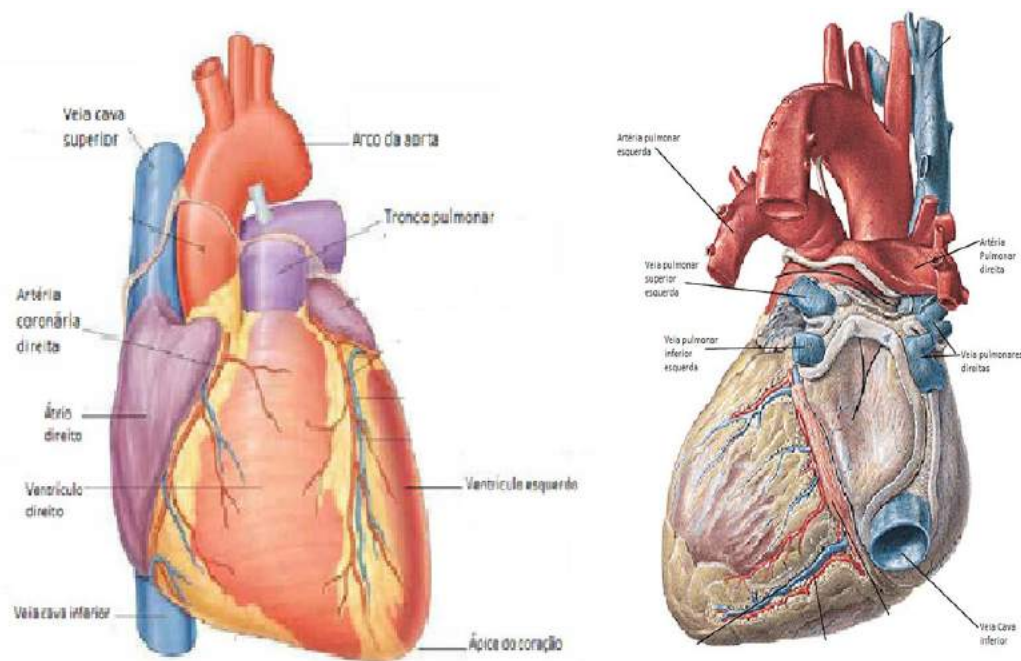


Figura 10.

SOBOTTA, **Atlas de Anatomia Humana**, volume 2 / editado por R. Putz e R. Pabst, Rio de Janeiro: Guanabara Koogan, 2008.

As estruturas valvares também estão presentes nos grandes vasos da base do coração. No orifício de saída da aorta, encontramos a valva aórtica, e no tronco pulmonar existe a valva do tronco pulmonar. Essas valvas são compostas por três válvulas semilunares, as quais têm o fundo voltado para o ventrículo, e se fecham quando ocorre a diástole ventricular, impedindo que o sangue retorne ao coração.

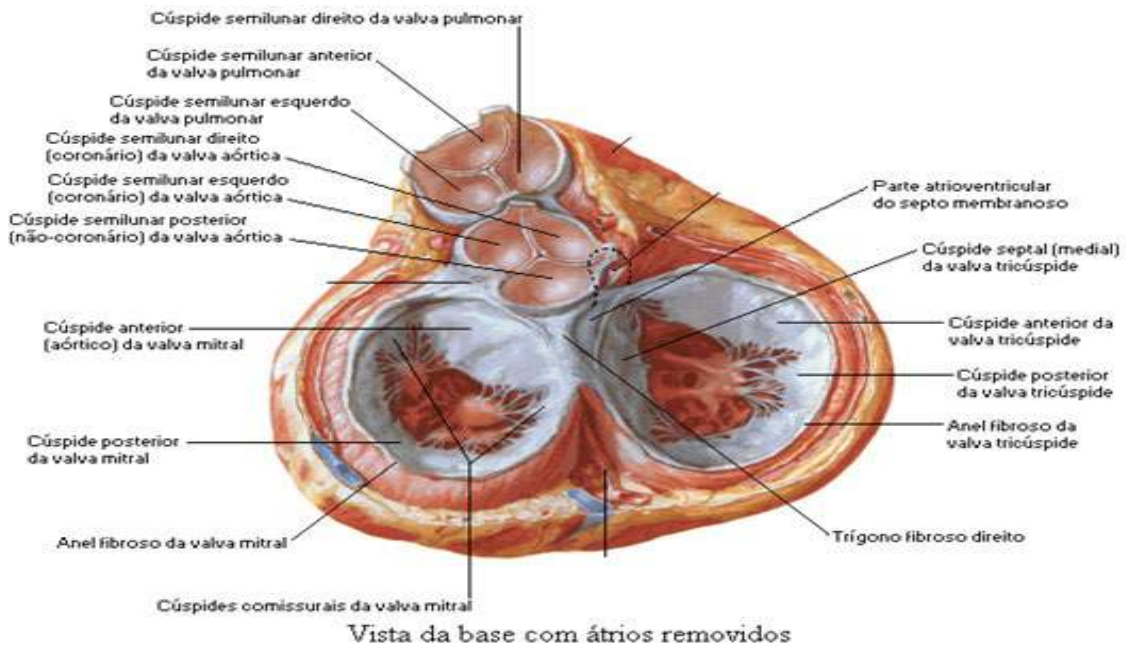


Figura 11

SOBOTTA, **Atlas de Anatomia Humana**, volume 2 / editado por R. Putz e R. Pabst, Rio de Janeiro: Guanabara Koogan, 2008.

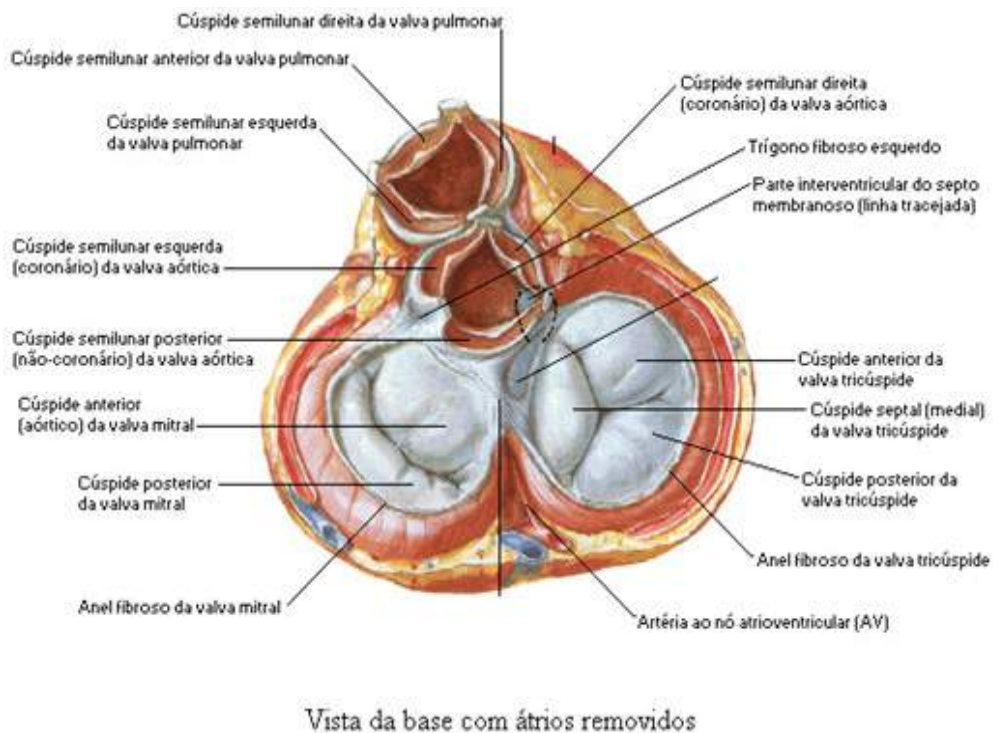


Figura 11 a

SOBOTTA, **Atlas de Anatomia Humana**, volume 2 / editado por R. Putz e R. Pabst, Rio de Janeiro: Guanabara Koogan, 2008.

Circulação do Sangue

Existem basicamente dois tipos de circulação sanguínea: a pulmonar e a sistêmica. Na circulação pulmonar, o sangue rico em gás carbônico passa do átrio direito para o ventrículo direito e é em seguida impulsionado para o tronco pulmonar e artérias pulmonares até a rede de capilares dos pulmões. Na circulação sistêmica o sangue rico em oxigênio sai dos pulmões pelas veias pulmonares e chega ao átrio esquerdo dirigindo-se ao ventrículo esquerdo que o encaminha para a artéria aorta e desta para o restante do corpo. Um esquema com os dois tipos de circulação pode ser visto na figura 12.

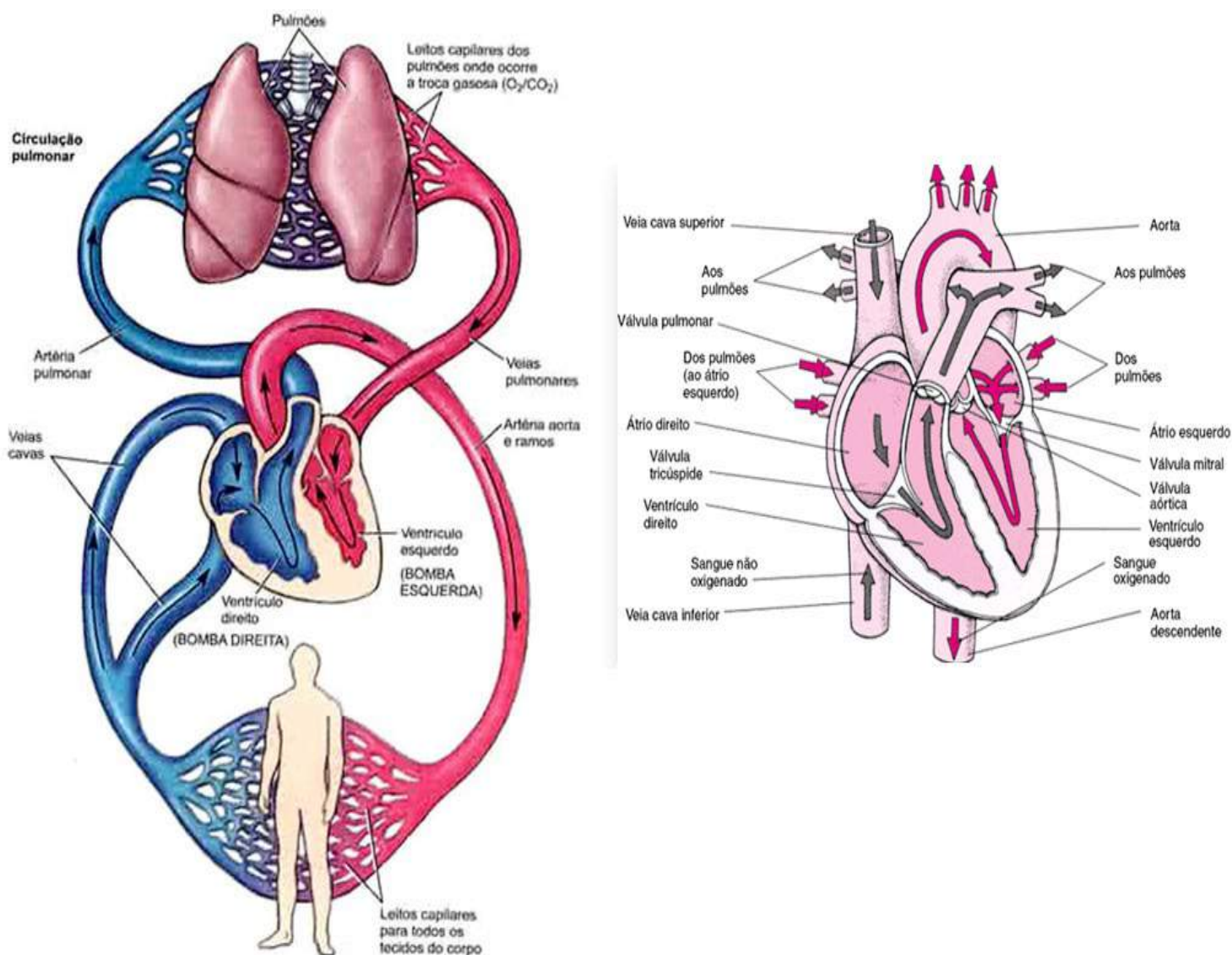


Figura 12.

NETTER, Frank H. **Atlas de Anatomia Humana**. Rio de Janeiro: Elsevier, 5ª. Edição, 2011.

Sistema Linfático

O sistema linfático é um sistema de drenagem auxiliar do sistema circulatório. É responsável por transportar o líquido tecidual do corpo, que passa a ser chamado de linfa quando penetra nos vasos linfáticos. Além de vasos, o sistema linfático possui órgãos linfoides (timo, baço e linfonodos), estruturas que funcionam como filtros do líquido transportado pelos vasos. O sistema linfático pode ser visualizado na figura 13.

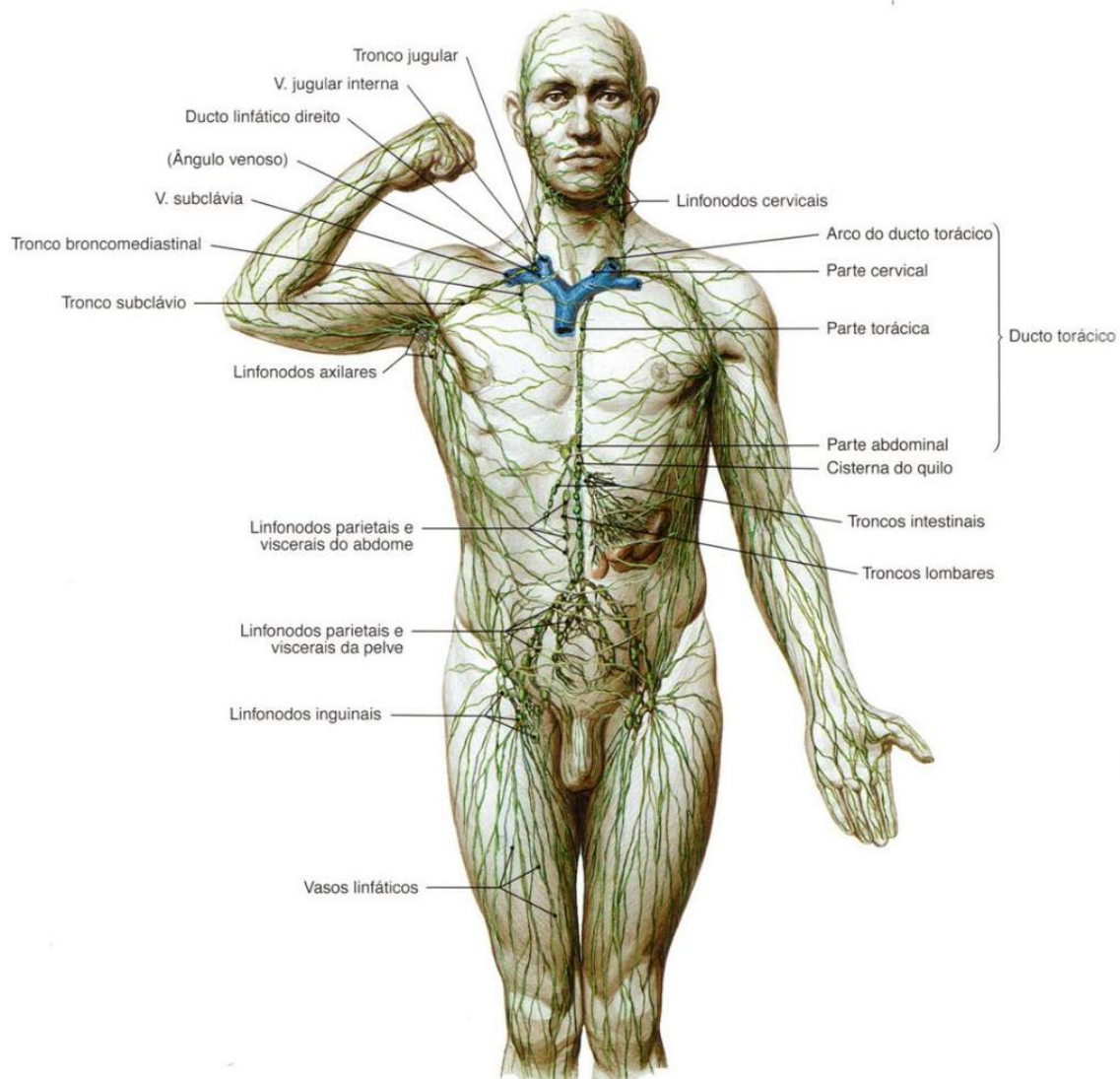


Figura 13.

SOBOTTA, **Atlas de Anatomia Humana**, volume 1 / editado por R. Putz e R. Pabst, Rio de Janeiro: Guanabara Koogan, 2008.

A função e a relação desse sistema com o sistema circulatório se justificam na dificuldade que as grandes moléculas do líquido tecidual têm para penetrar nos capilares sanguíneos. Dessa forma, é necessário que os capilares linfáticos sejam mais calibrosos que os capilares sanguíneos. Outra diferença entre a rede de vasos linfáticos e os vasos do sistema circulatório, é que os capilares linfáticos têm fundo cego. Veja que é um sistema de uma única direção; ele somente conduz a linfa para a corrente circulatória, não existe uma via de retorno (figura 13).

Antes de passar para o sistema circulatório, a linfa é coletada pelos capilares linfáticos, destes passam para os vasos linfáticos, que geralmente correm ao lado de veias e artérias. Depois desse trajeto, a linfa chega aos troncos linfáticos, estes, por sua vez, desembocam nas veias mais calibrosas, onde depositam a linfa (figura 14).

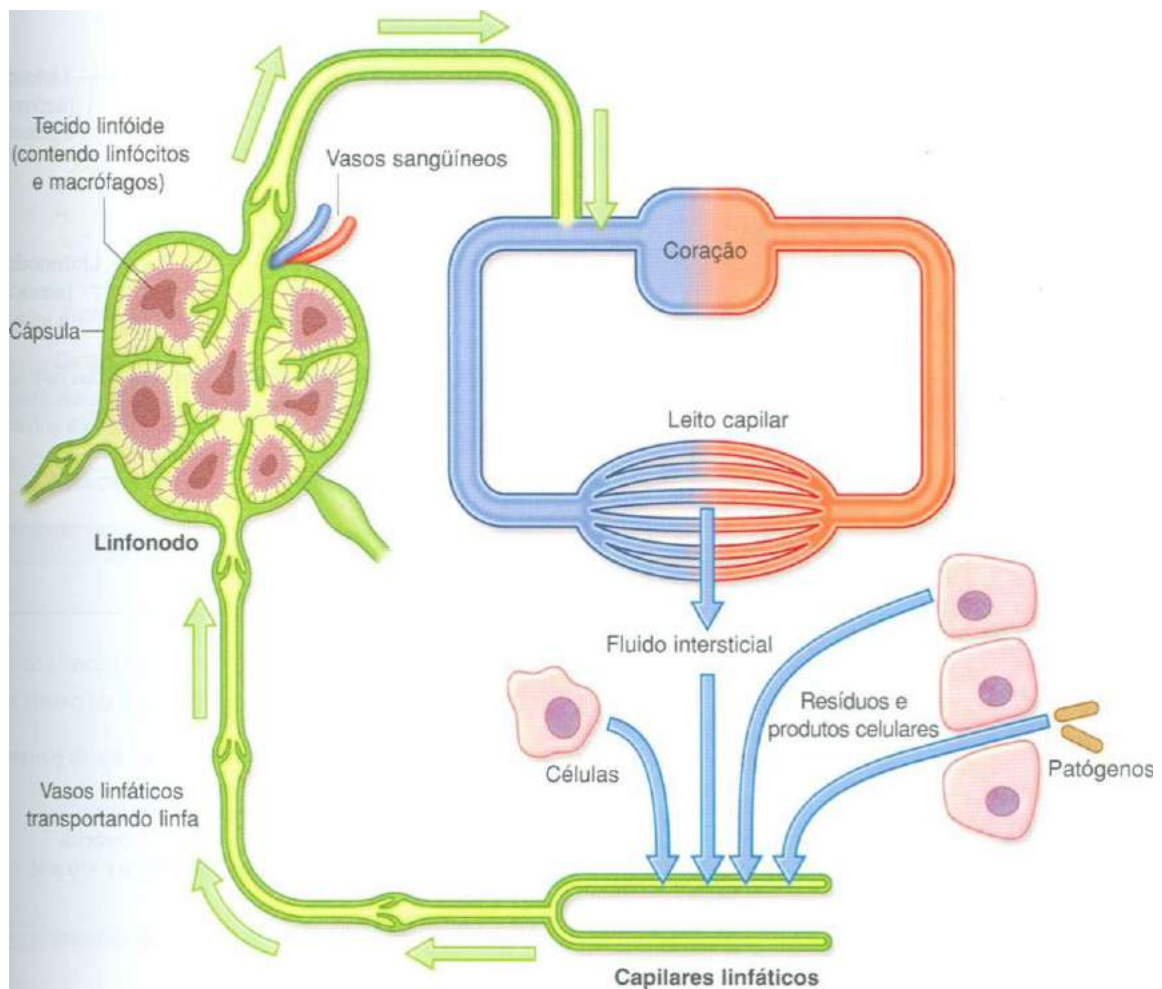


Figura 14.

Gray's **Anatomia clínica para estudantes** /Richard L. Drake, Wayne Vogl, Adam W. M. Mitchell; ilustrações Richard Tibbitts e Paul Richardson. - Rio de Janeiro: Elsevier, 2005.

Os troncos linfáticos do corpo são o ducto torácico e o ducto linfático direito. Como mostra a figura 15, o ducto linfático direito recebe a linfa do membro superior direito, do lado direito da cabeça, do pescoço e do tórax; e acaba na anastomose da veia subclávia direita com a veia jugular interna direita.

O ducto torácico se origina na cisterna de quilo, uma dilatação que ocorre na região abdominal. Ele recebe a linfa de todo o resto do corpo, e desemboca na junção entre veia subclávia esquerda com a veia jugular interna esquerda.

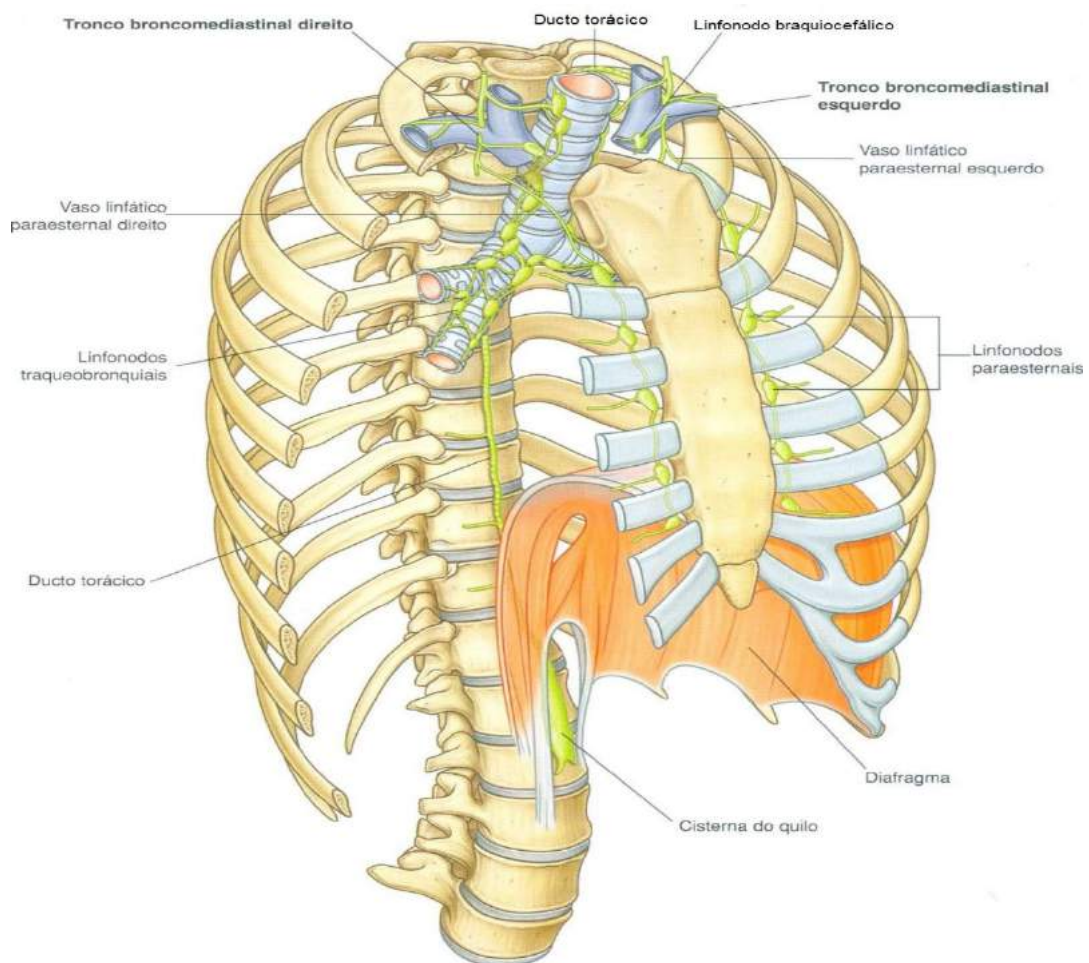


Figura 15.

Assim como no sistema circulatório, os vasos linfáticos também possuem válvulas que garantem a circulação da linfa numa única direção.

Estruturas do Sistema Linfático

Como foi mencionado anteriormente, são órgãos linfóides os linfonodos, o baço e o timo. Os linfonodos são estruturas cuja função é defender o organismo, evitando que substâncias e microrganismos estranhos penetrem na corrente sanguínea. Possuem formas e tamanhos variados, podem estar isolados, mas apresentam-se geralmente em grupos, principalmente na região inguinal, na axila e no pescoço. Os linfonodos estão distribuídos ao longo do trajeto dos vasos linfáticos, como mostra a figura 16. Isso possibilita que realizem a filtragem da linfa, impedindo que elementos estranhos cheguem ao sangue.

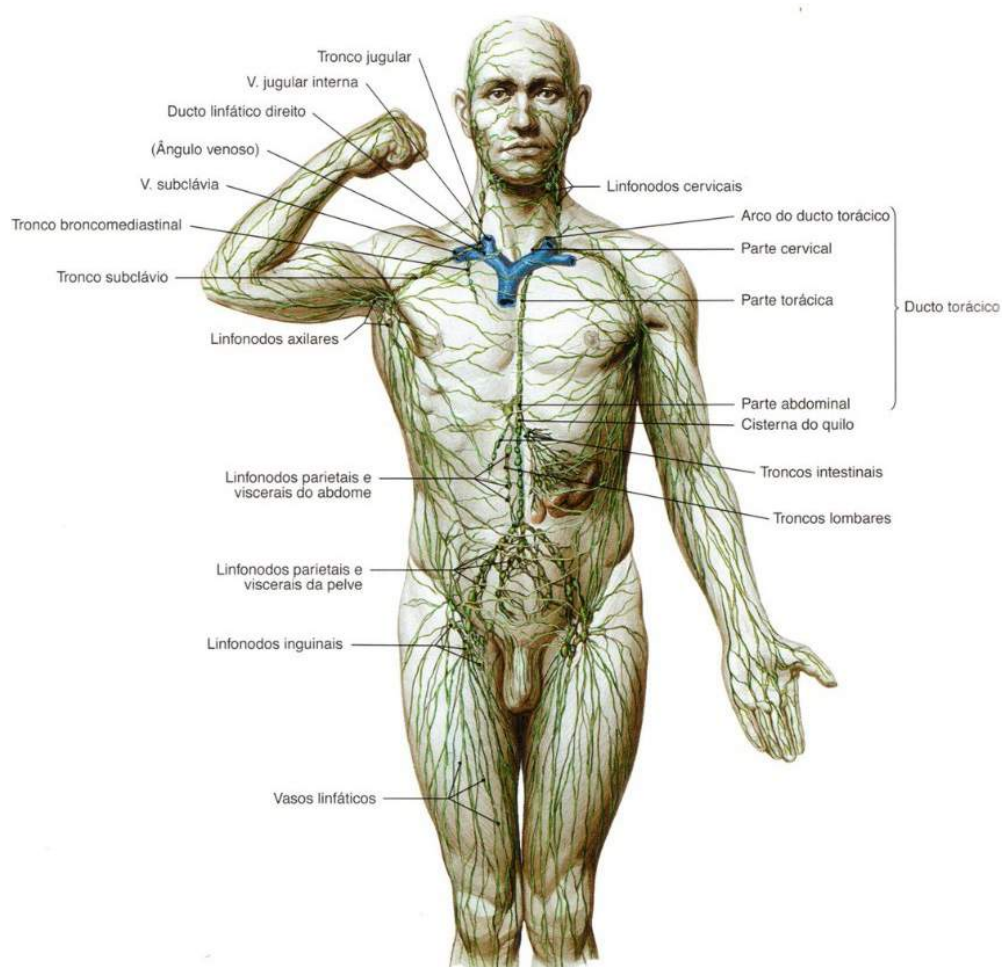


Figura 16.

SOBOTTA, **Atlas de Anatomia Humana**, volume 1 / editado por R. Putz e R. Pabst, Rio de Janeiro: Guanabara Koogan, 2008.

O baço é o maior órgão do sistema linfoide. Apresenta duas faces: a diafragmática (em contato com a região inferior do diafragma) e visceral.

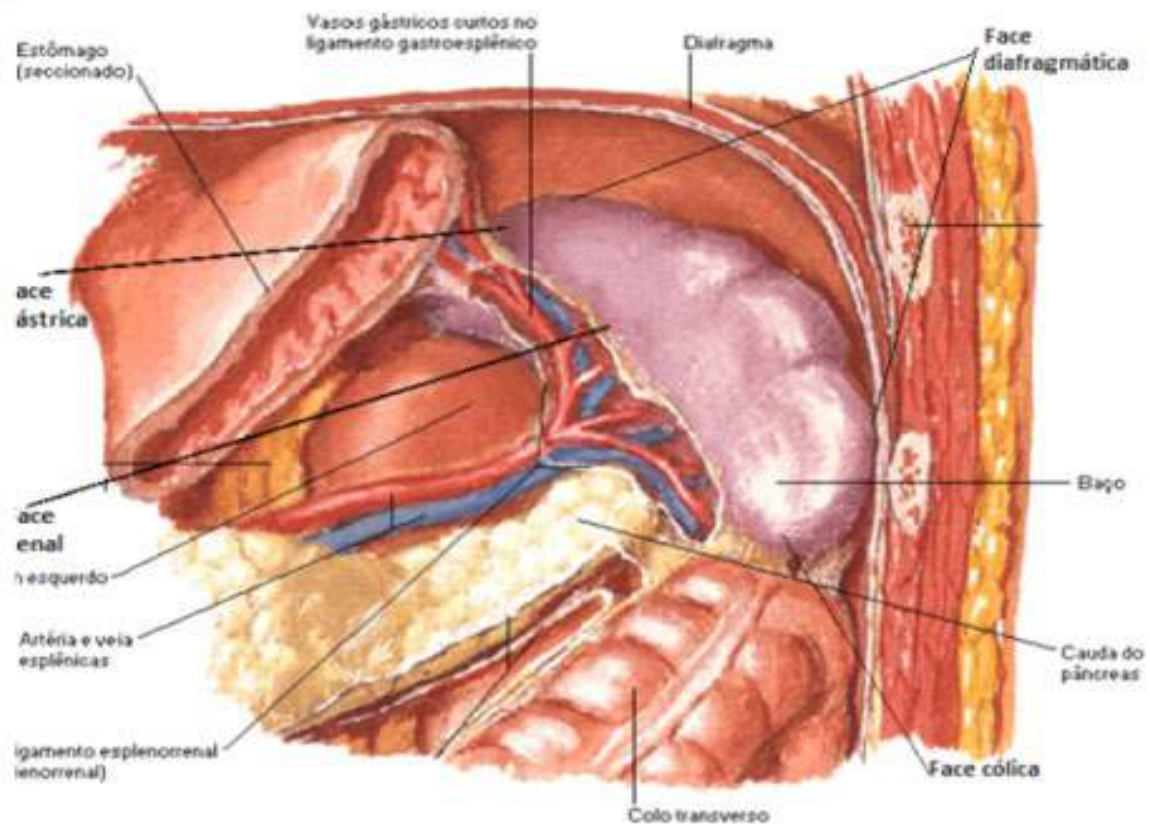


Figura 17.

NETTER, Frank H. **Atlas de Anatomia Humana**. Rio de Janeiro: Elsevier, 5ª. Edição, 2011.

Na face visceral, encontra-se o hilo do baço, uma fenda onde penetram nervos e vasos, incluindo a veia esplênica, que tem a função de drenar o sangue do baço.

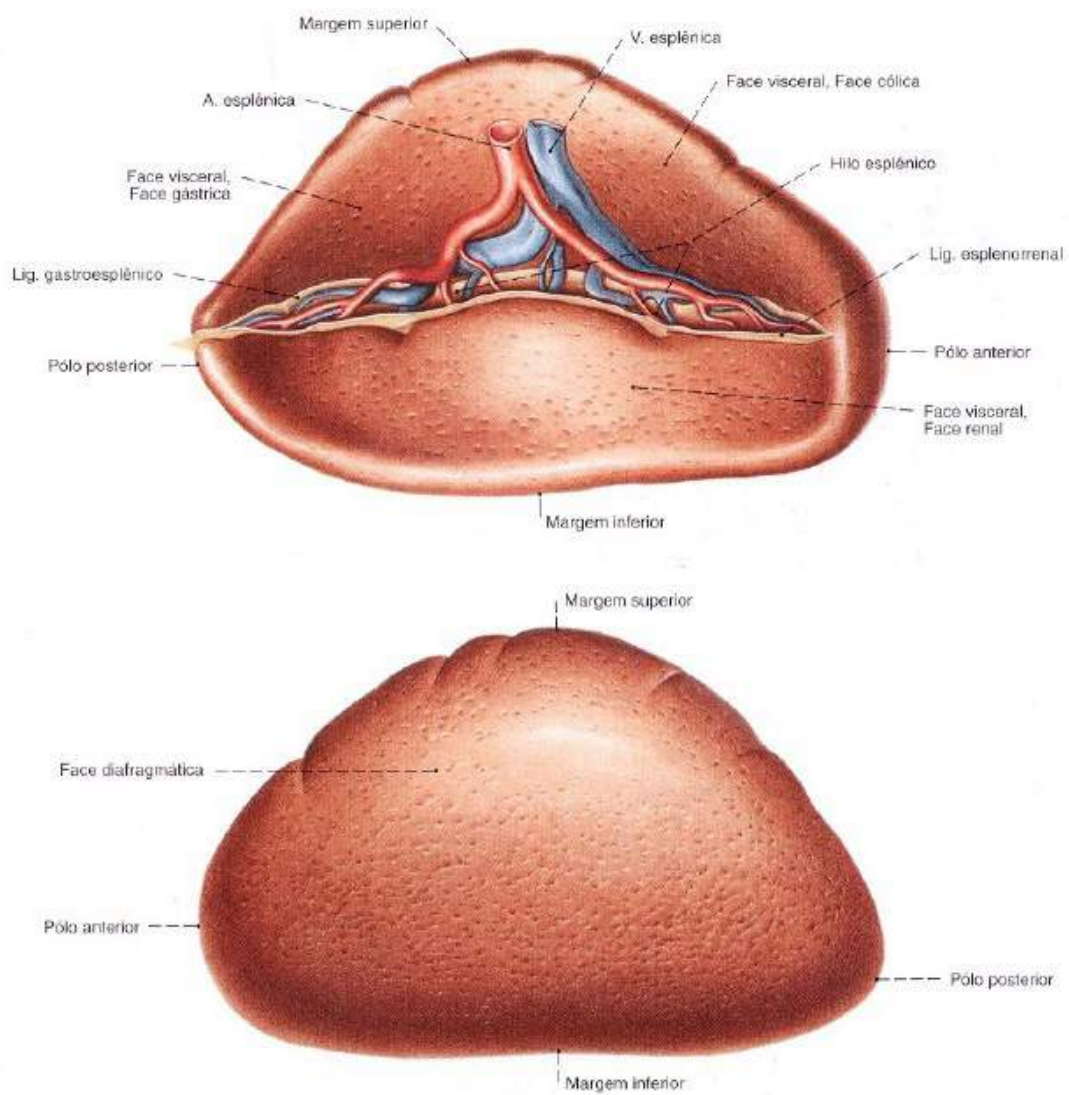


Figura 18.

SOBOTTA, **Atlas de Anatomia Humana**, volume 2 / editado por R. Putz e R. Pabst, Rio de Janeiro: Guanabara Koogan, 2008.

O timo é um órgão linfoide que apresenta dois lobos, sua função é produzir linfócitos. Está situado parcialmente no pescoço e no tórax, se estendendo desde a parte inferior da tireoide até a quarta cartilagem costal. O timo cresce até o período da puberdade, depois passa a involuir até ser substituído por tecido adiposo.

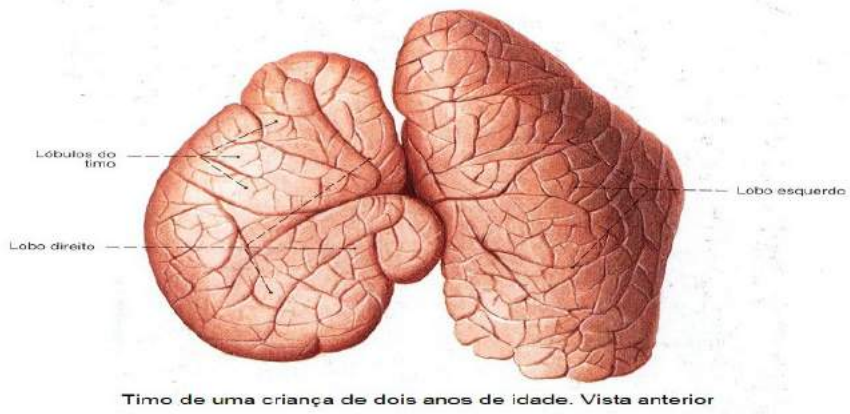

Figura 19.

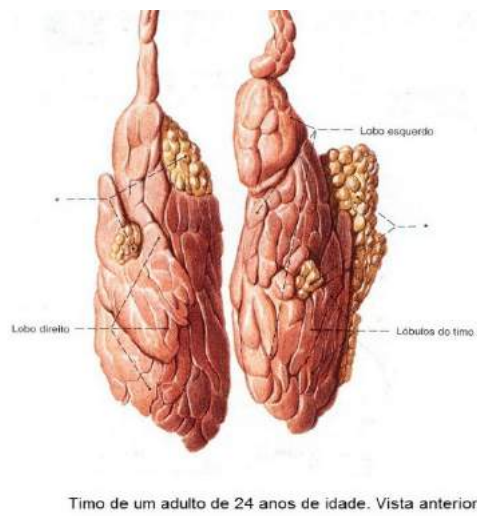


Figura 19 a

Gray's **Anatomia clínica para estudantes** /Richard L. Drake, Wayne Vogl, Adam W. M. Mitchell; ilustrações Richard Tibbitts e Paul Richardson. - Rio de Janeiro: Elsevier, 2005.

Revisando

Durante nossos estudos vimos que a principal função do sistema cardiovascular é proporcionar nutrição e oxigenação celular ao organismo para que o mesmo possa crescer e desenvolver. O coração é um órgão muscular responsável para bombear o sangue através do corpo. O pericárdio é uma estrutura sacolar fibrose-rosa, localizada em torno do coração e das raízes dos grandes vasos, é constituído pelo pericárdio fibroso e seroso.

O coração é dividido em câmaras, dois átrios e dois ventrículos, separados pelo septo atrioventricular, e a comunicação entre essas câmaras acontece devido aos óstios atrioventriculares, cada um com suas valvas.

O impedimento da passagem aleatória de sangue entre as câmaras do coração são realizados pelas valvas, que controlam através dos músculos papilares o fluxo do átrio para o ventrículo, impedindo o retorno do sangue quando acontece a contração do ventrículo. As valvas subdividem-se em válvulas ou cúspides.

Vimos no decorrer dessa unidade que os vasos sanguíneos são compostos por artérias, veias e capilares. As artérias conduzem o sangue oxigenado do coração para as outras estruturas do corpo e estas podem dividir-se em artérias de grande, médio, pequeno calibre e arteríolas.

O sangue que sofreu trocas gasosas com os tecidos do corpo é recolhido pelas veias, e essas podem ser divididas pelo grande, médio, pequeno calibre e vênulas. As veias podem ser classificadas em superficiais e profundas.

As válvulas quando recebem um impulso que leva o sangue em direção ao coração, abrem-se, isso permite que o sangue circule, quando termina esse mecanismo do impulso seria natural que o sangue retornasse no sentido contrário ao sentido do coração. No entanto, as válvulas fecham-se impedindo que isso aconteça, formando uma estrutura parecida com uma bolsa.

Vimos os grandes vasos que são situados na base do coração. No átrio direito chegam às veias cavae e no átrio esquerdo às veias pulmonares, sendo que a primeira leva sangue do corpo para o coração e a segunda leva sangue com oxigênio, dos pulmões ao coração.

Conhecemos também o Sistema linfático que auxilia na drenagem do sistema

circulatório e leva o líquido tecidual do corpo, que recebe o nome de linfa, quando adentra nos vasos linfáticos. O sistema linfático possui órgãos linfoides (timo, baço e linfonodos). Os linfonodos têm a função de defender o organismo impedindo que substâncias entrem na corrente do sanguínea. O baço é o maior órgão do sistema linfoide e o timo é um órgão linfoide, sua função é produzir linfócitos, ele se desenvolve até a idade da puberdade depois deixa de evoluir até o momento de ser substituído por tecido adiposo.

Autoavaliação

1. Marque abaixo o item que melhor explica de que é formado o sistema circulatório?
 - a. é formado pelo sangue e linfa;
 - b. é formado pelo coração, vasos, sangue e linfa;
 - c. é formado pelos vasos e coração;
 - d. é formado por sangue, coração e linfa.

2. Marque abaixo a opção que descreve qual a função do coração:
 - a. responsável pela circulação do sangue;
 - b. responsável pela distribuição de oxigênio;
 - c. responsável pelo bombeamento do sangue através do corpo;
 - d. responsável pelo transporte ativo e incessante de íons sódio e potássio.

3. Ao analisarmos a posição do coração no organismo, não podemos afirmar que:
 - a. está repousada sobre o diafragma;
 - b. o ápice deste órgão aponta para cima, ligeiramente para a direita, entre os pulmões;
 - c. cerca de dois terços do órgão se encontra a esquerda do plano mediano;
 - d. é coberto ventralmente pelo esterno e cartilagens costais;
 - e. ocupa uma região denominada mediastino médio;

4. De que maneira o sangue proveniente da circulação sistêmica chega ao coração? Marque a opção correta:
 - a. aorta;
 - b. veias pulmonares;
 - c. veias cavas;
 - d. veias brônquicas;
 - e. artéria pulmonar.

5. Quais são as veias da circulação pós-fetal do corpo humano que carregam sangue oxigenado. Marque a opção correta.
- veia porta;
 - veia cava superior;
 - veia cava inferior;
 - veias pulmonares;
 - veias ilíacas.
6. O sistema linfático é um sistema de drenagem auxiliar do sistema circulatório. É responsável por transportar o líquido tecidual do corpo, que passa a ser chamado de linfa quando penetra nos vasos linfáticos. Além de vasos, o sistema linfático possui órgãos linfoides. Indique qual a sequência correta destes órgãos linfoides:
- timo, baço e linfonodos;
 - baço, timo e linfonodos;
 - linfonodos, baço e timo;
 - timo, veia e baço.
7. Existem basicamente dois tipos de circulação sanguínea, quais são elas? Defina.
8. O baço é o maior órgão do sistema linfoide, apresentando duas faces, cite quais são elas e defina.
9. Descreva os tipos de órgãos linfáticos e suas funções.
10. O timo é um órgão linfoide que apresenta dois lobos, o lobo direito e o lobo esquerdo, sua função é:
- produzir anticorpos;
 - produzir glóbulo branco;
 - produzir linfócitos;
 - produzir citocinas;
 - todas estão corretas.



6

SISTEMA RESPIRATÓRIO

CONHECIMENTO

Conhecer o conceito de Sistema Respiratório e identificar as estruturas anatômicas deste sistema.

HABILIDADES

Identificar as principais estruturas que compõem o sistema respiratório.

ATITUDES

Demonstrar atenção e importância ao estudo das estruturas anatômicas no intuito de entender o Sistema Respiratório e suas funções.

Conceitos e Divisão do Sistema Respiratório

O Sistema Respiratório é formado por um conjunto de órgãos interconectados de forma sinérgica. Este é responsável pelas trocas gasosas entre o organismo e o ambiente, possibilitando que o processo respiratório nos seres humanos aconteça em conjunto com o sistema circulatório. O sistema respiratório, também, é responsável pela capacidade de captar odores (olfação) através do nariz e transmitir sons claros, evidentes e perceptíveis (fonação) através da laringe.

O Sistema Respiratório pode ser dividido de acordo com sua estrutura anatômica em porção superior e inferior, e funcionalmente em porção condutora e respiratória.

DIVISÃO DO SISTEMA RESPIRATÓRIO			
ANATÔMICA		FUNCIONAL	
PORÇÃO SUPERIOR	PORÇÃO INFERIOR	PORÇÃO CONDUTORA	PORÇÃO RESPIRATÓRIA
cavidades nasais, seios paranasais e faringe.	laringe, traqueia, pulmões, brônquios, bronquíolos, canais alveolares e alvéolos.	órgãos tubulares cuja função é permitir o transporte dos gases inspirado e expirado para a porção respiratória.	apresenta como representante os pulmões.

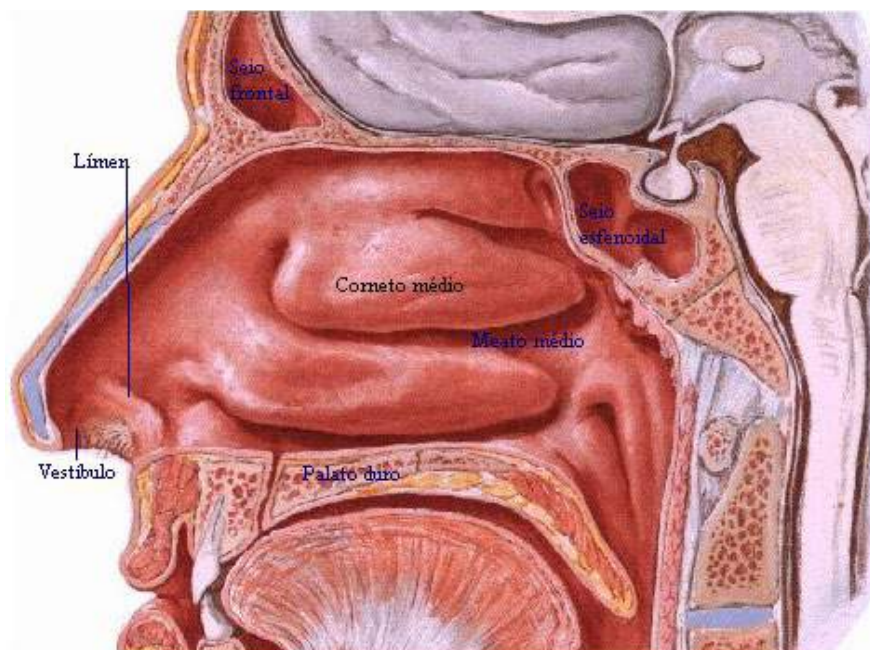


Figura 01

SOBOTTA, **Atlas de Anatomia Humana**, volume 1 / editado por R. Putz e R. Pabst, Rio de Janeiro: Guanabara Koogan, 2008.

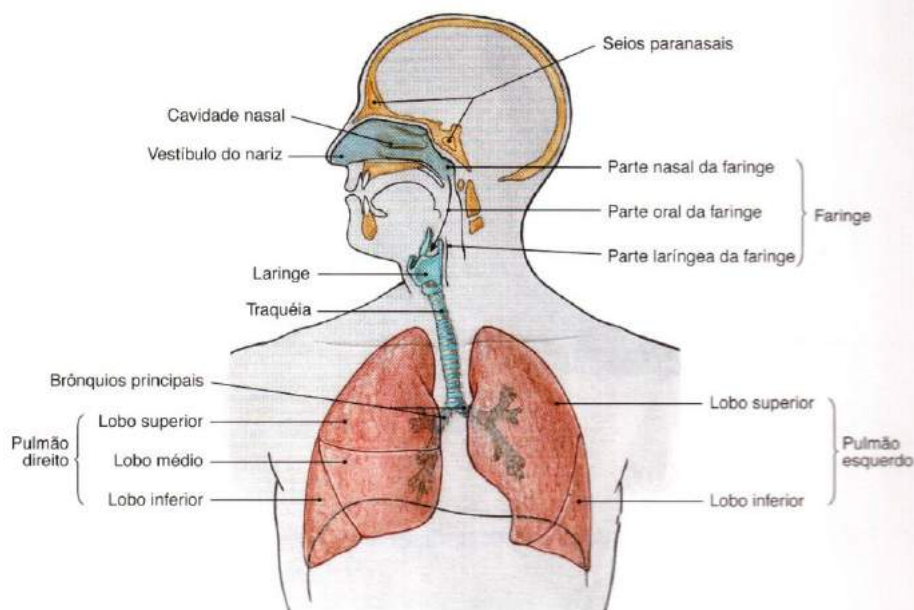


Figura 01a

SOBOTTA, **Atlas de Anatomia Humana**, volume 1 / editado por R. Putz e R. Pabst, Rio de Janeiro: Guanabara Koogan, 2008.

Trato Respiratório Superior

O nariz é o órgão que representa a parte inicial do Sistema Respiratório. Localizado no plano mediano da face, esse órgão é composto pelo nariz externo (pirâmide nasal), cavidade nasal (fossa nasal) e seios paranasais.

O nariz externo ou pirâmide nasal, estruturalmente apresenta uma parte óssea e uma parte cartilaginosa visível na forma de uma pirâmide, onde a base é formada pelas narinas (dois canais separados pelo septo nasal), que são responsáveis pela comunicação do meio externo com a cavidade nasal conduzindo o ar inspirado até o vestíbulo nasal e o ápice, denominado raiz.

Os ossos nasais e as placas de cartilagem localizadas entre a base e o ápice formam o dorso nasal, podendo variar e se apresentar como: retilíneo, côncavo e convexo.

ALTERAÇÃO NO DORSO DO NARIZ

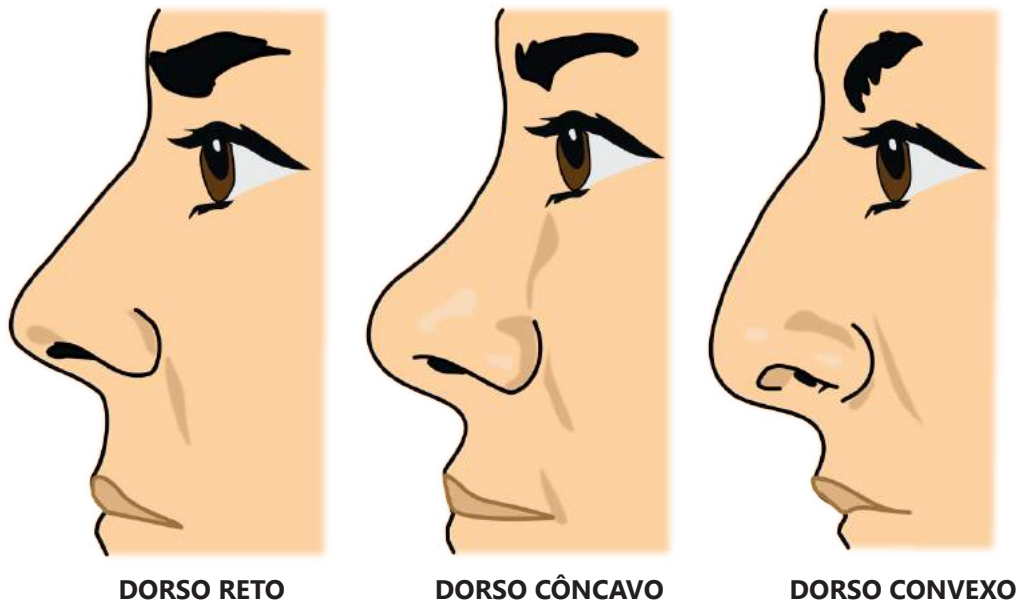


Figura 02.

SOBOTTA, **Atlas de Anatomia Humana**, volume 1 / editado por R. Putz e R. Pabst, Rio de Janeiro: Guanabara Koogan, 2008.

A cavidade nasal ou fossa nasal inicia-se nas narinas e está dividida em esquerda e direita pelo septo nasal. Esta é formada pela articulação da cartilagem quadrangular com os ossos nasais no limite superior, com o osso vômer e maxilas no limite inferior e, posteriormente com a lâmina perpendicular do etmoide e coanas.

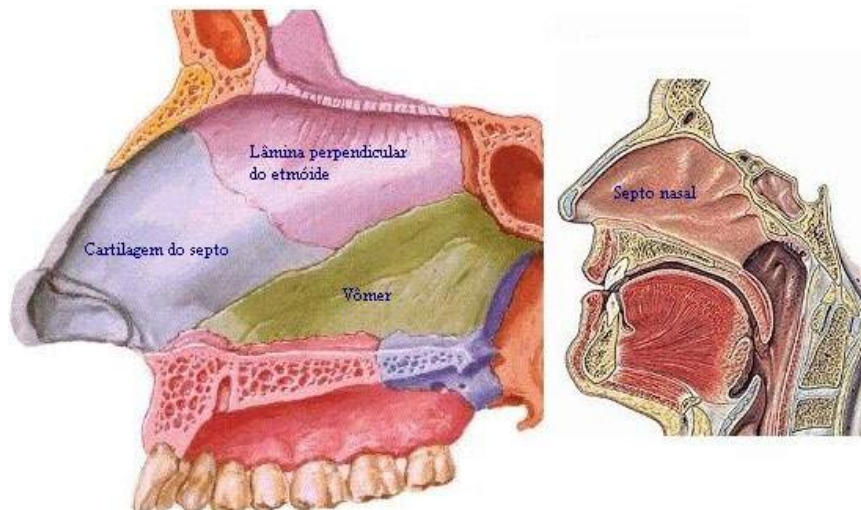


Figura 03.

SOBOTTA, **Atlas de Anatomia Humana**, volume 1 / editado por R. Putz e R. Pabst, Rio de Janeiro: Guanabara Koogan, 2008.

Cada cavidade nasal possui um teto formado pela lâmina crivosa do osso etmoide, duas paredes laterais formadas pelas conchas nasais superior, medial e inferior e um assoalho formado pelo palato duro (lâminas horizontais dos ossos palatinos e processo palatinos das maxilas) e posteriormente pelo palato mole. O palato separa a cavidade do nariz da cavidade da boca.

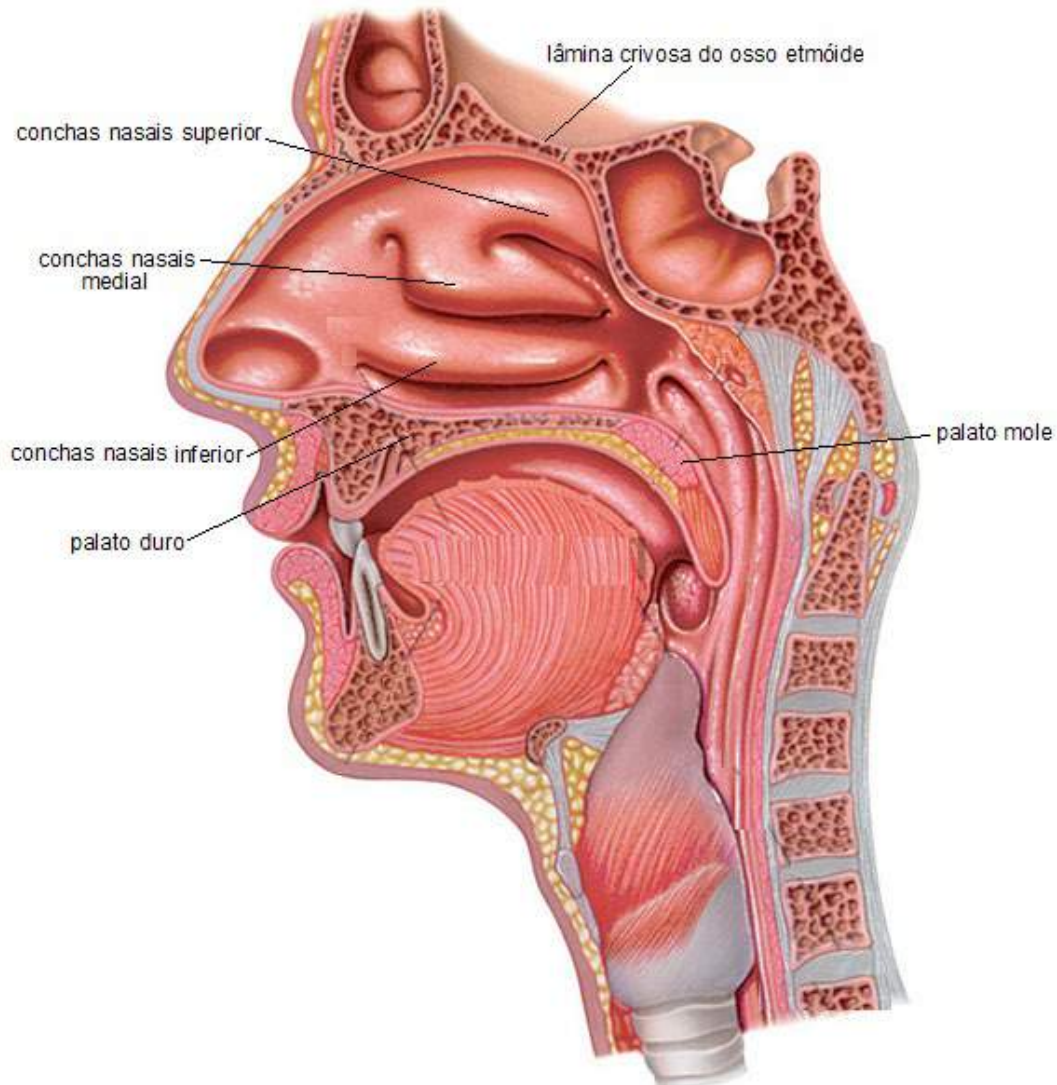


Figura 04.

SOBOTTA, **Atlas de Anatomia Humana**, volume 1 / editado por R. Putz e R. Pabst, Rio de Janeiro: Guanabara Koogan, 2008.

A comunicação da cavidade nasal com alguns ossos do crânio, como o frontal, o maxilar, o esfenóide e o etmoide (células etmoidais), formam espaços preenchidos pelo ar, que denominamos seios paranasais, os quais podemos caracterizar em: seio maxilar, seio frontal, seio etmoidal e seio esfenoidal.

SEIOS PARANASAIS

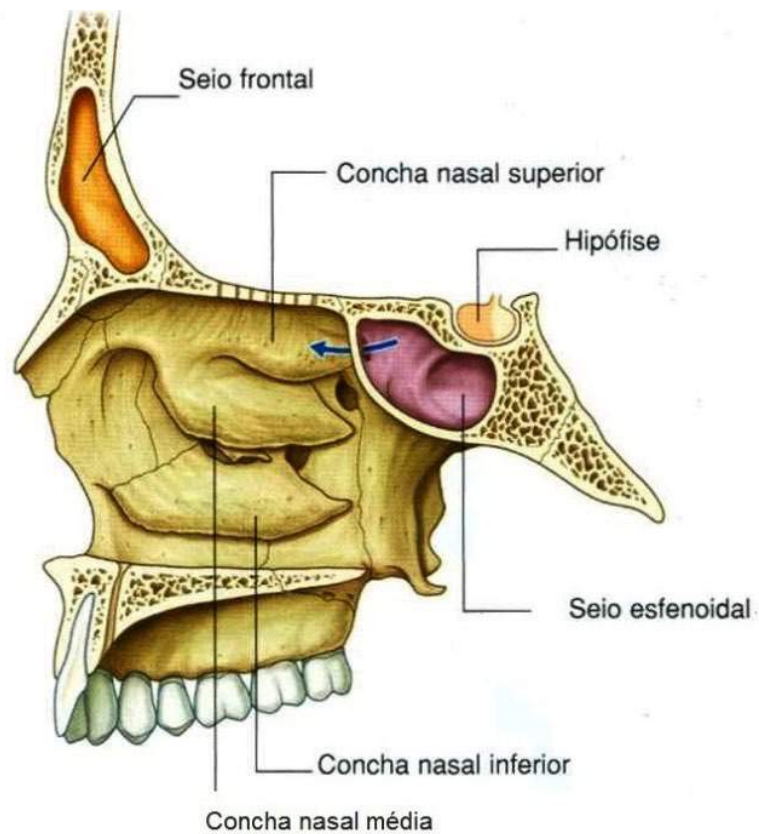
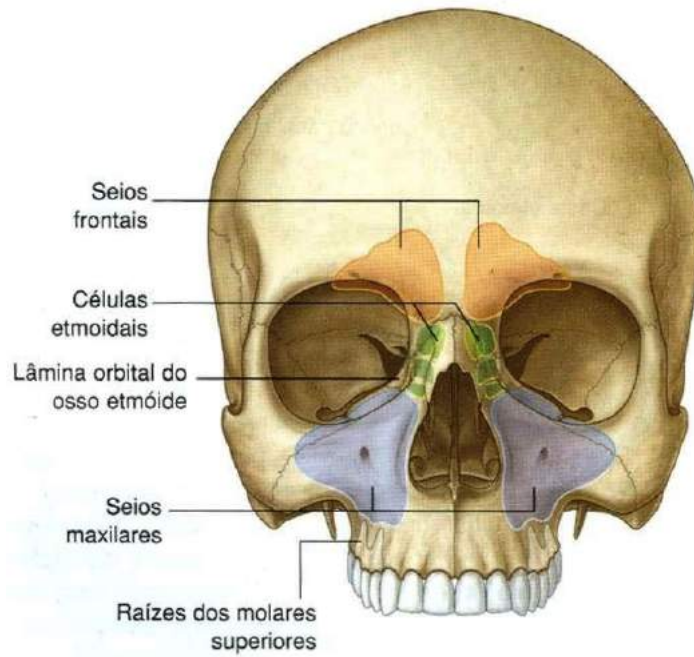


Figura 05.

Gray's **Anatomia clínica para estudantes** /Richard L. Drake, Wayne Vogl, Adam W. M. Mitchell; ilustrações Richard Tibbitts e Paul Richardson. - Rio de Janeiro: Elsevier, 2005.

O seio maxilar, conhecido como Antros de Highmore, é o maior seio paranasal e está localizado no interior do osso maxilar. O espaço pneumático contido no interior do osso maxilar comunica-se com a cavidade nasal através do óstio sinusal maxilar no meato nasal, um segundo orifício, o acessório, estão em geral presentes no meato nasal médio, posterior ao primeiro (figura 06). Em algumas circunstâncias forma-se o que podemos chamar de comunicação buco-sinusal que se dá pelo acesso direto do espaço pneumático a cavidade bucal. O seio maxilar relaciona-se na parte superior com o assoalho da órbita, na parte inferior com o processo alveolar, na parte anterior com a fossa canina e posteriormente com a tuberosidade do maxilar.

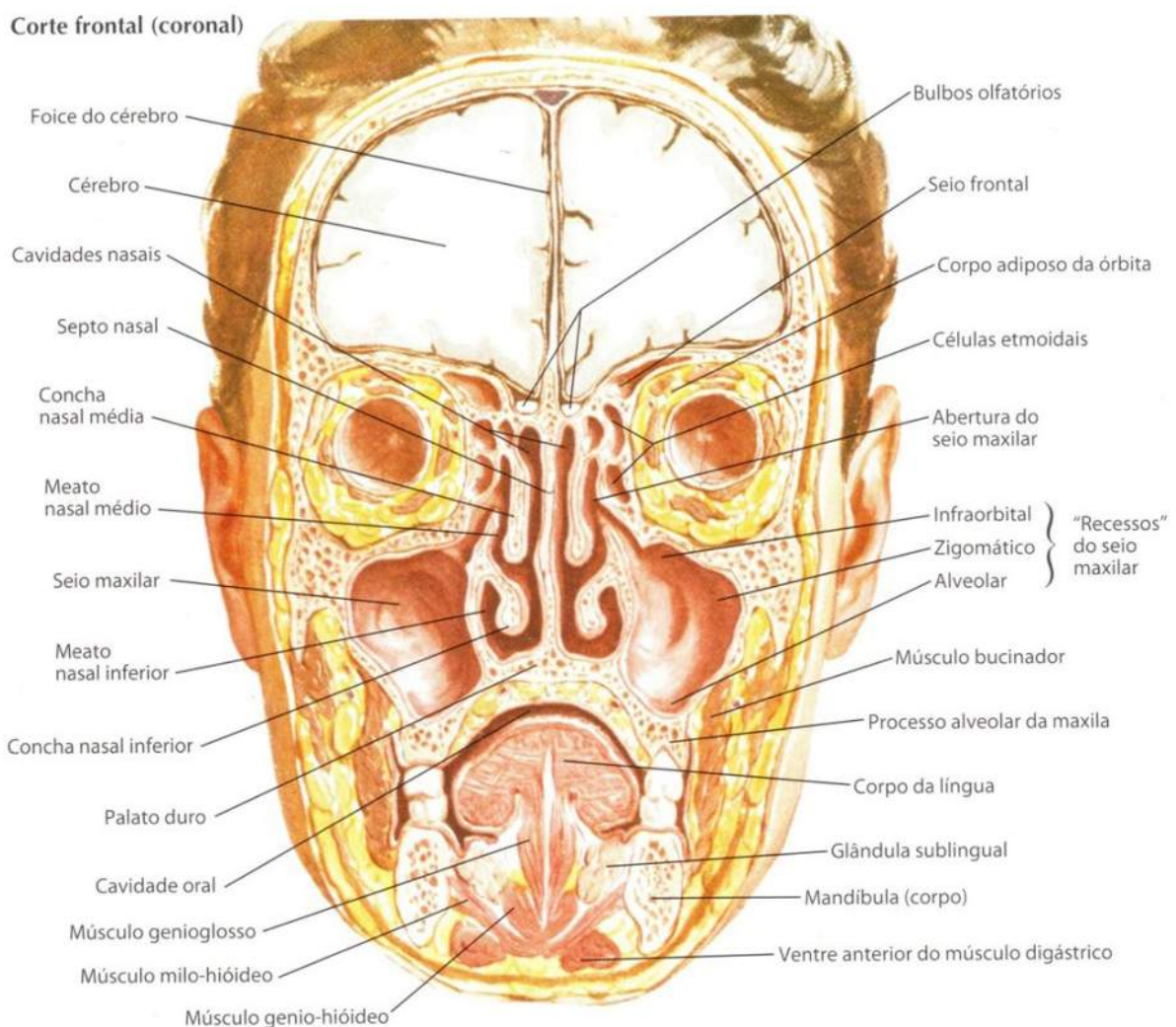


Figura 06.

NETTER, Frank H. **Atlas de Anatomia Humana**. Rio de Janeiro: Elsevier, 5ª. Edição, 2011.

Os seios frontais estão localizados logo atrás dos arcos superciliares. Esse tipo de seio começa a se desenvolver após os dois anos de nascimento do indivíduo na extremidade ântero-superior do infundíbulo, ocorrendo um rápido crescimento da lâmina externa da região supra-orbitária que aparentemente afasta-se da lâmina interna, formando uma crista acima do bordo superior da entrada da órbita. Inicialmente o espaço entre estas lâminas é ocupado por um osso esponjoso que será substituído pelo seio frontal. Aproximadamente aos vinte anos, o crescimento do seio frontal cessa, e sua parte superior e lateral apresenta-se de forma extensa entre a lâmina interna e externa da região supra-orbitária.

O seio etmoidal, também conhecido como células ou vesículas etmoidais, apresenta-se na porção lateral do osso etmoide na parte superior das cavidades nasais em forma de inúmeras vesículas formando um labirinto. Esse seio está dividido em três grupos: anterior e médio, que se iniciam no meato médio do nariz; e posterior que se inicia no meato superior do nariz, coberta pela concha superior. A figura 07, mostra em destaque este tipo de seio.

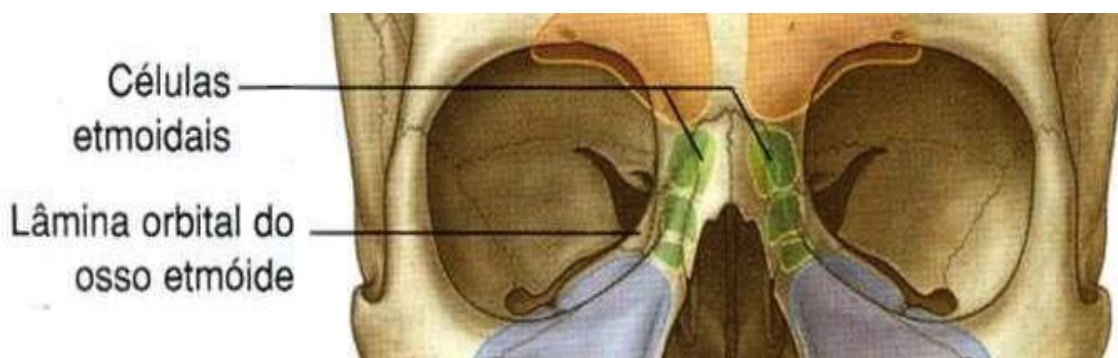


Figura 07.

Gray's **Anatomia clínica para estudantes** /Richard L. Drake, Wayne Vogl, Adam W. M. Mitchell; ilustrações Richard Tibbitts e Paul Richardson. - Rio de Janeiro: Elsevier, 2005.

Os seios esfenoidais, localizados no interior do osso esfenoide, apresentam-se de forma assimétrica, quando muito extenso chega a atingir as asas maiores do osso esfenoide e em algumas situações podem invadir a porção basilar do osso occipital (porção superior do osso esfenoide). Veja na figura 05.

Outro órgão do trato respiratório superior é faringe, canal responsável por associar o sistema respiratório e digestivo. Por sua localização ser posterior as cavidades nasal, oral, laringe e esôfago, esta permite que seja dividida em três partes, conforme mostra a figura 08.

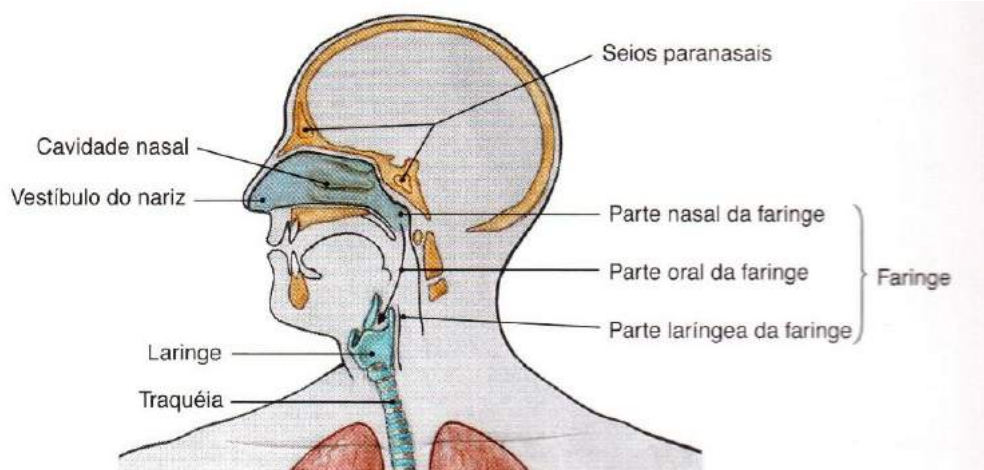


Figura 08.

SOBOTTA, **Atlas de Anatomia Humana**, volume 1 / editado por R. Putz e R. Pabst, Rio de Janeiro: Guanabara Koogan, 2008.

A nasofaringea (parte nasal) apresenta-se como limite anterior e se comunica com as cavidades nasais por meio das coanas. O limite lateral é o ouvido médio que se comunica através das aberturas das tubas auditivas onde se encontram as tonsilas tubárias, que são pequenas massas de tecido linfoide. Essas cavidades, também, se comunicam com o limite posterior, onde está a tonsila faríngea.

A orofaríngea (parte oral) apresenta como limite superior a nasofarínge, e inferior laringofaringe. Nas laterais da orofaríngea estão duas tonsilas linguais, e na porção anterior está em contato com a cavidade oral, comunicando-se com esta através do istmo da garganta ou das fauces. Devido a sua localização é responsável por transportar tanto o bolo alimentar quanto o ar inspirado.

A laringofaringe (parte laringeo) estende-se para baixo, a partir do osso hioide. A orofarínge apresenta-se no limite superior e o esôfago no limite inferior, e anteriormente a laringofaringe, que se comunica com a laringe através da epiglote, a qual é responsável por obstruir a passagem para o esôfago quando o ar é inspirado, conduzindo-o para a laringe. A epiglote, também bloqueia a passagem do ar para laringe quando o bolo alimentar é ingerido, permitindo assim sua passagem pelo esôfago.

Trato Respiratório Inferior

A laringe é um órgão curto, fibromuscular que representa o início do trato respiratório inferior. Localizado na região mediana do pescoço entre a quarta e sexta vértebras cervicais, apresenta a parte laríngea da faringe (laringofaringea) como limite superior e à traqueia como inferior. Esse órgão tem como funções a produção de som e, assim como a parte oral da faringe (orofaríngea), o transporte do ar inspirado para traqueia.

Ao realizar um corte sagital na laringe pode-se observar na região ântero-posterior o ventrículo da laringe uma invaginação delimitada pelas prega vestibular na parte superior e a prega vocal na parte inferior. Entre as duas, temos uma porção denominada glote e abaixo da prega vocal a cavidade infraglótica (Figura 09).

A prega vestibular está localizada abaixo do vestíbulo e estende-se até o adito laringe (orifício de entrada). Já as pregas vocais são formadas por ligamentos e tecido musculoso da laringe, responsável por distender e relaxar as duas pregas de fibras elásticas pelas quais é formada. O espaço entre as duas pregas é denominado de rima glótica. Além dos músculos e ligamentos, a laringe apresenta um esqueleto cartilaginoso formado pelas cartilagens: tireoide, cricoide, aritenoide, epiglótica, cuneiformes e corniculadas (Figura 10).

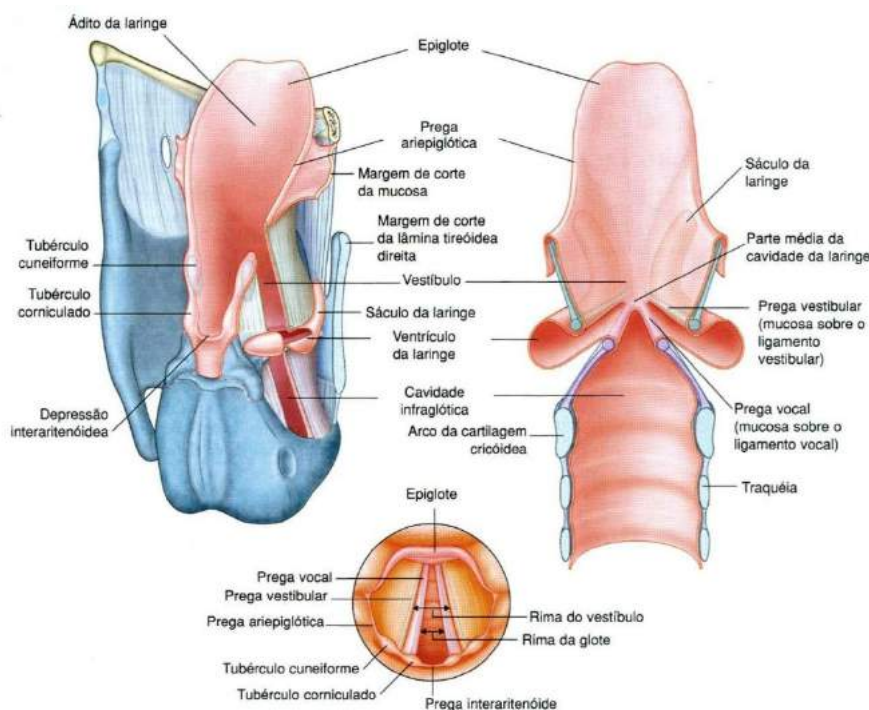


Figura 09.

Gray's **Anatomia clínica para estudantes** /Richard L. Drake, Wayne Vogl, Adam W. M. Mitchell; ilustrações Richard Tibbitts e Paul Richardson. - Rio de Janeiro: Elsevier, 2005.

A tireoide, considerada a maior cartilagem, está localizada na parede anterior e lateral da laringe. Esta é constituída de cartilagem hialina e de duas lâminas que se unem e formam um V. A cricoide é um anel único, também constituído de cartilagem hialina que liga a laringe à traqueia. As aritenóideas são pirâmides de cartilagem em que as cordas vocais estão fixadas, e que apresentam em sua base uma articulação do tipo diartrose com a cartilagem cricoide, o que permite os movimentos das cordas vocais. A epiglótica localiza-se posteriormente à tireoide juntamente com as pequenas cartilagens, de pouco destaque, como a cartilagem cuneiforme e as cartilagens corniculadas.

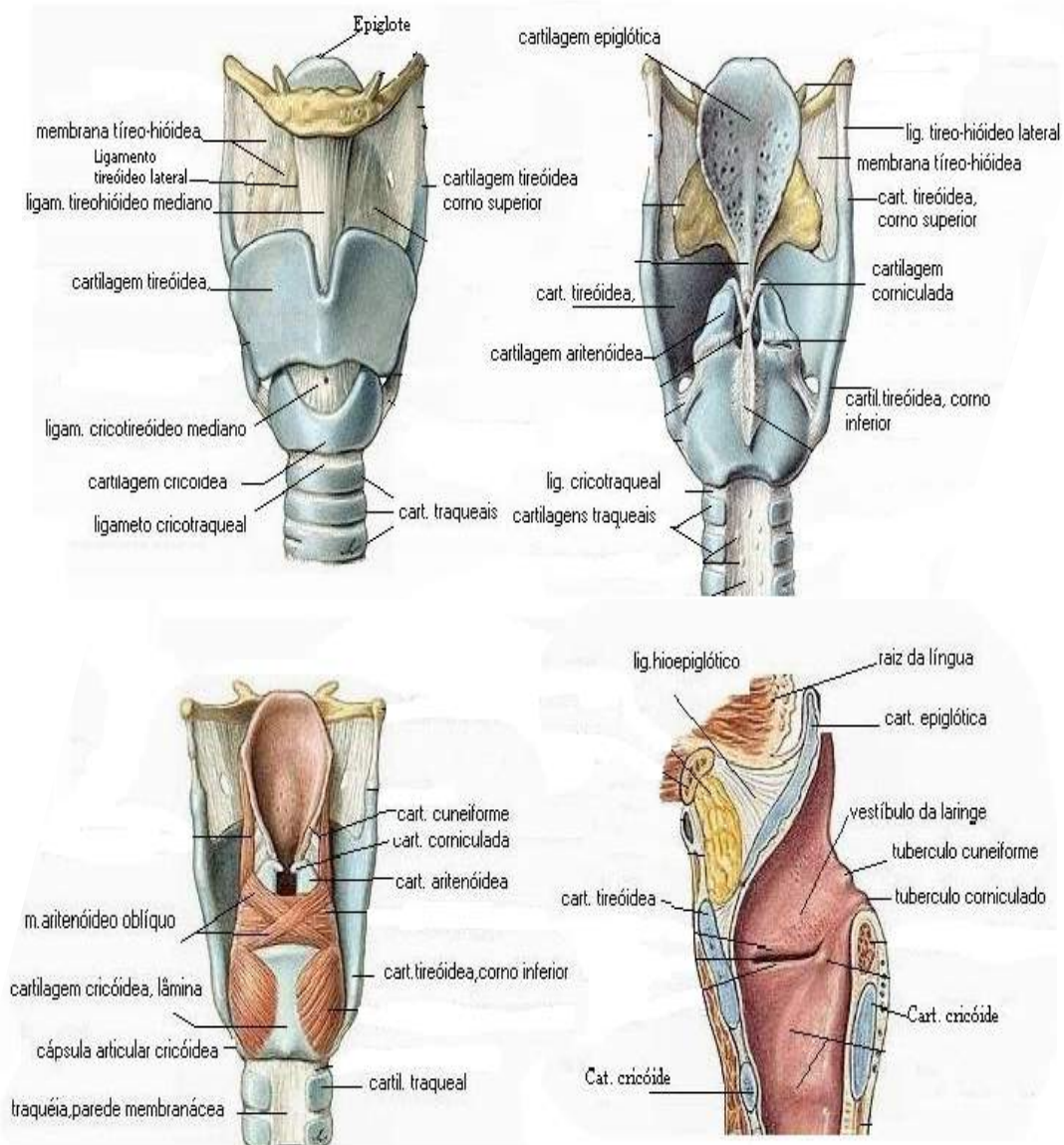


Figura 10.

NETTER, Frank H. **Atlas de Anatomia Humana**. Rio de Janeiro: Elsevier, 5ª. Edição, 2011.

A traqueia é um tubo vertical em forma cilíndrica constituída por vários anéis cartilagosos incompletos, em forma de C, denominados cartilagens traqueais. A estrutura entre esses anéis é conhecida como ligamentos anulares. Na região posterior da traqueia a parede é formada por uma musculatura lisa (músculo traqueal), tecido conjuntivo e ausência de cartilagem, apresentando-se como limite superior a cartilagem cricoide, localizada entre a 6ª e 7ª vértebra cervical, anterior ao esôfago. A porção final da traqueia é denominada de carina traqueal, depois a traqueia se ramifica em dois brônquios principais, o direito e o esquerdo.

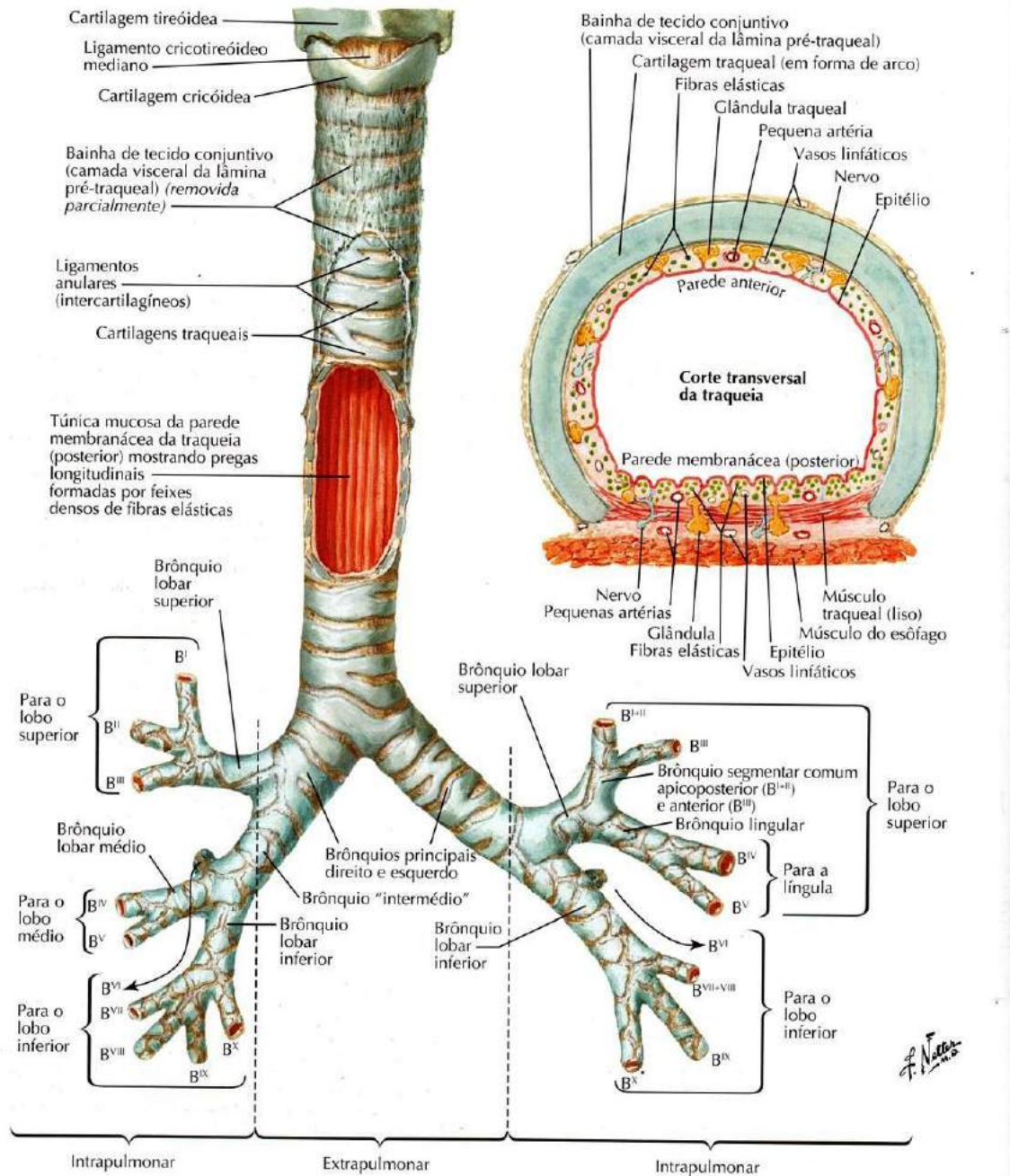


Figura 11.

NETTER, Frank H. **Atlas de Anatomia Humana**. Rio de Janeiro: Elsevier, 5ª. Edição, 2011.

Os brônquios são ramificações da traqueia. Estes se apresentam sob a forma de pequenos tubos ou pequenos canais ocos com diâmetros variáveis que fazem parte do pulmão. São classificados em principais ou de primeira ordem, por sua semelhança a traqueia. Cada brônquio principal dá origem a pequenos brônquios lobares ou de segunda ordem. Os brônquios lobares dividem-se em brônquios segmentares ou terceira ordem, e os brônquios segmentares se dividem em bronquíolos.

- **Brônquios Principais ou Primeira Ordem:** divididos em esquerdo e direito, sendo, um mais horizontalizado e de maior comprimento e outro mais verticalizado e calibroso. Estes apresentam-se em formas de anéis de cartilagem incompletos, semelhantes a traqueia.

- **Brônquios Lobares ou Segunda Ordem:** são ramificações dos brônquios principais que se dirigem para cada lobo do pulmão, sendo dois no pulmão esquerdo e três no pulmão direito.

- **Brônquios Segmentares ou Terceira Ordem:** originados a partir dos brônquios lobares, apresentam-se em um total de dez. Os brônquios segmentares estão divididos:
 - a. **pulmão esquerdo:** lobo superior, 4 segmentares e inferior, 4 segmentares e um que não está em contato com a árvore brônquica;

 - b. **pulmão direito:** lobo superior, 3 brônquios segmentares, lobo médio. 2 brônquios segmentares e lobo inferior, 4 brônquios segmentares e 1 brônquio segmentar que está mais para cima e não acompanha a árvore brônquica.

- **Bronquíolos:** originados dos brônquios segmentares, são constituídos apenas de tecido conjuntivo, não apresentando anéis cartilagosos. Possuem o menor calibre dos componentes que estruturam a árvore brônquica.

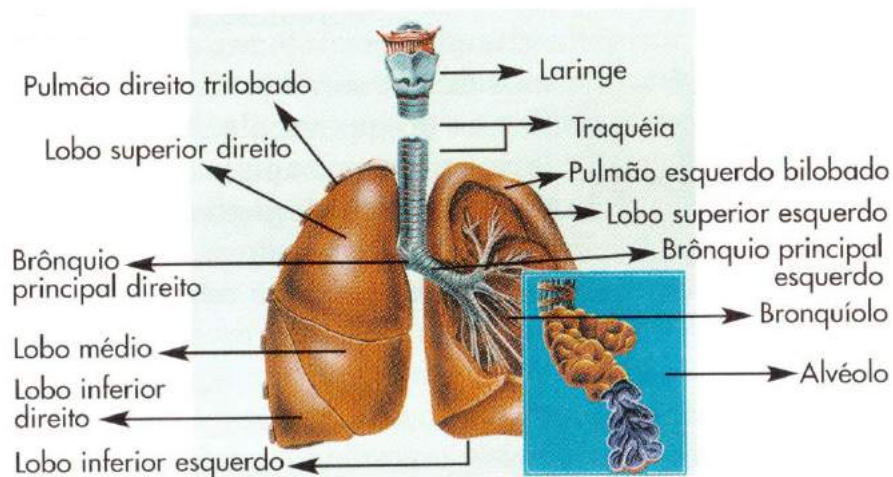


Figura 12.

TOMITA, Rúbia Yuri. **Atlas visual compacto do corpo humano**. 3. ed. São Paulo: Rideel, 2012.

Outro componente da árvore brônquica é os alvéolos, localizados nos pulmões, são responsáveis pelas trocas gasosas. Os alvéolos podem apresentar-se isolados ou em grupos formando pequenos sacos com paredes finas compostas pelos pneumócitos tipo I, que facilitam as trocas gasosas dos alvéolos com a rede de capilares que os cobrem, e pelos pneumócitos tipo II, responsáveis por excretar o surfactante pulmonar, uma substância responsável pela redução da tensão superficial.

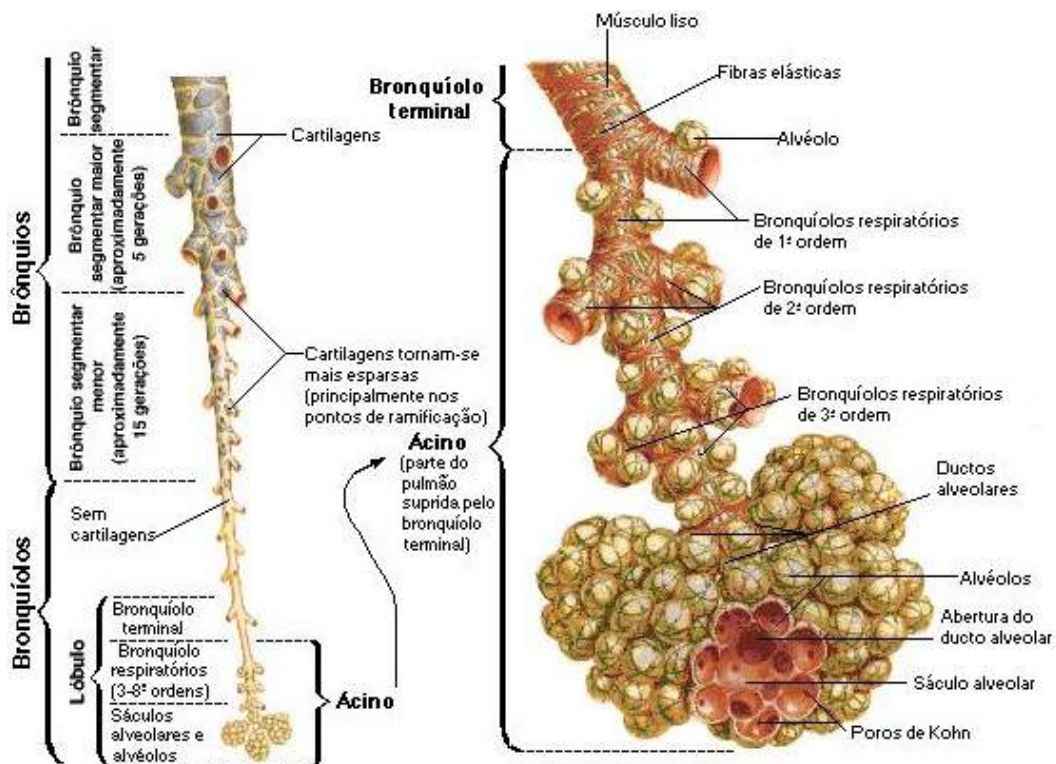


Figura 13.

NETTER, Frank H. **Atlas de Anatomia Humana**. Rio de Janeiro: Elsevier, 5ª. Edição, 2011.

O **pulmão** é um órgão duplo, localizado no interior do tórax, e que juntamente com outros órgãos, está protegido pela caixa torácica. Esse órgão possui forma cônica, apresentando um ápice superior, uma base inferior e duas faces: costal e mediastinal. A base está apoiada no diafragma, músculo estriado esquelético que separa o tórax do abdome, conhecida também, por exercer essa função de separação, como face diafragmática. Na face mediastinal os pulmões apresentam o hilo do pulmão, fenda responsável pela entrada e saída dos brônquios, vasos e nervos pulmonares, constituindo a raiz do pulmão (Figura 14).

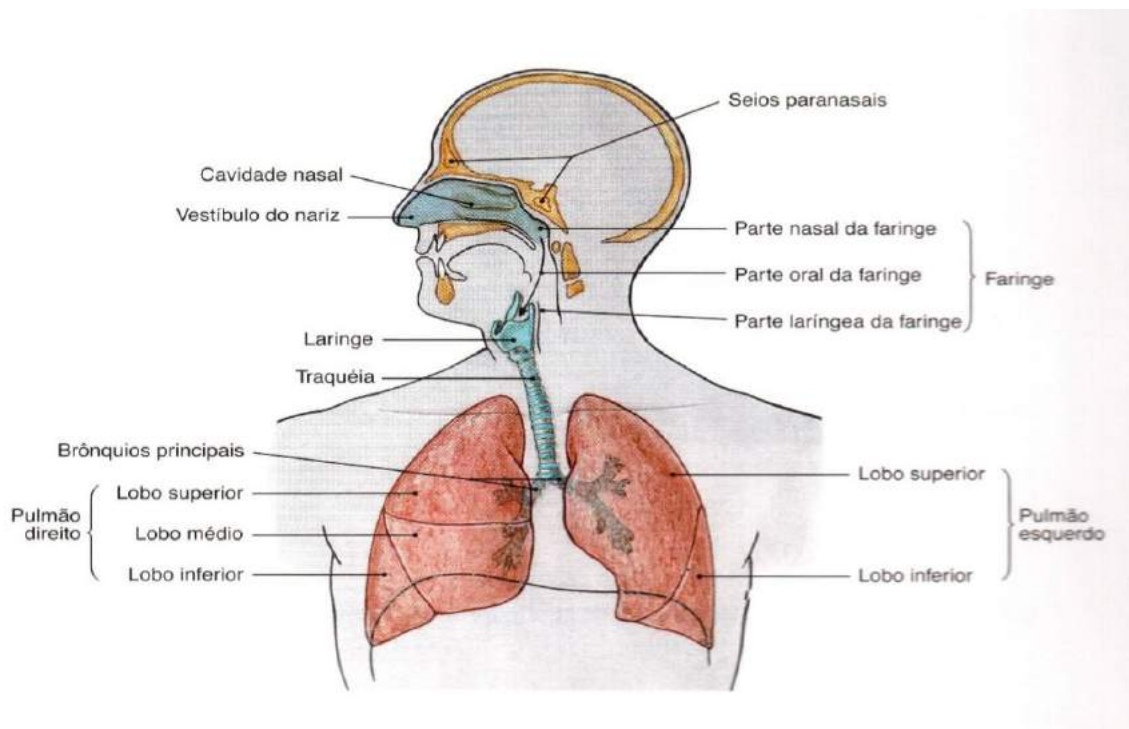


Figura 14.

SOBOTTA, **Atlas de Anatomia Humana**, volume 1 / editado por R. Putz e R. Pabst, Rio de Janeiro: Guanabara Koogan, 2008.

Os pulmões são subdivididos em lobos e apresentam-se da seguinte forma:

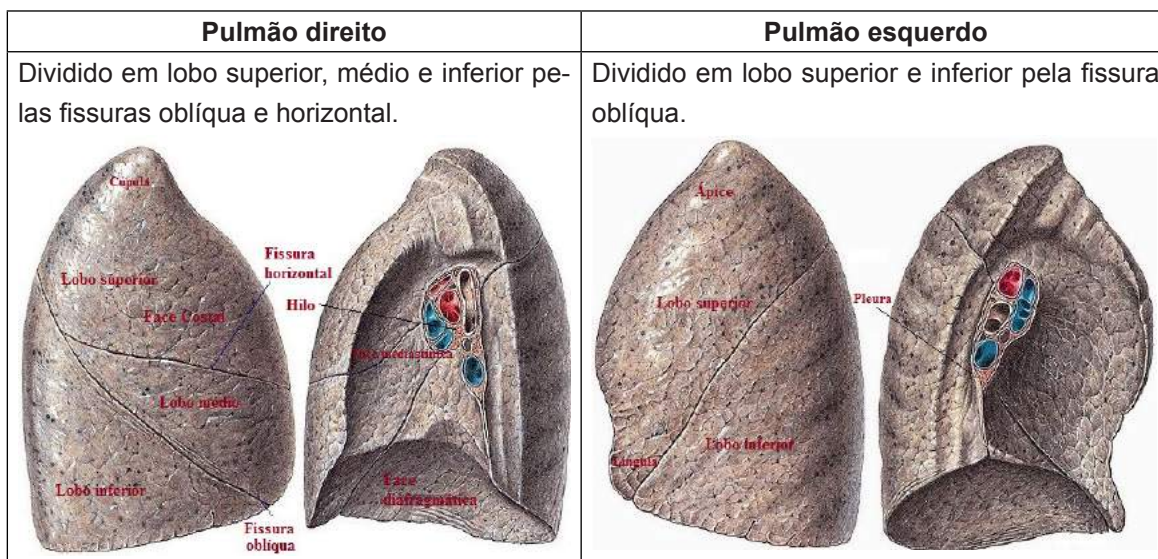


Figura 15.

SOBOTTA, **Atlas de Anatomia Humana**, volume 2 / editado por R. Putz e R. Pabst, Rio de Janeiro: Guanabara Koogan, 2008.

Como mostra na figura 15, cada pulmão é dividido em partes ou em lobos. No pulmão direito, que é maior, podemos observar três lobos, o esquerdo conseqüentemente menor, observamos dois lobos. Os lobos dividem-se em unidades menores denominadas segmentos broncopulmonares, região em que os brônquios se distribuem. Cada pulmão tem um total de dez segmentos, sendo no pulmão esquerdo cinco em cada lobo e no pulmão direito três seguimentos no lobo superior, dois no médio e cinco no inferior.

Cada pulmão é revestido pela pleura, um saco seroso de paredes duplas contínuas até o hilo. A pleura divide-se em pleura pulmonar ou visceral, caracterizada por aderir os pulmões, e pleura parietal, que recobre a face costal do pulmão e está intimamente ligada à caixa torácica. Entre essas paredes forma-se um espaço preenchido por um líquido, conhecido como líquido pleural, que reduz o atrito entre elas.

Na atividade física, os pulmões aumentam a capacidade de ventilação, oxigenando mais o sangue, enquanto o coração tem seus batimentos acelerados. O oxigênio é o ingrediente fundamental para a produção de energia. Neste processo o ar oxigenado entra pelo nariz e pela boca quando inspiramos, este é puxado pelos pulmões ao inflar. Ao contrário, o ar com gás carbônico é expelido de dentro para fora do nosso corpo na expiração. Os movimentos de expansão e contração dos

pulmões são ininterruptos, induzidos pelo diafragma e por músculos do peito e das costas.

O ar oxigenado para chegar nos pulmões, percorre a faringe, prossegue pela laringe e alcança a traqueia. Dentro dos pulmões o ar oxigenado ainda tem de passar pelas ramificações dos brônquios ou bronquíolos, uma rede de pequenos vasos formados por sucessivas divisões. O ar chega aos alvéolos, cheios de ar, estas bolsinhas permitem a passagem do oxigênio para os finos capilares sanguíneos que as cercam. Por fim, o oxigênio se liga às hemoglobinas, células vermelhas sanguíneas e é transportado pelo sangue ao coração, onde será bombeado para todo o organismo.

Revisando

Nessa unidade, estudamos o conceito, a divisão e o conjunto de órgãos que formam o sistema respiratório, suas funções e importância vital. Entre as funções do sistema respiratório, podemos citar as trocas gasosas entre o organismo e o ambiente possibilitando o processo respiratório no ser humano. Esse sistema é responsável pela capacidade de captar odores através do nariz e transmitir sons claros, evidentes e perceptíveis através da laringe.

A divisão do sistema respiratório está de acordo com sua estrutura anatômica, em porção superior e inferior, com sua funcionalidade em porção condutora e porção respiratória. No trato respiratório superior o nariz é um órgão que representa a parte inicial do sistema respiratório, localizado no plano mediano da face, e anatomicamente é composto pelo nariz externo, que compreende a pirâmide nasal, a cavidade nasal e os seios paranasais. Os ossos nasais e as placas de cartilagem localizadas entre a base e o ápice, formam o dorso nasal cujo formato é variável, apresentando-se em três tipos: reto, côncavo e convexo.

A cavidade nasal ou fossa nasal é uma estrutura que se inicia nas narinas, sendo dividida pelo septo nasal em esquerda e direita. Na comunicação da cavidade nasal com alguns ossos do crânio, como o frontal, o maxilar, o esfenóide e o etmoide, formam espaços preenchidos pelo ar, que denominamos seios paranasais.

A laringe, início da estrutura do trato respiratório interno, é um órgão curto, fibromuscular e está localizada na região mediana do pescoço, entre a quarta e sexta vértebras cervicais, sendo uma de suas funções carregar o ar inspirado para a traqueia. Além dos músculos e ligamentos, a laringe apresenta um esqueleto cartilaginoso formado pelas cartilagens da tireoide, cricoide, aritenóide, epiglótica, cuneiformes e corniculadas. A tireoide é considerada a maior cartilagem a compor a laringe e a cartilagem cricoide, em forma de anel único, liga a laringe à traqueia.

A traqueia é um tubo vertical em forma de cilindro constituído por vários anéis cartilagosos incompletos em forma de "C", os quais são interligados por ligamentos anulares e posteriormente por musculatura lisa. A porção final da traqueia é denominada carina traqueal, depois a traqueia se divide em dois brônquios principais, o brônquio direito e o brônquio esquerdo. Os brônquios são ramificações da traqueia, se apresentam sob a forma de pequenos tubos ou pequenos canais com diâmetros variáveis que fazem parte do pulmão. Os bronquíolos, originados

dos brônquios segmentares, apresentam o menor calibre dos componentes que formam a árvore brônquica, porém não possuem anéis cartilagosos.

O pulmão é um órgão par, localizado no interior tórax. Apresenta-se em forma de um cone com um ápice superior, uma base inferior, uma face costal e medial, além das face diafragmática e interlobar. São dois pulmões, um esquerdo e um direito, ambos com seus respectivos lobos. Cada pulmão é revestido pela pleura, que se divide em pleura visceral, parte aderida aos pulmões, e pleura parietal, parte que recobre a face costal dos pulmões e está intimamente ligada à caixa torácica.

No decorrer da unidade conhecemos o mecanismo da respiração, o trajeto que o ar oxigenado percorre até chegar aos pulmões, o bombeamento do coração até a absorção do oxigênio pelo nosso organismo e, por fim, a importância de cada órgão para manter o bom funcionamento do sistema respiratório no corpo humano.

Autoavaliação

1. O sistema respiratório é responsável pela capacidade de captar odores (_____) através do nariz e transmitir sons claros, evidentes e perceptíveis (_____) através da laringe.
2. Marque a alternativa correta
 - a) fonação, olfação
 - b) olfação, fonação
 - c) digestão, fonação
 - d) olfação, gustação
 - e) gustação, olfação
3. Marque a alternativa que apresenta uma estrutura comum ao sistema respiratório e digestivo
 - a) faringe
 - b) pulmão
 - c) laringe
 - d) brônquios
 - e) esôfago
4. O sistema respiratório, de acordo com sua estrutura **anatômica e funcional**, divide-se em porção. Assinale a alternativa com sequência correta.
 - a) Porção respiratória, porção condutora, porção superior e porção inferior.
 - b) Porção inferior, porção respiratória, porção superior e porção condutora.
 - c) Porção superior, porção inferior, porção condutora e porção respiratória.

- d) Porção condutora, porção inferior, porção superior e porção respiratória.
 - e) Porção condutora, porção respiratória, porção inferior e porção superior.
5. O sistema respiratório, de acordo com sua estrutura **anatômica**, possui instrumentos que fazem parte da porção superior. Quais são elas?
- a) Laringe, traqueia e cavidades nasais.
 - b) Seios paranasais, pulmões e alvéolos.
 - c) Faringe, bronquíolos e canais alveolares.
 - d) Cavidades nasais, seios paranasais e faringe.
 - e) Órgãos tubulares, brônquios e faringe.
6. O ar inspirado passa inicialmente pelas narinas e cavidades nasais. Nesses locais encontramos pelos e muco que:
- a) Atuam no auxílio do processo de hematose.
 - b) Atuam no resfriamento do ar e fornece proteção contra entrada de micro-organismo.
 - c) Atuam retirando impurezas do ar, como poeira e agentes patogênicos.
 - d) Atuam resfriando e umedecendo o ar.
 - e) Apenas "A" alternativa "B" estão corretas.
7. Os ossos nasais e as placas de cartilagem localizadas entre a base e o ápice que forma o dorso nasal cujo formato é variável, apresentando-se:
- a) retilíneo, brevilíneo e convexo.
 - b) brevelíneo, retilíneo e côncavo.
 - c) retilíneo, côncavo e convexo.
 - d) brevilíneo, côncavo e convexo.
 - e) retilíneo, côncavo e brevilíneo.

Questões Discussivas

1. Baseado na unidade de estudo, defina seio maxilar.
2. No início do sistema respiratório inferior, temos uma estrutura denominada laringe. Defina laringe e sua importância no sistema respiratório.
3. A traqueia é uma estrutura fundamental do sistema respiratório inferior. Baseado no conhecimento adquirido, faça uma breve descrição dessa estrutura.
4. Faça um pequeno resumo sobre as funções do pulmão.



7

SISTEMA NERVOSO

CONHECIMENTO

Compreender os constituintes e as funções do sistema nervoso, conhecer as principais estruturas que o compõem, bem como suas divisões e classificações. Compreender de maneira geral o complexo mecanismo de funcionamento dos impulsos nervosos, as grandes vias aferentes e eferentes. Conhecer a morfologia e a constituição externa e interna do encéfalo, medula espinhal e nervos em geral.

HABILIDADES

Reconhecer e identificar a importância do sistema nervoso central e periférico nas ações humanas e suas alterações, pelos sinais e sintomas.

ATITUDES

Apresentar a devida atenção ao funcionamento e se empenhar para desenvolver um entendimento das enfermidades que o acometem e direcionar o conhecimento adquirido, reconhecendo que o sistema nervoso é responsável por interpretar, coordenar e comandar todas as atividades do corpo humano, demonstrando empenho e dedicação para uma eficiente prática profissional. Vincular os conhecimentos do sistema nervoso à sua prática profissional.

Os seres vivos, mesmos os mais primitivos, devem continuamente se ajustar ao meio ambiente para sobreviver. Para isto três propriedades são especialmente importantes: irritabilidade, condutibilidade e contractilidade. Estando estas, sob o domínio do tecido nervoso (neurônios) que, em conjunto com as células de sustentação (neuroglia) (*glia=cola*) o nome advém da ideia de que era a “cola” que mantinha unido o tecido nervoso, irão constituir o Sistema Nervoso. O Sistema Nervoso é uma rede intrincada e altamente organizada de cerca de cem bilhões de neurônios imersos na neuroglia, que corresponde à maior parte do volume do Sistema Nervoso (SN).

Outra maneira de conceituar este sistema complexo baseia-se no fato de que todas as funções orgânicas, bem como a integração do animal com o meio ambiente estão em sua dependência. Isto significa que este sistema controla e coordena as funções de todos os sistemas do organismo. Um exemplo simples deste conceito é de que quando recebemos estímulos aplicados à superfície do nosso corpo, temos a capacidade de interpretá-los e desencadear respostas adequadas a estes estímulos.

Deste modo muitas funções do Sistema Nervoso dependem da vontade (caminhar e conversar, por exemplo, são atos (voluntários) que dependem de nossa vontade. Enquanto que, muitas outras funções ocorrem sem que tenhamos consciência, a secreção de saliva e de suco gástrico, por exemplo, ocorrem sem que delas tenhamos conhecimento, sendo denominadas (involuntárias). Um ponto a ser considerado, é que o máximo desenvolvimento do Sistema Nervoso é alcançado no homem, pois nesta espécie, responde também por fenômenos psíquicos altamente elaborados.

Gostaríamos de informar ao caro estudante que o estudo do Sistema Nervoso comumente descrito como difícil e complicado, na verdade como afirmam os estudiosos do assunto, este é apenas complexo, exigindo estudo sistemático de maneira que só podemos compreendê-lo se entendermos a anatomia e o funcionamento de suas partes, que estão expostas em ordem didática.

Na figura 01 você terá uma visão panorâmica das partes central e periférica do Sistema Nervoso.

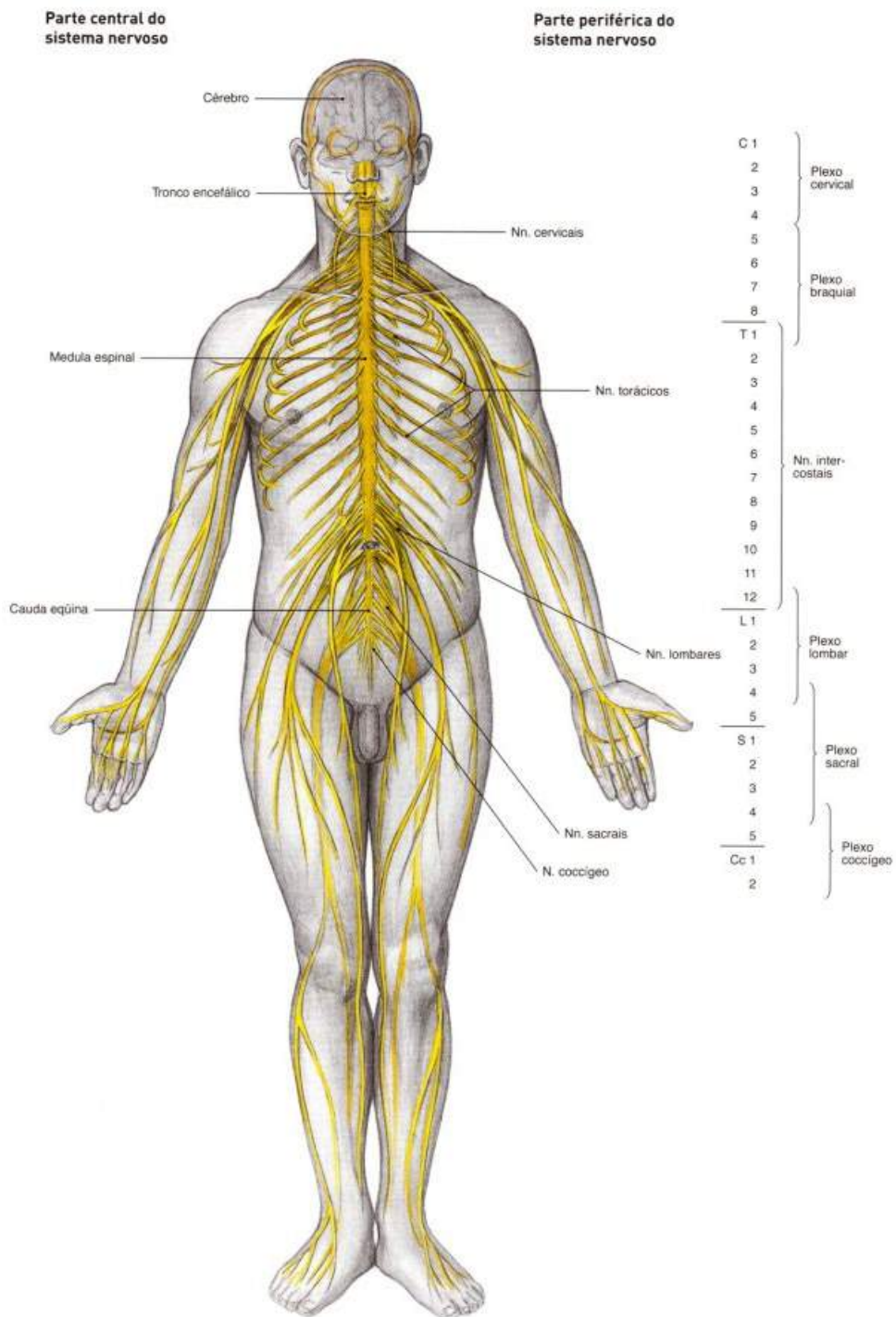


Figura 1

Vista panorâmica das partes central e periférica do Sistema Nervoso

SOBOTTA, **Atlas de Anatomia Humana**, volume 1 / editado por R. Putz e R. Pabst, Rio de Janeiro: Guanabara Koogan, 2008.

Origem do Sistema Nervoso

O sistema nervoso origina-se do ectoderma embrionário e se localiza na região dorsal do embrião. Durante o desenvolvimento embrionário, o ectoderma sofre uma invaginação, dando origem à goteira neural, que se fecha, formando o tubo neural. Este possui uma cavidade interna cheia de líquido, o canal neural. Durante a neurogênese estas estruturas irão se desenvolvendo até a formação definitiva do Sistema Nervoso. Podemos visualizar esta formação nas imagens sequenciais 02, 03, 04 e 05 logo abaixo.

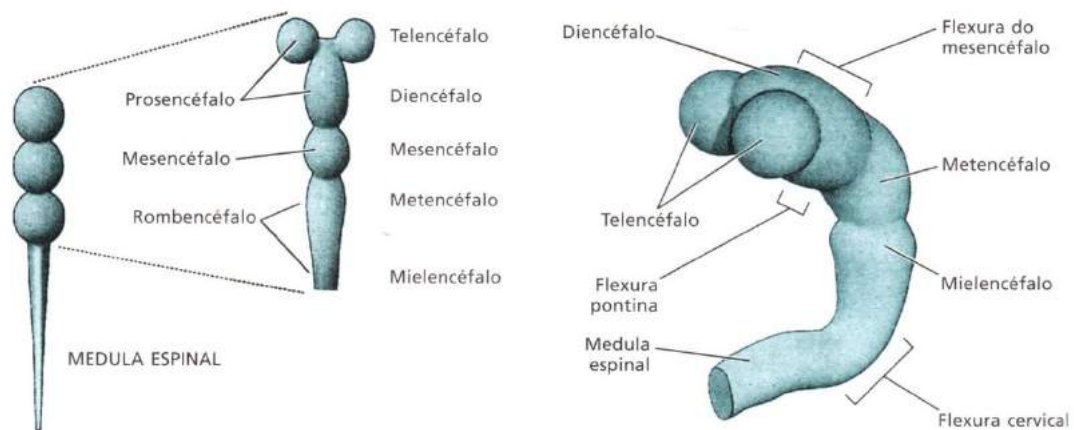


Figura 02

ADEL K. Afifi, RONALD A. Bergman. **Neurologia funcional: texto e atlas**. 2. ed. São Paulo: Roca, 2007.

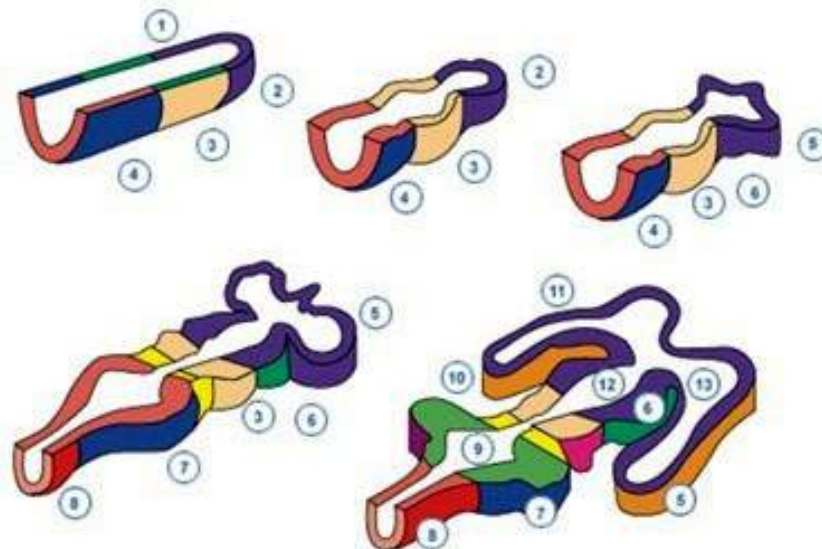


Figura 03

1- tubo neural	8- mielencéfalo
2- prosencéfalo	9- quarto ventrículo
3- mesencéfalo	10- aqueduto de Silvius
4- rombencéfalo	11- tálamo
5- telencéfalo	12- terceiro ventrículo
6- diencéfalo	13- ventrículo lateral
7- metencéfalo	

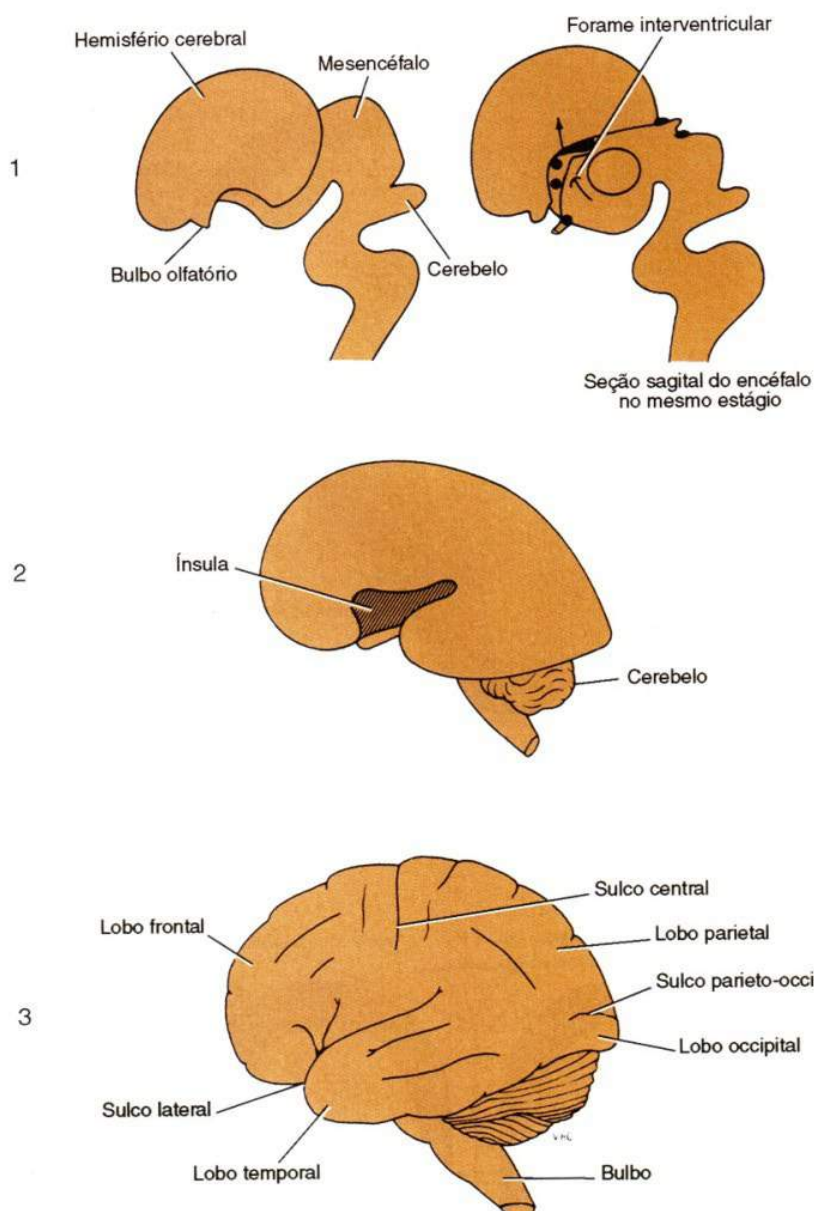
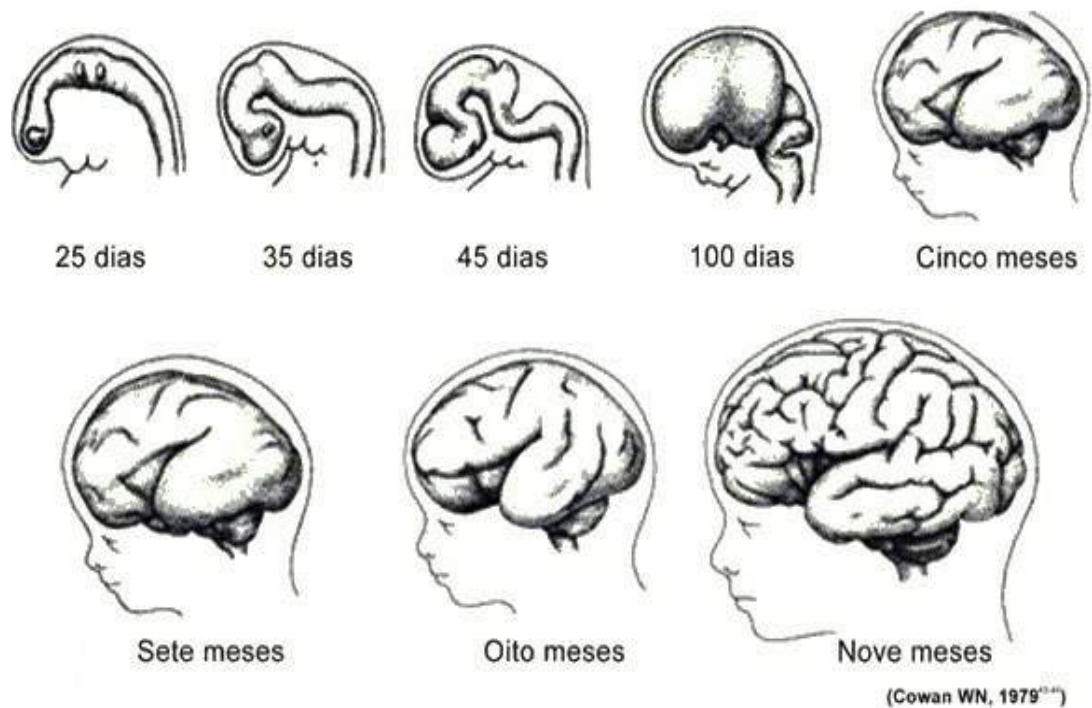


Figura 04

SNELL, Richard S. **Neuroanatomia clínica**. 7ª. ed. Rio de Janeiro: Editora Guanabara Koogan, 2011.



Evolução embriológica e fetal do SNC do ser humano

Figura 05

Divisão do Sistema Nervoso

O sistema nervoso é um todo. Sua divisão em partes tem um significado exclusivamente didático, pois as várias partes estão intimamente relacionadas do ponto de vista morfológico e funcional. Reconhecemos duas porções do Sistema Nervoso, sendo que esta divisão é anatômica (topográfica: estudo das estruturas do corpo humano baseado em regiões, relações e proximidades) e também funcional, embora as duas porções sejam interdependentes. Deste modo, para melhor compreensão, procuramos comentar as divisões em critérios anatômicos juntamente com os funcionais.

Veja a figura abaixo (Figura 6), esquematiza a divisão do sistema nervoso baseada em critérios anatômicos:

Encéfalo.1 - JCHouzel

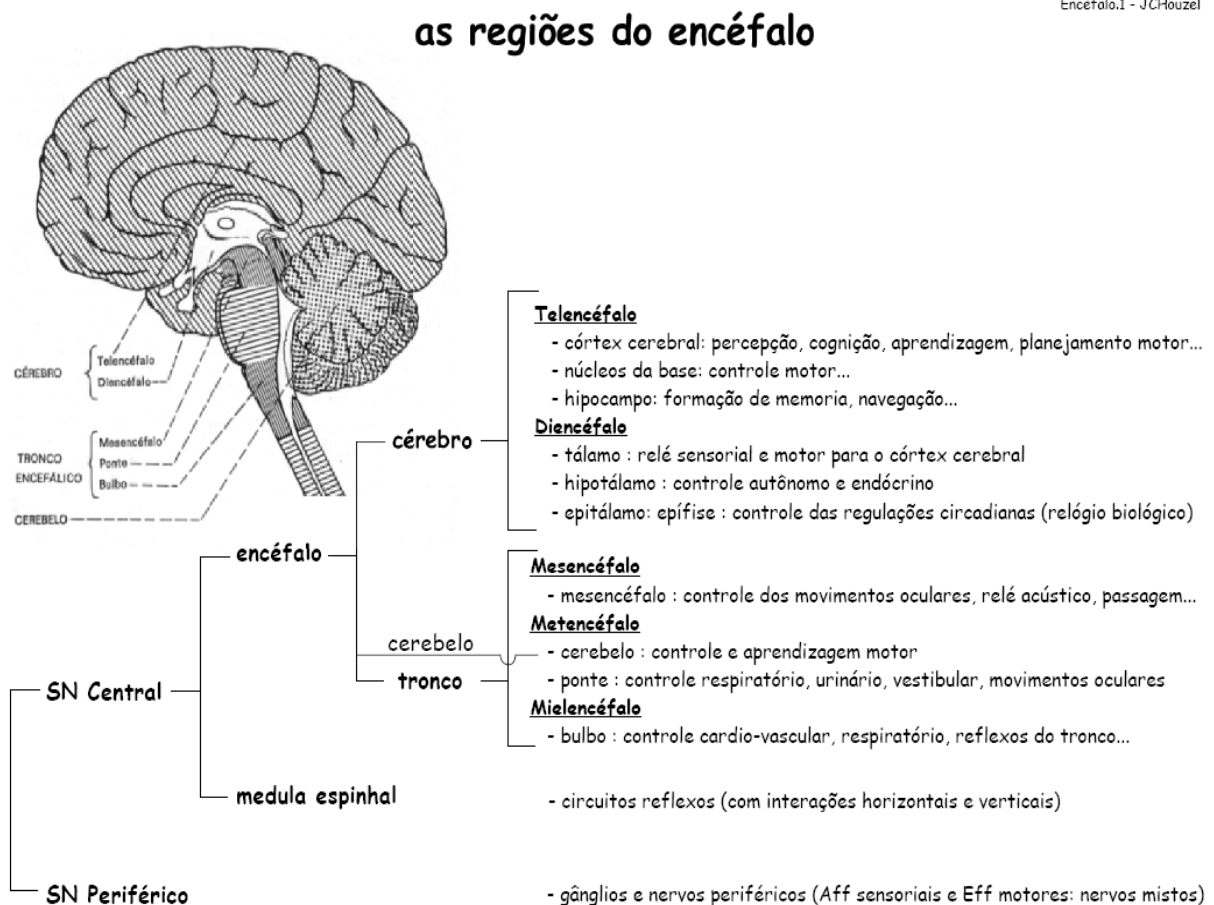


Figura 6

MACHADO, A. **Neuroanatomia funcional**. 2ª. ed. São Paulo: Editora Athteneu, 2006.

- **Sistema Nervoso Central:** formada pelo encéfalo e medula espinhal (estruturas localizadas no esqueleto axial, dentro do crânio e do canal medular). Esta porção é especializada na recepção e interpretação de estímulos, de comando e desencadeadora de respostas como podemos ver nas figuras 07, 08 e 09.
- **Sistema Nervoso Periférico:** constituída pelas vias que conduzem os estímulos ao SNC (Sistema Nervoso Central) ou que levam até os órgãos efetadores (músculos ou glândulas) as ordens emanadas da porção central. Esta porção está distribuída pelo corpo na forma de nervos cranianos e

espinhais, gânglios e terminações ou receptores nervosos. Veja esquema nas figuras 07, 08 e 09 logo abaixo.

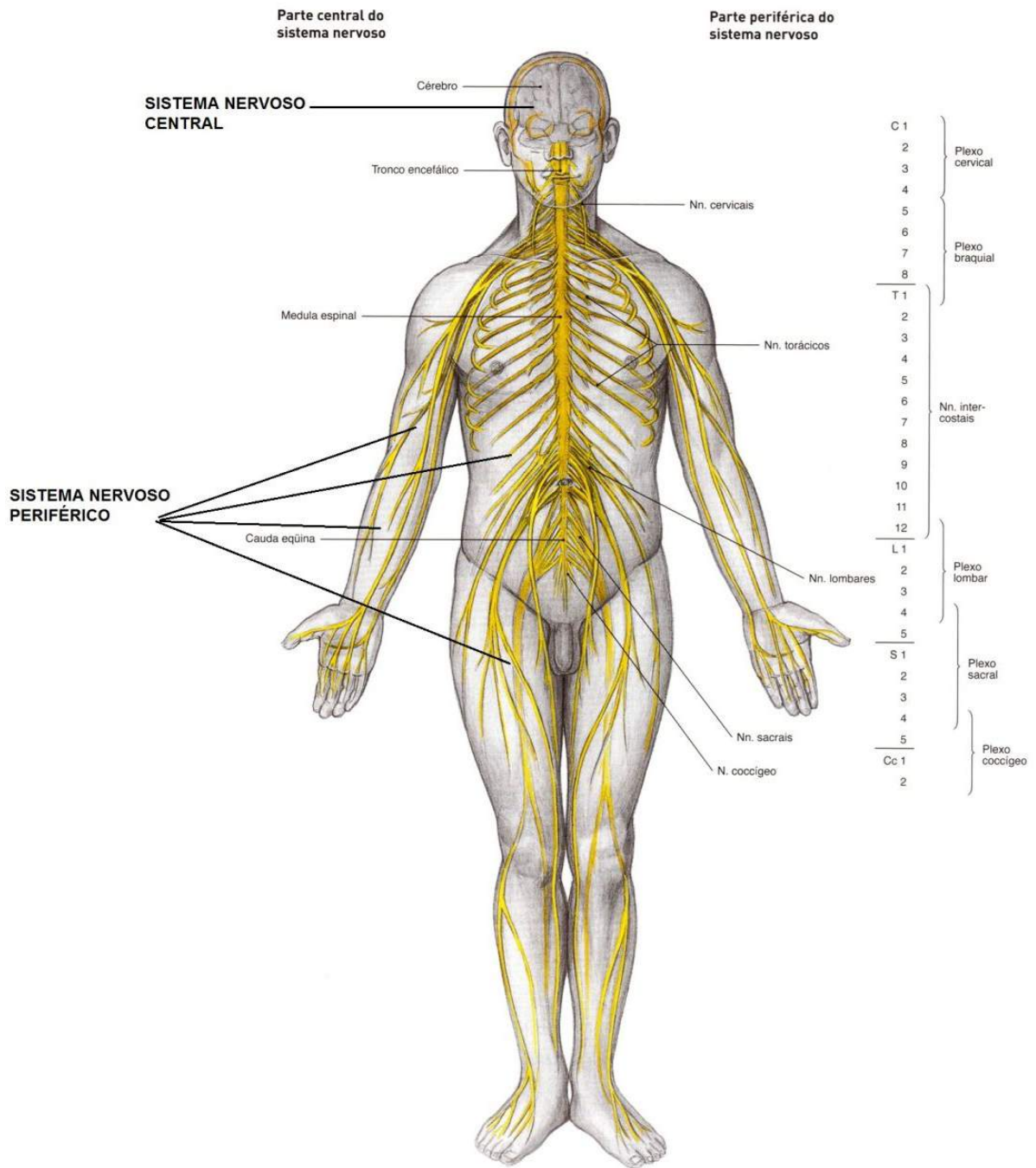


Figura 07

SOBOTTA, **Atlas de Anatomia Humana**, volume 1 / editado por R. Putz e R. Pabst, Rio de Janeiro: Guanabara Koogan, 2008.

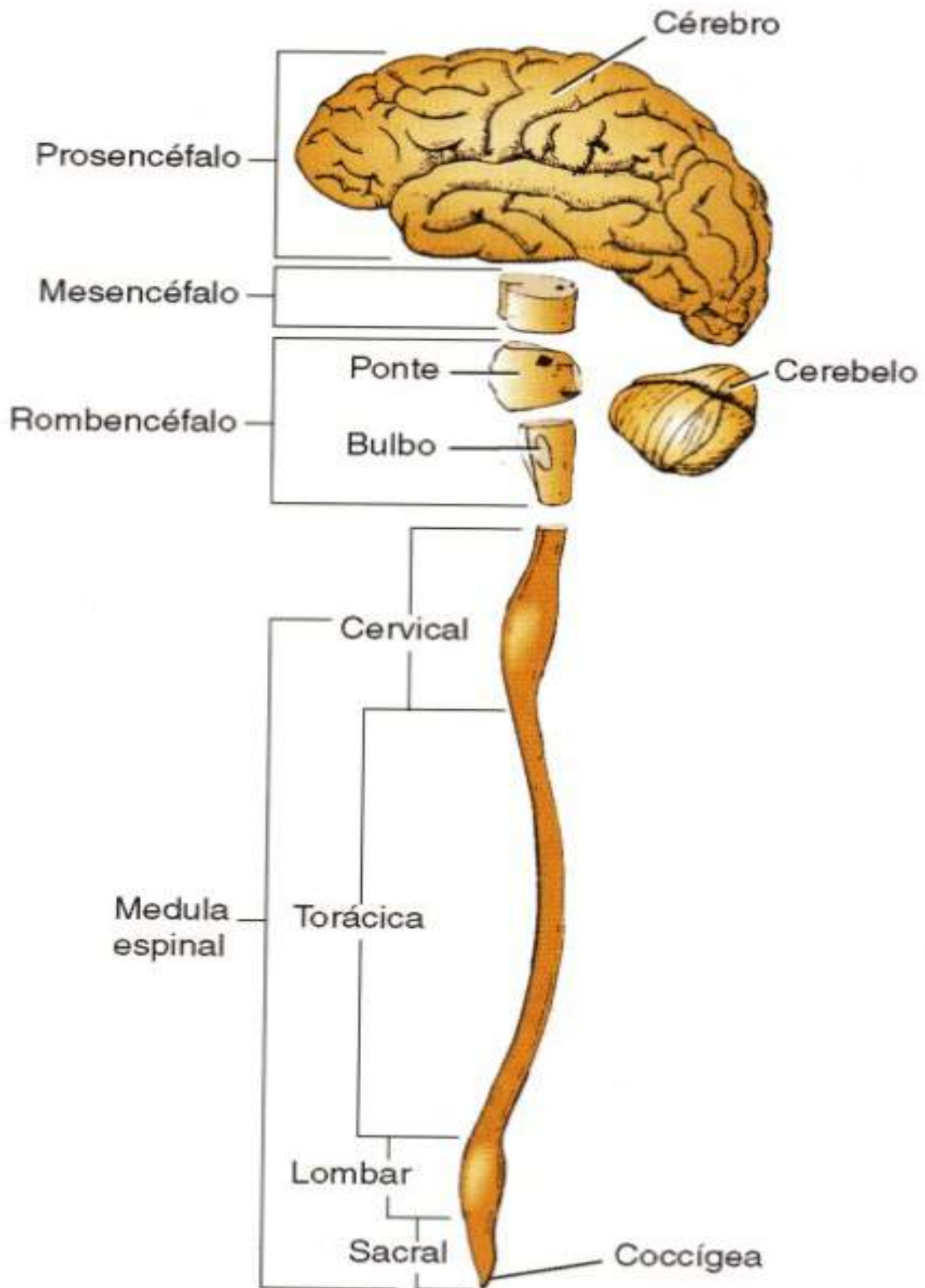


Figura 08

SNELL, Richard S. **Neuroanatomia clínica**. 7ª. ed. Rio de Janeiro: Editora Guanabara Koogan, 2011.

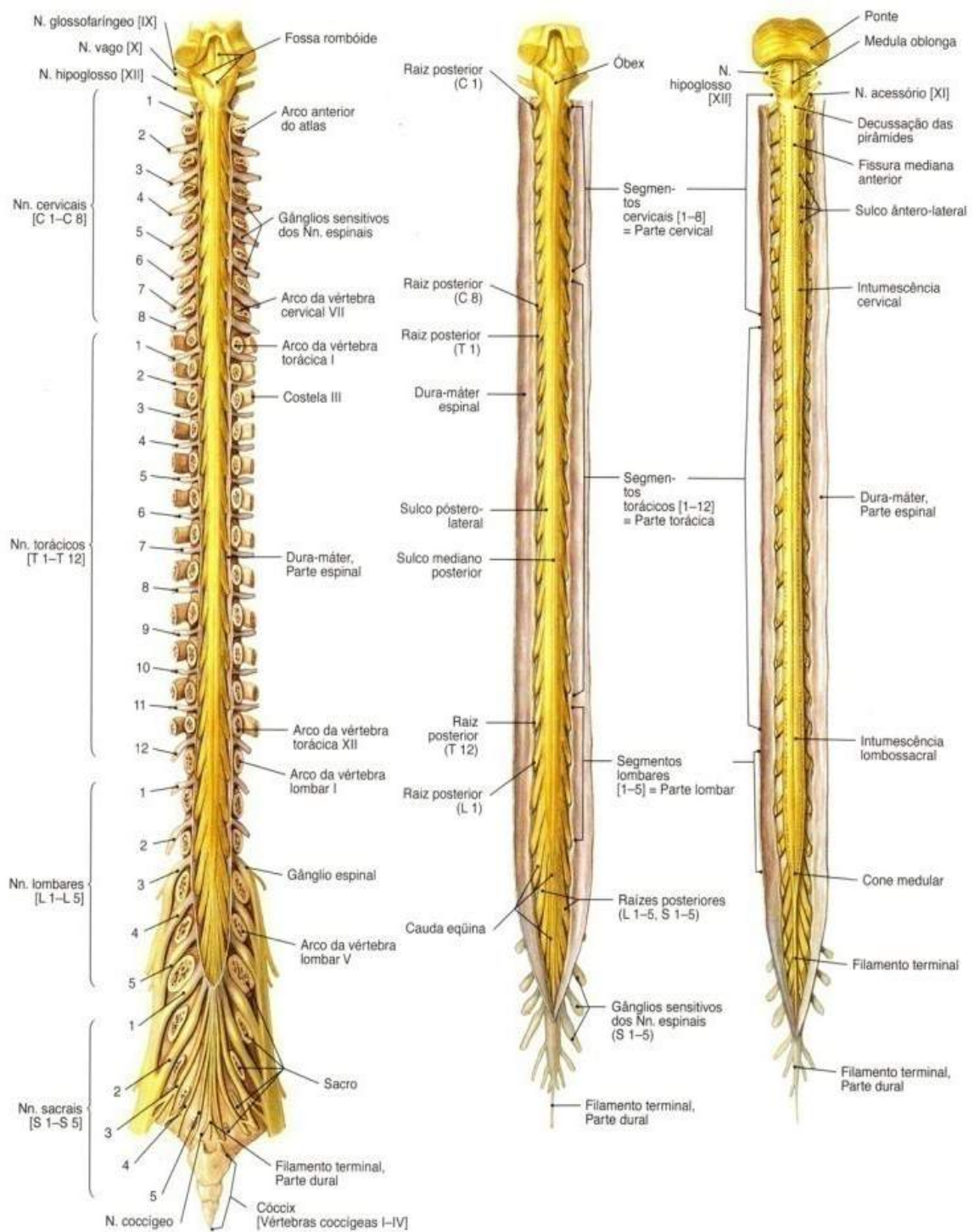


Figura 09

SOBOTTA, **Atlas de Anatomia Humana**, volume 1 / editado por R. Putz e R. Pabst, Rio de Janeiro: Guanabara Koogan, 2008.

Divisão do sistema nervoso com base em critérios funcionais

Pode-se dividir o sistema nervoso em **SN da vida de relação ou somático** (soma= corpo físico) e **SN de vida vegetativa ou visceral**.

O **SN somático** é aquele que relaciona o organismo com o meio ambiente. Apresenta um componente aferente que conduz aos centros nervosos impulsos originados em receptores periféricos informando-os o que se passa no meio ambiente, e um componente eferente que leva aos músculos estriados esqueléticos o comando dos centros nervosos, resultando em movimentos voluntários.

O **SN visceral** é aquele que se relaciona com a inervação e controle das estruturas viscerais, importante na integração das diversas vísceras no sentido da manutenção da constância do meio interno. Assim como no somático, tem um componente aferente que conduz os impulsos nervosos originados em receptores das vísceras (**visceroceptores**) as áreas específicas do SN. O componente eferente leva os impulsos originados em certos centros nervosos até as vísceras, terminando em glândulas, músculo liso e cardíaco. O componente eferente do SN visceral é denominado **Sistema Nervoso Autônomo** e pode ser subdividido em **simpático** e **parassimpático**, de acordo com vários critérios que veremos mais adiante. Veja divisão do sistema nervoso no esquema da figura 10.

O esquema abaixo resume o que foi exposto sobre a divisão funcional do Sistema Nervoso.

• Sistema Nervoso Somático

aferente (sensitivo)	receptores sensitivos (exteroceptores)
Associação	ligação entre o aferente e o eferente
eferente (motor)	músculo estriado esquelético

• Sistema Nervoso Visceral

aferente (sensitivo)	visceroceptores e enteroceptores
aferente (motor)	músculos liso, cardíaco e glândulas

- Sistema Nervoso Autônomo (simpático e parassimpático)

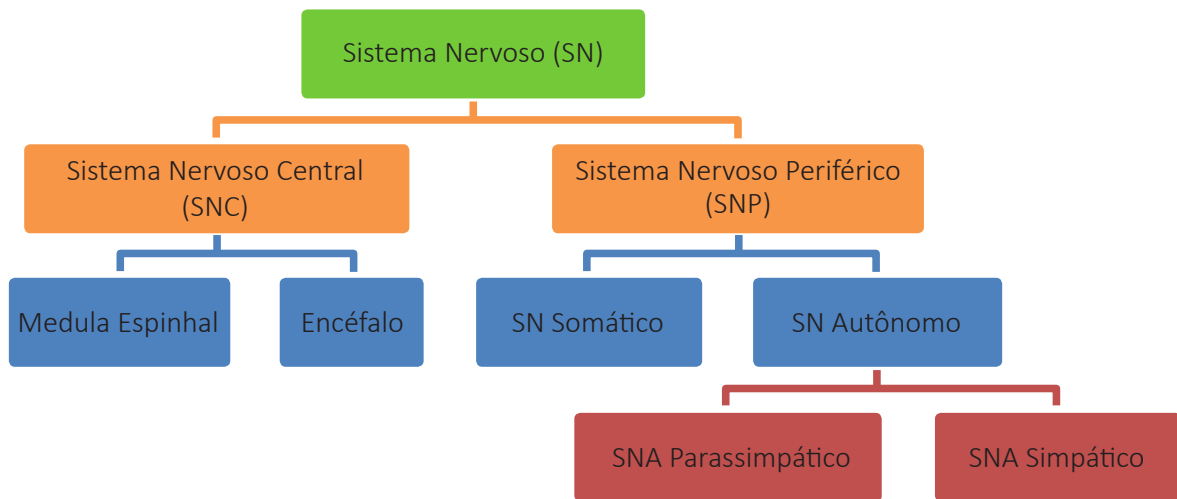


Figura 10

Componentes do Sistema Nervoso

Para podermos entender o funcionamento do Sistema Nervoso temos que abordar e compreender seus mecanismos de constituição e comunicação que são basicamente as células da glia (neuroglia) e os neurônios, sendo que estas formam o que popularmente chamamos de massa encefálica, tanto a substância branca (fibras de projeção e associação: que enviam, associam, interpretam, trazem e enviam informações dentro do Sistema Nervoso) como a cinzenta (corpos de neurônios).

- No sistema nervoso diferenciam-se duas linhagens celulares: os neurônios e as células da glia ou da neuróglia (tecido de sustentação dos neurônios que tem várias funções). Veja na figura 11 logo abaixo uma representação diagramática do arranjo de diferentes tipos de células neurogliais.

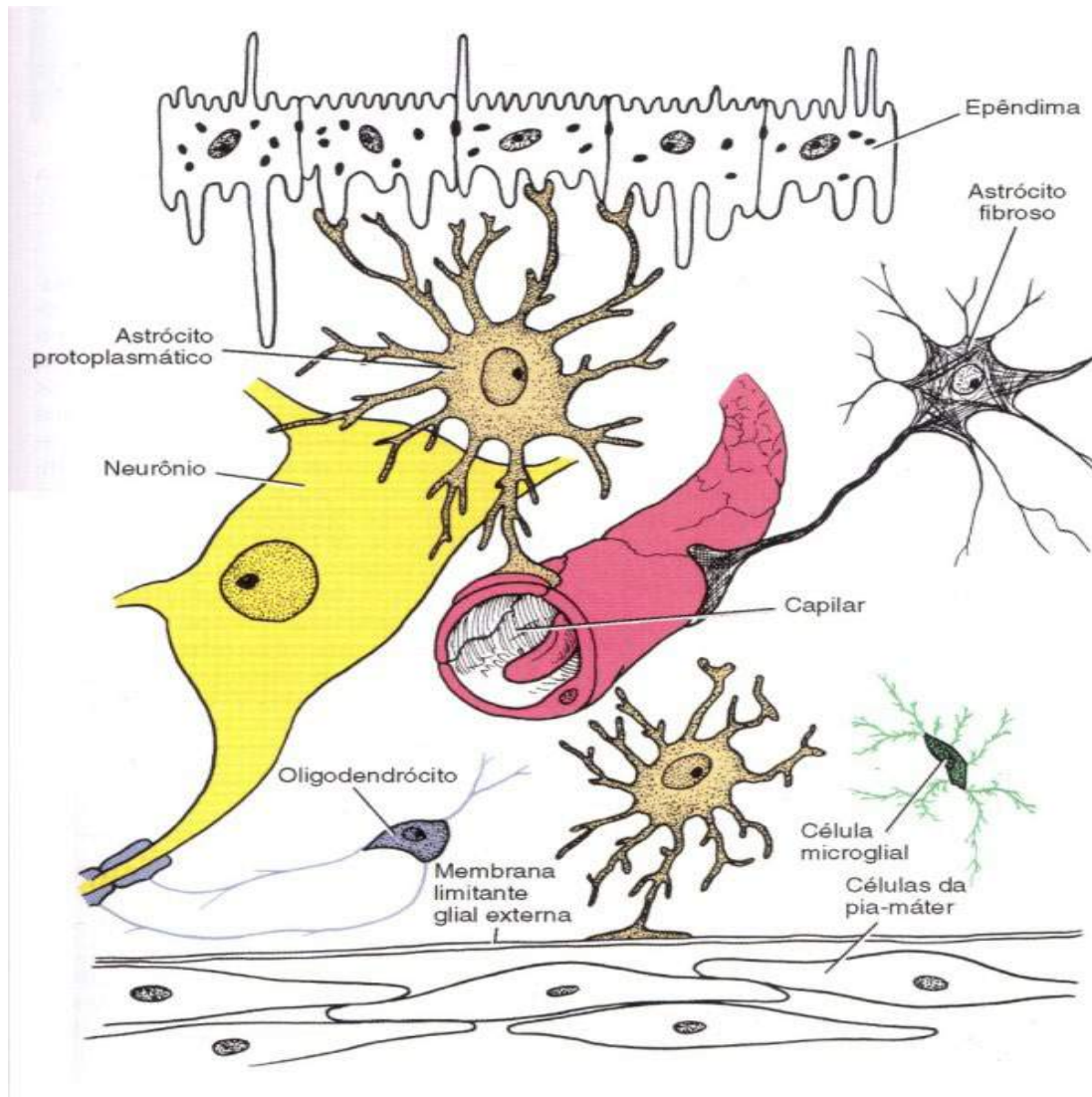


Figura 11

SNELL, Richard S. **Neuroanatomia clínica**. 7ª. ed. Rio de Janeiro: Editora Guanabara Koogan, 2011.

Os neurônios.

- Os neurônios são as células responsáveis pela recepção e transmissão dos estímulos do meio (interno e externo), possibilitando ao organismo a execução de respostas adequadas para a relação com o meio ambiente como para a manutenção da homeostase corporal. Veja na figura 12.

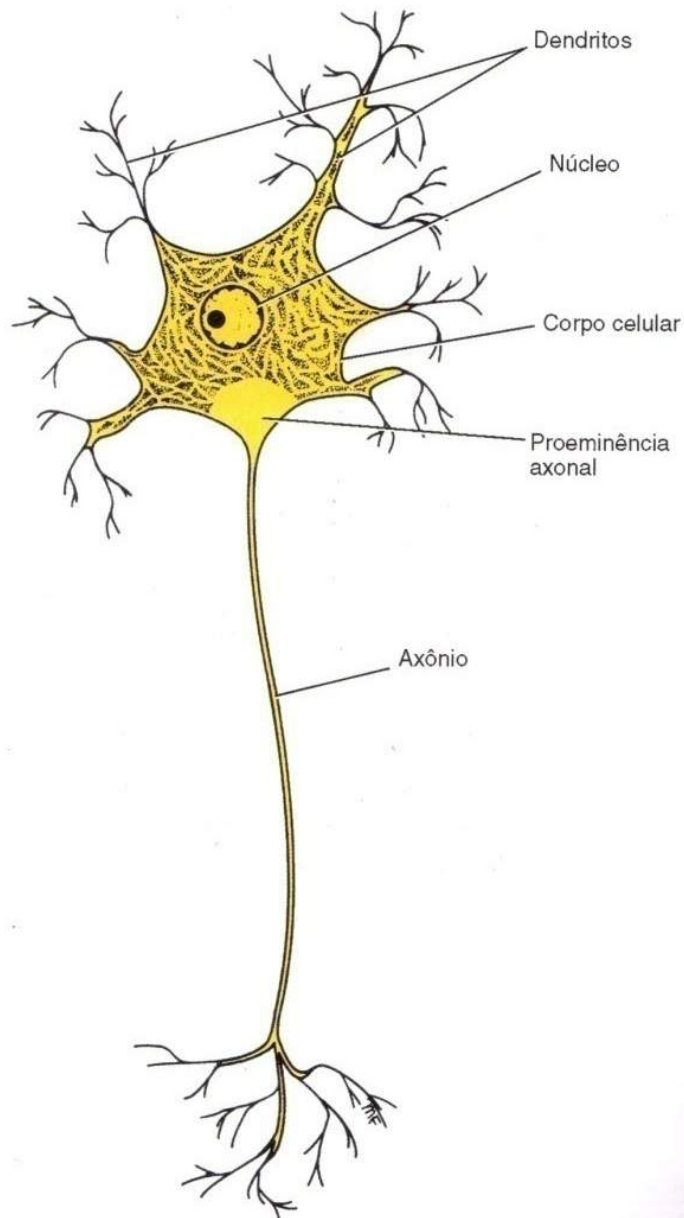


Figura 12

SNELL, Richard S. **Neuroanatomia clínica**. 7ª. ed. Rio de Janeiro: Editora Guanabara Koogan, 2011.

- Para compreendermos melhor as funções de coordenação e regulação exercidas pelo sistema nervoso, precisamos primeiro conhecer a estrutura básica de um neurônio e como a mensagem nervosa é transmitida.
- Um neurônio é uma célula composta de um corpo celular (onde está o núcleo, o citoplasma e o citoesqueleto), e de finos prolongamentos celulares denominados neuritos, que podem ser subdivididos em dendritos e axônios, como podemos visualizar na figura 13.

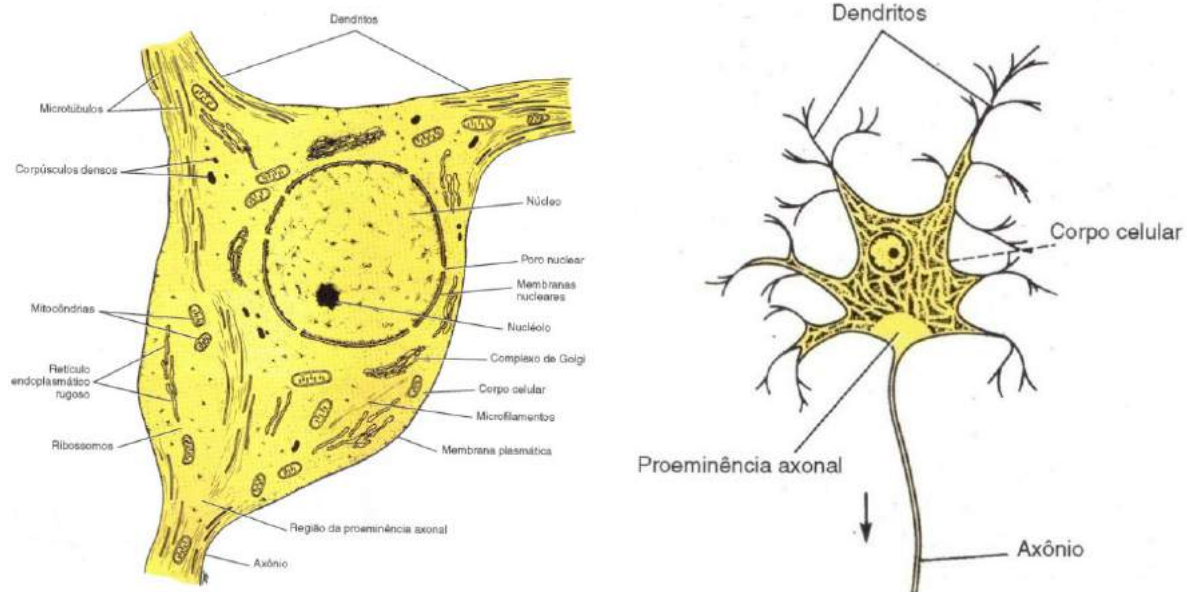


Figura 13

SNELL, Richard S. **Neuroanatomia clínica**. 7ª. ed. Rio de Janeiro: Editora Guanabara Koogan, 2011.

- Os dendritos como podemos observar na figura 13 acima, são prolongamentos geralmente muito ramificados e que atuam como receptores de estímulos, funcionando portanto, como "antenas" para o neurônio.

- Os axônios são prolongamentos longos que atuam como condutores dos impulsos nervosos. Os axônios podem se ramificar e essas ramificações são chamadas de colaterais. Todos os axônios têm um início (cone de implantação), um meio (o axônio propriamente dito) e um fim (terminal axonal ou botão terminal). O terminal axonal é o local onde o axônio entra em contato com outros neurônios e/ou outras células e passa a informação (impulso nervoso) para eles. Vejamos na figura 14.

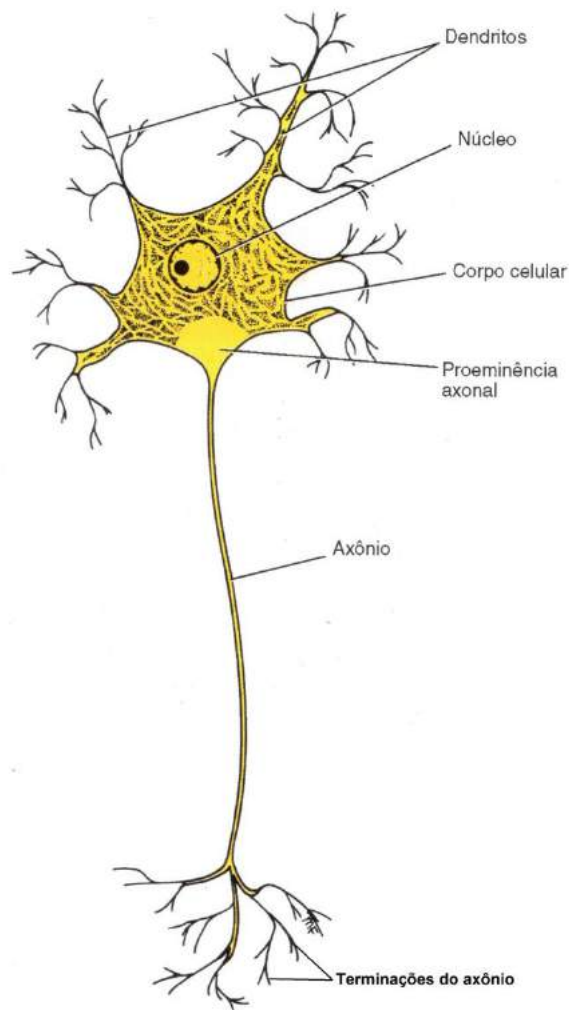


Figura 14

SNELL, Richard S. **Neuroanatomia clínica**. 7ª. ed. Rio de Janeiro: Editora Guanabara Koogan, 2011.

- O axônio está envolvido por um dos tipos celulares seguintes: célula de *Schwann* (encontrada apenas no SN Periférico) e oligodendrócito (encontrado apenas no SN Central). Em muitos axônios, esses tipos celulares determinam

a formação da bainha de mielina - invólucro principalmente lipídico (também possui como constituinte a chamada proteína básica da mielina) que atua como isolante e facilita a transmissão do impulso nervoso, como podemos observar no desenho esquemático de um neurônio na figura 15.

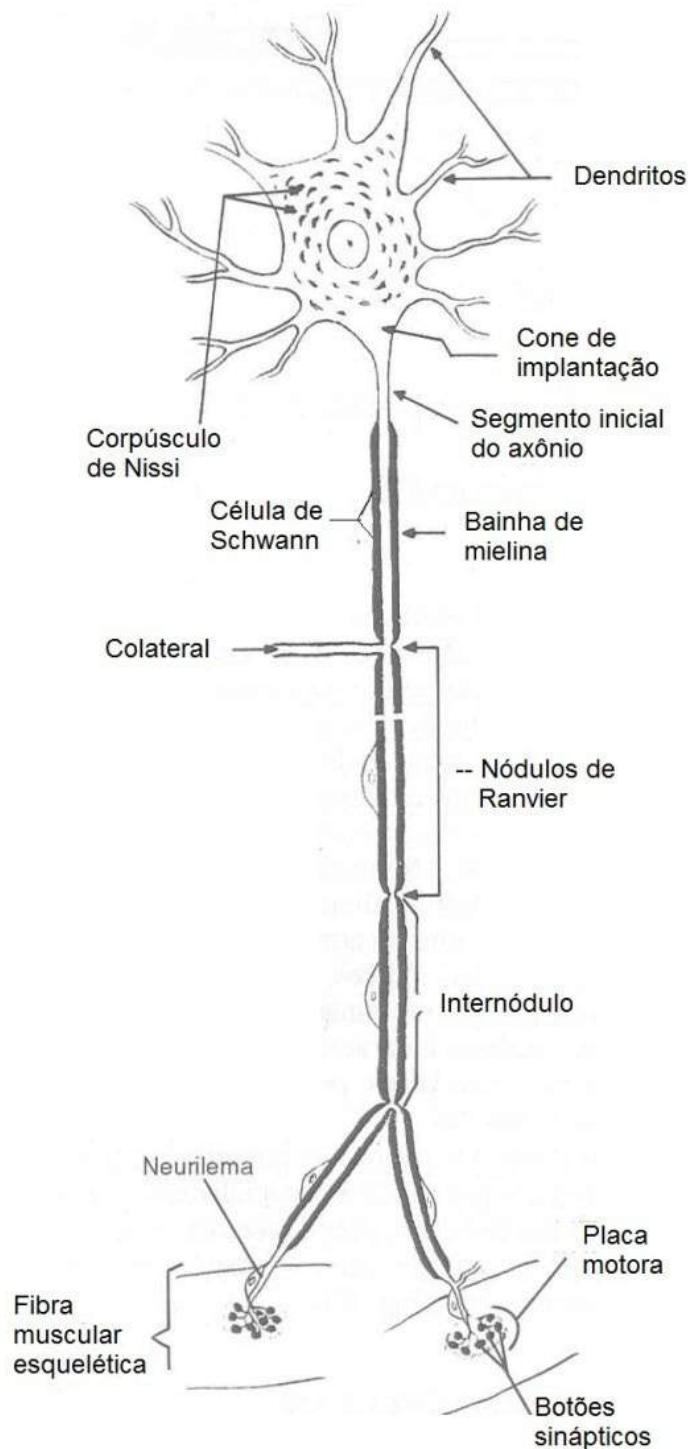


Figura 15

MACHADO A. **Neuroanatomia funcional**. 2ª. ed. São Paulo: Editora Athtenu, 2006.

- Os impulsos nervosos ou potenciais de ação são causados pela despolarização da membrana além de um limiar (nível crítico de despolarização que deve ser alcançado para disparar o potencial de ação). Os potenciais de ação assemelham-se em tamanho e duração e não diminuem à medida em que são conduzidos ao longo do axônio, ou seja, são de tamanho e duração fixos.
- Um fato a ressaltar é a presença de nódulos (*Ranvier*) ao longo dos axônios, o que faz com que o impulso nervoso percorra de forma saltatória ou seja mais rápida, pois a resposta a um estímulo tem que ser muito rápida. Veja na figura esquemática abaixo.

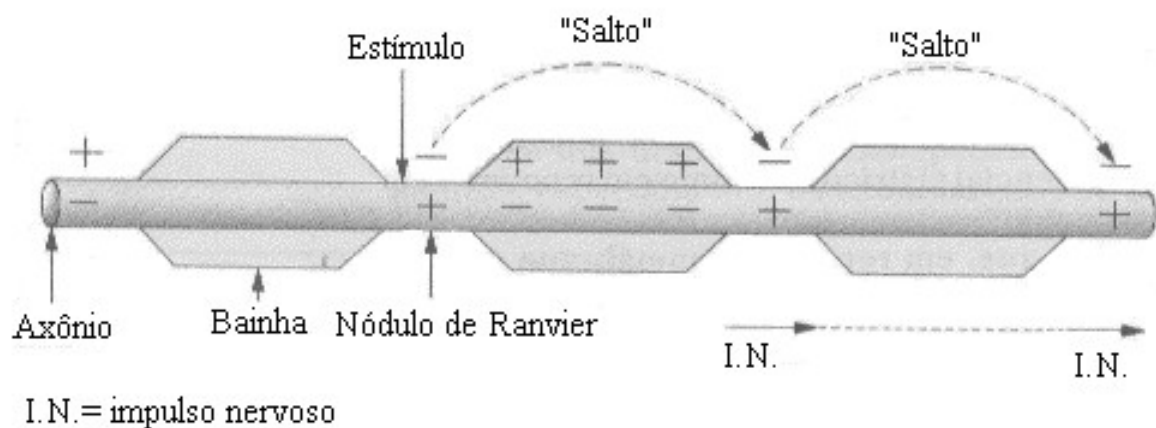


Figura 16

- O sinal nervoso (impulso), que vem através do axônio da célula pré-sináptica chega em sua extremidade e provoca na fenda a liberação de neurotransmissores depositados em bolsas chamadas de vesículas sinápticas.

A Sinapse.

- Sinapse é um tipo de junção especializada em que um terminal axonal faz contato com outro neurônio ou tipo celular. As sinapses podem ser elétricas ou químicas (maioria). Podemos observar na figura 17 diferentes tipos de sinapses químicas.

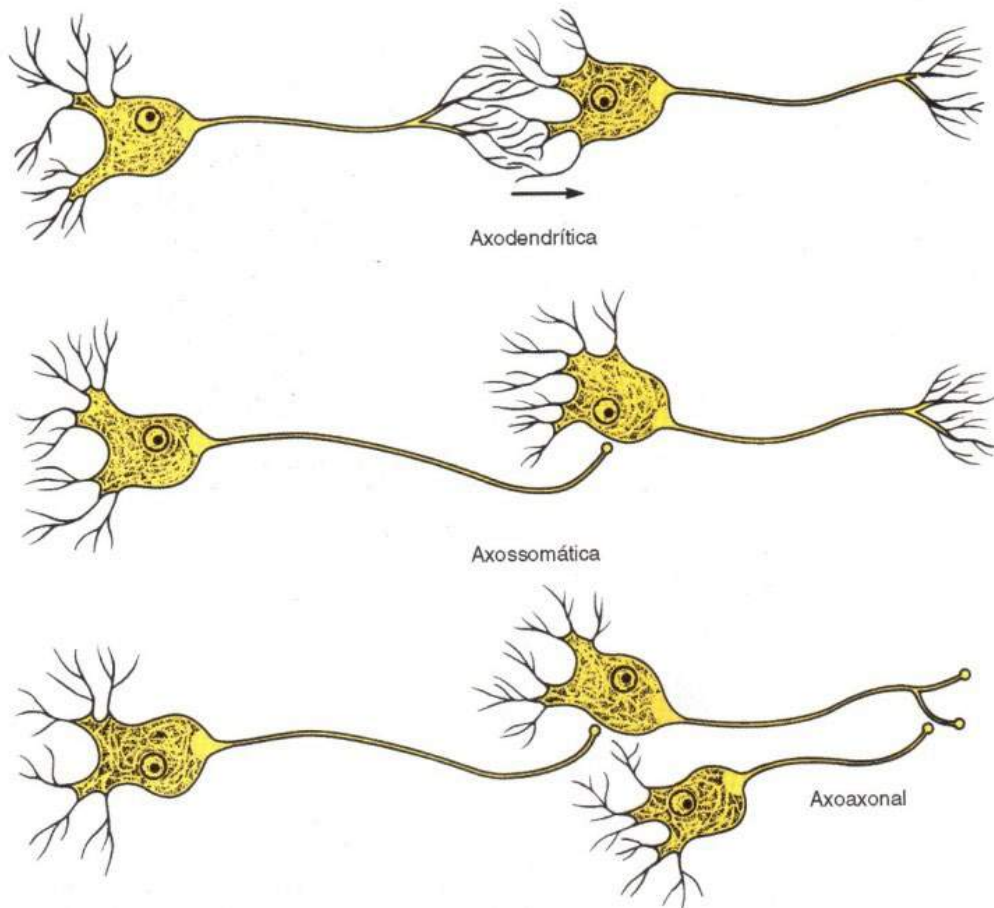


Figura 17

SNELL, R S. **Neuroanatomia clínica**. 7ª. ed. Rio de Janeiro: Editora Guanabara Koogan, 2011.

Ela apresenta dois lados:

- **lado pré-sináptico**: consiste de um terminal axonal.
- **lado pós-sináptico**: pode ser dendrito ou soma de outro neurônio ou ainda outra célula inervada pelo neurônio.

- **Transmissão sináptica:** transferência de informação através de uma sinapse.

As sinapses elétricas, mais simples e evolutivamente antigas, permitem a transferência direta da corrente iônica de uma célula para outra. Ocorrem em sítios especializados denominados junções *gap* ou junções comunicantes, como podemos ver logo abaixo na figura 18 o desenho esquemático desta sinapse.

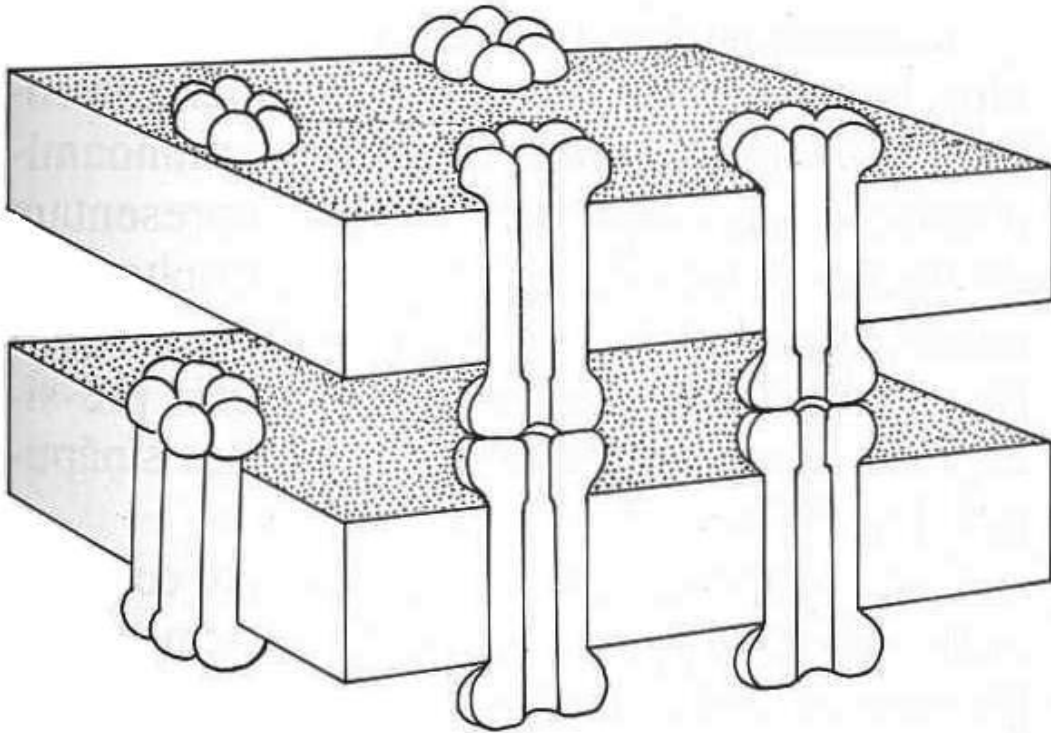


Figura 18

MACHADO, A. **Neuroanatomia funcional**. 2ª. ed. São Paulo: Editora Athteneu, 2006.

- Sinapses químicas.
- Via de regra, a transmissão sináptica no sistema nervoso humano maduro é química.
- As membranas pré e pós-sinápticas são separadas por uma fenda com largura de 20 a 50 nm, a fenda sináptica.
- A passagem do impulso nervoso nessa região é feita, então, por substâncias químicas: os **neurotransmissores**, também chamados mediadores químicos ou **neuro-hormônios**, liberados na fenda sináptica. Veja a figura 19.

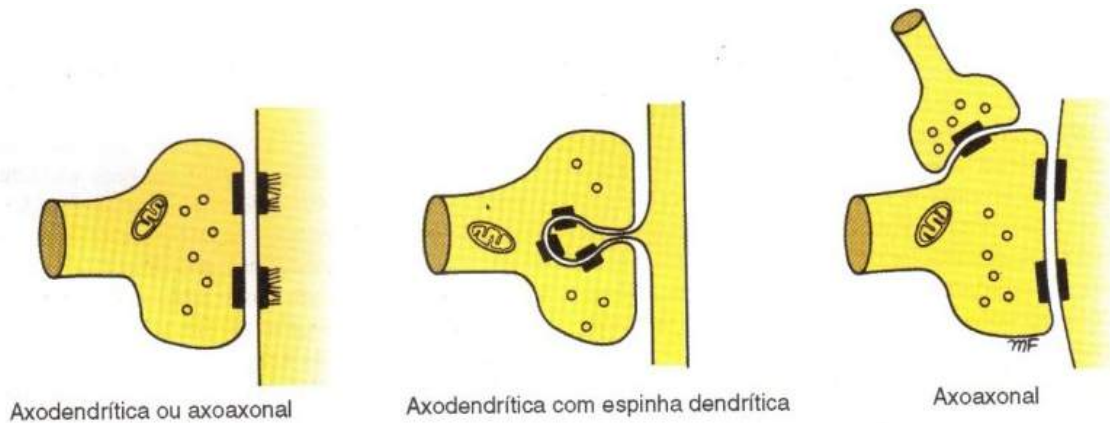

Figura 19

SNELL, Richard S. **Neuroanatomia clínica**. 7ª. Ed. Rio de Janeiro: Editora Guanabara Koogan, 2011.

- Podemos dizer então que nas sinapses químicas, a informação que viaja na forma de impulsos elétricos ao longo de um axônio é convertida, no terminal axonal, em um sinal químico que atravessa a fenda sináptica. Na membrana pós-sináptica, este sinal químico é convertido novamente em sinal elétrico. Veja figura 20.

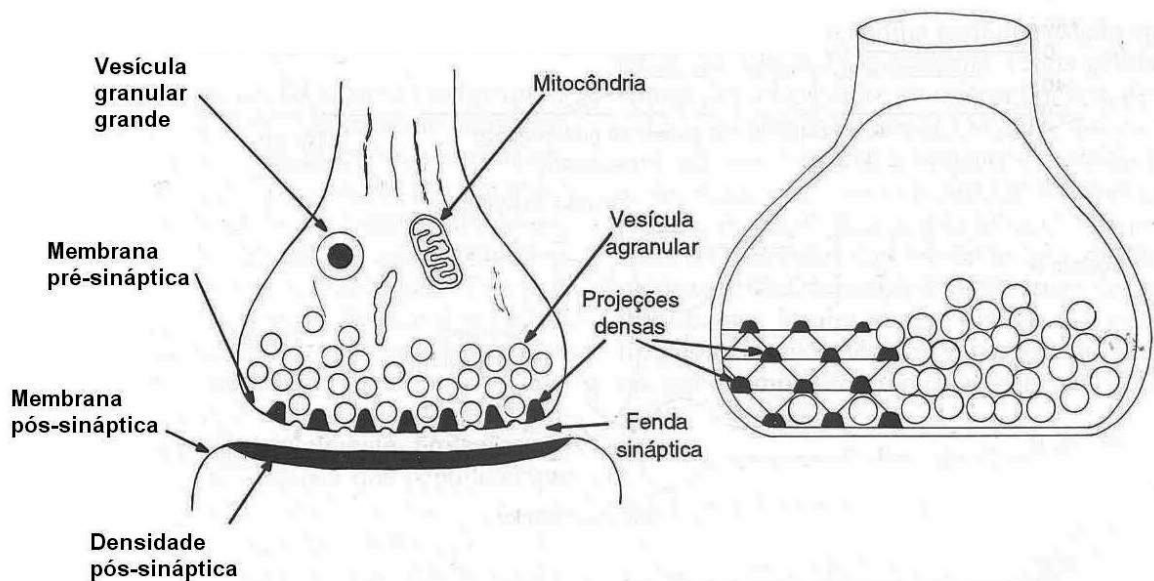


Figura 20

MACHADO A. **Neuroanatomia funcional**. 2ª. ed. São Paulo: Editora Athtenu, 2006.

- As sinapses químicas também ocorrem nas junções entre as terminações dos axônios e os músculos; essas junções são chamadas **placas motoras** ou junções **neuro-musculares** como podemos visualizar na figura 21 abaixo.

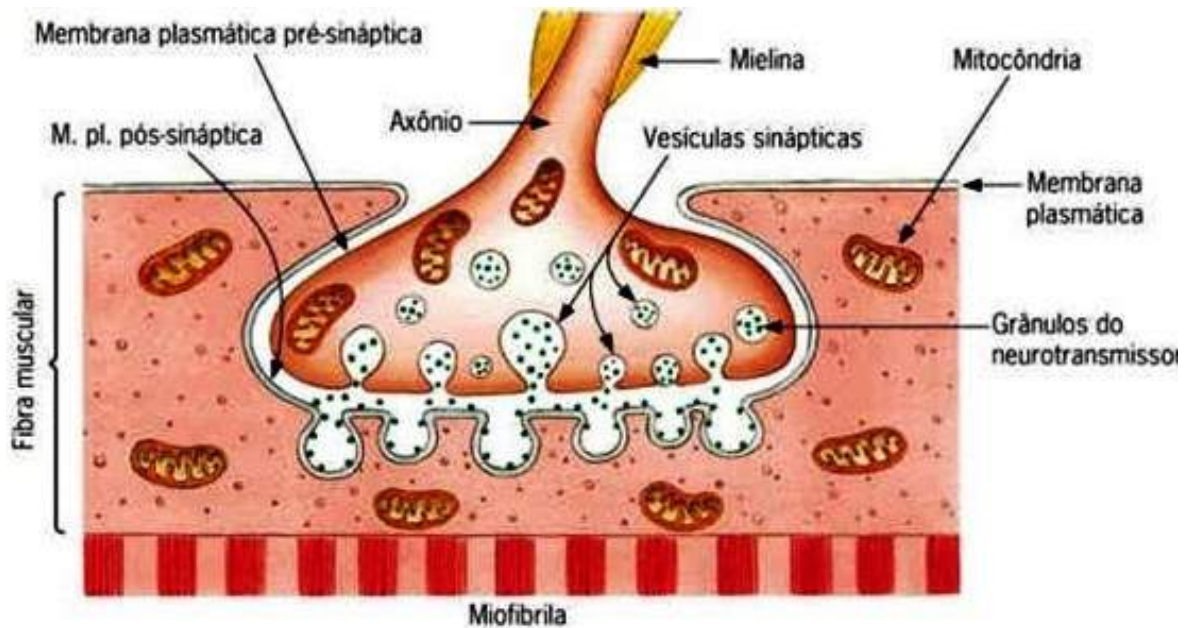


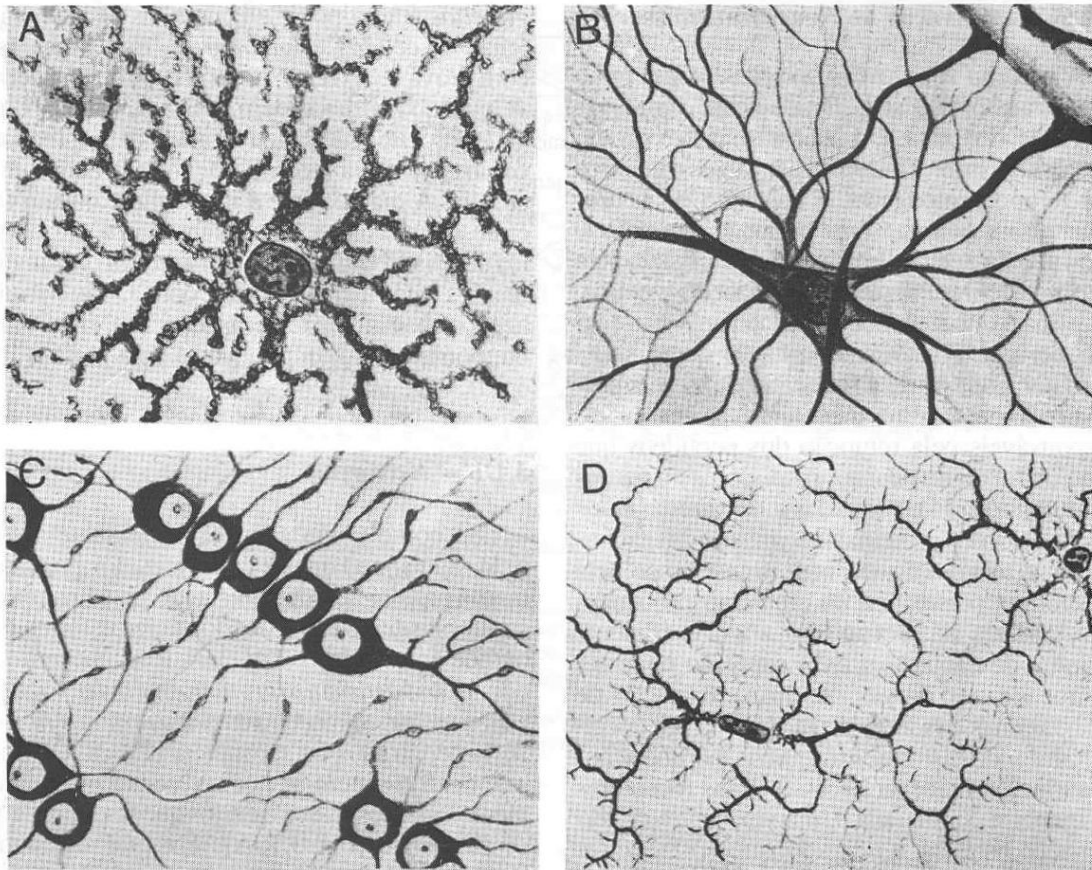
Figura 21

CÉSAR & CEZAR. **Biologia 2**. São Paulo: Ed Saraiva, 2002.

- Por meio das sinapses, um neurônio pode passar mensagens (impulsos nervosos) para centenas ou até milhares de neurônios diferentes. Estas mensagens é que permitem de maneira geral toda a atividade que compete ao Sistema Nervoso, tanto em nível central como em periférico.

Células da Glia (Neurógliia).

- As células da neurógliia cumprem a função de sustentar, proteger, isolar e nutrir os neurônios.
- Há diversos tipos celulares, distinguem-se, entre elas, os astrócitos, oligodendrocitos e micróglia. Têm formas estreladas e prolongações que envolvem as diferentes estruturas do tecido. Veja na figura 22



- a) astrócito protoplasmático
c) oligodendrócitos

- b) astrócito fibroso
d) microgliócitos

Figura 22

MACHADO, A. **Neuroanatomia funcional**. 2ª. ed. São Paulo: Editora Athteneu, 2006.

- **os oligodendrócitos** são encontrados apenas no sistema nervoso central (SNC). Devem exercer papéis importantes na manutenção dos neurônios,

uma vez que, sem eles, os neurônios não sobrevivem em meio de cultura. No SNC, são as células responsáveis pela formação da bainha de mielina.

- Os astrócitos são as maiores células da neurógliia e estão associados à sustentação e à nutrição dos neurônios.
- A micróglia é constituída por células fagocitárias, análogas aos macrófagos e que participam da defesa do sistema nervoso, como podemos ver na figura 23.

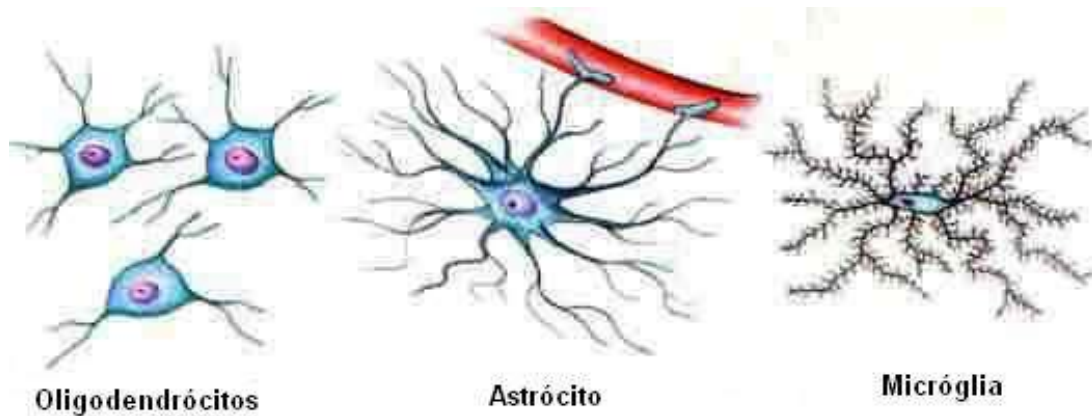


Figura 23

- No **Sistema Nervoso Central**, existem as chamadas **substâncias cinzenta e branca**.
- A **substância cinzenta** é formada pelos **corpos dos neurônios** e a **branca**, por seus **prolongamentos**.

Com exceção do bulbo e da medula, a substância cinzenta ocorre mais externamente e a substância branca, mais internamente como você pode ver nas figuras 24 e 25.

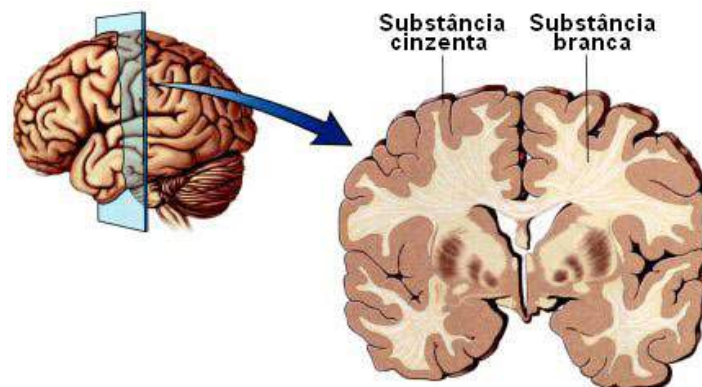


Figura 24

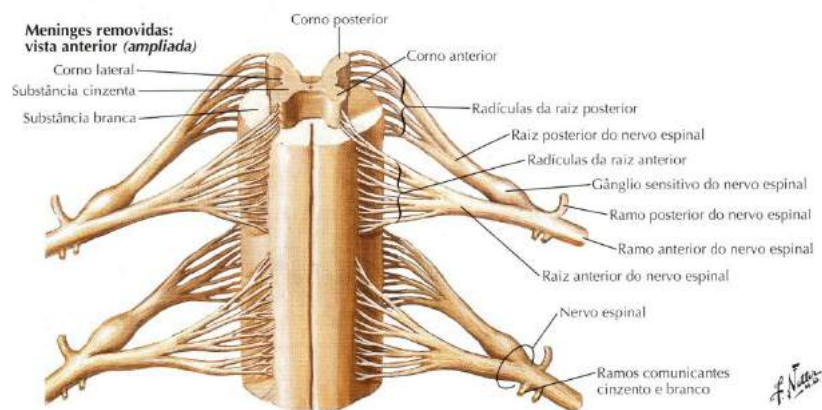


Figura 25

NETTER, F. H. **Atlas de Anatomia Humana**. Rio de Janeiro: Elsevier, 5ª. Edição, 2011.

Dentro do critério adotado de anatomia funcional, o funcionamento do Sistema Nervoso de maneira geral resume-se em que são os neurônios, que realizam a função neural e podem ser classificados em três tipos:

- **Neurônio receptor:** sensitivo ou aferente, é o que recebe o estímulo e os encaminha ao SNC, geralmente está localizado na periferia e no interior do corpo e nos órgãos de sentidos especiais localizados na cabeça (visão, audição, olfação, equilíbrio e gustação).
- **Neurônio de associação: internuncial,** geralmente localizados no Sistema Nervoso Central que realiza a interpretação do estímulo (que pode ser consciente ou não) analisa as informações, armazena sob a forma de memória, elabora padrões de resposta ou geram respostas espontâneas (comanda e desencadeia a resposta adequada a este estímulo). Quanto maior o número de neurônios de associação participando em uma via nervosa, mais elaborada será a resposta.
- **Neurônio efetor:** eferente ou motor, é o que conduz o impulso nervoso (geralmente emanado dos neurônios de associação) ao órgão efetor (encarregado da resposta) músculo estriado esquelético, glândula ou músculo liso. No caso de estímulo em glândula e músculo liso, a resposta é involuntária (não depende de

Internuncial:

que serve de meio de comunicação entre os centros nervosos, ou entre dois neurônios. || Vias internunciais, as que unem os diversos centros ou núcleos do sistema nervoso central. F. lat. Internuntius (mensageiro).

nossa vontade) pertencendo ao **sistema nervoso autônomo**. Deste modo, fechando assim, um ciclo de recepção, interpretação e envio de resposta, sendo que, em sentido amplo, esta seja a maneira, com a qual o SN se relaciona com o meio ambiente e com o meio interno. Vejamos estes tipos de neurônio na figura 26.

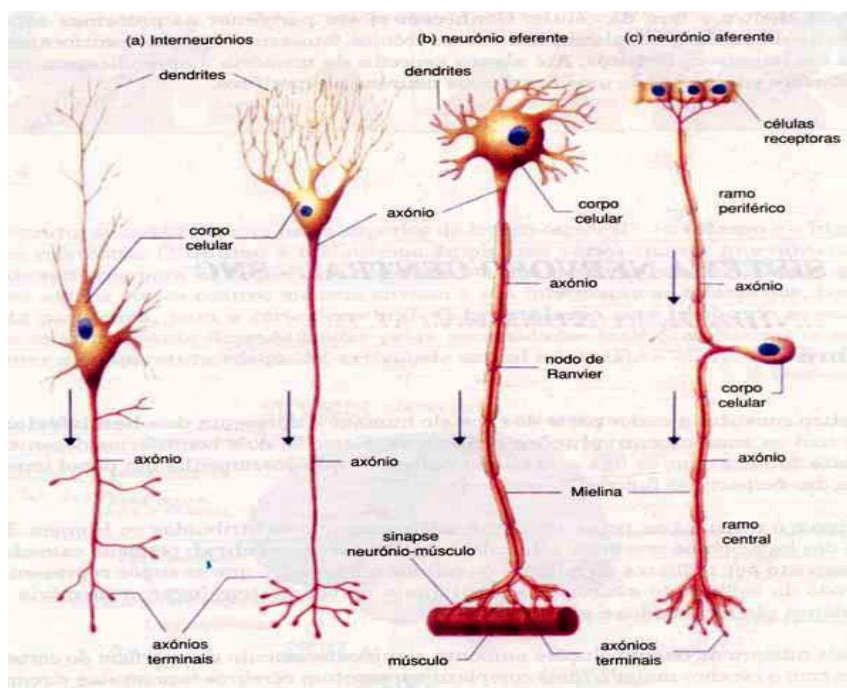


Figura 26

Evolução e função dos três neurônios fundamentais:

- **Neurônio sensitivo:** levam informações ao sistema nervoso central.
- **Neurônio motor:** levam a resposta elaborada ao órgão efetor da resposta (músculo ou glândula).
- **Neurônio de associação** (recebe, analisa, armazena sob a forma de memória e elabora respostas) sendo que estas podem ser conscientes ou inconscientes. Simplificando podemos presumir que nosso Sistema Nervoso é formado por memórias que adquirimos ao longo da vida desde dentro do útero de nossa mãe, e que, estes trilhões de complexas relações intrincadas e, conseqüente aumento do número de neurônios de associação forma o que denominamos (Neocórtex) ou córtex mais elaborado, que segundo os estudiosos, é o que nos dá o poder do chamado raciocínio crítico e analítico, característica do gênero humano.

SAIBA MAIS: neo = novo, em **neuroanatomia** é o córtex mais recente do ponto de vista filogenético, sendo mais desenvolvido nos animais superiores. Um exemplo é o cérebro de um sapo que é liso e pequeno em relação ao cérebro de um mamífero.

Nota: podemos assim entender, porque durante a filogênese dos vertebrados, ocorreu um aumento considerável no número de neurônios de associação localizados no encéfalo (encefalização) aumento do volume do néocórtex, e deste modo, surgiram às funções psíquicas superiores, chegando assim no homem, ao ápice da evolução do Sistema Nervoso.

Na figura 27 podemos ver a comparação do tamanho dos encéfalos de alguns animais:

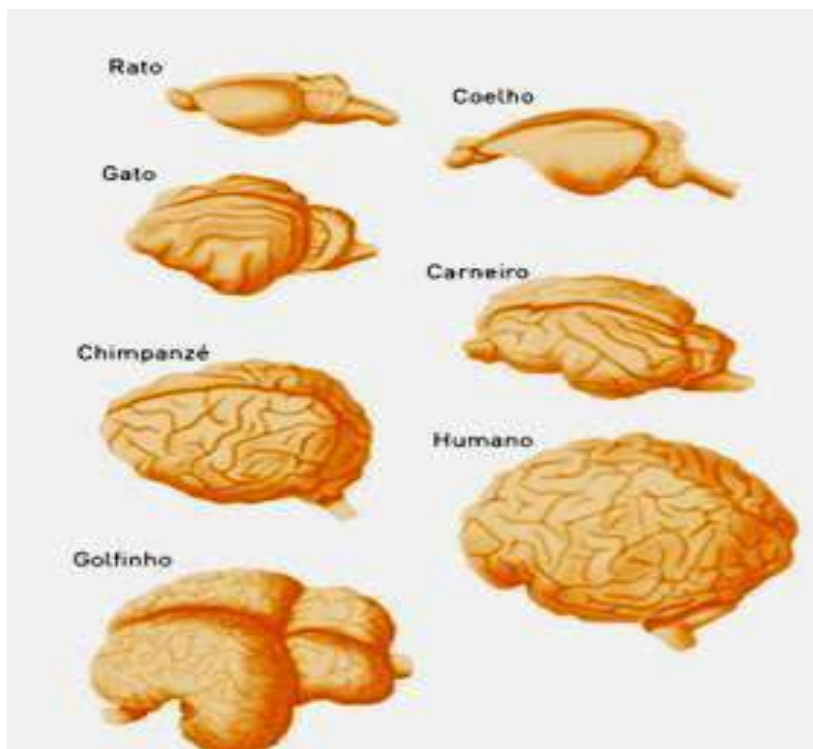


Figura 27

NERVO

- Denominamos nervo a reunião de várias fibras nervosas, que podem ser formadas de axônios ou de dendritos.
- As **fibras nervosas** formadas pelos prolongamentos dos neurônios e seus envoltórios, organizam-se em feixes.
- Cada fibra nervosa é envolvida por uma camada conjuntiva denominada **endoneuro**.
- Cada feixe é envolvido por uma bainha conjuntiva denominada **perineuro**.
- Vários feixes agrupados formam um nervo que está envolvido por uma bainha de tecido conjuntivo denominado **epineuro**.
- Em nosso corpo existe um número muito grande de nervos, e seu conjunto forma a rede nervosa que se distribui por todo o nosso corpo.

Veja os desenhos esquemáticos nas figuras 28 e 29.

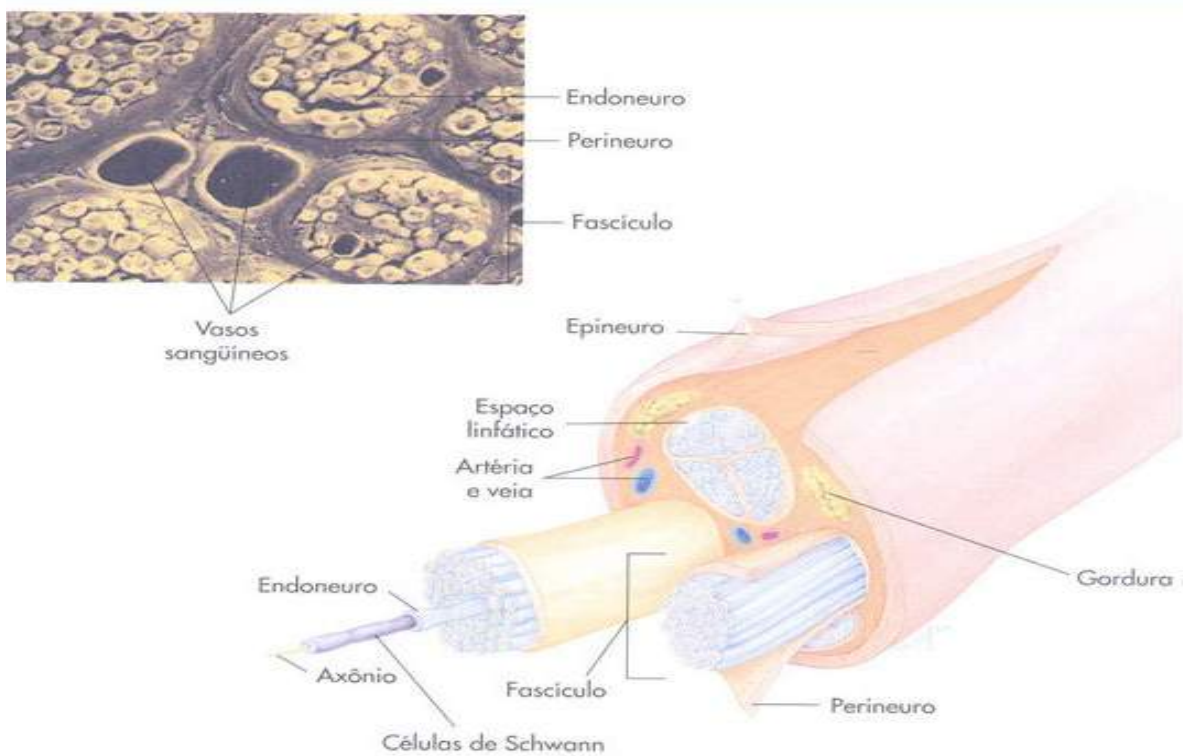


Figura 28

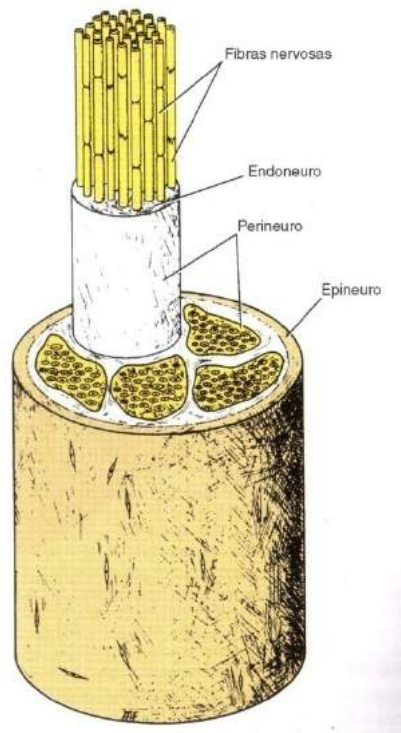


Figura 29

SNELL, R.S. **Neuroanatomia clínica**. 7ª. d. Rio de Janeiro: Editora Guanabara Koogan, 2011.

Medula Espinhal

Para iniciarmos o estudo **macroscópico** do Sistema Nervoso Central, começaremos pela medula espinhal, estrutura em forma de cilindro de aproximadamente 45 cm de comprimento, localizada dentro do canal vertebral, e que recebe e envia todos os sentidos do corpo somático e das vísceras para o encéfalo e que envia todas as respostas emanadas pelo encéfalo para todas as regiões do corpo, principalmente músculos e vísceras com exceção da região da cabeça, está sob o domínio dos nervos cranianos. Resumindo é um tubo por onde transitam feixes e fascículos ascendentes (sensitivos) e descendentes (motores) para todo o corpo do pescoço para baixo, pois na região da cabeça, temos os nervos cranianos, como veremos mais a frente que fazem esta mesma função na região cefálica.

Ao contrário de outras regiões do Sistema Nervoso Central como

Macroscópico:

Relativo à observação de coisas grandes. Que é visível, sem o auxílio do microscópio.

no córtex e tronco encefálico, na medula a substância cinzenta está localizada internamente e a branca externamente. Ela também realiza os chamados arcos reflexos, muito importantes para movimentos rápidos, sempre em defesa de corpo do indivíduo, como exemplos têm o reflexo patelar ou ao pisar num prego tiramos rapidamente o pé, ou seja, são reflexos que fazemos antes que cheguem ao nível de consciência no encéfalo. Veja esquema gráfico na figura 30.

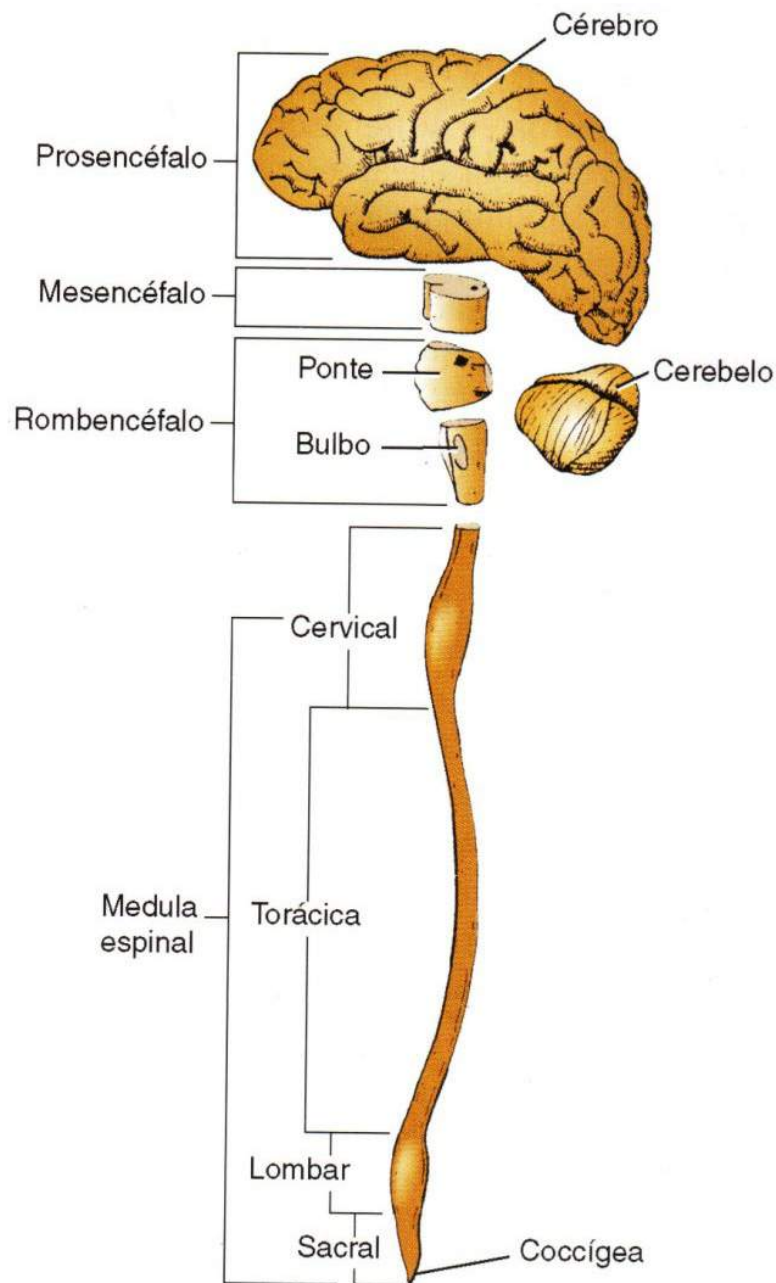


Figura 30

- **Conceito:** é parte do sistema nervoso central situado dentro do canal vertebral. Veja abaixo na figura 31

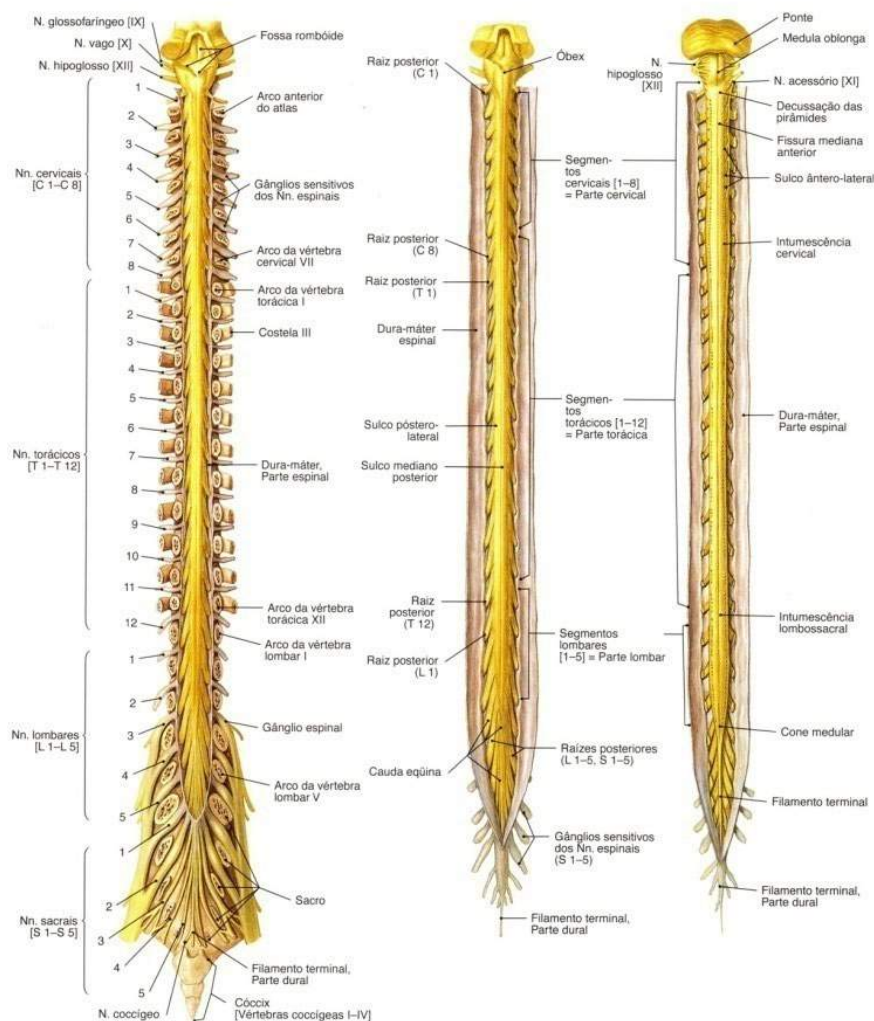


Figura 31

SOBOTTA, **Atlas de Anatomia Humana**, volume 1 / editado por R. Putz e R. Pabst, Rio de Janeiro: Guanabara Koogan, 2008.

Limites:

- **superior:** plano transversal que passa ao nível do forame magno;
- **inferior:** na altura das vértebras L₁ e L₂.

Dilatações:

- **intumescência cervical:** é a dilatação da medula espinal na região cérvico-torácica devido ao aumento do número de neurônios cujas fibras nervosas vão constituir os nervos destinados ao pescoço e membros superiores. Formada pelos nervos cervicais (C5, C6, C7, C8, T1, (plexo braquial).

Veja na figura 32 abaixo.

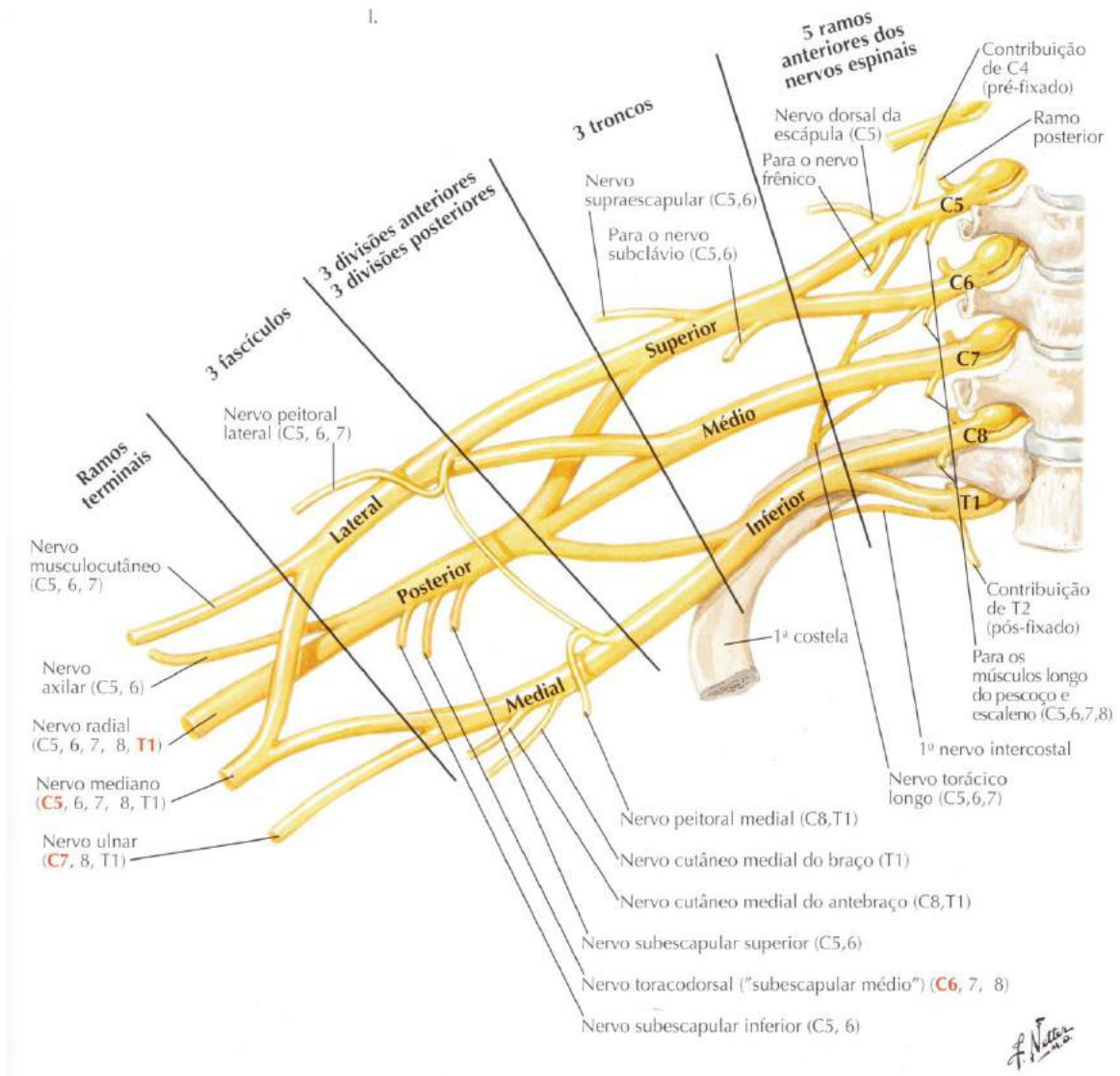


Figura 32

NETTER, F. H. **Atlas de Anatomia Humana**. Rio de Janeiro: Elsevier, 5ª. Edição, 2011.

Intumescência lombar: é a dilatação da medula espinal na região lombossacral devido ao aumento do número de neurônios cujas fibras nervosas vão constituir os nervos destinados à pelve e membros inferiores. Formada pelos nervos lombares e sacrais (L1, L2, L3, L4, L5, S1, S2 – Plexo lombossacral).

Veja a Figura 33.

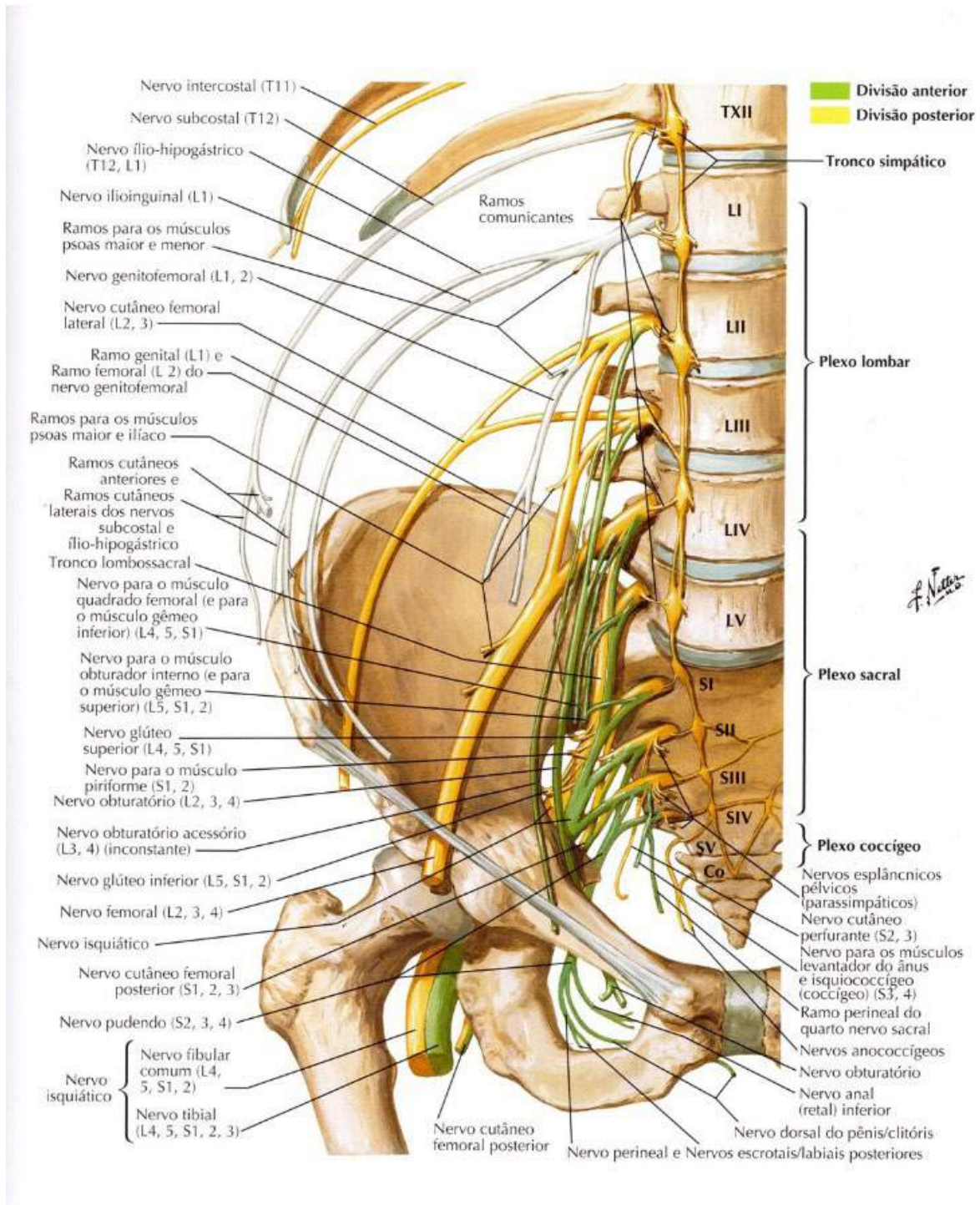


Figura 33

NETTER, F.H. **Atlas de Anatomia Humana**. Rio de Janeiro: Elsevier, 5ª. Edição, 2011.

- **Cone medular:** porção terminal da medula espinhal em forma de cone. Veja nas figuras 34 e 35.
- **Fio terminal:** prolongamento da pia-máter que estende-se do cone medular até o fundo do saco dural em nível de S2. Veja nas figuras 34 e 35.
- **Cauda equina:** formada pelos ramos ventrais dos nervos espinhais surgida na intumescência lombar e que vão inervar a região da pelve e membros inferiores, como podemos ver nas figuras 34 e 35.

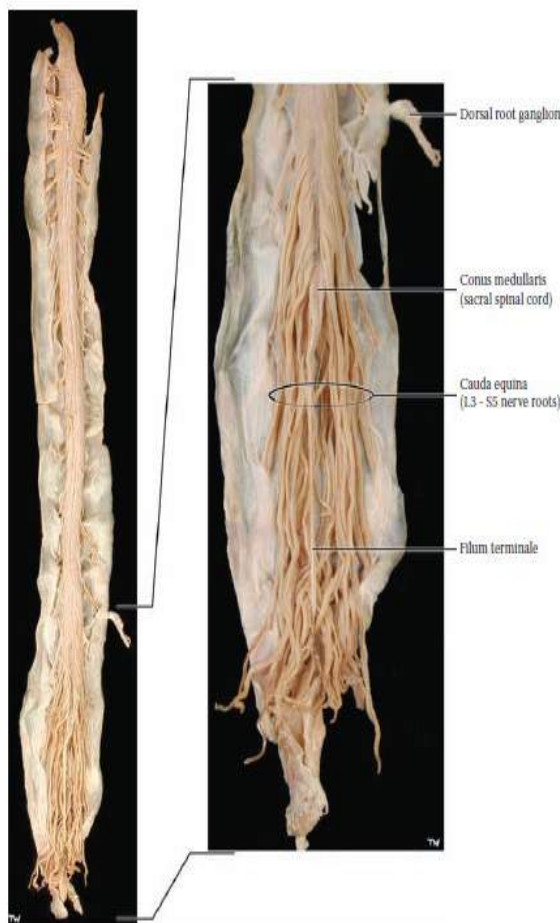


Figura 34

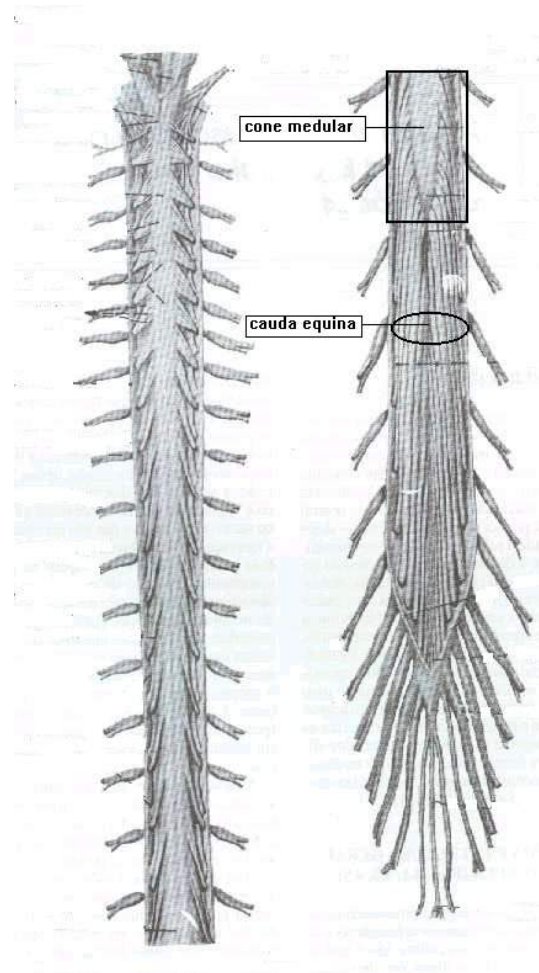


Figura 35

MACHADO, A. **Neuroanatomia funcional**. 2ª. ed. São Paulo: Editora Athteneu, 2006.

- **Nervos espinhais:** (31 pares), partem da medula espinhal 31 pares de **nervos raquidianos ou espinhais** que se relacionam com a sensibilidade corporal e com os músculos esqueléticos: oito pares de nervos cervicais; doze pares

de nervos torácicos; cinco pares de nervos lombares; seis pares de nervos sacrais.

Quando o nervo atravessa o forame intervertebral divide-se em duas raízes:

raiz posterior ou dorsal Æ sensitiva;

raiz anterior ou ventral Æ motora.

Essas raízes se unem logo após saírem da medula de forma que todos os nervos raquidianos são mistos. A substância cinzenta da medula divide-se em cornos dorsais, laterais e ventrais. Os cornos dorsais recebem os impulsos sensitivos dos nervos raquidianos. Os cornos ventrais enviam os impulsos motores para os músculos estriados esqueléticos. Os cornos laterais presentes apenas na medula torácica, enviam aos neurônios motores autônomos (simpáticos) para o funcionamento de todas as vísceras (involuntário). Já os corpos celulares dos neurônios se concentram no centro da medula, massa cinzenta.

Os axônios ascendentes e descendentes localizam-se na substância branca. As duas regiões também abrigam células da Glia. Podemos ver parte desse processo nas figuras sequenciais 36, 37, 38, 39 e 40.

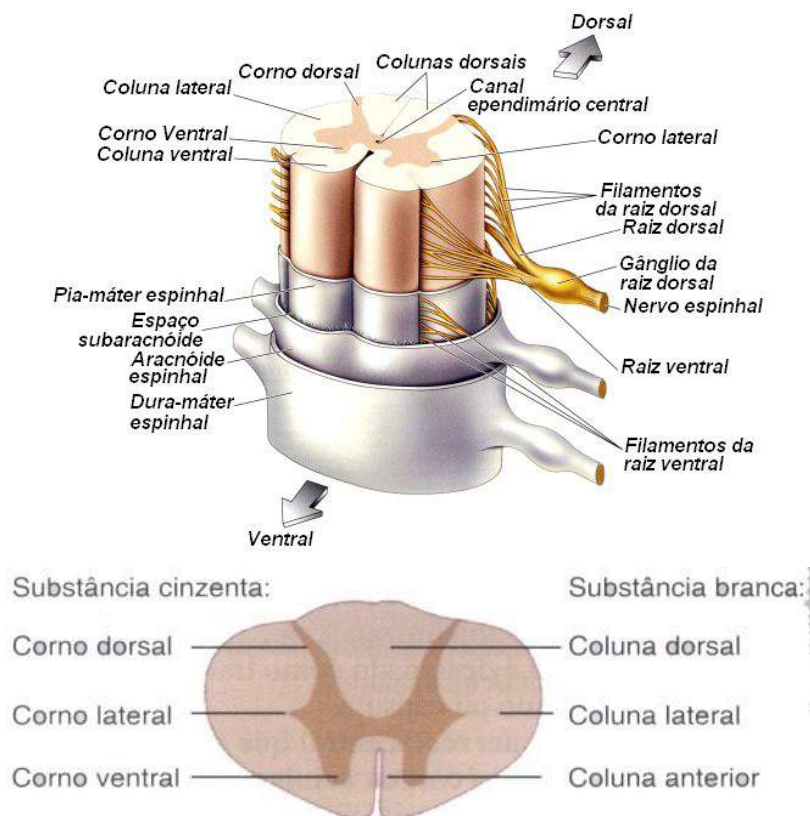


Figura 36

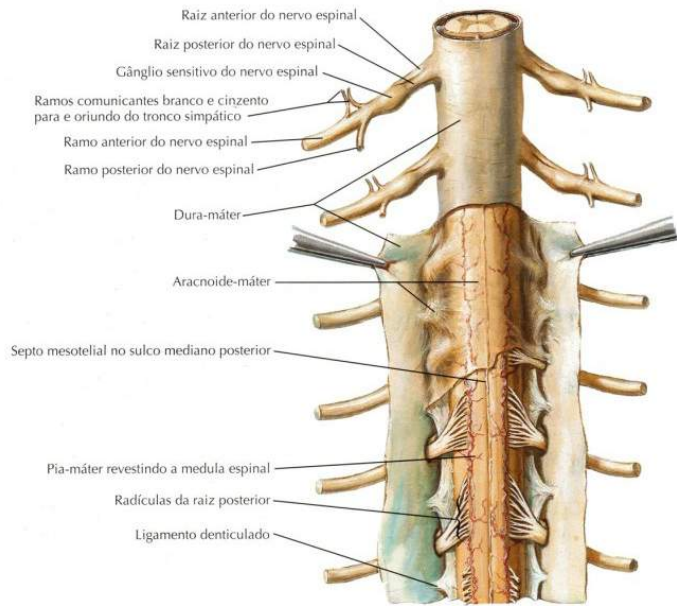


Figura 37

NETTER, F. H. **Atlas de Anatomia Humana**. Rio de Janeiro: Elsevier, 5ª. Edição, 2011.

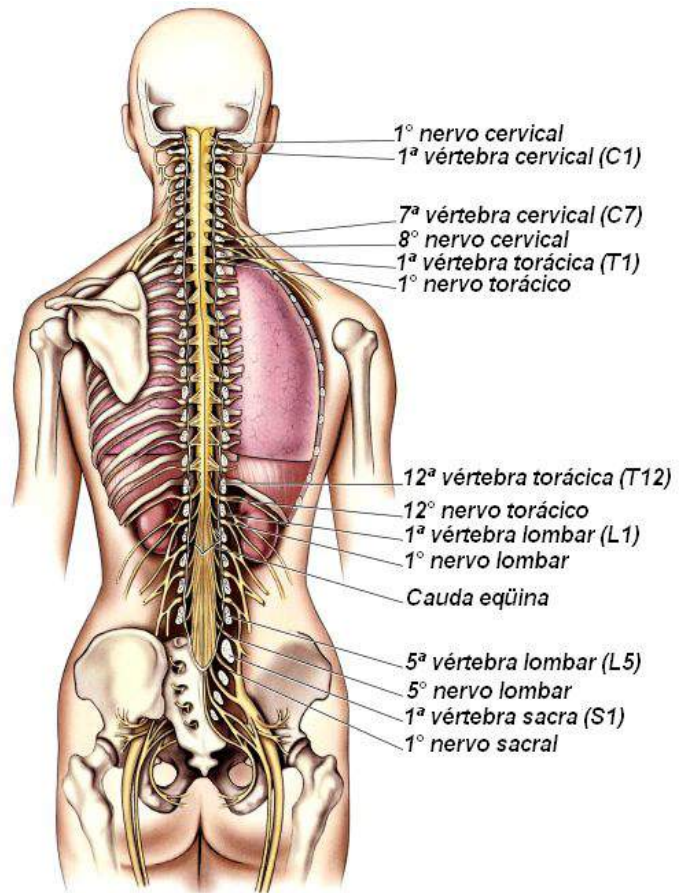
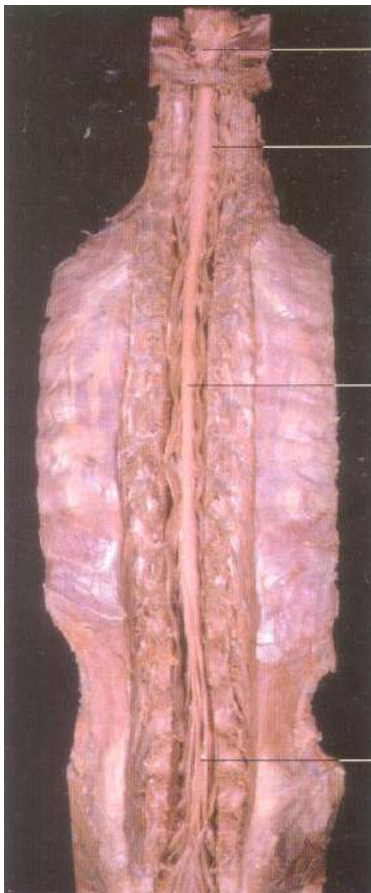


Figura 38

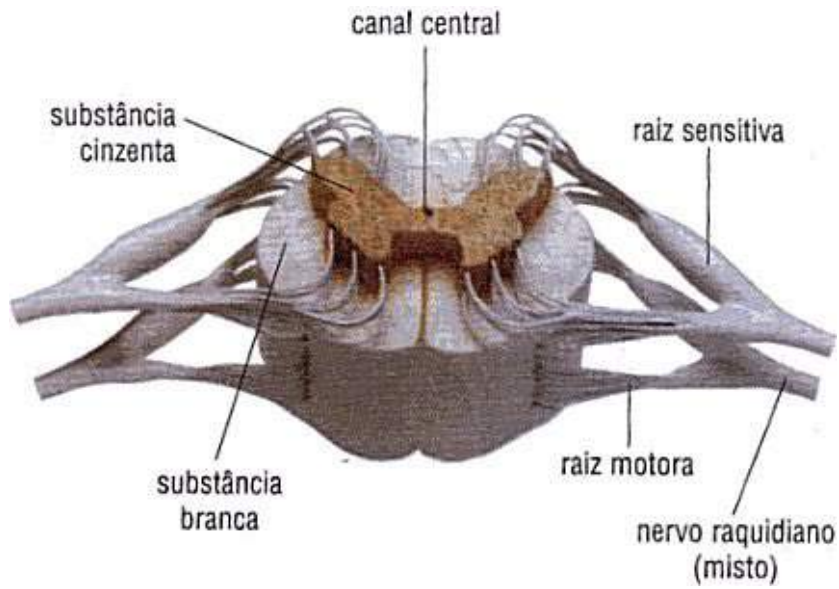


Figura 39

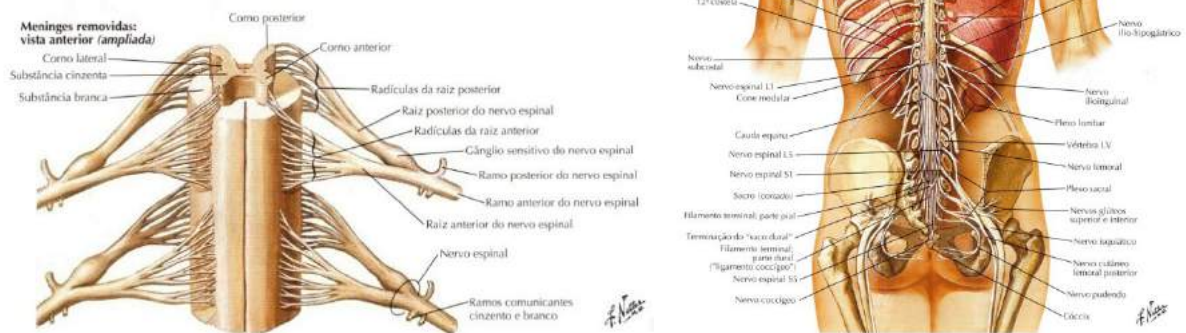

Figura 40

NETTER, F. H. **Atlas de Anatomia Humana**. Rio de Janeiro: Elsevier, 5ª. Edição, 2011.

Funções da medula espinhal

Os feixes e fascículos que fazem parte da medula espinhal (anatomia microscópica) não serão abordados nesta unidade de estudo, devido à quantidade de informações e complexidade destas estruturas, sendo objeto de estudos mais aprofundados em literaturas especializadas. Comentaremos aqui, apenas as funções gerais da medula espinhal.

Encontra-se no canal vertebral e funciona como centro nervoso de atos involuntários e, também, como veículo condutor de impulsos nervosos para o encéfalo e vice-versa.

Possui dois sistemas de neurônios.

- **Sistema ascendente:** transporta sinais sensoriais do corpo e das extremidades do corpo (receptores sensitivos) até a medula e de lá para o tálamo, depois para a região cortical que corresponde à região específica do corpo situada no córtex sensitivo.

SAIBA MAIS: Regiões ou centros corticais sensitivos e motores: local do cérebro que recebe, interpreta, analisa e envia resposta para serem efetuadas.

- **Sistema descendente:** envia ordens elaboradas nos centros corticais específicos e controla funções motoras dos músculos, regula funções como pressão e temperatura e transporta sinais originados nos centros corticais até seu destino, em sua maioria músculos estriados esqueléticos (*ver homúnculo motor*).

Vale ressaltar que quase todos os impulsos tanto sensitivos como motores, respondem do lado oposto (**contralateral**) de onde partiu o impulso. Temos como exemplo, se eu quiser movimentar meu braço direito é o hemisfério cerebral esquerdo ou região cortical motora (região motora do braço) que envia a ordem, da mesma maneira se eu furar o dedo direito é o hemisfério esquerdo ou a região cortical do dedo representada no córtex sensitivo esquerdo que tornará esta dor consciente. Todas estas regiões corticais estão situadas na região mais superficial do córtex cerebral situado no telencéfalo que se divide em hemisfério direito e esquerdo, como veremos mais adiante.

Para melhor compreensão da medula e seu sistema de vias sensitivas e motoras, podemos citar um caso clínico: um paciente sofreu um acidente e teve secção total de medula em nível de T 6, ou seja, vértebra torácica 6, neste caso este paciente perderá todos os sentidos (sensibilidade) e a motricidade (perderá a sensibilidade e os movimentos) daquele segmento para baixo, ficando portanto com déficits sensitivos e motores, comumente chamados de paraplégicos (níveis mais baixos) ou tetraplégicos (níveis mais altos).

Envoltórios do Sistema Nervoso Central (Meninges):

Os órgãos do Sistema Nervoso Central são protegidos por estruturas esqueléticas (caixa craniana, protegendo o encéfalo; e coluna vertebral, protegendo a medula, também denominada raque) e por membranas denominadas meninges, situadas sob a proteção esquelética: dura-máter (a externa), aracnóide (a do meio) e pia-máter (a interna). Entre as meninges aracnóide e pia-máter há um espaço preenchido por um líquido denominado líquido cefalorraquidiano ou líquor.

• Conceito sobre as membranas meninges

Membranas conjuntivas que envolvem e protegem o SN Central encéfalo e medula espinhal dentro das caixas ósseas (crânio e canal vertebral).

Veja as Figuras 41, 42, 43,44, 45 e 46.

Dura-máter: (mais externa e forma um saco fechado).

Espinal: (1 folheto).

Encefálica: (2 folhetos).

Aracnoide: (média) em forma de teia de aranha.

Pia-máter: (mais interna e delicada responsável pela forma do SNC), a pia-máter se adere ao tecido nervoso acompanhando seus giros e sulcos.

Espaços: as meninges formam espaços entre elas.

Epidural: (entre dura-máter e o osso – contém veias e gordura).

Sub-dural :(entre a dura-máter e aracnoide - virtual).

Sub-aracnoídeo: contém o líquido cefalorraquidiano (líquor), sendo o mais importante, pois são neste espaço que são realizadas punções para exame do líquido e injeção de anestésicos (anestesia peridural ou raque).

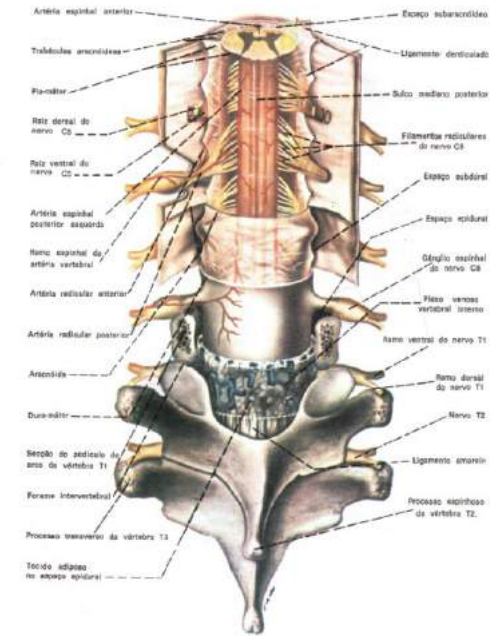


Figura 41

MACHADO A. **Neuroanatomia funcional**. 2ª. ed. São Paulo: Editora Athtenu, 2006.

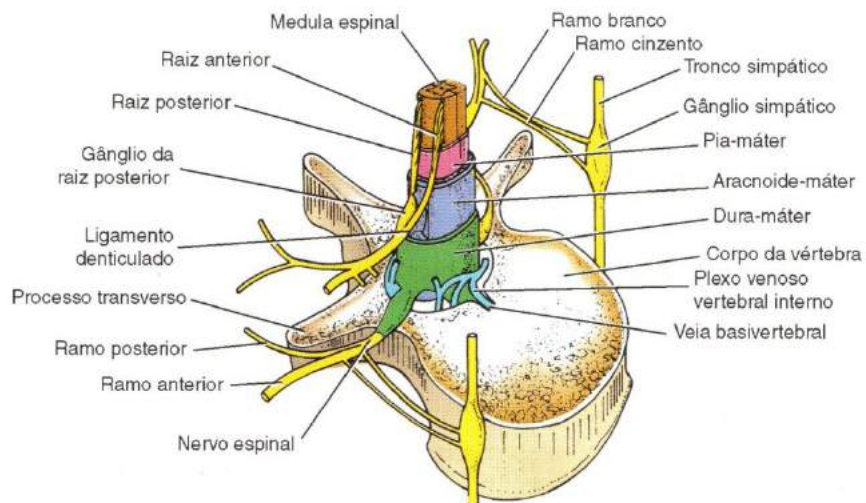


figura 42

SNELL, R. S. **Neuroanatomia clínica**. 7ª. ed. Rio de Janeiro: Editora Guanabara Koogan, 2011.

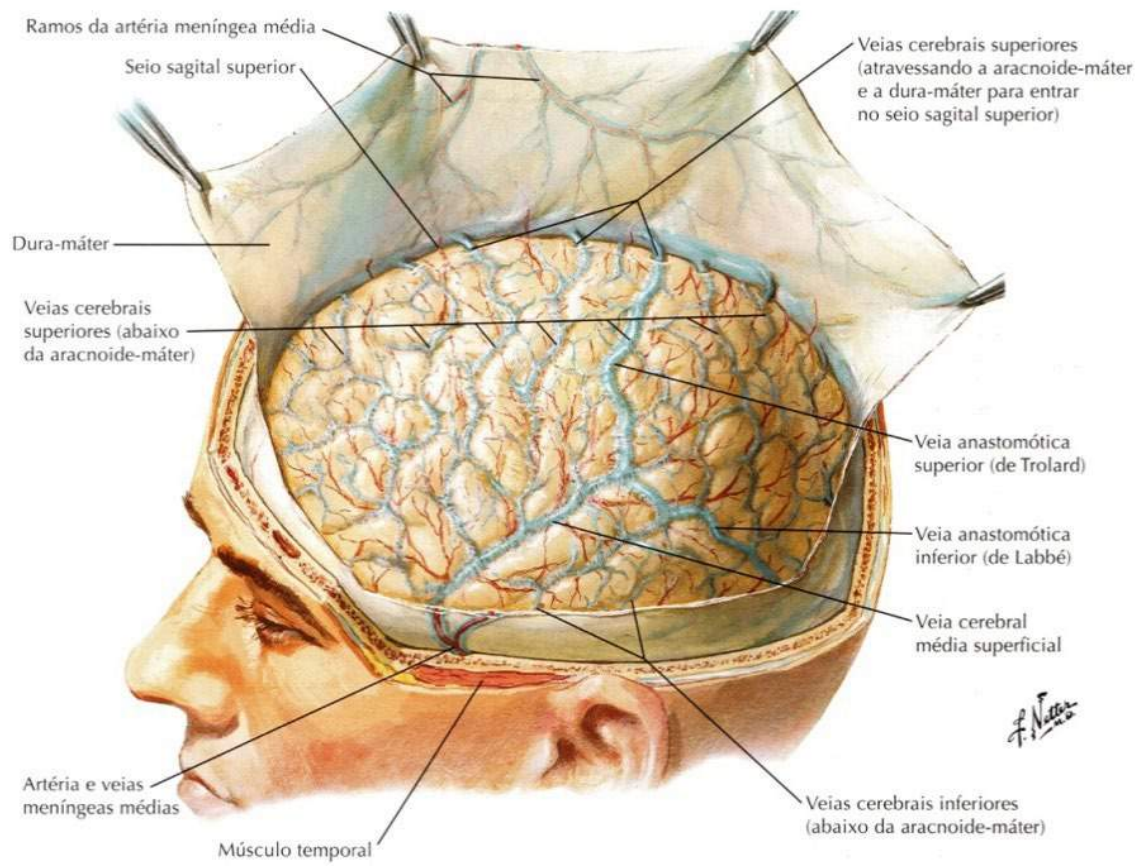


Figura 43

NETTER, F. H. **Atlas de Anatomia Humana**. Rio de Janeiro: Elsevier, 5ª. Edição, 2011.

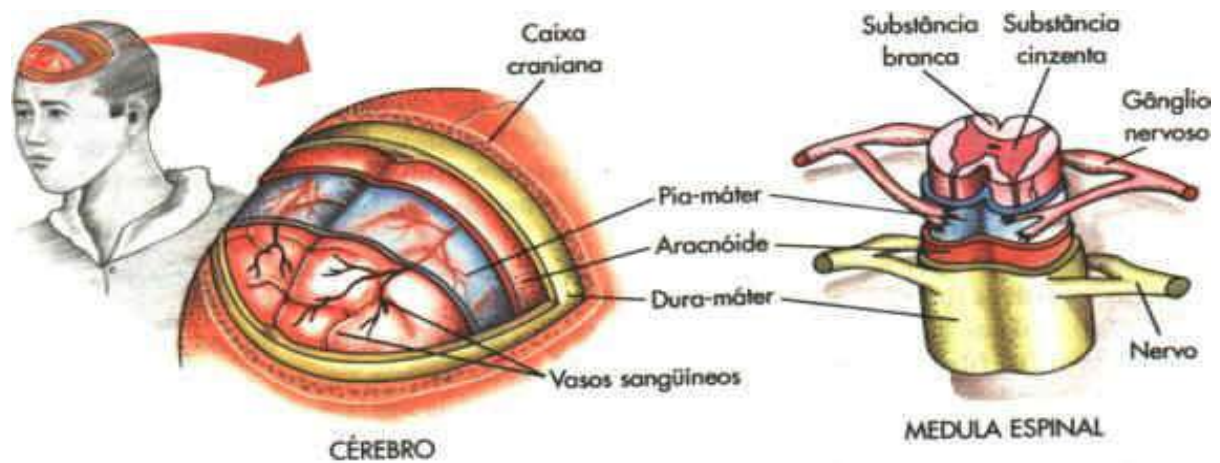


Figura 44

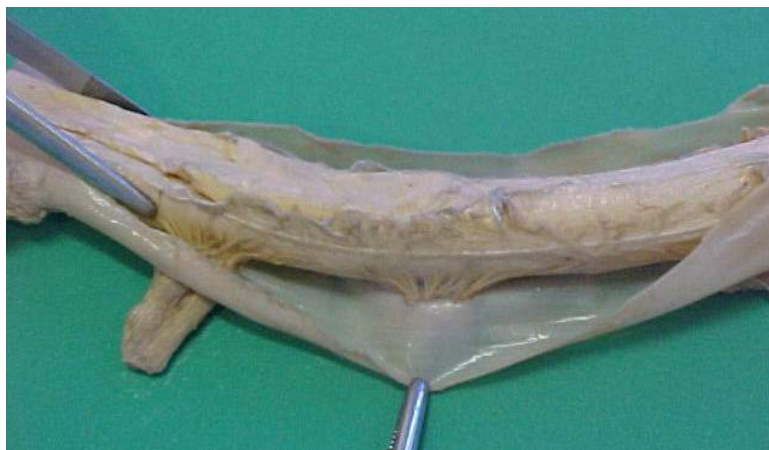

Figura 45

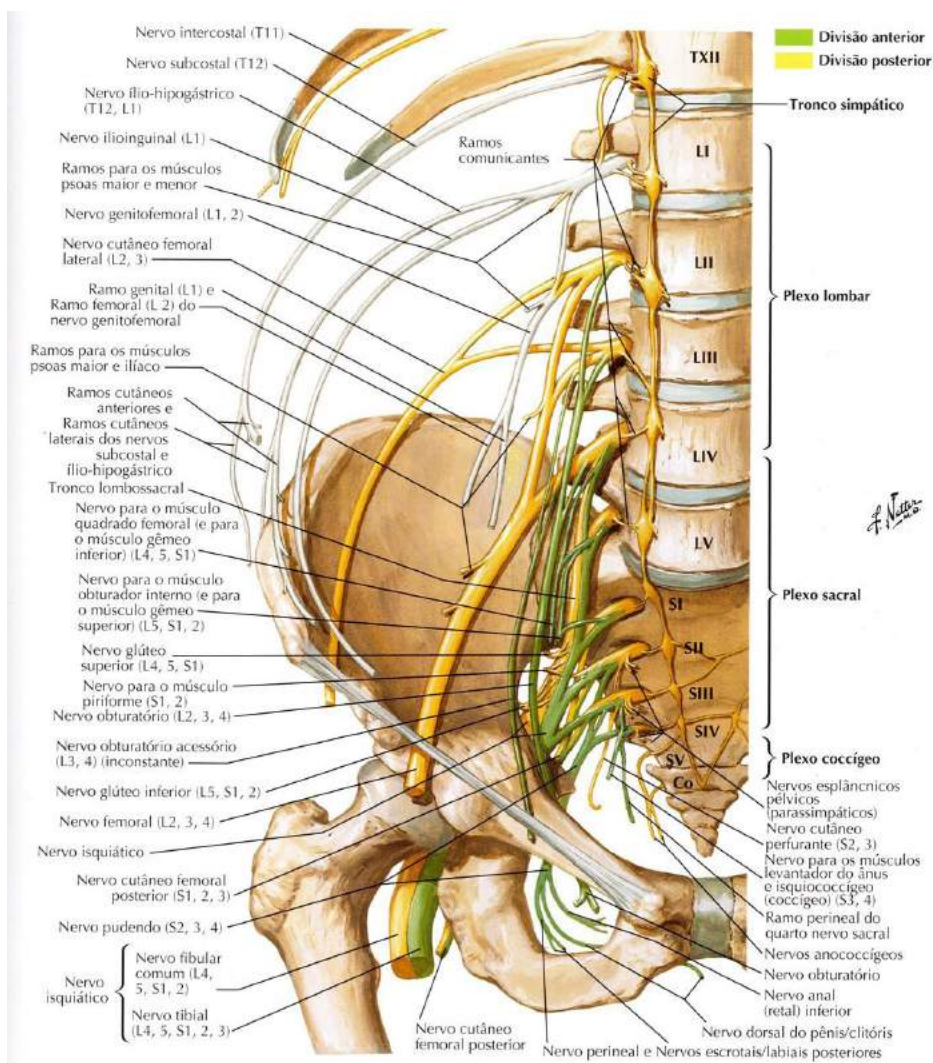


Figura 46

Veremos agora o encéfalo como, seus lobos, sulcos, giros e suas principais funções.

ANATOMIA MACROSCÓPICA DO TELENCEFALO

O telencefalo surge nos vertebrados inferiores (peixes e ciclóstomo) com uma função olfatória e córtex cerebral discreto (arquicórtex). O paleocórtex surge nos anfíbios e o neocórtex surge nos répteis e predomina nos mamíferos. No homem existe um considerável aumento de volume cortical, em forma de dobras. Apenas 1/3 do córtex está exposto. O arquecórtex é constituído pelo hipocampo, o paleocórtex pelo giro parahipocampal e o restante representa o neocórtex.

Neocórtex, “novo córtex” ou o “córtex mais recente” é a denominação que recebem todas as áreas mais evoluídas do córtex. Recebe este nome, pois no processo evolutivo é a região do cérebro mais recentemente evoluída. Estas áreas constituem a “capa” neural que recobre os lóbulos pré-frontais e, em especial, os lobos frontais dos mamíferos. É a porção anatomicamente mais complexa do córtex. Separa-se do córtex olfativo por meio de um sulco denominado fissura rinal. Possui diversas camadas celulares e diversas áreas envolvidas com as atividades motoras, intimamente envolvidas com o controle dos movimentos voluntários, e funções sensoriais.

O telencefalo compreende os dois hemisférios cerebrais, direito e esquerdo, e uma pequena linha mediana situada na porção anterior do III ventrículo.

Os dois hemisférios cerebrais são incompletamente separados pela *fissura longitudinal do cérebro*, cujo o assoalho é formado por uma larga faixa de fibras comisurais, denominada *corpo caloso*, principal meio de união entre os dois hemisférios. Os hemisférios possuem cavidades, os *ventrículos laterais direito e esquerdo*, que se comunicam com o III ventrículo pelos forames interventriculares.

Leias mais em: <http://www.auladeanatomia.com/neurologia/telencefalo.htm>

- **Conceito:** é a porção do SNC suprasegmentar situada acima (recobrando) o diencefalo e ocupa a maior parte da caixa craniana. Além das funções psíquicas, coordena os estímulos sensoriais e a motricidade. Age de maneira integrada, sendo que encontramos algumas áreas com funções especializadas, como por exemplo, o hemisfério esquerdo com a linguagem e o raciocínio matemático, o direito relacionado às habilidades artísticas (música, pintura), o reconhecimento de formas geométricas e percepção das relações espaciais.

- **Morfologia externa:** veremos no telencéfalo, seus acidentes externos (elementos demarcatórios, sulcos e giros), a distribuição da substância cinzenta e branca. A macroscópia da organização interna demonstra que cada hemisfério cerebral possui uma camada superficial de substância cinzenta, o córtex cerebral, que reveste um centro de substância branca ou centro semi-oval (fibras de associação e projeção). No interior do qual existem massas de substância cinzenta, os núcleos da base. O lado esquerdo e direito do córtex cerebral são ligados por um feixe grosso de fibras nervosas chamado de corpo caloso. Os lobos são as principais divisões físicas do córtex cerebral.

Reconhecemos no telencéfalo dois hemisférios direito e esquerdo, separados pela fissura longitudinal superior, porém internamente unidos por fibras comissurais que formam o corpo caloso, comissura anterior e fórnice, formadas por substância branca, que interconectam e relacionam os dois hemisférios. Vejamos na figura 47.

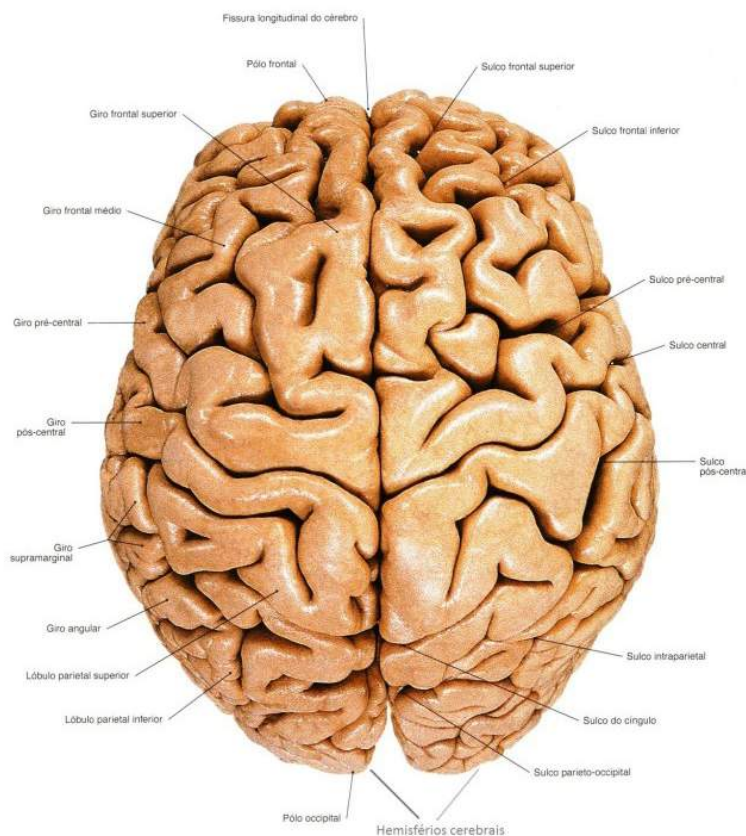


Figura 47

SOBOTTA, **Atlas de Anatomia Humana**, volume 1 / editado por R. Putz e R. Pabst, Rio de Janeiro: Guanabara Koogan, 2008.

- A palavra córtex vem do latim para "casca". Isto porque o córtex é a camada mais externa do cérebro, constituída principalmente de substância cinzenta. A espessura do córtex cerebral varia de 2 a 6 mm.
- Reconhecemos de maneira geral, o lobo frontal sendo responsável pelo planejamento consciente e pelo controle motor. O lobo temporal tem centros importantes de memória e audição. O lobo parietal lida com os sentidos corporal e espacial, o lobo occipital direciona a visão e a ínsula relaciona-se com a gustação, sendo que, estudos recentes indicam relações com a parte emocional.
- Os lobos são separados por sulcos, giros, fissuras e reentrâncias para maior distribuição de sua área e tem as suas faces que levam o nome do osso em que estão em contato. Os giros - apresentam muitas variações individuais e nem sempre são estruturas contínuas, podendo por vezes ser descontínuas.
- São delimitados pelos sulcos, alguns deles bem comuns na maioria dos encéfalos, sendo usados, portanto, como pontos demarcatórios.
- O córtex destaca-se pela sua superfície enrugada, saliências são chamadas **giros**; reentrâncias são chamadas **sulcos**, sulcos muito profundos são denominados **fissuras**.

Iremos citar alguns giros do telencéfalo e suas funções para efeito de informação e entendimento geral das regiões do telencéfalo, lembrando que um estudo mais completo, requer literatura especializada.

Giros.

- **Neurônios do giro pré-central:** controlam os movimentos voluntários.
- **Neurônios do giro pós-central:** sensação somática (sensibilidades gerais).
- **Neurônios do giro temporal superior:** relacionados à audição.
- **Pré-central:** área motora primária (voluntária)
- **Frontal inferior:** (áreas orbital, opercular e triangular), área anterior da linguagem, Broca, envolvida na programação motora da linguagem, expressão. Sua lesão determina as afasias motoras ou de expressão onde o indivíduo é capaz de compreender a linguagem falada ou escrita, mas tem

dificuldade em se expressar adequadamente falando ou escrevendo. Área da linguagem 96% à esquerda nos destros e 70% nos canhotos.

- **Pós-central:** área primária das sensibilidades gerais, área somestésica

lóbulo parietal superior, lóbulo parietal inferior (giros supramarginal e angular)
área do esquema corporal.

- **Temporal superior:** no seu 1/3 posterior (na transição com o lobo parietal) temos a área posterior da linguagem - *Wernick*, envolvida na percepção da linguagem. Sua lesão determina deficiência de compreensão tanto da linguagem falada como da escrita, há também certa dificuldade na expressão, pois a área de Broca depende da área de *Wernick*.

- **Afásias de condução:** lesão do fascículo longitudinal superior interliga as áreas anterior e posterior relacionadas à linguagem.

- **Parahipocampal:** porções anteriores do giro occípto-temporal média (olfação).

- **Uncus:** área de projeção cortical do olfato.

Para melhor compreensão do assunto veja abaixo as figuras 48, 49, 50, 51 e 52.

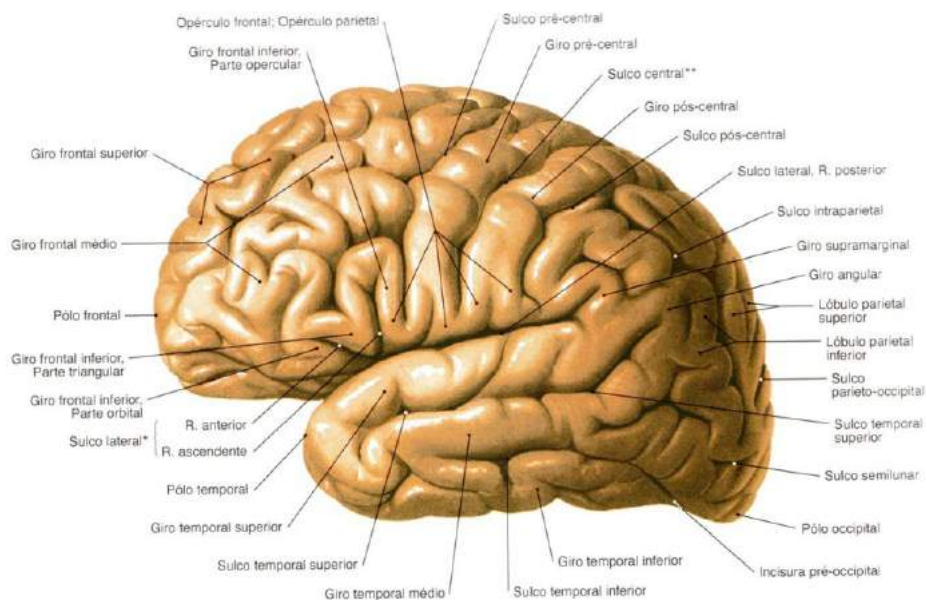


Figura 48

SOBOTTA, **Atlas de Anatomia Humana**, volume 1 / editado por R. Putz e R. Pabst, Rio de Janeiro: Guanabara Koogan, 2008.

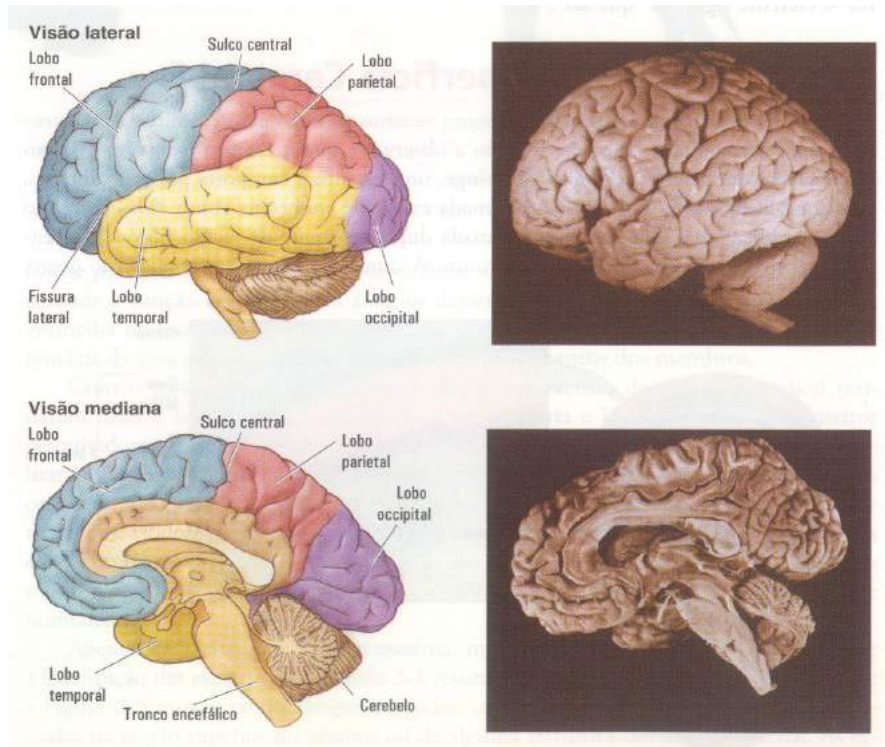


Figura 49

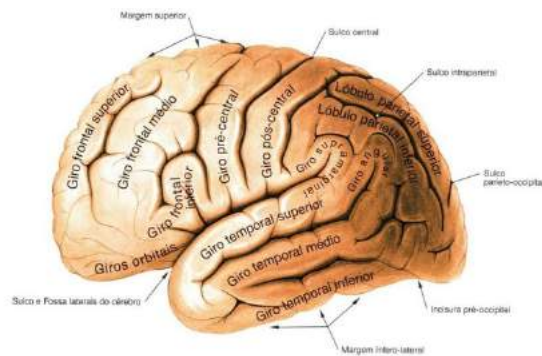


Fig. 510 Giros do hemisfério cerebral; vista esquerda.

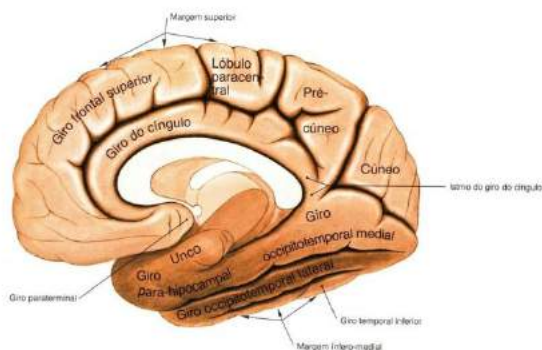


Figura 50

SOBOTTA, **Atlas de Anatomia Humana**, volume 1 / editado por R. Putz e R. Pabst, Rio de Janeiro: Guanabara Koogan, 2008.

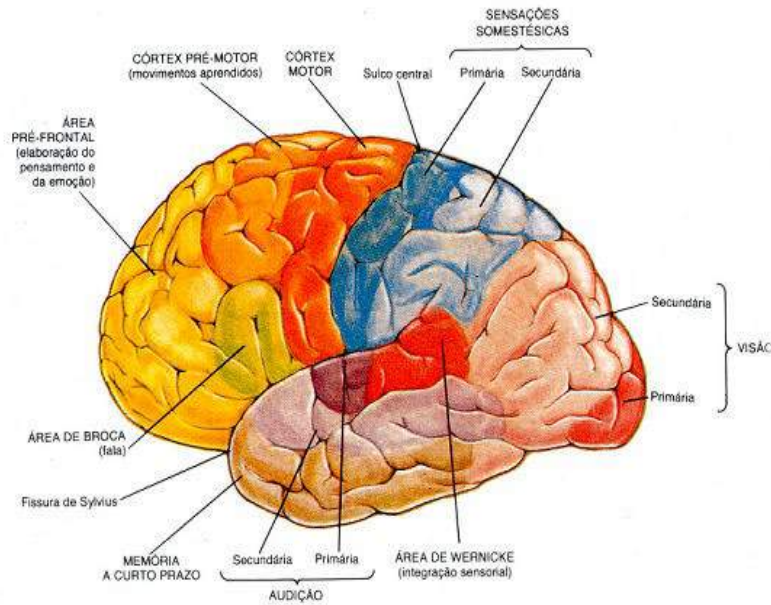


Figura 51

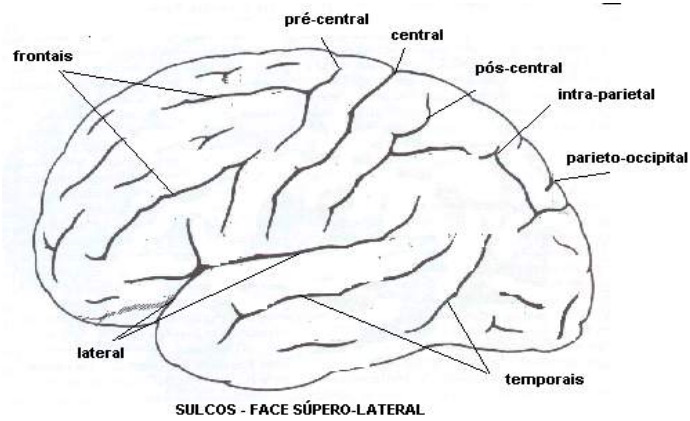


Figura 52

Como citado anteriormente o córtex evoluiu durante a filogênese, sendo formado pelo **arquicórtex**, **paleocórtex** e **neocórtex**. Convém informar que o arquicórtex e o paleocórtex, ocupam áreas mais antigas ligadas à olfação e ao comportamento emocional. Já o neocórtex ocupa todo o resto do córtex e é o mais evoluído do ponto de vista da interação, comunicação, pensamento, raciocínio, ou seja, a relação do homem com seu meio ambiente em todos os sentidos.

Veja a figura 53.

ÁREAS FUNCIONAIS DO NEOCÓRTEX

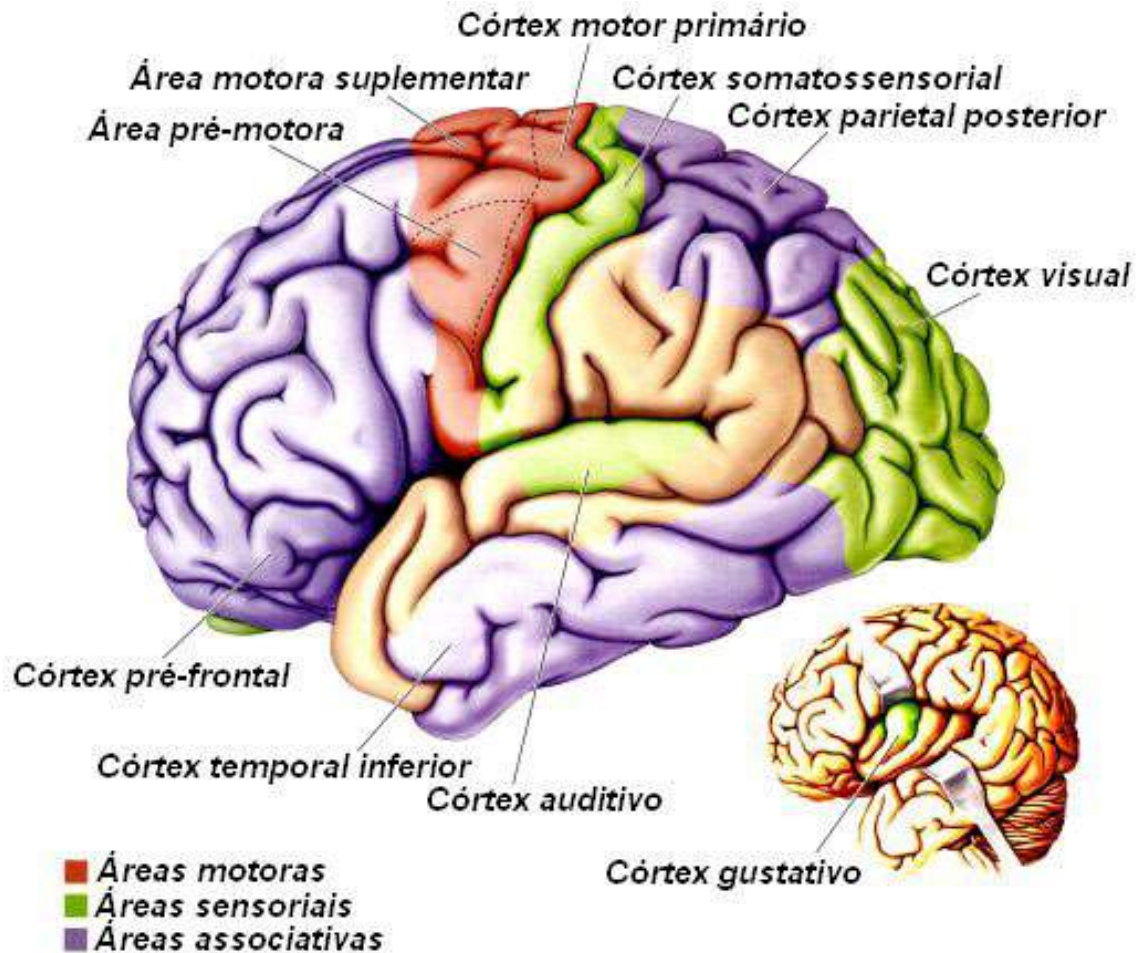


Figura 53

Anatomia Macroscópica do Diencefalo

Hipotálamo: forma o assoalho do terceiro ventrículo e centro vital de controle de muitas funções corporais básicas:

- relaciona-se de forma mais íntima com certas estruturas encefálicas, como a amígdala envolvido com as emoções;
- em situações de ameaça articula a resposta visceral de luta-ou-fuga;

- comanda o Sistema Nervoso Autônomo (SNA);
- após uma farta refeição assegura que o encéfalo esteja bem nutrido, comandando enviados ao SNA aumento do peristaltismo e redirecionamento do sangue para o sistema digestório;
- regula o sono, a sede, a fome e o balanço hídrico do corpo;
- papel-chave na motivação para a busca de alimento e sexo em resposta às necessidades corporais;
- comanda as respostas corporais por intermédio de conexões com a hipófise liberando de hormônios tróficos na corrente sanguínea;
- controla a temperatura corporal.

Tálamo: região de substância cinzenta localizada entre o tronco encefálico e o cérebro.

- Todas as mensagens sensoriais, com exceção das provenientes dos receptores do olfato, passam pelo **tálamo** antes de atingir o córtex cerebral;
- atua como estação retransmissora de impulsos nervosos para o córtex cerebral;
- é responsável pela condução dos impulsos às regiões apropriadas do cérebro onde eles devem ser processados;
- também está relacionado com alterações no comportamento emocional, que decorre, não só da própria atividade, mas também de conexões com outras estruturas do **sistema límbico** (que regula as emoções);
- envolve o terceiro ventrículo.

SAIBA MAIS: Sistema límbico: região profunda do encéfalo, relacionado com comportamento emocional, impulsos, medo, raiva, alegria, ou seja, reações instintivas.

Neurônios talâmicos enviam axônios ao córtex através da cápsula interna e levam informações a diferentes áreas do córtex do lado **contralateral** do corpo.

SAIBA MAIS: Contralateral: lado oposto, quando falamos de Sistema Nervoso é quase via de regra que todos os impulsos nervosos de um lado, responderão do lado oposto.

Ele divide-se em núcleos:

- **núcleo ventral posterior:** porção do sistema somatossensorial projeta-se ao giro pós-central do córtex;
- **núcleo ventral lateral e núcleo ventral anterior:** formam parte do sistema motor e enviam axônios ao giro pré-central do córtex motor;
- **núcleo geniculado lateral:** envia informação ao córtex visual;
- **núcleo geniculado medial:** transmite informação ao córtex auditivo.

Visualize na figura 54 as estruturas acima conceituadas.

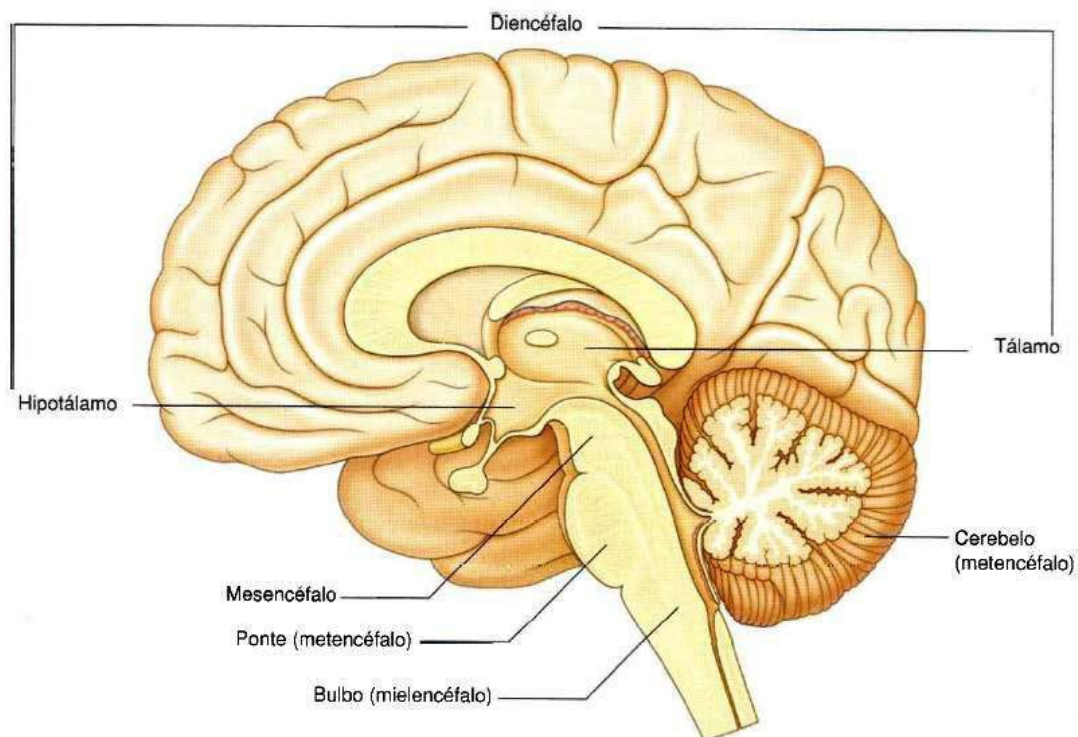


Figura 54

Gray's **Anatomia clínica para estudantes** /Richard L. Drake, Wayne Vogl, Adam W. M. Mitchell; ilustrações Richard Tibbitts e Paul Richardson. - Rio de Janeiro: Elsevier, 2005.

Tronco encefálico

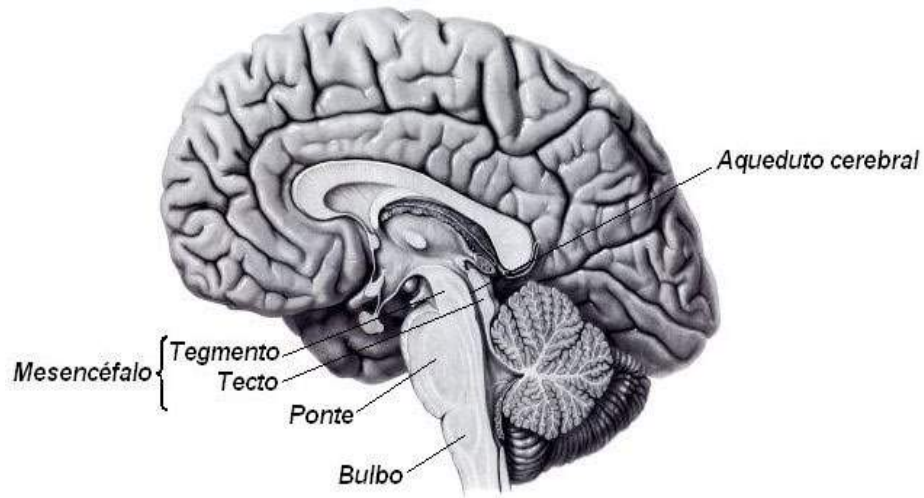


Figura 55

Conceito:

É a parte do sistema nervoso central situado entre a medula espinhal e o diencéfalo, ventralmente ao cerebelo. Porção cranial do sistema nervoso segmentar, sua estrutura é constituída pelos núcleos dos nervos cranianos, núcleos próprios do Tronco Encefálico, fibras de passagem e formação reticular que por sua vez, se agrupam em feixes denominados tractos, fascículos e lemniscos.

Bulbo ou Medula Oblonga (inferior)

Ponte (média)

Mesencéfalo (superior)

- **Formação reticular:** é uma rede de células e fibras que se estende por todo tronco cerebral ocupando os espaços deixados pelos núcleos do tronco e é uma área até pouco tempo relativamente desconhecida de funções importantíssimas para a regulação da atividade neural.
- **IV ventrículo:** cavidade do tronco situado entre o bulbo, ponte e cerebelo.
- **Aqueduto cerebral:** cavidade do mesencéfalo.

Veja estas estruturas na figura 55 acima.

Funções gerais:

- recebe informações sensitivas de nervos cranianos e controla os músculos da cabeça;
- contém circuitos nervosos que transmitem informações da medula espinhal até outras regiões encefálicas e, em direção contrária, do encéfalo para a medula espinhal;
- regula a atenção, o sono e a vigília e controla a postura corporal, função mediada pela **formação reticular** complexa malha de neurônios e fibras que recebe **aferências** de várias regiões do corpo e da cabeça e ocupa a parte central do tronco encefálico distribui-se desde o mesencéfalo até o bulbo.

SAIBA MAIS: aferências: refere-se a impulsos sensitivos de qualquer natureza (dor, tato, visão audição etc.) que chegam ao nosso córtex.

Além destas três funções gerais, as várias divisões do tronco encefálico desempenham funções motoras e sensitivas específicas, como centro do vômito, centro respiratório, centro vaso-motor, controle do ciclo sono-vigília e reflexos em geral.

No encéfalo adulto, o tronco encefálico representa apenas 4,4% do peso total do encéfalo, o cerebelo, 10,5%; e o cérebro, 85,1%.

Constituintes do tronco encefálico

- **Bulbo ou medula oblonga:** o bulbo apresenta uma porção fechada, mais caudal, que contém o canal central contínuo com o da medula espinhal e, uma porção aberta, na qual o canal central se expande como quarto ventrículo.
- **Limites:** inferiormente, pelo plano horizontal que intersecta as radículas mais proximais do primeiro par de nervos raquidianos;

superiormente, pelo sulco bulbo pontino;

anteriormente, pela porção basilar do osso occipital e pelo processo odontoide do eixo;

anteriormente, pelo cerebelo.

• Funções:

Devemos informar ao caro estudante que neste material citaremos algumas funções do bulbo, devido sua importância em funções vitais, porém o estudo das funções do tronco encefálico, que inclui além do bulbo a ponte e mesencéfalo, não é objetivo principal deste material, mas sim como material introdutório para uma compreensão geral, e se aprofundar neste conteúdo requer literatura especializada.

Relaciona-se com funções vitais como a respiração, os batimentos do coração e a pressão arterial, e com alguns tipos de reflexos como mastigação, movimentos peristálticos, falar, piscar de olhos, secreção lacrimal e vômito. Por isso, uma pancada nessa área ou a sua compressão por parte do cerebelo, que se encontra posteriormente, pode causar morte instantânea, paralisando os movimentos respiratórios e cardíacos.

Diferenças entre a medula espinhal e sua continuação o bulbo, já adentrando no forame magno dentro do crânio. Aparecimento de novos núcleos próprios do bulbo (núcleos dos nervos cranianos);

- decussação das pirâmides ou decussação motora;
- decussação dos lemniscos ou decussação sensitiva;
- abertura do VI ventrículo.

SAIBA MAIS: decussação: é o ato do impulso nervoso que sobe pela medula (aférente) e o que desce dos centros superiores (eferente), cruzam para o lado oposto (contralateral) como já foi citado anteriormente.

De forma geral a **Ponte e o Mesencéfalo**, situados acima do bulbo e que também participam do tronco encefálico, também tem funções de agrupar os feixes de fibras que ascendem da medula (tractos e lemniscos) para estes se dirigirem a regiões específicas do córtex, como também contém vários núcleos de nervos cranianos que vão controlar e direcionar estes impulsos (sensitivos e motores) para as estruturas localizadas na cabeça, com exceção do nervo vago (X par de Nervos Cranianos NC X), que irá inervar de maneira involuntária (SN Autônomo) todas as vísceras do corpo. Vale lembrar que muitos núcleos localizados na ponte e mesencéfalo participam da função dos órgãos especiais dos sentidos como visão, audição, paladar etc. como veremos mais adiante no estudo dos nervos cranianos.

Gostaríamos de esclarecer ao caro estudante que não cabe aqui, comentar todos estes núcleos, bem como o sistema de tractos e fascículos da ponte e mesencéfalo, pois não é objetivo deste material e seria imprudente de nossa parte, por se tratar de estruturas muito complexas, devendo o estudante recorrer à literatura especializada para uma melhor compreensão vide (Neuroanatomia Funcional, Ângelo Machado). Veja figura 56.

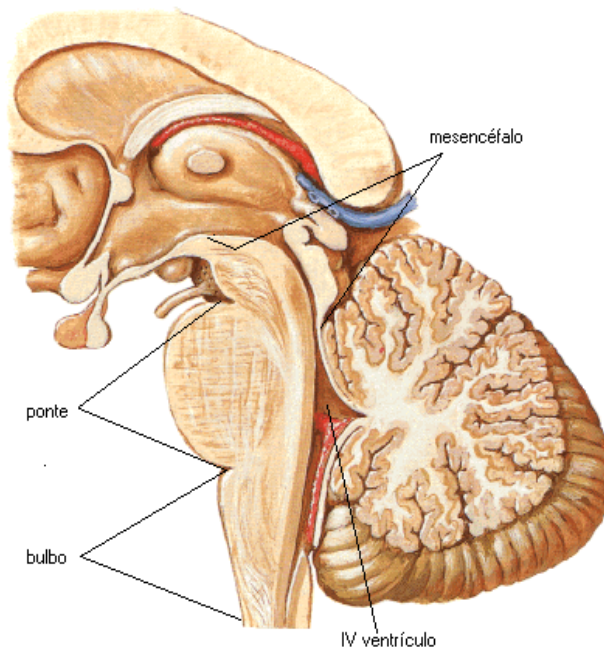


Figura 56

NETTER, F. H. **Atlas de Anatomia Humana**. Rio de Janeiro: Elsevier, 5ª. Edição, 2011.

Cerebelo

O cerebelo ou “pequeno cérebro” é um importante centro de controle do movimento. Para melhor entendermos o cerebelo, faz-se necessário uma introdução sobre suas divisões e evolução nas diferentes espécies, e que estas estão intimamente ligadas às especificidades das funções motoras, que sob o ponto de vista evolutivo e de sobrevivência é a mais importante dos seres vivos. Uma prova disto é que estudos provam que o cerebelo mesmo sendo relativamente pequeno contém a maior parte dos neurônios do Sistema Nervoso. Veja figuras 57 e 58.

Divisão filogenética

- **arquicerebelo:** lobo flóculonodular - núcleo fastigial- equilíbrio;
- **paleocerebelo:** lobo anterior - núcleos emboliforme e globoso - tônus muscular;
- **neocerebelo:** lobo posterior - núcleo denteado - coordenação de movimentos finos.

Aspectos Anatômicos

- Vermis: mediano.
- Hemisférios: laterais.
- Córtex.
- Substância branca.
- Núcleos: fastigial, globoso, emboliforme e denteado.
- Cada hemisfério controla motoneurônios homolaterais.

SAIBA MAIS: homolaterais: diferentemente das outras estruturas cerebrais, o cerebelo controla os movimentos por informações vindas de receptores musculares e tendíneos do mesmo lado do corpo (homolateral), do mesmo lado contrário de (contralateral) do outro lado.

O cerebelo é constituído de um centro de substância branca, o corpo medular do cerebelo, de onde irradia a lâmina branca do cerebelo, revestida externamente por uma fina camada de substância cinzenta, o córtex cerebelar.

O corpo medular do cerebelo com suas lâminas brancas, quando vista em cortes sagitais, recebem o nome de "árvore da vida". No interior do campo medular existem quatro pares de núcleos de substância cinzenta, que são os núcleos centrais do cerebelo: denteado, emboliforme, globoso e fastigial.

Funções: recebe aferências maciças da medula espinhal e da ponte.

- **Aferências medulares:** trazem informação a respeito da posição do corpo no espaço.
- **Aferências pontinas:** leva informação do córtex cerebral especificando a meta do movimento pretendido, o cerebelo compara as informações e calcula as seqüências de contrações musculares necessárias para se atingir a meta de movimento, corrigindo quando estas não saem como planejadas.

Lesões no cerebelo resultam em movimentos descoordenados e imprecisos (ataxia).

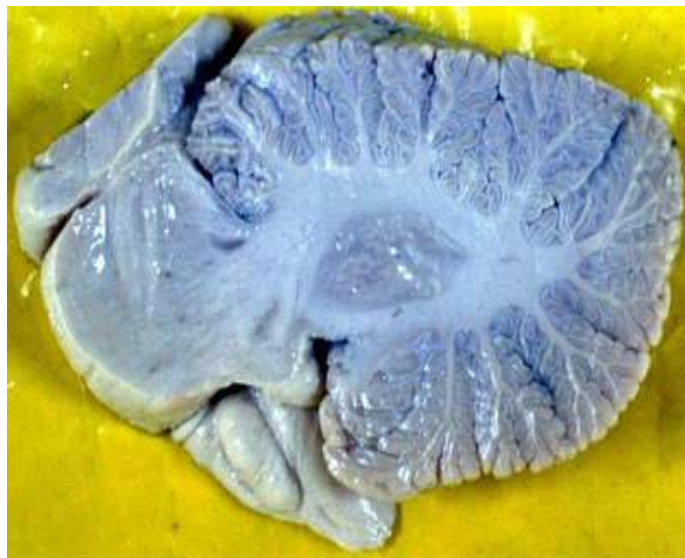

Figura 57

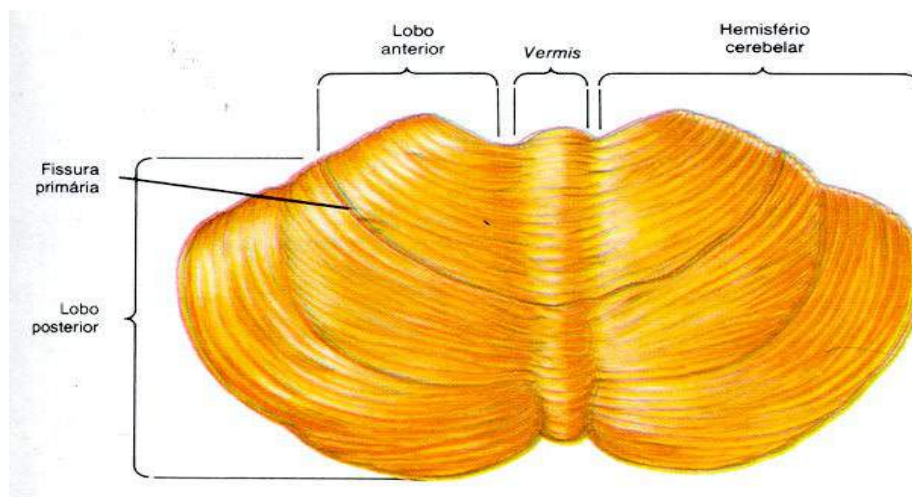


Figura 58

NETTER, F. H. **Atlas de Anatomia Humana**. Rio de Janeiro: Elsevier, 5ª. Edição, 2011.

Nota: para que haja a ação nervosa de recepção, interpretação e envio de resposta, ou seja, aferência, associação e eferência é necessário a presença dos receptores neurais localizados em todo o corpo, citaremos a seguir a classificação dos receptores ou terminações nervosas.

- **Terminações nervosas:** estruturas situadas na extremidade livre das fibras nervosa com a capacidade de transformar energia em impulso elétrico (receptor) e vice-versa (efetor).

- ★ – Sensitivas (receptores)

- ★ – Motoras (efetores)

- **Gânglios:** são aglomerados de células nervosas fora do Sistema Nervoso Central que fazem conexões entre estes estímulos.

As terminações sensitivas, quando estimuladas por uma forma adequada de estímulo, dá origem a um estímulo nervoso que segue pela fibra nervosa.

As terminações motoras existem na porção terminal das fibras eferentes e são elementos de ligação entre estas fibras e órgãos efetadores que podem ser músculos estriados esqueléticos (somáticas e voluntárias) e músculo cardíaco, liso e glândulas (viscerais e involuntárias).

- **Terminações nervosas sensitivas(receptores):** existem dois grandes grupos de receptores: receptores especiais e receptores gerais.

Os receptores especiais: são mais complexos, relacionando-se com o neuroepitélio (retina, etc...), e fazem parte dos chamados órgãos especiais do sentido: órgãos da visão, audição e equilíbrio, gustação e olfação, todos localizados na cabeça.

Receptores gerais: ocorrem em todo o corpo, havendo maior concentração na pele. São classificados em livres.

Receptores livres: ocorrem em toda a pele emergindo de redes nervosas sub-

-epiteliais e ramificando-se entre células da epiderme. São relacionadas com o tato e sensibilidade térmica e dolorosa.

Receptores encapsulados: são em geral mais complexos que os livres. Vamos observar as terminações nervosas encapsuladas mais importantes:

- **Corpúsculos de Meissner:** ocorrem nas papilas dérmicas, principalmente na pele espessa das mãos e dos pés. São receptores do tato e de pressão.
- **Corpúsculos de Ruffini:** ocorre nas papilas dérmicas da pele espessa das mãos e dos pés e pele pilosa do restante do corpo. São receptores de tato e de pressão.
- **Corpúsculos de Vater-Paccini:** distribuição ampla, ocorrendo principalmente no tecido celular sub-cutâneo de mãos e pés e mesmo em territórios mais profundos como septos intermusculares e periósteo. São responsáveis pela sensibilidade vibratória.
- **Fusos neuro-musculares:** são estruturas em forma de fuso situadas nos ventres dos músculos estriados esqueléticos. Participa no reflexo miotático ou de estiramento, muito importante para a manutenção reflexa do tônus muscular.
- **Órgãos neurotendinosos de Golgi:** encontrados na junção dos músculos estriados com seu tendão. Informam ao sistema nervoso central a respeito da tensão exercida pelos músculos em suas inserções tendinosas no osso e permite assim uma avaliação da força muscular que está sendo exercida.

Outra maneira de classificar os receptores proposta por *Sherrington* é baseada na natureza do estímulo que o ativa. São classificados em esteroceptores, proprioceptores e interoceptores.

- **Exteroceptores:** estão localizados na superfície externa do corpo, são ativados por agentes externos como frio, calor, tato, pressão, luz e som.
- **Proprioceptores:** localizam-se mais profundamente em músculos, tendões, cápsulas articulares, ligamentos.
- **Interoceptores ou vicerceptores:** localizam se nas vícerais e nos vasos e dão origem às diversas formas de sensações vícerais, geralmente pouco localizadas, como fome, sede, prazer sexual, dor visceral.

Podemos visualizar estas estruturas citadas na figura 59 abaixo:

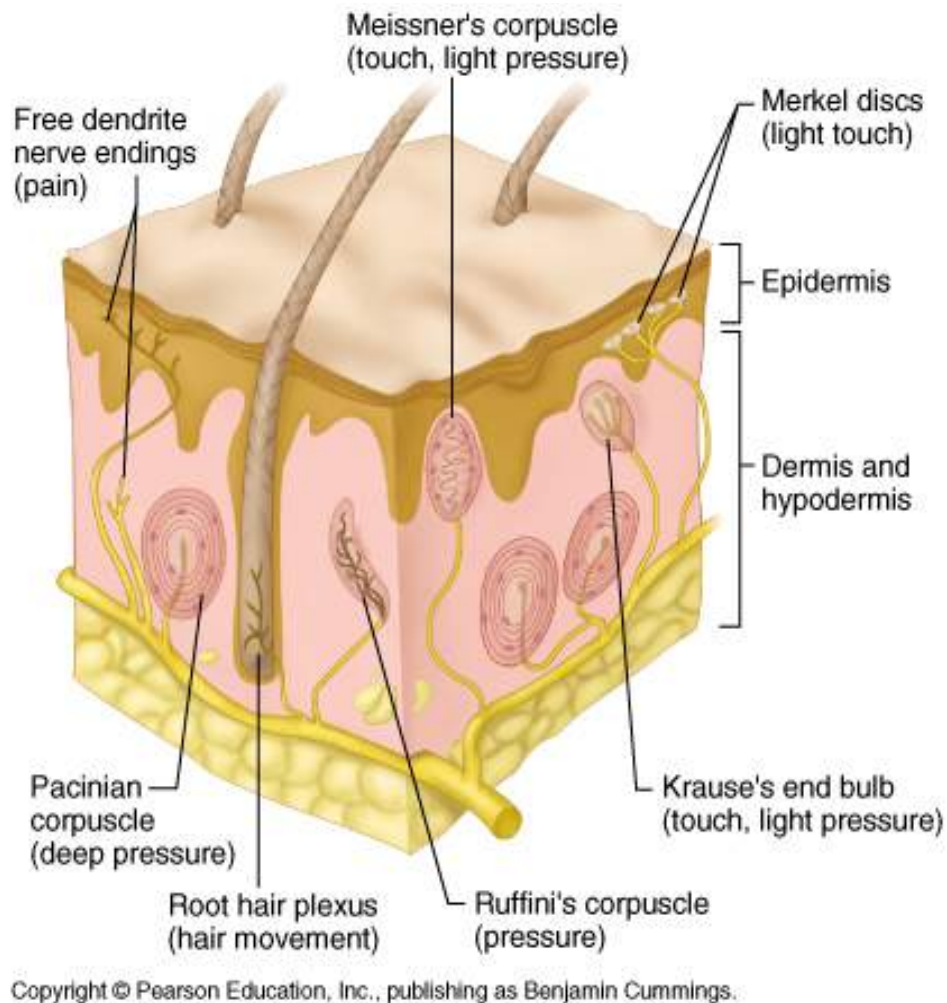


Figura 59

Sistema Nervoso Autônomo

Conforme já foi exposto anteriormente, pode-se dividir o Sistema Nervoso em somático e visceral. O **somático**, também denominado sistema nervoso de vida de relação, ou seja, aquele que relaciona o organismo com o meio. Para isto, a parte aferente do sistema nervoso somático conduz aos centros nervosos impulsos originados em receptores periféricos, informando estes centros o que se passa no meio ambiente. Por outro lado, a parte eferente do sistema nervoso somático leva aos músculos esqueléticos o comando dos centros nervosos resultando movimentos que levam a uma maior integração com o meio externo. Só para lembrar o Sistema Nervoso tem em sua divisão funcional a parte somática, que é o que o relaciona com o meio ambiente, sendo composto por um componente aferente, um de asso-

ciação e outro eferente ou motor.

O **sistema nervoso visceral** ou da vida vegetativa relaciona-se com a inervação das estruturas viscerais e é muito importante para a integração da atividade das vísceras no sentido da manutenção da constância do meio interno (homeostase). Assim como o sistema nervoso somático, distingue-se no sistema nervoso visceral uma parte aferente e outra eferente. O componente aferente conduz os impulsos nervosos originados em receptores viscerais (viscerosceptores).

Citando como exemplo o fato de continuamente estar chegando ao nosso sistema nervoso central impulsos que informa sobre a pressão arterial e teor de O₂ do sangue, sem que nós, entretanto possamos percebê-los. São, pois, impulsos aferentes inconscientes, importantes para a realização de vários reflexos viscerais ou víscero-somáticos, relacionados no exemplo citado com o controle da pressão arterial ou da taxa de O₂ no sangue. Contudo muitos impulsos viscerais tornam-se conscientes manifestando-se sob a forma de sede, fome, plenitude gástrica ou dor visceral.

Resumidamente, os impulsos nervosos que seguem pelo sistema nervoso somático eferente terminam em músculo estriado esquelético, enquanto os que seguem pelo sistema nervoso autônomo terminam em músculo estriado cardíaco, músculo liso e glândula. Assim o sistema nervoso eferente somático é voluntário enquanto o sistema nervoso autônomo é involuntário.

O esquema abaixo resume o que foi exposto sobre a divisão funcional do Sistema Nervoso.

Sistema Nervoso Somático

aferente (sensitivo)	receptores sensitivos (exteroceptores)
associação	ligação entre o aferente e o eferente
eferente (motor)	músculo estriado esquelético

Sistema Nervoso Visceral

aferente (sensitivo)	viscerosceptores e sensações viscerais
eferente (motor)	músculos liso, cardíaco e glândulas

O componente eferente do sistema nervoso autônomo é denominado de simpático e parassimpático.

As chaves abaixo na figura 60 exemplificam estas diferenças:

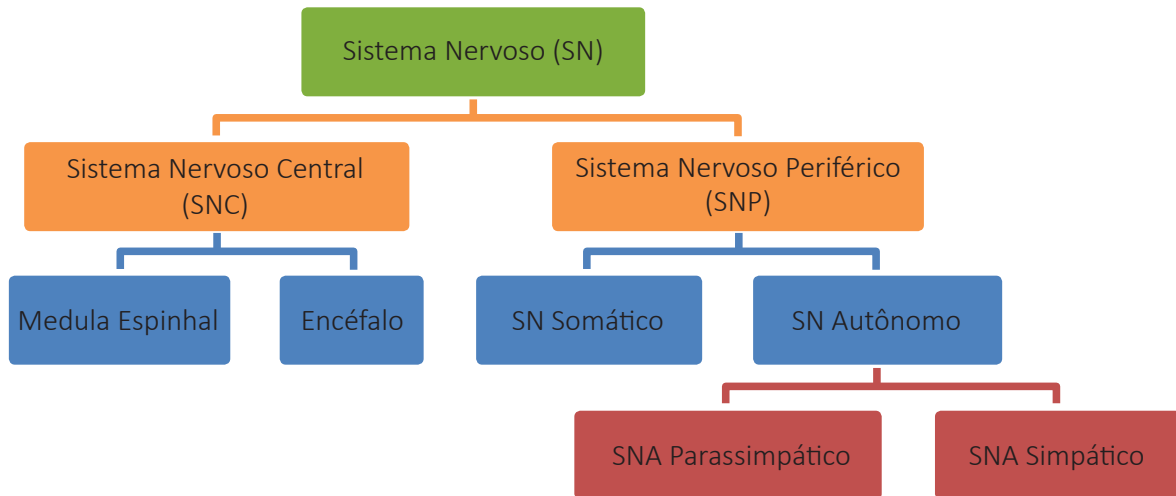


Figura 60

Sistema Nervoso Autônomo é crítico para a sobrevivência do indivíduo e da espécie, regula a homeostasia, regula a atividade dos órgãos internos e da vasculatura: circulação, respiração, digestão, metabolismo, secreções, temperatura corporal e reprodução.

Outra forma de conceituar o Sistema Nervoso Autônomo é de que, este é o componente motor do Sistema Nervoso Visceral.

- **Sistema nervoso simpático:** componente toraco-lombar do sistema nervoso autônomo é um gastador de energia e tem ação difusa.
- **Sistema nervoso parassimpático:** componente cranio-sacral do sistema nervoso autônomo é um economizador de energia e tem ação localizada.

Comentaremos aqui as diferenças anátomofuncionais do sistema nervoso autônomo em simpático e parassimpático.

O Sistema Nervoso Simpático inclui a cadeia de gânglios que se estende ao longo da coluna vertebral, comunica-se com os nervos espinhais, e com um grandes número de órgãos internos controlando-os.

Veja figura 61.

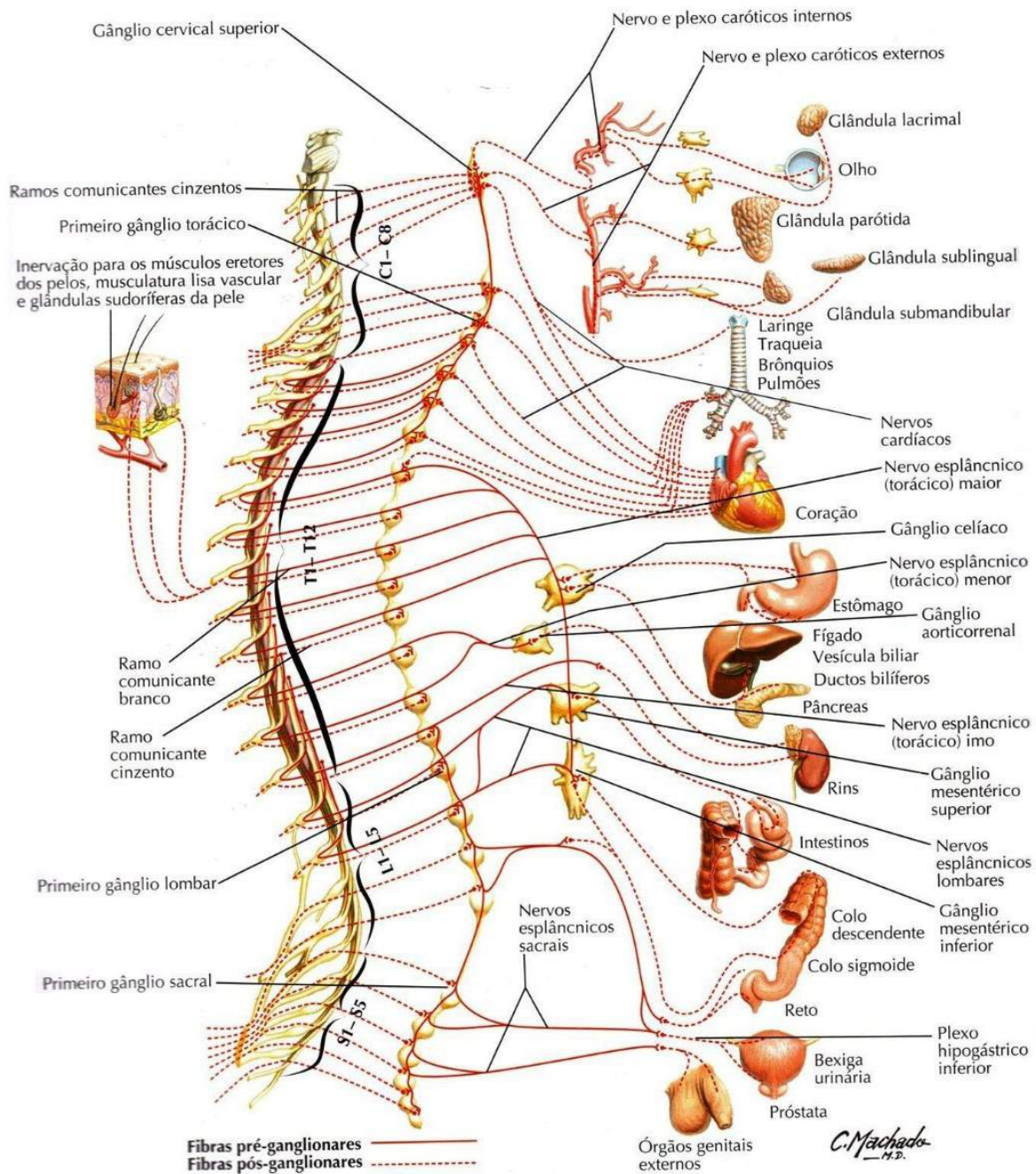


Figura 61

NETTER, F. H. **Atlas de Anatomia Humana**. Rio de Janeiro: Elsevier, 5ª. Edição, 2011.

No Sistema Nervoso Parassimpático, a maior parte da inervação das vísceras origina-se do nervo vago, que emerge do bulbo. A outra fonte de fibras parassimpáticas são os nervos espinhais sacrais.

Veja figura 62 abaixo.

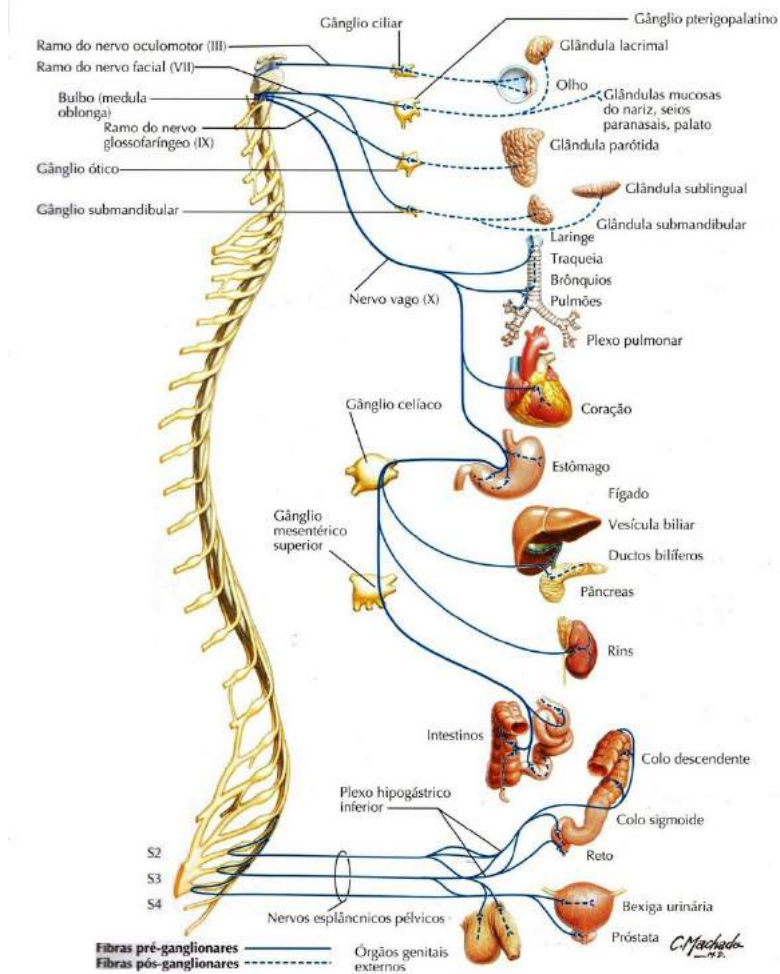


Figura 62

NETTER, F. H. **Atlas de Anatomia Humana**. Rio de Janeiro: Elsevier, 5ª. Edição, 2011.

Um nervo motor do Sistema Nervoso Parassimpático Autônomo contém dois tipos de neurônios:

- pré-ganglionar;
- pós-ganglionar.

O corpo celular do neurônio **pré-ganglionar** fica localizado dentro do SNC e seu axônio vai até um gânglio, onde o impulso nervoso é transmitido sinapticamente ao neurônio pós-ganglionar.

O corpo celular do neurônio **pós-ganglionar** fica no interior do gânglio nervoso e seu axônio conduz o estímulo nervoso até o órgão efetador, que pode ser um músculo liso, cardíaco ou glândula.

Veja figuras esquemáticas 63, 64 e 65.

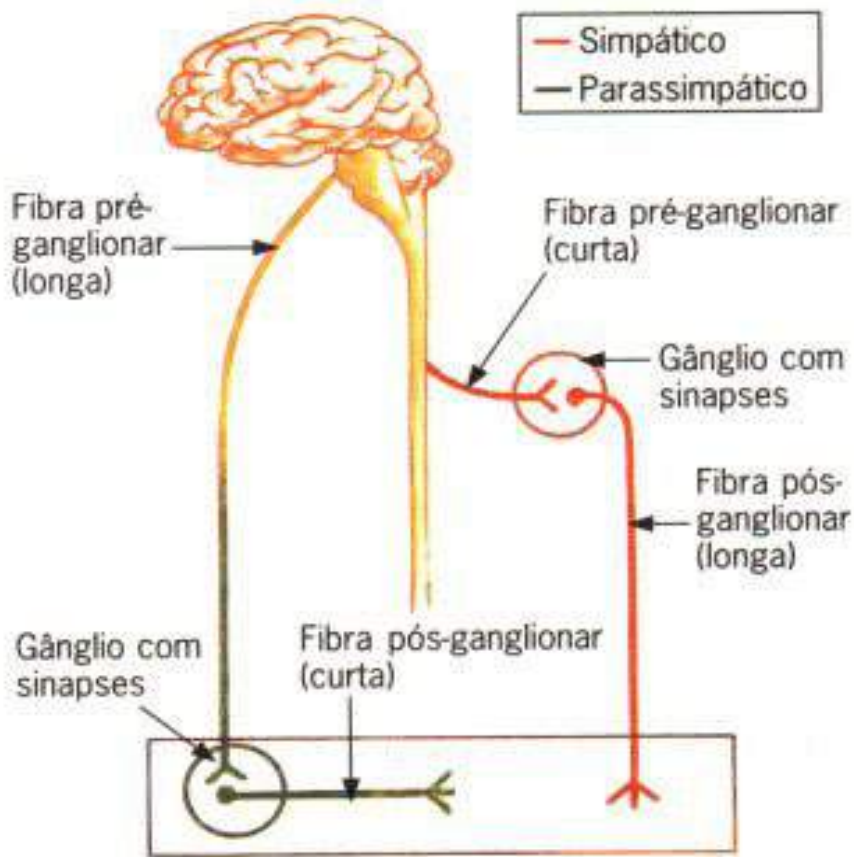


Figura 63

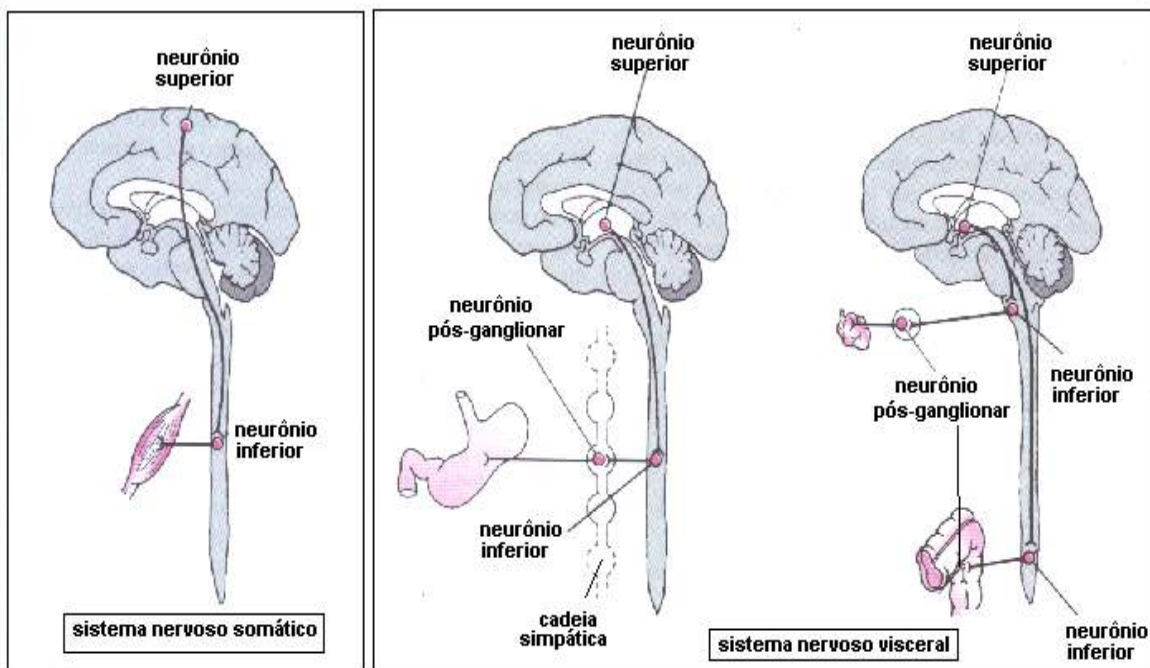


Figura 64

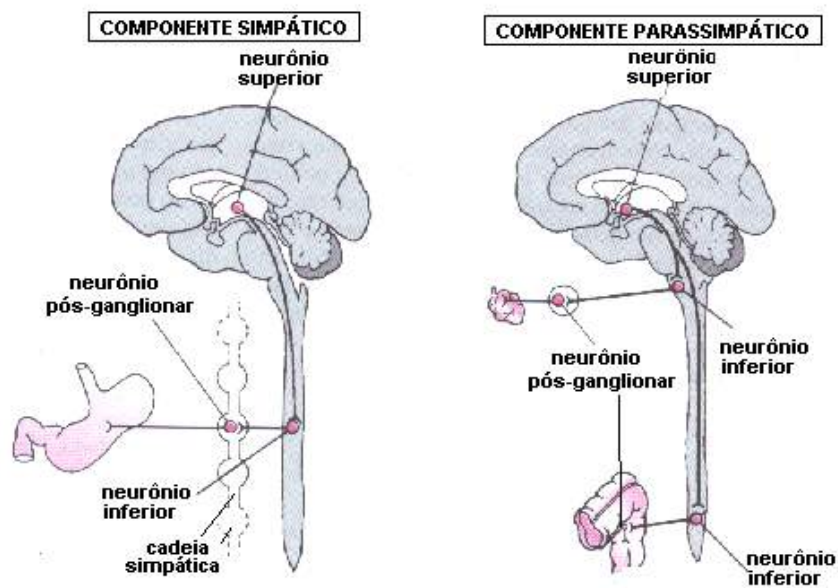


Figura 65

Receptores sensoriais do Sistema Nervoso Autônomo

- **Mecanoceptores:** respondem à pressão (carótida, átrios, ventrículos e pulmões) e estiramento (artérias, bexiga e intestinos).
- **Quimioceptores:** respondem às concentrações de substâncias (O_2 , H^+ , CO_2 e glicose).
- **Nociceptores:** sensíveis a substâncias químicas irritantes à todas as vísceras.
- **Termoceptores:** respondem às variações de temperatura no sangue (hipotálamo) e no meio externo (pele).

Diferenças entre sistemas nervosos simpático e parassimpático:

Anatômicas

Posição dos neurônios pré-ganglionares:

- simpático: região tóraco-lombar da medula espinhal.
- parassimpático: tronco cerebral e região sacral da medula espinhal.

Posição dos neurônios pós-ganglionares

- simpático: próximo da medula espinhal.
- parassimpático: longe da medula espinhal e próximo das vísceras.

Fisiológicas:

- simpático: ação difusa e gastador de energia.
- parassimpático: ação localizada e economizador de energia.

Farmacológicas

- simpático: neurotransmissor noradrenalina.
- parassimpático neurotransmissor acetilcolina.

Funções do Sistema Simpático

- manter suprimento sanguíneo ótimo para os órgãos;
- contração das paredes vasculares (*tônus simpático*);
- atividade muscular vigorosa à dilatação da vasculatura dos músculos esqueléticos.
- Resposta fisiológica ao medo:
 - ✓ aumento do fluxo sanguíneo para os músculos ativos;
 - ✓ aumento do teor sanguíneo de glicose;
 - ✓ aumento da pressão arterial e frequência cardíaca;
 - ✓ diminuição da atividade do sistema digestivo.

Funções do Sistema Parassimpático

- conservação e armazenamento de energia à função principal;
- inervação do coração à atividade vagal com bradicardia e redução da força contrátil;
- inervação da musculatura lisa brônquica à broncoconstrição e aumento da secreção de muco;
- inervação do sistema digestivo à aumento do peristaltismo, síntese de glicogênio hepático e secreções glandulares;
- esvaziamento intestinal e vesical;
- ereção dos órgãos sexuais.

Ações do Sistema Simpático e Parassimpático

PONTOS CHAVES

O sistema nervoso autônomo pode ser dividido, em termos anatômicos, nas divisões *simpática* e *parassimpática*. Cada divisão tem componentes centrais (encéfalo e medula espinal) e periféricos, compreendendo nervos pré e pós-ganglionares.

A maioria dos órgãos viscerais é inervada pelas duas divisões. Os efeitos que a estimulação de cada divisão exerce sobre um órgão em particular, em geral, se opõem ao da outra.

A transmissão pelas sinapses se dá por meio de substâncias químicas, chamadas *neurotransmissores*, os dois mais importantes sendo a *acetilcolina* e a *norepinefrina*.

Os neurotransmissores exercem seus efeitos ao se fixarem a receptores pós-sinápticos. A acetilcolina se fixa a receptores nicotínicos e muscarínicos; a norepinefrina se fixa aos receptores adrenérgicos α e β .

A intensidade da resposta de um órgão efetor depende, em grande parte, da concentração dos neurotransmissores na sinapse.

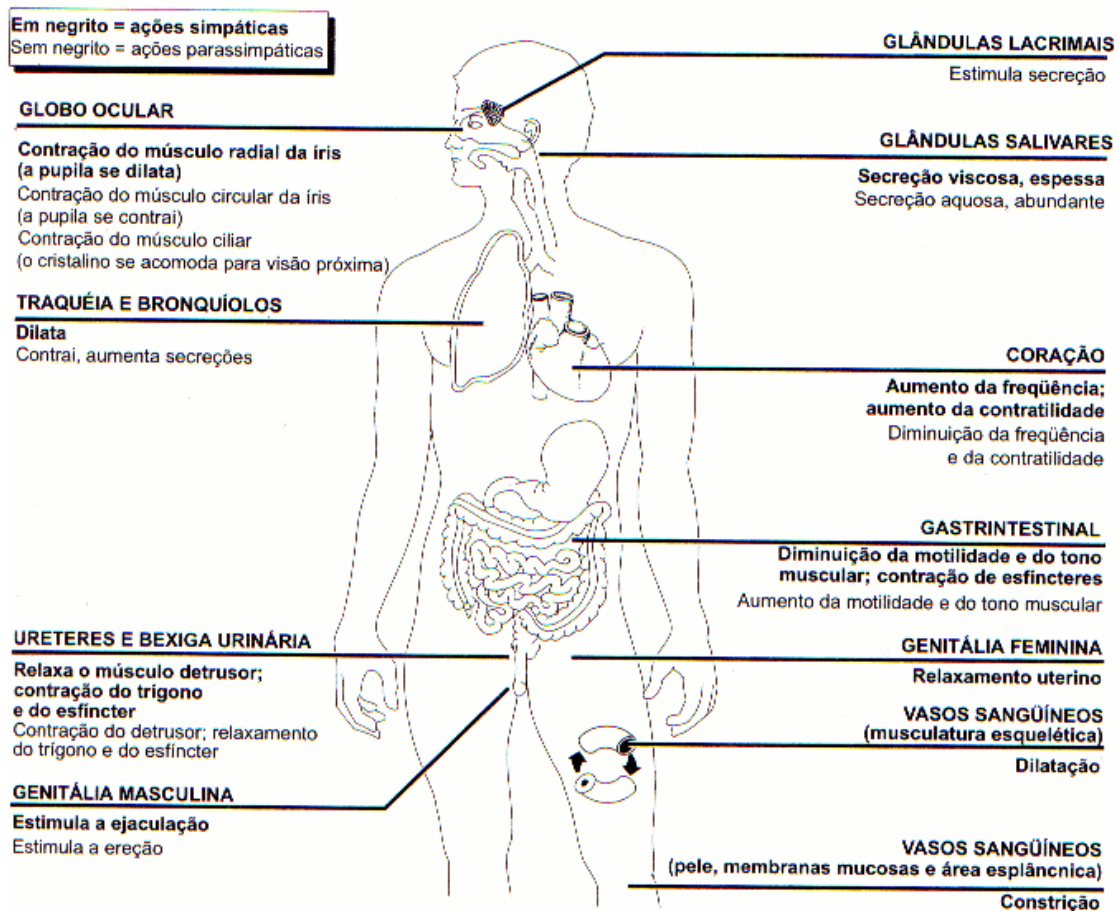
Cada órgão inervado recebe em geral, aferências contínuas, mas variáveis, do sistema nervoso autônomo. Essas aferências modulam, mas não desencadeiam a atividade desse órgão.

As variações da atividade do sistema nervoso autônomo podem ser maciças (luta ou fuga) ou isoladas.

O *sistema entérico* é formado por nervos aferentes, interneurônios e nervos eferentes, todos contidos nos órgãos efetores, principalmente do trato gastrointestinal.

O *sistema entérico* regula muitas funções desses órgãos, sem necessidade de inervação extrínseca. Todavia, o sistema entérico é innervado e influenciado pelas divisões simpáticas e parassimpáticas.

Os *gânglios autonômicos* não parecem ser apenas locais de retransmissão, mas, também, locais onde ocorre a integração dos sinais aferentes. Por outro lado, substâncias químicas, além da acetilcolina e da norepinefrina, parecem estar presentes no sistema nervoso autonômico, modulando a atividade autonômica.



Nervos cranianos

Lembramos que os 31 pares de nervos espinhais fazem conexão com a medula espinhal, levando e trazendo estímulos. Já os nervos cranianos em número de 12

pares são os que fazem conexão com o encéfalo, sendo que a maioria deles fazem conexão com o tronco encefálico, excetuando os nervos olfatório e óptico, que se ligam, respectivamente ao telencéfalo e diencefalo.

Então do ponto de vista funcional, os nervos cranianos realizam na região cefálica o que os nervos espinhais fazem com a medula, levam, interpretam e trazem estímulos na região da cabeça. Convém lembrar que os nervos cranianos são mais complexos e elaborados que os espinhais, principalmente em relação aos seus componentes funcionais, pois se relacionam com os órgãos especiais dos sentidos localizados na cabeça, como a visão, audição, olfação, equilíbrio e os demais.

Veja logo abaixo na figura 66.

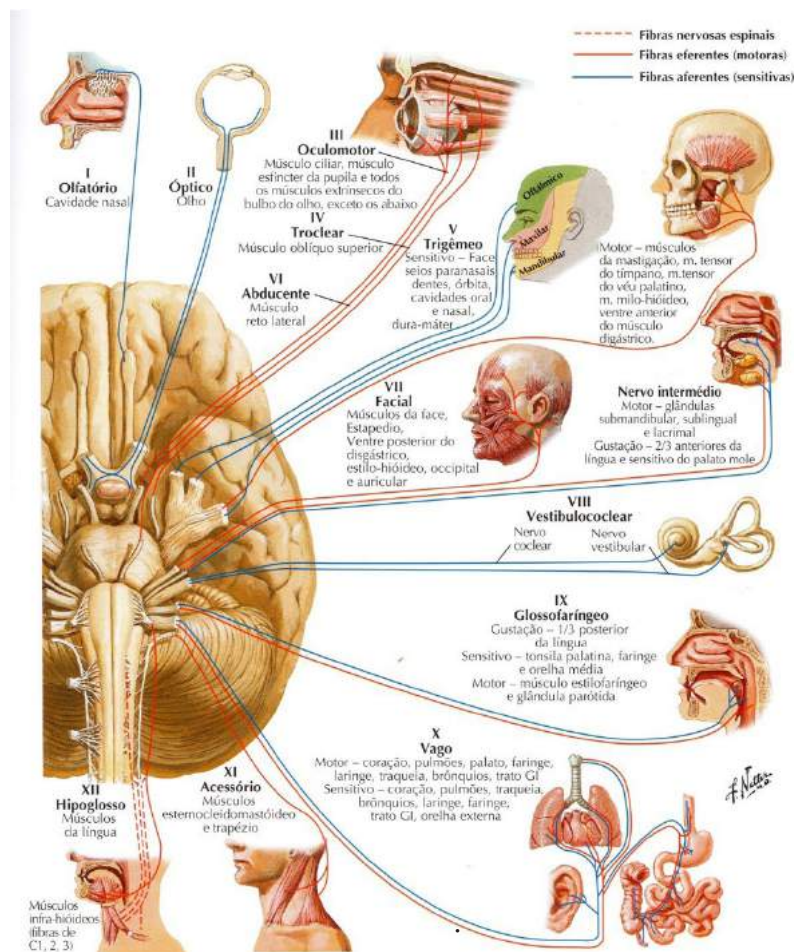


Figura 66

NETTER, F. H. **Atlas de Anatomia Humana**. Rio de Janeiro: Elsevier, 5ª. Edição, 2011.

Componentes funcionais dos nervos cranianos: na extremidade cefálica dos animais desenvolveram-se durante a evolução órgãos de sentidos mais complexos, “nos mamíferos” que são, os órgãos da visão, audição, gustação e olfação.

Os receptores destes órgãos são denominados “especiais” para distingui-los dos demais receptores, que, por serem encontrados em todo o resto do corpo, são denominados gerais. As fibras nervosas em relação com estes receptores são classificadas como especiais. Assim temos:

- **Fibras aferentes somáticas gerais:** originam-se em exteroceptores e proprioceptores, conduzindo impulsos de temperatura, dor, pressão, tato e propriocepção.
- **Fibras aferentes somáticas especiais:** originam-se na retina e na orelha interna, relacionado-se, pois, com visão, audição e equilíbrio.
- **Fibras aferentes viscerais gerais:** originam-se em viscerosceptores e conduzem por exemplo impulsos relacionados com a dor visceral.
- **Fibras aferentes viscerais especiais:** originam-se em receptores gustativos e olfatórios, considerados viscerais por estarem localizados em sistema viscerais, como o digestório e o respiratório.

SAIBA MAIS: um fato importante a ser ressaltado é que ao contrário dos nervos espinhais, os nervos cranianos, podem ser exclusivamente sensitivos, exclusivamente motores, ou mistos como veremos.

Faremos agora uma exposição anátomo-funcional dos nervos cranianos:

- São no total de 12 pares, veja figura 67

Olfatório

Óptico

Oculomotor

TrocLEAR

Trigêmeo (oftálmico, maxilar e mandibular)

Abducente

Facial

Vestibulococlear

Glossofaríngeo

Vago

Acessório

Hipoglosso

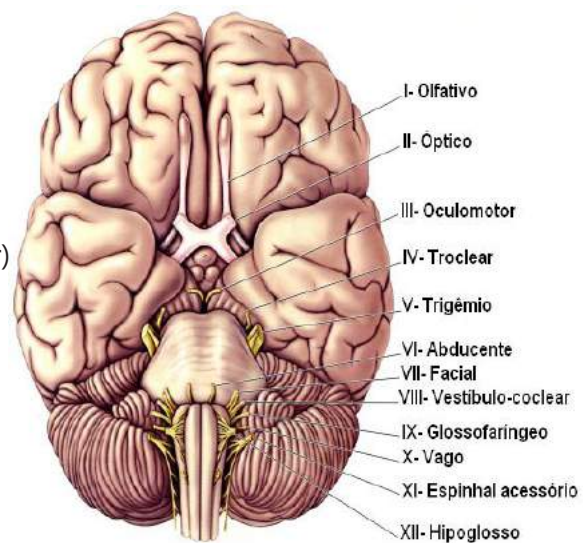


Figura 67

Partem do encéfalo e doze pares de nervos cranianos e três são exclusivamente sensoriais (I, II e VIII), cinco são motores (III, IV, VI, XI e XII) e os quatro restantes são mistos.

- **Componente aferente**

- Somático geral
 - exteroceptivo
 - proprioceptivo

temperatura, dor, pressão, tato e posição

- Somático especial
 - visão, audição e equilíbrio
- Visceral geral
 - vísceroreceptores – dor visceral
- Visceral especial
 - gustação e olfação

- **Componente eferente**

- Somático
 - músculos estriados miotômicos
- Visceral Especial
 - músculos estriados branquioméricos
- Visceral Geral
 - músculos lisos, cardíaco e glândulas

Conduzem um ou mais dos seguintes cinco componentes funcionais:

- Fibras motoras:
 - ✓ fibras motoras para o músculo voluntário (estriado);
 - ✓ fibras motoras envolvidas na inervação de músculos involuntários ou glândulas.
- Fibras sensitivas:
 - ✓ fibras que conduzem sensibilidade das vísceras;
 - ✓ fibras que transmitem sensibilidade geral;
 - ✓ fibras que transmitem sensações peculiares (especiais).

Nervo Olfatório NCI - Veja na figura 68.

- ✓ **Função:** sensitiva especial (aférente visceral especial), isto é, o sentido especial do olfato.
- ✓ **Origem craniana:** forames da lâmina cribriforme do etmóide

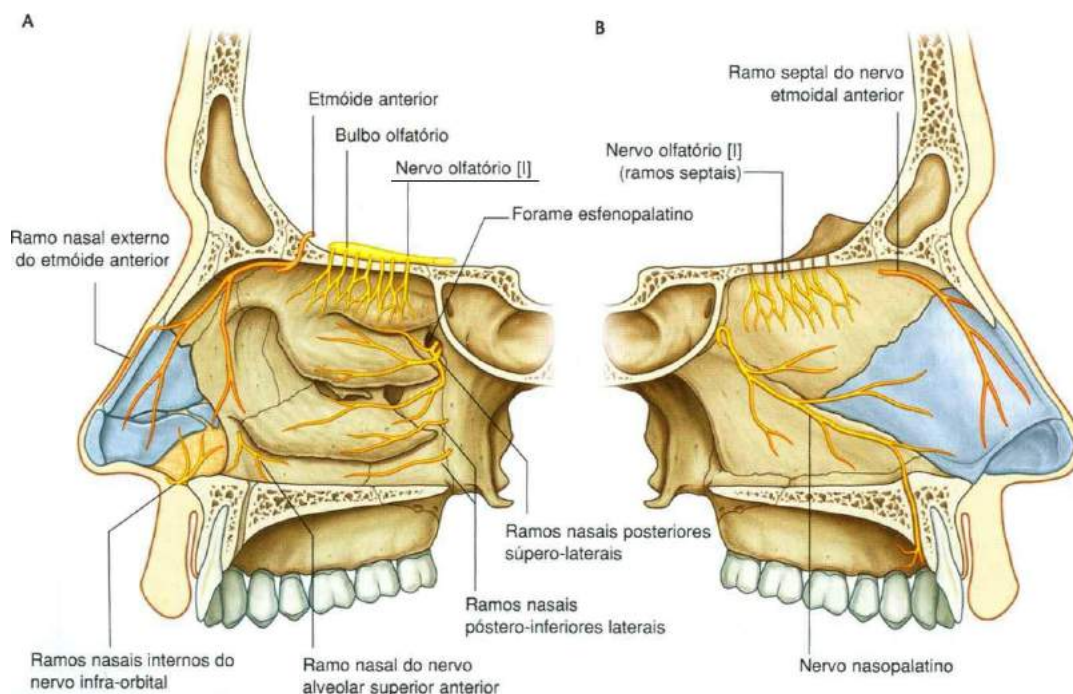


Figura 68

Gray's **Anatomia clínica para estudantes** /Richard L. Drake, Wayne Vogl, Adam W. M. Mitchell; ilustrações Richard Tibbitts e Paul Richardson. - Rio de Janeiro: Elsevier, 2005.

Nervo Óptico NCII - Veja as figuras 69, 70 e 71.

- ✓ **Função:** sensitivo especial (aférente somático especial), isto é, o sentido especial da visão.
- ✓ **Origem craniana:** canal óptico.

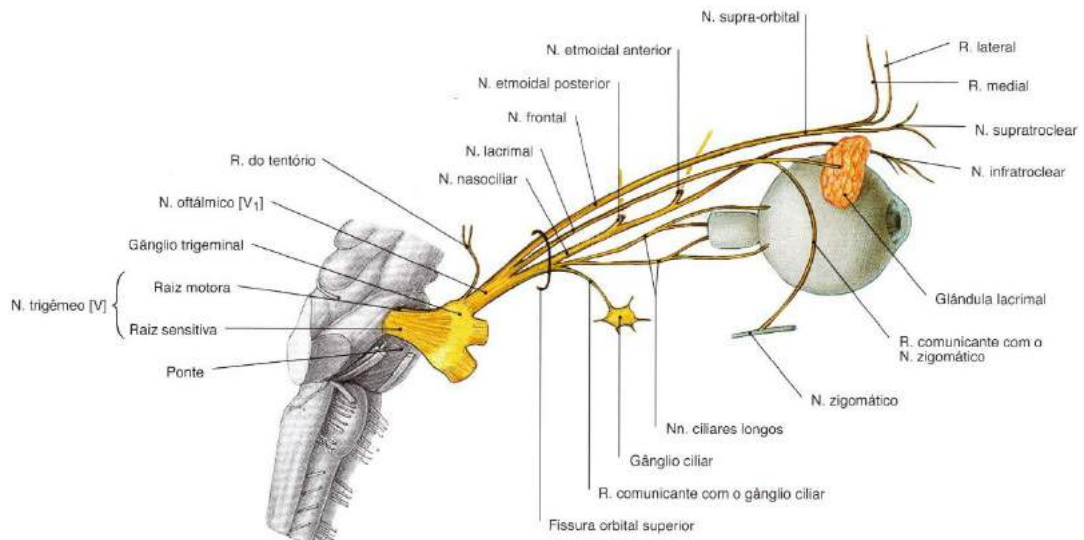


Figura 69

SOBOTTA, **Atlas de Anatomia Humana**, volume 1 / editado por R. Putz e R. Pabst, Rio de Janeiro: Guanabara Koogan, 2008.

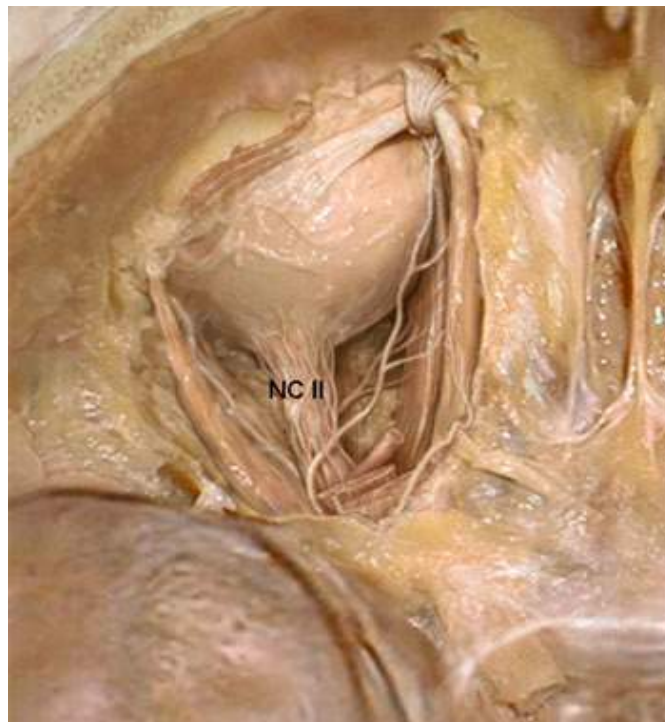


Figura 70

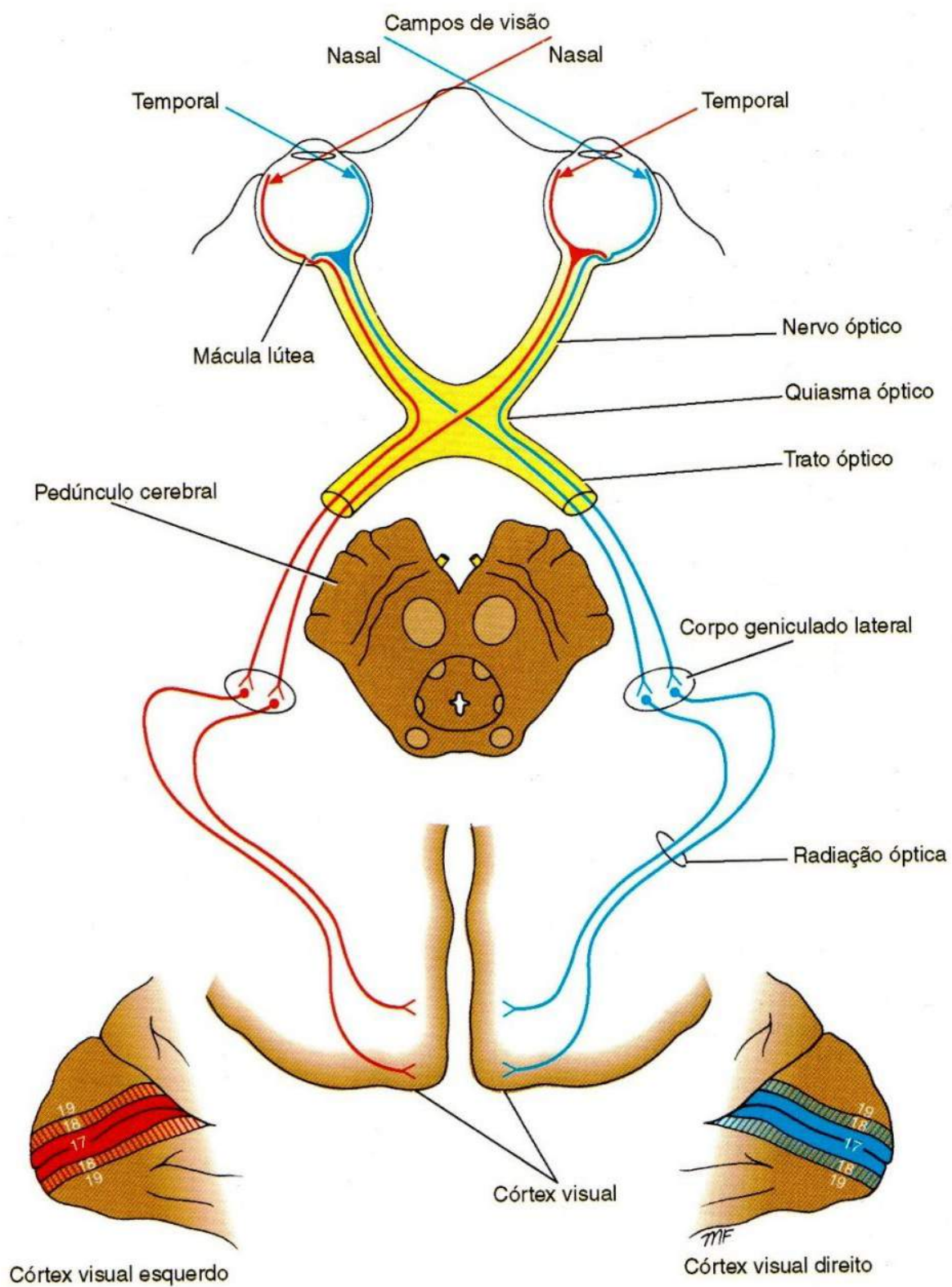


Figura 71

SNELL, Richard S. **Neuroanatomia clínica**. 7ª. ed. Rio de Janeiro: Editora Guanabara Koogan, 2011.

Nervo Oculomotor NCIII

Veja as Figuras 72 e 73.

- ✓ **Função:** motora somática (eferente somático geral) e motora visceral (parassimpática eferente visceral geral).
- ✓ **Origem craniana:** fissura orbital superior.

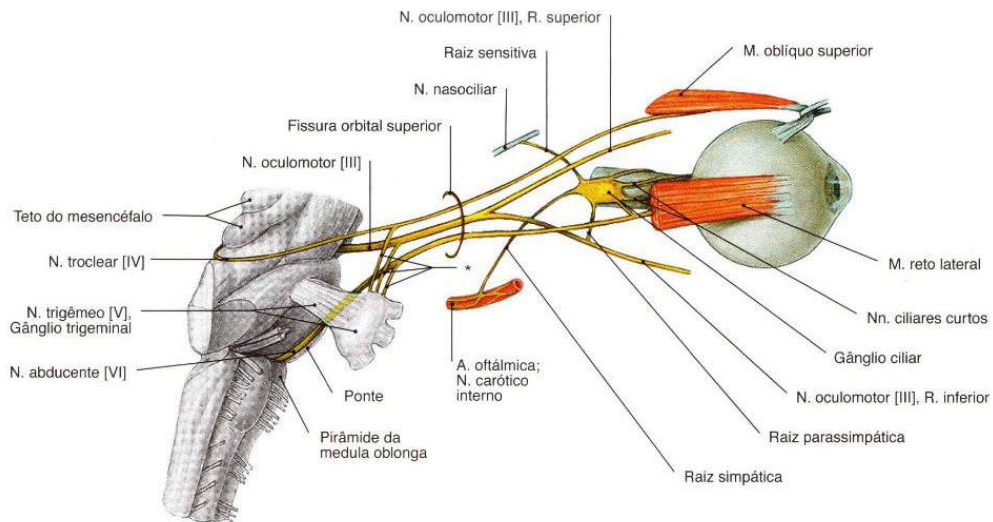


Figura 72

SOBOTTA, **Atlas de Anatomia Humana**, volume 1 / editado por R. Putz e R. Pabst, Rio de Janeiro: Guanabara Koogan, 2008.

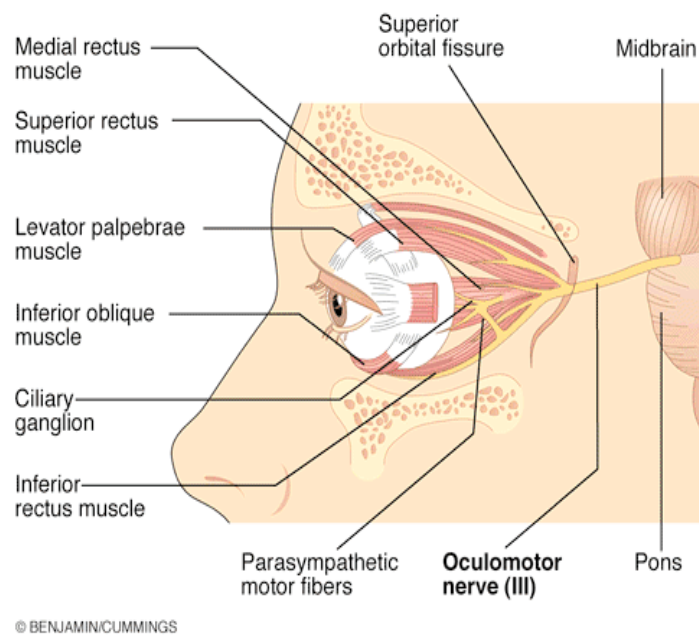


Figura 73

Nervo Troclear NC IV

Observe as Figuras 74 e 75.

- ✓ **Função:** motor somático (eferente somático geral) e proprioceptivo para um músculo extrínseco do bulbo do olho (oblíquo superior).
- ✓ **Origem craniana:** fissura orbital superior.

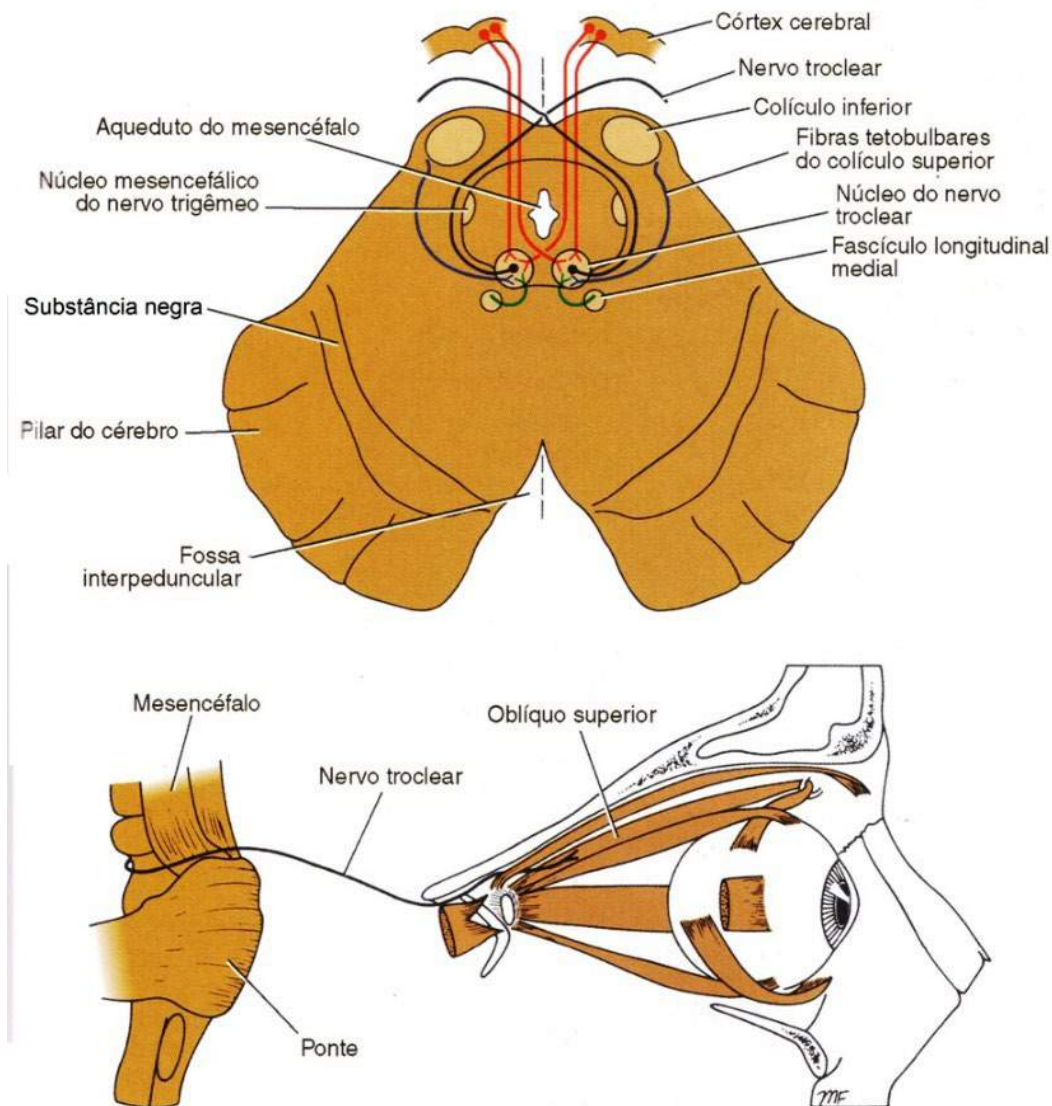


Figura 74

SNELL, Richard S. **Neuroanatomia clínica**. 7ª. ed. Rio de Janeiro: Editora Guanabara Koogan, 2011.

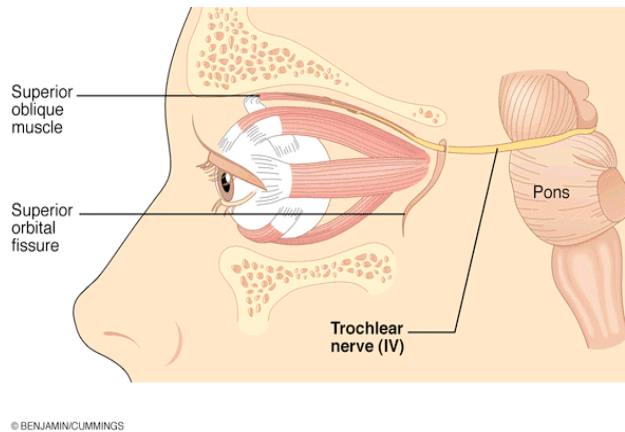


Figura 75

Nervo Trigêmeo NC V

Observe as Figuras 76 e 77.

- ✓ **Função:** sensitivo geral (aferente somático geral) e motor branquial (eferente visceral especial) para derivados do primeiro arco faríngeo.
- ✓ **Subdividido em três ramos :**

oftálmico

maxilar

mandibular

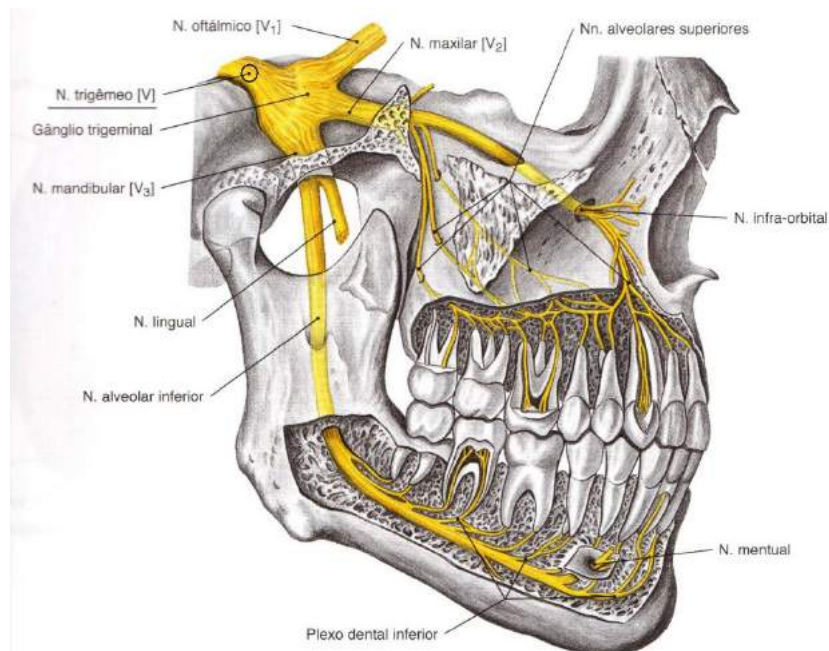


Figura 76

SOBOTTA, **Atlas de Anatomia Humana**, volume 1 / editado por R. Putz e R. Pabst, Rio de

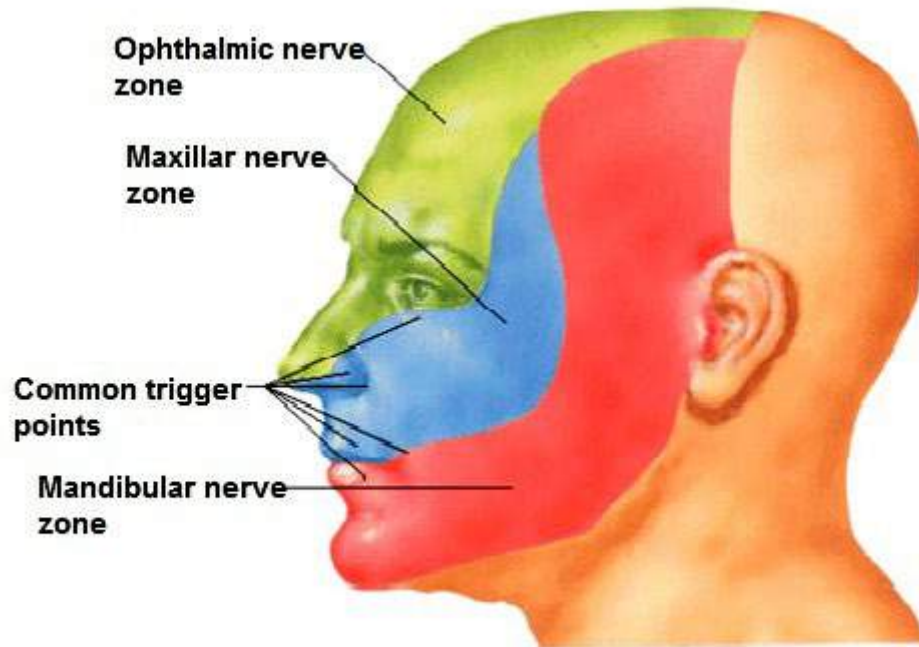


Figura 77

Trigêmeo (*OFTÁLMICO*) (figuras 78 e 79)

- ✓ **Função:** sensibilidade da córnea, da pele da fronte, das pálpebras, do nariz, etc .
- ✓ **Origem craniana:** fissura orbital superior.

Obs.: ao contrário dos outros não é um nervo branquial (não supre derivados do arco faríngeo).

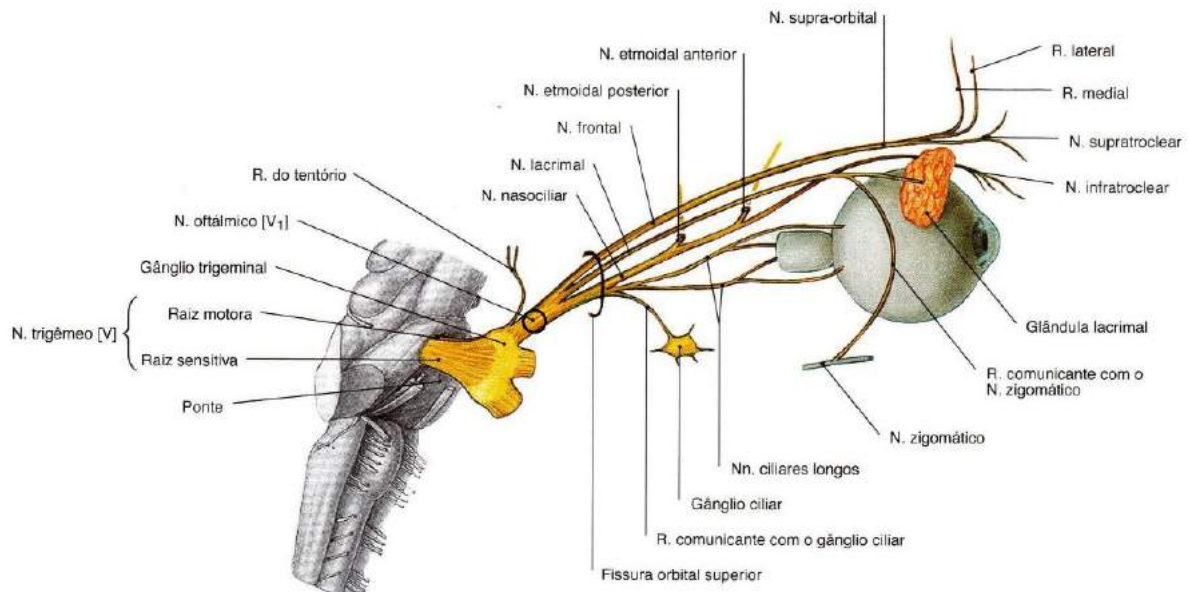
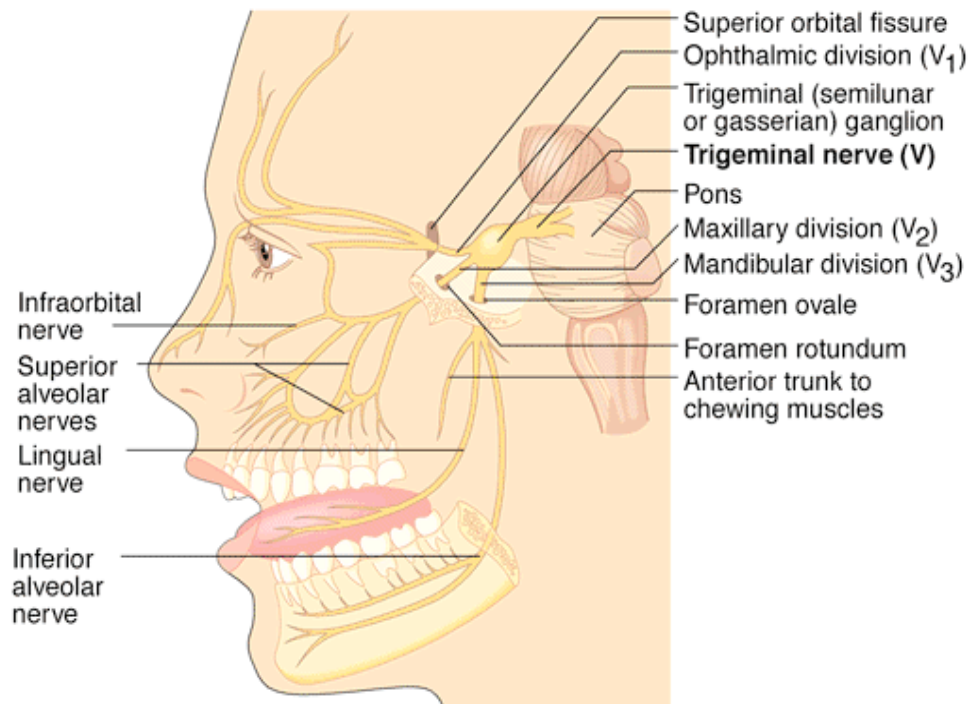


Figura 78

SOBOTTA, **Atlas de Anatomia Humana**, volume 1 / editado por R. Putz e R. Pabst, Rio de Janeiro: Guanabara Koogan, 2008.



© BENJAMIN/CUMMINGS

Figura 79

Trigêmeio (**MAXILAR**) (figuras 80 e 81)

- ✓ **Função:** inerva derivados da proeminência mandibular do primeiro arco faríngeo, pele e mucosas associadas a maxila e glândulas lacrimais.
- ✓ **Origem craniana:** forame redondo.

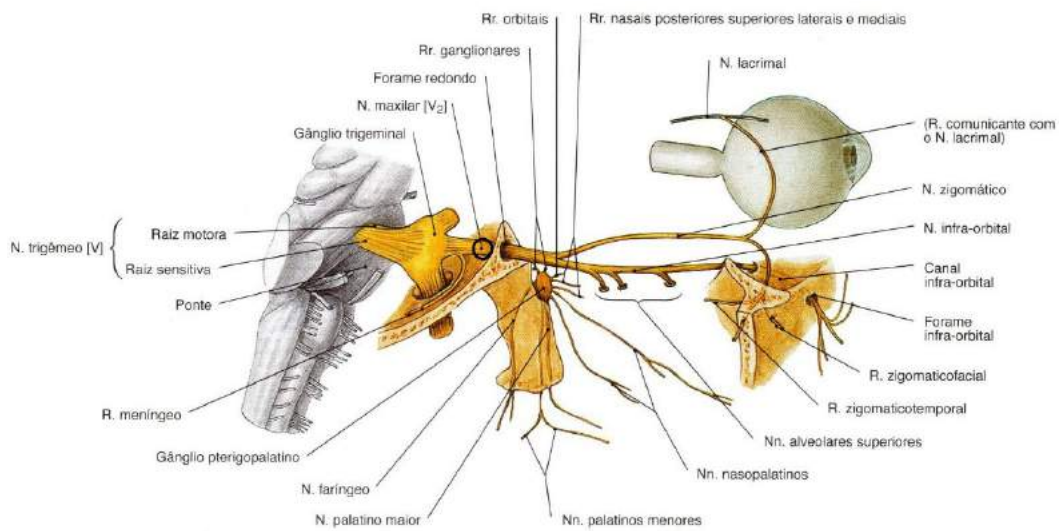


Figura 80

SOBOTTA, **Atlas de Anatomia Humana**, volume 1 / editado por R. Putz e R. Pabst, Rio de Janeiro: Guanabara Koogan, 2008.

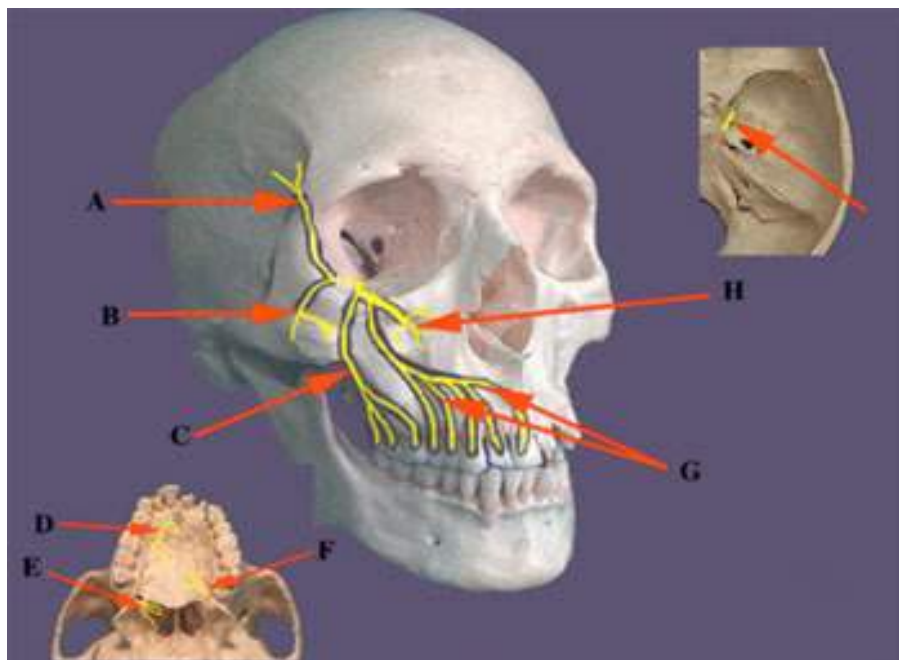


Figura 81

Trigêmio (**MANDIBULAR**) (figuras 82, 83 e 84)

- ✓ **Função:** inerva derivados da proeminência mandibular do primeiro arco faríngeo e glândulas salivares.
- ✓ **Origem craniana:** forame oval.

Obs.: única divisão do NC V a conduzir fibras motoras (eferentes branquiais), distribuídas basicamente aos músculos da mastigação.

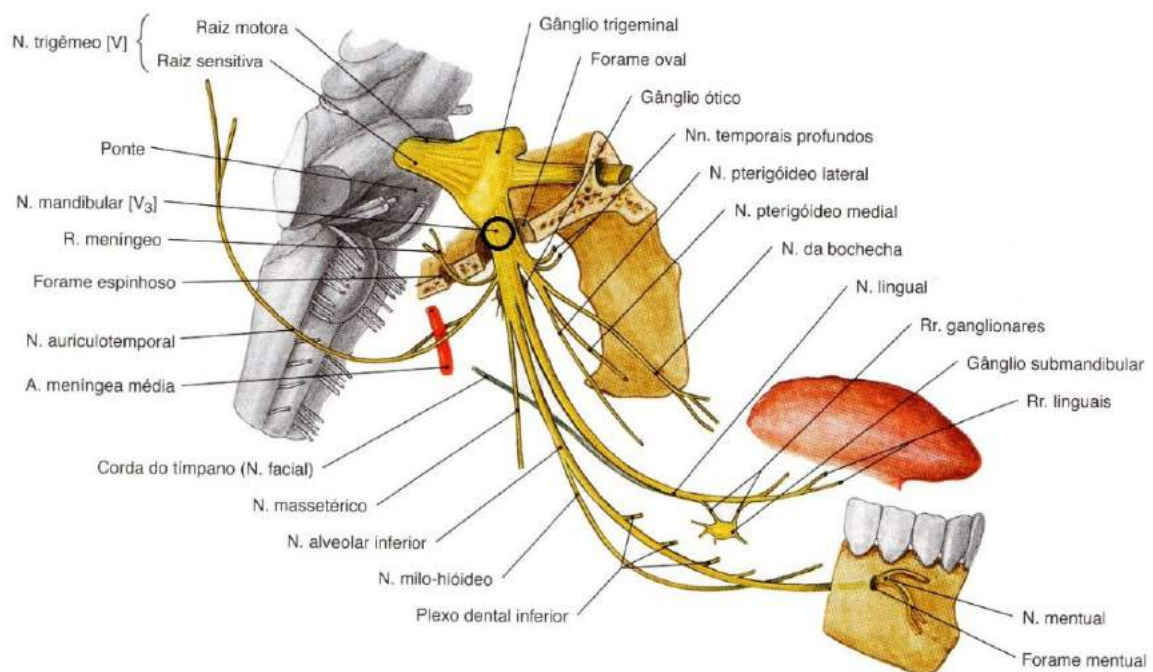


Figura 82

SOBOTTA, **Atlas de Anatomia Humana**, volume 1 / editado por R. Putz e R. Pabst, Rio de Janeiro: Guanabara Koogan, 2008.

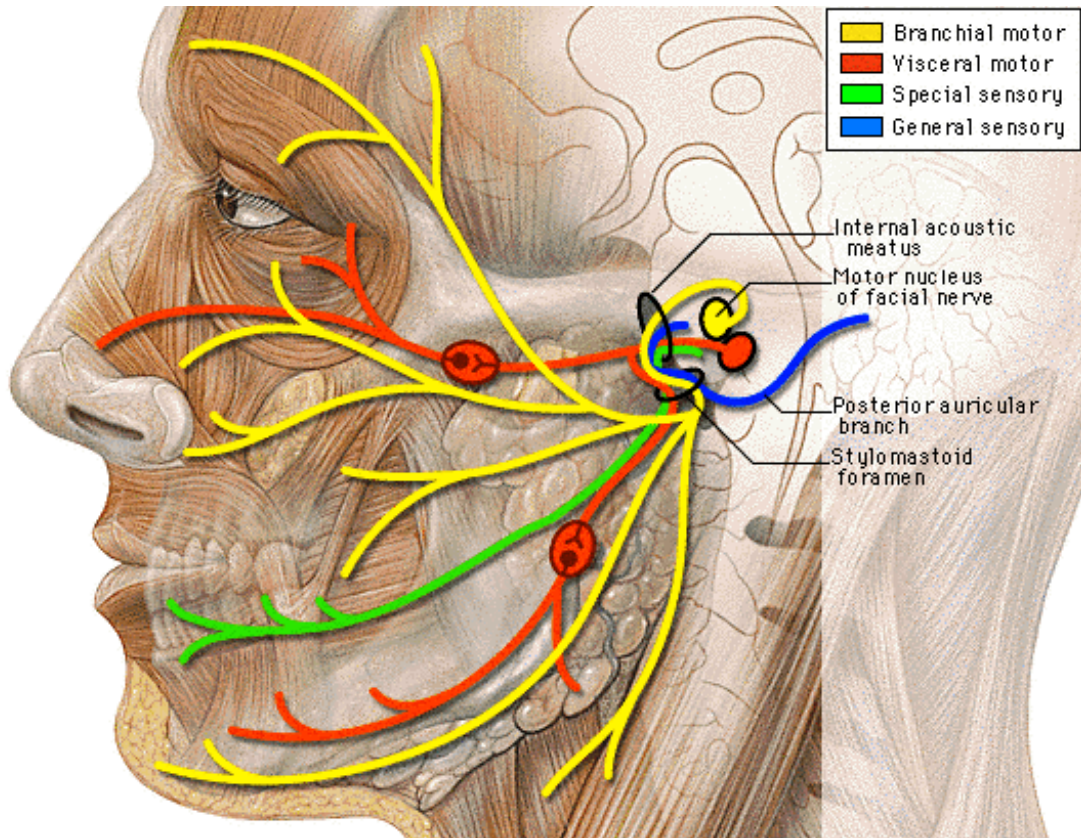


Figura 83

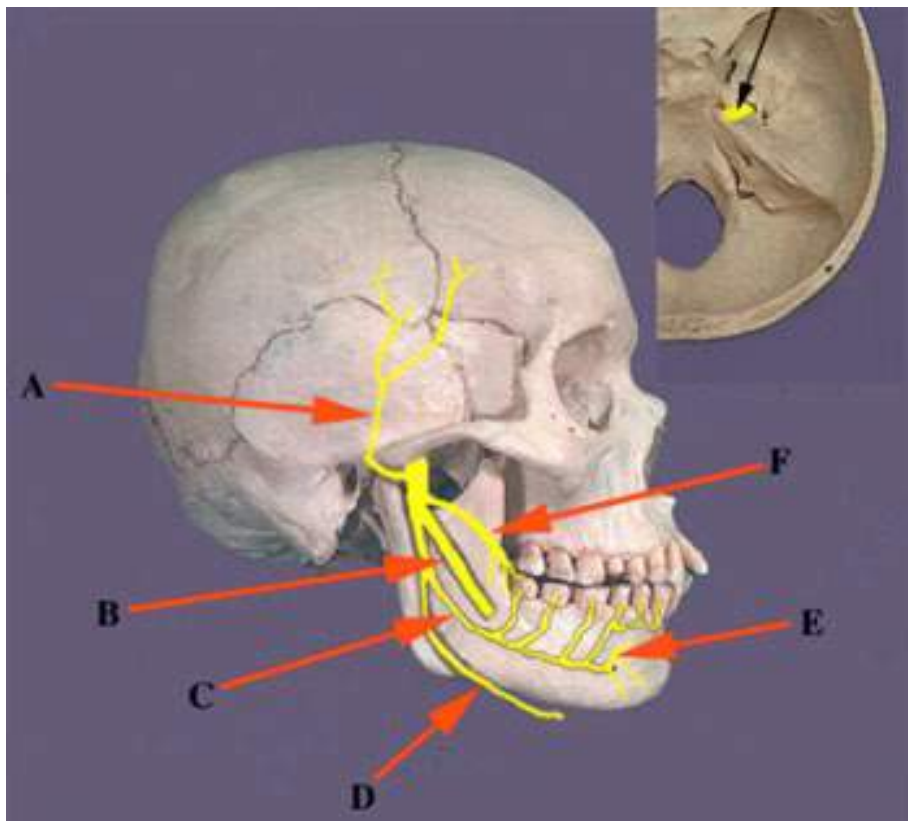


Figura 84

Abducente NC VI (figura 85 e 86)

- ✓ **Função:** motor somático (eferente somático geral e proprioceptivo) para um músculo extrínseco do bulbo do olho (reto lateral).
- ✓ **Origem craniana:** fissura orbital superior

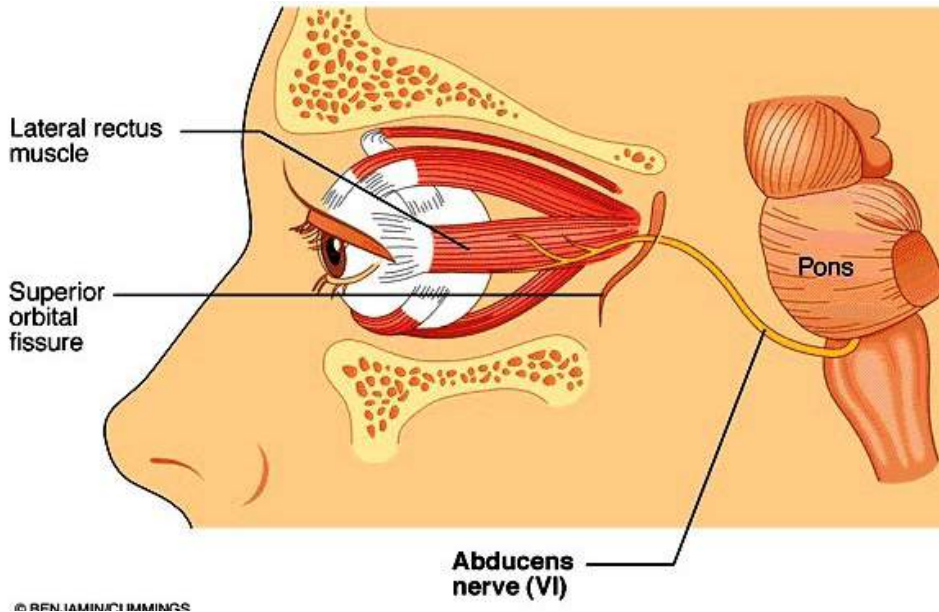


Figura 85

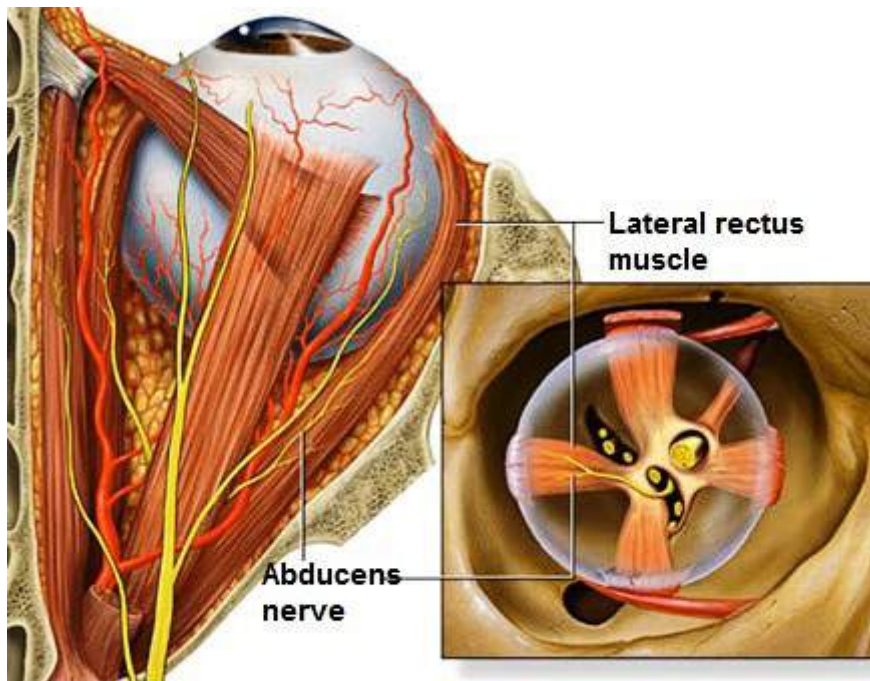


Figura 86

Nervo Facial NC VII (figura 87, 88 e 89)

- ✓ **Função:** sensitivo (aferente visceral especial e aferente somático geral), motor (motor branquial ou eferente visceral especial) e parassimpático (eferente visceral geral), glândulas lacrimal, submandibular e sublingual.
- ✓ **Origem craniana:**
 - **componente motor branquial:** meato acústico interno.
 - **componente sensitivo especial:** canal Facial.
 - **componente motor visceral:** forame estilomastóideo .
- ✓ dá origem a cinco ramos motores terminais: temporal, zigomático, bucal, marginal da mandíbula e cervical.

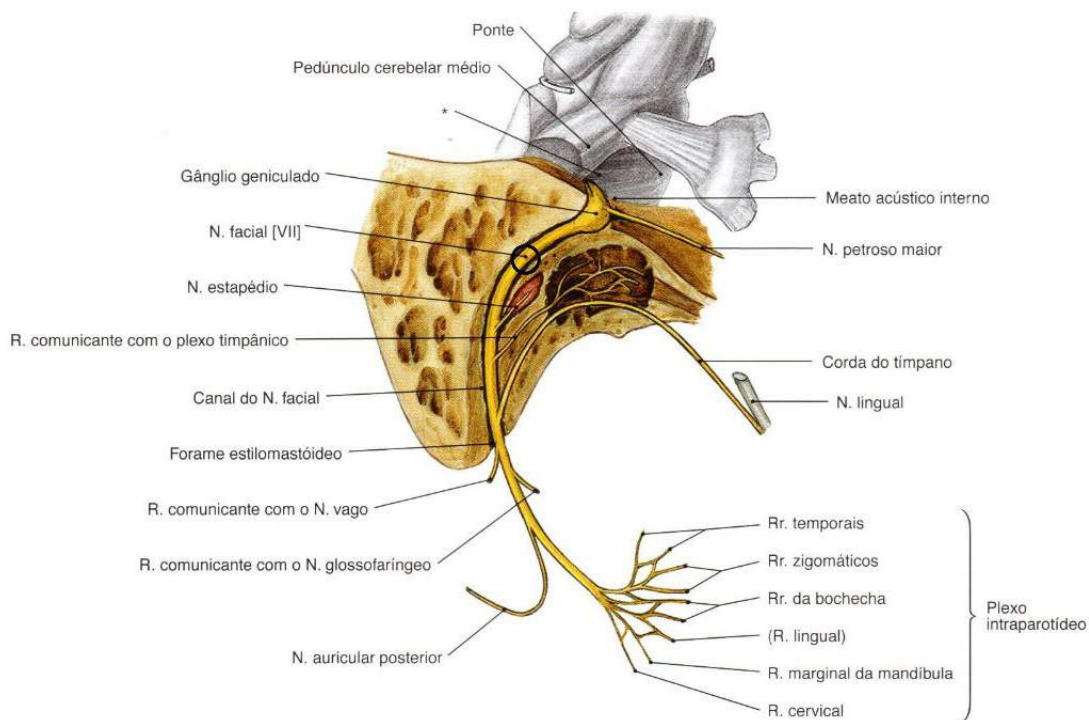


Figura 87

SOBOTTA, **Atlas de Anatomia Humana**, volume 1 / editado por R. Putz e R. Pabst, Rio de Janeiro: Guanabara Koogan, 2008.

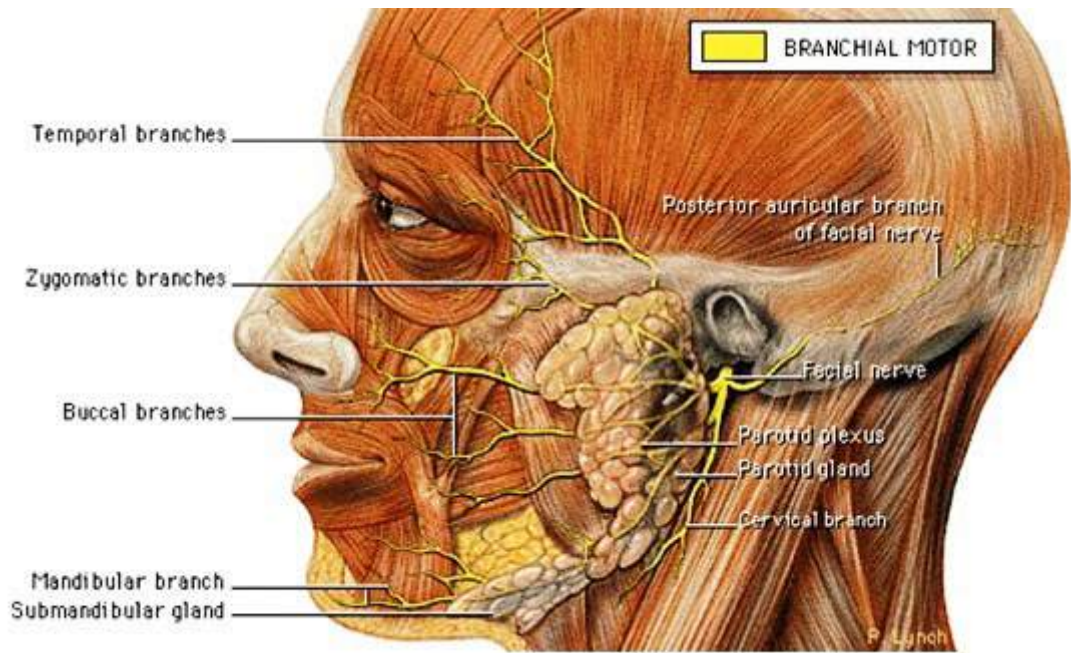
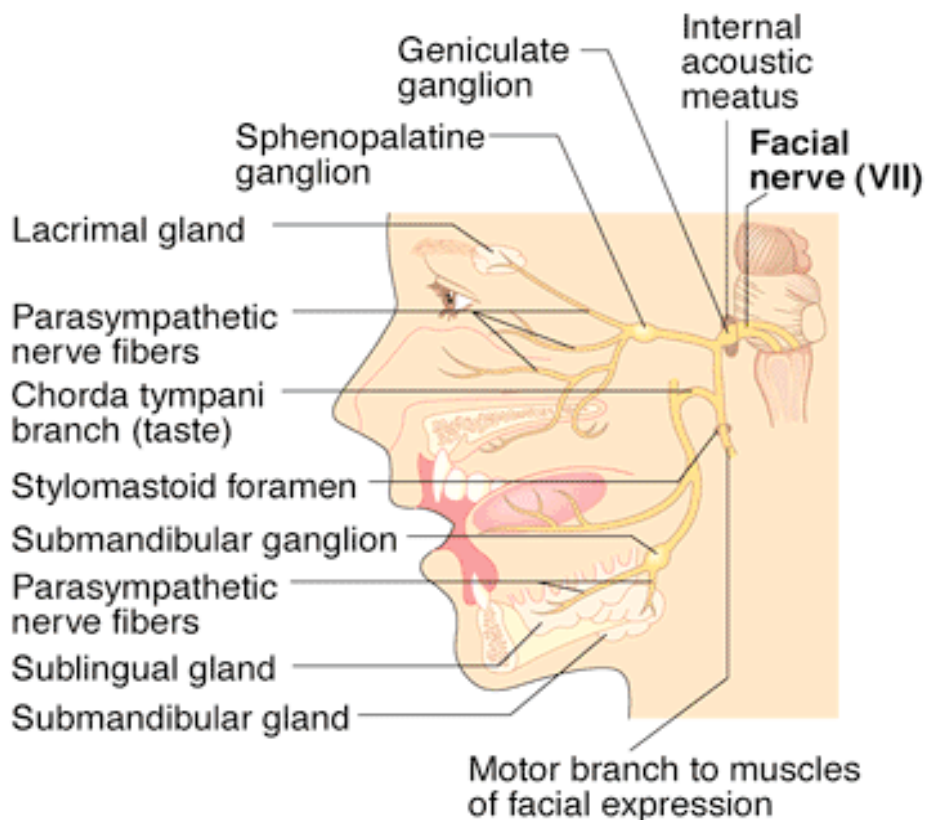


Figura 88



(b) Parasympathetic efferents and sensory afferents

© BENJAMIN/CUMMINGS

Figura 89

Nervo Vestibulococlear NC VIII (figura 90 e 91)

- ✓ **função:** sensitiva especial (aférente somático especial), isto é, os sentidos especiais da audição e do equilíbrio.

nervo vestibular	equilíbrio
nervo coclear	audição

- ✓ **Origem craniana:** meato acústico interno.

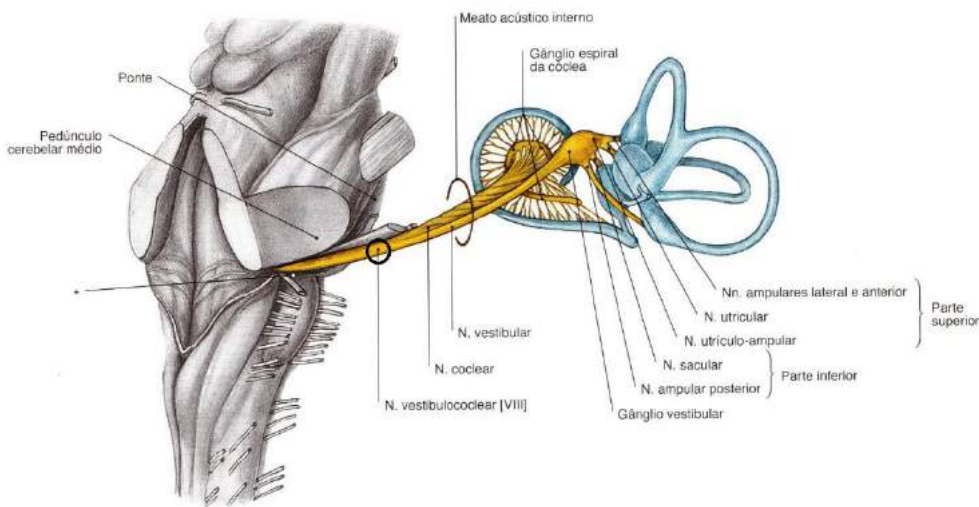


Figura 90

SOBOTTA, **Atlas de Anatomia Humana**, volume 1 / editado por R. Putz e R. Pabst, Rio de Janeiro: Guanabara Koogan, 2008.

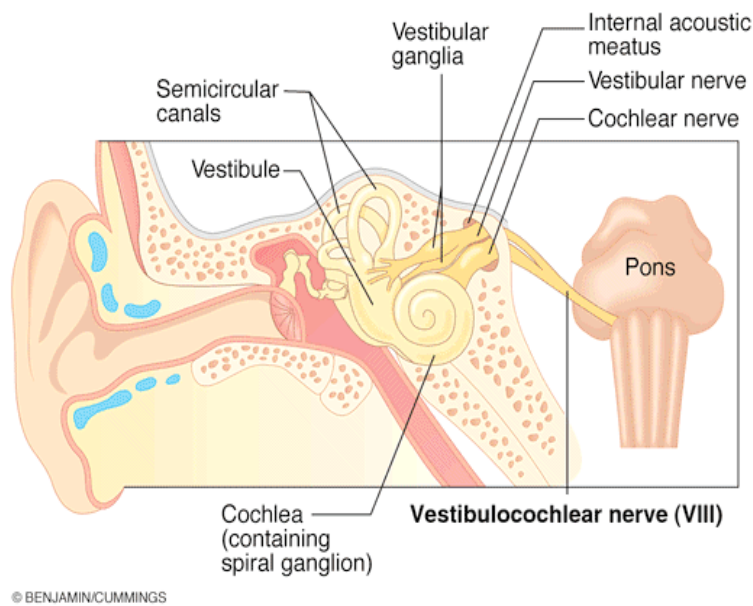


Figura 91

Nervo Glossofaríngeo IX (figura 92 e 93)

- ✓ **Função:** sensitivo (aferente somático geral), motor (eferente visceral especial) e parassimpático (eferente visceral geral) para derivados do terceiro arco faríngeo.
- ✓ **Origem craniana:** forame jugular.

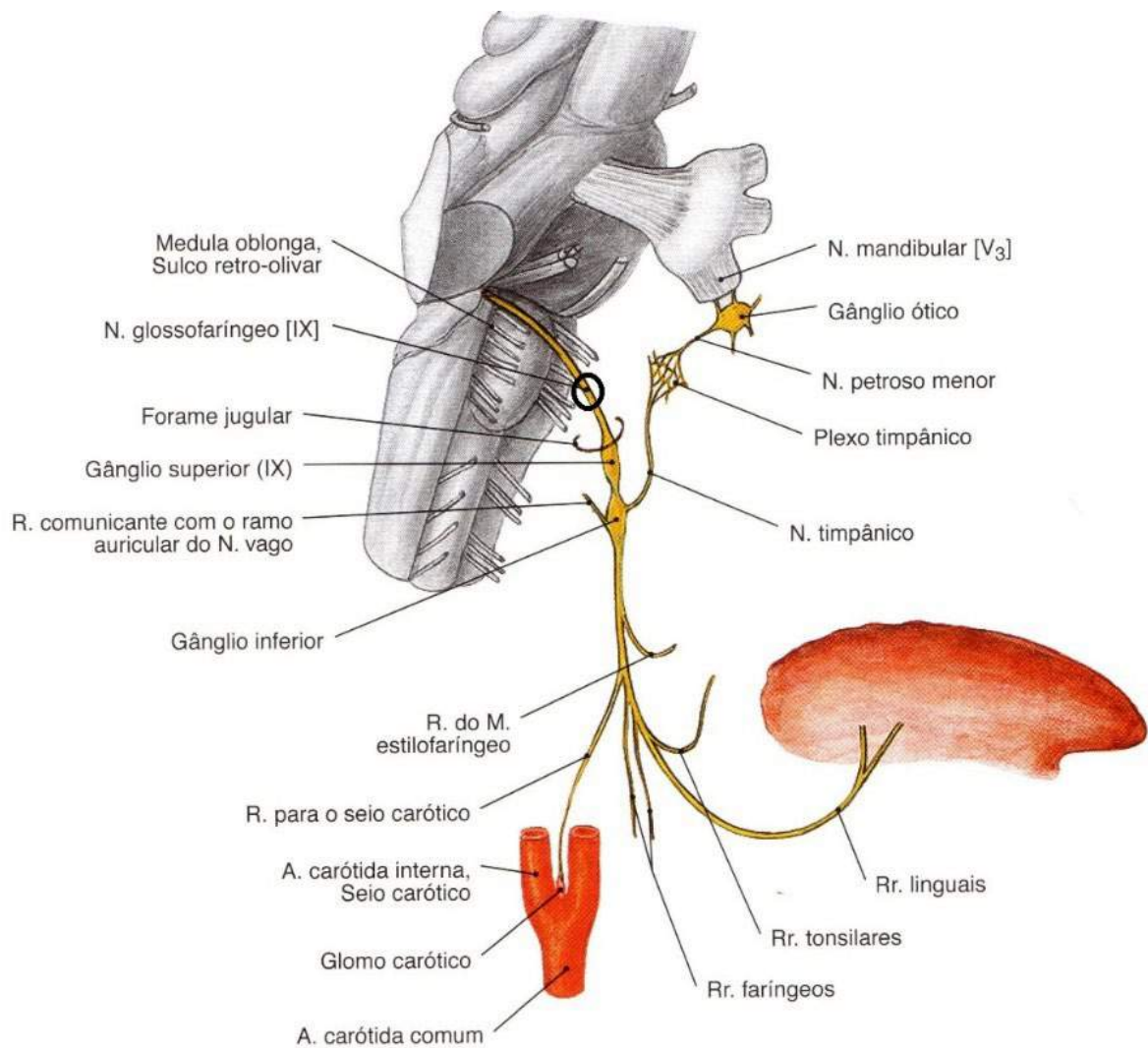


Figura 92

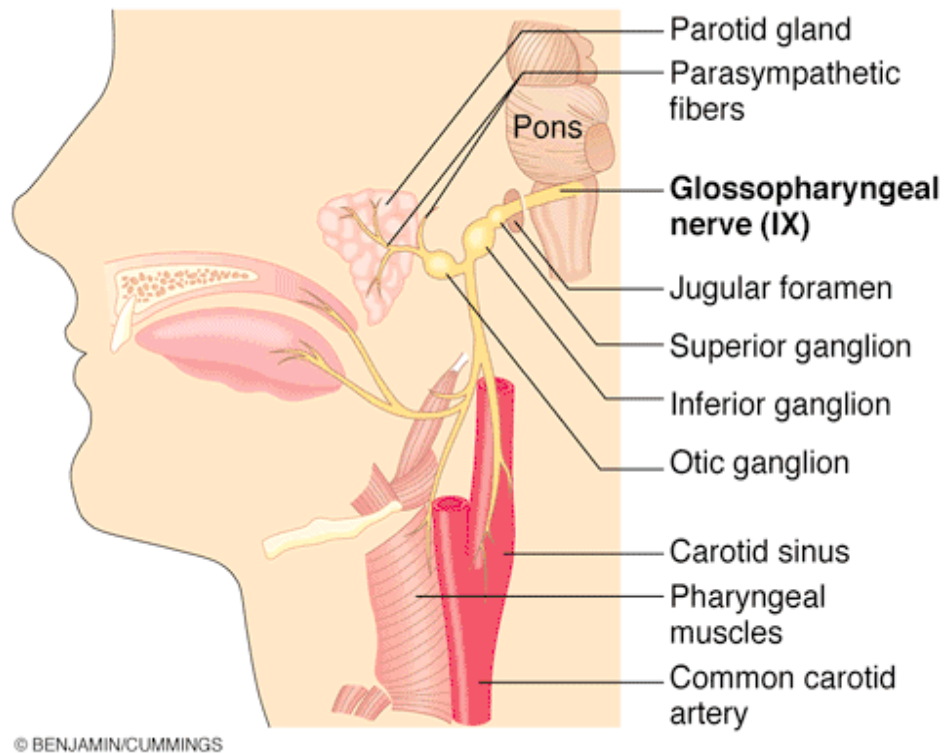


Figura 93

Nervo Vago NC X (figura 94 e 95)

✓ **Função**

- sensitivo na parte inferior da faringe, laringe, órgãos torácicos e abdominais;
- sentido do paladar na raiz da língua e nos botões gustativos na epiglote;
- motor para o palato mole, faringe e músculo extrínseco nominal da língua;
- parassimpático para vísceras torácicas e abdominais.

✓ **Origem craniana:** forame jugular.

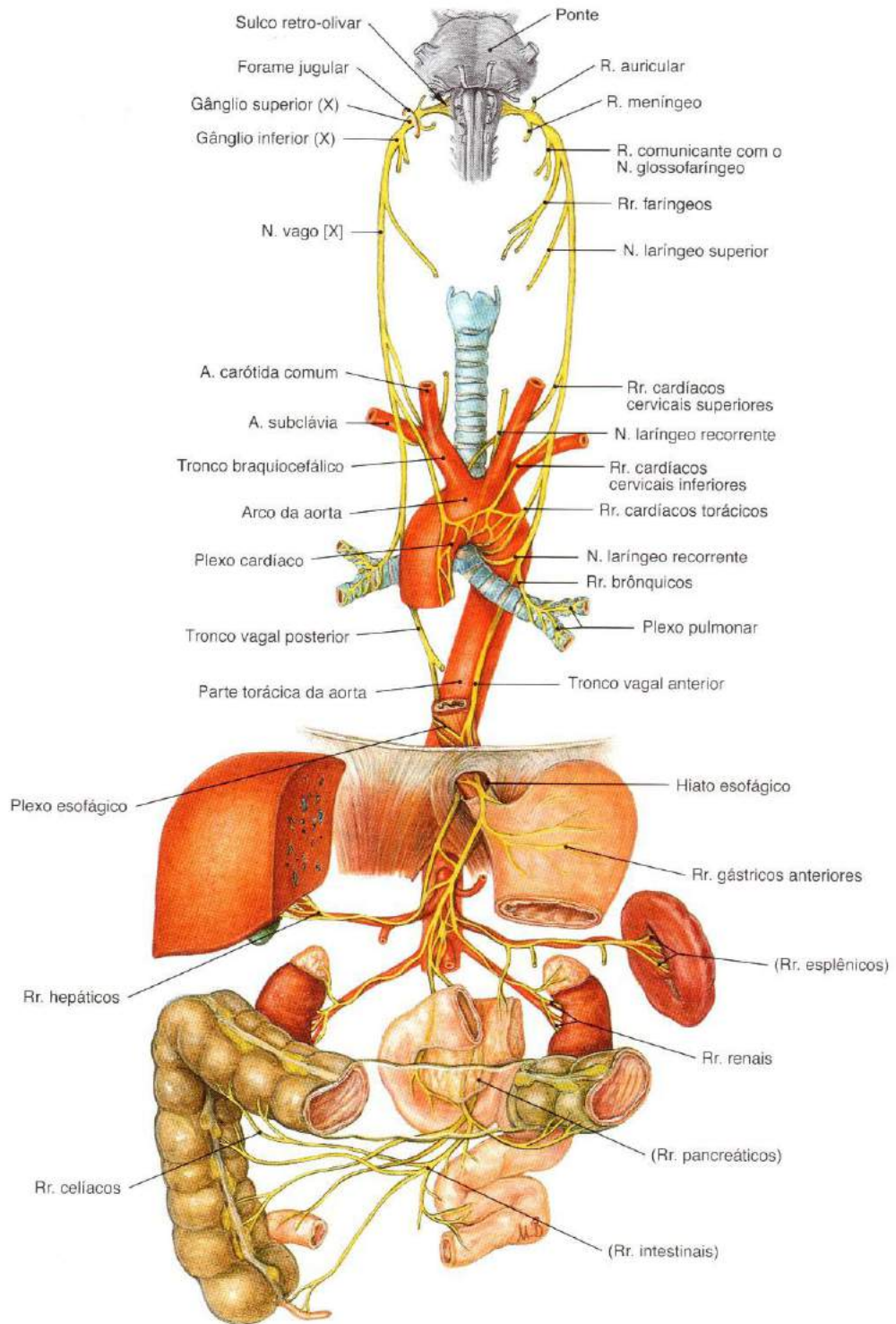


Figura 94

SOBOTTA, **Atlas de Anatomia Humana**, volume 1 / editado por R. Putz e R. Pabst, Rio de Janeiro: Guanabara Koogan, 2008.

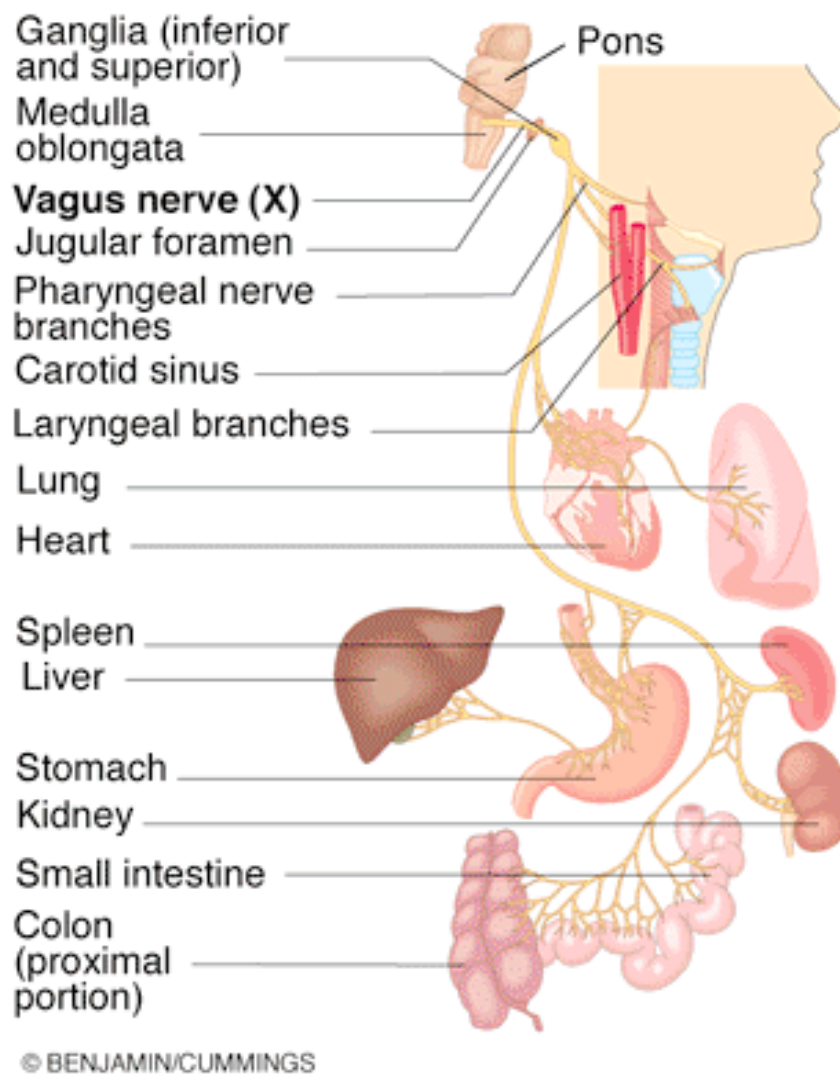


Figura 95

Nervo Acessório NC XI (figuras 96 e 97)

- ✓ **Função:** motor para os músculos esternocleidomastóideo e trapézio.
- ✓ **Origem craniana:** forame jugular.

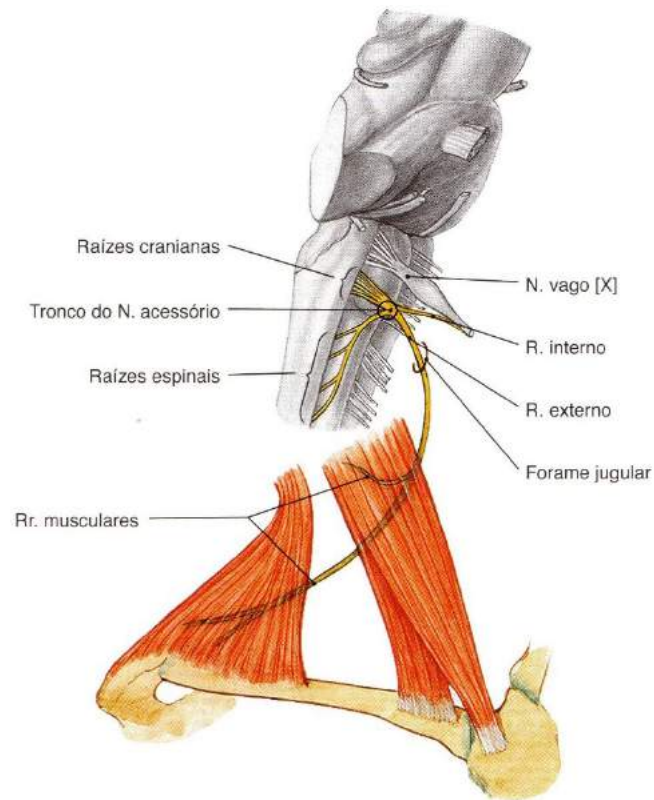


Figura 96

SOBOTTA, **Atlas de Anatomia Humana**, volume 1 / editado por R. Putz e R. Pabst, Rio de Janeiro: Guanabara Koogan, 2008.

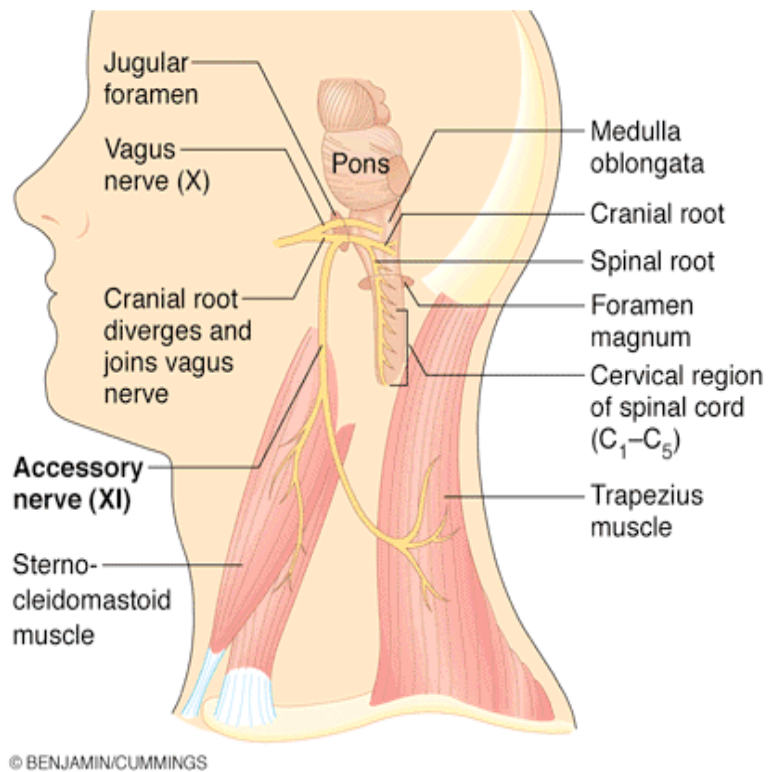


Figura 97

Nervo Hipoglosso NC XII (figuras 98, 99)

- ✓ **Função:** motor para os músculos extrínsecos e intrínsecos da língua – estiloglosso, hipoglosso e genioglosso.
- ✓ **Origem craniana:** canal do nervo hipoglosso.

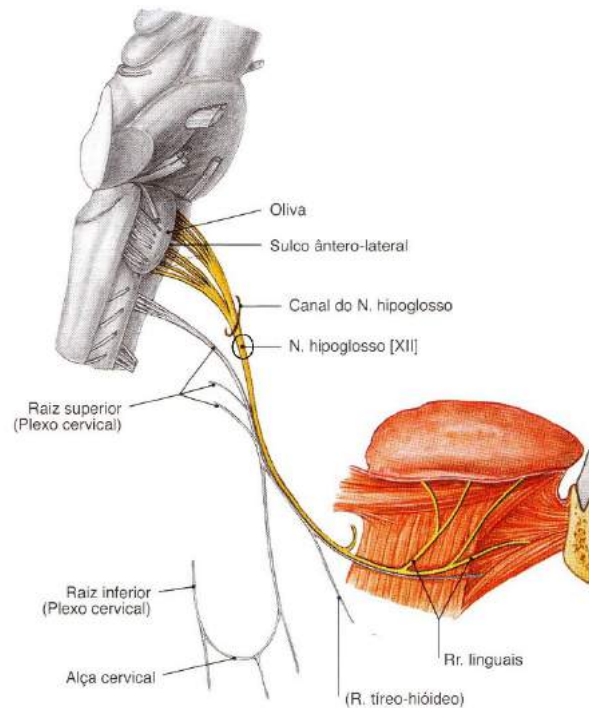


Figura 98

SOBOTTA, **Atlas de Anatomia Humana**, volume 1 / editado por R. Putz e R. Pabst, Rio de Janeiro: Guanabara Koogan, 2008.

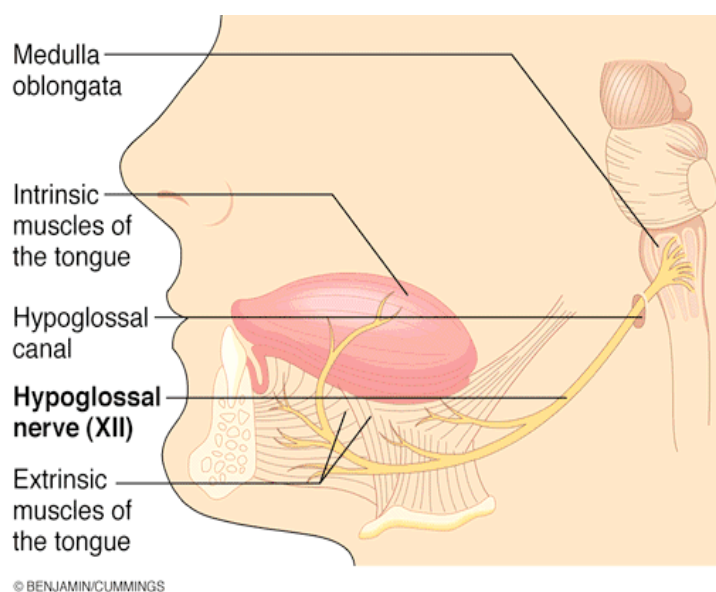


Figura 99

Veja abaixo a figura esquemática dos XII pares de nervos cranianos:

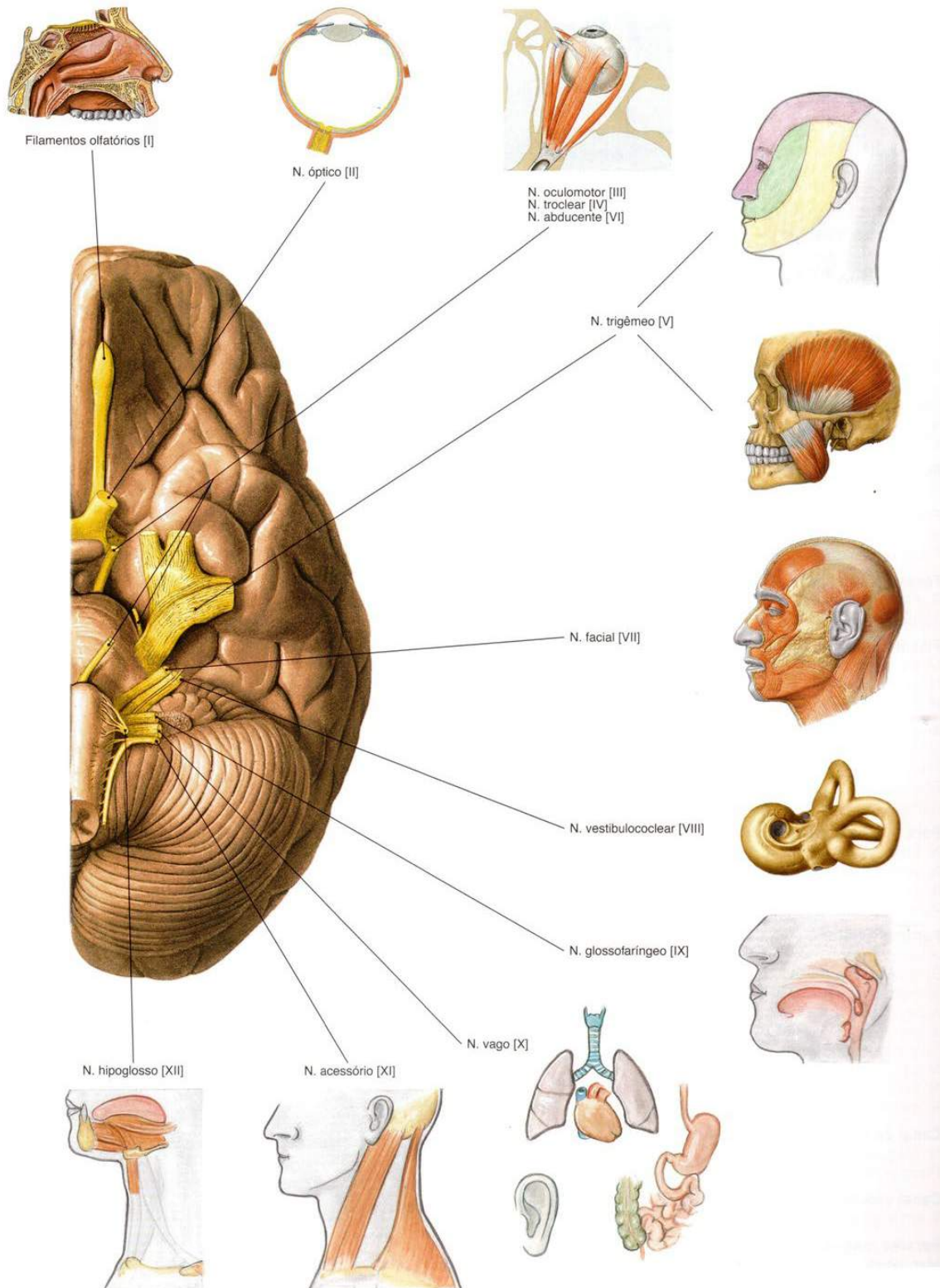


Figura 100

SOBOTTA, **Atlas de Anatomia Humana**, volume 1 / editado por R. Putz e R. Pabst, Rio de Janeiro: Guanabara Koogan, 2008.

Vascularização do Sistema Nervoso

As células nervosas são estruturas nobres, altamente especializadas. Elas exigem suprimento permanente e elevada quantidade de glicose e (O₂) para o seu metabolismo. No adulto o encéfalo representa 2% do peso total do corpo, porém consome 20% do oxigênio e da glicose usados nas condições de repouso. Ele também não tolera interrupção de seu suprimento, sendo que apenas 5 a 7 minutos sem estes suprimentos começam a aparecer lesões irreversíveis.

- 2% do peso corporal;
- 20% do débito cardíaco;
- 20% do oxigênio respirado em repouso;
- 50 a 55 ml de sangue por 100g de tecido cerebral por minuto passam pela circulação cerebral para fornecer-lhe a quantidade necessária de glicose e O₂ recebe metade de seu volume em sangue por minuto;
- O cérebro não tolera interrupção de seu aporte sanguíneo;
- Isquemia e em poucos minutos infarto (lesão) ;

Sistemas Carótico e Vertebral

O encéfalo e medula alta são irrigados por esses dois sistemas de artérias:

- **carótico:** se dá pelas duas artérias carótidas internas, que após perfurarem o canal carótico no crânio, continuam como artérias cerebrais médias (maior parte da irrigação do encéfalo). Neste caminho ela emite ramos comunicantes que vão se juntar ao Sistema Vertebral para formar a principal fonte de sangue oxigenado do encéfalo o Polígono de *Willis*, com veremos mais adiante.

Veja figura 101.

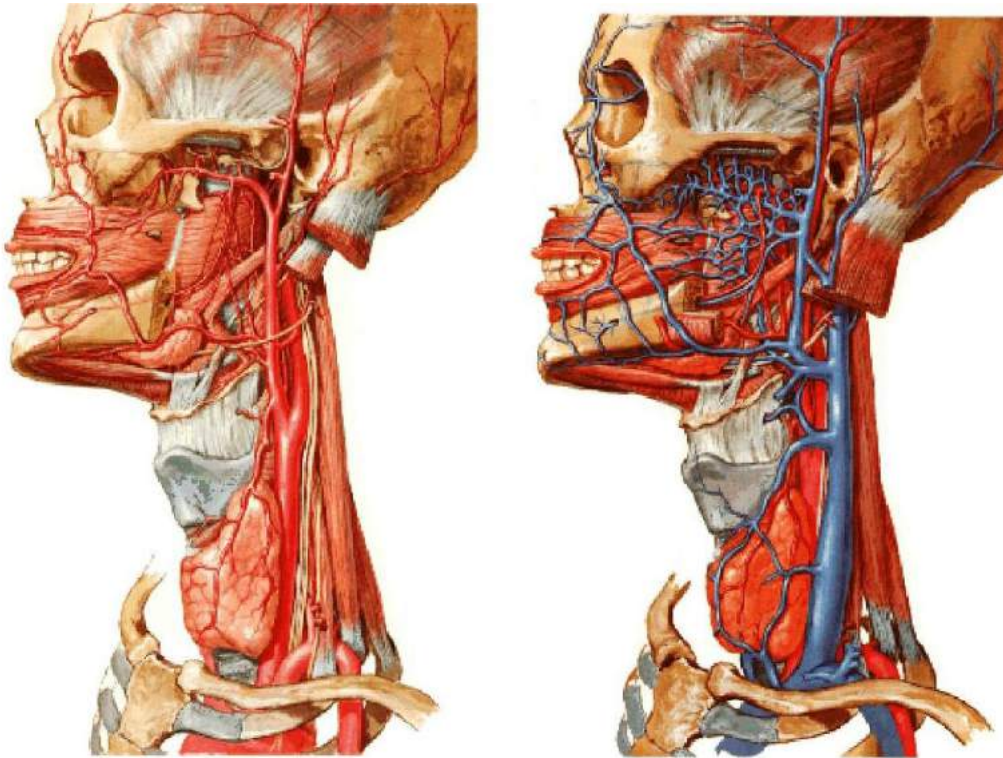


Figura 101

Ramos do Sistema Carótico

- **AA. Oftálmicas:** canal óptico e dá origem a vários ramos dentro da órbita, seus ramos dorsais do nariz e lacrimais anastomosam-se com ramos da facial e menígea média, estabelecendo assim comunicações com a ACE (Artéria Carótica Externa).
- **AA. Coriídeas anteriores:** plexo corioide do corno inferior ou temporal do ventrículo lateral e cápsula interna.
- **AA. Comunicantes posteriores:** conectam a ACI com a cerebral posterior (círculo arterial).
- **AA. Cerebrais anteriores:** se comunicam com as do lado oposto através da artéria comunicante anterior, penetram na fissura longitudinal do cérebro com trajeto anterior e medial.
- **AA. Perfurantes anteriores:** penetram no tecido cerebral pela substância perfurada anterior para irrigar os núcleos da base, cápsula interna, quiasma óptico e hipotálamo.

- **AA. Cerebrais médias:** ramos terminais da ACI (Artérias Carótidas Interna), e sua continuação, passam lateralmente no sulco lateral e dá origem a vários ramos para formações telencefálicas e diencefálicas profundas, praticamente todo o córtex e substância branca subjacente da face lateral do hemisfério cerebral até a ínsula. Seus ramos irrigam áreas motoras e pré-motoras e sensitivas e auditivas, paralisia contralateral (hemiplegia) e déficit sensitivo, menos acentuado no membro inferior (território da ACA) e quando do lado dominante E (afasia).

SAIBA MAIS

hemiplegia	paralisia da metade do corpo.
afasia	déficit de linguagem.

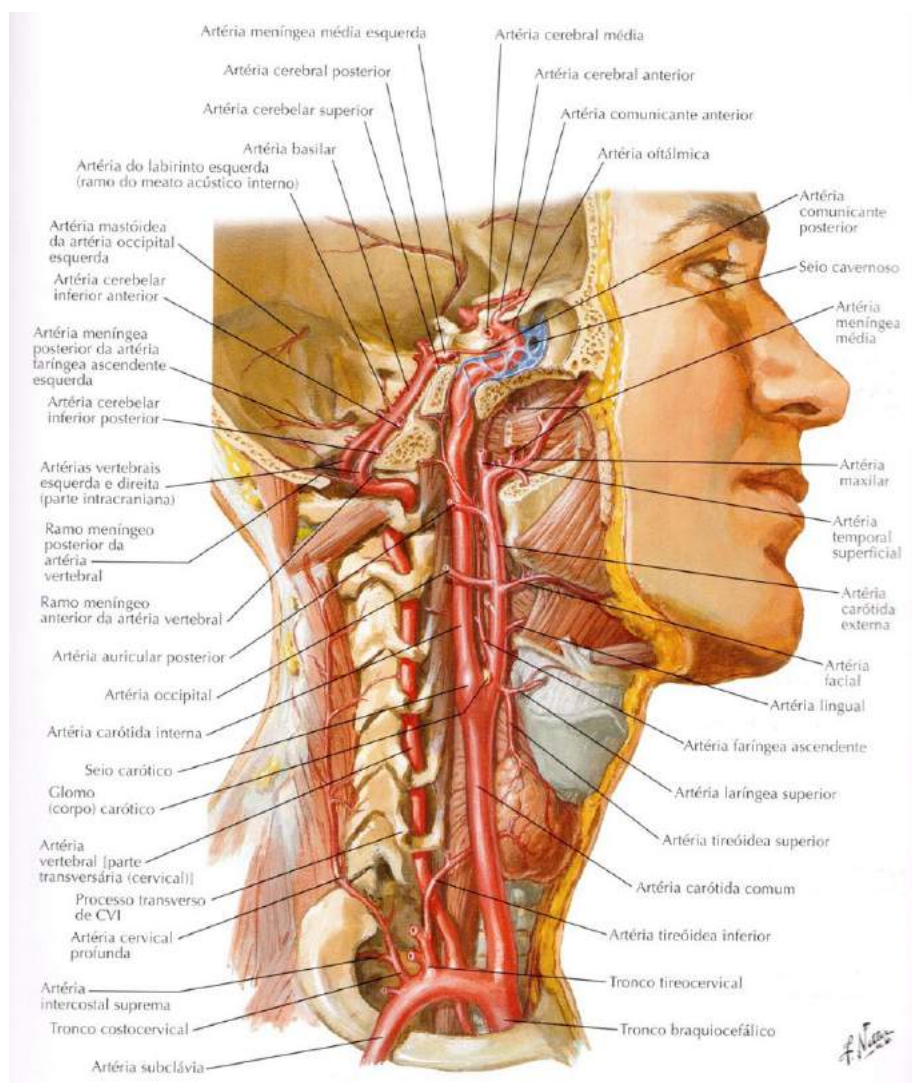


Figura 102

SOBOTTA, **Atlas de Anatomia Humana**, volume 1 / editado por R. Putz e R. Pabst, Rio de Janeiro: Guanabara Koogan, 2008.

Sistema Vertebral

- **Artéria vertebral e basilar:** e seus ramos irrigam a parte superior da medula espinhal, o tronco encefálico, o cerebelo e grande parte da porção pósteroinferior do córtex cerebral.
- **AA. Vertebrais:** ramos das subclávias, sua parte suboccipital perfuram a dura e aracnoide e passa através do forame magno. A parte intracrânica ascende medialmente na frente da medula oblonga e próximo a borda inferior da ponte se unem para formar a basilar. Ramos espinhais no seu trajeto vertebral ascende junto às raízes dos nervos espinhais para irrigar a medula espinhal.
- **AA. espinhais anteriores e posteriores:** trajeto descendente e se unem em um tronco mediano para irrigar da medula oblonga e espinhal alta.
- **AA. Inferior e posterior do cerebelo:** ramos para a medula oblonga, plexo corioide do IV ventrículo e cerebelo.
- **Artéria basilar:** formada pela união das duas vertebrais à nível do sulco bulbopontino, bifurcando-se em artérias cerebrais posteriores nas cisterna interpeduncular. Seus ramos distribuem-se para a ponte, cerebelo, orelha interna e hemisférios cerebrais. No seu trajeto pelo sulco basilar, dá origem a várias artérias pontinas.
- **AA. Cerebelares inferior anterior:** passam em direção posterior sobre a superfície inferior do cerebelo e anastomosam-se com as artérias posteriores e inferiores do cerebelo, ramos da vertebral. Relacionam-se com os pedúnculos cerebelares e plexo corioide do IV ventrículo e seguem os nervos NC VII e VIII até o meato acústico interno, onde geralmente dá origem à labiríntica (orelha interna).
- **AA. Cerebelares superiores:** contorna o pedúnculo cerebral posteriormente e divide-se em dois ramos: (lateral ou hemisférico e medial ou vermiano).
- **AA. Cerebrais posteriores:** ramos terminais da basilar dirigem lateral e posteriormente, contornando o pedúnculo cerebral acima do tentório para irrigar a maior parte das superfícies inferior e medial dos lobos temporal e occipital. Estão envolvidas por plexo simpático derivados do plexo carótico e/ou vertebral, como podemos ver na figura 102 acima.

Fazem conexão com as ACI's, através da comunicante posterior. Podemos ver mais sobre circulação do cérebro nas figuras sequenciais (103 a 116) logo abaixo:

Artérias do Cérebro

Esquema

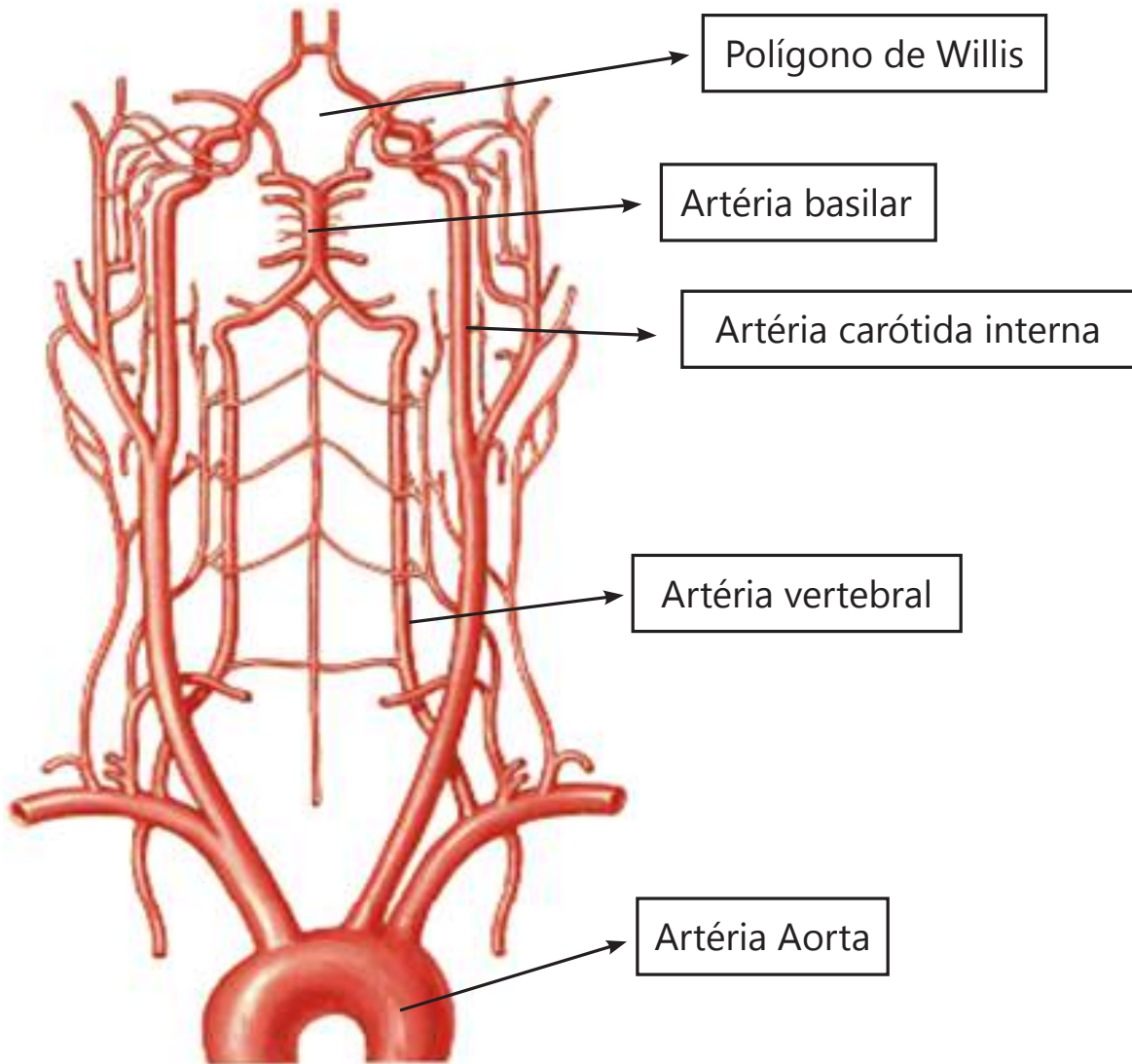


Figura 103

NETTER, F. H. **Atlas de Anatomia Humana**. Rio de Janeiro: Elsevier, 5ª. Edição, 2011.

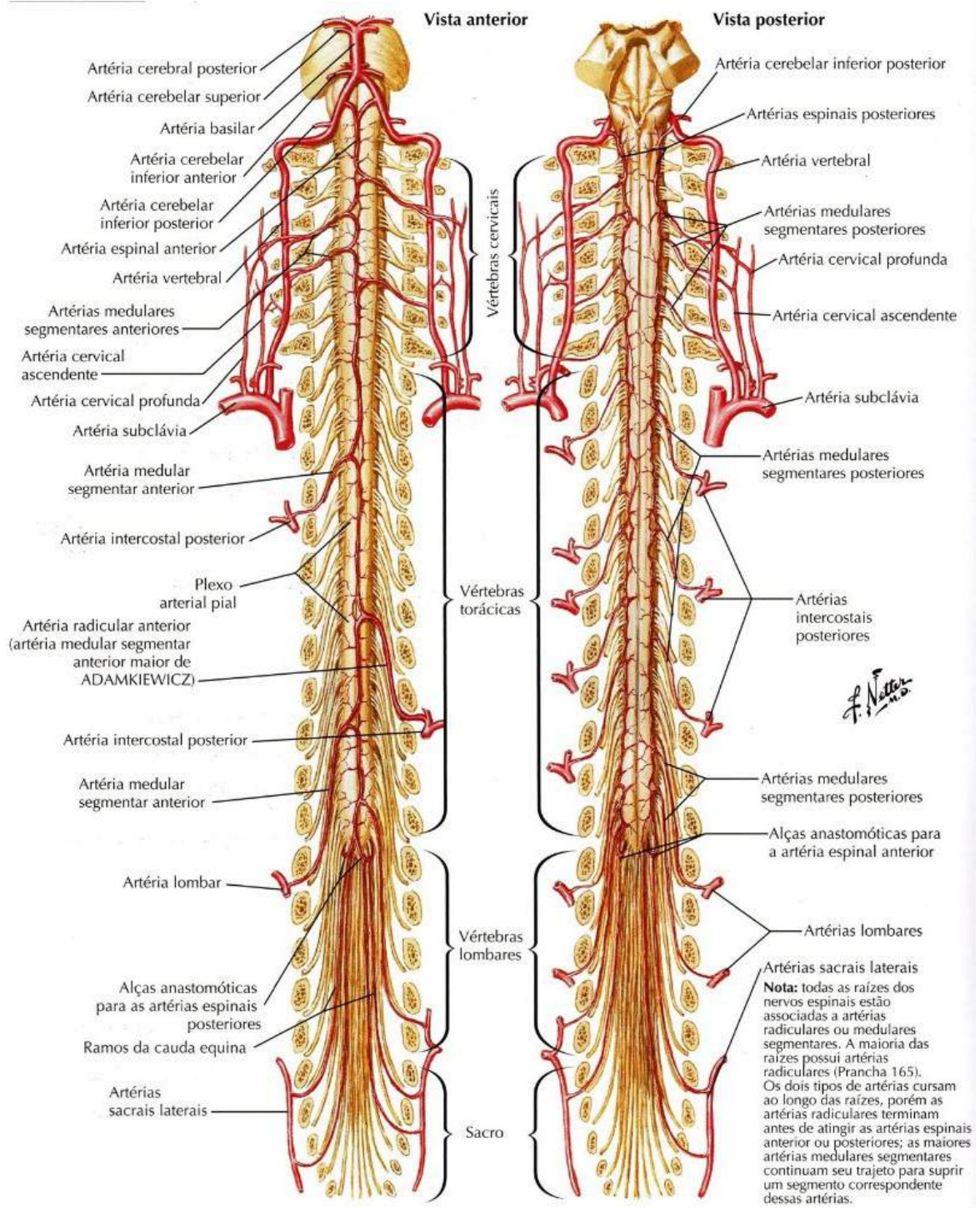


Figura 104

NETTER, F. H. **Atlas de Anatomia Humana**. Rio de Janeiro: Elsevier, 5ª. Edição, 2011.

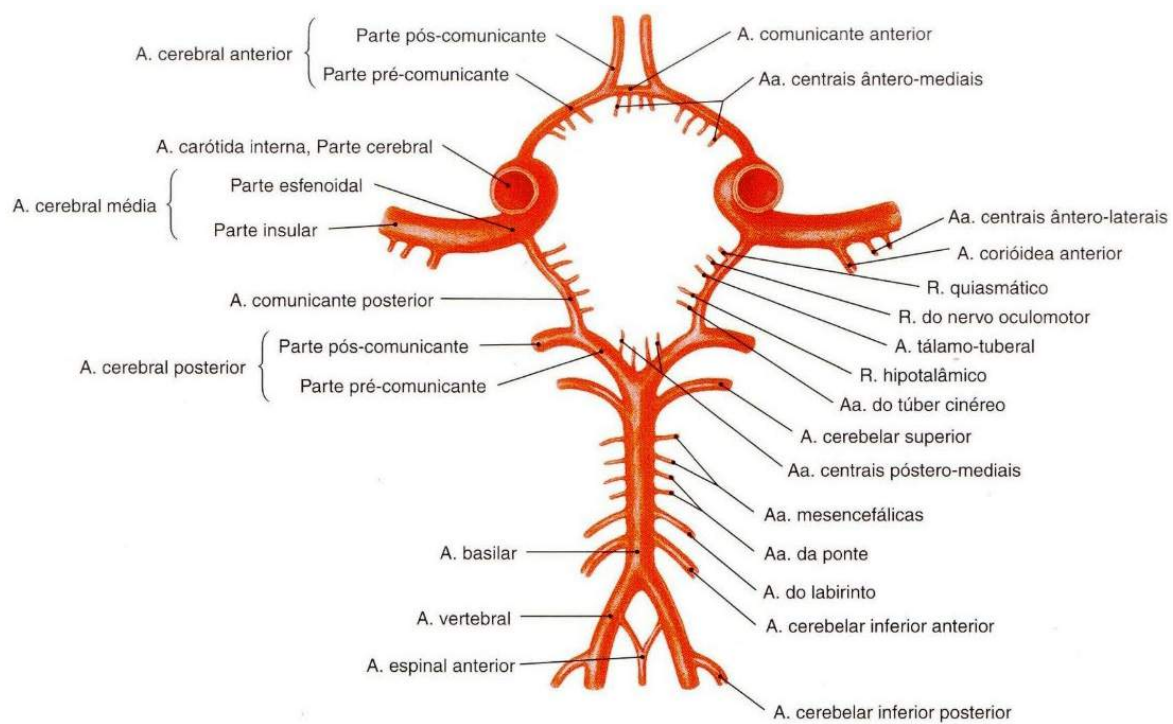


Figura 105

SOBOTTA, **Atlas de Anatomia Humana**, volume 1 / editado por R. Putz e R. Pabst, Rio de Janeiro: Guanabara Koogan, 2008.

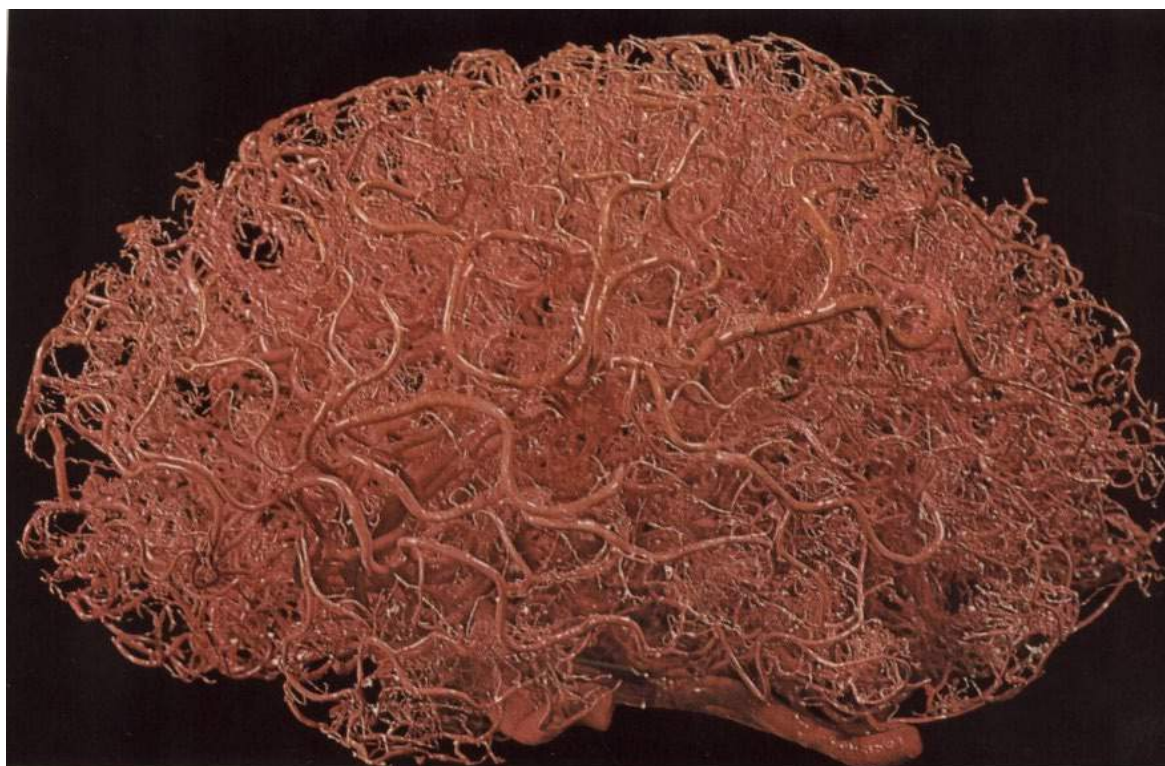

Figura 106

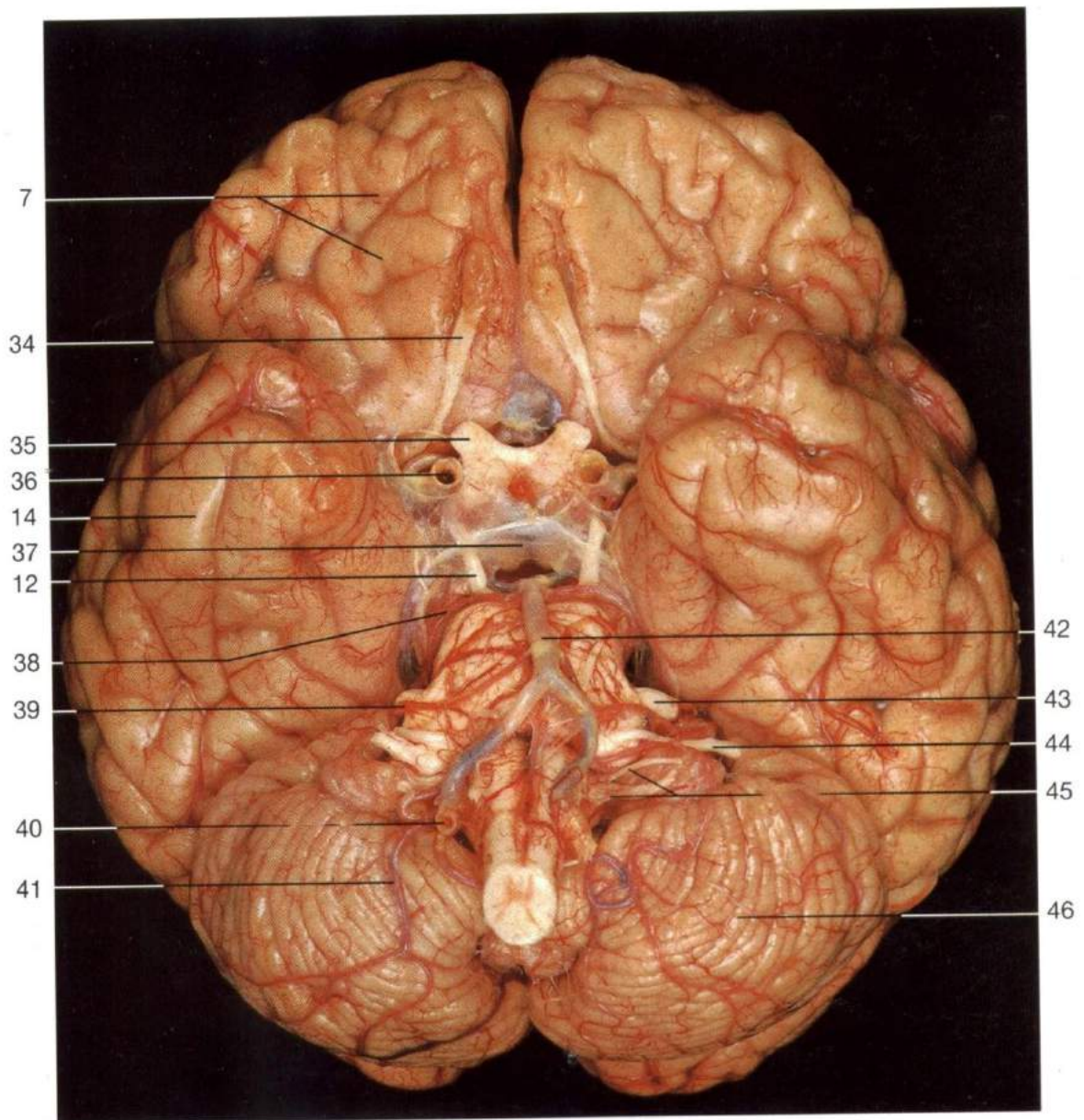


Figura 107

HOHEN, J. W; YOCOCHI, C; LUTJEN-DRECOL. E. **Anatomia humana: atlas fotográfico de anatomia sistêmica e regional**. Tradução de Nader Wafae. 6ª. ed. Barueri, São Paulo: Manole, 2007.

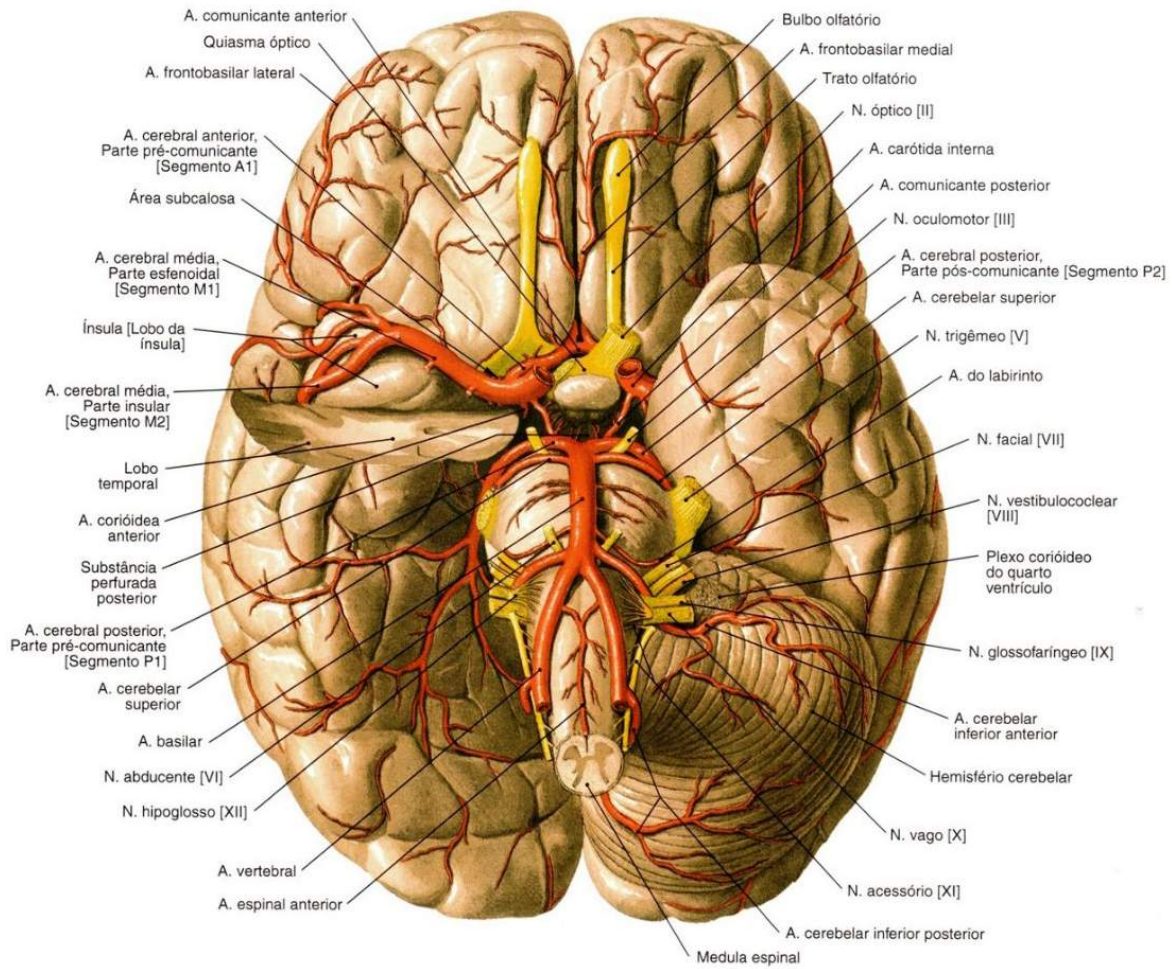


Figura 108

SOBOTTA, **Atlas de Anatomia Humana**, volume 1 / editado por R. Putz e R. Pabst, Rio de Janeiro: Guanabara Koogan, 2008.

Polígono de Willis - Vasos in Situ

Vista Inferior

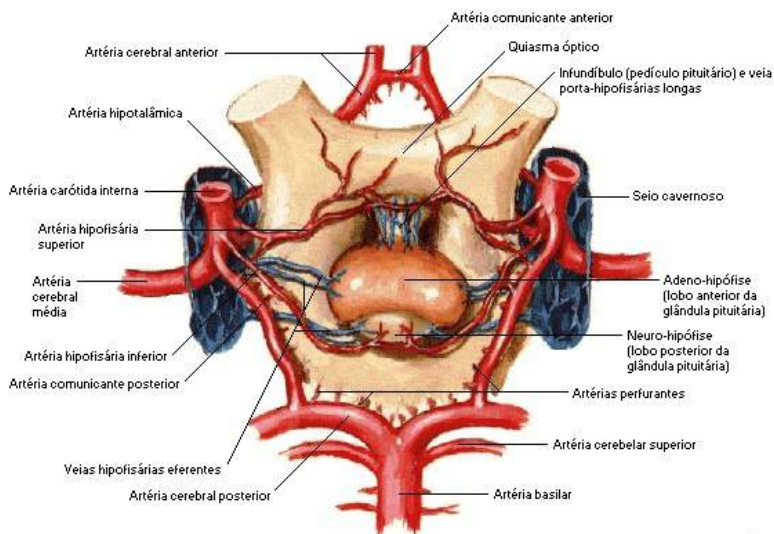


Figura 109

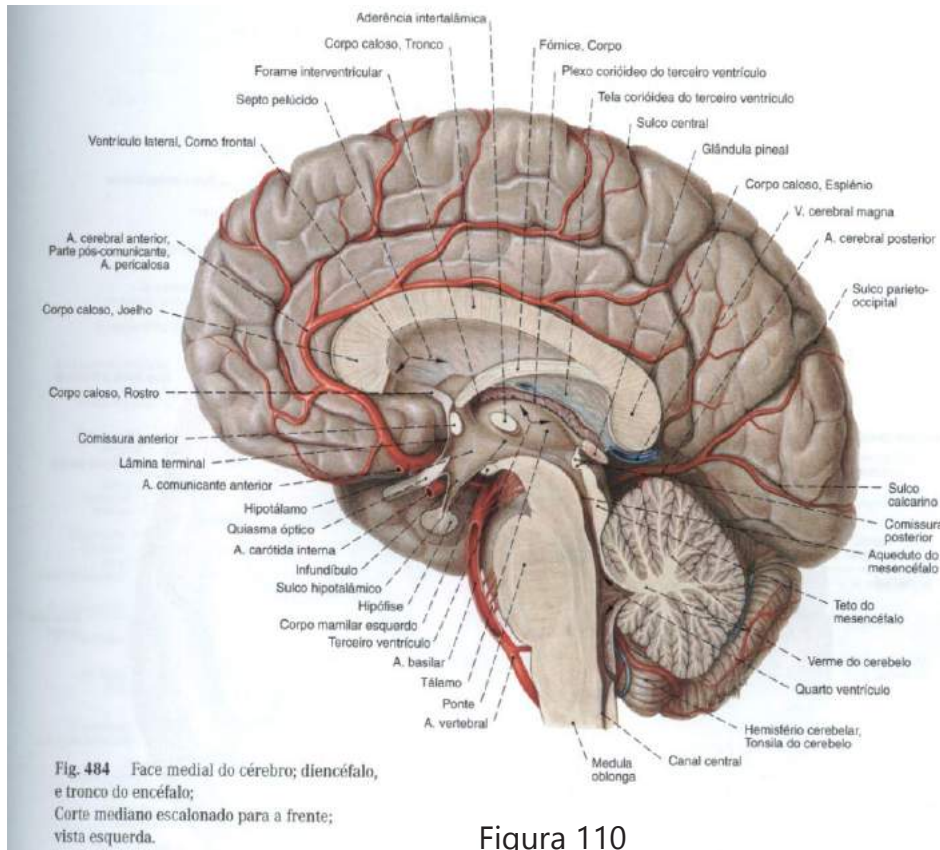


Figura 110

Artérias do Cérebro

Vista Lateral

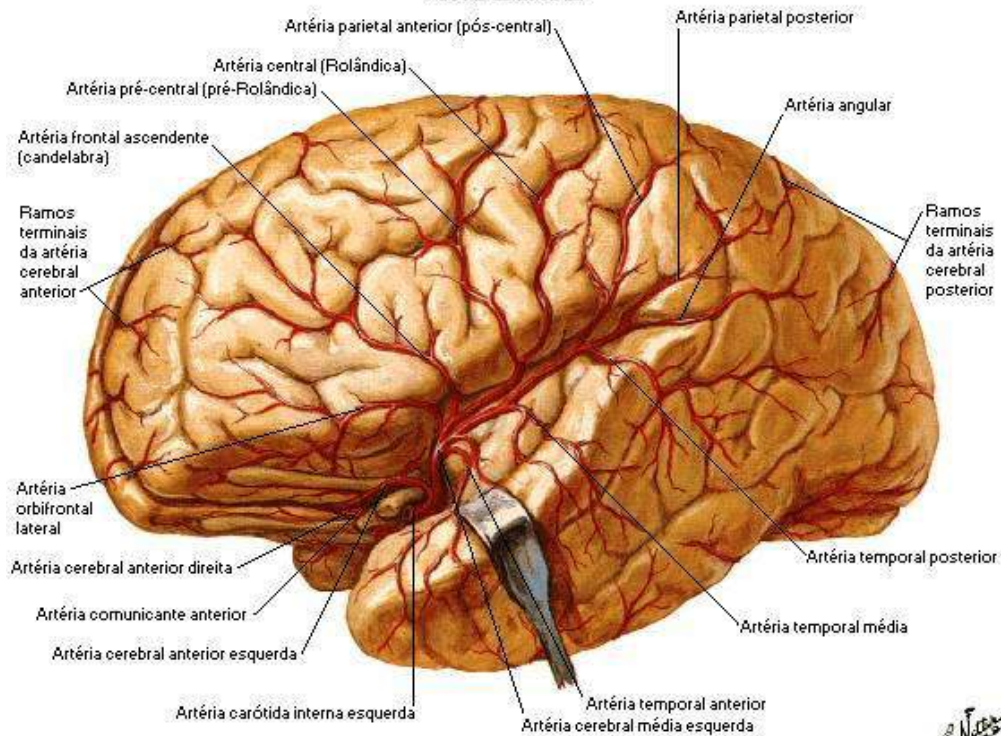


Figura 111

NETTER, F. H. **Atlas de Anatomia Humana**. Rio de Janeiro: Elsevier, 5ª. Edição, 2011.

Artérias do Cérebro Vista Frontal

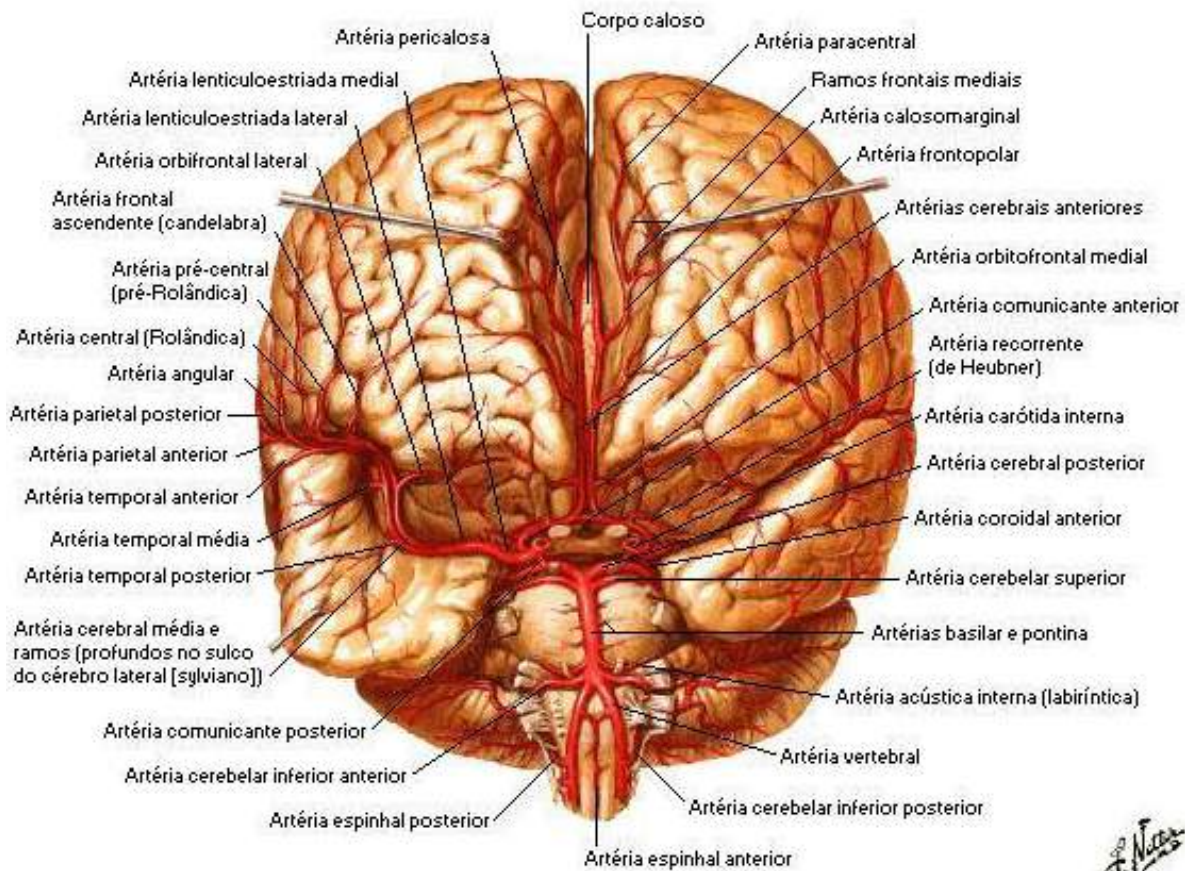


Figura 112

NETTER, F. H. **Atlas de Anatomia Humana**. Rio de Janeiro: Elsevier, 5ª. Edição, 2011.

Drenagem venosa:

- superficial (córtex, substância branca subjacente e rede venosa superficial da dura máter).
- profunda (corpo estriado, cápsula interna, maior parte do diencéfalo, da parede dos ventrículos e de grande parte da substância branca dos hemisférios) veia cerebral magna (de Galeno).
- estes vasos estão intimamente anastomosados e drenam para os seios venosos da dura-máter.

Veia jugular interna

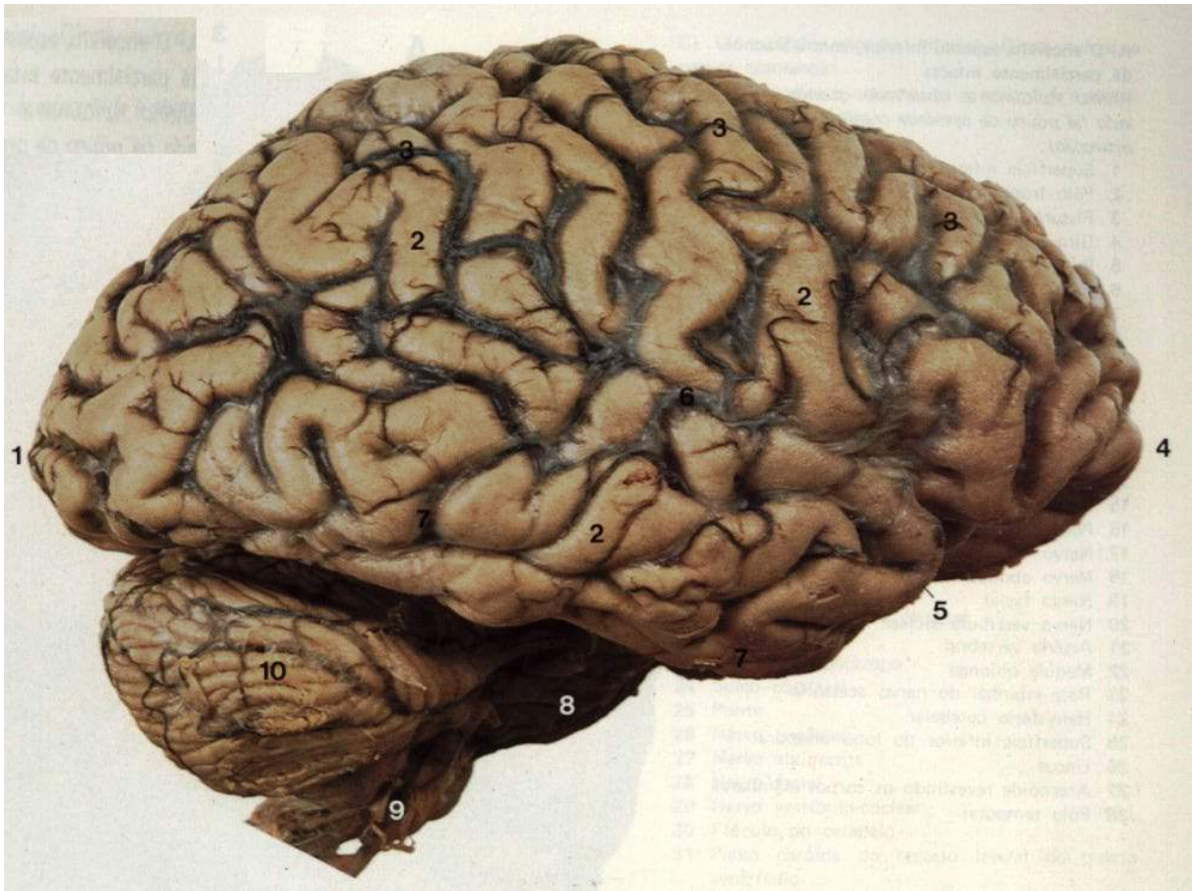


Figura 113

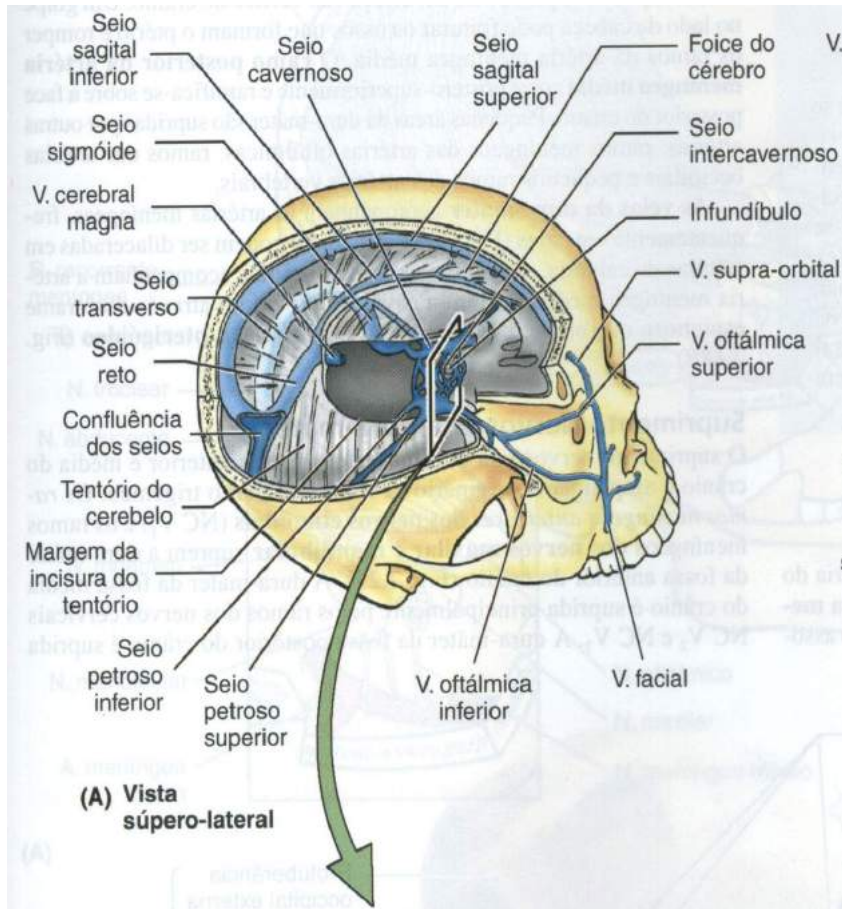


Figura 114

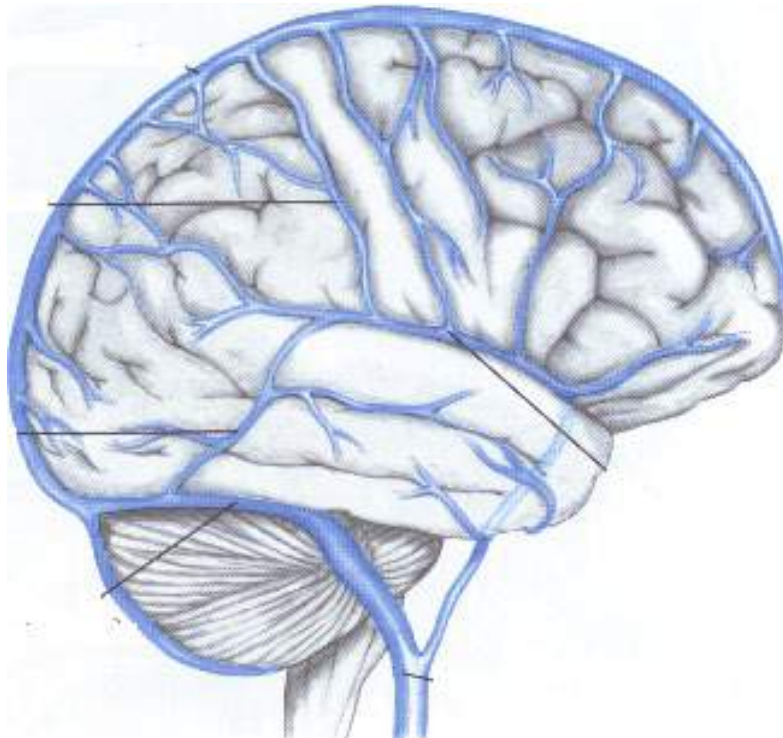


Figura 115

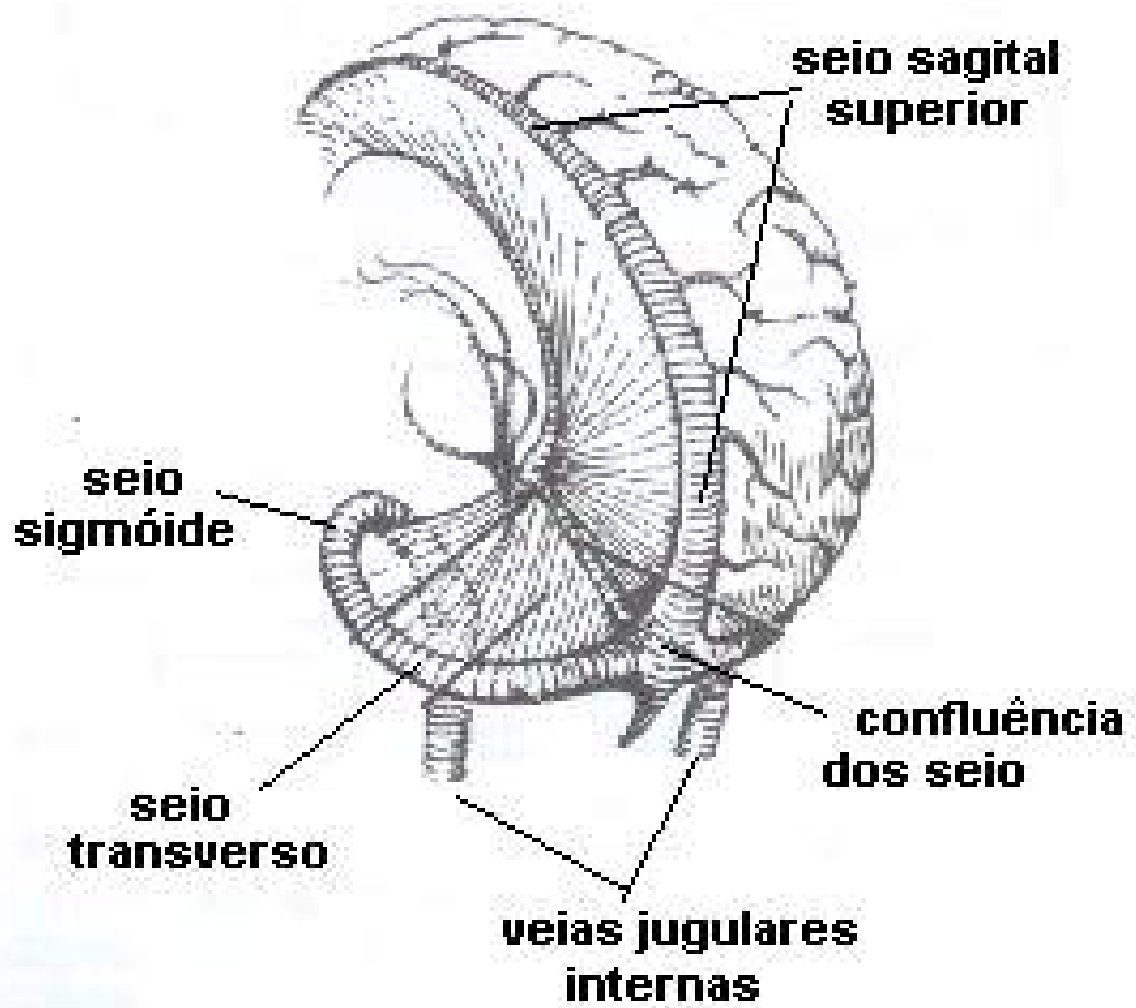


Figura 116

Revisando

Durante o estudo do sistema nervoso, fomos capazes de identificar que o mesmo, origina-se do ectoderma embrionário e se localiza na região dorsal do embrião. Durante o desenvolvimento embrionário, o ectoderma sofre uma invaginação, dando origem à goteira neural, que se fecha, formando o tubo neural. Durante a neurogênese estas estruturas irão se desenvolvendo até a formação definitiva do Sistema Nervoso.

Entendemos que o sistema nervoso está dividido em duas partes: sistema nervoso central (composto pelo encéfalo e medula espinhal) e sistema nervoso periférico (composto pelo tecido nervoso localizado fora do sistema nervoso central). O sistema nervoso periférico, composto pelos nervos do crânio e suas ramificações, controla a entrada e a saída de estímulos nervosos em nossos órgãos e sistemas.

No entanto, subdivide-se em sistema nervoso somático, sistema nervoso autônomo e sistema nervoso entérico. O sistema nervoso somático é o responsável pela transmissão das informações de nossos sentidos (audição, visão, paladar, olfato) ao sistema nervoso central (SNC), e também, por conduzir os impulsos nervosos do SNC aos músculos esqueléticos. No caso das respostas motoras, esta ação será voluntária, pois, pode ser controlada conscientemente. O sistema nervoso autônomo envia informações de órgãos viscerais, tais como, pulmão e estômago, ao SNC. Envia também impulsos nervosos do SNC ao músculo liso, músculo cardíaco e glândulas. Sua ação é involuntária, pois não depende de nossa vontade. O sistema nervoso entérico, localizado no intestino, controla todos os impulsos nervosos que ocorrem dentro deste, seu funcionamento também é involuntário.

Para entendermos o funcionamento do Sistema Nervoso, temos que abordar e compreender seus mecanismos de constituição e comunicação que são basicamente as células da glia (neuroglia) e os neurônios, sendo que estas formam o que popularmente chamamos de massa encefálica, tanto a substância branca como a cinzenta. O neurônio é uma célula composta de um corpo celular (onde está o núcleo, o citoplasma e o citoesqueleto), e de finos prolongamentos celulares denominados neuritos, que podem ser subdivididos em dendritos e axônios.

Aprendemos também que dentro do critério adotado de anatomia

funcional, o funcionamento do Sistema Nervoso de maneira geral resume-se em que são os neurônios, que realizam a função neural e podem ser classificados em três tipos: neurônio receptor, neurônio de associação e neurônio efetor.

Vimos que a medula espinhal tem a forma de um cordão arredondado e dela se originam 31 pares de nervos espinhais, onde pode ser dividida em 6 partes: cervical superior, dilatação cervical, dorsal, lombar, cone terminal e filamento terminal. Ao redor da medula encontra-se o líquido cefalorraquidiano que banha todo o Sistema Nervoso Central. A partir deste líquido, diversas doenças podem ser diagnosticadas, como meningite e alguns tumores. Também está envolvida pelas três meninges que envolvem o cérebro: dura-máter, aracnoide e pia-máter.

A medula espinhal não é apenas um condutor de impulsos nervosos. Os circuitos neuronais medulares são importantes na produção dos movimentos musculares, pois eles exercem o controle direto sobre os músculos. Tem como função de conduzir os impulsos nervosos das regiões do corpo até o encéfalo, produzir impulsos e coordenar atividades musculares e reflexos. Uma obstrução na medula faz com que suas funções e reflexos medulares percam as descargas contínuas das fibras nervosas, provocando o choque espinhal. Pode acontecer os cortes transversais na região cervical que provocam paralisia dos membros superiores e inferiores, além de músculos, condição chamada tetraplegia. Lesões na região torácica ou lombar causam paraplegia, que é a paralisia dos membros inferiores.

Vimos também que o neocórtex, são as designações que foram dadas a todas as áreas mais evoluídas do córtex cerebral, neste processo evolutivo do cérebro esta foi a parte que mais sofreu transformações. Já o diencefalo compreende as seguintes partes: tálamo, hipotálamo, epitálamo e subtálamo, todas relacionadas com o III ventrículo.

Comprendemos que o cerebelo ou “pequeno cérebro” é um importante centro de controle dos movimentos, onde há divisões e evolução nas diferentes espécies, onde estão intimamente ligadas às especificidades das funções motoras. Suas funções são: receber aferências maciças da medula espinhal e da ponte, trazem informação a respeito da posição do corpo no espaço, levam informação do córtex cerebral especificando a meta do movimento pretendido.

Discutimos que o sistema nervoso autônomo é a parte do sistema nervoso que está relacionada ao controle da vida vegetativa, ou seja, controla funções como a respiração, circulação do sangue, controle de temperatura e digestão. Comentamos as diferenças anátomo- funcionais do sistema nervoso autônomo em simpático e parassimpático. Observamos que os receptores sensoriais do Sistema Nervoso Autônomo como: os mecanorreceptores: respondem à pressão (carótida, átrios, ventrículos e pulmões) e estiramento (artérias, bexiga e intestinos). Quimiorreceptores: respondem às concentrações de substâncias (O_2 , H^+ , CO_2 e glicose). Nociceptores: sensíveis a substâncias químicas irritantes à todas as vísceras. Termorreceptores: respondem às variações de temperatura no sangue (hipotálamo) e no meio externo (pele).

Observamos que os nervos cranianos são no total de 12 pares: olfatório, óptico, oculomotor, troclear, trigêmeo (oftálmico, maxilar e mandibular), abducente, facial, vestibulococlear, glossofaríngeo, vago, acessório e hipoglosso.

Podemos ver que encéfalo é vascularizado através de dois sistemas: vértebro-basilar (artérias vertebrais) e carotídeo (artérias carótidas internas). Estas são artérias especializadas pela irrigação do encéfalo. Na base do crânio estas artérias formam um polígono anastomótico, o polígono de *Willis*, de onde saem às principais artérias para vascularização cerebral.

Para finalizarmos, estudamos sistema vertebral, onde foi citado a artéria vertebral e basilar, artérias espinhais anteriores e posteriores, artéria inferior e posterior do cerebelo, artéria basilar AA. Cerebelares inferior anterior. AA. cerebelares superiores e AA. cerebrais posteriores.

Autoavaliação

1. Durante a neurogênese as estruturas irão se desenvolver até a formação definitiva do:
 - a. sistema cardiovascular;
 - b. sistema endócrino;
 - c. sistema digestório;
 - d. sistema nervoso;
 - e. sistema muscular.

1. A Sinapse é um tipo de junção especializada em que um terminal axonal faz contato com outro neurônio ou tipo celular. Podem ser:
 - a. químicas e física;
 - b. químicas e meio ambiente;
 - c. elétricas ou químicas;
 - d. elétricas e física;
 - e. todas estão corretas.

3. Cite as divisões, partes e funções gerais do sistema nervoso:

Sistema Nervoso
Funções Gerais

4. O neurônio é uma célula composta de um corpo celular, onde está o _____, _____ e o _____ e de finos prolongamentos celulares denominados _____, que podem ser subdivididos em _____ e _____.

1. Todos os axônios têm um início, um meio e um fim. Cite como são identificados:

2. As sinapses podem ser elétricas ou químicas, defina.

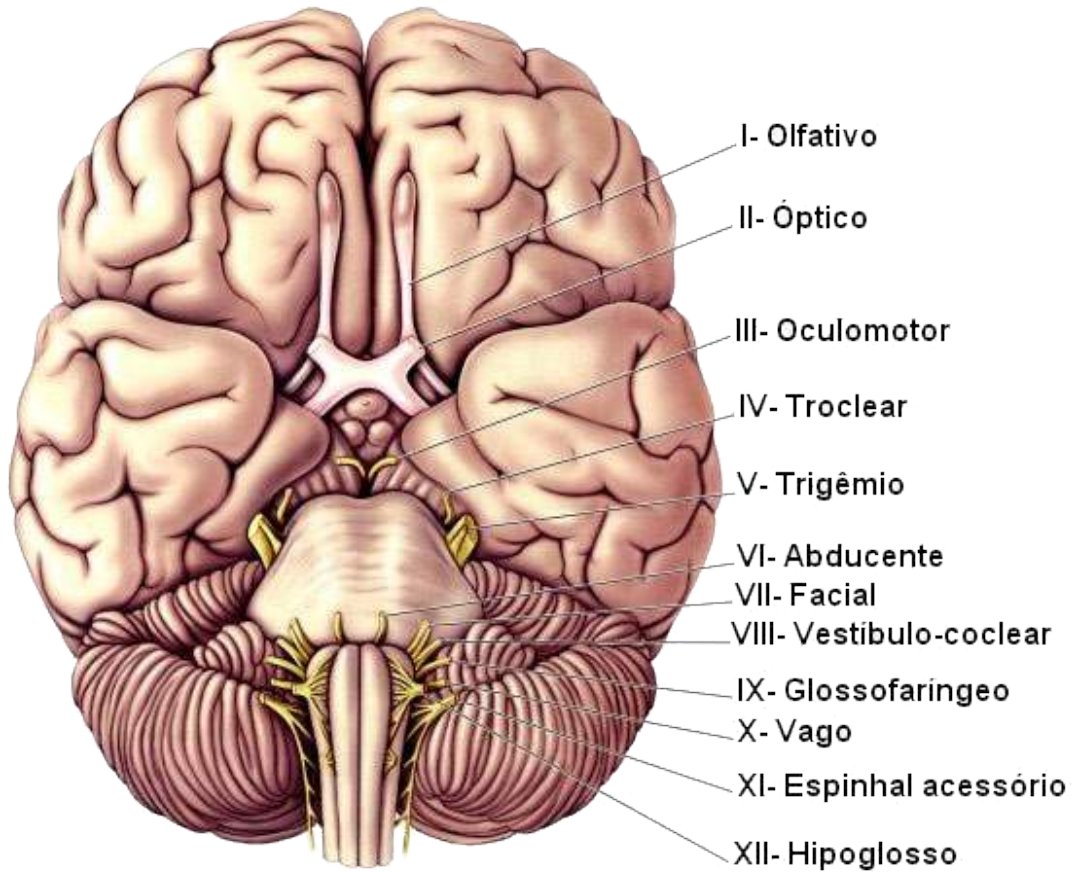
3. As células da glia (Neuróglia) constituem cerca de metade do volume do nosso encéfalo. Há diversos tipos de células gliais. Cite 02 exemplos:

4. No interior do campo medular existem quatro pares de núcleos de substância cinzenta, que são os núcleos centrais do cerebelo. Marque a opção correta:
 - a. dentado, emboliforme, globoso e fastigial;
 - b. emboliforme, globoso, fastigial e sensitivo;
 - c. globoso, fastigial, sensitivo e emboliforme;
 - d. fastigial, globoso, sensitivo e dentado;
 - e. todas estão corretas.

5. Um conceito importante, dentro do critério adotado de anatomia funcional, que resume de maneira geral o funcionamento do Sistema Nervoso é a de que os neurônios, que realizam a função neural, podem ser de três tipos. Cite quais são eles e defina-os.

6. Partem da medula espinhal 31 pares de nervos raquidianos ou espinhais que se relacionam com a sensibilidade corporal e com os músculos esqueléticos. Cite quais são eles.

12. Partem do encéfalo doze pares de nervos cranianos, três são exclusivamente sensoriais (I, II e VIII), cinco são motores (III, IV, VI, XI e XII) e os quatro restantes são mistos. Cite os nomes na gravura dos nervos cranianos.




12. Cite os Ramos do sistema carótico e defina-os.

LEITURA OBRIGATÓRIA

Este ícone apresenta uma obra indicada pela professora-autor que será indispensável para a formação profissional do estudante.

A large, stylized letter 'L' in a dark teal color, with a white 'e' inside it, set against a white circular background. The entire icon is centered within a dark teal horizontal bar.

Le



Sugerimos a leitura do livro **Fisiologia Respiratória – Princípios básicos**, do autor John B. West, uma das maiores autoridades sobre o assunto, onde nesta 9ª. edição continua a envolver os estudantes com a apresentação clara e didática a respeito do funcionamento normal do pulmão.

WEST. JOHN B. **Fisiologia Respiratória – Princípios básicos**. 9ª. ed. Rio de Janeiro: Artemed, 2013. 240 p.

BIBLIOGRAFIA

Indicação de livros e sites que foram usados para a constituição do material didático da disciplina.



B10

ADEL K. Afifi, RONALD A. Bergman. **Neurologia funcional: texto e atlas**. 2. ed. São Paulo: Roca, 2007.

AMABIS, José Mariano; MARTHO, Gilberto Rodrigues. **Conceitos de Biologia**. São Paulo: Moderna, 2001. vol. 2.

FATTINI, C. A; DÂNGELO J.G. e FATINNI C. A. **Anatomia Básica dos Sistemas Orgânicos**: com descrição dos ossos, juntas, músculos, vasos e nervos. São Paulo: Atheneu. 2ª Edição, 2009.

HOHEN, J. W; YOCOCHI, C; LUTJEN-DRECOL. E. **Anatomia humana**: atlas fotográfico de anatomia sistêmica e regional. Tradução de Nader Wafae. 6ª. ed. Barueri, São Paulo: Manole, 2007.

JACOB, S.W; FRANCONI, C.A; **Anatomia e Fisiologia Humana**. 5ª Ed. Rio de Janeiro: Guanabara Koogan, 1982.

MACHADO, Angelo. **Neuroanatomia Funcional**: Atheneu. 2ª. Ed. São Paulo, 2006.

NETTER, Frank H. **Atlas de anatomia humana**. 3ª ed. Porto Alegre: Artmed, 2003.

MOORE, Keith L.; DALLEY, Arthur F. **Anatomia orientada para a clínica**. 4ª ed. Rio de Janeiro: Guanabara Koogan, 2001.

PROMETHEUS. **Anatomia Geral e Aparelho Locomotor**. 6ª ed. Editora Rio de Janeiro Guanabara Koogan, 2006.

SNELL, Richard S. **Neuroanatomia clínica**. 7ª. ed. Rio de Janeiro: Guanabara Koogan, 2011.

SOBOTTA, **Atlas de Anatomia Humana**, volume 1 / editado por R. Putz e R. Pabst, Rio de Janeiro: Guanabara Koogan, 2008.

TORTORA, G.J. **Corpo Humano – Fundamentos de Anatomia e Fisiologia**. 8ª Ed. Porto Alegre: Artmed, 2006.

