

The background features a stylized illustration. On the left, a large eye with a blue iris and yellow eyelids is shown. To its right is a circular anatomical diagram of an eye, with a yellow and blue branching structure representing the nictitating membrane. The background is a grid of purple letters on a light grey background.

# **ANATOMÍA APLICADA DE PÁRPADOS Y MEMBRANA NICITANTE**

**Christelle De la Hoz Dey**

**Alejandro Legupín Torres**

# *Anatomía Aplicada*

## Los párpados y la membrana nictitante

Christelle De la Hoz Dey  
Alejandro Legupín Torres

### PARPADOS

#### *Anatomía*

Los párpados son pliegues del tegumento, modificados y de una naturaleza más delicada que la piel de cualquier otra parte del organismo. Sin embargo, los gatos, en especial los machos, tienen la piel del párpado más gruesa que los perros.

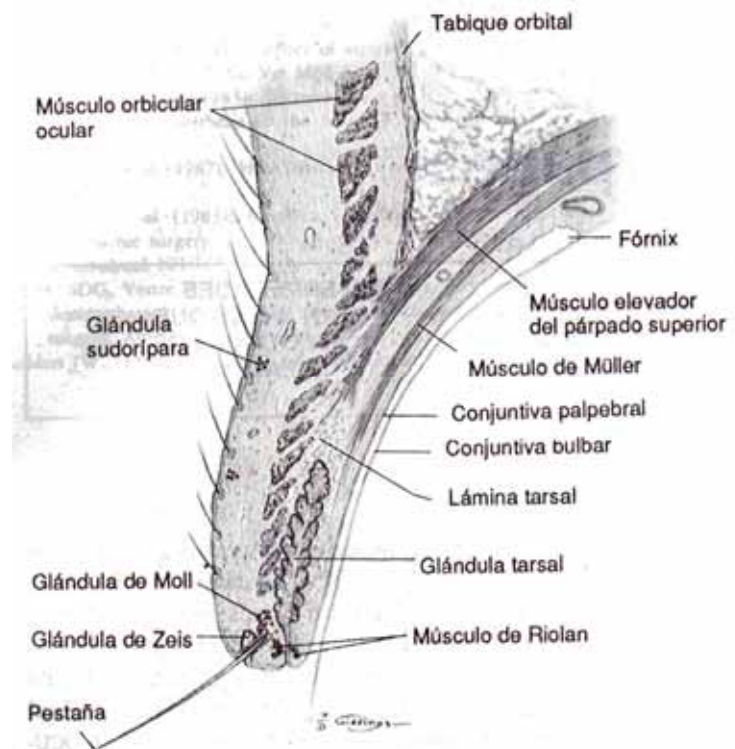
Las pestañas, también llamadas blefáridas, se ubican sobre la superficie exterior del margen palpebral superior en perros, caballos, vacunos, cerdos y ovinos; unas pocas pestañas existen sobre los párpados inferiores de los caballos, bovino y ovino, pero el gato carece de ellas.

Sobre el margen palpebral, cerca de la base de las pestañas se abren unas glándulas sudoríparas modificadas, las glándulas de Moll.

Las glándulas de Zeiss, que son glándulas sebáceas rudimentarias, se abren en los folículos que producen las pestañas.

Las glándulas de Meibomio son del tipo sebáceo más grandes que se abren en una posición posterior a las pestañas, sus orificios se ven a simple vista sobre el margen palpebral. Están

enclavadas en la lámina tarsal, una hoja de tejido fibroso que da cierta rigidez estructural al párpado. Su secreción forma la capa lipóide

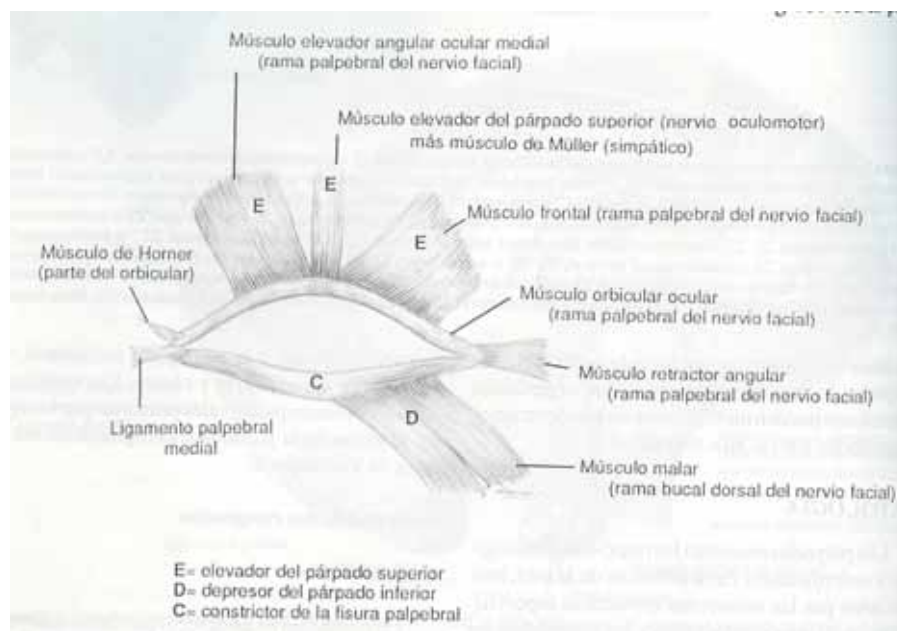


superficial de la película lagrimal, tiene una tensión superficial elevada, que añade estabilidad a la película y disminuye la evaporación de la capa acuosa lagrimal.

La superficie interna del párpado esta revestida con conjuntiva palpebral bastante adherida.

El músculo orbicular ocular, que circunda y cierra la fisura palpebral, se localiza anteriormente a la lámina tarsal. Este músculo esta inervado por el nervio palpebral, rama del nervio facial, y está anclado por el ligamento palpebral medial y por el retractor angular ocular lateral. Los principales elevadores del párpado superior son el elevador palpebral superior, que se origina cerca del orificio óptico con inserción en el tarso y esta inervado por el nervio oculomotor; y el músculo de Müller que se localiza por debajo del anterior. Los elevadores menores del parpado superior incluyen el músculo elevador angular ocular medial y los músculos frontales, ambos inervados por el nervio palpebral.

El párpado inferior es deprimido por el músculo malar, inervado por la rama bucal dorsal del nervio facial.



### *Función*

Los párpados protegen al ojo de las siguientes formas:

- 1.- Efectos sensitivos y protectores de las pestañas
- 2.- Las secreciones de las glándulas de Meibomio y células caliciformes dentro de la conjuntiva colaboran con las capas lipóide externa y de mucopolisacáridos interna de la película lagrimal precorneal, respectivamente.
- 3.- Protección física contra el trauma, la evaporación lagrimal y distribución de la lágrima por los movimientos palpebrales.
- 4.- Difusión de la lágrima hacia el conducto nasolagrimal
- 5.- Facilita la entrada al aparato de drenaje lagrimal
- 6.- Evita que la luz entre en los ojos

### *Alteraciones*

#### **Chalazión**

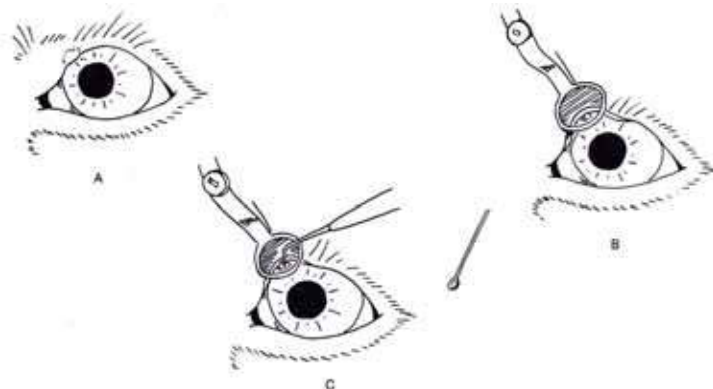
Formación de un granuloma como resultado de la retención de secreciones de las glándulas de Meibomio dentro de las propias glándulas. La salida de este material retenido hacia los tejidos que rodean la glándula incita a la formación de una respuesta inflamatoria, visible a través de la conjuntiva palpebral.

El tratamiento consiste en realizar una incisión con un bisturí y un raspado de la zona, permitiendo que la incisión cicatrice por segunda intención. Se utiliza un tratamiento postoperatorio tópico, con antibióticos y corticoides.

#### Técnica:

A.- La tumefacción se localiza junto al borde palpebral y se trata de un quiste de una glándula de Meibomio (Chalazión).

B.- Se fija una pinza de chalazión sobre el quiste,



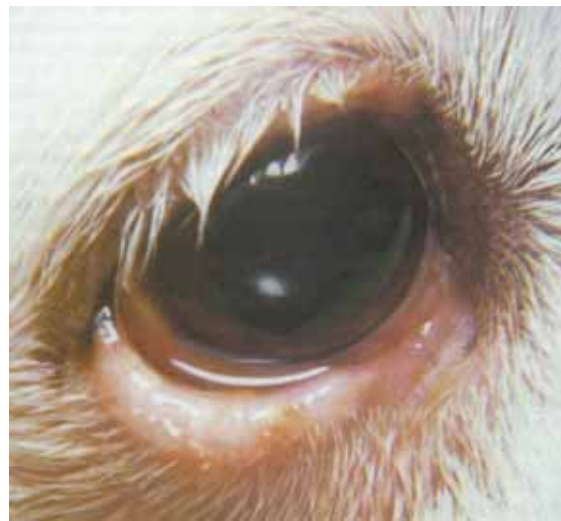

con el borde plano de la pinza aplicado a la cara externa del párpado.

C.- Se si trata de un quiste pequeño, debe simplemente rasparse, presionarse o eliminarse mediante diatermia. Si se trata de un quiste mayor, debe seccionarse, para limpiarlo con una cureta de chalazión.

## Orzuelo

Su formación suele ser la consecuencia de una infección estafilocócica del tejido glandular del párpado. Un orzuelo externo es el resultado de la infección de las glándulas de Zeiss o de Moll, y se manifiesta en forma de un absceso simple o múltiple con hinchazón del párpado a lo largo de su borde. Se produce primariamente en animales jóvenes. Por el contrario, también existe un orzuelo interno que aparece como consecuencia de la infección de las glándulas del Meibomio, que se localiza mas profundamente en la superficie tarsal, apreciándose a modo de distensión de la conjuntiva palpebral.

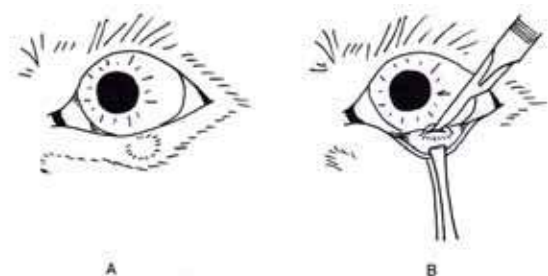


El tratamiento en los dos casos implica la aplicación de compresas calientes, además de la posible extirpación manual del mismo y la utilización de antibióticos.

Técnica:

A.- En el párpado inferior se aprecia un quiste de la glándula sebácea en un folículo piloso.

B.- Se evierte el párpado con una pinza sujeta al borde de éste, seccionando el quiste y limpiando todo su interior con el fin de que no aparezca de nuevo la infección.

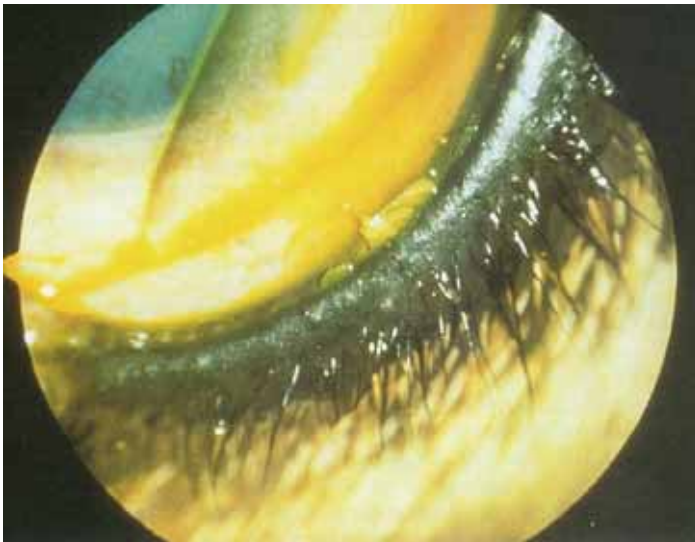


## Desórdenes de las pestañas:

### 1. -Distiquiasis:

Es la presencia de cilios adicionales que habitualmente crecen desde o adyacentes a las aberturas de los conductos de las glándulas de Meibomio (sebáceas), a lo largo del borde intermarginal del párpado. Estos cilios se originan en la superficie tarsal distal posterior, unos 5 ó 6 mm por debajo del margen palpebral, emergiendo de manera individual o en pequeñas agrupaciones y pudiendo afectar a ambos párpados.

Su presencia puede producir irritación trigeminal, que se manifiesta por un exceso de lagrimeo, blefarospasmo, una moderada conjuntivitis y queratitis superficial.



Existen razas que presentan cierta predisposición a sufrir este desorden, como son el Cocker, el Dachshund Miniatura, el Bulldog inglés, el Pequinés o el Yorkshire Terrier, presentándose en edades tempranas.

En cuanto al tratamiento, ninguna técnica ofrece una resolución garantizada del

problema. Aun así, la técnica mas utilizada es la crioterapia o criodepilación, que consiste en la destrucción de los folículos pilosos en un ciclo doble de congelación-descongelación, utilizando oxido nitroso y una sonda específica que produce una congelación a - 25°C. Otra técnica usada es el tratamiento diatérmico, que consiste en cauterizar cada glándula de meibomio con una aguja de diatermia.

### 2. - Cilios ectópicos:

Es una variante de la distiquiasis y se produce cuando los cilios emergen a través de la conjuntiva palpebral dirigiéndose directamente hacia la córnea. Este proceso se acompaña de un dolor muy intenso que se evidencia por la presencia de blefarospasmo y lagrimeo excesivo.

No es selectivo de ninguna raza en particular, pero el Retriever de pelo liso presenta una cierta predisposición.

El tratamiento consiste en la resección de los folículos pilosos y la glándula de Meibomio, a través de la conjuntiva palpebral.

### 3. - Triquiasis:

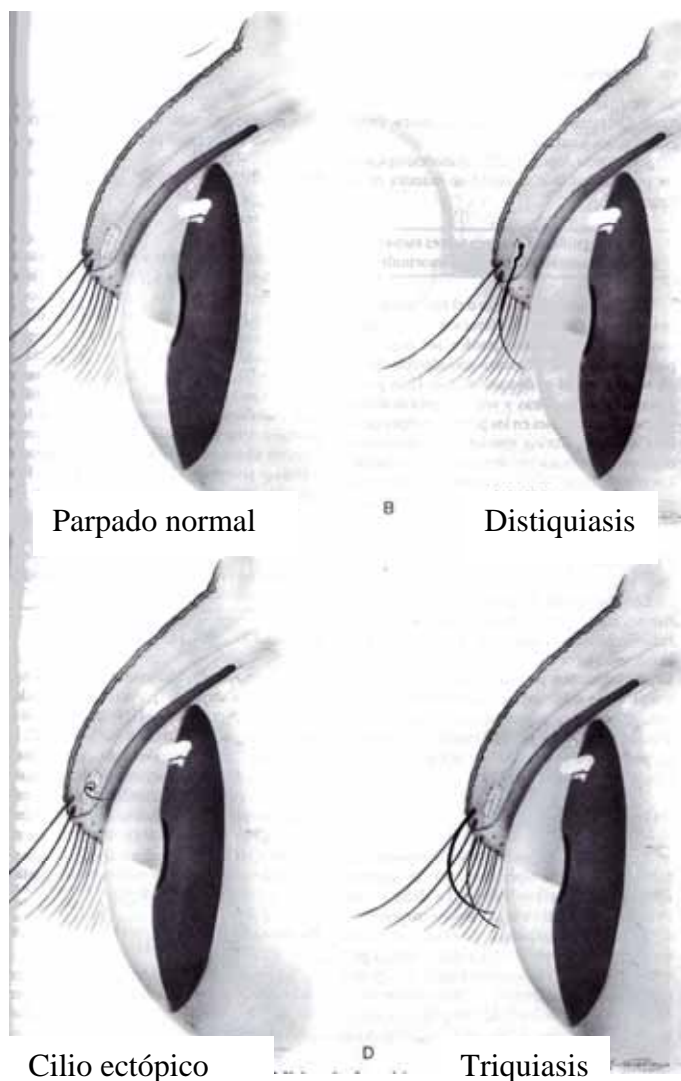
Es una situación en la que el pelo normal del párpado, que nace de folículos pilosos en una posición normal, se desvía y contacta con la superficie corneal y conjuntival.

Se evidencia por a presencia de blefarospasmo y lagrimeo excesivo. También puede producir conjuntivitis y queratitis.

Entre las razas que presentan predisposición a esta alteración están el Cocker y los perros de razas braquicefálicas.

El tratamiento varía según la localización de las pestañas ofensivas:

- a) El recorte regular de las pestañas pelioculares (poco usado).
- b) Criodepilación de los pelos dañinos, que se puede realizar en cualquier parte alrededor de los párpados.
- c) Eversión ligera del margen palpebral. Se emplea la técnica del "pellizco" eliminando, 2 ó 3 cm de piel del margen palpebral.



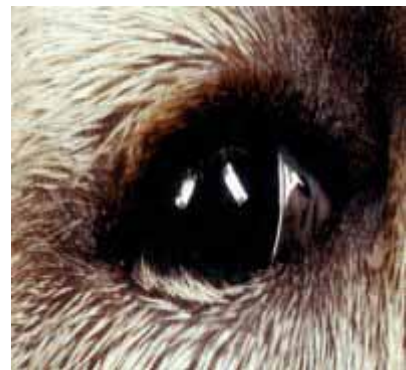Por último, decir que la triquiasis también puede asociarse con pliegues nasales prominentes, así como acompañar a procesos de entropión, euriblefaron, formación de dermoides y presencia de pelos en el canto medial del párpado.

## Entropión

El entropión es la rotación interna de parte o de toda la extensión del margen palpebral, de manera que una porción de piel cubierta de pelo puede rozar frotando tanto la superficie corneal como la conjuntival.

La posible sintomatología que se puede manifestar es:

- Epífora
- Blefarospasmo
- Fricción del área afectada
- Ulceración y vascularización corneal en los casos crónicos
- Conjuntivitis y secreción purulenta
- Fotofobia
- Enrollamiento interno del párpado
- Autotraumatismo, en un intento del animal por aliviar el dolor, que contribuye a complicar y producir más lesiones.



Se clasifica como entropión primario, como consecuencia de un defecto en el desarrollo, o entropión secundario, cuya causa es una lesión adquirida asociada con otros defectos oculares.

El **entropión primario o congénito** es el que aparece en la mayoría de los casos, y es consecuencia de una predisposición racial. Un ejemplo claro de esta alteración es el Shar-pei, en el cual puede presentarse un entropión de 360° a una edad muy temprana (15 días). Esto es debido a la flaccidez de la piel circumorbital y a la existencia de pliegues faciales profundos propios de esta raza. Otras razas donde también es frecuente son el Chow-chow, el San Bernardo, el Cocker, el Labrador, el Gran Danés, y los Caniches tanto toy como miniatura, etc. La mayoría de los casos de este tipo de entropión



aparecen antes de los 6 meses de vida. En algunos casos, puede presentarse un entropión espontáneo después de los doce meses de vida.

El entropión secundario o adquirido puede acompañar a un blefarospasmo o espasticidad, causado por cuerpos extraños en la córnea, ulceración, conjuntivitis crónica, blefaritis y queratitis. La espasticidad no hay que tenerla en cuenta a la hora de la intervención quirúrgica, debiéndonos centrar únicamente en la corrección del defecto anatómico, ya que al intentar solucionar la espasticidad podemos producir un efecto contrario a lo deseado y que aparezca posteriormente un ectropión. También puede producir esta alteración la fibrosis del tejido palpebral, debida a traumatismos previos o a un proceso inflamatorio crónico. Por último, la pérdida del tono del músculo orbicular del ojo, que se produce en los animales de avanzada edad, favorece la aparición de esta alteración.

El entropión secundario no tiene una predisposición en cuanto a razas caninas muy diferente a las del primario. Además, se presenta en el gato Persa, siendo inusual en el resto de los felinos.

Es importante que antes de llegar a un diagnóstico definitivo, desechemos la otras posibles patologías mediante un diagnóstico diferencial:

- 1) Patologías causantes de epíforas, como distiquiasis, triquiasis, pestañas ectópicas o lesiones corneales.
- 2) Otras causas de blefarospasmo como distiquiasis, pestaña ectópicas, queratohelcosis y uveítis.
- 3) En oftalmia y ptosis bulbar que dan una falsa apariencia de entropión, pero el dolor y la epifora están ausentes.

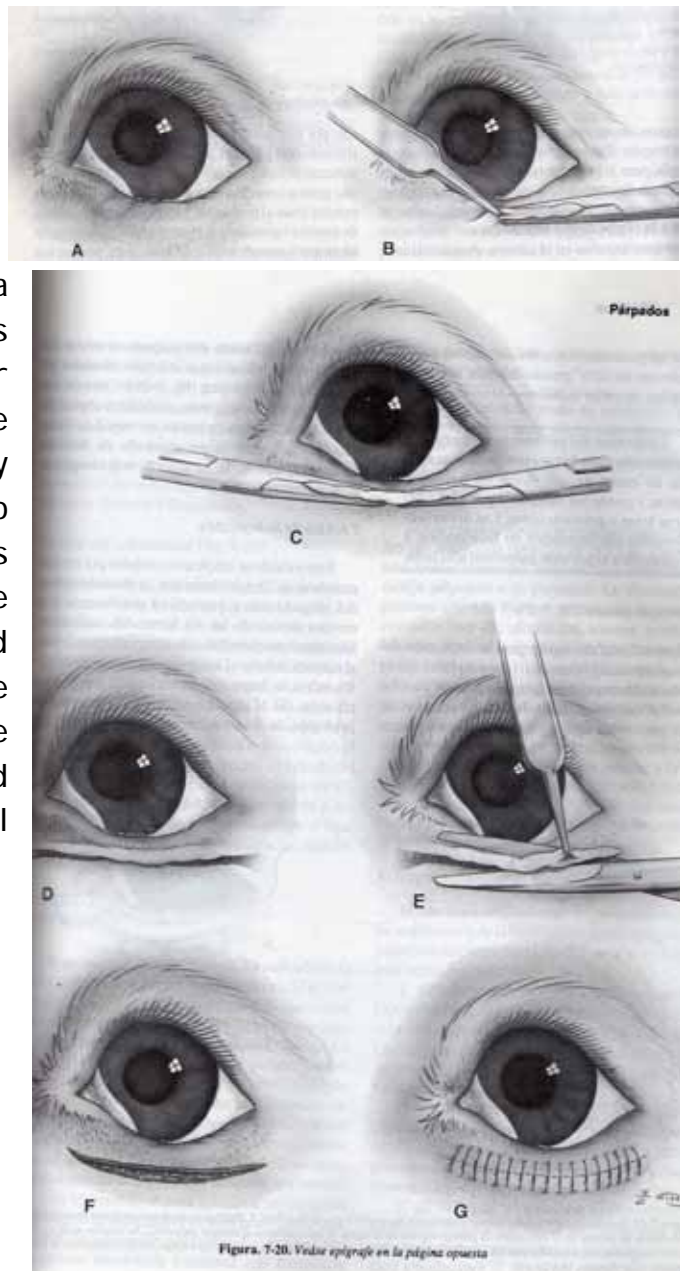
Existen diferentes métodos para tratar el entropión, que serán utilizados en función de la especie y de la intensidad y posición de la alteración palpebral.

#### **1.- Técnica del pellizco:**

Esta técnica es la operación de elección para corregir la mayoría de casos de entropión porque no es necesario extraer el músculo orbicular ocular, que incrementaría la hemorragia, el tiempo de intervención y produciría edema e infección postoperatoria.

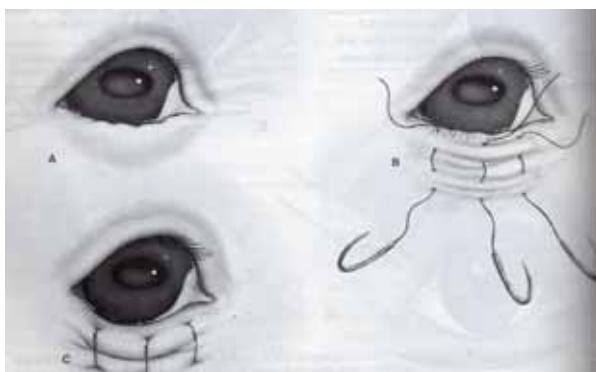
Para el éxito de esta técnica es importante el empleo de material de sutura fino, crear un trauma tisular mínimo, el uso de agujas cortantes atraumáticas y un control preciso de la resección cutánea.

La intervención comienza con la eversión del párpado de forma manual y estimando la cantidad de piel a eliminar. En anestesia se cogen dos pinzas curvas de Crile que son colocadas sobre la zona a reseccionar, que al cerrarlas trituran la piel para crear hemostasia. La tira de piel que queda es cortada con pinza y tijeras, comenzando por el canto lateral. Se sutura con puntos simples. El grado de eversión se determina mediante la cantidad de piel eliminada y la cercanía de la incisión al borde palpebral, de manera que a mayor proximidad de ésta, mucho más grande es el defecto.



## 2.- Técnica de sutura

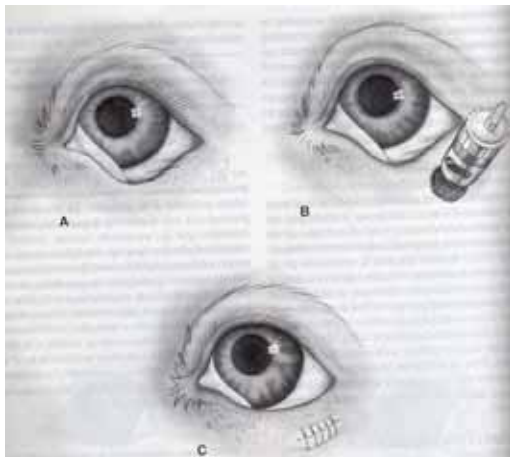
Es una técnica temporal que puede ser eficaz en cachorros, siendo



muy adecuada para los Shar-peis, donde el entropión se manifiesta a edades muy tempranas. Consiste en retraer el borde del párpado con puntos en U verticales que se dejan colocados durante tres

semanas. Transcurrido este tiempo el resultado de la intervención puede ser la corrección permanente del entropión o simplemente retrasar una posible intervención quirúrgica.

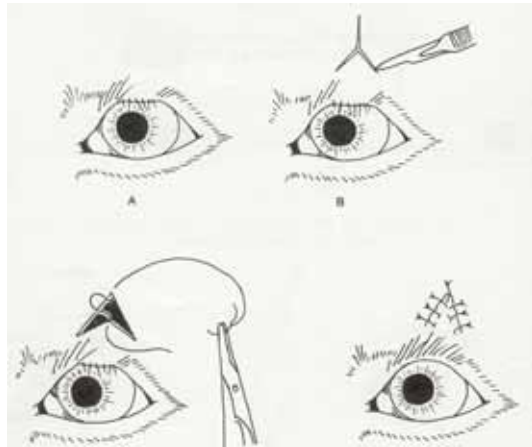
### 3.- Técnica del sacabocado



Esta técnica es una modificación de la del pellizco. En ella un área de piel es eliminada con un sacabocados dérmico, quedando como resultado un defecto circular que será suturado en forma horizontal. Este método es el más útil para la corrección de entropión de pequeño tamaño.

### 4.- Plastia de Y a V del párpado superior

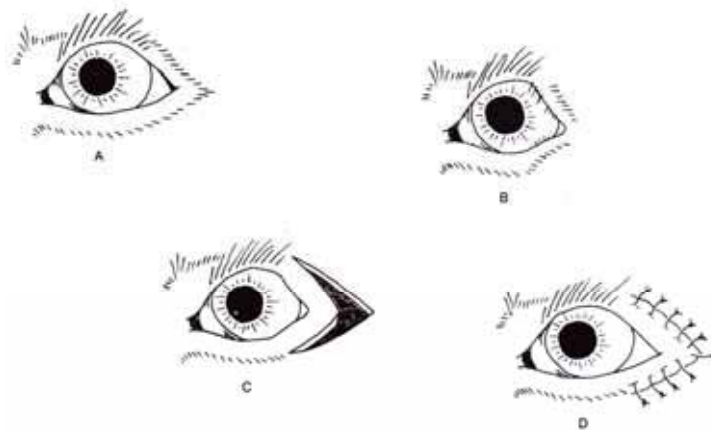
Esta técnica es usada en entropión situado en el centro del párpado superior. Se realiza una incisión con el bisturí en la piel de dicho párpado en forma de Y invertida. Tras ello se disecciona la piel alrededor de la incisión y se da un primer punto de sutura cutáneo que une el centro de la Y al vértice más alto de la incisión. Finalmente la piel se sutura en forma de V invertida que tracciona del párpado quedando éste en una posición normal.



### 5.- Técnica para entropión del canto lateral

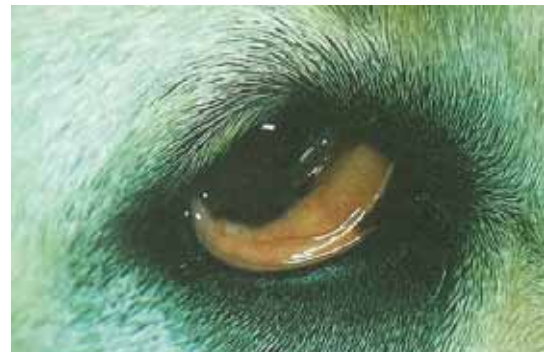Para utilizar esta técnica es necesario que esté invertido tanto el párpado superior como el inferior del canto lateral. Su corrección consiste en la colocación de unas pinzas curvas sobre el párpado superior e inferior

para resecar la piel, de manera que queden dos incisiones unidas por su extremo lateral en forma de V, suturando la piel de ésta que tensará ambos párpados dejándolos en su situación anatómica normal.



## Ectropión

El ectropión es la eversión del párpado, quedando expuesto el tejido conjuntival del mismo. Se da con mayor frecuencia en el párpado inferior. La exposición de la conjuntiva puede favorecer la aparición de conjuntivitis, epífora y una deficiencia en la película lagrimal precorneal.



Los tipos de ectropión que podemos encontrar son:

### 1.- Ectropión congénito o hereditario

Este ectropión tiene una asociación racial, siendo característico de los perros de raza san Bernardo, Bloodhound, Gran danés, Terranova y Cocker spaniel entre otros. En todas estas razas es usual que exista una cierta laxitud de la fisura palpebral y puede asociarse además con un importante euriblefaron y un defecto en el músculo retractor lateral.

### 2.- Ectropión cicatricial

Es debido a la retracción de cualquiera de los dos párpados como resultado de un traumatismo o de la formación de tejido cicatricial, debido

a un proceso inflamatorio crónico, o a la pérdida de tono del músculo orbicular ocular o por una lesión del nervio palpebral.

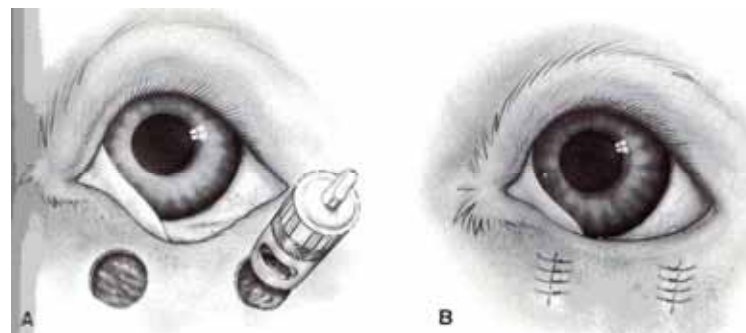
### 3.- Ectropión adquirido intermitente

Es un ectropión fisiológico que se suele presentar en razas de caza grandes, como Golden Retriever, Setter irlandés o Labrador. La eversión del párpado ocurre a final del día, siendo normales en la mañana. Este desorden no provoca ninguna lesión ocular, solo un defecto estético, por ello está contraindicada su corrección quirúrgica, ya que ésta puede conllevar la aparición de entropión.

El *tratamiento quirúrgico* del ectropión se realiza con menor frecuencia que el del entropión. Solo se corrige quirúrgicamente cuando produce lesiones secundarias en la córnea. Se pueden realizar distintas técnicas para dicha corrección:

#### 1.- Trepanación

Se emplea cuando la lesión es leve, principalmente cuando está afectada una parte del margen palpebral. Consiste en la extracción de varios círculos pequeños de piel con un sacabocados, suturando los bordes en forma vertical para que la piel se estire.



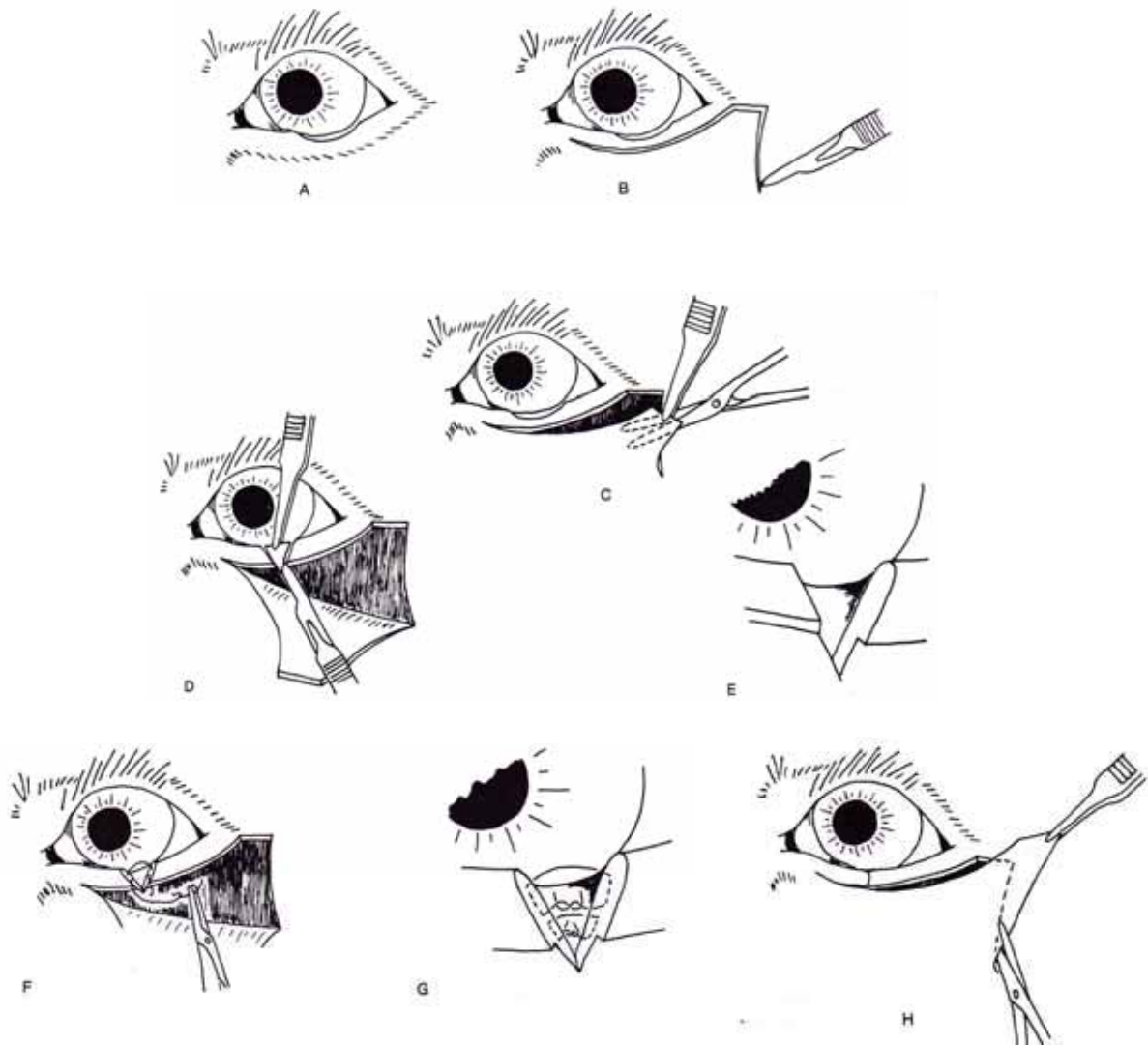
#### 2.- Procedimiento de Kuhnt-Szymanowski

Es el método más usado para los casos de ectropión. Se realiza mediante una resección de piel en el sector lateral del párpado inferior. Para ello debe levantarse un colgajo triangular de piel del canto lateral y se reseca una porción, en forma de cuña, del párpado inferior. Tras esto, se



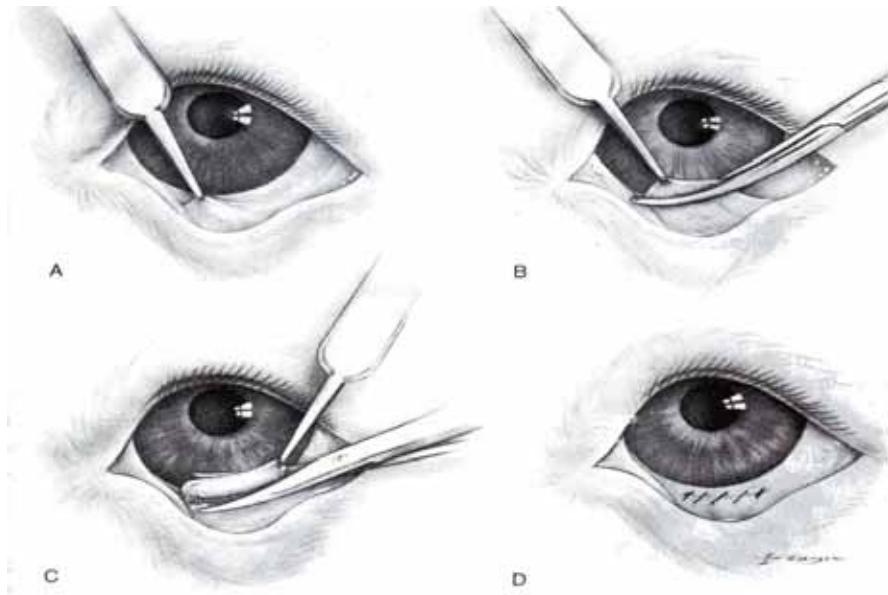
sutura el borde palpebral y se recoloca el colgajo cutáneo en dirección al canto lateral, resecano la piel sobrante.

Con esta técnica se reduce la longitud del párpado inferior y se consigue un aumento de la estabilidad del canto lateral.



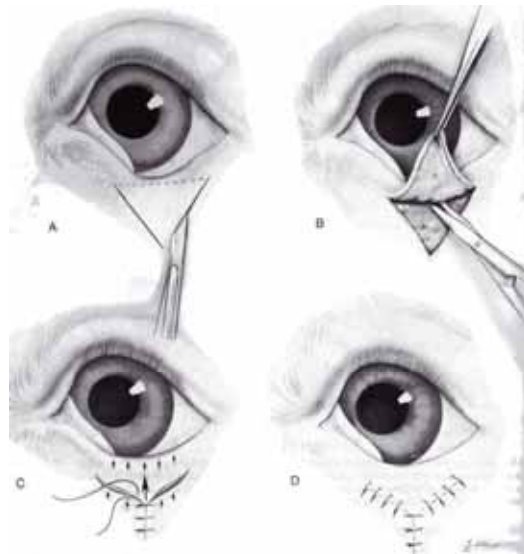
### 3.- Resección conjuntival

Esta técnica es mayoritariamente utilizada con fines estéticos. En ella, la conjuntiva del fórnix ventral es pinzada y sujeta con una pinza de mosquito. Seguidamente se retira la sujeción y el pliegue de conjuntiva es seccionado. Se sutura con puntos continuos simples que cicatrizan con rapidez.



#### 4.- Blefaroplastia de V a Y

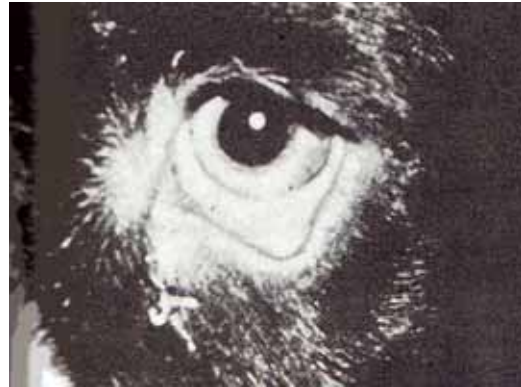Este procedimiento es usado para el ectropión cicatricial. Se practica una incisión cutánea en forma de V justo debajo del ectropión, disecándose la piel alrededor de dicha incisión. Se sutura la piel en forma de Y, consiguiéndose con ello la relajación del borde palpebral que queda en su posición normal.



#### Entropión-ectropión combinados

Es la combinación de ectropión central y entropión lateral, que se observa con mayor frecuencia en el Bloodhound, San Bernardo, Bulldog inglés y Cocker.

La causa de esta alteración puede ser por una deficiencia funcional del músculo retractor lateral del ojo, que produce una inestabilidad del canto lateral y que puede verse agravada por los profundos y laxos pliegues faciales de las razas comentadas anteriormente. También puede contribuir a la distorsión un pequeño tamaño del globo ocular, un enoftalmo o una hiper o hipofunción del ligamento palpebral lateral. El resultado de todos estos factores provoca que la fisura palpebral caiga a lo largo de la órbita, exponiendo la membrana nictitante y la conjuntiva palpebral inferior.



Estas anomalías influyen negativamente en la capacidad visual del animal, pudiendo apreciarse síntomas como la obstaculización del drenaje de la película lagrimal o la aparición de enfermedades oculares como la queratoconjuntivitis seca.

Para la corrección quirúrgica se emplean técnicas vistas anteriormente para el entropión y ectropion, pero de manera simultánea:

- 1.- Técnica de pellizco convencional para entropión y escisión palpebral central.
- 2.- Técnica de pellizco para entropión con la construcción de un ligamento lateral a partir del músculo orbicular, pudiendo suplementarse con un preparado de nylon.

### **Euriblefaron**

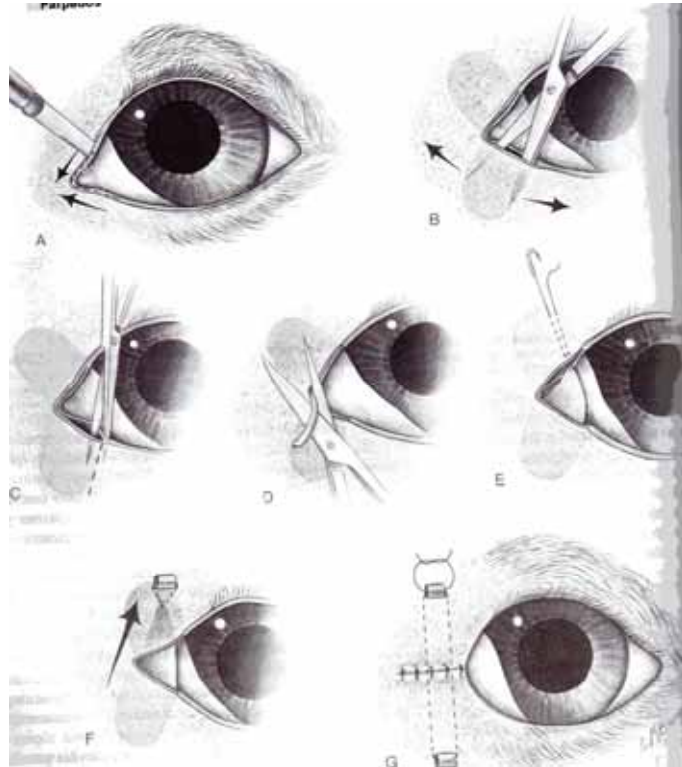
Es una alteración de los párpados en los que estos presentan una longitud anormal, pudiendo producir también una fisura palpebral anormalmente grande. También se conoce como macroblefaron o fisura macropalpebral.

Existen dos tipos de euriblefaron:

- 1.- **Euriblefaron juvenil transitorio.** Esta forma de euriblefaron aparece en animales jóvenes que manifiestan una exoftalmia acentuada, junto con una conjuntivitis leve, como únicos síntomas. Debido a la escasa

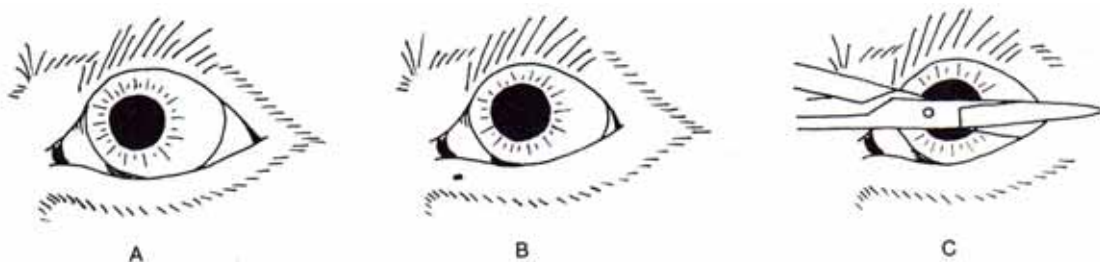
gravedad del proceso, no necesita tratamiento y se soluciona a los 2 ó 3 meses de presentarse.

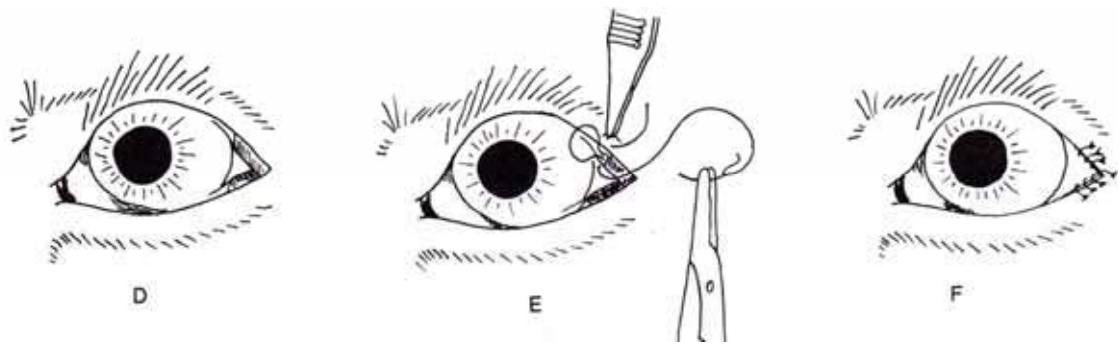
**2.- Euriblefaron congénito.** En este tipo se combina una gran fisura palpebral y orbitas superficiales con una exoftalmia muy evidente. Estos defectos van acompañados de secuelas como una mayor evaporación de la película lagrimal precorneal, una mayor exposición corneal y distiquiasis, ocasionando queratitis ulcerativa crónica. Es frecuente en razas braquicéfalas como el Terrier de Boston, el Pequines o el Shih-tzu. El tratamiento del euriblefaron consiste en el acortamiento de la fisura palpebral a nivel nasal en los casos más leves o en cachorros. En casos más graves se suele recurrir a la corrección tanto nasal como lateral.



### Blefarofimosis

Consiste en la presencia de una fisura palpebral anormalmente pequeña o estrecha, en los que normalmente el globo ocular tiene un tamaño normal. También se denominan como blefaroestenosis o fisura micropalpebral. Se presenta en perros de raza Chow-chow, Bull terrier ingles, Collie de pelo largo y pastor de Shetland.





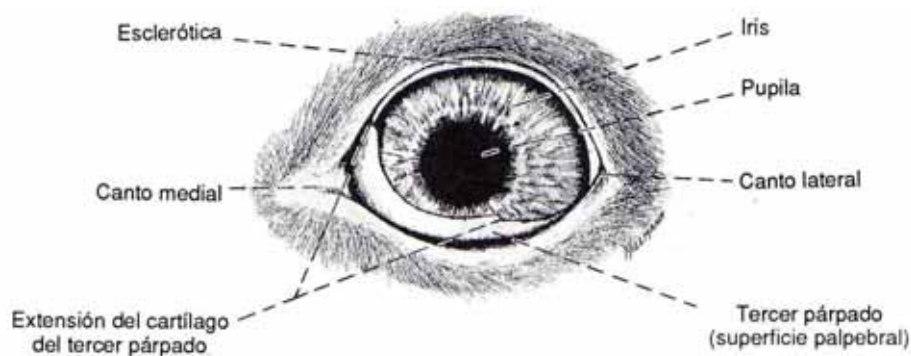
Su corrección quirúrgica se realiza mediante una cantotomía o cantoplastia lateral con la que aumentamos la longitud funcional de la fisura. Para ello seccionamos el canto lateral unos 5 o 10 mm con unas tijeras de tenotomía. A continuación la conjuntiva palpebral se sutura a la piel del párpado superior e inferior.

## MEMBRANA NICTITANTE

### *Anatomía*

La membrana nictitante es una estructura protectora móvil situada entre la córnea y el párpado inferior, en la porción nasal del saco conjuntival inferior.

La membrana nictitante tiene un control muscular vestigial en el perro y gato. Se mueve pasivamente a través del ojo cuando el globo ocular es retraído por el músculo retractor bulbar, innervado por el nervio abducente, moviéndose en dirección al ligamento orbitario. También está implicado en la posición de esta membrana los músculos lisos orbitarios con innervación simpática. El fallo de esta innervación provoca la protusión del tercer párpado y exoftalmia, que se conoce como síndrome de Horner.



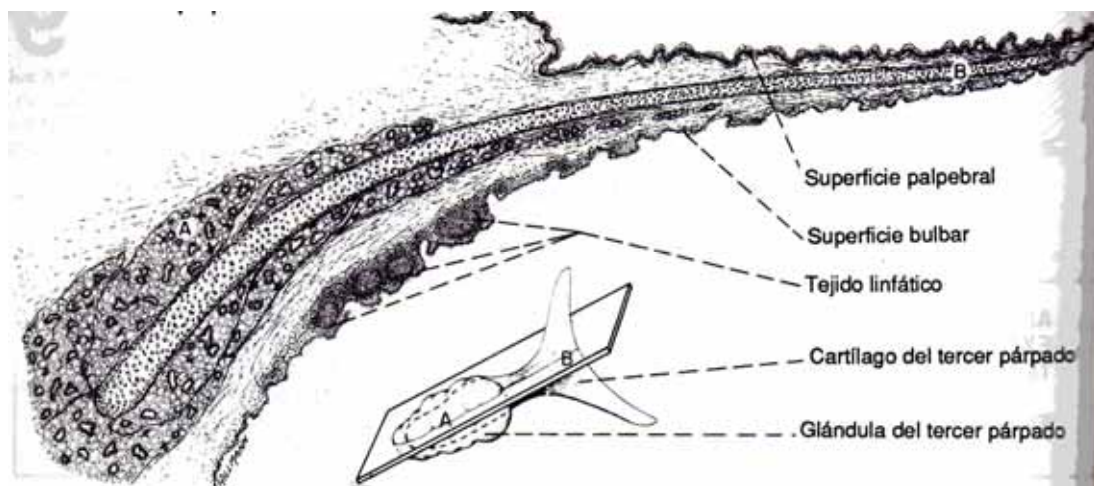


Anatómicamente el tercer párpado esta formado por:

- un esqueleto cartilaginoso en forma de T. La horizontal de la T se sitúa en paralelo al borde de la membrana y la vertical de ésta se origina a nivel de la glándula del tercer párpado. La función del cartílago es aportar rigidez a la membrana.
- una glándula seromucoide, cuya función es la producción de la película lagrimal precorneal.

La base de la glándula y el cartílago están fijados mediante un retinaculo fascial a la región de los músculos oblicuos y recto ventral, y a la periórbita circundante.

- una cubierta conjuntival sobre las superficies bulbar y palpebral
- folículos linfoides sobre la superficie bulbar.



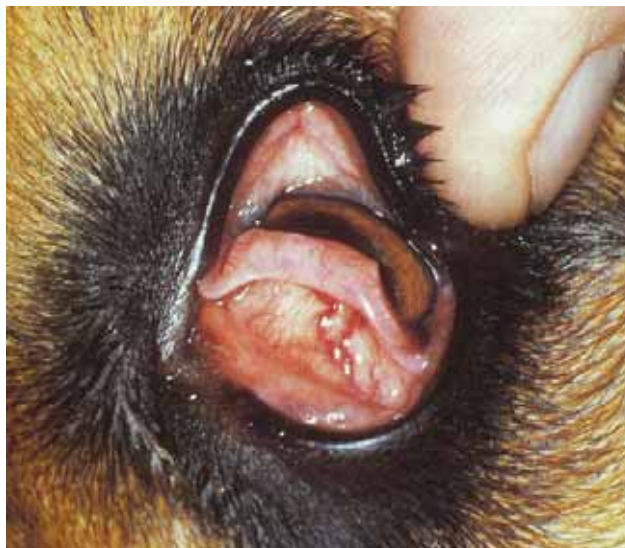### *Función*

- Se encarga de la producción de líquido para la película lagrimal precorneal.
- Distribuye la película lagrimal precorneal
- Protege a la cornea

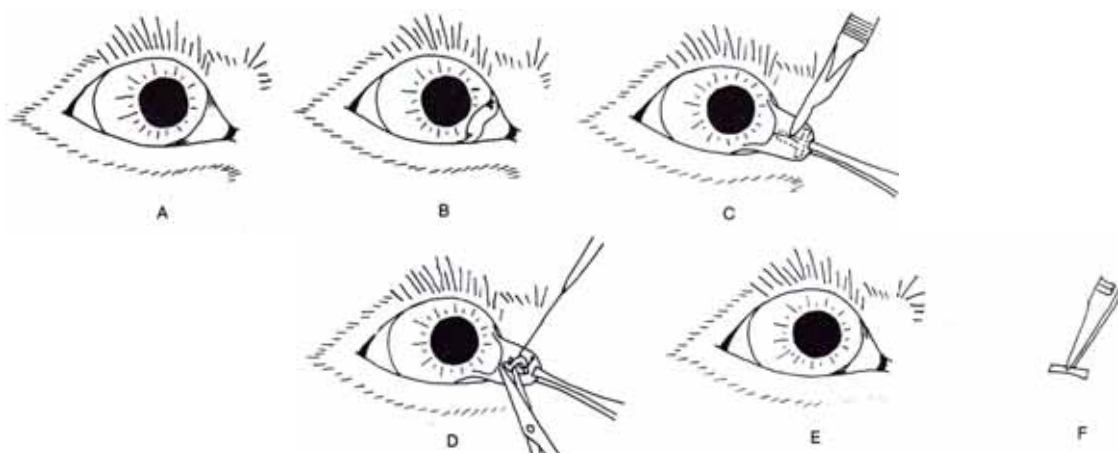
## Alteraciones

### Eversion de la membrana nictitante

Esta alteración se debe al giro del margen de la membrana nictitante hacia afuera debido a una curvatura anormal de la porción vertical de la T cartilaginosa. Se presenta en animales jóvenes de razas como el Weimaraner, San Bernardo, Setter irlandés. Normalmente ocurre debido a una mayor velocidad del crecimiento del cartílago. Se corrige quirúrgicamente debido a su estética y a la queratoconjuntivitis y ulceración corneal que se puede producir.



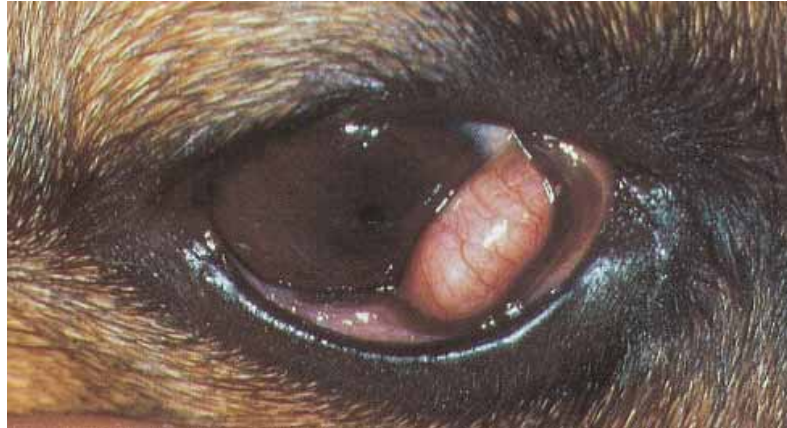El tratamiento consiste en la incisión de la porción deformada del cartílago de la membrana nictitante a través de la conjuntiva interna.



### Prolapso de la glándula del tercer párpado

Es la alteración más frecuente de la membrana nictitante. Se puede producir como causa de una debilidad de la sujeción de tejido conectivo que se encuentra entre la zona ventral de la membrana nictitante y los tejidos

periorbitales. Esta debilidad permite a la glándula que se desplace hacia una posición dorsal donde se inflama y aumenta el tamaño. La consecuencia de este prolapso es la aparición de conjuntivitis crónica, descarga ocular y alteración de la producción de lágrima.



El tratamiento de la glándula no debe ser su extracción ya que contribuye a la producción de la película precorneal. El procedimiento a seguir es su reposición quirúrgica, suturándose la glándula al periostio del margen orbitario inferior.

### **Protusión de la membrana nictitante**

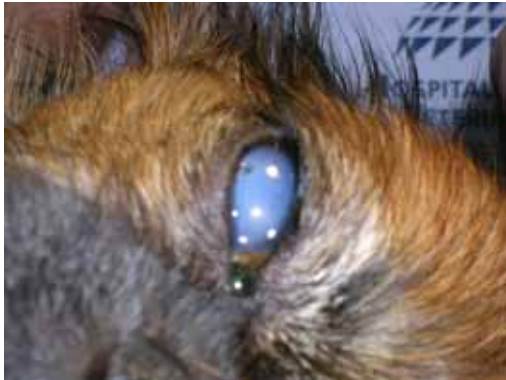Es una alteración que puede ocurrir en algunas razas gigantes ocasionando un problema estético, que a veces puede ir acompañado de conjuntivitis y epífora. Se puede presentar en animales con síndrome de Horner, rabia y síndrome de nictitante inflamada del gato.

Su tratamiento quirúrgico es acortar la membrana para devolverla a una posición normal.

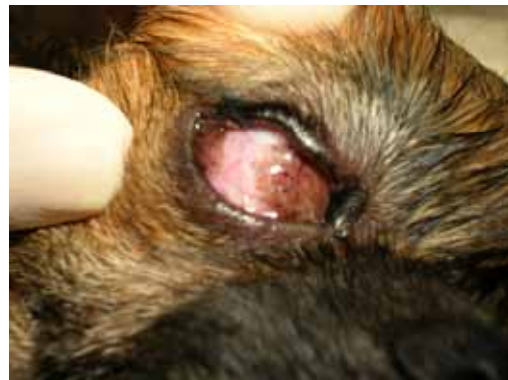### **Colgajo**

La membrana nictitante se puede usar para proteger al ojo en caso de úlceras corneales y sobretodo, en úlceras indolentes refractarias. La técnica consiste en fijar de forma temporal el borde libre de la membrana nictitante al fornix conjuntival dorsolateral o a la zona episcleral dorsolateral. El margen de la membrana nictitante debe asentarse lo más profundamente posible en el saco conjuntival superior, ya que si está

alejado de dicho saco, habrá una mayor predisposición a que aparezcan lesiones corneales causadas por la sutura.

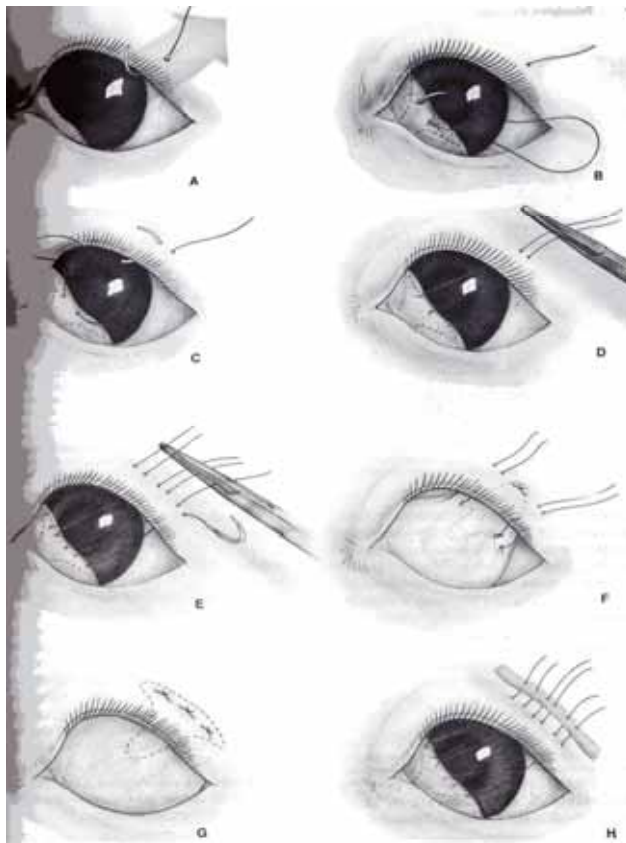


Pequín con úlcera de pequeño diámetro en el ojo derecho

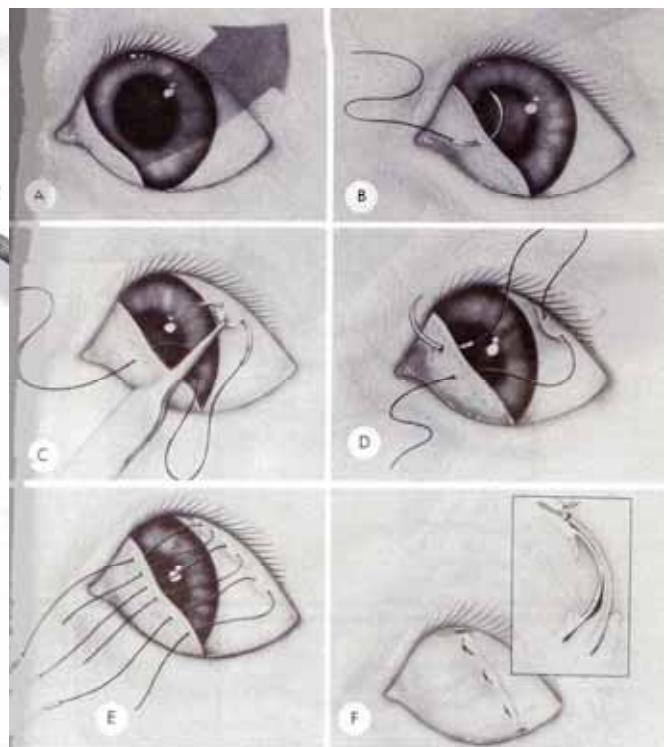


Colgajo suturado al párpado superior

Pueden surgir complicaciones como la necrosis del párpado superior o a penetración inadvertida del globo ocular. Para evitarlo se debe prestar especial atención a la presión ejercida sobre el párpado con las suturas, usando en caso necesario algún material para disminuirla.



Fijación de colgajo al párpado superior



Fijación de colgajo a la zona episcleral superior

## Bibliografía

- Fundamentos de oftalmología veterinaria. 2ª Edición. 1992  
Slatter. Ed Intermédica
- Cirugía ocular veterinaria. S.W.Petrick. Ed Acribia
- Fundamentos de la oftalmología veterinaria. Kirk N. Gelatt. Ed Masson
- Manual de oftalmología de pequeños animales. M. Wyman. Ed Salvat Editores.