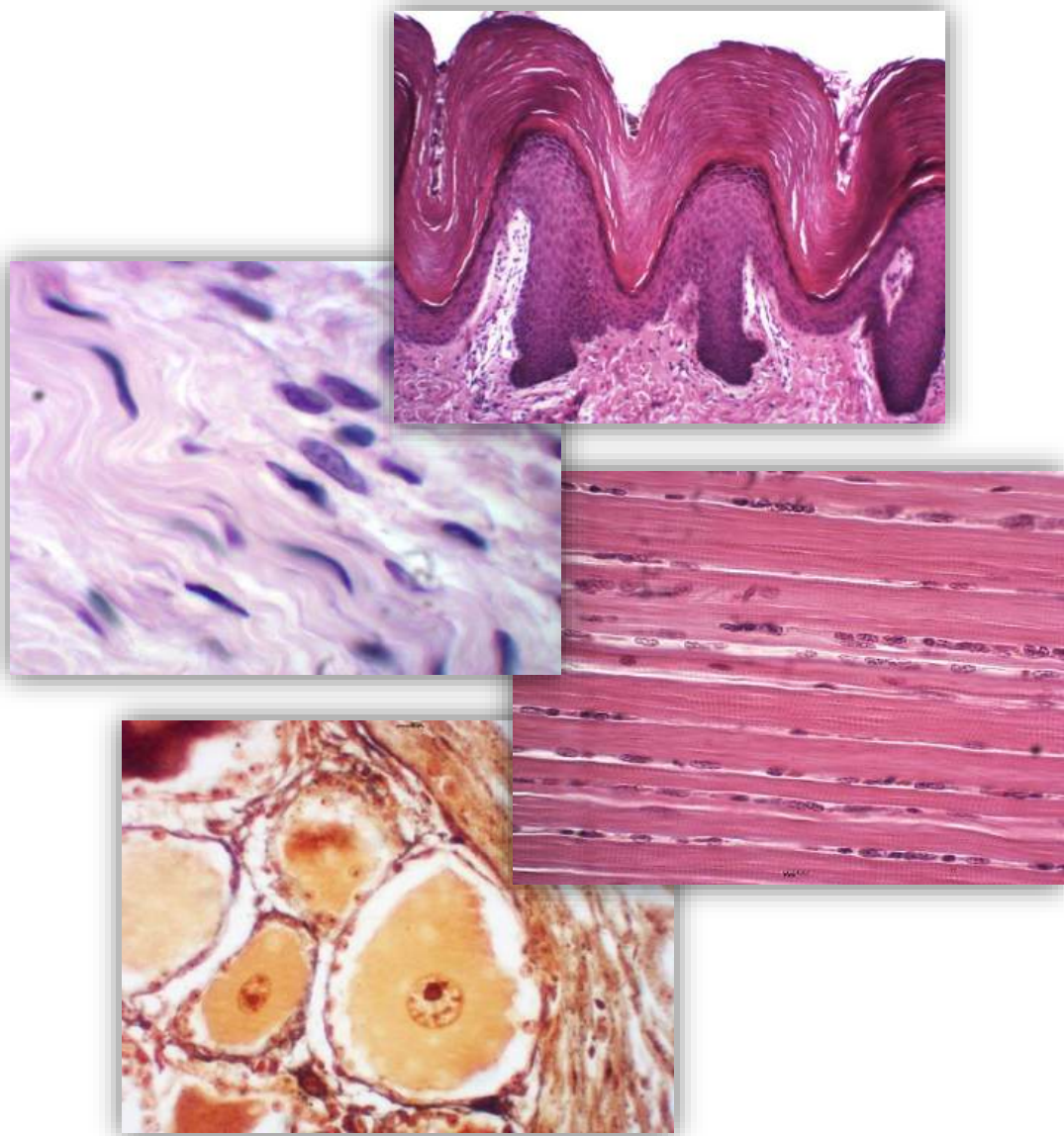


# ATLAS DIGITAL DE HISTOLOGIA BÁSICA

Fábio Goulart de Andrade  
Osny Ferrari  
Organização



UNIVERSIDADE  
ESTADUAL DE LONDRINA

**UNIVERSIDADE ESTADUAL DE LONDRINA  
CENTRO DE CIÊNCIAS BIOLÓGICAS  
DEPARTAMENTO DE HISTOLOGIA**

© Fábio Goulart de Andrade [organização]

© Osny Ferrari [organização]

ISBN 978-85-7846-307-6

1ª Edição - Londrina - 2014

Livro disponível para *download* gratuito e impressão.

<http://www.uel.br/ccb/histologia>

Projeto gráfico: Keldrey Vinicius Alicio de Paula e Valesca Tura de Lima

**Catálogo na publicação elaborada pela Divisão de Processos Técnicos da  
Biblioteca Central da Universidade Estadual de Londrina.**

**Dados Internacionais de Catalogação-na-Publicação (CIP)**

A881 Atlas digital de histologia básica [livro eletrônico] / Fábio Goulart de Andrade, Osny Ferrari, organização. – Londrina : UEL, 2014.

1 livro digital : il.

Vários autores.

Disponível em: <http://www.uel.br/ccb/histologia>

ISBN 978-85-7846-307-6

1. Histologia – Atlas. 2. Histologia – Estudo e ensino – Atlas.  
3. Tecidos (Anatomia e fisiologia) – Atlas. I. Andrade, Fábio Goulart de. II. Ferrari, Osny. III. Universidade Estadual de Londrina. Centro de Ciências Biológicas. Departamento de Histologia.

CDU 576.72(084.4)

# SUMÁRIO

Capítulo 1 <b>TECIDO EPITELIAL DE REVESTIMENTO</b>	6
Capítulo 2 <b>TECIDO EPITELIAL GLANDULAR</b>	20
Capítulo 3 <b>TECIDO CONJUNTIVO: CÉLULAS</b>	28
Capítulo 4 <b>TECIDO CONJUNTIVO: FIBRAS, VARIEDADES E TECIDO ADIPOSEO</b>	34
Capítulo 5 <b>TECIDO CARTILAGINOSO</b>	42
Capítulo 6 <b>TECIDO ÓSSEO</b>	47
Capítulo 7 <b>SANGUE</b>	53
Capítulo 8 <b>TECIDO MUSCULAR</b>	57
Capítulo 9 <b>TECIDO NERVOSO: NEURÔNIO E CÉLULAS DA GLIA OU DA NEURÓGLIA</b>	62
Capítulo 10 <b>TECIDO NERVOSO: CEREBELO, PLEXO COROIDE, NERVOS E GÂNGLIOS</b>	68

# PREFÁCIO

*A identificação dos quatro tecidos básicos nas lâminas de microscopia óptica vai ser fácil e correta em função deste atlas de Histologia.*

Desde a criação da Universidade Estadual de Londrina (UEL), o ensino de Histologia tem sido oferecido de maneira sistematizada para a formação de profissionais das áreas biológica, agrária e da saúde. O estudo da Histologia é de grande importância para estas áreas e se baseia na análise e interpretação de imagens dos tecidos e dos órgãos animais, observadas no microscópio.

Ao longo da história do Departamento de Histologia da UEL, foi produzida uma coleção completa de lâminas histológicas que contribuiu significativamente para a formação acadêmica de muitos dos profissionais acima citados, durante décadas.

Em uma de suas visitas no Departamento, em meados da década de 1980, o Professor Doutor Luiz Carlos Uchoa Junqueira, autor de um dos livros de Histologia mais conhecidos no mundo, ressaltou pessoalmente a forma positiva que os professores conduziam suas aulas teórico-práticas. Os professores representavam as imagens observadas no microscópio óptico das lâminas em desenhos didáticos, o que proporcionava melhor compreensão e interpretação dos conteúdos por parte dos estudantes. Como membro deste grupo de professores, procuro ressaltar que os desenhos realmente auxiliavam no processo de aprendizagem. Além disso, esta prática foi mantida ao longo do tempo, inclusive quando fui professora de alguns dos autores deste Atlas.

Com o avanço dos recursos tecnológicos, os autores tiveram a oportunidade de documentar de maneira organizada e didática todo este acervo, visando facilitar o estudo dos tecidos na composição dos vários órgãos e estruturas que constituem os sistemas.

Vejo como positiva a iniciativa dos autores em proporcionar mais esta ferramenta de estudo, vindo ao encontro dos anseios das novas gerações que têm acesso às informações, principalmente através da internet.

Parabenizo a todos por este excelente Atlas Digital que tem como principal objetivo facilitar e disseminar o estudo de Histologia.

**Neila Recanello Arrebola**  
*Professora aposentada do  
Departamento de Histologia da  
Universidade Estadual de Londrina*

# APRESENTAÇÃO

Para melhor compreensão dos assuntos relacionados à Histologia, é interessante utilizarmos metodologias que facilitem a aprendizagem. As tecnologias educacionais vêm sendo utilizadas em diversas áreas do conhecimento e têm como principal finalidade enriquecer e propiciar um aprendizado mais prazeroso, dinâmico e significativo. No universo educacional, essas novas tecnologias têm evoluído com muita rapidez e desempenham papel preponderante como elemento transformador do modo de acessar e organizar informações. Nesse sentido, paradigmas que norteavam os processos de ensino-aprendizagem, tais como os que consideravam o professor como transmissor dos conhecimentos e o estudante um mero receptor, estão sendo rompidos e novas metodologias educativas têm sido intensamente desenvolvidas.

Na busca por propostas inovadoras, a informática vem ganhando destaque como estratégia pedagógica, sendo uma alternativa facilitadora da construção do conhecimento por parte dos estudantes. Dentre as tecnologias de informação e comunicação, o computador desponta como uma das principais ferramentas, visto que, através de seu uso, é possível criar um ambiente virtual, imersivo e gráfico, fornecendo suporte à aprendizagem e possibilitando o desenvolvimento de várias propostas pedagógicas. As principais características e vantagens desta tecnologia são o fácil acesso, via internet, o potencial de representação em múltiplos formatos, o acesso a informações interconectadas e a interatividade.

Embora na internet existam muitos *sites* destinados ao estudo de Histologia, poucos apresentam conteúdo que se aproxima das atividades práticas desenvolvidas nas aulas de graduação do Departamento de Histologia da Universidade Estadual de Londrina (UEL). Além disso, para estudos posteriores, nas aulas práticas dos últimos anos, tem sido habitual os estudantes utilizarem recursos como câmeras digitais e *smartphones* para fotografarem as imagens observadas no microscópio óptico. Estes fatos serviram de motivação para a criação de um projeto de ensino intitulado “Desenvolvimento de um Atlas de Histologia Básica”, com o objetivo de elaborar um livro digital contendo fotomicrografias da coleção de lâminas do Departamento de Histologia da UEL. Por conta da facilidade e pela gratuidade do acesso, optamos pelo desenvolvimento de um material de estudo digitalizado.

Neste projeto, foram envolvidos vários professores do Departamento de Histologia da UEL, bem como estudantes de graduação que já haviam cursado a disciplina de Histologia Básica. Orientados pelos professores do projeto, os estudantes reorganizaram a coleção de lâminas histológicas utilizadas nas aulas práticas e realizaram a triagem das lâminas em melhores condições para análise e captura das imagens no fotomicroscópio. Em seguida, os estudantes se reuniram periodicamente com os professores para elaborar os capítulos do atlas, selecionando e editando as imagens capturadas consideradas mais adequadas para a compreensão das estruturas e dos tecidos básicos. Assim, este Atlas Digital de Histologia Básica é resultado do trabalho colaborativo de professores e estudantes de graduação que contribuíram de maneira significativa para que o material produzido tivesse o enfoque mais didático possível.

Através da disponibilização gratuita deste atlas na internet, esperamos proporcionar mais uma ferramenta de estudo aos estudantes, direcionada à realidade vivenciada nas aulas práticas do Departamento de Histologia da UEL.

## **PROFESSORES ORGANIZADORES**

FÁBIO GOULART DE ANDRADE é Biólogo pela Universidade Estadual de Londrina (UEL); Mestre em Agronomia pela Universidade Estadual de Londrina (UEL) e Doutor em Patologia Experimental pela Universidade Estadual de Londrina (UEL). É professor do Departamento de Histologia da UEL desde setembro de 2001.

OSNY FERRARI é Biólogo pela Universidade Estadual de Londrina - UEL; Mestre em Ciências Biológicas (Morfologia) pela Universidade Federal de Minas Gerais (UFMG); Doutor em Ciências Biológicas pela Universidade Estadual Paulista Júlio de Mesquita Filho (UNESP). É professor do Departamento de Histologia da Universidade Estadual de Londrina desde fevereiro de 1976.

## **PROFESSORES AUTORES**

ANA CLÁUDIA SWARÇA é Bióloga pela Universidade Estadual de Londrina (UEL); Mestre em Genética e Melhoramento pela Universidade Estadual de Londrina (UEL); Doutora em Genética pela Universidade Federal do Paraná (UFPR); Pós-doutora pela Universidade Estadual de Londrina (UEL), área: Ciências Biológicas - Genética. É professora do Departamento de Histologia da UEL desde maio de 2007.

ÂNGELA MARIA FERREIRA FALLEIROS é Bióloga pela Universidade Federal do Rio de Janeiro (UFRJ); Mestre em Ciências Biológicas (Histologia) pela Universidade Estadual de Londrina (UEL); Doutora em Ciências Biológicas (Anatomia Humana) pela Universidade Estadual Paulista Júlio de Mesquita Filho (UNESP). É professora do Departamento de Histologia da UEL desde março de 1991.

EDUARDO JOSÉ DE ALMEIDA ARAÚJO é Biólogo e Mestre em Biologia (Morfologia) pela Universidade Federal de Goiás (UFG); Doutor em Ciências Biológicas (Biologia Celular) pela Universidade Estadual de Maringá (UEM); pós-doutor pela Queen Mary University of London (QMUL), área: Medicina - Neurogastroenterologia. É professor do Departamento de Histologia da UEL desde junho de 2010.

ELIANE VICTORIANO é Bióloga pela Fundação Universidade Regional de Blumenau (FURB); Mestre e Doutora em Ciências Biológicas (Zoologia) pela Universidade Estadual Paulista Júlio de Mesquita Filho (UNESP). É professora do Departamento de Histologia da UEL desde julho de 2009.

FERNANDA PACHECO LASSANCE é Bióloga pela Universidade Estadual de Londrina (UEL); Mestre em Ciências Biológicas (Histologia) pela Universidade Estadual de Londrina (UEL); Doutora em Ciências (Biologia Celular e Tecidual) pela Universidade de São Paulo (USP). É professora do Departamento de Histologia da UEL desde março de 1982.

JÚLIO DE MELLO NETO é Biólogo pela Universidade São Judas Tadeu (USJT); Mestre em Ciências Biológicas (Morfologia) pela Universidade Estadual de Campinas (UNICAMP); Doutor em Saúde Pública pela Universidade de São Paulo (USP). É professor do Departamento de Histologia da UEL desde julho de 2008.

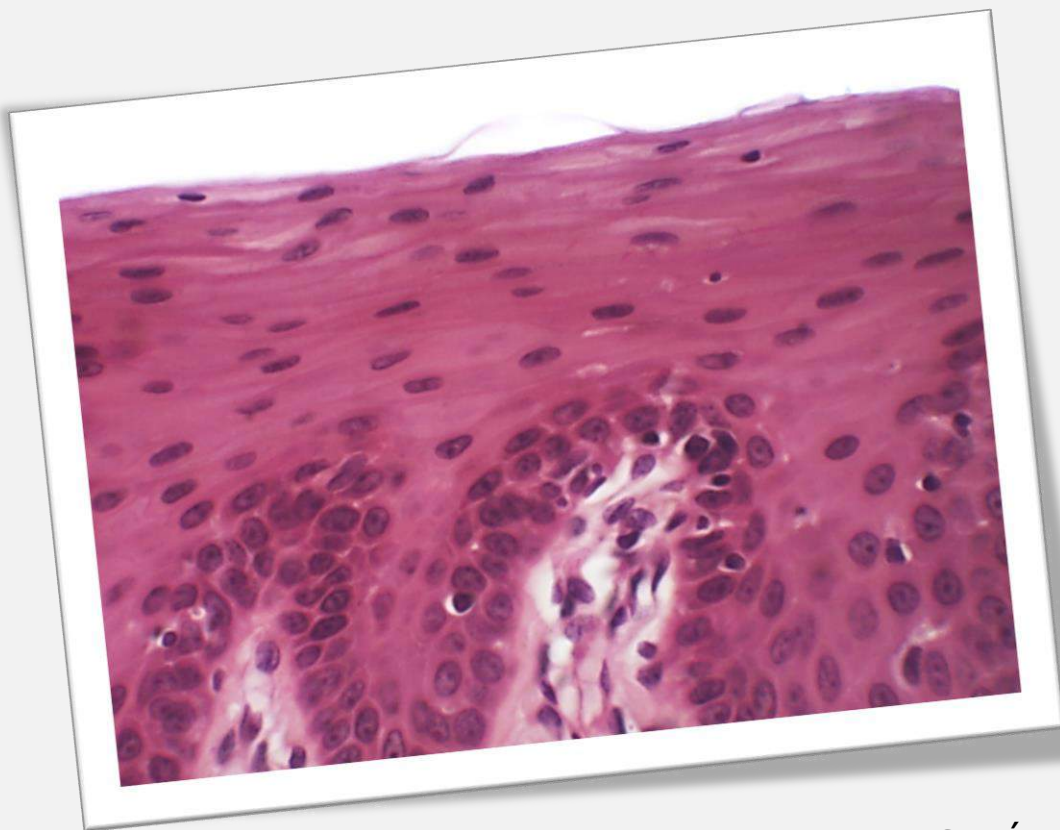
SHEILA MICHELE LEVY é Bióloga pela Universidade Estadual de Londrina (UEL); Mestre e Doutora em Ciências Biológicas (Zoologia) pela Universidade Estadual Paulista Júlio de Mesquita Filho (UNESP). É professora do Departamento de Histologia da UEL desde dezembro de 2006.

## **ESTUDANTES AUTORES**

GRADUANDOS DO CURSO DE BIOMEDICINA DA UNIVERSIDADE ESTADUAL DE LONDRINA: Amanda Zaparoli Zucoloto, Danilo Koiti Matsuda Feltran, Felipe Campos de Almeida, Karina Maturana Pinheiro, Leonidas Gomes Angelin, Marília Fernandes Manchope, Milene Ortiz Silva, Natália Kimie Matsubara, Nichelle Antunes Vieira e Victor Hugo Clébis

GRADUANDOS DO CURSO DE ODONTOLOGIA DA UNIVERSIDADE ESTADUAL DE LONDRINA: Camila Gomedí, Camila Mitie Carrasco Nakagawa, Carla Barbosa Pereira, Carlos Augusto Munhoz Araújo, Christopher Brian Bernini e Lima, Diego Campana Hilário, Eduardo Dallazen, Emanuela Paluski Pereira, Erika Caroline Steinle, Giovanna Cilião Adamczik, Jessica Antonia Pinesso Montovani, Keldrey Vinicius Alicio de Paula, Maiara Gabriela Aoki Sugeta, Mariel de Souza Kussano, Pedro Filipe Carvalho Valentini, Valesca Tura de Lima e Vanessa Letícia Antunes Batista.

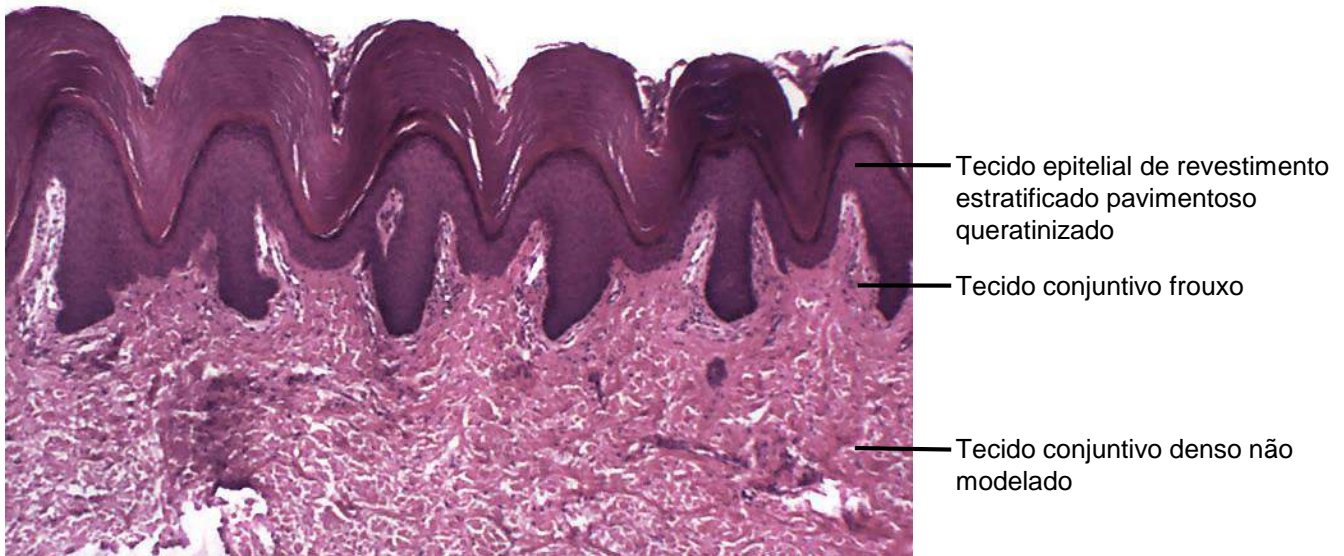
GRADUANDO DO CURSO DE MEDICINA DA UNIVERSIDADE ESTADUAL DE LONDRINA: Rafael Bruno Oliveira Lopes Silva



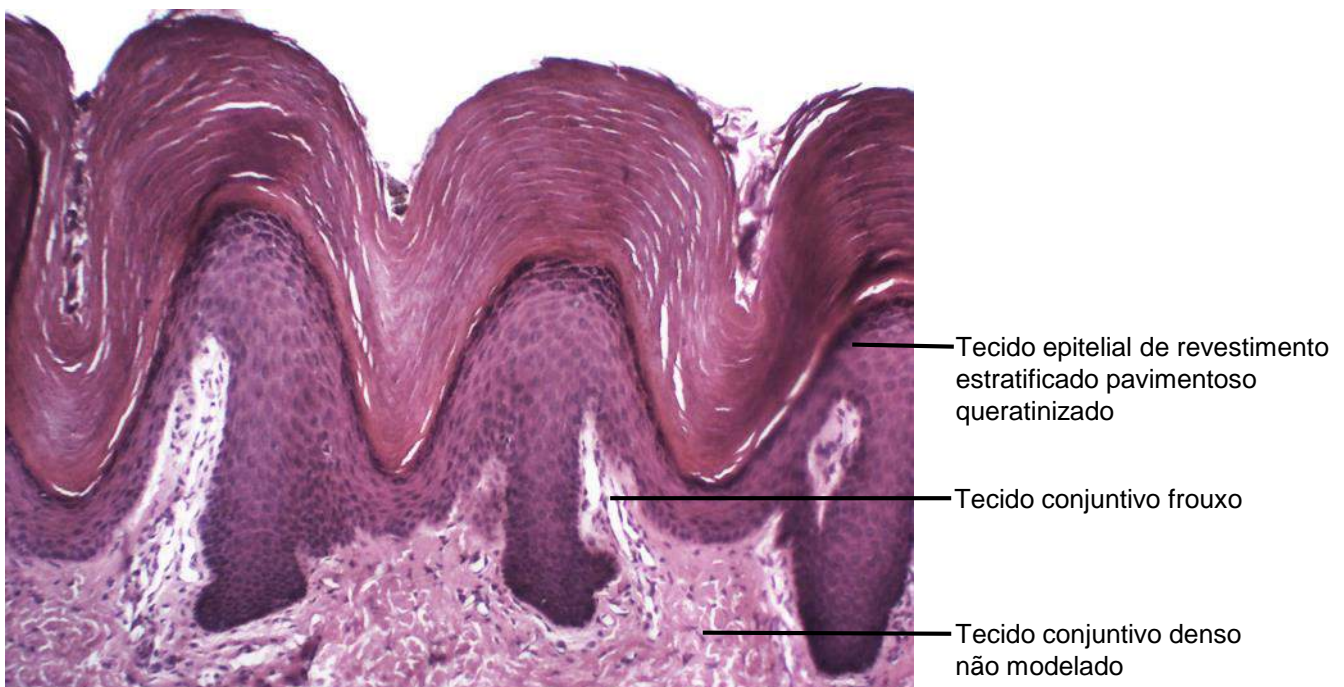
CAPÍTULO 1

## **TECIDO EPITELIAL DE REVESTIMENTO**

Osny Ferrari  
Fábio Goulart de Andrade  
Felipe Campos de Almeida  
Leonidas Gomes Angelin  
Milene Ortiz Silva

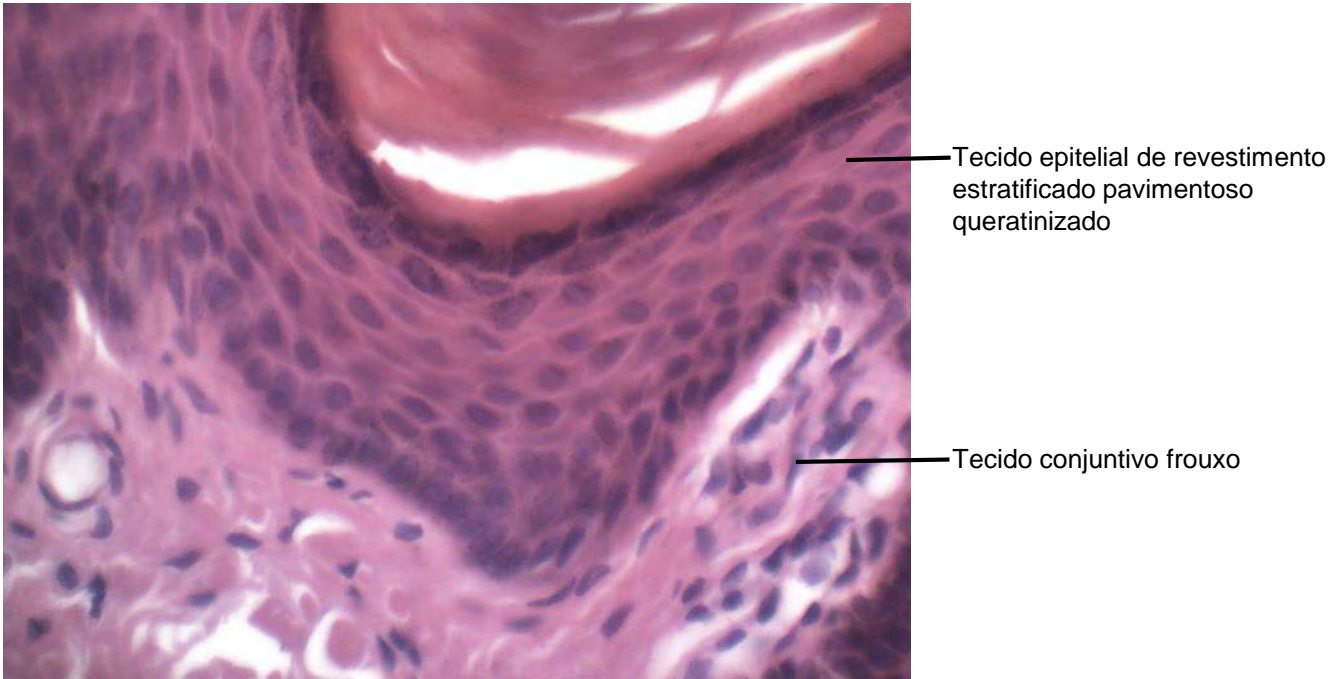


**Figura 1.1** Corte de pele grossa.  
Coloração: Hematoxilina e Eosina. Pequeno aumento.

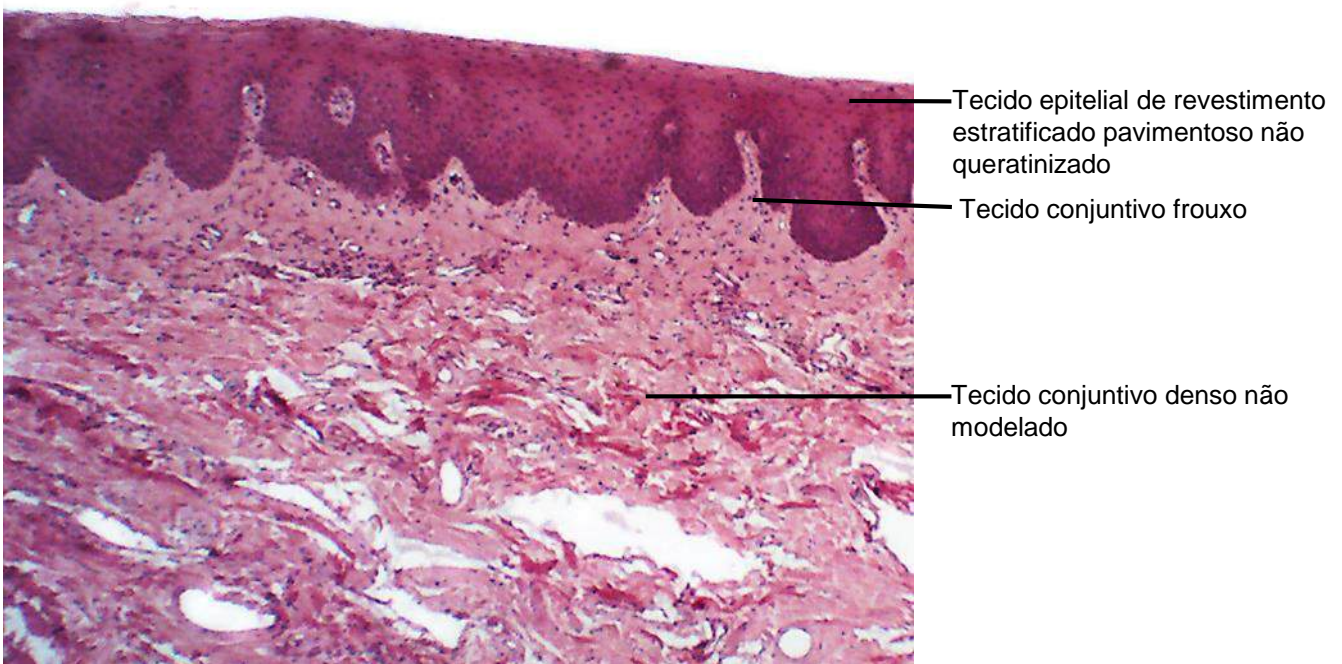


**Figura 1.2** Corte de pele grossa.  
Coloração: Hematoxilina e Eosina. Médio aumento.

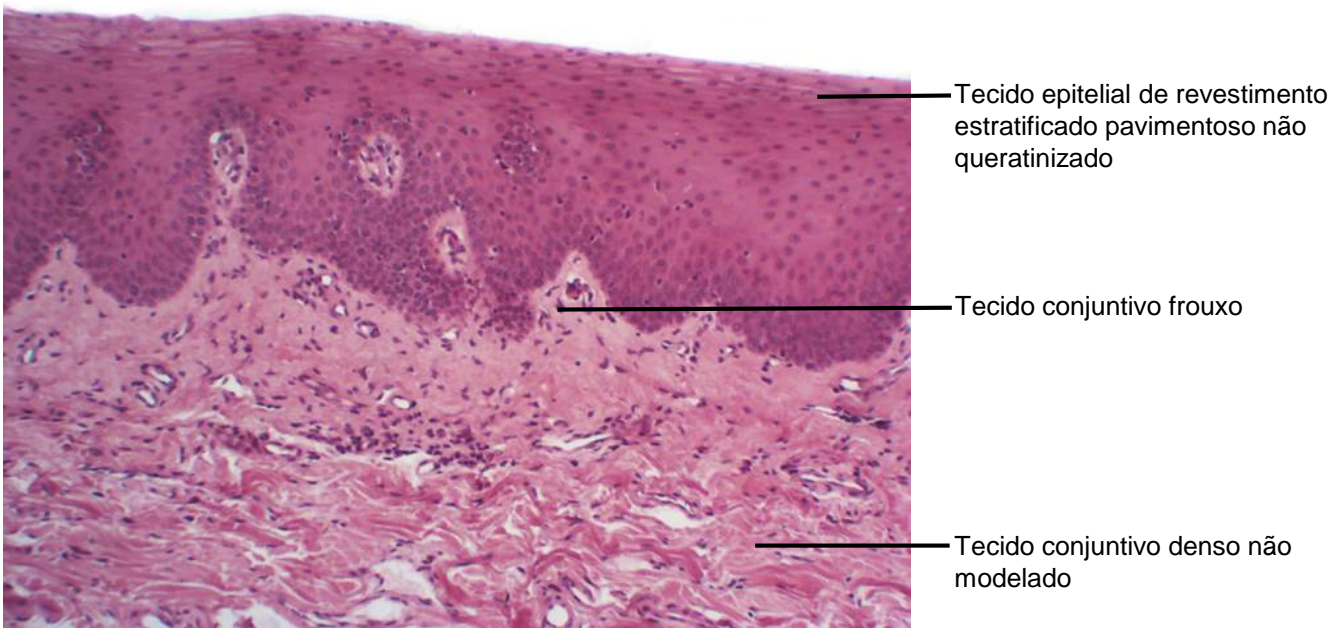




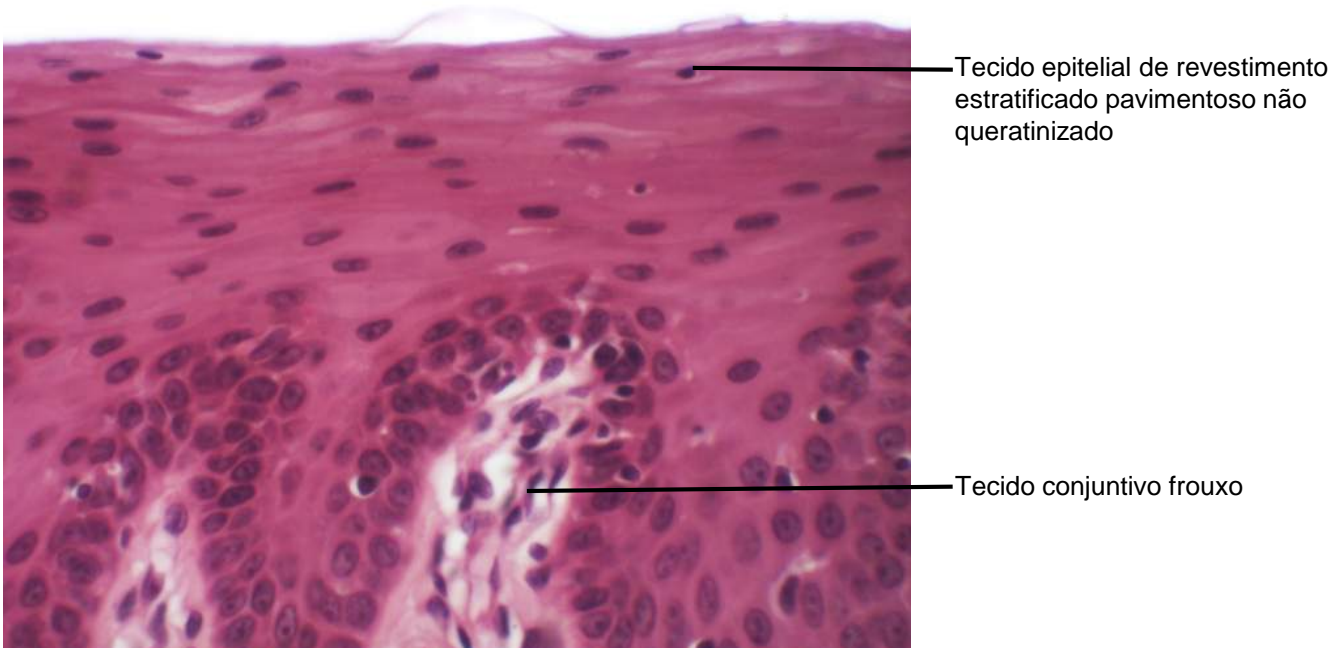
**Figura 1.3** Corte de pele grossa.  
Coloração: Hematoxilina e Eosina. Grande aumento.



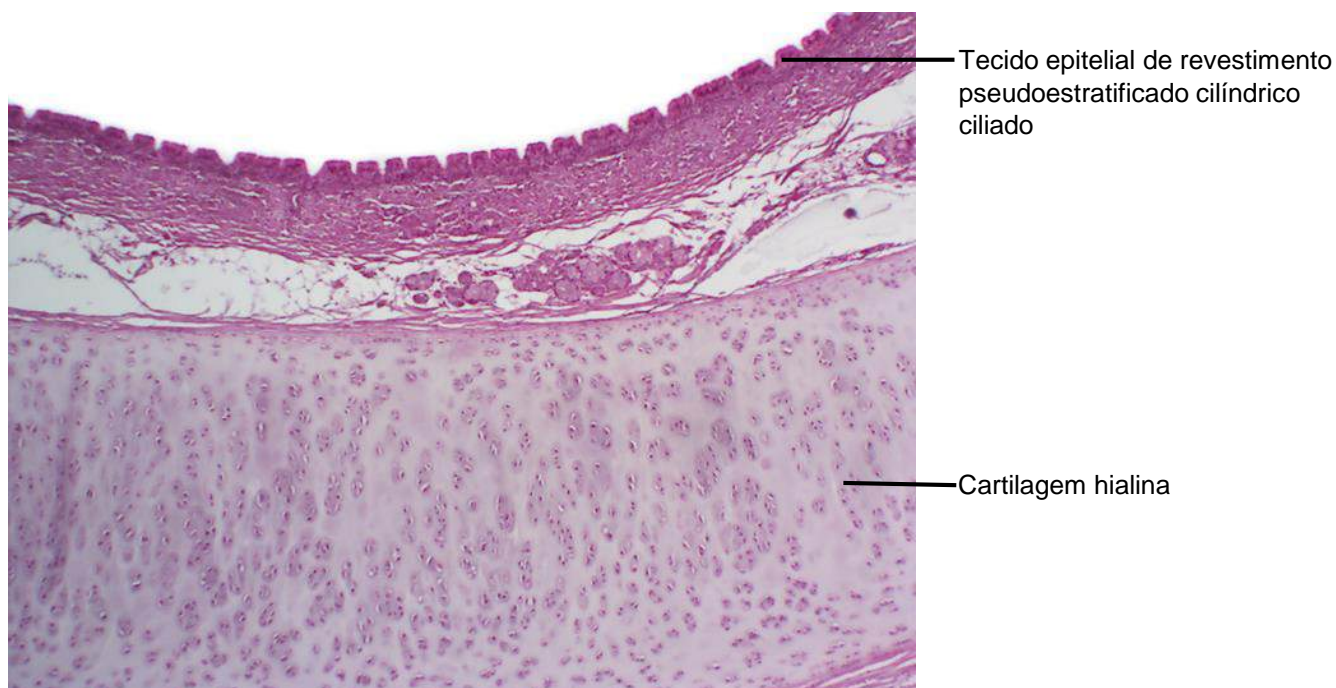
**Figura 1.4** Corte de lábio, mucosa bucal de revestimento.  
Coloração: Hematoxilina e Eosina. Pequeno aumento.



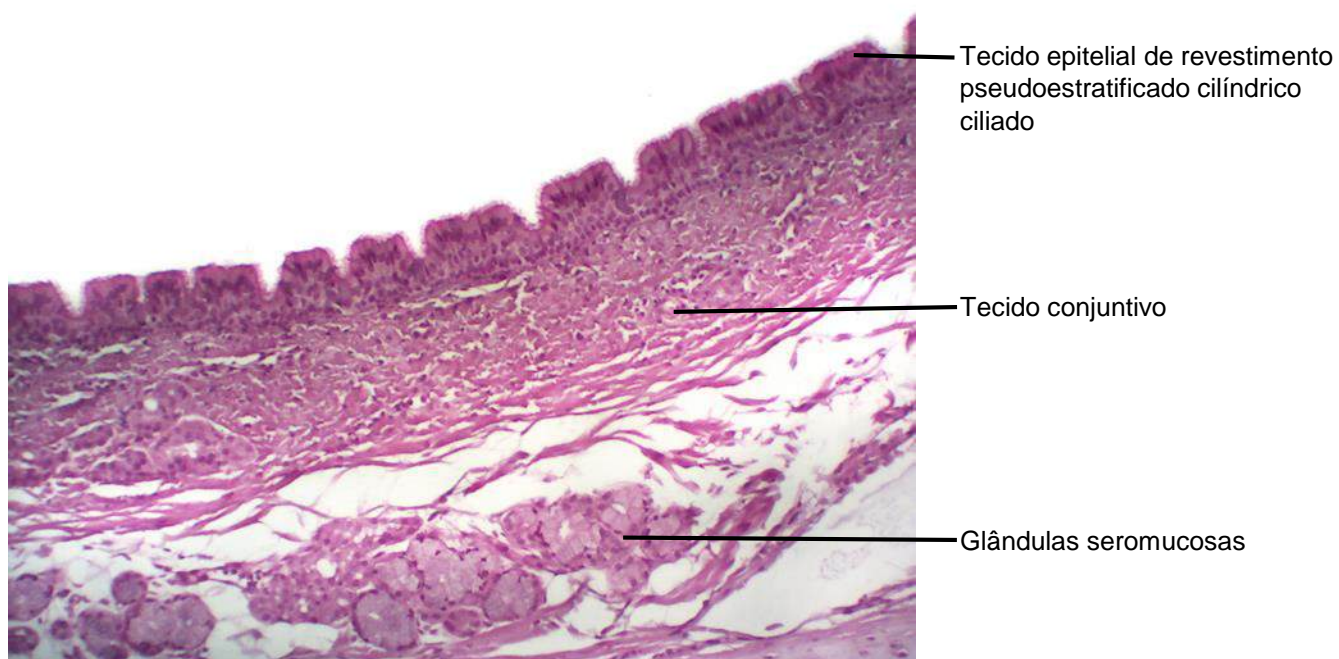**Figura 1.5** Corte de lábio, mucosa bucal de revestimento. Coloração: Hematoxilina e Eosina. Médio aumento.



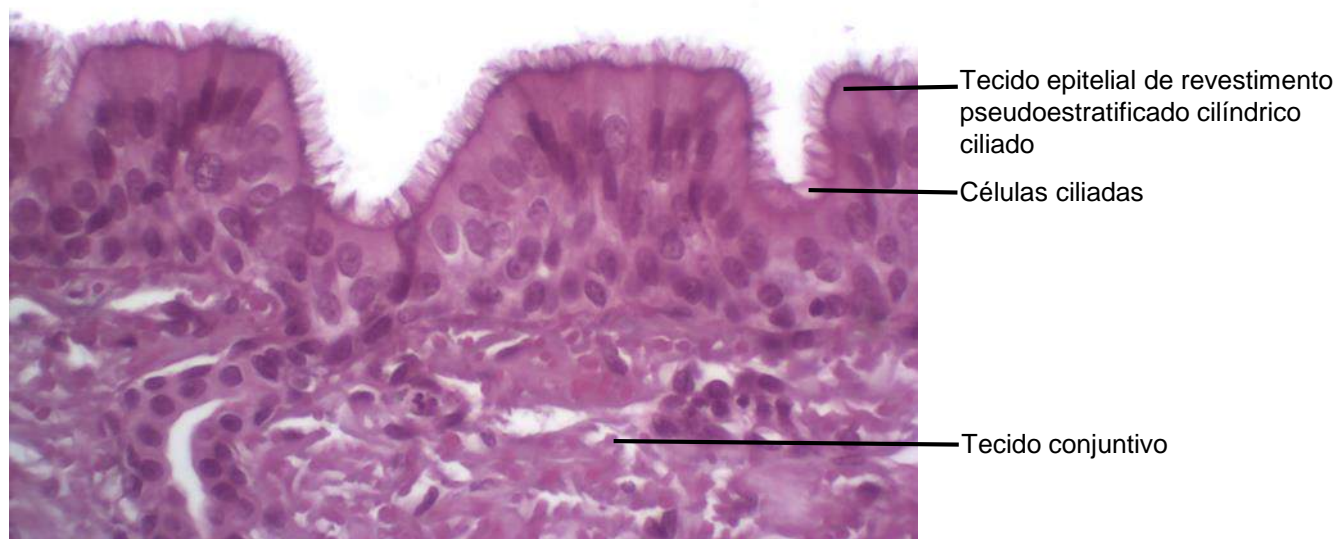
**Figura 1.6** Corte de lábio, mucosa bucal de revestimento. Coloração: Hematoxilina e Eosina. Grande aumento.



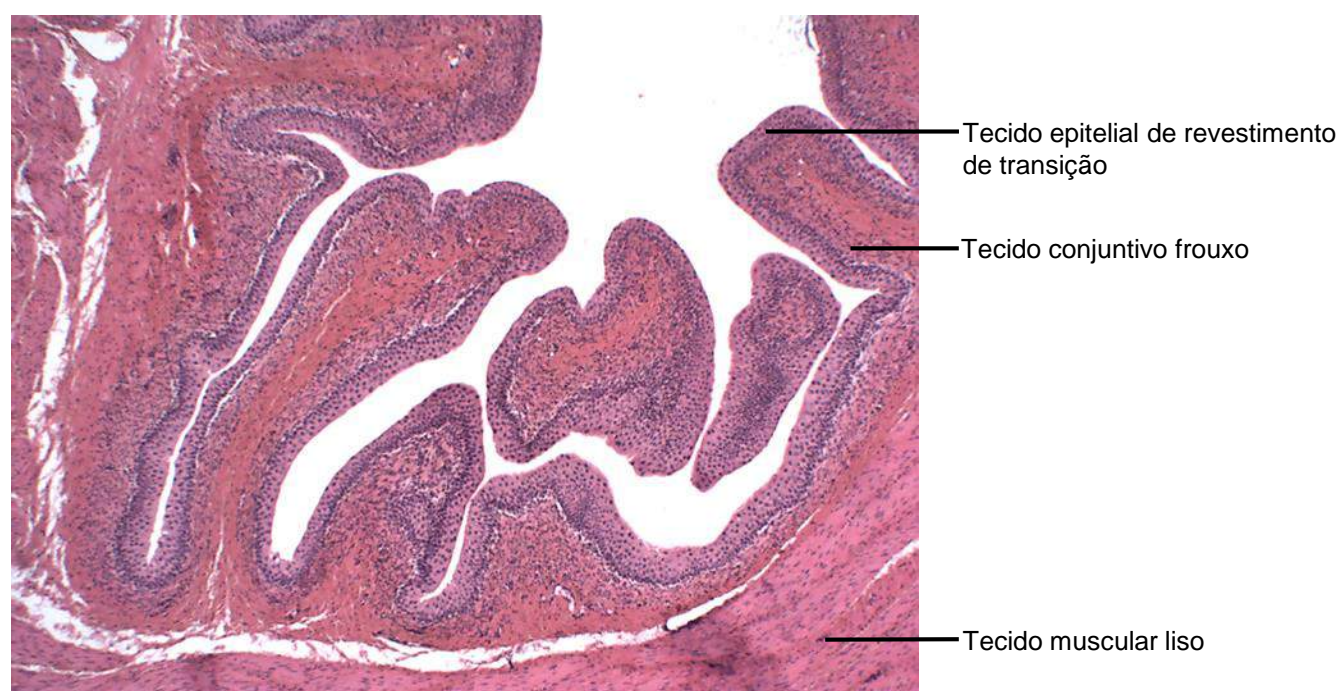
**Figura 1.7** Corte de traqueia.  
Coloração: Hematoxilina e Eosina. Pequeno aumento.



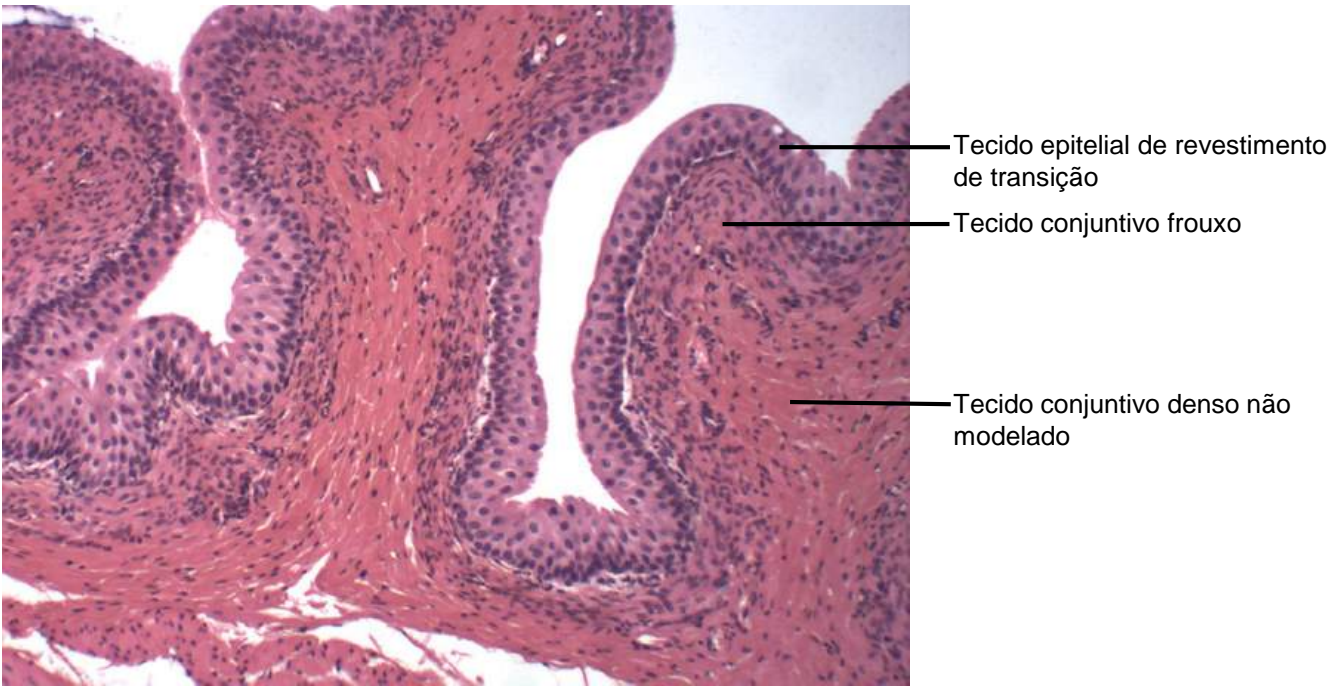
**Figura 1.8** Corte de traqueia.  
Coloração: Hematoxilina e Eosina. Médio aumento.



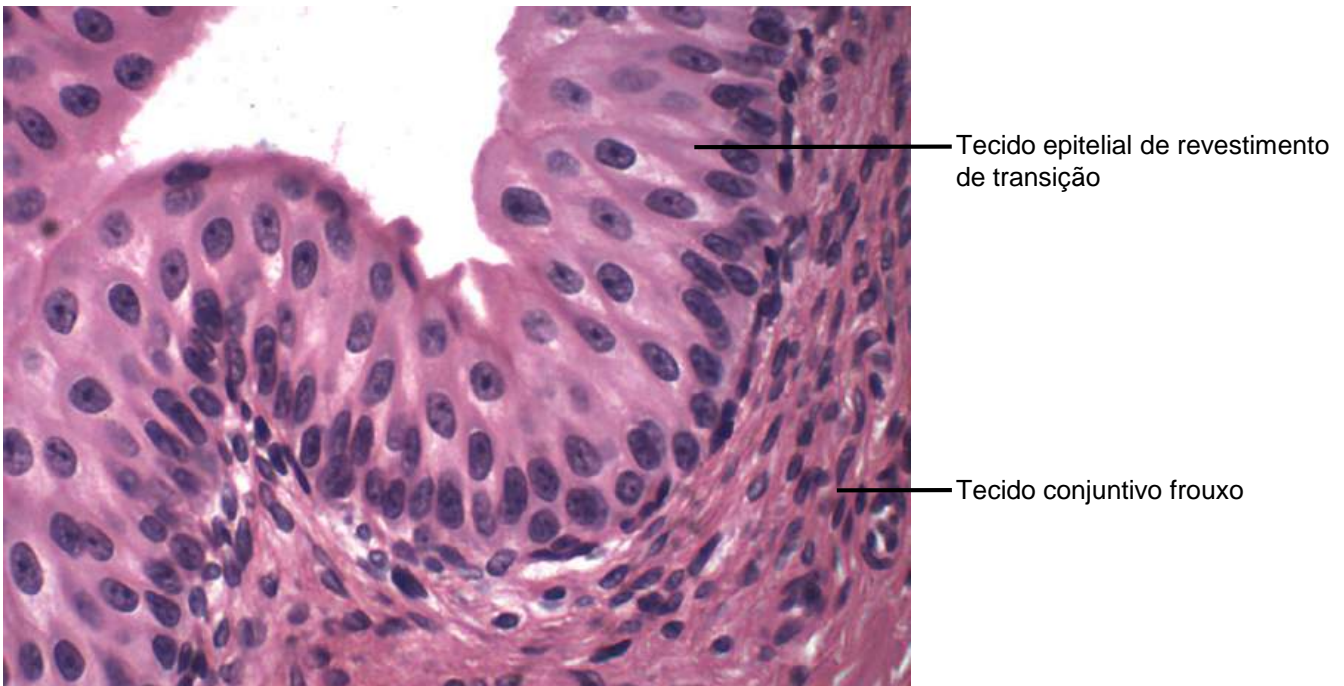
**Figura 1.9** Corte de traqueia.  
Coloração: Hematoxilina e Eosina. Grande aumento.



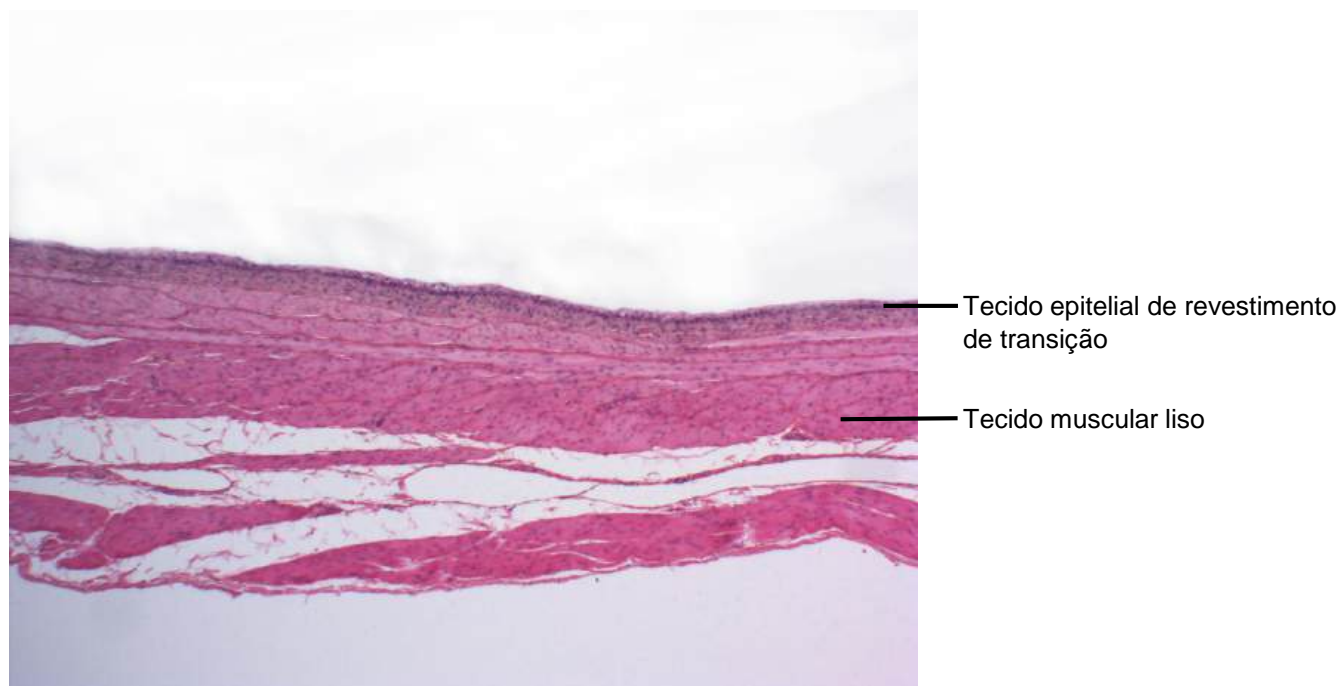
**Figura 1.10** Corte de bexiga vazia.  
Coloração: Hematoxilina e Eosina. Pequeno aumento.



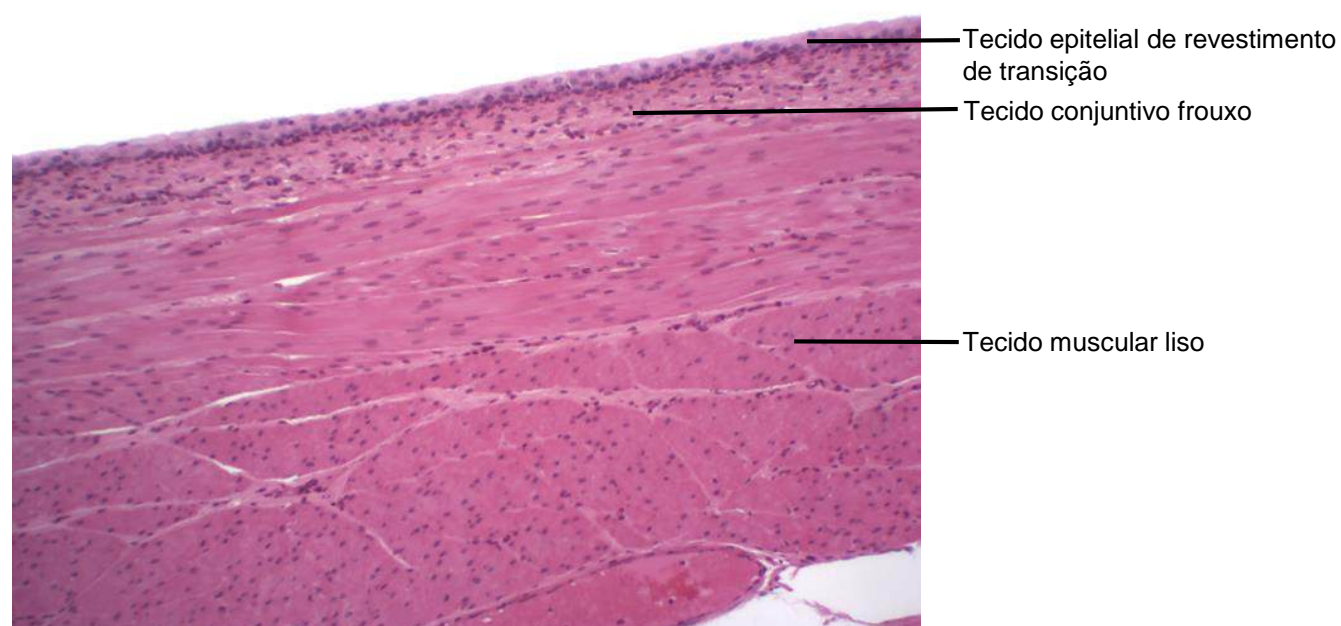
**Figura 1.11** Corte de bexiga vazia.  
Coloração: Hematoxilina e Eosina. Médio aumento.



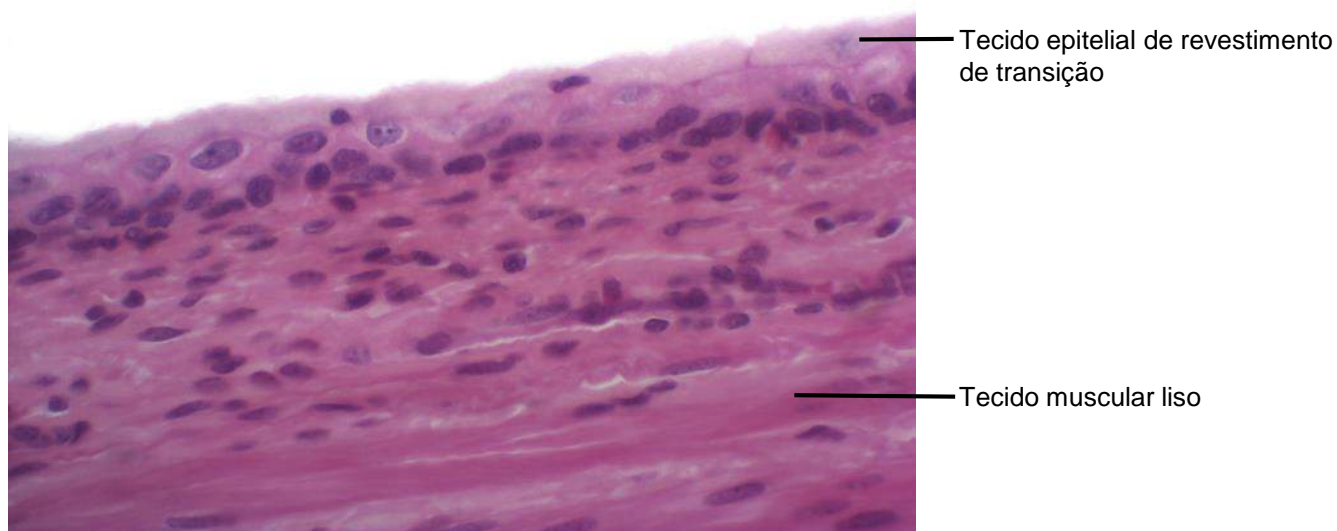
**Figura 1.12** Corte de bexiga vazia.  
Coloração: Hematoxilina e Eosina. Grande aumento.



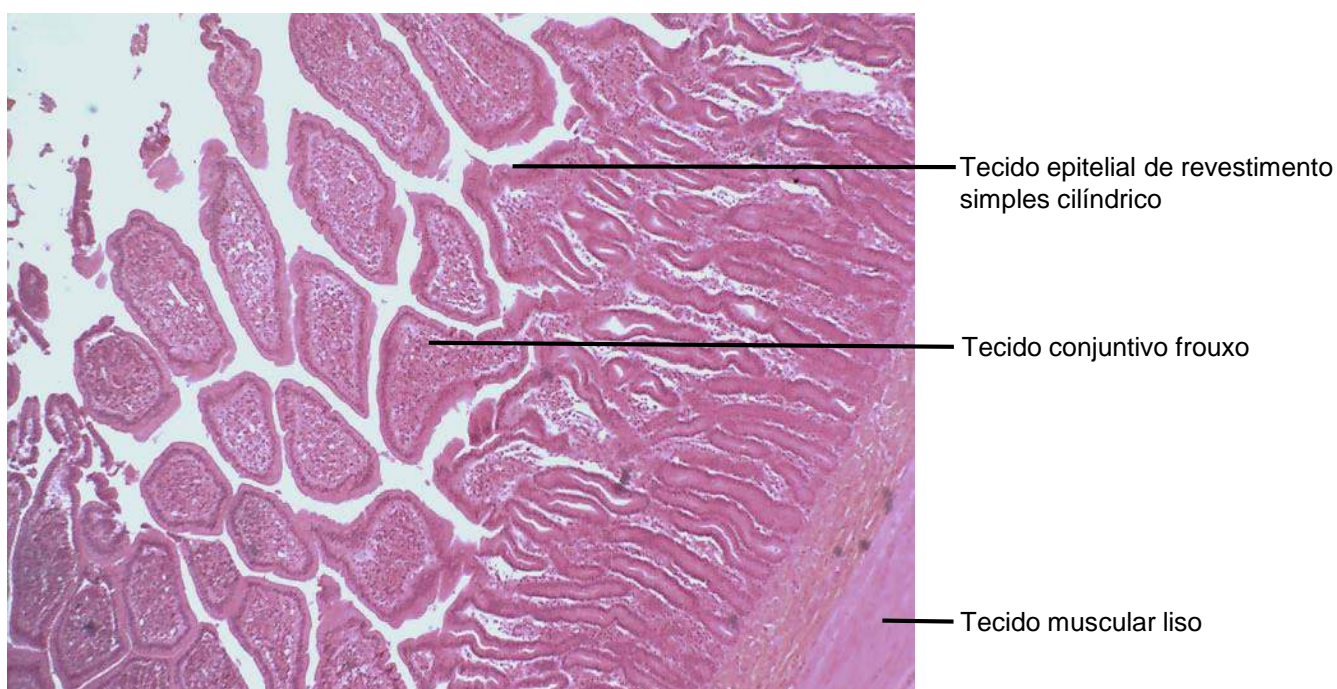
**Figura 1.13** Corte de bexiga cheia.  
Coloração: Hematoxilina e Eosina. Pequeno aumento.



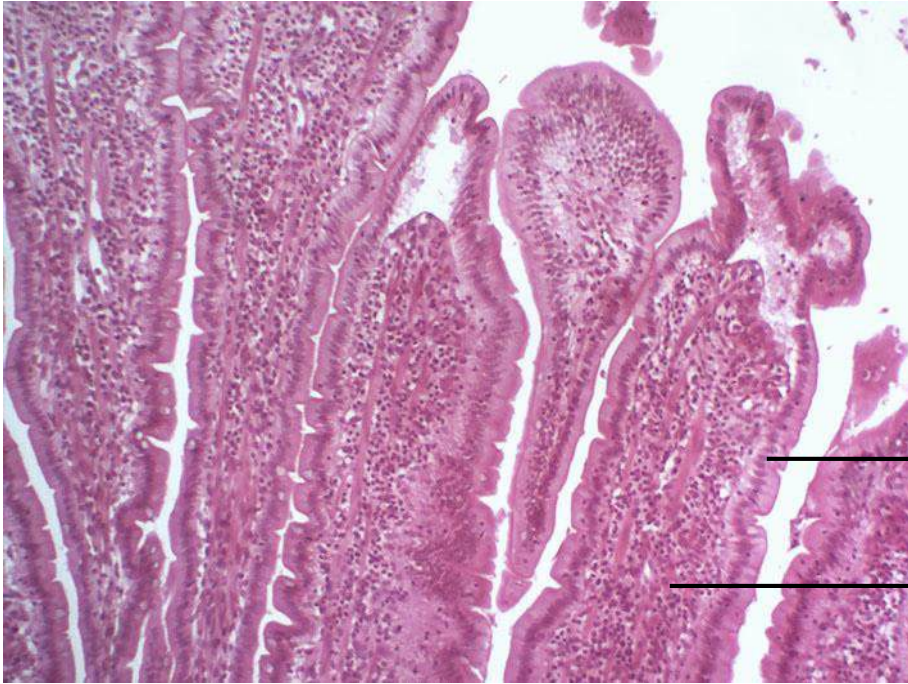
**Figura 1.14** Corte de bexiga cheia.  
Coloração: Hematoxilina e Eosina. Médio aumento.



**Figura 1.15** Corte de bexiga cheia.  
Coloração: Hematoxilina e Eosina. Grande aumento.



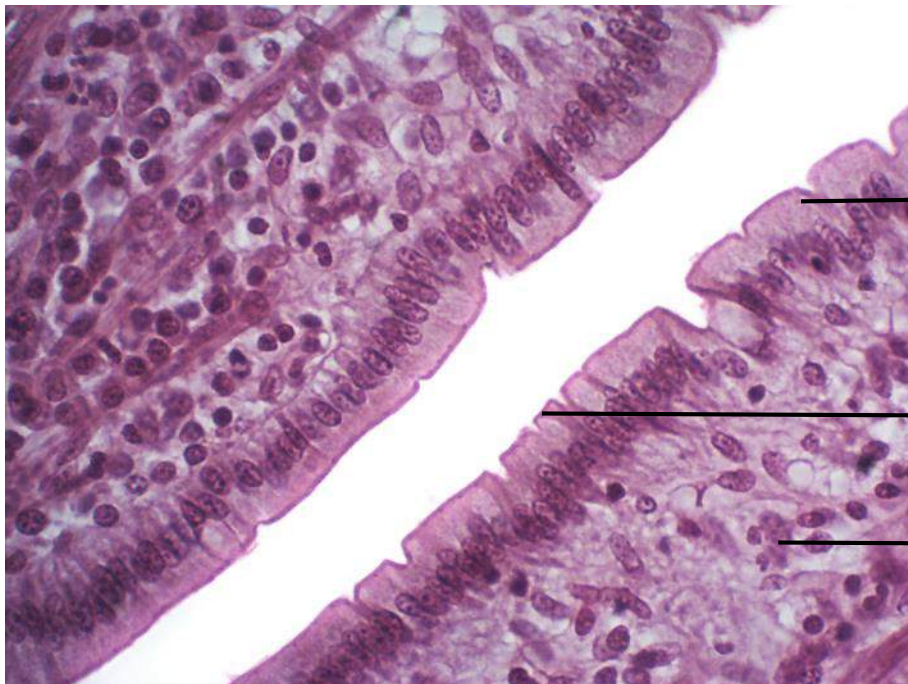
**Figura 1.16** Corte de intestino delgado.  
Coloração: Hematoxilina e Eosina. Pequeno aumento.



Tecido epitelial de revestimento simples cilíndrico

Tecido conjuntivo frouxo

**Figura 1.17** Corte de intestino delgado.  
Coloração: Hematoxilina e Eosina. Médio aumento.



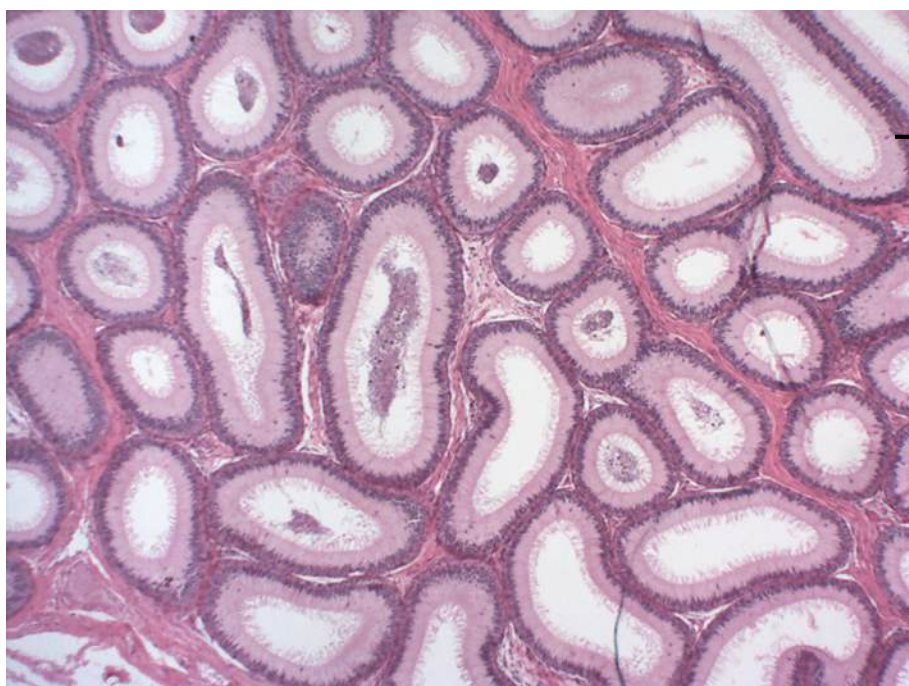
Tecido epitelial de revestimento simples cilíndrico

Cutícula, borda estriada ou borda em escova

Tecido conjuntivo frouxo

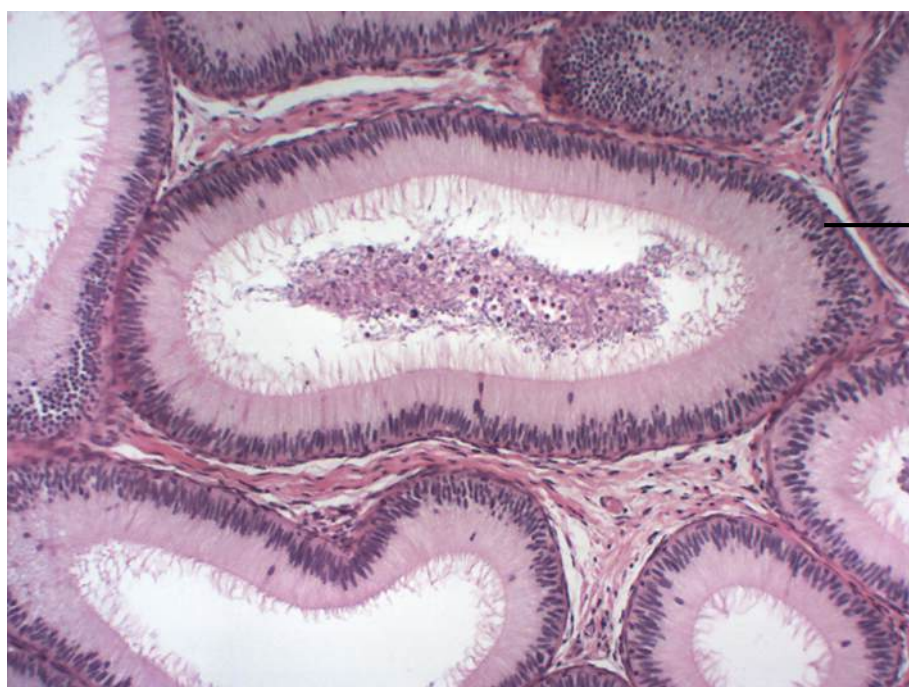
**Figura 1.18** Corte de intestino delgado.  
Coloração: Hematoxilina e Eosina. Grande aumento.





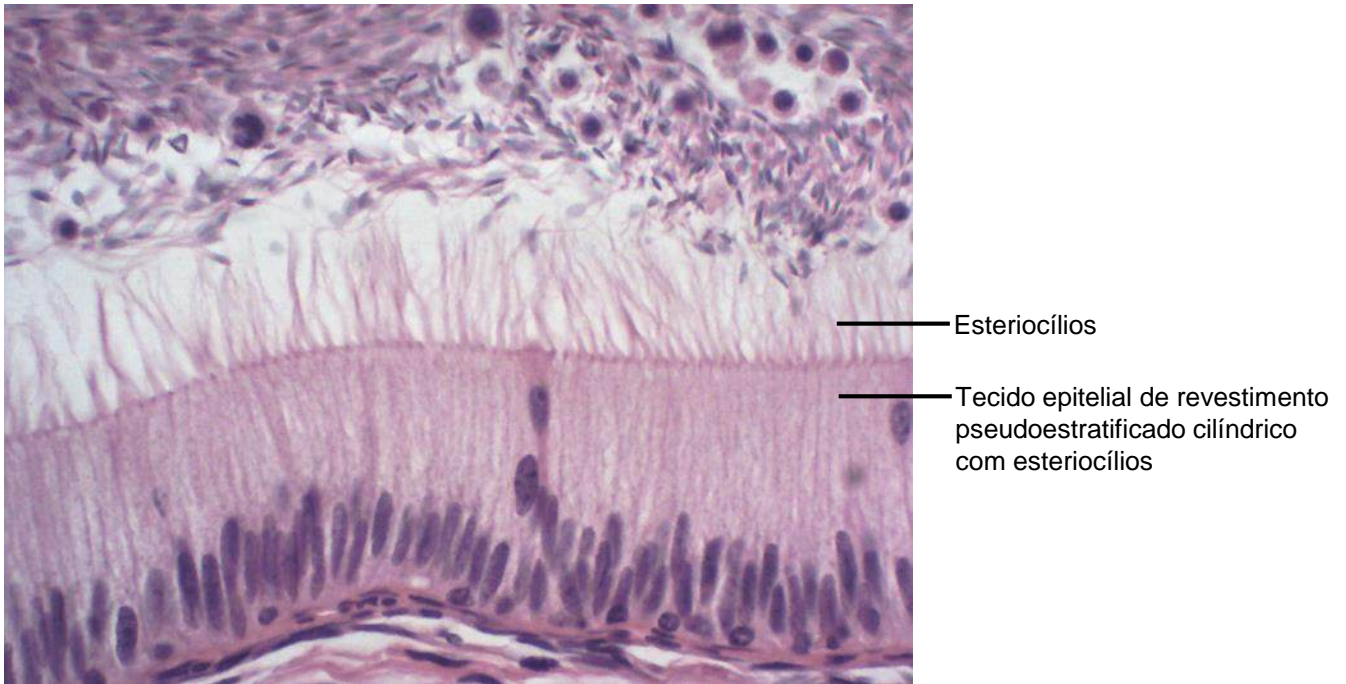
Tecido epitelial de revestimento pseudoestratificado cilíndrico com esteriocílios

**Figura 1.19** Corte de epidídimo.  
Coloração: Hematoxilina e Eosina. Pequeno aumento.

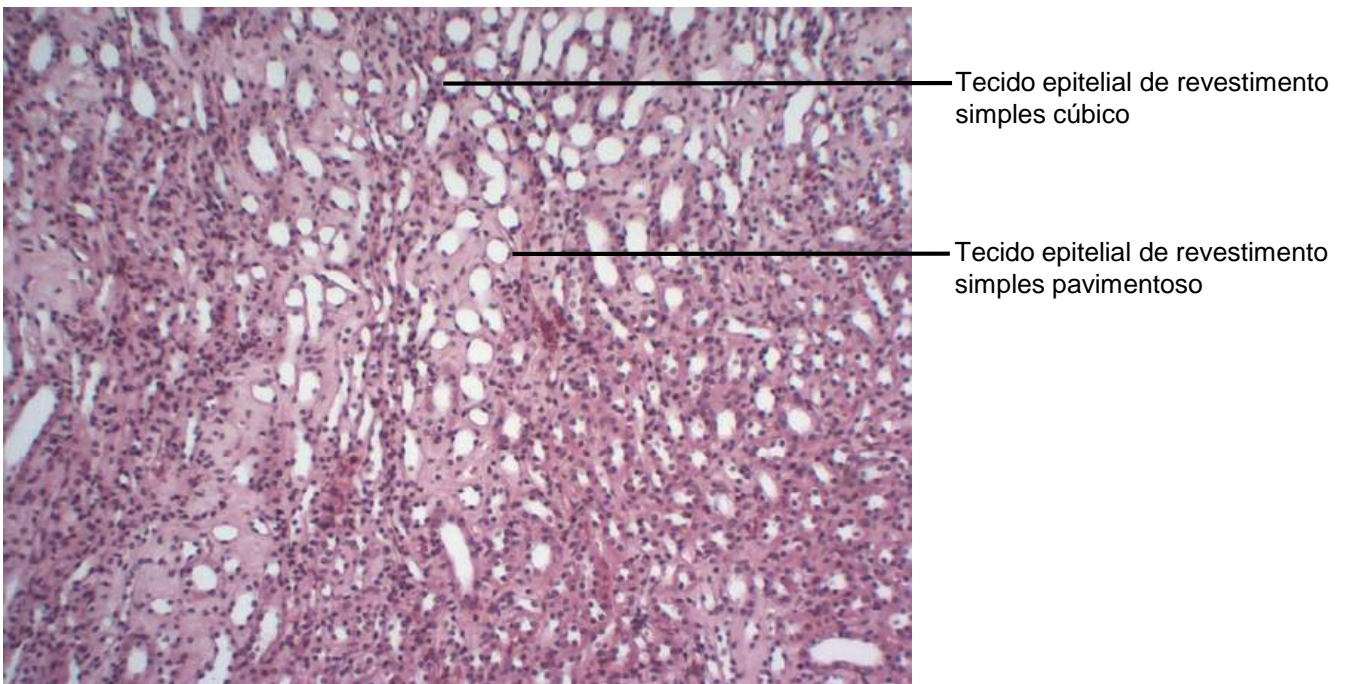


Tecido epitelial de revestimento pseudoestratificado cilíndrico com esteriocílios

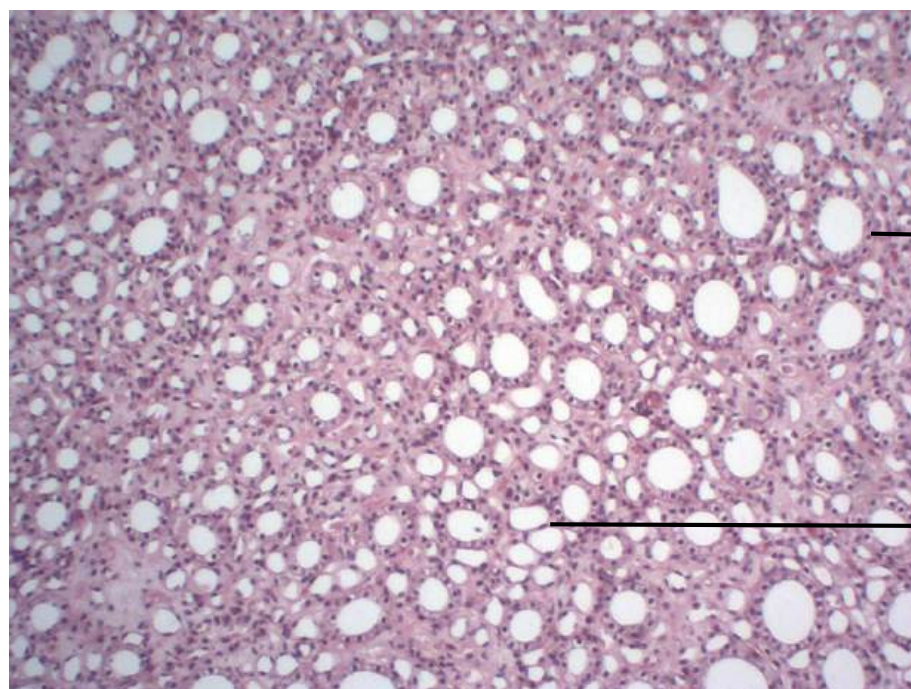
**Figura 1.20** Corte de epidídimo.  
Coloração: Hematoxilina e Eosina. Médio aumento



**Figura 1.21** Corte de epidídimo.  
Coloração: Hematoxilina e Eosina. Grande aumento.



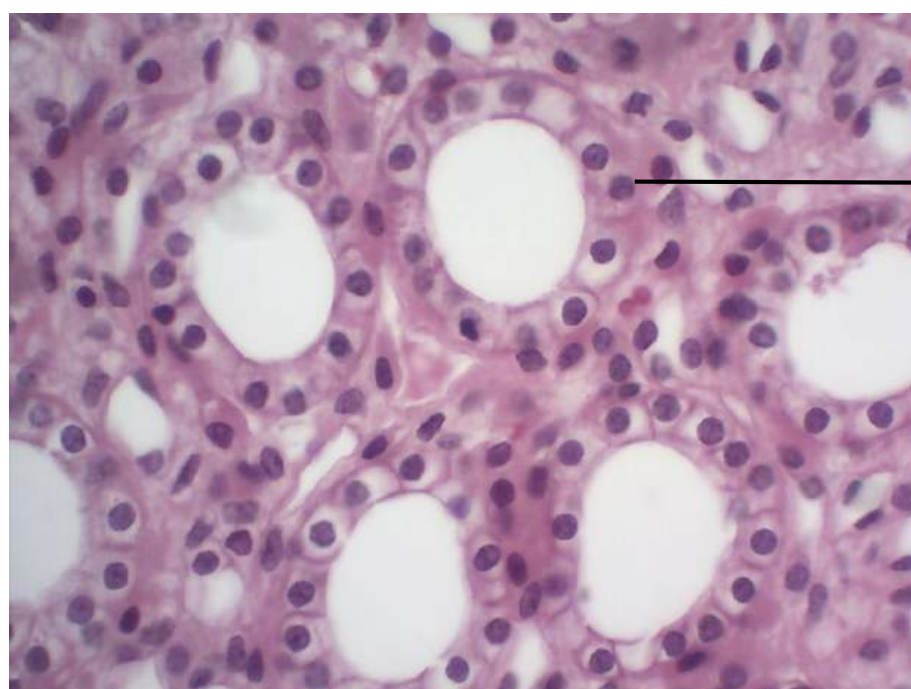
**Figura 1.22** Corte de rim.  
Coloração: Hematoxilina e Eosina. Pequeno aumento.



Tecido epitelial de revestimento simples cúbico

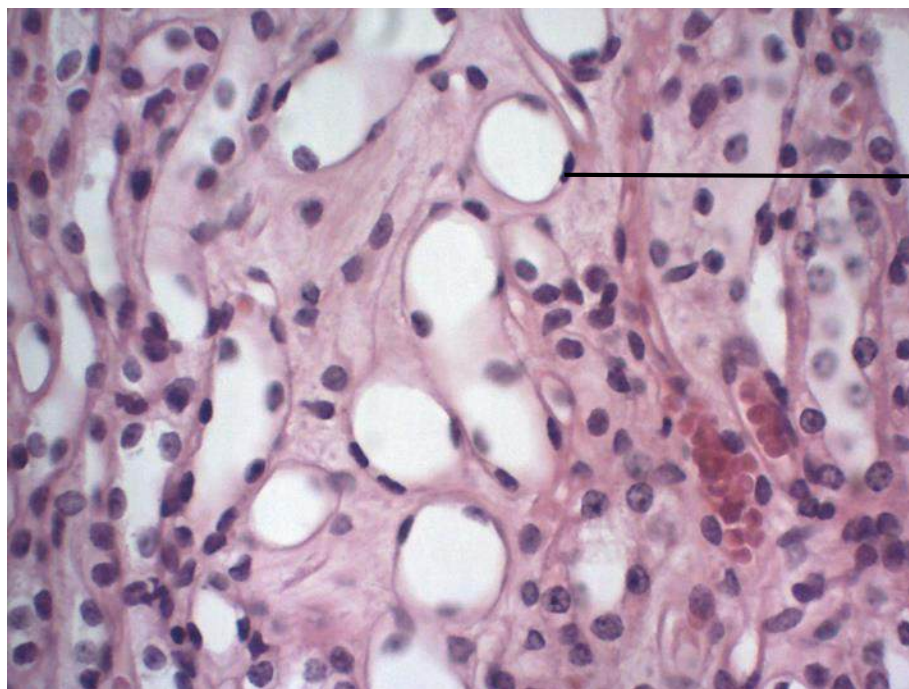
Tecido epitelial de revestimento simples pavimentoso

**Figura 1.23** Corte de rim.  
Coloração: Hematoxilina e Eosina. Médio aumento.



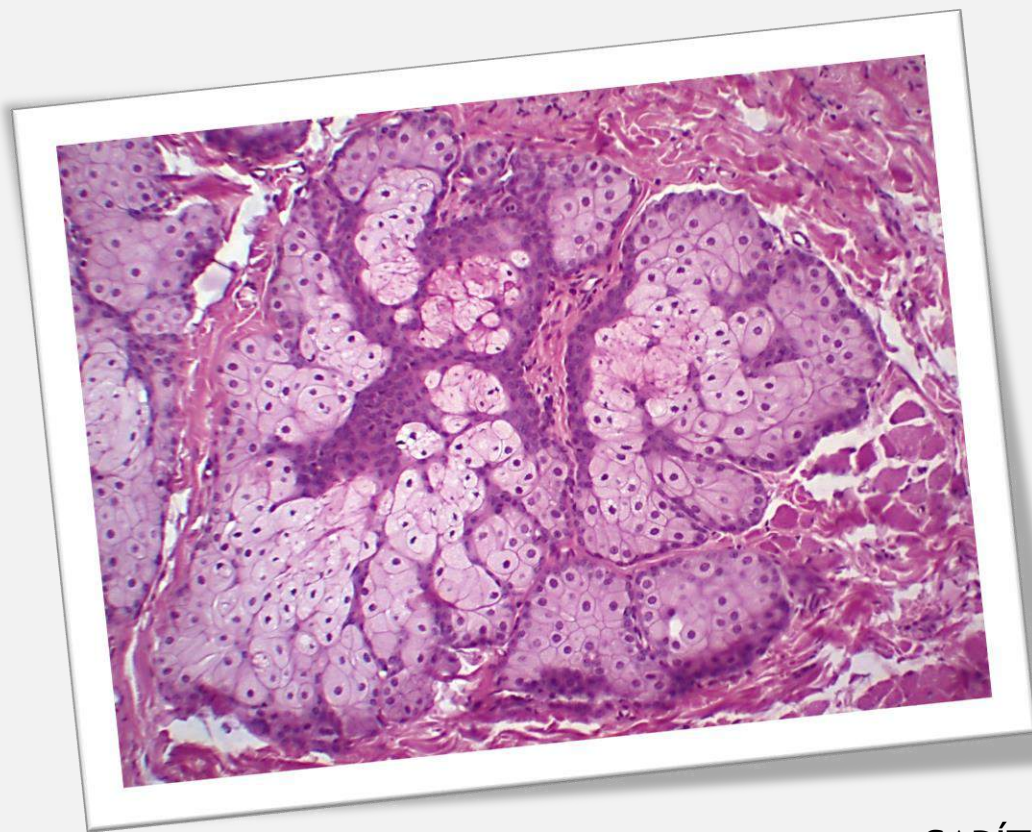
Tecido epitelial de revestimento simples cúbico

**Figura 1.24** Corte de rim.  
Coloração: Hematoxilina e Eosina. Grande aumento.



Tecido epitelial de revestimento  
simples pavimentoso

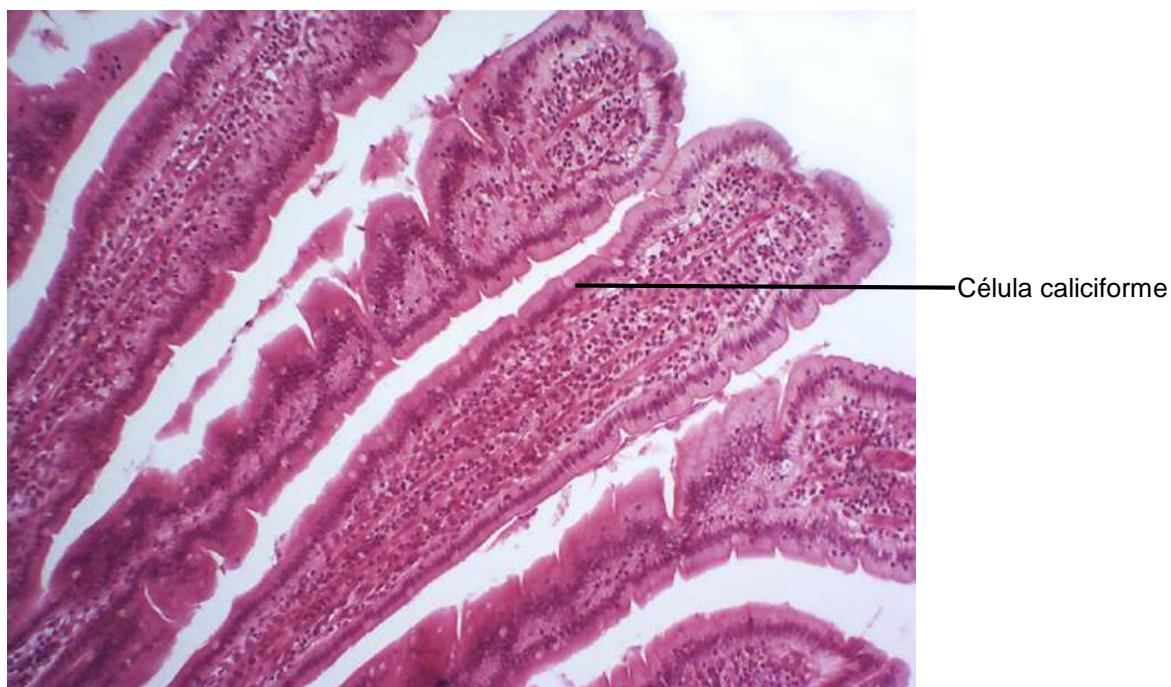
**Figura 1.25** Corte de rim.  
Coloração: Hematoxilina e Eosina. Grande aumento.



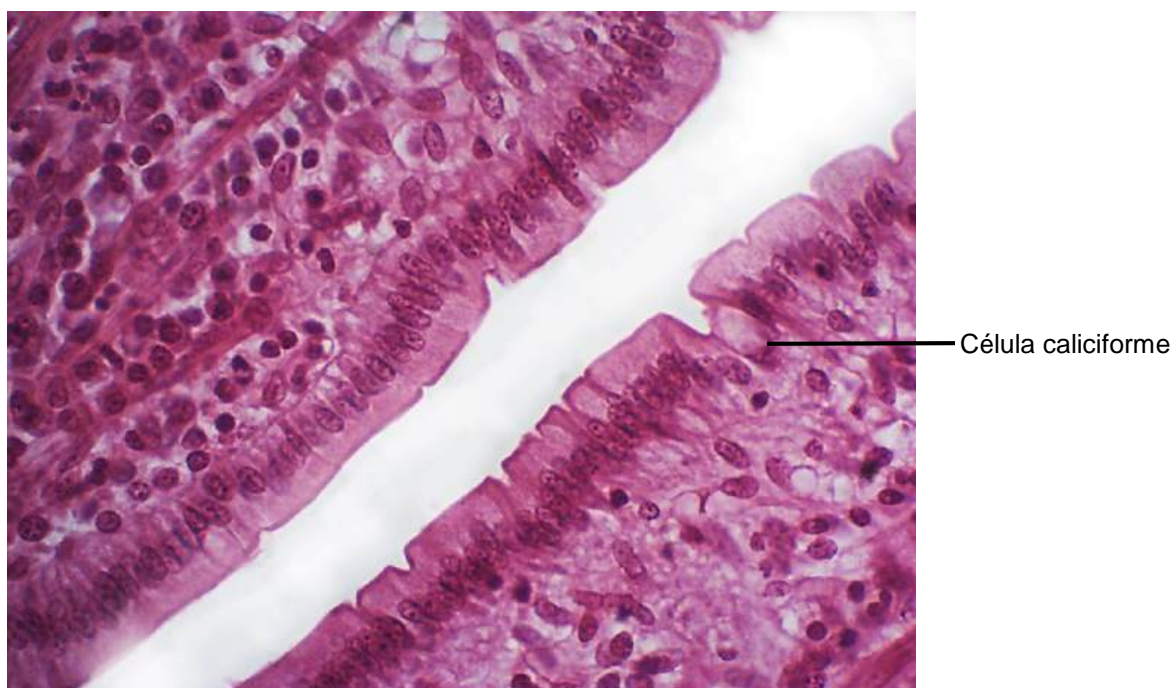
## CAPÍTULO 2

# TECIDO EPITELIAL GLANDULAR

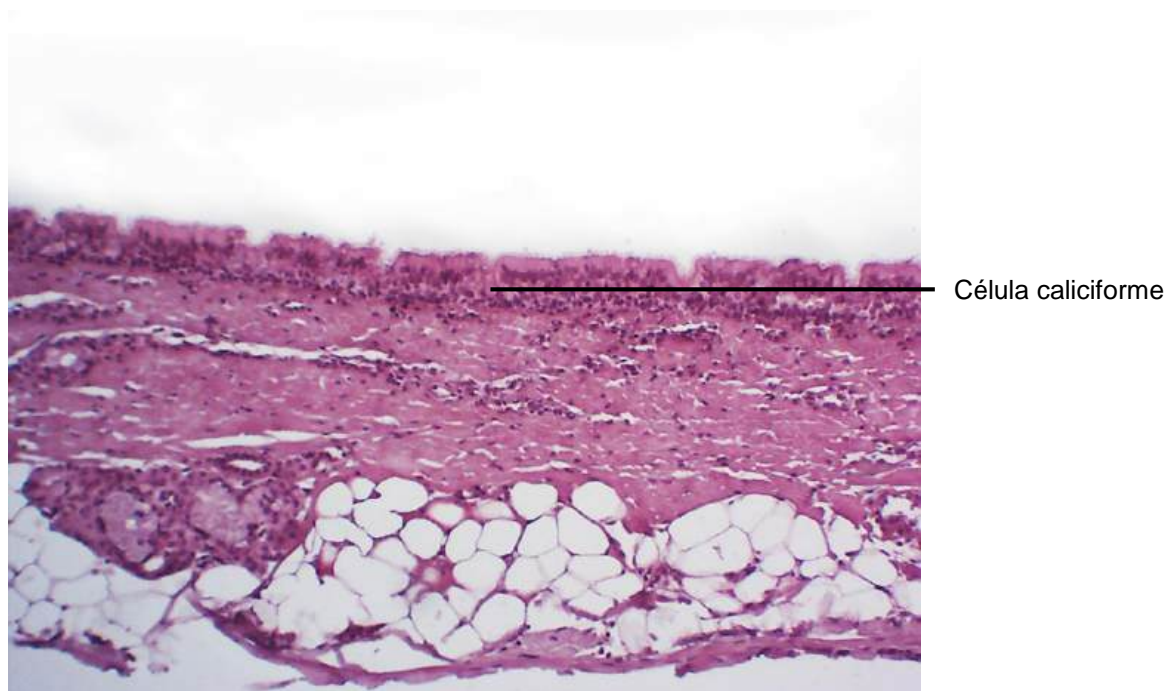
Eliane Victoriano  
Ana Cláudia Swarça  
Keldrey Vinicius Alicio De Paula  
Maiara Gabriela Aoki Sugeta  
Pedro Filipe Carvalho Valentini



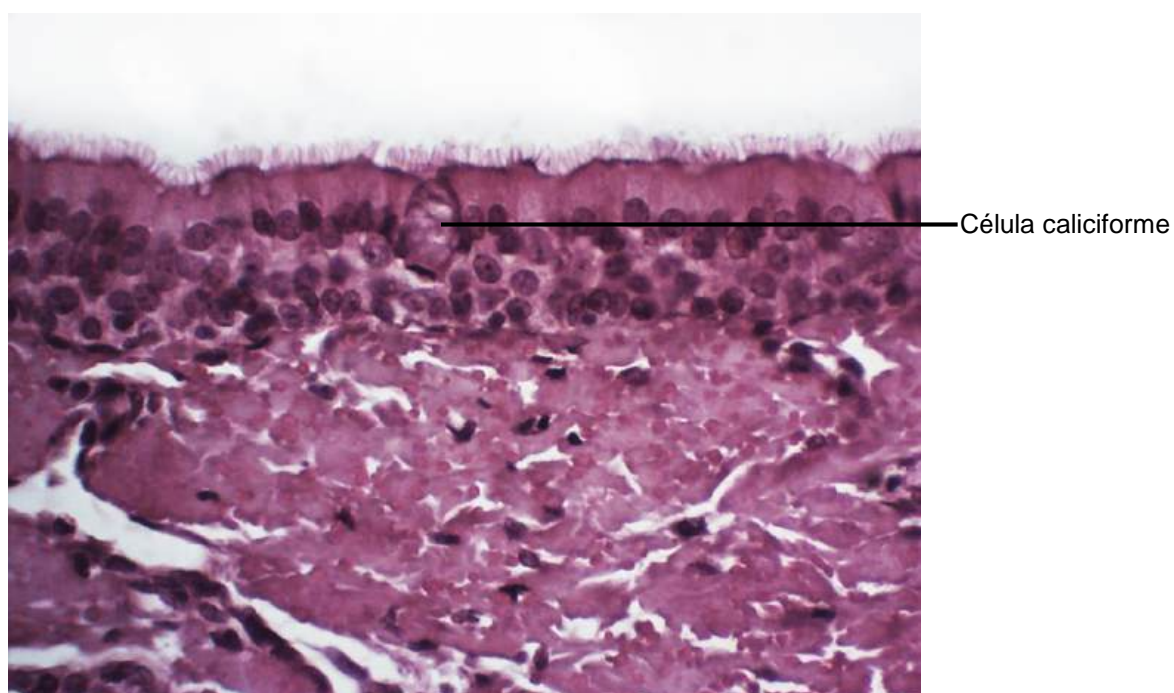
**Figura 2.1** Corte de intestino delgado.  
Coloração: Hematoxilina e Eosina. Pequeno aumento.



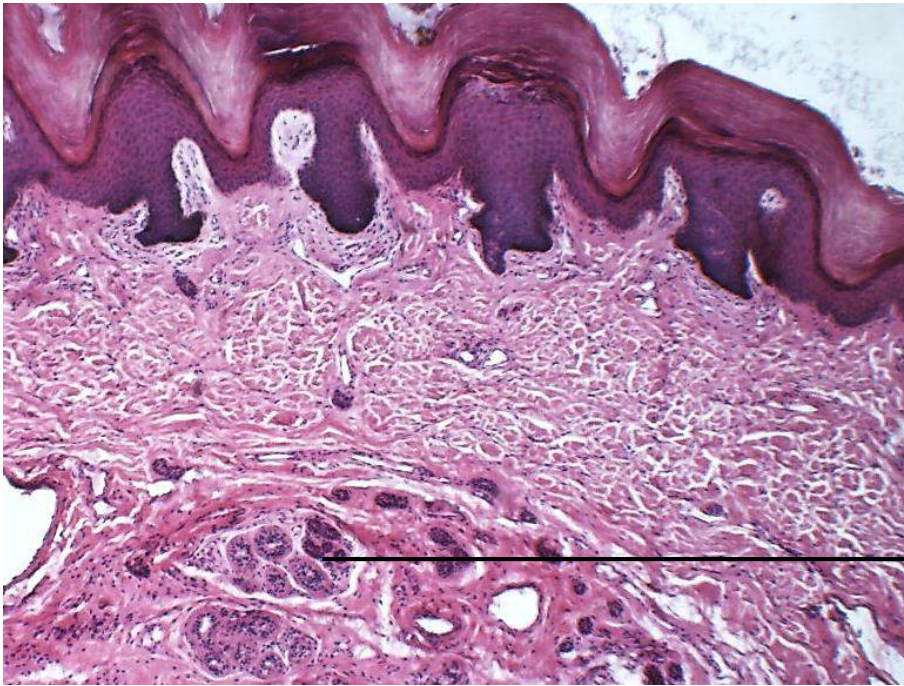
**Figura 2.2** Corte de intestino delgado.  
Coloração: Hematoxilina e Eosina. Grande aumento.



**Figura 2.3** Corte de traqueia.  
Coloração: Hematoxilina e Eosina. Pequeno aumento.

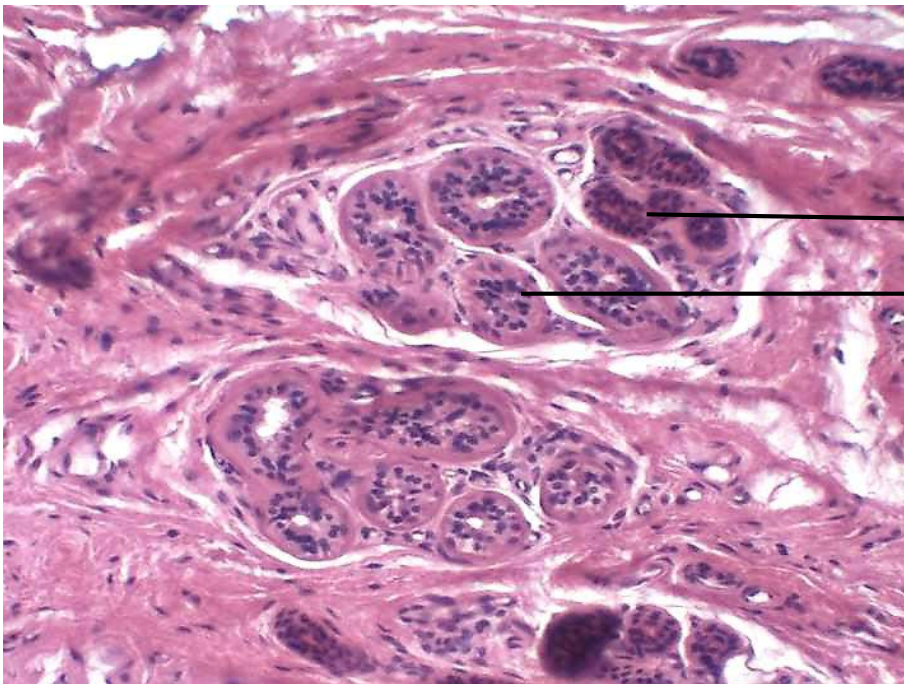


**Figura 2.4** Corte de traqueia.  
Coloração: Hematoxilina e Eosina. Grande aumento.



Glândula sudorípara

**Figura 2.5** Corte de pele grossa.  
Coloração: Hematoxilina e Eosina. Pequeno aumento.



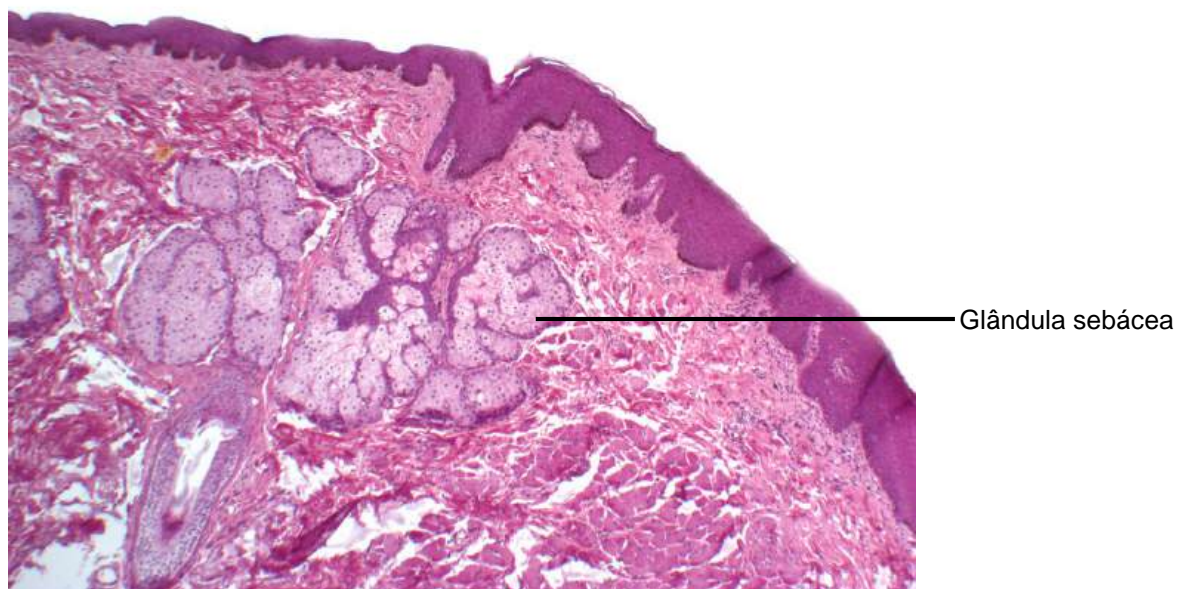
Glândula sudorípara

Ducto excretor

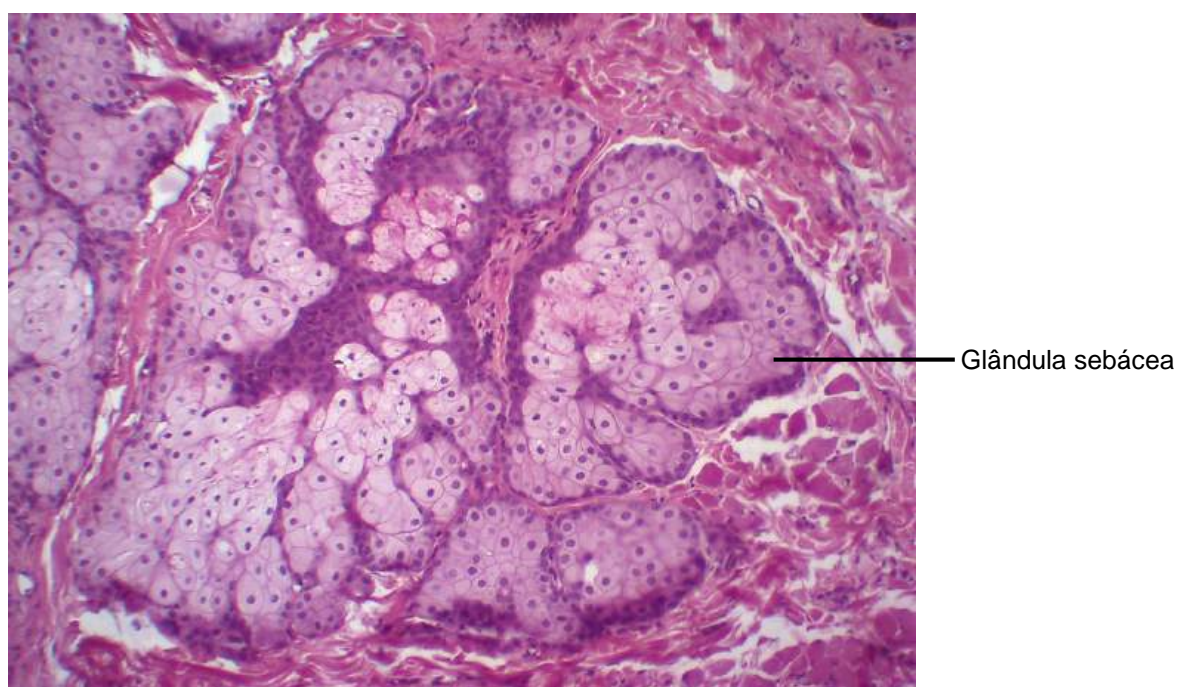
Porção secretora

**Figura 2.6** Corte de pele grossa.  
Coloração: Hematoxilina e Eosina. Grande aumento.

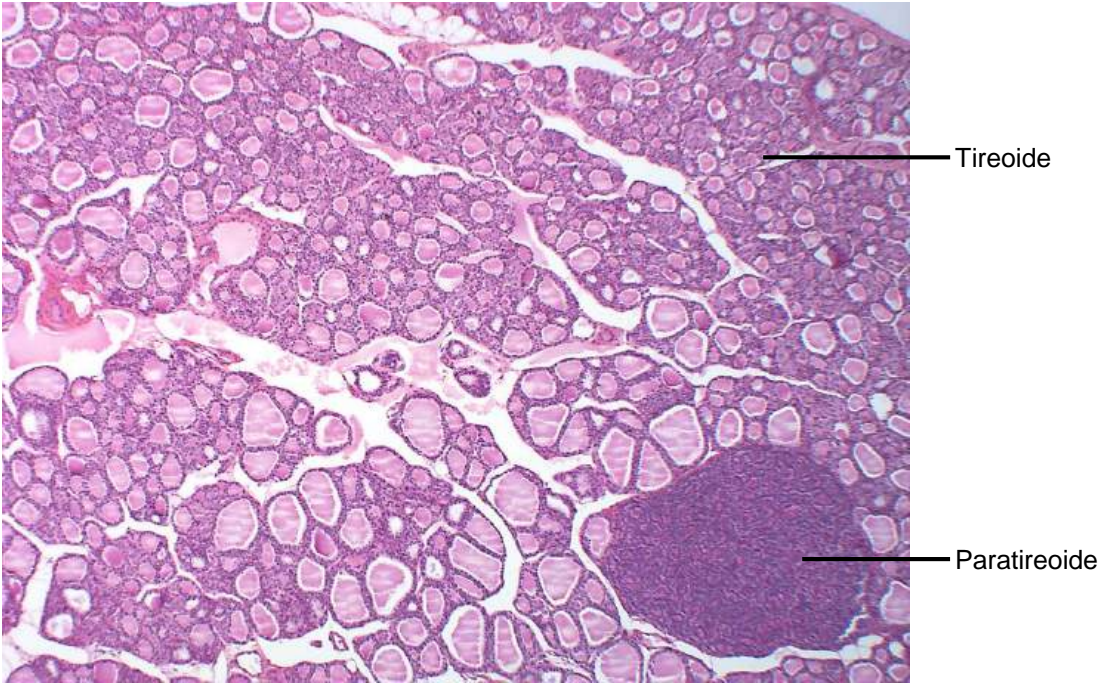




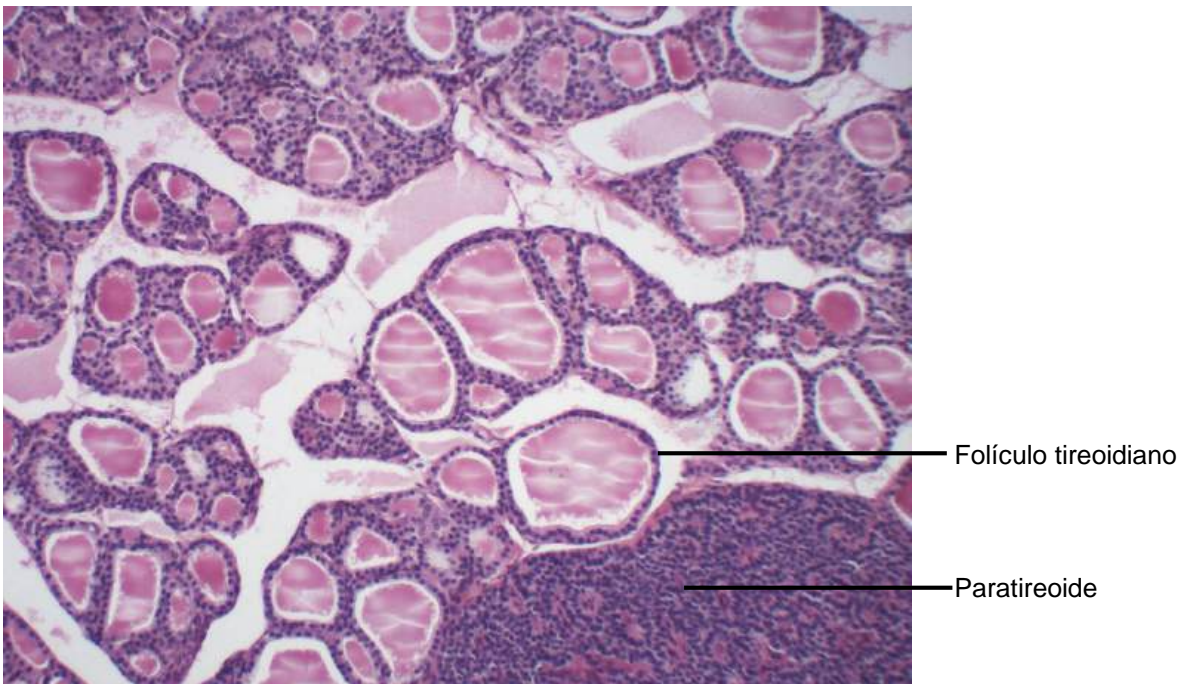
**Figura 2.7** Corte de lábio.  
Coloração: Hematoxilina e Eosina. Médio aumento.



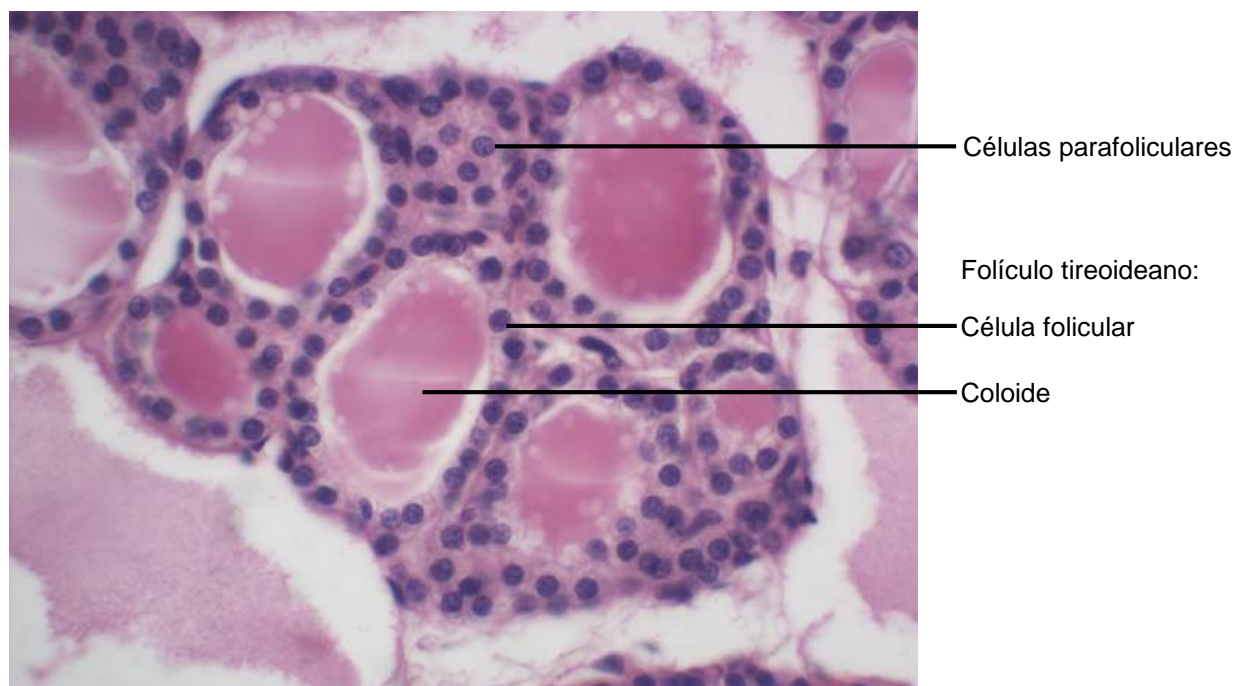
**Figura 2.8** Corte de lábio.  
Coloração: Hematoxilina e Eosina. Grande aumento.



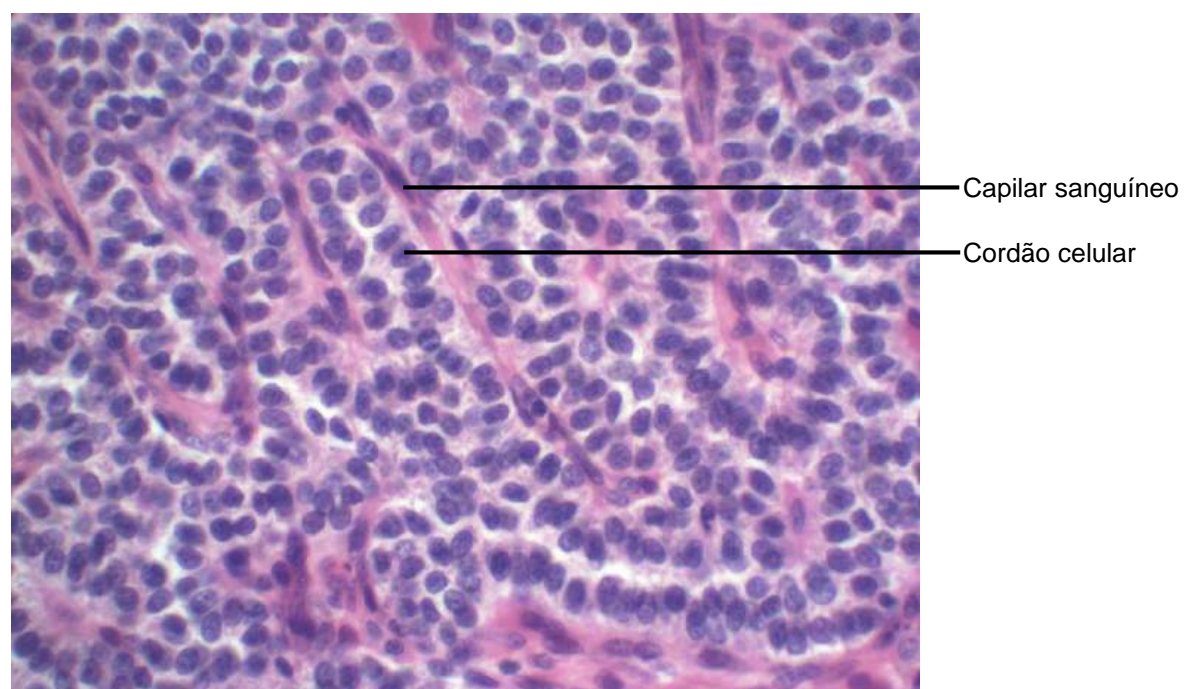
**Figura 2.9** Corte de tireoide e paratireoide.  
Coloração: Hematoxilina e Eosina. Pequeno aumento.



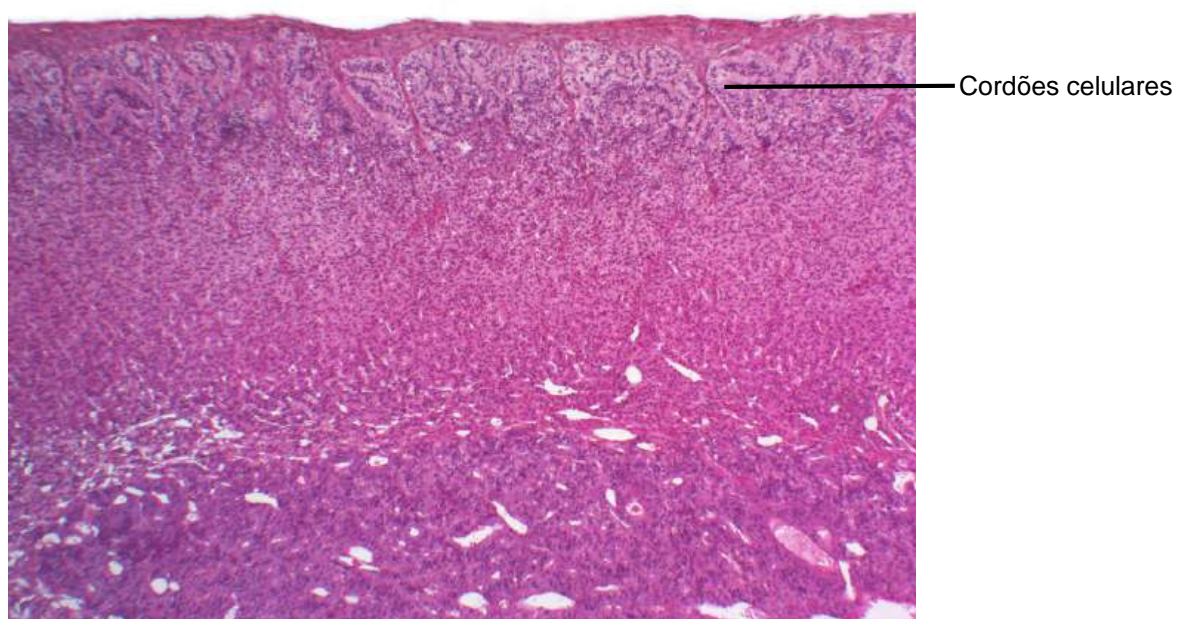
**Figura 2.10** Corte de tireoide e paratireoide .  
Coloração: Hematoxilina e Eosina. Médio aumento.



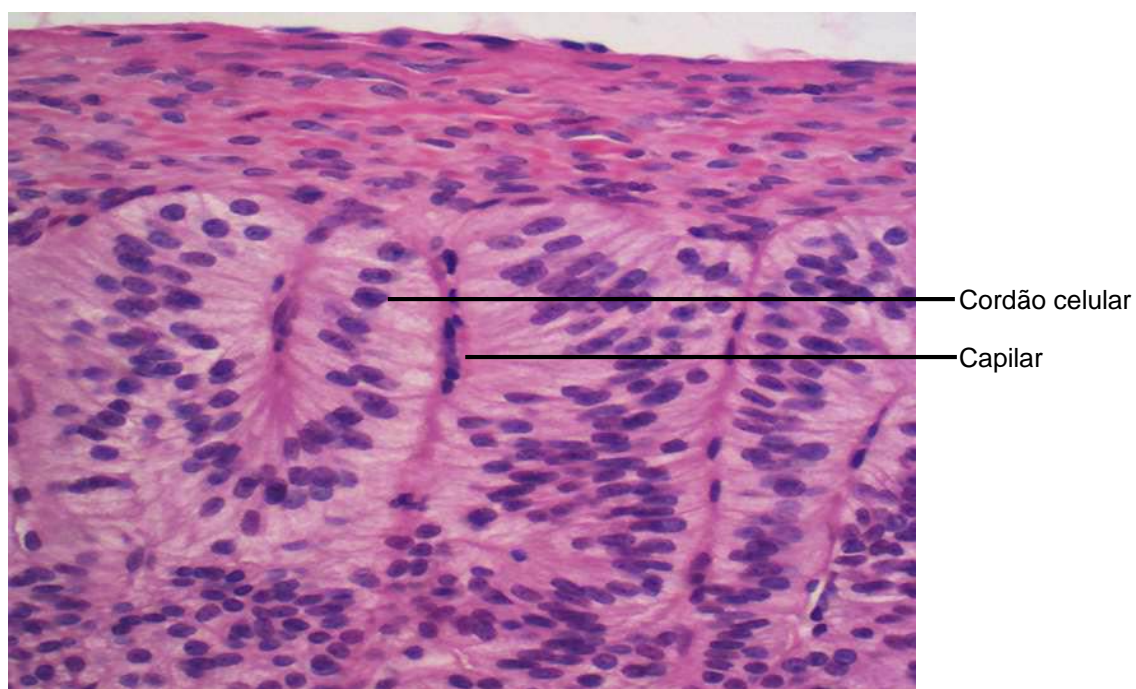
**Figura 2.11** Corte de tireoide.  
Coloração: Hematoxilina e Eosina. Grande aumento.



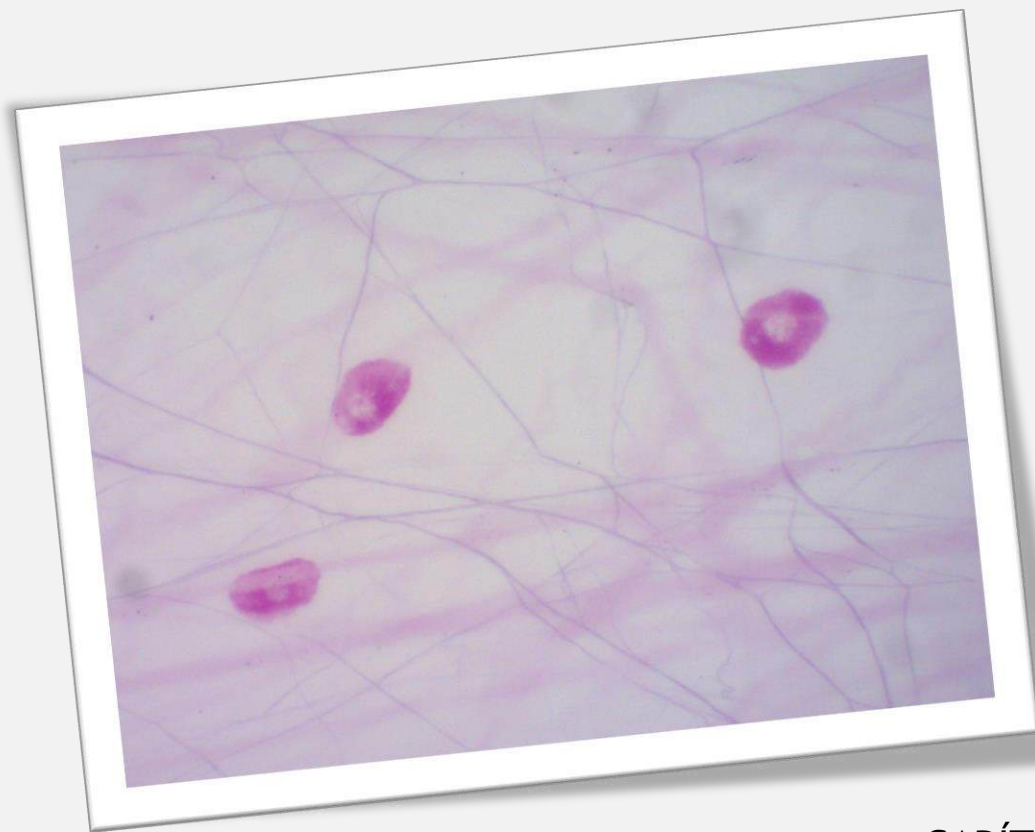**Figura 2.12** Corte de paratireoide.  
Coloração: Hematoxilina e Eosina. Grande aumento.



**Figura 2.13** Corte de adrenal.  
Coloração: Hematoxilina e Eosina. Pequeno aumento.



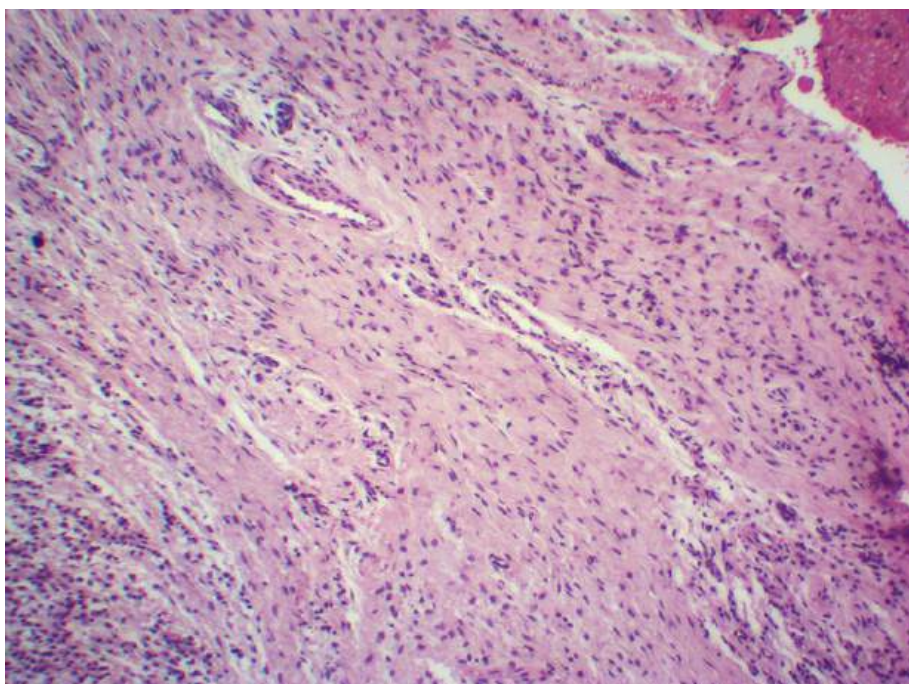
**Figura 2.14** Corte de adrenal.  
Coloração: Hematoxilina e Eosina. Grande aumento.



## CAPÍTULO 3

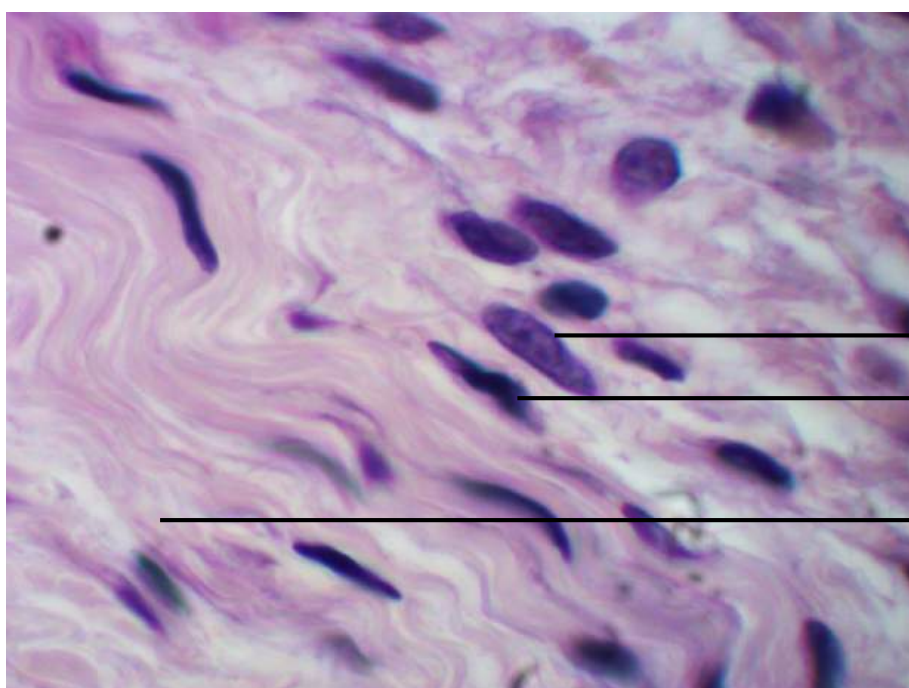
# TECIDO CONJUNTIVO: CÉLULAS

Júlio de Mello Neto  
Eduardo José de Almeida Araújo  
Danilo Koiti Matsuda Feltran  
Karina Maturana Pinheiro  
Victor Hugo Clébis



Tecido conjuntivo: vista panorâmica

**Figura 3.1** Corte de granuloma dental.  
Coloração: Hematoxilina e Eosina. Pequeno aumento.

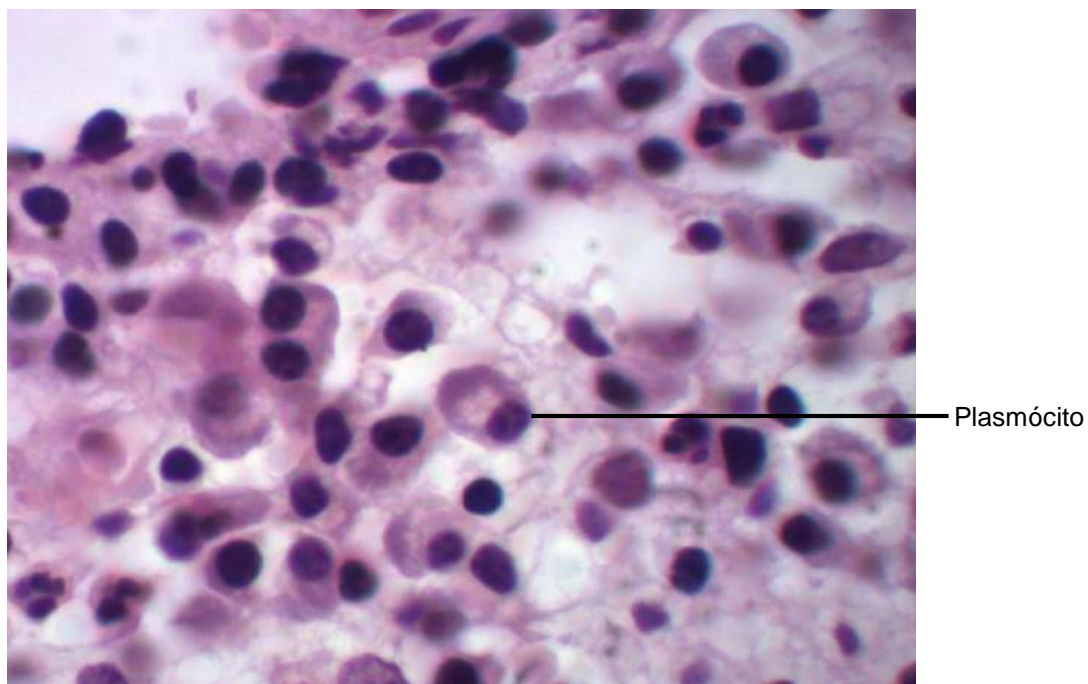


Núcleo de fibroblasto

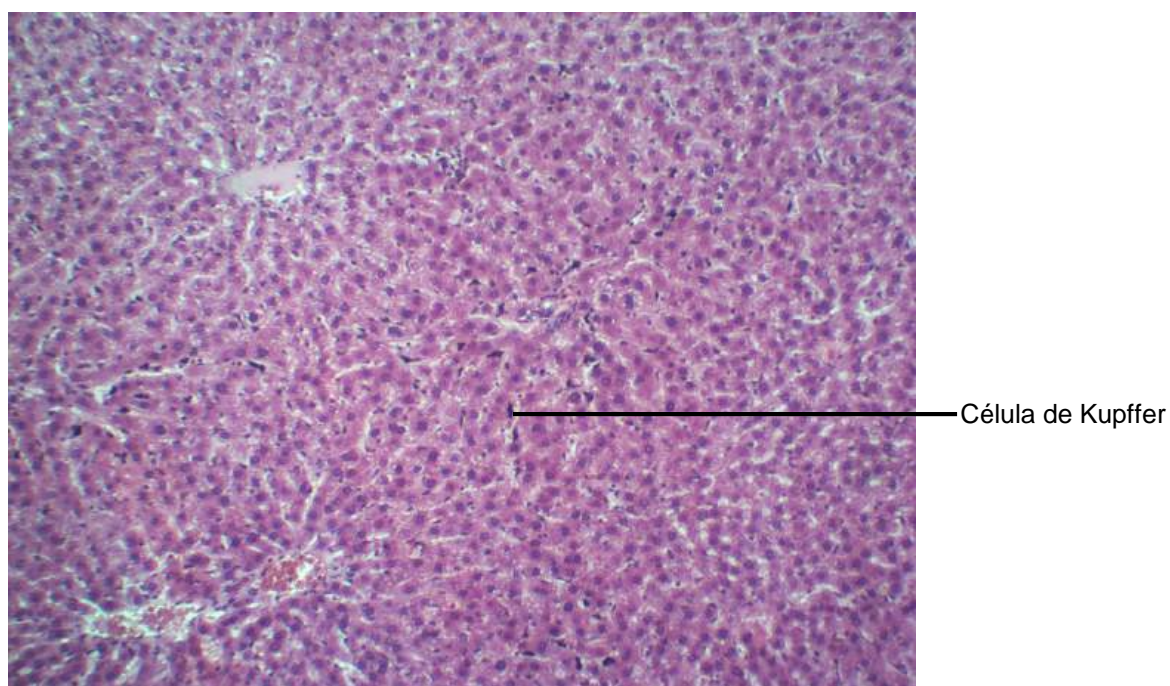
Núcleo de fibrócito

Feixe de fibras colágenas

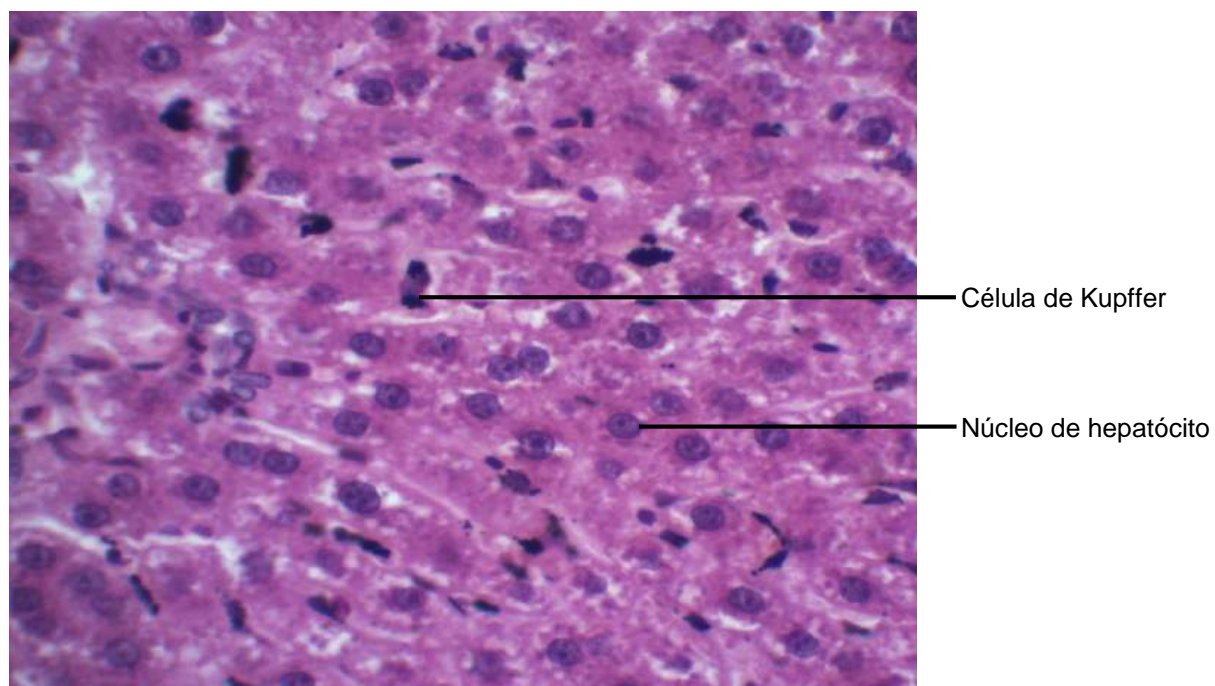
**Figura 3.2** Corte de granuloma dental.  
Coloração: Hematoxilina e Eosina. Grande aumento.



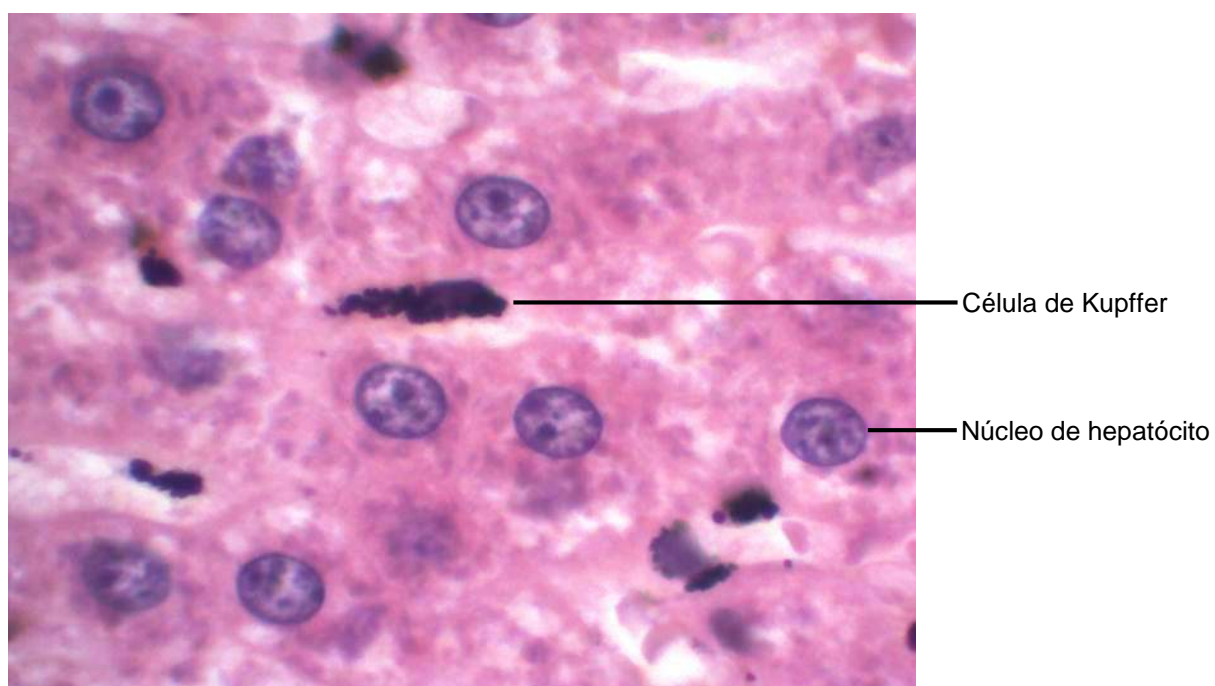
**Figura 3.3** Corte de granuloma dental.  
Coloração: Hematoxilina e Eosina. Grande aumento.



**Figura 3.4** Corte de fígado  
Coloração: Tinta nanquim, Hematoxilina e Eosina. Pequeno aumento.

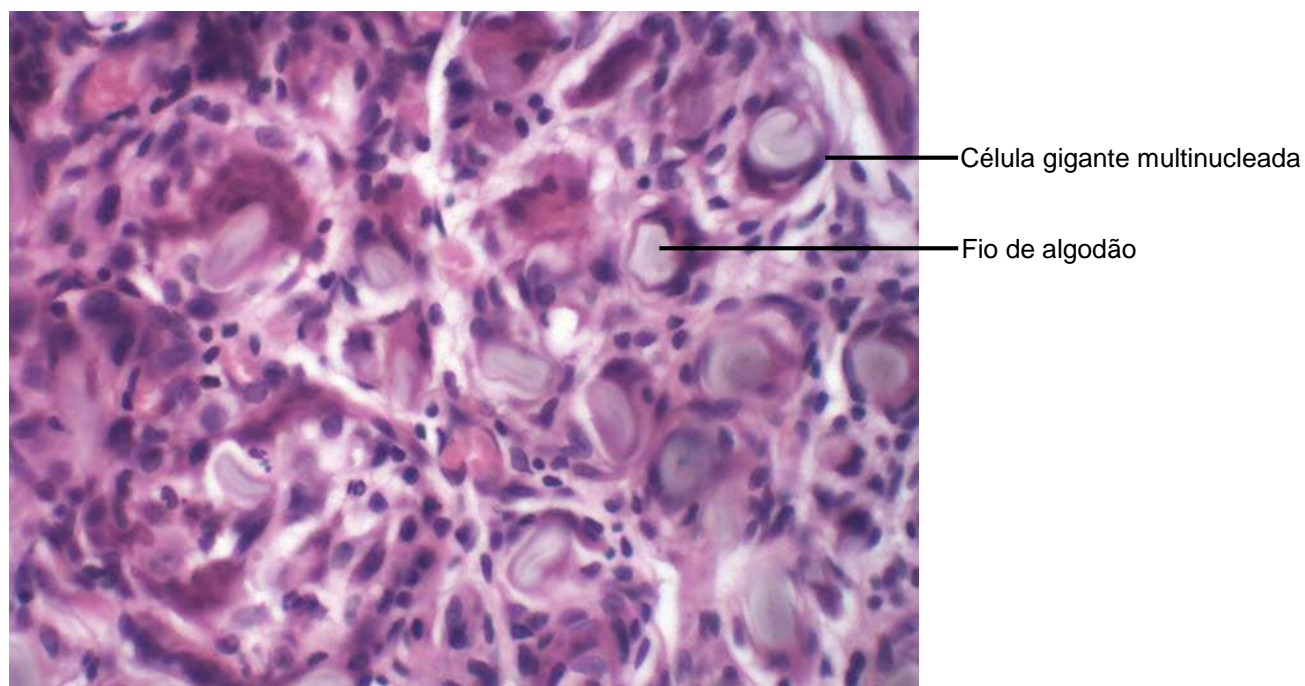


**Figura 3.5** Corte de Fígado.  
Coloração: Nanquim, Hematoxilina e Eosina. Médio aumento.

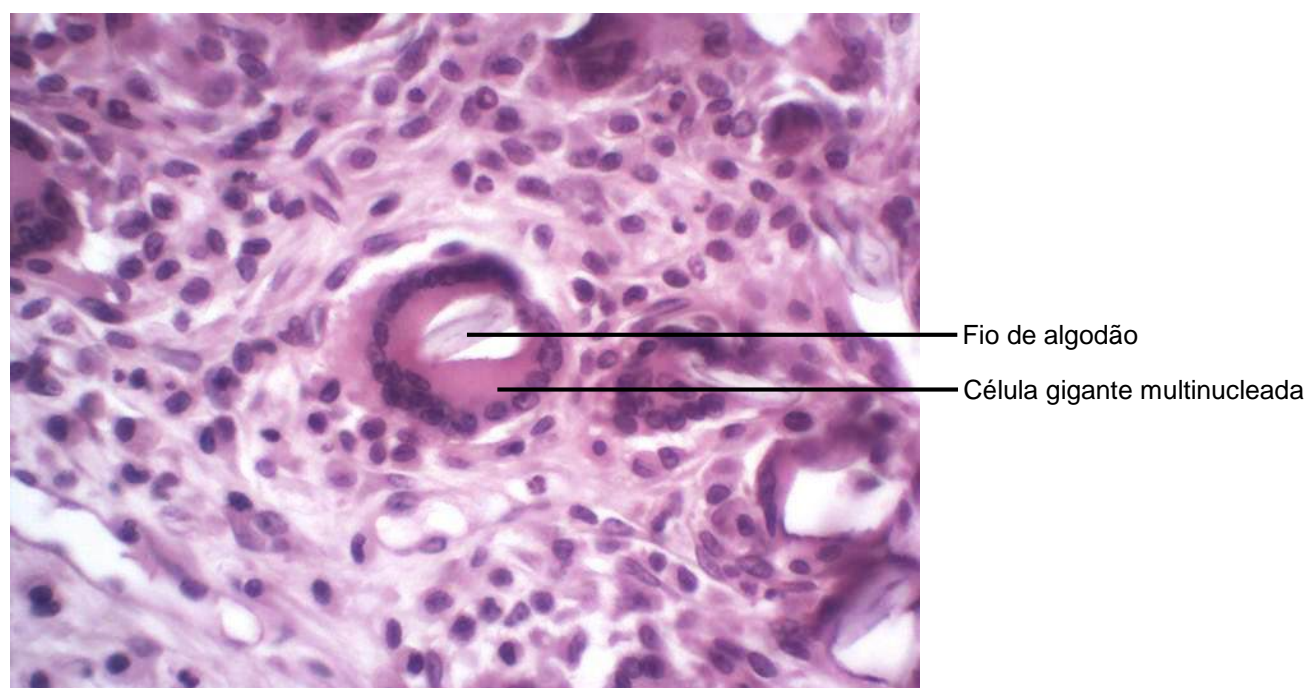


**Figura 3.6** Corte de fígado.  
Coloração: Nanquim, Hematoxilina e Eosina. Grande Aumento.

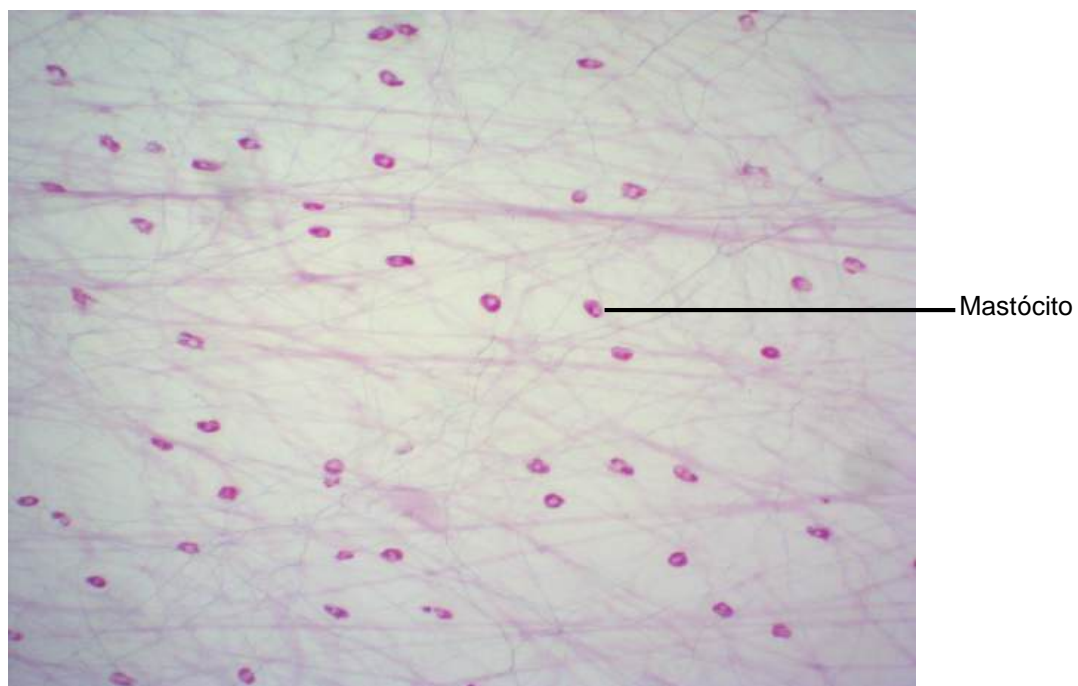




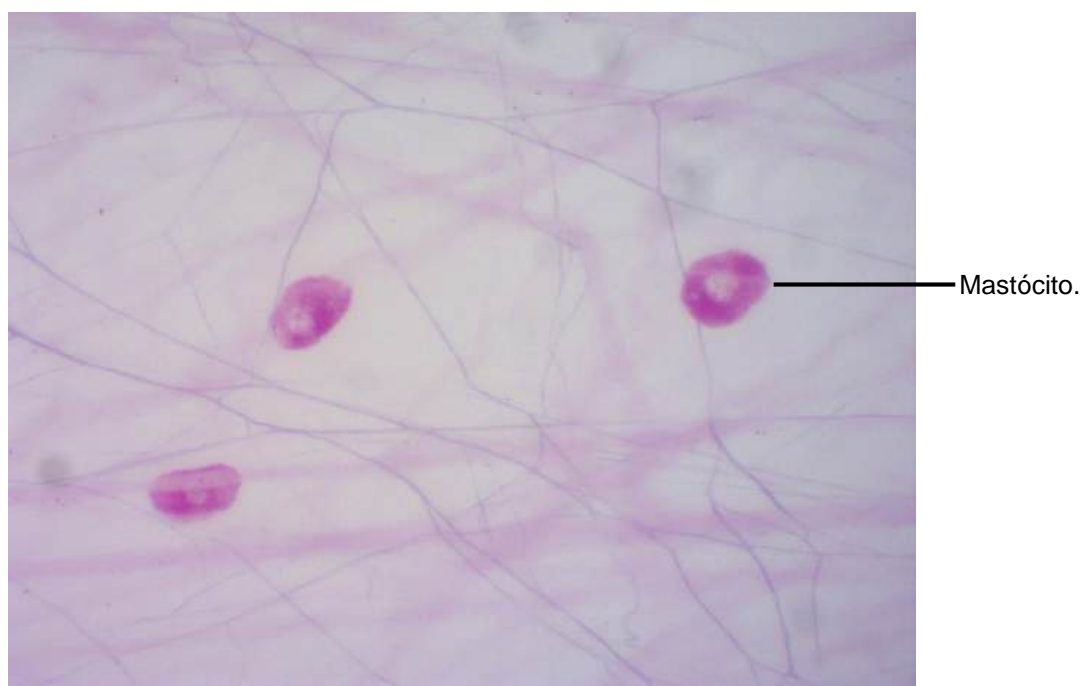**Figura 3.7** Corte de pele suturada com fio de algodão.  
Coloração: Hematoxilina e Eosina. Médio aumento.



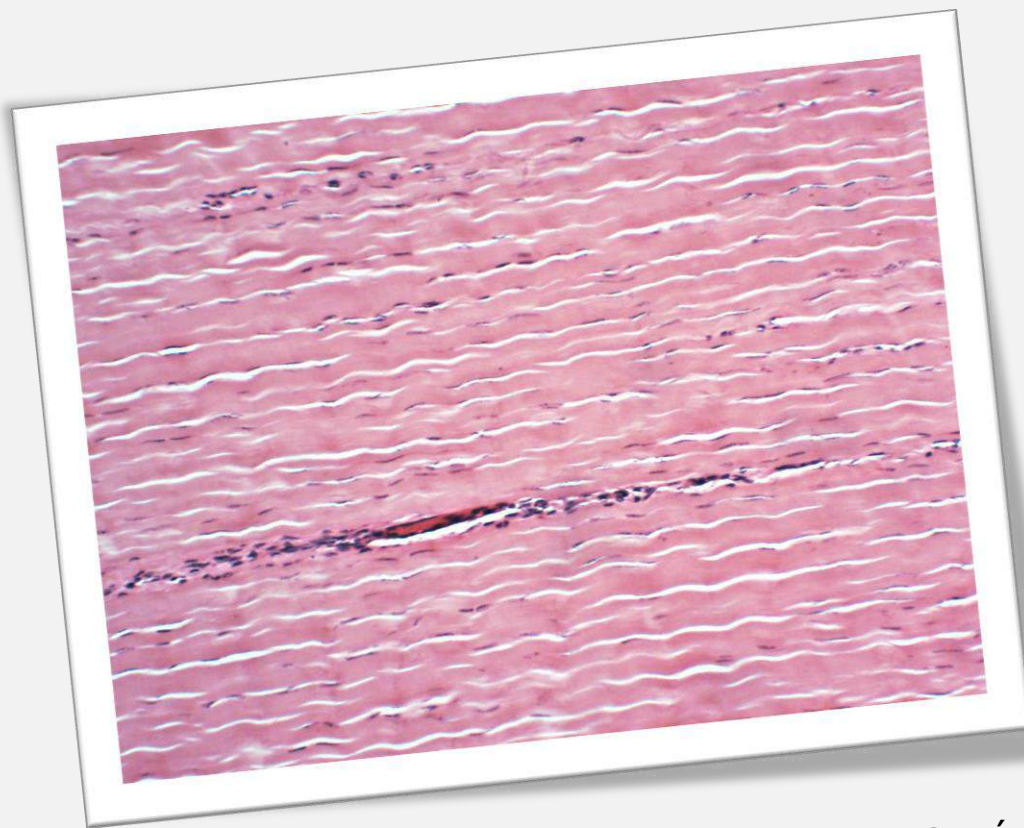
**Figura 3.8** Corte de Pele suturada com fio de algodão.  
Coloração: Hematoxilina e Eosina. Grande aumento.



**Figura 3.9** Preparado total de mesentério.  
Coloração Weigert. Pequeno aumento.



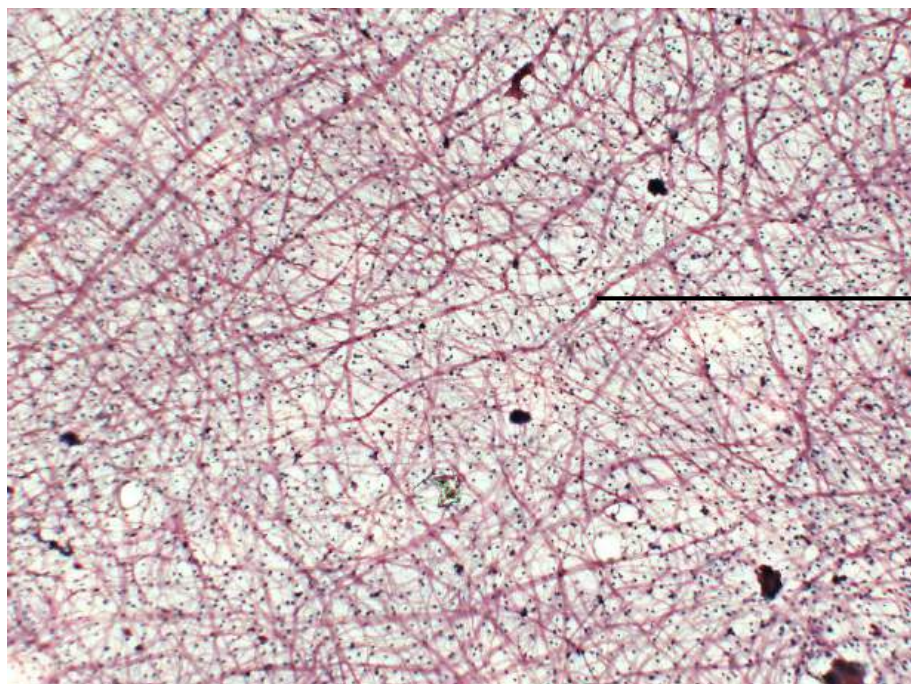
**Figura 3.10** Preparado total de mesentério.  
Coloração Weigert. Grande aumento.



CAPÍTULO 4

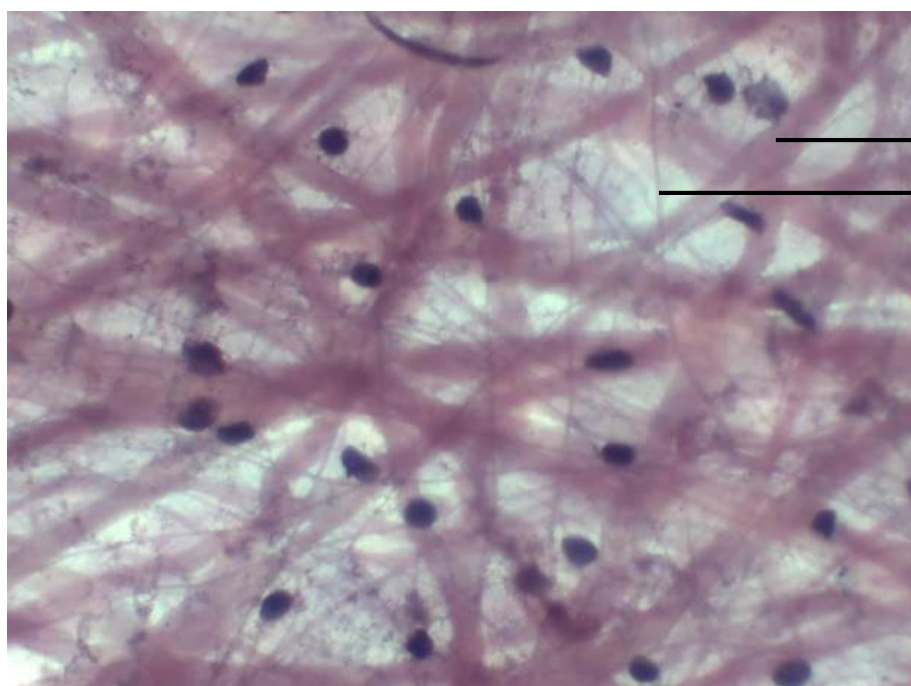
## **TECIDO CONJUNTIVO: FIBRAS, VARIEDADES E TECIDO ADIPOSEO**

Júlio de Mello Neto  
Eduardo José de Almeida Araújo  
Amanda Zaparoli Zucoloto  
Marília Fernandes Manchope  
Natália Kimie Matsubara  
Nichelle Antunes Vieira



Fibras colágenas

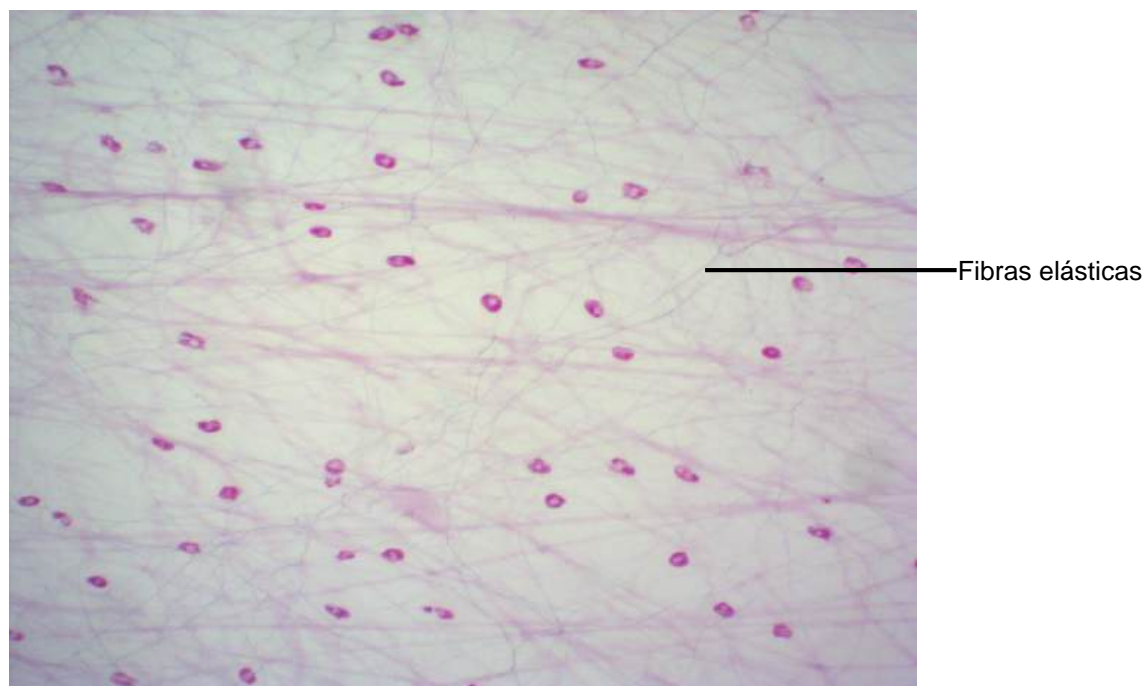
**Figura 4.1** Preparado total de mesentério.  
Coloração: Hematoxilina e Eosina. Pequeno aumento.



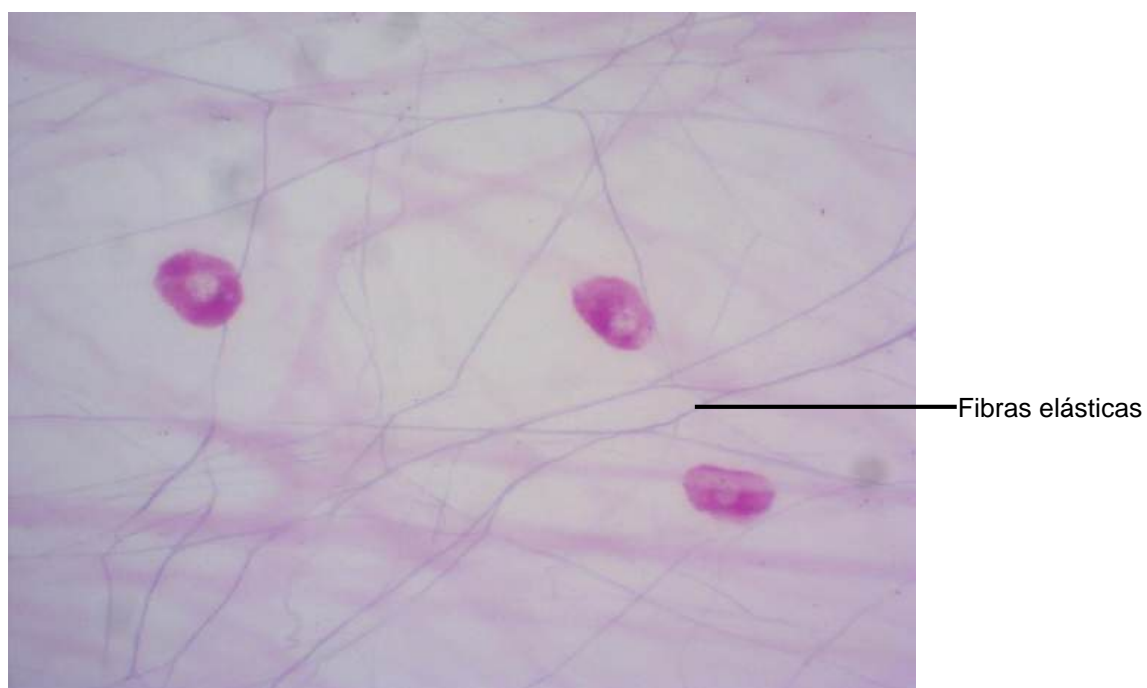Fibras colágenas

Fibras elásticas

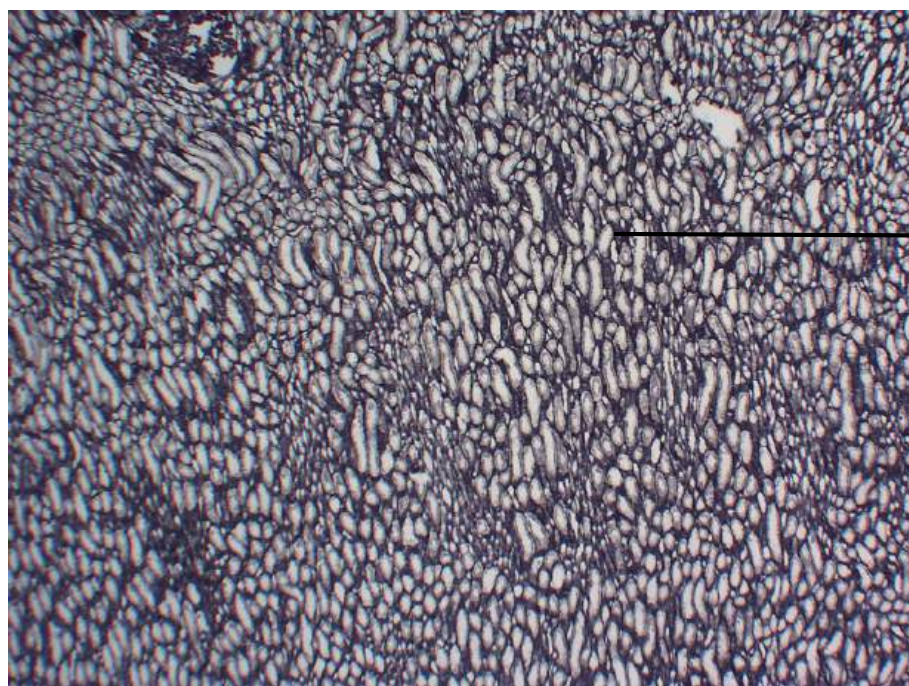
**Figura 4.2** Preparado total de mesentério.  
Coloração: Hematoxilina e Eosina. Grande aumento.



**Figura 4.3** Preparado total de mesentério.  
Coloração Weigert. Pequeno aumento.

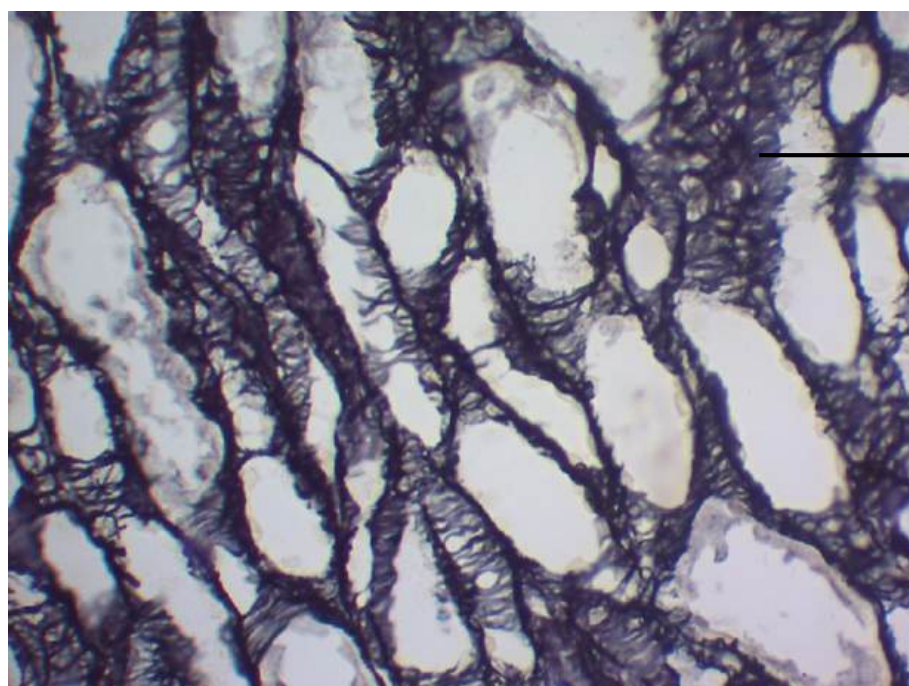


**Figura 4.4** Preparado total de mesentério.  
Coloração Weigert. Grande aumento.



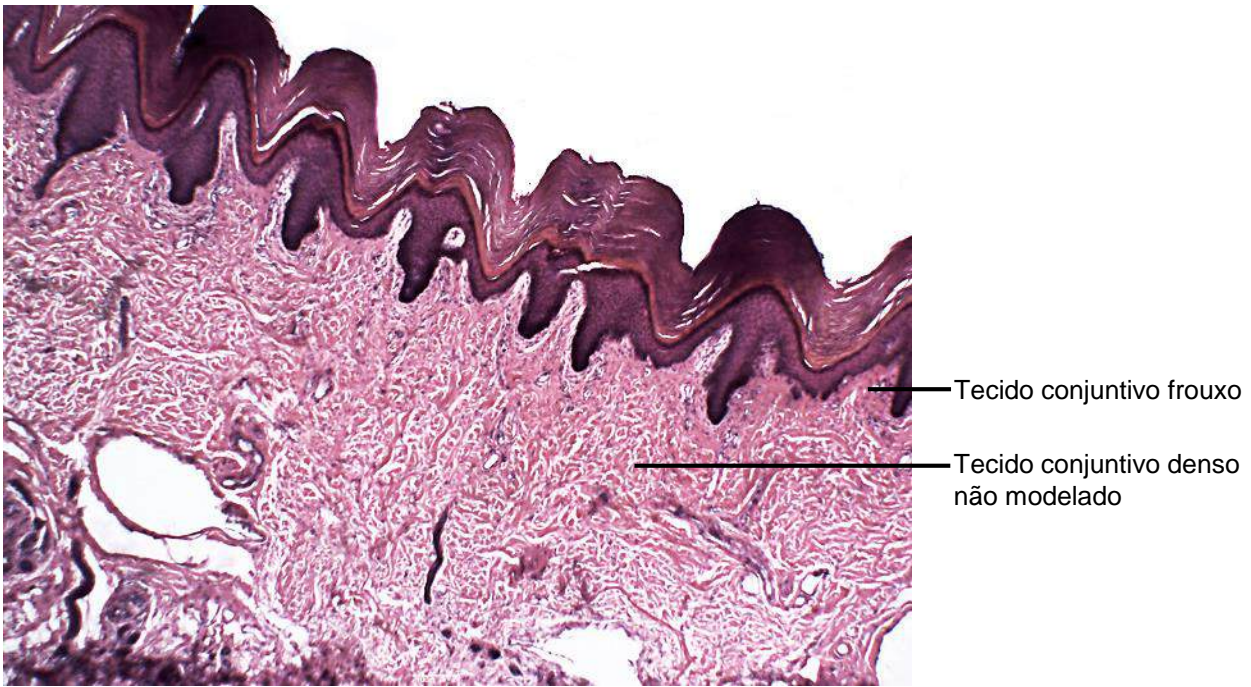
Fibras reticulares

**Figura 4.5** Corte de rim.  
Impregnação pela prata. Pequeno aumento.

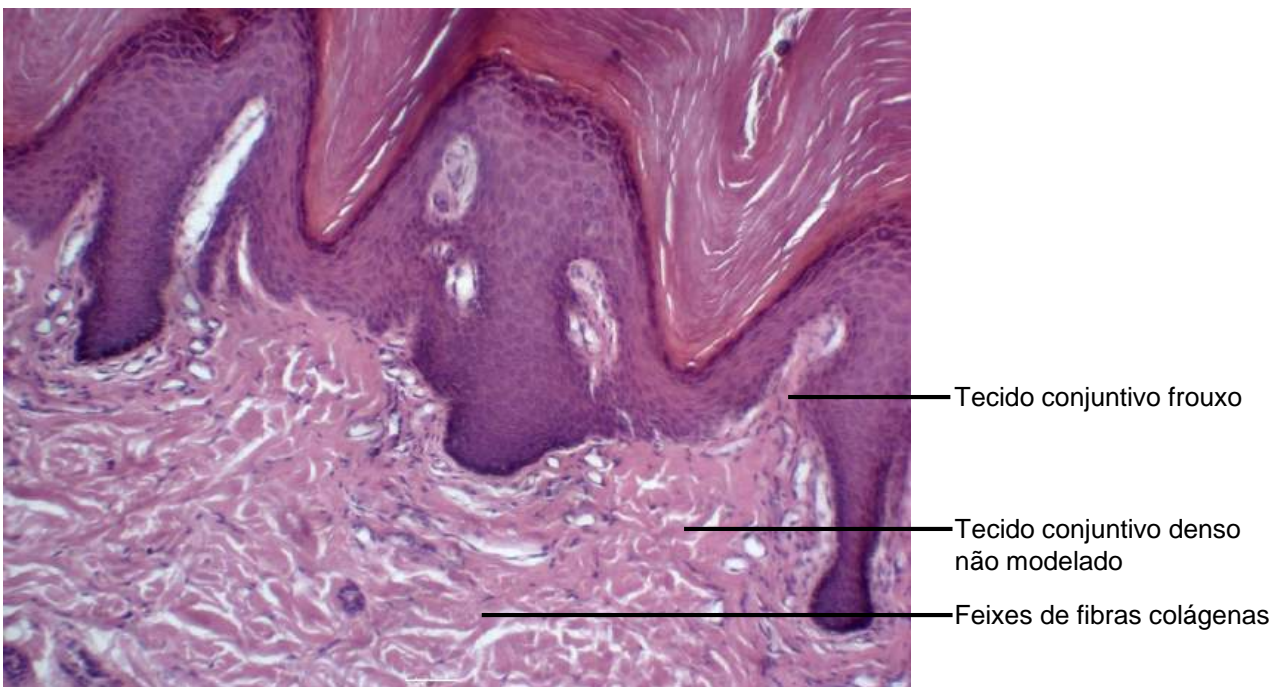


Fibras reticulares

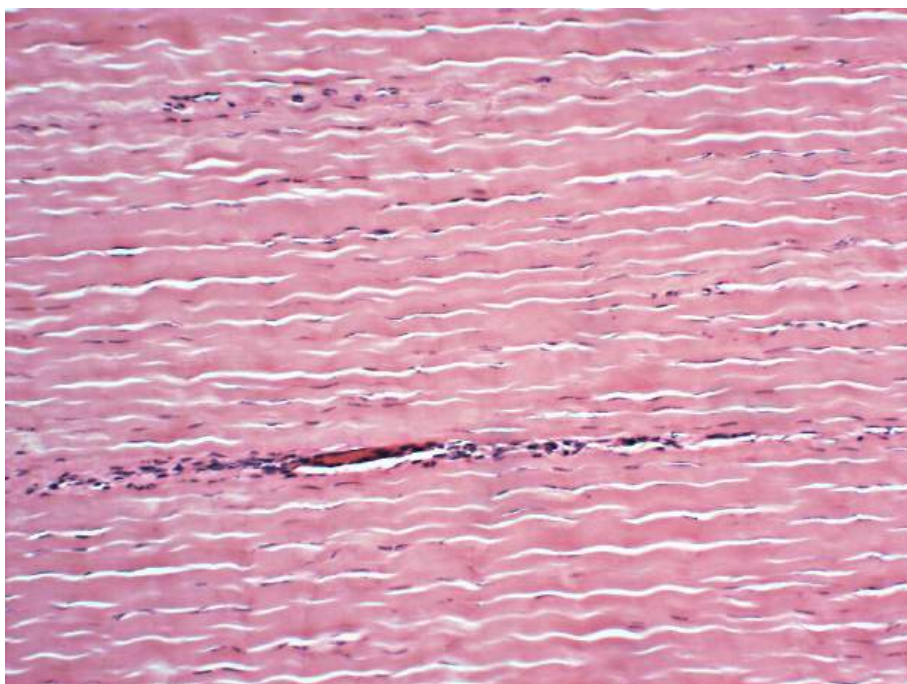
**Figura 4.6** Corte de rim.  
Impregnação pela prata. Grande aumento.



**Figura 4.7.** Corte de pele grossa.  
Coloração: Hematoxilina e Eosina. Pequeno aumento.

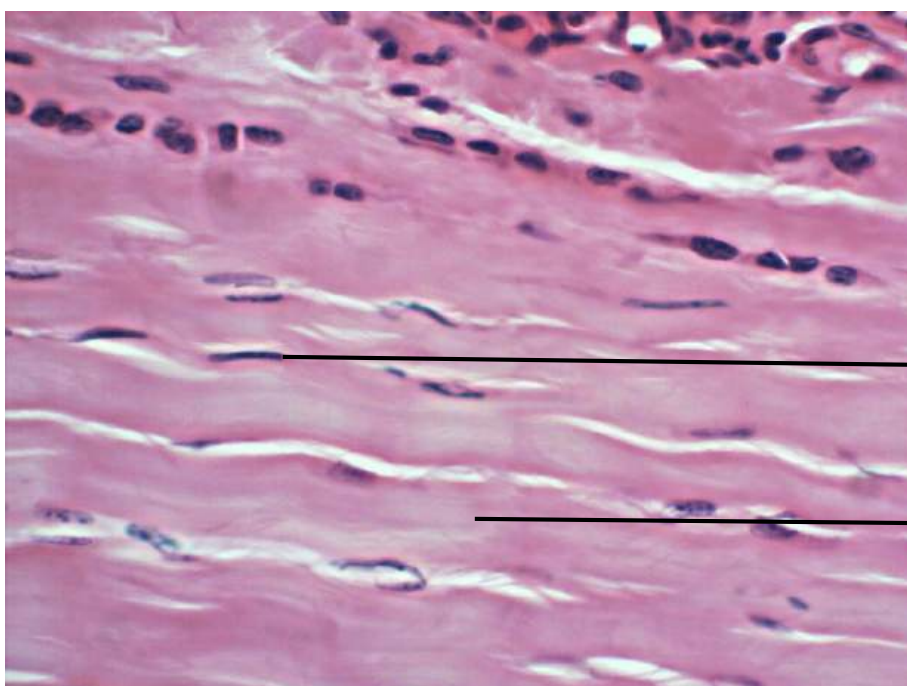


**Figura 4.8** Corte de pele grossa.  
Coloração: Hematoxilina e Eosina. Grande aumento.



Tecido conjuntivo denso modelado

**Figura 4.9** Corte de tendão.  
Coloração: Hematoxilina e Eosina. Pequeno aumento.



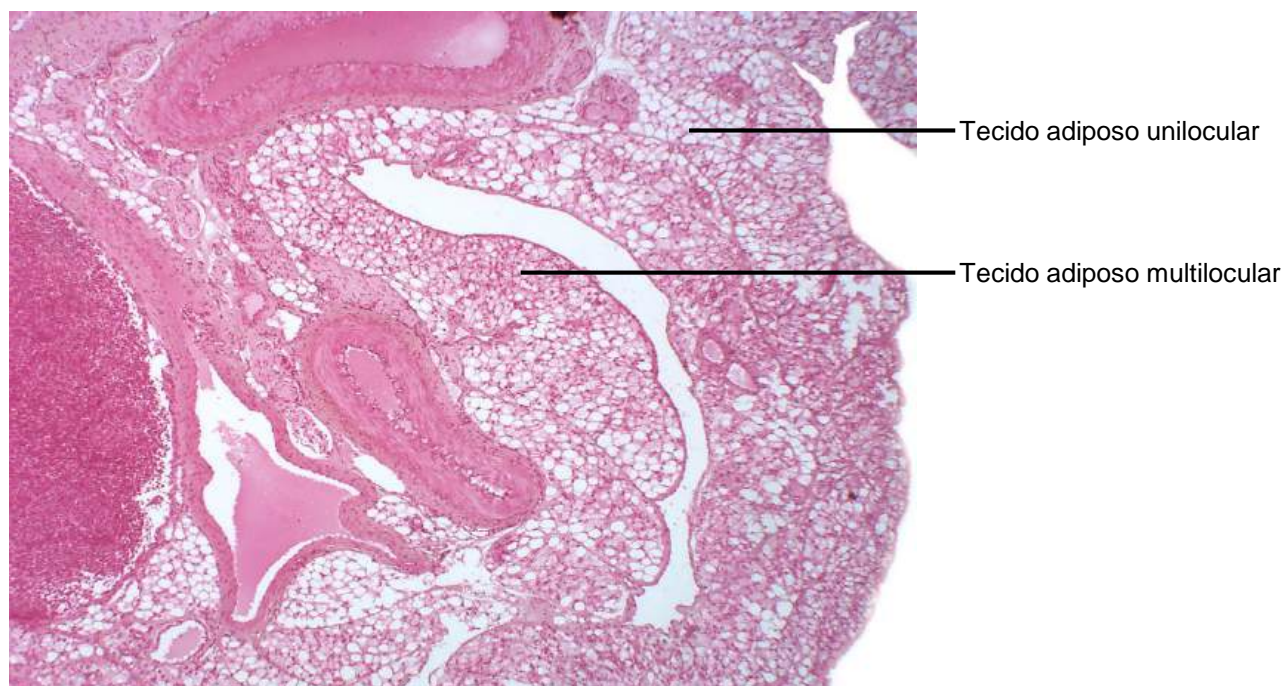
Tecido conjuntivo denso modelado

Núcleo de fibrócito

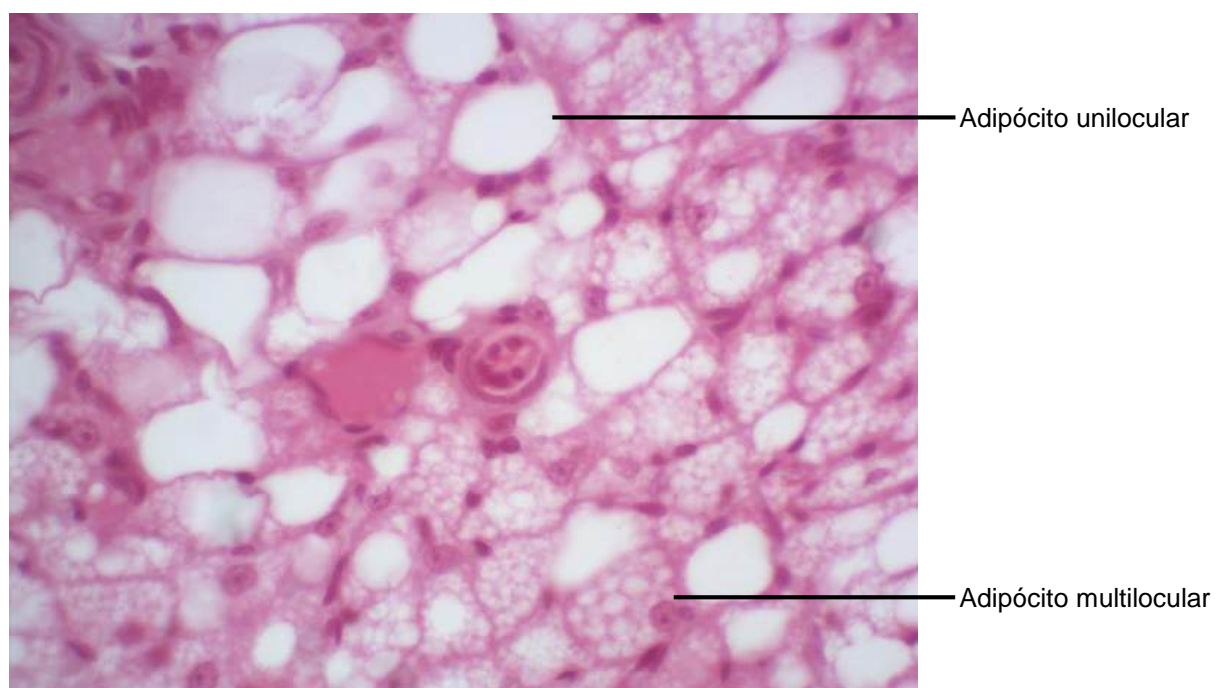
Feixe de fibra colágena

**Figura 4.10** Corte de tendão.  
Coloração: Hematoxilina e Eosina. Grande aumento.

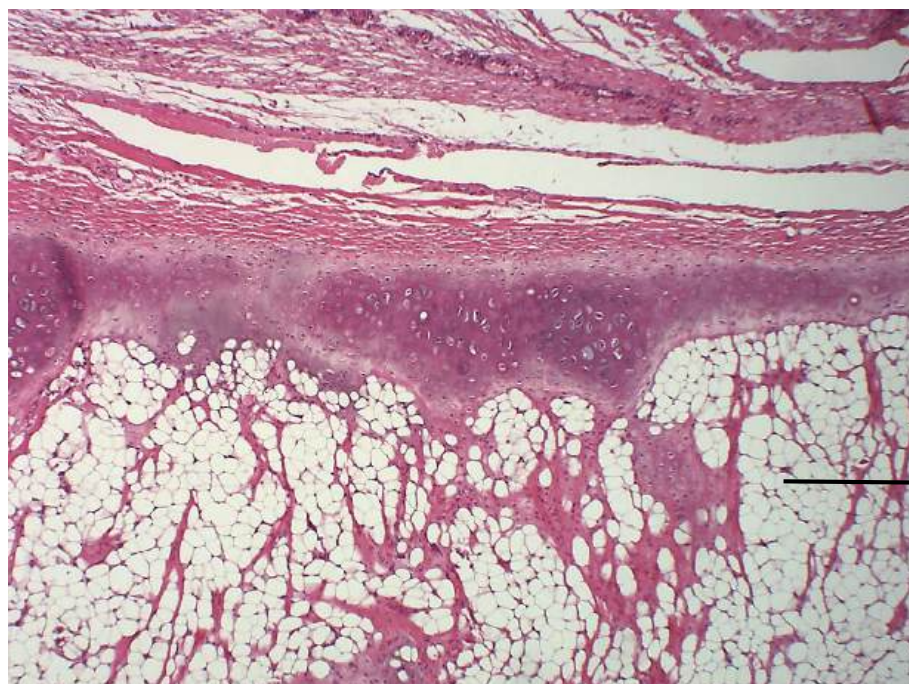




**Figura 4.11** Corte de feixe vasculo nervoso.  
Colorao: Hematoxilina e Eosina. Pequeno aumento.

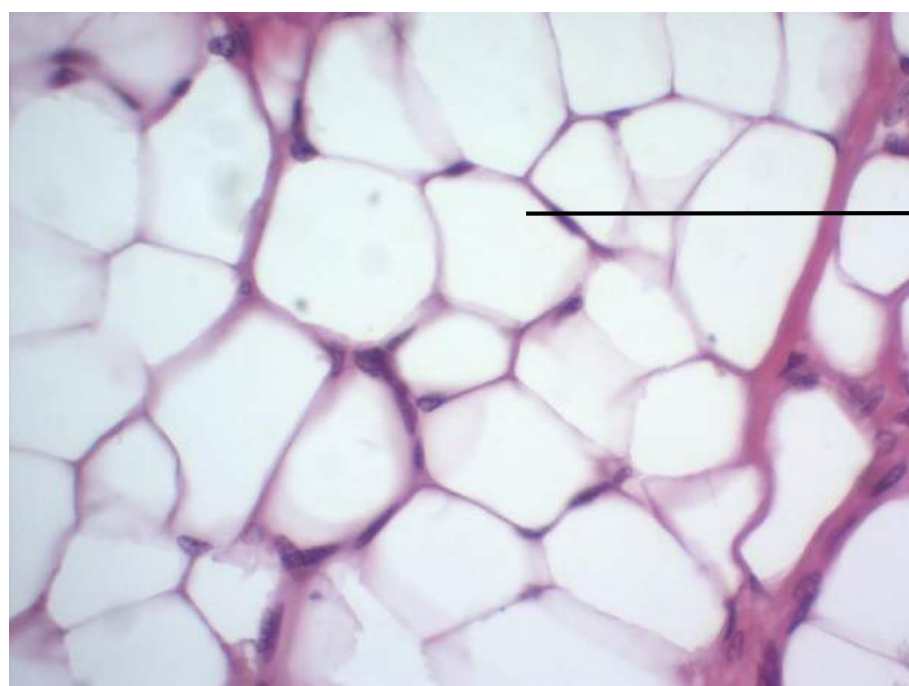


**Figura 4.12** Corte de Feixe vasculo nervoso.  
Colorao: Hematoxilina e Eosina. Grande aumento.



Tecido adiposo unilocular

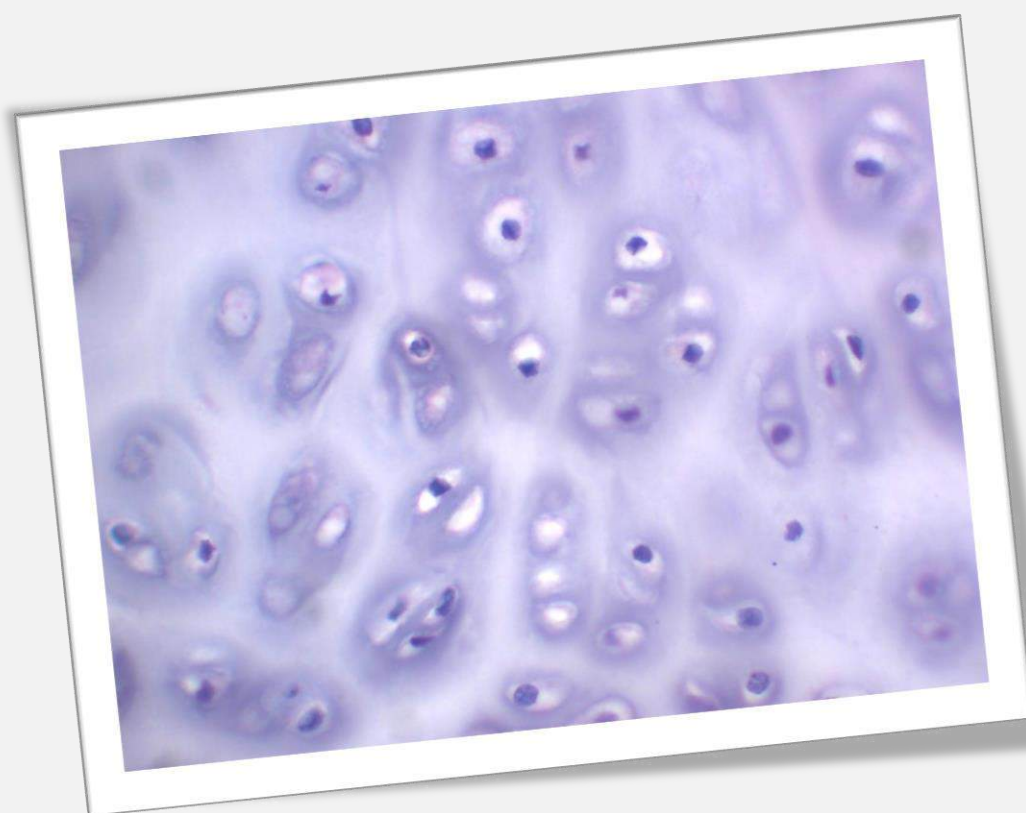
**Figura 4.13** Corte de epiglote.  
Coloração: Hematoxilina e Eosina. Pequeno aumento.



Tecido adiposo unilocular

Adipócito

**Figura 4.14** Corte de epiglote.  
Coloração: Hematoxilina e Eosina. Grande aumento.



## CAPÍTULO 5

# TECIDO CARTILAGINOSO

Sheila Michele Levy

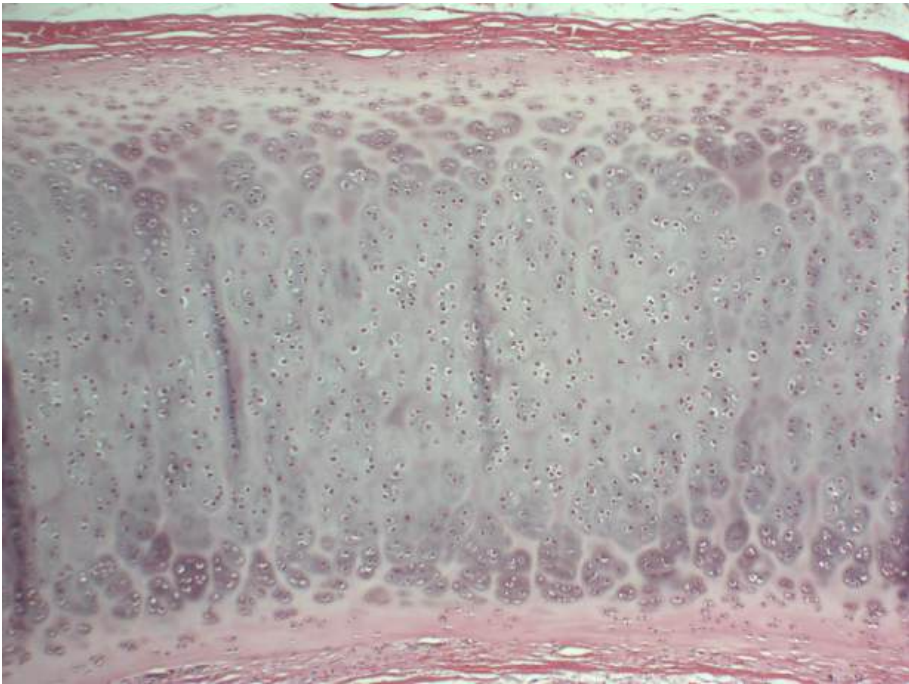
Osny Ferrari

Camila Gomedi

Carlos Augusto Munhoz Araujo

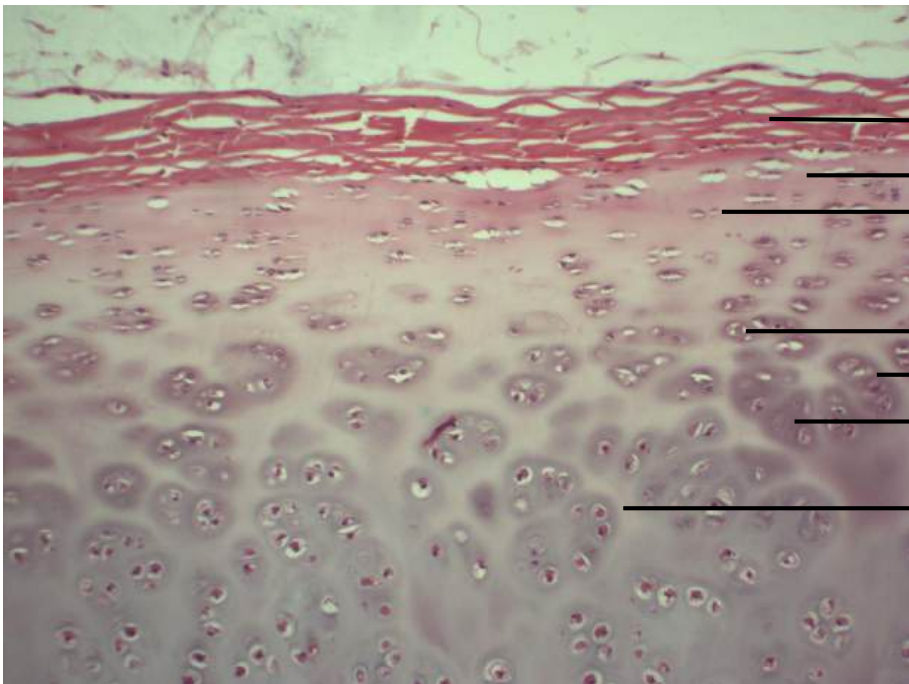
Eduardo Dallazen

Jessica Antonia Pinesso Montovani



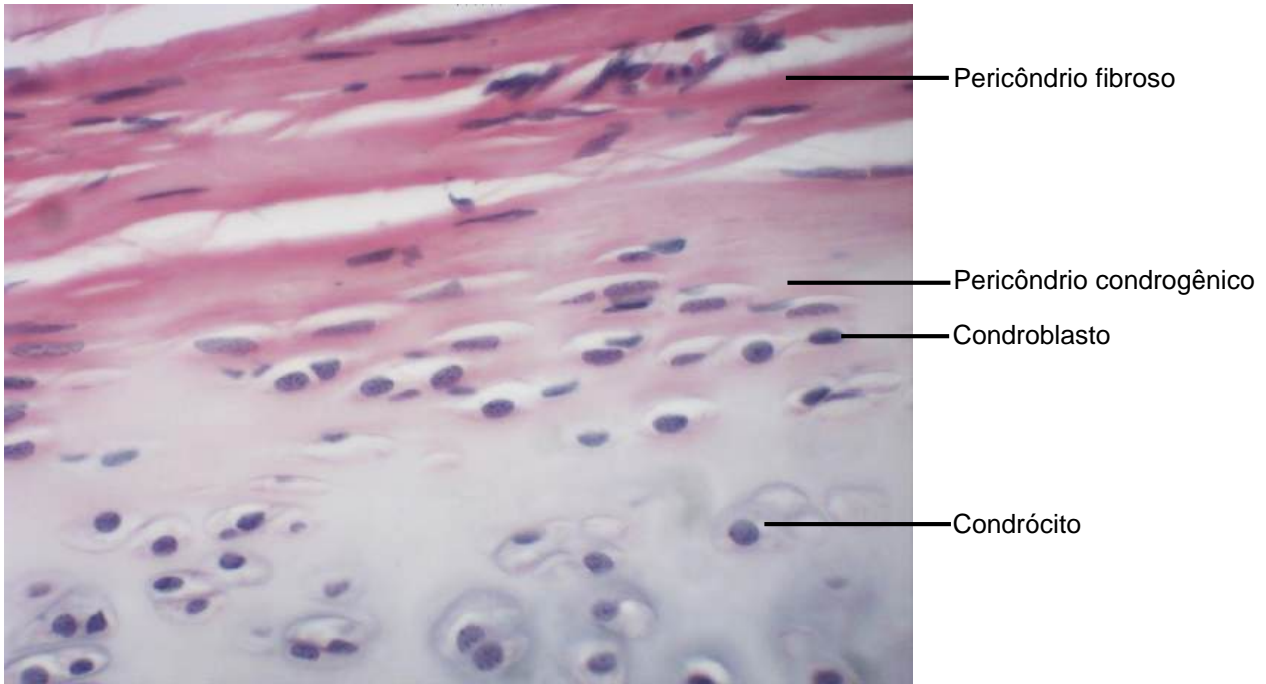
Cartilagem hialina

**Figura 5.1** Corte de traqueia.  
Coloração: Hematoxilina e Eosina. Pequeno aumento.

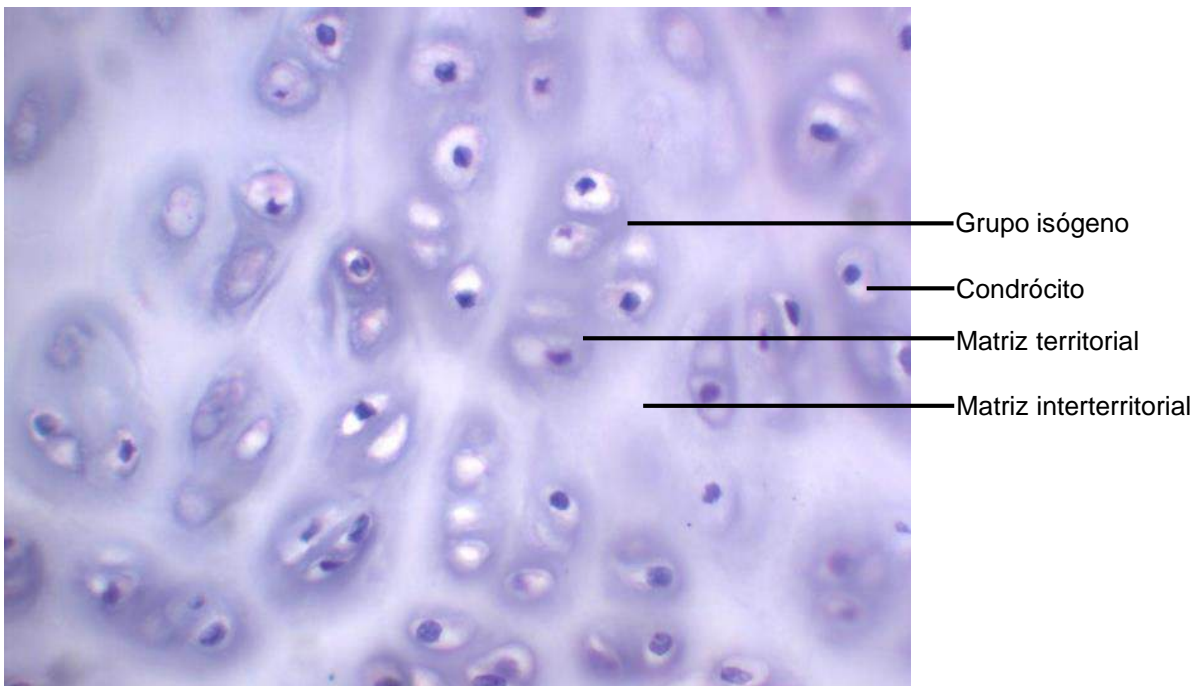


- Pericôndrio fibroso
- Pericôndrio condrogênico
- Condroblastos
- Condrócitos
- Grupo isógeno
- Matriz territorial
- Matriz interterritorial

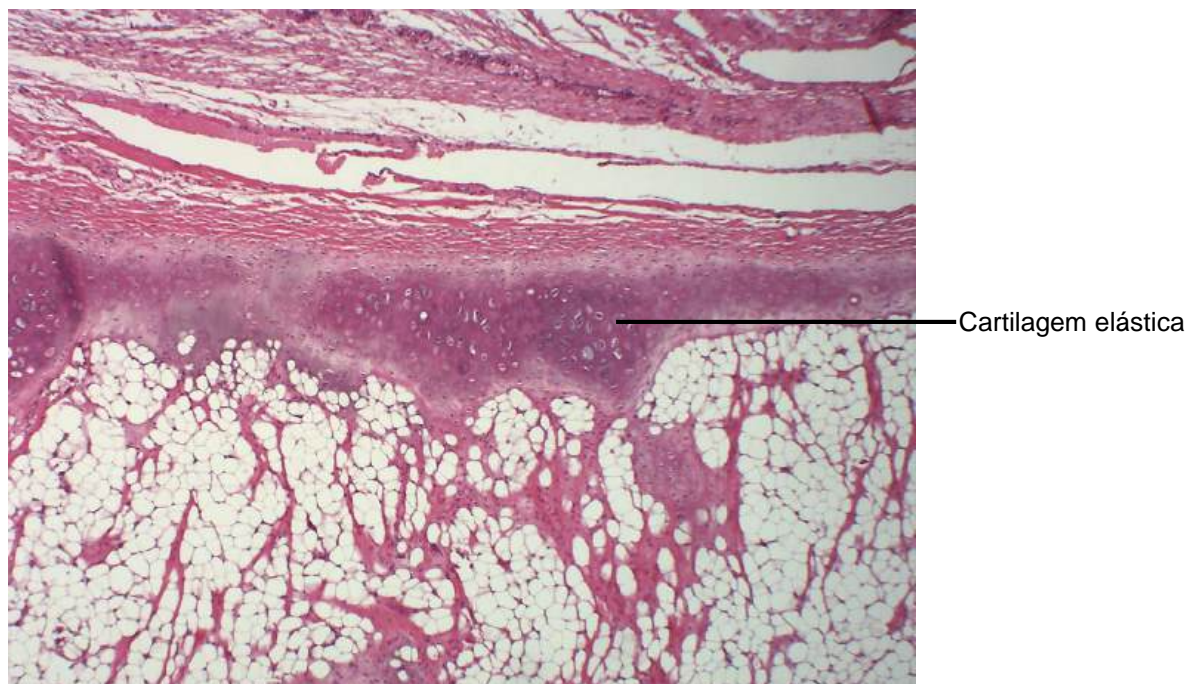
**Figura 5.2** Corte de traqueia: cartilagem hialina.  
Coloração: Hematoxilina e Eosina. Médio aumento.



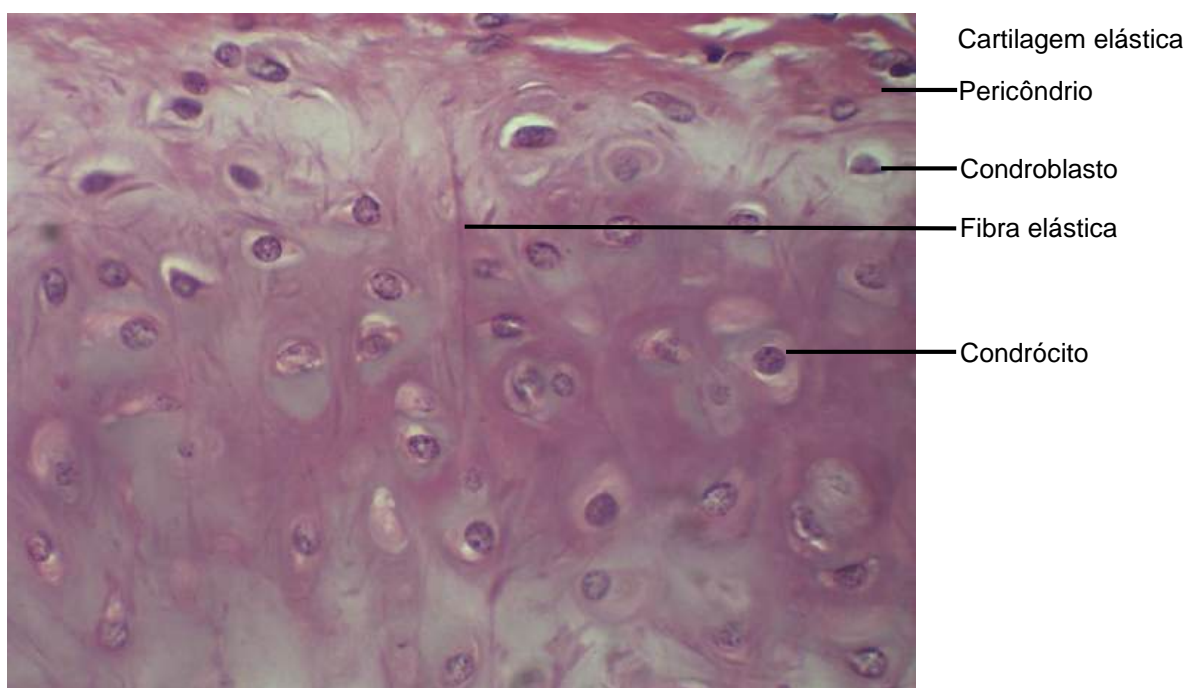
**Figura 5.3** Corte de traqueia: cartilagem hialina.  
Coloração: Hematoxilina e Eosina. Grande aumento.



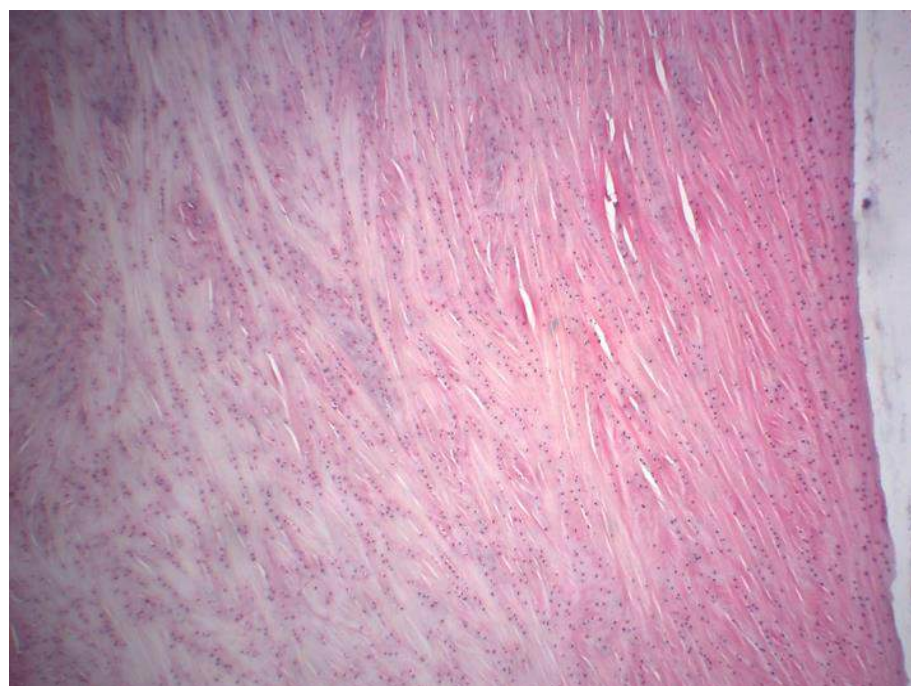
**Figura 5.4** Corte de traqueia: cartilagem hialina.  
Coloração: Hematoxilina e Eosina. Grande aumento.



**Figura 5.5** Corte de epiglote.  
Coloração: Hematoxilina e Eosina. Pequeno aumento.

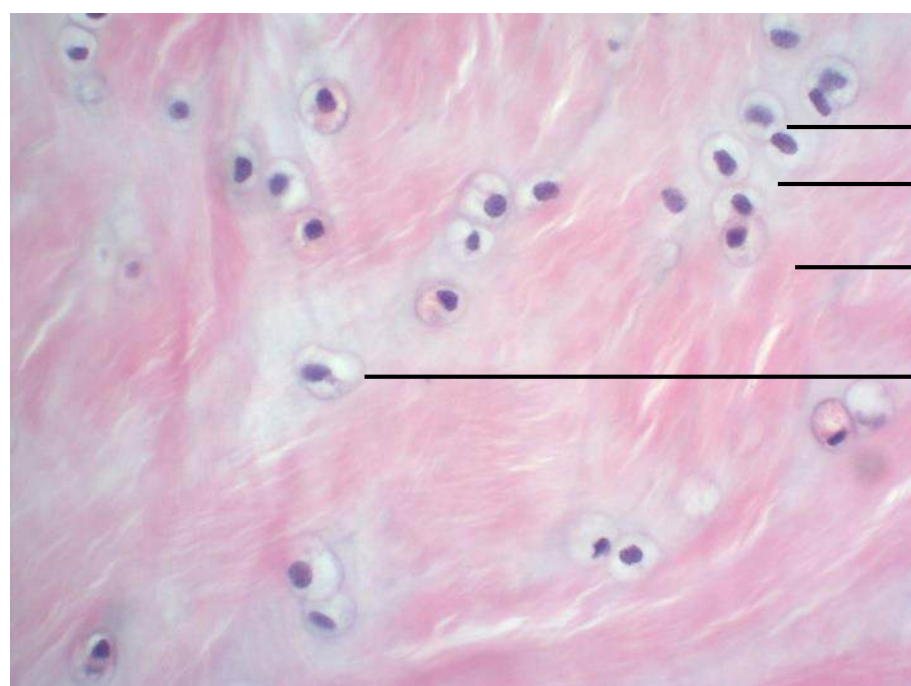


**Figura 5.6** Corte de epiglote  
Coloração: Hematoxilina e Eosina. Médio aumento.



Cartilagem fibrosa

**Figura 5.7** Corte de menisco.  
Coloração: Hematoxilina e Eosina. Pequeno aumento.



Cartilagem fibrosa

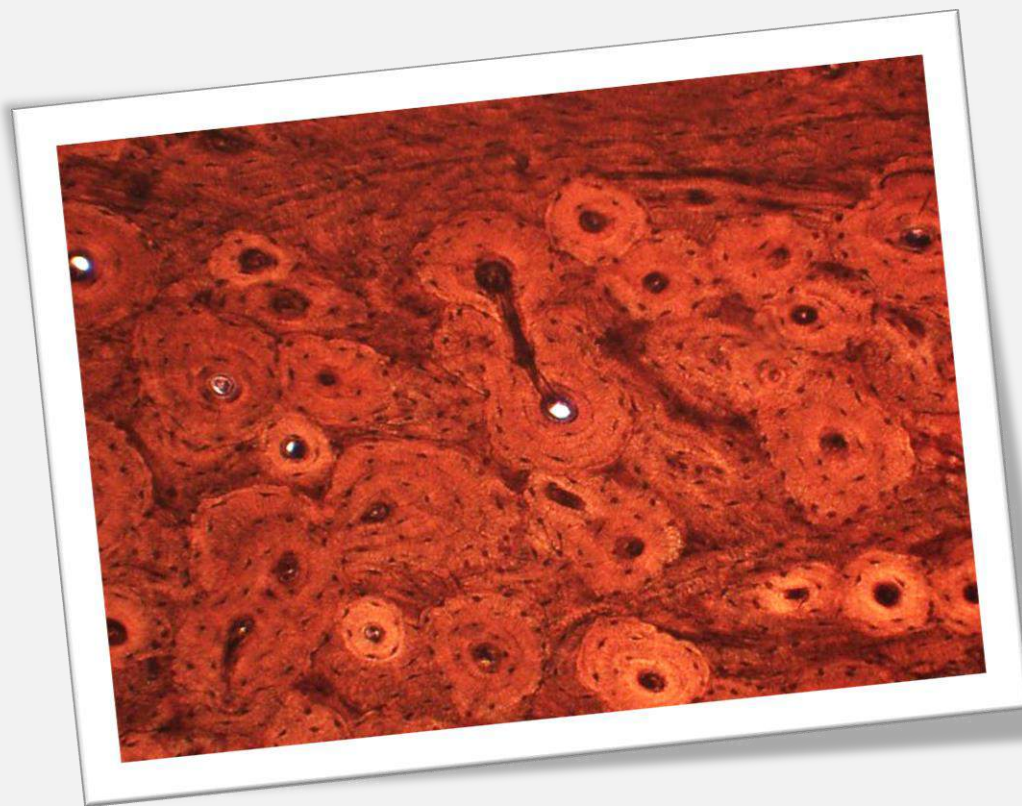
Grupo isógeno

Matriz territorial

Feixes de fibras colágenas

Condrócito

**Figura 5.8** Corte de menisco.  
Coloração: Hematoxilina e Eosina. Grande aumento.

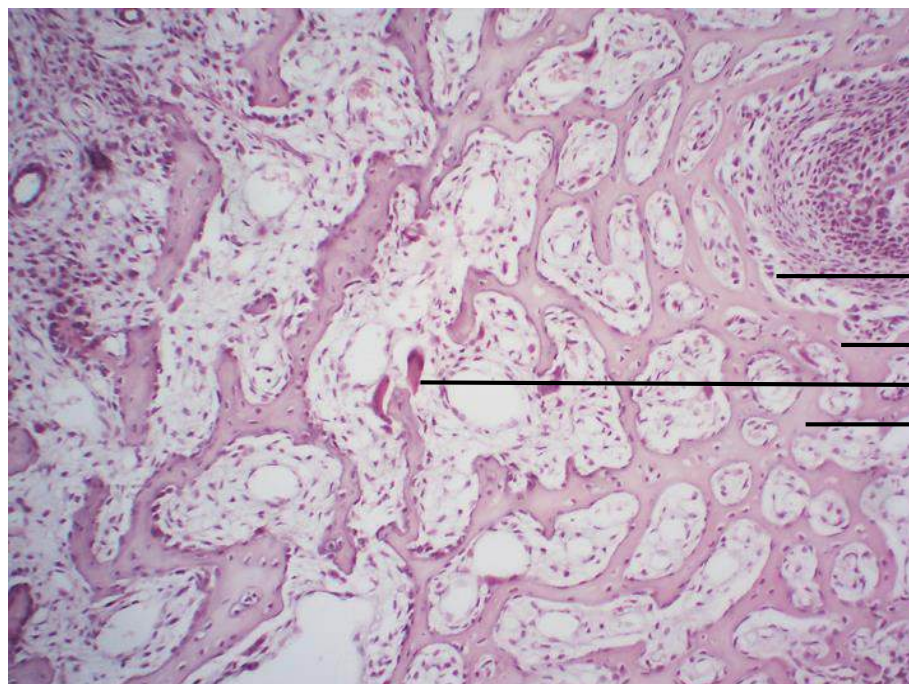


## CAPÍTULO 6

# TECIDO ÓSSEO

Ana Cláudia Swarça  
Eliane Victoriano  
Camila Mitie Carrasco Nakagawa  
Carla Barbosa Pereira  
Christopher Brian Bernini e Lima





Tecido ósseo primário:  
ossificação intramembranosa

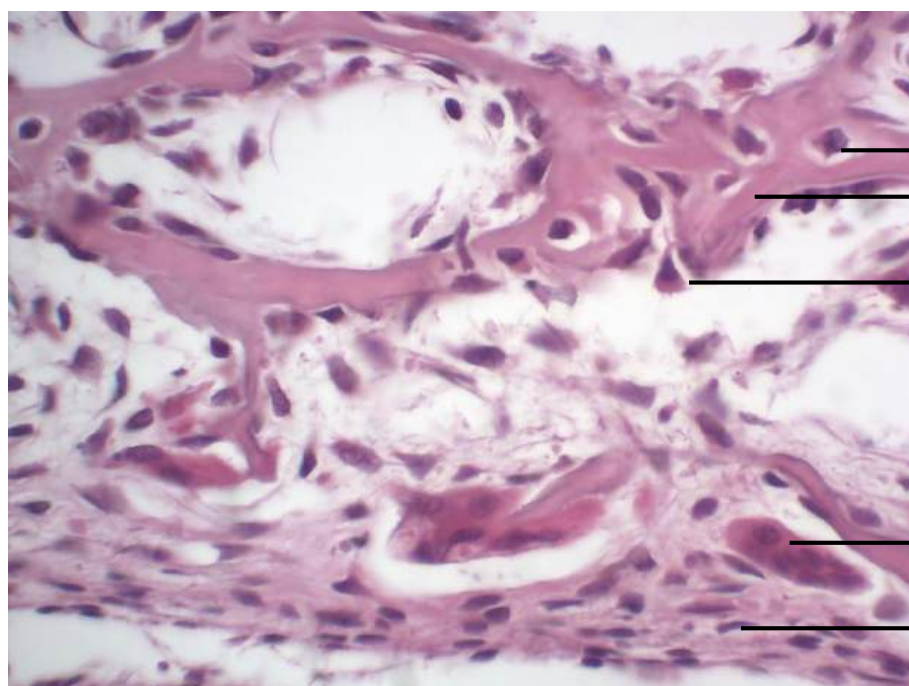
Osteoblasto

Osteócito

Osteoclasto

Matriz óssea orgânica

**Figura 6.1** Cabeça de feto de coelho, desmineralizada.  
Coloração: Hematoxilina e Eosina. Pequeno aumento.



Tecido ósseo primário:  
ossificação intramembranosa

Osteócito

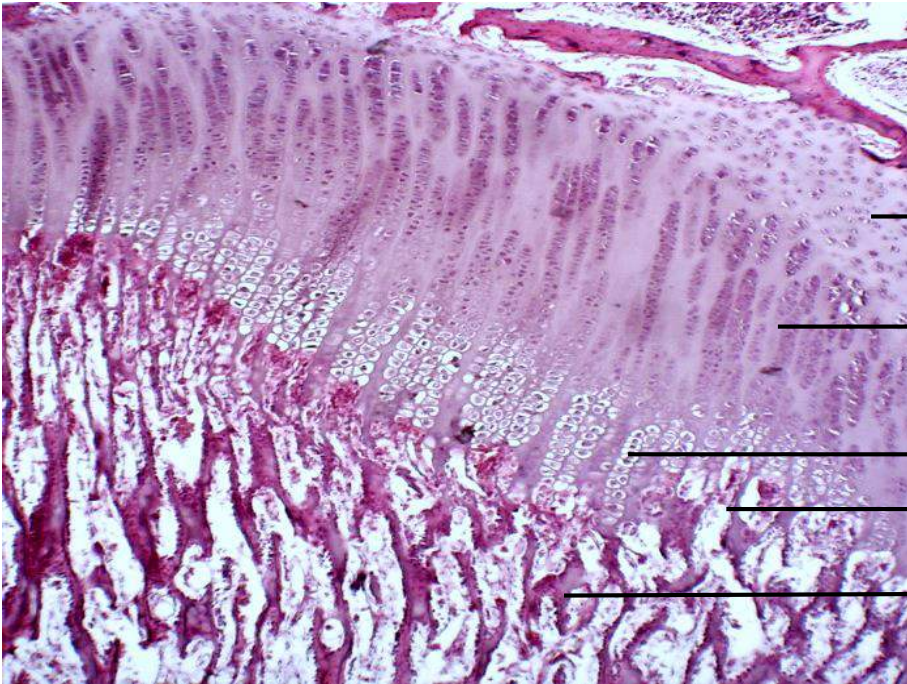
Matriz óssea orgânica

Osteoblasto

Osteoclasto

Perióstio

**Figura 6.2** Cabeça de feto de coelho, desmineralizada.  
Coloração: Hematoxilina e Eosina. Grande aumento.



Disco epifisário ou cartilagem de conjugação

Zona de cartilagem em repouso

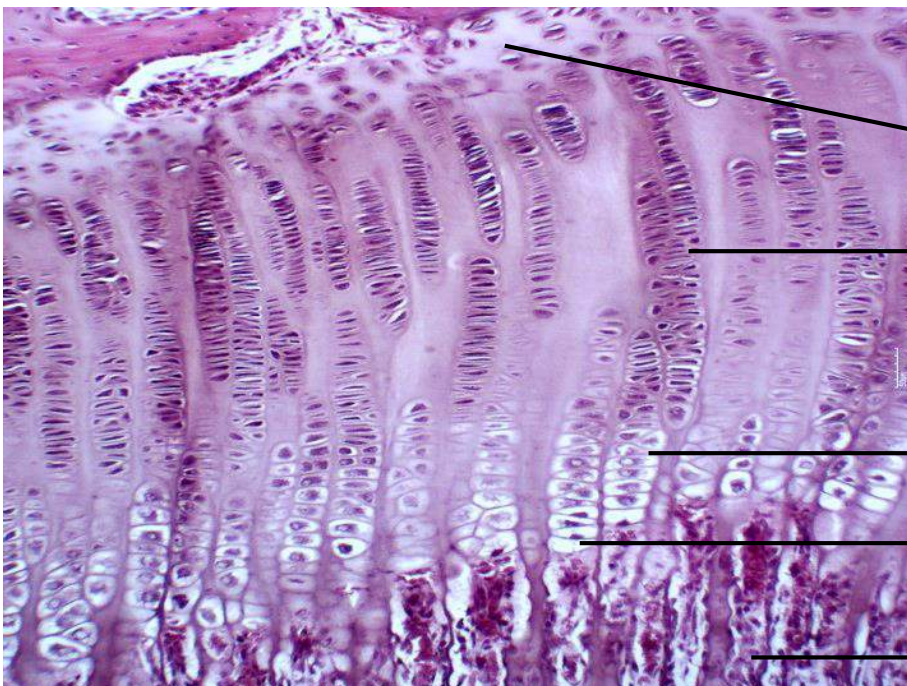
Zona de cartilagem seriada ou de proliferação

Zona de cartilagem hipertrófica

Zona de cartilagem calcificada

Zona de ossificação endocondral

**Figura 6.3** Joelho de coelho jovem, desmineralizado. Coloração: Hematoxilina e Eosina. Pequeno aumento.



Disco epifisário ou cartilagem de conjugação

Zona de cartilagem em repouso

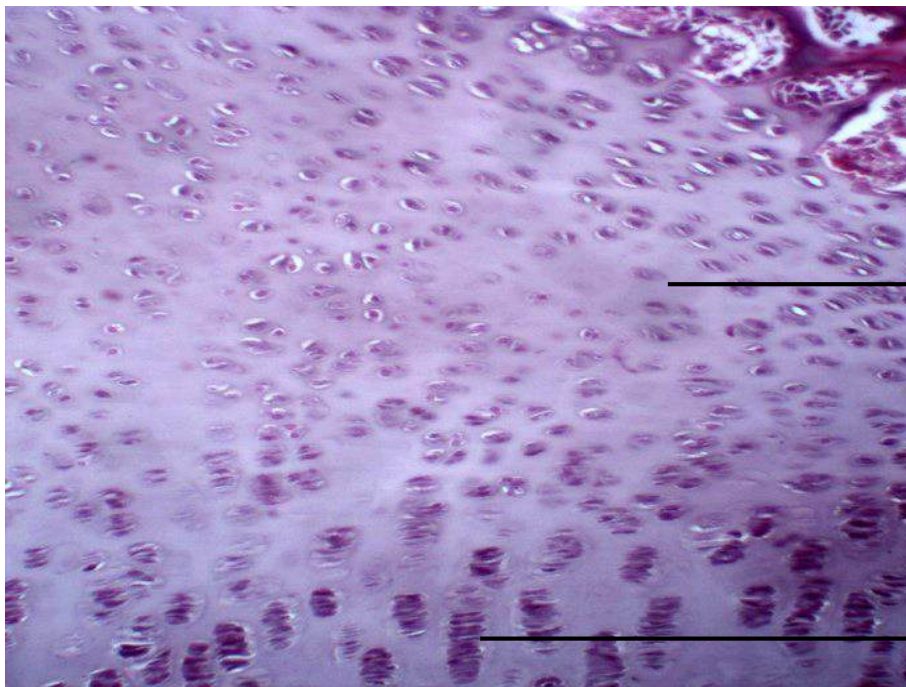
Zona de cartilagem seriada ou de proliferação

Zona de cartilagem hipertrófica

Zona de cartilagem calcificada

Zona de ossificação

**Figura 6.4** Joelho de coelho jovem, desmineralizado. Coloração: Hematoxilina e Eosina. Médio aumento.

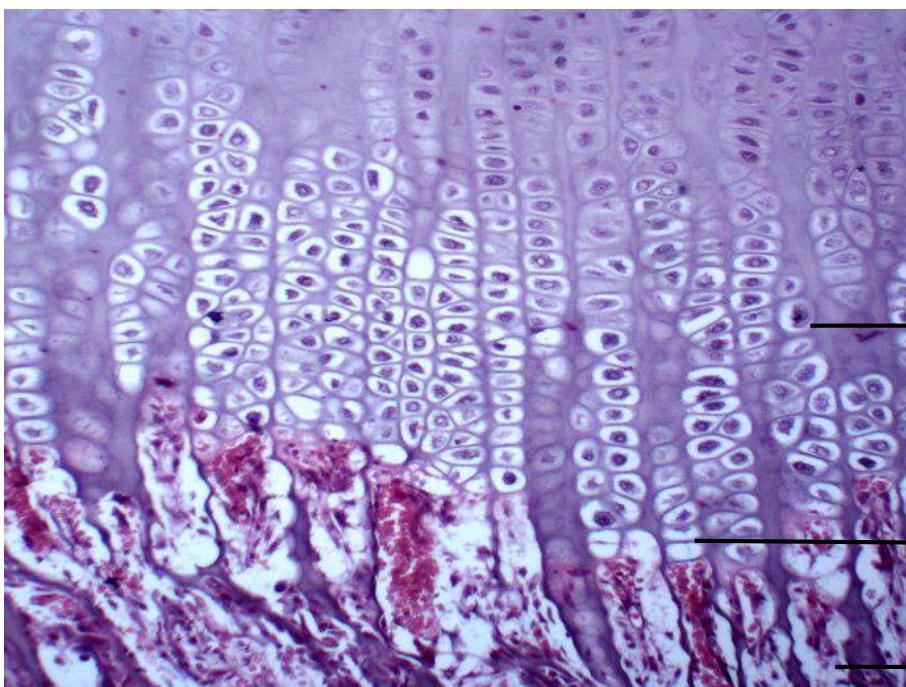


Disco epifisário ou cartilagem de conjugação

Zona de cartilagem em repouso

Zona de cartilagem seriada ou de proliferação

**Figura 6.5** Joelho de coelho jovem, desmineralizado. Coloração: Hematoxilina e Eosina. Médio aumento.



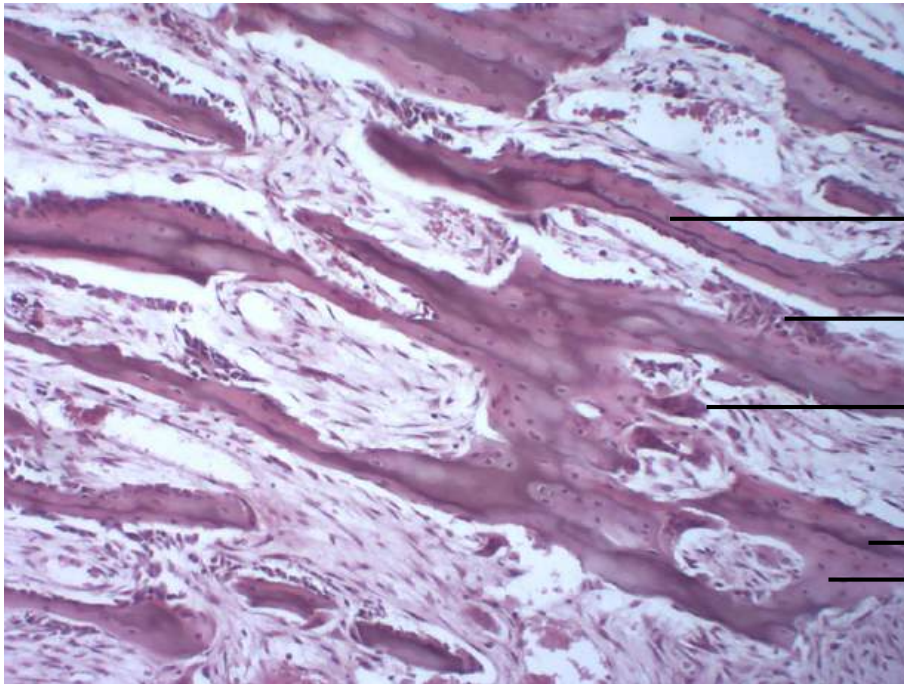
Disco epifisário ou cartilagem de conjugação

Zona de cartilagem hipertrófica

Zona de cartilagem calcificada

Zona de ossificação

**Figura 6.6** Joelho de coelho jovem, desmineralizado. Coloração: Hematoxilina e Eosina. Médio aumento.



Disco epifisário ou cartilagem de conjugação

Tecido ósseo primário:  
ossificação endocondral

Osteócito

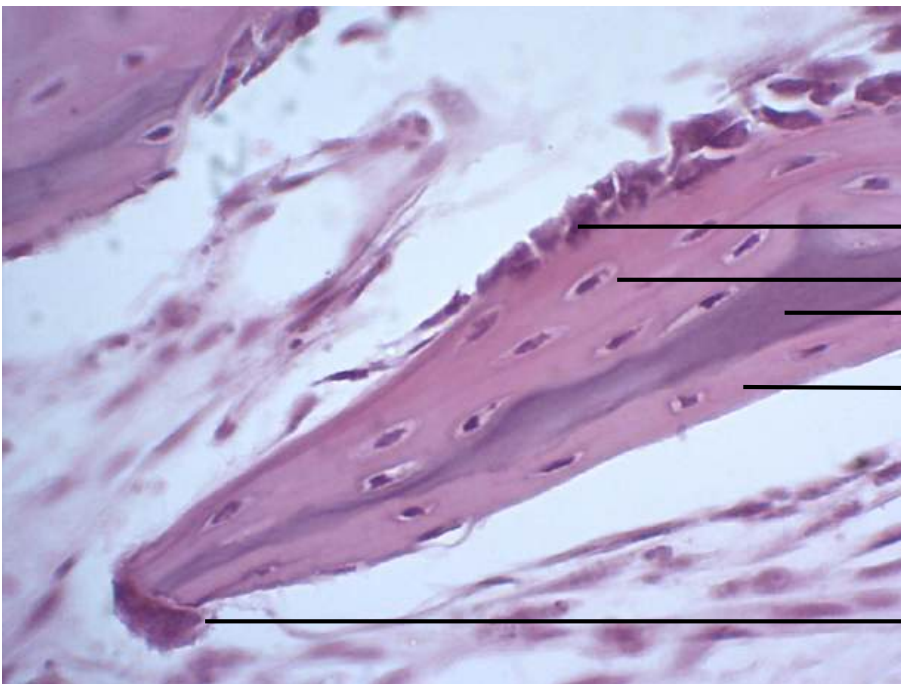
Osteoblastos

Osteoclasto

Matriz cartilaginosa

Matriz óssea

**Figura 6.7** Joelho de coelho jovem, desmineralizado.  
Coloração: Hematoxilina e Eosina. Médio aumento.



Disco epifisário ou cartilagem de conjugação

Tecido ósseo primário:  
ossificação endocondral

Osteoblasto

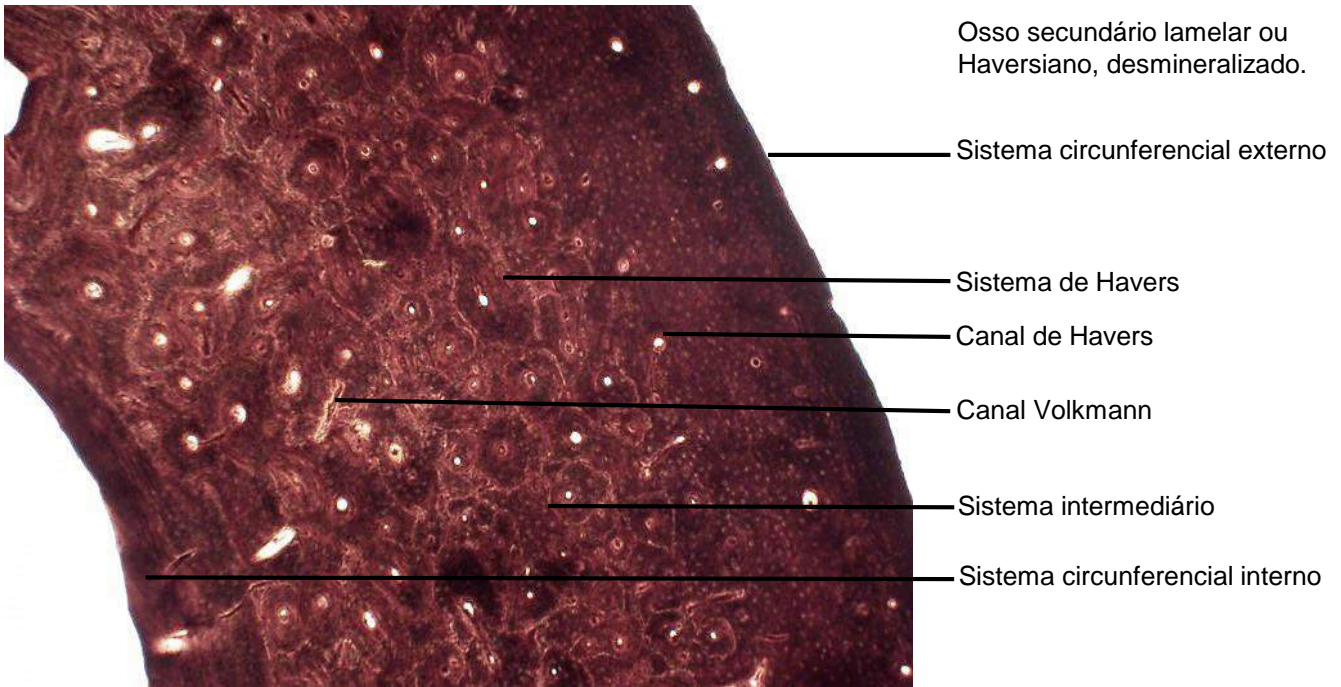
Osteócito

Matriz cartilaginosa

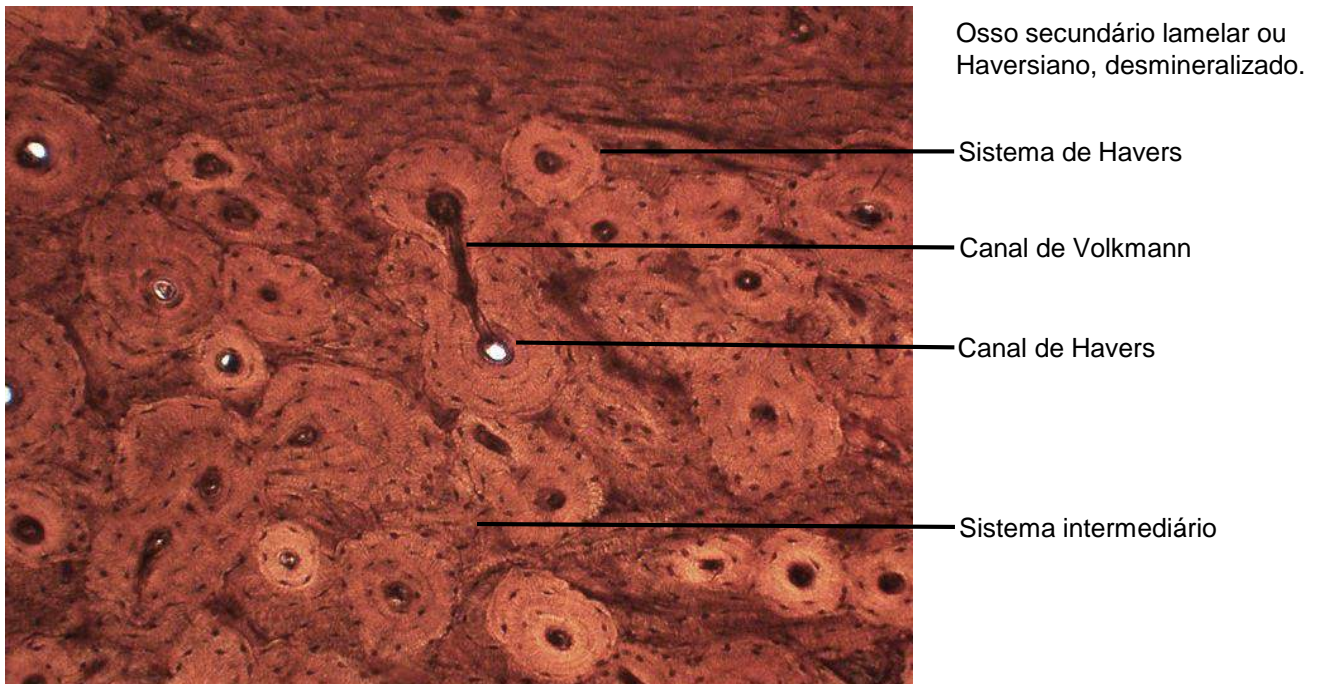
Matriz óssea

Osteoclasto

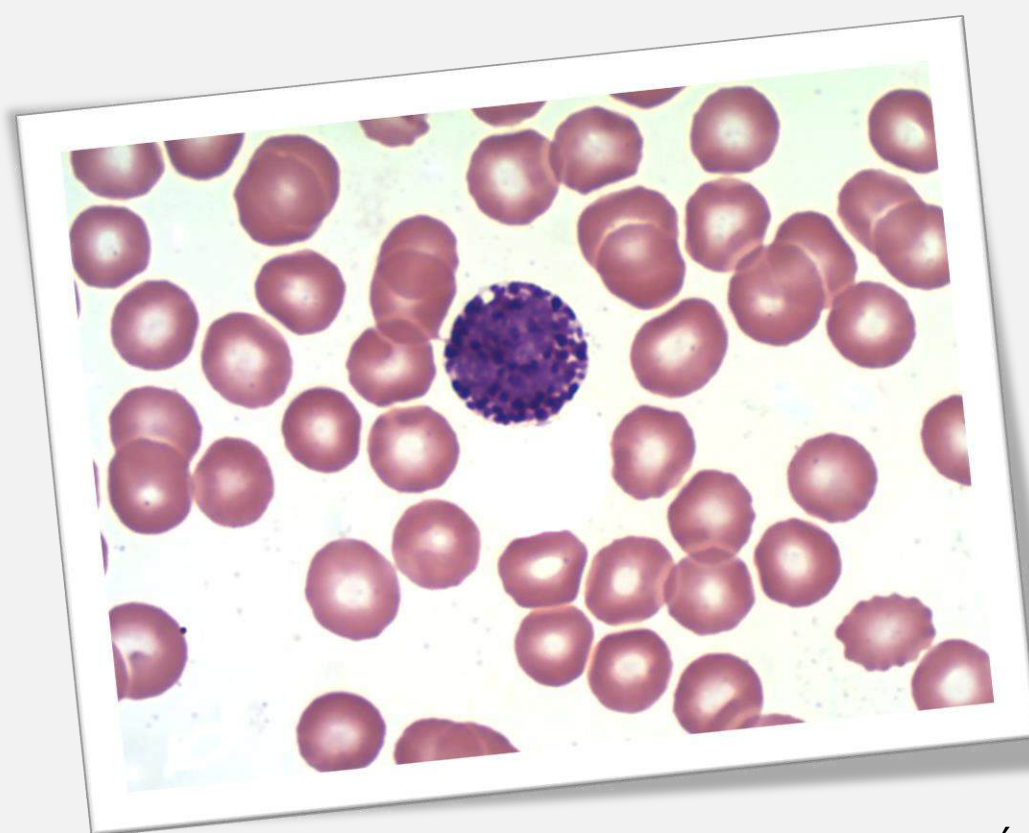
**Figura 6.8** Joelho de coelho jovem, desmineralizado.  
Coloração: Hematoxilina e Eosina. Grande aumento.



**Figura 6.9** Osso secundário lamelar ou Haversiano, desmineralizado. Coloração Schmorl. Pequeno aumento.



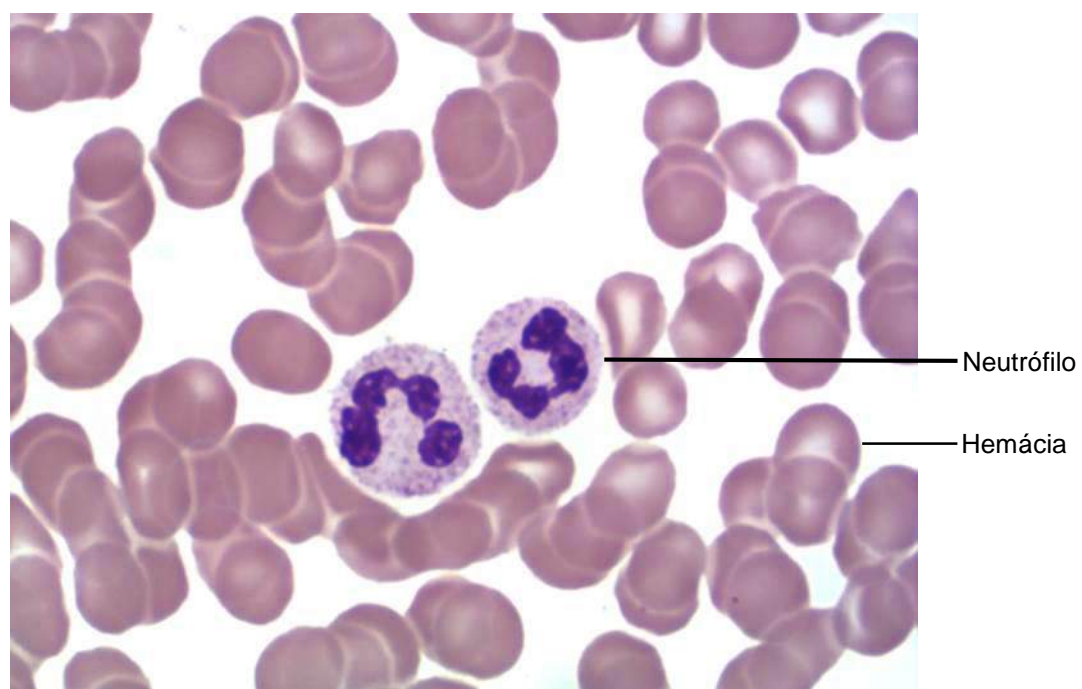
**Figura 6.10** Osso secundário lamelar ou Haversiano, desmineralizado. Coloração Schmorl. Grande aumento.



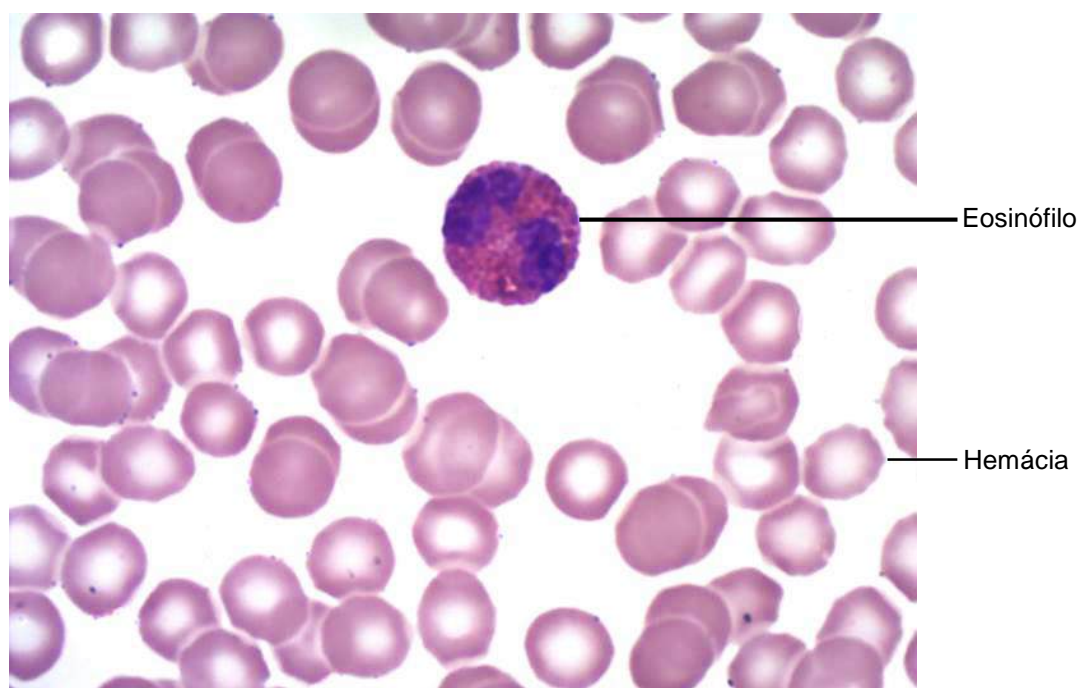
## CAPÍTULO 7

# SANGUE

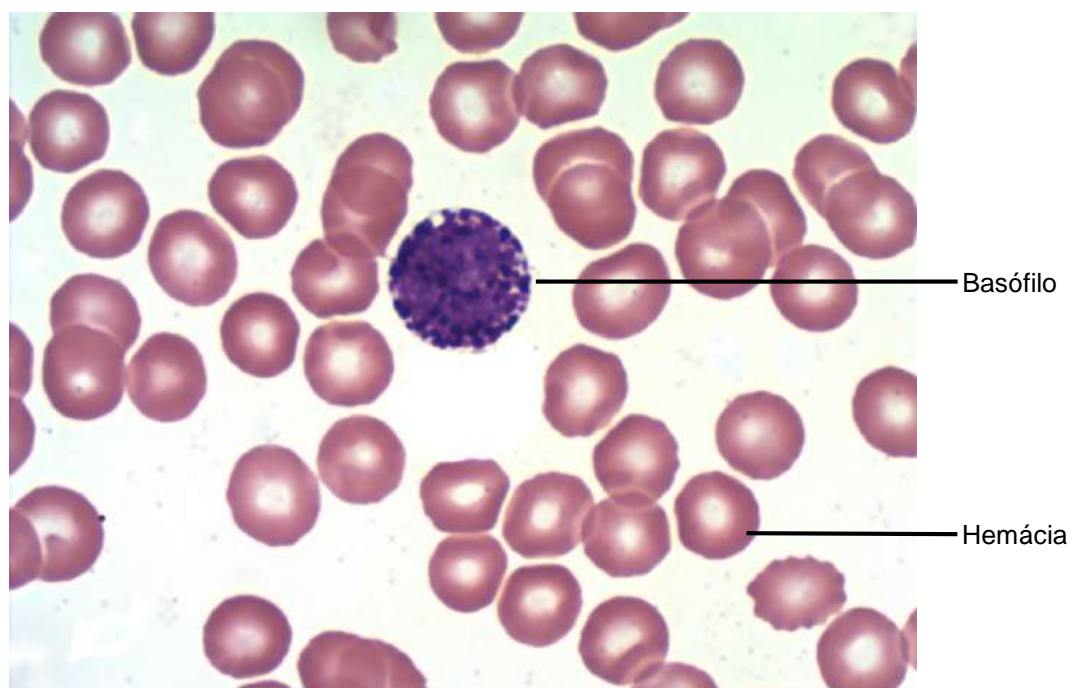
Fábio Goulart de Andrade  
Osny Ferrari  
Keldrey Vinicius Alicio de Paula  
Valesca Tura de Lima  
Rafael Bruno Oliveira Lopes Silva



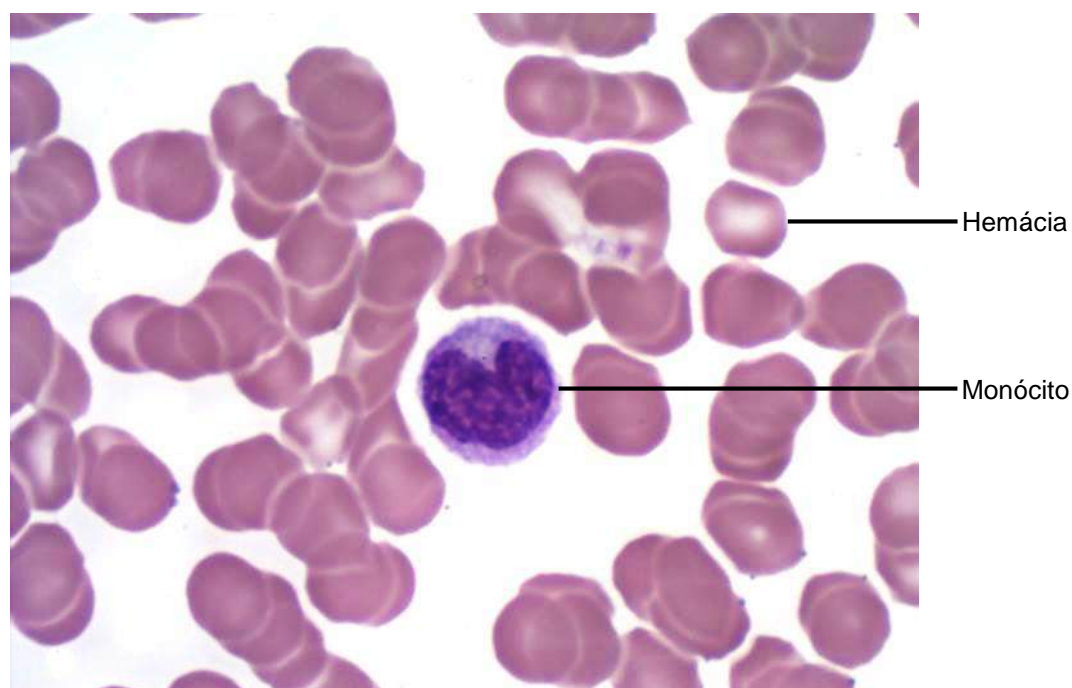**Figura 7.1** Esfregaço sanguíneo.  
Coloração: May-Grunwald Giemsa. Grande aumento.



**Figura 7.2** Esfregaço sanguíneo.  
Coloração: May-Grunwald Giemsa. Grande aumento.

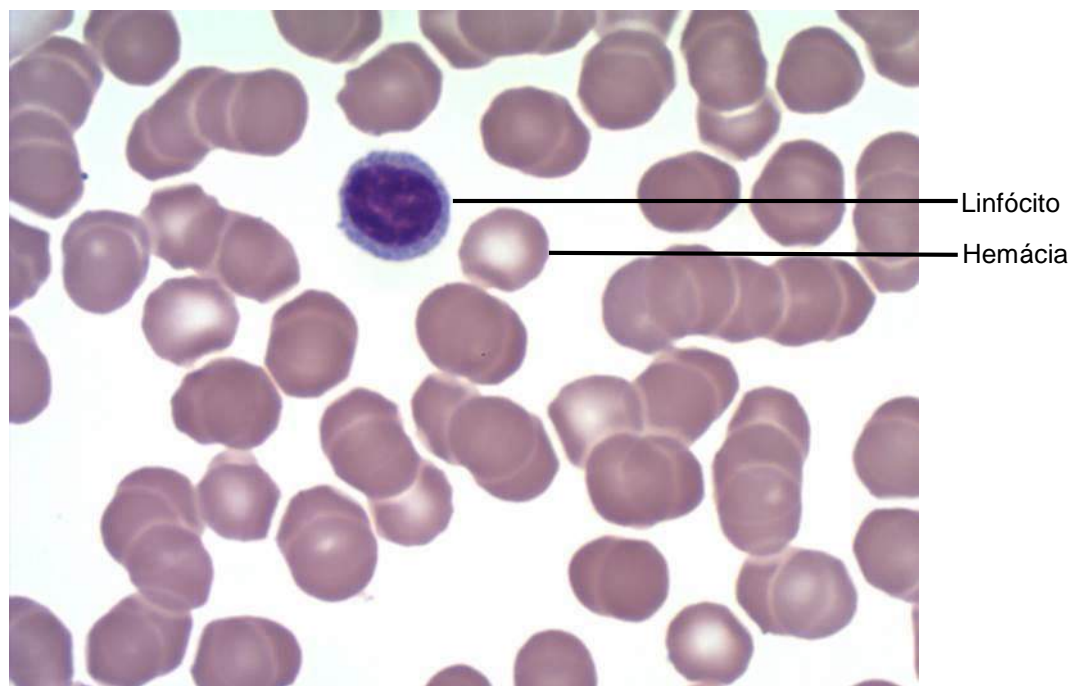


**Figura 7.3** Esfregaço sanguíneo.  
Coloração: May-Grunwald Giemsa. Grande aumento.

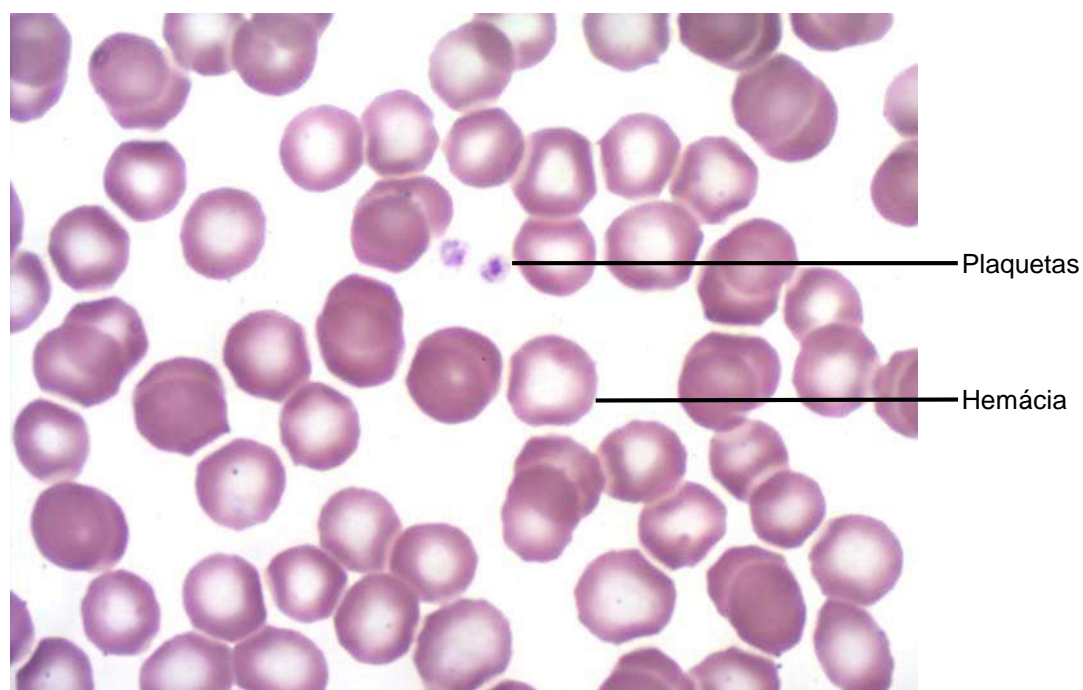


**Figura 7.4** Esfregaço sanguíneo.  
Coloração: May-Grunwald Giemsa..Grande aumento.

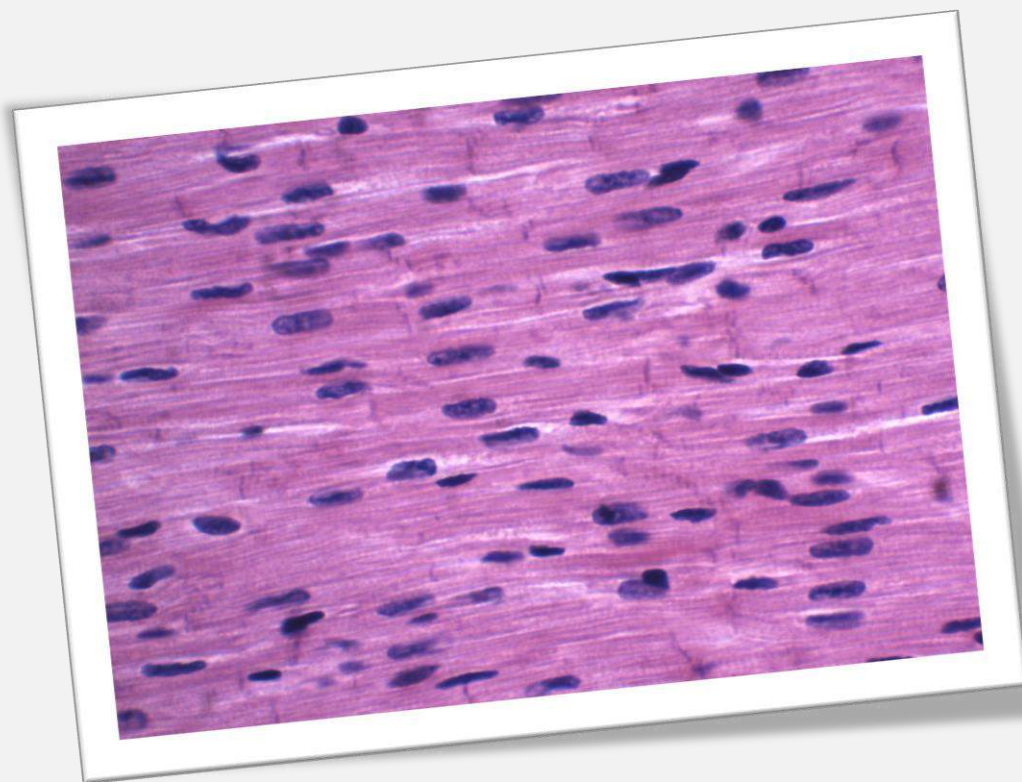




**Figura 7.5** Esfregaço sanguíneo.  
Coloração: May-Grunwald Giemsa. Grande aumento.



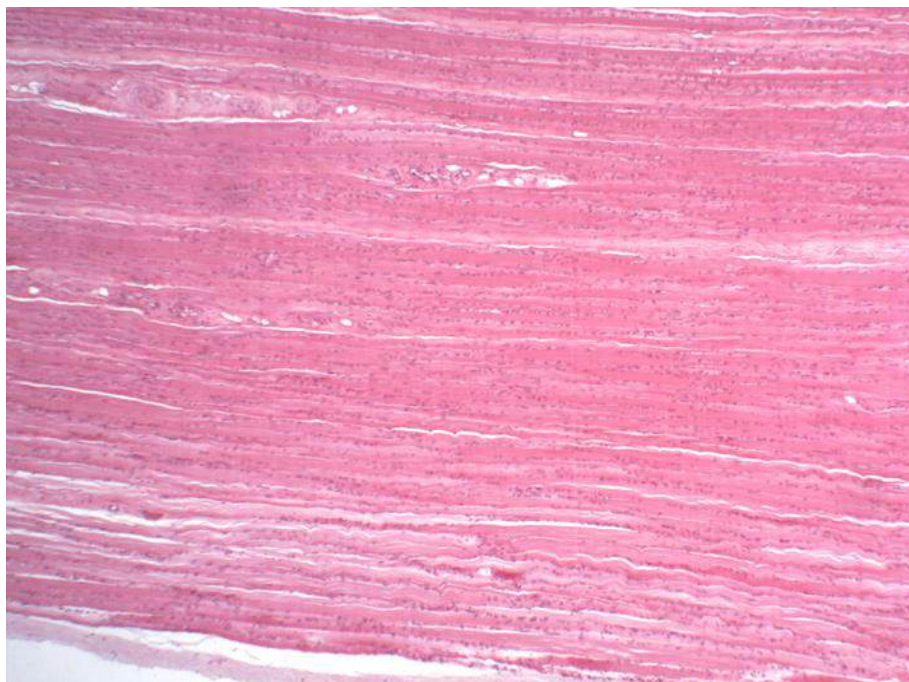
**Figura 7.6** Esfregaço sanguíneo.  
Coloração: May-Grunwald Giemsa. Grande aumento.



## CAPÍTULO 8

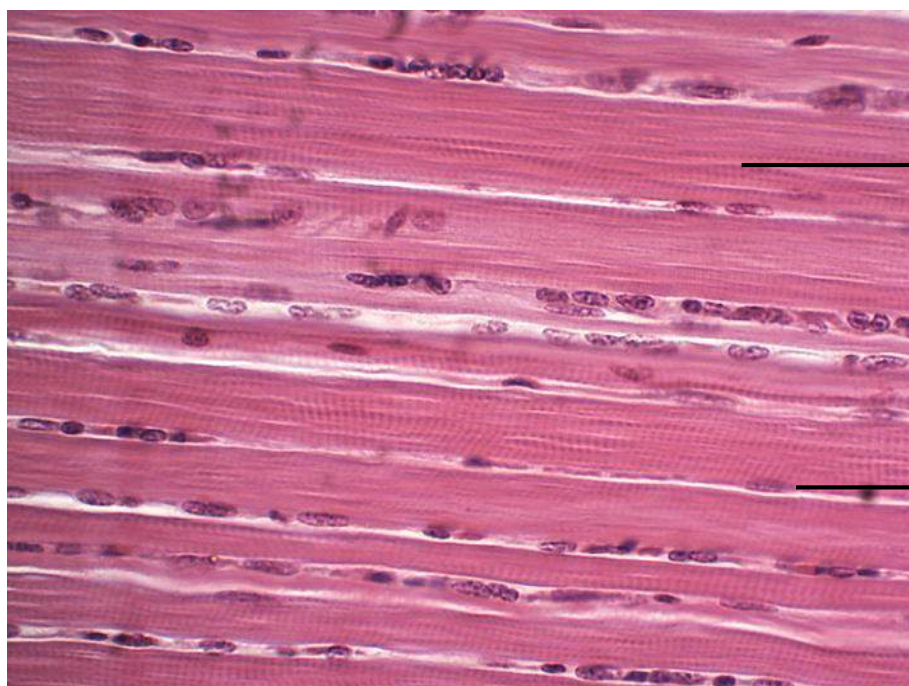
# TECIDO MUSCULAR

Ângela Maria Ferreira Falleiros  
Fernanda Pacheco Lassance  
Giovanna Cilio Adamczik  
Mariel De Souza Kussano



Tecido muscular estriado esquelético

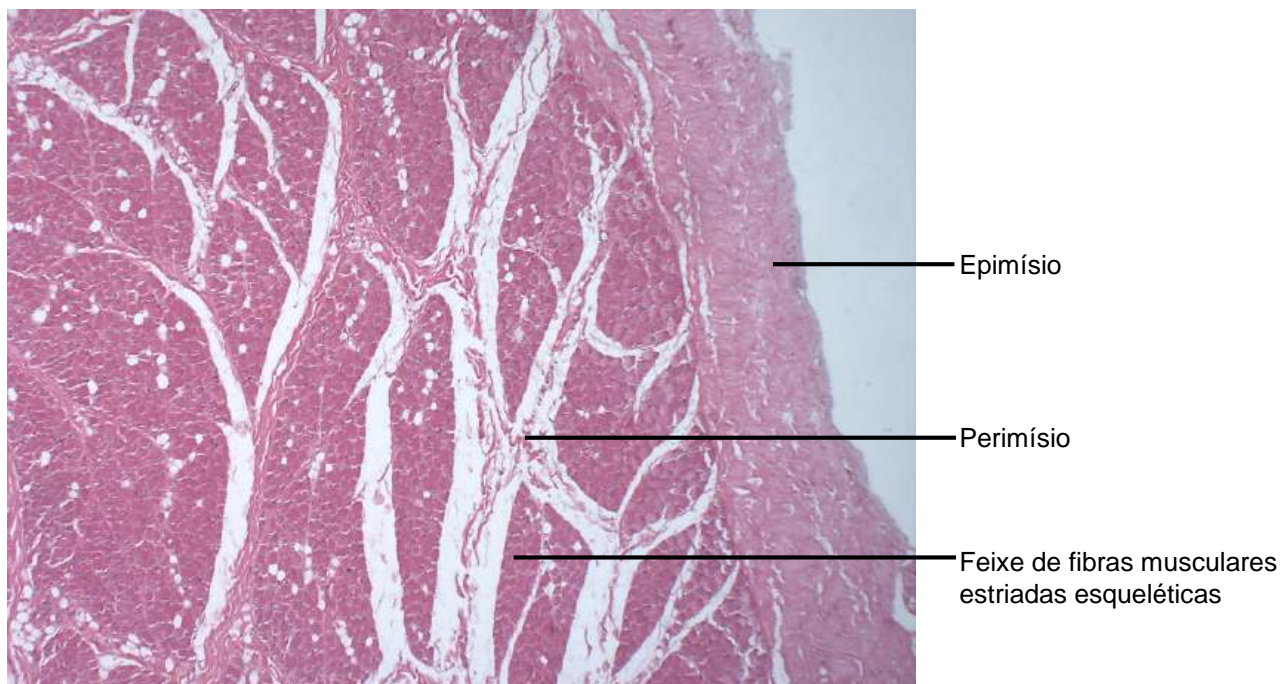
**Figura 8.1** Corte longitudinal de músculo estriado esquelético. Coloração: Hematoxilina e Eosina. Pequeno aumento.



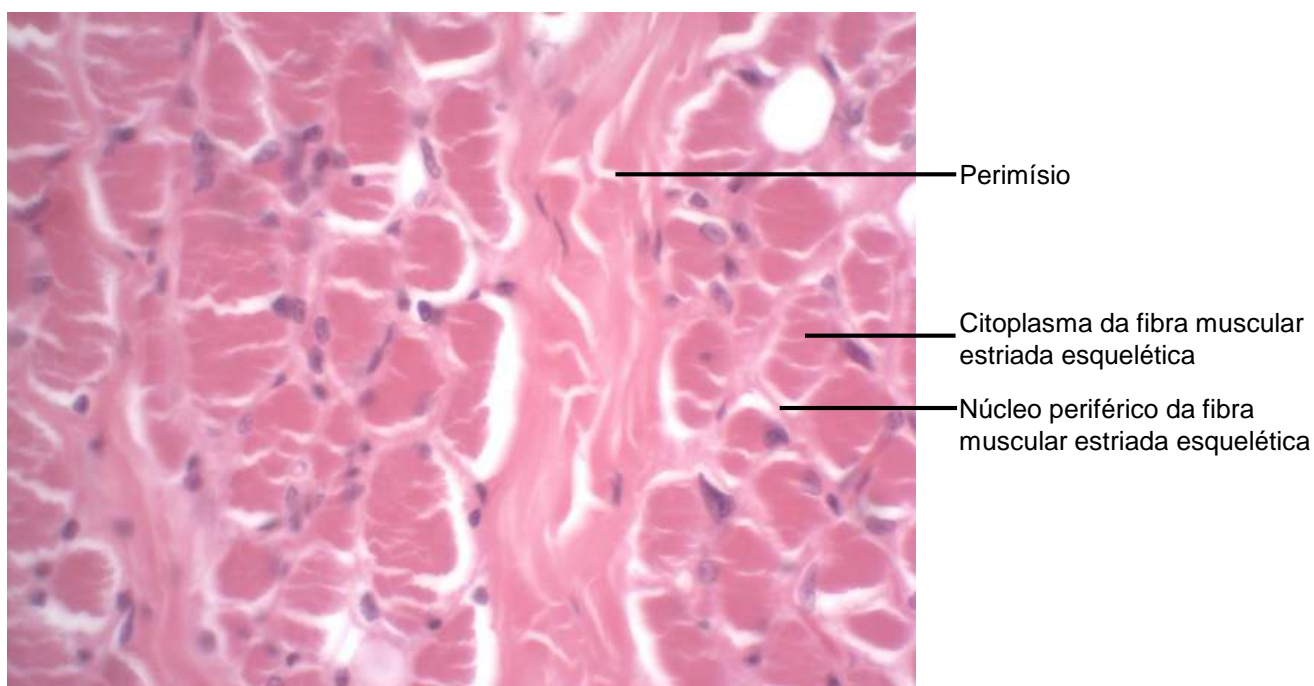
Fibra muscular longa com estriações transversais

Núcleo periférico da fibra muscular estriada esquelética

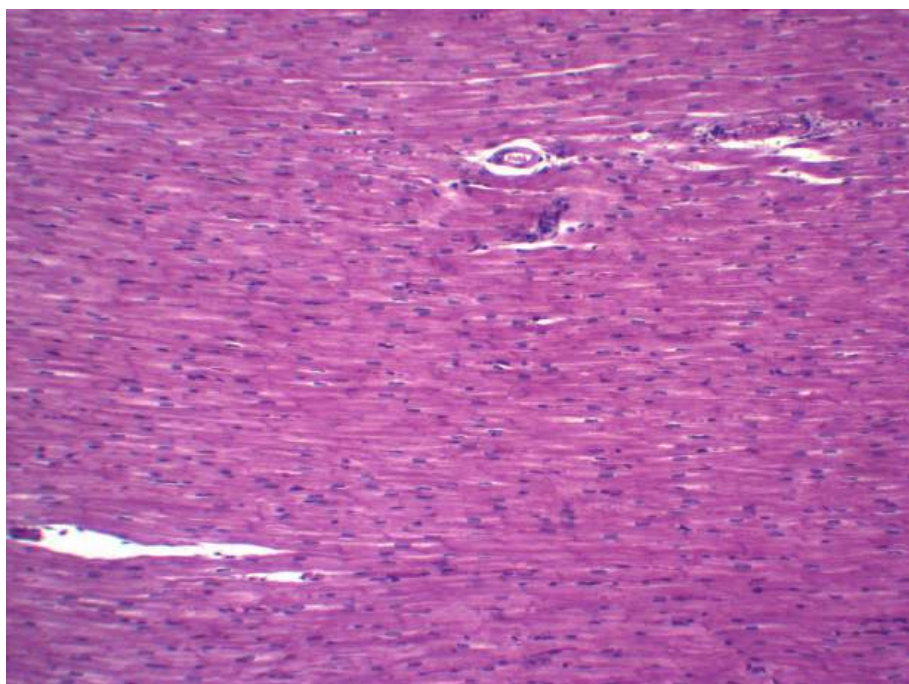
**Figura 8.2** Corte longitudinal de músculo estriado esquelético. Coloração: Hematoxilina e Eosina. Grande aumento.



**Figura 8.3** Corte transversal de músculo estriado esquelético. Coloração: Hematoxilina e Eosina. Pequeno aumento.

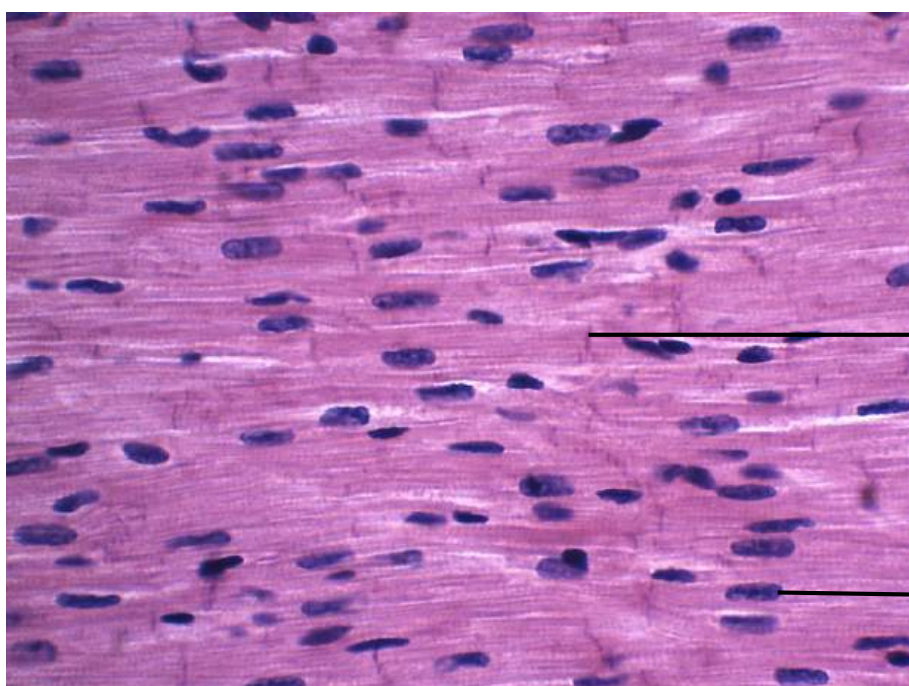


**Figura 8.4** Corte transversal de músculo estriado esquelético. Coloração: Hematoxilina e Eosina. Grande aumento.



Músculo Estriado cardíaco em corte longitudinal

**Figura 8.5** Corte de coração.  
Coloração: Hematoxilina e Eosina. Pequeno aumento.

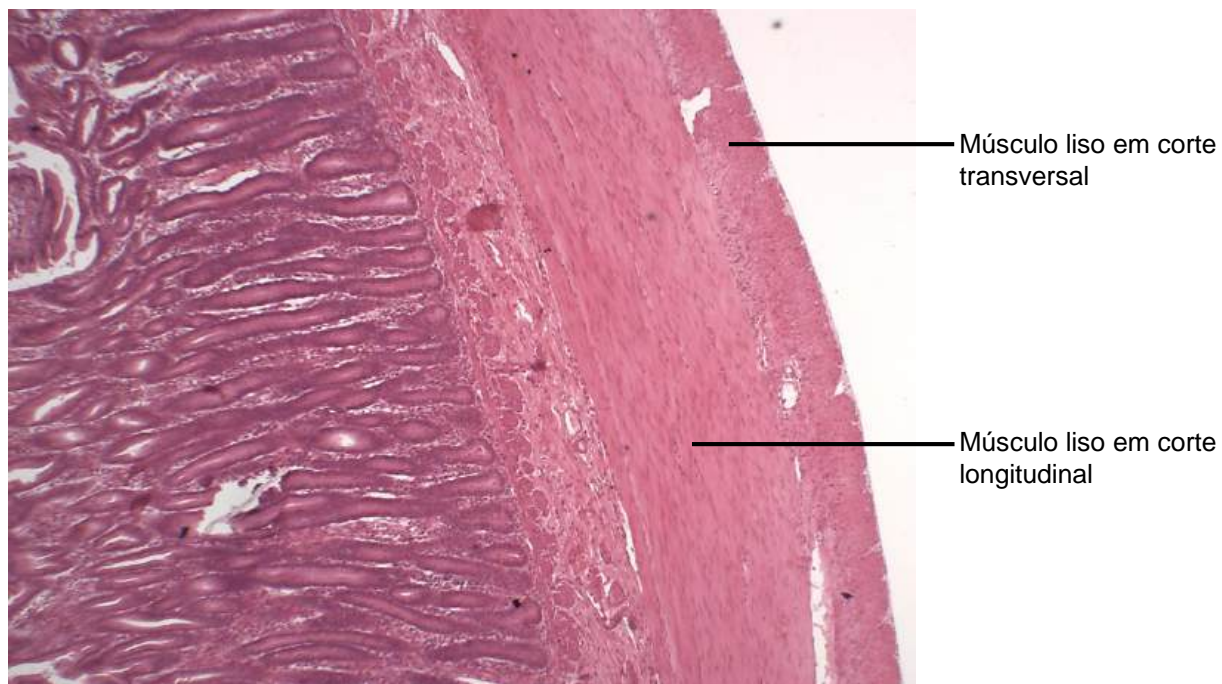


Músculo estriado cardíaco em corte longitudinal

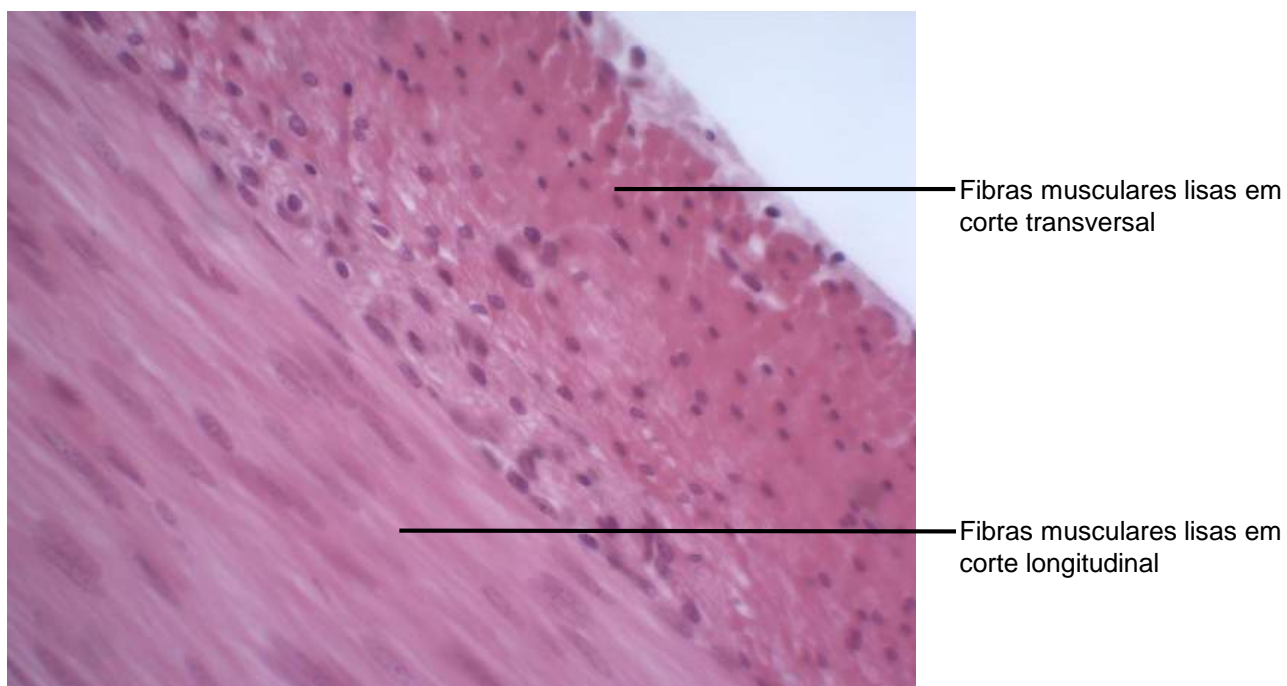
Disco Intercalar da fibra muscular estriada cardíaca

Núcleo central da fibra muscular estriada cardíaca

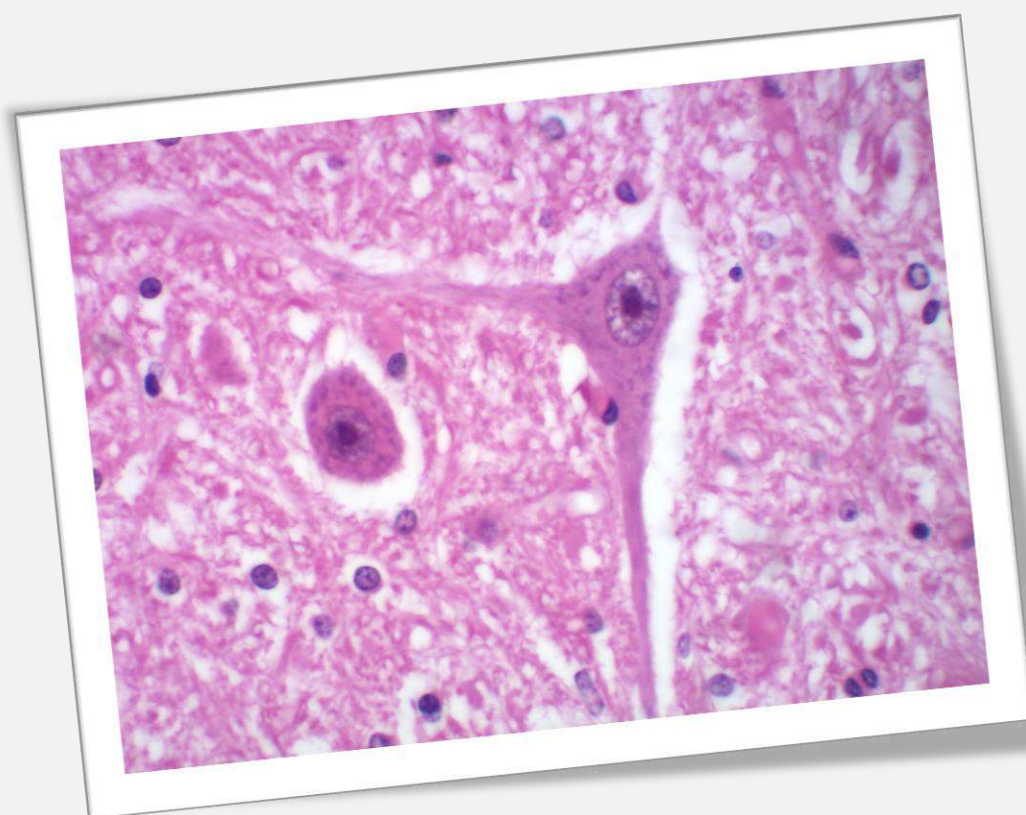
**Figura 8.6.** Corte de coração.  
Coloração: Hematoxilina e Eosina. Grande aumento.



**Figura 8.7** Corte transversal de jejuno.  
Coloração: Hematoxilina e Eosina. Pequeno aumento.



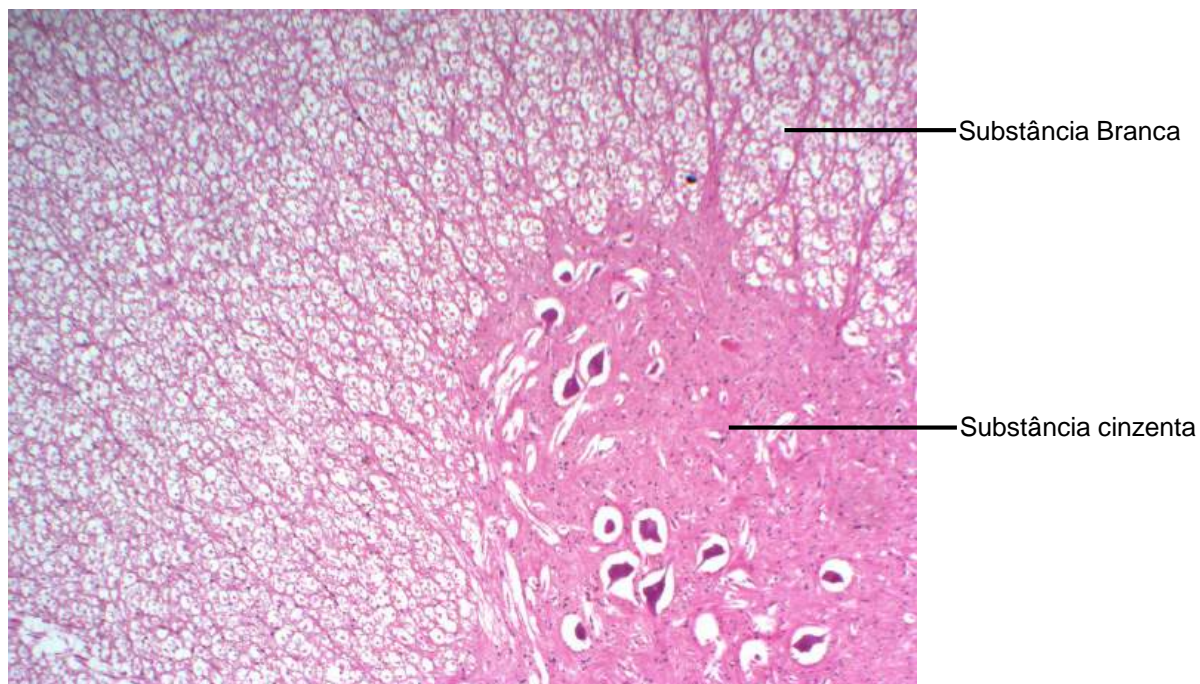
**Figura 8.8** Corte transversal de jejuno.  
Coloração: Hematoxilina e Eosina. Grande aumento.



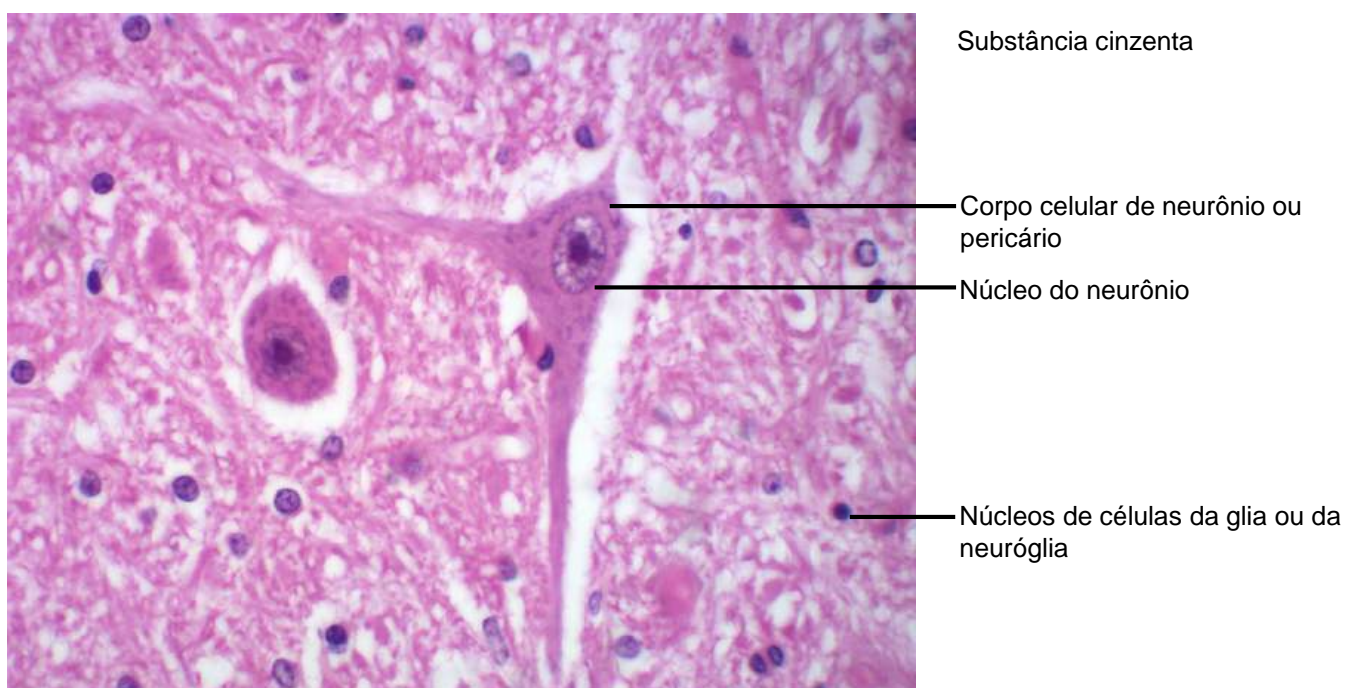
CAPÍTULO 9

## **TECIDO NERVOSO: NEURÔNIO E CÉLULAS DA GLIA OU DA NEURÓGLIA**

Fernanda Lassance  
Ângela Maria Ferreira Falleiros  
Fábio Goulart de Andrade  
Emanuela Paluski Pereira  
Érika Caroline Steinle

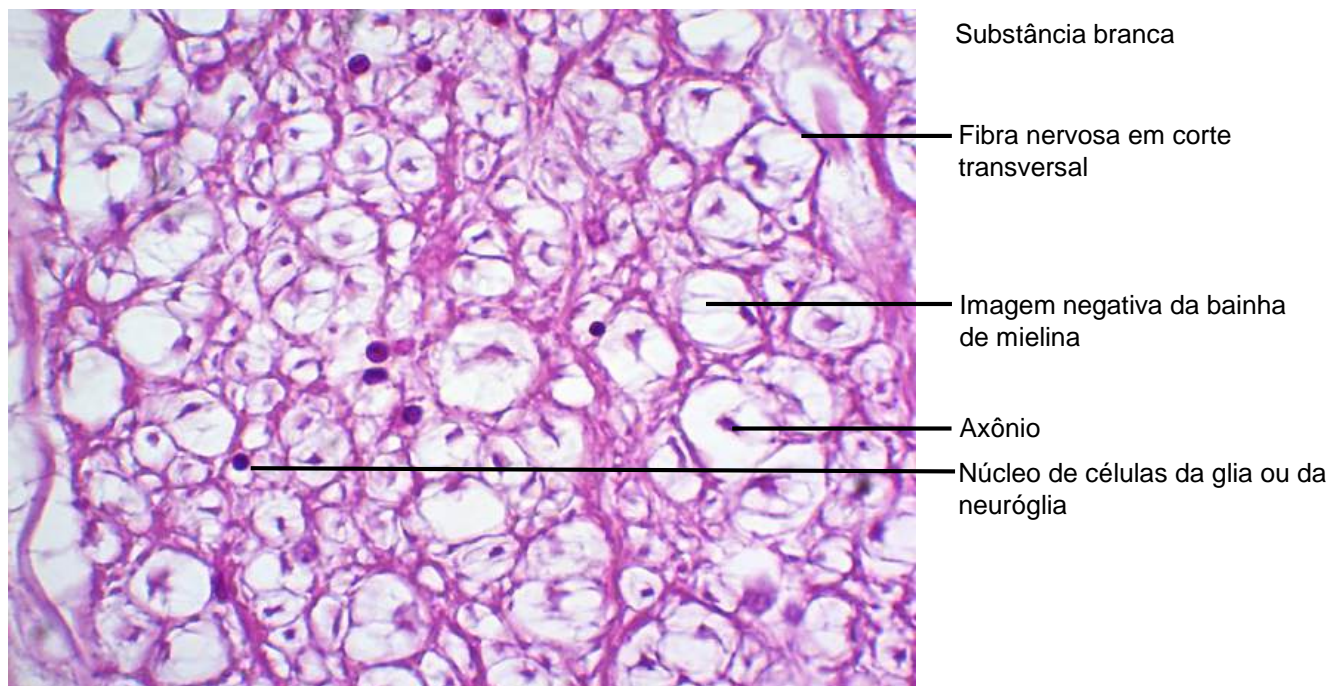


**Figura 9.1** Medula espinhal em corte transversal.  
Coloração: Hematoxilina e Eosina. Pequeno aumento.

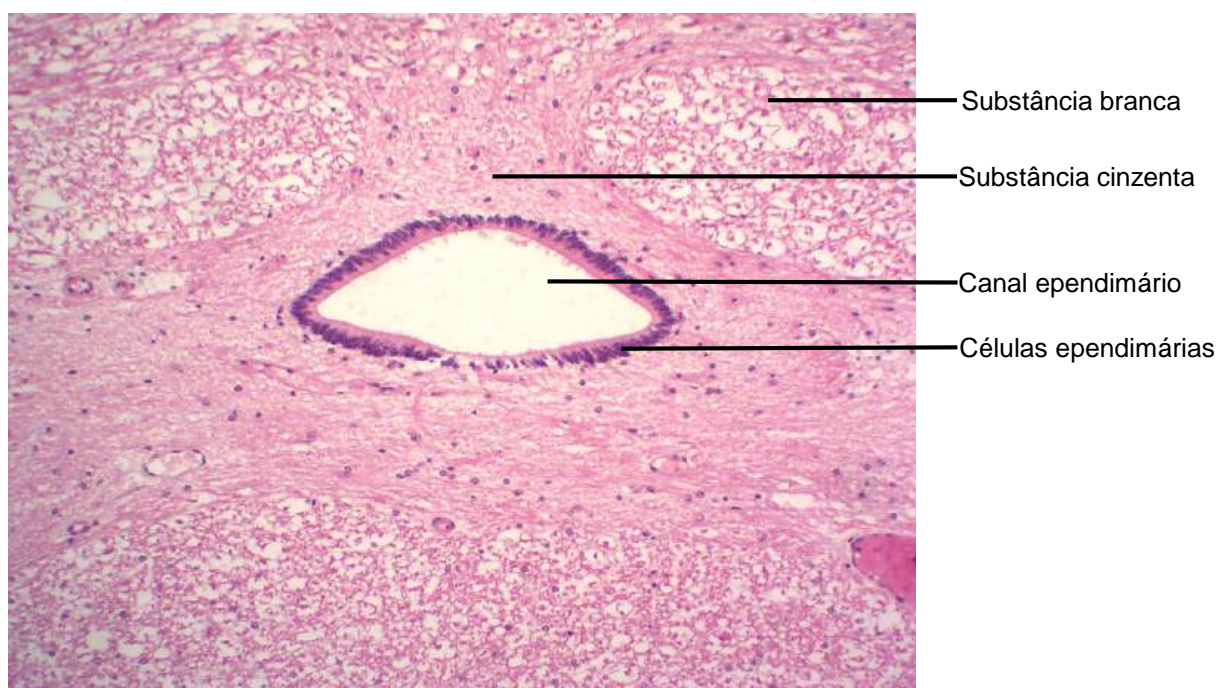


**Figura 9.2** Medula espinhal em corte transversal.  
Coloração: Hematoxilina e Eosina. Grande aumento.

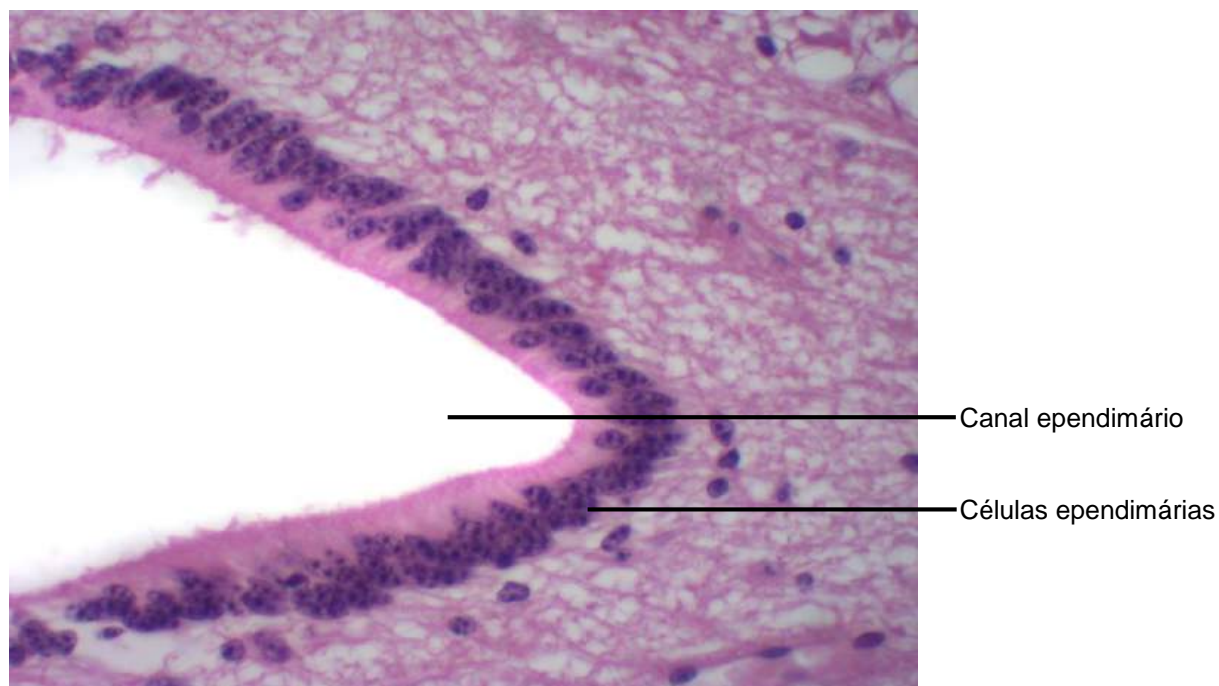




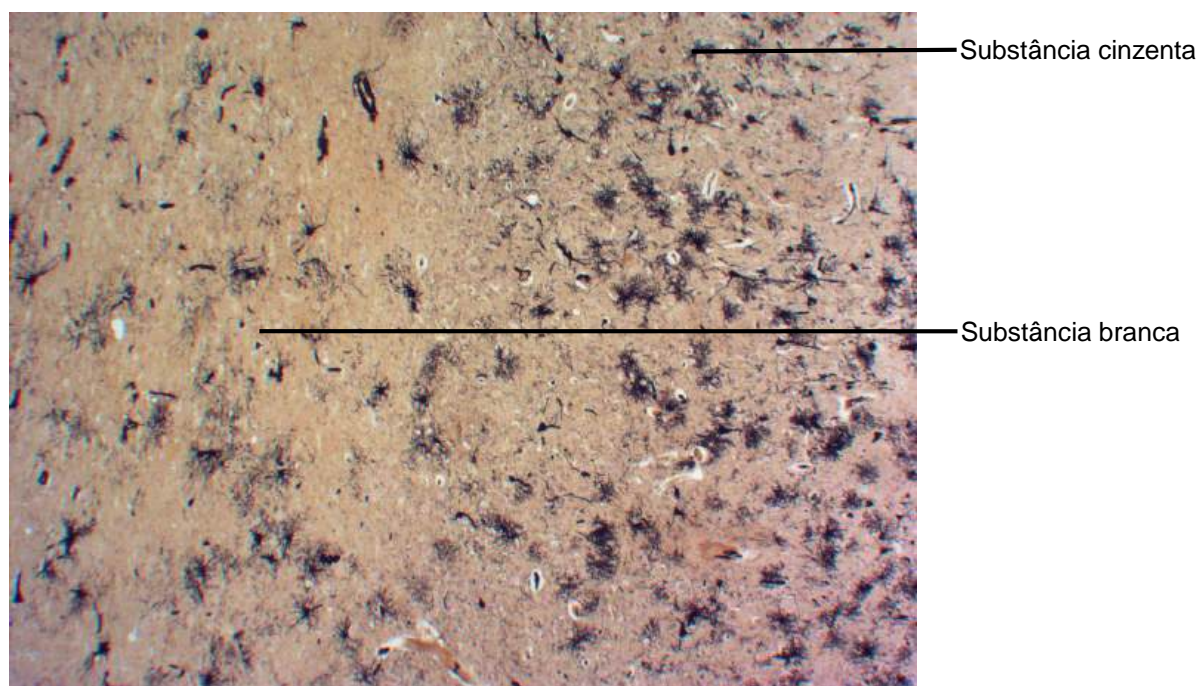
**Figura 9.3** Medula espinhal em corte transversal.  
Coloração: Hematoxilina e Eosina. Grande aumento.




**Figura 9.4** Medula espinhal em corte transversal.  
Coloração: Hematoxilina e Eosina. Pequeno aumento.



**Figura 9.5** Corte transversal de medula.  
Coloração: Hematoxilina e Eosina. Grande aumento.



**Figura 9.6** Corte de cérebro.  
Método de Golgi impregnação pela prata. Pequeno aumento.

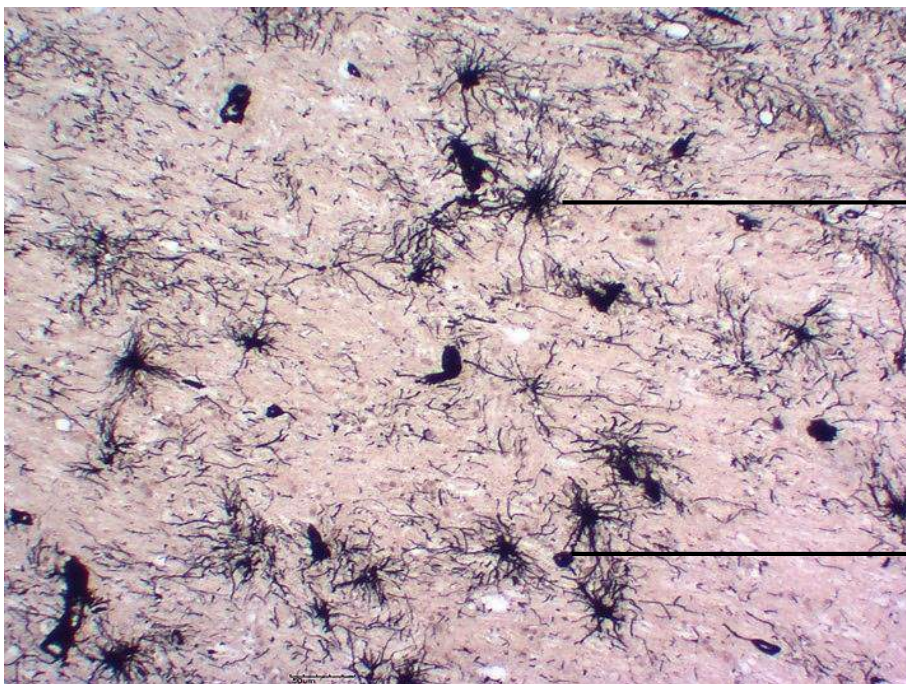


Substância cinzenta

Corpo celular de neurônio ou pericário

Astrócito protoplasmático

**Figura 9.7** Corte de cérebro.  
Método de Golgi impregnação pela prata. Grande aumento.

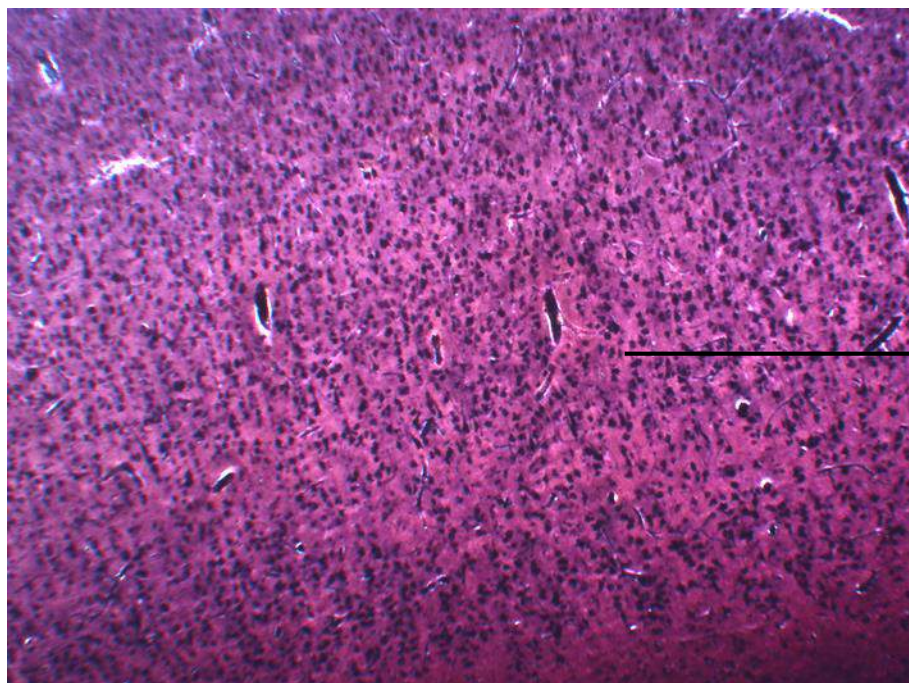


Substância branca

Astrócito fibroso

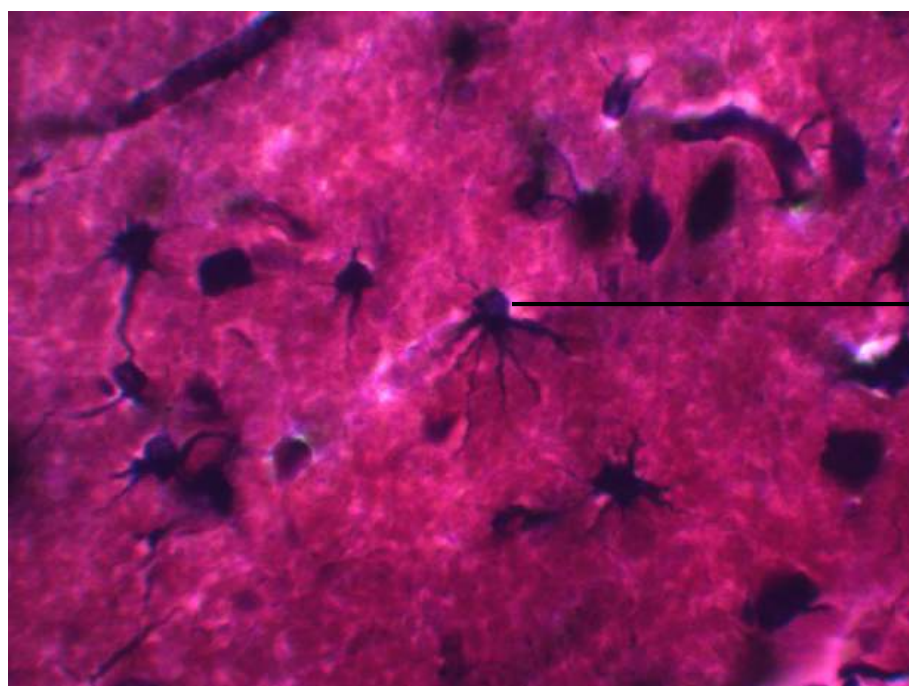
Pé vascular

**Figura 9.8** Corte de cérebro.  
Método de Golgi impregnação pela prata. Grande aumento.



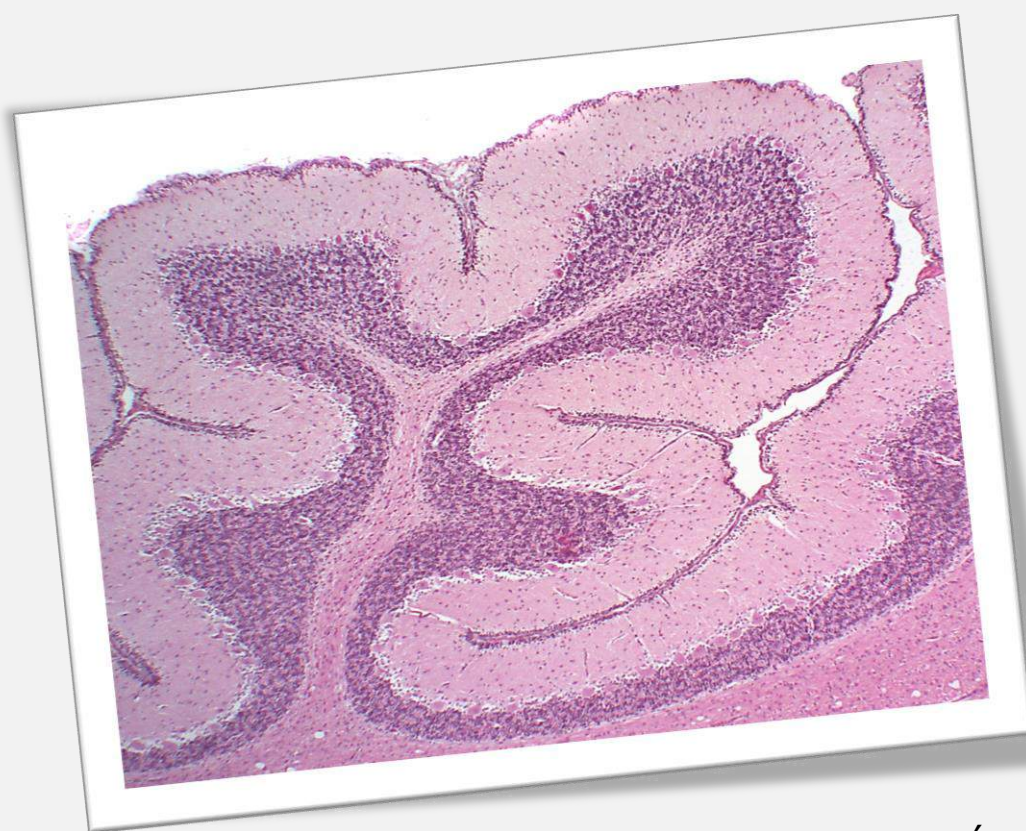Oligodendrócito

**Figura 9.9** Corte de cérebro.  
Método de coloração de Ramon y Cajal. Pequeno aumento.



Oligodendrócito

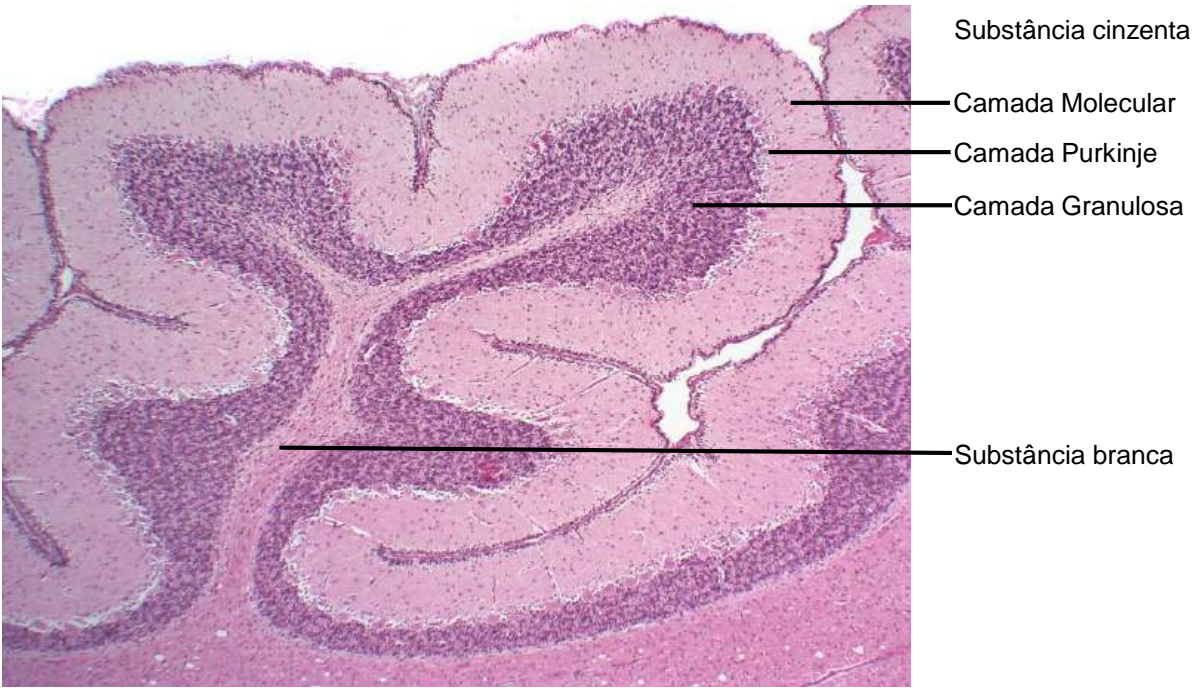**Figura 9.10** Corte de cérebro.  
Método de coloração de Ramon y Cajal. Grande aumento.



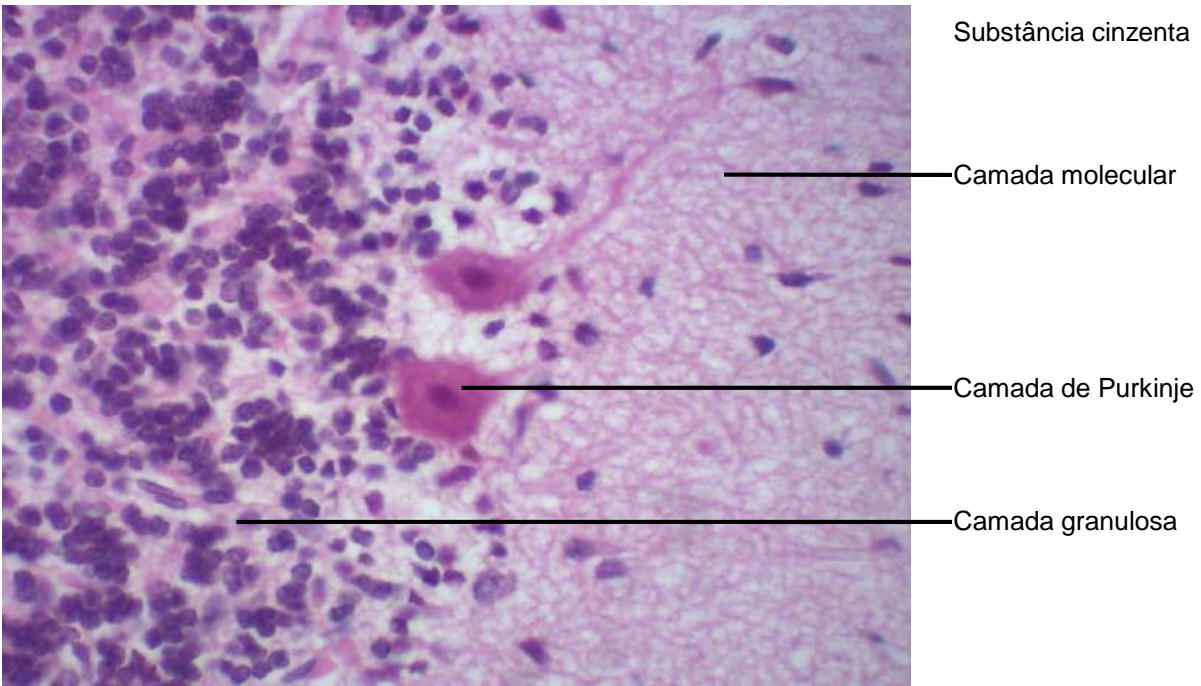
## CAPÍTULO 10

# **TECIDO NERVOSO: CEREBELO, PLEXO COROIDE, NERVOS E GÂNGLIOS**

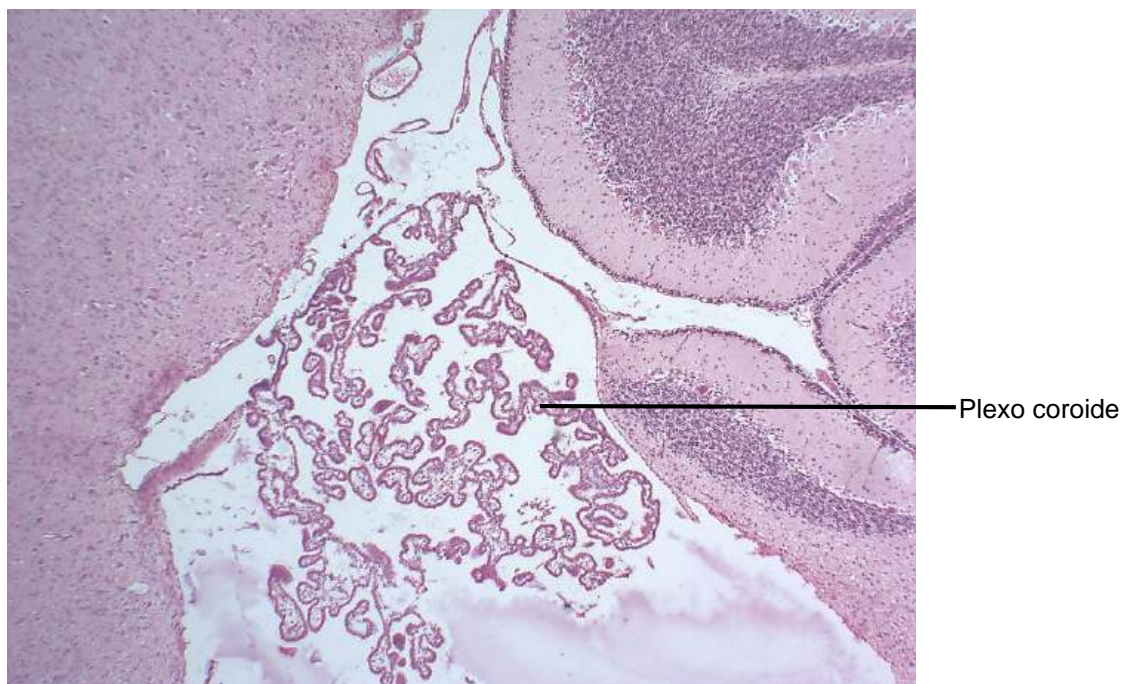
Fernanda Lassance  
Sheila Michele Levy  
Diego Campana Hilário  
Valesca Tura de Lima  
Vanessa Letícia Antunes Batista



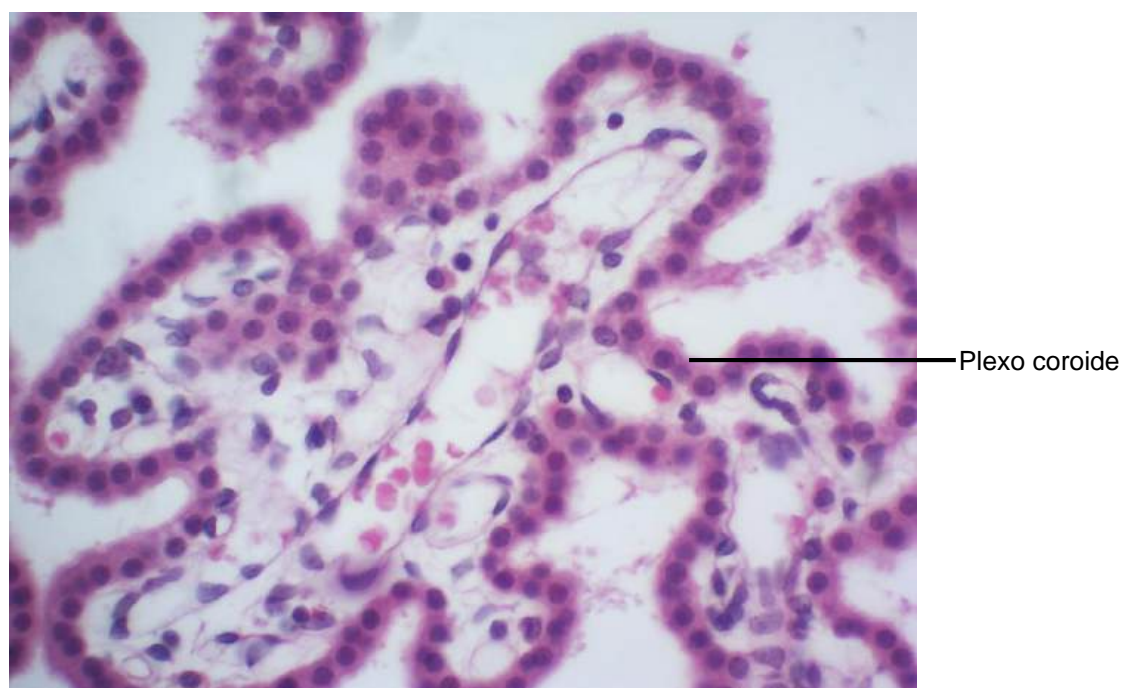**Figura 10.1** Corte de cérebro e cerebelo.  
Coloração: Hematoxilina e Eosina. Pequeno aumento.



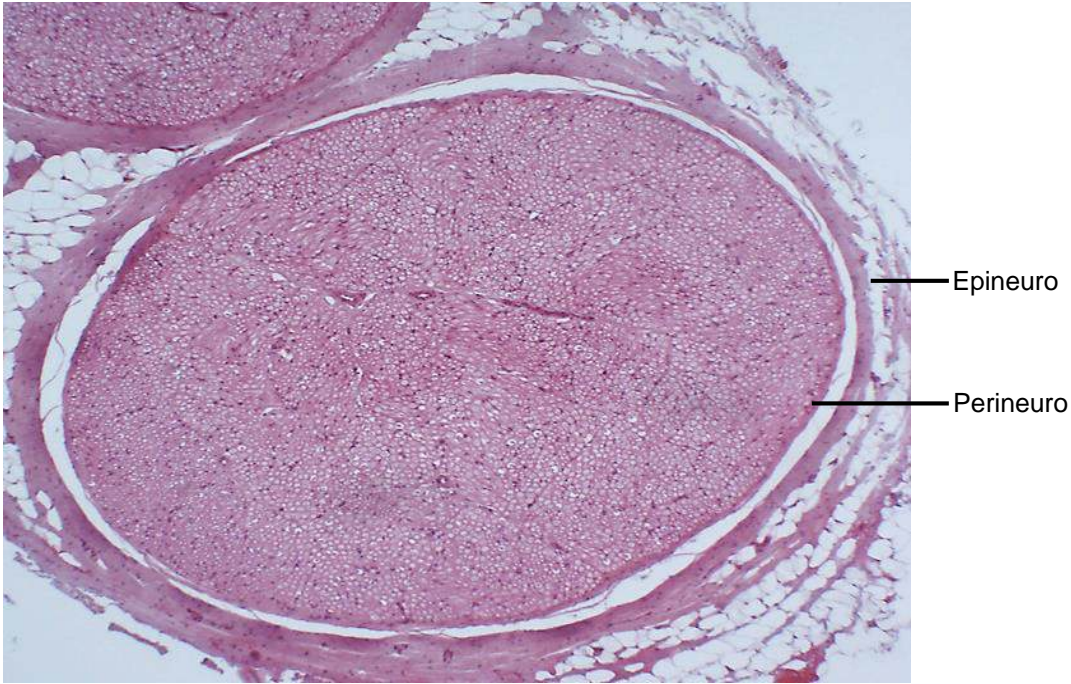**Figura 10.2** Corte de cérebro e cerebelo.  
Coloração: Hematoxilina e Eosina. Grande aumento.



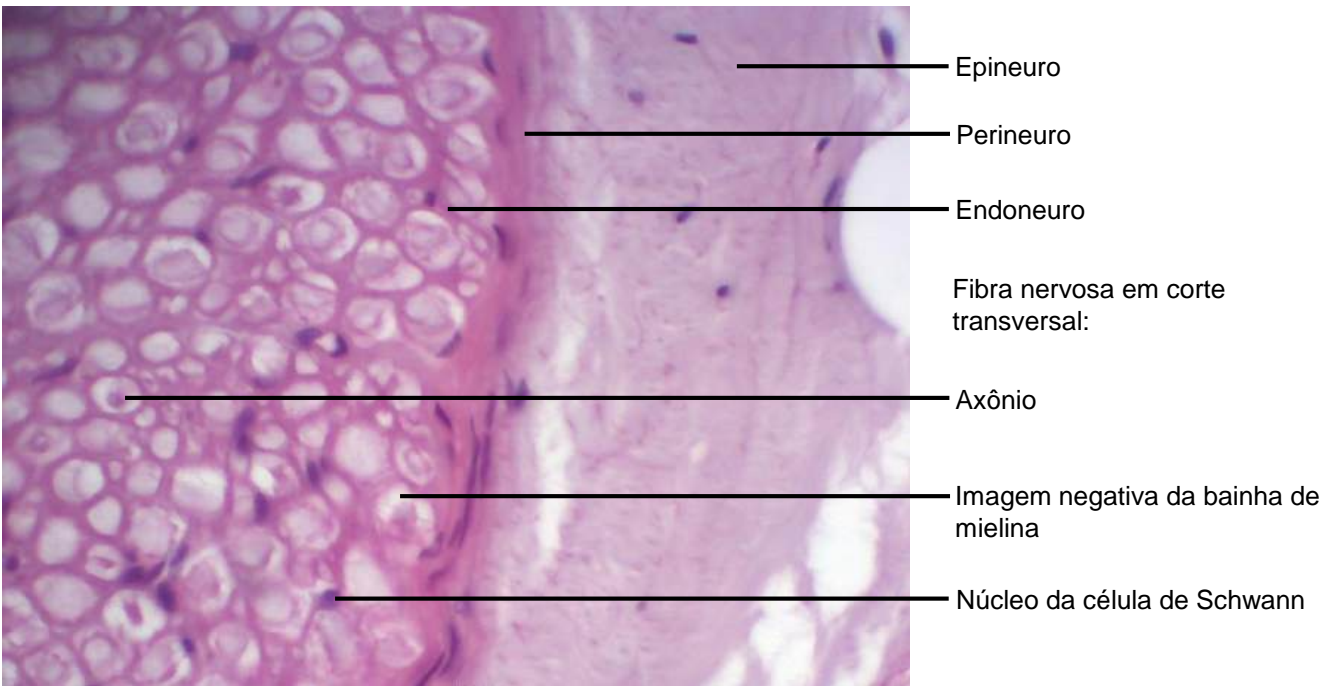
**Figura 10.3** Corte de cérebro e cerebelo.  
Coloração: Hematoxilina e Eosina. Pequeno aumento.



**Figura 10.4.** Corte de cérebro e cerebelo.  
Coloração: Hematoxilina e Eosina. Grande aumento.

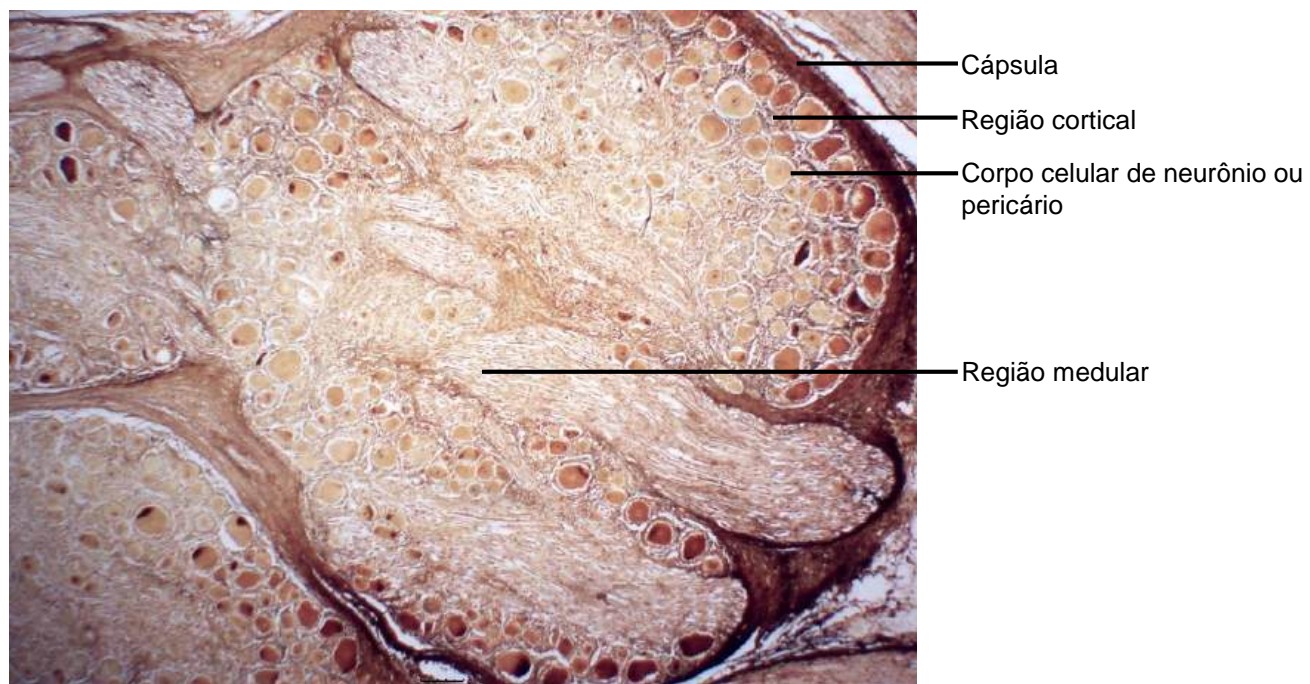


**Figura 10.5** Corte transversal de nervo.  
Coloração: Hematoxilina e Eosina. Pequeno Aumento.

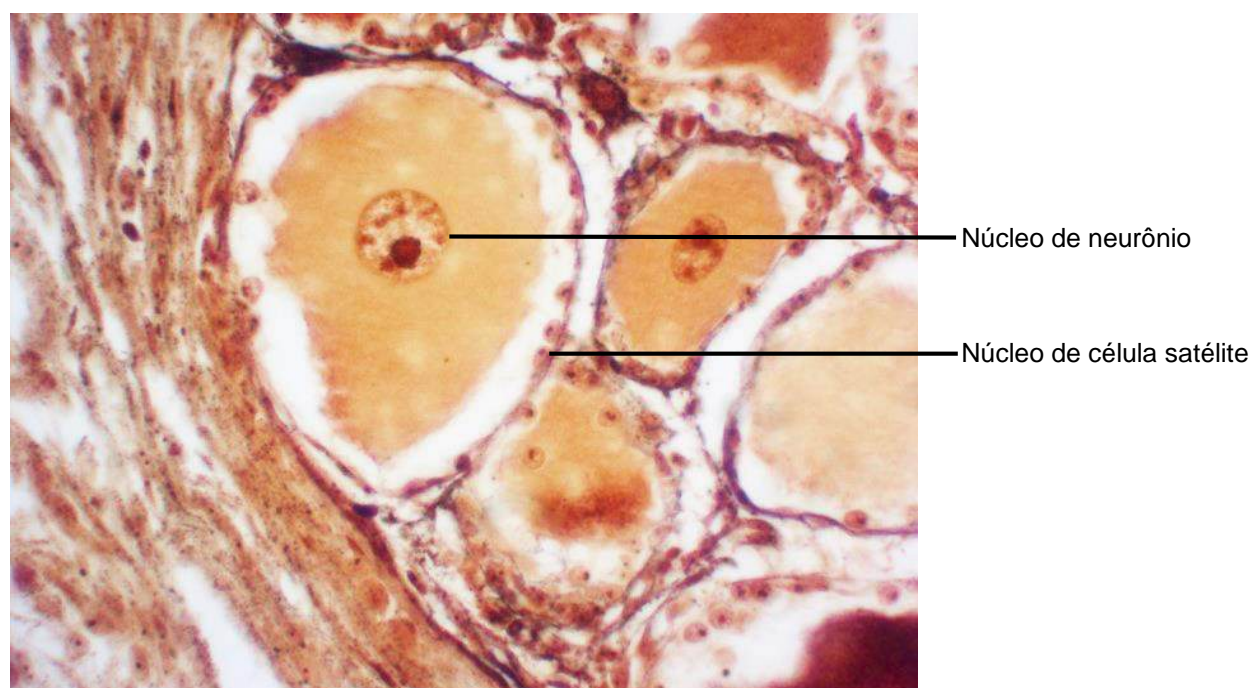


**Figura 10.6** Corte transversal de nervo.  
Coloração: Hematoxilina e Eosina. Grande Aumento.

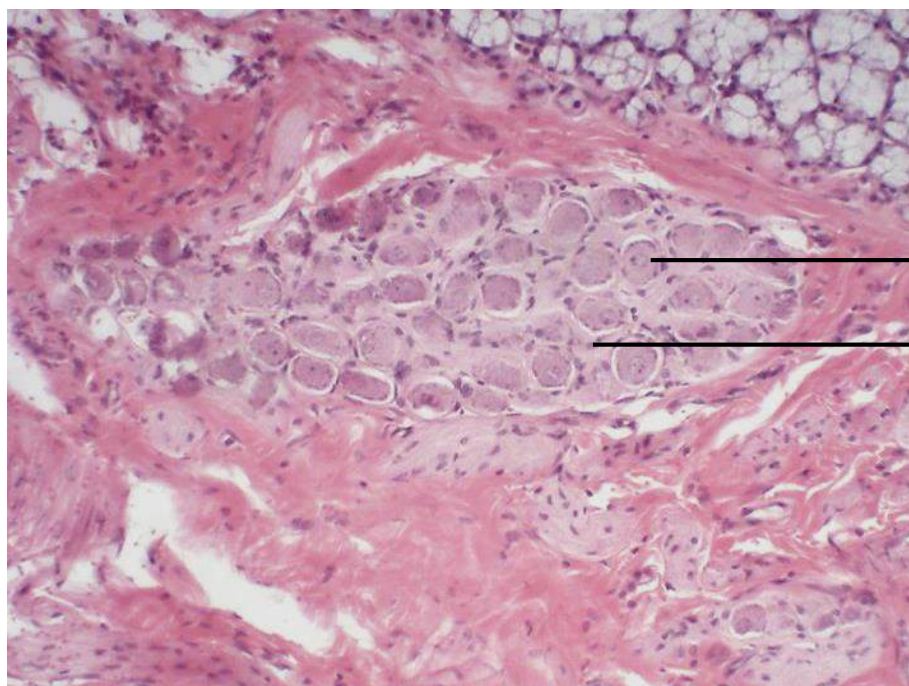




**Figura 10.7** Corte de gânglio cérebro-espinhal.  
Coloração: técnica de impregnação com ouro. Pequeno aumento.



**Figura 10.8** Corte de gânglio cérebro-espinhal.  
Coloração: técnica de impregnação com ouro. Grande aumento.

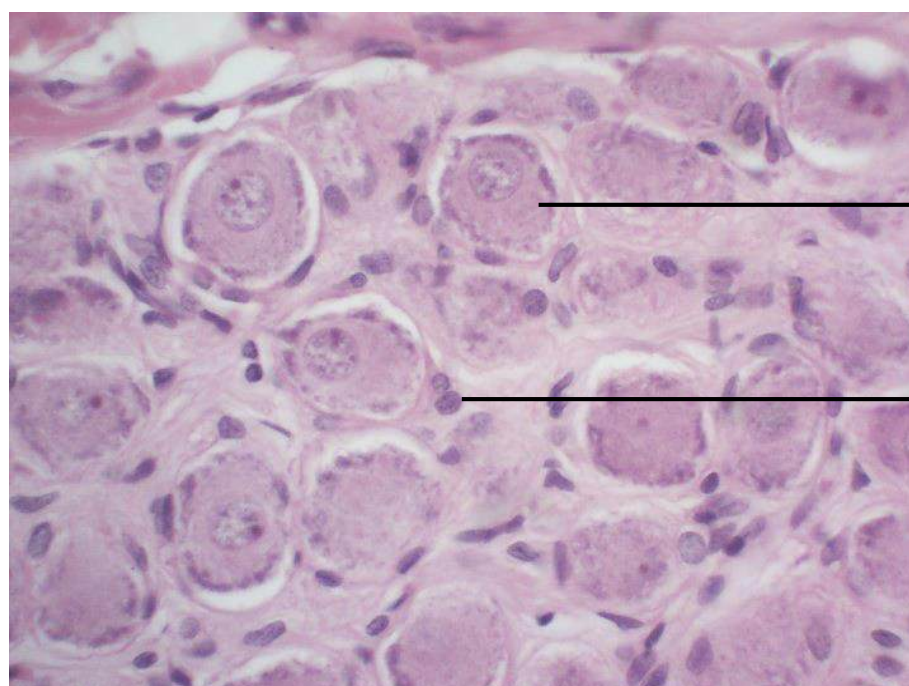


Gânglio intramural

Corpo celular de neurônio

Núcleo de célula satélite

**Figura 10.9** Corte de glândulas sublingual e submandibular.  
Coloração: Hematoxilina e Eosina. Pequeno aumento.



Gânglio intramural

Corpo celular de neurônio

Núcleo de célula satélite

**Figura 10.10** Corte de glândula sublingual e submandibular.  
Coloração: Hematoxilina e Eosina. Grande aumento.



UNIVERSIDADE  
ESTADUAL DE LONDRINA