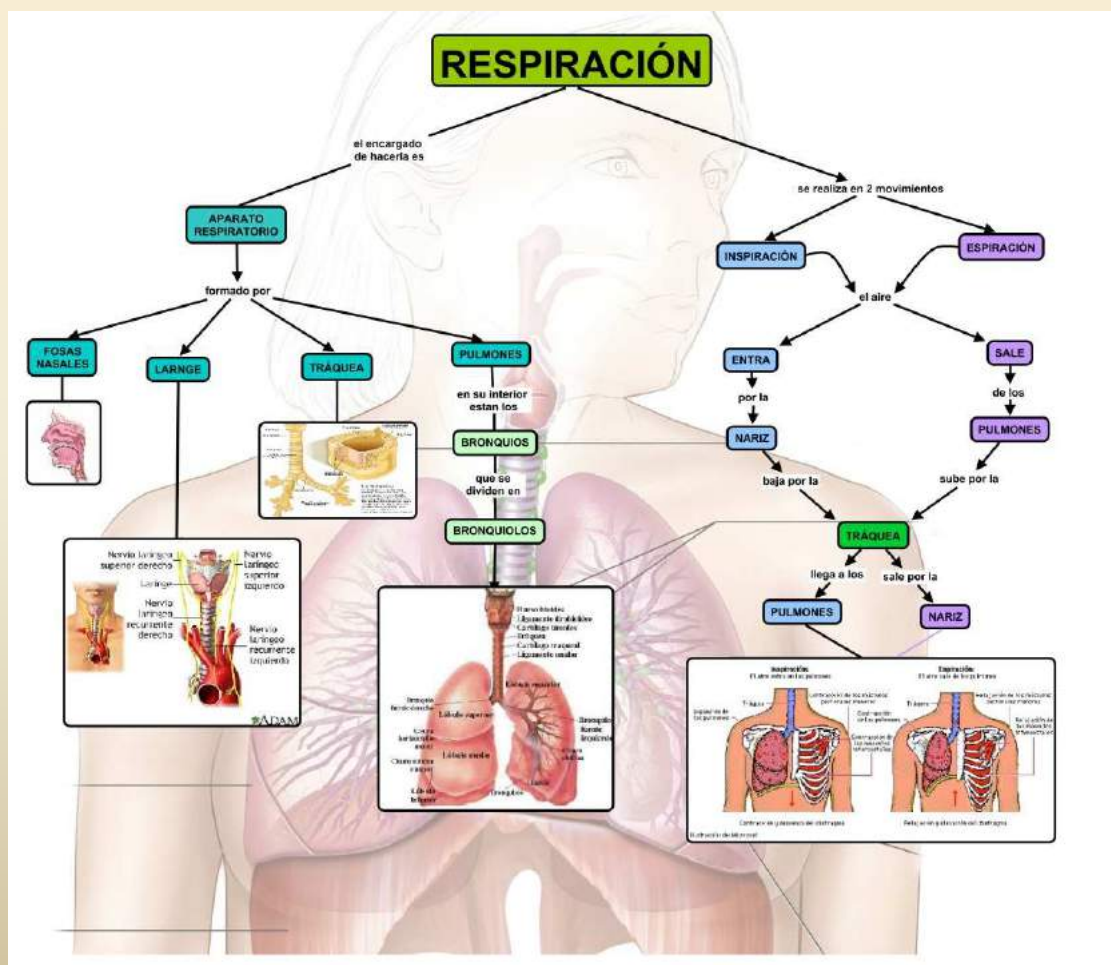


APARATO RESPIRATORIO

Constituido por tres porciones fundamentales con distintas funciones.

1. Una porción conductora de aire (cavidades nasales y senos asociados, nasofaringe, bucofaringe, laringe, tráquea, bronquios y bronquiolos)
2. Una porción respiratoria para el intercambio de gases (bronquiolos respiratorios, conductos alveolares, sacos alveolares, alvéolos)
3. Un mecanismo para la ventilación (caja torácica, músculos intercostales, diafragma, tejido conjuntivo elástico de los pulmones)



VÍAS RESPIRATORIAS

VÍAS RESPIRATORIAS SUPERIORES

- Fosas nasales
- Senos paranasales
- Nasofaringe

VÍAS RESPIRATORIAS INFERIORES

- Laringe
- Tráquea
- Bronquios principales

VÍAS RESPIRATORIAS INTRAPULMONARES

- Bronquios
- Bronquiolos

PULMONES

- **Estroma:** *Tejido conectivo, delimita lóbulos, segmentos y lobulillos*

- **Parénquima**

1.- Vías respiratorias intrapulmonares

- bronquios
- bronquiolos

2.- Región respiratoria

- bronquiolos respiratorios
- conductos alveolares
- alvéolos

PLEURA

- 1.- Parietal
- 2.- Visceral

Porción conductora: *transporte, filtrado, humectación, calentamiento del aire inspirado*

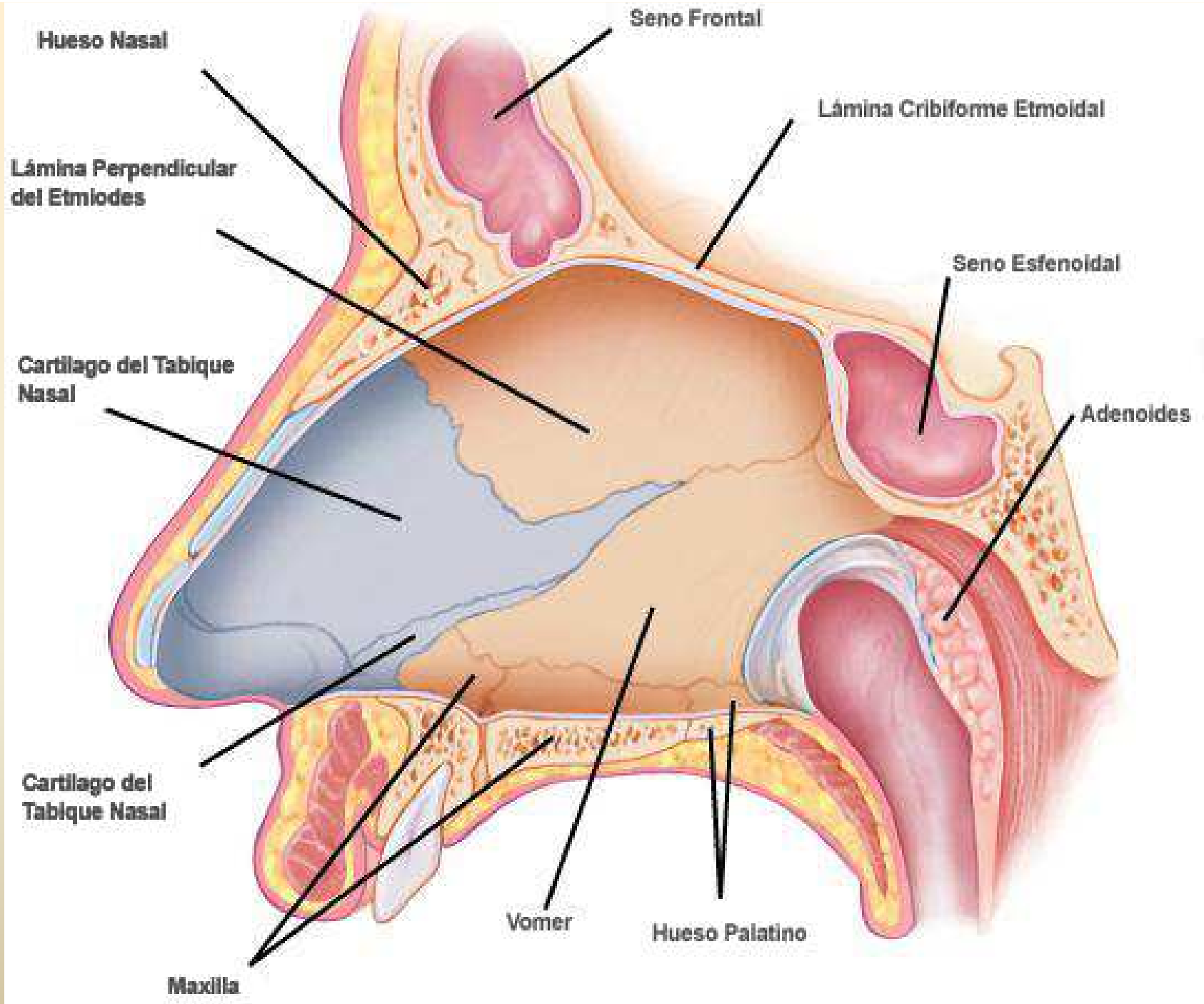
- cavidad nasal
- senos paranasales
- nasofaringe
- laringe
- tráquea
- bronquios
- bronquiolos

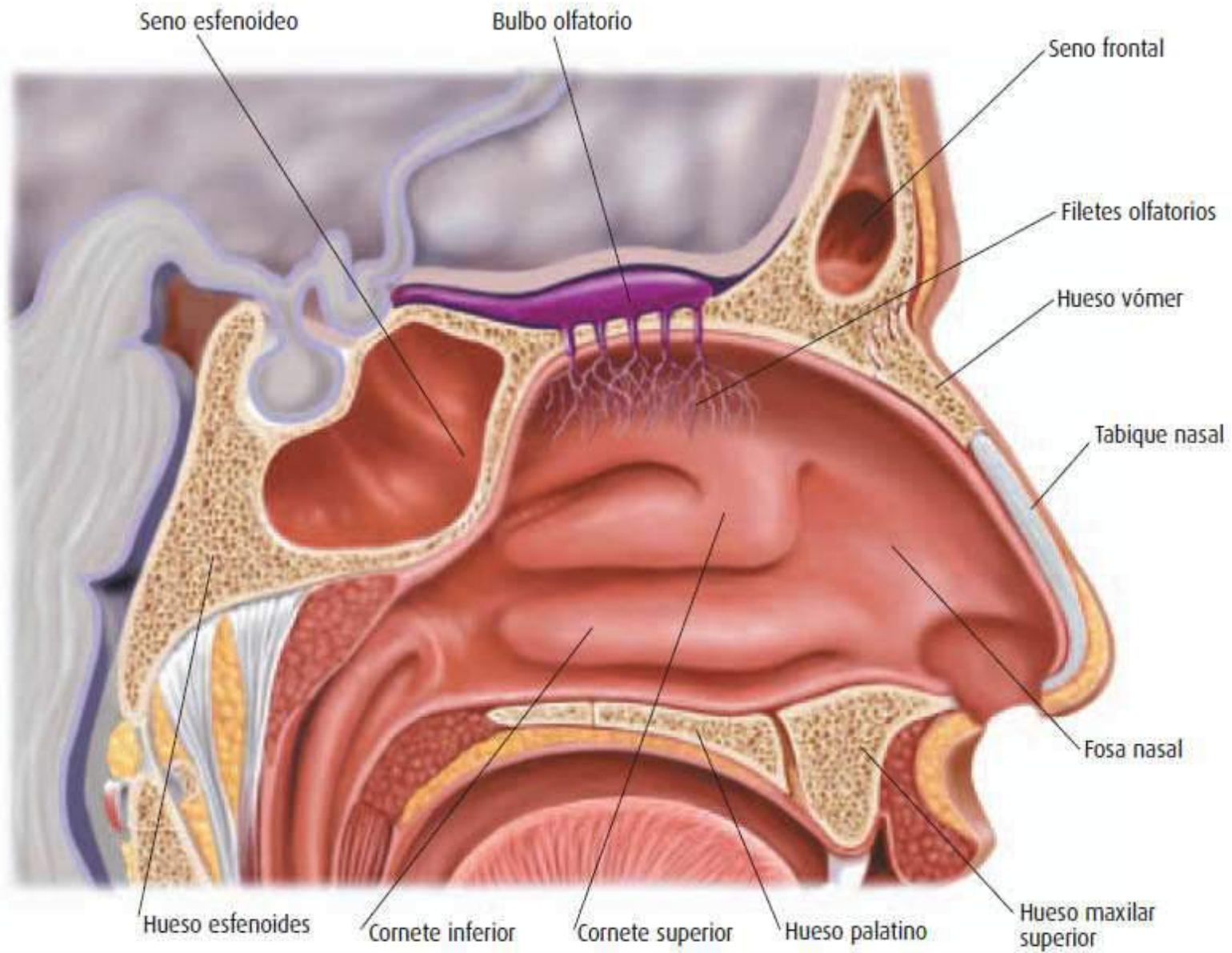
Porción respiratoria: *intercambio gaseoso*

- bronquiolos respiratorios
- conductos alveolares
- alvéolos

APARATO RESPIRATORIO

Porción Conductora	FOSAS NASALES SENOS PARANASALES NASOFARINGE	<u>V. r. superiores</u>	VÍAS RESPIRATORIAS
	LARINGE TRÁQUEA BRONQUIOS PRINCIPALES	<u>V. r. inferiores</u>	
	BRONQUIOS b. lobares b. segmentarios b. subsegmentarios - pequeños BRONQUIOLOS	<u>V. r. intrapulmonares</u> [Árbol bronquial]	PULMÓN
Porción Respiratoria	BRONQUIOLOS RESPIRATORIOS CONDUCTOS ALVEOLARES ALVÉOLOS	<u>Porción respiratoria</u>	





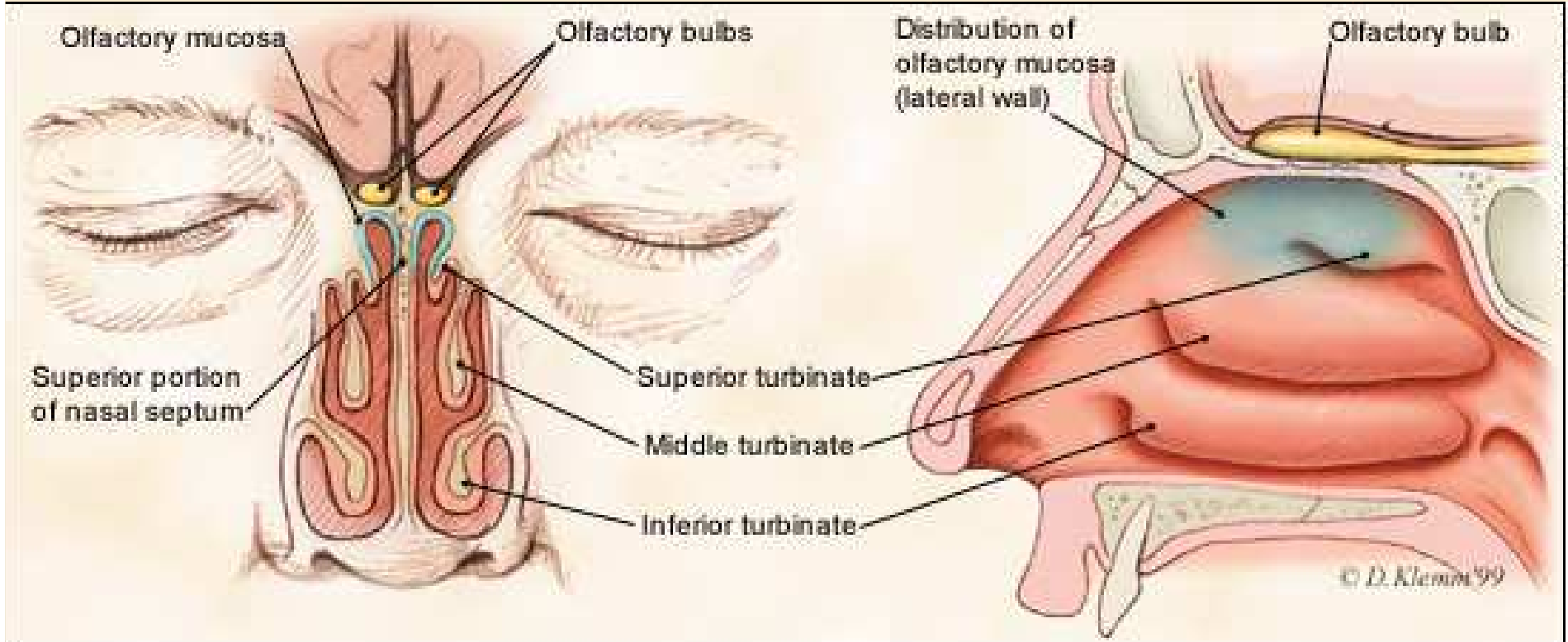
FOSAS NASALES

Revestimiento conjuntivo y epitelial: **MUCOSA NASAL** (diferente según zonas)

a. Vestíbulo nasal

1.- *Epidermis*: epitelio plano estratificado queratinizado con pelos rígidos (vibrisas)

2.- *Dermis*: tejido conectivo denso, gran cantidad de glándulas sebáceas y glándulas sudoríparas; se continúa con el pericondrio del cartílago alar de la nariz



© 2000 David Klemm

b. Región respiratoria de las fosas nasales

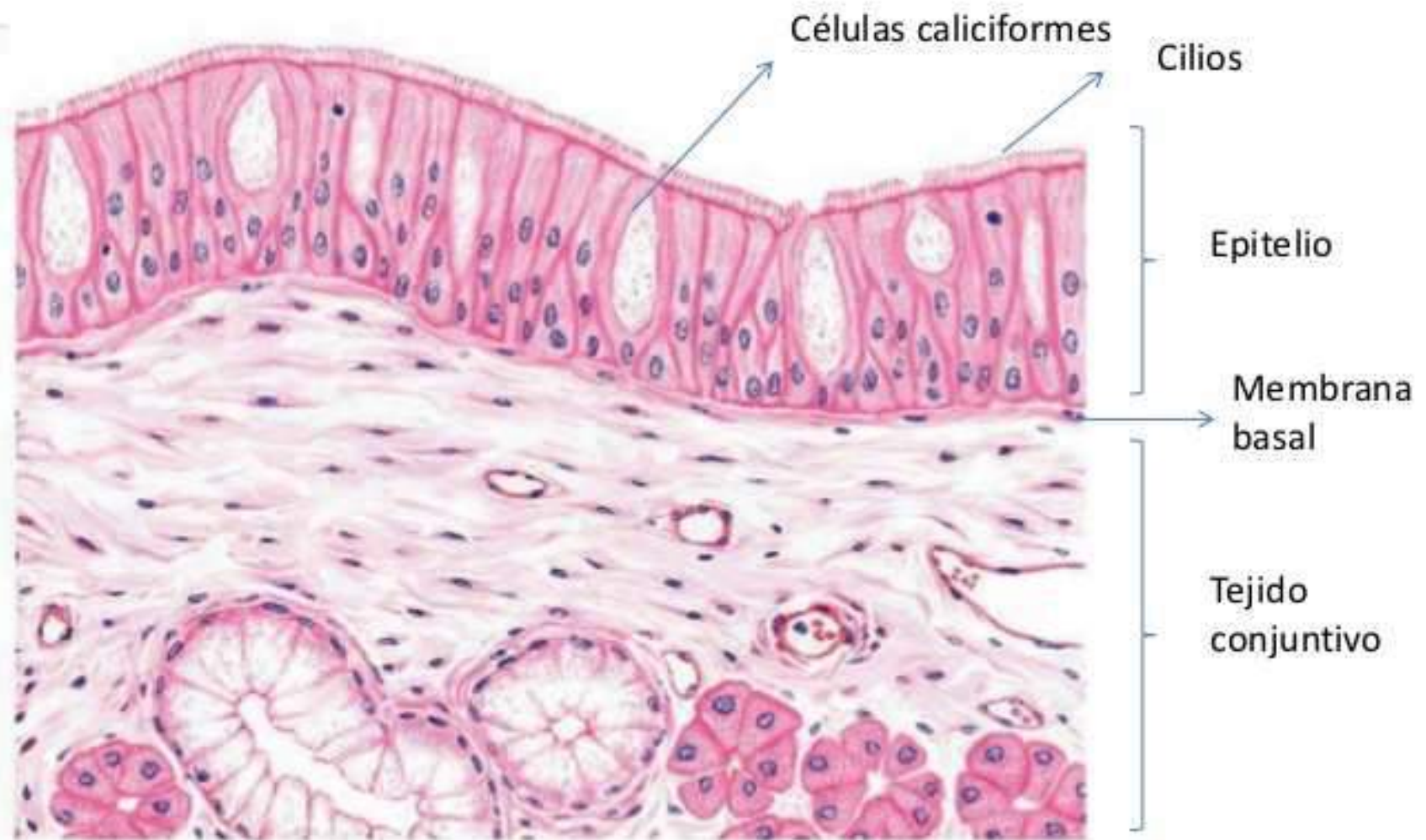
1.-Epitelio respiratorio (cilíndrico pseudoestratificado ciliado)

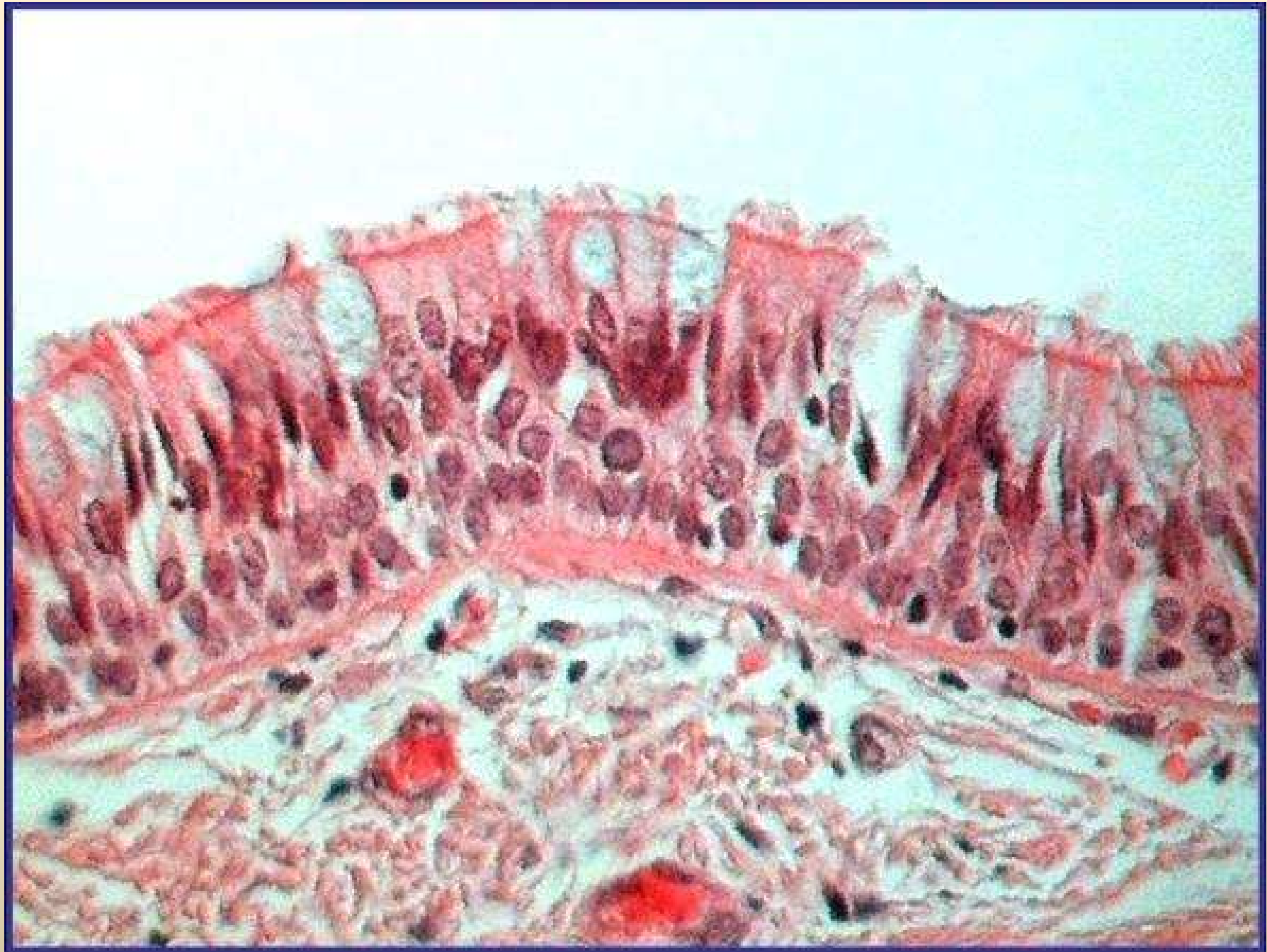
- Células cilíndricas ciliadas: los cilios baten hacia la bucofaringe
- Células caliciformes
- Células basales
- Glándulas intraepiteliales

2.- Lámina propia

- Células plasmáticas, células cebadas y agregados de tejido linfoide
- Glándulas seromucosas acinosas
- Gran vascularización, sobre todo en la zona de los cornetes y la zona anterior del tabique nasal (tejido eréctil o cavernoso)

Epitelio cilíndrico pseudoestratificado ciliado con células caliciformes





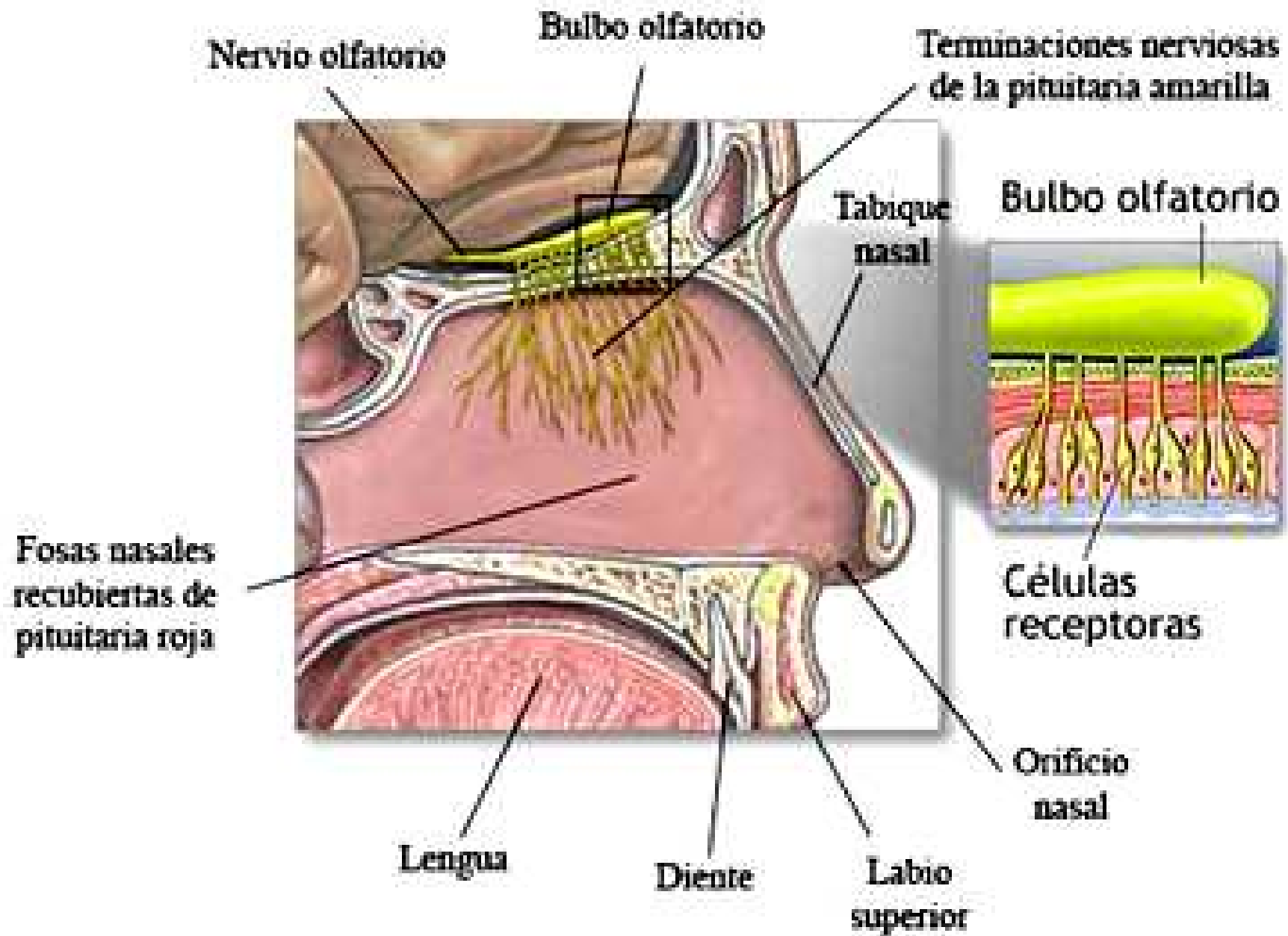
c.- Región olfatoria de las fosas nasales

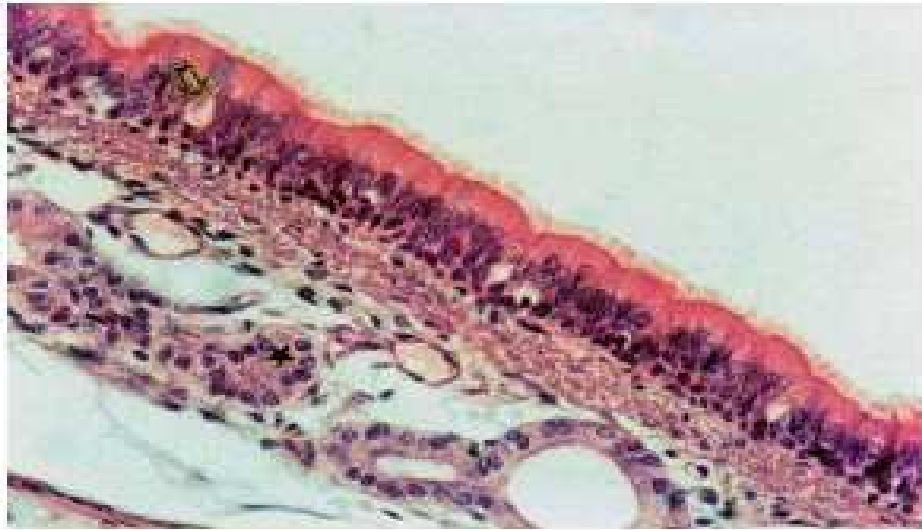
Se extiende por el techo de las fosas nasales, la parte superior del tabique nasal y la parte superior del cornete superior. En ella se encuentran las células olfatorias encargadas de la recepción de los estímulos sensoriales odoríferos

- Epitelio olfatorio

Lámina propia, hacia la lámina cribosa del etmoides

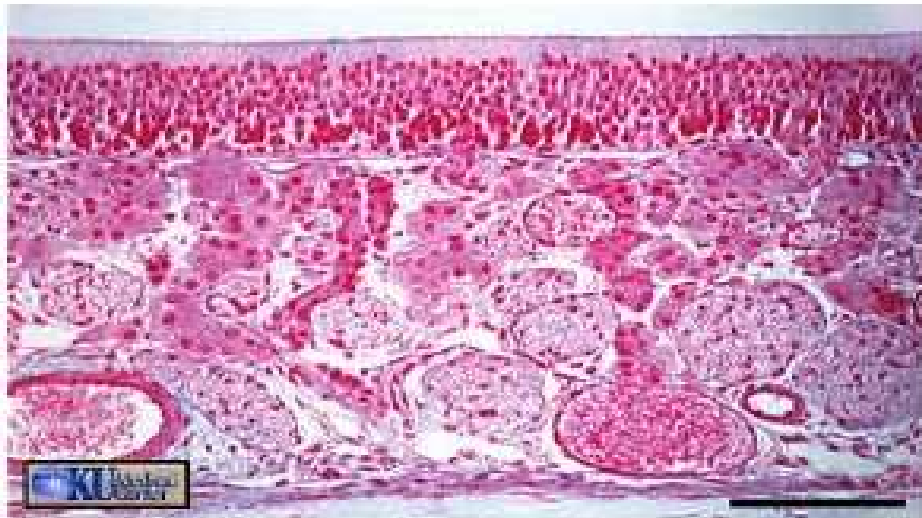- **Glándulas olfatorias de Bowman** (compuestas, túbulo-alveolares serosas)
- Amplio plexo de capilares sanguíneos y vasos linfáticos
- Haces de **axones olfatorios** (fila olfatoria) envueltos en células de Schwann y en un perineurio bien desarrollado.





Mucosa Respiratoria:

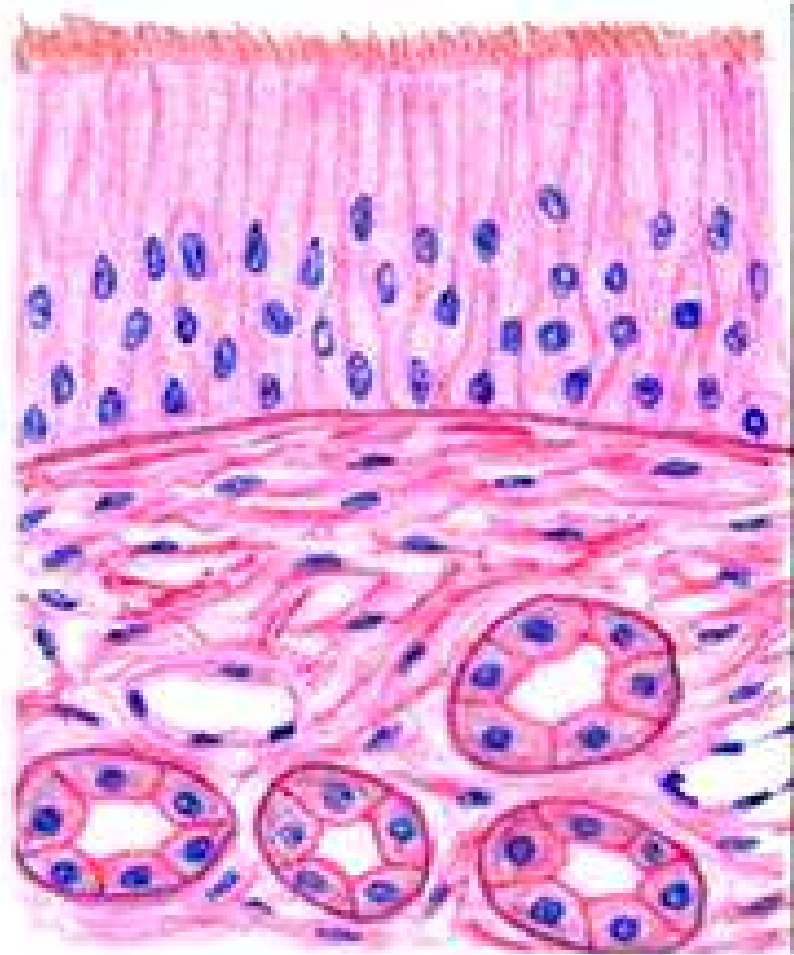
- Epitelio Cilíndrico Pseudoestratificado Ciliado con Células Caliciformes
- Tejido Conectivo Denso Colágeno Irregular
- Capilares Sanguíneos y Glándulas Mucosas y Serosas



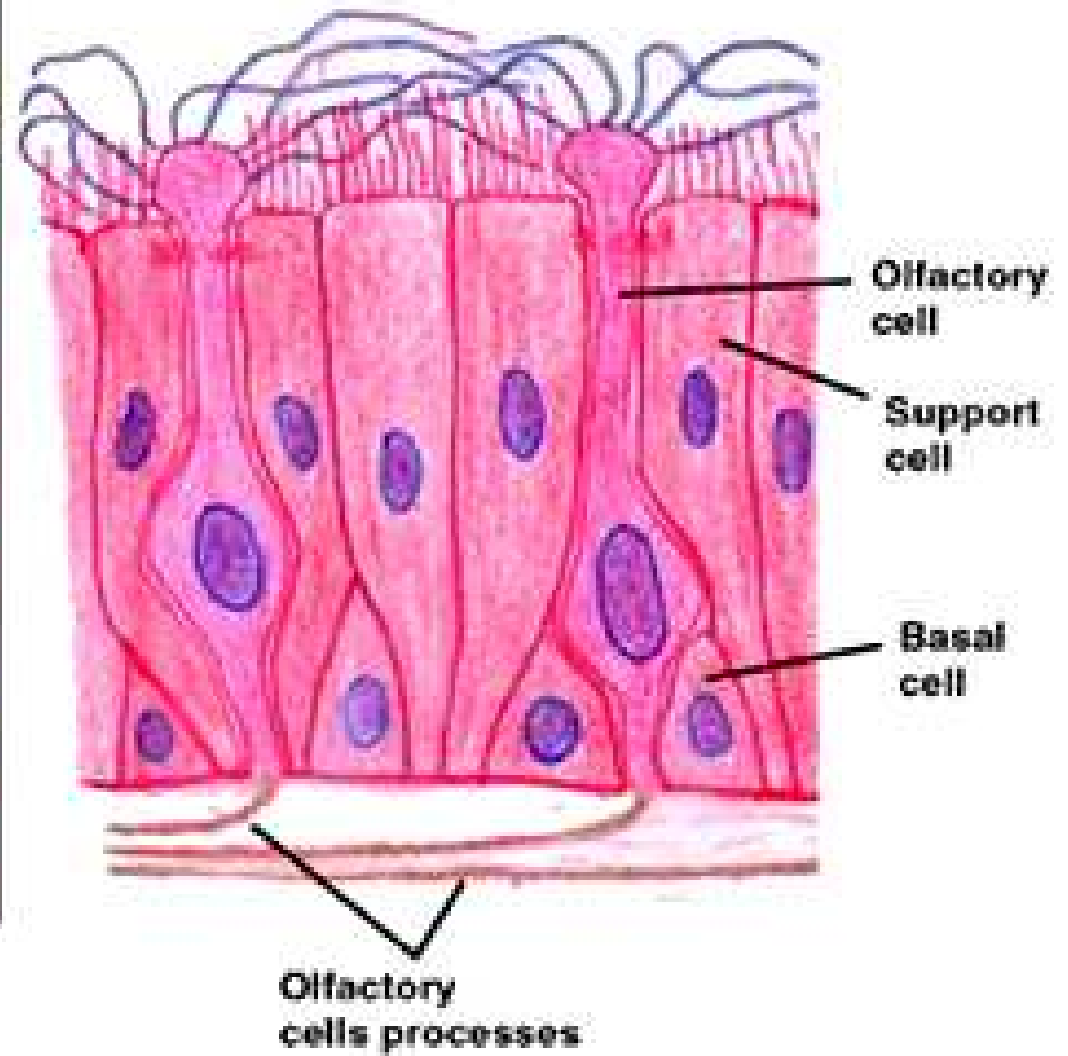
Mucosa Olfatoria:

- Epitelio Cilíndrico Pseudoestratificado Ciliado
- Este Epitelio tiene 3 tipos de Células: Olfatorias, Basales y de Sostén

RESPIRATORY



OLFACTORY



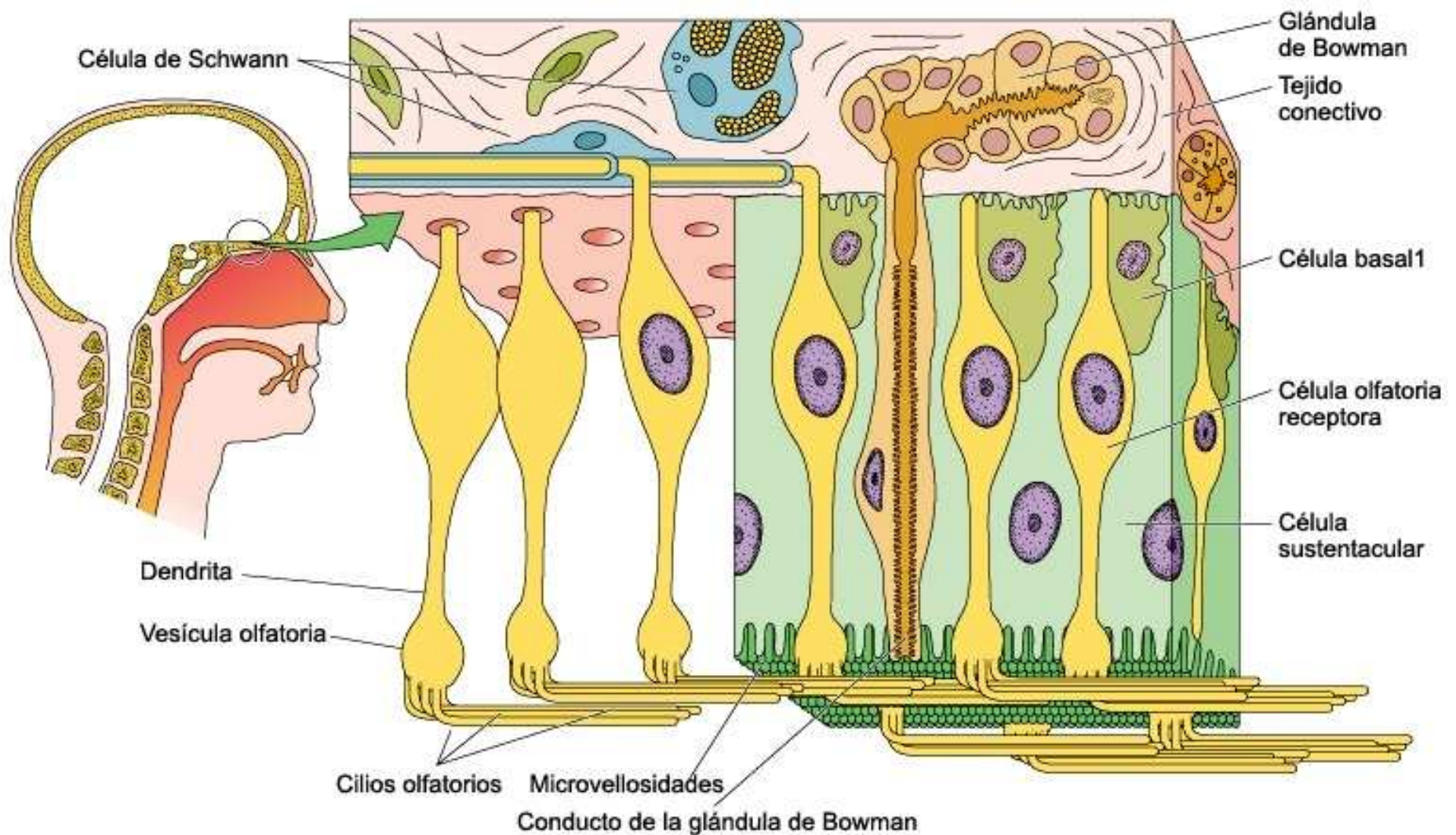
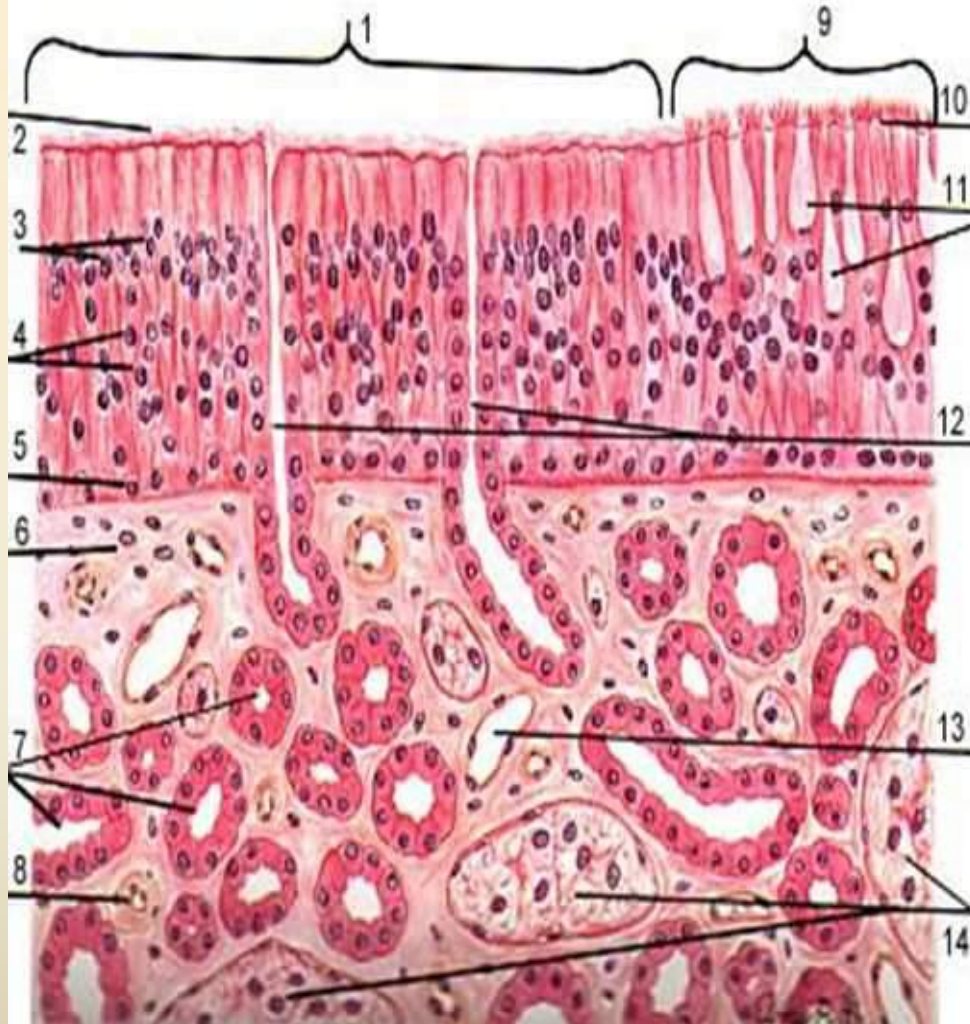


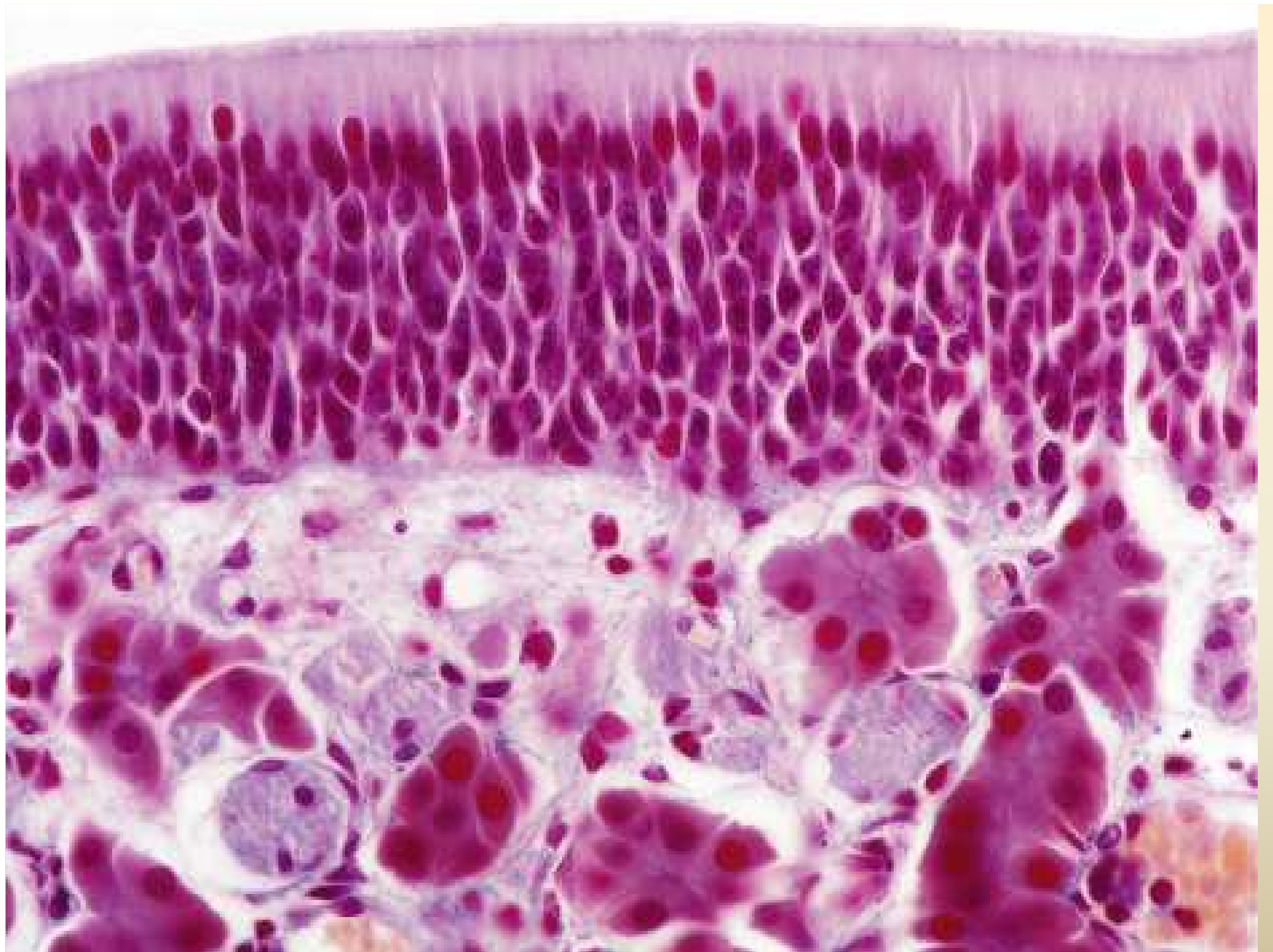
Fig. 15-2. Esquema del epitelio olfatorio que muestra células basales, olfatorias y sustentaculares.

Copyright © 2002 by W.B. Saunders Company. All rights reserved.

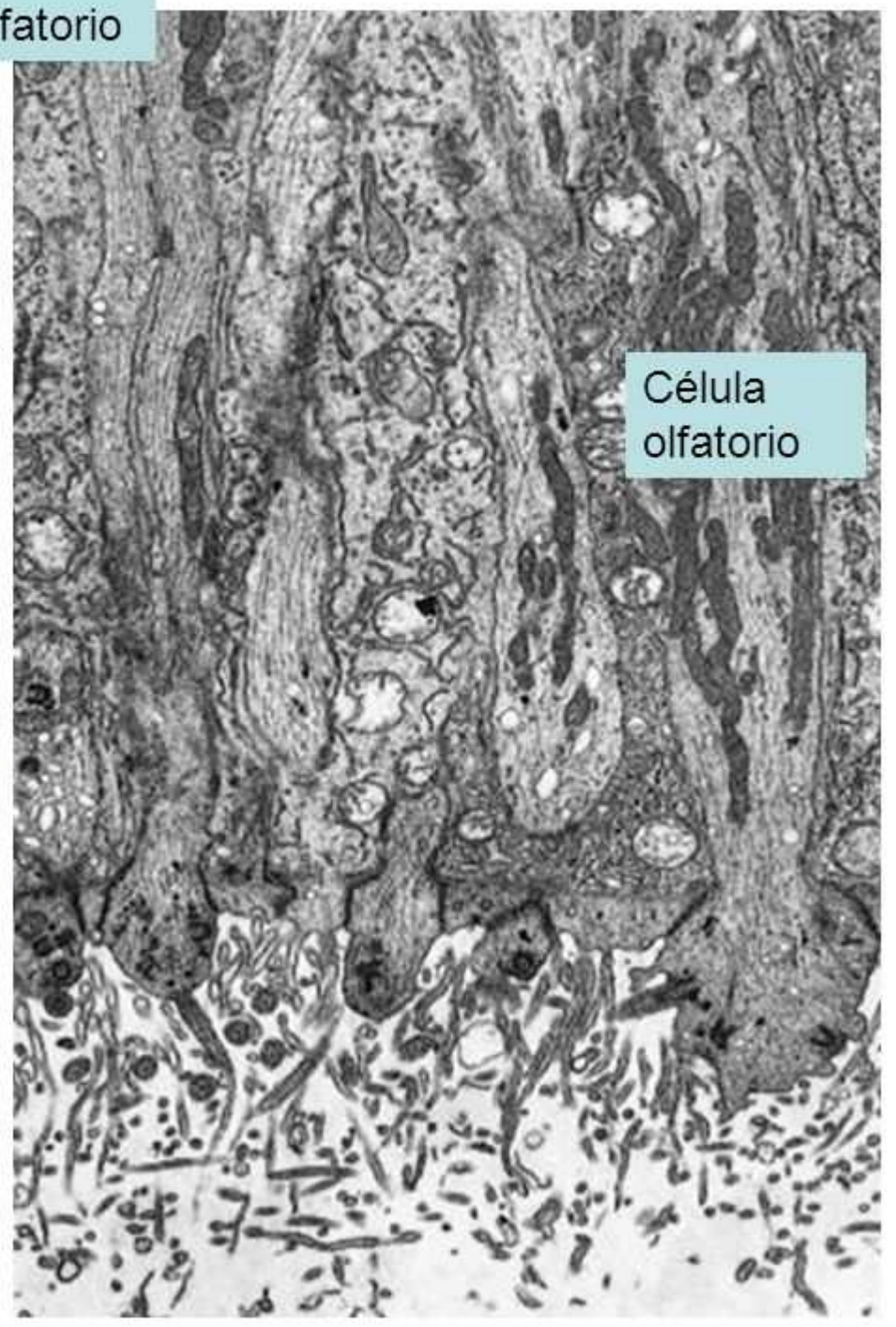
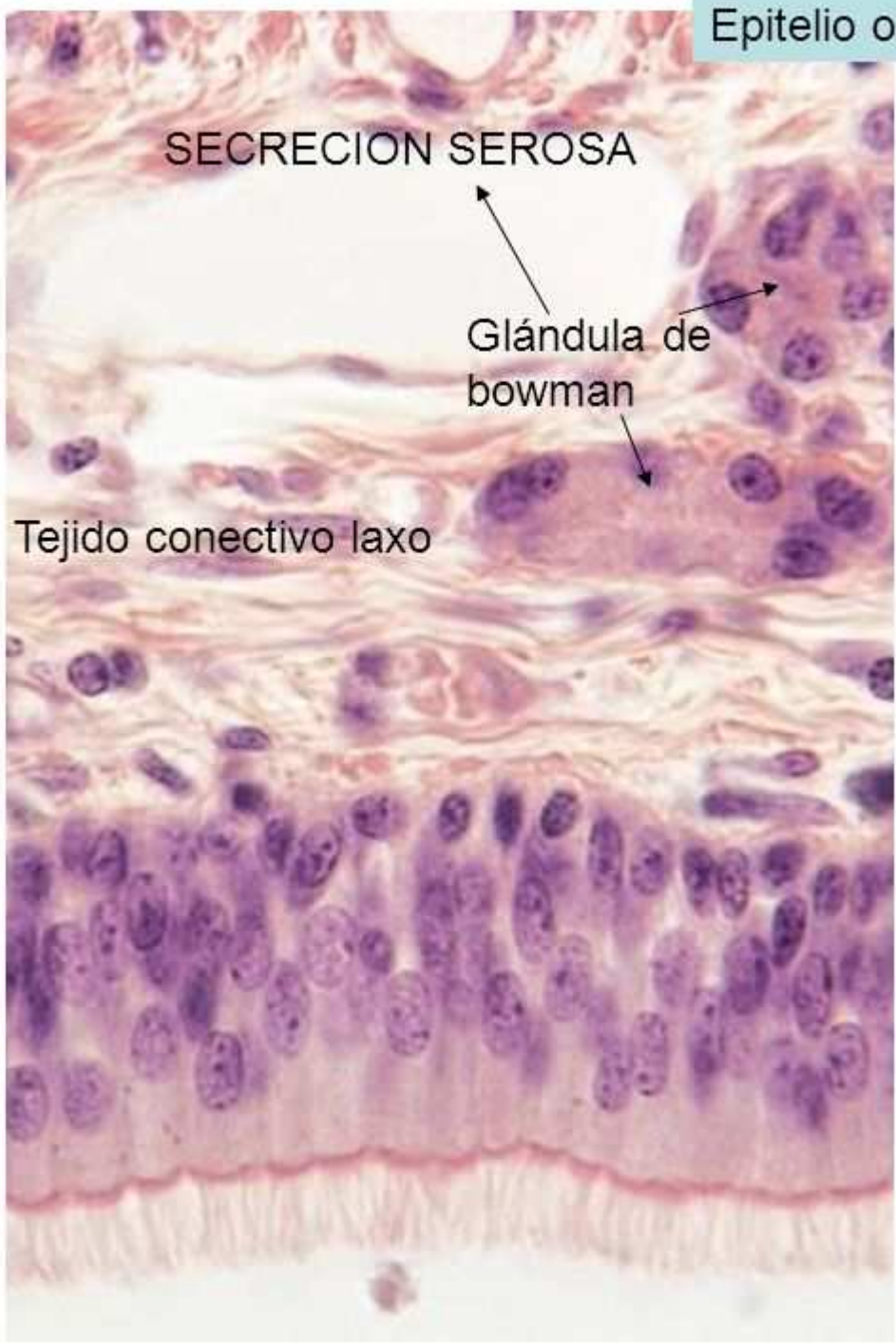
MUCOSA OLFATORIA



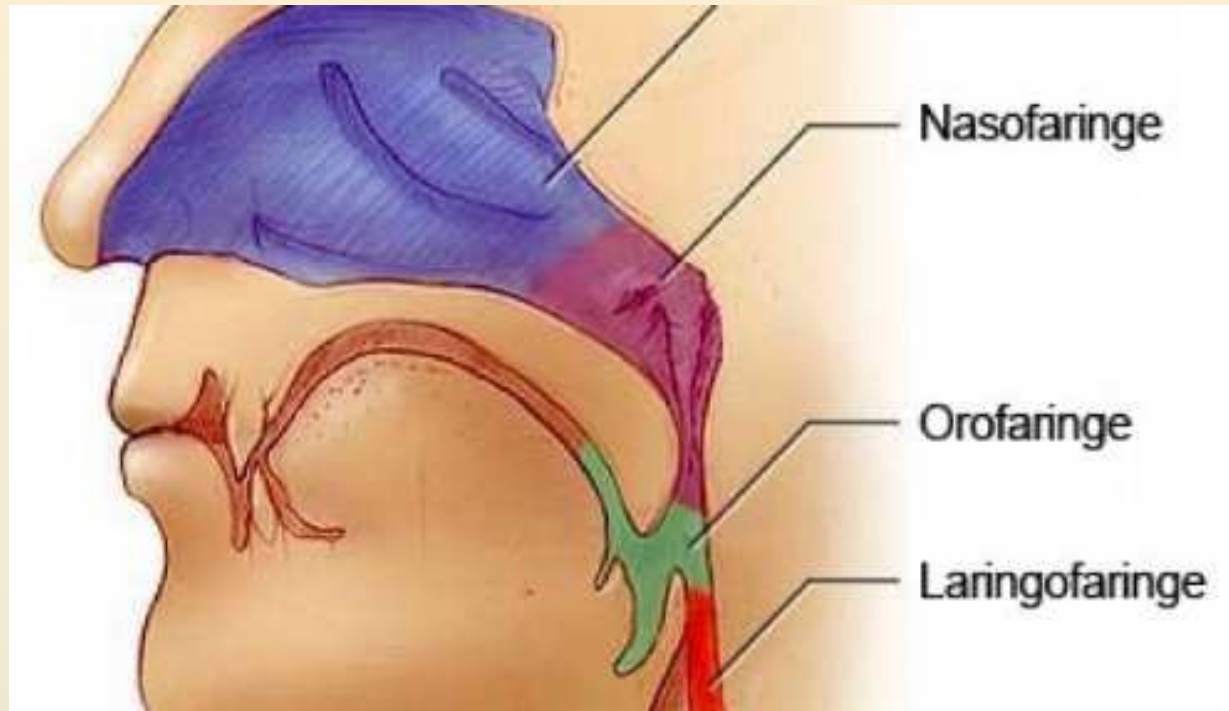
1. EPITELIO OLFATORIO
2. LA SUPERFICIE MUCOSA
3. NUCELO DE CELULAS DE SOPORTE
4. NUCLEOS DE CELULAS OLFATORIAS
5. NUCLEO DE CELULAS BASALES
6. LAMINA PROPIA
7. GLANDULAS OLFATORIAS (BOWMAN'S)
8. ARTERIOLA
9. EPITELIO RESPIRATORIO
10. CILIOS
11. CELULAS CALICIFORMES
12. CONDUCTOS DE LAS GLÁNDULAS DE BOWMAN'S
13. VENULA
14. NERVIO OLFATORIO.



Epitelio olfatorio



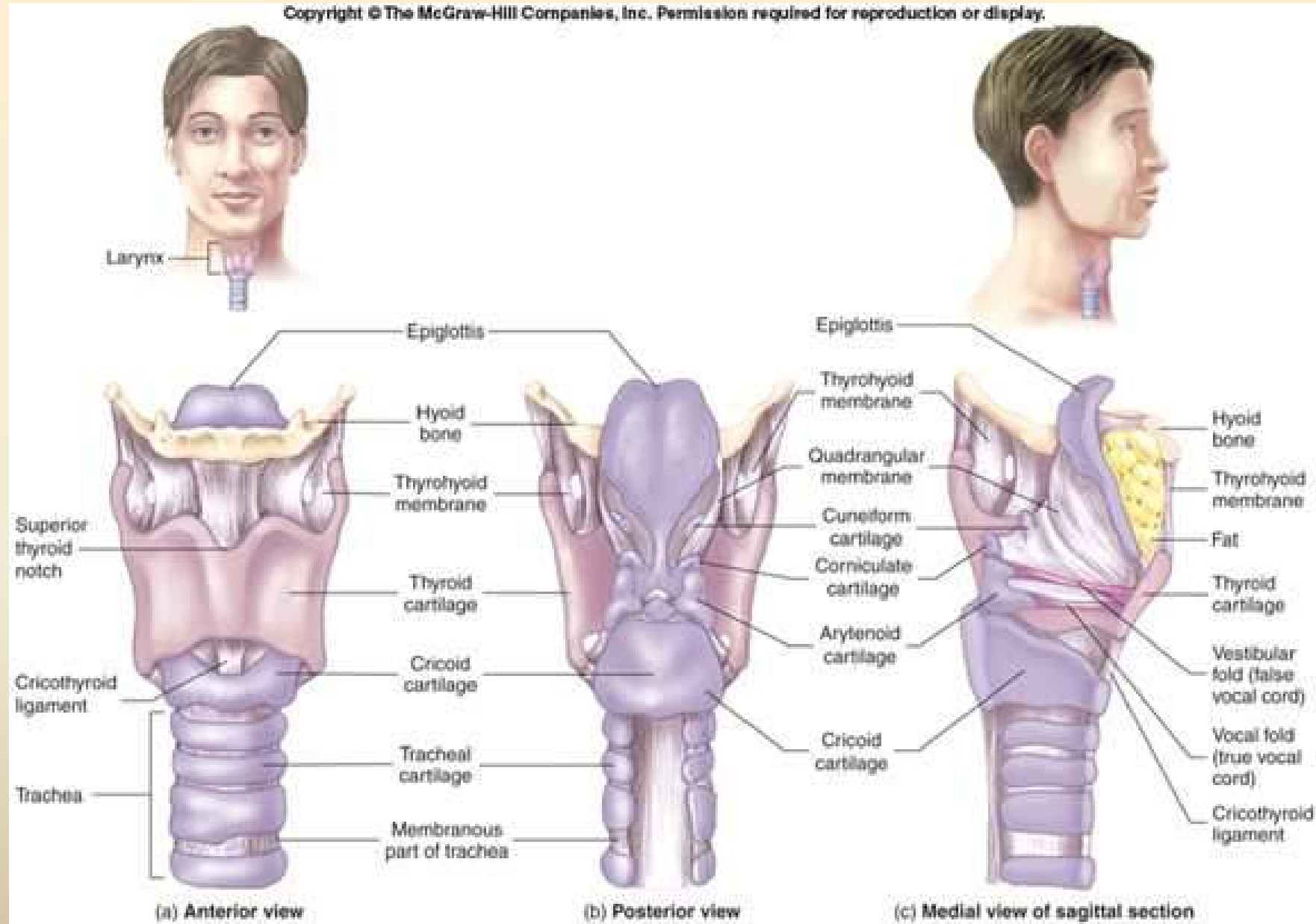
Nasofaringe



Epitelio cilíndrico pseudoestratificado en la porción rostral, en la caudal epitelio escamoso no queratinizado. Tejido linfoide abundante en la mucosa (anillo de Waldeyer). Las amígdalas nasofaríngeas (adenoides) se encuentran en las regiones posterior y superior de la nasofaringe.

Laringe

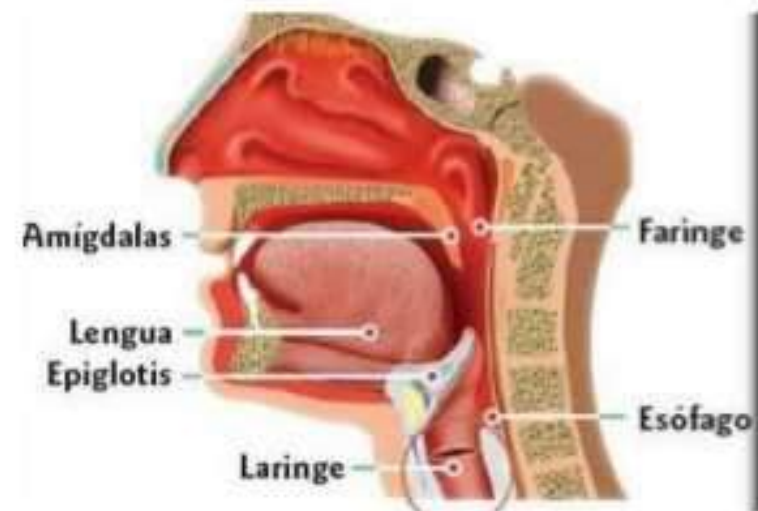
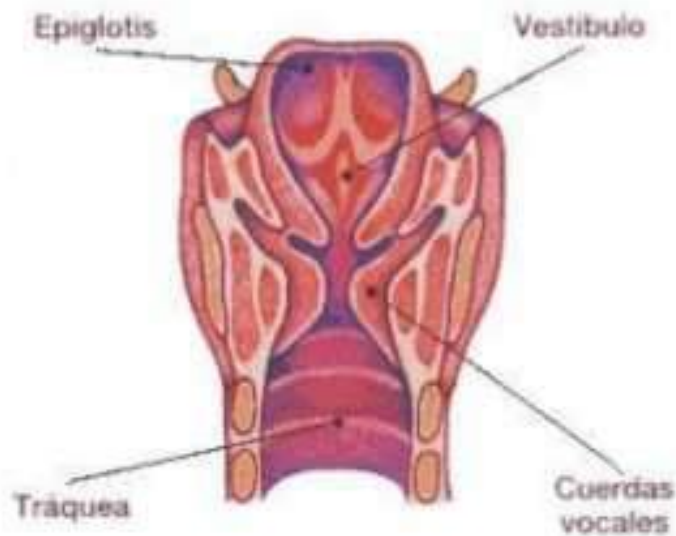
Copyright © The McGraw-Hill Companies, Inc. Permission required for reproduction or display.



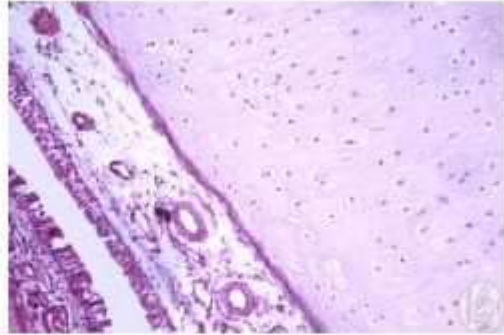
Laringe

Epitelial: plano estratificado no queratinizado

Propia submucosa: Glan. Mixtas, folículos linfóides, ligamentos vestibulares y vocales elásticos.

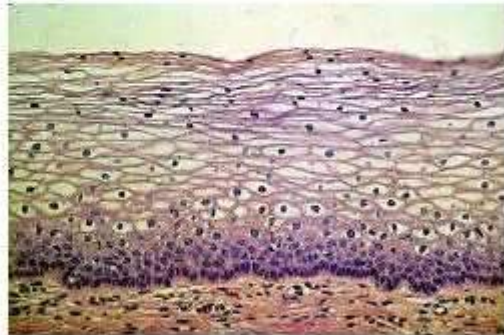

2.-Faringe (Nasofaringe, Orofaringe, Laringofaringe)



Nasofaringe

- Epitelio Cilíndrico Pseudoestratificado Ciliado



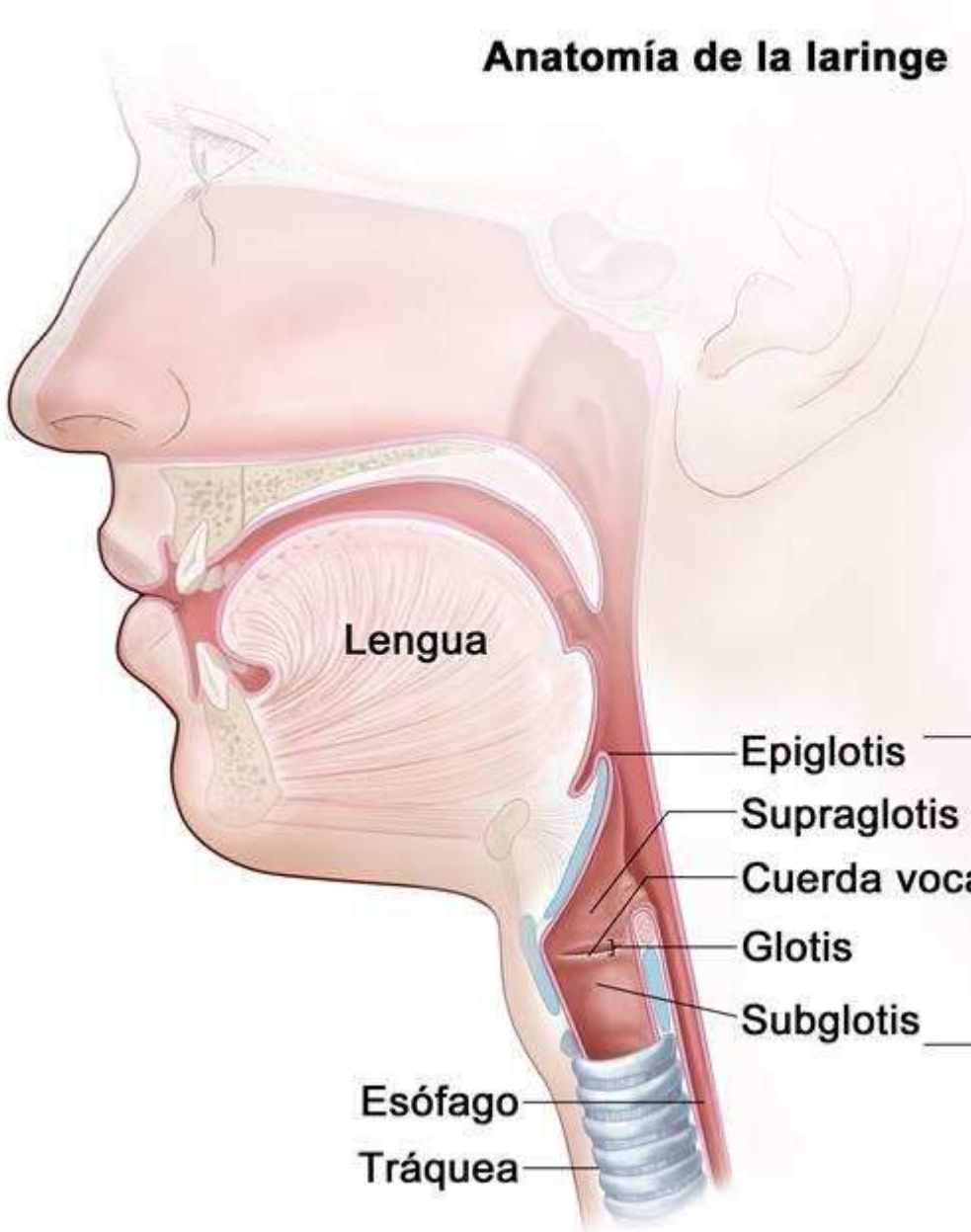
Orofaringe y Laringofaringe:

- Epitelio Estratificado No Queratinizado

Lamina Propia: Tejido Conectivo Denso con abundantes Fibras Colagenas y Elásticas

Capa Muscular: Musculo Estriado Esquelético

Anatomía de la laringe

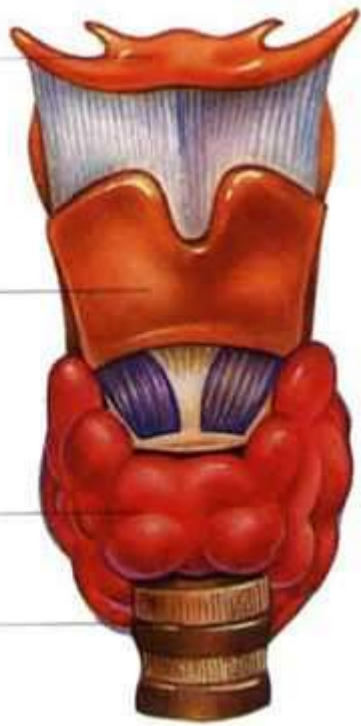


hioides

tiroides (cartilago)

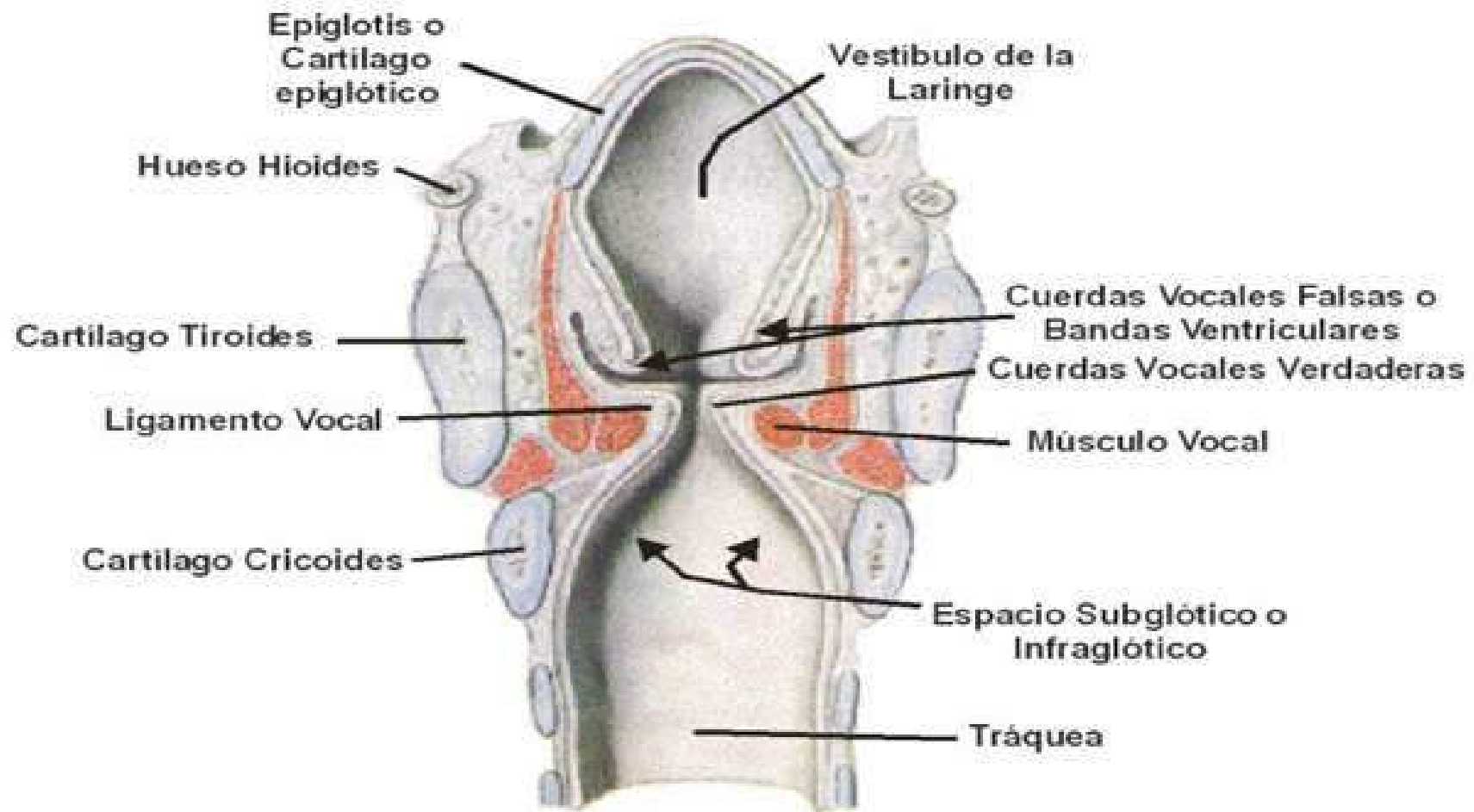
tiroides (glándula)

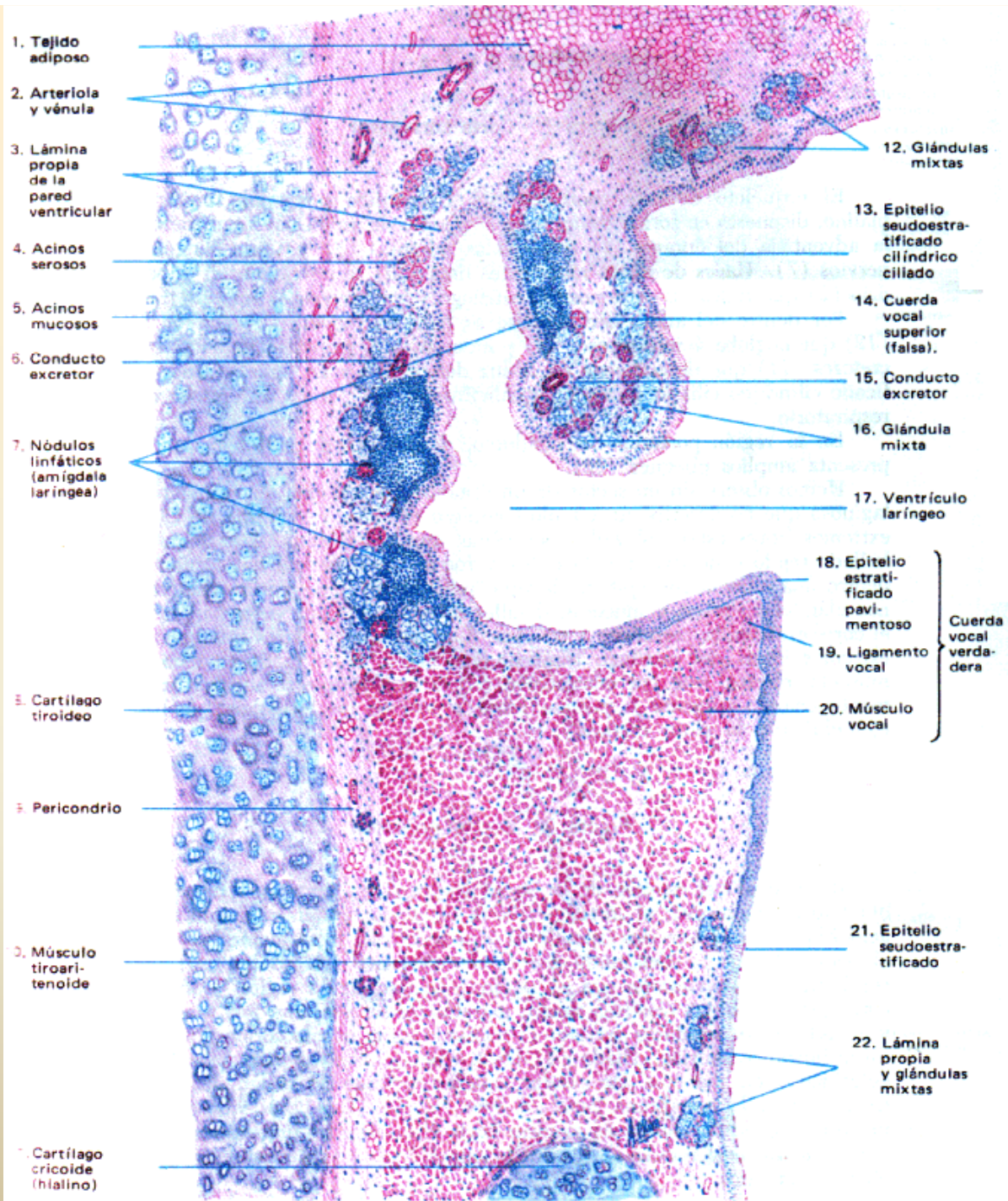
tráquea



Laringe

Laringe

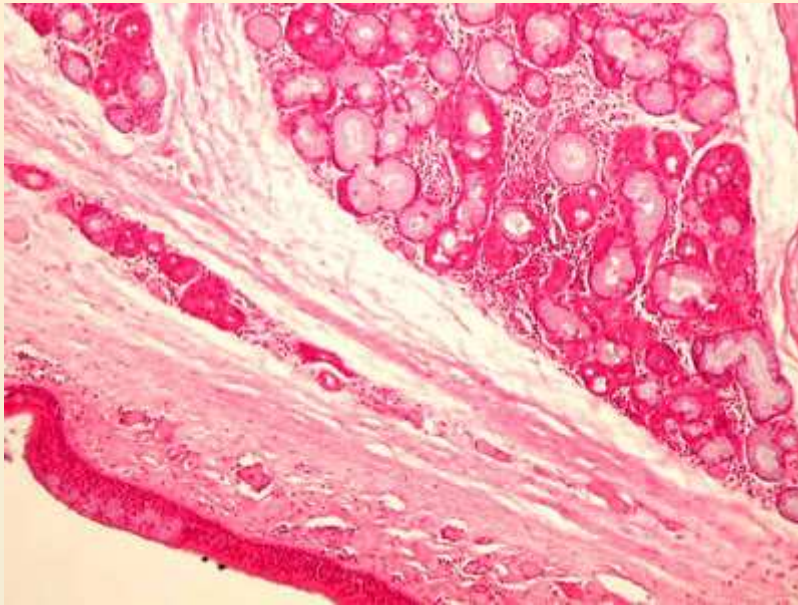




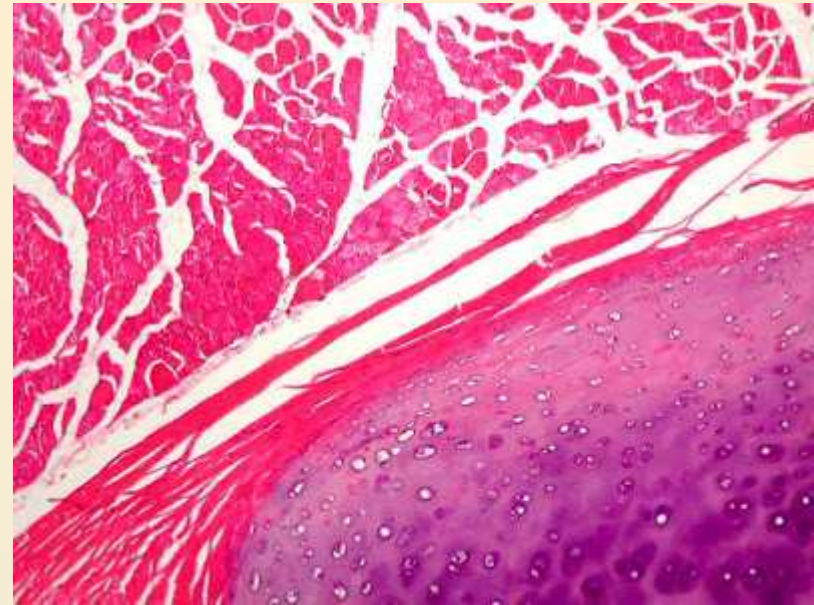
- 1. Tejido adiposo
- 2. Arteriola y vénula
- 3. Lámina propia de la pared ventricular
- 4. Acinos serosos
- 5. Acinos mucosos
- 6. Conducto excretor
- 7. Nódulos linfáticos (amígdala laringea)
- 8. Cartilago tiroideo
- 9. Pericondrio
- 10. Músculo tiroarinoideo
- 11. Cartilago cricoide (hialino)

- 12. Glándulas mixtas
- 13. Epitelio pseudoestratificado cilíndrico ciliado
- 14. Cuerda vocal superior (falsa).
- 15. Conducto excretor
- 16. Glándula mixta
- 17. Ventrículo laríngeo
- 18. Epitelio estratificado pavimentoso
- 19. Ligamento vocal
- 20. Músculo vocal
- 21. Epitelio pseudoestratificado
- 22. Lámina propia y glándulas mixtas

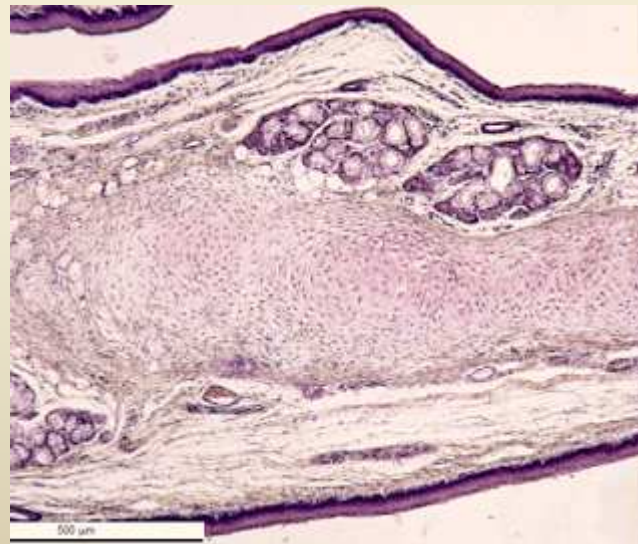Cuerda vocal verdadera



Laringe. Epitelio respiratorio. Células m. lisas y glándulas sero-mucosas



Izq: músculo estriado prelaríngeo. Dcha: cartílago tiroides

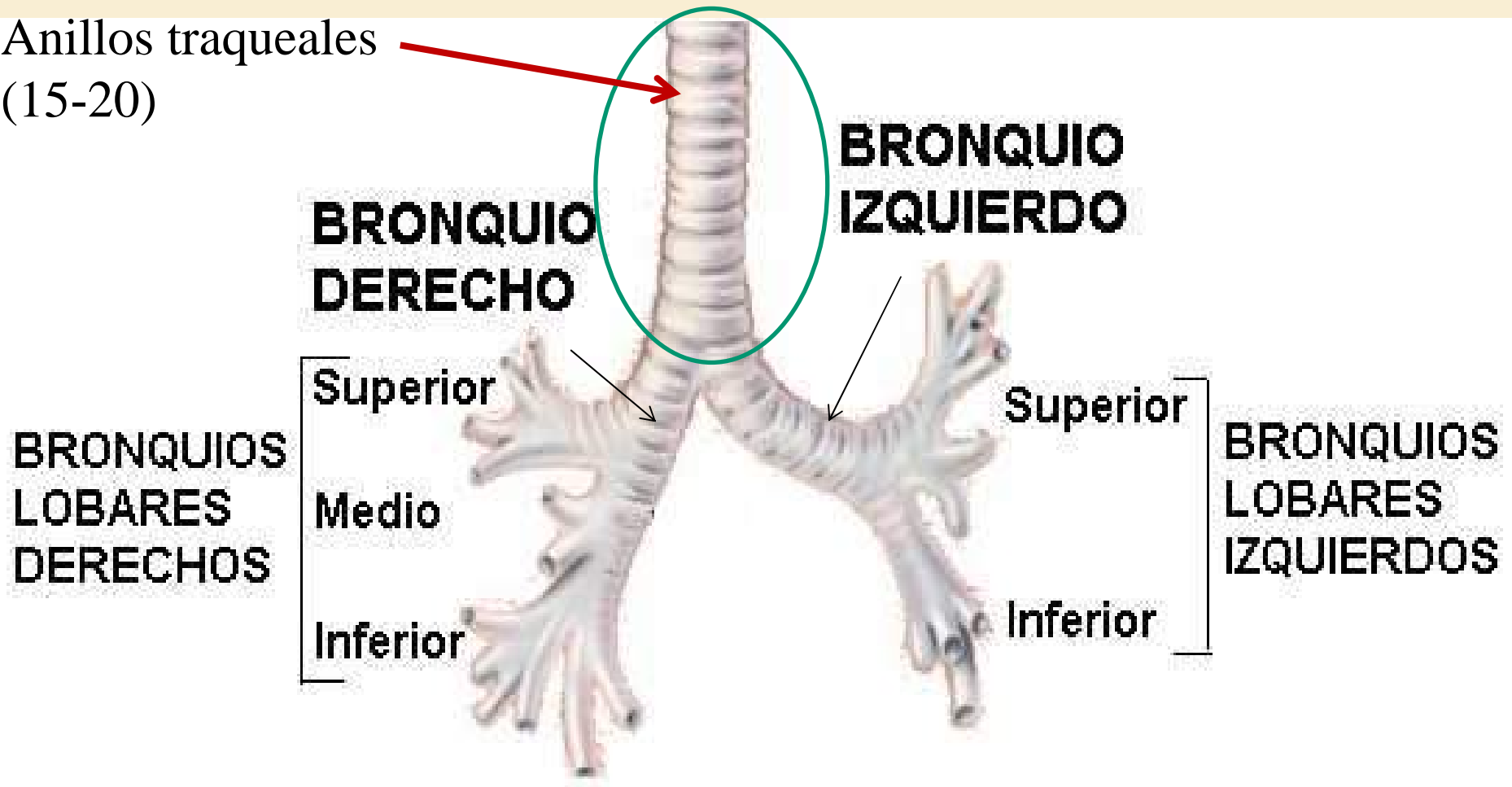


Epíglotis. Cartílago elástico. Epitelio respiratorio hacia la laringe y epitelio estratificado no queratinizado hacia la faringe (parte superior)

TRÁQUEA

10-12 cm de longitud y 1.5-2 cm de diámetro, desde el cartílago cricoides de la laringe hasta su zona de bifurcación en los dos bronquios principales

Anillos traqueales
(15-20)



ANILLO DE
CARTÍLAGO **HIALINO**

LUZ TRAQUEAL

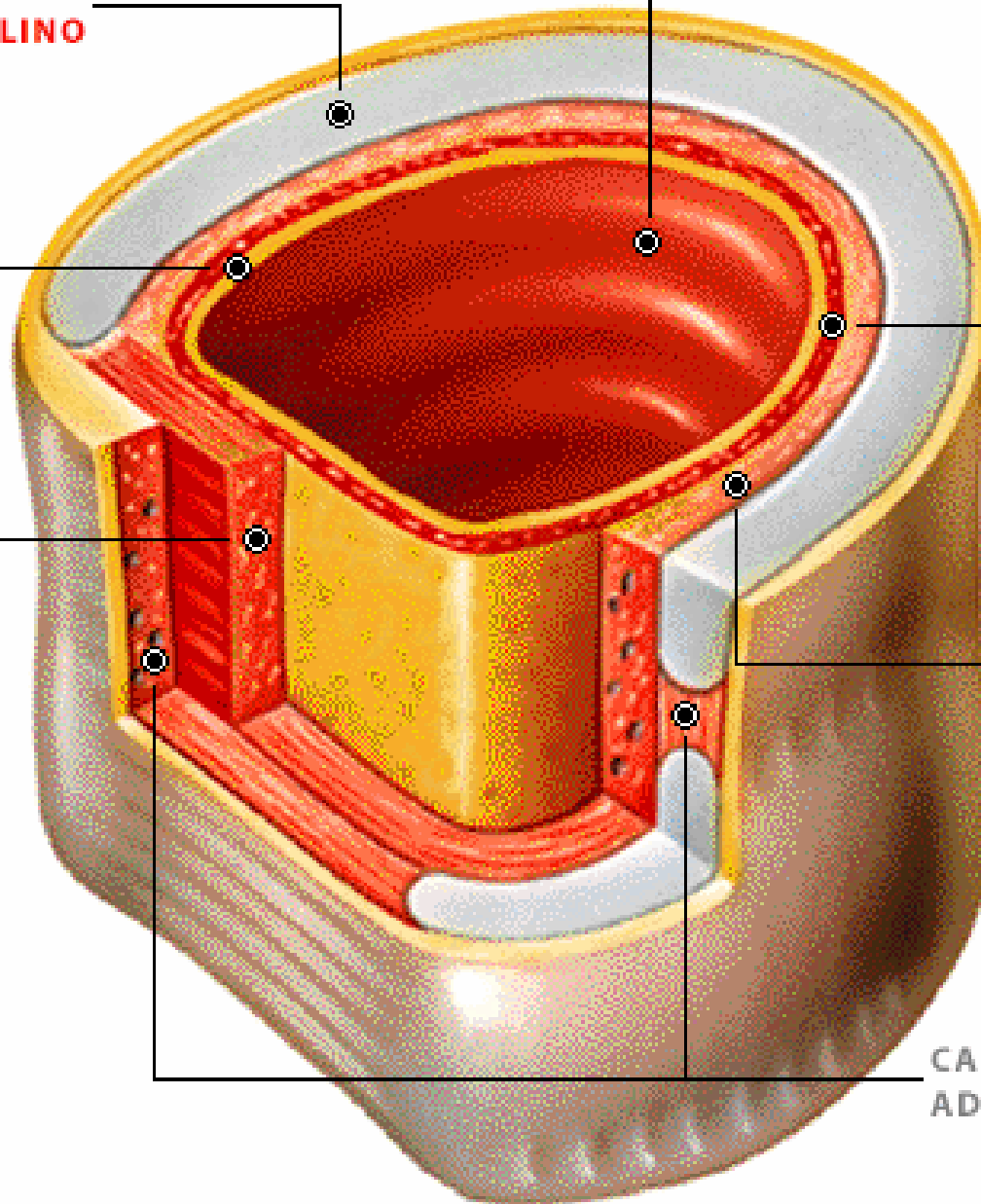
MUCOSA

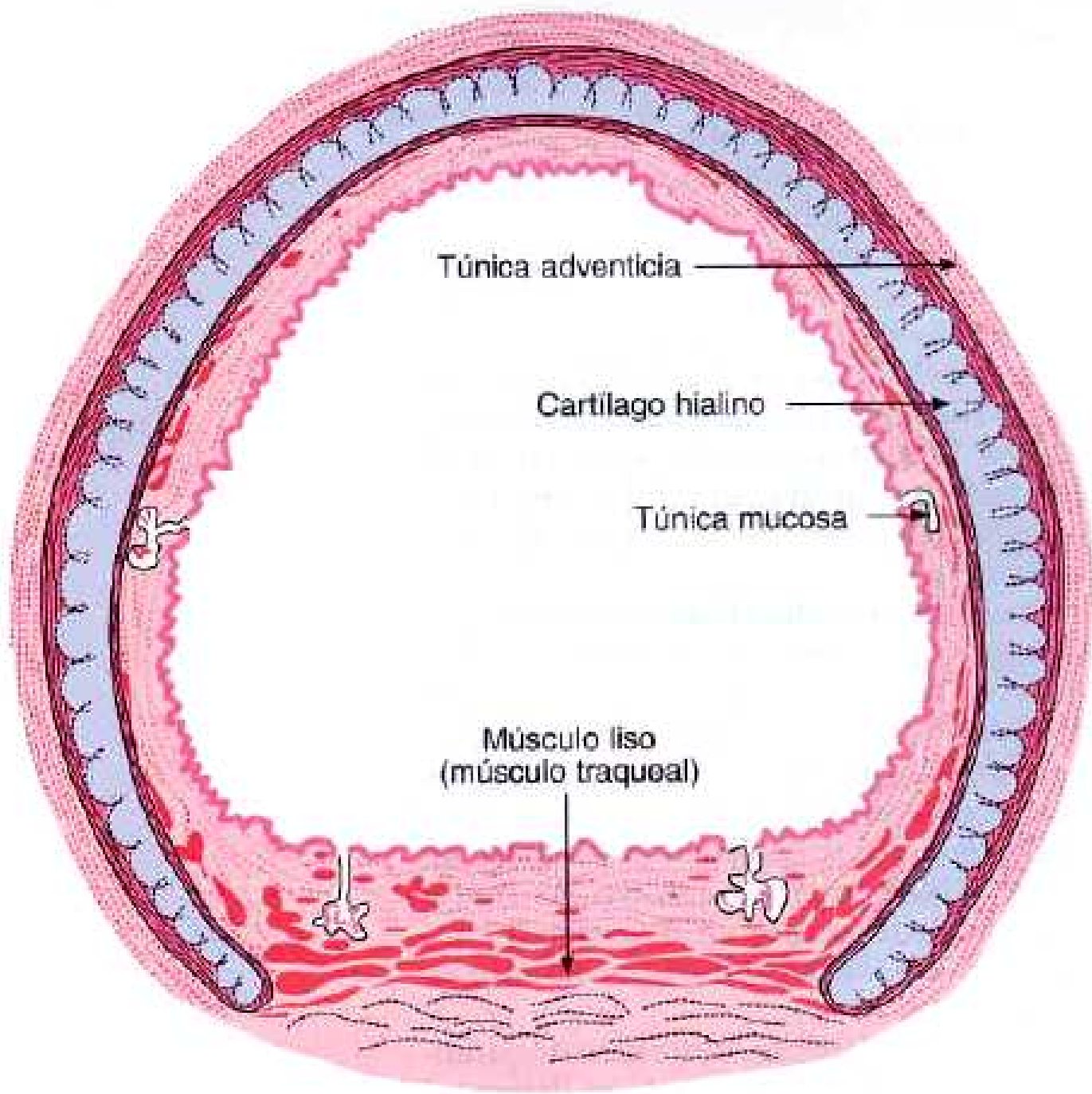
LÁMINA
PROPIA

MÚSCULO
TRAQUEAL

**CAPA
SUBMUCOSA**

CAPA
ADVENTICIAL EXTERNA





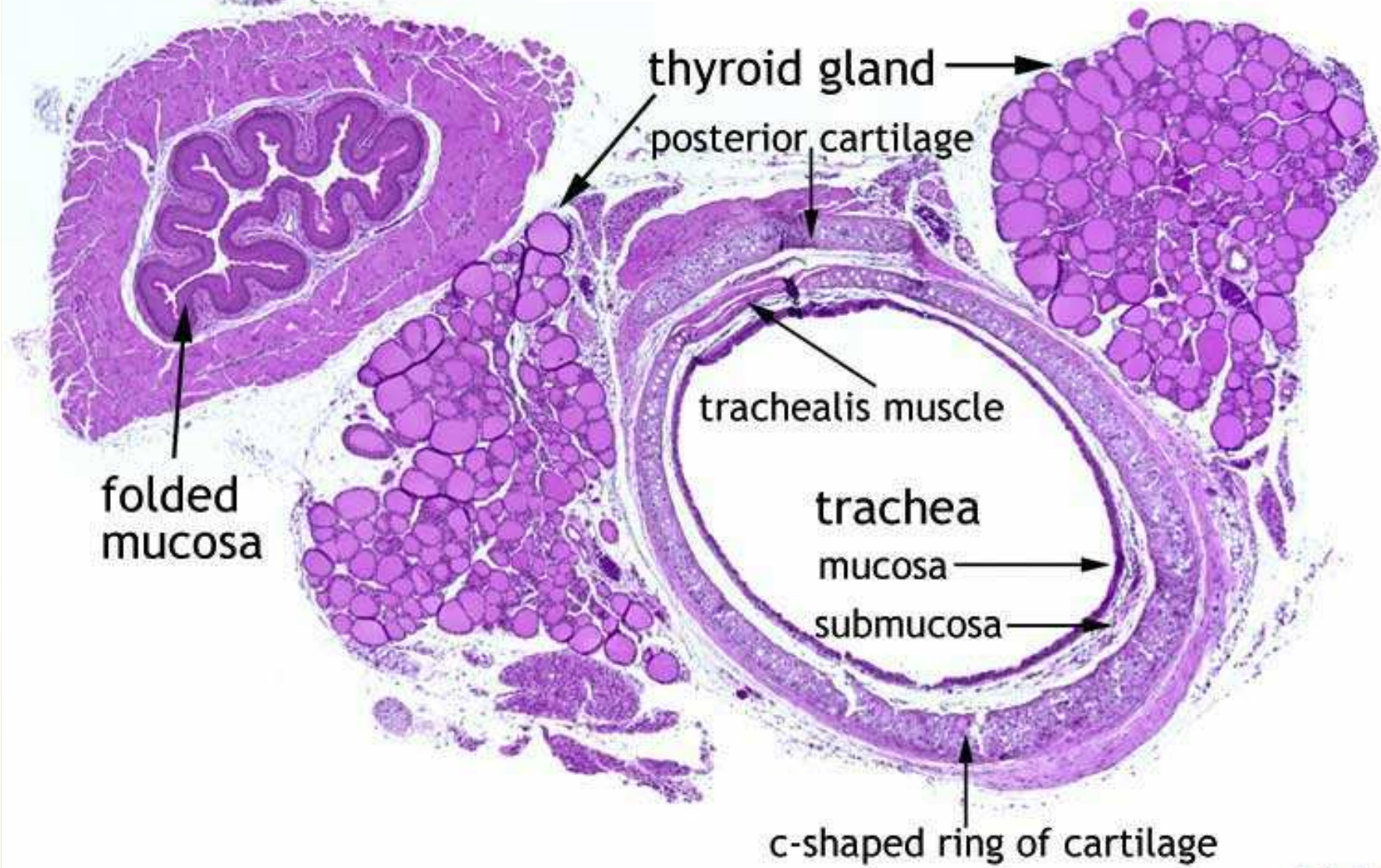
Túnica adventicia

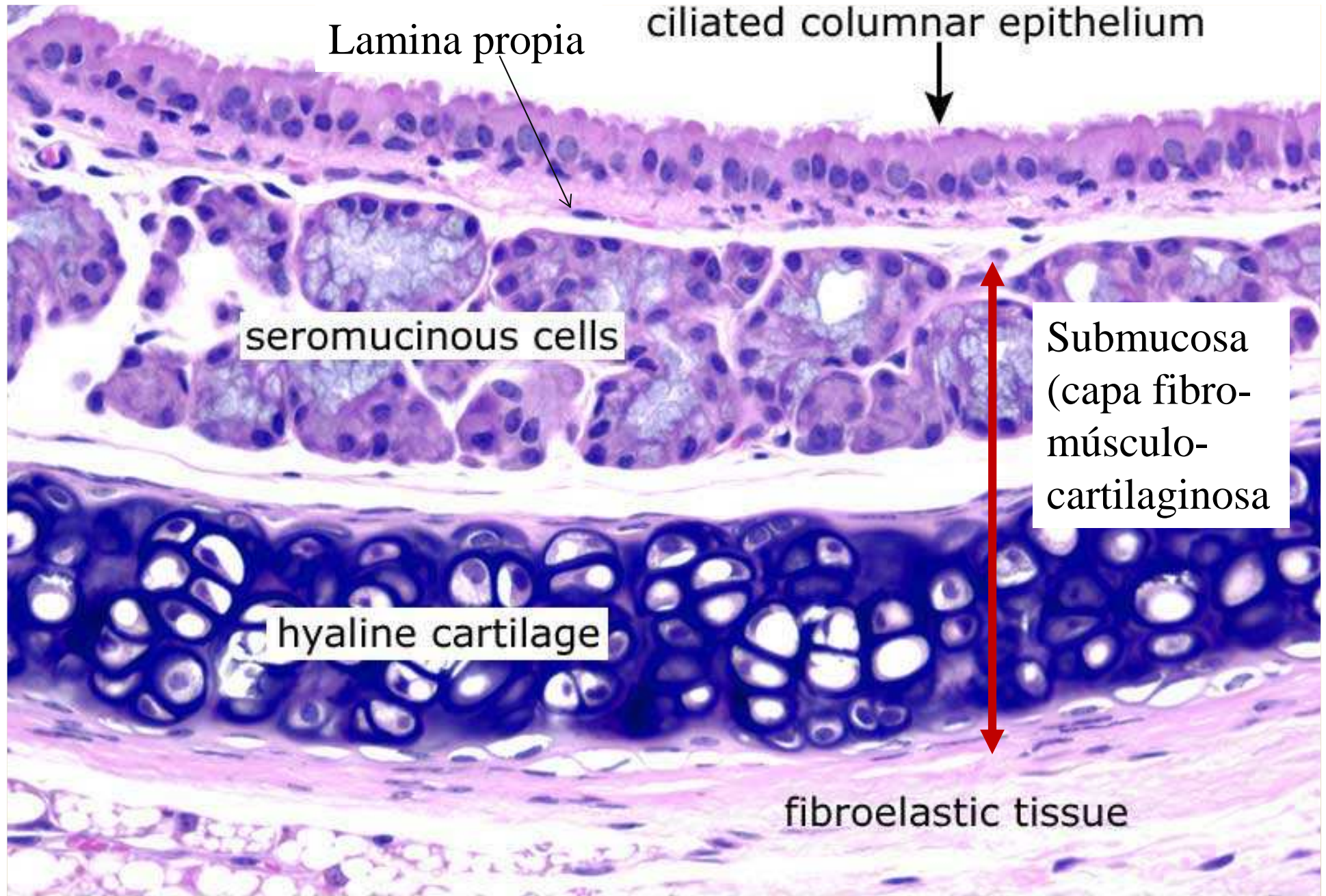
Cartilago hialino

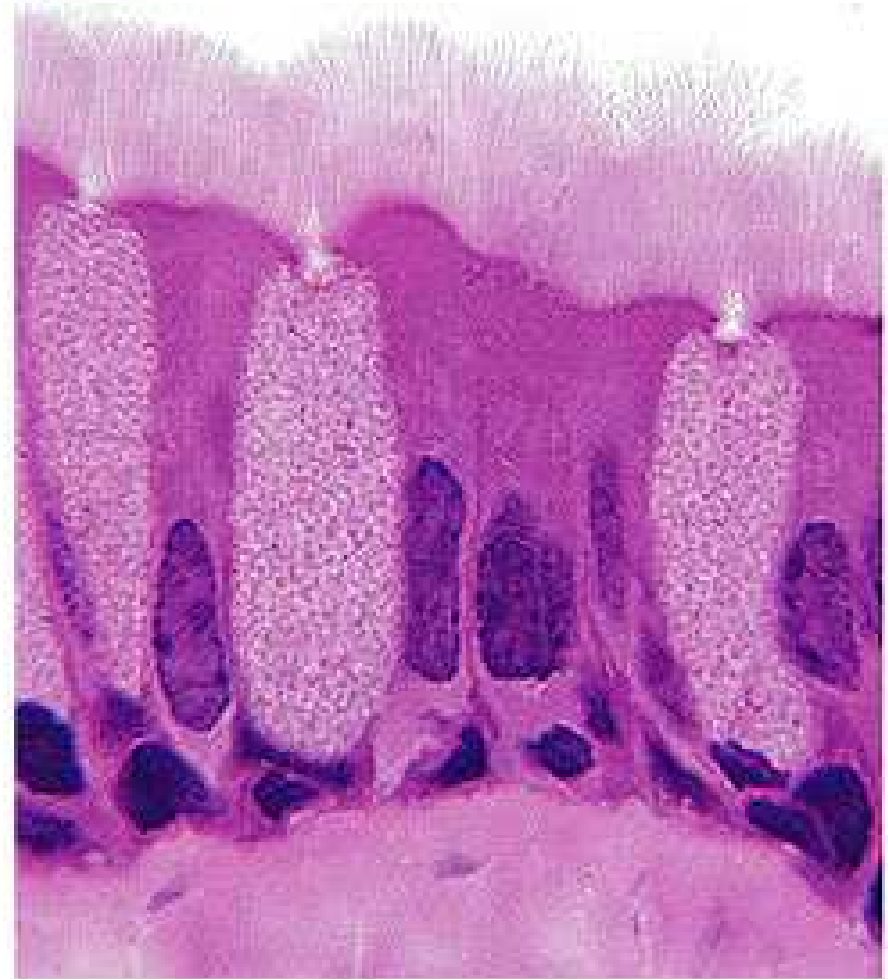
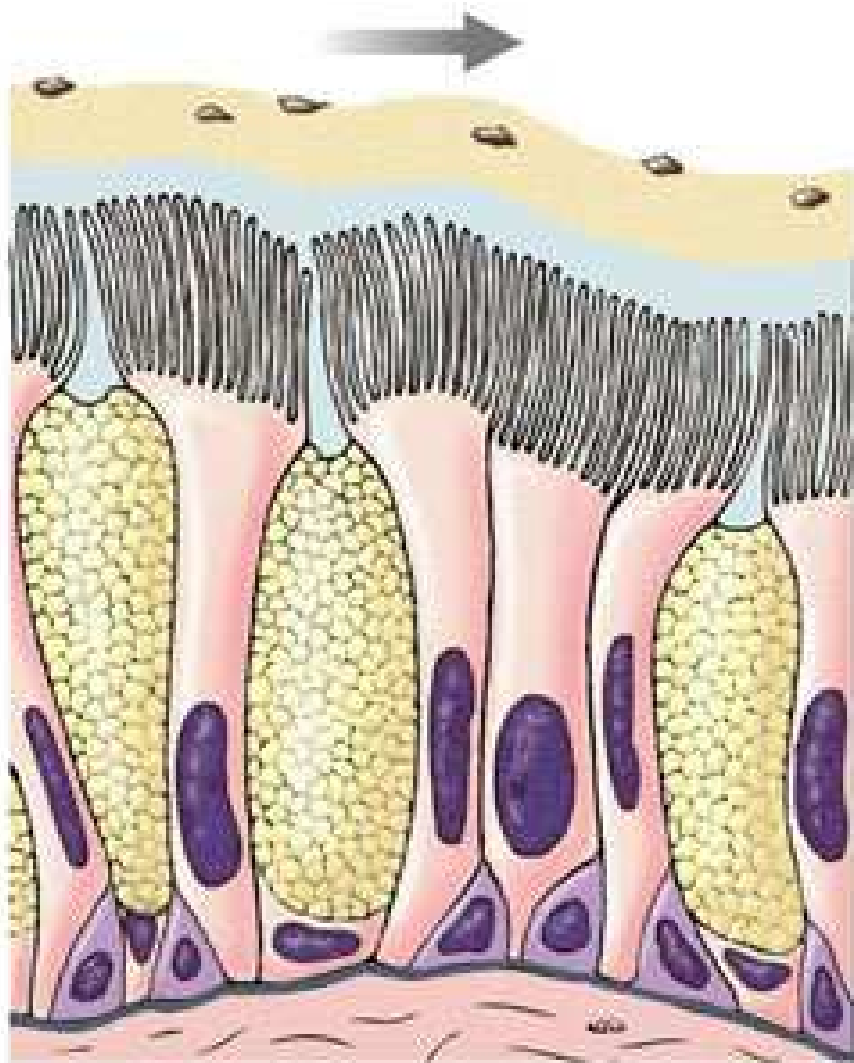
Túnica mucosa

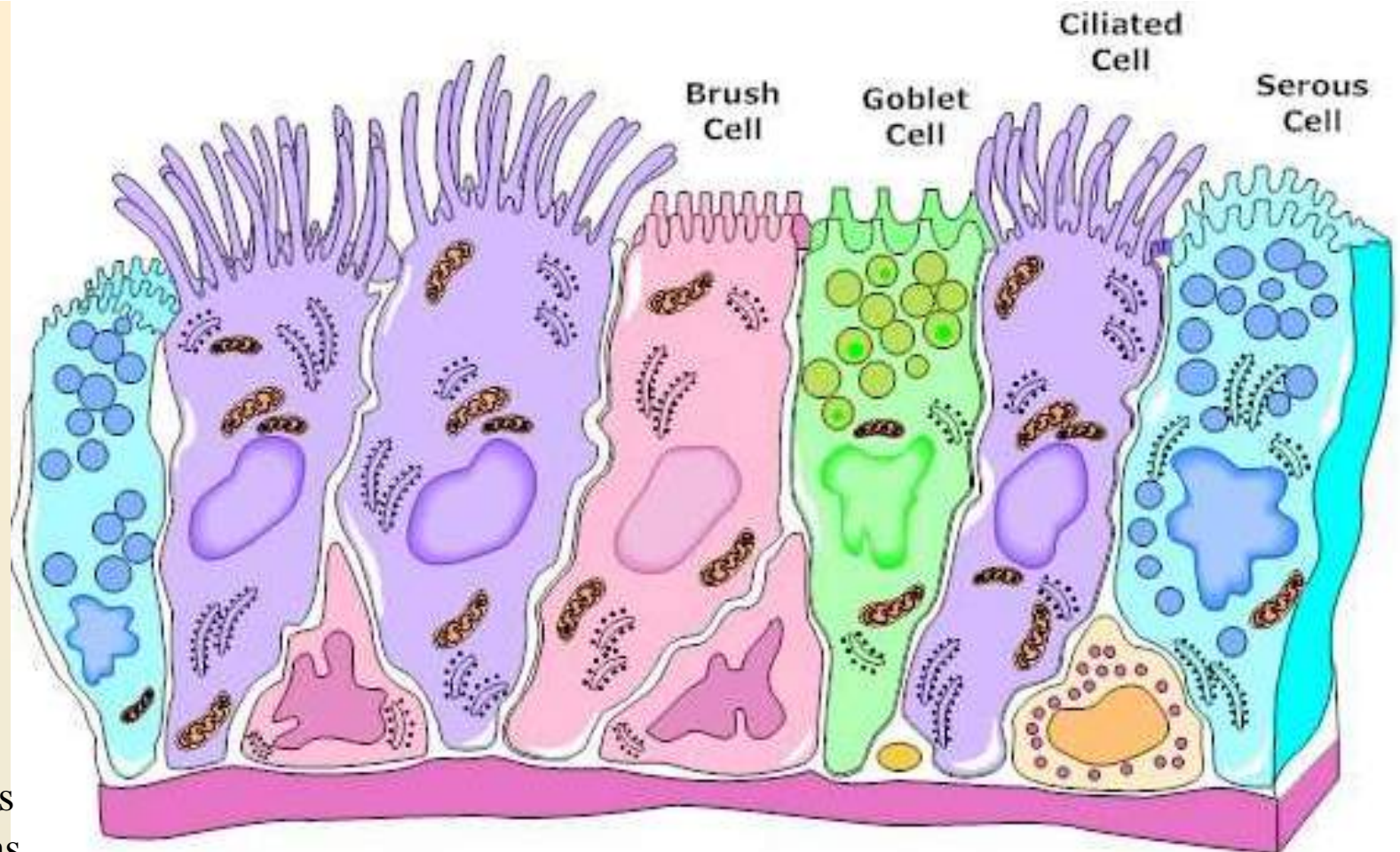
Músculo liso
(músculo traqueal)

esophagus

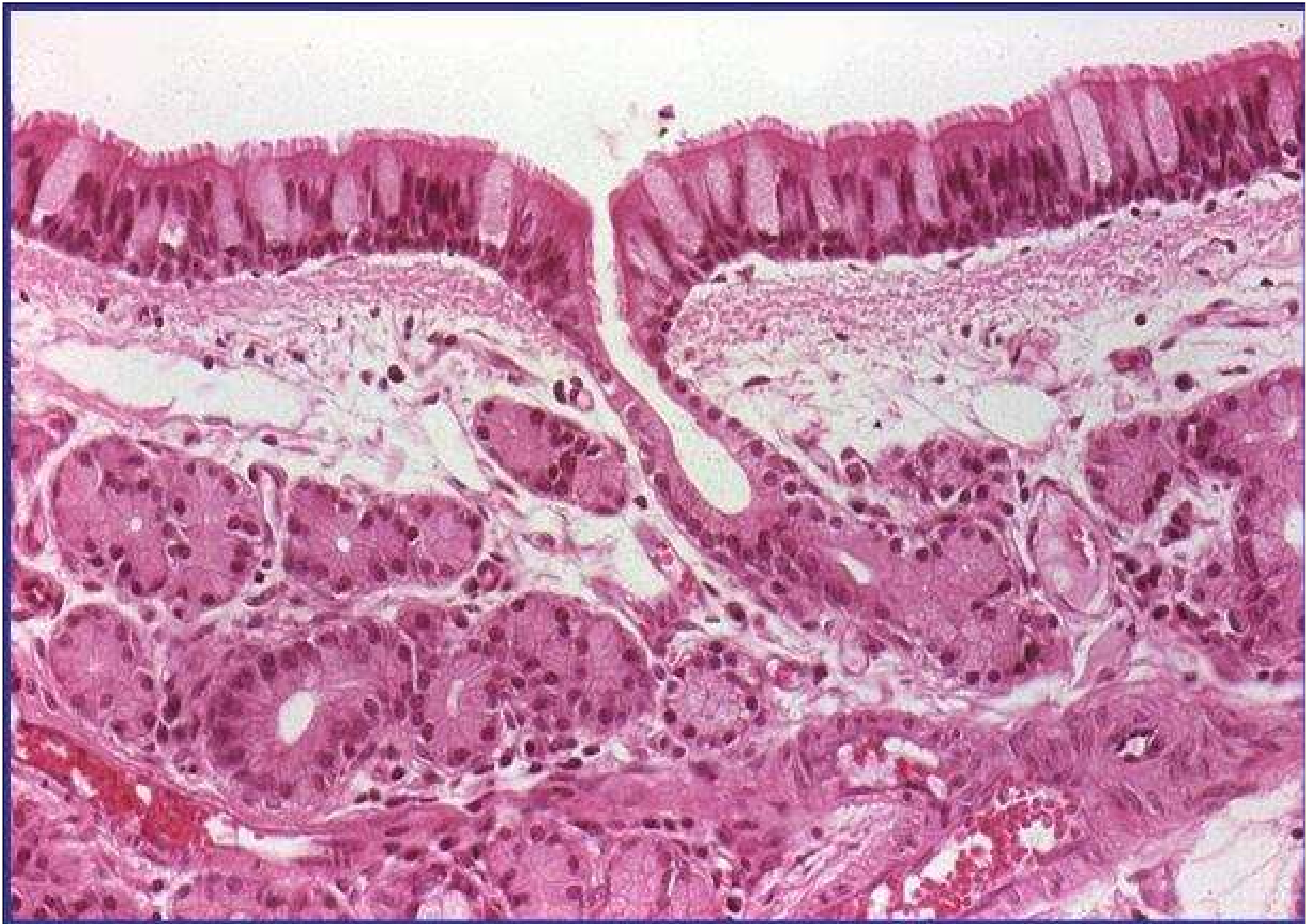





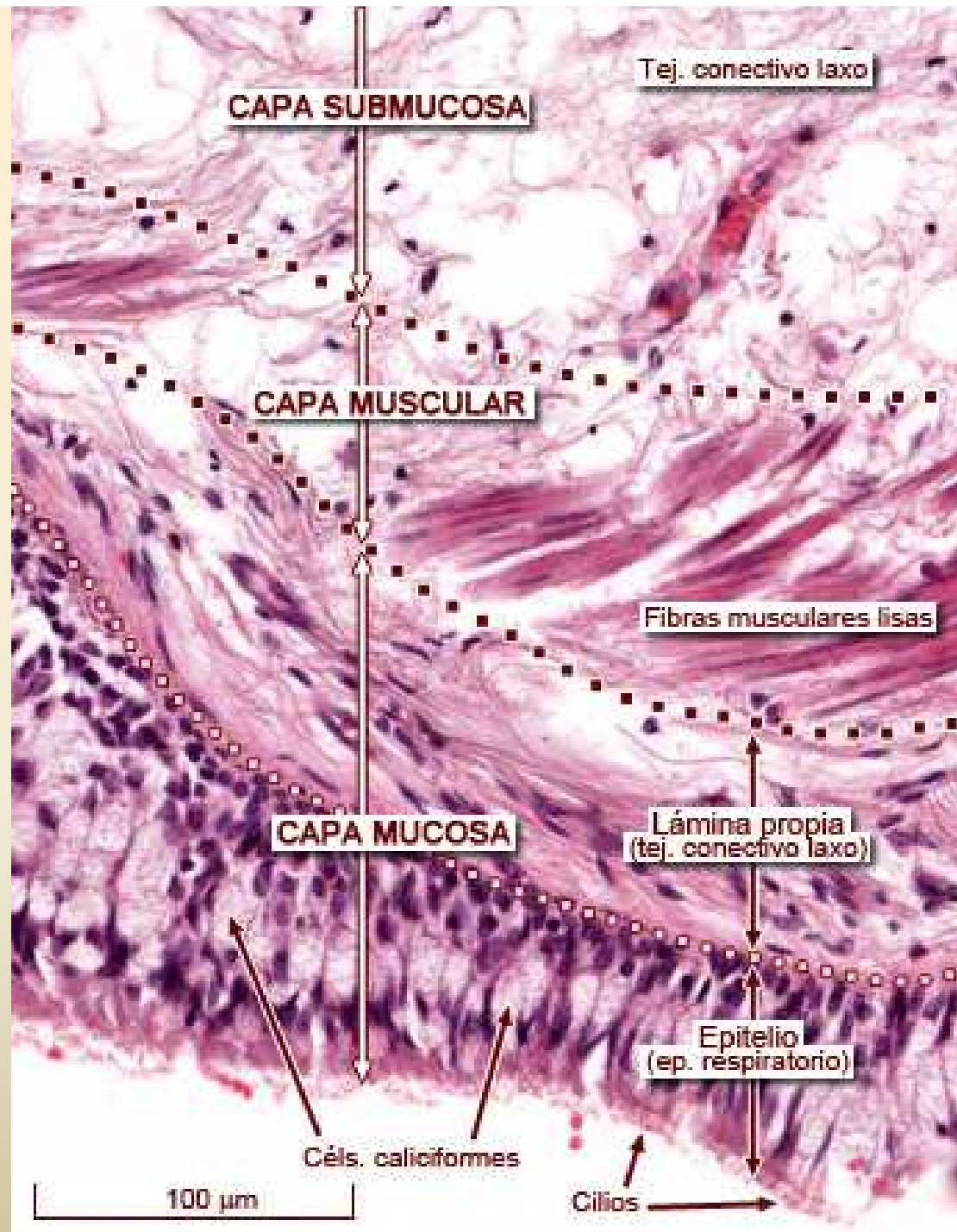


- Células basales
- Células ciliadas
- Células caliciformes
- Células endocrinas (cél. Kulchitski) (3-4%), a veces agrupadas e están inervadas por terminales nerviosos colinérgicos formando cuerpos neuroepiteliales (quimiorreceptores sensibles al oxígeno)
- Células intermedias, células inmaduras que acabarán transformándose en otras
- Células serosas
- Células en cepillo (con microvellosidades en su superficie apical, pueden contener secreción mucosa. No se conoce su significado funcional)



BRONQUIOS PRINCIPALES

- Bifurcación de la tráquea: inicia el ÁRBOL BRONQUIAL.
- Primeras ramas del árbol bronquial: dos bronquios principales, derecho e izquierdo (bronquios extrapulmonares).
- Estructura histológica: similar a la de la tráquea
 - *el epitelio es menos alto y tiene menos células caliciformes*
 - *la lámina propia tiene una gran cantidad de fibras elásticas en su zona más superficial*
 - *la lámina propia está separada de la submucosa por una capa discontinua de músculo liso (una capa que es más prominente en las vías aéreas más pequeñas)*
 - *la capa submucosa tiene pocas glándulas seromucosas*
 - *los cartílagos ya no se disponen en forma de herradura sino que forman placas aplanadas interconectadas entre sí*



- **Bronquios lobares (secundarios):** 2 en el pulmón izquierdo y 3 en el derecho.
- **Bronquios segmentarios (terciarios):** 8 en el pulmón izquierdo y 10 en el derecho.
- **Bronquios subsegmentarios o bronquios pequeños.** Estos bronquios sufren unas 6-12 divisiones y la última división da lugar a bronquios con un calibre de ≈ 1 mm.
- **Bronquiólos:** son ramificaciones con un calibre inferior a 1 mm (entre 1-0,4 mm)

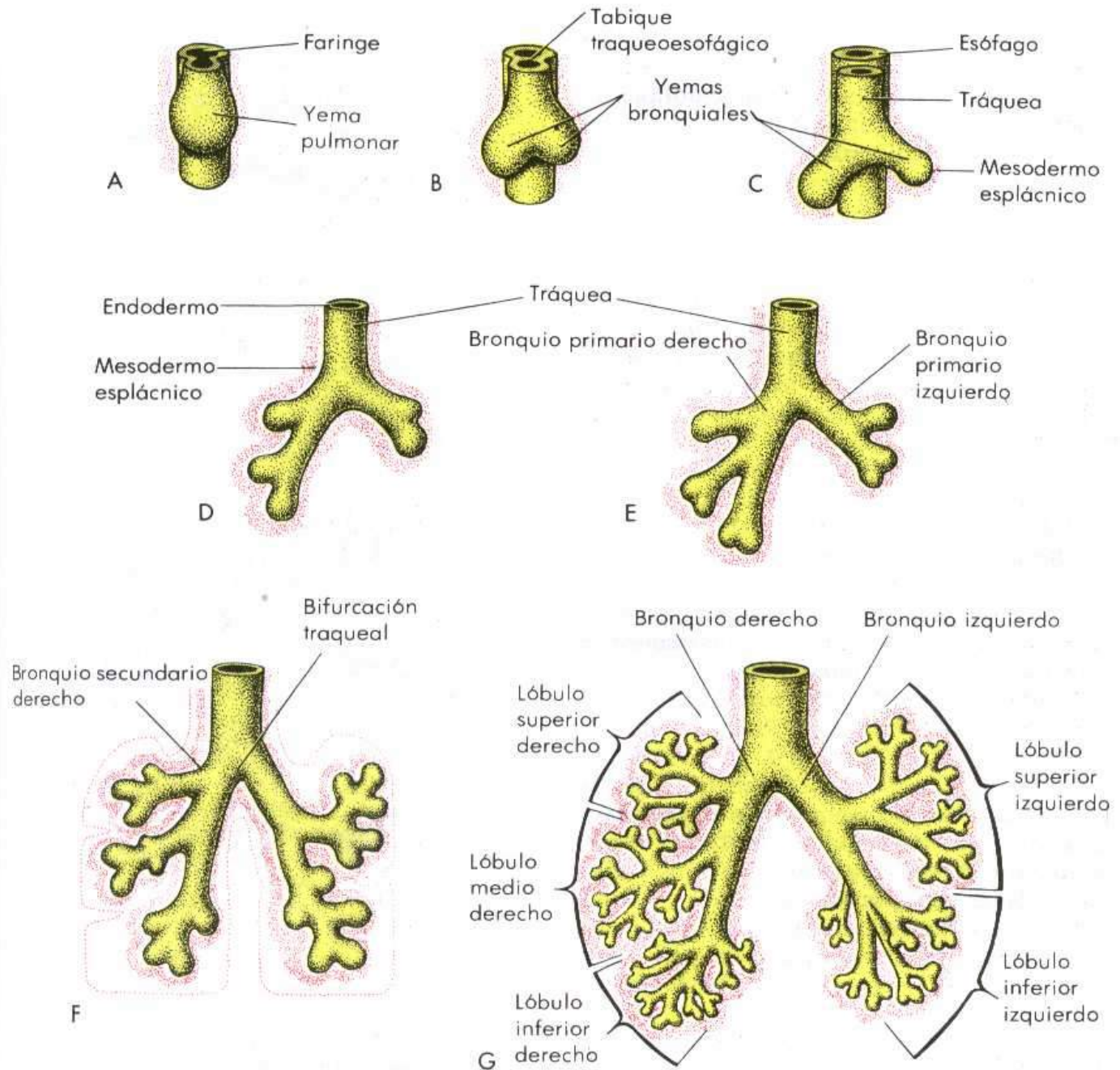
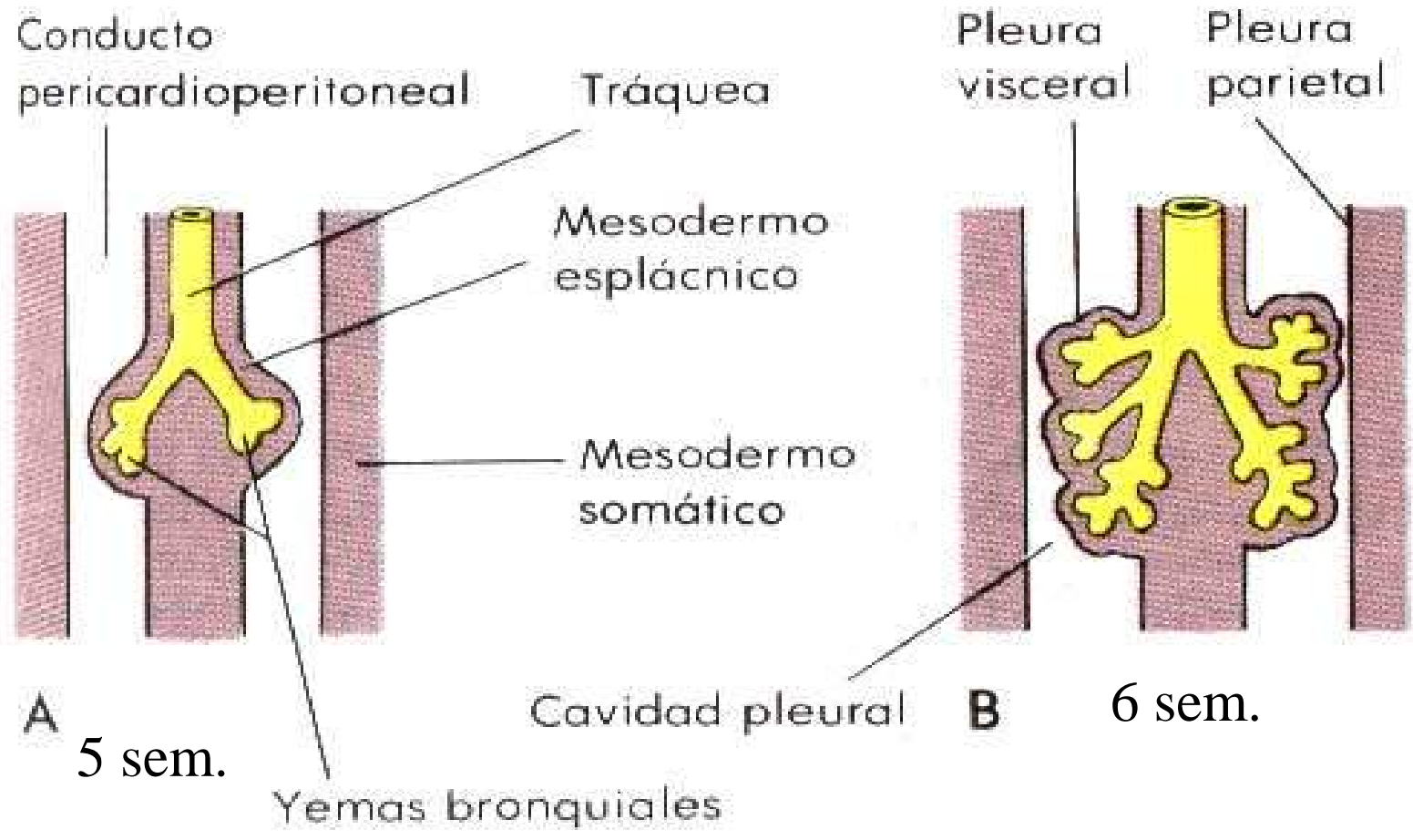


Fig. 11-6. Dibujos que ilustran las etapas sucesivas del desarrollo de bronquios y pulmones. *A a C*, cuatro semanas. *D y E*, cinco semanas. *F*, seis semanas. *G*, ocho semanas.



Bronquios primarios



secundarios



segmentarios (terciarios)

7^a semana

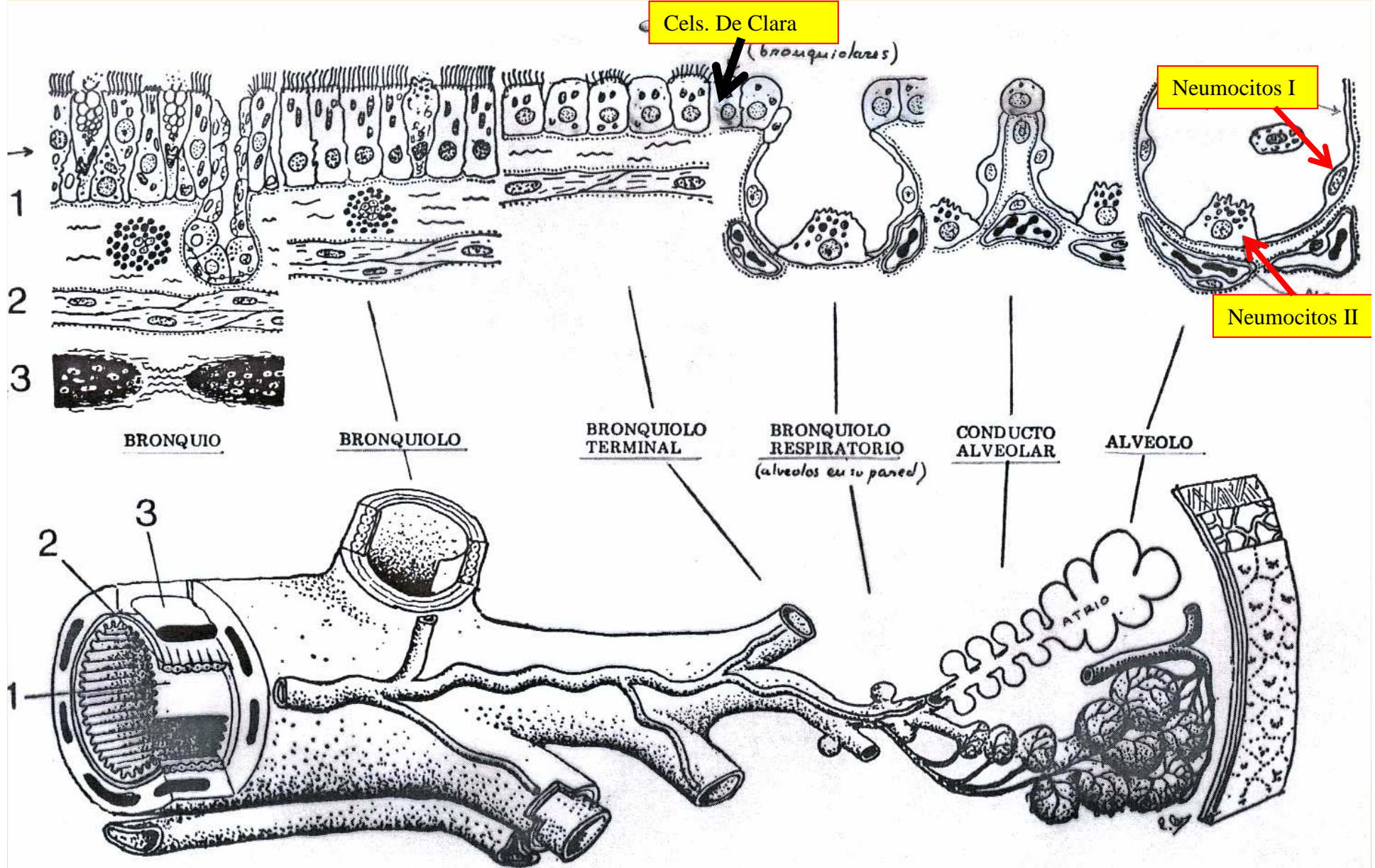
Dcha: 10

Izda: 8-9

Bronquio segmentario + mesénquima circundante: primordio de un segmento broncopulmonar

24 sem.: bronquiolos respiratorios. 17 divisiones de ramas bronquiales

Despues del nacimiento: 7 divisiones más.



1. Alvéolos pulmonares

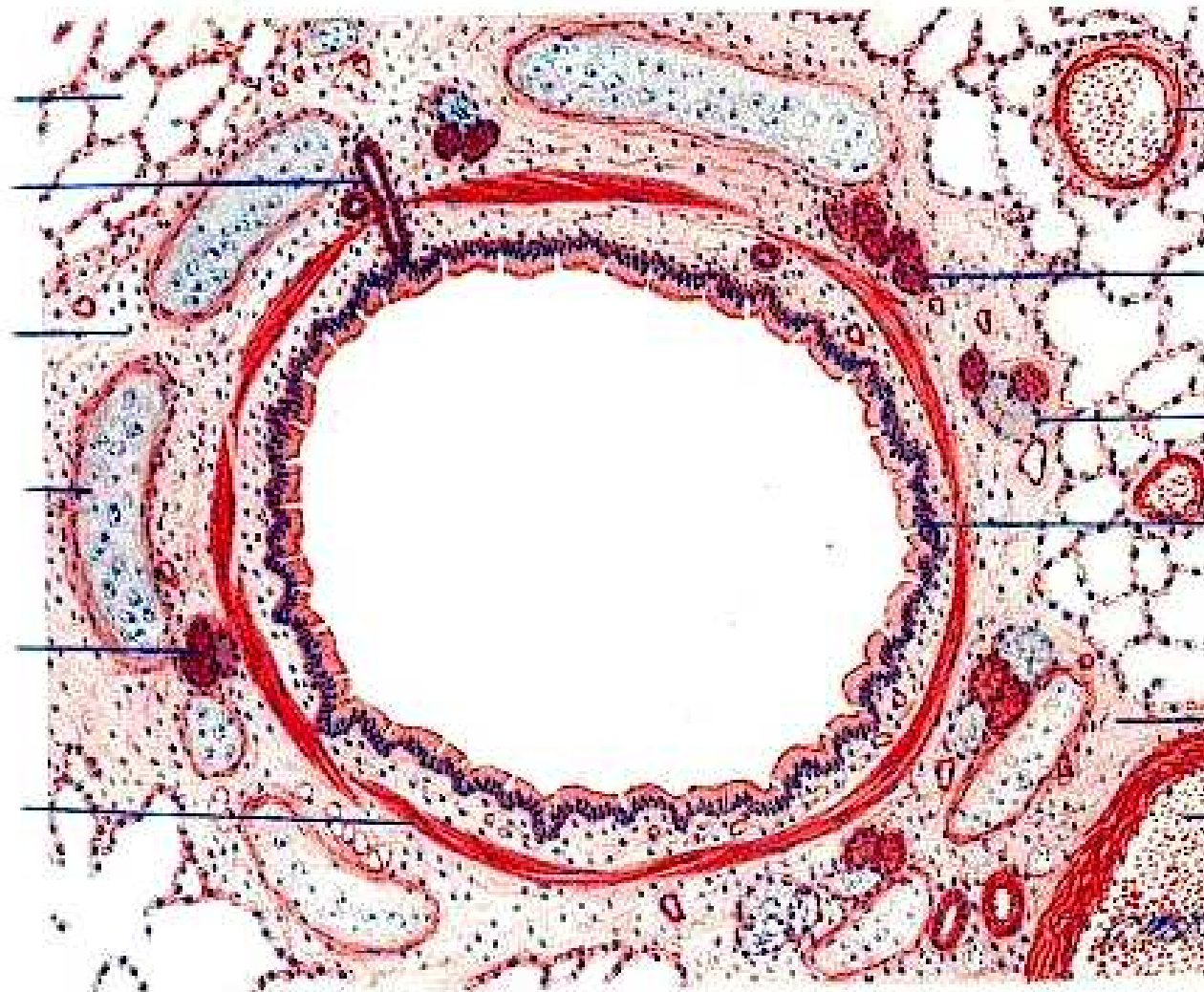
2. Conducto excretor

3. Adventicia

4. Cartílago

5. Acinos serosos

6. Músculo de Reisseisen



7. Arteria

8. Acinos serosos

9. Acinos mucosos

10. Epitelio bronquial

11. Adventicia

12. Arteria pulmonar

Fig. 1.— Bronquio interlobulillar. (50 X.)

1. Parad de alvéolo
2. Adventicia
3. Músculo de Reisseisen
4. Luz estre-llada del bronquiolo
5. Epitelio con células caliciformes
6. Arteria pulmonar

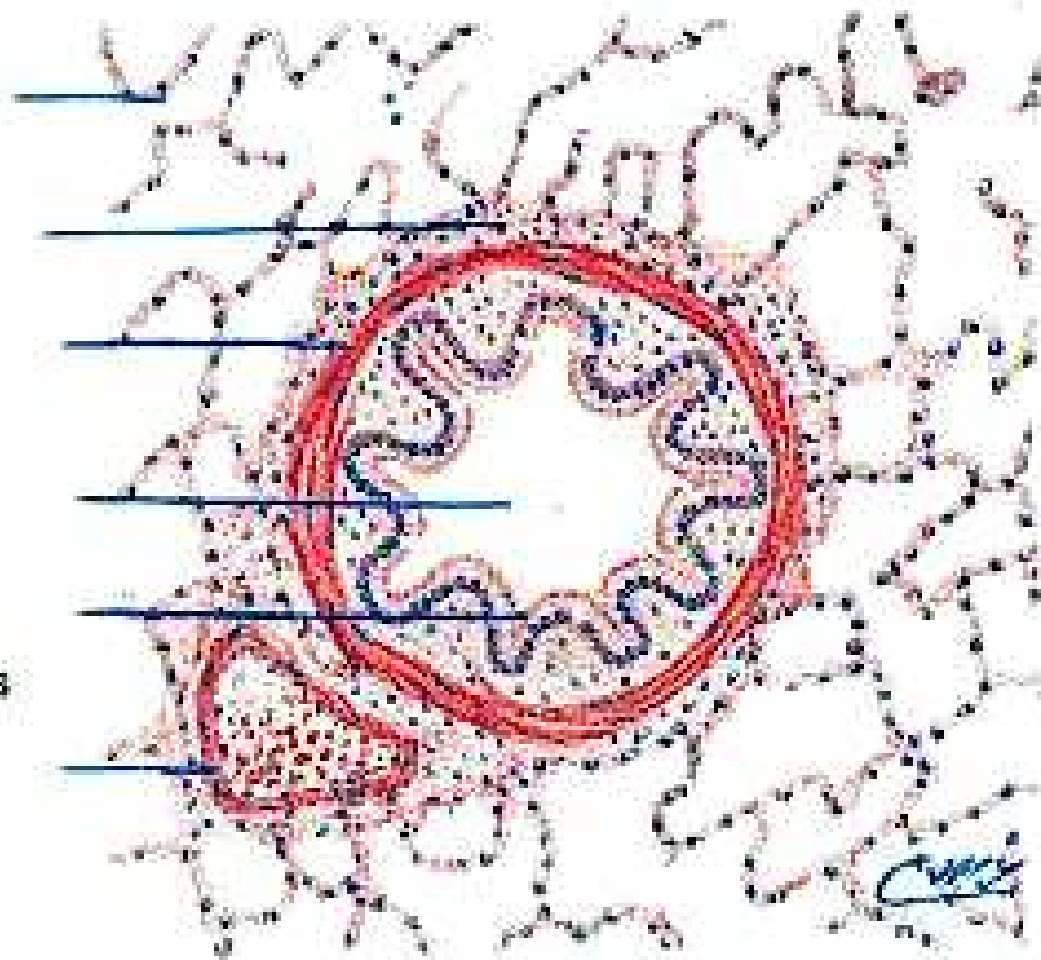
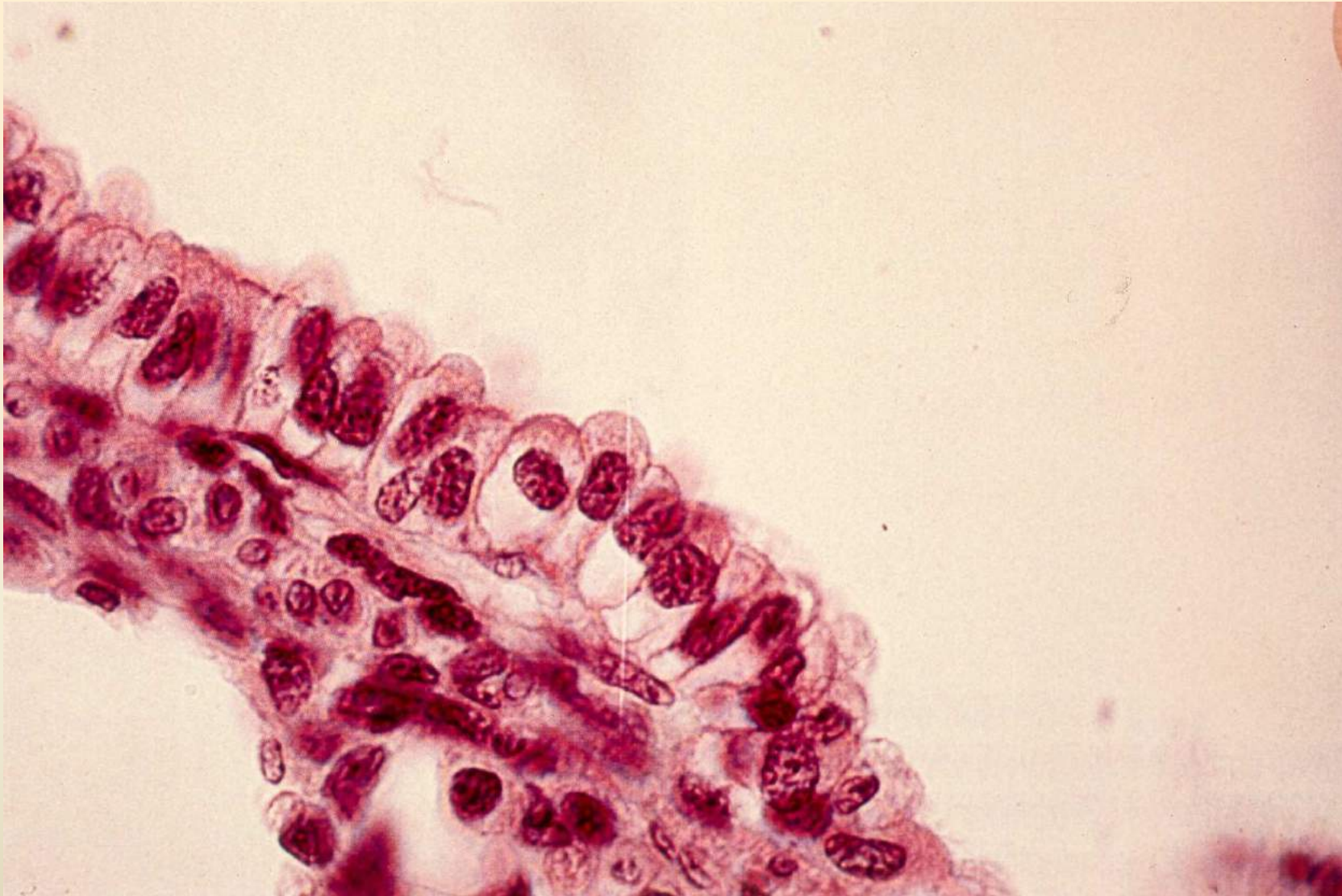
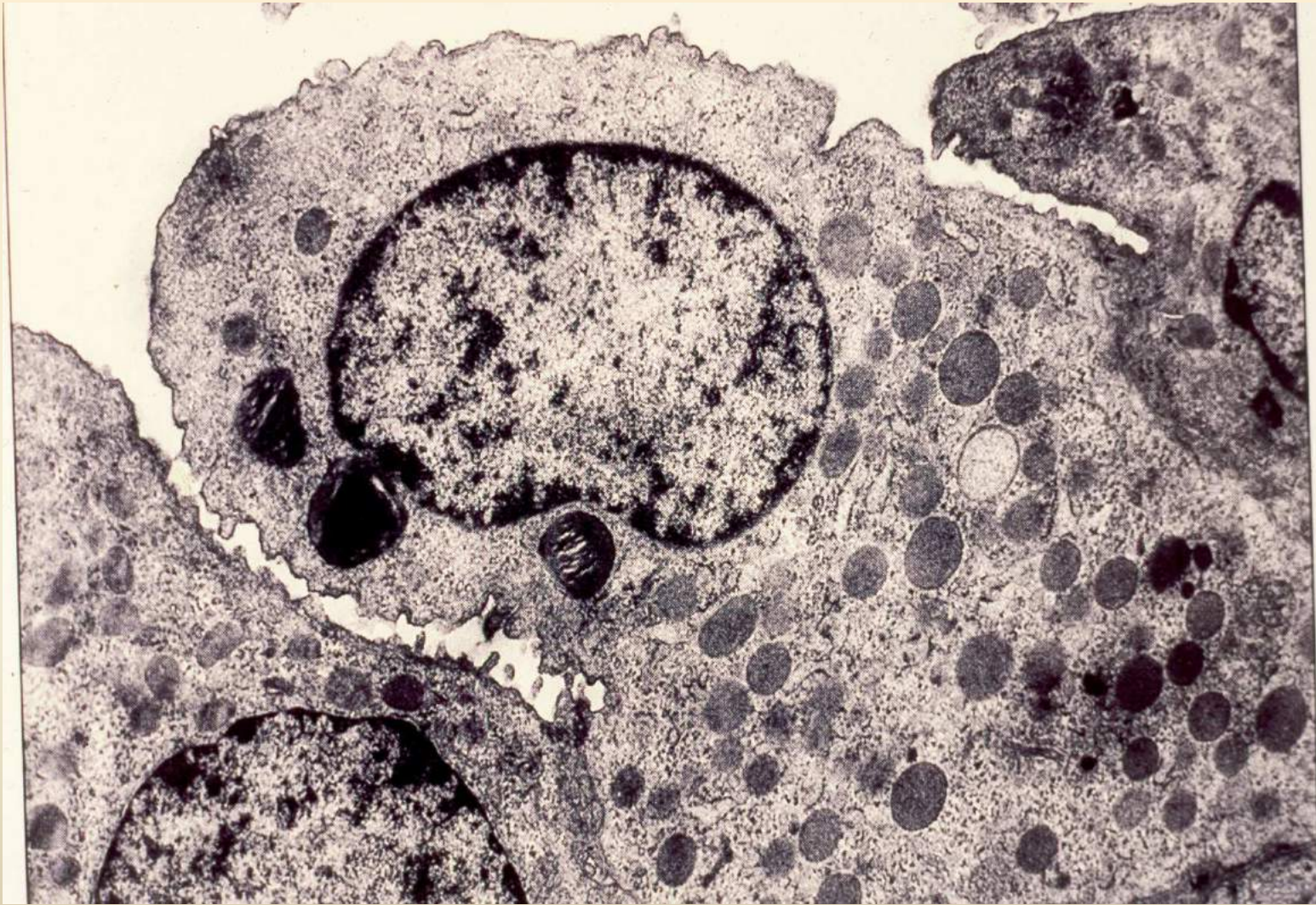



Fig. 2.— *Bronquio intralobulillar (bronquiolo propiamente dicho). (50 X.)*



Células de Clara (80%). Secretan surfactante, liberan Cl⁻





1. Pared alveolar y alvéolos
2. Epitelio cúbico interalveolar
3. Músculo de Reisseisen
4. Epitelio de revestimiento del bronquiólo respiratorio
5. Arteria pulmonar

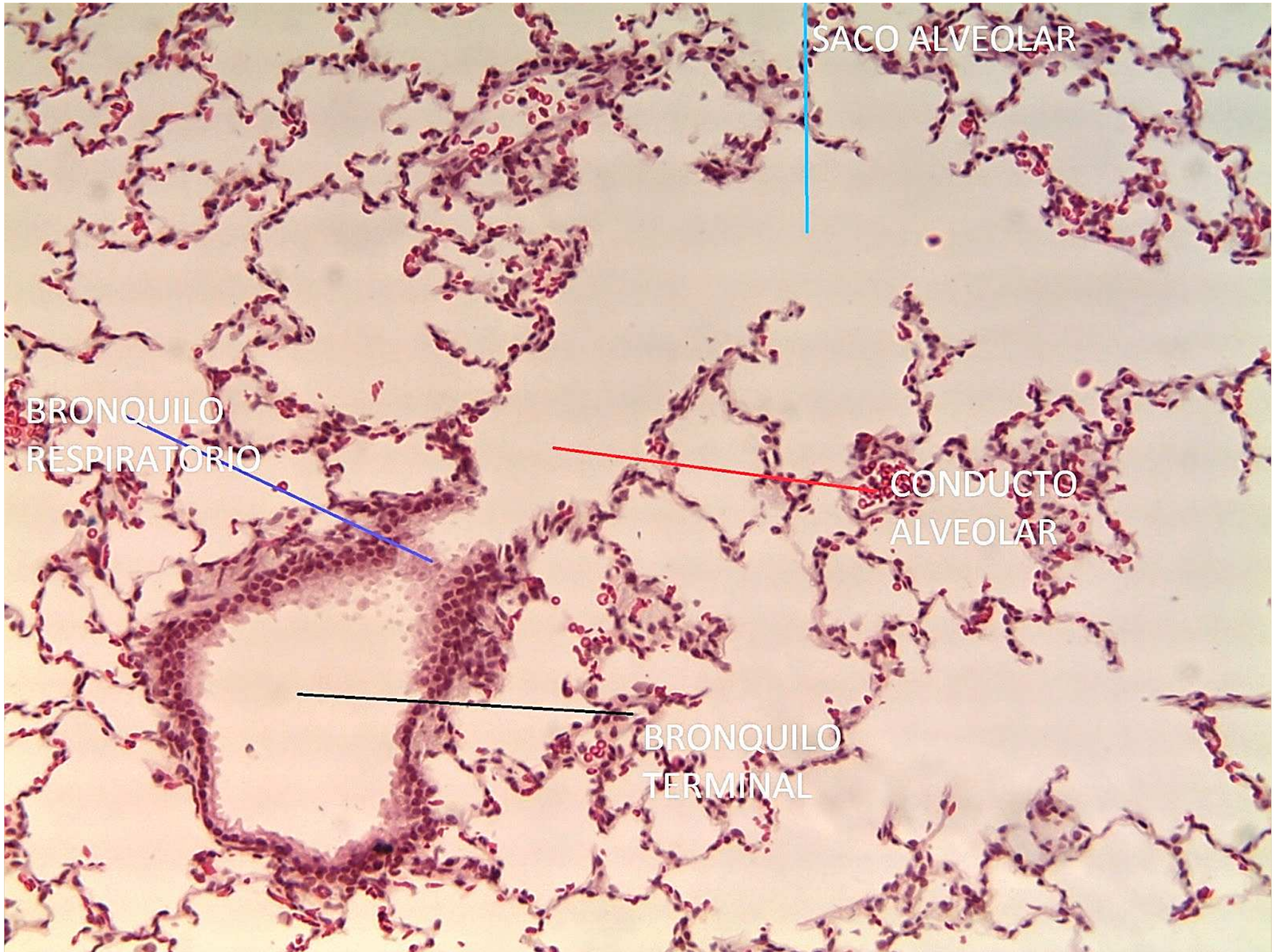
Fig. 3. — *Bronquiólo respiratorio.*
(50 X.)

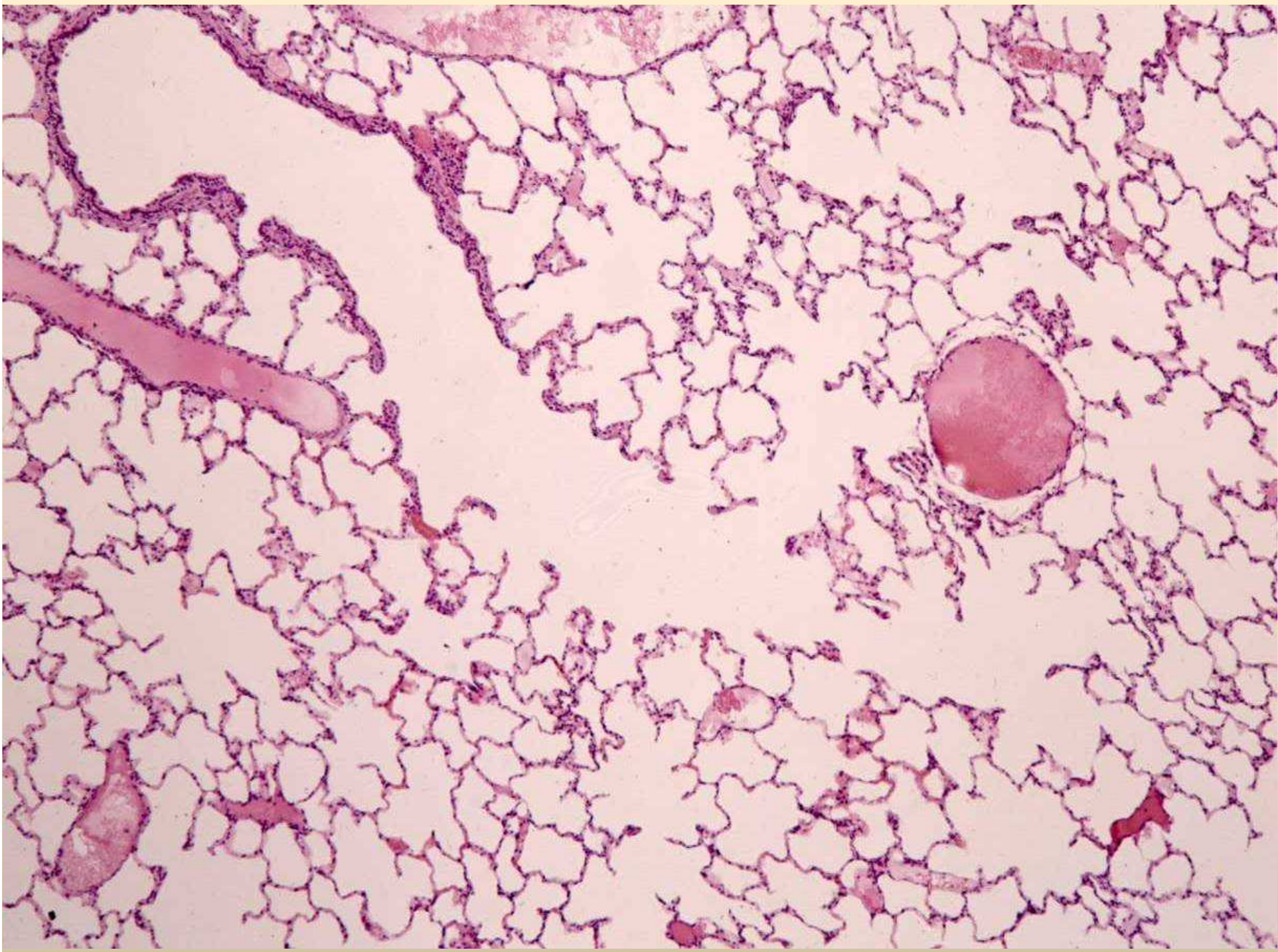
SACO ALVEOLAR

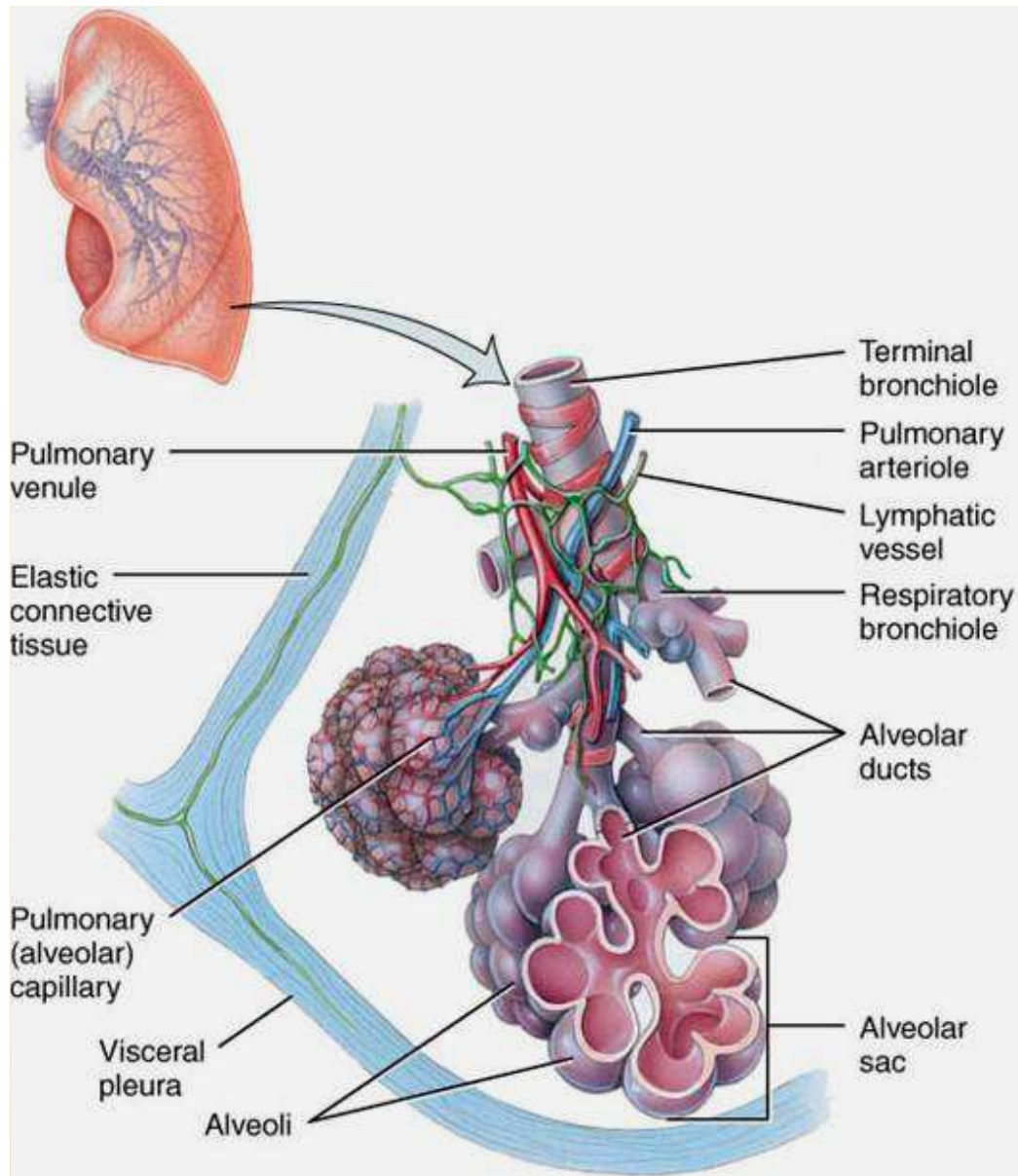
BRONQUILO
RESPIRATORIO

CONDUCTO
ALVEOLAR

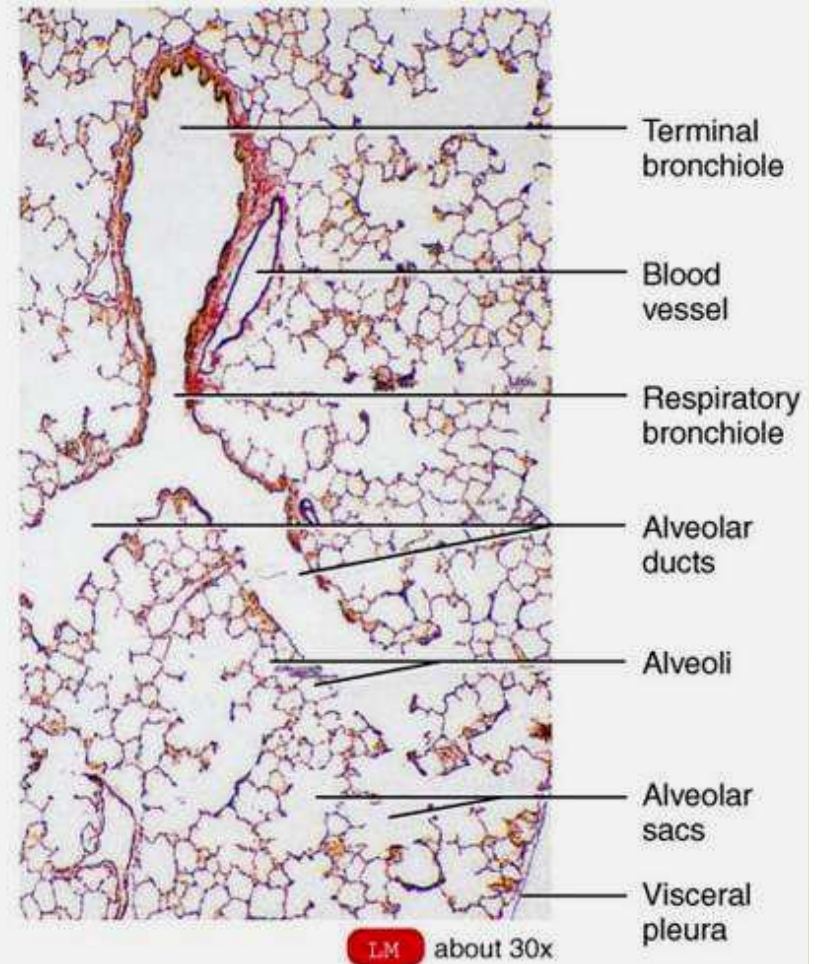
BRONQUILO
TERMINAL



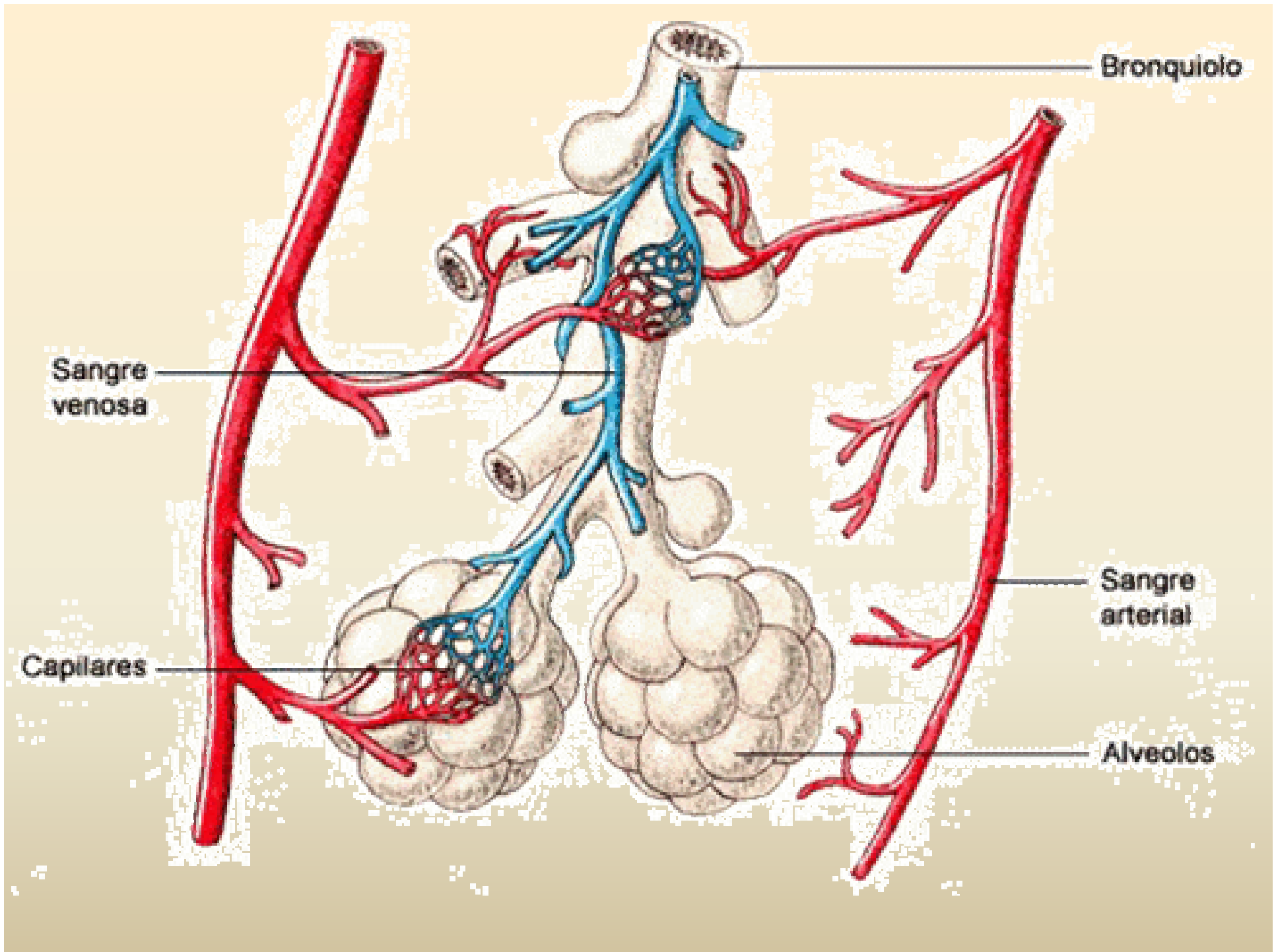


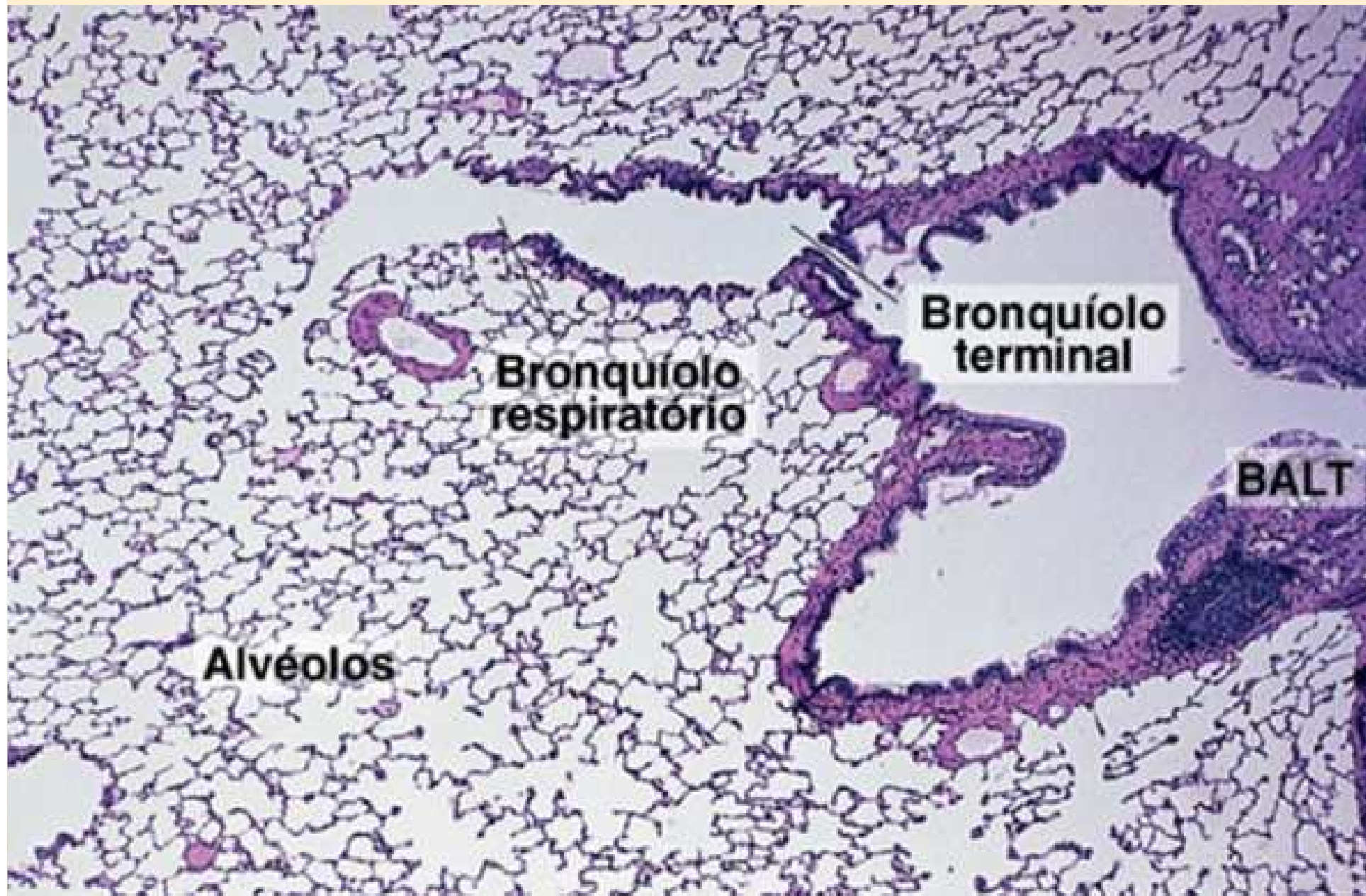


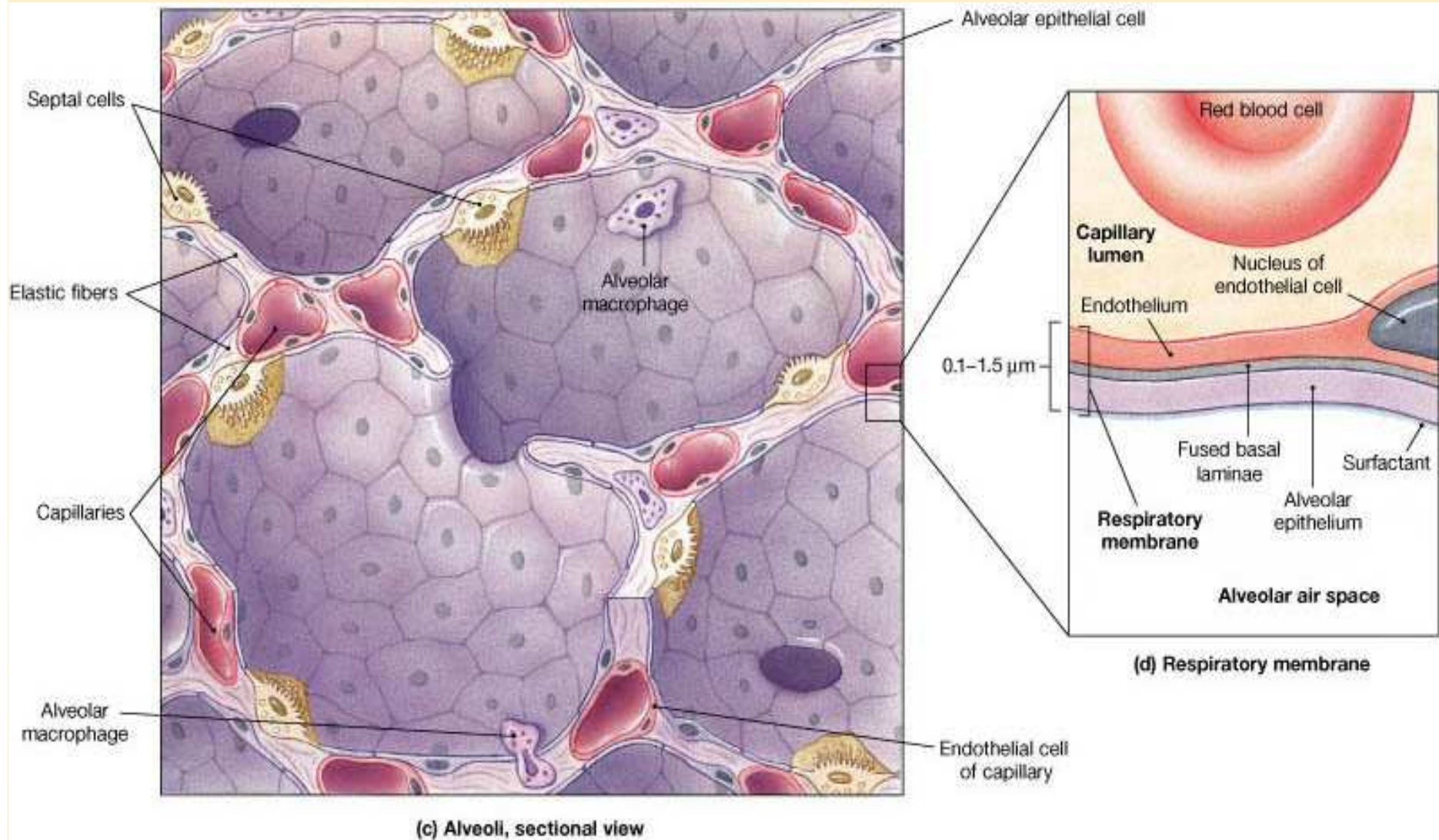
(a) Diagram of a portion of a lobule of the lung



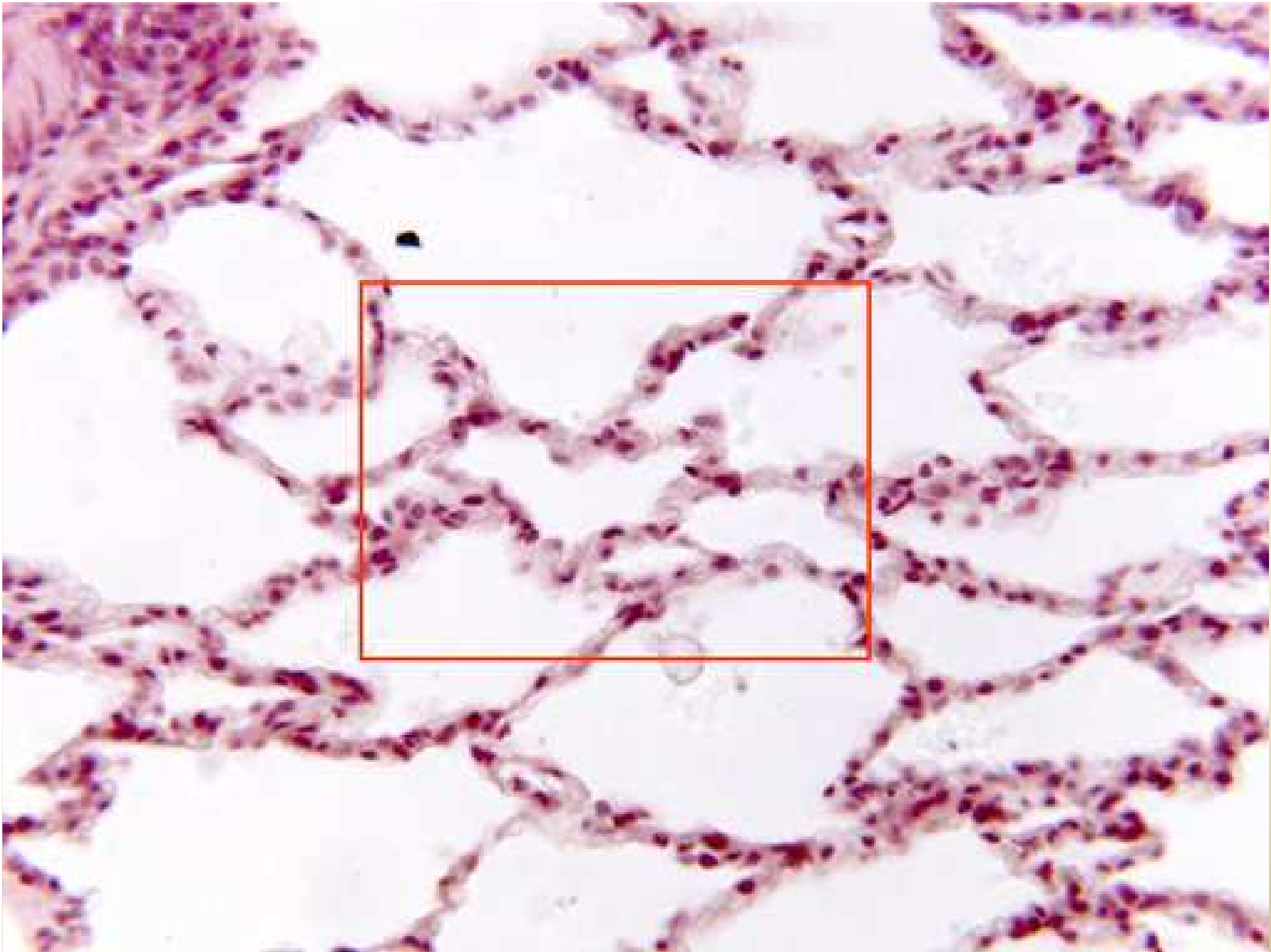
(b) Lung lobule

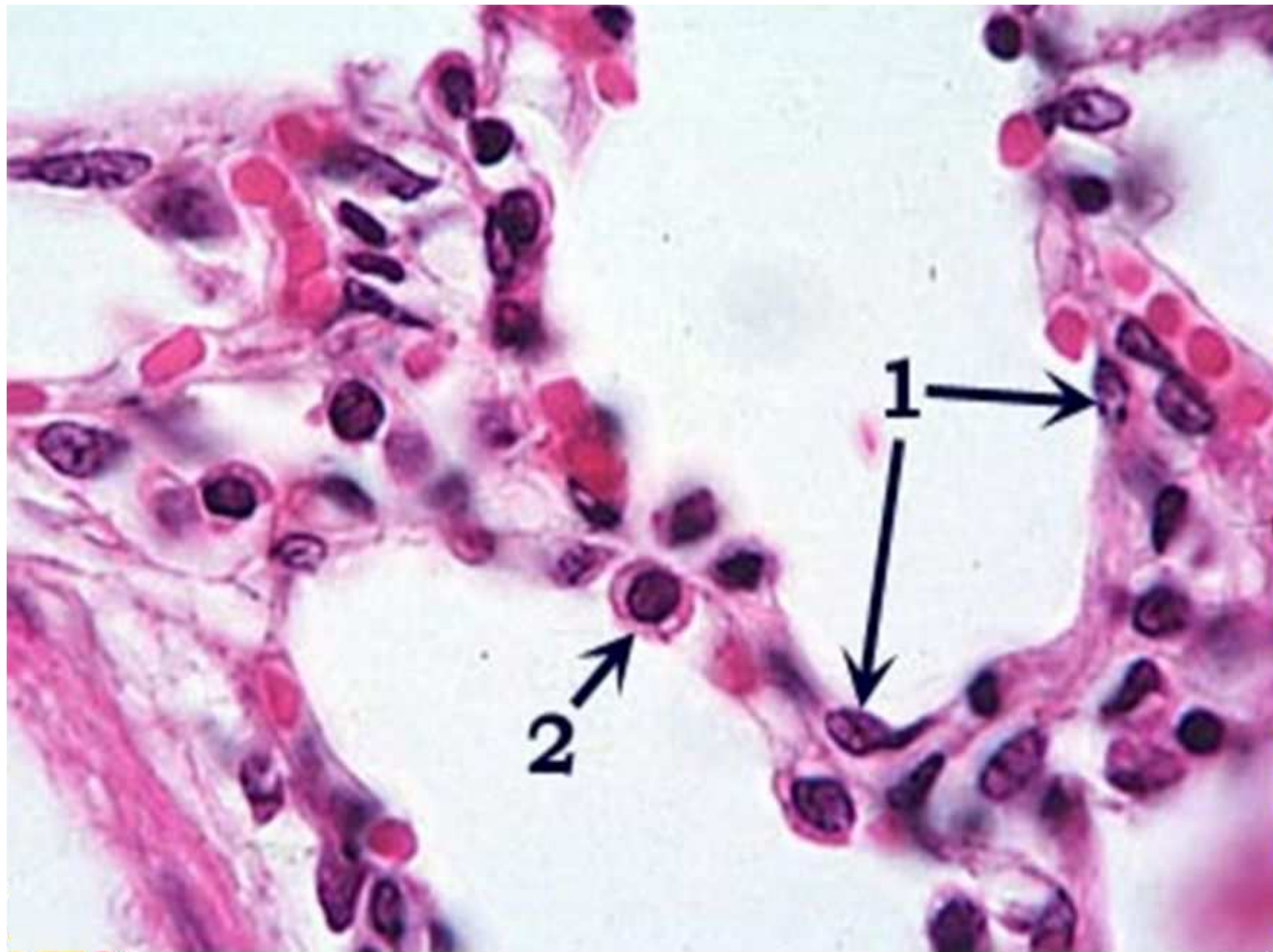






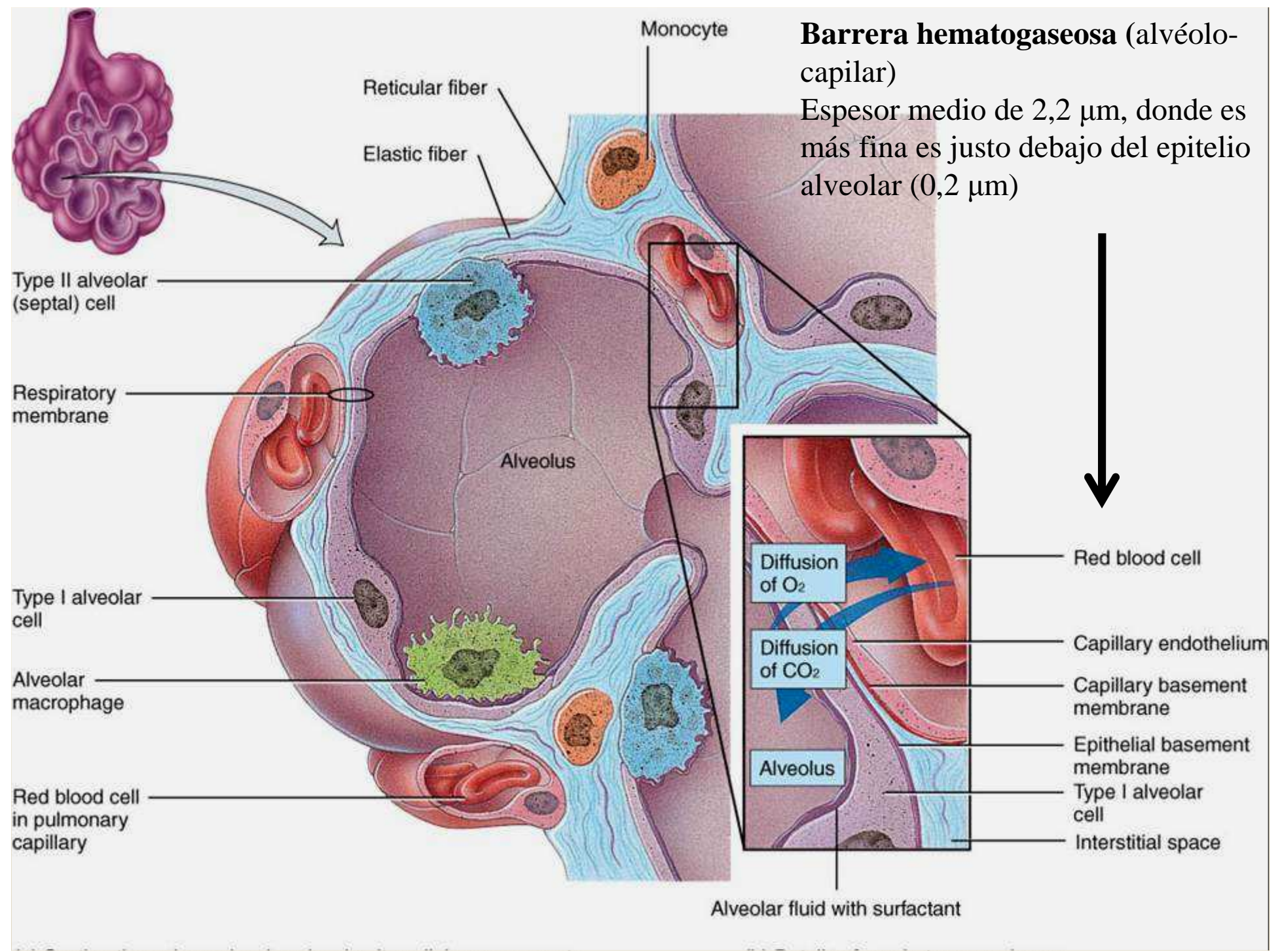
intersticio pulmonar: miofibroblastos, macrófagos, algunas fibras de colágena, fibras elásticas y proteoglicanos; capilares sanguíneos muy abundantes

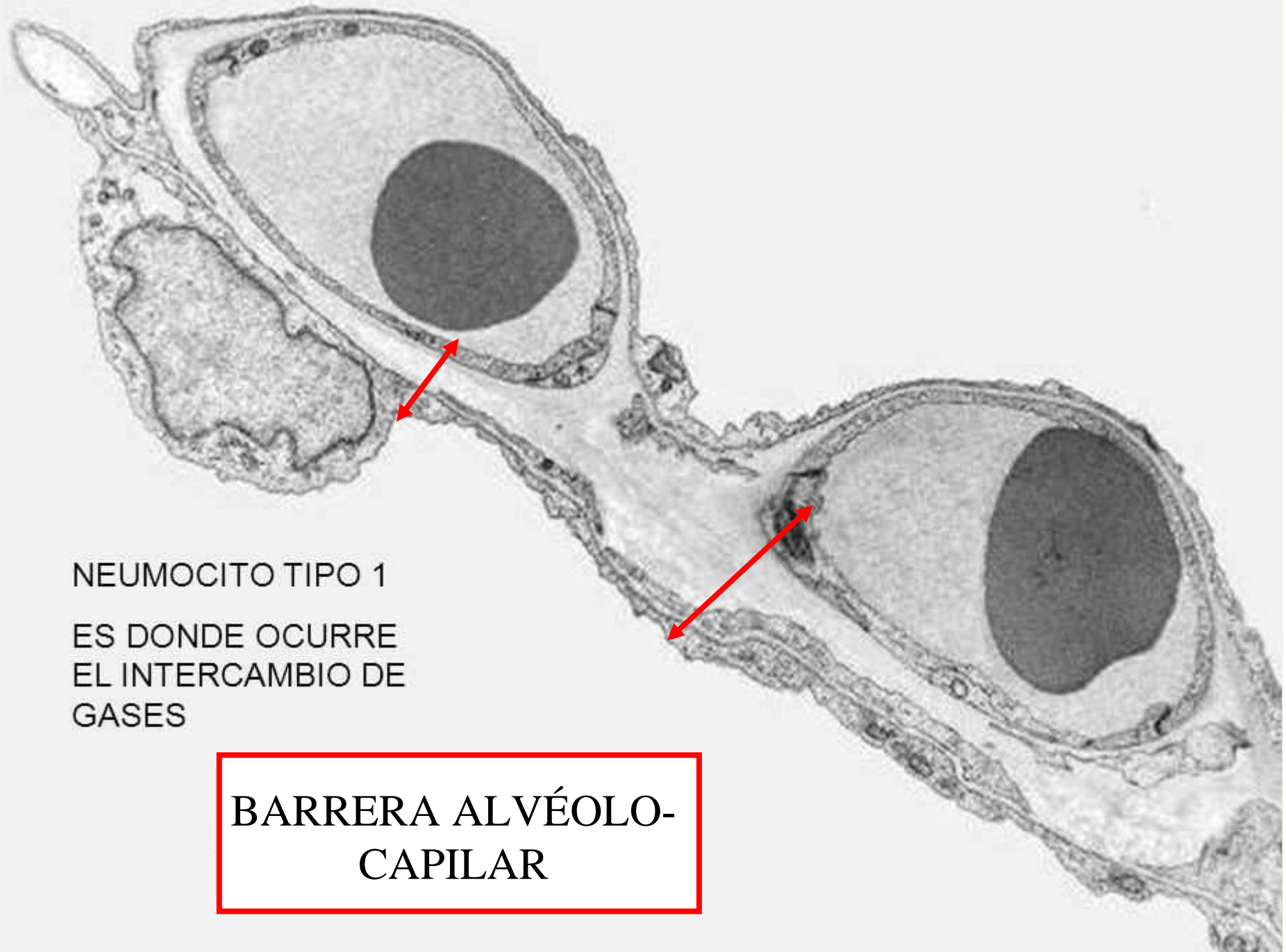




Barrera hematogaseosa (alvéolo-capilar)

Espesor medio de $2,2 \mu\text{m}$, donde es más fina es justo debajo del epitelio alveolar ($0,2 \mu\text{m}$)

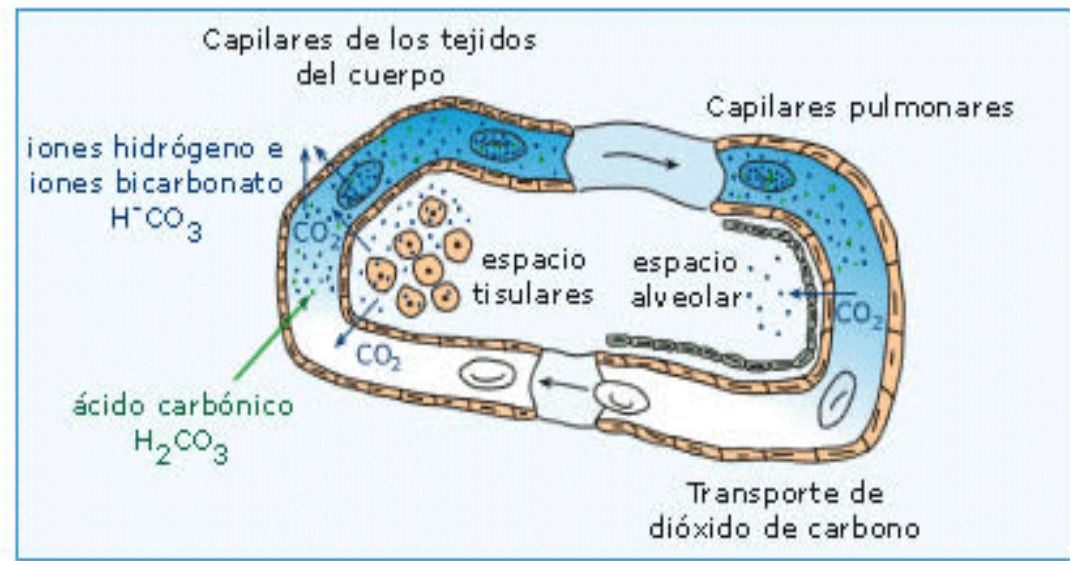
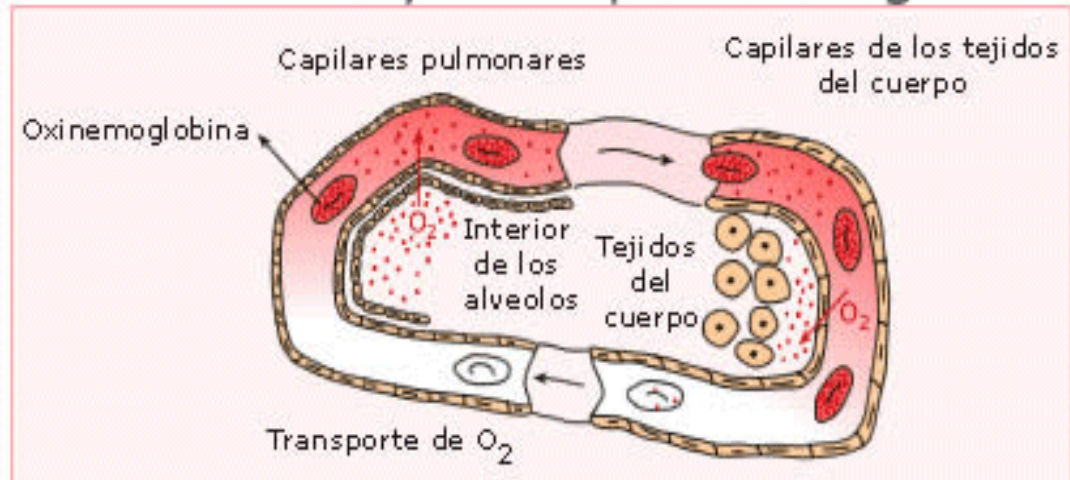
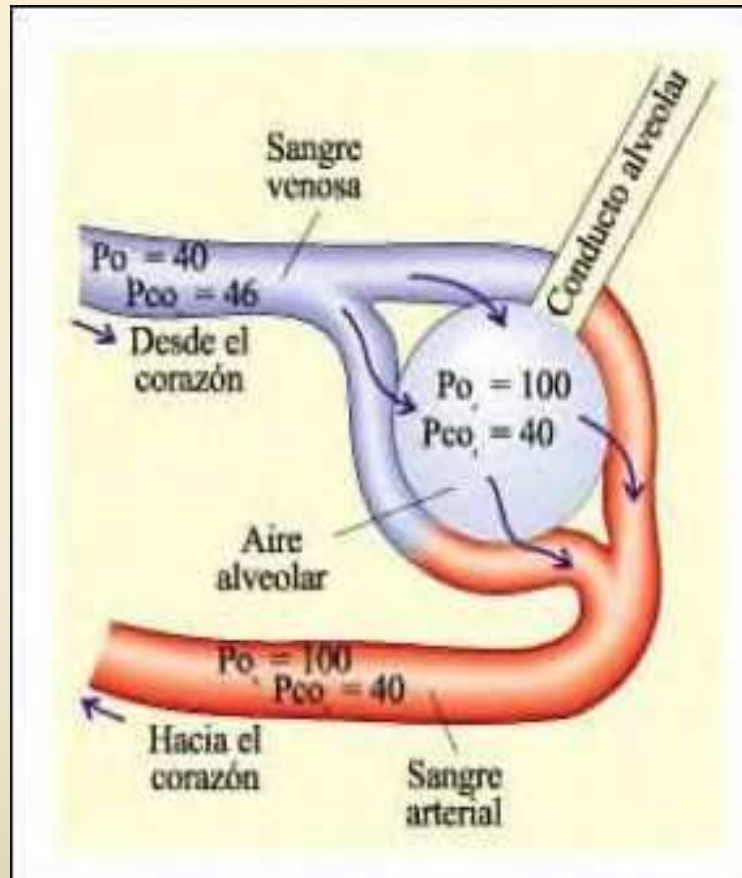




NEUMOCITO TIPO 1
ES DONDE OCURRE
EL INTERCAMBIO DE
GASES

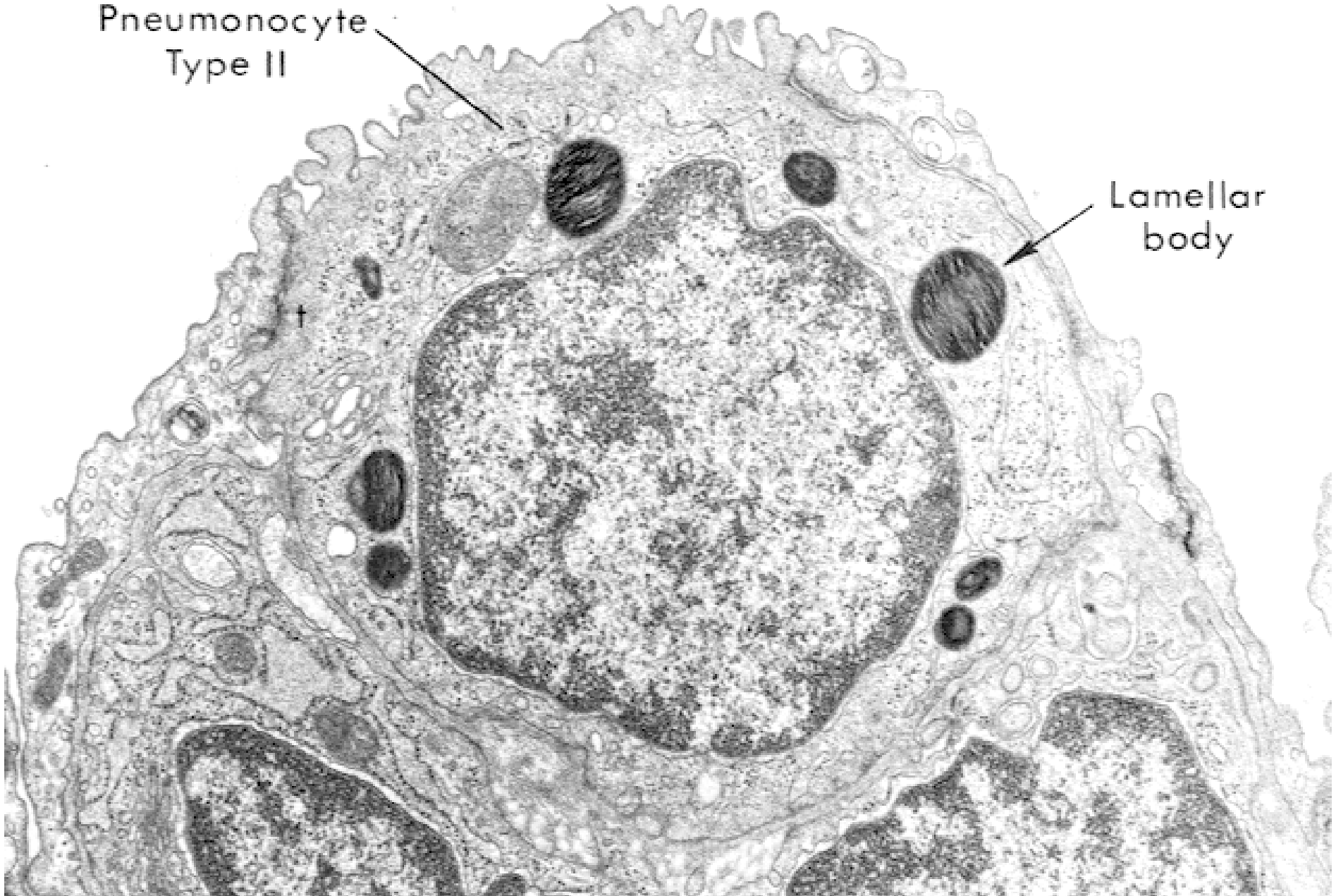
**BARRERA ALVÉOLO-
CAPILAR**

Intercambio y transporte de gases



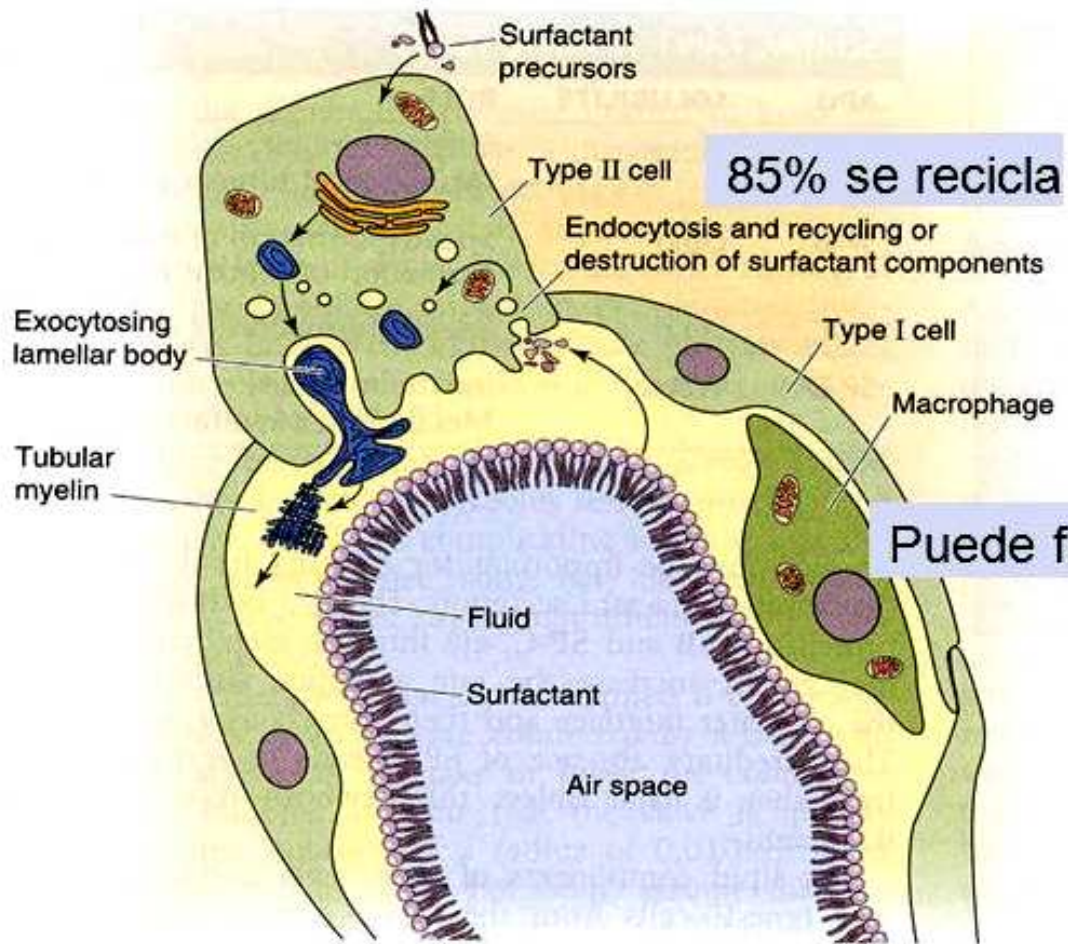
Pneumonocyte
Type II

Lamellar
body

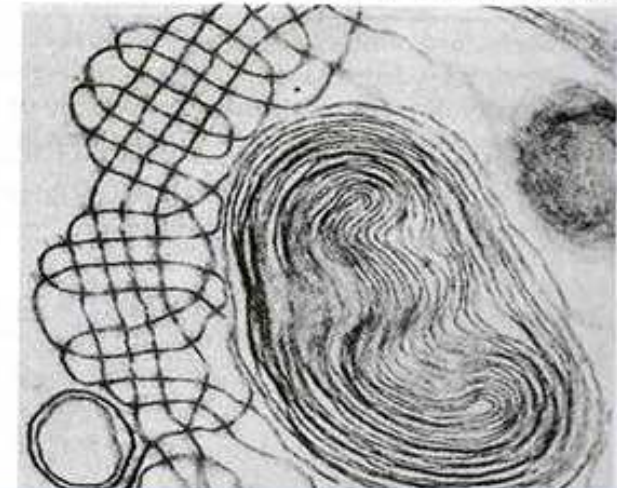


Síntesis y metabolismo del surfactante

A SURFACTANT METABOLISM



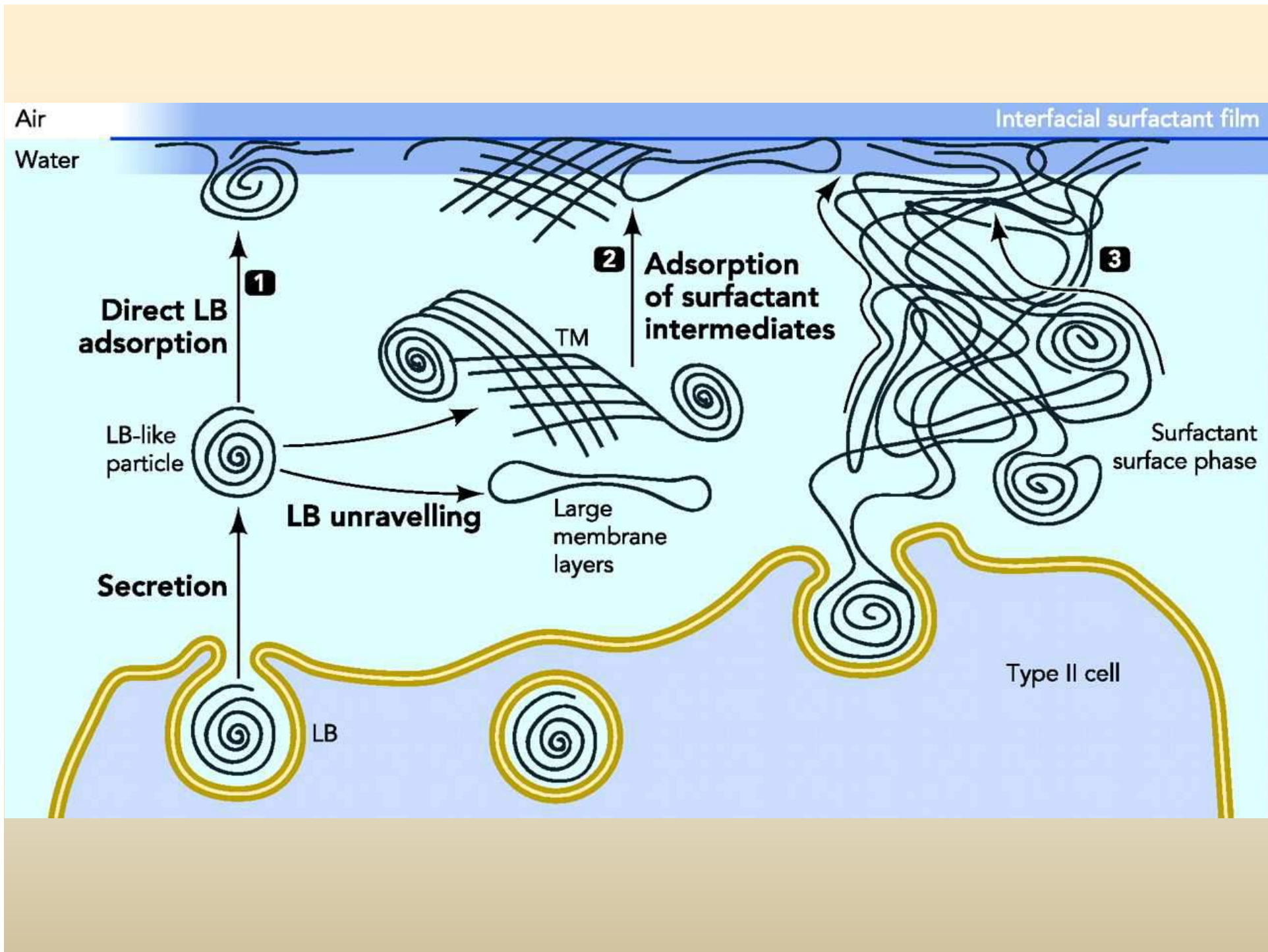
B ELECTRON MICROGRAPH OF LAMELLAR BODIES

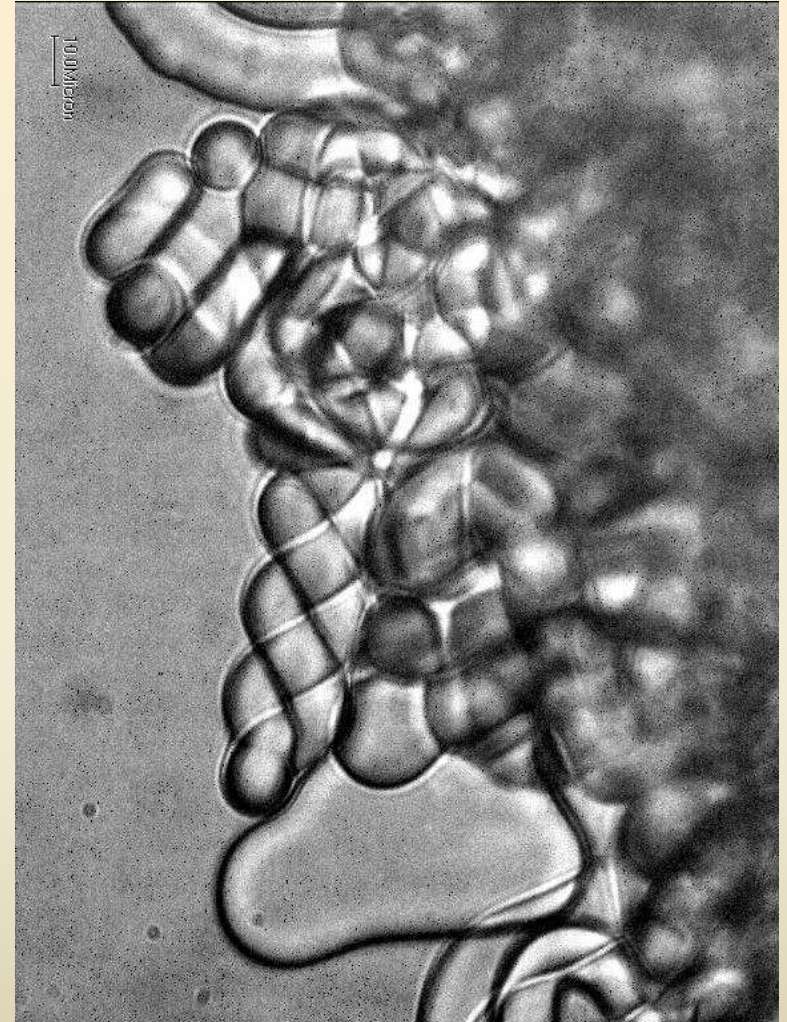
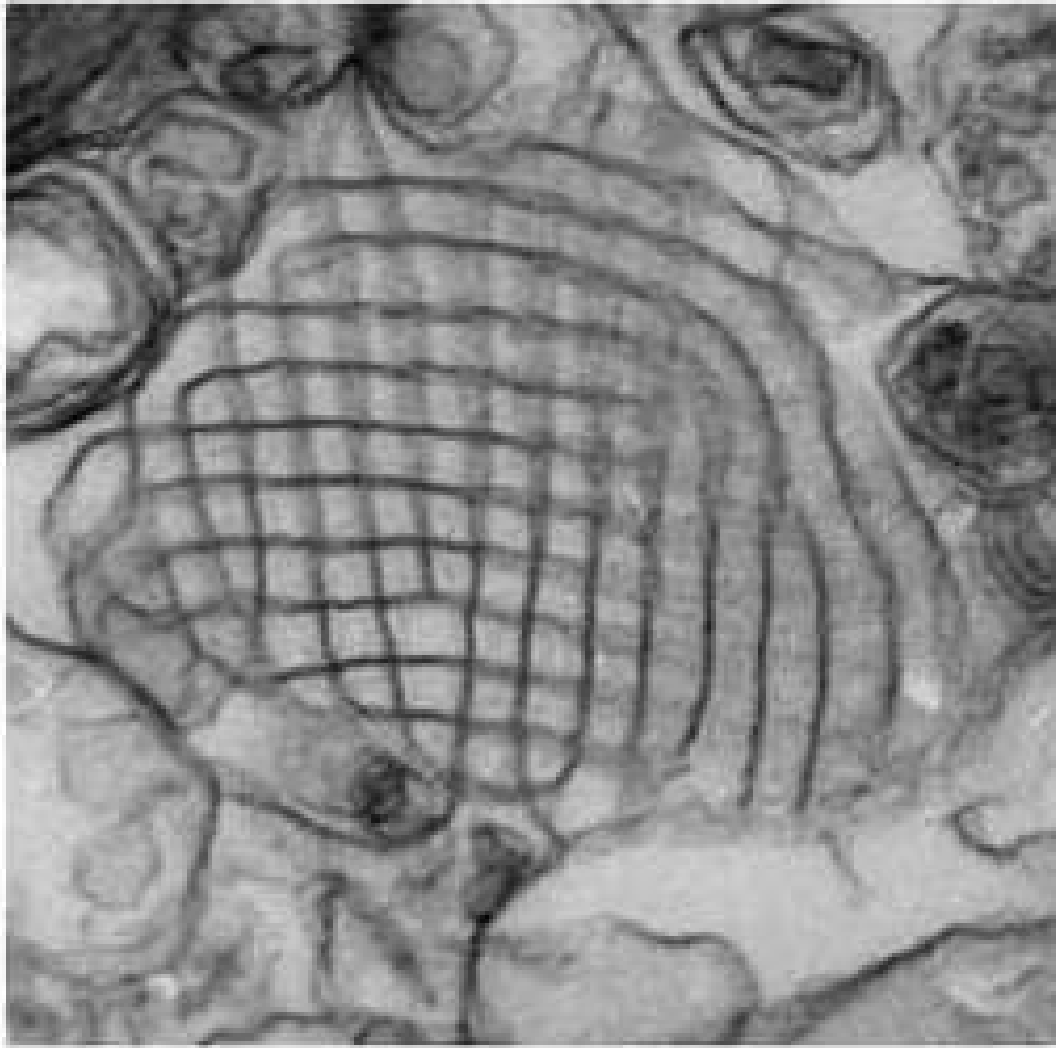


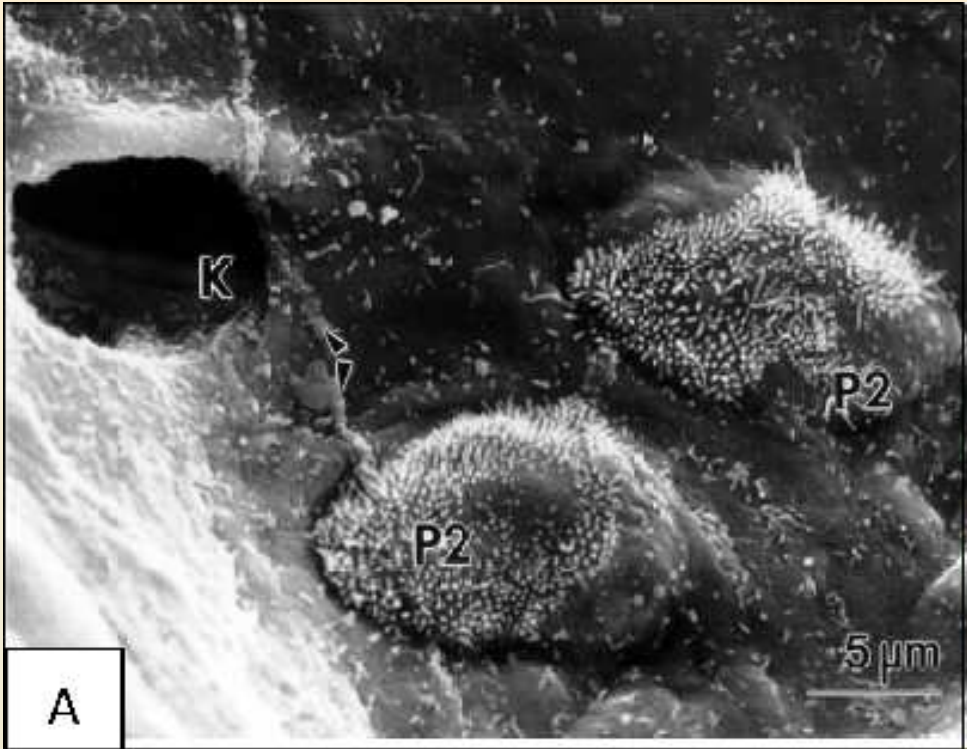
Puede fagocitar y degradar el surfactante



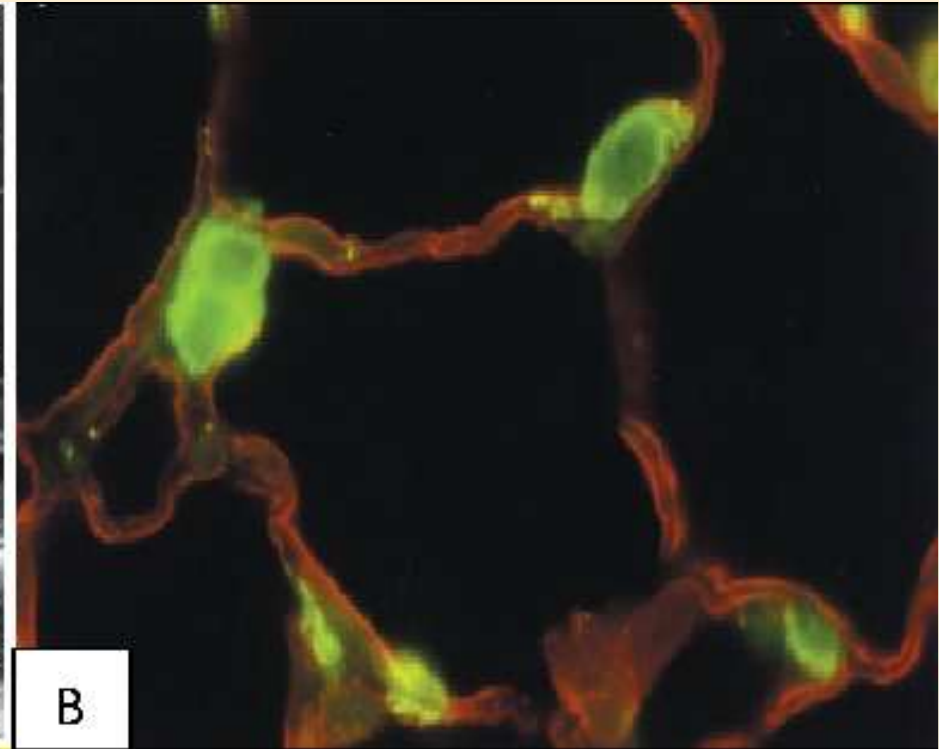
FIGURE 26-9. Generation of pulmonary surfactant. In B, the structures with concentric layers are lamellar bodies, which are continuous with tubular myelin (gridlike structures). (B, Courtesy of Dr. M.C. Williams, University of California, San Diego.)







Neumocitos II



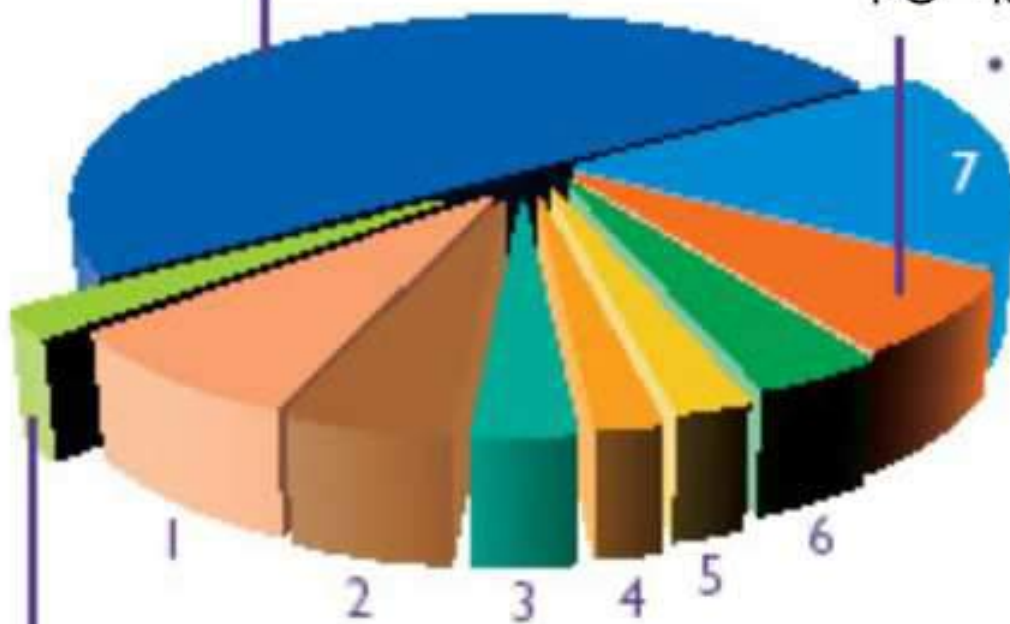
Neumocitos II, inmunotinción para proteína D del surfactante (verde)

La composición del surfactante humano

DPFC – dipalmitoilfosfatidilcolina 50%*
Reduce la tensión superficial alveolar

PG – fosfatidilglicerol 7%*

• Promueve la extensión del surfactante por los pulmones

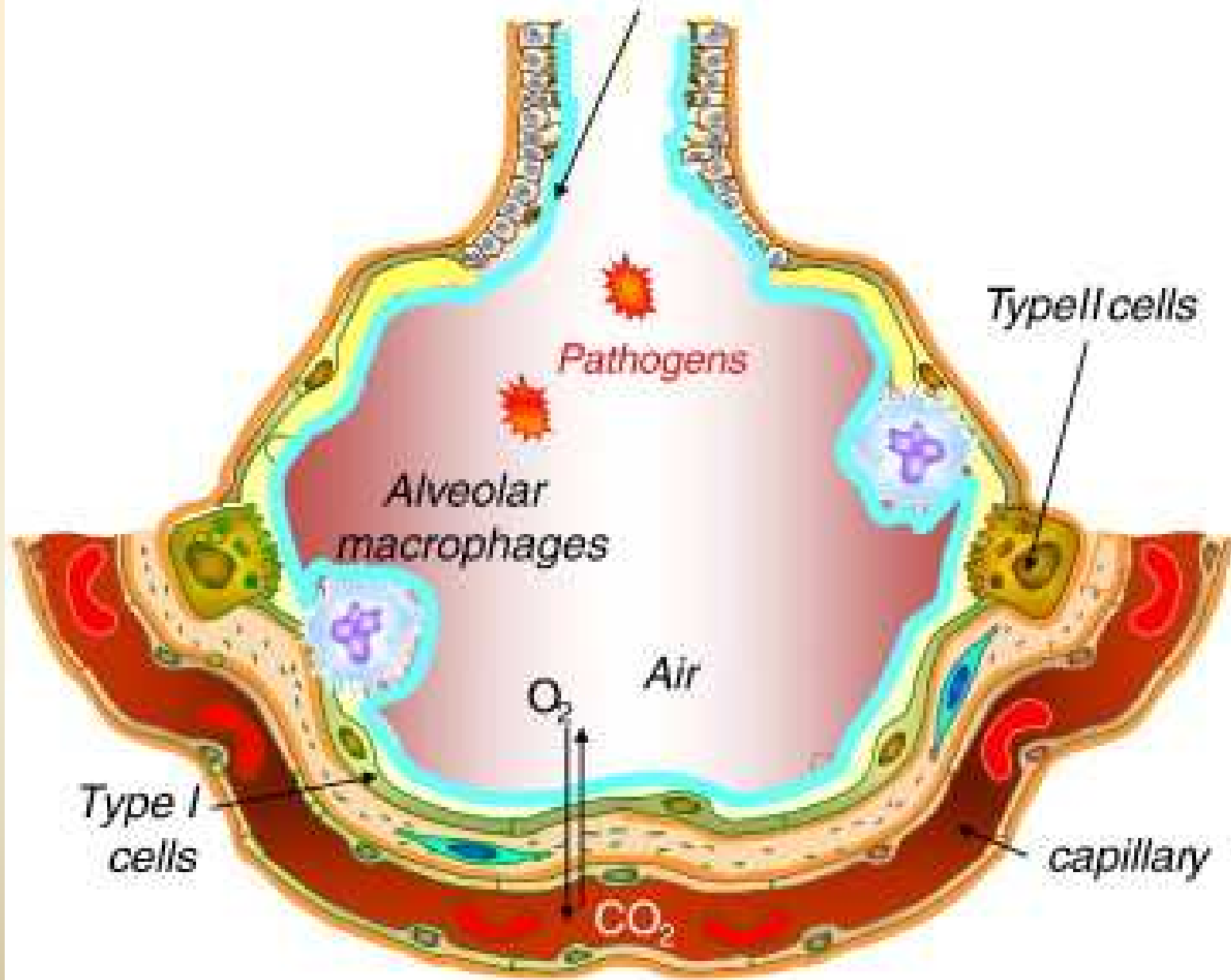


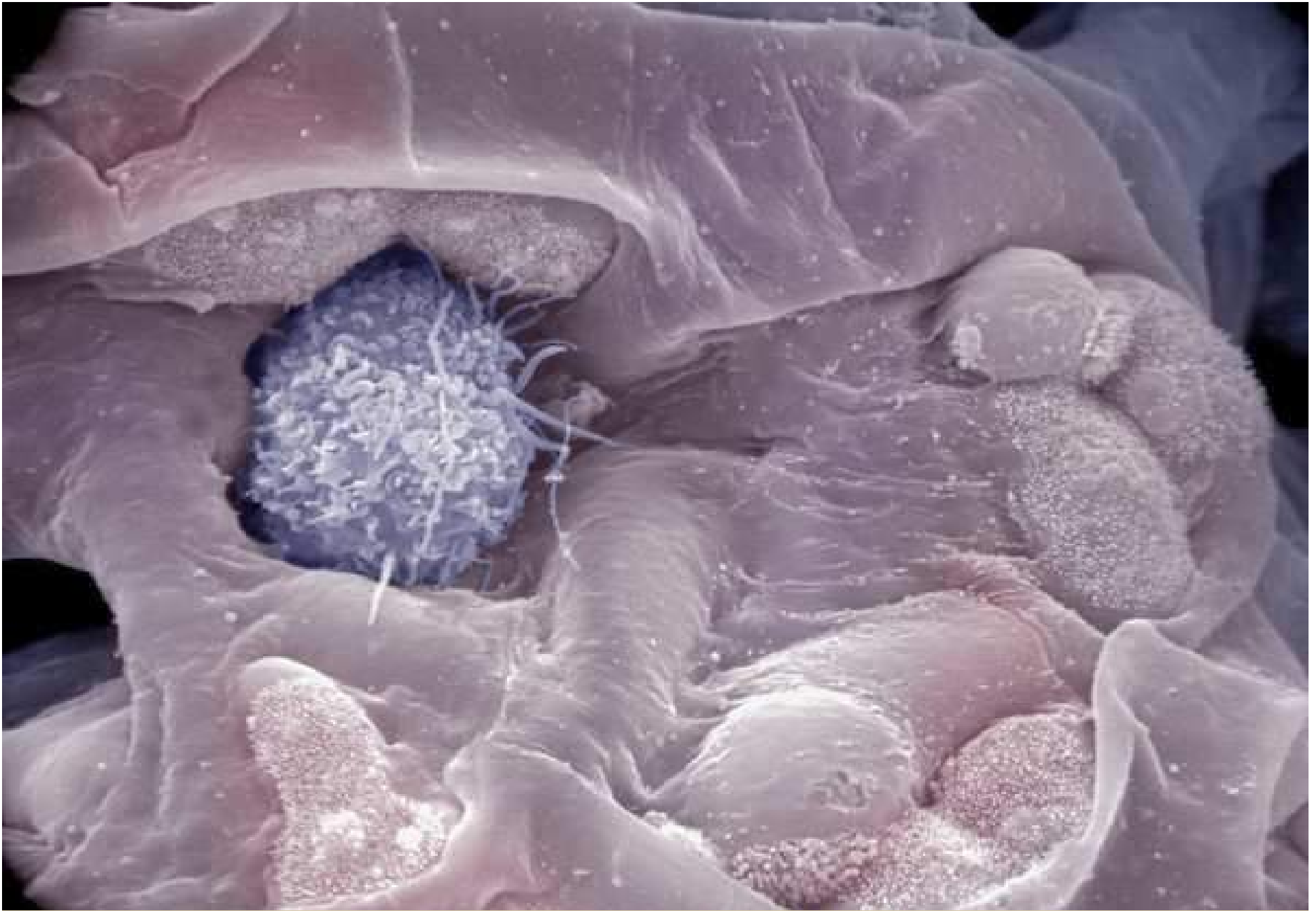Apoproteínas o proteínas específicas de surfactante 2%*

1. Proteínas séricas 8%*
2. Otros lípidos 5%*
3. Otros fosfolípidos 3%*
4. Fosfatidilinositol 2%*
5. Esfingomielina 2%*
6. Fosfatidiletanolamina 4%*
7. Fosfatidilcolina insaturada 17%*

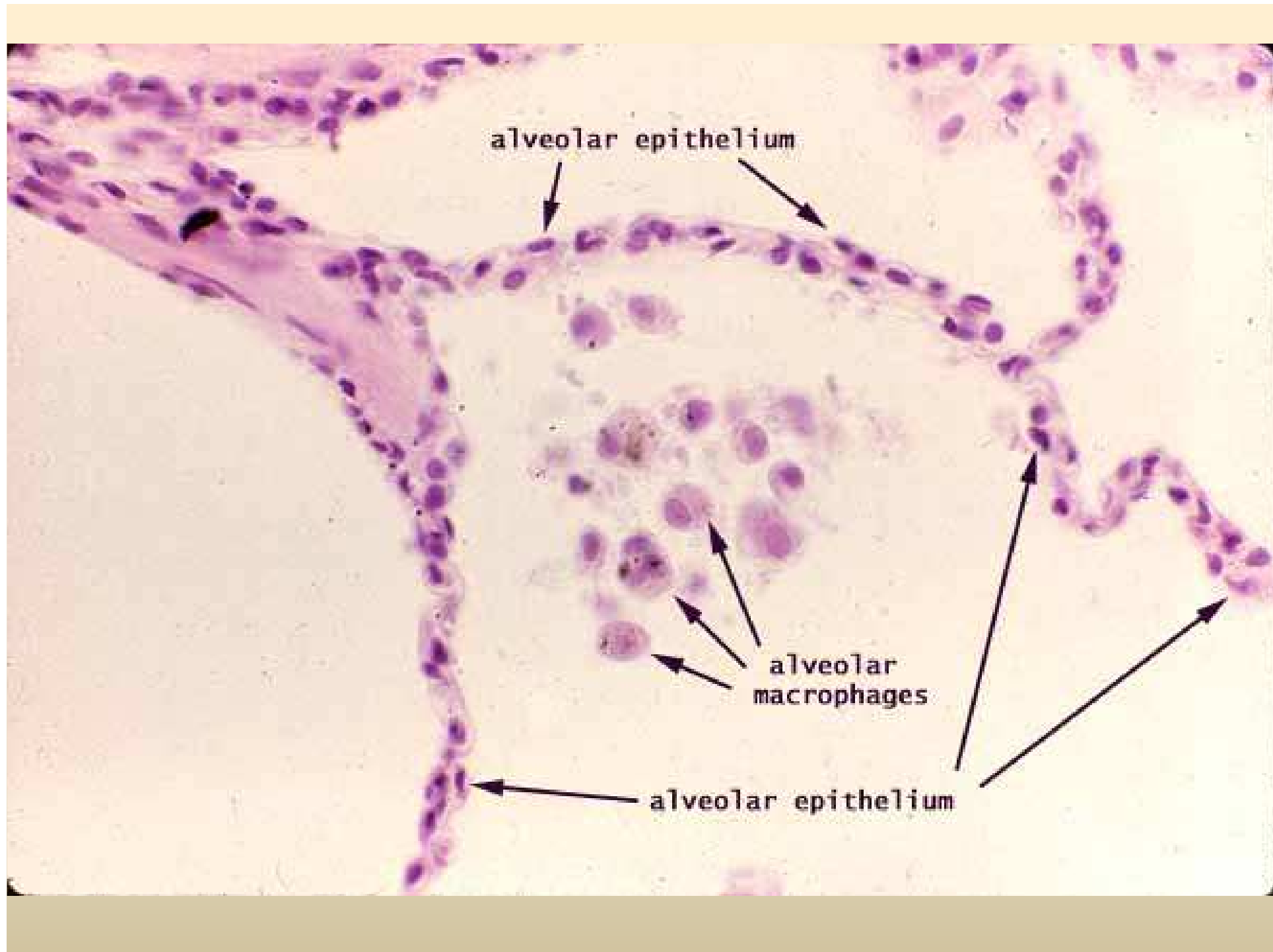
* Por peso molecular

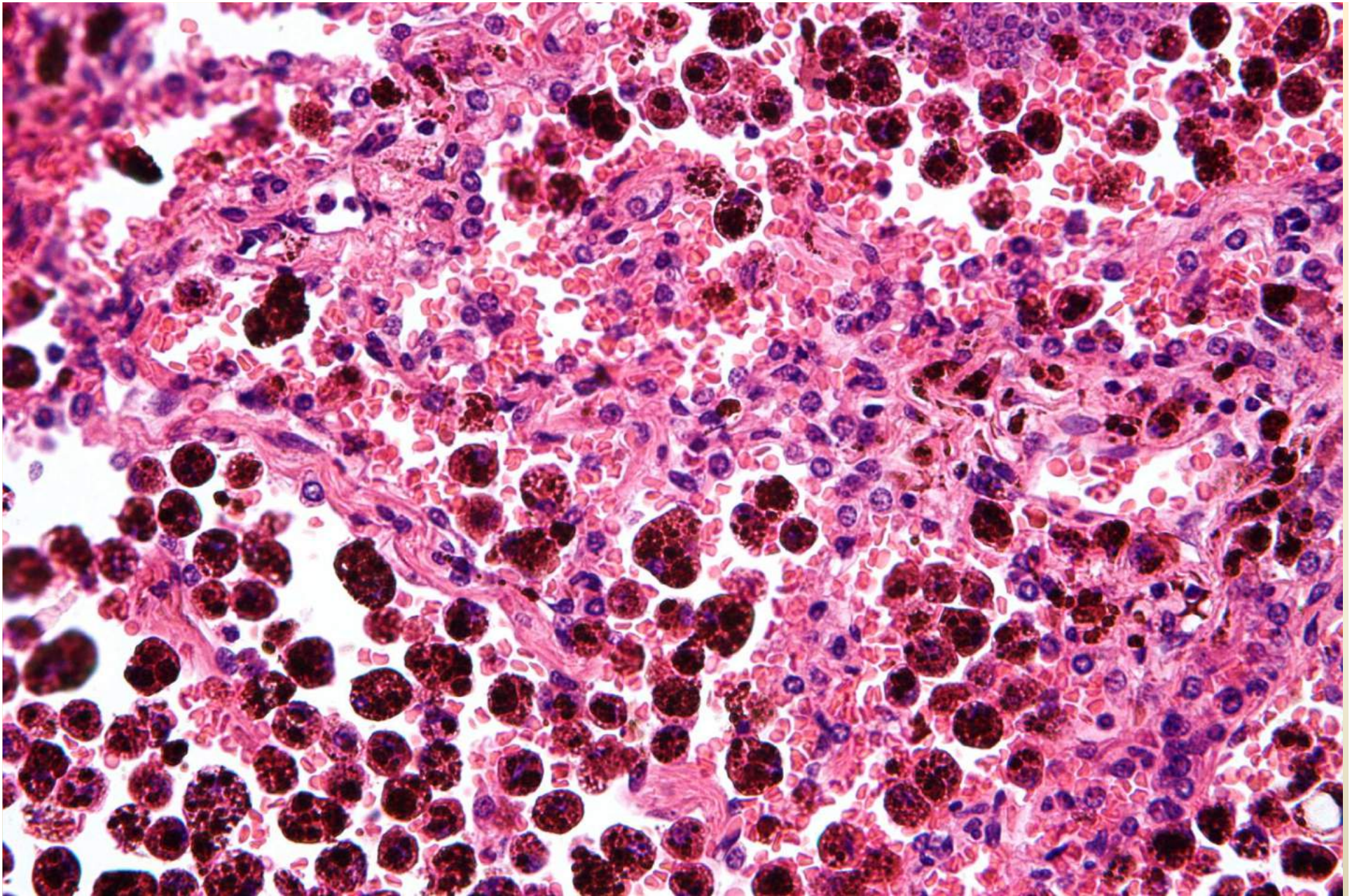
Lung surfactant





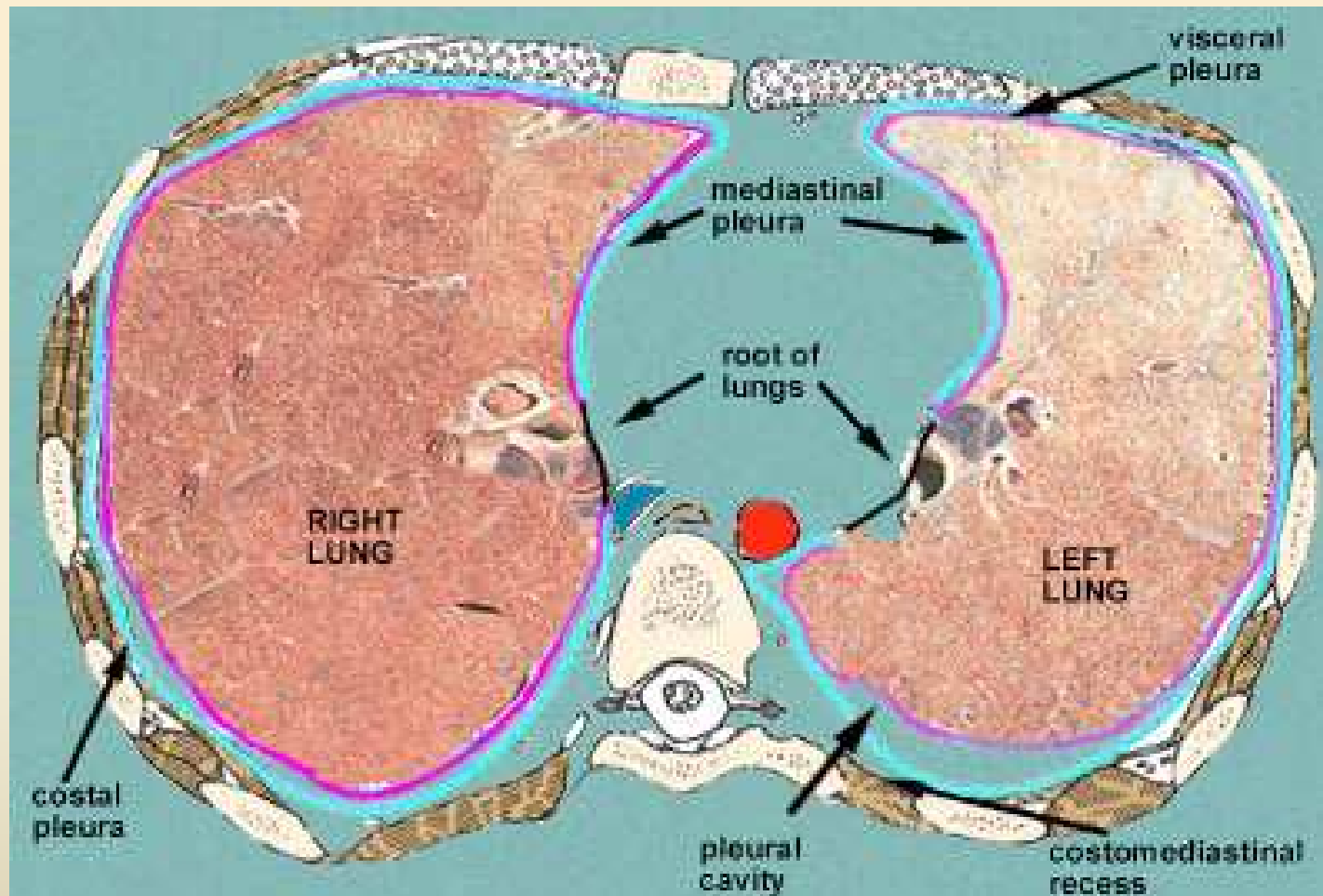
Macrófago alveolar





Hemosiderina en macrófagos alveolares. Hemorragia pulmonar.

PLEURA



Pleura visceral

1.- Mesotelio



2.- Capa submesotelial: tejido conjuntivo con vasos sanguíneos y linfáticos; capa externa de fibras elásticas; dos capas de fibras de colágena con fibras dispuestas en ángulo recto



3.-Capa fina de f. m. lisas

