

# **ANATOMÍA HUMANA I**

**Morfología general y miembros**

**Grado en Medicina**

**Primer curso**

Prof<sup>a</sup>. Dra. Cristina Verástegui Escolano

Prof. Dr. José Fernández Vivero



**Universidad de Cádiz**

Edición septiembre 2022

# ÍNDICE

## PRESENTACIÓN

### CAPÍTULO 1.- MORFOLOGÍA GENERAL Y GENERALIDADES DEL APARATO LOCOMOTOR

1. Morfología General.....	6
2. Generalidades del Aparato Locomotor .....	11
• ¿Qué es el Aparato Locomotor? .....	11
• Osteología General .....	11
• Artrología General .....	13
• Miología General .....	16
• Angiología y neurología básicas .....	19
3. Desarrollo Embrionario .....	23
4. Anatomía por la imagen .....	27
5. ¿Cómo debe estudiarse la Anatomía Humana? .....	39

### CAPÍTULO 2.- MIEMBRO SUPERIOR

1. Generalidades del Miembro Superior .....	42
2. Osteología y Artrología del Miembro Superior.....	43
2.1. Cintura Escapular.....	43
2.2. Brazo y Codo .....	54
2.3. Antebrazo y Mano .....	62
3. Miología y vías de conducción periféricas del Miembro Superior .....	78
3.1. Cintura Escapular .....	78
3.2. Brazo .....	96
3.3. Antebrazo .....	101
3.4. Miología intrínseca de la mano.....	120

**CAPÍTULO 3.- MIEMBRO INFERIOR**

1. Introducción al Estudio del Miembro Inferior .....	134
2. La Cintura Pelviana	
2.1. Esqueleto de la Cintura Pelviana y Muslo.....	138
2.2. Articulaciones de la Cintura Pelviana.....	147
2.3. Musculatura Pélvica.....	154
3. Región del Muslo y la Rodilla	
3.1. Esqueleto del Muslo.....	163
3.2. Esqueleto de la Rodilla.....	164
3.3. Articulación Tibioperonea Superior.....	168
3.4. Articulación de la Rodilla.....	168
3.5. Musculatura del Muslo.....	177
4. Región de la Pierna y el Pie	
4.1. Esqueleto de la Pierna.....	193
4.2. Esqueleto del Pie.....	195
4.3. Articulaciones de la Pierna y el Pie.....	200
4.4. Músculos de la Pierna.....	209
4.5. Fosa Poplítea.....	218
4.6. Músculos del Pie.....	219
4.7. Vascularización e Inervación de la Pierna y el Pie.....	226
5. Aponeurosis del Miembro Inferior.....	235
6. Vascularización e Inervación del Miembro Inferior en su conjunto.....	237

## PRÓLOGO

La docencia de la disciplina Anatomía Humana en el Grado de Medicina en el marco del Espacio Europeo de Enseñanza Superior supone una manera característica de impartir y estudiar la disciplina. El estudiante de medicina actual debe adquirir unas competencias específicas con elevado trabajo autónomo por su parte, aunque sin olvidar el adecuado seguimiento y asesoramiento por parte del profesor.

Históricamente, la docencia anatómica ha pretendido que el alumnado ubique en el espacio anatómico todas y cada una de las estructuras anatómicas. Hoy día la intención de la disciplina se centra más en ubicar aquellas estructuras que van a tener una mayor repercusión en la práctica clínica cotidiana, así como todas aquellas otras necesarias para una mejor comprensión del enfermar humano.

La docencia anatómica actual debe caracterizarse por una adecuada secuenciación de momentos de trabajo presenciales, tanto teóricos a gran grupo, como prácticos en pequeño grupo, en los que debe imponerse una relación más personalizada entre el alumno y el profesor; así como de momentos de trabajo no presencial y de estudio por parte del alumnado. Sacarle el máximo partido posible a las horas destinadas a cada una de estas actividades es clave para poder adquirir las competencias programadas.

El manual de Anatomía Humana Básica que presentamos ofrece al estudiante los conocimientos necesarios para poder adquirir las competencias planificadas para esta asignatura en el Grado de Medicina. Estos apuntes no poseen iconografía. Estudiar la anatomía de memoria “sin verla” es imposible. Sin imágenes no se puede estudiar la anatomía, por lo que es imprescindible que el alumnado trabaje estos apuntes con el atlas anatómico en formato libro o en formato digital en 3D. El profesorado además, ofrece en el campus virtual una útil galería de imágenes anatómicas. Es nuestra intención en futuras ediciones incluir una importante batería de imágenes claves que ayuden a una mejor comprensión del texto.

**Septiembre de 2021**

**CAPÍTULO 1.**  
**MORFOLOGÍA GENERAL. GENERALIDADES DEL**  
**APARATO LOCOMOTOR**

# 1.- MORFOLOGÍA GENERAL

*Prof. Dr. José Fernández Vivero*

## ANATOMÍA HUMANA: CONCEPTO, FINALIDAD, PARTES Y RELACIONES.

La palabra “**anatomía**” viene del griego de la unión de las palabras “ana” (volver) y “tomos” (cortar). La Anatomía Humana es la ciencia, rama de la biología, que estudia la morfología y estructura del cuerpo humano. Entendemos la morfología como el aspecto externo de las cosas; mientras que por estructura la constitución interna de las mismas o las partes que la componen. Esta definición de nuestra disciplina es ampliada y completada con mayor o menor rigor académico por las diferentes escuelas de anatomistas, incluyendo en ellas aspectos embriológicos o funcionales entre otros.

En España la Anatomía Humana se encarga del estudio de la morfología y la estructura de las partes del cuerpo humano que son visibles al ojo humano o con el empleo de la lupa, tanto del sujeto adulto como en todas las fases de su desarrollo (embriología humana). La anatomía microscópica, en nuestro país es objeto de la histología.

La **finalidad** de nuestra asignatura es que el alumnado sea capaz de reconocer las diferentes partes del cuerpo humano, con el objeto de adquirir los conocimientos básicos necesarios para preservar la **salud**. Ésta se define como el completo estado de bienestar físico, psíquico y social.

Nuestro estudio abarcará las nociones básicas y generales de la anatomía humana, así como de los miembros, profundizando las estructuras anatómicas que tengan alguna repercusión en la práctica clínica.

El estudio de la Anatomía requiere localizar las diferentes estructuras en el **espacio anatómico**, el cual como sabemos es tridimensional. Para una mejor comprensión de la ubicación de las estructuras, las iremos estudiando desde un punto de vista **constructivista**. Así, como norma general, empezaremos por estudiar las estructuras óseas o esqueleto, para después ir situando las demás estructuras, desde la profundidad hasta la piel, relacionándolas entre sí en el espacio anatómico. Cuando la ocasión lo requiera, abordaremos el campo anatómico a la inversa, es decir, desde la superficie hasta la profundidad.

La Anatomía puede considerarse integrada por las siguientes **ramas o ciencias anatómicas**:

- **Osteología**: Ciencia que estudia el esqueleto, es decir, los huesos.
- **Artrología**: Ciencia que estudia las articulaciones.
- **Miología**: Ciencia que estudia los músculos.
- **Esplacnología**: Ciencia que estudia las vísceras.
- **Angiología**: Ciencia que estudia el aparato cardiocirculatorio.
- **Neuroanatomía**: Ciencia que estudia el sistema nervioso.
- **Embriología humana**: Ciencia que estudia el desarrollo del ser humano desde la concepción hasta el momento del parto. El estudio de las tres primeras semana suele es objeto de otras disciplinas. La organogénesis es el estudio embriológico de los diferentes órganos y sistemas
- **Anatomía por la Imagen**: Ciencia que estudia las partes anatómicas mediante técnicas de imagen.

- **Anatomía Clínica:** Rama de la anatomía encargada de relacionar las estructuras anatómicas con las patologías más frecuentes que sufren.

La Anatomía Humana es una ciencia rama de la medicina que se relaciona con las **siguientes disciplinas médicas:**

- **Histología Humana:** Es la ciencia que estudia la estructura de nuestro cuerpo a nivel microscópico, o sea con el empleo del microscopio óptico o electrónico.
- **Radiología:** Es la ciencia que mediante técnicas de imagen nos permite identificar las estructuras anatómicas del sujeto vivo y cómo se visualizan cuando enferman.
- **Patología Quirúrgica:** Es la ciencia médica que estudia las enfermedades cuyo tratamiento es invasivo (Tratamiento quirúrgico).
- **Patología Médica:** Es la ciencia médica que estudia las enfermedades cuyo tratamiento no es invasivo (Tratamiento médico).

## POSICIÓN Y NOMENCLATURA ANATÓMICAS

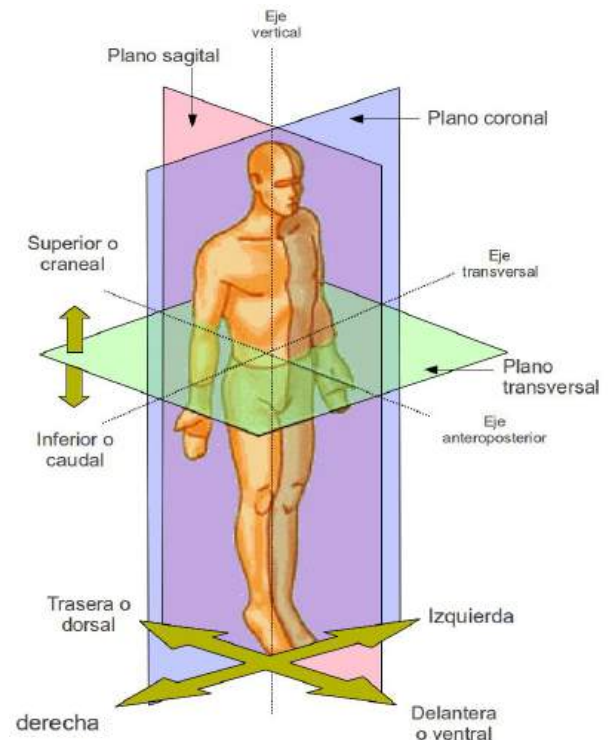
La **posición anatómica** es la postura concreta en la que se dispone del cuerpo humano para su estudio anatómico. En ella el sujeto se muestra en bipedestación, mirada al horizonte, antebrazos extendidos y las palmas de las manos mirando hacia adelante. La **nomenclatura anatómica** es el conjunto de términos anatómicos que nos permiten situarnos en el espacio anatómico y ubicar las estructuras unas con respecto a otras. Con ella seremos capaces de reconstruir tridimensionalmente en nuestra mente las diferentes partes del cuerpo, sabiendo identificar y nombrar cada una de ellas.

El sujeto en posición anatómica puede ser observado desde diferentes **puntos de vista o visiones** anatómicas:

- Desde delante o visión anterior o ventral.
- Desde atrás o visión posterior o dorsal.
- Desde arriba o visión craneal.
- Desde abajo o visión caudal.
- Desde los lados o visión lateral.

Morfológicamente, el cuerpo humano visto ventralmente es **simétrico**, es decir, puede ser dividido en dos partes, una izquierda y la otra derecha que son simétricas o especulares. La línea que separa ambas partes se denomina **línea media**.

Como nuestro campo de estudio es tridimensional, la mejor manera de delimitar este espacio es definiendo los ejes (líneas) y planos anatómicos de dicho espacio, para seguidamente definir la ubicación de un punto cualquiera del espacio en relación con ellos. Después daremos nombre a cada uno de los posibles movimientos que puede realizar nuestro cuerpo.



Los **ejes anatómicos** son líneas rectas que se disponen en función de los tres ejes del espacio y van por lo tanto de delante a atrás, de arriba abajo y de izquierda a derecha:

- Eje **anteroposterior** o **sagital**: De delante hacia atrás del sujeto. “Sagita” significa flecha.
- Eje **craneocaudal** o **vertical**: De arriba hacia abajo.
- Eje **transversal** u **horizontal**: De izquierda a derecha o viceversa.

El espacio anatómico no es otra cosa que un espacio euclídeo (tridimensional) y como tal en él, dos puntos delimitan una recta y dos rectas delimitan un plano. Los **planos anatómicos** representan los planos delimitados por los ejes anatómicos y son:

- Plano **transversal** o **axial**: Está conformado por los ejes horizontal y sagital. La nomenclatura Axial es la que usa normalmente en clínica.
- Plano **sagital**: Está conformado por los ejes sagital y vertical. Es el plano que nos divide desde una visión exterior en dos partes simétricas, la izquierda y la derecha. El plano sagital se encuentra por lo tanto en la línea media de nuestro cuerpo. Los planos paralelos al sagital que se encuentran a cada lado de la línea media se denominan planos **parasagitales**. En general, se habla de plano sagital se encuentre o no en la línea media.
- Plano **frontal** o **coronal**: Está conformado por los ejes horizontal y vertical. Es el plano de la frente. La nomenclatura coronal es la que se usa frecuentemente en clínica.

Para estudiar la estructura de las partes anatómicas podemos ir diseccionando y separando cada una de ellas o podemos cortarlas a través de estos planos anatómicos. Así tendremos **cortes** o **secciones** axiales, sagitales o coronales del cuerpo. El estudio de la anatomía mediante secciones se denomina **anatomía seccional**. Hoy en día podemos estudiar la anatomía del sujeto vivo gracias a técnicas de imagen en las que por diferentes técnicas se general imágenes seccionales donde se identifican de manera clara las estructuras.

En el estudio anatómico es imprescindible ser capaz de localizar y relacionar los puntos en el espacio. Para ello ubicamos los puntos en relación al lugar que ocupa en cada uno de los ejes. Así:

- En el eje **sagital**: Podemos situar puntos hacia delante o hacia atrás de sujeto. Los puntos que se localizan hacia adelante son los puntos **anteriores** o **ventrales**; los que se encuentran más hacia detrás son los **posteriores** o **dorsales**. De esta forma, la nariz es ventral o anterior a la nuca y la oreja dorsal al ojo.
- En el eje **vertical**: Lo que se encuentra hacia arriba es **craneal** o **superior** y lo que se encuentra hacia abajo es **caudal** o **inferior**. Los ojos son craneales a la boca y la nariz caudal a los ojos.
- En el eje **transversal**: Debido a que nuestra anatomía tiene una morfología simétrica en general, los puntos los situaremos próximos o alejados de la línea media. Los que se encuentran más próximo a la línea media son **mediales** o **internos** y los que están más alejados de ella (hacia la izquierda o la derecha) **laterales** o **externos**.

En las **extremidades** esta nomenclatura tiene nombres específicos:



- En **general**:
  - Craneal es **proximal** (próximo al tronco)
  - Caudal es **distal** (alejado del tronco)
  - A cada lado de alguna estructura (codo, rodilla, articulación, etc.) es **colateral**
  
- En el **antebrazo**:
  - Lateral es **radial**
  - Medial es **cubital** o **ulnar**
  
- En la **pierna**:
  - Medial es **tibial**
  - Lateral es **peroneal** o **fibular**
  
- En la **mano**:
  - Anterior es **palmar** o **volar**
  - Posterior es **dorsal**
  
- En el **pie**:
  - Anterior y superior es **dorsal**
  - Inferior es **plantar**

Lo puntos anatómicos también puede ser ubicados en relación con la superficie de nuestro cuerpo donde como sabemos se encuentra la piel. Son **superficiales**, si están próximos a la piel o **profundos** si se encuentran alejados de la misma. Una estructura es **subcutánea** si encuentra inmediatamente por debajo de la piel. Una estructura es **palpable**, cuando se puede identificar con el tacto, independientemente de que sea subcutánea o no.

Desde el punto de vista morfológico el cuerpo humano es **simétrico** y posee estructuras dobles simétricas (dos brazos, dos pulmones, dos piernas, dos hemisferios cerebrales) a estas estructuras las denominados **estructuras pares**. Sin embargo varias vísceras del tórax o del abdomen son estructuras únicas y la denominamos "**estructuras impares**". El riñón que es una estructura par porque lo tenemos en número de dos; el corazón o el hígado son estructuras impares porque sólo lo tenemos en número de uno.

Los **movimientos** anatómicos se realizan a través de un eje rotación que pasa generalmente por la articulación que une a los huesos implicados. En el movimiento más simple, existe un hueso que se moviliza con respecto a otro que no se mueve, siendo la articulación que los une la estructura que permite el movimiento. En otras ocasiones se movilizan ambos huesos o existen movimientos en los que intervienen más de una articulación. Sea como sea, los huesos se movilizan dentro de un determinado plano anatómico, siendo el eje de movimiento perpendicular a ese plano.

Los movimientos pueden realizarse ejerciendo sobre el miembro una fuerza contraria al movimiento. Esto se denomina movimiento **contra resistencia** y genera la necesidad de realizar más fuerza para realizar el movimiento. Esta maniobra se realiza frecuentemente en el curso de la exploración clínica de los pacientes

Los movimientos anatómicos se **clasifican** de la siguiente forma:

1. A través del **eje transversal** en el plano sagital se realizan los movimientos de **flexión** (en general aproximar huesos) y **extensión** (lo opuesto).
2. A través del **eje anteroposterior** en el plano coronal se realizan los movimientos de **abducción** (separación de la línea media) y **aducción** (aproximación a la línea media -adherir). En el miembro superior la abducción de la mano también puede denominarse abducción radial y la aducción de la mano, abducción ulnar o cubital. El tronco o la cabeza realizan movimientos a través de este eje de flexión (ventral), extensión (dorsal) y **flexión lateral** (izquierda o derecha).
3. A través de **eje vertical** en el plano transversal se realizan los movimientos de **rotación interna** (dirigir lo que está ventral hacia la línea media) y rotación externa (dirigir lo que está ventral hacia fuera de la línea media).

**Otros movimientos** complejos y que iremos comprendiendo conforme estudiemos las articulaciones correspondientes son:

- **Antepulsión (protracción del hombro) o retropulsión (retracción del hombro).**
- **Elevación y descenso del hombro.**
- **Elevación y descenso del miembro superior.**
- **Circunducción:** Movimiento de giro del miembro superior o del miembro inferior.
- **Pronación** (rotación interna) y **supinación** (rotación externa) de la mano o del pie.
- **Oposición y reposición del dedo pulgar** (I dedo) de la mano.
- **Eversión e inversión del pie.**
- **Nutación y contranutación del sacro.**
- **Oclusión, detrusión, protrusión, retrusión y diducción de la mandíbula**

## 2.- GENERALIDADES DEL AP. LOCOMOTOR

*Prof. Dr. José Fernández Vivero*

### ¿QUÉ ES EL APARATO LOCOMOTOR?

El **aparato locomotor** es la parte de nuestra anatomía constituida por huesos, articulaciones y músculos, encargada en general de:

1. Conformar nuestra morfología externa.
2. Realizar nuestros movimientos, manteniendo la estática de nuestra anatomía.
3. Proteger órganos vitales (tórax, médula espinal, etc.).
4. Otras funciones importantes como reservorio o de formación de la sangre, entre otras.

Íntimamente relacionado con él se encuentran las estructuras **vasculares** (arterias y venas), **linfáticas** (ganglios y colectores linfáticos) y **nerviosas** (nervios y ganglios nerviosos). Éstas estructuras desde un punto de vista formal están integradas en el aparato cardiocirculatorio y el sistema nervioso. Para facilitar la comprensión de su ubicación estudiaremos estas estructuras junto con el aparato locomotor de cada región.

### OSTEOLOGÍA GENERAL

El estudio de la **osteología** humana consiste en reconocer la morfología de cada hueso al objeto de poder después unirlos mediante las articulaciones y fijar en ellos las estructuras musculares que completan el estudio del aparato locomotor.

Los **huesos** son órganos duros y rígidos, compuesto fundamentalmente por tejido óseo, que dan soporte a nuestra anatomía. Además del tejido óseo en el hueso se encuentra tejido cartilaginoso, sanguíneo, hematopoyético (formador de la sangre) y graso. Llamamos **esqueleto** al conjunto de todos los huesos.

Los huesos poseen las siguientes **funciones**:

- a) **Soporte**: Sostiene a modo de armazón o esqueleto nuestra anatomía.
- b) **Palanca y agarre**: En ellos se fijan los músculos (origen o inserción) que los movilizan.
- c) **Protección**: Protege los órganos nobles en las cavidades anatómicas (cabeza, tórax y en menor medida, abdomen).
- d) **Hematopoyesis**: En su interior se encuentran el tejido encargado de producir las células sanguíneas a partir de células precursoras.
- e) **Reservorio**: Es una fuente de reserva de calcio y fósforo. Los osteoclastos rompen el hueso y liberan calcio y fósforo a la sangre; los osteoblastos forman el tejido óseo acumulado estas sustancias al hueso.

Los huesos se **clasifican** desde el punto de vista morfológico en huesos:

- **Largos:** En los que el tamaño de uno de los ejes predomina sobre el tamaño de los otros dos (fémur, húmero).
- **Cortos:** No predomina el tamaño de ninguno de los tres ejes respecto a los otros. Suelen ser cubiformes o con forma de prisma más o menos regular (huesos del carpo o del tarso).
- **Planos:** Predomina el tamaño de dos ejes sobre un tercero (parietal, escápula).
- **Irregulares:** Poseen una morfología muy variada no se puede clasificar según el tamaño de sus ejes. Para estudiarlos solemos dividirlos en partes o porciones fácilmente reconocibles que las asemejamos a formas conocidas (vértebras, huesos de la base del cráneo).

Morfológicamente en general los huesos presentan unas **caras** (superficie del hueso) y **bordes** (regiones de uniones de las caras). Los huesos largos presentan unos **extremos** o **epífisis**, las **diáfisis** que los unen y las **metáfisis**, que son la zona de unión entre epífisis y diáfisis, en las que se encuentra el **cartílago de conjunción** cuando el hueso está en crecimiento. Al extremo del hueso donde existe este cartílago y el hueso crece en longitud se le denomina **extremo fértil**.

En la superficie de los huesos podemos encontrar los siguientes **detalles anatómicos**:

- **Apófisis:** Es una prolongación afilada del hueso. Si es puntiaguda se denomina **espina**.
- **Tubérculo:** Es una prolongación redondeada del hueso.
- **Protuberancia:** Es un abultamiento o engrosamiento de una determinada región del hueso.
- **Fosa:** Es un cuenco o concavidad de la superficie ósea.
- **Línea:** Rugosidad alargada y estrecha que sobresale en la superficie del hueso.
- **Surco:** Arruga o concavidad fina y alargada de ese hueso.
- **Agujero** o **Foramen:** Es una solución de continuidad más o menos redondeada en la superficie de un hueso que comunica dos regiones anatómicas distintas. A su través suelen pasar estructuras (vasos, nervios, etc.)
- **Fisura** o **Hendidura:** Solución de continuidad alargada que comunica regiones anatómicas y por las que suelen discurrir estructuras vasculares o nerviosas.
- **Cresta:** Borde afilado de un hueso.
- **Escotadura:** Es cuando en una cresta se identifica una concavidad.
- **Superficie articular** (carilla o faceta articular): Es la región del hueso recubierta de **cartílago hialino** que se encuentra en contacto con el hueso vecino para conformar la articulación. En el hueso fresco es lisa y de color blanco nacarado brillante. Las superficies articulares de los huesos que conforman la articulación se deslizan entre sí cuando se produce el movimiento. El cartílago hialino es el encargado de soportar la fricción que el movimiento conlleva. En el resto óseo seco donde el cartílago ha desaparecido, esta superficie se muestra lisa.

Desde un punto de vista estructural el hueso está compuesto por el **periostio** que es la capa más superficial y compacta del hueso y el **endostio** que es la región más profunda del hueso, en la que se encuentre **la médula ósea** en aquellos huesos donde existe. Es de estructura más esponjosa. En la diáfisis de los huesos largos suele existir un **canal medular** relleno de médula ósea y grasa.

Algunos huesos de la cara humana y muchos huesos de las aves poseen en su interior cavidades o cavernas que comunican con el exterior en mayor o menor medida y en cuyo interior se encuentra aire. Son los huesos neumáticos o **neumatizados**. La pared de estas cavidades está constituida por

periostio. Los **senos paranasales** constituyen el conjunto de cavernas que conforman los huesos de la cara ante sí. Estas cavernas están tapizadas por tejido respiratorio similar al de las fosas nasales.

La **osificación** es el proceso de formación del hueso. Desde la etapa embrionaria hasta la edad adulta los huesos se van conformando a partir de tejido embrionario que se osifica, es decir que se transforma en hueso. Los huesos se pueden osificar de dos maneras:

- La osificación **conjuntiva**: En la que las células conjuntivas embrionarias del mesénquima, derivadas de la región del esclerotomo adquieren la capacidad de producir matriz ósea y formar por lo tanto hueso.
- La osificación **encondral**: En la que las células mesenquimatosas embrionarias forman un molde de tejido cartilaginoso que posteriormente se osifica. Es el proceso más común.

La osificación se realiza de forma progresiva a partir de **puntos, centros o focos de osificación** de cada hueso, que van creciendo y uniéndose entre sí hasta que forman el hueso adulto. Cada hueso a lo largo del desarrollo y maduración ósea tiene sus centros de osificación en un estado distinto. Gracias a los centros de osificación de los huesos del carpo podemos establecer por ejemplo a edad ósea de las personas, la cual condiciones normales coinciden con la edad cronológica.

Los huesos presentan numerosas **patologías**, las más frecuentes son:

- **Fracturas**: Es la más común. Consiste en la rotura del hueso con mayor o menor desplazamiento de los extremos fracturarios.
- **Fisura**: Es una fractura leve no suele atravesar todo el hueso en la que no existe desplazamiento entre los extremos fracturarios.
- **Osteoporosis y osteomalacia**: El hueso no acumula suficiente calcio en su matriz y se vuelve frágil. En la primera hay pérdida de masa ósea mientras que en la segunda no hay pérdida
- **Tumores Óseos**: Pueden ser benignos (osteomas) confinados al hueso o malignos (osteosarcomas) que rompen el hueso e invaden estructuras vecinas.

## ARTROLOGÍA GENERAL

Las **articulaciones** son las estructuras anatómicas que unen los huesos entre y que tienen como función permitir que ambos se muevan en mayor o menor medida a través de sus ejes de rotación. En algunas ocasiones, las articulaciones unen huesos para permitir el crecimiento y en el adulto configurar estructuras rígidas no móviles como ocurre en el esqueleto del cráneo.

Las articulaciones se puede **clasificar** en función de su movilidad en:

- A. **SINARTROSIS**: Articulaciones en la que los huesos que la componen no se mueven. Existen tres tipos:
  - a. **Sinfibrosis**: La unión de ambos huesos se realiza con la interposición de tejido conjuntivo fibroso. Las podemos dividir en 3 tipos:

- i. **Suturas** de los huesos del cráneo.
  - ii. **Gonfosis:** Articulación especial que une la raíz dental con el alveolo dentario
  - iii. **Sindesmosis:** Como las de la membrana interósea que une el cúbito y radio
- b. **Sincondrosis:** Son articulaciones en las que sus extremos están unidos por tejido cartilaginoso (articulaciones costoesternales,). Son muy comunes en niños. En ellos los huesos del cráneo se unen mediante sincondrosis para finalmente transformarse en sinfibrosis. O también representada por las láminas de cartílago de crecimiento
- c. **Sinostosis:** Los huesos se unen por tejido óseo. Es como si ambos hueso se hubieran soldado entre sí durante el proceso embrionario. El hueso coxal es el resultado de la unión de tres huesos (ilion, isquion y pubis), el hueso sacro de la unión de las vértebras sacras.
- B. **ANFIARTROSIS:** Este tipo de articulaciones se mantienen unidas por un cartílago elástico o núcleo pulposo que se interpone entre las superficies óseas, así como por ligamentos que la refuerzan. Permiten una movilidad escasa. Ejemplo de este tipo son las articulaciones de los cuerpos vertebrales, las sacroilíacas y la sínfisis púbica
- C. **DIARTROSIS o ARTICULACIONES SINOVIALES:** Son las articulaciones más comunes y que poseen cápsula articular, cavidad articular y líquido sinovial en su interior. Permiten el movimiento articular en mayor o menor medida. Por su amplia distribución por nuestra anatomía nos centraremos a continuación en su estudio con más detenimiento.

Las diartrosis o articulaciones sinoviales están **formadas por diferentes estructuras**, alguna de ellas constantes en todas y otras presentes sólo en alguna de ellas:

1. **Superficies óseas articulares.** Son las superficies de los huesos de la articulación recubiertas de cartílago hialino y que permanecen en contacto. Evitan que el duro tejido óseo de los huesos entren en contacto entre sí. Su función es facilitar el deslizamiento de ambos huesos durante la movilidad articular.
2. **Cápsula articular:** Es un maguito o de tejido conjuntivo fibroso, más o menos elástico, aplastado, que une dos extremos óseos y que conforma en su interior la **cavidad articular**. Dejan en su interior las superficies óseas articulares. Su pared es fina y a veces presenta agujeros o forámenes.
3. **Membrana Sinovial:** Es una fina lámina de tejido que tapiza la pared profunda de la cápsula articular y las regiones óseas intrarticulares no recubiertas de cartílago hialino. Es la encargada de producir el **líquido sinovial** que se encuentra en la cavidad articular y cuya función es nutrir y mantener lubricado el cartílago hialino articular. La **artroscopia** consiste en introducir un fibroscopio dentro de la cavidad articular previamente abombada mediante la inyección de suero fisiológico. Con ello se pueden visualizar las estructuras intrarticulares. Es una exploración muy rutinaria en la articulación de la rodilla y frecuentemente es intervencionista, es decir, lleva consigo algún tratamiento quirúrgico como por ejemplo la extirpación del menisco de la rodilla.

4. **Ligamentos:** Son bandas de tejido conjuntivo más o menos denso que unen los huesos que integran las articulaciones. Su función es limitar los movimientos de los extremos óseos. También refuerzan las cápsulas articulares y dan estabilidad a las articulaciones. Son de dos tipos:
  - a. **Intrínsecos:** Son los que se adhieren a la cara superficial de la cápsula articular y la refuerzan.
  - b. **Extrínsecos:** Son aquellos que unen los huesos implicados pero se sitúan alejados en mayor o menor medida de la cápsula, por lo que no se adhieren a ella.
5. **Discos y meniscos:** Son estructuras de tejido conjuntivo denso que se interponen entre las superficies articulares. Los meniscos tiene forma de media luna mientras que los discos son redondeados. Dan estabilidad a la zona de unión de ambas superficies articulares **o interlínea articular** facilitando la congruencia o encaje entre ellas. Los meniscos de la rodilla o el disco de la articulación esternocostoclavicular son ejemplos de ellos.
6. **Rodete articulares:** Bandas de tejido conectivo que se fijan al reborde de una superficie articular y aumentan la superficie de contacto o alojamiento de la otra. Su función es dar estabilidad a la articulación.

Los discos, meniscos y rodetes son estructuras específicas de determinadas articulaciones. Las demás estructura articulares estudiadas son constantes en las articulaciones sinoviales.

Las diartrosis puede **clasificarse según su morfología y grados de movimiento** en:

- A. **Artrodias:** Articulaciones cuyas superficies articulares son planas y permiten movimientos de plasticidad o pequeños movimientos de deslizamiento (articulaciones carpo metacarpianas de dedos trifalángicos).
- B. **Condilartrosis:** Sus superficies articulares tienen una forma de ovoide y la otra forma de fosa cóncava donde se aloja la anterior. Aunque se pueden mover en dos ejes, muchas de ellas sólo pueden hacerlo en uno (articulación occipitoatloidea).
- C. **Troclearartrosis** (articulaciones trocleares o gínglimo): Tiene forma de bisagra. Una superficie es un cilindro acostado y la otra una fosa alargada donde encaja la anterior. Permite solo un grado de movimiento. El prototipo es la articulación del codo, donde además la superficie cilíndrica posee un surco en el que encaja una cresta existente en la superficie cóncava distal dando a la superficie más cóncava una morfología de polea.
- D. **Trocoide:** Una de las superficies es un cilindro pero de eje craneocaudal y la otra tiene forma de aro o anillo que encaja circunferencialmente al cilindro. El cilindro gira sobre el anillo o aro en el que encaja. Posee un único eje del movimiento de rotación a través del eje del cilindro y por lo tanto longitudinal a los huesos. El prototipo es la articulación radiocubital proximal que permite los movimientos de pronación y de supinación.
- E. **Encaje recíproco o en silla de montar:** Ambas superficies son cóncava en un sentido y convexa en otro pero además congruentes, es decir, que encajan. Para comprenderlo nos imaginamos a un jinete montado a caballo. Una superficie ósea sería la silla de montar (cóncavoconvexa) y la otra las piernas y el pubis del jinete. Tiene dos ejes de movimiento. Uno lo realizaría el jinete hacia delante y hacia detrás del caballo y el otro hacia la derecha e izquierda del mismo. Se

encuentra en la articulación carpo metacarpiana del primer dedo (trapecio y primer metacarpiano) y en la calcaneocuboidea del pie. La combinación de estos dos movimientos hace que el pulgar pueda oponerse al resto de los dedos y con ello a capacidad presión de la mano.

- F. **Enartrosis:** Una superficie es una esfera y la otra es una fosa cóncava congruente con ella. Permiten movimientos en los tres ejes anatómicos, así como las diversas combinaciones de ellos tres (circunducción). La articulación escapulo humeral o la coxofemoral son de este tipo.

Las **patologías** más frecuentes de las articulaciones son:

- **Esguince:** Torcedura de la articulación generada por un movimiento forzado que hace que los ligamentos y la cápsula articular se estiren provocando roturas o micro roturas. El más frecuente es el esguince de tobillo. Los ligamentos son estructuras poco vascularizadas que requieren más tiempo y rehabilitación adecuada para su recuperación.
- **Luxación:** Dislocación o pérdida de contacto entre las superficies articulares. El movimiento forzado es más intenso que en el caso del esguince. La interlínea anatómica articular desaparece. Se denomina **subluxación** cuando esa pérdida de contacto se reproduce con facilidad y suele resolverse por sí sola, aunque con presencia de dolor. Decimos pues que es recidivante, es decir que se repite en el tiempo.
- **Artrosis:** Afectación del cartílago hialino de la articulación que ocasiona degeneración articular junto a otras formaciones patológicas (osteofitos).
- **Artritis:** Inflamación de las articulaciones de origen infeccioso o autoinmune.

## MIOLOGÍA GENERAL

Los **músculos** son órganos compuestos fundamentalmente por tejido muscular, además de tejido tendinoso y conjuntivo, que representan la parte activa del aparato locomotor ya que son los responsables de la contracción y por lo tanto generan el movimiento. Esto se debe a que sus células, **las fibras musculares** poseen la capacidad de acortar su longitud, aproximando entre sí los huesos donde se fijan. Se denomina **origen** a la fijación más proximal o próxima al tronco e **inserción** la más distal o más alejada del tronco. La línea de acción de un músculo corresponde a la dirección de su vector fuerza, el brazo de palanca es la distancia que existe entre la línea de acción y el eje de rotación articular. Algunos músculos tiene además la función de proteger órganos nobles.

Desde un punto de vista funcional, para que el músculo se contraiga es necesario que la estructura nerviosa que lo inerva, el **nervio**, lo active. Cada músculo pues posee su nervio, cuya sección va a causar impotencia funcional y atonía de ese músculo y del resto de músculos que inerve. Generalmente un mismo nervio inerva varios músculos y un músculo es inervado por un solo nervio; pero a veces varios nervios inervan a un mismo músculo.

El **tono muscular** es el nivel basal de contracción que mantiene todo músculo inervado, a partir del cual se produce la contracción activa y con ella el movimiento. La **atonía** es la ausencia de este tono



muscular. La musculatura desde el punto de vista estructural y funcional puede clasificarse en **estriada, lisa y cardíaca**. Los músculos del aparato locomotor son estriados.

Cada músculo realiza una **acción** y en muchas ocasiones varias. En estos casos generalmente suele existir una acción que predomina en intensidad sobre las otras, es la acción principal. Resulta evidente que un mismo músculo no puede realizar funciones contrarias. Los músculos que realizan las mismas funciones se denominan **agonistas**, los que realizan funciones contrarias **antagonistas**.

En los músculos se identifican las siguientes **partes**:

- a) **Ventre muscular**: Es la porción del músculo contráctil y constituido en su inmensa mayoría por fibras musculares. Éstas son las células del tejido muscular que tiene la capacidad de acortarse cuando son estimuladas.
- b) **Tendones**: Son estructuras de tejido conjuntivo tendinoso que a modo de cintas o cuerdas unen o fijan el vientre muscular y el hueso. Existen tendones de inserción y en algunos casos de origen. Lo común es que el músculo se origine en un hueso mediante una **fijación carnosa**, es decir, las fibras se agarran directamente al hueso en la zona de origen. A veces la inserción también es carnosa y en esos casos el músculo no tiene tendones.
- c) **Fascia muscular**: Es una lámina fina de tejido conectivo que envuelve a modo de bolsa el vientre muscular pegándose íntimamente a él y que se continúa con la superficie de los tendones cuando existen. Son las envolturas de los músculos que los aísla de los vecinos para disminuir el rozamiento entre ellos cuando realizan su función. En algunas ocasiones la fascia es robusta pudiendo incluso fijarse el músculo en ella.

Los músculos se pueden **clasificar** según diversos criterios:

1. Según su **morfología**:
  - **Largos**: El tamaño de un eje predomina sobre los otros dos.
  - **Anchos**: El tamaño de dos ejes predominan sobre el tercero. Suelen tener origen en inserciones carnosas.
  - **Cortos**: No predomina el tamaño de ningún eje.
2. Según la **unión de las fibras con el tendón**:
  - **Peniformes**: Las fibras musculares se agarran al tendón a cada lado o por los costados laterales (colateralmente).
  - **Semipeniformes**: Las fibras musculares se agarran al tendón por uno de los dos lados.
3. Según el número de **orígenes** o cabezas:
  - **Bíceps**: Dos orígenes.
  - **Tríceps**: Tres orígenes.
  - **Cuádriceps**: Cuatro orígenes.
4. Según el número de **inserciones**:
  - **Monocaudal**: Tienen una sola inserción.
  - **Bicaudal**: Tiene dos inserciones.

5. Según el número de **vientres musculares**, se sitúan uno a continuación del otro con tendones intermedios que los separan:
  - **Monogástricos**: Tienen un (1) vientre
  - **Digástricos**: Tienen dos (2) vientres.
  - **Poligástricos**: Tienen más de dos vientres.
  
6. Según el número de **articulaciones que mueven**:
  - **Monoarticular**: Una (1) articulación.
  - **Biarticular**: Dos (2) articulaciones.
  - **Poliarticular**: Más de dos articulaciones.
  
7. Según su **disposición**:
  - **Semiorbiculares**: Se disponen a modo de semianillo alrededor de ciertos orificios naturales.
  - **Esfínteres**: Dos músculos semiorbiculares se unen y completan el orificio natural.

Asociadas a los músculos y a veces a las articulaciones cercanas se encuentra una serie de estructuras **anexas a los músculos** que colaboran en su función y que son:

- A. **Corredera osteofibrosa**: Es un túnel formado por un surco en el hueso, cerrado por tejido conectivo o ligamento, por el cual discurre un tendón. Los tendones de los músculos flexores de los dedos discurren a través de correderas, el tendón de la porción larga del bíceps discurre por la corredera bicapital.
  
- B. **Vainas sinoviales**: Son envolturas que a modo de bolsa alargada rodean a determinados tendones y los aíslan de las estructuras vecinas, generalmente en el interior de una corredera osteofibrosa. De estructura similar a las membranas sinoviales articulares, generan líquido en su interior. Se encuentran predominantemente en las correderas osteofibrosas de los tendones de las manos y de los pies, aunque también fuera de ellas. En algunas ocasiones aumentan de tamaño por elongación y se palpan como tumoraciones debajo de la piel, son los denominados **quistes sinoviales**. Cuando se inflaman, generalmente junto al tendón decimos que el paciente sufre una **tenosinovitis** (tendinitis).
  
- C. **Bolsas sinoviales o serosas**: Son estructuras sacciformes (en forma de saco) similares a las vainas pero de morfología redondeada más o menos aplastada, que se sitúan anexas a las articulaciones y tendones vecinos y que se pueden comunicar con la membrana sinovial articular. Pueden considerarse expansiones extracapsulares de la membrana sinovial articular que discurren por orificios de la cápsula. En otras ocasiones esta comunicación no existe y permanecen aisladas. Su misión consiste en actuar a modo de cojín amortiguador de roces y microgolpes repetitivos. Cuando hay microtraumas repetidos, sobrecarga o traumatismos severos se produce la inflación de la misma, lo que se denomina **bursitis**. La bursitis olecraniana del codo (codo del estudiante) o acromial del hombro son procesos relativamente frecuentes, como veremos.
  
- D. **Polea de reflexión**: Estructura fibrosa a modo de cuerda pegada al hueso sobre la que se desliza un tendón para cambiar de sentido. El vector dirección y fuerza muscular cambia de dirección al discurrir el tendón por esta estructura. La polea o tróclea del músculo troclear del ojo es un ejemplo claro.

Las **patologías** más frecuentes de los músculos son:

- **Desgarro o rotura de la fibra muscular:** Debida a una distensión o elongación excesiva del músculo.
- **Tendinitis o tenosinovitis:** Inflamación de los tendones asociada o no a la vaina sinovial que los rodea. Suele ocurrir debido a sobrecargas, microtraumatismos repetidos o traumatismos.
- **Bursitis:** Son inflamaciones de las bolsas serosas debida a traumas o microtraumas.
- **Fascitis:** Inflamación de las fascia muscular.
- **Miositis:** Inflación de los músculos.
- **Tumores:** Benignos (miomas) o malignos (miosarcomas).
- **Necrosis muscular aséptica** (sin infección): Suele darse por sobreesfuerzos.
- **Eventraciones:** Deseñencias o hendiduras de los músculos abdominales que ocasiona salida hacia regiones subcutáneas de peritoneo o incluso tubo digestivo. Es una debilidad de la pared muscular abdominal, a veces secundaria a intervenciones quirúrgicas. Cuando esta salida se produce en espacios delimitados por estructuras anatómicas se producen las hernias (umbilical, inguinal, de hiato, etc.). Cuando se estrangulan se produce la necrosis o muerte del tejido como consecuencia de que se ha interrumpido su vascularización.

## ANGIOLOGÍA y NEUROANATOMÍA BÁSICAS

El **aparato cardiocirculatorio** es el conjunto de estructuras encargadas de mover la sangre por las arterias y las venas. Su objetivo es transportar el O<sub>2</sub>, el CO<sub>2</sub>, los nutrientes y los metabolitos de excreción para permitir la nutrición y excreción celular. Está compuesto por una bomba, el **corazón** que se encuentra en la cavidad torácica y por **vasos**: Arterias, Venas, linfáticos y Capilares. El estudio de este aparato es objeto de la **esplacnología** no del aparato locomotor, pero desde una visión constructivista y topográfica del estudio anatómico del aparato locomotor, junto a los músculos estudiaremos los vasos arteriales y venosos, así como las estructuras linfáticas con los que se relacionan. De manera análoga estudiaremos los **nervios** y **ganglios nerviosos** que son objeto de la **neuroanatomía**.

Las **arterias** son tubos de mediano y grueso tamaño, constituidos por musculatura lisa, capa interna o íntima y capa externa o adventicia, que llevan la sangre arterial a toda nuestra anatomía. El árbol arterial es el conjunto de todas ellas. Su tronco principal es la arteria aorta que sale del ventrículo izquierdo. Desde ella se va ramificando hasta que llegar a las arteriolas, arterias de pequeño calibre las cuales se continúan con los capilares. Las arterias torácicas y abdominales serán estudiadas junto con la esplacnología, las arterias de los miembros serán objeto de nuestra asignatura.

La arteria que nutre al miembro superior es la **arteria subclavia**. La del lado derecho parte, dentro del tórax, del tronco arterial braquiocefálico, grueso tronco que parte de la aorta. La otra rama de este tronco es la carótida primitiva derecha que sube hacia el cuello y llega al cráneo. En el lado izquierdo la arteria subclavia parte directamente del cayado aórtico. Ambas subclavias se dirigen lateralmente para buscar el espacio existente entre la clavícula y la primera costilla donde comenzaremos su descripción anatómica asociada a músculos del cuello. Tras discurrir por este espacio la arteria subclavia pasa a denominarse **arteria axilar** en la axila y tras dejarla, se denomina **arteria humeral** o braquial en el

brazo. Ésta se bifurca en **arteria radial** y **arteria cubital** en el antebrazo, que llegan como tales hasta la mano. En todas las regiones emite ramas que irrigan las estructuras vecinas.

La arteria que nutre el miembro inferior es fundamentalmente la **arteria ilíaca externa**, la cual es rama de la ilíaca primitiva, una de las dos arterias terminales de la aorta abdominal. La arteria ilíaca externa discurre caudalmente al ligamento inguinal de la ingle, continuándose con la **arteria femoral** en la región anterior del muslo. Tras dar la **arteria femoral profunda** llega a la región dorsal de la rodilla (hueco poplíteo), continuándose como **arteria poplíteo**. Ésta sobrepasa la rodilla y se divide en **arterias tibiales anterior y posterior** las cuales llegan al pie. De la posterior parte la **arteria peronea** que irriga la región lateral de la pierna.

En nuestra anatomía junto a las arterias generalmente camina **una o dos venas satélites** que se denomina igual que las arterias. En el sistema venoso superficial de ambos miembros, el que se encuentra debajo de la piel, las venas caminan solas y las interconexiones y variaciones son frecuentes.

Las venas poseen unas paredes significativamente más finas, por lo que se muestran más oscuras que las arterias, al dejar ver su contenido. Las arterias se muestran más rosadas y en las gruesas a veces se identifican pequeñas arteriolas nutricias.

Cuando un coágulo obstruye una arteria o una vena decimos que el paciente ha sufrido una **trombosis**. Cuando desde un coágulo o trombo se escapa un coágulo que impacta en la luz arterial o venosa a otro nivel decimos que el paciente ha sufrido una **embolia**.

Las arterias y las venas en el aparato locomotor suelen ir acompañadas de un nervio formando un **paquete vasculonervioso**. Cuando los estudiemos haremos siempre referencia al nombre de la arteria y el nervio, considerando por defecto que las venas acompañantes toman el mismo nombre que las arterias. Aunque no hagamos referencia a ellas, debemos considerar que condiciones normales siempre existen.

El **sistema linfático** es el encargado de drenar de los tejidos el líquido que no es capaz de recoger el sistema venoso y está conformado por tubos muy finos de pequeño y mediano calibre que parten de la red capilar y van ascendiendo por las extremidades y desde el tronco. Van confluyendo para desembocar en el **conducto torácico**. En su interior camina la **linfa**, de composición similar al plasma, que es el exceso de líquido que no puede ser desaguado por el sistema venoso desde los capilares. Intercalados en su recorrido se disponen los **ganglios linfáticos**, pequeños sacos de tejido linfático a través de los cuales pasar la linfa, donde se estimula la respuesta inmune. Toda la linfa recogida en el conducto torácico se desagua en el torrente venoso a nivel del **confluente venoso yugulosubclavio izquierdo** que se estudiará con el cuello.

El sistema linfático puede transportar además **células tumorales malignas** que se escapan de sus lugares de producción. Esto se denomina **diseminación linfática** del tumor y ocasionan infiltración de nódulos o ganglios linfáticos o adenopatías. Las células malignas o neoplásicas también pueden **diseminarse hemáticamente** a distancia siguiendo el torrente venoso formando metástasis. El tamaño de tumor maligno (T), la posible diseminación linfática de nódulos o ganglios linfáticos (N) y la presencia o no de metástasis permite clasificar los tumores en función de su pronóstico mediante la **clasificación T-N-M**. De T1 a T3 expresa el tamaño, de N0 a N3 la diseminación linfática y M0 a M1 si existe o no metástasis.

El **sistema nervioso** es el encargado, junto con el sistema endocrino, de regular nuestras funciones internas, así como de permitir nuestra vida de relación con el exterior. Su estudio anatómico corresponde a la **neuroanatomía**, pero para comprender el resto de nuestra anatomía es necesario asimilar unos conceptos básicos sobre el mismo.

Desde un punto de vista **morfológico** el sistema nervioso se organiza en:

- A. **Sistema nervioso central.** Está integrado por el **encéfalo** ubicado en el cráneo y **médula espinal** ubicada en el canal medular de la columna vertebral.
- B. **Sistema nervioso periférico:** Podemos diferenciar en este grupo al sistema nervioso somático y al sistema nervioso visceral o autónomo (Simpático y Parasimpático). El sistema nervioso somático está integrado por los **nervios y ganglios nerviosos** que se sitúan fuera del cráneo. Por un lado tenemos los denominados Pares Craneales (cuyo origen está en el interior del cráneo, pero se distribuyen fuera de él), y por otro lado los denominados nervios raquídeos. Estos parten de los diferentes segmentos medulares. Su origen se encuentra dentro del canal medular de la columna vertebral, y salen por los agujeros de conjunción formados entre dos vértebras contiguas, se organizan en plexos nerviosos y se distribuyen por toda nuestra anatomía. Serán a los que hagamos referencia en nuestra asignatura.

Gracias al sistema nervioso **nuestro organismo es capaz de generar respuestas en función de estímulos** externos o internos. Estas respuestas regulan nuestras funciones internas, generalmente de una manera inconsciente o nos permiten nuestra vida de relación a través de respuestas externas, generalmente conscientes. Estas respuestas pueden ser de naturaleza motriz, por acción de músculos estriados, lisos o cardíaco o de naturaleza neuroendocrina, mediante la estimulación o liberación de sustancias al torrente circulatorio las cuales realizan su acción a distancia o cercana. El **sistema nervioso somático** es el encargado de regular nuestras funciones externas y mantener nuestra vida de relación; mientras que el sistema **nervioso autónomo o vegetativo** es el encargado de regular nuestras funciones internas junto con el sistema endocrino. Ambos sistemas tienen estructuras ubicadas tanto en el sistema nervioso central como en el sistema nervioso periférico.

La unidad estructural y funcional del sistema nervioso es la **célula nerviosa o neurona**. En general el sistema nervioso funciona a partir de **estímulos** internos (interoceptores) o externos (exteroceptores) que son captados por los denominados **receptores**. Éstos son estructuras compuestas por diferentes tipos de células o terminaciones nerviosas que captan información y estimulan a la fibra nerviosa de la neurona encargada de llevar la información al sistema nervioso central, **la fibra sensitiva (vía aferente)**. En el sistema nervioso central se procesa la información para emitir una **respuesta** motora o neuroendocrina. La información motora llega a los músculos diana a través de **fibras nerviosas motoras (vía eferente)**.

Los **nervios raquídeos o espinales** y nervios o **pares craneales** parten de la médula espinal y del encéfalo respectivamente y se ramifican por toda nuestra anatomía. Éstos nervios llevan en mayor o menor medida información tanto sensitiva como motora y tanto somática como vegetativa, cada uno en su medida. Los nervios o pares craneales inervan la región de la cabeza e incluso algunos músculos del cuello, los nervios raquídeos parten de la médula espinal que se encuentra en el canal medular de la columna vertebral, y salen de ella por los costados laterales de la misma. Los nervios raquídeos son también pares, un a cada lado de la línea media y se numeran de arriba abajo en función de las

vértebra entre las cuales salen. Así tenemos 8 nervios cervicales, 12 nervios dorsales o torácicos, 5 nervios lumbares y 5 nervios sacros

Los **nervios raquídeos**, en el interior del canal medular, no parten de la médula espinal como una única estructura, parten de ella mediante **dos raíces** una anterior y otra posterior que se reúnen para formar el nervio raquídeo correspondiente. La **raíz posterior** es la que lleva la información sensitiva y en su espesor se encuentra el **ganglio espinal o raquídeo** donde se encuentran los somas de las neuronas sensitivas, cuyas fibras nerviosas proceden de los lugares donde se encuentran los receptores correspondientes; la **raíz anterior** es motora y lleva las fibras motoras que terminan en los músculos efectores. Ambas raíces se unen antes de salir del canal medular y salen como nervio raquídeo o espinal por el agujero de conjunción que se forma entre vertebra y vertebra.

Nada más salir del canal medular el nervio raquídeo se divide en **dos ramos el posterior y el anterior** de cada nervio raquídeo. El posterior, más fino, se dirige dorsalmente para inervar sensitiva y motoramente las estructuras posteriores; mientras que el anterior significativamente más grueso se dirige ventralmente para inervar las estructuras ventrales y también dorsales según las regiones. Las raíces anteriores presentan interconexiones con los **ganglios nerviosos vegetativos simpáticos** paravertebrales (cadena paravertebral) y con otros ganglios vegetativos simpáticos y parasimpáticos situado más alejado de la columna vertebral según las regiones. Estos ganglios están integrados por las neuronas vegetativas cuya función es regular las funciones internas. A través de ellos también discurren las fibras nerviosas sensitivas vegetativas que llevan información interoceptiva. Los **nervios o pares craneales** están compuestos por fibras nerviosas sensitivas o motoras, somáticas o vegetativas de una manera muy variable y específica para cada uno de ellos que también serán objeto de estudio en la neuroanatomía.

Los ramos anteriores de los nervios raquídeos o espinales que inervan el cuello, el miembro superior y el miembro inferior, nada más formarse se agrupan e interconectan formando los denominados **plexos nerviosos** cervical, braquial y lumbosacro respectivamente. De estos plexos parten nervios que se denominan ramas colaterales y ramas terminales del plexo. Las **ramas colaterales** parten de la zona de interconexión del mismo y se denominan así ya que los nervios de los cuales parten continúan en dirección distal. Las **ramas terminales** son las que parten distalmente al plexo.

Relacionados con el aparato locomotor los nervios llevan **información motora** para inervar los diferentes músculos, pero también en mayor o menor medida **información sensitiva** para recoger los estímulos de dolor, temperatura, tacto y presión de la piel de las regiones que les corresponda. Las ramas sensitivas de los nervios se hacen superficiales ramificándose por debajo de la piel, mientras que las ramas motoras llegan a los músculos para activarlos y con ello producir su contracción. Cada nervio, pues, tiene un **recorrido anatómico**. A lo largo del mismo va dando ramas para inervar a los músculos que inerva. Un mismo nervio a través de diferentes ramas inerva generalmente a diferentes músculos. Si tras dar una rama para un músculo el nervio continúa, la rama que inerva a un músculo es una **rama colateral** del mismo; si es su última rama, se denomina **rama terminal** del nervio. De manera análoga ocurre con las ramas sensitivas y con los vasos arteriales.

Las **regiones dérmicas son inervadas sensitivamente** por las ramas terminales de los nervios sensitivos correspondientes y recogen la sensibilidad de la zona. De esta forma un determinado nervio puede llevar información sensitiva de diferentes regiones, las que corresponden a sus ramas sensitivas y por lo tanto inerva sensitivamente varias regiones. Cada nervio con componente sensitivo y motor inerva a los músculos que le corresponde pero transporta la información sensitiva de determinadas regiones.

## 3.- DESARROLLO EMBRIONARIO

*Prof<sup>a</sup> Dra. Cristina Verástegui Escolano*

### INTRODUCCIÓN

El desarrollo embrionario comienza con la fecundación, proceso mediante el cual el espermatozoide (gameto masculino) y el ovocito (gameto femenino) se unen para formar el **cigoto**.

Como preparación para la fecundación, las células germinales siguen el proceso denominado gametogénesis, que incluye la meiosis para reducir el número de cromosomas y la citodiferenciación para completar su maduración.

La maduración de los ovocitos comienza antes del nacimiento y continúa en la pubertad, a diferencia de la maduración de los espermatozoides que comienza en la pubertad.

### PRIMERA SEMANA DEL DESARROLLO

La fecundación tiene lugar en la región de la ampolla de la trompa uterina. Treinta horas después de la fecundación el cigoto es bicelular. A las cuarenta horas llega a la etapa de 4 células, a los tres días a la etapa de 12 a 16 células y a los cuatro días llega a la fase avanzada de **mórula**. Las células centrales de la mórula constituyen la **masa celular interna** que formará el **embrioblasto**, del que se originarán los tejidos del embrión. La capa circundante de células de la mórula forma la **masa celular externa** que dará lugar al **trofoblasto**, del que más tarde se formará la placenta.

Las células trofoblásticas que se encuentran por encima del polo del embrioblasto se introducen entre las células epiteliales de la mucosa uterina alrededor del sexto día, comenzando la implantación.

### SEGUNDA SEMANA DE DESARROLLO

Durante esta semana el embrioblasto se diferencia en dos capas que forman el denominado **disco germinativo bilaminar**:

- **Epiblasto** que forma el suelo de la cavidad amniótica y que dará lugar al **ectodermo**.
- **Hipoblasto** que forma el techo del saco vitelino y que dará lugar al **endodermo**.

### TERCERA SEMANA DE DESARROLLO

El fenómeno más característico de esta semana es la **gastrulación**, proceso mediante el cual se establecen las tres capas germinativas en el embrión: **ectodermo**, **mesodermo** y **endodermo** de las que derivarán todos los órganos.

## DE LA TERCERA A LA OCTAVA SEMANA DEL DESARROLLO

En esta etapa, denominada de organogénesis o periodo embrionario, cada una de las tres hojas germinativas: ectodermo, mesodermo y endodermo, da origen a varios tejidos y órganos específicos. Hacia el final del periodo embrionario se han establecido los sistemas orgánicos principales y hacia el final del segundo mes hay formas reconocibles de los principales caracteres externos del cuerpo.

Este es el periodo crítico para el desarrollo normal. Es el momento durante el cual se generan los principales defectos estructurales del nacimiento.

## DESARROLLO DE LAS EXTREMIDADES

Los esbozos de las extremidades aparecen a partir de la **4ª semana** de gestación, como engrosamientos, en el mesodermo lateral frente a los segmentos cervicales inferiores, para las extremidades superiores y frente a los segmentos lumbares y sacros para las extremidades inferiores. Cada esbozo está constituido por tejido mesenquimatoso, de origen mesodérmico, revestido por una capa de células epiteliales ectodérmicas. El núcleo central de mesénquima dará lugar a los huesos y tejido conectivo de las extremidades. La aparición de los esbozos de las extremidades superiores precede en 2-3 días a la de los miembros inferiores.

En el borde más distal de los esbozos, el ectodermo aparece engrosado formando la **cresta apical ectodérmica** que tiene una influencia inductora en el mesénquima y hace que la extremidad crezca en dirección proximal-distal.

En embriones de **6 semanas**, la porción distal de los esbozos se aplana y forma las **placas** de la mano y el pie. Aunque las extremidades se desarrollan por igual en las primeras etapas, hay diferencias significativas en el desarrollo de la mano y el pie debido a la forma y función diferente que tienen.

En esta etapa, aparecen también los moldes de cartílago hialino que darán lugar a la aparición de los futuros huesos de las extremidades. La osificación de estos huesos comienza hacia el final del periodo embrionario (osificación endocondral). Hacia la **12ª semana** del desarrollo se encuentran los **centros de osificación primarios** en las diáfisis de todos los huesos largos de las extremidades. Por lo general, en el momento del nacimiento, las diáfisis están osificadas, pero las epífisis son todavía cartilaginosas. Entre epífisis y diáfisis se encuentra la metáfisis, lugar donde se localiza la denominada **placa epifisaria** o cartílago de conjunción. A su nivel se produce el crecimiento longitudinal de los huesos largos hasta que terminan su osificación. Esto suele ocurrir sobre los 20 o 21 años, edad en la que se fusionan las epífisis con la diáfisis y desaparece la placa epifisaria.

Cada hueso posee sus centros y ritmo de osificación. La osificación de los huesos del carpo comienza durante el primer año de vida y se emplea como patrón para conocer la edad ósea de los individuos.

Mientras se están formando los huesos largos, se está produciendo la migración de los mioblastos desde los dermomiomas de los somitas para formar una masa muscular en cada esbozo de las extremidades. El mesénquima presente en cada esbozo dará lugar a ligamentos y vasos sanguíneos.



Al final de la 6ª semana aparecen los denominados **radios digitales** en la placa de la mano (y un poco más tarde en la placa del pie). Estos radios, que están unidos por una membrana interdigital, son núcleos mesenquimatosos y representan los esbozos de los dedos. El tejido mesenquimatoso interdigital experimenta **apoptosis** (muerte celular programada), lo cual determina que, a fines de la octava semana, la extremidad tenga los dedos separados, además de sus tres regiones características.

Al principio de la **7ª semana** las extremidades crecen en dirección ventral y **van a rotar** en direcciones opuestas:

- Las extremidades **superiores** rotan 90° sobre el eje longitudinal lateralmente de manera que los codos apuntan en dirección dorsal. Los músculos extensores se colocan en la cara lateral y dorsal del miembro superior
- Las extremidades **inferiores** rotan menos de 90° sobre el eje longitudinal, pero en dirección medial de forma que las rodillas apuntan en dirección ventral. . Los músculos extensores se colocan en la cara anterior del miembro inferior.

Durante la 5ª semana del desarrollo, en los esbozos de los miembros penetran los **axones motores** provenientes de la médula espinal, a continuación lo hacen los axones **sensitivos**. Los nervios raquídeos están distribuidos en bandas segmentarias denominadas **dermatomas**. A medida que las extremidades crecen, la distribución cutánea de los nervios espinales, que inervan tanto la superficie ventral como la dorsal de los miembros, realiza la migración junto a sus segmentos correspondientes.

La **vascularización** en los esbozos de los miembros procede de las denominadas arterias intersegmentarias, que nacen de la aorta y forman una red capilar por todo el mesénquima. Estas arterias rápidamente se transforman en una **arteria axial principal**, para cada miembro, y sus ramas. El sistema venoso está representado por el **seno marginal periférico**. A medida que se van desarrollando las extremidades, comienzan a aparecer nuevas arterias y venas, conformando así la vascularización definitiva.

La mayoría de las **anomalías de las extremidades** están causadas por factores genéticos aunque muchos defectos de las extremidades son consecuencia de una interacción entre factores genéticos y ambientales.

**ACTIVIDADES**

1. Busca el significado de las siguientes palabras:

a. Talidomida

b. Amelia

c. Polidactilia

2. Describe brevemente las siguientes alteraciones:

a. Deformidad en pinza de langosta

b. Braquidactilia

c. Ausencia congénita de radio

d. Sindactilia

## 4.- ANATOMÍA POR LA IMAGEN

*Prof<sup>a</sup> Dra. Cristina Verástegui Escolano*

### INTRODUCCIÓN

El estudio mediante las técnicas de imagen actuales nos permite conocer la Anatomía Humana normal, sus variantes y también conocer las posibles alteraciones del estado de la normalidad.

El **Radiodiagnóstico** es la especialidad médica que tiene como fin el diagnóstico y tratamiento de las enfermedades utilizando como soporte técnico fundamental las imágenes y los datos morfológicos y funcionales obtenidos por medio de radiaciones ionizantes o no ionizantes y otras fuentes de energía.

El médico en su formación básica debe familiarizarse con la anatomía que nos ofrecen las imágenes médicas diagnósticas, pues la adquisición de estos conocimientos se verá reflejada en su práctica clínica diaria.

El denominado Diagnóstico por Imagen comprende el conocimiento, desarrollo, realización e interpretación de las técnicas diagnósticas y terapéuticas.

### DESCUBRIMIENTO DE LOS RX

El 8 de noviembre de 1895, cuando Wilhelm Conrad Roentgen se encontraba experimentando el poder de penetración de los rayos catódicos, observó que una placa de cartón cubierta de cristales de platino-cianuro de bario, emitía una fluorescencia cuando se encontraba cerca del tubo de rayos catódicos en funcionamiento. Para explicar tal fenómeno argumentó que, cuando los rayos catódicos (electrones) impactan con el cristal del tubo, se forma algún tipo de radiación desconocida capaz de desplazarse hasta el producto químico y provocar en él la luminiscencia.

Pronto descubrió que esos rayos (que él llamó "X", por no saber de qué se trataban) atravesaban distintos tipos de materiales como papel, madera aluminio, etc., pero el plomo no. También se dio cuenta de que al sostener un aro de plomo con sus dedos, no sólo veía el aro sino también los huesos de su mano. Se le ocurrió que podía "imprimir" la imagen en una placa fotográfica y fue así como obtuvo la primera radiografía de la mano de su mujer, Berta.

El 23 de enero de 1896 se publicó su trabajo *"Sobre una nueva clase de rayos. Comunicación preliminar"*. En poco tiempo la noticia apareció en todos los periódicos y diarios de gran difusión, produciendo un gran impacto entre el público general.

En febrero de 1896 Roentgen tomó una radiografía de un brazo fracturado y la mandó al British Medical Journal para probar el extraordinario poder diagnóstico de su hallazgo. El trabajo apareció publicado el mismo mes. Sin embargo, no se ocupó más de su descubrimiento en lo que se refiere a su utilidad médica, sino que sus intereses siguieron en el campo de la física. Este hallazgo le reportó premios, condecoraciones y diversos nombramientos honoríficos en todo el mundo, que se alargaron hasta su muerte.

En 1901 recibió el primer premio nobel de física, cuya cuantía donó a la Universidad en apoyo de la investigación.

### **EVOLUCIÓN HISTÓRICA**

- 1910 Contraste baritados para estudios digestivos.
- 1920 Contrastes yodados endovenosos y endocavitarios. Urografías.
- 1930 Arteriografías
- 1940 Angiocardiógrafía
- 70's Tomografía axial computarizada (TAC)
- 80's Ecografía en tiempo real
- 90 's Resonancia magnética.
- 1990-2000 Pet Tac

### **TÉCNICAS DIAGNÓSTICAS**

- Radiología convencional.
- Ecografía-doppler.
- TAC.
- Resonancia magnética.
- Tomografía por emisión de positrones.
- Radiología intervencionista.

### **INFORME RADIOLÓGICO**

- Descripción hallazgos.
- Diagnóstico diferencial.
- Aptitud a seguir o recomendaciones.
- Juicio diagnóstico.

### **RADIOLOGÍA CONVENCIONAL**

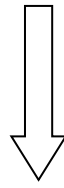
La radiología convencional es la técnica de imagen que utiliza los rayos X como fuente de energía y obtienen la imagen en función de las propiedades de estos al atravesar una región anatómica.

- Pueden combinarse con la administración de sustancias o medios de contraste por diferentes vías de entrada.
- Medio físico: radiaciones ionizantes
- Imagen creada sobre el medio detector: placa o fluoroscopia

En Radiología convencional el grado de ennegrecimiento de la película es como consecuencia de la exposición a los rayos X. Cuanto mayor es la cantidad de rayos X que llegan a una película mayor es el grado de ennegrecimiento.

## DENSIDADES RADIOLÓGICAS

- Densidad aire
- Densidad grasa
- Densidad partes blandas o agua
- Densidad hueso
- Densidad metálica



De más oscuro a más claro

## VENTAJAS DE LA RADIOLOGÍA CONVENCIONAL

- Facilidad de uso y disponibilidad en muchos centros.
- Posibilidad de equipos portátiles.
- Conocimiento por la mayoría de los médicos y sanitarios.
- No se necesitan informes del especialista para su interpretación.
- Coste económico bajo.

## INCONVENIENTES DE LA RADIOLOGÍA CONVENCIONAL

- Contraindicaciones: embarazo, edad, movimientos.
- Escasa información en algunas regiones anatómicas.
- Efectos biológicos de las radiaciones ionizantes que derivan del daño que producen en la estructura química del ADN (mutaciones, malformaciones, desarrollo de cáncer....)

## MEDIOS DE CONTRASTE

El medio de contraste es una sustancia suministrada al paciente que nos va a proporcionar una diferenciación visual entre tejidos de tal manera que hace visible un órgano o parte de él, diferenciándolo de lo que le rodea. Se emplean en radiología convencional para estudios específicos.

Los medios de contraste utilizados son:

1. **Bario** para estudios digestivos ("papilla" o enema)
2. **Yodo**: Contrastes yodados
  - Intravasculares
    - urografía
    - arteriografía
  - Intracavitarios
    - colangiografía
    - histerosalpingografía
    - sialografía
    - mielografía

Los medios de contraste también se usan en TAC, resonancia magnética, en estudios ecográficos y en medicina nuclear (radiofármacos).

Nos sirven para valorar la anatomía de una estructura, si se encuentra todo en su sitio, si hay variaciones de la normalidad, si sobra o falta algo (pólipos o úlceras), las relaciones de la estructura estudiada con las estructuras de alrededor, si hay fugas o extravasación del contraste, si hay algo que

obstruye o comprime. También nos permite estudiar el estado de la pared, la motilidad, el tiempo en el que se tarda en eliminar el contraste, la existencia de reflujos, etc.

## **RADIOLOGÍA DIGITAL**

La Radiología Digital es el próximo paso evolutivo de la radiología. Al igual que ocurre en la fotografía, la película fotográfica es sustituida por un dispositivo que captura las imágenes en forma digital. Este cambio ofrece como ventaja que las imágenes se pueden optimizar de forma digital, eliminando exposiciones repetidas y por lo tanto disminuyendo la dosis de radiación que recibe el paciente.

### **VENTAJAS**

- Disminución de dosis de radiación en más del 50%.
- Manipulación por ordenador mediante software y ausencia casi total de repeticiones.
- Posibilidad de archivo digital y transmisión de imágenes mediante pacs: Archivo y distribución de imágenes.
- Se incluyen en la Historia clínica digital del paciente.

### **INCONVENIENTES**

- Menor resolución espacial, lo que en realidad afecta poco a la capacidad diagnóstica.
- Presencia de artefactos por zonas de cambio brusco de contraste.
- Posibilidad de manipulación intencionada.

## **MAMOGRAFÍA**

La mamografía es un tipo específico de imágenes que utiliza un sistema de dosis baja de rayos X para examinar las mamas. Un examen de mamografía, llamado mamograma, se utiliza en la detección temprana del cáncer de mama y en el diagnóstico de las enfermedades mamarias en las mujeres.

## **ECOGRAFÍA**

La Ecografía es una modalidad de imagen médica que utiliza la energía acústica (ultrasonidos) como medio físico para obtener imágenes anatómicas por medio de las ondas reflejadas o ecos, que son captadas en la superficie del cuerpo por la fuente que las ha producida.

Los ultrasonidos son ondas sonoras que ocupan en el espectro electromagnético una frecuencia acústica cientos de veces mayor que la audible por el ser humano (20Khz) y necesitan un medio elástico y deformable para su propagación. En el diagnóstico médico se emplean frecuencias de 1 a 20 MHz.

La imagen ecográfica no es directa, sino que es reconstruida por un ordenador.

- Los tejidos que reflejan muchos ecos se denominan ecogénicos (hiperecogénicos): el color que muestran es brillante o blanco.

- Los tejidos con pocos o ningún eco se denominan sonotransparentes (hipoecoicos o anecoicos): el color que muestran es oscuro o negro.

Las **modalidades** de la ecografía son:

- Modo A: da una gráfica lineal y no valora la morfología, se utiliza sobre todo en oftalmología
- Modo B: imagen en tiempo real y utiliza una escala de grises. Detecta la morfología y estructura interna de los órganos y tejidos.
- Modo T-M: tiempo-movimiento (válvulas cardíacas en ecocardiograma)
- Modo 3D: reconstrucciones tridimensionales
- Modo Doppler: para el estudio del flujo vascular.

La ecografía es una exploración dinámica y dependiente del explorador que la realiza. Son necesarias realizar varias vistas para el estudio completo de un órgano o lesión con el fin de buscar la mejor ventana acústica.

La posición del transductor nos indica la proyección, ya que las imágenes pueden obtenerse en los planos sagital o longitudinal y transversal.

La ecografía tiene **múltiples indicaciones** y juega un papel fundamental en el intervencionismo ya que con la ecografía dirigida se pueden realizar múltiples técnicas como:

- Estudio citológico:
  - Paaf ( punción aspiración con aguja fina)
- Estudio histológico:
  - Biopsia con aguja gruesa
  - Aspiración manual
  - Aspiración mecánica (vacío instrumental)
- Tratamiento
  - Vaciado de quistes
  - Instilación de medicamentos

## **VENTAJAS DE LOS ULTRASONIDOS**

- Ausencia de radiaciones ionizantes.
- Es multiplanar y permite realizar desplazamientos.
- Nos ofrece una gran fiabilidad en la Información en cuanto a características tisulares en diferentes órganos. Diferenciación de estructuras quísticas y sólidas.
- Localización de lesiones y referencias anatómicas, muy útil en intervencionismo.
- Coste relativamente bajo.
- Con personal experimentado es de gran rentabilidad. Facilidad de manejo, pero no de interpretación.
- Nos permite obtener imágenes en tiempo real.
- Molestias escasas o nulas para el paciente.

## LIMITACIONES DE LOS ULTRASONIDOS

- Barreras acústicas: Bario, gas, hueso.
- Es necesario realizar un contacto adecuado mediante el uso de gel.
- En enfermos en postoperatorios que presentan gasas, suturas, apósitos, inmovilidad es difícil o imposible realizar los estudios adecuadamente.
- Para realizar una buena exploración es necesario contar con el tiempo suficiente. La OMS sugiere 20 minutos, pero la presión asistencial hace disminuir el tiempo de exploración.
- Es una técnica muy dependiente del observador. Se necesita subjetividad y experiencia.

## TOMOGRAFÍA AXIAL COMPUTADA (TAC)

**Tomografía** es la obtención de imágenes de cortes o secciones de algún objeto. La palabra **axial** significa "relativo al eje". Plano axial es aquel que es perpendicular al eje longitudinal de un cuerpo. **Computerizar** significa someter datos al tratamiento de una computadora.

La tomografía axial computarizada o TAC, aplicada al estudio del cuerpo humano, obtiene cortes transversales a lo largo de una región concreta del cuerpo (o de todo él). Como medio físico utiliza la radiación ionizante. Se realiza una reconstrucción de la imagen mediante algoritmos matemáticos.

El objetivo fundamental de esta técnica es obtener la máxima información con la mínima irradiación posible del paciente. Es un método diagnóstico cada vez más extendido en la práctica clínica diaria y sus aplicaciones e indicaciones se encuentran en casi todas las especialidades clínicas.

El sistema más avanzado de TAC es el **HELICOIDAL** y dentro de este, el multicorte o multidetector, que realiza una rotación continua del tubo de rayos X, al mismo tiempo que se realiza un desplazamiento longitudinal de la mesa. El haz de rayos traza un trayecto en espiral y el tiempo de exploración es muy corto. Por ejemplo en el tórax: 20-30 seg.

### VENTAJAS DEL TC HELICOIDAL

- Es una de las herramientas mejores y más rápidas para examinar el tórax, el abdomen y la pelvis.
- Es el método de preferencia para diagnosticar distintos tipos de cáncer, entre los que se incluyen, cáncer de pulmón, hígado y páncreas, ya que la imagen le permite al médico confirmar la presencia de un tumor, medir su tamaño, precisar su ubicación y el alcance que tiene sobre los tejidos cercanos que pueden verse afectados por el tumor.
- Juega un papel significativo en la detección, el diagnóstico y el tratamiento de enfermedades vasculares: Hemorragias cerebrales, tromboembolismo pulmonar, aneurisma aórtico....
- Es una prueba rápida de realizar, que ofrece nitidez de imágenes que todavía no se han superado con la RMN como es la visualización de ganglios, hueso, etc.
- La posibilidad de realizar imágenes en 3D, utilizando la reconstrucción multiplanar.

### LIMITACIONES DEL TC HELICOIDAL

- Necesita una mayor dosis de radiación que una radiografía convencional
- Requiere tiempo adicional de procesado por la cantidad de imágenes obtenidas.



## RESONANCIA MAGNÉTICA (RM)

Es un método de diagnóstico de imagen que no utiliza radiaciones ionizantes. Es una técnica no invasiva que aporta información morfológica y funcional. Con esta técnica se obtienen imágenes de tejidos blandos con mayor nitidez que otras técnicas.

La imagen se obtiene por señales que provienen del núcleo del átomo. Se basa en la propiedad de los núcleos de hidrógeno de absorber energía electromagnética cuando están sometidos a un campo magnético intenso.

Cuando el paciente está dentro del campo magnético del imán, los núcleos de los átomos se orientan de acuerdo a las líneas de fuerza del campo. Al aplicarles un estímulo de radiofrecuencia se mueven cambiando de orientación. A este proceso se llama **resonancia**. Cuando cesa el estímulo de radiofrecuencia, dichos núcleos liberan energía y vuelven a su situación inicial. Este proceso se conoce como **relajación**. Esta relajación se mide en tiempos T1 y T2, factores que van a influir en la formación de la imagen.

Las diferencias de densidad nuclear (del hidrógeno) en los tejidos y los tiempos de relajación distintos, determinan la intensidad de la señal.

### TIPOS DE RM

- RM convencional: Comprende la mayor parte de los estudios que se realizan en cualquier centro especializado.
- RM funcional: Permite mostrar en imágenes las regiones cerebrales que ejecutan una tarea determinada.

### VENTAJAS

- No utiliza radiaciones ionizantes.
- Permite la obtención de imágenes en todos los planos del espacio.
- Capacidad de producir imágenes tomográficas en cualquier dirección del espacio.
- Alta resolución de contraste de los tejidos blandos.
- Utiliza medios de contraste más seguros que los yodados

### INCONVENIENTES

- Tiempos de estudios prolongados.
- Se necesita colaboración del paciente.
- Sensación de claustrofobia
- Incompatibilidad con algunos elementos (marcapasos, artefactos...)

## A MODO DE CONCLUSIÓN

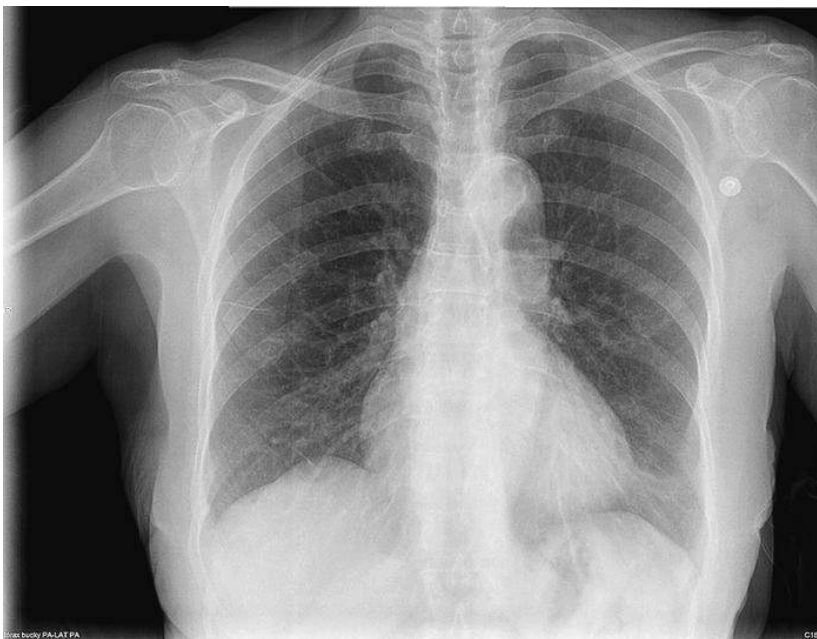
- Hemos de tener muy claro lo que buscamos para indicar la técnica de diagnóstico adecuada.
- Recordar siempre que utilizamos radiaciones ionizantes.
- Son técnicas muy demandadas por el paciente y debemos recordar que son exploraciones caras.

- Debemos valorar las indicaciones y puntualizaciones de los profesionales de la radiología para mejorar la capacidad diagnóstica.
- Si realizamos nosotros las exploraciones deberemos cuidar la técnica y en el caso de los ecógrafos utilizar equipos de calidad.
- Tener información actualizada de las nuevas técnicas de imagen para poder solicitarlas con criterio.

**ACTIVIDADES**

1. Analiza el significado de diagnóstico por la imagen y reflexiona sobre el papel que tiene la Anatomía.

2. Dibuja un esquema con las diferentes densidades radiológicas e identifica en estas imágenes estas densidades



3. Busca estas palabras y anota su significado:

- Enema
- Urografía
- Arteriografía
- Colangiografía
- Histerosalpingografía
- Sialografía
- Mielografía

4. Completa el siguiente cuadro:

TÉCNICA	INDICACIONES	VENTAJAS	INCONVENIENTES
R. CONVENCIONAL			
TAC			
ECOGRAFÍA			
RM			

5. Razona el uso de las siguientes técnicas de imagen en el estudio del aparato locomotor

- Radiología convencional:

- Radiología digital:

- Uso de contrastes en radiología convencional:

- TAC

- Ecografía

- RM

- Mamografía

6. ¿Qué técnica de imagen utilizarías para las siguientes patologías:

- Sospecha de Fractura del fémur:
- Valorar el tratamiento quirúrgico de una fractura con desplazamiento de fragmentos:
- Sospecha de rotura de fibras musculares:
- Sospecha de tendinitis del músculo supraespinoso:

## 5.- ¿CÓMO DEBE ESTUDIARSE LA ANATOMÍA HUMANA BÁSICA?

*Prof. Dr. José Fernández Vivero*

Para estudiar de manera adecuada la Anatomía Humana Básica es necesario:

1. Conocer la **ficha de la asignatura** y el **calendario** de actividades teóricas y prácticas de la misma.
2. **Asistir a las clases** teóricas y prácticas, así como realizar los trabajos académicamente dirigidos y las actividades propuestas en estos apuntes.
3. **Antes de las clases teóricas** realizar una lectura comprensiva de los contenidos de la misma.
4. **Durante las clases teóricas** entender lo que el profesor explica, disponer de los apuntes y tomar notas de las estructuras anatómicas explicadas sobre las imágenes proyectadas en clase. Las imágenes proyectadas están disponibles en el campus virtual.
5. **Tras las clases teóricas** estudiar lo antes posible los contenidos de los apuntes completándolos con los libros y atlas de anatomía recomendados, así como realizar las actividades propuestas en los apuntes y el campus antes de asistir a las prácticas correspondientes. Al ser una ciencia eminentemente visual es imprescindible verificar todas las estructuras en los atlas o en los programas de anatomía en 3D o de diagnóstico por imagen disponibles.
6. **Antes de las prácticas** realizar las tareas previas indicadas, son imprescindibles para el aprovechamientos de todas las actividades.
7. **Durante las prácticas** seguir la dinámica indicada por el profesor.
8. Realizar los **trabajos académicamente dirigidos** lo antes posible, estudiando y realizando los complementos de formación del campus virtual. El recorrido de vasos y nervios, así como la tabla de Anatomía Clínica son fundamentales.
9. Tener muy claro el **sistema de evaluación** de la ficha de la asignatura.

La **osteología** se estudia analizando de una manera sistemática y organizada los detalles óseos existentes en cada una de las caras, bordes y ángulos de los diferentes huesos, asimilando los lugares de fijación (origen o inserción) de los músculos que los mueven.

La **artrología** se estudia analizando de manera ordenada y sistemática las diferentes partes de cada articulación. Es recomendable seguir el **siguiente orden**:

1. Superficies óseas: La morfología de las superficies óseas que están en contacto
2. Cápsula articular: Los lugares de fijación de la capsula articular en los huesos implicados y demás detalles.
3. Estructuras intraarticulares: Rodetes, discos, meniscos, ligamentos, etc.

4. Ligamentos intrínsecos y extrínsecos. Compresión de los movimientos que limitan.
5. Estructuras anexas a las articulaciones: Bolsas serosas, vainas sinoviales, etc.
6. Movimientos que realiza la articulación.

La **miología** se estudia conociendo de cada músculo de una manera sistemática y organizada:

1. Sus fijaciones, es decir su origen (fijación proximal) y su inserción (fijación distal).
2. Acción: El movimiento que realiza en los huesos a través de las articulaciones implicadas.
3. Inervación: El nervio que le aporta la movilidad.
4. Relaciones: Las estructuras anatómicas de todos tipo que se encuentran en la vecindad de cada músculo. Se pueden comprender los planos musculares desde la profundidad hasta la superficie de la piel o viceversa, así como la situación de los vasos sanguíneos, los nervios y los ganglios linfáticos. Con ello reconstruimos en 3D en nuestra mente las diferentes regiones.

El estudio de la anatomía del aparato locomotor **se completa** con:

1. En análisis de los **recorridos de todos los nervios y los vasos**.
2. El estudio de la anatomía humana mediante **técnicas de imagen**.
3. La comprensión de los lugares de asiento de las patologías del aparato locomotor más frecuentes, es decir la **anatomía clínica**.

## **ACTIVIDADES:**

1. **Para un estudio adecuado de la disciplina debes disponer de un Atlas de Anatomía Humana. En él debes analizar por el momento los tipos de huesos, articulaciones y músculos, así como los diferentes movimientos del aparato locomotor.**
2. **Es de suma importancia analizar todo el contenido del portal de la asignatura en el Campus Virtual.**



**CAPÍTULO 2.**  
**ESTUDIO DEL MIEMBRO SUPERIOR**

*Prof. Dr. José Fernández Vivero*

# 1.- GENERALIDADES DEL MIEMBRO SUPERIOR

El **miembro superior** es la parte de nuestro cuerpo que abarca desde el hombro hasta la mano y que está especialmente diseñada para realizar movimientos finos y precisos. La posición de los seres humanos en bipedestación nos diferencia del resto del reino animal. Esto nos ha permitido que este miembro se especialice en ejecutar aquello que el desarrollo de nuestra mente ha logrado en nuestra evolución. Se puede decir pues, que somos lo que somos gracias al miembro superior. Aprendimos a cazar porque fabricamos instrumentos con este miembro; sin él no habiéramos sido capaces de construir máquinas que hoy día construyen máquinas para mantener nuestro estilo de vida actual.

El miembro superior está dividido en las siguientes **partes**: Cintura escapular u hombro que es la parte que unen el miembro al tronco, brazo, antebrazo y mano.

El miembro está especializado en la realización de movimientos finos y precisos gracias sobre todo a la mano, en especial al pulgar que ha adquirido en los primates la capacidad de opositar u oponerse sobre el resto de los dedos, y con ello realizar la acción de **pinza digital**. El miembro también realiza movimientos groseros que le permiten mover objetos con mayor o menor fuerza o sostener con las manos el peso del cuerpo para trepar. Posee también una función sensitiva de captación del dolor, la temperatura, el tacto y la presión muy precisa en los dedos y las palmas de las manos. Esto es fundamental para personas ciegas que son capaces suplir su discapacidad visual con el tacto.

El miembro superior **se une al cuello** mediante los denominados músculos craneozonales y al **tronco** mediante los músculos troncozonales. La **axila** es la región anatómica a través de la cual las estructuras vasculares y nerviosas del tronco y del cuello llegan al miembro superior.

El miembro superior va a estar inervado por el **plexo braquial**, el cual se forma en el cuello y se introduce en la axila como veremos. A ella llega desde el tórax discurriendo por debajo de la clavícula junto con la **arteria subclavia**, la cual da las ramas necesarias para irrigar todo el miembro. La **vena subclavia** es continuación de la vena axilar, la cual es el resultado de la confluencia de las diferentes venas del miembro superior. La vena subclavia discurre también caudal a la clavícula como su nombre indica.

## 2.- OSTEOLOGÍA Y ARTROLOGÍA DEL MIEMBRO SUPERIOR

### 2.1.- OSTEOLOGÍA Y ARTROLOGÍA DE LA CINTURA ESCAPULAR

Los **huesos** de la cintura escapular son dos: la clavícula y la escápula. Desde un punto de vista anatomofuncional también puede incluirse en la cintura escapular la **epífisis proximal del húmero**.

#### CLAVÍCULA:

Es un hueso largo y subcutáneo de osificación conjuntiva, que marca un claro relieve en la región anterior del hombro, sobre todo en las personas del sexo femenino. Posee **dos extremos**, el **esternal** que es medial y se articula con el esternón y el **acromial**, que es lateral y se articula con el acromion. Su extremo esternal es más redondeado y posee en su cara medial una superficie de cartílago hialino para articularse con el esternón y la primera costilla. En su cara inferior existe una rugosidad para el ligamento costoclavicular. El extremo acromial es aplastado de arriba abajo y presenta una pequeña carilla articular con cartílago hialino destinada a articularse con el acromion. En su cara caudal se muestran relieves donde se fijan los ligamentos coracoclaviculares (conoideas y trapezoides).

La **diáfisis clavicular** es redondeada y tiene forma de S itálica o alargada. El borde anterior de la diáfisis es convexo en su mitad medial y cóncavo en su mitad lateral. Su superficie craneal es subcutánea lisa y convexa. Su cara inferior presenta un surco para el músculo subclavio.

En el hueso se fijan los siguientes **músculos**: En extremo interno, el esternocleidomastoideo en el borde posterior y el pectoral mayor en el anterior. En el extremo externo, el trapecio en el borde posterior y el deltoides en el anterior.

El hueso se **osifica** de manera conjuntiva, aunque existen autores que contradicen esta opinión. Su **punto principal** de osificación aparece en la región media de la **diáfisis** a final de la **cuarta semana** de desarrollo embrionario, siendo el punto de osificación más precoz de todo el esqueleto humano. Su **extremo externo** se osifica mediante un punto de osificación independiente al anterior que aparece sobre los veinte (20) años y se une al punto principal un año después.

La **fractura** de clavícula es frecuente y afecta principalmente a tercio medio de la diáfisis. Suele ser frecuente en caídas de ciclistas o motoristas al chocar el hombro contra el suelo. El extremo esternal suele elevarse. Si presionamos este extremo, duele y será como si pulsáramos una tecla de piano (**signo de la tecla**). En algunas ocasiones se produce una mala consolidación y osificación anómala de la fractura.

## ESCÁPULA u OMÓPLATO:

Es un hueso plano de morfología **triangular** que posee dos caras bien diferenciadas una anterior y la otra posterior. Su lámina triangular posee por lo tanto tres bordes (superior, lateral y medial), tres ángulos (superior, inferior y lateral) y tres apófisis (coracoides, espina de la escápula y acromion).

**CARAS:** La **anterior** es cóncava y en la mayor parte de ella se origina el músculo subescapular. En un área lineal de esta cara próxima al borde medial se inserta el músculo serrato mayor o anterolateral. La cara **posterior** es convexa en su globalidad. Está dividida por la **espina de la escápula** en las **fosas supraespinosa** e **infraespinosa** donde se originan los músculos supraespinoso e infraespinoso respectivamente. En el borde superior de la espina se fija el músculo trapecio, mientras que en el inferior lo hace el deltoides. La espina se continúa lateralmente con el **acromion**, a este nivel el borde lateral de la espina forma la **escotadura escapular mayor** o **espinoglenoidea** donde ambas fosas espinosas se reúnen.

**BORDES:** La escápula presenta tres bordes uno medial otro superior y otro lateral.

- El **borde medial** o **vertebral** mira a la columna vertebral y en él se insertan el músculo romboides y el elevador de la escápula que también se fija en el ángulo superior. No olvidemos que próximo a este borde, incluyéndolo a veces se encuentra en la cara anterior la inserción del músculo serrato mayor o anterolateral.
- El **borde superior** es un borde agudo y en él se encuentra la **apófisis coracoides**, la cual presenta una morfología de dedo semiflexionado cuya punta se dirige hacia abajo y hacia afuera. En su borde anterosuperior se fijan los **ligamentos coracoclaviculares** (conoides que es medial y trapezoides que es lateral), los cuales transmiten próximamente el peso del miembro superior situado distal a ellos. Los músculos que fijan la escápula al tronco completan esta función. Los ligamentos se encuentran inmediatamente caudal o por debajo del extremo acromial de la clavícula donde hemos estudiado que terminan. En el **vértice** de la apófisis coracoides se fija el tendón conjunto de la porción corta del bíceps braquial y el músculo coracobraquial. En su **cara anterior** el pectoral menor. Medial a ella se identifica la **escotadura coracoidea** por la que camina el nervio supraescapular, la cual está cerrada por un ligamento. Craneal al mismo discurre la arteria supraescapular. En algunas ocasiones esta escotadura es sustituida por un agujero debido a la osificación de ese ligamento que la cierra.
- El **borde lateral:** Es más grueso y menos afilado que los dos anteriores. En él se originan, de arriba hacia abajo, el músculo infraespinoso, el músculo redondo menor y el músculo redondo mayor.

**ÁNGULOS:** Son dos mediales (superior e inferior) y uno lateral:

- **Ángulo superior:** Es afilado y en él se inserta el músculo elevador de la escápula.
- **Ángulo inferior:** En su cara posterior se encuentra el origen más craneal del músculo dorsal ancho.
- **Ángulo lateral:** Está truncado (cortado), es grueso y presenta una concavidad recubierta de cartílago hialino, la **cavidad glenoidea** de la escápula, la cual se articula con la cabeza humeral formando la articulación escapulohumeral. La región circular que une este ángulo con el resto

del hueso se denomina **cuello de la escápula**. El borde de la cavidad glenoidea es grueso y marcado. Desde una visión lateral tiene forma de pera. En dicho borde se fija el **rodete glenoideo** que amplía la superficie de alojo de la cabeza humeral. En su región superior se encuentra el **tubérculo supraglenoideo**, lugar de origen de la porción larga del bíceps braquial; en la inferior el **tubérculo infraglenoideo** donde se origina la porción larga del tríceps braquial. La cavidad glenoidea forma un ángulo de 30° con el plano sagital mirando hacia afuera y sensiblemente hacia arriba. El cuello de la escápula la región que une este ángulo con el resto de la escápula.

**ACROMION:** Es una apófisis subcutánea robusta y aplastada de arriba abajo que representa la continuación lateral de la espina de la escápula. Se ensancha lateralmente y anteroposteriormente, aplastándose de arriba abajo. Forma una especie de **tejoleta** que se sitúa sobre la articulación escapulohumeral. En su vértice anterior presenta una pequeña **faceta articular** con cartílago hialino para articularse con la clavícula. En su **borde medial** y **su cara superior** se inserta el trapecio, en el **borde anterior, lateral y posterior** el músculo deltoides. Medial y caudalmente a él, separada de la espina de la escápula, se forman la **escotadura escapular mayor** o espinoglenoidea. A su través discurren vasos y nervios supraescapulares que desde la fosa supraespinosa acceden a la infraespinosa.

El punto de **osificación** principal aparece en el embrión hacia la **octava semana** de desarrollo en la vecindad del cuello de la escápula, de él se forma la mayor parte de la lámina triangular que conforma el hueso. El punto de osificación de la **coracoides** aparece después del nacimiento y se suelda al principal hacia los diecisiete años. Sobre los diez años aparecen **otros puntos** de osificación secundarios que poco a poco se sueldan al principal hasta la maduración ósea completa del hueso:

- dos para el acromion,
- uno para la punta de la coracoides,
- otro para el borde medial y
- dos o tres para la cavidad glenoidea.

Las **fracturas** escapulares representan el 1% de todas las fracturas y el 5% de las fracturas de hombro por lo que no son significativamente frecuentes. Se asocian a fracturas costales e incluso a lesiones pulmonares o lesiones del plexo braquial y del nervio supraescapular. Suelen afectar a la región del ángulo externo y a la coracoides, separando estas estructuras del resto, la región de la fosa infraespinosa, la cavidad glenoidea o el acromion.

## HÚMERO – EXTREMIDAD SUPERIOR:

El húmero es un **hueso largo** que posee una extremidad superior que se articula con la escápula, una inferior que se articula con radio y cúbito en la articulación del codo y una diáfisis que ocupa el brazo. La **extremidad superior** forma parte de la cintura escapular, es abultada con una cara anterior y otra posterior y **dos tuberosidades** una anterior y otra craneolateral. En su región craneomedial se identifica la **cabeza humeral**, un segmento de esfera (1/3 esfera aproximadamente) que está recubierta de cartílago hialino. Se articula con la cavidad glenoidea de la escápula. La cabeza es mayor que la cavidad que la aloja (cavidad glenoidea más rodete glenoideo). El **cuello anatómico** del húmero es la región que une la cabeza humeral al resto la epífisis proximal.

La epífisis humeral tiene dos tuberosidades: la **menor** o **troquín** y la **mayor** o **troquíter**. En la cara anterior se encuentra el troquín, donde se inserta el músculo subescapular. El troquíter ocupa la región lateral y craneal de la epífisis, por lo que se puede identificar tanto anterior como posteriormente.

En la **cara anterior**, entre el troquín y el troquíter se encuentra la **corredera bicipital** por donde discurre el tendón de origen de la porción larga del bíceps braquial. Es una corredera osteofibrosa habida cuenta que está cerrada por el **ligamento transverso del humero** o de Gordon Brodie. La corredera se continúa caudalmente debido a que el troquín se continúa con la cresta subtroquiniana (o labio interno de la corredera bicipital -donde se inserta el redondo mayor) y el troquíter con la subtroquiteriana (o labio externo de la corredera -donde se inserta el pectoral mayor). En el fondo de la corredera se inserta el dorsal ancho. En la corredera, rodeando el tendón de origen del bíceps braquial, existe una **vaina sinovial** la cual facilita el deslizamiento del mismo, es la vaina sinovial bicipital. Cuando se sobrecarga músculo se puede producir **tenosinovitis bicipital** que consiste en la inflamación del tejido tendinoso y de la vaina. Genera dolor en la corredera cuando se realiza la acción del músculo y a la palpación en la zona anterior del hombro.

El **troquíter** posee un vértice craneal donde se inserta en músculo supraespinoso. En la cara posterior se insertan de arriba abajo el músculo infraespinoso y el redondo menor.

La región de unión de la epífisis con la diáfisis se denomina **cuello quirúrgico**. Es asiento de **fracturas** ante traumatismos en el hombro, al ser un lugar débil, estrecho y donde hay menos fijaciones musculares. También se producen fracturas a nivel del cuello anatómico o por arrancamiento del troquíter o del troquín.

Ya en la diáfisis, en su borde anterior y en la cara anterolateral existe una línea en forma de V (**V deltoidea**) y es donde se inserta el deltoides.

## **ACTIVIDADES:**

Debe realizar las siguientes actividades antes de las prácticas de osteología correspondientes. Es imprescindible llevar el trabajo realizado a las prácticas para su aprovechamiento total. Emplea los atlas recomendados para ello.

1. **Dibuja (mejor que pegar) imágenes de las caras craneal y caudal de la clavícula indicando los lugares de fijación muscular o ligamentoso.**

### **CLAVÍCULA - CARA CRANEAL**

**CLAVÍCULA - CARA CAUDAL**

2. **Dibuja (mejor que pegar) imágenes de las caras anterior, posterior y lateral de la escápula indicando los lugares de fijación muscular**

**ESCÁPULA - CARA ANTERIOR**

**ESCÁPULA – CARA POSTERIOR**

**ESCÁPULA – CARA LATERAL**



- 3. Dibuja (mejor que pegar) imágenes de las caras anterior y posterior de la epífisis proximal del húmero indicando los lugares de fijación muscular**

**EXTREMO PROXIMAL HÚMERO – CARA ANTERIOR**

**EXTREMOS PROXIMAL HÚMERO – CARA POSTERIOR**

## ARTICULACIÓN ESTERNOCOSTOCLAVICULAR

Los **extremos óseos** que la integran son el esternón, a través de la escotadura clavicular de su manubrio, el cartílago costal de la primera costilla y el extremo esternal de la clavícula. Entre ambas escotaduras claviculares el esternón presenta la **escotadura yugular** (borde superior del mismo). Las **superficies articulares** de la clavícula y del esternón son ambas cóncavas, pero existe un **disco articular** entre ellas que facilita en encaje o congruencia de ambas superficies. Este disco se fija a la cara interna de la cápsula articular.

La **cápsula articular** es laxa, estando reforzada por ligamentos que fijan de manera estable las tres estructuras implicadas. Como en todas las articulaciones sinoviales, la cápsula se encuentra tapizada en su cara profunda por la **membrana sinovial**, la cual se encuentra separada en dos por la existencia del disco que se fija en la cápsula.

Los **ligamentos** de esta articulación son tres:

- **Esternoclaviculares** anterior y posterior: Son intrínsecos y refuerzan la cápsula.
- **Interclavicular**: Une ambas clavículas discurriendo por la escotadura yugular.
- **Costoclavicular**: Es extrínseco, robusto y une clavícula con la 1ª costilla.

Desde un punto de vista funcional y debido a la existencia de su disco articular esta articulación **funciona como una enartrosis**, es decir permite tres grados de movimiento permaneciendo fijos el esternón y la primera costilla. El extremo lateral de la clavícula y por lo tanto el hombro va a poder realizar los siguientes movimientos gracias a esta articulación:

- **Elevación y descenso** del hombro: nueve cm y dos cm respectivamente.
- **Antepulsión (protracción) y retropulsión (retracción)**: doce cm en su totalidad.
- **Rotación** de la clavícula a través de eje transversal: En total 22 grados. Es un Movimiento concomitante a la flexoextensión del húmero.

Esta articulación no se suele luxar ya que está muy bien reforzada. Ante traumatismos antes se rompe la clavícula por su tercio medio como hemos estudiado

## ARTICULACIÓN ACROMIOCLAVICULAR:

La articulación acromioclavicular es pequeña. Las **superficies óseas** implicadas son la faceta del extremo acromial de la clavícula y la faceta clavicular el acromion. Ambas son planas por lo que se puede considerar como una **artrodia**. Está rodeada por una **cápsula articular** que aunque pequeña es densa y robusta, que permite movimientos de plasticidad en los diferentes ejes. Tiene también una **membrana sinovial pequeña**, con su líquido sinovial.

Adheridos a la cápsula se identifican los **ligamentos acromioclaviculares** superior e inferior, que son ligamentos intrínsecos. Se considera ligamentos extrínsecos de esta articulación los robustos **ligamentos coracoclaviculares**: el trapezoide, más lateral y el conoide, más medial. Unen la coracoides con la clavícula.

El peso del miembro superior desde el húmero hasta la escápula se transmite hacia la clavícula a través de esos ligamentos coracoclaviculares, de forma que la articulación acromioclavicular soporta menos peso.

Las **luxaciones** de esta articulación no son muy frecuente y se pueden clasificar en tres grados en función de la integridad de ligamentos (Grado I), la rotura de los ligamentos acromio claviculares (Grado II) y la rotura de éstos y de los ligamentos coracoclaviculares (Grado III).

## ARTICULACIÓN ESCAPULOHUMERAL:

Las **estructuras óseas** implicadas son la cavidad glenoidea de la escápula con su rodete o labrum glenoideo y la cabeza humeral, la cual es de mayor tamaño que la primera.

La **cápsula articular** es laxa, se fija medialmente en el reborde y rodete glenoideo y lateralmente en el cuello anatómico del húmero. En la región a la corredera bicipital la cápsula no se fija al hueso, existiendo un agujero a través del cual sale de su interior el **tendón de la porción larga del bíceps**. Éste se origina en el tubérculo supraglenoideo junto con la porción más craneal del rodete y discurre entre ella y la membrana sinovial hasta salir de la misma por el mencionado espacio. En su salida, con él se lleva **membrana sinovial** que lo rodea y que forma la **vaina sinovial bicipital**. Ésta facilita que el tendón discurra fácilmente por la corredera ascendiendo y descendiendo.

En la cara anterior de la cápsula se identifica de manera constante el **agujero oval** a través de cual también aflora la membrana sinovial para formar la **bolsa sinovial subescapular**. A veces presenta otros agujeros para otras bolsas.

Los **ligamentos** de esta articulación son:

1. **Ligamentos glenohumerales:** Son tres **superior, medio e inferior** y se encuentran en la cara anterior pegados a la cápsula. Van desde la región de fijación de la cápsula en la escápula hasta la región de fijación de la cápsula en el húmero. Entre el ligamento superior y el medio se encuentra el agujero oval con la bolsa sinovial subescapular, que va a quedar pegada a la cara interior de la articulación. La bolsa se interpone entre el tendón y la cápsula e impide el rozamiento entre ambos.
2. **Ligamento coracohumeral:** Es un ligamento que se encuentra pegado a la superficie craneal y anterior de la articulación. Va desde la base de la coracoides hasta la región anterior del troquíter, aunque en menor medida también del troquín. Es un ligamento que transmite el peso desde el húmero hacia la escápula.
3. **Ligamento transverso del húmero, humero humeral o de Gordon Grodie:** Cierra la corredera bicipital.
4. **Ligamento coracoacromial:** Es un ligamento que curiosamente une dos porciones óseas de un mismo hueso (coracoides y acromion). Actúa de tope en el movimiento de abducción humeral, del tal manera que el troquíter choca contra él en este movimiento.

Esta articulación posee otras **bolsas sinoviales** o serosas que no se comunican con la membrana sinovial:

- **Bolsa subacromial y subdeltoidea:** La bolsa subacromial se encuentra entre el acromion y el

tendón del músculo supraespinoso. Aíslo o separa la estructura ósea del acromion del tendón, evitando que se dañe con los movimientos de éste o del hombro. Se suele continuar lateral e inferiormente con la bolsa subdeltoidea, la cual se dispone entre el troquíter y el músculo deltoides.

- **Bolsa infraespinosa.** Se encuentra en la cara dorsal de la articulación, entre la cápsula articular y el tendón del músculo infraespinoso. Evita la fricción entre esas estructuras. Es análoga a la bolsa sinovial subescapular pero en la cara posterior.

La articulación es una **enartrosis franca**, por lo que posee tres grados de **movimientos**:

- A. En el **eje anteroposterior** se produce la **abducción** del húmero hasta la horizontal y **aducción** de la horizontal a la posición anatómica, hasta pegar el húmero al tronco. Pero el movimiento de aducción puede continuar hacia la línea media unos 15 grados más si se realiza una sensible flexión del húmero. Esta posición es frecuente cuando se duerme de costado.

Si sobrepasamos el movimiento de abducción y seguimos con el miembro superior hasta situarlo en posición vertical, estamos realizando el movimiento de **elevación**; **descenso** es el contrario. El movimiento de elevación, aunque debe de conllevar cierto grado de rotación externa humeral en esta articulación escapulohumeral, no se da en ella, sino a través de la denominada **articulación escapulotorácica** mediante rotación de la escápula a través de un eje anteroposterior. Esta articulación, que podemos considerarla como ficticia, se da entre la escápula y el tórax y permite que la primera se desplace hacia delante y hacia atrás (protracción y retracción del hombro), hacia arriba y hacia abajo (elevación y descenso del hombro) y rotar a través de un eje anteroposterior a la misma (elevación y descenso del húmero y adyuvante de la flexoextensión del mismo). En el movimiento de elevación del húmero la cavidad glenoidea se dirige hacia arriba.

- B. En el **eje transversal** se dan los movimiento de **flexión o anteversión** del húmero, en el que el codo se dirige hacia delante y **extensión o retroversión**, en el que el codo se dirige hacia atrás.
- C. En el **eje vertical** se producen los movimientos de **rotación interna** humeral, en la que con el antebrazo semiflexionado la mano se dirige medialmente hasta unos 110 grados y **rotación externa**, en el que la mano se dirige lateralmente hasta algo menos de los 90 grados. Para llegar a los 110 grados de rotación interna es necesario realiza una sensible retroversión. Si además realizamos una sensible aducción, podemos colocar las manos unidas detrás del tronco en la denominada **posición del maestro**, la cual es por lo tanto una triple acción: rotación interna, retroversión y aducción.
- D. La **circunducción** del húmero y por ende del miembro superior, es el movimiento combinado a través de los tres ejes y ambas articulaciones la escapulohumeral y la escapulotorácica.

Desde un **punto de vista clínico**, las bolsas serosas pueden sufrir procesos inflamatorios debido a traumatismos o microtraumatismos repetidos, son las denominadas **bursitis**, que se caracterizan por dolor a la palpación en los lugares donde se encuentran. Es frecuente la **bursitis subdeltoidea** con

dolor en la región lateral del hombro a la palpación, así como a la abducción y elevación del miembro superior, que se puede irradiar en dirección distal.

La **luxación anterior** de la articulación escapulohumeral o del hombro es un cuadro relativamente frecuente generalmente consecuencia de una caída en la que el paciente quiere evitar el golpe en la cabeza apoyando el miembro superior. En ella la epífisis proximal del húmero se sale de la cavidad glenoidea desplazándose hacia delante, hacia la línea media y hacia abajo. El sujeto presenta una característica deformidad denominada hombro en charretera debido a que se pierde el relieve redondeado que marca lateralmente el troquíter a nivel del deltoides. El dolor y la impotencia funcional del miembro completan la clínica. La **lesión de Bankart** se produce cuando al luxarse la cabeza humeral, se produce además desgarro o rotura de la región anterior del rodete glenoideo. La maniobra de reducción es simple y se estudiará con detenimientos en la patología traumática del miembro superior.

### **ACTIVIDADES:**

- 1.- Identifica todas las estructuras anatómicas articulares estudiadas en las imágenes proyectadas en clase y en los atlas anatómicos recomendados.**
- 2.- Comprende los movimientos que realizan cada uno de los huesos de la cintura escapular.**
- 3.- Repasa estos movimientos cuando estés estudiando la miología.**

## 2.2.- OSTEOLOGÍA Y ARTROLOGÍA DEL BRAZO Y CODO

En este apartado estudiaremos la diáfisis y el extremo distal de húmero, los extremos proximales de radio y cúbito y la articulación del codo.

### HÚMERO – DIÁFISIS Y EXTREMIDAD DISTAL

La **diáfisis** del húmero tiene forma de prisma triangular con tres caras, dos anteriores (anterointerna y anteroexterna) y una posterior. Posee por lo tanto un borde anterior y dos bordes posteriores, uno medial y otro lateral.

En ambos bordes posteriores se fijan los **septos o tabiques** intermusculares interno y externo. Son unas láminas de tejido conectivo que separan en el brazo el paquete anterior (músculos braquial anterior y bíceps braquial) del paquete posterior (músculo tríceps).

En el tercio medio se identifica la **V deltoidea** como una rugosidad en el borde anterior que se continúa en la cara anteroexterna. En ella se inserta el músculo deltoides. En el mismo tercio medio, en el borde interno y en la cara anterointerna se fija el músculo coracobraquial. En la mitad inferior de la cara anterior y en los tabiques intermusculares adyacentes se origina el músculo braquial anterior.

En su cara posterior a nivel del tercio medio existe un surco denominado **canal del nervio radial o canal de torsión** que va de arriba abajo y de dentro afuera. Por él, camina el paquete vasculonervioso formado por el nervio radial y la arteria humeral profunda, rama de la arteria humeral.

En la región superoexterna al canal y en el septo intermuscular adyacente, se origina el músculo vasto externo del tríceps, en la región inferointerna al canal y al septo intermuscular interno adyacente se origina el vasto interno del tríceps.

La **epífisis o extremo distal humeral** forma con las epífisis proximales de cúbito y radio la articulación del codo. Ésta es una articulación compleja ya que en realidad son tres articulaciones unidas por una misma cápsula articular y con ligamentos que dan estabilidad y limitan movimientos del conjunto.

Morfológicamente, la epífisis distal del húmero representa un ensanchamiento transversal del extremo inferior del hueso, por lo que se puede identificar en ella una cara anterior, una posterior, dos bordes colaterales y un borde inferior muy grueso. Los dos bordes posteriores de la diáfisis en su descenso se separan entre sí formando los bordes colaterales o **crestas supracondíleas**, ya que terminan en dos apófisis también colaterales en la extremidad: el **epicóndilo medial o epitróclea** y el **epicóndilo lateral o epicóndilo** a secas. En la región más distal del extremo, el gran borde inferior situado entre ambos epicóndilos se denomina **cóndilo**, el cual está recubierto en su totalidad por cartílago hialino y representa la superficie de la extremidad que se articula con los huesos del antebrazo, el cúbito y el radio. Tiene dos protuberancias bien diferenciadas en su cara anterior: la **tróclea** que es la interna y el **capítulo** o cóndilo a secas, que es un segmento de ovoide.

La tróclea es un segmento de cilindro con un importante surco circunferencial central dispuesto en un plano sagital, por lo que tiene forma de polea. Se identifica tanto desde una visión anterior como posterior. Se articula con la cavidad sigmoidea mayor o escotadura troclear del cúbito. El capítulo es un segmento ovoide con un eje mayor transversal que solo se identifica en la cara anterior de la

extremidad. Se va a articular con la superficie craneal de la cabeza del hueso radio.

En la cara anterior de la extremidad, craneal a la tróclea se encuentra la **fosa coronoidea** donde se aloja la **apófisis coronoides** del cúbito cuando se produce la flexión máxima del antebrazo. Lateral a ella y por lo tanto craneal o proximal al cóndilo, se encuentra la fosa radial donde se aloja la cabeza radial en esa misma posición antebraquial.

En la cara posterior de la extremidad, craneal a la tróclea se encuentra la gran **fosa olecraniana** donde se aloja el olécranon cubital cuando el antebrazo está en posición de extensión completa. En el hueso seco a veces se identifica un agujero que comunica la fosa olecraniana con la coronoidea, que en el sujeto vivo está cerrado por tejido conectivo.

En la cara posterior, entre la tróclea y la epitróclea hay un canal óseo importante que es subcutáneo, el **canal trocleoepitrocLEAR** o **surco del nervio cubital**, ya que por él camina el nervio cubital y una arteria acompañante. Cuando se produce un golpe en esa zona, el nervio cubital, que se localiza entre la piel y el hueso, se ve comprimido entre el agente causante del golpe y el hueso produciéndose un dolor lacerante que se irradia por el costado interno del antebrazo y la mano llegando distalmente a los dedos 5º (meñique), 4º y parte interna del 3º.

En la cresta supracondílea, septo intermuscular externo y epicóndilo externo se originan los músculos epicóndileos (braquiorradial y radiales externos corto y largo), el origen proximal del extensor de los dedos y el ancóneo. En el epicóndilo medial o epitróclea se originan los músculos epitrocleares.

El hueso húmero se **osifica** a partir de varios puntos de osificación. La osificación comienza en la **diáfisis en la octava semana de desarrollo** extendiéndose en dirección craneal y caudal. La **epífisis proximal** se osifica a partir de tres puntos de osificación, uno principal que aparece en torno al nacimiento o poco después; los dos accesorios a nivel del troquíter y del troquín después de la lactancia, apareciendo más precozmente en el sexo femenino. Estos puntos se unen entre sí sobre el quinto o sexto año de vida y el resultante se une a la diáfisis hacia los veinte (20) años, después de que el cartílago de conjunción de la metáfisis haya cumplido su función de crecimiento en longitud del hueso, lo cual se realiza de manera exclusiva entre los 18 y los 20 años. La **epífisis distal** se forma a partir de cuatro puntos de osificación: el capítulo y la parte externa de la tróclea sobre los 6 meses de vida tras el nacimiento, la epitróclea, el epicóndilo y la parte interna de la tróclea. El de la tróclea es el último punto en aparecer y lo hace sobre el noveno año en las niñas y décimo en los niños. Entre los dieciséis (16) y los dieciocho (18) años se sueldan todos y la diáfisis humeral, siendo la epitróclea la última en soldarse.

Las **fracturas** de la diáfisis humeral pueden lesionar el nervio radial. Esto es más frecuente en la fractura oblicua de tercio inferior (Holstein-Lewis). La **extremidad distal** puede fracturarse a tres niveles: por encima del cóndilo (supracondíleas), afectando el capítulo o afectando a cualquiera de los dos epicóndilos.

## EXTREMIDAD PROXIMAL DE CÚBITO Y RADIO

El cúbito y el radio son los dos huesos del antebrazo. El primero ocupa la región interna mientras que el segundo la externa.

El **cúbito** es un hueso largo que tiene un extremo proximal, un extremo distal y una diáfisis. El extremo proximal del hueso es más abultado que el extremo proximal del radio y a la inversa en lo referente a los extremos distales.

La **extremidad proximal del cúbito** presenta una morfología característica. En su cara anterior presenta una gran fosa que se identifica de manera clara desde una visión lateral y que recibe el nombre de **fosa o escotadura troclear o sigmoidea mayor**, la cual presenta una cresta en su línea media que encaja perfectamente con el surco de la tróclea humeral. La fosa está recubierta de cartílago hialino ya que forma la articulación cubitohumeral. La existencia de esa fosa hace que en la cara anterior se identifique de manera clara la **apófisis coronoides**. La región posterior y craneal de la epífisis proximal constituye una gran prominencia denominada **olécranon**, en cuya región más craneal se inserta el tendón del músculo tríceps braquial. Entre él y la piel se encuentra la **bolsa serosa olecraniana**. En la cara lateral podemos identificar la segunda de las escotaduras, la **escotadura radial o cavidad sigmoidea menor**, también recubierta de cartílago hialino. En ella se aloja la cabeza radial para configurar la articulación radiocubital proximal. En la región posterior de la cara lateral de este extremo, mirando hacia el hueso radio, se identifica la **cresta supinatoria**, donde se origina el músculo supinador o supinador corto. En la cara anterior de esta estructura, caudal a la apófisis coronoides, se encuentra la **tuberosidad cubital**, en ella y en la superficie craneal vecina se inserta el tendón del músculo braquial anterior.

El **radio** es un hueso largo que tiene un extremo proximal, un extremo distal y una diáfisis. El extremo proximal del radio más pequeño que el distal, tiene claramente dos porciones bien diferenciadas: La **cabeza radial** que es de forma cilíndrica con una superficie proximal cóncava y está recubierta de cartílago hialino. Distal a ella el hueso se estrecha formando el **cuello del radio**, en cuya porción más distal se identifica la **tuberosidad radial**, en la que se inserta el tendón de inserción del músculo bíceps braquial. La otra inserción del bíceps braquial es una expansión aponeurótica que se pega a la fascia de los músculos epitrocleares y que se denomina aponeurosis de inserción de este músculo o lacerto fibroso. En la cara posterior y lateral del cuello se inserta el músculo supinador.

Las **fracturas** más frecuente de la extremidad proximal del cúbito son las del olécranon. Las fracturas de la extremidad proximal del radio interesan principalmente a la cabeza radial, ya sea con línea de fractura longitudinal (vertical) o transversal al hueso (separa la cabeza del cuello). Se pueden clasificar en tres tipos I-no desplazada, II-con desplazamiento y III- conminuta. A veces se asocia a la luxación del codo, con o sin fractura de la apófisis coronoides cubital.

### ACTIVIDADES:

**Debes realizar las siguientes actividades antes de las prácticas de osteología correspondientes. Es imprescindible llevar el trabajo realizado a las prácticas para su aprovechamiento total. Emplea los atlas recomendados para ello.**



- a) **Dibuja (mejor que pegar) imágenes de las caras anterior y posterior de la diáfisis humeral indicando las áreas o lugares de fijación muscular**

**DIÁFISIS HUMERAL - CARA ANTERIOR**

**DIÁFISIS HUMERAL - CARA POSTERIOR**

- b) **Dibuja (mejor que pegar) imágenes de las caras anterior, posterior y visión lateral de la epífisis o extremo distal humeral indicando las áreas o lugares de fijación muscular**

**CARA ANTERIOR E. DISTAL HUMERAL**

**CARA POSTERIOR E. DISTAL HUMERAL**

**VISIÓN LATERAL E. DISTAL HUMERAL**

- c) **Dibuja (mejor que pegar) imágenes de las caras anterior y posterior de la epífisis o extremo proximal del cúbito indicando las áreas o lugares de fijación muscular**

**CARA ANTERIOR E. PROXIMAL CUBITAL**

**CARA POSTERIOR E. PROXIMAL CUBITAL**

- d) **Dibuja (mejor que pegar) imágenes de las caras anterior y posterior de la epífisis o extremo proximal del radio indicando las áreas o lugares de fijación muscular**

**CARA ANTERIOR E. PROXIMAL RADIAL**

**CARA POSTERIOR E. PROXIMAL RADIAL**

## ARTICULACIÓN DEL CODO

La articulación del codo está integrada en realidad por tres articulaciones funcionalmente distintas integradas dentro de una misma cápsula articular con las siguientes superficies óseas implicadas:

- **Articulación cubito humeral** (Troclear): Entre tróclea del húmero y escotadura troclear del cúbito.
- **Articulación radio humeral** (Condílea): Entre capítulo humeral y cabeza radial.
- **Articulación radiocubital proximal** (Trocoide): Entre la cabeza del radio y la escotadura radial del cúbito.

La **cápsula articular y la membrana sinovial** de su interior engloban a las tres articulaciones mostrando una disposición compleja. A nivel anterior se fijan proximal a la fosa radial y a la fosa coronoidea. Lateralmente se fijan en las superficies más caudales de ambos epicóndilos. Distalmente se van a fijar en la apófisis coronoideas del cúbito y en el **ligamento anular del radio**. Este ligamento se origina ventralmente en la vecindad del tubérculo cubital, se dirige lateralmente rodeando la cabeza radial y termina en la región posterolateral de la epífisis proximal cubital. Su función es fijar la cabeza radial a la escotadura radial del cúbito permitiendo que ésta y por lo tanto el radio rote sobre su eje vertical. A este nivel la membrana sinovial articular sobresale distalmente al ligamento anular donde hemos visto que se fija la cápsula. Esta expansión distal con función similar a las vainas sinoviales de la membrana se denomina **receso saciforme**. Las membranas sinoviales se pegan a las superficies profundas de las cápsulas, pero en esta articulación existen regiones donde entre ellas se interpone acúmulos de grasa, en concreto en las fosas coronoidea y radial. Estos acúmulos de grasa sirven de almohadillamiento cuando se produce la flexión del antebrazo con el brazo. Dorsalmente, la cápsula articular se fija en el reborde del olécranon y en el reborde de la fosa olecraniana. El olécranon queda por tanto libre para que se una en él, el tendón del tríceps.

Además del ligamento anular, que hace que la articulación radiocubital proximal sea de tipo trocoide, existen **otros ligamentos** que como siempre refuerzan la cápsula articular o limitan movimientos. Éstos son:

- El **ligamento colateral cubital** desde el epicóndilo interno o epitróclea hacia región lateral del cúbito. Suele distinguirse en él tres porciones: la anterior, la posterior y la transversa
- El **ligamento colateral radial o deltoideo**, desde el epicóndilo externo o epicóndilo hacia el ligamento anular donde se fija expandiéndose ventralmente y hacia la región de fijación posterior cubital de éste.
- Los **ligamentos anterior y posterior** refuerzan las caras anterior y posteriores de la cápsula articular

Pueden considerarse ligamentos extrínsecos a esta articulación a nivel diafisario de ambos huesos la **cuerda oblicua** que une la región lateral de la tuberosidad cubital con la región caudal a la tuberosidad del radio y la **membrana interósea** antebraquial que une ambas diáfisis.

Desde un punto de vista funcional la articulación presenta dos tipos de **movimientos**:

- a) La **flexoextensión del antebrazo** sobre el brazo. En este movimiento cúbito y radio se flexionan y

extienden sobre el húmero a través de un eje transversal que pasa por cóndilo y epitroclea. Sobrepasa los 90 grados en la flexión, pero no podemos llegar a los 180 grados en total, porque la musculatura del brazo y el antebrazo chocan. En muchas personas, sobre todo mujeres la extensión puede sobrepasar el eje vertical del miembro superior.

- b) La **pronosupinación de la mano**: Desde la posición anatómica cuando se realiza el movimiento de **pronación** la cabeza del radio rota a través de un eje vertical (trocoide). Cuando se produce esa rotación del radio y gracias a la articulación radiocubital distal que estudiaremos, la diáfisis del hueso se cruza ventralmente con la diáfisis cubital debido a que el extremo distal del radio se desplaza rotando circunferencialmente sobre el extremo distal del cúbito que permanece fijo. Al final de la pronación el extremo distal radial se sitúa medial al cubital y con ello la palma de la mano pasa de mirar ventralmente a mirar dorsalmente. La **supinación** es el movimiento contrario, con ella la palma de la mano vuelve a su situación anatómica mirando hacia delante. Al final de la misma el extremo distal radial se sitúa nuevamente en posición anatómica (lateral al cubital) y ambas diáfisis vuelven a estar paralelas. Además, cuando se está realizando la pronación el extremo distal del cúbito se va desplazando lateralmente de manera sensible, con lo que el centro de la palma de la mano, aun rotando, no se desplaza medialmente como cabría esperar. Esto lo realiza el músculo ancóneo.

La **luxación** de esta articulación, al igual que las demás fracturas o luxaciones del miembro superior suelen producirse por caídas en las que se antepone las manos para evitar que la cabeza se golpee contra el suelo. Las **luxaciones anteriores** suelen deberse a hiperextensiones del antebrazo y en ellas el cúbito sobre todo se desplaza hacia delante. En las **posteriores** el cúbito se desplaza posterolateralmente pudiendo fracturarse la coronoides, la cabeza radial o más raramente el olécranon. El codo como otras articulaciones puede sufrir **esguinces**. Relacionadas con el codo tenemos otras patologías como la **bursitis olecraniana** o **codo del estudiante** debida a traumatismos o microtraumatismos en el olécranon, así como la **epicondilitis** o **codo de tenista** y la **epitrocleítis** o **codo del golfista** que estudiaremos en la miología del antebrazo.

## ACTIVIDADES:

- 1.- Identifica todas las estructuras anatómicas articulares estudiadas en las imágenes proyectadas en clase y en atlas anatómicos recomendados.
- 2.- Comprende los movimientos que realizan cada uno de los huesos implicados.
- 3.- Repasa estos movimientos cuando estés estudiando la miología.

## 2.3.- OSTEOLOGÍA Y ARTROLOGÍA DE ANTEBRAZO Y MANO

### DIÁFISIS RADIAL Y CUBITAL

En la mayor parte de su extensión las diáfisis cubital y radial **son prismas triangulares** que poseen por lo tanto tres caras y tres bordes, pero con orientaciones distintas para cada uno de ellos. La clave para comprender su situación es que **ambas diáfisis se miran por su borde interóseo**, que es muy agudo y en donde se fija la membrana interósea. Ese borde es el externo en el caso del cúbito y el interno en el caso del radio. Los demás bordes son romos, sobre todo los anteriores.

Con ello, ambas diáfisis muestran sendos **bordes** anteriores y posteriores siendo variable entre los huesos la orientación de sus **caras**. La diáfisis cubital presenta las caras medial, anteroexterna y posteroexterna; mientras que la diáfisis radial presenta las caras lateral, anteroexterna y posteroexterna. El borde anterior radial parte en realidad desde la tuberosidad radial y se desplaza hacia abajo y hacia afuera para ocupar su posición lateral en la diáfisis. En esta región proximal del borde anterior se fija la cuerda oblicua. La única superficie ósea de estas diáfisis que queda subcutánea en el antebrazo es el borde posterior del cúbito.

La **membrana interósea** une ambos huesos entre sí, presenta agujeros o fenestraciones para el paso de estructuras y separa de manera clara en el antebrazo dos regiones bien diferenciadas: el compartimento muscular anteroexterno y el compartimento posteroexterno del antebrazo.

En la diáfisis radial y cubital junto con la membrana interósea se **originan** los diferentes músculos de los paquetes del antebrazo.

- a. En la **diáfisis cubital** se originan de delante hacia atrás: el flexor común profundo de los dedos, el flexor cubital del carpo, el extensor cubital del carpo, el abductor largo del pulgar, el extensor largo del pulgar y el extensor propio del índice.
- b. En la **diáfisis radial** se fijan: el supinador, el pronador redondo, el flexor superficial de los dedos, el flexor largo del pulgar, el abductor largo del pulgar y el extensor corto del pulgar.

Las **fracturas diafisarias del antebrazo** suelen afectar al cúbito sólo (fractura del bastonazo – sobre el borde posterior cubital), a ambos huesos (requiere reducción quirúrgica generalmente), al cúbito con luxación de la articulación radiocubital proximal (Lesión de Monteggia), al radio con luxación de la articulación radiocubital distal (Lesión de Galeazzi).

### EXTREMIDAD DISTAL DE RADIO Y CÚBITO

La **extremidad distal del radio** es más robusta que la del cúbito. Posee de manera clara:

- Una **cara caudal** recubierta de cartílago hialino con una cresta muy marcada que delimita dos carillas articulares cóncavas: La externa es para el hueso escafoides y la interna para el semilunar.
- Una **cara anterior** cóncava donde se inserta el músculo pronador cuadrado.

- Una **cara posterior** convexa surcada por varios surcos que forman las **correderas osteofibrosas** 2ª (músculos extensores radiales corto y largo), 3ª (extensor Largo del pulgar) y 4ª (extensor propio del índice y extensor común de los dedos) del dorso de la muñeca, con un tubérculo dorsal que separa la corredera 2ª de la 3ª.
- Una **cara medial** donde se identifica la **escotadura cubital** recubierta de cartílago hialino, lugar donde se articula el extremo distal cubital (articulación radio cubital distal).
- Un **borde lateral** redondeado que acaba distalmente en la **apófisis estiloides** del radio, que es la porción del hueso que desciende más, en cuyo vértice se inserta el músculo braquiorradial y en su borde lateral (porción posterior) se forma la 1ª corredera osteofibrosa (músculos abductor Largo y extensor corto del pulgar).

La **extremidad distal del cúbito** es más pequeña y redondeada, se le denomina **cabeza cubital**. Tiene una superficie más plana en su cara caudal y en su región medial presenta una apófisis que desciende en dirección distal: la **apófisis estiloides cubital**. Dorsal a ella existe un surco para la **6ª corredera osteofibrosa** del dorso de la muñeca (músculo extensor cubital del carpo o cubital posterior). En esa apófisis se va a fijar el **ligamento triangular o disco articular del carpo** que se fija lateralmente en el radio. Este ligamento separa la cabeza del cúbito del hueso piramidal del carpo.

Proximal la cabeza del cúbito se encuentra una rugosidad longitudinal donde se origina el músculo pronador cuadrado. Entre la cara posterior de la cabeza cubital la cara posterior radial se conforma la **5ª corredera osteofibrosa** del dorso de la muñeca (músculo extensor propio del meñique).

A este nivel es relativamente frecuente la **fractura** del extremo distal del radio con desplazamiento posterior y radial con cierto grado de supinación (Poutteau-Colles o simplemente Colles) que produce una deformidad denominada “en dorso de tenedor”. Otras fracturas son el Colles invertido con extremo distal hacia delante y deformidad “en pala de jardinero”; la fractura luxación de Rhea-Barton de la margen dorsal o volar (invertida) y la fractura de la estiloides radial (de Hutchison o del chófer).

El **hueso cúbito se osifica** a partir de un punto de osificación primario a nivel **diafisario** que aparece hacia la **octava semana de desarrollo** y que extendiéndose craneal y caudalmente llega incluso a formar la apófisis coronoides. La epífisis distal se forma a partir de un punto de osificación que aparece entre el quinto y octavo año, mientras que el olécranon se forma por otro que aparece entre los diez (10) y doce (12) años. Esta es la causa por la que no es posible palpar el relieve olecraniano en los niños. El cartílago de conjunción proximal se fusiona a la epífisis correspondiente sobre los diecisiete (17) años; mientras que el distal, que es el que propicia el crecimiento en longitud del hueso (extremidad fértil) lo hace algo más tarde.

El **hueso radio se osifica** a partir de un punto de osificación primario también **diafisario** que aparece igualmente hacia la **octava semana de desarrollo**, más tarde que el húmero pero un poco antes que el del cúbito. El punto de osificación del **extremo distal** aparece entre los dos (2) y cuatro (4) años, mientras que el **proximal** entre los cinco (5) y siete (7) años, aunque ésta se suelda antes (entre los 16 y 18 años) a la diáfisis que el extremos distal (entre los 19 y 21 años), siendo también este extremo distal el fértil. Además de estos puntos existen otros dos puntos accesorios, uno para la **tuberosidad bicipital** y otro para la **apófisis estiloides**.

## HUESOS DE CARPO

Los huesos del carpo son **ocho huesos cortos dispuestos en dos hileras**, una proximal y otra distal de cuatro (4) huesos cada una de ellas que, en su conjunto, conforman una clara **concauidad ventral**. Esta concauidad se encuentra cerrada por el **ligamento transverso del carpo**. Ambas estructuras conforman el denominado **túnel del carpo** por donde discurren estructuras tendinosas y nerviosas desde el antebrazo hasta la palma de la mano.

La **hielera proximal**, desde fuera hacia dentro está formada por: Escafoides, Semilunar, Piramidal, Pisiforme (anterior al piramidal). La **hilera distal** está formada por: Trapecio, Trapezoide, Grande (cuya cabeza en su región craneal se aloja entre el escafoides y el semilunar) y Ganchoso (que es muy característico). Todos ellos poseen facetas articulares en sus caras por donde se articulan con los vecinos. En todos ellos salvo en el semilunar y piramidal se fijan músculos de la región tenar de la palma de la mano (región del primer metacarpiano) y de la región hipotenar (región del quinto metacarpiano). En el hueso pisiforme se inserta el flexor cubital del carpo o cubital anterior. Estudiaremos estos orígenes o inserciones en el apartado de la miología correspondiente.

El **escafoides** tiene forma de barca con una clara **fosa** que mira caudalmente en la que se aloja la cabeza del hueso grande. Cranealmente se articula con el radio mediante una superficie convexa. Lateralmente presenta el **tubérculo del escafoides** y en la confluencia de su cara anterior con la inferior se identifica una **cresta**. En tubérculo y cresta se fija el ligamento **transverso del carpo**. Es un hueso que se **fractura** con frecuencia cuando choca contra la apófisis estiloides en la abducción forzada de la mano. Se palpa en el fondo de la tabaquera anatómica, por lo que ante una fractura el paciente refiere dolor a la palpación a este nivel. A veces son necesarias Rx tardías o RMN para comprobar la fractura, que a veces no se consolida de manera adecuada (consolidación patológica) produciéndose también a veces la necrosis aséptica del tubérculo.

El **semilunar** es el hueso que se sitúa medial al escafoides, debe su nombre a la característica forma de media luna que muestra en su sección a través de un plano sagital. Esto es debido a la gran concauidad de su cara caudal que se encuentra alojada en la cabeza del hueso grande. Se articula proximalmente con el radio también a través de una cara convexa. En ocasiones sufre la **denominada necrosis aséptica del semilunar, semilunomalacia o Enfermedad de Kienböck** debido a la pérdida de la pobre vascularización que posee a veces. Se da tras fracturas del mismo o debido a microtraumatismos repetidos.

El **piramidal** se encuentra medial al semilunar y es el más medial de la hilera proximal. Como su nombre indica tiene forma de pirámide cuya base es la que se articula con el semilunar y cuyo vértice se dirige hacia abajo y hacia adentro. Posee una **faceta articular en su cara anterior** redondeada para el hueso pisiforme.

El **pisiforme** es el hueso más pequeño del carpo, tiene forma de gota con su vértice dirigido distalmente. Su cara posterior es aplanada para articularse con la cara anterior del piramidal. En él se inserta el músculo flexor cubital del carpo.

El **hueso trapecio** es el hueso más lateral de la **hilera distal** y se articula con el escafoides y el trapezoides. Posee un **tubérculo o cresta a nivel anterior** donde se fija el ligamento transverso del carpo, aunque lo más característico es la existencia a nivel caudolateral de una faceta articular, con cartílago hialino como siempre, pero con morfología en **silla de montar**. En ella se articula la base del primer metacarpiano formando la articulación carpo-metacarpiana del primer dedo, que es de tipo



**encaje recíproco** o en silla de montar, con dos grados de movimiento y que permite al pulgar realizar el movimiento de **oposición** (oponer el pulpejo del dedo pulgar al pulpejo de los demás dedos) y realizar por lo tanto la función de pinza digital. El hueso distalmente se articula discretamente con la base del segundo meta (metacarpiano).

El **trapezoides** es un hueso cubiforme que se sitúa medial al trapecio, caudal al escafoides, lateral al grande y que distalmente se articula con la base del segundo metacarpiano.

El hueso **grande** ocupa la región más centrada de los huesos del carpo, posee una base que se articula con la base del tercer metacarpiano y una cabeza que se aloja en las caras caudales de escafoides y semilunar. También se articula discretamente con la base del II metacarpiano. Medialmente se articula con el hueso ganchoso.

El **ganchoso** debe su nombre a la **apófisis unciforme** o **gancho del ganchoso** que muestra en su cara anterior y que se encuentra inmediatamente distal al hueso pisiforme. En él termina el **ligamento pisiunciforme** que une ambas estructuras y que se puede considerar como una expansión distal del tendón de inserción del músculo flexor cubital del carpo. A través de su cara distal se articula con las bases de IV y V metacarpianos. Las fracturas del hueso representan el 2-3% de las fracturas del carpo e interesan al cuerpo y al gancho. Es frecuente en deportistas.

En el hueso pisiforme, en el ligamento pisiunciforme y en el gancho del ganchoso se fija la región medial del **ligamento transverso del carpo**. Recordamos que en el escafoides (tubérculo y cresta) y en el tubérculo o cresta del trapecio se fija la región lateral del mismo. Este ligamento cierra ventralmente la concavidad del carpo formando el **túnel del carpo**. A través de él discurren los siguientes tendones de músculos envueltos en vainas sinoviales y nervios:

1. Tendones (4) del músculo flexor común profundo de los dedos.
2. Tendones (4) del músculo común superficial de los dedos.
3. Tendón del músculo flexor largo del pulgar.
4. Nervio mediano.
5. Tendón del músculo flexor radial del carpo o palmar mayor, por una corredera lateral específica que forma el ligamento.

Superficial al ligamento, entre él y el **ligamento anular del carpo** discurre el tendón del músculo palmar largo, el nervio cubital y la arteria cubital.

Discurriendo por la cara posterior y lateral del carpo se encuentran de fuera hacia dentro la continuación de las 6 **correderas osteofibrosas** de las que hablamos en las extremidades distales de cúbito y radio. A través de ellas discurre recubiertos de vainas sinoviales los tendones de los siguientes músculos:

- 1ª Corredera: Abductor largo y extensor corto del pulgar
- 2ª Corredera: Extensores radiales largo y corto
- 3ª Corredera: Extensor largo del pulgar

- 4ª Corredera: Extensor propio del índice y extensor común de los dedos
- 5ª Corredera: Extensor propio del meñique
- 6ª Corredera: Extensor cubital del carpo o cubital posterior.

En la región dorsolateral del carpo, en la **tabaquera anatómica** que estudiaremos más adelante, se encuentra la arteria radial. Las venas cefálica (lateral) y basílica (medial) del dorso de la muñeca completan las estructuras que discurren por la muñeca.

La **osificación** de los huesos del carpo es progresiva empezando después del nacimiento y hasta la edad adulta y sirve para determinar la **edad ósea de las personas**. Generalmente cada hueso tiene un único punto de osificación, aunque frecuentemente el **escafoides** tiene dos y ocasionalmente otros huesos también pueden tener ese número.

- El primer año aparece los puntos de osificación de huesos grande y ganchoso.
- Entre el segundo y tercer año el del piramidal.
- El cuarto año aparece el de semilunar.
- El quinto año el o los del escafoides.
- Entre el quinto y el sexto año los del trapecio y trapezoides.
- Entre los diez (10) y doce (12) años aparece el del pisiforme que es el último.

## HUESOS METACARPIANOS Y FALANGES

Los **metacarpianos** son los huesos de la palma de la mano y se enumeran de afuera hacia adentro como los dedos de la mano, de tal manera que el pulgar es el I dedo y el meñique el V. Son huesos largos, que tienen **tres porciones** bien diferenciadas de proximal a distal : la base, la diáfisis y la cabeza. Por su base se articulan con los huesos de la hilera distal del carpo; por sus cabezas se articulan con las falanges proximales.

La **base** tiene una forma cuadrangular. Su superficie proximal y las partes proximales de sus caras colaterales están recubiertas de cartílago hialino. La **base del primer meta** posee una carilla articular cóncavo-convexa que se articula con la superficie articular del trapecio. La base del V meta presenta una prolongación que se dirige proximalmente denominada **apófisis estiloides del V meta** donde se inserta el músculo extensor cubital del carpo o cubital posterior. En la base de los metas I, II, III y IV se originan músculos de la musculatura propia de la mano que estudiaremos más adelante.

La **diáfisis** o **cuerpo** tiene forma de prisma triangular poco marcado con un borde anterior y dos bordes posteriores, por tanto una cara posterior, una anteromedial y otra anterolateral. Longitudinalmente presenta una clara concavidad anterior. En los bordes posteriores y caras colaterales de las diáfisis se originan los músculos interóseos y en el borde anterior del III meta parte del aductor del pulgar. La sección de corte de la diáfisis del I meta no es triangular, tiene forma de ovoide.

Las **cabezas** son segmentos esféricos aplanados transversalmente (un poco ovoideas) que están

recubiertas de cartílago hialino, el cual es mayor en la cara ventral que en la dorsal. En ella se articulan distalmente las falanges proximales.

Las **falanges** son los huesos de los dedos. Se encuentran en número de tres (**proximal, media y distal**) en los dedos II al V (dedos trifalángicos) y en número de dos (proximal y distal) en el primer dedo. Existen raros casos de sujetos que presentan tres falanges en su primer dedo. Todas ellas poseen una **base**, una **diáfisis** o cuerpo y una **cabeza** como los metas.

La base es más robusta que la cabeza. La base de las **falanges proximales** presentan una cavidad articular cóncava redondeada que se articula con la cabeza de los metas mediante articulaciones esféricas (articulaciones metacarpo falángicas). Las articulaciones interfalángicas proximal y distal son tipo troclear (troclearrosis o gínglimo), de tal manera que las bases de las falanges medias y distales son cóncavas y congruentes con las cabezas de las falanges proximal y media respectivamente. La **cabeza de la falange distal** no es articular presentando una **tuberosidad distal**. Las diáfisis o cuerpos poseen una sección ovoidea, su cara anterior es cóncava y la posterior es convexa.

En las falanges proximales del I y V meta se insertan a nivel ventral los músculos de la región tenar e hipotenar respectivamente, en las falanges medias de los dedos trifalángicos el flexor común superficial de los dedos y en las falanges distales el flexor común profundo de los dedos, en la distal del primer dedo el flexor largo del pulgar y en la distal de los cinco, en su cara posterior, la **aponeurosis dorsal digital o de extensión o capuchón digital**.

Los **metacarpianos** se forman a partir de dos **puntos de osificación**, uno en la **diáfisis** que aparece sobre la octava semana de desarrollo, precediendo el del II y III metacarpianos al de los demás y el otro, en la **epífisis** distal para los metas de los dedos trifalángicos y en la epífisis proximal para el I meta. Los puntos epifisarios aparecen hacia el tercer año de vida y se sueldan al punto diafisario sobre los veinte (20) años.

La **osificación de las falanges** es igual que la del primer metacarpiano, si bien el punto diafisario aparece durante el segundo mes de embarazo y el epifisario entre los dos (2) y cuatro (4) años. Ambos puntos se sueldan entre los dieciocho (18) y veinte (20) años, comenzando por las distales y terminando por la proximales.

Los metacarpianos que más frecuentemente se **fracturan** son el I y el V. En la base del I meta se produce la **fractura de Bennet**, que es oblicua intraarticular con desplazamiento proximal de la diáfisis por acción del músculo aductor del pulgar; así como la **fractura de Rolando**, que es intraarticular y conminuta.

## ACTIVIDADES:

**Debes realizar las siguientes actividades antes de las prácticas de osteología correspondientes. Es imprescindible llevar el trabajo realizado a las prácticas para su aprovechamiento total. Emplea los atlas recomendados para ello.**

- a) **Dibuja (mejor que pegar) imágenes de las caras anterior y posterior de la diáfisis y extremos distales de radio y cúbito próximos entre si indicando las áreas o lugares de fijación muscular**

**CARA ANTERIOR RADIO**

**CARA ANTERIOR CUBITO**

**CARA POSTERIOR DEL CÚBITO**

**CARA POSTERIOR DEL RADIO**

**CARA DISTAL O INFERIOR DE RADIO Y CÚBITO ARTICULADOS**

- b) Pega (o dibuja si lo prefieres) imágenes de las caras anterior y posterior del carpo identificando los detalles y fijaciones del ligamento transversal del carpo. Cuando estudies los músculos de la mano completa las imágenes con las fijaciones musculares a su nivel.**

**CARA ANTERIOR DE LOS HUESOS DEL CARPO**

**CARA POSTERIOR DE LOS HUESOS DEL CARPO**

- c) Pega (o dibuja se lo prefieres) imágenes de las caras anterior y posterior de los huesos de la mano articulados. Cuando estudies los músculos del antebrazo y de la mano completa las imágenes con las fijaciones musculares a su nivel.

### CARA ANTERIOR DE LA MANO ÓSEA

**CARA POSTERIOR DE LA MANO ÓSEA**



## ARTICULACIÓN RADIOCUBITAL DISTAL

Las **superficies óseas** que conforman la articulación radiocubital distal son: la escotadura cubital distal del radio y la cabeza cubital. Uniendo ambos huesos por sus regiones distales existe un **ligamento triangular** bicóncavo que hace de **disco articular**. En concreto se fija en la superficie lateral de la apófisis estiloides cubital (vértice) y en la región más medial de la extremidad distal del radio, inmediatamente distal a la escotadura cubital radial.

La **cápsula articular** se fija en los límites del revestimiento de cartílago hialino, como suele ser habitual, así como en los bordes anterior y posterior del ligamento triangular o disco articular. Es robusta distalmente y laxa proximalmente, pero ancha u holgada para permitir los movimientos de rotación del radio sobre la cabeza cubital que permanece fija. Está reforzada por **ligamentos** a nivel anterior y posterior. La **membrana sinovial** que tapiza la cara profunda de la cápsula también posee una expansión extracapsular denominada **receso sacciforme**, de menor significación que en la articulación radiocubital proximal.

Ambas articulaciones radiocubitales conforman una **misma unidad funcional** (trocoide) que realiza los movimientos de **pronación y supinación**. El eje de rotación de estos movimientos pasa por las cabezas de radio y cúbito, de tal manera que cuando la cabeza radial rota, el extremo distal radial se desplaza trasladándose alrededor de la cabeza cubital, primero hacia adelante y después hacia dentro. Con este movimiento la **diáfisis radial se cruza en X sobre la diáfisis cubital**. Conforme se realiza el movimiento de pronación, la cabeza cubital se desplaza sensiblemente hacia afuera (**abducción cubital**) para mantener el centro de la mano en una misma posición anteroposterior. Esto lo realiza el músculo ancóneo. Si nos fijamos en las fibras de la membrana interósea comprobaremos que se disponen paralelas a este eje del movimiento. La rotación es de entre 120 y 140 grados, que es mayor (hasta los 235 grados) con el antebrazo en extensión debido a la colaboración de la articulación escapulohumeral.

## ARTICULACIONES DE LA MUÑECA

Los huesos del antebrazo cúbito y radio se unen a la mano a través de la articulación de la muñeca, que está constituida anatómicamente y funcionalmente por dos cámaras:

- la articulación **radiocarpiana** o radiocubitocarpiana, entre el radio y el ligamento triangular o disco articular y la hilera proximal del carpo.
- la articulación **intercarpiana** o **mediocarpiana**, que se conforma entre ambas hileras del carpo.

Gracias a estas dos hileras podemos realizar **amplios movimientos** de la mano como flexoextensión, abducción y aducción, que junto con la pronosupinación hacen que se pueda realizar la circunducción de la misma (movimiento de la bailaora de flamenco).

La **articulación radiocarpiana** forma la cámara proximal de la articulación de la muñeca y se le considera una condilartrosis debido a la forma y la función de sus **superficies articulares**. La hilera proximal carpiana es un segmento de ovoide muy claro que se aloja en la cavidad que conforman la superficie distal del radio junto con el ligamento triangular. Los tres huesos de esta hilera (escafoides, semilunar y piramidal) se mantienen fuertemente unidos entre sí por **ligamentos interóseos** a modo

de artrodias. El pisiforme se articula también a modo de artrodia con cara anterior del piramidal e interviene como punto de agarre o fijación muscular. La **cápsula** se fija en los límites del revestimiento cartilaginoso de los huesos y en los bordes anterior y posterior del ligamento triangular. Su **membrana sinovial** a veces se continúa con la de la articulación del pisiforme. La **interlínea articular** radiocarpiana para través de una línea transversal que pasa por las apófisis estiloides de cúbito y radio. Coincide con el pliegue cutáneo más proximal de la cara anterior de la muñeca

La **articulación intercarpiana** forma la cámara distal de la articulación de la muñeca y se **conforma** entre escafoides, semilunar y piramidal de la hilera proximal y los huesos de la hilera distal. La **interlínea articular** que se forma tiene forma de "S" acostada. La parte externa de la S presenta una clara concavidad vista desde arriba y une escafoides con trapecio y trapecoide. La parte interna de la S es más amplia y clara mente cóncava vista desde abajo. En ella la cabeza del hueso grande y el ganchoso forman un cóndilo que se aloja en las caras caudales de escafoides, semilunar y piramidal. La interlínea articular coincide con el pliegue cutáneo distal de los tres que poseemos en la cara anterior de la muñeca y cruza la cabeza del hueso grande y ganchoso.

Los huesos de la hilera distal se une fuertemente mediante **ligamentos interóseos**, salvo trapecio y trapecoides (a veces sí existe). Esto hace que la movilidad entre ellos sea prácticamente nula. La **capsula articular** se inserta en los límites del revestimiento cartilaginoso de los huesos. La **membrana sinovial** mediocarpiana presenta prolongaciones dirigidas distalmente.

Los **refuerzos ligamentosos** y los **movimientos** de la muñeca **son comunes a ambas cámaras**. Los ligamentos son muy numerosos conformando un verdadero manquito ligamentoso que une prácticamente todas las estructuras con las vecinas a nivel anterior y posterior. Los ligamentos **colaterales internos y externos** unen apófisis estiloides de ambos huesos con los huesos del carpo distales correspondientes.

En los movimientos de la mano a través de la muñeca intervienen ambas articulaciones de manera simultánea y son de **flexoextensión** (180 grados en total) y de **abducción y aducción** de la mano (60 grados en total con pocos grados de abducción). El eje de los movimientos es la cabeza del hueso grande. En la articulación radiocarpiana los movimientos de flexoextensión son más amplios que en la intercarpiana y a la inversa pero en menor medida los movimientos de lateralidad.

Debido al importante **refuerzo ligamentoso** de estas articulaciones, a la existencia de **ligamento transverso del carpo** que cierra la concavidad que forma estas articulaciones como vimos y a la existencia de los **ligamentos anulares** del carpo anterior y posterior que engloban las articulaciones y las estructuras tendinosas que discurren adyacentes a ellas, las **luxaciones** de la muñeca son raras. Ante caídas es más frecuente que el radio se rompa (fractura de Colles). No debemos olvidar que ligamento transverso del carpo más ligamento anular del carpo anterior conforman el **retináculo flexor**, mientras que el anular posterior el **retináculo extensor**.

## ARTICULACIONES CARPOMETACARPIANAS E INTERMETACARPIANAS

Las articulaciones **carpometacarpianas** se dan entre la hilera distal de los huesos del carpo y los huesos del metacarpo. Las articulaciones conformadas entre carpo y II a V metacarpiano son **artrodias** con movimientos de plasticidad que confieren a la palma de la mano la capacidad de generar un cuenco. La articulación entre el trapecio y el I meta es en **encaje recíproco o silla de montar** y por lo tanto con dos grados de movimiento que permite al dedo pulgar realizar movimientos de flexión, extensión, aducción

y abducción, que combinados representan la oposición de su pulpejo al resto de los pulpejos de los demás dedos y con ello la función de pinza digital.

Las **capsulas articulares**, especialmente laxa en la del I meta, están reforzadas por ligamentos ventrales y dorsales.

Las **articulaciones intermetacarpianas** se forman entre pequeñas superficies articulares colaterales en la bases de los metacarpianos de los dedos trifalángicos. Están fuertemente unidas entre sí por los **ligamentos volares** (anteriores), dorsales e interóseos. A nivel distal, a través de las cabezas de los metas y asociadas las siguientes articulaciones se disponen los **ligamentos metacarpianos transversos profundos** que completan la fuerte unión de los metas trifalángicos entre sí para configurar la palma de la mano.

La articulación **carpometacarpiana del pulgar** merece especial mención como ya sabemos. Sabemos la morfología de sus superficies articulares y sus movimientos, pero también debemos conocer que su **cápsula** se fija en el perímetro de las superficies de cartílago hialino, o sea de las superficies articulares, siendo más robusta o gruesa ventral y dorsalmente que por sus costados. Es notable por su anchura y laxitud y **no posee verdaderos refuerzos ligamentosos** lo que favorece enormemente su movilidad. La **sinovial** es laxa y no comunica con la articulación carpometacarpiana del II dedo.

## ARTICULACIONES METACARPOFALÁNGICAS

Las **superficies articulares** metacarpofalángicas de los dedos trifalángicos son las cabezas de los metas, superficie de esfera y los casquetes esféricos cóncavos de las bases de las falanges (cavidades glenoideas), las cuales están aumentadas ventralmente por un **fibrocartilago de expansión** (rodete). Su **cápsula articular** es laxa y se fija en el contorno de las superficies articulares, estando reforzada a cada lado de las mismas por los **ligamentos colaterales** interno y externo. En su descenso por los costados de la articulación estos ligamentos se dirigen ventralmente acabando en las regiones anterocolaterales de la base de las falanges proximales. Esta disposición hace que cuando los dedos se flexionan estos ligamentos se tensan y se impide que las falanges proximales y con ello el dedo puedan realizar movimientos de abducción. Ventral y dorsalmente, los tendones de los músculos flexores y dorsales refuerzan también la cápsula.

Uniéndose fuertemente a las articulaciones de los dedos trifalángicos entre sí a través de los costados antero colaterales de las mismas, se encuentran los **ligamentos metacarpianos transversos profundos**. Son ligamentos muy robustos que permiten que la palma de la mano se conforme como tal.

Morfológicamente las articulaciones metacarpofalángica de los dedos trifalángicos **son enartrosis pero poseen sólo dos ejes** de movimiento, flexión y extensión, abducción y aducción. Si nosotros forzamos el movimiento de rotación de las falanges distales podemos observar que sería posible, si bien los ligamentos colaterales limitan de manera clara este movimiento. Estando los dedos flexionados las cabezas de los metas forman relieves muy marcados. Son las estructuras que chocan cuando se produce un puñetazo. La **interlínea articular** se encuentra un centímetro distalmente con relación a la parte más prominente de estos relieves.

La articulación **metacarpofalángica del pulgar** es similar a las de los dedos trifalángicos salvo que es una **trocleeartrosis** similar a la de las articulaciones interfalángicas y por lo tanto con un solo grado de movimiento de flexoextensión. La flexión es más limitada que en los dedos trifalángicos y sus

ligamentos colaterales son más anchos.

Adyacentes a las caras ventrales de estas articulaciones están presentes, con frecuencia en los dedos trifalángicos y de manera constante en la del primer dedo, uno o dos **huesos sesamoideos** en cada una de ellas. Su número varía de uno a siete en los dedos trifalángicos pudiendo faltar. Están situados lateralmente respecto a los tendones flexores y se adhieren a las cápsulas articulares en mayor o menor medida.

## ARTICULACIONES INTERFALÁNGICAS

Las **superficies articulares** interfalángicas proximal y distal (única en el pulgar) son troclearosis. Proximalmente las cabezas son cilindros tumbados con un surco sagital; distalmente son superficies de poleas alargadas congruentes que realizan **movimientos** de flexión y extensión. La **cápsula** tiene forma de manguito que se fija como suele ser habitual en los límites de las superficies óseas recubiertas de cartílago hialino. La superficie articular proximal de las falanges proximales II y III poseen rodete de expansión similar a las articulaciones metacarpofalángicas. La **interlinea articular** se encuentra distalmente al relieve cutáneo dorsal que forman los dedos flexionados.

En los costados se encuentran los **ligamentos colaterales** que se disponen de manera similar a los de las articulaciones metacarpofalángicas con lo que en el movimiento de flexión se tensan. Ventralmente se encuentran los tendones de los músculos flexores y dorsalmente la aponeurosis dorsal digital o capuchón extensor. Estas estructuras así como los ligamentos palmares refuerzan la cápsula. Son articulaciones que se **luxan** con relativa facilidad, aunque rápidamente se puede reducir tirando bruscamente de la falange distal. A veces existe un pequeño hueso sesamoideo en la cara ventral de la interfalángica de II y V dedo.

Las **patologías** más frecuentes de las **articulaciones de la mano** son:

- **Artritis:** Inflación aguda o crónica de las articulaciones en general
- **Artrosis:** Proceso degenerativo del cartílago hialino de las articulaciones en general que produce desgaste del hueso ante la fricción producida por el movimiento, las manos y las articulaciones de soporte del cuerpo son las más afectadas. Los nódulos de Heberden y Bouchard son protuberancias óseas en las articulaciones interfalángicas de los dedos (Heberden en las distales y Bouchard en las proximales)
- **Pulgar de guardabosque o esquiador:** Es la lesión de la cápsula articular y el ligamento colateral medial de la articulación metacarpofalángica del primer dedo debida a la separación o abducción forzada del mismo. Cuando se produce rotura completa o desinserción de este ligamento requiere intervención quirúrgica.
- **Ganglión:** Son dilataciones de la sinovial articular o tendinosa que se “hernian” a través de las cápsulas articulares y vainas. Se palpan como tumoraciones en las regiones de la mano y carpo. Si se presionan de manera constante pueden desaparecer, volviendo a aparecer después de un tiempo.

## **ACTIVIDADES:**

- 1.- Identifica todas las estructuras anatómicas articulares estudiadas en las imágenes proyectadas en clase y en los atlas anatómicos recomendados.**
- 2.- Comprende los movimientos que realizan cada uno de los huesos implicados.**
- 3.- Repasa estos movimientos cuando estés estudiando la miología.**
- 4.- Accede al archivo del Cuadro de Anatomía Clínica y ve completando los datos indicados de cada patología conforme las vayas estudiando. Continúa con esta actividad durante toda la docencia hasta completarlo. Repásalo bien antes de las actividades de anatomía clínica propuestas.**
- 5.- Inicia el trabajo académicamente dirigido de Anatomía por la Imagen. Para ello, entra en la aplicación “Visión Médica Virtual” o en la indicada en el campus virtual. Accede a la sección de Radiología y analiza los detalles óseos en las imágenes de Rx convencional, Volume Rending y 3 Dimensiones de los huesos del miembro superior. Continúa con él conforme vayas avanzado en el estudio del miembro superior hasta su finalización.**
- 6.- Repasa los puntos y momentos de osificación de los huesos. Te serán útiles ante radiografías de niños y niñas.**

## **MUY IMPORTANTE:**

En los siguientes apartados se estudiará la miología. Es imprescindible que durante su estudio identifiques en todo momento en los atlas recomendados todas las estructuras citadas. De no ser así el estudio de la anatomía no es posible. Carece de sentido estudiársela de memoria. Tras ello es necesario entrar en el programa en 3D Anatomy Plus de la biblioteca (enlace en el campus virtual) y repasar la disposición por planos de todos los músculos, las fijaciones y las estructuras relacionadas con cada uno de ellos. Tras completar el estudio local es necesario repasar el recorrido completo desde proximal a distal de los nervios y los vasos del miembro superior.

## 3.- MIOLOGÍA DEL MIEMBRO SUPERIOR

### 3.1.- MIOLOGÍA DE LA CINTURA ESCAPULAR

Los músculos de la cintura escapular se clasifican en tres grandes grupos:

- A. Músculos **craneozonales**: Enlazan la cabeza con las estructuras óseas de la cintura escapular. Son dos: Esternocleidomastoideo y Trapecio el cual también viene desde el cuello y dorso.
- B. Músculos **troncozonales**: Desde el tronco van a llegar a la cintura escapular. Son tres dorsales: Elevador de la Escápula, Romboides, Serrato Mayor y dos ventrales: subclavio y omohioideo, el cual se estudiará en la región del cuello.
- C. Músculos **autóctonos de la cintura escapular**: presentan su origen en las estructuras óseas de la cintura escapular y su inserción en la extremidad proximal del húmero. Se clasifican en tres grupos:
  - a. Músculos **Dorsales**:
    - i. Relacionados con el **troquíter**: Supraespinoso, infraespinoso, redondo menor
    - ii. Relacionados con el **troquín** o su cresta subtroquiniana: Subescapular, redondo mayor y dorsal ancho.
  - b. Músculos **Ventrales**: Coracobraquial, Pectoral menor y Pectoral mayor
  - c. Músculo **deltoides**.

#### A.- MÚSCULOS CRANEOZONALES

Son dos el esternocleidomastoideo y el trapecio

#### ESTERNOCLEIDOMASTOIDEO

El esternocleidomastoideo es un músculo subcutáneo en su totalidad que ocupa la región antero lateral del cuello.

**Origen:** Posee dos orígenes, por lo que se considera un músculo bíceps: En el borde posterior del extremo esternal de la clavícula mediante una fijación carnosa y en la cara anterior del manubrio del esternón mediante un tendón conoideo. Entre ambos se conforma el **triángulo de Sedillot** a través del cual se canaliza la vena yugular interna (punción venosa central) que se encuentra profunda al músculo. Ambos orígenes se reúnen en un vientre muscular aplastado que se retuerce sobre su eje vertical insertándose sus fibras de delante a atrás.

**Inserción:** Termina insertándose en la base del cráneo, en concreto en la apófisis mastoides y en una línea del hueso occipital dorsal a ella.

**Acción:** Realiza acciones sobre la cabeza y el cuello. Por su disposición, cuando actúan los de ambos lados flexiona dorsalmente la cabeza, ya que entre su origen y su inserción se sobrepasa la columna vertebral. Cuando actúa el esternocleidomastoideo de un solo lado, se produce una flexión lateral de la cabeza y también rotación contralateral.

**Relaciones:** Es un músculo subcutáneo o mejor dicho cubierto sólo en parte por el fino y subcutáneo músculo platisma del cuello, superficial al cual se encuentra el tejido celular subcutáneo, con más o menos grasa y la piel. Ocupa la región antero lateral del cuello. En su cara superficial se identifica la **vena yugular externa** también subcutánea. Medial al músculo y caudal al hueso hioides se encuentra la musculatura infrahioidea. **Profundo al músculo** se encuentra, entre otras estructuras que se estudiarán en el cuello: el paquete vasculonervioso del cuello, formado por la arteria carótida común y profunda, vena yugular interna, nervio hipogloso (XII par), nervio vago (X par), nervio espinal (XI par) y ganglios linfáticos muy importantes.

Dorsal al músculo se encuentra la **fosa o triángulo supraclavicular**, que lo separa del músculo trapecio. La fascia que engloba tanto al esternocleidomastoideo como al trapecio se denomina **fascia colli superficial**. En el interior de la fosa se identifican de arriba abajo: el músculo esplenio del cuello, el elevador de la escápula, los músculos escalenos con el plexo braquial discurriendo por el espacio interescalénico y el vientre distal del omohioideo que cruza al escaleno anterior.

El **plexo braquial** constituye el conjunto de nervios que van a inervar todo el miembro superior. Es el resultado de la reunión o anastomosis de las raíces anteriores de los nervios raquídeos desde C5 hasta T1 (C5, C6, C7, C8 y T1). A través del **espacio interescalénico** caminan estas raíces que en su descenso hacia afuera se van anastomosándose para formar los **troncos** (o troncos primarios) superior, medio e inferior, los cuales quedan profundos al omohioideo. Éstos cuando llegan a la clavícula discurren por debajo de ella pegándose a la arteria subclavia y dividiéndose para formar los **fascículos** (o troncos secundarios) lateral, posterior y medial, los cuales pegados a la arteria acceden a la axila donde emiten las ramas colaterales y terminales para inervar las diferentes estructuras del miembro.

En el espacio interescalénico, de C5 parte el **nervio dorsal de la escápula** y el **frénico**, de C5 C6 y C7 parten ramas para formar el **nervio torácico largo** o de Carlos Bell (músculo serrato mayo) y para músculos **escalenos y paravertebrales** del cuello (junto con C8). Más distalmente en el plexo, desde el tronco superior parte el nervio **supraescapular** (C5 y C6) y el **nervio del subclavio** (C5 y C6)

El **bloqueo del plexo braquial** consiste en la inyección de anestésico para interrumpir el impulso nervioso y con ello inducir analgesia e impotencia funcional transitoria. Puede verse afectado por **tracciones del miembro** en caídas importantes de motoristas, en deportes como equitación o de contacto que ocasionan:

- **Separación forzada de la cabeza** con respecto al hombro, ya sea por descenso del éste o hiperflexión lateral del cuello, que produce lesiones de las raíces superiores C5, C6 y a veces C7 y que conlleva en mayor o menor medida y entre otros afectación de la motricidad del hombro, de la abducción del húmero o de la flexión del antebrazo sobre el brazo.
- **Hiperabducción o hiperelevación** del húmero que produce lesiones de las raíces inferiores C8 y T1 y que conlleva en mayor o menor medida sintomatología más distal como afectación de la

motricidad fina de la mano, alteraciones en la sensibilidad del costado interno del brazo y de del antebrazo, dificultad en la aducción del húmero, etc.

- En **partos dificultosos** se pueden producir tracciones del miembro superior que pueden ocasionar lesiones del plexo con parálisis permanente de la musculatura del miembro.

A la región inferior de la fosa supraclavicular llega la **vena yugular externa** y taladra la fascia colli superficial que salta entre esternocleidomastoideo y trapecio. Tras hacerse profunda al músculo recibe las venas yugular anterior, transversa del cuello y supraescapular y termina drenando en la vena subclavia.

**Inervación:** Está inervado por el **XI par craneal** o nervio espinal y por ramas posteriores de los **nervios raquídeos** (2º y 3º). A veces por el XII par craneal o hipogloso.

## TRAPECIO

El músculo trapecio es un músculo subcutáneo en su totalidad que ocupa la región posterolateral del cuello y la región más alta del dorso del tronco.

**Origen e inserción:** Presenta **dos orígenes** bien diferenciados: en la cabeza y en el tronco hasta la XII vértebra dorsal, así como **dos inserciones:** dorsalmente en la espina de la escápula y ventralmente en el extremo acromial de la clavícula. Se puede separar en él **tres porciones:** la descendente, la transversa y la ascendente. La **porción descendente** procede de la línea nugal superior de la cabeza, la protuberancia occipital externa y el septo nugal. Se dirigen hacia abajo, afuera y hacia delante, ya que rodea al cuello y se inserta en el borde posterior del extremo acromial de la clavícula. La **porción transversa** se origina en las apófisis espinosas desde C7 a T3, así como en los ligamentos interespinosos, y se inserta en el acromion y en el borde superior de la espina de la escápula. La **porción ascendente** va desde el T4 hasta el T12 en el lado derecho de los sujetos diestros, y en el lado izquierdo de los zurdos. En el lado izquierdo de los diestros el origen es más corto, hasta T10 o T11. Se inserta en la parte interna de la espina por debajo de la inserción transversa.

**Acción:** Sobre la cintura escapular, la porción **descendente** eleva los hombros unos 5 cm también dirige la escápula hacia línea media. La porción **transversa** aproxima las escápulas a la línea media (tira de los hombros hacia atrás - retracción). La porción **ascendente** realiza un movimiento de rotación de la escápula a través de un eje anteroposterior colaborando en la elevación del húmero (glena hacia arriba). En su conjunto el músculo realiza la misma acción que su porción ascendente, es decir, elevar el miembro superior (desde su abducción de 90º hacia arriba).

**Relaciones:** Es un músculo subcutáneo y **cubre** al músculo semiespinoso y esplenio de la cabeza, al elevador de la escápula, al romboides, al supraespinoso, a la región craneomedial del infraespinoso y a la región más craneal de los orígenes del dorsal ancho. Entre el músculo y elevador de la escápula más el romboides discurren el **nervio espinal** y la **arteria cervical transversa (ramo superficial)**, que procede desde el **tronco arterial tirocervical**. Éste es rama de la arteria subclavia antes de discurrir caudal a la clavícula. Del tronco tirocervical también procede la arteria supraescapular que se dirigirá hacia el borde superior de la escápula discurriendo superficial a los músculos escalenos. La última rama del tronco es la arteria tiroidea inferior que se dirige hacia arriba y medialmente.



**Inervación:** está inervado por el **nervio espinal** (XI par craneal o accesorio del vago) y por las ramas posteriores de los **nervios cervicales 3º y 4º**. Estos nervios discurren en dirección vertical por la superficie profunda del músculo.

## B.- MÚSCULOS TRONCOZONALES

Son cinco:

- Elevador de la Escápula - Posterior
- Romboides - Posterior
- Serrato Mayor o Anterior - Lateral
- Subclavio - Anterior
- Omohioideo - Anterior y que se estudiará con el cuello.

### ELEVADOR DE LA ESCÁPULA

El elevador de la escápula es un músculo profundo al trapecio que se dispone entre la musculatura dorsal del cuello y los músculos escalenos.

**Origen:** Se origina en los tubérculos posteriores de los procesos costotransversos de las cuatro primeras vértebras cervicales. Se dirige hacia abajo y hacia afuera.

**Inserción:** Se inserta en el ángulo superior y la región superior del borde medial de la escápula hasta cerca del límite medial de la espina donde se inserta el romboides menor.

**Acción:** Eleva el hombro junto con el trapecio, en concreto los otros 5 cm de la elevación total.

**Relaciones:** Su vientre muscular separa la musculatura de la nuca de la musculatura de los escalenos. A su llegada al músculo la **arteria cervical transversa da su ramo profundo** (arteria dorsal de la escápula) que pasa profundo a él y se dispone entre el romboides y la musculatura dorsal del tronco. Desciende en esa posición entre escápula y vertebras. En su descenso forma el paquete vasculonervioso con el nervio dorsal de la escápula, rama del C5 originada antes de formar el plexo braquial.

**Inervación:** Está inervado por el nervio **dorsal de la escápula** y los **nervios cervicales C2 y C3**.

### ROMBOIDES

El músculo de manera constante se divide en dos: **Romboides mayor** y **Romboides menor** debido al intersticio que de manera constante aparece entre sus dos orígenes cervical y dorsal y sus inserciones.

**Origen:** Se origina en las apófisis espinosas de las dos últimas vértebras cervicales y las cuatro o cinco primeras dorsales, en la parte inferior del septo nuchal y en los ligamentos interespinosos correspondientes. Sus fibras se dirigen lateral y caudalmente.

**Inserción:** El menor se inserta en el borde medial de la escápula por debajo del elevador de la escápula; mientras que el mayor se inserta en el mismo borde, caudal al menor.

**Acción:** Tira de la escápula hacia la línea media, por lo que el hombro se desplaza hacia atrás (retropulsión o retracción del hombro). También produce una rotación de la escápula merced a la cual la glena se dirige caudalmente por lo que realiza el descenso del miembro superior (es antagonista pues del trapecio).

**Relaciones:** **Cubre** a los siguientes músculos que se encuentran en la profundidad: el serrato posterocraneal y los músculos erectores del tronco, quedando entre ellos el **nervio dorsal de la escápula** y el **ramo profundo de la arteria cervical transversa**. **Superficial** a músculo queda el trapecio y entre ambos, el nervio espinal y el ramo superficial de la arteria cervical transversa.

**Inervación:** Se encuentra inervado por el **nervio dorsal de la escápula** (C5, frecuente contribución C4).

## SERRATO MAYOR o ANTEROLATERAL

**Origen e inserción:** Presenta su origen en las superficies laterales de las costillas de la 1ª hasta la 9ª. Se va a dirigir, tapizando la parrilla costal, hacia atrás primero y hacia la línea media después, para insertarse de manera lineal en la cara anterior de la escápula en la vecindad de su borde medial. Su origen se ve como digitaciones en el costado anterolateral del tórax. Tiene **tres porciones**: la primera es la **superior** que se origina en la 1ª y 2ª costilla y se inserta en la región más craneal. La segunda porción es la **intermedia o divergente**, va desde la 2ª hasta la 4ª costilla hasta una inserción más amplia en casi la totalidad de su faceta de inserción. Su inserción será por lo tanto más amplia que el origen. La tercera porción es la **inferior o convergente** y va desde la 5ª a 9ª o 10ª costilla hasta la región cercana al ángulo inferior.

**Acción:** Este músculo y el músculo romboides que se sitúa medial a él, constituyen una lámina muscular casi continua que mantiene a la escápula adosada a la pared posterior del tronco. Su acción es diferente en función de las porciones de las que hablemos. Así las **porciones superior y media** trasladan la escápula y por lo tanto el hombro hacia adelante y hacia afuera: antepulsión (protracción del hombro). La **inferior** va a tirar del vértice inferior de la escápula hacia delante rotando la escápula a través de un eje cuasi anteroposterior para situar la cavidad glenoidea hacia arriba (elevación del miembro superior), por lo que es agonista del trapecio.

**Relaciones e Inervación:** En su región más craneal constituye la pared medial de la axila junto con la parte superior de la pared torácica. Está **cubierto** por los músculos pectorales que constituyen la pared anterior de la axila. Caudal a esta región es **subcutáneo** en sus regiones anteriores y laterales. A nivel posterior está cubierto por el músculo redondo mayor, dorsal ancho y subescapular que lo separa de la escápula. Está inervado por el **nervio torácico largo** o **nervio de Carlos Bell**, el cual discurre entre el escaleno medio y el escaleno posterior, se pega a la primera costilla entrando en la axila en su vecindad y desciende por la región más lateral del músculo, siendo subcutáneo por debajo de la axila.

**Patología:** Cuando el músculo deja de funcionar, generalmente por afectación de su nervio, ya sea traumática o iatrogénica (producida por el facultativo), la escápula deja de presentar el contacto con la parrilla costal y se separa dorsalmente. A esta enfermedad se le denomina "**escápula alada**". En algunos niños se identifica esta anomalía por inmadurez de esta musculatura.

## SUBCLAVIO

**Origen:** Tiene su origen en la cara craneal del primer cartílago costal y en la región vecina de la primera costilla, se va a dirigir hacia arriba y hacia afuera.

**Inserción:** En el surco subclavio o surco caudal de la clavícula.

**Acción:** Tira de la clavícula y por ende del hombro hacia abajo (poco movimiento) y aproxima la clavícula en sentido medial para pegarla al esternón y estabilizar con ello la articulación esternocostoclavicular.

**Relaciones:** Representa una **almohadilla** entre la clavícula y el paquete vasculonervioso subclavio, integrado por la arteria subclavia, la vena subclavia y el plexo braquial. A este nivel los vasos pasan a denominarse arteria y vena axilar. Este paquete discurre entre el músculo y la primera costilla. Entre el músculo y la clavícula, el borde lateral de la primera costilla y el borde superior de la escápula hasta la apófisis coracoides queda delimitado el **vértice superior o entrada de la axila**, por donde discurren las estructuras citadas. En ciertas personas es más estrecho y se produce un **síndrome del orificio superior (outlet) torácico**, en el cual se comprimen la arteria y los nervios del plexo braquial.

**Inervación:** Va a estar inervado por el **nervio subclavio** (C5 y C6), rama del tronco superior del plexo braquial.

## C.- MÚSCULOS AUTÓCTONOS DE LA CINTURA ESCAPULAR

Son los siguientes:

- **Dorsales:**
  - Insertándose en **troquíter**: Supraespinoso, Infraespinoso y Redondo menor.
  - Insertándose en **troquín** o caudal a él: Redondo mayor, Dorsal ancho y Subescapular.
- **Ventrales:** son el Pectoral Menor, Pectoral Mayor y Coracobraquial.
- **Deltoides.**

### I) MÚSCULOS AUTÓCTONOS DORSALES

Se insertan en el troquíter o tuberosidad mayor del extremo proximal del húmero, ya sea en su vértice o en su cara posterior y en el troquín o tuberosidad menor o caudal a él. Sus tendones salvo los del redondo mayor y del dorsal ancho, constituyen el maguito de los rotadores. Éstos se pegan las superficies anterior, posterior y superior de la cápsula de la articulación glenohumeral (escapulohumeral). Es asiento de lesiones que afectan de manera conjunta a los tendones y a la

cápsula articular como roturas parciales o completas de las estructuras de algunas de sus caras. Se debe a un aumento de la presión de forma brusca o repetitiva sobre los tendones de estos músculos en la abducción y rotación externa (por ejemplo en los reponedores de los supermercados). Presentan dolor a la palpación y sobre todo al realizar movimiento de abducción y rotación externa. El tendón que se afecta más frecuentemente es el del supraespinoso.

## SUPRAESPINOSO

**Origen:** se origina en la fosa supraespinosa, se dirige hacia afuera (transversalmente) y discurre caudal al acromion y al ligamento coracoacromial, lugar en donde forma un tendón aplastado de arriba abajo.

**Inserción:** se inserta mediante un tendón aplastado de arriba abajo en el vértice craneal del troquíter.

**Acción:** Inicia la abducción del brazo hasta los 15° en la articulación glenohumeral.

**Relaciones:** Su tendón queda **adyacente a la cápsula articular ubicado en un paso estrecho** por debajo del acromion y del ligamento acromiocracoides. Entre el tendón y el acromion más el ligamento coracoacromial que se sitúan craneales, se dispone la **bolsa serosa subacromial**, la cual facilita el deslizamiento del tendón cuando el músculo se contrae. Ésta bolsa se continúa lateralmente con la **bolsa serosa subdeltoidea**. El músculo está cubierto **superficialmente** por el trapecio.

Como hemos visto, una de las ramas del tronco tirocervical es la **arteria supraescapular**. Ésta, junto con el **nervio supraescapular** que ha discurrido por el hiato interescalénico, se dirigen desde este tronco hacia abajo y hacia atrás, apoyándose inicialmente sobre la cara anterior del músculo escaleno anterior. Cuando llegan hasta el borde superior escapular, medial a la apófisis coracoides, el nervio discurre por la escotadura coracoidea, o foramen cuando existe, y la arteria craneal al ligamento que la cierra. Tras pasar por este espacio, acceden a la fosa supraescapular introduciéndose ambas estructuras profundas al músculo supraespinoso.

**Inervación:** Está inervado por el **nervio supraescapular** (C5, C6) que también inerva al infraespinoso.

**Patología:** La **tendinitis del supraespinoso** es relativamente frecuente, sobre todo en personas que realizan de manera repetitiva movimientos de abducción como los reponedores de los supermercados. En ella se produce un dolor al iniciar la abducción y al acabarla a los 90°. Esto último es debido al choque del tendón contra el acromion. A veces el tendón llega a romperse, generalmente a un cm de su inserción donde el tendón es más débil. En estos casos además del dolor, se ve dificultado el inicio de la abducción.

## INFRAESPINOSO

**Origen:** Se origina en la fosa infraespinosa y se dirige lateralmente formando un tendón que discurre dorsal a la articulación escapulo humeral, justo por el eje anteroposterior de la misma.

**Inserción:** Se inserta en la cara posterior del troquíter o tuberosidad mayor del húmero, caudal al supraespinoso, mediante un tendón aplastado de delante atrás.

**Acción:** Por su situación, es un claro rotador externo del húmero y por lo tanto del miembro superior.

**Relaciones:** Su tendón queda adyacente a la cara posterior de la **cápsula articular**. Entre ambas estructuras se interpone la **bolsa serosa infraespinosa**, con función análoga a la subacromial. Profundo al músculo se encuentran la **arteria y el nervio supraescapulares** procedentes de la fosa supraespinosa, que acceden a la infraespinosa a través de la escotadura mayor. Las ramas de esta arteria **se anastomosan** parcialmente con las ramas de la arteria profunda de la cervical transversa y con ramas de la circunfleja de la escápula. Sus dos tercios laterales están **cubiertos** por el deltoides, una pequeña porción a nivel medial por el trapecio y el resto es **subcutáneo**.

**Inervación:** Está inervado por el **nervio supraescapular** (C5,C6).

## REDONDO MENOR

Es un músculo que se encuentra inmediatamente caudal al infraespinoso. A veces no existe y cuando esto ocurre se puede decir que ha sido absorbido por el infraespinoso, con lo que la inserción de éste es más amplia.

**Origen:** Se origina en la región más craneal del borde lateral escapular, por debajo del tubérculo infraglenoideo, y un poco en la cara posterior del hueso. Se dirige hacia arriba y hacia afuera caudal al infraespinoso.

**Inserción:** Se inserta en la cara dorsal del troquíter caudal a la inserción del infraespinoso.

**Acción:** Es rotador externo del húmero con un leve componente de aducción del mismo.

**Relaciones:** Está **cubierto** por el deltoides. Inmediatamente ventral a su tercio medio se encuentra el tendón de origen de la porción larga del **tríceps** braquial que discurre perpendicular a él en sentido distal. En su **borde craneal** se sitúa el músculo infraespinoso. En su **borde caudal** se sitúa el músculo redondo mayor. Entre ambos músculos y la porción larga del tríceps braquial se delimitan dos espacios importantes: el **espacio cuadrangular** o **cuadrilátero de Velpau** y el **espacio triangular** o **triángulo de Velpau** y que delimitaremos en el siguiente músculo.

**Inervación:** Está inervado por el **nervio axilar** (C5, C6) una de las dos ramas terminales del fascículo posterior del plexo braquial en su recorrido por la axila y que se hace posterior discuriendo por el cuadrilátero de Velpau. La otra rama terminal del fascículo posterior es el nervio radial (C5, C6, C7, C8 y T1-inconstante). El nervio axilar inerva también al músculo deltoides.

## REDONDO MAYOR

Es un músculo más robusto y potente que el redondo menor que se encuentra caudal a él; si bien su inserción no es posterior sino anterior, por lo que se dirige desde atrás hacia adelante.

**Origen:** Se origina en el borde lateral de la escápula y en una pequeña región de la cara posterior caudal al redondo menor. Sus fibras se dirigen hacia arriba, afuera y sobre todo **hacia adelante**

discurriendo ventral a la porción larga del tríceps (el músculo redondo menor se encuentra dorsal a ella).

**Inserción:** Se inserta en la cresta subtroquiniana o labio interno de la corredera bicipital.

**Acción:** Realiza de manera equilibrada una **triple función:** Retroversión o extensión, aducción y rotación interna, colocando pues al húmero y al miembro inferior detrás de las espaldas en la denominada “posición del maestro” (las manos cogidas atrás). El dorsal ancho posee esta misma acción.

**Relaciones:** Como indicábamos con anterioridad entre redondo mayor y redondo menor se establecen dos espacios importantes, cuyos límites y estructuras que pasan a su través son los siguientes:

- El **espacio cuadrangular o cuadrilátero de Velpau:** Entre ambos redondos, la diáfisis humeral a nivel del cuello quirúrgico (lateralmente) y la porción larga del tríceps braquial (medialmente). A su través se hace posterior el nervio circunflejo o axilar (rama del fascículo posterior del plexo braquial) y la arteria circunfleja humeral posterior (rama de la arteria axilar). Ambas estructuras rodean al cuello quirúrgico: El nervio inerva al redondo menor como hemos visto y al deltoides.
- El **espacio triangular o triángulo de Velpau:** Medial al anterior, queda delimitado por ambos redondos y la porción larga del tríceps que queda lateral y representa la base del triángulo.

En la **cara ventral** se encuentra la aponeurosis de inserción del músculo dorsal ancho, la cual es continuación de un vientre aplanado que rodea el borde inferior del músculo. Esta aponeurosis se inserta en el fondo de la corredera bicipital. Cruzando su cara ventral de arriba abajo camina el **paquete vasculonervioso toracodorsal**, el cual se introduce entre los músculos redondo mayor y dorsal ancho cuando llega al borde anterior del segundo. Próximas la músculo se encuentran **dos bolsas serosas:** una se coloca entre el tendón del músculo redondo mayor y la diáfisis humeral y la otra entre los tendones de los músculos redondo mayor y dorsal ancho.

**Inervación:** El fascículo posterior del plexo braquial da tres ramas colaterales (no terminales) que de proximal a distal son:

- El nervio subescapular superior (C5, C6) que inerva al músculo subescapular.
- El nervio toracodorsal o subescapular medio (C6-inconstante, C7 y C8) antes citado, que inerva al músculo dorsal ancho.
- El **nervio subescapular inferior** (C5, C6) que inerva a los músculos redondo mayor y subescapular.

## DORSAL ANCHO

Embriológicamente este músculo deriva de la misma masa muscular del miotomo que origina el músculo redondo mayor. Si analizamos su morfología y función es como si, desde el punto de vista filogenético, hubiéramos tenido la necesidad de generar mayor masa muscular ubicada más caudalmente que realizase la misma acción que el redondo mayor, pero que tire del tronco hacia arriba para poder trepar a los árboles.

**Origen:** Originariamente su origen sería en la cara posterior del vértice inferior de la **escápula**, pero fue ampliando sus orígenes a la **columna vertebral** (apófisis espinosas y ligamentos interespinosos desde la séptima vértebra dorsal hasta el sacro) e incluso hasta la **pelvis** (tercio posterior del labio externo de la cresta ilíaca). Los orígenes en la columna vertebral se realizan mediante la aponeurosis lumbar dorsolumbar. Sus fibras más craneales se dirigen, desde sus orígenes, hacia afuera y hacia delante y las caudales, además, hacia arriba. Se afila al llegar a la cara posterior del músculo redondo mayor, rodea su borde inferior y **se hace anterior** al mismo donde forma una aponeurosis de inserción.

**Inserción:** Se inserta en el fondo de la corredera bicipital próximo a la inserción del redondo mayor.

**Acción: Posición del maestro**, es decir aducción, rotación medial y retroversión o extensión dorsal del brazo. Gracias a su gran brazo de palanca de fijación distal en el tronco realiza la acción de **trepar**.

**Relaciones:** Es un músculo **subcutáneo** a nivel del dorso, salvando lo que está cubierto por el trapecio a nivel de su origen en las vértebras torácicas. **Cubre** desde medial a lateral al músculo erector de la columna, al serrato posteroinferior, al oblicuo externo del abdomen, en una muy pequeña porción al oblicuo interno próximo al origen de la cresta ilíaca y al serrato mayor o anterolateral. A nivel de la **cresta ilíaca** entre el borde anterior del músculo y el borde posterior del oblicuo mayor, se forma un triángulo, con la cresta como base, en cuya superficie queda subcutáneo el músculo oblicuo interno, es el **triángulo de Petit**.

A **nivel anterior**, su aponeurosis de inserción cubre ventralmente al redondo mayor y en él se fija el **ligamento suspensorio de la axila** que procede del músculo pectoral mayor. Entre este ligamento y la piel existe un importante acúmulo de grasa. La aponeurosis de inserción junto con la cara anterior del redondo mayor conforman la porción más distal de la **cara posterior de la axila**, la cual estudiaremos con el músculo subescapular que completa esta cara. Ventral a la cara anterior de la aponeurosis de inserción del músculo se encuentra la porción más distal de la **arteria axilar**, la cual a partir del borde inferior de este músculo y el del redondo mayor que se encuentra dorsal, pasa a denominarse **arteria humeral o braquial**.

**Junto a la arterial axilar** camina:

- La **vena axilar** que es continuación de la vena basílica tras reunirse con ella la/s vena/s humeral/es. Se sitúa medial a la arteria.
- Las **ramas terminales del plexo braquial** salvo los nervios axilar y musculocutáneo:
  - nervios **radial** (C5, 6, 7, 8, T1-inconstante), que tras dejar la vecindad de la aponeurosis de inserción se dirige dorsalmente junto con arteria humeral profunda para hacerse ambas estructuras posteriores al húmero en el canal de torsión o del nervio radial.
  - nervio **mediano** (C5-inconstante, 6, 7, 8, T1) y
  - nervio **cutáneo cubital** (C7-inconstante, C8 y T1).
- Los **nervios sensitivos colaterales** del plexo:
  - Nervio **cutáneo antebraquial** (braquial cutáneo interno), que recoge la sensibilidad de la superficie interna del antebrazo y estrecha región anteromedial del brazo.

- Nervio **cutáneo braquial** (accesorio del braquial cutáneo interno) que recoge la sensibilidad de la axila y de la superficie interna del brazo. A este nervio llega una rama anastomótica que procede del T2, el nervio intercostobraquial, que antes de unirse al nervio emite ramas que también recogen la sensibilidad de la piel de la axila.

**Inervación:** Está inervado por el **nervio toracodorsal** que procede del fascículo posterior del plexo braquial y que llega a él junto con la arteria toracodorsal procedente de la arteria axilar. Este paquete vasculonervioso se relaciona con la cara ventral de los músculos subescapular y redondo mayor. En su descenso se va dirigiendo dorsalmente.

## SUBESCAPULAR

**Origen:** Se origina en la fosa de la cara anterior de la escápula, sus fibras se dirigen hacia afuera y hacia adelante debido a la disposición oblicua de esta cara.

**Inserción:** Se inserta en el troquín mediante un tendón aplastado de delante hacia atrás.

**Acción:** Rotación interna del húmero.

**Relaciones:** Su tendón discurre ventral a la **cápsula** de la articulación glenohumeral. Entre ambas estructuras se interpone la **bolsa sinovial subescapular**. Ventral al tendón y a la porción más lateral del vientre muscular se sitúa el **músculo coracobraquial**, originándose mediante un tendón conjunto con la porción corta del músculo bíceps en la apófisis coracoides. Este músculo se introduce en el brazo por su región medial.

La cara anterior del músculo, junto con las caras anteriores del dorsal ancho y redondo mayor, y la porción proximal de la porción larga del tríceps, conforman la **pared posterior de la axila**. En su interior y por lo tanto ventral al músculo se encuentran las estructuras vasculares y nerviosas que aportan la vascularización e inervación al resto del miembro superior y que son:

- La **arteria axilar y sus ramas**, las cuales estudiaremos con el músculo pectoral menor. De ellas la toracodorsal que se dirige caudalmente y la circunfleja de la escapula que se dirige hacia afuera y hacia atrás, se apoyan sobre la cara anterior del músculo.
- La **vena axilar y las venas que drena en ella**.
- **Ganglios linfáticos** forman grupos que estudiaremos con el músculo pectoral menor.
- Del **plexo braquial** satélite a la arteria:
  - Las divisiones de los **troncos** (troncos primarios).
  - Los **fascículos** (troncos secundarios): Posterior, Lateral y Medial.
  - Las **ramas colaterales** del plexo braquial:
    - Del fascículo **posterior**: los nervios subescapular superior, toracodorsal y subescapular inferior.



- De entre **fascículo lateral y medial**: el asa de los pectorales y los nervios que parten de ella: el pectoral lateral (C5, C6 y C7) y pectoral medial (C8 y T1). El asa rodea la cara anterior de la arteria axilar y queda dorsal al músculo pectoral menor.
- Del fascículo **medial**: los nervios cutáneos de antebrazo y del brazo.
- Las **ramas terminales**
  - Las **más altas y más laterales**: el nervio axilar (del fascículo posterior) y el nervio musculocutáneo (del fascículo lateral).
  - Las que **se dirigen al brazo** y que hemos estudiado relacionándose con el dorsal ancho: El nervio radial (del fascículo posterior), el mediano (de la reunión de lazos anastomóticos procedentes de los fascículos lateral y medial) y el cubital (del fascículo medial). El nervio musculocutáneo, los lazos anastomóticos del nervio mediano de cuya reunión parte y el nervio cubital conforma en la cara anterior de la arteria y en sus costado la denominada “M” del mediano.

**Inervación:** Está inervado por los **nervios subescapular superior y subescapular inferior**.

## II) MÚSCULOS AUTÓCTONOS VENTRALES

Son el Pectoral mayor, pectoral menor y el coracobraquial. Los dos primeros conforman **la pared anterior de la axila** junto con el músculo subclavio y la fascia clavipectoral. Se sitúan como si fueran las hojas de un libro, el menor más pequeño y profundo; el mayor, más superficial y cubriéndolo en su totalidad ventralmente. El coracobraquial se sitúa inmediatamente lateral a la axila en su porción proximal y se dirige hacia el tercio medio del brazo donde se inserta. Ambos músculos están envueltos en la **fascia clavipectoral** la cual se fija cranealmente en la clavícula y caudalmente en el suelo de la axila formando el ligamento suspensorio de la misma.

### PECTORAL MENOR

**Origen:** Se origina en las regiones anteriores de las costillas 3ª, 4ª y 5ª. Forma un vientre muscular plano que se dirige hacia arriba, hacia afuera y hacia atrás.

**Inserción:** Se inserta mediante un tendón en la cara anterior de la apófisis coracoides.

**Acción:** Propulsa al hombro ventralmente (protracción). También desciende el hombro.

**Relaciones:** Cerca de su inserción se dispone en estrecho contacto con el **paquete vasculonervioso axilar** que hemos estudiado con el músculo subescapular, cruzándolo perpendicularmente. Se puede decir que el músculo pega al paquete contra la cara posterior de la axila (el músculo subescapular). En concreto, dorsal a él se disponen la zona de los fascículos del plexo braquial y el asa de los pectorales con sus ramas (nervio pectoral lateral y medial).

Relacionadas con este músculo se disponen de proximal a distal las siguientes **ramas de la arteria axilar**:

- **Craneal al músculo** parte la **arteria torácica superior**, que irriga las porciones superiores de las paredes medial y anterior de axila.
- **Dorsal al músculo o en su vecindad** (próximas al asa de los pectorales) parten:
  - La **arterial toracoacromial**, que se dirige hacia el borde superior del músculo, perfora la fascia clavipectoral y se divide en sus cuatro ramas para irrigar a las regiones correspondientes:
    - Pectoral, que irriga además a la mama.
    - Deltoidea.
    - Clavicular.
    - Acromial.
  - La **arteria torácica lateral**, que se dirige hacia el borde inferior del músculo y lo sigue caudomedialmente dando ramas que irrigan la zona. Da una rama que acompaña al nervio torácico largo o de Carlos Bell que se apoya con él sobre el serrato mayor. Irriga a la mama y las paredes anterior y medial de la axila.
- **Caudal al músculo**:
  - **Arteria subescapular**. Es la más voluminosa e irriga a la pared posterior de la axila y de la escápula a través de sus dos ramas:
    - **Arteria circunfleja de la escápula** que se hace posterior a través del triángulo de Velpau. Dorsalmente se divide en ramas que se anastomosan en la fosa infraespinosa con ramas de la arteria supraescapular y de la arteria rama profunda de la cervical transversa.
    - **Arteria toracodorsal** que como hemos visto va a buscar la región del redondo mayor y serrato mayor irrigando las paredes posterior y medial de axila, llegando hasta el vértice inferior de la escápula.
  - **Arterial circunfleja humeral posterior**, que se origina de la cara posterior de arteria axilar en la vecindad del borde inferior del músculo subescapular y se dirige hacia afuera y hacia atrás junto con nervio axilar. Ambas estructuras se hacen posteriores discurriendo a través del cuadrilátero de Velpau. Rodea el cuello quirúrgico anastomosándose con la circunfleja humeral anterior. Da ramas que irrigan al deltoides.
  - **Arteria circunfleja humeral anterior**. Más pequeña que la anterior, se origina a la misma altura que ella pero en la cara anterior. Rodea ventralmente el cuello quirúrgico. Irriga sobre todo a la articulación glenohumeral y a la cabeza del húmero.

Las arterias en general pueden padecer lesiones como **aneurismas** o dilataciones patológicas, **sección** o corte por **esquirlas** de extremos fracturarios o **iatrogénica** en intervenciones quirúrgicas y, entre otras, **compresiones** debido a fracturas o a un **síndrome compartimental** debido a traumatismos con

importante inflamación o tumores. Las venas padecen **trombosis** (coágulos que las obliteran), así como secciones o compresiones por iguales motivos que las arterias.

Íntimamente pegados a las estructuras venosas axilares formando grupos, se encuentran **los ganglios o nódulos linfáticos axilares**. La distribución locorregional de estos ganglios es **muy importante**. Esto es debido a que a ellos drena toda la linfa del miembro superior y también de la mama, la cual se encuentra superficial al músculo pectoral mayor, algo muy importante en las **neoplasias de esta glándula**. Los **ganglios centinelas** son los que en primer lugar llega la linfa de una región determinada. La detección de un posible ganglio centinela en la axila correspondiente a la mama, infiltrado con células tumorales (adenopatía) y el vaciamiento ganglionar axilar son estrategias diagnósticas y terapéuticas claves en la evolución y pronóstico de estas patologías. **Adenopatía** es un ganglio aumentado de tamaño. Se puede deber a una colonización neoplásica, pero también y más frecuentemente debido a un proceso infeccioso en lugares de donde procede la linfa que recoge.

Los ganglios linfáticos axilares se **agrupan de la siguiente forma**:

- Ganglios **humerales**: Se pueden identificar posteromediales a la arteria axilar a nivel de los músculos redondo mayor y dorsal ancho. Recogen la linfa de la mayor parte del miembro superior (brazo, antebrazo y mano).
- Ganglios **subescapulares**: Se sitúan junto a vasos (arteria y vena) toracodorsales y subescapulares. Reciben la linfa de las regiones dorsales.
- Ganglios **pectorales**: Se encuentran junto a los vasos torácicos laterales en el borde inferior del músculo pectoral menor. Reciben la linfa de la mama, el tórax y la pared abdominal alta.
- Ganglios **centrales**: Se localizan rodeados de grasa junto a la vena axilar caudales al borde inferior de músculo pectoral menor. Reciben la linfa procedente de los tres grupos ganglionares anteriormente citados.
- Ganglios **infraclaviculares**: Se hayan en el triángulo clavipectoral (Fosita de Mohrenheim) adyacente a la vena cefálica en la proximidad de su desembocadura en la vena axilar. Reciben la linfa de las regiones superior del brazo y anterior del hombro y la drenan tanto al grupo apical como directamente al tronco linfático subclavio. A estos ganglios también llegan los colectores linfáticos de la vena yugular interna del cuello y supraclaviculares.
- Ganglios **apicales**. Se sitúan junto a la vena axilar, pero craneal al músculo pectoral menor donde drena en ella la vena cefálica. A ellos llegan toda la linfa de la axila. De ellos parte, en el lado derecho, el Tronco Linfático Subclavio derecho que termina en el confluente venoso yuguloclavio en el lado dcho. En el lado izquierdo parte el Conducto Linfático Torácico que se estudiará con el tronco.

Cuando se realiza un **vaciamiento de los ganglios axilares** debido a un proceso neoplásico de mama, el retorno linfático del miembro superior disminuye y se puede producir un **linfedema** (inflamación generalizada del miembro por acúmulo de linfa). Existe linfedema cuando tras presionar la piel con un dedo, vemos que se queda una fóvea o fosita que se pierde poco a poco.

**Inervación**: El pectoral menor está inervado por el **nervio pectoral medial** (C8, T1).

## PECTORAL MAYOR

Es un músculo **muy potente y robusto**, que ocupa la región anterolateral del tórax y dibuja un relieve muy marcado a este nivel en los sujetos musculados. Es **subcutáneo**, salvo en su inserción y por la interposición de la mama, obviamente más significativa en el sexo femenino. En raras ocasiones estos músculos no existen (**agenesia de pectorales**).

**Origen e Inserción:** Se origina a través de **dos porciones**: la **clavicular** en el borde anterior del extremo esternal de la clavícula y la **esternocostal** en el esternón, en los cartílagos costales de las seis primeras costillas y frecuentemente en la aponeurosis del músculo recto del abdomen a nivel más caudal. Sus **fibras se dirigen** hacia afuera, las más craneales también descienden, mientras que las caudales también ascienden. Se reúnen cerca de húmero para formar un **tendón de inserción en forma de "U"** que se **inserta** en la cresta infratroquiteriana o labio externo de la corredera bicipital. Curiosamente, sus fibras musculares craneales terminan en la porción inferior del tendón y las inferiores en la superior.

**Acción:** El músculo en su conjunto es aductor, rotador interno y anteversor (flexor). De manera separada la porción clavicular es anteversora cuando el humero está en posición de extensión; la porción esternocostal es retroversora desde una posición de anteversión total.

**Relaciones:** Es subcutáneo salvo en las regiones donde se encuentra la **mama** y en su inserción, la cual está **cubierta** por el músculo deltoides. Entre ambos músculos, quedando subcutáneo, se encuentra el **surco deltopectoral**. Este surco, antes de llegar a la clavícula se separa para formar una fosa o triángulo, el cual está tapizado por la fascia clavipectoral; es el denominado **triángulo clavipectoral** o **fosita de Mohrenheim**. Por ese surco camina subcutáneamente la **vena cefálica**, que procede de la región anterolateral del brazo. La vena perfora la fascia y busca la vena subclavia donde drena próxima al vértice superior o entrada de la axila. A través de esta fosa se accede a la vena subclavia para colocar en ella el catéter **Port-A-Cath**, reservorio subcutáneo conectado a la vena en donde se inyecta tratamientos repetidos intravenosos, generalmente quimioterápicos para procesos neoplásicos. Caudal a la clavícula se encuentra el músculo subclavio el cual está cubierto también por el pectoral mayor. Ambos pectorales, fascia clavipectoral y músculo subclavio conforman la **pared anterior de la axila**.

El músculo **cierra ventralmente la axila** por lo que **cubre** ventralmente las estructuras axilares no cubiertas por el pectoral menor y que hemos estudiado con él. Lateral a ellas cubre ventralmente al coracobraquial y al bíceps braquial hasta su inserción en la cresta subtroquiteriana. Como este músculo es la pared anterior de la axila y los músculos redondo mayor y dorsal ancho la pared posterior (insertándose en la cresta subtroquiniana y en el fondo de la corredera), se puede considerar que la **pequeña pared lateral de la axila** es la corredera bicipital o surco intertubercular.

La **mama** es una estructura glandular con tejido graso que se sitúa entre la piel y el músculo. El epitelio de la **aureola** existe tanto en hombres como en mujeres; el tejido glandular solo en las mujeres. Esta glándula se extiende mediante su **proceso axilar** hasta llegar a la axila rodeando el borde inferior próximo a su inserción. El **carcinoma de mama** es el tipo de cáncer más frecuente y más mortífero entre las mujeres, aunque también se puede presentar en los hombres. Como hemos estudiado en el pectoral menor, los tumores de mama infiltran los ganglios linfáticos axilares, de ahí la importancia de su conocimiento.

**Inervación:** Está inervado por **ambos nervios pectorales** (lateral y medial) procedentes del asa de los pectorales.

## CORACOBRAQUIAL

**Origen:** Se origina en el vértice de la apófisis coracoides en un tendón conjunto de la porción corta del bíceps. Se dirige hacia abajo y hacia fuera, dorsal al bíceps.

**Inserción:** Termina entre el tercio superior y el medio de la región medial de la diáfisis humeral.

**Acción:** Es un músculo aductor poco potente, que además es anteversor si estamos en retroversión y a la inversa, por lo que realiza la acción de colocar el húmero en posición anatómica.

**Relaciones:** Su importancia anatómica no es tanto su acción sino su situación y relaciones. Cruza ventralmente al tendón del dorsal ancho y al subescapular próximos a sus inserciones y es cruzado ventralmente por el pectoral mayor. Se denomina también **músculo perforado** ya que es taladrado de delante atrás y de dentro a fuera por el **nervio musculocutáneo**. Tras sobrepasar el músculo éste nervio se sitúa en el brazo entre los dos músculos del paquete anterior (braquial anterior y bíceps braquial) inervándolos también.

En su descenso hacia el brazo, **arteria y venas axilares, junto con ramas del plexo braquial** que acceden al mismo, se pegan al costado interno del músculo. Pasan a denominarse vasos **humerales** tras sobrepasar el borde inferior de los músculos redondo mayor y dorsal ancho. Nada más sobrepasar estas estructuras la arteria humeral emite la **arteria humeral profunda** que, junto con el **nervio radial**, discurren dorsal al músculo ente él y la porción larga del tríceps, que es posterior. Ambas estructuras se hace posterior a la diáfisis humeral a través del **intervalo triangular** formado ente diáfisis humeral, porción larga del tríceps y el redondo mayor, próximo a su inserción.

En el brazo, la arteria humeral y las venas humerales se sitúan medial al músculo, que cuando se agota se disponen en el **canal bicipital interno**, el cual estudiaremos en el brazo. **La vena basilíca** queda subcutánea en este canal, continuándose como vena axilar tras la reunión con las generalmente pequeñas venas humerales.

**Inervación:** Va a estar inervado por el **nervio musculocutáneo** (C5, C6 y C7) que lo perfora. Este nervio inerva también a los músculos del compartimento anterior del brazo. Su rama terminal es sensitiva y recoge la sensibilidad de la región lateral del antebrazo.

## III) DELTOIDES

Es un músculo grueso y potente, **subcutáneo** es su totalidad en el hombro, que va cubrir a gran parte de la musculatura de la cintra escapular.

**Origen:** Presenta tres orígenes bien diferenciados: un origen **anterior** o **clavicular**, un **origen lateral** o **acromial** y un origen **posterior** o **espinal**. Todas sus fibras se dirigen hacia abajo y hacia la región anterolateral de la diáfisis humeral.

**Inserción:** En la "V" **deltoidea** de la diáfisis humeral. Las porciones clavicular y acromial se insertan en el borde anterior (vertical) de la "V", la porción espinal en la parte de la "V" situada en la cara antero lateral.

**Acción:** Es **abductor** del brazo con lo que lleva el brazo y el miembro superior hasta la horizontal. Sus **porciones pueden tener acciones diferenciadas**. La porción anterior también tiene un componente de anteversión y rotación interna, mientras que la posterior tiene un componente de retroversión y rotación externa.

**Relaciones:** Es un músculo **subcutáneo que protege los tendones del maguito de los rotadores** y la **articulación escapulohumeral**. Ventralmente cubre la porción de inserción del pectoral mayor formando el **surco deltopectoral** del que hemos hablado, la coracoides, los orígenes de coracobraquial y la porción corta del bíceps, así como la corredera bicipital craneal al pectoral mayor.

Dorsalmente **cubre** al infraespinoso, al redondo menor y a la cabeza larga y vasto lateral del tríceps. A este nivel cubre dorsalmente la entrada posterior al cuadrilátero del Velpau, por donde se hace posterior el **nervio axilar y la arteria circunfleja humeral posterior**. Estas estructuras se encuentran inmediatamente profundas al músculo rodeando el cuello quirúrgico humeral. Nada más sobrepasar el cuadrilátero, del nervio axilar parte su rama sensitiva (**ramo cutáneo braquial lateral superior**) que se hace subcutáneo a través del borde posterior del músculo y se dirige hacia afuera y hacia adelante. Este nervio recoge la sensibilidad de la piel a nivel de los 2/3 inferiores del deltoides en sus regiones posterior, lateral y anterior. La sensibilidad del resto del hombro es recogida por ramas sensitivas supraclaviculares que conectan con el plexo cervical (C3 y C4).

**Inervación:** Inervado por el **nervio axilar** (C5 y C6). La sección de este nervio motivada por **una fractura humeral a nivel del cuello quirúrgico** del húmero, ocasiona incapacidad de la mayor parte de la abducción del miembro superior e insensibilidad de los 2/3 inferiores del hombro cuando la lesión es anterior al nacimiento de su rama sensitiva. Como el supraespinoso no se ve afectado, el inicio de la abducción (los 15 primeros grados) se puede realizar.

## ACTIVIDADES:

1.- El estudio de los músculos requiere ir identificando en todo momento cada estructura citada en los atlas recomendados o en las imágenes de clase. De no ser así el estudio de la anatomía no es posible. Carece de sentido estudiársela de memoria. Tras ello es necesario identificar las estructuras con el programa en 3D Anatomy Plus, sus fijaciones y las estructuras relacionadas con cada uno de ellos. Tras completar el estudio local de la miología, es necesario que repases el recorrido completo desde proximal a distal de los nervios y los vasos del miembro superior.

2.- Haz un dibujo del plexo braquial indicando los nervios raquídeos de procedencia, las diferentes regiones del mismo (raíces, troncos, divisiones, fascículos y ramos terminales) y sus ramos colaterales y terminales. Indica los nervios cervicales de los cuales procede cada uno de ellos. Indica en una tabla anexa cada uno de los nervios colaterales o terminales, los músculos que inerva y las regiones de la piel de donde recoge la sensibilidad.

3.- Analiza las estructuras que delimitan cada una de las paredes de la axila y recuerda las estructuras que se encuentran en su interior.

**4.- Realiza una tabla en la que se especifique en la primera columna los músculos y en las siguientes columnas: sus orígenes, inserciones, acciones, relaciones someras e inervación. Ve completándola conforme estudies la miología de las siguientes regiones del miembro superior e inferior.**

**5.- Recuerda los nervios que recogen la sensibilidad de la piel de las regiones de la cintura escapular y repasa la anatomía de superficie de la misma en las imágenes de clase.**

**6.- Sigue completando el cuadro de la Anatomía Clínica**

## 3.2.- MIOLOGÍA DEL BRAZO

El brazo es la porción del miembro superior que va desde el hombro hasta el codo. La musculatura del brazo termina insertándose en los extremos o epífisis proximales de radio y cúbito. Esta región está dividida en dos compartimentos claramente diferenciados:

- A. **Compartimento anterior:** Está integrado por los músculos braquial anterior, bíceps braquial y coracobraquial. Además, en la región distal y lateral se encuentra el músculo braquiorradial, el más superficial de la región epicondilea.
- B. **Compartimento posterior:** Está ocupado fundamentalmente por el tríceps braquial, aunque el ancóneo se suele incluir en este compartimento a pesar de ubicarse más distal, en la región posterior del codo.

Debemos recordar que entre ambos compartimentos se encuentran los septos o tabiques intermusculares interno y externo.

### A.- COMPARTIMENTO ANTERIOR

#### BRAQUIAL ANTERIOR

**Origen:** Se origina en las caras anteriores (interna y externa) de la diáfisis del húmero, en los 2/3 inferiores y en el septo intermuscular interno sobre todo, dejando espacio para la inserción del coracobraquial. Sus fibras se dirigen hacia abajo formando un vientre muscular fusiforme que se continúa con un tendón tras sobrepasar la cara anterior de la articulación del codo.

**Inserción:** Se inserta en la tuberosidad del cúbito y en la región craneal a ella hasta la vecindad de la apófisis coronoides.

**Acción:** Su acción es **flexionar** el antebrazo sobre el brazo.

**Relaciones e Inervación:** En su porción más alta **cubre** ventralmente a la inserción del coracobraquial. **Ventral** a él se encuentra el bíceps. Los bordes lateral y medial del músculo bíceps y la cara anterior del músculo braquial, sobre el que el bíceps se apoya, conforman sendos surcos que discurren de proximal a distal, son los **canales bicipitales** interno y externo. Entre ambos músculos discurre el **nervio musculocutáneo** que procede de taladrar el músculo coracobraquial. En su camino de proximal a distal inerva ambos músculos. Su porción terminal, exclusivamente sensitiva, se denomina **nervio cutáneo lateral del antebrazo**, se hace subcutáneo saliendo por el costado lateral de ambos músculos a nivel de la cara anterior de la articulación del codo, es decir, en la porción más distal del canal bicipital externo. Recoge la sensibilidad de la región lateral del antebrazo, en concreto la mitad anterior y lateral, el borde lateral y un poco de la cara posterior. Para ello se divide en un ramo anterior y otro posterior.

A nivel distal el **paquete vasculonervioso humeral** se apoya sobre la cara anterior del braquial anterior. En la vecindad de su tendón de inserción la arteria se divide en arteria radial y cubital.



## BÍCEPS BRAQUIAL

Es el músculo subcutáneo de la superficie anterior del brazo.

**Origen:** Se origina mediante **dos tendones de origen**, porciones o cabezas, en la cintura escapular: la porción larga en la tuberosidad supraglenoidea y la corta mediante un tendón conjunto con el coracobraquial en el vértice de la apófisis coracoides. Sus porciones se reúnen a nivel del tercio medio del brazo formando un vientre muscular que forma un tendón más proximal que el tendón del braquial anterior, a nivel de la cara anterior de la articulación del codo.

**Inserción:** Posee dos inserciones, por lo que es un músculo **bicaudal**. La principal inserción se realiza mediante un tendón que se fija en la tuberosidad radial, es el **tendón bicipital**. Se palpa con facilidad en la región anterior del codo, al ser un músculo subcutáneo en su totalidad. La inserción secundaria es una expansión aponeurótica que parte del tendón y se dirige medialmente para fijarse a la fascia que aloja a los músculos epitrocleares del antebrazo en su porción más proximal. Se denomina **aponeurosis de inserción del bíceps** o "**lacerto fibroso**", que también queda subcutáneo.

**Acción:** Es **flexor** del antebrazo y además realiza la **supinación**, ya que al tirar de la extremidad proximal del radio hacia delante y hacia dentro, hace que rote sobre su eje vertical. Es por ello que la flexión del antebrazo se realiza con mayor potencia cuando el antebrazo se encuentra en supinación total, en decir, en posición anatómica.

**Relaciones e Inervación:** **Dorsal** a él se encuentra el braquial anterior y en parte el coracobraquial; **ventral** a él la piel y el tejido celular subcutáneo con más o menos grasa. Entre ambos músculos el **nervio musculocutáneo** que lo inerva. Ambos músculos, como todos, están envueltos en sus fascias. Además ambos músculos junto con el músculo tríceps braquial del compartimento posterior están envueltos en la **fascia braquial**, la cual se continúa distalmente con la fascia antebraquial que acaba en el ligamento anular del carpo. Entre estas fascias y la piel se encuentra el tejido celular subcutáneo con mayor o menor cantidad de grasa.

En los costados colaterales de bíceps, entre él y el braquial anterior o el septo intermuscular, por encima del origen del braquial anterior, se conforman los **canales** o **surcos bicipitales** interno y externo que están claramente delimitados por los bordes laterales de músculo bíceps.

El **canal bicipital interno** se puede decir que es la continuación del borde medial del coracobraquial. En él se encuentra el **paquete vasculonervioso humeral** o braquial integrado por la arteria humeral, las venas humerales y el nervio mediano. Este paquete se encuentra profundo a la fascia braquial y apoyado sobre las fascias de ambos músculos. Superficial a la fascia braquial, en ese mismo canal bicipital interno, camina la **vena basílica**, la cual procede del costado interno del antebrazo tras formar una red anastomótica con las **venas cefálica y antebraquial media** a nivel de la región anterior del codo. Estas venas, las más gruesas según los pacientes, son las que se canulan para colocar las vías venosas periféricas. La vena basílica, en la unión del tercio medio y el superior del brazo perfora la fascia braquial. Tras ello se le unen las pequeñas venas humerales que vienen formado parte del paquete vasculonervioso en el brazo. Desde este punto hasta la axila, es pues la vena basílica la que forma el paquete. Por ello se dice que la vena axilar es continuación de la basílica.

El canal bicipital interno finaliza distalmente en el borde lateral del **músculo pronador redondo** (músculos epitrocleares). A este nivel, sobre la cara anterior del braquial anterior, el paquete vasculonervioso discurre entre el tendón de inserción y la aponeurosis de inserción del bíceps,

dividiéndose la arteria en radial y cubital. Ambas se relacionan con el músculo pronador, la primera superficial y la segunda profunda al mismo.

La porción distal de la arteria humeral en el canal bicipital interno es el lugar que se emplea en clínica para **medir la presión arterial**, lo cual se debe realizar tras 5 minutos de reposo en el brazo izquierdo si es diestro. A este nivel también se puede medir el pulso arterial.

Debemos recordar que en la axila, en el costado interno de la arteria axilar, se encontraba **el nervio cubital**. Este nervio que no discurre propiamente por el canal bicipital interno, desciende en dirección distal dorsal a este canal. En su mitad craneal queda ventral al septo intermuscular interno. En el tercio medio del brazo el nervio perfora el septo para descender discurriendo pegado a su cara posterior hasta el canal troqueoepitrocLEAR del codo. En la mitad distal del brazo el nervio se encuentra pues entre el septo y el origen del vasto interno o cabeza medial del tríceps.

En el **canal bicipital externo**, superficial a la fascia braquial se encuentra la **vena cefálica** la cual procede del antebrazo donde se denomina **vena cefálica del antebrazo**. El canal se continúa cranealmente con el surco deltopectoral. La vena cefálica ubicada en el canal se continúa en dicho surco como ya hemos estudiado. A **nivel distal el canal bicipital externo** queda delimitado por el músculo braquiorradial (supinador largo). A este nivel se hace superficial la rama sensitiva terminal del nervio musculocutáneo que discurría entre los músculos bíceps y braquial, el **nervio cutáneo antebraquial lateral**.

La **tendinitis o tenosinovitis bicipital** afecta al tendón de la porción larga del bíceps a su paso por la corredera bicipital o surco intertubercular. Se caracteriza por dolor en la región anterior del hombro (la zona del surco), que se puede irradiar distalmente llegando a veces hasta el antebrazo. Este dolor aumenta al realizar supinación contra resistencia. A veces el tendón llega a romperse lo que supone una **rotura bicipital**.

La exploración del **reflejo bicipital** se realiza en la cara anterior de la flexura del codo, con el brazo en semiflexión y semisupinación. Se presiona el tendón con el dedo pulgar de la mano libre del explorador y con el martillo en la otra, se golpea sobre el dedo pulgar el explorador. Con ello se produce un estiramiento del músculo y éste responde contrayéndose, si el reflejo se conserva.

## **B.- COMPARTIMENTO POSTERIOR**

### **TRÍCEPS BRAQUIAL**

**Origen:** Posee **tres orígenes** o cabezas:

1. La porción o cabeza **larga**, que se origina en el tubérculo infraglenoideo de la escápula.
2. La porción o cabeza **externa o vasto externo**, en la región superior y externa al canal de torsión de la cara posterior humeral y en el septo intermuscular externo.

3. La porción o cabeza **interna o vasto interno**, en la superficie distal y medial al canal de torsión y en el septo intermuscular interno.

**Inserción:** Sus cabezas se reúnen de forma peniforme en un robusto tendón en el tercio medio del brazo y se inserta en el vértice superior del **olécranon**.

**Acción:** **Extensión** del antebrazo sobre el brazo.

**Relaciones e Inervación:** Su **cabeza medial** queda en una posición más profunda que las otras. Éstas son subcutáneas salvo en sus regiones más superiores que están cubiertas por el músculo deltoides. Su porción larga es límite de los **espacios triangular y cuadrangular** de Velpau que ya hemos estudiado con el redondo mayor.

A través del **intervalo triangular** como ya hemos estudiado discurren el **nervio radial y la arteria humeral profunda** para hacerse posteriores situándose en el **canal de torsión** o del nervio radial. Antes de discurrir por el intervalo triangular este nervio emite una rama sensitiva, el **nervio cutáneo braquial posterior** que se hace superficial por el costado interno de la porción larga y recoge sensibilidad de la región posterior del brazo.

En el canal de torsión, arteria y nervio discurren hacia abajo y hacia afuera entre los orígenes de ambos vastos, dando **ramas para inervar e irrigar** al músculo. Tras discurrir por el intervalo triangular el nervio emite el **nervio cutáneo braquial lateral inferior**, que se hace superficial situándose entre la porción larga, vasto externo y caudal al borde posterior del deltoides. Recoge la sensibilidad de la región lateral y parte de la anterior del brazo. En el canal de torsión el nervio radial da una nueva rama sensitiva, el **nervio cutáneo antebraquial posterior**, el cual se hace superficial entre los vastos interno y externo, cruza superficialmente al músculo ancóneo y se abre en ramas para recoger la sensibilidad de la piel de la región posterior del antebrazo.

En su paso por el canal de torsión, de la arteria humeral profunda parte la **arteria colateral media**, que discurre profunda al músculo en dirección distal, sobrepasa la articulación del codo posterior al extremo proximal del radio y desemboca en la arteria interósea común a nivel del antebrazo, la cual estudiaremos más adelante.

Tras sobrepasar el hueso por su borde externo, el nervio radial y la arteria humeral profunda llegan al **septo intermuscular externo**. Ambas estructuras lo atraviesan, situándose en el compartimento anterior entre el borde externo del braquial anterior y la cara profunda del músculo braquiorradial. Tras su paso por el espesor del septo intermuscular externo la arteria humeral profunda pasa a denominarse **arteria colateral radial**, la cual sigue acompañando al nervio hasta que se anastomosa boca a boca con la arteria recurrente radial, rama de la arteria radial.

A **nivel interno recordamos que el nervio cubital** se hacía posterior al septo intermuscular interno situándose por lo tanto profundo al vasto interno. El nervio discurre por el canal troqueoepitrocLEAR y accede al antebrazo entre el músculo flexor cubital del carpo, que queda superficial y el flexor común profundo de los dedos, que queda profundo. Junto al nervio cubital desde el tercio superior del brazo camina la **arteria colateral cubital superior**. Esta, tras pasar por el canal trocleoepitrocLEAR con el nervio se anastomosa boca a boca con la arteria recurrente cubital posterior, que parte de la arteria cubital. La arteria humeral en la porción inferior del canal bicipital da la **arteria colateral cubital inferior** que discurre ventral a la epitrocLEAR y se anastomosa con la arteria recurrente cubital anterior.

Esta arteria nace de la arteria cubital en la vecindad del tendón de inserción del braquial anterior, inmediatamente craneal al origen de la recurrente cubital posterior.

La **rotura del tendón tricipital** es muy poco frecuente y se debe generalmente a una contracción excesiva con el brazo en extensión. Aparece dolor, tumefacción, equimosis y normalmente persistencia de cierto grado de movilidad. El diagnóstico es habitualmente clínico pero es aconsejable la ecografía como primera exploración y si existe duda se verifica mediante RMN. Sobre este tendón se puede explorar el reflejo tricipital.

## ANCÓNEO

**Origen:** Se origina en el epicóndilo o epicóndilo externo, en su región posterior. Sus fibras, de corto recorrido, se dirigen medialmente hacia el cúbito.

**Inserción:** Se inserta en la extremidad proximal del cúbito, en la región que se encuentra dorsal a la cresta supinatoria, hasta el borde lateral del olécranon. Llega distalmente hasta la porción proximal del borde posterior cubital.

**Acción:** Si principal acción consiste en realizar una **ligera abducción del cúbito** cuando se realiza la pronación, que se traslada de manera más marcada a su extremidad distal. Con ello el centro de la palma de la mano permanece en una misma posición anteroposterior con el movimiento de pronación. La extensión del antebrazo es muy poco potente.

**Relaciones:** Es **subcutáneo**, aunque su tendón de origen en el epicóndilo está cubierto por el extensor radial largo del carpo, el cual discurre dorsal a esta apófisis. **Distal y lateral** a él se encuentra el extensor cubital del carpo o cubital posterior y el tendón conjunto de los músculos epicondíleos y el extensor radial corto del carpo.

**Inervación:** El **nervio radial**, a partir de la rama que inerva al vasto interno.

## ACTIVIDADES:

1.- Continúa completando la tabla en la que se especifique en la primera columna los músculos y en las siguientes columnas: sus orígenes, inserciones, acciones, relaciones someras e inervación.

2.- Analiza, empleando los atlas, los nervios que recogen la sensibilidad de la piel de las regiones de la cintura escapular y del brazo, repasando la anatomía de superficie de la zona en las imágenes de clase.

3.- Sigue completando el cuadro de la Anatomía Clínica

### 3.3.- MIOLOGÍA DEL ANTEBRAZO

El antebrazo es la porción del miembro superior que se extiende desde el codo hasta la muñeca o región del carpo. Sus músculos se insertan tanto en los huesos cúbito y radio como en el carpo y en los huesos de la mano, llegando hasta la falange distal alguno de ellos. A diferencia del brazo, el número de músculos del antebrazo es sustancialmente mayor, siendo **fundamental para su estudio comprender los diferentes grupos musculares** y dentro de ellos los planos que lo componen.

Los dos **grupos musculares del antebrazo** con sus **tres planos correspondientes** son:

A. **GRUPO ANTEROINTERNO:** Se dispone desde el **borde cubital posterior**, que es la única estructura ósea subcutánea del antebrazo, hacia dentro y hacia delante, hasta la región anterior del antebrazo incluyendo a ésta. Está integrado por los músculos anteriores e internos. Sus **tres planos** se sitúan desde la profundidad a la superficie:

1. **Plano Profundo:**

- Pronador cuadrado.
- Flexor largo del pulgar.
- Flexor común profundo de los dedos.

2. **Plano Intermedio:**

- Flexor común superficial de los dedos.

3. **Plano Superficial:**

- Pronador redondo.
- Flexor radial carpo (palmar mayor).
- Palmar largo (palmar menor).
- Flexor cubital carpo (cubital anterior).

B. **GRUPO POSTEROEXTERNO:** Se localiza desde el borde cubital posterior hacia fuera y hasta la región lateral y anterior del antebrazo. Sus **tres planos** se disponen uno profundo y dos superficiales: uno posterior y otro lateral.

1. **Plano Profundo:**

- Supinador (supinador corto).
- Abductor largo del pulgar.
- Extensor corto del pulgar.
- Extensor largo del pulgar.
- Extensor propio del índice.

2. **Plano Superficial Posterior:**

- Extensor común de los dedos.
- Extensor propio del meñique.
- Extensor cubital del carpo (Cubital posterior).

### 3. Plano Superficial Externo:

- Extensor Radial Corto Carpo (II Radial.)
- Extensor Radial Largo Carpo (I Radial).
- Braquiorradial (Supinador Corto).

Para poder orientarse en todo momento en el espacio anatómico del antebrazo es imprescindible conocer esta clasificación.

## A.- GRUPO ANTEROINTERNO DEL ANTEBRAZO

### A.1) PLANO PROFUNDO

Son los siguientes músculos:

- Pronador Cuadrado.
- Flexor Largo del Pulgar.
- Flexor Común de los Dedos.

### PRONADOR CUADRADO

**Origen:** Se origina en el cúbito en la cara anterior de la epífisis distal y un poco en su diáfisis. Sus fibras se dirigen lateralmente.

**Inserción:** Se inserta en la cara anterior del extremo distal del radio.

**Acción:** Tira del extremo distal de radio ventralmente primero y hacia dentro después, haciéndolo rotar sobre la cabeza del cúbito por lo que es, como su nombre indica, **pronador** de la mano.

**Relaciones e Inervación:** **Cubre** ventralmente las estructuras óseas donde se fija y la región más distal de la **membrana interósea**. Entre la membrana y el músculo se introducen las porciones terminales de la **arteria interósea anterior** y del **nervio interóseo anterior**, que inerva al músculo. Este paquete vasculonervioso interóseo camina distalmente ventral a la membrana interósea del antebrazo, dejando a cada lado a los músculos flexor largo del pulgar y flexor común profundo de los dedos. El nervio interóseo anterior es rama del mediano, la arteria interósea anterior es rama de la arteria interósea común, la cual parte desde la arteria cubital cerca del codo.

La **cara anterior del músculo** y el flexor largo del pulgar representan el fondo del canal del pulso o canal del pulso externo que estudiaremos más adelante. Ventral al resto de su cara anterior discurren los tendones del flexor largo del pulgar y de flexor común profundo de los dedos.

## FLEXOR LARGO DEL PULGAR

**Origen:** Se origina en la cara anterior de la **diáfisis del radio**, que como sabemos mira medialmente y en la mitad lateral de la **membrana interósea** adyacente. Es un músculo **semipeniforme** cuyas fibras se unen al tendón por su costado externo. El tendón atraviesa el túnel del carpo y se integra en la región tenar de la mano. Ésta es la región anatómica que corresponde con el I metacarpiano.

**Inserción:** Se inserta en la superficie palmar de la base de la **falange distal del primer dedo**.

**Acción:** Flexiona las articulaciones interfalángica y metacarpofalángica del pulgar . Tiene un componente de abducción de la mano.

**Relaciones:** **Medial** al músculo se encuentra el flexor común profundo de los dedos, el tercer y último músculo de este plano profundo. Entre ambos discurre en dirección distal el **paquete vasculonervioso interóseo anterior**. **Superficial** al músculo se sitúa el flexor común superficial de los dedos; **posterior** y por lo tanto profundo, se encuentran sus lugares de origen. Discurre ventral al pronador cuadrado constituyendo parte del fondo del **canal del pulso**. Su tendón, rodeado de una vaina, penetra en el túnel de carpo. Como sabemos dicho túnel presenta una gran **corredera principal y lateral a ella una pequeña corredera** por donde discurre sólo el tendón del músculo flexor radial del carpo, también rodeado de su vaina. La **expansión dorsal del ligamento transverso** del carpo es la que separa ambas correderas. El tendón del flexor largo del pulgar ocupa la región más lateral de la corredera principal quedando lateral a él el tendón del flexor radial del carpo.

En la **eminencia tenar** el tendón del músculo discurre entre las dos cabezas de origen **del flexor corto del pulgar**. Distalmente se sitúa ya en el **I dedo** ventral a la articulación metacarpofalángica, a la diáfisis de la falange proximal y a la articulación interfalángica para llegar a su lugar de inserción. A este nivel, como en el resto de los dedos de la mano, se forma una **corredera osteofibrosa** que pega el tendón del flexor, rodeado en su vaina, a las caras anteriores de las falanges y las cápsulas articulares. La corredera es subcutánea, si bien existe un importante tejido celular subcutáneo que la separa de la piel al igual que en los demás dedos de la mano. A cada lado de esta corredera, como a cada lado de las correderas de los tendones flexores de los dedos trifalángicos, se encuentran los **vasos y nervios digitales palmares** de cada dedo, cuya procedencia estudiaremos con la musculatura intrínseca de la mano.

**Inervación:** Está inervado por el **nervio interóseo anterior** rama del nervio mediano.

## FLEXOR COMÚN PROFUNDO DE LOS DEDOS

**Origen:** Se origina en la cara anterior del cúbito que mira lateralmente y en la mitad medial de la membrana interósea. Cerca del borde superior del músculo pronador cuadrado, el vientre muscular se continúa con cuatro tendones que se sitúan en un mismo plano frontal y que discurren por el túnel del carpo, la región palmar media y las caras anteriores de los dedos trifalángicos.

**Inserción:** Los tendones se aplastan de delante hacia atrás en los dedos trifalángicos y se insertan en la cara anterior de la base de la **falange distal** de los dedos trifalángicos.

**Acción:** Flexiona la articulación interfalángica distal de los dedos trifalángicos y de manera indirecta la proximal, la metacarpofalángica y la mano en general.

**Relaciones:** Va a quedar  **cubierto ventralmente**  por el músculo  **flexor común superficial**  de los dedos, que también cubre al flexor largo del pulgar. A nivel de la unión entre el tercio medio y el tercio distal del antebrazo, el vientre se continúa con cuatro tendones que discurren ventral al pronador cuadrado, continúan por el túnel del carpo rodeados de una vaina común para ellos y para los cuatro tendones del flexor común superficial de los dedos, que se sitúan superficiales. En la  **región palmar media** , la que corresponde a los huesos metacarpianos II, III y IV, los tendones se van separando entre sí para buscar las caras anteriores de las articulaciones metacarpofalángicas de los dedos trifalángicos en un plano profundo, presentando relaciones con estructuras que estudiaremos más adelante. En los dedos trifalángicos, los tendones formarán, junto los tendones del flexor común superficial, una  **corredera osteofibrosa**  en cada dedo análoga a la del primer dedo que hemos estudiado.

Las  **tenosinovitis purulentas**  consisten en la infección purulenta de las vainas sinoviales de estos dedos. En este cuadro, los dedos se muestran semiflexionados como postura antiálgica ( **dedo en gatillo** ). Cuando se le indica al paciente que extienda el dedo, se observa que no es posible una extensión de manera paulatina y continua; extendiendo el dedo a modo de saltos molestos ( **dedo en resorte** ).

**Ventral al músculo**  y por lo tanto profundas al músculo flexor común superficial de los dedos se encuentran las siguientes estructuras:

- El  **nervio cubital** . Tras sobrepasar el canal trocleoepitrocLEAR, se va a situar en la región medial del músculo discurrendo hacia abajo y hacia dentro para situarse medial a los tendones del músculo y anterior al pronador cuadrado en el  **canal del pulso interno** . Los tendones de ambos flexores comunes conforman pues el límite externo de este canal, cuyo límite interno es el tendón del músculo flexor cubital del carpo o cubital anterior y su fondo el pronador cuadrado.
- La  **arteria cubital** . Tras discurrir profunda al músculo pronador redondo como veremos, se va a dirigir hacia abajo y hacia adentro (distal y medialmente) para buscar la compañía del nervio cubital con el que forma paquete en el tercio distal del antebrazo (medial a los tendones). Es el  **paquete vasculonervioso cubital**  pues se sitúa en el canal interno del pulso.
- El  **nervio mediano** . Tras discurrir entre las dos porciones de origen del músculo  **pronador redondo**  como veremos, se sitúa en la  **cara anterior del músculo**  donde se dirige en dirección distal cruzándose ventralmente con la arteria cubital, que como acabamos de indicar se dirige hacia dentro para buscar al nervio cubital.  **Cerca del túnel del carpo**  el nervio queda lateral a los tendones de ambos flexores comunes, discurrendo por el  **túnel del carpo**  entre ellos y el tendón del músculo flexor largo del pulgar. Antes de transitar por el túnel emite la  **rama sensitiva palmar del nervio mediano**  que recoge la sensibilidad de la región palmar media de la mano. Esta rama llega a la palma de la mano discurrendo superficial al ligamento transversal del carpo y al ligamento anular.

**El síndrome del túnel carpiano**  consiste en la compresión o atrapamiento del nervio mediano a su paso por el túnel del carpo entre los tendones flexores, el tubérculo del trapecio y la expansión dorsal del ligamento transversal. Es la neuropatía por compresión más común de todas y se manifiesta por parestesias (hormigueos) o entumecimiento de la región sensitiva del nervio (los tres primeros dedos) primero generalmente de aparición nocturna y con debilidad en la presión de los objetos (se le caen las cosas de la mano). Si le indicamos al paciente que



flexione durante más de un minuto la mano se reproducen los síntomas sensitivos (Test de Phalen). Tras el estudio de la musculatura intrínseca de la mano se comprenderá mejor esta sintomatología.

Recordamos que **lateral al músculo**, entre él y el flexor largo del pulgar se dispone el paquete vasculonervioso interóseo.

**Inervación:** Es doble, la mitad lateral (tendones de los dedos II y III) es inervada por el **nervio interóseo anterior**, rama del nervio mediano; la mitad medial (tendones de dedos IV y V) es inervada por el **nervio cubital**.

## A.2) PLANO INTERMEDIO

### FLEXOR COMÚN SUPERFICIAL DE LOS DEDOS

**Origen:** Se origina mediante **dos cabezas** en **tres huesos**: cúbito, radio y húmero. La **cabeza húmero-cubital** se origina en la epitróclea y en el costado interno de la extremidad proximal del cubito, en la vecindad de la coronoides. La **cabeza radial** se origina en la línea oblicua anterior del radio. Ambas cabezas se reúnen conformando un **anillo** cóncavo hacia arriba que se sitúa ventral al borde superior de la membrana interósea.

Su **vientre** es plano y en el tercio distal del antebrazo parten de él cuatro **tendones** que discurren por el **túnel carpiano**. Mientras que los cuatro tendones del flexor común profundo se sitúan en línea, en un mismo plano frontal, los tendones de este músculo se sitúan **por parejas**: dos delante (III y IV dedos) y dos detrás (II y V dedos) y así discurren por el túnel del carpo. En la región **palmar media** los tendones se separan entre sí para, ventral a los tendones del flexor común profundo, llegar a los dedos. Una misma **vaina sinovial** rodea a los tendones de ambos flexores a este nivel, la cual se continúa con la vaina de las correderas osteofibrosas de los dedos.

**Inserción:** A nivel de la falange proximal de los dedos trifalángicos, cada tendón a nivel de la falange proximal **se bifurca** y forma dos lengüetas de inserción que se insertan en los costados anterolaterales de la falange media. Entre ambas lengüetas queda el tendón del flexor profundo camino de su inserción en la falange distal.

**Acción:** Su acción es la **flexión** de las articulaciones interfalángicas proximales de los dedos trifalángicos. De manera indirecta completa la flexión del dedo actuando sobre las articulaciones metacarpofalángicas. También realiza la flexión de la mano sobre la articulación de la muñeca.

**Relaciones:** Como hemos visto, profundo al músculo se sitúa el plano profundo del antebrazo con el flexor largo del pulgar, el flexor común profundo, el paquete vasculonervioso interóseo, el nervio cubital, la arteria cubital y el nervio mediano.

**Superficial a este músculo** se encuentra el plano superficial del antebrazo, con los músculos pronador redondo, flexor radial del carpo (palmar mayor), palmar largo o palmar menor y flexor cubital del carpo (cubital anterior). **Lateral** al músculo se encuentra la arteria radial y el músculo braquiorradial. **Craneal al anillo fibroso** que une ambas cabezas discurre, haciéndose más superficial, la cabeza cubital

o profunda del pronador redondo. En el **túnel del carpo** y en la **región palmar** los tendones presentan las mismas relaciones que las de los tendones del flexor profundo con los que forman paquete, situándose anteriores a ellos. Más adelante completaremos las relaciones de estos tendones en la región palmar media.

**Inervación: Nervio mediano**

### A.3) PLANO SUPERFICIAL

Los músculos del plano superficial se denominan **epitrocleares** ya que se originan, entre otros lugares, en la región de la epitroclea mediante un tendón más o menos conjunto. La **epitrocleítis o codo del golfista** consiste en la tendinitis de las porciones de origen de los músculos epitrocleares.

Son, en general, músculos subcutáneos situados en la región anterointerna del antebrazo:

- Pronador Redondo.
- Flexor Radial del Carpo o Palmar Mayor.
- Palmar Largo o Palmar Menor.
- Flexor Cubital del Carpo o Cubital Anterior.

### PRONADOR REDONDO

**Origen:** Se origina mediante **dos cabezas**: La **cabeza humeral**, en la epitroclea o epicóndilo medial y en la cresta supracondílea adyacente y la **cabeza cubital**, medial, en la tuberosidad anterior del cúbito. La segunda es más profunda y se une a la primera tras discurrir craneal al anillo que une las dos cabezas del músculo flexor común superficial de los dedos. Forma un vientre muscular redondeado no muy ancho que se dirige hacia abajo y hacia afuera.

**Inserción:** Se inserta en la cara lateral del tercio medio de la **diáfisis del radio**.

**Acción:** Pronación. Tira de la diáfisis radial hacia adelante y después hacia dentro.

**Relaciones:** Es un músculo subcutáneo, salvo a **nivel de su inserción** donde está cubierto por el músculo braquiorradial y en la porción más craneal, cuya fascia está cubierta por la **aponeurosis de inserción bicipital**, como ocurre con los demás músculos epitrocleares. **Profundo a él** se encuentran las dos cabezas de origen del flexor común superficial de los dedos y el anillo que las une. Su cabeza profunda cubre ventralmente al tendón de inserción del músculo braquial anterior.

Recordamos que ventral al tendón del músculo braquial anterior, a veces un poco más distal, la **arteria humeral** se dividía en sus ramas terminales: la arteria cubital y la arteria radial. La **arteria cubital** discurre en dirección distal, profunda al músculo. A ese nivel emite las **arterias recurrente cubital anterior** e **interósea común**. La primera asciende ventral a la epitroclea como hemos estudiado; la interósea común rápidamente se divide en **interósea anterior** e **interósea posterior**. Ambas forman paquete vasculonervioso con los **nervios interóseos** anterior, que es rama del mediano e interóseo posterior, que es el ramo posterior del nervio radial. La interósea anterior se encuentra ventral a la membrana interósea; la posterior se hace posterior discurriendo por el borde craneal de la membrana interósea y se sitúa junto al nervio entre los planos muscular profundo y superficial posterior del grupo

posteroexterno del antebrazo. La **arteria cubital** tras sobrepasar al músculo se sitúa entre ambos flexores comunes como ya hemos estudiado.

La **arteria radial** se dirige distalmente pegada al borde superior del músculo, discurrendo entre las dos inserciones del músculo bíceps braquial, cuando la bifurcación de humeral en radial y cubital se realiza un poco más distalmente. Se hace **profunda al músculo braquiorradial** cuando este cubre ventralmente al pronador redondo. Cuando el borde superior del músculo se le agota, la arteria radial discurre ventral a la porción más distal del músculo. Tras sobrepasarlo, queda entre el flexor largo del pulgar y el braquiorradial hasta llegar al **canal del pulso** donde se hace subcutánea. Es a este nivel donde se palpa el **pulso radial**, técnica muy común en la exploración clínica.

El **nervio mediano**, al llegar al borde superior del músculo pronador redondo, discurre entre las dos cabezas del mismo, emite el nervio interóseo anterior y tras sobrepasarlo se sitúa entre ambos flexores comunes. A su paso por ambas cabezas el nervio mediano puede verse comprimido, es el **síndrome pronador**. Otras **compresiones proximales del nervio mediano** se dan a nivel del arco del músculo flexor común superficial de los dedos o por la aponeurosis bicipital.

**Inervación:** Está inervado por el **nervio mediano** a partir de ramas cuando discurre entre las dos cabezas del músculo.

## FLEXOR RADIAL DEL CARPO (PALMAR MAYOR)

**Origen:** Se origina en la **epitróclea** o epicóndilo medial del húmero. Se encuentra en la cara anterior del antebrazo dirigiéndose hacia abajo y hacia fuera. Sus fibras se unen a un **tendón de forma peniforme** en el tercio medio del brazo. Su tendón es robusto y se palpa con facilidad en la cara anterior de la porción distal del antebrazo. Al llegar al **túnel del carpo** el tendón discurre por su región más lateral, por una corredera específica para él generada por la expansión dorsal del ligamento transversal del carpo.

**Inserción:** Va a insertarse nada más sobrepasar el túnel del carpo en la **cara anterior de base del segundo metacarpiano**.

**Acción:** Es **flexor radial y abductor del carpo**.

**Relaciones:** Es un músculo **subcutáneo** hasta el túnel del carpo. Su **vientre** se sitúa medial al pronador redondo y lateral al palmar largo. Profundo al vientre queda el flexor común superficial de los dedos. Profundo al **tendón** queda el flexor largo del pulgar, cuyo tendón se sitúa medial a él en el túnel del carpo. Forma el **límite interno del canal del pulso** (externo) donde se encuentra la **arteria radial**. El límite externo es el tendón del músculo braquiorradial.

**Inervación:** Esta inervado por el **nervio mediano**

## PALMAR LARGO (PALMAR MENOR)

**Origen:** Se origina en la epitróclea, en la región medial al origen del músculo flexor radial del carpo. Se encuentra subcutáneo en la cara anterior del antebrazo medial al músculo anterior. Su vientre se

continúa con un tendón a nivel del tercio medio del antebrazo. Al llegar al carpo discurre **superficial al ligamento transverso del carpo**, entre él y **el ligamento anular del carpo**, el cual rodea circunferencialmente toda la muñeca. A este nivel ambas estructuras representan el **retináculo flexor**.

**Inserción:** Va a terminar insertándose en la **aponeurosis palmar superficial**, robusta lámina aponeurótica que se encuentra subcutánea en la región palmar media y que distalmente se fija en el tejido conectivo de las correderas osteofibrosas de los dedos trifalángicos y en la piel supradyacente. La **enfermedad de Dupuitren** consiste en la fibrosis y retracción de esta aponeurosis. La mano se muestra con uno o varios dedos permanentemente flexionados que no pueden ser extendidos ni siquiera de manera forzada.

**Relaciones:** Es subcutáneo. Su vientre se sitúa entre el flexor radial del carpo que hemos estudiado y el flexor cubital del carpo que estudiaremos a continuación. Cubre parcialmente al flexor común superficial de los dedos dejando parte de este músculo subcutáneo, sobre todo entre él y el flexor cubital del carpo.

Cuando se realiza una **flexión volar contra resistencia**, su tendón es el que marca un mayor relieve en la región central de la cara anterior de la muñeca. A este nivel el ligamento transverso del carpo, que se encuentra un poco más distal y la porción anterior del ligamento anular del carpo constituyen el denominado **retináculo flexor**. La región posterior del ligamento anular se denomina **retináculo extensor** y conforma las seis correderas osteofibrosas por donde discurren los tendones extensores que, desde el antebrazo, llegan a la región dorsal de la mano. En la cara anterior de la muñeca, superficial al ligamento anular y lateral al tendón de inserción del músculo, discurre la **rama sensitiva palmar del nervio mediano** que recoge la sensibilidad de la región palmar media, que ya hemos estudiado.

**Acción:** Tensar esa aponeurosis palmar, facilitando la función de agarre de la mano, ya que fija la piel a la mano. Esta función es importante para colgarse de las manos. Tiene un ligero componente de flexión volar o palmar puro de la mano.

**Inervación:** Está inervado por el **nervio mediano**.

## **FLEXOR CUBITAL DEL CARPO (CUBITAL ANTERIOR)**

**Origen:** Posee dos orígenes bien diferenciados: La **cabeza humeral**, que se origina en la epitroclea o epicóndilo medial del húmero y la **cabeza cubital**, que se origina linealmente en el borde posterior cubital, tanto en la extremidad proximal del hueso como en los dos tercios proximales de su diáfisis. Su vientre ocupa el **costado interno del antebrazo** y se continúa con un **tendón** a nivel del tercio distal del antebrazo que puede palpase en el costado interno del mismo.

**Inserción:** Termina en el **hueso pisiforme**, si bien existe una expansión de esta inserción hacia la apófisis unciforme (gancho) del ganchoso través del **ligamento pisiforme** y hacia el V metacarpiano a través del **ligamento pisimetacarpiano**.

**Acción:** Realiza la **flexión volar** y **aducción** de la muñeca.

**Relaciones:** Es subcutáneo, se encuentra en el costado interno del antebrazo y cubre a ambos músculos flexores comunes. Entre sus dos cabezas de origen distal a la epitroclea existe un anillo

conectivo que las une a través del cual pasa el **nervio cubital** tras discurrir por el canal trocleoepitrocLEAR. A este nivel el nervio, que es subcutáneo, puede verse comprimido (**compresión proximal del nervio cubital**) sobre el hueso, produciéndose parestesias (hormigueo) en la región interna de la mano tras un golpe y debilidad en los músculos que inerva si el cuadro se cronifica. Tras sobrepasar el canal, el nervio se hace profundo al músculo a través de ese anillo y desciende por el antebrazo, entre él y el flexor común profundo hasta que aflora, junto con la arteria cubital, en el **canal del pulso interno** por el costado externo del tendón. Lateral a este paquete vasculonervioso y representando el límite lateral del canal del pulso interno se encuentran los tendones de los flexores. En este canal el paquete vasculonervioso está más profundo que el canal del pulso (externo). En su recorrido por el antebrazo el nervio cubital emite dos ramas sensitivas: el **ramo sensitivo palmar del nervio cubital** que recoge la sensibilidad de la porción craneal de la región hipotenar y el **ramo sensitivo dorsal del nervio cubital** que la recoge de la mitad medial del dorso de la mano y de los dedos, a través de los nervios sensitivos digitales dorsales.

**Distal al canal del pulso interno**, el paquete vasculonervioso cubital se encuentra lateral al hueso pisiforme discurriendo profundo al ligamento anular primero y un poco más distalmente entre él y ligamento transverso del carpo. Sobrepasado el hueso, la arteria cubital emite su rama profunda o **arteria cubitopalmar**.

La rama profunda de la arteria cubital o arteria cubitopalmar y el nervio cubital, también denominado rama motora del nervio cubital, llegan a la profundidad de la región palmar media discurriendo entre la musculatura hipotenar por el **canal de Guyon**, allí la arteria cubitopalmar se anastomosa con la arteria radial. Este canal discurre entre el hueso pisiforme y el gancho del ganchoso (apófisis unciforme). Está delimitado **proximalmente** por el hueso pisiforme que queda medial y el ligamento anular del carpo (carpiano volar), los tendones flexores y el límite medial del ligamento del transverso del carpo. **Distalmente** queda delimitado por el ligamento pisiunciforme y el gancho del ganchoso que queda lateral al mismo. A este nivel la rama motora del nervio cubital puede verse comprimida, es el **Síndrome del Canal de Guyon** con síntomas motores relacionados con la musculatura intrínseca de la mano que inerva y que estudiaremos más adelante; este cuadro se denomina compresión distal del nervio cubital.

Como veremos, el ramo superficial de la arteria cubital, continúa más superficial inmediatamente profunda a la aponeurosis palmar superficial y llega a la región palmar media donde se anastomosa con la arteria radiopalmar. La **rama superficial o sensitiva del nervio cubital** queda subcutánea a nivel de la región hipotenar y se subdivide en ramos sensitivos para recoger la sensibilidad del resto de la palma de la mano y de la región anterior del V dedo y mitad medial del IV.

**Inervación:** Está inervado por el **nervio cubital**.

## B.- GRUPO POSTEROEXTERNO DEL ANTEBRAZO

El grupo se sitúa como su nombre indica en la región posterior y externa del antebrazo, desde el borde posterior cubital hacia afuera primero y después hacia adelante, hasta encontrarse con los músculos epitrocleares en la cara anterior. Los músculos se distribuyen en tres planos: Profundo, Superficial posterior y Superficial externo.

## B.1) PLANO PROFUNDO

El plano profundo está integrado por el **músculo supinador** y por **cuatro músculos** que deben ser estudiados de manera conjunta para que se comprensión sea más sencillas y que son:

- Abductor largo del pulgar (Corredera 1).
- Extensor corto del pulgar (Corredera 1).
- Extensor largo del pulgar (Corredera 3).
- Extensor propio del índice (Corredera 4).

Estos cuatro músculos se originan por debajo del supinador de arriba abajo en la cara posterior del antebrazo entre cúbito, radio y membrana interósea. Se dirigen hacia abajo, los dos primeros también hacia afuera, y forman tendones cerca del ligamento anular del carpo en su región posterior (retináculo extensor) donde se conforman las **seis correderas osteofibrosas** de los músculos extensores del antebrazo. Están cubiertos por los músculos del plano superficial, haciéndose superficiales los dos primeros en el lado externo del antebrazo.

### SUPINADOR

**Origen:** Posee **dos cabezas** de origen: una en el **epicóndilo**, en su superficie posterior e inferior y la otra en la **cresta supinatoria**, situada en la región posterolateral de la extremidad proximal del cúbito. Sus fibras se dirigen desde atrás hacia afuera por la cara posterior del extremo proximal del radio rodeando al hueso desde detrás hacia delante.

**Inserción:** Se inserta en la epífisis proximal del **radio** por encima y por fuera de la cresta oblicua del radio, hasta la inserción del pronador redondo y también en las superficies lateral y posterior de la extremidad proximal del radio.

**Acción:** **Supinador**, haciendo rotar el radio sobre un eje vertical. Esto es debido a que cuando se realiza el movimiento de pronación el músculo se **enrolla más sobre el radio**. Al contraerse se desenrolla haciendo rotar al radio hacia afuera.

**Relaciones:** Analizando sus orígenes y su inserción se comprueba que es un músculo **profundo** en íntimo contacto con ambos huesos del antebrazo. Está **cubierto** dorsalmente por el músculo ancóneo, la porción proximal de los extensores (plano superficial posterior) y los músculos del plano superficial lateral (extensores radiales corto y largo y braquiorradial).

Presenta una relación muy importante con el **nervio radial**. Este nervio, tras taladrar el septo intermuscular externo en el tercio inferior del brazo y hacerse anterior, se sitúa lateral al borde lateral del músculo braquial anterior a nivel de la flexura del codo (ventral al epicóndilo), cubierto por el músculo braquiorradial. A nivel de la cabeza radial el nervio se divide en sus **dos ramas**: la superficial y la profunda. La **rama superficial** o rama sensitiva desciende por la cara anterior del músculo supinador cubierta por el braquiorradial.

La **rama profunda del nervio radial** o rama motora, se dirige dorsalmente y discurre **entre las dos cabezas del músculo** supinador rodeando el cuello del radio. A su paso entre ambas cabezas el nervio radial puede verse comprimido. Es el lugar donde más frecuentemente se comprime el nervio radial,

patología que se denomina **atrapamiento del nervio radial** o **Síndrome de Hostein-Lewis**. El paciente refiere dolor en la masa muscular distal al epicóndilo, lo cual puede confundirse con la epicondilitis que estudiaremos más adelante.

La parálisis del nervio radial en esta región o proximal a ella (plexo braquial, canal de torsión o fosa anterior del codo), produce la denominada **mano caída** o **mano péndula**, expresión de la incapacidad de extender la mano y los dedos. A ello se le suman síntomas sensitivos en función del lugar de la lesión nerviosa.

Tras ello, la rama profunda del nervio radial llega a la cara posterior del antebrazo aflorando inmediatamente distal al borde inferior del músculo. Desde ese lugar este nervio pasa a denominarse **nervio interóseo posterior** y discurre distalmente entre el plano muscular profundo y el plano superficial posterior del grupo muscular posteroexterno, inervando todos los músculos de ambos planos.

La **arteria interósea posterior** discurre dorsalmente entre el músculo supinador y la membrana interósea, aflorando igualmente por debajo del borde inferior del músculo. Forma paquete con el nervio interóseo posterior a partir del tercio medio del antebrazo. Tras salir por el borde inferior del supinador emite la **arteria recurrente interósea** que discurre dorsal al músculo.

**Inervación:** Está inervado por el **nervio interóseo posterior**.

## ABDUCTOR LARGO y EXTENSOR CORTO DEL PULGAR

**Orígenes:** El **abductor largo** del pulgar se origina en la región posterior del antebrazo caudal al músculo supinador, en las caras posteriores de radio, cúbito y membrana interósea. El **extensor corto** se origina caudal al anterior, pero sólo en la membrana interósea y en el radio. Su vientre muscular se dispone inmediatamente distal y medial al del abductor largo. Las fibras de **ambos músculos** se dirigen hacia abajo y afuera. Forma sendos **tendones** en la región lateral y distal del antebrazo, que pasan por la **corredera 1** del dorso del carpo, la situada más lateral.

**Inserción:** El **abductor largo** se inserta en la **base del primer metacarpiano**, en su superficie externa; el **extensor corto** del pulgar en la **base de la falange proximal**, en su superficie dorsal.

**Acción:** El abductor realiza la **abducción** del pulgar y de manera indirecta la abducción de la mano. El extensor corto, **extiende** la articulación metacarpofalángica del pulgar y de manera indirecta la carpometacarpiana del pulgar.

**Relaciones:** **Superficial** a ambos discurre el **paquete vasculonervioso interóseo**. Están **cubiertos** dorsalmente por el extensor común de los dedos y extensor propio del meñique. En el tercio inferior del antebrazo, en el costado externo, ambos músculos **se hacen subcutáneos** y discurren **superficial a los tendones de los extensores radiales** corto y largo. Tras sobrepasarlos, ambos tendones discurren caudalmente de forma paralela atravesando la **corredera 1** rodeados como en las demás correderas por su **vaina sinovial** en la región más lateral del carpo.

Esta **corredera 1** se encuentra inmediatamente superficial a la apófisis estiloides de radio, extendiéndose distal a ella superficial a los **ligamentos lateral de la articulación radiocarpiana**. A este nivel, distal a la apófisis estiloides y entre la **corredera** y el ligamento discurre la **arteria radial**, la cual procedente del canal del pulso (externo) va a llegar a la **tabaquera anatómica**. Superficial a la

corredera discurre el **ramo superficial del nervio radial** que procedente de la superficie del canal del pulso, se hace posterior para recoger la sensibilidad de la mitad externa del dorso de la mano y del dorso de los tres primeros dedos, junto con los nervios mediano y cubital en distribuciones variables para el III dedo.

Tras sobrepasar la corredera 1, en la **región posterolateral del carpo**, ambos tendones quedan subcutáneos conformando el **límite lateral de la tabaquera anatómica**. El límite medial lo conforma el tendón del extensor largo del pulgar que estudiaremos a continuación.

La inflamación de la vaina común de los tendones de ambos músculos a su paso por la corredera 1 sobre la estiloides radial se denomina Tendinitis o **tenosinovitis de De Quervain**. Ocasiona la estenosis progresiva de la vaina y un cuadro de dolor y crepitación local que aumenta al desviar la mano en dirección cubital con el primer dedo sujeto en la palma de la mano (**test de Finkelstein**)

**Inervación:** Ambos por el **nervio interóseo posterior**.

## EXTENSOR LARGO DEL PULGAR

**Origen:** Se origina **distal al origen del abductor largo**, pero solo en el cúbito y en la membrana interósea adyacente. Lateral a este lugar queda el origen del extensor corto. Su vientre muscular se dirige distalmente y se continúa con un **tendón** cerca del ligamento anular del carpo. Dicho tendón pasa de manera exclusiva por la **corredera 3**, la que se sitúa medial a la **tuberosidad dorsal** del extremo distal del radio (cara posterior). El tendón toma este tubérculo como polea de reflexión y cambia de dirección dirigiéndose hacia abajo pero hacia afuera en el dorso de la mano.

**Inserción:** Se inserta en la **base de la falange distal del primer dedo**, en su superficie dorsal.

**Acción:** **Extiende** la falange distal a través de la articulación interfalángica del pulgar y de manera indirecta la proximal a través de la metacarpofalángica y todo el dedo a través de la carpometacarpiana del pulgar.

**Relaciones:** **Medial** a él se sitúa el músculo extensor propio del índice. Por su borde lateral se hace profundo a él el **nervio interóseo posterior**. La **arteria interósea posterior** queda superficial a él. Está **cubierto** por el extensor común de los dedos, aunque su **tendón** queda superficial inmediatamente antes de discurrir por la corredera 3, que como todas es subcutánea. Dispone de una vaina sinovial como los demás tendones de las demás correderas, en este caso solo para su tendón.

Tras sobrepasar la corredera 3 en el **dorso de la mano**, el tendón queda subcutáneo hasta su inserción y marca un relieve muy pronunciado cuando se realiza la extensión del pulgar. A este nivel, **cubre** las inserciones de los tendones de los extensores radiales largo y corto y el I músculo interóseo.

El tendón constituye el **límite medial de la tabaquera anatómica**, lugar donde se solía colocar el polvo de tabaco para esnifarlo. En el **fondo** de la tabaquera anatómica se encuentra:

- Los huesos **escafoides** y **trapezio**. Cuando se **fractura el escafoides**, el paciente refiere dolor a la palpación en el fondo de la tabaquera.
- La **arteria radial** que se ha hecho posterior discurriendo profunda a la corredera 1. En la tabaquera la arteria discurre hacia abajo, se cruza profunda al tendón del músculo saliendo de



la tabaquera y **llega** al espacio existente entre las bases del I y II meta y el músculo I interóseo. Por el espacio existente entre las tres estructuras discurre hacia adelante y **se hace anterior** llegando a la profundidad de la **región palmar media**. En su recorrido por la tabaquera emite la **arteria dorsal del carpo** que discurre transversalmente hacia afuera distal a las correderas y profunda a todos los tendones extensores. De ella parten en dirección distal las **arterias metacarpianas dorsales**.

- Los **tendones del extensor radial largo y corto del carpo**, en la región más craneal y medial de la misma.

En la proximidad a la tabaquera anatómica se encuentra el inicio de la **vena cefálica del antebrazo**, la cual se forma a partir de la **red venosa superficial del dorso de la mano**. Esta red se conforma a partir de las **venas digitales superficiales** del dorso de los dedos. En el costado interno desde esta red parte la **vena basilíca** del antebrazo. En el **dedo**, el tendón del músculo extensor largo del pulgar es subcutáneo quedando profundos a él las cápsulas articulares y los huesos.

**Inervación:** Nervio interóseo posterior.

## EXTENSOR PROPIO DEL ÍNDICE

**Origen:** El extensor propio del índice se origina en el tercio distal de la cara posterior del **cúbito** y en la **membrana interósea** adyacente, distal al origen del músculo anterior (extensor largo del pulgar). Su tendón discurre por la **corredera 4**. Tras sobrepasar el dorso de la mano llega al dedo.

**Inserción:** Se inserta en la **aponeurosis dorsal digital** del dedo índice.

**Relaciones:** Su **vientre** muscular es corto y se sitúa medial al extensor largo del pulgar. Superficial al vientre discurre la porción terminal de la **arteria interósea** y profunda a él la porción terminal del **nervio interóseo posterior**. El vientre se continúa con un tendón en la proximidad del ligamento anular del carpo, que discurre por la **corredera 4**. En la corredera se sitúa profundo al tendón del extensor común de los dedos destinado al índice (II dedo). Esta corredera es la mayor y por ella discurren los 4 tendones del **extensor común** y el tendón de este músculo envuelto todos ellos en una **vaina sinovial común**.

Tras sobrepasar la corredera, en el **dorso de la mano**, el tendón discurre subcutáneo inmediatamente medial al citado tendón del extensor común. Profundo a ambos se encuentra el II interóseo dorsal. Superficial a ellos y a todos los tendones del extensor común se encuentra la **red venosa superficial** del dorso de la mano.

**Acción:** Extensión del dedo índice.

**Inervación:** Nervio interóseo posterior.

## B.2) PLANO SUPERFICIAL POSTERIOR

El plano superficial posterior está integrado por tres músculos:

- Extensor común de los dedos (Corredera 4).
- Extensor propio del meñique (Corredera 5).
- Extensor cubital del carpo o cubital posterior (Corredera 6).

Los tres, junto con el extensor radial corto del carpo, se originan en la región posterior y lateral del **epicóndilo mediante un tendón común**. Son **subcutáneos** y se ubican entre el borde posterior cubital y el plano superficial externo. El **codo de tenista** o **epicondilitis** consiste en la inflamación de este tendón común causada por el estiramiento repetido del mismo en los golpes de raqueta o por otro tipo de movimientos repetitivos similares a este. El paciente refiere dolor en el epicóndilo a la palpación, que se exagera al realizar una extensión contra resistencia de la mano y de los dedos.

## EXTENSOR COMÚN DE LOS DEDOS

**Origen:** Se origina mediante el **tendón común en la cara posterior del epicóndilo**, así como en la fascia antebraquial y en el tabique muscular que lo separa del músculo extensor radial corto del carpo (del grupo superficial externo). Es un músculo potente, cuyo vientre se dirige en dirección distal situado entre el extensor radial corto y extensor propio del meñique. Se continúa con **cuatro tendones** que discurren por la **corredera 4** del carpo, junto con el tendón del extensor propio del índice. Tras sobrepasar la corredera, en el dorso de la mano, los cuatro tendones se separan entre sí y se dirigen al dorso de los dedos.

**Inserción:** Cada tendón forma en el dorso de cada dedo trifalángico la **aponeurosis dorsal digital** o **capuchón extensor**, el cual se inserta en las **bases de las falanges medias y distales**. Se puede decir que ésta es la continuación del tendón extensor del dedo trifalángico correspondiente. Al llegar al dorso de la articulación metacarpofalángica, el tendón extensor se expande a cada lado de la misma fijándose en los **ligamentos metacarpianos profundos**. A nivel de la diáfisis de la primera falange la continuación del **tendón extensor de trifurca** en:

- **una bandeleta central** que discurre dorsal a la articulación interfalángica proximal y termina insertándose en la base de la falange media y
- **dos bandeletas colaterales** que discurren a cada lado de la articulación interfalángica proximal y de la inserción de la bandeleta central, se reúnen entre sí dorsal a la articulación interfalángica distal y terminan insertándose en la base de la falange distal. La sección del tendón antes de su inserción en la falange distal produce el denominado **dedo en martillo** (del jugador de béisbol) en el que se muestra el dedo con la falange distal semiflexionada de manera permanente. En estas bandeletas laterales acaban las expansiones colaterales de esta aponeurosis.

**Acción:** **Extiende** los dedos trifalángicos y de manera indirecta la mano.

**Relaciones:** Es un músculo **subcutáneo** salvo a su paso por la **corredera 4**, donde se rodea en **una única vaina** que engloba a los cuatro tendones y al del extensor propio del índice. Su **vientre** se encuentra entre los músculos extensor propio del meñique y extensor radial corto del carpo (II radial). En el tercio distal del antebrazo entre él y los tendones de ambos extensores radiales, se hacen superficiales los músculos abductor largo y extensor corto del pulgar. **Cubre** a los músculos del plano profundo y a los **vasos y nervio interóseos**. Tras sobrepasar la corredera 4 del ligamento anular del

carpo sus tendones se sitúan subcutáneos en el **dorso de la mano**, dorsal a las diáfisis metacarpianas y los músculos interóseos dorsales. Entre ellos y la piel se encuentra la **red venosa dorsal de la mano**, la cual confluye en las venas cefálica (externa) y basílica (interna) del antebrazo. A nivel del tercio distal de los metas existen **conexiones intertendinosas** que unen los tendones entre sí en mayor o menor medida. Con ello, la extensión totalmente aislada de un dedo suele arrastrar ligera extensión de los dedos vecinos. En los **dedos** la aponeurosis dorsales digitales son subcutáneas, relacionándose con las estructuras ya citadas.

**Inervación:** Está inervado por el **nervio interóseo posterior**.

## EXTENSOR PROPIO DEL MEÑIQUE

**Origen:** Se origina en el **tendón común de los músculos epicondíleos**. Su **vientre** discurre en dirección distal entre el extensor común de los dedos y el extensor cubital del carpo, continuándose con un tendón que discurre por la **corredera 5**. Tras sobrepasarla, en el dorso de la mano, se dispone de manera análoga al extensor propio del índice pero junto al tendón del extensor común destinado al V dedo.

**Inserción:** Se inserta en la **aponeurosis dorsal digital del V dedo**.

**Acción:** **Extiende** el dedo meñique.

**Relaciones:** Es **subcutáneo** y presenta relaciones análogas al músculo anterior. Está situado entre los músculos extensor común y extensor cubital del carpo. Su **tendón** discurre por la **corredera 5** rodeado por una **vaina exclusiva para él**. Esta corredera se conforma entre el radio y el cúbito, dorsal pues a la articulación radiocubital distal.

**Inervación:** Está inervado por el **nervio interóseo posterior**.

## EXTENSOR CUBITAL DEL CARPO o CUBITAL POSTERIOR

**Origen:** Presenta **dos cabezas** de origen: El **tendón conjunto** de origen de los músculos epicondíleos y el **borde posterior cubital** a nivel del tercio medio. Su **vientre** se continúa con un tendón que discurre por la **corredera 6**, que como sabemos discurre dorsal a la apófisis estiloides cubital.

**Inserción:** Termina en la **apófisis estiloides de la base del V metacarpiano** nada más sobrepasar la corredera.

**Acción:** Es un músculo que realiza **extensión** y **aducción** de la mano (abducción cubital).

**Relaciones:** **Medial** a su vientre se sitúa el músculo flexor cubital del carpo del grupo anterointerno y entre ellos el fino **borde posterior cubital**, que es la única estructura ósea del antebrazo que es subcutánea. **Lateral** al vientre se encuentra el extensor propio del meñique. El **ramo sensitivo dorsal del nervio cubital** se hace posterior discurrendo superficial a la corredera 6 para recoger la sensibilidad de la región medial del dorso de la mano y del dorso de los dos últimos dedos junto con el mediano en distribuciones variables para el III dedo.

**Inervación:** Nervio interóseo posterior.

### B.3) PLANO SUPERFICIAL EXTERNO

El plano superficial externo está integrado por tres músculos:

- Extensor radial corto o Segundo Radial (Corredera 2).
- Extensor radial largo o Primer Radial (Corredera 2).
- Braquiorradial.

Se originan en la **región anterior del epicóndilo, cresta supracondílea y septo intermuscular externo** del brazo. Se sitúan de atrás hacia delante según el orden indicado ocupando la región externa y un poco anterior del antebrazo. Son **subcutáneos, pero no en su totalidad** salvo el último ya que el largo cubre parcialmente al corto y el braquiorradial parcialmente al largo.

### EXTENSOR RADIAL CORTO y EXTENSOR RADIAL LARGO

**Orígenes:** El **corto** se origina en el epicóndilo mediante el tendón conjunto de los epicóndileos a nivel de su cara anterior, así como en la cara anterior de la porción más distal del septo intermuscular externo del brazo. El **largo** se origina más cranealmente en el epicóndilo (cara anterior), en la cresta supracondílea (3-5 cm) y en el septo intermuscular adyacente. Sus **vientres** se dirigen distalmente, para continuarse con sendos tendones en el tercio medio del antebrazo que pasan por la **corredera 2** del retináculo extensor o región posterior del ligamento anular del carpo.

**Inserción:** En las caras posteriores de las **bases del III Meta el corto** y el **II meta el largo**, nada más sobrepasar la corredera.

**Acción:** Realizan la **flexión dorsal** y **abducción** de la mano (abducción radial).

**Relaciones:** Sus **vientres** se encuentran entre el extensor común de los dedos dorsalmente y el braquiorradial ventralmente. El corto es más posterior y medial que el largo. **Profundo** a ambos músculos se encuentra el músculo supinador; **superficial y anterior** a ambos en parte el braquiorradial. **Cubren** la cara anterior del epicóndilo. Se puede decir que los tres músculos **se van superponiendo** de detrás hacia adelante como se superponen las tejas de un tejado, quedando el braquiorradial totalmente subcutáneo en la región ya anterior y externa del antebrazo.

En el tercio inferior del antebrazo (región lateral) sus **tendones** van a estar cubiertos por los vientres musculares de los músculos abductor largo y extensor corto del pulgar. Discurren por la **corredera 2** rodeado un una **vaina para ambos tendones**, lateral por tanto al tendón del extensor largo del pulgar. Tras sobrepasar la corredera 2, en la región dorsolateral de la mano, se encuentran en la región más craneal de la **tabaquera anatómica**, próximos a sus inserciones. A este nivel, lateral al tendón del largo se encuentra la **arteria radial**.

**Inervación:** Van a estar inervados por el **nervio radial** directamente (no el interóseo) a partir de ramas que parten del nervio cuando éste se encuentra por encima de la cabeza radial, lateral a la porción

distal del músculo braquial anterior. A este nivel el nervio se encuentra entre estos músculos y el braquiorradial que los cubre ventralmente.

Con el estudio de este músculo, hemos terminado de colocar todas las estructuras tendinosas que discurren por las **seis correderas** formadas por el ligamento anular del carpo en su porción posterior (retináculo extensor) y que recordamos:

- Corredera 1: Abductor largo y Extensor corto del pulgar.
- Corredera 2: Extensor radial corto del carpo (II radial) y extensor radial largo (I radial).
- Corredera 3: Extensor largo del pulgar.
- Corredera 4. Extensor propio del índice y Extensor común de los dedos (4 tendones).
- Corredera 5: Extensor propio del meñique.
- Corredera 6. Extensor cubital del carpo o cubital posterior.

## BRAQUIORRADIAL (SUPINADOR LARGO)

**Origen:** Se origina en el **brazo por encima del epicóndilo**, en concreto en la región más craneal de la cresta supracondílea lateral y en el septo intermuscular adyacente. Su **vientre**, más potente que el de los dos músculos del plano, se dirige distalmente por el costado externo del antebrazo continuándose a nivel de su tercio medio con un tendón aplastado que se afila.

**Inserción:** Su tendón se inserta en la **apófisis estiloides del radio**, en su región lateral.

**Acción:** Es un músculo que actúa sobre la **articulación del codo flexionado el antebrazo** sobre el brazo y marca en el costado anteroexterno del antebrazo un grueso relieve cuando realizamos una flexión contra resistencia del mismo. Además, se puede considerar que el músculo llevaría la muñeca a una **posición intermedia entre la pronación y la supinación** (el dedo pulgar hacia adelante).

**Relaciones:** Es **subcutáneo**. **Cubre** de proximal a distal a los músculos extensores radiales corto y largo, al supinador, a la mitad distal del pronador redondo, que deja de ser superficial por el borde medial del músculo, y más distalmente a la porción más lateral del flexor largo del pulgar. **Medial** a él, en la cara anterior del antebrazo, se sitúa el músculo flexor radial del carpo o palmar mayor. El **canal del pulso** (externo) se conforma en la cara anterior de la muñeca entre los tendones de ambos músculos. En él como ya hemos explicado se palpa la **arteria radial**.

A **nivel proximal** cerca de su origen, el vientre muscular se encuentra lateral al borde lateral del braquial anterior y del bíceps braquial, en sus porciones más distales. A este nivel, profundo al músculo se encuentra el **nervio radial**, tras haber taladrado el septo intermuscular externo junto con la arteria recurrente radial. Ventral al supinador y cubierto por el braquiorradial, el nervio desciende dividiéndose en sus ramas posterior o motora y superficial, anterior o sensitiva. La **rama posterior** o motora la conocemos, ya que se hace posterior entre las dos cabezas del supinador continuándose como nervio interóseo posterior. La **rama superficial** del nervio radial continúa descendiendo profunda al músculo, entre él y el supinador primero y la inserción del pronador redondo después, lugar en el que queda junto a la arteria radial. Cuando el músculo forma su tendón, el nervio se va a

dirigir hacia atrás profundo al mismo para hacerse superficial y discurrir distal a la apófisis estiloides superficial a la corredera 1, por donde llega al **dorso de la mano** como hemos explicado anteriormente.

La **arteria radial** en cambio aflora superficialmente por el costado anterior e interno del tendón, quedando en el canal del pulso donde puede palpase. Distal a la inserción del braquiorradial, la arteria discurre profunda a la corredera 1 para acceder dorsalmente a la tabaquera anatómica.

Por el antebrazo discurren: Entre la piel y el músculo la **vena cefálica del antebrazo**. Por la cara anterior, debajo de la piel, la **vena mediana del antebrazo** y por la cara interna la vena **basílica del antebrazo**. En la cara anterior de la flexura del codo existen **puentes anastomóticos** entre las tres venas. Es el lugar elegido para tomar muestras de sangre venosa mediante punción.

**Inervación:** Está inervado por el **nervio radial antes de dividirse** en los ramos superficial y profundo.

## **ACTIVIDADES:**

1.- **Dibuja o pega la imagen de una aponeurosis dorsal digital. Tras el estudio completo de la mano completa las estructuras intrínsecas de la misma que se fijan en ella.**

**APONEUROSIS DORSAL DIGITAL – CAPUCHÓN EXTENSOR – VISIÓN DORSAL**

**APONEUROSIS DORSAL DIGITAL – CAPUCHÓN EXTENSOR – VISIÓN LATERAL**

**2.- Haz un dibujo de un corte axial (transversal) de la extremidad distal de cúbito y radio a nivel de las 6 correderas dorsales, en el que se indiquen los tendones que discurren por cada una de ellas.**

**CORREDERAS OSTEOFIBROSAS DORSALES DEL LIGAMENTO ANULAR DEL CARPO  
(RETINÁCULO EXTENSOR)**

**3.- Continúa completando la tabla de los músculos**

**4.- Analiza, empleando los atlas, los nervios que recogen la sensibilidad de la piel de las regiones del brazo, antebrazo y mano, repasando la anatomía de superficie de la misma en las imágenes de clase.**

**5.- Sigue completando el cuadro de la Anatomía Clínica.**

### 3.4.- MIOLOGÍA INTRÍNSECA DE LA MANO

La mano constituye la parte funcional del miembro superior. Gracias a su capacidad prensil somos capaces de coger objetos y emplearlos como herramientas, la cuales a su vez han sido capaces de construir otras herramientas más complejas. La mano ha estado al servicio de nuestro intelecto para poder llegar a ser lo que hoy día somos.

Desde un punto de vista anatomofuncional, la **mano tiene la capacidad** de realizar movimientos finos y precisos, pero también potentes, para poder agarrar con fuerza objetos, hasta el punto de poder soportar el peso de todo nuestro cuerpo con un solo dedo, como realizan los alpinistas. La fuerza prensil potente de la mano es llevada a cabo fundamentalmente por la musculatura flexora del antebrazo; los movimientos finos y precisos por la musculatura intrínseca que estudiaremos a continuación.

La funcionalidad de la mano está soportada en la **capacidad que posee el pulgar** de oponerse al resto de los dedos, lo cual se logra gracias a los dos grados de movimiento que posee la articulación carpometacarpiana del primer dedo, en encaje recíproco o silla de montar.

Las estructuras de la mano se puede clasificar en función de **tres regiones bien diferenciadas** de la siguiente forma (se indican de profunda-posterior a superficial-anterior):

Región Palmar Media (Metacarpianos II, III, IV )	Eminencia Tenar (I Metacarpiano)	Eminencia hipotenar (V Metacarpiano)
<ul style="list-style-type: none"> <li>• Músculos Interóseos (Dorsales y Ventrales)</li> <li>• Aductor del Pulgar (Tb en - Eminencia Tenar)</li> <li>• Arco Palmar Profundo y sus ramas</li> <li>• Tendones de los Flexores Comunes (Profundo y Superficial)- Vainas</li> <li>• Músculos Lumbricales</li> <li>• Arco palmar superficial</li> <li>• Aponeurosis palmar superficial</li> </ul>	<ul style="list-style-type: none"> <li>• Oponente del pulgar</li> <li>• Flexor Corto del Pulgar</li> <li>• Tendón del Flexo Largo del pulgar</li> <li>• Abductor Corto del pulgar</li> </ul>	<ul style="list-style-type: none"> <li>• Oponente del Meñique</li> <li>• Flexor Corto del meñique</li> <li>• Tendones de los Flexores del V dedo (Profundo y Superficial)</li> <li>• Abductor del meñique</li> <li>• Palmar corto o cutáneo</li> </ul>

A través de la muñeca, llegan a la mano las siguientes estructuras procedentes del antebrazo y que ya hemos estudiado:



### 1. Tendones:

- a. Anteriores, a través del **túnel del carpo** los dos primeros o **superficial a él** el tercero:
  - i. Flexores comunes superficial y profundo.
  - ii. Flexor largo del pulgar.
  - iii. Palmar largo.
- b. Posteriores, a través de las **correderas osteofibrosas** del dorso:
  - i. Abductor largo y extensores corto y largo del pulgar.
  - ii. Extensor común.
  - iii. Extensores propios del índice y del meñique.

### 2. Arterias:

- a. **Cubital**, desde el canal del pulso interno a la región hipotenar, entre el ligamento anular del carpo a nivel anterior (carpiano volar) y el ligamento transverso del carpo (posterior). Lateral al hueso pisiforme emite la arteria cubito palmar, la cual discurre por el canal de Guyon para anastomosarse con la arteria radial en la profundidad de la región palmar media, formando el Arco Palmar Profundo.
- b. **Radial**, desde el canal del pulso (externo) haciéndose posterior hasta la tabaquera anatómica, para después hacerse anterior discurriendo entre las bases de I y II meta. Al final del canal del pulso, antes de hacerse posterior, emite la arteria radiopalmar (su rama palmar superficial). Ésta discurre lateral al ligamento transverso del carpo profunda al ligamento anular, atraviesa entre la musculatura tenar y se anastomosa con la arteria cubital, dorsal a la aponeurosis palmar superficial. Este es el Arco Palmar Superficial.

### 3. Nervios:

- a. **Mediano**, a través del túnel del carpo hacia la región palmar media. Nada más sobrepasar el túnel, emite un ramo motor o recurrente que inerva a los músculos tenares y un ramo sensitivo que recoge la sensibilidad de la región anterior y algo posterior de los tres primeros dedos y parte del cuarto.
- b. **Cubital**, discurre junto con la arteria cubital desde el canal del pulso interno hacia la región hipotenar, entre el ligamento transverso y ligamento anular del carpo. En la región hipotenar se divide en su rama profunda o motora, la cual llega a la profundidad de la región palmar media a través del canal del Guyon y la rama superficial, que recoge la sensibilidad de la región medial de la mano (ventral y dorsal) y dedo V y parte del IV
- c. **Rama sensitiva del nervio radial** (dorsal). Una de las dos ramas terminales del nervio radial cerca del codo. Desciende por la cara anterior del antebrazo profunda al músculo braquiorradial, discurre profunda al tendón del braquiorradial y superficial a la corredera 1 (costado externo del carpo). Llega a la región dorsolateral de la mano donde se abre en ramas para recoger la sensibilidad de esa zona y la mitad proximal del dorso de los dedos I, II y mitad externa del III.

- d. **Rama sensitiva dorsal del nervio cubital.** Procedente del cubital discurre por el tercio distal del antebrazo y se hace posterior por el costado interno de la muñeca. Sus ramas se distribuyen por la región dorsomedial de la mano y mitad proximal del dorso de los dedos V, IV y mitad interna del III, donde recoge la sensibilidad.
- e. **Rama sensitiva palmar del nervio cubital.** Procedente del cubital, discurre por el canal del pulso interno y llega a la piel del tercio proximal hipotenar.
4. **Venas:** Red venosa superficial: Venas digitales dorsales, red venosa dorsal de la mano, venas cefálica y basílica del antebrazo. La red venosa profunda está constituida por venas satélite a las arterias.

## A.- REGIÓN PALMAR MEDIA

La región palmar media corresponde a la concavidad existente en el centro de la mano, es decir la región de los **metacarpianos II, III y IV**. Estudiaremos las estructuras organizándolas en planos desde la profundidad en una visión palmar, es decir, lo más posterior, hasta lo más superficial, lo más anterior. Comprobaremos que algunas de las estructuras de esta región se extienden o provienen de regiones tenares o hipotenares, pero las estudiamos en esta región para una mejor comprensión de la ubicación anatómica de todas las estructuras.

Estudiaremos desde dorsal a palmar los siguientes **planos**:

- Músculos Interóseos con arco arterial palmar profundo y sus ramas.
- Músculo Aductor del Pulgar.
- Músculos Lumbricales con los tendones de los flexores comunes y arco palmar superficial.
- Aponeurosis Palmar Superficial.

## MÚSCULOS INTERÓSEOS DORSALES Y VENTRALES

Los músculos interóseos son pequeños músculos que rellenan los **espacios existente entre los cinco metacarpianos**, originándose en ellos. Se clasifican en dos grupos: los cuatro **dorsales** y los tres **ventrales**. Los interóseos dorsales son las estructuras más profundas desde una visión anterior o palmar, pero quedan superficiales en el dorso de la mano. Los ventrales en general, rellenan los espacios donde los dorsales no se fijan.

**Origen:** Los interóseos **dorsales** se originan en las **diáfisis** de dos metacarpianos adyacentes, los interóseos **ventrales** solo en una de ellas. Recordamos que estas diáfisis son prismas triangulares con un borde anterior y por lo tanto dos caras anteriores, una interna y la otra externa. Debemos considerar como **eje de la mano** la línea vertical que discurre por el centro de la diáfisis del III metacarpiano. Pues bien,

- Los **interóseos dorsales** (4) se originan en la totalidad de la cara anterior metacarpiana que no mira al eje de la mano y en el borde posterior diafisario del metacarpiano adyacente. Así, el primer interóseo dorsal se encuentra entre I y II metas, el segundo entre II y III, el tercero entre III y IV y el cuarto entre IV y V. Es necesario destacar que el primer interóseo dorsal (Metas I y II) es el mayor y el que se origina más proximalmente.
- Los **interóseos ventrales** (3) se originan sólo en una de las dos caras anteriores metacarpianas, las que miran al eje de la mano, o sea las caras donde no se originan los dorsales. Así, el primer interóseo ventral se origina en el II meta y se sitúa entre segundo y tercer meta; el segundo interóseo ventral en el IV meta, situándose entre tercer y cuarto meta; y el tercer interóseo ventral en el V meta, situándose entre cuarto y quinto meta. A veces existe un interóseo ventral supernumerario y rudimentario para el primer dedo, que suele integrarse en el músculo aductor o flexor corto del pulgar.

**Inserción:** Las fibras musculares se dirigen distalmente continuándose con un tendón que se encuentra adyacente a la articulación metacarpofalángica donde se inserta, así como en la **expansión lateral de la aponeurosis dorsal digital**, o capuchón extensor, en su región más anterior. Se insertan en el dedo en cuyo metacarpiano ha presentado un origen más amplio (los dorsales) o en el que se ha originado (ventrales). Con ello, a cada lado de cada aponeurosis dorsal digital llega un interóseo, salvo al lado medial de la del V dedo, al que llega el abductor del meñique que hace una función análoga.

**Acción:** Son músculos que realizan el movimiento de **lateralidad de los dedos** y además, por su inserción, **flexionan la falange proximal a la vez que extienden** las falanges medias y distales. Por lo tanto ponen al **dedo en ángulo** recto sobre la palma de la mano. Los lumbricales realizan esta misma acción pero como veremos con mayor brazo de palanca, ya que se insertan más distalmente en la expansión lateral. Son movimientos finos y precisos.

**Relaciones:** Los **dorsales son subcutáneos en el dorso de la mano**, aunque están envueltos por la fascia dorsal de la mano. Entre **ellos y la piel se disponen:**

1. Los **tendones** extensores y las conexiones intertendinosas.
2. Las **arterias metacarpianas dorsales**, que parten de la arteria dorsal del carpo ya estudiada (rama de la radial) y que se encuentra distal al ligamento anular del carpo y profunda a los tendones extensores. Las arterias metacarpianas se dirigen distalmente y cuando se aproximan a la vecindad de la cabeza del meta se bifurcan para formar las arterias digitales dorsales que discurren por los costados colaterodorsales de los dedos.
3. Las **ramas sensitivas digitales comunes dorsales** procedentes del ramo sensitivo dorsal del nervio cubital y el ramo superficial del nervio radial. Éstos se bifurcan al llegar a los dedos en los **nervios digitales dorsales** que acompañan a las arterias digitales dorsales en la región posterocolateral de cada dedo como ya hemos indicado.
4. La **red venosa superficial** del dorso de la mano

**Ventral a los músculos interóseos** dorsales y ventrales se disponen:

- a) El músculo **aductor** del pulgar.

- b) El arco **palmar profundo** y sus ramas.
- c) La **rama profunda o motora del nervio cubital**.

El **arco palmar profundo** es el resultado de la anastomosis entre la arteria radial tras hacerse anterior discurriendo entre las bases del I y II meta y el primer músculo interóseo y la arteria cubito palmar (ramo profundo de la cubital), tras haber discurrido junto con la rama profunda del nervio cubital el canal de Guyon. El **arco se sitúa**, junto con la rama profunda del nervio cubital, en las zonas de unión de las bases con las diáfisis de los metas, junto a las porciones más proximales de los interóseos. Del arco profundo en dirección distal parten las **arterias metacarpianas ventrales**, las cuales se apoyan ventralmente a los interóseos. Estas arterias cuando llegan a la proximidad de los **ligamentos metacarpianos transversos** (cabezas de los metas), se dirigen ventralmente y se anastomosan con **arterias digitales comunes palmares**, que como veremos son las ramas del arco palmar superficial.

El **músculo aductor del pulgar** va a situarse ventral a los interóseos laterales al eje de la mano. Superficial a todas estas estructuras se van a disponer los **tendones de los músculos flexores** común y superficial de los dedos rodeados por una vaina sinovial común, así como los **músculos lumbricales** que seguidamente estudiaremos. Los tendones de estos músculos flexores cuando llegan a los dedos se introducen rodeados de vainas sinoviales por las correderas osteofibrosas de los dedos, las cuales se encuentran reforzadas a nivel de las articulaciones digitales por los ligamentos palmares.

**Inervación:** Están inervados por el **ramo profundo del nervio cubital**.

El **bloqueo digital** se utiliza para obtener la anestesia de los dedos ante traumatismos o para la reconstrucción individual de los dedos, pudiendo complementar también un bloqueo parcial del plexo braquial. Se puede hacer un bloqueo de los nervios digitales palmares y dorsales en cada lado de la base del dedo, o bien un bloqueo de los nervios digitales palmares comunes a nivel de la cabeza de los metacarpianos. La primera es más sencilla: se inserta una aguja fina en la cara dorsolateral de la base del dedo y se dirige hacia adelante deslizándola hacia la base de la falange. Se avanza hasta notar la resistencia de la dermis palmar. Se Retira 1-2 mm y se inyecta 1 ml de solución para bloquear el nervio palmar, y 0,5 ml justo en el punto de entrada para bloquear el nervio dorsal.

## MÚSCULO ADUCTOR DEL PULGAR

Es un músculo plano que en muchos textos se considera de la región tenar ya que la mayor parte de él se encuentra en ella. No obstante, debido su origen y sus relaciones con estructuras de la región palmar media consideramos más adecuado estudiarlo es esta región.

**Origen:** El aductor del pulgar se origina mediante **dos cabezas**: La cabeza **transversal** o **metacarpiana** se origina en el borde anterior del III metacarpiano (eje de la mano); la cabeza **oblicua** o **carpiana** en los huesos grande y trapezoie, ligamento radiado del carpo y sobre articulaciones carpometacarpianas de segundo y tercer dedo.

**Inserción:** Sus fibras se dirigen hacia afuera. Forma un pequeño tendón que terminan insertándose en el **hueso sesamoideo interno** de la articulación metacarpofalángica del I dedo. El hueso sesamoideo es un pequeño hueso que se encuentra pegado a la cápsula articular como ya hemos estudiado.

**Acción:** **Aductor** del pulgar, ya que lo pega al segundo dedo.

**Relaciones e Inervación:** **Dorsal** a él se encuentran los interóseos laterales al eje de la mano. Entre sus dos cabezas discurren el **arco palmar profundo** y la **rama profunda del nervio cubital** que lo inerva, por lo que estas estructuras se van a disponer entre los interóseos y el músculo. A este nivel, **la arteria radial**, nada más hacerse anterior entre las bases de los dos primeros metas y el primer interóseo, emite tres ramas que se sitúan entre el músculo aductor y el primer interóseo:

1. La que forma el **arco palmar profundo**, hacia adentro.
2. La **arteria principal del pulgar**, que se dirige a la región de inserción del aductor profundo a él, donde se divide en las dos arterias digitales propias del I dedo. Junto a ellas caminan los nervios sensitivos digitales propios que como veremos son rama del mediano. Esto ocurre de manera análoga en los demás dedos.
3. La **arteria radial del índice**, que se dirige distalmente por el costado externo del II meta y por el anteroexterno del primer dedo hasta la falange distal (arteria digital propia lateral del II dedo).

**Superficial** a él se encuentran los dos tendones **flexores comunes** y los de los **lumbricales**, más laterales. En la **región tenar**, la porción oblicua está cubierta por el flexor corto del pulgar y entre ambos se localiza el tendón del músculo flexor largo del pulgar, envuelto en su vaina. Entre el plano de los lumbricales y el flexor corto del pulgar, el músculo es **subcutáneo**.

## LUMBRICALES

Son **cuatro músculos** que toman su nombre debido a su característica forma de lombriz.

**Origen:** Se originan en los **tendones del músculo flexor común profundo** de los dedos. Los dos externos se originan en un solo tendón; mientras que los internos se originan entre dos tendones.

**Inserción:** Se dirigen distalmente superficiales a los interóseos, formando un tendón que discurre ventral a los ligamentos metacarpianos transversos profundos y termina insertándose en la **expansión lateral de la aponeurosis dorsal digital**, distal a la inserción del interóseo.

**Acción:** Tiene la misma acción que los interóseos, pero con mayor brazo de palanca debido a su inserción más distal. Realizan movimientos de lateralidad de los dedos y además por su inserción, flexionan la falange proximal a la vez que extienden las falanges medias y distales. Por lo tanto, **ponen al dedo en ángulo recto sobre la palma de la mano**. Realizan movimientos finos y precisos.

**Relaciones:** **Profundos** a ellos se encuentran los músculos interóseos y el aductor, interponiéndose entre ellos el arco palmar profundo y sus ramas, así como la rama profunda o motora del nervio cubital. **Superficiales** a ellos se encuentran:

1. La **vaina sinovial** común de los flexores.
2. En **arco palmar superficial y sus ramas**. El arco es el resultado de la unión de las arterias radio palmar o ramo superficial de la arteria radial y la arteria cubital. La radio palmar nace de la radial al final del canal del pulso, discurre ventral al trapecio entre la musculatura tenar aflorando a la región palmar media por el borde inferior de la misma. La arteria cubital tras dar sus ramos profundo (cubitopalmar) discurre entre el palmar corto y el resto de los

músculos hipotenares para llegar a la región palmar media. Desde el arco en dirección distal parten las arterias digitales comunes, las cuales se dividen en digitales propias próximas a la raíz del dedo. A ese nivel se les anastomosa las arterias metacarpianas ventrales. Las digitales propias discurren en las regiones colateroventrales de los dedos.

Para saber si existe una buena anastomosis entre la arteria radial y cubital se emplea la **Prueba a Allen** que consiste en comprimir ambas arterias en la muñeca y liberar una de ellas para ver si se revasculariza toda la mano. Si no es así al quitar la presión de la arteria radial se revascularizarán solo el dedo pulgar y la cara lateral del índice.

3. Los **ramos sensitivos digitales** comunes del mediano y del cubital (IV dedo) los cuales se ramifican en los digitales propios que caminan junto con las arterias digitales propias.
4. La **aponeurosis palmar superficial** y superficial a ella la **piel**.

**Inervación:** Los dos lumbricales mediales son inervados el **cubital** y los dos laterales por el **mediano**.

La **compresión distal del nervio cubital, a su paso por el canal de Guyon**, produce una parálisis del nervio. El paciente muestra la denominada **mano en garra**. La mano se muestra con las falanges proximales extendidas hiperextendidas y las interfalángicas de los dedos mediales flexionadas. Cuando la afectación del nervio es proximal (canal trocleoepitrocLEAR) existen además síntomas sensitivos de la región interna de la mano y los dedos mediales (IV y V). A la mano en garra a veces se le denomina **mano del predicador** por la parálisis del nervio cubital, aunque la mano del predicador se usa más como signo de la parálisis del **nervio mediano**.

## APONEUROSIS PALMAR SUPERFICIAL

Es una **condensación** triangular de la fascia que cubre la palma de la mano y continuación distal del tendón del palmar largo o menor del antebrazo, que se  **fija** a la piel en la zona proximal de los dedos. Desde el ligamento anular del carpo las  **fibras se irradian** longitudinalmente hacia los dedos, existiendo fibras transversales que unen estos haces longitudinales. A nivel de la raíz de los dedos, los haces están unidos por fibras transversas que se denominan **ligamentos metacarpianos transversos superficiales**. La fibrosis y retracción de esta aponeurosis se conoce como **Enfermedad de Dupuitren**. En ella los dedos se muestran permanentemente flexionados, no siendo posible extenderlos, ni forzadamente.

**Profundos** a esta aponeurosis se encuentran el arco palmar superficial, los tendones flexores, los músculos lumbricales, así como el ramo motor o recurrente del nervio mediano. **Superficialmente** se encuentra la **piel** y el **ramo palmar del nervio mediano**, nacido del mismo antes de discurrir por el túnel del carpo y que recoge la sensibilidad de la piel de la región palmar media.

## B.- EMINENCIA TENAR

La eminencia tenar es la prominencia muscular que se encuentra ventral al primer metacarpiano. Los **músculos que la integran** son, además del aductor que ya hemos estudiado y desde la profundidad a la superficie: el oponente del pulgar, el flexor corto del pulgar y el abductor corto del pulgar.

## OPONENTE DEL PULGAR

**Origen:** Tubérculo del **trapecio** y **ligamento transverso** del carpo. Se dirige hacia afuera rodeando la diáfisis del primer metacarpiano.

**Inserción:** Cara anterolateral y **diáfisis del I** metacarpiano, enrollándose ella.

**Acción:** Tira de la diáfisis hacia adelante y hacia adentro “**oponiendo**” el pulpejo del pulgar a los demás dedos. Realiza pues el movimiento necesario para la pinza digital.

**Relaciones:** Cubre la diáfisis del I metacarpiano. Es **el más profundo** de todos los músculos tenares. **Superficial** a él se encuentra el flexor corto del pulgar y el abductor corto del pulgar. Entre el oponente del pulgar y el abductor corto del pulgar camina la **arteria radiopalmar** o ramo superficial de la arteria radial.

**Inervación:** Rama recurrente (tenar) del **nervio mediano**.

## FLEXOR CORTO DEL PULGAR

**Origen:** Se origina mediante **dos cabezas:** el fascículo profundo y el fascículo superficial. El **profundo** se origina en el **trapecio** y en el **hueso grande** proximal al origen del aductor; el **superficial** en el **ligamento transverso** del carpo y en el tubérculo del **trapecio**.

**Inserción:** En el hueso **sesamoideo externo** y en la superficie externa de la **base de la falange proximal** del I dedo.

**Acción:** **Flexión** del pulgar en la articulación metacarpofalángica.

**Relaciones:** Entre los dos orígenes discurre, haciéndose superficial al músculo, el **tendón del flexor largo del pulgar** recubierto de su vaina sinovial. **Cubre** en parte al oponente del pulgar y es **cubierto** por el abductor corto del pulgar, dejando **parte de su cabeza superficial subcutánea**. A ese nivel, se le cruza la **arteria radiopalmar** para hacerse profunda a la **aponeurosis palmar superficial**, la cual se encuentra medial al músculo. Dorsal a él se encuentra el músculo **aductor del pulgar**.

**Inervación:** La cabeza profunda por el **nervio cubital**, la superficial por la rama recurrente (tenar) del **nervio mediano**.

## ABDUCTOR CORTO DEL PULGAR

**Origen:** Se origina en el tubérculo del **escafoides** y del **trapecio**, así como en el **ligamento transverso** adyacente del carpo.

**Inserción:** En el sesamoideo **externo**, **falange proximal** del I dedo y su **capuchón** extensor.

**Acción:** **Abductor** del pulgar.

**Relaciones:** Es **subcutáneo** y oculta la mayor parte de la eminencia. Profundo a él discurre la arteria radiopalmar.

**Inervación:** Rama recurrente (tenar) del **nervio mediano**.

Como hemos visto, salvo la cabeza profunda del flexor corto, los tres músculos están inervados por el **nervio mediano**, a partir de su rama motora o recurrente que nace de él nada más sobrepasar el túnel del carpo. A este nivel, el nervio se encuentra profundo a la aponeurosis palmar superficial y superficial a la vaina sinovial de los tendones flexores. La **rama recurrente, motora o tenar** se introduce en el espesor de la musculatura tenar para inervarla. El resto del nervio mediano se abre en ramas: los **nervios sensitivos digitales comunes** y después los **propios**, los cuales recogen la sensibilidad de la cara anterior y mitad de la posterior de los tres primeros dedos y parte del cuarto. La **compresión del nervio mediano** a su paso por el túnel del carpo ocasiona parestesias inicialmente nocturnas. Son las parestesias que aparecen en los ciclistas cuando apoyan de manera excesiva su muñeca sobre el manillar. Si golpeamos sensiblemente sobre el túnel del carpo con un matillo de exploración, la sintomatología sensitiva consistente en parestesias de los tres primeros dedos se manifiesta. Este es el **Signo del Tinel**.

Cuando existe una parálisis del nervio mediano a nivel de la muñeca o proximal a ella, la mano muestra el signo clínico de la **mano del predicador**, incapacidad de mover el pulgar y de flexionar el II y III dedo, con IV y V flexionados, debido a que se conserva el nervio cubital y con ello la flexión de estos dos dedos (flexor común profundo).

## C.- EMINENCIA HIPOTENAR

La región hipotenar es la prominencia muscular que se encuentra ventral al **V metacarpiano**. Los **músculos** que la integran son desde la profundidad a la superficie: el oponente del meñique, el flexor corto del meñique, el abductor del meñique y el palmar corto o palmar cutáneo.

### OPONENTE DEL MEÑIQUE

**Origen:** Se origina en la **apófisis unciforme del hueso ganchoso** o gancho del ganchoso y en la región vecina del **ligamento transverso** del carpo. Coincide su origen con el del flexor corto del meñique. Sus fibras se dirigen hacia abajo y hacia adentro enrollándose alrededor de la diáfisis del quinto metacarpiano.

**Inserción:** Cara interna o ulnar y diáfisis del **V metacarpiano**, enrollándose ella.

**Acción:** Levanta el V metacarpiano para formar el **hueco de la palma** de la mano, por ejemplo cuando cogemos agua con la misma. Algunos sujetos realizan pequeños movimientos de rotación del V metacarpiano, de importancia para los jugadores que utilizan activamente las manos o los violinistas.

**Relaciones e inervación:** **Cubre** al hueso ganchoso, al tercer interóseo ventral y al V meta. Está **cubierto** por el flexor corto y el abductor del meñique. Entre sus fibras discurre la **arteria cubitopalmar** o rama profunda de la cubital y la **rama profunda o motora del nervio cubital** que lo inerva.



## FLEXOR CORTO DEL MEÑIQUE

**Origen:** Al igual que el oponente del meñique, en la **apófisis unciforme del hueso ganchoso** y en la parte vecina del **ligamento transverso** del carpo, **llegando** hasta el ligamento pisiunciforme y hueso pisiforme.

**Inserción:** Mediante un tendón en la cara ventral de la **base de la falange proximal del V** dedo junto con la inserción del abductor del meñique. Frecuentemente, el tendón es conjunto para ambos músculos.

**Acción:** **Flexión** de la primera falange el meñique.

**Relaciones e Inervación:** **Cubre** al oponente del meñique, pero es más estrecho. Está **cubierto**, en su parte externa, por el abductor del meñique. Entre sus fibras discurre la **arteria cubitopalmar** o rama profunda de la cubital y la rama profunda o motora del nervio cubital que lo inerva.

## ABDUCTOR DEL MEÑIQUE

**Origen:** Se origina en el hueso **pisiforme** y en los **ligamentos** pisiunciforme y transverso del carpo, extendiendo su origen próximamente al **tendón** del músculo flexor cubital del carpo (cubital anterior).

**Inserción:** Mediante un tendón corto en la cara ventral de la **base de la falange proximal del V** dedo junto con el flexor corto del meñique. A veces el tendón es conjunto para ambos músculos. Su inserción **se extiende** hacia la aponeurosis dorsal del V dedo.

**Acción:** **Abductor** del meñique porque lo separa de la mano, aunque en realidad debería ser aducción ya que lo aproxima a la línea media del cuerpo. Además **flexiona** la primera falange del mismo extendiendo las otras dos por su fijación en la aponeurosis dorsal de dicho dedo. Realiza por lo tanto la acción de **un interóseo del V** dedo.

**Relaciones:** Es **subcutáneo** en su mitad distal y está cubierto superficialmente por el **palmar corto** en su mitad proximal. **Cubre** al flexor corto y al oponente del meñique. Es el que forma la mayor parte de la eminencia hipotenar. Entre el músculo y el palmar corto discurre la **rama superficial o sensitiva del nervio cubital** que va a recoger la sensibilidad de los dos tercios distales de la región hipotenar y la región anterior y mitad distal del V dedo y mitad interna del IV. Esto es variable entre los sujetos.

**Inervación:** Rama profunda del **nervio cubital**.

## PALMAR CORTO o PALMAR CUTÁNEO

Es un músculo **fino** y **subcutáneo**, de forma cuadrangular que se encuentra inmediatamente por debajo de la piel del tercio proximal de la región hipotenar.

**Origen:** En el borde medial de la **aponeurosis palmar** superficial y en el **ligamento anular** del carpo (retináculo flexor). Sus fibras se dirigen transversalmente hacia adentro.

**Inserción:** En la **piel** de la eminencia hipotenar por su costado interno.

**Acción:** Tensa la piel sobre la superficie hipotenar facilitando el agarre.

**Relaciones:** Cubre el tercio proximal del abductor del meñique, así como a la **arteria cubital** y al **ramo superficial o sensitivo del nervio cubital**, por lo que los protege **ante traumatismos** a modo de almohadilla elástica. **Superficial** al músculo se encuentra el **ramo sensitivo** anterior o palmar de nervio cubital, que ha recorrido subcutáneamente la muñeca por su costado interno y que recoge la sensibilidad de la piel del tercio proximal de la región hipotenar.

**Inervación:** Rama **superficial del nervio Cubital**, único músculo que inerva esta rama.

## **ACTIVIDADES:**

1.- Dibuja una sección transversal de las diáfisis de los 5 huesos metacarpianos, colocando la musculatura interósea originándose en cada diáfisis y, a groso modo, las estructuras de la región palmar media desde la profundidad hasta la superficie palmar, así como las regiones tenar e hipotenar, sin entrar en detalles de ellas.

2.- Haz un dibujo grosero del miembro superior e indica, salvo en la mano, los nervios (y su procedencia) que recogen la sensibilidad en las diferentes regiones de la piel, analizando la anatomía de superficie de las imágenes de clase.

**CARA ANTERIOR**

**CARA POSTERIOR**

**3.- Dibuja o pega una imagen de la mano e indica la distribución de la inervación sensitiva más común, indicando los nervios que recogen la sensibilidad de cada zona**

**INERVACIÓN SENSITIVA DE LA MANO (SUPERFICIE PALMAR)**

**INERVACIÓN SENSITIVA DE LA MANO (SUPERFICIE DORSAL)**

- 4.- Comprende en su totalidad la red venosa superficial del miembro superior desde distal a proximal.
- 5.- Comprende el recorrido de todos los vasos y nervios desde proximal a distal, identificando en todo momento las estructuras que se encuentran adyacentes y la función de los mismos. Dispones de un complemento de formación para ello en el campus virtual.
- 6.- Completa la tabla en la que se especifique en la primera columna los músculos y en las siguientes columnas: sus orígenes, inserciones, acciones, relaciones someras e inervación.
- 7.- Completa el cuadro de la Anatomía Clínica.
- 8.- Finaliza el trabajo de Anatomía por la Imagen.
- 9.- Tras estudiar a fondo toda la asignatura, realiza un primer intento del test de autoevaluación y del cuestionario de anatomía clínica del campus virtual, dejando tiempo para un nuevo estudio a fondo y la realización de un segundo intento de ambos.
- 10.- No dejes de consultar tus dudas a través de la Tutoría Electrónica del campus virtual o la Tutoría Presencial solicitando hora a través de "Mensajes" también del campus virtual.

*"La planificación, la constancia y la perseverancia son la clave del éxito"*

**CAPÍTULO 3.**  
**ESTUDIO DEL MIEMBRO INFERIOR**

*Prof<sup>a</sup>. Dra. Cristina Verástegui Escolano*

# 1. INTRODUCCIÓN AL ESTUDIO DEL MIEMBRO INFERIOR

Tanto los miembros superiores como los inferiores se encuentran unidos al tronco por elementos osteoligamentosos que se denominan **Cinturas**: En el caso de los miembros superiores es la cintura escapular, en el caso de los miembros inferiores, se trata de la Cintura pélvica o Pelviana.

La extremidad inferior **soporta el peso** del cuerpo en la posición de pie o durante la deambulación. En el **hueso** coxal se van a insertar los músculos de la región glútea y del muslo, los cuales unen la extremidad inferior con el tronco.

El fémur es el único hueso del muslo, se encuentra rodeado por los músculos del muslo y de la región glútea. Su extremo inferior se articula con la rótula y con el extremo superior de la tibia para formar la articulación de la rodilla.

La tibia y el peroné, rodeados por los músculos de la pierna forman en su extremo inferior una mortaja que se articula con el astrágalo para formar la articulación tibiotarsiana o del tobillo.

El pie tiene tres grupos de huesos: tarso (siete Huesos en dos filas), metatarso (cinco huesos) y las falanges de los dedos (tres por dedo excepto el primer dedo que tiene dos). Los huesos del pie no están organizados en un solo plano, es decir que no se encuentran pegados al suelo sino que los metatarsianos y los huesos del tarso forman unos arcos denominados arcos longitudinal y transversal. Estos arcos son flexibles y se ajustan a la marcha y bipedestación

En el miembro inferior hay varios tipos de **articulaciones**:

La articulación de la cadera que se realiza entre la cavidad cotiloidea del coxal y la cabeza del fémur es una enartrosis con movimientos en los tres planos del espacio. Estos movimientos son: Flexión, extensión, abducción, aducción, rotaciones interna y externa y la circunducción.

La articulación de la rodilla entre los cóndilos del fémur, la rótula y las cavidades glenoideas de la tibia es una articulación troclear, en la que se llevan a cabo movimientos de flexión y extensión.

La articulación tibiotarsiana o del tobillo entre la mortaja tibioperonea y el astrágalo es también de tipo troclear. En ella se llevan a cabo los movimientos de flexión dorsal y flexión plantar.

Las articulaciones metatarsofalángicas permiten la flexión, extensión, abducción y aducción de los dedos, pero la amplitud de los movimientos está más limitada que en la mano. Las articulaciones interfalángicas son de tipo bisagra permitiendo los movimientos de flexión y extensión.

El miembro inferior está cubierto por la piel, la aponeurosis superficial, con los vasos y nervios subcutáneos y la aponeurosis profunda.

Los **músculos** de la región glútea son sobre todo extensores, rotadores y abductores de la articulación de la cadera. Los flexores de la cadera (Psoasiliaco) no se originan en la pelvis sino en la columna vertebral y descienden para insertarse en el fémur.

El muslo y la pierna contienen tabiques intermusculares que dividen los grupos musculares en compartimentos. Cada compartimento contiene músculos con acciones similares y con irrigación e inervación común. El muslo posee tres compartimentos: anterior o extensor, medial o aductor y posterior o flexor. La pierna también tiene tres: anterior, posterior y lateral o peroneo. El pie presenta solo dos compartimentos: dorsal y plantar.

El triángulo femoral, la fosa poplítea y el lado posteromedial del tobillo son áreas de transición por las que pasan importantes estructuras.

Los nervios principales del miembro inferior proceden del plexo lumbosacro y las arterias proceden principalmente de la ilíaca externa y en menor medida, de la ilíaca interna. Los nervios y vasos destinados a la inervación y vascularización del miembro inferior llegan desde el abdomen o la pelvis por tres diferentes caminos:

- Por detrás y debajo del ligamento inguinal desde el abdomen al compartimento anterior del muslo llegan el nervio crural y los vasos femorales.
- Por el conducto obturador (subpubiano), llegan los vasos y nervios obturadores desde la pelvis hasta el compartimento medial
- Por el agujero ciático mayor, que comunica la pelvis con la región glútea llegan el nervio ciático y los vasos y nervios glúteos al compartimento posterior del muslo.

## ACTIVIDADES

1.- Dibuja un esquema de la pelvis e indica los espacios por los que llegan al miembro inferior las diferentes Arterias y nervios

2.- Haz un esquema simple de los distintos grupos musculares de las diferentes regiones que nos encontramos en el Miembro inferior y asocia a cada grupo muscular un nervio. (Esta actividad la podrás ir completando a medida que avances en el estudio de la asignatura.

- Cadera y/o zona glútea

- Muslo



- Pierna

- Pie

3.- Nombra cada articulación que hay en el miembro inferior y explica, razonadamente qué tipo de articulación es y que movimientos realiza.

## 2. LA CINTURA PELVIANA

La cintura pelviana es un anillo osteoarticular cerrado que forma la base del tronco, realiza la función de sostén del abdomen y une la columna vertebral con los miembros inferiores. Se caracteriza por su gran solidez y su escasa movilidad, sobre todo si la comparamos con la cintura escapular.

Está **constituida** por:

- Tres elementos óseos: Los dos huesos coxales, en los laterales y el hueso sacro, una pieza de la columna vertebral que se sitúa en la porción central y dorsal.
- Tres articulaciones de escasa movilidad (Anfiartrosis): Las dos articulaciones sacroilíacas y la sínfisis púbica.

El **suelo de la pelvis** está formado por músculos y ligamentos. Tiene la forma de un embudo y comunica la cavidad abdominal con la cavidad pelviana a través del denominado **estrecho superior de la pelvis**.

Al comparar una pelvis masculina con una femenina vemos que existen diferencias. La femenina es más ancha y más baja que la masculina, siendo el estrecho superior de la pelvis más ancho y abierto en la mujer, con forma ovalada. En el hombre el estrecho superior tiene forma de corazón.

Estas diferencias morfológicas están en relación con el papel que desempeña la pelvis femenina en la gestación y en el parto, puesto que, normalmente, la cabeza del feto debe atravesar el **estrecho superior** para encajarse y ocupar la zona de la pelvis menor para salir a través del **estrecho inferior** de la pelvis.

Las **medidas internas** de la pelvis sirven para determinar la anchura de entrada en la pelvis, de importancia para el parto. El diámetro más importante es el verdadero, que se encuentra situado entre la cara posterior de la sínfisis púbica y el promontorio, pues sus medidas determinarían si es viable hacer un parto vaginal (11 cm mínimo).

Durante el embarazo se segrega una hormona denominada relaxina (placenta y ovarios) que hace que se relajen las articulaciones sacroilíacas y la sínfisis del pubis y que aumenten un poco los diámetros de la pelvis en el momento del parto.

El **centro de gravedad** del cuerpo está situado aproximadamente a nivel de SII en posición erecta y varía ligeramente durante la marcha, aunque modifica su posición cuando al transportar una carga. Por tanto para determinar el centro de gravedad exacto deberá tenerse en cuenta al sujeto + la carga. Esto obliga a la persona a ajustar su postura para mantener un mismo equilibrio adaptándolo a las circunstancias.

Las articulaciones del miembro inferior están normalmente alineadas, de tal manera que una línea vertical pasaría por la cabeza del fémur, la rótula y la cara anterior de la epífisis distal de la tibia. Esto se denomina eje de carga.

En los miembros en X (**genu valgo**), la rodilla está desplazada medialmente respecto al eje de carga, en los miembros en O (**genu varo**) la rodilla está desplazada lateralmente. Estas desviaciones del eje de

carga afectan a la articulación de la rodilla, produciendo un desgaste desigual de los cartílagos articulares y de los meniscos pudiendo derivar en una artrosis de rodilla (gonartrosis).

Las articulaciones de la cintura pelviana desempeñan un doble papel:

- En la estática del tronco en posición erecta
- En el mecanismo del parto

Veremos más adelante que la pelvis forma, al unirse con la cabeza del fémur, la articulación de la cadera.

## 2.1. ESQUELETO DE LA CINTURA PELVIANA Y DEL MUSLO

### COXAL o HUESO PÉLVICO

Es un hueso plano y ancho con forma de hélice que, en los adultos, está formado por la fusión de tres huesos primitivos: ilión, isquiión y pubis, que al unirse forman la cavidad cotiloidea destinada a articularse con la cabeza del fémur.

Hacia el tercer mes de vida intrauterina aparecen tres puntos de **osificación** en el hueso que es único y cartilaginoso. El pubis y el isquion se osifican entre los 6-8 años, la cavidad cotiloidea está formada entre los 9-12 años y entre los 18-20 años termina de osificarse el ilión.

El coxal presenta dos caras: externa e interna y cuatro bordes: superior, inferior, anterior y posterior.

#### CARA EXTERNA O LATERAL

Esta cara está dividida en tres partes. En sentido cráneo-caudal son: La fosa ilíaca externa, el acetábulo y el agujero obturador.

- **La fosa ilíaca externa**, también denominada **cara glútea**, pertenece exclusivamente al Ilión, tiene forma de abanico y en ella se marcan tres líneas semicirculares, las **líneas glúteas** anterior, posterior e inferior que nos dividen a esta fosa en **cuatro porciones**. La más inferior de las cuatro está situada entre la ceja cotiloidea y la línea glútea inferior y en ella se origina el tendón reflejo del músculo recto femoral o recto anterior del muslo. Craneal a ella, entre las líneas inferior y anterior, hay una zona donde se origina el músculo glúteo menor. Dorsal a esta superficie, entre las líneas anterior y posterior lo hace el glúteo medio. Por detrás de la línea glútea posterior se origina el músculo glúteo mayor.
- En la parte central de esta cara se sitúa el **cotilo, acetábulo o cavidad cotiloidea**. Es una zona con forma de copa, lugar donde se aloja la cabeza del fémur y es la región donde se fusionan los tres huesos que son en principio independientes (ilión, isquion y pubis). Va a estar delimitada por un relieve óseo denominado **ceja cotiloidea o limbo acetabular** que está interrumpido en su parte inferior constituyendo la **escotadura isquiopubiana o acetabular**.

La cavidad cotiloidea está formada por dos porciones distintas:

- **Fosa acetabular:** tiene forma cuadrada y es rugosa y su borde inferior se corresponde con la escotadura isquiopubiana. Es la **porción no articular** del cotilo. En ella se inserta el ligamento de la cabeza del fémur.
- **Cara semilunar:** Es lisa, tiene forma de media luna y rodea a la fosa acetabular. Los extremos de esta media luna limitan la escotadura isquiopubiana. Es la **porción articular** del cotilo. Cuando se forma la articulación coxofemoral, la superficie articular se completa por el **ligamento transverso del acetábulo**, que salta entre los dos bordes de la escotadura isquiopubiana, transformándola en un agujero.

En el limbo acetabular se fija una cinta de fibrocartílago denominada **rodete cotiloideo** o **labrum acetabular**. Este rodete agranda esta media esfera hueca que constituye una de las superficies articulares de la articulación coxofemoral y cubre 2/3 de la cabeza del fémur. Esta parte periférica de la articulación, al ser plástica, se amolda mejor a la mecánica articular y sirve, no sólo para aumentar la profundidad y extensión del acetábulo, sino para uniformar el borde irregular de esta cavidad.

Craneal al cotilo se encuentra el **canal supracotiloideo** donde nace el tendón reflejo del músculo recto anterior del muslo o recto femoral.

- El **agujero obturador** u **obturado** es un asa ósea situada caudal a la cavidad cotiloidea y delimitada anteriormente por el pubis y posteriormente por el isquion. La forma de este agujero es oval en el hombre y triangular en la mujer y en el vivo está casi cerrado completamente por una membrana denominada **membrana obturatriz**, de manera que solamente permanece abierto en la parte superior por el denominado **conducto obturador** que sirve de paso a vasos y nervios desde el interior de la pelvis hacia la cara medial del muslo.

En la cara lateral o externa de la región perteneciente al pubis se insertan los músculos aductores del muslo (largo, corto y mayor), el grácil y el pectíneo.

### CARA INTERNA O MEDIAL

En la parte posterior de esta cara se encuentra la **carilla auricular** que presenta el hueso para articularse con el sacro y que estará cubierta de cartílago hialino y por encima de ella hay una zona rugosa denominada **tuberosidad iliaca** donde se insertan los ligamentos sacroilíacos.

Por delante de estas estructuras se encuentra la **fosa ilíaca interna** que se encuentra recubierta por el músculo iliaco.

Partiendo de la carilla auricular y dirigiéndose hacia el pubis se encuentra la denominada **línea arcuata, arqueada o ileopectínea** que divide en dos partes (superior e inferior) esta cara interna o medial. La línea arcuata forma, al unirse a la del otro hueso, **la línea innominada o estrecho superior de la pelvis**, que representa el límite entre la pelvis mayor y la menor. En la zona del pubis, forma el denominado **pecten del pubis, cresta o línea pectínea**.

### BORDE SUPERIOR

Se denomina **cresta ilíaca**. Se encuentra incurvado en forma de "S" itálica. Se extiende entre dos eminencias óseas denominadas **espinas ilíacas anterosuperior y posterosuperior**, y tiene un labio externo donde se inserta el músculo oblicuo externo del abdomen, un intersticio o línea intermedia

donde se inserta el músculo oblicuo interno del abdomen y un labio interno donde se inserta el músculo transverso del abdomen.

### BORDE ANTERIOR

Se extiende desde la **espinia ilíaca anterosuperior** (EIAS) hasta el **ángulo del pubis**. En él distinguimos una serie de detalles:

- **Espina iliaca anterosuperior** (EIAS), donde se originan los músculos sartorio y la mayor parte del tensor de la fascia lata.
- **Espina ilíaca anteroinferior** (EIAI), en cuya cara lateral se origina el tendón directo del recto femoral.
- **Escotadura ilíaca**, situada entre ambas espinas y sobre la que se desliza la porción ilíaca del músculo psoasiliaco o ileopsoas.
- **Eminencia ileopectínea**, relieve situado por encima de la cavidad articular cotiloidea y lugar de unión del ilion y pubis.
- **Rama superior del pubis**, situada por encima del agujero obturador, conforma la región más medial de este borde anterior del coxal. A este nivel esta rama presenta un borde posterior denominado **pecten del pubis, línea o cresta pectínea**. Es lugar de origen del músculo pectíneo y se continua hacia detrás con la línea arqueada del ilion, conformando ambas la línea innominada. En su superficie anterior la rama presenta un borde afilado denominado **cresta obturatiz o del pubis** que termina medialmente en la **espinia o tubérculo del pubis**. Esta espinia es lugar de inserción de los músculos piramidal y recto del abdomen. Entre la línea pectínea y la cresta obturatiz se dispone la **superficie pectínea**, lugar también de origen del músculo pectíneo.

### BORDE INFERIOR

Se continúa con el borde anterior, formando un ángulo recto denominado **ángulo del pubis**. Está formado por la rama descendente del pubis y la ascendente del isquion. En la línea media, los ángulos del pubis de ambos coxales se articulan entre sí mediante la **sínfisis púbica**. En ellos se encuentra una **carilla articular** recubierta de cartílago hialino para formar dicha articulación. La sínfisis del pubis es una articulación poco móvil que sólo permite pequeños movimientos de deslizamiento y separación. Se distiende en el momento del parto, permitiendo así el ensanchamiento del espacio pélvico.

En la cara lateral o externa de la región perteneciente al pubis se originan los músculos aductores del muslo (largo, corto y mayor), el grácil y parte del músculo obturador externo.

Por detrás e inferior al acetábulo se encuentra la **tuberosidad isquiática**, donde se van a originar los músculos isquiotibiales de la región posterior del muslo. Cuando estamos **sentados**, la parte más medial de la tuberosidad isquiática soporta el peso del cuerpo. Está cubierta por tejido conjuntivo y una bolsa serosa que evita los rozamientos. Cuando esta bolsa serosa se inflama nos encontramos ante una **bursitis isquiática**.

## **BORDE POSTERIOR**

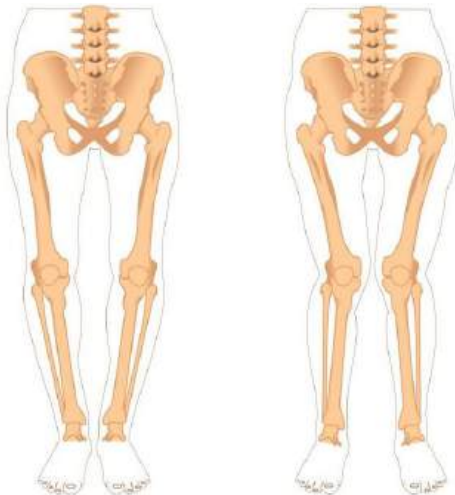Se extiende desde la espina ilíaca posterosuperior a la tuberosidad isquiática. Los detalles más destacados de este borde son:

- Espina ilíaca posterosuperior
- Escotadura ilíaca dorsal
- Espina ilíaca posteroinferior
- Escotadura ciática mayor
- Espina ciática, en la que se fija el ligamento sacroespinoso.
- Escotadura ciática menor
- Tuberosidad isquiática

**ACTIVIDADES**

1. Dibuja un esquema de una pelvis en una visión craneal y marca los diámetros transverso, verdadero y oblicuos

2. Identifica en esta imagen el Genu valgo y el Genu varo. Defínelos y explica brevemente que son y a que se deben. Razona que zona de la articulación de la rodilla se verá afectada en cada caso concreto.



3. Dibuja el hueso coxal en sus diferentes visiones e indica los detalles anatómicos más relevantes.

4. Completa en la hoja de Anatomía clínica lo relativo a la **bursitis isquiática**.



## FÉMUR - EPIFISIS PROXIMAL

El fémur forma el esqueleto del muslo. Es el hueso más largo y robusto del cuerpo humano. La talla de una persona equivale aproximadamente a 4 veces la longitud del fémur. Se articula con el hueso coxal, con la rótula y con la tibia. Se extiende desde la articulación de la cadera hasta la articulación de la rodilla. Su dirección es oblicua hacia abajo y hacia adentro, estando ligeramente más acentuada la oblicuidad en la mujer, debido a la mayor anchura de la pelvis. En este hueso distinguimos un cuerpo o diáfisis y dos extremidades o epífisis.

### EXTREMIDAD O EPÍFISIS PROXIMAL DEL FÉMUR

El límite entre la diáfisis y la epífisis proximal se denomina **cuello quirúrgico del fémur** y es una línea horizontal (virtual) situada por debajo de los trocánteres mayor y menor. En esta extremidad proximal distinguimos 4 partes: la cabeza, el trocánter mayor, el trocánter menor y el cuello anatómico del fémur.

- **La cabeza** es esférica. Se articula con el acetábulo de la pelvis. Su superficie es lisa excepto en una pequeña porción que es rugosa y se encuentra deprimida denominada **fosita del ligamento redondo o de la cabeza del fémur**, donde se fija este ligamento.
- **Cuello:** se extiende desde la cabeza del fémur hasta los trocánteres. Por delante su límite lo marca la **línea intertrocantérea** y por detrás lo marca la **cresta intertrocantérea**. Está orientado en sentido oblicuo hacia abajo, afuera y ligeramente hacia delante (anteversión). Forma con el cuerpo del fémur un ángulo aproximado de 125-130° denominado cervicodiafisario. Este ángulo en el recién nacido mide aproximadamente 150°. La disminución progresiva de este ángulo a medida que se avanza hacia la edad adulta, se atribuye a la acción del peso del cuerpo por la marcha bípeda y presenta variaciones individuales bastante marcadas. Se consideran normales los ángulos comprendidos entre 115° y 140°, siendo algo mayor en el sexo femenino. El ángulo puede alcanzar valores que están muy por debajo o muy por encima de los normales. En el primer caso se habla de **coxa vara** y en el segundo **coxa valga**.

El cuello del fémur es aplanado, por lo que va a presentar dos caras.

- La **cara anterior:** es intraarticular debido a que la cápsula articular se va a fijar en la línea intertrocantérea, quedando por tanto esta cara dentro de la articulación de la cadera.
- La **cara posterior** solo es intraarticular en sus dos tercios internos, pues la cápsula articular se fija en la unión de los dos tercios internos con el tercio externo del cuello femoral. Esto tiene importancia quirúrgica pues explica cómo una fractura del cuello femoral puede ser intraarticular por delante y extraarticular por detrás.
- **Trocánter mayor:** Es una eminencia cuadrangular situada en la parte superior y que es palpable en el vivo. En él se insertan los músculos glúteo medio, glúteo menor y piramidal de la pelvis o piriforme. En su cara interna se encuentra la denominada **fosa digital**, trocantérica o intertrocantérea en cuyo fondo se inserta el tendón del músculo obturador externo. Por encima de esta fosa se insertan los músculos obturador interno y los dos músculos gemelos.

- **Trocánter menor:** tiene forma cónica y en él se va a insertar el tendón del músculo psoasílico.

## 2.2. ARTICULACIONES DE LA CINTURA PÉLVICA

En la cintura pélvica se identifican tres articulaciones:

- Sínfisis del pubis
- Articulación sacroilíaca
- Articulación de la cadera o articulación coxofemoral

### SÍNFISIS DEL PUBIS

Es una articulación cartilaginosa (cartílago fibroso) de tipo **anfiartrosis**, formada por la unión de ambos coxales en la parte anterior de la pelvis. Las superficies articulares se encuentran en la cara medial de ambos pubis y están recubiertas por cartílago hialino. Es parecida a las diartroanfiartrosis o anfiartrosis existentes entre los discos vertebrales, pero en vez de un núcleo pulposo entre ambos huesos existe un fibrocartílago denominado **disco interpúbico**, que permite a la articulación cierta movilidad en determinadas circunstancias.

Esta articulación está reforzada por los **ligamentos superior e inferior del pubis**, que se extienden desde un hueso al otro.

### ARTICULACIONES SACROILIACAS

Encontramos dos, una a la izquierda y otra a la derecha. Son también **anfiartrosis** con escasa movilidad y que se establecen entre las carillas auriculares del sacro y de los iliacos. La cápsula articular se encuentra reforzada por los siguientes ligamentos:

- Sacroiliacos anteriores y posteriores
- Interóseos
- Iliolumbar
- Sacrotuberoso
- Sacroespinoso

Los movimientos que se realizan en esta articulación se denominan de **nutación** (desplazamiento dorsal del sacro) y **contranutación** (desplazamiento ventral del sacro). Estos movimientos tienen gran importancia en la fisiología del parto y van a estar limitados por los potentes ligamentos que refuerzan la articulación sacroilíaca.

### ARTICULACIÓN DE LA CADERA O ARTICULACIÓN COXOFEMORAL

Es una **enartrosis**, una articulación sinovial esférica que une el fémur al hueso coxal.

Las superficies articulares son:

- La **cabeza del fémur** que tiene la forma de 2/3 de una esfera, recubierta por cartílago hialino y que presenta una pequeña cavidad central donde se fija el ligamento redondo de la cabeza del fémur.
- La **cavidad cotiloidea** o **acetábulo** agrandado por un fibrocartílago denominado **labrum** o rodete cotiloideo o acetabular. A nivel inferior el rodete salta a través de la escotadura acetabular en forma de **ligamento transverso** del acetábulo para adaptar por completo las superficies articulares.

Tanto la cabeza femoral como la cavidad cotiloidea forman segmentos perfectos de esfera una vez completados con sus fibrocartílagos siendo, en este sentido, la articulación geoméricamente más perfecta del cuerpo humano.

Las superficies articulares de la articulación de la cadera van a estar unidas por medio de:

- La cápsula articular
- Ligamentos que refuerzan dicha cápsula
- Ligamento de la cabeza del fémur, que es independiente de la cápsula.

### **CÁPSULA ARTICULAR**

Forma un manguito que se va a fijar, por un lado en la ceja cotiloidea y en el ligamento transverso del acetábulo, y por otro en el cuello del fémur por delante a nivel de la línea intertrocantérica, y por detrás por dentro de la cresta intertrocantérea. De tal manera que toda la cara anterior del cuello femoral es intraarticular, mientras que el tercio externo de la cara posterior es extraarticular.

Esta reforzada por un ligamento circular, que rodea al cuello del fémur denominado **ligamento orbicular**.

### **LIGAMENTOS QUE REFUERZAN LA CAPSULA ARTICULAR**

Son tres ligamentos extraarticulares que se orientan en forma de espiral alrededor de la articulación de la cadera.

- **Ligamento iliofemoral de Bertin o en Y de Bigelow:** Tiene forma de abanico y refuerza la cara anterior de la cápsula articular. Es el ligamento más resistente de todo el cuerpo. Se extiende desde la espina iliaca anteroinferior hasta la línea intertrocantérea, fijándose en toda su extensión. Este ligamento está constituido por dos fascículos (superior e inferior) que se disponen en forma de Y o V invertida. Impide la hiperextensión de la cadera durante la bipedestación al fijar la cabeza femoral dentro del acetábulo
- **Ligamento pubofemoral:** Refuerza también la cara anterior de la cápsula articular. Se extiende desde la rama superior del pubis al fémur. Se une a la parte más inferior del ligamento iliofemoral. Ambos ligamentos forman en conjunto el denominado ligamento en **N de Welcker**. El ligamento pubofemoral limita los movimientos de hiperabducción del muslo.
- **Ligamento isquiofemoral:** Se sitúa en la cara dorsal de la articulación. Se fija en el isquion, en

la parte inferior y posterior del borde del acetábulo. Desde aquí, las fibras se dirigen cruzando la cara posterior del cuello femoral para fijarse en la cara medial del trocánter mayor. Algunas fibras se enrollan en espiral sobre el cuello del fémur, uniéndose a las fibras del ligamento orbicular. Su acción sobre los movimientos de la articulación de la cadera es poco potente en comparación a los otros dos.

### LIGAMENTO REDONDO O DE LA CABEZA DEL FÉMUR

Es una cinta fibrosa intraarticular de unos 3 cm de longitud que se extiende desde la fosita del ligamento redondo, situada en la cabeza del fémur, hasta la escotadura acetabular del coxal. A este nivel se fija en el ligamento transversal del acetábulo, en los bordes de la escotadura isquiopubiana o acetabular y en el fondo de la cavidad cotiloidea. Lleva una pequeña rama de la arteria obturatriz que contribuye a la irrigación de la cabeza del fémur.

En la actualidad existe controversia sobre su función. Históricamente se ha considerado que es un vestigio embrionario cuya importancia en la estabilidad de la cadera es irrelevante. Hoy día existen autores que defienden lo contrario, estando estas teorías en estudio.

### MUSCULO ILIOCAPSULAR

Existe un pequeño músculo denominado **iliocapsular**, **iliaco menor** o **iliotrocantérico** que está en íntimo contacto con la cápsula articular. Se **origina** en la espina ilíaca anteroinferior y en la porción anteromedial de la cápsula articular de la cadera. Se encuentra situado debajo del recto femoral, por lo que sus fibras se pueden confundir (o fusionar) con las de este último músculo. Se **inserta** en el fémur, justo por debajo del trocánter menor. No se conoce bien su función. Parece ser que refuerza la cápsula articular. Esto sería especialmente útil en las caderas displásicas (que tiene una morfología alterada), en las que la contracción del músculo podría ayudar a mantener la cabeza femoral dentro del acetábulo.

### MOVIMIENTOS DE LA ARTICULACIÓN DE LA CADERA: MECÁNICA ARTICULAR

Esta articulación es una enartrosis, por lo tanto son posibles movimientos a través de los tres ejes, en los tres planos del espacio:

- Movimientos de aducción y abducción en el plano frontal a través del eje anteroposterior. La **abducción** tiene una extensión de 40° y está limitada fundamentalmente por el ligamento pubofemoral. En posición anatómica, la **aducción** en un plano frontal es nula, pues el muslo tropieza con el del lado opuesto. A medida que se realiza la anteversión del muslo se hace posible, y cuando ésta alcanza los 60° se puede realizar una aducción de 55°.
- Movimientos de flexión (anteversión) y extensión (retroversión) en el plano sagital a través del eje transversal. La **flexión** alcanza los 120° y llega a contactar la cara anterior del muslo con el abdomen. Este movimiento no está limitado por ningún ligamento y se ve favorecido si la rodilla está flexionada. La **extensión** sólo alcanza 15°. Está limitada por todos los ligamentos intrínsecos, especialmente por el de Bertin.

- Movimientos de rotación interna y externa en el plano transversal a través del eje vertical o longitudinal. En posición anatómica, **la rotación interna** es de unos 35° y la externa de 15°. Con la anteversión estos grados de rotación aumentan. La rotación interna está limitada por el ligamento isquiofemoral, **la rotación externa** por el ligamento de Bertin y por el ligamento redondo cuando se combina con movimientos de anteversión.
- La **Circunducción** es un movimiento circular en una secuencia de flexión-abducción-extensión y aducción (o en sentido contrario)

La **luxación congénita de la cadera** es una malformación que se produce antes del tercer mes de vida intrauterina en la que fundamentalmente se observa como la cavidad cotiloidea es demasiado pequeña para albergar a la cabeza femoral y como consecuencia, después del nacimiento se produce la luxación o subluxación. El diagnóstico precoz que se realiza en el primer mes de vida, garantizará con un buen tratamiento caderas anatómica, clínica y radiológicamente normales. Para la exploración adecuada y diagnóstica de la luxación congénita de la cadera en el recién nacido, se realiza las maniobras de **Barlow y Ortolani**:

Se coloca al lactante relajado y en decúbito supino. Se coloca una de las manos del explorador de forma que estabilice la pelvis. La otra mano sujeta la cadera que se debe explorar con el pulgar en la ingle y el índice o el dedo corazón sobre el trocánter mayor.

- Maniobra de Barlow: Es una aducción del fémur con flexión de 90°. Al realizarla luxamos dorsalmente la cadera que estaba previamente en el cotilo.
- Maniobra de Ortolani: Es una abducción del fémur con suave elevación. Al realizarla introducimos la cadera luxada en el cotilo, lo cual puede sentirse a modo de encajamiento o chasquido no audible. Cuando esto ocurre decimos que es maniobra de Ortolani positiva.

**ACTIVIDADES**

1. Dibuja la extremidad proximal del fémur por su **cara anterior**, marcando todas las estructuras que se han citado.

2. Dibuja la extremidad proximal del fémur por su **cara posterior**, marcando todas las estructuras que se han citado.

3. Completa en la hoja de Anatomía clínica lo relativo a las variaciones del ángulo cervicodiafisario del fémur.
4. Consulta el Atlas y fíjate en las imágenes de las articulaciones y ligamentos de la pelvis. Verás que se forman unos agujeros denominados agujeros ciáticos mayor y menor. Son estructuras de paso de nervios y vasos. Dibuja los límites de estos orificios e indica las estructuras que pasan por cada uno de ellos.

5. Repasa las tres articulaciones de la cintura pélvica e indica de cada una:
- a. Nombre
  - b. Tipo de articulación
  - c. Ligamentos que las refuerzan
  - d. Movimientos que se realizan en ellas

ARTICULACIONES DE LA PELVIS			
NOMBRE	TIPO	LIGAMENTOS	MOVIMIENTOS

6. Completa en la hoja de anatomía clínica lo relativo a **las luxaciones de la cadera**.



## 2.3. MUSCULATURA PÉLVICA

Los músculos de la región pélvica van a actuar sobre la articulación de la cadera. Se encuentran distribuidos en dos grupos, uno por delante y otro por detrás de la articulación.

A) Grupo anterior a la articulación:

1. Psoas ilíaco
2. Psoas menor

B) Grupo posterior a la articulación:

I) Plano profundo:

1. Piramidal o piriforme
2. Obturador Interno
3. Gemelos (dos)
4. Cuadrado femoral
5. Obturador externo

II) Plano superficial o región glútea:

1. Glúteo menor
2. Glúteo mediano
3. Glúteo mayor
4. Tensor de la Fascia Lata

### A) GRUPO ANTERIOR

Este grupo se encuentra ventral a la cadera y está formado por los músculos psoas ilíaco y psoas menor.

#### PSOAS ILÍACO o ILEOPSOAS

Está formado por dos fascículos o músculos independientes, el iliaco y el psoas mayor.

El músculo psoas se **origina** en las apófisis transversas de las vértebras L1 a L4 y en sus discos intervertebrales. El músculo iliaco lo hace en la fosa iliaca del coxal.

Entre el iliaco y el psoas se forma un surco donde se aloja el nervio crural o femoral. Discurre caudal al ligamento inguinal por la llamada laguna muscular. Por la vascular los vasos ilíacos externos.

Ambos terminan **insertándose** mediante un tendón conjunto en el trocánter menor del fémur y cubren la cara anterior de la articulación de la cadera, estando separados de la cápsula articular por una bolsa serosa que comunica, frecuentemente, con la sinovial de la articulación.

**Acción:** Es el principal flexor de la cadera (elevador del muslo sobre el abdomen). También realiza una

rotación externa del muslo. Fijado el fémur realiza flexión del tronco y anteversión de la pelvis.

**Relaciones:** En el espesor del musculo psoas y entre él y el cuadrado lumbar se originan las ramas del plexo lumbar. Es un músculo que presenta relaciones importantes con las siguientes estructuras del abdomen y que serán estudiadas en otro momento: Arterias lumbares, cadena simpática lumbar, ramos comunicantes, nervio torácico o subcostal, nervios abdominogenitales mayor y menor, nervio femorocutaneo anteriointerno, tronco lumbosacro, nervio genitofemoral o genitocrural, nervio obturador, arco del psoas mayor del diafragma y vísceras abdominales como el riñón, el ciego y el colon sigmoides. Los vasos ilíacos primitivos se sitúan en el costado interno del músculo, los iliacos externos en su cara anterior. Junto a ellos los numerosos ganglios y clectores línfáticos.

**Inervación:** Nervio femoral.

## PSOAS MENOR

Es un pequeño músculo que se sitúa ventral al músculo psoas. Se **origina** en las dos primeras vértebras de origen del psoas. Su vientre muscular estrecho se apoya ventralmente sobre el músculo psoas. Cuando llega al coxal forma un tendón que termina **insertándose** en la eminencia iliopectinia. Comparte relaciones e inervación con el psoas. Es un músculo atrófico que si está muy desarrollado puede causar problemas en el parto.

## B) GRUPO POSTERIOR

El grupo muscular posterior a la articulación de la cadera está integrado por músculos que se originan en las caras profundas o superficiales de la pelvis y el sacro y se dirigen hacia la epífisis proximal femoral. En él se distinguen dos planos musculares:

- I) **Plano profundo.** Está integrado el músculo piramidal o piriforme, que proviene de la cara anterior del sacro y por otros cinco músculos que provienen de regiones más anteriores del coxal: el obturador interno, los dos gemelos, el cuadrado femoral y el obturador externo (éste último situado en una posición anterior con respecto al resto).
- II) **Plano superficial.** Forma los músculos de la **región glútea** y está integrado por tres potentes músculos posteriores: el glúteo mayor, el mediano y el menor, así como por el tensor de la fascia lata. Están cubiertos por la aponeurosis profunda y una capa gruesa de tejido graso subcutáneo y forman la prominencia de la nalga, dando forma a su contorno superficial. El pliegue glúteo superficial marca el límite entre la nalga y el muslo.

La región glútea se comunica con la cavidad pélvica y el periné a través de los agujeros ciáticos mayor y menor respectivamente.

El nervio ciático entra en la extremidad inferior desde la cavidad pélvica atravesando el agujero ciático mayor y se sitúa en la porción posterior del muslo, pierna y pie.

## I) PLANO PROFUNDO

Está constituido por músculos pequeños, sobre todo rotadores externos del fémur y que son: piramidal o piriforme, obturador interno, gemelos superior e inferior, cuadrado femoral y obturador externo.

### PIRAMIDAL O PIRIFORME

Es alargado, aplanado y triangular (con forma de pera). Es el músculo más superior de los que forman el grupo profundo. Forma parte de la pared pélvica y de la región glútea.

Se **origina** en la cara anterior del sacro, entre los agujeros sacros anteriores, pasa a través del agujero ciático mayor, por detrás de la articulación de la cadera, para **insertarse** en el borde superior del trocánter mayor del fémur.

**Acción:** Es rotador externo, abductor y extensor de la cadera. Estabiliza la cabeza del fémur en el acetábulo.

**Relaciones:** Sobre su cara anterior se conforma el plexo sacro en el interior de la pelvis. Este músculo es una referencia fundamental, pues nos va a dividir el agujero ciático mayor en dos espacios u orificios, uno craneal y otro caudal a él, por donde van a pasar vasos y nervios desde el interior de la pelvis a la región glútea:

- Orificio **suprapiriforme:** Se sitúa por encima del músculo piriforme, entre él y el músculo glúteo menor. A su través discurren los vasos y nervios glúteos superiores.
- Orificio **infrapiriforme:** Se sitúa por debajo del piriforme, entre él y el músculo gemelo superior. A su través discurren de fuera a dentro el nervio ciático mayor, el paquete vasculonervioso glúteo inferior, el nervio cutáneo femoral o ciático menor, el nervio del obturador interno y gemelo superior, y el paquete vasculonervioso pudendo interno.

**Inervación:** Nervio del piriforme que procede de S1 y S2 del plexo Sacro.

El **Síndrome del piramidal o piriforme** es un cuadro en el que el músculo piramidal sufre una contractura o espasmo ocasionando una irritación en el nervio ciático que pasa por debajo. Esto causa dolor en la región glútea y puede incluso dar lugar a dolor referido en la parte posterior y distal del muslo. Los pacientes se quejan a menudo de dolor profundo de la cadera, en la zona de las nalgas.

A la palpación, se encuentra invariablemente una gran contractura que recorre de dentro a afuera y en oblicuo la nalga de un lado y hay un trigger point o "punto gatillo" desencadenante de los síntomas ya indicados, en el centro del glúteo, justo donde está comprimido momentáneamente el nervio ciático.

En la exploración, situado el paciente en decúbito supino, se observa a la simple inspección, que el pie del lado afectado está más rotado hacia fuera que el contralateral. Esto es debido al hipertono del músculo, cuya acción como hemos indicado es rotación externa de la cadera.

### OBTURADOR INTERNO

Es un músculo aplanado con forma de abanico que se sitúa caudal al músculo piramidal, aunque entre ambos se interpone el músculo gemelo superior. Se **origina** en la cara interna del hueso coxal,

alrededor y encima del agujero obturador, así como en la superficie medial de la membrana obturatriz. Se dirige hacia atrás y atraviesa el agujero ciático menor, para **terminar** encima de la fosa digital o trocantérica del trocánter mayor.

**Acción:** Si acción principal es rotación externa. Menos significativa es la acción de aducción en posición anatómica, y curiosamente la antogónica (abducción) cuando el muslo está flexionado. Además, estabiliza la cabeza del fémur en el acetábulo.

Presenta **relaciones** importantes con estructuras vecinas: Craneal y caudal él se encuentran los músculos gemelo superior y gemelo inferior respectivamente. Sobre su cara superficial (posterior) se apoyan las estructuras que discurren por el agujero infrapiriforme. Profundo al músculo discurre el nervio del cuadrado femoral y del gemelo inferior, que además inerva la articulación de la cadera.

El nervio obturador, formando paquete vasculonervioso, discurre por en el interior de la pelvis craneal al músculo obturador interno, taladra la membrana obturatriz en su región más craneal y discurre por debajo de la rama del pubis por el denominado canal subpubiano. Se relaciona también con los nervios perineal y rectal inferior, ambos ramas del nervio pudendo, el cual discurre por el espacio infrapiriforme.

**Inervación:** Nervio del obturador interno, que procede del plexo sacro.

## MÚSCULOS GEMELOS (GÉMINOS)

Son dos músculos triangulares situados a lo largo de los bordes superior e inferior de la porción extrapélvica del obturador interno.

**Orígenes:** El **gemelo superior** nace en la espina ciática, el **inferior** en la tuberosidad isquiática. **Terminan** uniéndose al tendón del obturador interno por encima de la fosa digital del trocánter mayor.

**Acción:** Son rotadores externos y abductores del muslo flexionado. Estabilizan la cabeza del fémur en el acetábulo.

Los músculos gemelos y obturador interno constituyen el denominado **tríceps coxal**, considerado como un músculo tricaptal, con tres cabezas ya que no pueden actuar aisladamente, siempre lo hacen en conjunto. El superior presenta las mismas **relaciones** que el músculo obturador interno; el inferior se relaciona sobre todo con ambos nervios ciáticos (mayor y menor o nervio cutáneo femoral posterior).

**Inervación:** El **gemelo superior** está inervado por el nervio del obturador interno, mientras que el **gemelo inferior** por el nervio del cuadrado femoral

## CUADRADO FEMORAL

Forma una lámina muscular por debajo de los músculos anteriores, situándose por tanto caudal al gemelo inferior. Se **origina** en la parte posteroexterna de la tuberosidad isquiática y se **inserta** en la cresta intertrocantérea, por encima de la tuberosidad del glúteo mayor.

**Acción:** Después del glúteo mayor, es el rotador externo más potente del muslo. Tiene cierto

componente de aducción.

**Relaciones:** Sobre su cara posterior discurren en dirección distal ambos nervios ciáticos. El nervio ciático menor o nervio cutáneo femoral posterior emite a este nivel los nervios cutáneos inferiores y los ramos sensitivos perineales. Caudal al músculo se dispone el músculo aductor mayor en su porción más proximal, la cual se denominada aductor mínimo. Entre ambos discurre la arteria circunfleja femoral medial o posterior. Está cubierto dorsalmente por el músculo glúteo mayor. Ventral a él se encuentra el obturador externo.

**Inervación:** Nervio del cuadrado femoral.

## OBTURADOR EXTERNO

Es un músculo plano que se sitúa ventral al cuadrado femoral. Tiene forma de abanico y se **origina** en la cara externa de la membrana obturatriz y en el hueso adyacente al agujero obturador. Las fibras musculares convergen a nivel posterolateral para formar un tendón que pasa por detrás de la articulación de la cadera y del cuello del fémur y se dirige a la cara medial del trocánter mayor, para terminar **insertándose** en la denominada fosa digital del mismo.

**Acción:** Rotador externo del muslo

**Relaciones:** Es un músculo muy profundo que está cubierto dorsalmente por el cuadrado femoral y ventralmente por el músculo pectíneo y de manera indirecta por el psoas ilíaco. A nivel de su origen, caudal a él se dispone la porción más craneal del aductor mayor o aductor mínimo.

El nervio obturador, tras discurrir por el canal subpubiano integrado en el paquete vasculonervioso del mismo nombre, se divide en sus dos ramos anterior y posterior. El anterior sobrepasa el borde superior del músculo obturador externo haciéndose anterior a él. El posterior, encontrándose dorsal al músculo lo taladra para hacerse anterior. A este nivel el músculo está cubierto ventralmente por el músculo pectíneo. Ambos nervios discurren distalmente entre los músculos aductores

**Inervación:** Nervio obturador

## II) PLANO SUPERFICIAL

Lo forman tres músculos grandes: el glúteo menor, el glúteo medio y el glúteo mayor. Los dos primeros son abductores del muslo, el tercero es sobre todo extensor del mismo. Dentro de este plano y en una posición más anterior podemos incluir un cuarto músculo, el Tensor de la Fascia Lata.

## GLÚTEO MENOR

Es el más profundo de los tres glúteos. Tiene forma de abanico y se **origina** en la cara glútea del coxal, entre las líneas glúteas inferior y anterior. Se **inserta** en el trocánter mayor del fémur.

**Acción:** Abductor y rotador medial del muslo. Tiene un componente de anteversión. Junto con el

glúteo medio fija el fémur para levantar el muslo contralateral. Ambos colaboran en la marcha y en mantener la bipedestación.

**Relaciones:** Está cubierto en su totalidad por el músculo glúteo medio. Entre ambos músculos discurre el nervio glúteo superior procedente del espacio suprapiriforme.

**Inervación:** Nervio glúteo superior

## GLÚTEO MEDIO

También tiene forma de abanico. Se dispone entre los glúteos menor y mayor. Se **origina** en la cara glútea del coxal, entre las líneas glúteas anterior y posterior. Se **inserta** en el trocánter mayor del fémur.

**Acción:** Es abductor y rotador medial del muslo. Junto con el glúteo menor fija el fémur para levantar el muslo contralateral. Ambos colaboran en la marcha y en mantener la bipedestación.

**Relaciones:** El glúteo medio cubre por completo al glúteo menor, quedando entre ambos el nervio glúteo superior. Está cubierto parcialmente por el glúteo mayor, dejando subcutánea la región más anterior y superior del músculo. Su fascia es muy robusta y se continua con el **tracto iliotibial** (Cintilla de Maissiat). Este tracto es una estructura subcutánea localizada en la región lateral del muslo que constituye un engrosamiento de la fascia que rodea al muslo (fascia lata). El tracto se fija próximamente en la cresta ilíaca y en las fascias de los glúteos medio y mayor; distalmente acaba en el tubérculo de Gerdy, situado en la región anterolateral del extremo proximal de la tibia (cóndilo externo).

**Inervación:** Nervio glúteo superior

## GLÚTEO MAYOR

Es el músculo más voluminoso de la cadera. Ancho, grueso (4-5 cm) y cuadrado, cubre a los demás músculos de la región glútea. Es subcutáneo y es el responsable del relieve que representa la nalga.

Se **origina** en la cara externa del hueso iliaco, por detrás de la línea semicircular posterior, en el labio externo de la cresta iliaca, por medio de la aponeurosis lumbar en toda la extensión de la cresta media del sacro y del cóccix, en el ligamento sacrociático mayor y en la cara superficial de la aponeurosis del glúteo medio.

Las fibras del músculo se dirigen en dirección oblicua caudolateral y se continúan con una ancha lámina aponeurótica de **inserción**. Los dos tercios inferiores de esta lámina se fijan en la línea de trifurcación externa del fémur y en la tuberosidad del glúteo mayor. El tercio superior de la lámina aponeurótica se continua con la fascia que recubre al músculo, la cual contribuye a formar, junto con la fascia del glúteo mediano y la del Tensor de la fascia lata, la cinta de MAISSIAT o tracto iliotibial, que como hemos indicado termina en el tubérculo de Gerdy de la tibia.

**Acción:** Es un potente extensor de la articulación de la cadera, así como extensor y rotador externo del muslo, especialmente al correr y trepar. Tiene una función estabilizadora para mantener el equilibrio. Tomando como punto fijo el fémur, proyecta la pelvis hacia adelante, movimiento importante para el

coito.

**Relaciones:** Es superficial, solo cubierto por su fascia y por tejido celular subcutáneo que aquí es rico en grasa. En posición bípeda, el músculo cubre la tuberosidad isquiática y los músculos bíceps femoral, semitendinoso y semimembranoso; pero al sentarse, la masa muscular asciende y el peso del cuerpo descansa sobre esta eminencia ósea. Más cranealmente cubre a los músculos de plano profundo y a las estructuras que se relacionan con ellos (nervio ciático, nervios y vasos glúteos caudales, nervio cutáneo femoral o ciático menor, nervio del obturador interno y gemelo superior y paquete vasculonervioso pudendo interno). Parcialmente cubre al glúteo medio.

Por debajo del músculo en la piel se forma un surco cutáneo denominado pliegue glúteo.

**Inervación:** Glúteo inferior tras su paso por el agujero infrapiriforme.

## TENSOR DE LA FASCIA LATA

Es un músculo subcutáneo, alargado y aplanado, cuyo vientre se sitúa en la región anterolateral de la pelvis, ventral a la porción más craneal del tracto iliotibial.

Se **origina** en la espina iliaca anterosuperior y en la región anterior del labio externo de la cresta iliaca adyacente a la espina. Las fibras musculares se continúan con una aponeurosis de inserción que se continúa con el tracto iliotibial que, como se ha indicado, se inserta en el tubérculo de Gerdy de la tibia. Cerca de su inserción entre el tracto y la cápsula articular de la rodilla se dispone una bolsa serosa.

**Acción:** Este músculo ayuda a mantener la posición erecta. Estabiliza la articulación de la cadera manteniendo la cabeza del fémur en el acetábulo y mediante la cintilla iliotibial, fija los cóndilos femorales sobre los cóndilos tibiales.

**Inervación:** Glúteo superior.

Hay una lesión frecuente que aparece por sobrecarga deportiva en corredores de fondo o en ciclistas y es el **Síndrome del corredor o de la cintilla iliotibial**. Hay factores favorecedores como alteraciones en la pisada, alineación de los miembros y dismetría o debilidad de los abductores de la cadera, en especial del glúteo medio. El tensor de la fascia lata intenta compensar este déficit y el aumento de su tensión origina una mayor fricción en su inserción, que desemboca en el proceso inflamatorio que se manifiesta como dolor intenso en la parte externa de la rodilla.

## RELACIONES COMUNES A LOS MÚSCULOS GLÚTEOS

El **nervio glúteo superior** se origina en la pelvis, en el plexo sacro. Entra en la región glútea por el agujero ciático mayor colocándose por fuera, entre los glúteos mediano y menor y por encima del músculo piriforme. Proporciona inervación a estos dos músculos y al tensor de la fascia lata.

La **arteria glútea superior** se origina en la cara posterior de la arteria iliaca interna en la cavidad pélvica. Llega a la región glútea acompañando al nervio del mismo nombre y se divide en una **rama superficial** que irriga al glúteo mayor y **dos ramas profundas** para los glúteos mediano y menor.

Además, esta arteria contribuye a la irrigación de la articulación de la cadera. Ramas de la arteria también se anastomosan con las arterias circunflejas femorales lateral y medial, procedentes de la arteria femoral profunda en el muslo y con la arteria glútea inferior.

La **arteria glútea inferior**, rama de la iliaca interna acompaña al nervio del mismo nombre e irriga al glúteo mayor.

Las **venas satélites** forman un extenso plexo entre los músculos y drenan en la vena iliaca interna.

El **nervio ciático o isquiático** es el nervio más voluminoso de la extremidad inferior. Se origina en el plexo lumbosacro e inerva a la totalidad de la extremidad inferior excepto la región glútea y los compartimentos anterior y medial del muslo. Sale de la pelvis a través del agujero ciático mayor, aproximadamente a mitad de distancia entre la tuberosidad isquiática y la espina iliaca posterosuperior, por debajo del músculo piriforme. Está separado de la cápsula de la articulación de la cadera por el obturador interno y los géminos, el cuadrado crural y las fibras superiores del aductor mayor. En el borde inferior del cuadrado femoral, el ciático entra en la parte posterior del muslo.

Una rama de la arteria glútea inferior acompaña al nervio. Las **inyecciones intramusculares** se ponen en el cuadrante superoexterno de la región glútea, donde no hay estructuras que pueden ser lesionadas.



**ACTIVIDADES**

1. Dibuja las figuras 9-31 y 9-32 que aparecen en el libro de Anatomía clínica Pro en la página 874 relativas a los grupos musculares que producen los movimientos en la articulación de la cadera.

2. Completa el cuadro de los músculos de la cintura pélvica según los apuntes de clase

MUSCULO	ORIGEN	INSERCIÓN	ACCIÓN	RELACIONES	INERVACIÓN

3. Completa en la hoja de Anatomía clínica lo relativo a la lesión conocida como **rodilla del corredor o síndrome de la cintilla iliotibial**

4. Haz un dibujo de los músculos del plano profundo de la región glútea, marcando las estructuras vasculonerviosas de la zona.

5. Completa en la hoja de Anatomía clínica lo relativo al **Síndrome del piramidal o piriforme**

6. Estudia bien en los apuntes las relaciones de la región glútea haciéndote un esquema con los principales elementos de esta región.

## 3. REGIÓN DEL MUSLO Y LA RODILLA

### 3.1 ESQUELETO DEL MUSLO

#### DIÁFISIS FEMORAL

La **diáfisis o cuerpo del fémur** es un prisma triangular con una cara anterior y dos caras posteriores, una interna y otra externa. Longitudinalmente no es recta, sino que presenta una curva de concavidad dorsal. El borde posterior constituye una cresta denominada **cresta o línea áspera**. Tanto la concavidad dorsal, como esta línea áspera son adaptaciones a la postura bípeda del ser humano. Además, la diáfisis forma un ángulo de 7° con el eje vertical, de manera que el extremo distal del hueso está más cerca de la línea media que el proximal. Presenta tres caras y tres bordes.

Las caras son:

- Anterior: es convexa, lisa y en ella se originan los músculos vasto intermedio o crural y el articular de la rodilla o subcrural.
- Posteroexterna: en ella se origina el músculo crural.
- Posterointerna: está cubierta por el músculo vasto interno, pero no presta fijación a ningún músculo.

Los bordes son media y lateral son redondeados y se confunden con las caras que separan. El borde posterior o **línea áspera** es marcado y rugoso. En ella se puede reconocer un labio lateral, para el origen del vasto externo, un labio medial para el origen del vasto interno y un intersticio donde se insertan los músculos aductores del muslo (corto, largo y mayor) y se origina la cabeza corta del bíceps femoral.

El agujero nutricio principal del hueso se encuentra hacia la mitad de la línea áspera.

En la parte superior, la línea áspera se divide en tres ramas (trifurcación):

- El labio externo se continúa con la **tuberosidad glútea**, que se dirige hacia el trocánter mayor. En ella se inserta el músculo glúteo mayor.
- El labio interno se separa en dos:
  - La línea media o **cresta pectínea**, que se dirige hacia el trocánter menor. En ella se inserta el músculo pectíneo.
  - La línea interna o **del vasto interno**, la cual se dirige ventralmente continuándose con la línea intertrocantérea. En ella se originan las fibras más craneales del vasto interno del músculo cuádriceps.

En la parte inferior, la línea áspera se bifurca en dos **crestas supracondíleas medial y lateral**, cada una de las cuales se dirige al cóndilo correspondiente limitando un espacio triangular denominado **triángulo poplíteo**. La cresta interna se encuentra interrumpida hacia su mitad por el paso de los vasos femorales y termina por encima del cóndilo interno del fémur en un relieve óseo denominado tubérculo del aductor mayor.

## 3.2. ESQUELETO DE LA RODILLA

### FÉMUR - EXTREMIDAD DISTAL

La **epífisis distal** es muy voluminosa, sobre todo en sentido transversal. Se divide en dos eminencias articulares, una medial y otra lateral, denominadas **cóndilos femorales** que están separadas entre sí en la parte dorsal por una escotadura profunda denominada **fosa intercondílea**. Esta fosa está llena de agujeros vasculares y presenta en sus paredes las impresiones de inserción de los ligamentos cruzados que estabilizan la articulación de la rodilla. En la pared lateral de la fosa, en el cóndilo externo, se fija el ligamento cruzado anterior y en la pared medial, en el cóndilo interno, el ligamento cruzado posterior.

Las caras inferior y posterior de los cóndilos son lisas y convexas y van a estar recubiertas por cartílago hialino, ya que se van a articular con la extremidad proximal de la tibia y con los meniscos que se interponen entre ambos huesos. Por su cara anterior, ambos cóndilos se reúnen formando una única superficie articular para la rótula denominada **carilla o superficie rotuliana del fémur** que está recubierta de cartílago hialino y presenta un surco poco marcado que delimita ventralmente ambos cóndilos.

Debemos recordar que la línea áspera posterior de la diáfisis se bifurca delimitando en la epífisis distal del fémur el triángulo o plano poplíteo. Estas líneas supracondíleas de bifurcación finalizan encima de los cóndilos, donde se localizan los **tubérculos supracondíleos** medial y lateral. En ellos se originan las dos cabezas del músculo gastrocnemio (gemelos). En la línea supracondílea medial existe un surco para los vasos femorales. Esta línea acaba en la región proximal del cóndilo interno en el tubérculo del aductor mayor. En la línea supracondílea lateral, proximal a la cabeza lateral del gastrocnemio se origina el músculo plantar

Los **epicóndilos** son elevaciones óseas que se encuentran en las superficies externas, no articulares, de los cóndilos y en ellos se fijan los ligamentos colaterales de la articulación de la rodilla.

El epicóndilo medial se localiza inmediatamente distal al **tubérculo del músculo aductor mayor**. Distal al epicóndilo lateral podemos observar el origen del **músculo poplíteo**. Craneal a él y dorsal al epicóndilo se encuentra el surco poplíteo donde se apoya el tendón de este músculo cuando la rodilla se encuentra en flexión total.

### PUNTOS DE OSIFICACIÓN DEL FÉMUR

El fémur tiene 5 **puntos de osificación**. Esta comienza con un punto de osificación que aparece en la diáfisis hacia el segundo mes de vida intrauterina. En la epífisis proximal hay 3 puntos (cabeza, trocánter mayor y trocánter menor) que aparecen entre los 2-3 años de vida y en la extremidad distal aparece un punto de osificación que tiene importancia en medicina forense ya que comienza a formarse algunos días antes del nacimiento y mide en el feto a término unos 5mm de diámetro. La extremidad proximal se suelda con la diáfisis entre los 16 y 18 años y la extremidad inferior entre los 18-24 años.

Los cartílagos de crecimiento o **placas epifisarias** se encuentran en la unión cervicodiafisaria, en el trocánter mayor y en la epífisis distal. La fractura del cartílago en crecimiento se denomina **Epifisiolisis** y es más frecuente en varones adolescentes, debido a prácticas deportivas

## RÓTULA O PATELLA

Se sitúa en la parte anterior de la rodilla. Es el hueso sesamoideo más grande del cuerpo, desarrollado dentro del tendón del cuádriceps femoral. Se sitúa por delante de la extremidad distal del fémur articulándose con la superficie rotuliana del fémur, sólo si la pierna se encuentra en extensión. Si está flexionada se articula con los cóndilos femorales. Es aplanada, de forma triangular y se distinguen en ella 2 caras, una base, un vértice y 2 bordes.

- Cara anterior: Es convexa, palpable y visible a través de la piel, pero está cubierta en parte por el tendón del cuádriceps.
- Cara posterior: Es la cara articular, lisa, cubierta de cartílago hialino y presenta dos carillas articulares separadas por una cresta vertical. La carilla lateral es mayor que la medial. Las carillas se articulan con los cóndilos femorales correspondientes. La cresta se articula con el surco anterior intercondíleo.
- Base: Representa el borde superior. En su parte anterior se fija el tendón del cuádriceps y en su parte posterior la cápsula de la articulación de la rodilla.
- Vértice: Es inferior, y en él se fija el ligamento rotuliano, que conecta la rótula con la tibia.
- Bordes lateral y medial: son convexos y en cada uno de ellos se inserta el vasto y el retináculo rotuliano correspondiente.

La osificación de la rótula empieza a los dos años de vida por un núcleo cartilaginoso central y termina hacia los 20 años aproximadamente.

## TIBIA – EPÍFISIS O EXTREMIDAD PROXIMAL

La tibia es un hueso largo y voluminoso, muy robusto situado en la parte medial de la pierna. Se articula proximalmente con el fémur, distalmente con el astrágalo y lateralmente con el peroné o fíbula, el otro hueso de la pierna. Es el hueso que sustenta el peso del cuerpo. Presenta un cuerpo o diáfisis y dos extremidades o epífisis, proximal y distal.

La **epífisis o extremidad proximal** es muy voluminosa y se encuentra alargada transversalmente. Su superficie craneal es aplanada y se denomina **meseta tibial**, la región del hueso que se articula con el fémur. La epífisis está formada por los **cóndilos medial y lateral**. El cóndilo medial es mayor que el lateral. Ventralmente ambos cóndilos se reúnen en una superficie triangular, voluminosa y rugosa denominada **tuberosidad de la tibia**, donde termina el ligamento rotuliano, que representa la continuación del tendón del cuádriceps femoral desde la base de la rótula hasta la tuberosidad de la tibia. Dorsalmente, ambos cóndilos se reúnen en una superficie lisa, en cuya región medial se inserta el músculo poplíteo.

En el cóndilo lateral se identifica en su superficie anterior el tubérculo de Gerdy, donde se inserta el tracto iliotibial y se originan fibras del músculo tibial anterior. En su superficie posterolateral se observa una carilla articular aplanada y redondeada para la articulación con la cabeza del peroné, craneal a la

cual se identifica un nuevo surco para el músculo poplíteo. Entre el hueso y el tendón, la cápsula articular de la rodilla expande su membrana sinovial para formar un receso sinovial.

En el cóndilo medial se identifica en su superficie posterior y lateral la inserción del músculo semimembranoso. En su superficie lateral se observa un surco que sirve de polea de reflexión del tendón de la pata de ganso superficial; tendón de inserción común de los músculos sartorio, recto interno y semitendinoso. Este tendón se inserta en la superficie anteromedial de la epífisis, en la región que une el cóndilo interno con la diáfisis tibial. Profunda al tendón se encuentra la bolsa serosa anserina.

En la **meseta tibial**, en las superficies craneales de cada cóndilo tibial, se identifican las **cavidades glenoideas**, superficies cóncavas recubiertas de cartílago hialino donde se articulan los cóndilos femorales. La lateral es más redondeada, la medial es ovoide con un eje mayor anteroposterior. La parte central dispuesta entre ambas se denomina **espacio intercondíleo**. Su región central se proyecta cranealmente constituyendo la **eminencia intercondílea** o **espinas de la tibia**. Ésta presenta dos **tubérculos intercondíleos** el medial y lateral. En el espacio intercondíleo se van a fijar los ligamentos cruzados y los meniscos de la articulación de la rodilla de la siguiente forma:

1. Por delante de la espina de la tibia se encuentra el **área intercondílea anterior o preespinal** que presenta tres carillas. En sentido anteroposterior son las siguientes:

- La más anterior es para la fijación del cuerno anterior del menisco interno.
- Dorsal a la anterior existe una carilla para la inserción del ligamento cruzado anterior.
- Lateral la anterior se identifica la carilla para la inserción del cuerno anterior del menisco lateral.

2.- Por detrás de la espina de la tibia se encuentra el **área intercondílea posterior o retroespinal**, que también tiene tres para las siguientes fijaciones:

- La más posterior y de mayor tamaño es la carilla para la inserción del extremo distal del ligamento cruzado posterior.
- Ventralmente, entre la carilla del cruzado posterior y la espina se encuentran, una al lado de la otra, las dos carillas para la fijación de los cuernos posteriores de ambos menisco (interno y externo).

## PERONÉ O FÍBULA – EPÍFISIS O EXTREMIDAD PROXIMAL

El peroné es un hueso largo afilado que ocupa la región externa de la pierna y que se articula con la tibia a través de dos articulaciones: la tibioperonea proximal, y la tibioperonea distal. Ambos extremos o epífisis son poco robustos. A nivel distal, tibia y peroné se articulan con el astrágalo mediante la articulación del tobillo. Este extremo distal constituye solo la parte más lateral de la articulación del tobillo. Excepto en sus extremos el hueso está rodeado por músculos.

La epífisis o extremo proximal se denomina cabeza del peroné, no forma parte de la articulación de la rodilla y por lo tanto no soporta el peso del cuerpo como lo hace la tibia. Es más abultada que la epífisis distal y se distingue en ella de proximal a distal, un vértice, denominado **apófisis estiloides** del peroné, una cabeza que es la región más abultada y un cuello que lo separa de la afilada diáfisis. En la

parte interna de la cabeza hay una carilla plana y redondeada destinada a articularse con una carilla similar localizada en la cara externa y ligeramente posterior del cóndilo lateral de la tibia.

En esta epífisis se inserta el tendón del bíceps femoral, algunas fibras del músculo peroneo lateral largo, el sóleo y ligamentos peroneotibiales. También se inserta el ligamento colateral peroneo o externo de la articulación de la rodilla.

El cuello del peroné separa la cabeza, de la diáfisis. El nervio peroneo común se dispone rodeando la cara posterolateral del cuello, siendo subcutáneo en esta zona, por lo que cualquier golpe o compresión de esta estructura se manifiesta como alteración de la sensibilidad (calambre, adormecimiento, dolor...). Tras rodear el cuello se hace profundo al músculo peroneo largo.

### 3.3. ARTICULACIÓN TIBIOPERONEA SUPERIOR

Une la cabeza del peroné con la extremidad superior de la tibia. Es una **artrodia**, de movilidad casi nula (superficies planas), donde se realizan movimientos de deslizamiento de escasa extensión.

Las superficies articulares están recubiertas por cartílago hialino y el manguito capsular se fija en los límites de las superficies articulares. Esta cápsula articular está reforzada **por ligamentos peroneotibiales**: fibras oblicuas anteriores y fibras transversales posteriores.

Por detrás de esta articulación se encuentra el tendón del músculo poplíteo, con su bolsa serosa.

### 3.4. ARTICULACIÓN DE LA RODILLA

Es la más grande de las articulaciones sinoviales del cuerpo humano y una de las más complejas. Está formada por dos articulaciones:

- **Femorotibial**: es una articulación bicondílea establecida entre el fémur y la tibia
- **Femororrotuliana**: articulación de tipo troclear que se establece entre la rótula y el fémur.

Mecánicamente es una articulación débil pues sus superficies articulares son incongruentes. Está especialmente diseñada para realizar amplios movimiento y a la vez soportar el peso del cuerpo. Su patología es extensa.

Al ser la femororrotuliana una articulación sinovial de tipo gínglimo, en teoría permite solamente movimientos de flexión y extensión. No obstante estos movimientos se combinan con otros de deslizamiento, rodamiento y rotación alrededor de un eje vertical, que se llevan a cabo en combinación con la articulación bicondílea femorotibial. Veremos que la articulación de la rodilla es compleja y se encuentra bien construida, pero es especialmente vulnerable cuando se encuentra en extensión, lo que sucede a menudo en la práctica deportiva.



## SUPERFICIES ARTICULARES

Como hemos dicho no son del todo congruentes en su mayor extensión, es decir no encajan entre sí de manera adecuada y van a necesitar por ello de elementos que faciliten la congruencia. Las superficies articulares son:

- Los **cóndilos femorales**, que cubiertos por cartílago hialino son casi por completo convexos. Al articularse con la tibia en flexión estas superficies son redondeadas, pero en extensión son casi planas.
- Las **superficies tibiales**, también cubiertas por cartílago, se encuentran separadas entre sí por la región intercondílea. Ambas son ligeramente cóncavas en su porción central y están aplanadas en la periferia, donde se apoya un menisco. La superficie articular tibial lateral, es casi circular y más pequeña, y la medial es oval, con un eje anteroposterior más largo. Además las dos superficies tibiales se inclinan hacia arriba cerca del área intercondílea, hasta llegar a sus tubérculos intercondíleos correspondientes.

Los **meniscos**, situados entre las superficies femorotibiales, aumentan la concavidad de las superficies tibiales, favoreciendo la congruencia entre la tibia y el fémur.

- La **superficie articular de la rótula** está adaptada a la superficie femoral, que se extiende en las superficies anteriores de ambos cóndilos como una U invertida.

Las superficies articulares junto con los meniscos están dentro de la cavidad articular.

## MENISCOS O CARTÍLAGOS SEMILUNARES

Son fibrocartílagos, constituidos por tejido conjuntivo con fibras colágenas y no tienen ni vasos ni nervios. Se disponen entre los cóndilos femorales y las superficies articulares de la tibia. Tienen forma de media luna más o menos cerrada según sea el interno o el externo, mostrando cada uno de ellos un vértice anterior y otro posterior incurvados, que se denominan cuernos o astas del menisco, los cuales se fijan en las áreas pre y retroespinales del área intercondílea de la tibia. Sus bordes superficiales más gruesos se fijan en la cápsula articular y sus bordes profundos afilados son libres.

Al corte, por tanto, tienen forma triangular con una cara superior cóncava, una inferior casi plana y una superficial, convexa y muy gruesa, por la que se fijan a la cápsula articular. Su grosor disminuye desde sus bordes superficiales hacia sus bordes profundos.

Los meniscos mejoran la congruencia entre los cóndilos femorales y tibiales durante los movimientos articulares, donde la superficie de los cóndilos femorales que se articula con la meseta tibial varía desde pequeñas superficies curvadas en flexión a grandes superficies planas en extensión.

El **Menisco interno o medial** tiene forma de **C**. Es poco móvil debido a que el ligamento colateral medial se adhiere a la superficie de la cápsula, en el lugar donde en su cara profunda se fija dicho menisco. Su extremo o asta anterior está unido al área intercondílea anterior o superficie preespinal, por delante de la fijación del ligamento cruzado anterior y se continúa con el ligamento transverso. Su extremo o asta posterior se fija en el área intercondílea posterior o superficie retroespinal por delante de la fijación del ligamento cruzado posterior.

El **Menisco externo o lateral** es casi circular, tiene forma de **O**. Está unido a la cápsula articular salvo en una pequeña porción a nivel posterior. Es más móvil que el interno debido a que el ligamento colateral lateral o peroneo no se fija en la cápsula como en interno y en menor medida a su no fijación a la cápsula a nivel posterior. Su extremo o asta anterior se fija en el área intercondílea anterior o superficie preespinal de la tibia, por detrás y lateralmente al ligamento cruzado anterior, con el cual se confunde en parte. El extremo o asta posterior se fija en el área intercondílea posterior inmediatamente lateral a la fijación del asta posterior de menisco interno y de igual manera por delante de la fijación del ligamento cruzado posterior en dicha área.

Los cuernos anteriores de los dos meniscos se unen y fijan por delante por el **ligamento transverso de la rodilla**.

El **ligamento menisconfemoral posterior** une el menisco lateral al ligamento cruzado posterior y al cóndilo medial del fémur. El menisco lateral también está unido al tendón del **músculo poplíteo** que pasa entre él y la cápsula articular para insertarse en el fémur

## **CAPSULA ARTICULAR DE LA ARTICULACIÓN DE LA RODILLA**

Consta de una membrana fibrosa externa y de una membrana sinovial interna que va a cubrir todas las superficies internas de la cavidad articular no cubiertas por cartílago hialino.

### **MEMBRANA FIBROSA EXTERNA**

Se inserta en el fémur, justo por encima de los bordes articulares de los cóndilos, por delante y por detrás y engloba a los cóndilos y a la fosa intercondílea. Posee una abertura en la parte posteroexterna para el paso del tendón del músculo poplíteo. Por su parte inferior la membrana fibrosa se fija en el borde de la superficie articular de la tibia (meseta tibial). En la parte más anterior de la articulación de la rodilla no hay membrana fibrosa pues el tendón del cuádriceps, el ligamento rotuliano y la rótula ocupan este lugar.

### **MEMBRANA SINOVIAL**

Es la más extensa y compleja del cuerpo. Se inserta en los bordes de las superficies articulares y en los bordes superior e inferior de los meniscos. Los ligamentos cruzados anterior y posterior no se encuentran incluidos dentro de la membrana sinovial, porque salta de un menisco a otro por la parte dorsal, dejando a ambos ligamentos fuera de la cavidad articular.

En la parte anterior y por debajo de la rótula, la membrana sinovial está separada del ligamento rotuliano por la **almohadilla grasa infrarotuliana**.

La membrana forma en este lugar el **receso o bolsa infrarotuliana** de tal manera que observaremos en clínica (al realizar una artroscopia) una cavidad articular femorotibial derecha y otra izquierda, aun cuando anatómicamente solamente hay una, pero la disposición de esta membrana sinovial hace que clínicamente se describan dos.

La membrana forma además dos bolsas que proporcionan superficies de baja fricción para el movimiento de los tendones asociados con la articulación. Estas bolsas son:

- **Bolsa serosa suprarrotuliana**, cubierta por el cuádriceps femoral en la parte más baja de la

cara anterior del fémur. La bolsa se sostiene en los movimientos de la rodilla por un pequeño músculo, el **subcrural** o **músculo articular de la rodilla** que se inserta en ella alejándola de la articulación durante la extensión de la rodilla.

- **Receso subpoplíteo:** se sitúa entre el menisco lateral y el tendón del músculo poplíteo que pasa a través de la cápsula articular.

La membrana sinovial tiene un orificio en la parte posterior que se corresponde al punto en donde penetra el tendón del músculo poplíteo, que va a ser intraarticular.

### LIGAMENTOS INTRAARTICULARES

- **Ligamentos cruzados:** son dos ligamentos muy profundos que se extienden desde el espacio intercondíleo de la tibia hasta la fosa intercondílea del fémur. Por sus inserciones tibiales se les conoce con el nombre de anterior y posterior. Se entrecruzan en forma de X dentro de la cápsula articular, pero fuera de la cavidad sinovial.
  - **Cruzado anterior:** se fija distalmente en la superficie preespinal de la tibia, separando las inserciones de los cuernos anteriores de los meniscos. Desde aquí se dirige hacia fuera, atrás y arriba para terminar en el cóndilo externo.
  - **Cruzado posterior:** es más robusto que el anterior y se fija distalmente en la región retroespinal, por detrás del cuerno posterior del menisco interno. Desde aquí se dirige hacia dentro, delante y arriba para terminar en el cóndilo interno.

### LIGAMENTOS EXTRACAPSULARES

La cápsula articular está reforzada por ligamentos que determinan y dirigen la amplitud de movimientos que se pueden realizar. Estos ligamentos son:

- **Ligamento rotuliano:** Es una banda central, continuación del tendón de inserción del cuádriceps femoral, que se continúa distalmente desde la rótula hasta la tuberosidad de la tibia de la que está separado por la bolsa serosa infrarrotuliana. Representa el ligamento principal del grupo anterior de la articulación de la rodilla. Lateralmente se unen a este ligamento los **retináculos rotulianos longitudinales y transversales** (mediales y laterales) que son las expansiones aponeuróticas de los vastos medial y lateral (fascículos del cuádriceps) y de la fascia profunda que los recubre. Los retináculos desempeñan un importante papel en el mantenimiento de la alineación de la rótula.
- **Ligamentos colaterales:**
  - **Interno o Tibial:** es ancho y plano y se fija en el epicóndilo interno y en la cara proximal de la cara interna de la tibia, por detrás de los músculos de la pata de ganso superficial: sartorio, recto interno (grácil) y semitendinoso. Tiene una serie de fibras de refuerzo horizontales que se fijan en la cara interna del menisco interno.
  - **Externo o Peroneo:** tiene forma de un cordón redondo y grueso que se extiende desde

el epicóndilo externo a la cabeza del peroné. Es independiente de la cápsula articular de la que está separado por tejido graso. No se fija en el menisco. Su porción inferior está cubierta por el tendón del bíceps femoral. Al igual que el interno, limita los movimientos de extensión de la pierna y de rotación interna o externa de la tibia con respecto al fémur. El tendón del poplíteo pasa profundo a él y lo separa del menisco lateral.

- **Ligamento anterolateral:**

Es un ligamento descrito por primera vez en noviembre del año 2013 por unos cirujanos belgas. Está presente en el 97% de las personas. Se origina en la prominencia del epicóndilo femoral lateral, ligeramente anterior al origen del ligamento colateral lateral, aunque no se observan fibras de conexión entre las dos estructuras. Tiene un curso oblicuo hacia la cara anterolateral del segmento proximal de la tibia y se sujeta firmemente al menisco externo. Su inserción es en la superficie anterolateral de la tibia a medio camino entre el tubérculo de Gerdy y la punta de la cabeza del peroné, encontrándose claramente separado del tracto iliotibial. Muchas veces, cuando se presenta una rotura de ligamento cruzado anterior (LCA) que no se resuelve de manera satisfactoria, es porque además hay una rotura de este ligamento y no se tiene en cuenta a la hora de la reparación.

- **Ligamento poplíteo oblicuo:** es una expansión del músculo semimembranoso que refuerza a la cápsula articular por su cara posterior y forma el denominado tendón recurrente del músculo semimembranoso. Se fija distalmente en la cara posterior del cóndilo medial de la tibia y asciende abriéndose en abanico para unirse al cóndilo lateral del fémur.
- **Ligamento poplíteo arqueado:** nace distalmente del vértice de la cabeza del peroné y se dirige al cóndilo femoral lateral y al ligamento poplíteo oblicuo, con los que se une.

## MOVIMIENTOS DE LA ARTICULACIÓN DE LA RODILLA

La flexión y extensión son los principales movimientos de la articulación de la rodilla, aunque también se producen movimientos de rotación interna y rotación externa, sobre todo cuando la rodilla está en flexión.

La flexión aproxima la cara posterior de la pierna a la posterior del muslo. Con la articulación de la cadera extendida, la flexión de la pierna es de 120°. Cuando la cadera está flexionada, se llega a los 140° y a 160° cuando se introduce un elemento pasivo como sentarse sobre los talones.

Los movimientos de rotación son nulos cuando la pierna está en extensión. Están limitados por los ligamentos cruzados y laterales.

Podría parecer que la articulación de la rodilla es una de las menos seguras del cuerpo, debido a que se forma entre los dos huesos más largos de nuestra anatomía, las superficies articulares están mal adaptadas unas a otras y el grado de movimiento es muy grande. Sin embargo, si tenemos en cuenta los potentes ligamentos que mantienen unidos los huesos y la fuerza de los músculos involucrados, muchos de los cuales tienen una inserción directa en la cápsula fibrosa de la articulación, podemos considerar a ésta articulación como una de las más fuertes del cuerpo y una luxación en ella es cosa

muy rara.

Sin embargo, las lesiones en uno u otro menisco se producen con cierta frecuencia cuando la rodilla se encuentra en semiflexión o en flexión completa, al aplicar una fuerza que implica o se acompaña de una torsión. El menisco interno se afecta con más frecuencia que el externo porque al insertarse de forma más segura en las estructuras vecinas, es decir, al ser menos móvil, es menos capaz de adaptarse a los cambios repentinos de posición.

Los meniscos son funcionalmente necesarios. De hecho, tienen la capacidad de regenerarse tras su escisión, siempre y cuando se haya extirpado en su totalidad y no se haya resecaado su borde superficial (el más grueso) por donde se une a la cara profunda de la cápsula articular. Su regeneración sólo se produce a partir del tejido vascular fibroareolar que se encuentra en la zona de unión de este borde con la cápsula articular. Tras la completa escisión de un menisco y antes de su nueva formación, la rodilla es utilizable activamente y sin mostrar signo alguno de inestabilidad. Pero si esta rodilla se somete a ejercicio físico activo durante este periodo, los cartílagos se lesionan permanentemente, lo que se atribuye a una deficiente lubricación durante el periodo de regeneración.

Los desgarros meniscales normalmente afectan al menisco interno. El externo se lesiona menos debido a su mayor movilidad. La aparición del dolor al rotar lateralmente la tibia sobre el fémur indica una lesión del menisco externo. La aparición de dolor al rotar medialmente la tibia sobre el fémur indica lesión del menisco interno. En general cuando aparece una lesión de menisco, es frecuente que esté asociada a una lesión de los ligamentos colaterales y cruzados. La **triada maldita o de O'Donoghue** es la lesión conjunta del menisco interno, del ligamento colateral medial y del ligamento cruzado anterior. Es muy frecuente en deportistas cuando se rota la tibia sobre el fémur manteniendo el pie fijo en el suelo (tacos de los futbolistas).

**ACTIVIDADES**

1. Dibuja la diáfisis del fémur **tanto por su cara anterior, como por la posterior**, marcando todas las estructuras que se encuentran aquí.

1. Dibuja la extremidad distal del fémur por su **cara anterior**, marcando todas las estructuras que se encuentran aquí.

2. Dibuja la extremidad distal del fémur por su **cara posterior**, marcando todas las estructuras que se encuentran aquí.

3. Dibuja la extremidad proximal de la tibia por su **cara anterior**, marcando todas las estructuras que se encuentran aquí.

4. Dibuja la extremidad proximal de la tibia por su **cara posterior**, marcando todas las estructuras que se encuentran aquí.

5. Completa en la hoja de Anatomía clínica lo relativo a la lesión conocida como **triada maldita de O'Donoghue**
6. Haz un esquema de los elementos que componen la articulación de la rodilla:
- Superficies articulares
  - Elementos que amplían las superficies
  - Cápsula articular
  - Ligamentos extrínsecos e intrínsecos



### 3.5. MUSCULATURA DEL MUSLO

El muslo es la región del miembro inferior situada entre las articulaciones de la cadera y de la rodilla. A nivel superior está separado de la pared abdominal por el ligamento inguinal. A nivel posterior, está separado de la región glútea por el pliegue glúteo.

El muslo está dividido en tres compartimentos por medio de tabiques intermusculares que se sitúan entre la cara posterior del fémur y la fascia lata y que se insertan profundamente en la línea áspera del fémur.

- Compartimento anterior, donde se sitúan los músculos **extensores**, inervados por el nervio femoral. Está integrado por:
  - Cuádriceps femoral
  - Sartorio
  - Articular de la Rodilla
  
- Compartimento medial, donde se encuentra el grupo de los **aductores**, la mayoría inervados por el nervio obturador. Está integrado de posterior a anterior por:
  - Aductor Mayor (Integra aductor mínimo – porción proximal)
  - Aductor Corto o menor
  - Aductor Largo o medio
  - Pectíneo
  - Recto Interno o Grácil
  
- Compartimento posterior, donde se ubica el grupo de los músculos **flexores**, inervados por el nervio ciático. Está integrado por los músculos isquiosurales:
  - Bíceps femoral (externo)
  - Semimembranoso (interno profundo)
  - Semitendinoso (interno superficial)

Las acciones de los músculos de los compartimentos anterior y posterior se ejercen sobre la pierna a través de la articulación de la rodilla. Los aductores ejercen su acción sobre el muslo a través de la articulación coxofemoral.

#### A) COMPARTIMENTO ANTERIOR DEL MUSLO

Es el más voluminoso y ocupa la región anterior y lateral del muslo. Engloba a la región crural y la rodilla. Los tabiques intermusculares externo y anterointerno separan su contenido de los compartimentos posterior y medial, respectivamente.

Entre los músculos de este grupo hay dos: uno profundo o cuádriceps femoral y uno superficial, el sartorio, cubiertos por la aponeurosis superficial.

Están inervados por el **nervio crural** y la **arteria y venas femorales**, principales vasos del miembro

inferior, atraviesan este compartimento y lo abandonan por una abertura en el músculo aductor mayor para llegar al hueco poplíteo.

El **nervio femorocutáneo** atraviesa el arco crural cerca de la espina iliaca anterosuperior e inerva la piel de la cara lateral del muslo hasta la rodilla.

La **fascia lata** o aponeurosis superficial del muslo lo rodea completamente proporcionando incluso inserción a los músculos y a los tabiques intermusculares asociados del compartimento anterior. Estos tabiques separan entre sí los tres compartimentos existiendo pues un tabique intermuscular externo, que separa el cuádriceps de los músculos posteriores y dos tabiques internos, el anterointerno y el posterointerno. Entre ambos se encuentra el compartimento medial. El anterointerno separa cuádriceps de aductores y el posterointerno a los aductores de musculatura posterior. La fascia lata se fija arriba en el arco crural y la cresta iliaca y hacia abajo se continúa con la aponeurosis superficial de la pierna. Por debajo y afuera de la espina del pubis, se localiza el agujero para la **vena safena interna**, denominado **fosa oval**, que permite el paso de la porción terminal de dicha vena. Sobre la cara lateral del muslo, la fascia lata es gruesa y forma la **cintilla o tracto iliotibial**.

## CUÁDRICEPS FEMORAL

Se llama así porque tiene cuatro cabezas de origen: recto anterior o femoral, vasto interno, vasto externo y crural o recto intermedio. Estas cabezas forman porciones bien diferenciadas que insertan mediante un tendón común (tendón del cuádriceps) en la rótula.

El músculo, cubre completamente el cuerpo del fémur. Es uno de los músculos más voluminosos del cuerpo. Sólo la porción denominada recto anterior o femoral es biarticular, pues se origina en el íleon. Las otras tres porciones son monoarticulares, originándose en el fémur. El crural es la parte más profunda del músculo, sobre él se sitúan los vastos y sobre estos, el recto anterior, que es la parte más superficial del músculo.

### **Crural o vasto intermedio:**

Se origina por fibras carnosas en las caras anterior y externa de la diáfisis femoral. Las fibras terminan en la cara profunda de una aponeurosis de inserción que ocupa gran parte de la cara anterior del músculo y que contribuye a formar el tendón terminal del cuádriceps.

### **Vasto externo o lateral**

Es la porción más voluminosa del cuádriceps. Se sitúa lateral al crural, cubriéndolo en gran parte. Se extiende desde el labio externo de la línea áspera del fémur y cara externa y anterior del trocánter mayor hasta el tendón terminal del músculo.

### **Vasto interno o medial**

Situado en la cara medial del fémur, cubre parcialmente al crural. Nace por medio de fibras aponeuróticas del labio interno de la cresta áspera y en la porción distal de la línea intertrocantérica. A nivel de la cresta áspera, la lámina aponeurótica de origen se confunde con la aponeurosis de inserción de los músculos aductores. Su parte superior está firmemente unida al crural, del que es muy difícil separarlo. Distal y lateralmente se une al tendón del vasto externo y terminan formando parte del

tendón de inserción del cuádriceps femoral.

### **Recto anterior o recto femoral**

Es la porción más superficial del músculo y la única biarticular. Se origina en el ilion por medio de dos tendones cortos y muy fuertes: directo y reflejo. El directo se fija en la cara lateral de la espina iliaca anteroinferior y el reflejo en el canal supracotiloideo, situado caudal a la citada espina. Los dos tendones se unen y se continúan con una lámina tendinosa que desciende sobre porción más proximal de la cara anterior del músculo. De ella parten las fibras musculares que forman un cuerpo muscular fusiforme, grueso y aplanado. El vientre muscular acaba en un tendón de inserción laminar que se estrecha y que finaliza en el vértice superior de la rótula, es el tendón del recto femoral. A él se unirán los tendones de las otras tres porciones para formar el **tendón de inserción del cuádriceps femoral**. Las fibras centrales de este tendón forman en la superficie anterior de la rótula el denominado **ligamento rotuliano** que se inserta en la tuberosidad tibial y que forma parte de los ligamentos que estabilizan la articulación de la rodilla

**Acción:** Es el principal extensor de la rodilla. Es tres veces más potente que su grupo antagonista, los músculos isquiosurales (posteriores). Además, el recto anterior es flexor de la cadera.

**Relaciones:** El músculo recto femoral y ambos vastos son subcutáneos salvo en las porciones cubiertas por el tensor de la fascia lata (la porción más proximal del vasto externo y recto femoral) y el sartorio (porciones proximales de recto femoral y proximal y medial de vasto interno). El músculo crural queda profundo a las otras tres porciones del músculo y en contacto con la diáfisis humeral. El sartorio cruza la superficie del cuádriceps oblicuamente de arriba a abajo y de afuera hacia adentro.

Entre el cuádriceps y los músculos aductores situados medial y dorsalmente se conforma el canal de los **aductores o canal de Hunter** por el que camina el paquete vasculonervioso del muslo integrado por arteria femoral, vena femoral y nervio safeno (o safeno interno). En el tercio inferior del muslo en canal acaba en el hiato del aductor mayor por donde los fasos femorales se hacen posteriores y pasan a denominarse poplíteos. Entre el vasto interno y los aductores se dispone una membrana que cierra superficialmente el canal de Hunter en su porción más distal en la unión del tercio medio e inferior del muslo, es la membrana vastoconductora.

**Inervación:** Nervio femoral. Tras discurrir por el espacio inguinal apoyado ventralmente sobre el músculo iliopsoas, se abre en ramas que inervan al músculo. Del nervio parte medialmente el nervio safeno, el cual se introduce en el canal de Hunter.

## **MÚSCULO SARTORIO**

Es un músculo largo y aplanado, situado por delante del cuádriceps femoral. Es el músculo más superficial del compartimento anterior del muslo. Se **origina** en la espina iliaca anterosuperior, situándose medial al tensor de la fascia lata. Su trayecto es oblicuo en dirección caudomedial. Cruza oblicuamente el iliopsoas y el cuádriceps femoral. Cruza la cara interna de la articulación de la rodilla y llega a la extremidad proximal de la tibia, en su cara medial, donde se **inserta**. El tendón del sartorio forma junto con los tendones del recto interno o grácil y el músculo semitendinoso, la **Pata de Ganso superficial**. Entre estos tendones el ligamento colateral tibial y la tibia se dispone la bolsa serosa anserina.

**Acción:** Flexor, abductor y rotador externo de la cadera. Flexiona la pierna en la articulación de la rodilla sobre todo cuando se cruza la pierna y se poner el pie encima de la rodilla contralateral.

**Relaciones:** El sartorio es en su totalidad subcutáneo y está colocado en el tercio superior del muslo por fuera de los vasos y nervio femorales constituyendo el límite lateral del denominado **triángulo femoral o de Scarpa**. El límite craneal de este espacio triangular es el ligamento inguinal y su límite medial el borde lateral del aductor largo. Su suelo está constituido por los músculos iliopsoas y pectíneo, y en ella se encuentran el nervio y vasos femorales así como ganglios linfáticos inguinales y tejido graso. Superficial a la fascia lata y perforándola (en este punto se denomina fascia cribiforme) se encuentran la vena safena magna, procedente de la región anterointerna del muslo y otras venas superficiales de la región. Se puede decir que el vértice caudal del triángulo de Scarpa se continúa con el canal de Hunter. En el tercio medio de muslo, en la región del canal de Hunter, el músculo cubre la membrana vastoadductoria y por lo tanto al canal con su paquete vasculonervioso.

La amplia relación del músculo con dicho paquete hace que se le denomine como **músculo satélite de los vasos femorales**, siendo un punto de referencia importante cuando se quieren descubrir la arteria o vena femorales.

**Inervación:** Nervio Femoral

## MUSCULO ARTICULAR DE LA RODILLA

Es un pequeño músculo derivado del crural que toma su **origen** en la cara anterior de la diáfisis femoral en su región más distal y se **inserta** en la bolsa suparrotuliana. Tira de la membrana sinovial hacia arriba durante la extensión de la pierna evitando que los pliegues de la membrana sean comprimidos entre el fémur y la rótula dentro de la articulación de la rodilla. Está **inervado** por el nervio femoral.

## B) COMPARTIMENTO MEDIAL DEL MUSLO

Está constituido por cuatro músculos: los tres aductores del muslo (mayor, corto o menor y largo o mediano) y el grácil o recto interno. Todos ellos van a aducir el muslo en la articulación de la cadera. Los nervios obturador y ciático mayor (en menor medida), los vasos obturadores, los vasos femorales profundos y sus ramas perforantes se encargan de la inervación e irrigación de este compartimento.

En un plano profundo se sitúa el músculo aductor mayor. Sobre él se sitúa el resto de músculos que forman este espacio. El aductor mayor se encuentra en el mismo plano muscular que el obturador interno, pero distal a él.

### ADUCTOR MAYOR

Es el músculo más grande y más profundo del compartimento medial del muslo y separa el compartimento medial del posterior con la interposición del tabique intermuscular posterointerno. Forma una gruesa lámina triangular que se dirige desde los dos tercios posteriores de la rama isquiopubiana del coxal donde se **origina**, al intersticio de la línea áspera del fémur donde se **inserta**,

ocupando el espacio triangular que existe entre la diáfisis femoral y el borde interno del muslo. La porción más superior del músculo puede diferenciarse del resto del músculo, denominándose **aductor mínimo**. La porción más inferior e interna del músculo se independiza del resto del músculo formado un tendón que se inserta en el tubérculo del aductor mayor.

**Acción:** Aductor del muslo

**Relaciones:** Entre el tendón y la diáfisis femoral se establece un espacio denominado **hiato tendinoso o anillo del aductor mayor**. Es el orificio distal del **canal de los aductores o conducto de Hunter** que se encuentra, como hemos visto, entre los músculos aductor mayor, aductor largo y vasto interno y una membrana denominada **membrana vastoaductoria** que se va a formar entre la fascia que recubre al aductor mayor y la fascia que recubre al vasto interno. Por este conducto pasan el nervio safeno interno y los vasos femorales. El nervio safeno se queda ventral y continúa descendiendo profundo al músculo sartorio hasta llegar a la superficie interna de la rodilla, donde se hace superficial, y recoge la sensibilidad de la piel de la rodilla y del lado interno de la pierna. Los vasos femorales utilizan el conducto de Hunter para pasar a la región posterior de la rodilla, denominándose a partir de este punto, vasos poplíteos.

El músculo está perforado por las arterias perforantes, ramas de la arteria femoral profunda que camina ventral al músculo y al aductor corto y dorsal al aductor largo.

**Inervación:** La mayor parte del músculo está inervado por el nervio obturador. El nervio ciático inerva al fascículo distal que tiene una inserción independiente.

## ADUCTOR CORTO O MENOR

Se encuentra situado ventral al aductor mayor en su región más craneal. Se **origina** en el cuerpo del pubis entre el obturador externo y el grácil y se **inserta** en el fémur, en el tercio superior de la cresta áspera, por delante del aductor mayor. Su **acción** es aducción del muslo. Colabora a formar la pared posterior del canal de Hunter. **Inervado** por el nervio obturador.

## PECTÍNEO

Es un músculo rectangular que se extiende desde el pubis a la parte superior del fémur. Se **origina** en el pecten del pubis y en la superficie pectínea adyacente, en el ligamento inguinal y en el ligamento pectíneo o pubofemoral. Desde aquí se dirige, cubriendo al aductor corto, para **insertarse** en la línea pectínea o línea de trifurcación media de la cresta áspera del fémur, por debajo del trocánter menor.

**Acción:** Aductor del muslo.

**Relaciones:** Ventralmente va a formar parte del suelo del triángulo femoral o triángulo de Scarpa, estando cubierto por el músculo psoasíaco que llega a insertarse en el trocánter menor. Dorsalmente presenta relaciones importantes con músculos de la región interna del muslo como el aductor mayor y con el obturador externo, perteneciente al grupo posterior de la pelvis.

**Inervación:** Nervio femoral. De manera inconstante está inervado también por el nervio obturador.

## ADUCTOR LARGO O MEDIO

Es aplanado y triangular. Se **origina** en la cara anterior del cuerpo del pubis, entre la espina y la sínfisis púbica y se **inserta** por medio de una lámina aponeurótica en el tercio medio de la línea áspera del fémur, donde se confunde con las inserciones de los aductores mayor y menor y con el origen del vasto interno.

**Acción:** Aductor del muslo, junto con rotación externa y anteversión debidas a su inserción más posterior que su origen.

**Relaciones:** Se sitúa caudal al pectíneo y por delante de los aductores corto y mayor. Su borde lateral constituye el límite interno del triángulo femoral, y forma la parte proximal de la pared posterior del conducto de los Aductores o de Hunter. Entre el músculo aductor largo y los aductores corto y mayor discurre la arteria femoral profunda, la cual nace de la femoral unos 3,5 cm por debajo del ligamento inguinal. Distalmente termina perforando el aductor mayor anastomosándose dorsalmente con arterias ramas de la poplítea.

**Inervación:** Nervio obturador. También puede recibir inervación del nervio musculocutáneo interno, rama del femoral.

## MÚSCULO GRÁCIL O RECTO INTERNO

Es un músculo aplanado y delgado, con forma de cinta que se extiende desde la rama inferior del pubis y sínfisis púbica donde se **origina**, hasta la cara interna de la tibia en la que se **inserta** conjuntamente con los músculos semitendinoso y sartorio formando la pata de ganso superficial.

**Acción:** Aductor del muslo cuando la rodilla está en extensión. Flexor de la rodilla y rotador medial de la rodilla cuando la rodilla está en semiflexión.

**Relaciones:** Es subcutáneo y está situado en la parte más interna del muslo, medialmente al grupo de los aductores. Es el único de este grupo que es biarticular.

**Inervación:** Nervio obturador

## C) COMPARTIMENTO POSTERIOR DEL MUSLO

En él se localizan tres músculos denominados isquiosurales (isquiotibiales, según la denominación antigua): bíceps femoral, semitendinoso y semimembranoso, que se encuentran incluidos dentro de la aponeurosis superficial que recubre al muslo, la fascia lata. Este compartimento se extiende desde la región glútea hasta el hueco poplíteo.

Todos, excepto la cabeza corta del bíceps femoral, cruzan las articulaciones de la cadera y la rodilla. Van a flexionar la pierna en la articulación de la rodilla y extienden el muslo en la articulación de la cadera, también son rotadores de ambas articulaciones. En su interior se encuentra el nervio cutáneo posterior del muslo, el nervio ciático y las ramas terminales de la arteria femoral profunda.

## MÚSCULO SEMIMEMBRANOSO

Es un músculo aponeurótico en su origen y tercio superior. A partir de su tercio medio constituye un vientre muscular que se continúa distalmente con su tendón de inserción. Se **origina** en la tuberosidad isquiática. Su tendón de inserción, cerca del ligamento lateral interno de la rodilla, se abre en tres partes. A este tendón dividido en tres se le conoce como **Pata de Ganso Profunda**. Va a terminar:

- En la región posterior del cóndilo interno de la tibia. Es el denominado **tendón directo**
- En la región interna del cóndilo interno de la tibia. Es el denominado **tendón reflejo**, que discurre profundo al ligamento colateral interno de la rodilla.
- El otro componente de la Pata de Ganso profunda, denominado **tendón recurrente** se fija a la pared posterior de la cápsula articular abriéndose en abanico y formando el ligamento poplíteo oblicuo contribuye a dar estabilidad a la articulación de la rodilla.

**Acción:** Flexor y rotador interno de la rodilla. Extensor de la cadera

**Relaciones:** Se encuentra inmediatamente dorsal al músculo aductor mayor, separado de él por el tabique intermuscular posterointerno. Cubre parcialmente a este músculo, dejando una parte subcutánea. También cubre dorsalmente a los vasos poplíteos, continuación de los femorales tras su discurrir por el anillo del aductor mayor. Está cubierto parcialmente por el semitendinoso, que deja subcutáneas algunas porciones de sus regiones laterales y distales. Entre el tendón del músculo y el gemelo interno se dispone la bolsa serosa del semimembranoso. En su origen cubre parcialmente al cuadrado crural. El borde lateral de su porción más distal conforma el límite superointerno del **rombo poplíteo** junto con el semitendinoso.

**Inervación:** Nervio Tibial o Ciático Poplíteo interno (parte interna del nervio ciático).

## MÚSCULO SEMITENDINOSO

Es un músculo superficial al anterior en toda su extensión. Se **origina** en la tuberosidad isquiática mediante un tendón que es común con la cabeza larga del bíceps femoral. Se dirige a la cara interna de la tibia, donde se **inserta** formando parte de la Pata de Ganso Superficial, junto con los músculos grácil y sartorio. El tercio inferior del músculo es tendinoso.

**Acción:** Flexor y rotador interno de la rodilla. Extensor de la cadera

**Relaciones:** Es un músculo subcutáneo salvo en su porción de origen que está cubierto por el glúteo mayor. Se sitúa medial al bíceps, dejando medial a él subcutáneos a los músculos aductor mayor y semimembranoso.

**Inervación:** Nervio Tibial o Ciático Poplíteo interno (parte interna del nervio ciático).

## BÍCEPS FEMORAL

Como su nombre indica está constituido por dos cabezas: La corta, que es monoarticular y la larga que

es biarticular.

**Cabeza larga:** se origina en la tuberosidad isquiática, mediante un tendón común con el músculo semitendinoso.

**Cabeza corta:** nace del labio externo de la línea áspera y del tabique intermuscular externo.

Ambas cabezas se unen formando el músculo bíceps y forman un tendón que se **inserta** en la cabeza del peroné.

**Acción:** Flexor de la rodilla y rotador externo de la pierna. Es el único músculo del muslo realiza esta rotación.

**Relaciones:** Es un músculo subcutáneo, salvo en la porción de origen de la cabeza larga que está cubierta por el glúteo mayor. A nivel distal forma el límite craneolateral del rombo poplíteo

Su vientre muscular se sitúa lateral al semitendinoso y medial al vasto externo del que está separado por el tabique intermuscular externo. Profundo y por lo tanto anterior a la porción larga, se encuentra el músculo aductor mayor. Entre ambos músculos discurre distalmente el nervio ciático.

A nivel de la rodilla la porción terminal del vientre y el tendón cubren a las porciones de origen los músculos plantar delgado y a la cabeza lateral del gastrocnemio. Más distalmente el tendón queda superficial al ligamento colateral externo o peroneo. Entre este ligamento y la cápsula articular existe una bolsa serosa. Profunda al tendón, entre él y el ligamento colateral externo y el gemelo externo se dispone otra bolsa serosa, la subtendinosa inferior.

**Inervación:** Ambas cabezas tienen una significación diferente. La **porción larga** filogenética y ontogenéticamente es anterior como les ocurre al semitendinoso y semimembranoso y está inervada por la porción interna del nervio ciático, la cual conformará el nervio tibial o ciático poplíteo interno. La cabeza corta es filogenética y ontogenéticamente posterior y está inervada por la porción externa del nervio ciático, la cual conformará el nervio peroneo común o ciático poplíteo externo.

## D) RELACIONES DEL MUSLO Y LA RODILLA

### ARTERIA FEMORAL

Es la continuación de la arteria iliaca externa. Es la arteria principal de la extremidad inferior. Entra en el compartimento anterior del muslo pasando por detrás de la parte media del arco crural o ligamento femoral (laguna vascular), sitio donde es relativamente superficial y fácilmente palpable. Desciende a través del triángulo de Scarpa y el conducto de Hunter para penetrar en el anillo del aductor mayor, donde se continúa como arteria poplíteo. Su recorrido lo hace inicialmente junto con la vena del mismo nombre dentro de la vaina femoral.

La arteria femoral da varias ramas, de ellas la más gruesa es la **arteria femoral profunda**, que nace de su pared externa entre 3 y 5 cm por debajo del ligamento inguinal a nivel del triángulo de Scarpa. Esta arteria constituye la principal irrigación de los músculos del muslo. Tiene un trayecto descendente entre los aductores largo, que se sitúa ventral y corto y mayor, que quedan dorsal a la arteria. Termina perforando al aductor mayor para anastomosarse con las ramas musculares superiores de la arteria



poplítea. Emite varias ramas, de entre ellas podemos destacar tres:

- Arteria **circunfleja femoral externa**: que se origina en la cara externa de la femoral profunda en el triángulo de Scarpa entre las ramas del nervio crural, por detrás del sartorio y del recto anterior.
- Arteria **circunfleja femoral interna**: que se origina en la cara interna de la femoral profunda a nivel del triángulo de Scarpa.
- **Arterias perforantes**: son tres o cuatro y perforan la inserción de los aductores corto y mayor para alcanzar la parte posterior del muslo. Tienen ramas superiores e inferiores que se interconectan para formar el **conducto longitudinal**. Este se anastomosa por arriba con ramas de las circunflejas y de la arteria glútea inferior para participar en la red anastomótica de la cadera y por abajo se anastomosa con ramas de la arteria poplítea para contribuir a la vascularización de la rodilla.

La **arteria anastomótica magna** o descendente de la rodilla (también denominada genicular descendente) se origina en la femoral antes de que esta se introduzca en el orificio del aductor mayor. Pronto se divide en dos ramas: la **arteria safena** que se sitúa en el lado interno de la rodilla donde se anastomosa con ramas geniculares que proceden de la arteria circunfleja lateral y la **rama articular**, que tras discurrir por el espesor del vasto medial forma la **anastomosis rotuliana**. Ambas, junto con ramas de la arteria poplítea, colaboran a formar la **red articular de la rodilla**.

## RELACIONES DE LAS RAMAS DEL PLEXO LUMBOSACRO EN EL MUSLO

Los nervios femorocutáneo o Nervio cutáneo lateral femoral y el genitofemoral (rama femoral) son dos de los **nervios sensitivos** del muslo.

### NERVIO CRURAL O FEMORAL (L2, 3, 4)

Se forma en el plexo lumbar. Entra en el muslo por detrás del ligamento inguinal, colocándose sobre el psoas iliaco, por fuera de la vaina de los vasos femorales. Después de su paso por el triángulo de Scarpa, se divide en varias ramas profundas y superficiales. Las **profundas** son ramas que van a inervar al cuádriceps femoral y el nervio safeno interno, que acompaña a los vasos femorales por la cara anterior del muslo, penetrando con ellos en el conducto de Hunter. Las **superficiales** son los nervios musculocutáneos externo e interno del muslo, y los nervios del sartorio, pectíneo y aductor medio.

### NERVIO OBTURADOR

Este nervio llega al compartimento medial a través del conducto subpubiano e inmediatamente se divide en ramas anterior o superficial y posterior o profunda. Las dos ramas descienden respectivamente por delante y por detrás del aductor corto o menor. La rama anterior inerva a los aductores largo y menor y al recto interno y emite ramas sensitivas para la articulación de la cadera y para la piel del lado medial del muslo.

La rama posterior se localiza por delante del aductor mayor, al que inerva y emite ramas sensitivas que acompañan a la arteria femoral a través del anillo del aductor mayor para inervar la articulación de la rodilla.

Debido a que el nervio obturador inerva las dos articulaciones, la de la cadera y la de la rodilla, las lesiones en una articulación pueden producir dolor referido en la otra.

## **NERVIO CIÁTICO**

Es el nervio más voluminoso del organismo. Parte del plexo sacrococcigeo y sale de la pelvis a través de la escotadura ciática o isquiática mayor entre los músculos piriforme y gemelo superior. Desciende por la región glútea profundo al glúteo mayor y después se dirige hacia la región posterior del muslo hasta la fosa poplítea, donde se divide en dos ramas terminales: **ciático poplíteo externo o peroneo común**, que busca el costado lateral de la pierna y **ciático poplíteo interno o tibial** que desciende verticalmente profundo al tríceps sural. El nervio ciático inerva a todos los músculos del compartimento posterior del muslo y después sus ramos continúan hasta la pierna y el pie.

El **nervio femoral cutáneo posterior o ciático menor** es una rama sensitiva del citado plexo que camina junto al ciático hasta que se hace superficial en la región posterior del muslo, donde recoge la sensibilidad de la zona.

**ACTIVIDADES**

1. Dibuja un corte transversal del muslo y marca los compartimentos musculares, realizando un esquema de los músculos, nervios y vasos de cada compartimento.

2. Completa el cuadro de los músculos del muslo según los apuntes de clase y completando cuando haga falta

MUSCULO	ORIGEN	INSERCIÓN	ACCIÓN	RELACIONES	INERVACIÓN

3. Haz un dibujo del Triángulo de Scarpa y marca los límites y el contenido

4. Haz un dibujo del Conducto de Hunter y marca los límites y el contenido

5. Completa en la hoja de Anatomía clínica lo relativo a la lesión conocida como **TENDINITIS DE LA PATA DE GANSO SUPERFICIAL**

6. Completa en la hoja de Anatomía clínica lo relativo a la lesión conocida como **Quiste de Baker**
7. Haz un esquema (con dibujo) de la vascularización arterial de la cadera y muslo

8. Haz un esquema (con dibujo) del Plexo lumbar, indicando cada rama a que músculo del miembro inferior va destinada.

## 4. REGIÓN DE LA PIERNA Y EL PIE

### 4.1. ESQUELETO DE LA PIERNA

El esqueleto de la pierna consta de dos huesos: la tibia (medial) y el peroné o fíbula (lateral).

#### TIBIA - DIÁFISIS O CUERPO Y EXTREMIDAD DISTAL

Diáfisis tibial es más ancha en sus extremidades que en su parte media, diseñada así para soportar y transmitir el peso del cuerpo. Tiene forma prismática triangular y en ella se distinguen tres caras y tres bordes:

Las caras son:

- **Anterointerna:** lisa, plana y palpable en toda su extensión. Es subcutánea, no la recubre ningún músculo y se continúa distalmente con el maléolo interno o tibial. Solamente se insertan en su parte proximal las expansiones aponeuróticas que forman la **pata de ganso superficial**, constituida por los músculos sartorio, semitendinoso y recto interno o grácil.
- **Externa:** es la que mira al peroné. Su parte más distal gira y se convierte en anterior. En sus dos tercios proximales se origina el músculo tibial anterior. En esta cara, por debajo del cóndilo externo de la tibia y en posición lateral, localizamos una carilla articular destinada a unirse con la extremidad proximal del peroné.
- **Posterior:** está cruzada en su parte superior por una cresta rugosa y oblicua, que es la **línea poplítea o del sóleo** donde se origina el músculo sóleo. En la superficie ósea, triangular, situada por encima y por dentro de esta cresta se inserta el músculo poplíteo. De la parte media de la línea poplítea sale una cresta vertical que nos separa las inserciones del tibial posterior, que queda en posición lateral y del flexor largo de los dedos, situado medialmente.

Los bordes son:

- **Anterior:** está incurvado en forma de S. Es subcutáneo y palpable en toda su extensión. Se denomina cresta de la tibia. Comienza debajo de un gran relieve óseo denominado **tuberosidad de la tibia**, donde se inserta el ligamento o tendón rotuliano, inserción del músculo cuádriceps femoral. El borde anterior termina proximalmente en un tubérculo óseo denominado **tubérculo de Gerdy**, donde se fijan fibras del tibial anterior y del tensor de la fascia lata. Por la parte inferior el borde se vuelve romo y se desvía hacia adentro para terminar en el borde anterior del maléolo interno.
- **Externo o interóseo:** En él se fija la membrana interósea que une la tibia y el peroné y que separa los músculos ventrales de los dorsales de la pierna. Distalmente este borde se divide en dos, uno anterior y otro posterior, delimitando ya en la epífisis distal una superficie triangular, rugosa en su parte superior para la inserción de ligamentos peroneotibiales y lisa en su parte inferior donde se une al peroné, esta es la escotadura peroneal.
- **Medial:** también es subcutáneo. Es romo en su parte superior y prominente en la inferior.



La **Extremidad distal** tiene un tamaño sensiblemente menor al de la proximal y está más aplastada transversalmente. Lo que llama en ella la atención es la existencia de una protuberancia ósea muy marcada en su cara medial que desciende distalmente denominada **maléolo tibial**, cuya cara interna va a formar, junto con la cara inferior de la propia epífisis distal, una superficie articular destinada a articularse con el astrágalo y formar parte de la articulación del tobillo.

La cara externa de la extremidad distal tiene una pequeña superficie rugosa, o **escotadura peronea**, destinada a articularse con el peroné.

En la cara posterior se pueden observar tres surcos o canales por donde pasan, de medial a lateral, los tendones de los músculos tibial posterior, flexor largo de los dedos y flexor largo del dedo gordo.

## PERONÉ O FÍBULA – DIÁFISIS Y EXTREMIDAD DISTAL

El peroné es un hueso delgado que se articula en sus dos extremos con la tibia. Su **diáfisis** tiene tres caras y cuatro crestas una de ellas es anterior al igual que la tibia, con lo que tiene una disposición espacial similar a ella. Las tres caras se asocian con los tres compartimentos musculares que se localizan en la pierna: lateral, posterior y anterior.

- **Cara posterior:** está limitada por los bordes interno y externo. En el borde **externo** se fija una hoja aponeurótica que separa los músculos profundos de los superficiales de la región posterior de la pierna el denominado tabique intermuscular transverso. En él también se fija una prolongación aponeurótica que separa los músculos de las regiones posterior y externa de la pierna, el tabique intermuscular posterior. En el tercio proximal de esta cara posterior se origina el músculo sóleo y más abajo el flexor largo del dedo grueso o flexor peroneo.
- **Cara externa:** está limitada de la cara interna por el **borde anterior**. Este borde se bifurca en el extremo distal limitándonos, por delante, una carilla triangular que es subcutánea y palpable y por detrás, el canal de los peroneos, por donde pasan los tendones de los músculos peroneos laterales largo y corto que se originan en esta cara externa. En el borde anterior se fija el tabique aponeurótico que separa los músculos de las regiones anterior y externa de la pierna, el tabique intermuscular anterior. En la parte más proximal de la cara externa hay una región ósea entre las inserciones de origen del peroneo lateral largo por donde pasa el nervio ciático poplíteo externo o peroneo.
- **Cara interna:** está separada de la cara externa por el **borde anterior** y de la cara posterior por el **borde interno**. Esta cara se encuentra dividida en dos por la **cresta o borde interóseo**, donde se fija la membrana del mismo nombre que une la tibia al peroné. La porción de la cara interna situada por delante de la cresta interósea sirve de origen a músculos del grupo anterior de la pierna: extensor largo de los dedos, extensor largo del primer dedo y tibial anterior. La porción de la cara dorsal a la cresta interósea presta su origen a los músculos tibial posterior y flexor largo del dedo gordo.

La **extremidad distal** es el denominado **maléolo externo**. Tiene forma de pala. Es palpable, al igual que el maléolo tibial, pero forma menos relieve que este y además desciende más.

En su cara externa se encuentra el canal de los músculos peroneos por donde pasan los tendones de

los músculos peroneos laterales largo y corto.

En su cara interna tiene una carilla para articularse con la superficie lateral del astrágalo formando así la parte lateral de la articulación del tobillo. Justo por encima de esta carilla articular existe un área triangular que se ajusta en la escotadura peronea del extremo distal de la tibia. Aquí, ambos huesos están reforzados por la membrana interósea. Posteroinferior a la carilla para la articulación con el astrágalo hay una **depresión o fosa (fosa maleolar)** para la fijación del ligamento astragaloperoneo posterior de la articulación del tobillo.

## 4.2. ESQUELETO DEL PIE

Adaptado a la bipedestación, el pie desempeña una doble función: soporta el peso del cuerpo y sirve para la marcha, lo que supone al mismo tiempo resistencia y flexibilidad. El pie está formado por 26 huesos, 31 articulaciones y 20 músculos que le son propios.

El esqueleto del pie está compuesto por tres grupos de huesos que son el tarso, el metatarso y los dedos.

A efectos prácticos se divide al pie en tres partes:

- Retropié: lo forman los huesos astrágalo y calcáneo.
- Mediopié: escafoides, cuboides y las 3 cuñas
- Antepié: metatarsianos y falanges

Entre el retropié y el mediopié se localiza la **articulación mediotarsiana, transversa del tarso o de Chopart** y entre el mediopié y el antepié se encuentra la **articulación tarsometatarsiana o de Lisfranc**.

Los **huesos sesamoideos** son pequeños huesos redondeados que se encuentran siempre en la cara plantar, sobre la articulación metatarsofalángica. Dos son constantes situados sobre la cabeza de la primera articulación, se pueden ver también a la altura de la articulación interfalángica del primer dedo, en la metatarsofalángica del segundo y uno o dos en la del 5º.

Los huesos del pie no se disponen en un plano horizontal, sino que forman los **arcos del pie**. Son tres, dos longitudinales y uno transversal respecto del suelo. Esto favorece la movilidad del pie adaptándose a las diferentes superficies en las que se apoya. Los arcos se conforman de la siguiente manera:

- **Arco longitudinal medial:** Se forma entre el astrágalo, el escafoides, las tres cuñas y los metatarsianos y dedos 1º, 2º y 3º. Es más arqueado y es más elástico que el lateral.
- **Arco longitudinal lateral:** Se forma entre el extremo posterior del calcáneo, cuboides y los metatarsianos y dedos 4º y 5º. Es más aplanado que el medial y está en contacto con el suelo.
- **Arco transversal:** Se extiende desde el borde medial al lateral del pie: sigue la línea de la cúpula a nivel de la articulación tarsometatarsiana y está constituido por la base de los huesos metatarsianos, el cuboides y los tres huesos cuneiformes. Es más alto en el plano coronal a nivel de la cabeza del astrágalo y muy bajo a nivel de las cabezas de los metatarsianos.

Los arcos van a estar sostenidos por varios **músculos y ligamentos**. Son importantes para la

bipedestación y la marcha. Los músculos que proporcionan apoyo dinámico a los arcos durante la marcha son el tibial anterior, el tibial posterior y el peroneo largo.

## I) HUESOS DEL TARSO

Está formado por siete huesos cortos dispuestos en dos filas, una distal y otra proximal.

Los siete huesos del tarso se articulan de forma que constituyen una bóveda cóncava inferiormente sobre la que reposa todo el peso del cuerpo denominada **bóveda plantar**.

Frecuentemente se observan en el tarso, además de los huesos descritos, unos pequeños huesecillos denominados **supernumerarios**. Su presencia no afecta al funcionamiento del pie, solo a veces y tras traumatismos, es necesaria su extirpación porque pueden causar molestias.

De entre ellos los más frecuentes son:

- Astrágalo accesorio: situado en la parte dorsal del hueso.
- Hueso tibial: sobre el tubérculo del escafoides y en el espesor del tendón del músculo tibial posterior. Hace relieve en el borde interno del pie y se puede considerar como un escafoides accesorio.
- Hueso peroneo: se articula con el cuboides y está parcialmente en el espesor del tendón del músculo peroneo lateral largo.

Los huesos del tarso se forman cada uno por un centro independiente de **osificación**, excepto el calcáneo que se desarrolla a partir de dos, uno primario y otro secundario. El astrágalo y el calcáneo comienzan su osificación en la vida intrauterina.

### A) GRUPO PROXIMAL:

Está integrado por dos huesos: Astrágalo y Calcáneo

#### ASTRÁGALO

Se sitúa encima del calcáneo, en el que se apoya. Transmite toda la carga del cuerpo sobre el pie. Está separado del suelo por el calcáneo, sobre el que está colocado y es el único hueso del tarso que se articula con la tibia y el peroné, formando la articulación del tobillo, y también se articula delante con el navicular en la cara medial del pie.

Es el único hueso del pie en el que no se origina ni se inserta ningún músculo, por lo que no puede ser fijado activamente y va a constituir una unidad funcional junto con el calcáneo, de tal manera que todos los movimientos que se producen en la articulación tibioastragalina, se producirán en la astragalocalcánea.

Está compuesto por tres partes: cabeza, cuello y cuerpo.

**Cabeza:** es la porción más anterior del hueso. Tiene una faceta articular lisa y esférica en su parte más distal para articularse con el hueso navicular o escafoides y por la cara inferior presenta tres carilla para articularse con el calcáneo y con el ligamento calcaneonavicular plantar que conecta el calcáneo con el navicular por debajo de la cabeza del astrágalo.

**Cuello:** se sitúa entre la cabeza y el cuerpo y se caracteriza por ser una zona donde hay muchos canalículos vasculares y rugosidades. Presenta un surco denominado surco del astrágalo.

**Cuerpo:** observamos en él varias caras:

- Superior: esta elevada para ajustarse al hueco formado por los extremos distales de la tibia y el peroné y formar la articulación del tobillo. La denominada **polea o tróclea astragalina**, destinada a articularse con el extremo inferior de la tibia, es la porción más superior del hueso y se extiende hacia las caras medial y lateral para articularse con los maléolos.
- Inferior: se articula con el calcáneo por medio de dos carillas articulares: una anterior y otra posterior separadas por el surco astragalino en donde se fija el ligamento astragalocalcaneo interóseo. La carilla anterior se divide en dos: anterior y medial, para las apófisis mayor y menor del calcáneo. La superficie articular anterior forma parte de la cabeza del astrágalo y la medial, del cuello.
- Lateral: se articula con el maléolo peroneo. Es triangular y se extiende hasta un relieve óseo denominado apófisis lateral del astrágalo.
- Medial: sólo es articular en su parte superior donde se encuentra una carilla en forma de coma, con la cabeza dirigida hacia la parte anterior y que va destinada al maléolo tibial. Por debajo de esta carilla hay una superficie excavada sobre la cual se fija el fascículo profundo del ligamento medial de la articulación del tobillo.
- Posterior: está representada por un borde rugoso que se denomina apófisis posterior del astrágalo. En su parte interna tiene un surco profundo para el tendón del flexor largo del dedo gordo. Este surco se encuentra bordeado por dos tubérculos, uno medial y otro lateral. En este último se agarra el ligamento astragaloperoneo posterior.

## CALCÁNEO

Es el hueso más grande del tarso. Es el único que se apoya sobre el suelo. Se sitúa por debajo del astrágalo y forma la eminencia del talón. Contribuye a formar la bóveda plantar. Tiene seis caras:

- Superior: está dividida en dos partes, una posterior, no articular y una anterior o articular denominada **cuerpo del calcáneo** y donde se van a encontrar unas carillas articulares para la cara inferior del astrágalo. Vemos una carilla más grande, posterior y dos carillas; anterior y medial situadas respectivamente en las apófisis mayor y menor del calcáneo. La **apófisis menor del calcáneo se denomina Sustentaculum Tali**. Entre las superficies articulares posterior y medial se encuentra el surco calcáneo que junto con el surco astragalino forma el **seno del tarso** o conducto astragalocalcaneo.
- Inferior: Esta cara, junto con la posterior forman la denominada **tuberosidad del calcáneo** o

relieve que hace el talón y es la parte que soporta el peso del cuerpo. En la parte anterior de esta tuberosidad podemos encontrar dos apófisis, una grande medial donde se originan los músculos flexor corto de los dedos y aductor del dedo gordo y una pequeña lateral, para el abductor del 5º dedo. Estas apófisis están separadas entre sí por una escotadura en forma de V. En el extremo anterior de la superficie plantar se encuentra el tubérculo calcáneo para la inserción posterior del ligamento plantar corto de la planta del pie. La cara inferior de la tuberosidad del calcáneo se encuentra recorrida por numerosas estrías longitudinales que están relacionadas con los haces del ligamento calcaneocuboideo plantar.

- Lateral: en esta cara observamos la existencia de un tubérculo óseo denominado **tróclea peroneal o tubérculo peroneo** que es utilizado como polea de reflexión por los tendones de los músculos peroneos laterales corto y largo. Superior y dorsal a la tróclea peroneal hay un tubérculo para la inserción de la porción calcaneoperonea del ligamento colateral lateral de la articulación del tobillo.
- Medial: esta cara es cóncava y en la parte superior y anterior distinguimos el sustentáculo del tobillo o apófisis menor del calcáneo, lugar donde se apoya el astrágalo. Por debajo se encuentra el surco para el tendón del flexor largo del dedo gordo que se dirige hacia la planta del pie. Por detrás y debajo del sustentáculo esta cara interna aparece profundamente excavada conformando el canal calcáneo interno por donde pasan tendones, vasos y nervios que desde la cara posterior de la pierna llegan a la planta del pie.
- Anterior: se articula con el cuboides.
- Posterior: en ella se inserta el tendón de Aquiles o tendón calcáneo.

## B) GRUPO DISTAL DEL TARSO:

Este grupo está formado por el cuboides, escafoides o Navicular y las tres cuñas.

### CUBOIDES

Está situado en la parte externa del pie entre el calcáneo, el 4º y 5º metatarsiano, con los que se articula por delante y la cuña lateral y el escafoides por su cara medial. Tiene forma cúbica, y en él se distinguen seis caras.

Su cara inferior o plantar está atravesada por una cresta oblicua denominada **tuberosidad o cresta del cuboides**. Por delante de ella hay un surco para el tendón del peroneo lateral largo. Por detrás de la tuberosidad del cuboides hay una zona rugosa para la fijación del ligamento calcaneocuboideo plantar.

### ESCAFOIDES O NAVICULAR

Tiene forma de barca, de ahí el nombre que recibe. Se encuentra situado en el borde medial del pie por delante del astrágalo, con cuya cabeza se articula, por detrás de las cuñas y medial al cuboides.

La parte inferointerna del hueso forma un relieve óseo palpable en el borde interno del pie denominado **tubérculo del escafoides** y donde se inserta el tendón del músculo tibial posterior.

## CUÑAS O HUESOS CUNEIFORMES

Son tres huesos situados por delante del navicular, con el que se articulan y se denominan desde el borde interno al externo del pie 1ª, 2ª y 3ª, o medial, intermedia y lateral. La medial es la mayor y la intermedia la más pequeña.

Se articulan proximalmente con el navicular y distalmente con la base de los tres primeros metatarsianos. La cuña lateral se va a articular con el cuboides.

## II) METATARSO

Está formado por cinco huesos largos denominados metatarsianos que se articulan con la segunda fila del tarso y con las falanges proximales de los dedos. Se numeran de medial a lateral con números romanos.

Son huesos largos y en ellos podemos distinguir cuerpo, base y cabeza.

- El cuerpo: es prismático triangular y con dos caras colaterales que limitan junto con la de los metatarsianos vecinos los espacios interóseos, donde se originan los músculos del mismo nombre.
- Base o extremidad proximal: presentan una carilla articular para los huesos del tarso y dos caras colaterales articuladas con los metatarsianos vecinos.
- Cabeza o extremidad distal: está aplanada transversalmente. Presenta una superficie articular para las falanges proximales.

El 1º es más corto y robusto que los otros. En su base hay dos apófisis, la medial para la inserción de un fascículo del músculo tibial anterior y la lateral para el músculo peroneo lateral largo. En la cara inferior de su cabeza se localizan dos huesos sesamoideos.

El 2º es el más largo de todos los metatarsos. En la base del 5º, hay un tubérculo para la inserción del tendón del músculo peroneo corto.

## III) DEDOS

Los huesos de los dedos se llaman falanges. Son tres para los dedos 2º a 5º y 2 para el 1º. Son muy parecidas a las de la mano con cabeza, cuerpo y base, pero más rudimentarias.

### 4.3. ARTICULACIONES DE LA PIERNA Y EL PIE

En la pierna, los huesos tibia y peroné permanecen fuertemente unidos gracias a las articulaciones tibioperonea proximal (ya estudiada) y tibioperonea distal y a la membrana interósea

En la región del pie distinguimos varias articulaciones. La más importante es la tibioastragalina o articulación del tobillo, una trocleoartrosis dónde solamente se llevan a cabo movimientos con un grado de movimiento, en concreto flexión dorsal y flexión plantar. Sin embargo, la especial distribución de las demás articulaciones del pie y de las estructuras que las conforman, posibilita que en el pie se realicen una serie de movimientos combinados que se corresponden con una articulación esférica, es decir con tres grados de movimiento.

#### ARTICULACIÓN TIBIOPERONEA INFERIOR

Es una **sindesmosis**, sinfibrosis especial en la que ambos huesos se unen fuertemente por ligamentos que se consideran continuación de la membrana interósea. No existe revestimiento cartilaginoso en las superficies articulares, que se encuentran simplemente recubiertas por periostio. Más que movimientos, esta articulación permite una ligera separación entre ambos huesos en durante la flexión dorsal y plantar del tobillo, debido a la distinta anchura que tiene la tróclea astragalina. Los ligamentos que la refuerzan son:

- Interóseo: formado por fascículos fibrosos transversales y oblicuos que se extienden entre la parte superior de las caras articulares tibial y peronea.
- Anterior: se extiende oblicuamente desde la superficie anterior de la tibia al maléolo externo.
- Posterior: se extiende oblicuamente desde la superficie posterior de la tibia al maléolo externo.

#### MEMBRANA INTERÓSEA DE LA PIERNA

Es una membrana fibrosa resistente de tejido conjuntivo formada por fibras que se dirigen oblicuamente desde el borde externo o interóseo de la tibia hasta el borde interóseo del peroné, entrecruzándose y formando una malla que refuerza la unión ósea. Además está reforzada posteriormente por fibras del músculo tibial posterior.

Presenta dos aberturas, una en la parte superior y otra en la inferior destinadas al paso de vasos entre los compartimentos anterior y posterior de la pierna. En su parte superior se encuentra el orificio que da paso a la **arteria tibial anterior** y en la parte inferior el orificio para el paso de la **rama perforante de la arteria peronea**.

En la cara anterior de la membrana interósea se originan los músculos tibial anterior y extensor largo de los dedos. En su cara posterior, los músculos tibial posterior y flexor largo del dedo gordo. La extremidad inferior de la membrana se continúa con el ligamento interóseo de la sindesmosis tibioperonea.

Los ligamentos tibioperoneos anterior y posterior refuerzan a la membrana en su extremo distal y son esenciales para conseguir una adecuada estabilidad en la articulación del tobillo.

## ARTICULACIÓN DEL TOBILLO

Es de tipo sinovial. Es un gínglimo o trocleoartrosis. Las superficies articulares están en la tibia, el peroné y el astrágalo.

Las extremidades inferiores de los huesos de la pierna sólidamente unidos por la sindesmosis tibioperonea inferior, forman una especie de paréntesis (“mortaja”) alargado transversalmente en la cual penetra el cuerpo del astrágalo, que tiene forma de polea. Permite que se lleven a cabo los movimientos de flexión dorsal y plantar del pie sobre la pierna (tipo bisagra). La articulación es más estable cuando el pie se encuentra en flexión dorsal.

Las superficies articulares, cubiertas de cartílago hialino, se mantienen unidas por la cápsula articular y una serie de ligamentos:

- **Ligamento deltoideo o medial:** situado en la cara interna de la articulación. Es grande, fuerte y de forma triangular. Su vértice se fija por encima del maléolo medial y su base se extiende desde la tuberosidad del hueso navicular hasta el tubérculo medial del astrágalo, abriéndose en varios haces:
  - Tibiocalcáneo: se fija en el sustentaculum tali.
  - Tibioastragalino anterior: se fija en el cuello del astrágalo.
  - Tibioastragalino posterior: se fija en la apófisis posterior del astrágalo.
  - Tibioescafoideo: se fija en la cara dorsal del escafoides.
- **Ligamento lateral externo:** se agarra en el maléolo externo o peroneo y se descompone en tres haces:
  - Peroneoastragalino anterior: se extiende desde el borde anterior del maléolo externo a la parte lateral del cuello del astrágalo.
  - Peroneocalcáneo: se extiende desde el borde anterior del maléolo a la cara lateral del calcáneo.
  - Peroneoastragalino posterior: se extiende desde el maléolo externo a la cara posterior del astrágalo.

## MOVIMIENTOS QUE SE PRODUCEN EN LA ARTICULACIÓN DEL TOBILLO

Los movimientos globales que el pie realiza son:

- Flexión dorsal o extensión: el movimiento se dirige al dorso del pie.
- Flexión plantar o flexión: el movimiento se dirige a la planta del pie.



- Supinación: el movimiento orienta la planta del pie hacia adentro, levantando el borde interno del pie.
- Pronación: el movimiento orienta la planta del pie hacia afuera levantando el borde externo del pie.
- Abducción: el movimiento que lleva la parte de delante del pie hacia fuera.
- Aducción: el movimiento que lleva la parte de delante del pie hacia dentro.
- Rotaciones externa e interna
- Eversión: abducción, pronación y flexión dorsal asociadas.
- Inversión: aducción, supinación y flexión plantar asociadas

En los movimientos de flexión dorsal, la parte anterior de la polea astragalina, que es más ancha, se encuentra muy bien encajada dentro de la pinza que le forman los dos maléolos, por lo que esta posición del tobillo es muy estable. En la flexión plantar la parte trasera de la polea se encuentra más holgada, por lo que el tobillo es óseamente menos estable. Para remediar esta inestabilidad, hay un importante componente estabilizador ligamentoso y sobre todo muscular.

El **esguince** es una distensión, ruptura parcial o total de los ligamentos del tobillo. El 85% de los esguinces de tobillo corresponden con el ligamento lateral externo y dentro de él, un 70% de las lesiones se producen en la parte anterior del ligamento peroneoastragalino. El 5% de los esguinces de tobillo se sitúan en el ligamento Deltoideo, y el 10% en la sindesmosis (articulación tibioperonea inferior).

## ARTICULACIONES INTERTARSIANAS

Entre los diferentes huesos del tarso se establecen una serie de articulaciones sinoviales que permiten movimientos de pronación, supinación, eversión e inversión.

Las principales articulaciones en las que se producen movimientos son:

- Subastragalina o astragalocalcánea
- Astragalocalcaneoescafoidea
- Calcaneocuboidea.

Estas dos últimas forman la denominada **articulación transversa del tarso**, también denominada articulación mediotarsiana o articulación de CHOPART.

## ARTICULACIÓN ASTRAGALCALCÁNEA O SUBASTRAGALINA

Las superficies articulares son: Por parte del astrágalo la cara articular posterior, cóncava, que se encuentra en su cara inferior. Por parte del calcáneo, una superficie articular convexa situada en la parte posterior de su cara superior.

Al articularse los dos huesos forman un canal óseo denominado **seno del tarso**.

Esta articulación está reforzada por la existencia de una cápsula articular y por unos ligamentos:

- Astragalocalcaneo interóseo: se sitúa a lo largo del seno del tarso.
- Astragalocalcaneos medial, lateral y posterior.

## ARTICULACIÓN ASTRAGALCALCANEONAVICULAR

Las superficies articulares son: La cabeza del astrágalo, redondeada que se adapta a una superficie formada por: la cara superior cóncava del navicular, caras articulares anterior y media situadas en la cara superior del calcáneo y el ligamento calcaneoescafoideo plantar de forma triangular que rellena el espacio entre el escafoides y el calcáneo.

Esta articulación está reforzada por la existencia de una cápsula articular y por ligamentos. Estos son:

- El calcaneonavicular plantar, que no sólo sirve para agrandar la superficie articular de la articulación, sino para reforzar la misma y se extiende desde el sustentaculum tali hasta el borde inferior de la cavidad articular del escafoides.
- El astragalocalcaneo interóseo, ya descrito.
- Astrágalo navicular

La parte lateral de esta articulación está reforzada por la parte Calcáneo navicular del ligamento bifurcado o en Y, situado por encima de la articulación.

## ARTICULACIÓN CALCANEOCUBOIDEA

Las superficies articulares son la carilla articular del calcáneo situada en la cara anterior de su apófisis mayor y la carilla articular situada en la cara posterior del cuboides. Morfológicamente **es una articulación en silla de montar**, pero desde el punto de vista funcional es una artrodia en la que sólo son posibles movimientos de deslizamiento y que se traducen en pronación y supinación.

Va a estar reforzada por el ligamento Calcáneo-cuboideo que forma parte, junto con el calcáneo-navicular perteneciente a la articulación astragalocalcaneoescafoidea, del ligamento bifurcado o en Y.

## **ARTICULACIÓN TARSOMETATARSIANA O DE LISFRANC**

Forma una línea articular que comienza en el borde externo del pie, por detrás de la apófisis estiloides del 5º metatarsiano y termina en el borde interno del pie a la altura de la base del primer metatarsiano.

Lo forman una serie de articulaciones planas que unen el arco tarsiano, formado por las tres cuñas y el cuboides, con el arco metatarsiano formado por la unión de las articulaciones intermetatarsianas. En ella se llevan a cabo movimientos de deslizamiento.

## **ARTICULACIONES INTERMETATARSIANAS**

Son articulaciones planas que unen a los metatarsianos entre sí, por medio de su base o extremidad proximal. El 1º y el 2º no suelen articularse entre sí, solo existe entre ellos algunos fascículos fibrosos.

Las bases de los cuatro últimos metatarsianos están unidas entre sí por ligamentos intermetatarsianos dorsales y plantares y que se continúan parcialmente con los tarsometatarsianos.

## **ARTICULACIONES METATARSOFALÁNGICAS E INTERFALÁNGICAS**

Morfológicamente son en todo comparables a las de los dedos de la mano, por lo tanto, las metatarsofalángicas son enartrosis y las interfalángicas son trocleoartrosis.

Las cápsulas, ligamentos y sinoviales de estas articulaciones son iguales a las de las manos y también existen rodetes glenoideos en la cara plantar de todas estas articulaciones.

Existe también un **ligamento cruzado del metatarso o ligamento transversal profundo del metatarso** que cruza ventralmente las cabezas de los metatarsianos, incluidos el 1º y el 2º (a diferencia de la mano).

**ACTIVIDADES**

1. Dibuja un corte transversal del esqueleto de la pierna a nivel de la diáfisis y marca las caras, bordes y crestas de cada hueso. Añade los compartimentos musculares.

2. Identifica las articulaciones que se establecen entre los huesos de la pierna e indica sus principales características.

3. Haz un dibujo y un esquema de los huesos del pie dividiéndolo en retropié, antepié y mediopié, con los componentes de cada segmento

4. Dibuja una huella de pie cavo y otra de pie plano, indicando sus diferencias y a que es debida su presentación. Relaciona los conceptos de pronación y supinación con estas imágenes. Razona este tipo de relación.

5. Dibuja los huesos del tarso identificando los detalles y fijaciones de los músculos y ligamentos que se efectúan en ellos.

6. Completa en la hoja de Anatomía clínica lo relativo a la lesión conocida como **Esguince de tobillo**

7. Identifica las articulaciones que se establecen entre los huesos del pie e indica sus principales características.

## 4.4. MÚSCULOS DE LA PIERNA

Los músculos de la pierna se encuentran agrupados en tres compartimentos: anterior, peroneo o lateral y posterior. Los músculos que los componen están separados entre sí por el esqueleto de la pierna, la membrana interósea y dos tabiques intermusculares anterior y posterior que se extienden desde la cara profunda de la fascia de la pierna hasta los bordes anterior y posterior del peroné.

- El grupo anterior se encuentra ventral a la membrana interósea entre la tibia y el septo intermuscular anterior;
- El grupo peroneo se encuentra entre ambos septos intermusculares
- El grupo posterior se encuentra dorsal a diáfisis óseas, membrana interósea y septo intermuscular posterior. Dentro de grupo posterior existe un septo intermuscular transverso que separa en dos grupos el compartimento dorsal de la pierna (grupo profundo y grupo superficial).

### A) COMPARTIMIENTO ANTERIOR DE LA PIERNA

En el compartimento anterior hay cuatro músculos yuxtapuestos que llenan el espacio situado por delante de la membrana interósea de la pierna, entre la tibia y el peroné y el tabique intermuscular anterior. Estos cuatro músculos son:

1. Extensor largo del dedo gordo,
2. Extensor largo de los dedos
3. Tercer peroneo o peroneo anterior.
4. Tibial anterior

Los tendones de estos los músculos extensores discurren por la región del tobillo por el **retináculo de los músculos extensores**, ligamento anular del tarso o ligamento cruzado rodeados por vainas sinoviales que facilitan su deslizamiento y evitan el desgaste de los tendones. Este retináculo evita que los tendones se arqueen durante la extensión del pie y de los dedos. El retináculo tiene dos porciones bien diferenciadas:

- El **retináculo extensor superior**, que se extiende desde la tibia al peroné justo por encima de la articulación del tobillo.
- El **retináculo extensor inferior**, que tiene forma de “Y” y se inserta en la cara lateral de la superficie superior del calcáneo, cruza en sentido medial por el pie para abrirse e insertar uno de sus brazos en el maléolo medial y el otro rodea el borde interno del pie y se fija en la cara medial de la aponeurosis plantar.

En conjunto producen una flexión dorsal del pie en la articulación del tobillo y extienden los dedos. Los músculos tercer peroneo y extensor largo de los dedos evierten el pie.

Los músculos del compartimento anterior participan activamente durante la marcha, tanto en la fase de apoyo como en la fase de balanceo. Con el pie apoyado en el suelo, ayudan a inclinar la pierna hacia



delante, mientras el pie permanece fijo en el suelo. En la fase de balanceo, mantienen en dorsiflexión la articulación del tobillo, impidiendo que la punta del pie llegue al suelo.

Todos están inervados por el nervio peroneo profundo o tibial anterior, que es un ramo del peroneo común (ciático poplíteo externo).

El paquete vasculonervioso de este compartimento lo constituyen el nervio tibial anterior, la arteria tibial anterior y sus venas satélites.

## EXTENSOR LARGO DEL DEDO GORDO

Es el músculo más profundo de este compartimento. Se **origina** en el tercio medio de la cara medial del peroné y en la membrana interósea adyacente. Es semipeniforme. Su tendón discurre a nivel del retináculo de los extensores lateral al del tendón del tibial anterior y medial a los tendones del extensor de los dedos. Termina **insertándose** en la base de la falange distal del primer dedo.

**Acción:** Extensión o flexión dorsal del pie y dedo gordo del pie. Interviene tanto en la supinación, como en la pronación del pie.

**Relaciones:** Está cubierto por el tibial anterior primero y por el extensor largo de los dedos después. En el tercio inferior de la pierna se puede ver su borde anterior, donde entra en contacto con la fascia crural.

El paquete vasculonervioso tibial anterior situado profundo al tibial anterior, cuando llega al músculo continúa su descenso profundo a él. Distalmente cerca del retináculo extensor se sitúa entre el tendón del músculo y el tendón del músculo tibial anterior. A nivel del ligamento anular del tarso, el paquete vuelve a hacerse profundo al tendón del extensor largo del dedo gordo. A ese nivel el nervio se divide en sus dos ramas terminales, la medial y la lateral. La medial junto con la arteria tibial anterior tras sobrepasar el ligamento anular, se encuentra lateral al tendón del músculo y termina recogiendo la sensibilidad de parte del primer y segundo dedo. A ese nivel el vaso arterial pasa a denominarse arteria dorsal del pie o arteria pedia, lugar donde se toma el pulso para verificar irrigación distal. De ella parte hacia afuera la arteria arqueada, que se sitúa adyacente a las bases de los metatarsos. De ella nacen las arterias metatarsianas dorsales.

**Inervación:** Tibial anterior o peroneo profundo.

## EXTENSOR LARGO DE LOS DEDOS

Es un músculo que sitúa superficial y lateral al extensor largo del dedo gordo. Está parcialmente cubierto por el músculo tibial anterior en el tercio proximal de la pierna. Se **origina** en el cóndilo externo de la tibia, borde anterior del peroné, membrana interósea craneal al origen del músculo anterior, tabique intermuscular anterior de la pierna y fascia crural. Las fibras musculares terminan en un tendón de manera semipeniforme, el cual pasa por debajo del retináculo de los extensores lateral al extensor del dedo gordo. En su trascurso por el ligamento anular se divide en cuatro tendones que terminan en la aponeurosis dorsal de los cuatro dedos laterales, que se **inserta** en la base de las falanges distales de los dedos trifalángicos, presentando expansión de inserción en la base de la

falange media, de manera análoga a los dedos de la mano.

**Acción:** Extensión o flexión dorsal de los dedos, pronador y eversión del pie.

**Relaciones:** El **nervio tibial anterior** o **peroneo profundo** discurre profundo al músculo en la región más proximal del músculo, situándose inmediatamente después en su costado interno. Discurre a este nivel en sentido distal a lo largo de la mitad proximal del mismo cubierto por el músculo tibial anterior, el cual también cubre al músculo a este nivel. En la mitad distal de la pierna este nervio queda situado entre el músculo extensor largo del dedo gordo y el tibial anterior. La **arteria tibial anterior** que se ha hecho anterior descurriendo por la región más craneal de la membrana interósea, permanece en todo momento medial al citado nervio formando paquete. Lateralmente el músculo se ve cubierto por músculo peroneo largo y en menor medida por el peroneo corto. Entre ambos discurre el **nervio peroneo superficial**, el cual se hace subcutáneo en el tercio medio de la pierna. En el tercio distal de la pierna, el tendón del músculo se sitúa lateral al del extensor largo del dedo gordo. En el retináculo extensor los tendones extensores se encuentran entre el músculo anterior y el del músculo tercer peroneo. Estos tendones en el dorso del pie son subcutáneos y cubren a los músculos extensores cortos de los dedos y del dedo gordo. Están cubiertos parcialmente por la red venosa superficial del dorso del pie.

**Inervación:** Tibial anterior o peroneo profundo.

### TERCER PERONEO O PERONEO ANTERIOR

Se trata de una extensión separada del músculo extensor largo de los dedos, que se **origina** inmediatamente distal al origen de dicho músculo, en el tercio inferior de la cara interna del peroné. Se **inserta** en la base del 5º metatarsiano.

**Acción:** Flexor dorsal de los dedos, pronador y extensor del pie.

**Relaciones:** Se **relaciona** con el extensor largo de los dedos ya que se sitúa profundo a él. El tendón de inserción aflora lateral a los tendones de dicho músculo a nivel del retináculo extensor inferior, presentando las mismas relaciones que estos tendones. Es el tendón que ocupa la región más lateral del mismo.

**Inervación:** Tibial anterior o peroneo profundo.

### TIBIAL ANTERIOR

Es el músculo más superficial en el tercio proximal de la región anterior de la pierna. **Nace** en la extremidad proximal de la tibia a nivel del tubérculo de Gerdy, en el cóndilo lateral y en la cara lateral de la tibia, en la membrana interósea y en la fascia crural.

Las fibras musculares llegan hasta el tercio medio de la pierna donde se continúan con un tendón que cruza la garganta del pie por el **retináculo de los músculos extensores**. Es el tendón que se sitúa más medial en esta corredera. El tendón del tibial anterior también cruza la cabeza del astrágalo, el escafoides y rodeando por su parte interna a la 1ª cuña, se **inserta** en su cara plantar y en la base del

primer metatarsiano.

**Acción:** Flexor dorsal del pie y supinador. Tira de la bóveda plantar en dirección proximal con lo que colabora a su mantenimiento.

**Relaciones:** Profundo al músculo, entre él y los músculos extensor largo de los dedos y el extensor largo del dedo gordo camina el paquete vasculonervioso formado por la arteria tibial anterior y el nervio peroneo profundo (también llamado tibial anterior). La arteria es una de las dos ramas terminales de la poplítea que se hace anterior a través de la membrana interósea. El nervio peroneo profundo es una de las dos ramas terminales del peroneo común o ciático poplíteo externo, el cual rodea superficialmente la extremidad proximal del peroné.

**Inervación:** Tibial anterior o peroneo profundo.

## B) COMPARTIMIENTO LATERAL DE LA PIERNA

Este compartimento se extiende desde la cabeza del peroné hasta el maléolo externo y entre los tabiques intermusculares anterior y posterior la pierna. Lo ocupan dos músculos dispuestos en dos planos: el peroneo corto, profundo y el peroneo largo, superficial, que se encuentran situados en la cara lateral del peroné entre los tabiques intermusculares anterior y posterior.

Las funciones de los peroneos son la eversión del pie (vuelven la planta en sentido lateral).

Están inervados por el nervio peroneo superficial, ramo del peroneo común, que llega a este compartimento rodeando el cuello del peroné.

La irrigación de estos músculos procede de la arteria peronea, rama colateral de la tibial posterior que llega al compartimento atravesando el tabique intermuscular lateral posterior.

Los tendones de ambos músculos discurren por los **retináculos peroneos superior e inferior**. Éstos los sujetan en la cara lateral del pie. El superior se extiende desde el maléolo lateral a la cara lateral del calcáneo y el inferior se extiende por la cara externa del calcáneo y es continuación caudodorsal del retináculo extensor inferior del tobillo.

### PERONEO CORTO

Se **origina** por medio de fibras musculares en los dos tercios inferiores de la cara lateral del peroné, en el tabique intermuscular anterior, que lo separa del extensor largo de los dedos y en el tabique intermuscular posterior que lo separa del flexor largo del dedo gordo y del sóleo.

Las fibras convergen en un tendón que se sitúa por detrás del maléolo peroneal, en el canal peroneo, donde cambia de dirección. A este nivel pasa junto con el tendón del músculo peroneo largo discurre por debajo del retináculo superior de los peroneos que se extiende entre maléolo lateral y calcáneo. Tras ello se dirigen ventrocaudalmente para discurrir por el retináculo inferior, que es continuación dorsocaudal del retináculo extensor inferior del tobillo y que termina igualmente en el hueso calcáneo. Ventral a este retináculo se sitúa sobre la cara externa del calcáneo para terminar

**insertándose** en la base del 5º metatarsiano.

**Acción:** Flexión Plantar, debido a que sus tendón pasa dorsal a la articulación tibiotarsiana, y además y abducción fibular y pronación.

**Relaciones:** Esta cubierto por el músculo peroneo largo, dejado regiones subcutáneas a nivel de su tendón. En una pequeña porción proximal del músculo, entre ambos discurre el nervio peroneo superficial, el cual termina haciéndose subcutáneo en el tercio medio de la pierna.

**Inervación:** Peroneo superficial, rama del peroneo común

## PERONEO LARGO

Se sitúa lateral y por lo tanto superficial al peroneo corto, al cual cubre. Se **origina** en la cara anterior y lateral de la cabeza del peroné, tercio superior de la cara lateral del cuerpo del peroné y sobre los tabiques intermusculares anterior y posterior. Sus fibras musculares terminan en un tendón que sigue el mismo trayecto que el del peroneo corto dorsal primero y caudal después, hasta llegar a la cara externa del calcáneo. Entonces se sitúa en el canal del peroneo largo del cuboides, cruza oblicuamente la cara plantar del pie y se **inserta** en la base del primer metatarsiano y en la primera cuña.

**Acción:** Flexión Plantar, debido a que sus tendón pasa dorsal a la articulación tibiotarsiana, y además y abducción fibular y pronación.

**Relaciones:** Es subcutáneo en su totalidad, cubre las regiones proximales del peroneo corto y del extensor largo de los dedos. En su punto de origen más proximal, el nervio peroneo común o ciático poplíteo externo, situado dorsal al cuello de la extremidad proximal del peroné, se hace profundo al músculo rodeando de atrás hacia adelante el cuello del peroné y nada más hacerse profundo se divide en sus dos ramas terminales:

- El peroneo superficial, que discurre distalmente profundo al músculo, entre él y el extensor largo de los dedos primero y el peroneo corto después, hasta que se hace superficial en el tercio medio de la pierna.
- El peroneo profundo o tibial anterior, que se dirige medialmente para buscar la compañía de la arteria tibial anterior.

Distalmente el tendón del músculo comparte relaciones con el del peroneo corto hasta la inserción de éste. Queda profundo en la bóveda plantar.

**Inervación:** Peroneo superficial, rama del peroneo común

## C) COMPARTIMIENTO POSTERIOR DE LA PIERNA

Este compartimento se extiende desde el hueco poplíteo hasta el tobillo. Los músculos que pertenecen a este compartimento, son flexores y se encuentran situados por detrás del esqueleto de la pierna, de la membrana interósea y del tabique intermuscular posterior, que los separa de los músculos peroneos. Son ocho músculos que se disponen en dos planos separados por una capa de la fascia profunda o

tabique intermuscular transverso:

- Grupo Profundo: poplíteo, tibial posterior, flexor largo del dedo gordo y flexor largo de los dedos.
- Grupo superficial: Soleo, plantar delgado y gastrocnemio (gemelos). Gastrocnemio y soleo constituyen el tríceps sural.

En general, estos músculos principalmente flexionan en sentido plantar e invierten el pie y también flexionan los dedos del pie. Todos ellos van a estar inervados por el nervio tibial o ciático poplíteo interno, rama terminal del nervio ciático.

En el tobillo, el **retináculo flexor** constituye una lámina de tejido conectivo similar al retináculo extensor que se extiende a manera de puente entre el maléolo interno y la cara medial del calcáneo, de tal manera que entre él y el hueso se establece un túnel osteotendinoso semejante al túnel del carpo denominado **Túnel del Tarso**. Esta es la puerta de entrada a la región plantar. Por aquí pasan los tendones de los músculos flexores del grupo profundo desde el compartimento posterior de la pierna a la planta del pie. Junto a ellos pasa el nervio tibial acompañado por los vasos tibiales posteriores. En esta zona es posible palpar el latido de la arteria tibial posterior. Los tendones están rodeados por vainas sinoviales que facilitan sus movimientos.

## I) GRUPO PROFUNDO

Son cuatro músculos que se encuentran sobre el esqueleto: el poplíteo, situado en la parte superior de la pierna, el tibial posterior, el flexor largo del dedo gordo y el flexor largo de los dedos. Estos tres se sitúan por debajo del poplíteo, están yuxtapuestos y se extienden hasta la planta del pie.

### POPLÍTEO

Es un músculo corto, aplanado, de forma triangular que se sitúa por detrás de la articulación de la rodilla. Se **origina** en el epicóndilo lateral del fémur y se **inserta** en la cara posterior de la tibia en la área situada por encima de la línea del sóleo.

**Acción:** Flexión y rotación interna de la tibia en extensión (bipedestación), de forma que se desbloquea la articulación de la rodilla. La rodilla en extensión, está bloqueada mecánicamente por una combinación de extensión y rotación externa, bloqueo que se libera por la acción de este músculo.

**Relaciones:** Forma parte del suelo de la fosa poplíteo. En su origen forma un tendón que atraviesa la membrana fibrosa de la cápsula articular de la rodilla y pasa entre el menisco lateral y la membrana fibrosa. Su porción proximal está cubierta por el músculo plantar delgado. Sobre el músculo, pegado al borde medial del plantar delgado, discurre el paquete vasculonervioso poplíteo formado por arteria y vena poplíteas y nervio tibial buscando el anillo del sóleo. A este nivel el nervio, que está lateral a la arteria, suele cruzarse superficialmente hacia fuera y hacia dentro. Superficial a estas estructuras quedan las dos cabezas del gastrocnemio reuniéndose.

**Inervación:** Nervio tibial posterior o ciático poplíteo interno, rama terminal del nervio ciático.

## FLEXOR LARGO DEL DEDO GORDO

Es el más lateral de los músculos del grupo profundo de la pierna. Se **origina** en los dos tercios distales de la cara posterior del peroné, en el tercio distal de la membrana interósea y en el tabique intermuscular posterior de la pierna. Sus fibras terminan en un tendón que se dirige medialmente, pasa por el túnel del tarso y llega a la región plantar donde se **inserta** en la base de la falange distal del dedo gordo. Es por lo tanto un músculo que se origina en el hueso lateral de la pierna y acaba en el primer dedo que como sabemos es medial.

**Acción:** Flexión del dedo gordo y flexión y supinación del pie.

**Relaciones:** Cubre parcialmente al tibial posterior, discurriendo entre ambos los vasos peroneos. Está cubierto por el músculo sóleo. Junto a su borde medial discurre el nervio tibial acompañado de las arterias y venas tibiales posteriores. Este paquete vasculonervioso separa este músculo del músculo flexor largo de los dedos. Su tendón se dirige medialmente profundo al tendón de Aquiles (calcáneo), para llegar al túnel del tarso (retináculo flexor) donde ocupa la región más posteroinferior, discurriendo a este nivel por un surco situado en la cara posterior del astrágalo, que se continúa caudal al sustentáculo tali en la cara medial del calcáneo. El tendón penetra en la región plantar, cruza profundamente del tendón del flexor largo de los dedos y llega a su inserción en la falange distal del dedo gordo pasando entre los dos huesos sesamoideos de la articulación metatarsofalángica.

**Inervación:** Nervio tibial o ciático poplíteo interno, rama terminal del nervio ciático.

## TIBIAL POSTERIOR

Se **origina** en la mitad superior de las caras posteriores de la tibia y el peroné y en la membrana interósea adyacente a ambas, dejando espacio para el origen de otros músculos. Las fibras musculares se continúan con un tendón que se dirige medialmente y se coloca por detrás del maléolo interno discurriendo por el túnel del tarso en una posición más anterosuperior. Desde aquí se divide en varias expansiones que se **insertan** en: la tuberosidad del escafoides, cara plantar de las cuñas 1ª, 2ª y 3ª y base del 2º, 3º y 4º metatarsianos.

**Acción:** Inversión del pie en sentido plantar. Soporta el arco medial del pie durante la marcha.

**Relaciones:** Es el músculo más profundo de la pierna. A sus costados y cubriéndolo se encuentra el flexor largo de los dedos en el lado posterointerno y el flexor largo del dedo gordo en el lado posteroexterno.

La arteria tibial posterior, continuación de la poplíteica tras discurrir por el anillo del sóleo como veremos, se sitúa dorsal a la porción más proximal de la membrana interósea. Cuando se encuentra con la porción más proximal del músculo, da la arteria peronea, que desciende entre el músculo y el flexor largo del dedo gordo. La arteria tibial posterior desciende verticalmente acompañada del nervio tibial ventral al músculo entre ambos músculos flexores.

A nivel del tobillo el tendón se dirige hacia dentro y profundo al tendón común del flexor largo de los dedos y discurre inmediatamente dorsal al maléolo interno para ocupar la región más superior y ventral del túnel del tarso.

**Inervación:** Nervio tibial o ciático poplíteo interno, rama terminal del nervio ciático.

## FLEXOR LARGO DE LOS DEDOS

Es el más medial de los músculos del grupo posterior. Se **origina** en la cara posterior de la tibia, por debajo de la línea del sóleo y en el tabique fibroso que lo separa del tibial posterior. Sus fibras musculares terminan en un tendón que discurre por el túnel del tarso para llegar a la planta del pie donde se divide en cuatro tendones que terminan en las falanges distales de los cuatro últimos dedos donde se **inserta**.

**Acción:** Flexión de los dedos. Participa en la fase de agarre al suelo durante la marcha y el impulso del cuerpo hacia delante al levantar los dedos del pie al final de la fase de apoyo de la marcha.

**Relaciones:** En la pierna, el vientre muscular se sitúa entre el sóleo, que queda superficial y la tibia que queda profunda. El tendón se coloca en el surco maleolar interno recubierto ya de su vaina sinovial, dorsal al tendón del tibial posterior. Discurre por el túnel del tarso craneal al sustentaculum tali. Dorsocaudal a él se dispone el paquete vasculonervioso formado por los vasos tibiales posteriores y el nervio tibial. El sustentaculum separa el paquete del tendón del flexor largo del dedo gordo que discurre caudal a él. Así pues por el túnel del tarso formado por el retináculo flexor, discurren desde el maléolo hasta el calcáneo las siguientes estructuras:

1. Tendón del músculo tibial posterior
2. Tendón del músculo Flexor largo de los dedos
3. Paquete vasculonervioso tibial posterior y nervio tibial
4. Tendón del músculo Flexor largo del dedo gordo, caudal al sustentaculum tali

Distalmente el tendón cruza el ligamento medial de la articulación talocrural y llega a la región plantar, donde cruza de dentro a fuera la cara superficial del tendón del flexor largo del dedo gordo y se divide en cuatro tendones que discurren profundos a los tendones del músculo flexor corto de los dedos. Cuando llegan a las falanges proximales, los tendones del flexor corto se bifurcan formando ojales por donde atraviesan los tendones del músculo flexor largo de manera análoga a lo que ocurre en los dedos de la mano. Es por lo que a los tendones profundos se les llaman **tendones perforantes** y a los del flexor corto, tendones perforados. El resto de las relaciones de estos tendones con las estructuras del pie se estudiarán con la musculatura propia del mismo.

**Inervación:** Nervio tibial o ciático poplíteo interno, rama terminal del nervio ciático.

## II) GRUPO SUPERFICIAL

Lo forman cuatro músculos: el sóleo, los gemelos o gastrocnemio y el delgado plantar. Como los tendones de todos ellos se unen al tendón de Aquiles, puede considerarse la masa muscular del plano superficial de la pierna, como un músculo cuádriceps. Además a la unión de los gemelos con el sóleo se le denomina tríceps sural.

## SÓLEO

Es el músculo más profundo de este grupo. Queda separado del grupo profundo, en concreto de ambos flexores, por el tabique o septo intermuscular transverso. Se **origina** en una superficie lineal en forma de “V” invertida que abarca la línea oblicua (poplítea o línea del soleo) y parte del borde interno tibial, la cara posterior de la cabeza del peroné y el cuarto superior de la cara posterior del mismo. También se origina en un arco fibroso denominado **arco del soleo** que existe entre la tibia y la cabeza del peroné, por debajo del cual pasan los vasos poplíteos y el nervio tibial. Las fibras van a parar a una lámina aponeurótica que ocupa la cara posterior del músculo y que termina en un tendón que acaba fusionándose al del gastrocnemio para formar el tendón de Aquiles, el cual se **inserta** en tuberosidad del calcáneo tras discurrir por detrás las articulaciones tibioastragalina y astragalocalcanea.

**Acción:** Flexión plantar del pie y supinador

**Relaciones:** Su porción de origen más superior se puede considerar el límite inferior del suelo de la fosa poplítea. Por el anillo del soleo discurren los vasos poplíteos y el nervio tibial. Nada más sobrepasarlo la arteria poplítea da sus dos ramas terminales, la **arteria tibial anterior** que perfora la membrana interósea por su región más proximal, cerca de la articulación tibioperonea proximal, y la **arteria tibial posterior**, que queda profunda al músculo y ventral a la membrana interósea junto con el **nervio tibial** y la venas acompañantes. Cuando llega al límite proximal del músculo tibial posterior, la arteria tibial posterior emite la arteria peronea, que se sitúa entre los músculos tibial posterior y flexor largo del dedo gordo. Esta arteria distalmente queda subcutánea en el costado externo del tendón de Aquiles y llega a la región lateral más posterior del calcáneo discurriendo superficial a retináculo peroneo superior.

La arteria tibial posterior desciende junto con el nervio tibial y las venas correspondientes profunda al músculo, en el espacio entre los músculos flexor largo del dedo gordo y flexor largo de los dedos. Distalmente queda subcutánea medial al tendón de Aquiles, junto con los tendones que discurren por el túnel del tarso.

En la proximidad a su inserción, el tendón de Aquiles cuenta con una bolsa serosa subtendinosa que lo separa de la región del hueso superior a la tuberosidad del calcáneo. Entre el tendón y la piel se encuentra otra bolsa subcutánea.

**Inervación:** Nervio tibial o ciático poplíteo interno, rama terminal del nervio ciático.

## PLANTAR DELGADO

Es un pequeño músculo que se **origina** en la porción inferior de la línea supracondílea externa y del ligamento poplíteo oblicuo, medial al origen de la cabeza externa del gastrocnemio. Su vientre muscular pequeño delimita la fosa poplítea. Conformar un tendón largo, lateral al anillo del soleo, que desciende entre el sóleo y la cabeza medial del gastrocnemio y que **acaba** fusionándose con el tendón de Aquiles. Su **acción** es la flexión plantar del pie y supinador. A nivel poplíteo su vientre muscular, que es el límite inferolateral de la fosa poplítea, comparte **relaciones** con la cabeza lateral del gastrocnemio, situándose lateral al paquete vasculonervioso poplíteo. Está **inervado** por el nervio tibial o ciático poplíteo interno, rama terminal del nervio ciático.



## MÚSCULO GASTROCNEMIO

Es el más superficial del grupo. Nace por dos cabezas que se **originan** en los tubérculos supracondíleos de los cóndilos del fémur. También tienen su origen en la porción subyacente de la cápsula de la articulación de la rodilla. Las dos cabezas permanecen separadas hasta su inserción en una amplia aponeurosis situada en la superficie anterior del músculo. Por eso se le conoce con el nombre de **gemelos de la pierna**. La aponeurosis se estrecha gradualmente y se une con el tendón del sóleo para formar el tendón de Aquiles que cruza por detrás las articulaciones tibioastragalina y astragalocalcánea y se **inserta** en la parte inferior de la cara posterior del calcáneo, en la tuberosidad calcánea, como ya hemos estudiado.

**Acción:** Flexión plantar del pie y supinador.

**Relaciones:** Es un músculo subcutáneo prácticamente en su totalidad salvo las porciones de origen de ambas cabezas que están cubiertas por los tendones de los músculos semitendinoso y semimembranoso en el lado interno y del bíceps femoral en el lado externo. La porción proximal de la cabeza medial forma el límite inferomedial de la fosa poplítea.

El nervio peroneo común o ciático poplíteo externo, que camina junto al tendón del bíceps, cubre igualmente la porción lateral. En la fosa poplítea el nervio tibial emite el nervio cutáneo medial sural que desciende superficial a la cabeza lateral cerca de la cabeza medial. Del peroneo común, también en la fosa poplítea, parte el nervio cutáneo sural lateral que desciende también superficial a la cabeza lateral pero en una posición aún más lateral. El primero recoge la sensibilidad de la región posterior de la pierna; el segundo de la mitad superior de la región lateral de la misma.

El músculo está rodeado, junto al plantar delgado por la fascia crural. Superficial a la misma, procedente de la región externa del tobillo camina la **vena safena menor** por la región central del dorso de la pierna. Cuando llega a la región proximal del músculo donde ambas cabezas se reúnen, perfora la fascia y llega a la fosa poplítea donde se une a la vena poplítea. En el costado interno de la pierna, relacionado con el sóleo y con la cabeza medial se encuentra superficial a la fascia sural la **vena safena mayor**, que procede de la red venosa dorsal de piel. Esta vena sobrepasa la rodilla dorsomedial a la misma, encontrándose en el muslo a nivel interno. Cuando llega al triángulo de Scarpa perfora la fascia y conecta con la vena femoral. Muchas venas de menor calibre subcutáneas conectan con estas dos venas principales conformando la red venosa superficial del miembro inferior.

**Inervación:** Nervio tibial o ciático poplíteo interno, rama terminal del nervio ciático.

## 4.5. FOSA POPLÍTEA

Es un espacio con forma de rombo localizado en la cara posterior de la rodilla. En él se encuentran los vasos principales que pasan del muslo a los compartimentos posterior y lateral de la pierna. Sus límites son:

**Suelo:** lo forman la superficie poplítea del fémur, el ligamento poplíteo oblicuo de la articulación de la rodilla, el extremo superior de la tibia y la fascia que cubre al poplíteo.

**Paredes.** Son cuatro. En la parte superior se encuentran, el bíceps crural en la parte externa y el semitendinoso y semimembranoso, en la interna. En la parte inferior, en la parte interna el gemelo interno y en la externa el plantar delgado, aunque para algunos autores es el gemelo externo el que conforma este límite.

**Techo:** Superficialmente, la fosa poplítea está cerrada por una robusta lámina aponeurótica denominada aponeurosis poplítea que salta de unos músculos a otros. Proximalmente se continúa con la fascia lata y distalmente con la crural. En esta aponeurosis superficial que cubre al techo se encuentran la vena safena externa y el nervio cutáneo posterior del muslo (ciático menor).

**Contenido:** La fosa contiene los vasos poplíteos, las dos ramas de división del nervio ciático: los **nervios tibial** o ciático poplíteo interno y **peroneo común** o ciático poplíteo externo, la terminación de la vena safena externa, la parte distal del nervio cutáneo posterior del muslo, el ramo articular del nervio obturador, algunos ganglios linfáticos y gran cantidad de grasa.

En el vértice superior del hueco poplíteo, el nervio ciático se divide en sus dos ramas terminales:

- El nervio tibial o ciático poplíteo interno, que desciende verticalmente por la región central del hueco poplíteo
- El nervio peroneo común o ciático poplíteo externo, que camina subcutáneo pegado al borde medial del musculo a nivel del límite craneolateral del rombo poplíteo. Distalmente se sitúa medial y posterior al tendón del bíceps hasta que éste se inserta en el peroné, lugar en el que se encuentra subcutáneo, dorsal a la cabeza del extremo proximal del peroné. A este nivel se dirige ventralmente haciéndose profundo al músculo peroneo largo rodeando el cuello de la extremidad proximal del peroné donde se divide en sus dos ramas terminales, los nervios peroneos profundo o tibial anterior y peroneo superficial.

## 4.6. MÚSCULOS DEL PIE

Según su punto de origen los músculos del pie son intrínsecos y extrínsecos.

1. Los **extrínsecos** son todos los músculos de la pierna que se insertan en el pie, que representan a casi la totalidad de ellos. Únicamente el poplíteo no se inserta en el pie. Estos músculos han sido ya estudiados.
2. Los **intrínsecos** tienen su origen y su inserción en los huesos del pie.

Desde un punto de vista topográfico, los músculos del pie se dividen en dos grupos: dorsales y plantares.

- A. En el compartimento **dorsal** solamente hay un músculo y es el Pedio o extensor corto de los dedos.
- B. En el compartimento **plantar** los once músculos que lo conforman se disponen en cuatro capas. Por debajo de la última capa se dispone la aponeurosis plantar que cubre la capa superficial de los músculos.

## A) REGIÓN DORSAL

### EXTENSOR CORTO DE LOS DEDOS o MÚSCULO PEDIO

Es un músculo delgado y aplanado que ocupa la región anterolateral del dorso del pie. Se origina en la región anterior de la cara superoexterna del calcáneo, por delante del surco para el peroneo lateral corto, también se origina en el ligamento calcaneostragalino interóseo y en la porción inferior del ligamento anular anterior. Discurre por el dorso del pie ventral y medialmente formado cuatro tendones que se **insertan**, los tres más laterales en los lados externos de los tendones del extensor largo de los dedos 2º, 3º y 4º. La parte interna del músculo, la que va dirigida al dedo gordo, constituye normalmente un fascículo independiente que se denomina en muchos textos **músculo extensor corto del dedo gordo**. Su tendón se inserta en la región dorsal de la base de la primera falange del primer dedo.

**Relaciones:** El vientre muscular cubre ventralmente los huesos del tarso, discurriendo entre ambos el ramo lateral del nervio peroneo profundo y la arteria tarsiana lateral, rama de la dorsal del pie o pedia. Sus tendones a nivel de las bases de los metatarsianos cubren la arteria arqueada, también rama de la pedia, que como sabemos discurre paralela al tendón del extensor largo del dedo gordo. Más distalmente cubre a los músculos interóseos dorsales y a las arterias metatarsianas dorsales que son ramas de la arqueada. Estas arterias se ramifican en arterias digitales dorsales. El tendón del extensor corto del dedo gordo cruza superficialmente la arteria pedia y el ramo medial del nervio peroneo profundo. Superficial al músculo, entre él y la piel, se disponen los tendones del músculo extensor largo de los dedos y del tercer peroneo.

Entre el músculo extensor corto del dedo gordo y el tendón del extensor largo camina la arteria pedia o dorsal del pie y el ramo medial del nervio peroneo profundo hasta la base de primer y segundo metatarsiano. A este nivel emite la primera arteria metatarsiana, que continúa entre ambos músculos, y se introduce (como arteria plantar profunda) entre las dos cabezas del primer interóseo dorsal para formar el arco plantar profundo.

**Acción:** Extensión de las falanges de los cuatro primeros dedos.

**Inervación:** Nervio Peroneo profundo

## B) REGIÓN PLANTAR

En esta región se localizan la aponeurosis plantar, los músculos intrínsecos del pie, los tendones originados en los músculos de la pierna y los vasos y nervios plantares.

Los tendones de los músculos extrínsecos acompañados de los vasos y nervios llegan a la planta situándose muy profundos respecto al retináculo flexor, entre la cara medial del calcáneo y el maléolo interno. La **aponeurosis plantar** cubre la capa superficial de los músculos.

La piel de la región plantar es gruesa, muy queratinizada y se adhiere con gran firmeza a la aponeurosis profunda mediante tabiques fibrosos que atraviesan y dividen la grasa subcutánea.

En la planta del pie, se identifican cuatro capas:

1. Primera capa:
  - A. Abductor del dedo gordo
  - B. Abductor del 5º dedo
  - C. Flexor corto de los dedos
  
2. Segunda capa
  - Tendones del flexor largo de los dedos
  - Lumbricales
  - Cuadrado Plantar o de Silvio
  
3. Tercera capa:
  - A. Flexor corto del dedo gordo
  - B. Aductor del dedo gordo
  - C. Flexor corto del 5º
  
4. Cuarta capa:
  - A. Interóseos dorsales y plantares

## I) PRIMERA CAPA

Es la más superficial. Comprende los abductores del dedo gordo y del 5º dedo y el flexor corto de los dedos. Los tres se extienden desde la tuberosidad del calcáneo a los dedos y forman un grupo muscular que ayuda a mantener la concavidad del pie.

### ABDUCTOR DEL DEDO GORDO

Es el músculo más voluminoso y superficial de los músculos del dedo gordo. Se **origina** en el ligamento anular interno del tarso, en la tuberosidad interna del calcáneo, en la aponeurosis plantar y en el tabique intermuscular que existe entre él y el flexor corto de los dedos. Sus fibras terminan en un tendón que se **inserta**, junto con el del flexor corto del dedo gordo, en el hueso sesamoideo interno y en la cara interna de la base de la falange proximal del dedo gordo.

**Acción:** Mantiene la región interna de la bóveda plantar. Es abductor del dedo gordo. En los casos de **hallux valgus** o **juanetes**, patología en la que el dedo se desvía hacia afuera, el desplazamiento que sufre el tendón hace que éste ejerza un efecto contrario a lo normal, es decir lleva el dedo lateralmente acentuando la malformación.

**Relaciones:** Está cubierto por la fascia plantar medial que lo separa de la piel. Se encuentra situado a lo largo del borde interno del pie, cubriendo los orígenes de los vasos y nervios plantares.

**Inervación:** Nervio plantar interno

### ABDUCTOR DEL 5º DEDO

Es el más robusto, largo y superficial de los músculos cortos del 5º dedo. Se origina en la tuberosidad

externa y cara interior del calcáneo, en la aponeurosis plantar y en el tabique intermuscular situado entre él y el flexor corto de los dedos. Su tendón se inserta en el lado externo de la base de la falange proximal del 5º dedo tras unirse con él el tendón del flexor corto.

**Acción:** Es el más activo en la región lateral del pie. Sostiene y refuerza la bóveda plantar en el arco longitudinal externo acortando el pie. Flexión del 5º dedo. Dirige el dedo del pie hacia afuera.

**Relaciones:** Discurre a lo largo del borde externo del pie. Es subcutáneo recubierto de la fascia plantar interna y de la banda lateral de la aponeurosis plantar, también llamada ligamento calcáneo metatarsiano. Su borde interno está relacionado con los vasos y nervio plantares externos. Cubre al tendón del peroneo largo y más distalmente al flexor corto.

**Inervación:** Nervio plantar externo.

## **FLEXOR CORTO PLANTAR o DE LOS DEDOS DEL PIE**

Se **origina** en la tuberosidad interna del calcáneo y el espacio que separa ambas tuberosidades calcáneas, en la cara profunda de la parte central en la aponeurosis plantar y de los tabiques intermusculares situados entre él y los músculos abductores del dedo gordo y del 5º dedo adyacentes. Se divide en cuatro tendones para los dedos trifalángicos. En las bases de las falanges proximales cada tendón se divide en dos fascículos que rodean al tendón correspondiente del flexor largo de los dedos, que lo atraviesa, y finalmente se insertan a ambos lados del cuerpo de la falange media. Por eso a los tendones de estos músculos se llaman **perforados** y a los del flexor largo de los dedos, perforantes.

**Acción:** Su principal acción es contribuir y acortar la bóveda plantar en sentido anteroposterior. También es flexor de los dedos.

**Relaciones:** Se encuentra situado profundo a la porción central de la aponeurosis plantar. Su vientre muscular cubre al cuadrado plantar y entre ambos discurren vasos y nervios plantares externos. Su cara profunda está separada de ellos por una delgada hoja aponeurótica. Medial y lateralmente se encuentran los músculos abductores del 1º y 5º dedo. Los tendones de este músculo y del músculo flexor largo de los dedos comparten vainas sinoviales y correderas osteofibrosas en los dedos de manera análoga a lo ocurrido en la mano. En un 15 % de los casos superficial al plano tendinoso de este músculo, entre él y la aponeurosis plantar superficial se encuentra el arco arterial plantar superficial constituido a partir de ramas de las arterias plantares interna y externa.

**Inervación:** Nervio plantar interno.

## **II) SEGUNDA CAPA**

En esta capa se encuentran los tendones de los músculos flexores largos que se originan en la pierna. Originándose en estos tendones se encuentran el músculo cuadrado de Silvio y los músculos lumbricales.

## CUADRADO PLANTAR O DE SILVIO O FLEXOR ACCESORIO

Se **origina** mediante dos cabezas. La interna y más grande se origina en la tuberosidad interna del calcáneo y la superficie cóncava interna del mismo, por debajo del surco para el tendón del flexor largo del dedo gordo. La cabeza externa nace en la tuberosidad externa del calcáneo. Las fibras musculares forman un vientre aplastado que se dirige ventralmente y se **insertan** en el borde externo del tendón del flexor largo de los dedos.

**Relaciones:** Cubre al gran ligamento plantar o ligamento plantar largo que lo separa del hueso calcáneo. Está cubierto por el músculo flexor corto plantar. Entre ambos discurren hacia adelante y hacia afuera los nervios y vasos plantares laterales o externos. Cuando llegan a su borde lateral lo rodean. El nervio se divide en sus ramas profunda y superficial. La profunda, junto con la arteria, se dirige medialmente relacionándose con los músculos de la capa profunda del pie.

**Acción:** Flexión de los dedos. Se considera un músculo auxiliar del flexor largo de los dedos.

**Inervación:** Nervio plantar externo. Es frecuente que también esté inervado por el nervio plantar interno.

## MÚSCULOS LUMBRICALES

Son cuatro pequeños músculos que se originan en los tendones del flexor largo de los dedos y se **insertan** en la base de las falanges proximales y aponeurosis dorsales de los dedos 2º a 5º.

**Acción:** Flexión de los dedos.

**Relaciones:** Superficial al plano conformado por los músculos y los tendones donde se originan discurren los nervios digitales plantares comunes que proceden de las ramas superficiales de los nervios plantares lateral y medial. De los plantares comunes parten los plantares propios para los dedos. Están cubiertos parcialmente por los tendones del flexor corto plantar.

**Inervación:** El 1º y 2º por el nervio plantar interno, los dos restantes por el plantar externo.

## III) TERCERA CAPA

Los tres músculos de esta capa se encuentran en la porción anterior del pie, adyacentes a los metatarsianos.

### FLEXOR CORTO DEL DEDO GORDO

Se origina mediante dos cabezas. La externa se origina en la superficie plantar del cuboide, en la porción adyacente de la 3ª cuña y el ligamento plantar corto. La interna lo hace en el tendón del tibial posterior. Los vientres musculares de ambas cabezas permanecen unidos, pero la cabeza interna se inserta en el hueso sesamoideo interno y la externa en el sesamoideo externo. Estas inserciones se expanden hacia la base de la falange proximal del dedo gordo.

**Relaciones:** Entre ambas cabezas se desliza el tendón del flexor largo del dedo gordo. La porción

interna se confunde con el abductor del dedo gordo, la externa con el aductor. El músculo cubre la diáfisis del primer metatarsiano y está cubierto parcialmente por el abductor del dedo gordo. Superficial la cabeza interna, que en parte queda subcutánea, envuelta en la fascia plantar, discurren la rama digital de la arterial plantar media y el nervio sensitivo digital correspondiente.

**Acción:** Es flexor del dedo gordo, pero su principal acción es conducir el tendón del flexor largo del dedo gordo. Tiene importancia en la posición sobre la de punta de los dedos en el ballet.

**Inervación:** La cabeza interna por el nervio plantar interno, la externa por el nervio plantar externo.

## ADUCTOR DEL DEDO GORDO

Se **origina** mediante dos fascículos: uno transverso y otro oblicuo. El fascículo transverso no tiene origen óseo ya que nace en los ligamentos metatarsofalángicos plantares 3º, 4º y 5º. El oblicuo nace en las bases de los metatarsianos 2º, 3º y 4º, en el cuboide y en la lámina tendinosa del gran ligamento plantar (o plantar largo) que forma la corredera del tendón del peroneo lateral largo. Ambos fascículos se unen formando un tendón que se **inserta** en el hueso sesamoideo externo y en la región vecina de la base de la falange proximal del dedo gordo.

**Acción:** Su acción principal es reforzar la bóveda plantar del tal manera que su porción transversa mantiene el arco plantar transverso adelgazando el pie y la porción oblicua el arco longitudinal. Sobre el dedo gordo del pie produce aducción y flexión de su falange proximal.

**Relaciones:** Aunque es un músculo propio del dedo gordo, se ubica de manera clara en la región plantar media. Sus cabezas forman un ángulo que se abre hacia afuera. Cubren parcialmente los músculos interóseos a nivel anterior y medial. Entre la porción oblicua próxima a su origen y los interóseos que cubre se sitúa el arco arterial plantar profundo y el ramo profundo del nervio plantar. El arco es el resultado de la anastomosis de la arteria plantar profunda y la arteria plantar lateral. De él parten las arterias metatarsianas plantares que terminan continuándose con las arterias digitales comunes, las cuales se bifurcan en las arterias digitales propias. Medial al músculo se encuentra la cabeza del músculo flexor corto del dedo gordo y superficial a él las estructuras ventrales de la siguiente capa, es decir, los tendones del flexor largo de los dedos y los músculos lumbricales.

**Inervación:** Nervio plantar externo a partir de su rama profunda.

## FLEXOR CORTO DEL 5º DEDO

Se **origina** en la aponeurosis plantar, en el ligamento que cierra la corredera del peroneo lateral largo y en menor medida en la porción interna de la superficie plantar de la base del 5º metatarsiano. Termina **insertándose** en el costado externo de la base de la falange proximal del 5º dedo uniéndose al tendón del abductor del 5º dedo.

**Acción:** Flexor del 5º dedo, reforzando además la bóveda plantar en sentido anteroposterior en su arco longitudinal externo.

**Relaciones:** Cubre la diáfisis del 5º metatarsiano y al tercer interóseo plantar. Está cubierto por el

abductor del 5º dedo.

**Inervación:** Nervio plantar externo.

## IV) CUARTA CAPA

### INTERÓSEOS DORSALES

Son cuatro pequeños músculos bipeniformes situados entre los huesos metatarsianos. Cada uno se **origina** mediante dos cabezas en los lados adyacentes de las diáfisis de los metatarsianos dejando espacio para el origen de los interóseos ventrales; salvo el primer interóseo dorsal, cuya cabeza medial se origina sólo en la base del primer metatarsiano. Sus tendones se **insertan** en las bases de las falanges proximales y en las expansiones o aponeurosis dorsales de los dedos 2º, 3º y 4º, de tal manera que el primer y segundo interóseo se inserta en el 2º dedo, el tercer interóseo al 3º dedo y el cuarto interóseo en el 4º.

**Acción Principal:** Flexión y Abducción de la articulación metatarsofalángica.

**Relaciones:** Por el espacio que queda entre las cabezas de cada uno de los tres músculos laterales pasa una de las arterias perforantes hacia el dorso del pie, éstas proceden de la arteria arqueada, rama de la pedia. A través del espacio que queda entre las cabezas del primer músculo, la porción terminal de la arteria pedia discurre hacia la región plantar del pie. A nivel de las porciones proximales de estos interóseos y de los ventrales, esta arteria se anastomosa con la arteria plantar lateral, una de las dos ramas terminales de la arteria tibial posterior, formando el arco plantar profundo.

**Inervación:** Nervio plantar externo a partir de su rama profunda.

### INTERÓSEOS PLANTARES

Son tres que se sitúan por debajo de los metatarsianos 3º, 4º y 5º. Se **originan** en la base, en los bordes anteriores y en parte de las caras mediales de estos tres metatarsianos externos y se **insertan** en los lados internos de las falanges proximales de los mismos dedos. Comparten las **relaciones** con los músculos interóseos dorsales cubriéndolos en parte y formando con ello el plano muscular que cierra completamente el espacio existente entre las diáfisis metatarsianas.

**Acción:** Flexión y abducción de la articulación metatarsofalángica.

**Inervación:** Nervio plantar externo a partir de su rama profunda.

Al igual que sucede en la palma de la mano, la fascia profunda separa a los músculos del pie en cuatro compartimentos fasciales:

- Compartimento medial: que contiene al abductor y los flexores del dedo gordo
- Compartimento central: contiene los músculos cortos y flexores largos de los dedos, el abductor



del dedo gordo, los lumbricales y el cuadrado plantar

- Compartimento lateral: contiene los músculos abductor y flexor del 5º dedo
- Compartimento interóseo: contiene los músculos interóseos

## 4.7. VASCULARIZACIÓN E INERVACIÓN DE LA PIERNA Y EL PIE

### A) VASCULARIZACIÓN ARTERIAL

#### ARTERIA POPLÍTEA

Es el elemento más profundo en el hueco poplíteo y es la continuación de la arteria femoral. Llega al hueco poplíteo al pasar por el anillo del aductor mayor y atraviesa de arriba abajo la fosa poplíteo. Da varias ramas, entre ellas se encuentran las **arterias articulares superiores, media e inferiores** que se anastomosan entre sí y con otras arterias proporcionando una red articular vascular a la rodilla.

En el borde inferior del poplíteo se divide en las arterias tibiales anterior y posterior.

La **arteria tibial posterior** se origina en el borde distal del poplíteo entre la tibia y el peroné y desciende por la parte posterior de la pierna, hacia dentro.

La **arteria peronea** nace de la tibial posterior a unos 2.5 cm por debajo del borde inferior del poplíteo. Se dirige oblicuamente hacia el peroné y desciende por su parte interna hasta la articulación tibioperonea inferior y se divide en **varias ramas calcáneas**. Una **rama perforante** de la arteria peronea atraviesa la membrana interósea para llegar al compartimento anterior de la pierna.

En la parte inferior de su trayecto, la arteria tibial posterior está situada en la parte media, entre el maléolo interno y la tuberosidad interna del calcáneo. Va acompañada por dos venas y por el nervio tibial o ciático poplíteo interno, que proporciona inervación a todos los músculos del compartimento posterior de la pierna. Pasa por el retináculo de los músculos flexores, llega a la región plantar y se divide en las **arterias plantares interna y externa**.

La arteria plantar interna sigue su trayecto hacia delante, enviando ramas hacia el lado medial. La arteria plantar externa, de mayor calibre, se dirige hacia delante y hacia fuera, hacia la base del 5º metatarsiano donde va a formar, junto con la arteria pedia (arteria plantar profunda), **el arco plantar** colocándose entre la base de los metatarsianos y los músculos interóseos. Una rama perforante entre los dos primeros metatarsianos frecuentemente comunica el arco plantar con la arteria pedia. Las venas plantares acompañan a las arterias plantares y sus ramas.

La **arteria dorsal del pie o pedia** es la continuación de la **tibial anterior** por debajo del tobillo. Sigue el borde tibial del dorso del pie hasta alcanzar el extremo proximal del primer espacio intermetatarsiano, desde donde se dirige a la planta del pie entre las dos porciones del primer músculo interóseo para completar **el arco plantar**, junto con las arterias plantares externa e interna.

## B) VENAS DEL MIEMBRO INFERIOR

Se pueden dividir en dos grupos, superficiales y profundas. Las superficiales se encuentran por debajo de la piel, en la aponeurosis superficial, mientras que las profundas acompañan a las arterias. Estos sistemas se comunican por medio de **venas perforantes o comunicantes** que se localizan principalmente en la región de las articulaciones del tobillo y de la rodilla. Ambos grupos poseen válvulas que permiten el flujo de la sangre hacia el corazón, pero no en la dirección opuesta.

Las válvulas venosas tienen varias funciones:

- Sirven para contrarrestar la fuerza de la gravedad al evitar el flujo retrógrado
- Permiten la succión de las venas cuando los músculos que circundan a éstas se contraen y hacen las veces de dos bombas.
- Evitan que la fuerza de la contracción muscular origine una presión retrógrada en los lechos capilares drenados por las venas.

En posición erguida, el retorno venoso de la extremidad inferior depende casi totalmente de la actividad muscular. Y en especial de la contracción de los músculos de la pantorrilla y cuya eficacia se ve potenciada por el ajuste de la aponeurosis profunda. Diversas venas perforantes conectan la safena interna con las venas profundas, sobre todo cerca del tobillo y en la parte interna e inferior de la pierna. Las válvulas venosas en las venas perforantes impiden el paso de la sangre de las venas profundas a las superficiales. Cuando los músculos de la pantorrilla se contraen, se bombea la sangre hacia arriba en las venas profundas, durante la relajación, la sangre se aspira desde las venas superficiales a las profundas. Si las válvulas de las venas perforantes se tornan insuficientes, aumenta la presión en estas venas y durante la contracción muscular, la transmisión de esta presión de las venas profundas a las superficiales, origina dilatación y degeneración de las venas superficiales originando la aparición de las varices.

### VENAS SUPERFICIALES

El sistema superficial que está formado por las venas safenas interna y externa se origina en el **arco venoso dorsal del pie**.

La **safena interna** es la más larga del cuerpo. Se sitúa por delante del maléolo tibial y asciende por la cara medial de la pierna y el muslo para drenar en la vena femoral inmediatamente por debajo del arco crural atravesando la fascia cribiforme, que es la parte superior de la aponeurosis superficial del muslo situada a la altura de la ingle.

En el muslo la vena safena interna va acompañada por algunos ramos del nervio cutáneo femoral interno, en la rodilla por la rama safena de la anastomótica magna y en la pierna y el pie por el nervio safeno interno que inerva la piel de la cara medial de la pierna y el borde medial del pie hasta la articulación metatarsal del dedo gordo.

La vena safena interna a menudo es doble, sobre todo por debajo de la rodilla.

La vena **safena externa** comienza en el lado lateral del pie, por detrás del maléolo externo como

continuación de la vena marginal externa del pie. Asciende externamente al tendón del calcáneo y luego a lo largo de la parte media del dorso de la pierna. Perfora la aponeurosis profunda y pasa entre las dos cabezas del gastrocnemio en la parte inferior de la fosa poplítea, para finalizar en la vena poplítea, por encima de la articulación de la rodilla. Emite ramas que se unen a la safena interna. El nervio safeno externo o cutáneo Sural (sural medial) acompaña a la vena safena externa e inerva la piel del borde lateral del pie hasta el quinto dedo.

## VENAS PROFUNDAS

El sistema profundo se inicia distalmente como venas satélites de las arterias con el mismo nombre que estas, para luego confluir y formar la **vena poplítea**. En el muslo recibe el nombre de vena femoral, hasta llegar al arco crural donde se continúa como **vena iliaca externa**. Las venas glúteas y la obturatriz son satélites de las arterias correspondientes y drenan en la vena iliaca interna.

Hay dos venas por arteria por debajo de la rodilla. Solamente son impares la vena poplítea y la vena femoral.

## C) DRENAJE LINFÁTICO DEL MIEMBRO INFERIOR

Hay dos redes linfáticas:

Superficial y profunda que drenan en los siguientes grupos de ganglios linfáticos:

- **Ganglios Femorales o inguinales superficiales:** Están en la fascia superficial y discurren paralelos al trayecto del ligamento inguinal en la porción superior del muslo. A nivel medial se extienden a lo largo de la parte inguinal de la vena safena mayor. Reciben la linfa de la región glútea, la pared abdominal inferior, el periné y las regiones superficiales del miembro inferior. Van a drenar en los ganglios iliacos externos, que acompañan a la arteria iliaca externa.
- **Ganglios Femorales o inguinales profundos:** Se encuentran mediales a la vena femoral. Reciben la linfa de los vasos linfáticos profundos asociados con los vasos femorales y del glande o clítoris, de la región del periné. Se conectan con los ganglios inguinales superficiales.
- **Ganglios Poplíteos:** En número de 3 a 6. relacionados con el paquete vasculonervioso poplíteo situado en la fosa poplítea. Reciben la linfa de vasos superficiales que acompañan a la vena safena menor y de áreas profundas de la pierna y el pie. Van a drenar en los ganglios inguinales superficiales y profundos.

## D) INERVACIÓN DE LA PIERNA Y EL PIE

El nervio ciático se divide a nivel del hueco poplíteo en dos ramos terminales: el nervio peroneo común (ciático poplíteo externo) y el nervio tibial (ciático poplíteo interno).

## **NERVIO PERONEO COMÚN:**

Ramos Colaterales: ramo articular, para la rodilla y ramos cutáneos, para la piel de la cara lateral de rodilla y pierna superior (nervio cutáneo sural lateral)

A nivel del cuello del peroné, el peroneo común se divide en dos ramos: nervio peroneo superficial y nervio peroneo profundo (o tibial anterior).

**Nervio peroneo superficial:** en su trayecto da ramos a los músculos peroneos corto y largo (compartimiento lateral de la pierna). Termina en ramos cutáneos que inervan la piel de la parte inferior de la cara lateral de la pierna, el maléolo lateral y el dorso del pie, respetando el espacio interdigital entre los dedos 1º-2º.

**Nervio peroneo profundo:** en su trayecto da ramos colaterales para los cuatro músculos del compartimiento anterior de la pierna (tibial anterior, extensor común de los dedos, extensor propio del dedo gordo y tercer peroneo). Al llegar a la región talocrural, después de dar un ramo articular para ésta, se divide en dos ramos uno externo, motor, para el músculo pedio y el extensor corto del dedo gordo y el otro interno, cutáneo, para el espacio interdigital 1º-2º.

## **NERVIO TIBIAL**

Es el ramo de bifurcación medial del nervio isquiático y es más voluminoso que el nervio peroneo común.

Ramos Colaterales: ramos musculares, destinados a los músculos del compartimiento posterior de la pierna (planos superficial y profundo), ramos articulares para la rodilla y el tobillo y ramos cutáneos para la piel de la cara posterior de la pierna y del borde lateral del pie (nervio cutáneo **sural o safeno externo**) y para la piel de la cara posterior y medial del tobillo (nervio calcáneo medial).

Ramos Terminales: da dos ramos que son el plantar medial o interno y el plantar lateral o externo.

**Nervio Plantar Medial:** a nivel del tarso da ramos cutáneos (para la región plantar medial y de los dedos 1º, 2º, 3º y parte de 4º) y ramos musculares (para el abductor y flexor corto del dedo gordo, el flexor corto de los dedos y el 1º y 2º lumbrical).

**Nervio Plantar Lateral:** da ramos cutáneos (para la región plantar lateral y de los dedos 4º y 5º) y ramos musculares (para el cuadrado plantar, el abductor del 5º dedo, los 3º y 4º lumbricales y el aductor del dedo gordo).

**ACTIVIDADES**

1. Completa el cuadro de los músculos de la pierna según los apuntes de clase y completando cuando haga falta

MUSCULO	ORIGEN	INSERCIÓN	ACCIÓN	RELACIONES	INERVACIÓN

2. Haz un esquema del retináculo extensor e indica las estructuras que pasan por ahí

3. Haz un esquema del retináculo peroneo e indica las estructuras que pasan por ahí

4. Haz un esquema del retináculo flexor e indica las estructuras que pasan por ahí

5. Dibuja los límites de la fosa poplítea e indica las estructuras que pasan por esa zona.

6. Completa el cuadro de los músculos del pie según los apuntes de clase y completando cuando haga falta

MUSCULO	ORIGEN	INSERCIÓN	ACCIÓN	RELACIONES	INERVACIÓN

7. Haz un esquema (con dibujo) de la vascularización arterial de la pierna y del pie

8. Haz un esquema (con dibujo) de la vascularización venosa de la pierna y del pie



9. Haz un esquema (con dibujo) de la inervación de la pierna y del pie

## 5. APONEUROSIS DEL MIEMBRO INFERIOR

### FASCIA GLÚTEA

Parte de la cresta iliaca, cubriendo primero al glúteo mediano. Al llegar al borde anterior del glúteo mayor se divide en tres hojas:

- 1) hoja profunda que recubre al glúteo mediano,
- 2) hoja media que tapiza la cara profunda del glúteo mayor y
- 3) hoja superficial que cubre la cara lateral de éste músculo.

Se inserta en la cresta sacra y en el ligamento sacrotuberoso. Se continúa caudalmente como fascia femoral.

La fascia superficial de la región glútea que contiene gran cantidad de grasa, ayuda a formar el pliegue glúteo y el relieve de la nalga.

### FASCIA FEMORAL o LATA

La fascia femoral o **fascia lata** rodea por completo al muslo. En la ingle, las hojas adiposa y membranosa de la fascia superficial del abdomen se continúan hacia el muslo. Es delgada en la parte anterior y en la parte lateral del muslo se engrosa y forma el ligamento o cintilla iliotibial (Cinta de Maissatt). Existen dos músculos contenidos en un desdoblamiento de esta fascia, el tensor de la fascia lata y el sartorio.

En el extremo superior se continúa con la fascia glútea, se conecta con el ligamento inguinal, cuerpo del pubis y rama isquiopubiana. En el extremo inferior se inserta en las tuberosidades medial y lateral de la tibia y algunas fibras se continúan con la fascia de la pierna (fascia crural).

La fascia está unida al fémur por dos láminas fibrosas denominadas tabique intermuscular medial y tabique intermuscular lateral.

La parte anterior y superior de la fascia femoral en el triángulo femoral o de Scarpa se denomina **fascia cribiforme**, porque está atravesada por vasos y nervios.

### FASCIA CRURAL

Es continuación de la fascia femoral y forma un manguito alrededor de la pierna. Se inserta proximalmente en las extremidades de tibia y peroné y en la rótula, en la cara posterior y borde lateral de la tibia entre las inserciones de sóleo y flexor común de los dedos. Lateralmente se inserta en la cara posterior del peroné, entre las inserciones del sóleo y tibial posterior y borde lateral del peroné. A la porción aponeurótica que cubre los músculos de la pantorrilla también se le conoce como **fascia sural**.

De la cara profunda de la fascia nacen dos tabiques que se fijan en el peroné. Estos tabiques separan así tres regiones que corresponden a los compartimentos anterior, posterior y lateral de la pierna. La fascia crural se continúa con la del pie y forma alrededor del tobillo los retináculos que evitan que los tendones se separen del plano óseo.

## APONEUROSIS PLANTAR

La piel de la región plantar es gruesa, muy queratinizada y se adhiere con gran firmeza a la aponeurosis profunda mediante tabiques fibrosos que atraviesan y dividen la grasa subcutánea.

La **aponeurosis plantar** cubre la capa muscular superficial. Se fija en el calcáneo y hacia delante se divide en cinco lengüetas digitales las cuales se fijan en las vainas fibrosas flexoras y en la base de las falanges proximales, lo cual sirve de soporte a los arcos longitudinales del pie. Tiene una serie de refuerzos:

- Tabiques plantares medial y lateral
- Fascículos transversos
- Ligamentos anulares
- Ligamentos cruciformes

Medialmente se continúa con la fascia plantar medial en la región del dedo gordo, mientras que lateralmente en la región del quinto dedo lo hace con la fascia plantar lateral y con la banda lateral de dicha aponeurosis.

La **fascitis plantar** es una inflamación de esta aponeurosis debida a traumatismos deportivos o microtraumatismos repetitivos en la zona, que cursa con dolor a la palpación de la región central de la misma cerca de su fijación posterior en el calcáneo.

## 6. VASCULARIZACIÓN E INERVACIÓN DEL MIEMBRO INFERIOR EN SU CONJUNTO

Aunque hemos ido estudiando la vascularización y la inervación de una manera topográfica, por secciones, es importante ver toda la vascularización y la inervación en conjunto.

### 6.1. VASCULARIZACIÓN ARTERIAL DEL MIEMBRO INFERIOR

La vascularización del miembro inferior procede de dos sistemas arteriales:

- Iliaca interna o hipogástrica:
  - Glúteas superior e inferior, para la región glútea.
  - La arteria obturatriz para la región medial del muslo.
- Iliaca externa
  - arteria femoral. Es la continuación de la iliaca externa y la arteria principal de la extremidad inferior

#### A) SISTEMA DE LA ARTERIA HIPOGÁSTRICA O ILIACA INTERNA

Es rama de la Iliaca primitiva. Nace a nivel de la aleta del sacro, desciende en el interior de la pelvis por delante de la articulación sacroilíaca y termina un poco por encima de la escotadura ciática mayor, donde da 12 ramas.

Estas ramas se van a dividir en 3 grupos:

- Ramas viscerales: que terminan en los órganos pélvicos.
- Ramas parietales intrapélvicas, para las paredes internas de la pelvis.
- Ramas parietales extrapélvicas que salen de la cavidad pélvica y van a contribuir a la vascularización del miembro inferior. Estas ramas son: Las arterias glúteas, obturatriz, isquiática y pudenda interna.

#### ARTERIAS GLÚTEAS

Las arterias **glúteas superior e inferior** se originan en la cavidad pélvica en forma de ramas de la arteria iliaca interna e irrigan la región glútea.

**La arteria glútea superior:** Se origina en el tronco posterior de la arteria iliaca interna en la cavidad

pélvica. Deja la pelvis junto con el nervio glúteo superior a través del agujero ciático mayor por encima del músculo piriforme. En la región glútea se divide en una rama superficial y una profunda.

- La rama superficial pasa a la superficie profunda del músculo glúteo mayor.
- La rama profunda pasa entre los músculos glúteo medio y menor.

Además de a los músculos adyacentes, la arteria glútea superior contribuye a la irrigación de la articulación de la cadera. Ramas de esta arteria también se anastomosan con las arterias circunflejas femorales lateral y medial, procedentes de la arteria femoral profunda en el muslo y con la arteria glútea inferior.

**La arteria glútea inferior:** Se origina en el tronco anterior de la arteria iliaca interna en la cavidad pélvica. Deja esta cavidad a través del agujero ciático mayor por debajo del músculo piriforme y va acompañada del nervio glúteo inferior.

Irriga a los músculos adyacentes y desciende a través de la región glútea y hacia la porción posterior del muslo, donde irriga a las estructuras adyacentes y se anastomosa con ramas perforantes de la arteria femoral. También da una rama para el ciático.

En el muslo entran tres arterias: la femoral, la obturatriz y la glútea inferior. Las tres forman una red anastomótica alrededor de la articulación de la cadera.

## **ARTERIA OBTURATRIZ**

Procede de la división anterior de la arteria iliaca Interna.

Nace en el interior de la pelvis y atraviesa el conducto obturador (conducto subpubiano) hasta entrar en el compartimento medial del muslo, para irrigar a los aductores, cadera y piel de escroto o labios mayores.

Cuando pasa a través del músculo obturador se bifurca en una rama anterior y una posterior que van a anastomosarse y formar un anillo que se sitúa en el borde de la membrana obturatriz.

Las ramas de todas estas arterias junto a ramas procedentes de la arteria pudenda interna del periné se interconectan formando una red anastomótica en la parte superior del muslo y la región glútea.

## **B) SISTEMA DE LA ARTERIA ILIACA EXTERNA**

### **ARTERIA FEMORAL**

Es la continuación de la arteria iliaca externa y comienza cuando esta pasa por debajo del ligamento inguinal para entrar en el triángulo femoral en la cara anterior de la porción superior del muslo donde se relaciona con la vena y nervio femorales. Desciende por el conducto femoral y atraviesa el conducto de Hunter y por detrás de la rodilla se convierte en arteria poplítea.

Su principal territorio de irrigación corresponde al muslo, participando también en la irrigación de la parte inferior del abdomen, cadera, rodilla y periné. En la región posterior del muslo sus ramas se anastomosan con ramas de la arteria glútea inferior.

Emite cuatro ramas en el triángulo femoral que van destinadas a la región cutánea de la porción superior del muslo, parte inferior del abdomen y el periné. Estas arterias son:

- Arteria Circunfleja Ilíaca Superficial.
- Arteria Epigástrica Superficial.
- Arteria Pudenda Externa Superficial.
- Arteria Pudenda Externa Profunda.

La Arteria Femoral desciende por el triángulo de Scarpa. Cuando llega al conducto aductor da una única rama, **la Arteria anastomótica magna** o descendente de la rodilla (genicular descendente) que nace por dentro del conducto de Hunter, del cual sale por un orificio junto con el nervio safeno interno y se divide en dos:

- rama profunda: destinada a la parte inferior del aductor mayor y vasto interno
- rama superficial: da ramas para la pared interna de la rodilla.

## FEMORAL PROFUNDA

Es la rama principal de la Arteria Femoral.

Se origina en la cara lateral de la arteria femoral en el triángulo femoral y es la principal arteria para la irrigación del muslo. Discurre entre los músculos aductores y va a originar una serie de ramas:

- **Arteria del cuádriceps:** Se distribuyen por las cuatro porciones del cuádriceps y por el sartorio.
- **Circunfleja Femoral Lateral** que nace de la cara lateral de la arteria y va a irrigar al músculo recto femoral, al vasto lateral y a la articulación de la cadera.
- **Circunfleja Femoral Medial** que nace de la cara medial de la arteria e irriga al fémur, articulación de la cadera y grupo de los músculos posteriores del muslo).

Ambas arterias circunflejas se anastomosan en el cuello del fémur, dando ramos terminales para esta región.

- **Arterias Perforantes:** en número de 3-4, atraviesan el músculo aductor mayor para alcanzar la cara posterior del muslo. Tienen ramas superiores e inferiores que se interconectan para formar el **conducto longitudinal**. Este se anastomosa por arriba con ramas de las circunflejas y de la arteria glútea inferior para participar en la red anastomótica de la cadera, y por abajo se anastomosa con ramas de la arteria poplítea para contribuir a la vascularización de la rodilla.

## ARTERIA POPLÍTEA

La arteria poplítea es la continuación de la arteria femoral en el compartimento anterior del muslo y comienza cuando la arteria femoral pasa hacia la parte posterior a través del hiato de los aductores.

La arteria se sitúa en la cara medial de la fosa poplítea, por debajo del borde del músculo semimembranoso. Desciende por el hueco poplíteo junto al nervio tibial y entra en el compartimento posterior de la pierna, entre los músculos gastrocnemio y poplíteo. Pasa por debajo del arco del sóleo, donde se divide en arteria tibial anterior y tibial posterior.

Su principal territorio de irrigación corresponde a la rodilla, formando con sus **ramas geniculadas** y el aporte de otras arterias de la pierna, la **red arterial patelar**.

## ARTERIA TIBIAL ANTERIOR

Es la bifurcación anterior de la poplítea. Ingresa al compartimiento anterior de la pierna entre la tibia y el peroné en el borde superior de la membrana interósea. Luego discurre anterior a ella, entre los músculos tibial anterior (medial) y extensor largo del dedo gordo (lateral) hasta el borde inferior del retináculo extensor, donde cambia de nombre y pasa a llamarse **Arteria Pedia o Arteria dorsal del pie**. Se acompaña en su trayecto por el nervio peroneo profundo.

En la parte proximal de la pierna tiene una rama recurrente que conecta con la red anastomótica de la rodilla.

En la parte inferior de la membrana interósea, se une a la rama perforante de la arteria peronea.

A nivel distal, la arteria tibial anterior da ramas maleolares para los maléolos medial, lateral y para el calcáneo y conecta con vasos de las arterias tibial posterior y peronea para formar una red anastomótica alrededor del tobillo.

## ARTERIA TIBIAL POSTERIOR

Rama posterior de la arteria poplítea, irriga a los compartimentos posterior y lateral de la pierna y continúa hacia la planta del pie.

Desciende a través de la región profunda del compartimento posterior de la pierna sobre la cara superficial de los músculos tibial posterior y flexor largo de los dedos.

En su trayecto en el compartimento posterior, la arteria tibial posterior va acompañada del nervio Tibial. Entra en el pie a través del túnel del tarso por detrás del maléolo medial y se dirige hacia la planta del pie terminando en su división en las **arterias plantares lateral** (grande) y **medial** (pequeña).

En la pierna, irriga a los músculos y huesos adyacentes y tiene dos ramas principales:

- **Arteria circunfleja peronea**, que conecta con la red anastomótica que irriga a la rodilla.
- **Arteria peronea**, que transcurre por la cara posterior de la membrana interósea, entre el

músculo tibial posterior y el flexor largo del dedo gordo, para terminar en el extremo inferior de esta membrana con un ramo perforante anterior y se anastomosa con una rama de la arteria tibial anterior.

## ARTERIAS PLANTARES

Son las ramas terminales de la arteria tibial posterior, nacen en el canal calcáneo y se ocupan de la irrigación de la planta del pie, superficial y profunda, en anastomosis con ramas de la arteria dorsal del pie.

- **Plantar Lateral:** Es más voluminosa y se considera la prolongación de la arteria tibial posterior. Se une al extremo terminal de la arteria dorsal del pie para formar **el arco plantar profundo** que cruza el plano profundo de la planta sobre las bases de los metatarsianos y los músculos interóseos. Las ramas de este arco irrigan a los dedos.
- **Plantar Medial:** es más pequeña. Se dirige en dirección al dedo gordo del pie. Termina al formar la arteria **digital plantar medial del dedo gordo** y da una rama lateral que se anastomosa con las arterias metatarsianas plantares 1ª y 2ª.

## ARTERIA DORSAL DEL PIE (PEDIA)

Es la continuación de la arteria tibial anterior y comienza cuando esta cruza la articulación del tobillo bajo el retináculo extensor, entre los músculos extensores largos de los dedos del pie y el músculo extensor largo del dedo gordo hasta el 1º espacio interóseo metatarsiano, donde se profundiza y pasa a denominarse **arteria plantar profunda** y se anastomosa con la arteria plantar lateral (rama de la arteria tibial posterior), formando el arco plantar profundo, en la planta del pie. Irriga la mayor parte de la cara dorsal del pie.

Tiene varias ramas:

- **Arterias Tarsales:** que se localizan en la región del tarso lateral, medio y medial.
- **Arteria Arqueada:** Nace antes de la profundización de la arteria dorsal del pie y se dirige en dirección lateral, describiendo una curva por la base de los metatarsianos. Emite las arterias **metatarsianas dorsales** (cuatro) por cada uno de los espacios interóseos. Estas dan a su llegada a los espacios interdigitales, a las **arterias digitales dorsales** destinadas a la irrigación dorsal de los dedos del pie.

La cara medial del dedo gordo y la cara lateral del 5º dedo se irrigan por pequeñas arterias propias provenientes de anastomosis arteriales dorso plantares.



## 6.2. VENAS DEL MIEMBRO INFERIOR

El territorio de la región glútea drena en la vena iliaca interna a través de sus ramas: venas Glútea superior, glútea inferior, pudenda interna y obturatriz.

Las venas del miembro inferior van a formar dos grupos, uno superficial y otro profundo. En el sistema venoso profundo drena entre el 85 a 90% de la sangre venosa, mientras que el superficial, sólo el 10 a 15% restante.

Ambos sistemas están conectados entre sí por **vasos perforantes anastomóticos** ubicados en todo su trayecto, pero especialmente en la región de las articulaciones del tobillo y de la rodilla.

Es importante, dentro de la anatomía venosa del miembro inferior destacar la existencia de válvulas que permiten que el retorno venoso esté asegurado desde abajo hacia arriba y de la superficie a la profundidad, impidiendo el reflujo distal. En reposo están abiertas y entran en actividad al producirse presiones de la sangre sobre ellas. Este sistema valvular junto con otros mecanismos (aplastamiento venoso plantar, succión cardiaca, bomba muscular de la pantorrilla, pulsación de las arteria Peri-venosas) favorecen el retorno venoso.

### VENAS SUPERFICIALES

Forman en el tejido celular subcutáneo una red venosa, cuya sangre se vierte en dos troncos colectores, que son las venas safenas interna o mayor y externa o menor. Ambas se originan en el **arco venoso dorsal del pie**.

- **Vena safena interna o mayor:** se origina en la parte medial del arco venoso dorsal y después asciende por la cara tibial de la pierna, haciéndose posterior a nivel del cóndilo medial de la rodilla y de nuevo se hace anterior en el muslo realizando un trayecto paralelo al músculo sartorio y penetrando en el triángulo femoral a través de la abertura safena de la fascia lata para desembocar en la vena femoral 4 centímetros por debajo del ligamento inguinal.
- **Vena safena externa o menor:** se origina en la parte lateral del arco venoso dorsal y asciende hacia la cara posterior de la pierna y después penetra en la fascia profunda para unirse a la vena poplítea por detrás de la rodilla. La vena poplítea se convierte a este nivel en vena femoral.

### VENAS PROFUNDAS

El sistema venoso profundo es similar en su trayecto al sistema arterial al que acompaña, con la consideración de tener dos venas por arteria por debajo la rodilla, siendo únicas la vena poplítea, el tronco tibioperoneo y la vena femoral. Tiene más válvulas que el sistema superficial.

La principal vena del sistema profundo que drena el miembro inferior es la **vena femoral** que se convierte en **vena iliaca externa** cuando pasa por debajo del ligamento inguinal para entrar en el abdomen.

## 6.3. PLEXO LUMBAR

El plexo lumbar está formado por los ramos anteriores de los cuatro primeros nervios lumbares y también recibe fibras del último nervio dorsal o torácico.

El primer par lumbar se anastomosa con el 12º nervio dorsal o subcostal y emite dos ramas: los **nervios iliohipogástrico e ilioinguinal** y se une al segundo par lumbar.

De la unión de L1 y L2 se origina el nervio **genitofemoral**.

El segundo par lumbar se anastomosa con el tercero y proporciona el **nervio femoral cutáneo lateral**.

El tercer par lumbar, proporciona una rama para el nervio **obturador**, y otra para el nervio **Femoral**.

El cuarto par lumbar emite tres ramas:

- Un ramo comunicante ascendente, que se une al nervio Femoral
- Un ramo medio, porción principal del nervio obturador
- Un ramo descendente, que se une al quinto par lumbar para formar con él el **tronco lumbosacro**, y que inicia la porción sacra del plexo sacrolumbar.

### NERVIO ILIOHIPOGÁSTRICO

A nivel de la cresta ilíaca se divide en:

- un ramo abdominal, que contribuye a inervar los músculos oblicuo interno y transversal del abdomen.
- dos ramos perforantes cutáneos para la piel de la región hipogástrica en el borde lateral del músculo recto del abdomen.

### NERVIO ILIOINGUINAL

Se divide en dos ramos:

- uno abdominal con la misma funcionalidad
- y el otro genital, que se dirige oblicuamente hacia abajo y medial, atravesando el conducto inguinal y se distribuye por los tegumentos de la base del pene y del escroto y en la mujer por los labios mayores.

En el miembro inferior también proporciona la inervación cutánea de la porción más medial de la raíz del muslo.

## **NERVIO FEMORAL CUTÁNEO LATERAL**

Después de salir de la pelvis por la incisura entre las dos espinas iliacas anteriores, profundo al ligamento inguinal, se divide en dos ramos:

- uno glúteo, para la parte lateral de la región glútea
- y otro femoral, para la parte antero lateral del muslo.

## **NERVIO GENITOFEMORAL**

Atraviesa al músculo psoas mayor y se divide en dos ramos:

- ramo genital, que corre por el conducto inguinal, inerva el músculo cremáster y se distribuye por la piel del escroto
- ramo femoral, que inerva la piel de la cara anterior de la raíz del muslo.

## **NERVIO OBTURADOR**

Nace del plexo lumbar por tres raíces (segundo, tercero y cuarto nervios lumbares anteriores). En el abdomen, no da ramos colaterales, emergiendo de la pelvis a través del canal obturador. En el interior de este canal se divide en dos ramos terminales:

- un ramo anterior, que luego se divide en cuatro:
  - para el aductor corto,
  - el aductor largo,
  - el gracilis
  - y un ramo cutáneo para la piel de la cara medial del muslo y la rodilla.
- un ramo posterior, que al llegar al muslo da:
  - ramos musculares para el aductor mayor y el obturador externo
  - ramos articulares, para la cadera y la rodilla.

## **NERVIO FEMORAL**

Se forma al igual que el obturador, del plexo lumbar por tres raíces (segundo, tercero y cuarto nervios lumbares anteriores). Dentro de la pelvis, el nervio femoral da ramos colaterales para el músculo psoas y el músculo iliaco. Pasa de la cavidad abomino-pélvica al miembro inferior, bajo el punto medio del ligamento inguinal.

Al llegar al muslo se divide en ramos terminales motores y sensitivos.

- Motores: para los músculos
  - Pectíneo
  - Sartorio
  - y Cuádriceps Femoral
- Sensitivos:
  - nervio cutáneo femoral anterior
  - y nervio safeno

## **NERVIO CUTÁNEO FEMORAL ANTERIOR**

Perfora la fascia lata ocho centímetros por debajo del ligamento inguinal e inerva a la piel de la cara anterior y medial del muslo.

## **NERVIO SAFENO**

Se divide en dos ramos:

- un ramo patelar, que se distribuye por la piel de la región rotuliana
- un ramo crural, que se ramifica por la cara medial de la pierna hasta el pie.

## **PLEXO SACRO**

El plexo Sacro está formado por el tronco lumbosacro (L4-L5) y las ramas anteriores de los cuatro primeros pares sacros.

## **RAMOS COLATERALES ANTERIORES**

- Nervio del músculo obturador interno: para el músculo del mismo nombre y para el músculo gémينو superior.
- Nervio del gémينو inferior y del cuadrado femoral: para los músculos del mismo nombre.
- Nervio anal: termina en el esfínter anal y en la piel que lo cubre.
- Nervio del elevador del ano: se distribuye por el músculo del mismo nombre y el músculo coccígeo.

- Nervio pudendo: Este nervio sale de la pelvis por el agujero isquiático mayor y al entrar nuevamente a la pelvis, por el agujero isquiático menor, se divide en dos ramos:
  - ramo inferior o perineal, se subdivide a su vez en:
    - un ramo cutáneo, para la piel del escroto y de la cara inferior del pene.
    - y un ramo músculo-uretral, para los músculos del triángulo urogenital, para el bulbo de la uretra y la mucosa uretral, para la porción esponjosa de la uretra y el glande.
  - ramo superior o peneal (nervio dorsal del pene), para los cuerpos cavernosos y el glande. En la mujer, el nervio pudendo se distribuye por las partes homólogas (uretra, bulbo de la vagina y clítoris).
- Nervios Viscerales (espláncnicos pélvicos): estos nervios parasimpáticos se anastomosan con el simpático, para formar el plexo hipogástrico inferior (recto vejiga).

## **RAMOS COLATERALES POSTERIORES**

- Nervio glúteo superior: se distribuye por los músculos glúteo medio y menor. Nervio del piriforme: termina en la cara anterior de este músculo.
- Nervio glúteo inferior: para el músculo glúteo mayor.
- Nervio Femoral Cutáneo Posterior: inerva sensitivamente la piel de la parte inferior de la región glútea, parte de la piel del perineo, del escroto (en la mujer de los labios mayores) y la piel de la cara posterior del muslo y de la parte posterior y superior de la pierna.

## **RAMO TERMINAL: NERVIO ISQUIÁTICO (CIÁTICO)**

Es considerado el nervio más voluminoso del organismo, formado por las divisiones anteriores desde el nivel L4 a S3.

### **Ramos Colaterales:**

El nervio Isquiático da en su trayecto: ramos musculares, para las dos porciones del bíceps femoral, el semimembranoso, el semitendinoso y parte del aductor mayor; ramos articulares, para la cadera y la rodilla.

### **Ramos Terminales:**

A nivel del hueco poplíteo se divide en dos ramos: el nervio peroneo común y el nervio tibial.

## **NERVIO PERONEO COMÚN:**

**Ramos Colaterales:** ramo articular para la rodilla y ramos cutáneos, para la piel de la cara lateral de rodilla y pierna superior (nervio cutáneo sural lateral)

A nivel del cuello del peroné, el peroneo común se divide en dos ramos: nervio peroneo superficial y nervio peroneo profundo.

**Nervio peroneo superficial:** en su trayecto da ramos a los músculos peroneos corto y largo (compartimiento lateral de la pierna). Termina en ramos cutáneos que inervan la piel de la cara lateral de la pierna, el maléolo lateral y el dorso del pie, respetando el espacio interdigital 1º-2º.

**Nervio peroneo profundo:** en su trayecto da ramos colaterales para los cuatro músculos del compartimiento anterior de la pierna (tibial anterior, extensor común de los dedos, extensor propio del dedo gordo y tercer peroneo). Al llegar a la región talocrural, después de dar un ramo articular para ésta, se divide en dos ramos, uno externo, motor, para el músculo pedio y el extensor corto del dedo gordo y el otro interno, cutáneo, para el espacio interdigital 1º-2º.

## **NERVIO TIBIAL**

Es el ramo de bifurcación medial del nervio isquiático y es más voluminoso que el nervio peroneo común.

**Ramos Colaterales:** ramos musculares, destinados a los músculos del compartimiento posterior de la pierna (superficial y profundo) ramos articulares para la rodilla y el tobillo y ramos cutáneos para la piel de la cara posterior de la pierna y del borde lateral del pie (nervio cutáneo sural medial) y la piel de la cara posterior y medial del tobillo (nervio calcáneo medial).

**Ramos Terminales:** da dos ramos que son el plantar medial y el plantar lateral.

**Nervio Plantar Medial:** a nivel del tarso da ramos cutáneos (para la región plantar medial y de los dedos 1º, 2º, 3º y parte de 4º) y ramos musculares (para el abductor y flexor corto del dedo gordo, el flexor corto de los dedos y el primer lumbrical).

**Nervio Plantar Lateral:** da ramos cutáneos (para la región plantar lateral y de los dedos 4º y 5º) y ramos musculares (para el cuadrado plantar, el abductor del 5º dedo, los 2º, 3º y 4º lumbricales y el aductor del dedo gordo).