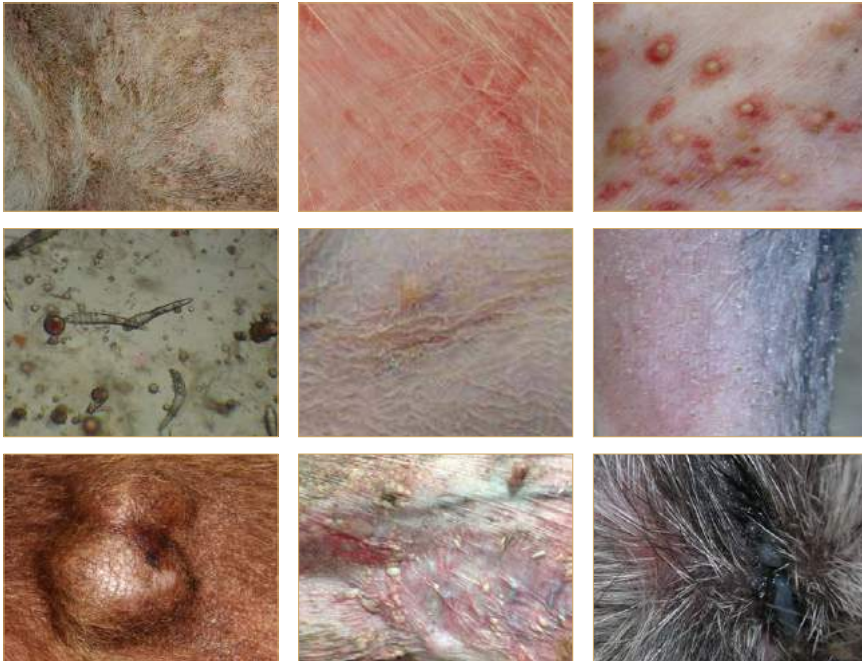



# Dermatologia em cães e gatos

**Conselho Regional de Medicina Veterinária do Estado de Minas Gerais**

## **PROJETO DE EDUCAÇÃO CONTINUADA**

É o CRMV-MG participando do processo de atualização técnica dos profissionais e levando informações da melhor qualidade a todos os colegas.



**VALORIZAÇÃO PROFISSIONAL**  
compromisso com você

[www.crmvmg.org.br](http://www.crmvmg.org.br)



## Editorial

Caros colegas,

Novamente temos a satisfação de encaminhar à comunidade veterinária e zootécnica mineira o volume 71 do Cadernos Técnicos de Veterinária e Zootecnia.

A Escola de Veterinária e o Conselho Regional de Medicina Veterinária de Minas Gerais, com satisfação veem consolidando a parceria e compromisso entre as duas instituições com relação à educação continuada da comunidade dos Médicos Veterinários e Zootecnistas de Minas Gerais.

O presente número trata, de forma objetiva, a temática sobre Dermatologia em Cães e Gatos, abordando os aspectos relacionados ao desenvolvimento destas enfermidades e os cuidados necessários para o diagnóstico e tratamento do paciente. O tema apresenta alta importância já que a dermatologia veterinária é uma área das mais relevantes na clínica veterinária, demandando uma atualização constante pelos clínicos. Deste modo, este volume irá contribuir para o melhor entendimento destas questões pelos profissionais da área.

Com este número do Caderno Técnico esperamos contribuir tanto para a conscientização quanto para a informação dos colegas, auxiliando para que possam construir as melhores opções de atendimento aos animais no contexto que estão inseridos.

Portanto, parabéns à comunidade de leitores que utilizam o Caderno Técnico para aprofundar seu conhecimento e entendimento sobre a oncologia veterinária, em benefício dos animais e da sociedade.

*Prof Antonio de Pinho Marques Junior CRMV-MG 0918  
Editor-Chefe da FEMVZ-Editora*

*Prof José Aurélio Garcia Bergmann CRMV-MG 1372  
Diretor da Escola de Veterinária da UFMG*

*Prof Marcos Bryan Heinemann CRMV-MG 8451  
Editor Cadernos Técnicos de Veterinária e Zootecnia*

*Prof Nivaldo da Silva CRMV 0747  
Presidente do CRMV-MG*

**Universidade Federal  
de Minas Gerais**

**Escola de Veterinária**

Fundação de Estudo e Pesquisa em  
Medicina Veterinária e Zootecnia  
- FEMVZ Editora

**Conselho Regional de  
Medicina Veterinária do  
Estado de Minas Gerais  
- CRMV-MG**

[www.vet.ufmg.br/editora](http://www.vet.ufmg.br/editora)

Correspondência:

**FEMVZ Editora**

Caixa Postal 567

30161-970 - Belo Horizonte - MG

Telefone: (31) 3409-2042

E-mail:

[editora.vet.ufmg@gmail.com](mailto:editora.vet.ufmg@gmail.com)

**Conselho Regional de Medicina Veterinária do Estado de Minas Gerais  
- CRMV-MG**

**Presidente:**

Prof. Nivaldo da Silva

E-mail: [crmvmg@crmvmg.org.br](mailto:crmvmg@crmvmg.org.br)

**CADERNOS TÉCNICOS DE  
VETERINÁRIA E ZOOTECNIA**

**Edição da FEPMVZ Editora em convênio com o CRMV-MG**

**Fundação de Estudo e Pesquisa em Medicina Veterinária e  
Zootecnia - FEPMVZ**

**Editor da FEPMVZ Editora:**

Prof. Antônio de Pinho Marques Junior

**Editor do Cadernos Técnicos de Veterinária e Zootecnia:**

Prof. Marcos Bryan Heinemann

**Editor convidado para esta edição:**

Adriane Pimenta da Costa Val

**Revisora autônoma:**

Cláudia Rizzo

**Tiragem desta edição:**

9.400 exemplares

**Layout e editoração:**

Soluções Criativas em Comunicação Ltda.

**Impressão:**

O Lutador

**Permite-se a reprodução total ou parcial,  
sem consulta prévia, desde que seja citada a fonte.**

Cadernos Técnicos de Veterinária e Zootecnia. (Cadernos Técnicos da Escola de Veterinária da UFMG)

N.1- 1986 - Belo Horizonte, Centro de Extensão da Escola de Veterinária da UFMG, 1986-1998.

N.24-28 1998-1999 - Belo Horizonte, Fundação de Ensino e Pesquisa em Medicina Veterinária e Zootecnia, FEP MVZ Editora, 1998-1999

v. ilustr. 23cm

N.29- 1999- Belo Horizonte, Fundação de Ensino e Pesquisa em Medicina Veterinária e Zootecnia, FEP MVZ Editora, 1999-Periodicidade irregular.

1. Medicina Veterinária - Periódicos. 2. Produção Animal - Periódicos. 3. Produtos de Origem Animal, Tecnologia e Inspeção - Periódicos. 4. Extensão Rural - Periódicos.

I. FEP MVZ Editora, ed.

## Prefácio

*Adriane Pimenta da Costa Val - CRMV-MG 4331*

*Professor Associado I, Escola de Veterinária da UFMG*

*Email para contato: [adriane@ufmg.br](mailto:adriane@ufmg.br)*

Os casos dermatológicos representam grande parte do atendimento na clínica médica de pequenos animais, o que demanda do clínico veterinário constante atualização de seus conhecimentos, bem como o resgate daqueles antigos. Esta edição dos Cadernos Técnicos, bem como o evento “Dermatologia para todos: novos olhares para velhos problemas” têm como objetivo promover educação continuada e fornecer ao público-alvo informações pertinentes e necessárias na área de clínica dermatológica de pequenos animais. “Dermatologia para todos: novos olhares para velhos problemas” abrange desde as abordagens semiológicas e laboratoriais das principais dermatopatias de cães e gatos, bem como suas principais considerações patofisiológicas e de tratamento. As informações aqui contidas são de imediata aplicabilidade na rotina do atendimento dermatológico de pequenos animais.

Bom proveito!



# Sumário

## **1 Abordagem por padrões para o diagnóstico dermatológico ..... 9**

Adriane Pimenta da Costa Val,  
Fernanda dos Santos Alves

*Entenda como os dermatologistas reconhecem as doenças, elaboram diagnósticos diferenciais e escolhem os exames laboratoriais adequados para cada caso.*

## **2 Exames complementares no diagnóstico dermatológico em pequenos animais..... 23**

Rodrigo dos Santos Horta,  
Adriane Pimenta da Costa Val

*Faça você mesmo a maioria dos exames complementares da sua rotina dermatológica, obtendo resultados imediatos e agilizando seu atendimento.*

## **3 Biópsia de pele: quando, onde e como. Maximizando benefícios..... 32**

Fabricia Hallack Loures,  
Lissandro Gonçalves Conceição

*Quando requisitar este exame? Como colher o material? Para quem devo enviar o material obtido? O que acontece com o fragmento de pele no laboratório? Como interpretar os resultados? Saiba todas as respostas lendo este artigo.*

## **4 Abordagem diagnóstica do prurido em cães..... 45**

Guilherme De Caro Martins,  
Adriane Pimenta da Costa Val

*Seu paciente coça? Usando esta abordagem sistemática, saiba quais as principais causas do prurido em cães e como tratar este sinal clínico, muitas vezes tomado como doença.*

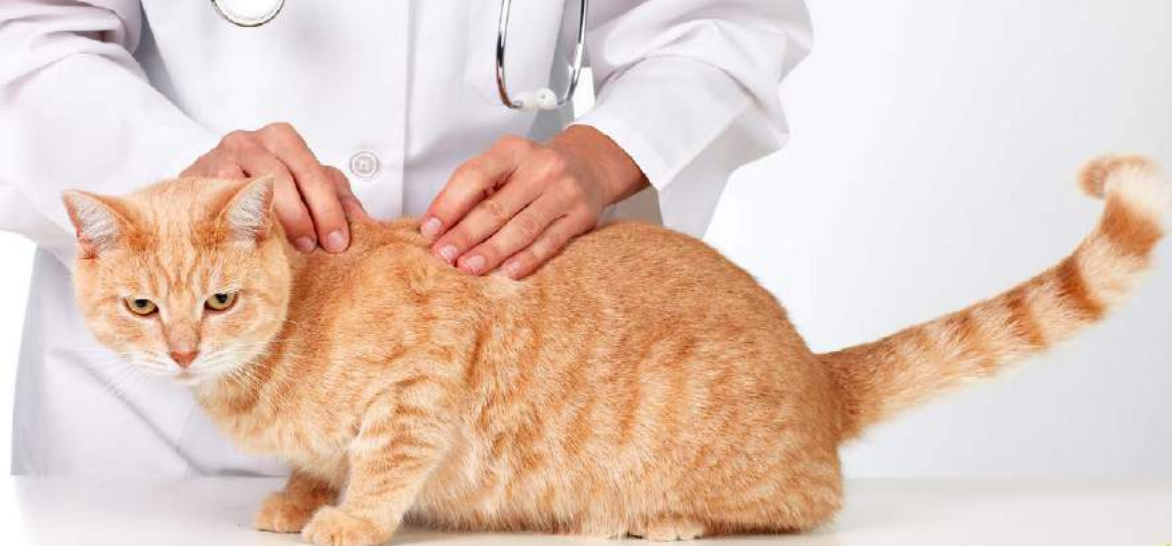## **5 Otite externa em cães ..... 54**

Carolina Boesel Scherer,  
Rodrigo dos Santos Horta,  
Adriane Pimenta da Costa Val

*Lendo este artigo você entenderá os processos patológicos envolvidos nesta afecção tão comum, saberá por que as recidivas acontecem com tanta frequência e como evita-las.*

<b><u>6</u></b>	<b><u>Abordagem diagnóstica e terapêutica da otite média em cães e gatos.....</u></b>	<b><u>63</u></b>
	<i>Carolina Boesel Scherer</i> <i>Embora não muito frequente, os casos de otite média nos pequenos animais são sempre desafiadores. Saiba como diagnosticar e tratar adequadamente esta afecção.</i>	
<b><u>7</u></b>	<b><u>Diagnóstico e tratamento das alterações de queratinização.....</u></b>	<b><u>73</u></b>
	<i>Fernanda dos Santos Alves</i> <i>Por que a queratinização falha? Como abordar o paciente que descama? E o paciente untuoso? Entenda e trate com segurança estes pacientes.</i>	
<b><u>8</u></b>	<b><u>Padrões dermatológicos em felinos .....</u></b>	<b><u>79</u></b>
	<i>Gabrielle Márcia Marques Cury</i> <i>Os gatos são nossos amigos: têm apenas quatro padrões de resposta dermatológica, o que faz com que a abordagem sistemática seja ainda mais compreensível que no paciente canino.</i>	
<b><u>9</u></b>	<b><u>Staphylococcus pseudintermedius resistente à meticilina, isso pega? .....</u></b>	<b><u>91</u></b>
	<i>Larissa Silveira Botoni</i> <i>Saiba a importância deste agente nas piодermites, principalmente as redicivantes. Novas abordagens de tratamento são propostas neste artigo.</i>	
<b><u>10</u></b>	<b><u>Tratamento do hiperadrenocorticismismo em cães .....</u></b>	<b><u>99</u></b>
	<i>Carolina Zaghi Cavalcante,</i> <i>Gustavo Dittrich,</i> <i>Giseli Vieira Sechi,</i> <i>O hiperadrenocorticismismo é a segunda endocrinopatia mais comuns em cães e as opções de tratamento aqui propostas vão ajudar a melhorar a qualidade do seu atendimento à este paciente tão especial.</i>	
<b><u>Figuras .....</u></b>		<b><u>107</u></b>





bigstockphoto.com

# Abordagem por padrões para o diagnóstico dermatológico

Adriane Pimenta da Costa Val\* - CRMV-MG 4331,

Fernanda dos Santos Alves\*\* - CRMV-MG 9539

\* Professor Associado I, Escola de Veterinária da UFMG

Email para contato: [adriane@ufmg.br](mailto:adriane@ufmg.br)

\*\* Mestranda em Ciência Animal, Escola de Veterinária da UFMG

## Introdução

Muitas vezes, os clínicos veterinários surpreendem-se quando, após apenas examinar um animal, o dermatologista veterinário propõe uma lista de diagnósticos diferenciais e, sabe exatamente quais exames complementares fazer<sup>1</sup>. Os clínicos acreditam que tais habilidades provêm da experiência, mas

enganam-se parcialmente. De modo geral, os clínicos examinam o animal e tentam identificar se já viram um caso

parecido anteriormente, mas, com esta abordagem, as chances de se fazer um diagnóstico novo tornam-se menores à medida que o tempo passa<sup>2</sup>.

Os dermatologistas usam uma técnica simples de identificar as lesões primárias, que oferecem as informações necessá-

*Os dermatologistas usam uma técnica simples de identificar as lesões primárias, que oferecem as informações necessárias para a elaboração dos diagnósticos diferenciais e definição dos testes a serem feitos.*

rias para e elaboração dos diagnósticos diferenciais e definição dos testes a serem feitos<sup>1</sup>. Assim, após anamnese completa e exame clínico detalhado, o caso deve ser abordado em três passos consecutivos: a) determinar o padrão dermatológico predominante no paciente; b) elaborar a lista de diagnósticos diferenciais e c) fazer os exames complementares<sup>1,2</sup>.

## Passo 1 - Determinar o padrão

Para isto, é necessário saber quais são as lesões primárias e secundárias presentes no caso e então verificar qual o padrão predominante<sup>1</sup>. É preciso

conhecer bem as lesões primárias e secundárias e então associá-las ao padrão morfológico predominante<sup>2,3</sup>. Lesões primárias são aquelas advindas diretamente do processo patológico<sup>2,4,5</sup>. Não são patagnomônicas, mas oferecem informações importantes sobre o processo patológico. Por outro lado, as lesões secundárias derivam da evolução da lesão primária, do processo patológico ou são consequências de traumatismos infligidos à pele pelo animal<sup>2,4,5</sup>. São bem menos específicas que as primárias<sup>5</sup>. O Quadro 1 descreve e classifica as lesões em dermatologia veterinária<sup>2</sup>.

Lesão	Descrição	Padrão	Classificação
<b>Mácula (Figura 1)</b>	Área circunscrita, plana e não palpável cor distinta a pele ao redor, de até 1cm de diâmetro.	Máculo-papular; pigmentada	Primária
<b>Mancha (Figura 2)</b>	Máculas maiores que 1cm.	Máculo-papular; pigmentada	Primária
<b>Pápula (Figura 3)</b>	Lesão sólida circunscrita, elevada, superficial de até 1cm de diâmetro.	Máculo-papular; pigmentada	Primária
<b>Placa (Figura 4)</b>	Lesão sólida superficial, plana, circunscrita e elevada, com mais de 1cm de diâmetro. Uma pápula que aumentou em duas dimensões.	Pápulo-nodular –placa	Primária
<b>Inchaço (Figura 5)</b>	Uma pápula ou placa edematosa e transitória.	Pápulo-nodular-placa; endurecido, turgido	Primária
<b>Nódulo (Figura 6)</b>	Lesão palpável, sólida arredondada ou elíptica com profundidade/espessura. Uma pápula que aumentou em 3 dimensões.	Pápulo-nodular – nódulo	Primária
<b>Cisto (Figura 7)</b>	Cavidade elíptica, fechada, contendo fluido ou material semi-sólido.	Vesículo-pustular; pápulo-nodular- nódulo	Primária
<b>Vesícula (Figura 8)</b>	Elevação circunscrita de até 1cm de diâmetro, contendo fluido seroso.	Vesículo-pustular.	Primária

Quadro 1: Lesões em dermatologia veterinária

Adaptado de Ackerman, 2008

Lesão	Descrição	Padrão	Classificação
<b>Bolha (Figura 5)</b>	Uma vesícula com mais de 1cm de diâmetro	Vesículo-pustular	Primária
<b>Pústula (Figura 9)</b>	Lesão elevada circunscrita contendo fluido purulento.	Vesículo-pustular	Primária
<b>Petéquia</b>	Área de depósito de sangue ou seus pigmentos, com até 1cm de diâmetro; a de coloração arroxeada chama-se púrpura.	Pigmentado-vermelho	Primária
<b>Equimose</b>	Área de depósito de sangue ou seus pigmentos, com mais de 1cm de diâmetro; a de coloração arroxeada chama-se púrpura.	Pigmentado, vermelho	Primária
<b>Descamação (Figura 10)</b>	Perda de células da epiderme que podem estar secas ou oleosas.	Esfoliativo; máculo-papular	Secundária
<b>Colarete epidérmico (Figura 11)</b>	Aro circular de descamação.	Esfoliativo; vesículo—pustular	Secundária
<b>Comedo (Figura 5)</b>	Oclusão do folículo piloso (poro).	Esfoliativo	Secundária
<b>Erosão (Figura 12)</b>	Uma escavação da pele limitada à epiderme e que não ultrapassa a junção derme-epiderme.	Erosivo-ulcerativo	Secundária
<b>Úlcera (Figura 13)</b>	Cavitação de tamanho e forma irregulares que estende-se pela derme.	Erosivo-ulcerativo	Secundária
<b>Crosta (Figura 14)</b>	Coleções de exsudatos cutâneos de diversas cores.	Erosivo-ulcerativo	Secundária
<b>Escoriação (Figura 15)</b>	Abrasão da pele, usualmente de origem superficial e traumática.	Erosivo-ulcerativo	Secundária
<b>Fissura (Figura 16)</b>	Rachadura na pele definida por paredes de bordas ‘afiadas’.	Erosivo-ulcerativo	Secundária
<b>Endurecimento</b>	Espessamento palpável da pele.	Endurecido	Secundária
<b>Cicatriz</b>	Formação de tecido conectivo substituindo tecido perdido por doença ou injúria.	Endurecido	Secundária
<b>Atrofia</b>	Afinamento ou depressão da pele, devido à redução do tecido subjacente.	Endurecido; máculo-papular	Secundária
<b>Liquenificação (Figura 17)</b>	Área difusa de espessamento da pele, com resultante aumento das linhas e marcas cutâneas.	Endurecido; máculo-papular	Secundária
<b>Hiperpigmentação</b>	Escurecimento da pele.	Pigmentação-escuro; máculo-papular.	Secundária

Quadro 1: Lesões em dermatologia veterinária

Adaptado de Ackerman, 2008

Após a identificação das lesões primárias e secundárias, faz-se a determinação do padrão predominante, por uma série de perguntas, feitas em determinada ordem, como descrito no algoritmo a seguir <sup>1,2</sup>:

1. Existem alterações de pigmentação?

SIM = Lesões ou dermatoses pigmentadas (Vermelhas, brancas, escuras ou cor da pele?)

Se NÃO;

2. As lesões são elevadas?

Se SIM;

a. As lesões são preenchidas por fluidos?

SIM = Dermatoses vesicopustulares (Primariamente vesico-bolhosas ou pustulares?)

Se NÃO,

b. As lesões são sólidas e elevadas?

SIM = Dermatoses papulonodulares (Nódulos, placas ou lesões vegetativas primárias?)

Se NÃO,

3. As lesões são achatadas, em depressão ou discretamente elevadas?

Se SIM,

a. Há predomínio de perda de pelos?

SIM = Alterações alopecicas (Alopecia primária

focal, multifocal, em áreas, regional ou generalizada?)

Se NÃO,

b. Há perdas evidentes na integridade epitelial?

SIM = Alterações erodo ulcerativas

Se NÃO,

c. Há descamação proeminente?

SIM = Dermatoses esfoliativas (Descamação em áreas, folicular, regional ou generalizada?)

Se NÃO,

d. A pele está espessada à palpação?

SIM = Dermatoses endurecidas? (Primariamente sólidas ou túrgidas?)

NÃO = Dermatoses maculopapulares (Primariamente macular ou papular?)

## **Passo 2 - Formular a lista de diagnósticos diferenciais**

Com o caso classificado em uma de oito grandes categorias, a lista de diagnósticos diferenciais pode ser feita a partir dos Quadros 2-9. A formulação da lista de diagnósticos diferenciais não só eleva o conhecimento das possíveis alterações dermatológicas como também é extremamente útil na escolha dos exames complementares a serem feitos e, especialmente, na avaliação dermatohistopatológica.

<b>Categoria</b>	<b>Subcategoria</b>	<b>Canino</b>	<b>Felino</b>
<b>Pigmentado</b>	<b>Vermelho</b>	Erupção medicamentosa	Erupção medicamentosa
		Petéquia	Petéquia
		Púrpura	Púrpura
		Dermatoses de contato	Vasculite
		Lúpus eritematoso	Dermatoses de contato
		Fotodermatite	Lúpus eritematoso
		Eritema multiforme	Fotodermatite
		Pioderma de dobras	Eritema multiforme
		Dermatite piotraumática	Placa eosinofílica
		Histiocitoma	Granuloma linear
		Demodicose	
		Síndrome Flushing	
		Borreliose	
		Dermatite por ancilóstomo	
	Dermatite aguda eosinofílica		
	<b>Branco (despigmentado)</b>	Lúpus eritematoso	Lúpus eritematoso
		Albinismo	Albinismo
		Síndrome úveo-dermatológica	Síndrome de Waardenburg
		Morphea	Síndrome Chediak-Higashi
		Vitiligo	Leucotriquia periocular
		Deficiência de tirosinase	
	<b>Escuro</b>	Tumor de células basais	Tumor de células basais
		Melanoma	Melanoma
		Mudança pós-inflamatória	Doença de Bowen
		Hipotireoidismo	Mudança pós-inflamatória
		Hiperadrenocorticismo	Placas virais felinas
		Dermatose responsiva ao hormônio de crescimento	
		Acantose nigrans	
		Dermatose responsiva ao hormônio sexual	
		Lentigines	
		Nevi vasculares	
		Hemangioma/sarcoma	
		Nevus organoide	
		Nevus melanocítico	
		Melanoderma e alopecia	
	<b>Cor da pele</b>	Nevus epidérmico	Nevus epidérmico
		Cicatriz	Cicatriz
		Papiloma	
		Morphea	
		Hiperplasia de glândula sebácea	
Callus			
	Nevus sebáceo		
<b>Outras</b>	Síndrome “dalmatian bronzing”	Xantomatose	
	Aurotiquia adquirida	Síndrome Waardenburg-Klein	
	Deficiência de tirosinase	Síndrome Chediak-Higashi	
	Síndrome Waardenburg-Klein		

Quadro 2 Diagnóstico Diferencial: Padrão Pigmentação

Adaptado de Ackerman, 2008

<b>Categoria</b>	<b>Subcategoria</b>	<b>Canino</b>	<b>Felino</b>
Vesículo-pustular	Vesicular	Pênfigo	Pênfigo
		Penfigoide	Penfigoide
		Eritema multiforme	Lúpus eritematoso
		Dermatomiosite	Epidermiólise bolhosa
		Epidermiólise bolhosa	Varíola felina
		Dermatite herpetiforme	Infecção por herpesvírus
		Mucínose	
		Dermatose ulcerativa idiopática	
		LE vesicular	
	Pustular	Demodicose	Demodicose
		Piodermite bacteriana	Piodermite bacteriana
		Dermatofitose	Dermatofitose
		Dermatose pustular subcorneal	Abcesso
		Pustulose eosinofílica estéril	Acne
		Lúpus eritematoso	Lúpus eritematoso
		Acne	Infecção por FIV
		Dermatose IgA linear	Reações adversas a alimentos
		Reações adversas a alimentos	
		Pênfigo	
		Síndrome do colarete	

Quadro 3 Diagnóstico Diferencial, Padrão Vesículo-Pustular

Adaptado de Ackerman, 2008

<b>Categoria</b>	<b>Subcategoria</b>	<b>Canino</b>	<b>Felino</b>
<b>Pápulo-nodular</b>	<b>Nodular</b>	Parasitoses	Abcesso
		Piodermatite profunda	Acne
		Piodermatite atípica	Piodermatite atípica
		Dermatofitose	Dermatofitose
		Micoses intermediárias	Micoses intermediárias
		Micoses profundas	Micoses profundas
		Lupus profundus	Parasitoses
		Neoplasia	Neoplasias
		Cisto dermoide	Cisto dermoide
		Paniculite nodular	Paniculite nodular
		Celulite juvenil	Lupus profundus
		Mucinose	Xantoma
		Granuloma eosinofílico	Granuloma eosinofílico
		Adenite sebácea	Lepra
		Piogranuloma estéril	Micobactéria oportunista
		Micobactéria oportunista	
		Nódulo acral prurítico	
		Calcinose circunscrita	
		Fasciite nodular	
	Prototecose		
	Dracunculíase		
	<b>Placas</b>	Dermatofitose	Dermatofitose
		Urticária	Urticária
		Linfoma	Linfome
		Hipersensibilidade bacteriana	Esporotricose
		Lupus profundus	Placa eosinofílica
		Papilomatose viral	Mastocitoma
		Calcinose cutânea	Granuloma linear
		Calcinose circunscrita	Deficiência de vitamina E
		Histiocitoma	Mucopolissacaridose
		Histiocitose	Xantomatose
		Queratose	Calcinose tumoral
		Nevi	Nevi
		Dermatoses liquenoides	Dermatose liquenoide
		Mucinose	Eritema multiforme
		Eritema multiforme	Infecção por papilomavírus
		Acantose nigrans	Dermatite por perfuração
		Dermatite herpetiforme	Placas felinas virais
		Urticária pigmentosa	
		Dermatite acral por lambedura	
		Malasseziose	
		Dermatite eosinofílica aguda	
		<b>Vegetativas</b>	Mastocitoma
Papiloma cutâneo			Carcinoma de células escamosas
Fibroma			Fibroma
Nevi	Nevi		
Hiperplasia da glândula sebácea			
TVT			
Pênfigo vegetativo			

Quadro 4: Diagnóstico Diferencial: Padrão Pápulo-Nodular

Adaptado de Ackerman, 2008)

Categoria	Subcategoria	Canino	Felino
Alopecia	Focal/multifocal	Demodicose	Demodicose
		Piodermatite bacteriana	Piodermatite bacteriana
		Dermatofitose	Dermatofitose
		Alopecia aerate	Alopecia aerate
		Astenia cutânea	Astenia cutânea
		Alopecia por tração	Alopecia por tração
		Morphea	Reação no local de injeção
		Reação no local de injeção	Alopecia cicatricial
	Irregular	Demodicose	Demodicose
		Queilietilose	Queilietilose
		Infestação por piolho	Infestação por piolho
		Dermatofitose	Dermatofitose
		Piodermatite bacteriana	Erupção por drogas
		Lúpus eritematoso	Lúpus eritematoso
		Defluxo telógeno	Defluxo telógeno
		Deficiência proteica	Hiperadrenocorticismo
		Erupção por drogas	Pseudopelade
		Adenite sebácea	
		Bronzing syndrome	
		Alopecia color-mutant	
		Espiculose	
		Leishmaniose	
	Pênfigo familiar benigno		
	Foliculite mucinal mural		
	Pseudopelade		
	Regional	Lúpus eritematoso discoid	Lúpus discoid
		Hipotireoidismo	Alopecia endócrina
		Hiperadrenocorticismo	Hiperadrenocorticismo
		Dermatose responsiva ao hormônio de crescimento	Alopecia psicogênica
		Alopecia do flanco sazonal	Alopecia pós-tosa
		Hiperestrogenismo	Alopecia pinnal
		Hipoestrogenismo	Alopecia pré-auricular
		Pattern baldness	Alopecia simétrica
		Neoplasia testicular	Alopecia paraneoplásica
		Dermatomiosite	
		Displasia follicular	
		Toxicidade (ex. tálio)	
		Alopecia pós-tosa	
		Alopecia pinnal	
		Pênfigo benigno familiar crônico	
		Melanoderma e alopecia	
	Doença waterline		
Foliculopatia isquêmica			
Generalizada	Dermatofitose	Dermatofitose	
	Lúpus eritematoso	Lúpus eritematoso	
	Erupção por drogas	Erupção por drogas	
	Demodicose	Alopecia universal	
	Hipotricose	Hipotricose	
	Defluxo telógeno	Defluxo telógeno	
	Alopecia pós-tosa		

Quadro 5: Diagnóstico Diferencial: Padrão Alopecia

Adaptado de Ackerman, 2008



<b>Categoria</b>	<b>Subcategoria</b>	<b>Canino</b>	<b>Felino</b>
Erodo-ulcerativa		Pulgas	Pulgas
		Demodicose	Demodicose
		Escabiose	Sarna notoédrica
		Piodermatite por dobras	Piodermatite superficial
		Dermatite piotraumática	Micose sistêmica
		Fístula perianal	Infecção por poxvírus felino
		Granuloma bacteriano	Granuloma bacteriano
		Micetoma	Micetoma
		Micobacteriose	Micobacteriose
		Pênfigo	Pênfigo
		Penfigoide	Penfigoide
		Vasculite cutânea	Vasculite cutânea
		Necrólise epidermal tóxica	Necrólise epidérmica tóxica
		Erupção por drogas	Erição por drogas
		Lúpus eritematoso	Lúpus eritematoso
		Dermatose lupóide	FIV
		Dermatoses vesiculopustulares	Úlcera indolente
		Leishmaniose	Carcinoma de células escamosas
		Toxicose por tálio	Doença de Bowen
		Astenia cutânea	Esporotricose
		Epiteliogênese imperfeita	Hiperadrenocorticismo
		Defeito ectodérmico	Dermatoses vesiculopustulares
		Queimadura	Queimadura
		Erupção de contato	Erupção de contato
		Septicemia/toxemia	Septicemia/toxemia
		Dermatomiosite	Astenia cutânea
		Eritema multiforme maior	Eritema multiforme maior
		Linfoma cutâneo de células T	Defeito ectodérmico
		Pênfigo benigno familiar	Dermatofilose
		Vasculopatia familiar	Epidermólise bolhosa
		Dermatofilose	Fragilidade cutânea adquirida
		Candidíase	Infecção por herpesvírus
		Dermatoses metabólicas	Úlcera idiopática cervical
	Epidermólise bolhosa		
	Dermatose erosiva idiopática		
	Acrodermatite		
	Dermatose ulcerativa		
	Dermatite neutrofílica aguda		
	Dermatite eosinofílica aguda		

Quadro 6: Diagnóstico Diferencial: Padrão Erodo-Ulcerativa

Adaptado de Ackerman, 2008

Categoria	Subcategoria	Canino	Felino
Esfoliativa	Irregular	Ectoparasitismo	Ectoparasitismo
		Dermatofitose	Dermatofitose
		Erupção por drogas	Erupção por drogas
		Pênfigo foliáceo	Pênfigo foliáceo
		Deficiência de ácidos graxos	Deficiência de ácidos graxos
		Linfomas de células-T	Deficiência proteica
		Reticulose pagetoide	Deficiência de vitamina A
		Síndrome de Sjogren	Deficiência de vitamina E
		Hiperestrogenismo	Deficiência de biotina
		Dermatose responsiva à vitamina A	Linxacariase
		Adenite sebácea	Reação adversa ao alimento
		Doença alimentar generic	Dermatite perfurante
		Dermatose pustular subcorneal	
		Dermatose máculo-papular crônica	
		Parapsoríase	
		Reações adversas ao alimento	
		Hipotireoidismo	
	Dermatose lupoide		
	Leishmaniose		
	Folicular	Queratose folicular	Acne
		Adenite sebácea	Comedos
		Acne	Milia
		Síndrome do comedo	Foliculite
		Milia	Demodicose
		Foliculite bacteriana	Dermatofitose
		Demodicose	Adenite sebácea
		Dermatofitose	Pseudopelade
	Regional	Dermatose responsiva à vitamina A	Dermatite por timoma
		Pênfigo foliáceo	Pênfigo foliáceo
		Pênfigo eritematoso	Pênfigo eritematoso
		Lúpus discoide eritematoso	Lúpus discoide
		Hipotireoidismo	Queilietilose
		Dermatose responsiva ao zinco	Dermatite por timoma
		Tirosinemia	
		Hiperqueratose nasodigital	
		Leishmaniose	
	Generalizada	Malasseziose	
		Dermatofitose	
		Erupção por droga	
		Lúpus sistêmico	
		Pênfigo foliáceo	
		Desordens de queratinização	
		Demodicose	
Hipotireoidismo			
Deficiência de vitamina E			
Ictiose			
Linfoma de células T			
Desordens metabólicas			
Leishmaniose			
Doença Graft-versus-Host			

Quadro 7: Diagnóstico Diferencial: Padrão Dermatites Esfoliativas

Adaptado de Ackerman, 2008)

<b>Categoria</b>	<b>Subcategoria</b>	<b>Canino</b>	<b>Felino</b>
<b>Endurecido</b>	<b>Túrgido</b>	Angioedema	Urticária
		Mixedema	Angioedema
		Celulite juvenil	Tumor secretor de hormônio do crescimento
		Mucinose	Mucopolissacaridose
		Síndrome nefrótica	Policondrite recidivante
		Urticária pigmentosa	Pododermatite plasmocítica
		Dermatite por ancilóstoma	
		Dermatite aguda eosinofílica	
	<b>Sólida</b>	Celulite	Celulite
		Granuloma bacteriano	Granuloma bacteriano
		Granuloma fúngico	Granuloma fúngico
		Calcinose cutis	Calcinose cutis
		Cicatriz	Cicatriz
		Neoplasia	Neoplasia
		Amiloidose	Amiloidose
		Escleroderma	Micose intermediária
		Dermatose máculo-papular crônica	Dermatose máculo-papular crônica
		Adenite sebácea	

Quadro 8: Diagnóstico Diferencial: Padrão Endurecido

Adaptado de Ackerman, 2008

<b>Categoria</b>	<b>Subcategoria</b>	<b>Canino</b>	<b>Felino</b>
<b>Máculo-papular</b>	<b>Macular</b>	Dermatite por alérgeno inalatório	Dermatite por alérgeno inalatório
		Alergia alimentar	Alergia alimentar
		Dermatite alérgica de contato	Dermatite alérgica de contato
		Dermatite de contato irritante	Dermatite de contato
		Erupção por drogas	Erupção por drogas
		Piodermatite bacteriana	Endo/ectoparasitismo
		Eritema multiforme	Eritema multiforme
		Lúpus eritematoso	Lúpus eritematoso
		Alopecia aerata	Alopecia aerata
		Endo/ectoparasitismo	
		Acantose nigrans	
		Dermatite eosinofílica aguda	
	<b>Papular/ pápulo-cros- tosa</b>	Dermatoses por parasitismos	Dermatite miliar
		Dermatose responsiva à vitamina A	Dermatoses por parasitismos
		Foliculite bacteriana	Foliculite bacteriana
		Erupção por drogas	Erupção por drogas
		Alergia alimentar	Alergia alimentar
		Dermatofitose	Dermatofitose
		Acne/comedos	Pênfigo foliáceo
		Eritema multiforme	Acne/comedos
		Hipersensibilidade hormonal	Eritema multiforme
		Dermatite herpetiforme	Síndrome hipereosinofílica
Pênfigo foliáceo			

Quadro 9: Diagnóstico Diferencial: Padrão Máculo-Papular

Adaptado de Ackerman, 2008

### Passo 3 Realizar exames e testes diagnósticos

Com a lista de diagnósticos diferenciais em mãos, faz-se necessário priorizar as possíveis doenças, embasadas na história, apresentação clínica e predis-

posições raciais <sup>2,3</sup>. O Quadro 10 serve de guia para a confecção de um banco de dados mínimo, visto que apresenta os padrões já descritos, bem como sugere os próximos passos a serem tomados em direção ao diagnóstico definitivo <sup>2,5</sup>.

<b>Padrão</b>	<b>Banco de dados mínimo</b>	<b>Próximo Passo</b>
<b>Pigmentado</b>	Dermatohistopatologia	Realizar biopsia
<b>Vesiculo-pustular</b>	Raspado de pele Citologia	Dieta de eliminação, erradicação de parasitas, dermatohistopatologia, culturas.
<b>Papulo-nodular</b>	Raspado de pele Citologia Dermatohistopatologia Hemograma, perfil bioquímico	Culturas
<b>Alopecia</b>		
Focal	Raspado de pele Cultura para dermatófitos Tricograma	Dermatohistopatologia
Generalizada	Raspado de pele Cultura para dermatófitos Tricograma Hemograma, perfil bioquímico Urinálise	Perfis endócrinos Dermatohistopatologia
<b>Erodo-ulcerativa</b>	Raspado de pele Citologia	Dermatohistopatologia
<b>Dermatite Esfoliativa</b>	Raspado de pele Hemograma, perfil bioquímico Urinálise Cultura para dermatófitos	Dermatohistopatologia Perfis endócrinos
<b>Endurecido</b>		
Túrgido	Hemograma, perfil bioquímico Urinálise Exame de fezes	Dermatohistopatologia
Sólido	Citologia Dermatohistopatologia	Hemograma, perfil bioquímico Culturas
<b>Máculo-papular</b>	Raspado de pele Citologia Exame de fezes Hemograma, perfil bioquímico	Dieta de eliminação, erradicação de parasitas, Teste alérgico, dermatohistopatologia, culturas.

Quadro 10: Padrões Morfológicos e exames complementares

Adaptado de Ackerman, 2008

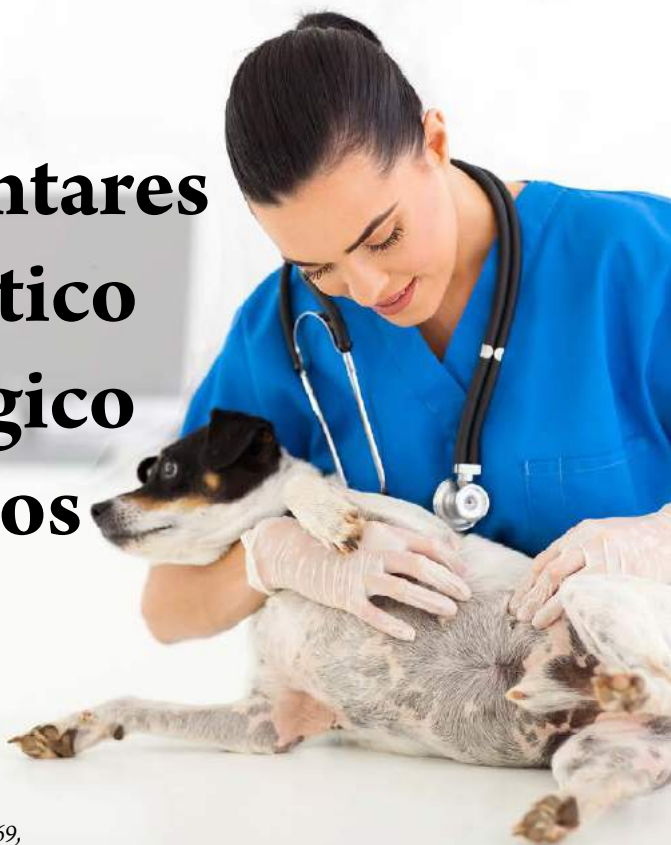## Considerações finais

A dermatologia é uma ciência basicamente visual. Portanto, o conhecimento das lesões primárias e secundárias é essencial para a boa prática clínica, pois, à partir disto, é possível determinar o padrão dermatológico predominante do paciente. Em seguida, elabora-se a lista de diagnósticos diferenciais, momento este ignorado por muitos, mas de extrema importância para obtenção do diagnóstico. A escolha dos exames complementares advém logicamente, e vale ressaltar que a maioria deles é feito no próprio consultório. Portanto, o sucesso no manejo de um caso dermatológico é fácil de ser obtido, basta que o raciocínio lógico seja efetuado e todos os passos realizados.

## Referências bibliográficas

1. ACKERMAN, L. The pattern approach to dermatologic diagnosis. 2011 Disponível em [http://www.bizvet.com/uploads/Algorithmic\\_Approach\\_to\\_Dermatologic\\_Diagnosis-201.pdf](http://www.bizvet.com/uploads/Algorithmic_Approach_to_Dermatologic_Diagnosis-201.pdf). Acessado em julho de 2013.
2. ACKERMAN, L. (Ed) Atlas of Small Animal Dermatology. Argentina, Buenos Aires, 2008.
3. RHODES, K.H. (Ed). The 5 minute consult-clinical companion- Small Animal Dermatology, Philadelphia, Philadelphia, 2004
4. MILLER, GRIFFIN e CAMPBELL IN: MULLER and KIRK 's Small Animal Dermatology. 7ed. New York, 2012.
5. NUTALL, HARVEY e McKEEVER (Ed) Enfermedades cutáneas del perro e el gato. Zaragoza, Espanha. 2010.

# Exames complementares no diagnóstico dermatológico em pequenos animais



Rodrigo dos Santos Horta\* - CRVM-MG11669,

Adriane Pimenta da Costa Val\*\* - CRMV-MG 4331

\* Doutorando em Ciência Animal, Escola de Veterinária da UFMG -

Email para contato [rodrigohvet@gmail.com](mailto:rodrigohvet@gmail.com)

\*\* Professor Associado I, Escola de Veterinária da UFMG

bigstockphoto.com

## Introdução

As doenças dermatológicas permanecem como algumas das afecções mais frequentes e frustrantes para o clínico de pequenos animais e o diagnóstico e tratamento podem representar um desafio, visto que a pele responde de forma limitada aos diferentes tipos de injúrias, o que resulta

*As doenças dermatológicas permanecem como algumas das afecções mais frustrantes para o clínico de pequenos animais. Desta forma, uma boa metodologia de trabalho é essencial para que se possa obter o diagnóstico e estabelecer a terapia adequada.*

no aparecimento de lesões semelhantes em um amplo espectro de doenças e ainda, lesões que não apresentaram resolução definitiva e são apenas parcialmente controladas, o que exige um acompanhamento prolongado do paciente<sup>1,2</sup>. Desta forma, uma boa metodologia de trabalho é essencial para que se possa obter

o diagnóstico e estabelecer a terapia adequada<sup>2</sup>.

A abordagem do paciente dermatopata inicia-se na identificação, com a caracterização da espécie, raça, idade e pelagem. O histórico completo é essencial para a compreensão da progressão das lesões e, conseqüentemente, a evolução da doença<sup>2,3</sup>. A anamnese deve, portanto, ser a mais completa possível, abordando: o problema principal, que pode ser mais de um, sendo importante definir aquele que se iniciou primeiro, com definição do padrão de distribuição das lesões e do prurido; dermatopatias antecedentes, tanto recentes quanto distantes; início, evolução e periodicidade do quadro; existência de contactantes, animais ou humanos internos ou externos ao ambiente do animal; tratamentos utilizados ou em continuidade e seus resultados; o ambiente e o manejo que o animal é submetido; a presença de ectoparasitas<sup>3</sup>.

Os sinais clínicos relacionados a outros órgãos também devem ser investigados detalhadamente, com destaque para o nível de atividade do paciente, tolerância à exercícios, ingestão de água, apetite e alterações nas fezes e urina. É importante questionar sobre a presença e localização do prurido, elucidando suas manifestações nos pequenos animais, tais como lamber-se, morder-se ou esfregar-se em objetos ou paredes<sup>2,4</sup>.

Todo paciente dermatológico deve ser submetido, inicialmente, ao exame

clínico geral, para que então a pele seja examinada. Tal procedimento, quando adotado sistematicamente, diminui a chance de falhas no diagnóstico, mas muitas vezes não é feito devido à ansiedade, tanto do proprietário, que deseja que as lesões sejam examinadas prontamente, quanto do próprio clínico, quando se defronta com lesões nunca vistas anteriormente ou com casos crônicos<sup>3</sup>.

A descrição das lesões em um mapa dermatológico é um excelente método para ajudar ao que auxilia no diagnóstico, no acompanhamento do curso da doença e da resposta à terapêutica instituída<sup>2,3,4</sup>. A confecção de uma lista de diagnósticos diferenciais, com doenças que possuam características semelhantes, é uma das chaves para o sucesso na obtenção do diagnóstico definitivo, pois vem dela a orientação sobre a escolha dos exames complementares adequados<sup>2,4</sup>. Muitos destes exames podem ser feitos no próprio consultório, no momento da consulta e confirma ou descarta algumas das doenças listadas como diagnósticos diferenciais, o que resulta em um diagnóstico mais rápido e a instituição precoce do tratamento, com redução dos custos para o clínico e para o tutor ou proprietário do animal<sup>1, 2,3</sup>.

O material básico necessário para a realização da maioria dos exames inclui: microscópio, lâminas de vidro, corantes rápidos de tipo panóptico, óleo de imersão para exame ao microscópio, lâminas de bisturi, óleo mineral, pincel, pinças



de dissecação sem dente e hemostática de Crille<sup>5</sup>.

Outros exames devem ser encaminhados a laboratórios de confiança e para estes, além do material já citado são necessários frascos de boca rosqueada, “punch” ou saca bocados, material cirúrgico e condições de anestesia geral<sup>5</sup>.

## Exames complementares

### Tricograma

O tricograma é utilizado para avaliação das pontas, hastes e raízes dos pelos o que permite a identificação da fase de crescimento, defeitos na pigmentação e, em alguns casos, infecções por fungos<sup>6</sup>. O exame é simples e consiste na remoção dos pelos, sem provocar a quebra ou corte, com uma pinça hemostática, aplicação em uma lâmina com óleo mineral, coberta com lamínula e visualização no microscópio óptico em aumentos de 4-10x<sup>6,7,8</sup>.

A avaliação da ponta dos pelos permite diferenciar a queda de pelo por prurido daquela não traumática, particularmente útil em pacientes felinos que apresentam o hábito de se lambeber, uma vez que o prurido provoca a quebra da extremidade do pelo<sup>6,7</sup>.

O exame da haste do

*O tricograma é utilizado para avaliação das pontas, hastes e raízes dos pelos o que permite a identificação da fase de crescimento, defeitos na pigmentação e, em alguns casos, infecções por fungos.*

pele permite a identificação de falhas na pigmentação que podem sugerir alopecia por displasia folicular do pelo preto ou por diluição de cor<sup>6</sup> (Figuras 18 e 19). A identificação de dermatófitos e ovos de ectoparasitas é possível, no entanto, a sensibilidade, do tricograma, é extremamente baixa<sup>6,7</sup>.

As raízes podem ser examinadas para a caracterização do ciclo de renovação do fóliculo piloso. Normalmente, a maioria das raças de cães e gatos apresenta maior número de pelos no estágio telógeno (Figura 20). Em algumas raças, que apresentam o período de crescimento prolongado, como os Poodles, a maioria dos pelos encontram-se na fase anágena, em crescimento<sup>6</sup>. Alterações podem indicar aumento na queda de pelos e falhas no crescimento<sup>6,7</sup>.

### Pesquisa direta de sarnas e fungos – raspados cutâneos

A pesquisa direta de sarnas e fungos compreende o exame complementar mais utilizado na dermatologia veterinária<sup>7, 8</sup>. A técnica é simples, de baixo custo e extremamente útil, sendo utilizada no diagnóstico e acompanhamento terapêutico de sarna demodécica, sarna

*A pesquisa direta de sarnas e fungos compreende o exame complementar mais utilizado na dermatologia veterinária*

sarcóptica e dermatofitose<sup>7, 8,10</sup>. A profundidade do raspado deve ser adaptada para a doença em questão, mas os locais de escolha são as áreas onde a pele se encontra anormal, eritematosa e/ou onde há presença de pápulas, pústulas, comedos, descamação e alopecia<sup>5, 8,10</sup>. Caso existam dúvidas, o clínico realiza antes os raspados superficiais e posteriormente o raspado profundo.

## Escabiose e demodicose

Quando as suspeitas diagnósticas recaem sobre os ácaros, a técnica consiste, quando necessário, no corte dos pelos mais longos da área afetada, seguida de aplicação de óleo mineral na pele ou na lâmina de bisturi e raspagem no sentido do crescimento dos pelos para a coleta de material, que deve ser colocado em lâmina de vidro seguida de homogeneização, cobertura com lamínula e exame direto ao microscópio<sup>8-10</sup>.

O raspado superficial é utilizado em duas afecções contagiosas importantes, caracterizadas por prurido extremo e pele eritematosa e com formação de crostas, que são a escabiose canina causada pelo *Sarcoptes scabiei* (var *canis*) e a infecção em felinos pelo *Notoedres cati*<sup>2, 5,6,7,11</sup>. Como tais ácaros infectam apenas a camada superficial da pele, e migram por ela, determinando a formação de túneis, a preocupação no momento da coleta consiste em raspar áreas mais amplas de pele que fazer o raspado profundo, não sendo necessário o sangra-

mento capilar<sup>7,8,10,11</sup>. Os raspados devem ser múltiplos e as áreas de escolha são as bordas dos pavilhões auditivos, a pele glabra da região abdominal e aquela que recobre as articulações úmero-radio-ulnar e tíbio-társica<sup>6-8,11</sup>.

O encontro de um único ácaro tem valor diagnóstico, bem como o encontro de peletes fecais castanho-escuros redondos ou ovais, ou ainda, ovos do ácaro. Caso seja necessária a clarificação do material, acrescentar KOH 20 % e aquecer por alguns minutos<sup>5, 7,8,11</sup>. Por outro lado, a sensibilidade do raspado de pele é pequena, apenas cerca de 50% dos raspados em animais sabidamente doentes apresentam raspados positivos<sup>5, 11</sup>. Assim, resultados negativos não eliminam a doença da lista de diagnósticos diferenciais e o exame não pode ser utilizado para acompanhamento da evolução clínica/terapêutica da doença<sup>7, 8,10</sup>.

A sarna demodécica ou demodicose ocorre quando o ácaro *Demodex canis* ([Figura 34](#)), habitante natural da pele do cão, multiplica-se aos milhares, geralmente, devido a desequilíbrios no sistema imune cutâneo ou sistêmico do animal<sup>5, 9,10</sup>. A doença pode ser localizada ou generalizada e a pele apresenta-se extremamente eritematosa edemaciada com regiões de hipotricose ou alopecia e, por vezes, pústulas podem ser observadas. Em casos crônicos, observa-se hiperpigmentação cutânea<sup>1, 2</sup>. O prurido não é característica marcante, exceto em determinadas raças de cães, com desta-

que para Shih-tzu, Lhasa-  
apso, Pug e Yorkshire, ou  
quando ocorrem infecções  
secundárias<sup>1,7-10,12</sup>.

Na suspeita de demo-  
dicose a pele deve ser for-  
temente comprimida en-  
tre os dedos para facilitar  
a extrusão dos ácaros do  
interior do folículo e os raspados devem  
ser profundos, até que se observe sangra-  
mento capilar, e realizado em aproxima-  
damente cinco locais<sup>8-10</sup>. A visualização  
de um grande número de adultos vivos  
ou de formas imaturas, quais sejam, ovos,  
larvas e ninfas é necessária para confir-  
mar o diagnóstico, já que um ácaro oca-  
sional pode fazer parte da flora normal da  
pele e também pode ser visto em outras  
patologias cutâneas<sup>9, 10</sup>. Nesta dermato-  
patia, o raspado também é útil quando  
da decisão de interromper o tratamento,  
pois, independentemente do protocolo  
terapêutico utilizado, a obtenção de dois  
raspados negativos, ou seja, livre de áca-  
ros, intervalados de uma semana indicam  
a remissão parasitária da doença<sup>5,7-10,12</sup>.

## Dermatofitoses

As dermatofitoses podem ser defi-  
nidas como infecções fúngicas de teci-  
dos corneificados, como a epiderme, os  
pelos e unhas. Os microrganismos mais  
comumente envolvidos nestas patologias  
são: *Microsporum canis* e *Trichophyton  
mentagrophytes*<sup>1, 2</sup>. As lesões circulares,  
de bordas eritematosas e centro desca-

*As dermatofitoses  
podem ser definidas  
como infecções  
fúngicas de tecidos  
corneificados, como  
a epiderme, os pelos e  
unhas.*

mativo são mais comuns  
em humanos e em felinos,  
que também apresentam  
dermatite miliar, ou seja,  
pequenas crostas amarela-  
das firmemente aderidas à  
pele, podem ser facilmen-  
te palpadas.

Em cães, as lesões  
podem iniciar-se com pelagem de má  
qualidade e áreas de hipotricose, que  
podem evoluir para lesões alopécicas e  
crostosas<sup>1,2,5,6</sup>. A descamação, eritema,  
hiperpigmentação e prurido são vari-  
áveis. A doença tende a ser focal, mas  
alguns casos podem chegar à alopecia  
generalizada. Devido ao amplo espectro  
de apresentações clínicas das dermatofi-  
toses, bem como o seu caráter zoonóti-  
co e os efeitos colaterais observados em  
alguns tratamentos, o diagnóstico labo-  
ratorial é o único que oferece completa  
confiabilidade<sup>1,2,7,9</sup>.

Deve-se colher o material raspan-  
do a pele limpa com álcool, após cortar  
os pelos, se necessário. O raspado deve  
ser feito de forma bastante superficial e  
delicada, pois a contaminação com san-  
gue ou exsudatos pode comprometer  
os resultados, especialmente o da cul-  
tura<sup>5-7,10</sup>. O material obtido deve conter  
pelos, fraturados ou íntegros, obtidos  
das bordas das lesões alopécicas, desca-  
mação e crostas e deve ser colocado em  
frascos de boca rosqueada, mas a tam-  
pa não deve ser apertada, pois a falta de  
oxigênio pode extinguir os dermatófitos

da amostra, levando à resultados falso-negativos. A colocação da amostra entre duas lâminas, unidas por fita adesiva apenas nas pontas ou ainda, em envelopes de papel são também formas aceitáveis de armazenamento<sup>5,7,10</sup>.

Para o exame direto, pelos e descamação obtidos no raspado devem ser clarificados com KOH 20%, mas esta técnica, além de exigir muito tempo em sua execução, leva à resultados falso-negativos em muitos casos<sup>10</sup>. Quando positivas, as estruturas observadas são hifas hialinas, septadas e microconídeas. Resultados falsos negativos ocorrem quando macroconídeas de fungos saprófitas são vistas no exame direto, pois as espécies de dermatófitos nunca as formam nos tecidos, apenas nos meios de cultivo<sup>5</sup>.

## **Cultura fúngica no diagnóstico das dermatofitoses**

A cultura fúngica, seguida da identificação das macroconídeas é o melhor meio de diagnóstico das dermatofitoses. O meio de cultura mais apropriado para crescimento e identificação dos dermatófitos é o DTM, sigla em inglês para “Dermatophyte Test Medium”<sup>5-7</sup>. Tal meio muda sua cor de amarelo claro para vermelho quando torna-se alcalino,

*O exame citológico é um exame de fácil execução e baixo custo, que fornece informações muito importantes sobre a pele e ouvido do paciente e, não raramente, pode definir o diagnóstico e o melhor tratamento a ser instituído.*

o que acontece em fase precoce de crescimento dos dermatófitos, por vezes antes do crescimento da cultura. Fungos saprófitas também podem fazê-lo, mas em fase mais adiantada do cultivo<sup>5,7,10</sup>. Portanto, é importante o exame diário do meio de cultivo. Após o crescimento da cultura, faz-se necessário o exame microscópico das macroconídeas,

para a confirmação da presença dos dermatófitos patogênicos, identificação de gênero e espécie, o que auxilia na identificação das fontes de infecção.

Já estão disponíveis no mercado brasileiro meios de cultivo prontos em pequenos frascos para uso imediato após a colheita do material, mas o clínico deve considerar o tempo que será gasto diariamente no exame dos meios e posteriormente na identificação das macroconídeas, bem como a necessidade de repetições, em alguns casos<sup>10</sup>. Se estes fatos representem empecilhos, deve-se enviar o material colhido e acondicionado como acima descrito para um laboratório de confiança.

## **Citologia da pele e do ouvido**

O exame citológico da pele ou da secreção auricular objetiva a avaliação e estudo morfológico de células das ca-

madar superficiais da pele, bem como a identificação de micro-organismos, como bactérias, leveduras e protozoários<sup>5,7,13,14</sup>. Este é um exame de fácil execução e baixo custo, que fornece informações muito importantes sobre a pele e ouvido do paciente e, não raramente, pode definir o diagnóstico e o melhor tratamento a ser instituído<sup>5, 13,14</sup>. Desta forma, a citologia deve ser empregada em uma grande variedade de afecções, sejam pruriginosas, pustulares, crostosas, nodulares, em placas, descamativas ou com alopecia<sup>5,7,10</sup>.

Diversas são as técnicas utilizadas para a obtenção do material para o exame citológico, com destaque para as técnicas de aposição (impressão), aspiração por agulha fina, escarificação e por meio de hastes de algodão ou “swabs” ([Figura 21](#))<sup>5,13,14,15</sup>.

O esfregaço por aposição é utilizado nos pacientes com pele descamativa, oleosa ou úmida. A lâmina de vidro pode ser friccionada ou comprimida diretamente sobre a pele<sup>14</sup>.

A aspiração por agulha fina é muito utilizada para obtenção de amostras de nódulos, cistos, massas e placas. Devem-se utilizar seringas de três a 10 ml e agulhas de 18, 20 ou 22 gauges<sup>10, 13,14</sup>. A lesão é firmemente segura, a agulha é inserida e a aspiração é feita, até 10 vezes se possível. O êmbolo da seringa é solto para liberar a pressão e a seringa e a agulha são retiradas do nódulo<sup>5, 10</sup>. Não se deve empurrar o êmbolo. A agulha é

removida, o êmbolo é puxado, a agulha é recolocada e o material é depositado na lâmina de vidro e espalhado com outra lâmina (confeccionando-se a lâmina como um esfregaço ou “squash”) ou com pincel antes de ser corado<sup>10,14</sup>.

A escarificação é a técnica de escolha para a coleta de amostras quando existem crostas, vesículas ou descamações do estrato córneo<sup>14</sup>. A pele afetada é exposta e a superfície raspada superficial e delicadamente com uma lâmina de bisturi.<sup>5,7,10</sup> Os debris são transferidos para a lâmina de vidro e espalhados uniformemente, com o uso de outra lâmina ou pincel<sup>5,10</sup>.

As hastes de algodão, por vezes improvisadas com material comum de clínica, são comumente utilizadas para coleta de amostras do conduto auditivo, lesões interdigitais ou mesmo lesões com superfícies crostosas secas<sup>14</sup>. Para obtenção do material de conduto auditivo, o “swab” é inserido no meato acústico externo, à cerca do terço médio do canal horizontal, rotacionado e retirado contendo secreção que é transferida para a lâmina de vidro, rolando-se o “swab”<sup>10, 13,14</sup>. Se a região estiver seca, pode-se umedecer a haste de algodão com solução salina antes da coleta de material<sup>5, 13,14</sup>.

Independentemente da forma de obtenção do material, a coloração mais comumente utilizada para citologia dermatológica é do tipo Romanowski, com destaque para o Panóptico rápido, sendo a lâmina examinada em aumento de 1000x (objetiva de imersão)<sup>5,10</sup>.

Inicialmente, deve-se avaliar a presença, número e características celulares, para que então seja feita a pesquisa de agentes infecciosos e parasitários<sup>13</sup>. A observação de células inflamatórias, como leucócitos, macrófagos ou piócitos, especialmente, se for identificada a fagocitose de micro-organismos, indica importante infecção clínica, seja em amostras de pele ou do conduto auditivo<sup>13, 14</sup>. Células de descamação, anucleadas, de morfologia irregular, são achados normais, no entanto, quando tais células apresentam-se nucleadas, são indicativas de alterações de queratinização<sup>13-15</sup>.

Os agentes infecciosos mais frequentemente encontrados em preparações citológicas são bactérias, com destaque para cocos e bastonetes, e leveduras (Figura 33)<sup>5, 7,10,13-15</sup>. A identificação da morfologia bacteriana auxilia no diagnóstico e tratamento, visto que a maioria dos cocos é gram-positivos, representados, principalmente, por *Staphylococcus pseudintermedius*, enquanto a maioria dos bastonetes é gram-negativa, sendo *Pseudomonas aeruginosa* e *Proteus mirabilis* as bactérias em forma de bastão mais frequentemente isoladas em culturas bacterianas<sup>13-15</sup>. Por outro lado, as

*Os exames complementares são fundamentais na dermatologia para o estabelecimento do diagnóstico e definição do tratamento adequado para cada paciente. Lesões cutâneas são de fácil acesso e não existem contraindicações significativas na coleta de amostras dessa região.*

leveduras são representadas, principalmente, pela *Malassezia pachydermatis* (Figura 33)<sup>13,14</sup>.

A contagem de micro-organismos observados pode ser determinante para a definição do diagnóstico. Cocos ocasionais em amostras de pele e do conduto auditivo são irrelevantes e apresentam importância clínica apenas quando formam grandes colônias, no entanto, a identificação de bastonetes, em qualquer quantidade, é considerada

anormal<sup>13-15</sup>. É importante considerar que a identificação de raros bastonetes em amostras interdigitais pode sugerir contaminação por lambadura<sup>5, 7,10</sup>. Leveduras compatíveis com *Malassezia pachydermatis* são encontradas em condutos auditivos de cães clinicamente saudáveis, em uma contagem de até 10 por campo<sup>13, 14</sup>, no entanto, a identificação de apenas algumas leveduras na pele já apresenta importância clínica<sup>13-15</sup>.

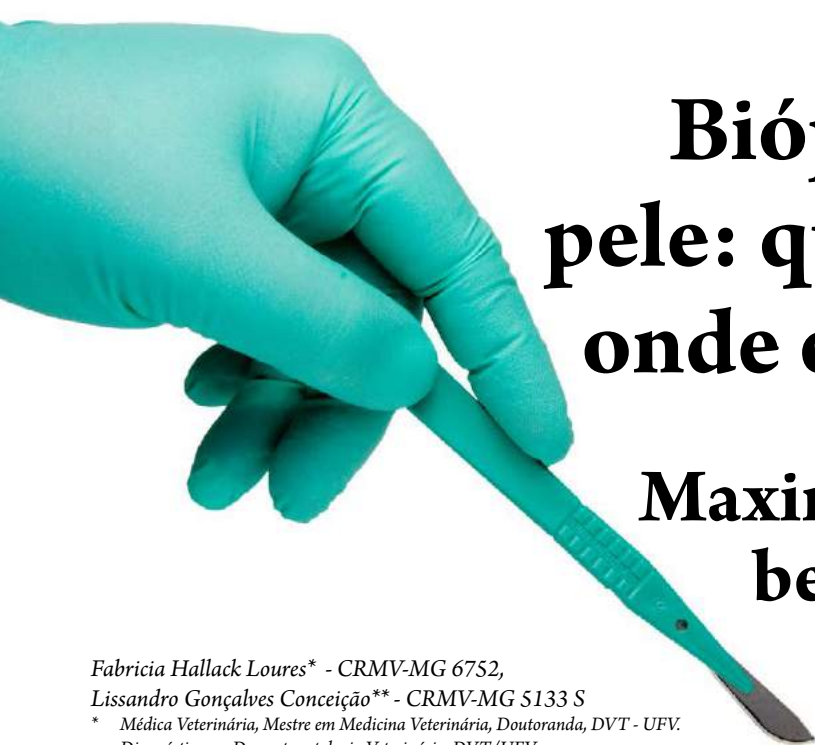
## Considerações finais

Os exames complementares são fundamentais na dermatologia para o estabelecimento do diagnóstico e definição do tratamento adequado para cada paciente. Lesões cutâneas são de fácil acesso e não existem contraindi-

cações significativas na coleta de amostras dessa região, sendo a tranquilização ou anestesia raramente necessárias<sup>14</sup>. A maioria dos exames pode ser feita no consultório, o que reduz os custos e permite um diagnóstico mais rápido e o início precoce do tratamento. Em determinados casos, exames complementares mais invasivos podem ser necessários para o diagnóstico de uma dermatopatia, e biópsias incisionais devem ser indicadas para a avaliação histopatológica e imuno-histoquímica.

## Referências

1. PATERSON, S. Introduction – structure and function. In: PATERSON, S. *Manual of Skin Diseases of the Dog and Cat*. 2.ed. Oxford: Blackwell Publishing, 2008. Cap.1, p.1-8.
2. HNILICA, K.A. Differential diagnoses. In: HNILICA, L.A. *Small Animal Dermatology – A Color Atlas and Therapeutic Guide*. 3.ed. St. Louis: Elsevier Saunders, 2011. Cap. 1, p. 1-21.
3. PATEL, A. Consulta de dermatología. In PATEL, A.; FORSYTHE, P. *Soluciones Saunders en la Práctica Veterinaria: Dermatología de Pequeños Animales*. 1.ed. Barcelona: Elsevier Saunders, 2010. Cap.1, p. 1-5.
4. HILL, P.B. Physical examination. In: HILL, P.B. *Small Animal Dermatology*. 1.ed. Edinburgh: Elsevier Science, 2002. Cap. 2, p. 16-23.
5. HILL, P.B. Performing and interpreting diagnostic tests. In: HILL, P.B. *Small Animal Dermatology*. 1.ed. Edinburgh: Elsevier Science, 2002. Cap. 13, p. 148-229.
6. HNILICA, K.A. Diagnostic techniques. In: HNILICA, L.A. *Small Animal Dermatology – A Color Atlas and Therapeutic Guide*. 3.ed. St. Louis: Elsevier Saunders, 2011. Cap. 2, p. 22-36.
7. PATERSON, S. Diagnostic tests. In: PATERSON, S. *Manual of Skin Diseases of the Dog and Cat*. 2.ed. Oxford: Blackwell Publishing, 2008. Cap.3, p.13-25.
8. KHOSHNEGHAH, J.; MOVASSAGHI, A.R.; RAD, M. Survey of dermatological conditions in a population of domestic dogs in Mashad, northeast of Iran (2007-2011). *Vet. Res. Forum*, v.4, n.2, p.99-103, 2013.
9. BAKER, K. P. Observation on the epidemiology, diagnosis and treatment of demodicosis in dogs. *Vet. Res.*, v. 86, p. 90-91, 1970.
10. BLOOM, P. Diagnostic techniques in dermatology. In: CAMPBELL, K.L. *Small Animal Dermatology Secrets*. 1.ed. Philadelphia: Hanley e Belfus, 2004. Cap. 3, p. 21-33.
11. LOMHOLT, G. Demonstration of *Sarcoptes scabiei*. *Arch Dermatol*, v.114, p. 1096, 1978.
12. SARIDOMICHELAKIS, M.; KOUTINAS, A.; PAPADOGIANNAKIS, E. et al. Adult-onset demodicosis in two dogs due to *Demodex canis* and short-tailed demodectic mite. *J. Small Anim Pract*, v.40, p.529-532, 1999.
13. RASKIN, R.E. Pele e tecido subcutâneo. In: RASKIN, R.E.; MEYER, D.J. *Citologia Clínica de Cães e Gatos*, 2.ed., Rio de Janeiro: Elsevier, 2012. Cap. 3, p. 26-76.
14. PATTEN, P.K.; COWELL, R.D.; TYLER, R.D. O conduto auditivo externo. In: COWELL, R.L.; TYLER, R.D.; MEINKOTH, J.H. et al. *Diagnóstico citológico e hematologia em cães e gatos*, 3.ed., São Paulo: MedVet, 2009. Cap. 10, p. 172-178.
15. KINGA, G. Recognizing pyoderma: more difficult than it may seem. *Vet. Clin. Small Anim*, v.43, p.1-18, 2013.



# Biópsia de pele: quando, onde e como

## Maximizando benefícios

Fabricia Hallack Loures\* - CRMV-MG 6752,  
Lissandro Gonçalves Conceição\*\* - CRMV-MG 5133 S

\* Médica Veterinária, Mestre em Medicina Veterinária, Doutoranda, DVT - UFV.  
Diagnóstico em Dermatopatologia Veterinária, DVT/UFV.

Email para contato: [histopelevet@gmail.com](mailto:histopelevet@gmail.com)

\*\* Médico Veterinário; Professor Associado, DVT - UFV.  
Diagnóstico em Dermatopatologia Veterinária, DVT/UFV.

bigstockphoto.com

## Introdução

Na prática dermatológica a anamnese, exame físico do animal e os exames laboratoriais de triagem (citologia, pesquisa parasitológica do raspado cutâneo, tricografia, micológico direto) são essenciais para a pesquisa diagnóstica. No entanto, não raramente esses procedimentos são insuficientes para estabelecer o diagnóstico definitivo ou mesmo auxiliar o clínico diante de quadros preocupantes ou sem respos-

*A biópsia e histopatologia da pele apresentam, em muitos casos, a melhor relação custo-benefício para o fato, permitem confirmar ou sugerir um diagnóstico provável e levar a investigações de doenças potencialmente novas, sem prévia descrição.*

ta terapêutica inicial adequada. Nestes casos, é necessário avançar nas técnicas diagnósticas, utilizando-se do exame histopatológico da pele.

Apesar do exame histopatológico ser reconhecidamente de grande valia para o diagnóstico na dermatologia veterinária<sup>1,2,3</sup>, ainda hoje, este recurso não é utilizado com a frequência que deveria. A biópsia e histopatologia da pele apresentam, em muitos casos, a melhor relação custo-benefício para o fato, permitem confir-



mar ou sugerir um diagnóstico provável e levar a investigações de doenças potencialmente novas, sem prévia descrição<sup>1</sup>. Além disto, são indicados como diagnóstico e tratamento de várias neoplasias. O exame histopatológico pode também prover prognóstico nos casos sob tratamento, sendo pouco utilizado para este fim, devido a razões financeiras<sup>1,2</sup>.

Mesmo com o avanço no conhecimento científico, o exame histopatológico possui suas limitações. Por exemplo, os padrões histopatológicos das doenças alérgicas ainda não permitem diferenciá-las, na maioria dos casos. Isto também ocorre com o padrão atrófico das endocrinopatias. Este fato pode, no primeiro momento, representar uma desvantagem do exame, o que não é verdade, pois o referido exame pode estreitar a lista dos diagnósticos diferenciais, excluir alguns grupos de enfermidades ou adicionar informações de valor diagnóstico, a saber: importante espongiose, vasculite, calcinose e mucinose. Na dermatite hiperplásica perivascular superficial, por exemplo, o estereótipo do padrão reacional das dermatoses crônicas na espécie canina pode afastar a suspeita de endocrinopatias se houver abundante atividade anagênica folicular; se o infiltrado inflamatório contiver eosinófilos deve-se valorizar a hipótese parasitária ou alérgica; ácaros ou fungos podem estar presentes; espongiose, exocitose linfocitária, com coleções intra-epidérmicas de células “Langerhoides”

podem sugerir dermatite atópica, dentre outras possibilidades.

No entanto, não é apenas a habilidade do dermatopatologista o único fator necessário para o sucesso do exame histopatológico da pele. De igual importância está a capacidade do clínico em realizar adequadamente o procedimento de biópsia, reconhecer as lesões que mais representam o processo patológico e manusear corretamente os fragmentos biopsiados.

A amostra coletada deve ser submetida ao laboratório com a solicitação do exame, constando da história clínica, exame físico, tratamentos realizados, resultados e as suspeitas clínicas<sup>4,5</sup>. As abreviações e outros ícones empregados pelo clínico não devem ser utilizados no pedido do exame, pois podem ser ininteligíveis ou indecifráveis ao patologista. Fotos do animal e das lesões dermatológicas também são úteis e devem ser enviadas sempre que possível<sup>6</sup>. Para que o resultado do exame possa ser maximizado é importante existir integração entusiástica e respeitosa entre o clínico e o patologista responsável<sup>3,4</sup>.

Assim, é importante que o clínico tenha o conhecimento básico do processo que envolve o diagnóstico dermatopatológico<sup>5,7</sup>, incluindo desde a ideia de se proceder a biópsia, até o resultado final de sua interpretação pelo patologista. O tema será desenvolvido, inicialmente, com as indagações técnicas constantes na rotina clínica.

## Quando biopsiar? Indicações do procedimento

Não existe indicação claramente definida de quando proceder a biópsia<sup>3</sup>. Obviamente, o objetivo é de estabelecer o diagnóstico definitivo<sup>1,2</sup>. Após a anamnese e exame físico, pergunte a você mesmo se já viu “isto” antes, o que causa “isto” e o que pode ser feito a respeito. Predominando as incertezas, talvez seja o momento da indicação da biópsia. A ausência de resposta terapêutica também é uma forte indicação, evitando não ultrapassar o período de três semanas de tratamento, qualquer que seja a dermatose considerada<sup>1,3,8</sup>. Orienta-se que as principais indicações para a biópsia e exame histopatológico sejam: lesões suspeitas de serem neoplásicas, ulcerações crônicas (podem ser neoplásicas), dermatoses de aparência grave e desfigurantes (dermatoses bolhosas, ulcerativas e necrosantes multifocais a generalizadas) e as dermatoses que necessitam de exame histopatológico para diagnóstico (displasias anxiais, adenite

*Orienta-se que as principais indicações para a biópsia e exame histopatológico sejam: lesões suspeitas de serem neoplásicas, ulcerações crônicas, dermatoses de aparência grave e desfigurantes e as dermatoses que necessitam de exame histopatológico para diagnóstico*

sebácea, doenças imuno-mediadas, algumas dermatoses nutricionais)<sup>1,3,8</sup>.

A glicocorticoterapia deve ser interrompida no mínimo de duas a três semanas antes da biópsia, devido às alterações histológicas decorrentes desses fármacos<sup>2,3</sup>. Se existir processo piogênico, convém tratar a condição com antibióticos antes do procedimento de biópsia. Tal conduta

aumenta a chance do reconhecimento da enfermidade de base que causam as piodermites<sup>3</sup>.

## Qual o local que deve ser biopsiado?

A escolha da lesão a ser biopsiada é tão importante quanto os conhecimentos e a experiência do patologista. De preferência, a biópsia deve ser obtida de lesões primárias (mácula, mancha,

pústula, vesícula, bolha, nódulo, descamação, comedos, alopecia e discromias)<sup>1,8,9</sup>. Estas lesões são as mais representativas para o diagnóstico, pois evoluem do processo patológico principal<sup>1,8</sup>. As lesões secundárias, que evoluem das lesões primárias, da ação trau-

*De preferência, a biópsia deve ser obtida de lesões primárias. As lesões secundárias são consideradas em segundo plano, mas também podem ser muito úteis para o diagnóstico.*

mática, exsudação ou medicação, são consideradas em segundo plano, mas também podem ser muito úteis para o diagnóstico (ex: crostas)<sup>3</sup>.

O local ideal para a biópsia varia com a natureza da doença. Na maioria dos casos é mais informativo o exame histológico de uma lesão "madura" ao invés da lesão muito jovem ou antiga<sup>4,10</sup>. Nas lesões vesíco-bolhosas é preferível buscar uma nova. Nas lesões mais antigas pode já ter ocorrido re-epitelização, deslocando para as porções superiores da epiderme a posição inicial da clivagem, como também é mais provável que se instale o processo inflamatório secundário à infecção<sup>4,11</sup>. Note que as lesões pustulosas e vesíco-bolhosas, em cães e gatos, são, em geral, muito frágeis e rompem-se facilmente, com o mínimo trauma, devendo ser prontamente biopsiadas<sup>5</sup>.

Na maioria das vezes, o estudo histopatológico não depende da comparação com a pele hígida. Em casos de alterações discretas, como discromias, descamação, alopecia ou atrofia é aconselhável enviar um fragmento de pele normal para efeito de comparação<sup>1</sup>. Quando houver erupções com bordas ativas, progressivas, que assumem configuração circular, anular ou serpiginosa, existe indicação de se incluir na biópsia uma parte de pele saudável, bem como da região central, menos ativa. Este procedimento também serve para as lesões atróficas e escleróticas. Esta conduta diminui a possibilidade de erro laboratorial no momento da inclu-

ção e corte do fragmento<sup>5</sup>. Sempre que possível devem ser retirados vários fragmentos, aumentando assim, a chance de obter lesões representativas<sup>2,4</sup>. As dermatoses evoluem, dessa forma a obtenção de múltiplos espécimes fornece sempre maiores informações<sup>8,9</sup>.

O patologista tem conhecimento para orientar o clínico sobre o melhor local de biópsia e deve ser sempre consultado nos casos de dúvida. Como orientação básica, seguem-se indicações de lesões para serem biopsiadas, exemplos de doenças em que podem estar presentes e comentários pertinentes<sup>1</sup>:

1. Lesões vesíco-pustulosas íntegras (pênfigo foliáceo, pênfigo eritematoso, impetigo, piodermite superficial, dermatose pustulosa subcorneal, pustulose eosinofílica estéril, farmacodermia pustular superficial, dermatofitose pustulosa).
2. Bolhas e vesículas intactas (penfigóide bolhoso, pênfigo vulgar, epidermólise bolhosa). Se não houver lesão primária intacta, a margem de uma vesícula ou bolha recentemente rompida pode ser biopsiada.
3. Lesões frágeis (vesículas e bolhas) precisam ser removidas inteiramente, preferencialmente, por biópsia "em fuso", com bisturi, para preservar a integridade da superfície.
4. Crostas devem ser incluídas, pois podem ser úteis para estabelecer o diagnóstico.
5. Evitar lesões crostosas antigas, ulce-

radas e erosadas. A epiderme intacta é necessária para estabelecer o diagnóstico de diversas doenças (lúpus eritematoso, eritema multiforme, dermatopatia isquêmica, dermatomiosite canina, necrólise epidérmica tóxica, dermatite esfoliativa associada ao timoma felino). Na presença de apenas lesões ulceradas, áreas eritematosas adjacentes às úlceras podem ser biopsiadas. Lesões em processo de despigmentação do plano nasal ou no lábio são úteis para o diagnóstico do lúpus eritematoso discoide.

6. Placas eritematosas, descamativas, escamo-crostosas, alopecias ou não; comedos (dermatite solar; placa eosinofílica; foliculite / dermatite piotraumática; doenças com cornificação anormal, como dermatose reponsiva ao zinco, dermatite seboreica, comedos actínicos, adenite sebácea).
7. Máculas, pápulas e placas eritematosas (alergias várias).
8. Pápulas e pústulas (foliculite bacteriana).
9. Lesões papulo-nodulares (dermatites e paniculites infecciosas ou não, como piogranuloma estéril, doenças fúngicas, bacterianas e por protozoários, granuloma eosinofílico, reação a corpo estranho, calcinose circunscrita, amiloidose, histiocitoses reativas etc).
10. Áreas de máxima alopecia (todos os casos de suspeita de doença en-

dócrina, foliculites murais, alopecia cicatricial, displasia folicular e alopecia não inflamatória de causa não endócrina).

11. Máculas discrômicas (alterações de pigmentação: ex. vitiligo, hiper ou hipopigmentação pós-inflamatória).
12. Lesões purpúricas (hemorragias, vasculites). Na suspeita de vasculite, evitar locais de difícil cicatrização (como plano nasal e coxim). Se necessário, realizar a biópsia na margem das lesões nessas regiões.
13. Placas urticariformes (urticaria e angioedema). Devem-se realizar precocemente as biópsias, uma vez que as lesões são transitórias. Pode-se incluir pele normal para efeito de comparação.
14. Em casos de paniculite, realizar biópsia profunda “em cunha”, por bisturi (nunca punch), garantido que a amostra represente além da epiderme e da derme, o tecido subcutâneo.
15. Evitar lesões crônicas (hiperpigmentadas, liquenificadas), auto-traumatizadas e infectadas.
16. Sempre que possível, obter biópsias profundas.

## Como realizar a biópsia de pele?

O instrumental utilizado para o procedimento da biópsia de pele deve ser delicado<sup>2</sup>, de preferência oftálmico,

contendo tesoura curva de Matzbaum ou de iris, pinças de Adson ou Halsted, pinças hemostáticas curvas, cabo de bisturi, lâminas de bisturi (n. 11 e 15), saca bocados (“punchs”) de 4, 6 e 8 mm de diâmetro, material para sutura, compressas estéreis, anestésico local (lidocaína a 2%), seringa de insulina, gaze estéril, papel toalha limpo, pequenos pedaços de madeira (abaixador de língua ou palito de sorvete) e frasco de boca larga contendo formalina a 10%<sup>3</sup>.

O animal deve ser meticulosamente examinado em ambiente com ótima iluminação. A manipulação vigorosa pode alterar algumas lesões de importância diagnóstica, como: pústulas e crostas. As escamas e crostas podem conter informações importantes para o diagnóstico. Os pelos devem ser cortados com tesoura o mais próximo possível da epiderme, evitando-se traumatizar ou remover escamas ou crostas da superfície cutânea. Dessa forma impede-se que os pelos incluídos na parafina dificultem o corte e danifiquem a navalha do micrótomo<sup>6</sup>.

Preferencialmente, a área a ser biopsiada não deve ter recebido tratamento tópico recente, trauma ou escoriação<sup>8</sup>.

*O local a ser biopsiado deve ser marcado com uma caneta e não precisa ser limpo, preparado ou esfregado com nenhum antisséptico, principalmente, nas lesões pequenas e delicadas, pois os elementos de importância diagnóstica podem ser removidos com essas ações, bem como ocorrer alterações inflamatórias iatrogênicas.*

Esta resulta na perda parcial ou total da epiderme e parte superficial da derme, comprometendo o diagnóstico<sup>5</sup>.

O local a ser biopsiado deve ser marcado com uma caneta e não precisa ser limpo, preparado ou esfregado com nenhum antisséptico, principalmente, nas lesões pequenas e delicadas, pois os elementos de importância diagnóstica podem ser removidos com essas ações, bem como ocorrer alterações inflamatórias iatrogênicas<sup>2,3</sup>.

Nos casos de grandes lesões, é preferível utilizar a técnica excisional em fuso (fragmento fusiforme), avançando após a margem da lesão<sup>5</sup>. A biópsia em fuso possui a vantagem de fornecer maior extensão de tecido ao ser examinado, além de facilitar a orientação do corte e inclusão do material. Essa técnica deve ser utilizada nas lesões neoplásicas, também com objetivo terapêutico - excisional, lesões pustulosas e vesiculosas de grande tamanho, - a ação rotatória do “punch” pode romper ou danificar a lesão -, lesões paniculares e na investigação das alopecias - os bulbos matriciais anagênicos estão ancorados profundamente no tecido gorduroso panicular<sup>1,2,4,6</sup>. A técnica empregando

o “*punch*” (saca bocado) não permite obter tecido panicular suficiente para o bom exame histopatológico nos casos de paniculite<sup>12</sup>. A anestesia geral, o tempo gasto e as múltiplas suturas constituem algumas desvantagens do método de biópsia incisional e excisional<sup>2</sup>.

A biópsia por “*punch*” é realizada com maior facilidade, geralmente, necessita apenas de anestesia local e contenção física, nos animais mais dóceis. Essa técnica também é mais aceitável para os proprietários e permite com frequência a obtenção de vários fragmentos, aumentando-se a chance de obtenção de lesões representativas. Nessa técnica, é recomendável que não se inclua qualquer porção de pele normal durante a biópsia. Se a pele normal estiver presente é possível que ocorra inclusão da metade normal ou menos lesionada, prejudicando o diagnóstico.

No ato cirúrgico, o “*punch*” deve ser firmemente posicionado na pele e rotacionado apenas em uma direção, até que penetre no tecido subcutâneo. O movimento alternado de rotação aumenta a chance de artefatos mecânicos ao fragmento, principalmente, a clivagem dermo epidérmica<sup>1</sup>. Uma vez seccionado em seu perímetro, o espécime pode ser exposto pinçando, com os dedos a pele peri-lesional, tracionando, delicadamente, com pinças hemostáticas (se houver pelos, é melhor utilizá-los) ou com a agulha de injeção hipodérmica na altura da interface dermo epidérmica<sup>1</sup>.

Após essa manobra o fragmento deve ser cortado em sua base com a profundidade adequada<sup>3</sup>. Vale salientar que na pele bem anestesiada, a biópsia (“*punch*” ou elíptica) profunda não é mais dolorosa que um procedimento superficial e permite sutura de maior qualidade e com melhor efeito cosmético<sup>5</sup>.

A técnica de biópsia por curetagem, ou “*shaving*” utilizada em medicina humana, principalmente, para as lesões névicas, não é, em geral, recomendada na dermatologia veterinária. O material obtido pelo “*shaving*” é insuficiente para um bom exame, além de poder resultar em alterações histológicas que comprometem o diagnóstico<sup>6</sup>.

Pontos simples separados, após boa antisepsia e o uso de fio não absorvível, são, geralmente, suficientes para o fechamento da ferida deixada pelo ato da biópsia.

Grandes complicações não são esperadas durante ou após o procedimento de biópsia<sup>3</sup>. A hemorragia, que sempre existe em alguma intensidade pode ser geralmente controlada por simples compressão. No entanto, deve-se prestar muita atenção em animais com distúrbios de coagulação, como por exemplo, nas terapias com anticoagulantes (inclusive com aspirina), nas intoxicações por rodenticidas, nas trombocitopatias, entre outras. Problemas de cicatrização devem ser antecipados nos casos de hiperadrenocorticismos, no diabetes melito e nas anormalidades do colágeno.

Raramente, desenvolve-se a cicatriz hipertrófica em animais.

A dose de anestésico local deve ser sempre respeitada, principalmente, em filhotes, pois podem resultar em convulsões, depressão miocárdica e até em morte. Além do mais, não indica-se o uso

de lidocaína com vasoconstritor nas extremidades, nas doenças cardiovasculares, em pacientes recebendo fenotiazínicos, bloqueadores  $\beta$  adrenérgicos, terapia com inibidores da monoaminoxidase (ex: amitraz) e antidepressivos tricíclicos.

Depois de retirado do animal, o fragmento deve ser rolado por sobre o papel toalha absorvente para retirar o excesso de sangue que, de outra forma, poderia aparecer no exame microscópico. Para as amostras maiores, recomenda-se colocar o fragmento sobre um pedaço de madeira (abaixador de língua) ou de cartolina porosa, com a derme voltada para baixo, exercendo-lhe delicada pressão. Esse procedimento é necessário para fragmentos elípticos maiores, pois previne a curvatura e ondulação tecidual, permitindo a melhor orientação anatômica<sup>1,2,3,5,13</sup>.

Lembrar que as alterações decorrentes de autólise iniciam-se, imediatamente, após a interrupção do fornecimento sanguíneo ao tecido. A autólise ocorre

*Para as amostras maiores, recomenda-se colocar o fragmento sobre um pedaço de madeira ou de cartolina porosa, com a derme voltada para baixo, exercendo-lhe delicada pressão.*

devido à degeneração das membranas celulares, liberação das enzimas hidrolíticas e ação de bactérias saprófitas que terminam por destruir o tecido. Os fragmentos obtidos por “punch” e deixados sob o foco cirúrgico luminoso exibem alterações autolíticas em menos

de cinco minutos. Para evitar que tais alterações se instalem, a amostra deve ser imediatamente colocada em solução fixadora<sup>5,13</sup>. Para o procedimento que envolva a retirada de vários fragmentos, não se deve esperar a coleta de todos os fragmentos para depois colocá-los na solução fixadora.

Por fixador define-se qualquer substância química usada para preservar e endurecer o tecido, preparando-o para o exame histopatológico. O sucesso da leitura e interpretação histopatológica depende também da boa fixação. Embora isto pareça simples e aparentemente dispensável de se dizer, muitos patologistas continuam ainda recebendo materiais inadequadamente fixados.

A solução de formalina a 10% é ainda o fixador que melhor preserva as estruturas celulares e é o agente mais utilizado na medicina veterinária. A formalina remove a água das moléculas tissulares (proteínas e ácidos nucléicos), ocasionando alterações das estruturas dessas moléculas que resultam em

pontes intermoleculares. Essas ligações resultam na resistência à ação hidrolítica das enzimas<sup>13</sup>.

Entretanto, a formalina ainda não é o fixador ideal. É um produto instável e quando exposto ao oxigênio degrada-se em ácido fórmico que, por sua vez, não possui a mesma capacidade fixadora. Esse produto reage também com o sangue, o que promove a formação de grânulos marrons no tecido (hematina ácida). Uma vez formado esse pigmento, pode-se eliminá-lo pelo método de Verocay ou Kardasewitsch<sup>5</sup>. Com o passar do tempo, a formalina também se degrada em paraformaldeído, que não fixa os tecidos com a mesma qualidade. Esses artefatos podem ser diminuídos tamponando-se a solução de formalina com fosfato sódico. A seguir, encontram-se as fórmulas desses fixadores (Quadros 1 e 2)<sup>5,6</sup>.

O tempo de fixação depende do tamanho da amostra e se faz da periferia para o centro do espécime. O período mínimo de fixação para fragmentos obtidos por *punch* de 6 mm ou maiores é

Água destilada	900 ml
Solução Concentrada de formalina a 40%	100 ml

Quadro 1– Composição química da solução de formalina a 10%

*Um erro frequentemente observado é o envio de grandes fragmentos de tecidos, acondicionados em recipientes de boca estreita ou com pouco volume de fixador. O volume do fixador deve ser 20 vezes maior que o volume da amostra*

de no mínimo 24 horas. Um erro frequentemente observado é o envio de grandes fragmentos de tecidos, acondicionados em recipientes de boca estreita ou com pouco volume de fixador. O volume do fixador deve ser 20 vezes maior que o volume da amostra<sup>2,4</sup>.

Em virtude da formalina não penetrar, eficientemente, nos fragmentos com espessuras superiores

a um centímetro, os espécimes de maior tamanho devem ser parcialmente seccionados a intervalos de 1cm.

Quando se pretende o estudo de imunofluorescência ou microscopia eletrônica, a formalina não é o fixador indicado. Para esses casos emprega-se o fixador de Michel e Milogni, respectivamente. Para o estudo imunoistoquímico, (imunoperoxidase) a fixação prévia com formalina não é impedimento absoluto para a realização da técnica. Nestes casos, é importante consultar o laboratório para saber qual a melhor forma de fixação ou acon-

Água destilada	900 ml
Solução Concentrada de formalina a 40%	100 ml
Fosfato anidro de sódio	6,5g
Fosfato monohidratado ácido de sódio	4 g

Quadro 2 - Composição química da solução tamponada de formalina a 10%



dicionamento da amostra, pois alguns anticorpos não funcionam em tecido fixado em formalina.

## **Para quem enviar o material para exame?**

O clínico deve enviar a amostra para um serviço especializado em dermatopatologia veterinária, de preferência para um profissional que tenha conhecimentos além da patologia microscópica, também da macroscópica (clínica dermatológica) e atuante em ambas as áreas. Sem dúvida, essa associação anatomo-clínica é mais eficiente na interação com os clínicos e na elucidação diagnóstica. Igualmente importante é a confiança que o clínico deposita no serviço, além de ter liberdade e abertura para discutir o caso, sugerir questionar, solicitar revisão de lâmina, recortes ou colorações especiais.

Não se pode obter o máximo de um resultado se não houver sempre boa correlação anatomo-clínica. Definitivamente, o dermatopatologista não desempenha eficientemente quando lhe são privados os dados clínicos do paciente, não importando o quanto bem realizado tenha sido a biópsia<sup>8</sup>.

Utilizar o serviço de patologia humana não é uma escolha aceitável, mesmo que este seja especializado em

*O clínico deve enviar a amostra para um serviço especializado em dermatopatologia veterinária, de preferência para um profissional que tenha conhecimentos além da patologia microscópica, também da macroscópica e atuante em ambas as áreas.*

dermatopatologia. Cada espécie animal possui sua própria característica histológica e alterações patológicas. Realmente, poucas doenças em medicina veterinária mimetizam doenças humanas, mesmo quando recebem a mesma denominação. Além disso, várias doenças são exclusivamente encontradas nos animais, não existindo correspondentes exatos na medi-

na humana<sup>13</sup>. Entretanto, é importante que o dermatopatologista veterinário tenha conhecimento em dermatopatologia humana para reconhecer ou suspeitar de caso potencialmente inédito.

## **Como a amostra é processada no laboratório?**

Não há necessidade que o clínico conheça todas as reações e fundamentos do processamento histopatológico. Entretanto, é importante que se tenham algumas noções básicas das etapas do processo.

Após o recebimento e registro da amostra pelo laboratório, segue-se o exame macroscópico da peça que consta das dimensões (por vezes o peso), cor, consistência e o aspecto ao corte da lesão (quando houver alteração). O clínico deve ter consciência que após a

fixação com formalina as alterações de cor como o eritema, discromias e mesmo impressões obtidas pela palpação, podem e, frequentemente, não são mais observadas pelo patologista, devido ao endurecimento e descoloração da peça. Da mesma forma, lesões pequenas como pápulas e pústulas, visíveis durante o exame físico, também, possivelmente, não serão mais óbvias após a fixação<sup>3,13</sup>.

A amostra deve ser cortada e colocada no cassete plástico juntamente com os dados de identificação do animal. Os fragmentos de pele podem ser adequadamente seccionados ao meio, através da epiderme até atingir a região panicular, no sentido dos folículos pilosos. Tal corte permite a visualização longitudinal dos folículos pilosos e demais anexos epidérmicos. O corte transversal, paralelo à superfície cutânea, na altura do infundíbulo folicular, está indicado nos casos de avaliação das alopecias não inflamatórias<sup>13,14</sup>.

Após essa primeira etapa, o tecido é desidratado passando por soluções de álcool, diafanizado em soluções de xilol, para depois ser incluído em parafina. A parafina mantém firmes e relacionadas às estruturas morfológicas para não deformarem quando submetidas ao corte do micrótomo. A seguir, o tecido é colocado em um pequeno recipiente contendo parafina derretida que irá, ao endurecer, se fundir com a parafina previamente infiltrada no tecido, formando o bloco de parafina.

A pele é um tecido de difícil corte, devido à natureza diversa dos tecidos que a compõe, exigindo um técnico experiente, paciente e cuidadoso, bem como aparelhagem limpa, lubrificada e afiada. Os cortes são feitos com espessura de 4 a 6  $\mu\text{m}$ , embora seja preconizada alguma vantagem com cortes mais espessos<sup>5</sup>. Após o corte, o tecido é esticado em banho-maria e montado em uma lâmina microscópica.

A coloração histológica empregada na rotina é a hematoxilina-eosina (HE). A coloração de orceína ácida de Giemsa também é útil na rotina e tem sido utilizada em alguns serviços. Outras colorações podem ser empregadas com o objetivo de melhor visualização de certas estruturas como grânulos dos mastócitos (Azul de Toluidina), fungos (Acido Periodico de Schiff – PAS e prata metamina de Grocott), bacilos álcool ácido resistentes (Ziehl Neelsen e Fite Faraco), fibras elásticas (Verhoeff), melanina (Fontana Masson), amilóide (Vermelho Congo ou cristal violeta), entre outras<sup>3,5</sup>.

Muitos artefatos teciduais podem resultar tanto do ato da biópsia (responsabilidade do clínico) como do processamento laboratorial (responsabilidade do patologista). Virtualmente, qualquer etapa do procedimento pode afetar o diagnóstico histopatológico final. Ao clínico vale lembrar que a escolha inadequada da lesão, o preparo cirúrgico inadequado, o uso de antissépticos ou

fármacos, fricção da pele a ser biopsiada, o uso inadequado de pinças, a não utilização de apoio de madeira ou cartolina para o fragmento biopsiado, a fixação inadequada ou o congelamento da amostra e a rotação errônea do *punch* podem levar a alterações microscópicas teciduais que comprometem o resultado do exame histopatológico<sup>3,5</sup>.

Em suma, para que o processo resulte em máximo benefício, espera-se boa atuação do clínico, nos seguintes tópicos:

- Na escolha de lesões representativas a serem biopsiadas;
- Sempre que possível, na obtenção de várias amostras;
- Na preservação ao máximo da superfície lesionada;
- Na utilização de instrumental adequado, evitando os artefatos de coleta;
- Na fixação adequada da amostra;
- No envio de formulário de solicitação de exame contendo a identificação do animal, resumo da história e sinais clínicos, tratamentos realizados, respostas terapêuticas e a lista dos principais diagnósticos diferenciais;
- Que quando tenha dúvidas, entre em contato com um patologista para discutir o caso.

Por outro lado, ao patologista compete: processamento adequado da amostra (exame macroscópico da peça, secção, inclusão em parafina, corte, coloração), um ótimo conhecimento clínico e dermatohistopatológico, capacidade

de correlação anatomo-clínica, demonstre iniciativa para solicitar, quando apropriado, colorações especiais e recortes, entre em contato com o clínico sempre que necessário, reconheça suas limitações e obtenha uma segunda opinião para os casos que assim necessite.

A dermatopatologia possui vocabulário próprio, frequentemente específico, porque muitas alterações histopatológicas ocorrem apenas no tegumento<sup>3,4</sup>. O melhor entendimento do laudo histopatológico está vinculado ao conhecimento dos termos e definições técnicas. Assim, o leitor é encorajado a consultar as excelentes obras relacionadas na bibliografia abaixo.

## Referências bibliográficas

1. GROSS, T.L., IHRKE, P.J., WALDER, E.J. *Veterinary Dermatopathology A Macroscopic and Microscopic Evaluation of Canine and Feline Skin Disease*. St. Louis: MOSBY-YEAR BOOK, Inc, 1992. 520p.
2. IHRKE, P.J. The Skin in Biopsy: Maximizing Benefits. *Annual Meeting Proceedings*, p.299-301, 1988.
3. SCOTT, D.W., MILLER, W.H., GRIFFIN, C.E. *Muller and Kirk's Small Animal Dermatology*. 6.ed. Philadelphia: W.B.SAUNDERS, 2001. 1130p.
4. ACKERMAN, A.B. *Histologic Diagnosis of Inflammatory Skin Diseases*. 2.ed. Baltimore: WILLIAMS & WILKINS, 1997. 944p.
5. MEHREGAN, A.H. *Pinkus' Guide to Dermatohistopathology*. 4.ed. Norwalk: APPLETON-CENTURY-CROFTS, 1986. 655p.
6. AUSTIN, V.H. Skin Biopsies: When, Where and Why. *The Compendium Collection*, v.2, p.171-75, 1980.
7. MORIELLO, K., GALBREATH, E. Dermatopathology for the "Pathophobe". IN: MORIELLO, K., MASON, I. *Handbook of Small*

- Animal Dermatology*. 5.ed. Oxford: PERGAMON VETERINARY HANDBOOK SERIES. ELSEVIER SCIENCE. 1995. cap.4. p.45-63.
8. ANGARANO, D.W. Biopsies of the Skin and Mucous Membranes. *Seminars in Veterinary medicine and Surgery (Small Animal)*, v.8, p.235-38, 1993.
  9. TSCHARNER, C. Skin Biopsy and Histopathology of Inflammatory Skin Lesions. In: Fourth world congress of veterinary dermatology, 4., San Francisco, 2000. *Proceedings*. San Francisco, 2000, p.26.
  10. ELENITSAS, R., HALPERN, A.C. Biopsy Techniques. In: ELDER, D., ELENITSAS, R., JAWORSKY, C., JOHNSON, B. *Lever's Histopathology of the Skin*. 8.ed. Philadelphia: LIPPINCOTT-RAVEN PUBLISHERS, 1997. Cap.2, p.3-4.
  11. KUHL, K.A., SHOFER, F.S., GOLDSCHMIDT, M.H. Comparative Histopathology of pemphigus foliaceus and superficial Folliculitis in the Dog. *Veterinary Pathology*, v.31, p.19-27, 1994.
  12. ACKERMAN, A.B. *Histologic Diagnosis of Inflammatory Skin Diseases*. 1.ed. LEA FEBIGER, 1978. 863p.
  13. DUNSTAN, R.W. A User's Guide to Veterinary Surgical Pathology Laboratories: Or, Why Do I Still Get a Diagnosis of Chronic Dermatitis Even When I Take a Perfect Biopsy? *The Veterinary Clinics of North America. Small Animal Practice. Advances in Clinical Dermatology*, v.20, p. 1397-1417, 1990.
  14. YAGER, J.A., WILCOCK, B.P. *Color Atlas and Text of Surgical Pathology of the Dog and Cat. Dermatopathology and Skin Tumors*. London: WOLFE PUBLISHING, 1994. 320p.



bigstockphoto.com

# Abordagem diagnóstica do prurido em cães

Guilherme De Caro Martins\* – CRMV- 10.970,  
Adriane Pimenta da Costa Val\*\* – CRMV- 4331

\* Mestrando em Ciência Animal, Escola de Veterinária da  
Universidade Federal de Minas Gerais (EV/UFMG)

E-mail para contato: [guilhermedcmartins@hotmail.com](mailto:guilhermedcmartins@hotmail.com)

\*\* Professora Associada I, Escola de Veterinária da UFMG.

## Introdução

O prurido é uma das razões mais comuns pelos quais os proprietários levam os animais para a consulta veterinária<sup>1,2,3</sup>. É definido como uma sensação desagradável, semelhante à dor, manifestado por lambadura, mastigação, roçar em objetos, arranhaduras, mudanças comportamentais e automutilações<sup>4,5</sup>.

O prurido pode ser uma manifestação de diversas dermatopatias, sendo as principais, relacionadas aos parasitos, principalmente às pulgas, às infecções secundárias, e às alergopatias<sup>6,7</sup>. Portanto a identificação e controle da causa primária são de extrema importância antes que se realize o tratamento sintomático do prurido. Para isso, deve

ser realizada uma abordagem sistemática, baseada em provas diagnósticas, diagnósticos diferenciais e monitorização do paciente<sup>7</sup>.

## Revisão de literatura

### Fisiopatologia

O prurido é um sinal clínico de afecções dermatológicas subjacentes, com ou sem lesões primárias, ou de doenças sistêmicas, sendo considerado uma das queixas mais comuns apresentadas à clínica veterinária<sup>2,5,8</sup>. De forma similar à dor, a coceira é um sistema de alarme efetivo para remoção de substâncias lesivas à pele, e quando ocorre de forma crônica tem um impacto acentuado na qualidade de vida do animal<sup>2</sup>. É estimulada, na maioria

das vezes, por substâncias como histamina, proteases, neuropeptídeos, opióides, mediadores lipídicos e várias citocinas que se ligam a receptores denominados de prurireceptores<sup>1, 5,8</sup>. Alguns fatores podem iniciar, suprimir ou exacerbar o prurido<sup>1</sup>. Os fatores mecânicos, como esfregar e arranhar a pele, por exemplo, suprimem brevemente a sensação pruriginosa devido ao desencadeamento de estímulos dolorosos, térmicos e táteis que competem com circuitos neuronais<sup>5,8</sup>.

*A coceira é um sistema de alarme efetivo para remoção de substâncias lesivas à pele, e quando ocorre de forma crônica tem um impacto acentuado na qualidade de vida do animal.*

## Abordagem do prurido

Deve-se buscar inicialmente, uma anamnese meticulosa, buscando-se ressaltar a identificação precisa do paciente. Para isso, é importante adotar questionários dermatológicos específicos que servirão de guia para obtenção do histórico<sup>2,3,7</sup>. Dentre as perguntas presentes no questionário (Quadro 1), deve-se ressaltar a importância do padrão de distribuição

### Questionário dermatológico específico

1. Identificação do paciente
  - Raça
  - Idade
2. Qual a idade de aparecimento do prurido?
  - Há lesões associadas?
  - Como são os aspectos das lesões?
  - O que apareceu primeiro: a coceira ou a ferida?
3. Qual a intensidade do prurido? (utilizar uma escala como padrão)
4. Quais são as áreas do corpo afetadas?
  - Lambe as patas? Esfrega o rosto no chão?
5. A quais tratamentos o animal já foi submetido?
  - Qual foi a resposta a cada terapia?
6. Como é o ambiente em que o animal vive?
  - Houve alguma mudança ambiental recentemente?
  - Convive com outros animais?
  - Há algum outro animal apresentando sinais dermatológicos?
7. A que dieta o animal é submetido?
8. Há alguma outra alteração ou problema associado?

Quadro 1- Questionário dermatológico específico para paciente que cursa com prurido

Fonte: Martins et al; 2012

das lesões e do prurido, pois isso auxilia bastante no direcionamento da enfermidade primária presente (Quadro 2) (3,5). Além disso, a utilização de um dermatograma é essencial para mo-

*No exame clínico deve-se, inicialmente, observar a presença de infecções secundárias, pois elas por si só podem levar à coceira.*

nitorização do paciente e comprovação de melhora clínica (Figura 32)

O ato de se coçar está frequentemente associado a lesões cutâneas primárias, como pápulas (Figura 3), pústulas (Figura 9) e vesículas (Figura 8).

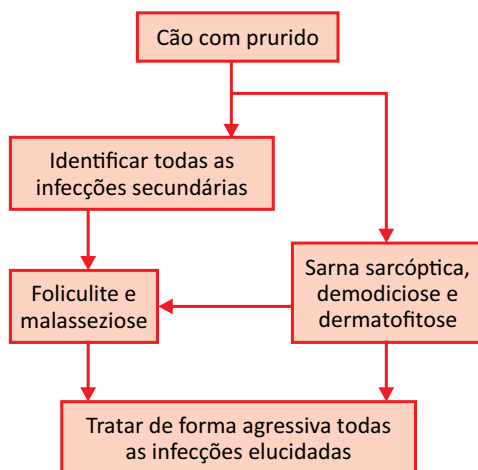
No entanto, essas lesões são efêmeras e assim o paciente, no momento da consulta, apresenta lesões secundárias, como colaretes (Figura 11), escoriações (Figura 16), crostas (Figura 14), e às vezes liquenificação (Figura 17) e hiperpigmentação, que orientam exames específicos e o diagnóstico <sup>5,9</sup>.

No exame clínico deve-se, inicialmente, observar a presença de infecções secundárias, pois elas por si só podem levar à coceira (Fluxograma 1). A im-

Localização das lesões ou prurido	Afecções
Pina	Atopia, hipersensibilidade alimentar, sarna sarcóptica, vasculite, pênfigo
Face	Demodicose, atopia, hipersensibilidade alimentar, dermatofitose, sarna sarcóptica, lúpus e pênfigo
Patas	Atopia, hipersensibilidade alimentar, dermatite por malassezia, pênfigo
Unhas	Infecção bacteriana ou fúngica, trauma, distúrbios imunomediados da pele
Região lombo-sacral	Dermatite alérgica a picada de pulga
Pavilhão e conduto auditivos	Infecções bacterianas ou fúngicas, parasitas, pólipos, corpo estranho. Geralmente cursam com uma doença primária como atopia, hipersensibilidade alimentar e doenças endócrinas.
Cotovelos, axila e jarretes	Sarna sarcóptica, atopia, hipersensibilidade alimentar

Quadro 2 - Localização das lesões das principais afecções que cursam com prurido

Fonte: Martins et al., 2012



Fluxograma 1 - Abordagem inicial do prurido em cães

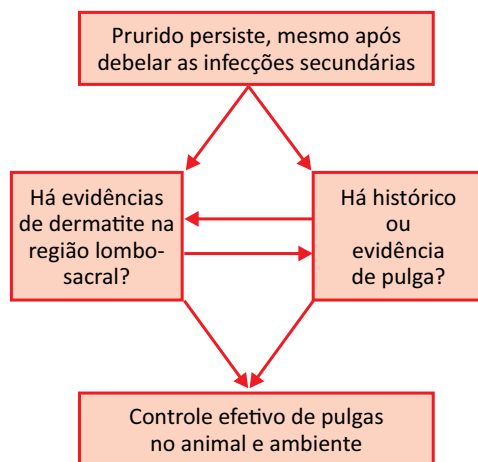
plementação de um banco de dados mínimo que inclua exame citológico e raspados cutâneos é importante para confirmar a presença dessas infecções, sejam elas por ácaros, fungos ou bactérias<sup>8,9,10</sup>.

Com o exame citológico é possível identificar microorganismos como *Malassezia sp*, bactérias cocóides (Figura 33) e bastonetes. Com o raspado cutâneo profundo e superficial, é possível elucidar ácaros como o *Demodex canis* (Figura 34) e *Sarcoptes scabiei*. No entanto, o diagnóstico de exclusão para a sarna sarcóptica deve ser realizado na maioria das vezes, com associação dos sinais clínicos ao tratamento, pois a sensibilidade do raspado superficial é de apenas 25%<sup>9,10</sup>.

Após a resolução das infecções secundárias e lesões é importante determinar se há prurido persistente e residual<sup>8</sup>. Caso a resposta seja positiva faz-se necessário a pesquisa de causas alérgicas, que resultam de uma resposta exagerada e deletéria do sistema imune a antígenos específicos<sup>3,11</sup>.

Há três principais causas alérgicas em cães, e o diagnóstico de cada uma delas é realizado por provas terapêuticas, já que se assemelham em sinais clínicos e, essencialmente por exclusão. Inicialmente, é necessário excluir as induzidas por parasitas, como a dermatite alérgica à picada de pulga (DAPP). O histórico e a localização das lesões podem direcionar para o diagnóstico,

já que a maioria dos animais apresenta-se com área de rarefação pilosa, eritema, foliculite secundária, escoriação e prurido intenso na região lombo-sacral (Figura 35), associado ou não a histórico recente de infestação por pulgas<sup>9,12</sup>. Em apenas 60% dos animais que possuem DAPP, são encontrados as pulgas ou resquícios de infestação, portanto não é considerada uma prova sensível para excluir ou confirmar o diagnóstico de DAPP<sup>3,12</sup>. (Fluxograma2)

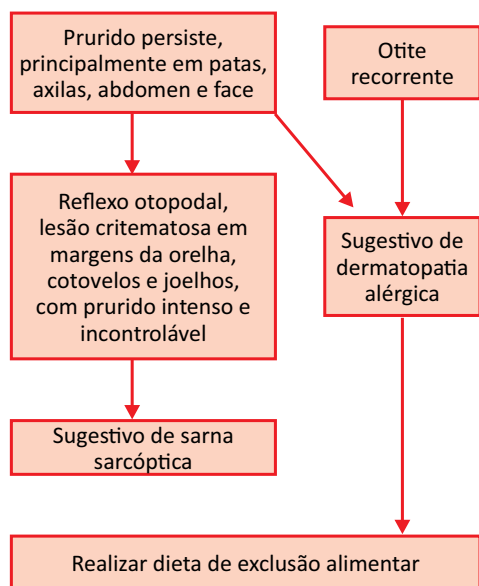


Fluxograma 2 – Abordagem do prurido após debelar infecção secundária e animal com suspeita de DAPP.

O sucesso no manejo dessa afecção depende da eliminação das pulgas, tanto do animal como do ambiente<sup>12</sup>. Se após a exclusão da dermatopatia supra citada houver persistência do prurido moderado a intenso e não sazonal, o animal deve ser submetido à exclusão dietética para que se verifique a possibi-



lidade de hipersensibilidade alimentar<sup>11</sup> (Fluxograma 3).



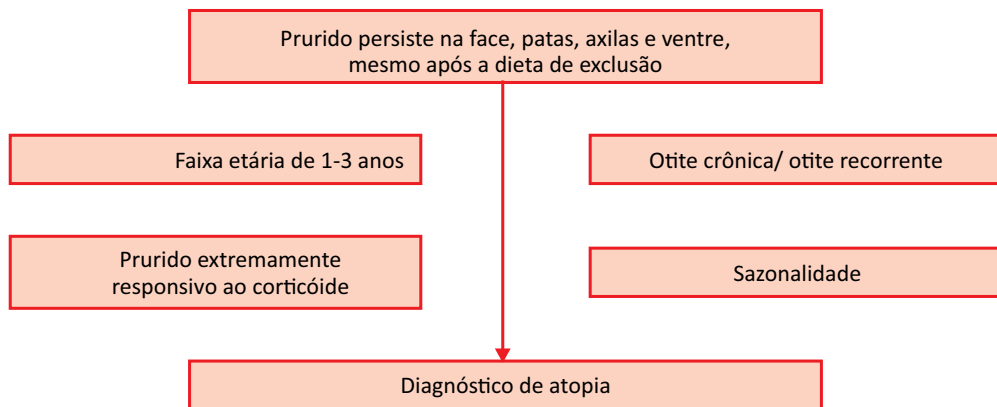
Fluxograma 3- Abordagem do prurido naqueles animais em que além das infecções secundárias, a DAPP já foi excluída e o prurido ainda persiste.

A hipersensibilidade alimentar é uma reação orgânica adversa aos alimentos em que as habituais fontes proteicas e de carboidratos encontradas na alimentação constituem os principais agentes alergênicos<sup>13,14</sup>. A restrição dietética é a única forma de confirmar ou eliminar hipersensibilidade alimentar e deve ser inicialmente prescrita por seis a oito semanas, porém pode-se estender por até doze semanas. Consiste em fornecer ao animal alimentos com os quais tenha tido pouco, ou nenhum contato, como carne de coelho, peixe, cordeiro ou rã como fonte de proteína, e arroz e/ou batatas como fonte de carboidratos

<sup>14</sup>. A dieta caseira com esses ingredientes deve ser a primeira opção para o diagnóstico, pois tem-se uma maior controle das substâncias que o animal está ingerindo. Caso não seja possível, opta-se por rações hipoalergênicas comerciais. Após esse período é ideal realizar a exposição provocativa com o alimento anterior, para assim confirmar a hipersensibilidade alimentar<sup>13</sup>. O retorno dos sinais clínicos, que pode ocorrer horas ou dias após a dieta provocativa, confirma a hipersensibilidade alimentar.<sup>9,13,14</sup>

Se após o período de teste o prurido e os sinais tegumentares persistirem, conclui-se que o paciente apresenta dermatite atópica (Figura 36).

Ressalta-se que o diagnóstico de dermatite atópica é subsidiado pelo exame clínico e só deve ser estabelecido após exclusão de outras dermatopatias pruriginosas<sup>11</sup> (Fluxograma 4). O teste alérgico intradérmico e sorológico demonstram a presença de hipersensibilidade mediada por IgE a alérgenos específicos e devem ser indicados após o diagnóstico de atopia ter sido estabelecido visando subsidiar a manipulação de vacinas para a realização de dessensibilização alérgeno-específica<sup>11,15,16</sup>. A atopia é uma doença incurável, em que a terapia é realizada para controle dos sinais clínicos. A melhor terapia deve ser avaliada caso a caso, porém em todos, deve-se optar por uma multiterapia, envolvendo muitas vezes agentes sistêmicos e tópicos.



Fluxograma 4- Abordagem do prurido em cão, em que o prurido persiste mesmo após a dieta de exclusão. Em vermelho, informações que auxiliam na identificação do paciente, e que são comuns no paciente atópico, porém não necessariamente precisam estar presentes.

No intuito de avaliar a melhora clínica, é importante ter uma escala para monitorização do prurido. A sua quantificação torna-se importante, já que é um parâmetro subjetivo e às vezes difícil de ser esclarecido pelo proprietário <sup>2,4,19</sup>. Para tanto, foi proposta uma escala visual modificada em que são mensuradas a intensidade e frequência assim como descrição de alterações comportamentais que podem ser exibidas pelos cães <sup>17</sup> (Figura 37)

## Terapia do prurido

O primeiro princípio que o clínico deve se lembrar quando está lidando com um paciente que apresenta prurido é que trata-se de um sinal clínico, e não uma doença. Portanto, todo esforço deve ser feito na identificação da causa primária e no seu tratamento específico, para que não se estabeleça apenas terapia baseada em sinais clínicos (6). Geralmente

a terapia do paciente com prurido exige terapia tópica e sistêmica, de acordo com a infecção subjacente (7).

Diversos são os agentes sistêmicos para o controle do prurido (Quadro 3). A escolha deve estar relacionada essencialmente à causa primária, ao controle de infecções secundárias e também ao controle do prurido intenso que trás desconforto ao paciente.

Porém algumas considerações sobre o uso dessas terapias devem ser realizadas. A escolha inicialmente é empírica, e dentre os antimicrobianos mais utilizados estão a cefalosporina de primeira geração e a amoxicilina associada ao ácido clavulânico para o controle da foliculite. Porém o seu uso geralmente é feito de forma errônea, com doses insuficientes de antibiótico ou administração por curtos períodos <sup>9</sup>. A utilização por até duas semanas após a resolução clínica é essencial para a cura microbiológica.

AGENTES SISTÊMICOS	POSOLOGIA	TEMPO DE TRATAMENTO
<b>ANTIMICROBIANOS</b>		
Cefalexina	22-30mg/kg/q12h, VO	21-30 dias
Amoxicilina + Ácido clavulânico	15-20mg/kg/q12h, VO	21-30 dias
Cefovexina sódica	8mg/kg/q15d, SC	2-3 aplicações
Enrofloxacino	5mg/kg/q24h, VO	21-30 dias
Itraconazol	5-10mg/kg/q12h, VO	30 dias
Cetoconazol	5-10mg/kg/q12h, VO	30 dias
<b>GLICOCORTICÓIDES</b>		
Prednisona	0,5-1mg/kg/q12h, VO	Quando necessário uso crônico definir a mais baixa dosagem para controle da afecção, geralmente 0,5mg/kg/q4 horas a critério
Dexametasona	0,25-1mg/cão/q48h, IM	A critério
Acetato de metilprednisolona	1,1mg/kg/q7d, SC/IM	A critério
<b>ANTIHISTAMÍNICOS</b>		
Cetirizine	0,5-1mg/kg/q24 h, VO	Observar resposta do animal
Hidroxizine	2-7mg/kg/q8-12 h, VO	
Ciproheptadina	0,1-2mg/kg/q8-12 h, VO	
<b>OUTROS</b>		
Ciclosporina	5-10mg/kg/q24h, VO	Alterar dose de acordo com resposta observada

Quadro 3- Classe, posologia e tempo de tratamento dos principais agentes sistêmicos utilizados no controle do prurido

Há diversos antihistamínicos passíveis de ser utilizados nos cães, porém os seus efeitos são na maioria das vezes imprevisíveis. Mas sabe-se que possuem efeito limitado em desordens pruriginosas que não as urticariantes, já que no cão é raro ocorrer indução do prurido única e exclusivamente pela histamina<sup>1</sup>. Se for opção de uso, o clínico deve estar preparado para tentar a utilização

de diversos antihistamínicos até que se chegue à conclusão qual é o mais efetivo para o paciente<sup>19</sup>. É considerado atualmente pouco útil no tratamento de dermatite atópica crônica, principalmente como agente único<sup>7,20</sup>. Podem auxiliar na redução de dosagem de corticóide em animais alérgicos em que a opção de tratamento tenha sido esse fármaco e, assim, reduzir os efeitos colaterais<sup>19</sup>. Foi

demonstrado recentemente que a clemastina utilizada há duas décadas, não apresenta biodisponibilidade, quando administrado por via oral, e assim não se observa qualquer efeito benéfico em sua utilização <sup>20</sup>.

Os glicocorticoides são os medicamentos mais utilizados para o tratamento sintomático do prurido. São reconhecidamente as drogas que tem mais eficácia no tratamento dos sinais clínicos da dermatite atópica canina, e do alívio temporário do prurido, porém o seu uso deve ser muito bem descriminado, já que na maioria das vezes são utilizados, sem definir a causa primária <sup>7,18</sup>. O seu uso prolongado e abusivo está relacionado a problemas sistêmicos, como hepatopatia esteroide, aumento na incidência de infecções cutâneas por fungos e bactérias, desenvolvimento de demodicose e hiperadrenocorticismos iatrogênicos <sup>1,6,7,16</sup>. Deve-se evitar o uso de apresentações injetáveis já que a supressão do eixo hipotálamo-hipófise-adrenal é mais duradoura após o interrompimento do tratamento <sup>2</sup>.

A sua utilização no tratamento em concomitante da foliculite bacteriana e malassezia não é aconselhado, já que o prurido associado a essas condições responde muito bem a terapia antimicrobiana, e o corticóide camufla a intensidade da resposta. Isso pode dificultar a elucidação da causa primária, que deve ser o principal objetivo do clínico <sup>8,10</sup>.

Como opção de terapia para a ato-

pia, tem-se a ciclosporina, um fármaco imunomodulador. Ela inibe a calcineurina, interferindo na ativação das células que iniciam a resposta imune, como as células de Langerhans e linfócitos, assim como nas células efetoras da reação alérgica, como os mastócitos e eosinófilos <sup>22,23</sup>. A redução do prurido com seu uso foi bastante similar ao encontrado quando utilizado corticosteroide, com o benefício de haver menos efeitos colaterais, porém, a melhora clínica ocorre em torno de três a quatro semanas após início da terapia <sup>22,23</sup>.

## Considerações finais

A abordagem eficaz de um animal com prurido é essencial, visto este pode ser desencadeado por diversos fatores. Deve-se iniciar com a exclusão das infecções secundárias e progredir para diagnósticos de causas alérgicas de acordo com as respostas obtidas.

A utilização crônica de glicocorticóides deve ser realizada em último caso, como tratamento de dermatite atópica e quando as outras opções não forem válidas.

O ideal é sempre priorizar o diagnóstico da afecção que concorre com prurido, ao invés de realizar somente um tratamento sintomático que permita alívio temporário. Essa conduta minimiza possíveis efeitos colaterais, gastos desproporcionais e gera maior cumplicidade do médico veterinário com o proprietário.

## Referências bibliográficas

1. METZ, M; GRUNDMANN, S; STANDER, S. Pruritus: an overview of current concepts. *Vet Dermatol* 2011; 22:121-131
2. SCOTT, D.W; MILLER, W.H; GRIFFIN, C.E. *Muller & Kirk's Small Animal Dermatology*, 6ª ed. Pennsylvania, Elsevier; 2001.
3. PATEL, A; FORSYTHE P. *Soluciones Saunders en la Práctica Veterinaria: Dermatología de Pequeños Animales*. 1ª ed. Barcelona, Elsevier; 2010.
4. RESS, J.L; LAIDLAW, A. Pruritus: more scratch than itch. *Clin exp dermatol* 1999; 17:490-493.
5. LORENTZ M.D; NEER, T.M; DEMARS, P.L. *Small Animal Medical Diagnosis*. 3ª ed. Wiley-Blackwell; 2009.
6. LOGAS, D. An approach to pruritus. In: Foster A, Foil C, Eds. *BSAVA Manual of Small Animal Dermatology*, 2ª ed, England: British Small Animal Veterinary Association; 2003. p.37-42
7. MARTINS, G.D.C; MARTINS, B.D.C; TORRES, B.B.J; COSTA VAL, A.P. Abordagem do prurido em cães. *Medvep Dermato- Revista de Educação Continuada em Dermatologia e Alergologia Veterinária*, v.2,n.4, p.162-171, 2012.
8. YOSIPOVITXH, G; GREAVES, M.W; SCHMELZ, M. Itch. *The Lancet* 2003; 361:690-694
9. HNILICA, K.A. *Small Animal Dermatology: a Color Atlas and Therapeutic Guide*. 3ª ed. Missouri, Elsevier; 2011.
10. HILL, P; WARMAN, S; SHAWCROSS, G. 100 Top Consultations in Small Animal General Practice. U.K, Blackwell Publishing; 2011.
11. LUCAS, R; ODAGUARI, J. Teste alérgico intradérmico e imunoterapia alérgeno-específica no controle da dermatite atópica canina – revisão. *Clínica Veterinária* 2011; 16(91):94-100.
12. CARLOTTI, D.N; JACOBS, D.E. Therapy, control and prevention of flea allergy dermatitis in dogs and cats. *Vet Dermatol* 2000; 11:83-98.
13. KENNIS, R.A. Food Allergies: Update of Pathogenesis, Diagnoses and Management. *Vet Clin N Am-Small* 2006; 36:175-184.
14. SALZO, P.S; LARSSON, C.E. Hipersensibilidade alimentar em cães. *Arq Bras Med Vet Zoo* 2009; 16(3):598-605.
15. BOTONI, L.S; MARTINS, G.D.C; GOMES, C; BATISTA, L.M; BICALHO, A.P.C.V. Prevalência de reações positivas à alérgenos causadores de dermatite atópica em cães na região metropolitana de Belo Horizonte. *Medvep Dermato* 2012; 2(3):140-146.
16. RESS, C.A. Canine and feline atopic dermatitis: a review of the diagnostic options. *Clin Tech Small An P* 2001; 16(4):230-232.
17. RYBNICEK, J; LAU-GILLAR, P.J; HARVEY, R; HILL, P.B. Further validation of a pruritus severity scale for use in dogs. *Vet Dermatol* 2009; 20(2):115-122.
18. OLIVRY, T; STEFFAN, J; FISH, R.D; PRÉLAUD, P; GUAGUÈRE, E; FONTAINE, J et al. Randomized controlled trial of the efficacy of cyclosporine in the treatment of atopic dermatitis in dogs. *J am vet med assoc* 2002; 221(3):370-377
19. SCOTT, D.W; MILLER, W.H. Antihistamines in the management of allergic pruritus in dogs and cats. *J Small Anim Pract* 1999; 40:359-364.
20. OLIVRY, T; DE BOER, D.J; FAVROT, C; JACKSON, H.A; MUELLER, R.S; NUTTALL, T et al Treatment of canine atopic dermatitis: 2010 clinical practice guidelines from the international task force on canine atopic dermatitis. *Vet Dermatol* 2010; 21(3):233-248.
21. STEFFAN, F; PARKS, C; SEEWALD, W. North American Veterinary Dermatology Cyclosporine Study Group. Clinical trial evaluating the efficacy and safety of cyclosporine in dogs with atopic dermatitis. *J Am Vet Med Assoc* 2005; 226(11):1855-1863.
22. OLIVRY, T; RIVIERRE, C; JACKSON, H.A; MURPHY, K.M; DAVIDSON, G; SOUSA, C.A. Cyclosporine decreases skin lesions and pruritus in dogs with atopic dermatitis: a blinded randomized prednisolone-controlled trial. *Vet Dermatol* 2002; 13(2):77-87.
23. PALMEIRO, B.S. Cyclosporine in veterinary dermatology. *Veterinary Clinics of North America-Small Animal Practice*, v.43, p.153-171, 2013.



bigstockphoto.com

# Otite externa em cães

Carolina Boesel Scherer\* - CRMV-MG 13.722,  
Rodrigo dos Santos Horta\*\* - CRVM-MG11.669,  
Adriane Pimenta da Costa Val\*\*\* - CRMV-MG 4331

\* Mestranda em Ciência Animal, Escola de Veterinária da UFMG. Email para contato: [cbscherer@gmail.com](mailto:cbscherer@gmail.com)

\*\* Doutorando em Ciência Animal pela Escola de Veterinária da UFMG. Email para contato: [rodrigohvet@gmail.com](mailto:rodrigohvet@gmail.com),

\*\*\* Professor Associado I, Escola de Veterinária da UFMG

## Introdução

Otite é a inflamação do revestimento epitelial do meato auditivo, relativamente frequente na rotina clínica médica de pequenos animais, podendo atingir 20% dos casos atendidos em um serviço ambulatorial<sup>1,2,3</sup>. De acordo com a localização ana-

*Otite é a inflamação do revestimento epitelial do meato auditivo, relativamente frequente na rotina clínica médica de pequenos animais, podendo atingir 20% dos casos atendidos em um serviço ambulatorial.*

tômica do processo patológico, a otite pode ser classificada como externa, quando restrita aos canais vertical e horizontal do ouvido; como média, se abrange as estruturas da bula timpânica e recesso epitimpânico (espaço onde se situa a cabeça do martelo e o corpo da bigorna) na cadeia ossi-

cular, além da face interna das membranas timpânica e das janelas coclear e vestibular, e como interna quando há comprometimento da cóclea e sistema vestibular<sup>4,5,6</sup>.

A otite externa é definitivamente mais comum, e embora a ruptura do tímpano, invariavelmente, resulte em progressão para otite média, as formas média e interna são menos frequentes<sup>4,7</sup>.

A otite externa possui etiologia multifatorial envolvendo causas primárias, fatores predisponentes e perpetuantes<sup>4,5,6,7,8,9</sup>, fundamental ao estabelecimento de um plano diagnóstico e terapêutico, para a prevenção de recorrências e cronificação do processo<sup>10,11</sup>.

## **Anatomia e fisiologia do ouvido externo**

A compreensão da anatomia e fisiologia do ouvido é fundamental para o desenvolvimento de planos de diagnóstico e terapêutico adequados<sup>7,8</sup>.

O ouvido pode ser dividido em três partes: externo, médio e interno. Em conjunto, estes três componentes permitem a identificação e localização de efeitos sonoros, detecção da posição e movimentos da cabeça<sup>4,8</sup>.

O ouvido externo é composto pelo pavilhão auricular (aurícula), o meato acústico externo (conduto auditivo ou canal externo) e a membrana timpânica<sup>4,7,8</sup>. O pavilhão auricular apresenta a forma irregular e auxilia na captação dos sons. O conduto auditivo externo

possui comprimento variável (5-10 cm) e lúmen com diâmetro de aproximadamente 0,5-1cm<sup>7,8</sup>. Classicamente, o canal auditivo externo é dividido em duas porções: vertical e horizontal. O canal vertical origina-se da aurícula e estende-se na direção rostro-ventral antes de dobrar-se, medialmente, formando o canal horizontal, que estende-se até atingir a membrana timpânica<sup>7</sup>. A membrana timpânica é uma estrutura epitelial que separa o ouvido externo da cavidade do ouvido médio<sup>7,8</sup>. Normalmente, essa membrana pode ser observada no exame otoscópico, apresenta forma côncava e coloração clara e translúcida<sup>7,8,12</sup>.

A cartilagem auricular, em configuração de funil, proporciona suporte estrutural ao ouvido externo e mantém o conduto auditivo aberto é revestida por tecido epitelial estratificado escamoso, que de forma semelhante à pele, nas demais regiões do corpo, apresenta folículos pilosos, glândulas sebáceas e glândulas apócrinas, que, no caso, são modificadas e denominadas glândulas ceruminosas<sup>1, 7,10</sup>.

O cerúmen é uma emulsão que reveste todo o conduto auditivo externo, composto por secreções de glândulas sebáceas e ceruminosas, mas também por células de descamação. Acredita-se que o cerúmen seja um mecanismo de defesa contra infecções, considerando a formação natural de uma barreira física e a identificação de imunoglobulinas IgA, IgG e IgM, que contribuem para

imunidade passiva local<sup>4,7</sup>.

O conduto auditivo apresenta um mecanismo único de autolimpeza, devido à migração das células epiteliais desde a membrana timpânica até o meio externo, com a expulsão de células de descamação, secreções glandulares, micro-organismos e detritos<sup>7,8,10</sup>. Alterações no mecanismo de migração epitelial, provocados por ruptura da membrana timpânica, inflamação crônica, lesões ou cicatrizes no revestimento epitelial resultam em acúmulo de debris, cerúmen e queratinócitos descamados, favorecendo a progressão da otite crônica<sup>1</sup>.

## **Etiopatogenia**

### **Causas primárias**

As causas primárias são condições ou alterações que iniciam o processo inflamatório dentro do canal auditivo<sup>4,5,6,7,10</sup> e estão presentes em todos os casos de otite externa<sup>9</sup>. Eles podem induzir a doença fora do canal externo, assim, a otite externa é a extensão de uma alteração do pavilhão auricular, de uma otite média ou interna<sup>10</sup>.

Entre os fatores primários destacam-se as causas alérgicas (alergia à picada de

*Fatores predisponentes são aqueles que aumentam o risco do desenvolvimento da doença, facilitando a inflamação por promover ambiente propício para a continuação dos fatores perpetuantes.*

*Os fatores perpetuantes sustentam e agravam o processo inflamatório, mantêm a doença após os fatores primários terem sido eliminados.*

pulgas, atopia e hipersensibilidade alimentar), parasitas<sup>2,6,7,9,10</sup>, doenças imunológicas e endócrinas (hipotireoidismo), ruptura da membrana timpânica, alterações de queratinização (provocada também pelo hipotireodismo)<sup>2,7</sup>, corpos estranhos, além de desordens glandulares e anormalidades na produção de cerúmen<sup>2,4,13</sup>.

### **Fatores predisponentes**

Fatores predisponentes são aqueles que aumentam o risco do desenvolvimento da doença, facilitando a inflamação por promover ambiente propício para a continuação dos fatores perpetuantes<sup>10</sup>. Esses fatores, isoladamente, não são capazes de provocar a otite externa<sup>9</sup>, mas atuam

em conjunto com os fatores primários e os perpetuantes para causar a doença clínica<sup>7</sup>.

Dentre os fatores predisponentes estão a conformação anatômica do ouvido, com destaque para a existência de dobras cutâneas e raças com orelha pendular, umidade excessiva, efeitos de tratamentos com alteração da microflora normal, trauma por limpeza inadequada, doenças obstrutivas e



ainda qualquer doença sistêmica que leve a imunossupressão ou predisponha ao crescimento bacteriano<sup>4,5,6,7,9,10,13</sup>.

## Fatores perpetuantes

Os fatores perpetuantes sustentam e agravam o processo inflamatório, mantêm a doença após os fatores primários terem sido eliminados<sup>10</sup>. São produzidos no canal auricular externo como consequência de alguma patologia primária ou condição predisponente<sup>5</sup>. Estes fatores podem induzir mudanças patológicas permanentes para o canal do ouvido e são a principal razão para falhas no tratamento de otites externas<sup>2</sup>.

Dentre os fatores perpetuantes destacam-se as bactérias e fungos que compõem a flora residente do ouvido de cães. *Staphylococcus* e *Streptococcus* são, frequentemente, cultivados, enquanto *Pseudomonas* são, ocasionalmente, encontrados e a identificação de bactérias do gênero *Proteus* é rara. Além das bactérias, a *Malassezia pachydermatis* é a levedura comensal de maior frequência na pele e no ouvido de cães<sup>2</sup>.

Outros fatores perpetuantes incluem a presença excessiva de pelos no ouvido externo, modificações patológicas progressivas como hiperplasia, fibrose e estenose do conduto auditivo, abundante formação de cerúmen,

*A otoscopia é uma ferramenta semiológica importante que consiste na investigação, com otoscópio apropriado para animais.*

neoplasias no conduto auditivo e ainda otite média com excessiva granulação de tecido na bula timpânica<sup>4,9</sup>.

## Diagnóstico

### Anamnese e exame físico

O diagnóstico de otite externa é facilmente realizado através da anamnese e do exame físico<sup>10</sup> ([Figura 22](#)). O valor da história completa não pode ser subestimado quando se avalia o paciente com otite externa, principalmente, quando é crônica. O objetivo final é definir o problema primário ou a causa subjacente da recorrência da otite externa, pois é a história do desenvolvimento da doença que, frequentemente, fornece os indícios sobre a origem do problema. Nesse aspecto deve ser incluído o histórico geral assim como o dermatológico<sup>13</sup>.

Os sinais clínicos associados a essa afecção variam dependendo da sua causa e, geralmente, consistem em balançar de cabeça, prurido, dor e variável acúmulo de cerúmen ou exsudato. O canal externo responde à inflamação crônica da derme e epiderme com hiperplasia e hiperqueratose, hiperplasia das glândulas sebáceas, hiperplasia e dilatação das glândulas ceruminosas<sup>2,4,7,8</sup>. Estas mudanças estão associadas ao aumento da produção de cerúmen, no entanto, aumento da umidade e do pH e dimi-

nuição do conteúdo lipídico do cerúmen predis põem o animal à infecções secundárias<sup>2</sup>.

## Exame otoscópico

Qualquer sinal clínico de otite justifica a exploração otoscópica<sup>11,12</sup>. A otoscopia é uma ferramenta semiológica importante que consiste na investigação, com otoscópio apropriado para animais, do meato acústico externo e membrana timpânica que, além de auxiliar no diagnóstico, fornece informações importantes que condicionam o protocolo terapêutico a ser seguido, conforme as lesões identificadas<sup>8,12,14</sup>.

Trata-se de um procedimento pouco invasivo que deve ser realizado após o exame físico e dermatológico. A investigação deve-se iniciar no pavilhão auricular, pesquisando-se a presença de crostas, eritema, edema, alteração na quantidade e/ou na coloração da secreção, erosão, ulceração, fibrose ou calcificação, presença de ectoparasitas, hiperplasia, nódulos, pólipos, corpos estranhos. Em casos onde a suspeita seja de otite unilateral, ambos os ouvidos devem ser avaliados, iniciando-se pelo menos acometido. Diferentes cânulas devem ser utilizadas em cada ouvido para não haver risco de contaminação<sup>14</sup>.

## Exame citológico

A citologia do ouvido é utilizada na clínica de pequenos animais para o diagnóstico e definição do tratamento

mais adequado em pacientes com otite, representando o terceiro passo no diagnóstico das otites<sup>15</sup>. A coleta de amostras de secreções auriculares é facilmente realizada com o auxílio de hastes de algodão (“swabs”). Após a coleta, a haste de algodão é rolada delicadamente sobre uma lâmina de vidro limpa e seca. O material é fixado ao ar e a coloração, frequentemente, utilizada é a de Romanowski (Panótico)<sup>16</sup>.

Na microscopia, as amostras devem ser avaliadas quanto à presença, número e características celulares, para que então seja feita a pesquisa de agentes infecciosos e parasitários<sup>15</sup>. No ouvido normal não devem estar presentes leucócitos, macrófagos, piócitos ou qualquer célula inflamatória, ou, ainda, eritrócitos, que indicam um componente hemorrágico observado em ulcerações epidérmicas<sup>17</sup>.

A camada mais externa da epiderme do conduto do ouvido é constituída por células anucleadas de morfologia irregular, ditas queratinócitos e as mais internas por células nucleadas, chamadas epiteliócitos. No conduto auditivo externo normal é detectada uma pequena quantidade de células epiteliais anucleadas. Nos casos de otite externa crônica, ocorre aumento dos queratinócitos e epiteliócitos, verificando-se a inflamação neutrofílica<sup>14,16</sup>.

As bactérias são encontradas, ocasionalmente, em condutos auditivos de cães clinicamente saudáveis, no entanto,

espera-se a identificação de leveduras, compatíveis com *Malassezia pachydermatis*<sup>16</sup>. A identificação de colônias de bactérias sugere infecção bacteriana, no entanto, bactérias raramente são causas primárias, e o diagnóstico de otite externa bacteriana não é completo.

A identificação da morfologia bacteriana auxilia no diagnóstico e tratamento, considera que a maioria dos cocos são gram-positivos, representados por *Staphylococcus*, *Streptococcus* e *Enterococcus* sendo *Staphylococcus pseudintermedius* o micro-organismo mais frequentemente isolado em culturas bacterianas<sup>18,19</sup>. Por outro lado, a maioria dos bastonetes são gram-negativos, e as *Pseudomonas*, *Proteus*, *Escherichia coli* e *Klebsiella* são as bactérias em forma de bastão mais comumente isoladas como agentes secundários, com indicação compulsória de cultura e antibiograma em casos de otite crônica<sup>7,16</sup>.

O encontro de leveduras compatíveis com *Malassezia pachydermatis* também sugere infecção, mas a identificação de leveduras ou hifas desconhecidas mostra a necessidade de cultura para identificação do agente<sup>14,16</sup>. A infestação do conduto auditivo por ácaros é menos freqüente, mas estima-se que o *Otodectes cynotis* esteja presente em cinco a 10%

*O tratamento de uma otite externa deve abranger a limpeza do ouvido para controle dos fatores predisponentes, remoção dos fatores perpetuantes e tratamento da causa primária.*

dos cães com otite externa, enquanto os parasitas dos gêneros *Demodex*, *Sarcoptes*, *Notoedris* e *Eutrombicula* são raramente identificados<sup>16</sup>.

## Tratamento

O tratamento de uma otite externa deve abranger a limpeza do ouvido para controle dos fatores

predisponentes, remoção dos fatores perpetuantes e tratamento da causa primária<sup>1,5,7,14</sup>. A otite externa não tratada ou maltratada pode conduzir a otite média, surdez, otite interna, síndrome vestibular, paralisia do nervo facial e, em raras situações meningoencefalite<sup>7,14</sup>. Neste contexto, a limpeza do ouvido e o uso de fármacos anti-inflamatórios e antimicrobianos são de extrema importância, no entanto, o tratamento veterinário deve ser específico para cada paciente, a fim de prevenir recorrências, resistência bacteriana e cronificação<sup>1,5</sup>.

No tratamento de uma otite externa, a limpeza do ouvido constitui um dos pilares mais importantes e deve ser realizada, diariamente, por pelo menos 14 dias<sup>5,7</sup>. Com a finalidade de instruir o proprietário, este procedimento deve ser realizado no final da consulta, após a coleta de amostras para citologia e, em determinados casos, culturas bacterianas e fúngicas. A limpeza inicial é importante para a remoção de exsudatos

que possam inativar as preparações tópicas e favorecer a inflamação, no entanto, algumas vezes, devido à hiperalgesia local, pode ser necessária a administração de analgésicos e sedativos, enquanto em casos graves, torna-se impossível realizar uma limpeza rigorosa devido à inflamação, edema e estenose excessivos<sup>5,7,14</sup>.

A limpeza consiste no uso de ceruminolíticos, que podem ser associados a agentes que agem promovendo ação queratolítica e antimicrobiana, e redução do pH<sup>7</sup>. Dentre os ceruminolíticos destacam-se o peróxido de carbamina, esqualeno, propilenoglicol e glicerina, sendo recomendada a associação com ácido láctico 2,5% e ácido salicílico 0,01%, no tratamento das otites provocadas por *Malassezia sp.*, ou clorexidine, nas concentrações de 0,02% a 0,2% nos casos de otites bacterianas ou mistas, devido à ação antibacteriana e antifúngica dessa solução. No entanto, caso exista ruptura da membrana timpânica deve-se evitar concentrações de clorexidine superiores a 0,02% e substituir os ceruminolíticos por soluções aquosas, como o soro fisiológico 0,9%, tendo em vista a possibilidade de provocar lesões no ouvido médio<sup>7,14,17,18</sup>. A solução de limpeza deve ser introduzida até preencher todo o conduto auditivo e uma massagem suave deve ser realizada na base da orelha para auxiliar na expulsão e dissolução do cerúmen e detritos. O ouvido deve então ser seco com algodão, auxiliando na remoção dos detritos, mas o uso de

hastes flexíveis não é recomendado<sup>7,14</sup>.

Aproximadamente 80-85% dos casos de otite podem apresentar resolução apenas com a terapia tópica. Inúmeras preparações otológicas estão disponíveis no mercado e contém combinações de glicocorticóides, antibióticos, antimicóticos e até mesmo anti-parasitários<sup>1,2,7,14</sup>. A inflamação do conduto auditivo provoca dor e é um importante fator na progressão da otite, sendo o uso de glicocorticóides, com destaque para a dexametasona (0,1%), triancinolona e hidrocortisona (0,5-1%), indicado na maioria dos casos<sup>7,14</sup>. Além da ação anti-inflamatória, os glicocorticóides são antipruriginosos, reduzem a exsudação e edema dos tecidos e promovem a hipotrofia das glândulas sebáceas, reduzindo as secreções glandulares, em alguns casos, são recomendados antes da limpeza para que o proprietário possa efetuar o procedimento sem provocar dor ao paciente<sup>1,7,11,14</sup>.

Nas otites provocadas por *Malassezia sp.* agentes antifúngicos são extremamente benéficos com destaque para o miconazol (2%), nistatina e sulfadiazina de prata (1%)<sup>7,11</sup>. Os antibióticos mais utilizados no tratamento das otites bacterianas e mistas incluem os aminoglicosídeos, com ação contra bactérias gram-positivas e negativas, com destaque para a gentamicina, polimixina B, que apresenta melhor ação contra gram-negativos e a neomicina, com melhor atividade contra gram-positivos. A

tobramicina (0,3%) atua melhor sobre gram-negativos e é o único aminoglicosídeo que não apresenta toxicidade ao ouvido médio em casos de ruptura da membrana timpânica.

Os produtos que contêm neomicina e cloranfenicol são bastante eficazes em otites externas com infecção secundárias por *Staphylococcus pseudintermedius*<sup>7,14, 18-20</sup>. Combinações de gentamicina e polimixina B têm seu espectro contra gram-negativos aumentado, mostrando-se eficiente no controle das infecções provocadas por *Pseudomonas spp.* As quinolonas, com destaque para o enrofloxacino (0,5%) e o ciprofloxacino (0,3%), apresentam melhor atividade contra bactérias gram-positivas e mostram-se eficazes no tratamento das infecções por *Pseudomonas spp.* Resistentes<sup>17-20</sup>. O tratamento tópico deve ser mantido por pelo menos 10 dias, mas o paciente deve ser submetido à novas avaliações para determinação da continuidade do tratamento<sup>7,8,14</sup>.

A terapia sistêmica é menos eficaz que a terapia tópica, sendo indicada nos casos de otite externa grave, com alterações proliferativas importantes, impossibilidade de tratamento tópico pelo proprietário e histórico de reações adversas aos agentes tópicos<sup>7</sup>. Glicocorticóides sistêmicos, com destaque para a prednisona, devem ser iniciados em doses elevadas, de 2-3mg/kg, a cada 24 horas, durante os primeiros três a cinco dias, reduzindo para

1mg/kg, a cada 24 horas, nos casos em que há inflamação e dor excessiva com estenose grave no conduto auditivo<sup>7,14</sup>. O tratamento deve ser mantido até que ocorra redução ou desaparecimento do tecido proliferativo. O itraconazol é o agente antifúngico sistêmico de destaque, por apresentar menos efeitos colaterais e eficácia comprovada em casos de *Malassezia pachydermatis* resistente<sup>7,8</sup>. Antibióticos de uso sistêmico que apresentam boa penetração no conduto auditivo incluem a cefalexina, enrofloxacino, amoxicilina com ácido clavulânico e sulfametoxazol em associação à trimetoprima<sup>7,8,14</sup>.

A causa primária, assim como os fatores predisponentes e perpetuantes devem, sempre que possível, serem controlados e tratados<sup>4,5,13</sup>. Os tutores ou proprietários desses pacientes devem receber instruções sobre a importância e forma de realização do tratamento, que se realizado de forma incorreta pode piorar o quadro<sup>8,14</sup>. A colaboração e comprometimento são fundamentais para o sucesso no tratamento.

## Considerações finais

A otite é uma condição frequente na clínica de pequenos animais, com uma etiopatogenia complexa que envolve fatores primários, predisponentes e perpetuantes. O diagnóstico baseado apenas na anamnese e exame físico de rotina não é suficiente para a defini-

ção de um tratamento seguro e eficaz. Deve-se associar o exame otoscópico, o exame citológico e, em alguns casos, a cultura fúngica ou bacteriana. O tratamento deve ser específico para cada paciente, a fim de evitar a recorrência e a cronificação do processo, assim como a seleção de micro-organismos multi-resistentes<sup>2,7,20</sup>.

## Referências

1. ANGUS, J.C. Diseases of the ear. In: CAMPBELL, K.L. *Small Animal Dermatology Secrets*. 1.ed. Philadelphia: Hanley e Belfus, 2004. Cap.49, p.364-384.
2. RODINSK, M.G.; MASON D.E. Diseases of the ear. In: EITINGER, S.J., FELDMAN, E.C. *Textbook of Veterinary Internal Medicine*. 6.ed. Philadelphia: Elsevier Saunders, 2004. Cap. 209, p. 1168-1186.
3. COLE, L.K.; KWOCCHA, K.W.; HILLIER, A. *et al.* Identification of oxacilin-resistance *Staphylococci* in dogs with end-stages otitis. *Vet Rec*, v.159, p.418-419, 2006.
4. HILL, P.B. Otitis. In: HILL, P.B. *Small Animal Dermatology*. 1ed. Edinburgh: Elsevier Science, 2002. Cap.12, p.143-145.
5. HARVEY, R.G.; MCKEEVER, P.J. Otitis externa. In: Harvey, R.G. *Manual Ilustrado de Enfermedades de la Piel em Perro y Gato*. Madrid: Grass Edicion, 2001. Cap.10, p.193-2004.
6. LOGAS, D.E.; BELLAH, J.R. Diseases of the external ear and pinna. In: MORGAN, R.V. *Handbook of Small Animal Practice*. 5ed. Missouri: Elsevier Saunders. 2008, Cap.107, p.1045-1054.
7. SCOTT, D.W.; MILLER JR., W.H.; GRIFFIN, C.E. *et al.* Diseases of eyelids, claws, anal sacs, and ears. In: MILLER, W.H.; GRIFFIN, C.E.; CAMPBELL, K.L. *Muller & Kirk's Small Animal Dermatology*. 6.ed. Philadelphia: Elsevier Saunders, 2001. Cap.19, p.1185-1235.
8. GOTTHELF, L.N. *Small Animal Ear Disease*. Philadelphia: Elsevier Saunders, 2000, 270p.
9. PATERSON, S. Otitis externa. In: PATERSON, S. *Manual of Skin Diseases of the Dog and Cat*. 2ed. Oxford: Blackwell Publishing, 2008. Cap.9, p.162-172.
10. NOXON, J.O. Otitis externa. In: *Saunders Manual of Small Animal Practice*. 3ed. Missouri: Saunders Elsevier, 2006. cap.59, p.574-581.
11. PATEL, A.; FORSYTHE, P.; SMITH, S. Otitis externa y otitis media em um perro. In: PATEL, A.; FORSYTHE, P. *Dermatología de Pequeños Animales*. Barcelona: Elsevier Saunders, 2010. cap.57, p.322-329.
12. MANISCALCO, C.L.; AQUINO, J.O.; PASSOS, R.F.B. et al. Emprego da vídeo-otoscopia no diagnóstico de otites externas de cães. *Cienc Rural*, v.39, n.8, p.2454-2457, 2009.
13. ROSSER JR, E.J. Causes of otitis externa. *Vet Clin Small An*, v.34, p.459-468, 2004.
14. HARVEY, R.G.; HAHARI, J.; DELAUCHE, A.J. *Doenças do Ouvido em Cães e Gatos*. Rio de Janeiro: Revinter, 2004, 272p.
15. RASKIN, R.E. Pele e tecido subcutâneo. In: RASKIN, R.E.; MEYER, D.J. *Citologia Clínica de Cães e Gatos*. 2.ed. Rio de Janeiro: Elsevier, 2012. Cap. 3, p. 26-76.
16. PATTEN, P.K.; COWELL, R.D.; TYLER, R.D. O conduto auditivo externo. In: COWELL, R.L.; TYLER, R.D.; MEINKOTH, J.H. et al. *Diagnóstico citológico e hematologia em cães e gatos*. 3.ed. São Paulo: MedVet, 2009. Cap. 10, p. 172-178.
17. GOTTHELF, L.N. Secondary otitis media – an often overlooked condition. *Canine Pract*, v.20, n.1, p. 14-20, 1995.
18. OLIVEIRA, L.C.; MEDEIROS, C.M.O.; SILVA, I.N.G. Susceptibilidade a antimicrobianos de bactérias isoladas de otite externa em cães. *Arq Bras Med Vet Zootec*, v.57, p.405-408, 2005.
19. SANCHEZ, R.C.; CALLE, S.E.; FALCÓN, N.P. *et al.* Aislamiento bacteriano em casos de otitis canina y su susceptibilidad antibiótica. *Rev. Inv. Vet. Perú*, v.22 (2), p.161-166, 2011.
20. FRANK, L.A.; LOEFFLER, A. Methicillin-resistant *Staphylococcus pseudintermedius*: clinical challenge and treatment options. *Vet. Dermatol.*, v.23, p.283-256, 2012.

# Abordagem diagnóstica e terapêutica da otite média em cães e gatos



Carolina Boesel Scherer - CRMV-MG 13.722

Mestranda Ciência Animal, Escola de Veterinária da UFMG. Email para contato: [bscherer@gmail.com](mailto:bscherer@gmail.com)

bigstockphoto.com

## Introdução

Otite média (OM) é a inflamação das estruturas do ouvido médio, que incluem: membrana timpânica (MT), tuba auditiva, cavidade timpânica, três ossículos auditivos (martelo, bigorna e estribo) e o nervo timpânico<sup>1</sup>. Em cães, frequentemente, é sequela de otite externa (OE), com taxa de incidência de 16% em casos iniciais de OE a 50% ou mais em casos crônicos<sup>1,2</sup>, sendo este um importante fator perpetuante da OE recorrente<sup>3,4,5</sup>. Em gatos a infecção respi-

ratória superior é a causa mais frequente de OM<sup>5</sup>.

Ocasionalmente, a OM resulta da extensão de uma infecção nasofaríngea via tuba auditiva ou da propagação hematogênica de patógenos para o ouvido médio<sup>1,6,7</sup>. Anormalidades de desenvolvimento do canal externo do ouvido ou da faringe podem, também, acarretar OM devido ao acúmulo de secreções no ouvido médio. Assim como a neoplasia, os pólipos inflamatórios e o trauma do ouvido médio podem estar associados à

OM ou resultar em sinais clínicos semelhantes<sup>7</sup>.

O fato de a OM estar presente em mais da metade dos pacientes caninos com OE crônica estimula a reformulação do pensamento no processo diagnóstico, quando estes casos são confrontados. Somente em caso crônico de paciente com infecções

do ouvido possibilita que o veterinário considere a OM<sup>8</sup>, mesmo estando a MT intacta<sup>4</sup>.

Quatro estruturas neuroanatômicas estão associadas com o ouvido, a saber: nervo facial, trato ocular simpático, receptores vestibulares e cóclea<sup>9</sup>, portanto, a OM também deve ser considerada quando o paciente mostra sinais de qualquer doença neurológica que afete a cabeça, incluindo doença vestibular, síndrome de Horner ou paralisia do nervo facial<sup>8,10</sup>.

Muitos sinais clínicos de OE são comuns aos de OM, como: moneios cefálicos, prurido do ouvido afetado, corrimento a partir do canal auditivo externo e aumento da sensibilidade ou dor<sup>1</sup>. A letargia, inapetência e dor ao abrir a boca são mais sugestivos de envolvimento do ouvido médio<sup>7</sup>. A lesão do nervo facial produz queda do lábio superior ou orelha, sialorreia, redução ou ausência de reflexo palpebral. A síndrome de Horner poderá estar presente

*O fato de a OM estar presente em mais da metade dos pacientes caninos com OE crônica estimula a reformulação do pensamento no processo diagnóstico, quando estes casos são confrontados.*

se houver lesão das fibras nervosas simpáticas que correm próximas ao ouvido médio causando miose, ptose, enoftalmia e protusão de membrana nictitante ipsilaterais, como também, a ceratite seca, caracterizada pela redução da produção lacrimal e exsudato mucopurulento, se os nervos

parassimpáticos que inervam as glândulas lacrimais forem lesionados<sup>1,3,4,7</sup>.

A causa mais comum de OM é a infecção bacteriana, sendo que os *Staphylococcus* e *Streptococcus* spp estão entre os microrganismos mais frequentemente isolados, embora possam também ser isolados do ouvido médio de cães saudáveis<sup>1,6</sup>. Outras bactérias isoladas incluem *Pseudomonas* sp, *Proteus* sp, *Escherichia coli*, *Clostridium* spp.<sup>1,11</sup> e *Klebsiella*<sup>12</sup>. Leveduras e fungos são causas incomuns de OM<sup>1,12</sup> e nestes casos *Malassezia pachydermatis*<sup>1,2,3,4,13</sup>, *Aspergillus* spp. e *Candida* spp. também estão entre os mais frequentemente isolados<sup>1</sup>.

Gatos podem ter OM secundária como resultado de danos causados ao tímpano por ácaros ou por crescimento de pólipos inflamatórios ou nasofaríngeos. Dependendo do padrão de crescimento, tais pólipos podem crescer através da tuba auditiva para a nasofaringe ou a partir do canal externo do ouvido



para MT, o que cria uma abertura permanente entre o canal externo e o ouvido médio. A presença de pólipo é regularmente associada com OM bacteriana secundária<sup>8</sup>.

## Diagnóstico

O diagnóstico de OM é realizado através da anamnese e do exame físico<sup>5,14</sup>. O valor da história completa não pode ser subestimado quando se avalia o paciente com OM, principalmente, quando é crônica, pois é a história do desenvolvimento da doença que, fornece os indícios sobre a origem do problema. Nesse aspecto, deve ser incluído o histórico geral assim como o dermatológico<sup>15</sup>.

Aliado aos achados no exame clínico, os epidemiológicos, citológicos, microbiológicos e exames de imagens, auxiliam no diagnóstico de OM<sup>7,8,16</sup>.

## Otoscopia e vídeo-otoscopia

Um dos primeiros procedimentos que deve ser realizado em pacientes com queixa de otite, é o exame otoscópico<sup>5,17</sup>. A otoscopia em cães pode ser bastante difícil por causa da conformação longa, em forma de L e em funil do canal auditivo, tornando difícil a visualização da MT. Em adição, muitos pacientes com OM possuem uma MT ílesa, dando ao clínico a impressão de que o ouvido médio está intacto<sup>8</sup>. Muitos pacientes caninos com OM também possuem OE

crônica com mudanças patológicas no canal auricular que causam estenose, tornando a visualização da MT impossível<sup>5,8</sup>, em tais casos, o ouvido deveria ser tratado, para redução da inflamação e edema, e reexaminado em 7 a 14 dias, no momento em que um exame otoscópico apropriado possa ser realizado<sup>5,17</sup>. Para um completo exame otoscópico<sup>17</sup>, em animais com dor, é necessária a sedação ou a anestesia geral.

O diagnóstico de OM no gato é mais fácil de definir com o uso do otoscópio, pois seu canal auricular é relativamente curto. A OM em gatos, , frequentemente, é sequela de doença respiratória, o relato de espirros e descarga ocular ou nasal pode auxiliar no diagnóstico. Alguns gatos com OM podem ter pólipos no canal do ouvido que se tornam visíveis após a limpeza e retirada de exsudato. Bactérias isoladas da bula timpânica de gatos com doença do ouvido médio são consistentes com achados de patógenos do trato respiratório. Hipotetiza-se que a infecção viral do trato respiratório superior no início da vida pode desempenhar um papel na inicialização da OM em gatos, pois essas infecções e pólipos ocorrem em gatos mais jovens<sup>8</sup>.

A recente introdução dos vídeo-otoscópios permitiu a visualização ampliada e detalhada do canal auditivo e do tímpano. O vídeo-otoscópio fornece excelente iluminação através de uma sonda contendo um cabo de fibra ótica de alto rendimento<sup>8,17</sup>. A imagem am-

pliada no monitor é muito superior à obtida através do otoscópio portátil<sup>17</sup>.

A MT normal é semi-transparente e formada por três camadas e dividida em duas seções: porção menor dorsal flácida e a porção maior ventral tensa. Na maioria dos cães e no gato, a porção flácida é plana. A porção tensa compreende a maioria da superfície total da MT, ela é muito fina, mas forte e robusta<sup>19</sup>.

As características normais da MT e suas variações estão no Quadro 1.

## Citologia, cultura e antibiograma

O exame citológico do exsudato ótico é obrigatório por ser o mais apropriado método para determinação do tipo e do número de microrganismos presentes. A presença de raras leveduras campo em óleo de imersão (COI) e uma a

*O exame citológico do exsudato ótico é obrigatório por ser o mais apropriado método para determinação do tipo e do número de microrganismos presentes.*

quatro bactérias por COI, especialmente, quando células inflamatórias também estão presentes, tem sido relatada como clinicamente significativa<sup>2</sup>. A citologia deveria ser realizada do fundo do canal do ouvido e, quando apropriado, da cavidade do ouvido médio<sup>5</sup>. Um es-

tudo demonstrou que a citologia do canal auditivo externo e do ouvido médio pode variar grandemente<sup>4</sup>, as infecções polimicrobianas em OE e monomicrobianas em OM<sup>18</sup> são mais comuns. A cultura e o antibiograma são úteis para identificar o agente etiológico e instituir antibioticoterapia apropriada<sup>1,20</sup>. As amostras para citologia e cultura devem ser coletadas do canal horizontal externo, antes da limpeza. Após a limpeza, obtêm-se amostras diretamente do ouvido médio, se a MT estiver rompida ou se o tímpano estiver anormal (abaulado, descolorido, opaco)<sup>2,4</sup> via miringotomia.

Característica	Normal	Anormal
Lustro	Brilhante	Opaca
Coloração	Cinza-pérola	Azul: hemorragia intratimpânica Vermelha: otite média aguda Branca: material purulento Âmbar: exsudato seroso
Tensão	Ligeiramente côncava	Evaginada: material acumulado atrás do tímpano
Vasos	Ramificados	Obscurecidos ou rompidos

Quadro 1. Características da MT normal e anormal

Adaptado de Shell<sup>1</sup>

Miringotomia é realizada com o animal sob anestesia geral<sup>1,2,4,7</sup>. Com o auxílio de um otoscópio, perfura-se a MT e utilizando uma seringa com agulha, aspira-se o fluido ou material da bula timpânica. O orifício pequeno na MT, geralmente, se fecha rapidamente<sup>1</sup>, com a cura em 21 a 35 dias<sup>2</sup>.

## **Radiografia, tomografia computadorizada e ressonância magnética**

Avanços no diagnóstico por imagens do ouvido médio de cães têm sido estudados<sup>7,21</sup>. Tradicionalmente, o diagnóstico por imagem da bula timpânica é restrito à radiografia. Interpretações de radiografias do crânio podem ser um desafio por causa da superposição de outras estruturas sobre a área de interesse<sup>22</sup>. Recentemente, a tomografia computadorizada (TC) e a ressonância magnética (RM) são utilizadas para os estudos em cães normais e em cães com doença no ouvido médio<sup>2,7</sup>. Ambos, TC e RM, fornecem cortes transversais, removendo problemas associados com a sobreposição<sup>22</sup>. A TC é considerada superior à RM para mudanças ósseas, no entanto, a RM é melhor para detecção de anormalidades do tecido liso em cães e gatos<sup>2,7</sup>.

Se há suspeita de OM, radiografias da bula devem ser feitas<sup>7</sup>. Aconselha-se obter as radiografias nas posições ventrodorsal, lateral oblíqua direita ou es-

querda e rostroventral ou caudodorsal de boca aberta<sup>1,2,7</sup>. Anormalidades da bula incluem aumento da opacidade, esclerose e osteólise. O fluido que não pode ser diferenciado de aumento da densidade do tecido liso e da ausência de mudanças radiográficas não excluem OM<sup>5,7</sup>. As radiografias também podem ser usadas como um indicador de prognóstico para o sucesso do tratamento médico da OM<sup>2</sup>.

Outras ferramentas diagnósticas estão disponíveis para avaliação de pacientes com OM. O contraste introduzido no canal externo do ouvido, seguido de radiografia, chamado de canalografia, é usado no diagnóstico de perfuração MT. O método é útil para diagnosticar ruptura timpânica aguda e aumenta a frequência de diagnóstico de ruptura de MT em OE recorrente e OM, quando comparado com a otoscopia sozinha<sup>7</sup>.

Outras ferramentas diagnósticas estão disponíveis conforme descrito no Quadro 2.

## **Tratamento**

Planejar o tratamento de OM requer um protocolo de passo-a-passo para o máximo efeito. Uma abordagem estruturada permite ao veterinário formular ou alterar um tratamento baseado em

observações. Os passos para proporcionar uma estrutura delineada para o tratamento de OM são: acessar o ouvido médio; realizar cito-

*Planejar o tratamento de OM requer um protocolo de passo-a-passo para o máximo efeito.*

<b>Teste Diagnóstico</b>	<b>Objetivo</b>	<b>Técnica realizada</b>	<b>Achados Anormais</b>
Radiografia	Visualizar mudanças na bula timpânica, canal externo, ouvido médio e interno	Posicionamentos: dorsoventral, oblíquo lateral direito e esquerdo, rostroventral com boca aberta	Achados sugestivos incluem: espessamento ou lise da bula; esclerose e proliferação ou lise da porção petrosa do osso temporal.
Tomografia Computadorizada	Idem radiografia	Imagens radiográficas seriadas obtidas por scanner	Os achados são os mesmos que os das radiografias, porém a TC parece ser um indicador mais sensível para OM
Ressonância Magnética	Idem radiografia	Uso de ondas de rádio com forte campo magnético que criam imagens do interior de órgãos e tecidos	Fluido na bula timpânica aparece hiperintenso nas imagens ponderadas em T1 e é isoíntenso com tecido cerebral nas imagens ponderadas em T2
Pneumotoscopia	Usado para avaliar a mobilidade da MT e determinar a presença ou ausência de fluido no ouvido médio	Um otoscópio portátil com bulbo pneumático acoplado é inserido no canal horizontal da orelha. A MT é visualizada e ar é soprado contra ela em modo pulsante enquanto se observa seu movimento	Movimento plano da MT indica possível fluido no ouvido médio ou espessamento da membrana.
Timpanometria	Usado para mensurar indiretamente a pressão do ar no ouvido médio e o comprimento da MT, e estimar o volume do canal externo do ouvido	Requer um analisador de ouvido médio	Um timpanograma plano sugere efusão do ouvido médio, grande área de cicatrização ou, se associado com aumento de volume do canal, uma MT perfurada. Um timpanograma anormal sugere OM, mas um normal não exclui OM.
Canalografia	Avalia a integridade da MT por infusão de contraste no canal do ouvido	Realização de radiografia antes e após a infusão do contraste	Material de contraste na bula indica ruptura da MT. Falta de contraste na bula não exclui ruptura da MT.

Tabela 2. Técnicas Diagnósticas para Otite Média

Adaptado de Cole e Podell<sup>4</sup>

logia e cultura bacteriana; fazer limpeza da bula; infundir medicações tópicas na bula; reduzir a inflamação com corticos-

teroides; administrar antimicrobianos tópicos e sistêmicos; reavaliar semanalmente; e considerar a cirurgia<sup>8</sup>.

## Miringotomia e limpeza do ouvido médio

A partir da bula, o acesso ao ouvido médio permite a remoção do material infectado, inflamatório ou estranho, proporcionando ventilação e drenagem. Esses objetivos são atingidos através de intervenção médica e/ou cirúrgica, dependendo da cronicidade e dos resultados das avaliações otoscópica, radiográfica<sup>1</sup> e/ou de TC<sup>2</sup>.

Deve-se lavar e secar o canal externo quando for necessário o tratamento de OE recorrente<sup>7,23</sup>. Introduce-se o otoscópio até o canal horizontal do ouvido, direciona-se um cateter acoplado a uma seringa contendo solução salina através do cone do otoscópio, para que o líquido possa infundir no ouvido até a completa eliminação dos exsudatos. Se houver OM, o cateter é introduzido até a bula timpânica. A irrigação retrógrada utilizando esta técnica é muito eficaz na eliminação do material profundo e é a única forma eficiente de limpar o ouvido médio<sup>23</sup>. Se a MT estiver rompida, o ouvido médio deverá ser, gentilmente, lavado com solução salina morna<sup>1</sup>. O uso de vídeo-otoscópico melhora consideravelmente a visualização do conduto auditivo durante esta intervenção<sup>23</sup>. Se houver sinais de OM, mas a MT estiver intacta, uma miringotomia será necessária<sup>3</sup>.

*A seleção do tratamento tópico e sistêmico deve basear-se na cultura e no antibiograma.*

## Tratamento antimicrobiano

O dilema frente ao tratamento clínico da OM é que os níveis das drogas sistêmicas podem não alcançar concentrações mínimas inibitórias na bula e o tratamento tópico requer aplicações frequentes. O uso de doses máximas de antibióticos orais, juntamente com infusões semanais de antibióticos tópicos na bula, aumenta o sucesso terapêutico<sup>8</sup>.

A seleção do tratamento tópico e sistêmico deve basear-se na cultura e no antibiograma<sup>1,2,3,7,23</sup>. Os resultados de citologia, quando disponíveis, podem ser usados como guia inicial para terapia<sup>7</sup>. A resistência antimicrobiana é um problema grave e pode ser necessário a utilização de antibióticos fora das suas indicações<sup>23</sup>.

Se não for possível obter uma cultura, a administração de antibióticos de largo espectro deve ser realizada<sup>1</sup>. Escolhas apropriadas incluem: cefalexina (22mg/kg VO a cada 12 horas), amoxicilina associada com clavulanato (13,75 a 22mg/kg VO a cada 12 horas)<sup>3</sup> e trimetoprima-sulfá (15 a 30mg/kg VO a cada 12 horas)<sup>1,7</sup>; este último não deve ser usado se estiver presente ceratite seca ou se a produção lacrimal estiver diminuída<sup>1</sup>. Com frequência, as fluoroquinolonas são o tratamento de primeira escolha para otites causadas por *Pseudomonas*<sup>3</sup>.

<sup>23</sup>. Enrofloxacino (5 a 20mg/kg VO a cada 24 horas) ou marbofloxacino (2,75 a 5,5mg/kg PO a cada 24 horas) pode ser apropriado<sup>3</sup>.

Os agentes terapêuticos tópicos devem ser usados cuidadosamente se a MT estiver rompida, pois muitas drogas possuem potencial ototóxico, que

podem causar surdez aguda e sinais vestibulares<sup>1</sup>. Numerosas formulações tópicas estão disponíveis, tais como: sulfato de neomicina, sulfato de polimixina B e hidrocortisona; sulfato de gentamicina e betametasona; tiabendazol, dexametasona e sulfato de neomicina, no entanto essas medicações

são todas classificadas para o uso em MT intacta<sup>3</sup>. Os agentes ototóxicos incluem os aminoglicosídeos (gentamicina e neomicina), cloranfenicol, iodo, iodóforos e clorexidine<sup>1</sup>. Alguns antimicrobianos sistêmicos, como os aminoglicosídeos também são ototóxicos e devem ser usados com cautela<sup>3,4</sup>.

Em adição, algumas soluções oftálmicas, como a tobramicina ou as soluções injetáveis, a enrofloxacino podem ser usadas topicamente, mas, novamente, seu potencial ototóxico não está bem estabelecido<sup>3</sup>.

Os gatos parecem ser mais susceptíveis a ototoxidade e à síndrome de Horner do que os cães, provavelmente,

por causa das diferenças anatômicas da bula timpânica, além disso, pacientes felinos apresentam maiores reações alérgicas aos medicamentos tópicos, por estes motivos, quando bactérias ou *Malassezia* estiverem presentes no gato, medicações sistêmicas devem ser consideradas, mesmo se o ouvido médio não estiver envolvido<sup>24</sup>.

Em casos de OM, causadas por leveduras, usar cetoconazol ou itraconazol (5mg/kg VO a cada 24 horas)<sup>3,4</sup>.

A administração de agentes antibióticos e/ou antifúngicos deve ser feita até a resolução clínica, citológica e de cultura e sensibilidade acrescida de

mais duas a quatro semanas<sup>3</sup>.

Medicações tópicas alcançam concentrações 100 a 1000 vezes mais altas se comparadas com medicações sistêmicas, portanto, um antibiótico considerado resistente na cultura e teste de susceptibilidade pode ser eficaz se administrado topicamente<sup>4,23</sup>.

O uso da medicação tópica deve ser o suficiente para preencher o canal do ouvido e a cada 12 horas<sup>3</sup>. Em animais com otite crônica é necessário a continuação do tratamento tópico e/ou sistêmico, por semanas ou por até alguns meses, para que se possa alcançar a completa resolução da infecção<sup>3</sup>.

Os antimicrobianos sistêmicos são

*Os agentes terapêuticos tópicos devem ser usados cuidadosamente se a MT estiver rompida, pois muitas drogas possuem potencial ototóxico, que podem causar surdez aguda e sinais vestibulares.*

indicados quando as avaliações otoscópicas ou radiográficas sustentarem a presença de fluido ou material, dentro da cavidade do ouvido médio<sup>1</sup>.

## Glicocorticoides

Os corticoides tópicos como a dexametasona podem ser infundidos através de um cateter colocado dentro da bula limpa e seca. Este potente anti-inflamatório tópico não é ototóxico<sup>8</sup>.

A terapia sistêmica com os glicocorticoides é indicada quando há otite acentuadamente inflamada e edematosa ou quando há mudanças patológicas crônicas que causam estenose do canal do ouvido<sup>2,3</sup>. Os glicocorticoides tópicos são usados sozinhos ou em combinação com os orais, para reduzir a hiperplasia e a estenose do canal da orelha<sup>3</sup>. A prednisona ou a prednisolona oral (1 a 2mg/kg VO) podem ser administradas por quatro a sete dias<sup>2</sup>.

## Tratamento cirúrgico

Falhas na resposta à terapia ou casos de otite crônica, ou recorrente justificam a reavaliação e indicação de intervenção cirúrgica. A ablação total do canal do ouvido e a osteotomia lateral da bula devem ser consideradas em casos de mudanças secundárias graves no canal externo concomitante com otite média. Se o canal externo da orelha não for afetado, pode ser realizado osteotomia ventral da bula para remoção do exsudato e estabilização da drenagem do

ouvido médio em cães e gatos com OM crônica ou recorrente<sup>4,7</sup>. A cirurgia também é indicada em casos de presença de pólipos, neoplasias ou corpos estranhos no ouvido médio ou a osteomielite da bula timpânica<sup>4,8</sup>.

## Monitoração do paciente

Deve-se realizar a reavaliação do animal, com otoscópio ou vídeo-otoscópio, uma semana após o início do tratamento<sup>1</sup> e a cada duas semanas até que a infecção esteja resolvida, como também, o exame citológico a cada reavaliação, para monitorar a resposta à terapia. Se não houver resposta e ocorrer piora, é preciso obter amostras para cultura e antibiograma; monitorar a cicatrização da MT<sup>1,3</sup>. Aconselha-se a repetir a limpeza do ouvido sob anestesia geral, para manter o canal do ouvido livre de exsudato<sup>1,3,4</sup>.

## Prognóstico

O prognóstico é bom quando a cirurgia é agressiva e a terapia médica é possível. Casos onde há infecções recorrentes, após a osteotomia lateral de bula ou a ablação total do canal do ouvido e a osteotomia lateral de bula, podem ser operados novamente com resolução da condição. Os organismos resistentes, as falhas na resposta à cirurgia agressiva e a osteomielite significativa estão associadas com um prognóstico ruim<sup>8</sup>. Sinais neurológicos associados com OM podem ser permanentes, mas muitos ani-

mais aprendem a compensar déficits vestibulares<sup>8</sup>. Síndrome de Horner, paralisia/paresia do nervo facial<sup>3,8</sup> e ceratoconjuntivite seca<sup>4,8</sup>, em alguns casos, persistem mesmo quando a infecção foi sanada<sup>3</sup>.

## Referências Bibliográficas

1. SHELL, L.G. Otite média e interna. In: BICHARD, S.J.; SHERDING, R.G. *Manual Saunders: Clínica de Pequenos Animais*. 2ed. São Paulo: Editora Rocca Ltda. 2003, cap.57, p.473-475.
2. SCOTT, D.W.; MILLER JR., W.H., GRIFFIN, C.E. Diseases of eyelids, claws, anal sacs, and ears. In: *Muller & Kirk's Small Animal Dermatology*. 6ed. Philadelphia: Elsevier. 2001, cap.19, p.1185-1235.
3. COLE, L.K. Otitis media and otitis interna. In: BICHARD, S.J.; SHERDING, R.G. *Saunders Manual of Small Animal Practice*. 3ed. Philadelphia: Elsevier. 2006, cap.61, p.593-598.
4. COLE, L.K.; PODELL, M. Diseases of the middle and the inner ear. In: *Handbook of Small Animal Practice*. 5ed. Missouri: Elsevier Saunders. 2008, cap.108, p.1055-1064.
5. MURPHY, K.M. A review of techniques for the investigation of otitis externa and otitis media. *Clin. Tech. In Small Anim. Pract.*, v.16, p.236-241, 2001.
6. BRUYETTE, D.S.; LORENZ, M.D. Otitis externa and otitis media: diagnostic and medical aspects. *Seminars in Veterinary Medicine and Surgery (Small Animal)*, v.8, p.3-9, 1993.
7. RADLINSKY, M.G.; MASON, D.E. Diseases of the ear. In: ETTINGER, S.J.; FELDMAN, E.C. *Textbook of Veterinary Internal Medicine*. 6ed. Missouri: Elsevier. 2005, cap.209, p.1180-1186.
8. GOTTHELF, L.N. Diagnosis and treatment of otitis media in dogs and cats. *Vet. Clin. Small Anim.*, v.34, p.469-487, 2004.
9. GAROSI, L.S.; LOWRIE, M.L.; SWINBOURNE, N.F. Neurological manifestations of ear disease in dogs and cats. *Vet. Clin. Small Anim.*, v.42, p.1143-1160, 2012.
10. NELSON, R.W.; COUTO, C.G. Lateralização de cabeça. In: *Medicina Interna de Pequenos Animais*. 4ed. Rio de Janeiro: Elsevier, 2010, cap.68, p.1049-1055.
11. OLIVEIRA, V.B.; RIBEIRO, M.G.; ALMEIDA, A.C.S. *et al*. Etiologia, perfil de sensibilidade aos antimicrobianos e aspectos epidemiológicos na otite canina: retrospectivo de 616 casos. *Semina: Ciên. Agrar*, v.33, n.6, p.2367-2374, 2012.
12. OLIVEIRA, L.C.; BRILHANTE, R.S.N.; CUNHA, A.M.S., CARVALHO, C.B.M. Perfil de isolamento microbiano em cães com otite média e externa associadas. *Arq. Bras. Med. Vet. Zootec.*, v.58, n.6, p.1009-1017, 2006.
13. HILL, P.B. Otitis. In: *Small Animal Dermatology: a Practical Guide to the Diagnosis and Management of Skin*. 1ed. Edinburgh: Elsevier Science. 2002, cap.12, p. 143-147
14. NOXON, J.O. Otitis externa. In: BICHARD, S.B.; SHERDING, R.G (ed). *Saunders Manual of Small Animal Practice*. 3ed. Missouri: Saunders Elsevier. 2006, cap.59, p.574-581
15. ROSSER JR, E.J. Causes of otitis externa. *Vet. Clin. Small Anim.*, v.34, p.459-468, 2004.
16. GREENE, C.E. *Infectious diseases of the dog and cat*. 4ed. Missouri: Elsevier, 2012. 1357p.
17. COLE, L.K. Otoscopic evaluation of the ear canal. *Vet. Clin. Small Anim.*, v.34, p.397-410, 2004.
18. OLIVEIRA, L.C. Otite média e externa bilateral em cães. Estudo comparativo do perfil microbiológico e susceptibilidade a antimicrobianos das espécies prevalentes. 2004. 95f. Dissertação (Mestrado em Microbiologia Médica) – Departamento de Patologia e Medicina Legal, Universidade Federal do Ceará, Fortaleza.
19. NJAA, B.L.; COLE, L.K.; TABACCA, N. Practical otic anatomy and physiology of the dog and cat. *Vet. Clin. Small Anim.*, v.42, p. 1109-1126, 2012
20. COLOMBINI, S.; MERCHANT, S.R. Microbial flora and antimicrobial susceptibility patterns from dogs with otitis media. *Vet. Dermat.*, v.11, p.235-239, 2000.
21. GAROSI, L.S.; DENNIS, R.; SCHWARZ, T. Review of diagnostic imaging of ears diseases in the dog and cat. *Vet. Radiol. Ultrasound*, v.44, p.137-146, 2003.
22. DOUST, A.K.; HAMMOND, G.; CAVE, T. *et al*. Assessment of middle ear disease in the dog: a comparison of diagnostic imaging modalities. *J. Small Anim. Pract.*, v.48, p.188-192, 2007.
23. PATEL, A. Otitis externa y otitis media em um perro. In: *Dermatología de pequeños animales*. 1ed. Barcelona: Elsevier España, 2010, cap. 57, p.322-352.
24. KENNIS, R.A. Feline otitis. *Vet. Clin. Small Anim.*, v.43, p.51-56, 2013.



# Diagnóstico e tratamento das alterações de queratinização

Fernanda dos Santos Alves - CRMV-MG 9539

Mestranda Ciência Animal, Escola de Veterinária da UFMG. Email para contato: [fsalves.vet@gmail.com](mailto:fsalves.vet@gmail.com)

## Introdução

A epiderme forma uma barreira entre o ambiente externo e a derme do animal. Caracteriza-se por ser uma estrutura com diversas camadas (epitélio estratificado) que se renova constantemente através da divisão celular que ocorre em sua camada mais profunda<sup>1</sup>. A epiderme é dividida em estratos basal, espinhoso, granuloso (presença variável em cães e gatos) e o córneo<sup>2</sup>. Sua principal célula é o queratinócito, produzido na camada basal e que, à medida que perde sua habilidade de proliferação,

inicia sua migração para a camada superficial da pele. No estrato córneo, a célula, agora denominada corneócito, degrada seu núcleo e outras organelas, achata-se e libera o conteúdo dos corpos lamelares. Tais corpos contêm lipídeos que preenchem o espaço intercelular, formando a barreira intercelular<sup>3</sup>. Em condições normais a epiderme é renovada em 3 a 4 semanas<sup>2</sup>.

Descamação é o acúmulo de fragmentos de células originárias do estrato córneo<sup>1,2</sup> ([Figura 10](#)). O termo seborreia, segundo alguns autores, é confuso, inespecífico e

*Descamação é o acúmulo de fragmentos de células originárias do estrato córneo.*

tem sido utilizado para descrever sinais clínicos oriundos da descamação excessiva, formação de crostas e oleosidade<sup>3</sup>. Porém, para outros, o termo pode ser adequado desde que usado para denominar um padrão de reação, e não um diagnóstico final<sup>1</sup>. Após um acometimento patológico, um dos mecanismos de defesa e reparo do organismo é aumentar a taxa de produção dos queratinócitos, portanto, todas as camadas da epiderme tornam-se mais espessas. Podem ocorrer aumento e descamação anormal de grupos de queratinócitos visíveis a olho nu<sup>2</sup>.

*Qualquer desordem que altere a proliferação, diferenciação ou descamação produz sinais de seborreia.*

cam-se reações de hipersensibilidade (dermatite atópica, hipersensibilidade alimentar), vasculite, doenças infecciosas (bacterianas ou fúngicas)<sup>1</sup>, ectoparasitos (demodicose, pulgas, *Chyletiella*) e ne-

oplásicas (linfoma epiteliotrópico)<sup>1,4</sup>.

- Fatores endócrinos: hormônios influenciam tanto na proliferação celular quanto nos perfis lipídicos, cutâneo e sérico. Embora desequilíbrios hormonais possam causar seborreia<sup>4</sup>, o hiperadrenocorticismos espontâneo ou iatrogênico e o hipotireoidismo são as causas mais comuns<sup>1,4</sup>.
- Fatores nutricionais: glicose, proteínas, ácidos graxos essenciais, vitaminas e minerais são necessários para a proliferação e diferenciação celulares normais e sua deficiência, desequilíbrio ou excesso podem resultar em seborreia<sup>4</sup>, embora não seja clinicamente comum<sup>1</sup>.
- Fatores ambientais: se a perda transepidermica de água aumenta, a descamação modifica-se e as escamas tornam-se visíveis. Baixa umidade ambiente, banhos em excesso e deficiência de ácidos graxos podem causar esta modificação<sup>4</sup>.
- Fatores congênitos ou hereditários: alopecia da diluição da cor, seborreia primária, adenite sebácea, síndrome do comedão do Schnauzer ou ictiose podem estar associadas com seborreia<sup>4</sup>.

## Etiologia

Qualquer desordem que altere a proliferação, diferenciação ou descamação produz sinais de seborreia<sup>1,4</sup>. Entre as principais causas destacam-se:

- Inflamação: doenças cutâneas inflamatórias, que se caracterizam tipicamente por hiperplasia epidérmica, que, provavelmente, resulta na liberação ou produção de eicosanoides cutâneos, histamina e citocinas<sup>4</sup>. Tais citocinas e eicosanoides inflamatórios estimulam a proliferação cutânea em um esforço para remover o agravo, considerado nocivo. Entretanto, a hiperproliferação epidérmica também leva a diferenciação defeituosa dos queratócitos. Entre os exemplos deta-

## Desordens específicas

### Seborreia primária

Em cães, a seborreia é uma doença cutânea crônica caracterizada por um defeito na queratinização com formação excessiva de escamas, oleosidade excessiva da pele e pelos e, algumas vezes, inflamação secundária.<sup>4</sup>

Seborreia primária é um distúrbio hereditário da proliferação epidérmica, mais comumente visto em cães das raças West Highland White Terrier<sup>4</sup>, Cocker Spaniel Americano, Springer Spaniel Inglês, Basset Hound<sup>4,5</sup>, Golden Retriever, Setter Irlandês e Pastor Alemão<sup>5</sup>. A seborreia seca caracteriza-se por pele e pelos ressecados, com acúmulo de escamas brancas a acinzentadas e não aderidas. Enquanto a seborreia oleosa é o oposto: pele e pelos são untuosos e a dermatite seborreica é caracterizada por descamação e oleosidade, com evidência macroscópica de inflamação focal ou difusa<sup>4</sup>. Os sinais clínicos são variáveis e incluem descamação, formação de crostas, ressecamento, oleosidade e engorduramento da pele e do pelame. A eritema e a alopecia ocorrem em graus variáveis e pode apresentar a otite externa concomitante<sup>4</sup>. O prurido é variável<sup>3</sup> mas os animais acometidos, geralmente, demonstram prurido à medida que acon-

*Seborreia primária é um distúrbio hereditário da proliferação epidérmica.*

tece o agravamento da seborreia<sup>4</sup>. As lesões são mais pronunciadas na face, regiões inter-digitais, áreas intertriginosas e períneo<sup>4</sup>, embora alguns autores cite que as lesões ocorrem mais comumente no tronco<sup>3</sup>. Desordens alérgicas, apesar de serem sistêmicas, podem causar lesões localizadas e o prurido precede a seborreia<sup>4</sup>.

Devido à natureza hereditária da doença, os sinais ocorrem precocemente e tornam-se mais severos com o avanço da idade, usualmente entre 12 e 18 meses de idade<sup>4</sup>. A queixa inicial apresentada pelos proprietários pode variar, em: otite hiperplásica ceruminosa, pelame opaco com descamação acentuada, oleosidade e mau-odor (marcadamente em

dobras cutâneas ou áreas intertriginosas), cilindros foliculares, padrões descamativos ou crostosos múltiplos a coalescentes e com prurido, hiperqueratose digital e unhas secas e quebradiças<sup>4</sup>.

Cães com seborreia possuem tendência para ocorrência de infecções bacterianas e malassezioses, que pioram drasticamente a condição de pele de um cão com seborreia primária, inclusive com aumento do grau de prurido. As lesões por infecções secundárias podem ser muito severas, impedindo o reconhecimento dos sinais de seborreia<sup>4</sup> e, nos casos graves, há a linfadenopatia regional ou generalizada<sup>3</sup>.

Em felinos, a seborreia primária é muito rara, apesar de gatos serem acometidos por diversas desordens que causam seborreia secundária. As raças mais acometidas são Persa, Himalaio e Exótico de pelo curto. O hábito de limpeza do pelame parece ser parcialmente responsável por essa incidência baixa, uma vez que remove as escamas rapidamente. A seborreia seca é a mais comumente observada quando os felinos apresentam descamação<sup>4</sup>. A severidade da seborreia é variável. Filhotes com 2 a 3 dias de vida podem apresentar seborreia severa, enquanto outros apresentam a doença de modo mais leve, demonstrando os sinais apenas após 6 semanas de idade<sup>4</sup>.

O manejo da seborreia primária necessita do controle da infecção, o uso de shampoo queratolítico, semanalmente, e a terapia sistêmica para controle da descamação. A vitamina A e retinoides são usados na tentativa de normalizar o processo de queratinização<sup>5</sup>.

## **Seborreia secundária**

A seborreia secundária é causada por alguma doença interna ou externa que altera a proliferação, diferenciação ou descamação da superfície e do epitélio folicular. As cau-

*Em felinos, a seborreia primária é muito rara, apesar de gatos serem acometidos por diversas desordens que causam seborreia secundária.*

*A seborreia secundária é causada por alguma doença interna ou externa que altera a proliferação, diferenciação ou descamação da superfície e do epitélio folicular.*

sas externas (por exemplo, demodicose, dermatofitose) podem resultar em seborreia focal, multifocal ou regional<sup>4</sup>. Dentre as doenças que podem resultar em seborreia secundária inclui-se a hipersensibilidade cutânea

(atopia, dermatite alérgica a picada de pulgas, hipersensibilidade alimentar e dermatite por contato), ectoparasitismo (escabiose, demodicose, queiletielose), piodermatite, dermatofitose, endocrinopatia (hipotireoidismo, hiperadrenocorticismos), distúrbios nutricionais (desnutrição e dermatose alimentar genérica), doenças de pele autoimunes (complexo do pênfigo, lúpus eritematoso cutâneo), neoplasia (linfoma epiteliotrópico), condições pré-neoplásicas (alopecia mucinosa, ceratose actínica)<sup>6</sup>.

## **Abordagem diagnóstica**

Em todos os casos dermatológicos, o histórico e a apresentação clínica são importantes para o estabelecimento de uma causa para a descamação. As informações a respeito de dieta, o controle de parasitos, o ambiente onde o animal vive, as terapias tóxicas utilizadas (incluindo frequência de banhos e produtos usados), o grau de prurido e a presença

de sinais sistêmicos devem ser obtidas<sup>1</sup>.

O exame físico completo deve preceder o exame dermatológico, uma vez que há a possibilidade da descamação estar associada com doenças que afetam outros sistemas orgânicos. O exame dermatológico inclui a aparência do pelame e da pele, bem como a presença de lesões primárias que auxiliam no diagnóstico da etiologia subjacente<sup>1</sup>.

Para se diagnosticar a seborreia primária ou a secundária e o motivo pelo qual a mesma esteja ocorrendo, exames complementares serão necessários. O hemograma e o perfil bioquímico em distúrbios primários de queratinização não possuem alterações, porém, pode haver anemia branda não-regenerativa em caso de hipotireoidismo ou neutrofilia, monocitose, eosinopenia, linfopenia, elevação da fosfatase alcalina e hipercolesterolemia, que sugerem hiperadrenocorticismos<sup>1</sup>. Em caso de suspeita de hipotireoidismo ou hiperadrenocorticismos são necessários exames dos níveis de hormônios tireoidianos ou exames para determinação de função da adrenal, respectivamente<sup>1,6</sup>.

Outros procedimentos diagnósticos incluem raspados de pele<sup>1,4</sup>, cultura fúngica e uso da lâmpada de Wood ([Figura 26](#)), citologias<sup>1</sup>, análise de exsudatos epidérmicos, procedimentos para diagnóstico de hipersensibilidade alimentar (dieta de eliminação), teste cutâneo intra-dérmico, tricograma para alopecia por diluição da cor<sup>1</sup>e, por fim, biópsia de

pele, muito recomendada para a maioria dos casos por possibilitar e descartar diagnósticos diferenciais específicos<sup>6</sup>.

A seleção do local para biópsia inclui fragmentos descamativos e crostosos, preferencialmente em áreas não inflamadas. Caso haja infecções graves, é necessário o tratamento das infecções secundárias antes da realização da biópsia<sup>3</sup>.

As lesões clínicas da seborreia primária e da secundária são idênticas, portanto, o diagnóstico da seborreia primária pode ser realizado apenas por exclusão, com auxílio da histopatologia<sup>4</sup>.

Na seborreia primária canina, o diagnóstico diferencial deve incluir qualquer doença que desencadeie dermatite esfoliativa: endocrinopatias, ectoparasitismo, piodermite, neoplasias<sup>3,5</sup>, dermatofitoses, doenças autoimunes<sup>3</sup>, leishmaniose, demodicose, malasseziose, displasia folicular e dermatites alérgicas<sup>5</sup>. Ressalta-se que as influências ambientais, como clima seco e quente, devem ser consideradas<sup>3,5</sup>.

Já na seborreia primária felina, os diagnósticos diferenciais que precisam ser observados quando os sinais são generalizados e o gato não apresenta prurido, são: a deficiência nutricional, o parasitismo intestinal, a baixa umidade ambiental, os diabetes mellitus, o hipertireoidismo, o queletielose e a pediculose<sup>4</sup>. Quando as lesões são mais localizadas, consideram-se também a: demodicose, dermatofitose e alergia<sup>4</sup>.

## Manejo Clínico

Não existe cura para a seborreia primária e a facilidade do controle irá variar de cão para cão. No entanto, ocorre piora clínica diante de alimentação inadequada, da ocorrência de ectoparasitismo ou doenças endócrinas ou metabólicas, exigindo acompanhamento clínico para detecção de qualquer doença intercorrente<sup>4</sup>. O fundamento do tratamento correto é a terapia tópica frequente e apropriada e, frequentemente, exige-se o controle de manutenção por toda a vida<sup>6</sup>, com o uso de produtos anti-seborreicos e hidratantes<sup>4</sup>.

Os cães que apresentam seborreia constantemente possuem infecção secundária, o tratamento com antibióticos ou anti-fúngicos pode ser necessário no início da terapia anti-seborreica, para eliminar infecções pré-existentes<sup>4</sup>. O tratamento sintomático pode ser tópico, sistêmico ou ambos<sup>1</sup> e a escolha do shampoo e o vigor do tratamento dependerá da natureza da seborreia<sup>4</sup>.

Para o tratamento da seborreia secundária é necessário a correção da causa primária. Com o tratamento, os sinais devem se resolver espontaneamente em 30 a 60 dias; em casos crônicos, são necessários de 3 a 4 meses para observar resposta. No entanto, em alguns animais a causa da seborreia secundária é determinada, mas não é corrigida, como, por exemplo, em casos de baixa umidade do ar ou em deficiência intencional de ácidos graxos para controle de peso ou de

pancreatite ou, ainda, anormalidades no metabolismo dos lipídeos. Em tais situações, o banho e a hidratação devem ser continuados para manutenção<sup>4</sup>.

## Considerações finais

A ocorrência de seborreia em pacientes dermatopatas é comum e exige do clínico habilidade e conhecimento para o diagnóstico da causa subjacente ou da seborreia primária. O histórico, o exame físico completo, o dermatológico e os complementares tornam-se essenciais para o direcionamento do caso e a determinação da terapia. O comprometimento do proprietário com o tratamento proposto deve ser ressaltado por ser essencial para o sucesso terapêutico.

## Referências bibliográficas

1. BLOOM, P.B. Scaling disorders. In: North America Veterinary Conference, 2007, Ithaca, *Proceedings...* Ithaca: 2007.
2. PATEL, A.; FORSYTHE, P.J. *Saunders Solutions in Veterinary Practice: Small Animal Dermatology*. Edinburgh: Saunders Elsevier, 2008. 379p.
3. GROSS, T.L.; IHRKE, P.J.; WALDER, E.J. et al. *Doenças de pele do cão e do gato – Diagnóstico clínico e histopatológico*. 2 ed. São Paulo: Roca, 2009. p.156-160.
4. MULLER, W.H.; GRIFFIN, C.E.; CAMPBELL, K.L. *Muller e Kirk's Small Animal Dermatology*. 7ed. St Louis: Elsevier, 2012. 938p.
5. CANNON, A.G. Hereditary disorders of keratinization. In: Voorjaars Dagen European Veterinary Conference, 2007, Amsterdam, *Proceedings...* Amsterdam: 2007.
6. WERNER, A.H.; MESSINGER, L. Dermatoses esfoliativas. In: RHODES, K.H. *Dermatologia de pequenos animais – consulta em 5 minutos*. Rio de Janeiro: Revinter, 2005. P. 74-83.

# Padrões dermatológicos em felinos



Gabrielle Márcia Marques Cury - CRMV-MG 8362  
Email para contato: [gabriellecury@gmail.com](mailto:gabriellecury@gmail.com)

bigstockphoto.com

## Introdução

As dermatopatias são menos comuns em gatos que em cães e humanos e o seu diagnóstico pode ser um desafio para o clínico de pequenos animais, uma vez que os felinos apresentam um limitado número de padrões de resposta cutânea às diversas patologias, que podem

*As dermatopatias são menos comuns em gatos que em cães e humanos. Os felinos apresentam um limitado número de padrões de resposta cutânea às diversas patologias.*

ser assim classificados: 1) dermatite miliar, 2) alopecia e alopecia simétrica, 3) dermatoses nodulares e tratos fistulosos e 4) complexo granuloma eosinofílico<sup>1</sup>. Assim, a transposição do conhecimento obtido na clínica dermatológica de cães para gatos constitui grave fonte de erro<sup>2</sup>. Com o objetivo de minimizar a ocorrência destes erros, deve-se realizar, após

anamnese completa, uma avaliação metódica, lógica e seqüencial das afecções cutâneas, para estabelecer qual é o padrão dermatológico predominante, através da avaliação e identificação das lesões primárias e secundárias<sup>3,4</sup> e sua distribuição<sup>4</sup>, a fim de criar uma lista de possíveis diagnósticos e estabelecer o diagnóstico definitivo<sup>3,4</sup>.

## 1. Dermatite miliar

A Dermatite Miliar (DM) é o padrão dermatológico mais comum em felinos, caracterizando de 10 a 38% dos casos de dermatopatias felinas<sup>1,5</sup>. O padrão não apresenta predisposição sexual<sup>6</sup> e as lesões predominantes são pápulas pequenas<sup>1,7</sup>, que atingem um a dois milímetros de diâmetro<sup>6</sup>, eritematosas, edematosas<sup>1,5</sup> e cobertas por crostas<sup>1,5,7</sup> amarelo acinzentadas (melicéricas) – provenientes do exsudato seroso das lesões – ou marrom avermelhadas (hemorrágicas) – proveniente da exsudação hemorrágica resultante da escoriação da pápula, que ocorre como consequência ao prurido<sup>1,5,8</sup>. As pápulas iniciais podem coalescer e afetar extensas áreas da pele do animal<sup>6</sup>. Tais lesões podem ser localizadas ou generalizadas<sup>1,7</sup> e sua distribuição contribui para a realização da lista de diagnósticos diferenciais<sup>1,8</sup>.

Se as causas de DM não são elucidadas de exames de rotina, outros procedimentos diagnósticos se fazem necessários<sup>1</sup> como a interrupção de

medicações previamente administradas para a exclusão de farmacodermias, a realização de dieta restritiva para a exclusão da hipersensibilidade alimentar (HA) ([Figura 23](#)), assim como a realização de biopsia<sup>1,9</sup>, fundamental para a obtenção do diagnóstico nos casos de doenças imunomediadas e infecções não responsivas à terapia convencional<sup>1</sup>. O Quadro 1 apresenta um fluxograma auxiliar ao diagnóstico da DM.

O diagnóstico relacionado à ocorrência da DM deve considerar o histórico e o exame clínico dermatológico<sup>1</sup>. Portanto, durante o exame clínico, deve-se observar se há presença de pulgas, carrapatos e piolhos. Podem ser realizados os exames de raspados superficiais de pele, preconizados para a pesquisa de dermatoses parasitárias como sarnas notoédrica, sarna otodécica<sup>1,9</sup> e demodicose nos casos em que o *Demodex cati* está envolvido, e raspados profundos, preconizados para o diagnóstico da demodicose nos casos em que o *Demodex gatoi* está envolvido<sup>9</sup>. Devem ser ainda efetuados a cultura fúngica para o diagnóstico da dermatofitose<sup>1,9</sup> e o exame de fezes para avaliar a possibilidade de ocorrência de endoparasitas. Em regiões onde há ocorrência de pulgas, sua erradicação deve ser preconizada, mesmo que estas não sejam observadas durante o exame clínico, para que a DAPP seja descartada<sup>1</sup>.

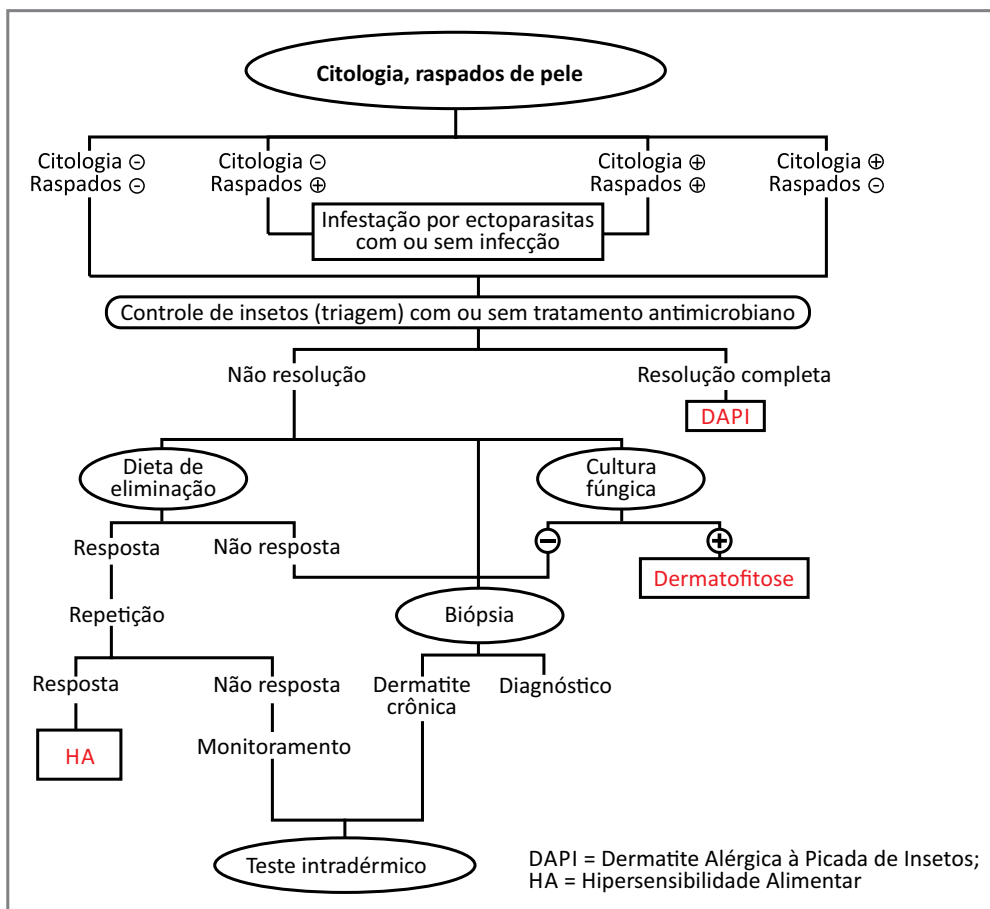


## 2. Alopecia e Alopecia Simétrica

A alopecia é definida como perda de pelos focal ou generalizada<sup>10,11</sup>. É a segunda maior causa da realização de consultas dermatológicas em felinos, totalizando cerca de 7,4% dos casos<sup>11</sup>. Seu diagnóstico deve ser particularmente metódico e deve incluir passos fundamentais como levantamento

*A alopecia é a segunda maior causa da realização de consultas dermatológicas em felinos.*

do histórico bem detalhado, que pode contribuir eficientemente na elaboração da lista de possíveis diagnósticos<sup>12</sup>. A análise do padrão da alopecia é importante, pois a alopecia assimétrica é comum, enquanto, a alopecia simétrica - sem outras alterações cutâneas - é menos comum nas doenças cutâneas dos felinos<sup>1,10</sup>.



Quadro 1 – Fluxograma diagnóstico da Dermatite Miliar

As doenças que levam à queda de pelos podem ser classificadas em três categorias: 1) alopecias autoinduzidas, habitualmente simétricas, que podem ser divididas em psicogênicas (AP) e secundárias ao prurido (ASP)<sup>1,10</sup>; 2) inflamações no folículo ou bulbo pilosos, que são normalmente assimétricas e; 3) anormalidades do ciclo do pelo, que podem ser congênicas ou hereditárias e também tendem à assimetria. Outros diagnósticos diferenciais das alopecias incluem as endocrinopatias<sup>1,13</sup>, apesar de raramente causarem alopecia em felinos<sup>13</sup>.

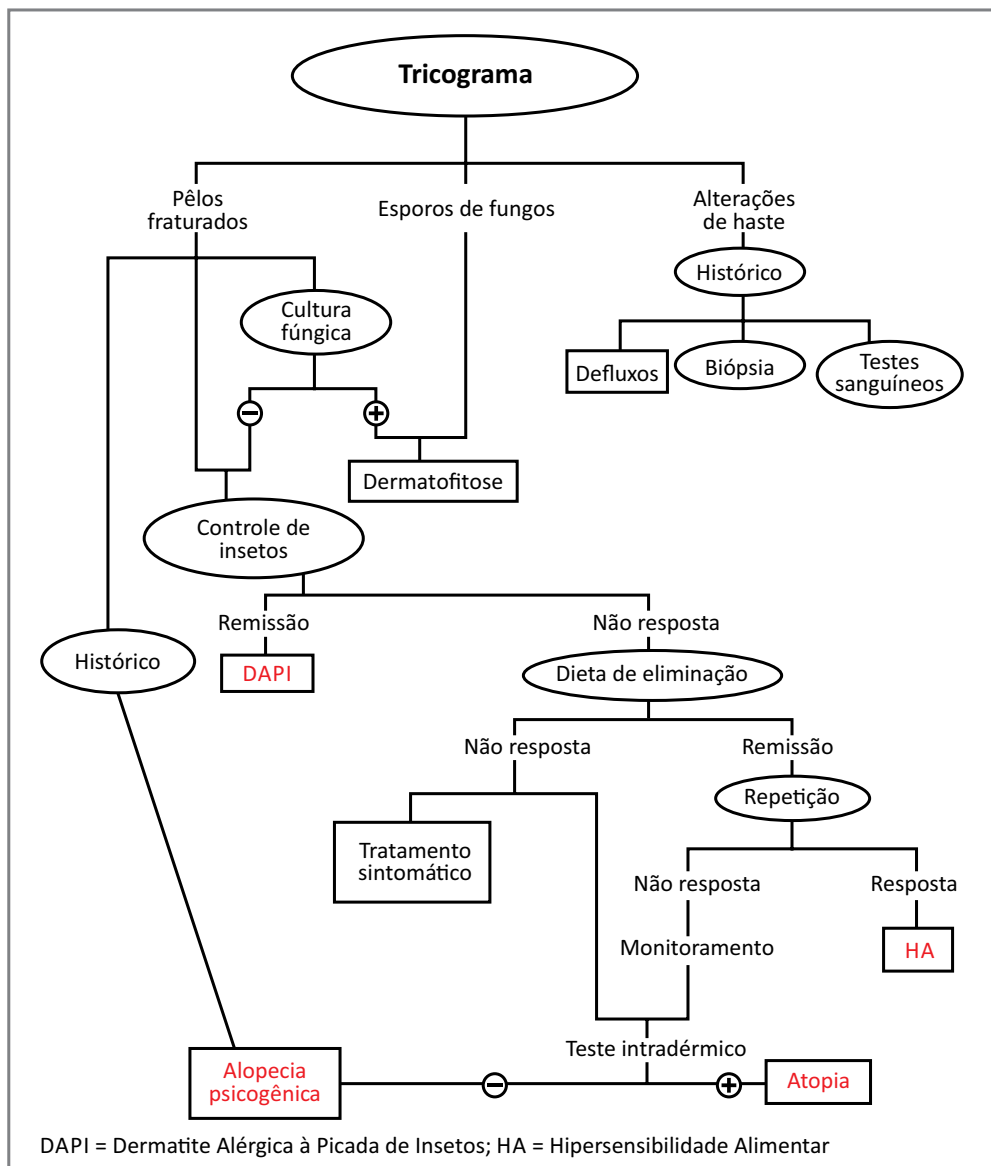
Clinicamente, a alopecia simétrica mais comum é aquela secundária ao prurido, que normalmente afeta a região ventral do abdome e a face medial da região femoral, seguidas pela região cranial à cauda com seu possível envolvimento<sup>1,10</sup>. Em muitos pacientes, a pele apresenta-se normal e raramente há inflamação associada. O exame inicial do gato com alopecia simétrica deve determinar se a alopecia é autoinduzida ou não<sup>1</sup> através do histórico de prurido<sup>12,14</sup>. A alopecia autoinduzida, geralmente, resulta em pelos quebradiços, que não epilam facilmente, mas podem ocorrer casos sem a evidência de pelos fraturados<sup>1</sup>. Se há dúvida quanto à persistência da autoindução, o uso do colar elizabethano pode distinguir a alopecia autoinduzida das demais. No caso da alopecia autoinduzida os pelos voltam a crescer normalmente após o uso do

colar. O próximo passo será determinar se existe alguma causa pruriginosa ou se fatores psicogênicos podem estar atuando, através da realização de corticoterapia e exames histopatológicos<sup>1</sup> ([Figura 24](#)).

Os diagnósticos diferenciais da ASP incluem sarna notoédrica, dermatofitose, DAPP, HA, atopia, endoparasitose<sup>1,10,13,14</sup> e DAPI<sup>13</sup>. Portanto, exames parasitológicos podem ser realizados a partir de raspados cutâneos superficiais, diagnóstico terapêutico com ivermectina, cultura fúngica, controle de pulgas e insetos, dieta restritiva, testes alérgicos e vermifugação<sup>1,10</sup>. O Quadro 2 apresenta um fluxograma auxiliar ao diagnóstico das alopecias.

A AP é mais comumente diagnosticada em felinos das raças: Siamês, Burmese, Absínio e Himalaia. A doença ocorre devido a um estímulo iniciador externo, que causa uma exacerbação dos hábitos de higiene, com consequente arrancamento dos pelos<sup>1,10</sup>. As causas mais comumente relatadas da ocorrência da AP são a perda de entes queridos humanos ou animais, a adição de um novo membro na família ou outro animal de estimação, as alterações do ambiente como modificações na decoração ou mudança para outra casa, as alterações na rotina dos donos ou até novos animais na vizinhança<sup>1,13,14</sup>.

Se por outro lado, o pelo não cresce após um mês de uso ininterrupto do colar elizabethano, a alopecia é



Quadro 2 – Fluxograma para o diagnóstico das Alopecias Felinas

classificada como ANI<sup>1</sup>. As doenças que causam este tipo de alopecia são extremamente raras e incluem estresses temporários como hipertermia, cirurgias<sup>1,10</sup>, gestação, lactação, doenças graves<sup>10</sup> e protocolos medicamentosos que

interferem no ciclo de crescimento do pelo<sup>1,10</sup>, além de causas hereditárias ou congênitas<sup>10</sup>. Dentre as causas hereditárias estão a alopecia universal da raça Sphinx e do Gato sem pelo Canadense e a hipotricose hereditária, que acomete

gatos Siameses e Devon Rex<sup>10</sup>. A alopecia não induzida também ocorre em casos de endocrinopatias como hipertireoidismo, hiperadrenocorticismo e disfunções de hormônios sexuais<sup>1,5,14</sup>.

Em condições de estresse, quando há interrupção precoce do crescimento do pelo, temos a condição chamada de defluxo anágeno ([Figura 25](#)). Se a interrupção de desenvolvimento ocorre de forma repentina no ciclo de crescimento do pelo e há sincronização dos folículos afetados com aqueles em descanso, a alopecia surge alguns meses após o insulto, caracterizando a condição chamada de defluxo telógeno<sup>1,10</sup>.

As principais causas de alopecia assimétrica nos felinos são as alterações inflamatórias dos folículos ou bulbos dos pelos. A patologia mais comum é a dermatofitose ([Figura 26](#)), seguida pela foliculite bacteriana<sup>1</sup>. A alopecia assimétrica pode ser localizada ou difusa, com ou sem a presença de prurido<sup>1,9</sup>, sendo que 83% dos felinos não apresentavam prurido<sup>15</sup>. Nos casos de foliculite bacteriana há prurido intenso<sup>1,9</sup>.

### **3. Dermatoses Nodulares e Tratos Fistulosos**

Nódulos e tratos fistulosos (NTF) são abordados juntos devido à lista de diagnósticos diferenciais em comum.

*Nódulos e tratos fistulosos (NTF) são abordados juntos devido à lista de diagnósticos diferenciais em comum.*

As doenças que causam NTF podem ser classificadas em infecciosas e não infecciosas. As causas infecciosas incluem doenças bacterianas, fúngicas e parasitárias<sup>1</sup>. Dentre as não infecciosas estão causas neoplásicas e alérgicas<sup>12,16</sup>.

O quadro clínico inicial dos NTF é caracterizado pela ocorrência de nódulos que, posteriormente, apresentarão tratos fistulosos drenantes, estes, por sua vez, podem ser precedidos por edema na região afetada e constituem a apresentação clínica mais comumente encontrada<sup>1,5,13</sup>. O exsudato a ser drenado pode ser seroso, serosanguinolento, purulento e, em alguns casos, conter elementos granulosos. Os nódulos são solitários ou múltiplos<sup>1,5</sup> e podem cursar com prurido<sup>5</sup>.

Devido à variedade e complexidade das doenças relacionadas a este padrão dermatológico, o diagnóstico deve ser realizado de forma minuciosa. A evolução da doença com agravamento dos sintomas reduz a probabilidade de um diagnóstico definitivo<sup>1</sup>. Para a realização do diagnóstico a obtenção de histórico completo, exame clínico, oftalmológico e dermatológico minuciosos são fundamentais. É recomendada atenção especial a sinais, como: aumento de linfonodos, alterações à auscultação torácica e à palpação abdominal. A avaliação oftalmológica pode ajudar a definir o diag-

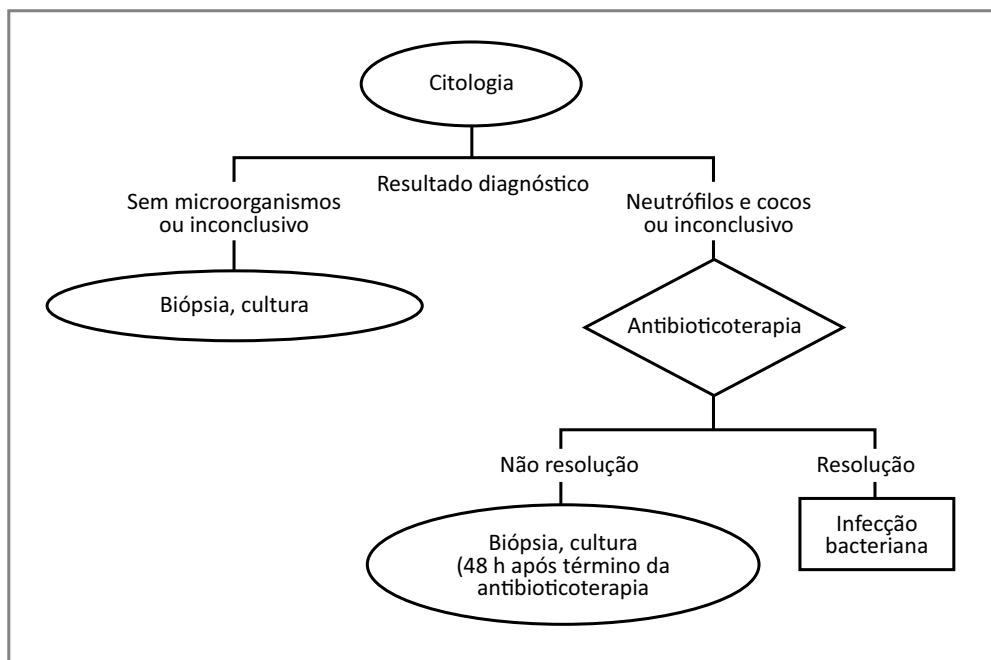
nóstico, uma vez que algumas das doenças da lista de diagnósticos diferenciais apresentam manifestações oculares<sup>1,16</sup>. Predisposição racial, idade e sexo devem ser considerados: gatos idosos são mais susceptíveis à ocorrência de neoplasias e gatos machos não castrados frequentemente apresentam abscessos ou a presença do *Sporothrix* adquiridos em brigas com outros animais<sup>1</sup>.

Os testes primários para a realização do diagnóstico incluem a realização de citologias do exsudato, das lesões da pele ou de linfonodos reativos, seja por aposição ou punção aspirativa, por agulha fina (PAAF), cultura e antibiograma do exsudato e exame histopatológico de fragmento obtido por

biópsia<sup>1,13</sup>. Os exames de sangue como o hemograma, o perfil bioquímico e a sorologia para agentes específicos como FIV e FeLV devem ser requisitados. A realização de biópsia caracteriza a doença em questão, mas não auxilia na obtenção do diagnóstico definitivo<sup>1</sup>. O Quadro 3 apresenta um fluxograma auxiliar ao diagnóstico da NTF.

#### 4. Complexo Granuloma Eosinofílico (CGE)

O CGE compreende um grupo de lesões que afetam a pele, junções mucocutâneas e a cavidade oral dos felinos<sup>17,18</sup> ([Figura 27](#)), estas lesões são assim estudadas por ocorrerem ao mesmo tempo, num mesmo paciente<sup>1,19,20</sup>.



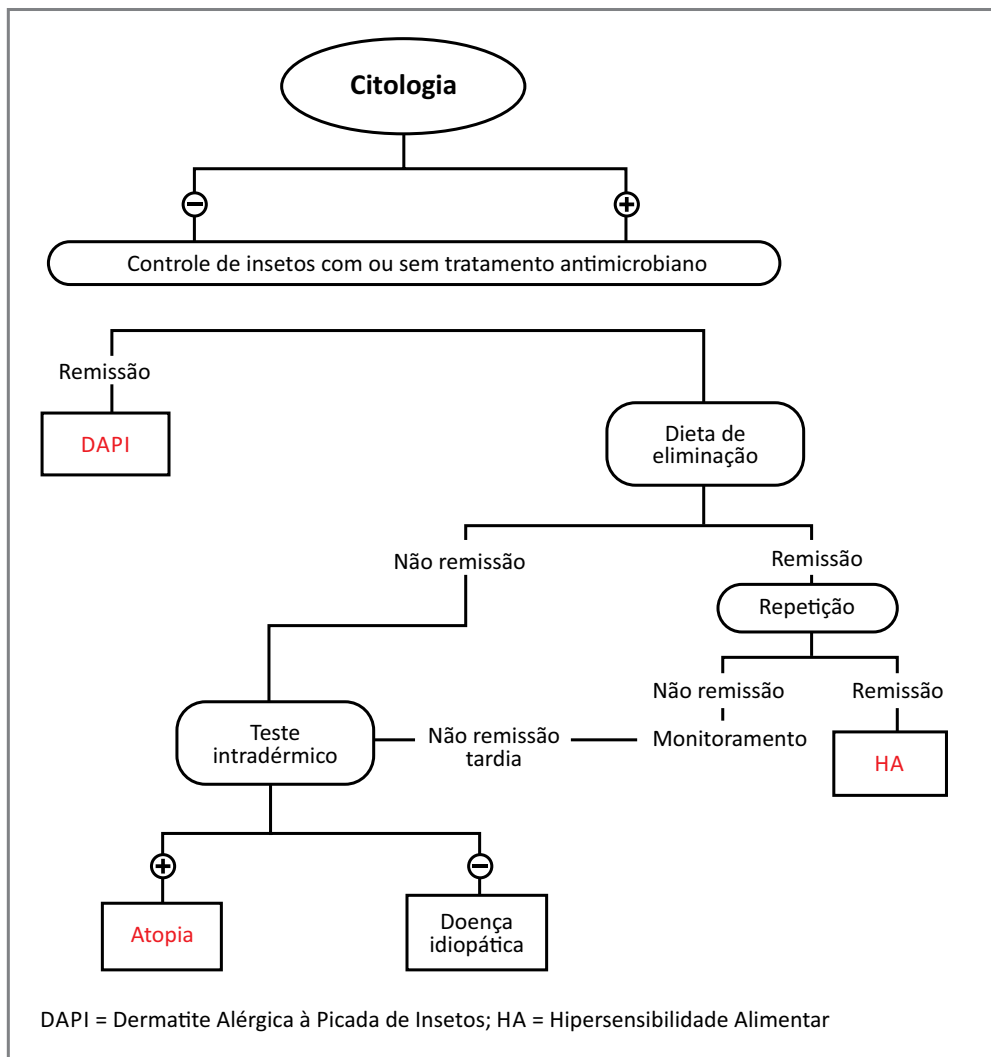
Quadro 3 – Fluxograma para diagnóstico de Nódulos e Tratos Fistulosos

O termo CGE é frequentemente usado como diagnóstico definitivo, mas é, na realidade, a resposta a uma patologia primária<sup>18,19,20</sup>. É composto por três síndromes clínicas-histopatológicas:

*O termo CGE é frequentemente usado como diagnóstico definitivo, mas é, na realidade, a resposta a uma patologia primária.*

a) úlcera indolente; b) placa eosinofílica e; c) granuloma eosinofílico<sup>1,5,17,18,19,20,21</sup>.

A etiologia do CGE é obscura e as principais teorias existentes referem-se a causas alérgicas –



Quadro 4 – Fluxograma para diagnóstico do Complexo Granuloma Eosinofílico

como a HA, a atopia, a DAPP e a DAPI, que cursam, geralmente, com prurido –, e parasitárias<sup>18,20</sup>. Outras causas infecciosas que estão envolvidas, são as infecções por calicivirus ou FeLV e os fatores psicogênicos e autoimunes descritos<sup>1,20</sup>. A predisposição genética foi comprovada em alguns casos<sup>1,18,20</sup>. As doenças proliferativas, incluindo neoplásicas e não neoplásicas podem ser similares ao CGE, participando, portanto, da lista de diagnósticos diferenciais<sup>1,20</sup>. O Quadro 4 apresenta um fluxograma auxiliar ao diagnóstico do CGE.

#### a) Úlcera indolente ([Figura 28](#))

A úlcera indolente, eosinofílica<sup>17,18,19,20,22</sup>, labial<sup>22</sup> ou úlcera de rato<sup>18,19,22</sup> **é uma lesão circunscrita, proliferativa e inflamatória**<sup>1,17,20</sup>, de bordas elevadas<sup>1,17,19,21</sup>, usualmente, encontrada no lábio superior dos felinos<sup>1,17,18,19,20,21,22</sup>, mais comumente na região da junção mucocutânea cranial e no palato duro<sup>18,20</sup>, podendo ser uni ou bilateral<sup>17,18,19,21</sup>. Também pode ser encontrada no lábio inferior, na cavidade oral e, raramente, na pele<sup>1,17</sup>. Sua extensão varia de cinco milímetros a cinco centímetros<sup>20</sup>. Normalmente, não está associada à dor ou ao prurido<sup>1,17,18,19,20,21</sup> e não há predisposição de raça ou idade<sup>18,19,20,21</sup>, mas as fêmeas são três vezes mais acometidas que os machos<sup>18,20,21</sup>. Em raros casos, a úlcera indolente pode evoluir para o carcinoma de células escamosas ou o fibrossarcoma<sup>1,17</sup>.

O diagnóstico não pode ser baseado apenas no aspecto da lesão e na realização de biopsia<sup>18,19</sup>, que, inicialmente, **não demonstra malignidade**<sup>1</sup>. Se a úlcera não está associada a outras lesões do CGE, mas está associada à dermatite miliar ou à exacerbação dos hábitos de limpeza do gato, uma causa alérgica deve ser considerada<sup>18,20,22</sup>. Outros possíveis diagnósticos diferenciais são as doenças ulcerativas infecciosas<sup>17,18</sup> bacterianas, fúngicas ou a associação com o vírus da FeLV, os traumas<sup>18</sup> e as doenças neoplásicas como o carcinoma de células escamosas, o mastocitoma<sup>17,18</sup> e o linfoma<sup>18</sup>.

#### b) Placa eosinofílica ([Figura 29](#))

A placa eosinofílica é uma lesão comum em gatos. Pode ser única ou múltipla<sup>18</sup>, de aspecto circunscrito<sup>1,17,18,19,20,21</sup>, elevado, brilhante<sup>18,19,21</sup>, eritematoso<sup>18,19,20,21</sup>, acompanhada de alopecia<sup>19,20</sup> e por vezes vermelho-amarelado, ulcerado, edematoso<sup>1,18,19,21</sup>. Normalmente, é encontrada na região inguinal, na face medial e caudal dos membros posteriores, na região ventral do abdome<sup>1,18,19,20,21,22</sup>, região cervical, região interdigital e região do flanco<sup>20</sup>. Acomete os felinos adultos, entre dois e seis anos de idade<sup>1,19</sup>, sem predileção racial, mas predominantemente em fêmeas. A lesão atinge 0,5 a 7 centímetros de diâmetro<sup>18</sup> e está associada ao prurido intenso<sup>17,18,19,20</sup>. Pode estar associada

à dermatite miliar<sup>19</sup>. A eosinofilia pode estar, ocasionalmente, presente<sup>1,18</sup>.

Seu diagnóstico é baseado no histórico, no exame clínico, no aspecto lesional e na realização de biópsia<sup>1,18,19,21,22</sup>. Se as placas são encontradas com predominância no abdome e membros posteriores, o diagnóstico clínico pode ser realizado através de citologia, seja por aposição ou PAAF das lesões, onde serão encontrados eosinófilos<sup>20</sup>. Se as placas estão associadas a outras lesões do CGE<sup>19,20,22</sup> ou a outros padrões, principalmente, à dermatite miliar<sup>19</sup>, a investigação deve ser mais cuidadosa e a lista de diagnósticos diferenciais deve incluir causas alérgicas<sup>19,20,22</sup>, as neoplasias e os granulomas bacterianos e fúngicos<sup>17,18,22</sup>. A DAPP é a causa mais comum relacionada à placa eosinofílica, seguida da HA e da atopia<sup>19</sup>.

### c) *Granuloma eosinofílico* (*Figura 30*)

O granuloma eosinofílico<sup>18,21,22</sup>, colagenolítico<sup>5,17,19</sup> ou linear<sup>5,17,18,19,20</sup> pode apresentar-se como uma lesão nodular circunscrita<sup>1,18</sup> ou linear<sup>1,18,19</sup>, firme à palpação<sup>1,18</sup>, de coloração rosa amarelada, geralmente, encontrada na face caudal dos membros anteriores e posteriores<sup>1,17,18,19,20,21</sup> e mais, raramente, na cavidade oral, face<sup>18,19</sup>, coxins<sup>19</sup> e abdome<sup>1,17</sup>. Acomete gatos jovens<sup>1,20</sup>, de seis meses a dois anos de idade<sup>19,20</sup>. As fêmeas podem ser mais predispostas<sup>18</sup>, mas não há predisposição racial<sup>19</sup>. A lesão não está associada à dor<sup>1,20</sup> ou ao

prurido<sup>1,17,18,20</sup> e pode ocorrer regressão espontânea<sup>20</sup>.

O diagnóstico do granuloma eosinofílico é baseado no histórico, no exame clínico, no aspecto da lesão e na realização de biópsia<sup>1,19,20,21</sup>. Lesões na região mentoniana são frequentemente associadas à DAPI<sup>20</sup>, mas há relatos de associação do granuloma eosinofílico a outras causas alérgicas como DAPP, HA e atopia e de possível predisposição genética. Neste último caso, os pacientes começam a apresentar sintomas entre quatro e oito meses de idade e as lesões surgem na superfície côncava da pila e apresentam cura espontânea, após algumas semanas. Outros diagnósticos diferenciais são traumas crônicos causados por hábitos de higiene excessivos, os fatores imunológicos<sup>19</sup>, as infecções bacterianas e fúngicas e as neoplasias<sup>18,19</sup>. A lista de diagnósticos diferenciais do granuloma eosinofílico nodular inclui reação a corpos estranhos, ferimentos por picadas de insetos, infecção profunda por fungos e esporotricose<sup>19</sup>.

## Considerações finais

A dermatologia felina constitui um grande desafio para o clínico de pequenos animais e, exatamente por esta razão, os padrões dermatológicos felinos devem ser conhecidos a fundo a fim de facilitar o raciocínio clínico no estabelecimento de um plano diagnóstico para a doença em questão.



A confecção de uma lista de diagnósticos diferenciais baseada no histórico e associada ao exame clínico dermatológico é de fundamental importância para que este sirva de guia na realização de exames complementares que levarão, na maioria das vezes, ao diagnóstico definitivo.

A utilização de fluxogramas de diagnóstico representa um grande auxílio como um guia de raciocínio clínico, durante todo o processo de realização do diagnóstico definitivo.

Exames simples como tricogramas, raspados e citologias, que podem ser realizados dentro do consultório veterinário, muitas vezes, nos levam ao diagnóstico definitivo ou exclui alguns dos diagnósticos diferenciais. Portanto, não devem ser menosprezados.

A biopsia cutânea constitui um importante exame complementar para o diagnóstico das dermatopatias felinas, no entanto, deve ser realizada com prudência, pois, na maioria das vezes, existem outros exames mais simples a serem realizados e a biópsia nem sempre nos leva diretamente ao diagnóstico definitivo.

## Referências bibliográficas

- MERCHANT, S. R. Diagnosis of Feline Skin Disease Based on Cutaneous Reaction Patterns. *Compend. Contin. Educ. Vet.*, v. 16, n. 2, p. 163-172, 1994.
- IBHKE, P. F. Newly Described Feline Skin Diseases. In: WORLD SMALL ANIMAL VETERINARY ASSOCIATION CONGRESS, 32, 2006, Australia. Disponível em: <<http://www.ivis.org/proceedings/wsava/2006/lecture6/>>.
- ACKERMAN, L. The Pattern Approach to Dermatologic Diagnosis. *Compend. Contin. Educ. Vet.*, p. 987-1003, 1996.
- CARLOTTI, D. N.; PIN, D. Diagnostic Approach. In: GUAGUERE, E.; PRELAUD, P. A *Practical Guide to Feline Dermatology*, p.2.1-2.18, 1999.
- FOIL, C. S. Differential Diagnosis of Feline Pruritus. *Vet. Clin. North Am. Small Anim. Pract.*, v.18, n. 5, p.999-1011, 1988.
- ASPINALL, K. W.; TURNER, W. T. Clinical Communication: Feline Miliary Dermatitis. *J. Small Anim. Pract.*, v. 13, p. 709-710, 1972.
- MUELLER, R. S. The Cat with Miliary Dermatitis. In: MUELLER, R. S. *Dermatology for the Small Animal Practitioner*, 2006b. Disponível em: <<http://www.ivis.org/advances/Mueller/part2chap8/chapter.asp?LA=1>>. Acesso em: 05 de Dezembro de 2007.
- MILLER, W. H.; GRIFFIN, C. E.; CAMPBELL, K. Parasitic skin Diseases. IN: MILLER, W. H.; GRIFFIN, C. E.; CAMPBELL, K. *Muller's and Kirk's Small Animal Dermatology*. St. Louis, Missouri: Elsevier, 2012. p. 284-342.
- SCOTT, D. W.; MILLER, W. H.; GRIFFIN, C. E. Skin Immune System and Allergic Skin Diseases: Parasitic Hypersensitivity. In: SCOTT, D. W.; MILLER, W. H.; GRIFFIN, C. E. *Muller & Kirk's small animal dermatology*. 6ed. Philadelphia: W.B. Saunders, 2001a. Cap.8, p.543-666.
- O'DAIR, H. A.; FOSTER, A. P. Focal and Generalized Alopecia. *Vet. Clin. North Am. Small Anim. Pract.*, v.25, n. 4, p.851-870, 1995.
- ALHAIDARI, Z. Diagnostic Approach to Alopecia. In: GUAGUERE, E.; PRELAUD, P. A *Practical Guide to Feline Dermatology*, p. 19.1-19.7, 1999.
- ALHAIDARI, Z. Diagnostic Approach to Pruritic Dermatoses. In: GUAGUERE, E.; PRELAUD, P. A *Practical Guide to Feline Dermatology*, p. 18.1-18.7, 1999.
- MUELLER, R. S. The Cat with Nodules. In:

- MUELLER, R. S. *Dermatology for the Small Animal Practitioner*, 2006. Disponível em: <<http://www.ivis.org/advances/Mueller/part2chap11/chapter.asp?LA=1>>. Acesso em: 15 de Janeiro de 2008.
14. MILLER, W. H.; GRIFFIN, C. E.; CAMPBELL, K. Miscellaneous Alopecias. IN: MILLER, W. H.; GRIFFIN, C. E.; CAMPBELL, K. *Muller's and Kirk's Small Animal Dermatology*. St. Louis, Missouri: Elsevier, 2013. p. 554-572.
  15. BALDA, A. C. *Estudo Retrospectivo de Casuística, Comparativo de Metodologia Diagnóstica e de Avaliação de Eficácia da Griseofulvina e da Terbinafina na Terapia da Dermatofitose em Cães e Gatos*. 2001. 146f. Dissertação (Mestrado em Medicina Veterinária) – Faculdade de Medicina Veterinária e Zootecnia, Universidade de São Paulo, São Paulo.
  16. MILLER, W. H.; GRIFFIN, C. E.; CAMPBELL, K. Neoplastic and Non-Neoplastic Tumors. IN: MILLER, W. H.; GRIFFIN, C. E.; CAMPBELL, K. *Muller's and Kirk's Small Animal Dermatology*. St. Louis, Missouri: Elsevier, 2013. p. 774-843.
  17. MUELLER, R. S. The Cat with Lesions of the Eosinophilic Granuloma Complex. In: MUELLER, R. S. *Dermatology for the Small Animal Practitioner*, 2006a. Disponível em: <<http://www.ivis.org/advances/Mueller/part2chap10/chapter.asp?LA=1>>. Acesso em: 05 de Julho de 2013.
  18. SCOTT, D. W.; MILLER, W. H.; GRIFFIN, C. E. Miscellaneous skin diseases: Feline eosinophilic granuloma complex. In: SCOTT, D. W.; MILLER, W. H.; GRIFFIN, C. E. *Muller & Kirk's small animal dermatology*. 6ed. Philadelphia: W.B. Saunders, 2001b. Cap.18, p.1125-1183.
  19. POWER, H. T.; IHRKE, P. Selected Feline Eosinophilic Skin Diseases. *Vet. Clin. North Am. Small Anim. Pract.*, v.25, n. 4, p.833-850, 1995.
  20. MASON, K.; BURTON, G. Eosinophilic Granuloma Complex. In: GUAGUERE, E.; PRELAUD, P. *A Practical Guide to Feline Dermatology*, p.12.1-12.9, 1999.
  21. CARVALHO, R. O. *Complexo granuloma eosinofílico felino: relato de caso*. 2002. 25f. Residência médico veterinária (Clínica de pequenos animais) - Escola de Veterinária da UFMG, Belo Horizonte. Seminário.
  22. WHITE, S. D. Eosinophilic Granuloma Complex in Cats and Dogs. In: WORLD SMALL ANIMAL VETERINARY ASSOCIATION CONGRESS, 28, 2003, Thailand. Disponível em: <<http://www.vin.com/proceedings/Proceedings.plx?CID=WSAVA2003&PID=6694&O=Generic>>. Acesso em: 06 de Dezembro de 2007.

# *Staphylococcus pseudintermedius* resistente à metilicina, isso pega?

Larissa Silveira Botoni - CRMV-MG 11.711  
Mestranda em Ciência Animal na Escola de Veterinária da UFMG.  
Email para contato: [larissa.botoni@gmail.com](mailto:larissa.botoni@gmail.com)

## 1. Introdução

A pele dos animais é responsável pela formação de uma barreira protetora sem a qual a vida não seria possível e possui diversos mecanismos de defesa contra injúrias. Com componentes comportamentais, físicos, químicos e microbiológicos. Os pelos formam a linha de defesa física contra a entrada de patógenos, mas é também capaz de albergá-los. Logo abaixo deles, está a camada córnea da epiderme que é composta por

*Esta relação íntima entre o microorganismo e o hospedeiro permite que essas bactérias ocupem nichos microbiológicos e impeçam a colonização de patógenos.*

queratinócitos e uma emulsão de secreção sebácea e ácidos graxos, que juntos formam uma efetiva barreira física e química contra possíveis invasores. Além disto, a microbiota cutânea também contribui muito para a defesa, estando às bactérias localizadas na epiderme superficial e infundíbulo dos folículos pilosos. Esses microorganismos vivem em simbiose, provavelmente, trocando fatores de crescimento. Esta relação íntima entre o microorganismo e o hospedeiro permite que essas bactérias ocupem nichos

microbiológicos e impeçam a colonização de patógenos. As bactérias mais comumente encontradas colonizando a pele de cães são: *Staphylococcus pseudintermedius*, *Streptococcus spp*, *Clostridium spp*, *Micrococcus spp*, dentre outras<sup>1</sup>.

## 2. *Staphylococcus pseudintermedius*

O gênero *Staphylococcus* consiste em uma variedade de patógenos oportunistas de relevância variável na Medicina Veterinária e as espécies mais importantes são o *Staphylococcus aureus* e *Staphylococcus pseudintermedius*, que antes era classificado como *Staphylococcus intermedius*<sup>2</sup>. O *S. intermedius* foi descrito pela primeira vez em 1976 a partir de casos isolados de pombos, martas, cães e cavalos. Entretanto, foi demonstrado que os isolados classificados fenotipicamente como *S. intermedius* tratavam-se na verdade de três espécies distintas genotipicamente, *S. intermedius*, *S. pseudintermedius* e *S. delphini*, juntas classificadas como *Staphylococcus intermedius Group* (SIG)<sup>3,4</sup>. Os membros de SIG não podem ser diferenciados por testes bioquímicos, pois não apresentam diferenças claras. Assim, a diferenciação

deve ser feita por testes genotípicos<sup>5</sup>.

O *Staphylococcus pseudintermedius* é uma bactéria oportunista que habita a pele, trato nasal, intestinal e mucosas de animais saudáveis e é adquirida através do contato com a mãe no período neonatal e, usualmente, é apontada como o principal agente causador de piodermite e otite externa em cães. Estas bactérias são não formadoras de esporos e pertencem à família *Micrococcacea*<sup>6,7,8</sup>. As colônias de *S. pseudintermedius* são médias, brancas, opacas e formam dupla hemólise em

*O Staphylococcus pseudintermedius é uma bactéria oportunista que habita a pele, trato nasal, intestinal e mucosas de animais saudáveis é apontada como o principal agente causador de piodermite e otite externa em cães.*

ágar sangue de carneiro São cocos gram positivos e agrupam-se em cachos de uva<sup>4</sup> É a bactéria mais comumente isolada das infecções bacterianas cutâneas caninas e limita-se, geralmente, a cães<sup>1,9</sup>. Entretanto, este microorganismo não causa infecção na pele normal de animais saudáveis. Faz-se necessária alguma disfunção na

barreira cutânea, na alteração imunológica ou metabólica para que ocorra infecção por tais patógenos. Desta forma, as piodermites bacterianas por *S. pseudintermedius* são consideradas como afecções secundárias, tendo sempre uma causa primária como responsável<sup>1</sup>.

### 3. *Staphylococcus pseudintermedius* resistente à meticilina (MRSP)

Recentemente, foi descrito o surgimento de *Staphylococcus pseudintermedius* resistente à meticilina (MRSP) e sua prevalência tem crescido mundialmente, o que aumenta sua importância na etiopatogenia da piodermite superficial canina<sup>10,11,12</sup>. Esta resistência é conferida pelo gene *mecA*, responsável pela transcrição da proteína 2a (PB2a), que reduz a sensibilidade destas bactérias a todos os antibióticos betalactâmicos, estes são as penicilinas potencializadas, cefalosporinas e carbapenem<sup>10</sup>. Historicamente, os estafilococos que apresentam essa resistência às penicilinas beta-lactamase-estáveis anti-estafilococos, são denominados como *meticilina resistentes*, mesmo a meticilina não sendo mais o antibiótico beta-lactâmico de escolha para testes e tratamentos. Desta forma, o termo *oxacilina-resistente* é o mais atual, já que os testes que incorporam a oxacilina têm maior probabilidade de detectar a resistência do que os de meticilina ou nafcilina, entretanto, o termo *meticilina-resistente* permanece em uso

*O termo oxacilina-resistente é o mais atual, já que os testes que incorporam a oxacilina têm maior probabilidade de detectar a resistência do que os de meticilina ou nafcilina, entretanto, o termo meticilina-resistente permanece em uso por já ser consagrado*

por já ser consagrado<sup>13</sup>. Na medicina veterinária, a origem deste gene de resistência ainda não foi identificada, na medicina humana existem evidências de que o gene *mecA* tenha se originado do *Staphylococcus sciuri* e tenha sido transmitido horizontalmente para o *S. aureus*<sup>14</sup>.

A prevalência de MRSP em infecções de pacientes veterinários tem crescido substancialmente nas últimas décadas. Em dois estudos de susceptibilidade do *S. pseudintermedius*, a antimicrobianos, na década de 80, bactérias MRSP não foram encontradas<sup>14,15</sup>. Já nos anos 2000, dois grandes estudos retrospectivos realizados nos Estados Unidos documentaram prevalência de MRSP entre 15 e 17% dos isolados microbiológicos<sup>16,17</sup>. Desde então, as taxas de resistência só têm aumentado, chegando a 30% de MRSP encontrados em um

estudo da Universidade do Tennessee e 66% no Japão, mostrando inclusive variações geográficas<sup>17,18</sup>. Em outra pesquisa realizada no Japão, em que foram utilizados 69 animais com piodermite entre 1999 e 2000 e 123 em 2009, notou-se que a prevalência de MRSP aumentou significativamente em 2009 e foi mais prevalente em animais que possuíam histórico

de antibioticoterapia anterior. Portanto, aparentemente, estes resultados podem ser associados ao uso crescente e inadvertido de antimicrobianos<sup>11</sup>.

## 4. Piodermite superficial: diagnóstico e tratamento

A piodermite superficial é uma das doenças de pele mais frequentes em cães. Trata-se de uma infecção bacteriana que envolve os folículos pilosos e epiderme adjacente e é, quase sempre, secundária a uma causa de base. As alergias e as doenças endócrinas são as mais comuns. A doença caracteriza-se por eritema (Figura 31), pápulas (Figura 3), pústulas (Figura 9), lesões circulares e alopecias (Figura 11), crostas e descamação e hiperpigmentação. O quadro clínico pode ser localizado, disseminado ou generalizado. O diagnóstico é feito através de exames clínico e citológico. Ao exame citológico, deve-se observar a presença de bactérias, os neutrófilos e as células de descamação cutânea. O tratamento mais indicado para as piodermites superficiais é a identificação e o controle da causa base, o uso de antimicrobianos por, no mínimo, três a quatro semanas com descontinuação em uma a duas semanas, após a resolução do quadro e banhos intervalados a cada dois a sete dias, com xampu antibacteriano à base de clorexidine ou peróxido de benzoíla.

*As piodermites bacterianas em cães têm grande tendência à recorrência*

Entretanto, é fundamental que a causa primária seja determinada e adequadamente corrigida para evitar a recorrência da piodermite<sup>1,9</sup>.

## 5. Piodermite bacteriana por MRSP: diagnóstico e tratamento

As piodermites bacterianas em cães têm grande tendência à recorrência devido à sua natureza secundária a outras doenças, ou seja, se não houver controle adequado da causa primária, não haverá também da piodermite. Entretanto, o clínico deve estar atento para avaliar se há recorrência mesmo ou se a infecção não foi devidamente resolvida. Se a recidiva ocorrer em um a três meses após o fim do tratamento, deve-se suspeitar de controle inadequado da causa de base. Caso as lesões reapareçam em aproximadamente sete dias, após a descontinuação dos antibióticos, provavelmente, a duração da terapia é que foi inadequada. Mas se não houver resolução completa das lesões durante o tratamento ou se a resposta a droga for pobre, deve-se suspeitar de resistência bacteriana a antimicrobianos. Nestes casos, o procedimento correto é a realização de cultura e o antibiograma de material colhido das lesões e a escolha da droga a ser utilizada baseada nos resultados<sup>1,9</sup>.

Quando a resistência bacteriana é

confirmada, o tratamento de pacientes com piodermite é mais complicado, pois a resistência a drogas beta-lactâmicas limita muito as opções terapêuticas de antimicrobianos para uso oral. Assim, faz-se necessário o uso

*Faz-se necessário o uso de medicamentos tópicos não apenas como coadjuvantes, mas, muitas vezes, como tratamento único*

de medicamentos tópicos não apenas como coadjuvantes, mas, muitas vezes, como tratamento único<sup>1,9</sup>. A estratégia ideal para a escolha do tratamento tópico inclui a escolha do princípio ativo e do veículo que vai carregá-lo à pele do animal. Portanto, almeja-se que haja o princípio ativo ideal, o veículo ideal, o tempo de contato efetivo e o efeito residual.

Os tipos de tratamento tópico mais utilizados nestes casos são xampus, condicionadores, banhos de imersão, *sprays*, cremes, géis, pomadas e lenços umedecidos. Existem diversos princípios ativos que podem ser manipulados nessas apresentações, os mais utilizados são o clorexidine, peróxido de benzoíla, ácido fúsidico, mupirocina e hipoclorito de sódio. Estas drogas não apresentam resistência conhecida de microorganismos, são uma excelente alternativa para infecções por MRSP. A grande limitação de produtos tópicos é a necessidade de administração, várias vezes ao dia, para aumentar o tempo de contato do patógeno com a droga. Entretanto, para minimizar este

problema, o ideal é que se acrescente à formulação, os agentes capazes de potencializar a ação dos antimicrobianos ou aumentar o tempo de contato destes com a pele. Os quitosanas e os lipossomos<sup>1,9,20</sup> são exemplos

destes agentes.

Para infecções generalizadas, o ideal é o uso de xampus, condicionadores ou imersões a cada 2 a 7 dias, dependendo do caso e da necessidade do animal. Porém, para os quadros mais localizados são utilizados cremes, pomadas, géis, lenços umedecidos várias vezes ao dia, sempre orientando o proprietário a limitar a intervenção do animal com a área pelo menos 30 minutos após a medicação, isto para garantir a mínima ação do medicamento<sup>9,20</sup>.

Baseado na experiência do Serviço de Dermatologia Veterinária do Hospital Veterinário da UFMG, uma estratégia terapêutica eficaz em casos de piodermite por MRSP seria o uso de antimicrobiano sistêmico selecionado de acordo com resultado do antibiograma aliados a antissépticos e antibióticos tópicos. Uma boa forma de associar o antisséptico ao antibiótico seria, para quadros generalizados, o uso de xampu a base de clorexidine 3% ou peróxido de benzoíla seguido pela administração de *sprays* contendo antibióticos em sua formulação. Amicacina parenteral pode

ser utilizada para a formulação destes *sprays* na concentração de 1% com água estéril<sup>20</sup>. De acordo com a experiência do Serviço de Dermatologia Veterinária do Hospital Veterinário da UFMG, em quadros localizados pode-se utilizar lenços umedecidos contendo clorexidine a 3%, para a limpeza do local seguido de administração de pomada a base de Mupirocina 2%,.

O tratamento só deve ser suspenso após duas a quatro semanas da melhora clínica e a apresentação de cultura negativa. É de suma importância a realização de cultura e antibiograma antes da seleção do antibiótico mais adequado e após a melhora clínica, assim como os exames citológicos das lesões<sup>1,9</sup>.

## 6. Aspectos zoonóticos das infecções por MRSP

Apesar de raras, infecções em humanos causadas por *S. pseudointermedius* resistente à meticilina são descritas esporadicamente<sup>21,22,23</sup>. Um estudo realizado em 2009 demonstrou a partir de coletas de material, por *swab*, de lesões de pele de 25 cães com piodermite recorrente e das narinas dos seus proprietários que dois destes possuíam MRSP com o mesmo gene de resistência e mes-

*Apesar de raras, infecções em humanos causadas por S. pseudointermedius resistente à meticilina são descritas esporadicamente.*

mo perfil de sensibilidade à antimicrobianos que seus cães doentes<sup>24</sup>. Além da colonização com cepas MRSP advindas de cães doentes, pode ocorrer também a transferência do gene *mecA* de MRSP, para outras espécies de

*Staphylococcus* em humanos, como foi evidenciado em *S. aureus* isolados de uma criança<sup>25</sup>.

## 7. Considerações finais:

Considerando o exposto, conclui-se que é essencial a conscientização dos médicos veterinários em relação ao uso inadvertido e a escolha empírica de antibióticos. Deve-se sempre analisar a necessidade daquele quadro clínico de receber drogas sistêmicas e priorizar, sempre que possível, o tratamento tóxico eficiente. Devido à grande expansão do número de casos de animais portadores de MRSP, é essencial que o médico veterinário adote medidas sanitárias adequadas para evitar a transmissão entre pacientes e até mesmo para seres humanos. Tais medidas sanitárias são, por exemplo, lavar as mãos entre atendimentos, evitar levar as mãos a boca ou aos olhos, quando atender um paciente, utilizar álcool 70% para antissepsia das mãos e materiais do consultório, dentre outras.

*É essencial a conscientização dos médicos veterinários em relação ao uso inadvertido e a escolha empírica de antibióticos.*



## 8. Referências bibliográficas

1. MILLER, W H; GRIFFIN, C E; CAMPBELL, K L. *Muller and Kirk's Small Animal Dermatology*. Elsevier, 7ed. P. 184-223. 2013.
2. KWON, N., PARK, K., JUNG, W., YOUN, H., LEE, Y., KIM, S., BAE, W., LIM, J., KIM, J., KIM, J., HONG, S., PARK, Y. Characteristics of methicillin resistant *Staphylococcus aureus* isolated from chicken meat and hospitalized dogs in Korea and their epidemiological relatedness. *Vet. Microbiol*, v.117, p.304–312. 2006.
3. DEVRIESE LA, VANCANNEYT M, BAELE M et al. *Staphylococcus pseudintermedius* sp. nov., a coagulase-positive species from animals. *Int J Syst Evol Microbiol*, v.55, p.1569–1573. 2005.
4. BANNOEHR, J.; GUARDABASSI, L. *Staphylococcus pseudintermedius* in the dog: taxonomy, diagnostics, ecology, epidemiology and pathogenicity. *Vet Dermatol*, v.23, p.253-e52. 2012.
5. SASAKI, T; KIKUCHI, K; TANAKA, Y; et al. Reclassification of phenotypically identified *Staphylococcus intermedius* strains. *J Clin Microbiol*, v.45, p.2770–2778. 2007.
6. IHRKE, P.J. An overview of bacterial skin disease in the dog. *British Vet J*, v.143, p.112–118. 1987.
7. HARVEY, R. G., LLOYD, D.H. The distribution of *Staphylococcus intermedius* and coagulase-negative staphylococci on the hair, skin surface, within the hair follicles and on the mucous membranes of dogs. *Vet Dermatol*, v.5, p.75–81. 1994.
8. SCOTT, D.W.; MILLER, W.H.; GRIFFIN, C.E. *Small Animal Dermatology*. 6.ed. Philadelphia: W.B. Saunders, 1528p. 2001.
9. HNILICA, K. A. Doenças de pele bacterianas. In: *Dermatologia de pequenos animais: Atlas colorido e Guia Terapêutico*. 3ed. Rio de Janeiro: Elsevier, Cap.3, p.41-47. 2012.
10. WEESE, J.S., VAN DUIJKEREN, E. Methicillin-resistant *Staphylococcus aureus* and *Staphylococcus pseudintermedius* in veterinary medicine. *Vet Microbiol*; v.140, p.418–429. 2010.
11. ONUMA, K.; TANABE, T.; SATO, H. Antimicrobial resistance of *Staphylococcus pseudintermedius* isolates from healthy dogs and dogs affected with pyoderma in Japan. *Vet Dermatol*, v.23, p.17–e5. 2011.
12. CAIN, C. Antimicrobial resistance in staphylococci in small animals. *Vet Clin Small Anim*, v.43, p.19-40, 2013.
13. NCCLS. *Methods for Dilution Antimicrobial Susceptibility Tests for Bacteria That Grow Aerobically; Approved Standard—Sixth Edition*. NCCLS document M7-A6 [ISBN 1-56238-486-4]. NCCLS, 940 West Valley Road, Suite 1400, Wayne, Pennsylvania 19087-1898 USA, 2003.)
14. WU S, PISCITELLI C, DE LANCASTRE H, et al. Tracking the evolutionary origin of the methicillin resistance gene: cloning and sequencing of a homologue of *mecA* from a methicillin susceptible strain of *Staphylococcus sciuri*. *Microb Drug Resist*, v.2, p.435–41 1996.
15. PHILLIPS WE, WILLIAMS BJ. Antimicrobial susceptibility patterns of canine *Staphylococcus intermedius* isolates from veterinary clinical specimens. *Am J Vet Res*, v.45, p.2376–9. 1984.
16. MEDLEAU L, LONG RE, BROWN J. Frequency and antimicrobial susceptibility of *Staphylococcus* species isolated from canine pyodermas. *Am J Vet Res*, v.47, p.229–31. 1986.
17. JONES RD, KANIA SA, ROHRBACH BW, et al. Prevalence of oxacillin and multidrug-resistant staphylococci in clinical samples from dogs: 1,772 samples (2001-2005). *JAVMA*, v.230, p.221–7. 2007.
18. MORRIS DO, ROOK KA, SHOFER FS. Screening of *Staphylococcus aureus*, *Staphylococcus intermedius*, and *Staphylococcus schleiferi* isolates obtained from small companion animals for antimicrobial resistance: a retrospective review of 749 isolates (2003-04). *Vet Dermatol*, v.17, p.332–7. 2006.
19. KAWAKAMI T, SHIBATA S, MURAYAMA N, et al. Antimicrobial susceptibility and methicillin resistance in *Staphylococcus pseudintermedius* and *Staphylococcus schleiferi* subsp. *coagulans* isolated from dogs with pyoderma in Japan. *J Vet Med Sci*, v.72, p.1615–9. 2010.
20. JEFFERS, J G. *Topical therapy for Drug-Resistant Pyoderma in Small Animals*. *Vet Clin Small Anim*, v.43, p.41–50. 2013.

21. VAN HOOVELS, L., VANKEERBERGHEN, A., BOEL, A., VAN VAERENBERGH, K.; DE BEENHOUWER, H. First case of *Staphylococcus pseudintermedius* infection in a human. *J Clin Microbiol.* v.44, p.4609–4612. 2006.
22. STEGMANN, R., BURNENS, A., MARANTA, C.A.; PERRETTEN, V. Human infection associated with methicillin-resistant *Staphylococcus pseudintermedius* ST71. *J Antimicrob Chemother*, v.65, p.2047–2048. 2010.
23. VAN DUJKEREN, E.; KAMPHUIS, M.; VAN DER MIJJE, L.M.; DUIM, B.; WAGENAAR, J.A.; HOUWERS, D.J. Transmission of methicillin-resistant *Staphylococcus pseudintermedius* between infected dogs and cats and contact pets, humans and the environment in households and veterinary clinics. *Vet Mic*, v.150, p.338–343. 2011.
24. FRANK, L.A; KANIA, S.A.; KIRZEDER, E.M; EBERLEIN, L.C; BEMIS, D.A; Risk of colonization or gene transfer to owners of dogs with methicillin-resistant *Staphylococcus pseudintermedius*. *Vet Dermatol*, v.20, p.496-501. 2009.
25. WIELDERS, C.L.C; VRIENS, M.R; BRISSE, S; et al. Evidence for in-vivo transfer of *mecA* DNA between strains of *Staphylococcus aureus*. *Lancet*, v.357, p.1674–5. 2001.



# Tratamento do hiperadrenocorticismo em cães

Carolina Zaghi Cavalcante\* - CRMV-PR 5496,

Gustavo Dittrich\*\* - CRMV-PR 10488

Giseli Vieira Sechi\*\*\* - CRMV-PR 11365

\* Professora Adjunta de Clínica Médica de Animais de Companhia – PUCPR. Email para contato: [carolina.cavalcante@pucpr.br](mailto:carolina.cavalcante@pucpr.br)

\*\* Médico Veterinário Residente de Clínica Médica de Animais de Companhia – PUCPR

\*\*\* Médico Veterinário

## Introdução

O hiperadrenocorticismo (HAC) é considerado uma das endocrinopatias mais comuns em cães, sendo caracterizado pela exposição excessiva de glicocorticóides secretados pelas adrenais<sup>1</sup>.

A etiologia da doença é subdividida de acordo com o local

de disfunção do eixo neuroendócrino, podendo ser hipófise-dependente, adrenal-dependente ou ainda iatrogênico. Aproximadamente 85% dos cães

com HAC típico tem a origem hipófise-dependente e 15% sofrem de tumores na adrenal. As causas hipofisárias mais comuns incluem microadenomas, macroadenomas e a hiperplasia hipofisária<sup>2</sup>.

*O hiperadrenocorticismo (HAC) é considerado uma das endocrinopatias mais comuns em cães, sendo caracterizado pela exposição excessiva de glicocorticóides secretados pelas adrenais.*

Esses defeitos irão gerar uma secreção excessiva de hormônio adrenocorticotrópico (ACTH) que resulta em hiperplasia bilateral das adrenais e excesso de secreção dos seus produtos<sup>3</sup>.

Como o mecanismo de retroalimentação normal da inibição da secreção de ACTH não está presente, a secreção excessiva persiste, mesmo com o aumento da concentração dos produtos do córtex da adrenal<sup>4</sup>. Já a origem adrenal-dependente tem como causas mais comuns os carcinomas e os adenomas unilaterais de adrenal<sup>5</sup>. Estes tumores secretam quantidades excessivas de produtos esteroides e suprimem o hormônio liberador de corticotrópico (CRH) hipotalâmico e as concentrações plasmáticas de ACTH circulantes. O resultado desta resposta crônica é a atrofia da cortical da adrenal não comprometida<sup>2</sup>.

Dentre os sinais clínicos mais comuns estão a poliúria, polidipsia, polifagia, obesidade central, dispneia, fraqueza muscular e alterações cutâneas, como alopecia simétrica bilateral; hipotonia cutânea; telangiectasia; comedões e calcinose cutâneas ([Figura 38](#)) Alterações laboratoriais, como leucograma de estresse, aumento da fosfatase alcalina, aumento de alaninaminotransferase, dislipidemias e diminuição da densidade

*O HAC em cães é tratado clinicamente, apesar de existirem outras opções de terapia como hipofisectomia, adrenalectomia e radioterapia.*

urinária podem sugerir a doença<sup>2</sup>.

No exame ultrassonográfico a visualização do aumento bilateral de adrenais ou presença de tumor na glândula podem facilitar o diagnóstico<sup>3</sup>. Para confir-

mação da enfermidade, deve-se realizar a dosagem do cortisol após supressão da atividade neuroendócrina com baixa dose de dexametasona (0,01 mg/kg IV) sendo o cortisol mensurado antes da administração, 4 horas e 8 horas após administração<sup>4</sup>. Valores de cortisol acima de 1,4 µg/dL 8 horas após a administração da dexametasona em cães com características clínicas e alterações laboratoriais confirmam a hipercortisolemia<sup>6</sup>.

## Tratamento

### Clínico

O HAC em cães é tratado clinicamente, apesar de existirem outras opções de terapia como hipofisectomia, adrenalectomia e radioterapia. As drogas mais utilizadas são o trilostano que tem se demonstrado eficaz no tratamento do HAC e com menor frequência de efeitos adversos e o mitotano, considerado um fármaco com boa eficácia, no entanto com potenciais efeitos adversos<sup>7,8</sup>. O Quadro 1 resume informações sobre possibilidades de tratamento clínico

Medicamento	Mecanismo de ação	Dose
Trilostano	Inibição da biossíntese do cortisol	0,5-1 mg/kg a cada 12 horas
Mitotano	Lise da córtex da adrenal	25 mg/kg a cada 12 horas com alimento
Cloridrato de selegilina	Inibição do metabolismo da dopamina	1 mg/kg a cada 24 horas
Cetoconazol	Inibição da biossíntese do cortisol	5 mg/kg a cada 12 horas
Melatonina	Diminuição da síntese de hormônios sexuais	3-6 mg/cão a cada 12 horas

**Quadro 1.** Possibilidades de tratamento medicamento do hiperadrenocorticismo canino, evidenciando mecanismo de ação e dose recomendada.

### *Trilostano*

Trilostano é um inibidor competitivo da  $3\beta$ -hidroxisteroidesdesidrogenase ( $3\beta$ -HSD)<sup>9</sup>. Esta enzima é essencial no organismo para a síntese de vários esteroides, como o cortisol e a aldosterona, cataliza a conversão da pregnolona, 17-hidroxipregnenolona e deidroepiandrosterona em progesterona, 17-hidroxiprogesterona e androstenediona, respectivamente<sup>10</sup>. O trilostano também inibe a ação da  $11\beta$ -hidroxilase e influencia na interconversão do cortisol fisiologicamente ativo em cortisona inativa pela  $11\beta$ -hidroxisteroidesdesidrogenase ( $11\beta$ -HSD)<sup>2</sup>.

A metabolização deste medicamento ocorre no fígado e a excreção ocorre pela bile e urina<sup>11</sup>. Em cães o pico de concentração é atingido em 1,5 horas após a administração, e os níveis começam a diminuir em aproximadamente 18 horas. A sua administração pouco antes da ingestão de alimentos tende a aumentar a sua absorção<sup>10</sup>.

Apesar de existirem vários estudos

sobre a eficácia e segurança do trilostano, existe uma ausência de pesquisas em dosagens e monitoração do tratamento. Parte disso se deve a dosagem das cápsulas (30, 60 e 120 mg) que limita a utilização de uma dose precisa<sup>11</sup>. Pode ser necessária a manipulação de cápsulas para diferentes concentrações<sup>4</sup>. A recomendação de dosagem inicial do fabricante do medicamento é de 3 a 6 mg/kg um vez ao dia<sup>2</sup>. Porém Nelson e Couto<sup>4</sup>, Feldman<sup>7</sup> e Cho et al.<sup>8</sup> relatam que a utilização de uma dose menor, administrada duas vezes ao dia, resulta em um controle mais eficiente do que doses fornecidas uma vez ao dia, sendo que a ocorrência e a gravidade das reações adversas são menos frequentes. Estes autores recomendam a utilização de uma dose entre 0,5 a 1 mg/kg duas vezes ao dia.

Cães recebendo o tratamento com trilostano devem ser avaliados em 10 dias, 1 mês, 3 meses e depois a cada 3 meses após o início do tratamento. A monitoração deve ser baseada nos sinais

clínicos, hemograma, bioquímica sérica e teste de estimulação com ACTH para mensuração do cortisol<sup>2</sup>. É essencial que o teste de estimulação com ACTH seja realizado quatro a seis horas após a administração do medicamento para garantir o máximo efeito da medicação<sup>11</sup>. O objetivo é uma mensuração de cortisol pós-ACTH de 2 µg/dL a 5,5 µg/dL<sup>4,8</sup>.

Alguns dos pacientes tratados com trilostano desenvolvem efeitos colaterais, a maioria dos quais são leves e podem ser corrigidos com a suspensão ou ajuste da dose do medicamento. A superdosagem resultará em hipocortisolemia com sintomas de letargia, depressão, êmese e anorexia. As complicações relatadas em cães incluem diarreia, pancreatite aguda, morte súbita (normalmente nos primeiros dias de tratamento), sintomas neurológicos associados a um rápido aumento de tumor hipofisário e necrose de adrenal<sup>3</sup>.

### *Mitotano*

O mitotano é um agente adrenocorticolítico, com uma citotoxicidade direta sobre o córtex da adrenal, resultando em uma atrofia e necrose progressiva principalmente das zonas *reticulata* e *fasciculata*<sup>2</sup>. É uma medicação lipossolúvel, sendo sua absorção aumentada pela administração com alimentos. Sua ativação ocorre no fígado pelo sistema citocromo P450 e acredita-se que a sua metabolização também ocorra neste ór-

gão e é excretado pela bile e urina<sup>11</sup>.

Para a abordagem tradicional, existem duas fases do tratamento com o mitotano: uma fase inicial de indução, designada para se obter o controle do distúrbio e uma fase de manutenção por toda a vida, para evitar a recorrência dos sinais clínicos. A dosagem de mitotano durante o tratamento de indução é de 20 a 25 mg/kg, a cada 12 horas<sup>4</sup>. A duração desta fase pode variar entre 5 e 65 dias, dependendo da resposta do paciente ao mitotano. Durante esta fase é imprescindível um bom controle do proprietário quanto aos sinais clínicos do animal, principalmente o apetite, a ingestão de água e o nível de atividade<sup>12</sup>. Independentemente da resposta clínica, deve ser feito o teste de estimulação com ACTH em 10 a 14 do início da administração, para avaliar o nível de cortisol que está sendo atingido<sup>11</sup>. O objetivo desta fase do tratamento é atingir uma concentração plasmática de cortisol pós-ACTH de 2 a 5 µg/dL. Se os sinais clínicos e resultados endócrinos estiverem controlados, o animal passa para a dose de manutenção<sup>12</sup>.

Após a fase de indução diária, é importante continuar a terapia, embora com uma dose inferior. Caso contrário, o córtex adrenal gerará uma hiperplasia nas zonas fasciculata e reticulata, e os sintomas clínicos reaparecerão<sup>3</sup>. A dose de manutenção semanal inicial típica é 50 mg/kg por via oral, dividida em 2 ou

3 doses e administrada em 2 ou 3 dias da semana<sup>4</sup>.

A monitoração consiste na realização do teste de estimulação com ACTH a cada 3 a 4 meses<sup>9</sup>. O objetivo da terapia, é alcançar neste teste, concentrações séricas de cortisol entre 2 e 5 µg/dL<sup>4</sup>. A dose do mitotano deve ser ajustada de acordo com estes resultados<sup>3</sup>. A dose de manutenção é diminuída se a concentração sérica do cortisol pós ACTH for menor que 2 µg/dL<sup>4</sup>.

Segundo Leitão<sup>12</sup>, a maior desvantagem do uso do mitotano são os efeitos adversos que ele provoca. De fato, a porcentagem de efeitos colaterais é maior que a do uso com trilostano. Sinais gastrointestinais como náuseas, vômitos e diarreia, alterações comportamentais e fraqueza muscular podem ocorrer devido à administração do fármaco. Devido à sua ação adrenocorticolítica, o mitotano pode provocar uma deficiência grave em glicocorticóides e consequentemente o aparecimento de hipoadrenocorticismo. Neste caso, o animal também apresenta anorexia, fraqueza, ataxia, diarréia e vômitos. Outra desvantagem do mitotano é não impedir que hajam recidivas, na medida em que muitos dos animais podem necessitar de uma 2ª fase de indução no primeiro ano de tratamento.

#### *Cloridrato de selegilina*

O cloridrato de selegilina (L-deprenil) é uma medicação de ação

central, inibidor irreversível da monoaminoxidase B, tendo como consequência a diminuição do metabolismo da dopamina, acarretando no aumento da ação dopaminérgica e inibição da secreção de ACTH2. A dose inicial recomendada é 1 mg/kg a cada 24 horas, sendo possível alterar para 2 mg/kg/dia se não houver melhora clínica após até dois meses de tratamento. Entretanto, se mesmo assim o tratamento se mostrar ineficaz, deve-se utilizar uma terapia alternativa. Estudos demonstram que o L-deprenil tem mostrado que sua eficácia é variável, com aproximadamente 80% dos animais tratados sem apresentar melhora da sintomatologia clínica<sup>3,4</sup>. No entanto, a medicação não causa efeitos adversos graves, o que a torna como uma alternativa ao tratamento em casos em que o uso de mitotano e trilostano possa ser contra-indicado. O cloridrato de selegilina não é recomendado para tratamento de hiperadrenocorticismo hipófise-dependente em cães com diabetes mellitus, pancreatite, insuficiência cardíaca, doença renal ou outras doenças associadas<sup>12</sup>.

#### *Cetoconazol*

O uso do cetoconazol para tratamento do HAC canino é indicado devido seu efeito supressor da esteroidogênese, tendo ação inibitória na síntese de glicocorticoides, sem alteração na produção de mineralocorticoides<sup>4</sup>. Inicialmente utiliza-se a dose de 5 mg/

kg, a cada 12 horas durante 7 dias. Se não ocorrerem reações adversas, a dose é aumentada para 10 mg/kg, a cada 12 horas, durante 14 dias<sup>2,4</sup>. Após este período de tratamento é indicado realizar teste de estimulação com ACTH para verificar o nível de cortisol. Na maioria dos casos, o nível de cortisol atinge o valor normal quando o cetoconazol é utilizado na dose de 15 mg/kg a cada 12 horas. A desvantagem no uso desta medicação é o custo e o aparecimento de efeitos colaterais, como hiporexia, letargia, êmese e diarreia<sup>3</sup>.

### *Melatonina*

A melatonina é um neuro-hormônio produzido pela glândula pineal. Esta controla o ciclo de crescimento do pelo e altera as concentrações de hormônios sexuais<sup>13</sup>. Um estudo realizado por Oliver<sup>14</sup> revelou que ambas as enzimas 21 β-hidroxilase e aromatase são inibidas pela melatonina. A inibição da enzima 21 β-hidroxilase iria reduzir os níveis de cortisol e a inibição da enzima aromatase iria baixar os níveis de estradiol, sendo útil nos casos de doença adrenal leve em cães, e em particular nos casos em que os esteroides sexuais estão aumentados. Ela deve ser utilizada especialmente se a alopecia está presente, é uma medicação barata e tem poucos efeitos colaterais.

A dosagem utilizada varia de 3 – 6 mg a cada 12 horas para cada cão. Se o animal pesar menos de 15 kg, a dose re-

comendada é a de 3 mg, se o peso for superior a 15 kg a dose recomendada é a de 6 mg<sup>15</sup>.

## **Cirúrgico**

A cirurgia pode ser uma forma de tratamento, sempre que se tenha conhecimento da origem da doença. Geralmente, recorre-se a hipofisectomia nos animais com HAC de origem hipofisária e a adrenalectomia nos animais com a origem adrenal dependente<sup>16</sup>.

### *Adrenalectomia*

A adrenalectomia unilateral é o tratamento de escolha para os tumores de adrenal a não ser que, durante a avaliação pré-operatória, sejam detectadas lesões metastáticas ou invasão de órgãos ou vasos sanguíneos vizinhos, o cão seja considerado de alto risco por possuir uma doença concomitante ou esteja debilitado pelo seu estado hiperadrenal, ou se a probabilidade de tromboembolismo perioperatório for considerada alta<sup>4</sup>. A suplementação com glicocorticóides é necessária durante a cirurgia e no pós-operatório porque o córtex da adrenal contralateral está atrofiado e incapaz de responder adequadamente ao estresse<sup>3</sup>. As principais complicações secundárias a adrenalectomia são relacionadas a deiscências, pobre cicatrização de feridas e crises de hipoadrenocorticismo<sup>12</sup>.

### *Hipofisectomia*

A hipofisectomia é uma operação



tecnicamente difícil e só deve ser realizada por um médico veterinário com grande competência e experiência na técnica, caso contrário, associa-se elevada morbidade e mortalidade. As hemorragias e remoções incompletas das lesões são complicações comuns<sup>3</sup>. Porém as principais complicações estão relacionadas à diabetes insipidus, hipotireoidismo secundário, redução ou ausência da produção de lágrimas e hipernatremia pós-operatória<sup>2</sup>.

## Prognóstico

O tempo de sobrevivência médio dos pacientes tratados clinicamente varia de 708 dias a 662 dias e o principal fator responsável pela variação é a idade em que se inicia o tratamento<sup>17</sup>.

## Conclusão

O HAC canino é uma doença relativamente comum na clínica de animais de companhia. O entendimento da fisiopatologia auxilia na identificação dos sinais clínicos bem como na interpretação de exames complementares.

O tratamento baseia-se na diminuição dos níveis de cortisol sérico. Dentre as possibilidades de terapia medicamentosa, o trilostano destaca-se devido alta eficácia e poucos efeitos colaterais. Entretanto, é de fundamental importância monitoração clínica e avaliação do cortisol sérico para acerto da dose e estabilização da doença.

## Referências bibliográficas

1. FELDMAN, E.C. Hyperadrenocorticism (Cushing's Syndrome). In: FELDMAN, E.C.; NELSON, R.W. *Canine and feline endocrinology and reproduction*. 3.ed. Philadelphia: W.B. Saunders Company, 2004. p. 252-357.
2. ALENZA, M.D.; MELIÀN, C.; PETERSON, M.E. Hyperadrenocorticism in dogs. In EITINGER, S.J.; FELDMAN, E.C. *Textbook of veterinary internal medicine: diseases of the dog and cat*. 7 ed. St. Louis: Elsevier Saunders, 2010, p. 1817-1839.
3. HERTAGE, M. E. Hiperadrenocorticism canino. In: MOONEY, C. T.; PETERSON, M. E. *Manual de Endocrinologia Canina e Felina*. 3ed. São Paulo: Roca, 2009. p. 181-205.
4. NELSON, R. W.; COUTO, C. G. *Medicina Interna de Pequenos Animais*. 4ed. Rio de Janeiro: Elsevier, 2010. 1468p.
5. TILLEY, L. P.; SMITH, F.W.K. *Consulta veterinária em 5 minutos: espécies canina e felina*. 3ed. Barueri: Manole, 2008. 1604p.
6. KOOISTRA, H.S.; GALAC, S. Recent Advances in the Diagnosis of Cushing's Syndrome in Dogs. *Vet. Clin. North Am.: Small Anim. Pract.*, v. 40, p. 259-267, 2010.
7. FELDMAN, E. C. Evaluation of twice-daily lower-dose trilostane treatment administered orally in dogs with naturally occurring hyperadrenocorticism. *J. Am. Vet. Med. Assoc.*, v. 238, n. 11, p. 1441-51, 2011.
8. CHO, K.D. KANG, J.H., CHANG, D., NA, K.J., YANG J. Efficacy of Low- and High-Dose Trilostane Treatment in Dogs (< 5 kg) with Pituitary-Dependent Hyperadrenocorticism. *J. Vet. Intern. Med.*, v. 27, p. 91-98, 2013.
9. GRECO, D.S.; Hyperadrenocorticism Associated with Sex Steroid Excess. *Clin. Tech. Small Anim. Pract.*, v.22, 2007, p. 12-17.
10. RAMSEY, I.K. Trilostane in Dogs. *Vet. Clin. North Am.: Small Anim. Pract.*, v. 40, 2010, p. 269-283.

11. REINE, N.J. Medical Management of Pituitary-Dependent Hyperadrenocorticism: Mitotane versus Trilostane. *T. Comp Anim. Méd.*, v.27, 2012, p. 25-30.
12. LEITÃO, N.L. Diagnóstico de hiperadrenocorticismo e tratamento com trilostano – Estudo retrospectivo de 20 casos clínicos. *Dissertação (Mestrado em Medicina Veterinária) – Faculdade de Medicina Veterinária de Lisboa*, 2011. 117p.
13. BEHREND, E.N.; KENNIS, R. Atypical Cushing's Syndrome in Dogs: Arguments for and Against. *Vet. Clin. North Am.: Small Anim.Pract.*, v. 40, 2010, p. 285-293.
14. OLIVER, J. Steroid profiles in the diagnosis of canine adrenal disorders. In: *Annual conference proceedings of 25th American College of Veterinary Internal Medicine Forum*, 2007, Knoxville: WA, 2007, p. 471-3.
15. FRANK, L.A.; HNILICA, K.A.; OLIVER, J.W. Adrenal steroid hormone concentrations in dogs with hair cycle arrest (Alopecia X) before and during treatment with melatonin and mitotane. *Vet. Dermatol.*, v.15, 2004, p. 278-284.
16. LEAL, R.A. Abordagem ao diagnóstico do hiperadrenocorticismo canino: a importância dos testes funcionais – Estudo retrospectivo de 8 casos clínicos. *Dissertação (Mestrado em Medicina Veterinária) – Faculdade de Medicina Veterinária de Lisboa*, 2008. 148p.
17. BARKER, E.N, CAMPBELL, A.J., TEBB, R., et al: A comparison of the survival times of dogs treated with Mitotane or Trilostane for pituitary-dependent hyperadrenocorticism. *J. Vet. Intern. Med.*, v.19, p. 810 – 815, 2005.

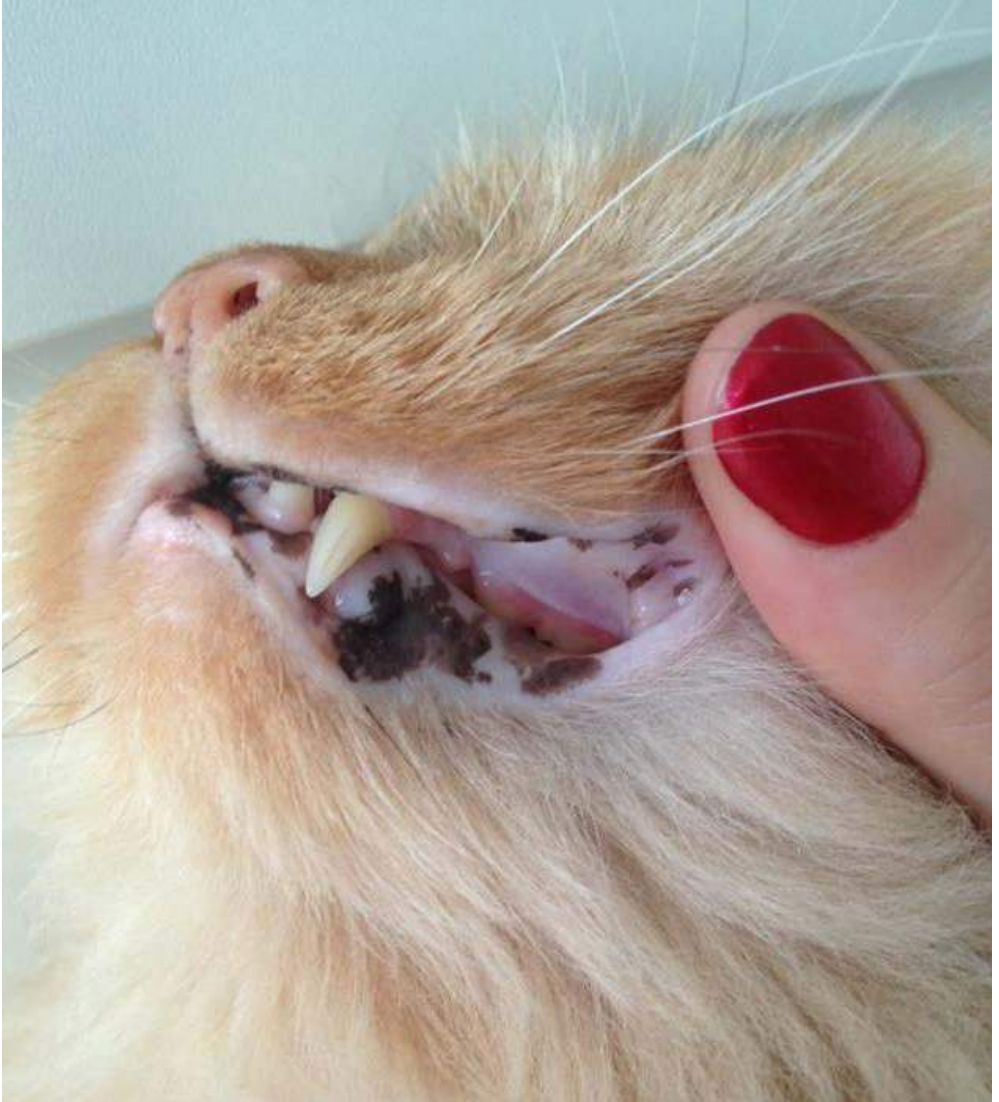


Figura 1 - Máculas hiperpigmentadas em lábio de gato com lentigo

**Voltar para página:**

Capa 2 3 4 5 6 7 8. **1):** 9 10 11 12 13 14 15 16 17 18 19 20 21 22. **2):** 23 24 25 26 27 28 29 30 31. **3):** 32 33 34 35 36 37 38 39 40 41 42 43 44. **4):** 45 46 47 48 49 50 51 52 53. **5):** 54 55 56 57 58 59 60 61 62. **6):** 63 64 65 66 67 68 69 70 71 72. **7):** 73 74 75 76 77 78. **8):** 79 80 81 82 83 84 85 86 87 88 89 90. **9):** 91 92 93 94 95 96 97 98. **10):** 99 100 101 102 103 104 105 106

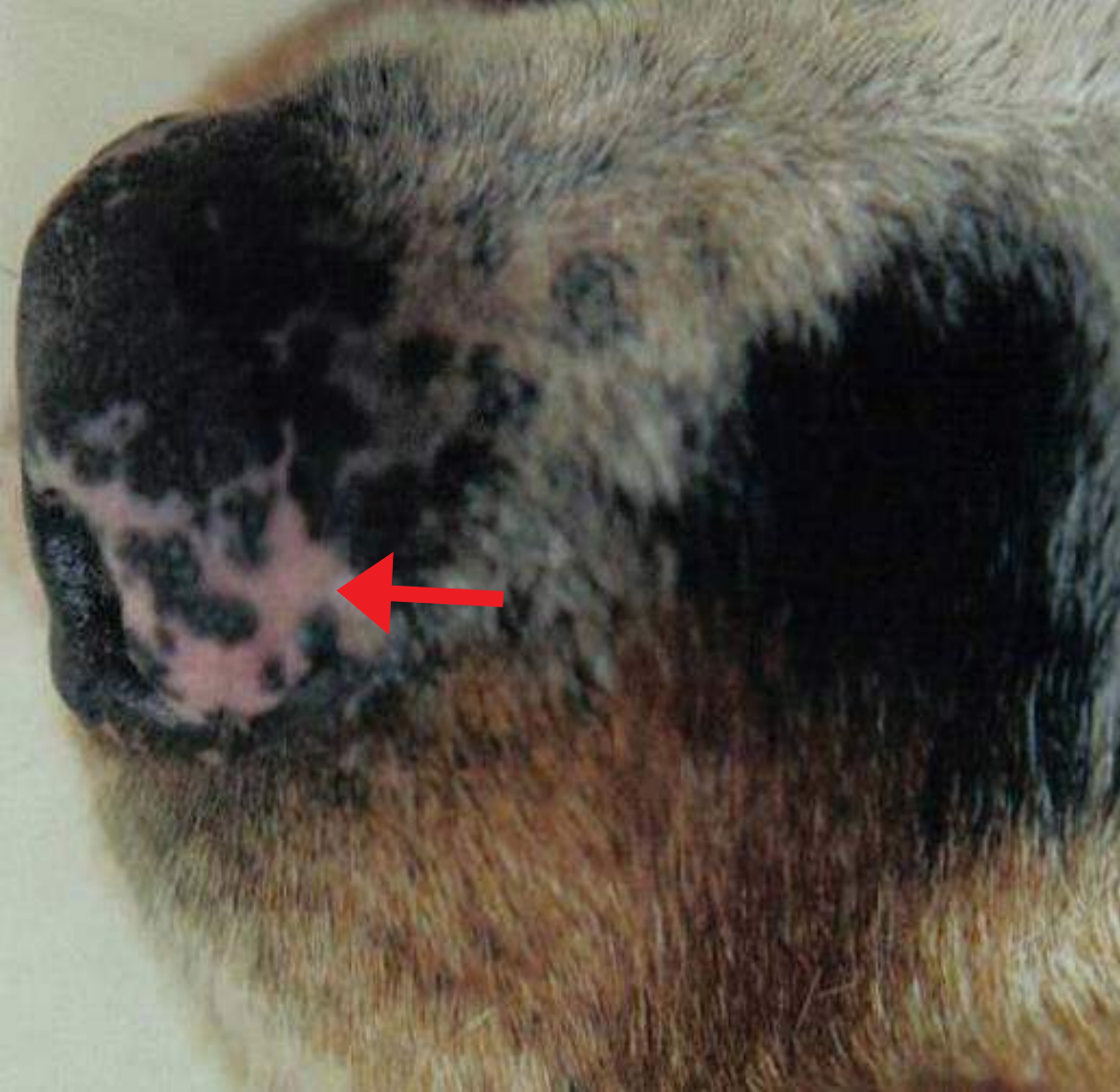

Figura 2 - Mancha despigmentada em nariz de cão com vitiligo (seta)

**Voltar para página:**

Capa 2 3 4 5 6 7 8. **1):** 9 10 11 12 13 14 15 16 17 18 19 20 21 22 .  
**2):** 23 24 25 26 27 28 29 30 31 . **3):** 32 33 34 35 36 37 38 39 40 41 42 43  
44 . **4):** 45 46 47 48 49 50 51 52 53 . **5):** 54 55 56 57 58 59 60 61 62 . **6):** 63  
64 65 66 67 68 69 70 71 72 . **7):** 73 74 75 76 77 78 . **8):** 79 80 81 82 83 84  
85 86 87 88 89 90 . **9):** 91 92 93 94 95 96 97 98 . **10):** 99 100 101 102 103 104 105 106

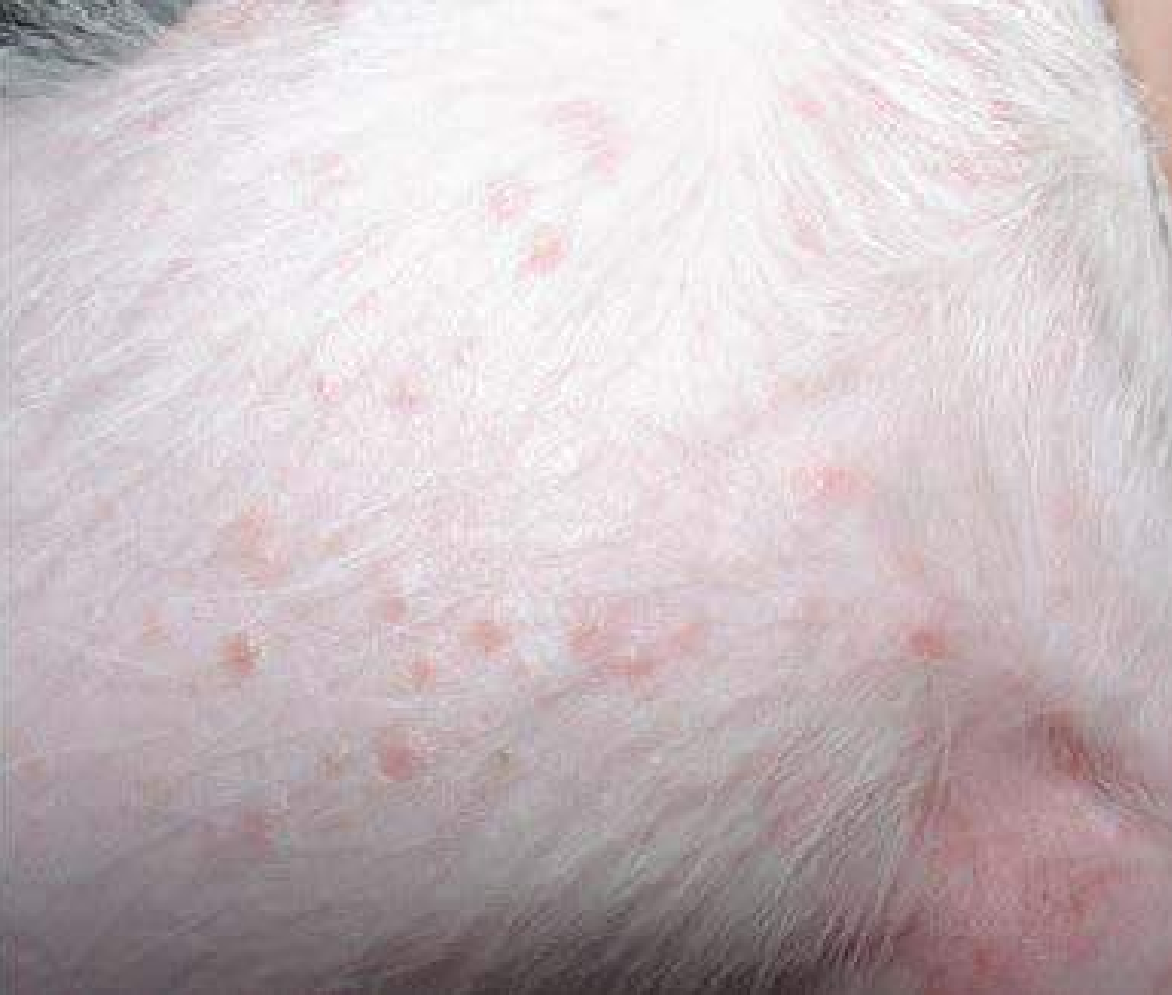

Figura 3 - Pápulas em região torácica de cão com foliculite

**Voltar para página:**

Capa 2 3 4 5 6 7 8. **1):** 9 10 11 12 13 14 15 16 17 18 19 20 21 22 .  
**2):** 23 24 25 26 27 28 29 30 31 . **3):** 32 33 34 35 36 37 38 39 40 41 42 43  
44 . **4):** 45 46 47 48 49 50 51 52 53 . **5):** 54 55 56 57 58 59 60 61 62 . **6):** 63  
64 65 66 67 68 69 70 71 72 . **7):** 73 74 75 76 77 78 . **8):** 79 80 81 82 83 84  
85 86 87 88 89 90 . **9):** 91 92 93 94 95 96 97 98 . **10):** 99 100 101 102 103 104 105 106

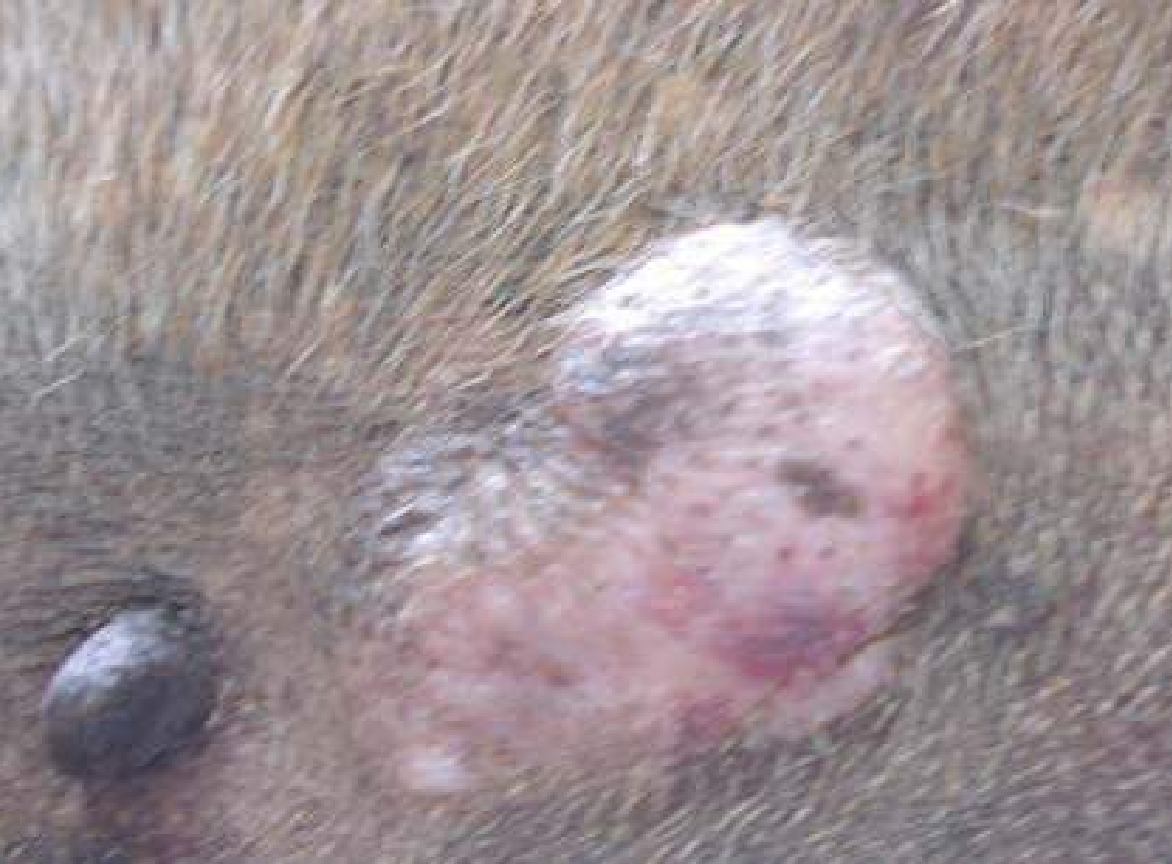

Figura 4 - Placa em abdome de cão

**Voltar para página:**

Capa 2 3 4 5 6 7 8. **1):** 9 10 11 12 13 14 15 16 17 18 19 20 21 22 .  
**2):** 23 24 25 26 27 28 29 30 31 . **3):** 32 33 34 35 36 37 38 39 40 41 42 43  
44 . **4):** 45 46 47 48 49 50 51 52 53 . **5):** 54 55 56 57 58 59 60 61 62 . **6):** 63  
64 65 66 67 68 69 70 71 72 . **7):** 73 74 75 76 77 78 . **8):** 79 80 81 82 83 84  
85 86 87 88 89 90 . **9):** 91 92 93 94 95 96 97 98 . **10):** 99 100 101 102 103 104 105 106

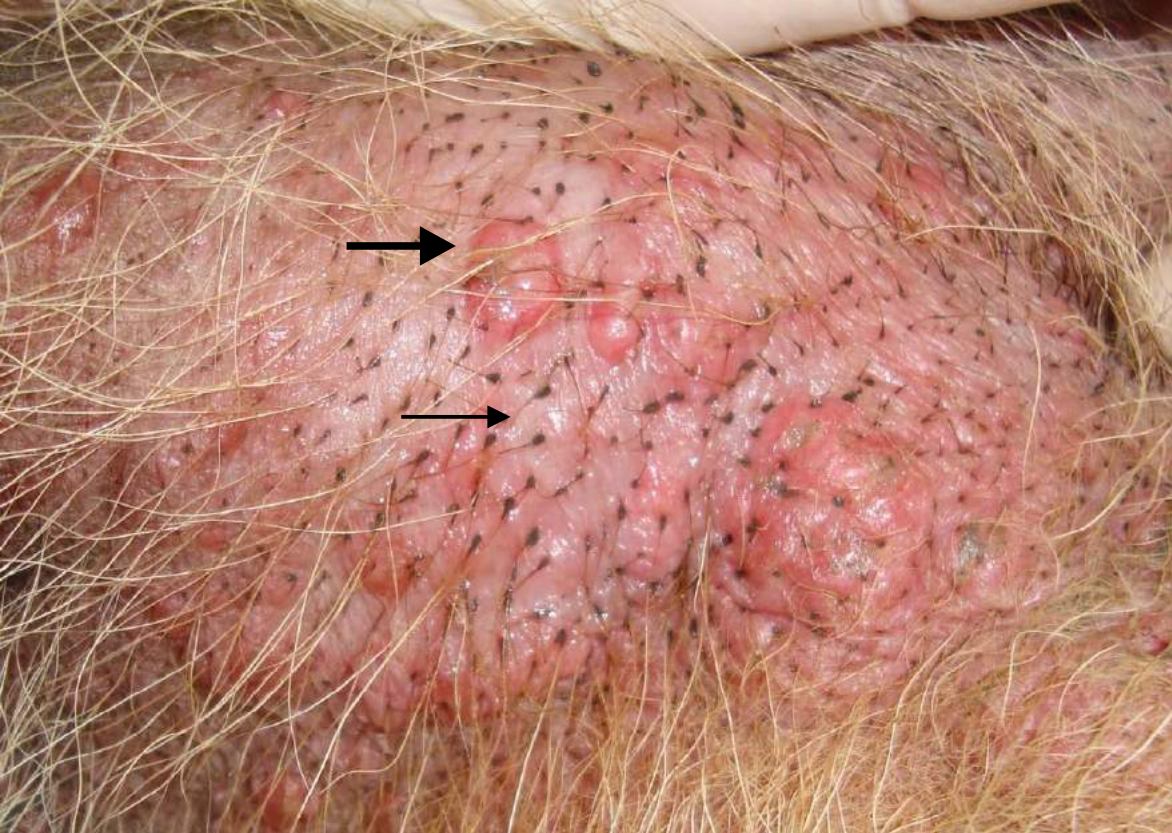


Figura 5 - Inchaço, comedos (seta fina) e bolha (seta larga) em cão com hipotireoidismo

**Voltar para página:**

Capa 2 3 4 5 6 7 8. **1):** 9 10 11 12 13 14 15 16 17 18 19 20 21 22 .  
**2):** 23 24 25 26 27 28 29 30 31 . **3):** 32 33 34 35 36 37 38 39 40 41 42 43  
44 . **4):** 45 46 47 48 49 50 51 52 53 . **5):** 54 55 56 57 58 59 60 61 62 . **6):** 63  
64 65 66 67 68 69 70 71 72 . **7):** 73 74 75 76 77 78 . **8):** 79 80 81 82 83 84  
85 86 87 88 89 90 . **9):** 91 92 93 94 95 96 97 98 . **10):** 99 100 101 102 103 104 105 106



Figura 6 - Nódulos em membros anteriores de cão com dermatofitose

**Voltar para página:**

Capa 2 3 4 5 6 7 8. **1):** 9 10 11 12 13 14 15 16 17 18 19 20 21 22.  
**2):** 23 24 25 26 27 28 29 30 31. **3):** 32 33 34 35 36 37 38 39 40 41 42 43  
44. **4):** 45 46 47 48 49 50 51 52 53. **5):** 54 55 56 57 58 59 60 61 62. **6):** 63  
64 65 66 67 68 69 70 71 72. **7):** 73 74 75 76 77 78. **8):** 79 80 81 82 83 84  
85 86 87 88 89 90. **9):** 91 92 93 94 95 96 97 98. **10):** 99 100 101 102 103 104 105 106



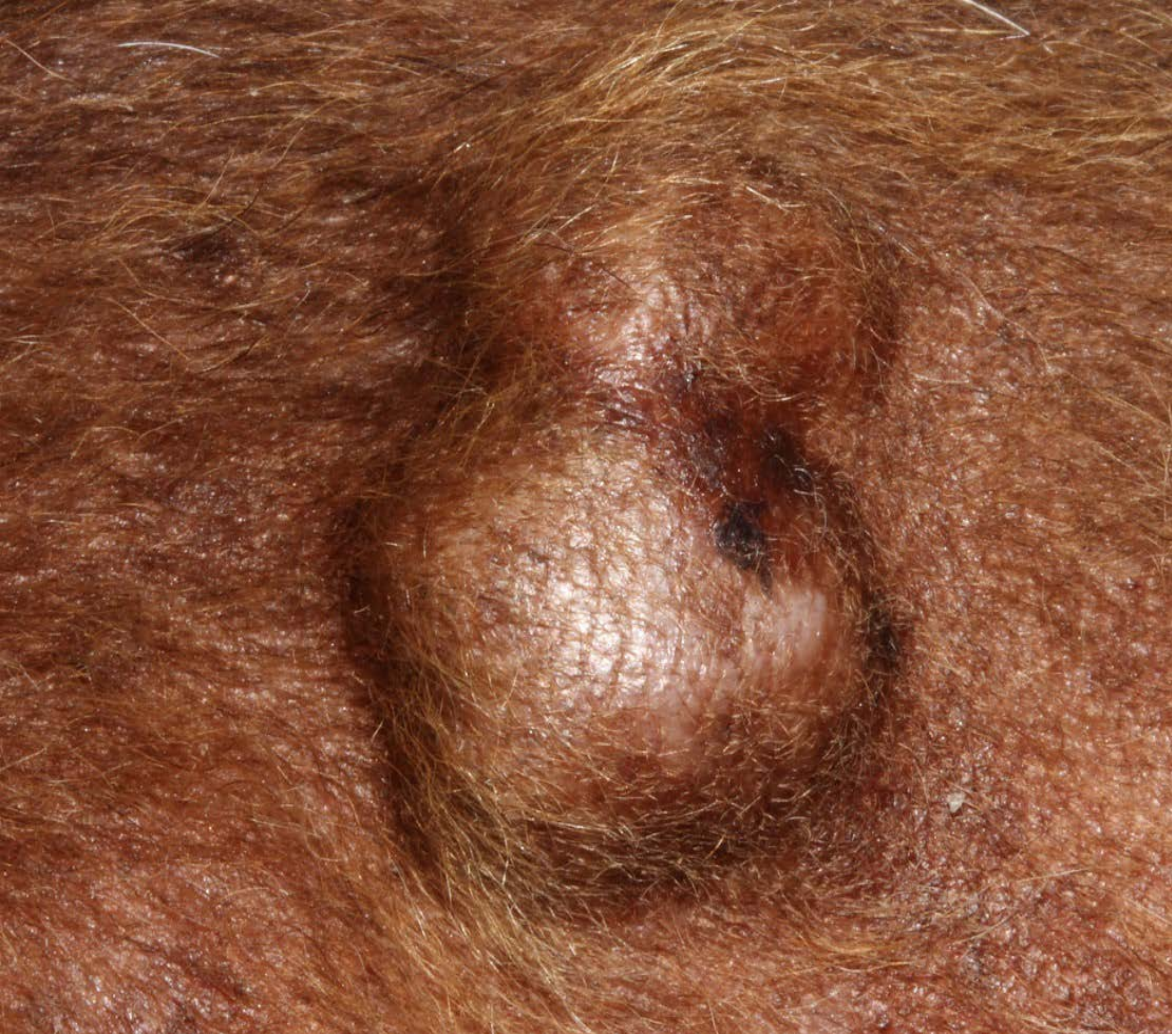

Figura 7 - Cisto sebáceo em cão

**Voltar para página:**

Capa 2 3 4 5 6 7 8. **1):** 9 10 11 12 13 14 15 16 17 18 19 20 21 22 .  
**2):** 23 24 25 26 27 28 29 30 31 . **3):** 32 33 34 35 36 37 38 39 40 41 42 43  
44 . **4):** 45 46 47 48 49 50 51 52 53 . **5):** 54 55 56 57 58 59 60 61 62 . **6):** 63  
64 65 66 67 68 69 70 71 72 . **7):** 73 74 75 76 77 78 . **8):** 79 80 81 82 83 84  
85 86 87 88 89 90 . **9):** 91 92 93 94 95 96 97 98 . **10):** 99 100 101 102 103 104 105 106

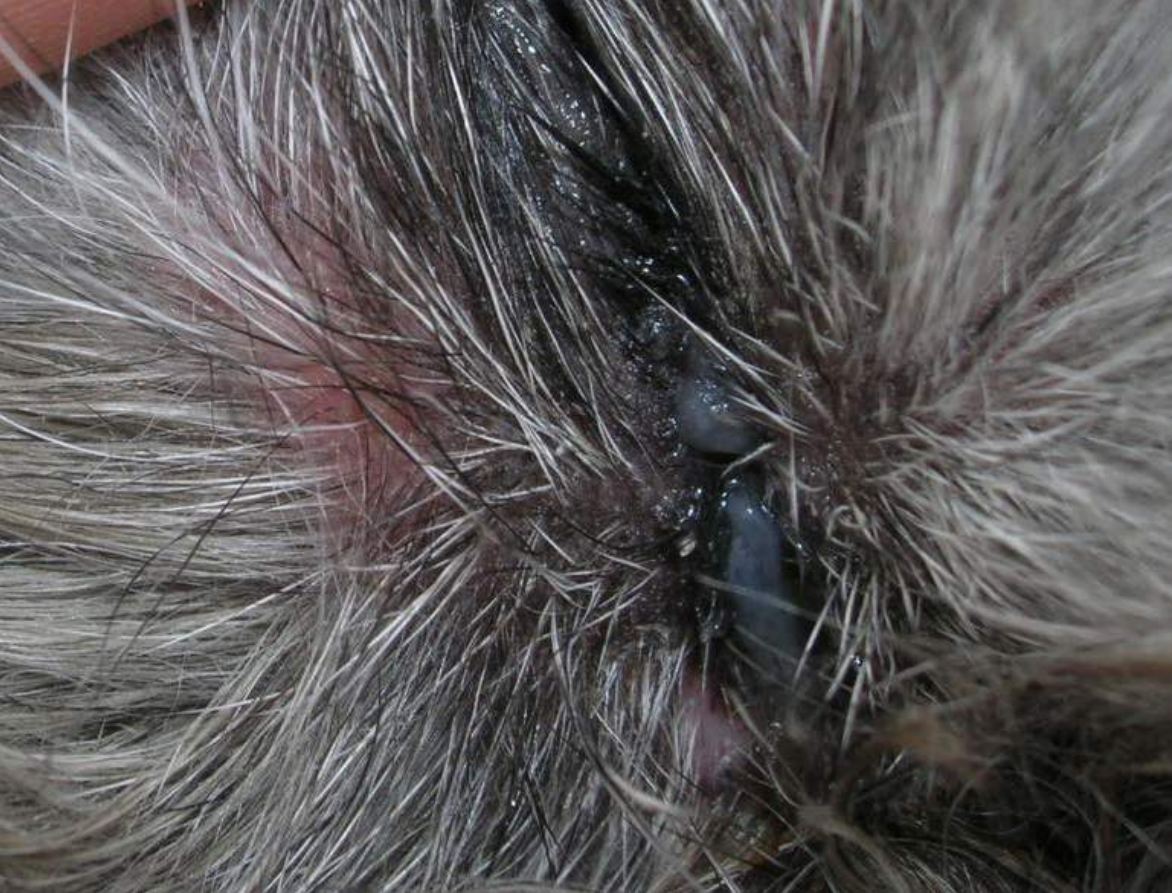

Figura 8 - Vesícula em pele de cão com farmacodermia

**Voltar para página:**

Capa 2 3 4 5 6 7 8. **1):** 9 10 11 12 13 14 15 16 17 18 19 20 21 22 .  
**2):** 23 24 25 26 27 28 29 30 31 . **3):** 32 33 34 35 36 37 38 39 40 41 42 43  
44 . **4):** 45 46 47 48 49 50 51 52 53 . **5):** 54 55 56 57 58 59 60 61 62 . **6):** 63  
64 65 66 67 68 69 70 71 72 . **7):** 73 74 75 76 77 78 . **8):** 79 80 81 82 83 84  
85 86 87 88 89 90 . **9):** 91 92 93 94 95 96 97 98 . **10):** 99 100 101 102 103 104 105 106

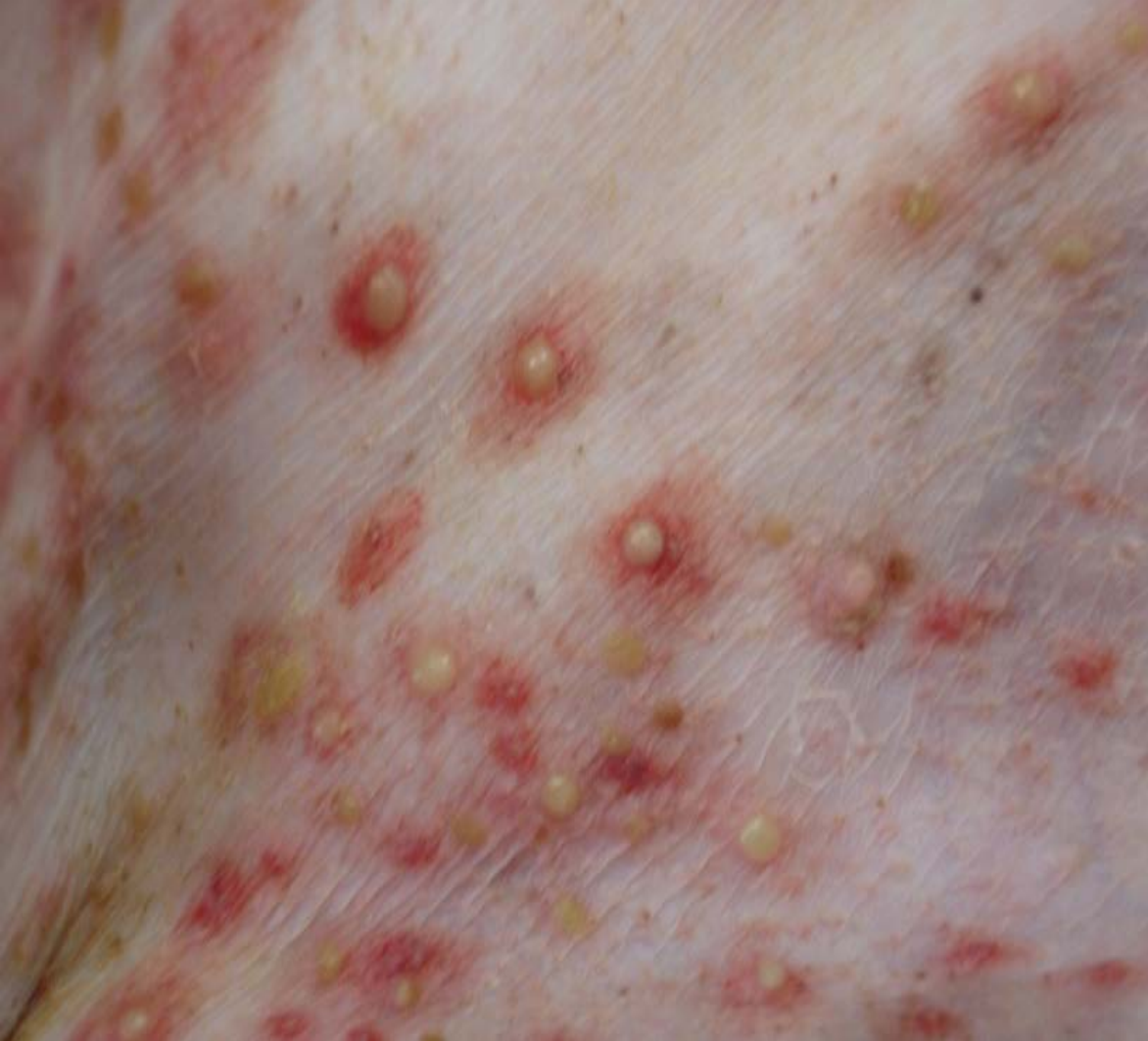

Figura 9 - Pústulas em cão com piodermite

**Voltar para página:**

Capa 2 3 4 5 6 7 8. **1):** 9 10 11 12 13 14 15 16 17 18 19 20 21 22 .  
**2):** 23 24 25 26 27 28 29 30 31 . **3):** 32 33 34 35 36 37 38 39 40 41 42 43  
44 . **4):** 45 46 47 48 49 50 51 52 53 . **5):** 54 55 56 57 58 59 60 61 62 . **6):** 63  
64 65 66 67 68 69 70 71 72 . **7):** 73 74 75 76 77 78 . **8):** 79 80 81 82 83 84  
85 86 87 88 89 90 . **9):** 91 92 93 94 95 96 97 98 . **10):** 99 100 101 102 103 104 105 106

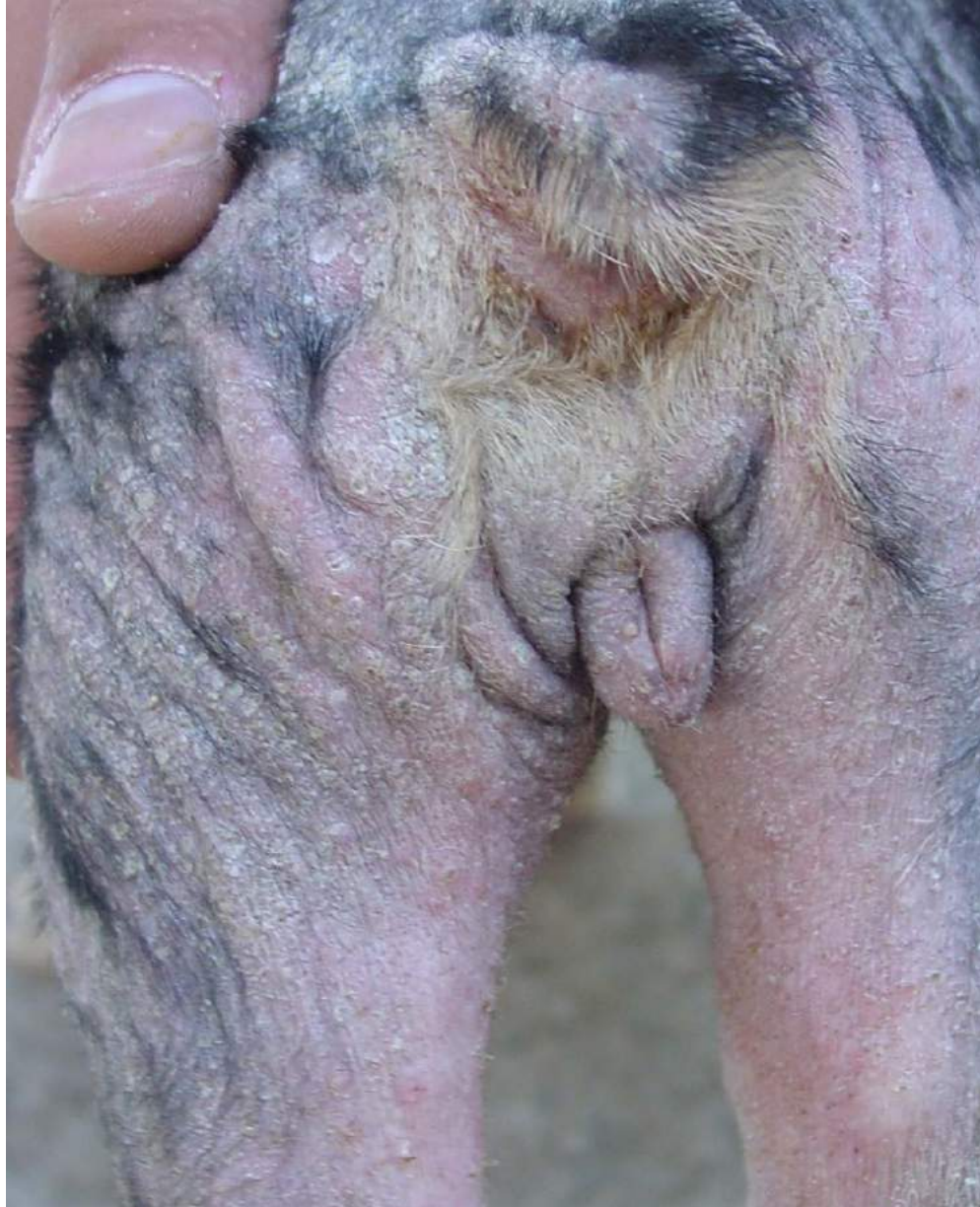


Figura 10 - Descamação generalizada em cão com leishmaniose visceral

**Voltar para página:**

Capa 2 3 4 5 6 7 8. **1):** 9 10 11 12 13 14 15 16 17 18 19 20 21 22. **2):** 23 24 25 26 27 28 29 30 31. **3):** 32 33 34 35 36 37 38 39 40 41 42 43 44. **4):** 45 46 47 48 49 50 51 52 53. **5):** 54 55 56 57 58 59 60 61 62. **6):** 63 64 65 66 67 68 69 70 71 72. **7):** 73 74 75 76 77 78. **8):** 79 80 81 82 83 84 85 86 87 88 89 90. **9):** 91 92 93 94 95 96 97 98. **10):** 99 100 101 102 103 104 105 106

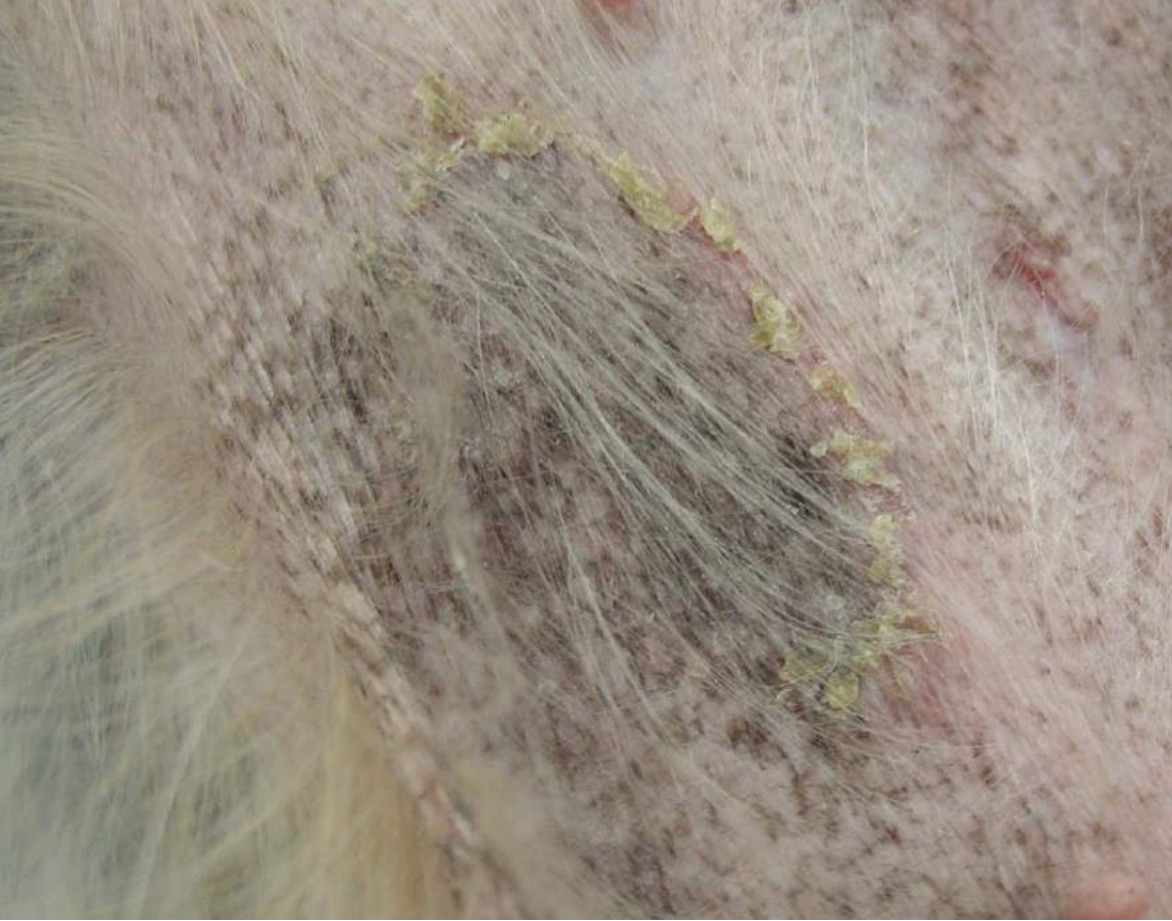

Figura 11 - Colarete em cão com piodermite

**Voltar para página:**

Capa 2 3 4 5 6 7 8. **1):** 9 10 11 12 13 14 15 16 17 18 19 20 21 22 .  
**2):** 23 24 25 26 27 28 29 30 31 . **3):** 32 33 34 35 36 37 38 39 40 41 42 43  
44 . **4):** 45 46 47 48 49 50 51 52 53 . **5):** 54 55 56 57 58 59 60 61 62 . **6):** 63  
64 65 66 67 68 69 70 71 72 . **7):** 73 74 75 76 77 78 . **8):** 79 80 81 82 83 84  
85 86 87 88 89 90 . **9):** 91 92 93 94 95 96 97 98 . **10):** 99 100 101 102 103 104 105 106

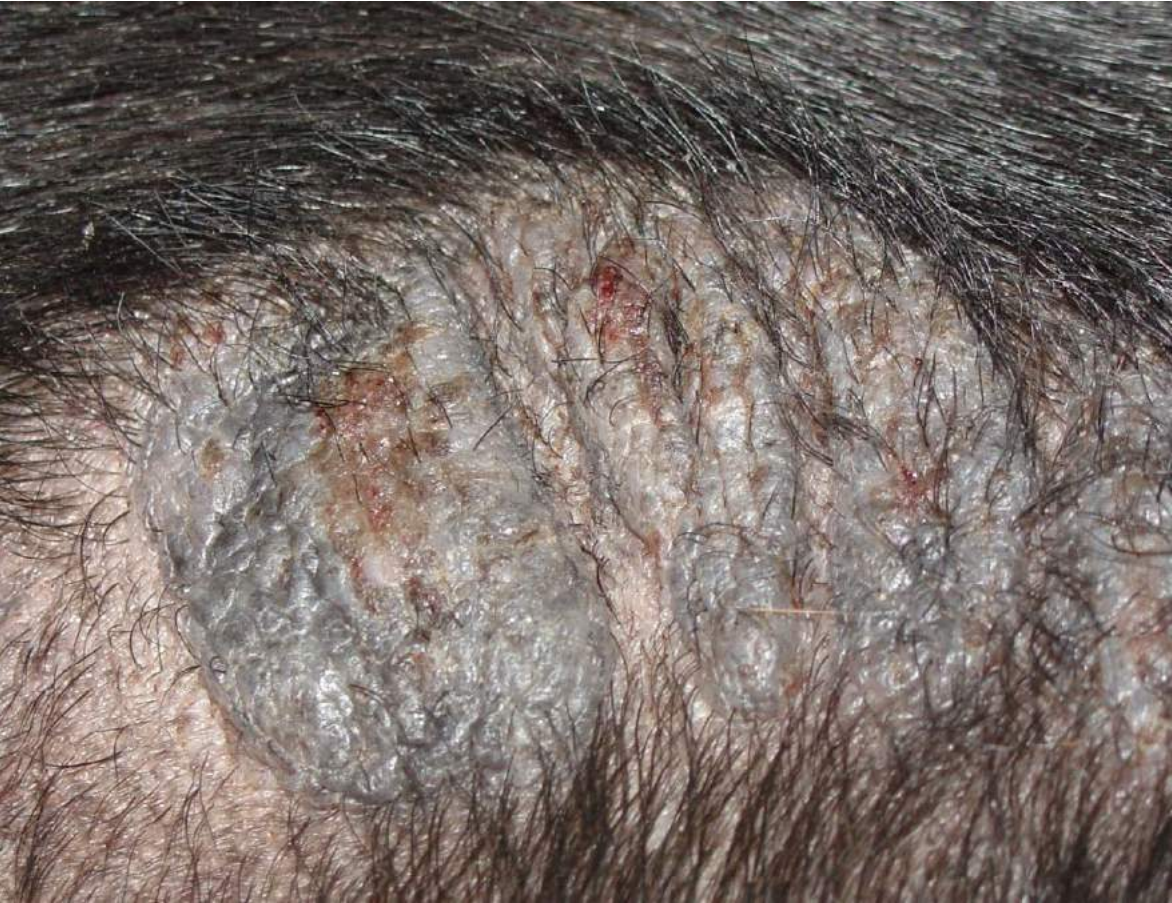

Figura 12 - Erosão em calo de apoio de cão alergopata

**Voltar para página:**

Capa 2 3 4 5 6 7 8. **1):** 9 10 11 12 13 14 15 16 17 18 19 20 21 22 .  
**2):** 23 24 25 26 27 28 29 30 31 . **3):** 32 33 34 35 36 37 38 39 40 41 42 43  
44 . **4):** 45 46 47 48 49 50 51 52 53 . **5):** 54 55 56 57 58 59 60 61 62 . **6):** 63  
64 65 66 67 68 69 70 71 72 . **7):** 73 74 75 76 77 78 . **8):** 79 80 81 82 83 84  
85 86 87 88 89 90 . **9):** 91 92 93 94 95 96 97 98 . **10):** 99 100 101 102 103 104 105 106



Figura 13 - Úlcera em lábio superior de cão com Leishmaniose Visceral

**Voltar para página:**

Capa 2 3 4 5 6 7 8. **1):** 9 10 11 12 13 14 15 16 17 18 19 20 21 22. **2):** 23 24 25 26 27 28 29 30 31. **3):** 32 33 34 35 36 37 38 39 40 41 42 43 44. **4):** 45 46 47 48 49 50 51 52 53. **5):** 54 55 56 57 58 59 60 61 62. **6):** 63 64 65 66 67 68 69 70 71 72. **7):** 73 74 75 76 77 78. **8):** 79 80 81 82 83 84 85 86 87 88 89 90. **9):** 91 92 93 94 95 96 97 98. **10):** 99 100 101 102 103 104 105 106

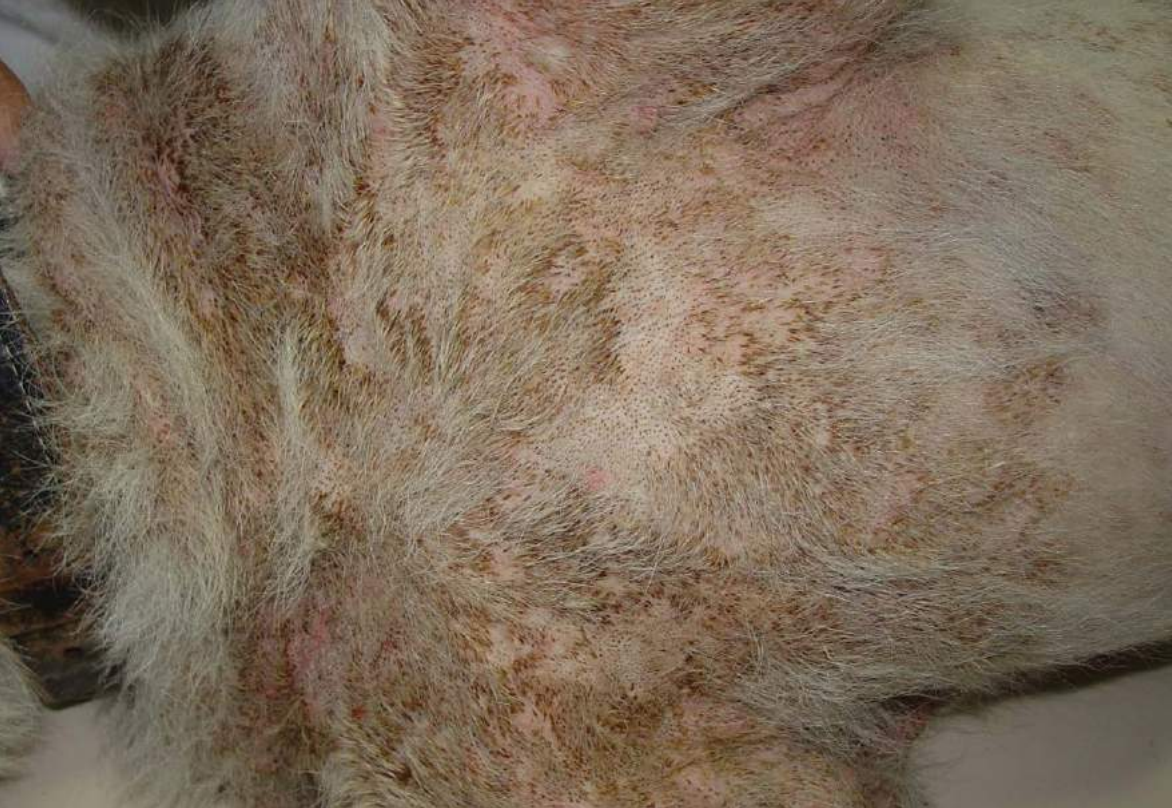

Figura 14 - Crostas disseminadas em cão com adenite sebácea

**Voltar para página:**

Capa 2 3 4 5 6 7 8. **1):** 9 10 11 12 13 14 15 16 17 18 19 20 21 22 .  
**2):** 23 24 25 26 27 28 29 30 31 . **3):** 32 33 34 35 36 37 38 39 40 41 42 43  
44 . **4):** 45 46 47 48 49 50 51 52 53 . **5):** 54 55 56 57 58 59 60 61 62 . **6):** 63  
64 65 66 67 68 69 70 71 72 . **7):** 73 74 75 76 77 78 . **8):** 79 80 81 82 83 84  
85 86 87 88 89 90 . **9):** 91 92 93 94 95 96 97 98 . **10):** 99 100 101 102 103 104 105 106



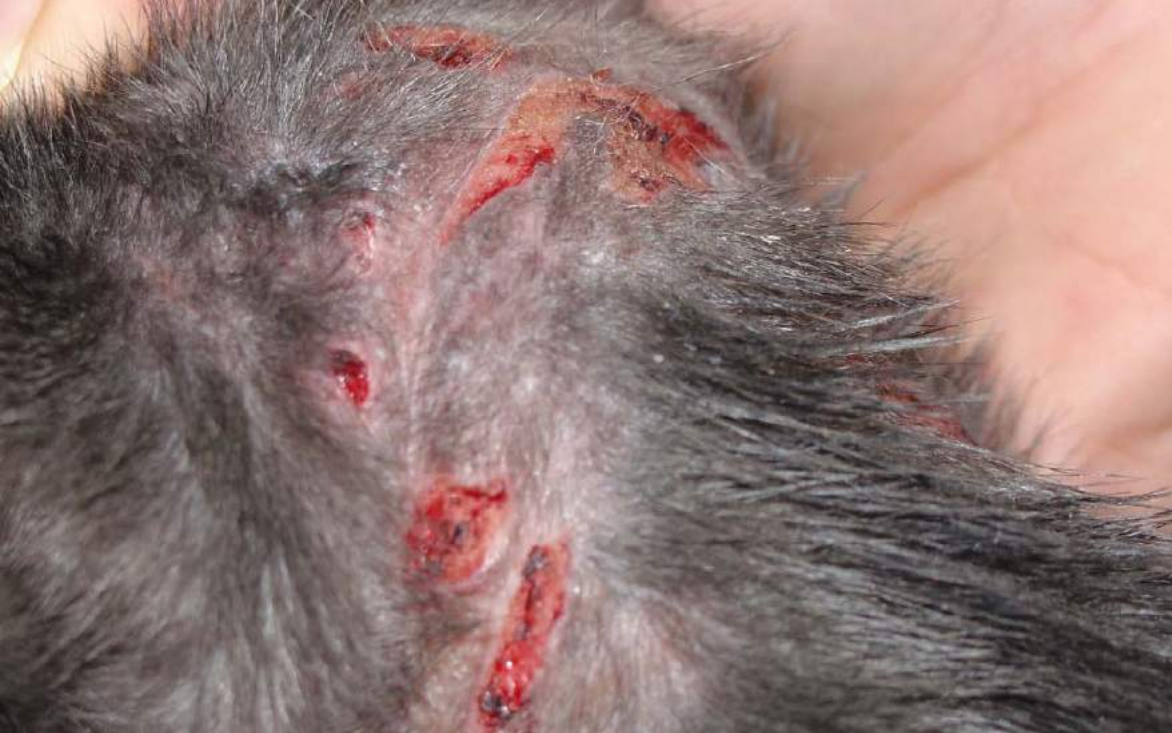

Figura 15 - escoriação em face dorsal de pescoço de gato com hipersensibilidade alimentar

**Voltar para página:**

Capa 2 3 4 5 6 7 8. **1):** 9 10 11 12 13 14 15 16 17 18 19 20 21 22.  
**2):** 23 24 25 26 27 28 29 30 31. **3):** 32 33 34 35 36 37 38 39 40 41 42 43  
44. **4):** 45 46 47 48 49 50 51 52 53. **5):** 54 55 56 57 58 59 60 61 62. **6):** 63  
64 65 66 67 68 69 70 71 72. **7):** 73 74 75 76 77 78. **8):** 79 80 81 82 83 84  
85 86 87 88 89 90. **9):** 91 92 93 94 95 96 97 98. **10):** 99 100 101 102 103 104 105 106

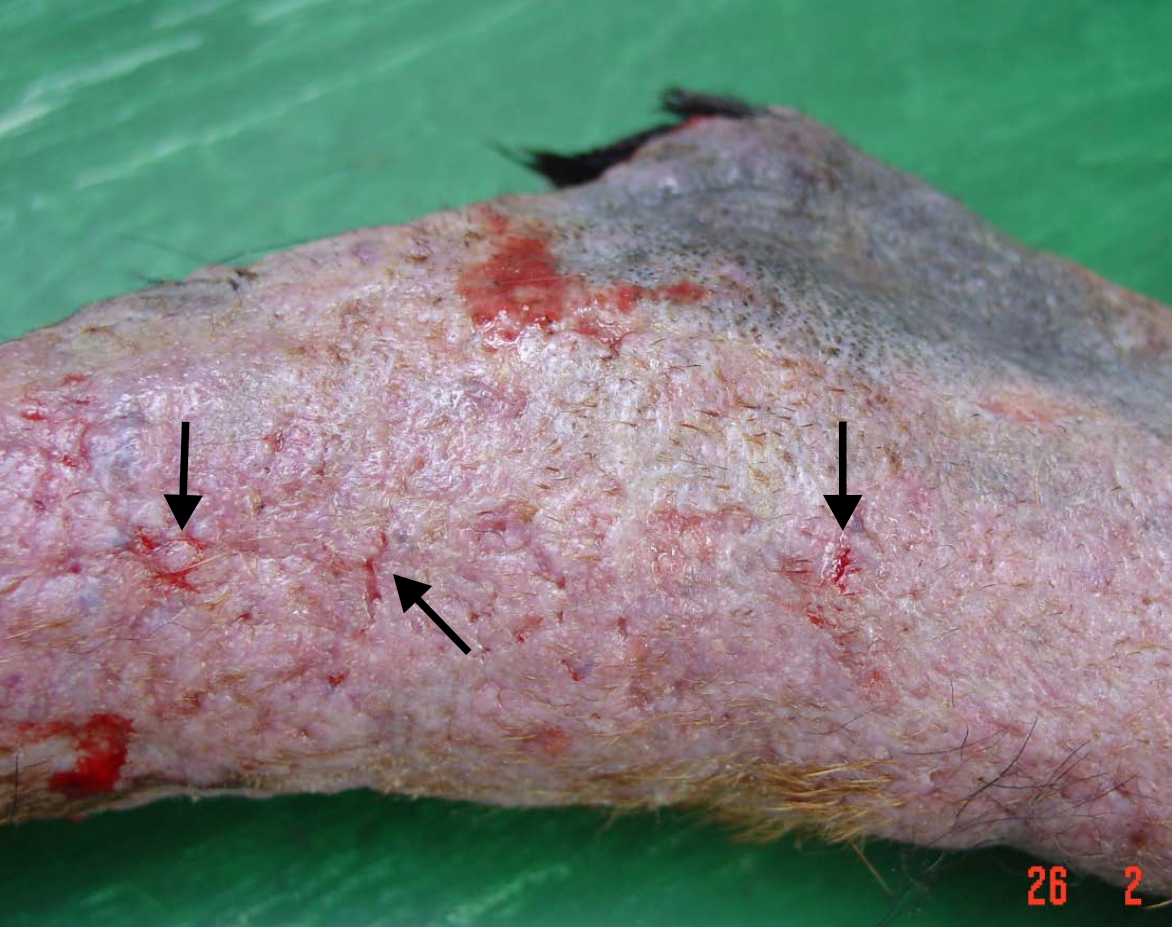


Figura 16 - Fissuras (setas) em pele de cão com demodicose

**Voltar para página:**

Capa 2 3 4 5 6 7 8. **1):** 9 10 11 12 13 14 15 16 17 18 19 20 21 22 .  
**2):** 23 24 25 26 27 28 29 30 31 . **3):** 32 33 34 35 36 37 38 39 40 41 42 43  
44 . **4):** 45 46 47 48 49 50 51 52 53 . **5):** 54 55 56 57 58 59 60 61 62 . **6):** 63  
64 65 66 67 68 69 70 71 72 . **7):** 73 74 75 76 77 78 . **8):** 79 80 81 82 83 84  
85 86 87 88 89 90 . **9):** 91 92 93 94 95 96 97 98 . **10):** 99 100 101 102 103 104 105 106

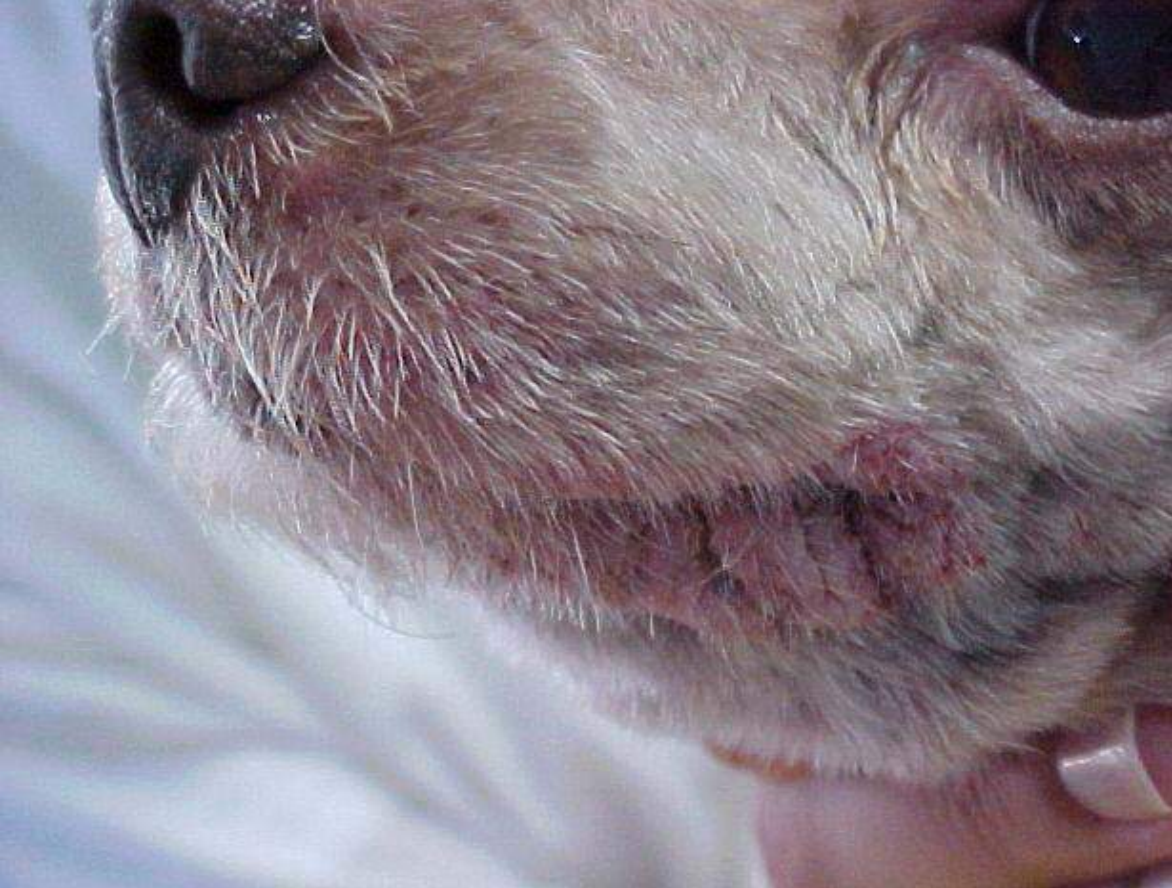

Figura 17 - Liquenificação em lábio inferior de cão com atopia

**Voltar para página:**

Capa 2 3 4 5 6 7 8. **1):** 9 10 11 12 13 14 15 16 17 18 19 20 21 22. **2):** 23 24 25 26 27 28 29 30 31. **3):** 32 33 34 35 36 37 38 39 40 41 42 43 44. **4):** 45 46 47 48 49 50 51 52 53. **5):** 54 55 56 57 58 59 60 61 62. **6):** 63 64 65 66 67 68 69 70 71 72. **7):** 73 74 75 76 77 78. **8):** 79 80 81 82 83 84 85 86 87 88 89 90. **9):** 91 92 93 94 95 96 97 98. **10):** 99 100 101 102 103 104 105 106

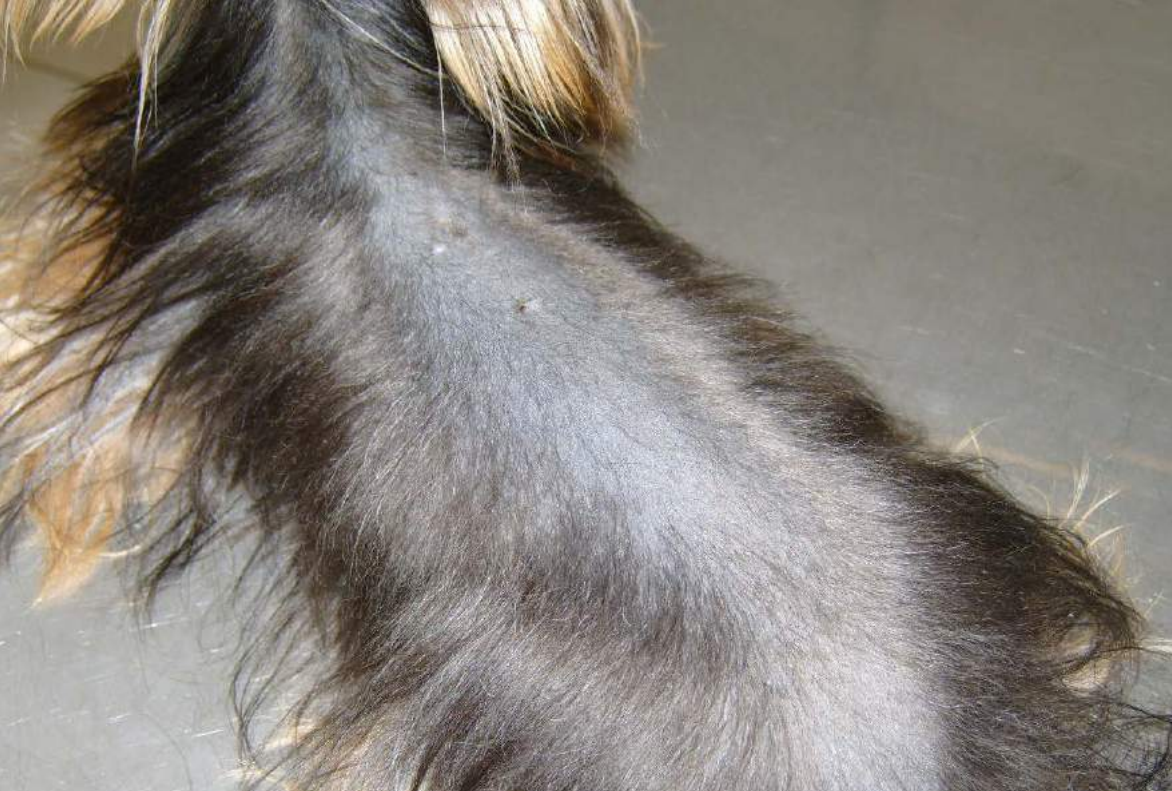

Figura 18 - Alopecia por diluição de cor em dorso de cão

**Voltar para página:**

Capa 2 3 4 5 6 7 8. **1):** 9 10 11 12 13 14 15 16 17 18 19 20 21 22 .  
**2):** 23 24 25 26 27 28 29 30 31 . **3):** 32 33 34 35 36 37 38 39 40 41 42 43  
44 . **4):** 45 46 47 48 49 50 51 52 53 . **5):** 54 55 56 57 58 59 60 61 62 . **6):** 63  
64 65 66 67 68 69 70 71 72 . **7):** 73 74 75 76 77 78 . **8):** 79 80 81 82 83 84  
85 86 87 88 89 90 . **9):** 91 92 93 94 95 96 97 98 . **10):** 99 100 101 102 103 104 105 106

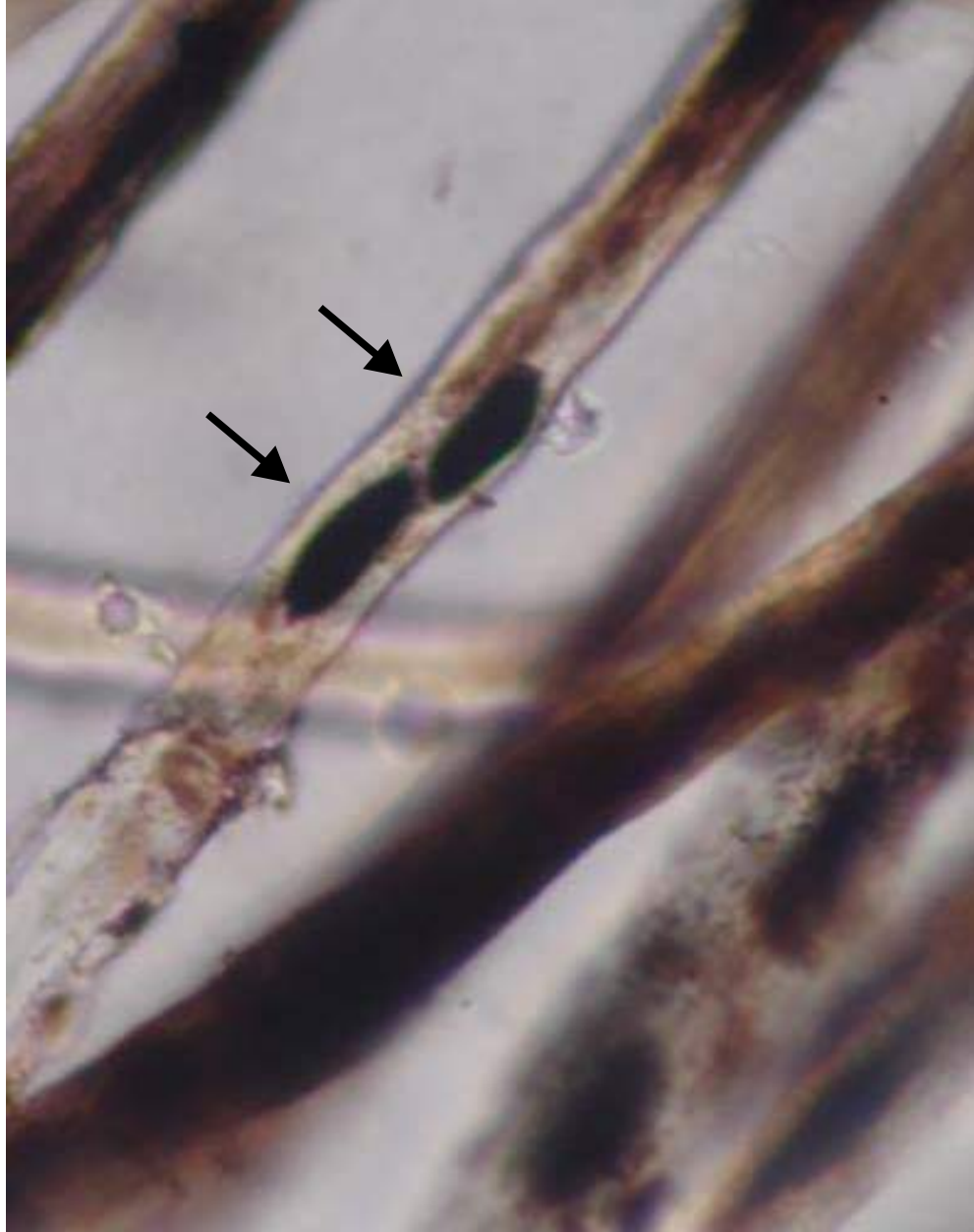

Figura 19 - Macromelanossomas (setas)em haste de pelos negros do cão da Figura 18

**Voltar para página:**

Capa 2 3 4 5 6 7 8. **1):** 9 10 11 12 13 14 15 16 17 18 19 20 21 22 .  
**2):** 23 24 25 26 27 28 29 30 31 . **3):** 32 33 34 35 36 37 38 39 40 41 42 43  
44 . **4):** 45 46 47 48 49 50 51 52 53 . **5):** 54 55 56 57 58 59 60 61 62 . **6):** 63  
64 65 66 67 68 69 70 71 72 . **7):** 73 74 75 76 77 78 . **8):** 79 80 81 82 83 84  
85 86 87 88 89 90 . **9):** 91 92 93 94 95 96 97 98 . **10):** 99 100 101 102 103 104 105 106

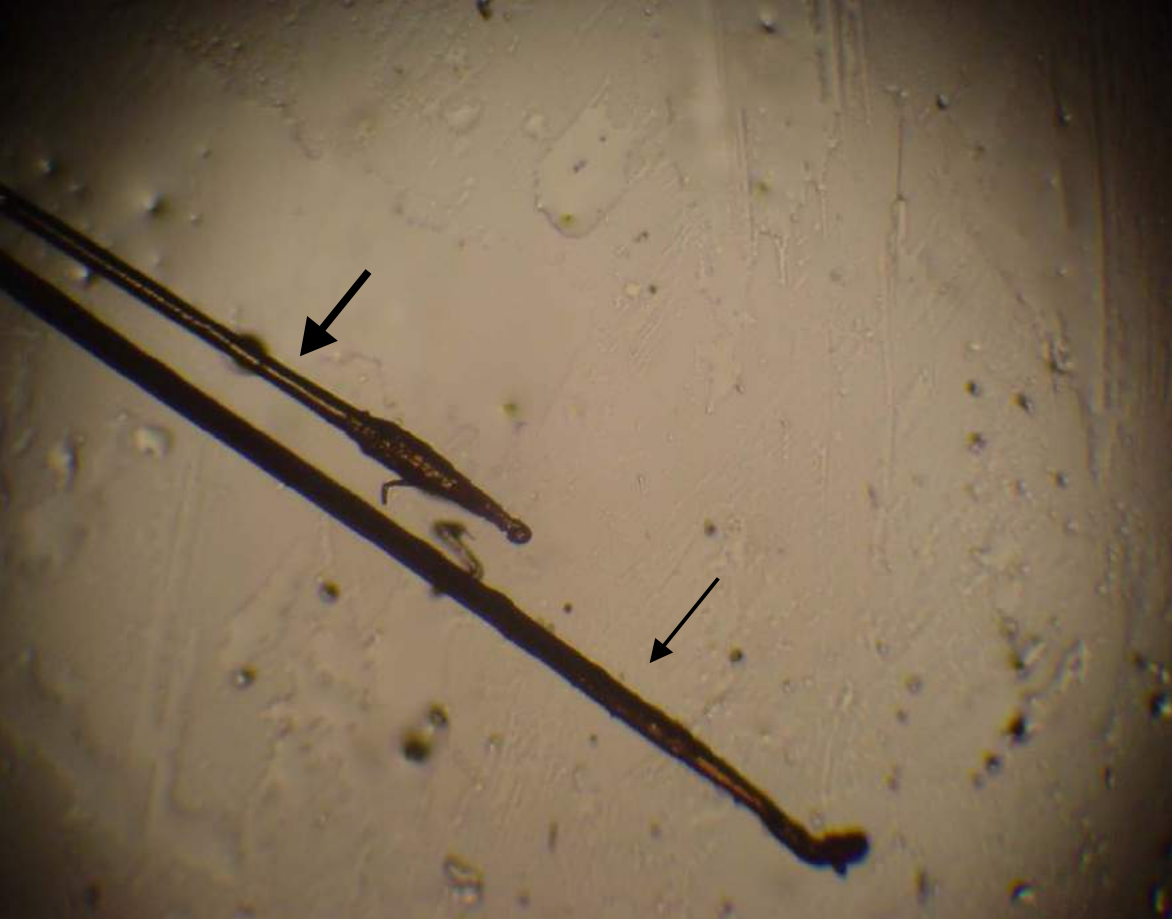

Figura 20 - Tricograma apresentando raiz de pelo em fase anágena (seta fina) e outra em fase telógena (seta grossa)

**Voltar para página:**

Capa 2 3 4 5 6 7 8. **1):** 9 10 11 12 13 14 15 16 17 18 19 20 21 22 .  
**2):** 23 24 25 26 27 28 29 30 31 . **3):** 32 33 34 35 36 37 38 39 40 41 42 43  
44 . **4):** 45 46 47 48 49 50 51 52 53 . **5):** 54 55 56 57 58 59 60 61 62 . **6):** 63  
64 65 66 67 68 69 70 71 72 . **7):** 73 74 75 76 77 78 . **8):** 79 80 81 82 83 84  
85 86 87 88 89 90 . **9):** 91 92 93 94 95 96 97 98 . **10):** 99 100 101 102 103 104 105 106

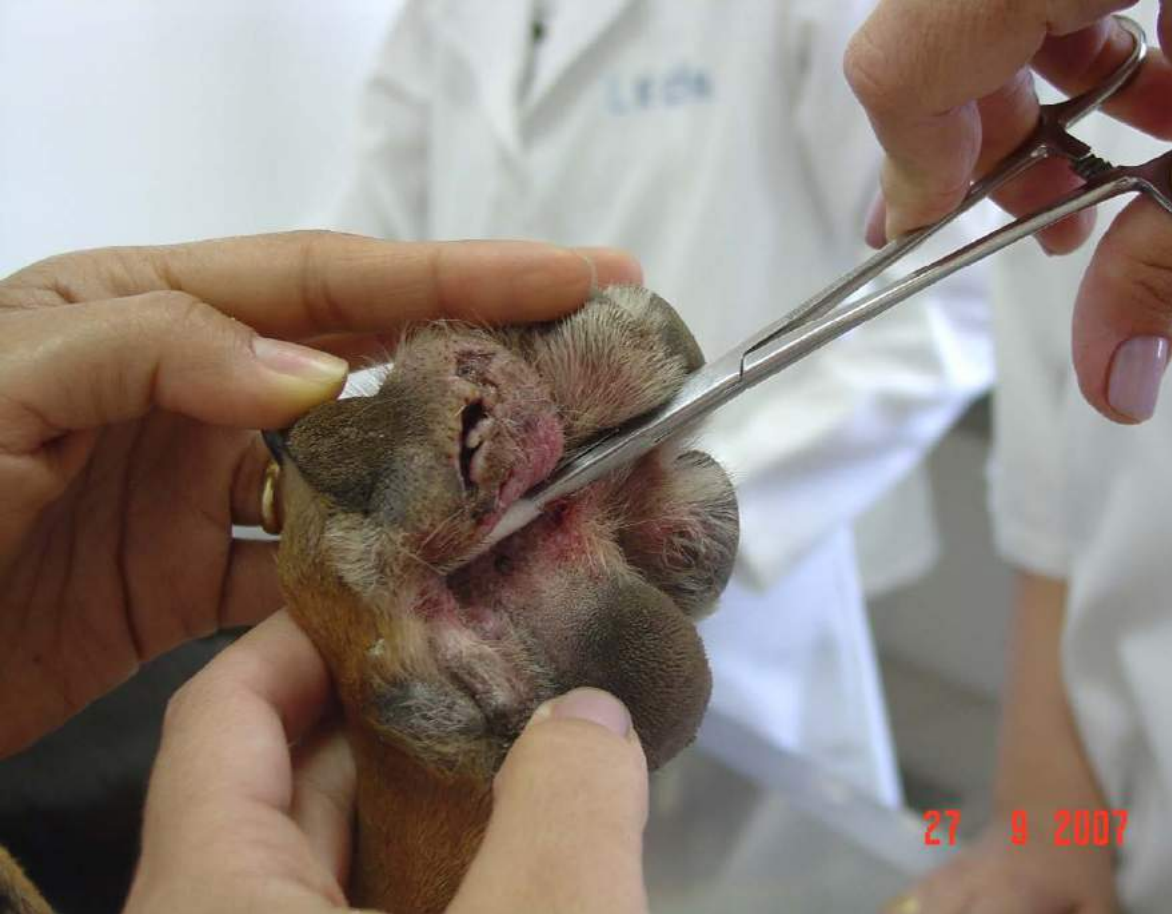

Figura 21 - colheita de material para exame citológico com “swab”

**Voltar para página:**

Capa 2 3 4 5 6 7 8. **1):** 9 10 11 12 13 14 15 16 17 18 19 20 21 22.  
**2):** 23 24 25 26 27 28 29 30 31. **3):** 32 33 34 35 36 37 38 39 40 41 42 43  
44. **4):** 45 46 47 48 49 50 51 52 53. **5):** 54 55 56 57 58 59 60 61 62. **6):** 63  
64 65 66 67 68 69 70 71 72. **7):** 73 74 75 76 77 78. **8):** 79 80 81 82 83 84  
85 86 87 88 89 90. **9):** 91 92 93 94 95 96 97 98. **10):** 99 100 101 102 103 104 105 106

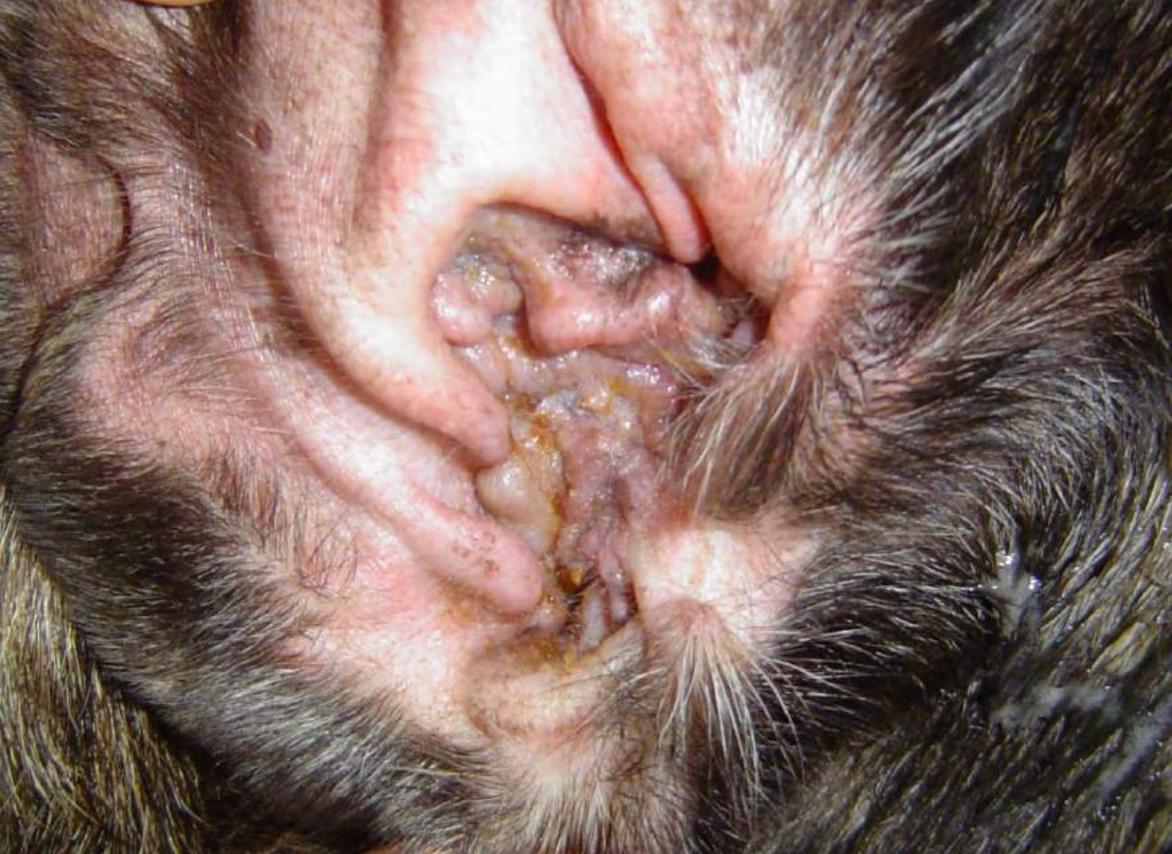

Figura 22 - Hiperplasia e estenose do canal auditivo externo em cão com otite externa crônica

**Voltar para página:**

Capa 2 3 4 5 6 7 8. **1):** 9 10 11 12 13 14 15 16 17 18 19 20 21 22 .  
**2):** 23 24 25 26 27 28 29 30 31 . **3):** 32 33 34 35 36 37 38 39 40 41 42 43  
44 . **4):** 45 46 47 48 49 50 51 52 53 . **5):** 54 55 56 57 58 59 60 61 62 . **6):** 63  
64 65 66 67 68 69 70 71 72 . **7):** 73 74 75 76 77 78 . **8):** 79 80 81 82 83 84  
85 86 87 88 89 90 . **9):** 91 92 93 94 95 96 97 98 . **10):** 99 100 101 102 103 104 105 106



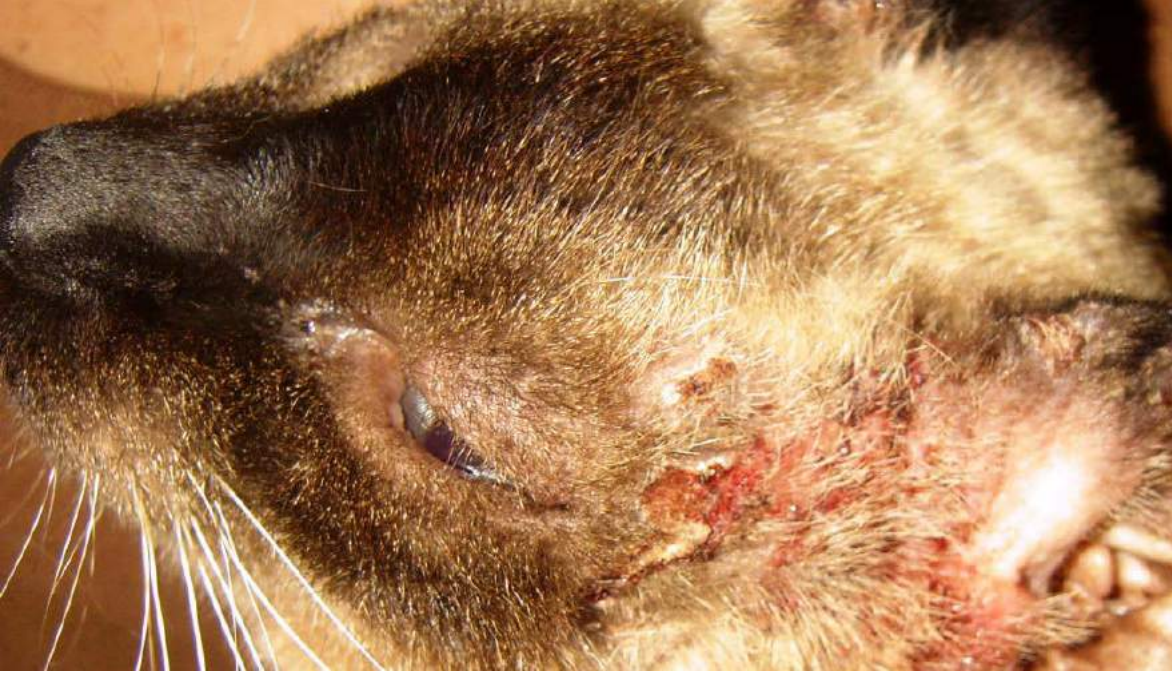

Figura 23 - Dermatite miliar em região cefálica de gato com hipersensibilidade alimentar

**Voltar para página:**

Capa 2 3 4 5 6 7 8. **1):** 9 10 11 12 13 14 15 16 17 18 19 20 21 22. **2):** 23 24 25 26 27 28 29 30 31. **3):** 32 33 34 35 36 37 38 39 40 41 42 43 44. **4):** 45 46 47 48 49 50 51 52 53. **5):** 54 55 56 57 58 59 60 61 62. **6):** 63 64 65 66 67 68 69 70 71 72. **7):** 73 74 75 76 77 78. **8):** 79 80 81 82 83 84 85 86 87 88 89 90. **9):** 91 92 93 94 95 96 97 98. **10):** 99 100 101 102 103 104 105 106

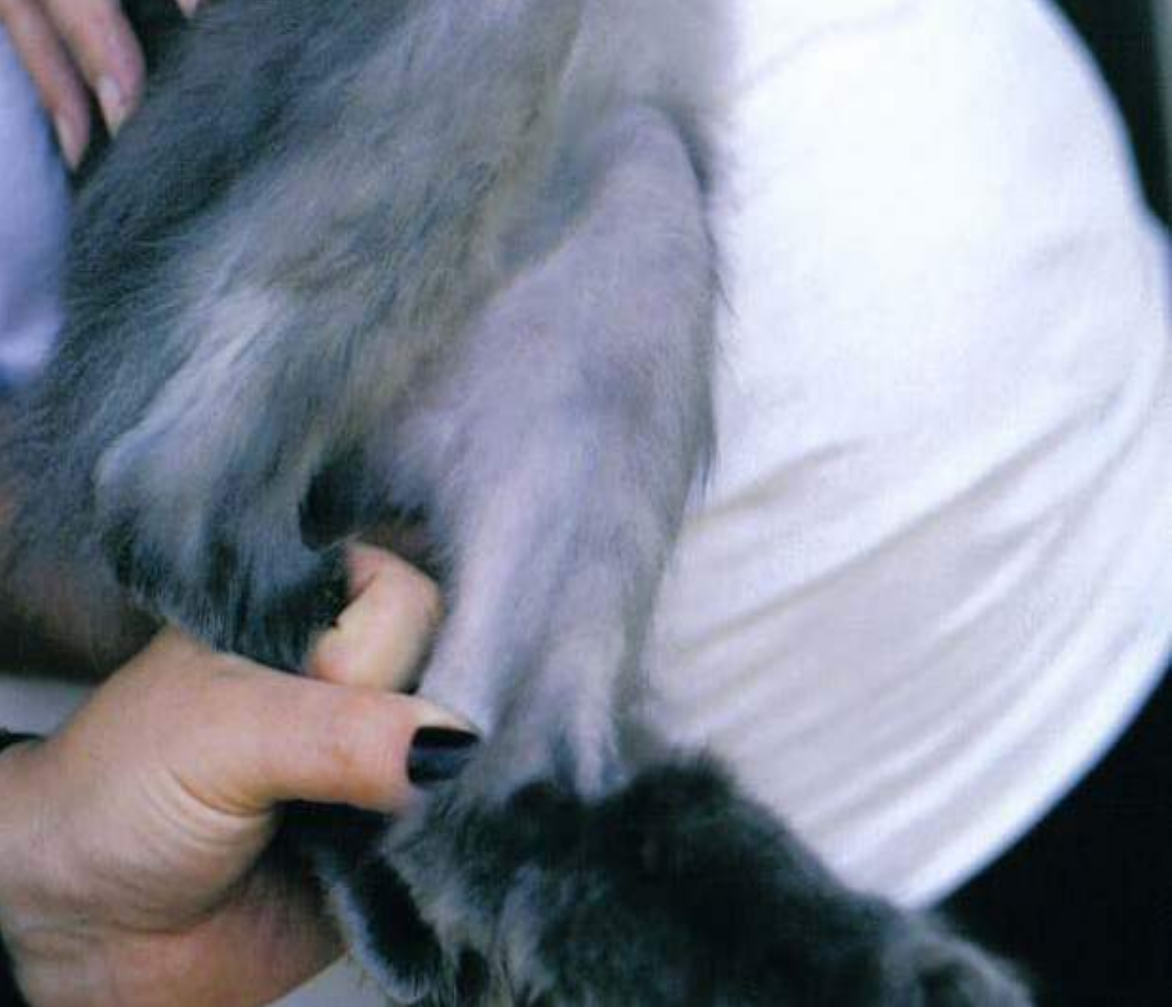

Figura 24 - Alopecia psicogênica em felino

**Voltar para página:**

Capa 2 3 4 5 6 7 8. **1):** 9 10 11 12 13 14 15 16 17 18 19 20 21 22. **2):** 23 24 25 26 27 28 29 30 31. **3):** 32 33 34 35 36 37 38 39 40 41 42 43 44. **4):** 45 46 47 48 49 50 51 52 53. **5):** 54 55 56 57 58 59 60 61 62. **6):** 63 64 65 66 67 68 69 70 71 72. **7):** 73 74 75 76 77 78. **8):** 79 80 81 82 83 84 85 86 87 88 89 90. **9):** 91 92 93 94 95 96 97 98. **10):** 99 100 101 102 103 104 105 106



Figura 25 - Área de alopecia em região torácica de gato: defluxo telógeno pós doença sistêmica

**Voltar para página:**

Capa 2 3 4 5 6 7 8. **1):** 9 10 11 12 13 14 15 16 17 18 19 20 21 22 .  
**2):** 23 24 25 26 27 28 29 30 31 . **3):** 32 33 34 35 36 37 38 39 40 41 42 43  
44 . **4):** 45 46 47 48 49 50 51 52 53 . **5):** 54 55 56 57 58 59 60 61 62 . **6):** 63  
64 65 66 67 68 69 70 71 72 . **7):** 73 74 75 76 77 78 . **8):** 79 80 81 82 83 84  
85 86 87 88 89 90 . **9):** 91 92 93 94 95 96 97 98 . **10):** 99 100 101 102 103 104 105 106

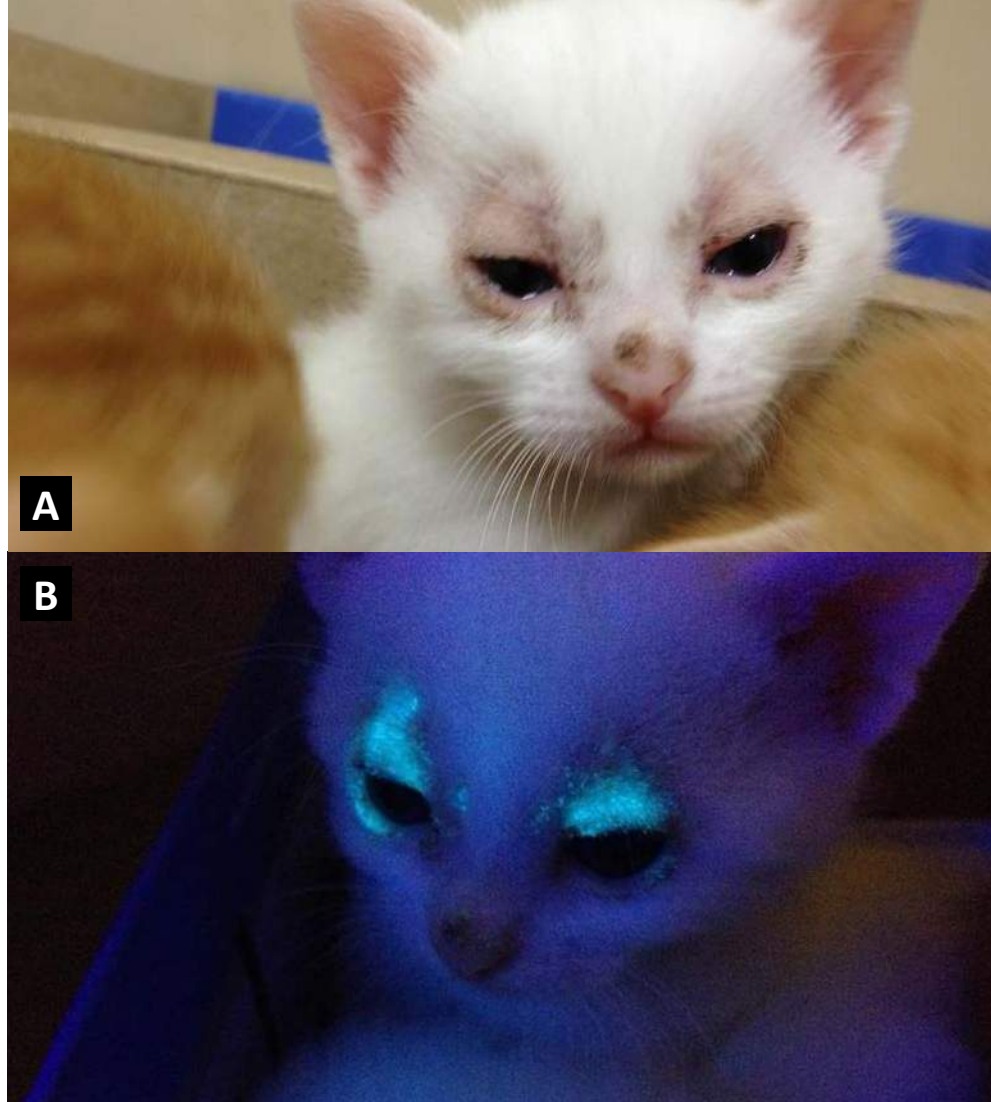


Figura 26 - A. Alopecia assimétrica, porém bilateral, em região periocular de felino com dermatofitose. B. Observa-se a fluorescência da Luz de Wood

### Voltar para página:

Capa 2 3 4 5 6 7 8. **1)**: 9 10 11 12 13 14 15 16 17 18 19 20 21 22. **2)**: 23 24 25 26 27 28 29 30 31. **3)**: 32 33 34 35 36 37 38 39 40 41 42 43 44. **4)**: 45 46 47 48 49 50 51 52 53. **5)**: 54 55 56 57 58 59 60 61 62. **6)**: 63 64 65 66 67 68 69 70 71 72. **7)**: 73 74 75 76 77 78. **8)**: 79 80 81 82 83 84 85 86 87 88 89 90. **9)**: 91 92 93 94 95 96 97 98. **10)**: 99 100 101 102 103 104 105 106

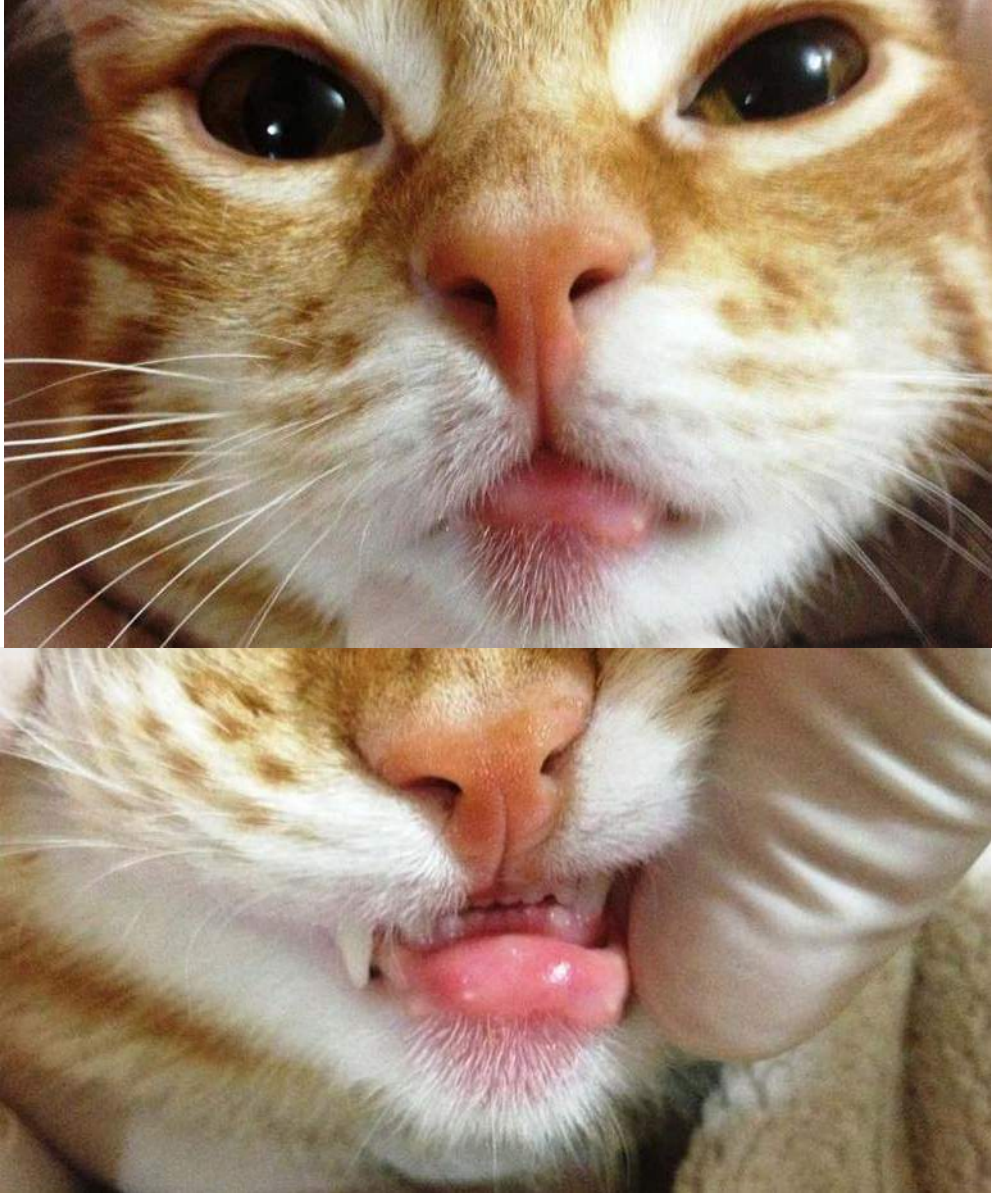


Figura 27 - Complexo granuloma eosinofílico em felino

**Voltar para página:**

Capa 2 3 4 5 6 7 8. **1):** 9 10 11 12 13 14 15 16 17 18 19 20 21 22. **2):** 23 24 25 26 27 28 29 30 31. **3):** 32 33 34 35 36 37 38 39 40 41 42 43 44. **4):** 45 46 47 48 49 50 51 52 53. **5):** 54 55 56 57 58 59 60 61 62. **6):** 63 64 65 66 67 68 69 70 71 72. **7):** 73 74 75 76 77 78. **8):** 79 80 81 82 83 84 85 86 87 88 89 90. **9):** 91 92 93 94 95 96 97 98. **10):** 99 100 101 102 103 104 105 106

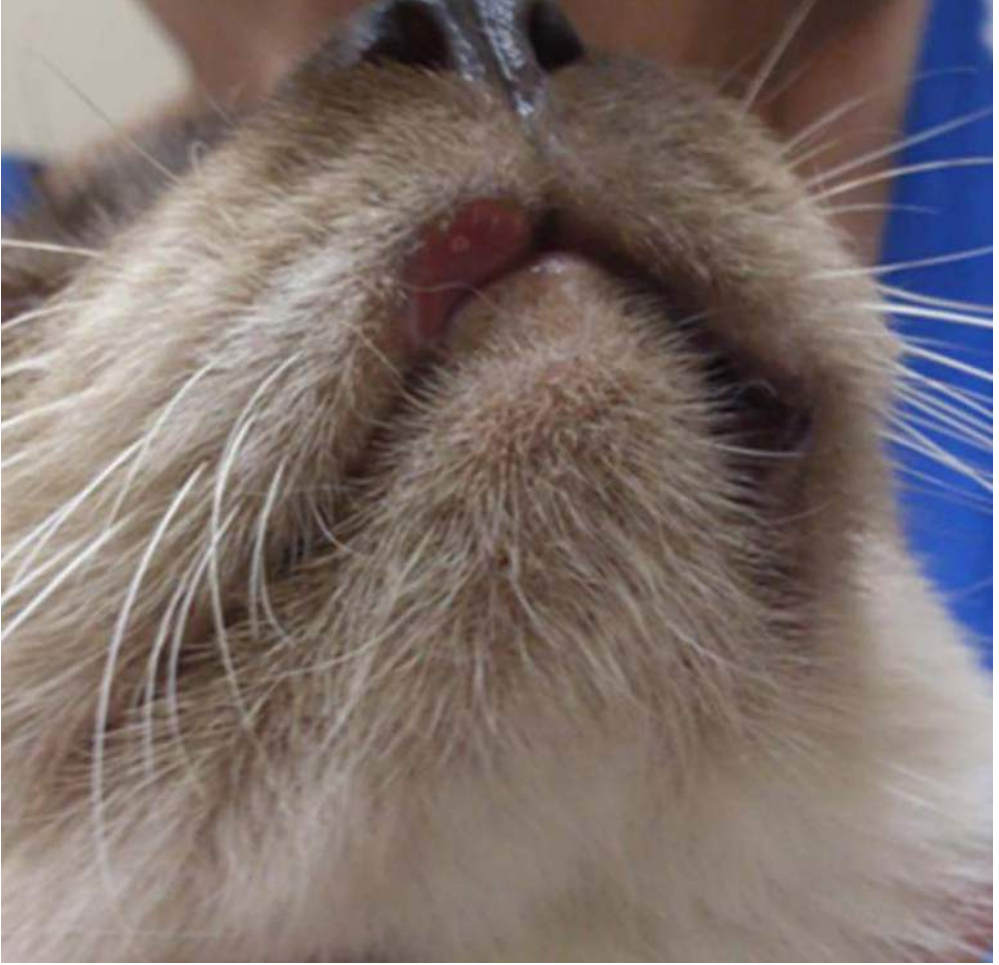

Figura 28 - Úlcera indolente em labio superior de felino

**Voltar para página:**

Capa 2 3 4 5 6 7 8. **1):** 9 10 11 12 13 14 15 16 17 18 19 20 21 22. **2):** 23 24 25 26 27 28 29 30 31. **3):** 32 33 34 35 36 37 38 39 40 41 42 43 44. **4):** 45 46 47 48 49 50 51 52 53. **5):** 54 55 56 57 58 59 60 61 62. **6):** 63 64 65 66 67 68 69 70 71 72. **7):** 73 74 75 76 77 78. **8):** 79 80 81 82 83 84 85 86 87 88 89 90. **9):** 91 92 93 94 95 96 97 98. **10):** 99 100 101 102 103 104 105 106

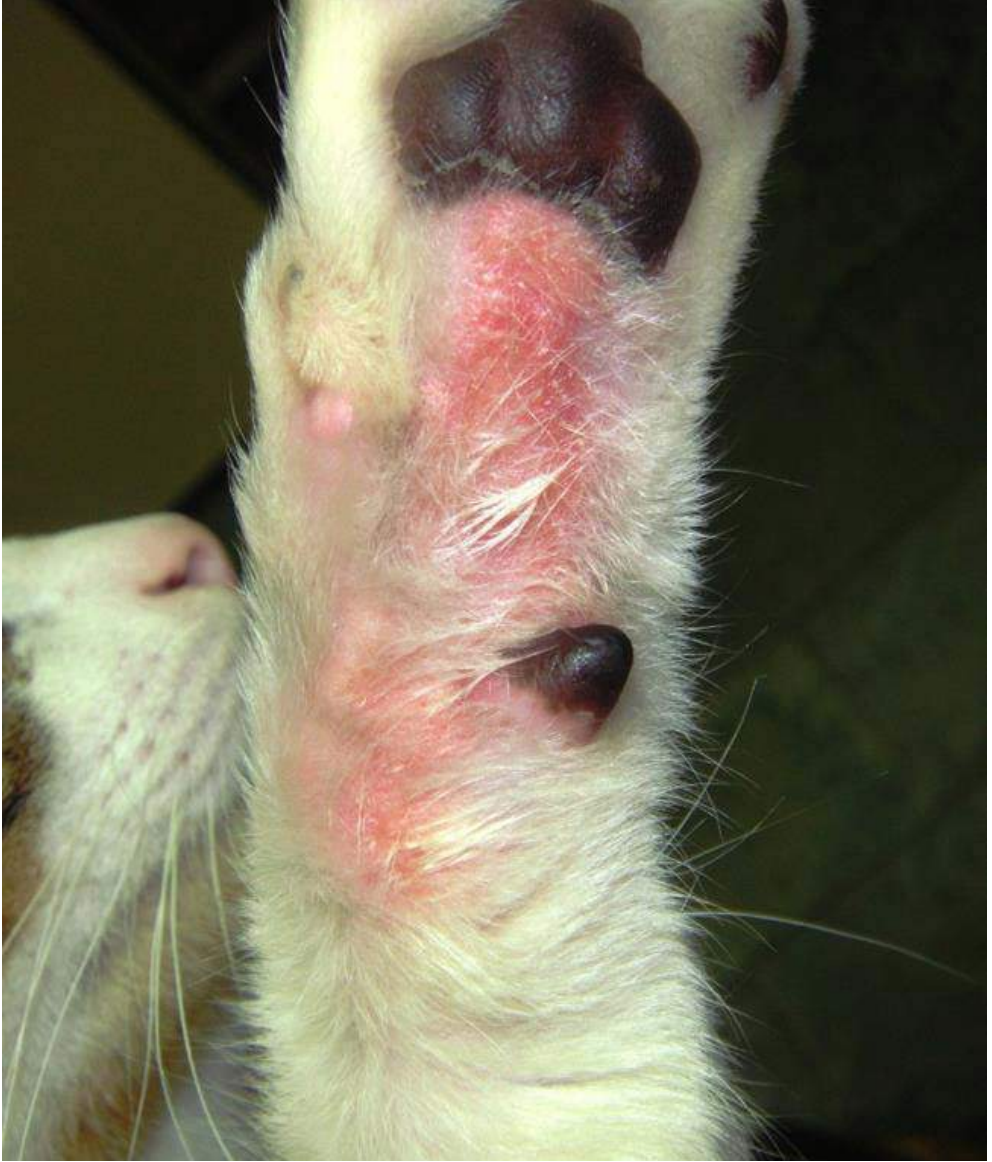

Figura 29 - Placa eosinofílica em face palmar de membro de gato

**Voltar para página:**

Capa 2 3 4 5 6 7 8. **1):** 9 10 11 12 13 14 15 16 17 18 19 20 21 22. **2):** 23 24 25 26 27 28 29 30 31. **3):** 32 33 34 35 36 37 38 39 40 41 42 43 44. **4):** 45 46 47 48 49 50 51 52 53. **5):** 54 55 56 57 58 59 60 61 62. **6):** 63 64 65 66 67 68 69 70 71 72. **7):** 73 74 75 76 77 78. **8):** 79 80 81 82 83 84 85 86 87 88 89 90. **9):** 91 92 93 94 95 96 97 98. **10):** 99 100 101 102 103 104 105 106

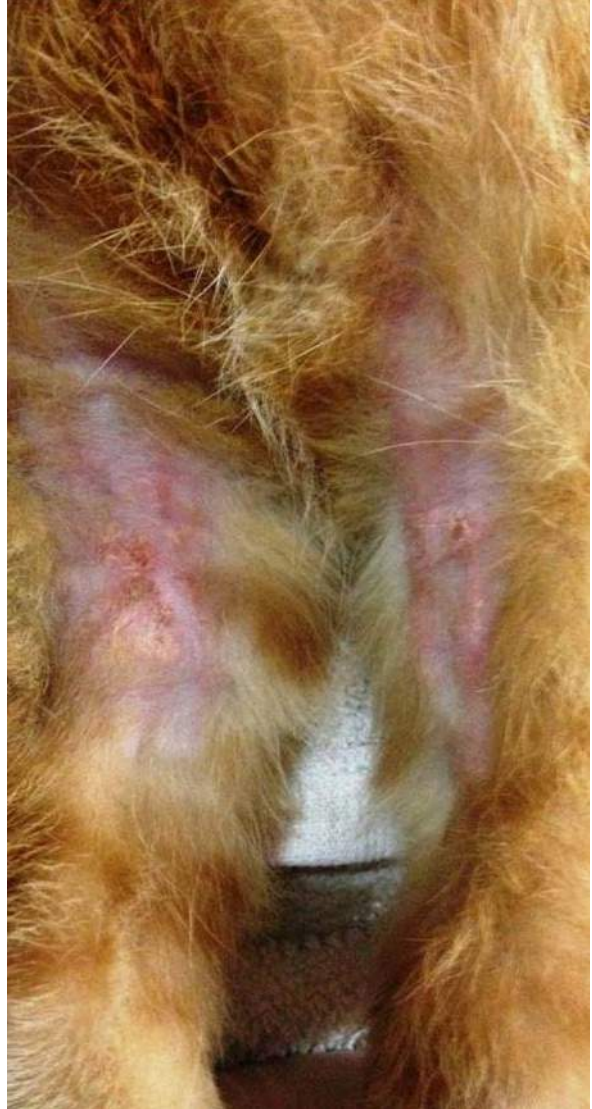
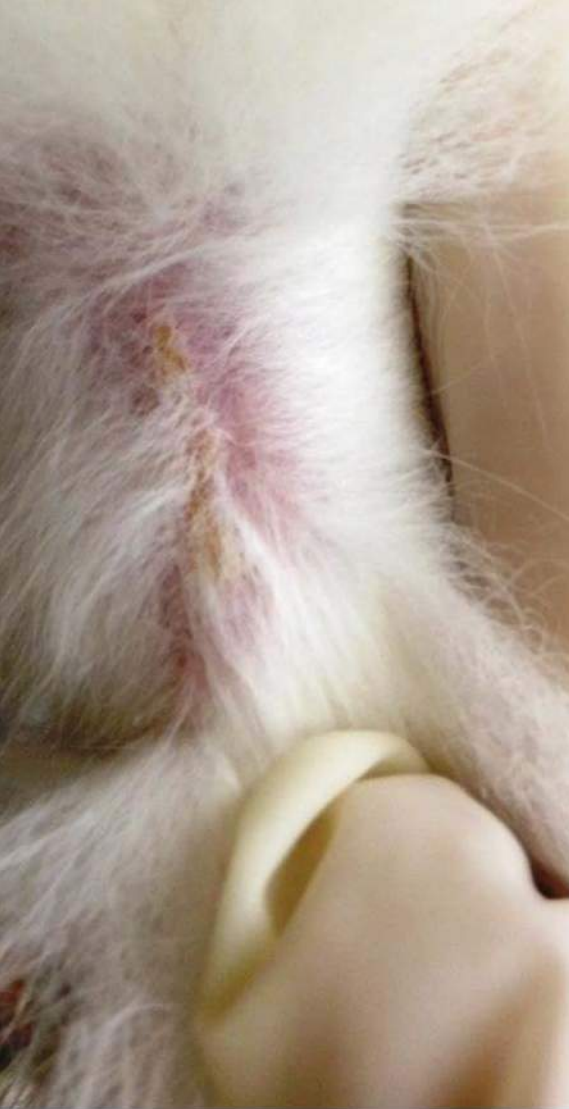
Figura 30 - Granuloma eosinofílico em felinos

**Voltar para página:**

Capa 2 3 4 5 6 7 8. **1):** 9 10 11 12 13 14 15 16 17 18 19 20 21 22 .  
**2):** 23 24 25 26 27 28 29 30 31 . **3):** 32 33 34 35 36 37 38 39 40 41 42 43  
44 . **4):** 45 46 47 48 49 50 51 52 53 . **5):** 54 55 56 57 58 59 60 61 62 . **6):** 63  
64 65 66 67 68 69 70 71 72 . **7):** 73 74 75 76 77 78 . **8):** 79 80 81 82 83 84  
85 86 87 88 89 90 . **9):** 91 92 93 94 95 96 97 98 . **10):** 99 100 101 102 103 104 105 106



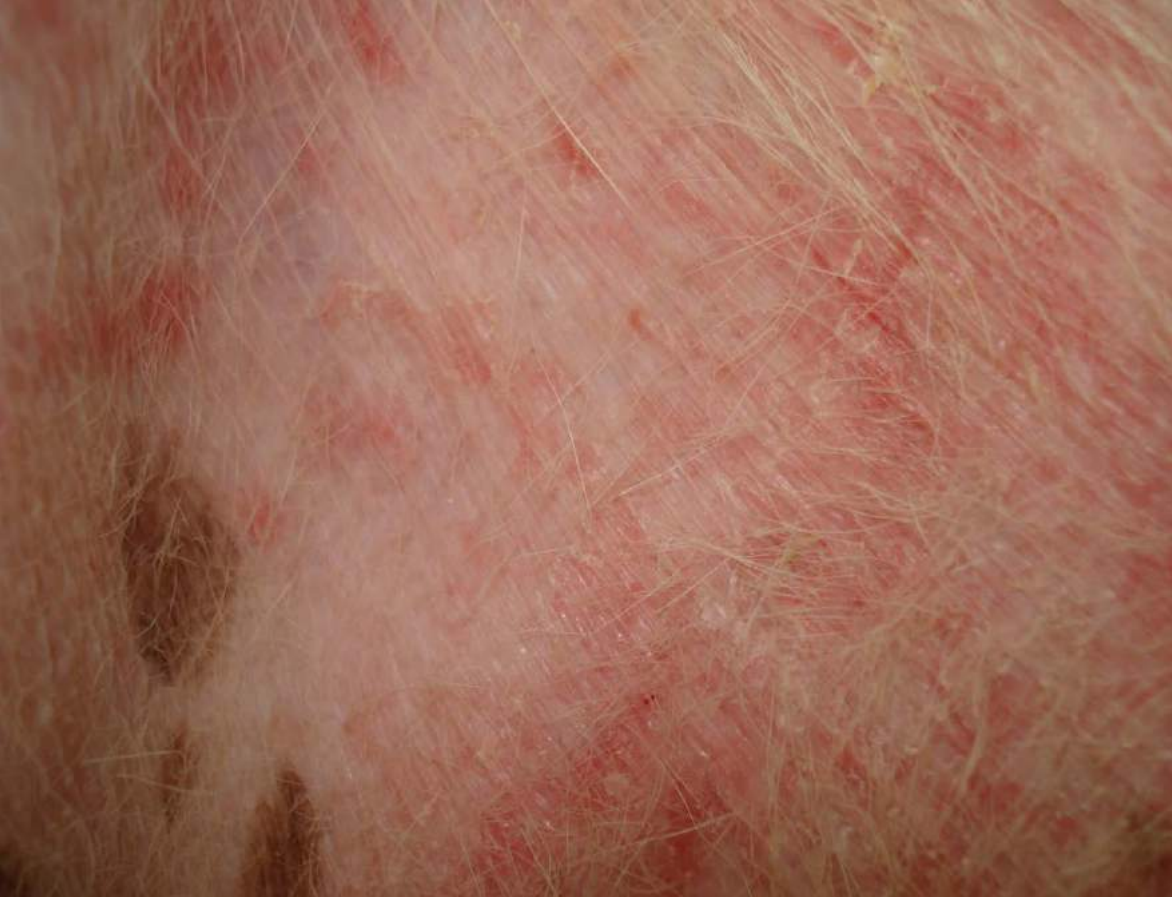

Figura 31 - Eritema em abdômen de cão com piodermite

**Voltar para página:**

Capa 2 3 4 5 6 7 8. **1):** 9 10 11 12 13 14 15 16 17 18 19 20 21 22 .  
**2):** 23 24 25 26 27 28 29 30 31 . **3):** 32 33 34 35 36 37 38 39 40 41 42 43  
44 . **4):** 45 46 47 48 49 50 51 52 53 . **5):** 54 55 56 57 58 59 60 61 62 . **6):** 63  
64 65 66 67 68 69 70 71 72 . **7):** 73 74 75 76 77 78 . **8):** 79 80 81 82 83 84  
85 86 87 88 89 90 . **9):** 91 92 93 94 95 96 97 98 . **10):** 99 100 101 102 103 104 105 106

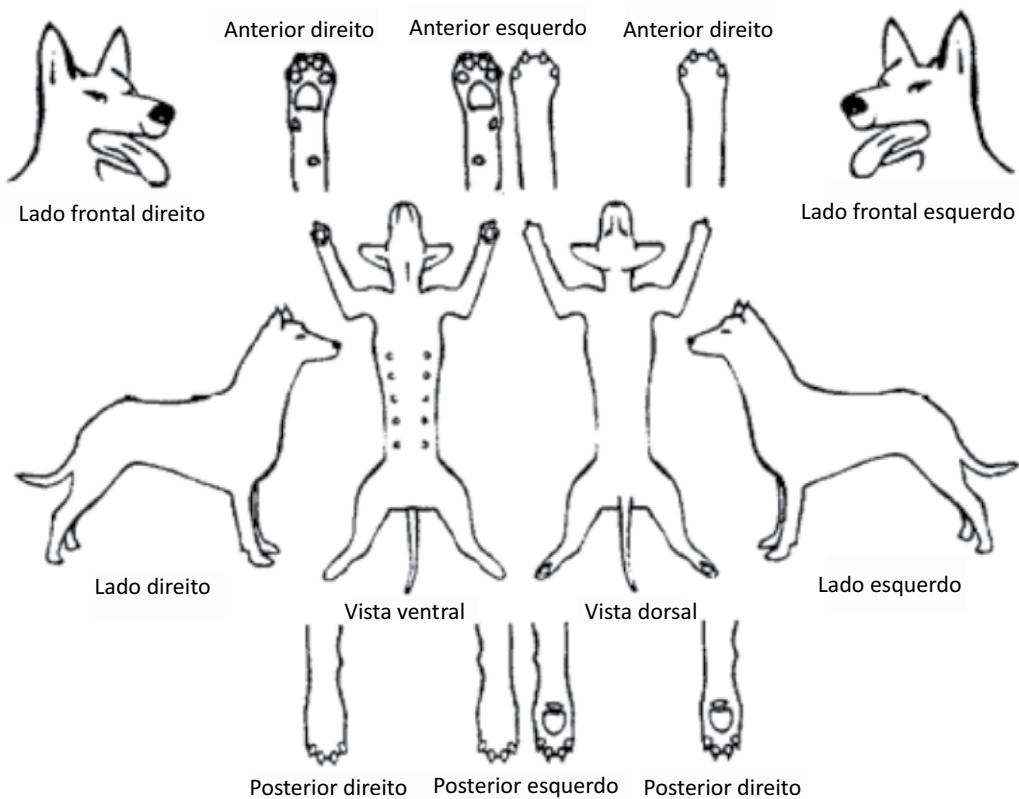


Figura 32 - Dermograma canino para marcação das lesões encontradas no exame

Fonte: Ramadinha, R. 2000

### Voltar para página:

Capa 2 3 4 5 6 7 8. **1)**: 9 10 11 12 13 14 15 16 17 18 19 20 21 22. **2)**: 23 24 25 26 27 28 29 30 31. **3)**: 32 33 34 35 36 37 38 39 40 41 42 43 44. **4)**: 45 46 47 48 49 50 51 52 53. **5)**: 54 55 56 57 58 59 60 61 62. **6)**: 63 64 65 66 67 68 69 70 71 72. **7)**: 73 74 75 76 77 78. **8)**: 79 80 81 82 83 84 85 86 87 88 89 90. **9)**: 91 92 93 94 95 96 97 98. **10)**: 99 100 101 102 103 104 105 106

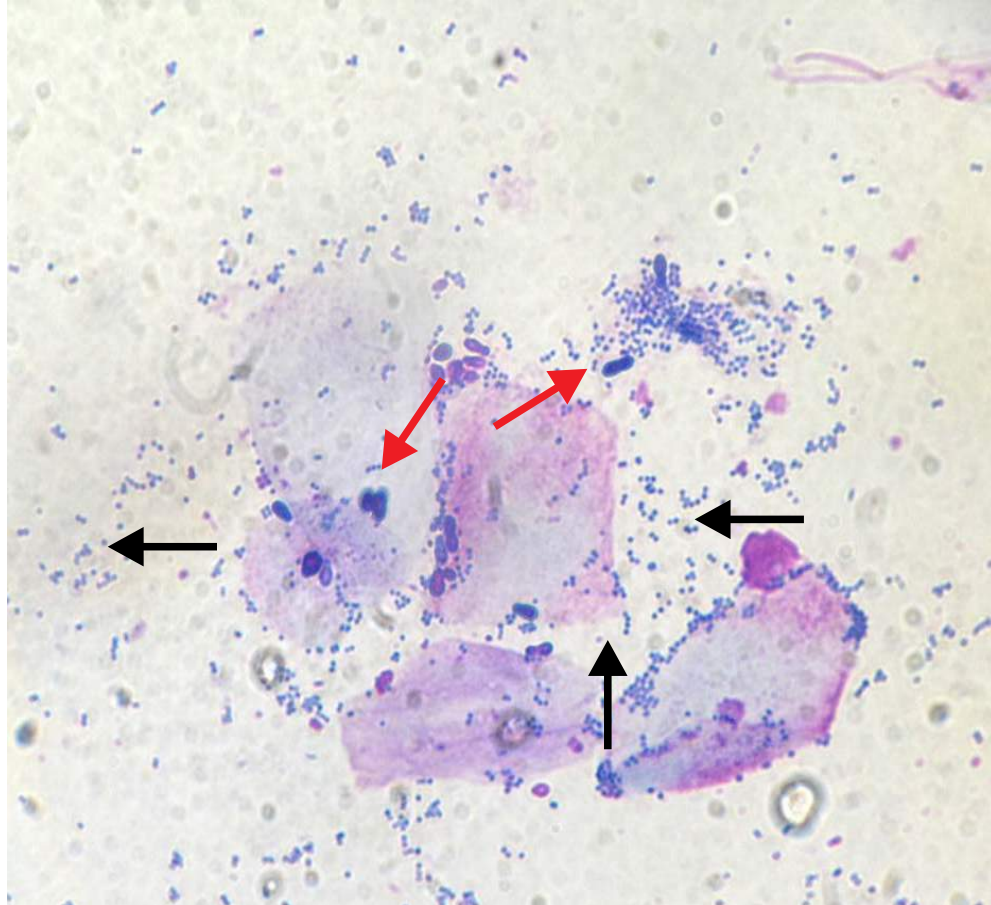


Figura 33 - Fotomicroscopia após citologia por “imprint” evidenciando infecção mista. Observa-se intensa quantidade de bactérias cocóides (setas pretas) e moderada quantidade de malassezias (setas vermelhas). Lâmina corada em panótico rápido - 100x

### **Voltar para página:**

Capa 2 3 4 5 6 7 8. **1):** 9 10 11 12 13 14 15 16 17 18 19 20 21 22 .  
**2):** 23 24 25 26 27 28 29 30 31 . **3):** 32 33 34 35 36 37 38 39 40 41 42 43  
 44 . **4):** 45 46 47 48 49 50 51 52 53 . **5):** 54 55 56 57 58 59 60 61 62 . **6):** 63  
 64 65 66 67 68 69 70 71 72 . **7):** 73 74 75 76 77 78 . **8):** 79 80 81 82 83 84  
 85 86 87 88 89 90 . **9):** 91 92 93 94 95 96 97 98 . **10):** 99 100 101 102 103 104 105 106



Figura 34 - Fotomicroscopia de *Demodex canis* após exame de raspado profundo, observando-se grande quantidade de adultos (setas) – 10x

**Voltar para página:**

Capa 2 3 4 5 6 7 8. **1):** 9 10 11 12 13 14 15 16 17 18 19 20 21 22 .  
**2):** 23 24 25 26 27 28 29 30 31 . **3):** 32 33 34 35 36 37 38 39 40 41 42 43  
44 . **4):** 45 46 47 48 49 50 51 52 53 . **5):** 54 55 56 57 58 59 60 61 62 . **6):** 63  
64 65 66 67 68 69 70 71 72 . **7):** 73 74 75 76 77 78 . **8):** 79 80 81 82 83 84  
85 86 87 88 89 90 . **9):** 91 92 93 94 95 96 97 98 . **10):** 99 100 101 102 103 104 105 106

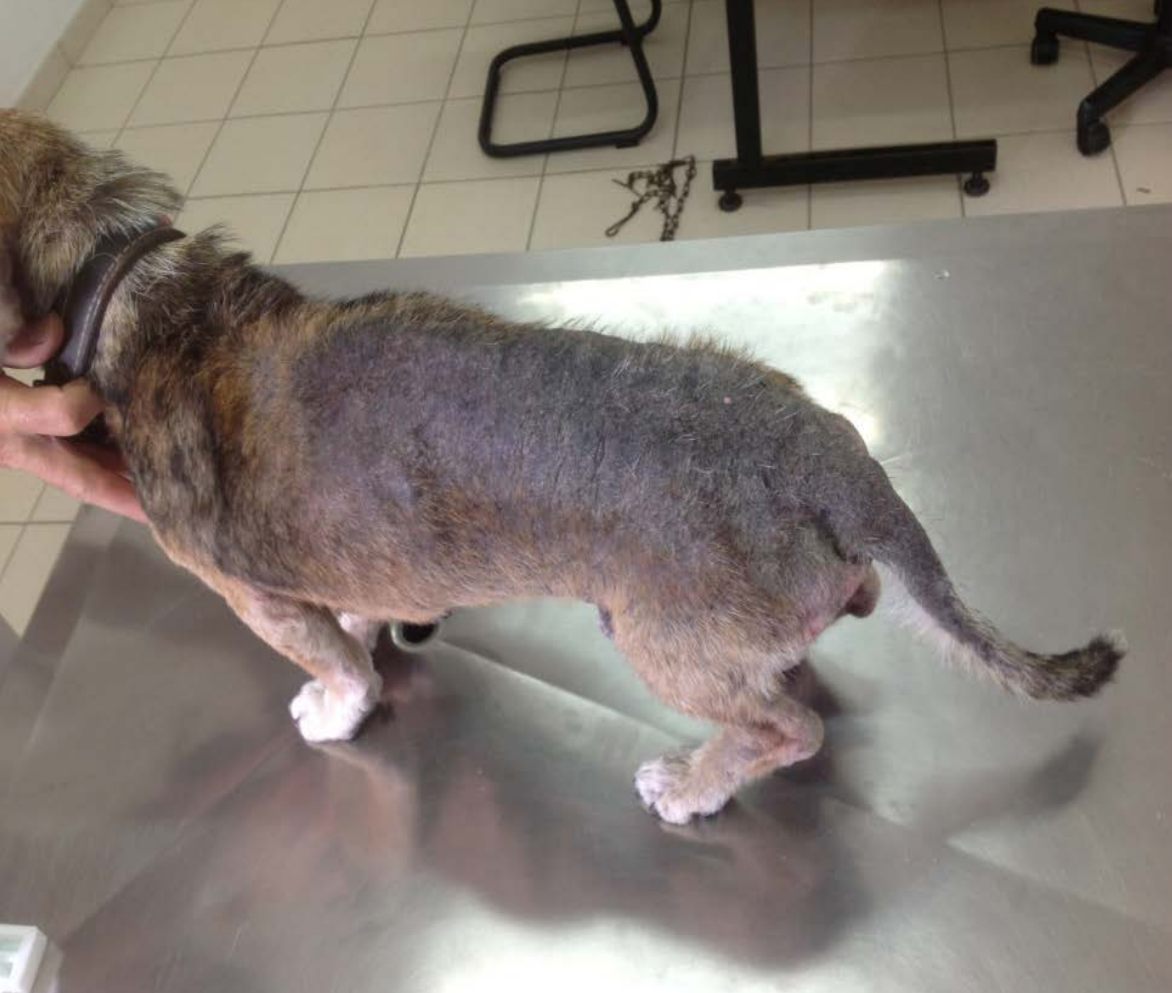

Figura 35 - Animal SRD com prurido e sinais clínicos de dermatite alérgica a picada de pulga (DAPP). Observar descamação intensa, hipotricose e hiperqueratose em região lombosacral.

**Voltar para página:**

Capa 2 3 4 5 6 7 8. **1):** 9 10 11 12 13 14 15 16 17 18 19 20 21 22. **2):** 23 24 25 26 27 28 29 30 31. **3):** 32 33 34 35 36 37 38 39 40 41 42 43 44. **4):** 45 46 47 48 49 50 51 52 53. **5):** 54 55 56 57 58 59 60 61 62. **6):** 63 64 65 66 67 68 69 70 71 72. **7):** 73 74 75 76 77 78. **8):** 79 80 81 82 83 84 85 86 87 88 89 90. **9):** 91 92 93 94 95 96 97 98. **10):** 99 100 101 102 103 104 105 106

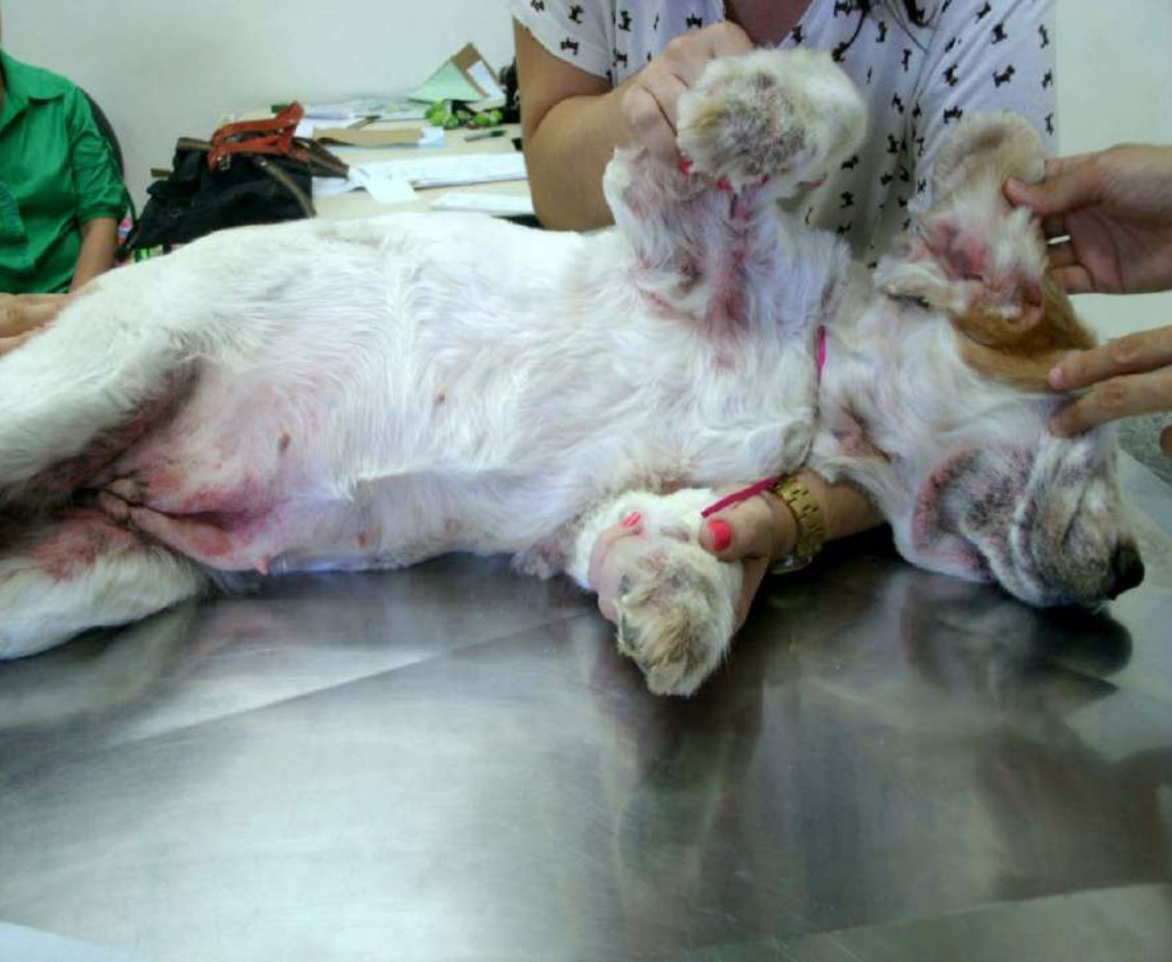

Figura 36 - Animal da raça Cocker com prurido e sinais clínicos de atopia crônica em que observam-se hiperpigmentação, liquinificação, eritema em região de pescoço, axila, face medial da coxa e patas

**Voltar para página:**

Capa 2 3 4 5 6 7 8. **1):** 9 10 11 12 13 14 15 16 17 18 19 20 21 22 .  
**2):** 23 24 25 26 27 28 29 30 31 . **3):** 32 33 34 35 36 37 38 39 40 41 42 43  
44 . **4):** 45 46 47 48 49 50 51 52 53 . **5):** 54 55 56 57 58 59 60 61 62 . **6):** 63  
64 65 66 67 68 69 70 71 72 . **7):** 73 74 75 76 77 78 . **8):** 79 80 81 82 83 84  
85 86 87 88 89 90 . **9):** 91 92 93 94 95 96 97 98 . **10):** 99 100 101 102 103 104 105 106

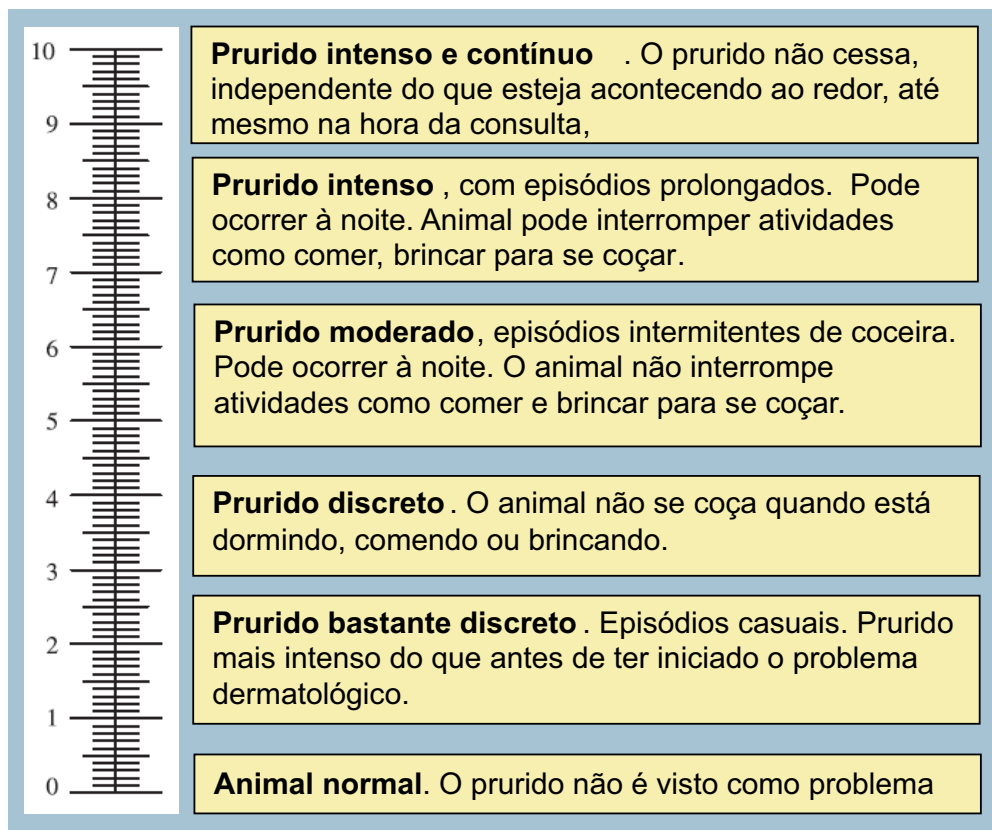


Figura 37 - Escala visual modificada para mensuração do prurido. O proprietário deve marcar um X, no local da escala em que suspeita que está a coceira da animal

### Voltar para página:

Capa 2 3 4 5 6 7 8. **1):** 9 10 11 12 13 14 15 16 17 18 19 20 21 22 .  
**2):** 23 24 25 26 27 28 29 30 31 . **3):** 32 33 34 35 36 37 38 39 40 41 42 43  
44 . **4):** 45 46 47 48 49 50 51 52 53 . **5):** 54 55 56 57 58 59 60 61 62 . **6):** 63  
64 65 66 67 68 69 70 71 72 . **7):** 73 74 75 76 77 78 . **8):** 79 80 81 82 83 84  
85 86 87 88 89 90 . **9):** 91 92 93 94 95 96 97 98 . **10):** 99 100 101 102 103 104 105 106

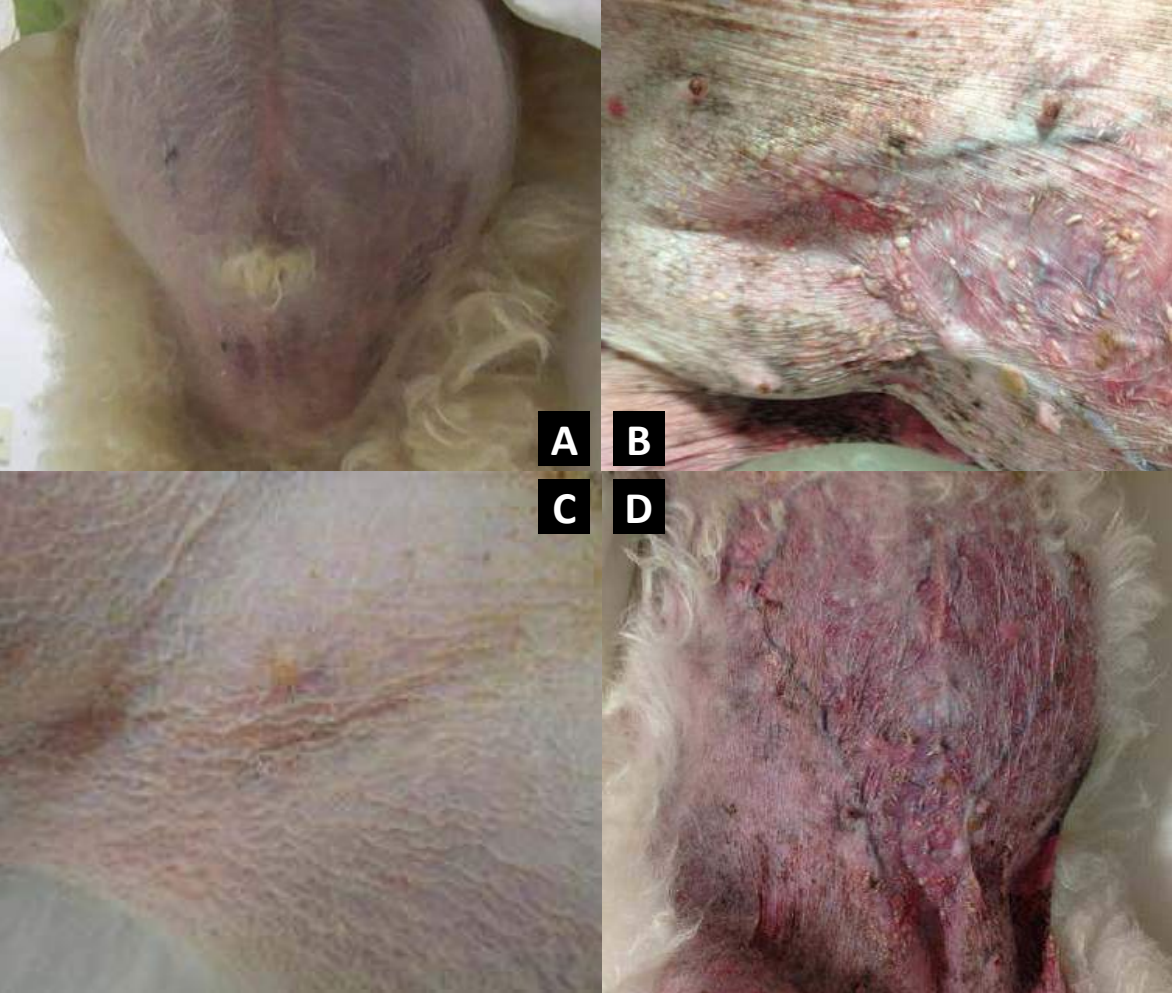

Figura 38 - Pacientes com hiperadrenocorticismo: a) Evidencia-se obesidade central, decorrente do hiperadrenocorticismo; b) Telangiectasia intensa e calcinose cutânea em região abdominal; c) Hipotonia cutânea abdominal ; d) Eritema, telangiectasia e calcinose cutânea em abdômen

**Voltar para página:**

Capa 2 3 4 5 6 7 8. **1):** 9 10 11 12 13 14 15 16 17 18 19 20 21 22. **2):** 23 24 25 26 27 28 29 30 31. **3):** 32 33 34 35 36 37 38 39 40 41 42 43 44. **4):** 45 46 47 48 49 50 51 52 53. **5):** 54 55 56 57 58 59 60 61 62. **6):** 63 64 65 66 67 68 69 70 71 72. **7):** 73 74 75 76 77 78. **8):** 79 80 81 82 83 84 85 86 87 88 89 90. **9):** 91 92 93 94 95 96 97 98. **10):** 99 100 101 102 103 104 105 106