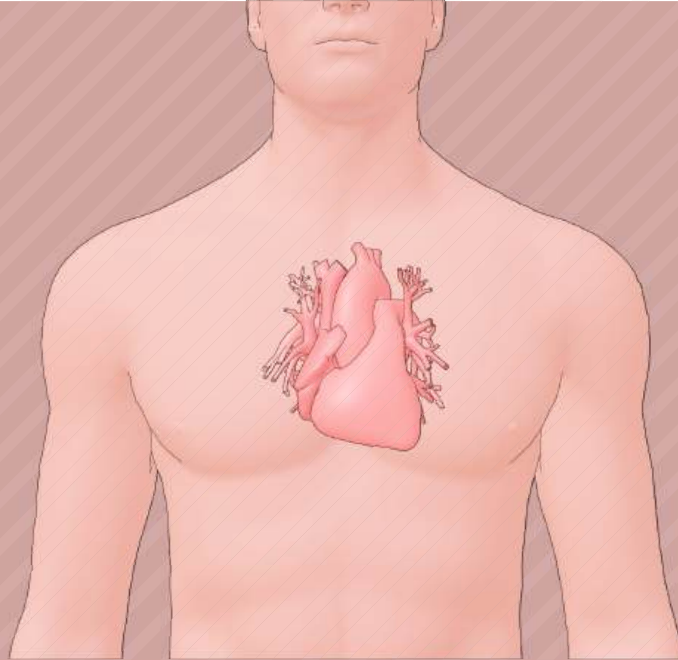

Propedêutica cardiovascular na Atenção Básica

Rosália Morais Torres
Maria da Consolação Vieira Moreira
Rose Mary Ferreira Lisboa da Silva

Propedêutica cardiovascular na Atenção Básica

Rosália Morais Torres

Maria da Consolação Vieira Moreira

Rose Mary Ferreira Lisboa da Silva

Belo Horizonte
NESCON - UFMG
2019

CRÉDITOS

Ministério da Saúde

Luiz Henrique Mandetta
Ministro

Secretaria de Gestão do Trabalho e da Educação na Saúde – SGTES

Mayra Pinheiro
Secretário

Departamento de Gestão do Trabalho e Educação na Saúde - DEGES

Hélio Agnotti Neto
Diretor

Secretaria de Atenção Primária à Saúde – SAPS

Erno Harzheim
Secretário

Validadores do Ministério da Saúde

Bárbara Ferreira Leite (CGIED/DEGES/SGTES)
Bethânia Ramos Meireles (CGIED/DEGES/SGTES)

Fundação Oswaldo Cruz – Fiocruz

Nísia Trindade Lima
Presidente

Universidade Aberta do SUS – UNA-SUS

Fabiana Damásio
Secretário Executivo

Coordenador de Monitoramento e Avaliação

Alysson Feliciano Lemos

Editor Técnico-Científico

Paulo Biancardi Coury
Samara Rachel Vieira Nitão
Juliana Oliveira

Universidade Federal de Minas Gerais (UFMG)

Sandra Regina Goulart Almeida
Reitora
Alessandro Moreira
Vice-reitor
Fábio Alves
Pró-Reitor de Pós-Graduação
Cláudia Mayorga
Pró-Reitora de Extensão
Eliane Marina Palhares Guimarães
Diretora de Educação a Distância
Carlos Henrique Costa Moreira
Coordenador da Universidade Aberta do Brasil na UFMG (EAD-UFMG)
Edison José Corrêa
Coordenador Universidade Aberta do SUS na UFMG

Faculdade de Medicina

Humberto José Alves
Diretor
Alamanda Kfoury Pereira
Vice-diretora

Núcleo de Educação em Saúde Coletiva

Francisco Eduardo de Campos
Diretor
Edison José Corrêa
Vice-diretor

Raphael Augusto Teixeira de Aguiar
Coordenador Acadêmico

Mariana Lélis

Coordenadora Administrativa e Financeira

Sara Shirley Belo Lança

Coordenadora de Design Educacional (DE)

Gustavo Silva Storck

Gerente de Tecnologias da Informação (TI)

Roberta de Paula Santos

Gestora Acadêmica

Edison José Corrêa

José Maurício Carvalho Lemos

Rosália Morais Torres

Validação Nescon / Faculdade de Medicina / UFMG

Edison José Corrêa

Rosália Morais Torres

Coordenação Técnico-científica

Rosália Morais Torres

Maria da Consolação Vieira Moreira

Rose Mary Ferreira Lisboa da Silva

Autoras

Produção

Daniel Lopes Miranda Junior

Leonardo Freitas da Silva Pereira

Simone Myrrha

Desenvolvimento Web e Administração Moodle

Leonardo Aquim de Queiroz

Michel Bruno Pereira Guimarães

Apoio Técnico

Cacilda Rodrigues da Silva

Sara Shirley Belo Lança

Designer Educacional

André Persechini

Ilustrador

Juliana Pereira Papa Furst

Felipe Thadeu C. Parreira

Web Designer

Edgard Antônio Alves de Paiva

Produtor Audiovisual

Daniel Gomes Franchini

Animador 3D

Giselle Belo Lança Antenor Barbosa

Diagramadora

Secretaria editorial / Núcleo de Educação em Saúde Coletiva – Nescon / UNA-SUS/UFMG: (www.nescon.medicina.ufmg.br)

Faculdade de Medicina /Universidade Federal de Minas Gerais – UFMG

Av. Alfredo Balena, 190 - 7 andar

CEP 30.130-100

Belo Horizonte - MG - Brasil

Tel.: (55 31) 3409-9673

Fax: (55 31) 3409-9675

E-mail: comunicacao@nescon.medicina.ufmg.br

Fax: (55 31) 3409-9675

© 2019 , Núcleo de Educação em Saúde Coletiva

A reprodução total ou parcial do conteúdo desta publicação é permitida desde que seja citada a fonte e a finalidade não seja comercial. Os créditos deverão ser atribuídos aos respectivos autores. Licença Creative Commons License Deed

Atribuição-Uso Não-Comercial Compartilhamento pela mesma Licença 2.5 Brasil

Você pode: copiar, distribuir, exibir e executar a obra; criar obras derivadas.

Sob as seguintes condições: atribuição - você deve dar crédito ao autor original, da forma especificada pelo autor ou licenciante; uso não comercial - você não pode utilizar esta obra com finalidades comerciais; compartilhamento pela mesma licença: se você alterar, transformar, ou criar outra obra com base nesta, você somente poderá distribuir a obra resultante sob uma licença idêntica a esta. Para cada novo uso ou distribuição, você deve deixar claro para outros os termos da licença desta obra. Qualquer uma destas condições pode ser renunciada, desde que você obtenha permissão do autor. Nada nesta licença restringe os direitos morais do autor.

Creative Commons License Deed - <https://creativecommons.org/licenses/by-nc-sa/3.0/deed.pt>

ATUALIZE-SE

Novos protocolos editados por autoridades sanitárias, pesquisas e experiências clínicas indicam que atualizações e revisões nas condutas clínicas são necessárias. Os autores e os editores desse curso fundamentaram-se em fontes seguras no sentido de apresentar evidências científicas atualizadas para o momento dessa publicação. Leitores são, desde já, convidados à atualização. Essas recomendações são especialmente importantes para medicamentos e protocolos de atenção à saúde.

Recomenda-se a consulta a fontes de pesquisa correlatas:

Biblioteca Virtual do Nescon.

Disponível em: <https://www.nescon.medicina.ufmg.br/biblioteca/>

Acervo de Recursos Educacionais em Saúde (ARES) - UNA-SUS.

Disponível em: <https://ares.unasus.gov.br/acervo/>

T693p Torres, Rosália Morais
Propedêutica cardiovascular na atenção básica/ Rosália Morais Torres,
Maria da Consolação Vieira Moreira, Rose Mary Ferreira Lisboa da Silva.
-- Belo Horizonte: Nescon/ UFMG, 2019.
235p.

ISBN: 978-85-60914-50-0

1. Atenção primária à saúde. 2. Anormalidades cardiovasculares. 3.
Insuficiência cardíaca. 4. Doenças cardiovasculares. 5. Dor no peito. 6. Reabilitação
cardíaca. I. Torres, Rosália Morais. II. Silva, Rose Mary Ferreira Lisboa da. III.
Universidade Federal de Minas Gerais. Faculdade de Medicina. Núcleo de Educação
em Saúde Coletiva. IV. Título.

NLM: WG 210

CDU: 616.12

Sumário

Apresentação das autoras	7
Apresentação do curso	9
Unidade 1 - Hipertensão arterial sistêmica	13
Introdução da unidade 1.....	14
Caso clínico: Sr. Antônio quer entrar em forma para se casar	17
História clínica voltada para doenças cardiovasculares	19
Caso clínico: continuação.....	22
Forma correta de fazer a aferição da pressão arterial sistêmica	24
Rotina de exame cardiovascular	25
Caso clínico: continuação.....	65
Metas terapêuticas para tratamento da hipertensão arterial sistêmica	66
Avaliação do risco cardiovascular do Sr. Antônio.....	71
Caso clínico: continuação.....	74
Caso clínico: continuação.....	78
Interpretação do eletrocardiograma	84
Primeira etapa	85
Segunda etapa	98
Caso clínico: continuação.....	99
Ecocardiograma	100
Fundoscopia	101
Instruções ao paciente.....	103
Modificações do estilo de vida	103
Reavaliação do risco cardiovascular	105
O tratamento medicamentoso da hipertensão arterial sistêmica (HAS).....	109
Caso clínico: Orientações para a prática de atividades físicas e despedida	114
Conclusão da unidade 1.....	117
Unidade 2 - Síncope.....	119
Introdução da unidade 2.....	120
Caso clínico: Sr. José quase foi atropelado	122
Importância do exame físico.....	125
Principais causas de síncope.....	131
Caso clínico: Atendimento do Sr. José na Unidade de Pronto Atendimento	141
Palpitações: definição, causas, avaliação clínica e diagnóstico	142
Conclusão da unidade 2.....	150
Unidade 3 - Dor precordial.....	153

Introdução da unidade 3.....	154
Caso clínico: Sr. Artur exagera nos aperitivos e sente dor no peito	157
Avaliação da dor torácica.....	166
Síndrome coronariana aguda.....	167
Angina estável.....	167
Refluxo gastroesofágico	167
Estenose aórtica.....	168
Causas de dor torácica.....	169
Dor torácica: estratificação de risco.....	173
Caso clínico do Sr. Artur: Conduta final após realização de todos os exames	191
Conclusão da unidade 3.....	192
Unidade 4 - Insuficiência cardíaca	193
Introdução da unidade 4.....	194
Caso clínico: Sr. João não vai mais à missa	196
Caso clínico: Resultado dos exames complementares	209
Caso clínico: Conduta final.....	219
Considerações sobre o tratamento da insuficiência cardíaca	221
Conclusão da unidade 4.....	222
Considerações finais sobre o curso	223
Referências.....	225

Apresentação das autoras

Maria da Consolação Vieira Moreira

Graduação em Medicina pela Universidade Federal de Minas Gerais (UFMG) (1980), Residência Médica em Cardiologia pela Universidade de São Paulo (USP), 1984. *Fellowship* em cardiologia no *Albert Einstein College of Medicine*, New York, USA, 1989-1991. Doutorado em Medicina, Cardiologia, pela USP e pelo *Albert Einstein College of Medicine*, New York, USA, 1991, com bolsa do CNPq. Professora Titular do Departamento de Clínica Médica, Faculdade de Medicina (FM), UFMG. Orientadora plena e Supervisora de Pós-Doutorado no Programa de Pós-Graduação em Ciências Aplicadas à Saúde do Adulto, UFMG. Contemplada no Projeto de Colaboração Internacional, apoio binacional, CAPES/DAAD/PROBRAL. Professora Visitante, *Free University of Berlin e University of Giessen*, Alemanha, 2009-2011. Líder de Grupo de Pesquisas em Cardiopatias, CNPq - biomarcadores prognósticos na insuficiência cardíaca, transplante cardíaco e cardiomiopatias. Fundadora e Coordenadora do Programa de Insuficiência Cardíaca e Transplante Cardíaco do Hospital das Clínicas (HC) da UFMG. Consultora ad hoc de Instituições de Fomento e do Ministério da Saúde (MS). Membro da Câmara Técnica Nacional de Transplantes de Coração, Sistema Nacional de Transplantes, MS. Presidente da Sociedade Mineira de Cardiologia, 2012-2013. Diretora Científica da Sociedade Brasileira de Cardiologia, 2014-2015. Comitê Científico da World Heart Federation, 2013-2014; *European Society of Cardiology*, 2013-2015; *American Heart Association*, 2013-2015. Experiência na área de Medicina/Cardiologia, atuando principalmente nos temas insuficiência cardíaca, transplante cardíaco e cardiomiopatias.

Rosália Morais Torres

Graduada em Medicina e em Farmácia-Bioquímica/Análises Clínicas – Universidade Federal de Minas Gerais (UFMG), 1980 e 1982. Residência em Clínica Médica e Cardiologia no Hospital das Clínicas (HC) da UFMG, 1983-1986. Mestrado em Medicina Tropical pelo Centro de Pós-Graduação em Medicina Tropical da FM - UFMG, 1997. Doutorado em Ciências da Saúde/Medicina Tropical pelo Centro de Pós-Graduação em Ciências da Saúde da UFMG, 2003. Professora Associada da Faculdade de Medicina (FM), da UFMG, coordenadora da disciplina de Eletrocardiografia. Médica do HC - UFMG, como cardiologista e ecocardiografista, coordenadora do Setor de Ecocardiografia do Serviço de Cardiologia, 1992 a 2006, médica do Centro de Referência em Doença de Chagas do HC - UFMG (2010-2016). Coordenadora do Centro de Tecnologia em Saúde (CETES) da Faculdade de Medicina da UFMG. Coordenadora do Núcleo de Educação a Distância do CETES/FM - UFMG. Coordenadora do Programa Ambiente Virtual de Aprendizado em Saúde para o Século XXI. Publicou 36 artigos em periódicos especializados e 68 trabalhos em anais de eventos. Possui oito capítulos de livros publicados.

Atua na área de cardiologia, eletrocardiografia, educação a distância e telemedicina, com foco em simulação virtual, modelagem 3D, animação gráfica e inovação em ensino e saúde.

Rose Mary Ferreira Lisboa da Silva

Graduação em Medicina pela Faculdade de Medicina (FM) da Universidade Federal de Minas Gerais (UFMG) (1989), residência (Clínica Médica/Cardiologia) pela Universidade de São Paulo - Ribeirão Preto (USP-RP) e doutorado em Medicina (área de Cardiologia e Eletrofisiologia Clínica) pela Universidade Federal de São Paulo (UNIFSP) (1997). Pós-doutorado na Universidade de Barcelona (2001-2002) sob orientação do Dr. Josep Brugada e do Dr. Luís Mont. Professora Associada FM-UFMG. Orientadora colaboradora do Programa de Pós-graduação em Ciências Aplicadas à Saúde do Adulto da FM-UFMG. Presidente do Comitê de Arritmias da Sociedade Mineira de Cardiologia (2010-2011 e 2014-2015). *Fellowship European Society of Cardiology (FESC)*. Experiência na área de Medicina, ênfase em Cardiologia, atuando principalmente nos temas síncope (teste de inclinação), arritmias cardíacas, análise espectral da frequência cardíaca, marca-passo e cardiopatia chagásica.

Apresentação do curso

De acordo com a SOCIEDADE BRASILEIRA DE CARDIOLOGIA (2010), as doenças cardiovasculares são hoje um dos maiores desafios à saúde pública em todo o mundo, sendo responsáveis por 31% de todas as mortes em nível global. Mais de três quartos das mortes por doenças cardiovasculares ocorrem em países de baixa e média renda, especialmente em pessoas com menos de 70 anos de idade, caracterizando morte precoce.

Os fatores determinantes das doenças cardiovasculares são, em parte, reflexo de mudanças sociais, econômicas e culturais consequentes à globalização, à urbanização e ao envelhecimento da população, que se somam à pobreza, ao baixo nível educacional, ao estresse e aos fatores hereditários. Como fatores comportamentais de risco estão o tabagismo, o sedentarismo e a dieta rica em gorduras saturadas, que favorecem o aumento dos níveis lipídicos e a hipertensão arterial sistêmica.

Apesar da redução da mortalidade por doença cardiovascular, tendência observada nas últimas décadas, essas doenças permanecem como a principal causa de morte no Brasil (MALACHIAS, 2016). Isso se revela particularmente grave quando se considera o fato de que um terço dos óbitos por doença cardiovascular, no país, ocorre precocemente em adultos na faixa etária de 35 a 64 anos. Nessa faixa etária, as principais causas de óbito por doenças do aparelho circulatório são as doenças isquêmicas cardíacas, as doenças cerebrovasculares e as doenças hipertensivas, por sua vez potenciadas pelos fatores de risco clássicos: hipertensão arterial sistêmica, diabetes melito, obesidade, dislipidemia e tabagismo.

No decorrer das últimas décadas, a prevalência desses fatores vem aumentando no Brasil, à exceção do tabagismo, com tendência de redução mais recente (MALACHIAS, 2016). As principais causas de óbito por doenças do aparelho circulatório são, em grande parte, evitáveis e podem ser prevenidas por meio da abordagem de fatores comportamentais de risco, diagnóstico e tratamento precoces, sendo concreta a probabilidade de diminuição da ocorrência dessas mortes, se houver assistência e prevenção oportunas.

O contexto epidemiológico das doenças cardiovasculares no Brasil faz transparecer a importância da educação continuada e atualização dos conhecimentos dos profissionais médicos que atuam na Atenção Básica para reconhecimento das principais doenças cardiovasculares e dos seus principais fatores de risco. Essa é a perspectiva deste curso, baseado em metodologias ativas e ministrado a distância. Pretende atualizar os profissionais na abordagem da pessoa portadora de doença cardiovascular crônica, que se apresenta para consulta na Atenção Básica.

O curso oferece a oportunidade de rever a semiótica do exame do aparelho cardiovascular, conduzir o raciocínio clínico para detecção e investigação dos sinais e sintomas cardíacos mais comuns, à luz de avaliação clínica cardiovascular completa, ancorada na anamnese e no exame físico, e centrada na identificação dos principais sinais clínicos dessas doenças. A decisão de realizar qualquer teste especializado do sistema cardiovascular deve ter, como marcos referenciais, os achados do exame clínico – história e exame físico.

CONHEÇA O CARDIÔMETRO! (SOCIEDADE BRASILEIRA DE CARDIOLOGIA)

O CARDIÔMETRO é um indicador do número de mortes por doenças cardiovasculares no país. Para realizar os cálculos das mortes por doenças cardiovasculares, foram coletados os dados dos óbitos por doenças do aparelho circulatório, capítulo IX da 10ª Classificação Internacional de Doenças (CID10), no site do DATASUS/MS, para os anos de 2006 a 2016. Foram também utilizados dados referentes aos censos demográficos brasileiros divulgados pelo IBGE. Posteriormente estimou-se, por um modelo de regressão linear, utilizando os dados de mortalidade e de crescimento populacional, a ocorrência dos óbitos referentes aos anos de 2017 e 2018, que não estão disponíveis no site do DATASUS/MS. (Ministério da Saúde. Secretaria Executiva. Datasus. Informações de Saúde. Morbidade e informações epidemiológicas.

Disponível em: <http://www.datasus.gov.br>.)

Acesse o Cardiômetro em: <<http://www.cardiometro.com.br/antecedentes.asp>>.

Objetivo geral do curso

Atualizar e capacitar profissionais médicos da Atenção Básica, preferencialmente atuantes em programas de provisão de profissionais em áreas remotas ou periféricas, em curso autoinstrucional de propeutética cardiovascular, a distância.

Objetivos específicos:

1. apresentar revisão da avaliação clínica cardiovascular completa, com atenção para a anamnese cardiovascular e os sinais clínicos presentes no exame físico;
2. nortear o raciocínio clínico para detecção e investigação dos sinais e sintomas cardíacos mais comuns na Atenção Básica;

3. rever a semiotécnica do exame do aparelho cardiovascular com ênfase na ausculta cardíaca, na análise do pulso arterial e do venoso e jugular;
4. capacitar o profissional médico a fazer diagnóstico dos sopros cardíacos e de outras alterações da ausculta cardíaca, oferecendo elementos para abordagem sindrômica dos achados auscultatórios e diagnóstico de valvulopatias;
5. promover conhecimento quanto à indicação, de forma racional e baseada em evidências, dos exames complementares cardiovasculares;
6. oferecer noções básicas de interpretação do exame radiológico do tórax e do eletrocardiograma;
7. abordar a avaliação cardiovascular de pessoas que solicitam atestado de saúde, em especial para fins de realização de atividades físicas e práticas desportivas e integração em sistema de trabalho;
8. apresentar as indicações de encaminhamento e cuidado compartilhado com o cardiologista de acordo com os protocolos de encaminhamento do Ministério da Saúde.

Objetivo de aprendizagem

Espera-se que, ao final do curso, o profissional médico da Atenção Básica tenha ampliado suas competências no processo de atenção à pessoa com queixa ou manifestação cardiológica e na organização do processo de Atenção Básica à Saúde que envolva a pessoa, a família e a comunidade, em um contexto de trabalho em equipe e em rede de atenção.

Aspectos estruturais

Esse curso tem a carga horária de 60 horas, em quatro unidades:

- (1). Hipertensão arterial sistêmica
- (2). Síncope
- (3). Dor torácica
- (4). Insuficiência cardíaca

A oferta será a distância, com prazo de um a cinco meses para estudo dos conteúdos educacionais, sob orientação de cronograma.

O profissional médico, que deseja obter certificado do curso, deverá realizar uma avaliação formativa *on-line* ao longo das unidades, valendo 40 pontos. Aos profissionais em formação, será solicitada uma avaliação final, também *on-line*, valendo 60 pontos. Para aqueles que obtiverem o total de 60 pontos ou mais de acerto, será enviado, por via eletrônica, um certificado de aprovação.

Os instrumentos apresentados ao longo do texto – caso clínico utilizando metodologias ativas, elementos didáticos, simulações gráficas e sonoras e *live-action* vídeos, textos de apoio, infográficos, animações e videoaula – deverão ser instrumentos de apoio ao estudo, bem como objetos educacionais para revisão de parte do tema ou para práticas educativas da equipe, tanto no processo educativo com a comunidade, como na educação permanente da equipe.

O público do curso são os médicos, mas o acesso ao conteúdo é aberto a todos profissionais de nível superior da área da saúde.

ATENÇÃO!

Como este curso é apresentado também em ambiente virtual em página do site: <<https://www.nescon.medicina.ufmg.br/cursos/>>, pode haver diferenças entre este formato diagramado para impressão e o da *web*. Estas diferenças, decorrentes das peculiaridades das respectivas mídias, não comprometem o conteúdo.

O processo de avaliação só para profissionais médicos poderá ser acessado apenas no ambiente virtual.

Unidade 1

Hipertensão arterial sistêmica

UNIDADE 1

Hipertensão arterial sistêmica

Introdução da unidade 1

A hipertensão arterial sistêmica (HAS) é uma condição clínica multifatorial, caracterizada por níveis elevados e sustentados da pressão arterial. Associa-se, frequentemente, a alterações funcionais e/ou estruturais dos órgãos-alvo (coração, encéfalo, rins e vasos sanguíneos) e a alterações metabólicas, com consequente aumento do risco de ocorrência de eventos cardiovasculares fatais e não fatais (MALACHIAS, 2016 - VII Diretriz Brasileira de Hipertensão Arterial).

No Brasil, a hipertensão arterial sistêmica (HAS) atinge 32,5% da população adulta (36 milhões de indivíduos), com acometimento de mais de 50% dos idosos, contribuindo, direta ou indiretamente, para 50% das mortes por doença cardiovascular (DCV). As complicações cardíacas, renais e neurológicas da hipertensão arterial, especialmente quando associada ao diabetes melito, desencadeia elevado número de internações hospitalares e tem alto impacto negativo sobre a produtividade no trabalho e a renda familiar. (SOCIEDADE BRASILEIRA DE CARDIOLOGIA, 2010; MALACHIAS, 2016).

A HAS, por sua alta prevalência e baixas taxas de controle, constitui um dos principais fatores de risco modificáveis e um dos mais importantes problemas de saúde pública em todo o mundo. No Brasil, cerca de 75% da assistência à saúde da população é feita pela rede pública do Sistema Único de Saúde (SUS), e a prevenção primária e a detecção precoce da hipertensão arterial são as formas mais efetivas de evitar as suas consequências mais graves. Sabe-se que cerca de 80% dos casos de HAS podem ser tratados na Atenção Básica; este fato revela a importância da educação permanente dos profissionais para a atenção integral ao hipertenso e o manejo adequado dos casos, temas desta unidade. (SOCIEDADE BRASILEIRA DE CARDIOLOGIA, 2010; SCALA, 2015; MALACHIAS, 2016).

POR QUANTOS HIPERTENSOS EU SOU RESPONSÁVEL?

Uma das questões fundamentais para a programação das ações de saúde na Atenção Básica à Saúde é saber, em um determinado território e população adscrita, o número de pessoas em determinado risco, calculado por estimativa baseada em indicadores. No caso da hipertensão arterial, os seguintes dados nos orientam para essa programação, considerando 2.500 pessoas adultas sob responsabilidade de uma equipe de Saúde da Família (2015).

Faixas etárias	População estimada (2500)		Hipertensos por faixa etária	
25 a 39 anos	517 pessoas	20,68%	51 pessoas	2,04%
40 a 59 anos	565 pessoas	22,60%	183 pessoas	7,32%
60 anos ou mais	276 pessoas	11,04%	145 pessoas	5,80%
(Todas) 25 anos ou mais	1358 pessoas	54,32%	379 pessoas	15,16%

A equipe deve fazer uma programação para assistir a 379 hipertensos ao longo do ano, definindo as responsabilidades do médico, do enfermeiro e do auxiliar comunitário de saúde.

Fonte: FARIA, 2018.

Esta unidade tem os seguintes objetivos:

1. rever a anamnese voltada para problemas cardiovasculares;
2. rever a semiotécnica do exame do aparelho cardiovascular, com ênfase na ausculta cardíaca, aferição correta da pressão arterial sistêmica (PA), avaliação dos pulsos arteriais e venosos, análise do íctus *cordis*;
3. oferecer elementos para o diagnóstico e a classificação da hipertensão arterial sistêmica;
4. promover o reconhecimento dos fatores de risco no paciente hipertenso;
5. promover conhecimento quanto à indicação, de forma racional e baseada em evidências, dos exames complementares cardiovasculares no paciente hipertenso;
6. oferecer noções básicas de interpretação do estudo radiológico do tórax e do eletrocardiograma (ECG);

7. apresentar as principais indicações do teste ergométrico em caso de hipertensão artéria sistêmica;
8. abordar a avaliação cardiovascular de pacientes para realização de atividades físicas e práticas desportivas;
9. apresentar os principais fármacos anti-hipertensivos e seus mais importantes efeitos adversos;
10. oferecer instrumentos para avaliar os fatores que dificultam a adesão ao tratamento da hipertensão arterial.

Espera-se que, ao final do estudo desta, o profissional médico da Atenção Básica possa ter atualizado seus conhecimentos, sentir-se mais seguro e apto para a atenção integral da pessoa com insuficiência cardíaca, para a avaliação e reorientação do paciente, se necessário, e para a referência secundária e terciária.

Espera-se, ainda, que esses conhecimentos interfiram no processo de trabalho e no modelo de atenção, no planejamento e na avaliação e programação das ações de saúde.

Os instrumentos apresentados ao longo do texto – caso clínico utilizando metodologias ativas, elementos didáticos, simulações gráficas e sonoras e *live-action* vídeos, textos de apoio, infográficos, animações e videoaula – deverão ser instrumentos de apoio ao estudo, bem como objetos educacionais para revisão de parte do tema ou para práticas educativas da equipe, tanto no processo educativo com a comunidade, como na educação permanente da equipe.

CASO CLÍNICO

Sr. Antônio quer entrar em forma para se casar



SÍNTESE

Antônio S., 57 anos, viúvo, vem à Unidade Básica de Saúde para consulta de rotina. Hipertenso, esporadicamente deixa de tomar os anti-hipertensivos prescritos. Embora sempre estimulado para atividade física, é sedentário, não faz as restrições de sal e gordura recomendadas na sua dieta, e teve ganho ponderal importante na última década. Há quatro anos, praticamente abandonou o tratamento para cuidar da esposa, que estava com câncer e que veio a falecer há três anos.

Após viver um período de luto, conheceu Tereza, com quem pretende se casar. Se diz “gordo e doente”, mas sente-se motivado para aderir às recomendações médicas, dizendo estar decidido a fazer atividades físicas para “perder a barriga” e iniciar vida nova. Deseja ser orientado quanto a dieta, exercícios físicos e uso de medicamentos.



CASO CLÍNICO

Sr. Antônio na Unidade de Saúde



Sr. Antônio:

Boa tarde, Doutor. Há um bom tempo não venho aqui, mas agora tenho um bom motivo: quero me cuidar, perder peso, fazer exercícios físicos, estou decidido mesmo. Quero me casar novamente, arrumei uma nova companheira, a Tereza. Ela me disse que preciso cuidar melhor da minha saúde

Dr. Carlos:

Vamos conversar com calma, seu Antônio, vou pegar seu prontuário. Vejo que o senhor era acompanhado pelo Dr. Freitas, que já se aposentou. O senhor tem pressão alta há mais de 10 anos e ficou algum tempo sem tomar medicação. Em seu prontuário, consta que o senhor costuma ter dificuldades em seguir as recomendações, vamos falar um pouco sobre isso.

Sr. Antônio:

É verdade, Doutor. Foi difícil aceitar que eu tinha um problema de saúde e que a pressão alta podia me afetar, afinal eu não sentia nada! Meu descuido coincidiu com a fase mais difícil da doença da minha esposa. Infelizmente, logo depois ela morreu e fiquei sem ânimo de me cuidar. Dr. Carlos, quero estar em forma, vou seguir tudo o que o senhor mandar, tomar os remédios e fazer uma dieta direitinho. Vim aqui para o senhor me dizer o que fazer.

Dr. Carlos:

Isso é muito bom. Mas preciso avaliar o seu caso com mais cuidado, pois é a primeira vez que o senhor se consulta comigo. Vamos começar desde o início. O senhor está sentindo alguma coisa no momento?

Sr. Antônio:

Às vezes, as minhas pernas incham um pouco e, quando vou subir o morro para ir à padaria, sinto um pouco de cansaço, mas é só. No momento não tenho tido dor no peito, nem aperto, nem nada, mas já tive umas duas vezes.

A **história clínica** deste paciente deve ser cuidadosamente colhida.

Os dados de anamnese descritos favorecem a boa condução deste caso?

Veja como deve ser realizada uma anamnese centrada em problemas cardiovasculares. Reveja também a importância da história familiar, dos hábitos de vida e da história pregressa do paciente.

Explorar adequadamente os sintomas cardiovasculares contribui de maneira significativa para o diagnóstico.

Saiba mais sobre a história clínica voltada para doenças cardiovasculares.

HISTÓRIA CLÍNICA VOLTADA PARA DOENÇAS CARDIOVASCULARES

Segundo dados da Organização Mundial de Saúde, 70% das mortes têm como causa as doenças crônicas não transmissíveis, e cerca de 50% delas são de origem cardiovascular, 21% por câncer, 12% por doenças respiratórias crônicas e 3,5% por diabetes. Há o agravante de que 85% dessas mortes ocorrem em países de renda média ou baixa, e 40% entre as idades de 30 e 70 anos, com importante impacto socioeconômico (BRASIL, 2011; MALTA, 2015).

O conhecimento da epidemiologia e fisiopatologia dos principais sinais e sintomas do sistema cardiovascular e de seus fatores de risco é a etapa inicial para a abordagem abrangente e racional dos pacientes, para sua evolução mais favorável e melhor qualidade de vida.

A taxa de mortalidade por doenças cardiovasculares, no Brasil, é de 18,0 a 75,5 por 100.000 habitantes (BRASIL, 2012), e essa taxa é responsável por 29% de todas as mortes, ocorrendo uma morte cardiovascular a cada 40 segundos, totalizando quase 350.000 mortes no ano de 2016 (SOCIEDADE BRASILEIRA DE CARDIOLOGIA. *Cardiômetro*, 2015).

Ademais, tem sido estimado um aumento maior das taxas de doenças cardiovasculares entre indivíduos com idades entre 35 e 44 anos até o ano de 2030, com maior impacto socioeconômico. Isso implicará uma diferença importante na expectativa de vida da ordem de 14 anos, sendo as doenças cardiovasculares a causa dessa diferença.

Para intervenções profícuas de prevenção e controle, o diagnóstico das doenças cardiovasculares é uma prioridade de saúde pública. Para isso, a entrevista médica é a primeira e fundamental etapa para o raciocínio clínico, envolvendo o respeito ao paciente, a escuta, a comunicação e os conhecimentos adequados, o que implica aptidão (competência) e execução daqueles conhecimentos na prática (habilidade). Toda essa interação já se inicia com a anamnese, a qual deve ser realizada em local com infraestrutura adequada, com o conforto necessário para o paciente e o médico, e considerando o nível sociocultural e econômico do paciente, além de suas orientações de comportamento. Esse tratamento exclusivo ao paciente permite uma medicina personalizada e a decisão compartilhada entre médico e paciente.

Os dados da identificação do paciente também são importantes para a construção do raciocínio clínico. A idade do paciente é um desses dados. Doenças congênitas, como as malformações cardiovasculares, revelam-se mais frequentes na população de crianças, adolescentes e adultos jovens. O surto de febre reumática também ocorre mais nessa faixa etária jovem. Por outro lado, doenças crônicas degenerativas, como a aterosclerose - por conseguinte, cardiopatia isquêmica -, e a hipertensão arterial sistêmica apresentam-se a partir da meia-idade. Há, também, predomínio de algumas doenças cardiovasculares conforme o sexo, como a doença arterial coronariana obstrutiva no homem e a taquicardia por reentrada nodal, um tipo de taquicardia supraventricular, nas mulheres. Esses são alguns exemplos de dados epidemiológicos sobre idade e sexo que devem ser considerados, sem que sejam os determinantes do diagnóstico.

A etnia/cor do paciente é um dado que pode ter influência no prognóstico e na terapêutica, por exemplo, de hipertensão arterial sistêmica. Esta pode ser mais prevalente e refratária ao tratamento nos negros, e pode não ter boa resposta ao uso de medicamentos com ação sobre a renina, cujo nível pode estar baixo nesses pacientes.

A profissão e as atividades lúdicas podem sugerir o tipo de exercício físico ao qual o paciente se submete, se isotônico ou isométrico, com implicações sobre a pós-carga cardíaca. Sua naturalidade e sua procedência podem ser uma informação epidemiológica para doenças como a de Chagas e a esquistossomose, as quais podem resultar em cardiopatia.

A queixa principal e sua história serão detalhadas ao se abordarem os principais sintomas e sinais, deixando o paciente fazer o seu livre discurso sobre a moléstia atual. Caberá ao

profissional médico ordenar esses dados em ordem cronológica, de relevância, com todas as suas características de início, localização, sintomas associados, fatores de alívio e de agravamento, evolução, investigação, tratamento e sua resposta ao mesmo. Entretanto, sintomas e/ou sinais da anamnese especial, obtidos por ocasião da revisão dos sistemas, contribuirão para o diagnóstico sindrômico e para as comorbidades associadas ao diagnóstico cardiovascular.

Em seguida, por meio da história pregressa (pessoal), os antecedentes fisiológicos (como gestações, partos; menopausa) e os mórbidos devem ser detalhados. As informações abrangentes sobre as doenças que o paciente já apresentou ou ainda apresenta devem ser obtidas: como, quando e como foi o diagnóstico (sinais, sintomas, exames complementares), sua evolução, qual o tratamento e sua resposta, onde fazia ou faz o seguimento clínico. Caso o paciente tenha se submetido a alguma cirurgia, o laudo do hospital onde foi realizada a cirurgia deve ser requisitado. As informações sobre a indicação, o tipo de cirurgia, possíveis intercorrências clínicas e cirúrgicas e internações prévias propiciarão dados de valor para o raciocínio. O paciente também deve ser questionado sobre possíveis alergias e sobre a atualização de seu cartão de vacinação.

Os hábitos de vida devem ser pesquisados, como a dieta (interrogando sobre suas refeições e lanches), a prática de exercícios físicos (quais, duração e frequência semanal). Hábitos nocivos como tabagismo e etilismo também devem ser pesquisados e quantificados quanto ao tempo de início, número de cigarros por dia, tipo e volume diário de bebida; período de uso ou se ainda é atual. Com base na naturalidade e procedência do paciente, ou questionando o mesmo sobre sua moradia em áreas endêmicas de doença de Chagas e sobre o contato com água doce e natural contaminada por parasitas da espécie *Schistosoma*, ter-se-á a informação sobre epidemiologias positivas para aquelas doenças. Por meio desses dados, muitos fatores de risco cardiovascular já serão identificados.

A história familiar deve incluir parentes de primeiro grau, com perguntas sobre os pais, suas possíveis doenças, suas idades; caso tenham falecido, a causa da morte e sua idade. A saúde de outros familiares também deve ser questionada. Mais adiante, veremos que esses dados são importantes, inclusive, para o diagnóstico de doenças cardiovasculares em pacientes ainda assintomáticos.

A história social ou socioeconômica também é outro capítulo da anamnese que permitirá ao entrevistador conhecer o nível sociocultural e econômico do paciente, além de suas orientações de comportamento, sem fazer qualquer julgamento sobre esses aspectos, mas considerando-os para uso de linguagem apropriada para os esclarecimentos e para abordagem personalizada.

CASO CLÍNICO

Continuação



Dr. Carlos:

No último registro de consulta feito em seu prontuário, consta que o senhor estava em tomando enalapril 20mg, duas vezes ao dia, e hidroclorotiazida, 25mg ao dia. Qual medicação o senhor está usando atualmente? Ainda é a mesma?

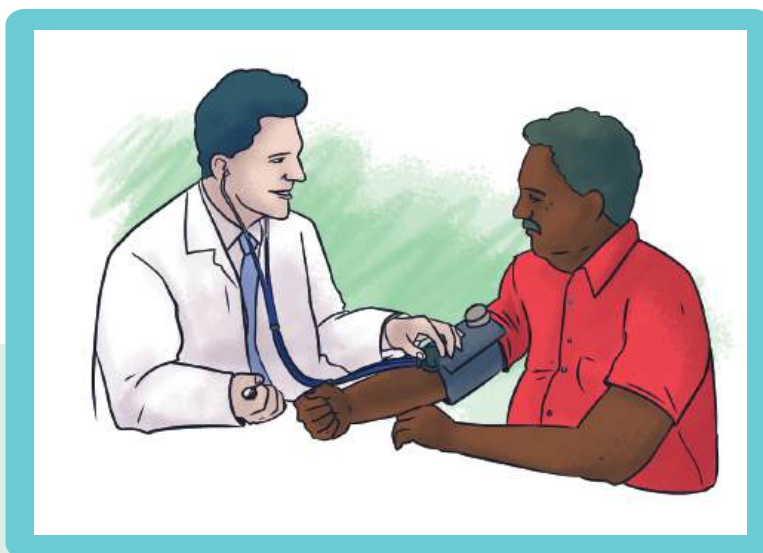Sr. Antônio:

A mesma, doutor. Só que, de vez em quando, eu paro de tomar. Meus amigos todos me dizem que os remédios para tratamento da pressão atrapalham a potência, então eu fico um pouco cismado e paro por uns tempos. Percebo que minha ereção não é mais a mesma de antes, doutor, acho que são os remédios Também não tomo os remédios quando sei que vou beber, acho que isso pode me fazer mal.

DADOS RELEVANTES DA HISTÓRIA CLÍNICA

Os dados relevantes da história clínica do Sr. Antônio foram listados:

- a. apresenta dor torácica ocasional, relacionada ao esforço físico maior que o habitual, que cessa com o repouso;
- b. nunca foi tabagista e relata ser etilista social;
- c. história familiar (mãe e tia materna) de diabetes melito 2 (DM2), irmãos obesos e hipertensos;
- d. história familiar de doença arterial coronariana (DAC): pai falecido aos 66 anos por infarto agudo do miocárdio;
- e. sedentarismo;
- f. ganho de peso.



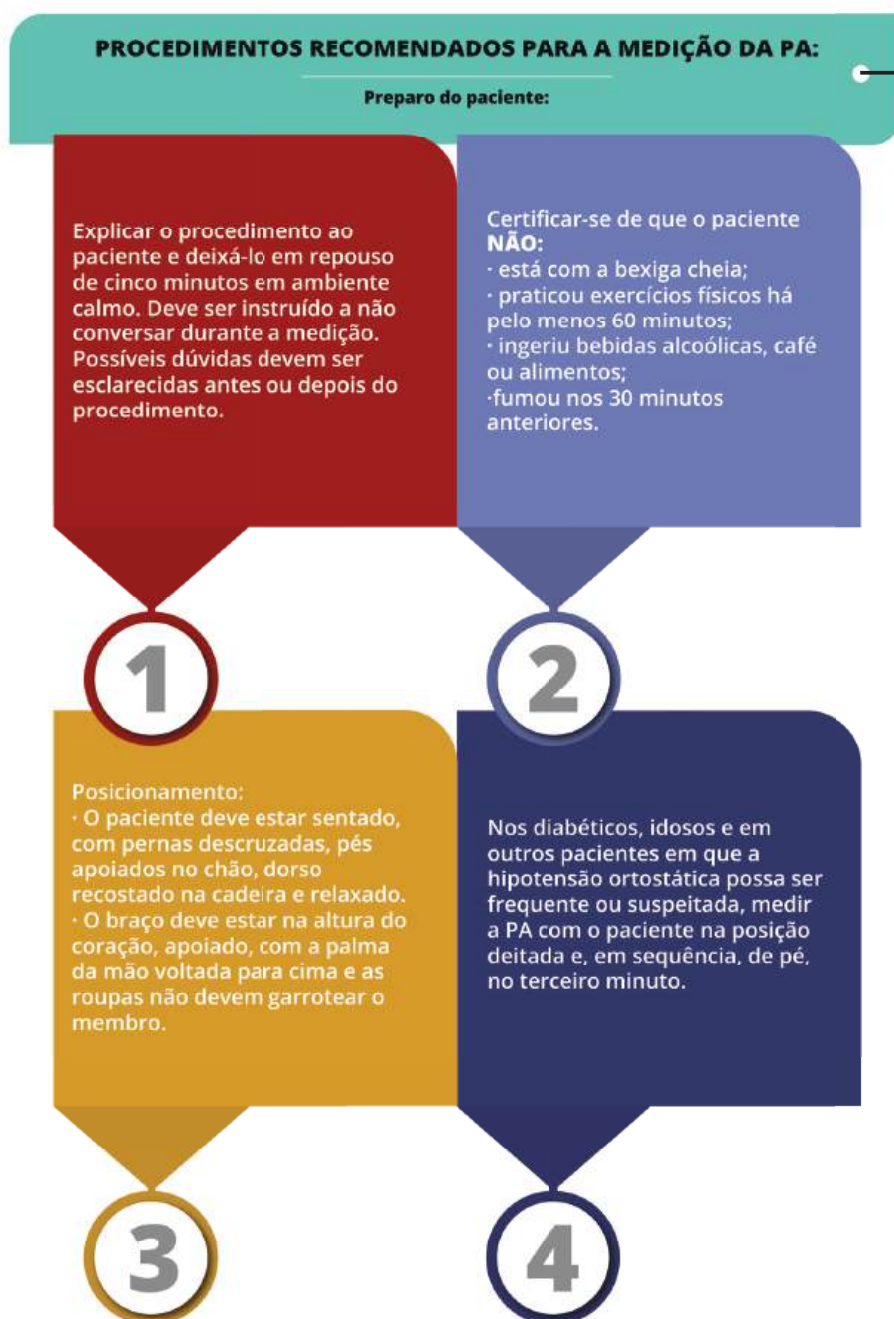Dr. Carlos:

Agora que já conversamos sobre o que o senhor sente, podemos fazer um exame. Afinal, o senhor já tem hipertensão há mais de 10 anos e ganhou bastante peso, precisamos avaliar bem seu estado. Vamos começar o exame medindo sua pressão.

Forma correta de fazer a aferição da pressão arterial sistêmica

Quadro 1 – Forma correta de fazer a aferição da pressão arterial sistêmica

A pressão arterial sistêmica (PA) deve ser medida em toda avaliação por médicos de qualquer especialidade e demais profissionais da saúde devidamente capacitados. Recomenda-se, pelo menos, a medição da PA a cada dois anos para os adultos com PA $\leq 120/80$ mmHg, e anualmente para aqueles com PA $>120/80$ mmHg e $<140/90$ mmHg. Pessoas com níveis pressóricos acima de 149/90 mmHg serão avaliadas em intervalos ditados pela evolução clínica. Recomenda-se a realização de várias medições, com o paciente sentado em ambiente calmo e confortável para melhorar a reprodutibilidade e aproximar os valores da PA obtidos no consultório àqueles fornecidos pela monitorização ambulatorial da pressão arterial (MAPA) na vigília.



ETAPAS PARA A REALIZAÇÃO DA MEDIÇÃO:

ETAPA 1

Determinar a circunferência do braço no ponto médio entre acrômio e olécrano;

ETAPA 2

Selecionar o manguito de tamanho adequado ao braço;

ETAPA 3

Colocar o manguito, sem deixar folgas, 2 a 3 cm acima da fossa cubital;

ETAPA 4

Centralizar o meio da parte compressiva do manguito sobre a artéria braquial;

ETAPA 5

Estimar o nível da pressão arterial sistólica (PAS) pela palpação do pulso radial;

ETAPA 6

Palpar a artéria braquial na fossa cubital e colocar a campânula ou o diafragma do estetoscópio sem compressão excessiva;

ETAPA 7

Inflar rapidamente até ultrapassar 20 a 30 mmHg o nível estimado da PAS obtido pela palpação;

ETAPA 8

Proceder à deflação lentamente (velocidade de 2 mmHg por segundo);

ETAPA 9

Determinar a PAS pela ausculta do primeiro som (fase I de Korotkoff) e após aumentar ligeiramente a velocidade de deflação;

ETAPA 10

Determinar a pressão arterial diastólica (PAD) no desaparecimento dos sons (fase V de Korotkoff);

ETAPA 11

Auscultar cerca de 20 a 30 mmHg abaixo do último som para confirmar seu desaparecimento e depois proceder à deflação rápida e completa;

ETAPA 12

Se os batimentos persistirem até o nível zero, determinar a PAD no abafamento dos sons (fase IV de Korotkoff) e anotar valores da PAS/PAD/zero;

ETAPA 13

Realizar pelo menos duas medições, com intervalo em torno de um minuto. Medições adicionais deverão ser realizadas se as duas primeiras forem muito diferentes. Caso julgue adequado, considere a média das medidas;

ETAPA 14

Medir a pressão em ambos os braços na primeira consulta e usar o valor do braço onde foi obtida a maior pressão como referência;

ETAPA 15

Informar o valor de PA obtido para o paciente .

ETAPA 16

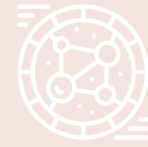Anotar os valores exatos sem "arredondamentos" e o braço em que a PA foi medida.

ROTINA DE EXAME CARDIOVASCULAR

Este paciente é hipertenso, portador de dislipidemia e obesidade. O exame físico do aparelho cardiovascular fornece dados importantes para diagnóstico clínico e acompanhamento do paciente.

Reveja a seguir:

- Os principais sinais e sintomas em cardiologia e
- Rotina do exame físico do aparelho cardiovascular.

**INFO
GRÁFICO****Principais sinais
e sintomas em
cardiologia**

Os principais sinais e sintomas em cardiologia

1. CIANOSE

É definida como a coloração arroxeada, azulada da pele, das mucosas ou dos leitos ungueais por aumento da hemoglobina reduzida (hemoglobina não oxigenada) no sangue ou, de pelo menos 5 g/dL. Pode ser mascarada por anemia e pela icterícia.

No cardiopata, pode ser de **origem central** por transtorno da ventilação pulmonar (como no derrame pleural), transtorno da difusão (por aumento da espessura alveolocapilar, como na congestão pulmonar), por transtorno da perfusão (como nos quadros de insuficiência do ventrículo direito) e por curto-circuito (*shunt*) direito-esquerdo (como nas cardiopatias congênitas cianogênicas).

Nos pacientes com insuficiência cardíaca congestiva, a cianose é periférica, em decorrência da congestão venosa sistêmica, quando ocorre excessiva redução da hemoglobina.

Portanto, nos cardiopatas, a cianose pode ser mista, de origem central e periférica.

2. CLAUDICAÇÃO INTERMITENTE

É caracterizada por sintomas de dor, fadiga, desconforto na panturrilha às caminhadas e que desaparece dentro de 10 minutos de repouso.

A causa pode ser insuficiência arterial periférica por aterosclerose, e os fatores de risco são a idade (≥ 65 anos, sem os outros fatores), o tabagismo, a dislipidemia, a HAS e o diabetes. O paciente pode apresentar aterosclerose em outra artéria do corpo.

Sua prevalência é de 18% entre aqueles com idade entre 60 a 90 anos.

3. DISPNEIA

Dispneia é a dificuldade de respiração, relatada pelo paciente como falta de ar, cansaço, fôlego curto. Pode ser objetiva, quando o paciente se apresenta ao exame com **taquipneia** (aumento da frequência respiratória) ou **hiperpneia** (aumento da amplitude dos movimentos respiratórios) ou **ambos**.

Na **dispneia subjetiva**, o paciente apresenta a queixa, mas, ao exame físico, não há alterações que indiquem alterações do ritmo ou da frequência respiratória.

Os mecanismos de dispneia no cardiopata se devem à demanda excessiva da ventilação (pela insuficiência alveolocapilar) e pelos distúrbios ventilatórios restritivos (pela congestão pulmonar ou pelo derrame pleural). Ela é progressiva, iniciando-se aos esforços maiores e, com a evolução da doença, ocorre a esforços menores e até ao repouso. A classificação de *New York Heart Association* (NYHA) (Quadro 2) é utilizada para todos os cardiopatas e permite avaliar o prognóstico e nortear a terapia. Pacientes com insuficiência cardíaca em classe funcional III ou IV dessa classificação, mesmo sob tratamento farmacológico, podem apresentar até 50% de mortalidade em até um ano.

Quadro 2 - Classificação funcional da dispneia para cardiopatas

Classe funcional (CF) NYHA	Atividades que desencadeiam a dispneia
CF I	Ausência de dispneia durante atividades cotidianas ou habituais. A limitação para esforços é semelhante à de indivíduos saudáveis, conforme seu condicionamento físico.
CF II	Dispneia durante atividades físicas habituais. Há dispneia aos esforços maiores ou moderados.
CF III	Limitação acentuada para as atividades habituais (dispneia aos pequenos esforços)
CF IV	Dispneia ao repouso

Fonte: Modificado de BOCCHI, 2009.
NYHA: *New York Heart Association*

A dispneia em decúbito dorsal é denominada **ortopneia**. Há melhora logo após o paciente elevar mais a cabeceira da cama ou sentar-se. A ortopneia ocorre devido ao aumento do retorno venoso naquela posição, aumentando a pré-carga cardíaca. Porém, pode ocorrer também no paciente pneumopata (com asma, doença pulmonar obstrutiva crônica), - já que a função muscular respiratória é mais bem utilizada na posição ortostática - ou no paciente com disfunção do diafragma, com maior compressão torácica pelo abdome em decúbito dorsal.

A **dispneia paroxística noturna** (DPN) ocorre após o paciente conciliar o sono, na posição deitada e, tendo dormido durante duas a quatro horas, ele é despertado pela dispneia súbita, com tosse improdutiva ou podendo acompanhar uma expectoração mucosa. Esses sintomas o obrigam a sentar-se à beira da cama ou levantar-se, com melhora gradual. A DPN ocorre pela reabsorção do líquido intersticial na posição supina durante aquele tempo de duas a quatro horas, maior retorno venoso e pelo ritmo sono-vigília das catecolaminas, as quais, sintetizadas pelas glândulas adrenais, pelo cérebro e sistema nervoso simpático, têm menor secreção durante o sono.

Caso não haja melhora da dispneia e ela seja acompanhada de expectoração rósea (pela presença de sangue em virtude do aumento importante da pressão capilar pulmonar com ruptura dos vasos), de sinais de ativação simpática e até de hipoxemia, o quadro é de **edema agudo de pulmão**, uma emergência clínica.

Trepopneia é a dispneia em decúbito lateral, quadro que pode ocorrer no derrame pleural moderado a importante, quando o paciente se deita em decúbito contralateral ao derrame, havendo menor expansibilidade torácica.

Na platipneia, a dispneia ocorre em ortostatismo, com melhora em decúbito horizontal. Esta ocorre nos pacientes com fístulas arteriovenosas pulmonares, ocorrendo maior saturação de oxigênio em decúbito dorsal.

4. DOR TORÁCICA DE ORIGEM CARDÍACA

As principais dores torácicas de origem cardíaca são a **isquêmica**, a da **pericardite aguda** e da **dissecção aguda de aorta**.

Dor cardíaca de origem isquêmica

A dor cardíaca isquêmica ocorre principalmente por doença arterial coronariana (DAC), a qual apresenta uma prevalência de 6,3% entre adultos com pelo menos 20 anos de idade, sendo maior nos homens (até 7,4%) que nas mulheres (até 6,5%), com aumento da prevalência com a idade. Além da idade, há os fatores de risco relacionados à aterosclerose, como tabagismo (pela disfunção endotelial e redução do HDL-colesterol), dislipidemia, HAS, diabetes melito (75% apresentam ou apresentarão aterosclerose em algum segmento arterial) e história familiar (se pai ou filho apresenta DAC manifestada ou diagnosticada com menos de 55 anos de idade, ou mãe ou filha com DAC com menos de 65 anos de idade). E além da dor torácica isquêmica, outras manifestações de DAC para considerar a história familiar positiva são insuficiência cardíaca isquêmica, histórico de intervenções percutâneas coronarianas ou cirurgia de revascularização miocárdica ou morte cardíaca súbita.

A fisiopatologia das síndromes coronarianas agudas, as quais incluem a angina instável (na qual não haverá aumento das enzimas cardíacas específicas) e o infarto agudo do miocárdio (IAM), o qual pode apresentar-se com infra ou com supradesnivelamento do segmento ST ao eletrocardiograma, é diferente da angina estável. A obstrução pela placa aterosclerótica não é crítica, sendo inferior a 50% na maior parte dos casos. Há ruptura ou fissura da placa vulnerável - a qual contém mais de 40% de lipídios, em seu centro e bordas - com exposição do endotélio, disfunção endotelial, resultando em ativação plaquetária e vasoconstrição. Se a consequente trombose for prolongada e não houver reperfusão (ou esta for tardia), o quadro será de IAM com supradesnivelamento do segmento ST. Se a trombose for transitória, a reperfusão for precoce e houver circulação colateral, o quadro será de angina instável ou IAM sem supradesnivelamento do segmento ST.

A dor cardíaca de origem isquêmica é de localização difusa, na região precordial ou retroesternal, tipo aperto, constrição, peso ou queimação, e pode ser associada à dor referida no membro superior esquerdo (especificamente na face ulnar), pela convergência de nervos cutâneos deste membro e da inervação coronariana na medula espinhal. Por ser uma dor visceral, pode acompanhar-se de sinais e/ou sintomas do sistema nervoso autônomo, com palidez, sudorese, náuseas, vômitos, pré-síncope ou síncope.

O quadro 3 descreve algumas apresentações da doença coronariana, inclusive aquelas que há dor precordial.

Quadro 3 - Apresentações da doença arterial coronariana

Apresentações	Características
Angina estável	Dor típica ao esforço, cedendo com o repouso, ou dor ao estresse emocional, cedendo com nitrato sublingual
Angina instável	Ao repouso, de início recente ou progressiva
Infarto agudo do miocárdio	Dor prolongada com alterações eletrocardiográficas (ou de métodos de imagem) sugestivas de isquemia e aumento de enzimas cardíacas (como as troponinas)
Isquemia silenciosa	Indivíduo assintomático, com alterações isquêmicas aos exames complementares
Morte cardíaca súbita	Parada cardíaca até uma hora após o início de algum sintoma, como dor torácica, dispneia, palpitações, etc.

Fonte: Elaborado pelas autoras, 2018.

Angina estável

A apresentação da angina estável típica é a dor com as características descritas acima, que ocorre ao esforço e melhora com o repouso, ou ocorre ao estresse emocional e melhora após uso de nitrato sublingual dentro de 30 segundos a minutos, conforme seja mononitrato ou dinitrato de isossorbida. A fisiopatologia é o desequilíbrio entre oferta e consumo de oxigênio, associada a lesão aterosclerótica obstrutiva de pelo menos 70% nas principais artérias coronárias e/ou de pelo menos 50% no tronco da coronária esquerda. É a primeira manifestação da DAC em cerca de 50% dos pacientes e sua mortalidade anual é de até 2,4%.

Angina instável

A angina instável pode ser ao repouso, geralmente com duração superior a 20 min, sendo responsável por 80% dos casos de angina na urgência, principalmente entre os pacientes que a apresentaram nas últimas 48 horas. Outras classificações de angina instável são a angina de início recente e a angina progressiva ou em crescente. A primeira começou há dois meses, e a dor é desencadeada quando o paciente caminha um a dois quarteirões ou quando sobe até um lance de escada com velocidade em passo normal. Na angina crescente, há aumento da intensidade, duração e frequência da dor e/ou diminuição do limiar que a desencadeia, ocorrendo, pelo menos, ao mesmo nível de esforço da angina de início recente.

Infarto agudo do miocárdio

No **infarto agudo do miocárdio (IAM)**, a dor é semelhante, com duração superior a 20 ou 30 minutos, e pode ser acompanhada de sinais do sistema nervoso autônomo descritos anteriormente. Pródromos como angina de repouso podem ocorrer.

Em idosos, diabéticos e mulheres, a apresentação pode ser atípica, com dor de qualidade distinta da descrita, quadro de dispneia, sudorese, náuseas e vômitos ou síncope. Por isso, toda dor torácica, em especial naqueles a partir da meia-idade e/ou com fatores de risco de DAC, deve ser investigada de maneira adequada.

Há um paciente apresentando IAM fatal a cada 40 segundos, com uma taxa anual ajustada para idade por 1.000 indivíduos, de 5,7 em homens negros; 3,9 em mulheres negras; 3,3 em homens brancos e de 2,0 em mulheres brancas. Cerca de 14% dos pacientes com IAM irão falecer durante o período de um ano em decorrência desse evento. À vista disso, o diagnóstico correto é imprescindível para as intervenções farmacológicas e não farmacológicas adequadas para reduzir a mortalidade, para remissão dos sintomas e para melhoria da qualidade de vida.

Isquemia silenciosa

A isquemia silenciosa é considerada a apresentação mais frequente da doença coronariana crônica. Segundo COHN, 2003, é definida como o registro objetivo de isquemia miocárdica na ausência de angina ou equivalentes anginosos. Ocorre em indivíduo assintomático com alterações isquêmicas aos exames complementares.

Sua presença relaciona-se a maior risco de morte e eventos cardíacos, chegando-se a se verificar mortalidade até três vezes maior (24% *versus* 8,0%) em relação àqueles sem isquemia (FERREIRA, 2007).

Morte cardíaca súbita

A **morte cardíaca súbita** é definida como aquela “ocorrência imprevisível, não traumática, [não-autodirigida], em pacientes com ou sem doença pregressa que morreram dentro de uma hora a partir do estabelecimento do evento terminal. No caso de morte não testemunhada, a vítima deve ter sido vista bem dentro das 24 horas precedentes” (SILVA, 2000).

Pericardite aguda

Esta dor é responsável por 4% das dores torácicas na urgência. É caracterizada por uma síndrome febril, geralmente com comprometimento das vias respiratórias superiores, com dor torácica difusa ou em hemitórax esquerdo, sem qualidade específica, que piora com o decúbito dorsal, movimentação do tronco, inspiração, deglutição, e que apresenta alívio quando o paciente se senta ou inclina seu tórax para frente, pelo menor atrito entre os folhetos visceral e parietal do pericárdio inflamado. Pode ter várias etiologias além das virais e bacterianas, como colagenoses, uremia, trauma, neoplasia, pós-radioterapia torácica, pós-IAM, etc.

Dissecção aguda de aorta

Esta é responsável por 2% dos atendimentos referentes à dor torácica na urgência e sua mortalidade é de 1% por hora desde o começo dos sintomas, caso o paciente não receba o tratamento apropriado. A dissecção aguda da aorta acomete pacientes com HAS ou com doenças da aorta. A dor é do tipo lancinante, de forte intensidade, descrita pelo paciente como se “seu peito estivesse sendo rasgado”. Sua localização e seus sintomas ou sinais associados dependem do sítio de laceração da camada íntima da aorta. Se a dissecção for proximal (tipo A), a dor pode ter início na região retroesternal, com migração para o dorso. Se a dissecção for distal (tipo B), a dor pode ter início no dorso. O comportamento migratório da

dor ocorre em menos de 20% dos casos. Os sintomas associados dependem do ramo da aorta comprometido pela dissecção, com alterações do pulso arterial, da pressão arterial (ocorrendo hipertensão em 70%, se dissecção distal, e hipotensão em 25% da dissecção proximal), alterações neurológicas, além de sintomas de insuficiência aórtica aguda, insuficiência cardíaca, tamponamento cardíaco, etc.

5. EDEMA

É o aumento do líquido intersticial e pode ser periférico, presente em cavidades pré-formadas no corpo (espaço pericárdico, pleural, peritoneal, etc.) ou generalizado, o qual é denominado anasarca. O edema leva ao aumento do peso corporal e ao sinal da fóvea ou cacifo, sinal pesquisado ao exame físico por digitopressão da pele durante, pelo menos, cinco segundos.

O cardiopata pode apresentar edema periférico, por aumento da pressão hidrostática venosa, e pode apresentar a anasarca. Neste caso, a fisiopatologia é a ativação do sistema renina-angiotensina-aldosterona, com retenção de sódio, aumento da osmolaridade plasmática e maior secreção de hormônio antidiurético, com retenção hídrica. É um sinal importante de congestão venosa sistêmica da insuficiência cardíaca congestiva global, somente do ventrículo direito ou por acometimento do pericárdio, como na pericardite constrictiva.

6. HEMOPTISE

Hemoptise é a expectoração ou eliminação de sangue (> 2 mL) pelas vias respiratórias, proveniente da traqueia, dos brônquios ou pulmões. É mais comum nos pneumopatas (com bronquite crônica, tuberculose, bronquiectasias, câncer), mas pode ocorrer no cardiopata por aumento importante da pressão capilar pulmonar, com extravasamento de hemácias, como no quadro de edema agudo de pulmão, já explicado anteriormente, e no de estenose mitral, pelo aumento da pressão no átrio esquerdo com repercussão na circulação pulmonar.

7. NICTÚRIA E NOCTÚRIA

Sintomas urinários podem fazer parte do quadro de cardiopatia, como a **oligúria** (diminuição do volume urinário inferior a 500 mL por dia), decorrente do baixo débito e da baixa perfusão renal, assim como as alterações do ritmo urinário.

Noctúria (polaciúria noturna): normalmente, um adulto não deve acordar mais do que duas vezes por noite para urinar. Há noctúria quando o a frequência urinária noturna é superior à diurna, ou seja, quando há uma inversão do ritmo do débito urinário, que pode ter, no cardiopata, as mesmas causas descritas para nictúria, embora possa ser também devida a doenças da próstata.

Nictúria (poliúria noturna) é o aumento do volume da diurese no período noturno. A quantidade de urina eliminada à noite é maior que durante o dia. Pode ocorrer por reabsorção do edema intersticial em decúbito dorsal ou por efeito de medicamentos, como os diuréticos. Constitui a causa mais frequente de noctúria.

8. PALPITAÇÕES

Este sintoma é definido como a percepção incômoda dos batimentos cardíacos, que ocorre com uma prevalência de 5,8/1000 pacientes-visitas e é mais frequente em mulheres (60,8% *versus* 31%), por possível influência hormonal (REAGAN, 2012; PAGE, 2016; SILVA, 2014a).

Suas principais causas são cardíacas (por alterações do ritmo) ou psicogênicas, e outras causas são sistêmicas, medicamentos, drogas lícitas ou ilícitas. Por isso, deve-se caracterizar de maneira abrangente o sintoma, descrevendo seu início e término (se súbitos ou graduais), sua duração, frequência, se regulares ou irregulares, sintomas associados, fatores precipitantes, se ao repouso ou esforço, fatores de alívio, resposta a tratamentos (como cardioversão elétrica – “choques” – ou uso de medicamentos e qual a via empregada).

A história pregressa e a história familiar são importantes para mais um dado sobre a origem cardíaca e seu prognóstico. Quando o paciente refere o sintoma de pancada no precórdio, isso pode dever-se ao batimento pós-extrassistólico, que ocorre depois de uma diástole de duração maior, desencadeando o mecanismo de Frank-Starling durante a próxima sístole ventricular. O exame físico durante o quadro de palpitações pode fornecer dados fundamentais para o diagnóstico.

9. SÍNCOPE

É a perda súbita da consciência e do tônus postural, com recuperação imediata e espontânea, sem a necessidade de manobras de ressuscitação cardiopulmonar, cardioversão química ou elétrica. Sua duração média é de 12 segundos, porém o paciente e aqueles que presenciaram esse sinal devem relatar que a recuperação da consciência ocorre rapidamente, com menos de cinco minutos, pois, caso contrário, o termo utilizado para descrever não é síncope, e sim perda de consciência durante 10, 30 minutos ou horas, com sua devida caracterização.

A frequência da síncope atinge até 39% (entre estudantes de medicina, é de causa vasovagal). É um sinal comum na urgência e motiva a internação do paciente, em média, em 40% das vezes. Pode ser recorrente e resultar em algum trauma físico por ocasião da perda do tônus postural. Devem ser verificados os dados sobre o tempo de início, frequência, a posição em que ocorreu a síncope, a presença de pródromos, sintomas associados, fatores precipitantes, a evolução, se o paciente foi submetido a alguma investigação e tratamento (SILVA, 2014).

Cada episódio de síncope deve ser descrito com suas características, ressaltando-se que, em até 50% das vezes, a história associada ao exame físico permite elucidar a causa da síncope, as quais são várias (Quadro 4). A identificação da causa permite evitar novo episódio, com uma evolução favorável, já que a mortalidade anual atinge 33% se a causa é cardíaca e não tratada.

Quadro 4 - Principais causas de síncope

Causas	Frequência
Neuromediada	- Vasovagal 14% (8 a 37%) - Situacional 3% (1 a 8%)
Cardíaca	- Cardiopatia estrutural 3% (1 a 8%) - Arritmias 14% (4 a 26%)
Hipotensão ortostática	11% (4 a 13%)
Medicações	3% (zero a 7%)
Neurológica	7% (3 a 32%)
Psiquiátrica	1% (zero a 5%)
Outras causas (insuficiência adrenal, deficiência de vitamina B12, diabete insípido)	5% (zero a 7%)
Desconhecida	14 a 17,5%

10. TOSSE/SIBILÂNCIA TORÁCICA E FADIGA

No cardiopata, estes sintomas ou sinais podem ser equivalentes à dispneia.

Tosse

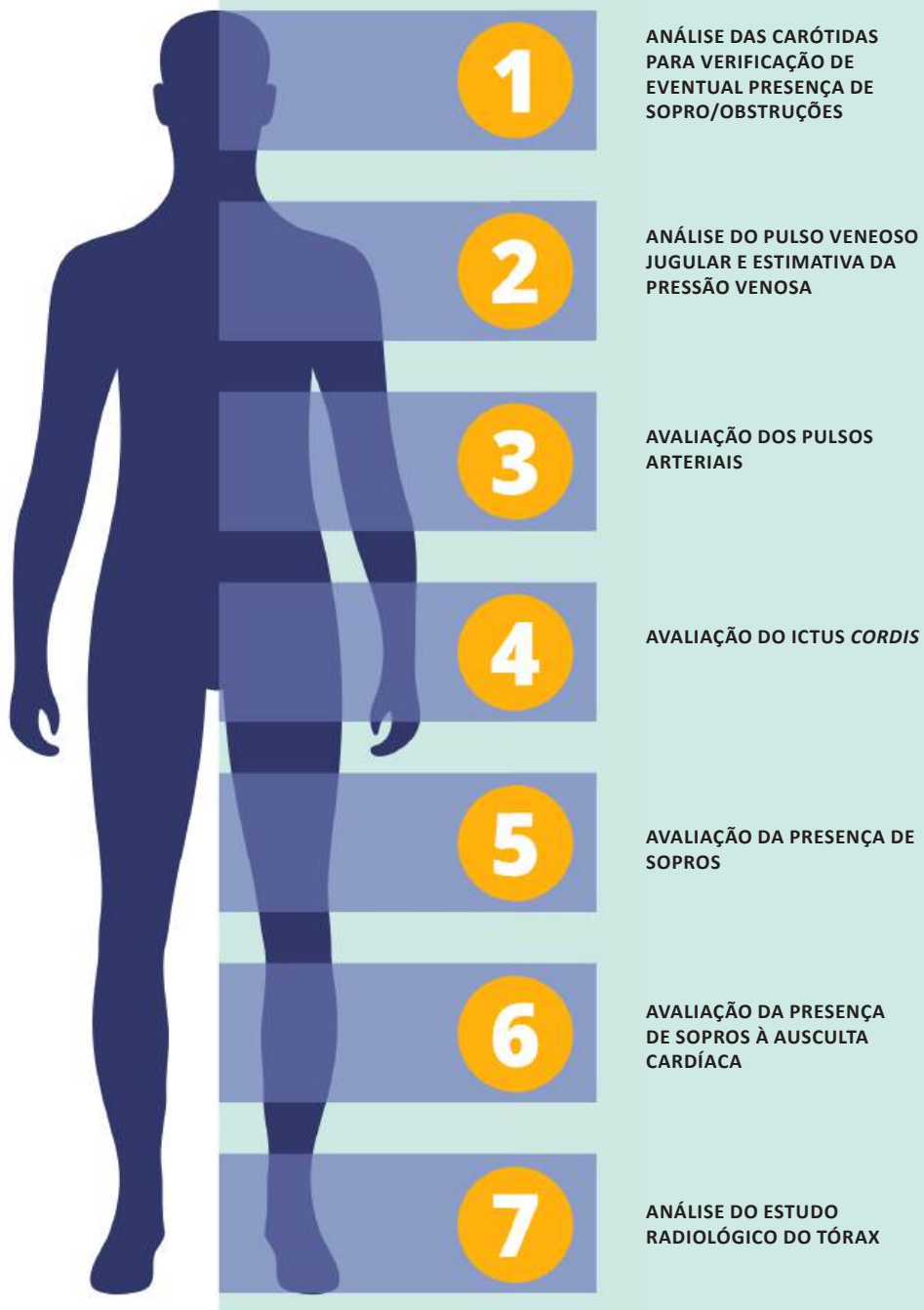
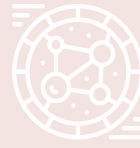Quando há aumento da pressão hidrostática pulmonar com transudato, há estímulo dos receptores pulmonares, como os justa-alveolares, também localizados nos alvéolos e que respondem ao ingurgitamento vascular, resultando em tosse.

Sibilância torácica

A sibilância torácica ocorre pelo edema da mucosa brônquica, tal é o aumento da pressão hidrostática pulmonar, com vibrações pela passagem do ar pelas vias respiratórias inferiores com seu diâmetro interno reduzido, resultando nos sons de sibilos.

Fadiga

A fadiga é explicada pelo débito cardíaco diminuído e pela fraqueza muscular. Outras comorbidades ou efeitos de medicamentos podem, também, ser o motivo de fadiga.

**INFO
GRÁFICO****Rotina do exame
físico do aparelho
cardiovascular**

INTRODUÇÃO

As doenças cardiovasculares apresentam alta incidência e prevalência em todo o mundo. Apesar dos avanços diagnósticos, a semiologia cardiovascular continua a ser a base do diagnóstico das doenças que afetam o coração e o sistema vascular periférico.

O exame físico do aparelho cardiovascular, realizado de forma criteriosa e sistematizada, associado às informações obtidas à anamnese, fornece elementos importantes para o diagnóstico clínico. São recomendadas as mesmas etapas do exame físico geral, que compreende inspeção, palpação, percussão e ausculta. Contudo, visto que a percussão cardíaca apresenta papel diagnóstico limitado, as manobras realizadas rotineiramente são a inspeção, a palpação e a ausculta. É interessante realizar a inspeção e a palpação simultaneamente, pois os achados semiológicos ficam mais significativos quando analisados em conjunto. Nesta etapa, é importante avaliar adequadamente o precórdio, detectar frêmitos, localizar e interpretar as variações do *íctus cordis* e a presença de impulsões sistólicas; essas observações podem somar dados importantes à ausculta que será realizada subsequentemente.

Primeiramente, deve-se observar atentamente o tórax, analisando a estrutura do esterno, das costelas e das vértebras, que podem indicar alterações estruturais, abaulamentos e retrações do tórax, como *pectus excavatum* (“tórax de sapateiro”) e tórax em “peito de pombo”, por exemplo.

O frêmito é a percepção palpatória de vibrações anormais no tórax. Essas vibrações podem ser sistólicas ou diastólicas e, em geral, associam-se a sopros mais intensos, de grau IV em diante. Os frêmitos são mais bem percebidos com a bola da mão, que deve ser colocada em todas as áreas de ausculta para investigação.

1. ANÁLISE DAS CARÓTIDAS PARA VERIFICAÇÃO DE EVENTUAL PRESENÇA DE SOPROS/OBSTRUÇÕES

Efetuar a palpação bilateralmente no ângulo da mandíbula, de cada lado da traqueia, comparando uma carótida com a outra.

Verificar o estado da parede arterial, observando se há endurecimento, dilatação ou tortuosidade.

Verificar a amplitude do pulso, comparando a carótida direita com a esquerda. Diferenças podem indicar estenose ou obstrução do vaso.

Verificar a presença de frêmito, que pode originar-se tanto da carótida, em consequência de estenose ou oclusão, quanto de uma valva aórtica estenótica.

Proceder à ausculta bilateralmente, avaliando se há sopros, que podem ter origem nas carótidas ou por irradiação de sopro da estenose valvar aórtica.

2. ANÁLISE DO PULSO VENOSO JUGULAR E ESTIMATIVA DA PRESSÃO VENOSA

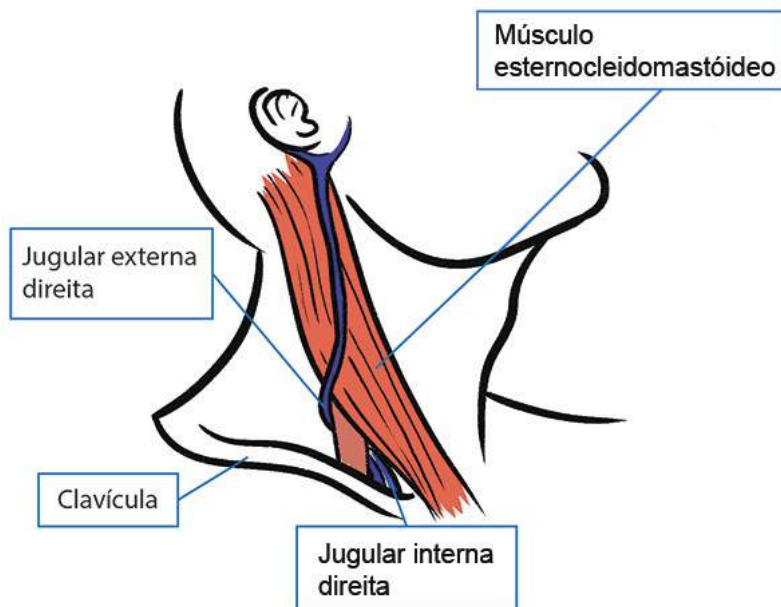
Pulso venoso jugular: as oscilações observadas na veia jugular interna, o pulso jugular, refletem as modificações de pressão no átrio direito e, conseqüentemente, no ventrículo direito. Caso não seja possível visualizá-la, pode-se utilizar a veia jugular externa que, no entanto, fornece informações menos fidedignas por não estar em coluna reta com o átrio direito, como a jugular interna.

Pressão venosa jugular: o exame das veias jugulares permite estimativa da pressão venosa central. O nível de pressão venosa é determinado localizando-se o ponto mais alto de oscilação das veias jugulares internas ou, quando não visualizadas, o ponto acima do qual a veia jugular externa parece colabada.

Referências anatômicas

A veia jugular interna direita pode ser observada na margem anterior do esternocleidomastóideo ou no trígono formado pela articulação esternoclavicular, ramo esternal do músculo esternocleidomastóideo e ramo clavicular do mesmo músculo (Figura 1).

Figura 1 - Localização das veias jugulares

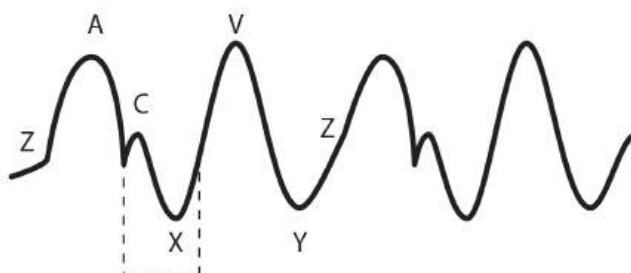


Fonte: Elaborada pelas autoras, 2018.

Ondas do pulso venoso e sua relação com eventos do ciclo cardíaco

O pulso venoso é formado por três ondas positivas, chamadas de ondas **a**, **c** e **v**, e duas deflexões negativas, chamadas colapsos **x** e **y**. Habitualmente, a onda **a** é a maior onda positiva, e o colapso **x** é a maior deflexão negativa. As ondas do pulso venoso correspondem à curva de pressão do átrio direito (Figura 2 e Quadro 5).

Figura 2 - Ondas do pulso venoso jugular



Fonte: Elaborada pelas autoras, 2018.

Quadro 5 - Significado das ondas do pulso venoso jugular

Oscilação do pulso venoso jugular	Significado
Onda a	Corresponde à sístole atrial. Está localizada logo antes de B1.
Onda c	Corresponde ao abaulamento da valva tricúspide em direção ao átrio direito durante a sístole ventricular direita, sendo também atribuída a uma contaminação pelo pulso carotídeo.
Colapso x	Causado pela diástole atrial e pelo deslocamento do plano valvar tricúspide para baixo, em direção à ponta do coração, durante o relaxamento isovolumétrico ventricular.
Onda v	Resulta da chegada do sangue no átrio direito, ocasionando aumento da pressão e formação de uma onda positiva que se localiza próximo à B2.
Colapso y	Resulta da saída de sangue do átrio direito para o ventrículo direito na fase de enchimento rápido. O colapso y é diastólico.

Fonte: Elaborado pelas autoras, 2018.

Algumas características marcam as diferenças entre o pulso arterial carotídeo e o pulso venoso jugular (Quadro 6).

Quadro 6 - Diferenças entre o pulso arterial carotídeo e o pulso venoso jugular

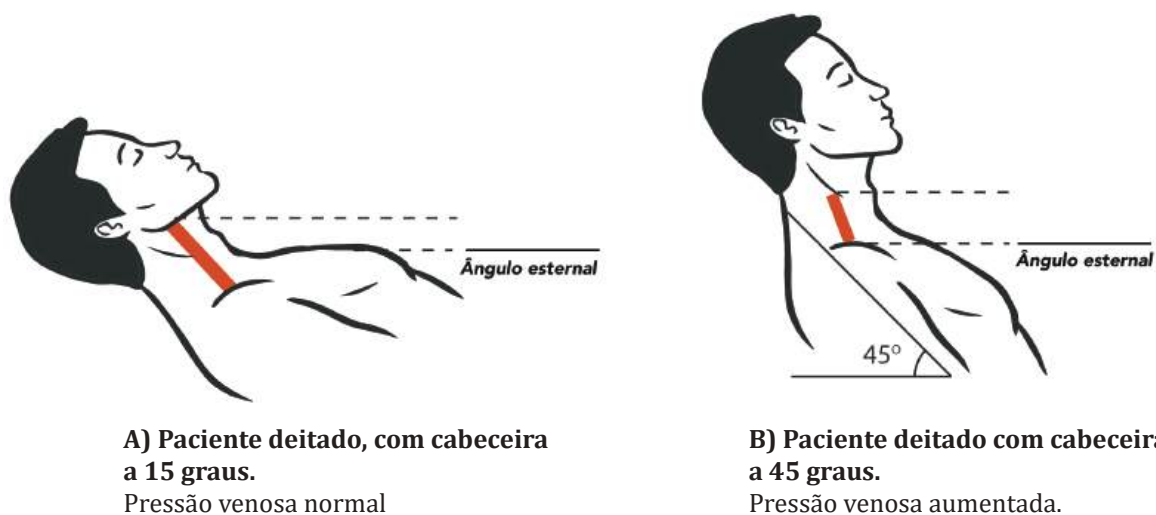
Característica	Carotídeo	Venoso
Morfologia da onda	Monofásico	Bi ou trifásico
Palpável	Sim	Não
Compressão na base do pescoço	Não se altera	Desaparece
Inspiração	Não se altera	Diminui
Mudança de posição postural	Não se altera	Sofre alterações
Pesquisa de refluxo hepatojugular	Não se altera	Aumento da turgência jugular

Fonte: Elaborado pelas autoras, 2018.

Técnica de análise do pulso venoso jugular e da pressão venosa jugular

- O paciente deve permanecer deitado, em uma posição que favoreça boa visualização das impulsões venosas acima das clavículas.
- Se a pressão venosa for normal, examine o paciente colocando-o em decúbito quase horizontal em relação à mesa de exame (cerca de 15 graus) (Figura 3A).
- Se houver aumento da pressão venosa, coloque o paciente recostado em um ângulo de, aproximadamente, 45 graus em relação à mesa de exame (Figura 3B).
- Identifique as veias jugulares externas de cada lado. A seguir, localize as pulsações da veia jugular interna na parte mais inferior do pescoço (como a jugular interna fica abaixo do esternocleidomastóideo, ela não será vista, mas sim as suas pulsações, transmitidas através dos tecidos do pescoço).

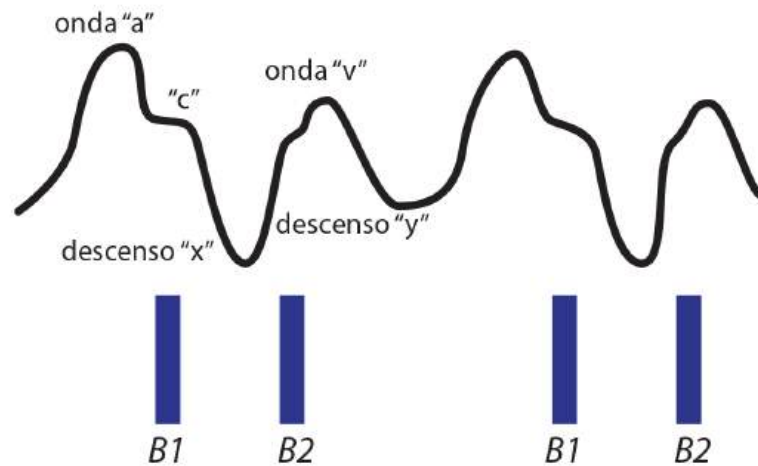
Figura 3 - Visualização da veia jugular



Fonte: Elaborada pelas autoras, 2018.

- Faça a diferenciação entre pulso venoso jugular e pulso arterial carotídeo.
- Caso não perceba as impulsões da jugular interna direita, avalie a jugular externa direita, identificando o ponto acima do qual as veias jugulares externas parecem colabadas.
- Identifique o ponto mais alto no qual se consegue visualizar as pulsações da veia jugular.
- Com uma régua, meça a distância vertical entre este ponto e o ângulo esternal.
- Registre a distância, em centímetros, acima ou abaixo do ângulo esternal, e o ângulo de inclinação do paciente.
- A pressão venosa normal oscila entre +3 e -7 cm com referência ao ângulo esternal, se o paciente estiver em posição horizontal. Portanto, pressão venosa superior a 3 cm acima do ângulo esternal é anormal.
- Avalie a amplitude e a forma das ondas do pulso jugular simultaneamente à ausculta cardíaca, considerando que: a onda a é quase sincrônica com B1; a onda x é uma onda negativa (colapso) entre B1 e B2; a onda v coincide com B2; e, entre B2 e B1, ocorre o colapso y (Figura 4).

Figura 4 - Relação entre as ondas do pulso jugular e os batimentos cardíacos



Fonte: Elaborada pelas autoras, 2018.

Causas de pressão venosa aumentada

- a) Causas fisiológicas: ato de falar e exercício físico
- b) Causas patológicas (Quadro 7)

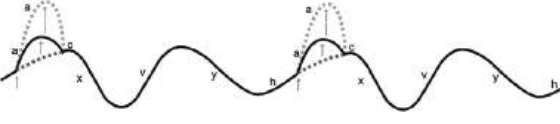
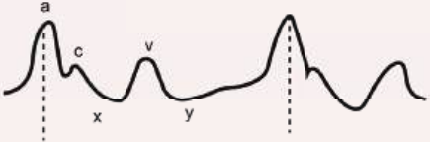

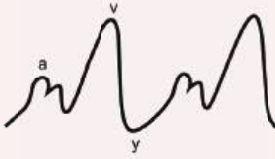


Quadro 7 - Causas patológicas de aumento da pressão venosa

Causas cardíacas	Causas não cardíacas
Insuficiência tricúspide	Pneumotórax
Estenose tricúspide	Enfisema
Tamponamento cardíaco	Tosse
Pericardite constrictiva	Hipertensão pulmonar

Fonte: Elaborado pelas autoras, 2018.

Alterações da forma do pulso venoso jugular (Quadro 8)

Quadro 8 - Alterações da forma do pulso venoso jugular

<p>Ausência de onda a: ocorre na fibrilação atrial devido ao fato de não existir contração atrial nesta circunstância.</p>	
<p>Onda a gigante: resulta de contração atrial vigorosa ante uma pressão diastólica muito aumentada no ventrículo direito, ou devido à obstrução à passagem de sangue do átrio direito para o ventrículo. A onda é próxima à B1 e apresenta amplitude regularmente aumentada. As principais causas são: hipertensão pulmonar; estenose tricúspide; hipertrofia do ventrículo direito, mixoma do átrio direito com obstrução do orifício valvar e estenose pulmonar.</p>	
<p>Onda a em “canhão”: resulta da contração atrial contra uma valva tricúspide ainda fechada. É tipicamente encontrada no BAV de 3º grau, no qual o átrio se contrai no mesmo instante em que o ventrículo, gerando uma onda de pulso de grande amplitude, a onda a em “canhão”. Esta onda é observada exatamente junto de B1, de maneira irregular, não estando presente em todos os ciclos, diferentemente da onda a gigante.</p>	
<p>Onda v gigante: onda arredondada, sistólica, que ocorre quando o átrio direito recebe volumes muito grandes de sangue durante o seu enchimento, como na insuficiência tricúspide e na comunicação interatrial. É precedida por uma pequena crista c e seguida por seio descendente e profundo. Quando coexistem desaparecimento do colapso x e onda v gigante, o pulso jugular adquire uma morfologia CV.</p>	
<p>Seio descendente y profundo: depressão negativa é percebida como súbito colapso do pulso venoso jugular. Está presente nas doenças que restringem o relaxamento ventricular, como na pericardite constrictiva e em algumas miocardiopatias restritivas, situações que se acompanham de pressão venosa muito elevada, com grande diferença de pressão entre o átrio e o ventrículo. Isso faz com que o enchimento ventricular ocorra de maneira abrupta, gerando o seio y profundo. No entanto, devido à pequena capacidade diastólica do ventrículo direito, o colapso y volta rapidamente à linha de base, gerando uma depressão jugular profunda e rápida.</p>	
<p>Seio descendente y diminuído: alteração consequente do enchimento ventricular reduzido. Pode ocorrer em caso de obstrução valvar, como na estenose tricúspide, ou por restrição diastólica importante, como no tamponamento cardíaco, ou em presença de grave hipertrofia do ventrículo direito.</p>	

3. AVALIAÇÃO DOS PULSOS ARTERIAIS

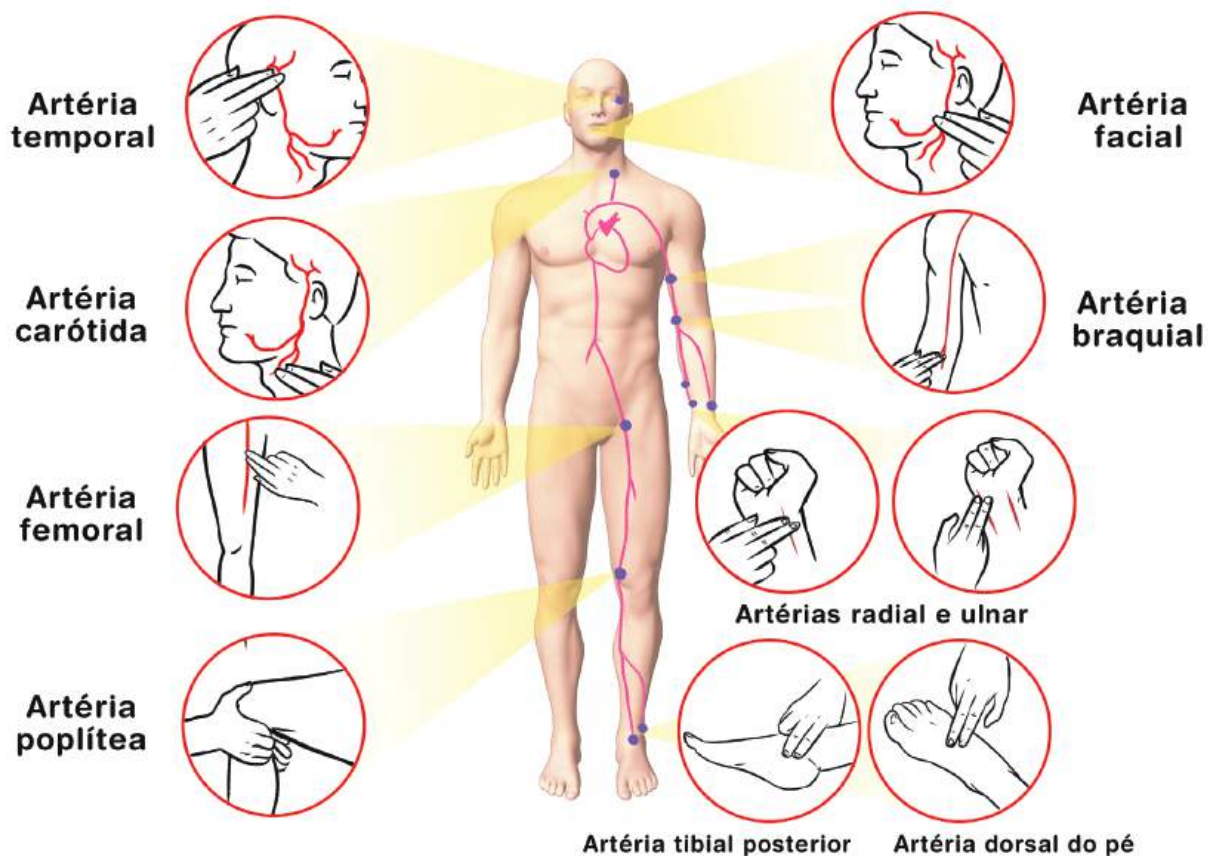
Semiotécnica de palpação dos pulsos arteriais

Ao palpar o pulso, usar a polpa digital do segundo e do terceiro dedos de uma das mãos. Evite examinar com a polpa do polegar, devido à possibilidade de se confundir com o pulso da artéria principal do seu próprio dedo. Inicialmente, palpe o pulso radial, avaliando a frequência de pulso durante um minuto; em seguida, os pulsos temporais, braquiais, radiais, poplíteos, tibiais posteriores, pediosos.

A seguir, palpe os pulsos centrais, que são os pulsos carotídeos e femorais (Figura 5). Lembre-se de que o pulso carotídeo é o que mais reflete o pulso aórtico. É interessante palpar simultaneamente os pulsos radial e femoral e os pulsos venoso jugular, o íctus e a ausculta cardíaca.

Verifique a regularidade do pulso, definindo se ele é regular ou irregular, regularmente irregular ou irregularmente irregular. Um pulso totalmente arritmico e de intensidade variável pode ser expressão de fibrilação atrial (ritmo chamado de *delirium cordis*). A intensidade variável se deve a variações no tempo diastólico e, conseqüentemente, do enchimento ventricular esquerdo. Avalie a simetria dos pulsos palpando-os simultaneamente e bilateralmente. Observe o formato do pulso arterial, tendo como referência o formato do pulso arterial normal. Pulsos irregulares devem sempre ser contados durante um minuto e conferidos com os batimentos cardíacos auscultados no precórdio.

Figura 5 - Locais de aferição do pulso arterial



Fonte: Elaborada pelas autoras, 2018.

O registro da onda de pulso arterial pode ser feito por técnicas não invasivas, como a tonometria ou a esfigmanometria. Os registros aqui apresentados são linhas esquemáticas que pretendem realçar aspectos especiais de diversas formas de pulso arterial. Como o pulso carotídeo é o que mais representa o pulso aórtico, por isto, é o que aqui será representado.

A - Normal

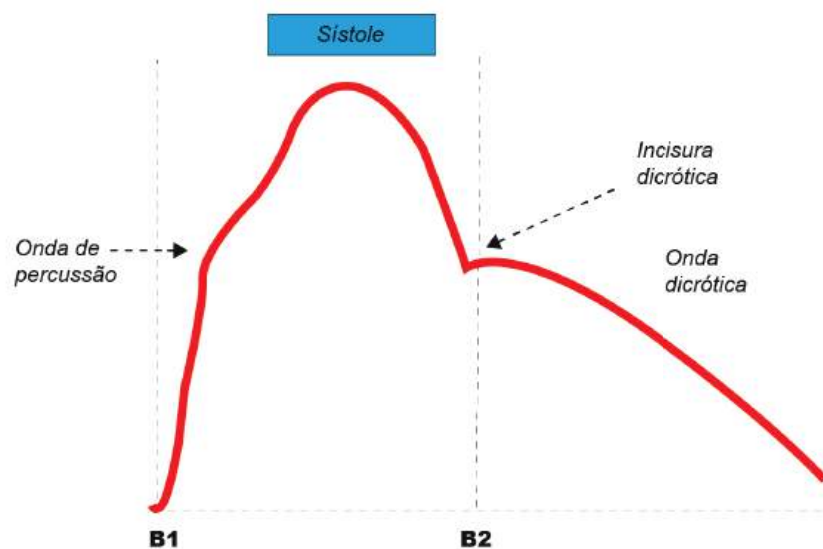
3.1. Pulso normal

O registro da onda de pulso arterial saudável permite identificar três ondas distintas: a onda de percussão, que é a porção inicial, sistólica, da pressão de pulso; a onda de maré, que é a segunda onda sistólica, mais tardia que a primeira; e a onda dicrótica, que é a onda diastólica que aparece logo após a incisura dicrótica (Figura 6).

A onda de percussão e marca o final da ejeção rápida do ventrículo esquerdo. A onda de maré pode se dever ao fenômeno de rebote provocado pela elasticidade dos grandes vasos ou ao “efeito Venturi” da aorta. A incisura dicrótica marca o fechamento das sigmóides aórticas e é seguida por uma onda diastólica arredondada, menor do que a onda de percussão, chamada onda dicrótica. Sua gênese é complexa e polêmica: onda de rebote periférica, impacto de sangue sobre a válvula aórtica com reversão de fluxo, mudança na velocidade de fluxo.

Do ponto de vista semiótico, em condições normais, só palpamos a onda de percussão e, raramente, a onda de maré e onda dicrótica (COUTO, 2002).

Figura 6 - Pulso normal: características



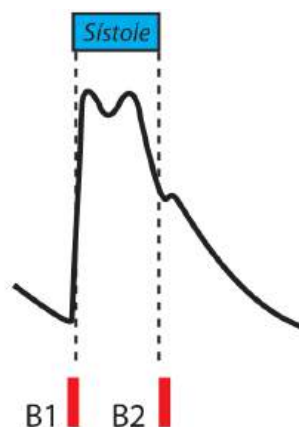
Fonte: Elaborada pelas autoras, 2018.

B - Características do pulso quanto a variações no seu formato

3.2. Pulso *biferens*

Pulso *bisferens* é um pulso amplo, com dois componentes perceptíveis durante a sístole (tem dois picos sistólicos). É melhor percebido quando a palpação do pulso é realizada juntamente com a ausculta cardíaca. Ocorre em situações em que grande volume sistólico é ejetado na aorta, como na miocardiopatia hipertrófica e na dupla lesão aórtica com predomínio da insuficiência. Pode vir acompanhado de outros sinais periféricos de insuficiência aórtica (Figura 7).

Figura 7 - Pulso bisferens

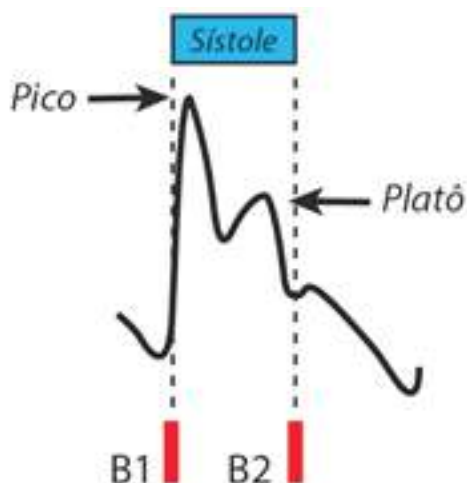


Fonte: Elaborada pelas autoras, 2018.

3.3. Pulso bífido (pico e domo)

Este tipo de pulso pode ocorrer na miocardiopatia hipertrófica, sendo de difícil detecção à beira do leito. É um pulso amplo, com dois componentes sistólicos. O primeiro componente ocorre na fase de ejeção rápida, com ascensão rápida, de aspecto digitiforme uma vez que não existe obstrução na protossístole. Esta fase se interrompe no momento em que se estabelece a obstrução dinâmica ao fluxo sanguíneo. Em seguida, ocorre um segundo pico, que reflete uma ejeção mais lenta, configurando um domo ou platô. Quando presente, indica gravidade da condição (Figura 8).

Figura 8 - Pulso bífido (pico e domo)

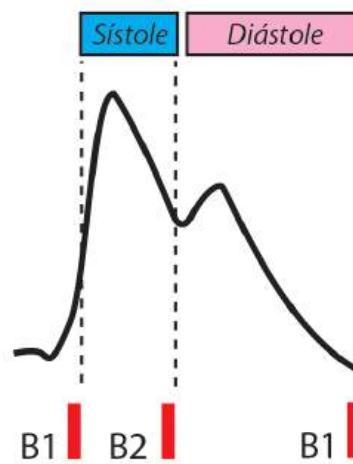


Fonte: Elaborada pelas autoras, 2018.

3.4. Pulso dicrótico

É um pulso raro. Caracteristicamente, apresenta um pico na sístole e outro na diástole, diferenciando-se dos pulsos *bisferens* e do pulso bífido pelo intervalo maior entre os picos. Ocorre em pessoas jovens (<40 anos), em estados de baixo débito, tamponamento cardíaco ou insuficiência cardíaca congestiva (Figura 9).

Figura 9 - Pulso dicrótico



Fonte: Elaborada pelas autoras, 2018.

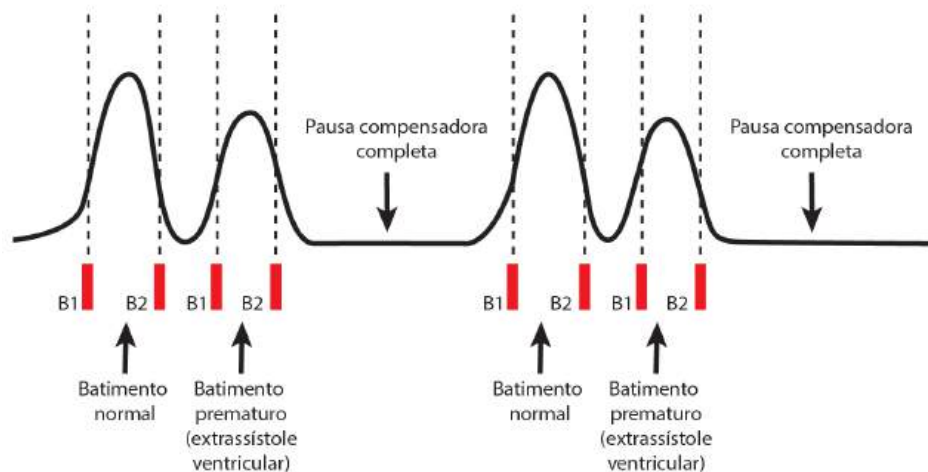
3. 5. Pulso bigeminado

Geralmente, é causado por batimentos prematuros ventriculares que aparecem após cada batida normal, alterando assim a força do pulso. São ondas de pulso em pares, seguidas de uma pausa. É visto em batidas prematuras alternadas, bloqueio atrioventricular (BAV) e bloqueio sinoatrial com escape ventricular.

a) Pulso bigeminado nos batimentos ventriculares prematuros

Neste pulso, ocorrem dois batimentos consecutivos. O primeiro batimento é produzido por uma contração cardíaca normal, seguida de uma contração prematura (extrassístole ventricular). A primeira onda de pulso é normal e, a seguinte, é precoce e de menor amplitude. Costumam estar separadas do batimento seguinte por uma pausa longa (pausa compensadora), que, no caso da extrassístole ventricular, geralmente é uma pausa compensadora completa (Figura 10).

Figura 10 - Pulso bigeminado nos batimentos ventriculares prematuros

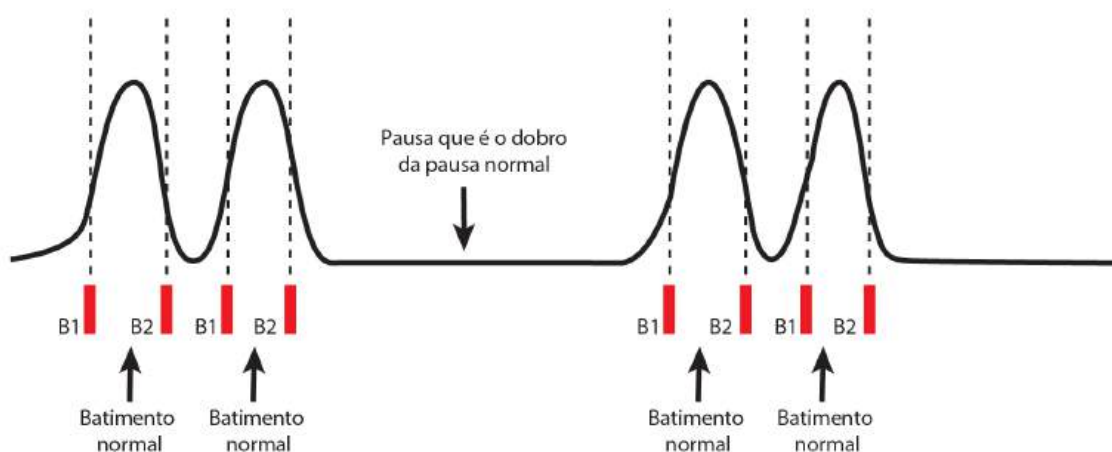


Fonte: Elaborada pelas autoras, 2018.

b) Pulso bigeminado nos bloqueios atrioventriculares

Nos bloqueios atrioventriculares com relação 3:1 (isto é, a cada três batimentos atriais, dois batimentos são bloqueados e um é conduzido aos ventrículos), ocorre também bigeminismo, originando um pulso duplo. No entanto, diferentemente do pulso gerado pela extrassístole, cada par de ondas de pulso é normal em forma e tempo, sendo separado do grupo seguinte por uma pausa que é o dobro da pausa do ciclo normal (Figura 11).

Figura 11 - Pulso bigeminado nos bloqueios atrioventriculares



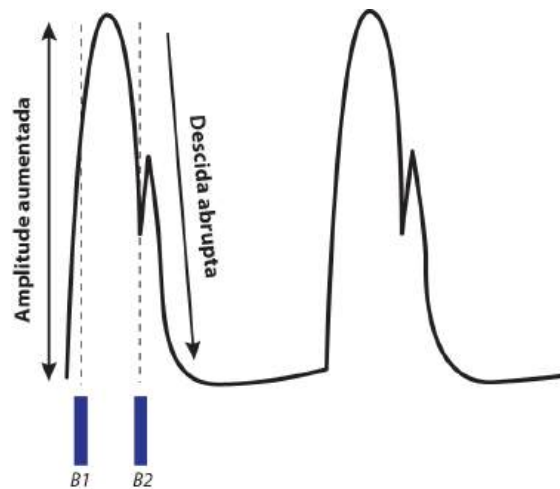
Fonte: Elaborada pelas autoras, 2018.

C - Características do pulso quanto a variações de sua amplitude

3.6. Pulso *magnus* célere (pulso de amplitude aumentada)

Pulso amplo e rápido, de fácil palpação. Ocorre em situações de alto débito cardíaco, como sepse, anemia, tireotoxicose (Figura 12). Um exemplo de pulso de amplitude muito aumentada é aquele verificado na insuficiência aórtica. Além da amplitude aumentada, a ascensão é rápida, a duração, curta e a queda, abrupta, dando a impressão de um golpe forte e rápido. É o **pulso de Corrigan** ou em **martelo d'água**.

Figura 12 - Pulso *magnus* e célere

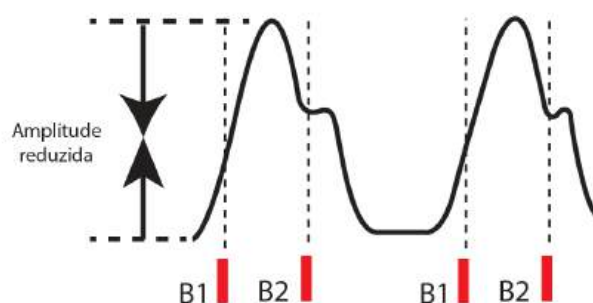


Fonte: Elaborada pelas autoras, 2018.

3.7. Pulso *parvus* (pulso de amplitude diminuída)

É notado em situações que levem à diminuição do débito cardíaco, como na presença de insuficiência cardíaca (Figura 13).

Figura 13 - Pulso *parvus*
(pulso de amplitude diminuída)

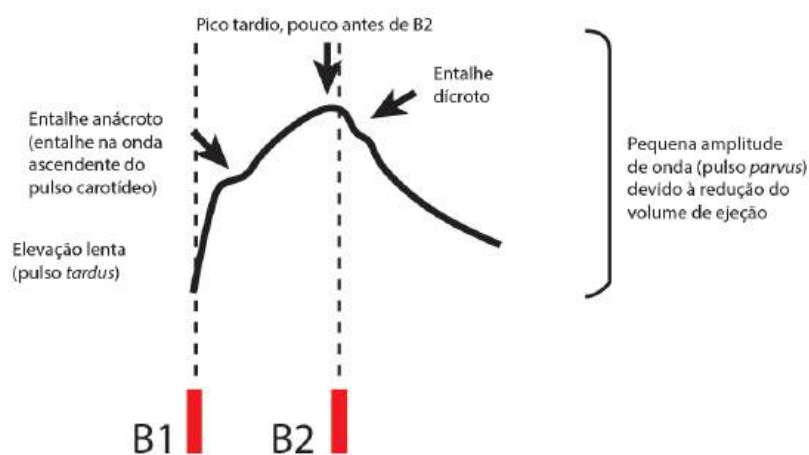


Fonte: Elaborada pelas autoras, 2018.

3.8. Pulso *parvus et tardus* ou pulso anácroto

Caracterizado por apresentar uma ascensão lenta, às vezes com suave entalhe no ramo ascendente (entalhe anacróticos, só percebido no registro gráfico). A amplitude está diminuída e há retardo na elevação do pulso. É característico da estenose aórtica (Figura 14).

Figura 14 - Pulso *parvus et tardus* ou pulso anácroto

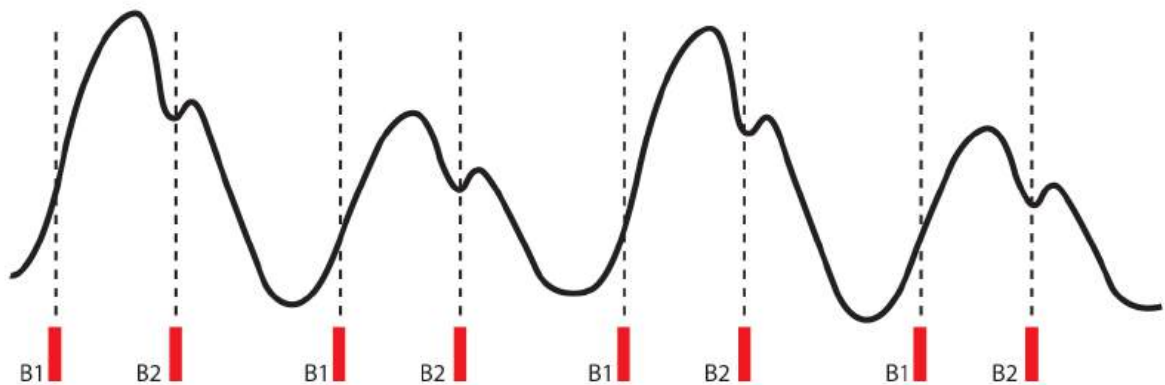


Fonte: Elaborada pelas autoras, 2018.

3.9. Pulso alternante

Pulsos fortes e fracos alternadamente. Há alternância contínua da amplitude de um batimento para outro; embora o ritmo seja basicamente regular, o volume ejetado varia. Ocorre devido a variações do enchimento e na contratilidade miocárdica em situações de disfunção ventricular esquerda. É um dos sinais mais precoces de disfunção ventricular, e quanto mais intensos os achados, mais grave é a disfunção. Associa-se também a variações na intensidade das bulhas e sopros. Exemplo: insuficiência cardíaca congestiva. É mais perceptível no pulso radial (Figura 15).

Figura 15 - Pulso alternante

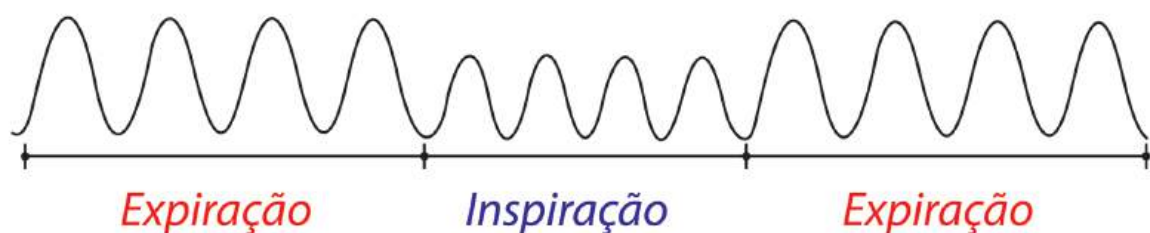

Fonte: Elaborada pelas autoras, 2018.

3.10. Pulso paradoxal

Constitui um exagero da diminuição da pressão arterial sistólica (e, conseqüentemente, do pulso arterial) durante a inspiração. O pulso diminui de intensidade ou desaparece durante a inspiração. É definido como uma diminuição superior a 10 mmHg na pressão sistólica durante a inspiração. Em condições fisiológicas, o enchimento do átrio e do ventrículo esquerdos diminui durante a inspiração; contudo, quando a complacência ventricular está reduzida, o enchimento dessas câmaras torna-se menor que o normal, diminuindo o débito cardíaco. Isso torna o pulso menos palpável e reduz a pressão arterial sistólica. Embora seja melhor reconhecido pela esfigmomanometria, é melhor detectado pela palpação dos pulsos periféricos (braquial e femoral) do que do pulso carotídeo. Condições em que este pulso pode ocorrer: tamponamento cardíaco, tromboembolismo pulmonar, pericardite constrictiva, doença pulmonar obstrutiva crônica. Podem ocorrer alterações na intensidade das bulhas cardíacas e dos sons de Korotkoff (Figura 16).

Figura 16 - Pulso paradoxal

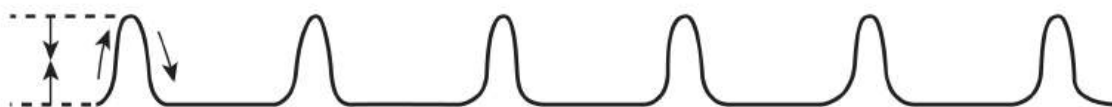

Fonte: Elaborada pelas autoras, 2018.

3. 11. Pulso em martelo d'água de Wood

É um pulso pequeno e rápido, encontrado na insuficiência mitral. É de pequena amplitude, porém com onda de percussão abrupta seguida de rápido colapso (Figura 17).

Figura 17 - Pulso em martelo d'água de Wood



Fonte: Elaborada pelas autoras, 2018.

ATIVIDADE 1.1. EXAME CARDIOVASCULAR: PULSOS ARTERIAIS

Numere a coluna II de acordo com a coluna I, associando as alterações observadas no pulso arterial com as patologias apresentadas.

Coluna I	Coluna II
1 - Pulso <i>parvus et tardus</i>	(__) Insuficiência aórtica
2 - Pulso paradoxal	(__) Pericardite constrictiva
3 - Pulso em martelo d'água de Corrigan	(__) Batimentos prematuros
4 - Pulso bigeminado	(__) Estenose aórtica

Assinale a alternativa que apresenta a sequência de letras correta.

- A. (3) (1) (2) (4)
- B. (3) (2) (4) (1)
- C. (4) (2) (3) (1)
- D. (3) (3) (2) (1)
- E. (2) (1) (3) (4)

Resposta correta: letra B

Justificativa

(3) Pulso em martelo d'água (pulso de Corrigan): Pulso amplo e rápido, de fácil palpação, além da amplitude aumentada, a ascensão é rápida, a duração, curta e a queda, abrupta, dando a impressão de um golpe forte e rápido. Um exagero do pulso aumentado de amplitude aumentada é o da insuficiência aórtica.

(2) Pulso paradoxal: Constitui um exagero da diminuição da pressão arterial sistólica (e, conseqüentemente, do pulso arterial) durante a inspiração. O pulso diminui de intensidade ou desaparece durante a inspiração. Pode ocorrer no tamponamento cardíaco, tromboembolismo pulmonar, pericardite constrictiva e doença pulmonar obstrutiva crônica.

(4) Pulso bigeminado: causado por batimentos prematuros ventriculares que aparecem após cada batida normal, alterando assim a força do pulso. São ondas de pulso em pares, seguidas de uma pausa.

(1) Pulso *parvus et tardus*: Pulso de amplitude diminuída, com retardo na fase ascendente, gerando um pico tardio. Apresenta uma incisura na fase ascendente incisura anácrota). Característico da estenose aórtica.

4. AVALIAÇÃO DO ÍCTUS *CORDIS*

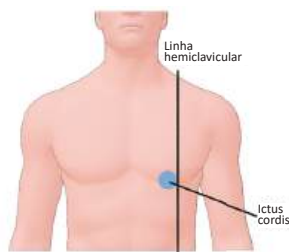
Um dado importante a ser obtido à inspeção e palpação cardíacas consiste na análise do íctus *cordis*, impulsão que traduz o contato da porção anterior do ventrículo esquerdo com a parede torácica durante a fase de contração isovolumétrica.

Embora os termos impulso apical e choque da ponta sejam utilizados para denominar o íctus *cordis*, não se trata, de fato, de contato da ponta com a parede torácica, visto que o ápice cardíaco se localiza para o interior do tórax e lateralmente ao ponto onde se percebe o íctus.

O íctus *cordis* é percebido, à palpação, na forma de batidas bruscas, que correspondem à propulsão da ponta do ventrículo esquerdo durante a sístole ventricular. Para palpá-lo, utilizamos as polpas digitais. A localização usual do íctus depende do biótipo do indivíduo, mas, nos normolíneos localiza-se, geralmente, no quinto espaço intercostal esquerdo, sobre a linha hemiclavicular. Se for palpado mais para baixo ou mais para a esquerda, sugere cardiomegalia.

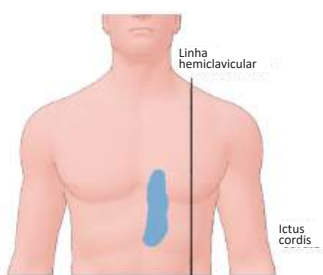
Devem ser observados, também, seu diâmetro, sua amplitude e duração. Em pacientes com mamas grandes, obesidade, parede torácica muito musculosa ou com aumento do diâmetro anteroposterior do tórax, a palpação do íctus pode não ser possível (Figura 18).

Figura 18 - Íctus cordis: normal e alterado



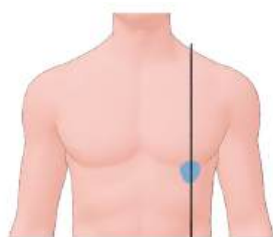
A

A. Em condições normais, o íctus *cordis* situa-se no cruzamento da linha hemiclavicular com o quarto ou quinto espaço intercostal esquerdo, conforme a idade e o biótipo do paciente. Pode ser percebido em cerca de 25% dos pacientes. Deve-se avaliar sua localização, extensão, intensidade e ritmo. Em condições normais, sua extensão corresponde a uma ou duas polpas digitais, equivalentes a 2-3 cm de diâmetro. A sua intensidade é avaliada pela palpação.



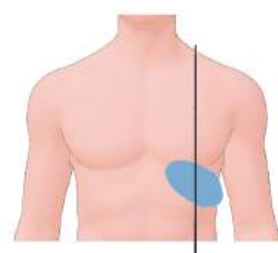
B

B: Íctus *cordis* na hipertrofia e/ou dilatação do ventrículo direito: observa-se impulsão sistólica na borda esternal esquerda inferior ou na borda esternal direita inferior. Podem ser palpáveis impulsões sistólicas no sentido craniocaudal.



C

C: Na hipertrofia ventricular esquerda sem dilatação, o íctus *cordis* é mais forte e apresenta duração aumentada, abrangendo metade ou mais da duração da sístole (íctus sustentado). Em condições normais, o íctus ocupa cerca de 1/3 da sístole.



D

D: Na dilatação do ventrículo esquerdo, o íctus *cordis* fica desviado para baixo e para esquerda, com maior amplitude (propulsivo, deslocando a polpa digital) e maior extensão. A amplitude aumenta devido à maior extensão do íctus, sem traduzir aumento da força contrátil do coração. Ao realizar o exame do tórax, Dr. Carlos constata que o íctus *cordis* não se encontra visível nem palpável, considerando esse achado uma variação da normalidade.

Fonte: Elaborada pelas autoras, 2018.

A avaliação do íctus é a única abordagem do exame físico que oferece informações sobre a presença de cardiomegalia, o que lhe confere grande valor semiológico.

Ao realizar o exame do tórax, Dr. Carlos constata que o íctus *cordis* não se encontra visível nem palpável, considerando esse achado uma variação da normalidade.

Consulte a Figura 18 sobre o íctus *cordis* e realize a atividade seguinte.

ATIVIDADE 1.2. EXAME CARDIOVASCULAR: ÍCTUS *CORDIS*

Assinale a afirmação incorreta.

- A. No adulto saudável, a extensão de íctus *cordis* é de 2 a 2,5 cm ou menor que duas polpas digitais.
- B. Em condições normais, o íctus *cordis* corresponde, anatomicamente, à ponta do ventrículo esquerdo e pode não ser palpável em indivíduos saudáveis.
- C. O íctus *cordis* ocorre durante o primeiro terço da sístole ventricular esquerda, devendo ter duração menor que 2/3 da sístole e podendo ser observado simultaneamente à palpação do pulso arterial carotídeo.
- D. Ao assumir o decúbito lateral esquerdo, a extensão do íctus *cordis* pode aumentar devido à maior proximidade do ventrículo esquerdo em relação à parede torácica.
- E. Cardiopatias que determinam dilatações importantes do ventrículo esquerdo implicam diminuição da extensão do íctus *cordis*.

Resposta correta: letra E

Justificativas:

- A. VERDADEIRA. A extensão normal do íctus *cordis* é de 2 a 2,5 cm, devendo-se fazer sua investigação durante a expiração, quando há mais volume no ventrículo esquerdo, o que facilita sua palpação. Na posição de decúbito semilateral esquerdo, a probabilidade de palpação do íctus duplica em relação à posição de decúbito dorsal, sendo que, nesta posição, há deslocamento do íctus para a esquerda, de 2 a 3 cm. Quando sua extensão for superior a 3cm em decúbito lateral esquerdo, há sensibilidade de 100% e especificidade de 40% para detecção de aumento do volume diastólico final ou da massa ventricular esquerda.
- B. VERDADEIRA. O íctus *cordis* é atribuído ao movimento de rotação e translação do coração para baixo, no sentido anti-horário, ao longo de seu eixo longitudinal, fazendo com que a ponta do ventrículo esquerdo se movimente em direção ao gradil costal. O íctus *cordis* pode não ser palpável em 18 a 46% dos indivíduos saudáveis.
- C. VERDADEIRA. O íctus *cordis* ocorre durante a contração isovolumétrica do ventrículo esquerdo e parte de sua ejeção rápida. À cinetocardiografia, constata-se que o íctus *cordis* inicia-se cerca de 10 a 20 ms antes do pico do pulso carotídeo. Já que o íctus precede, de imediato, o pulso carotídeo, é importante que seja analisado simultaneamente com a palpação deste pulso, que coincide com a primeira bulha.
- D. VERDADEIRA. A mobilidade do coração faz com que, no decúbito lateral esquerdo, a sede e a extensão do íctus possam variar, podendo chegar a até 3 cm. No entanto, quando sua extensão for superior a 3cm em decúbito lateral esquerdo, há sensibilidade de 100% e especificidade de 40% para detecção de aumento do volume diastólico final ou da massa ventricular esquerda.
- E. FALSA. A identificação de um íctus *cordis* deslocado para a esquerda, rebaixado, estendendo-se por três ou mais espaços intercostais e com duração prolongada, é indicativo de cardiomegalia.

5. AVALIAÇÃO DA PRESENÇA DE SOPROS À AUSCULTA CARDÍACA

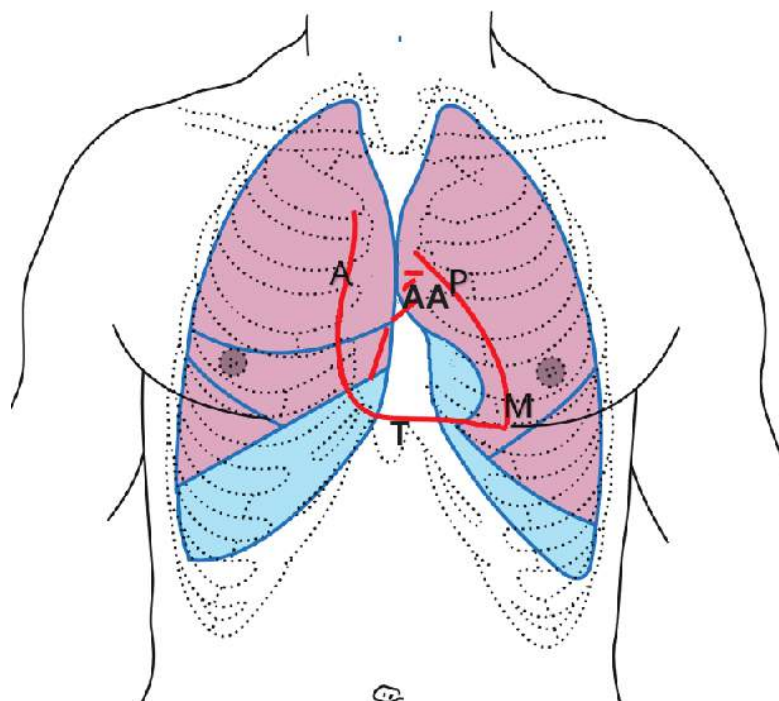
Ausculta cardíaca

O exame físico do aparelho cardiovascular é dos mais ricos da semiologia médica, fornecendo informações valiosas ao raciocínio clínico e à formulação do diagnóstico definitivo. A ausculta é um dos exames mais importantes em cardiologia em virtude dos elementos expressivos que fornece para a elaboração do diagnóstico. Admite-se que a ausculta cardíaca tem acurácia diagnóstica entre 70 a 97%, dependendo do tipo de defeito cardíaco apresentado pelo paciente.

Recomenda-se que todas as regiões precordiais de ausculta sejam examinadas na posição supina, tanto com o diafragma quanto com a campânula do estetoscópio.

Tradicionalmente, associam-se algumas regiões do precórdio com a ausculta preferencial de alguns fenômenos (Figura 19). A área aórtica está localizada no segundo espaço intercostal, à direita da borda esternal. Além desta área, os sons aórticos são bem identificados no terceiro espaço intercostal à esquerda do esterno, denominado área (ou foco) aórtica acessória. A área pulmonar está localizada no segundo espaço intercostal à esquerda da borda esternal. A área tricúspide localiza-se no quinto espaço intercostal, à direita do esterno. A área mitral localiza-se no quinto espaço intercostal esquerdo, na linha hemiclavicular esquerda. A posição desta área pode variar um pouco de acordo com o biotipo do indivíduo. É importante salientar que essas áreas não são específicas e não identificam, de maneira precisa, a origem dos sons cardíacos. Por exemplo, um sopro originado na valva aórtica pode irradiar-se para a área mitral, e um sopro proveniente da área mitral pode irradiar-se para a área tricúspide em um indivíduo mais longilíneo.

Figura 19 - Regiões do precórdio para a ausculta preferencial de alguns fenômenos



Fonte: Modificada pelas autoras de:

https://en.wikipedia.org/wiki/Heart_sounds#/media/File:Gray1216_modern_locations.svg

A: foco aórtico: segundo espaço intercostal, à direita da borda esternal

AA: foco aórtico acessórias: terceiro espaço intercostal à esquerda do esterno

P: foco pulmonar: segundo espaço intercostal à esquerda da borda esternal

T: foco tricúspide: quinto espaço intercostal, à direita do esterno

M: foco mitral: quinto espaço intercostal esquerdo, na linha hemiclavicular esquerda

A ausculta não deve restringir-se apenas às áreas tradicionais. Muitos sopros podem irradiar-se para áreas além da região precordial, a exemplo de sopros aórticos, que podem irradiar-se para a região cervical, e alguns sopros mitrais, que podem irradiar-se para a axila. Além disso, em grandes cardiomegalias ou em cardiopatias complexas, as áreas descritas deixam de corresponder às válvulas cardíacas.

O exame pode se iniciar pela ponta, estendendo-se até a borda esternal esquerda inferior e continuando até as regiões da base, em todas as áreas de ausculta, estendendo-se, em certas circunstâncias, às seguintes regiões: cervical anterior, supra e infraclaviculares, epigástricas, interescapulovertebrais e fossa supraesternal.

Nos vídeos apresentados a seguir, são apresentadas algumas das alterações auscultatórias mais frequentes na prática clínico-cardiológica.

VEJA OS VÍDEOS

Disponíveis no *site*: <https://www.nescon.medicina.ufmg.br/biblioteca/pasta//BV/Material_dos_Cursos/Curso_de_Propedeutica_Cardiovascular_na_Atencao_Basica/Videos> e separadamente:

1. Sistema de valvas cardíacas

(UFMG, 2018a), disponível em: <https://www.nescon.medicina.ufmg.br/biblioteca/imagem/sistema-valvas-cardiacas_720.mp4>

2. Ciclo cardíaco:

curvas de pressão do lado esquerdo do coração (UFMG, 2018b), disponível em: <https://www.nescon.medicina.ufmg.br/biblioteca/imagem/ciclo-cardiaco-pessoes-coracao-esquerdo_720.mp4>

3. Ciclo cardíaco:

curvas de pressão do lado direito do coração (UFMG, 2018c), disponível em: <<https://www.nescon.medicina.ufmg.br/biblioteca/imagem/ciclo-cardiaco-pessoes-coracao-direito-720.mp4>>

4. Sopros na estenose valvar aórtica

(UFMG, 2018d), disponível em: <https://www.nescon.medicina.ufmg.br/biblioteca/imagem/sopro-estenose-valvar-a%C3%B3rtica_720.mp4>

5. Sopros na insuficiência aórtica

(UFMG, 2018e), disponível em: <https://www.nescon.medicina.ufmg.br/biblioteca/imagem/sopro-insuficiencia-aortica_720.mp4>

6. Sopros na estenose mitral

(UFMG, 2018f), disponível em:
<https://www.nescon.medicina.ufmg.br/biblioteca/imagem/sopro-estenose-mitral_720.mp4>

7. Sopros na insuficiência mitral

(UFMG, 2018g), disponível em: <https://www.nescon.medicina.ufmg.br/biblioteca/imagem/sopro-insuficiencia-mitral_720.mp4>

8. Sopros na insuficiência tricúspide

(UFMG, 2018h), disponível em: <https://www.nescon.medicina.ufmg.br/biblioteca/imagem/sopro-insuficiencia-tricusvide_720.mp4>

9. Sopros na estenose valvar pulmonar

(UFMG, 2018i), disponível em:
<https://www.nescon.medicina.ufmg.br/biblioteca/imagem/sopro-estenose-valvar-pulmonar_720.mp4>

6. EXAME DO ABDOME

Hepatimetria

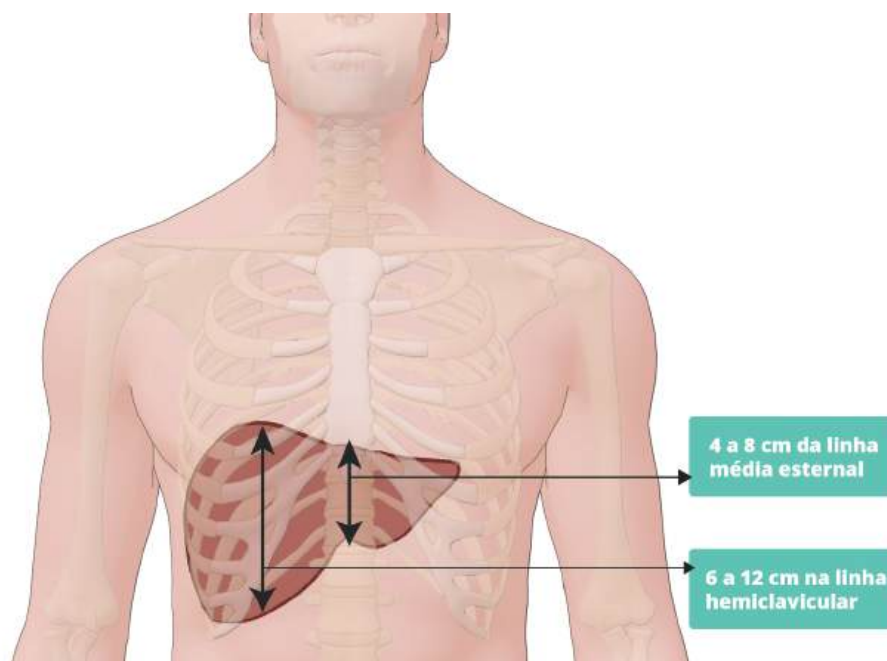
O tamanho de um fígado normal é proporcional ao tamanho do corpo. Na parede anterior direita, em indivíduos do gênero masculino, mede de 10 a 12 cm, e, no gênero feminino, de 8 a 10 cm.

O método clínico é amplamente utilizado para avaliação do tamanho do fígado, utilizando-se a associação das técnicas de percussão e palpação.

A percussão deverá ser iniciada sobre a linha hemiclavicular direita (LHCD), na altura da segunda costela. Obtém-se, inicialmente, som claro pulmonar; prossegue-se a percussão em busca da macicez hepática, que ocorrerá aproximadamente à altura do quinto espaço intercostal. Os últimos pontos de macicez encontrados na percussão, sobre a LHCD, determinarão o limite inferior do fígado. A distância que une esses dois pontos, desde o início da macicez hepática até o limite inferior da macicez, nos dá a estimativa do tamanho do fígado.

A percussão hepática normal é de 6 a 12 cm ao nível da LHCD e de 4 a 8 cm na linha médio esternal, abaixo do apêndice xifoide (Figura 20).

Figura 20 - Hepatimetria: macicez hepática



Fonte: Elaborada pelas autoras, 2018.

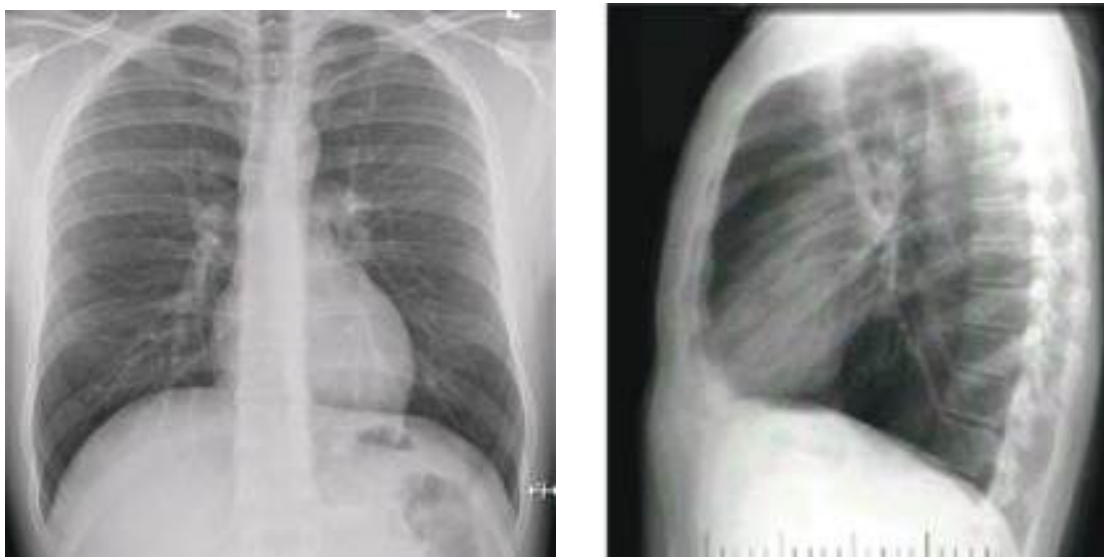
A palpação hepática, por sua vez, tem como objetivo definir o contorno da borda inferior do fígado, mais precisamente do lobo direito. A borda do lobo esquerdo se ajusta à caixa costal inferior esquerda e, frequentemente, é impalpável, até mesmo quando há hepatomegalia volumosa.

7. ANÁLISE DO ESTUDO RADIOLÓGICO DO TÓRAX

Estudo radiológico do tórax nas incidências PA (posteroanterior) e PE (perfil esquerdo)

Considere o estudo radiológico do tórax nas incidências PA (posteroanterior) e PE (perfil esquerdo) (Figura 21).

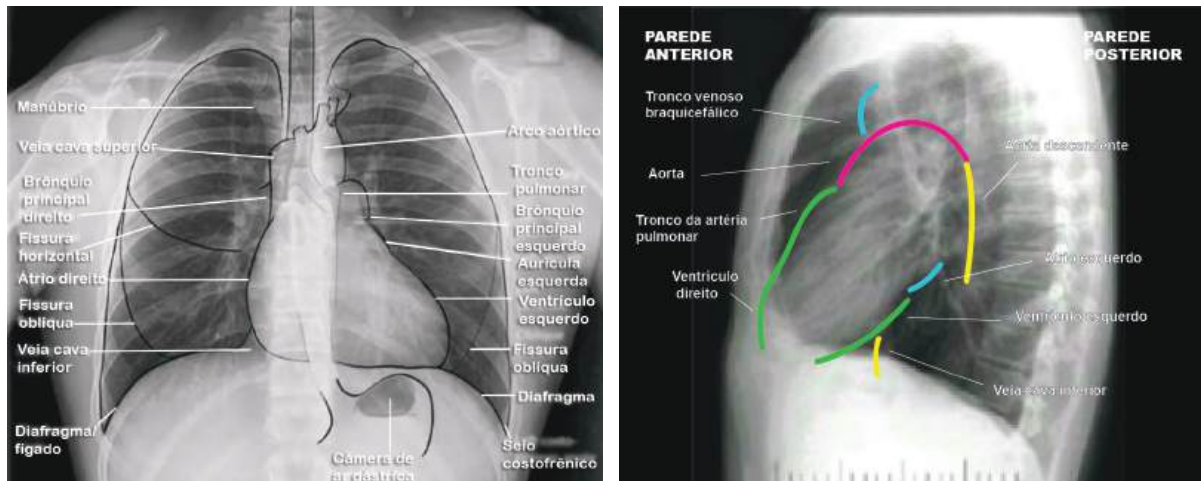
Figura 21 - Radiografia do tórax nas incidências posteroanterior (PA) e perfil esquerdo (PE).



Fonte: Modificado de SIELA, 2018.

Observe as projeções das estruturas cardíacas e pulmonares no estudo radiológico do tórax nessas mesmas incidências (PA e PE) (Figura 22).

**Figura 22 - Radiografia do tórax nas incidências PA e PE:
projeção das estruturas indicadas**



Fonte: Modificado de SIELA, 2018.

Índice cardiotorácico (ICT)

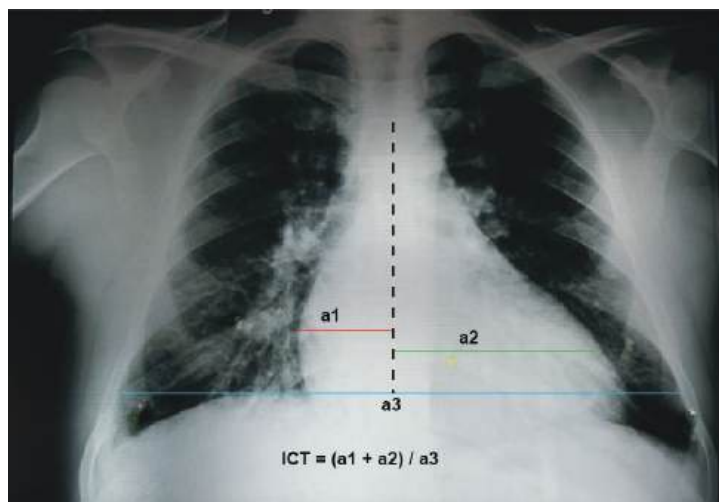
O ICT permite avaliação aproximada da silhueta cardíaca, permitindo estimar se há cardiomegalia. O ICT é a razão entre o diâmetro cardíaco máximo transversal e o diâmetro da caixa torácica.

Veja como é realizada esta importante medida para avaliação de presença ou não de cardiomegalia, o índice cardiotorácico (Figura 23).

- 1) Trace uma linha vertical que passe pelo centro do tórax.
- 2) Perpendicularmente a esta linha, trace uma linha horizontal que vá até o contorno direito máximo do coração (**a1**) e outra que vá até o contorno esquerdo máximo (**a2**).
- 3) A seguir, trace uma linha horizontal do contorno interno da caixa torácica direita até a esquerda, passando tangencialmente pela borda superior do hemidiafragma direito (**a3**).
- 4) Some as linhas **a1** e **a2** e divida o valor obtido por **a3**: este é o índice cardiotorácico.

O ICT deve ser de 0,50 ou menos em pessoas com mais de cinco anos de idade, de 0,39 a 0,60 do segundo ao quinto ano de idade, e de 0,49 a 0,64 durante o primeiro ano de vida. Desta forma, considera-se haver cardiomegalia quando o ICT é maior que 0,50 em adultos.

Figura 23 - Avaliação do índice cardiotorácico (ICT)



Fonte: Elaborada pelas autoras, 2018.
ICT: índice cardiotorácico.

CASO CLÍNICO

Continuação



Dr. Carlos anota os dados antropométricos do paciente.

Dados antropométricos do paciente

PA: 130 X 86mmHg

Peso: 97 kg

Altura: 1,78 m

Índice de massa corporal (IMC): 30,61 kg/m²

Circunferência abdominal (CA): 108 cm

Índice cintura/quadril: 1,2 (circunferência quadril=90cm)



A pressão arterial do Sr. Antônio, mensurada pelo Dr. Carlos nesta consulta, foi 130 X 86 mmHg. No entanto, em consultas anteriores, **há medidas de 160/100mmHg**. Observe, no quadro a seguir, a classificação da hipertensão arterial sistêmica de acordo com as diretrizes brasileiras de hipertensão arterial (MALACHIAS, 2016 (Quadro 9)) e determine em qual classe se enquadra o caso do Sr. Antônio.

Quadro 9 - Classificação da PA de acordo com a medição casual ou no consultório em indivíduos a partir de 18 anos de idade

Classificação	PAS (mm Hg)	PAD (mm Hg)
Normal	≤ 120	≤ 80
Pré-hipertensão	121-139	81-89
Hipertensão estágio 1	140 – 159	90 – 99
Hipertensão estágio 2	160 – 179	100 - 109
Hipertensão estágio 3	≥ 180	≥ 110

FONTE: MALACHIAS, 2016.

PAS: pressão arterial sistêmica; PAD: pressão arterial diastólica.

Quando a PAS e a PAD situam-se em categorias diferentes, a maior deve ser utilizada para classificação da PA. Considera-se hipertensão sistólica isolada se PAS ≥ 140 mm Hg e PAD < 90 mm Hg, devendo a mesma ser classificada nos estágios 1, 2 e 3.

Metas terapêuticas para tratamento da hipertensão arterial

Conforme você pode constatar, o senhor Antônio se encontrava com HAS estágio 2 e, nesse momento, ainda não tem seus níveis pressóricos perfeitamente controlados.

Verifique, no Quadro 10, as metas terapêuticas para tratamento da hipertensão arterial.

Quadro 10 - Metas a serem atingidas em conformidade com as características individuais

Categoria	Meta recomendada	Classe de recomendação	Nível de evidência
Hipertensos estágios 1 e 2, com risco CV baixo e moderado, e HA estágio 3	< 140/90 mmHg	I	A
Hipertensos estágios 1 e 2 com risco CV alto	< 130/80 mmHg*	I	A**

Fonte: MALACHIAS, 2016.

CV: cardiovascular; HA: hipertensão arterial.

*Para pacientes com doenças coronarianas, a PA não deve ficar < 120/70 mmHg, particularmente com a diastólica abaixo de 60 mmHg pelo risco de hipoperfusão coronariana, lesão miocárdica e eventos cardiovasculares.

**Para diabéticos, a classe de recomendação é IIB, nível de evidência B.

Realizada a medida da pressão arterial, é importante, então, avaliar os fatores de risco cardiovascular do paciente.

Consulte o box abaixo sobre Graus de recomendação e níveis de evidência

GRAU DE RECOMENDAÇÃO	NÍVEL DE EVIDÊNCIA
<p>Classe I: Condições para as quais há evidências conclusivas, ou, na sua falta, consenso geral de que o procedimento é seguro, e útil/eficaz.</p>	<p>Nível A: Dados obtidos a partir de múltiplos estudos randomizados de bom porte, concordantes e/ou de metanálise robusta de estudos clínicos randomizados.</p>
<p>Classe II: Condições para as quais há evidências conflitantes e/ou divergência de opinião sobre segurança, e utilidade/eficácia do procedimento.</p>	
<p>Classe IIa: Peso ou evidência/opinião a favor do procedimento. A maioria aprova. Classe IIb: Segurança e utilidade/eficácia menos bem estabelecida, não havendo predomínio de opiniões a favor.</p>	<p>Nível B: Dados obtidos a partir de metanálise menos robusta, a partir de um único estudo randomizado ou de estudos não-randomizados (observacionais).</p>
<p>Classe III: Condições para as quais há evidências e/ou consenso de que o procedimento não é útil/eficaz e, em alguns casos, pode ser prejudicial.</p>	<p>Nível C: Dados obtidos de opiniões consensuais de especialistas</p>

Fonte: SOCIEDADE BRASILEIRA DE CARDIOLOGIA, 2007.

Índice de massa corporal

Vejamos, no Quadro 11, as implicações de risco quando consideramos o IMC.

Quadro 11 - Classificação internacional da obesidade segundo o índice de massa corporal (IMC) e risco de doença

IMC (kg/m ²)	Classificação	Obesidade grau / classe	Risco de doença
Menor que 18,5	Magro ou baixo peso	0	Normal ou elevado
18,5 - 24,9	Normal ou eutrófico	0	Normal
25,0 - 29,9	Sobrepeso ou pré-obeso	0	Pouco elevado
30,0 - 34,9	Obesidade	I	Elevado
35,0 - 39,9	Obesidade	II	Muito elevado
Inferior ou maior que 40,0	Obesidade grave	III	Muitíssimo elevado

Fonte: Adaptado de WORLD HEALTH ORGANIZATION, 2000.

Confira o cálculo do IMC deste paciente utilizando a fórmula:

$$\text{Índice de massa corporal (IMC)} = \text{Peso (em kg)} / (\text{altura em m}^2)$$

Você pode, também, acessar o *site* [Cálculo do Índice de Massa Corporal \(IMC\)](http://aps.bvs.br/apps/calculadoras/?page=6). (*link* <http://aps.bvs.br/apps/calculadoras/?page=6>).

PARA SABER MAIS!!!

No Brasil, o Ministério da Saúde aceita que, para **o idoso**, os valores normais do IMC variam de

$$> 22 \text{ a } < 27 \text{ kg/m}^2,$$

pela diminuição de massa magra e maior risco de sarcopenia (diminuição de massa, força e desempenho muscular e de incapacidade física).

Fonte: ASSOCIAÇÃO BRASILEIRA PARA O ESTUDO DA OBESIDADE E DA SÍNDROME METABÓLICA, 2016.

O IMC não permite aferir, diferenciadamente, o peso de músculos e gordura. Para diagnóstico mais preciso, é indicado aferir circunferência da cintura e relação cintura-quadril. A gordura abdominal pode ser especificamente preditiva de desfechos adversos de saúde. Estudos sugerem utilização dessas medidas em conjunto com o IMC para avaliação de fatores de risco de mortalidade.

Circunferência abdominal

A medida da circunferência abdominal reflete melhor o conteúdo de gordura visceral que a razão cintura-quadril (RCQ) e também se associa muito à gordura corporal total. Têm sido sugeridos diferentes locais e padrões para avaliar a circunferência abdominal. A Federação Internacional de Diabetes estabelece como ponto de corte para risco cardiovascular aumentado a medida de circunferência abdominal igual ou superior a 94 cm em homens e 80 cm em mulheres. De acordo com o *National Cholesterol Education Program (NCEP) – Adult Treatment Panel III (ATP-III)*, circunferência abdominal acima de 88 cm em mulheres e acima de 102 cm em homens está associada com maior risco de doença cardiovascular (Quadro 12).

Quadro 12 - Circunferência abdominal e risco de complicações cardiovasculares

Sexo	Risco aumentado	Risco muito aumentado
Homem	> 94 cm	> 102 cm
Mulher	> 80 cm	> 88 cm

Fonte: NATIONAL INSTITUTES OF HEALTH, 2018.

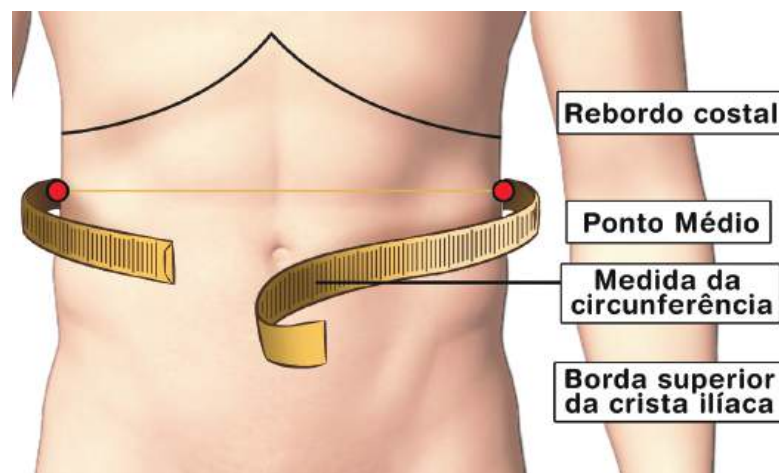
Como a circunferência da cintura deve ser medida?

Os pontos de referência são o umbigo, o ponto médio entre a última costela e a crista íliaca e acima da crista íliaca. Pode-se realizar a medida no maior perímetro abdominal entre a última costela e a crista íliaca, segundo recomendações da OMS. Já a I Diretriz Brasileira de

Diagnóstico e Tratamento da Síndrome Metabólica (SOCIEDADE BRASILEIRA DE HIPERTENSÃO, 2004) recomenda medir a circunferência abdominal no ponto médio entre o rebordo costal inferior e a crista ilíaca.

Toma-se a medida do quadril, no seu maior diâmetro, com a fita métrica passando sobre os trocânteres maiores. Solicita-se ao paciente em posição supina que inspire profundamente, realizando-se a medida ao final da expiração. Veja como fazer a medida na Figura 24.

Figura 24 - Medida da circunferência abdominal



Fonte: SOCIEDADE BRASILEIRA DE HIPERTENSÃO, 2004.

Observações:

Assegurar-se de que a fita métrica tenha um adequado contato com a pele, não apertada.

Tomar a medida durante uma respiração normal, mantido o abdome relaxado.

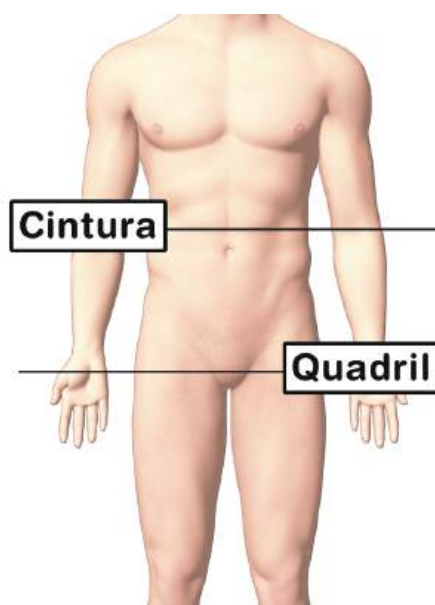
A circunferência abdominal deve ser obtida do menor valor, aproximadamente entre a última costela e o osso da bacia.

Relação cintura-quadril

A relação circunferência abdominal/quadril (RCQ) foi, inicialmente, a medida mais utilizada para avaliação da obesidade central. Há cerca de 20 anos reconheceu-se que pode ser menos válida como medida relativa. No entanto, na população brasileira, a RCQ também demonstrou associar-se a risco de comorbidades (ASSOCIAÇÃO BRASILEIRA PARA O ESTUDO DA OBESIDADE E DA SÍNDROME METABÓLICA, 2016).

Para cálculo da razão cintura-quadril, a cintura é medida na parte mais estreita da cintura, entre a última costela e a crista íliaca. A circunferência do quadril é tomada na área mais larga dos quadris e na maior protuberância das nádegas. Em seguida, divide-se a medida da cintura pela medida do quadril (Figura 25). A Organização Mundial de Saúde define os índices $> 1,0$ em homens e $> 0,85$ em mulheres como uma relação decisiva para maior risco cardiovascular.

Figura 25 - Como medir o índice cintura/quadril



Fonte: Elaborada pelas autoras, 2018.

Observações:

Cintura: deve ser medida em seu ponto mais estreito.

Circunferência do quadril: medir na área mais larga dos quadris e na maior protuberância das nádegas.

Avaliação do risco cardiovascular do Sr. Antônio

Analise os dados antropométricos e considere as informações clínicas mais relevantes deste caso.

Como você classificaria, inicialmente, o risco cardiovascular do Sr. Antônio? Considere o Quadro 13, que enumera os fatores de risco cardiovascular.

Quadro 13 - Fatores de risco cardiovascular na avaliação do risco adicional no hipertenso

• Sexo masculino
• Idade
○ Homens ≥ 55 anos ou mulheres ≥ 65 anos
• História de DCV prematura em parentes de 1º grau
○ Homens < 55 anos ou mulheres < 65 anos
• Tabagismo
• Dislipidemia
○ Colesterol total > 190 mg/dL e/ou
○ LDL-colesterol > 115 mg/dL e/ou
○ HDL-colesterol < 40 mg/dL nos homens ou < 46 mg/dL nas mulheres e/ou
○ Triglicerídeos > 150 mg/dL
• Resistência à insulina
○ Glicemia plasmática em jejum: 100-125 mg/dL
○ Teste oral de tolerância à glicose: 140-199 mg/dL em 2 horas
○ Hemoglobina glicada: 5,7 – 6,4%
• Obesidade
○ IMC ≥ 30 kg/m ²
○ CA ≥ 102 cm nos homens ou ≥88 cm nas mulheres

FONTE: MALACHIAS, 2016.

DCV: doença cardiovascular; LDL: lipoproteína de baixa densidade; HDL: lipoproteína de alta densidade; IMC: índice de massa corporal; CA: circunferência abdominal.

Para calcular a ESTRATIFICAÇÃO DE RISCO do Sr. Antônio, utilize os critérios apresentados no Quadro 14.

Você pode, também, acessar **Framingham Heart Study**

(*link*: <<https://www.framinghamheartstudy.org/fhs-risk-functions/cardiovascular-disease-10-year-risk/>>).

Quadro 14 - Estratificação de risco no paciente hipertenso de acordo com fatores de risco adicionais, presença de lesão em órgão-alvo e de doença cardiovascular ou renal

Fatores de risco	PAS 130-139 ou PAD 85-89	HAS Estágio 1 PAS 140-159 ou PAD 90-99	HAS Estágio 2 PAS 160-179 ou PAD 100-109	HAS Estágio 3 PAS > 180 ou PAD ≥ 110
Sem fator de risco	Sem risco adicional	Risco baixo	Risco moderado	Risco alto
1 -2 fatores de risco	Risco baixo	Risco moderado	Risco alto	Risco alto
≥ 3 fatores de risco	Risco moderado	Risco alto	Risco alto	Risco alto
Presença de LOA, DCV, DRC ou DM	Risco alto	Risco alto	Risco alto	Risco alto

Fonte: Modificado de MALACHIAS, 2016.

PAS: pressão arterial sistólica; PAD: pressão arterial diastólica; HAS: hipertensão arterial sistêmica; DCV: doença cardiovascular; DRC: doença renal crônica; DM: diabetes melito; LOA: lesão de órgão-alvo.

Realize a atividade proposta e prossiga no estudo do caso.

ATIVIDADE 1.3. HAS E FATORES DE RISCO

Considerando a análise de risco, você classificaria o risco deste paciente como:

- A. risco baixo.
- B. risco moderado.
- C. risco alto.
- D. não é possível avaliar o risco com base nos dados obtidos.
- E. sem risco adicional.

Resposta correta: letra C: Risco muito alto.

Justificativas:

- A. Risco baixo. FALSA. Há mais de dois fatores de risco e a hipertensão não está controlada. Fatores de risco identificáveis: obesidade 1 (IMC >31,8), sedentarismo, hipertensão arterial, história familiar de doença arterial coronariana (DAC), circunferência abdominal= 108cm e índice cintura-quadril > 1,0 (1,2).
- B. Risco moderado. FALSA. Há mais de 3 fatores de risco e a hipertensão não está controlada. Fatores de risco identificáveis: obesidade 1 (IMC >31,8), sedentarismo, hipertensão arterial, história familiar de DAC, circunferência abdominal= 108cm e índice cintura –quadril > 1,0 (1,2).
- C. Risco alto. VERDADEIRA. Identificamos os seguintes fatores de risco: obesidade 1 (IMC>31,8), sedentarismo, hipertensão arterial, história familiar de DAC, circunferência abdominal= 108cm e índice cintura-quadril > 1,0 (1,2).
- D. Não é possível avaliar o risco com base nos dados obtidos. FALSA. Há vários fatores de risco identificáveis: obesidade 1 (IMC>31,8), sedentarismo, hipertensão arterial, história familiar de DAC, circunferência abdominal= 108cm e índice cintura-quadril > 1,0 (1,2).
- E. Sem risco adicional. FALSA. Há vários fatores de risco identificáveis: obesidade 1 (IMC>31,8), sedentarismo, hipertensão arterial, história familiar de DAC, circunferência abdominal= 108cm e índice cintura-quadril >1,0 (1,2).

CASO CLÍNICO

Continuação



Dr. Carlos dá continuidade ao exame físico cardiovascular, seguindo as recomendações para casos como os do Sr. Antônio, portador de hipertensão arterial sistêmica associada a comorbidades.

O que procurar, especificamente, no exame físico de um paciente sabidamente portador de hipertensão arterial sistêmica que você examina pela primeira vez?

Veja, no Quadro 15, as recomendações para a sequência de exame e os dados a serem obtidos em pacientes hipertensos.

Quadro 15 - Avaliação clínica do paciente hipertenso

Exame físico
<ul style="list-style-type: none"> - Medição da pressão arterial (PA) nos dois braços - Peso, altura, índice de massa corporal (IMC) e frequência cardíaca (FC) - Circunferência abdominal (CA) - Sinais de lesão arterial obstrutiva (LOA) - Cérebro: avaliação de déficits motores ou sensoriais - Retina: busca de lesões à fundoscopia - Artérias: ausência ou diminuição de pulsos, assimetrias, lesões cutâneas, sopros arteriais - Coração: desvio do íctus, presença de B3 ou B4, sopros, arritmias, edema periférico, crepitações pulmonares - Pesquisa de sinais que possam sugerir causas secundárias para a hipertensão arterial - Investigação de características cushingoides - Palpação abdominal: rins aumentados (rim policístico) - Sopros abdominais ou torácicos para investigação de hipertensão secundária: renovascular, coarctação de aorta, doença da aorta ou ramos - Pulsos femorais diminuídos (investigação de coarctação de aorta, doença da aorta ou ramos) - Diferença da pressão arterial nos braços (investigação de coarctação de aorta e estenose de subclávia)

Seguindo a rotina de exame físico, Dr. Carlos examina os pulsos periféricos. Encontra leve redução na amplitude do pulso pedioso direito e fica um pouco preocupado.

Ao realizar o exame do tórax, Dr. Carlos constata que o íctus *cordis* não se encontra visível nem palpável, e considera este achado uma variação da normalidade.

Constata, ainda, ausência de frêmito e de impulsões sistólicas no precórdio.

À ausculta cardíaca, identifica presença de sopro no foco aórtico.



Veja o vídeo.

Disponível em:

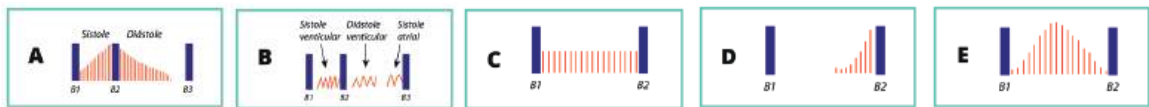
https://www.nescon.medicina.ufmg.br/biblioteca/imagem/sopro-estenose-valvar-a%C3%B3rtica_720.mp4

Realize as atividades propostas e prossiga no estudo do caso.

ATIVIDADE 1.4 AUSCULTA DO SR. ANTÔNIO

Em relação ao sopro auscultado, assinale a alternativa que corresponde, GRAFICAMENTE, ao achado auscultatório do Dr. Carlos (Figura 26).

Figura 26 - Representação gráfica de sopros cardíacos



Fonte: Modificado pelas autoras de SOKOLOW, 1981, RUNGE, 2006; SILVA 2014b, BRICKLEY 2015

- A (___)
 B (___)
 C (___)
 D (___)
 E (___)

Resposta correta: letra E, sopro mesossistólico de ejeção (ver Figura 27).

Figura 27 - Representação gráfica de alguns tipos de sopros cardíacos

	Sopro contínuo ("maquinaria")	Não ficam restritos a uma parte do ciclo cardíaco	PCA
	Atrito pericárdico	Não ficam restritos a uma parte do ciclo cardíaco	Pericardite
	Holosistólico ou pansistólico (em platô)	Inicia-se logo após B1 e continua até B2	Insuficiência mitral, insuficiência tricúspide CIV
	Telesistólico (em crescendo)	Geralmente após um click	Prolapso mitral
	Mesosistólico (de ejeção)	Pequeno lacuna antes de B2, em crescendo	Inocente; Fisiológico Estenose aórtica; Cardiomiopatia hipertrófica; Estenose pulmonar

Fonte: Adaptado de SILVA, 2014b; BRICKLEY, 2015.

ATIVIDADE 1.5. EXAME CARDIOVASCULAR: AUSCULTA CARDÍACA (SOPRO AUSCULTADO)

Assista ao vídeo ilustrativo sobre o sopro auscultado neste paciente. (ACESSO OBRIGATÓRIO) **Sopro na estenose valvar aórtica** (UFMG, 2018e), disponível em:
<https://www.nescon.medicina.ufmg.br/biblioteca/imagem/sopro-estenose-valvar-a%C3%B3rtica_720.mp4>

Considerando a presença do sopro e a história clínica do paciente, quais outras alterações encontradas na ausculta cardíaca seriam razoáveis? Assinale, entre as alternativas, aquela que agrega as alterações auscultatórias mais prováveis para este caso.

- A) B1 hiperfonética, B2 hipofonética, B3
- B) B2 hipofonética, B3 e estalido de abertura mitral
- C) B1 hipofonética e amplamente desdobrada, B2 única, B3
- D) B2 hiperfonética, estalido de ejeção, B4
- E) B1 e B2 normais, sopro diastólico na ponta, presença de B3 e B4

Resposta correta: letra D

Justificativas:

- A) FALSA. Não há motivos para alteração da primeira bulha, visto tratar-se de acometimento da válvula aórtica e não da mitral ou tricúspide, que poderia ser causa de uma B1 hiperfonética.
- B) FALSA. Não há motivos para estalido de abertura mitral, visto tratar-se de acometimento da válvula aórtica e não da mitral. No caso em análise, trata-se de acometimento degenerativo da valva aórtica de pequena intensidade, não se justificando a presença de hipofonese de B2, que poderia ocorrer em caso de estenose aórtica ou pulmonar grave, nas quais a calcificação valvar pode levar à imobilidade dos folhetos, levando à hipofonese. Não há elementos na história clínica que justifiquem presença de terceira bulha (sinais de insuficiência cardíaca).
- C) FALSA. Não há motivos para alteração da primeira bulha, visto tratar-se de acometimento da válvula aórtica e não da mitral ou tricúspide (B1 hipofonética, amplo desdobramento). B2 única não é achado de estenose valvar aórtica leve. Não há elementos na história clínica que justifiquem presença de terceira bulha (sinais de insuficiência cardíaca).
- D) VERDADEIRA: B2 hiperfonética, estalido de ejeção aórtico, B4. A estenose aórtica, caracteristicamente, produz sopro sistólico de ejeção na base com irradiação para a região cervical. Folhetos com degeneração esclerótica leve, com boa mobilidade, podem produzir B2 hiperfonética. No caso em questão, uma quarta bulha poderia estar presente se houvesse uma insuficiência coronariana crônica.
- E) FALSA. B1 e B2 poderiam ser normais em presença de esclerose aórtica muito leve, mas sopro diastólico na ponta não é um achado auscultatório presente na estenose aórtica que, caracteristicamente, produz sopro sistólico de ejeção na base com irradiação para a região cervical. Não há elementos na história clínica que justifiquem presença de terceira bulha (sinais de insuficiência cardíaca).

CASO CLÍNICO


Continuação



Registro dos achados dos exames físicos e análise dos exames complementares

A descrição do exame físico foi registrada pelo Dr. Carlos no prontuário do paciente (Figura 28).

Figura 28 – Registro do exame físico do Sr. Antônio

 <p>Sistema Único de Saúde Ministério da Saúde</p>	<p>Exame Físico</p>
<p>Identificação do Estabelecimento de Saúde _____</p> <p>Centro de Saúde - Murta</p> <p>Identificação do Paciente _____</p> <p>Antônio S., 57 anos, negro, viúvo.</p> <p>Os dados adicionais mais importantes foram: Inspeção: mucosas coradas, hidratadas, acianóticas, anictéricas; boa perfusão capilar; edema +/4 em membros inferiores, simétrico, compressível; jugulares não ingurgitadas. Aparelho cardiovascular: ausência de sopros cervicais; sopro sistólico grau I, ejetivo, audível em foco aórtico, sem irradiações. Aparelho respiratório: boa expansibilidade torácica bilateralmente; percussão: frêmito toracovocal; ausculta pulmonar: murmúrio vesicular normal bilateralmente, roncos, sibilos ou estertores. Abdômen: globoso, obeso, fígado e baço não palpáveis; percussão hepática: 10cm na linha hemiclavicular esquerda; lojas renais livres; ausência de sopros abdominais.</p>	

**Dr. Carlos:**

Vi que o senhor tem exames recentes e que, inclusive, fez um eletrocardiograma.

Sr. Antônio:

Sim, é verdade, fiz “eletro” mês passado na UPA, porque tive uma dorzinha no peito, e a Tereza me obrigou a ir consultar na urgência. E trouxe exames de sangue e de urina também, Doutor.

É importante conhecer os exames a serem rotineiramente solicitados a um paciente portador de hipertensão arterial sistêmica. Esses exames estão listados no Quadro 16.

Quadro 16 - Exames de rotina a serem solicitados para o paciente hipertenso

Exame	Grau de recomendação	Nível de evidência
Análise de urina	I	C
Potássio plasmático	I	C
Glicemia de jejum	I	C
HbA1c	I	C
Ritmo de filtração glomerular estimado (RFG-e)	I	B
Creatinina plasmática	I	B
Colesterol total, HDL-colesterol e triglicérides plasmáticos	I	C
Ácido úrico plasmático	I	C
Eletrocardiograma convencional	I	B

Fonte: Modificado de MALACHIAS, 2016.

HbA1c: hemoglobina glicada; HDL: lipoproteína de alta densidade.

O Dr. Carlos analisa os exames de rotina realizados na UPA. Os resultados estão listados a seguir.

Urinálise: dentro dos limites da normalidade
 Glicemia de jejum: 102 mg/dL
 Creatinina: 1,2 mg/dL
 Colesterol total: 260 mg/dL
 HDL-Colesterol: 30 mg/dL
 LDL: 200mg/dL
 Triglicérides: 150 mg/dL
 Ácido úrico: 4,8 mg/dL

Exames complementares mais detalhados em populações especiais

Em algumas situações clínicas, há indicação de exames complementares mais detalhados para avaliação do paciente hipertenso. Veja o Quadro 17, no qual são descritos os exames que devem ser solicitados a populações específicas de hipertensos e verifique se serão necessários outros exames para avaliar o paciente, Sr. Antônio.

Quadro 17 - Exames recomendados em populações especiais

Exame	Avaliação	População recomendada e indicação
Radiografia de tórax	Acompanhamento de pacientes com suspeita clínica de comprometimento cardíaco (GR: IIa; NE: C) e/ou pulmonar.	Avaliação de hipertensos com comprometimento da aorta quando o ecocardiograma não está disponível.
Ecocardiograma	Mais sensível do que o ECG no diagnóstico de HVE. Agrega valor na avaliação das formas geométricas de hipertrofia e tamanho do átrio esquerdo, análise da função sistólica e diastólica. Considera-se HVE quando a massa ventricular esquerda indexada para a superfície corpórea é igual ou superior a 116 g/m ² em homens, e 96 g/m ² em mulheres.	Presença de indícios de HVE ao ECG ou pacientes com suspeita clínica de IC (GR: I; NE: C).
Albuminúria	Mostrou prever eventos CV fatais e não fatais. Valores normais < 30 mg/24h.	Pacientes hipertensos diabéticos, com síndrome metabólica ou com dois ou mais FR (GR: I; NE: C).
Ultrassom das carótidas	A medida da EMI das carótidas e/ou a identificação de placas predizem a ocorrência de AVE e IM independentemente de outros FRCV. Valores da EMI > 0,9 mm têm sido considerados como anormais, assim como o encontro de placas ateroscleróticas.	Presença de sopro carotídeo, sinais de DCbV ou presença de doença aterosclerótica em outros territórios. (GR: IIa; NE: B).

Fonte: Modificado de MALACHIAS, 2016.

GR: grau de recomendação; NE: nível de evidência. HVE: hipertrofia ventricular esquerda; IC: insuficiência cardíaca; CV: cardiovascular; FR: fator de risco; US: ultrassonografia; EMI: espessura mediointimal; AVE: acidente vascular encefálico; IM: infarto do miocárdio; FRCV: fator de risco cardiovascular; DCbV: doença cerebrovascular; HbA1c: hemoglobina glicada; DM: diabetes melito; DAC: doença arterial coronariana.

(continua)

Quadro 17 - Exames recomendados em populações especiais (continuação)

Exame	Avaliação	População recomendada e indicação
Ultrassom renal ou com Doppler	Pacientes com massas abdominais ou sopro abdominal.	(GR: IIa; NE: B).
Hemoglobina glicada	Quando glicemia de jejum > 99 mg/dl.	História familiar de DM tipo 2 ou diagnóstico prévio de DM tipo 2 e obesidade (GR: IIa; NE: B).
Teste ergométrico	Suspeita de DAC estável, DM ou antecedente familiar para DAC em pacientes com PA controlada.	(GR: IIa; NE: C).
Monitorização ambulatorial da pressão arterial/ medidas residenciais de pressão arterial	Segue a indicação convencional dos métodos.	(GR: IIa; NE: B).
Velocidade da onda de pulso (VOP)	Considerado “padrão” para avaliação da rigidez arterial. Valores acima de 12m/s são considerados anormais.	Hipertensos de médio e alto risco (GR: IIa; NE: B).
RNM do cérebro	Para detecção de infartos silenciosos e micro-hemorragias (GR: IIa; NE: C).	Pacientes com distúrbios cognitivos e demência.

Fonte: Modificado de MALACHIAS, 2016.

GR: grau de recomendação; NE: nível de evidência. HVE: hipertrofia ventricular esquerda; IC: insuficiência cardíaca; CV: cardiovascular; FR: fator de risco; US: ultrassonografia; EMI: espessura mediointimal; AVE: acidente vascular encefálico; IM: infarto do miocárdio; FRCV: fator de risco cardiovascular; DCbV: doença cerebrovascular; HbA1c: hemoglobina glicada; DM: diabetes melito; DAC: doença arterial coronariana, RNM: ressonância magnética nuclear

CENTRO DE TELESSAÚDE

O Centro de Telessaúde, ligado a hospital universitário ou escola/faculdade da área da saúde, tem como objetivo fornecer serviços no campo da telessaúde, com ênfase na teleassistência, articulado às políticas públicas nacionais, estaduais e dos municípios. Uma das áreas de apoio é a interpretação (laudo) a distância e segunda opinião em cardiologia. Verifique se sua cidade tem esse serviço, para apoiá-lo em seu trabalho na Atenção Básica em Saúde.

Veja, por exemplo: <<http://www.telessaude.hc.ufmg.br/quem-somos/cobertura/>>.

Realize a atividade proposta e prossiga no estudo do caso.

ATIVIDADE 1.6. EXAMES ADICIONAIS PARA O SR. ANTÔNIO

Considerando as recomendações de exames adicionais e a clínica do paciente, escolha, entre as alternativas apresentadas, aquela que contempla uma relação de exames correta para o caso estudado.

- A. Ecodopplercardiograma, estudo radiológico do tórax, hemoglobina glicosilada (HbA1), velocidade da onda de pulso carótido-femoral (VOP), Doppler de carótidas.
- B. Ultrassom renal ou com Doppler, Doppler de carótidas, HbA1, estudo radiológico do tórax, velocidade da onda de pulso carótido-femoral (VOP).
- C. Ressonância magnética (RM) do cérebro, teste ergométrico, estudo radiológico do tórax, velocidade da onda de pulso carótido-femoral (VOP), Doppler de carótidas.
- D. Ecodopplercardiograma, RM do cérebro, Teste ergométrico, Doppler de carótidas, HbA1.
- E. Estudo radiológico do tórax, RNM do cérebro, MAPA, Doppler de carótidas, velocidade da onda de pulso carótido-femoral (VOP).

Resposta correta: letra A

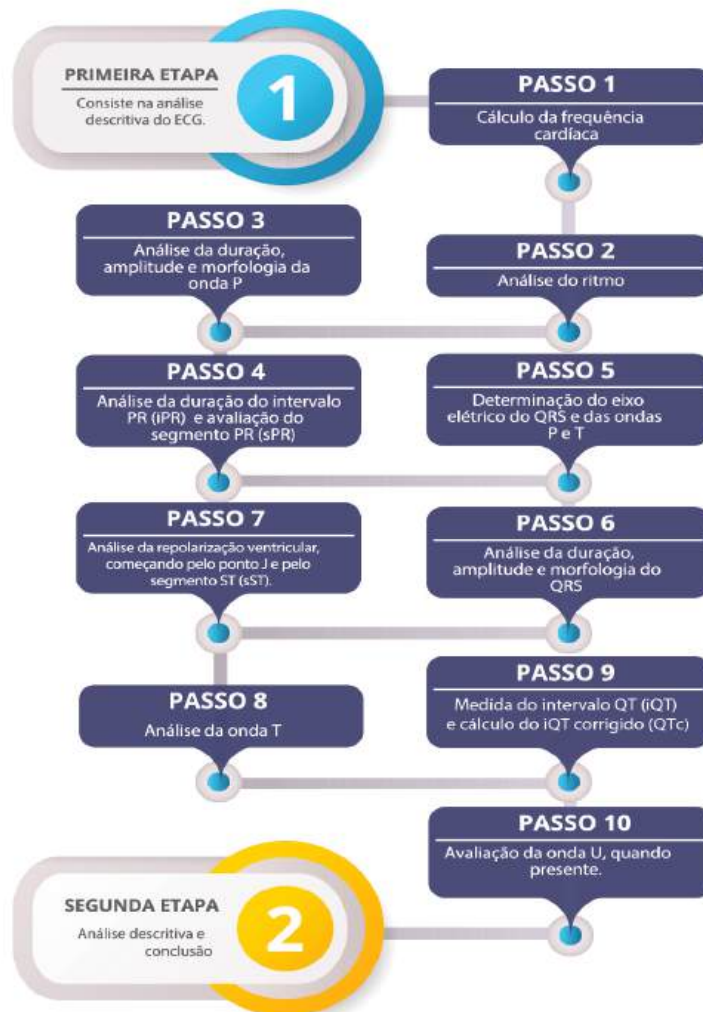
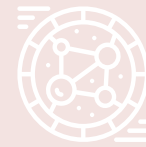Interpretação do eletrocardiograma

Dr. Carlos começa a analisar o eletrocardiograma do Sr. Antônio, que foi realizado no último mês por ocasião de uma avaliação na Unidade de Pronto Atendimento. Para facilitar sua análise, abra o roteiro que preparamos para identificação dos elementos do eletrocardiograma normal.

A análise do ECG deve ser feita em duas etapas, descritas a seguir.

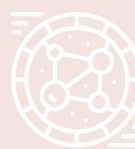ECG

Interpretação de eletrocardiograma



ANÁLISE DO ECG

Primeira etapa

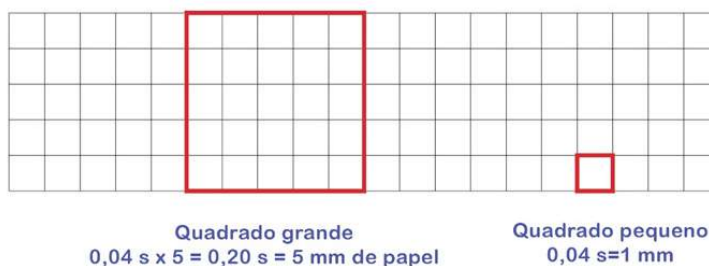


PASSO 1 - CÁLCULO DA FREQUÊNCIA CARDÍACA

Velocidade do papel eletrocardiográfico

A velocidade do papel de registro é padronizada: 25mm/s (podem ser feitos registros em outras velocidades, quando necessário). Considerando a velocidade padrão de 25mm/s, teremos o registro da Figura 29.

Figura 29 - Velocidade do papel eletrocardiográfico



1 segundo = 25mm de papel

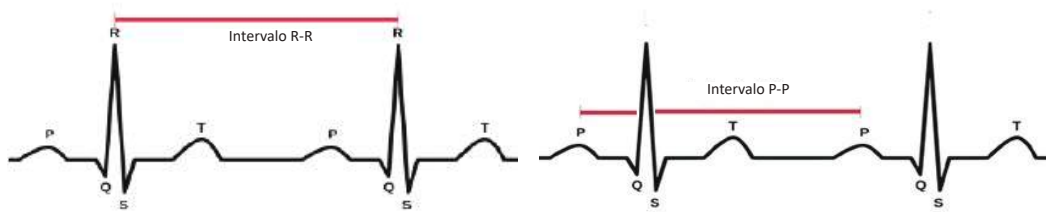
Fonte: Elaborado por TORRES, R.M., 2018.

Se a velocidade do papel do ECG é de 25 mm/s, isso significa que, em um segundo, “correm” 25 quadradinhos de 1 mm cada. Se em um segundo são percorridos 25 mm, então, em 60 segundos (um minuto), serão percorridos 25mm X 60s, ou seja, “correm” 1.500 mm (ou quadradinhos) /minuto.

Cálculo da frequência cardíaca

A maneira mais precisa de se calcular a frequência cardíaca consiste em contar o número de quadrados pequenos entre duas ondas consecutivas (por exemplo, duas ondas R – intervalo RR, ou duas ondas P, intervalo PP (Figura 30)) e dividir 1500 pelo número de quadradinhos contados.

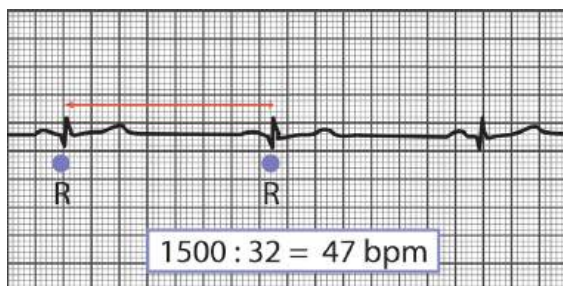
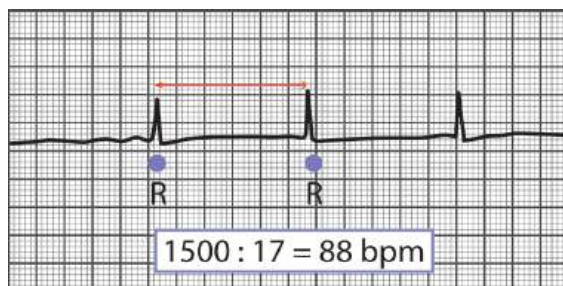
Figura 30 – Intervalo RR e intervalo PP



Fonte: Elaborado por TORRES, R.M., 2018.

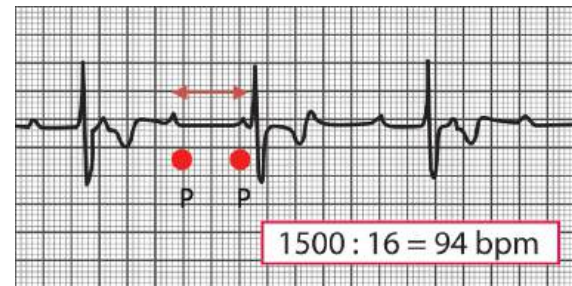
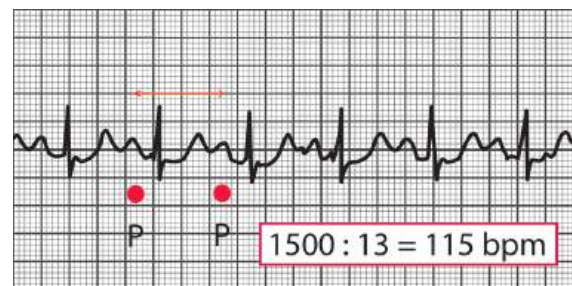
Vamos praticar? Cálculo da frequência cardíaca quando o ritmo é regular. (Figuras 31 e 32).

Figuras 31 - Cálculo da frequência ventricular



Fonte: Elaborado por TORRES, R.M., 2018.
1500 dividido pelo número de quadradinhos entre duas ondas R (pode ser também entre duas ondas S).

Figuras 32 - Cálculo da frequência atrial

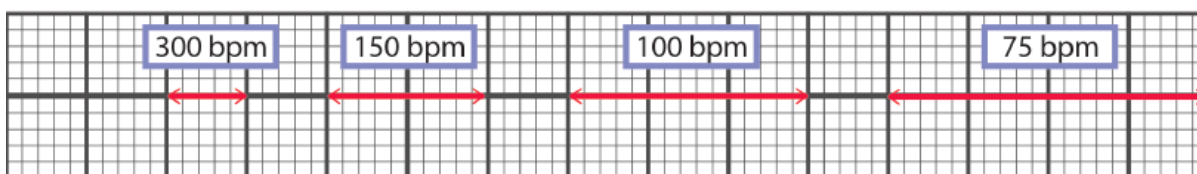


Fonte: Elaborado por TORRES, R.M., 2018.
1500 dividido pelo número de quadradinhos entre duas ondas P.

Outras maneiras de se estimar a frequência cardíaca:

- Se o intervalo RR for de um quadrado grande, a FC será de 300 batimentos/minuto.
- Se o intervalo RR for de dois quadrados grandes, a FC será de 150 batimentos/minuto.
- Se o intervalo RR for de três quadrados grandes, a FC será de 100 batimentos/minuto.
- Se o intervalo RR for de quatro quadrados grandes, a FC será de 75 batimentos/minuto.
- Se o intervalo RR for de cinco quadrados grandes, a FC será de 60 batimentos/minuto.
- Se o intervalo RR for de seis quadrados grandes, a FC será de 50 batimentos/m

Figura 33 – Outras maneiras de se estimar a frequência cardíaca



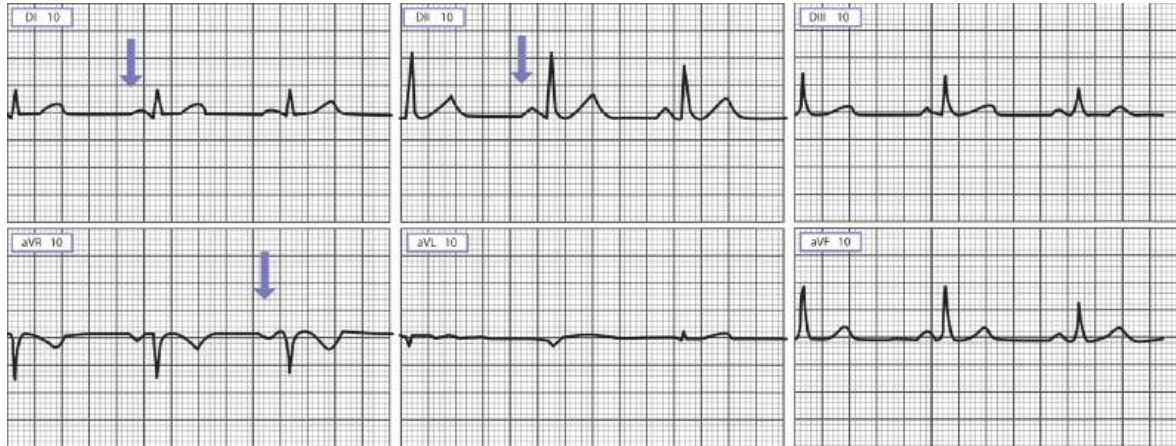
Fonte: Elaborado por TORRES, R.M., 2018.

PASSO 2 – ANÁLISE DO RITMO

Verifique se o ritmo é sinusal:

- É o ritmo originário do nó sinusal.
- A onda P é positiva em D1, D2 e negativa em aVR (Figura 34).
- Toda onda P é seguida de um QRS (há enlace atrioventricular).
- O intervalo PR é normal.
- A frequência cardíaca é a do nó sinusal, que varia de 50 a 100 b.p.m.

Figura 34 - Ritmo sinusal: onda P em positiva em D1, D2 e negativa em aVR



Fonte: Arquivo das autoras, 2018.

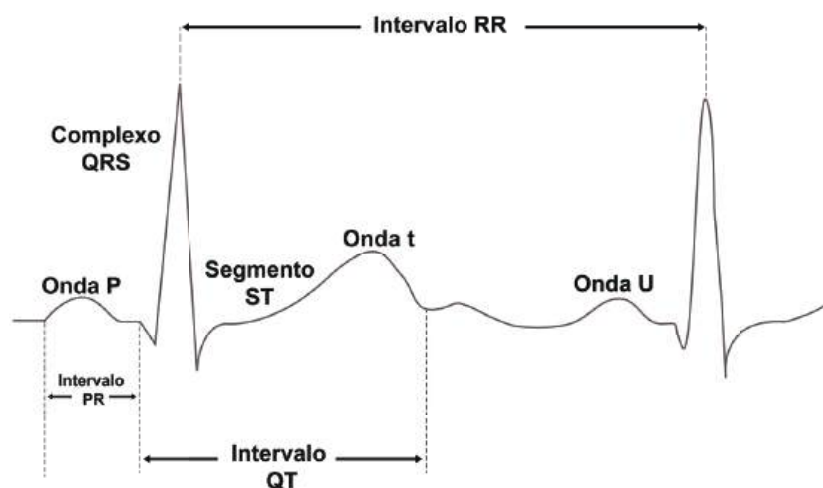
Agora já podemos seguir os próximos passos, nos quais analisamos todos os eventos eletrocardiográficos de maneira sistematizada.

Ondas: são as deflexões P, QRS, T e U. são as deflexões P, complexo QRS, T e U. A ondas do complexo QRS serão indicadas em maiúsculas ou minúsculas, dependendo de sua amplitude relativa, por exemplo, qRs, e uma onda repetida será marcada com um apóstrofo, por exemplo RR'.

Intervalos ou espaços: intervalo PR (iPR), intervalo QT (iQT)

Segmentos: segmento PR (PRs) ou PQ, segmento ST (sST) (Figura 35)

Figura 35 - ECG: ondas, intervalos e segmentos



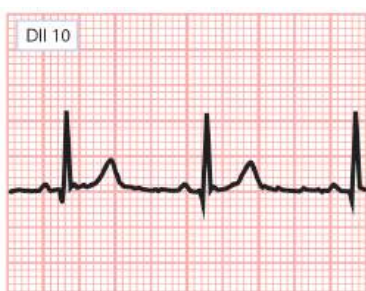Fonte: Elaborado por TORRES, R.M., 2018.

PASSO 3 – ANÁLISE DA DURAÇÃO AMPLITUDE E MORFOLOGIA DA ONDA P

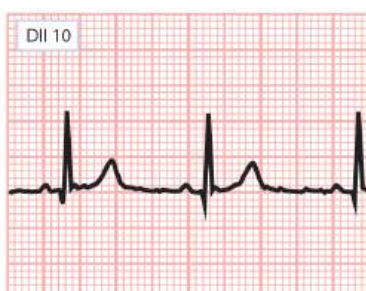- Para analisar a ativação atrial, é preciso que a onda P seja avaliada em todas as derivações.
- Meça a amplitude e a duração da onda P. As melhores derivações para se fazer isso são as derivações D2 e D3 (Figura 36).
- A duração normal da onda P é de 0,07 até 0,11s em adultos e sua voltagem normal é de até 0,25mV.

Figura 36 - Onda P: duração e amplitude

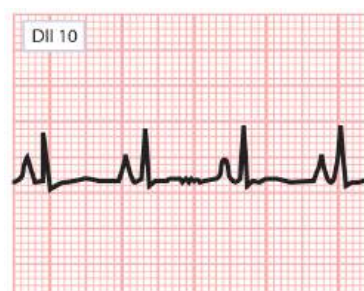Onda P normal: duração até 0,11s e voltagem até 0,25mV



Onda P de duração aumentada e voltagem normal



Onda P de duração normal e voltagem aumentada



Fonte: Elaborado por TORRES, R.M., 2018.

Determine o eixo da onda P

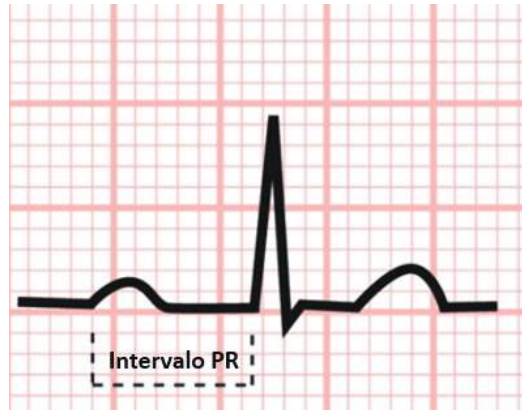
(veja no Passo 5 – Determinação do eixo elétrico do QRS e das ondas P e T).

PASSO 4 – ANÁLISE DA DURAÇÃO DO INTERVALO PR (IPR) E AVALIAÇÃO DO SEGMENTO PR (SPR)

O estímulo chegou normalmente aos ventrículos?

Análise o intervalo PR: o intervalo PR é medido do início da onda P até o início do QRS, quer ele comece com R ou não (Figura 37).

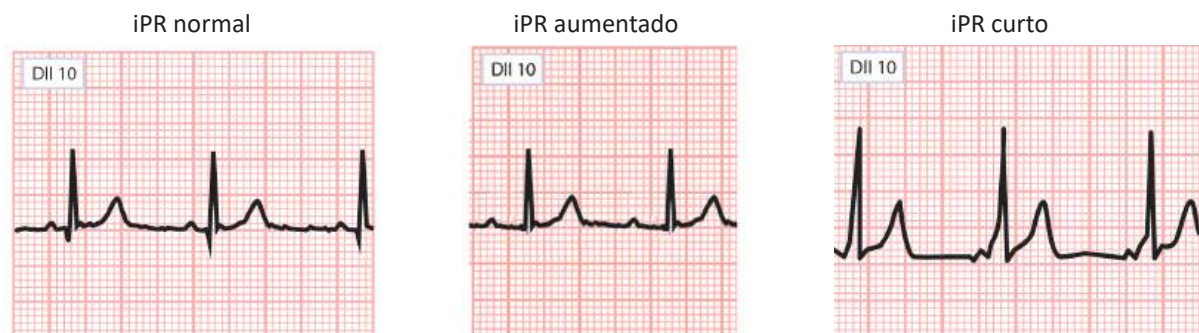Figura 37 – ECG: intervalo PR



Fonte: Elaborado por TORRES, R.M., 2018.

A duração normal do intervalo PR (iPR) é de 0,12 a 0,20 s. Na Figura 38 estão representados intervalos PR normal e alterado.

Figura 38 - ECG: intervalo PR normal e alterado



Fonte: Elaborado por TORRES, R.M., 2018.

iPR: intervalo PR

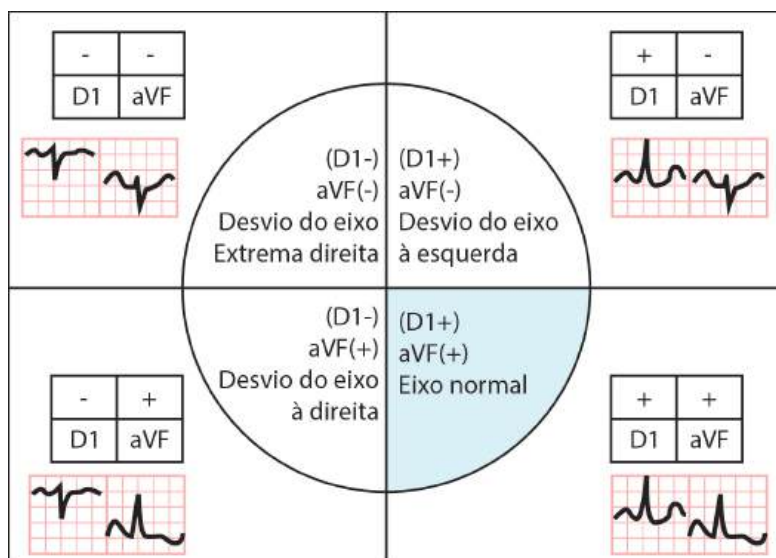
PASSO 5 – DETERMINAÇÃO DO EIXO ELÉTRICO DO QRS E DAS ONDAS P E T

Determine o eixo do QRS e da onda P nos planos frontal e horizontal.

A determinação do eixo do QRS e da onda P é importante, pois dará pistas para o diagnóstico.

Minimamente, deveremos localizar o quadrante onde está o vetor médio do QRS. Para fazer isso, analise a polaridade do QRS e da onda P nas derivações D1 e aVF. Utilize a Figura 39 para encontrar o quadrante onde estão os eixos no plano frontal.

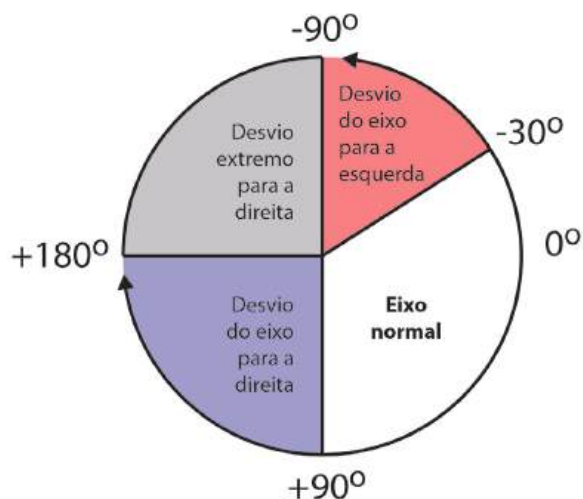
Figura 39 - ECG: determinação do eixo elétrico do QRS e da onda P no plano frontal



Fonte: Elaborado por TORRES, R.M., 2018.

Verifique se o eixo está normal, desviado para a direita ou para a esquerda (Figura 40).

Figura 40 - ECG: determinação do eixo elétrico do QRS e da onda P, posições possíveis no plano frontal

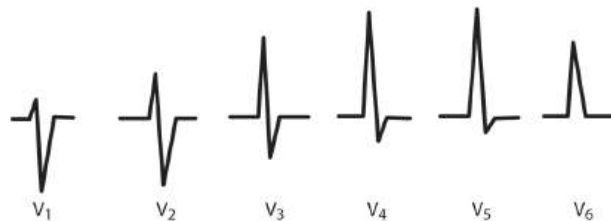


Fonte: Elaborado por TORRES, R.M., 2018.

Analisando a derivação V1 (Figura 41), verifique se o eixo, no plano horizontal, está para trás (quando V1 é predominantemente negativo: normal) ou para frente (quando V1 é predominantemente positivo: alterado).

Figura 41 - ECG: determinação do eixo do QRS, posições possíveis no plano horizontal

Nesta figura, a ativação ventricular determina, pois, um eixo predominantemente dirigido para trás (negativo nas derivações à direita e positivo nas derivações à esquerda).



Fonte: Elaborado por TORRES, R.M., 2018.

Método similar é empregado para a determinação do eixo da onda **P** no plano horizontal e da onda **T**, nos dois planos, frontal e horizontal, que, em geral, acompanham a orientação do eixo do **QRS**.

Veja adiante Passo 8 – Análise da onda T.

PASSO 6 – ANÁLISE DA DURAÇÃO AMPLITUDE E MORFOLOGIA DO QRS

É hora de avaliar mais detalhadamente o QRS.

Meça a duração do QRS.

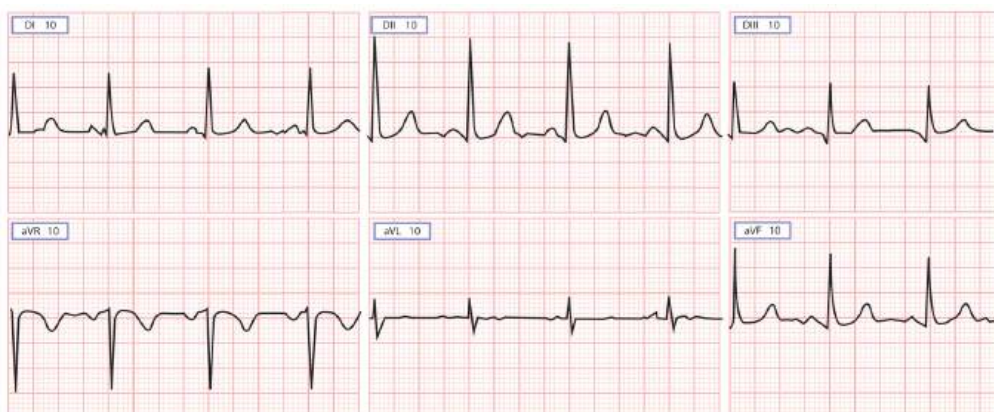
A duração normal do QRS é de até 0,11 s (menor que 3 quadradinhos).

Verifique a morfologia do QRS em todas as derivações (Figura 42), tendo em mente que:

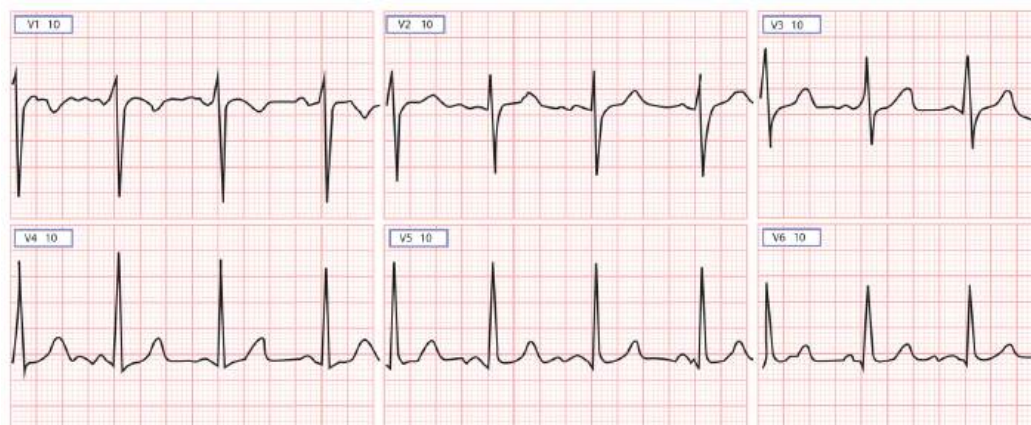
- o QRS normal é sempre predominantemente negativo em aVR e V1;
- o QRS, geralmente, tem a morfologia qRs nas derivações esquerdas (D1, D2, V5 e V6);
- o QRS será normal quando sua amplitude ou voltagem estiver entre 5 e 20 mm nas derivações do plano frontal (D1, D2, D3, aVR, aVL, aVF), e entre 10 e 30 mm nas derivações precordiais (V1 a V6), com orientação normal do eixo elétrico nos planos frontal e horizontal.

Figura 42 - ECG: morfologia do QRS nos planos frontal e horizontal

Plano frontal



Plano horizontal



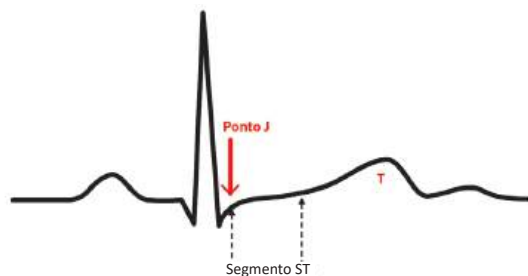
Fonte: Arquivo das autoras, 2018.

PASSO 7 – ANÁLISE DA REPOLARIZAÇÃO VENTRICULAR, COMEÇANDO PELO PONTO J E PELO SEGMENTO ST (sST)

Vamos analisar o ponto J e o segmento ST (Figuras 43 e 44).

Figura 43 - ECG: repolarização ventricular, ponto J e segmento ST

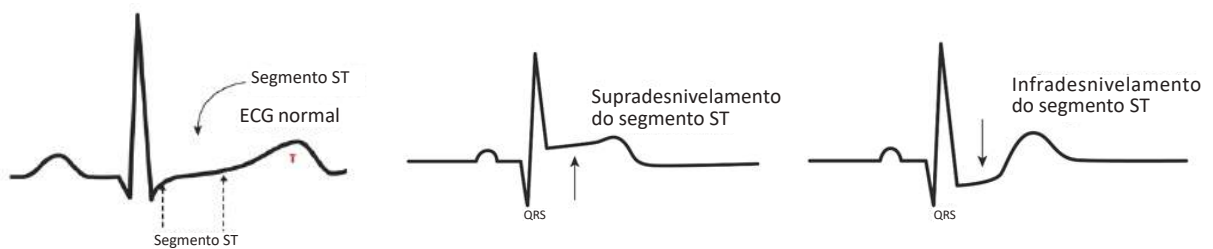
O ponto J sinaliza o fim do QRS e o início da repolarização ventricular.



Fonte: Elaborado por TORRES, R.M., 2018.

Vamos analisar algumas condições do segmento ST (Figura 44).

Figura 44 - ECG: segmento ST normal, supradesnivelado e infradesnivelado



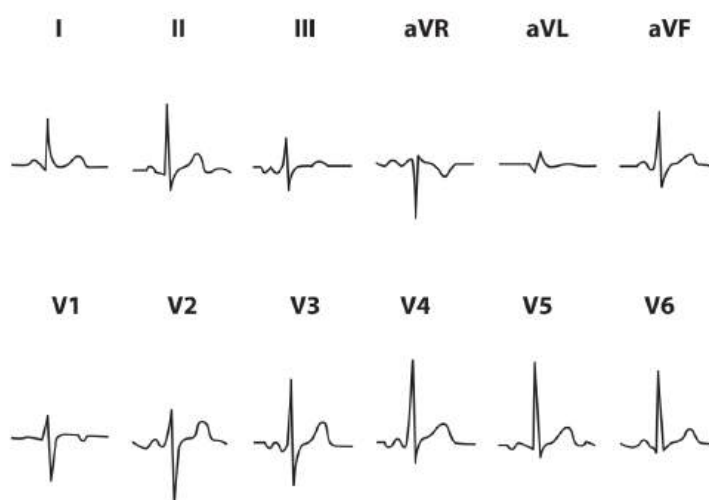
Fonte: Elaborado por TORRES, R.M., 2018.

PASSO 8 – ANÁLISE DA ONDA T

Não medimos a duração da onda T, mas podemos avaliar sua voltagem, polaridade, forma e seu eixo.

Na maioria dos indivíduos, a polaridade da onda T acompanha a polaridade do QRS em quase todas as derivações. Em V1 e V2, pode ser positiva, negativa ou difásica (Figura 45).

Figura 45 - ECG: morfologia normal da onda T

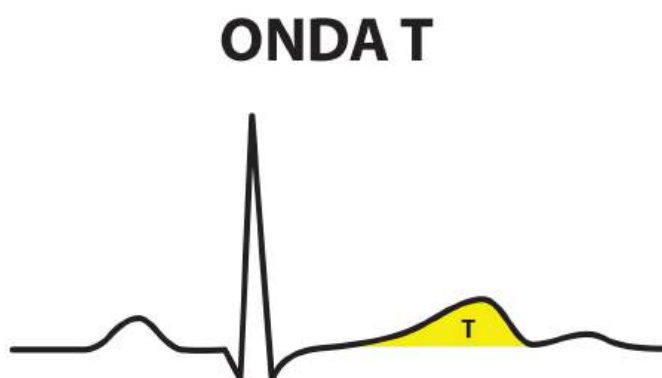


Fonte: Elaborado por TORRES, R.M., 2018.

A onda T normal

É arredondada e **sempre assimétrica**, apresenta uma fase ascendente lenta e uma fase descendente rápida (Figura 46).

Figura 46 - ECG: assimetria normal da onda T



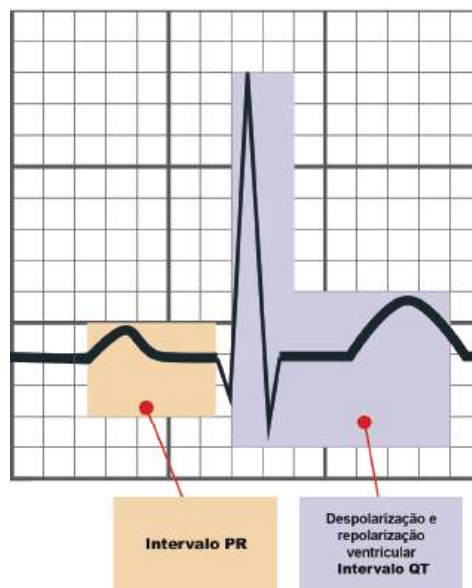
Fonte: Elaborado por TORRES, R.M., 2018.

PASSO 9 – MEDIDA DO INTERVALO QT (iQT) E CALCULAR O iQT CORRIGIDO (QTc)

O intervalo QT

Corresponde ao período de despolarização e repolarização ventricular (Figura 47), é medido do início do QRS até o final da onda T.

Figura 47 - ECG: intervalos PR e QT e eventos eletrofisiológicos correspondentes



Fonte: Elaborado por TORRES, R.M., 2018.

Seu valor normal depende da frequência cardíaca, por este motivo, medimos o intervalo QT e o corrigimos utilizando a fórmula de Bazett (Figura 48).

Figura 48 – Fórmula de Bazett

$$QTc = \frac{QT \text{ medido}}{\sqrt{RR}}$$

Fonte: Modificada de PASTORE, 2009.

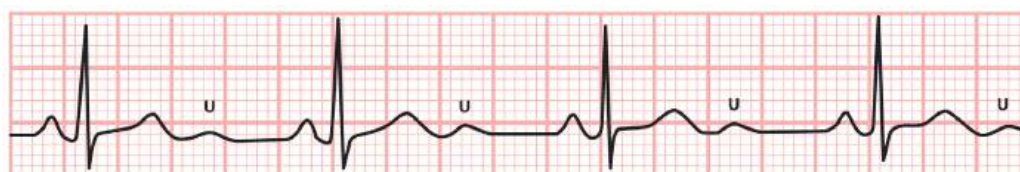
Os valores do QT e do QTc não precisam ser registrados no laudo, mas sempre devem ter sua normalidade verificada. Os valores para o QTc variam com o sexo. São considerados normais até o máximo de 0,45s (450ms) para homens e 0,47s (470ms) para mulheres. Para crianças, o limite superior da normalidade é de 0,46s (460ms).

PASSO 10 – AVALIAÇÃO DA ONDA U, QUANDO PRESENTE

Há onda U?

- ✓ Última e menor deflexão do ECG.
- ✓ Quando presente, inscreve-se logo após a onda T e antes da P do ciclo seguinte (Figura 49).
- ✓ Mais bem observada nas derivações V2, V3 e V4.
- ✓ Tem a mesma polaridade que a T precedente.
- ✓ Sua amplitude, geralmente, está entre 5% e 25% da T.
- ✓ Geralmente, é visível apenas em frequências cardíacas mais baixas.
- ✓ Sua gênese ainda suscita controvérsias:
 - o Repolarização tardia das fibras de Purkinje;
 - o Repolarização demorada dos músculos papilares;
 - o Potenciais residuais tardios do septo;
 - o Acoplamento eletromecânico;
 - o Atividade das células do mesomiocárdio (células M);
 - o Pós-potenciais de atividade gatilho (*triggered activity*).

Figura 49 - ECG: onda U



Fonte: Elaborado por TORRES, R.M., 2018.

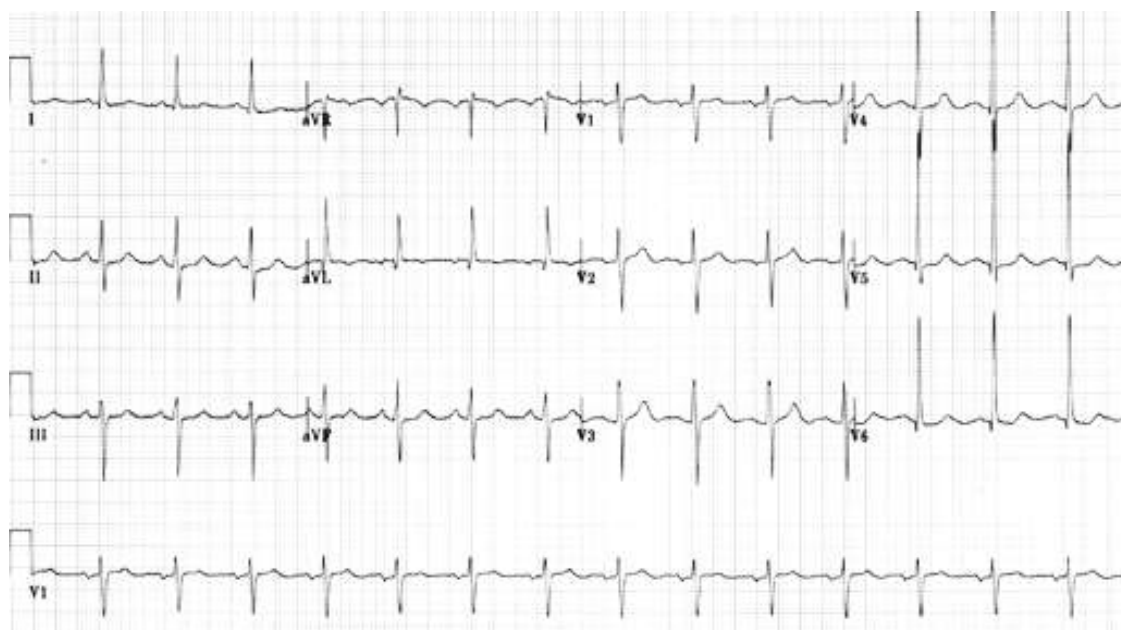CASO CLÍNICO

Continuação



Após leitura cuidadosa do eletrocardiograma, Dr. Carlos conclui que há critérios para diagnóstico de sobrecarga ventricular esquerda (Figura 51).

Figura 51 - Eletrocardiograma do Sr. Antônio



Fonte: Arquivo das autoras, 2018.

Analise você também o eletrocardiograma e, utilizando os elementos do Quadro 18 apresentado a seguir, verifique os critérios de voltagem que permitem concluir que o paciente, Sr. Antônio, já apresenta sinais de lesões em órgão-alvo.

Quadro 18 - Alguns critérios eletrocardiográficos de sobrecarga ventricular esquerda

Critérios	Fórmula	Valores de SVE
Sokolow-Lyon	S em V1 + R em V5 ou R em V6	≥ 35 mm
Gubner-Ungerleider	R em DI + S em DIII	> 25 mm
Índice de Lewis	(R em DI + S em DIII) - (R em DIII + S em DI)	< 17 mm
Cornell voltagem	R em aVL + S em V3	≥ 28 mm, em homens ≥ 20 mm, em mulheres
R6:R5	R em V6 / R em V5	> 1
RaVL	R em aVL	> 11 mm

Fonte: Elaborada por TORRES, R.M., 2018, modificado de PÓVOA, 2008; MATOS, 2010; PASTORE, 2009; PASTORE, 2016.

SVE: sobrecarga ventricular esquerda

Ecocardiograma

Tendo em vista as alterações eletrocardiográficas encontradas, somadas à clínica do paciente, outros exames foram solicitados pelo Dr. Carlos, entre os quais o ecocardiograma, com os seguintes achados descritos no laudo, que pode ser visto no Quadro 19.

Quadro 19 - Laudo ecocardiográfico do Sr. Antônio

Laudo do exame ecocardiográfico do Sr. Antônio

Conclusão:

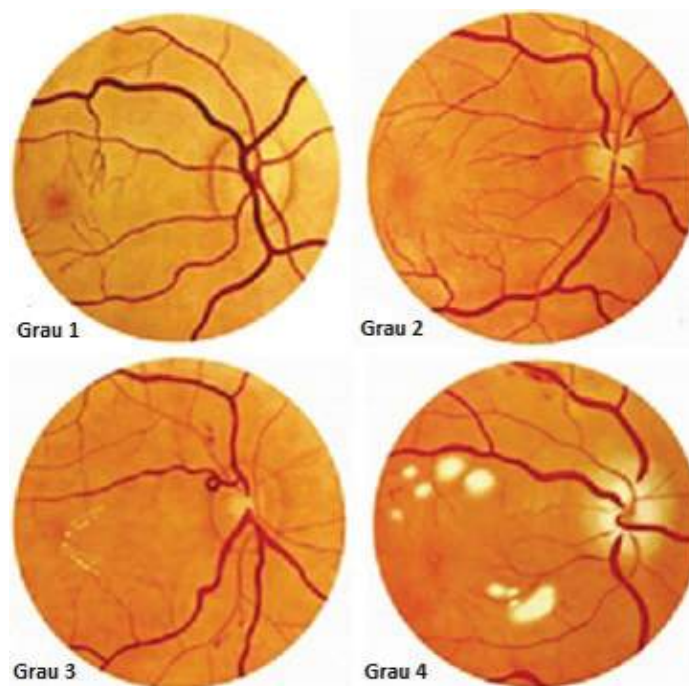
- Câmaras cardíacas de dimensões normais
- Função sistólica ventricular esquerda preservada
- Disfunção diastólica do VE de grau II
- Alterações degenerativas leves da valva aórtica (esclerose senil)
- Ausência de obstrução ao fluxo em via de saída do ventrículo esquerdo
- Septo interventricular e PPVE espessados em grau leve
- Índice de massa ventricular esquerda: 118 g/m²

Fonte: Elaborado pelas autoras, 2018.

Oftalmoscopia direta (fundoscopia)

Interpretação da fundoscopia: foi realizada fundoscopia, que mostrou alterações de Grau 2 segundo a classificação de Keith-Wagener-Barker (Figura 52).

**Figura 52 - Hipertensão arterial sistêmica:
fundoscopia: classificação de Keith-Wagener-Barker**



Fonte: Adaptada pelas autoras de MOLINARI, 2016.

As alterações podem ser classificadas em quatro grupos (de acordo com a classificação de Keith-Wagener-Barker), com prognóstico cada vez mais grave:

Grupo 1 – Leve estreitamento ou esclerose arteriolar (a relação de diâmetro arteriovenoso normal é de 4/5).

Grupo 2 – Esclerose moderada e acentuada com reflexo luminoso exagerado e compressão venosa nos cruzamentos arteriovenosos.

Grupo 3 – Edema, exsudatos e hemorragias retinianas em superimposição a artérias escleróticas e espásticas, com diminuição da relação entre os diâmetros em alguns pontos.

Grupo 4 – Papiledema mais lesões vasculares exsudativas e hemorrágicas descritas acima, artérias em fio de prata.

Como é um fundo de olho normal?

O exame do fundo de olho faz parte do exame físico de rotina e tem por finalidade inspecionar as seguintes estruturas oculares: câmara anterior, pupila, cristalino, retina, nervo óptico, mácula, artérias e veias. É um exame não invasivo que fornece informações clínicas importantes para a avaliação de pacientes com doenças sistêmicas e oculares, podendo ser realizado por qualquer médico treinado.

O exame inicia-se com a observação do cristalino, que deve ser transparente e apresentar o “reflexo vermelho” sem opacidades. A retina apresenta cor vermelho-alaranjado, homogênea. O disco óptico possui coloração rósea, com bordas bem definidas, podendo haver leve borramento da borda nasal. A escavação fisiológica corresponde à área de penetração do nervo óptico. Localiza-se na porção central do disco, sendo de cor branca ou amarelo-pálido, de tamanho variável. Os vasos retinianos projetam-se radialmente a partir do disco óptico, com a veia acompanhando a artéria na maioria das vezes. Lateralmente, no mesmo plano horizontal do disco óptico, identifica-se a mácula, de coloração rosa-pálido, com pequena área vermelho-escura central (fóvea) (Quadro 20 e Figura 53).

Quadro 20 - Características do fundo de olho normal

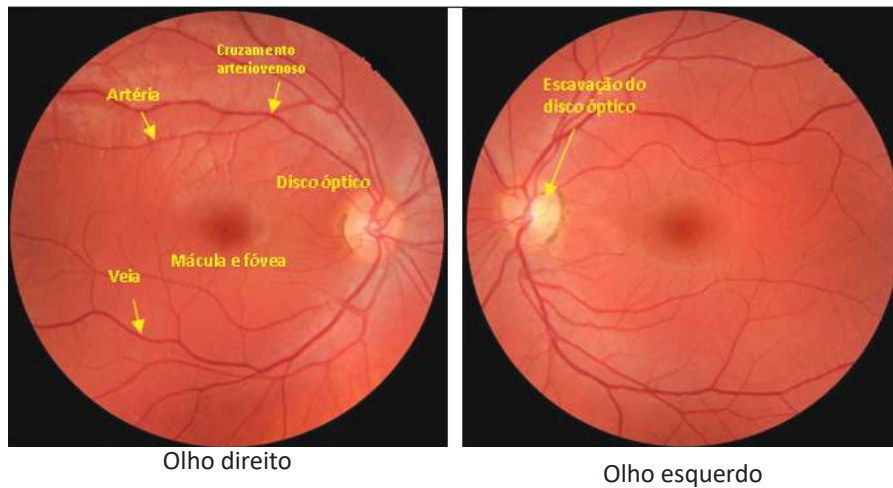
Características	Arteríolas	Vênulas
Cor	Vermelho brilhante	Escuras
Espessura	A espessura das arteríolas é de 4/5 da espessura das vênulas #	
Aparência	Lista branca central (reflexo luminoso)	Homogêneas
Pulsação	Não pulsáteis	Pulsáteis *

Fonte: Modificado de NETTO, 2004.

A relação normal arteríola/vênula pode variar de 0,7 a 1.

* A ausência de pulsação pode ser um achado normal.

Figura 53 - Fundo de olho normal



Fonte: MOLINARI, 2016.

VEJA OS VÍDEOS

UNIVERSIDADE FEDERAL DE MINAS GERAIS. Faculdade de Medicina. Centro de Tecnologia em Saúde. **Oftalmoscopia direta**, 2014a. Vídeo. Disponível em: <https://www.nescon.medicina.ufmg.br/biblioteca/registro/Oftalmoscopia_direta/324>. Acesso em: 10 abr. 2018.

UNIVERSIDADE FEDERAL DE MINAS GERAIS. Faculdade de Medicina. Centro de Tecnologia em Saúde. **Retinopatia na hipertensão arterial sistêmica**, 2014b. Vídeo.

Disponível em: <https://www.nescon.medicina.ufmg.br/biblioteca/registro/Retinopatia_na_hipertensao_arterial_sistemica/324>. Acesso em: 10 abr. 2018.

Instruções ao paciente

Com base na avaliação clínica abrangente, recomendações devem ser dadas ao paciente em relação a modificações no estilo de vida e ao uso da medicação (Quadro 20).

Modificações do estilo de vida

As recomendações incluem:

- atividade física aeróbica regular por pelo menos 30 min/dia, na maioria dos dias da semana (Quadro 20);
- perda de peso com objetivo de índice de massa corporal de 18,5 a 24,9; cessação do tabagismo;
- dieta rica em frutas, verduras e alimentos lácteos desnatados e conteúdo reduzido de gordura total e saturada; sódio [Na⁺] da dieta < 2,4 g/dia (< 6 g de cloreto de sódio);

- consumo de álcool $\leq 29,5$ mL/dia para homens e ≤ 15 mL/dia para mulheres. (DASH (*Dietary Approaches to Stop Hypertension*) Eating Plan do National Heart Lung and Blood Institute). Disponível em: **DASH Eating Plan**, no site <<https://www.nhlbi.nih.gov/health-topics/dash-eating-plan>>.

Observações sobre mudanças no estilo de vida:

- No estágio I da hipertensão (leve), sem nenhum sinal de comprometimento de órgãos-alvo, mudanças no estilo de vida podem tornar desnecessário o uso de medicação. Pré-hipertensos devem ser encorajados a adotar essas recomendações de estilo de vida.
- Para as atividades físicas, devem ser seguidas as recomendações do Quadro 21.

Quadro 21 - Recomendações em relação à atividade física e exercício físico

Para todos os hipertensos - Recomendação populacional - Prática de atividade física

Fazer, no mínimo, 30 min/dia de atividade física moderada, de forma contínua (1 x 30 min) ou acumulada (2 x 15 min ou 3 x 10 min), em 5 a 7 dias da semana.

Para maiores benefícios - Recomendação individual - Exercício físico

- Treinamento aeróbico complementado pelo resistido
- Treinamento aeróbico
- Modalidades diversas: andar, correr, dançar, nadar, entre outras
- Pelo menos três vezes/semana (ideal cinco vezes/semana)
- Pelo menos 30 min (ideal entre 40 e 50 min)
- Intensidade moderada definida por:
 - 1) Maior intensidade conseguindo conversar (sem ficar ofegante)
 - 2) Sentir-se entre ligeiramente cansado e cansado
 - 3) Manter a frequência cardíaca (FC) de treino na faixa calculada por:

$FC \text{ treino} = (FC \text{ máxima} - FC \text{ repouso}) \times \% + FC \text{ repouso}$, em que:

FC máxima: deve ser obtida num teste ergométrico máximo feito em uso dos medicamentos regulares ou pelo cálculo da FC máxima prevista pela idade (220 - idade). Essa última não pode ser usada em hipertensos com cardiopatias ou em uso de betabloqueadores ou bloqueadores de canais de cálcio não di-idropiridínicos. FC repouso: deve ser medida após 5 min de repouso deitado. %: utilizar 50% como limite inferior e 70% como superior.

Treinamento resistido:

- 2 a 3 vezes/semana;
- 8 a 10 exercícios para os principais grupos musculares, dando prioridade para execução unilateral, quando possível;
- 1 a 3 séries;
- 10 a 15 repetições até a fadiga moderada (redução da velocidade de movimento e tendência a apneia);
- pausas longas passivas - 90 a 120 s.

Reavaliação do risco cardiovascular

De posse de todos os exames e antes de orientar o paciente, é importante reavaliar o risco cardiovascular global.

A primeira etapa para estimativa do risco cardiovascular (CV) consiste em identificar presença de doença aterosclerótica clinicamente evidente ou na forma subclínica, ou de seus equivalentes como diabetes melito (DM) e doença cerebrovascular (DRC) (Quadro 22). Se positiva, o indivíduo é imediatamente classificado como de alto risco, pois a chance de apresentar um primeiro ou um novo evento CV em 10 anos é superior a 20% (GR: I; NE: A).

Quadro 22 - Definição de doença aterosclerótica e seus equivalentes

1. Doença aterosclerótica (clinicamente evidente):
arterial coronária, cerebrovascular ou obstrutiva periférica
2. Aterosclerose subclínica significativa documentada por método diagnóstico
3. Procedimento de revascularização arterial
4. Diabetes melito tipos 1 e 2
5. Doença renal crônica
6. Hipercolesterolemia familiar

Fonte: MALACHIAS, 2016.

De fato, a grande maioria da população hipertensa apresenta fatores de risco adicionais. Por isso, a avaliação do risco cardiovascular depende de informações obtidas na história clínica, no exame físico e por meio de exames complementares, sempre com o objetivo de identificar a coexistência de outros fatores de risco cardiovascular (Quadro 23), presença de lesão de órgão-alvo da hipertensão (Quadro 24) e diagnóstico de doença cardiovascular ou de doença renal já estabelecida (Quadro 25).

No Quadro 23, observamos que o Sr. Antônio apresenta riscos adicionais: sexo masculino, idade, dislipidemia, glicemia > 100mg/dL e obesidade. Veja a seguir.

Quadro 23 - Fatores de risco cardiovascular na avaliação do risco adicional no hipertenso

- Sexo masculino
- Idade
 - o Homens \geq 55 anos ou mulheres \geq 65
- História de DCV prematura em parentes de primeiro grau
 - o Homens $<$ 55 anos ou mulheres $<$ 65
- Tabagismo
- Dislipidemia
 - o Colesterol total $>$ 190 mg/dL e/ou
 - o LDL-colesterol $>$ 115 mg/dL e/ou
 - o HDL-colesterol $<$ 40 mg/dL nos homens ou $<$ 46 mg/dL nas mulheres e/ ou
 - o Triglicérides $>$ 150 mg/dL
- Resistência à insulina
 - o Glicemia plasmática em jejum: 100 – 125 mg/dL
 - o Teste de tolerância oral à glicose: 140 – 190 mg/dL
 - o Hemoglobina glicada: 5,7 – 6,4 %
- Obesidade
 - o IMC \geq 30 kg/m²
 - o CA \geq 102 cm em homens e \geq 88 cm em mulheres

Observe, consultando o Quadro 24, que, de posse dos exames do paciente, constata-se presença de risco cardiovascular adicional, evidenciado por lesões em órgãos-alvo detectadas ao eletrocardiograma e ao ecodoppler cardiograma.

O Sr. Antônio apresenta evidências de sobrecarga ventricular esquerda ao ECG (critérios de sobrecarga) e, ao ecodoppler cardiograma, constata-se índice de massa ventricular esquerda aumentado.

Quadro 24 - Lesão de órgão-alvo na avaliação do risco adicional no hipertenso

- Sobrecarga ventricular esquerda
 - o IECG: índice Sokolow-Lyon (SV1 + RV5 ou RV6) \geq 35 mm
 - o IECG: $R_a V_L > 11$ mm
 - o IECG: critério de Cornell (duração) > 2440 mm x ms (voltagem ($R_{aV_L} + S_{V_3}$) x duração média QRS)
 - o IECO: IMVE > 115 g/m² nos homens ou > 95 g/m² nas mulheres
- EMI da carótida $> 0,9$ mm ou placa carotídea
- VOP carotídeo-femoral > 10 m/s
- ITB $< 0,9$
- Doença renal crônica, estágio 3 (RFG-e 30-59 mL/min/1,73m²)
- Albuminúria entre 30 e 300 mg/24 horas ou relação albumina/creatinina urinária, de 30 a 300 mg/g

Fonte: Modificado de MALACHIAS, 2016.

IECG: índice eletrocardiográfico; IECO: índice ecocardiográfico; EMI: espessura mediointimal; IMVE: índice de massa ventricular esquerda; VOP: velocidade da onda de pulso; ITB: índice tornozelo-braquial; RFG-e: ritmo de filtração glomerular estimado.

Observando o Quadro 25 e analisando dentro do contexto do caso clínico apresentado, podemos concluir que o único fator de risco possivelmente associado, no caso, seria a possibilidade de angina estável.

Quadro 25 - Doença cardiovascular e renal estabelecida para avaliação do risco

- **Doença cerebrovascular**
 - o AVE isquêmico
 - o Hemorragia cerebral
 - o Ataque isquêmico transitório
- **Doença da artéria coronária**
 - o Angina estável ou instável
 - o Infarto do miocárdio
 - o Revascularização do miocárdio: percutânea (angioplastia) ou cirúrgica
 - o Insuficiência cardíaca com fração de ejeção reduzida ou preservada
- **Doença arterial periférica sintomática dos membros inferiores**
- **Doença renal crônica, estágio 4 (RFG-e < 29 ml/min/1,73m²) ou albuminúria > 300 mg/24 horas**
- **Retinopatia avançada: hemorragias, exsudatos, papiledema**

Fonte: Modificado de MALACHIAS, 2016.

AVE: acidente vascular encefálico; RFG-e: ritmo de filtração glomerular estimado.

Como orientar atividade física para uma pessoa hipertensa com tantos fatores de risco?

Exercícios físicos estruturados, na forma de treinamento individualizado, trazem benefícios adicionais ao tratamento do paciente hipertenso. Os exercícios aeróbicos são recomendados como forma preferencial de exercício para a prevenção e o tratamento da HA visto que, comprovadamente, são capazes de reduzir a pressão arterial (PA) casual de pré-hipertensos e hipertensos, a PA de vigília de hipertensos e reduzem também a PA em situações de estresse físico, mental e psicológico. Já os exercícios resistidos dinâmicos e estáticos são capazes de reduzir a PA de pré-hipertensos, mas não parecem ter efeito em hipertensos, podendo, no entanto, ser recomendado o treinamento resistido dinâmico, em complemento ao aeróbico (Quadro 26).

Quadro 26 - Recomendações em relação à atividade física e ao exercício físico

Para todos os hipertensos - Recomendação populacional - Prática de atividade física

Fazer, no mínimo, 30 min/dia de atividade física moderada, de forma contínua (1 x 30 min) ou acumulada (2 x 15 min ou 3 x 10 min) em 5 a 7 dias da semana.

Para maiores benefícios - Recomendação individual - Exercício físico

- Treinamento aeróbico complementado pelo resistido
- Treinamento aeróbico
- Modalidades diversas: andar, correr, dançar, nadar, entre outras
- Pelo menos três vezes/semana (ideal cinco vezes/semana)
- Pelo menos 30 min (ideal entre 40 e 50 min)
- Intensidade moderada definida por:
 - 1) Maior intensidade conseguindo conversar (sem ficar ofegante)
 - 2) Sentir-se entre ligeiramente cansado e cansado
 - 3) Manter a frequência cardíaca (FC) de treino na faixa calculada por:

$$FC \text{ treino} = (FC \text{ máxima} - FC \text{ repouso}) \times \% + FC \text{ repouso}$$
, onde
 a FC máxima: deve ser obtida num teste ergométrico máximo feito em uso dos medicamentos regulares ou pelo cálculo da FC máxima prevista pela idade ($220 - \text{idade}$). Essa última não pode ser usada em hipertensos com cardiopatias ou em uso de betabloqueadores (BB) ou bloqueadores de canais de cálcio (BCC) não di-idropiridínicos. FC repouso: deve ser medida após 5 min de repouso deitado. %: utilizar 50% como limite inferior e 70% como superior.

Treinamento resistido:

- duas a três vezes/semana;
- 8 a 10 exercícios para os principais grupos musculares, dando prioridade para execução unilateral, quando possível;
- uma a três séries;
- 10 a 15 repetições até a fadiga moderada (redução da velocidade de movimento e tendência a apneia);
- pausas longas passivas - 90 a 120 s.

Realize a atividade proposta e prossiga no estudo do caso.

ATIVIDADE 1.7. EXAMES ADICIONAIS PARA REALIZAÇÃO DE EXERCÍCIOS FÍSICOS PELO SR. ANTÔNIO

Este paciente teria indicação de fazer algum exame cardiológico a fim de orientá-lo quanto à realização de exercícios físicos? Marque alternativa **verdadeira (V)** ou **falsa (F)**.

- A. Ecocardiograma
- B. Teste ergométrico
- C. MAPA (monitorização ambulatorial da pressão arterial)
- D. Holter
- E. Não há indicação de realização de exames

Comentários

- A - VERDADEIRA - Ecocardiograma é indicado quando se suspeita de hipertrofia ventricular esquerda e para avaliação do sopro aórtico que foi detectado neste paciente.
- B - VERDADEIRA- Recomenda-se que hipertensos com níveis de pressão arterial sistêmica mais elevados ou que apresentem mais de três fatores de risco, diabetes melito, lesão de órgão- alvo ou cardiopatias, façam um teste ergométrico antes de realizar exercícios físicos em intensidade moderada. Adicionalmente, todo hipertenso que for praticar esportes competitivos ou exercícios de alta *performance* deve fazer uma avaliação cardiovascular completa. (Grau de recomendação (GR): IIa; Nível de evidência (NE): C (MALACHIAS *et al.*, 2016). No caso desse paciente, o teste ergométrico estaria indicado, também, devido à suspeita clínica de coronariopatia.
- C - FALSA - A MAPA (monitorização ambulatorial da pressão arterial) não é necessário neste paciente porque seus níveis pressóricos encontram-se próximos dos níveis de controle desejado.
- D - FALSA - O Holter não está indicado porque não há evidências de arritmias.
- E - FALSA - Há indicação GR: IIa; NE: C (MALACHIAS, 2016), de realização de teste ergométrico nesse paciente devido aos fatores de risco associados.

Veja acima: **Graus de recomendação e níveis de evidência**

O tratamento medicamentoso da hipertensão arterial sistêmica (HAS)

O tratamento com medicamentos poderá ser realizado com uma ou mais classes de fármacos, de acordo com a necessidade, para que sejam obtidas as metas para a PA e de acordo com situações específicas.

A monoterapia pode ser a estratégia anti-hipertensiva inicial para pacientes com HA estágio 1, com risco CV baixo e moderado. Entretanto, deve-se observar que, de acordo com a meta a ser atingida, a maioria dos pacientes necessitará da associação de medicamentos.

O tratamento deve ser individualizado, e a escolha inicial do medicamento a ser utilizado como monoterapia deve basear-se nos seguintes aspectos: a morbimortalidade CV; mecanismo fisiopatogênico predominante no paciente a ser tratado; características individuais; doenças associadas; condições socioeconômicas (MALACHIAS, 2016).

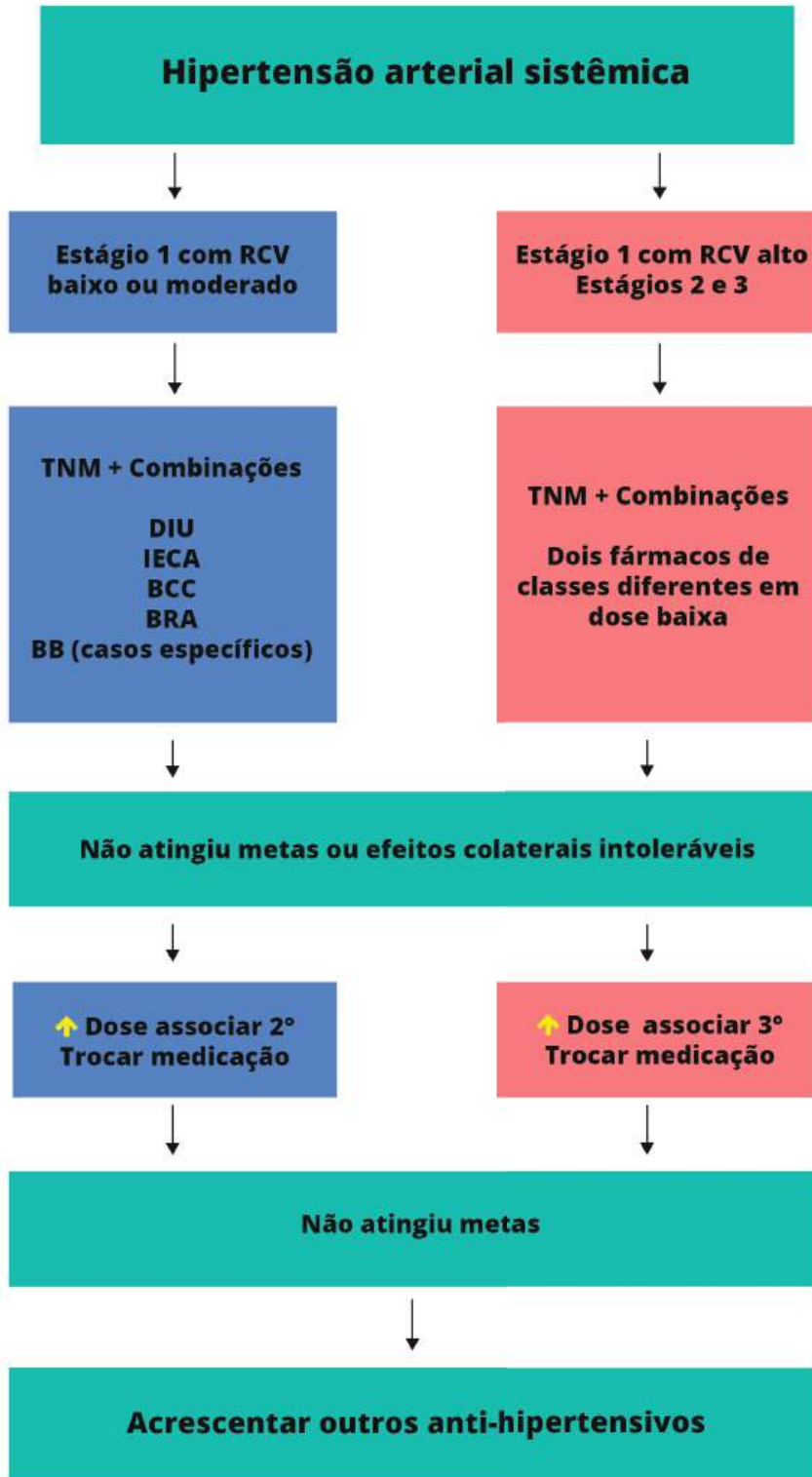
Com base nesses critérios, as classes de anti-hipertensivos atualmente consideradas preferenciais para o controle da PA em monoterapia inicial são: diuréticos tiazídicos (DIU), preferência para clortalidona; inibidores da Enzima Conversora da Angiotensina (IECA), bloqueadores de canais de cálcio (BCC) e bloqueadores dos receptores de angiotensina II (BRA).

A maioria dos pacientes vai necessitar do uso de mais de um medicamento para que sejam atingidas as metas. Por esse motivo, os pacientes com HA estágio 1 e com risco cardiovascular alto ou muito alto ou com doenças cardiovasculares (DCV) associadas e aqueles com estágio 2 ou 3, com ou sem outros fatores de risco cardiovascular (FRCV) associados, devem ser considerados para o uso de combinação de fármacos.

De acordo com a 7ª Diretriz Brasileira de Hipertensão Arterial (MALACHIAS, 2016), a posologia deve ser ajustada para que se consiga redução da PA até valores considerados adequados para cada caso (metas terapêuticas). Se o objetivo terapêutico não for conseguido com a monoterapia inicial, três condutas são possíveis:

- se o resultado for parcial, mas sem efeitos adversos, recomenda-se aumentar a dose do medicamento em uso, podendo também ser considerada a associação com anti-hipertensivo
- de outro grupo terapêutico;
- quando não houver efeito terapêutico esperado na dose máxima preconizada ou se surgirem eventos adversos, recomenda-se substituir o anti-hipertensivo inicialmente utilizado, reduzir a dosagem e associar outro anti-hipertensivo de classe diferente ou instituir uma outra associação de fármacos;
- se, ainda assim, a resposta for inadequada, devem-se associar três ou mais medicamentos (Figura 54).

Figura 54 - Fluxograma para o tratamento da hipertensão arterial sistêmica



Fonte: Adaptado de MALACHIAS, 2016.

RCV: risco cardiovascular; TNM: tratamento não medicamentoso;

DIU: diuréticos; IECA: inibidores da enzima de conversão da angiotensina;

BCC: bloqueador dos canais de cálcio; BRA: bloqueador do receptor de angiotensina; BB: betabloqueadores.

NÃO SE ESQUEÇA

A maioria dos pacientes vai necessitar do uso de mais de um medicamento para que sejam atingidas as metas.

Os diuréticos são os fármacos que apresentam mais evidências de efetividade com relação aos desfechos cardiovasculares, com claros benefícios para todos os tipos de eventos.

A associação de hipertensão arterial sistêmica e diabetes melito dobra o risco cardiovascular.

Além de todos os exames complementares recomendados para os hipertensos, nos diabéticos é necessária a pesquisa da excreção urinária de albumina, o exame de fundo de olho e a avaliação de provável hipotensão postural, que pode caracterizar a presença de disfunção do sistema nervoso autônomo. O tratamento inicial inclui a associação de dois ou mais fármacos de classes diferentes.

Nos hipertensos diabéticos sem nefropatia, todos os anti-hipertensivos podem ser utilizados. Em presença de nefropatia diabética, o uso de medicamentos inibidores do sistema renina-angiotensina-aldosterona (SRAA) é preferencial (GR: I; NE: A).

A utilização simultânea de inibidores da enzima de conversão da angiotensina (IECA) e bloqueadores do receptor de angiotensina (BRA) deve ser evitada devido ao risco de complicações.

Apesar de agravarem a resistência à insulina, os betabloqueadores são úteis no controle pressórico dos diabéticos, em especial quando usados em combinação no tratamento de hipertensos com doença arterial coronariana (DAC) ou insuficiência cardíaca.

O tratamento da hipertensão arterial sistêmica, associada com doença arterial coronariana (pacientes pós-infarto do miocárdio, com angina de peito e revascularização miocárdica), deve contemplar, preferencialmente, os betabloqueadores (BB), IECA ou BRA, além de estatinas e aspirina. (MALACHIAS, 2016).

Veja acima: **Graus de recomendação e níveis de evidência**

Realize a atividade proposta e prossiga no estudo do caso.

ATIVIDADE 1.8. HAS: PLANO TERAPÊUTICO FARMACOLÓGICO PARA O SR. ANTÔNIO

Agora que você fez uma revisão sobre o tratamento farmacológico da hipertensão arterial, analise a história clínica desse paciente e os fatores de risco associados: qual seria seu plano terapêutico farmacológico para o Sr. Antônio? Considere as combinações de fármacos apresentados a seguir e identifique duas opções que seriam mais adequadas para o paciente.

- A. Diurético tiazídico + estatinas
- B. Diurético tiazídico + betabloqueador
- C. Diurético tiazídico + betabloqueador+ ácido acetilsalicílico (AAS) + estatina
- D. IECA + diurético tiazídico+ ácido acetilsalicílico+ estatina
- E. IECA + ácido acetilsalicílico

Comentários:

- A. INADEQUADA - Plano de tratamento incompleto. Recomendável prescrever AAS.
- B. INADEQUADA - Plano de tratamento incompleto. Recomendável prescrever AAS e estatinas.
- C. ADEQUADA - Plano de tratamento adequado, considerando os fatores de risco associados, especialmente possibilidade de DAC e presença de dislipidemia.
- D. ADEQUADA - Plano de tratamento adequado, considerando os fatores de risco associados, especialmente possibilidade de DAC e presença de dislipidemia.
- E. INADEQUADA - Plano de tratamento incompleto. Necessário prescrever estatinas.

CASO CLÍNICO

Orientações para a prática de atividades físicas e despedida



Dr. Carlos segue com a leitura dos exames. Após avaliar os resultados, Dr. Carlos continua suas orientações.



Dr. Carlos:

Diante dos resultados dos exames que o senhor fez até agora e da sua queixa de alteração da ereção, eu vou pedir um exame para o senhor. Até lá, pode começar a fazer uma atividade mais leve, tipo caminhada, alongamento, esteira. Sobre as medicações, o senhor vai voltar a tomar o Enalapril, mas não vamos voltar com a hidroclorotiazida. Depois disso, avaliamos como fica a pressão e o problema da ereção.

O Dr. Carlos solicita um teste ergométrico para seu paciente, que retorna uma semana depois com o resultado: **Teste ergométrico negativo para doença coronariana isquêmica.** Então, ele pode orientar adequadamente seu paciente em relação à prática de atividades físicas.

Dr. Carlos:

Sr. Antônio, é importante que o senhor faça atividades físicas, porque, além de diminuir a pressão arterial,

os exercícios também diminuem a gordura corporal e a gordura acumulada na barriga, que é algo que o incomoda muito, não é?

Sr. Antônio:

É isso mesmo, Doutor.

Dr. Carlos:

O exercício vai ajudá-lo a emagrecer, a reduzir o colesterol e a glicose, ou seja, o açúcar no sangue, ajudando a prevenir e controlar o diabetes. Além disso, melhora a qualidade do sono e ajuda a combater o estresse. A boa notícia é que a quantidade de atividade física necessária para o senhor ter todos esses benefícios não precisa ser grande; basta fazer atividades aeróbicas por 30 minutos em intensidade moderada, na maioria dos dias da semana:

Sr. Antônio:

O que são esses exercícios aeróbicos, Doutor?

Dr. Carlos:

Os exercícios aeróbicos são caminhada, ciclismo, natação, corrida, dança. O senhor pode fazer no seu tempo livre onde quiser, pode ser em parques, praças, clubes, academias, casa. O senhor também pode ir a pé aos lugares próximos, caminhar na hora do almoço, subir escada em vez de usar o elevador, e assim por diante.

Sr. Antônio:

E se eu não conseguir fazer 30 minutos de uma só vez?

Dr. Carlos:

Se o senhor não puder fazer exercícios por 30 minutos contínuos, pode dividir essa atividade em duas sessões de 15 minutos ou três sessões de 10 minutos ao longo do dia.

Sr. Antônio:

O que é isso de intensidade moderada? Tem de cansar?

Dr. Carlos:

Intensidade moderada significa que, durante o exercício, a pessoa deve sentir a temperatura do corpo mais alta, mas não deve estar suando demais; deve sentir que a respiração está acelerada, mas não deve estar ofegante e deve sentir que o coração está batendo mais rápido, mas não deve estar disparado. O senhor deve fazer exercícios na maior parte dos dias da semana, preferencialmente de três a cinco vezes por semana. Além disso, pode complementar fazendo exercícios com pesos e de alongamento.

Sr. Antônio:

É doutor, vou fazer a minha parte, a Teresa merece.

Dr. Carlos:

Verdade. Não tem motivos para o senhor não se tornar ativo. Não precisa ser atleta, basta incluir um pouco de atividade física em sua vida que os benefícios aparecem, e a pressão arterial diminui. Mas não se esqueça de que, se apresentar sintomas como dor no peito ou falta de ar quando estiver fazendo a atividade física, é importante voltar para consultar.

Sr. Antônio:

Doutor, volto em dois meses para consultar novamente. Espero estar em melhor forma do que agora. Olha, trouxe o convite do meu casamento, faço questão da sua presença!

Conclusão da unidade 1

Esta unidade, módulo do curso Propedêutica Cardiovascular na Atenção Básica, objetivou rever aspectos conceituais e operacionais à hipertensão arterial (HA), com ênfase nos aspectos propedêuticos, mas registrando bases para tratamento não farmacológico e farmacológico.

Questões conceituais e práticas poderão ser utilizadas nas unidades posteriores – Unidade 2: Síncope, Unidade 3: Dor torácica, e Unidade 4: Insuficiência cardíaca.

Conforme relatado, vários instrumentos deste módulo serão apresentados nos outros – quadros, figuras, fluxogramas, infográficos – com a sinalização numérica de cada um e acesso por link ou pela identificação numérica do instrumento.

Como objetivo educacional, espera-se que, ao final do módulo e do curso, o profissional médico da Atenção Básica tenha ampliado suas competências no processo de atenção à pessoa com queixa ou manifestação de hipertensão arterial e na organização do processo de Atenção Básica à Saúde que envolva a pessoa, a família e a comunidade, em um contexto de trabalho em equipe e em rede de atenção.

Unidade 2

Síncope

UNIDADE 2

Introdução

Síncope é a perda súbita da consciência e do tônus postural, com recuperação imediata e espontânea, sem a necessidade de manobras de ressuscitação cardiopulmonar, cardioversão química ou elétrica. Ocorre em razão da hipoperfusão cerebral global transitória, resultante de redução da resistência vascular periférica total e/ou do débito cardíaco.

Sua frequência é entre 15% e 39% em diferentes populações, com até 39,7 episódios/ano/1.000 pacientes. É um sinal comum na urgência e motiva a internação do paciente, em média, em 40% das vezes. Pode ser recorrente e resultar em algum trauma físico por ocasião da perda do tônus postural. Devem ser verificados os dados sobre o tempo de início, frequência, a posição em que ocorreu a síncope, a presença de pródromos, sintomas associados, fatores precipitantes, a evolução, se o paciente foi submetido a alguma investigação e tratamento. Em até 50% das vezes, a história associada ao exame físico permite elucidar a causa da síncope. Entre as causas da síncope, o reflexo neuromediado, conhecido como síncope vasovagal, é o mais frequente, seguido das causas cardíacas, principalmente as arritmias. A identificação da causa permite evitar novo episódio, com uma evolução favorável, já que a mortalidade anual atinge 33% se a causa é cardíaca e não tratada (SILVA, 2014a).

Os objetivos desta unidade são:

1. adquirir conhecimentos para definir síncope e entender sua fisiopatologia;
2. por meio da revisão da história clínica e do exame físico abrangente, fazer a abordagem racional do paciente com síncope;
3. desenvolver habilidades para avaliação diagnóstica do paciente com síncope;
4. adquirir habilidades para diferenciar a síncope de origem cardíaca da não cardíaca;
5. obter conhecimentos para a abordagem inicial sobre as recomendações para os pacientes com síncope;
6. adquirir conhecimentos para a tomada de decisão quanto à internação ou encaminhamento do paciente com síncope para o especialista.

Ao final do estudo da unidade, espera-se que o profissional médico possa ter atualizado seus conhecimentos, sentindo-se mais seguro e apto para a atenção integral da pessoa com síncope, para a avaliação e o encaminhamento do paciente, se necessário, e para a referência secundária e terciária.

Os instrumentos apresentados ao longo do texto – caso clínico utilizando metodologias ativas, elementos didáticos, simulações gráficas e sonoras e *live-action* vídeos, textos de apoio, infográficos, animações e videoaula deverão ser instrumentos de apoio ao estudo, bem como objetos educacionais para revisão de parte do tema ou para práticas educativas da equipe, tanto no processo educativo com a comunidade, como na educação permanente da equipe.

Será apresentado um caso clínico que irá constituir a base para que o aluno tome decisões relacionadas ao conteúdo apresentado. Ao final da unidade, o aluno deverá realizar uma avaliação *on-line*.

CASO CLÍNICO

Sr. José quase foi atropelado



SÍNTESE

José Alfredo S., de 68 anos de idade, viúvo, veio a consulta referindo três episódios de desmaio há 8 meses, com o último episódio há 20 dias. Relata que, no primeiro episódio, estava de pé e não apresentou nenhum sintoma imediatamente antes da perda de consciência. No segundo episódio, também estava de pé, porém apressou o passo para alcançar o ônibus, apresentando, também, palpitações antes da perda de consciência. Ao cair ao solo, feriu-se no braço direito (ferida contusa). Sua filha, de nome Sara, estava acompanhando o pai e havia presenciado o segundo episódio. O médico assistente a entrevistou e constatou que o paciente apresentou palidez cutânea, mas não houve contração muscular, liberação esfinteriana ou sialorreia. A duração da perda de consciência foi de cerca de três minutos e não houve confusão mental. O terceiro episódio foi semelhante ao primeiro.



CASO CLÍNICO

Sr. José na Unidade de Saúde



O Sr. José Alfredo veio à Unidade de Saúde para se consultar, acompanhado de sua filha, Sara.



Sr. José:

Dr. Carlos, vim consultar com o senhor porque a minha filha está preocupada com uns desmaios que venho apresentando há já uns bons oito meses. Já tive isso três vezes, e a última vez foi há uns 20 dias.

Dr. Carlos:

Como foi isso, Sr. José?

Sr. José:

Dr. Carlos, foi assim: na primeira vez, há uns oito meses, eu estava de pé, arrumando umas coisinhas em casa, sem sentir nada e, de repente, desmaiei. Não tive nada que me avisasse do que ia acontecer, foi do nada, nem tonteira tive! Minha esposa ficou muito preocupada, mas eu achei que era uma coisinha à toa. Na segunda, eu estava caminhando normalmente para pegar o ônibus para visitar o meu compadre, o Tião pedreiro, que tinha sido operado de hérnia. Aí, o ônibus chegou e eu tive de apressar o passo para chegar ao ponto a tempo. Nessa hora, senti disparo no coração e desmaiei. Nem vi o que me aconteceu, dizem que caí no chão e até machuquei meu braço direito, ainda dá para ver a marca do machucado. A Sara estava comigo, pode confirmar tudinho com o senhor.

Dr. José:

Sara, você presenciou tudo? Pode me contar como foi?

Sara:

Dr. Carlos, foi assim mesmo, do jeito que o pai contou. Começamos a caminhar mais rapidamente para pegar o ônibus; aí, de repente, ele desmaiou, caiu no chão e quase foi atropelado por outro ônibus que chegou ao ponto. Foi tudo muito rápido, Doutor: o desmaio durou pouco tempo, ele voltou a si muito rapidamente, acho que mais ou menos em uns três minutos. Ficou bem pálido, machucou-se ao cair, mas foi só isso que aconteceu. Mesmo assim, estou muito preocupada, porque isso está se repetindo e uma hora pode acontecer uma coisa mais grave.

Dr. Carlos:

Sara, você percebeu mais alguma coisa? Ele urinou na roupa? Teve movimentos dos braços ou das pernas parecidos com os de uma convulsão? Você viu se ele ficou salivando muito?

Sara:

Não, doutor, ele não teve nada disso, observei bem, pois tenho um primo que sofre de epilepsia e já vi alguns ataques dele. Meu pai só caiu no chão de repente, ficou um instante desacordado e, logo depois, se recuperou. Quando voltou a si, conversou comigo normalmente, perguntou o que havia acontecido, mas não ficou confuso, só não sabia o que tinha acontecido no momento em que ficou desacordado.

Dr. Carlos:

Sr. José, o senhor disse que já teve isso três vezes. Como foi a terceira vez?

Sr. José:

Foi há uns 20 dias, e foi igualzinho à primeira vez: sem aviso nem nada, desmaiei! Caí no chão e, depois de alguns instantes, me recuperei.

Sara:

Doutor, é importante que o senhor saiba que meu pai faz tratamento para diabetes e hipertensão arterial há 10 anos. Trouxe as receitas comigo para o senhor ver: ele usa metformina de 500 mg, um comprimido no almoço, e enalapril de 10 mg, um comprimido pela manhã. Não entendo como isso está acontecendo com meu pai, ele sempre teve boa saúde, toma direitinho os remédios para a pressão alta e o diabetes, não fuma nem bebe.

Dr. Carlos:

Sr. José, há alguma doença na sua família?

Sr. José:

Olha, Doutor, meu pai faleceu com 70 anos devido a doença no coração, um infarto fulminante. Eu tenho dois irmãos com os mesmos problemas que eu, pressão alta e diabetes, é mal de família, né Doutor?! Estou com 68 anos e fico com medo de morrer do mesmo jeito.

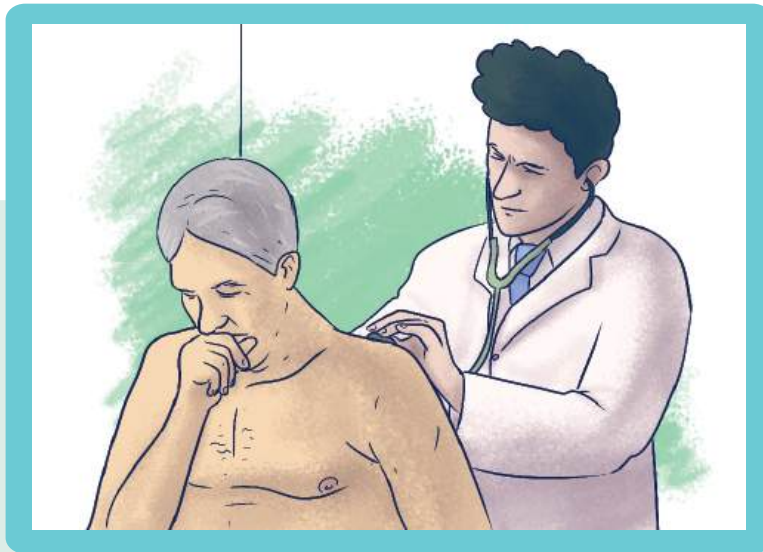
Dr. Carlos:

O senhor já se aposentou, Sr. José? Conte para mim um pouco sobre sua vida e sua família, gostaria de saber mais.

Sr. José:

Doutor, eu trabalhava como motorista de ônibus, mas me aposentei há quatro anos. Moro com a minha esposa, Maria Helena, que tem 62 anos de idade e que também faz tratamento para diabetes. Meus dois filhos, Humberto, de 41 anos, e Sara, de 39 anos, já são casados, têm sua própria vida e até agora não tiveram nenhum problema de saúde, graças a Deus.

Dr. Carlos: Onde o senhor mora tem água encanada e esgoto?

**Sr. José Alfredo:**

Doutor, eu moro em casa própria, que adquirimos com muito sacrifício. Meu bairro é bem servido de água e esgoto. O único problema nosso, hoje em dia, é que a aposentadoria não cobre todos os nossos gastos. Ainda bem que os filhos já estão criados e nos ajudam. Doutor, lá em casa é tudo muito limpinho e arejado, nem animais de estimação nós temos; a Maria Helena não gosta, pois ela acha que dão trabalho e fazem muita sujeira.

Dr. Carlos:

Muito bem, Sr. José. Acho que já tenho informações suficientes e posso examinar o senhor. Por favor, tire a camisa para fazermos o exame.

Importância do exame físico

O exame completo é fundamental para investigação da síncope, sendo que os sistemas cardiovascular e nervoso merecem atenção especial.

A pesquisa de hipotensão ortostática deve ser incluída na rotina do exame físico de um paciente com síncope, pré-síncope, idosos, pacientes em uso de vasodilatador, diabéticos, chagásicos e/ou pacientes com disautonomia por outras causas.

A definição de hipotensão ortostática ou postural clássica é a queda de pelo menos 20 mmHg na pressão arterial sistólica e/ou de 10 mmHg na pressão arterial diastólica dentro de três minutos ao assumir a posição ortostática com ou sem sintomas de hipoperfusão cerebral ao assumir posição ortostática (tontura, fraqueza, visão turva, síncope).


A pressão arterial e a frequência cardíaca devem ser medidas após estar o paciente em posição supina, por no mínimo cinco minutos e no terceiro minuto do ortostatismo, ou antes, caso o paciente apresente sintomas de hipoperfusão cerebral.

Evidências de doença cardíaca estrutural, incluindo alterações do pulso carotídeo, do pulso venoso jugular, do íctus *cordis*, ritmo de galope, sopros orgânicos, hiperfonese de segunda bulha, sinais de insuficiência cardíaca ou outros devem ser observados.

Reveja a seguir: **Os Principais sinais e sintomas em cardiologia e a Rotina de exame do aparelho cardiovascular.**

Alguns achados de exame físico do Sr. José Alfredo que auxiliam no diagnóstico etiológico estão registrados na Figura 55.

Figura 55 – Registro do exame físico do Sr. José Alfredo

 <p>Sistema Único de Saúde Ministério da Saúde</p>	<p>Exame Físico</p>
<p>Identificação do Estabelecimento de Saúde</p> <p>Centro de Saúde - Murta</p> <p>Identificação do Paciente</p> <p>José Alfredo S., 68 anos, branco, viúvo</p> <p>Paciente em bom estado geral. Orientado, normocorado, hidratado, sem edema periférico. Pressão arterial, na posição sentada: 133/89 mmHg no membro superior direito e 144/84 mmHg no membro superior esquerdo; frequência de pulso: 72 batimentos por minuto; frequência respiratória: 118 impulsões respiratórias por minuto; peso: 88,6 kg; altura: 1,70m; IMC de 30,6 kg/m². Sistema respiratório: sons respiratórios normais. Sistema cardiovascular: pulso carotídeo, de amplitude e contornos normais, pulsos arteriais periféricos regulares, simétricos e de amplitude normal; pulso venoso jugular sem ingurgitamento; impulso cardíaco apical palpável no sexto espaço intercostal esquerdo, 2 cm laterais em relação a linha hemiclavicular esquerda, tipo propulsivo e com extensão de 3 cm. À ausculta: ritmo cardíaco regular, em três tempos, com presença de B4, bulhas normofonéticas, presença de sopro mesossistólico, III/VI, raspante, na base e na fúrcula esternal, com irradiação para as carótidas. Abdome: sem alterações.</p>	



Ausculta

O sopro auscultado pelo Dr. Carlos no Sr. José Alfredo está no vídeo abaixo. **Sopro na estenose valvar aórtica** (UFMG, 2018d), disponível em <https://www.nescon.medicina.ufmg.br/biblioteca/imagem/soproestenose-valvar-a%C3%B3rtica_720.mp4>

Síncope é um sinal frequente. Para o esclarecimento de sua causa, o método clínico é fundamental. Leia o texto sobre síncope e a última diretriz sobre esse tema.

PARA SABER MAIS

Síncope

É a perda súbita da consciência e do tônus postural, com recuperação imediata e espontânea, sem a necessidade de manobras de ressuscitação cardiopulmonar, cardioversão química ou elétrica.

Sua duração média é de 12 segundos, porém o paciente e aqueles que presenciaram esse sinal devem relatar que a recuperação da consciência ocorre rapidamente, com menos de 5 minutos, pois, caso contrário, o termo utilizado para descrever não é síncope, e sim perda de consciência durante 10, 30 minutos ou horas, com sua devida caracterização.

A frequência da síncope atinge até 39% (entre estudantes de medicina, tem causa vasovagal). É um sinal comum na urgência e motiva a internação do paciente, em média, em 40% das vezes. Pode ser recorrente e resultar em algum trauma físico por ocasião da perda do tônus postural.

Devem ser verificados os dados sobre o tempo de início, a frequência, a posição em que ocorreu a síncope, a presença de pródromos, sintomas associados, fatores precipitantes e a evolução, se o paciente foi submetido a alguma investigação e tratamento.

Cada episódio de síncope deve ser descrito com suas características, ressaltando-se que, em até 50% das vezes, a história associada ao exame físico permite elucidar a causa da síncope; são várias as causas (Quadro 3). A identificação da causa permite evitar novo episódio, com uma evolução favorável, já que a mortalidade anual atinge 33%, se a causa é cardíaca e não tratada.

Atualize seus conhecimentos sobre síncope Leia a mais recente diretriz sobre o assunto:

SHEN, W-K. et al. 2017 ACC/AHA/HRS Guideline for the evaluation and management of patients with syncope. **J Am Coll Cardiol.**, v. 70, n. 5, 2017. Disponível em: <<http://www.onlinejacc.org/content/accj/70/5/e39.full.pdf>>. Acesso em: 08 ago. 2018.

BRIGNOLE, M. et al. 2018 ESC Guidelines for the diagnosis and management of syncope. **Eur Heart J.**, v. 39, n. 21, p. 1883-1948, 2018. Disponível em: <<https://academic.oup.com/eurheartj/article-pdf/39/21/1883/25230308/ehy037.pdf>>. Acesso em: 08 ago. 2018.

Realize as atividades propostas e prossiga no estudo do caso.

ATIVIDADE 2.1. O PACIENTE DESTE CASO APRESENTOU UMA PERDA DE CONSCIÊNCIA.

Qual a possível causa de sua perda de consciência?

- A. Epilepsia
- B. Síncope
- C. Crise de hipoglicemia
- D. Pseudossíncope

Resposta correta: Letra B

Justificativas: (Ver Quadro 27)

- A. FALSA. Tanto a síncope como a epilepsia podem ser precedidas por sintomas prodrômicos; na síncope, predominam os sintomas vagais como sudorese, náusea, tontura, palidez, enquanto, na epilepsia, as características comuns são sentimentos como *déjà vu*, desconforto abdominal, sabor ou cheiro desagradável. Podem ocorrer em movimentos clônicos tanto na síncope como na epilepsia, mas, na epilepsia, esses movimentos geralmente começam antes ou no momento da perda de consciência; são simétricos, síncronos e podem durar vários minutos. Por outro lado, na síncope, os movimentos clônicos são secundários à hipóxia grave e ocorrem após o início da perda de consciência; geralmente, são assimétricos, assíncronos e duram apenas alguns segundos. Durante uma crise epiléptica, os pacientes podem apresentar cianose, pausas respiratórias e mordidas na língua lateral, enquanto, na síncope, eles podem apresentar palidez cutânea, mantendo a respiração normal, geralmente sem ocorrer mordida da língua. O estado do paciente após a recuperação é um dado importante: na síncope, o paciente está alerta, bem orientado, enquanto, na epilepsia, o paciente apresenta um período pós-ictal, geralmente com duração superior a 5 min, caracterizado por confusão, sonolência e, às vezes, sinais neurológicos focais transitórios.
- B. VERDADEIRA. Tanto a síncope como a epilepsia podem ser precedidas por sintomas prodrômicos. Na síncope, predominam os sintomas vagais como sudorese, náusea, tontura, palidez, enquanto, na epilepsia, as características comuns são sentimentos como "dèjà vu", desconforto abdominal, sabor ou cheiro desagradável. Podem ocorrer em movimentos clônicos tanto na síncope como na epilepsia, mas, na epilepsia, esses movimentos geralmente começam antes ou no momento da perda de consciência; são simétricos, síncronos e podem durar vários minutos. Por outro lado, na síncope, os movimentos clônicos são secundários à hipóxia grave e ocorrem após o início da perda de consciência; geralmente, são assimétricos, assíncronos e duram apenas alguns segundos.
- C. FALSA. Quando há hipoglicemia, o paciente apresenta sensação de calor, fraqueza, confusão, dificuldade de concentração, astenia, lipotimia, dificuldade em falar, visão distorcida, além de sintomas autonômicos (sudorese, parestesias, tremor, palpitações). Essa diminuição dos níveis glicêmicos (abaixo 70 mg/dL) ocorrem principalmente naqueles pacientes diabéticos em uso de hipoglicemiantes ou insulina, com fatores precipitantes, como idade avançada, falta de alimentação, uso de álcool, exercício físico vigoroso, insuficiência renal. Deve ser tratada imediatamente, pois o paciente pode evoluir para o coma.
- D. FALSA. No quadro de pseudossíncope, pode haver antecedentes de problemas psicológicos ou psiquiátricos; os pacientes são mais sintomáticos, com maior frequência de episódios, com duração prolongada (diferente do quadro de síncope) e, raramente, há trauma físico relacionado.

Quadro 27 - Questionário para diferenciação entre síncope e crise epiléptica

Sinal/sintoma	Pontos
Acorda com a língua mordida?	2
Sensações de <i>dejà-vu</i> ou <i>jamais-vu</i> ?	1
Estresse emocional associação à perda de consciência?	1
Vira a cabeça durante a crise?	1
Arresponsivo, com postura anormal, movimento de membro ou amnésia (algum destes)?	1
Confusão mental no pós-crise?	1
Crises com sensação de atordoamento?	-2
Sudorese antes da crise?	-2
Crise associada com posição sentada ou ereta prolongada?	-2

Fonte: Adaptado de SHELDON, 2002.

Interpretação:

Se a pontuação for ≥ 1 , a probabilidade maior é que seja crise epiléptica.

Se a pontuação for < 1 , a probabilidade maior é que seja síncope.

SAIBA MAIS

Quando há hipoglicemia, o paciente apresenta sensação de calor, fraqueza, confusão, dificuldade de concentração, astenia, lipotimia, dificuldade em falar, visão distorcida, além de sintomas autonômicos (sudorese, parestesias, tremor, palpitações). Esta diminuição dos níveis glicêmicos (abaixo de 70 mg/dL) ocorre principalmente naqueles pacientes diabéticos em uso de hipoglicemiantes ou insulina, com fatores precipitantes, como idade avançada, falta de alimentação, uso de álcool, exercício físico vigoroso, insuficiência renal. Deve ser tratada imediatamente, pois o paciente pode evoluir para o coma.

No quadro de pseudossíncope, pode haver antecedentes de problemas psicológicos ou psiquiátricos; os pacientes são mais sintomáticos, com maior frequência de episódios com duração prolongada (diferente do quadro de síncope) e raramente há trauma físico relacionado (SHELDON, 2002; BRASIL, 2013; MEREU, 2014; SILVA, 2014b (capítulos 14 e 40).

ATIVIDADE 2.2. DEFINIÇÃO DE SÍNCOPE

Dentre as opções apresentadas a seguir, selecione aquela que apresenta a definição adequada de síncope.

- A. Perda da consciência de até 10 min, com contração muscular.
- B. Perda da consciência com recuperação imediata e espontânea.
- C. Perda parcial da consciência com perda do tônus postural.
- D. Desmaio com queda ao solo devido à queda da pressão arterial.
- E. Perda da consciência em virtude de bradicardia.

Resposta correta: letra B.

Comentários:

- A - FALSA. Síncope é a perda súbita da consciência e do tônus postural, com recuperação imediata e espontânea, sem a necessidade de manobras; com duração, em média, de 12 segundos. Se a duração da perda de consciência for maior que cinco minutos, o termo correto utilizado para descrever não é síncope, e sim perda de consciência durante 10, 30 minutos ou horas. Após a perda da consciência, contrações tônico-clônicas podem ocorrer e são de curta duração, inferior a 15 segundos.
- B - VERDADEIRA. Síncope é a perda súbita da consciência e do tônus postural, com recuperação imediata e espontânea, sem a necessidade de manobras de ressuscitação cardiopulmonar, cardioversão química ou elétrica; tem duração média de 12 segundos, com recuperação imediata e espontânea. Após a perda da consciência, contrações tônico-clônicas podem ocorrer, de curta duração, inferior a 15 segundos. Quando há escurecimento visual (lipotimia), sem perda da consciência, o sintoma é denominado pré-síncope.
- C - FALSA. Síncope é a perda total e súbita da consciência e do tônus postural, com recuperação imediata e espontânea, sem a necessidade de manobras. Sua duração, em média, é de 12 segundos; se o tempo de perda de consciência for prolongado, o termo utilizado para descrever não é síncope, e sim perda de consciência durante 10, 30 minutos ou horas, com sua devida caracterização. Após a perda da consciência, podem ocorrer contrações tônico-clônicas de curta duração, inferior a 15 segundos.
- D - FALSA. Síncope não é um desmaio, mas a perda total e súbita da consciência e do tônus postural, com recuperação imediata e espontânea, sem a necessidade de manobras de ressuscitação cardiopulmonar, cardioversão química ou elétrica. Desmaio é um termo utilizado por pacientes, porém não é um termo técnico-científico e pode apresentar uma duração de perda de consciência prolongada. Há várias causas de perda de consciência.
- E - FALSA. Síncope é a perda súbita da consciência e do tônus postural, com recuperação imediata e espontânea, sem a necessidade de manobras de ressuscitação cardiopulmonar, cardioversão química ou elétrica. Ocorre em pessoas com coração normal ou com alguma alteração cardiovascular e em razão de várias causas. Verificar os Quadro 28 e 29.

Principais causas de síncope

A análise e o manejo adequado de um caso de síncope requerem conhecimento de suas principais causas. Veja, no Quadro 28, as principais causas de síncope e, no Quadro 29, a frequência da síncope de acordo com sua etiologia.

Quadro 28 - Principais causas de síncope

Neuromediadas (reflexas)	Síncope vasovagal
	Síncope por hipersensibilidade do seio carotídeo
	Síncope situacional: hemorragia aguda; tosse; estimulação gastrointestinal (deglutição, defecação, dor visceral); micção; pós-exercício; pós-prandial; neuralgia glossofaríngea
Hipotensão ortostática	<ul style="list-style-type: none"> • Falência autonômica primária <ul style="list-style-type: none"> - falência autonômica pura - atrofia sistêmica múltipla - doença de Parkinson • Falência autonômica secundária <ul style="list-style-type: none"> - neuropatia diabética - neuropatia amiloide • Pós-exercício • Pós-prandial
	Medicamentos (vasodilatadores, antiarrítmicos) /álcool induzida
	Depleção de volume: hemorragia, diarreia, doença de Addison
Arritmias cardíacas	Disfunção do nó sinusal (incluindo síndrome bradicardia-taquicardia)
	Doença do sistema de condução atrioventricular
	Taquicardias supraventricular e ventricular paroxísticas
	Canalopatias (síndrome do QT longo, síndrome de Brugada)
	Disfunção de marca-passo/cardioversor-desfibrilador implantável
	Pró-arritmias induzidas por fármacos e drogas
Doença estrutural cardíaca ou cardiopulmonar	Doença valvar cardíaca
	Infarto agudo do miocárdio/isquemia
	Miocardopatia hipertrófica
	Mixoma atrial
	Dissecção aguda de aorta
	Doença pericárdica/tamponamento cardíaco
	Embolia pulmonar/hipertensão pulmonar
Cerebrovascular	Síndrome do roubo da subclávia

Quadro 29 - Síncope: frequências de acordo com a causa

Causas		Frequência
Neuromediada	Vasovagal	14% (8 a 37%)
	Situacional	3% (1 a 8%)
Cardíaca	Arritmias	14% (4 a 26%)
	Cardiopatía estrutural	3% (1 a 8%)
Hipotensão ortostática		11% (4 a 13%)
Medicações		3% (zero a 7%)
Neurológica		7% (3 a 32%)
Psiquiátrica		1% (zero a 5%)
Outras causas (insuficiência adrenal, deficiência de vitamina B12, diabetes insípido)		5% (zero a 7%)
Desconhecida		14 a 17,5%

Fonte: KAPOOR, 2002; SILVA, 2014a.

ATIVIDADE 2.3. DIFERENÇA NA MEDIDA DA PRESSÃO ARTERIAL DOS MEMBROS SUPERIORES

Ao examinar o paciente, o Dr. Carlos fez uma medida da pressão arterial em ambos os membros superiores com o paciente assentado: pressão arterial (PA) na posição sentada: 138/80 mmHg no membro superior direito, e 144/84 mmHg no membro superior esquerdo.

A diferença de pressão entre os membros superiores é considerada normal?

Antes de responder reveja a forma correta de fazer a aferição da pressão arterial sistêmica no Quadro 30.

Quadro 30 - Forma correta de fazer a aferição da pressão arterial sistêmica

PROCEDIMENTOS RECOMENDADOS PARA A MEDIÇÃO DA PA:

Preparo do paciente:

1 Explicar o procedimento ao paciente e deixá-lo em repouso de cinco minutos em ambiente calmo. Deve ser instruído a não conversar durante a medição. Possíveis dúvidas devem ser esclarecidas antes ou depois do procedimento.

2 Certificar-se de que o paciente

NÃO:

- está com a bexiga cheia;
- praticou exercícios físicos há pelo menos 60 minutos;
- ingeriu bebidas alcoólicas, café ou alimentos;
- fumou nos 30 minutos anteriores.

1

2

3 Posicionamento:

- O paciente deve estar sentado, com pernas descruzadas, pés apoiados no chão, dorso recostado na cadeira e relaxado.
- O braço deve estar na altura do coração, apoiado, com a palma da mão voltada para cima e as roupas não devem garrotear o membro.

4 Nos diabéticos, idosos e em outros pacientes em que a hipotensão ortostática possa ser frequente ou suspeitada, medir a PA com o paciente na posição deitada e, em sequência, de pé, no terceiro minuto.

3

4

ETAPAS PARA A REALIZAÇÃO DA MEDIÇÃO:

ETAPA 1

Determinar a circunferência do braço no ponto médio entre acrômio e olécrano;

ETAPA 2

Selecionar o manguito de tamanho adequado ao braço;

ETAPA 3

Colocar o manguito, sem deixar folgas, 2 a 3 cm acima da fossa cubital;

ETAPA 4

Centralizar o meio da parte compressiva do manguito sobre a artéria braquial;

ETAPA 5

Estimar o nível da pressão arterial sistólica (PAS) pela palpação do pulso radial;

ETAPA 6

Palpar a artéria braquial na fossa cubital e colocar a campânula ou o diafragma do estetoscópio sem compressão excessiva;

ETAPA 7

Inflar rapidamente até ultrapassar 20 a 30 mmHg o nível estimado da PAS obtido pela palpação;

ETAPA 8

Proceder à deflação lentamente (velocidade de 2 mmHg por segundo);

ETAPA 9

Determinar a PAS pela ausculta do primeiro som (fase I de Korotkoff) e após aumentar ligeiramente a velocidade de deflação;

ETAPA 10

Determinar a pressão arterial diastólica (PAD) no desaparecimento dos sons (fase V de Korotkoff);

ETAPA 11

Auscultar cerca de 20 a 30 mmHg abaixo do último som para confirmar seu desaparecimento e depois proceder à deflação rápida e completa;

ETAPA 12

Se os batimentos persistirem até o nível zero, determinar a PAD no abafamento dos sons (fase IV de Korotkoff) e anotar valores da PAS/PAD/zero;

ETAPA 13

Realizar pelo menos duas medições, com intervalo em torno de um minuto. Medições adicionais deverão ser realizadas se as duas primeiras forem muito diferentes. Caso julgue adequado, considere a média das medidas;

ETAPA 14

Medir a pressão em ambos os braços na primeira consulta e usar o valor do braço onde foi obtida a maior pressão como referência;

ETAPA 15

Informar o valor de PA obtido para o paciente .

ETAPA 16

Anotar os valores exatos sem "arredondamentos" e o braço em que a PA foi medida.

- A. Sim, pois há uma diferença inferior a 10 mmHg entre os membros superiores.
- B. Não, pois há uma diferença de 8 mmHg em relação à pressão arterial sistólica.
- C. Sim, pois há uma diferença inferior a 20 mmHg em relação à pressão sistólica.
- D. Não, pois há uma diferença inferior a 8 mmHg em relação à pressão arterial diastólica.
- E. Sim, pois há uma diferença inferior a 20 mmHg em relação à pressão arterial diastólica.

Resposta correta: letra C.

Considerações:

- A. FALSA. A diferença de pressão arterial considerada anormal é quando essa diferença é superior a 20 mmHg em relação à pressão arterial sistólica, e a 10 mmHg, em relação à pressão arterial diastólica.
- B. FALSA. A diferença de pressão arterial considerada anormal é quando essa diferença é superior a 20 mmHg, em relação à pressão arterial sistólica, e a 10 mmHg, em relação à pressão arterial diastólica.
- C. VERDADEIRA. A diferença de pressão arterial considerada anormal é quando essa diferença é superior a 20 mmHg, em relação à pressão arterial sistólica, e a 10 mmHg, em relação à pressão arterial diastólica. As principais causas são obstrução na aorta proximal, subclávia ou braquial; síndrome do roubo da subclávia; estenose aórtica supravalvar; coarctação da aorta pré-ductal. A síndrome do roubo da subclávia se caracteriza por obstrução por malformação ou aterosclerose da artéria subclávia proximal à origem da vertebral, a qual provoca fluxo retrógrado na artéria vertebral esquerda. Os sintomas neurológicos, como tontura, parestesia, **síncope**, ocorrem por ocasião de exercícios realizados pelo braço esquerdo em um terço dos casos, mas os pacientes podem apresentar quadro de ataques isquêmicos transitórios. A estenose aórtica supravalvar e a coarctação da aorta são malformações congênitas. Há fluxo preferencial para o tronco braquiocefálico, com pressão arterial maior no membro superior direito na estenose aórtica supravalvar. O mesmo ocorre na coarctação da aorta, se o segmento de estreitamento da aorta for antes da artéria subclávia esquerda. Segundo a 7ª Diretriz de Hipertensão Arterial Sistêmica (MALACHIAS, 2016), na primeira avaliação do paciente, as medidas da pressão arterial devem ser feitas em ambos os membros superiores. O paciente deverá ser submetido à investigação de doenças arteriais se apresentar diferenças de pressão entre os membros superiores maiores de 20/10 mmHg para as pressões sistólica/diastólica, respectivamente.
- D. FALSA. A diferença de pressão arterial considerada anormal é quando essa diferença é superior a 20 mmHg, em relação à pressão arterial sistólica, e a 10 mmHg, em relação à pressão arterial diastólica.
- E. FALSA. A diferença de pressão arterial considerada anormal é quando essa diferença é superior a 20 mmHg, em relação à pressão arterial sistólica, e a 10 mmHg, em relação à pressão arterial diastólica.

ATIVIDADE 2.4. PESQUISA DE HIPOTENSÃO POSTURAL

O Dr. Carlos, seguindo as recomendações das diretrizes, procedeu à pesquisa de hipotensão postural. A pressão arterial no membro superior direito do senhor José Alfredo, na posição deitada, foi de 142/84 mmHg e, no terceiro minuto do ortostatismo, foi de 136/74 mmHg. Em relação à hipotensão postural ou ortostática, assinale a alternativa INCORRETA.

- A. Queda de 10 mmHg na pressão arterial sistólica, na posição de pé, em relação à da posição deitada.
- B. Queda de pelo menos 10 mmHg na pressão arterial diastólica, na posição de pé, em relação à da posição deitada.
- C. Pode ocorrer em pacientes diabéticos, idosos, com disautonomia e por ação de vasodilatadores.
- D. Queda de pelo menos 20 mmHg na pressão arterial sistólica, na posição de pé, em relação à da posição deitada.
- E. É uma das causas de síncope e sua prevalência aumenta com a idade.

Resposta correta: letra A

Comentários:

- A. A definição de hipotensão postural clássica é a queda de pelo menos 20 mmHg na pressão arterial sistólica e/ou de 10 mmHg na pressão arterial diastólica dentro de três minutos, quando o paciente assume a posição ortostática, em razão da diminuição do retorno venoso por represamento de até 1000 ml de sangue nas extremidades inferiores. Há aumento de sua prevalência com a idade (SHEN, 2017; MAIA, 2014).
- B. Hipotensão postural clássica é definida pela queda de pelo menos 20 mmHg na pressão arterial sistólica e/ou de 10 mmHg na pressão arterial diastólica dentro de três minutos, quando o paciente assume a posição ortostática.
- C. A síncope apresenta aumento de sua prevalência com a idade. Em pacientes com transtornos disautonômicos, os ajustes circulatórios às mudanças posturais estão alterados, tornando-os vulneráveis à hipotensão postural e à pré-síncope ou síncope. Na população idosa, a síncope está também relacionada com o uso de diuréticos e vasodilatadores.
- D. Hipotensão postural clássica é definida pela queda de pelo menos 20 mmHg na pressão arterial sistólica e/ou de 10 mmHg na pressão arterial diastólica dentro de três minutos após o paciente assumir a posição ortostática.
- E. As alterações relacionadas ao envelhecimento, em combinação com as comorbidades e o uso de medicamentos, levam ao aumento da incidência de síncope em pessoas idosas.

ATIVIDADE 2.5. AUSCULTA CARDÍACA DO SR. JOSÉ

Ao exame físico, foi constatada a presença da quarta bulha. Qual o seu mecanismo e seu significado nesse paciente?

- A. Vibrações atriais pela contração mais vigorosa dos átrios; significado patológico pela idade do paciente.
- B. Vibrações ventriculares pelo enchimento ventricular maior; significado patológico pela idade do paciente.
- C. Vibrações atriais mais vigorosas com aumento do enchimento ventricular; significado fisiológico em virtude da hipertensão.
- D. Vibrações ventriculares pela contração atrial vigorosa; significa diminuição da complacência ventricular.
- E. Vibrações ventriculares pela contração atrial vigorosa; significa sobrecarga de volume.

Resposta: letra D

Comentários:

- A. A quarta bulha ocorre em virtude das vibrações ventriculares secundárias à contração atrial vigorosa. Pode ter como mecanismos o aumento do enchimento ventricular ou a diminuição da complacência ventricular. Raramente é fisiológica. Em condições como hipertensão arterial sistêmica ou em outras nas quais ocorre disfunção diastólica, há diminuição da complacência ventricular, com ocorrência da quarta bulha.
- B. A quarta bulha ocorre em virtude das vibrações ventriculares secundárias à contração atrial vigorosa. Pode ter como mecanismos o aumento do enchimento ventricular ou a diminuição da complacência ventricular. Raramente é fisiológica. Em condições como hipertensão arterial sistêmica ou em outras nas quais há disfunção diastólica, há diminuição da complacência ventricular, com ocorrência da quarta bulha.
- C. A quarta bulha ocorre em virtude das vibrações ventriculares secundárias à contração atrial vigorosa. Pode ter como mecanismos o aumento do enchimento ventricular ou a diminuição da complacência ventricular. Raramente é fisiológica. Em condições como hipertensão arterial sistêmica ou em outras nas quais ocorre disfunção diastólica, há diminuição da complacência ventricular, com ocorrência da quarta bulha.
- D. A quarta bulha é um som de baixa frequência, mais audível com a campânula do estetoscópio, no ápice, que ocorre em virtude das vibrações ventriculares secundárias à contração atrial vigorosa. Pode ter como mecanismos o aumento do enchimento ventricular ou a diminuição da complacência ventricular. Raramente é fisiológica. Em condições como hipertensão arterial sistêmica ou em outras nas quais ocorre disfunção diastólica, há diminuição da complacência ventricular, com ocorrência da quarta bulha. Por isso, há aumento de sua prevalência com a idade.
- E. A quarta bulha ocorre em virtude das vibrações ventriculares secundárias à contração atrial vigorosa. Pode ter como mecanismos o aumento do enchimento ventricular ou a diminuição da complacência ventricular. Raramente é fisiológica. No caso do paciente, portador de hipertensão arterial sistêmica ou em outras nas quais ocorre disfunção diastólica, há diminuição da complacência ventricular, com ocorrência da quarta bulha, e não aumento do enchimento ventricular.

ATIVIDADE 2.6. AUSCULTA CARDÍACA DO SR. JOSÉ (CONTINUAÇÃO)

Ao exame físico, também foi auscultado um sopro mesossistólico na fúrcula. Qual a possível causa desse sopro?

- A. Dilatação da aorta proximal
- B. Estenose aórtica valvar
- C. Insuficiência aórtica
- D. Estenose pulmonar
- E. Dissecção aguda de aorta

Resposta: letra B

Comentários:

- A. FALSA. O sopro por dilatação da aorta proximal, o qual pode ocorrer em pacientes idosos e hipertensos, habitualmente é suave e sem irradiação.
- B. VERDADEIRA. Sopros mesossistólicos ocorrem pelo turbilhonamento do fluxo sanguíneo por ocasião de sua passagem pelas valvas semilunares estenóticas ou para dentro da aorta proximal ou da artéria pulmonar dilatadas. Na estenose aórtica valvar degenerativa, há fatores de risco de aterosclerose, como diabete melito, hipertensão arterial sistêmica, os quais o paciente apresenta. Acima de 65 anos de idade, pode haver calcificação da valva aórtica em um quarto dos pacientes e pode haver progressão para estenose valvar. O sopro por dilatação da aorta proximal, o qual pode ocorrer em pacientes idosos e hipertensos, habitualmente é suave e sem irradiação.
- C. FALSA. A insuficiência aórtica produz sopro diastólico suave, de alta frequência. Na insuficiência aórtica crônica, o sopro é protodiastólico, aspirativo, mais audível no foco aórtico ou na borda esternal direita média.
- D. FALSA. A estenose pulmonar valvar tem etiologia congênita; por isso, o diagnóstico não seria aos 68 anos de idade, já que resultaria em comprometimento do ventrículo direito, pela sobrecarga de pressão, caso não tratada.
- E. FALSA. A dissecção aguda de aorta é responsável por 2% dos atendimentos referentes à dor torácica na urgência, e sua mortalidade é de 1% por hora desde o começo dos sintomas, caso o paciente não receba o tratamento apropriado. Acomete pacientes com hipertensão arterial sistêmica ou com doenças da aorta. A dor é do tipo lancinante, de forte intensidade, descrita pelo paciente como se “seu peito estivesse sendo rasgado”. Sua localização e seus sintomas ou sinais associados dependem do sítio de laceração da camada íntima da aorta. Se a dissecção for proximal (tipo A), a dor pode ter início na região retroesternal, com migração para o dorso. Se a dissecção for distal (tipo B), a dor pode ter início no dorso. O comportamento migratório ocorre em menos de 20% dos casos. Os sintomas associados dependem do ramo da aorta comprometido pela dissecção, com alterações do pulso arterial, da pressão arterial (ocorrendo hipertensão em 70%, se dissecção distal, e hipotensão em 25% da dissecção proximal), alterações neurológicas, além de sintomas de insuficiência aórtica aguda, insuficiência cardíaca, tamponamento cardíaco, etc. (SILVA, 2014b).

ATIVIDADE 2.7. HIPÓTESE DIAGNÓSTICA PARA O SR. JOSÉ

O método clínico – história e exame físico – permite formular a hipótese diagnóstica do quadro de síncope em cerca de 50% dos casos. Com os dados do método clínico, qual a possível causa para síncope no caso do Sr. José Alfredo?

- A. Hipotensão postural ou ortostática
- B. Estenose aórtica valvar
- C. Urgência hipertensiva
- D. Síncope vasovagal
- E. Hipersensibilidade do seio carotídeo

Resposta correta: letra B

Comentários:

- A. FALSA. A definição de hipotensão postural clássica é a queda de pelo menos 20 mmHg na pressão arterial sistólica e/ou de 10 mmHg na pressão arterial diastólica dentro de três minutos, com o paciente em posição ortostática, em razão da diminuição do retorno venoso por represamento de até 1.000 ml de sangue nas extremidades inferiores. Há aumento de sua prevalência com a idade (SHEN, 2017; MAIA, 2014).
- B. VERDADEIRA. Na estenose aórtica valvar, a síncope geralmente ocorre ao esforço, em virtude do débito fixo, ou seja, mesmo com a ativação simpática durante o esforço, não há aumento do débito cardíaco devido à obstrução mecânica na via de saída do ventrículo esquerdo.
- C. FALSA. Na urgência hipertensiva, há elevação importante dos níveis pressóricos durante um período de horas a dias (pressão arterial diastólica > 120 mmHg), sem lesão aguda dos órgãos-alvo. O controle deve ser feito em até 24 horas, geralmente com medicação via oral. O paciente pode estar assintomático ou apresentar sintomas como tontura, cefaleia.
- D. FALSA. A síncope vasovagal (neuromediada) é a mais comum; predomina em jovens e é precipitada por estresse emocional, dor ou por posição ortostática ou posição sentada prolongada. Sintomas e sinais associados como palidez cutânea, sudorese, náuseas, dor abdominal podem ocorrer.
- E. FALSA. A hipersensibilidade do seio carotídeo ocorre mais em idosos, homens, os quais apresentam queda superior a 50 mmHg na pressão arterial sistólica e/ou assistolia de três segundos ou mais, em decorrência de massagem do seio carotídeo ou em condições como movimentos da cabeça, uso de colarinho apertado.

Agora que você já respondeu a esta pergunta, clique nos links indicados a seguir para ter

acesso aos vídeos sobre as valvas cardíacas, ciclo cardíaco e ausculta cardíaca dos principais sopros do coração.

VEJA OS VÍDEOS

Disponíveis em: Curso de Propedêutica Cardiovascular na Atenção Básica: Vídeos <https://www.nescon.medicina.ufmg.br/biblioteca/pasta//BV/Material_dos_Cursos/Curso_de_Propedeutica_Cardiovascular_na_Atencao_Basica/Videos>

E separadamente:

1. Sistema de valvas cardíacas

(UFMG, 2018a), disponível em: <https://www.nescon.medicina.ufmg.br/biblioteca/imagem/sistema-valvas-cardiacas_720.mp4>

2. Ciclo cardíaco: curvas de pressão do lado esquerdo do coração

(UFMG, 2018b), disponível em: <https://www.nescon.medicina.ufmg.br/biblioteca/imagem/ciclo-cardiaco-pessos-coracao-esquerdo_720.mp4>

3. Ciclo cardíaco: curvas de pressão do lado direito do coração

(UFMG, 2018c), disponível em <<https://www.nescon.medicina.ufmg.br/biblioteca/imagem/ciclo-cardiaco-pessos-coracao-direito-720.mp4>>.

4. Sopro na estenose valvar aórtica

(UFMG, 2018d), disponível em <https://www.nescon.medicina.ufmg.br/biblioteca/imagem/sopro-estenose-valvar-a%C3%B3rtica_720.mp4>

5. Sopro da insuficiência aórtica

(UFMG, 2018e), disponível em <https://www.nescon.medicina.ufmg.br/biblioteca/imagem/sopro-insuficiencia-aortica_720.mp4>

6. Sopro na estenose mitral

(UFMG, 2018f), disponível em <https://www.nescon.medicina.ufmg.br/biblioteca/imagem/sopro-estenose-mitral_720.mp4>

7. Sopro na insuficiência mitral

(UFMG, 2018g), disponível em <https://www.nescon.medicina.ufmg.br/biblioteca/imagem/sopro-insuficiencia-mitral_720.mp4>

8. Sopro na insuficiência tricúspide

(UFMG, 2018h), disponível em <https://www.nescon.medicina.ufmg.br/biblioteca/imagem/sopro-insuficiencia-tricusvide_720.mp4>

9. Sopro na estenose pulmonar

(UFMG, 2018i), disponível em <https://www.nescon.medicina.ufmg.br/biblioteca/imagem/sopro-estenose-valvar-pulmonar_720.mp4>

CASO CLÍNICO

Atendimento do Sr. José na Unidade de Pronto Atendimento



O Sr. José Alfredo trouxe um eletrocardiograma (Figura 57), realizado por ocasião de um episódio de palpitações que ocorreu há três meses, com duração de três horas, acompanhado de lipotimia, descrito por ele como escurecimento da vista. Foi levado à Unidade de Pronto Atendimento (UPA), submetido a realização do eletrocardiograma e, logo em seguida, a uma medicação endovenosa, cujo nome não sabe, sem sucesso. Por isso, foi feito um “choque” (provável cardioversão elétrica) após sua sedação, o que lhe foi explicado antes da alta.

O exame físico, realizado por ocasião desta consulta ambulatorial, foi descrito na Figura 55.



O sopro auscultado pelo Dr. Carlos no Sr. José Alfredo está no vídeo abaixo.

Sopro na estenose valvar aórtica

(UFMG, 2018d), disponível em <https://www.nescon.medicina.ufmg.br/biblioteca/imagem/soproestenose-valvar-a%C3%B3rtica_720>

ATIVIDADE 2.8. PALPITAÇÕES

No segundo episódio de síncope, o paciente apresentou palpitações antes da perda de consciência. O que são palpitações?

- A. Sintoma que sempre acompanha a arritmia.
- B. Percepção incômoda dos batimentos cardíacos.
- C. Aumento da frequência cardíaca.
- D. Sintoma equivalente de ansiedade.
- E. Aumento da força de contração cardíaca.

Resposta correta: letra B

Comentários:

- A. FALSA. Habitualmente, o ritmo sinusal com frequência normal não é percebido e, por isso, as palpitações, em geral, refletem alterações de frequência ou ritmo cardíaco, porém nem toda arritmia é acompanhada de palpitações.
- B. VERDADEIRA. Palpitação é definida como a percepção incômoda dos batimentos cardíacos, que ocorre com uma frequência de até 40%, uma prevalência de 5,8/1000 pacientes-visitas e é mais frequente em mulheres (60,8% *versus* 31%), por possíveis influências hormonais. Suas principais causas são cardíacas, por alterações do ritmo, ou psicogênica. Nem toda arritmia é acompanhada de palpitações.
- C. FALSA. Palpitações podem ser descritas como aceleração dos batimentos ou como sensação de falha nos batimentos.
- D. FALSA. Os mecanismos responsáveis pela sensação de palpitações não são totalmente conhecidos. Habitualmente, o ritmo sinusal com frequência normal não é percebido e, por isso, as palpitações em geral refletem alterações de frequência ou ritmo cardíaco.
- E. FALSA. Os mecanismos responsáveis pela sensação de palpitações não são totalmente conhecidos. Habitualmente, o ritmo sinusal com frequência normal não é percebido e, por isso, as palpitações em geral refletem alterações de frequência ou ritmo cardíaco.

PALPITAÇÕES: DEFINIÇÃO, CAUSAS, AVALIAÇÃO CLÍNICA E DIAGNÓSTICO

Palpitação é definida como a percepção incômoda dos batimentos cardíacos, que ocorre com uma frequência de até 40%, uma prevalência de 5,8/1000 pacientes-visitas e é mais frequente em mulheres (60,8% *versus* 31%), por possíveis influências hormonais.

Suas principais causas são cardíacas (por alterações do ritmo), ou psicogênica. Outras causas são sistêmicas, uso de medicamentos, drogas lícitas ou ilícitas. Por isso, deve-se caracterizar de maneira abrangente o sintoma, descrevendo seu início e término (se súbitos ou graduais), sua duração, frequência, se regulares ou irregulares, sintomas associados, fatores precipitantes, se ao repouso ou esforço, fatores de alívio, resposta a tratamentos (como cardioversão elétrica – “choques” – ou uso de medicamentos e qual a via empregada).

A história pregressa e a história familiar são importantes para mais um dado sobre a origem cardíaca e seu prognóstico.

Quando o paciente refere o sintoma de pancada no precórdio, isto pode se dever ao batimento pós-extrassistólico, que ocorre depois de uma diástole de duração maior, desencadeando o mecanismo de Frank-Starling durante a próxima sístole ventricular.

O exame físico durante o quadro de palpitações pode fornecer dados fundamentais para o diagnóstico (REAGAN, 2012; PAGE, 2016; SILVA, 2014a).

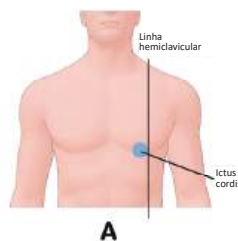
Realize a atividade proposta e prossiga no estudo de caso.

ATIVIDADE 2.9. EXAME FÍSICO DO SR. JOSÉ: ÍCTUS *CORDIS*

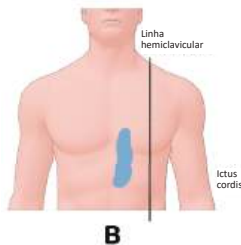
Ao examinar o senhor José Alfredo, o Dr. Carlos encontrou íctus *visível* e palpável, com as seguintes características: impulso cardíaco apical palpável no sexto espaço intercostal esquerdo, a 2 cm laterais em relação à linha hemiclavicular esquerda, tipo propulsivo e com extensão de 3 cm. De acordo com a descrição do impulso cardíaco apical, qual é a alternativa correta?

Antes de responder à atividade, aprenda um pouco sobre o íctus *cordis*, veja a Figura 56.

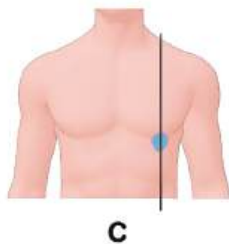
Figura 56 - Íctus *cordis*: normal e alterado



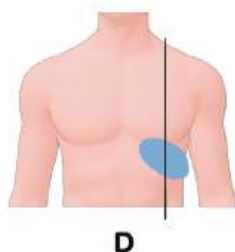
A. Em condições normais, o íctus *cordis* situa-se no cruzamento da linha hemiclavicular com o 4º ou 5º espaço intercostal esquerdo, conforme a idade e o biótipo do paciente. Pode ser percebido em cerca de 25% dos pacientes. Deve-se avaliar sua localização, extensão, intensidade e ritmo. Em condições normais, sua extensão corresponde a uma ou duas polpas digitais, equivalentes a 2-3 cm de diâmetro. A sua intensidade é avaliada pela palpação.



B: Íctus *cordis* na hipertrofia e/ou dilatação do ventrículo direito: observa-se impulsão sistólica na borda esternal esquerda inferior ou na borda esternal direita inferior. Podem ser palpáveis impulsões sistólicas no epigástrio no sentido craniocaudal.



C: Na hipertrofia ventricular esquerda sem dilatação, o íctus *cordis* é mais forte e apresenta duração aumentada, abrangendo metade ou mais da duração da sístole (íctus sustentado). Em condições normais, o íctus ocupa cerca de 1/3 da sístole.



D: Na dilatação do ventrículo esquerdo, o íctus *cordis* fica desviado para baixo e para esquerda, com maior amplitude (propulsivo, deslocando a polpa digital) e maior extensão. A amplitude aumenta devido à maior extensão do íctus, sem traduzir aumento da força contrátil do coração. A avaliação do íctus é a única abordagem do exame físico que oferece informações sobre a presença de cardiomegalia, o que lhe confere grande valor semiológico.

- A. Há sinais de dilatação do ventrículo esquerdo.
- B. Há sinais de dilatação do ventrículo direito.
- C. Há sinais de dilatação do átrio esquerdo.
- D. Há sinais de hipertrofia ventricular.
- E. O impulso cardíaco apical apresenta-se normal.

Resposta correta: letra A

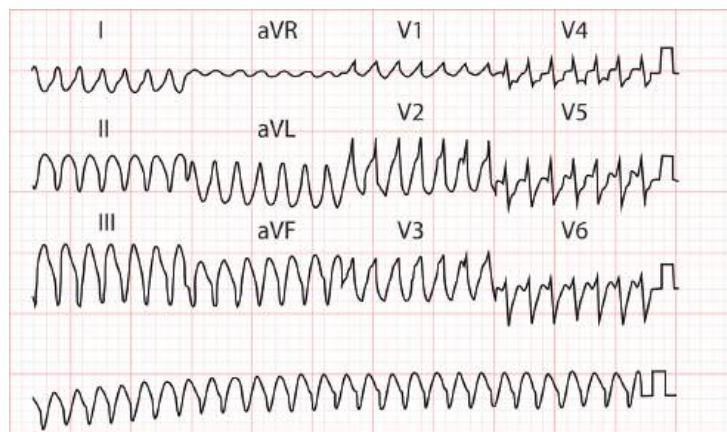
Justificativas:

- A. VERDADEIRA. Quando o íctus *cordis* ou o impulso cardíaco apical (ICA) está localizado mais inferiormente (abaixo do 5º espaço intercostal esquerdo), mais lateral em relação à linha hemiclavicular e/ou com sua extensão aumentada, ou ocupando mais de um espaço intercostal, há sinais indicativos de dilatação do ventrículo esquerdo.
- B. FALSA. O íctus *cordis* ou o impulso cardíaco apical (ICA) é um movimento do ventrículo esquerdo durante a fase de contração isovolumétrica do ciclo cardíaco. Apesar de o ventrículo direito apresentar-se em posição anatômica anterior; durante sua contração, há uma diminuição de seu tamanho e há um deslocamento do mesmo para região posterior, devido à contração septal. Impulsões sistólicas palpáveis em borda esternal esquerda inferior e, mais especificamente, em borda esternal direita inferior são devidas à hipertrofia e/ou dilatação do ventrículo direito, assim como as impulsões no epigástrico, na reborda costal direita, no sentido craniocaudal.
- C. FALSA. O átrio esquerdo pode ser palpável como uma impulsão sistólica tardia na borda esternal esquerda média ou médio-inferior em pacientes com insuficiência mitral crônica. O íctus *cordis* ou o impulso cardíaco apical (ICA) é um movimento do ventrículo esquerdo.
- D. FALSA. Quando o íctus *cordis* ou o impulso cardíaco apical (ICA) tem sua duração prolongada, é denominado sustentado, sendo um sinal mais sensível e específico de hipertrofia do ventrículo esquerdo. No caso descrito, não há menção sobre o íctus *cordis* sustentado. Quando o ICA está localizado mais inferiormente (abaixo do 5º espaço intercostal esquerdo), mais lateral em relação à linha hemiclavicular e/ou com sua extensão aumentada, ou ocupando mais de um espaço intercostal, há sinais indicativos de dilatação do ventrículo esquerdo.
- E. FALSA. O íctus *cordis* ou o impulso cardíaco apical (ICA) normal pode ser palpável em até quase 50% dos indivíduos saudáveis, em decúbito dorsal. Em decúbito semilateral esquerdo, a chance de palpá-lo aumenta em duas vezes. Apresenta as características descritas na Figura 56. Em relação ao espaço intercostal e à linha hemiclavicular, o biótipo do paciente pode influenciar sua posição (no 4º espaço e medial à linha, nos brevifléneos; e no 6º espaço e lateral à linha, nos longifléneos).

ATIVIDADE 2.10. ARRITMIAS E SÍNCOPE

Verifique o eletrocardiograma da Figura 57. Entre as opções, assinale aquela considerada **incorreta**, levando-se em conta o caso clínico descrito e o Quadro 31.

Figura 57 – ECG: arritmia



Fonte: Arquivo das autoras, 2018.

Quadro 31 - Arritmias consideradas diagnósticas da causa da síncope pelo eletrocardiograma

Bradicardia sinusal <40 batimentos/min ou bloqueios sinoatriais repetitivos ou pausas sinusais > 3 segundos

Bloqueio atrioventricular de 2º grau Mobitz II ou de 3º grau

Bloqueios de ramos direito e esquerdo alternantes

Taquicardia supraventricular ou ventricular paroxística rápida

Disfunção do marca-passo com pausas cardíacas

Fonte: Adaptado de SHEN, 2017.

Aprenda a analisar o eletrocardiograma de maneira segura e sistemática. Veja na **Unidade 1 – Hipertensão arterial sistêmica: Interpretação do eletrocardiograma**

- A. A frequência cardíaca está acima de 100 b.p.m no traçado de eletrocardiograma.
- B. O eletrocardiograma demonstra uma taquicardia de QRS largo.
- C. A taquicardia ventricular é uma taquicardia com QRS ≥ 120 ms.
- D. O tratamento na fase aguda pode ser com medicação endovenosa ou cardioversão elétrica.
- E. O paciente pode receber alta da Unidade de Pronto Atendimento após o controle dessa arritmia.

Resposta correta: letra E

Comentário geral:

A taquicardia de QRS largo é um ritmo taquicárdico com frequência superior a 100 b.p.m, com a duração do complexo QRS ≥ 120 ms. Em 80% dos casos, é decorrente de taquicardia ventricular. É uma das causas de síncope e ocorre, principalmente, em pacientes com cardiopatia estrutural. O tratamento é feito com administração intravenosa de amiodarona, em caso de disfunção de ventrículo esquerdo. Se houver insucesso ou instabilidade hemodinâmica, o tratamento de escolha é a cardioversão elétrica com energia de 100 joules, se choque bifásico, ou 200 joules, se monofásico. **O paciente deve ser internado para adequada investigação, estratificação de risco e tratamento** (SILVA, 2017).

- A. VERDADEIRA – a frequência cardíaca no traçado é de 167 b.p.m.
- B. VERDADEIRA – o traçado demonstra uma taquicardia (a frequência está acima de 100 b.p.m) e o complexo QRS está alargado (superior a 120 ms), caracterizando a taquicardia de QRS largo. Nos adultos, o QRS normal é até 100 ms em ritmo sinusal. Durante ritmos taquicárdicos, se o QRS apresenta sua duração entre 100 e menor que 120 ms, a taquicardia é considerada taquicardia de QRS estreito (SILVA, 2017).
- C. VERDADEIRA - A taquicardia de QRS largo é um ritmo taquicárdico, com frequência superior a 100 b.p.m, com a duração do complexo QRS ≥ 120 ms. Em 80% dos casos, é decorrente de taquicardia ventricular. É uma das causas de síncope e ocorre principalmente em pacientes com cardiopatia estrutural. Outras causas de taquicardia de QRS largo são a taquicardia supraventricular com bloqueio de ramo prévio (em ritmo sinusal), a taquicardia supraventricular com condução aberrante e a taquicardia antidrômica (que ocorre em 5 a 10% dos pacientes com via acessória, conduzindo o estímulo anterogradamente por ela) (SILVA, 2017).
- D. VERDADEIRA - O tratamento da taquicardia de QRS largo é feito com administração intravenosa de amiodarona, em caso de disfunção de ventrículo esquerdo. Se houver insucesso ou instabilidade hemodinâmica, o tratamento de escolha é a cardioversão elétrica com energia de 100 joules, se choque bifásico, ou 200 joules, se monofásico (SILVA, 2017).
- E. FALSA - O paciente com taquicardia de QRS largo por taquicardia ventricular deve ser internado para adequada investigação, estratificação de risco e tratamento. Esta taquicardia é uma das causas de síncope cardíaca, e o próximo episódio pode ser a morte cardíaca súbita (SILVA, 2017).

ATIVIDADE 2.11. CASO DO SR. JOSÉ: ARRITMIA E SÍNCOPE

Com os dados do método clínico (história e exame físico) e com o eletrocardiograma, qual a possível causa para síncope no caso da intercorrência vivenciada pelo Sr. José? (Quadros 28 e 29).

- A. Insuficiência cardíaca
- B. Arritmia cardíaca: taquicardia
- C. Bloqueio atrioventricular total
- D. Estenose aórtica valvar
- E. Síncope vasovagal

Resposta correta: letra B

Reveja os comentários da [Atividade autoinstrucional 2.6. Palpitações](#)

Justificativas:

- A. FALSA. Na insuficiência cardíaca, o paciente apresenta um curso de dispneia progressiva, com intolerância aos esforços, podendo, inclusive, apresentar dispneia de repouso ou tosse improdutiva como equivalente de dispneia. E há sintomas de retenção hídrica, como edema de membros inferiores ou até anasarca, oligúria, aumento do volume abdominal, dor no hipocôndrio direito por distensão da cápsula fibrosa do fígado (cápsula de Glisson), inapetência, náuseas (por edema do sistema digestivo). E, ao exame físico, os seguintes sinais podem estar presentes: Dados vitais: pressão arterial convergente (por queda do débito cardíaco, com diminuição da pressão arterial sistólica; e aumento da pressão diastólica, por ativação simpática), taquicardia, taquipneia. Sistema respiratório: som vesicular rude, presença de crepitações teleinspiratórias finas, fixas; sibilos expiratórios; e, em casos graves, respiração de Cheyne-Stokes. Sistema cardiovascular: pulso carotídeo em platô, com amplitude diminuída; ingurgitamento jugular com sinais de hipertensão venosa, onda com morfologia CV no pulso jugular, impulso cardíaco apical com sinais de dilatação; terceira bulha palpável ou audível. Pode haver um sopro de insuficiência mitral, proto ou até holossistólico, em ápice. Abdome: fígado aumentado, doloroso, com borda romba; macicez móvel (nos casos com ascite).
- B. VERDADEIRA. A taquicardia de QRS largo é um ritmo taquicárdico, com frequência superior a 100 b.p.m, com a duração do complexo QRS ≥ 120 ms. É uma das causas de síncope. Verificar o traçado eletrocardiográfico e a questão anterior.
- C. FALSA. O bloqueio atrioventricular total é caracterizado por um ritmo bradicárdico com dissociação atrioventricular, sendo a frequência atrial superior à frequência ventricular.
- D. FALSA. Na estenose aórtica valvar, a síncope geralmente ocorre ao esforço, em virtude do débito fixo, ou seja, mesmo com a ativação simpática durante o esforço, não há aumento do débito cardíaco devido à obstrução mecânica na via de saída do ventrículo esquerdo. Pacientes com sintomas como dispneia, angina ou síncope por estenose aórtica valvar podem apresentar morte cardíaca súbita.
- E. FALSA. A síncope vasovagal apresenta padrão bimodal, mas predomina em jovens e é precipitada por estresse emocional, dor ou por posição ortostática ou posição sentada prolongada. Sintomas e sinais associados, como palidez cutânea, sudorese, náuseas, dor abdominal, pode ocorrer. Não resulta em taquicardia de QRS largo.

RELEIA

Síncope

É a perda súbita da consciência e do tônus postural, com recuperação imediata e espontânea, sem a necessidade de manobras de ressuscitação cardiopulmonar, cardioversão química ou elétrica.

Sua duração média é de 12 segundos, porém o paciente e aqueles que presenciaram esse sinal devem relatar que a recuperação da consciência ocorre rapidamente, com menos de 5 minutos, pois, caso contrário, o termo utilizado para descrever não é síncope, e sim perda de consciência durante 10, 30 minutos ou horas, com sua devida caracterização.

A frequência da síncope atinge até 39% (entre estudantes de medicina, tem causa vasovagal). É um sinal comum na urgência e motiva a internação do paciente, em média, em 40% das vezes. Pode ser recorrente e resultar em algum trauma físico por ocasião da perda do tônus postural.

Devem ser verificados os dados sobre o tempo de início, a frequência, a posição em que ocorreu a síncope, a presença de pródromos, sintomas associados, fatores precipitantes e a evolução, se o paciente foi submetido a alguma investigação e tratamento.

Cada episódio de síncope deve ser descrito com suas características, ressaltando-se que, em até 50% das vezes, a história associada ao exame físico permite elucidar a causa da síncope; são várias as causas (Quadro 32). A identificação da causa permite evitar novo episódio, com uma evolução favorável, já que a mortalidade anual atinge 33%, se a causa é cardíaca e não tratada.

Atualize seus conhecimentos sobre síncope Leia a mais recente diretriz sobre o assunto:

BRIGNOLE, M. et al. 2018 ESC Guidelines for the diagnosis and management of syncope. *Eur Heart J*, v. 39, n. 21, p. 1883-1948, 2018. Disponível em: <<https://academic.oup.com/eurheartj/article-pdf/39/21/1883/25230308/ehy037.pdf>>. Acesso em: 08 ago. 2018.

SHEN, W-K. et al. 2017 ACC/AHA/HRS Guideline for the evaluation and management of patients with syncope. *J Am Coll Cardiol*, v. 70, n. 5, 2017. Disponível em: <<http://www.onlinejacc.org/content/accj/70/5/e39.full.pdf>>. Acesso em: 08 ago. 2018.

Quadro 32 - Causas de síncope

Neuromediadas (reflexas)	Síncope vasovagal
	Síncope por hipersensibilidade do seio carotídeo
	Síncope situacional: hemorragia aguda; tosse; estimulação gastrointestinal (deglutição, defecação, dor visceral); micção; pós-exercício; pós-prandial; neuralgia glossofaríngea
Hipotensão ortostática	<ul style="list-style-type: none"> • Falência autonômica primária <ul style="list-style-type: none"> - falência autonômica pura - atrofia sistêmica múltipla - doença de Parkinson • Falência autonômica secundária <ul style="list-style-type: none"> - neuropatia diabética - neuropatia amiloide • Pós-exercício • Pós-prandial
	Medicamentos (vasodilatadores, antiarrítmicos) / álcool induzida
	Depleção de volume: hemorragia, diarreia, doença de Addison
Arritmias cardíacas	Disfunção do nó sinusal (incluindo síndrome bradicardia-taquicardia)
	Doença do sistema de condução atrioventricular
	Taquicardias supraventricular e ventricular paroxísticas
	Síndromes hereditárias (síndrome do QT longo, síndrome de Brugada)
	Mau funcionamento do marca-passo/cardioversor-desfibrilador implantável
	Pró-arritmias induzidas por drogas
Doença estrutural cardíaca ou cardiopulmonar	Doença valvar cardíaca
	Infarto agudo do miocárdio/isquemia
	Miocardiopatia hipertrófica
	Mixoma atrial
	Dissecção aguda de aorta
	Doença pericárdica/tamponamento cardíaco
	Embolia pulmonar/hipertensão pulmonar
Cerebrovascular	Síndrome do roubo da subclávia

Conclusão da unidade 2

Síncope é um sinal clínico frequente, com uma prevalência de 42%, considerando uma expectativa de vida de 70 anos. Seu prognóstico depende de sua causa. A síncope neuromediada é a mais comum, apresentando morbidade e piora da qualidade de vida. Entretanto, a síncope de origem cardíaca, a qual é a segunda em frequência, apresenta mortalidade anual de até 33%. Esta ocorre em decorrência de taquicardias (principalmente a de origem ventricular), bradiarritmias e cardiopatias estruturais, por comprometimento do débito cardíaco, com hipoperfusão cerebral. É um fator de risco para morte cardíaca súbita. Portanto, é imperativo seu diagnóstico para abordagem adequada do paciente e impacto favorável em sua sobrevivência.

Esta unidade – módulo do curso **Propedêutica Cardiovascular na Atenção Básica à Saúde** – teve como objetivo rever a abordagem da síncope em relação à anamnese, exame físico, diagnóstico clínico e laboratorial, mecanismos e causas, bem como a solicitação de exames complementares e sua interpretação.

Buscou-se complementar as questões conceituais e práticas da unidade anterior – **Unidade 1: Hipertensão arterial sistêmica** – antecipando, também, algumas que serão abordadas nas unidades seguintes: Dor torácica e Insuficiência cardíaca.

O estudo desta pode ser feita isoladamente das outras que compõem o curso, mas sugere-se o estudo de todas as unidades. Vários instrumentos aqui apresentados foram utilizados nos outros módulos – quadros, figuras, fluxogramas, infográficos – com a sinalização numérica de cada um, acesso por *link* ou pela identificação numérica do instrumento.

Como objetivo educacional, espera-se que, ao final deste módulo e do curso, o profissional médico da Atenção Básica tenha ampliado suas competências no processo de atenção à pessoa com queixa ou manifestação cardiológica e na organização do processo de Atenção Básica à Saúde que envolva a pessoa, a família e a comunidade, em um contexto de trabalho em equipe e em rede de atenção.

O profissional médico, que deseja obter certificado do curso, deverá realizar uma avaliação *on-line*.

Unidade 3

Dor precordial

UNIDADE 3

Introdução

A dor torácica constitui um dos principais motivos de procura de atendimento médico emergencial. Nos Estados Unidos, ocorrem mais de seis milhões de atendimentos anuais por esse motivo, correspondendo a 5 a 10% de todos os atendimentos emergenciais. Em nosso meio, não temos informações ou estimativas precisas. Estima-se em 20% dos nossos atendimentos de emergência.

Apesar de existirem inúmeras doenças que causam dor torácica, aquelas originadas do aparelho cardiovascular são as de maior risco de mortalidade e de necessidade de hospitalização. Entretanto, somente 10 a 15% dos pacientes que chegam às salas da emergência com dor no peito apresentam infarto agudo do miocárdio, e menos de 1% apresenta embolia pulmonar ou dissecação aórtica.

Cerca de 50% são hospitalizados para investigação diagnóstica – por exemplo, a hipótese de infarto agudo do miocárdio. Entretanto, a minoria desses pacientes possui uma condição clínica ameaçadora à vida. Por outro lado, cerca de 2-3% dos pacientes com síndrome coronária aguda (SCA) são inapropriadamente liberados por não ter sua doença reconhecida ou suspeitada. Portanto, o desafio para o clínico é diferenciar rapidamente os pacientes com dor torácica que necessitam de atendimento e abordagem terapêutica imediata daqueles com uma causa benigna que podem receber alta diretamente da urgência, sem necessidade de internação e propedêutica adicional.

Como a SCA representa quase um quinto das causas de dor torácica nas salas de emergência e possui uma significativa morbimortalidade, a abordagem inicial desses pacientes é sempre feita no sentido de confirmar ou afastar esta e outras condições ameaçadoras à vida.

A dor torácica é definida como sensação de dor ou desconforto na região do tórax. É uma manifestação sintomática frequente e complexa, uma vez que pode ser decorrente de causas cardíacas ou não cardíacas e envolve múltiplos mecanismos fisiopatológicos, manifestando-se aguda ou cronicamente, com expressão clínica de difícil distinção entre suas diferentes etiologias. A dor torácica representa um desafio diagnóstico em qualquer circunstância, pois, embora seja uma condição benigna na maioria dos casos, pode, também, ser manifestação inicial, às vezes única, de doenças mais graves.

O conhecimento dos aspectos semiológicos da dor torácica e o domínio da técnica de exame físico geral e cardiovascular são fundamentais para o diagnóstico diferencial da dor torácica e constituem o passo inicial para avaliação e manejo do paciente, em uma estratégia diagnóstica e terapêutica organizada, com vistas à eficácia – rapidez e objetividade no diagnóstico, eficiência – racionalização dos custos, e efetividade – resultados adequados. Busca-se diminuir o risco de complicações e a mortalidade, especialmente nos casos de dor torácica de origem cardiovascular.

A abordagem de um paciente com dor torácica deve seguir uma estratégia diagnóstica e terapêutica organizada, com vistas à rapidez e objetividade em seu diagnóstico, eficiência e racionalização dos custos. A investigação deve ser cuidadosa, e uma boa anamnese é essencial para diagnóstico correto e conduta adequada, diminuindo o risco de complicações e a mortalidade, especialmente nos casos de dor torácica de origem cardiovascular. Para o profissional médico da Atenção Básica é importante não só diagnosticar, mas também indicar os principais exames cardiológicos investigatórios e interpretá-los adequadamente, o que lhe dará subsídios para discernir quando deve solicitar a avaliação pelo especialista, encaminhar para serviços de urgência ou para seguir no acompanhamento ambulatorial do paciente.

Os objetivos desta Unidade são:

1. rever os dados de anamnese voltada para o diagnóstico diferencial da dor torácica, com ênfase nos fatores de risco para doença coronária;
2. rever a semiologia da dor torácica;
3. rever a semiotécnica do exame do aparelho cardiovascular, com ênfase nos sinais sugestivos de doenças cardiovasculares que podem se apresentar com dor torácica;
4. oferecer elementos para o diagnóstico diferencial das diferentes afecções que causam dor torácica;
5. oferecer elementos para a estratificação de risco de pacientes com dor torácica e suspeita de síndrome coronária aguda (SCA);
6. oferecer elementos para a sistematização do atendimento do paciente com dor torácica;
7. indicar, de forma racional, sistematizada e baseada em evidências, os exames complementares cardiovasculares no paciente com dor torácica;
8. apresentar noções sobre a interpretação do eletrocardiograma do paciente com dor torácica;
9. apresentar noções sobre as indicações, contra-indicações e a interpretação do teste ergométrico do paciente com dor torácica;
10. apresentar noções sobre decisão de alta para domicílio ou referência para atenção especializada e/ou hospitalização de pacientes com dor torácica.

Espera-se que, ao final do estudo desta unidade 3, o profissional médico possa ter atualizado seus conhecimentos, sentir-se mais seguro e apto para a atenção integral à pessoa com dor torácica, para a avaliação e orientação do paciente e, se necessário, para a referência secundária e terciária.

Espera-se, ainda, que esses conhecimentos interfiram no processo de trabalho, no modelo de atenção e no planejamento, na avaliação e programação das ações de saúde.

Os instrumentos apresentados ao longo do texto – caso clínico utilizando metodologias ativas, elementos didáticos, simulações gráficas e sonoras e *live action* vídeos, textos de apoio, infográficos, animações e videoaula deverão ser instrumentos de apoio ao estudo, bem como objetos educacionais para revisão de parte do tema ou para práticas educativas da equipe, tanto no processo educativo com a comunidade, como na educação permanente da equipe.

O profissional médico, que deseja obter certificado do curso, deverá realizar uma avaliação *on-line*.

CASO CLÍNICO

Sr. Artur exagera nos aperitivos e sente dor no peito



SÍNTESE

Sr. Artur de S., de 69 anos, casado, aposentado, compareceu pela manhã à UBS referindo que foi acordado à noite com dor retroesternal em queimação, que durou cerca de 15 minutos com alívio espontâneo. No momento da consulta, estava assintomático. Admitiu ter ingerido bebida alcoólica e alimentos condimentados na noite anterior. Relatou, ainda, ter tido aperto precordial ao carregar as compras do supermercado há cerca de três meses, o que melhorou com o repouso. História de infarto agudo do miocárdio há dois anos e meio quando foi implantado um *stent* em uma das coronárias. Tem pressão alta. Vem usando enalapril 10 mg de 12/12 horas; sinvastatina 20 mg à noite; AAS 100mg, um comprimido após o almoço e, desde então, parou de fumar. Fez seis consultas e exames nos dois últimos anos. Exame para diabetes é normal, mas não sabe informar sobre níveis de colesterol.



CASO CLÍNICO

Sr. Artur exagera nos aperitivos e sente dor no peito



Dr. Carlos:

Bom dia, Sr. Artur. O senhor sempre vem ao posto fazer seu acompanhamento de rotina, o que é ótimo. Vejo que o senhor veio mais cedo desta vez, estava agendado para daqui a dois meses. Como tem passado?

Sr. Artur:

Dr. Carlos, lembra que faz dois anos e meio que tive infarto e implantei um stent em uma veia do coração? Mas ando preocupado com umas novidades que apareceram, por isso estou aqui antes do retorno que estava marcado.

Dr. Carlos:

O que está acontecendo?

Sr. Artur:

É que, esta noite, fui acordado com uma dor no peito em queimação que duraram uns 15 minutos e desapareceram sozinhas. Agora não estou sentindo nada, mas fiquei preocupado, por isso resolvi vir

consultar. Ontem foi aniversário de um amigo, bebi uns copos de cerveja e comi uns tira-gostos muito temperados. Será que foi isso, Doutor?

Dr. Carlos:

O senhor vem sentindo algo parecido em outras ocasiões?

Sr. Artur:

Há uns três meses venho tendo dor no peito. A dor apareceu umas duas vezes, quando carregava sacolas de compras mais pesadas no supermercado.

Dr. Carlos:

Como é esta dor que o senhor vem sentindo nos últimos meses? Em qual local ela aparece?

Sr. Artur:

Olha, Doutor, essa dor aparece no meio do peito em aperto. Eu paro, descanso uns minutos e ela desaparece sozinha. O engraçado é que faço caminhada de três quilômetros por dia, cinco vezes por semana e não sinto nada. Tenho tomado regularmente os remédios para a pressão e parei de fumar há seis meses, depois de 15 anos.

Dr. Carlos:

O senhor está usando algum medicamento?

Sr. Artur:

Sim, tomo os remédios direitinho depois que fiz a cirurgia. Trouxe as receitas para o senhor ver.

Medicação em uso

Enalapril, 10 mg de 12/12horas

Sinvastatina, 20 mg à noite

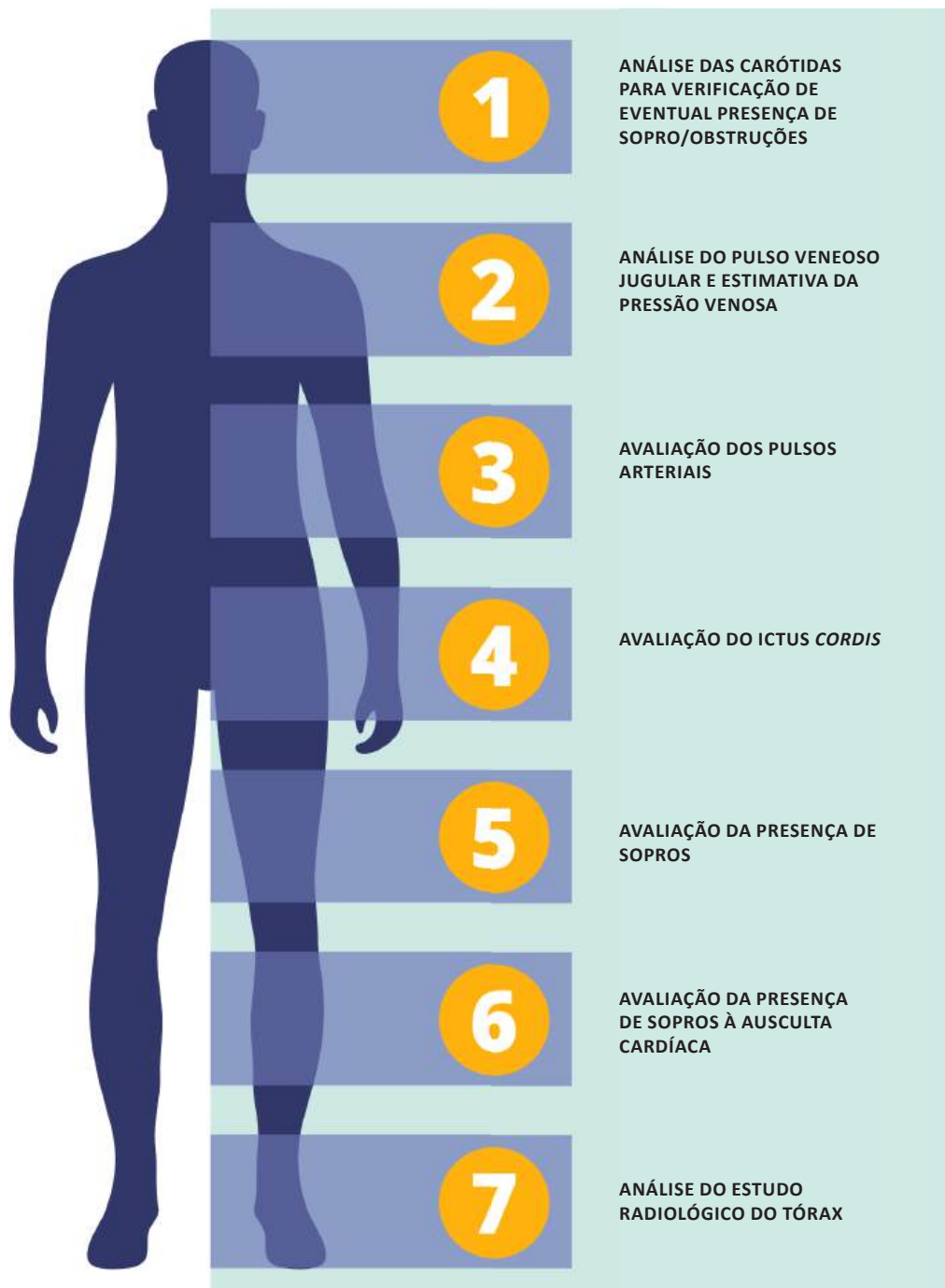
Ácido acetilsalicílico, 100mg, um comprimido após o almoço

Dr. Carlos:

Vamos fazer um exame, Sr. Artur. Depois conversamos mais um pouco sobre sua doença. Vejo, no seu prontuário, que seu pai também fez uma cirurgia de revascularização miocárdica aos 54 anos.


Agora que você já leu o texto de revisão do exame físico com foco no aparelho cardiovascular, vamos apontar os principais aspectos do exame físico aos quais devemos dar especial atenção no caso deste paciente, indicados na Figura 58 e reveja a **Rotina do exame físico do aparelho cardiovascular** na **Unidade 1 – Hipertensão arterial sistêmica**.

Figura 58 - Principais aspectos do exame físico com foco no aparelho cardiovascular



Estes são os achados no exame físico realizado pelo Dr. Carlos (Figura 59).

Figura 59 - Registro do exame físico do Sr. Artur

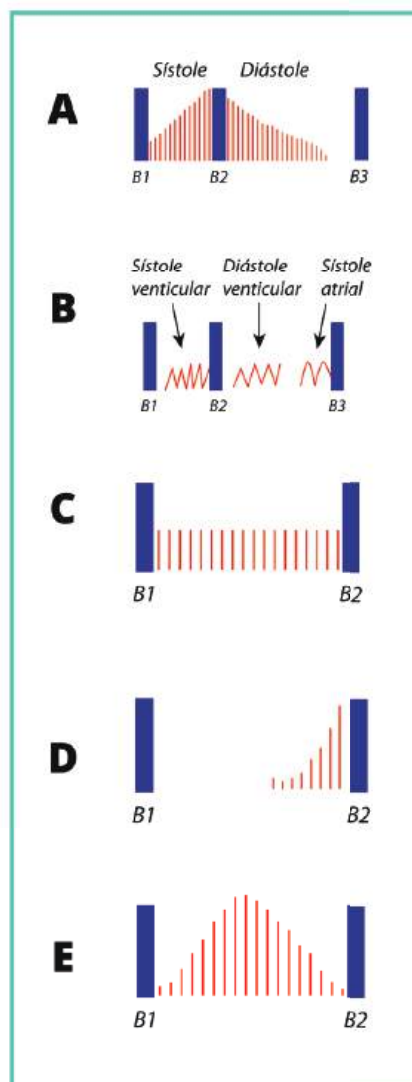
 <p>Sistema Único de Saúde Ministério da Saúde</p>	<p>Exame Físico</p>
<p>Identificação do Estabelecimento de Saúde _____</p> <p>Centro de Saúde - Murta</p> <p>Identificação do Paciente _____</p> <p>Artur de S., de 69 anos, casado, aposentado</p> <p>Sinais vitais: temperatura 36,50C, peso de 80kg, IMC de 30kg/m², saturação de oxigênio em ar ambiente de 96% ; sem edema; jugulares sem distensão; pulsos arteriais universalmente palpáveis e simétricos, sem sopros carotídeos. Aparelho respiratório: eupneico, sons respiratórios normais. Aparelho cardiovascular: frequência cardíaca de 80 b.p.m. e regular; PA de 140/80 mmHg em ambos os braços; ritmo cardíaco regular, em dois tempos, bulhas rítmicas e normofonéticas; sopro sistólico de ejeção, na área aórtica, do tipo crescendo e decrescendo 2/6, irradiado para a fúrcula esternal e faces laterais do pescoço. Abdômen: flácido, indolor, sem hepatomegalia.</p>	

Fonte: Elaborado pelas autoras, 2018.

ATIVIDADE 3.1. A AUSCULTA CARDÍACA DO SR. ARTUR

Em relação ao sopro auscultado, assinale a alternativa que corresponde, graficamente, ao achado auscultatório do Dr. Carlos no exame do Sr. Artur (Figura 60).

Figura 60 - Gráfico do achado auscultatório do Sr. Artur



Fonte: SILVA, 2014b.

B1: primeira bulha; B2: segunda bulha; B3: terceira bulha.

Resposta correta: letra E

Justificativas na Figura 61.

Figura 61 - Representação gráfica de alguns tipos de sopros cardíacos

<p>Gráfico A mostra um sopro contínuo representado por uma linha vermelha que forma um triângulo invertido, começando no primeiro sombreamento (B1) e terminando no segundo sombreamento (B2). O eixo horizontal é rotulado com 'Sístole' e 'Diástole'.</p>	<p>Sopro contínuo ('maquinaria')</p>	<p>Não ficam restritos a uma parte do ciclo cardíaco</p>	<p>PCA</p>
<p>Gráfico B mostra um sopro atrito pericárdico representado por uma linha vermelha com um padrão de 'serrilhado' ou 'sawtooth' que se repete ao longo do ciclo cardíaco. O eixo horizontal é rotulado com 'Sístole ventricular', 'Diástole ventricular' e 'Sístole atrial'.</p>	<p>Atrito pericárdico</p>	<p>Não ficam restritos a uma parte do ciclo cardíaco</p>	<p>Pericardite</p>
<p>Gráfico C mostra um sopro holossistólico ou pansistólico representado por uma linha vermelha horizontal (platô) que se estende de B1 até B2.</p>	<p>Holossistólico ou pansistólico (em platô)</p>	<p>Inicia-se logo após B1 e continua até B2</p>	<p>Insuficiência mitral, insuficiência tricúspide CIV</p>
<p>Gráfico D mostra um sopro telessistólico representado por uma linha vermelha que começa após B1 e aumenta em amplitude até B2.</p>	<p>Telessistólico (em crescendo)</p>	<p>Geralmente após um click</p>	<p>Prolapso mitral</p>
<p>Gráfico E mostra um sopro mesossistólico representado por uma linha vermelha que começa após B1, tem uma pequena lacuna inicial e depois aumenta em amplitude até B2.</p>	<p>Mesosistólico (de ejeção)</p>	<p>Pequeno lacuna antes de B2, em crescendo</p>	<p>Inocente; Fisiológico Estenose aórtica; Cardiomiopatia hipertrófica; Estenose pulmonar</p>

Fonte: SILVA, 2014b.

Agora, assista ao vídeo ilustrativo sobre o sopro auscultado neste paciente. (ACESSO OBRIGATÓRIO)



Vídeo: **Sopro na estenose valvar aórtica** (UFMG, 2018d)

Disponível em:

<https://www.nescon.medicina.ufmg.br/biblioteca/imagem/sopro-estenose-valvar-a%C3%B3rtica_720.mp4>.

ATIVIDADE 3.2. AVALIAÇÃO INICIAL DO SR. ARTUR: DIAGNÓSTICOS MAIS PROVÁVEIS

Dentre as situações citadas a seguir, quatro seriam mais prováveis e explicariam os sinais e sintomas apresentados pelo paciente. Assinale a opção que contempla todos os quatro diagnósticos mais prováveis, em um primeiro momento, para o caso do Sr. Artur.

- A. Pneumotórax, pericardite, pneumonia, refluxo gastroesofágico
- B. Estenose aórtica, síndrome coronariana aguda, refluxo gastroesofágico, angina estável
- C. Pericardite, embolia pulmonar, dissecação aórtica, refluxo gastroesofágico
- D. Pneumonia, dissecação aórtica, angina estável, pneumotórax
- E. Pneumotórax, síndrome coronariana aguda, dissecação aórtica, herpes zóster

Resposta correta: letra B

Comentários:

A. FALSA. Pneumotórax, pericardite, pneumonia, refluxo gastroesofágico:

Pneumotórax: a dor do paciente não é pleurítica, mas o paciente tem fator de risco para pneumotórax espontâneo, que é o tabagismo crônico até recentemente. Entretanto, o pneumotórax espontâneo ocorre, geralmente, na segunda ou terceira década da vida, e o paciente tem 69 anos.

Pericardite: pode causar dor torácica, mas, no caso em questão, trata-se de dor que ocorre com esforço, melhora com repouso e que foi seguida de um possível episódio agudo.

Pneumonia com derrame parapneumônico: é uma causa de dor torácica do tipo pleurítica. Entretanto, o paciente não apresenta história de febre, tosse, sibilos, esforço respiratório ou sinais de quadro infeccioso.

Refluxo gastroesofágico: o paciente é de risco para esta afecção também, mas neste momento, como o paciente é de alto risco para uma SCA, é preciso, primeiramente, avaliar esta situação, a qual pode colocar a vida do paciente em risco imediato.

B. VERDADEIRA. Estenose aórtica, síndrome coronariana aguda, refluxo gastroesofágico, angina estável:

Estes são os diagnósticos mais prováveis em um primeiro momento. Dor torácica representa uma das queixas mais comuns que levam pacientes aos atendimentos de urgência. Ela engloba diferentes cenários que vão desde situações de emergência, com risco de vida iminente, até situações benignas que não requerem tomada de decisão imediata, tais como: síndrome coronariana aguda, tromboembolismo pulmonar, síndromes agudas da aorta, pericardite, tamponamento cardíaco, pneumonia, pneumotórax, até refluxo gastroesofágico, dispepsias, dores musculoesqueléticas, costovertebrales, herpes zóster ou transtornos somatoformes. Em uma primeira etapa da avaliação da dor torácica, é preciso avaliar se é uma situação que exige tomada de decisão imediata.

C. FALSA. Pericardite, embolia pulmonar, dissecção aórtica, refluxo gastroesofágico:

Pericardite: pode causar dor torácica, mas, no caso em questão, trata-se de dor que ocorre com esforço, melhora com repouso e que foi seguida de um possível episódio agudo.

Tromboembolismo pulmonar: pode causar dor pleurítica, mas é uma hipótese pouco provável. A clínica não é sugestiva e o paciente tem saturação de O₂ boa em ar ambiente: 96%.

Dissecção aórtica aguda: os sintomas são inconsistentes com dissecção aórtica aguda: PA e pulsos simétricos, ausência de sopros e ausência de dor há várias horas.

Refluxo gastroesofágico: o paciente teve um episódio na noite anterior de dor retroesternal de repouso e noturna após ingestão de bebida alcoólica e alimentos condimentados, com duração de cerca de 15 minutos. O paciente apresenta obesidade tipo 2, o que pode sugerir o diagnóstico de refluxo gastroesofágico. Todavia, o paciente é sabidamente coronariano, com vários fatores de risco para doença arterial coronária. Portanto, é preciso, primeiramente, avaliar a possibilidade de um evento coronariano agudo, o que constitui a prioridade.

D. FALSA. Pneumonia, dissecção aórtica, angina estável, pneumotórax:

Pneumonia com derrame parapneumônico: é uma causa de dor torácica do tipo pleurítica. Entretanto, o paciente não apresenta história de febre, tosse, sibilos, esforço respiratório ou sinais de quadro infeccioso.

Dissecção aórtica aguda: os sintomas são inconsistentes com dissecção aórtica aguda: PA e pulsos simétricos, ausência de sopros e ausência de dor há várias horas.

Angina estável: o quadro clínico é sugestivo de angina estável: aperto precordial ao carregar as compras do supermercado há cerca de três meses, que melhorava com o repouso.

Pneumotórax: a dor do paciente não é pleurítica, mas o paciente tem fator de risco para pneumotórax espontâneo, que é o tabagismo crônico até recentemente. Entretanto, o pneumotórax espontâneo ocorre, geralmente, na segunda ou terceira década da vida, e o paciente tem 69 anos.

E. FALSA. Pneumotórax, síndrome coronariana aguda, dissecção aórtica, embolia pulmonar:

Pneumotórax: a dor do paciente não é pleurítica, mas o paciente tem fator de risco para pneumotórax espontâneo, que é o tabagismo crônico até recentemente. Entretanto, o pneumotórax espontâneo ocorre, geralmente, na segunda ou terceira década da vida, e o paciente tem 69 anos.

Síndrome coronariana aguda: a descrição clássica da dor torácica na síndrome coronariana aguda é a de uma dor ou desconforto em queimação, peso, opressão ou aperto, localizada na região precordial ou retroesternal, que pode ter irradiação para diferentes regiões do tórax, podendo ser acompanhada de sudorese, náuseas, vômitos ou dispneia. A dor pode durar alguns minutos (geralmente entre 10 e 20) e ceder, como nos casos de angina instável, ou mais de 30min, como nos casos de infarto agudo do miocárdio.

Dissecção aórtica aguda: Os sintomas são inconsistentes com dissecção aórtica aguda: PA e pulsos simétricos, ausência de sopro compatível com o quadro e ausência de dor há várias horas.

Herpes zóster: não há, na pele, descrição de lesões sugestivas dessa afecção. Dispepsias, dores musculoesqueléticas, costochondrites ou transtornos psicogênicos são problemas diagnósticos após exclusão de outras condições.

Avaliação da dor torácica

A avaliação clínica da dor torácica constitui a principal ferramenta diagnóstica na abordagem de pacientes com síndrome coronariana aguda, principalmente em pacientes com angina instável com ECG normal. Deve ser obtida uma anamnese detalhada, incluindo início dos sintomas, localização, qualidade da dor, irradiação, fatores desencadeantes e de melhora, tempo de duração e sintomas associados.

A angina de peito é a manifestação mais comum da insuficiência coronariana, mas não é específica, podendo ocorrer em outras doenças, o que leva à preocupação com outros diagnósticos diferenciais dos sintomas em tórax e abdômen.

A possibilidade de a dor torácica ser angina de peito crônica é fortemente sugerida quando se consideram suas características, descritas no Quadro 33.

Quadro 33 - Classificação da dor torácica

- **Angina típica (definitiva):** desconforto ou dor retroesternal, desencadeada pelo exercício ou pelo estresse emocional e aliviada com repouso e/ou uso de nitrato sublingual.
- **Angina atípica (provável):** presença de somente dois dos fatores acima.
- **Dor torácica não cardíaca:** presença de somente um ou nenhum dos fatores acima.

Fonte: CESAR, 2014.

Síndrome coronariana aguda

A descrição clássica da dor torácica na síndrome coronariana aguda é a de uma dor ou desconforto em queimação, peso, opressão ou aperto, localizada na região precordial ou retroesternal, que pode ter irradiação para diferentes regiões do tórax, podendo ser acompanhada de sudorese, náuseas, vômitos ou dispneia.

A dor pode durar alguns minutos (geralmente entre 10 e 20 minutos) e ceder, como nos casos de angina instável, ou mais de 30 minutos, como nos casos de infarto agudo do miocárdio.

Angina estável

O quadro clínico é sugestivo de angina estável: aperto precordial ao carregar as compras do supermercado há cerca de três meses, que melhorava com o repouso.

Refluxo gastroesofágico

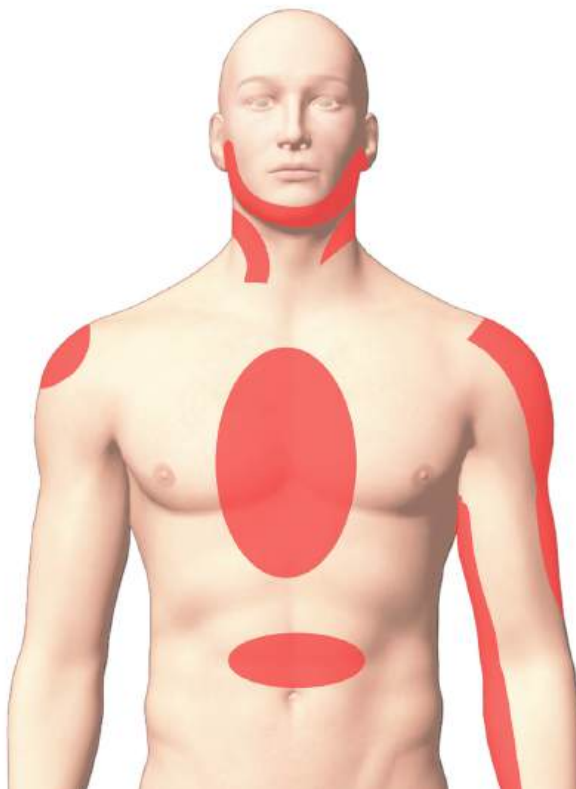
O paciente teve um episódio na noite anterior de dor retroesternal de repouso e noturna após ingestão de bebida alcoólica e alimentos condimentados, com duração de cerca de 15 minutos. O paciente apresenta obesidade tipo II, o que pode sugerir o diagnóstico de refluxo gastroesofágico. Todavia, o paciente é sabidamente coronariano, com vários fatores de risco para doença arterial coronária. Portanto, é preciso, primeiramente, avaliar a possibilidade de um evento coronariano agudo, o que constitui prioridade.

Estenose aórtica

O paciente apresenta sopro em área aórtica que pode sugerir uma estenose aórtica ou apenas um espessamento valvar aórtico. Entretanto, em se tratando de estenose aórtica, a dor é tipicamente de esforço. O paciente teve dor de repouso e noturna, mas que foi precedida de dor de esforço.

Veja, a seguir (Figura 62), as localizações mais comuns de dor torácica de origem cardíaca.

Figura 62 - Locais mais comuns da dor torácica de origem cardíaca



Fonte: Elaborada pelas autoras, 2018.

Causas de dor torácica

Diante de um quadro de dor torácica, é importante definir se há dor cardíaca isquêmica ou não, para tomada de decisões propedêuticas e terapêuticas. Analise o Quadro 34 apresentado a seguir, que apresenta essas definições.

Quadro 34 - Elementos para definição da dor torácica de origem cardíaca isquêmica

Dor definitivamente isquêmica	Dor ou desconforto retroesternal ou precordial, geralmente precipitada pelo esforço, podendo ter irradiação para o ombro, a mandíbula ou a face interior do braço, com duração de alguns minutos, e aliviada pelo repouso ou nitrato, em menos de 10 minutos.
Dor possivelmente isquêmica	Tem a maioria, mas não todas as características da dor definitivamente isquêmica, podendo ser até inteiramente atípica sob alguns aspectos.
Dor possivelmente não isquêmica	Tem algumas poucas características de dor definitivamente isquêmica, não apresentando as demais, principalmente a relação com o esforço.
Dor definitivamente não isquêmica	Não tem nenhuma das características da dor isquêmica, principalmente a relação com o esforço, apesar de, às vezes, localizar-se na região precordial ou retroesternal.

Fonte: Adaptado de WEINER, 1979.

Veja, agora, as principais causas de dor torácica em pacientes admitidos em serviços de urgência (Quadro 35).

Quadro 35 - Diagnóstico diferencial em pacientes admitidos com dor torácica

Diagnóstico	%
Doenças gastroesofágicas (DRGE, dismotilidade, úlcera péptica, doença biliar)	42%
Cardiopatia isquêmica	31%
Síndromes da parede torácica	28%
Pericardite	4%
Pleuris / pneumonia	2%
Embolia pulmonar	2%
Outras	4%

Fonte: Adaptado de FRUERGAARD, 1996.

DRGE: doença do refluxo gastroesofágico

Veja, agora, as principais causas de dor torácica em pacientes admitidos em serviços de urgência (Quadro 35).

Quadro 36 - Diagnóstico diferencial da dor torácica (continua)

Situações clínicas	Tipo	Localização	Duração	Desencadeante	Fatores de melhora	Outros aspectos
Síndromes isquêmicas	Opressiva, angústia, constrição	Precordial, retroesternal	5 – 15 min.	Esforço, estresse, repouso	Repouso, nitratos	Circadiano, resposta ao tratamento
Pericardite	Opressiva, angústia, ardência	Precordial, retroesternal	Contínua	Infecção, IAM	Sentar AINH AIH	-
Dissecção de aorta	Pontada, facada, lancinante	Face anterior do tórax	Contínua	HAS, espontânea	-	-
TEP	Pontada pleurítica	Tórax	> 30 min - tratamento	Espontânea	Repouso	Dispneia

Fonte: MOREIRA, 2015.

AINH: Anti-inflamatórios não hormonais; AIH: anti-inflamatórios hormonais; HAS: hipertensão arterial sistêmica; IAM: infarto agudo do miocárdio; TEP: tromboembolismo pulmonar

Quadro 36 - Diagnóstico diferencial da dor torácica (continuação)

Situações clínicas	Tipo	Localização	Duração	Desencadeante	Fatores de melhora	Outros aspectos
Infecção pulmonar	Pleurítica	Base do tórax, retroesternal	> 30 min.	Infecção	Deitar de lado	Dispneia
Esôfago	Aperto, espasmo, queimação	Retroesternal, epigástrica	5 - 60 min.	Esforço, alimentação, espontânea	Nitratos, antiácidos, alimentação	-
Úlcera péptica	Peso, queimação	Epigástrica	Horas	Jejum, alimentação	Antiácidos, alimentação	Cólica
Vesícula biliar	Espasmo, aperto	Epigástrica	Horas	Espontânea, alimentação	Analgésicos	Cólica
Osteomiofacial	Superficial, fisgadas	Tórax	Contínua, variável	Movimento, trauma	Repouso, analgésicos	-
Síndrome de Da Costa	Angústia, opressiva	Hemitórax, precordial	Variável	Espontânea, estresse	Repouso, analgésicos	Resposta diferente ao tratamento

Fonte: MOREIRA, 2015.

AINH: Anti-inflamatórios não hormonais; AIH: anti-inflamatórios hormonais; HAS: hipertensão arterial sistêmica; IAM: infarto agudo do miocárdio; TEP: tromboembolismo pulmonar

ATIVIDADE 3.3. SR. ARTUR: CONDUTA IMEDIATA

Marque a alternativa **mais adequada** a ser tomada de imediato para a abordagem desse paciente com dor torácica.

- A. Manter os medicamentos em uso com alta para o domicílio.
- B. Manter os medicamentos em uso, associando omeprazol e alta para o domicílio.
- C. Encaminhar a uma Unidade de Pronto Atendimento para prosseguimento da propedêutica e interconsulta com cardiologista.
- D. Associar anti-inflamatório.
- E. Manter os medicamentos em uso, associando um nitrato e alta para o domicílio.

Resposta correta: letra C

Comentários:

- A. FALSA - CONDUTA NÃO ADEQUADA – O paciente estaria sendo mantido em risco.
- B. FALSA - CONDUTA NÃO ADEQUADA – O paciente estaria sendo mantido em risco; a associação medicamentosa em nada ajudaria na solução.
- C. VERDADEIRA - CONDUTA ADEQUADA - Encaminhar o paciente a uma Unidade de Pronto Atendimento e interconsulta com cardiologista para prosseguimento da propedêutica que não está disponível na Unidade Básica de Saúde. O paciente é de alto risco para doença cardiovascular. É sabidamente portador de cardiopatia isquêmica e com múltiplos fatores de risco para doença cardiovascular. Não pode, no momento, ser encaminhado para o domicílio.
- D. FALSA - CONDUTA NÃO ADEQUADA – O paciente estaria sendo mantido em risco.
- E. FALSA - CONDUTA NÃO ADEQUADA – O paciente poderia ter um alívio da dor, mas com risco de recidivas.

Dor torácica: estratificação de risco

Um escore muito utilizado para estratificar o risco de um paciente com dor torácica é o **Heart Score** (<<http://www.heartscore.nl>>) (Quadro 37), o qual pode ser obtido gratuitamente na internet. Neste escore, o nosso paciente recebe 7 pontos, sendo, portanto, de alto risco.

Quadro 37 – HEART SCORE: escore para pacientes com dor torácica

Parâmetro		Achado	Pontuação	
História (anamnese)	H	Altamente suspeita	2	
		Moderadamente suspeita	1	
		Pouco suspeita	0	
Eletrocardiograma	E	Significante desnivelamento de ST	2	
		Distúrbios de repolarização não específicos / Bloqueio de ramo esquerdo / marca-passo	1	
		Norma	0	
Idade (age)	A	≥ 65 anos	2	
		45 – 65 anos	1	
		≤ 45 anos	0	
Fatores de risco	R	≥ três fatores de risco ou história de doença aterosclerótica	2	
		Um a dois fatores de risco	1	
		Nenhum fator de risco conhecido	0	
Troponina	T	≥ 3 vezes o valor limite normal	2	
		1 – 2 vezes o valor limite normal	1	
		≤ valor limite normal	0	
			Total	

Fonte: Adaptado de HEART SCORE FOR CHEST PAIN PATIENTS, 2017 (<http://www.heartscore.nl>).

Fatores de risco para doença aterosclerótica: hipercolesterolemia, tabagismo, hipertensão arterial sistêmica, história familiar positiva, diabetes melito e obesidade (IMC >30).

ATIVIDADE AUTOINSTRUCIONAL 3.4. PROPEDÊUTICA INICIAL DA DOR PRECORDIAL

Analise as alternativas a seguir e marque aquelas que contemplam os exames que devem ser considerados como prioridade para o estabelecimento do diagnóstico inicial desse paciente. Em seguida, leia todas as justificativas que se seguem.

- A. Eletrocardiograma
- B. Telerradiografia de tórax
- C. Endoscopia digestiva alta
- D. Ecodopplercardiograma
- E. Cineangiocoronariografia
- F. Troponina cardíaca
- G. Teste ergométrico
- H. Cintilografia miocárdica de perfusão em repouso e após estresse
- I. Dímero D e cintilografia pulmonar de ventilação e perfusão

Respostas:

- A. **Eletrocardiograma**
- B. **Telerradiografia de tórax**
- C. Endoscopia digestiva alta
- D. **Ecodopplercardiograma**
- E. Cineangiocoronariografia
- F. **Troponina cardíaca**
- G. Teste ergométrico
- H. Cintilografia miocárdica de perfusão em repouso e após estresse
- I. Dímero D e cintilografia pulmonar de ventilação e perfusão

Todos os quatro exames devem ser realizados inicialmente (CESAR, 2014; MOREIRA, 2015; NICOLAU, 2014).

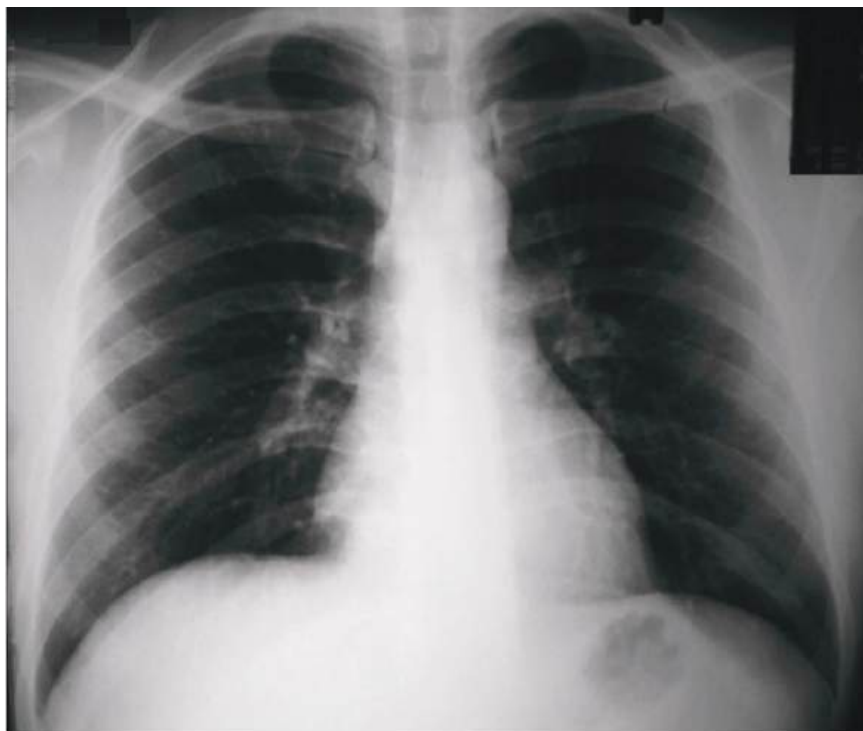
Justificativas:**A. Eletrocardiograma**

É fundamental na avaliação de dor torácica, fornece dados diagnósticos e prognósticos, devendo ser realizado em todos os pacientes admitidos com dor torácica em até 10 min. A presença de elevação transitória ou depressão do segmento ST é um importante determinante do risco de morte ou infarto agudo do miocárdio (IAM). Da mesma forma, o bloqueio do ramo esquerdo (BRE) novo está associado com alto risco. A inversão de onda T também pode indicar SCA. O ECG à admissão possui sensibilidade para diagnóstico de IAM em torno de 45 a 60% quando se utiliza o supradesnivelamento do segmento ST como critério diagnóstico, ou seja, metade dos pacientes não é diagnosticada com um único ECG. A sensibilidade aumenta para 70 – 90% quando se utiliza o infradesnivelamento do segmento ST e/ou alterações isquêmicas de onda T, e para até 95% quando se realizam ECGs seriados com intervalos de 3 – 4h nas primeiras 12h pós-chegada.

B. Telerradiografia de tórax

A radiografia de tórax (Figura 63) deve ser obtida de rotina, mas não é muito específica. Pode contribuir com informações úteis, tais como: evidência de congestão, derrame pleural, tamanho da área cardíaca, presença de pneumotórax, alargamento de mediastino ou infiltrados pulmonares, os quais podem ter impacto na decisão terapêutica.

Figura 63 - Telerradiografia de tórax (incidência posteroanterior)



Fonte: Arquivo das autoras, 2018.

A radiografia de tórax evidenciou área cardíaca dentro dos limites normais, sem lesões pleuropulmonares.

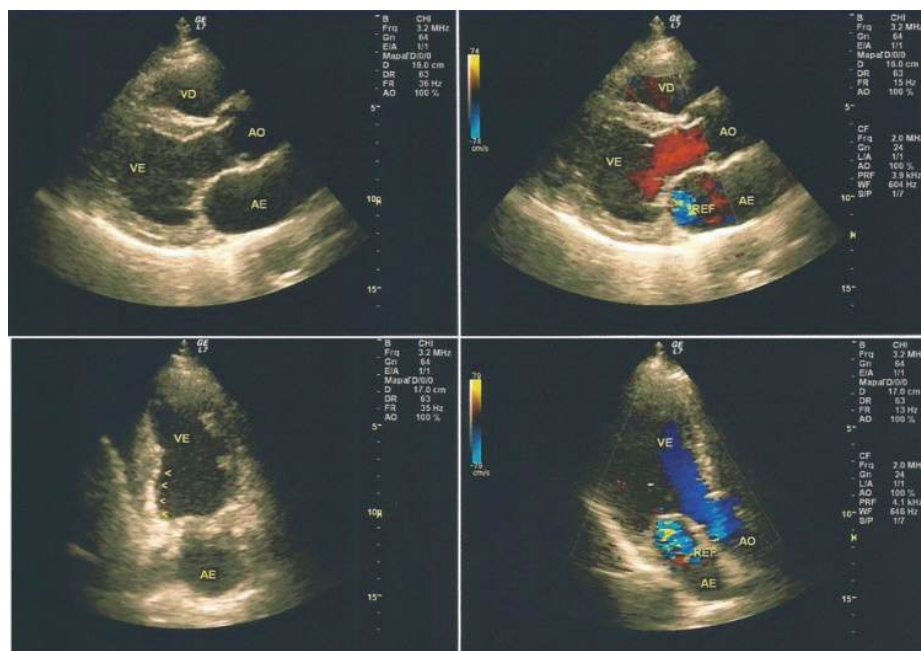
Releia: **Análise do estudo radiológico do tórax, na Unidade 1 - Hipertensão arterial sistêmica.**

D. Ecodopplercardiograma transtorácico

É um exame simples, não invasivo e que pode ser realizado para avaliar a função cardíaca direita e esquerda, distúrbios segmentares ventriculares, tamanho das câmaras cardíacas, fração de ejeção de VE (FEVE), estruturas valvares, presença de trombos, doenças do pericárdio e derrame pericárdio com ou sem sinais de tamponamento. No caso em questão, é preciso avaliar a possibilidade também de estenose aórtica. O paciente em tela apresenta sopro sistólico em região aórtica

Foi obtido um ecodopplercardiograma transtorácico do Sr. Artur (Figura 64), que evidenciou: volume do átrio esquerdo= 41 ml/m²; ventrículo esquerdo na diástole (VED)= 5,4 cm; ventrículo esquerdo na sístole (VES)= 3,6 cm; fração de ejeção de VE (FEVE) = 59%; VE com dimensões normais, com acinesia inferobasal, associado a função diastólica normal e a FEVE preservada. Dilatação leve do átrio esquerdo. Regurgitação mitral leve a moderada. Sem alterações no pericárdio e sem derrame. Espessamento e valva aórtica sem estenose.

Figura 64 - Ecodopplercardiograma transtorácico do Sr. Artur



Fonte: Arquivo das autoras, 2018.

Observe agora o Quadro 38, que mostra uma tabela na qual se pode avaliar a gravidade do comprometimento cardíaco segundo os parâmetros ecocardiográficos volume do átrio esquerdo e fração de ejeção. Veja em que faixa se encontra o paciente, Sr. Artur.

Quadro 38 - Ecodopplercardiograma transtorácico

Parâmetro	Homem			
	Faixa normal	Levemente anormal	Moderadamente anormal	Gravemente anormal
Fração de ejeção do VE (%)	52-72	41-51	30-40	<30
Máximo volume do AE/SC (mL/2m)	16-34	35-41	42-48	>48
Parâmetro	Mulher			
	Faixa normal	Levemente anormal	Moderadamente anormal	Gravemente anormal
Fração de ejeção do VE (%)	54-74	41-53	30-40	<30
Máximo volume do AE/SC (mL/2m)	16-34	35-41	42-48	>48

Fonte: LANG. 2015.

VE: Ventrículo esquerdo; AE: volume do átrio esquerdo; SC: superfície corporal.

Observação: valores normais e pontos de corte de gravidade para fração de ejeção do ventrículo esquerdo e volume do atrial esquerdo derivados da ecocardiografia bidimensional.

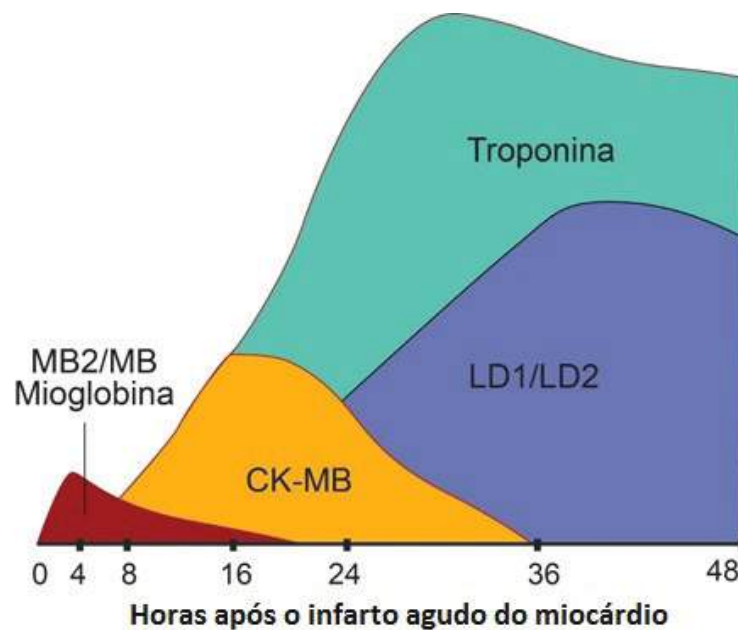
F. TROPONINA CARDÍACA

Deve ser dosada à admissão (primeira amostra) em todos os pacientes com dor torácica e suspeita de SCA, após avaliação clínica e ECG. É um marcador de necrose miocárdica. É detectada no soro, na fase precoce, depois do início dos sintomas (duas a quatro horas), com pico de 12 a 48 horas, permanecendo anormalmente elevadas por 5 a 14 dias. O risco de eventos adversos é proporcional ao grau de elevação desses marcadores. Atinge sensibilidade máxima após cerca de 8 - 12 horas do início dos sintomas e, por isso, uma segunda amostra pode ser necessária caso a primeira amostra negativa tenha sido colhida antes desse intervalo.

No caso do Sr. Artur, as dosagens de troponina foram obtidas, sendo negativas em duas ocasiões.

Acompanhe a Figura 65, que mostra a evolução dos marcadores bioquímicos de necrose miocárdica.

Figura 65 - Evolução dos marcadores bioquímicos de necrose após o infarto agudo do miocárdio



Fonte: Elaborada pelas autoras, 2018.

CK-MG: fração MB (Myocardial Bound) da creatinofosfoquinase;

LDH1: isoenzima 1 da desidrogenase láctica;

LD2: isoenzima 2 da desidrogenase láctica.

É necessário saber quais exames são valiosos para a condução desse caso, mas também é importante que se tenha noção de quais exames são desnecessários. Vamos discorrer sobre isso à luz desse caso clínico.

Exames desnecessários durante a avaliação inicial de dor precordial do caso em questão

C. ENDOSCOPIA DIGESTIVA ALTA

A dor torácica e as características do paciente não sugerem afecções gastrointestinais, mas sim problemas cardiovasculares; sendo assim, não preenchem critério para indicação de endoscopia digestiva alta neste momento, antes de se avaliar presença de dor cardíaca.

E, G, H. Cineangiocoronariografia, Teste ergométrico, cintilografia miocárdica de perfusão em repouso e após estresse

No caso em tela, o teste ergométrico, a cintilografia miocárdica de perfusão, em repouso e após estresse, e a cineangiocoronariografia não devem ser realizados antes da obtenção e análise do ECG de 12 derivações em repouso, análise da troponina no soro e obtenção de um ecocardiograma. Este último está indicado devido à suspeita de estenose aórtica pela presença de sopro aórtico.

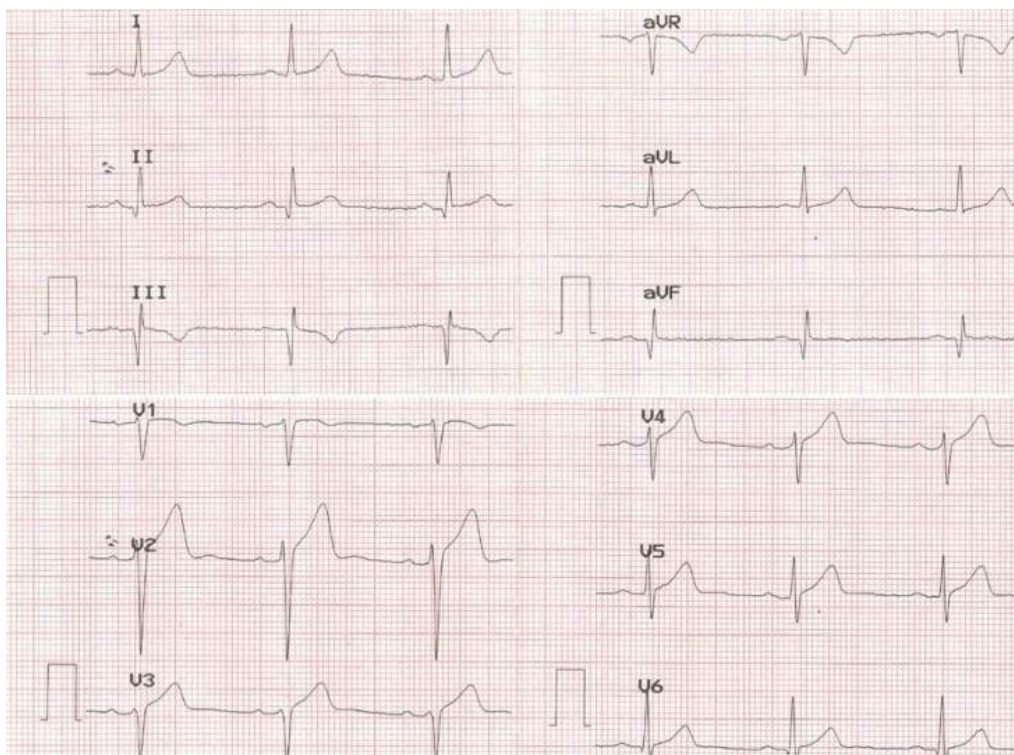
I. DÍMERO D E CINTILOGRAFIA DE VENTILAÇÃO E PERFUSÃO PULMONARES

Embora o tromboembolismo pulmonar faça parte do diagnóstico diferencial da dor torácica, no caso em questão, constitui hipótese pouco provável. A clínica não é sugestiva, e o paciente tem saturação de O₂ boa em ar ambiente: 96%.

ATIVIDADE 3.5. ANÁLISE DO ELETROCARDIOGRAMA DO SR. ARTUR: PRIMEIROS PASSOS

Analise o ECG da Figura 66, seguindo a *Interpretação do eletrocardiograma* da **Unidade 1 – Hipertensão arterial sistêmica** e responda às perguntas propostas.

Figura 66 - Eletrocardiograma do Sr. Artur nas 12 derivações



Fonte: Arquivo das autoras, 2018.

Lembre-se, siga a **Interpretação do eletrocardiograma (Unidade 1 - Hipertensão arterial sistêmica)** para a análise desse eletrocardiograma

A) O ritmo é sinusal? SIM / NÃO

SIM, o ritmo é sinusal, a onda P é positiva em D1, D2, V6, e negativa em aVR. Cada P é seguida de QRS (relação P/QRS= 1:1). O intervalo PR é normal, o QRS é estreito, e a frequência cardíaca é a do nó sinusal (50 a 100bpm).

NÃO: Resposta incorreta. Volte à Interpretação do eletrocardiograma

B) A duração e a amplitude da onda P são normais? SIM/ NÃO

SIM, a onda P tem duração de 0,08s e voltagem de 2,0mV.

NÃO: Resposta incorreta. Volte à Interpretação do eletrocardiograma.

C) A duração do intervalo PR é normal? SIM / NÃO

SIM, o intervalo PR tem duração de 0,18s, e seu valor normal é de 0,12 a 0,20s em adultos.

NÃO: Volte à Interpretação do eletrocardiograma.

D) A duração do QRS é normal? SIM / NÃO

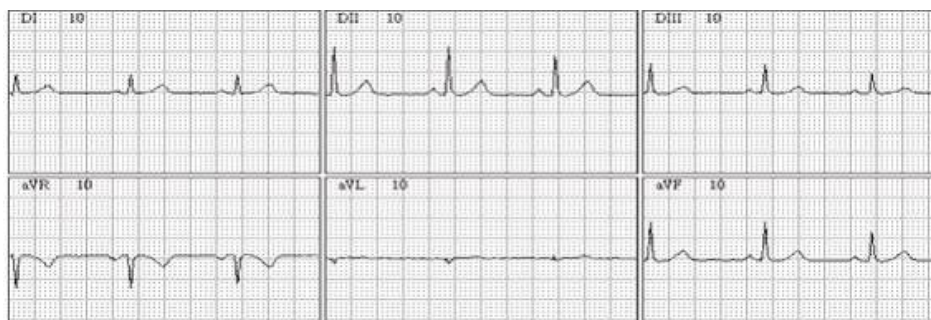SIM, a duração do QRS é de 0,08s, e seu valor normal é de até 0,11s.

NÃO: Resposta incorreta. Volte à Interpretação do eletrocardiograma.

ATIVIDADE 3.6. ANÁLISE DO ELETROCARDIOGRAMA (ECG) DO SR. ARTUR: FOCO NO PLANO FRONTAL

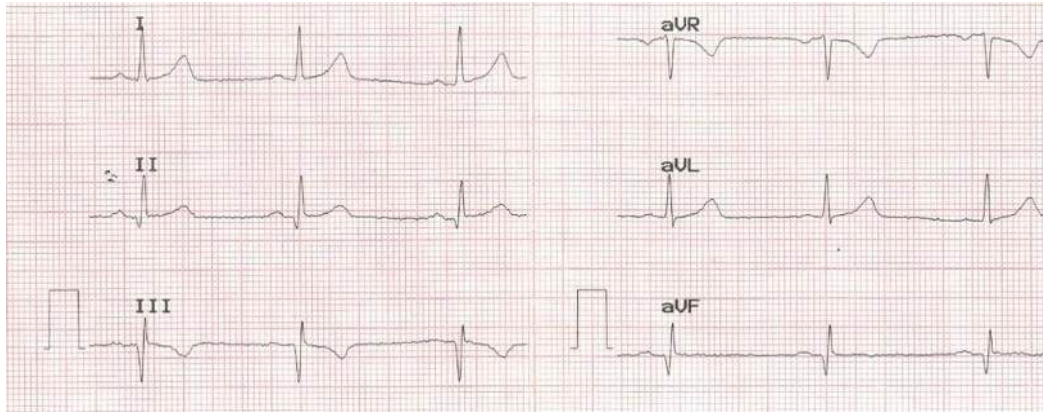
Vamos continuar a análise do eletrocardiograma (ECG) do Sr. Artur. Veja na Figura 66 como seria a morfologia normal do QRS nas derivações do plano frontal (D1, D2, D3, aVR, aVL e aVF). Compare a morfologia do eletrocardiograma da Figura 67 com o do Sr. Artur (Figura 68). Atente para a morfologia normal do QRS nessas derivações.

Figura 67 - Eletrocardiograma: padrão normal nas derivações do plano frontal



Fonte: Arquivo das autoras, 2018.

Figura 68 - Derivações do plano frontal do eletrocardiograma do Sr. Artur



Fonte: Arquivo das autoras, 2018.

A. Agora que você observou bem os dois padrões de traçado eletrocardiográfico nas derivações do plano frontal, responda: nas derivações do plano frontal do eletrocardiograma do Sr. Artur o QRS mostra-se normal ou alterado?

- a) normal (___)
b) alterado (___)

Se você respondeu a letra “a”, volte às figuras 67 e 68 e compare-as mais atentamente.

Resposta correta. Nas derivações do plano frontal do eletrocardiograma do Sr. Artur o QRS mostra-se alterado. O QRS, nas derivações do plano frontal, apresenta ondas Q profundas em D2, D3 e aVF, que são derivações inferiores. Essas ondas Q são patológicas e configuram áreas eletricamente inativas, que são aquelas onde não existe ativação ventricular da forma esperada, caracterizada pela presença de ondas Q com duração >0,04s, associadas ou não a amplitude >3 mm ou redução da onda R em área onde esta onda deveria estar presente (PASTORE, 2009).

Com o objetivo de localizar a região infartada, deve-se fazer a análise topográfica das manifestações isquêmicas de acordo com as derivações onde são observadas, lembrando que é necessário haver alteração em pelo menos duas derivações contíguas para caracterizar presença de alteração isquêmica:

- a) Parede anteroseptal - Derivações V1, V2, V3;
b) Parede anterior - Derivações V1, V2, V3 e V4;
c) Parede anterolateral - Derivações V4 a V6, D1 e AVL;
d) Parede anterior extensa - V1 a V6, D1 e aVL;
e) Parede lateral alta - D1 e aVL;
f) Parede inferior - D2, D3 e aVF;
g) Parede dorsal - V7 e V8.

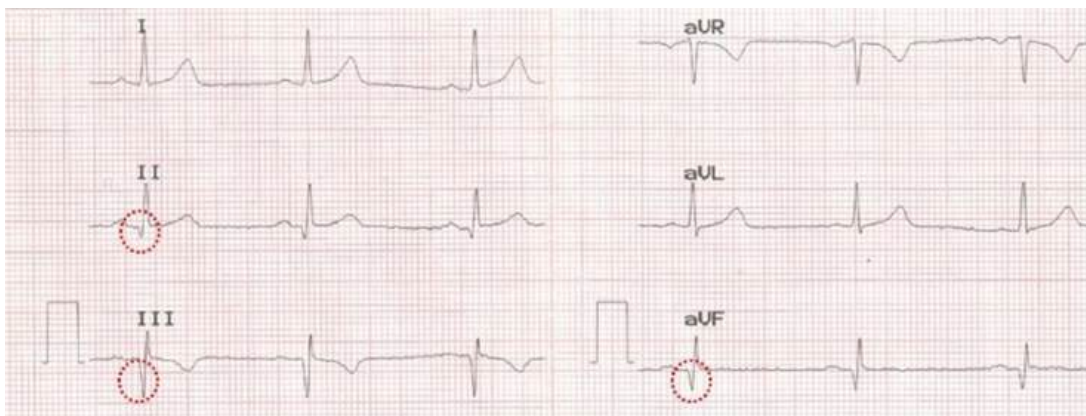
Para mais informações sobre este assunto, acesse o *link* para Diretrizes da Sociedade Brasileira de Cardiologia sobre Análise e Emissão de Laudos Eletrocardiográficos (PASTORE, 2009):

<www.scielo.br/scielo.php?script=sci_arttext&pid=S0066-782X2009001800001> ou <<http://www.scielo.br/pdf/abc/v93n3s2/v93n3s2a01.pdf>>

ATIVIDADE 3.7. ANÁLISE DO ELETROCARDIOGRAMA DO SR. ARTUR NO PLANO FRONTAL (CONTINUAÇÃO)

Vamos continuar a análise do ECG do Sr. Artur. Veja na Figura 67 como seria a morfologia normal do QRS nas derivações do plano frontal (D1, D2, D3, aVR, aVL e aVF) e compare com o traçado do ECG do Sr. Artur na Figura 69.

Figura 69 - Eletrocardiograma do Sr. Artur: derivações do plano frontal



Fonte: Arquivo das autoras, 2018.

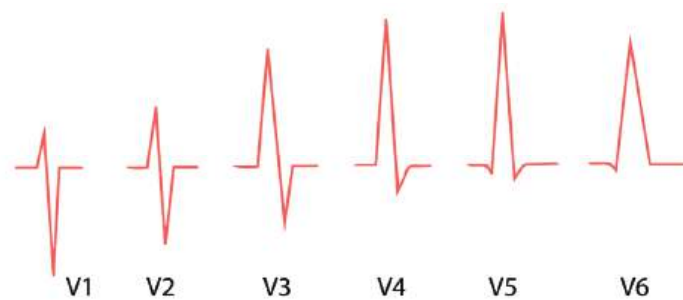
- a) Há alterações perceptíveis na morfologia do QRS nas derivações do plano frontal (___)
- b) Não há alterações perceptíveis na morfologia do QRS nas derivações do plano frontal (___)

Se respondeu a alternativa “b”, volte à figura 69, compare-a com as Figuras 67 e 68 mais atentamente.

ATIVIDADE 3.8. ANÁLISE DO ELETROCARDIOGRAMA DO SR. ARTUR NO PLANO HORIZONTAL

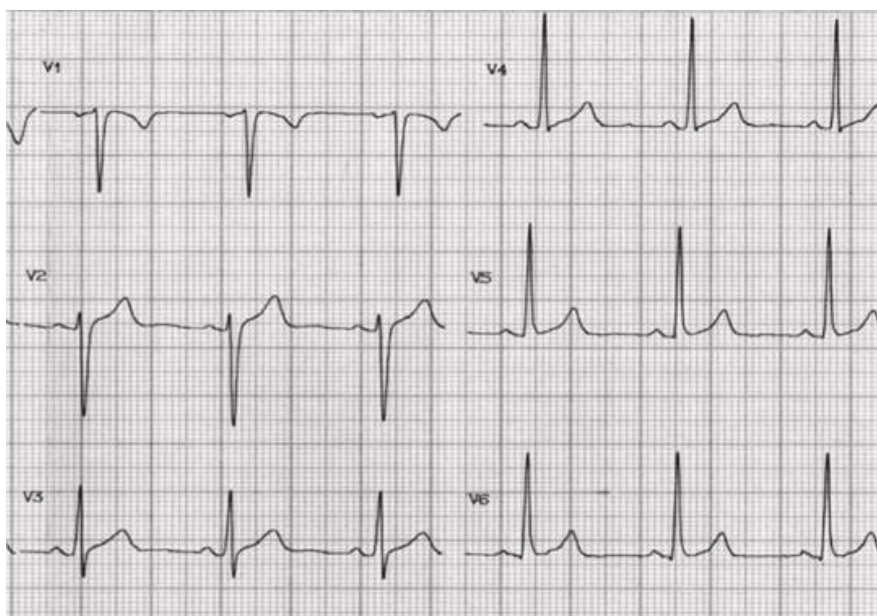
Observe atentamente a representação da morfologia normal do QRS nas derivações do plano horizontal, V1, V2, V3, V4, V5, V6, mostradas na (Figura 70), e, em seguida, um traçado normal real nessas derivações do plano horizontal (Figura 71).

Figura 70 - Eletrocardiograma: representação esquemática da morfologia normal do QRS nas derivações do plano horizontal



Fonte: Adaptado de GOLDWASSER, 2009.

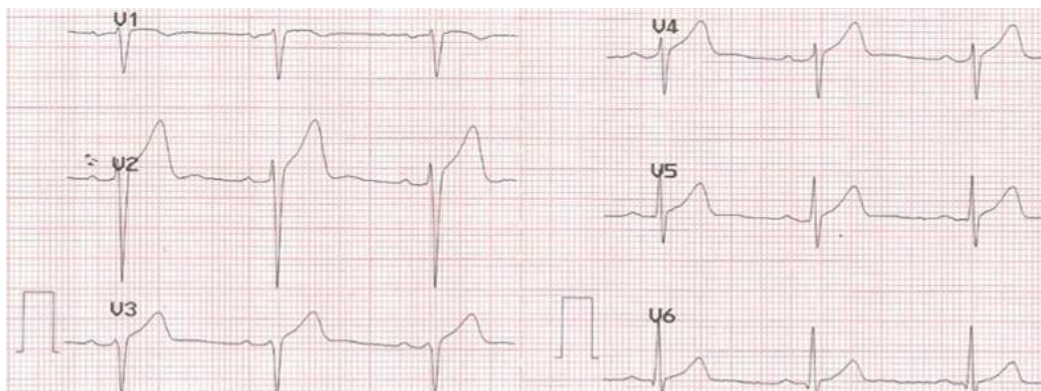
Figura 71 - Eletrocardiograma: padrão de morfologia normal usual do QRS nas derivações do plano horizontal (V1 a V6)



Fonte: Arquivo pessoal das autoras, 2018.

Analise agora o traçado eletrocardiográfico do Sr. Artur nas derivações do plano horizontal (Figura 72).

Figura 72 - Eletrocardiograma do Sr. Artur nas seis derivações do plano horizontal



Fonte: Arquivo pessoal das autoras, 2018.

Compare agora as Figuras 70, 71 e 72, e responda: nestas seis derivações do plano horizontal (V1, V2, V3, V4, V5, V6), do eletrocardiograma do senhor Artur, o QRS tem morfologia

- a) normal (___)
- b) alterada (___)

Respostas e justificativas

Se respondeu que o QRS tem morfologia normal nas derivações horizontais (de V1 a V6), volte às Figuras 70, 71 e 72 e analise-as com mais atenção.

Justificativa: O QRS tem morfologia alterada nas derivações horizontais (de V1 a V6) do eletrocardiograma do Sr. Artur (Figura 72). Há diminuição da progressão da onda R de V1 a V4. Usualmente, a onda R deveria aumentar progressivamente sua amplitude de V1 a V6; entretanto, neste traçado, a relação R/S é menor do que 1 de V1 a V4, o que configura progressão lenta da onda R nessas derivações.

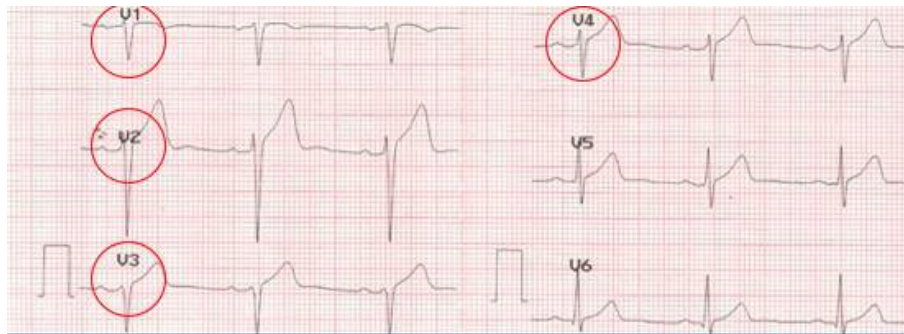
Várias são as causas para este tipo de alteração, sendo necessário correlacionar o exame eletrocardiográfico com a história clínica e o exame físico do paciente. Em geral, a má progressão da onda R nessas derivações indica presença de área de fibrose cardíaca localizada na parede anterior, podendo ser causada por infarto prévio. Contudo, condições fisiológicas, como o biotipo da pessoa, e algumas doenças, como as miocardites e a doença de Chagas, podem mimetizar e simular um infarto prévio.

No caso do Sr. Artur, os dados clínicos e outros achados eletrocardiográficos já analisados são compatíveis com presença de área eletricamente inativa anterior, causada por infarto prévio.

Área ou zona eletricamente inativa é uma região do miocárdio que não reage à ativação elétrica como o miocárdio saudável. Na região infartada, surge uma região de fibrose e essa fibrose é eletricamente inativa.

Observe, assinalada na Figura 73, a má progressão da onda R de V1 a V4 no ECG do Sr. Artur.

Figura 73 - Eletrocardiograma do Sr. Artur: progressão da onda R (V1 a V4)



Fonte: Arquivo pessoal das autoras, 2018.

ATIVIDADE 3.9. ANÁLISE DO ELETROCARDIOGRAMA (ECG) DO SR. ARTUR: CONCLUSÃO

Complete a análise do ECG do Sr. Artur, agora nas derivações do plano frontal e do plano horizontal (Figura 74) e responda à questão que se segue.

Figura 74 - Eletrocardiograma do Sr. Artur (planos frontal e horizontal) (continua)

Plano frontal

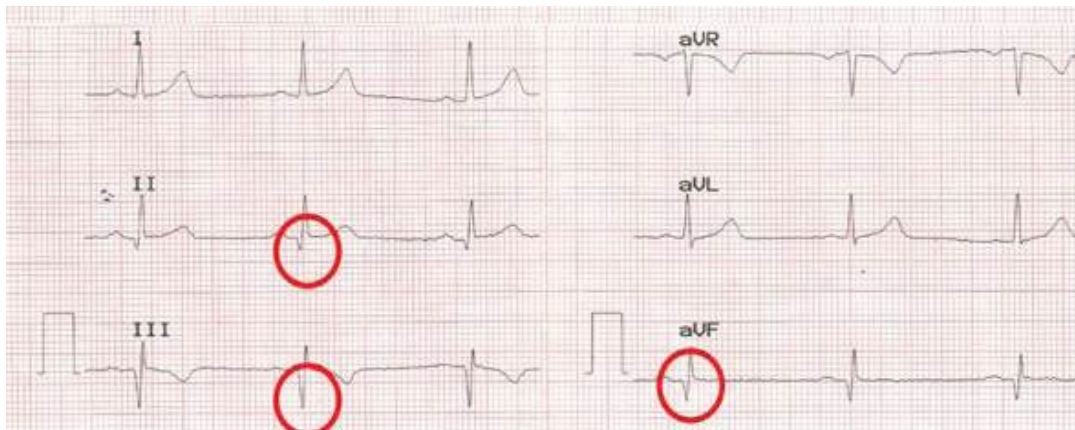
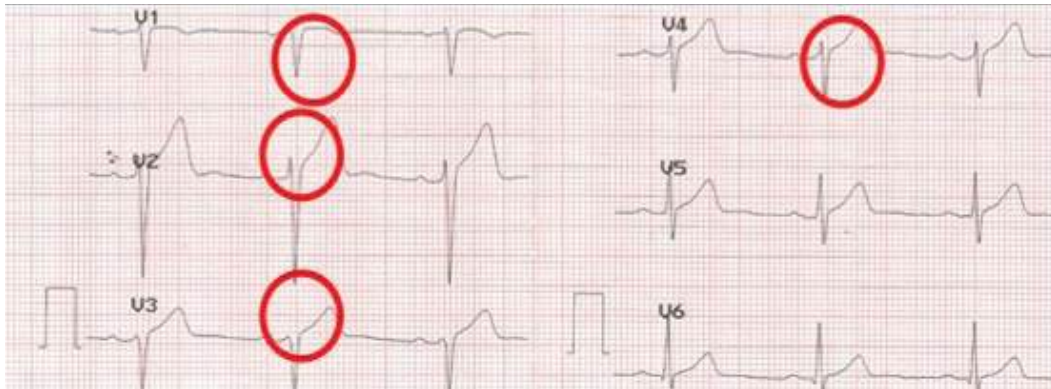


Figura 74 - Eletrocardiograma do Sr. Artur (planos frontal e horizontal) (continuação)

Plano horizontal



Fonte: Arquivo pessoal das autoras, 2018.

Com base no ECG do Sr. Artur (Figura 74), assinale, entre as alternativas, todas aquelas que contemplam as alterações observadas no traçado, colocando FALSA (F) ou VERDADEIRA (V) para cada uma das assertivas.

- A) Falta de progressão de R nas derivações septais
- B) Bloqueio atrioventricular de primeiro grau
- C) Fibrilação atrial
- D) Ritmo sinusal e área inativa nas derivações inferiores
- E) Bloqueio do ramo esquerdo
- F) Alterações da repolarização ventricular nas derivações inferiores e septais
- G) Bloqueio do ramo esquerdo

A sequência correta de respostas é:

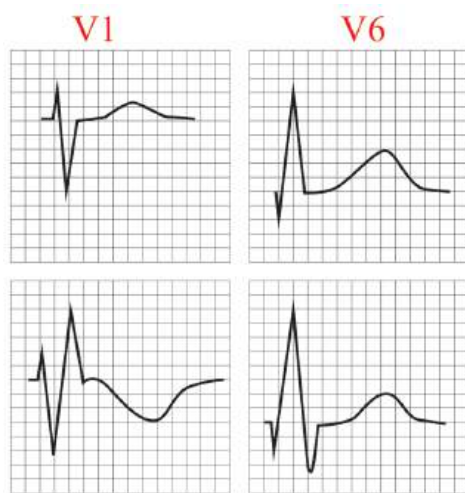
- A) Falta de progressão de R nas derivações septais
- B) Bloqueio atrioventricular de primeiro grau
- C) Fibrilação atrial
- D) Ritmo sinusal e área inativa nas derivações inferiores
- E) Bloqueio do ramo direito
- F) Alterações da repolarização ventricular nas derivações inferiores e septais
- G) Bloqueio do ramo esquerdo

Comentários:

- A) VERDADEIRA. A redução da amplitude da onda R nas derivações V1 a V4 (derivações anteriores). Normalmente, a amplitude da onda R aumenta de V1 até V6, atingindo a relação R/S maior que 1 em V4.
- B) FALSA. Não há bloqueio AV de 1º grau, pois o intervalo PR está normal.
- C) FALSA. Não há fibrilação atrial, já que as ondas P estão visíveis e de morfologia, duração e voltagem normais.
- D) VERDADEIRA. O ritmo é sinusal e há área inativa (onda Q patológica, ou seja, com amplitude maior que 1/3 do QRS) nas derivações DII, DIII e AVF, as quais constituem derivações inferiores. O ECG é compatível com infarto do miocárdio antigo.

- E) FALSA. Não há bloqueio de ramo direito. Veja as alterações eletrocardiográficas típicas de BCRD (Figura 75).
- F) VERDADEIRA. Há alterações da repolarização ventricular nas derivações inferiores (D1, D2, D3) e anteriores (V1 a V4).
- G) FALSA. NÃO há bloqueio de ramo esquerdo (BRE), já que o QRS não está alargado e não apresenta a morfologia típica para este tipo de distúrbio de condução (Figura 76).

**Figura 75 - Eletrocardiograma:
bloqueio completo de ramo direito**



Morfologia normal do QRS:

Em V1: complexo rS

Em V6: complexo qR

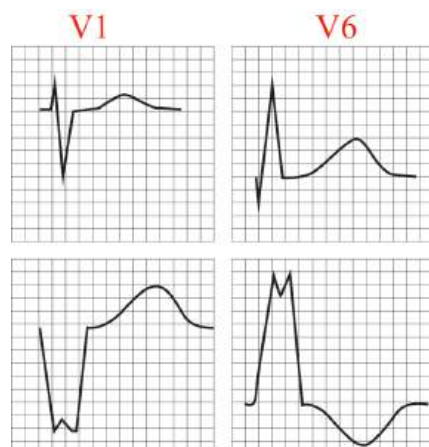
Morfologia normal do QRS no BCRD:

Em V1: complexo rR' ou rSR' (orelha de coelho)

Em V6: complexo qRs

Fonte: Elaborada pelas autoras, 2018.
BCRD: bloqueio completo de ramo direito

**Figura 76 - Eletrocardiograma:
traçado típico de bloqueio de ramo esquerdo**



Morfologia normal do QRS:

Em V1: complexo rS

Em V6: complexo qR

Morfologia normal do QRS no BRE:

Em V1: complexo QS largo

Em V6: complexo RR' (orelha de coelho)

Fonte: Elaborada pelas autoras, 2018
BCRE: bloqueio completo de ramo esquerdo.

ATIVIDADE 3.10. SR. ARTUR: PRIORIDADE DOS EXAMES COMPLEMENTARES

Os exames complementares

O Sr. Artur permaneceu assintomático. Seu eletrocardiograma não se alterou e ele recebeu o diagnóstico mais provável de angina de peito, mas é preciso prosseguir a propedêutica. Neste ponto, no qual já temos as informações clínicas, laboratoriais, eletrocardiográficas e ecocardiográficas, marque a sequência dos exames a serem realizados, por ordem de hierarquia/prioridade.

- A. Cineangiogramia
- B. Cintilografia miocárdica de perfusão em repouso e após estresse
- C. Teste ergométrico

A sequência correta é:

- A. (2) Cineangiogramia
- B. (3) Cintilografia miocárdica de perfusão em repouso e após estresse
- C. (1) Teste ergométrico

Comentários

Prioridade 1: Realização de teste ergométrico diagnóstico

O exame está indicado para avaliação de síndrome coronariana aguda (SCA) em pacientes admitidos com dor torácica e que, após avaliação clínica, ECGs seriados e dosagem de troponina, foram classificados como baixa ou intermediária probabilidade de SCA. Apesar de possuir valor preditivo positivo limitado para confirmação de doença arterial coronariana (DAC) nesta população devido à baixa prevalência, o teste ergométrico possui elevado valor preditivo negativo (>98%), permitindo alta precoce e segura para os pacientes com teste negativo.

Pré-requisitos para realização do teste ergométrico

1. Ausência de elevação de marcadores de necrose miocárdica (troponina) dosados dentro de 8 – 12 horas após início dos sintomas
2. Ausência de modificações evolutivas nos traçados dos ECG de repouso seriados da admissão e imediatamente anterior ao teste ergométrico (TE)
3. Ausência de alterações de segmento ST que impossibilitem a análise acurada do ECG de esforço (por exemplo: bloqueio de ramo esquerdo (BRE), presença de pré-excitação ventricular ou marca-passo definitivo)
4. Ausência de sintomas no intervalo entre a coleta e resultado dos marcadores de necrose miocárdica
5. Ausência de dor torácica sugestiva de isquemia no momento do início do teste esforço.

Contraindicações para realização do teste ergométrico

1. Alterações do segmento ST no ECG de repouso, novas ou em evolução.
2. Elevação de marcadores séricos de necrose miocárdica.
3. Incapacidade ou limitação para o paciente se exercitar.
4. Perfil clínico indicativo de alta probabilidade para a realização de coronariografia.
5. Piora ou persistência dos sintomas de dor torácica sugestiva de isquemia até a realização do teste de esforço.

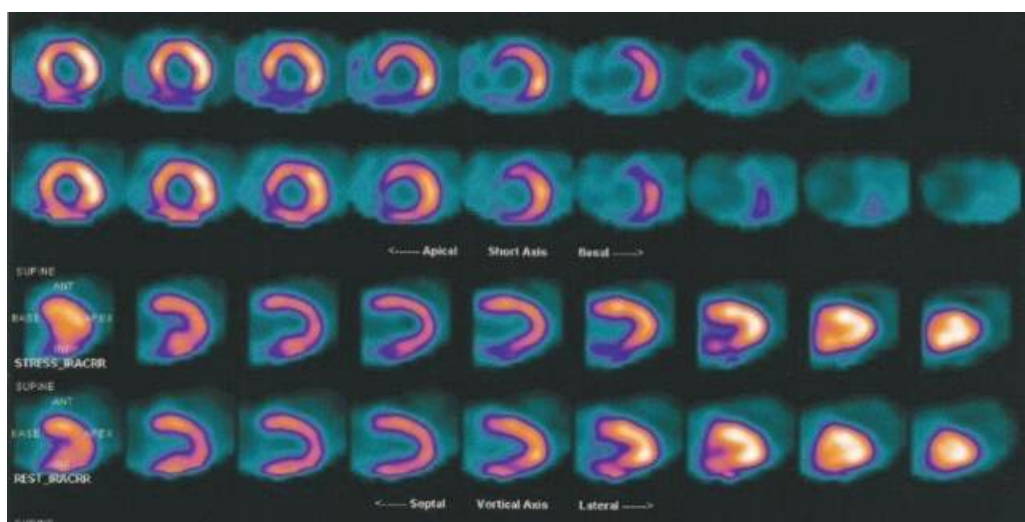
Podemos, agora, avaliar os resultados de exames solicitados pelo Dr. Carlos para o nosso paciente.

Resultado do teste ergométrico do paciente, Sr. Artur: "Teste de esforço ineficaz; foi interrompido aos cinco minutos por cansaço."

Prioridade 2: cintilografia de perfusão do miocárdio em repouso e após estresse

A cintilografia de perfusão do miocárdio (CPM) (Figura 77) ou estudo de perfusão do miocárdio com radiofármacos com cortes tomográficos é um dos métodos não invasivos mais utilizados na investigação e no manejo de pacientes com cardiopatia isquêmica. A CPM associada ao teste ergométrico ou ao estresse farmacológico é um método estabelecido para o diagnóstico e a estratificação de risco da cardiopatia isquêmica, com valor prognóstico de curto e longo prazo estabelecido.

Figura 77 - Cintilografia miocárdica de perfusão



Fonte: Arquivo das autoras, 2018.

Resultado do exame de cintilografia miocárdica de perfusão em repouso após estresse farmacológico com dipiridamol do Sr. Artur:

Moderada hipoperfusão relativa, estresse induzida, em segmento basal de parede inferolateral de ventrículo esquerdo, compatível com comprometimento isquêmico desta parede. Discreta hipocaptação persistente em parede inferior de ventrículo esquerdo, compatível com comprometimento fibrótico-cicatricial parcial desta parede. Área total do VE comprometida estimada em 16%. FEVE de 49% (VR>50%). SSS: (Summed Stress Score): 5.

Conclusão: *O exame de cintilografia miocárdica de perfusão em repouso e após estresse foi positivo: compatível com defeito de perfusão em duas regiões, discreta queda da fração de ejeção do ventrículo esquerdo (FEVE), área de isquemia maior que 10%.*

Sendo este o resultado da cintilografia miocárdica, considerando todos os demais achados clínicos e laboratoriais, está indicada a realização de cineangiocoronariografia.

Prioridade 3: Cineangiocoronariografia diagnóstica

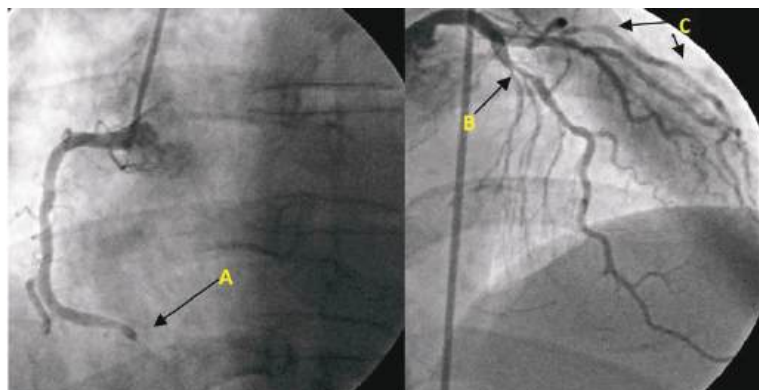
Representa o método padrão ouro para detecção das obstruções coronárias com incidência de complicações graves muito baixas. Esse exame traz muitas informações e, além de visualizar e quantificar as lesões coronarianas, auxilia na definição da estratégia terapêutica.

Resultado da cineangiocoronariografia diagnóstica do paciente: A cineangiocoronariografia (Figura 78) evidenciou:

- A. Oclusão total em terço distal de coronária direita;
- B. Artéria descendente anterior com lesão focal grave em terço proximal;
- C. Ramo obtuso marginal esquerdo com lesões moderadas após bifurcação.

Conclusão: *O paciente apresenta cardiopatia isquêmica caracterizada por IAM prévio; evoluiu recentemente com angina estável que se estabilizou apesar do tratamento clínico otimizado.*

Figura 78 – Cineangiocoronariografia com os achados semelhantes à do Sr. Artur



A. Oclusão total em terço distal de coronária direita

B. Artéria descendente anterior com lesão focal grave em terço proximal

C. Ramo obtuso marginal esquerdo com lesões moderadas após bifurcação

CASO CLÍNICO

Conduta final após realização de todos os exames do Sr. Artur



O Sr. Artur é sabidamente portador de doença coronária e foi acometido de Infarto agudo do miocárdio (IAM), há dois anos e meio, quando foi submetido à angioplastia coronária com subsequente implante de *stent*.

Há três meses, desenvolveu dor torácica a esforços habituais que aliviava com repouso (angina estável). Houve piora na noite anterior, quando teve dor torácica noturna de repouso e prolongada. Recebeu 7 pontos no *Heart score*, o que o caracteriza como de alto risco para dor torácica cardíaca isquêmica. Portanto, o diagnóstico provável é de síndrome coronariana aguda. Fez um ECG, que não mostrou um ritmo sinusal regular, com área inativa nas derivações inferiores, no plano frontal, falta de progressão de R nas derivações anteroseptais, no plano horizontal, e alterações da repolarização ventricular nas derivações inferiores e septais.

Conduzido à Unidade de Emergência mais próxima, o exame de troponina resultou normal, o que excluiu diagnóstico de IAM. O diagnóstico firmado foi de dor torácica de origem cardíaca.

Já no hospital, o Sr. Artur é submetido à cintilografia miocárdica de perfusão, que se mostrou compatível com isquemia miocárdica. Em seguida, passou por uma cineangiocoronariografia, que evidenciou lesões coronarianas em três artérias.

Como nestes casos, o paciente necessita de atenção especializada, ele foi encaminhado ao especialista cardiologista para decisão sobre intervenção coronariana percutânea ou cirurgia de revascularização miocárdica.

Conclusão da unidade 3

Esta unidade, módulo do curso Propedêutica Cardiológica na Atenção Básica, objetivou rever os dados relativos à dor torácica nos aspectos de anamnese, exame físico, diagnóstico clínico, solicitação de exames complementares e sua interpretação.

Buscou complementar as questões conceituais e práticas das unidades anteriores – UNIDADE 1: HIPERTENSÃO ARTERIAL SISTÊMICA, e UNIDADE 2: SÍNCOPE.

O estudo desta Unidade 3 pode ser feita isoladamente das outras que compõem o curso, mas sugere-se o estudo de todas as unidades. Vários instrumentos aqui apresentados foram utilizados nos outros – quadros, figuras, fluxogramas, infográficos – com a sinalização numérica de cada um, acesso por *link* ou pela identificação numérica do instrumento.

Como objetivo educacional, espera-se que, ao final do módulo e do curso, o profissional médico da Atenção Básica tenha ampliado suas competências no processo de atenção à pessoa com queixa ou manifestação cardiológica como é a dor torácica, tão frequente no dia a dia da clínica do adulto.

E tenha compreendido a importância da organização do processo de Atenção Básica à Saúde que envolva a pessoa, a família e a comunidade, em um contexto de trabalho em equipe e, particularmente, em rede de atenção.

O profissional médico, que deseja obter certificado do curso, deverá realizar uma avaliação *on-line*.

Unidade 4

Insuficiência cardíaca

UNIDADE 4

Introdução

Embora a incidência de muitas doenças humanas tenha se reduzido em decorrência de implementação das estratégias de prevenção, diagnóstico e tratamento precoce, a insuficiência cardíaca (IC) permanece com uma das poucas doenças aumentadas em incidência. Esse fato tem sido atribuído a vários fatores: envelhecimento da população, melhor sobrevivência após o infarto agudo do miocárdio (IAM) e tratamento agressivo da doença arterial coronariana (DAC). Entretanto, é necessário lembrar que a disfunção miocárdica não é exclusiva da doença coronariana, que responde por dois terços dos casos de IC. A hipertensão arterial sistêmica (HAS) e o diabetes melito também são fatores importantes. Além do mais, não se pode menosprezado papel dos agentes infecciosos como infecções virais prévias, agentes tóxicos, incluindo o álcool e agentes quimioterápicos para o tratamento do câncer, que contribuem para esse aumento. No nosso meio, a doença de Chagas ainda constitui causa importante de IC. Ou seja, a IC permanece como a via final comum de toda cardiopatia.

Aproximadamente 1 a 2% da população dos países desenvolvidos tem IC, com a prevalência aumentando para 10% entre as pessoas acima de 70 anos. Pelo menos quase a metade dos pacientes com IC tem a fração de ejeção do ventrículo esquerdo (FEVE) reduzida, em torno de 40%. A outra metade tem fração de ejeção do ventrículo esquerdo (FEVE) normal ou preservada. No Brasil, a IC constitui a terceira causa de hospitalização e a primeira entre as doenças cardiovasculares.

Ao longo dos anos, vários paradigmas têm norteado a compreensão do processo fisiopatológico da IC e guiado seu tratamento. O modelo neuro-hormonal surgiu na década de 1980 e reconhece que um evento inicial, tal como o IAM ou uma HAS, resulta em queda da FEVE e do débito cardíaco (DC), dando início à síndrome da IC.

O desenvolvimento da IC resulta na ativação de vários sistemas neuro-hormonais importantes com o sistema renina-angiotensina-aldosterona (SRAA), e o sistema nervoso simpático (SNS) desempenhando o papel central. Esses sistemas, quando ativados, são responsáveis pelo caráter progressivo da doença e pela alta mortalidade dos pacientes. Os neuro-hormônios implicados na fisiopatologia da IC incluem angiotensina II, norepinefrina, aldosterona, peptídeos natriuréticos, vasopressina e endotelina. Os resultados dos grandes ensaios clínicos com novos fármacos, tais como os inibidores da enzima conversora da angiotensina (IECA),

bloqueadores dos receptores da angiotensina (BRA) e betabloqueadores, têm demonstrado claramente que o bloqueio desses neuro-hormônios reduz significativamente os sintomas da IC e prolongam a sobrevida. Os benefícios das drogas utilizadas para prolongar a sobrevida de pacientes com IC são atribuídos, primariamente, ao bloqueio da resposta neuro-hormonal, sendo, portanto, a estratégia atual no tratamento da IC.

Esta unidade, sobre insuficiência cardíaca, a última apresentada neste módulo de Propedêutica Cardiovascular na Atenção Básica à Saúde, tem como objetivos:

1. rever os dados de anamnese voltada para o diagnóstico diferencial de um paciente com dispneia, cansaço e fadiga; identificar sinais e sintomas de um paciente com IC;
2. rever a semiótica do exame do aparelho cardiovascular, com ênfase nos sinais sugestivos de insuficiência cardíaca (IC);
3. oferecer elementos para o diagnóstico clínico e etiológico da IC;
4. oferecer elementos para a classificação da IC, baseada na classificação funcional (NYHA: The New York Heart Association), na fração de ejeção de ventrículo esquerdo (FEVE) e nos estágios A, B, C e D (ACC: The American College of Cardiology; AHA: American Heart Association);
5. promover conhecimento quanto à indicação, de forma racional e baseada em evidências, dos exames complementares cardiovasculares no paciente com IC;
6. rever as bases de fisiopatologia da IC para seu tratamento racional;
7. apresentar a sistematização do tratamento da IC e sua otimização.

Espera-se que, ao final do estudo desta Unidade 4, o profissional médico da Atenção Básica, possa ter atualizado seus conhecimentos, sentir-se mais seguro e apto para a atenção integral da pessoa com insuficiência cardíaca, para a avaliação e reorientação do paciente, se necessário, e para a referência secundária e terciária.

Espera-se, ainda, que esses conhecimentos interfiram no processo de trabalho e no modelo de atenção, assim como no planejamento, na avaliação e programação das ações de saúde.

Os instrumentos apresentados ao longo do texto – caso clínico utilizando metodologias ativas, elementos didáticos, simulações gráficas e sonoras e *live-action* vídeos, textos de apoio, infográficos, animações e videoaula deverão ser instrumentos de apoio ao estudo, bem como objetos educacionais para revisão de parte do tema ou para práticas educativas da equipe, tanto no processo educativo com a comunidade, como na educação permanente da equipe.

O profissional médico, que deseja obter certificado do curso, deverá realizar uma avaliação *on-line*.


CASO CLÍNICO

Sr. João não vai mais à missa



SÍNTESE

O Sr. João A., pardo, 57 anos, casado, electricista, compareceu à UBS referindo cansaço aos esforços há 12 meses, que vem piorando a cada dia. Relata estar muito desanimado para realizar suas atividades habituais, coisas que fazia antes com muita disposição. No mesmo período, notou dor no peito quando subia alguns lances de escada, que aliviava com repouso. Foram três episódios, sendo o último há um mês. Há duas semanas está se sentindo limitado até para tomar banho; acordou algumas vezes com falta de ar e sensação de sufocamento, o que o levou a levantar-se. Há uma semana notou inchaço nas pernas. Está dormindo com dois travesseiros. Refere dor, quentura e vermelhidão no tornozelo direito, tosse seca e pigarro muito incomodativo.



A história clínica desse paciente deve ser cuidadosamente colhida.

Veja como deve ser realizada uma anamnese centrada em problemas cardiovasculares. Reveja também a importância da história familiar, dos hábitos de vida e da história pregressa do paciente.

Volte ao capítulo **História clínica voltada para doenças cardiovasculares** da Unidade 1, para ler o texto o tema.



Dr. Carlos:

Bom dia, Sr. João. Dona Neusa, a enfermeira, me disse que o senhor está com muita falta de ar; pediu que eu fizesse a sua consulta antes das outras.

Sr. João:

Bom dia, Doutor. É verdade, vim consultar aqui hoje porque ando sentindo muita cansaíra. A Matilde, minha esposa, veio comigo, acho que ficou até com medo de eu não chegar.

Matilde:

Bom dia, Dr. Carlos. Estou muito preocupada com ele, está com muita falta de ar.

Sr. João:

É, Doutor, ando muito desanimado, não consigo mais fazer as coisas que fazia antes. Qualquer esforço me dá cansaíra. Tenho pressão alta, Doutor, mas faço tratamento há muito tempo, tomo os remédios direitinho.

Dr. Carlos:

Há quanto tempo está se sentindo pior, Sr. João?

Sr. João:

Faz quase um ano que estou assim, mas, de uns tempos pra cá, parece que está piorando. Vem este cansaço... O coração parece que vai sair pela boca, tenho falta de ar. Até uns tempos atrás, eu tinha muita disposição pra tudo, conseguia bater uma enxada, gostava de cuidar da minha hortinha, sabe?

Dr. Carlos:

O que mais está sentindo?

Sr. João:

Foi bom o senhor perguntar. Ando sentindo dor no peito também. Percebi isso pela primeira vez quando subi as escadas para ir à missa. O senhor sabe, né? Para chegar ao adro da igreja, é preciso subir uma escada. Já tive isso umas três vezes, deixei até de ir à missa. Preciso parar de fazer o que estiver fazendo e me aquietar, aí melhora. A última vez já faz quase dois meses.

Matilde:

Doutor, ele não quer contar, mas já faz uns quinze dias que nem tomar banho direito ele aguenta, eu preciso ajudar. Além disso, acordou algumas vezes com falta de ar, parecia que ia sufocar; foi um Deus nos acuda, teve de levantar pra melhorar. Agora, precisa dormir com dois travesseiros para aliviar a canseira.

Sr. João:

Há uma semana percebi inchaço nas duas pernas. Tenho tido dor, quentura e vermelhidão no tornozelo direito, dizem que é gota. E, ainda por cima, agora estou com uma tosse!

Matilde:

E essa tosse, Doutor? Será que é bronquite?

Dr. Carlos:

Como é essa tosse, Sr. João?

Sr. João:

Ah, é uma tosse seca, mas vem junto com ela um pigarro muito incomodativo. A Matilde insistiu, me fez procurar o pronto atendimento, achou que eu estava tísico. A médica que me atendeu disse que eu estava com chieira no peito e receitou uma bombinha. Mas olha, Doutor, não fez muita diferença não, fiquei do mesmo jeito, não melhorei. Parei de usar.

Matilde:

Era o salbutamol inalatório, Doutor.

Dr. Carlos:

O senhor fuma?

Sr. João:

Já fumei, mas parei há 15 anos. Fumava uns 20 cigarros por dia, e foi assim durante uns 20 anos.

Dr. Carlos:

Na sua família há casos de doença cardíaca? E de outras doenças?

Sr. João:

Meu pai morreu de repente, aos 40 anos de idade. Na minha família não há casos de diabetes nem asma. Meu único vício foi o cigarro, doutor; não tenho o vício da bebida e mais nenhum outro.

Dr. Carlos:

O senhor tem alguma alergia?

Sr. João:

Não, nada. Sempre fui forte como um touro, agora estou assim, bem perrengue! Não tenho alergia a nada.

Dr. Carlos:

E doença de Chagas? Tem algum caso na família?

Sr. João:

Doutor, nunca vi o barbeiro e não sei de nenhum caso na família.

Dr. Carlos:

Quais remédios o senhor está tomando?

Sr. João:

Trouxe a receita dos remédios que estou usando para o senhor ver.



Medicação em uso

Enalapril, 10 mg, um comprimido de manhã e à noite
Colchicina, 0,5mg, um comprimido duas vezes ao dia




Dr. Carlos:

Vamos fazer um exame, Sr. João. Consegue deitar-se na maca? Vou inclinar um pouco a cabeceira para o senhor ficar mais confortável.

A anamnese e o exame físico do aparelho cardiovascular do Sr. João fornecerão dados importantes para diagnóstico clínico e acompanhamento do paciente. Reveja a seguir: **Os Principais sinais e sintomas em cardiologia** e a **Rotina de exame do aparelho cardiovascular**.

O Dr. Carlos anota os sinais vitais e o sumário do exame físico (Figura 79).

Figura 79 – Cineangiogramia com os achados semelhantes à do Sr. Artur

 <p>Sistema Único de Saúde Ministério da Saúde</p>	Exame Físico
<p>Identificação do Estabelecimento de Saúde</p> <p>Centro de Saúde - Murta</p> <p>Identificação do Paciente</p> <p>João A., pardo, 57 anos, casado, eletricista</p> <p>Sinais vitais: temperatura: 36,4°C; FC: 100 b.p.m, ritmo regular; PA: 140/80 mmHg; IMC: 35 Kg/m²; saturação de oxigênio em ar ambiente: 98%.</p> <p>Inpeção: edema de mmii++, jugulares distendidas++, sinais de gota no tornozelo direito. Aparelho respiratório: crepitações pulmonares finas em ambas as bases e raros sibilos. Aparelho cardiovascular: ritmo cardíaco regular; B1 normal; desdobramento paradoxal da segunda bulha; presença de B3 e galope; sopro holossistólico 2/6 na área mitral, irradiado para a axila esquerda. Abdômen: fígado a 5 cm da reborda costal direita, macio, levemente doloroso, baço não palpável; sem evidência de ascite.</p>	

Fonte: Elaborada pelas autoras, 2018



Observe que na ausculta foi encontrado um sopro holossistólico, grau 2/ 6, na área mitral, irradiado para a axila esquerda, assista, então, ao vídeo ilustrativo sobre o sopro auscultado neste paciente. (**ACESSO OBRIGATÓRIO**), disponível em: <https://www.nescon.medicina.ufmg.br/biblioteca/imagem/sopro-insuficiencia-mitral_720.mp4>

O Quadro 39 descreve os principais sinais e sintomas da insuficiência cardíaca.

Quadro 39 - Sinais e sintomas da insuficiência cardíaca

Sintomas	Sinais
Típicos	Mais específicos
Dispneia	Impulso apical deslocado lateralmente
Edema de membros inferiores	Pressão venosa jugular aumentada
Fadiga, cansaço, aumento no tempo de recuperação após a prática de exercícios	B3 (ritmo de galope)
Dispneia paroxística noturna	Refluxo hepatojugular
Intolerância ao exercício reduzida	
Menos típicos	Menos específicos
Tosse noturna	Ganho de peso
Síncope	Perda tecidual (caquexia)
Sibilância	Edema periférico (tornozelos, sacro, escrotos)
Palpitações	Hepatomegalia
Empachamento pós-prandial	Creptações pulmonares
Confusão mental	Pulso irregular
	Redução da entrada de ar e maciez à percussão em bases pulmonares (derrame pleural)

Fonte: Adaptado de PONIKOWSKI, 2016;

COMITÊ COORDENADOR DA DIRETRIZ DE INSUFICIÊNCIA CARDÍACA, 2018.

Realize a atividade proposta e prossiga no estudo do caso.

ATIVIDADE 4.1. CASO DO SR. JOÃO: SINAIS, SINTOMAS E HIPÓTESES DIAGNÓSTICAS

Os sinais e sintomas que o Sr. João apresenta poderiam ser explicados por mais de uma doença. Assinale, para cada alternativa a seguir, se o diagnóstico poderia justificar (SIM) ou não poderia (NÃO) seu quadro clínico.

- A. Insuficiência cardíaca descompensada, cardiopatia isquêmica
- B. Doença pulmonar obstrutiva crônica (DPOC), pneumonia, asma
- C. Hepatite aguda, pericardite, embolia pulmonar
- D. Tosse secundária ao uso de inibidor de inibidores da enzima de conversão da angiotensina (IECA)
- E. Cardiopatia hipertensiva, miocardiopatia dilatada

Comentários:

- A. SIM. O quadro clínico é muito sugestivo de insuficiência cardíaca, visto que o paciente apresenta dispneia, fadiga, taquicardia, B3, galope e sinais congestivos. O paciente tem alto risco para IC e doença coronária: portador de hipertensão arterial sistêmica, sexo masculino, 57 anos, referindo dor torácica sugestiva de dor isquêmica (dor que surge aos esforços e melhora com repouso) e com história familiar positiva para doença cardiovascular.
- B. NÃO. Os sintomas são inconsistentes com asma, doença pulmonar obstrutiva crônica (DPOC) e pneumonia devido à ausência de tosse produtiva, sibilos importantes, esforço respiratório e febre.
- C. NÃO. O aspecto do fígado é sugestivo de insuficiência cardíaca e não há outros sinais/sintomas de hepatite aguda. Pericardite pode causar dor torácica, mas não explica a presença de B3 e galope. Tromboembolismo pulmonar é uma hipótese pouco provável, pois a clínica não é sugestiva, e o paciente tem saturação de O₂ muito boa em ar ambiente, de 98%.
- D. SIM. A tosse seca e o pigarro podem, **sim**, ser efeitos colaterais dos inibidores da enzima de conversão da angiotensina (IECA), o que não exclui tosse por congestão pulmonar.
- E. SIM. O paciente é hipertenso de longa data, o que justificaria a possibilidade de cardiopatia hipertensiva. A miocardiopatia dilatada é mais comum em homens entre 20 a 60 anos; é uma possibilidade diagnóstica para esse paciente em um primeiro momento, visto que ele apresenta sinais e sintomas de insuficiência cardíaca.

ATIVIDADE 4.2. CASO DO SR. JOÃO: HIPÓTESES DIAGNÓSTICAS E EXAMES COMPLEMENTARES

O estabelecimento do diagnóstico, prognóstico e possível etiologia da IC desse paciente requer a realização de alguns exames complementares. O Quadro 40 sumaria os exames complementares recomendados pelas principais Diretrizes de IC.

Quadro 40 - Exames complementares para o diagnóstico de insuficiência cardíaca

Testes básicos	Testes especiais
<ul style="list-style-type: none"> • Hemograma completo / plaquetas • Na, K, Cl, Ca, P, Mg, glicose • Função renal, hepática e tireoidiana • Sorologia: Chagas, HCV, SIDA • BNP, troponina (?) • ECG, Holter • Radiografia de tórax • Ecodopplercardiograma • Ressonância magnética cardíaca com gadolínio • Cintilografia miocárdica • Cineangiocoronariografia 	<ul style="list-style-type: none"> • Ergoespirometria • Biópsia miocárdica • Estudo da cinética do ferro (hemocromatose) • Dosagem de carnitina, selênio e tiamina • Teste para doença celíaca • Testes genéticos e dosagem de alfa galactosidase sérica (doença de Fabry) • Polissonografia (pesquisa de apneia do sono)

Fonte: Adaptado de PONIKOWSKI, 2016; COMITÊ COORDENADOR DA DIRETRIZ DE INSUFICIENCIA CARDIACA, 2018.

HCV: hepatite C; SIDA: síndrome da imunodeficiência adquirida; BNP: peptídeo natriurético cerebral; ECG: eletrocardiograma.

Entre os exames listados a seguir, assinale SIM, se as opções apresentam os exames que você considera necessários para elucidação diagnóstica, ou NÃO, se não são os indicados.

EXAME	SIM	NÃO
A. Sorologia para doença de Chagas, eletrocardiograma, radiografia de tórax		
B. Hemograma, níveis de glicose, creatinina, potássio, sódio, ácido úrico e hormônios tireoidianos		
C. Proteína C reativa (PCR), Dímero D e cintilografia pulmonar de ventilação e perfusão		
D. Ecodopplercardiograma, cineangiocoronariografia		
E. Espirometria e cintilografia miocárdica para pesquisa de miocardite, teste ergométrico		

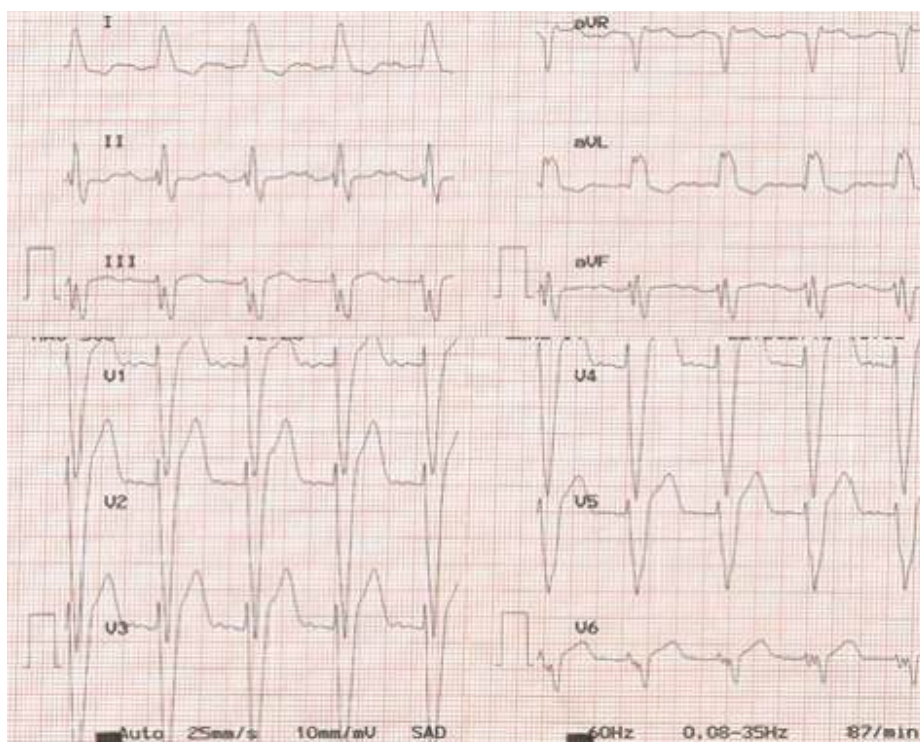
Comentários:

- A. SIM. A doença de Chagas ainda constitui causa importante de insuficiência cardíaca no Brasil. Quanto aos métodos diagnósticos, a radiografia de tórax e o ECG devem ser obtidos de rotina, mas não são muito específicos. Podem contribuir com informações úteis, tais como: evidência de congestão, derrame pleural, tamanho da área cardíaca, ritmo cardíaco, arritmias cardíacas, sobrecarga de câmaras, sinais de infarto do miocárdio e duração do QRS, os quais podem ter impacto na decisão terapêutica.
- B. SIM. Hemograma, níveis de glicose, creatinina, potássio, sódio, ácido úrico e hormônios tireoidianos devem ser solicitados porque podem ter impacto na decisão terapêutica. São importantes para identificar possíveis causas etiológicas e/ou de agravamento da IC, tais como: anemia, policitemia, diabetes, disfunção renal, distúrbios hidroeletrólíticos, hiperuricemia e disfunção tireoidiana.
- C. NÃO. O exame de PCR não está indicado, é inespecífico. A dosagem do Dímero-D e a cintilografia pulmonar de ventilação e perfusão estariam indicadas na suspeita de tromboembolismo pulmonar, o que é uma hipótese pouco provável. A clínica não é sugestiva, e o paciente tem saturação de O₂ muito boa em ar ambiente: 98%.
- D. SIM. O paciente apresenta sinais e sintomas típicos de insuficiência cardíaca. Entretanto, um ecocardiograma deve ser sempre realizado, assim como a procura racional de uma causa reversível. Todo paciente com insuficiência cardíaca deve fazer um ecocardiograma, que fornece várias informações: tamanho das câmaras cardíacas, fração de ejeção de ventrículo esquerdo (FEVE), estruturas valvares, presença de trombos, entre outras. A doença coronária é responsável por cerca de dois terços dos casos de insuficiência cardíaca, embora a hipertensão arterial e o diabetes sejam fatores etiológicos importantes. A cinecoronariografia está indicada em pacientes com disfunção ventricular com ou sem angina, se existe a probabilidade de doença coronária, que é a causa mais comum da síndrome de insuficiência cardíaca: paciente de 57 anos, masculino, portador de HAS, com história familiar positiva para doença cardiovascular, o que torna importante a pesquisa de possível doença coronária.
- E. NÃO. A ergoespirometria estaria indicada nos casos de doenças das pequenas vias aéreas pulmonares; o teste ergométrico não está indicado porque o paciente está muito limitado aos esforços e possui bloqueio de ramo esquerdo ao ECG. A cintilografia miocárdica é um exame com baixa sensibilidade e especificidade para pesquisa de miocardite. O caso em questão não é sugestivo de miocardite: a insuficiência cardíaca tem, no mínimo, 12 meses de evolução, presença de disfunção ventricular grave com câmaras cardíacas muito dilatadas e bloqueio de ramo esquerdo, tudo isso levando à hipótese de cardiomiopatia dilatada crônica.

ATIVIDADE 4.3. ANÁLISE DO ECG

Analise, com cuidado, o traçado eletrocardiográfico do Sr. João (Figura 80) para responder às perguntas que se seguem.

Figura 80 – Eletrocardiograma do Sr. João



Fonte: Arquivo das autoras, 2018.

Assinale as alternativas, assinale a única que é VERDADEIRA.

- A. O ritmo é sinusal.
- B. O QRS está normal em V1.
- C. A morfologia do QRS em V6 está normal.
- D. O eixo está no quadrante inferior esquerdo, entre 0° e $+90^{\circ}$.
- E. O intervalo PR está aumentado.

Resposta correta: letra A

Comentários:

- A. VERDADEIRA. O ritmo é sinusal, pois a onda P é positiva nas derivações D1, D2, V6, e negativa em aVR. A frequência é a do nó sinusal. Toda onda P é seguida de QRS e onda T.
- B. FALSA. A morfologia normal do QRS em V1 é de uma pequena onda r e uma grande onda S, com duração menor que 0,12s. O paciente apresenta complexo QRS amplo, alargado, em V1, com duração de 160ms.
- C. FALSA. O QRS normal tem duração menor que 0,12s e, em V6, tem morfologia de qRs; neste caso, não se observa a onda q normal nesta derivação, e o QRS é muito largo, com duração superior a 0,12s.
- D. FALSA. Como o QRS em D1 é predominantemente positivo e em aVF é negativo, o eixo do QRS no quadrante superior esquerdo fica entre 0° e -90° .
- E. FALSA. O intervalo PR, medido do início da onda P até o início do QRS, está no limite superior da normalidade, 0,20s.

ATIVIDADE 4.4. ANÁLISE DO ECG (CONTINUAÇÃO)

Reanalisado o ECG do Sr. João (Figura 80) e assinale a alternativa que contempla a PRINCIPAL anormalidade encontrada.

- A. Fibrilação atrial e sobrecarga ventricular direita
- B. Bloqueio atrioventricular de segundo grau Mobitz, tipo I
- C. Ritmo sinusal e bloqueio completo do ramo direito
- D. Ritmo sinusal e sobrecarga ventricular direita
- E. Ritmo sinusal e bloqueio completo do ramo esquerdo

Resposta correta: letra E

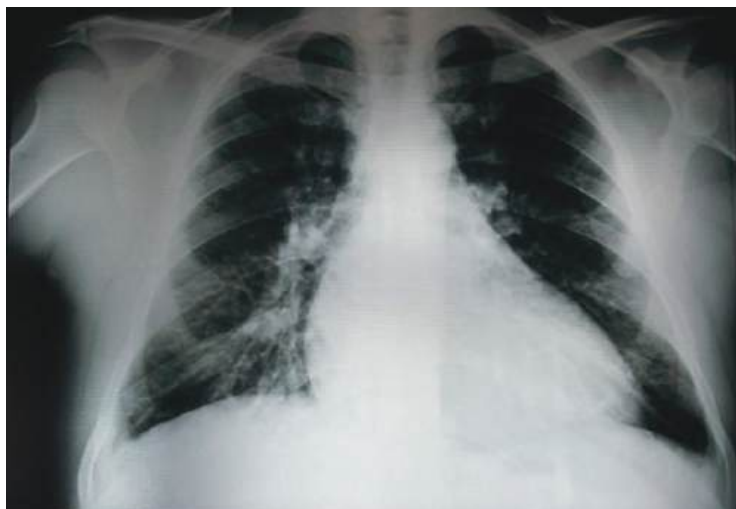
Comentários:

- A. FALSA. O ritmo é sinusal, pois a onda P é positiva nas derivações D1, D2, V6, e negativa em aVR; a frequência é a do nó sinusal, e toda onda P é seguida de QRS e onda T. Havendo onda P, há atividade sinusal e, portanto, não há fibrilação atrial, que se caracteriza por ausência de onda P.
- B. FALSA. O ritmo é sinusal, pois a onda P é positiva nas derivações D1, D2, V6, e negativa em aVR; a frequência é a do nó sinusal; toda onda P é seguida de QRS e onda T. No BAV de segundo grau Mobitz, tipo I, o intervalo PR se prolonga gradativamente até que uma onda P é bloqueada.
- C. FALSA. Embora o ritmo seja sinusal (a onda P é positiva nas derivações D1, D2, V6, e negativa em aVR; a frequência é a do nó sinusal, e toda onda P é seguida de QRS e onda T), não há bloqueio de ramo direito, que produziria um complexo QRS positivo, de morfologia RR' em V1.
- D. FALSA. Embora o ritmo seja sinusal (a onda P é positiva nas derivações D1, D2, V6, e negativa em aVR; a frequência é a do nó sinusal, e toda onda P é seguida de QRS e onda T), não há evidências de sobrecarga ventricular direita, que tenderia a produzir desvio do eixo QRS para a direita, e não para a esquerda, além de diversos outros critérios.
- E. VERDADEIRA. O ritmo é sinusal com bloqueio completo do ramo esquerdo: a onda P de ativação atrial seguida de QRS com duração de 200ms, onda S alargada em V1 e V2, alterações do segmento ST e onda T negativa e assimétrica na direção oposta ao QRS.

ATIVIDADE 4.5. ANÁLISE DA TELERRADIOGRAFIA DE TÓRAX DO SR. JOÃO

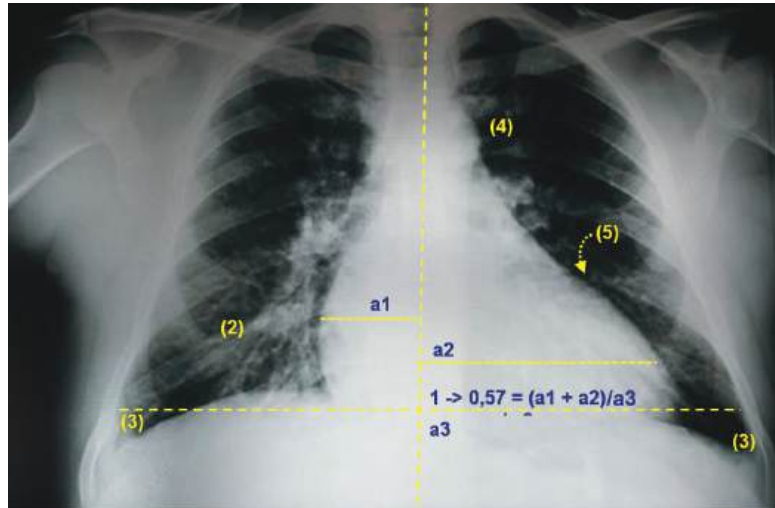
A radiografia de tórax em PA (Figura 81) é semelhante à que foi obtida do Sr. João.

Figura 81 - Telerradiografia do tórax, em incidência posteroanterior



Fonte: Elaborada pelas autoras, 2018.

Figura 82 – Telerradiografia do tórax, em PA.



Fonte: Elaborada pelas autoras, 2018.

Relacione no quadro abaixo os Algarismos indicados na radiografia da Figura 82 de acordo com suas estruturas e relações. Se necessário, volte ao capítulo **Análise do estudo radiológico do tórax** da **Unidade 1 - Hipertensão arterial sistêmica**.

Velamento de ambos os seios costofrênicos	()
Índice cardiotorácico	()
Ventrículo esquerdo	()
Infiltrado intersticial bilateral	()
Arco aórtico	()
Infiltrado intersticial bilateral e opacidades reticulonodulares predominando à direita, na metade inferior e na região paracardíaca	()

A sequência correta:

Velamento de ambos os seios costofrênicos	(3)
Índice cardiotorácico	(1)
Ventrículo esquerdo	(5)
Infiltrado intersticial bilateral	(2)
Arco aórtico	(4)
Infiltrado intersticial bilateral e opacidades reticulonodulares predominando à direita, na metade inferior e na região paracardíaca	(2)

CASO CLÍNICO

Resultado dos exames complementares



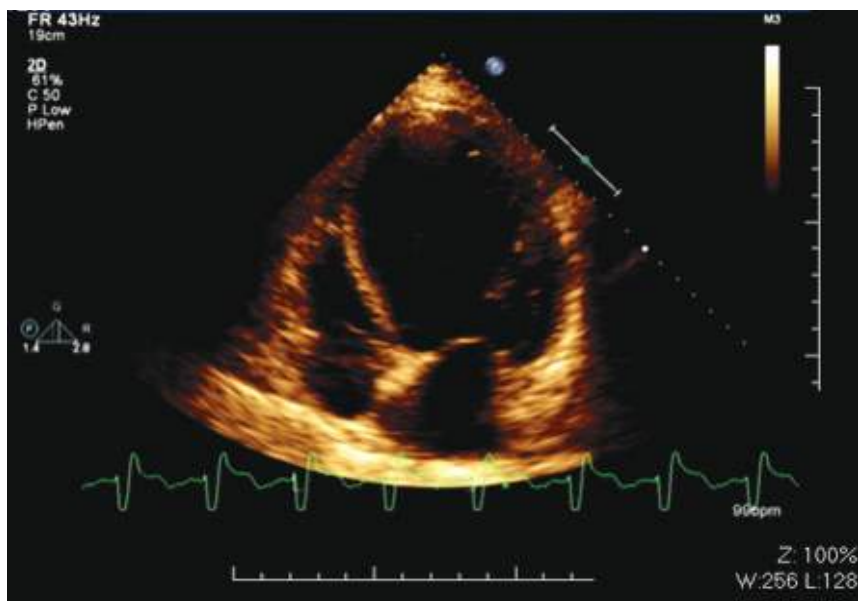
Exames laboratoriais

Os exames laboratoriais se encontravam dentro da normalidade, exceto: ácido úrico= 10,3mg/dL; creatinina= 1,59 mg/dL; potássio= 4,8 mEq/L; sorologia para *T. cruzi* negativa.

Ecocardiograma bidimensional

O exame de ecocardiograma (Figura 83) evidenciou: volume do átrio esquerdo= 43 mL/m²; ventrículo esquerdo na diástole (VED) = 8,6 cm; ventrículo esquerdo na sístole (VES) = 8,0 cm; fração de ejeção de VE (FEVE) = 14,9%; miocardiopatia dilatada do VE com câmaras cardíacas esquerdas muito aumentadas e déficit sistólico global importante (Quadro 41).

Figura 83 – Ecocardiograma bidimensional do Sr. João



Fonte: Arquivo das autoras, 2018.

Quadro 41 - Ecocardiograma bidimensional: valores normais e pontos de corte de gravidade para fração de ejeção do ventrículo esquerdo e volume do atrial esquerdo

Parâmetro	Homem			
	Faixa normal	Levemente anormal	Moderadamente anormal	Gravemente anormal
Fração de ejeção do VE (%)	52-72	41-51	30-40	<30
Máximo volume do AE/SC (mL/²m)	16-34	35-41	42-48	>48
Parâmetro	Mulher			
	Faixa normal	Levemente anormal	Moderadamente anormal	Gravemente anormal
Fração de ejeção do VE (%)	54-74	41-53	30-40	<30
Máximo volume do AE/SC (mL/²m)	16-34	35-41	42-48	>48

Fonte: LANG. 2015.

VE: Ventrículo esquerdo; AE: volume do átrio esquerdo; SC: superfície corporal.

Cinecoronariografia

A cinecoronariografia mostrou coronárias isentas de processo ateromatoso obstrutivo.

ATIVIDADE 4.6. CLASSIFICAÇÃO DA INSUFICIÊNCIA CARDÍACA

O paciente recebeu o diagnóstico de insuficiência cardíaca (IC).

As Diretrizes internacionais e nacionais classificam a IC de várias formas: de acordo com o tipo de esforço para desencadear sintomas, com base na “New York Heart Association” (NYHA); de acordo com o estágio da doença e com a fração de ejeção do ventrículo esquerdo (FEVE). O Quadro 42 estabelece a classificação clínica de gravidade da IC e seus estágios. O Quadro 43 define a IC com base na FEVE.

Quadro 42 - Classificação clínica de gravidade da insuficiência cardíaca

Classificação funcional NYHA		Estágios ACC-AHA da Insuficiência Cardíaca	
Classe I	Nenhuma limitação da atividade física; a atividade física habitual não causa fadiga, dispneia ou palpitação desproporcionais.	Estágio A	Alto risco para Insuficiência cardíaca; sem anormalidade estrutural ou funcional; sem sinais ou sintomas.
Classe II	Discreta limitação da atividade física; confortável em repouso; a atividade física habitual resulta em fadiga, dispneia ou palpitação.	Estágio B	Doença cardíaca estrutural desenvolvida, fortemente associada à insuficiência cardíaca, mas sem sinais e sintomas.
Classe III	Limitação acentuada da atividade física; confortável em repouso; a atividade física menor que a habitual resulta em fadiga, dispneia ou palpitação.	Estágio C	Insuficiência cardíaca sintomática, associada à doença cardíaca estrutural subjacente.
Classe IV	Incapacidade de executar qualquer atividade física sem desconforto; sintomas em repouso; qualquer atividade física corresponde a aumento do desconforto.	Estágio D	Doença cardíaca estrutural avançada e sintomas acentuados de insuficiência cardíaca em repouso, apesar de terapêutica máxima.

Fonte: Modificado de YANCY, 2013.

ACC: The American College of Cardiology; AHA: American Heart Association; NYHA: The New York Heart Association

Quadro 43 - Definição de insuficiência cardíaca baseada na fração de ejeção do ventrículo esquerdo

Classificação	Fração de ejeção	Descrição
I. Insuficiência cardíaca com fração de ejeção reduzida (ICFER)	$\leq 40\%$	Insuficiência cardíaca sistólica. Os estudos clínicos arrolaram principalmente pacientes desta categoria e somente neles terapias eficazes foram demonstradas até agora.
II. Insuficiência cardíaca com fração de ejeção preservada (ICFEp)	$\geq 50\%$	Insuficiência cardíaca diastólica, definida por vários critérios diferentes. Diagnóstico desafiador (há que serem excluídas causas não cardíacas). Terapias eficazes não identificadas até agora.
a. ICFEp limítrofe	41-49%	Grupo intermediário/limítrofe, cujas características, tratamentos-padrão e evoluções parecem semelhantes àqueles de pacientes com ICFEp.
b. ICFEp melhorada	$>40\%$	Um subgrupo de pacientes com ICFEp após tratamento, que tinha antes ICFeR e poderia ser clinicamente distinto daqueles com ICFEp ou ICFeR persistente. A melhor caracterização deste subgrupo merece mais investigações.

Fonte: Modificado de YANCY, 2013.

ICFeR: insuficiência cardíaca com fração de ejeção reduzida; ICFEp: insuficiência cardíaca com fração de ejeção preservada.

Considerando as classificação e definição atuais da IC descritas nos Quadros 42 e 43, assinale, dentre as alternativas, aquelas que caracterizam a IC deste paciente. Marque todas que julgar corretas.

- A. O paciente encontra-se na Classe IV de IC da NYHA.
- B. O paciente encontra-se na classe II da IC.
- C. O paciente é portador de IC com fração de ejeção do VE reduzida.
- D. O paciente é portador de IC com fração de ejeção do VE preservada.
- E. O paciente encontra-se no estágio C da IC.

Respostas corretas: letras A, C, E.

Comentários:

- A. VERDADEIRA. De acordo com o quadro 42, que estabelece a classificação clínica de gravidade da insuficiência cardíaca, o paciente é classificado na Classe IV de IC da NYHA, porque dorme com dois travesseiros (ortopneia) e tem dispneia paroxística noturna (dispneia de repouso). Encontra-se no estágio C da IC: tem cardiopatia estrutural e tem sintomas.

Classe IV	Incapacidade de executar qualquer atividade física sem desconforto; sintomas em repouso; qualquer atividade física corresponde a aumento do desconforto.	Estágio D	Doença cardíaca estrutural avançada e sintomas acentuados de insuficiência cardíaca em repouso, apesar de terapêutica máxima.
-----------	--	-----------	---

- B. FALSA. O paciente não se encontra na classe II da IC, visto que, na Classe II, há apenas discreta limitação da atividade física; confortável em repouso; a atividade física habitual resulta em fadiga, dispneia ou palpitação.
- C. VERDADEIRA. De acordo com o quadro 43, o paciente é portador de IC com fração de ejeção do VE reduzida, ou seja, FEVE < 40%.

I. Insuficiência cardíaca com fração de ejeção reduzida (ICFEr)	≤40%	Insuficiência cardíaca sistólica. Os estudos clínicos arrolaram principalmente pacientes desta categoria e somente neles terapias eficazes foram demonstradas até agora.
---	------	--

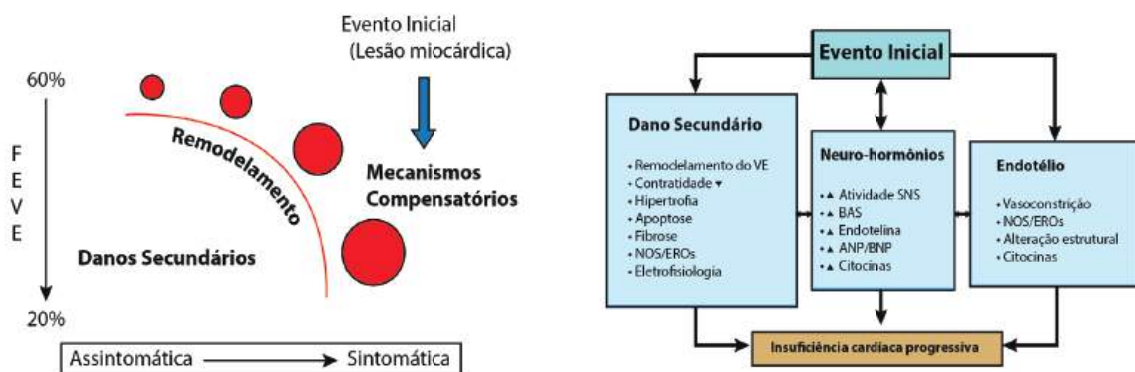
- D. FALSA. O paciente NÃO é portador de IC com fração de ejeção do VE preservada, visto que sua fração de ejeção está ≤40%.
- E. VERDADEIRA. O paciente encontra-se em estágio C da IC:

Estágio C	Insuficiência cardíaca sintomática, associada à doença cardíaca estrutural subjacente.
-----------	--

ATIVIDADE 4.7. ESTRATÉGIA TERAPÊUTICA INICIAL

O paciente recebeu o diagnóstico de IC, que é uma síndrome complexa. Ao longo dos anos, vários paradigmas têm norteado a compreensão do processo fisiopatológico da IC e guiado seu tratamento. O modelo neuro-hormonal reconhece que um evento inicial, tal como o infarto agudo do miocárdio (IAM), um processo inflamatório ou uma hipertensão arterial sistêmica (HAS), resulta em queda da FEVE e do débito cardíaco (DC), dando início à síndrome da IC. O desenvolvimento da IC resulta na ativação de vários sistemas neuro-hormonais importantes, com o sistema renina-angiotensina-aldosterona (SRAA) e o sistema nervoso simpático (SNS) desempenhando o papel central. Esses sistemas, quando ativados, são responsáveis pelo caráter progressivo da doença e pela alta mortalidade dos pacientes. A Figura 84 resume os principais mecanismos fisiopatológicos da IC e que orientam o seu tratamento moderno.

Figura 84 - Mecanismos fisiopatológicos da insuficiência cardíaca



Fonte: MANN, 2017.

FEVE: fração de ejeção do ventrículo esquerdo;

NOS/EROs: (*Nitric oxide synthases* (óxido nítrico sintase) /Espécies reativas de oxigênio);

SNS: sistema nervoso simpático;

RAS: sistema renina angiotensina;

ANP: peptídeo natriurético atrial;

BNP: peptídeo natriurético cerebral.

Neste ponto, em que já temos as informações clínicas, laboratoriais, eletrocardiográficas, ecocardiográficas e cinecoronariográficas, é preciso estabelecer a estratégia terapêutica.

O Quadro 44 resume os fármacos recomendados para o tratamento da IC, suas doses iniciais e doses alvos.

Quadro 44 - Tratamento farmacológico da insuficiência cardíaca

Medicamento / classe	Dose inicial	Dose máxima
Betabloqueadores		
Bisoprolol	1,25 mg /uma vez ao dia	10 mg / uma vez ao dia
Carvedilol	3,125 mg duas vezes ao dia (BID)	25 mg BID quando o peso for <85 kg, e 50mg BID quando o peso for ≥85 kg
Succinato de metoprolol	12.5-25 mg /dia	200 mg /dia
INRA: inibidor da neprilisina/bloqueador de receptor da angiotensina (INRA)		
Sacubitril/valsartan	24/26 mg-49/51mg, duas vezes ao dia	97/103 mg, duas vezes ao dia
Inibidores da enzima conversora de angiotensina (IECA)		
Captopril	6.25 mg, três vezes ao dia	50 mg, três vezes ao dia
Enalapril	2.5 mg, duas vezes ao dia	10-20 mg, duas vezes ao dia
Lisinopril	2.5-5 mg /dia	20-40 mg/dia
Ramipril	1.25 mg/dia	10 mg /dia
Bloqueadores dos receptores da angiotensina (BRA)		
Candesartan	4-8 mg / dia	32 mg /dia
Losartan	25-50 mg /dia	150 mg /dia
Valsartan	40 mg BID	160 mg BID
Antagonistas da aldosterona		
Eplerenona	25 mg / dia	50 mg / dia
Espironolactona	12,5-25 mg / dia	25-50 mg / dia
Vasodilatores		
Hidralazina (*)	25 mg, três vezes ao dia	75 mg, três vezes ao dia
Dinitrato de isossorbida (*)	20 mg, três vezes ao dia	40 mg, três vezes ao dia
Dose fixa: combinação de dinitrato de isossorbida e hidralazina (*)	20 mg /37,5 mg (um comprimido), três vezes ao dia	dois comprimidos, três vezes ao dia
Ivabradina		
Ivabradina	2,5-5 mg, duas vezes ao dia	Ajustar a dose até a frequência cardíaca de 50-60 b.p.m. Dose máxima: 7,5 mg, duas vezes ao dia

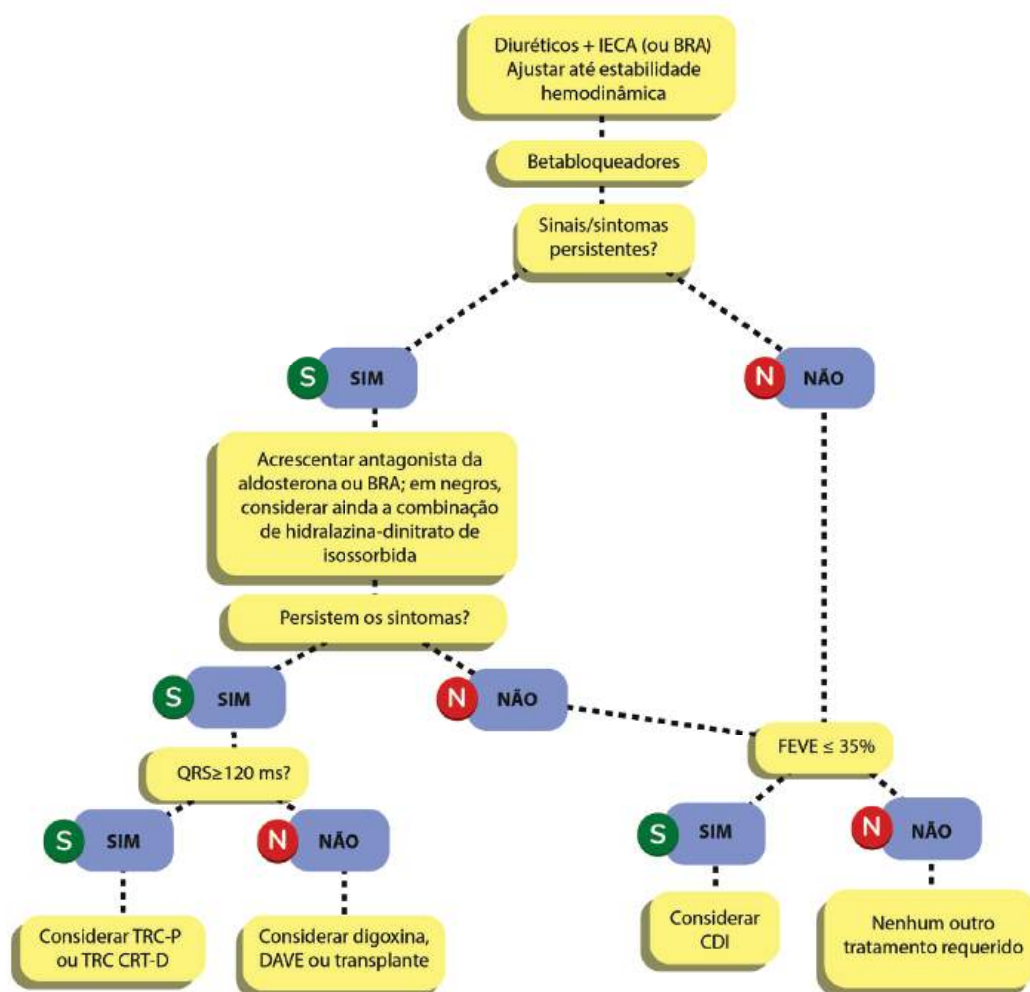
Fonte: Modificado de YANCY, 2018.

A digoxina se mantém indicada para insuficiência cardíaca com fração de ejeção reduzida (ICFER), mas não há dados atuais que justifiquem comentários adicionais sobre seu uso neste documento. O leitor pode se embasar em diretrizes anteriores.

(*) A diretriz ACC/AHA/HFSA considera que tanto a terapia individualizada de dinitrato de isossorbida e de hidralazina quanto a dose fixa combinada não são recomendadas para insuficiência cardíaca.

A Figura 85 representa um algoritmo para o tratamento farmacológico e terapias avançadas da insuficiência cardíaca sistólica e a Figura 86, para terapia de pacientes sintomáticos com insuficiência cardíaca com fração de ejeção reduzida.

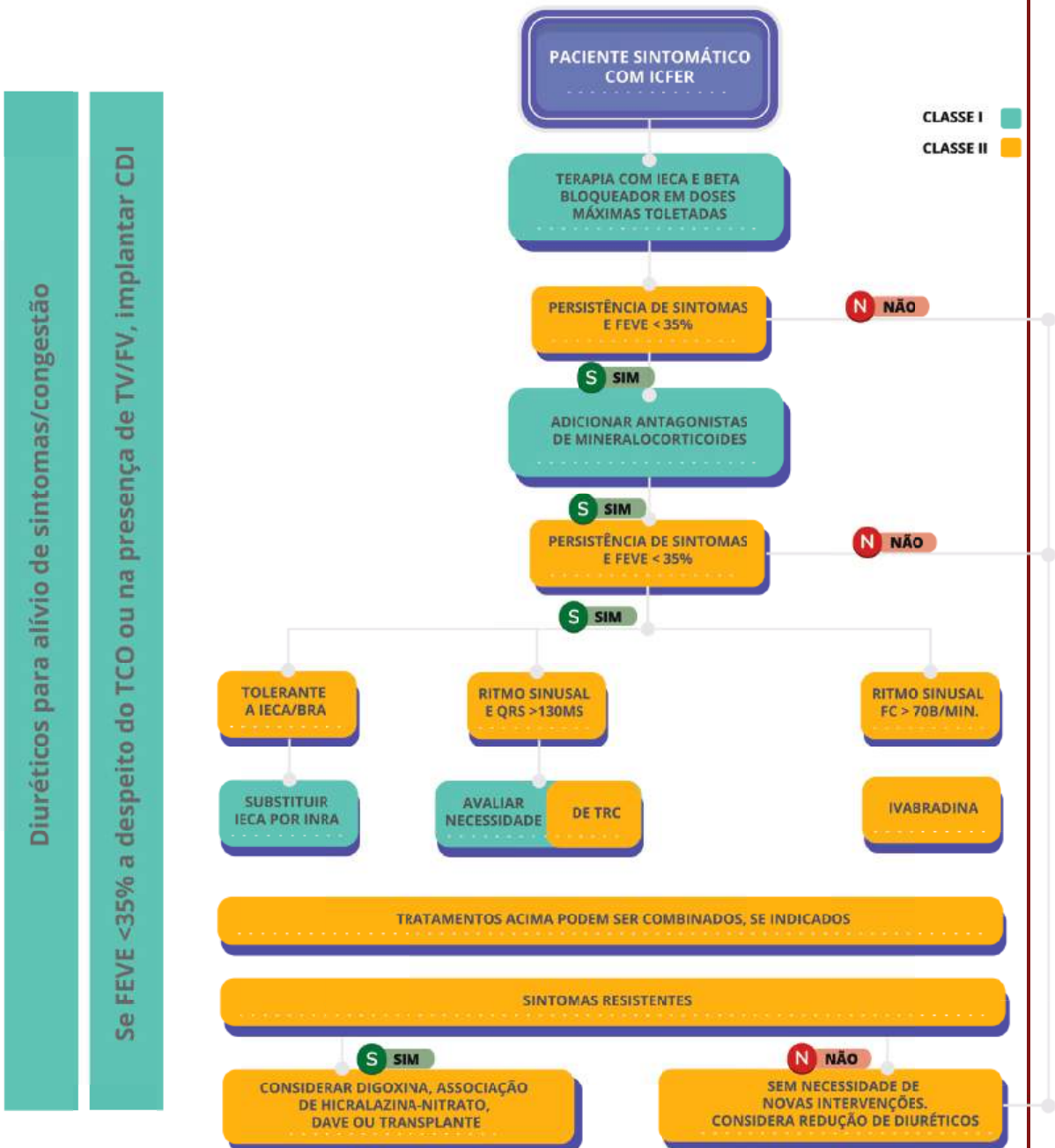
Figura 85 - Algoritmo para o tratamento farmacológico e terapias avançadas da insuficiência cardíaca sistólica



Fonte: Adaptado de McMURRAY, 2010

IECA=inibidores da enzima de conversão da angiotensina; BRA= bloqueadores dos receptores da angiotensina;
TRC= terapia de ressincronização cardíaca (P=com marca-passo; D= com marca-passo e cardioversor/desfibrilador);
CDI = cardiodesfibrilador implantável; DAVE = dispositivo de assistência ventricular esquerda;
TX = transplante cardíaco; FEVE= fração de ejeção do ventrículo esquerdo

Figura 86 - Algoritmo para terapia de pacientes sintomáticos com insuficiência cardíaca com fração de ejeção reduzida



Consulte o Quadro 44, que sumariza os fármacos recomendados para o tratamento da IC, bem como a Figura 85 representa um algoritmo para o tratamento farmacológico e terapias avançadas da insuficiência cardíaca sistólica e a Figura 86, para terapia de pacientes sintomáticos com insuficiência cardíaca com fração de ejeção reduzida.

- A. Prescrever inibidor do receptor da angiotensina em dose máxima tolerada.
- B. Prescrever inibidor da enzima conversora da angiotensina em dose máxima tolerada.
- C. Indicar marca-passo multissítio para ressincronização cardíaca e cardiodesfibrilador implantável (CDI).
- D. Prescrever carvedilol em dose máxima tolerada.
- E. Prescrever succinato de metoprolol em dose máxima tolerada.
- F. Prescrever espironolactona.
- G. Prescrever diuréticos de alça.
- H. Prescrever estatinas.
- I. Indicar transplante cardíaco.
- J. Prescrever bisoprolol em dose máxima tolerada.

Respostas corretas: letras A, D, E, F, G, J.

Justificativas:

- A. Prescrever inibidor do receptor da angiotensina em dose máxima tolerada, considerando que o paciente teve intolerância ao IECA (tosse). Deve-se iniciar com pequenas doses, aumentar a cada duas semanas, até atingir a dose alvo tolerada.
- B. O paciente teve intolerância ao IECA (tosse); portanto, esta opção de tratamento não é adequada para este caso.
- C. As terapias avançadas, tais como marca-passo multissítio para ressincronização cardíaca e cardiodesfibrilador implantável (CDI) ficam reservadas para casos selecionados, e só devem ser consideradas após tratamento clínico otimizado.
- D. Prescrever um betabloqueador: carvedilol ou succinato de metoprolol ou bisoprolol, em dose máxima tolerada. Iniciar com pequenas doses, aumentar a cada duas semanas, até atingir a dose alvo tolerada.
- E. Prescrever um betabloqueador: carvedilol ou succinato de metoprolol ou bisoprolol, em dose máxima tolerada. Iniciar com pequenas doses, aumentar a cada duas semanas, até atingir a dose alvo tolerada.
- F. Prescrever diuréticos de alça (paciente com sinais de congestão) e espironolactona (classe IC).
- G. Prescrever diuréticos de alça (paciente com sinais de congestão) e espironolactona (classe IC).
- H. A estatinas não estão recomendadas de rotina para pacientes com IC, a menos que tenham indicação específica.
- I. O transplante cardíaco é o último recurso e só deve ser considerado para pacientes com IC refratária após o tratamento clínico otimizado e sem contraindicações ao procedimento.
- J. Prescrever um betabloqueador: carvedilol ou succinato de metoprolol ou bisoprolol, em dose máxima tolerada. Iniciar com pequenas doses, aumentar a cada duas semanas, até atingir a dose alvo tolerada.

CASO CLÍNICO

Conduta final



Dando continuidade ao atendimento, o Dr. Carlos conclui que o tratamento clínico do Sr. João está subótimo. Decide otimizar o tratamento farmacológico. Substituiu o enalapril por losartana, 50mg, de 12/12 horas, devido à tosse. O carvedilol foi titulado até a dose alvo de 25mg de 12/12 horas. A furosemida foi instituída na dose de 80mg, duas vezes por dia, até melhora da congestão com posterior redução da dose. A espironolactona foi adicionada na dose de 25mg/dia. Foi suspensa a colchicina e instituída prednisona por cinco dias, seguida de alopurinol 100mg /dia para tratamento da gota.

Após acompanhamento de seis meses, O Sr. João se mantinha assintomático, trabalhando, sem hospitalizações, sem congestão e sem crises de gota. Houve melhora da classe funcional da IC, que passou para classe funcional I da NYHA.

Nesse retorno, foram encontrados os seguintes dados do exame físico:

P= 65 b.p.min.

PA= 120/80 mmHg

Peso= 85 kg- perda ponderal de 6 kg (redução da congestão)

Os resultados dos exames laboratoriais foram:

Creatinina = 0,97mg/dL

Ácido úrico = 7,5 mg/dL

Potássio = 4,5mEq/L

Resultado de novo ecocardiograma (Figura 87)

Volume do átrio esquerdo= 43 ml/m²

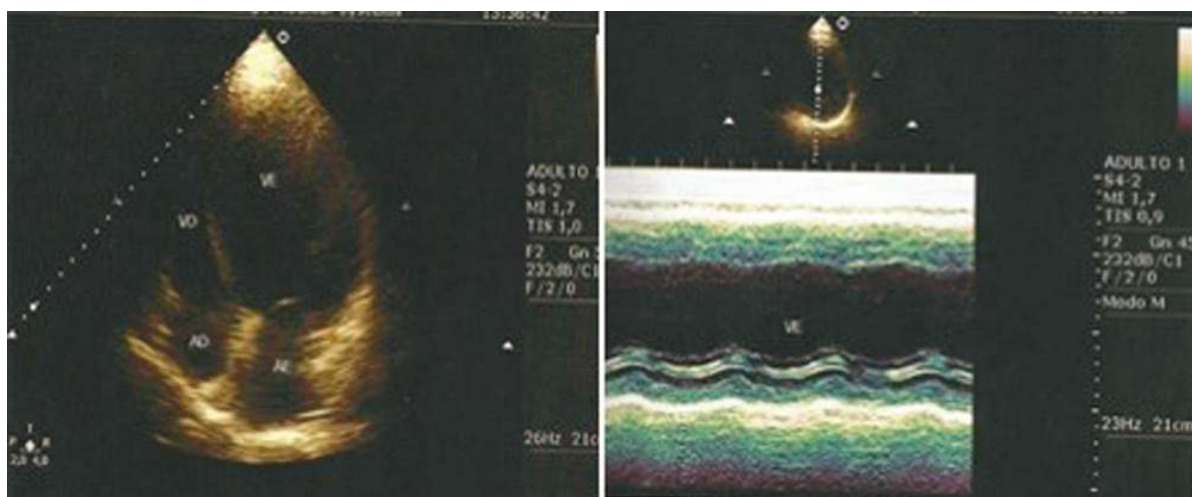
Diâmetro do ventrículo esquerdo em diástole (VED): 8,1cm

Diâmetro do ventrículo esquerdo em sístole (VES): 6,7 cm

Fração de ejeção do ventrículo esquerdo (FEVE): 38%

Conclusão: Houve redução das câmaras cardíacas e aumento importante da FEVE.

Figura 87 – Novo ecocardiograma do Sr. João



Fonte: Arquivos das autoras, 2018.

Considerações sobre o tratamento da insuficiência cardíaca

Após a agressão miocárdica, ocorre remodelação patológica dos ventrículos com dilatação progressiva e perda da contratilidade. O sistema simpático e o sistema renina-angiotensina-aldosterona são ativados; esses sistemas são responsáveis pelos sintomas e pelo caráter progressivo da doença, bem como por sua alta morbidade e mortalidade. O bloqueio efetivo desses sistemas constitui o tratamento efetivo da IC, na atualidade, com redução de mortalidade da ordem de 34%.

Os objetivos do tratamento da IC são:

- redução dos sintomas,
- redução da progressão da doença,
- redução das taxas de hospitalização,
- redução da mortalidade.

A base do tratamento é o farmacológico, que se constitui de agentes que aliviam os sintomas (diuréticos) e daqueles que modificam o curso da doença e reduzem a mortalidade: inibidores da enzima de conversão da angiotensina (IECA); bloqueadores dos receptores da angiotensina (BRA); betabloqueadores, antagonistas da aldosterona, hidralazina associada a nitratos e inibidor da neprilisina (sacubitril / valsartana).

A terapia com diurético alivia a dispneia e o edema, mas não é suficiente. Um IECA ou BRA (se houver intolerância à IECA) e betabloqueador devem ser prescritos. Deve-se tentar alcançar as doses utilizadas nos grandes ensaios clínicos. Se os sintomas persistirem, associar antagonista da aldosterona. Caso os sintomas persistam apesar do tratamento clínico otimizado, pode-se considerar a substituição do IECA ou BRA pelo inibidor da neprilisina (sacubitril / valsartana).

Com esse tratamento, espera-se melhora do quadro clínico e da FEVE ao longo de três a seis meses. Repetir o ecocardiograma e, se os sintomas persistirem e a FEVE <35%, ECG com BRE e QRS > 130ms, considerar terapia de ressincronização cardíaca/cardiodesfibrilador implantável (CDI). O transplante cardíaco é o último recurso.

Mesmo os pacientes com IC avançada têm potencial para recuperação clínica e ecocardiográfica quando instituído o tratamento farmacológico ótimo, o que leva à redução da morbidade e da mortalidade. Esta estratégia é fundamental, antes da indicação de terapias avançadas, tais como terapia de ressincronização cardíaca, CDI e transplante cardíaco.

Conclusão da unidade 4

Esta unidade, módulo do curso Propedêutica Cardiovascular na Atenção Básica à Saúde, objetivou rever os dados relativos à insuficiência cardíaca (IC), de anamnese, exame físico, diagnóstico clínico, classificação da IC baseada na classe funcional, na fração de ejeção de ventrículo esquerdo (FEVE) e nos estágios A, B, C e D, bem como a solicitação de exames complementares e sua interpretação, e as noções sobre a sistematização do tratamento da IC e sua otimização.

Buscou complementar as questões conceituais e práticas das unidades anteriores – Unidade 1: Hipertensão arterial sistêmica; Unidade 2: Síncope; e Unidade 3: Dor torácica.

O estudo desta Unidade 4 pode ser feita isoladamente das outras que compõem o curso, mas sugere-se o estudo de todas as unidades. Vários instrumentos aqui apresentados foram utilizados nos outros – quadros, figuras, fluxogramas, infográficos – com a sinalização numérica de cada um, acesso por *link* ou pela identificação numérica do instrumento.

Como objetivo educacional, espera-se que, ao final do módulo e do curso, o profissional médico da Atenção Básica tenha ampliado suas competências no processo de atenção à pessoa com queixa ou manifestação cardiológica e na organização do processo de Atenção Básica à Saúde que envolva a pessoa, a família e a comunidade, em um contexto de trabalho em equipe e em rede de atenção.

O profissional médico, que deseja obter certificado do curso, deverá realizar uma avaliação *on-line*.

Considerações finais sobre o curso

Embora cada unidade apresente seus aspectos temáticos específicos, muitos instrumentos educacionais são comuns – quadros, figuras, fluxogramas, vídeos, *links* de referência –; a utilização cruzada no texto foi feita no sentido de organizar esses instrumentos, sem a intenção de repetição.

Embora o acesso a cada um dos módulos seja aberto para visitaçã, consulta ou acesso aos instrumentos educacionais, o profissional médico, que deseja obter certificado do curso, deverá realizar uma avaliação formativa on-line ao longo das unidades, valendo 40 pontos, será solicitada aos profissionais em formação, e uma avaliação final, também on-line, valendo 60 pontos. Para aqueles que os que obtiverem o total de 60 pontos ou mais de acerto, será enviado, por via eletrônica, imediatamente, um certificado de aprovação.

Espera-se que, ao final do curso, para o profissional médico da Atenção Básica tenha ampliado suas competências no processo de atenção à pessoa com queixa ou manifestação cardiológica e na organização do processo de Atenção Básica à Saúde que envolva a pessoa, a família e a comunidade, em um contexto de trabalho em equipe e em rede de atenção.

Além de sua apresentação no curso, todo o conteúdo formativo está disponível:

- na Biblioteca Virtual Nescon (<https://www.nescon.medicina.ufmg.br/biblioteca/>) e
- no Acervo de Recursos Educacionais em Saúde (ARES), do Ministério da Saúde (<https://ares.unasus.gov.br/acervo>).

Em ambos também outros cursos e recursos *on-line* estarão disponíveis.

O profissional médico, que deseja obter certificado do curso, deverá realizar uma avaliação *on-line*.



Referências

Referências

ASSOCIAÇÃO BRASILEIRA PARA O ESTUDO DA OBESIDADE E DA SÍNDROME METABÓLICA. **Diretrizes brasileiras de obesidade 2016**. 4.ed. São Paulo: ABESO, 2016. Disponível em: <http://www.abeso.org.br/uploads/downloads/92/57fcc403e5da.pdf>. Acesso em: 10 out. 2018.

BOCCHI, E. A. et al. III Diretriz Brasileira de Insuficiência Cardíaca Crônica. **Arq Bras Cardiol.**, v. 93, n. 1., 2009. Suplemento 1. Disponível em: http://www.scielo.br/pdf/abc/v93n1s1/abc93_1s1.pdf. Acesso em: 12 dez. 2017.

BRASIL. Ministério da Saúde. Secretaria de Vigilância em Saúde. Departamento de Análise de Situação de Saúde. **Plano de ações estratégicas para o enfrentamento das doenças crônicas não transmissíveis (DCNT) no Brasil 2011-2022**. Brasília: Ministério da Saúde, 2011. 160p. Disponível em: http://bvsms.saude.gov.br/bvs/publicacoes/plano_acoes_enfrent_. Acesso em: 27 nov. 2017.

BRASIL. Ministério da Saúde. Rede Interagencial de Informações para a Saúde - RIPSa. **Indicadores e dados básicos - Brasil - 2012**. Brasília: Ministério da Saúde, 2012. Disponível em: <http://tabnet.datasus.gov.br/cgi/idb2012/matriz.htm>. Acesso em: 27 nov. 2017.

BRASIL. Ministério da Saúde. Secretaria de Atenção à Saúde. Departamento de Atenção Básica. **Estratégias para o cuidado da pessoa com doença crônica: diabetes mellitus**. Brasília: Ministério da Saúde, 2013. Disponível em: https://bvsms.saude.gov.br/bvs/publicacoes/estrategias_cuidado_pessoa_diabetes_mellitus_cab36.pdf. Acesso em: 10 out. 2018.

BRICKLEY, L. S.; SZILAGYI, P. G. **Bates: propedêutica médica**. 11. ed. Rio de Janeiro: Guanabara Koogan, 2015. 1076p.

BRIGNOLE, M. et al. Guidelines on management (diagnosis and treatment) of syncope – update 2004. **Eur Heart J**, v. 25, p. 2054-2072, 2004. Disponível em: <https://academic.oup.com/eurheartj/article-pdf/25/22/2054/17887777/F99.pdf>. Acesso em: 12 dez. 2017.

BRIGNOLE, M. et al. 2018 ESC Guidelines for the diagnosis and management of syncope. **Eur Heart J**, v. 39, n. 21, p. 1883-1948, 2018. Disponível em: <https://academic.oup.com/eurheartj/article-pdf/39/21/1883/25230308/ehy037.pdf>. Acesso em: 08 ago. 2018.

CESAR, L. A. et al. Diretriz de doença coronária estável. **Arq Bras Cardiol.**, v. 103, n. 2, 2014. Suplemento 2. Disponível em: http://www.scielo.br/pdf/abc/v103n2s2/pt_0066-782X-abc-103-02-s2-0001.pdf . Acesso em: 03 ago. 2018.

COELHO, E. B. Mecanismo de formação de edemas. **Medicina, Ribeirão Preto**, v. 37, n. 3/4, p. 189-198, 2004. Disponível em: <http://www.revistas.usp.br/rmrp/article/view/496/495> . Acesso em: 20 set. 2018.

COHN, P. F.; FOX, K. M.; DALY, C. Silent myocardial ischemia. **Circulation**, v. 108, p.1263-1277, 2003. Disponível em: <https://www.ahajournals.org/doi/pdf/10.1161/01.CIR.0000088001.59265.EE> . Acesso em: 27 nov. 2017.

COMITÊ COORDENADOR DA DIRETRIZ DE INSUFICIÊNCIA CARDÍACA. Diretriz brasileira de insuficiência cardíaca crônica e aguda. **Arq Bras Cardiol.**, v. 111, n. 3, p. 436-539, 2018. Disponível em: <http://publicacoes.cardiol.br/portal/abc/portugues/2018/v11103/pdf/11103021.pdf>. Acesso em: 09 out. 2018.

COUTO, A. A. et al. **Semiologia cardiovascular**. São Paulo: Atheneu, 2002.

FARIA, H. P.; CAMPOS, F. C. C.; SANTOS, M. A. **Planejamento, avaliação e programação das ações de saúde**. Belo Horizonte: NESCON/UFMG, 2018. 97p. Disponível em: <https://www.nescon.medicina.ufmg.br/biblioteca/imagem/modulo-planejamento-avaliacao-saude.pdf> . Acesso em: 18. jun. 2018.

FERREIRA, J. F.M. et al. Isquemia silenciosa na doença coronariana estável em vigência de tratamento medicamentoso. **Arq Bras Cardiol**, v.89, n. 5, p. 312-318, 2007. Disponível em: <http://www.scielo.br/pdf/abc/v89n5/06.pdf>. Acesso em: 27 nov. 2017.

FRUERGAAARD, P. et al. The diagnoses of patients admitted with acute chest pain but without myocardial infarction. **Eur Heart J**, v. 17, n. 7, p. 1028-1034, 1996. Disponível em: <https://pdfs.semanticscholar.org/efb5/df37a5753e865824fd56515e6a4a8d0b1bc7.pdf> . Acesso em: 12 dez. 2017.

GOLDWASSER, G. P. **Eletrocardiograma orientado para o clínico**. 3. ed. São Paulo: Rubio, 2009, 528p.

HEART score for chest pain patients. **HEART**, 2019. Disponível em: <http://www.heartscore.nl/> . Acesso em: 12 abr. 2018.

KAPOOR, W. N. Current evaluation and management of syncope. **Circulation**, v. 106, p.1606-1609, 2002. Disponível em: <http://circ.ahajournals.org/content/106/13/1606.full.pdf?download=true>. Acesso em: 12 dez. 2017.

LANG, R. et al. Recommendations for cardiac chamber quantification by echocardiography in adults: an update from the American Society of Echocardiography and the European Association of Cardiovascular Imaging. **J American Soc Echocardiog.** v. 28, n. 1, p. 1-39, 2015. Disponível em: <http://asecho.org/wordpress/wp-content/uploads/2015/01/ChamberQuantification2015.pdf>. Acesso em: 22 fev. 2018.

LOPEZ, M.; LAURENTYS-MEDEIROS, J. **Semiologia médica: as bases do diagnóstico clínico.** 4. ed. Rio de Janeiro: Revinter, 1999.

MAIA, M. M. C. Pressão arterial. In: SILVA, R. M. F. L. **Tratado de semiologia médica.** Rio de Janeiro: Guanabara Koogan, 2014.

MALACHIAS, M. V. B. et al. 7a. Diretriz Brasileira de Hipertensão Arterial. **Arq Bras Cardiol,** v. 107, n. 3, 2016. Suplemento 3. Disponível em: http://publicacoes.cardiol.br/2014/diretrizes/2016/05_HIPERTENSAO_ARTERIAL.pdf . Acesso em: 15 mar. 2017.

MALTA, D. C. et al. A vigilância e o monitoramento das principais doenças crônicas não transmissíveis no Brasil: Pesquisa Nacional de Saúde, 2013. **Rev. Bras. Epidemiol.** v.18, p. 3-16, 2015. Suplemento 2. Disponível em: <http://www.scielo.br/pdf/rbepid/v18s2/1980-5497-rbepid-18-s2-00003.pdf> . Acesso em: 27 nov. 2017.

MANN, D. L. et al. **Braunwald: tratado de doenças cardiovasculares.** 10. ed. Rio de Janeiro: Elsevier Brasil, 2017.

MATOS, D. I. A. Acuidade do eletrocardiograma no diagnóstico de hipertrofia ventricular esquerda. **Rev. Bras. Epidemiol,** v. 23, n. 6, p. 307-314, 2010. Disponível em: http://sociedades.cardiol.br/socerj/revista/2010_06/a2010_v23_n06_01dinarte.pdf . Acesso em: 15 mar. 2017.

McMURRAY, J. J. V. Systolic heart failure. **N Engl J of Med,** v. 362, p. 228-38, 2010.

McMURRAY, J. J. V. et al. Angiotensin–neprilysin inhibition versus enalapril in heart failure. **N Engl J of Med,** v. 371, p. 993-1004, 2014. Disponível em: <http://www.nejm.org/doi/pdf/10.1056/NEJMoa1409077>. Acesso em: 12 dez. 2017.

MEREU, R.; SAU, A.; LIM, P. B. Diagnostic algorithm for syncope. **Auton Neurosci.,** v. 184, p. 10-6, 2014. Disponível em: https://ac.els-cdn.com/S156607021400068X/1-s2.0-S156607021400068X-main.pdf?_tid=bd5c2e2c-4a1e-48f1-b22f-89e2fc3f0f0d&acdnat=1534946092_d5c843837799e295a75d1d58760220c6. Acesso em: 22 ago. 2018.

MOLINARI, L. C.; BOTEON, J. E. **Oftalmologia na atenção básica à saúde**. Belo Horizonte: Nescon/UFMG, 2016. 204p. Disponível em: <https://www.nescon.medicina.ufmg.br/biblioteca/imagem/Oftalmologia-na-ABS-2016.pdf>. Acesso em: 10 out. 2018.

MONTALESCOT, G. et al. 2013 ESC guidelines on the management of stable coronary artery disease: the task force on the management of stable coronary artery disease of the European Society of Cardiology. **Eur Heart J**, v. 34, n. 38, p. 2949-3003, 2013. Disponível em: https://www.escardio.org/static_file/Escardio/Guidelines/publications/ANGINA2013_Stable_Coronary_Artery_Disease_web_addenda.pdf. Acesso em: 16 abr. 2018.

MOREIRA, M. C. V.; MONTENEGRO, S. T.; DE PAOLA, A. A. **Livro texto da Sociedade Brasileira de Cardiologia**. Rio de Janeiro: Manole, 2015. 109p.

NATIONAL INSTITUTES OF HEALTH. **Third Report of the National Cholesterol Education Program (NCEP) Expert Panel on detection, evaluation, and treatment of high blood cholesterol in adults (Adult Treatment Panel III)**. Final report. Maryland: NIH, 2018. Disponível em: <https://www.nhlbi.nih.gov/files/docs/resources/heart/atp-3-cholesterol-full-report.pdf>. Acesso em: 10 out. 2018.

NETTO, R. et al. Exame do fundo de olho. In: BARROS, E. et al. **Exame clínico: consulta rápida**. 2. ed. Porto Alegre: Artmed, 2004.

NICOLAU, J. C. et al. Diretrizes da Sociedade Brasileira de Cardiologia sobre angina instável e infarto agudo do miocárdio sem supradesnível do segmento ST: (II edição, 2007) – atualização 2013/2014. **Arq Bras Cardiol**, v. 102, n. 3, p. 1-61, mar. 2014. Suplemento 1. Disponível em: http://publicacoes.cardiol.br/2014/diretrizes/2014/Diretriz_de_IAM.pdf. Acesso em: 12 dez. 2017.

PAGE, R. L. et al. 2015 ACC/AHA/HRS Guideline for the management of adult patients with supraventricular tachycardia: a report of the American College of Cardiology/American Heart Association Task Force on Clinical Practice Guidelines and the Heart Rhythm Society. **J Am Coll Cardiol.**, v. 67, n. 13, p. e27-e115, 2016. Disponível em: <http://circ.ahajournals.org/content/early/2015/09/22/CIR.0000000000000311.full.pdf?download=true>. Acesso em: 12 dez. 2017.

PASTORE, C. A. et al. Diretrizes da Sociedade Brasileira de Cardiologia sobre análise e emissão de laudos eletrocardiográficos. **Arq Bras Cardiol**, v. 93, n. 3, 2009. Suplemento 2. Disponível em: <http://www.scielo.br/pdf/abc/v93n3s2/v93n3s2a01.pdf>. Acesso em: 30 maio 2018.

PONIKOWSKI, P. et al. 2016 ESC Guidelines for the diagnosis and treatment of acute and chronic heart failure: the task force for the diagnosis and treatment of acute and chronic heart failure of the European Society of Cardiology (ESC). **European Heart Journal**, v. 37, n. 27, p. 2129-2200, 14 July 2016. Disponível em: <https://academic.oup.com/eurheartj/article/37/27/2129/1748921>. Acesso em: 12 dez. 2017.

PORTO, C. C.; RICO, A. L. **Porto Semiologia médica**. Rio de Janeiro: Guanabara Koogan, 2013.

REAGAN, B. W.; HUANG, R. L.; CLAIR, W. K. Palpitations: an annoyance that may require clairvoyance. **Circulation**, v. 125, p. 958-965, 2012. Disponível em: <http://circ.ahajournals.org/content/125/7/958.full.pdf?download=true>. Acesso em: 23 fev. 2018.

SCALA, L. C.; MAGALHÃES, L. B. MACHADO, A. Epidemiologia da hipertensão arterial sistêmica. In: MOREIRA, S. M.; DE PAOLA, A. V. **Livro texto da Sociedade Brasileira de Cardiologia**. 2. ed. São Paulo: Manole, 2015. p. 780-5.

SHELDON, R. et al. Historical criteria that distinguish syncope from seizures. **J Am Coll Cardiol**, v. 46, p. 142-48, 2002. Disponível em: <1-s2.0-S073510970201940X-main.pdf>. Acesso em: 12 dez. 2017.

SHEN, W-K. et al. 2017 ACC/AHA/HRS Guideline for the evaluation and management of patients with syncope. **J Am Coll Cardiol**, v. 70, n. 5, 2017. Disponível em: <http://www.onlinejacc.org/content/accj/70/5/e39.full.pdf> . Acesso em: 12 dez. 2017.

SIELA, D. Chest radiograph evaluation and interpretation. **AACN Adv Crit Care**, v. 19, n. 4, p. 444-473. Disponível em: <http://acc.aacnjournals.org/content/19/4/444>. Acesso em: 21 fev. 2019.

SILVA, R. M. F. L et al. Valor preditivo de variáveis clínicas e eletrofisiológicas em pacientes com cardiopatia chagásica crônica e taquicardia ventricular não-sustentada. **Arq Bras Cardiol**, v. 75, n.1, p. 33-40, 2000. Disponível em: <http://publicacoes.cardiol.br/abc/2000/7501/75010004.pdf>. Acesso em: 27 nov. 2018.

SILVA, R. M. F. L. Syncope: epidemiology, etiology and prognosis. **Front Physiol.**, v. 5, n. 471, 2014a. Disponível em: https://www.researchgate.net/profile/Rose_Silva/publication/269105767_Syncope_Epidemiology_etiology_and_prognosis/links/5488ca580cf289302e30b962/Syncope-Epidemiology-etiology-and-prognosis.pdf. Acesso em: 12 dez. 2017.

SILVA, R. M. F. L. **Tratado de semiologia médica**. Rio de Janeiro: Guanabara Koogan, 2014b.

SILVA, R. M. F. L. Arritmias cardíacas. In: PIRES, M. T. B.; STARLING, S. V. **ERAZO**: manual de urgências em pronto-socorro. 11. ed. Rio de Janeiro: Guanabara Koogan, 2017, 1200p.

SOCIEDADE BRASILEIRA DE CARDIOLOGIA. **Cardiômetro**. 2015. Disponível em: <http://www.cardiometro.com.br/antiores.asp>. Acesso em: 12 jan. 2017.

SOCIEDADE BRASILEIRA DE CARDIOLOGIA. Sociedade Brasileira de Hipertensão. Sociedade Brasileira de Nefrologia. VI Diretrizes Brasileiras de Hipertensão. **Arq Bras Cardiol**, v. 95, n. 1, p. 1-51, 2010. Suplemento 1. Disponível em: http://publicacoes.cardiol.br/consenso/2010/Diretriz_hipertensao_associados.pdf. Acesso em: 12 dez. 2017.

SOCIEDADE BRASILEIRA DE HIPERTENSÃO et al. I Diretriz Brasileira de Diagnóstico e Tratamento da Síndrome Metabólica. **Rev Soc Bras Hipert.**, v. 17, n. 4, 2004. Disponível em: <http://www.scielo.br/pdf/abc/v84s1/a01v84s1.pdf>. Acesso em: 10 out. 2018.

UNIVERSIDADE FEDERAL DE MINAS GERAIS. Faculdade de Medicina. Núcleo de Educação em Saúde Coletiva. **Sistema de valvas cardíacas**. Roteiro: Rosália Moraes Torres. Belo Horizonte: Nescon/UFMG, 2018a. (3 min.13s) son. color. Disponível em: < https://www.nescon.medicina.ufmg.br/biblioteca/imagem/sistema-valvas-cardiacas_720.mp4 >. Acesso em: 28 fev. 2019.

UNIVERSIDADE FEDERAL DE MINAS GERAIS. Faculdade de Medicina. Núcleo de Educação em Saúde Coletiva. **Ciclo cardíaco**: curvas de pressão do lado esquerdo do coração. Roteiro: Rosália Moraes Torres. Belo Horizonte: Nescon/UFMG, 2018b. (6 min.36s) son. color. Disponível em: < https://www.nescon.medicina.ufmg.br/biblioteca/imagem/ciclo-cardiaco-pessoes-coracao-esquerdo_720.mp4 >. Acesso em: 28 fev. 2019.

UNIVERSIDADE FEDERAL DE MINAS GERAIS. Faculdade de Medicina. Núcleo de Educação em Saúde Coletiva. **Ciclo cardíaco**: curvas de pressão do lado direito do coração. Roteiro: Rosália Moraes Torres. Belo Horizonte: Nescon/UFMG, 2018c. (5 min.24s) son. color. Disponível em: < <https://www.nescon.medicina.ufmg.br/biblioteca/imagem/ciclo-cardiaco-pessoes-coracao-direito-720.mp4> >. Acesso em: 28 fev. 2019.

UNIVERSIDADE FEDERAL DE MINAS GERAIS. Faculdade de Medicina. Núcleo de Educação em Saúde Coletiva. **Sopro na estenose valvar aórtica**. Roteiro: Rosália Moraes Torres. Belo Horizonte: Nescon/UFMG, 2018d. (4 min.48s) son. color. Disponível em: < https://www.nescon.medicina.ufmg.br/biblioteca/imagem/sopro-estenose-valvar-a%C3%B3rtica_720.mp4 >. Acesso em: 28 fev. 2019.

UNIVERSIDADE FEDERAL DE MINAS GERAIS. Faculdade de Medicina. Núcleo de Educação em Saúde Coletiva. **Sopro na insuficiência aórtica**. Roteiro: Rosália Morais Torres. Belo Horizonte: Nescon/UFMG, 2018e. (3 min.09s) son. color. Disponível em: < https://www.nescon.medicina.ufmg.br/biblioteca/imagem/sopro-insuficiencia-aortica_720.mp4 >. Acesso em: 28 fev. 2019.

UNIVERSIDADE FEDERAL DE MINAS GERAIS. Faculdade de Medicina. Núcleo de Educação em Saúde Coletiva. **Sopro na estenose mitral**. Roteiro: Rosália Morais Torres. Belo Horizonte: Nescon/UFMG, 2018f. (4 min.15s) son. color. Disponível em: < https://www.nescon.medicina.ufmg.br/biblioteca/imagem/sopro-estenose-mitral_720.mp4 >. Acesso em: 28 fev. 2019.

UNIVERSIDADE FEDERAL DE MINAS GERAIS. Faculdade de Medicina. Núcleo de Educação em Saúde Coletiva. **Sopro na insuficiência mitral**. Roteiro: Rosália Morais Torres. Belo Horizonte: Nescon/UFMG, 2018g. (3 min.55s) son. color. Disponível em: < https://www.nescon.medicina.ufmg.br/biblioteca/imagem/sopro-insuficiencia-mitral_720.mp4 >. Acesso em: 28 fev. 2019.

UNIVERSIDADE FEDERAL DE MINAS GERAIS. Faculdade de Medicina. Núcleo de Educação em Saúde Coletiva. **Sopro na insuficiência tricúspide**. Roteiro: Rosália Morais Torres. Belo Horizonte: Nescon/UFMG, 2018h. (3 min.43s) son. color. Disponível em: < https://www.nescon.medicina.ufmg.br/biblioteca/imagem/sopro-insuficiencia-tricusvide_720.mp4 >. Acesso em: 28 fev. 2019.

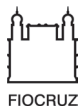UNIVERSIDADE FEDERAL DE MINAS GERAIS. Faculdade de Medicina. Núcleo de Educação em Saúde Coletiva. **Sopro na estenose valvar pulmonar**. Roteiro: Rosália Morais Torres. Belo Horizonte: Nescon/UFMG, 2018i. (3 min.09s) son. color. Disponível em: < https://www.nescon.medicina.ufmg.br/biblioteca/imagem/sopro-estenose-valvar-pulmonar_720.mp4 >. Acesso em: 28 fev. 2019.

YANCY, C. W. et al. 2013 ACCF/AHA Guideline for the management of heart failure. **Circulation**, v. 128, n. 16, p. e240-327, 2013. Disponível em: <https://www.ahajournals.org/doi/pdf/10.1161/CIR.0b013e31829e8807>. Acesso em: 12 dez. 2017.

YANCY, C. W. et al. 2017 ACC Expert consensus decision pathway for optimization of heart failure treatment: answers to 10 pivotal issues about heart failure with reduced ejection fraction: a report of the American College of Cardiology Task Force on expert consensus decision pathways. **J Am Coll Cardiol**, v. 71, n. 2, p. 201-230, 2018. Disponível em: <https://www.sciencedirect.com/science/article/pii/S073510971741641X/pdf?md5=863062779746f109ae2c3b7c28d12076&pid=1-s2.0-S073510971741641X-main.pdf&download=true&isDTMRedir=true>. Acesso em: 12 dez. 2017.

WEINER, D. A. et al. Exercise stress testing: correlations among history of angina, ST-segment response and prevalence of coronary artery disease in the Coronary Artery Surgery Study (CASS). **N Engl J Med**, v. 301, p. 230-5. 1979. Disponível em: <https://www.nejm.org/doi/full/10.1056/NEJM197908023010502>. Acesso em: 12 dez. 2017.

WORLD HEALTH ORGANIZATION. Obesity: preventing and managing the global epidemic. **Report of a World Health Organization Consultation**. Geneva: World Health Organization, 2000. Disponível em: http://apps.who.int/iris/bitstream/10665/42330/1/WHO_TRS_894.pdf?ua=1. Acesso em: 28 maio 2018.



SGTES



MINISTÉRIO DA
SAÚDE

MINISTÉRIO DA
EDUCAÇÃO

