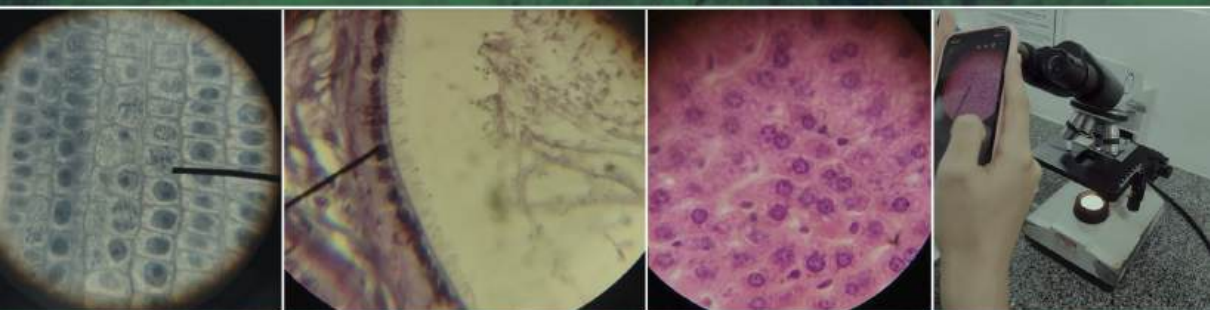


FABIANA DE FÁTIMA FERREIRA

AULAS PRÁTICAS DE

# BIOLOGIA CELULAR:

ROTEIROS E VÍDEOS



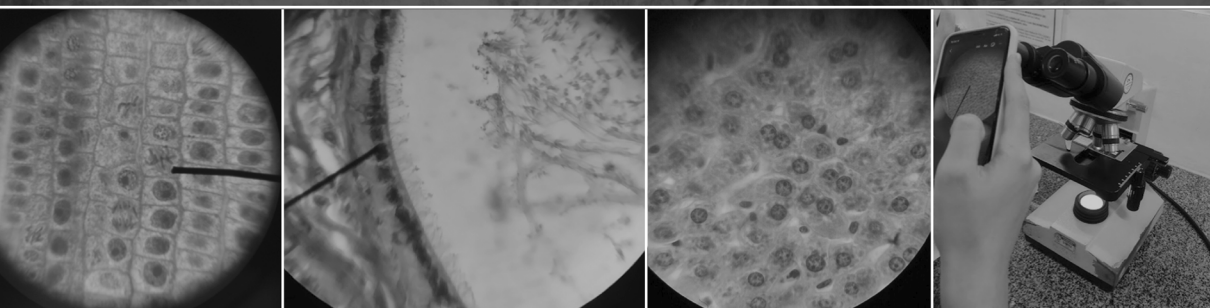
**Atena**  
Editora  
Ano 2023

FABIANA DE FÁTIMA FERREIRA

AULAS PRÁTICAS DE

# BIOLOGIA CELULAR:

ROTEIROS E VÍDEOS



**Atena**  
Editora  
Ano 2023

**Editora chefe**

Profª Drª Antonella Carvalho de Oliveira

**Editora executiva**

Natalia Oliveira

**Assistente editorial**

Flávia Roberta Barão

**Bibliotecária**

Janaina Ramos

**Projeto gráfico**

Camila Alves de Cremo

Luiza Alves Batista

Fernanda Jasinski

**Imagens da capa**

iStock

**Edição de arte**

Luiza Alves Batista

2023 by Atena Editora

Copyright © Atena Editora

Copyright do texto © 2023 Os autores

Copyright da edição © 2023 Atena

Editora

Direitos para esta edição cedidos à Atena Editora pelos autores.

Open access publication by Atena

Editora



Todo o conteúdo deste livro está licenciado sob uma Licença de Atribuição *Creative Commons*. Atribuição-Não-Comercial-NãoDerivativos 4.0 Internacional (CC BY-NC-ND 4.0).

O conteúdo dos artigos e seus dados em sua forma, correção e confiabilidade são de responsabilidade exclusiva dos autores, inclusive não representam necessariamente a posição oficial da Atena Editora. Permitido o *download* da obra e o compartilhamento desde que sejam atribuídos créditos aos autores, mas sem a possibilidade de alterá-la de nenhuma forma ou utilizá-la para fins comerciais.

Todos os manuscritos foram previamente submetidos à avaliação cega pelos pares, membros do Conselho Editorial desta Editora, tendo sido aprovados para a publicação com base em critérios de neutralidade e imparcialidade acadêmica.

A Atena Editora é comprometida em garantir a integridade editorial em todas as etapas do processo de publicação, evitando plágio, dados ou resultados fraudulentos e impedindo que interesses financeiros comprometam os padrões éticos da publicação. Situações suspeitas de má conduta científica serão investigadas sob o mais alto padrão de rigor acadêmico e ético.

**Conselho Editorial**

**Ciências Biológicas e da Saúde**

Profª Drª Aline Silva da Fonte Santa Rosa de Oliveira – Hospital Federal de Bonsucesso

Profª Drª Ana Beatriz Duarte Vieira – Universidade de Brasília

Profª Drª Ana Paula Peron – Universidade Tecnológica Federal do Paraná

Prof. Dr. André Ribeiro da Silva – Universidade de Brasília

Profª Drª Anelise Levay Murari – Universidade Federal de Pelotas

Prof. Dr. Benedito Rodrigues da Silva Neto – Universidade Federal de Goiás

Profª Drª Camila Pereira – Universidade Estadual de Londrina

Prof. Dr. Cirênio de Almeida Barbosa – Universidade Federal de Ouro Preto

Prof<sup>o</sup> Dr<sup>a</sup> Daniela Reis Joaquim de Freitas – Universidade Federal do Piauí  
 Prof<sup>o</sup> Dr<sup>a</sup> Danyelle Andrade Mota – Universidade Tiradentes  
 Prof. Dr. Davi Oliveira Bizerril – Universidade de Fortaleza  
 Prof<sup>o</sup> Dr<sup>a</sup> Débora Luana Ribeiro Pessoa – Universidade Federal do Maranhão  
 Prof. Dr. Douglas Siqueira de Almeida Chaves – Universidade Federal Rural do Rio de Janeiro  
 Prof. Dr. Edson da Silva – Universidade Federal dos Vales do Jequitinhonha e Mucuri  
 Prof<sup>o</sup> Dr<sup>a</sup> Elizabeth Cordeiro Fernandes – Faculdade Integrada Medicina  
 Prof<sup>o</sup> Dr<sup>a</sup> Eleuza Rodrigues Machado – Faculdade Anhanguera de Brasília  
 Prof<sup>o</sup> Dr<sup>a</sup> Elane Schwinden Prudêncio – Universidade Federal de Santa Catarina  
 Prof<sup>o</sup> Dr<sup>a</sup> Eysler Gonçalves Maia Brasil – Universidade da Integração Internacional da Lusofonia Afro-Brasileira  
 Prof. Dr. Ferlando Lima Santos – Universidade Federal do Recôncavo da Bahia  
 Prof<sup>o</sup> Dr<sup>a</sup> Fernanda Miguel de Andrade – Universidade Federal de Pernambuco  
 Prof<sup>o</sup> Dr<sup>a</sup> Fernanda Miguel de Andrade – Universidade Federal de Pernambuco  
 Prof. Dr. Fernando Mendes – Instituto Politécnico de Coimbra – Escola Superior de Saúde de Coimbra  
 Prof<sup>o</sup> Dr<sup>a</sup> Gabriela Vieira do Amaral – Universidade de Vassouras  
 Prof. Dr. Gianfábio Pimentel Franco – Universidade Federal de Santa Maria  
 Prof. Dr. Guillermo Alberto López – Instituto Federal da Bahia  
 Prof. Dr. Helio Franklin Rodrigues de Almeida – Universidade Federal de Rondônia  
 Prof<sup>o</sup> Dr<sup>a</sup> Lara Lúcia Tescarollo – Universidade São Francisco  
 Prof. Dr. Igor Luiz Vieira de Lima Santos – Universidade Federal de Campina Grande  
 Prof. Dr. Jefferson Thiago Souza – Universidade Estadual do Ceará  
 Prof. Dr. Jesus Rodrigues Lemos – Universidade Federal do Delta do Parnaíba – UFDPAr  
 Prof. Dr. Jônatas de França Barros – Universidade Federal do Rio Grande do Norte  
 Prof. Dr. José Aderval Aragão – Universidade Federal de Sergipe  
 Prof. Dr. José Max Barbosa de Oliveira Junior – Universidade Federal do Oeste do Pará  
 Prof<sup>o</sup> Dr<sup>a</sup> Juliana Santana de Curcio – Universidade Federal de Goiás  
 Prof<sup>o</sup> Dr<sup>a</sup> Kelly Lopes de Araujo Appel – Universidade para o Desenvolvimento do Estado e da Região do Pantanal  
 Prof<sup>o</sup> Dr<sup>a</sup> Larissa Maranhão Dias – Instituto Federal do Amapá  
 Prof<sup>o</sup> Dr<sup>a</sup> Lívia do Carmo Silva – Universidade Federal de Goiás  
 Prof<sup>o</sup> Dr<sup>a</sup> Luciana Martins Zuliani – Pontifícia Universidade Católica de Goiás  
 Prof. Dr. Luís Paulo Souza e Souza – Universidade Federal do Amazonas  
 Prof<sup>o</sup> Dr<sup>a</sup> Magnólia de Araújo Campos – Universidade Federal de Campina Grande  
 Prof. Dr. Marcus Fernando da Silva Praxedes – Universidade Federal do Recôncavo da Bahia  
 Prof<sup>o</sup> Dr<sup>a</sup> Maria Tatiane Gonçalves Sá – Universidade do Estado do Pará  
 Prof. Dr. Maurilio Antonio Varavallo – Universidade Federal do Tocantins  
 Prof. Dr. Max da Silva Ferreira – Universidade do Grande Rio  
 Prof<sup>o</sup> Dr<sup>a</sup> Mylena Andréa Oliveira Torres – Universidade Ceuma  
 Prof<sup>o</sup> Dr<sup>a</sup> Natiéli Piovesan – Instituto Federaci do Rio Grande do Norte  
 Prof. Dr. Paulo Inada – Universidade Estadual de Maringá  
 Prof. Dr. Rafael Henrique Silva – Hospital Universitário da Universidade Federal da Grande Dourados  
 Prof<sup>o</sup> Dr<sup>a</sup> Regiane Luz Carvalho – Centro Universitário das Faculdades Associadas de Ensino  
 Prof<sup>o</sup> Dr<sup>a</sup> Renata Mendes de Freitas – Universidade Federal de Juiz de Fora  
 Prof<sup>o</sup> Dr<sup>a</sup> Sheyla Mara Silva de Oliveira – Universidade do Estado do Pará  
 Prof<sup>o</sup> Dr<sup>a</sup> Suely Lopes de Azevedo – Universidade Federal Fluminense  
 Prof<sup>o</sup> Dr<sup>a</sup> Taísa Ceratti Treptow – Universidade Federal de Santa Maria  
 Prof<sup>o</sup> Dr<sup>a</sup> Vanessa da Fontoura Custódio Monteiro – Universidade do Vale do Sapucaí  
 Prof<sup>o</sup> Dr<sup>a</sup> Vanessa Lima Gonçalves – Universidade Estadual de Ponta Grossa  
 Prof<sup>o</sup> Dr<sup>a</sup> Vanessa Bordin Viera – Universidade Federal de Campina Grande  
 Prof<sup>o</sup> Dr<sup>a</sup> Welma Emidio da Silva – Universidade Federal Rural de Pernambuco

## Aulas práticas de biologia celular: roteiros e vídeos

**Diagramação:** Camila Alves de Cremo  
**Correção:** Flávia Roberta Barão  
**Indexação:** Amanda Kelly da Costa Veiga  
**Revisão:** A autora  
**Autora:** Fabiana de Fátima Ferreira

<b>Dados Internacionais de Catalogação na Publicação (CIP)</b>	
F383	Ferreira, Fabiana de Fátima Aulas práticas de biologia celular: roteiros e vídeos / Fabiana de Fátima Ferreira. – Ponta Grossa - PR: Atena, 2023.  Formato: PDF Requisitos de sistema: Adobe Acrobat Reader Modo de acesso: World Wide Web Inclui bibliografia ISBN 978-65-258-1249-6 DOI: <a href="https://doi.org/10.22533/at.ed.496230603">https://doi.org/10.22533/at.ed.496230603</a>  1. Citologia. I. Ferreira, Fabiana de Fátima. II. Título. CDD 571.6
<b>Elaborado por Bibliotecária Janaina Ramos – CRB-8/9166</b>	

Fonte 8 franklin espaçamento simples

**Atena Editora**  
Ponta Grossa – Paraná – Brasil  
Telefone: +55 (42) 3323-5493  
[www.atenaeditora.com.br](http://www.atenaeditora.com.br)  
[contato@atenaeditora.com.br](mailto:contato@atenaeditora.com.br)

## DECLARAÇÃO DA AUTORA

A autora desta obra: 1. Atesta não possuir qualquer interesse comercial que constitua um conflito de interesses em relação ao artigo científico publicado; 2. Declara que participaram ativamente da construção dos respectivos manuscritos, preferencialmente na: a) Concepção do estudo, e/ou aquisição de dados, e/ou análise e interpretação de dados; b) Elaboração do artigo ou revisão com vistas a tornar o material intelectualmente relevante; c) Aprovação final do manuscrito para submissão.; 3. Certifica que os artigos científicos publicados estão completamente isentos de dados e/ou resultados fraudulentos; 4. Confirma a citação e a referência correta de todos os dados e de interpretações de dados de outras pesquisas; 5. Reconhece ter informado todas as fontes de financiamento recebidas para a consecução da pesquisa; 6. Autoriza a edição da obra, que incluem os registros de ficha catalográfica, ISBN, DOI e demais indexadores, projeto visual e criação de capa, diagramação de miolo, assim como lançamento e divulgação da mesma conforme critérios da Atena Editora.



## DECLARAÇÃO DA EDITORA

A Atena Editora declara, para os devidos fins de direito, que: 1. A presente publicação constitui apenas transferência temporária dos direitos autorais, direito sobre a publicação, inclusive não constitui responsabilidade solidária na criação dos manuscritos publicados, nos termos previstos na Lei sobre direitos autorais (Lei 9610/98), no art. 184 do Código Penal e no art. 927 do Código Civil; 2. Autoriza e incentiva os autores a assinarem contratos com repositórios institucionais, com fins exclusivos de divulgação da obra, desde que com o devido reconhecimento de autoria e edição e sem qualquer finalidade comercial; 3. Todos os e-book são *open access*, *desta forma* não os comercializa em seu site, sites parceiros, plataformas de *e-commerce*, ou qualquer outro meio virtual ou físico, portanto, está isenta de repasses de direitos autorais aos autores; 4. Todos os membros do conselho editorial são doutores e vinculados a instituições de ensino superior públicas, conforme recomendação da CAPES para obtenção do Qualis livro; 5. Não cede, comercializa ou autoriza a utilização dos nomes e e-mails dos autores, bem como nenhum outro dado dos mesmos, para qualquer finalidade que não o escopo da divulgação desta obra.

DEDICATÓRIA

Ao meu pai José Nadir Ferreira (*in memoriam*) e  
à minha mãe Marilene Poletto, meus grandes exemplos de vida  
Gratidão!



# AGRADECIMENTOS

À Deus

À todos os mestres que me guiaram até aqui

À minha família

<b>RESUMO .....</b>	<b>1</b>
<b>ABSTRACT .....</b>	<b>2</b>
<b>CONHECENDO O MICROSCÓPIO DE LUZ .....</b>	<b>3</b>
<b>CÉLULAS PROCARIOTAS E EUCARIOTAS - ESTUDO A PARTIR DE IMAGENS.....</b>	<b>6</b>
<b>A CÉLULA ANIMAL - ESTUDO A PARTIR DE OBSERVAÇÕES E DESENHOS .....</b>	<b>9</b>
<b>A CÉLULA ANIMAL - UTILIZANDO SMARTPHONE PARA OS ESTUDOS.....</b>	<b>11</b>
<b>A CÉLULA VEGETAL - ESTUDO A PARTIR DE OBSERVAÇÕES E DESENHOS .....</b>	<b>14</b>
<b>A CÉLULA VEGETAL - UTILIZANDO SMARTPHONE PARA OS ESTUDOS.....</b>	<b>16</b>
<b>A MEMBRANA PLASMÁTICA - IDENTIFICAÇÃO DE MEMBRANA PLASMÁTICA EM CÉLULAS GAMÉTICAS MACROSCÓPICAS E MICROSCÓPICAS .....</b>	<b>18</b>
<b>A MEMBRANA PLASMÁTICA - IDENTIFICAÇÃO DE MEMBRANA PLASMÁTICA EM CÉLULAS GAMÉTICAS MACROSCÓPICAS E MICROSCÓPICAS UTILIZANDO SMARTPHONE .....</b>	<b>20</b>
<b>ESPECIALIZAÇÕES DE MEMBRANA – CÍLIOS.....</b>	<b>23</b>
<b>ESPECIALIZAÇÕES DE MEMBRANA - CÍLIOS UTILIZANDO SMARTPHONE PARA OS ESTUDOS .....</b>	<b>25</b>
<b>ESPECIALIZAÇÕES DE MEMBRANA - MICROVILOSIDADES.....</b>	<b>28</b>
<b>ESPECIALIZAÇÕES DE MEMBRANA-MICROVILOSIDADES - UTILIZANDO SMARTPHONE PARA OS ESTUDOS .....</b>	<b>30</b>
<b>ESPECIALIZAÇÕES DE MEMBRANA–ESTEREOCÍLIOS - ESTUDO A PARTIR DE OBSERVAÇÕES E DESENHOS .....</b>	<b>33</b>
<b>ESPECIALIZAÇÕES DE MEMBRANA–ESTEREOCÍLIOS - UTILIZANDO SMARTPHONE PARA OS ESTUDOS .....</b>	<b>35</b>
<b>SISTEMA DE ENDOMEMBRANAS E SECREÇÃO CELULAR - ESTUDO PARTIR DE OBSERVAÇÕES E DESENHOS .....</b>	<b>37</b>
<b>SISTEMA DE ENDOMEMBRANAS E SECREÇÃO CELULAR - UTILIZANDO SMARTPHONE PARA ESTUDAR AS CÉLULAS CALICIFORMES.....</b>	<b>40</b>

<b>SISTEMA DE ENDOMEMBRANAS E SECREÇÃO CELULAR- ESTUDO EPIDÍDIMO CORADO PELA TÉCNICA DE IMPREGNAÇÃO PELA PRATA .....</b>	<b>44</b>
<b>SISTEMA DE ENDOMEMBRANAS E SECREÇÃO CELULAR- ESTUDO DO EPIDÍDIMO CORADO PELA TÉCNICA DE IMPREGNAÇÃO PELA PRATA UTILIZANDO SMARTPHONE.....</b>	<b>46</b>
<b>SISTEMA DE ENDOMEMBRANAS E SECREÇÃO CELULAR - ESTUDO DE CÉLULAS A PARTIR DE IMAGENS DE MICROSCOPIA ELETRÔNICA DE TRANSMISSÃO (MET).....</b>	<b>49</b>
<b>A CÉLULA MUSCULAR - ESTUDO A PARTIR DE OBSERVAÇÕES E DESENHOS .....</b>	<b>51</b>
<b>A CÉLULA MUSCULAR - UTILIZANDO SMARTPHONE PARA ESTUDAR A CÉLULA MUSCULAR ESTRIADA .....</b>	<b>53</b>
<b>NÚCLEO CELULAR - ESTUDO DE NÚCLEO CELULAR A PARTIR DE LÂMINAS HISTOLÓGICAS E ELETROMICROGRAFIAS .....</b>	<b>57</b>
<b>NÚCLEO CELULAR - ESTUDO DE NÚCLEO CELULAR UTILIZANDO SMARTPHONE.....</b>	<b>60</b>
<b>DIVISÃO CELULAR - ESTUDO DAS FASES DA MITOSE PARTIR DE OBSERVAÇÕES E DESENHOS .....</b>	<b>62</b>
<b>DIVISÃO CELULAR - ESTUDO DAS FASES DA MITOSE UTILIZANDO SMARTPHONE.....</b>	<b>64</b>
<b>REFERÊNCIAS .....</b>	<b>66</b>
<b>SOBRE A AUTORA .....</b>	<b>67</b>

# RESUMO

## AULAS PRÁTICAS DE BIOLOGIA CELULAR: ROTEIROS E VÍDEOS

A disciplina Biologia Celular geralmente integra a grade curricular dos cursos de Ciências da Saúde e Ciências Biológicas no 1º período. Por ser uma disciplina de base para outras disciplinas como genética, histologia, fisiologia, embriologia, patologia, microbiologia, entre outras, e possuir carga horária destinada à prática em laboratório de microscopia, faz-se necessário um intenso trabalho de revisão de conceitos e introdução ao ambiente laboratorial. Sendo assim o uso de ferramentas e metodologias que facilitem o trabalho de estudantes e professores torna-se fundamental para um bom rendimento no curso. Este livro de aulas e atividades práticas de Biologia Celular é uma ferramenta de trabalho que possui a compilação de roteiros de aulas realizadas ao longo de mais de 15 anos como docente na disciplina Biologia Celular, sendo aprimoradas com uso de tecnologias como plataformas digitais e smartphones. Durante todo o período de ensino remoto (por ocasião da pandemia de COVID- 19) observamos que as tecnologias utilizadas no ensino à distância, puderam colaborar nos processos de ensino-aprendizagem, mesmo em disciplinas que possuem componentes práticos em laboratórios. Após o retorno das aulas aos moldes presenciais inserimos estas tecnologias nas aulas práticas para a visualização de tecidos e células ao microscópio, facilitando a identificação de estruturas. Apresentamos aqui modelos de aulas práticas com observação de células ao microscópio e desenho a mão, bem como modelos de aulas práticas com observação e registro fotográfico utilizando a câmera dos smartphones acoplada a ocular do microscópio. Além disso, cada aula prática proposta possui em anexo alguns links que direcionam para vídeos feitos a partir da observação de lâminas em variadas ampliações, para que os estudantes possam acessar durante seus estudos. Ao disponibilizarmos este material, esperamos colaborar com professores e estudantes para um melhor aproveitamento dos seus estudos em biologia celular!

**PALAVRAS-CHAVE:** Biologia celular, aulas práticas, microscopia.

---

# ABSTRACT

## PRACTICAL CLASSES OF CELL BIOLOGY: SCRIPTS AND VÍDEOS

Cell Biology is usually part of the curriculum of Health Sciences and Biological Sciences courses in the 1st period. As it is a basic discipline for other such as genetics, histology, physiology, embryology, pathology, microbiology, among others, and by to possess workload intended practice in the microscopy laboratory, it is necessary an intense work of revision of concepts and introduction to the laboratory environment. Therefore, the use of tools and methodologies that facilitate the work of students and professors becomes fundamental for a good performance in the course. This book of practical Cell Biology classes is a work tool that has the compilation of class scripts carried out over more than 15 years as a teacher in the Cell Biology discipline, being improved with the use of technologies such as digital platforms and smartphones. During the entire period of remote teaching (due to the pandemic of COVID-19) we observed that the technologies used in distance learning could collaborate in the teaching-learning processes, even in disciplines that have practical components in laboratories. After the return of classes to the presence molds, we inserted these technologies in the practical classes for the visualization of tissues and cells under the microscope, facilitating the identification of structures. We present here models of practical classes with observation of cells under the microscope and hand drawing, as well as models of practical classes with observation and photographic recording using the smartphone camera coupled to the microscope eyepiece. In addition, each proposed practical class has attached some links that direct to videos made from the observation of slides in various magnifications, so that students can access during their studies. By making this material available, we hope to collaborate with teachers and students to make the most of their studies in cell biology!

**KEYWORDS:** Cell biology, practical classes, microscopy.

# CONHECENDO O MICROSCÓPIO DE LUZ

## OBJETIVO DA AULA:

- Conhecer todas as partes de um microscópio de luz e a melhor forma de utilizá-lo para otimizar seus estudos

## MATERIAL:

Microscópio ótico de luz, imagens, vídeos ilustrativos

## ATIVIDADE 1

### INTRODUÇÕES PARA O USO DO MICROSCÓPIO DE LUZ

- 1- Verifique se o microscópio está ligado no estabilizador e/ ou na tomada.
- 2- Verifique a voltagem (110-220) do microscópio antes de ligá-lo diretamente na tomada pois alguns são bivolt outros apenas 110v.
- 3- Coloque a lâmina sobre a MESA ou platina e prenda-a com a PRESILHA.
- 4- SEMPRE COMECE A VISUALIZAÇÃO COM AUMENTO MENOR: objetivas de 4x e depois 10x
- 6- Faça o foco com o auxílio do botão MACROMÉTRICO, para subir a mesa.
- 7- Movimente o botão do CHARRIOT, para os lados direito/esquerdo ou para frente/ atrás caso o tecido não esteja aparecendo.
- 8- Escolha uma REGIÃO de interesse para ampliar na objetiva 40x
- 9- A lente objetiva de 100X sempre deve ser utilizada com o óleo de imersão!!!

**AO UTILIZAR AS LENTES DE MAIOR AUMENTO TOME CUIDADO PARA NÃO QUEBRAR A LÂMINA, POIS nas objetivas de 40x e 100X a lâmina está MUITO perto da lente!!!**

## ATIVIDADE 2

**Assista ao vídeo disponível pelo link e observe figuras 1 e 2 .**

Link: <https://youtu.be/jQDPxUZP1nA>



Figura 1 - Microscópio de luz binocular



Figura 2 - Microscópio de luz visto em detalhe lateral



A) Cite o nome e a função de cada uma das partes do microscópio indicadas pelos números

- 1 \_\_\_\_\_
- 2 \_\_\_\_\_
- 3 \_\_\_\_\_
- 4 \_\_\_\_\_
- 5 \_\_\_\_\_
- 6 \_\_\_\_\_
- 7 \_\_\_\_\_
- 8 \_\_\_\_\_
- 9 \_\_\_\_\_
- 10 \_\_\_\_\_
- 11 \_\_\_\_\_
- 12 \_\_\_\_\_
- 13 \_\_\_\_\_
- 14 \_\_\_\_\_

## ATIVIDADE 2

Escreva passo a passo os procedimentos após o término da aula prática, ou seja, como você deve deixar o microscópio após finalizar suas atividades

---

---

---

---

---

---

---

---

---

---

---

---

---

---

---

---

---

---

---

---

---

---

---

---

---

---

---

---

---

---

# CÉLULAS PROCARIOTAS E EUCARIOTAS - ESTUDO A PARTIR DE IMAGENS

OBJETIVO DA AULA:

- Conhecer as estruturas que compõem as células PROCARIOTAS e as células EUCARIOTAS
- Identificar as diferenças entre estes dois tipos celulares

MATERIAL:

Imagens e esquemas obtidos a partir de microscopia eletrônica de transmissão



**Questões para responder:**

**Identificação de estruturas que compõem as células procariotas e eucariotas**

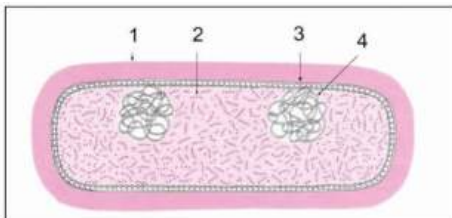


Figura 3 - Célula procariota. Modificado de Junqueira Carneiro, 2012.

## ATIVIDADE 1

Observe a célula ilustrada na figura 3. Escreva os nomes das estruturas identificadas pelos números

- 1 \_\_\_\_\_
- 2 \_\_\_\_\_
- 3 \_\_\_\_\_
- 4 \_\_\_\_\_

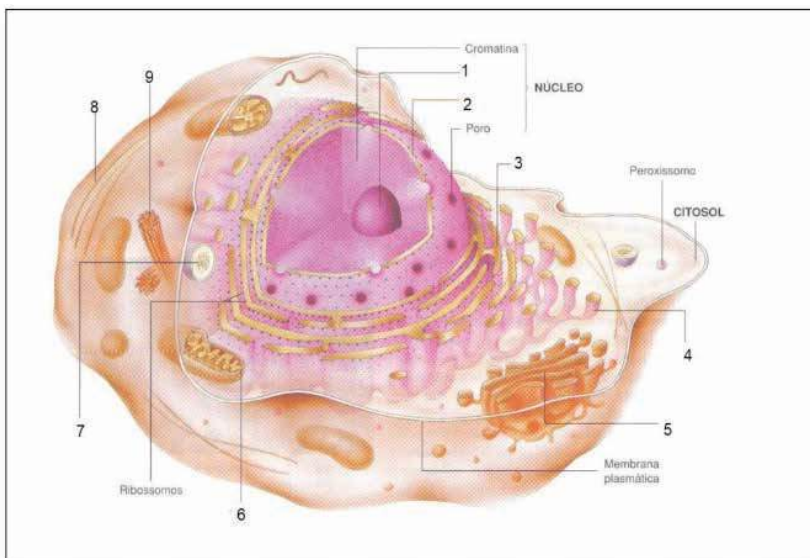


Figura 4 - Célula animal. Modificado de Amabis e Martho, 2019

## ATIVIDADE 2

Observe a figura 4 e escreva o nome das estruturas identificadas por números na célula animal

- |         |         |
|---------|---------|
| 1 _____ | 6 _____ |
| 2 _____ | 7 _____ |
| 3 _____ | 8 _____ |
| 4 _____ | 9 _____ |
| 5 _____ |         |

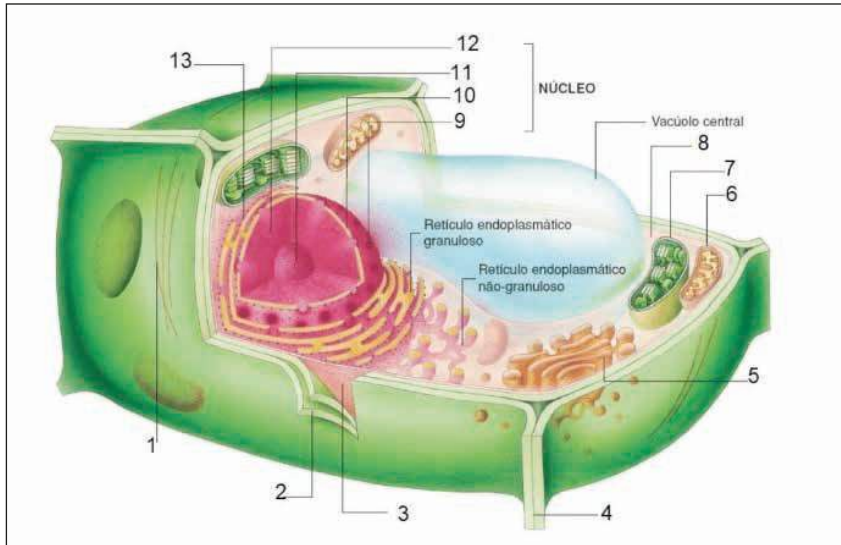


Figura 5 - Célula vegetal. Modificado de Amabis e Martho, 2019

## ATIVIDADE 3

Observe figura 5. Escreva o nome das estruturas identificadas por números

- |         |          |
|---------|----------|
| 1 _____ | 9 _____  |
| 2 _____ | 10 _____ |
| 3 _____ | 11 _____ |
| 5 _____ | 12 _____ |
| 6 _____ | 13 _____ |
| 7 _____ |          |
| 8 _____ |          |

#### ATIVIDADE 4

Com relação as células procariotas e eucariotas, responda:

- a) Explique as principais diferenças entre as células procariotas e eucariotas
- b) Quais reinos dos seres vivos são compostos por células procariotas?
- c) Quais reinos dos seres vivos são compostos por células eucariotas
- d) Quais são as principais diferenças entre uma célula eucariota animal e uma célula eucariota vegetal?

# A CÉLULA ANIMAL - ESTUDO A PARTIR DE OBSERVAÇÕES E DESENHOS

## OBJETIVO DA AULA:

- Praticar o manuseio das diferentes lentes objetivas para compreender a importância de cada ampliação nos estudos de órgãos e tecidos
- Identificar as partes da célula EUCARIOTA ANIMAL visíveis ao Microscópio de Luz

## MATERIAL :

Microscópio de luz

Lâmina permanente de fígado de rato; Coloração: Hematoxilina e Eosina (H.E.)

Vídeos explicativos nas objetivas: 4x, 10x, 40x e 100x

## ATIVIDADE 1

Observe o tecido hepático nos aumentos 4x e 10 x e observe a organização do tecido com lóbulos hepáticos

Nestas ampliações identifique os vasos sanguíneos e os hepatócitos organizados de forma geométrica em lóbulos.



**Utilize os vídeos para auxiliar em seus estudos:**

objetiva 4x <https://youtube.com/shorts/ZHUxzIAIwBk>

objetiva 10x <https://youtube.com/shorts/PZdzcmsiRos?feature=share>

objetiva 40x <https://youtu.be/1aAmoPrUM5c>

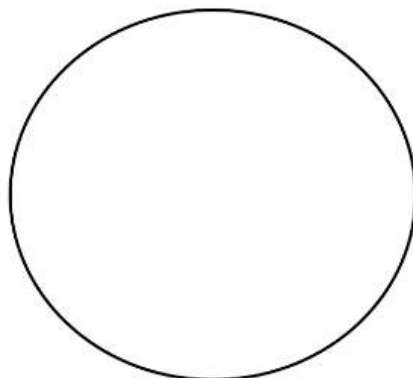
objetiva 100x <https://youtu.be/q3mxvJXpTGo>

## ATIVIDADE 2



### OBJETIVA 40x

No aumento 40x selecione um campo microscópico identifique e desenhe os hepatócitos individualmente com suas estruturas visíveis: **núcleo (nu)**, **citoplasma (cit)** e **membrana plasmática (mp)**



Objetiva 40x



### OBJETIVA 100x

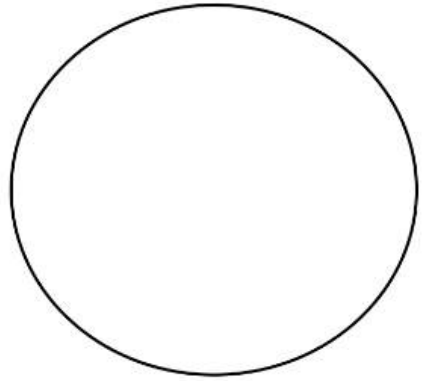
No aumento 100x selecione um campo microscópico identifique e desenhe os hepatócitos e suas estruturas:

**a) Núcleo (nu)** delimitado pela carioteca (ca)

No interior do núcleo identifique a cromatina (cr) e o(s) nucléolo(s) (nc)

**b) Citoplasma(cit):** em coloração rosa clara

**c) Membrana plasmática(mp):** limite da célula



Objetiva 100x

# A CÉLULA ANIMAL - UTILIZANDO SMARTPHONE PARA OS ESTUDOS

Uma interessante metodologia de estudo em aulas práticas de microscopia é fotografar as lâminas histológicas. Posicionando a câmera traseira do smartphone na ocular do microscópio é possível obter fotomicrografias de boa qualidade. Estas imagens servirão para identificação de células e estruturas e após a observação, poderão ser editadas e organizadas em forma de arquivos de slides e relatórios.

## AULA PRÁTICA COM UTILIZAÇÃO DE SMARTPHONE

### OBJETIVO DA AULA:

- Praticar o manuseio das diferentes lentes objetivas para compreender a importância de cada ampliação nos estudos de órgãos e tecidos
- Identificar as partes da célula EUCARIOTA ANIMAL visíveis ao microscópio de luz
- Criar um arquivo digital de imagens em diferentes ampliações (objetivas) de modo a facilitar o estudo e a aprendizagem das estruturas microscópicas

### MATERIAL :

- Microscópio de luz
- Lâmina permanente de fígado de rato. Coloração: Hematoxilina e Eosina (H.E.)
- Vídeos explicativos nas objetivas: 4x, 10x, 40x e 100x
- Smartphone

### ATIVIDADE 1

Observe o tecido hepático nos aumentos 4x e 10 x e observe a organização do tecido com lóbulos hepáticos

Nestas ampliações identifique os vasos sanguíneos e os hepatócitos organizados de forma geométrica em lóbulos.



### Utilize os vídeos para auxiliar em seus estudos:

objetiva 4x <https://youtube.com/shorts/ZHUxzIAIwBk>

objetiva 10x <https://youtube.com/shorts/PZdzcmsiRos?feature=share>

objetiva 40x <https://youtu.be/1aAmoPrUM5c>

objetiva 100x <https://youtu.be/q3mxvJXpTGo>




## ATIVIDADE 2



**Fotografe as objetivas de 4x e 10x com a câmera de seu smartphone**  
e cole as fotos com as estruturas identificadas nos espaços abaixo



**Observação em objetiva 4x**-Identifique os lóbulos do fígado com vasos sanguíneos



**Observação em objetiva 10x**-Identifique os lóbulos do fígado com vasos sanguíneos e hepatócitos



**Fotografe as objetivas de 40x e 100x com a câmera de seu smartphone**  
e cole as fotos com as estruturas identificadas nos espaços abaixo

Observe o tecido hepático nos aumentos 40x e 100 x e a sua organização. Note os detalhes no interior das células, os vasos sanguíneos distribuídos entre os hepatócitos e o limite entre as células.

**Na objetiva 40x** selecione um campo microscópico identifique os hepatócitos com suas estruturas: **núcleo (nu)**, **citoplasma (cit)** e **membrana plasmática (mp)**

**Na objetiva 100 x** selecione um campo microscópico identifique os hepatócitos e suas estruturas:

**a) Núcleo (nu)** delimitado pela carioteca (ca)

No interior do núcleo identifique a cromatina (cr) e o(s) nucléolo(s) (nc)

**b) Citoplasma (cit)**: em coloração rosa clara

**c) Membrana plasmática(mp)**: limite da célula.



**Observação em objetiva 40x**-Identifique os hepatócitos no fígado. Note o grande número de células com



**Observação em objetiva 100x**-identifique nos hepatócitos os itens citados nas letras a, b,c



**Questão para responder:**

Os hepatócitos são células que podem conter vários nucléolos em seu núcleo, observe na lâmina e identifique esta característica em seus desenhos:

Qual seria a importância de vários nucléolos para esta célula?

# A CÉLULA VEGETAL - ESTUDO A PARTIR DE OBSERVAÇÕES E DESENHOS

## OBJETIVO DA AULA:

- Praticar o manuseio das diferentes lentes objetivas para compreender a organização do tecido vegetal
- Identificar as partes da célula EUCARIOTA VEGETAL visíveis ao Microscópio de luz

## MATERIAL:

- Microscópio de luz
- Lâmina histológica permanente de meristema de CEBOLA. Coloração: Hematoxilina Férrica
- Vídeos explicativos em objetivas 4x, 10x, 40x e 100x

## ATIVIDADE 1

Observe o tecido meristemático da cebola nos aumentos 4x, 10x, 40x e 100x



**Utilize os vídeos para auxiliar em seus estudos:**

objetiva 4x <https://youtube.com/shorts/yf6Nk8IRY58?feature=share>

objetiva 10x <https://youtube.com/shorts/lpJbcZuMVbw?feature=share>

objetiva 40x [https://youtu.be/D\\_l48mn47cE](https://youtu.be/D_l48mn47cE)

objetiva 100x <https://youtube.com/shorts/R7dfy52e25Q>


## ATIVIDADE 2



**OBJETIVA 100x  
utilizar o óleo de imersão**

**Identifique e desenhe e a partir da objetiva 100x:**

- a) Parede celular (pc) e membrana plasmática (mp)
- b) Citoplasma(cit)
- c) Núcleo(nu). No interior do núcleo identifique a cromatina (cr) e o(s) nucléolo(s) (nc)



Objetiva 100x



**Questão para responder:**

A célula vegetal possui algumas organelas e estruturas que a célula animal não possui. Cite o nome destas estruturas

# A CÉLULA VEGETAL - UTILIZANDO SMARTPHONE PARA OS ESTUDOS

## OBJETIVO DA AULA:

- Praticar o manuseio das diferentes lentes objetivas para compreender a organização do tecido vegetal
- Identificar as partes da célula EUCARIOTA VEGETAL a partir de fotos obtidas por smartphone

## MATERIAL :

- Microscópio de luz
- Lâmina histológica permanente de meristema de CEBOLA. Coloração: Hematoxilina Férrica
- Vídeos explicativos em objetivas 4x, 10x, 40x e 100x
- Smartphone pessoal

## ATIVIDADE 1

Observe o tecido meristemático da cebola nos aumentos 4x e 10 x 40x e 100x



**Utilize os vídeos para auxiliar em seus estudos:**

objetiva 4x <https://youtube.com/shorts/yf6Nk8IRY58?feature=share>

objetiva 10x <https://youtube.com/shorts/lpJbcZuMVbw?feature=share>

objetiva 40x [https://youtu.be/D\\_l48mn47cE](https://youtu.be/D_l48mn47cE)

objetiva 100x <https://youtube.com/shorts/R7dfy52e25Q>

## ATIVIDADE 2



**Fotografe as objetivas de 4x e 10x com a câmera de seu smartphone e cole as fotos com as estruturas identificadas nos espaços abaixo**



**Observação em objetiva 4x**-Identifique os filamentos de meristemas de cebola

**Observação em objetiva 10x**-Identifique os filamentos de meristemas de cebola




**Fotografe as objetivas de 40x e 100x com a câmera de seu smartphone e cole as fotos com as estruturas identificadas nos espaços abaixo**

**Identifique nas fotos em 40x e 100x:**

- a) Parede celular (pc) e membrana plasmática (mp)
- b) Citoplasma(cit)
- c) Núcleo(nu).

No interior do núcleo identifique a cromatina (cr) e o(s) nucléolo(s) (nc).



**Observação em objetiva 40x**-Identifique as células vegetais. Note o grande número de células com seus núcleos em azul escuro.

**Observação em objetiva 100x**-identifique nas células vegetais as estruturas citadas nas letras a, b,c,



**Questão para responder:**

A célula vegetal possui algumas organelas e estruturas que a célula animal não possui. Cite o nome destas estruturas

# A MEMBRANA PLASMÁTICA - IDENTIFICAÇÃO DE MEMBRANA PLASMÁTICA EM CÉLULAS GAMÉTICAS MACROSCÓPICAS E MICROSCÓPICAS

## OBJETIVO DA AULA:

- Identificar a membrana plasmática em uma célula macroscópica (ovo de galinha)
- Identificar células gaméticas e células somáticas em folículos ovarianos

## MATERIAL:

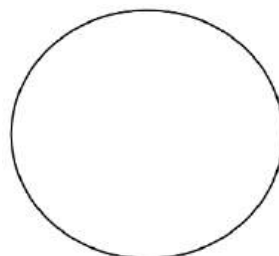
- Microscópio de luz
- Lâmina histológica permanente de OVÁRIO DE MAMÍFERO
- Ovos de galinha
- Vídeos explicativos em objetivas 4x, 10x, 40x

## ATIVIDADE 1

**A- Observe os ovos de galinha.**

**B- Desenhe esquematicamente a célula e identifique:**

- a. Membrana plasmática (mp)
- b. Citoplasma com vitelo (cit)
- c. provável local onde está o núcleo (nu)



Desenho de ovócito de galinha



### Questões para responder:

1. **Os ovócitos (gametas femininos) são as maiores células do reino animal. Algumas podem ter vários centímetros como os ovos de ema e avestruz.** Porque estas células (ovócitos ou óvulos) precisam de um citoplasma tão grande? Qual seria a função deste tipo de célula?
2. Coloque algumas gotas de corante azul (azul de metileno ou azul de Alcian) sobre a membrana plasmática do ovo.
3. Faça um furo na membrana plasmática do ovócito de galinha e verifique o que ocorre.



4.Cite 3 funções da membrana plasmática para as células

## ATIVIDADE 2

Lâmina histológica permanente de OVÁRIO DE MAMÍFERO.

Coloração: Hematoxilina e Eosina (H.E)

Observe o ovário de rata nas objetivas de 4x e 10 e 40x identificando regiões contendo tecido conjuntivo foliculos ovarianos inseridos neste tecido de sustentação.



**Utilize os vídeos para auxiliar em seus estudos:**

objetiva 4x <https://youtu.be/Ydh4tV9GP4Y>

objetiva 10x [https://youtube.com/shorts/vrFhAWujw\\_k?feature=share](https://youtube.com/shorts/vrFhAWujw_k?feature=share)

objetiva 40x <https://youtu.be/V8zLQKVY5Fk>



### OBJETIVA 40x

Na objetiva 40x selecione um campo microscópico, identifique e desenhe um foliculo ovariano em estágio inicial (primário) identificando suas estruturas:

a) Células foliculares em torno do ovócito.

Estas células são pequenas e seus núcleos muito escuros.

b) Ovócito: célula grande, muito maior que a célula folicular

c) Estruturas do ovócito:

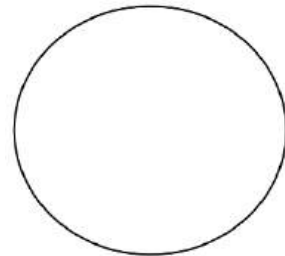
- carioteca (ca) ou envoltório nuclear (en)
- cromatina (cr)
- nucléolo (nc)
- citoplasma (cit)
- Membrana plasmática (mp) aderida à zona pelúcida (uma espécie de envoltório para o ovócito)



**Questão para responder:**

Compare o tamanho do ovócito e das células foliculares ao redor do ovócito

Por quê o tamanho destes dois tipos celulares é tão diferente?



Objetiva 40x

# A MEMBRANA PLASMÁTICA - IDENTIFICAÇÃO DE MEMBRANA PLASMÁTICA EM CÉLULAS GAMÉTICAS MACROSCÓPICAS E MICROSCÓPICAS UTILIZANDO SMARTPHONE

## OBJETIVO DA AULA:

- Identificar a membrana plasmática em células macroscópicas (ovo de galinha) e microscópicas (ovócito de mamífero)
- Identificar células gaméticas e células somáticas em folículos ovarianos
- Utilizando smartphone documentar fotograficamente as estruturas visualizadas e elaborar um relatório

## MATERIAL:


- Microscópio de luz
- Lâmina histológica permanente de OVÁRIO DE MAMÍFERO
- Ovos de galinha
- Vídeos explicativos em objetivas 4x, 10x, 40x
- Smartphone

## ATIVIDADE 1

**A- Observe os ovos de galinha.**

**B-Desenhe esquematicamente a célula e identifique:**

- a) Membrana plasmática (mp)
- b) Citoplasma com vitelo (cit)
- c) provável local onde está o núcleo (nu)



Fotografia de ovócito de galinha



**Questões para responder:**

**a. Os ovócitos (gametas femininos) são as maiores células do reino animal. Algumas podem ter vários centímetros como os ovos de ema e avestruz.**

Porque estas células (ovócitos ou óvulos) precisam de um citoplasma tão grande? Qual seria a função deste tipo de célula?

b. Coloque algumas gotas de corante azul (azul de metileno ou azul de Alcian) sobre a membrana plasmática do ovo .

c. Faça um furo na membrana plasmática do ovócito de galinha e verifique o que ocorre.

d. Cite 3 funções da membrana plasmática para as células

## ATIVIDADE 2

Lâmina histológica permanente de OVÁRIO DE MAMÍFERO

Coloração: Hematoxilina e Eosina (H.E.)

Observe o ovário de rata nas objetivas de 4x, 10x e 40x identificando regiões contendo tecido conjuntivo folicúlos ovarianos inseridos neste tecido de sustentação.



**Utilize os vídeos para auxiliar em seus estudos:**

objetiva 4x <https://youtu.be/Ydh4tV9GP4Y>

objetiva 10x [https://youtube.com/shorts/vrFhAWujw\\_k?feature=share](https://youtube.com/shorts/vrFhAWujw_k?feature=share)


objetiva 40x <https://youtu.be/V8zLQKVY5Fk>



**Fotografe a Lâmina de OVÁRIO nas ampliações 4x, 10x e 40x com a câmera traseira de seu smartphone** e coloque as fotos com as estruturas identificadas nos espaços abaixo



**Observação em objetiva 4x**-Identifique o tecido conjuntivo com vasos sanguíneos e os folicúlos ovarianos



**Observação em objetiva 10x**-Identifique o tecido conjuntivo com vasos sanguíneos e os folicúlos ovarianos

No aumento 40x selecione um campo microscópico, identifique e desenhe um folículo ovariano em estágio inicial (primário) identificando suas estruturas:

a) Células foliculares em torno do ovócito. Estas células são pequenas com citoplasma escasso e núcleos muito escuros.

b) Ovócito: célula grande, muito maior que a célula folicular

Estruturas do ovócito:

- carioteca (ca) ou envoltório nuclear (en)
- cromatina (cr)
- nucléolo (nu)
- citoplasma (cit)
- Membrana plasmática (mp) aderida à zona pelúcida (espécie de envoltório para o ovócito)



Objetiva 40x



**Questão para responder:**

Compare o tamanho do ovócito e das células foliculares ao redor do ovócito

Por quê o tamanho destes dois tipos celulares é tão diferente?

# ESPECIALIZAÇÕES DE MEMBRANA – CÍLIOS

Observando e desenhando os tecidos que compõem a TRAQUÉIA

OBJETIVODA AULA:

- Praticar o manuseio das diferentes lentes objetivas para compreender a organização dos tecidos que compõem a traquéia
- Identificar as células ciliadas no tecido epitelial que reveste internamente a traquéia

MATERIAL :

- Microscópio de luz
- Lâmina histológica permanente de TRAQUÉIA
- Coloração: Hematoxilina e Eosina (H.E.)
- Vídeos explicativos em objetivas) 4x, 10x , 40x e 100x

## ATIVIDADE 1

Observe o tecido epitelial que compõem a traquéia nas objetivas 4x, 10,x 40x e 100x observe a organização dos tecidos que compõem a traquéia



**Utilize os vídeos para auxiliar em seus estudos:**

Vista macroscópica <https://youtube.com/shorts/3mdM9yqTCqM>

objetiva 4x <https://youtube.com/shorts/OteyJpPhAG0?feature=share>

objetiva 10x [https://youtube.com/shorts/eRkifub\\_mqo?feature=share](https://youtube.com/shorts/eRkifub_mqo?feature=share)

objetiva 40x [https://youtu.be/jTzN\\_K4ti7M](https://youtu.be/jTzN_K4ti7M)

objetiva 100x [https://youtube.com/shorts/HJNeYIb1\\_00?feature=share](https://youtube.com/shorts/HJNeYIb1_00?feature=share)


## ATIVIDADE 2



### OBJETIVA 40x

Na objetiva 40x selecione um campo microscópico: identifique e desenhe os tecidos que compõem a parede da traquéia:

- Tecido epitelial pseudoestratificado ciliado (ep)
- Tecido conjuntivo (cj)
- Tecido cartilaginoso (ct)



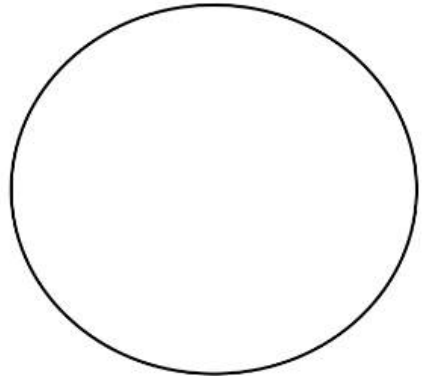
Objetiva 40x



### OBJETIVA 100x utilizar o óleo de imersão

Na objetiva 100 x selecione um campo microscópico, identifique e desenhe

- Tecido epitelial (ep) pseudoestratificado ciliado. Note os cílios (ci) voltados para a luz do órgão(lo)
- Lâmina basal (lb)
- Tecido conjuntivo (cj)–Matriz extracelular e células



Objetiva 100x

# ESPECIALIZAÇÕES DE MEMBRANA - CÍLIOS UTILIZANDO SMARTPHONE PARA OS ESTUDOS

## OBJETIVO DA AULA:

- Praticar o manuseio das diferentes lentes objetivas para compreender a organização dos tecidos que compõem a traquéia
- Identificar as células ciliadas no tecido epitelial que reveste internamente a traquéia utilizando o smartphone como ferramenta

## MATERIAL :

- Microscópio de luz
- Lâmina histológica permanente de TRAQUÉIA
- Coloração: Hematoxilina e Eosina (H.E.)
- Vídeos explicativos em objetivas 4x, 10x, 40x e 100x
- Smartphone

## ATIVIDADE 1

Observe os tecidos que compõem a traquéia nas objetivas 4x, 10x, 40x e 100x observe a organização dos tecidos



**Utilize os vídeos para auxiliar em seus estudos:**

Vista macroscópica <https://youtube.com/shorts/3mdM9yqTCqM>

objetiva 4x <https://youtube.com/shorts/OteyJpPhAG0?feature=share>

objetiva 10x [https://youtube.com/shorts/eRkifub\\_mqo?feature=share](https://youtube.com/shorts/eRkifub_mqo?feature=share)

objetiva 40x [https://youtu.be/jTzN\\_K4ti7M](https://youtu.be/jTzN_K4ti7M)

objetiva 100x [https://youtube.com/shorts/HJNeYIb1\\_00?feature=share](https://youtube.com/shorts/HJNeYIb1_00?feature=share)

## ATIVIDADE 2



**Fotografe a lâmina de TRAQUÉIA nas objetivas 4x e 10x com a câmera traseira de seu smartphone. Coloque as fotos nos espaços abaixo.**



### Observação em objetiva

**4x**-Identifique:Tecido Epitelial pseudoestratificadociliado(ep), Tecido conjuntivo(cj), tecido cartilaginoso(ct), luz do órgão (lo)

### Observação em objetiva

**10x**-Identifique:Tecido Epitelial pseudoestratificado ciliado (ep), Tecido conjuntivo (cj), tecido cartilaginoso(ct), luz do órgão (lo)



**Fotografe a lâmina de TRAQUÉIA nas objetivas 40x e 100x com a câmera traseira de seu smartphone. Coloque as fotos nos espaços abaixo.**

Na objetiva 40x selecione um campo microscópico:identifique os tecidos que compõem a parede da traquéia:

- Tecido epitelial pseudoestratificado ciliado (ep)
- Tecido conjuntivo (cj)
- Tecido cartilaginoso(ct)

Na objetiva 100 x selecione um campo microscópico, identifique:

a) Tecido epitelial pseudoestratificado ciliado (ep). Note os cílios voltados para a luz do órgão(lo).

Ainda no tecido epitelial (ep) é possível identificar células secretoras de muco, as células Caliciformes (CC) posicionadas entre as células epiteliais ciliadas

b) Lâmina basal (lb)

c)Tecido conjuntivo (cj) –Matriz extracelular e células





**Observação em objetiva 40x**-identifique e desenhe os tecidos que compõem a parede da traquéia



**Observação em objetiva 100x**-identifique as estruturas citadas nas letras a, b e c

# ESPECIALIZAÇÕES DE MEMBRANA - MICROVILOSIDADES

Observando e desenhando os tecidos que compõem o intestino delgado

## OBJETIVO DA AULA:

- Praticar o manuseio das diferentes lentes objetivas para compreender a organização dos tecidos que compõem a parede do intestino delgado
- Identificar as células epiteliais com microvilosidades (borda em escova) revestindo a porção luminal (luz) do intestino delgado

## MATERIAL:

- Microscópio de luz
- Lâmina histológica permanente de INTESTINO DELGADO
- Coloração: Hematoxilina e Eosina (H.E.)
- Vídeos explicativos em objetivas 4x, 10x, 40x e 100x

## ATIVIDADE 1

Observe os tecidos e células que compõem O INTESTINO DELGADO nas objetivas 4x e 10 x 40 e 100x



### **Utilize os vídeos para auxiliar em seus estudos:**

Vista macroscópica <https://youtube.com/shorts/dxnPWq6Dmyw?feature=share>

objetiva 4x <https://youtube.com/shorts/e36J7-hQhog>

objetiva 10x <https://youtube.com/shorts/OcynCHCPMyI?feature=share>

objetiva 40x <https://youtube.com/shorts/MTgKVkZphNA?feature=share>

objetiva 100x <https://youtube.com/shorts/ZzQ1MtVUzws?feature=share>


## ATIVIDADE 2



### OBJETIVA 40x

Na objetiva 40x identifique e desenhe uma vilosidade intestinal com os tecidos que compõem a parede do INTESTINO DELGADO:

- Tecido epitelial colunar com microvilosidades (ep)
- Tecido conjuntivo preenchendo a vilosidade(cj)
- Tecido muscular liso (ml)




Objetiva 40x



### OBJETIVA 100x utilizar o óleo de imersão

Na objetiva 100x selecione um campo microscópico na vilosidade intestinal, identifique e desenhe

- a) Tecido epitelial (ep) colunar com microvilosidades(mv). Veja a organização da BORDA EM ESCOVA (be), voltada para a luz do órgão(lo)
- b) Lâmina basal (lm)
- c) Tecido Conjuntivo (cj)-Matriz extracelular rica em vasos sanguíneos (vs) e fibroblastos (fb)



Objetiva 100x

# ESPECIALIZAÇÕES DE MEMBRANA-MICROVILOSIDADES - UTILIZANDO SMARTPHONE PARA OS ESTUDOS

## OBJETIVO DA AULA:

- Praticar o manuseio das diferentes lentes objetivas para compreender a organização dos tecidos que compõem o intestino delgado
- Identificar as células epiteliais com microvilosidades (borda em escova) revestindo a porção luminal do intestino utilizando o smartphone como ferramenta

## MATERIAL :

- Microscópio de luz
- Lâmina histológica permanente de INTESTINO DELGADO
- Coloração: Hematoxilina e Eosina (H.E.)
- Vídeos explicativos em objetivas 4x, 10x, 40x e 100x
- Smartphone pessoal

## ATIVIDADE 1

Observe os tecidos e células que compõem O INTESTINO DELGADO nas objetivas 4x, 10x, 40x e 100x .



### **Utilize os vídeos para auxiliar em seus estudos:**

Vista macroscópica <https://youtube.com/shorts/dxnPWq6Dmyw?feature=share>

objetiva 4x <https://youtube.com/shorts/e36J7-hQhog>

objetiva 10x <https://youtube.com/shorts/OcynCHCPMyI?feature=share>

objetiva 40x <https://youtube.com/shorts/MTgKVkZphNA?feature=share>

objetiva 100x <https://youtube.com/shorts/ZzQ1MtVUzws?feature=share>

## ATIVIDADE 2



**Fotografe as ampliações de 4x e 10x com a câmera de seu smartphone** e coloque as fotos com as estruturas identificadas nos espaços abaixo



### Observação em objetiva

**4x**-Identifique: tecidos: Epitelial colunar com microvilosidades(ep), tecido conjuntivo(cj), tecido muscular liso(ml), luz do órgão (lo)

### Observação em objetiva

**10x**-Identifique: tecidos: Epitelial colunar com microvilosidades (ep), tecido conjuntivo (cj), tecido muscular liso(ml), luzdo órgão (lo)



**Fotografe as ampliações de 40x e 100x com a câmera de seu smartphone** e coloque as fotos com as estruturas identificadas nos espaços abaixo

No aumento 40x identifique uma vilosidade intestinal com os tecidos que compõem a parede do INTESTINO DELGADO:

- Tecido epitelial colunar com microvilosidades (ep)
- Tecido conjuntivo preenchendo a vilosidade(cj)
- Tecido muscular liso (ml)

### OBJETIVA 100x

#### utilizar com óleo de imersão

Na objetiva 100x selecione um campo microscópico da vilosidade intestinal e identifique:

- a) Tecido epitelial colunar(ep) com microvilosidades(mv). Veja a organização da BORDA EM ESCOVA (be), voltada para a luz do órgão(lo)
- b) Lâmina basal (lm)
- c) Tecido conjuntivo (cj)–Matriz extracelular rica em vasos sanguíneos e fibroblastos(fb)



**Objetiva 40x**



**Objetiva 100x**

# ESPECIALIZAÇÕES DE MEMBRANA-ESTEREOCÍLIOS - ESTUDO A PARTIR DE OBSERVAÇÕES E DESENHOS

## OBJETIVO DA AULA:

- Praticar o manuseio das diferentes lentes objetivas para compreender a organização dos tecidos que compõem o epidídimo
- Identificar as células epiteliais colunares com estereocílios que compõem a parede dos túbulos do epidídimo

## MATERIAL:

- Microscópio de luz
- Lâmina histológica permanente de EPIDÍDIMO
- Coloração: Hematoxilina e eosina (H.E.)
- Vídeos explicativos em objetivas 4x, 10x, 40x e 100x

## ATIVIDADE 1

Observe a lâmina de epidídimo nos aumentos observe a organização dos tecidos



### **Utilize os vídeos para auxiliar em seus estudos:**

Vista macroscópica <https://youtube.com/shorts/nXRTujofNnM?feature=share>

objetiva 4x <https://youtube.com/shorts/xSKlvAt1Pak>

objetiva 10x [https://youtube.com/shorts/NQVfE5j\\_E7s](https://youtube.com/shorts/NQVfE5j_E7s)

objetiva 40x <https://youtu.be/xrrW19c713s>

objetiva 100x <https://youtu.be/SrgNZvRSWgY>


## ATIVIDADE 2



### OBJETIVA 40x

No aumento 40x selecione um campo microscópico: Identifique e desenhe os tecidos que compõem um túbulo do epidídimo :

- Tecido epitelial(ep)pseudoestratificado com estereocílios (es)
- Lâmina basal (lb)
- Tecido conjuntivo(cj)
- Luz do túbulo repleto de espermatozoides (ez)



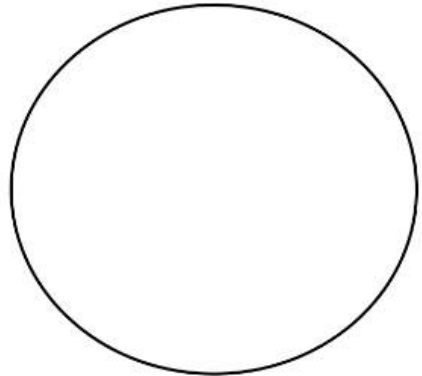
Objetiva 40x



### OBJETIVA 100x utilizar o óleo de imersão

No aumento 100x selecione um campo microscópico, identifique e desenhe

- Tecido epitelial (te) pseudoestratificado com estereocílios(es). Note que os estereocílios ficam voltados para a luz do órgão e em contato com a massa de espermatozoides(ez)
- Lâmina basal –(lb)
- Tecido conjuntivo(cj)–Matriz extracelular e células



Objetiva 100x



# ESPECIALIZAÇÕES DE MEMBRANA-ESTEREOCÍLIOS - UTILIZANDO SMARTPHONE PARA OS ESTUDOS

## OBJETIVO DA AULA:

- Praticar o manuseio das diferentes lentes objetivas para compreender a organização dos tecidos que compõem o túbulo do epidídimo
- Identificar as células epiteliais com estereocílios utilizando o smartphone como ferramenta

## MATERIAL :

- Microscópio de luz
- Lâmina histológica permanente de EPIDÍDIMO
- Coloração: Hematoxilina Eosina
- Vídeos explicativos em objetivas 4x, 10x, 40x e 100x
- Smartphone pessoal

## ATIVIDADE 1

Observe os tecidos e células que compõem os túbulos do EPIDÍDIMO aumentos 4x, 10x, 40x e 100x



### **Utilize os vídeos para auxiliar em seus estudos:**

Vista macroscópica <https://youtube.com/shorts/nXRTujofNnM?feature=share>

objetiva 4x <https://youtube.com/shorts/xSKlvAt1Pak>

objetiva 10x [https://youtube.com/shorts/NQVfE5j\\_E7s](https://youtube.com/shorts/NQVfE5j_E7s)

objetiva 40x <https://youtu.be/xrrW19c713s>

objetiva 100x <https://youtu.be/SrgNZvRSWgY>

## ATIVIDADE 2



**Fotografe a lâmina de EPIDÍDIMO nas ampliações 4x e 10x com a câmera de seu smartphone** e coloque as fotos com as estruturas identificadas nos espaços

Observe e identifique: túbulos do epidídimo em seções transversais e longitudinais. Os túbulos são formados por tecido epitelial (ep) pseudoestratificado com estereocílios (es)

Na região da luz (ou lúmen ) dos túbulos identifique a massa de espermatozoides (ez)



**Observação em objetiva**

**4x**-Identifique:túbulos do epidídimo(tub), massa espermática (ez) na luz do órgão(lo)



**Observação em objetiva**

**10x**-Identifique: túbulos do epidídimo(tub) compostos por tecido epitelial (ep) com estereocílios(es), massa espermática (ez) na luz do órgão(lo)



**Fotografe as ampliações de 40x e 100x com a câmera de seu smartphone** e coloque as fotos com as estruturas identificadas nos espaços abaixo

No aumento 40x selecione um campo microscópico:

Identifique e desenhe os tecidos que compõem um túbulo do epidídimo:

- Tecido epitelial (ep) pseudoestratificado com estereocílios (es)
- Lâmina basal (lb)
- Tecido conjuntivo(cj)

No aumento 100 x selecione um campo microscópico, identifique e desenhe


a) Tecido epitelial (ep) pseudoestratificado com estereocílios(es) . Note que os estereocílios ficam voltados para a luz do órgão e em contato com a massa de espermatozoides(ez)

b) Lâmina basal –(lb)

c) Tecido conjuntivo (cj)–Matriz extracelular e células



**Objetiva 40x**



**Objetiva 100x**

# SISTEMA DE ENDOMEMBRANAS E SECREÇÃO CELULAR - ESTUDO PARTIR DE OBSERVAÇÕES E DESENHOS

## OBJETIVO DA AULA:

- Conhecer um exemplo de célula de secreção e sua função no epitélio intestinal
- Identificar as células CALICIFORMES inseridas no tecido epitelial colunar do intestino em diferentes tipos de coloração

## MATERIAL :

- Microscópio de luz
- Lâmina histológica permanente de INTESTINO DELGADO
- Colorações: Azul de Alcian e PAS (Periodic Acid Schiff)
- Vídeos explicativos em objetivas 10x, 40x e 100x

## ATIVIDADE 1

Observe a lâmina de intestino delgado com colorações Azul de Alcian e PAS (Periodic Acid Schiff ou Acido Periódico de Schiff) nos aumentos 10x, 40x e 100x observe a organização dos tecidos

Estes corantes são específicos para célula secretora de muco, e as destacam das demais células pela reação com as proteínas ácidas presentes nos grânulos citoplasmáticos. Estes grânulos ou vesículas estão repletos de glicoproteínas que irão compor o muco, importante para lubrificação do órgão.

## ATIVIDADE 2

Lâmina 1. Intestino delgado: coloração Azul de Alcian



**Utilize os vídeos para auxiliar em seus estudos:**

objetiva 10x <https://youtu.be/qUYdeET-zp4>

objetiva 40x <https://youtu.be/RnvFEkqZhrY>

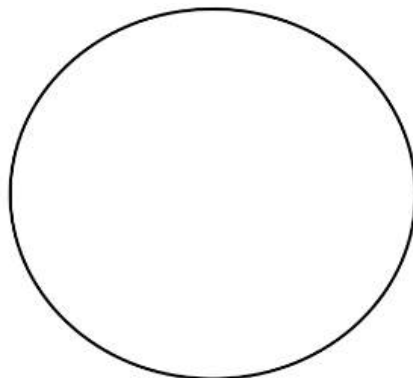
objetiva 100x <https://youtu.be/UuMsaH4Yr5I>



### OBJETIVA 40x

No aumento 40x identifique e desenhe uma vilosidade intestinal com os tecidos que compõem a parede do INTESTINO DELGADO:

- Tecido epitelial (ep) colunar com células epiteliais, os enterócitos (en) e as células CALICIFORMES (CC)
- Tecido conjuntivo preenchendo a vilosidade (cj)
- Lâmina Basal (lb)
- Note que a coloração azul evidencia as células Caliciformes




Objetiva 40x



### OBJETIVA 100x utilizar o óleo de imersão

No aumento 100x identifique uma vilosidade intestinal com os tecidos que compõem a parede do INTESTINO DELGADO:

- Tecido epitelial (ep) colunar com células epiteliais colunares denominadas enterócitos (en) e células CALICIFORMES (CC)
- Tecido conjuntivo preenchendo a vilosidade (cj)
- Lâmina Basal (lb)
- Note os grânulos de secreção cheios de glicoproteínas no interior das células Caliciformes



Objetiva 100x

## ATIVIDADE 2

### Lâmina 2. Intestino delgado: coloração PAS (Periodic Acid Schiff)



**Utilize os vídeos para auxiliar em seus estudos:**

objetiva 10x [https://youtube.com/shorts/D7IE-xWS\\_Kk](https://youtube.com/shorts/D7IE-xWS_Kk)

objetiva 40x <https://youtu.be/v5oT1Kfb93I>


objetiva 100x <https://youtu.be/ZOB1yWEGCb8>



### OBJETIVA 40x

No aumento 40x identifique e desenhe uma vilosidade intestinal com os tecidos que compõem a parede do INTESTINO DELGADO:

- Tecido epitelial (ep) colunar com células epiteliais colunares denominadas enterócitos (en) e células CALICIFORMES (CC)
- Tecido conjuntivo preenchendo a vilosidade (cj)
- Lâmina Basal (lb)
- Note que a coloração rosa evidencia as células Caliciformes



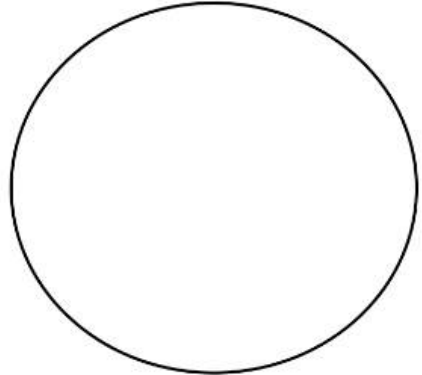
Objetiva 40x



### OBJETIVA 100x utilizar o óleo de imersão

No aumento 100x identifique uma vilosidade intestinal com os tecidos que compõem a parede do INTESTINO DELGADO:

- Tecido epitelial (ep) colunar com células epiteliais colunares denominadas enterócitos (en) e células CALICIFORMES (CC)
- Tecido conjuntivo preenchendo a vilosidade (cj)
- Lâmina Basal (lb)
- Note os grânulos de secreção cheios de glicoproteínas no interior das células Caliciformes



Objetiva 100x

# SISTEMA DE ENDOMEMBRANAS E SECREÇÃO CELULAR - UTILIZANDO SMARTPHONE PARA ESTUDAR AS CÉLULAS CALICIFORMES

## OBJETIVO DA AULA:

- Conhecer um exemplo de célula de secreção e sua função no epitélio intestinal
- Identificar as células CALICIFORMES inseridas no tecido epitelial colunar do intestino em diferentes tipos de coloração
- Fotografar as células caliciformes e identificar os grânulos de secreção em seu interior

## MATERIAL :

- Microscópio de luz
- Lâmina histológica permanente de INTESTINO DELGADO
- Colorações: Azul de Alcian e PAS (Periodic Acid Schiff)
- Vídeos explicativos em objetivas 4x, 10x, 40x e 100x
- Smartphone pessoal

## ATIVIDADE 1

Observe a lâmina de intestino delgado com colorações Azul de Alcian e PAS (Periodic Acid Schiff ou Acido Periódico de Schiff) nos aumentos 10x, 40x e 100x observe a organização dos tecidos

Estes corantes são específicos para célula secretora de muco, e as destacam das demais células pela reação com as proteínas ácidas presentes nos grânulos citoplasmáticos. Estes grânulos ou vesículas estão repletos de glicoproteínas que irão compor o muco, importante para lubrificação do órgão.

### Lâmina . Intestino delgado: coloração Azul de Alcian



**Utilize os vídeos para auxiliar em seus estudos:**

objetiva 10x <https://youtu.be/qUYdeET-zp4>

objetiva 40x <https://youtu.be/RnvFEkqZhrY>

objetiva 100x <https://youtu.be/UuMsaH4Yr5I>

## ATIVIDADE 2



**Fotografe as ampliações de 40x e 100x com a câmera de seu smartphone e coloque as fotos com as estruturas identificadas nos espaços abaixo**

### OBJETIVA 40X

#### Identifiquenas fotos em 40x

No aumento 40x identifique e desenhe uma vilosidade intestinal com os tecidos que compõem a parede do INTESTINO DELGADO:

- Tecido epitelial (ep) colunar com células epiteliais, os enterócitos (en) e as células CALICIFORMES (CC)
- Tecido conjuntivo preenchendo a vilosidade (cj)
- Lâmina Basal (lb)

Note que a coloração azul clara evidencia as células Caliciformes devido a reação citoquímica entre o corante e as glicoproteínas ácidas contidas na célula. Outras células que compõem o tecido epitelial ficam incolores

### OBJETIVA 100X


No aumento 100x identifique os tecidos que compõem a parede do INTESTINO DELGADO:

- Tecido epitelial (ep) colunar com células epiteliais, os enterócitos(en) e células CALICIFORMES (CC) coradas em azul claro
- Lâmina Basal (lb)
- Tecido conjuntivo (cj) logo abaixo do tecido epitelial

**Note os grânulos de secreção mucosa dentro das células Caliciformes**



**Objetiva 40x**



**Objetiva 100x**

### ATIVIDADE 3

#### Lâmina 2. Intestino delgado: coloração PAS (Periodic Acid Schiff)



Utilize os vídeos para auxiliar em seus estudos:

objetiva 10x [https://youtube.com/shorts/D7IE-xWS\\_Kk](https://youtube.com/shorts/D7IE-xWS_Kk)

objetiva 40x <https://youtu.be/v5oT1Kfb93I>

objetiva 100x <https://youtu.be/ZOB1yWEGCb8>



**Fotografe as ampliações de 40x e 100x com a câmera de seu smartphone** e coloque as fotos com as estruturas identificadas nos espaços abaixo

#### OBJETIVA 40X

##### Identifiquenas fotos em 40x

No aumento 40x identifique uma vilosidade intestinal com os tecidos que compõem a parede do INTESTINO DELGADO:

- Tecido epitelial (te) colunar com células epiteliais (enterócitos) e células CALICIFORMES (CC) em coloração rosa
- Tecido conjuntivo preenchendo a vilosidade (cj)
- Lâmina Basal (lb)

Note que a coloração rosa evidencia as células Caliciformes devido a reação citoquímica entre o corante e as glicoproteínas ácidas contidas na célula. Outras células que compõem o tecido epitelial ficam incolores.

#### OBJETIVA 100X

No aumento 100x identifique os tecidos que compõem a parede do INTESTINO DELGADO:

- Tecido epitelial (ep) colunar com células epiteliais, os enterócitos(en) e células CALICIFORMES (CC) coradas em azul claro
- Lâmina Basal (lb)
- Tecido conjuntivo (cj) logo abaixo do tecido epitelial

**Note os grânulos de secreção mucosa dentro das células Caliciformes**





Objetiva 40x



Objetiva 100x



**Questão para responder:**

- a. Qual é a função da célula Caliciforme?
- b. Quais são as organelas mais importantes para a função da célula CALICIFORME?
- c. Quais órgãos possuem células Caliciformes ?

# SISTEMA DE ENDOMEMBRANAS E SECREÇÃO CELULAR- ESTUDO EPIDÍDIMO CORADO PELA TÉCNICA DE IMPREGNAÇÃO PELA PRATA

## OBJETIVO DA AULA:

- Conhecer um exemplo de célula de secreção do epidídimo e sua função no epitélio
- Identificar nas células epiteliais regiões com cisternas de Complexo de Golgi impregnado pela prata

## MATERIAL :

- Microscópio de luz
- Lâmina histológica permanente de EPIDÍDIMO
- Coloração: Aoyama (técnica com impregnação pela prata)
- Vídeos explicativos em objetivas 4x, 10x, 40x e 100x

## ATIVIDADE 1

Observe a lâmina de epidídimo com coloração Aoyama, um técnica que utiliza a prata para identificar regiões ricas em glicoproteínas. Neste caso, as cisternas do Complexo de Golgi serão evidenciadas em células epiteliais que compõem o epidídimo.

Observe nos aumentos 4x, 10 x 40x e 100x e veja a organização dos tecidos e a disposição das estruturas: o núcleo se localiza na base, o complexo de Golgi acima da região nuclear e na região apical da célula estão os estereocílios. Como este órgão tem relação com a maturação e armazenagem dos espermatozoides, estas células gaméticas podem ser vistas na luz dos túbulos .

## ATIVIDADE 2

### Lâmina de epidídimo: coloração Aoyama (impregnação pela prata)



Utilize os vídeos para auxiliar em seus estudos:

objetiva 4x <https://youtube.com/shorts/sXwmwyWJcGk?feature=share>

objetiva 10x <https://youtu.be/iEcL6cO6n4g>

objetiva 40x <https://youtu.be/emOQHC4Ric8>

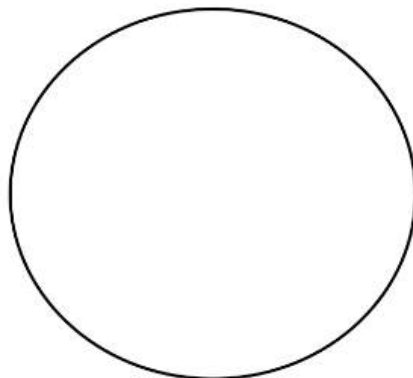
objetiva 100x <https://youtu.be/onnL53bxDf8>



### OBJETIVA 40x

No aumento 40x selecione um campo microscópico: Identifique e desenhe no espaço ao lado os tecidos que compõem um túbulo do epidídimo

- Tecido epitelial (te) pseudoestratificado com estereocílios (es)
- Lâmina basal (lm)
- Tecido conjuntivo(tc)
- Luz do túbulo repleto de espermatozóides (ez)



Objetiva 40x



### OBJETIVA 100x utilizar o óleo de imersão

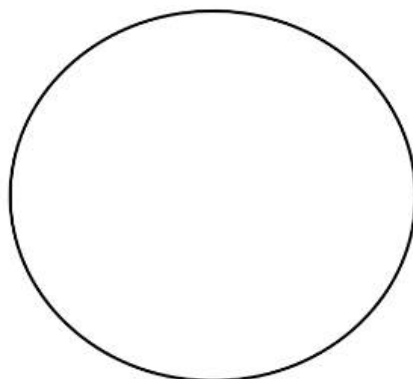
No aumento 100x selecione um campo microscópico, identifique e desenhe no espaço ao lado

a) Tecido epitelial (ep) pseudoestratificado com estereocílios (es) . Note que os estereocílios ficam voltados para a luz do órgão e em contato com a massa de espermatozóides(ez)

b) Lâmina basal (lb)

c) Tecido conjuntivo (cj)–Matriz extracelular e células

- Núcleo (nc)
- Cisternas do Complexo de Golgi (CG)
- Citoplasma (cit)
- Membrana plasmática(mp)



Objetiva 100x

# SISTEMA DE ENDOMEMBRANAS E SECREÇÃO CELULAR- ESTUDO DO EPIDÍDIMO CORADO PELA TÉCNICA DE IMPREGNAÇÃO PELA PRATA UTILIZANDO SMARTPHONE

## OBJETIVO DA AULA:

- Conhecer um exemplo de célula de secreção do epidídimo e sua função no epitélio
- Identificar e fotografar com smartphone as cisternas do Complexo de Golgi impregnadas pela prata no interior das células epiteliais

## MATERIAL:

- Microscópio de luz
- Lâmina histológica permanente de EPIDÍDIMO
- Coloração: Aoyama (impregnação pela prata)
- Vídeos explicativos em objetivas 4x, 10x, 40x e 100x
- Smartphone pessoal

## ATIVIDADE 1

Observe a lâmina de epidídimo com coloração Aoyama, um técnica que utiliza a prata para identificar regiões ricas em glicoproteínas. Neste caso, as cisternas do Complexo de Golgi serão evidenciadas em células epiteliais que compõem o epidídimo.

Observe nos aumentos 4x, 10x 40x e 100x

### Lâmina de epidídimo: coloração Aoyama (impregnação pela prata)



#### **Utilize os vídeos para auxiliar em seus estudos:**

objetiva 4x <https://youtube.com/shorts/sXwmwyWJcGk?feature=share>

objetiva 10x <https://youtu.be/iEcL6cO6n4g>

objetiva 40x <https://youtu.be/emOQHC4Ric8>

objetiva 100x <https://youtu.be/onnL53bxDf8>

## ATIVIDADE 2



**Fotografe as ampliações de 40x e 100x com a câmera de seu smartphone** e coloque as fotos com as estruturas identificadas nos espaços abaixo

### OBJETIVA 40X

#### Identifique nas fotos em 40x

No aumento 40x selecione um campo microscópico: Identifique no espaço ao lado os tecidos que compõem um túbulo do epidídimo :

- Tecido epitelial (te) pseudoestratificado com estereocílios (es)
- Lâmina basal (lb)
- Tecido conjuntivo(cj)
- Luz do túbulo repleto de espermatozóides (ez)

Note no tecido epitelial do epidídimo a disposição das estruturas: o núcleo se localiza na base, o complexo de Golgi acima da região nuclear e na região apical da célula estão os estereocílios.

Como este órgão tem relação com a maturação e armazenagem dos espermatozoides, estas células gaméticas podem ser vistas na luz dos túbulos .

### OBJETIVA 100X

Identifique nas fotos em ampliação 100x

- a) Tecido epitelial (ep) pseudoestratificado com estereocílios (es) . Note que os estereocílios ficam voltados para a luz do órgão e em contato com a massa de espermatozóides(ez)
- b) Lâmina basal (lb)
- c) Tecido conjuntivo (cj)– Matriz extracelular e células

Nas células epiteliais identifique:

- Núcleo (nc)
- Cisternas do Complexo de Golgi (CG)
- Citoplasma (Cit)
- Membrana plasmática (mp)



**Objetiva 40x**



**Objetiva 100x**

# SISTEMA DE ENDOMEMBRANAS E SECREÇÃO CELULAR - ESTUDO DE CÉLULAS A PARTIR DE IMAGENS DE MICROSCOPIA ELETRÔNICA DE TRANSMISSÃO (MET)

## OBJETIVO DA AULA:

- Conhecer o aspecto ultraestrutural das células e organelas relacionadas a secreção celular

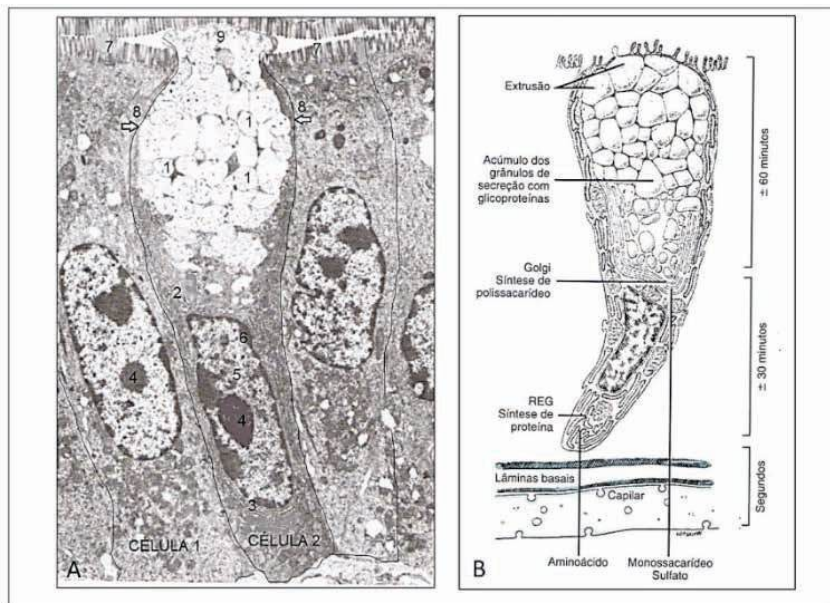


Figura 6- células do epitélio intestinal. A. Eletromicrografia de Ampliação 7.500x. B. Esquema de célula Caliciforme. Modificado de Junqueira e Carneiro, 2012.

## ATIVIDADE 1

### Com relação as células na figura 6: Observe e responda:

- a) Cite o nome da célula 1
- b) Cite a função da célula 1, com base em sua morfologia
- c) Cite o nome da célula 2
- d) Cite a função da célula 2 com base em suas estruturas
- e) Cite o nome das estruturas indicadas pelos números na figura 6A:

1 a 9

## ATIVIDADE 2

Observe a figuras 7A e 7B, identificando as estruturas:

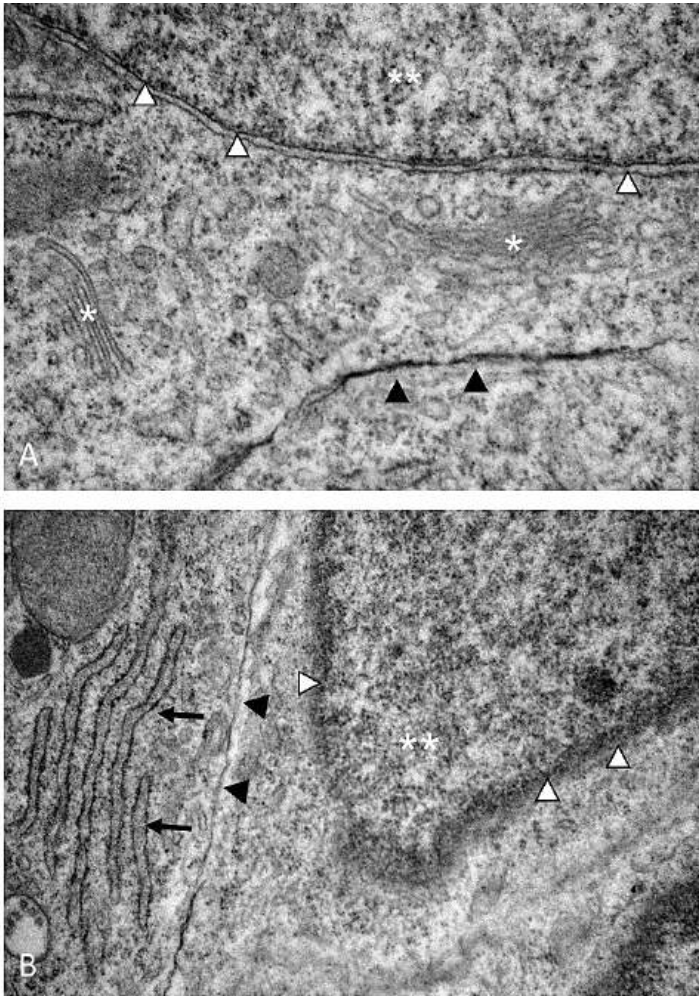


Figura 7. Eletromicrografia de Medula espinhal de embrião de Gallus domesticus emestágio de desenvolvimento 10 dias (E10). Imagem da autora. Ampliação Fig. A. 50.000x Fig.B.30.000x

**Com relação a Figura 7, responda:**

Cite o nome das organelas e estruturas indicadas na figura de número 7A e 7B

a) asterisco(\*) \_\_\_\_\_

b) duplo asterisco(\*\*) \_\_\_\_\_

c) cabeça de seta branca Δ \_\_\_\_\_

d) cabeça de seta preta ▲ \_\_\_\_\_

e) seta preta → \_\_\_\_\_



# A CÉLULA MUSCULAR- ESTUDO A PARTIR DE OBSERVAÇÕES E DESENHOS

## OBJETIVO DA AULA:

- Conhecer a morfologia geral das células musculares
- Identificar as estrias no interior das células musculares
- Identificar discos intercalares no tecido muscular cardíaco

## MATERIAL :

- Microscópio de luz
- Lâmina histológica permanente de tecido muscular estriado esquelético e tecido muscular estriado cardíaco
- Coloração: Hematoxilina Férrica e Hematoxilina e Eosina
- Vídeos explicativos em objetivas 10x, 40x e 100x

## ATIVIDADE 1

Observe a lâmina de TECIDO MUSCULAR ESTRIADO ESQUELÉTICO corado com hematoxilina férrica, nas objetivas 10x, 40x e 100x observe a organização do tecido

Estes corantes destacam as estrias transversais que compõem os sarcômeros dentro da fibra muscular.



**Utilize os vídeos para auxiliar em seus estudos:**

objetiva 10x <https://youtube.com/shorts/eaOm4llbGKA?feature=share>

objetiva 40x <https://youtube.com/shorts/lb1T3CuhGpU?feature=share>

objetiva 100x <https://youtube.com/shorts/a3D4TQ8LXFY?feature=share>

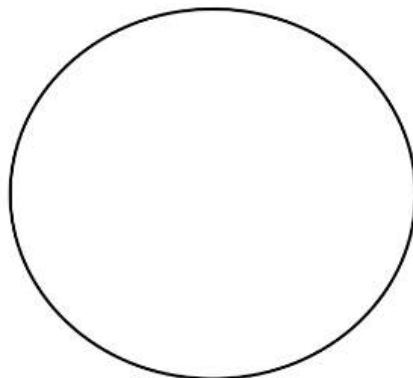


**OBJETIVA 100x**  
**utilizar o óleo de imersão**

Na objetiva 100x selecione um campo microscópico, identifique e desenhe no espaço ao lado as Células Musculares Estriadas Esqueléticas

Indique:

- a) Membrana plasmática (mp)
- b) Fibras longitudinais (miofibrilas) -mf
- c) Estrias Transversais (ET) no interior das células musculares indicando a organização dos sarcômeros
- d) Núcleos das células musculares (nu).



Objetiva 100x

## ATIVIDADE 2

Observe a lâmina de TECIDO MUSCULAR ESTRIADO CARDÍACO corado com H.E., nas objetivas 40x e 100x observe a organização do tecido

O corante utilizado nesta lâmina evidencia além das estrias transversais, também permite a identificação dos discos intercalares na membrana entre duas células



**Utilize os vídeos para auxiliar em seus estudos:**

objetiva 40x [https://youtube.com/shorts/5\\_SIDg5QQ-g?feature=share](https://youtube.com/shorts/5_SIDg5QQ-g?feature=share)


objetiva 100x <https://youtu.be/N93qJGrw4Cg>



**OBJETIVA 100x**  
**utilizar o óleo de imersão**

Na objetiva 100x selecione um campo microscópico, identifique e desenhe no espaço ao lado das Células Musculares Cardíacas

- a) Membrana plasmática (mp)
- b) Fibras longitudinais, as miofibrilas -mf
- c) Estrias Transversais (ET) no interior das células musculares indicando a organização dos sarcômeros
- d) Núcleos das células musculares (nu).
- e) Discos Intercalares (DI) entre as células



Objetiva 100x

# A CÉLULA MUSCULAR - UTILIZANDO SMARTPHONE PARA ESTUDAR A CÉLULA MUSCULAR ESTRIADA

## OBJETIVO DA AULA:

Utilizar a câmera do smartphone para :

- Conhecer a morfologia geral das células musculares
- Identificar as estrias no interior das células musculares
- Identificar discos intercalares no tecido muscular cardíaco
- Fotografar e indicar estruturas nas células musculares estriadas

## MATERIAL :

- Microscópio de luz
- Lâmina histológica permanente de tecido muscular estriado esquelético e tecido muscular estriado cardíaco
- Coloração: Hematoxilina Férrica e Hematoxilina e Eosina
- Vídeos explicativos em objetivas 10x, 40x e 100x
- Smartphone pessoal

## ATIVIDADE 1

Observe a lâmina de TECIDO MUSCULAR ESTRIADO ESQUELÉTICO corado com hematoxilina férrica, nas objetivas 10x, 40x e 100x observe a organização do tecido. Estes corantes destacam as estrias transversais que compõem os sarcômeros dentro da fibra muscular.



**Utilize os vídeos para auxiliar em seus estudos:**

objetiva 10x <https://youtube.com/shorts/eaOm4IlbGKA?feature=share>

objetiva 40x <https://youtube.com/shorts/lb1T3CuhGpU?feature=share>

objetiva 100x <https://youtube.com/shorts/a3D4TQ8LXFY?feature=share>



**Fotografe o TECIDO MUSCULAR ESTRIADO ESQUELÉTICO nas ampliações 40x e 100x.** Coloque as fotos com as estruturas identificadas nos espaços abaixo

### **OBJETIVA 40X**

No aumento 40x selecione um campo microscópico:


Identifique na sua foto :

- Células musculares estriadas esqueléticas
- Em uma célula muscular identifique: membrana plasmática(mp), citoplasma(cit) e núcleo(nu)


### **OBJETIVA 100X**

No aumento 100 x selecione um campo microscópico, identifique na sua foto as Células musculares esqueléticas

- a) Membrana plasmática (mp)
- b) Fibras longitudinais (miofibrilas) - mf
- c) Estrias Transversais (ET) no interior das células musculares indicando a organização dos sarcômeros
- d) Núcleos das células musculares(nu).



**Objetiva 40x**



**Objetiva 100x**

## **ATIVIDADE 2**

Observe a lâmina de TECIDO MUSCULAR ESTRIADO CARDÍACO corado com H.E., nas objetivas 40x e 100x observe a organização do tecido

O corante utilizado nesta lâmina evidencia além das estrias transversais, também permite a identificação dos discos intercalares na membrana entre duas células



**Utilize os vídeos para auxiliar em seus estudos:**

objetiva 40x [https://youtube.com/shorts/5\\_SIDg5QQ-g?feature=share](https://youtube.com/shorts/5_SIDg5QQ-g?feature=share)

objetiva 100x <https://youtu.be/N93qJGrw4Cg>



**Fotografe o TECIDO MUSCULAR CARDÍACO na ampliação 100x.**  
Coloque a foto com as estruturas identificadas no espaço abaixo

### Objetiva 100x

#### utilizar com óleo de imersão

Na objetiva 100x selecione um campo microscópico, identifique e desenhe no espaço ao lado das Células Musculares Cardíacas

- Membrana plasmática (mp)
- Fibras longitudinais, as miofibrilas -mf
- Estrias Transversais (ET) no interior das células musculares indicando a organização dos sarcômeros
- Núcleos das células musculares (nu).
- Discos Intercalares (DI) entre as células



Objetiva 100x

### ATIVIDADE 3



#### Questões para responder

- Explique quais elementos do citoesqueleto contribuem para a formação dos sarcômeros.
- Desenhe esquematicamente um sarcômero e suas estruturas
- Explique o que são discos intercalares e sua função para a célula muscular estriada cardíaca

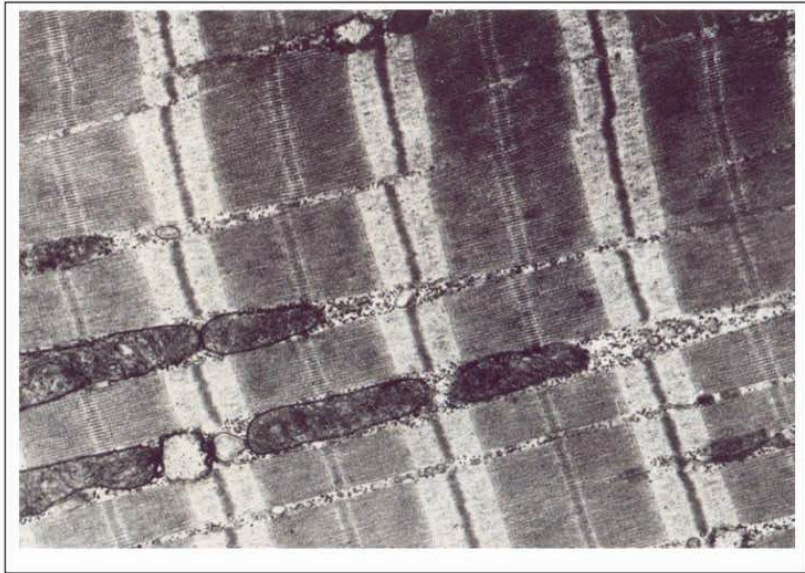


Figura 8. Eletromicrografia de célula muscular cardíaca de gato. Livro 'The Cell', Don W. Fawcett, 1981.

**c) Identifique na figura 8:**

1. Mitocôndrias
2. Linha Z-que separa cada unidade de sarcômero
3. Linha A-
4. Filamentos de Actina
5. Filamentos de Miosina

# NÚCLEO CELULAR - ESTUDO DE NÚCLEO CELULAR A PARTIR DE LÂMINAS HISTOLÓGICAS E ELETROMICROGRAFIAS

## OBJETIVO DA AULA:

- Conhecer a morfologia geral das células que compõem o tecido nervoso
- Identificar neurônios motores e células gliais na medula espinal
- Conhecer a morfologia geral de um neurônio motor
- Identificar núcleo, nucléolo e cromatina na célula neuronal

## MATERIAL :

- Microscópio de luz
- Lâmina permanente de medula espinal de mamífero
- Coloração: Hematoxilina e Eosina (H.E.)
- Vídeos explicativos em objetivas 4x, 10x, 40x e 100x

## ATIVIDADE 1

Observe a lâmina de MEDULA ESPINHAL corada com H.E. nas objetivas 4x, 10x, 40x e 100x. Identifique a organização tecidual na substância cinzenta (ou H medular) e na substância branca. A substância cinzenta é o local onde estão os corpos celulares dos neurônios e é mais densa em número de células. A substância branca é mais clara pela presença de grande número de axônios de neurônios que se localizam na periferia da medula espinal.

## ATIVIDADE 2

**Lâmina de MEDULA ESPINHAL em corte transversal: coloração H.E.**



**Utilize os vídeos para auxiliar em seus estudos:**

objetiva 4x <https://youtu.be/7xDwsusxBfI>

objetiva 10x <https://youtube.com/shorts/cTMEsLqfa0M?feature=share>

objetiva 40x [https://youtube.com/shorts/YZ\\_zbiUWO64?feature=share](https://youtube.com/shorts/YZ_zbiUWO64?feature=share)

objetiva 100x [https://youtu.be/l-4B6\\_OFojM](https://youtu.be/l-4B6_OFojM)



**OBJETIVA 100x**  
utilizar o óleo de imersão

Na objetiva 100x selecione um campo microscópico, identifique e desenhe no espaço ao lado as Células que compõem o Tecido Nervoso

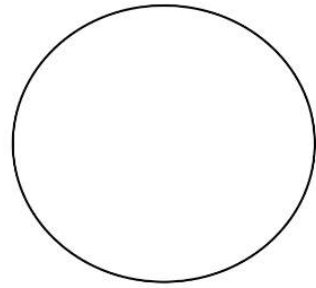
Indique:

a) Neurônios Motores

No neurônio identifique:

- membrana plasmática (mp)
- núcleo (nu) com o envoltório nuclear(en)
- nucléolo (nc)
- cromatina
- No citoplasma identifique os corpúsculos de Nissl (CN), regiões ricas em cisternas de RER.

b) Células gliais



Objetiva 100x

**ATIVIDADE 3**

**Estudo da ultraestrutura do núcleo e de outras estruturas celulares a partir de eletromicrografias**

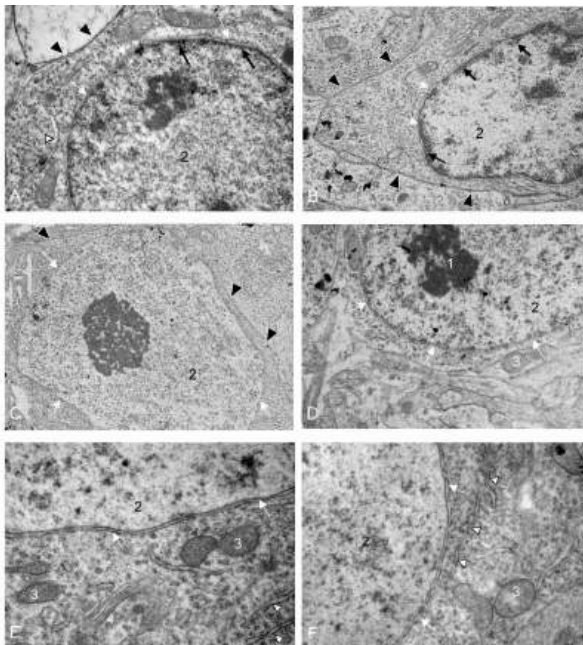


Figura 9. Eletromicrografia de Medula espinhal de embrião de *Gallus domesticus* em estágio de desenvolvimento 10 dias (E10). Imagem da autora. *Ampliações: A. 30.000x .B. 12.000x. C. 12.000x. D. 20.000x. E. 40.000x. F. 30.000x*

Fotos da autora.



**Com relação a Figura 9, responda:**

Cite o nome das organelas e estruturas indicadas na figura 9 A-F

Número 1 \_\_\_\_\_

Número 2 \_\_\_\_\_

Número 3 \_\_\_\_\_

Número 4 \_\_\_\_\_

Seta preta \_\_\_\_\_

Seta branca \_\_\_\_\_

cabeça de seta branca \_\_\_\_\_

cabeça de seta preta \_\_\_\_\_

# NÚCLEO CELULAR - ESTUDO DE NÚCLEO CELULAR UTILIZANDO SMARTPHONE

## OBJETIVO DA AULA:

- Conhecer a morfologia geral das células que compõem o tecido nervoso
- Identificar neurônios motores e células gliais na medula espinhal
- Conhecer a morfologia geral de um neurônio motor
- Identificar núcleo, nucléolo e cromatina na célula neuronal

## MATERIAL :

- Microscópio de luz
- Lâmina permanente de medula espinhal de mamífero
- Coloração: Hematoxilina e Eosina (H.E.)
- Vídeos explicativos em objetivas 4x, 10x, 40x e 100x
- Smartphone

### ATIVIDADE 1

Observe a lâmina de MEDULA ESPINHAL corada com H.E., nas objetivas 4x, 10x, 40x e 100x. Identifique a organização tecidual em substância cinzenta ou H medular e substância branca. A substância cinzenta é o local onde estão os corpos celulares dos neurônios e é mais densa em número de células. A substância branca é mais clara pela presença de grande número de axônios de neurônios que se localiza na periferia da medula espinhal.

### ATIVIDADE 2

**Lâmina de MEDULA ESPINHAL em corte transversal: coloração H.E.**



**Utilize os vídeos para auxiliar em seus estudos:**

objetiva 4x <https://youtu.be/7xDwsusxBfI>

objetiva 10x <https://youtube.com/shorts/CTMEsLqfa0M?feature=share>

objetiva 40x [https://youtube.com/shorts/YZ\\_zbiUWO64?feature=share](https://youtube.com/shorts/YZ_zbiUWO64?feature=share)

objetiva 100x [https://youtu.be/l-4B6\\_OFojM](https://youtu.be/l-4B6_OFojM)



**Fotografe a porção da substância cinzenta da MEDULA ESPINHAL na ampliação 100x.** Coloque a foto com as estruturas identificadas no espaço abaixo

Observe a MEDULA ESPINHAL na objetiva 100x .  
Selecione um campo microscópico da substância cinzenta e identifique neurônios motores. .  
FOTOGRAFE na ampliação 100x e indique na imagem

a) Neurônios Motores

Dentro do neurônio identifique:

- membrana plasmática (mp)
- núcleo (nu)com o envoltório nuclear(en)
- nucléolo (nc)
- cromatina
- No citoplasma identifique os corpúsculos de Nissl (CN), regiões ricas em cisternas de RER.

b) Células gliais



Objetiva 100x

# DIVISÃO CELULAR - ESTUDO DAS FASES DA MITOSE PARTIR DE OBSERVAÇÕES E DESENHOS

## OBJETIVO DA AULA:

- Conhecer a morfologia dos núcleos das células vegetais
- Identificar as fases da MITOSE: prófase, metáfase, anáfase e telófase MATERIAL:
  - Microscópio de luz
  - Lâmina permanente de meristema de cebola
  - Coloração: Hematoxilina Férrica
  - Vídeos explicativos em objetivas 4x, 10x, 40x e 100x

## ATIVIDADE 1

Observe a lâmina de MERISTEMA DE CEBOLA corada com Hematoxilina Férrica, nas objetivas 4x, 10x, 40x e 100x. Identifique a organização tecidual com células em intérfase ou em processo de divisão (fase M do ciclo celular) O meristema é um tecido de crescimento, por isso podemos encontrar várias células em fases de mitose. As células em fase M podem estar em uma das 4 fase : prófase, metáfase, anáfase ou telófase.

## ATIVIDADE 2

**Lâmina de MERISTEMA DE CEBOLA: coloração Hematoxilina Férrica**



**Utilize os vídeos para auxiliar em seus estudos:**

objetiva 40x organização do tecido <https://youtu.be/ViT4YTpq-MU>

objetiva 100x várias fases [https://youtube.com/shorts/ANDKIhYu\\_ro](https://youtube.com/shorts/ANDKIhYu_ro)

etapa de PRÓFASE <https://youtube.com/shorts/HyxILjuVRpw?feature=share>

etapa de METÁFASE <https://youtube.com/shorts/BltMsk2fErU?feature=share>

etapa de ANÁFASE <https://youtube.com/shorts/4oN-KF5yt2M?feature=share>

etapa de TELÓFASE <https://youtube.com/shorts/um9Nya1Tv6s?feature=share>



**OBJETIVA 100x**  
**utilizar o óleo de imersão**

Na objetiva 100x selecione um campo microscópico, identifique e desenhe no espaço ao lado:

a) Células em INTÉRFASE:

Identifique nestas células:

- membrana plasmática (mp) juntamente com a parede celular (pc)
- núcleo (nu) com o envoltório nuclear (en)
- nucléolo (nc)
- cromatina (cr)
- citoplasma (cit)

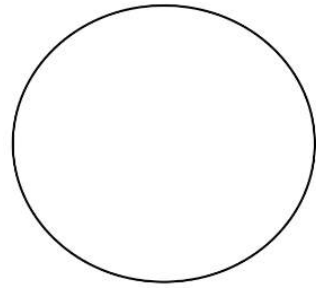
b) Célula em PRÓFASE (pro)

c) Célula em METÁFASE (met)

d) célula em ANÁFASE (ana)

e) célula em TELÓFASE (tel)

Note que as etapas de metáfase e anáfase não apresentam envoltório nuclear e nucléolos evidentes.



Objetiva 100x

# DIVISÃO CELULAR - ESTUDO DAS FASES DA MITOSE UTILIZANDO SMARTPHONE

## OBJETIVO DA AULA:

- Conhecer a morfologia dos núcleos das células vegetais
- Identificar as fases da MITOSE: prófase, metáfase, anáfase e telófase
- Utilizar smartphone para identificar e fotografar as células vegetais em suas várias fases

## MATERIAL :

- Microscópio de luz
- Lâmina permanente de meristema de cebola
- Coloração: Hematoxilina Férrica
- Vídeos explicativos em objetivas 4x, 10x, 40x e 100x
- Smartphone

## ATIVIDADE 1

Observe a lâmina de MERISTEMA DE CEBOLA corada com Hematoxilina Férrica, nas objetivas 4x, 10x, 40x e 100x. Identifique a organização tecidual com células em intérfase ou em processo de divisão (fase M do ciclo celular). O meristema é um tecido de crescimento, por isso podemos encontrar várias células em fases de mitose. As células em fase M podem estar em uma das 4 fase: prófase, metáfase, anáfase ou telófase.

## ATIVIDADE 2

**Lâmina de MERISTEMA DE CEBOLA: coloração Hematoxilina Férrica**



**Utilize os vídeos para auxiliar em seus estudos:**

objetiva 40x organização do tecido <https://youtu.be/ViT4YTpq-MU>

objetiva 100x várias fases [https://youtube.com/shorts/ANDKIhYu\\_ro](https://youtube.com/shorts/ANDKIhYu_ro)

etapa de PRÓFASE <https://youtube.com/shorts/HyxILjuVRpw?feature=share>

etapa de METÁFASE <https://youtube.com/shorts/BltMsk2fErU?feature=share>

etapa de ANÁFASE <https://youtube.com/shorts/4oN-KF5yt2M?feature=share>

etapa de TELÓFASE <https://youtube.com/shorts/um9Nya1Tv6s?feature=share>



**Fotografe o tecido VEGETAL na ampliação 100x** e coloque as fotos com as estruturas identificadas nos espaços abaixo

a) Células em INTÉRFASE :

Identifique nestas células:

membrana plasmática (mp) juntamente com a parede celular (pc)

- núcleo (nu) com o envoltório nuclear(en)
- nucléolo (nc)
- cromatina (cr)
- citoplasma (cit)


b) Célula em PRÓFASE (pro)

c) Célula em METÁFASE (met)

d) célula em ANÁFASE (ana)

e) célula em TELÓFASE (tel)


**Note que as etapas de metáfase e anáfase não apresentam envoltório nuclear e nucléolos evidentes.**



Células em intérfase:  
Identifique as estruturas  
Objetiva 100x



PRÓFASE  
Objetiva 100x



METÁFASE  
Objetiva 100x



ANÁFASE  
Objetiva 100x



TELÓFASE  
Objetiva 100x

# REFERÊNCIAS

AMABIS, JOSÉ MARIANO; MARTHO, GILBERTO RODRIGUES. Volume 1: Biologia das células. 2. ed. São Paulo: Moderna, 2019.

LOPES, SÔNIA. Bio: Volume 1 / Sônia Lopes; Sérgio Rosso. 1. ed. São Paulo: Saraiva, 2010.

JUNQUEIRA, L.; CARNEIRO, J. Biologia Celular e Molecular. 9. ed. Rio de Janeiro: Guanabara Koogan, 2015.

JUNQUEIRA, L.; CARNEIRO, J. Histologia Básica. 12.ed. Rio de Janeiro: Guanabara Koogan, 2013.

MELO, R.C.N. Células e Microscopia: princípios básicos e práticas. 1.ed. Juiz de Fora.MG: UFJF, 2002.

RIBEIRO, C.A.O.; REIS FILHO, H.S.; GRÖTZNER, S.R. Técnicas e Métodos para utilização prática em Microscopia. 1.ed. São Paulo, Santos, 2012.

FAWCETT, D.W. The Cell . 2.ed. ASCB's BioEDUCATE website. 1981. acessado em 27 de Janeiro de 2023.






**FABIANA DE FÁTIMA FERREIRA** é formada em Ciências Biológicas (licenciatura e bacharelado) pela UFPR, mestre em Biologia Celular e Molecular pela UFPR e doutora em Biologia Celular e do Desenvolvimento pela UFSC. Docente nas disciplinas de Biologia Celular e Embriologia desde 2006 na UFMT, campus Sinop.

AULAS PRÁTICAS DE

# BIOLOGIA CELULAR:

ROTEIROS E VÍDEOS

-  [www.atenaeditora.com.br](http://www.atenaeditora.com.br)
-  [contato@atenaeditora.com.br](mailto:contato@atenaeditora.com.br)
-  [@atenaeditora](https://www.instagram.com/atenaeditora)
-  [www.facebook.com/atenaeditora.com.br](https://www.facebook.com/atenaeditora.com.br)

AULAS PRÁTICAS DE

# BIOLOGIA CELULAR:

ROTEIROS E VÍDEOS

-  [www.atenaeditora.com.br](http://www.atenaeditora.com.br)
-  [contato@atenaeditora.com.br](mailto:contato@atenaeditora.com.br)
-  @atenaeditora
-  [www.facebook.com/atenaeditora.com.br](http://www.facebook.com/atenaeditora.com.br)