

WWW.HEARTLABORATORY.COM



H E A R T
LABORATORY

Laboratorio de Anatomía Cardíaca, Instituto de Morfología J.J Naón, UBA

1. GENERALIDADES

TEMAS

1. GENERALIDADES

2. AURÍCULA Y VENTRÍCULO DERECHO

3. VALVULA TRICUSPIDE Y PULMONAR

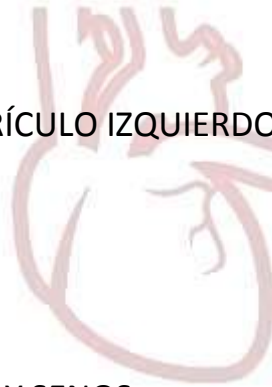4. AURÍCULA Y VENTRÍCULO IZQUIERDO

5. VALVULA MITRAL

6. VALVULA AORTICA Y SENOS

7. IRRIGACION Y DRENAJE VENOSO DEL CORAZON

8. SISTEMA DE CONDUCCION DEL CORAZON



HEART
LABORATORY

INDICE

- GENERALIDADES.....pág. 4
 - *Paredes de las cavidades cardiacas*.....pág. 5
 - *Los atrios*.....pág. 6
 - *Los ventrículos*.....pág. 7
 - *La válvula atrioventricular (tricúspide y mitral)*.....pág. 8
 - *La válvula arterial de salida (aortica y pulmonar)*...pág. 9
 - *El ápex*.....pág. 9

- SITUACION Y RELACIONES.....pág. 10

- FORMA DEL CORAZON.....pág. 14

- CONFIGURACION EXTERNA.....pág. 16
 - *Cara anterior*.....pág. 16
 - *Cara posterior*.....pág. 17
 - *Cara lateral derecha*.....pág. 18
 - *Cara lateral izquierda*.....pág. 18
 - *Cara inferior o diafragmática*.....pág. 19
 - *Cara superior o pediculada*.....pág. 19
 - *Bordes*.....pág. 20
 - *PERICARDIO*.....pág. 20

- ANATOMIA DE SUPERFICIE: TOPOGRAFIA DEL CORAZON Y SUS ORIFICIOS.....pág. 21

- ASPECTO RADIOLOGICO.....pág. 23
- TERMINOLOGIA ANATOMICA.....pág. 25
- REFERENCIAS.....pág. 26

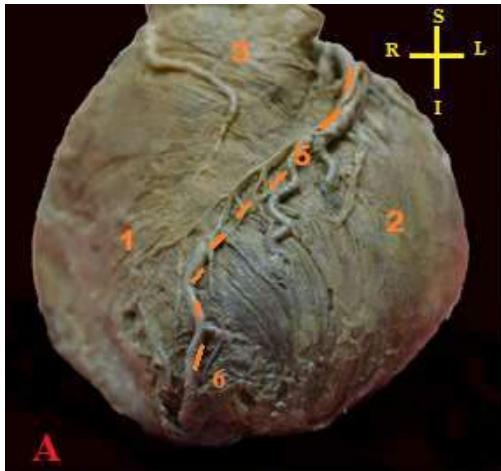


FIG 1.0: **A:** ventriculo derecho (1); ventriculo izquierdo (2); ápex o vértice del corazón (3); infundibulo pulmonar (4); surco interventricular anterior en el que transcurre la artera descendente anterior y su vena homónima (5) ápex del corazón (6)

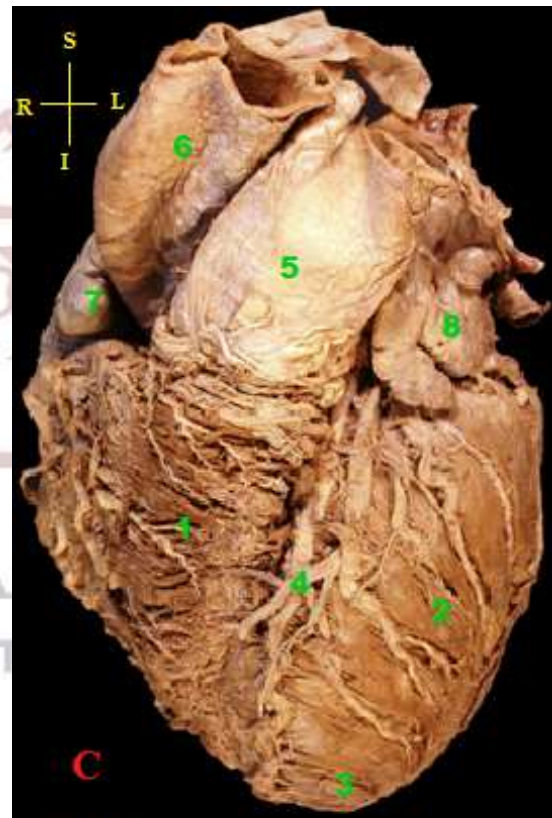


FIG 1.0: **C:** ventriculo drecho (1); ventriculo izquierdo (2); ápex (3); arteria descendente anterior acompañada se su vena homónima, ambos vasos transcurren en el surco interventricular anterior (4); arteria pulmonar (5); aorta (6); orejuela derecha (7); orejuela izquierda (8)

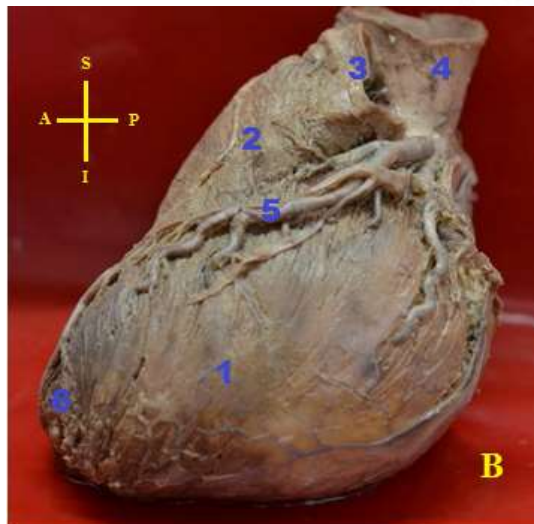


FIG 1.0 **B:** ventriculo izquierdo (1); infundibulo pulmonar (2); arteria pulmonar (3); arteria aorta (4); vasos que transcurren por el surco interventricular anterior (5); ápex del corazón

ANATOMIA CARDIACA: GENERALIDADES

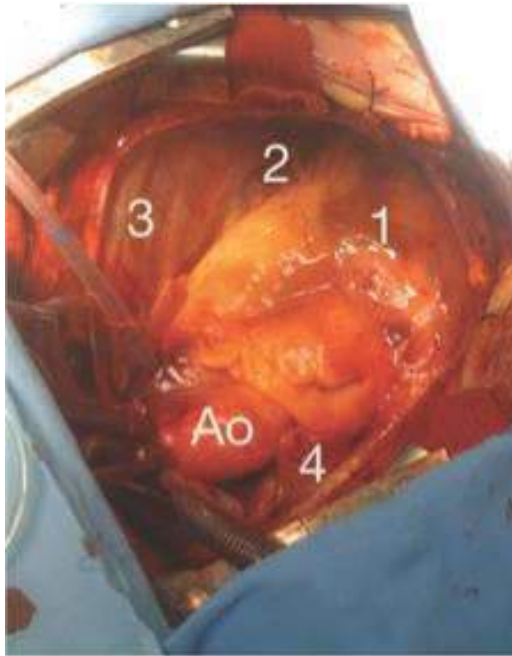


FIG 1.1: Ventriculo derecho (1), Ventriculo izquierdo (2), pericardio (3), orejuela derecha (4). Ao: Aorta

El corazón, de tamaño algo mayor que un puño cerrado, es una formación anatómica fundamentalmente muscular, hueca, tabicada y valvulada que conforma cuatro cámaras. Su función es la de recibir y evacuar la sangre que debe circular por todo el organismo. Posee forma algo cónica o piramidal, sin embargo, la anatomía y la geometría no coinciden plenamente. A veces se utiliza la comparación solo con fines descriptivos. Se encuentra en el mediastino medio, entre los pulmones y las pleuras, envuelto por pericardio.

El corazón se halla mantenido en su posición, por la continuidad con los grandes vasos que arriban y parten de él: la arteria aorta y sus ramas principales; los vasos pulmonares que lo fijan a los pulmones y las venas cavas. Además, el pericardio por sus inserciones, vertebrales, diafragmáticas,

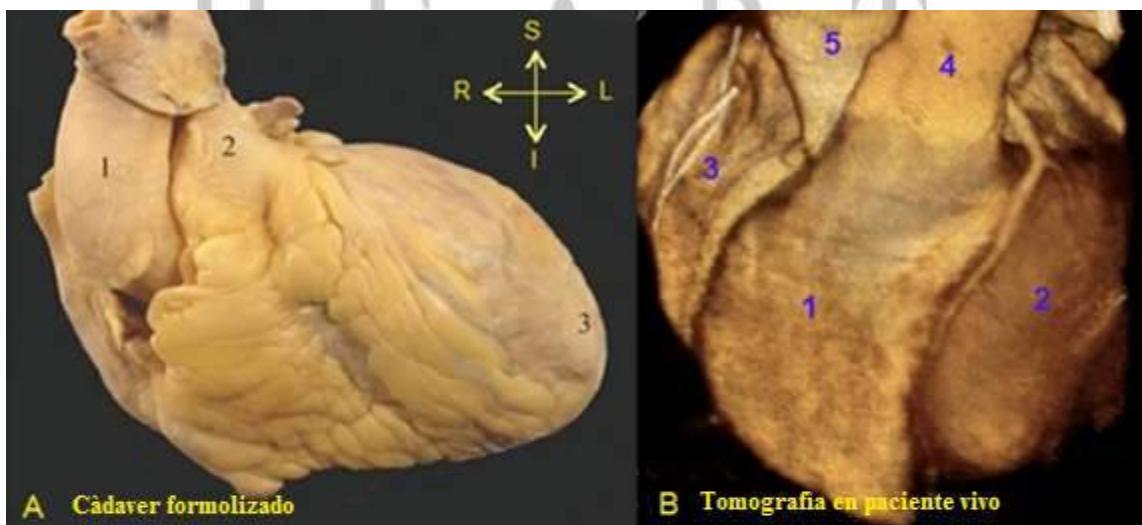


FIG 1.2: **A:** Vista anterior del corazón: aorta (1); tronco pulmonar (2); ápex (3); **B:** tomografía multislice del corazón: ventriculo derecho (1); ventriculo izquierdo (2); atrio derecho (3); tronco plumonar (4); aorta (5)

esternales, aponeuróticas y sus repliegues sobre los grandes vasos, constituye *el principal elemento de la fijación cardíaca*. Se puede destacar que durante los movimientos respiratorios y los decúbitos, se evidencia en el corazón, una relativa movilidad a pesar de esta “fijeza” descripta anteriormente.

La constitución hueca del corazón, se encuentra tabicada, y consta de cuatro cavidades:

- ✓ Atrio derecho (aurícula derecha)
- ✓ Atrio izquierdo o posteromedio (aurícula izquierda)
- ✓ Ventrículo derecho o anteromedio
- ✓ Ventrículo izquierdo

Se les puede describir en cada una de ellas: **paredes libres** que se visualizan desde la cara externa, y **paredes septales** que no son visibles desde el exterior.

- ❖ Las paredes de las cavidades cardíacas se constituyen de superficial a profundo por:
 - El epicardio: que es la membrana visceral del pericardio que recubre gran parte de la superficie externa del corazón y el nacimiento de los grandes vasos (y es por donde circulan los vasos sanguíneos mayores).
 - El miocardio: musculo cardíaco, elemento contráctil que impulsa la sangre.
 - El endocardio: es una membrana conjuntivo endotelial que tapiza la superficie interna del corazón.

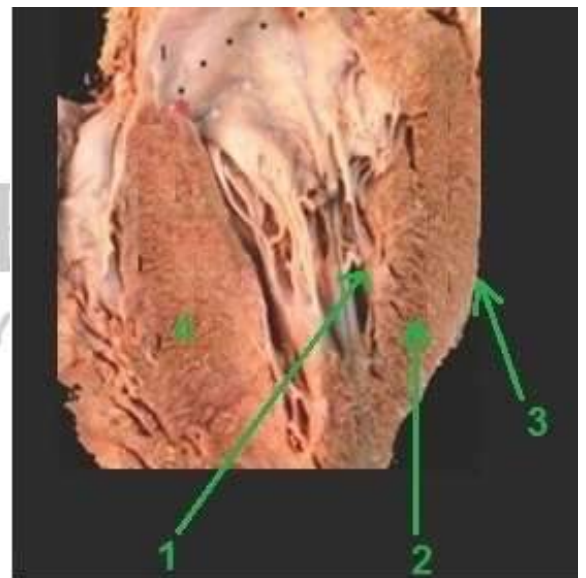


FIG 1.3: Corte oblicuo del ventrículo izquierdo donde se aprecia la constitución de sus paredes. (1) endocardio (2) miocardio (3) epicardio. (4) Septum interventricular.

Las paredes septales están revestidas en ambas caras por endocardio y formadas por miocardio o tejido conectivo según el sitio. No son visibles por fuera, su posición es ubicable por surcos interventriculares y ambas caras están cubiertas por endocardio, en donde discurren las ramificaciones del sistema de conducción.

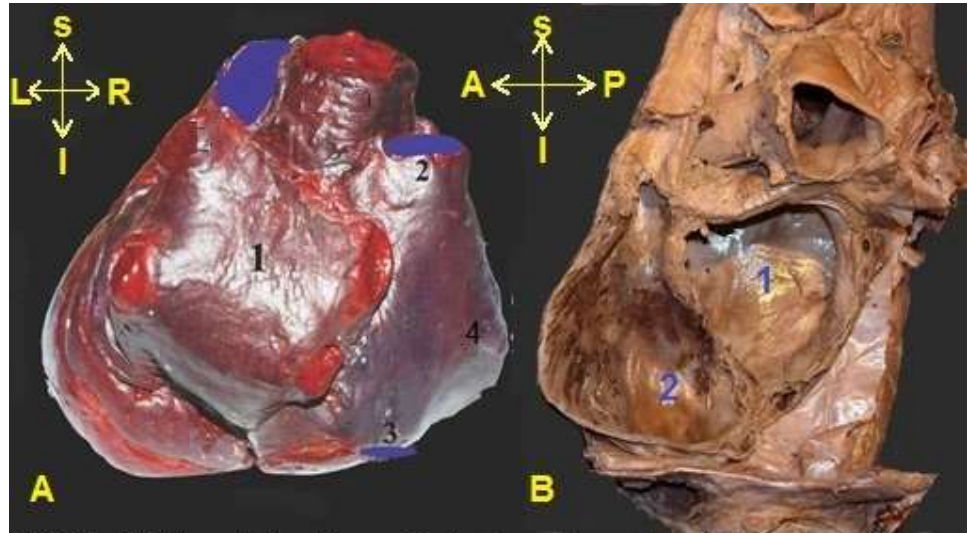


FIG 1.4: A) Vista posterior del corazón donde se observa la aurícula izquierda (1) y aurícula derecha (4) en la cual desembocan la vena cava superior (2) e inferior (3). B) Corte oblicuo del corazón donde se visualiza las aurículas izquierda (1) y derecha (2). Es de destacar que la aurícula izquierda no contacta con el diafragma.

- ❖ Los atrios (aurículas): son cámaras de paredes finas, que tiene como función recibir sangre y trabajan a baja presión. Poseen expansiones que se denominan orejuelas atriales (apéndices) y se comunican con los ventrículos a través de los orificios atrioventriculares en los cuales se implantan las válvulas.

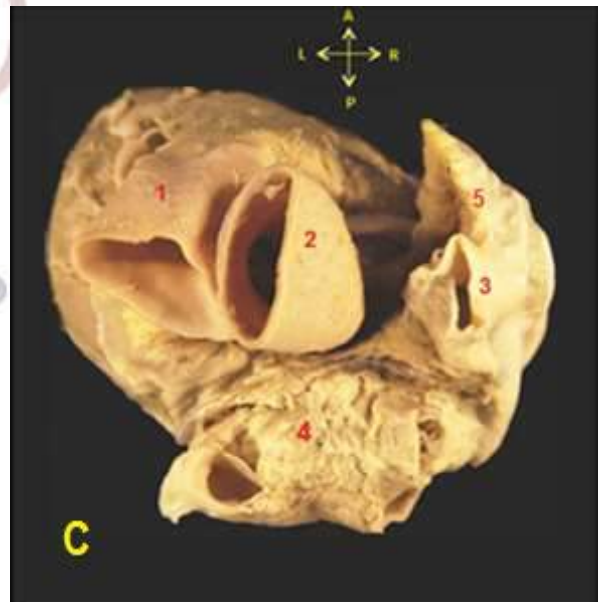

FIG 1.4 C: Tronco pulmonar (1); aorta (2); vena cava superior (3); atrio posteromedio (4); orejuela del atrio derecho (5)

- ❖ Los ventrículos poseen en sus paredes un gran desarrollo muscular, el ventrículo izquierdo impulsa la sangre a todo el cuerpo, por lo tanto es más fuerte y grueso que el derecho que impulsa la sangre hasta los pulmones. Tienen una forma de pirámide triangular cuya base mira hacia arriba, a la derecha y atrás. *Datos que son relevantes al momento de reconocer las cavidades, sobre todo en cortes. (Véase cuadro de situación y relaciones).*

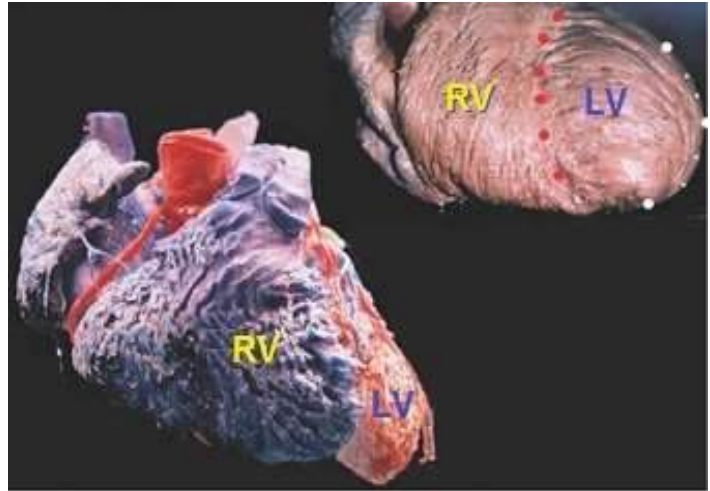


FIG 1.5: Vista anterior del corazón, donde se distingue el ventrículo derecho (RV) de posición anteromedial y el ventrículo izquierdo (LV) conformando el ápex del corazón.

En la cara interna los ventrículos se pueden encontrar músculos papilares, expansiones de músculo miocárdico revestido de endocardio. Se los calcifica en:

- 1° orden: Tienen una base y un vértice, donde la base se implanta en la pared ventricular y el vértice, libre, es el punto en el cual se originan las cuerdas tendinosas.
- 2° orden: A modo de puente, estas columnas se encuentran fijadas por sus extremos a las paredes ventriculares, y su parte media se encuentra libre.
- 3° orden: Son meros relieves musculares de las paredes ventriculares.

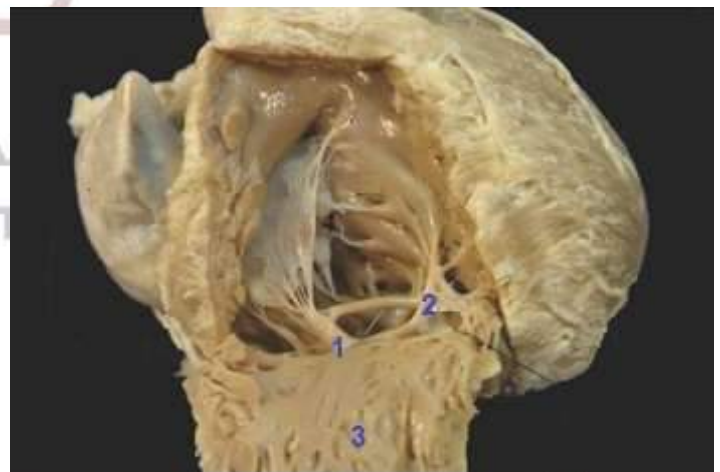


FIG 1.6: Incisión de la pared anterior del ventrículo derecho para observar los diferentes órdenes de las columnas carnosas. (1) 1° orden, pilar anterior (2) 2° orden, banda moderadora (3) 3° orden, simples relieves musculares.

- ❖ **La válvula atrioventricular (tricúspide y mitral):** impide que durante la contracción sistólica-ventricular la sangre vuelva o refluya hacia el atrio, gracias al sistema de cuerdas y músculos que impiden que estas se inviertan durante la contracción máxima de los ventrículos, razón por la cual se las denomina válvulas activas.

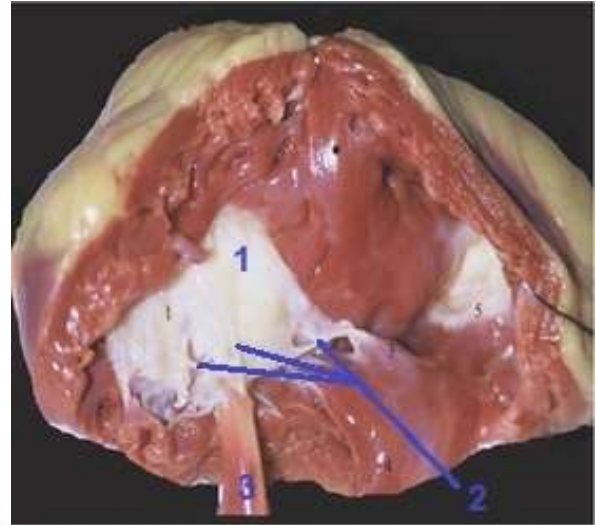


FIG 1.7: Vista ventricular de la valva anterior de la valva tricúspide. Se aprecian los elementos constituyentes del sistema valvular: (1) valva anterior (2) cuerdas tendinosas (3) pilar anterior.

El sistema valvular atrioventricular está constituido por los siguientes componentes:

- **Anillo fibroso:** compuesto mayoritariamente por fibras de colágeno, irregular en espesor
- **Valvas:** Tienen una estructura membranosa constituida por tejido conectivo envuelto en endocardio. Se puede distinguir una cara atrial, lisa y una cara ventricular, rugosa. Presenta un borde libre y una base de anclaje al anillo fibroso la región más distal que se corresponde a una zona muy rugosa donde se insertan las fibras tendinosas de los músculos papilares.
- **Músculos papilares y cuerdas tendinosas:** las cuerdas tendinosas compuestas de tejido conectivo rico en fibras colágenas y elásticas revestidas de endocardio. Se anclan en la cara ventricular de las valvas desde los músculos papilares a nivel del borde libre.

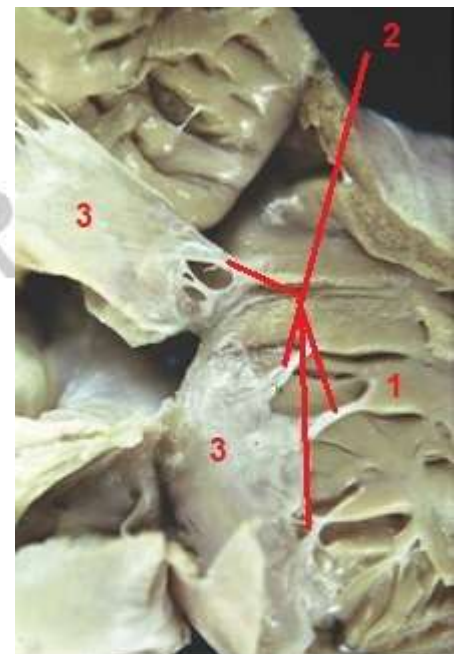


FIG 1.8: Vista de los pilares internos (1) del ventrículo derecho y su conexión con las valvas anterior e interna (3) a través de las cuerdas tendinosas.

- ❖ **La válvula arterial de salida (aortica y pulmonar)** impide que la sangre que paso a la arteria retroceda al ventrículo cuando este se relaja durante la diástole. Se encuentran dentro de la raíz las paredes arteriales a modo de velos adosados por un borde a tubos elásticos poco deformables, que se cierran por el flujo retrogrado, en consecuencia son denominadas pasivas.



FIG 1.9: Válvula arterial de salida de la arteria pulmonar (PA). AO: Aorta.

- ❖ **El ápex** o vértice del corazón; conformado por el ventrículo izquierdo, se encuentra orientado hacia la izquierda, adelante y abajo, superponiéndose por delante del pulmón y la pleura izquierdos. Generalmente se encuentra en la profundidad del 5° espacio intercostal izquierdo, a nivel de la línea medio clavicular. A la derecha, se encuentra la unión de los surcos interventriculares anterior y posterior.

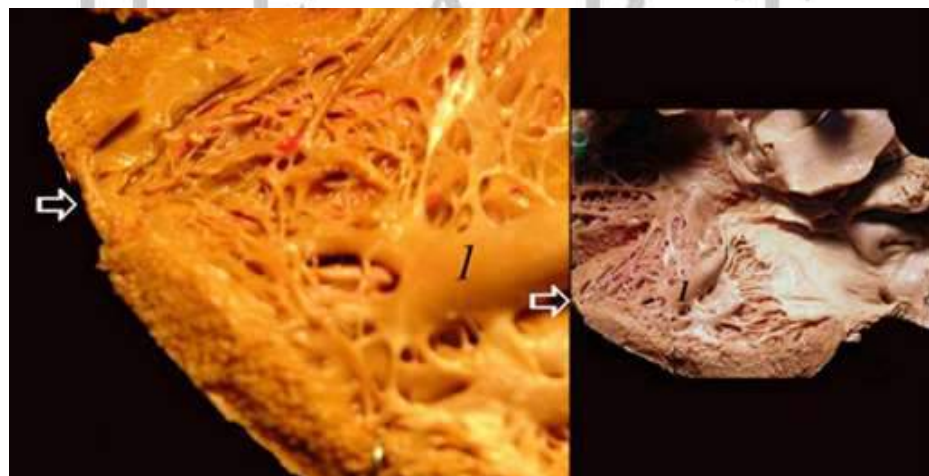


FIG 1.10: Flecha: indica el ápex o vertice del corazón, 1: músculo papilar de primer orden del ventriculo izquierdo.

SITUACION Y RELACIONES

El corazón se encuentra en la división inferior mediastino-visceral. Se relaciona, a través del pericardio, *hacia anterior* con el peto esternocostal, que lo protege a modo de escudo (FIG 1.11 A), *a los lados* por los pulmones y pleura mediastínica (FIG 1.11 E), *posterior* con el esófago que lo separa de la columna vertebral (FIG 1.11 B); *hacia superior* emergen o arriban tres de los grandes vasos, arteria pulmonar, aorta y vena cava superior (FIG 1.11D), en íntima relación con la bifurcación traqueal, *hacia inferior* el corazón se apoya sobre el diafragma (importante relación para su ubicación) (FIG 1.11 C)

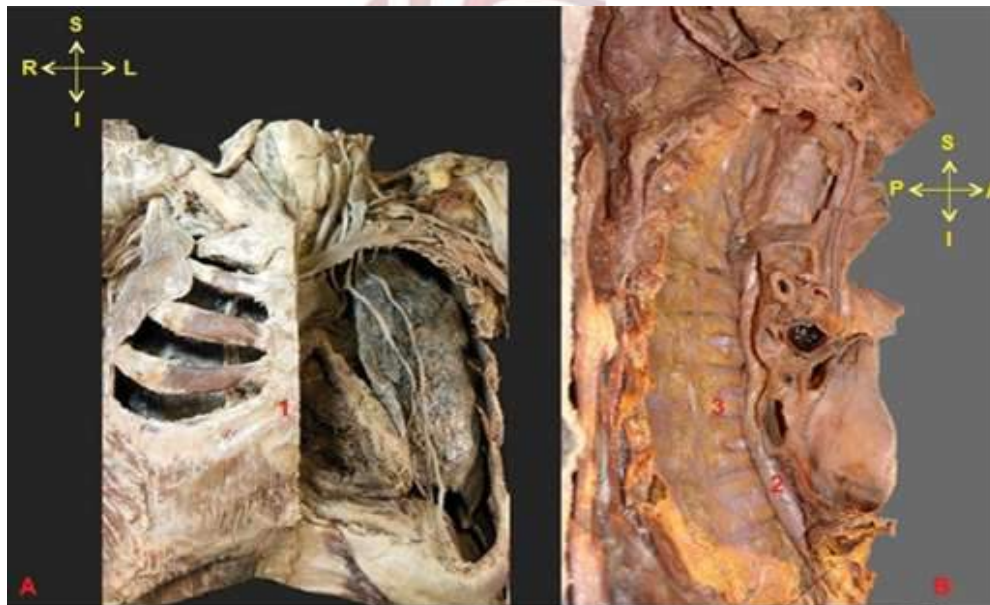

FIG 1.11: **A:** relación del corazón hacia anterior; con el peto esternocostal (1); hacia posterior **B:** con el esófago (2); que lo separa de la columna vertebral (3).

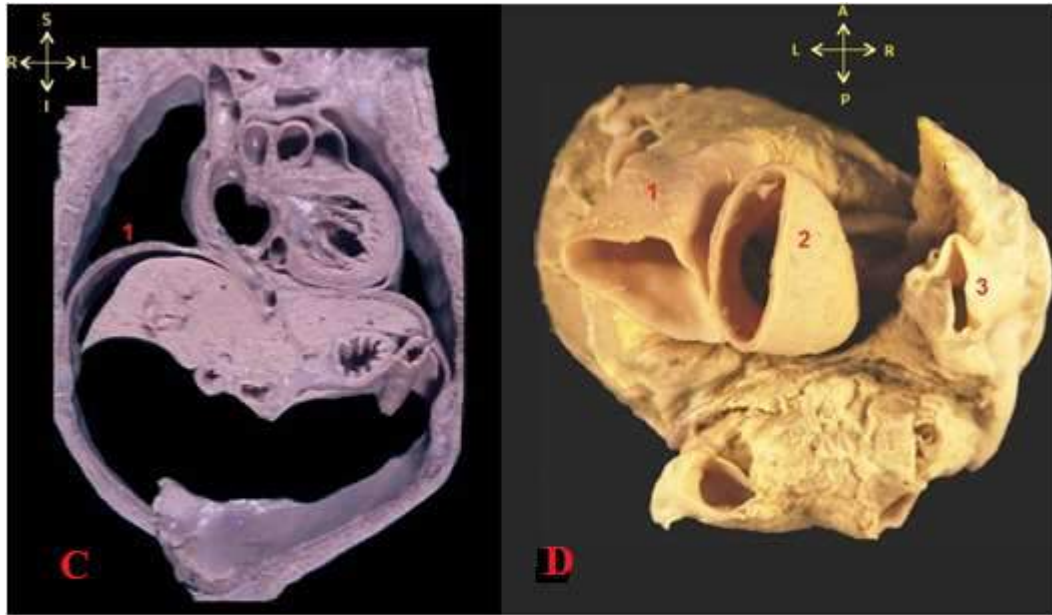


FIG 1.11: **C:** muestra relación del corazón hacia inferior con el diafragma (1) y a través de éste con los órganos intraabdominales. Hacia superior **D:** la continuación del corazón con los grandes vasos, la arteria pulmonar (1); la arteria aorta (2); la vena cava superior (3)

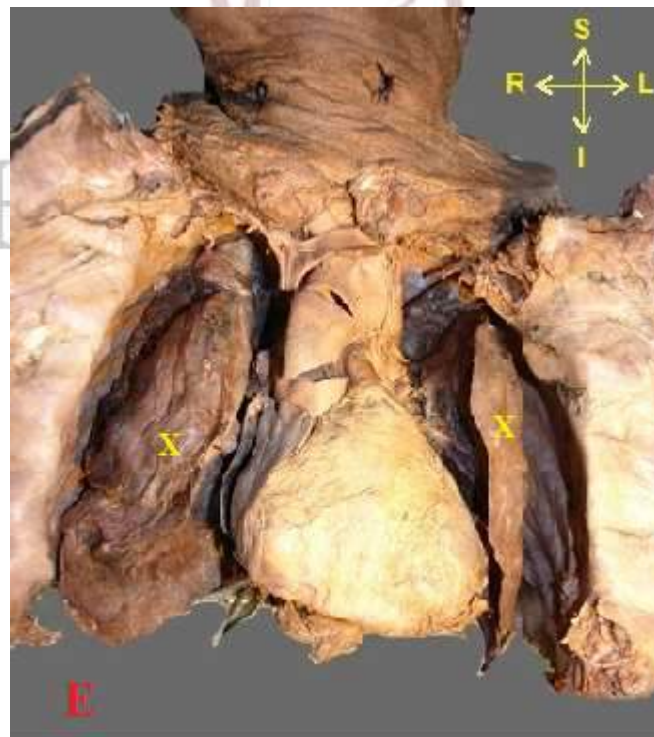


FIG 1.11 E: relación del corazón hacia los lados con los pulmones (X)

Las vértebras torácicas (o dorsales) que están en relación con el corazón se las pueden denominar como vertebras cardiacas (de Giacomini) y se corresponden desde el centro de la cuarta vertebra torácica (T4) a la parte superior de la octava (T8).

- **T4:** es la vértebra supracardiaca, el plano de inserción que pase por su apófisis espinosa, corta el origen de los grandes vasos.
- **T5:** es la vértebra infundibular, el plano trazado por su apófisis espinosa corta el infundíbulo y las válvulas sigmoideas aorticas.
- **T6:** es la vértebra atrial, el plano que pasa por su apófisis corta las cuatro cavidades casi igualmente,
- **T7:** es la vértebra ventricular, por último el plano de sección trazado por la octava apófisis espinosa interesa la punta del corazón (vertebra de la punta).

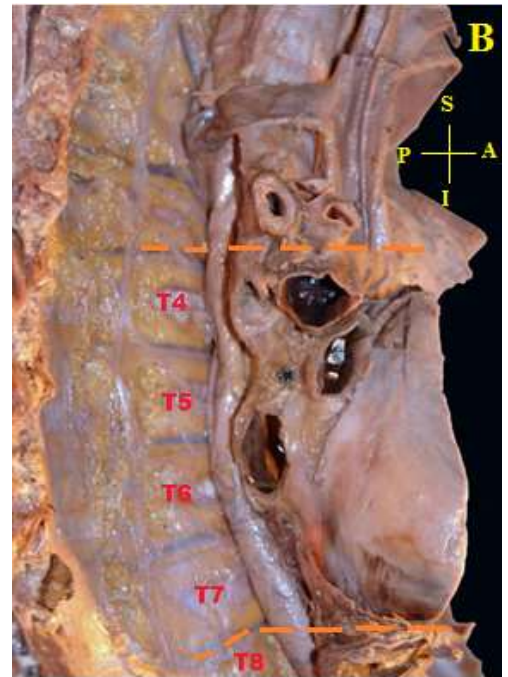


FIG 1.12: **B:** proyección de las vertebras cardiacas (de Giacomini)

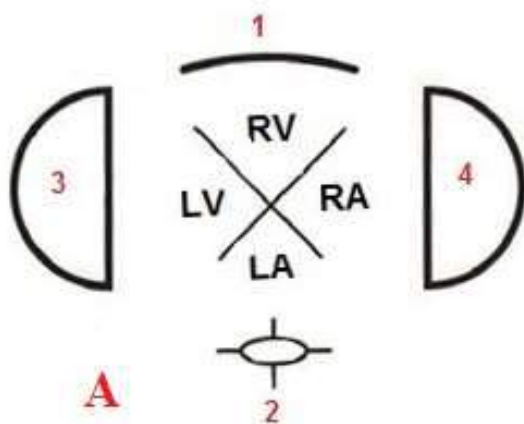


FIG 1.12 **A:** Esquema de las relaciones del corazón hacia anterior (1) con el peto internocostal; hacia posterior con la columna vertebral (2); hacia los lados con los pulmones (3)

RV: ventriculo derecho; LV: ventriculo izquierdo; RA: atrio derecho; LA: atrio izquierdo.

- El esternón y el esófago se disponen en un plano sagital respectivamente, lo que indica que toda cavidad que contacte con el esternón es ventrículo derecho y toda cavidad que contacte con el esófago es aurícula izquierda.

- Las dos cavidades que llevan y recogen sangre de los pulmones se sitúan en la línea media: hacia anterior el ventrículo derecho hacia posterior la aurícula izquierda.

- En un corte transversal se ubican las paredes septales en forma de X.

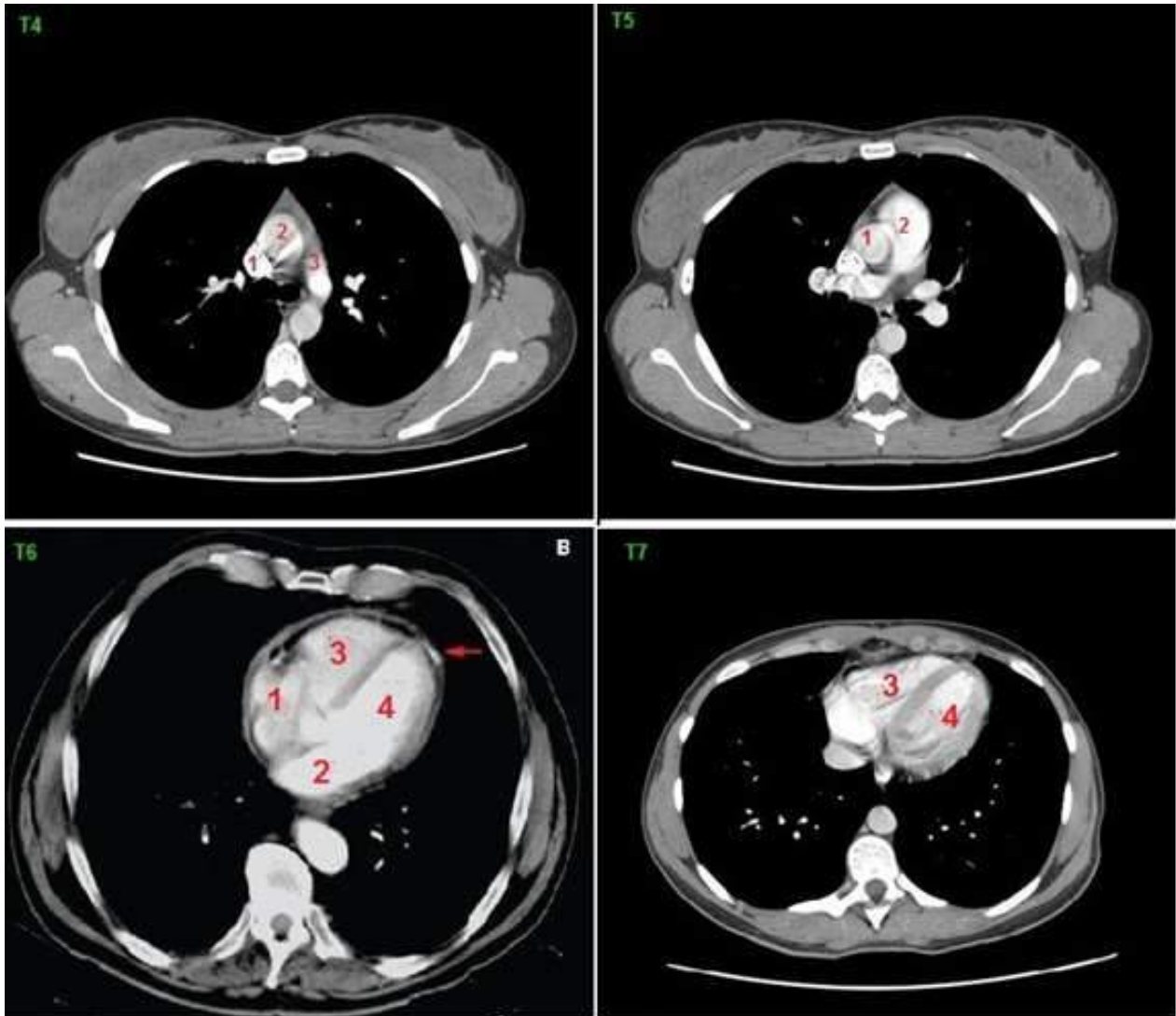


FIG 1.13 Serie de tomografías axiales computadas (TAC). La TAC que pasa por T4 corta los grandes vasos: vena cava superior (1); aorta (2); tronco pulmonar (3). En T5 la TAC corta la válvula aórtica (1) y el infundíbulo pulmonar (2). En T6 se pueden observar las cuatro cámaras: atrio derecho (1); atrio izquierdo (2); ventrículo derecho (3); ventrículo izquierdo (4). En T7 la TAC corta los ventrículos, observándose la punta del corazón

SOBRE LA FORMA DEL CORAZON

La descripción de la forma del corazón debe hacerse referida al corazón “in vivo” debido a que la propia motilidad del órgano le hace adoptar diferentes formas en sístole y en diástole como también la movilidad y constitución de la caja torácica y del diafragma modifican algo su forma y orientación. Por lo tanto presenta una disposición compleja que no se corresponde directamente con los planos cardinales del cuerpo, en donde términos como derecho, izquierdo, cara y borde, pueden ser fuente de confusión al momento del estudio de las relaciones del corazón “in situ”. Este texto se basará en la descripción proporcionada por Galli, ya que permite un aprendizaje orientado al reconocimiento del corazón con implicancia en la práctica médica.

Existen tres formas de describir al corazón:

1_ La representación vertical que se asocia con el icono de los enamorados. Los atrios en un plano superior; los tabiques en forma sagital y transversal y el ápex hacia abajo.

Antiguamente, al corazón se lo describía con las cuatro cavidades vistas desde exterior y frontalmente. Así al ser extraído del tórax, se lo orientaba en el eje que no era el real. Se lo tomaba desde los vasos y al colgar, quedan los atrios hacia superior y la punta hacia inferior, en donde los tabiques se disponen en forma sagital, ahí el nombre orejas (arriba) y ventrículos que deriva de vientre (abajo).

2_ El cubo de Galli. En este se describen 6 caras sin bordes netos de separación, con un atrio posteromedio. Descrito en el corazón in situ.

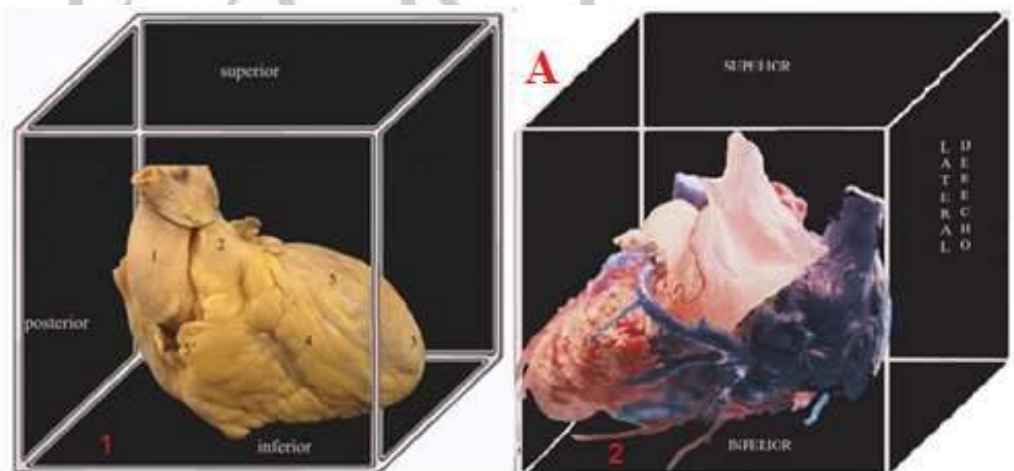


FIG 1.14: A: Ilustración de las caras del corazón a partir de la descripción del cubo de Galli. **1:** cara anterior; **2:** cara posterior

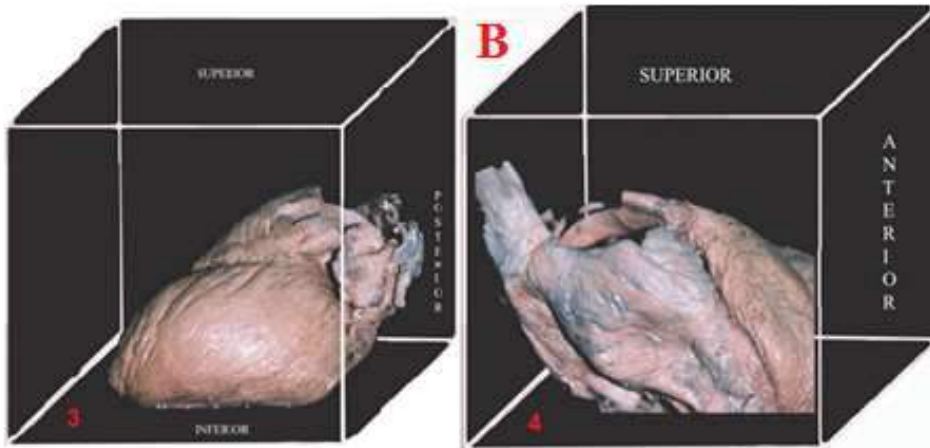


FIG 1.14 B: 3: Cara lateral izquierda, 4: cara lateral derecha

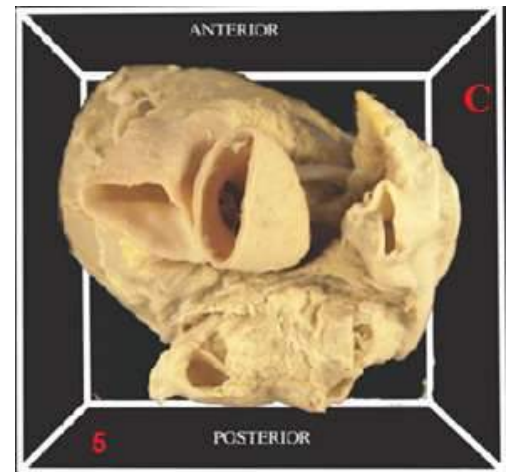


FIG 1.14 C: 5: Cara superior

3_ Pirámide acostada (neoanatomistas). En donde la cara posterior de los clásicos es inferior y que el ápex se dirige hacia la izquierda y adelante. En la mesa de autopsias, cuando el órgano fresco se deformaba, al perder la presión sanguínea endocavitaria, se colapsaban los atrios, pero los ventrículos, por su masa muscular, conservaban la figura piramidal.

Esta descripción es correcta con respecto a la pirámide ventricular pero no al corazón in situ e in toto, pues admite una base cardiaca integrada por elementos (atrio derecho, atrio izquierdo, orificios vasculares) que en realidad están en distintos planos. Descripción de los anatomistas clásicos.

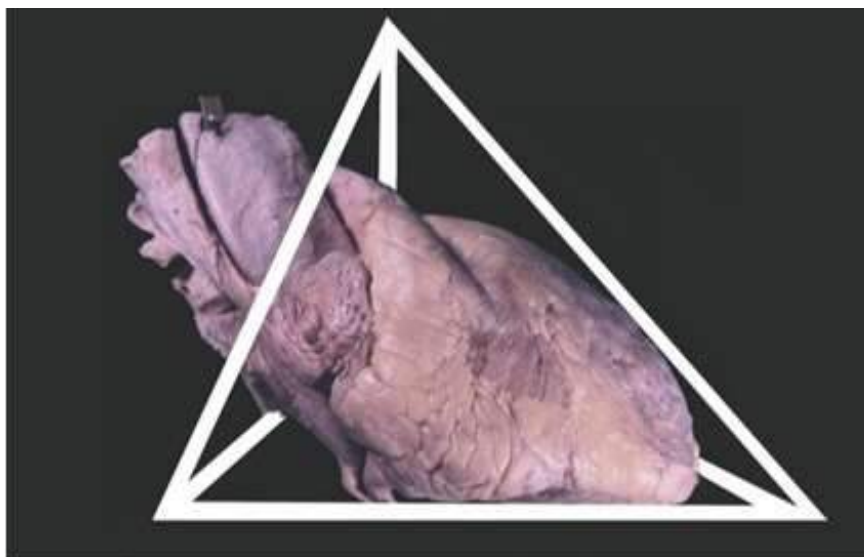


FIG 1.15: Forma de pirámide acostada. Esta forma no se aplica al corazón in situ, pero es bien asignada en los ventrículos, con la base en los orificios atrioventriculares y la punta en el ápex.

CONFIGURACION EXTERNA

El corazón se encuentra revestido por epicardio, una membrana de tipo serosa. Se puede observar a simple vista, el tejido adiposo que se centra en los surcos coronario (auriculoventricular) e interventricular y es por donde discurren los vasos coronarios más importantes.

Se puede describir esquemáticamente en el corazón:

- ✓ **Cara anterior o esternocondrocostopleuropulmonar**
- ✓ **Cara posterior o vertebro-esofágica**
- ✓ **Cara lateral derecha o pulmonar derecha**
- ✓ **Cara lateral izquierda o pulmonar izquierda**
- ✓ **Cara inferior o diafragmática**
- ✓ **Cara superior o pediculada**

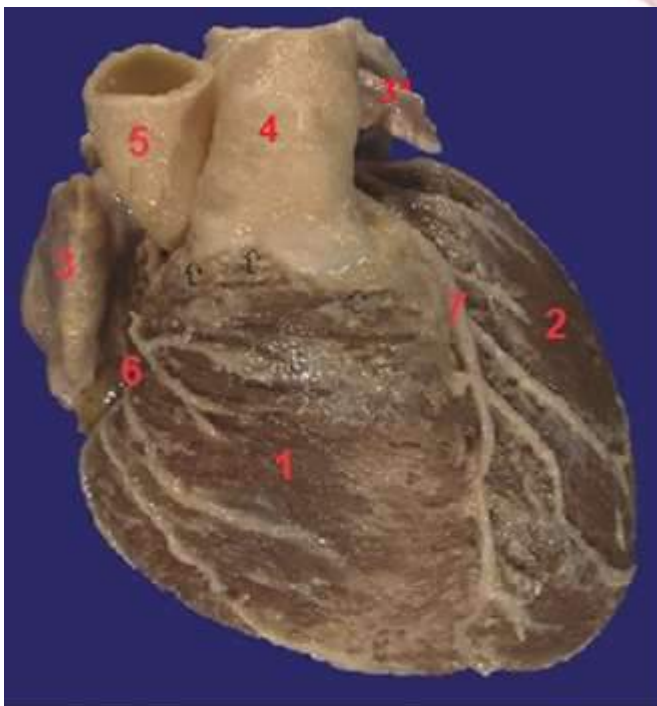


FIG 1.16. Cara anterior: las cavidades que la conforman: ventriculo derecho (1); ventriculo izquierdo (2); orejuela del atrio derecho (3); orejuela del atrio izquierdo(3') trnco pulmonar (4); aorta (5); surco coronario (auriculoventricular derecho) (6); surco interventricular anterior (7)

CARA ANTERIOR

Se encuentra en relación hacia superior con el timo y con el peto esternocondrocotal. Las cavidades del corazón que contribuyen a formar esta cara son el ventrículo derecho (o anteromedio), el ventrículo izquierdo, atrio derecho y el nacimiento de los grandes vasos (vena cava superior, arterias aorta y pulmonar).

La arteria pulmonar y la aorta se encuentran flanqueadas a ambos lados por dos prolongaciones, la orejuela izquierda y derecha respectivamente, proviniendo cada una del atrio correspondiente.

De la porción ventricular, dos tercios corresponden al ventrículo derecho, cámara que contacta con el esternón, reparo importante al momento de observar un corte transversal del tórax; y un tercio corresponde al ventrículo izquierdo, siendo línea de separación el surco interventricular anterior por el cual transcurre el ramo descendente anterior (arteria interventricular anterior), una de las ramas terminales de la arteria coronaria izquierda, junto a su vena homónima.

Además, esta cara presenta el surco coronario (auriculoventricular derecho) que tiene una disposición transversal y en el cual se puede hallar la arteria coronaria derecha y la vena cardíaca menor.

CARA POSTERIOR.

Esta cara se pone en contacto con el esófago, a través del seno oblicuo del pericardio (fondo de saco de Haller), el cual separa al corazón de las vértebras torácicas. Está constituida en su mayor parte por el atrio izquierdo (o posteromedio), ventrículo izquierdo y un pequeño sector de atrio derecho.

El atrio izquierdo de eje mayor transversal, se continua hacia los lados con las venas pulmonares que desembocan en él. Esta cavidad es la única que no contacta con el diafragma. Posee una íntima relación con el esófago, de modo tal que le imprime su huella en la cara posterior del atrio, relación que se utilizaba en la clínica utilizando radiografía de perfil con relleno esofágico para mostrar el aumento de volumen del atrio.

El sector del ventrículo izquierdo que se corresponde a esta cara, posee una forma semilunar al cual comúnmente se lo denomina talón, cuya concavidad se corresponde al surco coronario recorrido en su porción superior por la arteria coronaria izquierda junto a la vena cardíaca magna (o coronaria mayor) que se continúa con el seno coronario.

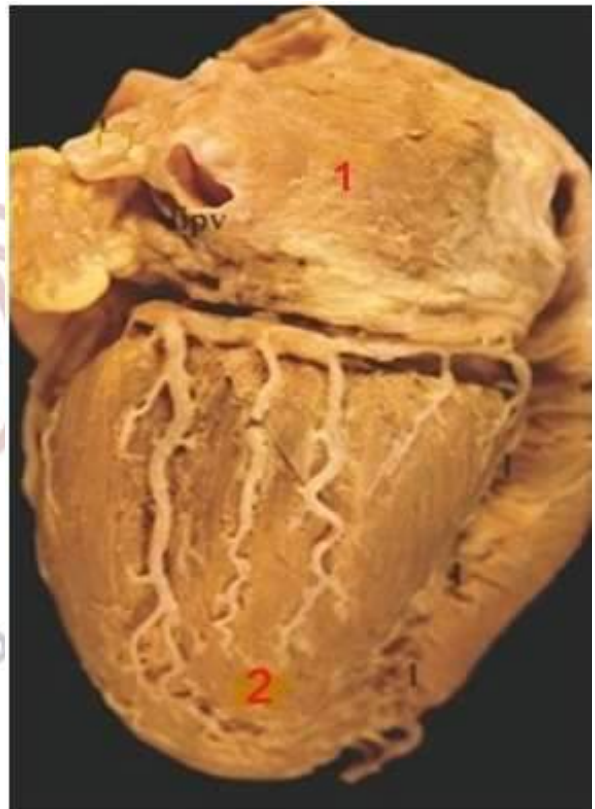


FIG 1.17: Cara posterior: Las cavidades que la conforman: atrio izquierdo o posteromedio (1) y el ventrículo izquierdo (2)

No se debe confundir la cara posterior descrita con la cara inferior que se detallará más adelante.

CARA LATERAL DERECHA

Está formada mayormente, por el atrio derecho (aurícula derecha) en la cual desemboca la vena cava superior y la vena cava inferior. El atrio izquierdo forma parte de esta cara en un pequeño sector posterosuperior, que corresponde a la desembocadura de las venas pulmonares derechas. Se puede apreciar en esta cara la presencia del surco terminal que tiene dirección superoinferior y que se corresponde con la cresta terminal de configuración interna, marcando la separación de la porción lisa del sector trabecular.

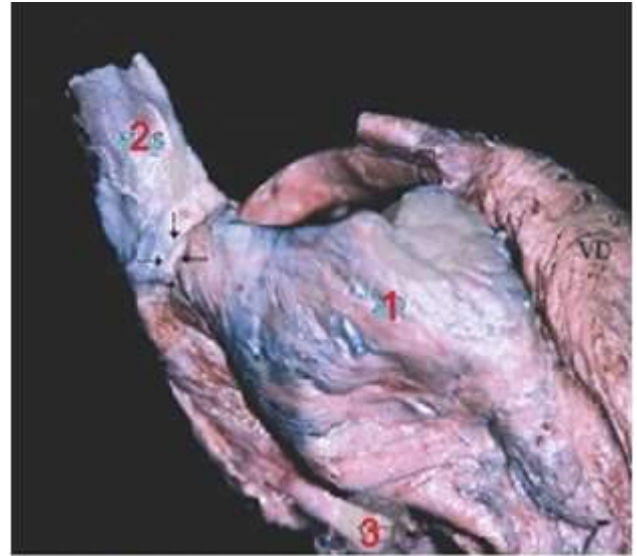


FIG 1.18: Cara lateral derecha. Formada principalmente por el atrio derecho (1), en la cual desembocan la vena cava superior (2) e inferior (3)

CARA LATERAL IZQUIERDA

Está ubicada en un espacio que forma el pulmón izquierdo y que se conoce como “lecho” cardíaco. Esta cara está ocupada por el

ventrículo izquierdo. En su porción posterior, se encuentra el atrio izquierdo, que se extiende hacia anterior por su orejuela (o apéndice). Detrás de esta, pueden apreciarse las venas pulmonares izquierdas que arriban en ella. Entre el atrio y el ventrículo izquierdo se encuentra el surco coronario (aurículoventricular izquierdo), recorrido por la arteria circunfleja, rama terminal de la arteria coronaria izquierda, que transcurre junto a la vena correspondiente.

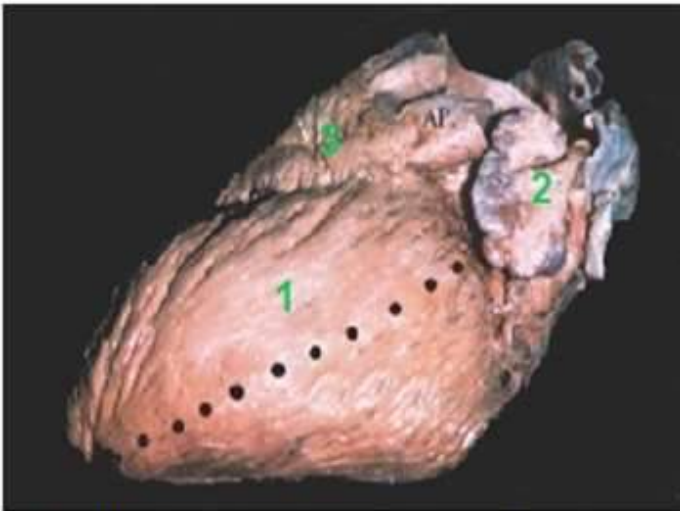


FIG 1.19: Cara lateral izquierda: las cavidades que la conforman son: el ventrículo izquierdo (1); parte del atrio izquierdo a través de su orejuela (2); y el ventrículo izquierdo.

CARA INFERIOR O DIAFRAGMÁTICA.

Aunque esta cara se encuentra orientada horizontalmente, presenta una dirección hacia abajo y adelante, en sentido al vértice.

Está formada por el ventrículo derecho, el ventrículo izquierdo y el atrio derecho.

El atrio derecho ocupa el sector derecho y se puede observar el orificio de entrada de la vena cava inferior. A continuación, la porción inferior del ventrículo derecho, el cual se halla separado del atrio por el surco coronario (auriculoventricular derecho). Hacia la izquierda existe otro surco, el interventricular que separa el ventrículo derecho de la porción inferior del ventrículo izquierdo.

Esta cara, a través del pericardio y el diafragma, se pone en relación con los órganos intraabdominales, cuya patología incide sobre la mecánica funcional del corazón, como puede suceder en un caso de simple dilatación gaseosa del fundus gástrico o del colon transverso, que elevan por ello el diafragma e influyen en el funcionamiento cardíaco. [VER FIG 1.11 C.](#)

CARA SUPERIOR O PEDICULADA

Es la cara por donde emergen del corazón las arterias aorta y pulmonar, y hace su entrada la vena cava superior. Para poder apreciarla hay que sacar dichos vasos.

Hacia posterior se encuentra el atrio izquierdo, por encima de la cual transcurre la rama derecha de la arteria pulmonar. De ambos lados, aparecen las venas pulmonares superiores.

En el sector anterior encontramos los orificios de la arteria pulmonar, aorta y vena cava superior, orientados de anterior a posterior respectivamente.

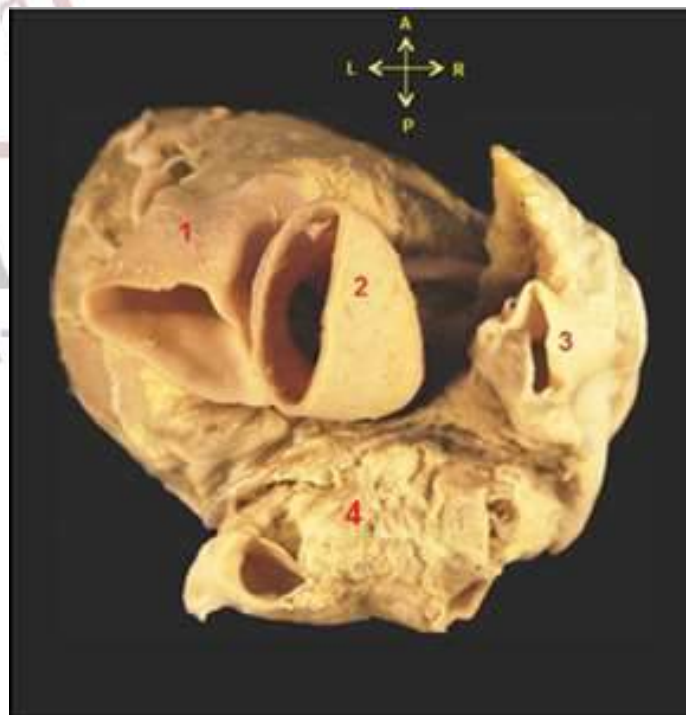

FIG 1.20: Cara superior o pediculada: Se distingue el tronco pulmonar (1); la arteria aorta (2); la vena cava superior (3); atrio izquierdo (4)

Por delante del orificio de entrada de la vena cava superior, aparece la orejuela derecha que se asoma sobre la raíz de la arteria aorta. La raíz de la arteria pulmonar se encuentra oculta por la orejuela izquierda.

El pericardio forma entre ambos sectores, anterior y posterior, el seno transverso del pericardio (seno transverso de Theile).

BORDES

Aunque los bordes del corazón son insensibles, son utilizados a los fines descriptivos y terminológicos. Sin embargo, cabe destacar que existe la presencia de un borde nítido, agudo, que separa la superficie anterior de la inferior, es el borde inferior o agudo del corazón; éste se lo describe desde el límite inferior del borde derecho hasta el vértice. Está formado en su mayor porción por el ventrículo derecho, pero cerca del vértice también aparece el ventrículo izquierdo.

PERICARDIO

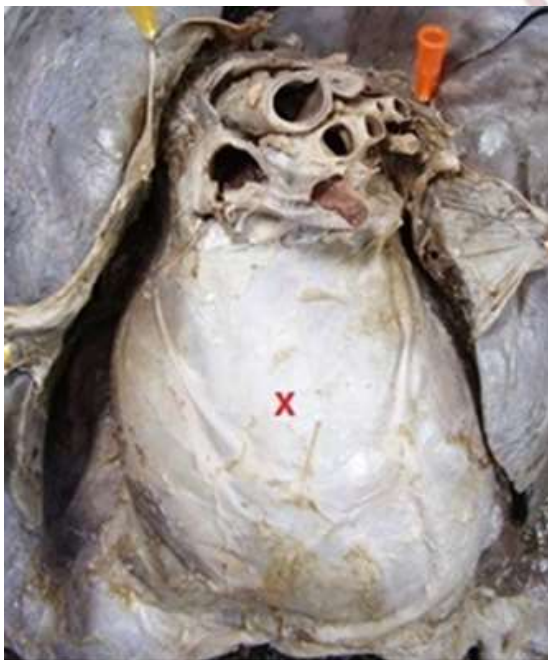

FIG 1.21: Pericardio. Porción fibrosa. (X)

El pericardio es una membrana serofibrosa que adquiere su nombre del griego peri: alrededor, cardia: corazón. Envuelve al corazón y los grandes vasos que llegan o emergen de él. Es fibroso y resistente, de color blanco mate, diferenciándose de las hojas pleurales. Se encuentra en relación con las diversas estructuras vecinas por medio de un tejido celulograso, descrito como ligamentos del pericardio y que sirven para la fijación del mismo. El pericardio que envuelve a las arterias aorta y pulmonar, está separado del que tapiza a los atrios por un espacio virtual llamado seno transverso del pericardio (seno transverso de Theile).

Se le describe dos porciones:

- *Porción fibrosa:* Es la más superficial, que cubre la hoja parietal de la porción serosa. Envuelve en forma de saco al corazón, manteniéndolo fijo y proporcionando protección.
- *Porción serosa:* constituida por las hojas visceral y parietal. La hoja visceral, también conocida como epicardio, se amolda perfectamente al corazón, muy delgada se prolonga hacia los grandes vasos, donde se refleja hacia afuera para continuarse, sin línea de demarcación con la hoja externa o parietal.

Entre las dos hojas visceral y parietal, existe un espacio virtual, llamado cavidad pericárdica, en el que existe una fina película de líquido seroso, que actúa como lubricante y facilita los movimientos del corazón dentro del saco pericárdico. Este espacio “virtual” puede hacerse real en casos patológicos (derrame, sangre, supuraciones).

Su irrigación está a cargo de ramas de las arterias bronquiales, tímicas, esofágicas medias y diafragmáticas superiores. Su inervación está dada por finos filetes nerviosos que tienen su origen en los nervios neumogástricos, nervios frénicos, los ganglios de la cadena simpáticas dorsales y filetes nerviosos emergentes de los plexos cardíacos.

ANATOMIA DE SUPERFICIE: TOPOGRAFIA DEL CORAZON Y SUS ORIFICIOS.

PROYECCION DEL CORAZON

Como es sabido, el corazón se encuentra desviado hacia la izquierda, de manera tal que una línea que pase por el medio del esternón, línea medio esternal, lo divide en dos porciones, una derecha y otra izquierda. La porción derecha representa un tercio del volumen y corresponde al atrio derecho por completo, a excepción del extremo libre de la orejuela, el tabique interatrial, parte del ventrículo derecho (o anteromedio) y la mitad derecha del atrio izquierdo. La porción izquierda representa dos tercios del volumen y corresponde al resto del ventrículo derecho, el extremo libre de la orejuela atrial derecha, al ventrículo izquierdo por completo y la mitad izquierda del atrio izquierdo.

El área cardiaca o región precordial, es la porción de la pared torácica que cubre la cara anterior del corazón; se le puede describir forma de cuadrilátero y para trazarlo se debe señalar cuatro puntos.

- 1) _ Se ubica sobre el borde superior del 3er cartílago costal derecho, a 1cm por fuera del borde esternal de ese lado.
- 2) _Se señala a nivel de la 5ta articulación condrocostal derecha (algunas veces en el sexto), que corresponde a 1 cm del borde esternal.
- 3) _Corresponde a la punta del corazón, se marca sobre el borde superior del 5to cartílago condral izquierdo a unos 8cm de la línea medio esternal.
- 4) _ Se sitúa en el 2do espacio intercostal izquierdo a mitad de distancia del espacio y a 2 cm del borde izquierdo del esternón.

PROYECCION DE LOS ORIFICIOS CARDIACOS

- ✓ **Orificio atrioventricular derecho y la válvula tricúspide:** su proyección está dada por una línea de 4cm de longitud, oblicua, que se extiende desde la inserción esternal del 5to cartílago derecho y que se dirige hacia arriba y adentro, hasta sobrepasar la línea medio esternal. La válvula tricúspide se proyecta inmediatamente por debajo y a la izquierda de dicha línea.
- ✓ **Orificio de la arteria pulmonar:** Se proyecta por una línea ligeramente oblicua, casi horizontal de aproximadamente 22 mm de longitud, que partiendo del borde izquierdo del esternón, a nivel del borde superior del 3er cartílago costal izquierdo se dirige hacia abajo y afuera. La válvula sigmoidea pulmonar se ubica inmediatamente por encima de esta línea.
- ✓ **Orificio atrioventricular izquierdo y la válvula mitral:** se proyecta por una línea trazada por encima y a la izquierda de la proyección de la tricúspide. Toma origen un poco hacia afuera de la línea medio esternal y dirigiéndose muy oblicuamente hacia superior y externo y va a terminar a nivel del borde superior del 3er cartílago costal izquierdo a un dedo del borde esternal correspondiente.

- ✓ **Orificio de la arteria aorta:** Se ubica por debajo de la proyección de la arteria pulmonar. Representado por una línea oblicua que se extiende desde el extremo esternal del 3er cartílago costal izquierdo y toma una dirección hacia abajo y adentro hasta sobrepasar la línea medio esternal.

- ✓ **Orificio de la vena cava superior:** corresponde al borde superior del 3° cartílago costal, a 1 cm del borde derecho del esternón.

- ✓ **Orificio de la vena cava inferior:** Se halla a 10 cm de la pared torácica, a 2 cm por delante de la pared derecha del disco intervertebral de la 7ma y 8va dorsal.



ASPECTO RADIOLOGICO

Contorno del borde derecho: en una imagen radiográfica cardiovascular se extiende de la clavícula al diafragma, ofrece cuatros segmentos:

- Primer segmento: de 2-3cm de longitud posee una dirección ligeramente oblicua hacia inferior e interno, corresponde al tronco venoso braquiocefálico derecho.
- Segundo segmento: de aproximadamente 10cm, vertical de convexidad derecha, representa el borde derecho de la vena cava superior.
- Tercer segmento: convexo hacia afuera, muy acentuado, corresponde al atrio derecho (arco auricular).
- Cuarto segmento: se presenta vertical y muy corto, representado por el borde externo de la vena cava inferior en su porción diafragmática. Solamente queda en manifiesto durante la inspiración sostenida.

Contorno del borde izquierdo: (desde la clavícula)

- Primer segmento: tiene 1-2 cm de longitud, es vertical, representa la sombra esternovertebral.
- Segundo segmento: de 2cm aproximadamente, corto, convexo hacia afuera, corresponde al cayado de la aorta (arco aórtico).
- Tercer segmento: constituye una línea vertical de 1-2 cm que representa el borde externo de la aorta descendente.
- Cuarto segmento: rectilíneo o ligeramente convexo hacia afuera, siguiendo una línea oblicua hacia abajo y hacia la izquierda, correspondiente al tronco de la arteria pulmonar, a su rama izquierda y accesoriamente, al atrio izquierdo (arco pulmonar).
- Quinto segmento: el más extenso de todos, convexo hacia afuera, correspondiente al borde izquierdo del ventrículo izquierdo (arco ventricular).

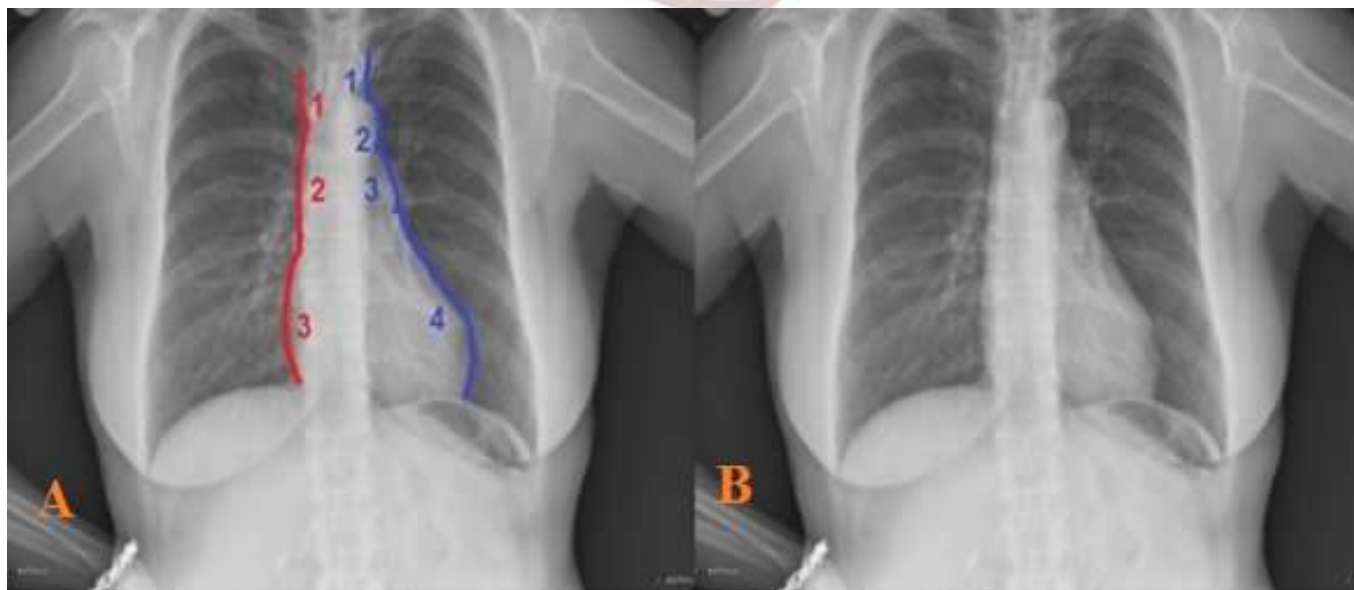


FIG 1.22 RX DE TORAX. En la imagen A se observan los distintos segmentos. En rojo, el borde derecho donde se marca el primer segmento (1), el segundo (2) y el tercero (3). En azul, el borde izquierdo donde se marca el primer segmento (1), el segundo que representa el cayado aórtico (2), el cuarto segmento (3) que representa el botón pulmonar y el quinto (4), el borde ventricular izquierdo. La imagen B es una rx de torax comparativa.

TERMINOLOGIA ANATOMICA

TERMINOLOGIA CLASICA	LATIN	TERMINOLOGIA ANATOMICA INTERNACIONAL
Aurícula del corazón	<i>Atrium cordis dextrum</i>	Atrio del corazón
Apéndice del corazón	<i>Auricula atrii</i>	Orejuela del corazón
<ul style="list-style-type: none"> ▪ Pilar orden ▪ Columnas carnosas 	<i>Musculi papillares</i>	Musculo papilar
Arteria descendente anterior	<i>Ramus interventricularis anterior</i>	Ramo interventricular anterior
Surco auriculoventricular (anterior-derecho/posterior-izquierdo)	<i>Sulcus coronarius</i>	Surco coronario
<ul style="list-style-type: none"> ▪ Vena coronaria menor ▪ Vena coronaria derecha 	<ul style="list-style-type: none"> ▪ <i>Vena cardiaca parva</i> ▪ <i>Vena cordis parva</i> 	Vena cardíaca menor
Fondo de saco de Haller	<i>Sinus obliquus pericardii</i>	Seno oblicuo del pericardio
Vena coronaria mayor	<ul style="list-style-type: none"> ▪ <i>Vena cardiaca magna</i> ▪ <i>V. cordis magna</i> 	Vena cardíaca magna
Seno transverso de Theile	<i>Sinus transversus pericardii</i>	Seno transverso del pericardio
Tabique interauricular	<i>Septum interatriale</i>	Septo (tabique) interatrial
Válvula trigloquina (tres puntas)	<ul style="list-style-type: none"> ▪ <i>Valva atrioventricularis dextra</i> <i>Valva tricuspidalis</i> 	<ul style="list-style-type: none"> ▪ Válvula atrioventricular derecha ▪ Válvula tricúspide

REFERENCIAS

- Abuin, G; Barceló, A; Cichero, F; El ABC del corazón, editorial TTRES, 2010
- Casiraghi, J.C; Tomo segundo: Sistema nervioso central, vegetativo y periférico, Sistema Cardiovascular, Regiones anatómicas quirúrgicas de los miembros. Anatomía del cuerpo humano: funcional y quirúrgica. Editorial El Ateneo, Buenos Aires, 1969, pp 5-42.
- Moore, K; Dalley, A; Agur, A; Anatomía con orientación clínica, sexta edición, Editorial Wolters Kluwer, Barcelona, 2010, pp. 118-145.
- Gray, 2º tomo, Anatomía de Gray , 38ª edición, Editorial Harcourt Brace, Madrid, 1998, pp. 700-744.
- Testut, L; Latarjet, A; Tomo segundo, Tratado de anatomía humana, novena edición, Editorial Salvat Editores SA, Barcelona, 1971, pp. 4-154.
- Bouchet, A Cuilleret, J, Tórax, Anatomía descriptiva y funcional, Editorial Médica Panamericana SA, 1979, pp. 150-229.
- <http://heartlaboratory.com/>

H E A R T
LABORATORY