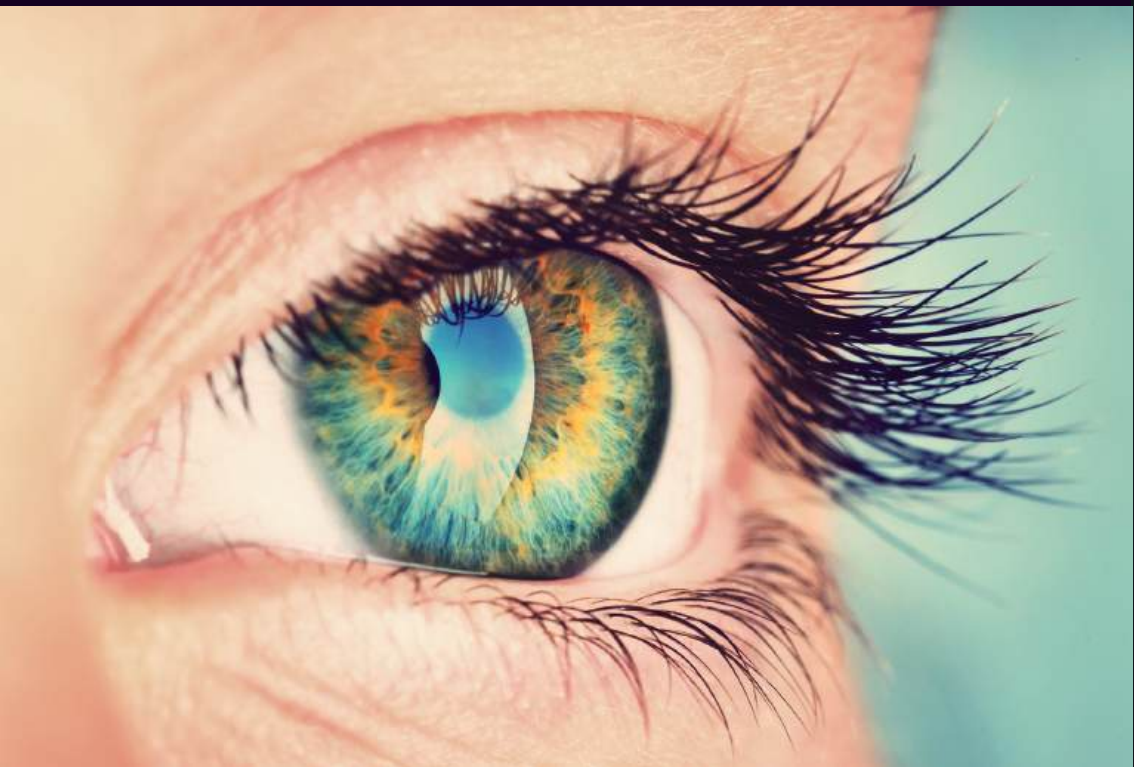

Núbia Cristina de Freitas Maia



Fundamentos básicos da oftalmologia e suas aplicações

Núbia Cristina de Freitas Maia

Fundamentos básicos da oftalmologia e suas aplicações

Docente por autora: Núbia Cristina de Freitas Maia

Coautores: Amanda Cristina Campos, Carlos Roberto de Oliveira Júnior, Daianny Bastos Godinho Dantas, Edilberto Vasconcelos Pereira Júnior, Giovanna dos Santos Pereira, João Gabriel da Silva Rodrigues, Lucas Aguiar Vieira, Lucas Campos Nunes Fonseca, Maria Luiza Silva Brito, Nádia Flor Gonçalves Meireles, Simone Kitamura Moura, Laís Flor Gonçalves Meireles, Ricardo Mendonça de Paula



Palmas – TO
2018

**Reitor**

Luis Eduardo Bovolato

Vice-reitora

Ana Lúcia de Medeiros

Conselho Editorial

Cynthia Mara Miranda (Presidenta)

Danival José de Souza

Idemar Vizolli

Ildon Rodrigues do Nascimento

Nilton Marques de Oliveira

Ruhena Kelber Abrão Ferreira

Pró-Reitor de Administração e Finanças (PROAD)

Jaasiel Nascimento Lima

Pró-Reitor de Assuntos Estudantis e Comunitários (PROEST)

Kherlley Caxias Batista Barbosa

Pró-Reitora de Extensão e Cultura (PROEX)

Maria Santana Ferreira Milhomem

Pró-Reitora de Gestão e Desenvolvimento de Pessoas (PROGEDEP)

Elisabeth Aparecida Corrêa Menezes

Pró-Reitora de Graduação (PROGRAD)

Vânia Maria de Araújo Passos

Pró-Reitor de Pesquisa e Pós-Graduação (PROPESQ)

Raphael Sanzio Pimenta

Prefeitura Universitária

João Batista Martins Texeira

Procuradoria Jurídica

Marcelo Moraes Fonseca

Revisora

Neusa Teresinha Bohnen

Projeto Gráfico/Diagramação

M&W Comunicação Integrada

Dados Internacionais de Catalogação na Publicação (CIP)
Sistema de Bibliotecas da Universidade Federal do Tocantins – SISBIB/UFT

F493b Fundamentos básicos da oftalmologia e suas aplicações/ Núbia Cristina de Freitas Maia (autora). – Palmas/TO: Universidade Federal do Tocantins / EDUFT, 2018.

122 p.:il.

ISBN: 978-85-60487-57-8

1. Oftalmologia. 2. Saúde ocular. 3. olho. I. Título.

CDD 660.63

TODOS OS DIREITOS RESERVADOS – A reprodução total ou parcial, de qualquer forma ou por qualquer meio deste documento é autorizado desde que citada a fonte. A violação dos direitos do autor (Lei nº 9.610/98) é crime estabelecido pelo artigo 184 do Código Penal.

SUMÁRIO

Prefácio.....	6
Introdução.....	7
Córnea.....	8
Conjuntiva.....	13
Esclera.....	16
Limbo e ângulo iridocorneano.....	18
Cristalino.....	19
Zônula.....	21
Corpo vítreo.....	23
Íris.....	25
Corpo ciliar.....	27
Coróide.....	30

Retina.....	32
Nervo óptico.....	38
Pálpebras.....	43
Vias lacrimais.....	49
Órbita ocular.....	52
Músculos extraoculares.....	55
Inervação.....	60
Vascularização.....	64
Fisiologia ocular.....	67
Fisiologia dos movimentos oculares.....	95
Óptica e refração.....	99
Erros refracionais.....	111
Referências.....	119

PREFÁCIO

Nossa intenção foi produzir um livro conciso e objetivo, relacionado aos conceitos básicos de anatomia, histologia e fisiologia do olho humano. Sua elaboração partiu da necessidade de ter um material de consulta de fácil manuseio, com informações pertinentes e fundamentais para o bom entendimento de diversas situações clínicas de prática médica. O embasamento anatômico, histológico e fisiológico do olho humano favorece a compreensão das diversas patologias oculares.

O livro conta com elaboradores acadêmicos da liga de Oftalmologia da Universidade Federal do Tocantins que dão aos diferentes capítulos, uma revisão dos assuntos abordados com uma escrita coesa, objetiva e interessante.

O que considero de maior qualidade da obra é sua originalidade. As ilustrações foram produzidas pelos próprios autores, tornando esse livro um exemplar único de dedicação e sensibilidade. As ilustrações ressaltam e reforçam os assuntos teóricos abordados de uma forma ímpar.

Os autores foram específicos na busca por informações básicas e necessárias, de qualidade didática, aliado ao rigor científico.

Por fim, seria injusto não afirmar que os autores desse livro são acadêmicos lapidados pelo interesse do conhecimento mais profundo sobre a oftalmologia e não hesitaram em criar uma obra tão exemplar.

INTRODUÇÃO

Este livro é fruto do projeto de pesquisa da Liga Acadêmica de Oftalmologia da UFT (LAOF) e tem por finalidade proporcionar noção básica de oftalmologia, facilitar os entendimentos anatômico e fisiológico básicos do olho humano e, conseqüentemente, auxiliar a interpretação de situações clínicas encontradas na prática médica atual.

Esta obra é resultado da interação entre médicos oftalmologistas e acadêmicos do curso de Medicina, e apresenta, em seu corpo, a oftalmologia de forma acessível e compreensível, porém com relativo detalhamento dos dados, com foco na anatomia, histologia e fisiologia ocular, a fim de facilitar o estudo do tema pelos acadêmicos.

CÓRNEA

A córnea é um tecido transparente e avascular que está em contato com o ambiente externo. A ausência de queratina no epitélio, de vasos sanguíneos, de vasos linfáticos e de pigmentos em conjunto com a turgescência tecidual adequada e com organização estruturada de fibras colágenas interagindo com proteoglicanos possibilitam a transparência do tecido. Uma das suas funções principais é garantir a refração óptica. Para que essa função tenha sucesso, são necessárias curvatura regular a nível anteroposterior, transparência e estabilidade do filme lacrimal (FL). Por ser transparente, tem capacidade de realizar transmissão e refração da luz e, por ser resistente, representa uma barreira física entre as estruturas internas do olho e o meio ambiente. É innervada por fibras nervosas originadas da divisão oftálmica do nervo trigêmeo, o que lhe atribui grande sensibilidade ao toque. Os nervos ciliares longos, derivados do nervo trigêmeo, formam o anel nervoso perilímbico com fibras que levam à formação do plexo sub-epitelial. Suas fibras nervosas perdem a camada de mielina ao emergirem da camada de Bowman.

Apresenta superfície externa convexa (face anterior) com aproximadamente 11,7 mm no diâmetro horizontal; 10,6 mm no diâmetro vertical e poder dióptrico +48,8 dioptrias (D) e superfície interna côncava (face posterior) com diâmetro de aproximadamente 11,7 mm e poder dióptrico de -5,8D. Assim, a córnea representa um total de 43 D, ou seja, aproximadamente 70% da refração total ocular.

A espessura total varia, é menor no centro, com média de 540 μm , e mais espessa na periferia, com 610 μm . Vale ressaltar que a medida dessa espessura é capaz de avaliar a integridade estrutural e fisiológica endotelial corneana.

Em sua porção posterior, é contínua com a esclera, que apresenta características diferenciadas da córnea, como o grau de hidratação e a disposição das fibras colágenas. No ponto de união entre

ambas estruturas, está a região denominada limbo esclerocorneano, que representa a zona de transição entre o epitélio conjuntival e o epitélio corneano.

A córnea corresponde a um sexto anterior da túnica fibrosa ocular. Num corte transversal, é possível identificar cinco camadas no tecido: epitélio da córnea, membrana de Bowman, estroma, membrana de Descemet e endotélio (ou epitélio posterior).

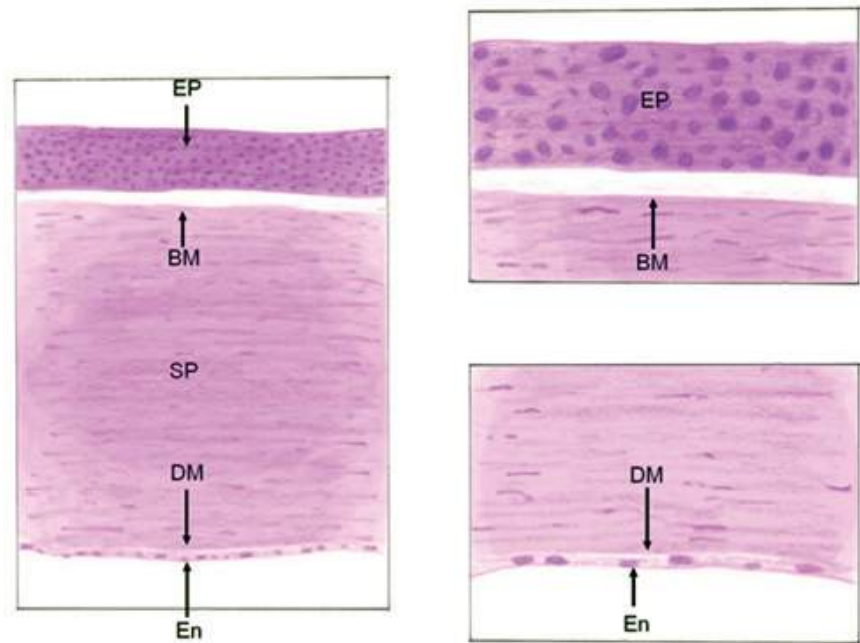


Figura1 - Representação da córnea: a. Corte de toda a espessura da córnea. b. Ampliação da superfície anterior da córnea. c. Ampliação da superfície posterior da córnea. EP: epitélio; BM: membrana de Bowman; SP: estroma da córnea; DM: membrana de Descemet; Em: endotélio.

O epitélio corneano é estratificado pavimentoso não queratinizado, com aproximadamente 50-90 μm de espessura, constituído por

cinco a sete camadas de células nucleadas com alta capacidade de regeneração, sendo uma camada de células colunares basais, duas ou três camadas de células intermediárias e duas ou três camadas de células superficiais. Repousa sobre uma membrana basal composta principalmente por colágeno do tipo IV e proteínas da matriz extracelular.

A primeira camada ou camada germinativa do epitélio é formada por células basais colunares, com 18 a 20 μm de altura e 8 a 10 μm de diâmetro. Essas células apresentam núcleos ovais e elevada quantidade de organelas citoplasmáticas; realizam mitoses, o que possibilita capacidade de regeneração celular; renovam-se a cada sete dias. São aderidas entre si por desmossomos e, na porção posterior, estão aderidas à membrana basal por hemidesmossomos, que as tornam contínuas com o limbo na periferia corneana. A segunda camada epitelial ou camada intermediária é composta por células poliédricas com formato alongado e núcleo oval, convexas em sua porção apical. Repousam sobre as células basais e apresentam processos basais inseridos entre elas. São interligadas entre si por desmossomas. As células mais superficiais são poligonais ou poliédricas e se tornam mais achatadas à medida que se aproximam da superfície. A espessura varia, aproximadamente 4 a 6 μm na região dos núcleos e 2 μm na periferia celular. Apresentam microvilosidades - projeções responsáveis por aumentar a superfície de contato - mergulhadas na camada mucosa do FL, fluido protetor que contém lipídios e glicoproteínas. Realizam conexões com as células mais profundas por meio de junções ocludentes, que conferem ao epitélio a propriedade de uma membrana semipermeável.

A camada de Bowman é uma região homogênea, com espessura média de 7 a 12 μm , localizada abaixo do epitélio e de sua membrana basal. É constituída por delgadas fibras colágenas cruzadas, que conferem elevada resistência ao tecido corneano, mas não têm elevado poder regenerativo. Apresenta fibras nervosas responsáveis pela inervação sensitiva da córnea.

O estroma constitui cerca de 90% da espessura total da córnea, com cerca de 500 μm de espessura, e garante elevado poder refrativo da córnea. É constituído por múltiplas camadas de fibras colágenas ordenadas (principalmente as dos tipos I, III, V, VI e XII) e matriz extracelular de glicosaminoglicanos (GAGs). Entre uma camada e outra a direção das fibras segue vários ângulos, garantindo a união dessas camadas. Seus componentes estão imersos em substância gelatinosa fundamental para a manutenção da adequada hidratação da córnea. No estroma, estão presentes os ceratócitos (ocupam entre 2,5% a 5% do volume estromal e sintetizam colágeno e GAGs locais), células inflamatórias e outras células do sistema imune, principalmente os linfócitos.

Em 2013, Harminder Dua, professor da Universidade de Nottingham, propôs a existência de mais uma camada da córnea, nomeada de camada de Dua, localizada entre o estroma corneano e a membrana de Descemet. Dua afirmou que a camada descoberta apresenta importante papel de resistência e impermeabilidade ao ar, apesar de ser extremamente delgada, com aproximadamente 15 μm .

A membrana de Descemet (membrana limitante caudal) tem aproximadamente 10 a 12 μm de espessura no adulto. É responsável pela separação do estroma e do endotélio. É acelular e formada por fibrilas de colágeno dispostas de forma ordenada em uma rede tridimensional composta principalmente por colágeno tipo IV.

O endotélio, do tipo pavimentoso simples, apresenta de 400.000 a 500.000 células com 4 a 6 μm de altura e 20 μm de largura, elevada concentração de organelas citoplasmáticas e baixa capacidade de regeneração. É responsável por formar revestimento celular corneano que separa a córnea do humor aquoso da câmara anterior, mas, principalmente, atua como uma bomba ativa para transporte de íons e água para a câmara anterior, função associada à transparência corneana normal, prevenindo o edema corneano, que resulta em visão turva.

As células endoteliais da córnea revestem a face posterior da córnea e a contagem delas diminui proporcionalmente à idade. O recém-nascido apresenta densidade celular superior a 5.500 células/mm². O ser humano adulto apresenta em média valores entre 2.000 a 3.000 células/mm². Para que suas funções sejam mantidas normalmente, o endotélio deve apresentar, no mínimo, 400 a 700 células por milímetro quadrado.

CONJUNTIVA

A conjuntiva é uma membrana mucosa fina e transparente que recobre desde a conjuntiva palpebral, passando pelo fórnice até a superfície ocular da córnea. É subdividida em conjuntiva bulbar, fórnice, dobra semilunar e conjuntiva palpebral.

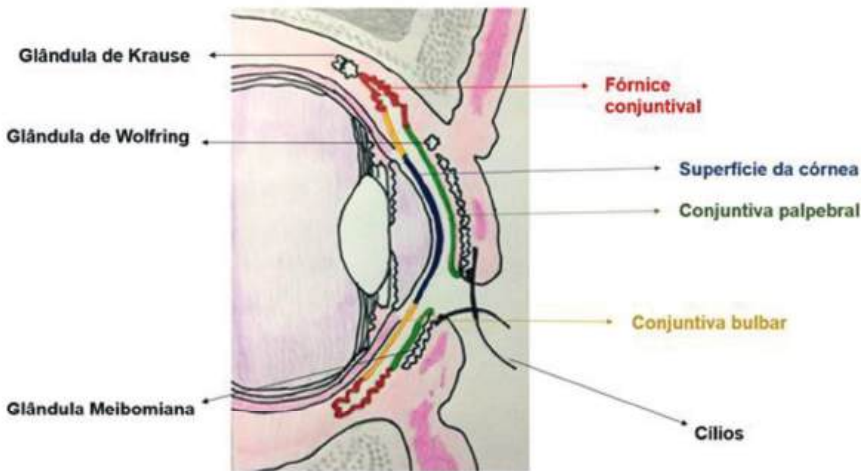


Figura 2 - Apresentação das partes que constituem a conjuntiva

É iniciada na junção mucocutânea da pálpebra e segue até o limbo corneano. A conjuntiva bulbar é subdividida em límbica (apresenta fusão da conjuntiva, cápsula de Tenon e episclera; recobre os músculos extrínsecos dos olhos) e escleral. A cápsula de Tenon, membrana fibroelástica pouco vascularizada, separa a conjuntiva da esclera e é contínua com as fáscias dos músculos extraoculares, servindo, então, como meio de apoio e regulador da direção da ação do movimento ocular.

Por apresentar contato direto com o meio externo, a conjuntiva apresenta maior risco de inflamações e infecções (conjuntivites). Uma vez que as regiões dos fórnices e da conjuntiva bulbar apresentam fraca aderência, acometimentos por inflamações podem causar edemas locais.

Apresenta vascularização derivada exclusivamente de ramos da artéria oftálmica e inervação sensorial originada de ramos do nervo oftálmico derivado do nervo trigêmeo, que é reduzida quando se compara à inervação corneana. Contém glândulas lacrimais acessórias (Krause e Wolfring) secretoras de conteúdo aquoso lacrimal.

Sua principal função é realizar a proteção ocular na forma de barreira de defesa, uma vez que tem elevada concentração de estruturas linfáticas (facilitam apresentação de patógeno e a resposta imunológica), lisozima (substância com efeito bactericida), flora saprófita bacteriana e tecido conjuntivo frouxo ricamente vascularizado por ramos das artérias ciliares anteriores e palpebrais.

A conjuntiva apresenta epitélio escamoso estratificado (2 a 5 camadas) não queratinizado e células caliciformes, que estão ausentes no limbo. É composta por epitélio e estroma subjacente em que na camada epitelial são encontradas principalmente células caliciformes secretoras de mucina, substância responsável por facilitar a distribuição uniforme e a manutenção da camada aquosa sobre a superfície corneana e que compõe o FL. Sua disposição permite movimentos de rotação do globo ocular e gera uma superfície lisa de deslizamento entre as pálpebras sobre a córnea. Os epitélios conjuntival e corneano apresentam como zona de transição o limbo esclerocorneano.

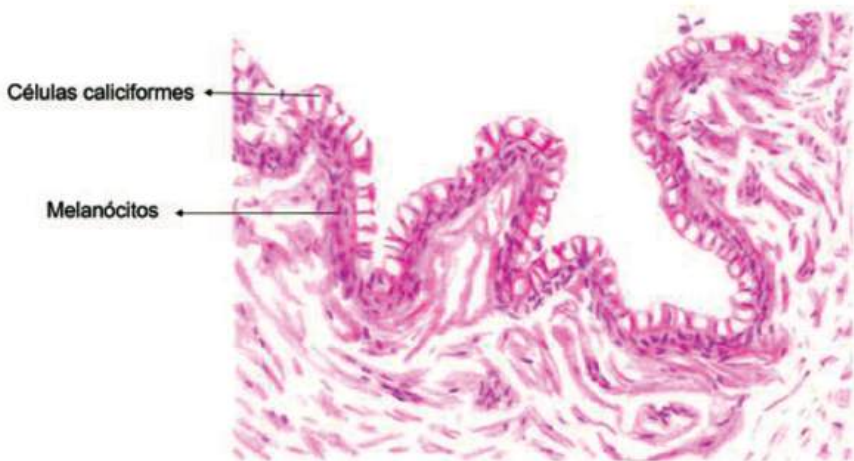


Figura 3 - Corte do epitélio conjuntival. É possível perceber as células caliciformes nas camadas superficiais e melanócitos na camada basal.

A porção epitelial do limbo apresenta melanócitos, células de Langerhans e células precursoras do epitélio corneano. O epitélio límbico é considerado um reservatório natural das células germinativas graças aos vasos sanguíneos na região e à composição da membrana basal do epitélio límbico. A área límbica recobre a musculatura ocular extrínseca, é nutrida pelas artérias ciliares curtas e inervada por derivações do ramo oftálmico do nervo trigêmeo. Sua irrigação sanguínea é responsável por difundir nutrientes para a córnea.

A cápsula de Tenon apresenta fibras compactadas de colágeno e poucos fibroblastos. A episclera, tecido conjuntivo denso, reveste a porção anterior da esclera e apresenta vasos sanguíneos responsáveis por sua nutrição. Funde-se à conjuntiva bulbar e à cápsula de Tenon na região próxima ao limbo. Tem maior espessura em frente aos músculos retos, local onde se forma uma rede capilar originada das artérias ciliares anteriores. Já o estroma conjuntival, constituído de tecido conjuntivo frouxo, apresenta na camada superficial glândulas e folículos linfáticos e na camada fibrosa vasos sanguíneos e nervos.

ESCLERA

A esclera também é chamada de esclerótica e é a parte branca do olho, uma camada que envolve externamente o globo ocular protegendo-o. Continua anteriormente com a córnea e posteriormente com a dura-máter para a formação da lâmina crivosa (membrana fina e com pequenos furos), a parte mais frágil da esclera e local onde passam os feixes de axônio do nervo óptico. Constitui-se basicamente por fibras colágenas e é composta por três camadas descritas a seguir.

Episclera: formada por tecido conjuntivo vascular denso com vascularização originada do plexo episcleral superficial e profundo. Tem a função de fornecer suporte nutricional e resposta inflamatória às agressões às quais a esclera é submetida.

Estroma: o estroma escleral é formado por fibras colágenas dispostas em um padrão irregular paralelamente à superfície do globo ocular. Não possui vascularização e, dessa forma, depende do suprimento sanguíneo oriundo do plexo episcleral e da circulação da coroide.

Lâmina fusca: é uma lâmina de tecido conjuntivo frouxo rica em pigmentos (o que deixa a superfície interna da esclerótica com uma cor acastanhada). É responsável pela união da esclerótica à coroide.

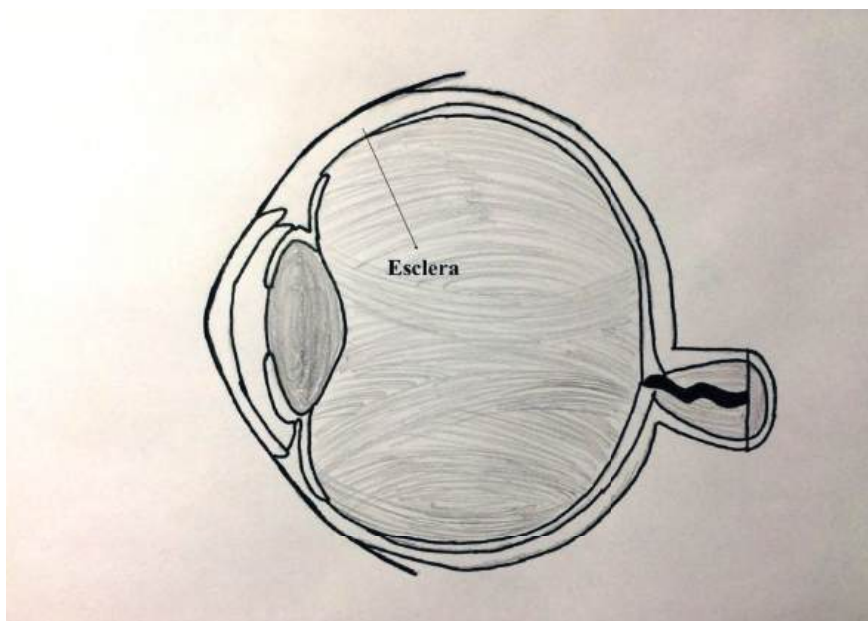


Figura 4 - Representação da esclera

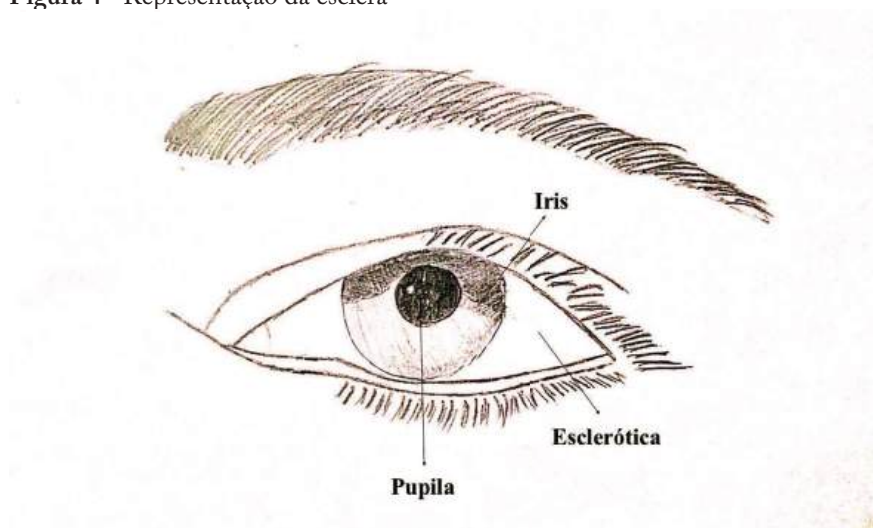


Figura 5 - Representação da esclera, pupila e íris

LIMBO E ÂNGULO IRIDOCORNEANO

A continuação da esclera anteriormente com a córnea é designada de limbo esclero-corneano (é uma zona talhada em bisel). Possui vasos sanguíneos (perilímbicos) que assumem papel importante nos processos inflamatórios e de nutrição da córnea. Contém o seio venoso da esclera (canal de Schlemm) por onde é drenado o humor aquoso da câmara anterior que o envia para a corrente sanguínea através das veias ciliares anteriores.

O ângulo iridocorneano é formado entre a íris e a córnea, onde está o trabeculado, responsável pela drenagem do humor aquoso. Se houver falha nessa drenagem, ocorre o aumento da pressão intraocular e pode levar ao glaucoma.

CRISTALINO

É uma lente transparente, biconvexa, elíptica, semi-sólida, convergente e com aparência cristalina. A opacificação progressiva dessa estrutura é denominada catarata. Está localizado na câmara posterior (entre a íris e o vítreo) e é sustentado por finas fibras (zônula). Apresenta de 7 a 9 mm de comprimento no seu maior eixo e 2 a 4 mm de espessura. É composto pelas três estruturas descritas a seguir.

Fibras do cristalino: originadas das células do cristalino embrionário. O citoplasma possui poucas organelas e cora-se levemente.

Cápsula do cristalino: forma um revestimento acelular homogêneo e hialino. Tem composição muito elástica, constituída especialmente de colágeno tipo IV e glicoproteínas.

Epitélio subcapsular: camada de células epiteliais cuboides simples na porção anterior do cristalino.

A convergência correta do cristalino faz com que a imagem formada na retina fique nítida e bem definida. O ajuste da distância focal ocorre devido à contração dos músculos ciliares que, quando mudam a tensão da zônula que sustenta o cristalino, fazem com que ocorra mudança da curvatura do cristalino e do seu poder de convergência. Esse poder de focalização diminui à medida que os anos e da origem à presbiopia.

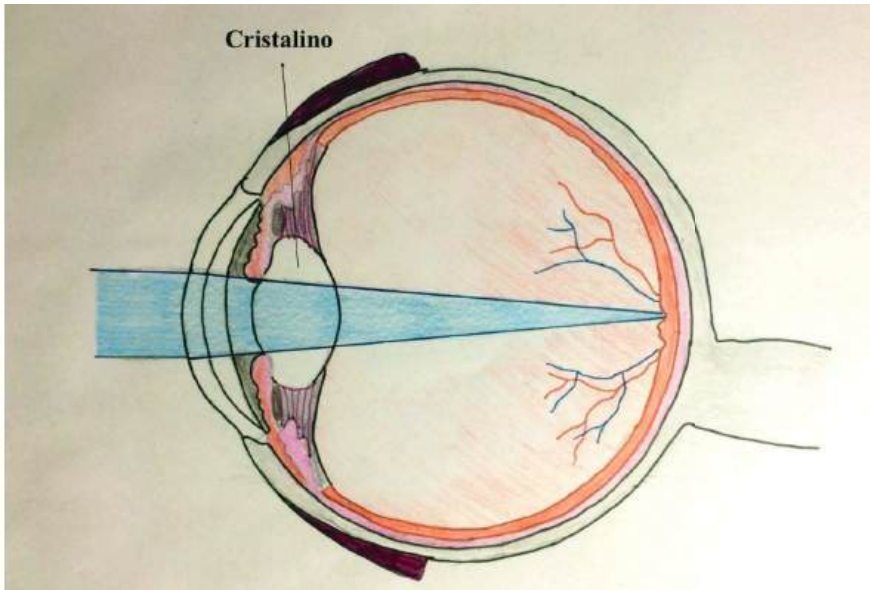


Figura 6 – Representação do cristalino e da convergência da luz na retina

ZÔNULA

Tem origem da lâmina basal do epitélio do corpo ciliar e sua região equatorial se liga à região anterior do cristalino, na base da íris é que as zônulas anterior e posterior se inserem na região na porção posterior do músculo ciliar. É importante ressaltar que essa estrutura é responsável pela sustentação do cristalino.

Alterações na zônula muscular provenientes do músculo ciliar são responsáveis pela acomodação do cristalino, termo esse que se refere a alterações na forma do cristalino com intuito de projetar a imagem na retina.

Para melhor entendimento, dividiremos a visão em imagens distantes e próximas. Quando olhamos para longe, é necessária menor convergência do cristalino (funciona como uma lente); nesse caso, devemos diminuir a curvatura do cristalino, o que acontece com o relaxamento do músculo ciliar que contrai as zônulas anteriores e posteriores e diminui o diâmetro anteroposterior do cristalino. Quando olhamos para perto, é necessária maior convergência do cristalino; nesse caso, ocorre contração do músculo ciliar com relaxamento das zônulas e aumento do diâmetro anteroposterior do cristalino.

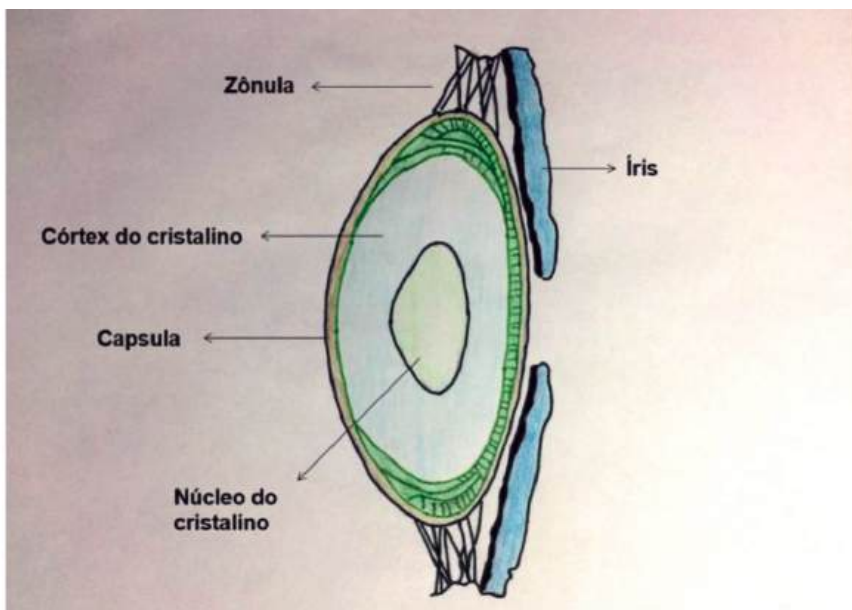


Figura 7 - Cristalino em corte transversal e a zônula

CORPO VÍTREO

O corpo vítreo é uma substância gelatinosa e viscosa presente dentro da câmara vítrea que tem como limites anteriores a parte posterior do cristalino e a pars plana do corpo ciliar, e a parte superior, posterior e inferior são limitadas por uma “casca” composta por três camadas (do exterior para o interior: esclera, coroide e retina). É válido lembrar que, na composição descrita, o corpo vítreo mantém contato com a retina.

O corpo vítreo não é homogêneo em toda sua composição, ao nível da papila do nervo óptico não há córtex e ao nível macular há diminuição da espessura do vítreo devido à diminuição das fibrilas de colágeno. O corpo vítreo também possui dois córtex, o córtex anterior do vítreo, que se direciona de forma ântero-inferior a partir da borda anterior da base do vítreo, e o córtex posterior do vítreo, que se direciona a partir da borda da base posterior do vítreo.

É importante lembrar que o córtex posterior do vítreo se adere à membrana limitante interna da retina e que desequilíbrios nessas relações, sejam eles senis ou patológicos, levam ao descolamento do vítreo posterior e podem evoluir para descolamento de retina.

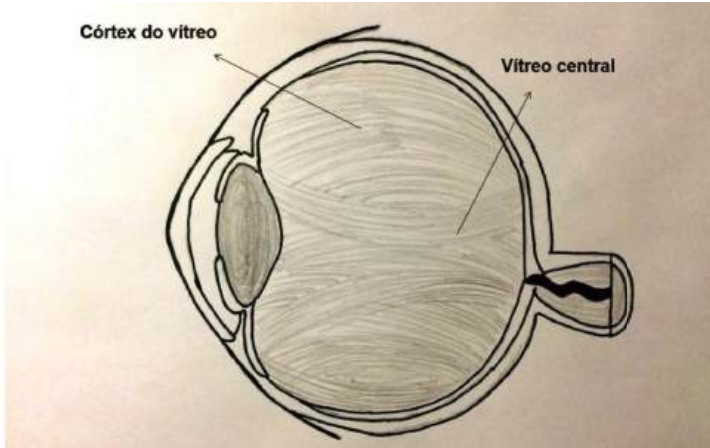


Figura 8 - As diferentes partes do corpo vítreo, que não é homogêneo

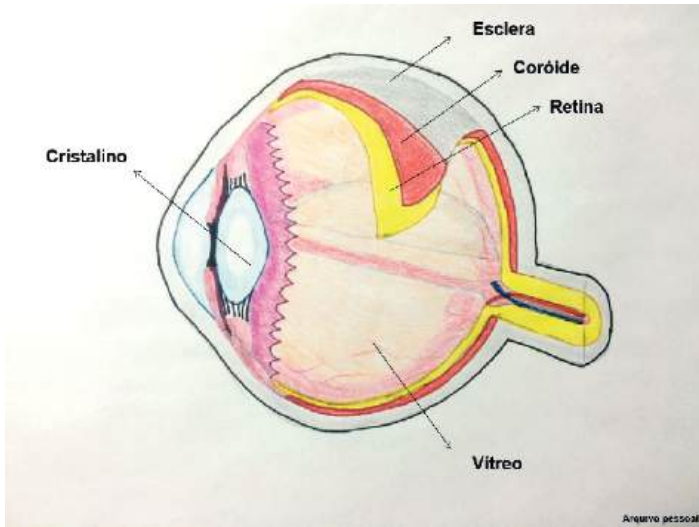


Figura 9 - Diferentes camadas: esclera, coróide e retina

O vítreo tem como funções manter a transparência do meio, diminuir a dispersão da luz e servir de proteção durante a movimentação do olho; essa última função se deve a sua composição viscoelástica.

IRIS

A íris se encontra entre as câmaras anterior e posterior do olho, é composta por tecido conjuntivo, vasos sanguíneos e células pigmentadas. Contém um orifício central, a pupila, cujo diâmetro sofre interferência do sistema nervoso autônomo simpático e parassimpático. As fibras simpáticas têm origem no gânglio cervical superior e inervam o músculo dilatador da pupila. As fibras parassimpáticas se originam no núcleo de Edinger-Westphal e inervam o músculo esfíncter da pupila e o músculo ciliar.

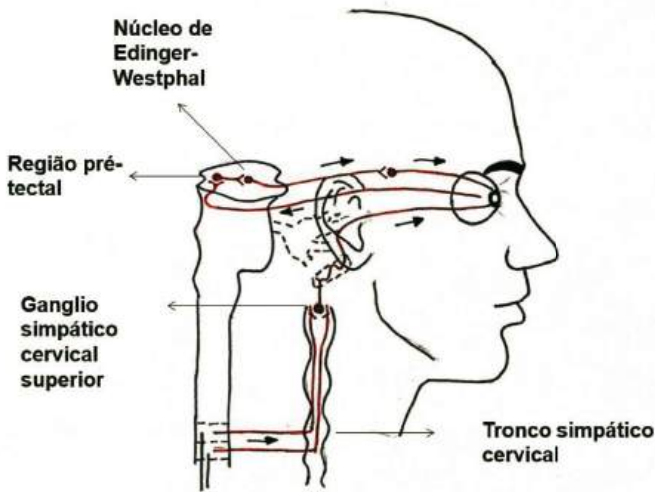


Figura 10 - Tronco cervical simpático

Histologicamente, as camadas da íris de anterior para posterior são: borda da câmara anterior, estroma ciliar, músculo dilatador, músculo constritor da pupila, epitélio anterior e epitélio pigmentar posterior.

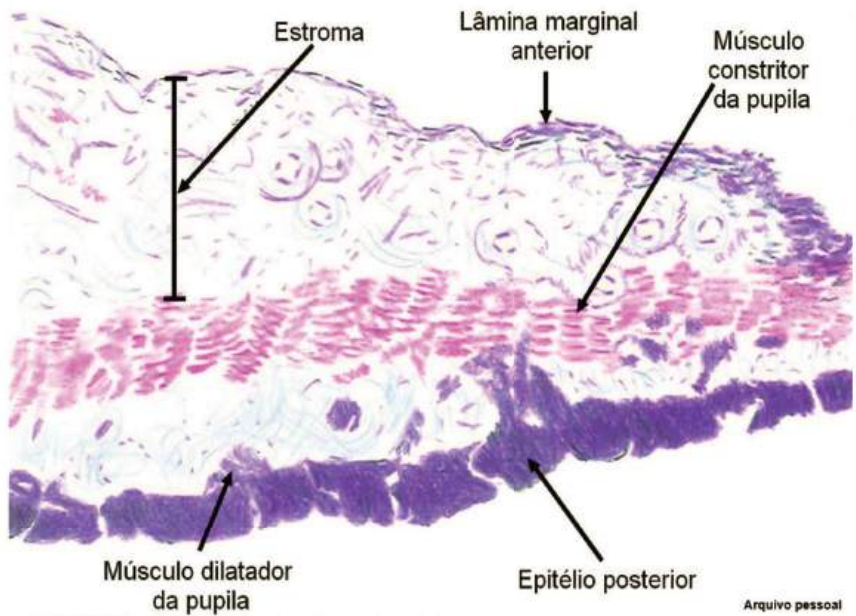


Figura 11 - Corte histológico da íris

CORPO CILIAR

O corpo ciliar juntamente com a íris e a coroide fazem parte do chamado trato uveal. O corpo ciliar é o responsável pela formação do humor aquoso através do processo ciliar e pela acomodação visual pelo músculo ciliar.

A ora serrata é uma zona de transição que separa o corpo ciliar da coriorretina. Macroscopicamente, o corpo ciliar é um anel assimétrico, colocado junto ao cristalino. O corpo ciliar vai da parte anterior da retina (ora serrata) até a base da íris, logo após a união da esclera com a córnea, e é formado por duas partes: os processos ciliares e os músculos ciliares.

O corpo ciliar é uma estrutura amplamente vascularizada. A circulação arterial é feita por duas artérias ciliares longas posteriores que passam pela supracoroide, dividem-se atrás do corpo ciliar e atingem o grande corpo círculo arterial da íris. A drenagem venosa se volta para trás, para a coroide e veias vorticosas. A inervação é feita pelos nervos ciliares curtos e pelos nervos ciliares longos e ambos partem do plexo ciliar.

O corpo ciliar possui duas faces: a anteroexterna, que faz contato com a esclera; e a posterointerna, que se divide em duas partes: a lisa, chamada de pars plana; e a pilosa, também conhecida como processo ciliar.

O processo ciliar é uma estrutura vascular responsável pelas trocas capilares. É irrigada por uma arteríola, ramo do grande círculo arterial da íris. É uma região altamente vascularizada que assume papel importante na produção do humor aquoso. No processo ciliar, existe uma camada dupla de células epiteliais: uma externa, pigmentada, formada por células cuboides; e uma interna, não pigmentada, formada por células colunares. O humor aquoso é secretado nas células não pigmentadas do corpo ciliar.

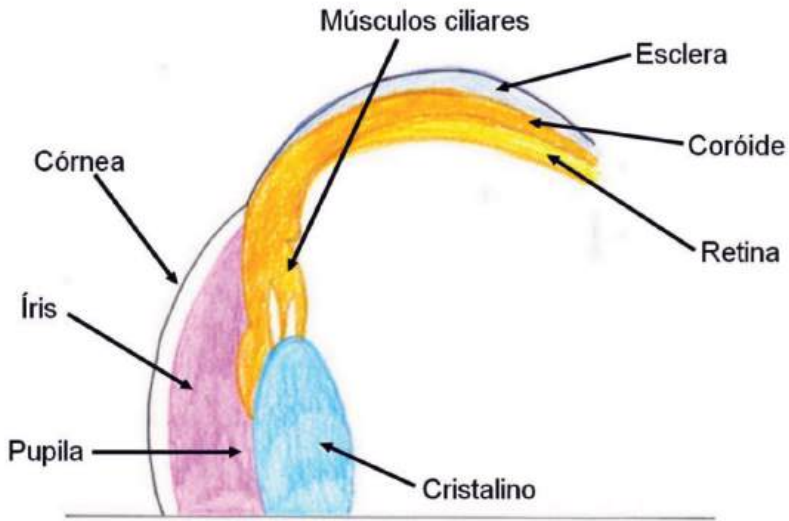


Figura 12 - Corpo ciliar

O músculo ciliar é uma estrutura importante para a acuidade visual, através da contração e do relaxamento causa mudanças no formato do cristalino. É formado por duas estruturas musculares lisas: músculo de Brucke-Wallace, constituído por fibras longitudinais que se inserem sobre o esporão escleral; e músculo de Rouget-Muller, de forma circular. Essas fibras formam um esfíncter responsável pela contração e diminuição do diâmetro do corpo ciliar e realizam a acomodação da visão.

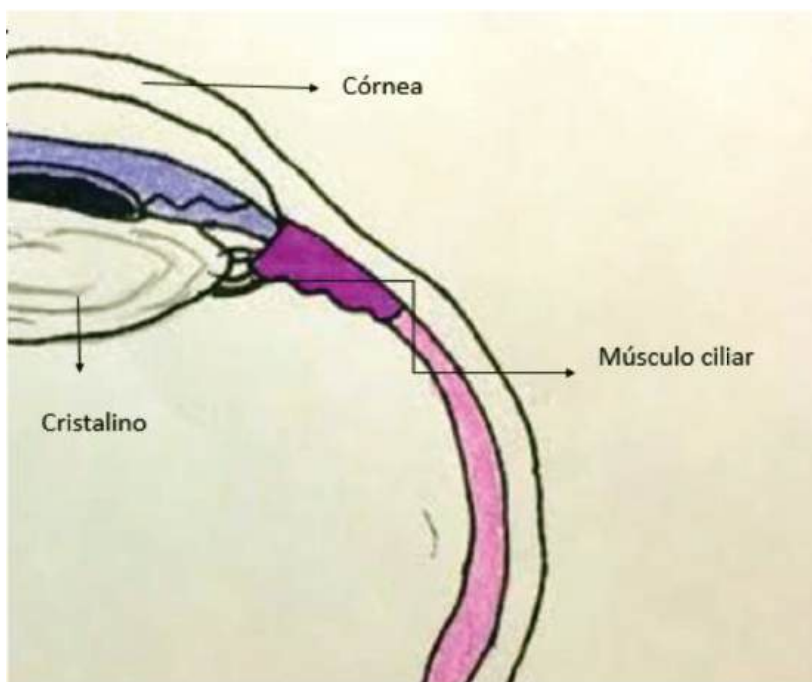


Figura 13 - Representação do músculo ciliar

COROIDE

É uma camada localizada entre a esclera e a retina e se estende da ora serrata até a retina. Compõe a maior parte do trato uveal e é constituída de tecido conjuntivo e vasos sanguíneos. A coroide possui melanócitos e é bastante pigmentada. Essa característica é importante para absorver a luz que chega à retina, o que evita a reflexão.

É originada do mesoderma e possui espessura anterior de 0,1 mm e posterior de 0,25mm. É composta por quatro camadas (de sentido exterior para interior):

Lâmina supracoroideia: possui melanócitos e é bastante pigmentada;

Lâmina vascular: constituída de artérias (a partir das artérias ciliares posteriores curtas) e veias (que drenam para as veias vorticosas);

Lâmina coriocapilar;

Lâmina basal ou membrana de Bruch.

A inervação da coroide é feita pelos nervos ciliares longos e curtos.

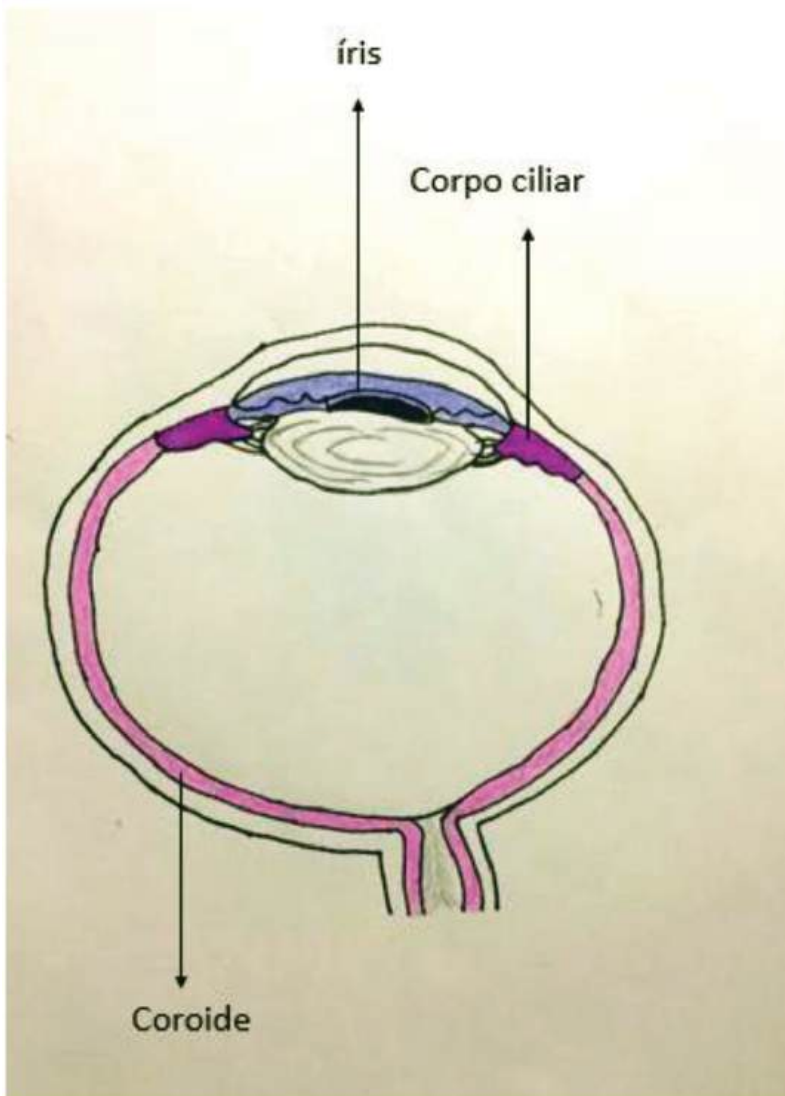


Figura 14 - Esquema representando a íris, corpo ciliar e coróide

RETINA

A retina, também chamada túnica interna, tem morfologia neurossensorial, contém células altamente especializadas em capturar a luz externa e processar os estímulos resultantes transmitindo-os ao nervo óptico. É dividida em retina central e retina periférica, esta última tem seus limites anteriores à oro serrata, uma linha de aspecto serrilhado, localizada a 6 mm do limbo córneo-escleral. As camadas externas da retina são nutridas pelo plexo coriocalpilar da coróide e as camadas internas irrigadas pelos vasos provenientes da artéria central da retina.

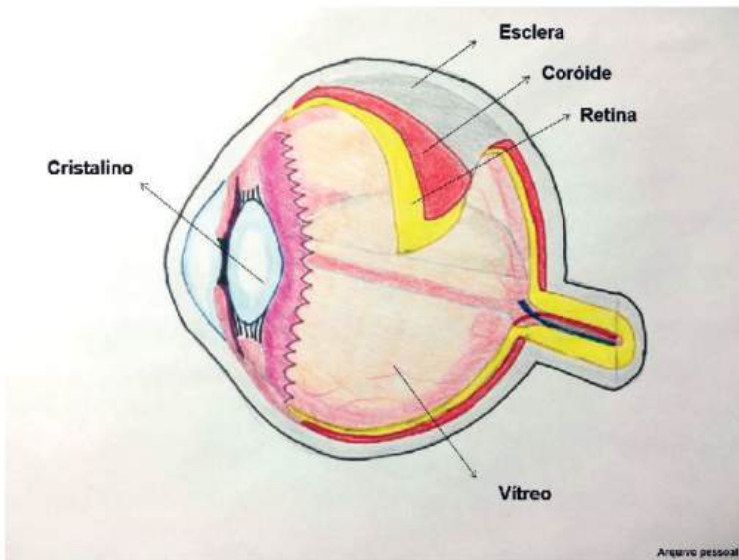


Figura 15 - Visão do corte lateral do globo ocular, representando em camadas a retina e a coróide

A fototransdução e o processamento visual da retina são tarefas bastante complexas. Captar um fóton de luz e convertê-lo em sinal elétrico é o processo de fototransdução, uma função primordial realizada dentro dos segmentos externos dos fotorreceptores (cones e bastonetes). Em seguida inicia-se o processamento visual, quando o sinal é carreado pelas fibras do nervo óptico até os centros nervosos encarregados da percepção e reconhecimento visual.

A retina neurossensorial é organizada em camadas (Figura 16), excetuando fóvea, ora serrata e disco óptico. Apesar de possuir apenas 0,5 mm, é um tecido bastante complexo e organizado por conexões neuronais entre células. As camadas da retina são descritas na sequência.

Epitélio pigmentar da retina: a camada externa da retina se encontra aderida à coróide pela membrana de Bruch e interage com a camada interna dos fotorreceptores, separando-os da coróide. Possui grânulos de melanina e tem como funções essenciais regeneração e síntese do pigmento retiniano, estocagem e reciclagem de vitamina A, homeostase elétrica, controle de fluido e nutrientes no espaço sub-retiniano (função de barreira hematorretiniana), regeneração e reparo dos fotorreceptores; sintetizar a matriz entre os fotorreceptores (mantendo a adesão retiniana e evitando seu descolamento); por ter uma parede opaca, evita a dispersão da luz no interior do globo ocular.

Camada dos fotorreceptores: os cones e bastonetes são altamente especializados em converter o estímulo luminoso em estímulo elétrico através da fototransdução. As moléculas de fotopigmento situam-se na membrana dos fotorreceptores, são formadas pela combinação de opsina (proteína especializada) e retinol (vitamina A). Nos bastonetes, existe a molécula de rodopsina que absorve melhor os fótons azul-verde, responsáveis pela visão noturna (em preto e branco) e pela visão em movimento. Os pigmentos dos cones, denominados iodopsina, apresentam picos de absorção de três tipos: azul, vermelho

e verde do espectro e são responsáveis pela nitidez da visão durante o dia. Várias combinações estimulatórias desses três tipos de pigmentos são responsáveis pela visão em cores por nós percebida. A captura de energia luminosa é respondida pelas células do fotorreceptor pela conversão do isômero 11-cis-retinol no isômero alltransretinol, produzindo hiperpolarização da membrana, transmitida imediatamente por neurotransmissores para os neurônios da retina.

Camada nuclear externa: é formada pelos núcleos dos fotorreceptores. Considerada como o “primeiro neurônio” da visão.

Camada plexiforme externa: em que ocorrem sinapses entre os neurônios bipolares, que representam o “segundo neurônio da visão”, e os fotorreceptores.

Camada nuclear interna: é formada pelos núcleos dos neurônios bipolares, pelas células horizontais, que regulam as sinapses entre os fotorreceptores e os neurônios bipolares, e pelas células amácrias, que processam também o sinal.

Camada plexiforme interna: onde ocorre o processamento de ordem superior na retina neurosensorial, ou seja, onde ocorre a transmissão sináptica entre os neurônios bipolares e os dendritos das células ganglionares.

Camada de células ganglionares: em que o processamento é realizado via células ganglionares que se encontram nessa camada e formam assim o “terceiro neurônio da visão”.

Camada de fibras nervosas: em que se veem os axônios das células ganglionares em direção à papila do nervo óptico (II par craniano), ponto de convergência de todas as fibras do estímulo visual.

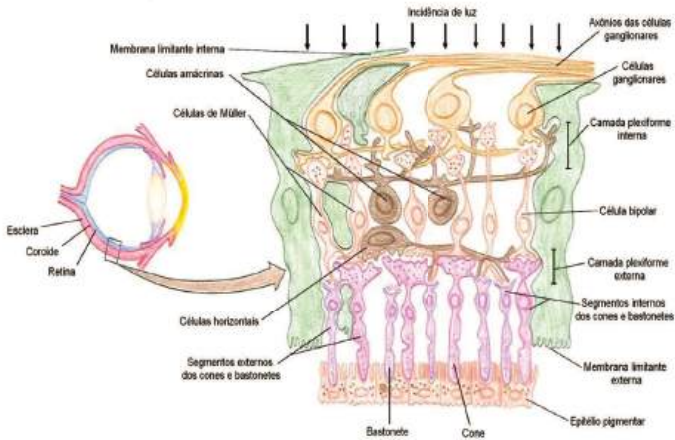


Figura 16 - Representação histológica das camadas da retina neurosensorial

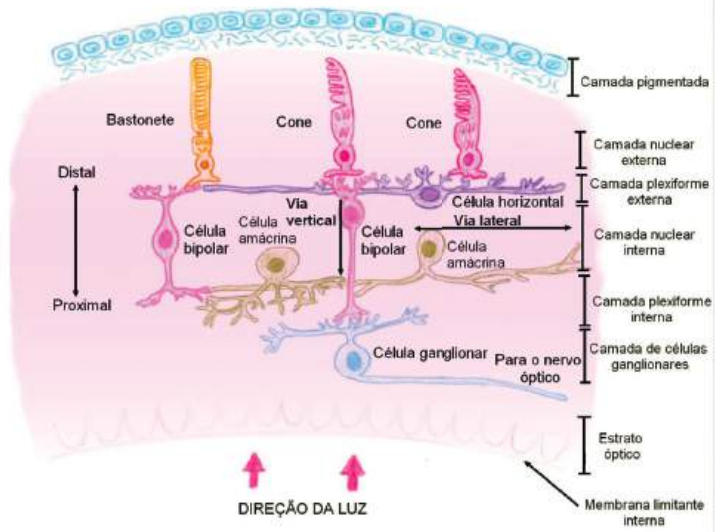


Figura 17 - Reprodução da elaboração do sinal luminoso pelas células especializadas da retina

A estrutura organizacional da retina é determinada pela direção das células de Müller, que são as células gliais da retina e se apresentam verticalmente dispostas. A glia mulleriana forma duas estruturas basais da retina: a membrana limitante externa, em que se comunica com os ápices do epitélio pigmentar da retina; e a membrana limitante interna, que separa a camada de fibras nervosas (mais interna da retina) do corpo vítreo.

A retina mais posterior e central é denominada mácula. Apresenta aspecto ovalado e é localizada temporalmente à papila óptica. A margem macular tem diâmetro aproximado de 5,5 mm. A mácula pode ser diferenciada da retina periférica pela grande camada de células ganglionares, que apresentam maior espessura, enquanto a periferia retiniana tem a espessura de uma só célula. O centro da mácula, denominado fóvea, é uma escavação no centro da retina. Seu fundo corresponde à foveola, cujo centro é chamado de umbu, onde é encontrada a maior concentração de cones impactados, que constitui o local de maior acuidade visual, pois recebe a maior parte dos feixes luminosos emitidos pelos objetos que enxergamos.

A transparência normal dos meios oculares permite a visualização in vivo do sistema circulatório e é um meio importante para reconhecimento de patologias relacionadas à vasculatura da retina. A retina é irrigada pelos seguintes sistemas vasculares:

Artéria central da retina: a artéria central da retina se apresenta ao interior do globo ocular pela papila óptica. A partir de sua primeira bifurcação os vasos já são arteríolas, perfeitamente visíveis à fundoscopia. A artéria se divide em artérias papilares superior e inferior que, por sua vez, dividem-se em ramos do quadrante temporal e nasal, que formam arcadas nos quatro quadrantes da retina, por que os vasos retinianos normais se cruzam a rafe horizontal. Os ramos da artéria central da retina percorrem a superfície retiniana e são responsáveis pela irrigação dos 2/3 internos da espessura da retina (da camada de fibras nervosas até a camada plexiforme externa). Por serem vasos de irrigação terminal, sem colaterais, a oclusão em qualquer ponto do

sistema vascular superficial causa isquemia retiniana na área coberta pelos ramos ocluídos.

Coriocapilares: representados pelas artérias ciliares posteriores (medial e lateral), constituem-se um ramo da artéria oftálmica. As camadas retinianas externas são avasculares e esses vasos são responsáveis por suprir 1/3 externo da espessura da retina pela difusão coriocapilar (epitélio pigmentar da retina, camada dos fotorreceptores e camada nuclear interna). Por exemplo, a fóvea não recebe vascularização proveniente da artéria central da retina, é considerada uma área avascular na fundoscopia.

Veia central da retina: a drenagem venosa retiniana geralmente acompanha o suprimento arterial visto na fundoscopia. Existem pontos de cruzamento, principalmente as vênulas presentes na retina interna, que entrelaçam com as arteríolas associadas. Esses pontos são locais mais comuns de obstrução de ramo de veia retiniana.

NERVO ÓPTICO

O nervo óptico é o segundo par craniano e é composto por um grosso feixe de fibras nervosas, aproximadamente 1,2 milhões axônios, que se originam nas células ganglionares da retina até que decussam parcialmente no quiasma óptico, a partir daí denominado trato óptico.

O nervo óptico se une com o nervo do lado oposto formando o quiasma óptico, por onde percorre o impulso e, nesse ponto, há a decussação parcial das fibras de origem da retina nasal. A maior parte dessas fibras (de condução rápida) faz comumente sinapse no corpo geniculado lateral, mas também podem atingir outros centros com o núcleo pré-tectal (fibras de condução mais lenta).

Por penetrar na região posterior do globo ocular, o nervo óptico é visualizado na fundoscopia, denominado de papila óptica, com cerca de 1,5 mm de diâmetro e uma escavação central onde emergem os vasos oculares da retina.

Além disso, por fazer parte do sistema nervoso central, é revestido pelas meninges. A mielinização axonal das fibras é realizada pelos oligodendrócitos. As células que modulam a apoptose das células ganglionares da retina consistem na micróglia, células fagocitárias imunocompetentes. Existem, ainda, os astrócitos, que ocupam o espaço entre os axônios e outras estruturas, inclusive na atrofia óptica.

O nervo óptico possui aproximadamente 50 mm de comprimento do bulbo ocular ao quiasma. Costumam ser descritas quatro subdivisões do nervo óptico (Figura 18): o segmento intra-ocular, o segmento intra-orbital, o segmento intracanalicular e o segmento intracranial.

O segmento intra-ocular possui 1 mm de profundidade x 1,5 mm de diâmetro, é o menor segmento. Pode ser dividido em três zonas quando na lâmina cribiforme (suporte fibroso à papila, fenestrada para permitir a passagem dos axônios do nervo): zona pré-laminar

ou da retina - irrigada pelos ramos da artéria central da retina - e as zonas laminar ou coroideana e pós-laminar ou zona escleral, nutridas pelos ramos das artérias ciliares curtas posteriores.

O segmento intra-orbital possui aproximadamente 25 mm de comprimento x 3 mm de diâmetro (pela adição da bainha de mielina), estende-se do bulbo ao forame óptico. No ápice da órbita, o nervo se encontra circundado pelo anel fibroso de Zinn, onde se originam os quatro músculos retos.

O segmento intracanalicular tem aproximadamente 8 mm de comprimento, atravessa o canal óptico e é fixo no canal pela fusão da dura-máter ao periósteo.

O segmento intracraniano apresenta correlação com o quiasma e pode chegar até 16 mm de comprimento.

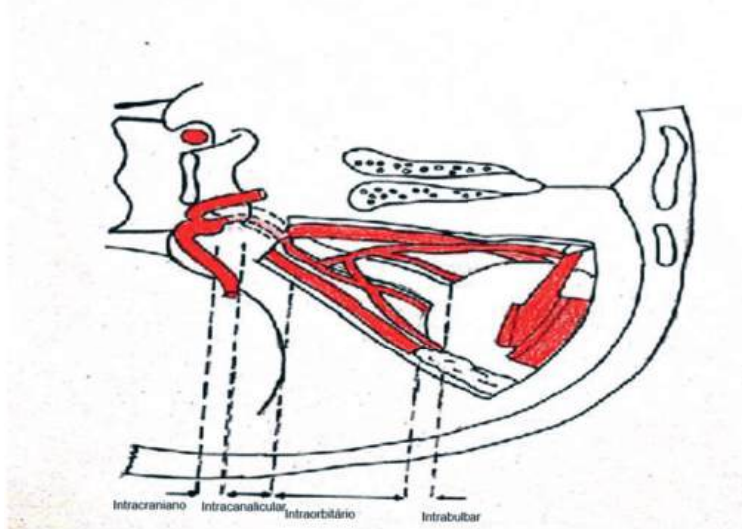


Figura 18: Imagem das subdivisões do nervo óptico: segmento intracraniano, intracanalicular, intraorbitário e intrabulbar

Vascularização do nervo óptico

Como já dito anteriormente, a carótida interna apresenta como ramo a artéria oftálmica (AO), que percorre a bainha do II nervo (Figura 19). Antes de entrar no globo ocular, aproximadamente 8 a 12 mm, a AO se insere no centro do nervo até se apresentar no disco óptico como artéria central da retina. Essa última tem pouca contribuição na irrigação do nervo óptico em si, mas como foi descrito anteriormente, ela supre as camadas mais internas da retina e também se tecidos do II nervo, onde se divide em quatro ramos e cada um supre determinado quadrante da retina. Após uma pequena distância do disco, esses vasos perdem a lâmina elástica interna e muscular, tornam-se finos e são classificados como arteríolas (com 75 a 100 micra de diâmetro), de visualização possível no exame oftalmoscópico (Figura 20).

Existe ainda a rede do círculo de Zinn-Haller, formado por um conjunto de ramos terminais da AO. Localiza-se na lâmina crívosa e é constituído pela artéria ciliar posterior curta e pelos vasos coroides. Nutre o disco e parte adjacente do II nervo, coroide, corpo ciliar e termina se anastomosando com o plexo arterial pial que circunda o II nervo.

O transporte do impulso visual

O II óptico é um nervo exclusivamente sensitivo cujas fibras conduzem impulsos visuais (luminosos) e classificam-se como aferentes somáticas especiais.

O nervo óptico conduz o impulso visual, carrega o reflexo de acomodação e o fotomotor e estimula os núcleos supraquiasmáticos. Existe uma relação retinotópica em cada ponto do sistema óptico: retina, nervo, trato, quiasma, radiações e córtex.

As fibras da metade lateral da retina se situam na metade temporal do nervo óptico e passam através do quiasma óptico sem cruzá-lo, por isso, no quiasma, temos uma hemi-decussação; essas fibras continuam para o centro reflexo pupilar e também para áreas visuais ipsilateral.

As fibras do quadrante nasal superior da retina seguem pelo segmento medial do nervo, decussam no quiasma e terminam nos centros do lado contralateral. Contudo, algumas fibras do quadrante da retina nasal inferior seguem para diante do nervo óptico oposto por curta distância, depois se curvam, formam o chamado joelho de Wilbrand e se dirigem ao trato óptico.

Essa conformação das fibras forma os campos visuais e, de acordo com o déficit, podemos descobrir qual patologia está ocorrendo.

É importante sabermos que a função do nervo óptico é testada pelos exames de acuidade visual, amplitude dos campos visuais e por componentes especiais da visão, como visão colorida, diurna e noturna. Além do exame neurológico completo, deve-se fazer a inspeção do nervo óptico e da retina pelo oftalmoscópio.

PÁLPEBRAS

As pálpebras são estruturas externas aos olhos que, além de responsáveis pela proteção do globo ocular, auxiliam na lubrificação da superfície córnea-conjuntiva ao espalhar o líquido lacrimal durante o ato de piscar. São duas pálpebras em cada olho, uma superior e uma inferior, suas margens delimitam a fenda ou fissura palpebral, enquanto suas junções definem em cada olho o ângulo lateral e o medial. A fenda, no formato de uma elipse, mede de 28 a 30 mm de largura e de 7 a 10 mm de altura nos homens e de 8 a 12 mm nas mulheres. O ângulo lateral apresenta formato mais agudo e o medial uma forma mais arredondada, no qual observamos a carúncula e prega semilunar da conjuntiva (Figura 21).

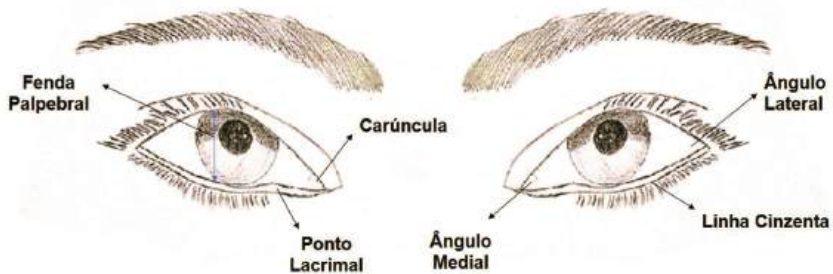


Figura 21 - Observamos na imagem a anatomia superficial do olho, com a pálpebra superior e inferior, a fenda palpebral delimitada por elas, os cantos medial e lateral, linha cinzenta, carúncula e ponto lacrimal.

A linha cinzenta é uma linha intermarginal que marca o encontro da conjuntiva com a pele e divide a pálpebra em uma porção anterior (cutâneo-muscular) e uma porção posterior (tarso-conjun-

tival). Na borda anterior das margens palpebrais, estão implantados os cílios, mais numerosos, longos e espessos na pálpebra superior do que na inferior. São esperados cerca de 100 a 150 fios na margem superior e apenas um terço dessa quantidade na inferior. Os cílios entre o músculo orbicular pré-tarsal e o músculo de Riolan possuem uma curvatura se afastando do bulbo ocular e sua posição é determinada pelos músculos adjacentes, orbicular e de Riolan, e pela placa tarsal. Ainda na porção anterior, encontramos glândulas sebáceas de Zeiss e sudoríparas de Moll. Na porção posterior, estão as glândulas de Meibomius, glândulas sebáceas modificadas que secretam material lipídico que mantém a higidez dos pelos e constitui parte do filme lacrimal (Figura 22).

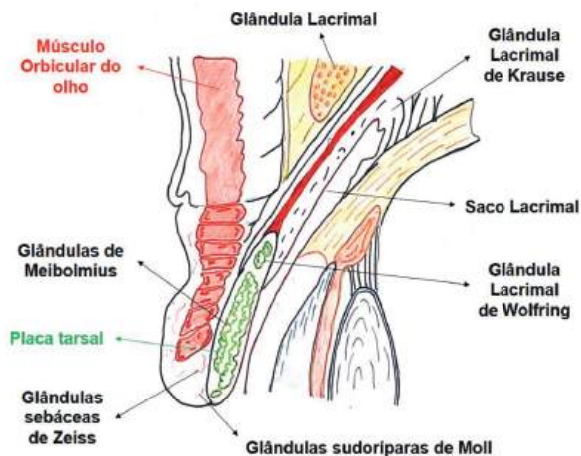


Figura 22 - Detalhe da pálpebra superior com corte sagital que mostra seu conteúdo. Vemos o tarso, formando o esqueleto da pálpebra, e as glândulas localizadas nas pálpebras: Meibomius, Moll, Zeiss, e as glândulas lacrimais principal e acessórias.

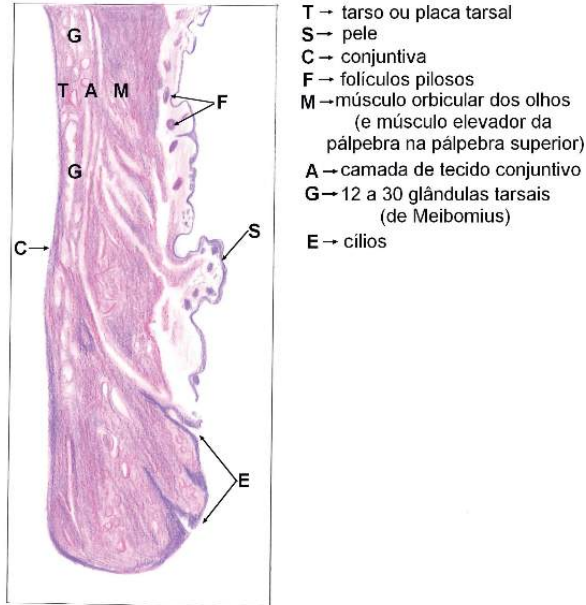


Figura 23 - Corte sagital com destaque histológico das estruturas da pálpebra superior

As duas pálpebras são ainda divididas em áreas pré-tarsal e pré-septal, as quais são separadas por pregas ou sulcos palpebrais. Sua constituição topográfica varia, dependendo da área avaliada.

Pálpebra superior

- Região pré-septal: pele, músculo orbicular do olho, septo orbitário, gordura orbitária, aponeurose do elevador da pálpebra, músculo de Müller e conjuntiva.
- Região pré-tarsal: pele, músculo orbicular do olho, tarso e conjuntiva.

Pálpebra inferior

- Região pré-septal: pele, músculo orbicular do olho, septo orbitário, gordura orbitária, elementos retratores e conjuntiva.
- Região pré-tarsal: pele, músculo orbicular do olho, tarso e conjuntiva.

A pele da pálpebra é a mais fina do corpo, composta por um epitélio estratificado pavimentoso queratinizado com espessura de 700 μ a 800 μ , mas bastante elástica, que se adere ao plano muscular por um tecido areolar frouxo. Em algumas pessoas, há a formação de pregas palpebrais, uma superior e uma inferior, que correspondem a bordas tarsais.

Os tarsos superior e inferior são faixas de tecido conjuntivo que fortalecem a estrutura das pálpebras dando-lhes forma e estabilidade. Possuem aproximadamente 1mm de espessura, com comprimento semelhante ao segmento ciliar das margens e sua altura é duas vezes maior na pálpebra superior que na inferior. Nos tarsos, que possuem a face posterior côncava, para se encaixar na superfície do globo ocular, estão dispostas verticalmente as glândulas de Meibomius ou tarsais. Essas são glândulas sebáceas alongadas modificadas, que ajudarão na composição do filme lacrimal, cujos orifícios se localizam atrás da linha cinzenta mencionada anteriormente.

Avançando pela pálpebra, temos o músculo orbicular dos olhos, a segunda camada palpebral, que se estende por toda a região órbito-palpebral. Suas fibras musculares estão dispostas em feixes elípticos concêntricos ao redor da fenda palpebral. O músculo orbicular pode ser dividido em: palpebral, pré-tarsal, pré-septal e orbitária.

A porção palpebral, que pode apresentar movimentos involuntários e voluntários, é dividida em pré-tarsal e pré-septal. A pré-tarsal é funcionalmente a mais importante, pois é responsável pela ação de piscar e também pelo fechamento completo da rima palpebral du-

rante o sono. Essa última função se dá devido ao seu tônus que, mesmo em repouso, suplanta o tônus do elevador da pálpebra, que tem função contrária a sua. A pré-septal, porção mais larga, está relacionada ao septo orbitário e sua principal ação é a da oclusão voluntária das pálpebras, apesar de exercer também pequena ação sobre o piscar involuntário. Por fim, a porção mais externa, a orbitária, está relacionada apenas ao fechamento voluntário das pálpebras, principalmente para defesa ou devido à dor. Relacionada à margem óssea por todo o contorno da órbita, a porção orbitária faz superiormente parte dos supercílios. Todas as porções são inervadas pelo nervo facial, o VII par, superiormente através do ramo temporal e inferiormente pelo zigomático.

Na pálpebra superior, o músculo elevador da pálpebra superior, um músculo estriado inervado pelo n. oculomotor (III nervo), representa a quarta camada da pálpebra superior, juntamente com a aponeurose. Esse músculo é o principal responsável pela abertura dos olhos com a ajuda do músculo de Müller, um músculo liso inervado pelo sistema nervoso simpático.

Ainda na pálpebra superior, encontramos os retratores da pálpebra superior, representados pelo músculo frontal, músculo levantador da pálpebra superior, músculo de Müller e ligamento de Whitnall. Na pálpebra inferior, também teremos elementos retratores que, constituídos de uma lâmina de tecido fibroso, proporcionam o abaixamento da pálpebra inferior ao se olhar para baixo.

A artéria oftálmica e seus ramos são a principal fonte de suprimento sanguíneo das estruturas órbitas. A artéria oftálmica dá origem aos ramos que irrigam a pálpebra superior. Medialmente a irrigação é de responsabilidade das artérias supraorbitária e supratroclear, enquanto a artéria lacrimal irriga a porção lateral. A pálpebra inferior é irrigada por vasos provenientes da carótida externa e a vascularização da porção medial é responsabilidade da artéria infraorbitária, ramo da maxilar interna e da porção lateral de ramos da artéria

transversa da face. No canto medial, há anastomose entre a artéria angular, ramo da facial, e a artéria dorsal do nariz, ramo terminal da artéria oftálmica, que comunica os sistemas carotídeos externo e interno. E o canto lateral é irrigado pela artéria zigomática, ramo da artéria temporal superficial.

A circulação venosa da pálpebra superior é realizada pelas veias angular, oftálmica superior, lacrimal e temporal superficial. A drenagem venosa da pálpebra inferior é realizada pelas veias facial, oftálmica inferior e zigomática. Ainda há o plexo marginal das pálpebras, formado pela artéria palpebral medial, ramo da artéria oftálmica. A extensão das redes do plexo encontra as artérias palpebrais nos planos epitarsais.

As redes submaxilar e pré-auricular são responsáveis pela drenagem linfática; a primeira é destino dos vasos da metade medial da região órbito-palpebral e a segunda da metade lateral.

A inervação sensitiva do terço lateral da pálpebra superior é realizada pelo nervo lacrimal, enquanto o terço central e parte da área medial são inervados pelo nervo supraorbitário e a do terço medial é promovida pelo nervo supratroclear, ambos ramos do nervo frontal. Em uma região medial, a pálpebra inferior é inervada pelo nervo infraorbitário, ramo do maxilar superior, bem como a asa do nariz e o lábio superior. O nervo zigomatofacial, também ramo do maxilar superior, é o responsável pela inervação da outra metade da pálpebra. A inervação do canto medial é realizada pelo nervo infratroclear, ramo do nasocilar, que também atinge as carúnculas, os canalículos e o saco lacrimal. O canto lateral é inervado pelo plexo formado pelos nervos lacrimal e zigomático. Por fim, os filetes terminais de todos esses nervos se anastomosam entre si na área pré-tarsal e formam o plexo marginal, situado entre o músculo orbicular e o tarso no plano areolar.

VIAS LACRIMAIS

O sistema lacrimal é didaticamente formado por três componentes:

1. Componente de secreção: composto pela glândula lacrimal principal e pelas glândulas lacrimais acessórias;
2. Componente de distribuição: formado pelo filme lacrimal e pálpebras;
3. Componente de excreção: constituído pelas vias de drenagem lacrimal e pálpebras.

A glândula lacrimal principal mede cerca de 20 mm x 15 mm e está localizada na porção superolateral da órbita, na fossa lacrimal do osso frontal. A glândula é dividida em lobo orbital (principal) e lobo palpebral e geralmente apresenta de 10 a 12 ductos lacrimais que se abrem no fórnice conjuntival lateral-superior. As glândulas lacrimais acessórias de Krause e Wolfring estão localizadas na mucosa conjuntival e apresentam a mesma estrutura da principal. As glândulas de Krause correspondem a dois terços das glândulas acessórias e localizam-se no fórnice conjuntival superior, na porção lateral e no fórnice inferior. As de Wolfring estão situadas ao longo da margem orbital dos tarsos superior e inferior.

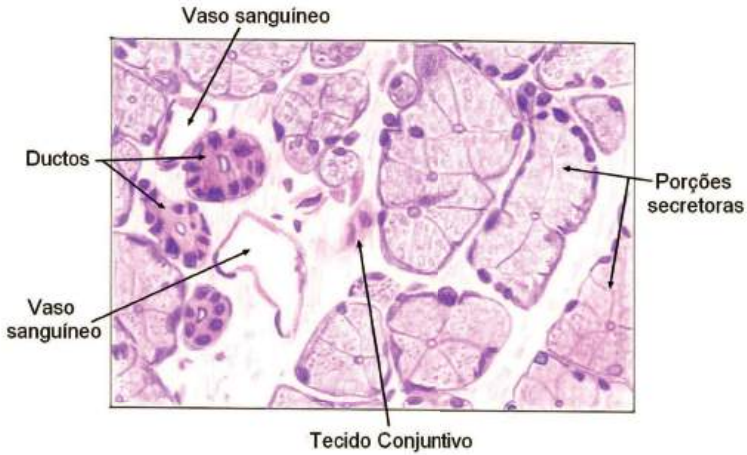


Figura 24 - Tecido glandular lacrimal em corte histológico da glândula em aumento médio, destacando as porções secretoras, os ductos lacrimais e os vasos sanguíneos.

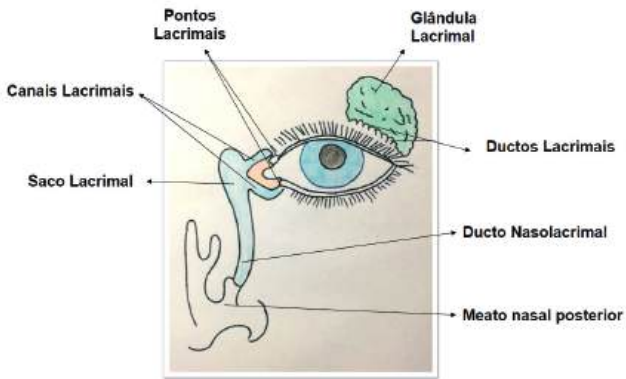


Figura 25 - Esquema das vias lacrimais com seus componentes anatômicos, entre os quais: glândula lacrimal principal, pontos lacrimais, canais lacrimais, saco lacrimal e ducto nasolacrimal, terminando no meato nasal inferior.

A produção da glândula principal é principalmente de secreção lacrimal reflexa (componente aquoso) dada por estimulação psicogênica, irritação da superfície ocular ou efeito da luz na retina. Já as glândulas lacrimais acessórias de Krause e Wolfring são responsáveis pela secreção aquosa basal. As glândulas acessórias no tecido conjuntival superior (4 a 42 glândulas) e no tecido conjuntival inferior (menos de 6 glândulas) totalizam um fluxo lacrimal aquoso de aproximadamente 1 μ l/min.

O escoamento lacrimal é um fenômeno que depende principalmente da conformação anatômica das vias nasolacrimais e de efeitos físicos, como capilaridade, gravidade, respiração, diferença de pressão e evaporação. A musculatura orbicular nesse contexto é o principal fator, pois promove o bombeamento da lágrima. As vias de drenagem devem funcionar removendo as lágrimas, evitando qualquer saída de excesso pela face.

O sistema de drenagem inicia-se nos pontos lacrimais superior e inferior, que se encontram no topo das papilas ou carúnculas e, devido a suas paredes rígidas, promovem atração capilar. As lágrimas seguem pelos canalículos superior e inferior com cerca de 10 mm de comprimento. Inicialmente fazem um trajeto vertical e depois horizontal, até formarem um canalículo comum, com aproximadamente 5 mm, que se forma em 90% dos casos. O sistema segue adentrando a parede lateral do saco lacrimal através do ponto lacrimal interno. Após o saco lacrimal está o ducto nasolacrimal, com aproximadamente 16 mm de comprimento e 4 milímetros de diâmetro, revestido por epitélio pavimentoso estratificado não-queratinizado, estendendo-se até o meato nasal inferior, no qual se abre em óstio próprio.

Durante o ato de piscar, as pálpebras movimentam a lágrima da porção temporal superior do fórnix conjuntival para o “lago” ou menisco lacrimal, de onde serão distribuídas para a superfície da córnea nas próximas aberturas palpebrais. Além disso, há a compressão dos canalículos e o esvaziamento do saco lacrimal devido ao piscar e à ação dos músculos orbicular e de Müller.

ÓRBITAS OCULARES

A órbita ocular é uma cavidade óssea bilateral no formato de estrutura piramidal localizada em cada lado do nariz. A base orbitária é composta por quatro paredes – superior, inferior, medial e lateral – que convergem posteriormente formando o assoalho orbitário; o ápice da órbita é o canal óptico.

A profundidade da órbita oscila entre 42 – 50 mm, a largura em média é de 40 mm e altura de cerca de 36mm, com volume médio aproximado de 30mL.

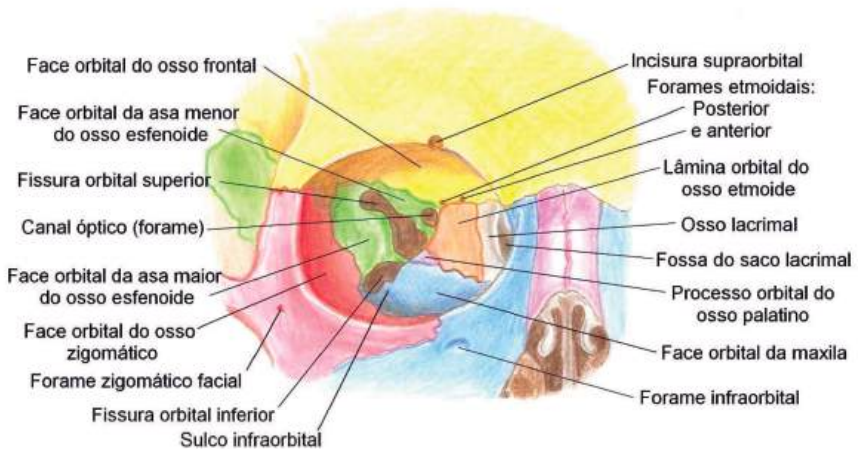


Figura 26 - A parede orbitária é constituída por sete ossos do crânio: frontal, maxilar, zigomático, etmoide, lacrimal, palatino e esfenóide, com a presença de processos ósseos específicos componentes de cada parede.

Na sequência, a descrição das quatro paredes que compõem a base orbitária.

1. Parede superior

O teto orbitário é formado pelo osso frontal e pela asa menor do esfenóide. Há quatro marcas anatômicas importantes nessa parede. A primeira é o forame ou incisura supraorbital, localizada no terço medial da margem superior, no osso frontal. Nessa estrutura, passam a artéria e o nervo supraorbital.

Uma segunda estrutura é o canal óptico, localizado na parede externa posterior e por onde passam o nervo óptico e a artéria oftálmica. A fossa lacrimal é a terceira estrutura, no ângulo anterolateral do teto e região de localização das glândulas e ductos lacrimais. A quarta estrutura é a fossa troclear, no ângulo anteromedial do teto, por onde passa o nervo troclear. Os seios frontais e etmoidais são os limitantes do teto da órbita.

2. Parede inferior

A parede inferior da órbita é composta pelos ossos zigomático, maxilar e um pequeno apêndice do palatino, possui cerca de 0,7-1 mm de espessura. Seus principais acidentes ósseos são o sulco infra-orbitário, por onde passam vasos e nervo infraorbitário; e a fossa para o músculo oblíquo inferior.

3. Parede lateral

A parede lateral é a mais espessa da órbita, já que é a mais exposta ao mundo exterior e, conseqüentemente, a lesões. Ela é formada pelos ossos zigomático, frontal e asa maior do esfenóide.

Seus acidentes ósseos mais marcantes são as fissuras orbitárias superiores e inferiores. A fissura orbitária inferior marca o limite entre as paredes inferior e lateral e permite a passagem da veia oftálmica inferior e de ramo maxilar do nervo trigêmeo.

A fissura orbitária superior é canal de passagem de diversas estruturas importantes: nervo troclear, frontal, lacrimal, oculomotor, abducente, nasociliar, além da artéria oftálmica superior e fibras sim-

páticas do plexo cavernoso. O tubérculo orbitário lateral (de Whitnall) é uma estrutura importante na qual o ligamento de Whitnall se apoia e pode ser sentida através de apalpação na margem lateral da órbita.

4. Parede Medial

A parede medial é a mais fina, com cerca de 0,2 – 0,3 mm de espessura. É uma parede frágil, porém não muito exposta e, portanto, não é a mais acometida por lesões. É formada pelo osso lacrimal, processo frontal da maxila, lâmina papirácea do etmoide e osso esfenóide.

Os acidentes ósseos mais importantes observados nessa parede são a fossa do saco lacrimal, no osso lacrimal, e processo frontal da maxila, por onde os ductos lacrimais se organizam; e os forames etmoidais anterior e posterior, por onde passam os vasos e nervos etmoidais anteriores e posteriores, respectivamente.

MÚSCULOS EXTRAOCULARES

Os movimentos oculares são controlados em cada olho por seis músculos oculares externos, conhecidos como músculos extraoculares. São quatro retos (reto superior, reto medial, reto inferior e reto lateral) e dois oblíquos (oblíquo superior e oblíquo inferior). Raramente atuam individualmente na movimentação do bulbo ocular. A posição de cada músculo na órbita determina-lhe as funções, daí a importância de conhecer sua anatomia topográfica para melhor compreender a oculomotricidade posteriormente.

A origem dos nomes desses músculos se deve à orientação deles em relação ao bulbo. Assim, os quatro retos têm uma trajetória reta desde sua origem até sua inserção, enquanto os oblíquos mudam de direção. Os quatro músculos retos e o oblíquo superior têm origem comum no fundo da órbita e um anel fibrotendinoso comum conhecido como Anel de Zinn. Já o oblíquo inferior origina-se na estrutura óssea da parede anteromedial da órbita.

Quanto à inserção, todos os músculos retos se fixam de modo mais ou menos regular e simétrico na esclera, sobre a metade anterior do bulbo do olho, em torno do limbo, descrevendo uma linha imaginária em torno dele, conhecida como espiral de Tillaux, percebida na visão frontal do bulbo. Os músculos oblíquos também se inserem na esclera; o superior passa inicialmente pela tróclea (anel fibroso, que age como uma polia) fixando-se na esclera abaixo do reto superior, enquanto o inferior fixa-se profundamente ao reto lateral.

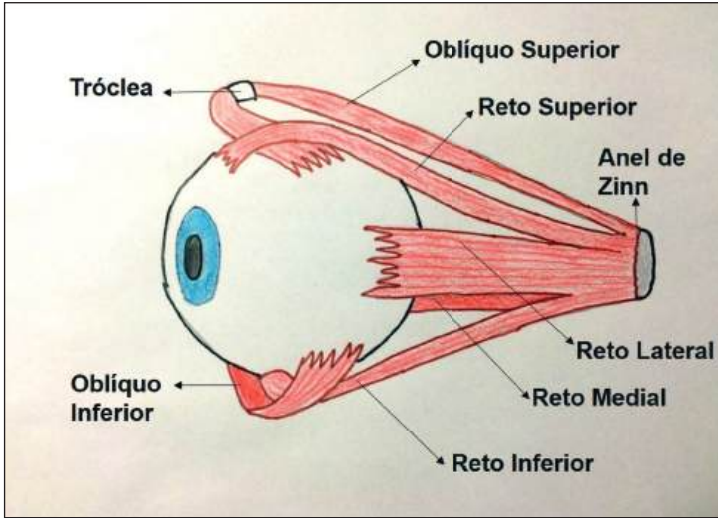


Figura 27 – Visão lateral dos músculos extraoculares

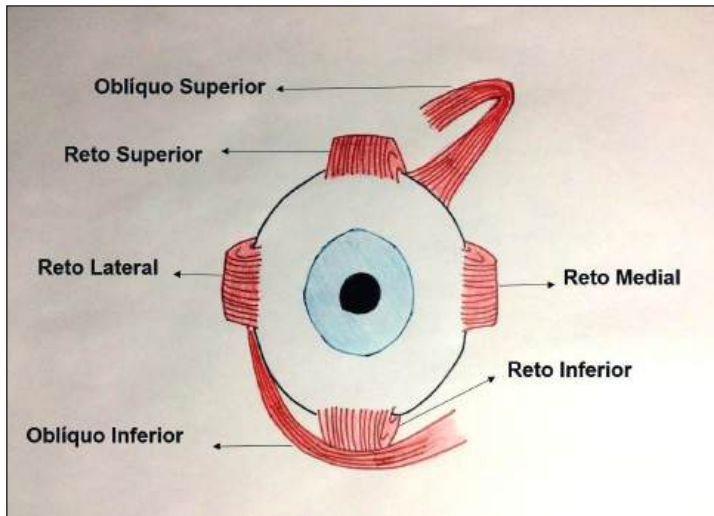


Figura 28 – Visão frontal dos músculos extraoculares

Na sequência, são detalhados os músculos extraoculares.

1. Músculo reto medial (RM)

O RM origina-se do anel de Zinn, tem cerca de 41mm de comprimento e trajeto junto à parede medial da órbita sem relação com outros músculos. Insere-se na superfície escleral medial do olho por um tendão de 3-4 mm a aproximadamente 5,5 mm do limbo esclerocorneal. É innervado pelo III nervo craniano (nervo oculomotor) e produz o movimento de adução.

2. Músculo reto lateral (RL)

O RL tem origem no anel de Zinn, mede cerca de 41mm de comprimento e seu trajeto é junto à parte lateral da órbita. Insere-se na superfície escleral na lateral de cada olho por um tendão de 8-9 mm a aproximadamente 7,5 mm do limbo esclerocorneal, com um arco de contato extenso medindo cerca de 16,5 mm; próximo à sua inserção passa o músculo oblíquo inferior. É innervado pelo VI nervo craniano (nervo abducente) e produz o movimento de abdução.

3. Músculo reto inferior (RI)

O RI origina-se também no anel de Zinn, mede uns 40 mm e seu trajeto é junto à parede inferior da órbita. Insere-se na superfície escleral por um tendão de cerca de 5 mm a cerca de 6,5 mm do limbo. O músculo se estende pela esclera de forma oblíqua, com um ângulo de cerca de 23° como eixo visual. Próximo à sua inserção ocular cruza com o oblíquo inferior e a ele está intimamente ligado por uma formação tendinosa, o ligamento de Lockwood. É innervado pelo III nervo craniano (nervo oculomotor) e sua contração é responsável pelos movimentos de abaixamento (principal movimento), de adução e de exciclodução.

4. Músculo reto superior (RS)

Tem a mesma origem dos demais músculos retos. O RS mede uns 42 mm e apresenta trajeto oblíquo junto à parede superior da órbita, com um ângulo de cerca de 23° com o eixo visual. Insere-se na esclera por um tendão de cerca de 5-6 mm a cerca de 8,5 mm do limbo. Mantém em seu trajeto relação íntima com o músculo elevador da pálpebra superior e próximo à sua inserção escleral passa sobre o tendão do músculo oblíquo superior. É innervado pelo III nervo craniano (nervo oculomotor) e sua contração é responsável pelos movimentos de elevação (principal movimento), de adução e de inciclodução.

5. Músculo oblíquo inferior (OI)

Tem origem na parede medial da órbita, ao lado da margem inferior do ducto lacrimal, mede cerca de 35 – 40 mm, seu trajeto passa por baixo do olho e abaixo do reto inferior, com o qual mantém conexão pelo ligamento de Lockwood. Sua inserção ocular é oblíqua. É innervado pelo III nervo craniano (nervo oculomotor). Sua contração é responsável pelas rotações de exciclodução (movimento principal), de elevação e de abdução.

6. Músculo oblíquo superior (OS)

Origina-se no anel de Zinn e se estende por cerca de 40 mm até a região superomedial da órbita, onde se reflete em uma formação fibrocartilaginosa em forma de U, a tróclea. Dessa estrutura temos a origem funcional do OS, que se estende por mais 20 mm e se insere no olho no polo superior e posteriormente acima da inserção ocular do RS, cerca de 14 mm do limbo em sua porção mais anterior. É o músculo extraocular de maior extensão. É innervado por ramos do IV nervo craniano (nervo troclear) e sua contração produz movimentos de inciclodução (principal movimento), de abaixamento e de abdução.

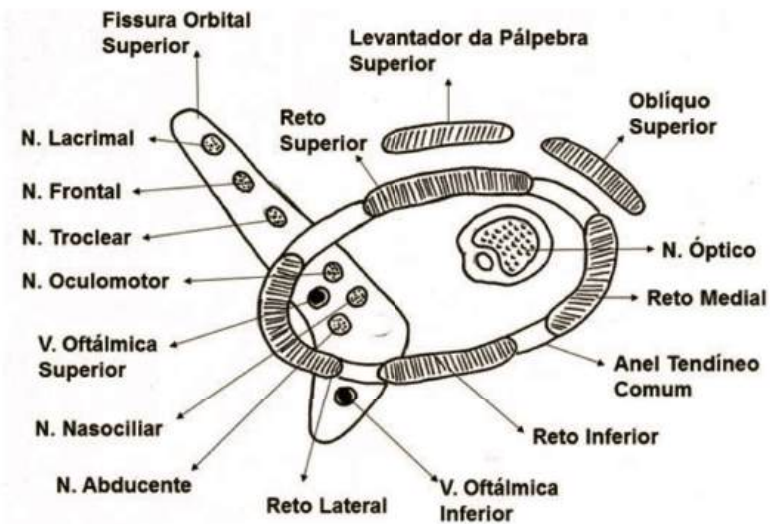


Figura 29 - Representação do corte coronal, músculos extraoculares em relação à parede orbitária

INERVAÇÃO

O trigêmeo é responsável pela inervação aferente (ramo oftálmico e maxilar), isto é, pela sensibilidade, por exemplo, da parte posterior da esclera, do corpo ciliar, da íris e da córnea. Já a sensibilidade da parte motora (eferente) fica a cargo dos nervos oculomotor, troclear, abducente, além do trigêmeo.

O nervo oftálmico é o menor ramo do trigêmeo, possui três ramos terminais – frontal, nasociliar e lacrimal – que atravessam a fissura orbital superior e inervam a estrutura da parte anterior da órbita, como glândula lacrimal e pálpebras. O gânglio ciliar localizado entre o músculo reto lateral e o nervo óptico recebe fibras sensitivas do ramo nasociliar do ramo oftálmico, fibras parassimpáticas pré-ganglionares do nervo oculomotor e fibras simpáticas pós-ganglionares do plexo carotídeo interno. Os nervos ciliares curtos se originam do gânglio ciliar e são considerados ramos do oftálmico, que conduzem fibras simpáticas e parassimpáticas para o corpo ciliar e íris (músculo esfíncter da pupila).

Os nervos ciliares longos são ramos diretos do nasociliar; sem passar pelo gânglio ciliar conduzem fibras simpáticas para o músculo dilatador da pupila e fibras aferentes da íris e da córnea.

Os nervos abducente e troclear se encaminham para inervar os músculos pelos quais são responsáveis. Já o nervo oculomotor se divide em ramo superior e inferior. O ramo inferior irriga os músculos reto medial e inferior e o oblíquo inferior, e, também, conduz fibras parassimpáticas até o gânglio ciliar. A divisão superior inerva o músculo reto superior e o músculo elevador da pálpebra superior. O nervo oculomotor também inerva o músculo levantador da pálpebra superior.

O nervo facial é responsável pela inervação do músculo orbicular do olho.

É importante enfatizar os efeitos simpático e parassimpático nos músculos intraoculares. Os músculos intraoculares da pupila recebem inervação do sistema nervoso autônomo, regulam seu diâmetro e, conseqüentemente, a entrada de luz.

A parte parassimpática (nervos ciliares curtos) inerva o músculo esfíncter da pupila e músculo ciliar. O músculo esfíncter da pupila é responsável por diminuir o diâmetro dela. O músculo ciliar tem a função de acomodar o cristalino, isto é, de alterar sua curvatura para possibilitar melhor projeção da imagem na retina. A contração do músculo possibilita aumento da curvatura, já o relaxamento do músculo diminui essa curvatura.

A parte simpática que chega através do tronco nasociliar da divisão oftálmica do trigêmeo inerva o dilatador da pupila, o terceiro par craniano sai do tronco encefálico, forma o gânglio cervical superior e, posteriormente, o plexo carotídeo; por fim, origina os nervos ciliares longos. Vale lembrar que os dois conjuntos de nervos chegam ao olho pela fissura orbital superior. O músculo dilatador da pupila tem a função de aumentar o tamanho dela. As fibras simpáticas também inervam o músculo tarsal.

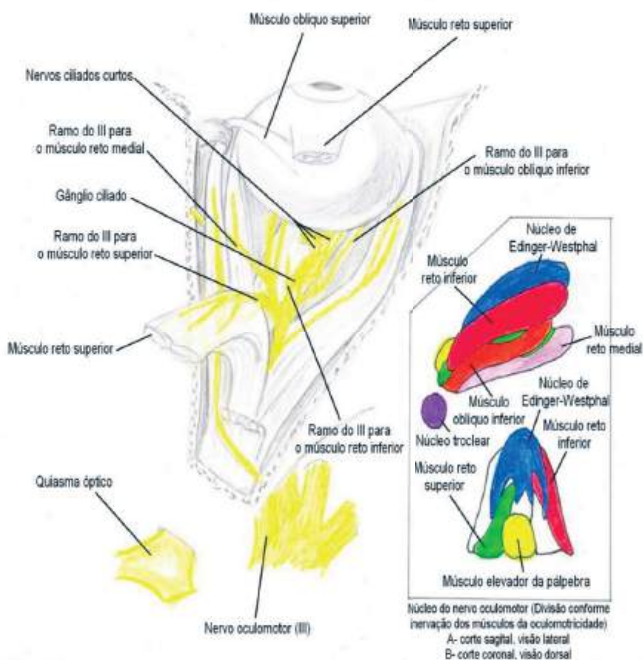


Figura 30 – Inervação

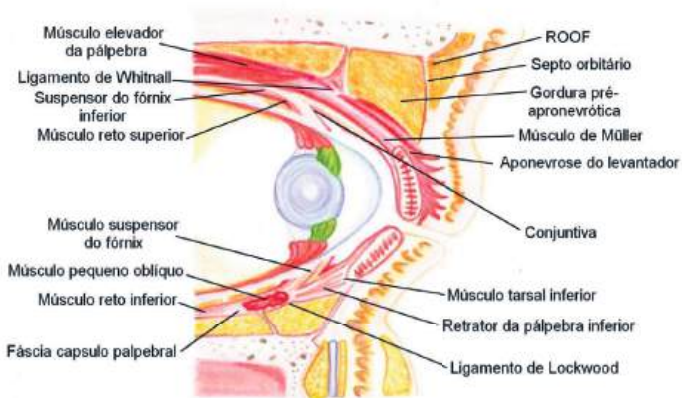


Figura 31 – Musculatura

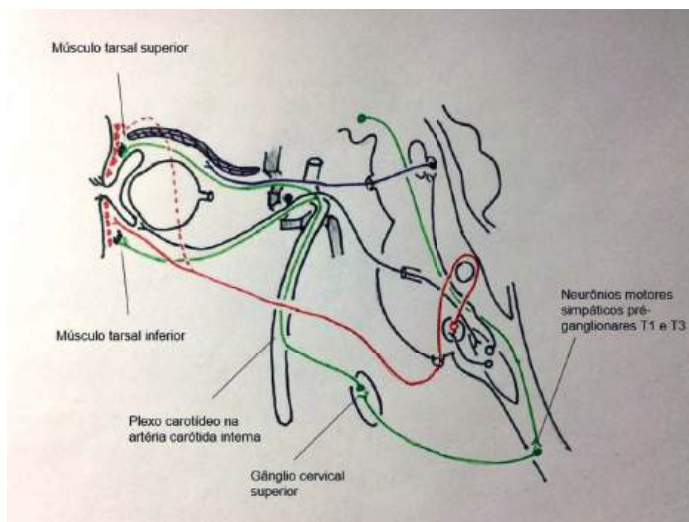


Figura 32 - Representação da inervação do músculo tarsal

Com relação aos músculos extraoculares, em sua maioria são inervados pelo oculomotor, com exceção do oblíquo superior (troclear) e do reto lateral (abducente).

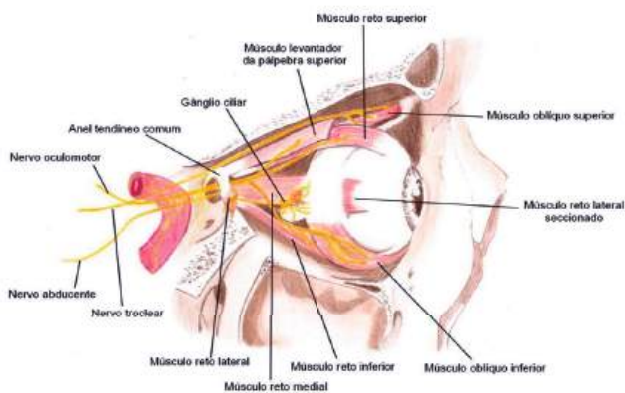


Figura 33 - Inervação dos músculos extraoculares

VASCULARIZAÇÃO

1. Artérias

A irrigação do olho se dá pela artéria oftálmica, ramo da carótida interna, que entra na órbita pela fissura orbitária superior, inicialmente do lado temporal da órbita, e cruza para o lado medial. A artéria oftálmica dá origem a ramos que vão irrigar diferentes partes. A artéria central da retina tem como função irrigar a retina. Ela banha do nervo óptico até o disco óptico, onde seus ramos se distribuem na face interna da retina. A parte externa da retina é nutrida pela coroide, que se origina a partir de artérias ciliares curtas. Quanto às artérias musculares, a superior irriga os músculos levantador da pálpebra, reto superior e oblíquo superior; e a inferior irriga os músculos reto medial, oblíquo inferior e reto inferior.

O reto lateral é irrigado por ramos da artéria lacrimal. A continuação das artérias musculares dará origem às ciliares anteriores para irrigar a porção anterior do olho, esclera, limbo e conjuntiva. As artérias ciliares anteriores junto com as posteriores longas vão irrigar a íris, o corpo ciliar e a parte anterior da coroide. A artéria lacrimal nutre o músculo reto lateral e a glândula lacrimal, seus ramos palpebrais irrigam as pálpebras. Artérias como a infraorbitária e a esfenopalatina também irrigam estruturas perioculares. Artérias presentes na face, como a temporal superficial e a facial, se anastomosam com artérias citadas e ajudam na irrigação, dessa forma há anastomose indireta entre a carótida interna e a externa.

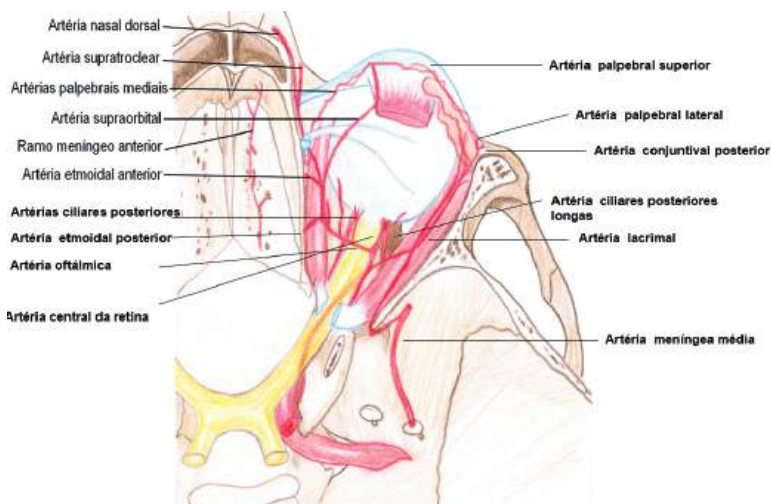


Figura 34 - Irrigação do olho

2. Veias

A drenagem venosa acontece por dois seios, o cavernoso e o pterigóideo. O primeiro é bem mais importante por drenar a maior parte do olho e de seus anexos. Ele também faz drenagem de parte do cérebro, daí o perigo que uma infecção nessa região pode representar ao gerar complicações maiores. O seio cavernoso drena a veia central da retina e as veias oftálmicas superior e inferior. Para o plexo pterigóideo, é drenado o sangue do saco e ducto nasolacrimal através da veia infraorbitária. As veias ciliares anteriores têm importância por drenar o corpo ciliar e o humor aquoso.

Há duas veias oftálmicas: a superior, que recebe sangue das vorticosas superiores; e a oftálmica inferior, que recebe sangue das vorticosas inferiores, dos músculos reto-inferior, oblíquo-inferior, palpebral inferior e do saco lacrimal.

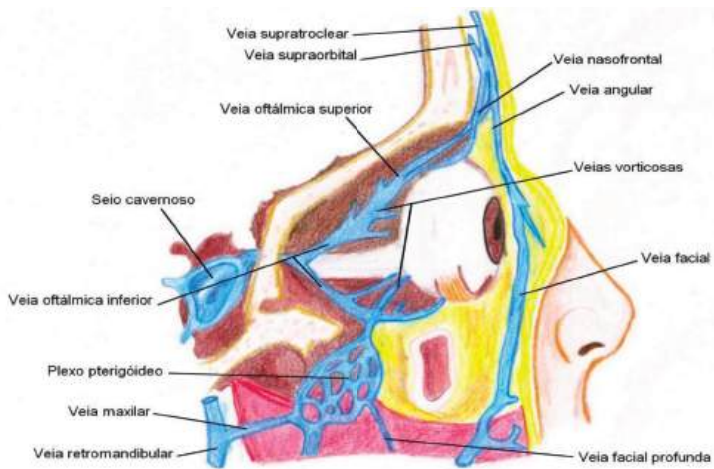


Figura 35 - Drenagem do olho

FISIOLOGIA OCULAR

A visão é fruto da passagem da luz pelos meios transparentes do olho até a retina, onde ocorre a conversão em impulsos nervosos que estimulam o córtex visual. Cada olho recebe a luz de posições diferentes, provocando vários estímulos no córtex visual. Esses estímulos são fundidos e geram a sensação de estereopsia.

1. Percepção visual

A retina possui cerca de um milhão de fotorreceptores, cones e bastonetes que transformam a luz em impulsos nervosos. Esses impulsos são transmitidos às células ganglionares, aos seus axônios (que formam o nervo óptico), e seguem para o quiasma óptico onde metade das fibras continua o trajeto ipsilateral e outra metade troca de lado, chegando ao corpo geniculado.

Portanto, chegam informações dos dois olhos ao corpo geniculado, daí os impulsos são levados ao córtex visual primário, uma estrutura nervosa de cerca de 2 mm de espessura que recobre o lóbulo occipital. A partir dessa estrutura, o estímulo se espalha para as camadas vizinhas e, posteriormente, para outras áreas do cérebro até chegar às áreas motoras.

2. Acuidade visual

A visão pode ser dividida em central e periférica. A visão central é constituída pelos cones, que estão na fóvea e percebem formas, detalhes e cores. A visão periférica ou de campo é função dos bastonetes, importante para locomoção e visão noturna.

A principal medida da visão central é a acuidade visual, pela capacidade de detectar a separação entre dois pontos. Isso depende da separação entre os pontos e da distância que eles estão do ponto nodal do olho (ângulo visual). Com a aproximação, os pontos se tornam mais separados e o ângulo visual aumenta, o que melhora a interpretação. Quanto maior a necessidade de aumentar o ângulo visual, menor a acuidade visual e vice-versa.

O período de maturação da acuidade visual é desde o nascimento até aproximadamente nove anos de idade, quando o cérebro vai “aprendendo” a interpretar. É necessário que os dois olhos enviem estímulos apropriados e simétricos ao córtex.

Ambliopia é a deficiência pela falha na maturação da acuidade visual. Enquanto o sistema visual for imaturo, ela pode ser corrigida com medidas terapêuticas, como privação do olho dominante. Porém, com o fim da fase de maturação, não é mais possível revertê-la.

3. Anatomia funcional da superfície ocular

O tecido epitelial que recobre a superfície anterior do globo ocular e as superfícies internas das pálpebras protege-as da dessecação e da invasão de microrganismos. Além disso, promove a absorção de nutrientes dissolvidos na lágrima. Esse tecido é fundamental na córnea, onde proporciona interface lisa, homogênea e transparente para a refração da luz.

Grande parte da superfície ocular é revestida por epitélio pluriestratificado pavimentoso. As células basais formam uma fileira única de células colunares que repousam sobre uma membrana basal. Elas são as únicas mitoticamente ativas. Devido a essas divisões, ocorre deslocamento progressivo para as camadas superiores até a descamação na superfície. Elas vão se achatando progressivamente e transformando-se de forma colunar para pavimentosa.

Essa é a organização básica do epitélio da superfície ocular. Porém, algumas regiões não têm em sua superfície células pavimentosas. Independentemente do tipo celular, nenhuma delas é queratinizada, o que difere o epitélio ocular do epitélio da epiderme.

As células caliciformes estão presentes em toda a conjuntiva, têm origem na camada basal e vão se avolumando à medida que se aproximam da superfície, onde descarregam mucina e descamam. Elas são essenciais para a lubrificação da superfície ocular. Não há células caliciformes no limbo nem na córnea.

4. Filme lacrimal

A lágrima promove oxigenação, nutrição, lubrificação e limpeza da superfície ocular. Também protege contra a invasão de microrganismos. Ela sai do saco conjuntival, fruto de absorção, evaporação e escoamento nasolacrimal.

O filme lacrimal recobre a superfície anterior da córnea com uma espessura aproximada de 3 μl . É composto por duas camadas: uma anterior, lipídica; e outra posterior, mucoaquosa. A camada superficial, lipídica e fina, tem a função principal de retardar a evaporação do filme lacrimal e mantê-lo uniforme sobre a superfície ocular. É produzida principalmente pelas glândulas de Meibomius, localizadas nas pálpebras superior (30 a 40 glândulas) e inferior (20 a 30 glândulas) e minimamente pelas glândulas de Moll e Zeiss. A camada posterior, mais espessa, contém água, que é formada pelas glândulas lacrimal e acessórias. Além disso, contém muco diluído, que se concentra em direção ao epitélio. É secretada pelas células caliciformes da conjuntiva e a maior densidade dessas células é encontrada na conjuntiva palpebral inferior (40 células/mm).

O escoamento lacrimal é um fenômeno que depende principalmente da conformação anatômica das vias nasolacrimais e de efeitos físicos, como capilaridade, gravidade, respiração, diferença de pressão

e evaporação. A musculatura orbicular nesse contexto é o principal fator, pois promove o bombeamento da lágrima. As vias de drenagem devem funcionar removendo as lágrimas, evitando qualquer saída de excesso pela face.

5. Estroma da superfície ocular

A superfície ocular possui três estruturas: a conjuntiva, o limbo e a córnea.

O estroma da superfície ocular é o tecido conjuntivo, que varia de acordo com a estrutura a que pertence: à conjuntiva, ao limbo ou à córnea. O estroma da conjuntiva é composto por duas camadas: uma linfoide, superficial (tecido conectivo frouxo e linfócitos); e outra fibrosa, profunda (nervos, vasos sanguíneos e glândulas de Krause). O estroma do limbo é constituído por tecido conjuntivo frouxo muito vascularizado. O epitélio corneano está sobre uma camada de tecido conjuntivo compacto, a camada de Bowman, acelular, composta por fibrilas colágenas delgadas cruzadas, o que lhe dá resistência a traumas e a invasões de microrganismos, porém essa camada não se regenera.

6. Transparência da córnea

A espessura da córnea é principalmente constituída por colágeno, matrix e pelo estroma, que contém ceratócitos cuja função é fagocitar e sintetizar fibras de colágeno e proteoglicanos.

A face interna do estroma corneano é revestida por uma camada de células endoteliais com membrana basal espessa, chamada de membrana de Descemet. As células endoteliais não têm capacidade de regeneração e, quando morrem células vizinhas, se hipertrofiam e aumentam de função. Essas células regulam a hidratação do estroma corneano passiva e ativamente.

A córnea é transparente graças a fatores anatômicos, como ausência de vasos sanguíneos, arranjo regular das células epiteliais, arranjo espacial das lamelas corneanas e também à relativa desidratação de seu estroma. Oxigênio e nutrientes são ofertados pela lágrima e pelo humor aquoso, já que a córnea é avascular. Graças às bombas endoteliais, ocorrem trocas contínuas de eletrólitos entre a córnea e o humor aquoso.

A turgescência ocular é garantida por meio da integridade estrutural e fisiológica dos tecidos oculares, em especial o endotélio e o epitélio. O epitélio, por ser hidrofóbico, impede a infiltração da lágrima no tecido corneano pela parte anterior da córnea. A pressão intraocular, resultante de influências exercidas pelo humor aquoso e atração do colágeno e mucopolissacarídeos do estroma, provoca a entrada da água na córnea pela parte posterior.

Sabe-se que as células basais corneanas apresentam reserva energética em forma de grânulos de glicogênio em seu citoplasma e assumem funções, como reparo epitelial em intensa atividade mitótica. O tecido estromal apresenta-se osmoticamente ativo e atrai água para seu interior, daí o elevado contingente de água presente no interior da córnea, que é importante para que não haja desarranjo estrutural das fibras colágenas e consequente perda da transparência.

Uma vez havendo desequilíbrio fisiológico epitelial, é observada elevada produção de glicólise anaeróbia, o que resulta em acúmulo de lactato e água e se manifesta como edema ocular. O endotélio, por sua vez, é responsável por manter o teor hídrico da córnea por meio da atividade de bombas metabólicas que realizam transporte ativo dependente de oxigênio. Essas bombas promovem a remoção da água excedente do estroma de volta ao humor aquoso, em casos de quebra da homeostase pressórica ocular. As células endoteliais realizam transporte de íons por meio da bomba sódio/potássio ATPase e impedem a entrada de água no estroma; apresentam, também, uma barreira formada pelo humor aquoso do próprio endotélio e pela membrana de Descemet.

Em casos de lesão endotelial, elevada quantidade de água adentra a córnea, o que resulta em rápido aumento de três a quatro vezes o valor normal de sua espessura. O quadro de opacidade ocular é encontrado quando fluidos se acumulam entre as lamelas do estroma e alteram a configuração de fibras colágenas organizadas de forma paralela.

O reparo epitelial da córnea é dividido em três fases: migração, proliferação e adesão epitelial. Apesar de serem mecanismos integrados e que podem ocorrer simultaneamente, fisiologicamente, há uma ordem para esses acontecimentos e a contribuição de cada um varia segundo o tipo e a extensão da lesão. Primeiramente, células epiteliais migram para a área lesionada e emitem processos digitiformes ou coraliformes que se estendem em direção à ferida e ocorrem da região apical em direção à basal.

Há formação do infiltrado inflamatório seguida de proliferação e migração dos ceratócitos e transformação em miofibroblastos, que produzem colágenos e GAGs, resultando no fechamento da ferida. A conclusão do processo pode levar meses até que as adesões permanentes sejam formadas.

7. Dinâmica do humor aquoso

A córnea, o cristalino, o vítreo e a rede trabecular são nutridos principalmente pelo humor aquoso, pois são avasculares. O humor aquoso passa dentro dos capilares sanguíneos para o estroma do processo ciliar, graças à diferença de pressão entre o capilar e o estroma e à porosidade das paredes capilares. O epitélio do corpo ciliar separa o estroma da luz da câmara posterior onde o humor aquoso atravessa por difusão. Ele recebe metabólitos dos tecidos por onde passa. Da câmara posterior ele passa para a câmara anterior através da pupila, depois é drenado pela malha trabecular até o canal de Schlemm, seguindo para o plexo venoso escleral profundo.

A pressão intraocular tende a permanecer constante graças ao equilíbrio entre produção e drenagem do humor aquoso.

O ângulo iridocorneano corresponde ao ângulo entre a íris e a córnea, onde há a presença do trabeculado, que resulta na drenagem de humor aquoso. Se houver falha do escoamento do humor aquoso, ocorre o aumento da pressão intraocular que pode levar ao glaucoma.

8. Acomodação visual

O sistema óptico do olho é composto por duas lentes: córnea e cristalino. A córnea é uma lente estática de aproximadamente 44 dioptrias. O cristalino é uma lente de poder variável com o mínimo de 15 dioptrias.

Quando jovem, o cristalino possui material macio. Dentro do olho tem formato lenticular devido à tração exercida pela zônula. Em repouso a tração é máxima pelo relaxamento do músculo ciliar. À medida que o músculo se contrai, provoca o relaxamento da tração da zônula. O cristalino adquire forma esférica e tem seu poder aumentado para focalizar um objeto próximo. Com os anos, o cristalino vai endurecendo devido à desidratação, o que o torna menos responsivo às variações da tensão capsular.

Acomodação é o aumento do poder do cristalino devido ao borramento retiniano da imagem que se foca atrás da retina. Ela é necessária para focar na retina imagens de fontes que estão localizadas a distâncias finitas do olho. À medida que o objeto se aproxima, maior será o esforço acomodativo. O esforço acomodativo de um olho emétrepe é dado pelo inverso da distância de observação em metros.

Além da perda de elasticidade, com o tempo, o cristalino também vai perdendo a capacidade acomodativa. A partir dos 45 anos, essa capacidade se torna menos do que o necessário para visão de perto, essa deficiência fisiológica é chamada de presbiopia.

9. Função neural da retina

Para chegar até a camada de fotorreceptores, a luz precisa atravessar todas as camadas da retina. É importante lembrar que a fóvea é uma região central da retina, composta quase inteiramente por cones; nessa região, as outras camadas da retina são deslocadas, melhorando a qualidade visual.

9.1 Fotoquímica da visão

Os cones e bastonetes são divididos em segmento externo, interno, núcleo e terminal sináptico. No segmento externo, estão os pigmentos fotossensíveis. Os pigmentos de cones e bastonetes são muito parecidos, embora ocorra diferença espectral, eles são proteínas transmembranas que se localizam no segmento externo. Esses pigmentos são substâncias químicas que se decompõem pela exposição à luz e, nesse processo, excitam as fibras do nervo óptico.

A substância química sensível à luz nos bastonetes é chamada rodopsina; as substâncias químicas fotossensíveis nos cones, os chamados pigmentos dos cones ou pigmentos coloridos, têm composições apenas discretamente diferentes da rodopsina. O segmento externo do bastonete, que se projeta na camada pigmentar da retina, tem concentração de cerca de 40% do pigmento fotossensível rodopsina. Essa substância é a combinação da proteína escotopsina com o pigmento retinal.

Quando a energia luminosa é absorvida pela rodopsina, começa a se decompor em rodopsina ativada (metarrodopsina-2) em fração de segundos (Figura 36). É ela que provoca alterações no bastonete, o que possibilita a transmissão da imagem para o sistema nervoso central sob a forma de potencial de ação. A vitamina A serve como precursor para a formação de retinal, que é precursor da rodopsina. A vitamina A está presente no citoplasma dos bastonetes e na camada pigmentar da retina. É importante lembrar que a vitamina A man-

tém um equilíbrio com o retinal e isso é importante para a adaptação visual e será citado a seguir.

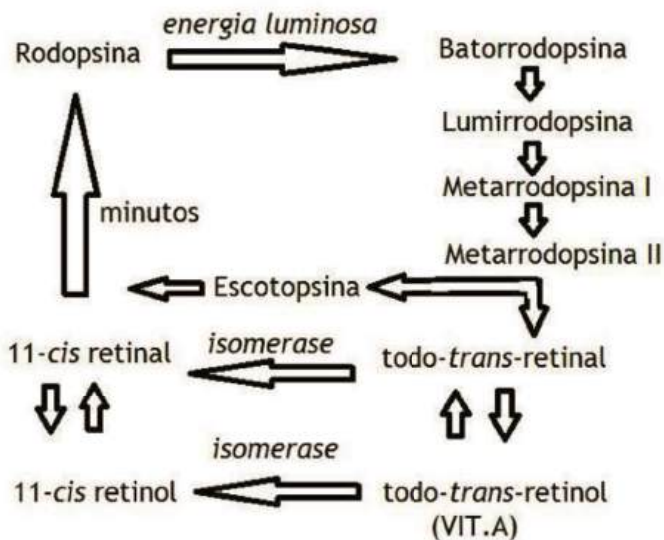


Figura 36 - Decomposição da rodopsina pela energia luminosa

9.2 Hiperpolarização (potencial receptor)

Normalmente as células fotossensíveis da retina mantêm no escuro uma eletronegatividade de -40mv , isso é garantido por mecanismos citados a seguir. As células fotossensíveis possuem bomba de Na/K como todas as outras células, mas, além desse mecanismo, elas apresentam canais dependentes de GMPc que bombeiam continuamente sódio para dentro, diminuindo, assim, a negatividade interna. Uma alteração nesse funcionamento é responsável pelo impulso nervoso. Essa alteração acontece em forma de cascata (Figura 37).

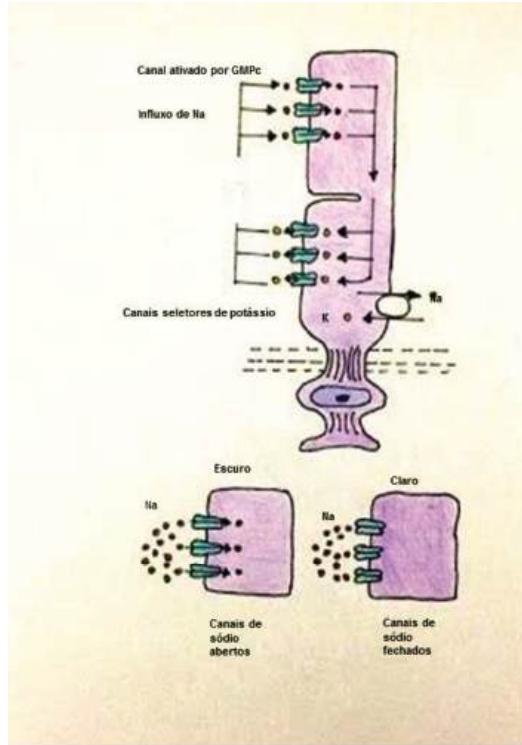


Figura 37 - Formação de impulso nervoso nas células fotossensíveis

9.3 Cascata de excitação

O processo acontece através de uma cascata que amplifica a resposta, isso significa que até um fóton de luz é capaz de gerar um estímulo que pode ser identificado pelo cérebro. A cascata é descrita a seguir.

1. O fóton ativa um elétron na porção de 11-cis retinal da rodopsina, isso leva à formação de metarrodopsina 2, que é a forma ativa da rodopsina.

2. A rodopsina ativada funciona como enzima para ativar muitas moléculas de transducina, proteína presente na forma inativa na membrana dos bastonetes.
3. A transducina ativada ativa muito mais moléculas de fosfodiesterase.
4. A fosfodiesterase é outra enzima, ela hidrolisa muitas moléculas de monofosfato cíclico de guanosina (GMPc) e as destrói. Antes de ser destruído, o GMPc estava ligado à proteína do canal de sódio da membrana externa do bastonete de modo a mantê-lo imobilizado no estado aberto, isso permite um grande influxo de Na, responsável por permitir grande liberação do glutamato que impede a propagação do impulso nervoso. Mas, com a luz, quando a fosfodiesterase hidrolisa o GMPc, remove a imobilização e permite que os canais de sódio se fechem; isso diminui o influxo de Na, o que promove a hiperpolarização da célula e a diminuição da secreção de glutamato pelo fotorreceptor. Várias centenas de canais se fecham para cada molécula originária ativada de rodopsina. O fluxo de sódio é bloqueado pelo fechamento dos canais e essa diminuição do fluxo de sódio é o que gera o potencial de membrana hiperpolarizante do bastonete.
5. Em cerca de 1 segundo, outra enzima, a rodopsinocinase, que está sempre presente no bastonete, inativa a rodopsina ativada (metarrodopsina-2) e a cascata inteira reverte ao estado normal com os canais de sódio abertos.

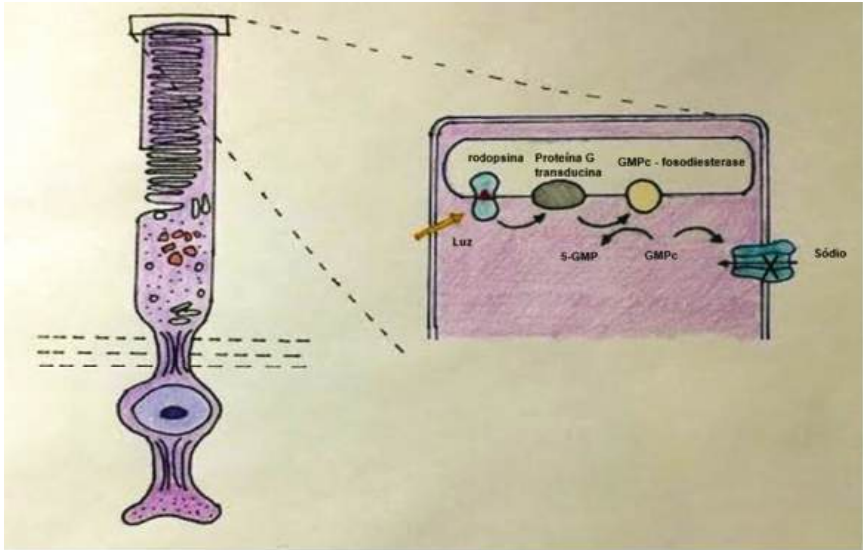


Figura 38 - Cascata de excitação

9.4 Adaptações para alterações à luz e ao escuro

Existem pelo menos duas adaptações da visão para alterações à luz e ao escuro. A primeira está relacionada ao diâmetro da pupila; a segunda, à questão fotoquímica, a mudança entre claro e escuro leva à formação de rodopsina ou à sua quebra em substâncias precursoras. Quando o indivíduo está exposto à luz, boa parte da rodopsina de cones e bastonetes é convertida a seus precursores; pelo contrário, se a pessoa ficar por bom tempo no escuro, os receptores são convertidos em rodopsina. Essa mudança não acontece de maneira uniforme. Os cones possuem adaptação muito rápida, mas que logo cessa. Já os bastonetes possuem adaptação lenta e contínua por um longo período de tempo. Devido a essa adaptação, o olho pode variar sua sensibilidade de 500.000 a 1 milhão de vezes.

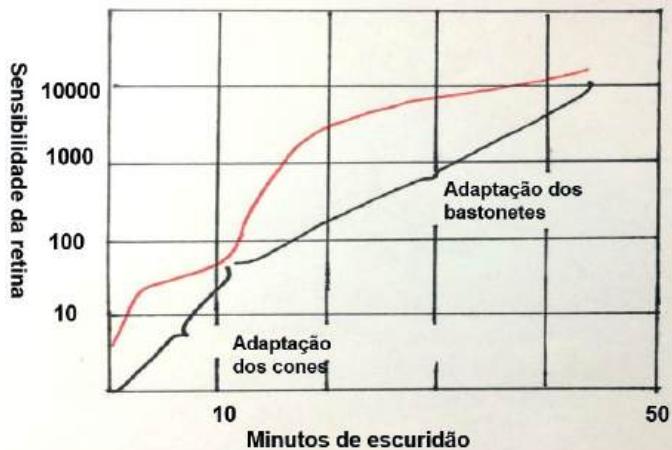

Figura 39 - Adaptação ao escuro, relação entre cones e bastonetes

9.5 Visão colorida

Existem três tipos de cones: vermelhos, verdes e azuis. A possibilidade de identificar diferentes tipos de cores está relacionada à estimulação gerada nesses cones. As sensibilidades espectrais dos três tipos de cones são as mesmas das absorções de luz dos três pigmentos encontrados nos cones.

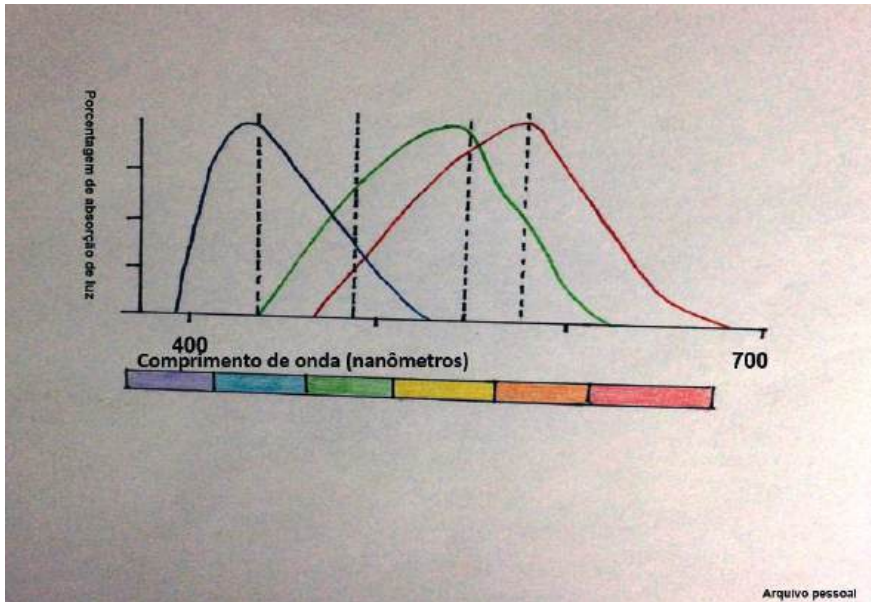


Figura 40 - Demonstração do grau de estimulação dos diferentes cones sensíveis a cores de luzes monocromáticas de cores azul, verde, amarelo, laranja e vermelho

10. Função da retina

A retina é composta por três camadas de células que dão origem às nove camadas da retina neural. As células que compõem essas camadas são:

1. Os próprios fotorreceptores, que transmitem sinais para a camada plexiforme externa, onde fazem sinapse com células bipolares e células horizontais;
2. As células horizontais, que transmitem sinais horizontais na camada plexiforme externa de bastonetes e cones para células bipolares;

3. As células bipolares, que transmitem sinais verticalmente dos bastonetes, cones e células horizontais para a camada plexiforme interna, onde fazem sinapse com as células ganglionares e células amácrinas;
4. As células amácrinas, que transmitem sinais em duas direções, diretamente de células bipolares para as células ganglionares, ou horizontalmente, dentro da camada plexiforme interna, dos axônios das células bipolares para os dendritos das células ganglionares ou para outras células amácrinas;
5. As células ganglionares, que transmitem sinais eferentes da retina pelo nervo óptico até o cérebro.
6. A seguir, observa-se a disposição das células na retina e em quais camadas elas estão localizadas (Figura 41).

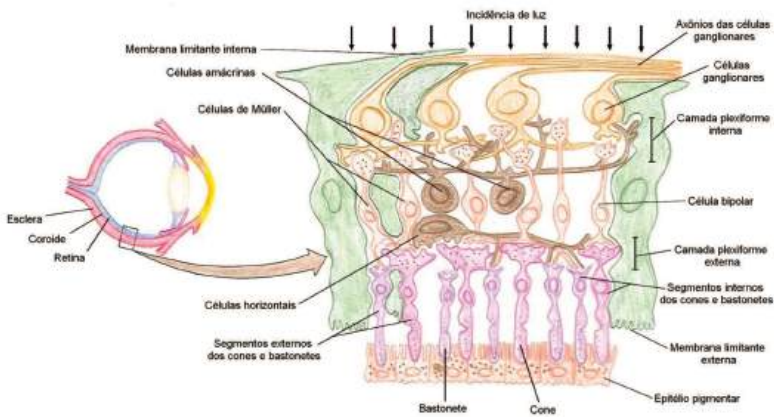


Figura 41 - Disposição das células na retina

10.1 Via visual

A via visual para cones e bastonetes é diferente. A dos cones é até cinco vezes mais rápida e as fibras neurais são consideravelmente maiores. A conexão de cones e bastonetes se mostra diferente; a de cone é diferente até mesmo na fóvea e fora dela. Na fóvea, o circuito feito pelo impulso passa por três neurônios: o receptor, o bipolar e a célula ganglionar. Já na retina periférica, são dois tipos de conexões. Na conexão de bastonete, o estímulo passa por quatro neurônios: o receptor, o bipolar, a célula amácrina e a célula ganglionar. As conexões laterais podem ou não passar pelas células amácrinas.

10.2 Transmissão dos sinais na membrana

Com exceção das células ganglionares, todas as outras presentes na retina não realizam transmissão de sinal por potencial de ação e sim por condução eletrotônica. Esse fato significa fluxo direto de corrente elétrica, diferente do que acontece no potencial de ação. Até mesmo os cones e bastonetes realizam esse tipo de condução, isso significa que, quando há hiperpolarização no segmento externo do cone, ele se espalha por todas as partes da célula até chegar ao terminal sináptico sem a necessidade de um potencial de ação. A importância disso é que a célula gera uma condução graduada, isto é, dependente do estímulo que a gerou, diferente da lei do tudo ou nada, comum em potenciais de ação. Essa condução graduada vai ser identificada posteriormente pelo cérebro como uma intensidade de luz.

10.3 Inibição lateral

O mecanismo de inibição lateral é de grande importância para a percepção de contraste na imagem, ele gera diferença entre a região da retina estimulada e aquela que está adjacente. Através dele a imagem se torna mais fácil de ser processada pelo cérebro. Esse processo é realizado por dois tipos de células: as horizontais, que sempre

transmitem sinais inibitórios e estão presentes na camada plexiforme externa; e as células bipolares despolarizantes, que, quando estimuladas, não transmitem o sinal recebido até as células ganglionares.

Assim, as células bipolares também serão citadas posteriormente. Nesse mecanismo, adquire importância o neurotransmissor glutamato, no qual há diferentes receptores. Um gera efeito negativo, receptores ionotrópicos, já os receptores metabotrópicos geram efeito positivo. Além disso, os níveis de recuperação e de dessensibilização são responsáveis pelas características tônicas (sustentar a imagem) e fásicas (fim da imagem) da visão, iniciando na retina o processamento da imagem.

10.4 Subtipo de células bipolares

Existem células bipolares hiperpolarizantes e despolarizantes, fato importante que permite que metade das células conduza o impulso enquanto a outra metade não. Esse fato auxilia como mecanismo de inibição lateral, função não só das células horizontais. Isso é importante na formação de contraste e auxilia a identificação da imagem pelo cérebro.

10.5 Células ganglionares e fibras do nervo óptico

As células ganglionares também possuem subtipos que variam de acordo com a função que exercem. Todos transmitem impulsos gerados na retina, entretanto o tipo de percepção não é sempre o mesmo. Essa afirmativa ficará mais clara na descrição dos tipos de células. Anterior a essa diferenciação será citado um fato importante que é a diferença entre retina central e periférica: à medida que se aproxima da fóvea, menos cones e bastonetes convergem para a fibra óptica, aumentando progressivamente a acuidade visual na retina central.

Na fóvea central, não existem bastonetes, só existem cones mais delgados e em número igual ao da quantidade de fibras do nervo óptico que sai da retina. Isso significa maior acuidade visual na retina central quando comparada à periférica.

As células ganglionares se dividem em três tipos: “W”, “Y” e “Z”. Suas características são citadas a seguir.

Células ganglionares “W”

- 40% de todas as células ganglionares;
- São pequenas e transmitem sinais por suas fibras do nervo óptico em velocidade baixa;
- Origem de sua excitação: bastonetes;
- Possuem amplos campos na retina periférica, pois seus dendritos se espalham bem pela camada plexiforme interna;
- Funções: detectar movimentos direcionais e visão sob condições de escuridão.

Células ganglionares “Y”

- Menor quantidade;
- Diâmetro e velocidade maiores;
- Possuem amplos campos na retina, por causa da distribuição dos dendritos;
- Respondem às rápidas alterações na imagem visual (movimento rápido ou alteração da luminosidade);
- Quando ocorre alguma alteração, essas células Y notificam o sistema nervoso central, mas sem especificar o local do evento, somente dando indícios apropriados que fazem os olhos se mover na direção do estímulo.

Células ganglionares “X”

- Mais numerosas (55%)
- Diâmetro e velocidade médios;
- Pequenos campos, pois seus dendritos não se dispersam muito pela retina; logo, espalham-se por localizações distintas na retina, transmitindo a maioria dos detalhes finos da visão;

- Como a célula X possui pelo menos um cone, torna-se responsável pela visão colorida.

10.6 A resposta liga-desliga

Trata-se de uma resposta que auxilia a percepção de variações na intensidade luminosa em

diversas regiões da retina. Esse mecanismo auxilia, por exemplo, a localização de moscas na visão periférica, que acontece através das células bipolares hiperpolarizantes e despolarizantes, que auxiliam no mecanismo de inibição lateral, já citado anteriormente, e identificam a localização da mosca na retina.

Esses sinais são conduzidos através das células ganglionares do tipo Y e processados pelo cérebro. A Figura 42 ilustra os potenciais gerados nas células Y, naquelas que são ativadas e nas laterais, que são inibidas.

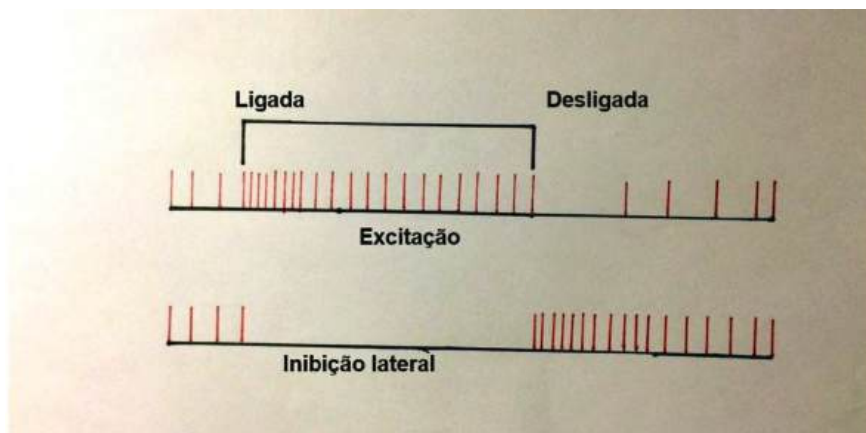


Figura 42 - Potenciais gerados nas células Y

10.7 Neurofisiologia central da visão

A visão é o principal sentido de percepção no ser humano que, ao entrar em um ambiente

novo, rapidamente pode analisar o que há nesse local e compará-lo com outros. Devido à complexidade da visão, diversas vias neuronais intermedeiam os fotorreceptores da retina até o processamento das informações, que ocorre em diversas regiões do sistema nervoso central.

A sequência clássica de vias da visão consciente (vias que transmitem informações, as quais levam ao que de fato vemos) está descrita na Figura 43.

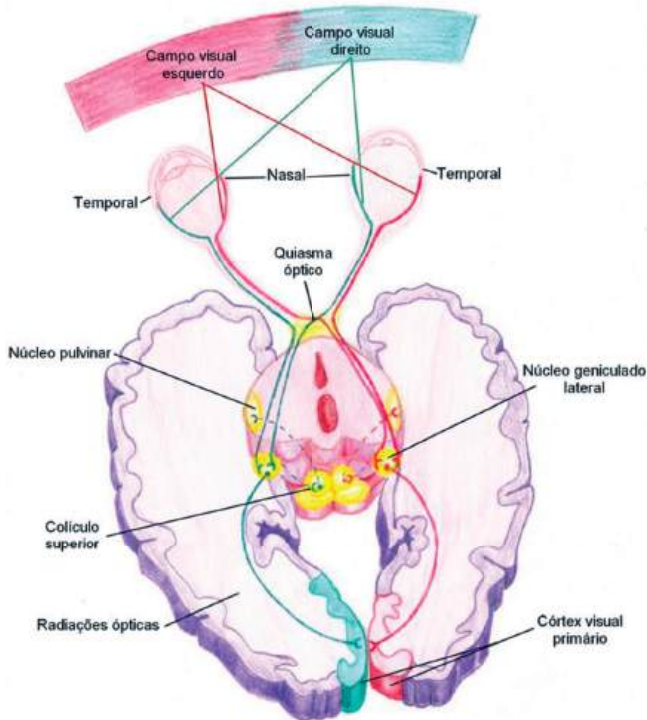


Figura 43 - Via visual

As fibras advindas da retina formam o nervo óptico, cujo pericário encontra-se na camada de células ganglionares da retina. O nervo óptico, também dito nervo craniano II, é a primeira via transportadora de informações da retina. Numa região pouco anterior ao hipotálamo e acima da hipófise, forma-se o quiasma óptico. Nessa região de acúmulo de fibras, há um hemi-cruzamento de fibras do nervo óptico. As fibras vindas da retina nasal cruzam no quiasma para encontrar as fibras contralaterais vindas da retina temporal, as quais não cruzam. Na região do quiasma óptico, ocorre, ainda, a distribuição de fibras para um sistema dito “visão antiga”, onde diversos componentes da visão inconsciente são ativados, principalmente na região do tronco encefálico.

Após o quiasma óptico, as fibras advindas da retina, que estão em parte cruzadas, formam o trato óptico. Esse trato chega à região do tálamo, no núcleo geniculado dorsolateral (também citado como corpo geniculado lateral). No tálamo, as informações vindas dos olhos começam a ser processadas para formar a visão consciente (Sistema Novo), processamento que será mais bem explicado posteriormente. A partir do tálamo, as fibras genículo calcarinas projetam-se através da radiação óptica e alcançam a região medial do lobo occipital (próxima à fissura calcarina), também conhecida como córtex visual primário.

- **Sistema novo x sistema antigo**

O conceito atual sobre o que é visão distingue dois principais troncos de utilização pelo Sistema Nervoso Central (SNC) das informações cedidas pelos fotorreceptores. O primeiro é o sistema antigo, também chamado de visão inconsciente. Esse primeiro sistema é mais vital e está presente em seres muito primitivos, os quais podem nem apresentar SNC; por exemplo, as planárias do filo dos platelmintos recebem informações de fótons e respondem a elas com reflexos. Basicamente, é isso que o sistema antigo também faz nos

seres humanos: responde a reflexos e coordena funções que não estão relacionadas à formação de imagem consciente no córtex (delineando formas e cores).

As fibras do sistema antigo normalmente estão relacionadas ao tronco encefálico e diencefalo.

Em relação à nova interpretação do Sistema Nervoso Central temos:

- **Núcleos supraquiásmáticos do hipotálamo**

Responsáveis pelo controle dos ritmos circadianos, os quais controlam diversas funções fisiológicas no corpo.

- **Núcleos pré-tectais do mesencéfalo**

Responsáveis pelo movimento dos olhos para focalização dos objetos, dita perseguição lenta, além de controlar o reflexo foto motor.

- **Colículo superior**

Responsável pelos movimentos direcionais para ambos os lados, dito movimento de sacada.

- **Núcleo geniculado ventrolateral do tálamo**

Responsável por ajuste de funções comportamentais do corpo.

Por outro lado, o sistema novo se relaciona prioritariamente com o córtex visual, que pode ser primário ou secundário. Nos humanos, o sistema novo é responsável pela percepção em praticamente todos os aspectos da forma visual, cores e outras visões ditas conscientes.

- **Corpo geniculado lateral (Tálamo)**

No tálamo, o processamento da visão consciente é iniciado. O núcleo geniculado dorsolateral tem duas principais funções quan-

do se trata de visão: a retransmissão do trato óptico e a seleção da informação que é transmitida para o córtex visual primário através do sistema de comportas. A Figura 44 indica a localização do corpo geniculado lateral no tálamo.

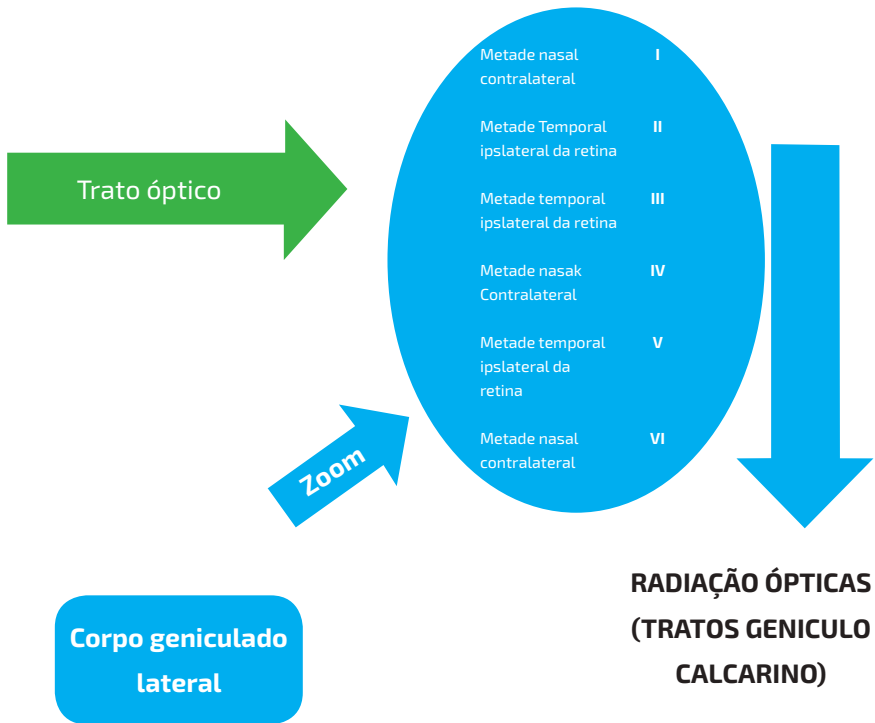


Figura 44 - Trato óptico

Os tratos ópticos trazem informações da retina com alto grau de fidelidade espacial, as quais são mantidas no corpo geniculado lateral. Esse corpo é dividido em seis camadas que mantém as fibras separadas ponto a ponto, assim, apesar do cruzamento que ocorre no quiasma óptico, as informações não se misturam (sobrepõem-se) antes de chegar ao córtex visual primário. Analisadas no sentido ventral para dorsal,

as camadas 2, 3 e 5 levam informação da retina ipsilateral (metade temporal) e as camadas 1, 4 e 6 da retina contralateral (metade nasal).

Além de transportar informações da retina, o núcleo geniculado dorso lateral também tem a função de controlar a quantidade de informação que chega ao córtex visual primário (CVP). Essa função é chamada sistema de comportas e sua ação é destacar uma informação visual. O controle dessas comportas é feito pelas fibras corticofugais, advindas do próprio córtex visual e pelas fibras reticulares do mesencéfalo. A estimulação delas, quando ativadas, é inibitória.

- **Camadas magnocelulares x camadas parvocelulares**

Outra divisão usual do corpo geniculado lateral é aquela que utiliza o tamanho dos neurônios que transportam a informação como referência. As camadas magnocelulares (camadas 1 e 2) são compostas por grandes neurônios, os quais recebem informações das células ganglionares Y da retina, essas vias são de rápida condução, porém são cegas para cores e têm pouca definição espacial. Por outro lado, as camadas parvocelulares são compostas por neurônios de tamanho pequeno e médio, são vias mais lentas, porém permitem a visão em cores e uma definição ponto a ponto mais sensível. As informações que chegam às camadas parvocelulares são de células ganglionares do tipo X da retina.

- **Córtex visual**

O local final da informação fótica traduzida na retina é o córtex visual. Assim como em outros sistemas sensoriais, o processamento está profundamente ligado ao córtex cerebral. No caso da visão, a região que inicia a identificação de informações é a do CVP, aonde chegam as fibras geniculo calcarinas. A partir do CVP, diversas radiações neuronais levam informações para as regiões secundárias da visão, onde os dados são processados para diversas finalidades.

- **Organização funcional do córtex visual**

Assim como a maioria dos sistemas sensoriais, o sistema visual divide-se em córtex visual primário (CVP) e áreas secundárias de processamento visual. O CVP está localizado na região medial do lobo occipital e circunda a região da fissura calcarina. Uma observação importante é que a área visual 1 (CVP) divide-se como o homúnculo do córtex motor. Isso quer dizer que regiões do CVP correspondem diretamente ao processamento de regiões da retina, observando ainda que a região da mácula (fóvea na retina) tem grande destaque em tamanho. Ao comparar-se a área da fóvea na retina com sua área de processamento no CVP, em relação às áreas periféricas da retina, a fóvea é privilegiada em centenas de vezes. Devido a isso a informação macular é muito precisa em definição.

Sobre organização espacial, a parte superior da fissura calcarina recebe informações da parte superior da retina e a parte inferior recebe informações da parte inferior da retina. A região que processa a mácula está localizada na região do polo occipital e as regiões periféricas são processadas mais anteriormente, também circundando a fissura calcarina.

- **Camadas do córtex visual primário**

O córtex visual é dividido em seis camadas com funções diversas. As radículas, advindas do corpo geniculado lateral, fazem sinapse na camada de número quatro do córtex visual primário. Essa camada é subdividida em subcamadas onde se ligam os tipos específicos de neurônios, magnocelulares e parvocelulares. Os neurônios que trazem informações das células ganglionares Y ligam-se à subcamada 4 α e os que trazem informações das células ganglionares X ligam-se às subcamadas 4 a e c β . Após entrar na camada 4, a informação segue para as outras camadas. Ao seguir pelas camadas 1, 2 e 3, o caminho é mais curto e, ao seguir pelas camadas 5 e 6, o caminho é mais longo.

Além das seis camadas horizontais, a área de processamento visual central também é dividida em camadas verticais. Com 0,3–0,5 mm de espessura, as colunas verticais representam a unidade funcional do córtex visual; cada uma dessas colunas possui aproximadamente 1000 neurônios. Elas são responsáveis por decifrar separadamente a informação visual.

- **Blobs de cores no córtex visual**

Os blobs de cores são colunas entremeadas nas divisões verticais do córtex visual, tanto no primário quanto no secundário. Eles recebem sinais das colunas adjacentes e ativam-se ao receber informações sobre cores. Imagina-se que eles são as primeiras áreas do córtex a decifrar cores.

- **Interação do sinal visual dos dois olhos**

Mesmo que aparentemente misturando-se no quiasma óptico, a informação visual advinda dos dois olhos segue separada até a área visual 1 no lobo occipital. Os sinais entrelaçam-se apenas na camada 4 do córtex visual primário. Cada fibra do trato genículo-calcarino de mesmo lado liga-se a uma das colunas de maneira alternada (uma sim outra não), e as fibras contralaterais ligam-se às colunas vazias. Ainda nessa região é identificada a sobreposição das imagens do olho e é passada a informação ao centro controlador dos músculos do olho para o ajuste da mirada direcional para a sobreposição adequada das imagens e, conseqüentemente, melhor definição. Esse sistema ainda é importante para a estereopsia, pois a informação obtida a partir da sobreposição de imagens permite distinguir a distância entre objetos.

- **Via do “onde” x via do “o que”**

Após sair do córtex visual primário, a informação visual segue prioritariamente duas vias secundárias. A primeira via analisa a posi-

ção, forma e movimento do objeto. Ela está localizada na área médio temporal posterior e nos córtex occipital e parietal, principalmente na região lateral. Essa via, a “via do onde”, analisa a tridimensionalidade dos objetos, forma grosseira e se há movimento. Suas informações são levadas por neurônios longos, os magnocelulares.

A via do “o que” relaciona-se com detalhes visuais e detecção de cores e está localizada na região inferior, ventral e medial do córtex occipital e temporal. Essa via determina o significado de letras, discrimina texturas, detalha cores de objetos e o significado dos objetos vistos.

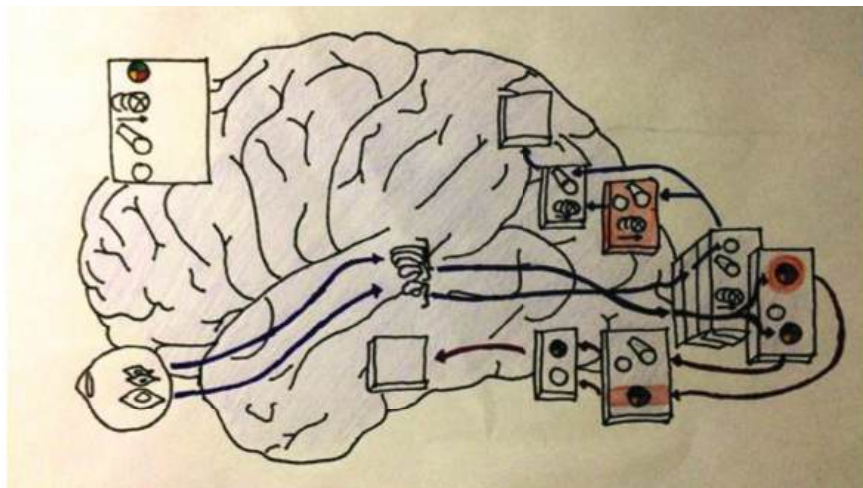


Figura 45 - Representação da via do “o que”

- **Estimulação dos neurônios durante a análise visual**

A estimulação do córtex visual se dá a partir de contrastes na cena visual, ou seja, os neurônios não são estimulados durante a continuidade de uma imagem, mas, sim, quando há mudança de padrão. A intensidade de estimulação neuronal é proporcional ao

gradiente de contraste, assim, quanto maior a nitidez do contraste e maior a diferença entre as áreas claras e escuras, maior o grau de estimulação.

- **Células simples x células complexas**

O córtex visual detecta a orientação de linhas e a definição de bordas de objeto através das células simples, as quais estão prioritariamente localizadas na camada 4 do córtex visual primário. Cada orientação é estimulada por neurônios específicos.

A detecção de comprimento de ângulos, linhas e formas mais complexas ocorre nas camadas mais exteriores das colunas do córtex visual primário e em diversas regiões do córtex secundário e é realizada prioritariamente por células do tipo complexa. À medida que a informação avança na via analítica do córtex visual, são detectadas cada vez mais características da área visual.

A detecção de cores também ocorre da mesma maneira que as linhas, através do contraste, principalmente entre o branco e outras cores. Cores oponentes excitam células neuronais específicas no córtex.

FISIOLOGIA DOS MOVIMENTOS OCULARES

OCULARES

O estudo dos movimentos oculares é fundamental para compreender a completa capacidade visual dos olhos. A movimentação extrínseca dos olhos é realizada por três pares de músculos estriados. Os retos laterais e mediais controlam o movimento lado a lado dos olhos, os músculos reto superior e reto inferior se contraem para movimentar os olhos para cima e para baixo, respectivamente, e os oblíquos superior e inferior atuam girando os globos oculares. A intensidade do tônus de cada músculo determina os movimentos mais complexos que o olho realiza e sempre um ou dois músculos são mais atuantes, dependendo do movimento, mesmo em posição anatômica, certo tônus muscular é mantido pela musculatura. Os principais movimentos oculares e seus respectivos músculos agindo podem ser observados na figura 46.

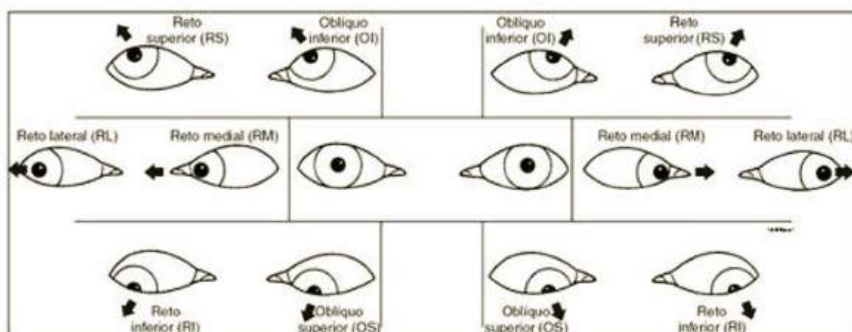


Figura 46 - Principais movimentos oculares e quais músculos são responsáveis por eles

O controle nervoso central dos movimentos oculares é realizado pelos nervos cranianos III (oculomotor), IV (troclear) e VI (abducente). Seus núcleos encontram-se na região do tronco encefálico e sofrem influência da região cortical, do diencéfalo, além do fascículo longitudinal medial (presente no tronco cerebral). As regiões de maior influência do controle dos movimentos oculares são as áreas visuais do córtex occipital, área pré-tectal, colículo superior, além do centro de controle do equilíbrio do corpo (tronco cerebral). Os três conjuntos de músculos são inervados de maneira mútua, assim, enquanto um músculo do par relaxa, o outro contrai.

- **Movimentos de fixação do olho**

A fixação dos olhos em determinado ponto é fundamental para a correta execução de tarefas e talvez seja a função mais importante dos músculos extraoculares. O movimento de fixação é controlado por dois locais distintos do cérebro: regiões pré-motoras dos lobos frontais (mecanismo de fixação voluntária) e áreas visuais secundárias no córtex occipital (mecanismo de fixação involuntária).

O mecanismo de fixação voluntária permite a movimentação dos olhos até que haja o encontro do ponto a ser focado no espaço, após isso é ativado o mecanismo de fixação involuntária, quando o olho permanece imóvel enquanto a informação para execução da tarefa é abstraída. Como o nome sugere, o primeiro mecanismo é voluntário e o segundo é autônomo e finalizado quando o córtex pré-motor é novamente ativado para focalizar outro ponto.

Os colículos superiores também possuem função na manutenção da fixação do olho. O olho possui três movimentos contínuos imperceptíveis: tremor contínuo, deslocamento lento e movimentos rápidos súbitos. Os colículos realizam a correção dessas ações e tornam a fixação involuntária do olho possível.

- **Movimento sacádico dos olhos**

O movimento de fixação de pontos sucessivos relaciona-se com a criação pelo cérebro de uma cena em movimento a partir de pontos fixos. Quando o campo visual está em movimento contínuo (por exemplo, um carro em movimento), os olhos fixam-se em uma prioridade após a outra na região da fóvea. Esse é o movimento optocinético dos olhos e os saltos são chamados de sacadas. Esses pulos ocorrem de maneira tão veloz que apenas 10% do tempo é gasto para movimentar o olho, os outros 90% são empregados para a correta formação da imagem. O cérebro interpreta a imagem como contínua, assim, a pessoa não tem consciência da formação ponto a ponto.

Durante a leitura, vários movimentos de sacada são realizados. Já que não há cena visual se movimentando, há um treinamento dos olhos durante a aprendizagem da leitura para realização de movimentos sucessivos ao final de cada linha lida. Quando se visualiza uma pintura, também são realizadas sacadas, nesse caso, os olhos se movimentam para os destaques da obra.

- **Movimento de perseguição visual**

Esse mecanismo é controlado pelo córtex cerebral e se relaciona com a complexa capacidade dos olhos de acompanharem um ponto em movimento. É um instrumento muito desenvolvido que, de modo automático, assimila o movimento do objeto e desenvolve trajeto semelhante.

- **Movimento a partir de estímulo visual perturbador**

Os colículos superiores são os responsáveis pelo reflexo da cabeça e dos olhos até os estímulos visuais perturbadores. Toda a retina é representada topograficamente nos colículos superiores, ainda que com menor precisão que no córtex primário, assim o lampejo de luz

aciona rapidamente os colículos através de fibras de condução rápida (fibras Y) e fazem com que haja movimentação dos olhos para a direção em destaque. Além disso, os sinais são transmitidos através do fascículo longitudinal medial para outros pontos do tronco cerebral, executando o movimento da cabeça para o mesmo lado. Os colículos superiores ainda possuem um mapa topológico das sensações somáticas do corpo e de sinais acústicos, ou seja, os movimentos dos olhos e da cabeça também reagem a esses estímulos de maneira automática.

ÓPTICA E REFRAÇÃO

- **Princípios da refração**

O fenômeno da refração ocorre quando a luz ou onda eletromagnética passa de um meio com determinado índice de refração para outro de índice diferente. O índice de refração n absoluto de um meio pode ser obtido experimentalmente e é dado pela relação

$$n = \frac{c}{v}$$

na qual c é a velocidade da luz no vácuo e v é a velocidade da luz para um comprimento de onda específico em certo meio.

O índice de refração da luz no vácuo é considerado arbitrariamente como igual a 1, que é praticamente aquele obtido para o ar: 1,00029 (temperatura de 15o C e 1 atm de pressão). De fato, tratamos o índice de refração de um mineral de forma relativa, comparando-o com o do vácuo (ou ar), ou seja, quantas vezes o seu índice de refração é maior do que aquele do vácuo e, portanto, uma grandeza adimensional, que é derivado da expressão

$$\frac{v_1}{v_2} = \frac{n_2}{n_1} = n_{1,2}$$

O que acontece, de fato, é que a velocidade da luz muda ao passar de um meio, como o ar, para outro, como água ou vidro. O efeito disso é o desvio do fecho de luz sob determinado ângulo. O coeficiente de refração depende da densidade do meio: aquele é maior quanto mais denso for o meio, ou seja, menor a velocidade da luz no meio mais denso.

A frequência da luz não muda quando ela passa de um meio para outro. De acordo com a fórmula

$$v = \lambda f,$$

na qual v é a velocidade da onda, λ (lambda) é o comprimento da onda e f é a frequência, deduz-se que o comprimento de onda tem de mudar. O índice ou coeficiente de refração pode, então, ser escrito assim em função dos comprimentos de onda:

$$n = \frac{\lambda_0}{\lambda},$$

em que λ_0 é o comprimento de onda da luz no vácuo e λ é o comprimento de onda da luz no meio.

A mudança de velocidade e comprimento de onda na borda de dois materiais causa a mudança de direção da luz. Se θ_1 é o ângulo do raio relativo à normal do plano de incidência no meio 1, e θ_2 é o ângulo relativo à normal no meio 2, então,

$$\frac{\sin \theta_1}{\sin \theta_2} = \frac{\lambda_1}{\lambda_2} = \frac{v_1}{v_2} = \frac{n_2}{n_1}$$

em que v_1 e λ_1 são a velocidade e comprimento de onda no meio 1; v_2 e λ_2 são a velocidade e comprimento de onda no meio 2 (Figura 47).

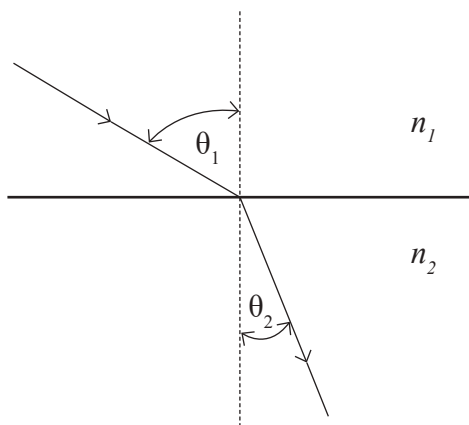


Figura 47 - Com refração entre dois meios

- **Unidade de medida óptica**

Em óptica, a unidade básica pela qual são quantificados valores de vergências dos raios luminosos (convergência ou divergência) é a dioptria, cujo símbolo é D. As medidas dessas vergências (V) são definidas como as das recíprocas das respectivas distâncias (d) em metros. Dessa forma, uma dioptria (1 D) equivale à distância de um metro. Outros valores estão relacionados na Tabela 1.

Distância óptica ou vergência (V)	Distância (d)
40 D	0,025 m
20 D	0,050 m
12 D	0,085 m
8 D	0,125 m
5 D	0,2 m
4 D	0,25 m
2 D	0,5 m
1 D	1 m
0,5 D	2 m
0,25 D	4 m
0,2 D	5 m
0,1 D	10 m
0,01 D	100 m

Tabela 1- Relação entre distâncias reais (d) e distâncias ópticas (V).

Essa relação é dada pela equação $V = 1/d$. Miopias (pontos remotos adiante do olho) e lentes divergentes que as corrigem (focos imagens “à frente” da lente) são marcadas com valores negativos, enquanto hipermetropias (pontos remotos atrás do olho) e lentes convergentes que as corrigem (focos imagens “atrás” da lente) são marcadas com valores positivos.

Dessa forma, na miopia de -4 D , o ponto remoto está a 25 cm adiante do olho, e na hipermetropia de $+5\text{ D}$, a 20 cm atrás do olho. Em termos práticos, considera-se esse referencial “olho” como a face anterior da retina.

Uma vez determinado o sinal da ametropia, isto é, se há miopia, hipermetropia ou emetropia, o procedimento subsequente é o da determinação da quantidade da correção necessária para “zerar” o sistema, ou seja, a medida da ametropia.

- **Retinoscopia**

O estudo clínico da relação posição da retina e do ponto focal imagem do sistema, chamado de refração ocular, é baseado na observação de um feixe de luz refletido pela retina. Esse procedimento é chamado, então, de retinoscopia ou refratometria (Figura 48).

Suponha-se que o feixe de raios luminosos incidentes sobre o olho seja paralelo. Passando pela córnea e pelo cristalino, a luz será refratada formando um foco anteriormente à retina (no caso da miopia), sobre a retina (na emetropia), ou além dela (na hipermetropia). Ao se movimentar o feixe de incidência sobre o olho de uma posição para outra, será notada a reflexão pela retina. No caso da miopia, movendo-se em sentido contrário ao da luz incidente (Figura 48 - Na, Ln, La); no caso da emetropia, sem qualquer movimento (Figura 48 - Ca, Nn, Lb); no caso da hipermetropia, movendo-se no mesmo sentido da luz incidente (Figura 48 Cb, Cn, Nb).

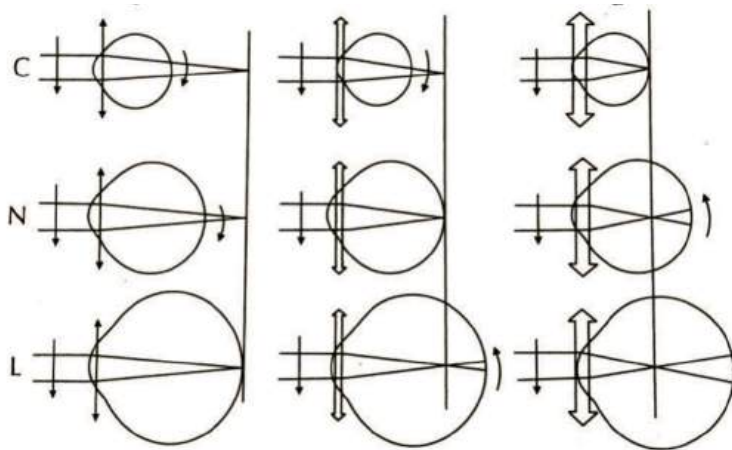


Figura 48 - Esquema de retinoscopia

Dessa forma, o entendimento de como ocorre a diferenciação óptica dessas diferentes formas refracionais (miopia, emetropia e hipermetropia) deve tomar por base como a luz refletida é observada fora do olho examinado, ou seja, a retina desse olho age em quaisquer dos casos como agente emissor de luz, cujos “pontos imagens” (localizados no plano remoto do olho) servem como referenciais de mensuração. Assim, a refratometria clínica propõe-se a determinar a localização do ponto remoto do olho localizado.

- **Aplicação dos princípios refrativos às lentes**

A lente convexa focaliza os raios luminosos. Os raios de luz que atravessam o centro da lente atingem-se de maneira exatamente perpendicular à superfície e, portanto, atravessam a lente sem ser refratados. Em direção à borda da lente, contudo, os raios de luz atingem a interface progressivamente mais angulada. Portanto, os raios externos se curvam cada vez mais em direção ao centro, o que é chamado convergência dos raios.

Metade da curvatura ocorre quando os raios entram na lente; a outra metade, quando eles saem do lado oposto. Dito isso, se a lente tiver exatamente a curvatura apropriada, os raios de luz paralelos que atravessam cada parte da lente serão curvados o suficiente para que todos os raios atravessem num ponto único, o que é chamado de ponto focal.

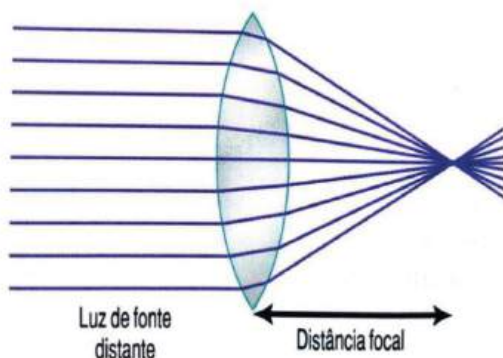


Figura 49 - Raios de luz após curvaturas

A lente côncava diverge os raios luminosos. Os raios que entram no centro da lente atingem uma interface que é perpendicular ao feixe e, portanto, não refratam. Os raios na borda da lente entram na lente à frente dos raios no centro. Esse efeito é o oposto do que ocorre na lente convexa e faz com que os raios luminosos diverjam dos raios de luz que atravessam o centro da lente.

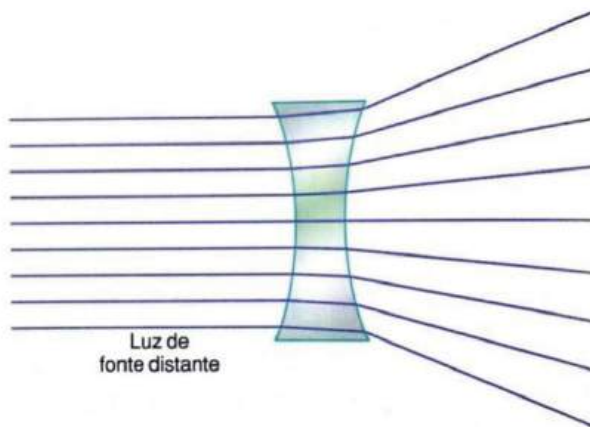


Figura 50 - Curvatura dos raios de luz

A lente cilíndrica curva os raios luminosos somente em um plano. Essa lente curva os raios de luz a partir dos dois lados da lente, mas não de cima para baixo, mostrando que a curvatura ocorre em um plano, mas não no outro. Desse modo, raios de luz paralelos se curvam, formando uma linha focal. Inversamente, os raios que atravessam a lente esférica são refratados em todas as bordas da lente, em ambos os planos, em direção ao raio central, e todos os raios chegam a um ponto focal.

As lentes cilíndricas côncavas divergem os raios de luz somente num plano da mesma maneira que as lentes cilíndricas convexas convergem os raios de luz em um plano.

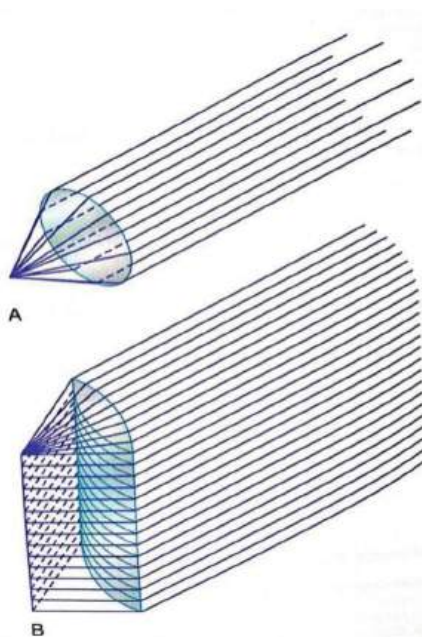


Figura 51 - Foco de raio de luz em uma lente convexa

A combinação de duas lentes cilíndricas em ângulos retos é igual a uma lente esférica. A lente cilíndrica vertical converge os raios de luz que atravessam os dois lados da lente e a lente horizontal converge os raios superiores e inferiores. Desse modo, todos os raios de luz chegam a um foco em ponto único. Ou seja, duas lentes cilíndricas cruzadas em ângulos retos entre si realizam a mesma função que uma lente esférica do mesmo poder refrativo.

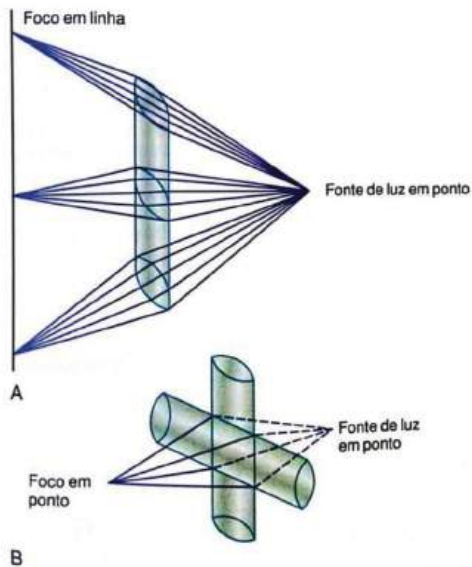


Figura 52 - Focalização da luz

- **Distância focal de uma lente**

A distância além de uma lente convexa em que raios paralelos convergem para um ponto focal comum é chamada distância focal da lente (Figura 53). Na imagem do meio, os raios de luz que entram na lente convexa não são paralelos, mas são divergentes porque a origem da luz é uma fonte em ponto não muito distante da própria lente. Como esses raios estão divergindo para fora da fonte em ponto, pode ser visto na imagem que eles não focalizam na mesma distância da lente em comparação com os raios paralelos. Resumindo, quando os raios de luz que já estão divergindo entram numa lente convexa, a distância de foco no outro lado da lente é maior em relação à lente do que a distância focal da lente para raios paralelos.

A imagem inferior da Figura 53 mostra raios de luz que divergem em direção a uma lente convexa com curvatura muito maior do que a das outras duas lentes da figura. Nessa imagem, a distância da lente em que os raios chegam a um foco é exatamente a mesma que a da lente da primeira imagem, na qual a lente é menos convexa, mas os raios que entram nela são paralelos. Isso demonstra que tanto raios paralelos quanto raios divergentes podem ser focalizados na mesma distância além da lente, uma vez que a lente mude sua convexidade.

A relação da distância focal com a lente, a distância da fonte de luz em ponto e a distância do foco são expressas pela fórmula a seguir.

$$\frac{1}{p} + \frac{1}{p'} = \frac{1}{f}$$

Nessa fórmula, f é a distância focal da lente para raios paralelos, p é a distância da fonte de luz em ponto a partir da lente, e b é a distância do foco no outro lado da lente.

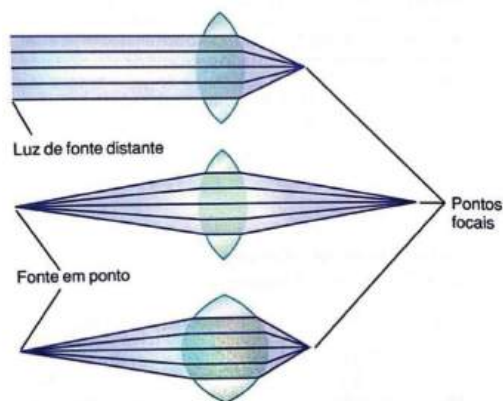


Figura 53 - Raios de luz divergindo em direção a uma lente convexa

- **O olho como câmara**

O olho é opticamente semelhante à câmara fotográfica comum (Figura 54). Tem um sistema de lentes, um sistema de abertura variável, a pupila, e uma retina que corresponde ao filme. O sistema de lentes do olho é composto por quatro interfaces refrativas: (1) a interface entre o ar e a superfície anterior da córnea, (2) a interface entre a superfície posterior da córnea e o humor aquoso, (3) a interface entre o humor aquoso e a superfície anterior do cristalino e (4) a interface entre a superfície posterior do cristalino e o humor vítreo. O índice interno do ar é 1; o da córnea é 1,38; o do humor aquoso é 1,33; o do cristalino (em média) é 1,40; e do humor vítreo é 1,34.

Se todas as superfícies refrativas do olho forem algebricamente somadas e depois consideradas uma lente única, a óptica do olho normal poderá ser simplificada e representada esquematicamente como um olho reduzido. No olho reduzido, considera-se que exista uma superfície refrativa única e seu ponto central 17 mm está à frente da retina e tem poder refrativo total de 59 dioptrias quando o cristalino está acomodado para visão a distância.

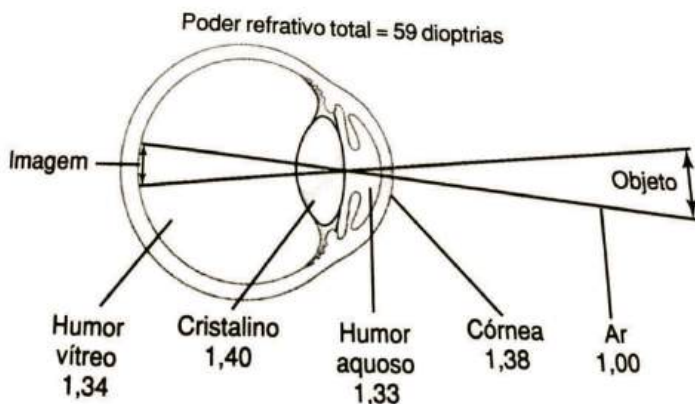


Figura 54 - O olho é opticamente semelhante à câmara fotográfica comum

Cerca de dois terços das 59 dioptrias de poder refrativo do olho são fornecidos pela superfície anterior da córnea, não pelo cristalino. A principal razão é que o índice refrativo da córnea é acentuadamente diferente daquele do ar, enquanto o índice refrativo do cristalino não é bastante diferente dos índices do humor aquoso e do humor vítreo.

O poder refrativo total do cristalino é de apenas 20 dioptrias, cerca de um terço do poder refrativo do olho. Mas a importância do cristalino é que, em resposta a sinais nervosos vindos do cérebro, sua curvatura pode aumentar acentuadamente provocando a acomodação visual.

A formação de uma imagem na retina é invertida e reversa em relação ao objeto. No entanto, a mente percebe os objetos na posição em pé, apesar da orientação de cabeça para baixo na retina, porque o cérebro é treinado para considerar uma imagem invertida como normal.

ERROS REFRACTIONAIS

Erros refracionais correspondem a patologias causadas por desajustes ópticos que resultam em dificuldade de enxergar certo campo visual. Essas desordens são representadas por: astigmatismo, hipermetropia e miopia. Nos próximos tópicos, vamos conhecer um pouco mais sobre cada uma delas.

1. Miopia

1.1 Etiopatogenia:

a formação da imagem que buscamos visualizar decorre da presença de duas lentes presentes no olho humano, a córnea e o cristalino, responsáveis por refletir a imagem na retina e, através da ligação com o nervo óptico, possibilitar a formação dessa imagem no sistema nervoso central. Muitas patologias surgem devido a uma desordem desse sistema de reflexão da imagem na retina. A miopia é uma delas, em que a imagem formada situa-se aquém da área retiniana (olho com maior diâmetro anteroposterior quando comparado a um olho hígido ou poder de refração da lente é maior do que o fisiológico).

Para classificar a miopia, é preciso analisar os aspectos descritos a seguir.

1.1.1 A natureza da patologia:

- Simples (fisiológica): apresenta um limite de até 6 dioptrias de forma esférica (DE);
- Progressiva ou patológica: relacionada a um grande diâmetro axial ocular, havendo alterações no fundo de olho e quantificação maior que 6 dioptrias de forma esférica (DE).

1.1.2 A etiologia da patologia:

- Miopia axial: em que há aumento do comprimento anteroposterior do olho e baixo poder de refração ocular associado, logo, baixa capacidade óptica do sistema, formando imagens desfocadas;
- Miopia refrativa: em que ocorre aumento do poder de refração ocular devido à alteração das lentes fisiológicas (córnea e cristalino, como em casos de ceratocone e subluxação, respectivamente, lembrando que algumas subluxações podem levar a altas hipermetropias), que alteram a imagem final que se busca obter.

1.1.3 O grau da miopia:

- Leve: até 2 DE;
- Moderada/intermediária: valor maior que 2 DE e menor ou igual a 6 DE;
- Grave/alta: acima de 6 DE.

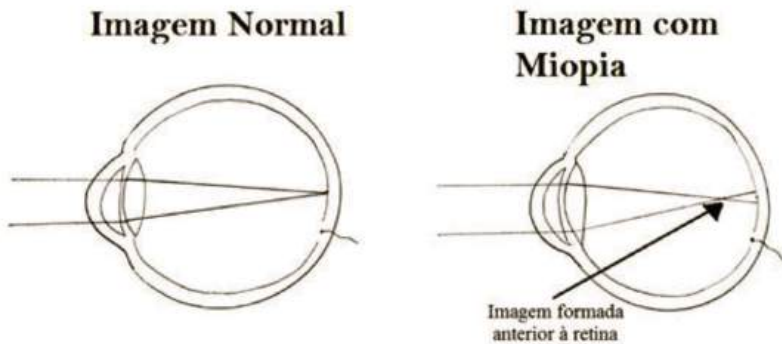


Figura 55 - Formação da imagem aquém da retina no caso da miopia

1.2 Sinais e sintomas:

a queixa clínica mais comum é a baixa acuidade visual (BAV) para objetos mais distantes do observador, devido à mudança do eixo visual, ocorrendo diminuição do ponto próximo refratométrico. Como consequência, a pessoa busca aproximar o campo visual que deseja enxergar a fim de compensar a alteração do globo ocular e, assim, melhorar a acuidade visual. Além desse fator de melhora, alguns pacientes utilizam a chamada fenda estenopéica, ou seja, realiza-se uma diminuição da abertura da fenda palpebral, buscando adequar a acuidade para aquela imagem que se deseja enxergar.

1.3 Como é feito o diagnóstico?

Para o diagnóstico, utiliza-se um aparelho chamado Retinoscópio, que consiste em analisar erros refracionais a partir de um feixe de luz. Nesse caso, quando se realiza um movimento meridional em um sentido, o feixe de luz projetado sobre o globo ocular assume um sentido oposto. Porém, o feixe pode se estabelecer no mesmo sentido em casos em que a dioptria possui um valor menor que dois (em casos em que o examinador está a cerca de 50 centímetros). Para um diagnóstico completo e exato, devem-se excluir outras condições patológicas (diagnóstico diferencial), como uso de medicamentos, hiperglicemia severa e espasmo durante o processo de acomodação ocular.

1.4 Tratamento:

o objetivo do tratamento é conseguir projetar a imagem de forma correta na retina, realizando ajustes necessários para que o paciente passe a enxergar adequadamente. Logo, como a imagem está anterior à área retiniana e precisa ser rebatida para ela, podem-se utilizar lentes esféricas negativas, ou seja, as chamadas lentes divergentes, que afastam a imagem do eixo central em direção à retina, que é o objetivo a ser alcançado.

2. Hipermetropia

2.1 Etiopatogenia:

agora, a situação é oposta à miopia. Ou seja, a imagem é formada além da área retiniana, ou o diâmetro anteroposterior é menor que o habitual, ou o poder refrativo do sistema ocular é menor que o considerado fisiológico.

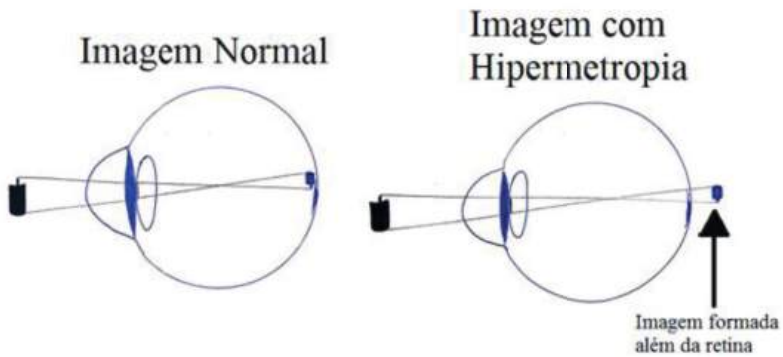


Figura 56 - Formação da imagem além da retina no caso da hipermetropia

A classificação da hipermetropia depende de alguns fatores descritos a seguir.

2.1.1 Quanto à etiologia:

Do tipo axial:

há a redução do diâmetro do globo ocular, podendo ser do tipo relativa (como no caso de uma compressão mecânica posterior do globo ocular, em casos de tumores, por exemplo) ou absoluta (em casos de microftalmia, ou seja, redução considerável de um ou dos dois globos oculares).

Do tipo refrativa: o sistema ocular possui baixo poder refracional no processo de formação da imagem. Isso pode ser consequência da redução da capacidade de refração do cristalino, ou da alteração a nível corneano, que pode estar com sua curvatura reduzida (processo congênito), ou por fatores secundários, como em pós-trauma e o processo cicatricial que é desencadeado logo em seguida.

2.1.2 Quanto ao grau da hipermetropia:

- Leve: até 2 DE;
- Moderado/intermediário: o valor da DE deve ser maior que 2 e menor ou igual a 6;
- Alto/intenso: o valor da DE é superior a 6.

2.2 Sinais e sintomas:

são dependentes de algumas condições clínicas dos pacientes, como a capacidade que se tem de tentar acomodar o sistema óptico, a idade do paciente e a amplitude em que essa patologia se instala. Mas a maioria dos pacientes se queixa de diminuição da acuidade visual para longe e/ou perto, uma vez que há sobrecarga visual devido à tentativa de melhorar a imagem do objeto em questão, o que resulta em sintomas que variam desde cefaleia até dor ocular e epífora.

2.3 Diagnóstico:

através do uso do retinoscópio em meridianos, em que se observa o sentido do movimento do aparelho sendo o mesmo do feixe de luz que incide sobre o globo ocular.

2.4 Tratamento:

nesses casos, a terapêutica busca regularizar o ponto de incidência da imagem em direção à área retiniana, ou seja, busca-se convergir a

imagem (aproximá-la do ponto retiniano de formação da imagem) e, para isso, utiliza-se lente esférica positiva (convergente).

3. Astigmatismo

Etiopatogenia:

o astigmatismo é uma patologia que decorre da formação de linhas focais meridionais que se apresentam separadas por espaços interfocais. Ou seja, ocorre uma irregularidade na superfície do aparelho óptico (podemos observar tal evento na córnea, no aparelho ocular como um todo e, de forma mais rara, pode haver irregularidade do cristalino).

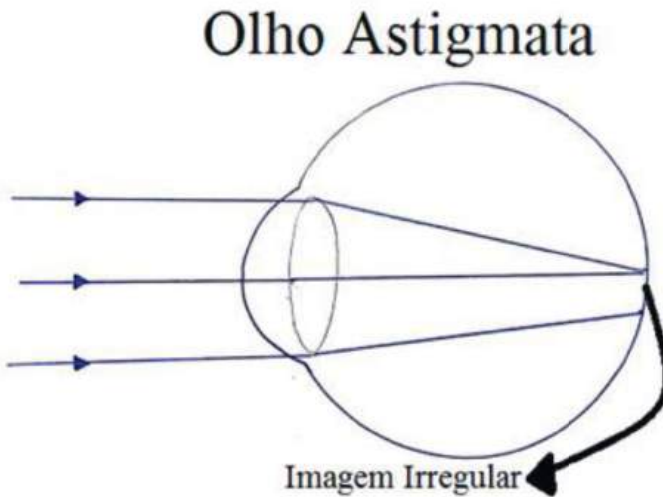


Figura 57 - Representação da irregularidade do sistema ocular que faz com que a retina seja estimulada em vários pontos, resultando em irregularidade da imagem.

Para classificar o astigmatismo, é preciso analisar os aspectos a seguir.

3.1.1 Qual estrutura está irregular e resulta na formação de várias imagens que se confundem (vários contornos):

- Retina: irregularidade da retina, principalmente da fóvea;
- Córnea: irregularidade corneana, podendo ser na região anterior ou posterior (mais frequente);
- Cristalino: irregularidade do cristalino, podendo ser em sua região anterior ou posterior;
- Mista: mais de uma estrutura ocular encontra-se irregular.

3.1.2 Quanto ao grau do astigmatismo:

- Leve: quando a dioptria necessária é menor que 1 (nesse caso, são dioptrias cilíndricas – DC).
- Moderado/intermediário: o grau encontrado é maior que 1 e menor ou igual a 2 DC.
- Grave/Alto: as DC superam o valor 2.

3.2 Sinais e sintomas: dependem intimamente do tipo de astigmatismo e da amplitude da acomodação.

- Pode ser um astigmatismo miópico: nesse caso, o paciente tem déficit na visão para longe, havendo sinais semelhantes aos da miopia;
- Pode ser um astigmatismo hipertrópico: nesse caso, o paciente possui dificuldade principalmente na visão para perto. Pode estar associada à astenopia, efeitos que incluem cefaleia, dor ocular e epífora. Os sinais são semelhantes aos da hipermetropia;

- Pode ser um astigmatismo misto: nesse caso, há associação dos sintomas descritos anteriormente.

3.3 Tratamento: a adequação visual se dá pelo uso de lentes cilíndricas, que buscam adequar os vários focos de irregularidade do aparelho ocular e variam de acordo com o tipo de astigmatismo.

4. Presbiopia

4.1 Etiopatogenia: é uma patologia conhecida por sua associação ao envelhecimento e decorre da diminuição da amplitude visual e da capacidade de acomodação do cristalino.

4.2 Sinais e sintomas: redução da acuidade visual para pontos próximos, ou seja, a visão de perto é dificultada. Nesses casos, o indivíduo tende a afastar cada vez mais os braços para visualizar imagens que estão próximas, chegando a um ponto em que essa distância torna-se insuficiente (“sinal do braço curto”, ou seja, a distância dos braços já não é suficiente para que o paciente adapte sua visão).

4.3 Tratamento: como o problema é a falta de acomodação do cristalino, devem-se alterar os focos visuais buscando uma compensação e, assim, uma imagem mais adequada. Por isso e para isso, utilizam-se lentes bifocais, trifocais, multifocais ou progressivas, lentes regressivas ou semiprogressivas, que compensam a menor elasticidade do cristalino e, assim, resultam na correta projeção da imagem na retina, melhorando a óptica do paciente.

REFERÊNCIAS

Holland, E. J., et al (2013). *Ocular Surface Disease: Cornea, Conjunctiva and Tear Film: Expert Consult-Online and Print*. Elsevier Health Sciences.

Jester, J. V., et al (2013). Lessons in corneal structure and mechanics to guide the corneal surgeon. *Ophthalmology*, 120(9), 1715-1717.

Júnior, R. A. (2004). *Estudo laboratorial da cicatrização de córneas humanas após debridamento epitelial* (Doctoral dissertation, Universidade de São Paulo).

Amaral, A.V.C. et al . *Estudo clínico e histológico das pálpebras e conjuntiva hígdas submetidas ao tratamento tópico com soluções anestésicas em coelhos*. *Arq. Bras. Med. Vet. Zootec.*, Belo Horizonte , v. 65, n. 1, p. 67-74, Feb. 2013 .

Silva, R. S., et al (2011). Estudo das correlações entre a área do disco óptico e as características geométricas e biomecânicas da córnea. *Rev Bras Oftalmol*, 70(6), 349-57.

DelMonte, D. W., et al (2011). Anatomy and physiology of the cornea. *Journal of Cataract & Refractive Surgery*, 37(3), 588-598.

Holland, E. J., et al (2015). *Doenças da Superfície Ocular: Córnea, Conjuntiva e Filme Lacrimal*. Elsevier Brasil.

Harley, E. A. B., et al (2007) *Oftalmologia: fundamentos e aplicações*. São Paulo. Tecmedd.

Dartt, D. A. *Controlo f mucin production by ocular surface epithelial cells*. *Exp Eye Res*, v. 78, n.2, p. 173-85, 2004.

Lu, L., et al. Corneal epithelial wound healing. *Exp Biol Med* (Maywood), v. 226, n.7, p. 653-64, 2001.

FATTINI, C.A., et al. *Anatomia Humana Sistêmica e Segmentar*. 3. ed. Rio de Janeiro: Atheneu, 2007.

TORTORA, G. J. *Princípios de Anatomia Humana*. 10 ed. Rio de Janeiro: Guanabara Koogan, 2007.

Dacasa, A. G., et al. *Arq. Bras. Oftalmol.* vol.63 no.6 São Paulo Nov./Dec. 2000

GUYTON, C, A., et al. *Tratado de Fisiologia Médica*. 11º edição. Elsevier Editora Ltda. 2006.

Pereira, F., et al (2000). Fisiologia da acomodação e presbiopia. *Arquivos Brasileiros de Oftalmologia*, 63(6), 487-493.

Le Goff, M. M., et al. Adult vitreous structure and postnatal changes. *Cambridge Ophthalmology Symposium Yey* 2008, 22, 1214-1222, doi:10.1038/eye.2008.21

YANOFF, M., et al. *Ophthalmology*. Third edition. Mosby, 2008

WHITCHER, J. P., et al *Vaughan & Asbury's general ophthalmology*. New York: McGraw-Hill, 2008

KANSKI, Jack J., et al. *Oftalmologia clínica: uma abordagem sistemática*. 6. ed. Rio de Janeiro: Elsevier, c2008. x, 931 p

JUNQUEIRA, L.C.U., et al. *Histologia Básica*. 11ª Ed. Rio de Janeiro: Guanabara Koogan, 2008. 524p.

MACHADO, A. B. M., et al. *Neuroanatomia Funcional*. 2. ed.. São Paulo: Atheneu, 1998.

BRITO, P., et al. Os pares cranianos. Nervo Óptico: Segundo nervo craniano. Lições de Neurologia para residentes.

NETTER, F. H., et al. Atlas de Anatomia Humana. 2. ed. Porto Alegre: Artmed

MOORE, K. L., et al. Anatomia orientada para a clínica. Rio de Janeiro: Guanabara Koogan, 2001.

Dua, H. S., et al. (2013). Human corneal anatomy redefined: a novel pre-Descemet's layer (Dua's layer). *Ophthalmology*, 120(9), 1778-1785.



Apoio:

