OL Opinion Leader

лидер мнений

Генитальные инфекции — междисциплинарная проблема

Доктор медицинских наук, профессор, заслуженный деятель науки РФ

ПРИЛЕПСКАЯ
Вера Николаевна

~ с. 06 ~

1(2) 2018

ГИНЕКОЛОГИЯ

Эльжина®

НОВОЕ СЛОВО В ЛЕЧЕНИИ ВАГИНАЛЬНЫХ ИНФЕКЦИЙ

- *Эльжина® – уникальная* комбинация активных веществ: эконазола, неомицина, орнидазола и преднизолона*
- *Эльжина® – препарат для местного применения в гинекологии с антибактериальным, противогрибковым и противовоспалительным действием*
- *Эльжина® – вагинальные таблетки для лечения бактериальных вагинитов, вульвовагинитов, вызванных грибами рода Candida, и вагинитов, вызванных смешанной инфекцией*

ЛАУРЕАТ 2017

Производитель: АО «ВЕРТЕКС»,
199106, Россия, Санкт-Петербург, В.О., 24-я линия, д. 27А.
Горячая линия: 8-800-2000-305 (звонок по России бесплатный).
Информация о рецептурном лекарственном препарате для специалистов здравоохранения.

*По данным ГРЛС, является единственным зарегистрированным лекарственным средством с комбинацией неомицин + орнидазол + эконазол + преднизолон.

ВЕРТЕКС
ФАРМАЦЕВТИЧЕСКАЯ КОМПАНИЯ

Реклама.

OL Opinion Leader

лидер мнений

Издатель
АННА ГУРЧИАНИ
Главный редактор
СВЕТЛАНА ЕПИСЕЕВА
Медицинский редактор
ЛИДИЯ ТУМБИНСКАЯ
Макет, дизайн, верстка
ЕЛЕНА МАППЫРОВА
Корректор
МАРИНА БАЛАБАНОВА
Фотографы
АЛЕКСАНДР ИВАНОВ
АЛЕКСАНДР ИЗОТОВ

Журнал зарегистрирован в Роскомнадзоре. Свидетельство о регистрации СМИ ПИ № ФС77-66303 от 01 июля 2016 года.
Учредитель: Анна Гурчиани

125412, г. Москва, ул. Ангарская, д. 55, оф. 6 / **+7 (926) 317-4445**

opinionleaderjournal@gmail.com

www.opinionleaderjournal.com

Журнал распространяется бесплатно среди врачей. 18+

Подписано в печать **26.03.2018**

Журнал отпечатан в ООО «Буки Веди»: Ленинский проспект, д. 4, стр. 1 А 119049, Москва, Россия

Тираж **2500 экз.**

Фото на 1-й странице обложки: **д. м. н., профессор В. Н. Прилепская**

Перепечатка материалов, опубликованных в журнале Opinion Leader, допускается только по согласованию с редакцией.

1 (2) 2018 ~ Гинекология

ТЕМА НОМЕРА:

Генитальные инфекции и патология шейки матки

Содержание

04–05

Г. Т. Сухих /
Приветственное слово

13–19

ЭКСПЕРТНЫЙ АНАЛИЗ

В. П. Козаченко /
Аденокарцинома шейки матки

06–12

КРУПНЫМ ПЛАНОМ

В. Н. Прилепская /
Патология шейки матки — междисциплинарная проблема

20–24

ЭКСПЕРТНЫЙ АНАЛИЗ

В. Н. Прилепская /
Заболевания, ассоциированные с вирусом папилломы человека: от скрининга к рациональной терапии

Содержание

26–30
КЛИНИЧЕСКАЯ ПРАКТИКА
Г. Р. Байрамова, А. С. Амирханян /
Современные возможности ранней диагностики плоскоклеточных интраэпителиальных неоплазий шейки матки

32–36
КЛИНИЧЕСКАЯ ПРАКТИКА
Н. М. Назарова, К. И. Гусаков, В. Н. Прилепская, Д. Ю. Трофимов, В. Е. Франкевич /
ВПЧ-ассоциированные аногенитальные кондиломы: этиопатогенетические и клинические аспекты диагностики, лечения и профилактики

37–39
МЕТОДЫ ДИАГНОСТИКИ
М. Н. Костава /
Кольпоскопия в реальной клинической практике

40–45
ОПЫТ ПРИМЕНЕНИЯ
Е. А. Межевитинова, М. Н. Костава, П. Р. Абакарова, А. Е. Донников /
Возможности иммунотерапии ВПЧ-ассоциированных заболеваний шейки матки

46–50
ОПЫТ ПРИМЕНЕНИЯ
П. Р. Абакарова, Э. Р. Довлетханова /
Современные направления в лечении ВПЧ-ассоциированных заболеваний

52–57
КОМПЛЕКСНАЯ ТЕРАПИЯ
И. И. Баранов, Л. В. Тумбинская /
Комплексный подход в коррекции дисбиотических нарушений микрофлоры влагалища

58–64
КЛИНИЧЕСКАЯ ПРАКТИКА
Т. Ю. Пестрикова, Е. А. Юрасова, А. В. Котельникова /
Бактериальный вагиноз: что известно о полимикробном невоспалительном синдроме

66–70
ИННОВАЦИИ
И. И. Баранов, Л. А. Нестерова, Л. В. Тумбинская /
Микробиота влагалища и кишечника у женщин репродуктивного возраста

72–77
УЗКАЯ СПЕЦИАЛИЗАЦИЯ
Н. А. Короткова /
Цитомегаловирусная инфекция и беременность

78–83
ЭКСПЕРТНЫЙ АНАЛИЗ
Л. И. Короленкова /
Влияние морфологических особенностей цервикального канцерогенеза на эффективность диагностики и лечения CIN III и микроинвазивного рака шейки матки

84–91
МЕТОДЫ ДИАГНОСТИКИ
Н. В. Мингалева, О. Г. Дегтярева, Ю. Г. Абрамашвили /
Изучение взаимосвязи папилломавирусной инфекции высокого онкогенного риска и цервикальных поражений различной степени тяжести по данным цитологического исследования

92–98
ПРОФИЛАКТИКА
Ю. Э. Доброхотова, И. А. Лапина, Л. А. Озолиня, М. В. Гаврилов, А. С. Сдвигов /
Современный подход к профилактике тромботических осложнений у пациенток с эндометриоидными кистами яичников

100–105
ОПЫТ ПРИМЕНЕНИЯ
А. З. Хашукоева, Ю. Э. Доброхотова, К. А. Ермилова, И. С. Горячая, Н. С. Забельникова, А. И. Барбашова, В. А. Сорокина, Е. А. Шмыгаль, Т. Н. Сухова, Г. О. Андреасян, Г. Г. Мосешвили /
Перспективы фотодинамической терапии в лечении дистрофических заболеваний вульвы

106–108
ПРОФИЛАКТИКА
Т. Е. Белокриницкая, О. В. Туранова, Н. И. Фролова /
Сравнительная оценка самостоятельного и врачебного забора материала для ВПЧ-тестирования

110–115
ПРОФИЛАКТИКА
Л. В. Ткаченко, Н. И. Свиридова, М. А. Крапивина /
Современный взгляд на проблему ВПЧ-ассоциированных поражений шейки матки, влагалища и вульвы в постменопаузе

116
КАЛЕНДАРЬ СОБЫТИЙ

Уважаемые коллеги, дорогие друзья!

Позвольте от имени оргкомитета и Национального медицинского исследовательского центра акушерства, гинекологии и перинатологии им. академика В. И. Кулакова приветствовать вас на XXIV Всероссийском конгрессе с международным участием «Амбулаторно-поликлиническая помощь в эпицентре женского здоровья».

Ежегодно страна теряет 50 000 женщин, причиной смерти которых являются онкологические заболевания репродуктивной системы. По данным статистики, наибольший удельный вес в структуре онкологической заболеваемости женщин имеют злокачественные новообразования органов репродуктивной системы, при этом опухоли половых органов составляют среди них почти 40%. Новообразования яичников, матки и эндометрия, молочной железы представляют огромный риск для здоровья и жизни. К сожалению, доля женщин молодого возраста в этой печальной статистике ежегодно возрастает.

За последнее десятилетие наукой и клинической практикой пройден фантастически большой путь от доказательства роли инфекции в развитии онкологических процессов до понимания того, что каждый пациент реагирует на инфекцию строго индивидуально.

В 2008 году немецкому ученому Harald zur Hausen была присуждена Нобелевская премия в области медицины за открытие роли вируса папилломы человека в развитии рака шейки матки. Это великое открытие стало толчком для расширения исследований по проблеме рака шейки матки и поиска новых методов профилактики и лечения онкологических заболеваний. В 2011 году Нобелевская премия была вручена B. Botler (США), J. Hofman (Люксембург) и R. Steinman (Канада) за открытие Toll-like рецепторов (TLRs). Основная биологическая роль TLRs у человека связана с защитой против инфекций и участием в процессах регенерации. К настоящему времени TLRs обнаружены у растений и у млекопитающих, включая человека.

Многие опухолевые клетки способны экспрессировать различные TLRs; взаимодействие TLRs со своими лигандами сопровождается синтезом и продукцией цитокинов; имеются данные, указывающие на связь между экспрессией TLRs и формированием резистентности; намечены определенные подходы к использованию TLRs в качестве мишеней при иммунотерапии, в частности при инфекционной патологии и заболеваниях шейки матки.

Накопление знаний в медицине происходит в геометрической прогрессии, мы все ближе и ближе к персонифицированной терапии: определенное лекарство определенному пациенту в определенное время. На фоне этого стремительного накопления знаний и внедрения их в практику стираются границы между регионами России. Система непрерывного медицинского образования позволяет обмениваться знаниями в режиме реального времени и объединяет фундаментальную науку и практику. Телемедицина нивелирует расстояния, позволяя получить экспертную оценку и консультацию коллег из любой точки страны.

В Национальном медицинском исследовательском центре акушерства, гинекологии и перинатологии им. академика В. И. Кулакова мы внедряем самые современные технологии и стандарты диагностики и лечения пациентов. В Центре широчайшая диагностическая база, превалирование органосохраняющих операций. Нами разработаны стандарты диагностики и лечения, созданы клинические рекомендации, мы проводим очное и онлайн-обучение врачей, организуем международные конгрессы, семинары, мастер-классы и выставки. Подобные встречи с коллегами, обмен опытом очень эффективны. Мы понимаем, где мы несовершенны, сколько требуется приложить сил и знаний, для того чтобы сделать еще один новый шаг в борьбе с онкологическими и инфекционными заболеваниями.

Хотелось бы подчеркнуть, что в последние годы уделяется большое внимание роли инфекции в развитии различных заболеваний женщин. Среди них особое место отводится папилломавирусной инфекции, которой инфицировано более 660 млн человек в мире. Это люди различного возраста, но преимущественно молодые. Часто исход этого инфицирования у женщин — предраковые и раковые поражения генитального тракта, среди которых рак шейки матки занимает ведущее место. Основная задача акушеров-гинекологов — профилактика и раннее выявление начальных форм поражения вирусом. Мы понимаем, что это прерогатива специалистов амбулаторно-поликлинического звена Центра, врачей, которые успешно сочетают научные и практические навыки.

Научно-поликлиническое отделение Центра, руководитель которого заслуженный деятель науки, доктор медицинских наук, профессор В. Н. Прилепская, много лет занимается проблемой генитальных инфекций и заболеваний шейки матки. Сотрудниками отделения разработаны различные методы диагностики, лечения, профилактики инфекционной патологии и об-

условленной ей заболеваний шейки матки. Наряду с постоянным обучением врачей из различных регионов проводятся выездные форумы, конгрессы, конференции как у нас в стране, так и за рубежом.

По инициативе В. Н. Прилепской и сотрудников отделения на базе Центра создана международная общественная организация «Ассоциация по патологии шейки матки и кольпоскопии». Опубликовано большое число научно-практических статей, издано более 30 книг и руководств по данной проблеме. Получены патенты на изобретения, проводятся международные клинические испытания новейших лекарственных средств, ведется подготовка врачей на курсах и рабочих местах. В отделении работают доктора и кандидаты медицинских наук — специалисты высокого класса, работы которых известны как у нас в стране, так и за рубежом, постоянные участники отечественных и международных конгрессов, авторы многочисленных статей и книг по проблемам инфекций, передаваемых половым путем, и патологии шейки матки.

Именно этим проблемам и посвящен данный выпуск журнала Opinion Leader.

Директор ФГБУ НМИЦАГиП
им. В. И. Кулакова
академик РАН Г. Т. Сухих

ПАТОЛОГИЯ ШЕЙКИ МАТКИ — МЕЖДИСЦИПЛИНАРНАЯ ПРОБЛЕМА

Диагностические, лечебные и профилактические аспекты

Заместитель директора НМИЦАГиП им. В. И. Кулакова доктор медицинских наук, профессор Вера Николаевна Прилепская о самых актуальных проблемах женского здоровья

Путь изучения папилломавирусной инфекции насчитывает десятилетия, и Вера Николаевна, акушер-гинеколог широкого профиля, прошла его практически с самого начала. В числе основных направлений ее научно-практической деятельности — патология шейки матки и инфекция женских половых органов.

— Вера Николаевна, как вы оцениваете то, что сделано за эти годы в изучении патологии шейки матки и, как следствие этого, в диагностике и лечении?

— Прорыв в изучении патологии шейки матки и внедрение научных достижений в клиническую практику произошло после открытия немецким ученым Харальдом цур Хаузеном роли вируса папилломы человека (ВПЧ) в генезе различных заболеваний шейки матки. Профессор занимался этой проблемой с семидесятых годов прошлого столетия. В 2008 году ему была присуждена Нобелевская премия за выдающиеся достижения в этой области. С этого времени и началось активное изучение диагностики, лечения и профилактики предрака и рака шейки матки (РШМ), влагалища, вульвы. Следует отметить, что заболеваемость и смертность от рака шейки матки была и остается высокой. Так, по данным Международного агентства по изучению рака, ежегодно в мире регистрируется 470 000 новых случаев

Прилепская Вера Николаевна

заслуженный деятель науки Российской Федерации, д. м. н., профессор, акушер-гинеколог высшей категории

После окончания Смоленского государственного медицинского института в течение 7 лет работала практикующим врачом акушером-гинекологом (акушерско-гинекологическое отделение, роддом, базовая женская консультация).
С 1973-го по 1975 год обучалась в городской клинической ординатуре на базе кафедры 2-го Московского медицинского института (зав. кафедрой академик РАН Савельева Г. М.).
С 1977-го по 1987 год работа была связана с Московским областным научно-исследовательским институтом акушерства и гинекологии (МОНИИАГ), где она прошла путь от врача до руководителя научно-поликлинического отделения.
В 1981 году защитила кандидатскую диссертацию «Лечение больных с дисфункциональными маточными кровотечениями норстероидами».
В 1989 году защитила докторскую диссертацию «Вторичная аменорея. Клиника, диагностика и лечение», которая была удостоена премии за лучшую диссертацию года.
С 1987 года — руководитель научно-поликлинического отделения НМИЦАГиП им. В. И. Кулакова.
В 1994 году В. Н. Прилепской присвоено звание профессора.
С 2006 года по настоящее время — заместитель директора по научной работе и руководитель научно-поликлинического отделения НМИЦАГиП им. В. И. Кулакова.
Под руководством В. Н. Прилепской защищены 51 докторская и кандидатские диссертации.
Основные направления научно-практической деятельности: репродуктология, гинекологическая эндокринология, контрацепция, заболевания шейки матки, вульвы и влагалища, генитальные инфекции, патология молочных желез и др.
Профессор В. Н. Прилепская автор и соавтор более 1000 научных работ, 30 книг и руководств, таких как «Руководство по охране репродуктивного здоровья», «Кольпоскопия для практикующих врачей», «Руководство по амбулаторно-поликлинической помощи в акушерстве и гинекологии», «Руководство по профилактике рака шейки матки», «Эрозия и эктопия шейки матки», «Руководство по гинекологической эндокринологии», «Руководство по контрацепции», «Практическая гинекология» и др.
В. Н. Прилепская редактор журнала «Гинекология», член редколлегии 10 журналов, эксперт международного класса, член президиума Российского общества акушеров-гинекологов, президент Ассоциации по патологии шейки матки и кольпоскопии, член президиума Международной ассоциации по цервикальному раку, член президиума Европейского общества гинекологов, член президиума Европейского общества по профилактике рака, член Европейской федерации по кольпоскопии, президент Российской ассоциации по контрацепции, приглашенный лектор международных форумов, конгрессов, семинаров, главный исследователь ряда многоцентровых международных исследований.
Вера Николаевна заслуженный деятель науки Российской Федерации, награждена медалью ордена «За заслуги перед Отечеством» II степени, орденом «За заслуги перед Отечеством» IV степени, Почетной грамотой Президента Российской Федерации, медалями МЗ РФ «За заслуги перед отечественным здравоохранением», «Ветеран труда», «За достигнутые успехи в развитии народного хозяйства СССР», «В память 850-летия Москвы», медалями ВДНХ, грамотами Министерства здравоохранения Российской Федерации, медалью Европейского общества по контрацепции и репродуктивному здоровью за большой международный и отечественный вклад в решение проблемы репродуктивного здоровья.

РШМ, половина из которых заканчивается смертельным исходом, при этом на молодых женщин от 20 до 34 лет приходится 15% от показателя смертности от РШМ.
За период с 2006-го по 2016 год прослеживается общий прирост заболеваемости РШМ: среднегодовой — 2,22%, общий — 25,28% на 100 000 женского населения. Кроме того, увеличивается показатель запущенности заболевания: удельный вес больных РШМ II–IV стадий составил 60–75%. За десять лет с 2008 года достигнуто очень многое не только в диагностике, в принципах лечения ВПЧ-ассоциированных заболеваний, но и в их профилактике.
Достаточно сказать о разработке вакцин против вируса папилломы человека, а следовательно, против рака шейки матки, влагалища и вульвы и предрака и рака у мужчин.
Вакцинация против ВПЧ пока не входит в национальный календарь прививок в России. Вместе с тем реализация программы вакцинации продолжается. Так, в Московском областном научно-исследовательском институте акушерства и гинекологии (МОНИИАГ) этот проект выполняется по сей день.
Если вакцинация будет сочетаться со скринингом, это позволит в будущем полностью избавиться от рака шейки матки, занимающего на сегодняшний день третье место по частоте злокачественных заболеваний репродуктивной системы у женщин.
— Насколько проблема патологии шейки матки может считаться междисциплинарной? Врачи каких специальностей должны быть насторожены в плане диагностики новообразований шейки матки?
— Для борьбы с РШМ необходима содружественная работа акушеров-гинекологов, онкологов, цитологов, эпидемиологов, педиатров, урологов, дерматовенерологов, должно проводиться специальное обучение врачей, просвещение населения. В Москве недавно успешно завершен II Национальный научно-образовательный конгресс «Онкологические проблемы от менархе до постменопаузы», в его рамках обсуждался целый ряд вопросов. В работе конгресса приняли участие врачи разных специальностей: акушеры-гинекологи, педиатры, урологи, венерологи, онкологи и др. В целом проблема ВПЧ-инфекции и ВПЧ-ассоциированных злокачественных новообразований междисциплинарная еще и потому, что в последнее время увеличилось число злокачественных заболеваний вульвы, влагалища, головы и шеи, легких, ануса и др., также ассоциированных с канцерогенными типами ВПЧ. Я уже не говорю о ВПЧ-ассоциированных заболеваниях у мужчин, перечень которых, к сожалению, расширяется, и только междисциплинарный подход может обеспечить эффективное снижение случаев рака различной локализации, ассоциированных с ВПЧ.
— Действительно ли рак шейки матки в настоящее время молодеет? Или мы просто лучше научились его диагностировать?
— С одной стороны, заболевание молодеет, и об этом свидетельствуют данные эпидемиологических исследований и статистика. Так, в России РШМ является второй наиболее частой формой рака у женщин в возрасте от 15 до 44 лет [WHO/ICO, 2016]. С другой стороны, конечно, мы научились лучше его диагностировать.
— Рак шейки матки молодеет, а причины этого процесса определены?

— Клинико-анамнестический анализ пациенток с РШМ показал, что к наиболее значимым факторам риска относятся: раннее начало сексуальной жизни — до 18 лет (24%), большое число половых партнеров (22%), наличие в анамнезе ИППП (26%), вредные привычки, а именно курение (22%), неиспользование барьерных методов контрацепции, также в зоне повышенного риска находятся женщины, не проходившие гинекологический осмотр или цервикальный скрининг более 3 лет.

РШМ — практически единственное онкологическое заболевание, полностью удовлетворяющее всем рекомендациям ВОЗ по условиям для проведения популяционного скрининга. Самый важный фактор эффективности — широта охвата женского населения.

— Какие из диагностических методов, на ваш взгляд, наиболее эффективны? Что вы считаете было бы правильно еще внедрить в практику?

— В Национальном медицинском исследовательском центре акушерства, гинекологии и перинатологии им. академика В. А. Кулакова в настоящее время внедрены все необходимые методы диагностики: генотипирование ВПЧ с оценкой вирусной нагрузки, цитологическое исследование, включая жидкостную цитологию, расширенная кольпоскопия, вульво- и вагиноскопия, аноскопия с высоким разрешением, иммуноцитохимическое и иммуногистохимическое определение маркеров p16 и ki67, исследование экспрессии вирусных онкобелков E6/E7, морфологические методы и многое другое.

В Национальном медицинском исследовательском центре акушерства, гинекологии и перинатологии им. академика В. А. Кулакова в настоящее время внедрены все необходимые методы диагностики

— Сейчас во всех крупных региональных субъектах есть лабораторные комплексы такого уровня?

— В некоторых есть, конечно. В абсолютном большинстве субъектов проводятся ВПЧ-тестирование и цитологические методы исследований. Кроме того, всегда можно направить пациента в наш Центр для более точной диагностики, подтверждения или снятия диагноза.

— После того как диагноз установлен, врач приступает к лечению. Что самое важное на этом этапе?

— Для лечения CIN II/III, верифицированных гистологически, используют методы абляции (деструкции) и методы эксцизии (иссечение). Целью вмешательств является полное удаление пораженной ткани шейки матки. Абляция — метод, при котором пораженный участок эпителия шейки матки разрушается. Данный метод включает в себя электро-, лазерную и криодеструкцию. Недостаток деструктивных методов — в отсутствии материала для дальнейшего гистологического исследования и возможности подтверждения диагноза. Преимущество эксцизионных методов заключается в том, что они позволяют получить образец ткани для дальнейшего гистологического исследования. По данным многих исследований, в настоящее время для лечения и устранения CIN не рекомендованы методы консервативной хирургии, предпочтительно проведение эксцизии или конизации шейки матки, так как она дает лучшую гистопатологическую оценку.

— Каковы на сегодняшний день основные направления в профилактике рака шейки матки?

— Во-первых, ключевое направление профилактики — вакцинация против ВПЧ. Особенно эффективно проводить вакцинацию до начала половой жизни. В настоящее время прививка рекомендована девочкам с 9 лет. Сегодня уже доказано, что и для взрослых пациенток, которые уже инфицированы вирусом папилломы человека, вакцинацию можно рассматривать в известной мере как профилактику предраковых заболеваний.

Во-вторых, изменение образа жизни: отказ от вредных привычек, культура сексуальных отношений. Следует помнить, что курение увеличивает риск заболевания шейки матки. Сейчас это доказано и не подвергается никакому сомнению.

— Сколько лет практическому использованию вакцин против ВПЧ?

— В 2008 году в России были внедрены в практику две вакцины — бивалентная и квадривалентная. Таким образом, вакцинации против ВПЧ у нас в стране уже 10 лет. А, например, в Австралии вакцинация идет с 2004 года, и она показала высокую эффективность в отношении профилактики цервикальных неоплазий, рака шейки матки. Безусловно, предпочтение отдается Гардасилу.

— Прогресс во многих направлениях медицины в Россию приходит с Запада. А есть ли чему зарубежным коллегам поучиться у нас?

— Я бы все-таки начала с того, чему мы можем поучиться у них: во-первых, унифицированному подходу к ведению больных, это имеет огромное значение для проблемы, которую мы обсуждаем, и, с другой стороны, очень индивидуальному подходу. Унифицированный — это определенная последовательность действий, которая должна быть проведена для выявления заболевания и определения его стадии. Существуют нормативно закрепленные диагностические алгоритмы, которые позволяют врачу с максимальной эффективностью проводить диагностику в зависимости от состояния пациента и результатов предыдущих обследований.

Также мы можем поучиться у зарубежных коллег и абсолютно новому подходу в охвате скринингом населения. Разработан так называемый тест самозабора (тест Qvintip представляет собой набор для самостоятельного взятия образца в домашних условиях), когда женщина может взять мазок самостоятельно и затем отослать в лабораторию для исследования. В России тест пока не сертифицирован. Но специалисты нашего Центра уже проходили обучение у коллег из Дании и Швеции, где этот тест разрешен к применению в клинической практике. Есть опыт его оценки в отдельном регионе (Липецкая область, проф. Аполихина И. А.).

— В этих странах доказан эффект от внедрения таких тестов?

— Уже несколько лет программа успешно реализуется в Швеции, Финляндии, Дании, Норвегии и Португалии. Это демонстрируют и результаты исследований по оценке эффективности самозабора пациентками с высоким риском ВПЧ. В исследовании приняли участие почти 3000 женщин в возрасте от 30 до 58 лет, не участвовавшие в организованном скрининге шесть и более лет. На забор пробы в домашних условиях согласились 39% женщин. В результате исследований была обнаружена относительно высокая распространенность ВПЧ высокого риска, которая снижалась с возрастом. При дальнейшем обследовании почти у половины женщин с хронической ВПЧ-инфекцией были выявлены цервикальные интраэпителиальные неоплазии различной степени тяжести. Такие результаты позволили шведским ученым сделать вывод о том, что использование теста самозабора в сочетании с тестированием на ВПЧ высокого риска увеличивает число женщин, проходящих организованный скрининг, и позволяет выявить в два раза больше пациенток с предраковыми изменениями.

В 2008 году в России были внедрены в практику две вакцины — бивалентная и квадривалентная. Таким образом, вакцинации против ВПЧ у нас в стране уже 10 лет

— Очень важный вопрос квалификации и обучения врачей-клиницистов. Как он решается в нашей стране?

— Повышение квалификации имеет огромное значение. Сейчас очень много различных курсов, циклов, конгрессов. Мы проводим обучающие курсы не только на территории нашего Центра, но и выездные циклы повышения квалификации, в частности по кольпоскопии.

Наряду с программами повышения квалификации с последующей сертификацией «акушерство и гинекология» наши специалисты проводят школы Российского общества акушеров-гинекологов (РОАГ) — обучение по наиболее актуальным направлениям специальности: «гинекология детей и подростков», «гинекологическая эндокринология», «кольпоскопия и патология шейки матки», которые вызывают повышенный интерес со стороны обучающихся.

Основной контингент слушателей программ повышения квалификации составляют врачи акушеры-гинекологи амбулаторных учреждений, гинекологи-эндокринологи, врачи детских и подростковых гинекологических кабинетов, а также врачи смежных специальностей, работающие в женских консультациях и родовспомогательных учреждениях.

Также наши специалисты проводят вебинары для коллег из регионов, есть оборудование и каналы связи для телемедицинских консультаций.

— Как вы оцениваете проведенное обучение? Есть статистика об уровне роста квалификации специалистов, эффективности выявления и лечения заболеваний?

— Естественно, во всех регионах есть так называемые региональные лидеры. Я имею в виду главных специалистов, например, Забайкальского округа, Дальневосточного и др. В этом номере журнала вы увидите статьи многих из них. У главных специалистов вся статистика по их огромному региону в разрезе заболеваний, выявления, смертности и т. д. Отследить существующую в регионе динамику статистики — одно из основных направлений их работы.

По обучению врачей также существует отчетность: сколько и каких школ проведено, кто присутствовал, какие темы были освещены. С внедрением системы непрерывного медицинского образования в нашей стране этому вопросу уделяется все большее внимание.

— Количество школ, обучающих курсов растет?

— У нас огромная страна, это естественно. Где-то квалификация выше, где-то она ниже. Есть платные клиники, которые меньше поддаются контролю, так что это, конечно, проблема не всегда однозначная. Но с течением времени все придет к заданным стандартам, и непрерывное последипломное образование для врача станет естественным и понятным.

— По вашему мнению, что за последние годы стало серьезным прорывом в борьбе с ВПЧ-ассоциированными заболеваниями?

— Интеллектуальным прорывом стала разработка самой системы обследования больных, в частности скрининга, а также понимание мер профилактики, появление вакцин, борьбы с вредными привычками, соблюдение гигиены половой жизни, применение барьерных методов контрацепции. И третье — это ранняя диагностика. Потому что именно она позволяет еще на начальных этапах заболевания исключить фатальные последствия ВПЧ. От инфицирования до развития рака шейки матки нужно более 10 лет, иногда это 20 лет — так медленно поражается эпителий. У врача есть все возможности на раннем этапе выявить заболевание и провести его лечение.

В настоящее время еще не изобретено лекарство против вируса папилломы человека. В арсенале врача нет препарата, который бы ликвидировал этот вирус. Хотя есть лекарственные средства, которые обладают противовирусной активностью, ослабляют ВПЧ, но сам вирус не уничтожают. Так что пока до ситуации полной ликвидации вируса папилломы человека, как это произошло с возбудителем оспы, нам далеко.

— Вера Николаевна, на протяжении нескольких лет вы являетесь председателем Всероссийских конгрессов с международным участием: «Амбулаторно-поликлиническая помощь в эпицентре женского здоровья», «Амбулаторно-поликлиническая помощь — от менархе до менопаузы», которые пользуются огромной популярностью. Какие акценты будут сделаны на предстоящем XXIV конгрессе?

— Традиционно конгресс посвящен вопросам амбулаторно-поликлинической помощи в акушерстве и гинекологии. В этом году он отличается тем, что носит междисциплинарный характер и к участию приглашены невропатологи, анестезиологи, педиатры, психологи и врачи других специальностей. Мы осветим целый ряд самых актуальных проблем, связанных с помощью больным и здоровым женщинам, по лечению и профилактике разнообразных заболеваний. Будут проведены мастер-классы, на которых ведущие профессора разберут отдельные случаи из клинической практики. Огромное внимание будет уделено проблемам акушерства. Несмотря на то что конгресс посвящен амбулаторной практике, акушерство играет огромную роль в образовании врачей, поскольку рождение здорового ребенка и выписка из родильного дома здоровой матери — это задача любого доктора. Рассмотрим много других вопросов, и главное — это донести до практикующих врачей результаты работы Министерства здравоохранения России по внедрению различных протоколов ведения больных, по клиническим рекомендациям. Мы представим новые книги, написанные нашими учеными и специально подготовленные к этому конгрессу. Мы уверены, что участие в конгрессе будет полезно каждому врачу, ведь мы выполним все те просьбы и пожелания, которые получили от врачей во время и после проведения прошлых конгрессов.

АДЕНОКАРЦИНОМА ШЕЙКИ МАТКИ

Современные представления

В статье приводятся современные данные по эпидемиологии, этиологии, классификации, клинике, диагностике, дифференциальной диагностике, характеристике отдельных форм заболевания, а также по лечению, факторам прогноза и профилактике аденокарциномы шейки матки

Аденокарцинома шейки матки (АКШМ) входит в группу гетерологических опухолей органа. Представляет интерес изменение соотношения частоты АКШМ и плоскоклеточного рака шейки матки (ПКР). Так, в 50–60-е годы XX века среди всех раковых образований шейки матки превалировал ПКР, составляя 95%. Но в последние годы значительно возросла частота АКШМ (до 20—25%), а частота ПКР снизилась до 75%. Второе в значительной мере обусловлено широким внедрением цитологического скрининга и связанной с ним ранней диагностикой предрака шейки матки.

ЭТИОЛОГИЯ

В этиологии как ПКР, так и АКШМ большую роль играют вирусы папилломы человека (ВПЧ). В то же время отмечены некоторые различия. Например, возникновение ПКР чаще связано с ВПЧ 16 типа, в то время как ВПЧ 18 типа чаще выявляется у больных АКШМ (у 50%) и только у 15% больных ПКР [1, 2]. Роль оральных контрацептивов в возникновении ПКР и АКШМ равноценна, а такой известный фактор риска развития онкопатологии, как курение, более существенен для ПКР, чем для АКШМ.

Следует обратить внимание на тот факт, что у больных АКШМ присутствуют факторы риска, свойственные больным раком эндометрия, такие как ожирение и бесплодие [5, 6].

Ниже приведена морфологическая классификация АКШМ.

АДЕНОКАРЦИНОМА IN SITU

Аденокарцинома:

/ эндоцервикальная аденокарцинома, обычный тип;

/ муцинозная, NOS:

Козаченко Владимир Павлович

д. м. н., профессор, главный научный сотрудник гинекологического отделения ФГБУ НМИЦ онкологии им. Н. Н. Блохина, Москва

_ желудочная
_ кишечная
_ перстневидноклеточная
/ железисто-сосочковая;
/ эндометриоидная;
/ светлоклеточная;
/ серозная (папиллярная серозная);
/ мезонефральная;
/ аденокарцинома, смешанная с нейроэндокринной карциномой.

АКШМ in situ — железистые структуры выстланы атипическим железистым эпителием, в котором нарушено ядерно-цитоплазматическое соотношение, ядра клеток богаты хроматином. Атипический железистый эпителий не врастает в подлежащую ткань.

Больные этой формой АКШМ обычно на 10–15 лет моложе, чем женщины, страдающие инвазивной формой АКШМ.

Клетки опухоли содержат белок p16 и маркер ki67. Характерно отсутствие в опухоли рецепторов эстрогенов и прогестерона.

АКШМ обычного типа — наиболее частая форма аденокарциномы шейки матки. Клетки ее содержат относительно небольшое количество муцина.

При муцинозном типе АКШМ в цитоплазме опухолевых клеток содержится слизь в виде вакуолей. Муцинозная АКШМ имеет 3 формы — желудочную, кишечную и перстневидноклеточную. Первая форма характеризуется наличием желез желудочного типа. При второй клетки напоминают таковые карциномы толстой кишки. При третьей клетки имеют вид перстневидных, они обычно присутствуют в качестве незначительного компонента в смеси с желудочной или кишечной формами.

Железисто-сосочковая (или ворсинчато-железистая) форма АКШМ характеризуется наличием сложных ветвящихся отростков, напоминающих тубуло-ворсинчатую аденому толстой кишки.

Диагноз АКШМ устанавливается только на основании результатов гистологического исследования. Клиническая стадия АКШМ ставится до начала специальной терапии. Она не изменяется при последующих исследованиях. Если возникают затруднения в определении стадии, следует устанавливать более раннюю

Эндометриоидная АКШМ может иметь строение эндометриоидного рака эндометрия с малым содержанием или полным отсутствием внутриклеточного муцина.

Светлоклеточная АКШМ — это высокодифференцированный вариант железисто-плоскоклеточной карциномы с выраженной воспалительной инфильтрацией стромы.

Серозная АКШМ идентична серозной аденокарциноме эндометрия. Она состоит из сосочковых образований, выстланных полиморфными клетками, и диагностируется только при отсутствии рака эндометрия.

Мезонефральный вариант АКШМ возникает из мюллеровских остатков, состоит из трубчатых желез, выстланных кубическими клетками с эозинофильной цитоплазмой, в просвете желез содержится гиалин.

Аденокарцинома, смешанная с нейроэндокринной карциномой, характеризуется тем, что в ней содержатся клетки нейроэндокринного типа вместе с вариантами аденокарциномы обычного типа.

С точки зрения выбора лечебной тактики большое значение для клинициста имеет степень распространения опухоли.

Стадирование АКШМ проводится по стадиям (FIGO) и распространенности опухолевого процесса (TNM).

СТАДИРОВАНИЕ

Диагноз АКШМ устанавливается только на основании результатов гистологического исследования. Клиническая стадия АКШМ ставится до начала специальной терапии. Она не изменяется при последующих исследованиях. Если возникают затруднения в точном определении стадии, следует устанавливать более раннюю. Морфологические находки у больных, подвергнутых хирургическому лечению, не изменяют клиническую стадию. Они должны быть отмечены отдельно.

Таблица 1

Классификация АКШМ по стадиям (FIGO) и распространенности опухолевого процесса (TNM)

Стадии рака шейки матки (TNM)	Стадии рака шейки матки (FIGO)	Характеристика основных показателей и некоторых клинических данных
TX		Недостаточно данных для оценки первичной опухоли
T0		Первичная опухоль не определяется
Tis		Рак in situ, преинвазивный рак (эти случаи не входят в статистику заболеваемости раком шейки матки)
T1	Стадия I	Опухоль ограничена маткой (распространение на тело матки не учитывается)
T1a	IA	Диагноз ставится только при гистологическом исследовании
T1a1	IA1	Глубина инвазии не более 3 мм (микроинвазивный рак). Горизонтальное распространение не должно превышать 7 мм, в противном случае опухоль следует относить к стадии IB
T1a2	IA2	Глубина инвазии более 3 мм, но не более 5 мм (измеряется от базальной мембраны поверхностного или железистого эпителия). Горизонтальное распространение не должно превышать 7 мм, в противном случае опухоль следует относить к стадии IB
T1b	IB	Глубина инвазии более 5 мм
T1b1	IB1	Размеры опухоли не более 4 см
T1b2	IB2	Размеры опухоли более 4 см
T2	Стадия II	Опухоль, распространившаяся за пределы матки, без перехода на стенки таза и поражения нижней трети влагалища
T2a	IIA	Без вовлечения параметрия
T2a1	IIA1	Размеры опухоли не более 4 см
T2a2	IIA2	Размеры опухоли более 4 см
T2b	IIB	С вовлечением параметрия
T3	Стадия III	Опухоль, вовлекающая стенки таза (при ректальном исследовании отсутствует пространство между опухолью и стенкой таза) или нижнюю треть влагалища, а также все случаи рака шейки матки с гидронефрозом и нефункционирующей почкой
T3a	IIIA	Вовлечение нижней трети влагалища
T3b	IIIB	Распространение на стенку таза или гидронефроз и нефункционирующая почка
T4	Стадия IV	Опухоль, распространившаяся за пределы таза или прорастающая слизистую мочевого пузыря или прямой кишки (буллезный отек не позволяет отнести опухоль к стадии IV)
T4	IVA	Прорастание мочевого пузыря или прямой кишки
M1	IVB	Отдаленные метастазы

Для этой цели подходит номенклатура TNM.

Стадирование производится на основании классификации FIGO и TNM (табл. 1, 2).

Стадии IA1 и IA2 диагностируют на основании результатов гистологического исследования операционных препаратов, как правило, после конизации шейки матки. При конизации должна быть удалена вся измененная влагалищная часть шейки матки. Если опухоль определяется макроскопически, то следует относить ее к стадии T1b. Глубина инвазии определяется от базальной мембраны, независимо от того, исходит опухоль из поверхностного эпителия или из железистого. Выявление опухолевых эмболов в сосудах не меняет стадию, но должно быть отражено в описании гистологического исследования, поскольку может повлиять на тактику лечения. Распространение на тело матки не учитывается, поскольку переход

Таблица 2

Состояние регионарных лимфатических узлов и отдаленные метастазы

Состояние регионарных лимфатических узлов	Отдаленные метастазы
NX	Недостаточно данных для оценки
M0	Отдаленные метастазы отсутствуют
N0	Признаков поражения регионарных лимфатических узлов нет
M1e	Имеются отдаленные метастазы
N1	Метастазы в регионарных лимфатических узлах

опухоли на тело матки до операции выявить очень трудно.
При вовлечении параметрия стадия III диагностируется тогда, когда инфильтрат в параметрии имеет узловую форму и доходит до стенки таза. В остальных случаях диагностируется стадия IIb. Следует подчеркнуть, что при гинекологическом исследовании судить о природе инфильтрата (воспалительный или опухолевый) невозможно.
При гидронефрозе и нефункционирующей почке, обусловленных сдавлением мочеточника опухолью, диагностируют стадию III.
Инвазия в слизистую оболочку мочевого пузыря или прямой кишки должна быть подтверждена результатами биопсии.

ПУТИ РАСПРОСТРАНЕНИЯ

Местное распространение АКШМ на эндометрий происходит у 4–17% больных. Возможен переход АКШМ на параметральную клетчатку со сдавлением при этом мочеточника и последующим нарушением пассажа мочи. Последнее также может быть обусловлено сдавлением мочеточника увеличенными лимфатическими узлами [6, 7, 11]. При большом распространении опухоли могут поражаться мочевой пузырь и прямая кишка [6]. Поражение лимфатических узлов происходит, как правило, в обычной последовательности: парацервикальные, гипогастральные, наружные подвздошные, общие подвздошные, люмбальные и паховые. Но возможны и другие варианты. Поражение надключичных лимфатических узлов встречается редко.
Гематогенное метастазирование отмечается у 5% пациенток. При этом поражаются легкие, печень, кости, кишечник, головной мозг. Метастазы в яичниках при АКШМ встречаются чаще, чем при ПКР (5 и 0,7% соответственно) [9, 10, 11]. Следует подчеркнуть важное прогностическое значение обнаружения раковых клеток АКШМ в брюшной полости, что встречается в 6,7%. Отмечено, что у всех этих больных возникает рецидив заболевания [10].

КЛИНИКА

Клиническая картина при АКШМ не является специфичной, что затрудняет раннее распознавание заболевания [6]. У больных могут наблюдаться межменструальные кровянистые выделения различной степени выраженности. В периоде постменопаузы обращает на себя внимание появление кровянистых выделений из половых путей. Появление при этом опухолевых образований в малом тазу может свидетельствовать о прогрессировании заболевания.
При эндофитном росте опухоли с ее диффузным распространением, что отмечается у 50% больных АКШМ, шейка матки приобретает бочкообразную форму. При язвенной форме заболевания, которая встречается значительно реже, поражается и экзоцервикс.

ДИАГНОСТИКА

В распознавании АКШМ существуют определенные трудности [6, 12], так как при визуальном исследовании поверхность шейки матки может быть не изменена. Патология не всегда выявляется и при бимануальном исследовании.
Однако всегда надо обращать внимание на наличие язвы на шейке матки, что может свидетельствовать о переходе опухолевого процесса на поверхность органа, и на уплотнение шейки матки, что обнаруживается при двуручном влагалищном исследовании пациентки [6].
Цитологическое исследование мазков из цервикального канала также не всегда позволяет сразу установить правильный диагноз [10]. У 60% больных оно может быть неинформативным. При изменении цитологической картины с одновременным появлением эхографических признаков патологии, как правило, требуется углубленное обследование: гистероскопия, выскабливание цервикального канала, конусовидная биопсия шейки матки.
В диагностике АКШМ имеет значение определение опухолевых маркеров (РЭА, CA-125, CA-19.9), при этом отмечается корреляция между уровнем маркеров и стадией заболевания.
Большое значение для последующего выбора лечебной тактики имеют дополнительные методы исследования. В качестве обязательных процедур рекомендуется УЗИ брюшной полости, включая малый таз [6]. Необходимая информация может быть получена и при использовании других диагностических методов. Так, для оценки глубины инвазии опухоли и ее отношения к соседним органам и тканям применяется МРТ органов малого таза. Точность метода достигает 71–97%. Для выявления метастазов в лимфатических узлах используется КТ малого таза и забрюшинного пространства.
ПЭТ позволяет провести молекулярную визуализацию опухоли и ее отношение к соседним органам и тканям.
При поражении опухолевым процессом соседних органов может потребоваться проведение колоноскопии или цистоскопии.

ДИФФЕРЕНЦИАЛЬНАЯ ДИАГНОСТИКА

АКШМ следует дифференцировать от преинвазивной формы рака органа, аденокарциномы эндометрия, метастатического поражения шейки.
Опираясь на данные вышеупомянутых дополнительных методов диагностики, следует подчеркнуть характерный для АКШМ, в отличие от преинвазивного рака шейки матки, инфильтративный рост и наличие реактивного состояния клеток стромы органа.
При дифференциальной диагностике АКШМ и рака эндометрия необходимо учитывать тот факт, что в отличие от последнего клетки АКШМ не содержат рецепторы эстрогенов и прогестерона.
Для метастатического поражения шейки матки опухолью железистого строения характерно отсутствие поверхностного поражения органа при наличии опухолевых элементов в просвете кровеносных и лимфатических сосудов.

ЛЕЧЕНИЕ

Характер мероприятий по лечению больных аденокарциномой шейки матки изложен по материалам практических рекомендаций по лекарственному лечению злокачественных опухолей (Russco, 2017).
Лечебные мероприятия начинаются после обязательного гистологического подтверждения диагноза. Они определяются степенью распространенности опухолевого процесса и общим состоянием пациентки.
Преинвазивная АКШМ. Показана экстирпация матки. Женщинам репродуктивного возраста, желающим сохранить детородную функцию, может быть произведена конизация шейки матки с последующим тщательным гистологическим исследованием.
Микроинвазивная АКШМ. Выполнения только биопсии шейки матки, как правило, бывает недостаточно. Адекватным минимальным хирургическим вмешательством, позволяющим диагностировать микроинвазию опухоли в строму шейки матки, является конизация шейки матки.
IA1 стадия (инвазия ≤3 мм, горизонтальное распространение ≤7 мм). Опухолевые эмболы в лимфатических и кровеносных сосудах не меняют стадию заболевания. Адекватным объемом хирургического вмешательства при РШМ IA1 стадии является конизация шейки матки с последующим выскабливанием оставшейся части цервикального канала и, по показаниям, полости матки при отсутствии опухоли в краях резекции и соскобе из оставшейся части цервикального канала [13]. Если в краях резекции шейки матки или в соскобе из оставшейся части цервикального канала обнаруживаются дисплазия или клетки рака, риск остаточной опухоли достаточно высокий, и, прежде чем определять дальнейшую тактику лечения, необходимо провести повторную конизацию. Это нужно для уточнения степени поражения шейки матки и определения объема последующей операции. Если при глубине инвазии опухоли в строму до 3 мм обнаруживаются раковые эмболы в кровеносных или лимфатических сосудах, возрастает риск метастатического поражения регионарных лимфатических узлов (до 15%). В этом случае больной следует выполнить модифицированную расширенную экстирпацию матки с придатками или без придатков (операция II типа).
IA2 стадия (инвазия > 3 и ≤ 5 мм; горизонтальное распространение ≤7 мм). При АКШМ IA2 стадии показано выполнение модифицированной расширенной экстирпации матки (II тип). При противопоказаниях к хирургическому лечению может проводиться лучевая терапия (ЛТ). При необходимости сохранить детородную функцию у больной АКШМ IA2 стадии FIGO считает возможным выполнить широкую конизацию шейки матки с экстраперитонеальной или лапароскопической тазовой лимфаденэктомией либо расширенную трахелэктомию (тип II).
IB1 и IIA1 стадии (опухоль < 4 см). Показана расширенная экстирпация матки (операция III типа) или лучевая или химиолучевая терапия по радикальной программе. Применение комбинации хирургического лечения с лучевым достоверно

увеличивает частоту осложнений. При наличии метастазов в тазовых лимфатических узлах обязательно выполняется поясничная лимфаденэктомия.

Группа высокого риска прогрессирования: при наличии одного из факторов высокого риска прогрессирования после расширенной экстирпации матки III типа (метастазы в лимфатических узлах, поражение параметриев или опухоль в краях резекции влагалища) показано проведение адъювантной химиолучевой терапии (лучевая терапия + еженедельное введение цисплатина в дозе 40 мг/м^2 на протяжении лучевой терапии).

Группа промежуточного риска прогрессирования: при отсутствии факторов высокого риска прогрессирования после расширенной экстирпации матки III типа, но при наличии как минимум двух из трех факторов (инвазия опухоли более чем на 1/3 толщины миометрия шейки матки; инвазия опухолью лимфатических и кровеносных сосудов; большой размер первичной опухоли (≥ 4 см)) показано проведение адъювантной ЛТ.

Группа низкого риска прогрессирования: при отсутствии факторов высокого риска прогрессирования после расширенной экстирпации матки III типа, но при наличии одного из трех факторов (инвазия опухоли более чем на 1/3 толщины миометрия шейки матки; инвазия опухолью лимфатических и кровеносных сосудов; большой размер первичной опухоли (≥4 см)) адъювантное лечение не показано. С целью сохранения фертильности возможно выполнение расширенной трахелэктомии (III тип). При невозможности проведения хирургического лечения по медицинским показаниям или по выбору пациентки возможно проведение лучевой или химиолучевой терапии по радикальной программе.

IB2 и IIA2 стадии (опухоль > 4 см). Возможно несколько вариантов лечения.

/ Расширенная экстирпация матки (операция III типа). При наличии метастазов в тазовых лимфатических узлах обязательно выполняется поясничная лимфаденэктомия. Адъювантное лечение проводится по тем же принципам, что и при IB1 и IIA1 стадиях РШМ.

/ Химиолучевое лечение (лучевая терапия + еженедельное введение цисплатина в дозе 40 мг/м^2 на протяжении лучевой терапии). Проведение адъювантной гистерэктомии после химиолучевой терапии не рекомендовано.

/ Неоадъювантная химиотерапия (ХТ) с последующей расширенной экстирпацией матки III типа. Адъювантное лечение проводится по тем же принципам, что и при IB1 и IIA1 стадиях РШМ (см. выше).

IIB–IVA стадии. Стандартом является проведение химиолучевого лечения (лучевая терапия + еженедельное введение цисплатина в дозе 40 мг/м^2 на протяжении лучевой терапии). Перед ЛТ, при необходимости, выполняется КТ/МРТ брюшной полости и малого таза, ПЭТ-КТ для оценки распространенности процесса.

Ряд авторов допускают возможность проведения хирургического вмешательства при РШМ IIB стадии. Это позволяет избежать поздних осложнений ЛТ и химиолучевого лечения у пациенток, не имеющих факторов неблагоприятного прогноза (таких, как метастазы в лимфатических узлах, поражение параметриев и др.). У молодых пациенток можно сохранить функцию яичников и эластичность влагалища. При наличии метастазов в лимфатических узлах у молодых пациенток производится транспозиция яичников из зоны облучения. Кроме того, удаление первичной опухоли предотвращает возникновение радиорезистентности первичной опухоли. Недостатком выполнения операции на первом этапе является риск осложнений, связанный с комбинированным или комплексным лечением пациенток.

В случае метастатического поражения тазовых и/или поясничных лимфатических узлов возможно выполнение экстраперитонеальной лимфаденэктомиии с последующим проведением химиолучевой терапии по радикальной программе. При поражении поясничных лимфатических узлов облучение проводится расширенным полем.

Увеличение продолжительности химиолучевой терапии снижает выживаемость больных. Эффективность проведения неоадъювантной химиотерапии перед операцией изучается.

Проведение неоадъювантной химиотерапии с последующей лучевой терапией не улучшает выживаемость больных по сравнению с проведением только лучевой терапии. У части больных без перехода опухоли на стенку таза альтернативой химиолучевому лечению может служить экзентерация малого таза (особенно при наличии свищей). Выполнение этого вмешательства возможно первичным больным АКШМ IVA стадии и больным с центральным рецидивом, вовлекающим мочевой пузырь и/или прямую кишку, не переходящим на стенку таза, при отсутствии диссеминации по брюшине и отдаленных метастазов. Чаще выполняется тотальная экзентерация малого таза (включающая удаление мочевого пузыря, матки, влагалища и прямой кишки). В редких случаях операция может быть ограничена передней экзентерацией (удаление мочевого пузыря, матки, влагалища) или задней экзентерацией (удаление матки, влагалища и прямой кишки). При наличии триады симптомов (односторонний отек нижней конечности, ишиалгия и блок мочеточника, когда в большинстве случаев диагностируется переход опухоли на стенку таза) хирургическое лечение не показано. Таким больным возможно проведение паллиативного лечения.

IVB стадия. Для пациенток с отдаленными метастазами вариантом лечения является системная платиносодержащая химиотерапия, возможна монотерапия цисплатином (см. системная химиотерапия).

Прогрессирование РШМ. У пациенток с рецидивом в малом тазу (без отдаленных метастазов), которым ранее проведена ЛТ, возможно проведение: системной химиотерапии, экзентерации малого таза; симптоматической терапии.

У пациенток с рецидивом в малом тазу (без отдаленных метастазов), которым ранее не проводилась ЛТ, возможно проведение: химиолучевой терапии; экзентерации малого таза.

Прогрессирование заболевания (наличие отдаленных метастазов) у пациенток с прогрессированием РШМ, которые получали химиолучевую терапию как первичное лечение, монотерапия цисплатином менее эффективна, чем комбинация цитостатиков (см. системная химиотерапия).

НАБЛЮДЕНИЕ

Гинекологический осмотр и взятие мазков на цитологическое исследование, УЗИ брюшной полости, малого таза и забрюшинного пространства, определение уровня SCC (при плоскоклеточном раке) каждые 3 месяца в течение первых 2 лет, каждые 6 месяцев в течение 3–4-го года, затем ежегодно. Рентгенография органов грудной клетки ежегодно. КТ/МРТ — по показаниям.

ФАКТОРЫ ПРОГНОЗА

Основные факторы прогноза: стадия заболевания, степень поражения шейки матки, глубина инвазии опухоли в строму, метастатическое поражение лимфатических узлов, наличие некроза опухоли [6, 14, 15]. При определении характера лечебных мероприятий следует учитывать наличие эмболов опухоли в лимфатических и кровеносных сосудах конуса шейки матки после органосохраняющей операции с целью сохранения детородной функции пациентки.

ПРОФИЛАКТИКА

Предупреждение АКШМ состоит в проведении санитарно-просветительной работы для осуществления профилактических осмотров женщин, рекомендациях по использованию барьерных методов контрацепции, применению противовирусных вакцин. Вторичная профилактика состоит в активном выявлении и устранении предрака шейки матки. Особое значение при этом имеет онкологическая настороженность врачей акушеров-гинекологов.

Литература

1. Castellsague X., Diaz M., de Sanjose S., et al. Worldwide human papillomavirus etiology of cervical adenocarcinoma and its cofactors: implications for screening and prevention // J. Natl. Cancer Inst. 2006. 98:303–315.
2. Sherman M. E., Wang S. S., Carreon J., et al. Mortality trends for cervical squamous and adenocarcinoma in the United States. Relation to incidence and survival // Cancer. 2005. 103:1258–1264.
3. Smith J. S., Green J., Berrington de Gonzalez A., et al. Cervical cancer and use of hormonal contraceptives: a systematic review // Lancet. 2003. 361:1159–1167.
4. Appleby P., Beral V., Berrington de Gonzalez A., et al. Carcinoma of the cervix and tobacco smoking: collaborative reanalysis of individual data on 13,541 women with carcinoma of the cervix and 23,017 women without carcinoma of the cervix from 23 epidemiological studies // Int. J. Cancer. 2006. 118:1481–1495.
5. Wang S. S., Sherman M. E., Hildesheim A., et al. Cervical adenocarcinoma and squamous cell carcinoma incidence trends among white women and black women in the United States for 1976–2000 // Cancer. 2004. 100:1035–1044.
6. Саргсян С. А., Кузнецов В. В., Шабанов М. А., Лебедев А. И. Аденокарцинома шейки матки. Материалы IV Съезда онкологов и радиологов. Баку, 28.09 — 1.10.2006. С. 235.
7. Eifel P. J., Burke T. W., Morris M., et al. Adenocarcinoma as an independent risk factor for disease recurrence in patients with stage IB cervical carcinoma // Gynecol. Oncol. 1995. 59:38–44.
8. Eifel P. J., Morris M., Oswald M. J., et al. Adenocarcinoma of the uterine cervix. Prognosis and patterns of failure in 367 cases // Cancer. 1990. 65:2507–2514.
9. Shimada M., Kigawa J., Nishimura R., et al. Ovarian metastasis in carcinoma of the uterine cervix // Gynecol. Oncol. 2006. 101:234–237.
10. Kuji S., Hirashima Y., Komeda S., et al. The relationship between positive peritoneal cytology and the prognosis of patients with FIGO stage I/II uterine cervical cancer // J. Gynecol. Oncol. 2014. 25:90–96.
11. Eifel P. J., Morris M., Oswald M. J., et al. Adenocarcinoma of the uterine cervix. Prognosis and patterns of failure in 367 cases // Cancer. 1990. 65:2507–2514.
12. Kurman R. J., Carcangiu M. L., Herrington S., et al. WHO Classification of Tumours of Female Reproductive Organs. Lyon, France: IARC Press, 2014.
13. Козаченко А. В. Новые направления в диагностике и лечении микрокарциномы шейки матки // Акушерство и гинекология. 2006. № 1. Приложение. С. 56–59.
14. Look K. Y., Brunetto V. L., Clarke-Pearson D. L., et al. An analysis of cell type in patients with surgically staged stage IB carcinoma of the cervix: a Gynecologic Oncology Group study // Gynecol. Oncol. 1996. 63:304–311.
15. Farley J. H., Hickey K. W., Carlson J. W., Rose G. S., et al. Adenosquamous histology predicts a poor outcome for patients with advanced-stage, but not early-stage, cervical carcinoma // Cancer. 2003. 97:2196–2202.

ЗАБОЛЕВАНИЯ, АССОЦИИРОВАННЫЕ С ВИРУСОМ ПАПИЛЛОМЫ ЧЕЛОВЕКА: ОТ СКРИНИНГА К РАЦИОНАЛЬНОЙ ТЕРАПИИ

В 2008 году немецкому профессору Харальду цур Хаузену была присуждена Нобелевская премия за открытие роли ВПЧ в генезе рака шейки матки. С тех пор считается абсолютно доказанной вирусная этиология рака шейки матки (РШМ). ВОЗ признала онкологическую опасность ВПЧ и его ведущую роль в этиологии РШМ; показано, что вирусный геном трансформирует клетки эпителия шейки матки до CIN II-III и РШМ; при инвазивном раке шейки матки в 95–100% случаев выявляется вирус папилломы человека

Прилепская Вера Николаевна

д. м. н., профессор, заместитель директора по научной работе, руководитель научно-поликлинического отделения ФГБУ НМИЦАГиП им. В. И. Кулакова

Классическая схема диагностики ВПЧ-ассоциированных заболеваний шейки матки включает в себя:

1) первичный скрининг — цитология, ВПЧ-тест; изучение состояния эпителия шейки матки — кольпоскопия;
2) высокодоказательные методы — прицельная биопсия с гистологическим исследованием биоптата.

Основная задача лечения ВПЧ-ассоциированных заболеваний заключается в удалении атипически измененного эпителия шейки матки с использованием различных методов деструкции.

Залог успешной диагностики и своевременного лечения — раннее выявление (скрининг) ВПЧ-обусловленных заболеваний и рациональный подход к ведению пациентов с применением научно обоснованных методов. Специфического противовирусного метода лечения ПВИ в мире пока не разработано, так же как и единого международного протокола ведения пациентов с ВПЧ-ассоциированными заболеваниями (исключение — протокол ВПЧ-ассоциированных поражений шейки матки).

Риск заражения ВПЧ существует в любом возрасте, однако наиболее часто инфицирование происходит у молодых женщин и подростков и составляет 20% (у женщин 45–55 лет — 5%). В 70–80% случаев ПВИ спонтанно регрессирует, в 20% происходит персистенция вируса и возрастает риск развития ВПЧ-ассоциированных заболеваний, таких как цервикальная, вульварная и вагинальная, анальная интраэпителиальные неоплазии, рак шейки матки, вульвы, влагалища и ануса, рак ротовой полости и гортани, рецидивирующий респираторный папилломатоз, аногенитальные кондиломы [1, 2, 3, 4, 5, 6, 7].

Случаи ВПЧ-ассоциированных раков возросли: рак вульвы и влагалища (40 тыс. случаев в год — 5% всех гинекологических злокачественных новообразований), анальный рак (приблизительно 100 тыс. случаев ежегодно: 40 тыс. у мужчин и 60 тыс. у женщин), рак головы и шеи (400 тыс. случаев рака ротовой полости и глотки ежегодно в мире и в 15–20% всех случаев выявляется ВПЧ).

Результаты проведенных исследований показывают, что анальные неоплазии (AIN), как и цервикальные (CIN), строго ассоциированы с ВПЧ-инфекцией. Так, у 23,3% пациенток с морфологически верифицированными CIN выявлены AIN различной степени тяжести [8]. Важно отметить рост ВПЧ-обусловленной экстрагенитальной патологии: рецидивирующий респираторный папилломатоз (6, 11 типы), плоскоклеточный рак легких (6, 11, 16, 18 типы), рак гортани (16, 18 типы), очаговая гиперплазия эпителия (13, 32 типы), папилломы конъюнктивы (6, 11 типы), оральные бородавки (2, 4 типы), оральные кондиломы (6, 11 типы), красный папилломатоз полости рта (6, 11 типы).

Большинство первичных случаев ПВИ протекают бессимптомно или остаются нераспознанными, что существенно затрудняет возможность прогнозирования и оценки эффективности лечения ПВИ у каждой конкретной женщины [9]. В отличие от шейки матки для выявления патологии вульвы, влагалища, ануса и экстрагенитальной патологии скрининг не разработан.

Хотелось бы подчеркнуть, что скрининг — это система первичного обследования групп клинически бессимптомных лиц с целью выявления случаев заболевания. В настоящее время принципы обследования больных с патологией шейки матки направлены на диагностику характерных изменений эпителия шейки матки, которые вызваны ВПЧ.

ДИАГНОСТИКА

К основным методам исследования состояния эпителия шейки матки, вульвы, влагалища и ануса относятся: молекулярно-генетические (ВПЧ-тест — генотипирование вируса с определением вирусной нагрузки, экспрессия вирусных онкобелков E6, E7); цитологические (PAP-тест, жидкостная цитология); расширенная кольпо-, вульво-, вагиноскопия; биопсия шейки матки, вульвы, влагалища с гистологическим исследованием биопсийного материала; иммуноцитохимическое и иммуногистохимическое определение онкобелков p16, ki67; оптико-электронное сканирование ткани шейки матки, вульвы, влагалища; аноскопия с высоким разрешением (при помощи кольпоскопа); определение биомаркеров (мРНК, микроРНК, метилирование).

Цитологическое исследование мазков (Pap-test) до недавнего времени было основой скрининговых программ, направленных на раннее выявление ВПЧ-ассоциированного предрака и рака. Снижение смертности на 20–60% было достигнуто благодаря внедрению скрининговых государственных программ (1960–2000-е гг.), базирующихся на Pap-test, в странах Европы и Северной Америки [10].

Жидкостная цитология, появившаяся в конце 1990-х годов, имеет ряд существенных преимуществ по сравнению с традиционным цитологическим исследованием: низкая частота неадекватных мазков (уменьшение артефактов, связанных с фиксацией и хранением мазков); исследование всего полученного материала с возможностью получения до 6 одинаковых по клеточному составу образцов из одной цитологической системы; возможность иммуноцитохимического исследования маркеров p16ink4a и ki67 в цитологическом материале.

Как известно, p16ink4a — протеин, участвующий в регуляции клеточного цикла. В нормальных эпителиальных клетках шейки матки p16ink4a экспрессируется в очень малом количестве и иммуногистохимическими методами не выявляется, ki67 — показатель пролиферативной активности опухолевой ткани, прогностический фактор при оценке течения предрака и РШМ, его гиперэкспрессия связана с неблагоприятным течением процесса. При CIN отмечается повышение экспрессии этих маркеров.

В настоящее время существующие ВПЧ-тесты позволяют определять изолированные типы ВПЧ (метод ПЦР), несколько типов в комбинации, например 4 типа (16, 18, 6, 11), проводить качественное и количественное определение до 21 типа вируса одновременно методом ПЦР в режиме реального времени; проводить количественное определение типов ВПЧ методом гибридного захвата [11].

Прогностическая значимость ВПЧ-теста высока при первичном скрининге у женщин старше 30 лет в сочетании с цитологическим исследованием, при сомнительных результатах цитологического исследования (ASCUS), для мониторинга пациенток после деструктивной терапии CIN II-III, при длительной персистенции ВПЧ высокоонкогенных типов [12].

К преимуществам ВПЧ-теста относятся: более высокая чувствительность, чем у цитологического исследования; большая значимость в выявлении главного этиологического фактора канцерогенеза; возможность увеличения интервала времени между исследованиями. Метод позволяет оценить дальнейший риск прогрессирования, поддается автоматизации и кон-

тролю качества, обладает большой пропускной способностью, а также приемлем для женщин, вакцинированных против ВПЧ [13].

В 2000 году Американским обществом по контролю за продуктами и лекарствами (FDA) ВПЧ-тест был одобрен как первичный тест у женщин с цитологическим заключением ASCUS для принятия решения о необходимости проведения кольпоскопии. В январе 2015 года FDA рекомендовала проводить типирование ВПЧ всем женщинам с 25-летнего возраста как первый этап программы по скринингу РШМ.

Метод ПЦР в режиме реального времени позволяет определить количество ДНК клинически значимых типов ВПЧ в образце в отличие от обычной ПЦР. В ряде исследований предложено использовать вирусную нагрузку в качестве маркера, с помощью которого можно определить клинически значимую концентрацию вируса, что крайне важно при длительной его персистенции.

Оценка состояния эпителия влагалища и шейки матки может производиться визуально с применением проб с 3–5% уксусной кислотой и раствором Люголя. Визуальный метод является альтернативой цитологии в тех случаях, когда она невыполнима. Чувствительность и специфичность визуального метода составляют 69–72%. Визуальный метод может использоваться хорошо обученным медперсоналом при отсутствии кольпоскопа или при плохом владении методом кольпоскопии.

Следует подчеркнуть, что специфических кольпоскопических признаков ВПЧ-поражения эпителия шейки матки нет, косвенными признаками являются: ацетобелый эпителий, пунктация, мозаика, йодпозитивный тонкий рисунок.

У пациенток с морфологически верифицированными CIN различной степени тяжести могут быть сопутствующие ВПЧ-ассоциированные

К преимуществам ВПЧ-теста относятся: более высокая чувствительность, чем у цитологического исследования; большая значимость в выявлении главного этиологического фактора канцерогенеза; возможность увеличения интервала времени между исследованиями

поражения анальной области, в том числе анальные неоплазии (AIN), которые остаются вне поля зрения как гинеколога, так и проктолога. Аноскопия (с использованием кольпоскопа) у пациенток с тяжелыми интраэпителиальными неоплазиями позволяет визуализировать анальную зону трансформации и выявлять участки поражения (AIN). По результатам проведенной аноскопии с высоким разрешением у 8,7% пациенток с CIN были выявлены выраженные изменения эпителия анальной области (ацетобелый эпителий с мозаикой, атипические сосуды, йоднегативный участок с четкими границами) [14].

Цервикальный скрининг популяционный и целенаправленный — это эффективная стратегия ранней диагностики предраковых заболеваний и рака шейки матки. Эффективность скрининга достигается за счет активного привлечения женщин, не проходивших обследование. Организованного скрининга РШМ в России пока нет, однако по приказу Минздрава России от 03.02.2015 г. № 36ан проводится диспансеризация с обязательным забором PAP-теста. В России популярен оппортунистический скрининг (14–30%), межскрининговый интервал варьирует от 1 года до 5 лет. К скрининговым тестам относятся: цитология (традиционная или жидкостная), ВПЧ-тест, визуальный метод с пробами (альтернатива для развивающихся стран), определение биомаркеров. Основной метод скрининга РШМ в настоящее время в России — традиционная или жидкостная цитология.

Цервикальный скрининг в России регулируется двумя документами:

/ Приказом Минздрава России от 03.02.2015 г. № 36ан «Об утверждении порядка проведения диспансеризации определенных групп взрослого населения», согласно которому цервикальный скрининг проводят женщинам в возрасте 21–69 лет каждые 3 года;
/ Порядком оказания медицинской помощи по профилю «акушерство и гинекология» (за исключением использования вспомогательных репродуктивных технологий), утвержденным приказом Минздрава РФ № 572н от 01.11.2012 (ред. от 12.01.2016) и зарегистрированным в Минюсте России 02.04.2013 № 27960.

Согласно рекомендациям международных организаций по скринингу РШМ (2012–2016), началом скрининга следует считать возраст 21 год, возраст окончания скрининга — 65 лет и старше; методами скрининга выбраны цитология и ВПЧ-тест (30–65 лет) — ко-тест. Вышеприведенное не рекомендуется для женщин групп высокого риска (CIN II-III и раке шейки матки в анамнезе, при иммуносупрессивных заболеваниях) [ACOG, ACS — American Cancer Society, ASCCP — American Society for Colposcopy and Cervical Pathology, ASCP — American Society for Clinical Pathology, USPSTF — US Preventive Services Task Force].

Женщинам старше 65 лет следует прекратить скрининг, если в анамнезе в течение последних 20 лет не было CIN II-III; если 2 последних котеста (цитология + ВПЧ-тест) в течение последних 10 лет — отрицательные; после гистерэктомии при отсутствии в анамнезе CIN II+ [15].

В процессе и после проведения вакцинации против ВПЧ принципы скрининга не изменяются. Наиболее приемлемый метод скрининга для вакцинированных женщин — ВПЧ-тест.

Новая прогрессивная стратегия цервикального скрининга — это обследование на наличие ВПЧ (ввиду большей чувствительности в сравнении с цитологическим методом); цитологическое исследование проводят только ВПЧ-позитивным женщинам; с 2018 года страны ЕС переходят на первичный скрининг РШМ путем обследования только на ДНК ВПЧ у молодых женщин [16].

ЛЕЧЕНИЕ

Основная задача лечения ВПЧ-ассоциированных заболеваний заключается в удалении атипически измененного эпителия шейки матки с использованием различных методов деструкции врачом, хорошо владеющим методом. К деструктивным методам относятся: аблятивные (аргоноплазменная и CO_2-лазерная абляция пораженных тканей); эксцизионные — петлевая электроэксцизия (LEEP, loop electrosurgical excision procedure / LLETZ, large loop excision of the transformation zone). Эксцизия предпочтительнее, поскольку возможно гистологическое исследование материала. Ножевая конизация шейки матки пока также рассматривается как один из методов органосохраняющего лечения CIN [13].

Абляция — это метод, при котором пораженный участок эпителия шейки матки разрушается и отсутствует возможность проведения морфологического исследования. Серьезный недостаток метода — отсутствие материала для гистологического исследования и возможности подтверждения диагноза.

Показания к абляции CIN II:

/ зона трансформации визуализируется полностью;
/ нет признаков атипии желез и инвазивных поражений;
/ поражения ограничены экзоцервиксом, полностью визуализируются;
/ эндоцервикс не вовлечен в патологический процесс;
/ ранее не проводилось хирургическое лечение (данные цитологического, гистологического и кольпоскопического исследований соответствуют друг другу).

Показания к эксцизии:

/ CIN II-III;
/ неудовлетворительная кольпоскопическая картина при неоднократно выявляемой цитологической патологии;
/ поражения шейки матки, распространяющиеся в цервикальный канал;
/ расхождение цитологического, кольпоскопического и гистологического исследований;
/ подозрение на микроинвазивный рак;
/ рецидивирующая цервикальная интраэпителиальная неоплазия.

Преимущество эксцизионных методов — наличие ткани для дальнейшего гистологического исследования.

Фармакотерапия включает в себя: антибактериальные препараты, оказывающие противовоспалительное этиотропное действие; противовирусное лечение, снижающее вероятность персистенции HPV-инфекции и возникновения

Залог успешной диагностики и своевременного лечения — раннее выявление (скрининг) ВПЧ-обусловленных заболеваний и рациональный подход к ведению пациентов с применением научно обоснованных методов

рецидивов заболевания; иммуномодулирующее лечение, подавляющее репликацию вируса и усиливающее защитные механизмы иммунной системы, особенно у пациентов с ее нарушениями.

К иммуномодулирующим препаратам относятся: инозин пранобекс (Изопринозин, Гроприносин), Алдара (имиквимод), Аллокин-альфа, Панавир, Галавит, Виферон, Генферон, Гроприносин, Ликопид, препараты, воздействующие на онкобелки, апоптоз и др.

Исследование, проведенное Мальцевой Л. И. и соавт. (2017), показало, что включение Промисана в терапию пациенток с дисплазий шейки матки и ВПЧ-инфекцией через 6 месяцев от начала терапии способствовало элиминации ВПЧ и клинико-лабораторному выздоровлению [17].

Также констатирована высокая эффективность препарата Аллокин-альфа в лечении пациенток с остроконечными кондиломами гениталий. Клиническая ремиссия отмечалась у женщин в 96,6% случаев при отсутствии осложнений и побочных реакций [18].

Эффективность лечения подтверждается клиническими результатами.

По данным GCP-исследований, инозин пранобекс (Изопринозин, Гроприносин) — один из иммуномодуляторов, который зарегистрирован во многих странах Европы. Входит в список рекомендованных препаратов для лечения остроконечных кондилом и бородавок (европейское руководство, российский протокол ведения больных с ПВИ). Имиквимод (5% крем) используется для лечения аногенитальных бородавок [19, 20]. Лечение должно проводиться в соответствии с инструкцией применения препаратов [20]. Частые рецидивы и реинфекция являются особенностью заболеваний, ассоциированных с ПВИ. Именно состояние иммунной защиты организма влияет на вероятность персистенции вируса папилломы человека и препятствует возникновению рецидивов заболевания.

Применение современных препаратов, обладающих выраженным иммуномодулирующим и противовирусным действием, позволяет повысить эффективность лечения заболеваний, ассоциированных с папилломавирусной инфекцией, усиливая защитные механизмы иммунной системы и подавляя репликацию вируса, способствует более полной элиминации возбудителя, в результате снижается количество рецидивов клинических проявлений ПВИ, уменьшается вероятность реинфекции и длительной персистенции ВПЧ [17, 18].

Следует подчеркнуть, что специфических методов лечения ПВИ в мире не разработано, так же как и единого международного протокола ведения пациентов (исключение — ВПЧ-ассоциированные поражения шейки матки). Залог успешной диагностики и своевременного лечения — раннее выявление (скрининг) ВПЧ-обусловленных заболеваний и рациональный подход к ведению пациентов с применением научно обоснованных методов.

Литература

1. Профилактика рака шейки матки / Под ред. Г. Т. Сухих, В. Н. Прилепской. 2012.
2. Braaten K. P., Laufer M. R. Human Papillomavirus (HPV), HPV-Related Disease, and the HPV Vaccine // Reviews in obstetrics and gynecology. 2008. 1(1):2–10. Epub 2008.08.15. Hoots BE et al. Int. J. Cancer. 2009. 124:2375–2383.
3. IARC. IARC monographs on the evaluation of carcinogenic risks to humans. Human papillomaviruses. Vol. 90. Lyon, France: IARC, 2007.
4. Munoz N., Castellsague X., Berrington de Gonzalez, Gissmann L. HPV in the etiology of human cancer // Vaccine. 2006. 24(Suppl 3):S1–S10.
5. De Sanjose S., Quint W. G., Alemany L. et al. Human papillomavirus genotype attribution in invasive cervical cancer: a retrospective cross-sectional worldwide study // Lancet Oncol. 2010. 11:1048.
6. Modis Y., Trus B. L., Harrison S. C. Atomic model of the papillomavirus capsid // EMBO Journal. 2002. 21(18):4754–4762.
7. A Beginner's Manual. Lyon, France: International Agency for Research on Cancer, 2003.
8. Назарова Н. М., Бурменская О. В., Суламанидзе Л. А., Прилепская В. Н., Павлович С. В., Трофимов Д. Ю. Распространенность типов вируса папилломы человека аногенитальной области у пациенток с ВПЧ-ассоциированными заболеваниями шейки матки // Акушерство и гинекология. 2015. 12:89–96.
9. Centers for Disease Control and Prevention. STD trends in the United States: 2010 national data for gonorrhea, chlamydia, and syphilis. http://www.cdc.gov/std/stats10/trends.htm. Accessed October 24, 2012.
10. Shiffman M., Kjaer S. K. Chapter 2: natural history of anogenital human papillomavirus infection and neoplasia // Vaccine. 2008. 26(Suppl. 10):K1–K16.
11. Прилепская В. Н., Заболевания шейки матки и генитальные инфекции. М.: ГЭОТАР-Медиа, 2016. 384 с.
12. Bruni L., Barrionuevo-Rosas L., Albero G., Aldea M., Serrano B., Valencia S. et al. ICO Information Centre on HPV and Cancer (HPV Information Centre). Human Papillomavirus and Related Diseases in the World // Summary Report. 2016. 02.25.
13. Суламанидзе Л. А., Назарова Н. М., Прилепская В. Н., Бурменская О. В., Демура Т. А., Гордеев С. С., Чупрынин В. Д., Трофимов Д. Ю. // Гинекология. 2016. № 1. С. 45–48.
14. Chen H. C. et al. JNCI. 2011.103:1387–1396.
15. Efficacy of HPV-based screening for prevention of invasive cervical cancer: follow-up of four European randomised controlled trials // The Lancet. Volume 383. Issue 9916. 8 February 2014. P. 524–532.
16. Saslow D., Solomon D., Lawson H. W. et al. ACS-ASCCP-ASCP Cervical Cancer Guidelines Committee. American Cancer Society, American Society for Colposcopy and Cervical Pathology, and American Society for Clinical Pathology screening guidelines for the prevention and early detection of cervical cancer // CA Cancer J. Clin. 2012 May. Vol. 62. No 3. P. 147–172.
17. Мальцева Л. И., Фаррахова Л. Н. Возможности терапии ВПЧ-ассоциированного хронического цервицита у женщин // Акушерство и гинекология. 2017. № 6.
18. Довлетханова Э. Р., Прилепская В. Н., Абакарова П. Р., Межевитинова Е. А. Аллоферон в лечении ВПЧ-ассоциированных заболеваний // Акушерство и гинекология. 2014. № 6. С. 79–82.
19. Кацамбас А. Д., Лотти Т. М. Европейское руководство по лечению дерматологических болезней. МЕДпресс-информ, 2008. С. 727.
20. Кисина В. И., Воробьев П. А. Протоколы ведения больных. Инфекции, передаваемые половым путем. НЬЮДИАМЕД, 2011. С. 397–423.

Организаторы:

- Министерство здравоохранения Российской Федерации
- ФГБУ «НМИЦ АГП им. В.И. Кулакова» Минздрава России
- Российское общество акушеров-гинекологов
- Лига акушерок России
- Конгресс-оператор «МЕДИ Экспо»

Контактная информация

Участие в научной программе
Баранов Игорь Иванович
Тел.: +7 (495) 438-94-92
+7 (495) 438-77-44
E-mail: i_baranov@oparina4.ru

Участие в выставке
Ранская Светлана
Тел.: +7 (495) 721-88-66 (108)
Моб.: +7 (926) 610-23-74
E-mail: svetlana@mediexpo.ru

Регистрация участников
Сизова Мария
Тел.: +7 (495) 721-88-66 (111)
Моб.: +7 (929) 646-51-66
E-mail: reg@mediexpo.ru

Бронирование гостиниц, авиа и ж/д билетов
Лазарева Елена
Тел.: +7 (495) 721-88-66 (119)
Моб.: +7 (926) 095-29-02
E-mail: lazareva@mediexpo.ru

МЕДИ Экспо

Конгресс-оператор «МЕДИ Экспо»
Тел.: +7 (495) 721-88-66
E-mail: expo@mediexpo.ru
Сайт: www.mediexpo.ru

РЕКЛАМА

СОВРЕМЕННЫЕ ВОЗМОЖНОСТИ РАННЕЙ ДИАГНОСТИКИ ПЛОСКОКЛЕТОЧНЫХ ИНТРАЭПИТЕЛИАЛЬНЫХ НЕОПЛАЗИЙ ШЕЙКИ МАТКИ

По данным мировой статистики, рак шейки матки (РШМ) занимает третье место среди новообразований органов репродуктивной системы, уступая раку молочной железы и раку эндометрия. Неуклонный рост цервикальной онкопатологии, неблагоприятная тенденция к «омоложению» заболевания диктуют необходимость разработки и внедрения современных методов диагностики ВПЧ-ассоциированных заболеваний шейки матки

В последние годы рак шейки матки значительно «помолодел»: встречается в 1,9 раза чаще в возрасте от 15 до 24 лет и в 7,4 раза чаще в возрасте от 25 до 34 лет. Вместе с тем у сексуально активных молодых женщин высокая частота инфицирования ВПЧ сопровождается последующей его элиминацией в 60–90% случаев на протяжении первых трех лет [1]. Между первым инфицированием ВПЧ и развитием инвазивного рака шейки матки проходят десятилетия, и РШМ предшествуют цервикальные интраэпителиальные неоплазии (CIN) различной степени тяжести. По данным ВОЗ, ежегодно в России регистрируется 15 342 случая РШМ, из них 7371 заканчивается летальным исходом [2]. Следует отметить, что не у всех женщин, инфицированных ВПЧ, развивается РШМ, однако в биоптатах больных раком шейки матки в 99,7% случаев выявляются различные типы ВПЧ, более 70% случаев рака шейки матки вызваны 16 и 18 типами ВПЧ [3]. Для диагностики CIN в настоящее время в клинической практике используют различные методы:

/ цитологический метод: традиционная или жидкостная цитология;
/ ВПЧ-тестирование: генотипирование, определение вирусной нагрузки;
/ расширенная кольпоскопия;
/ исследование сопутствующей генитальной инфекции;
/ гистологическая верификация диагноза.

В случаях расхождения в результатах цитологического и морфологического исследований, ВПЧ-тестирования, кольпоскопии проводится определение молекулярно-генетических маркеров (ki67, p16INK4a, метилирование генов-супрессоров опухолевого роста (WIF1, PAX1 и др.), miRNA и др.).



Байрамова Гюльдана Рауфовна

д. м. н., заведующий по клинической работе научно-поликлинического отделения ФГБУ НМИЦАГиП им. В. И. Кулакова

ЦИТОЛОГИЧЕСКОЕ ИССЛЕДОВАНИЕ

В настоящее время один из основных методов диагностики плоскоклеточных интраэпителиальных неоплазий шейки матки — цитологический метод исследования (PAP-тест или жидкостная цитология). При высокой специфичности (63,2–99,4 %) он обладает низкой чувствительностью (23,5–76%), а результаты исследования в значительной степени зависят от количества, качества полученного материала и квалификации цитолога. Преимущества метода жидкостной цитологии: высокая специфичность, компьютеризированная система исследования, качество хранения и транспортировки материала, оптимизация рабочего времени цитолога при просмотре препаратов, возможность длительного хранения полученного материала. Один и тот же образец, взятый для жидкостной цитологии (ЖЦ), может быть использован для детекции ВПЧ высокого онкогенного риска и определения иммуноцитохимическим (ИЦХ) методом онкомаркеров CIN [4, 5].

В 1989 году рабочей группой Национального института рака в г. Бетесда (Мэриленд, США) была предложена двухстадийная система оценки результатов цитологического исследования, терминология которого основана на степени тяжести плоскоклеточного интраэпителиального поражения (sqamosus intraepitelium lesion — SIL). Низкая степень плоскоклеточных интраэпителиальных поражений (LSIL) включает в себя койлоцитоз и CIN I, в то время как высокая степень плоскоклеточных интраэпителиальных поражений (HSIL) — истинный предрак — включает CIN II, CIN III и carcinoma in situ (CIS) [6]. Проведение цитологического скрининга позволяет значительно снизить заболеваемость CIN и РШМ [7].

Амирханян Армине Самвеловна

аспирант научно-поликлинического отделения ФГБУ НМИЦАГиП им. В. И. Кулакова

ТЕСТИРОВАНИЕ НА ВИРУС ПАПИЛЛОМЫ ЧЕЛОВЕКА

Для выявления предрака и рака шейки матки наряду с цитологическим исследованием с недавнего времени лидирующую позицию занимает тестирование на ДНК ВПЧ. В ряде систематических обзоров и мета-анализов было показано, что тест на ВПЧ обладает гораздо более высокой чувствительностью для выявления HSIL, чем цитологическое исследование [8, 9, 10]. На основании этих данных международными экспертными организациями и ВОЗ были сформулированы следующие рекомендации по применению ВПЧ-теста в скрининге РШМ [11]:

/ в первичном скрининге у женщин старше 30 лет в сочетании с цитологическим исследованием или в качестве самостоятельного теста (особенно в тех странах, где плохо организованы программы цитологического скрининга);
/ при ведении пациенток с неопределенными результатами цитологического исследования (ASC-US — атипические клетки плоского эпителия неясного значения, ASC-H — атипические клетки плоского эпителия, не позволяющие исключить HSIL);
/ для мониторинга терапии плоскоклеточных интраэпителиальных поражений высокой степени (HSIL).

Отрицательный результат ВПЧ-тестирования позволяет существенно увеличить интервал скрининга для женщин, у которых ВПЧ не выявлен (5 лет и более). Поскольку обнаружение ВПЧ у женщин моложе 25 лет чаще всего обусловлено транзиторной инфекцией, в данной возрастной группе ВПЧ-тест не используется, в то время как среди женщин старше 25–30 лет вероятность спонтанной элиминации ВПЧ гораздо ниже, следовательно, возрастает прогностическая ценность ВПЧ-тестирования. В ряде исследований показано, что ВПЧ-тест обладает высокой прогностической ценностью: отрицательный тест на ВПЧ позволяет исключить HSIL в 99,7% случаев [12]. В последние годы для выявления ВПЧ используются различные тест-системы: полимеразная цепная реакция в режиме реального времени, Cobas 4800, Digen-тест, FISH-метод (определение ДНК вируса), определение онкобелка E6, E7 и др.

В настоящее время наиболее широко распространенный метод тестирования ВПЧ — полимеразная цепная реакция в режиме реального времени, который позволяет выявить геном высокоонкогенных типов ВПЧ с определением вирусной нагрузки. Метод качественного анализа ВПЧ — *Digene Hybrid Capture II* определяет 13 наиболее онкогенных типов ВПЧ (16, 18, 31, 33, 35, 39, 45, 51, 52, 56, 58, 59, 68).

ВПЧ-тестирование и мониторинг ВПЧ-инфицированных женщин

наряду с проведением цитологического исследования позволяют прогнозировать развития CIN. В исследовании Asciutto K. C. и соавт. (2016) показано, что практически во всех случаях аденокарциномы шейки матки в эпителии обнаруживаются онкогенные типы ВПЧ, главным образом 16, 18 и 45, следовательно, при подозрении на аденокарциному шейки матки, более редкую, но агрессивную опухоль, необходимо выполнять тестирование на ВПЧ [13].

КОЛЬПОСКОПИЯ

Расширенная кольпоскопия позволяет оценить состояние эпителия шейки матки, влагалища и вульвы, зону стыка эпителиев, выявить поражения, дифференцировать доброкачественные изменения от злокачественных, определить наиболее измененные участки, рекомендуемые к проведению прицельной биопсии. Кольпоскопия как самостоятельный метод диагностики патологии шейки матки является неспецифическим и субъективным методом, однако проведение обследования пациенток с патологией шейки матки без использования кольпоскопии в настоящее время не представляется возможным. Для кольпоскопической оценки изменений эпителия шейки матки применяется международная кольпоскопическая терминология, одобренная на 14-м Всемирном конгрессе IFCPC (Рио-де-Жанейро, 2011), в которой определены общие положения, варианты нормальной и аномальной (ацетобелый эпителий, мозаика, пунктация) кольпоскопической картины [14].

Важно отметить, что выполнение прицельной биопсии/эксцизии шейки матки необходимо проводить под контролем кольпоскопического исследования с наиболее измененных участков эпителия шейки матки [15].

Для диагностики CIN в современную клиническую практику внедрен метод динамической системы спектральной визуализации (DySIS) — как самостоятельный метод, так и в сочетании с расширенной кольпоскопией. Проведение расширенной кольпоскопии в сочетании с DySIS повышает чувствительность при диагностике плоскоклеточных интраэпителиальных поражений шейки матки по сравнению с применением каждого метода в отдельности. Возможность проведения прицельной биопсии с наиболее подозрительных участков шейки матки для последующей гистологической верификации диагноза является преимуществом данного метода [16].

ГЕНИТАЛЬНЫЕ ИНФЕКЦИИ

Определенное место в обследовании больных с патологией шейки матки занимает своевременное выявление и лечение генитальных инфекций. В настоящее время продолжается активное изучение роли других инфекционных агентов в канцерогенезе шейки матки. Показано, что ВПЧ-инфекция высокоонкогенных типов — один из значимых, но недостаточных факторов развития предрака и рака шейки матки. В последние годы появляются новые данные о роли микрофлоры влагалища в персистенции ВПЧ и в последующем развитии рака шейки матки. Исследования по изучению микрофлоры влагалища и наличию ВПЧ-инфекции методом секвенирования нового поколения выявили у ВПЧ-позитивных женщин более выраженное разнообразие патогенной и условно-патогенной микрофлоры влагалища в отличие от ВПЧ-негативных женщин [17]. В исследованиях Paola M. et al. (2017) показано, что более тяжелые поражения шейки матки чаще протекают на фоне бактериального вагиноза (БВ). Так, персистенция ВПЧ-инфекции у 43% женщин ассоциирована с БВ с преобладанием *Gardnerella, Prevotella, Megasphaera, Atopobium vaginae* [18]. Предполагается, что БВ является фактором риска персистенции ВПЧ-инфекции и *Atopobium vaginae* — в качестве микробного маркера вирусной персистенции. Следует отметить, что при цервицитах и вульвовагинитах в цитологических мазках могут наблюдаться реактивные изменения клеток плоского эпителия, которые ошибочно можно принять за ASCUS (атипические клетки неясного значения) или CIN I. Отмечаются клетки с увеличением ядерно-цитоплазматического соотношения, что может быть расценено как признак дискариоза (атипии). Однако данные изменения плоских клеток могут развиваться вследствие реакции на воспаление. При воспалении кольпоскопически могут выявляться сосуды, ошибочно принятые за атипические (извитые, колбасовидные, в виде шпилек или запятых). Комбинированный препарат для местного применения Эльжина — один из широко используемых в повседневной практике в лечении цервицитов и вульвовагинитов. В его состав входят: орнидазол 500 мг, неомицина сульфат 65 000 ЕД, эконазола нитрат 100 мг, преднизолон 3 мг. Орнидазол — противопротозойное средство с противомикробным действием, эффективен в отношении *Trichomonas vaginalis, Entamoeba hystolitica, Giardia lamblia*, а также некоторых облигатно-анаэробных микроорганизмов, таких как *Bacteroides spp.* и *Clostridium spp., Fusobacterium spp, Peptostreptococcus spp*. Неомицина сульфат — антибиотик широкого спектра действия из группы аминогликозидов, который обладает активностью против грамположительных и грамотрицательных аэробных микроорганизмов. Он практически не всасывается через слизистые оболочки влагалища. Входящий в состав препарата Эльжина противогрибковый компонент эконазола нитрат воздействует на дрожжевые грибы рода *Candida*, и механизм действия заключается в подавлении синтеза эргостерола клеточной мембраны грибов. Препарат обладает фунгицидным и бактерицидным действием. Преднизолон (дегидрированный аналог гидрокортизона) оказывает противовоспалительное, противоаллергическое и противозудное действие, способствует быстрому уменьшению зуда и жжения. Препарат вводят глубоко во влагалище на ночь в течение 6 или 9 дней в зависимости от выраженности воспалительного процесса. Необходимое условие — смачивание вагинальных таблеток в кипяченой воде и глубокое введение препарата во влагалище.

Результаты исследования ряда авторов свидетельствуют о высокой эффективности и безопасности применения препарата Эльжина в лечении пациенток с бактериальным вагинозом и патологией шейки матки. На основании повторного обследования женщин с цервицитом и CIN после лечения препаратом Эльжина показано, что у 24% пациенток отмечалось снижение риска развития CIN [19, 20].

ГИСТОЛОГИЧЕСКАЯ ВЕРИФИКАЦИЯ ДИАГНОЗА

С целью окончательной верификации диагноза, определения рациональной тактики ведения больных и определения прогноза заболевания показано проведение прицельной биопсии шейки матки с наиболее измененных участков шейки матки под контролем кольпоскопии и/или выскабливание цервикального канала (по показаниям) для исключения предраковых изменений и злокачественной трансформации эндоцервикса. Различают следующие типы биопсии: прицельная и эксцизионная. К проведению биопсии шейки матки имеются определенные показания, такие как аномалии при цитологическом исследовании (LSIL, HSIL), выраженные изменения при расширенной кольпоскопии, аномальная кольпоскопическая картина при наличии высокоонкогенных типов ВПЧ, а также расхождение результатов цитологического исследования и расширенной кольпоскопии.

Для проведения прицельной биопсии или эксцизии шейки матки широко используется метод радиоволновой хирургии. Рекомендовано взятие нескольких образцов тканей с наиболее выраженными изменениями эпителия шейки матки. Биопсийный материал должен содержать поверхностный эпителий и подлежащую строму, глубина иссечения 6–8 мм. Преимущество эксцизии заключается в удалении всего патологического участка в пределах здоровой ткани с последующей гистологической верификацией диагноза. Конизация шейки матки — разновидность эксцизионных методов лечения при выявлении у пациенток HSIL. Таким образом, этот метод одновременно диагностический и лечебный [21].

ОПРЕДЕЛЕНИЕ МОЛЕКУЛЯРНО-ГЕНЕТИЧЕСКИХ МАРКЕРОВ CIN

Цитологический и кольпоскопический методы исследования позволяют диагностировать уже существующие патологические изменения шейки матки, в то время как необходим поиск прогностических маркеров, позволяющих прогнозировать развитие CIN и рака шейки матки. Необходимо отметить, что в 10–15% случаев диагностика CIN и CIS требует применения дополнительных современных методов исследования — иммуногистохимического (ИГХ) и иммуноцитохимического (ИЦХ).

Один из перспективных методов диагностики CIN и рака шейки матки — определение экспрессии молекулярно-генетических маркеров пролиферации p16INK4a и ki67, позволяющих верифицировать диагноз при неоднозначных результатах цитологического исследования, ВПЧ-тестирования и/или гистологического исследования. Метод позволяет определить наличие вирусных белков в клетке и степень нарушений клеточной регуляции в ответ на персистенцию в ней вируса. Выявление атипичных клеток плоского эпителия шейки матки, экспрессирующих одновременно p16INK4a и маркер пролиферации ki67, указывает на индуцированное нарушение клеточного цикла и позволяет более точно диагностировать плоскоклеточное интраэпителиальное поражение высокой степени. Позитивная реакция на p16INK4a и ki67 требует индивидуального подхода к тактике ведения пациенток, а в ряде случаев — использования деструктивных методов лечения.

Изучение генов метилирования — один из современных способов прогнозирования течения CIN и рака шейки матки. Значимую роль в развитии опухолевого роста имеют эпигенетические нарушения, такие как инактивация генов-супрессоров опухолевого роста [22]. Одним из важных эпигенетических маркеров прогнозирования неопластических процессов шейки матки является фактор WIF-1. В злокачественных опухолях он находится в неактивном состоянии. Восстановление экспрессии WIF-1 в опухолевых клетках приводит к выраженной опухолевой супрессии, снижению инвазивного и метастатического потенциала на фоне понижения экспрессии маркеров опухолевых стволовых клеток. При этом основные механизмы инактивации фактора WIF-1 — промоторное ДНК-метилирование и эпигенетическое выключение кодирующего его гена на ранних этапах онкогенеза. Статус метилирования гена, кодирующего фактор

Своевременная и ранняя диагностика ведения пациенток с CIN требует междисциплинарного подхода

WIF-1, — достоверный диагностический и прогностический онкомаркер в процессе лечения [23].

В настоящее время изучается диагностическая значимость экспрессии микроРНК (miR 92a, 22, 25) в диагностике CIN и рака шейки матки. Важную роль в процессе клеточной пролиферации, дифференцировки клеток, апоптоза, миграции, ангиогенеза, а также онкогенеза играют микроRNA, которые представляют собой класс малых некодирующих РНК, принимающих участие в транскрипционной и посттранскрипционной регуляции экспрессии генов. Так, miR-25 — проонкоген, активирующий инвазию и миграцию раковых клеток; miR-22 — онкосупрессор (противоонкоген), ингибирующий рост клеток и метастазирование; miR-92a — проонкоген, повышающий жизнеспособность и инвазию раковых клеток в шейке матки путем ингибирования гена Dikkopf-related protein3. Повышение уровня экспрессии miR-92a и снижение уровня экспрессии miR-22 — достоверный диагностический и прогностический маркер плоскоклеточных интраэпителиальных поражений шейки матки [23].

ЗАКЛЮЧЕНИЕ

Таким образом, своевременная и ранняя диагностика ведения пациенток с CIN требует междисциплинарного подхода. Наряду с традиционными методами исследования внедрение в клиническую практику молекулярно-генетических, эпигенетических методов обследования, а также тесное взаимодействие клинициста, цитолога, морфолога, молекулярного биолога позволит выработать тактику ведения пациента в каждом конкретном случае.

Литература

1. Howlader N., Noone A. M., Krapcho M., Garshell J. et al. Technical Notes to the SEER Cancer Statistics Review, 1975–2012. Bethesda (MD): National Cancer Institute, 2015.
2. Huh W. K., Ault K. A., Chelmow D., Davey D. D. et al. Obstet. Gynecol. 2015. Vol. 125. No 2. P. 330–337.
3. WHO/ICO Information Centre on HPV and Cancer. Russian Federation: Human Papillomavirus and Related Cancers, Fact Sheet 2016 (2016.12.15). http://www.hpvcentre.net.
4. Keam S. J., Harper D. M. Human papillomavirus tupes 16 and 18 vaccine / Drugs. 2008. 68(3):359–372.
5. Роговская С. И., Бебнева Т. Н., Некрасов П. И., Полонская Н. Ю. Эффективность терапии заболеваний гениталий при сочетании папилломавирусной и герпетической инфекции // Акушерство и гинекология. 2012. № 2–4. С. 1–9.
6. Сухих Г. Т., Прилепская В. Н. Профилактика рака шейки матки. Руководство для врачей. М.: МЕДпресс-инфо, 2012. 190 с.
7. Wilbur D. C., Nayar R. Bethesda 2014: improving on a paradigm shift // Cytopathology. 2015 Dec. 26(6):339–42.
8. Краснопольский В. И., Логутова Л. С., Зароченцева Н. В., Джаджихия Л. К. Цервикальные интраэпителиальные неоплазии (диагностика, лечение, профилактика). Учебное пособие. М.: Политехника-Сервис, 2015. 71 с.
9. Rocha S., Schaefer G., EdelweissI. A. Cervical cytological screening // Diagn Cytopathol. 2015 Oct. 43(10):802–809.
10. Savone D., Carrone A., Riganelli L. Management of HPV-related cervical disease: role of p16INK4a immunochemistry // Tumori. 2016 Oct 13. 102(5):450–458.
11. Li Z. M., Zeng L. Q., Peng X. H. et al. Analysis of clinical and pathological characteristics of high-risk HPV-negative carcinoma of the uterine cervix // Zhonghua Fu Chan Ke Za Zhi 2016 Sep 25. 51(9):683–687.
12. Schiffman M., Vaughan L. M., Raine-Bennett T. R. A study of HPV typing for the management of HPV-positive ASC-US cervical cytologic results // Gynecol. Oncol. 2015 Sep. 138(3):573–578.
13. Blatt A. J., Kennedy R., Luff R. D. Comparison of cervical cancer screening results among 256,648 women in multiple clinical practices // Cancer Cytopathol. 2015 May. 123(5):282–288.
14. Asciutto K. C., Henic E., Darlin L. Follow up with HPV test and cytology as test of cure, 6 months after conization, is reliable // Acta Obstet Gynecol. Scand. 2016 Nov. 95(11):1251–1257.
15. Роговская С. И., Бебнева Т. Н. Доброкачественные заболевания шейки матки. Шейка матки, влагалище, вульва. Руководство для практикующих врачей. 2016. 460–515.
16. Shiraz A., Majmudar T. Colposcopy and cervical intraepithelial neoplasia // Obstetrics, Gynaecology and Reproductive Medcine. 2017.
17. Louwers J. A, Zaal A., Kocken N. et al. The performance of Dynamic Spectral Imaging colposcopy depends on indication for referrals // Gynecologic Oncology. 2015. 139:452–457.
18. Kyrgiou M. Vaginal microbiome: its effect on cervical precancer and treatment. http://dx.doi.org10.1016/j.trsl.2016.07.004
19. Di Paola M., Sani C., Clemente A. M. et.al. Characterization of cervico-vaginal microbiota in women developing persistent high-risk Human Papillomavirus infection // Sci Rep. 2017 Aug 31. 7(1):10200.
20. Кузьмицкая Е. В., Быковская Т. Ю., Доброрезова Ю. В., Шаркунов Н. П., Сазонова В. А. Возможности использования комбинированного препарата местного действия для лечения вагинита с целью снижения риска развития патологии шейки матки на этапе постскрининговых мероприятий // РМЖ. № 26 от 01.12.2017. С. 1931–1934.
21. Доброхотова Ю. Э., Ильина И. Ю. Лечение инфекционных заболеваний влагалища // РМЖ. № 15 от 31.08.2017. С. 1108–1110.
22. Гинекология: национальное руководство / Под ред. Г. М. Савельевой, Г. Т. Сухих, В. Н. Серова, В. Е. Радзинского, И. Б. Манухина. М.: ГЭОТАР-Медиа, 2017. 1008 с.
23. Байрамова Г. Р., Файзуллин Л. З., Королькова А. И., Полозников А. А., Киселев В. И. Скрининг рака шейки матки: что нового в мировой практике. http://dx.doi.org/10.18565/aig.2016.7.17-21.
24. Прилепская В. Н., Байрамова Г. Р., Коган Е. А., Чернова В. Ф., Окушко А. Н. Новые возможности ранней диагностики и профилактики ВПЧ-ассоциированных поражений шейки матки // Медицинский совет. 2015. XX:72–74.

Эльжина®

НОВОЕ СЛОВО В ЛЕЧЕНИИ ВАГИНАЛЬНЫХ ИНФЕКЦИЙ

- Эльжина® – уникальная* комбинация активных веществ: эконазола, неомицина, орнидазола и преднизолона
- Эльжина® – препарат для местного применения в гинекологии с антибактериальным, противогрибковым и противовоспалительным действием
- Эльжина® – вагинальные таблетки для лечения бактериальных вагинитов, вульвовагинитов, вызванных грибами рода Candida, и вагинитов, вызванных смешанной инфекцией

Премия Правительства Российской Федерации в области качества
ЛАУРЕАТ 2017

GMP GOOD MANUFACTURING PRACTICE

Производитель: АО «ВЕРТЕКС»,
199106, Россия, Санкт-Петербург, В.О., 24-я линия, д. 27А.
Горячая линия: 8-800-2000-305 (звонок по России бесплатный).
Информация о рецептурном лекарственном препарате для специалистов здравоохранения.

*По данным ГРЛС, является единственным зарегистрированным лекарственным средством с комбинацией неомицин + орнидазол + эконазол + преднизолон.

ВЕРТЕКС ФАРМАЦЕВТИЧЕСКАЯ КОМПАНИЯ

Реклама.

ВПЧ-АССОЦИИРОВАННЫЕ АНОГЕНИТАЛЬНЫЕ КОНДИЛОМЫ: ЭТИОПАТОГЕНЕТИЧЕСКИЕ И КЛИНИЧЕСКИЕ АСПЕКТЫ ДИАГНОСТИКИ, ЛЕЧЕНИЯ И ПРОФИЛАКТИКИ

Н. М. Назарова, К. И. Гусаков, В. Н. Прилепская, Д. Ю. Трофимов, В. Е. Франкевич

ФГБУ НМИЦАГиП им. В. И. Кулакова

Ключевые слова: вирус папилломы человека, аногенитальные бородавки, экзофитные кондиломы, вакцина против ВПЧ

Несмотря на то что аногенитальные кондиломы расценивают как доброкачественное заболевание и их диагностика не вызывает трудностей, однако у клинициста должна присутствовать онкологическая настороженность в отношении рецидивирующего и длительно протекающего процесса.

Инфицирование ВПЧ характерно преимущественно для молодых, сексуально активных женщин [1, 2]. В настоящее время известно около 200 типов ВПЧ; из них полностью секвенировано более 150 типов, которые способны вызывать пролиферативные процессы в организме человека [3, 4, 5]. ВПЧ 6 и 11 типов ответственны за развитие почти 95% случаев аногенитальных кондилом, однако в 20–50% случаев заболевания присутствуют несколько типов ВПЧ — низкоонкогенные или высокоонкогенные [1]. Заболеваемость аногенитальными кондиломами составляет от 160 до 289 случаев на 100 000 населения. Самый высокий пик заболеваемости у женщин регистрируется в возрастной группе до 24 лет, у мужчин — в возрасте 25–29 лет. Медиана развития аногенитальных кондилом от момента инфицирования ВПЧ 6, 11 типов составляет: у мужчин — 6,1 месяца, у женщин — 2,9 месяца [2, 6].

В настоящее время среди исследователей существует мнение, что для развития папилломавирусной инфекции (ПВИ) вирусу необходимо внедриться не просто в базальный слой эпителия кожи или слизистой оболочки, а в плюрипотентную стволовую клетку. Как правило, ПВИ протекает годами, в то же время постоянно происходит обновление эпителия путем пролиферации стволовых клеток или подобных клеток в базальном слое. Они продуцируют клетки со способностью к делению и ограниченной пролиферацией, которые постепенно перемещаются к поверхности эпителия и в конечном итоге превращаются в чешуйки. Продолжительность данного процесса гораздо короче, чем жизненного цикла ВПЧ. Основываясь на этом, ученые пришли к выводу, что ВПЧ внедряется в базальные клетки со свойствами стволовых клеток или, в случае с ВПЧ высокого он-

когенного риска, такие свойства прививаются другим клеткам, в которые он внедряется. При поражении шейки матки «мишенью» ВПЧ являются резервные клетки эпителия шейки матки.

ВПЧ высокого риска присущи свойства, которые не встречаются у низкоонкогенных типов ВПЧ. Это связано главным образом с функционированием продуктов генов E5, E6, E7 и особенностями регуляции их экспрессии. Отличительное свойство белков E6 ВПЧ высокого риска — наличие С-концевого PDZ-связывающего домена [7, 8, 9, 10, 11], а также способность связывать и инактивировать клеточный белок p53 [12, 13, 14]. Кроме того, ВПЧ высокого риска экспрессируют белки E6 и E7 с одного и того же промотора [15, 16]. В отличие от ВПЧ высокого риска низкоонкогенные типы ВПЧ характеризуются наличием отдельных промоторов, регулирующих экспрессию белков E6 и E7. В биоптированных тканях экзофитных и плоских кондилом чаще выявляются эписомальные формы ДНК ВПЧ. В стадии активной репродукции вируса экспрессия генов E6 и E7 регулируется репрессором их транскрипции — продуктом гена E2. Именно поэтому, пока вирус находится в эписомальной форме, в инфицированных тканях наблюдаются доброкачественные процессы. После встраивания вируса в геном клетки происходит утрата гена E2, из-за которого в эпителиальных клетках наблюдается сверхэкспрессия генов E6 и E7, что считается одним из ключевых моментов в развитии малигнизации [17].

Экзофитные аногенитальные кондиломы — проявление клинической формы папилломавирусной инфекции. Плоские кондиломы шейки матки относятся к субклинической форме ВПЧ-инфекции — они невидимы невооруженным глазом, часто бессимптомны, выявляются только при цитологическом/гистологическом исследовании. Кондиломы вызываются ВПЧ низкого онкогенного риска — в 93% случаев 6 и 11 типами [18, 19, 20], а также нередко 40, 42, 43, 44, 54, 55, 59, 61, 72, 81 типами. В 65–70% случаев экзофитные кондиломы выявляются одновременно у обоих половых партнеров [5]. Клеточный иммунитет, оказывая блокирующее воздействие на персистенцию вируса, в 30–40% случаев способствует спонтанному регрессу кондилом, который может произойти через 6–8 месяцев от момента заражения [6].

По данным мета-анализа 43 исследований (5247 человек с остроконечными кондиломами и 436 человек — группа контроля), ВПЧ выявлялся у 84,2% пациентов с остроконечными кондиломами и у 4,6% — в группе контроля. Частота встречаемости низкоонкогенных типов ВПЧ при остроконечных кондиломах составила: 6 тип — 54,9%, 11 тип — 41,1%, 40 тип — 2,7%, 42 тип — 2%. Таким образом, в 96% всех случаев причиной возникновения остроконечных кондилом являются ВПЧ 6 и 11 типов [21].

Результаты проведенного исследования в Национальном медицинском исследовательском центре акушерства, гинекологии и перинатологии им. В. И. Кулакова показали, что у пациенток с аногенитальными кондиломами встречаемость ВПЧ в эпителии шейке матки и анальной области практически одинаковая (42,8 и 40% соответственно). У пациенток с морфологически верифицированным диагнозом CIN различной степени тяжести выявлены сопутствующие ВПЧ-ассоциированные заболевания анальной области, которые остаются вне поля зрения как проктолога, так и гинеколога.

Так, интраанальные кондиломы встречались у 56% пациенток с CIN и 42% без CIN. Наличие остроконечных кондилом аногенитальной области обычно связывают с низкоонкогенными типами ВПЧ группы A10. Обращала на себя внимание сопутствующая инфекция другими высокоонкогенными типами ВПЧ (39, 31, 58 типы). Учитывая высокую частоту встречаемости остроконечных кондилом анальной области в обеих группах, авторы предполагают, что низкоонкогенные типы ВПЧ обладают более высокой тропностью к эпителию анальной области. Таким образом, высокая частота рецидивирования остроконечных кондилом вульвы, влагалища, шейки матки, перианальной области может быть связана с недиагностированными интраанальными кондиломами и ВПЧ-инфекцией анальной области. Результаты исследования подчеркивают важность проведения аноскопии с высоким разрешением (HRA) всем пациенткам с гистологически верифицированным диагнозом CIN [22].

Экзофитные кондиломы условно делятся на остроконечные, папиллярные, папуловидные и кератотические.

К эндофитным кондиломам относится плоская кондилома шейки матки. Гистологически плоская кондилома шейки матки представляет собой участок влагалищной части шейки матки, покрытый многослойным плоским или метапластическим эпителием с паракератозом, дискератозом и акантозом. Достаточно часто плоская кондилома шейки матки встречается в сочетании с легкой дисплазией (LSIL), реже — с дисплазией более тяжелой степени (HSIL) [4].

Вестибулярный папилломатоз — это наличие в области преддверия влагалища мелких симметричных остроконечных кондилом, вызванных ВПЧ, и микропапиллом (псевдокондилом) [23, 24]. В большинстве случаев вестибулярный папилломатоз протекает бессимптомно, его обнаруживают случайно, хотя иногда пациентки предъявляют неспецифические жалобы (бели, жжение и дискомфорт в области вульвы, диспареуния). Нередко вестибулярный папилломатоз выявляют у женщин, длительно принимающих комбинированные оральные контрацептивы. При кольпоскопии выявляются симметричные диффузные выросты эпителия в области входа во влагалище. Отличия вестибулярного папилломатоза от типичных остроконечных кондилом заключаются в том, что последние обычно располагаются группами и несимметрично. Пациентки с вестибулярным папилломатозом не нуждаются в деструктивном лечении, им показано наблюдение, так как излишняя терапия часто сопровождается осложнениями в виде дистрофических заболеваний вульвы.

У клинициста всегда должна присутствовать онкологическая настороженность, особенно в отношении диффузного, длительно и атипически протекающего кондиломатоза [26, 27]. В таких случаях оправдано применение эксцизионных методов лечения, так как требуется обязательная гистологическая верификация патологических образований [28]. В литературе встречается описание кондиломатозной формы плоскоклеточного рака шейки матки у женщин репродуктивного возраста с кольпоскопическим заключением «остроконечные кондиломы шейки матки» и цитологическим — LSIL и наличием ВПЧ 6 типа (высокоонкогенные типы ВПЧ не были обнаружены) [29].

Диагностика аногенитальных кондилом основывается на визуальной оценке при осмотре и проведении расширенной кольпо-, вульво-, вагино- и аноскопии с высоким разрешением. По показаниям назначаются консультации смежных специалистов: дерматолога (при подозрении на кожное заболевание, не ассоциированное с ВПЧ), уролога (при внутриуретральной локализации процесса), проктолога (при наличии обширного поражения в анальной области), иммунолога (при наличии иммунодефицитных состояний и частом рецидивировании заболевания) [30, 31].

Показания для проведения биопсии экзофитной кондиломы включают: пигментированные образования, атипичные и/или рецидивирующие кондиломы, ухудшение клинической картины при лечении, трудности диагностики, изъязвления, некроз.

К традиционным методам лечения экзофитных кондилом относятся крио-, электро-, радио- и лазерная деструкция, аргоноплазменная абляция, обработка очагов поражения химическими и цитотоксическими лекарственными препаратами, вызывающими цитолиз и некроз пораженной ткани [32, 33, 34, 35]. Как и любые манипуляции, данные методы имеют свои недостатки — местные реакции, высокую частоту рецидивов, необходимость многократного повторения процедур.

Одно из перспективных направлений профилактики аногенитального кондиломатоза — применение профилактической вакцинации против ВПЧ 6 и 11 типов, которые являются самыми частыми причинами возникновения аногенитальных кондилом [38]. Механизм защиты вакцины от ВПЧ отличается от механизма самоизлечения от ВПЧ. Все три зарегистрированные вакцины от ВПЧ профилактические, способствуют формированию антител к специфичным L1 белкам ВПЧ [39, 40]. Данные антитела блокируют внедрение вируса в базальный слой плоского эпителия (шейки матки, вагины, вульвы, пениса, уретры и анальной области).

ВПЧ обладает тропностью к эпителиальным тканям вне зависимости от их локализации и проникает в клетку через микроскопические порезы. Несмотря на то что аногенитальные кондиломы — доброкачественное заболевание и диагностика не вызывает трудностей, у клинициста всегда должна присутствовать онкологическая настороженность, особенно в отношении рецидивирующего и длительно протекающего процесса. Профилактическая вакцина от ВПЧ 6, 11, 16, 18 типов способствует формированию антител к специфичным L1 белкам ВПЧ. Данные антитела блокируют внедрение вируса в базальный слой плоского эпителия и способствуют снижению заболеваемости аногенитальными кондиломами среди женщин и мужчин.

Показания для проведения биопсии экзофитной кондиломы включают: пигментированные образования, атипичные и/или рецидивирующие кондиломы, ухудшение при лечении, трудности диагностики, изъязвления

Литература

1. Doorbar J., Quint W., Banks L., Bravo I. G., Stoler M., Broker T. R. et al. The biology and life-cycle of human papillomaviruses // Vaccine. 2012 Nov 20. 30(Suppl 5):F55–F70. doi: 10.1016/j.vaccine.2012.06.083.
2. Serour Y., Bendahmane M., Abbou Baker F., Medles M., Moueddene B., Kraiba R. HPV test by Hybrid Capture II for the diagnosis of HR-HPV persistent infection // Med. Mal. Infect. 2017. 47(7):484–489.
3. Luo Z. Y., Chen Q., Yang H., Lin M., Chen C. Y., Yang C. et. al. The Prevalence and Genotype of Human Papillomavirus from patients with Genital Warts in Eastern Guangdong Province // Asian Pac. J. Cancer Prev. 2015. 16(14):5675–5679.
4. Krueger Hans et al. HPV and Other Infectious Agents in Cancer. Oxford University Press, 2010. 540 p.
5. Trottier H., Franco E. L. The epidemiology of genital human papillomavirus infection // Vaccine. 2006. 24(Suppl 1):S1–S15.
6. Lacey C. J. N., Woodhall S. C., Wikstrom A., Ross J. European guideline for the management of anogenital warts // J. Eur. Acad. Dermatol. Venereol. 2013. 27(3):e263–e270.
7. Javier R. T. Cell polarity proteins: common targets for tumorigenic human viruses // Oncogene. 2008 Nov 24. 27(55):7031–7046.
8. Kranjec C., Banks L. A systematic analysis of human papillomavirus (HPV) E6 PDZ substrates identifies MAGI-1 as a major target of HPV type 16 (HPV-16) and HPV-18 whose loss accompanies disruption of tight junctions // J. Virol. 2011 Feb. 85(4):1757–1764.
9. Massimi P., Narayan N., Thomas M., Gammoh N., Strand S., Strand D. et al. Regulation of the hDlg/hScrib/Hugl-1 tumour suppressor complex // Exp. Cell. Res. 2008 Nov 1. 314(18):3306–3317.
10. Pim D. Bergant M., Boon S. S., Ganti K., Kranjec C., Massimi P. et al. Human papillomaviruses and the specificity of PDZ domain targeting // FEBS J. 2012 Oct. 279(19):3530–3537.
11. Thomas M., Dasgupta J., Zhang Y., Chen X., Banks L. Analysis of specificity determinants in the interactions of different HPV E6 proteins with their PDZ domain-containing substrates // Virology. 2008 Jul 5. 376(2):371–378.
12. Fu L., Van Doorslaer K., Chen Z., Ristriani T., Masson M., Travé G. et al. Degradation of p53 by human Alphapapillomavirus E6 proteins shows a stronger correlation with phylogeny than oncogenicity // PLoS One. 2010 Sep 17. 5(9).
13. Zanier K., ould M'hamed ould Sidi A., Boulade-Ladame C., Rybin V., Chappelle A., Atkinson A. et al. Solution structure analysis of the HPV16 E6 oncoprotein reveals a self-association mechanism required for E6-mediated degradation of p53 // Structure. 2012 Apr 4. 20(4):604–617.
14. Pim D., Banks L. Interaction of viral oncoproteins with cellular target molecules: infection with high-risk vs low-risk human papillomaviruses // APMIS. 2010 Jun. 118(6–7):471–493.
15. PaVE: Papillomavirus Episteme (accessed on 11 July 2015). http://pave.niaid.nih.
16. Zheng Z. M., Baker C. C. Papillomavirus genome structure, expression, and post-transcriptional regulation // Front Biosci. 2006 Sep 1. 11:2286–2302.
17. Сабдулаева Э. Х., Трофимов Д. Ю., Коган Е. А. и др. Новые технологии в диагностике папилломавирусной инфекции // Мать и Дитя в Кузбассе. 2011. Спецвыпуск № 1. С. 28–30.
18. Laura Alicia Fleider, Silvio Alejandro Tatti, Andrea Verónica Suzuki, Verónica Andrea Maldonado, Lilí Beatriz Díaz, Ignacio Javier Chiesa et. al. Human Papillomavirus Types Involved in External Genital Warts in a Group of Argentinian Women in Buenos Aires // Journal of Lower Genital Tract Disease. 2016. 20(4):365–366.
19. Wiley D. J., Douglas J., Beutner K., Cox T., Fife K., Moscicki A. B. et al. External genital warts: diagnosis, treatment, and prevention // Clin. Infect. Dis. 2002 Oct 15. 35(Suppl 2):S210–S224.
20. Jansen K. U., Shaw A. R. Human papillomavirus vaccines and prevention of cervical cancer // Annu Rev. Med. 2004. 55:319–331. Review.
21. Wang H., Qiao Y. L. Human papillomavirus type-distribution in condylomata acuminata of mainland China: a meta-analysis // Int. J. STD AIDS. 2008. 19(10):680–684.
22. Назарова Н. М., Бурменская О. В., Суламанидзе Л. А., Прилепская В. Н., Павлович С. В., Трофимов Д. Ю. Распространенность типов вируса папилломы человека аногенитальной области у пациенток с ВПЧ-ассоциированными заболеваниями шейки матки // Акушерство и гинекология. 2015. 12.
23. www.issvd.org
24. www.ragin-std.ru
25. Araújo P. S. R., Padilha C. E. G., Soares M. F. Buschke-Lowenstein tumor in a woman living with HIV/AIDS // Rev. Soc. Bras. Med. Trop. 2017. 50(4):577.
26. Campaner A. B., Cardoso F. A., Fernandes G. L., Veasey J. V. Verrucous carcinoma of the vulva: diagnosis and treatment // An Bras. Dermatol. 2017. 92(2):243–245.
27. Erman-Vlahovic M., Vlahovic J., Mrcela M., Hrgovic Z. Coexistence of Condylomata Acuminata with Warty Squamous Cell Carcinoma and Squamous Cell Carcinoma // Med. Arch. 2017. 71(1):72–75.
28. Koukoura O., Klados G., Strataki M., Daponte A. A rapidly growing vulvar condyloma acuminatum in a young patient // BMJ Case Rep. 2015.
29. Masuda M., Abiko K., Minamiguchi S., Murakami R., Baba T. and Konishi I. Case of rapidly progressing condylomatous squamous cell carcinoma of the uterine cervix associated with low-risk human papillomavirus type 6 // J. Obstet. Gynaecol. Res. 2017. doi:10.1111/jog.13553
30. Федеральные клинические рекомендации по ведению больных аногенитальными (венерическими) бородавками / Под ред. Перламутрова Ю. Н., Рахматулиной М. Р., Соколовского Е. В., Черновой Н. И. Москва, 2013.
31. Приказ Министерства здравоохранения РФ от 1 ноября 2012 г. № 572н «Об утверждении Порядка оказания медицинской помощи по профилю «акушерство и гинекология (за исключением использования вспомогательных репродуктивных технологий)»
32. Bertolotti A., Dupin N., Bouscarat F., Milpied B., Derancourt C. Cryotherapy to treat anogenital warts in nonimmunocompromised adults: Systematic review and meta-analysis // J. Am. Acad. Dermatol. 2017. 77(3):518–526.
33. Grillo-Ardila C. F., Angel-Müller E., Salazar-Díaz L. C., Gaitán H. G., Ruiz-Parra A. I., Lethaby A. Imiquimod for anogenital warts in non-immunocompromised adults // Cochrane Database Syst. Rev. 2014. (11):CD010389.
34. Sharma N., Sharma S., Singhal C. A Comparative Study of Liquid Nitrogen Cryotherapy as Monotherapy versus in Combination with Podophyllin in the Treatment of Condyloma Acuminata // J. Clin. Diagn. Res. 2017. 11(3):WC01–WC05.
35. Yang L. J., Zhu D. N., Dang Y. L., Zhao X. Treatment of condyloma acuminata in pregnant women with cryotherapy combined with proanthocyanidins: Outcome and safety // Exp. Ther. Med. 2016. 11(6):2391–2394.
36. Шварц Г. Я., Прилепская В. Н., Мынбаев О. А. Изопринозин в лечении папилломавирусной инфекции в гинекологической практике. М., 2011. 83 с.
37. Прилепская В. Н., Новикова Е. П., Суламанидзе Л. А., Мзарелуа Г. М. Папилломавирусная инфекция. Возможности лечения и профилактики с применением инозин пранобекса // Акушерство и гинекология. 2013. № 10.
38. Lacey C. J. N., Lowndes C. M., Shah K. V. Chapter 4: burden and management of non-cancerous HPV-related conditions: HPV-6/11 disease // Vaccine 2006. 24(Suppl 3): S335– S341.
39. Park I. U., Introcaso C., Dunne E. F. Human papillomavirus and genital warts: a review of the evidence for the 2015 Centers for Disease Control and Prevention Sexually Transmitted Diseases Treatment Guidelines // Clin. Infect. Dis. 2015. 61(Suppl 8):S849–S855.
40. Stanley M., Pinto L. A., Trimble C. Human papillomavirus vaccines: immune responses // Vaccine. 2012. 30(Suppl 5):F83–F87.

□

М. Н. Костава

ФГБУ НМИЦАГиП им. В. И. Кулакова

КОЛЬПОСКОПИЯ В РЕАЛЬНОЙ КЛИНИЧЕСКОЙ ПРАКТИКЕ

Современный протокол кольпоскопического исследования

Кольпоскопия — визуальный метод исследования состояния эпителия шейки матки с применением оптической системы и диагностических проб, с использованием 3% растворов уксуса и Люголя

Первый кольпоскоп был создан немецким врачом Хинзельманом в 1925 году. С того времени кольпоскопия как метод заметно обогатился. Развитие таких дисциплин, как гистология, физиология, наряду с достижениями в понимании онкогенеза постепенно привело к адекватности трактовки кольпоскопических данных с морфологическими изменениями эпителия шейки матки и таким образом повысило достоверность и диагностическую ценность кольпоскопии.

В 2011 году была принята третья, современная классификация кольпоскопических терминов. Она разрабатывалась около 7 лет самыми известными кольпоскопистами мира. Впервые появилась возможность не просто констатировать факт наличия изменений на шейке матки, но и обосновывать заключение о степени тяжести поражения эпителия. Кольпоскопическое заключение стало более конкретным и четким, позволяющим выбирать наиболее эффективную тактику ведения пациентов.

Современная классификация кольпоскопических терминов очень четко структурирована, что позволяет использовать ее как протокол кольпоскопического исследования. Она подразделяет состояния эпителия шейки матки на:

/ нормальные;
/ ненормальные с низкой и высокой степенью поражения;
/ подозрение на инвазию.

КОЛЬПОСКОПИЯ ПРОВОДИТСЯ ВО ВСЕМ МИРЕ ПО ЕДИНОМУ ПРОТОКОЛУ

Первая часть исследования — обзорный осмотр слизистой под увеличением после аккуратного удаления с поверхности экзоцервикса влагалищных выделений. Первое, на что требуется обратить внимание, — где располагаются стыки эпителиев, так как именно на стыках эпителиев развиваются как доброкачественные, так и предраковые и злокачественные процессы. Если стыки эпителиев не видны, кольпоскопия неудовлетворительная. Достоверность кольпоскопии в такой ситуации незначительна.

Очень важно, что в современной классификации выделены параметры нормальной кольпоскопической картины: эктопия — наличие цилиндрического эпителия на экзоцервиксе, многослойный, метаплазированный эпителии и ретенционные кисты. Децидуоз — вариант нормы для беременных женщин.

Новаторским является выделение групп со слабовыраженными и выраженными изменениями. Благодаря такому делению кольпоскопическое исследование позволяет оценить степень тяжести пораже-

ния эпителия и дать четкое заключение о его патологии. Правильная оценка поражения позволяет четко разработать тактику дальнейшего рационального ведения пациентки. В нашей стране при кольпоскопии наибольшее значение придавалось пробе Шиллера. Наличие йоднегативного эпителия считалось наиболее значимым признаком выраженной патологии эпителия шейки матки. Современное кольпоскопическое исследование особое внимание уделяет уксусной пробе. Именно по быстроте проявления ацетобелого эпителия (его плотности, яркости белого цвета эпителия) можно оценить степень тяжести поражения. Уксусная проба — основная и наиболее ценная проба при проведении кольпоскопии, она требует наибольшего внимания и качественной оценки. Проба Шиллера считается вспомогательной и неспецифичной. Ранее лейкоплакией признавался любой йоднегативный участок. В современной кольпоскопии лейкоплакией считается наличие кератоза на экзоцервиксе, что относится к неспецифическим изменениям эпителия. Эрозия истинная относится также к его неспецифическим изменениям. Эрозия является следствием травмы эпителия (механической, химической, на фоне хронического воспаления, выраженной атрофии эпителия, обусловленной гипоэстрогенией). Если фактор, провоцирующий травму эпителия нивелировать, эпителизация истинной эрозии наступит в течение 4–8 недель.

Подозрение на инвазию возникает прежде всего при выявлении атипичных сосудов. Оценку сосудов лучше проводить с использованием зеленого или синего фильтра, который позволяет увидеть более четкую картину сосудистой конфигурации, позволяя оценить их типичность.

В группе «Разное» интересен термин «последствия лечения» (см. табл. 1). В нашей стране ранее использовался термин «синдром коагулированной шейки», сейчас то же состояние называют «последствиями лечения», оно проявляется в уплотнении эпителия, сморщивании экзоцервикса и развитии сосудистых изменений. Необходимо подчеркнуть, что кольпоскопически можно диагностировать только остроконечные кондиломы, так как плоская кондилома является морфологическим диагнозом. Следует отметить, что специфичных признаков проявления ВПЧ-поражения эпителия шейки матки, кроме остроконечных кондилом, нет. Мы оцениваем степень тяжести поражения эпителия шейки матки, которое может быть обусловлено различными причинами: хроническим воспалением, гормонально зависимыми изменениями, ВПЧ.

Таблица 1

2011 IFCPC кольпоскопическая терминология для шейки матки

Общие сведения	Удовлетворительная кольпоскопия: стык между многослойным плоским и цилиндрическим эпителиями визуализируется полностью/частично. Неудовлетворительная кольпоскопия: не визуализируется (из-за воспаления, кровотечения, рубцовой деформации и т. д.). Тип зоны трансформации: 1, 2, 3		
Нормальная кольпоскопическая картина	Оригинальный многослойный плоский эпителий: зрелый, атрофичный Цилиндрический эпителий: эктопия Метаплазированный эпителий: наботовы кисты, открытые устья желез Децидуоз при беременности		
Ненормальная кольпоскопическая картина	Общие сведения	Локализация повреждения: внутри или вне зоны трансформации (ЗТ), расположение повреждения по часам, размер повреждения по числу занимаемых квадрантов шейки матки, размер повреждения в процентном соотношении	
	Слабовыраженные изменения	Тонкий ацетобелый эпителий, нечеткая граница	Нежная пунктация
	Выраженные изменения	Плотный ацетобелый эпителий Быстрое проявление ацетобелости Измененное устье открытой железы	Грубая мозаика. Грубая пунктация. Граница поражения четкая, внутренняя бровка. Симптом «горного хребта»
	Неспецифические изменения	Лейкоплакия (кератоз, гиперкератоз), эрозия Проба Шиллера: йоднегатив, йодпозитив	
	Подозрение на инвазию	Атипичные сосуды Дополнительные признаки: хрупкие сосуды, неоднородная поверхность, экзофит, некроз, некротическая язва, опухоль	
	Разное	Врожденная ЗТ, кондилома, полип экзоцервикса/эндоцервикса. Воспаление	Стеноз, врожденные аномалии, последствия лечения, эндометриоз

Таблица 2

IFCPC кольпоскопическая терминология для влагалища

Общее исследование	Адекватно, неадекватно по причине наличия кровотечения, воспаления, рубца и т. д. ЗТ		
Нормальная кольпоскопическая картина	Многослойный плоский эпителий: зрелый, атрофичный		
Ненормальная кольпоскопическая картина	Основные признаки	Верхняя/нижняя треть Передний/ задний/ боковые своды влагалища	
	Слабовыраженные изменения	Тонкий ацетобелый эпителий	
	Выраженные изменения	Плотный ацетобелый эпителий	
	Неспецифические изменения	Цилиндрический эпителий (аденоз) Проба Шиллера: йоднегативные и йодпозитивные участки Лейкоплакия	
	Подозрение на инвазию	Атипичные сосуды Дополнительные признаки: хрупкие сосуды, неоднородная поверхность Экзофитное образование Некроз, язва (некротическая) Опухоль/ грубая опухоль	
	Разное	Эрозия (травма), кондилома, полип	Киста, эндометриоз, воспаление, вагинальный стеноз, врожденная ЗТ

В последнее время развитие молекулярно-биологических методов диагностики во многом расширило возможности диагностики и прогнозирования развития предраковых и злокачественных процессов половых органов

Достоверность кольпоскопии ограничена, так как степень проявления ацетобелости, визуально оцениваемая врачом, достаточно субъективна, поэтому всегда должно быть цитологическое или гистологическое подтверждение выявляемой патологии.

В современной оценке кольпоскопического исследования особое значение уделено исследованию эпителиального покрова стенок влагалища, это обусловлено увеличением заболеваемости раком влагалища в последние годы. Оценивается эпителий влагалища так же, как и цервикса (табл. 2).

Протокол кольпоскопии постоянно расширяется, и в последние годы рекомендуется проводить наряду с ней вульво- и аноскопию, так как анус и вульва также подвержены поражению ВПЧ. В последнее время развитие молекулярно-биологических методов диагностики во многом расширило возможности диагностики и прогнозирования развития предраковых и злокачественных процессов половых органов (метилирование, цитохимия, гистохимия, определения mRNK и т. д.).

Технический прогресс способствовал появлению цифровой кольпоскопии. Так, с помощью цифрового аппарата DYSIS появилась возможность исключить субъективность оценки степени ацетобелости ткани шейки матки и выбрать участок наибольшего поражения для прицельной биопсии. Продолжающийся прогресс в технике и в молекулярной биологии позволяет надеяться на то, что возможности диагностики заболеваний шейки матки будут расширяться, становясь более совершенными.

□

Е. А. Межевитинова, М. Н. Костава, П. Р. Абакарова, А. Е. Донников

ФГБУ НМИЦАГиП им. В. И. Кулакова

ВОЗМОЖНОСТИ ИММУНОТЕРАПИИ ВПЧ-АССОЦИИРОВАННЫХ ЗАБОЛЕВАНИЙ ШЕЙКИ МАТКИ

Ключевые слова: высокоонкогенные типы ВПЧ, дисплазии LSIL, иммуномодуляторы, Суперлимф

Папилломавирусная инфекция (ПВИ) — одна из самых распространенных и социально значимых, относящихся к инфекциям, передаваемым половым путем (ИППП). В настоящее время проблема диагностики и лечения заболеваний, вызванных вирусом папилломы человека, остается актуальной в связи с ростом заболеваемости, значительной контагиозностью и высоким онкогенным потенциалом данного возбудителя [1]. Целью настоящего исследования было изучение эффективности монотерапии и комбинированного лечения (этиотропный препарат Суперлимф и радиоволновая деструкция) у пациенток с патологией шейки матки низкого риска (LSIL) на фоне ВПЧ-инфекции.

По данным ВОЗ, ежегодно в мире диагностируется около 2,5–3 млн случаев ПВИ. Более 600 млн человек на планете инфицированы вирусом папилломы человека (ВПЧ), который относится к ДНК-содержащим вирусам. В отличие от других вирусов он не растет в культуре клеток, что, в свою очередь, затрудняет проведение исследований и поиск специфических препаратов, а также способен персистировать в эпителии нижних отделов половых путей длительное время.

К группе риска инфицирования ВПЧ можно отнести практически всех людей, живущих половой жизнью, более ¾ сексуально активных женщин поражаются ВПЧ хотя бы 1 раз в своей жизни. Уже через 2 года после сексуального дебюта до 82% женщин считаются инфицированными ВПЧ, и даже при наличии одного партнера 20% женщин заражены ВПЧ. В Российской Федерации ПВИ выявляется у 15–34% женщин в общей популяции и у 44,9% пациенток, обследованных на ИППП. Пик инфицирования ВПЧ приходится на молодой возраст (16–25 лет) — чаще всего ВПЧ выявляется у подростков и молодых женщин, которые представляют наиболее сексуально активную часть населения и не имеют постоянного полового партнера.

Известно более 200 типов ВПЧ, 70 из которых могут вызывать различные заболевания кожи и слизистых оболочек у человека. ВПЧ низкой степени онкогенного риска (ВПЧ 6, 11, 40, 42, 43, 44, 54, 61, 70, 72, 81 и др.) ассоциируются с развитием экзофитных кондилом. ВПЧ высокой степени онкогенного риска (ВПЧ 16, 18, 31, 33, 35, 39, 45, 46, 51, 52, 53, 56, 58, 59, 66, 68, 73, 82 и др.) обнаруживают в 50–80% образцах умеренной и тяжелой дисплазии плоского эпителия шейки матки и в 99,7% — при плоскоклеточном раке шейки матки. В настоящее время условно выделяют две формы ПВИ: экзофитную и эндофитную. Экзофитная форма ПВИ известна с давних пор и представлена остроконечными кондиломами — наиболее характерным проявлением ПВИ низкого риска. Однако у 85% пациенток с типичными кондиломами наружных половых органов при обследовании выявляются дополнительные очаги ВПЧ-инфекции влагалища и шейки матки в клинической или субклинической формах, а почти у каждой четвертой — ассоциированные с нею заболевания: цервикальные интраэпителиальные неоплазии той или иной степени тяжести [2]. У большинства женщин, инфицированных ВПЧ высокого онкогенного риска, происходит самостоятельная элиминация ВПЧ. Следовательно, должны существовать дополнительные факторы, предрасполагающие к ВПЧ-ассоциированной дисплазии шейки матки, среди которых: раннее начало половой жизни, наличие более 3-х половых партнеров, курение, применение оральных контрацептивов, наличие родов в анамнезе, особенности генома женщины, инфицированной ВПЧ, а также ко-инфекция другими возбудителями заболеваний половых путей (хламидии, ВПГ, ЦМВ и др.).

Многочисленные исследования [3, 4], проведенные у пациентов с папилломавирусной инфекцией, фиксируют достоверные изменения в микробиоценозе влагалища, вторичный иммунодефицит как на системном, так и на локальном уровнях, что заставляет искать возможные консервативные средства с широким терапевтическим спектром действия на разные звенья патогенеза и оптимизирующие результат комплексной терапии.

Данные же клинических испытаний различных иммуномодулирующих средств противоречивы [5]. Имеющиеся в литературе данные не позволяют однозначно судить о возможности использования этих средств при ВПЧ-ассоциированных заболеваниях.

В большинстве исследований была показана невысокая эффективность наружного применения интерферона Keay S. et al. (1988) при наличии клинических проявлений ПВИ [6]. В некоторых источниках имеется описание практического опыта назначения препаратов, содержащих интерферон-α-2, из которых следует, в 40% случаев даже длительное применение интерферонов не приводит к положительному результату. Так, M. Nees с соавт. (2001) выявил взаимосвязь интерферонрезистентности ВПЧ-инфицированных клеток от уровня синтеза онкобелка Е-7. Авторы показали, что белок Е-7 нейтрализует противовирусную и противоопухолевую активность интерферона-α-2 за счет способности избирательно блокировать большинство генов, индуцируемых интерфероном. В настоящее время известно о способности онкобелка Е-7 внутриклеточно инактивировать IRF (фактор регуляции активности интерферона). IRF — внутриклеточный фактор транскрипции, который активируется в клетках при действии на них интерферона [7].

С одной стороны, известно, что для ВПЧ характерен бедный ферментный набор в сравнении с герпесвирусными или ВИЧ, не располагает собственными полимеразами, киназами или протеазами, которые могли бы служить мишенями для противовирусных препаратов. В настоящее время не существует препаратов, оказывающих специфическое действие на ВПЧ. С другой стороны, имеются данные, что при папилломавирусной инфекции и интраэпителиальных цервикальных неоплазиях развивается дисфункция как Т-системы (уменьшение количества и снижение активности Т-лимфоцитов, Т-супрессоров), так и В-системы (снижение функциональной активности В-лимфоцитов, содержания Т-хелперов и концентрации иммуноглобулинов) иммунитета, наблюдается дефект системы интерферонов, происходит изменение баланса про- и противовоспалительных цитокинов. У пациенток с LSIL и HSIL обнаружено 5-кратное повышение концентрации ИЛ-1а и ИЛ-1в на фоне низкого уровня ИЛ8 и ФНО-α. Следовательно, при выборе консервативной терапии необходимо учитывать широкий терапевтический спектр действия препаратов на иммунную систему, особенно на гуморальную часть.

Иммуномодулирующие препараты используются в отечественной практике как в виде монотерапии, так и в сочетании с деструктивными методами. Иммуномодулирующую терапию проводят под контролем иммунограммы. Патогенетически обосновано применение иммуномодуляторов с противовирусным и антипролиферативным действием. Иммуномодуляторы применяются за 10 дней до деструкции патологического очага. Второй курс лечения проводится по показаниям после деструкции экзофитных кондилом или атипически измененного эпителия.

Кроме того, в последние годы большое внимание уделяется использованию цитокинов в качестве лекарственных средств, которые могли бы повысить локальный иммунитет и снизить активность вируса папилломы человека [8].

По своей сути цитокины являются медиаторами межклеточных взаимодействий, то есть теми молекулами, при помощи которых клетки иммунной системы и других систем организма «общаются» друг с другом. Биологическая роль этих регуляторных пептидов неоспорима при развитии широкого круга патофизиологических процессов повреждения и воспаления тканей, а также процессов репарации и регенерации [9].

Интерес представляет отечественный препарат Суперлимф, разработанный на кафедре иммунологии в Российском государственном медицинском университете более 15 лет назад.

Суперлимф является иммуномодулятором с противовирусным и противомикробным действием. Препарат стимулирует функциональную активность клеток фагоцитарного ряда (моноцитов и нейтрофилов): активирует фагоцитоз, выработку цитокинов (ИЛ-1, ИЛ-2, ИЛ-6, ФНО), индуцирует противоопухолевую цитотоксичность макрофагов, регулирует миграцию клеток в очаг воспаления, увеличивает активность естественных киллеров, обладает антиоксидантной активностью, снижает выраженность развития воспалительных реакций, стимулирует регенерацию и эпителизацию раневых дефектов. Принимая во внимание широкий спектр терапевтических эффектов данного препарата (иммуномодулирующее, противомикробное, противовирусное, репаративное, противовоспалительное, мембрано- и гепатопротекторное, антиоксидантное, нормализующее метаболические процессы действие), он представляется перспективным для лечения ВПЧ-ассоциированных патологий шейки матки, вызванных высокоонкогенными типами ВПЧ [10, 11].

В Национальном медицинском исследовательском центре акушерства, гинекологии и перинатологии им. В. И. Кулакова имеется опыт применения цитокинового препарата Суперлимф.

Цель исследования — изучение эффективности монотерапии и комбинированного лечения (этиотропный препарат Суперлимф и радиоволновая деструкция) у пациенток с патологией шейки матки низкого риска (LSIL) на фоне ВПЧ-инфекции.

МАТЕРИАЛЫ И МЕТОДЫ

Под наблюдением находилось 160 женщин с выявленными высокоонкогенными типами вируса папилломы человека по результатам ПЦР в реальном времени.

Всем женщинам проведено комплексное обследование, включающее изучение анамнеза, общий и гинекологический осмотр, расширенную кольпоскопию, бактериоскопию вагинальных мазков, окрашенных по Граму. Проводилось количественное определение состава микрофлоры влагалища методом ПЦР (Фемофлор 16). Метод ПЦР также применялся для выявления возбудителей некоторых урогенитальных инфекций, таких как *Chlamydia trachomatis, Trichomonas vaginalis, Mycoplasma genitalium, Neisseria gonorrhoea* (качественное определение). При выявлении вышеперечисленных микроорганизмов пациенткам назначалось соответствующее лечение. Для проведения ПЦР-диагностики на наличие ВПЧ использовались сертифицированные тест-системы.

С целью оценки локального воспаления нижних отделов женского репродуктивного тракта пациенткам проводилось определение профиля экспрессии мРНК генов в соскобе эпителия стенки влагалища и цервикального канала и оценивалась экспрессия наиболее информативных маркеров воспалительного процесса (TNF, IL18, IL1b, IL10 TLR4, GATA3, CD68) врожденного иммунитета методом ОТ-ПЦР в режиме реального времени с помощью набора реагентов «ИммуноКвантэкс C/V» («ДНК-Технология», Россия). Заключение о наличии или отсутствии воспалительной реакции делали по величине индекса воспаления (ИВ). Полученный транскрипционный профиль сравнивался с транскрипционным профилем, характерным для локального воспаления, с помощью программного обеспечения, детектирующего амплификатора ДТ-96. Мерой сходства исследуемого профиля с профилем, характерным для воспалительной реакции, является ИВ, измеряемый в процентах. При ИВ более 60% делали заключение о наличии признаков локального воспаления.

Кольпоскопическое исследование было выполнено при помощи кольпоскопа Leisegang при 7–15–30-кратном увеличении. В ходе проведения расширенной кольпоскопии слизистую шейки матки исследовали как без обработки (простая кольпоскопия), так и с последующим нанесением 3% раствора уксусной кислоты и раствора Люголя (расширенная кольпоскопия). При оценке кольпоскопической картины была использована единая Международная классификация кольпоскопических терминов, одобренная в Рио-де-Жанейро в 2011 году. Оценивалась удовлетворительность кольпоскопической картины, тип зоны трансформации, наличие или отсутствие ацетобелого эпителия, его выраженность (тонкий или плотный), быстрота его появления (медленно или быстро), наличие мозаики (нежная или грубая) и пунктации (нежная или грубая) в различных сочетаниях друг с другом, йоднегативной зоны и признаков очагового и диффузного цервицита. Всем женщинам с наличием ВПЧ высокого риска была проведена жидкостная цитология. Забор материала для проведения жидкостной цитологии производился

Любовь – это энергия жизни. *Роберт Браунинг*

Инновационные разработки для клинической практики

Андрофлор®
количественный ПЦР-анализ репродуктивно значимых инфекций

Генетические исследования
выявление наследственных факторов нарушения репродукции

Фемофлор®
диагностикум микрофлоры, победитель премий «Призвание» и Prix Galien Russia

ИммуноКвантэкс®
оценка локального воспаления

Квант
количественный тест на 21 тип ВПЧ

Пол плода/Резус фактор плода
неинвазивное определение по крови матери

25 лет ДНК-ТЕХНОЛОГИЯ

www.dna-technology.ru
mail@dna-technology.ru
8 (495) 640-17-71, 8 (800) 200-75-15

стерильной щеткой — эндобрашем типа цито-браш с обязательным захватом стыка цилиндрического и плоского эпителиев.

Статистическая обработка данных выполнялась с помощью пакета статистических программ SPSS Statistics 22 (США) и Statistica 13, а также электронных таблиц Microsoft Excel. Для качественных данных определяли риски (%). Для сравнения качественных данных в 2-х и более группах и установления значимых различий между ними использовали тест χ^2. Для оценки различий в группах применяли методы непараметрической статистики: тест Манна-Уитни для сравнения данных в 2-х группах.

Различия между статистическими величинами считали статистически значимыми при уровне достоверности $p<0,05$. Для уменьшения ошибки выборки использовались строгие критерии отбора пациентов, а оценка воздействующего фактора и исхода была едина для всех пациентов. Для сравнения бинарных данных мерой сравнения явилось отношение шансов (ОШ) с использованием метода логистической регрессии с построением ROC-кривой для контроля множественных конфаундеров.

РЕЗУЛЬТАТЫ ИССЛЕДОВАНИЯ

Все женщины, включенные в исследование, были в репродуктивном возрасте, который составил 30,1+6,4 лет в среднем. 83 пациентки (51,9%) находились в возрасте 20–29 лет, имели женский тип телосложения, правильно развитые вторичные половые признаки. Нормальную массу тела (ИМТ 18,5–24,99) имели 134 (88,8%) пациентки. Дефицит массы тела (ИМТ менее 18,5) отмечался у 15 (9,4%) женщин. Ожирением (ИМТ более 30) страдали 11 (6,9 %) женщин.

У большинства женщин — 133 (83,1%) — менструальный цикл имел регулярный характер, у 27 (16,9%) пациенток менструации были нерегулярными. Средний возраст начала половой жизни составил 17,9±0,1 года. Только каждая третья пациентка имела постоянного полового партнера, у каждой четвертой отмечена полигамность половых отношений (5 партнеров и более).

Особый интерес представляло изучение гинекологического анамнеза. Установлено, что цервициты в анамнезе отмечали 128 (80%) пациенток, у 9-ти (5,6%) имел место острый эндометрит, у 48-ми (30%) — воспалительный процесс придатков матки и у 139-ти (86,9%) отмечался вульвовагинит. При всех эпизодах воспалительных заболеваний ранее проводилось соответствующее лечение.

Определение инфекций, передаваемых половым путем, методом ПЦР и бактериоскопии позволило установить многофакторные причины воспалительных изменений на шейке матки. Бактериальный вагиноз был выявлен у 92 (57,5%) женщин, *Mycoplasma hominis* — у 41 (25,6%), а *Ureaplasma urealyticum* — у 47 (29,4%), вирус герпеса — у 26 (16,3%), условно-патогенная флора в высоких концентрациях определялась у 69 (43,1%). Грибы рода *Candida* выявлены у каждой третьей — 49 (30,6%), хламидии — у 17 (10,6%), трихомонады выявлены у 4 (2,5%) пациенток. У 59 (36,9%) женщин выявлены смешанные инфекции. После верификации инфекции проводилась специфическая терапия основного инфекционного заболевания. Этиотропная терапия базировалась на европейских рекомендациях по лечению ИППП. Использовались антибактериальные препараты при ИППП и неспецифическом вагините, при кандидозе — противогрибковые, при бактериальном вагинозе — коррекция микробиоценоза по общим терапевтическим схемам.

По результатам жидкостной цитологии из 160 женщин, находившихся под наблюдением, хронический цервицит, NILM выявлен у 70 (43,7%) пациенток, у 20 (12,5%) — ASCUS, у 60 (37,5%) — LSIL и у 10 (6,3%) — HSIL.

На основании полученных результатов цитологического обследования была сформирована группа с дисплазиями LSIL, состоящая из 60 женщин. Пациентки были подразделены на 2 подгруппы: основную (n=36), где применялось комбинированное лечение с использованием препарата Суперлимф и радиоволновой деструкции, и контрольную (n=24), где проводилась только локальная монодеструкция очагов LSIL после курса этиотропного лечения.

Статистически значимых различий по основным параметрам анамнеза между группами выявлено не было (p=0,217).

Радиоволновая деструкция проводилась, как правило, сразу после менструации — на 6–10 день менструального цикла. После проведения противовоспалительного лечения в основной подгруппе препарат Суперлимф 25ЕД назначали по 1 свече 1 раз в сутки на ночь ректально на протяжении 10 дней до деструкции очагов, а затем еще один курс после деструкции.

На протяжении всего исследования женщины использовали барьерные методы контрацепции и вели дневник, в котором отмечались побочные эффекты терапии, их выраженность и продолжительность. Для оценки эффективности лечения через 6 месяцев проводилось контрольное обследование (ВПЧ, жидкостная цитология, оценка маркеров воспаления).

Критериями эффективности применения препарата являлись:

/ достижение отрицательного результата теста на ВПЧ высокого онкогенного риска;

/ отсутствие рецидива у женщин по данным ПЦР-теста на ВПЧ, технологии «ИммуноКвантекс», кольпоскопии, цитологии.

Полученные нами данные свидетельствуют о том, что эффективность комбинированного лечения с применением препарата Суперлимф была выше и составила 31 случай (86,1%), в то время как при монодеструкции — 15 (62,5%). Важно, что рецидивирование папилломавирусной инфекции к 6 месяцу наблюдения выявлено у 2 (5,6%) и 6 (25%) женщин основной и контрольной групп соответственно. Локальное воспаление оценивали как положительное при индексе воспаления >60%. Так, в динамике наблюдения через 6 месяцев данный показатель снизился на 83% и 54,2% в первой и второй группах соответственно ($p<0,05$). Клинические проявления воспалительного процесса шейки матки наблюдалась только при рецидиве CIN. Кроме того, при комбинированной терапии отмечалась более быстрая эпителизация шейки матки, после деструктивного лечения на 29+0,3 и 56+0,8 день соответственно по группам. Таким образом, обнаружена прямая зависимость между высоким показателем ИВ и рецидивированием ВПИ и CIN, что позволяет рассматривать технологию «ИммуноКвантекс» как перспективную в оценке воспалительного процесса шейки матки.

Более низкую эффективность терапии у пациенток контрольной группы можно объяснить тем, что локальная деструкция очагов субклинического проявления ПВИ на фоне хронического цервицита позволяет воздействовать только на участок эпителия, где произошла клиническая манифестация инфекции, при этом в окружающих тканях остаются резервуары ВПЧ или других возбудителей в латентном состоянии. Именно они могут являться источником инфицирования и последующего рецидива цервицита и ВПЧ-ассоциированной дисплазии. Адекватная иммунотерапия способствует более полной элиминации возбудителей и полноценной эпителизации шейки матки, что и снижает частоту рецидивов и повышает эффективность терапии ВПЧ-ассоциированных заболеваний шейки матки.

ВЫВОДЫ

Побочных эффектов и аллергических реакций при использовании препарата Суперлимф не наблюдалось. Снижение ИВ у пациенток в основной группе, согласно данным технологии «ИммуноКвантекс», также подтверждает безопасность применения цитокинового иммуномодулятора Суперлимф при воспалительных заболеваниях урогенитального тракта.

Ректальное применение препарата Суперлимф 25 ЕД по указанной выше схеме безопасно. Эффективность лечения по двум основным критериям (отсутствие рецидива ВПЧ-ассоциированных изменений шейки матки и отрицательный результат ВПЧ-теста) достаточно высока. Это позволяет сделать вывод, что комбинированная терапия диспластических процессов легкой степени на фоне высокоонкогенных ВПЧ с применением препарата Суперлимф является наиболее целесообразной.

Результаты анализа данных демонстрируют эффективность препарата Суперлимф при включении его в комплексную терапию у пациенток с хроническими цервицитами, ассоциированными с высокоонкогенными типами ВПЧ и дисплазиями LSIL (по результатам цитологического обследования), и позволяют рекомендовать препарат Суперлимф к применению при данной патологии.

Литература

1. Профилактика рака шейки матки / Под руководством В. Н. Прилепской. М.: Медпресс, 2006.
2. Spitzer M. Screening and management of women and girls with human papillomavirus infection // Gynecol Oncol. 2007. 107:2:suppl 1:14–19. https://doi.org/10.1016/j.ygyno.2007.07.069.
3. Манухин И. Б., Минкина Г. Н., Левченко Г. М., Гурин В. Е. Патогенетическое обоснование комплексного лечения папилломавирусной инфекции шейки матки // Журн. акуш. и женских болезней. Спец. выпуск. 1998. С. 53.
4. Сухих Г. Т., Матвеева Н. К., Аполихина И. А. и др. Показатели иммунитета у больных с папилломавирусной инфекцией гениталий // Акуш. и гинекол. 2002. № 2. С. 20–25.
5. Роговская С. И., Жданов А. В., Логинова Л. С., Файзуллин Л. З., Прилепская В. Н., Сухих Г. Т. Состояние системы интерферонов у женщин с папилломавирусной инфекцией гениталий при использовании иммуномодулирующей терапии // Бюллетень экспериментальной биологии и медицины. 2002. Т. 131. № 11. С. 538–542.
6. Гомберг М. А., Соловьев А. М., Чернова Н. И., Исаева С. Г. Генитальные бородавки: эффективные методы лечения // Медицинский совет. 2010. № 5–6.
7. Nees M., Geoghegan J. M., Hyman T., Frank S., Miller L. et al. Papillomavirus type 16 oncogenes downregulate expression of interferon-responsive genes and upregulate proliferation-associated and NF-kappaB-responsive genes in cervical keratinocytes // Journal of virology. 2001. 75:4283–4296. doi: 10.1128/jvi.75.9.4283-4296.
8. Seresini S., Origoni M., Lillo F. at al. IFN-gamma produced by human papilloma virus-18 E6-spesific CD4+ T-cells predicts the clinical outcome after surgery with high-grade cervical lesions // J. Immunol. 2007. V. 179. P. 7176–7183.
9. Дубенский В. В., Кузнецов В. П., Беляев Д. Л., Слюсарь Н. Н. Эффективность иммунокоррекции цитокинами при лечении папилломавирусной инфекции // ЖМЭИ. 2001. № 5. С. 54–58.
10. Кореева В. Н., Доброхотова Ю. Э. Применение локальной цитокинотерапии в акушерско-гинекологической практике // Российский вестник акушера-гинеколога. 2013. № 5. С. 99–104.
11. Kanodia S., Da Silva D. M., Kast W. M. Recent advances in strategies for immunotherapy of human papillomavirus-induced lesions // Int. J. Cancer. 2008. V. 122. P. 247–259.

П. Р. Абакарова, Э. Р. Довлетханова

ФГБУ НМИЦАГиП им. В. И. Кулакова

СОВРЕМЕННЫЕ НАПРАВЛЕНИЯ В ЛЕЧЕНИИ **ВПЧ-АССОЦИИРОВАННЫХ ЗАБОЛЕВАНИЙ**

Ключевые слова: вирус папилломы человека (ВПЧ), папилломавирусная инфекция, иммунотерапия, инозин пранобекс, Гроприносин

Одна из самых распространенных групп вирусов, которой инфицировано большое количество людей в мире, — вирус папилломы человека (ВПЧ) [1]. Доказано, что длительная персистенция ВПЧ в тканях органов нижнего отдела генитального тракта провоцирует развитие предраковых и раковых процессов. В связи с тем что состояние иммунной системы во многом определяет характер течения папилломавирусной инфекции (ПВИ), современный подход к лечению ВПЧ-ассоциированных заболеваний предполагает применение противовирусной и иммуномодулирующей терапии. В статье представлены данные, полученные на основании собственного опыта использования препарата Гроприносин.

К группе риска инфицирования вирусом папилломы человека можно отнести практически всех людей, живущих половой жизнью. В течение жизни для сексуально активной женщины риск инфицирования составляет 50–80%. Уже через два года после сексуального дебюта до 82% женщин считаются носительницами ВПЧ. Опасность персистенции вируса увеличивается в 10 раз в возрасте старше 30–35 лет [2, 3].

В 70–80% наблюдений течение ПВИ может быть транзиторным, и в этом случае возможна спонтанная элиминация вируса папилломы человека [4]. Такой благоприятный исход может наблюдаться у молодых женщин с нормальным состоянием иммунной системы. Латентное течение ПВИ характеризуется отсутствием клинических и морфологических изменений при обнаружении ДНК вируса. В этой ситуации требуется наблюдение и постоянный контроль состояния эпителия шейки матки, влагалища и вульвы. Вирус папилломы человека способен довольно долго персистировать в многослойном плоском эпителии и при «благоприятных» условиях, одно из которых — дефицит иммунитета, способствовать рецидиву заболевания. В 20–30% при персистенции ВПЧ наблюдается прогрессирование заболевания [5, 6].

ВПЧ обладает рядом свойств, позволяющих «обманывать» иммунную систему макроорганизма, что позволяет ему длительно персистировать ввиду своих эволюционно приобретенных особенностей: репликационный цикл ограничен эпителием, нет виремии, цитолиза и воспаления, имеется локальная иммуносупрессия за счет вирусных белков [7].

Доказано, что длительная персистенция вируса папилломы человека в тканях органов нижнего отдела генитального тракта провоцирует развитие предраковых и раковых процессов. Наличие высокоонкогенных типов ВПЧ и их персистенция в течение 2 лет и более резко повышают риск развития CIN и рака шейки матки. При анализе исходов CIN, ассоциированных с ВПЧ, было показано, что при CIN I регрессия наблюдается в 57% случаев, персистенция в 32%, прогрессия в 11%, а развитие инвазивного рака только в 1% случаев. В то же время при выявлении CIN III малигнизация происходит более чем в 12% случаев, а регрессия лишь в 32%. Наибольший удельный вес прогрессирования диспластических процессов шейки матки, ассоциированных с ВПЧ, наблюдается при инфицировании ВПЧ 16 и 18 типов [2, 8]. Согласно данным Lowy D. R., 70% случаев рака шейки матки обусловлено 16 и 18 типами, а 20% — 31, 33, 45, 52, 58 типами ВПЧ [9].

ЛЕЧЕНИЕ И ПРОФИЛАКТИКА ВПЧ-АССОЦИИРОВАННЫХ ЗАБОЛЕВАНИЙ ШЕЙКИ МАТКИ

Одна из основных задач профилактики заболеваний шейки матки — раннее выявление и лечение женщин с ПВИ, профилактика ее персистенции и рецидивирования.

В настоящее время единого стандарта лечения пациентов с ВПЧ-ассоциированной инфекцией не существует. Основное лечение ВПЧ-ассоциированных заболеваний представлено деструктивными методиками, которые при всей своей эффективности достаточно травматичны, а иногда вызывают нарушение анатомо-функциональной целостности шейки матки. Кроме того, могут сопровождаться рецидивами и резкой манифестацией процесса [10].

Как и в случае с другими хроническими заболеваниями с длительной персистенцией вирусов, так и при ВПЧ-ассоциированных заболеваниях, закономерно развиваются иммунодефицитные состояния, которые могут быть обусловлены недостаточностью разных звеньев иммунной системы. Именно состояние иммунной защиты организма влияет на возможность реинфекции и исход длительной персистенции ВПЧ. Исследования, посвященные изучению молекулярных механизмов инфицирования, персистенции и размножения ВПЧ в эпителиальных клетках человека, обосновали применение дополнительной иммунотерапии при инфицировании половых органов ВПЧ с клинической манифестацией [2, 5, 11]. Так как состояние иммунной системы во многом определяет характер течения ПВИ, современный подход к лечению ВПЧ-ассоциированных заболеваний предполагает применение противовирусной и иммуномодулирующей терапии [12, 13], которая снижает частоту рецидивов и повышает эффективность деструктивной терапии ВПЧ-ассоциированных заболеваний.

Одним из современных и хорошо зарекомендовавших себя препаратов в лечении пациентов не только с ВПЧ-ассоциированными заболеваниями, но и другими вирусными инфекциями, является синтетический аналог инозина — инозин пранобекс. Он входит в Европейское руководство по лечению дерматологических болезней, в список рекомендованных препаратов для лечения остроконечных кондилом и бородавок и в российский протокол ведения больных с папилломавирусной инфекцией шейки матки высокого онкогенного риска [14, 15].

На сегодняшний день в литературе имеются данные об успешном применении препаратов Изопринозин и Гроприносин при субклинических формах папилломавирусной инфекции, легкой дисплазии шейки матки, в комплексном лечении тяжелых дисплазий шейки матки, в профилактике рецидивов после хирургического лечения.

Согласно данным 19 источников литературы, метаанализ эффективности и безопасности инозина пранобекса при ВПЧ-ассоциированных патологических поражениях кожи и слизистых оболочек у 5367 пациентов показал, что эффективность плацебо составила 29,3% (95% доверительный интервал [ДИ] 27,0–85,6), а традиционных методов лечения — 59,9% (95% ДИ 45,8–74,0). Эффективность инозина пранобекса оценивали в зависимости от режима его применения. Монотерапия была эффективной в 64,9% случаев (95% ДИ 43,5–86,4), а комбинированная терапия — в 87,4% (95% ДИ 83,7–91,1). Результаты комбинированного применения инозина пранобекса позволяют сделать вывод о целесообразности вспомогательной иммунотерапии на фоне традиционных методов лечения ВПЧ-ассоциированной патологии слизистых оболочек и кожи [16].

Одна из крупных работ, посвященных изучению эффективности инозина пранобекса при гинекологических ВПЧ-ассоциированных заболеваниях, — многоцентровое российское исследование (33 города), выполненное в период с 2010-й по 2011 год. В работе проведен сравнительный анализ результатов лечения 5650 больных с ВПЧ-ассоциированными заболеваниями по стандартизированной балльной системе оценки основных клинико-лабораторных параметров (жалобы, визуальные проявления болезни, ПЦР ДНК

Включение препарата Гроприносин в план комплексной терапии способствовало нормализации измененных показателей иммунной системы в 90,1% случаев

ВПЧ-тест и побочные эффекты) до и после применения инозина пранобекса в режиме монотерапии и комбинированного лечения. Согласно результатам исследования, спустя 6 месяцев элиминация ВПЧ при отсутствии какого-либо лечения произошла у 22,6% пациенток, у 35,5% — после использования хирургических методов лечения, у 54,8% — после применения инозина в монорежиме, а в 84,2% наблюдений — после комбинированной терапии, то есть после сочетания традиционных методов с инозином пранобексом. Именно в случае комбинированного лечения имела место наиболее выраженная регрессия ВПЧ-ассоциированных заболеваний со снижением частоты жалоб и размеров макроскопических изменений, а также элиминация ВПЧ [17, 18].

Moharty K. S., Skott C. S. изучили эффективность лечения остроконечных кондилом гениталий у 165 пациенток на фоне использования инозина пранобекса и без него. Оказалось, что применение препарата увеличило эффективность терапии с 41 до 94% [19].

Клинышкова Т. В. и соавт. в своей работе показали высокую частоту регресса CIN I (70%) и элиминации ВПЧ (83,3%) при использовании инозина пранобекса в режиме монотерапии и комбинированного лечения в сочетании с деструкцией у пациенток с ВПЧ-ассоциированными поражениями шейки матки. Инозин пранобекс назначали по 3 г в сутки двумя 10-дневными курсами — за 1 месяц до деструкции и с 1-го дня деструкции [20].

В исследовании Кедровой А. Г. и соавт. пациенткам с CIN I-III, раком шейки матки in situ и рецидивами этих заболеваний назначали инозин пранобекс в суточной дозе 3 г на протяжении 10 дней дополнительно к хирургическому лечению. По окончании курса комплексной терапии стало очевидно, что в 77,8% клинических наблюдений произошла полная элиминация ВПЧ, а повторные курсы лишь улучшали результат [21, 22].

Эффективность иммунотерапии при цервикальных интраэпителиальных неоплазиях подтверждена и в исследовании Потапова В. А. и соавт. При монотерапии инозином пранобексом по 3 г в сутки у 44 женщин с CIN I (длительность лечения 10 дней) и CIN II (длительность лечения 21 день) установлено, что выраженный клинический эффект в виде полного исчезновения поражения эпителия экзоцервикса, подтвержденного кольпоскопически и гистологически, наблюдался у 88,6% пациенток. Полугодичный мониторинг пациенток позволил отметить рецидив лишь у одной пациентки [23].

Препарат Гроприносин, действующее вещество которого — инозин пранобекс — сочетает в себе противовирусное и иммуностимулирующее действие, представляет собой комплекс, содержащий инозин и ВД-диметиламино-2-пропанол в молярном соотношении 1:3. Эффективность комплекса определяется присутствием инозина, второй компонент повышает его доступность для лимфоцитов. Гроприносин стимулирует биохимические процессы в макрофагах, увеличивает продукцию интерлейкинов, повышает синтез антител, усиливает пролиферацию Т-лимфоцитов, Т-хелперов, естественных клеток-киллеров. Стимулирует хемотаксическую и фагоцитарную активность моноцитов, макрофагов и полиморфно-ядерных клеток, подавляет репликацию ДНК и РНК вирусов посредством связывания с рибосомой клетки и изменения ее стереохимического строения. Препарат хорошо переносится, так как имеет низкую токсичность [24].

Кузнецова Ю. Н. и Зильберберг Н. В. привели результаты оценки эффективности терапии манифестных проявлений папилломавирусной инфекции аногенитальной области (аногенитальные бородавки) 40 больных, у которых использовали две схемы лечения: в первую группу вошли 20 пациентов, получавших комплексную терапию, включающую деструкцию и Гроприносин по 4 г/сут перорально на протяжении 10 дней; во вторую группу — 20 пациентов, которым была проведена только деструкция кожных разрастаний. Результаты исследования показали, что отторжение струпа после деструкции пораженных тканей в среднем за 3–5 дней происходило у пациентов 1-й группы в 95,1% случаев, тогда как во 2-й группе этот показатель составил 80%. Также у 90% пациентов, прошедших комплексную терапию, полная эпителизация тканей отмечалась раньше (7–14 дней) по сравнению с пациентами, которым проводилось только деструктивное лечение (более 14 дней). При динамическом наблюдении на протяжении 3 месяцев после окончания терапии рецидивы отсутствовали у всех пациентов 1-й группы, во 2-й группе рецидивы наблюдались у 20% пациентов [25].

В исследовании 232 женщин с различными доброкачественными и предраковыми заболеваниями шейки матки, проведенном Русакевич П. С. с соавт., при гистологическом исследовании биопсийного материала в 121 (52,2%) случае были выявлены поражения, обусловленные вирусом простого герпеса, вирусом папилломы человека и смешанными вирусными инфекциями. Также была диагностирована иммунологическая недостаточность различных стадий. Для лечения иммунологических нарушений и цервикальных поражений был использован инозин пранобекс (Гроприносин). Включение препарата Гроприносин в план комплексной терапии на этапах системного подхода к ведению пациенток без учета характера вирусного поражения способствовало нормализации измененных показателей иммунной системы в 90,1% случаев. Полный эффект от комплексной терапии вирусных изменений шейки матки получен при инфицировании вирусом простого герпеса — в 97,2% наблюдений, вирусом папилломы человека — в 83,8%, при смешанной инфекции — в 78,2% [26].

Волков В. Г. и соавт. обследовали 56 пациенток в возрасте от 18 до 29 лет с гистологически подтвержденными плоскоклеточными интраэпителиальными поражениями слабой степени выраженности (LSIL). Пациентки были разделены на основную группу (n=36), где применялось комплексное лечение с использованием Гроприносина и радиоволновой деструкции, и контрольную группу (n=20), где проводилась только локальная монодеструкция очагов LSIL. Полученные данные свидетельствуют, что эффективность комбинированного лечения с применением Гроприносина была выше и составила 86,1%, в то время как при монодеструкции — 65%. Рецидивирование папилломавирусной инфекции к 6 месяцу наблюдения выявлено у 5,6 и 25% женщин основной и контрольной групп соответственно. При комплексной схеме лечения выявили более высокую частоту очищения от ВПЧ через 6 месяцев (66,7 и 45% в основной и контрольной группах соответственно) и более качественную эпителизацию. Адекватная иммунотерапия способствует более полной элиминации возбудителей и полноценной эпителизации шейки матки, что снижает частоту рецидивов и повышает эффективность терапии ВПЧ-ассоциированных заболеваний шейки матки [27].

СОБСТВЕННЫЕ ДАННЫЕ

Мы имеем опыт клинического применения препарата Гроприносин в комплексной терапии 72 женщин репродуктивного возраста с ВПЧ высокого риска и гистологически подтвержденными цервикальными интраэпителиальными поражениями слабой степени выраженности CIN I (LSIL). Всем пациенткам было проведено комплексное обследование:

- генотипирование ВПЧ 21 типа с определением вирусной нагрузки методом ПЦР в режиме реального времени;
- цитологическое исследование мазков с шейки матки;
- расширенная кольпоскопия;
- гистологическое исследование биоптата (при атипической цитологической и/или кольпоскопической картине);
- микроскопическое исследование;
- оценка состояния биоценоза урогенитального тракта и диагностика ИППП методом ПЦР.

При необходимости перед деструктивным лечением назначались санация влагалища и противовоспалительная терапия.

МАТЕРИАЛЫ И МЕТОДЫ

В зависимости от проводимой терапии пациенток разделили на 2 группы. В первую вошли 36 женщин, которым проводилась комплексная терапия (лазерная деструкция шейки матки + Гроприносин). Гроприносин назначали за 10–14 дней до деструкции в дозе 1000 мг 2 р/сут в течение 10 дней и через 10–14 дней после нее. Во вторую группу вошли 36 женщин, которым проводилась только лазерная деструкция шейки матки. Пациентки обеих групп были сравнимы по возрасту, репродуктивному анамнезу, характеру менструального цикла и наличию ВПЧ-ассоциированной патологии шейки матки (LSIL). Лазерную деструкцию проводили на 5–9 день менструального цикла при

Использование противовирусных препаратов снижает вероятность персистенции ВПЧ и возникновения рецидивов

условии полной кольпоскопической визуализации зоны трансформации и отсутствии расхождения между данными проведенных обследований.

РЕЗУЛЬТАТЫ

У пациенток 1-й группы, которым проводилась комплексная терапия с применением препарата Гроприносин, отмечалась более быстрая и качественная эпителизация шейки матки по сравнению с пациентками 2-й группы (44+3,2 и 49+2,3 дня соответственно). Отсутствие ВПЧ по данным ПЦР-контроля и клиническое излечение по данным цитологического и кольпоскопического исследований через 6 месяцев наблюдения отмечалось у 91,7% пациенток 1-й группы и 77,8 % пациенток 2-й группы. Следует также отметить, что при комплексной схеме лечения рецидивов папилломавирусной инфекции не отмечалось, в то время как при монодеструкции рецидивы отмечены у 19,4% пациенток.

ВЫВОДЫ

Комплексный подход к лечению больных с ВПЧ-ассоциированными заболеваниями шейки матки, включающий деструктивное лечение поражений и применение препаратов с противовирусным и иммуномодулирующим действием, на современном этапе можно рассматривать как наиболее эффективный. Использование противовирусных препаратов снижает вероятность персистенции ВПЧ и возникновения рецидивов заболевания.

Литература

1. Bruni L., Diaz M., Castellsagué X. et al. Cervical human papillomavirus prevalence in 5 continents: meta-analysis of 1 million women with normal cytological indings // J. Infect. Dis. 2010. Vol. 202. № 12. P. 1789–1799.
2. Сухих Г. Т., Прилепская В. Н. Профилактика рака шейки матки: руководство для врачей. М.: МЕДпресс-информ, 2012. 192 с.
3. Munoz N., Bosch F., Sanjos S. et al. International Agency for Research on Cancer Multicenter Cervical Cancer Study Group. Epidemiologic classification of human papillomavirus types associated with cervical cancer // N. Engl. J. Med. 2003. Vol. 6. № 348. P. 518–527.
4. Кунцевич Л. Д., Шибаева Е. В., Комарова В. Д., Копытова Т. В., Пышкина Е. И., Щелчкова Н. А. Значение местного применения индукторов интерферона в комплексном лечении женщин с папилломавирусной инфекцией // Акушерство и гинекология. 2010. 6:49–53.
5. Прилепская В. Н., Довлетханова Э. Р. Папилломавирусная инфекция — от ранней диагностики к рациональной терапии // Акушерство и гинекология. 2013. 2:101–107.
6. Centers for Disease Control and Prevention. Sexually transmitted diseases treatment guidelines // MMWR. 2015 June 5. Vol. 64. No. 3.
7. Stanley M. et al. Immune responses to human papillomavirus // Vaccine. 2006. 24S1:16–22.
8. Wheeler C. M., Kjaer S. K., Sigurdsson K., Iversen O. E., Hernandez-Avila M., Perez G. et al. The impact of quadrivalent human papillomavirus (HPV; types 6, 11, 16, and 18) L1 virus-like particle vaccine on infection and disease due to oncogenic nonvaccine HPV types in sexually active women aged 16-26 years // J. Infect. Dis. 2009. 199(7):936–944.
9. Lowy D. R. HPV vaccination to prevent cervical cancer and other HPV-associated disease: from basic science to effective interventions // J. Clin. Invest. 2016. 126(1):5–11.
10. Костава М. Н., Прилепская В. Н. Возможности терапии папилломавирусной инфекции // Русский медицинский журнал. 2009. 17(1):9–16.
11. Обоскалова Т. А., Кононова И. Н., Кучеров В. А., Стовбун С. В. Эффективность комплексной терапии у пациенток с ВПЧ-ассоциированным цервицитом // Российский вестник акушера-гинеколога. 2011. 5:67–70.
12. Кунцевич Л. Д., Шибаева Е. В., Комарова В. Д., Копытова Т. В., Пышкина Е. И., Щелчкова Н. А. Значение местного применения индукторов интерферона в комплексном лечении женщин с папилломавирусной инфекцией // Акушерство и гинекология. 2010. 6:49–53.
13. Rhodes J. Discovery of immunopotentiatory drugs: current and future strategies // Clin. Exp. Immunol. 2002. 130(3):363–369.
14. Кацамбас А. Д., Лотти Т. М. Европейское руководство по лечению дерматологических болезней. МЕДпресс-информ, 2008.
15. Кисина В. И., Воробьев П. А. Протоколы ведения больных. Инфекции, передаваемые половым путем. НЬЮДИАМЕД, 2011.
16. Елисеева М. Ю., Мынбаев О. А. Роль вспомогательной иммунотерапии в решении проблем ВПЧ-ассоциированных патологических поражений кожи и слизистых оболочек // Акушерство и гинекология. 2011. № 4. С. 104–111.
17. Елисеева М. Ю., Манухин И. Б., Мынбаев О. А., Зверева Н. С., Мишутина А. А., Царев В. Н. Противовирусный эффект инозина пранобекса при ВПЧ-ассоциированных заболеваниях // Акушерство и гинекология. 2012. № 2. С. 107–114.
18. Бебнева Т. Н., Ипастова И. Д. Неоплазии шейки матки: краткий курс для практикующего врача. Предраковые заболевания шейки матки: диагностика и врачебная тактика. Информационный бюллетень / Под ред. В. Е. Радзинского. М.: Status Praesens, 2016. 20 с.
19. Mohanty K. C. Immunotherapy of genital warts with inosinepranobex (Imunovir): preliminary study / K. C. Mohanty, C. S. Scott // Genitourin Med. 1986. Vol. 62. P. 352–355.
20. Клинышкова Т. В., Каратюк Т. И., Турчанинов Д. В., Самосудова И. Б. Дифференцированный подход к ведению больных с цервикальной интраэпителиальной неоплазией с позиции прогнозирования // Гинекология. 2011. Т. 13. № 4. С. 39–44.
21. Кедрова А. Г., Подистов Ю. И., Кузнецов В. В., Брюзгин В. В., Козаченко В. П., Никогосян С. О. Роль противовирусной терапии в комплексном лечении больных эпителиальными дисплазиями и преинвазивным раком шейки матки // Гинекология. 2005. № 7. С. 170–174.
22. Косенко И. А., Костевич Г. В., Артемьева Т. П., Жук Е. Г., Василевский А. П., Серова Т. Н., Литвинова Т. М. К вопросу о патогенезе, диагностике и лечении вирус-ассоциированной патологии шейки матки // Медицинские новости. 2016. № 2. С. 17–21.
23. Потапов В. А., Демченко Т. В., Стрельцова Т. Р., Гавриш Л. П., Загурский Ю. Б., Медведев М. В., Польщиков П. Л. Клинико-лабораторная оценка эффективности Изопринозина в лечении папилломавирусной инфекции, ассоциированной с цервикальной интраэпителиальной неоплазией // Репродуктивное здоровье женщины. 2006. Т. 25. № 1. С. 134–135.
24. Инструкция по медицинскому применению препарата Гроприносин. Регистрационный номер: П N005951/01-140308.
25. Кузнецова Ю. Н., Зильберберг Н. В. Эффективность комплексной терапии манифестных проявлений папилломавирусной инфекции урогенитального тракта // Клиническая дерматология и венерология. 2010. № 5. С. 62–66.
26. Русакевич П. С., Гришанович Р. В. Системный функциональный подход к диагностике и лечению вирусных изменений цервикса. Сибирский онкологический журнал. 2011. № 3. С. 22–28.
27. Волков В. Г., Захарова Т. В. Опыт применения Гроприносина для лечения пациенток с заболеваниями шейки матки при инфекции вирусом папилломы человека // Российский вестник акушера-гинеколога. 2012. № 2. С. 90–92.

ГРОПРИНОСИН®

Инозин пранобекс, **таблетки 500 мг № 50**

П N005951/01

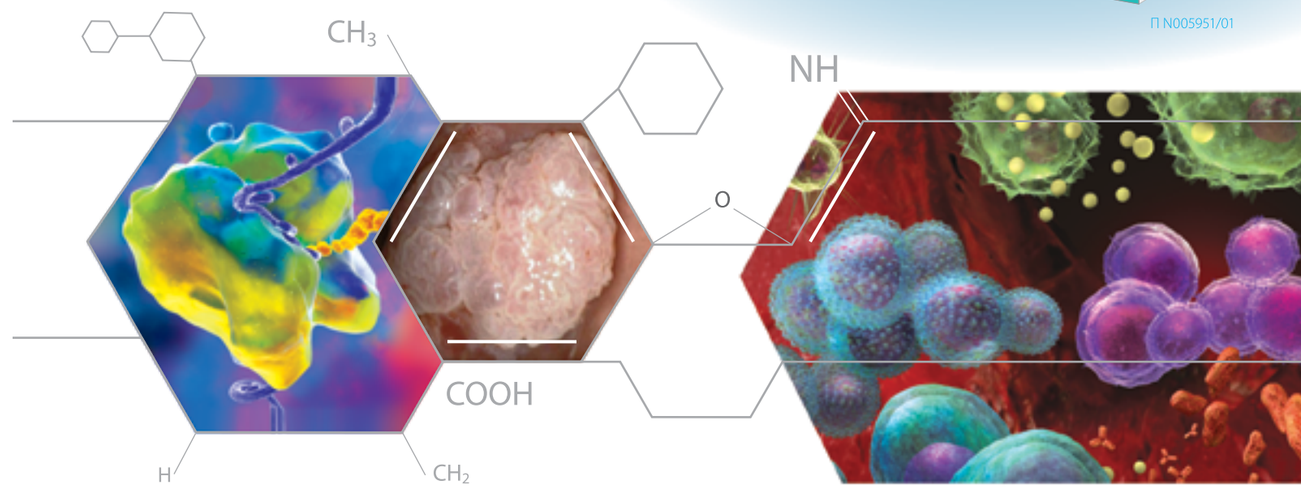

Инозин пранобекс в комплексной терапии ВПЧ-ассоциированных заболеваний[2,3]

- Подавляет репликацию ДНК и РНК вирусов[1]
- Снижает вероятность персистенции вирусов и частоту рецидивов[2,3]
- Спектр иммуномодулирующего действия соответствует специфике иммунных нарушений при ВПЧ[2,3]

1. Инструкция по применению препарата Гроприносин®.
2. ЖЕНСКАЯ КОНСУЛЬТАЦИЯ №2, 2013. С.И. Роговская, кафедра акушерства и гинекологии РМАПО, Москва.
3. ВПЧ-инфекция: комбинированная терапия. Эффективные стратегии комбинированного лечения ВПЧ-ассоциированных генитальных заболеваний: информационный бюллетень / С.И. Роговская, А.В. Ледина, И.Д. Ипастова; под ред. В.Е. Радзинского. – М.: Редакция журнала StatusPraesens, 2017. – 16 с.

Гедеон Рихтер

Представительство ОАО «Гедеон Рихтер» (Венгрия): г. Москва 119049, 4-й Добрынинский пер., д. 8
Тел.: (495) 987-15-55, Факс: (495) 987-15-56 e-mail: centr@g-richter.ru www.g-richter.ru

Реклама

КОМПЛЕКСНЫЙ ПОДХОД В КОРРЕКЦИИ **ЭКЗОГЕННЫХ И ЭНДОГЕННЫХ НАРУШЕНИЙ МИКРОФЛОРЫ ВЛАГАЛИЩА**

Дисбиотические нарушения микрофлоры влагалища вызывают целый ряд заболеваний, с которыми женщины вынуждены обращаться к врачу. Как правило, лечение имеет краткосрочную эффективность, в каждом третьем случае происходят рецидивы заболевания. Вагинальные инфекции, вызванные условными и безусловными патогенами, связаны с различными неблагоприятными исходами беременности и оказывают существенное влияние на качество жизни женщины. Выбор адекватной терапии может вызывать массу вопросов у врача, особенно при смешанных и рецидивирующих инфекциях

Инфекции половых путей поддаются терапии антибиотиками, поэтому в последние два десятилетия наблюдается активное применение антибактериальных препаратов в клинической практике. В силу биологических особенностей препаратов, нерационального использования антибиотика, несоблюдения рекомендованной схемы лечения, распространения самолечения и многих других причин практическая медицина вплотную столкнулась с появлением и широким распространением резистентных штаммов микроорганизмов. Поэтому в настоящее время одновременно с исследованиями новых антимикробных препаратов в медицинской практике расширяется сфера применения антисептиков и комплексной терапии антибиотиками и антисептиками. Кроме того, для профилактики последствий назначения антибактериальных препаратов необходим прием пре- и пробиотиков для восстановления нормальной микрофлоры кишечника и влагалища.

Понятие микробиома влагалища современными авторами рассматривается как динамическая равновесная система, состоящая из совокупности микроорганизмов, находящихся в тесной взаимосвязи с макроорганизмом. Микробиом влагалища способен изменяться в зависимости от целого ряда эндогенных и экзогенных факторов: изменения гормонального фона женщины (в зависимости от возраста или фазы менструального цикла), применения контрацептивов, появления патогенной микрофлоры, оперативных вмешательств, стрессов, снижения иммунитета, степени половой активности, несоблюдения правил гигиены, характера питания и др. (рис. 1).

Баранов Игорь Иванович

д. м. н., профессор, заведующий организационно-методическим отделом ФГБУ НМИЦАГиП им. В. И. Кулакова

Эпителиальный слой	Новорожденная	1 месяц	Половое созревание	Детородный возраст	Беременность	Менопауза
pH	4–5	7	7 ····▶ 5	4–5	3,5	6–7
Базальный слой						
Уровень эстрогенов	средний	–	низкий	средний	высокий	–
Микрофлора влагалища	стерильные лактобактерии	стафилококк, лактобактерии отсутствуют	смешанная кокко-бацилярная	преимущественно лактобациллы		смешанная

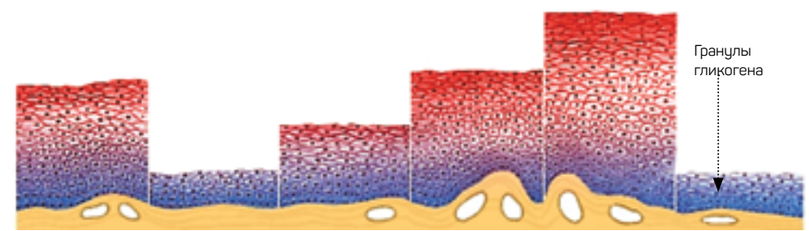

Рис. 1
Изменения микрофлоры влагалища, уровня эстрогенов и pH влагалищного секрета в зависимости от возраста и физиологического состояния женщины (Отделение акушерства и гинекологии, Университет Триеста, Италия, Институт медицинских исследований и повышения квалификации, университетская клиника, Эссен, Германия)

Тумбинская Лидия Викторовна

к. б. н., медицинский редактор журнала Opinion Leader

Важный фактор сбалансированной жизнедеятельности влагалищного биотопа — гликоген, который обеспечивает питательный субстрат для нормальной микрофлоры. Количество гликогена может варьировать под влиянием гормональных изменений на протяжении жизни женщины, что оказывает существенное влияние на качественный и количественный состав микрофлоры влагалища. Механизмы использования гликогена молочнокислыми бактериями в вагинальном тракте недостаточно изучены. Вероятно, что вагинальный эпителий производит как гликоген, так и α-амилазу, фермент деполимеризует полисахарид внутри самого влагалища. Деполимеризованные остатки затем используются молочнокислыми бактериями, которые не могут метаболизировать гликоген самостоятельно из-за их неспособности продуцировать α-амилазный фермент. Однако эти бактерии могут метаболизировать экзогенные углеводы селективно для эффективного роста [1].

Микробиоценоз влагалища состоит из более 400 видов различных бактерий и 150 видов вирусов, находящихся в тесных взаимоотношениях с вагинальной средой [2, 3].

Микрофлора влагалища здоровых женщин репродуктивного возраста включает широкий спектр микроаэрофилов, факультативных и облигатных анаэробов. Ведущую роль в нормальном микробиоценозе играют представители рода *Lactobacillus* (до 10^6–10^7 КОЕ/мл). В настоящее время известно около 20 видов лактобактерий, способных колонизировать данный биотоп. Наиболее часто встречающимися из них признаны *L. crispatus, L. gasseri, L. jenseniiu L. iners* [4]. Также в литературе можно найти данные о комплексе бактерий — *L.acidophilus*, который в настоящее время разделен по признаку го-

Таблица 1

Количественный состав биоценоза влагалища клинически здоровых женщин репродуктивного возраста (Lg ГЭ/мл)

Показатель	Медиана	25–75 процентиль	05–95 процентиль
Общая бактериальная масса	$10^{7,6}$	$10^{7,1}$–$10^{7,9}$	$10^{6,4}$–$10^{8,4}$
Нормофлора			
Lactobacillus spp.	$10^{7,5}$	$10^{7,0}$–$10^{7,9}$	$10^{6,1}$–$10^{8,4}$
Факультативно-анаэробные (аэробные) микроорганизмы			
Сем. *Enterobacteriaceae*	$10^{2,9}$	$10^{2,6}$–$10^{3,3}$	$10^{2,2}$–$10^{4,5}$
Streptococcus spp.	$10^{2,5}$	$10^{1,2}$–$10^{3,1}$	0–$10^{4,4}$
Staphylococcus spp.	$10^{2,9}$	$10^{2,5}$–$10^{3,5}$	$10^{1,8}$–$10^{4,6}$
Облигатно-анаэробные микроорганизмы			
Gardnerella vaginalis + Prevotella bivia + Porphyromonas spp.	$10^{3,6}$	$10^{2,4}$–$10^{4,3}$	0–$10^{5,8}$
Eubacterium spp.	$10^{3,8}$	$10^{3,1}$–$10^{4,6}$	0–$10^{5,9}$
Sneathia spp. + Leptotrichia spp. + Fusobacterium spp.	$10^{2,2}$	$10^{1,4}$–$10^{2,9}$	0–$10^{3,8}$
Megasphaera spp. + Veillonella spp.+ Dialister spp.	$10^{2,6}$	$10^{1,3}$–$10^{3,5}$	0–$10^{4,7}$
Lachnobacterium spp. + Clostridium spp.	$10^{2,8}$	$10^{2,3}$–$10^{3,4}$	0–$10^{4,8}$
Mobiluncus spp. + Corynebacterium spp.	$10^{3,2}$	$10^{2,7}$–$10^{3,9}$	$10^{1,9}$–$10^{4,7}$
Peptostreptococcus spp.	$10^{2,9}$	$10^{2,2}$–$10^{3,8}$	0–$10^{4,7}$
Atopobium vaginae	$10^{2,6}$	$10^{0,6}$–$10^{3,0}$	0–$10^{3,8}$
Микоплазмы			
Mycoplasma hominis	0	0–0	0–$10^{2,6}$
Ureaplasma spp.	$10^{1,6}$	0–$10^{4,1}$	0–$10^{5,3}$
Дрожжеподобные грибы			
Candida spp.	$10^{3,1}$	$10^{2,8}$–$10^{3,4}$	$10^{1,9}$–$10^{4,4}$

мологии ДНК на несколько видов, чаще других в нем детектируют *L. crispatus, L. gasseri, L. jensenii, L. iners, L. johnsonii*. ПЦР-детекция и количественное определение вагинальных лактобацилл остаются проблематичными из-за высокого уровня генетической гетерогенности и таксономической сложности в роде *Lactobacillus*. Выраженное сродство лактобактерий внутри комплекса *L. acidophilus* создает значительные трудности в их дифференцировке фенотипическими методами, в связи с чем отмечается значительная разрозненность результатов исследований, посвященных изучению нормального вагинального биотопа [5].

В нормальном биотопе влагалища в незначительных количествах могут детектироваться и другие микроорганизмы, такие как *Mobiluncus spp., Gardnerella vaginalis, Megasphaera spp., Veillonella spp., Ureaplasma urealiticum, Mycoplasma hominis*, представители сем. *Enterobacteriaceae*, дрожжеподобные грибы и другие (табл. 1).

Большое разнообразие видов микроорганизмов объясняется тем, что многие из них представляют собой транзиторную — представленную случайно занесенными из окружающей среды микрофлору. Несмотря на высокую частоту выделения транзиторных микроорганизмов, их концентрация, как правило, невысока, поскольку они не способны успешно противостоять факторам неспецифической резистентности организма и вынуждены конкурировать между собой за места обитания и питательные вещества [7].

Здоровая экосистема влагалища характеризуется неповрежденным эпителием, наличием большого количества нормальной флоры и адекватным состоянием локального иммунитета.

Нарушения динамического равновесия влагалищного биоценоза

связаны с уменьшением количества нормальной микрофлоры и ростом условно-патогенной. Как правило, в этом случае развивается один из 4 типов инфекций: бактериальный вагиноз (преобладает анаэробная микрофлора) (табл. 2), аэробный/неспецифический вагинит (НВ) (преобладает аэробная микрофлора), вульвовагинальный кандидоз, трихомониаз.

Существуют микробиологические предпосылки к развитию бактериального вагиноза. Это доминирование *Lactobacillus iners*, отличающихся слабыми защитными свойствами; снижение численности штаммов лактобактерий, продуцирующих перекись водорода; активное размножение условно-патогенных микроорганизмов; а также наличие во влагалищном микробиоме *Atopobium vaginae*, резистентентного к нитроимидазолам, что необходимо учитывать при назначении терапии.

Atopobium vaginae и *Gardnerella vaginalis* склонны инициировать образование биопленок, что также считают причиной рецидивов бактериального вагиноза. Микроорганизмы в сплошных микробных сообществах способны выдержать концентрации перекиси водорода и молочной кислоты, в 4–8 раз превышающие переносимые изолированно.

В настоящее время появились данные о том, что борьба с анаэробными микроорганизмами во влагалище более эффективна при двухэтапной терапии вагинальных инфекций. Антибактериальные препараты ослабляют защиту, которую биопленка предоставляет живущим в ней микроорганизмам, а лактобактерии и препараты, закисляющие влагалищную среду, способствуют колонизации биотопа представителями нормальной микрофлоры.

Установлено, что применение метронидазола приводит к перфора-

Таблица 2

Количественный состав биоценоза влагалища у пациенток с вагинозом (Lg ГЭ/мл)

Показатель	Медиана	25–75 процентиль	05–95 процентиль
Общая бактериальная масса	$10^{8,4}$	$10^{8,0}$–$10^{8,6}$	$10^{7,9}$–$10^{8,9}$
Нормофлора			
Lactobacillus spp.	$10^{6,6}$	$10^{5,1}$–$10^{7,2}$	$10^{5,0}$–$10^{7,3}$
Факультативно-анаэробные (аэробные) микроорганизмы			
Сем. *Enterobacteriaceae*	$10^{3,2}$	$10^{2,7}$–$10^{3,6}$	$10^{2,5}$–$10^{3,9}$
Streptococcus spp.	$10^{2,8}$	0–$10^{3,8}$	0–$10^{3,9}$
Staphylococcus spp.	$10^{3,6}$	$10^{2,9}$–$10^{4,0}$	$10^{2,7}$–$10^{4,3}$
Облигатно-анаэробные микроорганизмы			
Gardnerella vaginalis + Prevotella bivia + Porphyromonas spp.	$10^{7,8}$	$10^{7,3}$–$10^{8,2}$	$10^{7,1}$–$10^{8,3}$
Eubacterium spp.	$10^{6,7}$	$10^{6,2}$–$10^{7,0}$	$10^{6,1}$–$10^{7,2}$
Sneathia spp. + Leptotrichia spp. + Fusobacterium spp.	$10^{7,0}$	$10^{4,2}$–$10^{7,6}$	$10^{4,1}$–$10^{7,7}$
Megasphaera spp. + Veillonella spp. + Dialister spp.	$10^{7,2}$	$10^{6,5}$–$10^{7,6}$	$10^{6,4}$–$10^{7,8}$
Lachnobacterium spp. + Clostridium spp.	$10^{5,5}$	$10^{5,9}$–$10^{7,5}$	$10^{5,7}$–$10^{7,6}$
Mobiluncus spp. + Corynebacterium spp.	$10^{4,6}$	$10^{5,8}$–$10^{6,0}$	$10^{5,7}$–$10^{6,1}$
Peptostreptococcus spp.	$10^{6,2}$	$10^{5,6}$–$10^{6,8}$	$10^{5,5}$–$10^{6,8}$
Atopobium vaginae	$10^{7,3}$	$10^{6,4}$–$10^{7,7}$	$10^{6,4}$–$10^{7,8}$
Микоплазмы			
Mycoplasma hominis	$10^{0,1}$	0–$10^{5,8}$	0–$10^{6,2}$
Ureaplasma spp.	$10^{4,2}$	$10^{2,0}$–$10^{5,0}$	$10^{1,8}$–$10^{5,4}$
Дрожжеподобные грибы			
Candida spp.	$10^{3,2}$	$10^{2,8}$–$10^{3,5}$	0–$10^{6,4}$

Таблица 3

Микроорганизмы, подверженные действию деквалиния хлорида

Аэробы	*Staphylococcus aureus, Streptococcus spp.* (бета-гемолитические стрептококки группы А и В, С), *Listeria spp., Gardnerella vaginalis, Escherichia coli, Serratia spp., Klebsiella spp., Pseudomonas spp., Proteus spp.*
Анаэробы	*Bacteroides spp., Atopobium vagiae, Prevotella spp., Porphyromonas spp., Peptostreptococci spp.*
Грибы	*Candida (Candida tropicalis, Candida albicans, Candida glabrata, Candida krusei)*
Простейшие	*Trichomonas vaginalis*

Благодаря множественному механизму антимикробного воздействия вероятность развития резистентности микроорганизмов относительно невелика. Одно из несомненных достоинств препарата — возможность его применения на любом сроке беременности

ции биопленки *Gardnerella vaginalis* и *Atopobium vaginae*, но не уничтожает ее полностью. В отсутствие второго этапа терапии биопленка, состоящая из условно-патогенных микроорганизмов, сохраняется во влагалище и может становиться причиной рецидива [8].

Антимикробная терапия или терапия антисептиком выбирается врачом в зависимости от клинической формы нарушения состава микрофлоры влагалища и подразумевает меры, направленные на снижение pH и количества условно-патогенных микроорганизмов и повышение количества лактобактерий, продуцирующих перекись водорода.

Для элиминации инфекционных агентов используется антисептик деквалиния хлорид (Флуомизин) (табл. 3). Благодаря множественному механизму антимикробного воздействия вероятность развития резистентности микроорганизмов относительно невелика. Деквалиния хлорид активен в отношении большинства грамположительных бактерий *Streptococcus spp.*, включая (бета-гемолитические стрептококки группы А и В), *Staphylococcus aureus, Listeria spp.*; анаэробов *Peptostreptococcus* (группы D), грибов рода *Candida* (*Candida tropicalis, Candida albicans, Candida glabrata*), грамотрицательных бактерий *Gardnerella vaginalis*, *Escherichia coli, Serratia spp*., *Klebsiella spp., Pseudomonas spp., Proteus spp.*, и простейших (*Trichomonas vaginalis*), что обеспечивает эффективную коррекцию биоценоза влагалища, снижение количества условно-патогенных и патогенных микроорганизмов.

Одно из несомненных достоинств препарата — возможность его применения на любом сроке беременности.

В клинических испытаниях деквалиния хлорид показал активность, сопоставимую с клиндамицином. В группе, получавшей терапию Флуомизином, реже наблюдалась кандидозная реинфекция. Чрезвычайно важно также то, что деквалиния хлорид доказательно активен в отношении *Atopobium vaginae*, резистентного к метронидазолу. В исследовании in vitro деквалиния хлорид эффективно подавлял рост *Atopobium vaginae* в концентрации, сопоставимой с концентрацией клиндамицина, и в гораздо меньшей по сравнению с метронидазолом [9, 10]. Показано более быстрое восстановление влагалищного pH в группе пациенток, получавших Флуомизин [11]. Эффективность Флуомизина подтверждена в международных многоцентровых исследованиях, поэтому в Европе этот препарат включен в клинические рекомендации по лечению бактериального вагиноза как альтернатива клиндамицину.

Деквалиния хлорид (Флуомизин) может быть использован перед оперативными вмешательствами на органах малого таза с целью профилактики послеоперационных воспалительных осложнений, у беременных пациенток с целью коррекции дисбиотических нарушений микрофлоры влагалища, для лечения бактериального вагиноза, кандидозного вагинита, трихомонадного вагинита [12].

Вторым этапом терапии после антибактериальных препаратов традиционно следует считать восстановление биоценоза влагалища. Основная задача второго этапа терапии — создание условий для роста нормальной микрофлоры влагалища (закисление среды, применение препаратов, содержащих лактобактерии) и восстановление местного иммунитета.

В комплексной терапии может быть использован препарат Гинофлор Э, содержащий в своем составе *Lactobacillus acidophilus* (H_2O_2-продуцирующие штаммы) в количествах 10^8 КОЭ и эстриол. Лактобактерии создают кислую среду, препятствуя размножению условно-патогенных микроорганизмов, снижают риск рецидива.

Экзогенный эстриол, даже в низкой дозе, приводит к восстановлению пролиферирующего и зрелого эпителия и обеспечивает запас гликогена для питания микроорганизмов рода *Lactobacillus*. Эстриол, входящий в состав препарата, действует местно, не вызывая системного эффекта. Это связано с тем, что рецепторы к этому эстрогену находятся только во влагалище.

Лактобактерии способны закрепиться только на полноценном вагинальном эпителии, поэтому восстановление флоры без стимуляции роста эпителия не приведет к желаемому результату. Для профилактики повторных воспалительных поражений влагалища абсолютно необходимо одновременное восстановление как вагинального эпителия, так и микрофлоры.

Показания к применению препарата Гинофлор Э:

/ восстановление комплекса *Lactobacillus acidophilus* после местного и/или системного лечения антибиотиками или другими химиотерапевтическими средствами;

/ эстрогензависимые атрофические вагиниты в постменопаузе, в том числе в сочетании с заместительной гормональной терапией (ЗГТ);

/ бактериальный вагиноз.

Таким образом, понимание микробиома влагалища как целостной, динамически равновесной системы, зависящей от двух частей — микробиома и макроорганизма, позволяет врачу-клиницисту применять двухэтапный комплексный подход к терапии условно-патогенной микрофлоры и восстановлению нормофлоры влагалища, что позволяет снизить число рецидивов и существенно повысить качество жизни женщин репродуктивного возраста.

Литература

1. Tester R., Al-Ghazzewi F. H. Intrinsic and extrinsic carbohydrates in the vagina: A short review on vaginal glycogen // Int. J. Biol. Macromol. 2018 Jan 31.112:203–206. DOI: 10.1016/j.ijbiomac.2018.01.166.
2. Huang B., Fettweis J. M., Brooks J. P., Jefferson K. K., Buck G. A. The changing landscape of the vaginal microbiome // Clin. Lab. Med. 2014 Dec. 34(4):747–761.
3. Brooks J. P., Buck G. A., Chen G., Diao L., Edwards D. J., Fettweis J. M. Changes in vaginal community state types reflect major shifts in the microbiome // Microbial ecology in health and disease. 2017. 28 (1).
4. Freitas A. C. Characterization of the vaginal microbiome in pregnancy. A Thesis submitted to the college of Graduate and Postdoctoral Studies in partial fulfillment of the requirements for the degree of doctor of philosophy // In the department of Veterinary Microbiology University of Saskatchewan, Saskatoon. 2018 Feb. 177 p.
5. Demkin V. V., Koshechkin S. I., Slesarev A. A novel real-time PCR assay for highly specific detection and quantification of vaginal lactobacilli // Mol. Cell. Probes. 2017 Apr. 32:33–39. DOI: 10.1016/j.mcp.2016.11.006. Epub 2016 Nov 25.
6. Исследование биоценоза урогенитального тракта женщины методом ПЦР в режиме реального времени (ФЕМОФЛОР®). Справочное пособие / Под ред. В. Н. Прилепской. Москва, 2010. 74 с.
7. Gilbert N. M., Lewis W. G., Lewis A. L. et al. Clinical Features of Bacterial Vaginosis in a Murine Model of Vaginal Infection with Gardnerella vaginalis // PLoS One. 2013. Vol. 8(3). P. 59539.
8. Collins S. L., McMillan A., Seney S., Van der Veer S., Kort R., Sumarah M. W., and Gregor Reid G. Promising Prebiotic Candidate Established by Evaluation of Lactitol, Lactulose, Raffinose, and Oligofructose for Maintenance of a Lactobacillus-Dominated Vaginal Microbiota // Appl. Environ Microbiol. 2018 Mar 1. 84(5):e02200-17. DOI: 10.1128/AEM.02200-17.
9. De Backer E., Verhelst R., Verstraelen H., Claeys G., Verschraegen G., Temmerman M., Vaneechoutte M. Antibiotic susceptibility of Atopobium vaginae // BMC Infect. Dis. 2006. 6:51.
10. De Backer E., Dubreuil L., Brauman M., Acar J., Vaneechoutte M. In vitro activity of secnidazole against Atopobiumvaginae, an anaerobic pathogen involved in bacterial vaginosis // Clin. Microbiol. Infect. 2010. 16:470–472.
11. Грищенко О. В., Дудко В. Л., Лахно И. В., Дудко Л. В., Сторчак А. В. Клинические и прогностические аспекты лечения вагинитов смешанной этиологии // Репродуктивное здоровье женщины. 2006. № 2(27), II часть. С. 8–10.
12. Флуомизин. Инструкция к препарату.

БАКТЕРИАЛЬНЫЙ ВАГИНОЗ: **ЧТО ИЗВЕСТНО О ПОЛИМИКРОБНОМ НЕВОСПАЛИТЕЛЬНОМ СИНДРОМЕ**

Научно-практический интерес к бактериальному вагинозу возрос в последние два десятилетия, когда в целом ряде исследований было показано, что он ассоциирован с нарушениями репродуктивного здоровья женщины. В настоящем обзоре представлены данные по эпидемиологии, этиологии и патогенезу бактериального вагиноза. Рассмотрены аспекты его влияния на патологию репродуктивной системы женщины воспалительного генеза. Представлены особенности современной тактики при диагностике и лечении бактериального вагиноза

Пестрикова Татьяна Юрьевна

д. м. н., профессор, заведующая кафедрой акушерства и гинекологии Дальневосточного государственного медицинского университета, заслуженный врач РФ, главный внештатный акушер-гинеколог МЗ России в ДФО

Юрасова Елена Анатольевна

д. м. н., профессор кафедры акушерства и гинекологии Дальневосточного государственного медицинского университета



Котельникова Анастасия Владимировна

ассистент кафедры акушерства и гинекологии Дальневосточного государственного медицинского университета

Бактериальный вагиноз (БВ) представляет собой полимикробный невоспалительный биопленочный синдром, при котором нормальная микробиота влагалища частично или полностью замещается высокими концентрациями ($\geq 10^{6-9}$ КОЕ/мл) другой анаэробной условно-патогенной микрофлоры [1, 2].

МКБ-10 не выделяет БВ в самостоятельное заболевание, поэтому статистически его относят к N89 (другие невоспалительные заболевания) [1].

ЭПИДЕМИОЛОГИЯ

Одна из самых частых жалоб при обращении женщин к гинекологу — патологические выделения из влагалища, причинами которых может быть целый ряд заболеваний и состояний [1]. По данным различных исследователей, в 22–50% случаев выделения являются симптомом БВ. Согласно отечественным и зарубежным источникам, частота встречаемости БВ среди женщин репродуктивного возраста колеблется от 4 до 87% [1, 2]. В амбулаторной гинекологической практике БВ обнаруживают до 87% случаев у пациенток с патологическими белями [2, 3, 4].

ЭТИОЛОГИЯ И ПАТОГЕНЕЗ

Общепризнано, что специфических возбудителей бактериального вагиноза не существует. В роли этиологического фактора БВ выступает ассоциация анаэробных и факультативно-анаэробных микроорганизмов. Среди микроорганизмов, ассоциируемых с БВ, чаще встречают *Mobiluncus spp.*, *Bacteroides spp.*, пептококки, пептострептококки и др. Гарднереллы и микоплазмы также встречают в полимикробных комплексах. Для подобных полимикробных процессов (микстинфекции) характерно то, что этиологическим фактором выступает не какой-либо один микроорганизм, а их ассоциация с присущими только ей биологическими свойствами. Важное обстоятельство — на фоне резкого снижения или полного исчезновения молочнокислых бактерий, в первую очередь лактобактерий, продуцирующих перекись водорода, в количественном отношении общая обсемененность влагалища возрастает до 10^{10} КОЕ/мл влагалищной жидкости. Главным образом увеличивается доля строгих неспорообразующих анаэробных микроорганизмов [2, 5].

Лактобациллам принадлежит основная роль в поддержании постоянства микробиоценоза влагалища за счет их бактерицидной, ферментативной, витаминообразующей и иммуностимулирующей активности. Они выполняют барьерную функцию, препятствуя размножению условно-патогенных и появлению чужеродных микроорганизмов [2]. Лактобациллы образовывают молочную кислоту и перекись водорода в процессе своего метаболизма. Поддержание значений pH (3,8–4,4) обусловлено прежде всего образованием молочной кислоты в результате расщепления гликогена — основного пищевого субстрата лактобацилл. Гликоген вырабатывается клетками вагинального эпителия под влиянием эстрогена. Кроме того, эстроген стимулирует образование рецепторов для лактобацилл на клетках вагинального эпителия [2, 3].

Лактобациллы *L. crispatus*, *L. jensenii* и *L. vaginalis* — наиболее часто встречающиеся виды перекисьпродуцирующих лактобацилл [6, 7, 8]. В биотопе здоровых женщин, по данным большинства исследователей, отмечено явное преобладание *L. crispatus* [9, 10, 11, 12], в то время как *L. gasseri* и *L. iners* в 4 раза чаще встречаются у женщин с БВ [13]. На сегодняшний день существуют данные о варьировании доминирующих видов в зависимости от этнической принадлежности и географического расположения [1]. Так, североамериканские ученые исследовали образцы вагинального отделяемого, взятого у 396 здоровых женщин, принадлежащих к 4 этническим группам: европейской, азиатской, африканской и латиноамериканской [14]. Преобладание лактобацилл в составе вагинальной микрофлоры отмечалось в группе европейских и азиатских женщин (89,7 и 80,2 % соответственно), и лишь у 61,9 % африканских женщин и 59,6 % латиноамериканок доминировали лактобациллы. *L. crispatus* чаще встречались только среди европейских женщин (50,6%). В трех оставшихся группах наиболее распространенным оказался вид *L. iners* (53,2–58,3%). *L. jensenii* встречались лишь у 7,3% обследованных [14].

В настоящее время отмечают агрессивно-хроническое течение БВ за счет формирования биопленок, которые образуются у 90% пациенток. Биопленки при БВ имеют высокую степень организации, плотно прикреплены к поверхности эпителия влагалища. Концентрация некоторых микроорганизмов в биопленке может достигать 10^{11} КОЕ /мл, что становится основной причиной рецидивов БВ [5].

БАКТЕРИАЛЬНЫЙ ВАГИНОЗ — КОФАКТОР РАЗВИТИЯ ПАТОЛОГИИ РЕПРОДУКТИВНОЙ СИСТЕМЫ ЖЕНЩИНЫ

Научно-практический интерес к БВ возрос в последние два десятилетия, когда в целом ряде исследований было показано, что он ассоциирован с нарушениями репродуктивного здоровья женщины (воспалительные заболевания

органов малого таза — ВЗОМТ, бесплодие, невынашивание беременности (выкидыш, преждевременные роды), неудачные попытки ЭКО, плацентарная недостаточность) [2, 15].

Отсутствие перекисьпродуцирующих лактобацилл во влагалище связано с увеличением частоты встречаемости БВ и повышенным риском распространения вируса папилломы человека (ВИЧ) среди половых партнеров, приобретением вируса простого герпеса II типа и преждевременными родами [16, 17].

Определенный интерес представляет взаимосвязь микробиоценоза влагалища и состояния шейки матки. В ряде исследований рассматривается роль БВ в генезе цервикальной интраэпителиальной неоплазии, кофактором развития которой является изменение восприимчивости клеток влагалищного эпителия к ВПЧ. Большинство исследователей признают справедливость гипотезы о том, что БВ каким-то образом ассоциирован с цервикальной интраэпителиальной неоплазией, то есть является кофактором развития заболеваний, ассоциированных с ВПЧ [18].

Вероятная взаимосвязь между БВ и цервикальной интраэпителиальной неоплазией впервые постулирована в 1976 году W. Josey и D. Lambe. В их работе частота цервикальной атипии (от дисплазии до цервикального рака) составила 13,6% среди пациенток с БВ и 5,7% среди женщин с нормальным биотопом влагалища. Дальнейшие эпидемиологические исследования показали, что выявление ДНК ВПЧ значительно связано с выделением во влагалищном биотопе *Gardnerella vaginalis*, *Ureaplasma urealyticum*, *Candida albicans*, *Bacteroides species* и чрезмерным ростом анаэробов, а атипичная зона трансформации наиболее часто присутствует у женщин с нарушением биоценоза влагалища. Нормальная вагинальная флора с преобладанием лактобактерий достоверно ассоциирована с негативным ВПЧ-тестом [18, 19].

Широкое использование в комплексном лечении заболеваний шейки матки химиотерапевтических и антибактериальных средств может отрицательно воздействовать на нормальную флору генитального тракта, вызывать и усиливать дисбиотические нарушения и снижать эффективность лечения. Это важно учитывать при выборе средств санации перед деструкцией и эксцизией атипичного эпителия, а также при подборе препаратов для профилактики осложнений после инвазивных вмешательств [18, 20].

ДИАГНОСТИКА

Диагностика БВ включает сбор анамнеза, физикальное обследование, лабораторное исследование, проведение дифференциальной диагностики.

Сбор анамнеза

Ведущий и часто единственный симптом БВ — повышенное количество белей (у 87% женщин с неприятным запахом), которые беспокоят пациенток в течение длительного времени (в среднем 2 года и более) [1, 2]. Поэтому обследование пациенток начинают со сбора анамнеза (табл. 1). Скрупулезный расспрос, детальная осведомленность о начале и первых признаках заболевания, характере жалоб, предшествующего лечения определяют правильный диагноз. Зуд в области наружных гениталий отмечают 26% пациенток, жжение — 28%, диспареунию — 23%. Дизурические расстройства наблюдаются лишь у 15% женщин, боли в области влагалища или промежности — у 21% пациенток. Около 97% пациенток ранее уже неоднократно обращались к гинекологу или урологу. При этом у 95% из них выставляли диагноз неспецифический вагинит, 75% женщин ранее неоднократно и безуспешно лечились по поводу предполагаемого вагинита, при этом часто использовались самые различные антибактериальные препараты как местно, так и перорально или парентерально [1, 2, 3, 4].

Физикальное обследование

Влагалищные выделения при БВ, как правило, обильные, гомогенные, белого цвета, с резким неприятным запахом «несвежей рыбы». В зависимости от продолжительности болезни характер выделений различен. В начале развития заболевания бели жидкой консистенции, белого или с сероватым оттенком цвета. При длительном БВ (2 года и более) выделения становятся желтовато-зеленоватые, более густые, напоминают творожистую массу, пенистые, тягучие и липкие, равномерно распределены по стенкам влагалища. Количество белей варьирует от умеренных до обильных, но в среднем их объем около 20 мл в сутки (примерно в 10 раз выше, чем в норме) [1, 2, 3, 4]. Особенность БВ — отсутствие признаков воспаления (отека, гиперемии) стенок влагалища (табл. 1).

Лабораторное исследование

Основой лабораторного исследования при патологии влагалища является микроскопия влагалищных мазков из области заднего свода, окрашенных по Граму. Кроме этого проводят микроскопию нативных влажных мазков под иммерсией для обнаружения подвижных микроорганизмов *Mobiluncus spp.* При микроскопии оценивают различные морфотипы (кокки, палочки, вибрионы, нитевидные) микроорганизмов, их грампринадлежность, наличие «ключевых» клеток, количество лейкоцитов (табл. 1). Типичный признак БВ — обнаружение во влагалищных мазках, окрашенных по Граму, «ключевых» клеток. Они

Таблица 1

Дифференциальная диагностика патологии влагалища воспалительного генеза

Параметры	Нормоценоз влагалища	БВ	ВВК	Трихомоноз	Гонорея	Аэробный вагинит
Характер выделений	Светлые или слегка молочные	Обильные, гомогенные, тонкие, молочно-белые или серые, липкие, иногда с пузырьками газа	Хлопьевидные, белые, творожистые или типа свернувшегося молока	Желто-зеленые, серые, пенистые или липкие, гомогенные	Жидкие, зеленоватые или желтоватые	Густые, оттенки от белых до коричневых, неоднородные
Обильные	Нет	Да	Нет	Часто	Иногда	Иногда
Длительные	Нет	Да, более 5 лет	Нет	При хроническом течении	Нет	При хроническом течении
Запах	Легкий, незначительно соленый или отсутствует	Неприятный, несвежий, «рыбный», аминовый	Нет	Иногда несвежий или «рыбный»	Нет	Нет
Дискомфорт	Нет	Зуд, жжение редко	Зуд, жжение во влагалище почти всегда	Иногда зуд, болезненное мочеиспускание	Болезненное мочеиспускание	Зуд, жжение, часто боль
Этиологический фактор	Баланс нормальной флоры влагалища	Полимикробные ассоциации, преимущественно анаэробы, дисбактериоз влагалища	Грибы (Candida)	Trichomonas vaginalis	Гонококки	Различные виды условно-патогенных бактерий
Лечение	Нет	Требует специального антибактериального и восстановительного лечения	Антимикотики	Препараты, содержащие метронидазол	Антибиотики	Препараты антимикробного действия
Риски, связанные со здоровьем	Нет	ВЗОМТ, цервицит, цервикальная дисплазия, эндометрит, послеоперационные осложнения, акушерские осложнения, увеличенная восприимчивость к ВИЧ и др.	Неблагоприятные исходы беременности (выкидыш, преждевременные роды)	Неблагоприятные исходы беременности, ВЗОМТ, цервицит	Неблагоприятные исходы беременности, ВЗОМТ, цервицит	ВЗОМТ, цервицит, послеоперационные осложнения, акушерские осложнения
Половая передача	—	Нет	Нет	Да	Да	Нет

представлены клетками эпителия влагалища с адгезированными на мембране грамвариабельными палочками и кокками. Обязательный критерий, позволяющий верифицировать диагноз БВ, — определение pH влагалищного содержимого с помощью кольпотеста.

В настоящее время приоритетным методом диагностики БВ является метод полимеразной цепной реакции (ПЦР), относящийся к ДНК-технологиям, для определения условно-патогенной микрофлоры (Фемофлор-16). Особенность метода Фемофлор-16 заключается в том, что он предоставляет информацию об общем состоянии микрофлоры и наличии болезнетворных микроорганизмов, точно определяя их количественное значение. За счет этого выявляются патологии, определяется уровень их развития, разрабатывается план лечения, а в дальнейшем контролируется и степень его эффективности. Кроме того, в ходе исследования определяется общая бактериальная масса — критерий, позволяющий судить об общем количестве бактерий во взятом образце, и проводится контроль взятия материала — тест, снижающий вероятность получения ошибочного результата. Он определяет, имеется ли во взятом образце минимальное количество клеток, нужное для успешного проведения анализа. Нормальные показатели Фемофлор-16 свидетельствуют о сохранении баланса между полезной и условно-патогенной флорой. ПЦР-диагностика в реальном времени позволяет уловить малейшие изменения микробиоты влагалища, сигнализирующие о возможности развития инфекции [1, 2, 3, 4].

Дифференциальная диагностика

Дифференциальная диагностика БВ проводится со следующей патологией (см. табл. 1): вульвовагинит кандидозный (ВВК), гонорея, трихомониаз, аэробный вагинит [1, 2].

ЛЕЧЕНИЕ

На сегодняшний день общепризнан двухэтапный метод лечения БВ. Его принцип — создание оптимальных физиологических условий влагалищной среды и восстановление микробиоценоза. На первом этапе лечения используют антибактериальную терапию (табл. 2) [21]. На втором этапе назначают препараты, корригирующие pH и восстанавливающие биотоп вагинальной среды (табл. 3).

ОПТИМАЛЬНЫЙ МЕТОД КОНТРАЦЕПЦИИ ПОСЛЕ ЭТИОТРОПНОЙ ТЕРАПИИ БАКТЕРИАЛЬНОГО ВАГИНОЗА У СЕКСУАЛЬНО АКТИВНЫХ ЖЕНЩИН

Гормональная контрацепция играет немаловажную роль в формировании влагалищной микрофлоры, и этот аспект необходимо учитывать при назначении комбинированных оральных контрацептивов (КОК) пациенткам с исходными нарушениями вагинального микробиоценоза.

Каждая вторая женщина, завершившая курс лечения БВ или вагинита, в течение полугода возвращается к врачу с возобновившимися жалобами и лабораторной симптоматикой рецидива.

Решение, которое может быть предложено в данном случае, — применение эстрадиола валерата (натурального эстрогена). Эстрогены играют важную роль в поддержании кислой среды, благоприятной

Таблица 2

Эмпирический выбор антимикробных препаратов при БВ

Нозология	Основные возбудители	Средства 1-й линии	Альтернативные средства
Бактериальный вагиноз (небеременные пациентки)	*Gardnerella vaginalis, Atopobium vaginae, Peptostreptococcus spp. Prevotella spp., Bacteroides spp., Mobiluncus spp., Fusobacterium spp.*	Местно: Клиндамицин крем 2% 5 г (разовая доза) 7 дней Метронидазол гель 0,75% 5 г (разовая доза) 5 дней или Метронидазол внутрь 0,5 г 2 раза в сутки 7 дней Орнидазол 0,5 г 2 раза в сутки 5 дней	Клиндамицин овули 0,1 г интравагинально 3 дня Клиндамицин внутрь 0,3 г 2 раза в сутки 7 дней Метронидазол внутрь 2 г однократно
Беременные пациентки		Метронидазол внутрь 2 г однократно (со II триместра беременности)	Клиндамицин внутрь 0,3 г 2 раза в сутки 7 дней

Таблица 3

Препараты, содержащие лактобактерии, используемые для коррекции биотопа влагалища

Название препарата	Состав препарата	Применение
Вагилак	Активные бактерии *Lactobacillus acidophilus, Lactobacillus rhcunnosus, Streptococcus thermophiles, Lactobacillus delbrueckii subsp. Bulgaricus* в суммарном количестве не менее 10^9 КОЕ бактерий	По одной капсуле на ночь, курс лечения – 10 дней
Лактожиналь	Лиофилизированная культура лактобактерий *Lactobacillus casei rhamnosus Doderleini* (в одной капсуле не менее 1×10^8 КОЕ)	По 1 капсуле утром и вечером в течение 7 дней или по 1 капсуле ежедневно в течение 14 дней
Ацилакт	Живые ацидофильные лактобациллы	По 1 свече 1–2 раза в день на протяжении 10 дней
Лактонорм	Концентрация лактобактерий (не менее 10^8 КОЕ)	По 1 капсуле в день в течение 7–14 дней
Гинофлор Э	Лиофилизат ацидофильных лактобактерий группы эубиотиков (*Lactobacillus acidophilus*) — 50 мг (но не менее 100 млн жизнеспособных микроорганизмов); Эстриол — 0,03 мг	По 1–2 вагинальной таблетке ежедневно на протяжении 6–12 дней

Больше чем контрацепция*

Лечение ОМК**

Идентичный натуральному эстроген в составе

Максимально физиологичный режим***

Клайра®
Международное непатентованное наименование или группировочное название
Диеногест + Эстрадиола валерат
Лекарственная форма и состав: таблетки покрытые пленочной оболочкой, 28 таблеток в упаковке (в том числе 26 активных таблеток темно-желтого, розового, бледно-желтого и красного цвета и 2 таблетки плацебо – белого цвета). Темно-желтые активные таблетки содержат 3 мг эстрадиола валерата; розовые активные таблетки содержат 2 мг эстрадиола валерата и 2 мг диеногеста; бледно-желтые активные таблетки содержат 2 мг эстрадиола валерата и 3 мг диеногеста; красные активные таблетки содержат 1 мг эстрадиола валерата.
Показания к применению: пероральная контрацепция; пероральная контрацепция и лечение обильных и/или длительных менструальных кровотечений без органической патологии.
Противопоказания: тромбозы (венозные и артериальные) и тромбоэмболии в настоящее время или в анамнезе (в том числе, тромбоз глубоких вен, тромбоэмболия легочной артерии, инфаркт миокарда), инсульт в настоящее время или в анамнезе; состояния, предшествующие тромбозу (в том числе, транзиторные ишемические атаки, стенокардия) в настоящее время или в анамнезе; выявленная приобретенная или наследственная предрасположенность к венозному или артериальному тромбозу, включая резистентность к активированному протеину С, дефицит антитромбина III, дефицит протеина С, дефицит протеина S, гипергомоцистеинемия, антитела к фосфолипидам (антитела к кардиолипину, волчаночный антикоагулянт); наличие высокого риска венозного или артериального тромбоза; мигрень с очаговыми неврологическими симптомами, в т.ч. в анамнезе; сахарный диабет с сосудистыми осложнениями; панкреатит с выраженной гипертриглицеридемией в настоящее время или в анамнезе; печеночная недостаточность и тяжелые заболевания печени (до нормализации показателей функции печени); опухоли печени (доброкачественные и злокачественные) в настоящее время или в анамнезе; выявленные гормонозависимые злокачественные опухоли (в том числе, половых органов или молочных желез) или подозрение на них; кровотечение из влагалища неясного генеза; беременность или подозрение на нее; период грудного вскармливания; повышенная чувствительность к активным веществам или к любому из вспомогательных веществ; непереносимость лактозы, дефицит лактазы, глюкозо-галактозная мальабсорбция.
Применение с осторожностью: факторы риска развития тромбоза и тромбоэмболий: курение; ожирение; дислипопротеинемия; артериальная гипертензия; мигрень; заболевания клапанов сердца; нарушение сердечного ритма; обширные хирургические вмешательства без длительной иммобилизации; другие заболевания, при которых могут отмечаться нарушения периферического кровообращения: сахарный диабет; системная красная волчанка; гемолитико-уремический синдром; болезнь Крона и язвенный колит; серповидноклеточная анемия; наследственный ангионевротический отек; гипертриглицеридемия; заболевания, впервые возникшие или усугубившиеся во время беременности или на фоне предыдущего приема половых гормонов (например, холестатическая желтуха, холестатический зуд, холелитиаз, отосклероз с ухудшением слуха, порфирия, герпес беременных, хорея Сиденгама); послеродовый период.
Побочное действие: к наиболее часто встречающимся нежелательным эффектам относятся головная боль (в т.ч. головная боль «напряжения»), боль в области пазух носа; боли в животе, вздутие живота, тошнота; акне; отсутствие менструальноподобных кровотечений; дискомфорт в молочных железах, боли в молочных железах, болезненность сосков, боли в сосках; болезненное менструальноподобное кровотечение; нерегулярные менструальноподобные кровотечения (метроррагия); повышение массы тела.
Регистрационный номер: ЛП-000010. Актуальная версия инструкции от 06.09.2017
Юридическое лицо, на имя которого выдано регистрационное удостоверение:
Байер АГ, Германия
Производитель: Байер Веймар ГмбХ и Ко. КГ, Германия
Отпускается по рецепту врача.
Подробная информация содержится в инструкции по применению.

ОМК - обильные менструальные кровотечения

* См. «Показания к применению препарата Клайра®»
** Без органической патологии.
*** Соотношение гормонов приближено к естественному менструальному циклу.

L.RU.MKT.03.2017.0093

Реклама

АО «БАЙЕР» 107113, Москва, 3-я Рыбинская ул., д. 18, стр. 2.

для обитания здоровой влагалищной флоры, вызывая пролиферацию эпителия влагалища, в результате чего происходит накопление гликогена, необходимого для роста лактобактерий и образования молочной кислоты. Формируется кислая среда, способная препятствовать размножению патогенных организмов.

При приеме препарата Клайра® эстрадиола валерат в процессе метаболизма переходит в эстрадиол и затем в эстриол (чего не наблюдается при приеме других КОК с этинилэстрадиолом). Эстриол взаимодействует с избирательно расположенными рецепторами во влагалище, запуская процессы пролиферации.

В клиническом исследовании [22] при приеме препарата Клайра с целью контрацепции не было обнаружено возникновения вагинитов и вагинозов, наблюдался рост лактобактерий и значимое снижение pH по сравнению с препаратом сравнения (Зоели).

ЗАКЛЮЧЕНИЕ

Таким образом, БВ можно отнести к одной из актуальных проблем, требующих объединения усилий врачей-гинекологов, специалистов лабораторной диагностики, фармакологов. Несмотря на достигнутые успехи верификации диагноза БВ, дифференциальная диагностика, а также назначение лечебных мероприятий требуют дальнейшего изучения этиологии и патогенеза данной патологии, оказывающей негативное влияние на репродуктивное здоровье женщин.

Литература

1. Руководство по амбулаторно-поликлинической помощи в акушерстве и гинекологии / Под ред. В. Н. Серова, Г. Т. Сухих, В. Н. Прилепской, В. Е. Радзинского. М.: ГЭОТАР-Медиа, 2016. 1136 с.
2. Кира Е. Ф. Бактериальный вагиноз. М.: ООО «Медицинское информационное агентство», 2012. 472 с.
3. Радзинский В. Е., Хамошина М. Б., Кайгородова Л. А. и др. Коррекция нарушений биоценоза влагалища: марш на месте или движения вперед // Доктор.Ру. 2011. С. 23–29.
4. Савичева А. М., Балан В. Е., Роговская С. И. Бактериальный вагиноз: от новых трендов науки к практическим решениям // Медицинские аспекты здоровья женщины. 2014. Т. 79. № 4. С. 47–52.
5. Бактериальный вагиноз. Научно-практическая монография / А. Л. Тихомиров, И. Б. Манухин, В. В. Казенашев и др. М., 2017. 50 с.
6. Wilks M., Wiggins R., Whiley A., et al. Identification and H_2O_2 production of vaginal lactobacilli from pregnant women at high risk of preterm birth and relation with outcome // J. Clin. Microbiol. 2004. 42:713–717. DOI: 10.1128/JCM.42.2.713-717.2004.
7. Хрянин А. А., Решетников О. В. Бактериальный вагиноз. Новые представления о микробном биосоциуме и возможности лечения // Медицинский совет. 2014. № 17. С. 128–133.
8. Ling Z., Kong J., Liu F., et al. Molecular analysis of the diversity of vaginal microbiota associated with bacterial vaginosis // BMC. 2010. Vol. 11. ID 488.
9. Исаева А. С., Летаров А. В., Ильина Е. Н. и др. Видовая идентификация влагалищных лактобацилл, выделенных у женщин репродуктивного возраста // Акушерство и гинекология. 2012. № 3. С. 60–64.
10. Мелкумян А. Р. Влагалищные лактобактерии — современные подходы к видовой идентификации и изучению их роли в микробном сообществе // Акушерство и гинекология. 2013. № 7. С. 18–23.
11. Aslim B., Kilik E. Some probiotic properties of vaginal lactobacilli isolated from healthy women // Jpn. J. Infect. Dis. 2006. 59:249–253.
12. Lamont R. F., Sobel J. D., Akins R. A., et al. The vaginal microbiome: New information about genital tract flora using molecular based techniques // BJOG. 2011 April. 118(5):533–549. DOI: 10.1111/j.1471-0528.2010.02840.x.
13. Yamamoto T., et al. Bacterial population in the vaginas of healthy adolescent women // J. Pediatr. Adolesc. Gynecol. 2009. 22(1):11–18. DOI: 10.1016/j.jpag.2008.01.073.
14. Ravel J., Gajer P., Abdo Z., et al. Vaginal microbiome of reproductive-age women // Proc. Natl. Acad. Sci. USA. 2011. 108:4680–4687. DOI: 10.1073/pnas.1002611107.
15. Пестрикова Т. Ю., Юрасова Е. А., Бутко Т. М. Перинатальные потери. М.: Литтерра, 2008. 208 с.
16. Brotman R. M., Bradford L. L., Conrad M., et al. Association between Trichomonas vaginalis and vaginal bacterial community composition among reproductive-age women // Sex. Transm. Dis. 2012. 39:807–812. DOI: 10.1097/0LQ.0b013e3182631c79.
17. Mane A., Kulkarni S., Ghate M., Risbud A., Thakar M. HIV-1 RNA shedding in the female genital tract is associated with reduced quantity of Lactobacilli in clinically asymptomatic HIV-positive women // Diagn. Microbiol. Infect Dis. 2013. 75:112–114. DOI: 10.1016/j.diagmicro-bio.2012.09.009.
18. Довлетханова Э. Р. Дисбиоз влагалища как кофактор развития воспалительных заболеваний гениталий // Эффективная фармакотерапия. Акушерство и гинекология. 2017. № 4. С. 20–24.
19. Hillier S., Marrazzo J., Holmes K. K. Bacterial vaginosis // Sexually transmitted diseases / ed. by Holmes P. Sparling. V. Stamm et al. 4th ed. New York: McGraw-Hill, 2008. P. 737–768.
20. Danielsson D., Teigen P. K., Moi H. The genital econiche: focus on microbiota and bacterial vaginosis // Ann. N. Y. Acad. Sci. 2011. 1230:48–58.
21. Стратегия и тактика рационального применения антимикробных средств в амбулаторной практике. Евразийские клинические рекомендации. 2016 / Под ред. С. В. Яковлева, В. В. Рафальского, С. В. Сидоренко и др. // Справочник поликлинического врача. 2017. № 1. С. 6–54.
22. De Seta F., Restaino S., Banco R., Conversano E., De Leo R., Tonon M., Maso G., Barbati G., and Lello S. Effects of estroprogestins containing natural estrogen on vaginal flora // Gynecol. Endocrinol. 2014. 30(11):830–835.

27–29 июня 2018 года

РЕГИОНАЛЬНЫЙ НАУЧНО-ОБРАЗОВАТЕЛЬНЫЙ ФОРУМ

Мать и Дитя XI

Пленум Правления Российского общества акушеров-гинекологов

г. Ярославль
КЗЦ «Миллениум»

Контактная информация

Участие в научной программе
Баранов Игорь Иванович
Тел.: +7 (495) 438-94-92
+7 (495) 438-77-44
E-mail: i_baranov@oparina4.ru

Участие в выставке
Гудзь Екатерина
Тел.: +7 (495) 721-88-66 (118)
Моб.: +7 (926) 612-91-28
E-mail: ekaterina@mediexpo.ru

Регистрация участников
Сизова Мария
Тел.: +7 (495) 721-88-66 (111)
Моб.: +7 (929) 646-51-66
E-mail: reg@mediexpo.ru

Менеджер проекта
Князева Анастасия
Тел.: +7 (495) 721-88-66 (112)
Моб.: +7 (926) 611-23-94
E-mail: knyazeva@mediexpo.ru

Бронирование гостиниц, авиа и ж/д билетов
Лазарева Елена
Тел.: +7 (495) 721-88-66 (119)
Моб.: +7 (926) 095-29-02
E-mail: lazareva@mediexpo.ru

Конгресс-оператор «МЕДИ Экспо»
Тел.: +7 (495) 721-88-66
E-mail: expo@mediexpo.ru
Сайт: www.mediexpo.ru

МЕДИ Экспо

Подробнее на сайтах: www.mother-child.ru, www.mediexpo.ru

Организаторы:

- ФГБУ «НМИЦ АГП им. В.И. Кулакова» Минздрава России
- Российское общество акушеров-гинекологов
- Конгресс-оператор «МЕДИ Экспо»

МИКРОБИОТА ВЛАГАЛИЩА И КИШЕЧНИКА У ЖЕНЩИН РЕПРОДУКТИВНОГО ВОЗРАСТА

Комплексная коррекция микрофлоры

В обзоре представлены современные данные о некоторых особенностях микробиоты влагалища и кишечника у женщин репродуктивного возраста. В исследованиях последних лет установлена микроэкологическая взаимосвязь кишечного и влагалищного биоценозов в составе микробиома макроорганизма. Так, у женщин с нарушением вагинальной микробиоты чаще выявляют дисбиоз кишечника, что, в свою очередь, способствует хронизации воспалительного процесса в органах малого таза, неэффективности лечебных мероприятий, снижению качества жизни и увеличению риска неблагоприятного исхода беременности

Существуют сложные взаимоотношения между микробиотой и ее носителем. В последнее время появилась масса научных работ, посвященных изолированным микроценозам различных биотопов: ротовой полости, кожи, кишечника, влагалища. Немалую роль в развитии научной мысли сыграл проект «Микробиом человека», подтолкнувший исследователей к изучению взаимосвязи между микро- и макроорганизмами. Понятие «микробиом» означает совокупность всех микроорганизмов, их геномов и взаимодействий в конкретной среде [1].

В проекте «Микробиом человека» по результатам генетического анализа биоматериала, полученного от здоровых добровольцев, было установлено, что в человеческом организме обитает свыше 10 тыс. видов различных микроорганизмов. В геноме человека содержится 22 тыс. генов, кодирующих белки для регуляции метаболизма, микробиом добавляет еще около 8 млн уникальных бактериальных генов. Очевидно, что метаболом всех этих организмов вносит существенный вклад в функционирование физиологических процессов или, напротив, является одним из факторов развития патологии процессов в тканях и органах [2].

Классическое определение микробиоты (микрофлоры) подразумевает совокупность различных видов микроорганизмов, населяющих определенную среду обитания.

Микробиота влагалища сформирована более чем 400 видами бактерий и более 100 видами вирусов, находящихся в тесных взаимоотношениях с вагинальной средой [3, 4].

Микрофлора влагалища у женщин репродуктивного возраста — хорошо сбалансированная и устойчивая система. В норме в этом биотопе есть микроорганизмы, способные существовать и развиваться в конкретной физической среде, не вызывая заболевания макроорганизма.

Баранов Игорь Иванович

д. м. н., профессор, заведующий организационно-методическим отделом ФГБУ НМИЦАГиП им. В. И. Кулакова

Нестерова Людмила Александровна

к. м. н., старший научный сотрудник организационно-методического отдела ФГБУ НМИЦАГиП им. В. И. Кулакова

Тумбинская Лидия Викторовна

к. б. н., медицинский редактор журнала Opinion Leader

У женщин репродуктивного возраста нормальная микрофлора влагалища представлена лактобактериями. Из 150 известных видов лактобактерий около 20-ти способны колонизировать данный биотоп. Наиболее часто встречающимися из них признаны *L. crispatus, L. gasseri, L. jenseniiu L. iners* [5].

В настоящее время пристальное внимание исследователей уделяется изучению нормального состава биотопов открытых полостей человека. Так, появляются работы о дифференцировании вариантов нормоценоза влагалища женщин репродуктивного возраста в зависимости от преобладающего в них вида лактобактерий:

- нормоценоз I — доминирование лактофлоры (доля *Lactobacillus spp.* более 80% в общей массе микробов) с преобладанием *L. crispatus*;
- нормоценоз II — доминирование лактофлоры с преобладанием *L. gasseri*;
- нормоценоз III — доминирование лактофлоры с преобладанием *L. iners*;
- нормоценоз IV — нормоценоз с преобладанием *L. jensenii*/ *L. vaginalis* [6, 7].

Понятие «микробиом» означает совокупность всех микроорганизмов, их геномов и взаимодействий в конкретной среде

В состав нормальной микрофлоры влагалища могут входить и бифидобактерии (строгие анаэробы, представители сем. *Bifidobacteriaceae*), которые также обладают свойствами колонизационной резистентности, могут продуцировать молочную кислоту, обладают тропностью к эпителиальным клеткам и, как следствие, способностью формировать защитный барьер против условно-патогенных микроорганизмов.

Бифидобактерии, относящиеся к облигатным анаэробам, являются вторыми представителями флоры *Doderlein* и представляют собой грамположительные палочки. У здоровых женщин репродуктивного возраста они выявляются не чаще, чем в 12% случаев и в существенно меньших концентрациях (10^3–10^7 КОЕ/мл) [8]. Работы последнего времени описывают вагинальные биоценозы, в которых бифидобактерии доминируют [5].

Серьезная патология, влияющая на состояние репродуктивной системы женщин, — дисбиотические нарушения микробиоты. Развитие нарушений микробиоценоза влагалища может быть связано с видовым составом доминирующих лактобактерий, уменьшением количества нормальной микрофлоры и ростом условно-патогенной, патогенными микроорганизмами и множеством других экзогенных и эндогенных факторов. Наблюдается дифференцированный ответ макроорганизма на изменения качественного и количественного состава микрофлоры влагалища.

Так, аэробный вагинит характеризуется сильным иммунным ответом, выраженным воспалением, высоким уровнем интерлейкинов 1, 6, 8. Для бактериального вагиноза характерно отсутствие воспаления и снижение иммунного ответа [6]. При исследовании экспрессионного профиля было установлено, что неспецифический вагинит сопровождается достоверным повышением уровня экспрессии мРНК IL-1B, IL-8, IL-10, CD69, CD45, TLR4 и снижением IL-12A, CD68, TGF-β1, IL-18, GATA3 по сравнению с образцами контрольной группы, в которых доминирует *L. crispatus*. Аналогичные изменения экспрессионного профиля были выявлены и при БВ [6]. Дисбиотические нарушения микробиоценоза влагалища, в частности бактериальный вагиноз, считаются фактором риска ВИЧ-инфицирования и преждевременных родов [9, 10].

Повышенное количество анаэробных грамотрицательных палочек, пептострептококков и других условно-патогенных микроорганизмов в нижних отделах полового тракта женщин с бактериальным вагинозом — фактор риска развития разнообразных генитальных инфекций и осложнений беременности, а также может быть причиной восходящего уретрита, сальпингоофорита [11]. Показано, что повышенная продукция фермента сиалидазы анаэробными микроорганизмами при БВ обладает способностью нарушать целостность околоплодных оболочек, что является предрасполагающим фактором к возникновению инфекционных осложнений при беременности и в родах [12]. В сложной цепи патогенеза воспалительных заболеваний женских половых органов существенная роль отводится иммунным реакциям организма. Снижение неспецифической резистентности у таких больных — одна из причин воспалительного процесса, рецидивирующего его течения, торможения регенерации и восстановления функции пораженных органов. Исследования Andrews и соавт. (2006) [13] выявили взаимосвязь между развитием хориоамнионита и повышением уровня IL-6 с преждевременными родами у больных с бактериальным вагинозом. Длительное, нередко бесконтрольное применение антибиотиков, нарушения в эндокринной системе, частые спринцевания могут также являться предрасполагающими факторами, ведущими к развитию бактериального вагиноза.

Микробиота кишечника представлена просветной микрофлорой, включающей от 500 до 1000 видов бактерий, среди которых анаэробов в 100–1000 раз больше, чем аэробных микроорганизмов [14]. Микробное сообщество кишечника включает приблизительно 1014 бактерий, то есть число микробных тел во много раз превышает количество клеток в организме человека. Коллективный геном этих микроорганизмов (микробиом) содержит миллионы генов (одна бактерия содержит около 2000 генов) по сравнению с примерно 20 000–25 000 генами генома человека [15]. Очевидно, что это огромное, продуцирующее метаболиты сообщество оказывает разностороннее влияние на биохимические и метаболические функции организма человека [16]. В норме микробное сообщество кишечника женщин репродуктивного возраста представлено представителями родов *Bifidobacterium, Lactobacillus, Propionobacterium, Peptostreptococcus, Eubacterium* и бактероидами. В количествах на порядок меньших могут встречаться представители родов *Echerihia, Enterococcus, Staphylococcus, Proteus*, дрожжеподобные грибы [17].

Факторов, приводящих к кишечным дисбиозам, в современном мире насчитывается очень много, но лидирующие позиции занимают: среда обитания, особенности питания и прием лекарственных препаратов, в первую очередь антибиотиков.

Проведенные к настоящему времени исследования показали высокий уровень клинически значимых условно-патогенных микроорганизмов (УПМ) в вагинальном биотопе у женщин репродуктивного возраста с воспалительными заболеваниями гениталий на фоне резко выраженного дефицита бифидобактерий и лактобацилл (от 64 до 90% лиц) и высокого содержания УПМ (85%) в кишечном биотопе [18]. Также может меняться соотношение между доминирующими группами микроорганизмов в ответ на качественные изменения рациона [19, 20].

Во время беременности также могут происходить специфические изменения не только микрофлоры влагалища, но и микробиоты кишечника. Отмечено увеличение бактериальной нагрузки и изменение состава микрофлоры [21, 22]. Collado et al. в своем исследовании выявили значительные различия в составе микробиоты в зависимости от ИМТ и прибавки веса во время беременности [22]. В частности, они обнаружили значительно увеличенное количество *Bacteroides* и *Staphylococcus aureus* при наличии избыточного веса с более низкими показателями *Clostridium histolyticum* в первом триместре [22]. Нормальная прибавка веса во время беременности в сравнении с избыточной также показала различия в составе микробиоты, когда на каждый килограмм набранного веса количество *Bacteroides* увеличивается на 0,006 единиц. В дополнение к этому избыточная прибавка веса была отрицательно связана с видовым количеством *Bifidobacterium* [23]. Наличие *Bifidobacterium* имеет положительную корреляцию с нормализацией воспалительных процессов и повышает толерантность к глюкозе [23], что может иметь большое значение для кишечника новорожденного.

Одно из серьезных последствий нарушений влагалищной микробиоты матери кишечника — целый спектр патологий новорожденных. Проходя через родовые пути матери, новорожденный в течение очень небольшого времени получает огромное количество симбионтных микроорганизмов, что оказывает влияние на состояние его здоровья в последующем. Приобретенные бактерии за счет симбиотических взаимоотношений с эпителиальными и иммунными структурами кишечника фактически активируют его иммунную систему [21].

Тем не менее в амбулаторной практике без рационального назначения антибактериальных препаратов не обойтись. Вторым этапом после антибактериальной терапии традиционно следует считать назначение местных препаратов для восстановления микрофлоры влагалища.

Чтобы закрепить полученный успех, снизить количество отдаленных последствий, нормализовать работу кишечника после применения антибактериальных препаратов, провести профилактику рецидивов, возможно применение пробиотиков, содержащих бифидо- и лактобактерии. В исследовании P. C. Konturek и соавт. (2016) [24] приводятся данные о том, что, хотя пищевые привычки оказывают влияние на состояние микробиоты, восстановить баланс и увеличить разнообразие микробиоты без специального фармакологического вмешательства практически невозможно. С целью коррекции дисбиоза и восстановления нормальной микробиоты возможно применение пробиотиков, лекарственных препаратов или диетических добавок, содержащих живые штаммы типичной микрофлоры человека.

Компания «Юнифарм» вывела на рынок новый пробиотик — Лактобаланс®, произведенный по японской технологии Wakunaga. Препарат Лактобаланс® содержит 9 штаммов живых лиофилизированных бифидо- и лактобактерий, идентичных человеческой микрофлоре, устойчивых к воздействию желудочного сока, пищеварительных ферментов и желчных кислот

Пробиотики по классификации FDA имеют GRAS статус (Generally Regarded As Safe), что определяет их как абсолютно безопасные вещества и дает возможность широкого использования в пищевой и фармацевтической промышленности.

Компания «Юнифарм» вывела на рынок новый пробиотик — Лактобаланс®, произведенный по японской технологии Wakunaga. Препарат Лактобаланс® содержит 9 штаммов живых лиофилизированных бифидо- и лактобактерий, идентичных человеческой микрофлоре, устойчивых к воздействию желудочного сока, пищеварительных ферментов и желчных кислот. В состав пробиотика входят: *Bifidobacterium bifidum* G9-1, *Bifidobacterium longum* MM-2, *Bifidobacterium longum* BB536 M, *Bifidobacterium infantis* M-3, *Bifidobacterium breve* M16V тип T, *Bifidobacterium lactis* B1-04, *Lactobacillus gasseri* KS-13, *Lactobacillus gasseri* Lac-343, *Lactobacillus rhamnosus* LCS-742, обладающие антагонистической активностью по отношению к патогенным и условно-патогенным микроорганизмам.

Данные штаммы характеризуются высокой способностью к адгезии и колонизации на слизистой оболочке влагалища и кишечника, что создает оптимальные условия для роста нормальной микрофлоры. Каждая капсула Лактобаланс® содержит 3 млрд ($3{,}0 \times 10^9$ КОЕ) пробиотических микроорганизмов, которые благодаря особой технологии сохраняют стабильность при комнатной температуре в течение 3 лет.

Входящие в состав мультипробиотика Лактобаланс® бифидо- и лактобактерии способствуют восстановлению и нормализации микрофлоры кишечника, поддержанию нормальной микрофлоры влагалища, повышению защитной функции иммунной системы и общей резистентности организма.

Пробиотик может быть использован лицами с непереносимостью лактозы и пациентами с аллергией на молочные продукты.

Использование пробиотика Лактобаланс® способствует уменьшению частоты рецидивов бактериального вагиноза; увеличению количества лактобактерий во влагалище и ампуле прямой кишки, что способствует нормализации микробиома влагалища и кишечника.

Эффективная коррекция нарушений микроэкологического статуса влагалища у женщин репродуктивного возраста вне и во время беременности должна сопровождаться адекватной и своевременной коррекцией одновременно в кишечном биотопе, что позволит сократить частоту рецидивов заболеваний, уменьшить риск хронизации воспалительного процесса и развития осложнений (в том числе репродуктивных), а также снизить материальные затраты и сократить сроки лечения таких пациентов [18, 25].

Литература

1. Ursell L. K., Metcalf J. L., Parfrey L. W., and Knight R. Defining the Human Microbiome // Nutr. Rev. 2012 Aug. 70 (Suppl 1):S38–S44. doi: 10.1111/j.1753-4887.2012.00493.x
2. Albenberg L. G. Diet and the intestinal microbiome: associations, functions, and implications for health and disease / L. G. Albenberg, G. D. Wu // Gastroenterology. 2014. Vol. 146, N 6. P. 1564–1572.
3. Huang B., Fettweis J. M., Brooks J. P., Jefferson K. K., Buck G. A. The changing landscape of the vaginal microbiome // Clin. Lab. Med. 2014 Dec. 34(4):747–761.
4. Brooks J. P., Buck G. A., Chen G., Diao L., Edwards D. J., Fettweis J. M. Changes in vaginal community state types reflect major shifts in the microbiome // Microbial ecology in health and disease 2017. 28(1).
5. Freitas A. C. Characterization of the vaginal microbiome in pregnancy. A Thesis submitted to the college of Graduate and Postdoctoral Studies in partial fulfillment of the requirements for the degree of doctor of philosophy // In the department of Veterinary Microbiology University of Saskatchewan, Saskatoon. 2018 Feb. 177 p.
6. Бурменская О. В., Байрамова Г. Р., Непша О. С., Трофимов Д. Ю., Муравьева В. В., Абакарова П. Р., Стрельченко Д. А., Кряжева В. С., Сухих Г. Т. Видовой состав лактобактерий при неспецифических вагинитах и бактериальном вагинозе и его влияние на локальный иммунитет // Акушерство и гинекология. 2014. № 1. С. 41–45.
7. Collins S. L., McMillan A., Seney S., Van der Veer S., Kort R., Sumarah M. W., and Gregor Reid G. Promising Prebiotic Candidate Established by Evaluation of Lactitol, Lactulose, Raffinose, and Oligofructose for Maintenance of a Lactobacillus-Dominated Vaginal Microbiota.// Appl. Environ Microbiol. 2018 Mar 1. 84(5):e02200-17. DOI: 10.1128/AEM.02200-17.
8. Tlaskalova-Hogenova H., Stepankova R., Hudcovic T. et al. Commensal bacteria (normal microflora), mucosal immunity and chronic inflammatory and autoimmune diseases // Immunol. Lett. 2004. Vol. 93(2). P. 97–108.
9. Hillier S. L., Krohn M. A., Klebanoff S. J., Eschenbach D. A. The relationship of hydrogen peroxide-producing lactobacifli to bacterial vaginosis and genital microfiora in pregnant women // Obstet. Gynecol. 1992. 79(3):369–373.
10. Atashili J., Poole C., Ndumbe P. M., Adimora A. A., Smith J. S. Bacterial vaginosis and HIV acquisition: a meta-analysis of published studies // AIDS 2008. 22(12):1493–1501.
11. Кудрявцева Л. В., Ильина Е. Н., Говорун В. М., Липова Е. В., Баткаев Э. А. и др. Бактериальный вагиноз. Пособие для врачей., 2002. 58 с.
12. Прилепская В. Н., Байрамова Г. Р., Анкирская А. С., Вагинальная микроэкосистема влагалища в норме и при патологии // Гинекология. 2009. № 3. Т. 11. С. 9–11.
13. Andrews W. W., Goldenberg R. L., Faye-Petersen O. et al. The Alabama Preterm Burth study: polymorhonuclear and mononuclear cell placental infiltrations, other markers of inflammation, and outcomes in 23-to 32-week preterm newborn infants // Am. J. Obstet. Gynecol. 2006. 195:803.
14. Fuller M. Determination of protein and amino acid digestibility in foods including implications of gut microbial amino acid synthesis // Brit. J. Nutr. 2012. Vol. 108. P. 238–246.
15. Devaraj S. The human gut microbiome and body metabolism: implications for obesity and diabetes / S. Devaraj, P. Hemarajata, J. Versalovic // Clin. Chem. 2013. Vol. 59. P. 617–628.
16. Neish A. S. Microbes in gastrointestinal health and disease // Gastroenterology. 2009. Vol. 136. P. 65–80.
17. Жук С. И. Состав микрофлоры кишечника и влагалища у женщин раннего репродуктивного возраста на фоне дисгормональных расстройств / С. И. Жук, Е. А. Ночвина // Збірник наукових праць асоціації акушерів-гінекологів України. 2006. С. 273–276.
18. Попкова С. М., Ракова Е. Б., Храмова Е. Е., Данусевич И. Н. Микроэкологические сочетания вагинального и кишечного биотопов у женщин с воспалительными заболеваниями нижнего этажа полового тракта и девочек-подростков с дисфункцией яичников // Бюлл. СО РАМН. 2013. 33(4):77–83.
19. Hooper L. V. Commensal host-bacterial relationships in the gut / L. V. Hooper, J. I. Gordon // Science. 2001. Vol. 292. P. 1115–1118.
20. Sonnenburg E. D., Zheng H., Joglekar P. et al. Specificity of polysaccharide use in intestinal bacteroides species determines diet-induced microbiota alterations // Cell. 2010. Vol. 141. P.1241–1252.
21. Koren O., Goodrich J. K., Cullender T. C. et al. Host remodeling of the gut microbiome and metabolic changes during pregnancy // Cell. 2012. 150(3):470–480.
22. Collado M. C., Isolauri E., Laitinen K., Salminen S. Distinct composition of gut microbiota during pregnancy in overweight and normal-weight women // Am. J. Clin. Nutr. 2008. 88(4):894–899.
23. Cani P. D. Neyrinck A. M., Fava F. et al. Selective increases of bifidobacteria in gut microflora improve high-fat-diet-induced diabetes in mice through a mechanism associated with endotoxaemia // Diabetologia. 2007. 50(11):2374–2383.
24. Nogacka A., Salazar N., Suárez M., Milani K., Arboleya S., Solís G., Fernández U., Alaez L., Hernández-Barranco A. M., de los Reyes-Gavilán C. G., Ventura M. and Gueimonde M. Impact of intrapartum antimicrobial prophylaxis upon the intestinal microbiota and the prevalence of antibiotic resistance genes in vaginally delivered full-term neonates // Microbiome. 2017. 5:93.
25. Ko J. S. The Intestinal Microbiota and Human Disease // Korean J. Gastroenterol. 2013. 62(2):85–91.

Производитель: «Вакунага Америка Ко., ЛТД», ЛЛС, 23501 Мадеро, Мишон Вьехо, Калифорния, 92691, США для «Юнифарм, Инк.», 350, Пятая Авеню, офис 6701, Нью-Йорк, штат Нью-Йорк, 10118, США.

Организация, уполномоченная принимать претензии потребителей: Представительство корпорации «Юнифарм, Инк.» (США), 115162, г. Москва, ул. Шаболовка, д. 31, стр. Б, Россия, тел. +7(495) 9957767.

UNIPHARM

1. Honma N. 1986. Part I. Biological Significance. New Medicines and Clinics. 35(12):2687-95; 2. Материалы компании Wakunaga.

БАД. НЕ ЯВЛЯЕТСЯ ЛЕКАРСТВЕННЫМ СРЕДСТВОМ

Н. А. Короткова

ФГБУ НМИЦАГиП им. В. И. Кулакова

ЦИТОМЕГАЛОВИРУСНАЯ ИНФЕКЦИЯ И БЕРЕМЕННОСТЬ

В помощь практическому врачу

Ключевые слова: вирусная инфекция, цитомегаловирусная инфекция, иммуноглобулин, беременность, новорожденный

Проблема цитомегаловирусной инфекции (ЦМВИ) у женщин актуальна до настоящего времени в связи со сложностями постановки диагноза, осуществления контроля за эффективностью проводимой терапии и определения степени активности заболевания.

В статье представлены результаты исследований, полученных при изучении клинических особенностей ЦМВИ у беременных, рекомендации по диагностике, терапии и прегравидарной подготовке женщин с ЦМВИ.

Первой противовирусной линией организма является врожденный иммунитет, который в отличие от приобретенного не дает продолжительной и надежной защиты хозяину. При первичном взаимодействии с вирусами им также противостоят защитные барьеры организма человека (эпителий кожи и слизистые оболочки). Важный врожденный способ защиты организма против вирусов — РНК-интерференция [1, 2, 23].

Сталкиваясь с вирусом, организм образует специфические антитела, которые присоединяются к вирусу и часто делают его безвредным, — это приобретенный иммунитет. Наиболее важны два типа антител. Антитела IgM обладают высокой эффективностью в нейтрализации вирусов, но образуются клетками иммунной системы лишь в течение нескольких недель. Синтез антител IgG продолжается неопределенно долго. Присутствие IgM в крови хозяина говорит о наличии острой инфекции, в то время как имеющиеся IgG свидетельствуют или об инфекции, перенесенной в прошлом, или о ее реактивации [3, 5, 9, 17].

Еще один защитный механизм против вирусов — это клеточный иммунитет, включающий иммунные клетки.

Важной защитной реакцией является также выработка интерферона, который образуется в организме в ответ на присутствие вируса. Интерфероны подавляют внутриклеточные

этапы репродукции вирусов в зараженных клетках, обеспечивают невосприимчивостью к вирусам окружающие здоровые клетки, предотвращают диссеминацию вирусов в организме, прекращают образование новых, пораженных вирусом клеток, убивая их [2, 4, 13, 24].

Цитомегалия — это инфекция, вызванная цитомегаловирусом.

Код ЦМВИ по МКБ-10:

/ B25. Цитомегаловирусная болезнь.
/ B25.0. Цитомегаловирусная пневмония.
/ B25.1. Цитомегаловирусный гепатит.
/ B25.2. Цитомегаловирусный панкреатит.
/ B25.8. Другие цитомегаловирусные болезни.
/ B25.9. Неуточненная цитомегаловирусная болезнь.
/ O35.3. Поражение плода (предполагаемое) в результате вирусного заболевания матери, требующее предоставления медицинской помощи матери.

Необходимость изучения ЦМВИ обусловлена ее широким распространением в человеческой популяции, а также тем, что цитомегаловирус (ЦМВ) обладает способностью вызывать неблагоприятные последствия у новорожденных и детей, матери которых перенесли ЦМВИ во время беременности.

В Европе ЦМВИ занимает ведущее место среди врожденных вирусных инфекций. Распространенность антител к ЦМВ среди женщин детородного возраста колеблется в разных регионах мира от 40 до 100% [3, 6, 8]. В Российской Федерации, по данным различных авторов, частота выявления маркеров ЦМВИ у женщин достигает 55–88%. После 30 лет инфицированы 98% пациенток [1, 2, 3, 4, 8]. Количество серопозитивных женщин среди беременных в Японии составляет 95%, в Китае — 92%, в Израиле — 84%, в Австралии — 71%, во Франции — 50%.

В Западной Европе на 1000 родов приходится 3–5 случаев врожденной ЦМВИ [1, 3, 7]. Особо следует отметить, что у 0,2–2,2% новорожденных диагностируют внутриутробное заражение ЦМВИ, которое в последующие годы приводит к развитию тяжелых психомоторных и соматических нарушений [3, 8, 9, 10]. У 1–4% неинфицированных женщин первичная инфекция возникает во время беременности. При этом заражение плода наступает в 30–40% случаев, а по данным отдельных европейских ученых, может достигать 75% [2, 8, 10, 22]. Частота реактивации латентной ЦМВИ диагностируется у 3–28% пациенток. При этом частота передачи вируса от матери к плоду составляет 0,15–0,36%. При вторичной инфекции или реактивации ЦМВИ частота рождения инфицированных детей 0,2–1%, у 5–10% из которых возникают неврологические осложнения.

Возбудителем ЦМВИ является условно-патогенный агент, типичный антропоноз, относящийся к семейству *Herpesviridae*, подсемейству *βeta-herpes-virinae Human herpesvirus 5* (официальное название). Общепринятое название *Cytomegalovirus*. Впервые цитомегаловирус был обнаружен в 1956 году.

Цитомегаловирус (ЦМВ) характеризуется:

/ способностью инфицировать практически все клетки организма человека, чем обусловлено многообразие клинических проявлений;
/ низкой тканевой избирательностью;
/ медленной репликацией;
/ относительно низкой вирулентностью;
/ высокой степенью зависимости от состояния иммунитета хозяина;
/ пожизненной персистенцией в организме хозяина;
/ периодической реактивацией;
/ неопределенностью момента и путей инфицирования.

Заболеваемость ЦМВИ эндемична и не подвержена сезонным колебаниям. Частота ЦМВИ в развивающихся странах выше среди населения с низким социально-экономическим уровнем [3, 4, 9].

К группам повышенного риска по заражению ЦМВ относятся:

/ беременные;
/ недоношенные дети;
/ новорожденные;
/ дети раннего возраста;
/ реципиенты крови и органов;
/ онкологические больные;
/ гематологические больные;
/ больные СПИД и ВИЧ-инфицированные;
/ пациенты с иммунодефицитами различной этиологии;
/ гомосексуалисты;
/ медицинские работники.

Развитие ЦМВИ зависит от дозы вируса, путей заражения, возраста пациентки. В связи с тем что физиологическое течение беременности сопровождается супрессорной перестройкой иммунной системы матери для формирования иммунологической толерантности к аллоантигенам плода, следует отметить важность состояния иммунитета беременной в момент заражения, характера взаимодействия между иммунным ответом хозяина и вирусной репликацией, а также состояния системы клеточного иммунитета беременной [1, 3, 4, 8, 12].

Источником вируса могут служить моча, секрет из носоглотки, цервикальная слизь и влагалищный секрет, сперма, грудное молоко, слезы, слюна, кровь. Перинатальная инфекция может возникать трансплацентарно или восходящим путем (из инфицированной ЦМВ шейки матки через интактные оболочки). Частота трансплацентарного инфицирования новорожденных

в разных странах колеблется от 0,2 до 14%. ЦМВ может передаваться через грудное молоко, при трансфузии крови и ее препаратов, при контактах с секретами и экскретами, оседающих на игрушках и предметах обихода, передача вирусов может осуществляется через все биологические жидкости и выделения организма (слюна, моча и др.), при кашле (контактно-бытовой путь заражения), также возможен сексуально-трансмиссивный путь инфицирования [3, 4, 7, 15, 24].

Наиболее опасна ЦМВИ в первом и втором триместрах беременности. После первичной инфекции вирус не элиминируется из организма, а персистирует всю жизнь. Вирус цитомегалии может персистировать в лейкоцитах крови, эндотелии сосудов, слюнных железах, почках и в других органах [2, 4, 7].

ЦМВИ может приводить к нарушению эмбриогенеза, спонтанным абортам, плацентарной недостаточности. У женщин с привычным невынашиванием беременности достоверно чаще, чем у других беременных, диагностируется персистирующая форма ЦМВИ (41,9%; $p<0,05$). Выявлена прямая корреляция между неразвивающейся беременностью и реактивированной формой ЦМВИ ($Q=0,58$). Установлена высокая коррелятивная связь наличия реактивированной формы ЦМВИ с угрозой прерывания беременности в 1-м триместре ($Q=0,76$). Так, реактивированная форма ЦМВИ при угрозе прерывания беременности в первом триместре диагностируется у 36,8–45,5% пациенток. Среди пациенток, имевших в анамнезе преждевременные роды, ЦМВИ выявлена у 29,7% [7, 9, 11, 12, 15, 18, 20].

При наличии ЦМВИ возможно развитие бессимптомной инфекции без последствий для здоровья ребенка. В большинстве случаев наличие ЦМВИ повышает риск внутриутробного поражения плода, развития патологии различных органов, формирования иммунодефицитов в постнатальном периоде. Помимо этого, врожденная ЦМВИ на 2–5 году жизни может проявиться слепотой, глухотой, речевым торможением, отставанием в психомоторном и умственном развитии. Группой риска по развитию врожденной ЦМВИ являются дети пациенток, у которых нет базового иммунитета на ЦМВ (отсутствие иммуноглобулинов к ЦМВ в сыворотке крови) [4, 9, 11, 15, 19]. К факторам риска внутриутробного заражения плода относятся: наличие активной ЦМВИ у матери, высокий уровень виремии, иммунодефицитное состояние матери, повышенная проницаемость фетоплацентарного барьера [1, 2, 3, 7, 8, 16]. Приобретенная ЦМВИ у взрослых и детей, как правило, не поражает ЦНС, что свойственно врожденной форме.

При врожденной ЦМВИ у новорожденных возникают следующие осложнения:

/ поражение органов дыхания (интерстициальная пневмония, бронхит);
/ поражение ЦНС (энцефалит, микроцефалия, гидроцефалия, кальцификаты головного мозга, атрофия зрительного нерва, глухота, нарушения психомоторной деятельности);
/ хориоретинит;
/ гепатоспленомегалия;
/ геморрагический синдром (геморрагическая пурпура, петехии);
/ желтуха;
/ формирование иммунодефицита в постнатальном периоде.

Риск неблагоприятных последствий высок как при тяжелых, так и при субклинических вариантах цитомегалии. Характер поражений при первичном инфицировании ЦМВИ зависит от срока гестации:

/ 1–14 день гестации — различные бластопатии (гибель зародыша или формирование системной патологии, подобной генетическим заболеваниям);
/ 15–75 день гестации — эмбриопатии, то есть недостаточность развития на органном или клеточном уровне (пороки развития — микроцефалия, микрогирия, гидроцефалия, нарушение архитектоники головного мозга, дефект межжелудочковой или межпредсердной перегородки, фиброэластоз эндокарда, нарушение развития клапанов аорты, легочного ствола, нарушение развития ЖКТ, почек, легких, нижних конечностей), или выкидыши;
/ 76–180 день гестации — ранние фетопатии (воспалительные реакции с исходом в фиброзно-склеротическую деформацию органов, прерывание беременности);
/ начиная со 181 дня гестации — различные фетопатии (гепатит, энцефалит, тромбоцитопения, пневмония, гемолитическая анемия, гепатоспленомегалия, церебральная микроангиопатия, лимфогистиоцитарные инфильтраты и т. п.).

ЦМВИ, как правило, не дает выраженных клинических проявлений или имеет скудную неспецифическую симптоматику. Инкубационный период составляет 30–40 дней, минимальный инкубационный период равен 2 неделям, максимальная инкубация достигает 3 месяцев.

В случаях клинически выраженной ЦМВИ развиваются: гипертермия (38–40°C), которая может продолжаться 2–3 недели, гепатомегалия, спленомегалия, аденопатия. Значительно реже у больных возникают интерстициальная пневмония, миокардит, перикардит, полирадикулоневрит, миелит, менингоэнцефалит, гемолитическая анемия, тромбоцитопения.

Способность ЦМВ к длительной персистенции во многих органах

существенно определяет клинические характеристики ЦМВИ, а также подходы к классификации. В 1989 году сотрудниками Института вирусологии им. Д. И. Ивановского РАМН была предложена классификация ЦМВИ, приемлемая для практической работы:

/ проявления при перинатальном ЦМВ-инфицировании: выкидыши, мертворождения; пороки развития; врожденная ЦМВ-инфекция;
/ проявления при интра- и постнатальном ЦМВ-инфицировании: острое инфекционное заболевание; латентное носительство, субклинические формы хронической инфекции; реактивация инфекции;
/ проявления при ЦМВ-инфицировании через кровь, слюну, мочу, при сексуальном контакте: острое инфекционное заболевание; латентное носительство, субклинические формы; реактивация инфекции.

В зависимости от времени инфицирования выделяют следующие формы ЦМВИ:

/ врожденную;
/ приобретенную (локальную и генерализованную).

В зависимости от клинической картины ЦМВИ подразделяют на:

/ латентную;
/ субклиническую;
/ клинически выраженную, которая протекает по типу острой, подострой или хронической инфекции.

Диагноз ЦМВИ приходится дифференцировать с синдромом приобретенного иммунодефицита, инфекционным мононуклеозом, острым лейкозом, лимфогранулематозом, вирусным гепатитом, сепсисом.

Врожденную форму ЦМВИ следует дифференцировать от инфекционных эмбрио- и фетопатий, возникающих при краснухе, листериозе, токсоплазмозе, герпетической инфекции, сифилисе. Дифференциальный диагноз проводится также между ЦМВИ и гемолитической болезнью новорожденных, родовыми травмами, наследственными синдромами. При этом большое значение имеют анамнестические данные женщины и результаты инструментальных методов обследования. Важную роль в установлении причин заболевания играет патоморфологическое исследование плаценты, пуповины и плодных оболочек. В случае анте- или интранатальной гибели плода необходимо провести тщательное гистологическое, бактериологическое и вирусологическое исследование тканей погибшего плода и новорожденного [1, 2, 5, 8, 9, 12, 20].

Лабораторная диагностика ЦМВИ включает верификацию этиологического агента (идентификация возбудителя, его генома, антигена), обнаружение серологических маркеров (серологические антитела), определение остроты инфекционного процесса — активности репликации вируса (раздельное определение антицитомегаловирусных антител класса IgM и IgG) [5, 7, 9, 19]. При приобретенной ЦМВИ в общем анализе крови отмечается лейкоцитоз с увеличением как нейтрофилов, так и атипичных лимфомоноцитов при отрицательных серологических пробах на инфекционный мононуклеоз.

К лабораторным критериям активности ЦМВИ относятся: выявление в крови вируса, антигена ЦМВ (pp65, pp72) или ДНК ЦМВ, анти-ЦМВ антитела класса IgM, многократное (в 4 раза и более) увеличение титров анти-ЦМВ антител класса IgG в «парных сыворотках» или появление антител класса IgG у ранее серонегативных женщин, выявление в сыворотке антител класса IgG с низким индексом авидности.

ЦМВИ, как правило, не дает выраженных клинических проявлений или имеет скудную неспецифическую симптоматику. Инкубационный период составляет 30–40 дней, минимальный инкубационный период равен 2 неделям, максимальная инкубация достигает 3 месяцев

Таблица

Препараты иммуноглобулина человека, используемые для лечения активных форм ЦМВИ у беременных женщин

Препараты	Продолжительность курса лечения	Способ введения	Разовая доза
Антицитомегаловирусный иммуноглобулин (Неоцитотект)*	5 дней (3 инъекции)	Внутривенно через день	1,0 мл/кг массы тела
Иммуноглобулин нормальный человеческий для внутривенного введения	5 дней (3 инъекции)	Внутривенно через день	25,0 мл
Иммуноглобулин нормальный человеческий для внутримышечного введения	7 дней	Внутримышечно через день	4,5 мл; 4,5 мл; 3,0 мл; 3,0 мл
Виферон с 14 недель беременности	500 000 МЕ через 12 ч ежедневно 10 сут., затем 9 сут. 3 раза 500 000 МЕ через 12 ч с интервалом 3 дня. Далее каждые 4 нед. до родоразрешения 150 000 МЕ 2 раза в сут. через 12 ч 5 дней	Per rectum 2 раза в день	500 000 МЕ

* Неоцитотект — 10% раствор нормального человеческого иммуноглобулина с повышенным содержанием антител к цитомегаловирусу. Неоцитотект — Иммуноглобулин, рег. номер ЛС-002341, BIOTEST PHARMA (Германия), раствор нормального человеческого иммуноглобулина с повышенным содержанием антител к ЦМВ.

Для уточнения характера инфекции (первичная или хроническая) необходимо учитывать показатель индекса авидности — степень прочности связывания молекулы антитела с молекулой антигена. Выявление в испытываемой сыворотке антител IgG с индексом авидности ниже 30–35% указывает на свежую первичную инфекцию пациентки. Выявление антител IgG с индексом авидности ≥ 40% указывает на содержание в сыворотке пациентки анамнестических высокоавидных антител (перенесенная инфекция в прошлом). Выявление в испытываемой сыворотке антител IgG с индексом авидности 31–39% может свидетельствовать о поздней стадии первичной инфекции или недавно перенесенной инфекции при выявлении антител IgG в высокой концентрации [1, 2, 3, 5, 8]. Оптимальным для диагностики ЦМВИ является сочетание вирусологических, серологических и молекулярно-биологических методов, что позволяет не только диагностировать инфекцию, но и определить ее активность.

В течение беременности активная форма ЦМВИ выявляется у 40–50% серопозитивных женщин, при этом инфекция может активизироваться на любом этапе беременности, что требует обследования беременных на маркеры ЦМВИ в динамике — в различные триместры беременности. Рекомендуемые сроки для вирусологического мониторинга: 8–12 недель, 23–25 недель, 33–35 недель беременности [2, 5, 6, 7]. Активизация ЦМВИ происходит при низком титре специфических иммуноглобулинов класса IgG. Наличие активных форм ЦМВИ у беременных может служить показанием к назначению гипериммунного антицитомегаловирусного иммуноглобулина либо нормального иммуноглобулина человека. Препараты иммуноглобулина человека ограничивают диссеминацию CMV в организме, однако устойчивый вирусологический ответ достигается только в том случае, если активизируется иммунный ответ макроорганизма на инфекцию.

Специальных способов профилактики ЦМВИ плода в настоящее время нет, беременным рекомендуются обычные меры предосторожности. Так как ЦМВ передается через инфицированные жидкости тела, важно соблюдать нормы гигиены (чаще мыть руки, избегать поцелуев в рот, исключить использование чужой посуды, предметов личной гигиены и т. п.).

Пассивную иммунизацию иммуноглобулинами против ЦМВ проводят в целях профилактики ЦМВИ у больных после трансплантации почек или костного мозга, обычно в комбинации с противовирусными препаратами, а также у новорожденных и детей раннего возраста в остром периоде инфекции.

Задачей лечения женщин с активной формой ЦМВИ является ликвидация активности инфекции — прекращение вирусной экскреции и элиминация IgM ЦМВ из крови, трансформация реактивированной и персистирующей форм инфекции в латентную форму.

Этиотропные препараты для лечения цитомегаловирусной инфекции отсутствуют. При лечении тяжелых, генерализованных форм ЦМВИ применяют средства, обладающие противовирусным действием: ацикловир, валацикловир, фамцикловир, фоскарнет, цидофовир, фомивирсен. Однако они весьма токсичны, что в значительной степени ограничивает их применение у беременных и кормящих женщин и новорожденных [2, 9, 14, 19, 21].

Возможно применение нормального или специфического иммуноглобулина для поддержания системы иммунитета и уменьшения распространения вируса.

В таблице представлены препараты иммуноглобулина человека, используемые для лечения активных форм ЦМВИ у беременных женщин.

При генерализации ЦМВИ и/или развитии осложнений необходима госпитализация беременной в стационар.

Женщины с активной формой ЦМВИ относятся к группе риска по возможной внутриутробной передачи инфекции. Таким пациенткам вне беременности рекомендуется проводить иммунокорригирующую терапию с использованием преимущественно Тактивина, Циклоферона, Панавира, Виферона. При тяжелой, часто рецидивирующей форме ЦМВИ возможно использование средств, обладающих противовирусным действием: ацикловир, ганцикловир, валацикловир, фамцикловир, фоскарнет, цидофовир, фомивирсен. Планирование беременности разрешается при ликвидации активности и установлении латентной формы ЦМВИ.

Лечение женщин с активной формой ЦМВИ перед планированием беременности позволяет предотвратить активизацию ЦМВИ в наиболее опасном первом триместре беременности у 75% лечившихся пациенток (1, 3, 7, 8, 9, 11, 14).

Таким образом, ЦМВИ остается важной проблемой акушерства, гинекологии и перинатологии, занимая особое место среди внутриутробных инфекций и влияя на репродуктивное здоровье. В настоящее время скрининг на ЦМВ у беременных женщин не показан. Терапия ЦМВИ не является достаточно эффективной, что вызывает необходимость разработки новых методов как профилактики, так и лечения данного заболевания. Поиск натуральных природных фармакологических агентов и анализ механизмов их действия представляется весьма актуальным для создания нового поколения противовирусных препаратов.

Литература

1. Диагностика и лечение в гинекологии: проблемный подход / М. Рис [и др.]; пер. с англ. под ред. В. Н. Прилепской. Москва: ГЭОТАР-Медиа, 2010. 313 с.
2. Рациональная фармакотерапия в акушерстве, гинекологии и неонатологии. Rationale for drug therapy in obstetrics, gynecology and neonatology. Руководство для практикующих врачей / Под ред. В. Н. Серова, Г. Т. Сухих. М.: Литтерра, 2010.
3. Руководство по амбулаторно-поликлинической помощи в акушерстве и гинекологии / Под редакцией В. Н. Серова, Г. Т. Сухих, В. Н. Прилепской, В. Е. Радзинского. М.: ГЭОТАР-Медиа, 2016. 1136 с.
4. Прилепская В. Н., Мирзабалаева А. К., Кира Е. Ф. и др. Диагностика и лечение заболеваний, сопровождающихся патологическими выделениями из половых путей женщин. Клинические рекомендации. М., 2013. 51 с.
5. Кузьмин В. Н., Адамян Л. В. Вирусные инфекции и беременность. М.: Дипак, 2005. 176 с.
6. Долгушина Н. В., Макацария А. Д. Вирусные инфекции у беременных. М.: Триада-Х, 2009. 144 с.
7. Кистенева Л. Б., Чешик С. Г. и др. Цитомегаловирусная инфекция у женщин с отягощенным акушерским анамнезом // Эпидемиология и инфекционные болезни. 2014. № 3. С. 25–29.
8. Байбарина Е. Н., Зубков В. В., Михайлова О. И., Тютюнник В. Л. Состояние здоровья новорожденных, родившихся у женщин с плацентарной недостаточностью и инфекцией // Российский вестник перинатологии и педиатрии. 2009. С. 14–18.
9. Кан Н. Е. Современные технологии в диагностике и прогнозировании внутриутробных инфекций: диссертация … доктора медицинских наук: 14.00.01 / Кан Наталья Енкыновна. М., 2005. 228 с.
10. Зинченко А. И., Паруль Д. А. Основы молекулярной биологии вирусов и антивирусной терапии // Паруль. Минск: Выш. шк., 2005. 208 с.
11. Никонов А. П., Асцатурова О. Р. Цитомегаловирусная инфекция и беременность // Гинекология. 2007. Т. 9. № 1. С. 46–49.
12. Подзолкова Н. М., Скворцова М. Ю., Шевелева Т. В. Невынашивание беременности. М.: ГЭОТАР-Медиа, 2012. 127 с.
13. Чернова Н. И. Состояние системного иммунитета у женщин репродуктивного возраста с цитомегаловирусной инфекцией урогенитального тракта // Российский вестник акушера-гинеколога. 2014. № 2. С. 23–28.
14. Чернова Н. И., Перламутров Ю. Н. Роль противовирусного препарата в терапии папилломавирусной инфекции // Клиническая дерматология и венерология. 2013. № 5. С. 72–74.
15. Adler S. P. Screening for cytomegalovirus during pregnancy // Infect. Dis. Obstet. Gynecol. 2011. P. 1–9.
16. Cannon M. J., et al. Review of cytomegalovirus seroprevalence and demographic characteristics associated with infection // Rev. Med. Virol. 2010. V. 20. №4. P. 202–213.
17. Царегородцев А. Д., Ружицкая Е. А., Кистенева Л. Б. Персистирующие инфекции в педиатрии: современный взгляд на проблему // Российский вестник перинатологии и педиатрии. 2017. Т. 62. № 1. С. 5–10.
18. Dunkelberger J. R., Song W. C. Role and mechanism of action of complement in regulating T cell immunity // Mol. Immunol. 2010. V. 47. No 13. P. 2176–2186.
19. Feldman D. M., et al. Toxoplasmosis, parvovirus, and cytomegalovirus in pregnancy // Clin. Lab. Med. 2010 Sep. 30(3). P. 709–720.
20. Kak V., et al. Immunotherapies in infectious diseases // Med. Clin. North. Am. 2012. 96(3). P. 455–474.
21. Rafailidis P. I., et al. Severe cytomegalovirus infection in apparently immunocompetent patients: a systematic review // Virol. J. 2008. V. 27. No 5. P. 47.
22. Revello M. G., Gerna G. Human cytomegalovirus tropism for endothelial/epithelial cells: scientific background and clinical implications // Rev. Med. Virol. 2010 May. V. 20. No 3. P. 136–155.
23. Verma S., Benedict C. A. Sources and signals regulating type I interferon production: lessons learned from cytomegalovirus // J. Interferon. Cytokine Res. 2011 Feb. V. 31. No 2. P. 211–218.
24. Yinon Y., et al. Screening, diagnosis, and management of cytomegalovirus infection in pregnancy // Obstet. Gynecol. Surv. 2010 Nov. V. 65. No 11. P. 736–743.

ВЛИЯНИЕ МОРФОЛОГИЧЕСКИХ ОСОБЕННОСТЕЙ ЦЕРВИКАЛЬНОГО КАНЦЕРОГЕНЕЗА НА ЭФФЕКТИВНОСТЬ ДИАГНОСТИКИ И ЛЕЧЕНИЯ CIN III И МИКРОИНВАЗИВНОГО РАКА ШЕЙКИ МАТКИ

Л. И. Короленкова

ФГБУ НМИЦО им. Н. Н. Блохина МЗ РФ, научно-консультативное отделение, Москва

Ключевые слова: рак шейки матки, CIN III, преинвазивный рак, CIS, ошибки диагностики, клинико-морфологическая концепция, петлевая эксцизия зоны трансформации, LLETZ, электрорадиохирургическая конизация

Рак шейки матки (РШМ) идеально соответствует требованиям к заболеваниям, подлежащим высокоэффективному и экономически целесообразному скринингу и ранней диагностике. Неопластический процесс может и должен быть диагностирован на этапе предраковых поражений — цервикальных интраэпителиальных неоплазий тяжелой степени CIN II-III/CIS или микроинвазивного рака шейки матки (МРШМ), развивающихся в течение нескольких лет и даже десятилетий. На этих стадиях цервикального канцерогенеза возможно несложное органосохраняющее лечение в объеме конизации шейки матки или ее ампутации с сохранением фертильности. Цель исследования — изучение клинико-морфологических особенностей развития цервикального рака для разработки концепции, знание которой позволит предупредить наиболее частые диагностические и лечебные ошибки в практике врачей-онкологов и акушеров-гинекологов.

Несмотря на визуальность формы, длительность существования предрака и достаточно эффективные скрининговые тесты — цитологический и тест на вирус папилломы человека высокого онкогенного риска (ВПЧ ВР), заболеваемость инвазивным раком растет. При предусмотренных приказами МЗ РФ профилактических осмотрах почти 40% больных РШМ в России диагностируются в запущенных стадиях заболевания с неблагоприятным прогнозом. Это свидетельствует о нераскрытых объективных причинах, влияющих на эффективность диагностики, чувствительность и воспроизводимость диагностических тестов.

МАТЕРИАЛЫ И МЕТОДЫ

Основой для разработки клинико-морфологической концепции послужило проспективное обследование и изучение соотношений диагностических исследований 1167 больных, обратившихся в научно-консультативное отделение НМИЦО им. Н. Н. Блохина с аномальными мазками или с верифицированными в биопсии умеренной (CIN II), тяжелой дисплазией (CIN III), преинвазивным раком (CIS) и МРШМ.

Всем больным выполнялись:

- пересмотр готовых цитологических и гистологических препаратов;
- повторное цитологическое исследование мазков с эктоцервикса с переходной зоной и эндоцервикса с последующим сравнением с предыдущими результатами;
- тестирование на ВПЧ ВР качественным методом ПЦР в реальном времени с типированием вируса и определение вирусной нагрузки методом гибридного захвата;
- расширенная кольпоскопия с разным увеличением и видеоре-

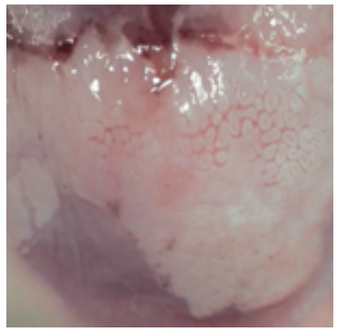

A

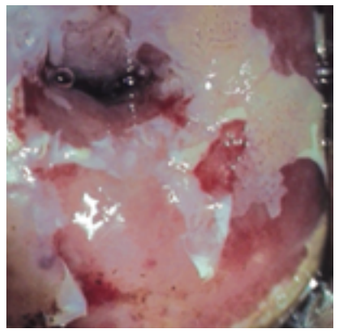

B

C

Рис. 1
Кольпофотограммы больной К., 29 лет, с CIN III/CIS:
A — до взятия мазков;
B — сразу после взятия мазков — в мазках HSIL;
C — через 3 недели перед повторным цитологическим исследованием — в мазках изменений не обнаружено

гистрацией кольпоскопических картин, с определением типа зоны трансформации (ЗТ), относительной площади поражения эктоцервикса (соотношение площади поражения и общей площади эктоцервикса), характера поражения до биопсий, в процессе и после выполнения эксцизионных вмешательств, с оценкой динамики процесса у каждой больной;

/ морфологическая верификация, которая осуществлялась в три этапа: цитология, кольпоскопически направленные мультифокальные биопсии и последующие электрорадиохирургические петлевые эксцизии зоны трансформации (LLETZ), зоны трансформации различной глубины и/или конизации с выскабливанием остатка цервикального канала — последовательно у каждой больной с окончательной гистологической верификацией.

В дальнейшем выполнялось индивидуальное и совокупное сравнение эффективности каждого из методов по отношению к окончательному гистологическому диагнозу, ориентированному на максимальную степень неоплазии, выявленной у пациентки.

РЕЗУЛЬТАТЫ И ОБСУЖДЕНИЕ

Цитологическое исследование

Чувствительность традиционного цитологического исследования в когорте больных с заранее известными повреждениями была достаточно высока — от 53% при CIN I до 87% при микроинвазивный раке, что, однако, не отражает чувствительность метода в популяции, где она значительно меньше.

Отмечена опасная недооценка степени неоплазии в мазках при наличии у больной более тяжелых повреждений. Так, среди больных с легкими эпителиальными повреждениями в 26% выявлена CIN II и в 5% — CIN III.

Результаты свидетельствуют о неполном совпадении предполагаемого цитологического диагноза окончательному гистологическому с вероятностью недооценки тяжелых повреждений при LSIL в 31% случаев, то есть у каждой третьей больной. Об этом необходимо помнить клиницисту, так как тактика у пациенток с тяжелыми повреждениями (HSIL), в противовес легким (LSIL), не может быть выжидательной.

Полная воспроизводимость предыдущих аномальных результатов в повторных мазках у больных с CIN II-III/CIS составила всего 54%. Это означает, что каждая вторая больная с CIN не имеет повреждений в повторных мазках, взятых в течение месяца после первичных. Такие пациентки, выявленные при профилактическом осмотре акушером-гинекологом, могут быть отпущены онкологом с неадекватным заключением о неподтвержденном диагнозе, если первичные цитологические препараты не пересмотрены.

Нами отмечено и видеокольпоскопически зарегистрирована возможность утраты неоплазированного эпителия в момент забора первичных мазков. При получении цервикального образца большая часть неоплазированного эпителия уходит в скарификат и не может быть представлена в последующих мазках. Необходимо время для его восстановления не менее 1 месяца. Кроме того, иногда интраэпителиальные повреждения не возобновляются на месте скарифицированных и сохраняются только в криптах, давая ложноотрицательный результат повторных мазков (рис. 1).

ВПЧ-статус

Изучение вирусологического статуса больных показало, что чувствительность тестирования на ВПЧ ВР для CIN III, включающей тяжелую

дисплазию, преинвазивный рак и МРШМ, составила 100%, а для CIN II — 98,6%. Из 217 больных с аномальными мазками и отрицательным ВПЧ-тестом лишь у 2-х (0,9%), была обнаружена CIN II, остальные имели LSIL или отсутствие повреждений.

Преимущественными типами вируса были 16 и 18. Лишь среди больных CIN I треть не была ассоциирована с ВПЧ ВР и не имела статуса предрака. Медиана вирусной нагрузки росла пропорционально степени неоплазии при некотором снижении в группе с микроинвазией.

ВПЧ-тест имел практически 100% предсказательную ценность отрицательного результата: у пациенток с негативным тестом можно исключить CIN тяжелой степени при сомнительных результатах мазков (ASCUS, ASC-H, LSIL) или аномальных кольпоскопических картинах. Изменение вирусной нагрузки может использоваться как критерий эффективности лечения в случае ее снижения после эффективного иммуномодулирующего лечения или исчезновения после полноценной эксцизии. ВПЧ-тест при радикальном иссечении неоплазированного эпителия становится отрицательным.

Информативность кольпоскопии

Соотнесение данных видеокольпоскопиии морфологии показало, что с увеличением возраста и времени персистенции ВПЧ ВР тяжесть эпителиальных повреждений увеличивается, а видимая на эктоцервиксе площадь их парадоксально уменьшается. Это связано с возрастным смещением ЗТ с переходной зоной и повреждениями в цервикальный канал, с сокрытием там части более «свежих и тяжелых» повреждений при одновременном вовлечении в неопластический процесс эндоцервикальных крипт. Это смещение сопровождается формированием неполно видимых типов зоны трансформации — II и III типов ЗТ, когда переходная зона не видна или видна только при инструментальном открытии канала, так что часть неопластических повреждений не может быть полноценно визуализируема. Эти морфологические особенности приводят к снижению информативности кольпоскопии, мазков с эктоцервикса и ограниченных биопсий. Возможно также поражение только эндоцервикальных крипт при отсутствии эктопии или после уничтожения ее деструкцией, когда аномальные кольпоскопические картины вообще отсутствуют (рис. 2).

Одна из важнейших позиций нашей концепции — сосуществование на одной шейке разных степеней повреждений (полиморфность неоплазий), клинически отражающее появление новых, более агрессивных эпителиальных клонов — очагов CIN наряду с предшествующими, причем самые тяжелые повреждения могут располагаться за пределами визуализации, в скрытой части ЗТ с переходной зоной и в вышерасположенных эндоцервикальных криптах.

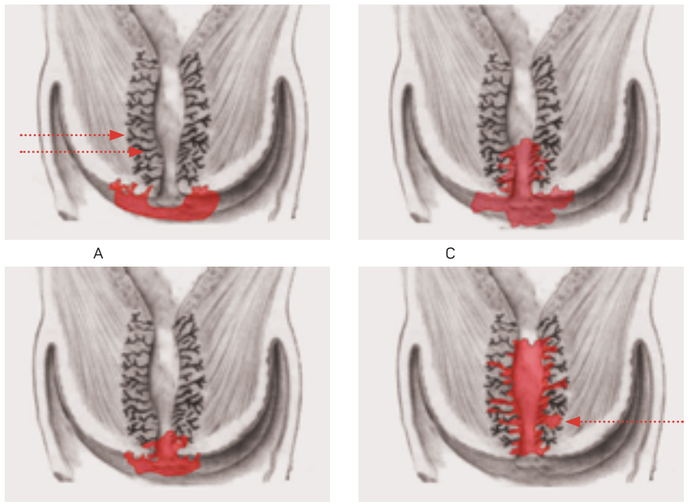

A C B D

Рис. 2
Схема изменения локализации очагов CIN с возрастом при разных типах ЗТ и наличии или отсутствии эктопии:
A — расположение неоплазированного эпителия при I типе ЗТ с эктопией и вовлечение в процесс эктоцервикальных крипт у больной молодого возраста (стрелками обозначены экто- и эндоцервикальные крипты);
B — постепенное смещение повреждений в эндоцервикс при II типе ЗТ у больной более старшего возраста (старше 30 лет);
C — одновременное поражение экто- и эндоцервикса и эндоцервикальных крипт при III типе ЗТ и эпидермизированной эктопии;
D — преимущественное поражение эндоцервикса и эндоцервикальных крипт при отсутствии эктопии ранее и скрытой переходной зоне у женщины в менопаузе (стрелкой обозначена микроинвазия из пораженной крипты)

Полимофность доказана в отдельно выполненных с кольпоскопической видеорегистрацией биоптатах, которые показали и разную степень неоплазии при последующем обнаружении микроинвазии в конусе. Более чем у половины больных с МРШМ микроинвазия не была диагностирована в биоптатах до конизации, которая выполнялась по поводу CIN II-III. На результаты ограниченных биопсий нельзя ориентироваться для исключения инвазии. Полиморфность поражений при CIN и МРШМ — объективная причина ошибок в диагностике степени цервикальной неоплазии. Наш анализ позволяет считать, что информативность кольпоскопии уменьшается с возрастом, и лишь при полной видимости зоны трансформации (I тип ЗТ) чувствительность ее в выборе места адекватной биопсии очень высока и составляет 88%.

Гистологическая верификация степени неоплазии

Диагноз должен быть установлен по максимальной степени неоплазии, но в биопсии с эктоцервикса она не всегда представлена, что приводит к гиподиагностике по материалам кольпоскопически направленных биопсий.

При отсутствии повреждений на эктоцервиксе больным перед эксцизией выполнялась попытка верифицировать диагноз с помощью выскабливания цервикального канала. Выскабливание оказалось неинформативным у каждой второй больной при дальнейшем обнаружении неоплазии в эксцизии.

У больных с тяжелыми повреждениями в мазках и положительным ВПЧ-тестом при неполностью видимой или «скрытой» ЗТ биопсии и выскабливания канала может быть недостаточно для верификации диагноза. Предпочтительны эксцизии или конизации с диагностической и лечебной целью.

Адекватное изъятие зоны трансформации и вышерасположенных крипт с очагами неоплазии — основное диагностическое и лечебное мероприятие при CIN II-III / CIS и РШМ 1а1 стадии (глубина до 3 мм, протяженность до 7 мм) без лимфоваскулярной инвазии (LVSI). Задача хирургического вмешательства при CIN тяжелой степени — извлечение (эксцизия) пораженной части ЗТ и вышерасположенных крипт, предполагающее удаление всех очагов CIN. Гистологическое исследование материала эксцизии позволяет исключить или обнаружить инвазию и определить точную степень повреждений. Максимальным объемом изъятия ЗТ с вышерасположенными криптами является конизация, которая представляет собой более глубокое иссечение зоны трансформации с удалением также значительной части цервикального канала.

Типы электрорадиохирургических эксцизий ЗТ и вышележащих крипт в зависимости от глубины, формы электрода и типа ЗТ, определяемого при кольпоскопии, приведены ниже и представлены на рис. 3:

/ I тип LLETZ — эксцизия полукруглой петлей на глубину 7 мм при I типе ЗТ;
/ II тип LLETZ — эксцизия полукруглой петлей большего размера на глубину 1 см, чаще при II типе ЗТ;
/ III тип — электродом в форме паруса на глубину 1,5 см и более, чаще всего при II и III типах ЗТ (максимальный объем иссечения тканей шейки матки — конизация).

В нашем исследовании при LLETZ полноценно изъяты очаги неоплазии лишь у 2/3 больных в связи с более высоким расположением неопластического процесса по ходу канала и глубоким поражением крипт, а конизация была эффективной у 97% оперированных.

В возрасте старше 35 лет при ЗТ II и III типов и HSIL в мазках следует

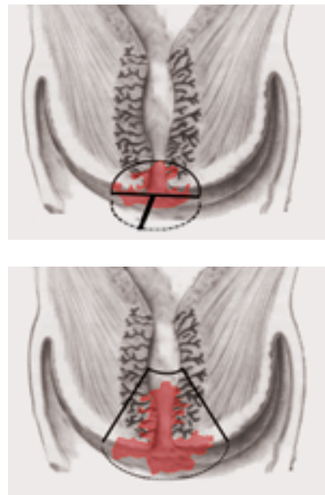

Рис. 3
Схематичное изображение двух распространенных вариантов эксцизии поврежденной ЗТ и прилежащих крипт — LLETZ и конизации

предпочесть петлевой эксцизии конизацию.

После конизации ВПЧ-тест стал отрицательным у 93% больных. В оценке эффективности LLETZ или конизации по поводу CIN II-III/CIS или МРШМ роль ВПЧ-тестирования особенно велика ввиду почти 100% предсказательной ценности отрицательного результата, невысокой информативности кольпоскопии и недостаточной чувствительности цитологического метода после вмешательства. ВПЧ-тест при радикальном иссечении неоплазированного эпителия становится отрицательным.

Еще одна важнейшая позиция клинико-морфологической концепции — развитие неоплазий в экто- и эндоцервикальных криптах за счет поражения ВПЧ стволовых клеток, также расположенных здесь под однорядным цилиндрическим эпителием. Согласно нашим данным, глубина поражения крипт CIN у 94% больных не превышает 5 мм

латерально от стенки канала, но расположение их на глубине до 4 см от эктоцервикса служит причиной неполноценности эксцизии в области эндоцервикального края и неизлеченности.

Ограничения видимости зоны трансформации (II и III типы ЗТ) часто встречаются у женщин после 30 лет и у большинства больных старше 35 лет, причем самые тяжелые повреждения могут находиться в невидимой части ЗТ и эндоцервикальных криптах. Риск недооценки степени неоплазии по результатам ограниченной биопсии в группе с ЗТ II типа был выше в 1,92 раза, чем при ЗТ I типа (OR=1,92, 95% ДИ=1,06–3,47), а в группе с невидимой ЗТ — в 2,79 раза выше (OR=2,79, 95% ДИ=1,27–6,11) по сравнению с больными с неполно видимой ЗТ II типа. При сравнении групп с I и III типом ЗТ соотношение шансов недооценки составило 5,34 (95% ДИ=2,52–11,33).

Информативность кольпоскопии с возрастом снижается. Все выше и глубже поражаются эндоцервикальные крипты. Увеличивается диагностическая ценность сочетания аномального результата цитологических мазков и положительного ВПЧ-теста. При HSIL+ в мазках и позитивном ВПЧ-тесте петлевая эксцизия ЗТ или конизация, презентирующие поражение скрытой части ЗТ и крипт, могут выполняться без предварительных биопсий.

Поражения скрытой части зоны трансформации и эндоцервикальных крипт при II и III типах ЗТ, а также предпринятые в прошлом деструкции, неглубоко уничтожающие повреждения только эктоцервикса при наличии более глубоких и тяжелых остаточных очагов неоплазии, опасны скрытой прогрессией до инвазии. Микроинвазия, не диагностированная в скрытой части ЗТ и вышерасположенных криптах, служит причиной развития эндофитных форм инвазивного рака, чаще диагностируемых запущенными, так как мазки с эктоцервикса в этих случаях малоинформативны.

ЗАКЛЮЧЕНИЕ

Результатом нашего исследования явилась разработка клинико-морфологической концепции развития тяжелых цервикальных неоплазий — CIN II-III/CIS и МРШМ — для улучшения диагностики и адекватного лечения больных с облигатным предраком и начальными формами РШМ.

Согласно концепции, ВПЧ ВР поражает полипотентные стволовые и амплифицирующиеся клетки под цилиндрическим эпителием эктопии, в формирующейся зоне трансформации с ее верхней границей — переходной зоной, а также в расположенном выше канале и эндоцервикальных криптах. Под влиянием ранних генов ВПЧ ВР физиологический процесс метаплазии носит аномальный характер за счет чрезмерной пролиферации незрелых клеток и формирования неоваскулярной сети для трофического обеспечения растущей массы неоплазированных клеток. Аномальные клетки, соответственно тяжести их генетических повреждений и степени неоплазии, занимают от трети до всей толщины эпителиального пласта и кучно расположены в межакантотических пространствах, окруженных сосудистой сетью. Эта сосудистая сеть, «точечно» определяющаяся в верхушках сосочков или в виде горизонтально расположенных сосудов, окружающих массы незрелых клеток, является морфологическим субстратом аномальных кольпоскопических картин, таких как ацетобелый эпителий различной толщины, нежная или грубая мозаика и пунктация, сосочки, гребни, пласты.

Существуют три объективные причины гиподиагностики цервикальных неоплазий:

/ С возрастом за счет естественного метапластического процесса переходная зона, образуя зону трансформации, смещается центральнее, а затем и внутрь цервикального канала вместе с вновь возникающими очагами CIN и формированием частично видимых II или III типов ЗТ со скрытыми очагами неоплазии, часто более тяжелой степени. Мазки и биоптаты, взятые эмпирически, без учета возраста больных, без оценки расположения ЗТ и видимости переходной зоны, часто не показывают повреждений скрытой в канале части ЗТ и эндоцервикальных крипт, что приводит к гиподиагностике заболевания по материалам мазков или ограниченных биопсий.
/ В неопластический процесс вовлекаются эндоцервикальные крипты. Вовлеченность крипт может усложнять диагностику эпителиальных повреждений и быть причиной неполноценности эксцизии, чаще в области эндоцервикального края. Из крипт может происходить микроинвазия.
/ Мультифокальность и полиморфность очагов CIN разной степени у больных с тяжелыми повреждениями (HSIL). У одной пациентки могут сосуществовать CIN разной степени, что отражает непрерывность и этапность процессов канцерогенеза и нередко приводит к гиподиагностике степени неоплазии по материалам ограниченных биопсий эктоцервикса, так как в них могут быть не представлены наиболее тяжелые повреждения. Диагноз должен быть установлен по максимально достигнутой степени повреждений.

При HSIL+ в мазках и позитивном ВПЧ-тесте, даже при отсутствии кольпоскопически видимых повреждений, с диагностической и лечебной целью показана LLETZ или ее наиболее глубокий вариант — конизация. □

ИЗУЧЕНИЕ ВЗАИМОСВЯЗИ ПАПИЛЛОМАВИРУСНОЙ ИНФЕКЦИИ ВЫСОКОГО ОНКОГЕННОГО РИСКА И ЦЕРВИКАЛЬНЫХ ПОРАЖЕНИЙ РАЗЛИЧНОЙ СТЕПЕНИ ТЯЖЕСТИ ПО ДАННЫМ ЦИТОЛОГИЧЕСКОГО ИССЛЕДОВАНИЯ

Н. В. Мингалева, О. Г. Дегтярева, Ю. Г. Абрамашвили

ГБОУ ВПО Кубанский государственный медицинский университет, кафедра акушерства, гинекологии и перинатологии ФПК и ППС, Краснодар

Ключевые слова: ВПЧ-ассоциированные заболевания, жидкостная цитология, PAP-тест

Наиболее серьезным заболеванием шейки матки, несомненно, признают карциному и аденокарциному. Развитию злокачественного процесса предшествует ряд фоновых состояний, в частности плоская кондилома, дисплазия всех степеней и рак in situ. Среди гинекологических заболеваний у женщин репродуктивного возраста патология шейки матки составляет, по данным различных авторов, от 10 до 15% [1].

Учитывая высокую встречаемость патологии шейки матки, актуальность и необходимость проведения своевременных профилактических мероприятий, для оценки частоты встречаемости цервикальных поражений и их взаимосвязи с вирусом папилломы человека высокоонкогенного риска нами был проведен анализ цитологических заключений традиционных цервикальных мазков в сочетании с жидкостной цитологией и заключений ВПЧ-тестирования у 800 женщин г. Краснодара.

Раннее выявление и лечение предраковых заболеваний может предотвратить большинство случаев рака данной локализации. Хорошая визуализация шейки матки при осмотре и возможность применения диагностических методик способствуют выявлению патологии на ранних стадиях.

В течение нескольких десятилетий в развитых странах основным методом скрининга рака шейки матки и предраковых состояний является цитологическое исследование мазков (PAP-тест — мазок по Папаниколау) [2].

Данные литературы свидетельствуют о большой частоте инфицирования женщин ВПЧ в относительно раннем возрасте, когда эпителий шейки матки особенно восприимчив к инфекции [2]. Ранний сексуальный дебют (15–16 лет), частая смена половых партнеров приводят к инфицированию подростков ВПЧ высокого риска уже в первые два года вступления в интимные отношения. В настоящее время известно, что цервикальный рак формируется на фоне персистенции вируса папилломы человека высокого канцерогенного риска (ВПЧ ВКР) у пациенток, чья иммунная система не способна к самостоятельной элиминации ВПЧ [3]. В случае персистенции ВПЧ, формирования и прогрессии CIN заболевание шейки матки успевает развиться до преинвазивного и даже микроинвазивного рака уже к 25 годам [4].

По данным литературы, до 70–80% поражений низкой степени LSIL у молодых женщин до 30 лет спонтанно регрессируют, и вирус чаще самоэлиминируется без медицинского вмешательства в течение 8 месяцев [4, 5].

Данные последних исследований, проведенных с целью сравнения диагностических характеристик цитологического исследования

и тестирования на ВПЧ при использовании в первичном скрининге, показывают, что чувствительность ВПЧ-теста для выявления CIN II+ составляет в среднем 89,7% и значительно (на 25%) превышает чувствительность цитологического теста. Специфичность ВПЧ-теста составляет в среднем 88,2% и лишь немного (на 6%) уступает специфичности цитологического метода. Высокая чувствительность ВПЧ-теста для выявления CIN II+ обуславливает высокую прогностическую значимость отрицательных результатов [6, 7, 8].

Относительно низкие показатели специфичности и прогностической значимости положительных результатов ДНК-тестирования обусловлены тем, что у большинства женщин ВПЧ-инфекция носит транзиторный характер. Однако у женщин старше 30 лет показатель спонтанной элиминации вируса значительно ниже, чем среди подростков и молодых женщин [6].

Для повышения эффективности ВПЧ-теста при использовании в скрининге существует несколько подходов. Один из них предлагает использовать цитологический метод как дополнительный в случае положительного результата на ДНК ВПЧ [8]. Еще один подход заключается в выявлении персистирующей ВПЧ-инфекции путем повторного тестирования с интервалом 6 месяцев [9, 10].

Учитывая высокую встречаемость патологии шейки матки, актуальность и необходимость проведения своевременных профилактических мероприятий, для оценки частоты встречаемости цервикальных поражений и их взаимосвязи с вирусом папилломы человека высокоонкогенного риска нами был проведен анализ цитологических заключений традиционных цервикальных мазков в сочетании с жидкостной цитологией и заключений ВПЧ-тестирования у 800 женщин г. Краснодара.

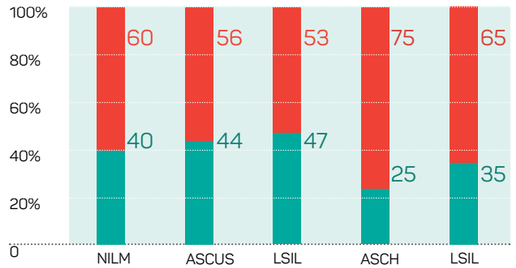

Рис. 1
Степень тяжести цервикальных поражений в возрастных группах

Цель настоящей работы — изучение тяжести цервикальных поражений по данным жидкостной цитологии в сочетании с традиционным PAP-тестом и их взаимосвязи с выявлением ВПЧ высокого онкогенного риска у женщин в двух возрастных группах: до 29 лет включительно, 30 лет и старше.

МАТЕРИАЛЫ И МЕТОДЫ

В рамках работы был проведен анализ результатов цитологических заключений у женщин, прошедших цервикальный скрининг методом жидкостной цитологии в сочетании с традиционным PAP-тестом и ВПЧ-типирование на 12 типов ВПЧ высокоонкогенного риска (ПЦР-диагностика в режиме реального времени).

Таблица 1

Степень тяжести цервикальных поражений в группах исследования (абс. число, уд. вес)

Степень тяжести цервикальных поражений	Всего женщин	Возраст до 29 лет		Возраст от 30 лет	
		абсолютное число	%	абсолютное число	%
NILM	286	113	40	173	60
ASCUS	161	71	44	90	56
LSIL	281	132	47	149	53
ASCH	12	3	25	9	75
HSIL	57	20	35	37	65
Carcinoma?	3	0	0	3	100
ИТОГО	800	339	42	461	58

Таблица 2

Соотношение степени тяжести цервикальных поражений и ВПЧ-положительного теста на высокоонкогенные типы вируса

Женщины до 29 лет включительно / женщины от 30 лет						
Степень тяжести цервикальных поражений	Число обследованных женщин до 29 лет	Число ВПЧ-позитивных	Доля ВПЧ-позитивных от числа обследованных, %	Доля ВПЧ-16 от числа ВПЧ-позитивных, %	Доля ВПЧ-18 от числа ВПЧ-позитивных, %	Доля ВПЧ-16 и/или 18 от числа ВПЧ-позитивных, %
NILM	113/173	12/12	11/7	50/17	67/0	83/17
ASCUS	71/90	25/19	35/21	44/37	18/11	52/47
LSIL	132/149	65/41	49/28	60/32	13/15	68/46
ASCH	3/9	3/6	100/67	100/67	0/0	100/67
HSIL	20/37	15/22	75/59	60/50	22/14	73/64
Carcinoma?	0/3	0/3	0/100	0/100	0/0	0/100
ИТОГО	339/461	120/102	35/22	57/39	19/11	68/50

Результаты цитологического исследования оценивались по классификации Бетесда (TBS-Terminology Bethesda System, 2001).

В соответствии с поставленной целью нами были проанализированы результаты цитологических заключений и ВПЧ-тестирования у 800 женщин. Пациентки были разделены по возрасту на 2 группы: первая — до 29 лет включительно (всего 339 женщин), средний возраст которых составил 24,5 года (возрастной разброс от 19 до 29 лет), вторая — 30 лет и старше (всего 461 пациентка), средний возраст составил 54,5 года (от 30 до 78 лет).

РЕЗУЛЬТАТЫ

По результатам цитологического исследования в указанных группах женщин было обнаружено, что степень тяжести цервикальных поражений значимо возрастает в группе после 30 лет (табл. 1). Патологические изменения по результатам жидкостной цитологии определялись у 514 пациенток, что составило 64,25%. Норма по мазку на цитологию была определена у 35,75% всех обследованных женщин.

Цитологическое заключение ASCUS поставлено 20,13% женщин, LSIL — 35,13%, ASCH — 1,5%, HSIL — 7,13%, подозрение на карциному — 0,38% женщин. Заключение LSIL в группе женщин после 30 лет встречалось на 6% чаще, HSIL — на 30%, ASCUS — на 12% чаще, чем в группе до 30 лет.

На рис. 1 показана тяжесть цитологических изменений (по классификации Бетесда) по возрастным группам в целом.

В группе женщин после 30 лет интраэпителиальные поражения высокой степени встречались в 2 раза чаще (65%), чем в группе до 29 лет (35%). Все 3 случая (100%) резко выраженного дискариоза с местами, подозрительными по переходу в рак (Carcinoma?), были выявлены в старшей возрастной группе (36, 38 и 55 лет). При этом, по данным полученного анализа на ВПЧ, количество ВПЧ-инфицированных женщин из общего количества обследованных в группе до 29 лет было выше в целом на 13% (35% в группе до 30 лет), чем в группе женщин от 30 лет (22%) (табл. 2).

В группе пациенток в возрасте до 29 лет 16 и/или 18 тип ВПЧ встречался у 68% ВПЧ-позитивных, а с 30 лет — у 50% ВПЧ-позитивных женщин. Таким образом, более половины женщин из ВПЧ-позитивных были инфицированы ВПЧ 16 и/или 18 типа.

Среди ВПЧ-позитивных женщин ВПЧ 16 типа в группе до 29 лет обнаруживался в 3,8 раза чаще (57%), чем ВПЧ 18 типа (19%). А в возрасте 30 лет и старше ВПЧ-16 был выявлен в 3,6 раза чаще (39%), чем ВПЧ-18 (11%).

В группе пациенток до 29 лет на первом месте по вы-

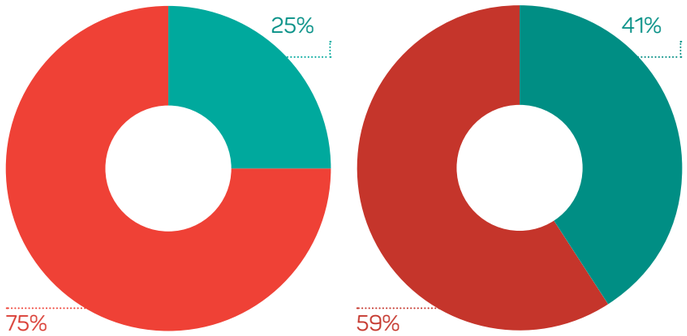

Рис. 2
Частота встречаемости HSIL среди ВПЧ-позитивных и ВПЧ-негативных женщин в исследуемых возрастных группах

являемости был ВПЧ 16 типа (54%). Остальные типы ВПЧ выявлялись значимо реже: 31 — у 16%, 51 — у 13%, 39 — у 12%, 56 — у 11%, 18 — 10%, 35, 52 и 58 — по 9%. Наиболее редко диагностировали 33 тип (5%), 59-й (4%) и 45-й (3%).

В группе женщин старше 30 лет наиболее часто выявлялся 16 тип (32%) и 31 тип (18%), затем 18 тип (9%). Тип 59 определяли в 7% случаев, 52 — в 6%, 35, 51 и 58 — по 5%, 33 и 39 — по 4%, 45 и 56 — по 3%.

При анализе коинфекции разными типами вируса в указанных возрастных группах выявлено: в 1-й группе инфицирование одним типом ВПЧ — у 61% женщин из 120 ВПЧ-позитивных, двумя типами — у 28%, тремя типами — у 8% и четырьмя типами — у 3%; во 2-й группе инфицирование одним типом ВПЧ — у 82% женщин из 102 ВПЧ-позитивных, двумя типами — у 14%, тремя типами — у 3% и пятью типами — у 1%.

По мере возрастания тяжести цервикального поражения, обнаруженного методом жидкостной цитологии, удельный вес выявляемости ВПЧ высокого риска возрастал и достигал максимального значения (100%) в цитологических заключениях с резко выраженным

Таблица 3

Частота встречаемости различных типов ВПЧ в комбинациях с ВПЧ-16

Женщины до 29 лет включительно			Женщины от 30 лет		
Тип ВПЧ	Частота встречаемости в 28 комбинациях с ВПЧ-16		Тип ВПЧ	Частота встречаемости в 10 комбинациях с ВПЧ-16	
	абсолютное число	%		абсолютное число	%
16	28		16	10	
39	9	32	31	5	50
31	5	18	18	3	30
51	5	18	45	2	20
58	5	18	33	1	10
35	4	14	35	1	10
56	4	14	39	1	10
18	3	11	52	1	10
33	3	11	56	1	10
45	1	4	59	1	10
52	1	4	51	0	0
59	1	4	58	0	0

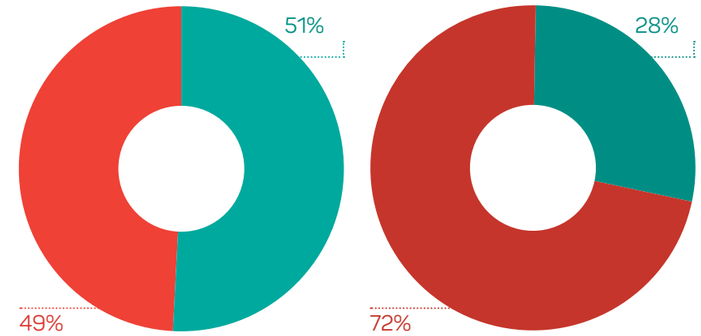

Рис. 3
Частота встречаемости LSIL среди ВПЧ-позитивных и ВПЧ-негативных женщин в исследуемых возрастных группах

дискариозом с местами, подозрительными по переходу в рак (Carcinoma?).

У женщин 1-й группы с цитологическим заключением HSIL преимущественным типом вируса был 16-й (32%), типы 31 и 56 встречались с одинаковой частотой (14%), тип 51 — у 11% женщин. В 7% случаев определялись 18 и 58 типы. Типы 33, 35 и 52 обнаружены с наименьшей частотой (4%). Остальные типы в этой возрастной группе при заключении HSIL не обнаружены.

У женщин 2-й группы при заключении HSIL наиболее часто выявлялся также 16 тип (39%), реже — 31 тип (14%). У меньшего числа женщин — типы 18, 33 и 45 (по 11%). ВПЧ 59 типа — 7% случаев, 39 и 52 — по 4%. Остальные типы ВПЧ при данной патологии не были выявлены. В проведенном исследовании все три случая цитологических заключений с подозрением на рак (Carcinoma?) сопряжены с ВПЧ 16 типа (100%) без комбинации с другими типами ВПЧ.

При анализе соотношения степени тяжести цервикального поражения высокоонкогенными типами ВПЧ (см. табл. 2) выявлено, что в 1-й группе среди цитологических заключений у 10 (83%) женщин с 16 и 18 типами ВПЧ из 12 ВПЧ-позитивных был нормальный результат цитологического исследования, при выявлении 16 типа ВПЧ у 50% женщин была описана нормальная цитологическая картина, при выявлении 18 типа ВПЧ — у 67%. Интраэпителиальные поражения высокой степени (HSIL) у женщин, инфицированных ВПЧ 16 и 18 типов, были обнаружены у 11 (73%) из 15 женщин.

Положительный результат на ДНК ВПЧ при отсутствии цитологических изменений требует повторного цитологического скрининга с тестом на ВПЧ ВР и проведения кольпоскопии шейки матки [12].

У пациенток 2-й группы с ВПЧ высокого риска нормальная цитологическая картина (NILM) составляла 17%, что в 5 раз меньше, чем до 29 лет. При этом среди цитологических заключений ВПЧ-позитивных именно у женщин с ВПЧ 16 и 18 типов преобладали тяжелые интраэпителиальные поражения, такие как HSIL (64%) и 3 выявленных случая резко выраженного дискариоза с местами, подозрительными по переходу в рак.

При рассмотрении встречаемости интраэпителиальных поражений низкой (LSIL) и высокой (HSIL) степени среди ВПЧ-позитивных и ВПЧ-негативных женщин анализ показал, что в возрастной группе до 29 лет цитологическое заключение HSIL встречалось у 75% ВПЧ-позитивных и 25% ВПЧ-негативных женщин. В группе от 30 лет цитологическое заключение HSIL встречалось у 59% ВПЧ-позитивных и 41% ВПЧ-негативных женщин (рис. 2).

Частота встречаемости LSIL в группе женщин до 29 лет составила 49% среди ВПЧ-позитивных и 51% среди ВПЧ-негативных женщин. В группе от 30 лет цитологическое заключение LSIL встречалось у 28% ВПЧ-позитивных и 72% ВПЧ-негативных женщин (рис. 3).

Были изучены комбинации различных типов вируса папилломы человека у обследованных женщин. Так, в возрасте до 29 лет у 47-ми из 120 ВПЧ-позитивных женщин обнаружены комбинации различных типов ВПЧ, что составило 39% (от ВПЧ-позитивных пациенток). Из всех 47 вариантов комбинаций 28 комбинаций включают обязательное наличие ВПЧ 16 типа (60%), в 5 случаях — 18 типа (10,6%). 16 тип наиболее часто сочетался с 39 типом (32%) и с одинаковой частотой с 31, 51, 58 типами (по 18%) (табл. 3).

Во 2-й группе у 18 (17,6%) женщин из 102 ВПЧ-позитивных была обнаружена коинфекция типами высокого онкогенного риска. У 10 пациенток встречалось сочетание с ВПЧ 16 типа (56%), что было на 4% реже, чем до 29 лет, и у 4 (22%) женщин встречался 18 тип, что было в 2 раза чаще, чем в возрасте до 29 лет. Тип 16 наиболее часто сочетался с 31 (в 50%), 18 (30%) и 45 типами (20%) (табл. 3).

В возрастной группе до 29 лет наиболее частое цитологическое заключение LSIL в комбинациях ВПЧ разных типов встречалось у 59,6% пациенток. Заключение

Таблица 4

Цервикальные поражения при наличии комбинаций вируса папилломы человека в возрастной группе до 29 лет включительно

Женщины до 29 лет включительно					
Степень тяжести цервикальных поражений	47 комбинаций ВПЧ различных типов		Степень тяжести цервикальных поражений	28 комбинаций ВПЧ, включающие 16 тип	
	абс. число	уд. вес, %		абс. число	уд. вес, %
NILM	4	8,5	NILM	1	3,6
ASCUS	4	8,5	ASCUS	1	3,6
LSIL	28	59,6	LSIL	16	57,1
HSIL	9	19,1	HSIL	8	28,6
ASC-H	2	4,3	ASC-H	2	7,1
Итого комбинаций ВПЧ	47	100	Итого комбинаций, включающих ВПЧ-16	28	100

Таблица 5

Цервикальные поражения при наличии комбинаций вируса папилломы человека в возрастной группе 30 лет и старше

Женщины от 30 лет					
Степень тяжести цервикальных поражений	18 комбинаций ВПЧ различных типов		Степень тяжести цервикальных поражений	10 комбинаций ВПЧ, включающие 16 тип	
	абс. число	уд. вес, %		абс. число	уд. вес, %
NILM	2	11,1	NILM	1	10,0
ASCUS	2	11,1	ASCUS	1	10,0
LSIL	6	33,3	LSIL	2	20,0
HSIL	6	33,3	HSIL	5	50,0
ASC-H	2	11,1	ASC-H + AGC	1	10,0
Итого комбинаций	18	100	Итого комбинаций, включающих ВПЧ-16	10	100

Рост частоты дисплазий умеренной и тяжелой степени после 30 лет сопряжен с более низкой выявляемостью ВПЧ

HSIL — в 3 раза реже (19,1% комбинаций) (табл. 4). В комбинациях, обязательно включавших ВПЧ 16 типа, встречаемость заключения HSIL возрастала до 28,6%, а частота LSIL была несколько меньше (57,1%).

Во 2-й возрастной группе наиболее часто в цитологическом заключении при комбинациях высокоонкогенных типов ВПЧ встречались в равных соотношениях LSIL (33,3%) и HSIL (33,3%) и имело место заключение ASC-H в 11,1% комбинаций ВПЧ (табл. 5). В комбинациях, включавших 16 тип ВПЧ, наиболее частым цитологическим заключением было HSIL — у каждой второй женщины (в 50% комбинаций с ВПЧ-16), а LSIL — лишь у каждой пятой женщины (20%), что обратно пропорционально данным в 1-й возрастной группе.

Результат исследования подтверждает, что ВПЧ-тестирование не является основным методом скрининга предрака и рака шейки матки, а применяется как дополнение к цервикальному цитологическому исследованию

Коинфицирование женщин первой группы было в 2 раза чаще (39%), чем во второй (17,6%). При наличии коинфекции с 16 типом в 1-й группе цитологическое заключение HSIL обнаружено в 28,6% случаев, а в группе женщин 30 лет и старше показатель возрастал до 50%. Заключение LSIL в группе до 29 лет обнаружено в 57,1% цитологических заключений, а в группе от 30 лет — у 20% женщин.

ВЫВОДЫ

По результатам проведенного исследования существенный рост частоты дисплазий умеренной и тяжелой степени после 30 лет сопряжен с более низкой выявляемостью ВПЧ.

У обследованных женщин с цитологическим заключением HSIL преимущественным типом вируса был 16-й. Среди ВПЧ-позитивных женщин более половины были инфицированы ВПЧ 16 и/или 18 типов.

Среди цитологических заключений ВПЧ-позитивных именно у женщин с ВПЧ 16 и 18 типов в 64% преобладали тяжелые поражения. Анализ показал, что в группе до 30 лет заключение HSIL встречалось у 75% ВПЧ-позитивных и 25% ВПЧ-негативных, а после 30 лет — у 59% ВПЧ-позитивных и 41% ВПЧ-негативных женщин. Высокая частота инфицирования ВПЧ 16 типа в возрасте до 29 лет актуализирует необходимость скрининга рака шейки матки в этой возрастной группе.

Положительный результат ВПЧ-теста и отсутствие цитологических изменений не должно остаться без внимания и требует повторного цитологического скрининга с тестом на ВПЧ ВР в динамике и проведения кольпоскопии шейки матки.

Отрицательный ВПЧ-тест, особенно в группе женщин после 30 лет, не исключает поражений шейки матки тяжелой степени, и для эффективного и информативного скрининга требуется проведение цитологического исследования. Этот результат исследования подтверждает, что ВПЧ-тестирование не является основным методом скрининга предрака и рака шейки матки, а применяется как дополнение к цервикальному цитологическому исследованию.

Широкое применение жидкостного цитологического анализа в скрининговых программах значительно повысит выявляемость предраковых изменений шейки матки, что позволит вовремя предупредить злокачественные заболевания в больших группах женщин при профилактических осмотрах.

Литература

1. Минкина Г. Н., Манухин И. Б., Франк Г. А. Предрак шейки матки. М.: Аэрограф-медиа, 2001. С. 22–34, 45–51, 69–72.
2. Сухих Г. Т., Прилепская В. Н., Бебнева Т. Н. и др. Профилактика рака шейки матки. Руководство для врачей. 2012. С. 53.
3. Amant F., Van Calsteren K. et al. Gynecologic Cancers in Pregnancy: Guidelines of an International Consensus Meeting // Int. J. Gynecol. Cancer. 2009. Vol. 19. P. 1–12.
4. Роговская С. И., Липова Е. В. Шейка матки, влагалище, вульва. Физиология, патология, кольпоскопия, эстетическая коррекция. Руководство для практикующих врачей. 2014.
5. Bosch F. X., Broker T. R., Schiffmanet M. et al. Comprehensive Control of HPV Infections and Related Diseasis // 2012 Nov 20. Vol. 30. Suppl. 5. P. F1–F202.
6. Сухих Г. Т., Прилепская В. Н., Т. Н. Бебнева и др. Профилактика рака шейки матки. Руководство для врачей. М.: МЕДпресс-информ, 2012. С. 64–65.
7. Arbyn M., Sasieni P., Meijer C. J. et al. Clinical applications of HPV testing a summary of meta-analyses // Vaccine. 2006. 24(Suppl. 3):78–89.
8. Arbyn M., Martin-Hirch P., Buntinx F. et al. Triage of women with equivocal or low-grade cervical cytology results: meta-analyses of The HPV test positivity rate // J. Cell. Mol. Med. 2009. 13:648–659.
9. World Health Organization (WHO). Comprehensive Cervical Cancer Control. A guide to essential practice.Geneva: WHO 2006. http://www.who.int/reproductive#health/publications/cervical
10. Sankaranarayanan R., Gaffikin L., Jacob M. et al. A critical assessment of screening methods for cervical neoplasia // Int. J. Gynecol. Obstet. 2005. 89:4–12.

СОВРЕМЕННЫЙ ПОДХОД К ПРОФИЛАКТИКЕ **ТРОМБОТИЧЕСКИХ ОСЛОЖНЕНИЙ У ПАЦИЕНТОК С ЭНДОМЕТРИОИДНЫМИ КИСТАМИ ЯИЧНИКОВ**

Ю. Э. Доброхотова, И. А. Лапина, Л. А. Озолиня, М. В. Гаврилов, А. С. Сдвигов

ФГБОУ ВО РНИМУ им. Н. И. Пирогова, кафедра акушерства и гинекологии лечебного факультета, Москва

Ключевые слова: эндометриоидные кисты яичников, система гемостаза, Фраксипарин (Fraxiparine®)

Современные методы хирургического лечения, сопряженные с использованием новейших энергий и систем, не влекут за собой серьезных гемостазиологических сдвигов, которые могут быть расценены как повод для усиления методов профилактики венозных тромбоэмболических осложнений (ВТЭО). Однако, несмотря на малотравматичность данных воздействий, изменения гемостаза, выявленные нами, требуют необходимой коррекции по стандартной схеме тромбопрофилактики.

Тромботические нарушения остаются одной из актуальнейших проблем оперативной гинекологии, что в значительной степени связано с анатомическими особенностями малого таза, преобладанием в популяции женщин старшей возрастной группы, увеличением распространенности онкологических заболеваний, патологией гемостаза, которая может иметь наследственный или приобретенный характер, обусловленный хирургическим лечением или продолжительной гормональной терапией. Стоит отметить, что в 50% случаев тромбообразование может происходить непосредственно при проведении оперативного лечения.

Применение современных малоинвазивных вмешательств, различных видов энергий и техник, так называемая «хайп-хирургия», лишь снижает степень риска тромботических осложнений, тогда как при проведении крупных многоцентровых исследований данный положительный эффект не является статистически значимым [1, 2].

Одна из самых частых причин проведения хирургического лечения пациенткам репродуктивного возраста — эндометриоидные кисты яичников. Эндометриоз может встречаться в виде самостоятельного заболевания или сочетаться с другой гинекологической патологией. Частота встречаемости данного заболевания достигает 6–8% в общей европейской популяции, 50% — у женщин с бесплодием и 80% — у женщин с тазовыми болями [3].

Эндометриоидное поражение яичников — одна из наиболее часто встречающихся форм наружного генитального эндометриоза, его частота среди больных эндометриозом репродуктивного возраста может достигать 64% [4]. Причем данная локализация эндометриоза заслуживает особого

внимания ввиду его ведущей роли в генерализации патологического процесса. Многие авторы указывают на возможность распространения локализованных яичниковых очагов на соседние органы и ткани, а также брюшину, тем самым увеличивая стадию процесса вплоть до развития глубоких инфильтративных форм и тяжелого спаечного процесса в области малого таза и брюшной полости [5, 6].

Состояние системы гемостаза у пациенток с эндометриоидными кистами яичников может определяться не только наличием данного патологического процесса, но и наличием врожденной тромбофилии. Частота врожденных тромбофилий у больных с тромбозами, по данным некоторых авторов, достигает 80% [7]. Также, учитывая возможность генетически детерминированного развития эндометриоидных гетеротопий, нельзя исключить связь дефектов гемостаза и полиморфизмов, ответственных за прогрессирование эндометриоза.

В лечении данной патологии именно «золотым стандартом» является сочетание гормональной терапии и хирургического лечения [8], что вызывает еще большие сдвиги в гемостазе, увеличивая степень риска ВТЭО в несколько раз. Данные методы лечения имеют высокую эффективность, однако в процессе их применения у пациенток происходит активация, а в ряде случаев и срыв адаптационных систем, особенно при наличии выраженных изменений в свертывающей системе крови еще до начала терапии.

Хирургическое лечение, как правило, предшествующее гормональному, в последнее время сопряжено с применением различных видов энергий (аргоноплазменная коагуляция, лазер, гемостатические системы) и хирургических техник [5, 6]. Поэтому исследование гемостазиологического фона, предшествующего терапии, а также в процессе лечения, является необходимым для оценки эффективности и степени полисистемного воздействия современных хирургических методик, что также необходимо для назначения адекватной профилактики ВТЭО.

Учитывая вышеизложенное, цель нашего исследования — оценить систему гемостаза у пациенток с эндометриоидными кистами яичников с учетом применения современных хирургических методик, а также выявить их возможное системное действие на гемостаз.

МАТЕРИАЛЫ И МЕТОДЫ

В настоящее исследование вошли 130 пациенток с эндометриоидными кистами яичников. Средний возраст наблюдаемых 28,4±5,8 лет. Диагноз «эндометриоз» был поставлен на основании жалоб, данных анамнеза, гинекологического исследования (объективное

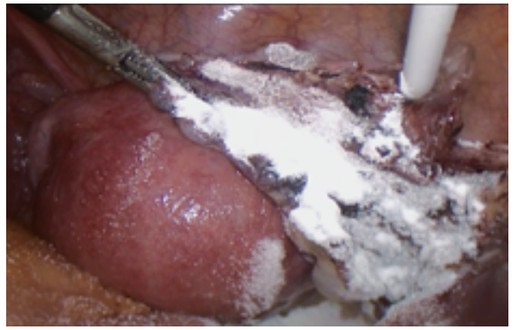

Рис. 1
Обработка ложа полисахаридной гемостатической системой

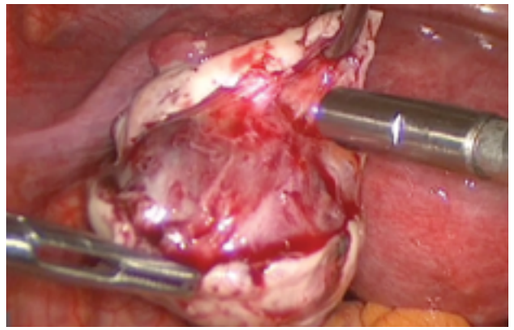

Рис. 2
Применение аргоноплазменной энергии

В лечении данной патологии «золотым стандартом» является сочетание гормональной терапии и хирургического лечения

бимануальное), эхографических, эндоскопических критериев, а в последующем подтвержден морфологически.

Всем пациенткам было проведено эндоскопическое органосберегающее лечение в объеме удаления капсулы кисты, разница в техническом выполнении гемостаза позволила разделить пациенток на две группы. Деление на группы было произведено методом простой рандомизации.

Первую группу составили 80 пациенток, которым произвели удаление капсулы кисты с последующим применением аргоноплазменной энергии, лазера или полисахаридной гемостатической системы (рис. 1, 2). Учитывая их относительно сходный характер на гемостаз ложа кисты, мы не стали разделять данную группу в зависимости от метода воздействия. Кисты имели односторонний или двухсторонний характер.

Вторую группу составили 50 пациенток, которым произвели удаление эндометриоидной кисты по традиционной методике, включающей полную отсепаровку капсулы, а в качестве гемостаза использовалась биполярная электрохирургия. Кисты имели односторонний или двухсторонний характер.

В контрольную группу для изучения особенностей системы гемостаза вошли 40 здоровых женщин репродуктивного возраста, которые обратились в женскую консультацию для профилактического осмотра и не имели в анамнезе тромботических осложнений.

В план обследования больных входило изучение анамнеза, клинической картины заболевания, специальное гинекологическое исследование, клинико-лабораторное обследование, включающее расширенную гемостазиограмму, и ультразвуковая оценка морфофункционального состояния яичников. Также нами оценивались продолжительность операции и объем кровопотери.

В работе использовались унифицированные методы, сертифицированные анализаторы и наборы реагентов. Всем пациенткам было проведено генотипирование по наиболее значимым тромбофилическим полиморфизмам. Генотипирование осуществляли в системе генов F5 (мутация FV Leiden, ген кодирует фактор V); F2 (G20210A, протромбин); MTHFR (C677T, 5,10-метилентетрагидрофолатредуктаза), SERPINE1 (4G/5G, ингибитор активатора плазминогена-1 (PAI-1)). Источником ДНК для генотипирования были образцы крови, которые собирали в вакутейнеры, содержащие ЭДТА, и хранили при температуре от –20 до –80°C до выделения ДНК. ДНК выделяли из лимфоцитов периферической крови с помощью наборов реактивов Diatom DNA Prep 200, основанных на использовании гуанидинтиоционата и Nucleus-сорбента (Isogene Lab. Ltd, Россия). Выделенную ДНК хранили в морозильной камере при –20°C.

Статистический анализ полученных данных проводили с помощью современного пакета прикладных программ. Нормальность распределения определяли с применением критерия Колмогорова — Смирнова. Вычисляли среднюю арифметическую (M), стандартное отклонение (Sd). Производили расчет показателей структуры (в %). Для сравнения показателей в динамике лечения использовали парный критерий Стьюдента, для сравнения долевых показателей — угловое преобразование Фишера (tϕ). Для выявления связи между признаками определяли коэффициент ранговой корреляции Спирмена (rs). Статистические гипотезы считались подтвержденными при уровне значимости $p<0,05$.

РЕЗУЛЬТАТЫ И ИХ ОБСУЖДЕНИЕ

Возраст пациенток обеих групп колебался от 20 до 43 лет. Длительность заболевания с момента постановки диагноза составила в среднем 3,1±2,8 лет.

Как видно из табл. 1, при анализе генитальной патологии обращает на себя внимание высокий процент бесплодия (45–46,6%) у обследуемого нами контингента больных, а также наличие синдрома хронической тазовой боли как основного клинического проявления данного заболевания. Нельзя не отметить, что у каждой пациентки отмечалось по несколько заболеваний одновременно, и среди них достаточно много заболе-

Таблица 1

Частота генитальной патологии у обследованных больных

Заболевание	1 группа (n=80)		Группа сравнения (n=50)	
	n	%	n	%
Бесплодие	36	45,0	28	46,6
Воспалительные заболевания органов малого таза	22	27,5	21	42
Миома матки	28	35	12	24
Синдром хронической тазовой боли	54	67,5	39	78

ваний воспалительного характера. Достоверных различий в частоте генитальной патологии между группами не отмечено, то есть группы были сопоставимы по возрасту и частоте гинекологической патологии.

У пациенток первой группы продолжительность оперативного лечения ничем статистически не отличалась от времени, затраченного на операцию у больных из второй группы, и составила 49,1±9,8 и 43,3±11,1 мин соответственно, что говорит о том, что две данных методики сопоставимы по технике и сложности выполнения. Интраоперационных осложнений в обеих группах выявлено не было.

В обеих группах исследования (n=130) клинический и интраоперационный диагноз эндометриоидной кисты яичника был подтвержден морфологически.

При оценке данных генетического исследования был сделан вывод, что у пациенток с эндометриоидными образованиями встречаемость мутации в системе генов F5 (мутация FV Leiden, ген кодирует фактор V) никак статистически не отличалась от пациенток контрольной группы и общепопуляционных значений. Данная мутация наследуется по аутосомно-доминантному типу и проявляется как в гомозиготном, так и в гетерозиготном состоянии. Частота встречаемости гетерозиготы G/A в европейской популяции составляет 2–15%. В нашем исследовании данный вариант генотипа встречался достаточно редко, что не отличалось от общепопуляционных показателей и составило 3,75% (n=3) наблюдений в первой группе, во второй группе пациенток данный вариант генотипа отсутствовал. У пациенток группы контроля частота встречаемости данного генотипа составила 5,88% (n=2), при проверке критерия значимости эти показатели не имели достоверных различий.

Носительство аллеля A при полиморфизме G20210A гена протромбина (F2) также одна из наиболее частых причин врожденных тромбофилий. Частота встречаемости патологического A-аллеля в общей популяции составляет 1–4%. Частота варианта генотипа G/A в нашем исследовании составила у женщин первой группы — 2,5% (n=2), у пациенток второй группы — в 2% (n=1) случаев, а в контрольной группе данного варианта выявлено не было. При проверке критерия значимости достоверных различий мы не получили, а полученные нами данные не отличаются от общепопуляционных.

При оценке данных по полиморфизму MTHFR (C677T, 5,10-метилентетрагидрофолатредуктаза) было установлено, что минорный генотип T/T у пациенток первой группы отсутствовал, у пациенток второй группы частота встречаемости составила 3,75% (n=2) наблюдений, а в контрольной группе генотип T/T был выявлен в 2,5% (n=2) случаев. Таким образом, мы обнаружили, что у пациенток с эндометриозом неблагоприятный гомозиготный мутантный генотип T/T не встречается чаще, чем в обычной популяции.

Как нами и было описано ранее [7], наиболее интересными представляются данные по оценке гена PAI-1 — SERPINE1 в обследуемой нами группе. Ген PAI-1 — SERPINE1 находится на длинном плече хромосомы 7 (7q21.3-q22). Исследуемый полиморфизм гена расположен в промоторной области гена, представляет собой делецию одного остатка G в положении 675 и известен как полиморфизм 4G/5G. В промоторной области гена PAI-1 есть участок, который может содержать последовательность либо из 4-х оснований гуанина (4G), либо из 5-ти оснований гуанина (5G). В результате такой промоторной мутации повреждается сайт связывания с ингибиторами транскрипции, что приводит к повышению уровня транскрипции гена, увеличению концентрации ингибитора активатора плазминогена в плазме крови, понижению уровня плазмина и, соответственно, уменьшению скорости протеолиза фибринового сгустка. Поскольку у человека имеется две копии каждого гена, в популяции возможны 3 варианта генотипа: 5G/5G, 5G/4G, 4G/4G. Таким образом, в крови людей, имеющих вариант 4G/4G, концентрация PAI-1 значительно выше, чем у людей, имеющих варианты 5G/5G и 5G/4G, что сопровождается значительным повышением риска тромбообразования. В нашем исследовании у пациенток с эндометриозом вариант 4G/4G встречался у 38 (29%) пациенток, что в 1,7 раза чаще, чем у пациенток контрольной группы — 7 (17%), при этом вариант генотипа 5G/5G встречался реже в 1,64 раза — у 23 (17%) и 11 (28%) соответственно (p<0,01). Данный результат может быть подтверждением генетической концепции развития и прогрессирования эндометриоза, а также отражать неблагоприятный гемостазиологический потенциал данных пациенток.

Нами была оценена свертывающая система крови пациенток до лечения, на 3 день после операции и через 2 месяца после хирургического вмешательства. При лабораторном подтверждении нарушений в системе гемостаза (гиперкоагуляции, гиперагрегации тромбоцитов) им была назначена профилактика ВТЭО, способствующая нормализации состояния системы гемостаза, учитывая тот факт, что хирургическое вмешательство само по себе является серьезным провоцирующим фактором для повышенного тромбообразования. Помимо неспецифической, пациенткам проводилась и специфическая профилактика ВТЭО препаратами низкомолекулярного гепарина, которые назначали за 12 ч до операции и далее — в течение 7 дней послеоперационного периода.

Один из наиболее перспективных препаратов среди НМГ — Надропарин кальция Фраксипарин

Таблица 2

Зависимость дозы введения Фраксипарин (Fraxiparine®) от массы тела

Масса тела	Доза Fraxiparine®
< 50 кг	0,3 мл
50–70 кг	0,4 мл
> 70 кг	0,6 мл

(Fraxiparine®). Данный гепарин обладает прямым антикоагуляционным действием, анти-Ха и анти-IIа активностью, непосредственно влияет на находящиеся в крови факторы свертывания. Усиливает блокирующий эффект антитромбина III на фактор Ха (активирует переход протромбина в тромбин). Анти-Ха активность приблизительно в 4 раза превосходит анти-IIа активность. Обладает противовоспалительными и иммуносупрессивными (подавляет кооперативное взаимодействие Т- и В-клеток) свойствами.

В зависимости от массы тела Фраксипарин (Fraxiparine®) вводится в следующих дозах: < 50 кг — 0,3 мл; 50 –70 кг — 0,4 мл; > 70 кг — 0,6 мл.

Первая инъекция данного препарата вводится за 12 ч до операции, вторая — через 8 ч после операции, далее — 1 раз в сутки в течение 10 дней (табл. 2).

Контроль эффективности профилактики осуществляют путем определения маркеров внутрисосудистого свертывания крови, таких как продукты деградации фибрина и фибриногена, комплекс тромбин-антитромбин (табл. 3).

После оценки системы свертывания крови в послеоперационном периоде было установлено, что в течение двух месяцев после лечения у большинства пациенток показатели системы гемостаза достигли нормальных значений

Таблица 3

Некоторые показатели системы гемостаза у пациенток с эндометриозом до и после лечения в сравнении с контрольной группой

Параметры гемостаза	Группа I (n = 80)		Группа II (n = 50)		Контрольная группа (n = 40)
	до лечения	через 2 месяца после лечения	до лечения	через 2 месяца после лечения	
Фибриноген (г/л)	5,72±0,56*	4,52±0,31	5,28±0,63*	4,26±0,56	3,24±0,42
Протромбиновый индекс (%)	85,3±1,17	86,6±1,11	85,5±1,27	87,5±1,61	85,8±2,65
АЧТВ (с)	31,6±3,51*	41,5±5,77	31,8±2,71*	40,8±2,62	40,1±1,23
РКМФ (1 мг на 100 мл)	5,65±0,67	4,56±0,49	4,39±0,36	4,32±0,31	4,34±0,38
Количество тромбоцитов (х 109/л)	266,11±28,1	206,41±15,3	284,6±57,9	246,8±49,5	254,8±39,5
ФАП (мин)	8,1±2,6	9,4±1,1	7,8±2,6	8,6±1,8	8,3±2,3

* достоверность различий между обследуемыми группами и группой контроля (p<0,05).

Несмотря на малотравматичность данных воздействий, риск тромботических осложнений остается в пределах стратифицированной шкалы для данного вида вмешательств, что требует необходимой коррекции по стандартной схеме тромбопрофилактики

Учитывая наличие специфической профилактики ВТЭО в послеоперационном периоде, состояние гемостаза на 3 день после операции не отражает истинной картины течения заболевания и не могло служить критерием влияния патологического процесса на систему гемостаза; поэтому мы сравнили состояние гемостаза до оперативного лечения и в отдаленном периоде (через 2 месяца). При оценке показателей системы гемостаза обследуемой нами группы до оперативного лечения и спустя 2 месяца нами получены следующие результаты.

При анализе показателей гемостазиограммы пациенток обследуемой группы обращает на себя внимание, что у больных с эндометриоидным поражением яичников выявлено достоверное увеличение концентрации фибриногена ($p<0,05$), что согласуется с результатами, полученными нами ранее [7], а также достоверное снижение АЧТВ ($p<0,05$) по сравнению с таковым контрольной группы. Данные изменения свидетельствуют об активации коагуляционного звена гемостаза, что при снижении ФАП служит неблагоприятным гемостазиологическим фоном для проведения гормонального и хирургического лечения.

После оценки системы свертывания крови в послеоперационном периоде было установлено, что в течение двух месяцев после лечения у большинства пациенток показатели системы гемостаза достигли нормальных значений. Однако достоверной разницы между обеими группами выявлено не было, что свидетельствует об отсутствии системного влияния на гемостаз новых методов хирургического лечения эндометриоза.

Таким образом, нами сделан вывод, что современные методы хирургического лечения, которые сопряжены с использованием новейших энергий и систем, не влекут за собой серьезных гемостазиологических сдвигов, которые могут быть расценены как повод для усиления методов профилактики ВТЭО. Однако, несмотря на малотравматичность данных воздействий, риск тромботических осложнений остается в пределах стратифицированной шкалы для данного вида вмешательств, что требует необходимой коррекции по стандартной схеме тромбопрофилактики.

Литература

1. Worley M. J. Jr., Rauh-Hain J. A., Sandberg E. M., Muto M. G. Venous thromboembolism prophylaxis for laparoscopic surgery: a survey of members of the Society of Gynecologic Oncology // Int. J. Gynecol. Cancer. 2013 Jan. 23(1):208–215.
2. ACOG Committee Opinion No 610: Chronic Antithrombotic Therapy and Gynecologic Surgery // Obstet. Gynecol. 2014 Oct. 124:856–862.
3. Dunselman G. A., Vermeulen N., Becker C. et al. ESHRE guideline: management of women with endometriosis // Hum. Reprod. 2014. 29(3):400–412.
4. Hudelist G., Fritzer N., Thomas A. et al. Diagnostic delay for endometrisis in Austria and Germany: causes and possible consequences // Hum. Reprod 2012. 27(12):3412–3416.
5. Humdan M., Omar S. Z., Dunselman G., Cheong Y. Influence of endometriosis on assisted reproductive technology outcomes: a systematic review and meta-analysis // Obstet. Gynecol. 2015 Jan. 125(1):79–88.
6. Ercan C. M., Sakinci M., Duru N. K., Alanbay I., Karasahin K. E., Baser I. Antimullerian hormone levels after laparoscopic endometrioma stripping surgery // Gynecol. Endocrinol. 2010 Jun. 26(6):468–472. doi: 10.3109/09513591003632134.
7. Лапина И. А., Озолиня Л. А., Патрушев Л. И. и др. Особенности системы гемостаза у пациенток с эндометриоидными кистами яичников // Гинекология. 2015. 17(3):9–12 / Lapina I. A., Ozolinya L. A., Patrushev L. I. et al. Features of the hemostatic system in patients with endometrioid ovarian cysts // Gynecology. 2015. 17(3):9–12 [in Russian].
8. Доброхотова Ю. Э., Сапрыкина Л. В., Сапрыкина О. А. Эндометриоз: гормональная терапия с позиций патогенеза // Эффективная фармакотерапия. Акушерство и гинекология. 2015. 3:10–4 / Saprykina L. V., Dobrokhotova Iu. E., Saprykina O. A. Endometrioz: gormonal'naia terapiia s pozitsii patogeneza // Effektivnaia farmakoterapiia. Akusherstvo i ginekologiia. 2015. 3:10–4 [in Russian].

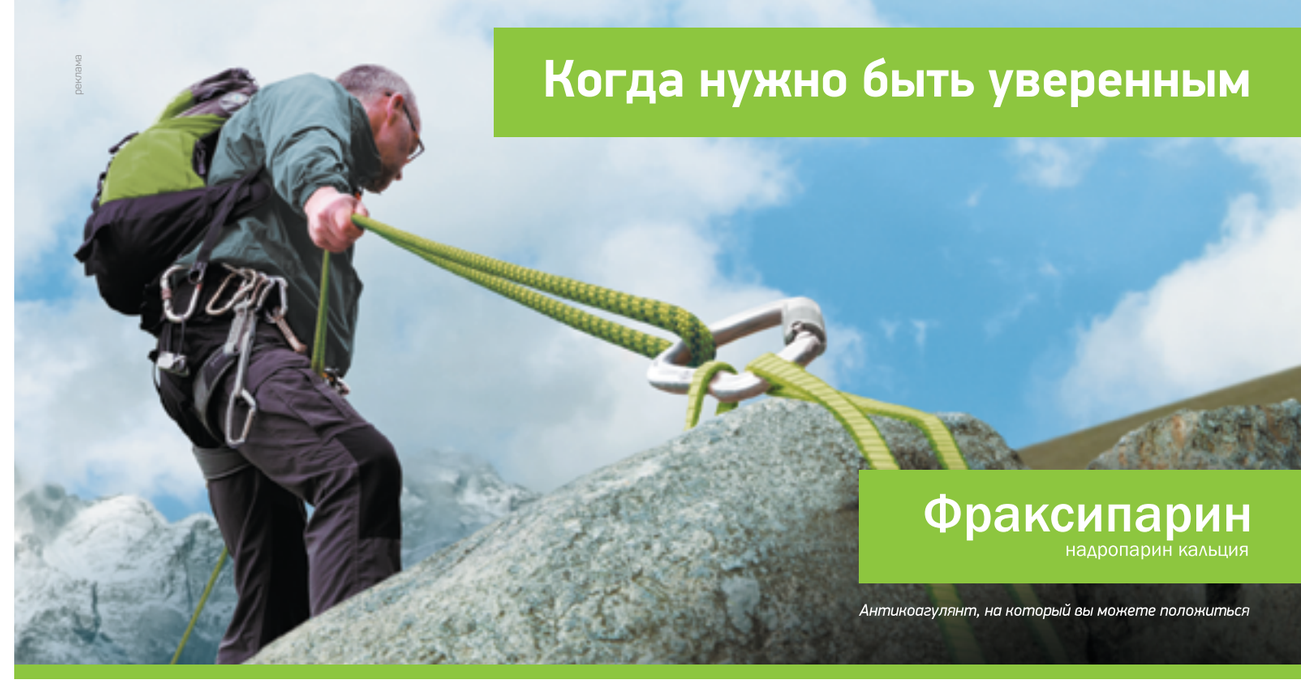

- **Фраксипарин – единственный** НМГ, достоверно снижающий смертность у оперированных пациентов[1,2]
- **Фраксипарин – единственный** НМГ, достоверно снижающий риск тромбоза глубоких вен* по сравнению с гепарином[3]
- **Фраксипарин не повышает** риск развития кровотечений по сравнению с НФГ[4]
- **Фраксипарин имеет сравнимую эффективность и меньший риск** кровотечений, чем эноксапарин у пациентов с колоректальным раком[5,6]
- **Фраксипарин** (кальциевая соль надропарина) переносится** лучше эноксапарина натрия[7]

* Бессимптомные ТГВ; ** Локальная переносимость

1. Geerts W. et al. Prevention of Venous Thromboembolism: American College of Chest Physicians Evidence-Based Clinical Practice Guidelines (8th Edition) Chest 2008; 133: 381-453. **2.** Franco Piovella and Marisa Barone. Clinical Experience of Nadroparin in Patients with Cancer. European Oncological Disease. Volume 4 issue 1, 2008; **3.** Mismetti P et al. Meta analisis of low molecular weight heparin in the prevention of venous thromboembolism in general surgery. Br J Surg. 2001; 88: 913–30; **4.** European Fraxiparine Study Group. Comparison of a LMWH and UFH for the prevention of deep venous thrombosis in patients undergoing abdominal surgery. The EFS Group. Br J Surg. 1988; 75: 1058-63; **5.** Simonneau G et al. A randomized study comparing the efficacy and safety of nadroparin 2850 IU (0.3 ml) vs. enoxaparin 4000 IU (40 mg) in the prevention of venous thromboembolism after colorectal surgery for cancer. Journal of Thrombosis and Haemostasis, 2006(4): 1693-1700; **6.** Сравнение эффективности в отношении ВТЭО между Фраксипарином и эноксапарином в данном исследовании статистически не подкреплено, однако эноксапарин не доказал преимуществ перед Фраксипарином; **7.** Albanese C et al. Comparison

КРАТКАЯ ИНСТРУКЦИЯ ПО МЕДИЦИНСКОМУ ПРИМЕНЕНИЮ ФРАКСИПАРИН, *раствор для подкожного введения, 9500 МЕ анти-Ха/мл. Международное непатентованное название:* надропарин кальция. *Показания к применению:* Профилактика тромбоэмболических осложнений: при общехирургических и ортопедических вмешательствах; у больных с высоким риском тромбообразования (при острой дыхательной и/или сердечной недостаточности) в условиях отделения интенсивной терапии. Лечение тромбоэмболий. Профилактика свертывания крови во время гемодиализа. *Способ применения и дозы: профилактика тромбоэмболии:* Общая хирургия: Рекомендованная доза Фраксипарина составляет 0,3 мл (2850 анти-Ха МЕ) подкожно, за 2 - 4 часа до операции, затем 1 раз в день. Продолжительность лечения не менее 7 дней. Ортопедические операции: дозировка в зависимости от массы тела больного (начальная доза за 12 ч до операции, следующая через 12 ч после операции, затем до 3-его дня после операции 1 раз в сутки: до 50 кг – 0,2 мл, 50 – 69 кг – 0,3 мл, более 70 кг – 0,4 мл; с 4 дня: до 50 кг – 0,3 мл, 50 – 69 кг – 0,4 мл, более 70 кг – 0,6 мл), подкожно. Минимальный срок терапии составляет 10 дней. Пациенты с высоким риском тромбообразования, как правило, находящиеся в отделениях реанимации и интенсивной терапии: Фраксипарин назначается подкожно 1 раз в сутки. Доза зависит от массы тела (до 70 кг – 0,4 мл, более 70 кг – 0,6 мл). Фраксипарин применяют в течение всего периода риска тромбообразования. *Лечение тромбоэмболии:* Фраксипарин назначается подкожно 2 раза в день (каждые 12 часов), обычная продолжительность курса – 10 дней. Доза зависит от массы тела больного - из расчета 86 анти-Ха МЕ/кг массы тела. *Профилактика свертывания крови в системе экстракорпорального кровообращения при гемодиализе:* Доза Фраксипарина должна быть установлена для каждого пациента индивидуально, с учетом технических условий диализа и веса пациента (до 50 кг – 0,3 мл, до 69 кг – 0,4 мл, 70 кг и более – 0,6 мл). Фраксипарин вводится однократно в артериальную линию петли диализа в начале каждого сеанса. В случае если сеанс диализа продолжается дольше 4 часов, могут быть введены дополнительные небольшие дозы Фраксипарина. У больных с повышенным риском кровотечения сеансы диализа могут проводиться с использованием половинной дозы препарата. *Нежелательные реакции:* Очень часто – кровотечения различных локализаций, чаще у пациентов с другими факторами риска, образование маленькой подкожной гематомы в месте инъекции. Часто – повышение уровня печеночных трансаминаз, носящее обычно транзиторный характер. *Противопоказания:* Повышенная чувствительность к надропарину или любому другому компоненту препарата; тромбоцитопения при применении надропарина в анамнезе; признаки кровотечения или повышенный риск кровотечения, связанный с нарушением гемостаза, за исключением ДВС–синдрома, не вызванного гепарином; органические поражения органов со склонностью к кровоточивости (например, острая язва желудка или двенадцатиперстной кишки); травмы или оперативные вмешательства на головном и спинном мозге или на глазах; внутричерепное кровоизлияние; острый септический эндокардит; тяжелая почечная недостаточность (клиренс креатинина менее 30 мл/мин) у пациентов, получающих Фраксипарин с целью лечения тромбоэмболий; детский возраст (< 18 лет). *особые указания:* см. Инструкцию по медицинскому применению препарата. *Условия отпуска из аптек:* по рецепту. *Регистрационный номер:* П N 015872/01. *Держатель регистрационного удостоверения:* Аспен Фарма Трейдинг Лимитед. 3016 Лейк Драйв, Ситивест Бизнес Кампус, Дублин 24, Ирландия. *Дата обновления:* июль 2017. *Полная информация по препарату содержится в инструкции по медицинскому применению.*

ПЕРЕД НАЗНАЧЕНИЕМ ОЗНАКОМЬТЕСЬ С ПОЛНОЙ ИНСТРУКЦИЕЙ ПО МЕДИЦИНСКОМУ ПРИМЕНЕНИЮ ПРЕПАРАТА ФРАКСИПАРИН!

Наименование, адрес организации, уполномоченной владельцем регистрационного удостоверения лекарственного препарата на принятие претензий от потребителя: ООО «Аспен Хэлс».123317, г. Москва, Пресненская наб., д. 6/2, этаж 31. Тел.: +7 (495) 969-20-51. Для получения дополнительной информации направляйте запросы на электронную почту: aspenmedinfo@professionalinformation.co.uk или звоните по телефону: +7 (495) 108 02 40. www.aspenpharma.com RU-NAD-0517-0100

aspen RUSSIA

ПЕРСПЕКТИВЫ ФОТОДИНАМИЧЕСКОЙ ТЕРАПИИ В ЛЕЧЕНИИ **ДИСТРОФИЧЕСКИХ ЗАБОЛЕВАНИЙ ВУЛЬВЫ**

А. З. Хашукоева[1], Ю. Э. Доброхотова[1], К. А. Ермилова[1], И. С. Горячая[1], Н. С. Забельникова[1], А. И. Барбашова[1], В. А. Сорокина[1], Е. А. Шмыгаль[1], Т. Н. Сухова[2], Г. О. Андреасян[2], Г. Г. Мосешвили[2]

[1] ФГБОУ ВО Российский национальный исследовательский медицинский университет им. Н. И. Пирогова
[2] ОСП РНИМУ им. Н. И. Пирогова Российский геронтологический научно-клинический центр

Ключевые слова: фотодинамическая терапия, дистрофические заболевания вульвы, ВПЧ

Дистрофические заболевания вульвы (ДЗВ), к которым относятся склерозирующий лишай (крауроз вульвы и атрофический вульвит), плоскоклеточная гиперплазия (лейкоплакия), смешанные формы дистрофии (атрофические и гиперпластические изменения) и другие дерматозы, — не до конца изученная группа заболеваний [1, 2, 4]. Разработка новых и совершенствование имеющихся методов лечения ДЗВ, как и внедрение их в клиническую практику, является актуальной задачей. Один из высокотехнологичных и эффективных методов лечения ДЗВ — фотодинамическая терапия (ФДТ), которая характеризуется минимальным повреждением здоровой ткани, отсутствием резистентности к повторным сеансам терапии и токсичности при повторном введении фотосенсибилизатора, возможностью многокурсового лечения, хорошим заживлением тканей, удовлетворительными косметическими результатами лечения и сохранением органа.

В настоящее время не существует единой этиологической теории, объясняющей причины возникновения и развития фоновых, предраковых и злокачественных поражений вульвы, но учитывая, что в основе жизнедеятельности тканей лежат трофические процессы, контролируемые нервной, эндокринной и иммунной системами, нарушение регуляции данных систем способствует атрофии и дистрофии. Основные теории возникновения дистрофических процессов вульвы: генетическая, вирусно-инфекционная, нейро-эндокринно-обменная, аутоиммунная [2, 6].

К факторам риска возникновения дистрофических заболеваний вульвы относят: постменопаузальный период, хроническую ВПЧ-инфекцию или ВПЧ-носительство более 10 лет, хронические воспалительные заболевания внутренних половых органов, дисплазию шейки матки (CIN), укороченный репродуктивный период (позднее менархе, ранняя менопауза), гипоэстрогению, сахарный диабет, ожирение, несоблюдение правил личной гигиены [1, 6, 10].

Дистрофические процессы вульвы характеризуются длительным течением болезни, наличием изнуряющих симптомов: парестезии, ощущение «ползающих мурашек», нестерпимый зуд, особенно по ночам, диспареуния, вульводиния. При краурозе отмечается склерозирование тканей, проявляющееся ригидностью, резким сужением входа во влагалище, иногда наблюдается сужение наружного отверстия мочеиспускательного канала. Такие клинические симптомы, как болезненность, зуд, диспареуния, дизурия, могут привести пациенток к неврозам и депрессивным состояниям, вегетососудистым и неврологическим нарушениям [12, 17, 19].

Дистрофические заболевания вульвы занимают от 0,6 до 9% в структуре общей гинекологической патологии [1, 5, 12, 15]. Основная возрастная группа — пациентки в возрасте старше 50 лет [16], хотя могут встречаться больные в препубертатном, пубертатном, репродуктивном и перименопаузальном периоде [2]. Риск малигнизации при дистрофических заболеваниях вульвы колеблется от 10 до 35% [15].

Современные экономические условия предъявляют к любому лечению строгие требования, связанные с минимизацией сроков госпитализации, поиском стационарзамещающих технологий и быстрой реабилитацией пациентов. Кроме того, в связи с постепенным увеличением средней продолжительности жизни, несомненно, важна проблема профилактики онкозаболеваний (средний возраст больных раком вульвы к моменту выявления заболевания — 68 лет [2]), в том числе вторичной профилактики (лечения ДЗВ).

Консервативное лечение дистрофических заболеваний вульвы (кремы и мази с эстрогенами, кортикостероидами и анальгезирующими средствами, блокады нервных окончаний наружных гениталий, физиотерапевтические методы) в основном воздействует на симптомы (купирует боль, зуд). При этом пациентки, почувствовав облегчение, могут прервать лечение, однако у некоторых из них в дальнейшем симптомы возобновляются, процесс приобретает длительный характер [13].

Хирургическое лечение в сравнении с консервативными методами более эффективно, но при этом травматично, имеет высокую частоту послеоперационных осложнений и наконец приводит к неудовлетворительным результатам как в косметическом, так и в функциональном смысле [9].

Дистрофические заболевания вульвы нередко ассоциированы с носительством ВПЧ [4, 12, 14].

Разработка новых и совершенствование имеющихся методов лечения ДЗВ, как и внедрение их в клиническую практику, является актуальной задачей.

Один из высокотехнологичных и эффективных методов лечения ДЗВ — фотодинамическая терапия (ФДТ). Действие ФДТ основано на селективной деструкции патологических клеток, которая происходит в результате фотохимического воздействия при взаимодействии накапливающегося в клетках фотосенсибилизатора (ФС) и активирующего его света с определенной длиной волны, уникальной для каждого фотосенсибилизатора. В результате фотохимической реакции происходит генерация синглетного кислорода внутри клеток и образование свободных радикалов, повреждающих мембраны и органеллы клеток, наиболее интенсивно накопивших фотосенсибилизатор, вызывая их гибель по механизму некроза и апоптоза [5, 7, 11]. ФДТ характеризуется минимальным повреждением здоровой ткани, отсутствием резистентности к повторным сеансам терапии и токсичности при повторном введении фотосенсибилизатора, возможностью многокурсового лечения, хорошим заживлением тканей, удовлетворительными косметическими результатами лечения, сохранением органа [3, 8, 10, 15].

Цель исследования — изучение эффективности фотодинамической терапии ДЗВ с применением производных хлорина Е6.

МАТЕРИАЛЫ

Были обследованы и пролечены 72 пациентки с дистрофическими заболеваниями вульвы в возрасте от 22 до 79 лет (средний возраст 57,7±5,9 лет). У 30 (41,6%) пациенток диагностирован склеротический лишай вульвы, у 40 (55,6%) — плоскоклеточная гиперплазия, у 2 (2,8%) — смешанная дистрофия. Больные, включенные в исследование, кроме ДЗВ имели различную сопутствующую экстрагенитальную патологию. Как правило, пациентки страдали данной патологией от 2 до 20 лет. Длительность периода постменопаузы колебалась от 1 до 26 лет и в среднем составила 11,2±1,1 лет. ФДТ была проведена с использованием ФС. В 1-ю группу вошла 41 пациентка, им препарат вводился внутривенно капельно в дозе 1 мг/кг; 2-я группа состояла из 31 пациентки, им производные хлорина Е6 наносились местно в виде геля-пенетратора. Распределение по группам проходило путем случайной выборки.

МЕТОДЫ

Для получения представления о характере патологического процесса нами был произведен подробный сбор анамнеза пациенток, гинекологический осмотр, комплексное клиническое обследование, включающее в себя также цитологическое исследование соскоба с вульвы, вульвоскопию, гистологическое исследование биопсийного материала, определение вируса папилломы человека (ВПЧ) методом полимеразной цепной реакции (ПЦР) с ДНК-типированием с поверхности вульвы.

В качестве фотосенсибилизатора при проведении ФДТ нами использовались производные хлорина Е6 в виде раствора для внутривенного введения в дозе 1 мг/кг массы тела и 0,5% геля-пенетратора из расчета 1 мл геля на 3–5 см^2 обрабатываемой поверхности.

Облучение вульвы осуществлялось с помощью лазерной установки. Световое воздействие проводили в непрерывном или фракционном режиме. Длина волны излучения составляла 662 нм, мощность лазерного излучения на торце световода — 2 Вт, плотность энергии — 100–250 Дж/см^2 для вульвы.

Хирургическое лечение в сравнении с консервативными методами более эффективно, но при этом травматично, имеет высокую частоту послеоперационных осложнений и наконец приводит к неудовлетворительным результатам как в косметическом, так и в функциональном смысле

Для определения оптимальных временных параметров начала облучения при внутривенном введении ФС, которые соответствуют максимуму накопления фотосенсибилизатора в тканях вульвы, был использован метод локальной флуоресцентной спектроскопии с помощью спектральной флюоресцентной диагностической установки.

Измерение проводилось до введения ФС для оценки эндогенной аутофлуоресценции и через 30, 60, 90, 120, 160 мин после внутривенного введения ФС для оценки экзогенного возбуждения флуоресцентных тканей. Максимальные значения флюоресценции, то есть накопление ФС в тканях вульвы, наблюдались через 2 ч после внутривенного введения ФС. Именно это время и было выбрано в качестве оптимального для начала проведения лазерного облучения.

При использовании геля-пенетратора облучение проводилось через 30 мин после его нанесения, перед самим облучением гель удалялся смоченным дистиллированной водой ватным тампоном.

РЕЗУЛЬТАТЫ

Лечебный эффект после ФДТ при патологии вульвы оценивался визуально, а также на основании указаний на наличие или отсутствие зуда в области вульвы, а кроме того, подтверждался данными цитологического и морфологического исследований. Положительный клинический эффект был получен у всех пациенток через 2 месяца после сеанса ФДТ. Дальнейшее динамическое наблюдение проводилось 1 раз в год на протяжении 2 лет. Количество рецидивов через 1 год после сеанса ФДТ в первой группе составило 9,1%, во второй группе — 22,6%. Всем пациентам в случае развития рецидива был повторно проведен сеанс ФДТ с положительным эффектом. При дальнейшем динамическом наблюдении случаи рецидивов не наблюдались.

Противовирусный эффект ФДТ оценивался после повторной ПЦР с ДНК-типированием ВПЧ с поверхности вульвы. По результатам полученных нами данных ВПЧ был обнаружен лишь у 3,1% пациенток и относился к низкоонкогенным типам.

Побочные реакции были отмечены во всех случаях проведения ФДТ и заключались лишь в незначительном болевом синдроме после проведения процедуры ФДТ и подъеме температуры тела у четырех пациенток в первые 2–3 дня после процедуры максимально до 38°С, они купировались приемом нестероидных противовоспалительных средств. У одной пациентки отмечалась фототоксическая реакция в виде незначительного отека с присоединением зуда в области места введения фотосенсибилизатора в связи с несоблюдением светового режима сразу после проведения сеанса ФДТ. Эта реакция была купирована приемом антигистаминного препарата. И лишь у одной больной через 30 мин после введения ФС сформировалась аллергическая реакция в виде крапивницы и начальных проявлений отека Квинке. Пациентке немедленно были введены антигистаминные и глюкокортикостероидные препараты, после чего симптоматика купировалась. От проведения фотодинамической терапии данной пациентке решено было отказаться.

Динамическое наблюдение за пациентками после лечения выявило основные закономерности протекания процессов отторжения патологических тканей и заживления тканей вульвы.

На следующий день после проведения сеанса ФДТ отмечается местный отек и гиперемия тканей вульвы. Через 1 неделю — формирование некротических масс на всю толщину поражения, начальные признаки их отторжения, формирование фибриновых наложений. Продолжительность данного периода — 6–8 дней. Через 2 недели — полное отторжение некротических

тканей, очищение раны, полностью покрытой фибрином, под которым начинается процесс эпителизации. Продолжительность данного периода — 13–15 дней. Через 1 месяц — процесс эпителизации продолжается и носит смешанный характер: в виде краевой эпителизации и эпителизации под фибриноидными наложениями с формированиями тонкой грануляционной ткани. Продолжительность данного периода — 27,0±3,4 дня (при сахарном диабете и ожирении — 35,0±4,5 дней).

Через 2 месяца — ткани вульвы полностью восстановлены с равномерной окраской и четким контурированием больших половых губ.

Ведение пациенток после сеанса фотодинамической терапии заключалось в соблюдении правил личной гигиены: обработка наружных половых органов антисептиками после каждого акта мочеиспускания; при возникновении болевых ощущений — применение свечей из группы НПВС ректально; применение общей десенсибилизирующей терапии в течение первых 5 суток после сеанса ФДТ (антигистаминные препараты в/м или перорально); ежедневное нанесение на участки вульвы, подвергшиеся воздействию лазерного облучения, мази офломелид — 7 дней после ФДТ; крем Депантол — через 1 неделю после процедуры ФДТ до полной эпителизации поверхностных тканей вульвы. После полной эпителизации тканей вульвы — крем овестин 2 раза в неделю — 3–4 месяца.

ОЦЕНКА ЭФФЕКТИВНОСТИ ЛЕЧЕНИЯ

Полный косметический эффект, заключающийся в завершенной эпителизации и полной регрессии патологических очагов, отмечался у 96,1% пациенток со склеротическим лишаем вульвы, у 90,9% — с плоскоклеточной гиперплазией. У 3,9% пациенток со склеротическим лишаем и 9,1% — с плоскоклеточной гиперплазией наблюдался частичный косметический эффект: неполная эпителизация ткани и/или сохранение патологических участков меньшей площади, чем до начала лечения.

Цитологическое исследование выявило значительное уменьшение очагов гиперкератоза у 90,2% пациенток со склеротическим лишаем и в 100% наблюдений — у пациенток с плоскоклеточной гиперплазией.

Морфологическое исследование характеризовалось отсутствием патологических изменений в тканях вульвы — 100%.

При субъективной оценке эффективности ФДТ нами установлено полное исчезновение зуда в 83,3% случаях при склеротическом лишае вульвы и в 66,6% — при плоскоклеточной гиперплазии, в остальных наблюдениях зуд проявлялся в умеренной степени. Исчезновение сухости вульвы отмечено в 78,6% наблюдений у пациенток со склеротическим лишаем и в 100% — с плоскоклеточной гиперплазией вульвы; в остальных наблюдениях — умеренное улучшение.

Эластичность тканей в связи с исчезновением сухости была восстановлена у 90,2% пациенток со склеротическим лишаем, у 87,5% — с плоскоклеточной гиперплазией.

Полное исчезновение диспареунии отмечено у 50,5% пациенток со склеротическим лишаем вульвы, в 100% наблюдений — с плоскоклеточной гиперплазией и в 45,5% — со склеротическим лишаем вульвы отмечено умеренное улучшение.

Полное отсутствие болезненности и жжения в области вульвы выявлено у 87,9% пациенток со склеротическим лишаем и у 89,5% — с плоскоклеточной гиперплазией.

ОБСУЖДЕНИЕ

Анализ полученных результатов ФДТ при лечении дистрофических заболеваний вульвы показал высокую терапевтическую эффективность использования данного метода. Кроме того, отсутствие необходимости в применении анестезиологического пособия делает возможным его использование в амбулаторных условиях. Это особенно важно также для пациенток с тяжелой экстрагенитальной патологией, которая зачастую является противопоказанием для проведения анестезиологического пособия. Во всех случаях был зафиксирован хороший косметический эффект, что особенно актуально для женщин репродуктивного возраста.

ВЫВОДЫ

Полная клиническая ремиссия в течение 1 года после проведения сеанса ФДТ в 1-й группе с внутривенным введением фотосенсибилизатора Фотодитазин отмечена у 37 (90,6%) из 41 больной, а во 2-й группе при использовании геля-пенетратора — у 24 (78,8%) из 31 пациентки. У 4 пациенток 1-й группы со склеротическим лишаем вульвы и у 7 пациенток с плоскоклеточной гиперплазией потребовалось проведение повторного сеанса ФДТ, после чего было диагностировано клиническое излечение.

В связи с ассоциированностью дистрофических заболеваний вульвы в большинстве случаев с носительством ВПЧ, особенно высокоонкогенных типов, изучался противовирусный эффект фотодинамической терапии. При динамическом наблюдении с проведением диспансерного цитологического исследования соскоба с вульвы и ПЦР-диагностике ВПЧ 1 раз в год в течение 2 лет не отмечалось ни одного случая рецидива ДЗВ, а также ВПЧ-инфекции.

ЗАКЛЮЧЕНИЕ

Метод фотодинамической терапии вульвы представляет собой перспективный метод лечения дистрофических заболеваний вульвы и может служить эффективной профилактикой развития рака вульвы. В целом, полученные результаты фотодинамической терапии при лечении женщин с дистрофическими заболеваниями вульвы показали его высокую лечебную активность, противовирусную активность, минимальное количество побочных эффектов и осложнений, методическую простоту исполнения, что делает возможным использование фотодинамической терапии для лечения дистрофических заболеваний вульвы также и в амбулаторных условиях.

Фотодинамическая терапия дистрофических заболеваний вульвы по сравнению с существующими консервативными и хирургическими методами обладает рядом преимуществ:

/ деликатность воздействия, которая достигается благодаря высокой селективности современного ФС Фотодитазин;
/ восстановление полноценного многослойного плоского эпителия с хорошим косметическим эффектом, что особенно важно у пациенток репродуктивного возраста;
/ высокая противовирусная эффективность;
/ возможность использования у пациенток с выраженной экстрагенитальной патологией, в том числе со стороны сердечно-сосудистой системы и/или системы органов дыхания, так как анестезия для проведения сеанса ФДТ не требуется;
/ минимум побочных реакций;
/ непродолжительный период реабилитации;
/ простота выполнения;
/ снижение экономических затрат на лечение за счет применения фотосенсибилизаторов и лазерных установок отечественного производства;
/ повышение доступности лечения при условии использования в амбулаторной сети.

Метод ФДТ перспективен также в качестве вторичной профилактики рака вульвы.

Таким образом, ФДТ является высокоэффективным, безопасным, экономически оптимальным методом лечения ДЗВ и может быть рекомендован к широкому применению, в том числе в амбулаторных условиях.

Литература

1. Венедиктова М. Г., Доброхотова Ю. Э. Онкогинекология в практике гинеколога. М.: ГЭОТАР-Медиа, 2015. 288 с.
2. Шарапова Л. Е. К вопросу об этиологии и патогенезе хронических дистрофических заболеваний вульвы // Российский вестник акушерства и гинекологии. 2010. № 1. С. 29–34.
3. Генина Э. А. Методы биофотоники: фототерапия. Саратов: Новый ветер, 2012. 119 с.
4. Hillemans P. Photodynamic therapy of vulvar lichen sclerosus with 5-aminolevulinic acid / P. Hillemans, M. Untch, F. Prove et al. // Obstet. Gynecol. 2009. V. 93. P. 71–74.
5. Узденский А. Б. Клеточно-молекулярные механизмы фотодинамической терапии. СПб.: Наука, 2010. 322 с.
6. Клиническая онкогинекология: Руководство для врачей / Под ред. В. П. Козаченко. М.: Бином, 2016. 424 с.
7. Цыб А. Ф., Каплан М. А., Романко Ю. С., Попучиев В. В. Клинические аспекты фотодинамической терапии. Калуга: Изд-во научной литературы Н. Ф. Бочкаревой, 2009. 204 с.
8. Лукьянец Е. А. Поиск новых фотосенсибилизаторов для фотодинамической терапии // Фотодинамическая терапия и фотодиагностика. 2013. № 3. С. 3–16.
9. Жаров А. В., Котляров Е. В. Реконструктивно-пластические операции при лечении предопухолевых заболеваний вульвы // Акушерство и гинекология. 2001. № 6. С. 39–43.
10. Макаров О. В., Хашукоева А. З., Отдельнова О. Б., Купеева Е. С. Фотодинамическая терапия как перспективный метод лечения дистрофических заболеваний вульвы // Лечащий врач. 2011. № 11. С. 28–30.
11. Zawislak A. A. Response of vulval lichen sclerosus and squamous hyperplasia to photodynamic treatment using sustained topical delivery of aminolevulinic acid from a novel bioadhesive patch system / A. A. Zawislak, W. G. McCluggage, R. F. Donnelly et al. // Photodermatology Photoimmunology & Photomedicine. 2010. Vol. 25 (2). P. 111–113.
12. Хашукоева А. З., Свитич О. А., Маркова Э. А. и др. Фотодинамическая терапия — противовирусная терапия? История вопроса. Перспективы применения // Лазерная медицина. 2012. № 16(2). С. 63–67.
13. Макаров О. В., Хашукоева А. З., Отдельнова О. Б. и др. Опыт применения фотодинамической терапии в лечении гинекологических заболеваний // Лазерная медицина. 2014. № 16(2). С. 40–44.
14. Дворников А. С., Минкина О. В., Борзунова Л. Н. Прогностическая значимость детекции вируса папилломы человека при аногенитальных склероатрофических поражениях в рамках дерматовенерологической службы (обзор литературы) // Вестник новых медицинских технологий. 2012. Т. XIX, № 4. С. 132–136.
15. Филоненко Е. В., Чулкова О. В., Серова Л. Г. Возможности фотодинамической терапии в лечении дистрофических заболеваний, интраэпителиальных неоплазий и рака вульвы // Российский биотерапевтический журнал. 2016. Т. 15, № 1. С. 110–111.
16. Макаров О. В., Хашукоева А. З., Купеева Е. С., Сухова Т. Н. Лечение дистрофических заболеваний вульвы методом фотодинамической терапии // Вестник РГМУ. 2014. № 4. С. 49–52.
17. Сдвижков А. М., Филинов В. Л., Соколов В. В. и др. Фотодинамическая терапия в лечении предраковых заболеваний и раннего рака вульвы. М.: ФГУ «МНИОИ им. П.А. Герцена Росмедтехнологий», 2008. 13 с.
18. Ширманова М. В., Снопова Л. Б., Проданец Н. Н., Серебровская Е. О., Игнатова Н. И., Сергеева Е. А., Каменский В. А., Клементьева Н. В., Лукьянов К. А., Лукьянов С. А., Загайнова Е. В. Патоморфологическое исследование фототоксичности генетически-кодируемого фотосенсибилизатора KillerRed на опухолях животных // Современные технологии в медицине. 2013. № 5(1).
19. Манухин Б., Кондриков Н. И., Крапошина Т. П. Заболевания наружных половых органов у женщин. М.: МИА, 2002. 303 с.

Т. Е. Белокриницкая, О. В. Туранова, Н. И. Фролова

ФГБОУ ВО Читинская государственная медицинская академия, Чита

СРАВНИТЕЛЬНАЯ ОЦЕНКА САМОСТОЯТЕЛЬНОГО И ВРАЧЕБНОГО ЗАБОРА МАТЕРИАЛА ДЛЯ ВПЧ-ТЕСТИРОВАНИЯ

Ключевые слова: вирус папилломы человека высокого канцерогенного риска, рак шейки матки, ВПЧ-тест, Qvintip

Практически в 100% случаев рака шейки матки идентифицируется папилломавирус. В последние годы многие страны включили в первичный цервикальный скрининг ВПЧ-тестирование. В то же время существенным препятствием к осуществлению скрининговых программ в полной мере является нежелание женщин посещать цервикальный скрининг. Для решения данной проблемы и привлечения в скрининг большего числа женского населения были созданы устройства для самостоятельного забора вагинального содержимого.

Рак шейки матки — заболевание с доказанной этиологией и по-прежнему высокими показателями заболеваемости и смертности от него. Известно, что вирус папилломы человека (ВПЧ) является предиктором цервикальной неоплазии, а также других аногенитальных раков, рака головы и шеи [1]. Практически в 100% случаев рака шейки матки идентифицируется папилломавирус [2]. Согласно мировым данным, развитие цервикальной неоплазии превалирует в молодом возрасте, занимая первое место в структуре онкологических заболеваний у женщин до 30 лет [1]. В последние годы многие страны включили в первичный цервикальный скрининг ВПЧ-тестирование [3, 4, 5]. Проведено множество исследований, показавших высокую диагностическую ценность ВПЧ-теста [1, 6, 7]. В то же время существенным препятствием к осуществлению скрининговых программ в полной мере является нежелание женщин посещать цервикальный скрининг. Чаще всего женщины связывают свой отказ с нежеланием проходить необходимый врачебный осмотр [8]. По результатам опроса, проведенного в разных странах, у большинства женщин врачебный осмотр вызывает дискомфорт и болезненные ощущения, а также чувство смущения и стыда [8, 9]. Многие женщины не посещают профилактические осмотры по причине незнания или недооценки роли ВПЧ в развитии цервикальной неоплазии [10].

С целью решения данной проблемы и привлечения в скрининг большего числа женского населения были созданы устройства для самостоятельного забора вагинального содержимого. Jentschke M. и соавт. (2016) выявили высокую чувствительность метода самозабора — 89% [11]. Было показано, что данная методика сопоставима с врачебным забором и позволяет увеличить охват участия целевой аудитории в цервикальном скрининге [12, 13]. В настоящее время многие страны реализуют методику самозабора влагалищного секрета для ВПЧ-теста и рассматривают вопрос о внедрении ее в государственные программы цервикального скрининга [4, 12, 13].

Цель исследования — дать сравнительную оценку самостоятельному и врачебному забору вагинального отделяемого для ВПЧ-тестирования.

МАТЕРИАЛЫ И МЕТОДЫ

В исследование включено 200 сексуально активных женщин в возрасте 18–45 лет (средний возраст 32,7±6,9 лет). Критерии включения в исследование: отсутствие беременности и кровянистых выделений из половых путей, информированное добровольное согласие пациентки на участие в исследовании, ознакомление с инструкцией по применению устройства Qvintip и противопоказаниями. Всем исследуемым проводился забор материала для традиционной цитологии и идентификации ДНК ВПЧ 12 высокоонкогенных типов (16, 18, 31, 33, 35, 39, 45, 51, 52, 56, 58, 59) при помощи двух методик: самостоятельно женщиной из влагалища при помощи устройства Qvintip и врачом из цервикального канала при помощи универсального урогенитального зонда. Все участницы исследования прошли анонимное письменное анкетирование, включающее вопросы об удобстве, болезненности, конфиденциальности, эмоциональных ощущениях (чувство смущения, стеснения) при самостоятельном и врачебном заборе материала по системе полярных оценок «да» или «нет». Статистическая обработка данных проводилась при помощи программы Statistica Version 10 с использованием параметрических методов статистики. Чувствительность методов рассчитывалась по стандартной формуле:

$$\text{Чувствительность} = \frac{\text{истиннположительные}}{\text{истиннположительные+ложноотрицательные}}$$

РЕЗУЛЬТАТЫ ИССЛЕДОВАНИЯ

Положительный ВПЧ-тест был получен в 42% (84/200) случаев. ВПЧ-ВР выявлялся чаще в возрастной группе 25–35 лет (41,7%, 35/84). Обращает внимание, что удельный вес ВПЧ-ВР инфицированных в возрасте 18–25 лет был в 2,2 раза больше, чем у женщин с отрицательным результатом ВПЧ-ВР-теста (27,4% vs 12,9%, p=0,01). Чаще остальных выявлялись ВПЧ-16 (17,7%), ВПЧ-56 (16,3%) и ВПЧ-39 (13,6%). У 51,2% (43/84) женщин обнаружены несколько типов ВПЧ-ВР: два — в 34,5% (29/84) случаев, три — в 9,5% (8/84), четыре — в 6% (5/84), пять — в 1,2% (1/84).

Самозабор при помощи устройства Qvintip в 5 раз чаще идентифицировал ВПЧ по сравнению с врачебным забором материала (34,5% vs 9,5%, ОШ=5,0; 95% ДИ 1,61–6,71; χ^2=15,3, pχ^2=0,0001). Аномальная цитологическая картина выявлена у 7,5% (15/200) исследуемых, при этом в 6,5% (13/200) случаев обнаружены поражения из группы LSIL и в 1% (2/200) — HSIL. При сравнительной оценке прогностической ценности в выявлении HSIL получена более высокая чувствительность у метода самозабора (100% vs 66,7%).

При сравнении удобства и приемлемости двух методов взятия образцов для ВПЧ-теста выявлено, что больше половины участниц (64%) отдали предпочтение методу самозабора материала для ВПЧ-теста. Женщины отметили, что он обладает большим комфортом (75% vs 22,2%, p<0,001), менее болезнен (70,3% vs 22,2%, p<0,001) и реже вызывает чувство неловкости или смущения (25,8% vs 1,4%, p<0,001). Однако 89,9% сомневались в правильности самостоятельного взятия влагалищного содержимого для ВПЧ-теста. Тем не менее в будущем 96% участниц исследования ответили,

Выявлена высокая чувствительность метода самозабора — 89%. Данная методика сопоставима с врачебным забором и позволяет увеличить охват участия целевой аудитории в цервикальном скрининге

Получена высокая эффективность устройства Qvintip для самостоятельного взятия образца. Метод самостоятельного забора образца для ВПЧ-теста можно рекомендовать женщинам, не желающим посещать профилактические осмотры по выявлению рака шейки матки

что предпочтут самостоятельный забор материала для ВПЧ-теста, поскольку он прост, удобен в применении и не требует визита к врачу.

ЗАКЛЮЧЕНИЕ

При сравнительной оценке двух методик забора материала для ВПЧ-теста была получена высокая эффективность в выявлении поражений HSIL устройства Qvintip для самостоятельного взятия образца. По данным опроса, большинство участниц исследования отдали предпочтение методу самозабора, отметив простоту и удобство данной методики. Это означает, что метод самостоятельного забора образца для ВПЧ-теста можно рекомендовать женщинам, не желающим посещать профилактические осмотры по выявлению рака шейки матки. Нужно проводить просветительскую работу с женским населением о роли вируса папилломы человека в развитии неоплазии, необходимости дальнейшего обследования при получении положительного результата ВПЧ-теста и важности регулярного участия в цервикальном скрининге. □

Литература

1. Bruni L., Barrionuevo-Rosas L., Albero G. et al. ICO Information Centre on HPV and Cancer (HPV Information Centre). Human Papillomavirus and Related Diseases Report. 27 July 2017. 325 p.
2. Bosch F. X., Broker T. R., Forman D. et al. Comprehensive control of human papillomavirus infections and related diseases // Vaccine. 2013. 31(7):1–31. doi:10.1016/j.vaccine.2013.10.003.
3. Del Mistro A., Frayle H., Ferro A. et al. Efficacy of self-sampling in promoting participation to cervical cancer screening also in subsequent round // Prev. Med. Rep. 2016. 5:166–168. doi: 10.1016/j.pmedr.2016.12.017. Collection 2017.
4. Vorsters A., Arbyn M., Baay M. et al. Overcoming barriers in HPV vaccination and screening programs // Papillomavirus Research. 2017. 4:45–53.
5. Wright T. C., Stoler M. H., Behrens C. M. et al. Primary cervical cancer screening with human papillomavirus: end of study results from the ATHENA study using HPV as the first-line screening test // Gynecol. Oncol. 2015 Jan 8. 136(2):189–197. doi: 10.1016/j.ygyno.2014.11.076.
6. Augusto E. F., Santos L. S., Oliveira H. S. Human papillomavirus detection in cervical scrapes from women attended in the Family Health Program // Rev. Lat. Am. Enfermagem. 2014. 22(1):100–107. doi: 10.1590/0104-1169.3189.2398.
7. Toliman P., Badman S. G., Gabuzzi J. et al. Field Evaluation of Xpert HPV Point-of-Care Test for Detection of Human Papillomavirus Infection by Use of Self-Collected Vaginal and Clinician-Collected Cervical Specimens // Journal of Clinical Microbiology. 2016. 54(7):1734–1737. doi:10.1128/JCM.00529-16.
8. Darlin L., Borgfeldt C., Forslund O. et al. Comparison of use of vaginal HPV self-sampling and offering flexible appointments as strategies to reach long-term non-attending women in organized cervical screening // J. Clin. Virol. 2013. 58(1):155–160. doi: 10.1016/j.jcv.2013.06.029.
9. Chorley A. J., Marlow L. A. V., Forster A. S. et al. Experiences of cervical screening and barriers to participation in the context of an organisedprogramme: a systematic review and thematic synthesis // Psycho-Oncology. 2017. 26(2):161–172.
10. Marlow L. A. V., Waller J., Wardle J. Barriers to cervical cancer screening among ethnic minority women: a qualitative study // The Journal of Family Planning and Reproductive Health Care. 2015. 41(4):248–254.
11. Jentschke M., Chen K., Arbyn M. et al. Direct comparison of two vaginal self-sampling devices for the detection of human papillomavirus infections // J. Clin. Virol. 2016 Sep. 82:46–50. doi: 10.1016/j.jcv.2016.06.016.
12. Nelson E. J., Maynard B. R., Loux T. et al. The acceptability of self-sampled screening for HPV DNA: a systematic review and meta-analysis // Sexually Transmitted Infections. 2017. 93(1):56–61. recommendation-statement/cervical-cancer-screening2.
13. Karjalainen L., Anttila A., Nieminen P. et al. Self-sampling in cervical cancer screening: comparison of a brush-based and a lavage-based cervicovaginal self-sampling device // BMC Cancer. 2016. 16(1):221.

СОВРЕМЕННЫЙ ВЗГЛЯД НА ПРОБЛЕМУ **ВПЧ-АССОЦИИРОВАННЫХ ПОРАЖЕНИЙ ШЕЙКИ МАТКИ, ВЛАГАЛИЩА И ВУЛЬВЫ В ПОСТМЕНОПАУЗЕ**

В последнее десятилетие отмечен неуклонный рост ВПЧ-ассоциированной патологии шейки матки, влагалища и вульвы [2, 5, 6, 7, 13]. Частота возникновения цервикальной интраэпителиальной неоплазии в структуре гинекологической заболеваемости у пациенток репродуктивного возраста в России составляет от 10,7 до 38,8% [2]. В ряде научных исследований установлено, что наряду с репродуктивным периодом повторный пик заболеваемости папилломавирусной инфекцией (ПВИ) приходится на период постменопаузы, когда после долгих лет ремиссии происходит реактивация ВПЧ [1, 3, 5, 7, 11, 17]. В связи с этим становится актуальным изучение роли ПВИ в развитии предрака и рака органов женской репродуктивной системы в постменопаузальном периоде

ОСОБЕННОСТИ ПАПИЛЛОМАВИРУСНОЙ ИНФЕКЦИИ ГЕНИТАЛИЙ

Более 80% сексуально активного населения мира в течение жизни инфицируются ВПЧ [16]. По данным разных авторов, частота выявления ВПЧ-инфекции в нижнем отделе гениталий и аногенитальной зоне у женщин отличается большой вариабельностью [2, 6]. В широких пределах колеблется также распространенность ВПЧ в разных странах. Истинные масштабы инфицированности населения оценить трудно, так как не регистрируются субклинические и латентные формы инфекции. Однако в последние годы отмечается тенденция к возрастанию заболеваемости аногенитальными бородавками, наиболее частым проявлением ПВИ [5, 16]. При этом наибольшая распространенность ВПЧ установлена в возрастной период от 15 до 25 лет у сексуально активных женщин [5]. У женщин молодого и среднего возраста инфекция, вызываемая ВПЧ, носит в основном транзиторный характер. В ряде случаев выявляют одновременное инфицирование двумя и более типами ВПЧ. Принято считать, что с увеличением возраста (после 35 лет) заболеваемость данной инфекцией снижается, но повторный пик заболеваемости инфекцией, вызываемой ВПЧ, отмечается у женщин в период постменопаузы [1, 3, 5, 7, 11, 17].

ВПЧ относится к группе внутриядерно реплицирующихся ДНК-содержащих вирусов, лишенных оболочки, входящих в семейство *Papovaviridae*. ВПЧ — мелкие, термостабильные, медленно размножающиеся вирусы с диметром 55 нм. Капсид их образован белком — продуктом гена и состоит из 72 капсомеров. В процессе репликационного цикла геном вируса экспрессирует от 8 до 10 белковых продуктов. Ранние белки контролируют репликацию вируса, транскрипцию и клеточную трансформацию, за онкогенные свойства вируса ответственны онкопротеины E6 и E7 [1, 5, 7].

Установлено, что папилломавирусы обладают ткане- и типоспецифичностью. В настоящее время известно более 200 типов вируса, способных вызвать пролиферативные процессы различной локализации у человека. В связи со специфичностью проявлений вирус систематизирован по группам кожных и генитальных типов в соответствии с локализацией вызываемых поражений. Наибольший практический интерес представляет группа ВПЧ (около 40 различных типов), ассоциированных с аногенитальными поражениями: области заднего прохода, преддверия влагалища, стенок влагалища, шейки матки, наружного отверстия уретры. Генитальные типы чаще инфицируют эпителий слизистых оболочек, однако в ряде случаев такой тип возбудителя обнаруживают и при кожных поражениях [17].

Достижения в области генотипирования ВПЧ позволили установить этиологическую значимость ПВИ высокого онкогенного риска, а также роль персистирующей ВПЧ-инфекции в канцерогенезе [1, 3, 7, 11]. Объем данных об онкогенном потенциале вирусов постоянно возрастает, а клинические позиции модифицируются. Наиболее онкогенными (67–93% случаев рака шейки матки (РШМ)) считают вирусы 16 и 18 типов [7].

Генитальная ВПЧ-инфекция имеет высокую контагиозность и приобретается во время нескольких первых половых контактов; заражение при однократном половом контакте происходит примерно в 60% случаев. Вирус отличается чрезвычайно быстрым размножением в организме человека. Инкубационный период продолжается от 1 до 8 мес. (в среднем 3 мес.), но иногда растягивается на многие годы в связи с возможностью бессимптомного вирусоносительства. ПВИ относят к инфекциям, передающимся половым путем (ИППП), и наиболее вероятным путем передачи ВПЧ служит непосредственный контакт кожного покрова и слизистых оболочек. В большинстве случаев генитальная ВПЧ-инфекция является нераспознанной, протекая субклинически или асимптомно [5, 7, 11, 10].

ВПЧ отличается высокой тропностью к пролиферирующим клеточным популяциям, инфицирует зрелые эпителиоциты поверхностных слоев слизистой оболочки или незрелые клетки базальных слоев. Инвазия вируса в стволовые клетки базального слоя происходит через микроповреждения тканей (механические, бактериальные и др.). Наиболее уязвимой считается область перехода многослойного плоского эпителия в цилиндрический. Потенциал метапластического процесса используется вирусом для увеличения массы пораженных им клеток — метапластический процесс становится одновременно и неопластическим [5, 7, 11].

Вирусная ДНК способна персистировать в клетке в двух формах. В тканях плоских кондилом и эпителиальных дисплазий низкой степени чаще обнаруживают эписомальные формы вирусной ДНК. При этом клетки подвергаются продуктивному воздействию неповрежденных вирусных частиц, могут наблюдаться множественные папиллярные выросты. А вероятность развития предрака и рака нижнего отдела генитального тракта сравнительно низка. В процессе канцерогенеза ДНК вируса проникает в геном уже инфицированной клетки, образуется так называемая интегрированная форма ВПЧ. Последнюю обнаруживают, как

Ткаченко Людмила Владимировна

д. м. н., профессор, заслуженный врач РФ, заведующая кафедрой акушерства и гинекологии ФУВ ФГБОУ ВО ВолгГМУ

Свиридова Наталья Ивановна

к. м. н., доцент кафедры акушерства и гинекологии ФУВ ФГБОУ ВО ВолгГМУ

Крапивина Марина Александровна

акушер-гинеколог, онколог высшей категории, ассистент кафедры акушерства и гинекологии ФУВ ФГБОУ ВО ВолгГМУ

правило, при эпителиальных дисплазиях высокой степени и при раке [1, 7, 14].

Клиническое течение ПВИ делят на три периода: латентный (когда вирус находится в базальном слое и его нельзя обнаружить кольпоскопически, цитологически и гистологически), субклинический (наблюдаются характерные дистрофические клетки — койлоциты) и клинический с развитием экзофитных кондилом и неоплазии [5, 8, 10, 14].

Процесс репликации ВПЧ и индуцируемая им последующая трансформация клеток определенным образом связаны с процессом дифференцировки эпителия. В результате подавления синтеза собственных клеточных белков не происходит дифференцировки и созревания клеток плоского эпителия. Возникает дисплазия, в основе которой лежат пролиферация и структурная перестройка эпителиоцитов в начале базального и парабазального слоев. Эта форма ВПЧ-ассоциированного заболевания расценивается как клиническая стадия, предраковое состояние.

У здоровых женщин при правильно работающих механизмах контроля пролиферации после инфицирования происходит дегенерация и последующее отторжение поврежденных клеток. При нарушении механизмов контроля, тесно связанных с иммуносупрессией, инфекция прогрессирует до субклинической, а затем и клинической стадии. Напротив, при восстановлении упомянутых нарушенных механизмов регрессия процесса может произойти на любом этапе канцерогенеза [11, 17].

Клинические и субклинические проявления ПВИ чрезвычайно вариабельны. Многие формы ПВИ сочетаются с другими ИППП и с неспецифическими воспалительными процессами, что существенно затрудняет диагностику. Выделяют различные клинические формы инфекции — экзофитные и плоские кондиломы, хронические цервиковагиниты, а также ВПЧ-ассоциированные CIN, VIN, VaIN, AIN и инвазивный рак, которые нередко сочетаются.

ВПЧ-АССОЦИИРОВАННЫЕ ИНТРАЭПИТЕЛИАЛЬНЫЕ НЕОПЛАЗИИ И РАК ГЕНИТАЛИЙ

Несмотря на крайне высокую распространенность ВПЧ-инфекции, рак развивается лишь у небольшого процента инфицированных, причем обычно спустя много лет после инфицирования.

Цервикальные интраэпителиальные неоплазии (CIN) являются этапами цервикального канцерогенеза трех степеней тяжести. Частота персистирующей ВПЧ-инфекции значительна и составляет от 10 до 20–40% молодых женщин в популяции [11]. Прогрессия и регрессия возможна на каждом этапе CIN. Вероятность регрессии тем меньше, чем больше степень CIN. При CIN I вероятность регрессии высока (60–70%). CIN II-III/CIS регрессируют крайне редко, однако не менее половины их остаются стабильными и не переходят в рак в течение 30 и более лет. Имеется прямая зависимость тяжести неоплазии от возраста: количество CIN I с увеличением возраста уменьшается, а количество CIN II-III/CIS растет. CIN I, ассоциированная с вирусом папилломы человека высокого онкогенного риска, в 11,2% наблюдений приводит к развитию предраковых заболеваний и рака шейки матки (РШМ), показатель которого составлял в 2004 году в России 16,7 на 100 тыс. женщин, в 2014 году он достиг уровня 20,57 на 100 тыс. женщин, прирост составил 23,83% с лидирующим ростом в репродуктивном возрасте [2, 7].

Молекулярно-генетические механизмы персистенции, регрессии или прогрессии CIN до инвазивного рака не до конца исследованы и не ясны. Учитывая варианты гомеостаза женской репродуктивной системы и особенности микробиоценоза в разные периоды жизни, основное внимание в поиске причин развития злокачественного процесса принадлежит эндокринному и инфекционному факторам [3, 14]. Известно, что ВПЧ — необходимый, но недостаточный фактор цервикальной неоплазии. Кофакторами риска для развития заболевания могут быть нарушения клеточного и гуморального иммунитета, сопутствующие ИППП (особое значение придается наличию в анамнезе инфекции, вызванной *Chlamydia trachomatis*), курение, дисбиоз влагалищного биотопа, гипо- и авитаминоз, травматизация эпителия.

Заболеваемость РШМ в России высока (14,2 на 100 тыс. женщин), при этом возрастная структура заболеваемости в последние годы значительно изменилась [2, 6]. Онкологи давно забили тревогу в связи с «омоложением» рака шейки матки. В 80–90-х годах РШМ наиболее часто выявлялся в возрасте 60–70 лет. В 2003 году средний возраст заболевших РШМ составил 53,9 года, а в 2013 году — 51,9 года. Среднегодовой темп прироста заболеваемости РШМ в РФ составляет 2,21%. За период с 2003-го по 2013 год прирост абсолютного числа заболевших РШМ в России составил 26,2%, прирост стандартизированных показателей заболеваемости — 26,8%. В возрастной группе 15–39 лет доля РШМ была максимальной (22,3%), в группе 40–54 года — 10%. При этом прирост смертности от РШМ в группе женщин репродуктивного возраста также выше, хотя средний возраст умерших от этого заболевания — 57,7 лет [2]. Неудивительно, что молодые женщины с ВПЧ-ассоциированными заболеваниями оказались в зоне особого внимания гинекологов.

В отношении женщин, находящихся в переходном и постменопаузальном периодах, установлено недостаточное обследование и проведение лечения, не соответствующее степени повреждения. Кроме того, многие женщины этого возраста зачастую ранее подвергались деструктивным методам лечения без предварительного необходимого адекватного обследования. Проведение оперативного вмешательства в объеме надвлагалищной ампутации матки без предварительного тщательного обследования шейки матки привело к росту рака культи шейки матки. Так, в Москве в 2016 году доля больных раком культи шейки матки составила 14%, из них у 47% злокачественная опухоль была выявлена в III–IV стадии заболевания [11].

К сожалению, в России на стадии CIN и микроинвазивного рака шейки матки заболевание диагностируется крайне редко, и основная часть больных обращается с развернутой клинической картиной инвазивного процесса, когда скрининговые тесты уже не имеют значения для диагностики, а комбинированное лечение носит калечащий характер без гарантии выздоровления. В мире соотношение CIN III и инвазивного рака составляет 20:1, а в России — 1:6 [5]. Удельный вес больных РШМ II–IV стадий составляет 60–75% (I–II ст. — 60,4%, III ст. — 29,5%, IV ст. — 10,1%) [6].

ОСОБЕННОСТИ НЕОПЛАСТИЧЕСКИХ ПРОЦЕССОВ ШЕЙКИ МАТКИ, ВЛАГАЛИЩА И ВУЛЬВЫ У ЖЕНЩИН В ПОСТМЕНОПАУЗАЛЬНОМ ПЕРИОДЕ

Вся физиология постменопаузы формирует ряд существенных нарушений, способствующих увеличению фактора хронической патологической пролиферации: за счет изменений в системе гормональной регуляции и за счет инволютивно-атрофических процессов. Эти факторы индуцируют мутированные стволовые клетки органов-мишеней [3].

Предрак и рак шейки матки

Роль ВПЧ в канцерогенезе РШМ подтверждена многими исследованиями. В период постменопаузы заболеваемость РШМ сопоставима с заболеваемостью в репродуктивном периоде. Клиническому проявлению злокачественной опухоли предшествует длительный период персистенции ВПЧ и субклинические проявления предрака. Позднее выявление РШМ в постменопаузе связано как с запоздалым обращением к гинекологу, что бывает в этом возрасте довольно часто, так и с трудностями диагностики [3, 11, 15].

Цитологическое заключение нередко бывает ложноотрицательным из-за неверной их интерпретации в связи с атрофическими и воспалительными процессами. Более информативной по сравнению с традиционной цитологической диагностикой является жидкостная цитология [10].

Анализ на ВПЧ ВКР (контроль ПЦР с частичным типированием особо «опасных» типов ВПЧ отделяемого из цервикального канала на вирус папилломы человека и тест двойного гибридного захвата — ВПЧ Digene-тест) позволяет выявить на 30–100% больше предраковых заболеваний шейки матки, чем традиционное цитологическое исследование, и на 20–50% больше, чем жидкостная цитология [8]. К сожалению, пациентки в постменопаузальном периоде обращаются к гинекологу в основном не на стадии предрака, а уже с развернутой клинической картиной злокачественного процесса, когда обследование на ВПЧ уже не имеет смысла.

Кольпоскопическое исследование, как правило, неинформативно в связи со смещением зоны стыка эпителиев глубоко в цервикальный канал. Возраст старше 35 лет является критическим в отношении значимого увеличения частоты не-

Анализ на ВПЧ ВКР позволяет выявить на 30–100% больше предраковых заболеваний шейки матки, чем традиционное цитологическое исследование, и на 20–50% больше, чем жидкостная цитология

Внедрение в практику государственной программы организованного скрининга, полноценное использование его инструментов, в частности тестирования на ВПЧ ВКР, четкое следование протоколам диагностики и ведения больных с доброкачественными и предраковыми заболеваниями призваны изменить сложившуюся ситуацию

удовлетворительных условий кольпоскопии и риска гиподиагностики степени неоплазии [14]. Информативность материала выскабливания цервикального канала у пациенток с аномальными цитологическими мазками недостаточно высока для исключения CIN тяжелой степени и микроинвазивного рака из-за скудности, фрагментированности материала и отсутствия в нем пораженного эпителия крипт. Во всех возрастных группах при выявлении ASCUS целесообразно проводить анализ на ВПЧ. Обнаружение ВПЧ ВКР, особенно выявление высокой вирусной нагрузки, может иметь определенный диагностический и прогностический потенциал у пациенток старшей возрастной группы. Даже при ASCUS и LSIL в мазках таким женщинам целесообразно проведение конизации шейки матки [10].

Но необходимо учитывать, что наряду с плоскоклеточным раком шейки матки (ПРШМ) нередко диагностируются аденогенные карциномы шейки матки (АКШМ). При ПРШМ, более характерном для репродуктивного возраста, преобладает 16 тип ВПЧ. У пациенток с АКШМ в 50% наблюдений обнаруживается ВПЧ 18 типа, приводящий к развитию опухолей с более агрессивными свойствами. Доля фоновых и предопухолевых изменений у больных ПРШМ достигает 80–90%, в то время как при АКШМ фоновые и предраковые изменения отмечаются в анамнезе у 26,7% пациенток. АКШМ чаще развиваются у женщин старше 50 лет, что, по-видимому, связано с более длительной гиперэстрогенией с выраженными нарушениями углеводно-жирового обмена. Диагностика АКШМ значительно сложнее, чем ПРШМ. В 70,8% случаев поражение возникает в цервикальном канале и на преинвазивной стадии протекает бессимптомно. Гинекологическое обследование, кольпоскопия и цитологическое исследование недостаточно надежны и точны в отношении выявления АКШМ. Основной метод диагностики АКШМ — цервикогистероскопия с прицельной биопсией шейки выскабливанием цервикального канала [15].

Всего в гистологической классификации ВОЗ (2003) выделено более 20 вариантов РШМ, в том числе недифференцированный. Доля ПРШМ не превышает 77,1%, АКШМ — 10–15%, железисто-плоскоклеточный — 8–10%.

Неоплазия влагалища. Рак влагалища

Неоплазия влагалища (VaIN) составляет около 0,4% от всех интраэпителиальных заболеваний половой системы, и выявляют ее значительно реже CIN. Риск VaIN повышен у женщин, уже лечившихся по поводу CIN и РШМ, и у находящихся в состоянии иммуносупрессии. VaIN1 и VaIN2 рассматриваются как проявление продуктивной стадии ВПЧ, в то время как VaIN3 считается истинно предраковым заболеванием. Карцинома влагалища в основном диагностируется у женщин старше 55 лет. 30% вагинальных злокачественных опухолей ассоциировано в основном с папиллярными изменениями в верхних двух третях задней стенки влагалища либо в его боковых стенках. Карцинома влагалища — чаще всего случайное открытие при осмотре шейки матки [1]. Кольпоскопия влагалища технически труднее кольпоскопии шейки матки. Обработка раствором Люголя слизистой влагалища после исследования с 5% раствором уксусной кислоты бывает полезной в диагностике мультифокального поражения эпителия или участков, малозаметных при обычном осмотре [8].

Неоплазия вульвы. Рак вульвы

Согласно современной терминологии, интраэпителиальная неоплазия вульвы (VIN) подразделяется на два типа: ВПЧ-ассоциированный базалоидно-бородавчатый (прежнее название — VIN II-III), обычно низкодифференцированный, и не связанный с ВПЧ дифференцированный тип. VIN I исключена из терминологии, поскольку это состояние соответствует плоской кондиломе.

ВПЧ-ассоциированная VIN встречается чаще, чем не связанная с ВПЧ, обычно мультифокальна и наблюдается у женщин моложе 50 лет. Не связанные с ВПЧ поражения обычно представлены дерматозами вульвы (плоскоклеточная гиперплазия, склеротический лишай) и наблюдаются у женщин пожилого возраста. Как связанные, так и не связанные с ВПЧ VIN способны перерождаться в инвазивный плоскоклеточный рак, наблюдающийся у 90% больных злокачественными опухолями вульвы [12]. У женщин пожилого возраста развивается высокодифференцированный ороговевающий рак; его обычно выявляют на запущенных стадиях, при этом выживаемость больных значительно ниже, чем при низкодифференцированном раке, развившемся из ВПЧ-ассоциированной VIN. Реже встречаются другие злокачественные опухоли вульвы (базальноклеточный рак, болезнь Педжета, саркома, меланома, метастатические опухоли).

По мере старения риск рака вульвы увеличивается, а в возрасте старше 85 лет заболеваемость этой патологией почти достигает заболеваемости раком шейки и тела матки. Таким образом, рак вульвы — болезнь женщин преимущественно пожилого и старческого возраста [9].

ЗАКЛЮЧЕНИЕ

Внедрение в практику государственной программы организованного скрининга, полноценное использование его инструментов, в частности тестирования на ВПЧ ВКР, четкое следование протоколам диагностики и ведения больных с доброкачественными и предраковыми заболеваниями призваны изменить сложившуюся ситуацию [4]. Женщины с ВПЧ-ассоциированными заболеваниями визуальных локализаций должны быть излечены до появления у них опухолевого процесса, несмотря на возникающие порой трудности диагностики.

Литература

1. Айвазова Д. С., Пальчик Е. А., Хурасева А. Б. Вирусные инфекции в развитии неопластических поражений вульвы и влагалища в менопаузальном периоде // Ученые записки Орловского государственного университета. № 4. 2015. С. 269–272.
2. Аксель Е. М. Заболеваемость и смертность от злокачественных новообразований органов женской репродуктивной системы в России // Онкогинекология. № 1. 2015. С. 6–15.
3. Ашрафян Л. А., Бабаева Н. А., Антонова И. Б., Ивашина С. В., Моцкобили Т. А., Алешикова О. И., Кузнецов И. Н. Папилломавирусная инфекция и нарушение баланса эстрогенных метаболитов как факторы риска развития рака органов женской репродуктивной системы // Онкология. Журнал им. П. А. Герцена. № 4 (1). 2015. С. 5–12.
4. Доброкачественные и предраковые заболевания шейки матки с позиции профилактики рака. Клинические рекомендации (протоколы диагностики и ведения больных). М., 2017.
5. Заболевания шейки матки и генитальные инфекции / Под ред. В. Н. Прилепской. М.: ГЭОТАР-Медиа, 2016. 384 с.
6. Злокачественные новообразования в России в 2013 году (заболеваемость и смертность) / Под ред. А. Д. Каприна, В. В. Старинского, Г. В. Петровой (МНИОИ им. П. А. Герцена — филиал ФГБУ «ФМИЦ» МЗ РФ, Российский центр информационных технологий и эпидемиологических исследований в области онкологии). М., 2015. 250 с.
7. Киселев Ф. Л. Роль вируса папилломы человека в патогенезе рака шейки матки. Лекции по онкогинекологии / Под общ. ред. М. И. Давыдова, В. В. Кузнецова; под ред. В. М. Нечушкиной. М.: МЕДпресс-информ, 2009. 432 с.
8. Апгар Б. С., Броцман Г. Л., Шпицер М. Клиническая кольпоскопия: практическое руководство / Пер. с англ. под ред. В. Н. Прилепской, Т. Н. Бебневой. М.: Практическая медицина, 2014. 384 с.
9. Коржевская Е. В., Кузнецов В. В. Злокачественные опухоли вульвы. Лекции по онкогинекологии / Под общ. ред. М. И. Давыдова, В. В. Кузнецова. Под ред. В. М. Нечушкиной. М.: МЕДпресс-информ, 2009. 432 с.
10. Короленкова Л. И. Аномальные цервикальные мазки при неизмененной шейке матки: трудности скрининга, диагностики и лечения цервикальных интраэпителиальных неоплазий и микроинвазивного рака // Опухоли женской репродуктивной системы. 2011. № 3. С. 74–78.
11. Короленкова Л. И. Цервикальные интраэпителиальные неоплазии и ранние формы рака шейки матки: клинико-морфологическая концепция цервикального канцерогенеза. М., 2017. 300 с.
12. Неродо Г. А., Зыкова Т. А., Иванова В. А., Неродо Е. А. Наличие вирусной ДНК в тканях больных раком вульвы // Акушерство и гинекология. 2017. № 12. С. 89–95.
13. Радзинский В. Е. Цервикальный скрининг: что мешает повсеместному внедрению? Материалы IX Общероссийского семинара «Репродуктивный потенциал России, версии и контрверсии» / Status Praesens, 2015.
14. Шешукова Н. А., Макаров И. О., Чулкова Е. А., Аверченко Р. Р., Чулкова О. В. Цервикальные интраэпителиальные неоплазии: вопросы патогенеза и диагностики. Обзор литературы // Гинекология. 2014. Т. 16. № 1. С. 77–80.
15. Чуруксаева О. Н., Коломиец Л. А. Особенности диагностики, клиники, лечения и прогноза плоскоклеточного и железистого рака шейки матки: обзор // Опухоли женской репродуктивной системы. 2011. № 3. С. 105–111.
16. Шейка матки, влагалище, вульва. Физиология, патология, кольпоскопия, эстетическая коррекция: руководство для практикующих врачей / Под ред. С. И. Роговской, Е. В. Липовой. М.: Status Praesens, 2014. 832 с.
17. Denny L. A., Franceschi S., Sanjose S. de et al. Human papillomavirus, human immunodeficiency virus and immunosuppressions // Vaccine. 2012. Vol. 30. Suppl. 5. F168–F174.

Важные отраслевые события
2018 / июнь — сентябрь

8–9 ИЮНЯ

Москва / *ФГБУ НМИЦАГиП им. В. И. Кулакова*
reproductive-congress.ru
НОВЫЕ ТЕХНОЛОГИИ В ДИАГНОСТИКЕ И ЛЕЧЕНИИ ГИНЕКОЛОГИЧЕСКИХ ЗАБОЛЕВАНИЙ
XXXI Международный конгресс с курсом эндоскопии

Конгресс, посвященный современным возможностям новейших технологий в диагностике и коррекции гинекологической патологии, проходит ежегодно. Традиционно его организаторами выступают Минздрав РФ, ФГБУ НМИЦАГиП им. В. И. Кулакова, Российское общество акушеров-гинекологов (РОАГ), Общество репродуктивной медицины и хирургии (ОРМХ), Российская ассоциация гинекологов-эндоскопистов (РАГЭ), Российская ассоциация эндометриоза (РАЭ), конгресс-оператор «МЕДИ Экспо».
В этом году в конгрессе примут участие такие международные эксперты в области гинекологической хирургии, как S. Bettocchi, V. Cela, A. Graziottin, C. Exacoustos, M. Malzoni, R. Tozzi, A. Ussia, E. Zupi (Италия), M. Brannström (Швеция), J. Deprest, Ph. Koninckx (Бельгия), A. Ebert, H.-R. Tinneberg (Германия), J. Hamou, E. Leblanc, A. Wattiez (Франция), J. Keckstein (Австрия), M. Tahlak (ОАЭ), Y. Ota, I. Ota (Япония), A. Setúbal (Португалия) и др.
В центре программы конгресса — ежедневные интерактивные видеотрансляции хирургических вмешательств из трех операционных залов Центра с онлайн-обсуждением тактики лечения. В рамках конгресса будут проведены презентации и лекции по актуальным вопросам гинекологии. Под руководством профессора Arnaud Wattiez и академика Л. В. Адамян пройдет тренинг по лапароскопической хирургии Winner's Course.
Участие в конгрессе платное: при регистрации до 19.04.2018 — 5000 руб., с 20.04 и на месте — 6500 руб. (членам РАГЭ, ОРМХ, РАЭ — 4000 руб. и 5500 руб. соответственно). В регистрационный взнос входит посещение всех мероприятий конгресса, портфель участника с материалами, международный диплом-сертификат на русском и английском языках, публикация тезисов и кофе-брейк. Для студентов, аспирантов, ординаторов (без портфеля участника и сертификата) участие бесплатно.

26–28 СЕНТЯБРЯ

Москва / МВЦ «Крокус Экспо»
mother-child.ru
МАТЬ И ДИТЯ-2018
XIX Всероссийский научно-образовательный форум

Форум носит статус уникальной международной площадки по обмену опытом и знаниями. В прошлом году он собрал 4325 специалистов из 20 стран мира и 364 городов России.
Участников ожидает насыщенная программа по основным темам акушерства, гинекологии и неонатологии: патологии беременности, невынашиванию беременности и родам, преэклампсии, женскому и мужскому бесплодию, гормонально зависимым заболеваниям, репродуктивному здоровью, контрацепции, своевременной и ранней диагностике инфекционных заболеваний, патологии шейки матки, хирургии, анестезии и интенсивной терапии, эндометриозу и миоме матки, проблемам иммунологии, тромбофилии, диагностике и лечению заболеваний молочной железы, фетальной медицине, неонатальной хирургии, молекулярной медицине, функциональной диагностике, эстетической гинекологии, женской сексологии.
В рамках форума вновь пройдет конгресс «Современные принципы ультразвуковой и лучевой диагностики в акушерстве, гинекологии и перинатологии».
Также во время форума будет работать XX Международная специализированная выставка «Охрана здоровья матери и ребенка-2018».
Прием устных докладов — до 01.07.2018.
Прием тезисов — до 01.08.2018.
Участие в конгрессе платное: при регистрации до 01.08.2018 взнос — 3500 руб., с 02.08.2018 по 15.09.2018 — 4500 руб., при оплате на месте — 5000 руб. Расширенный взнос — 5600 руб. и 6600 руб. (при оплате с 02.08.2018 по 15.09.2018). В регистрационный взнос входит посещение пленарных заседаний, научных сессий и сателлитных симпозиумов, портфель участника с материалами, сертификат участника. Расширенный регистрационный взнос — плюс обед. Для студентов, аспирантов, ординаторов (без портфеля участника и сертификата) участие бесплатно.

ADVIA Centaur© XP
иммунохемилюминесцентный анализатор

SIEMENS Healthineers

НОВАЯ ОБЛАСТЬ ПРИМЕНЕНИЯ
Выявление дефицита
ВИТАМИНА D

реклама

МЕДСЕРВИС ДИАГНОСТИКА

ООО «Медсервис-диагностика» является официальным дистрибьютором продукции SIEMENS Healthineers в Российской Федерации

Адрес: 127287, Москва, Петровско-Разумовский пр-д, д. 29, стр. 2. Тел.: +7 (495) 748-43-54
E-mail: office@medserdia.ru

Навстречу чистоте!

Повторяя природу

полный курс 1 в день шесть дней

- Широкий спектр антимикробной активности
- Разрешен к применению в период беременности и лактации
- Короткий курс лечения – 6 дней

лактобактерий 100 миллионов

- Микродоза эстриола + 100 млн жизнеспособных лактобактерий + пребиотик
- Штамм лактобактерий, доминирующих в норме во влагалище здоровой женщины
- Восстановление микрофлоры после применения антибиотиков, противомикробных препаратов

Гедеон Рихтер

«Мединова АГ», Швейцария для ОАО «Гедеон Рихтер», Россия / +7 (495) 363-3950, +7 (495) 987-1555, www.g-richter.ru

Подробная информация содержится в инструкции по применению препарата

Реклама

ИМЕЮТСЯ ПРОТИВОПОКАЗАНИЯ ПЕРЕД ПРИМЕНЕНИЕМ НЕОБХОДИМО ОЗНАКОМИТЬСЯ С ИНСТРУКЦИЕЙ И ПРОКОНСУЛЬТИРОВАТЬСЯ СО СПЕЦИАЛИСТОМ