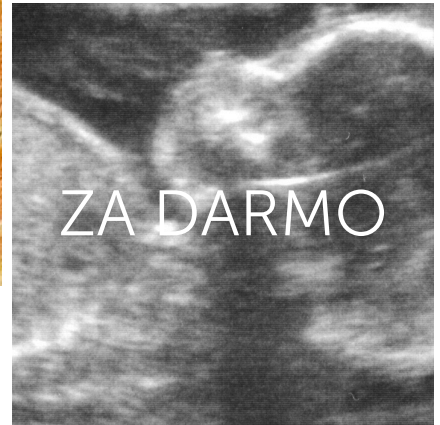
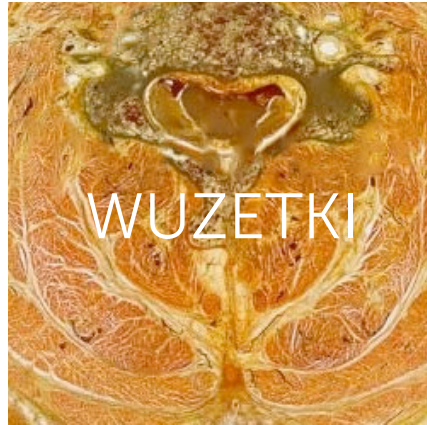
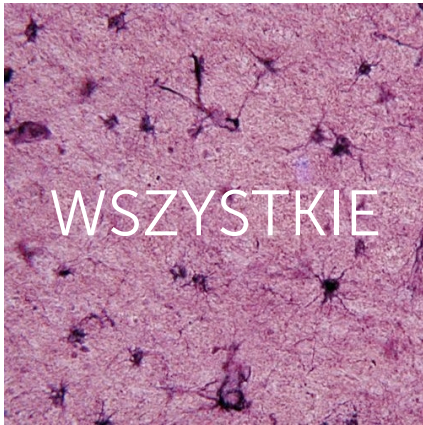
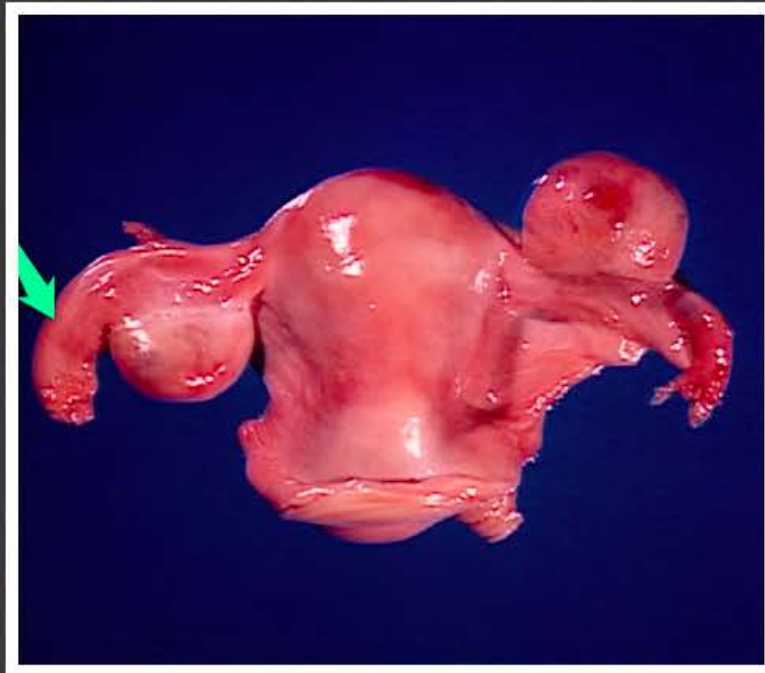

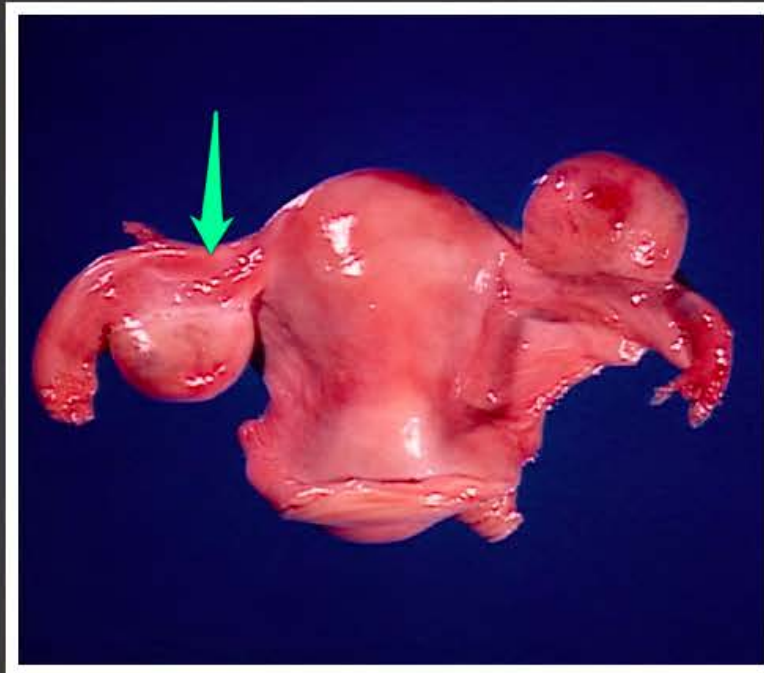
Brzuszne szpilki.



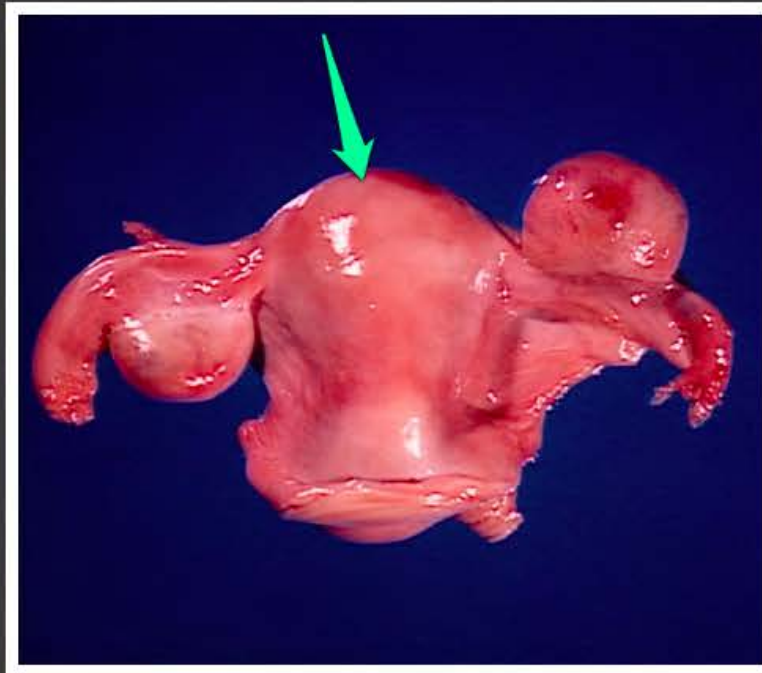
www.wuzetki.pl



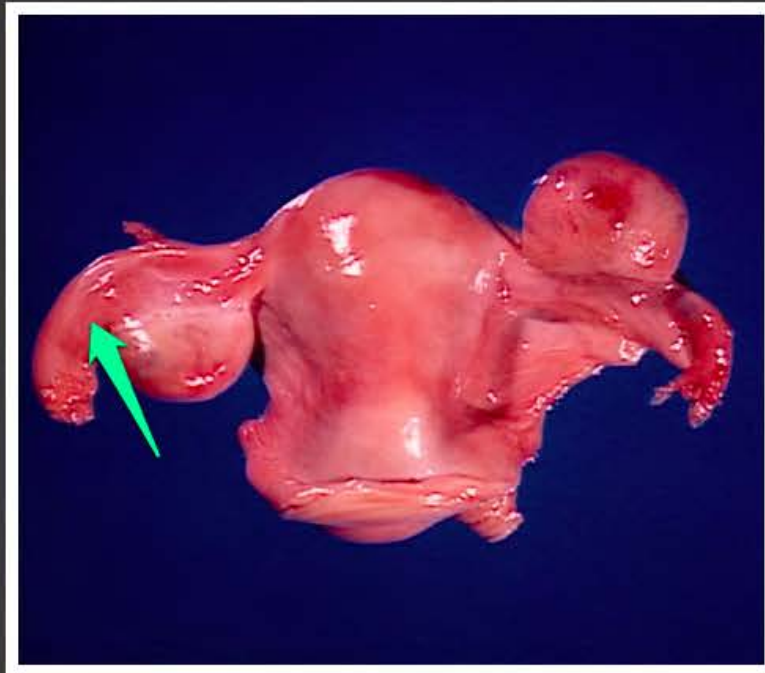
bańka jajowodu (*ampulla tubae uterinae*)



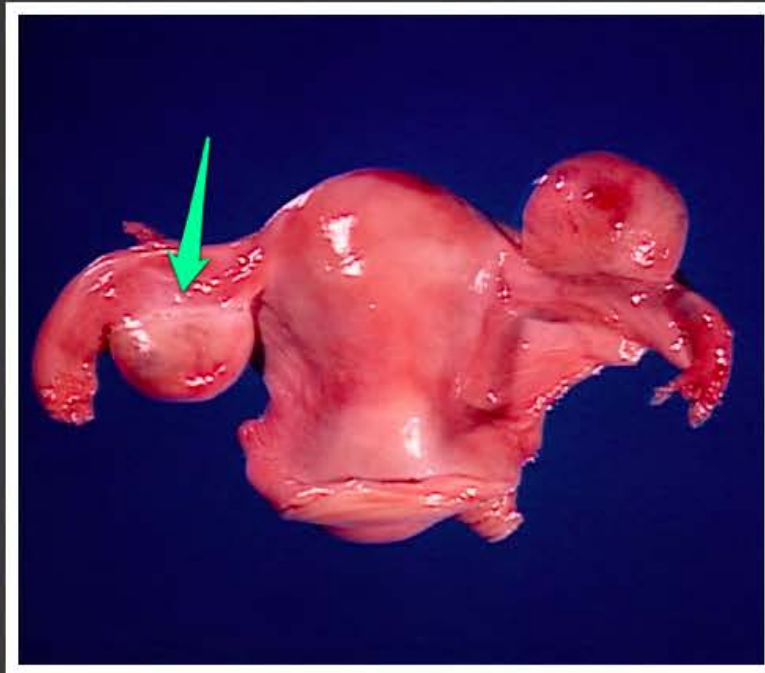
cieśń jajowodu (*isthmus tubae
uterinae*)



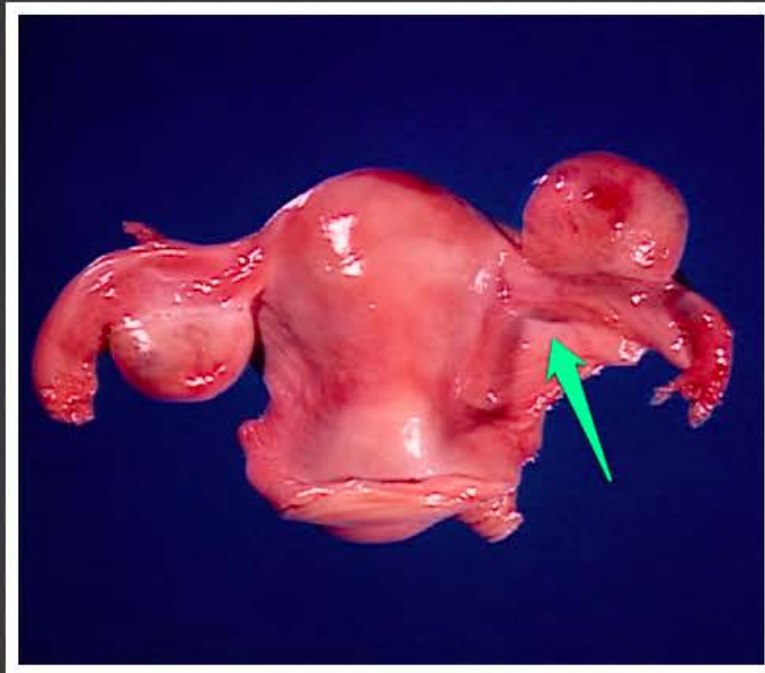
dno macicy (*fundus uteri*)



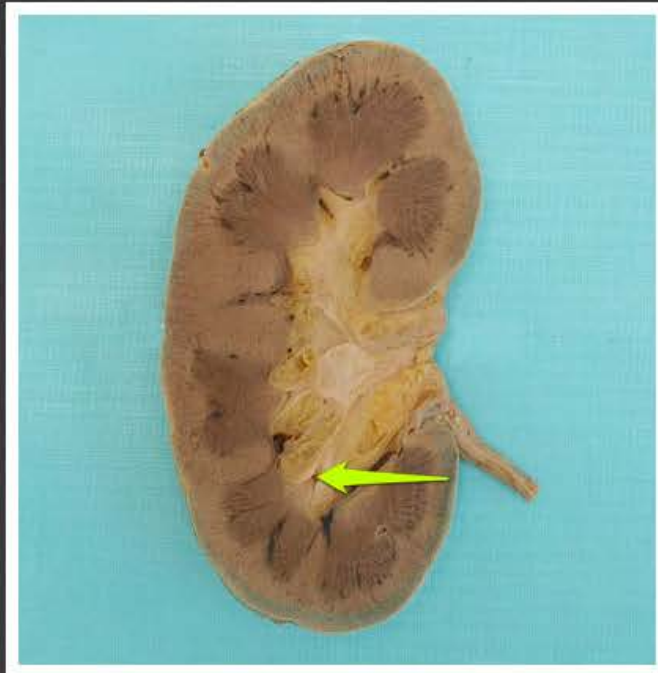
krezka jajowodu (*mesosalpinx*)



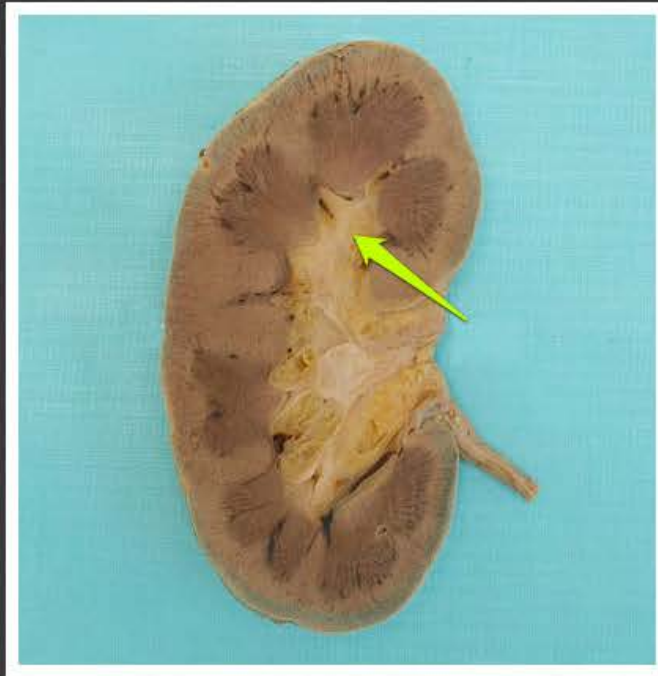krezka jajnika (*mesovarium*)



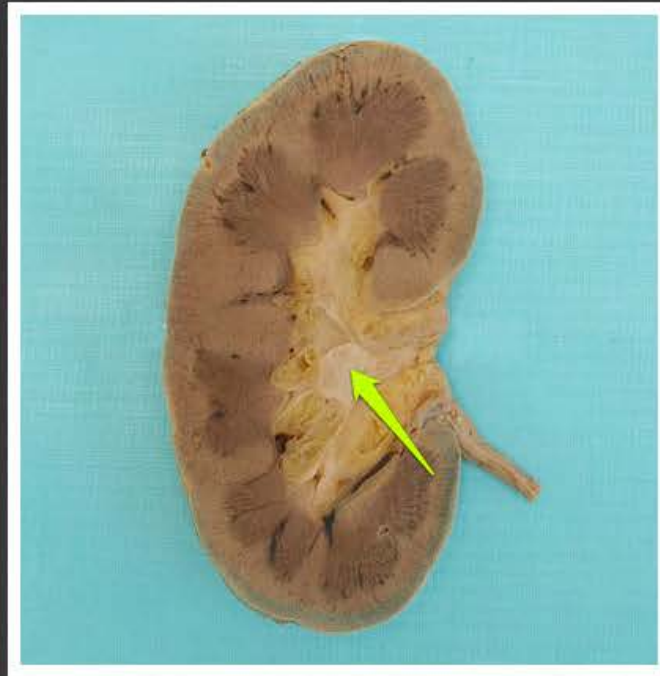
krezka macicy (*mesometrium*)



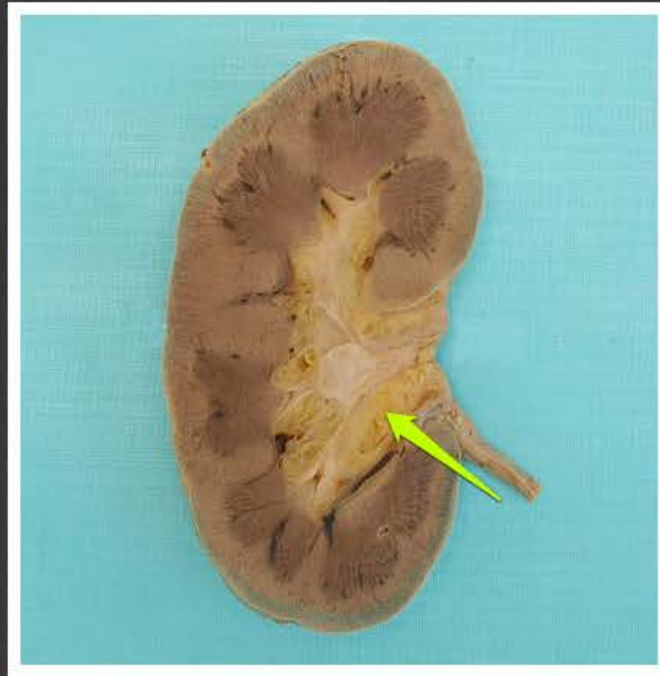
kielich mniejszy (*calyx minor*)



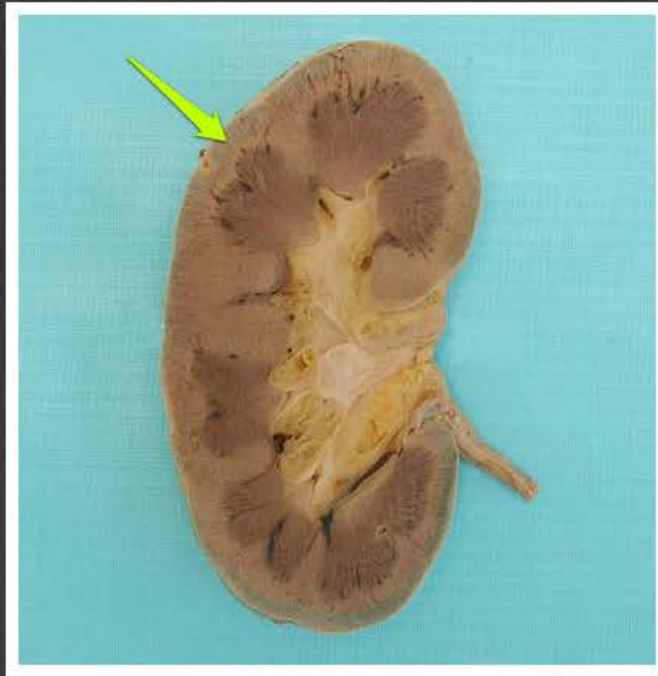
kielich większy (*calyx major*)



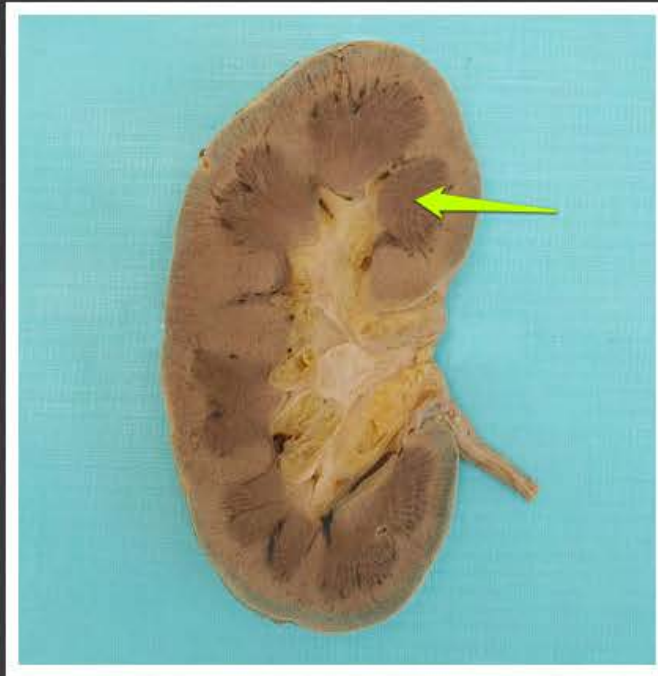
miedniczka nerkowa (*pelvis renalis*)



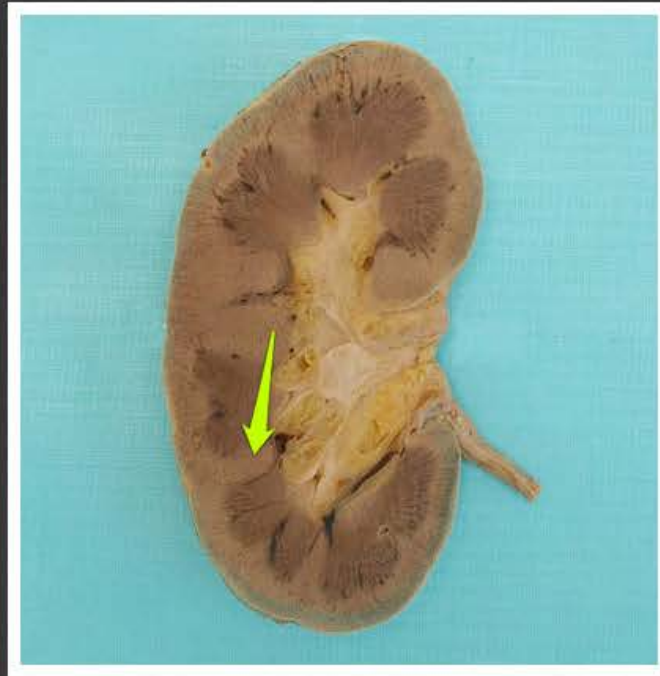
zatoka nerkowa (*sinus renalis*)



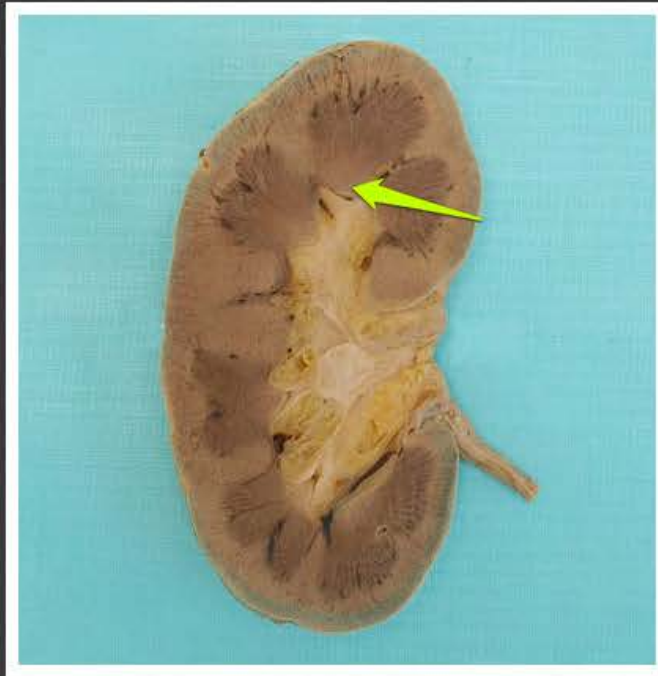
kora nerki (*cortex renalis*)



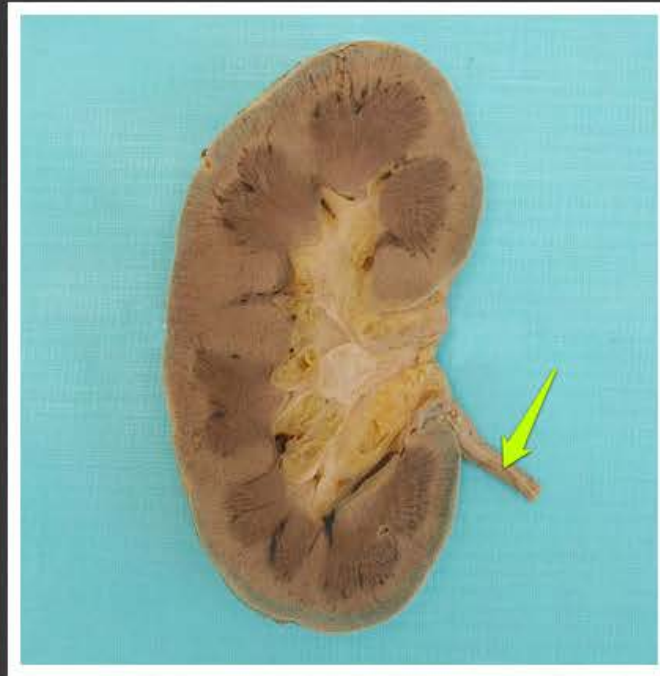
piramida nerkowa (*pyramis renalis*)



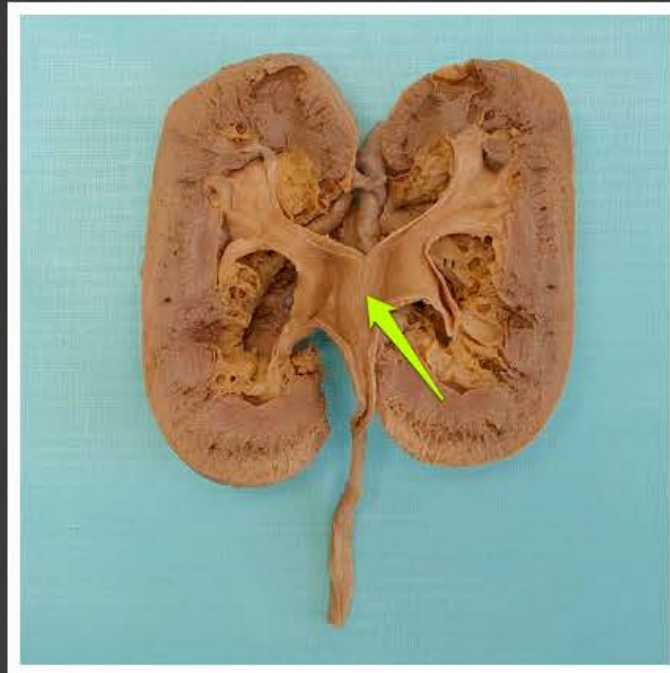
słup nerkowy (*columna renalis*)



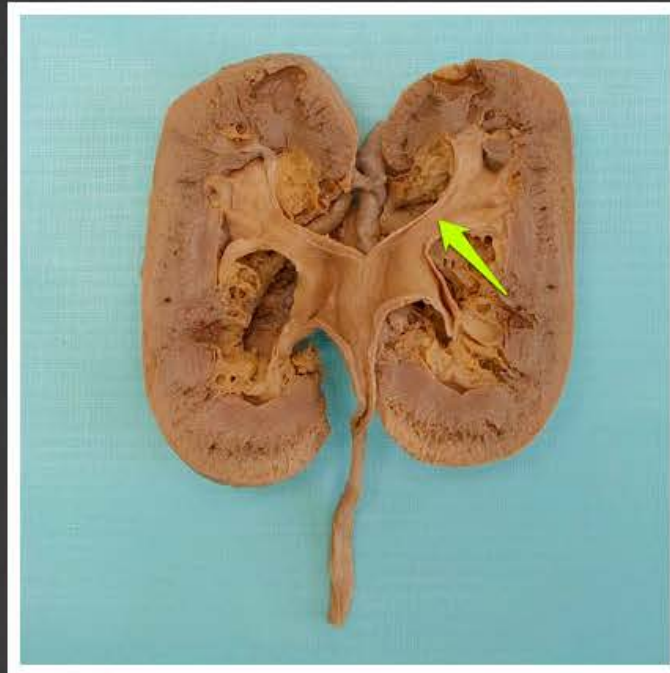
brodawka nerkowa (*papilla renalis*)



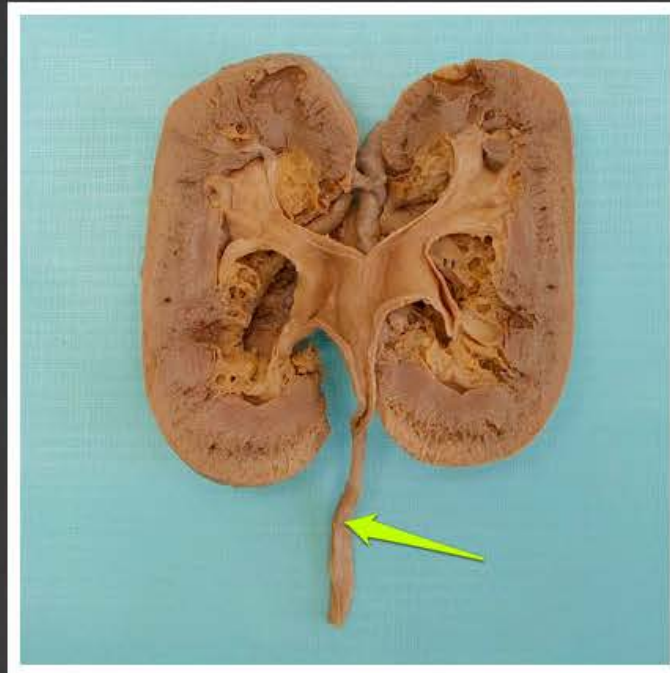
moczowód (*ureter*)



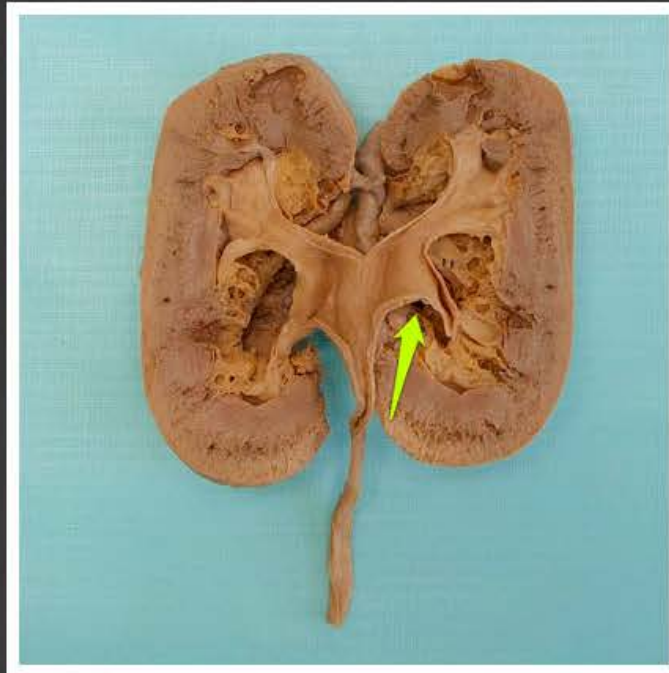
miedniczka nerkowa (*pelvis renalis*)



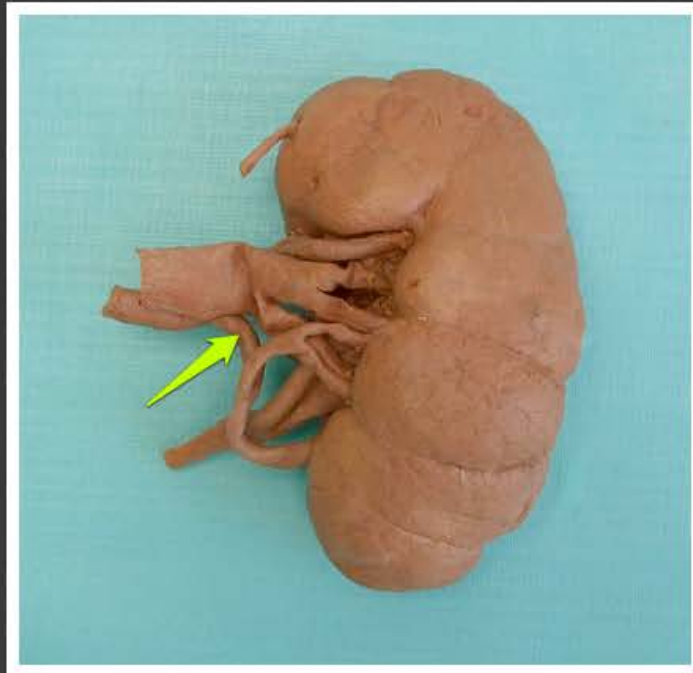
kielich większy (*calyx major*)



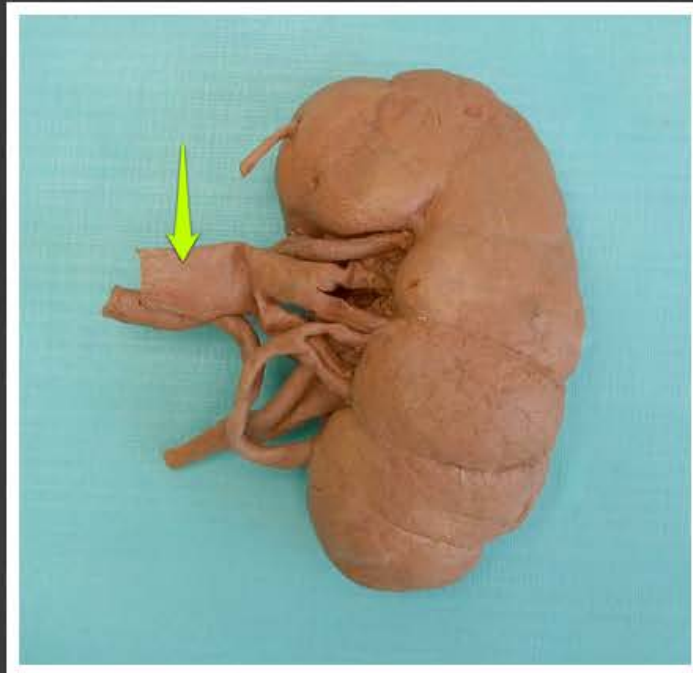
moczowód (*ureter*)



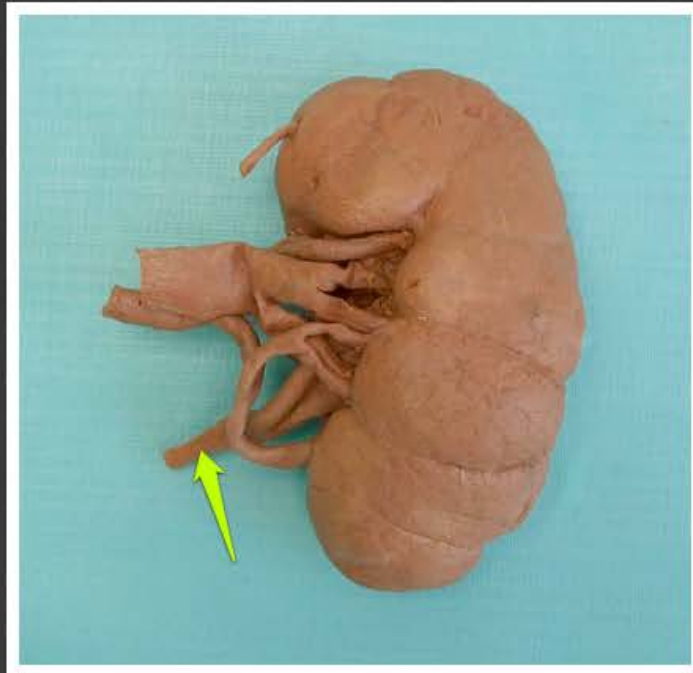
zatoka nerkowa (*sinus renalis*)



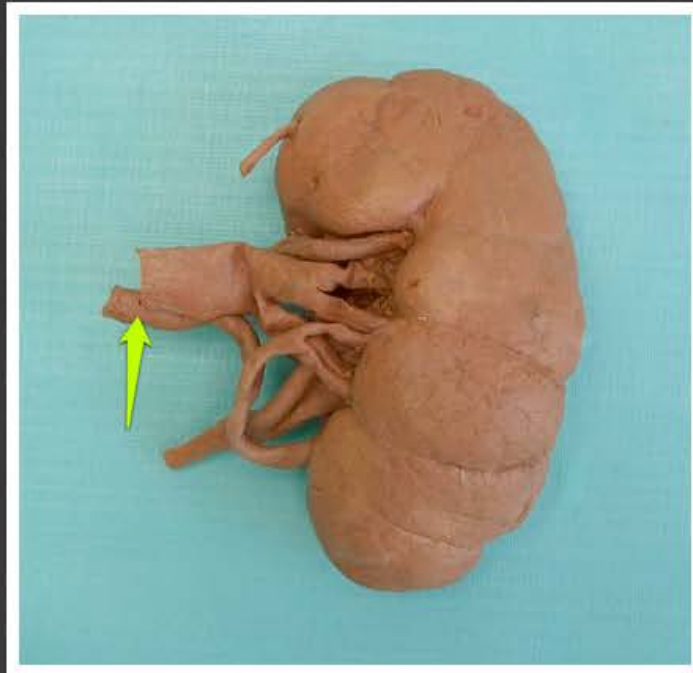
tętnica nerkowa lewa (*arteria renalis sinistra*)



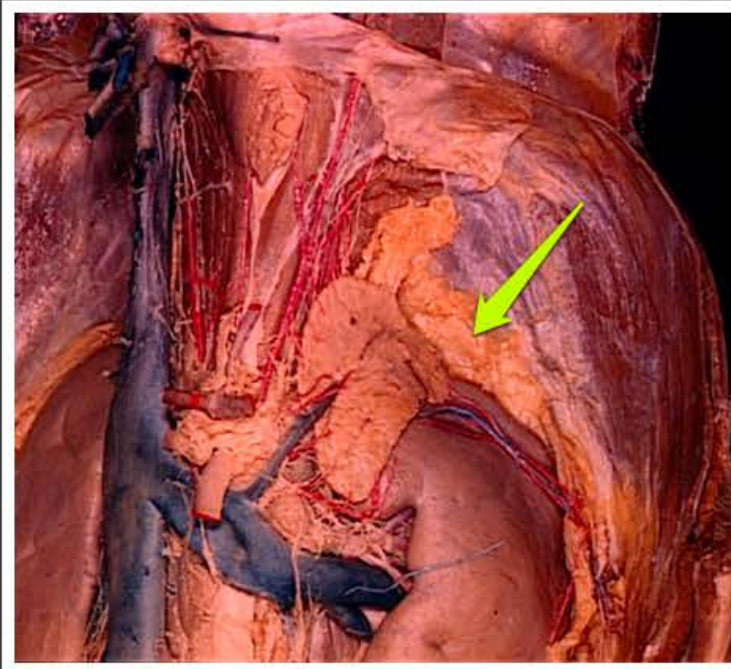
żyła nerkowa lewa (*vena renalis sinistra*)



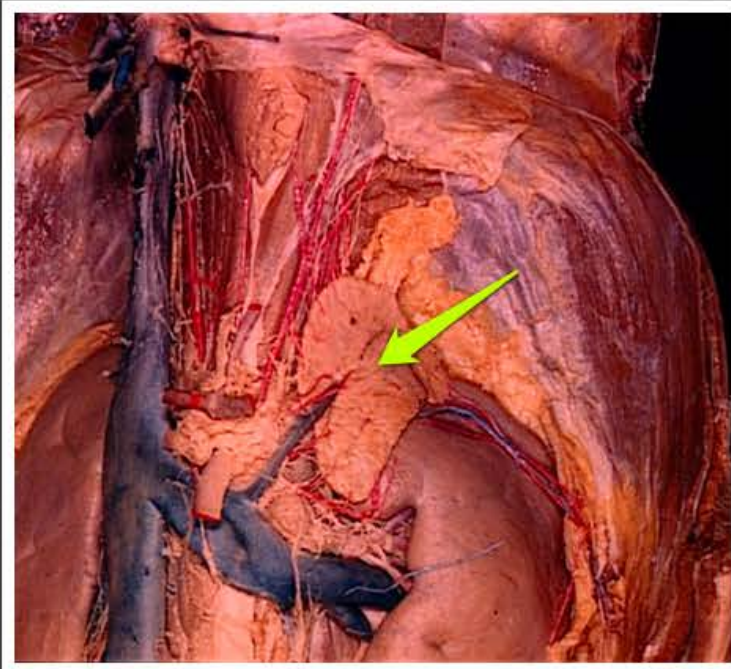
moczowód lewy (*ureter sinister*)



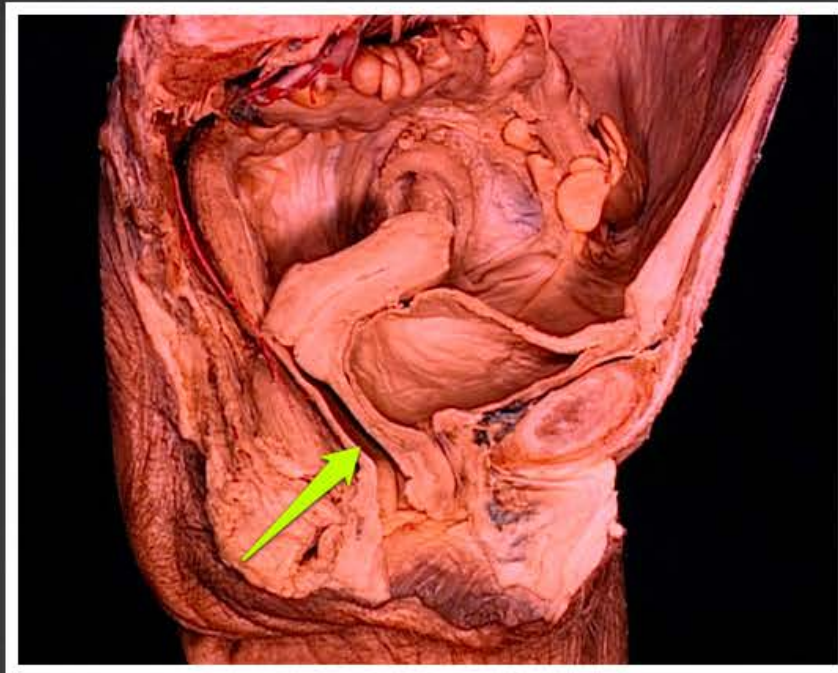tętnica nerkowa lewa (*arteria renalis sinistra*)



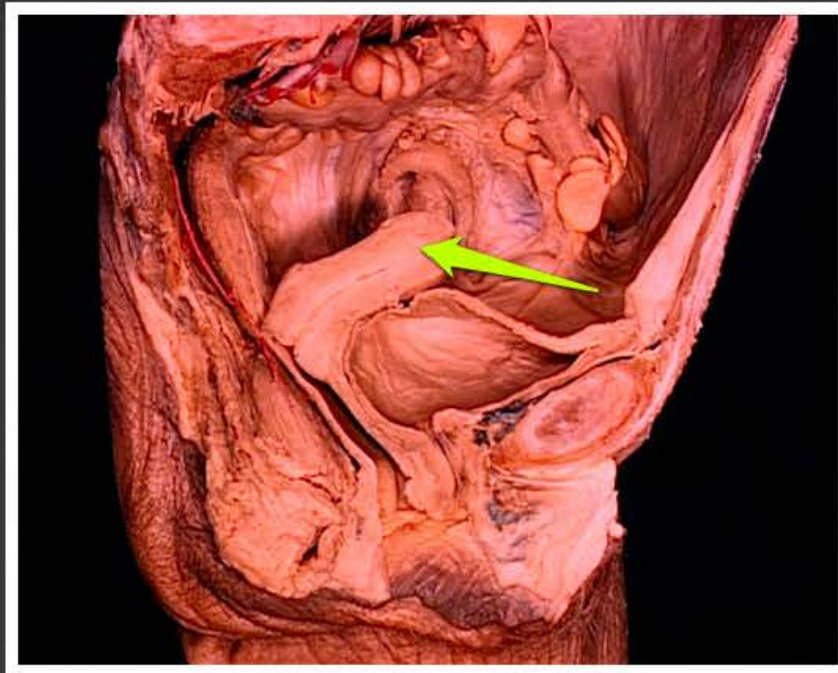torebka tłuszczowa nerki (*capsula
adiposa renis*)



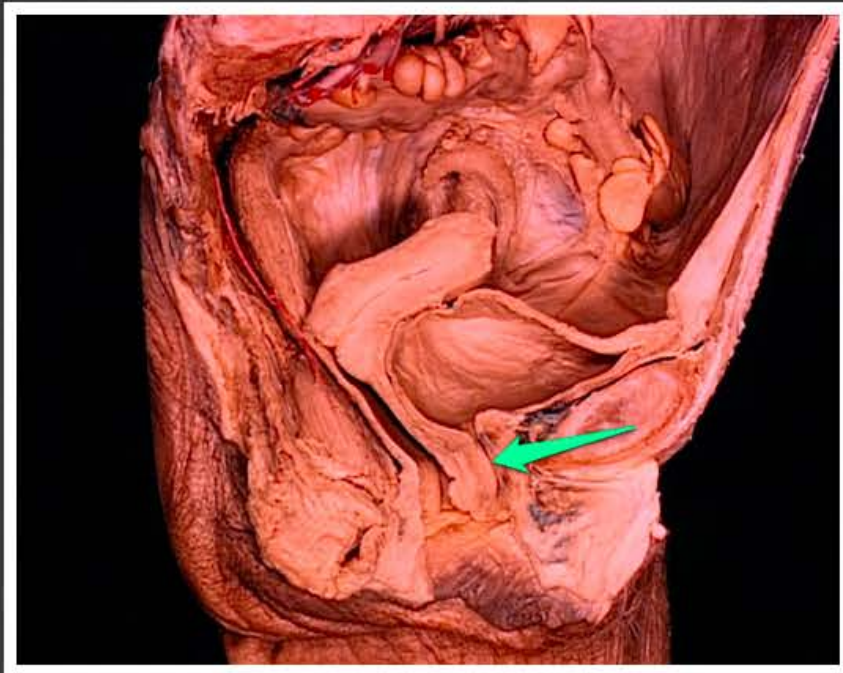nadnercze (*glandula suprarenalis*)



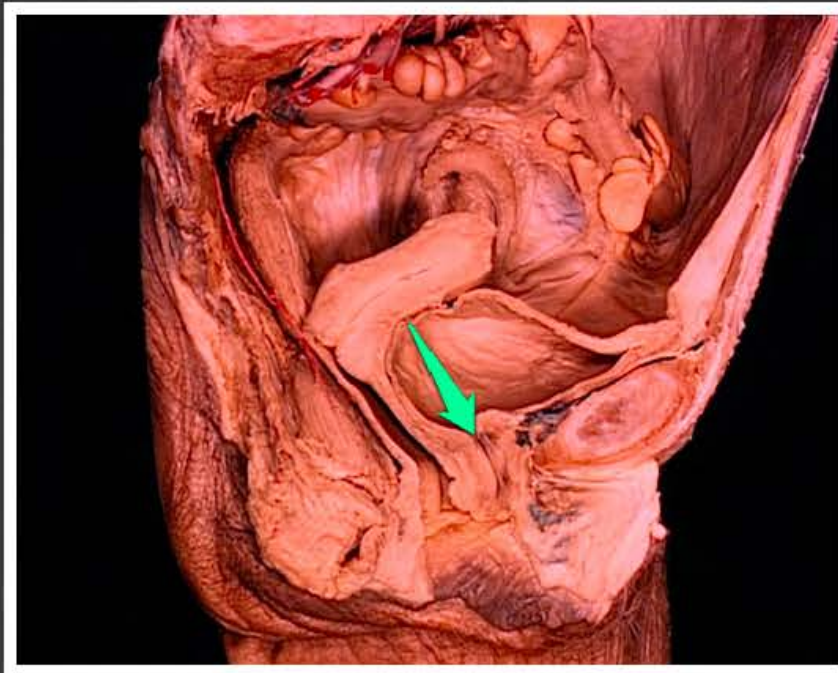
pochwa (*vagina*)



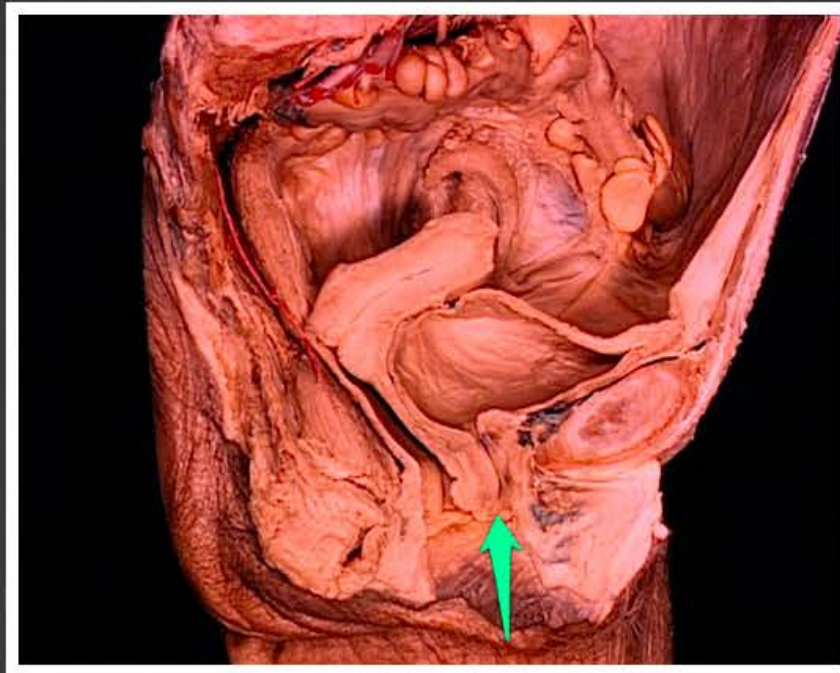dno macicy (*fundus uteri*)



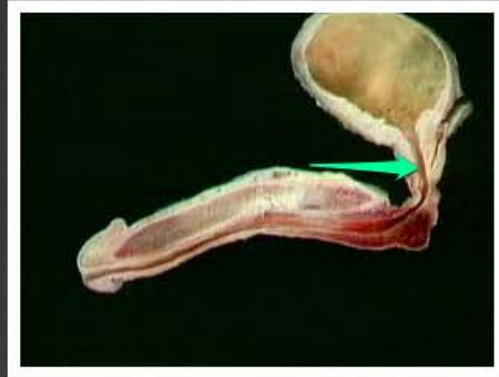cewka moczowa żeńska (*urethra
feminina*)



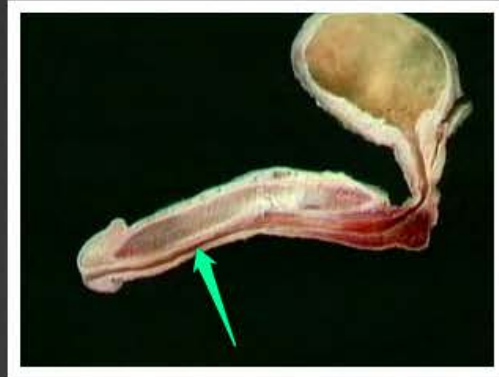
ujście wewnętrzne cewki moczowej
żeńskej (*ostium internum urethrae
femininae*)



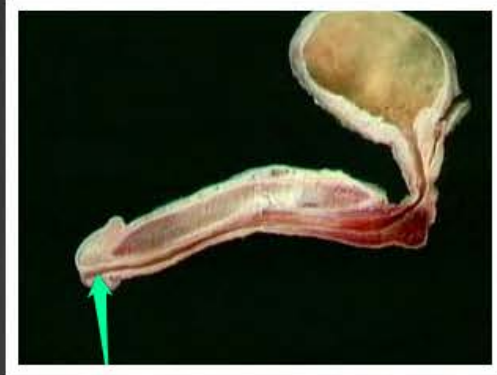
ujście zewnętrzne cewki moczowej
żeńskie (*ostium externum urethrae
femininae*)



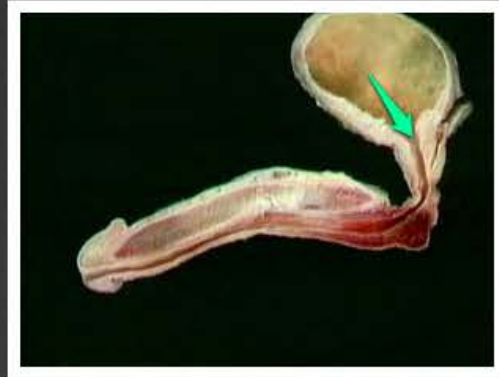odcinek sterczowy cewki moczowej
męskiej (*pars prostatica urethrae
masculinae*)



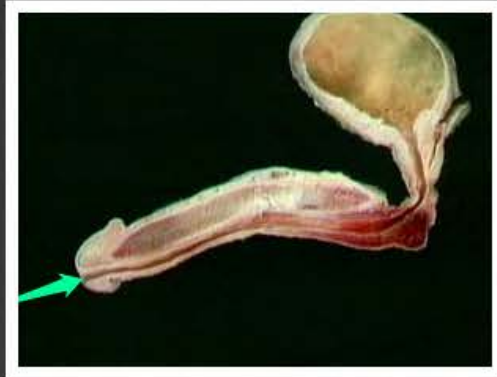odcinek gąbczasty cewki moczowej
męskiej (*pars spongiosa urethrae
masculinae*)



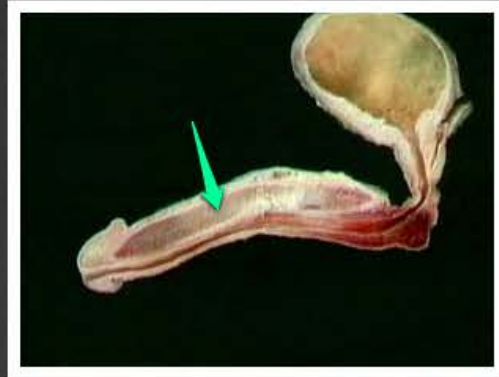
dół łódkowaty cewki moczowej
męskiej (*fossa navicularis urethrae
masculinae*)



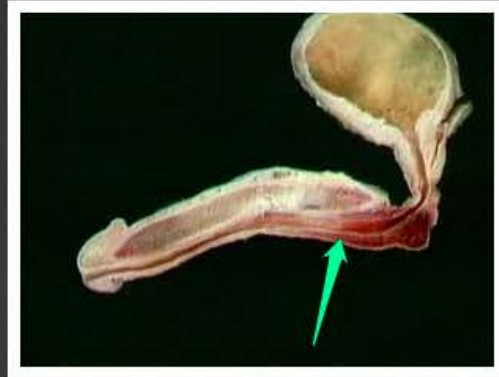
ujście wewnętrzne cewki moczowej
męskiej (*ostium internum urethrae
masculinae*)



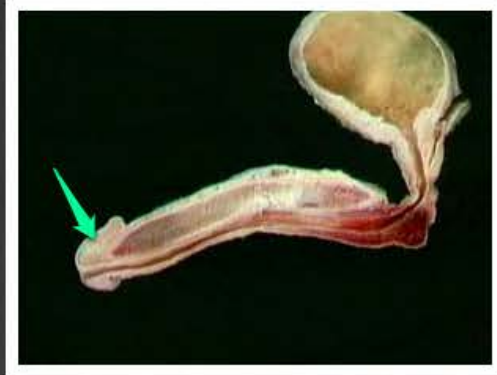
ujście zewnętrzne cewki moczowej
męskiej (*ostium externum urethrae
masculinae*)



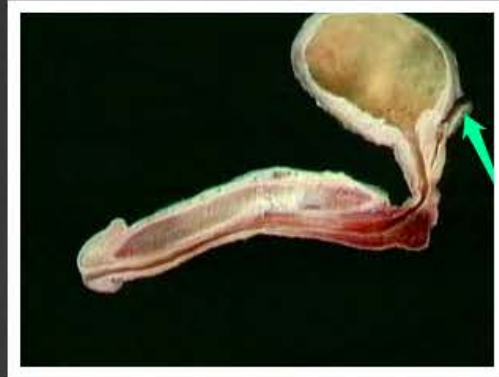ciało jamiste prącia (*corpus cavernosum penis*)



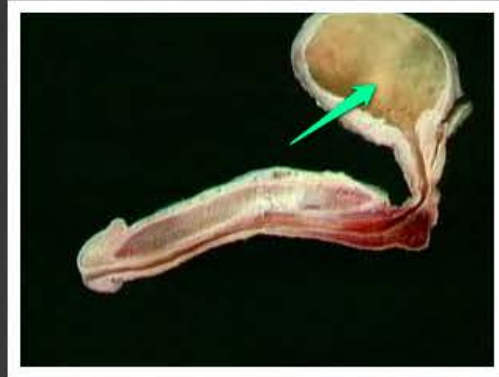
ciało gąbczaste prącia (*corpus spongiosum penis*)



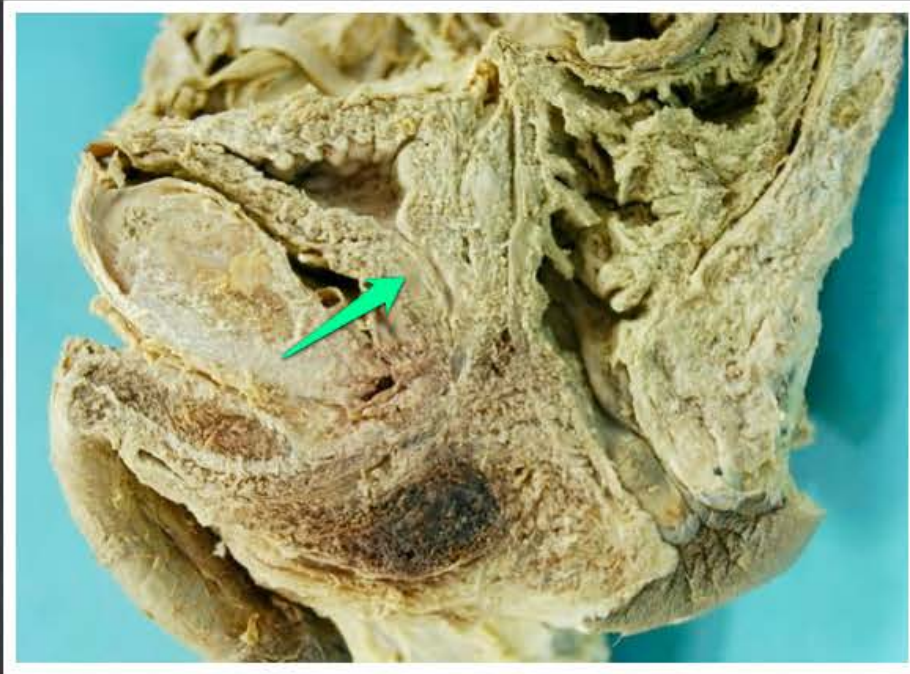żołądź prącia (*glans penis*)



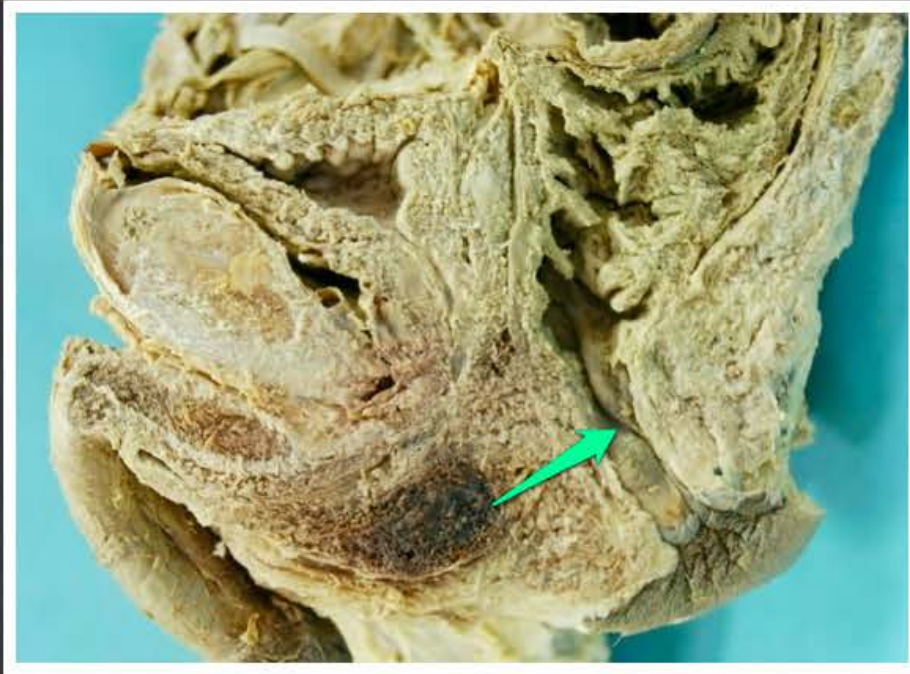pęcherzyk nasienny (*vesicula seminalis*)



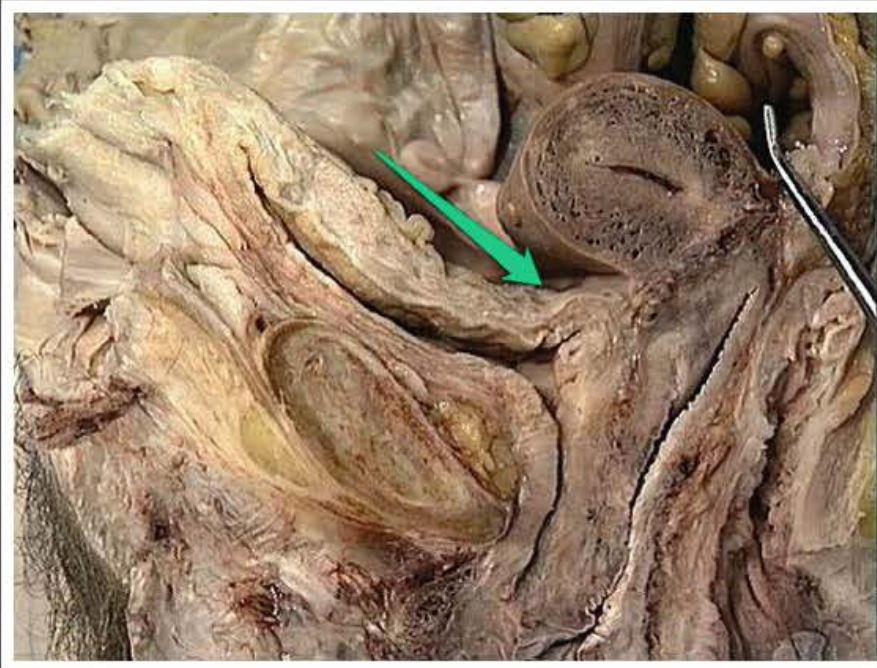
pęcherz moczowy (*vesica urinaria*)



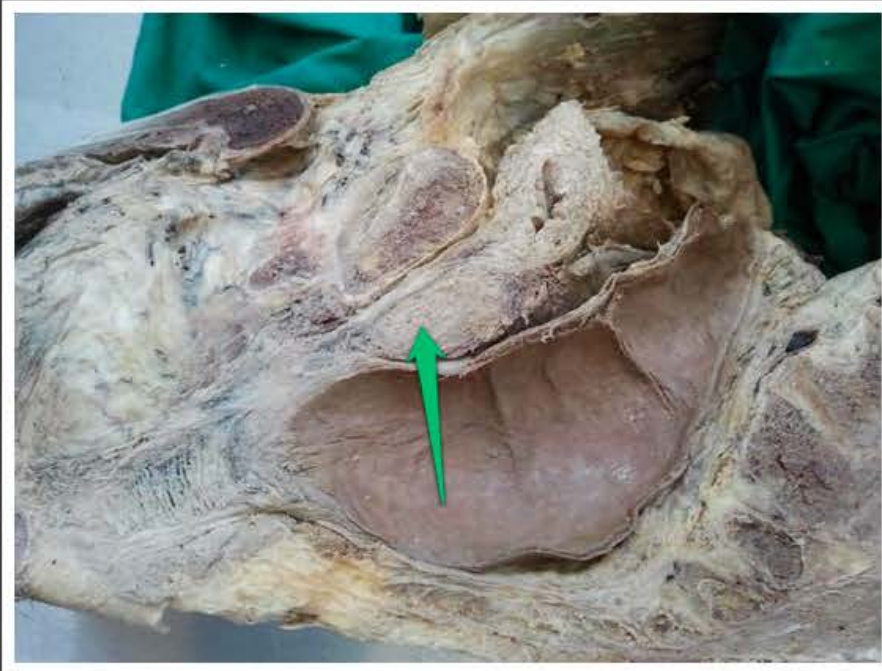
stercz (*prostata*)



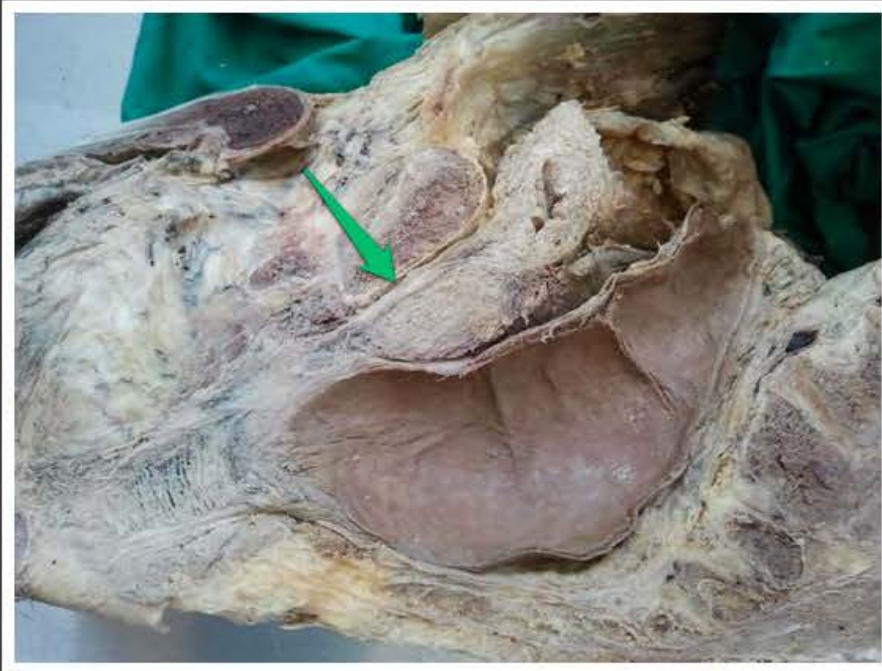kanał odbytowy (*canalis analis*)



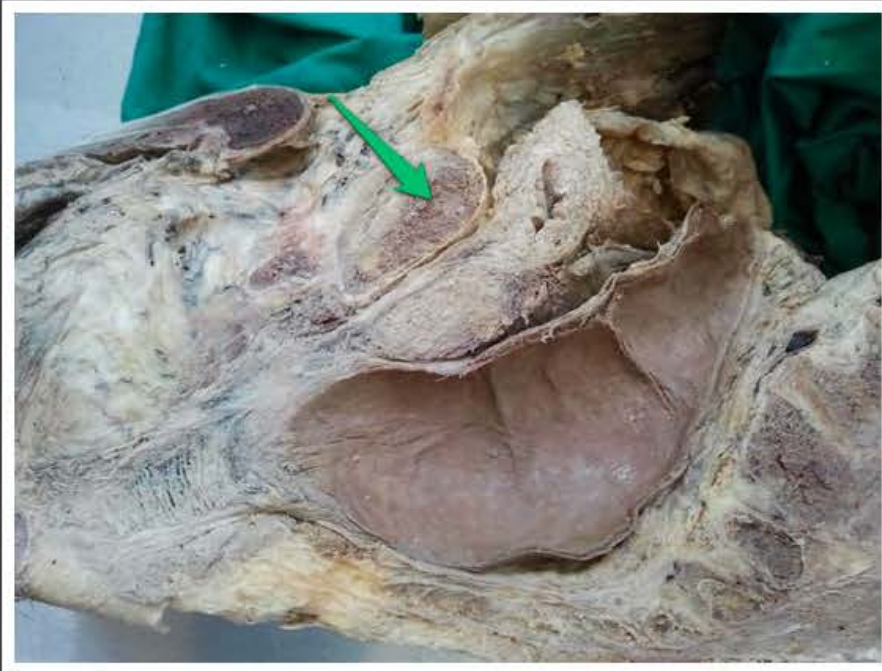zagłębienie pęcherzowo-maciczne
(*excavatio vesicouterina*)



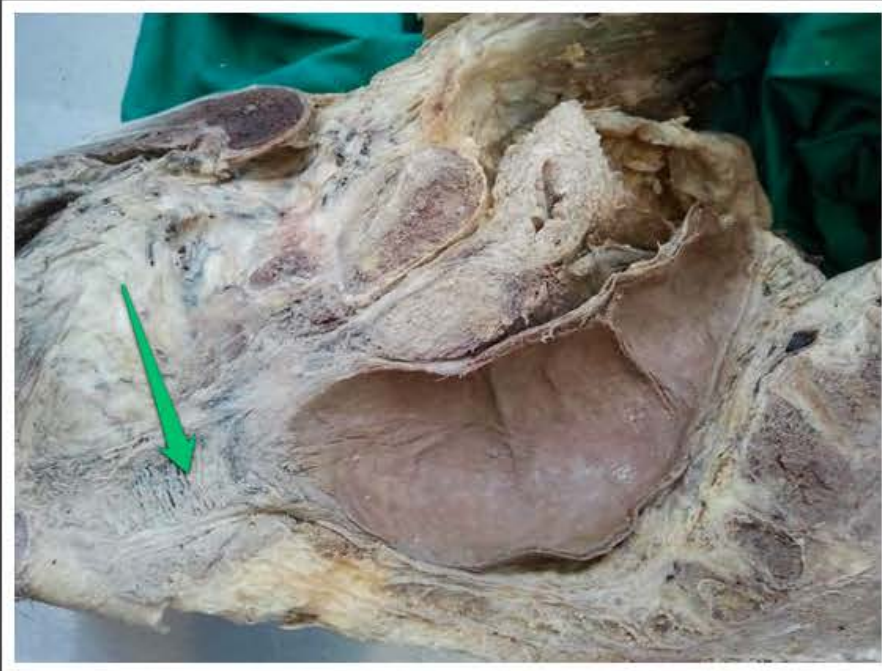stercz (*prostata*)



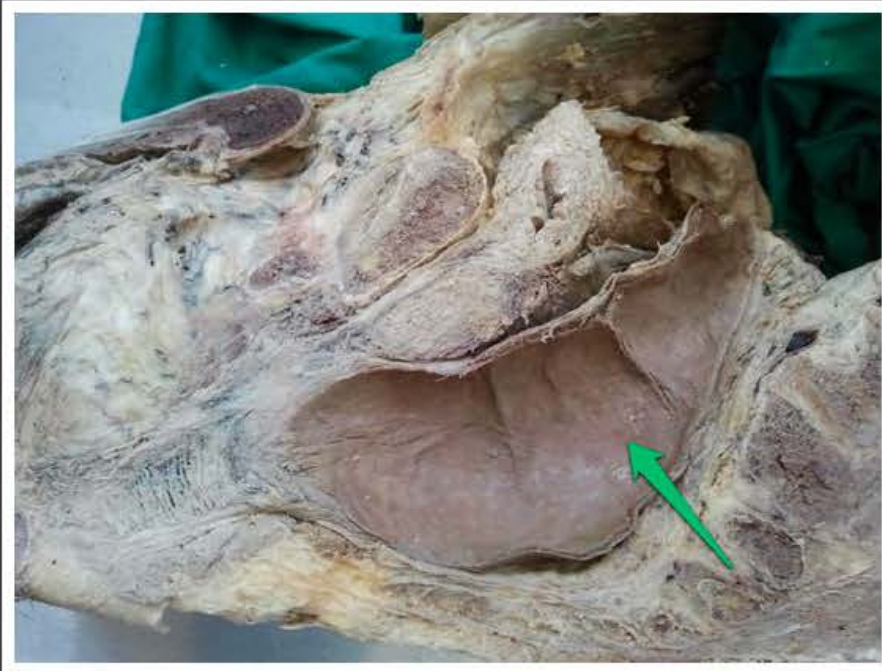odcinek sterczowy cewki moczowej
męskiej (*pars prostatica urethrae
masculinae*)



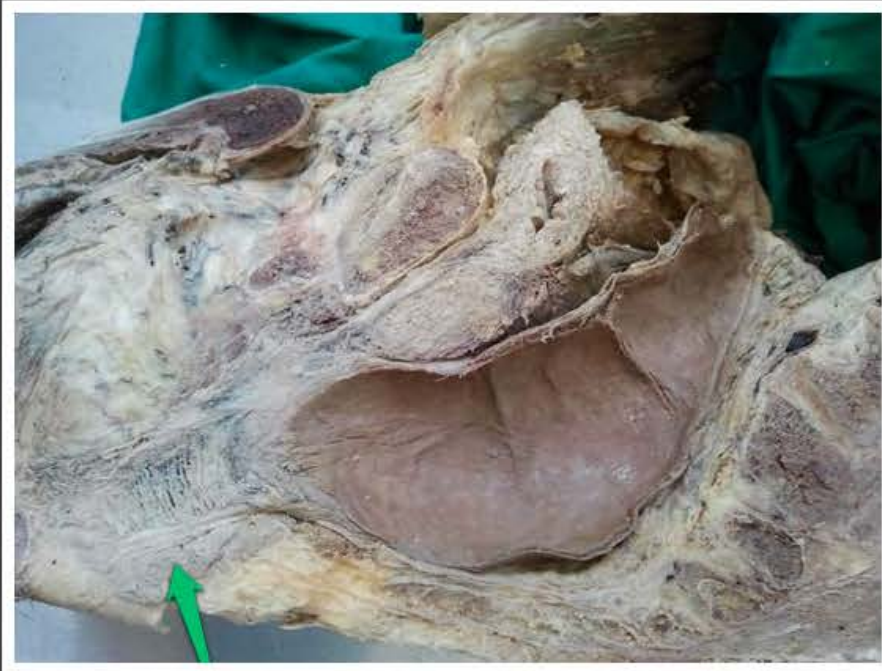stercz (*prostata*)



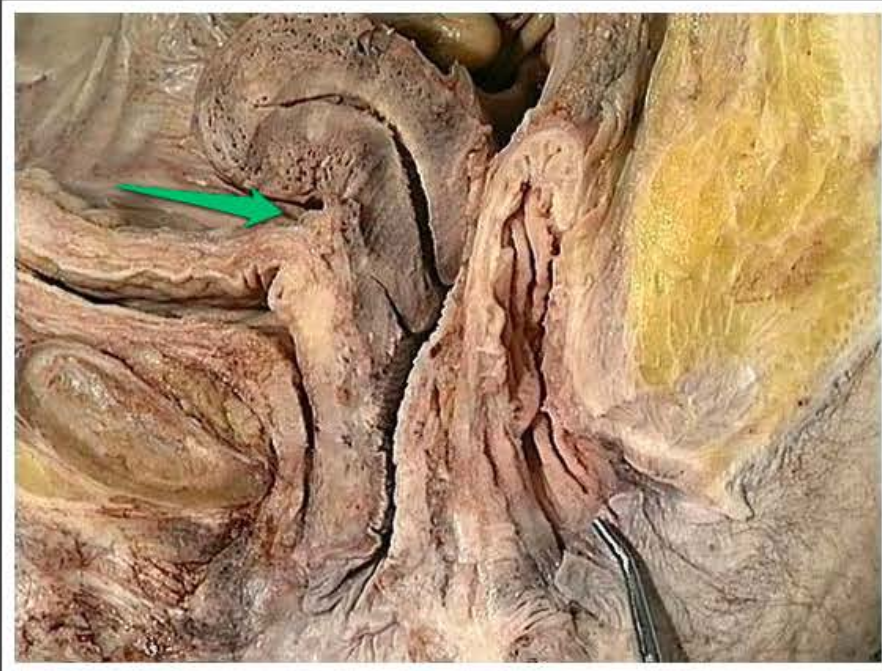kanał odbytowy (*canalis analis*)



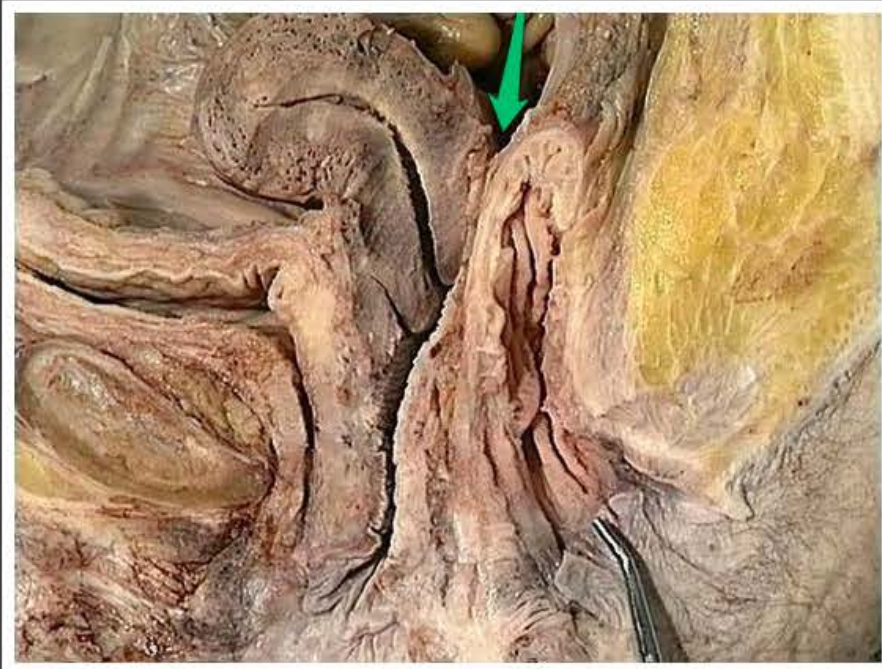bańka odbytnicy (*ampulla recti*)



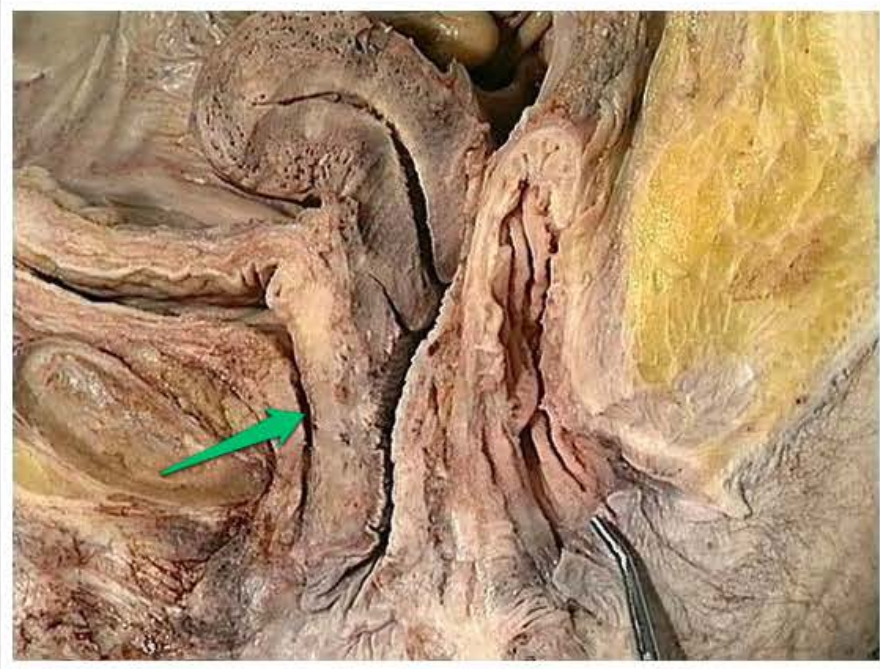
mięsień zwieracz zewnętrzny odbytu
(*musculus sphincter ani externus*)



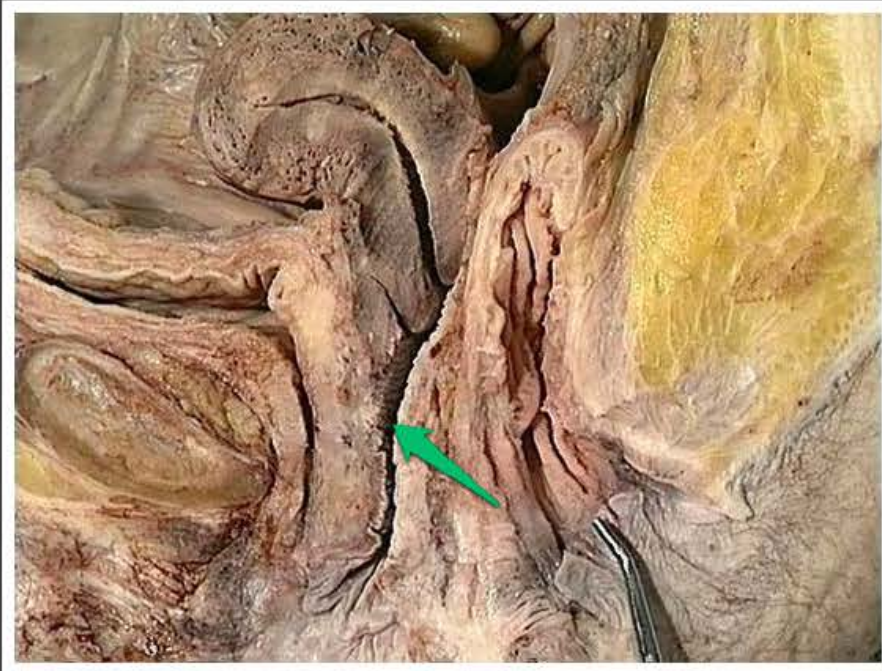
zagłębienie pęcherzowo-maciczne
(*excavatio vesicouterina*)



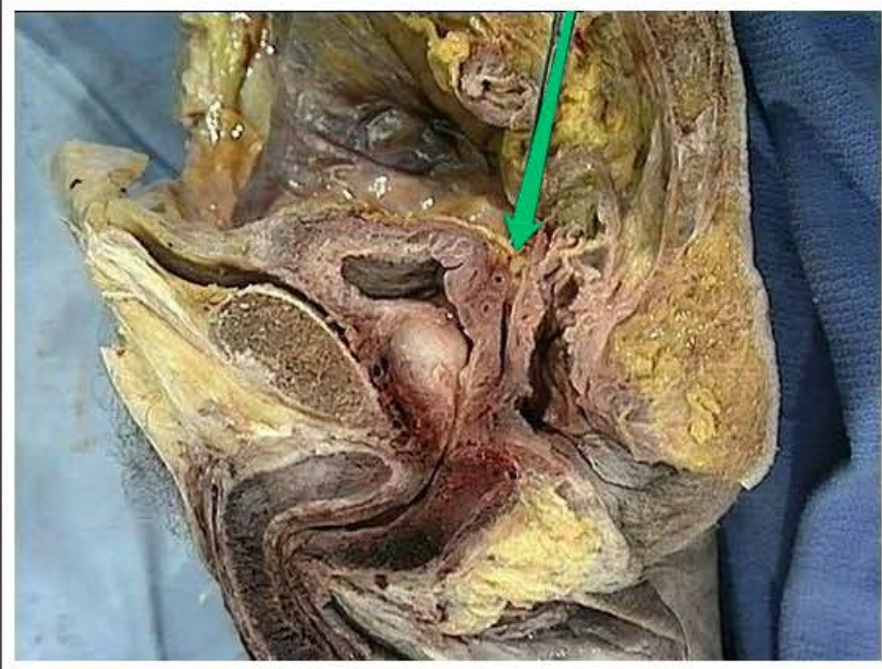
zagłębienie odbytniczo-maciczne
(*excavatio rectouterina*)



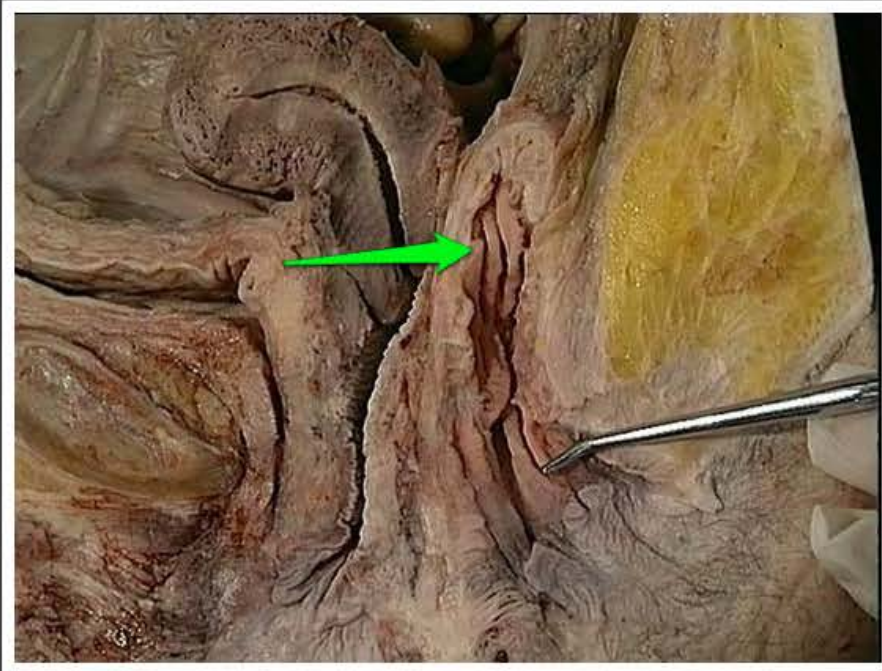
cewka moczowa żeńska (*urethra
feminina*)



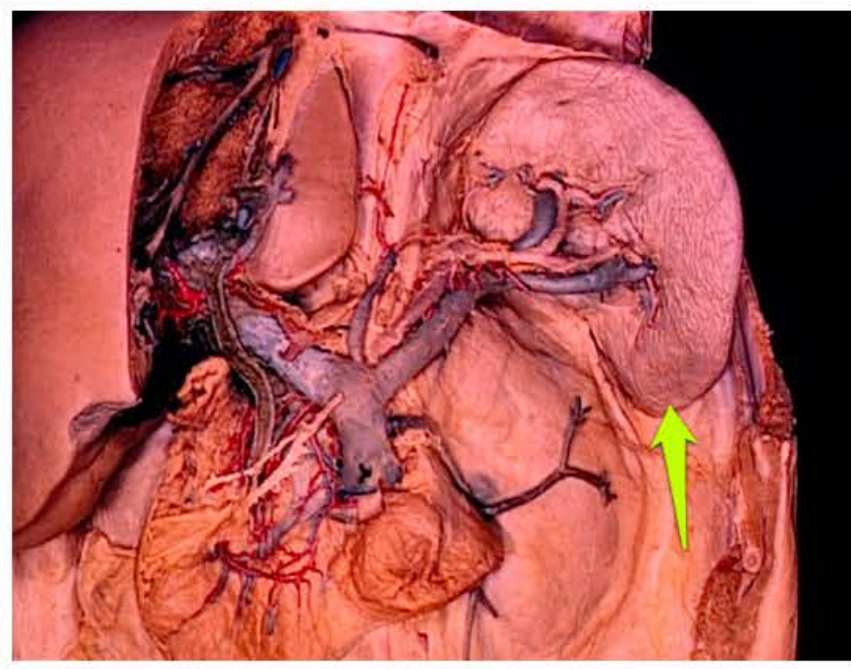
pochwa (*vagina*)



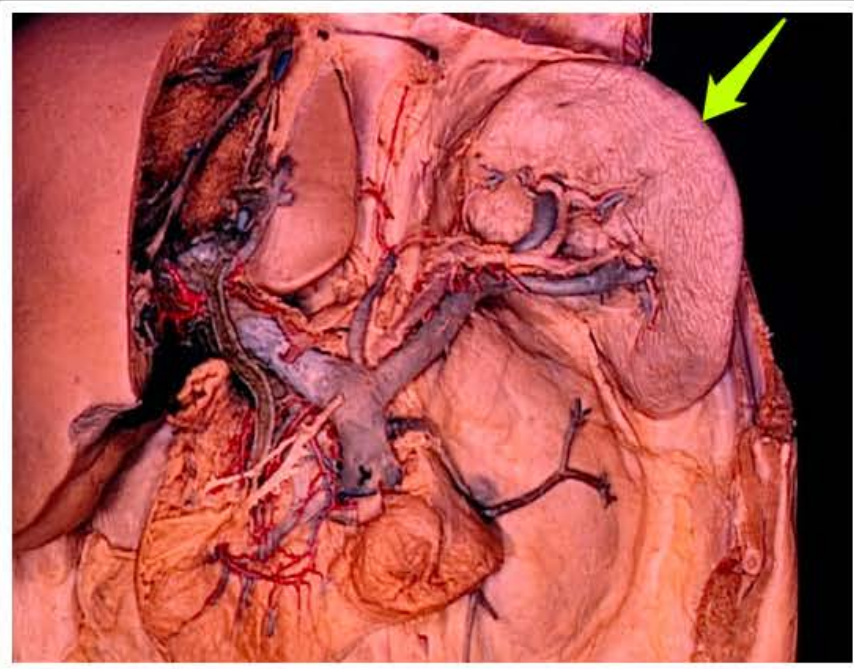
zagłębienie odbytniczo-pęcherzowe
(*excavatio rectovesicalis*)



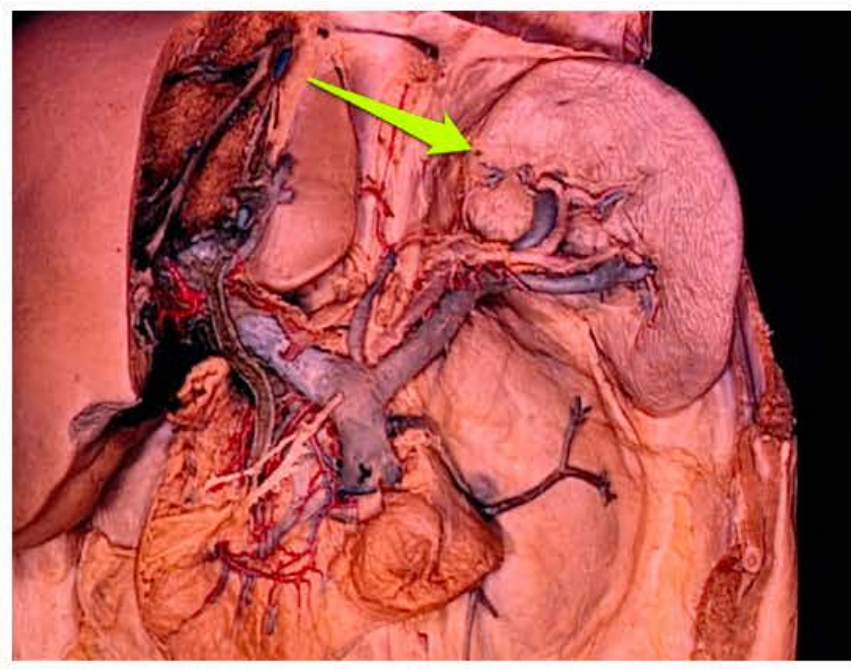
fałd poprzeczny odbytnicy środkowy
(*plica transversalis recti media*)



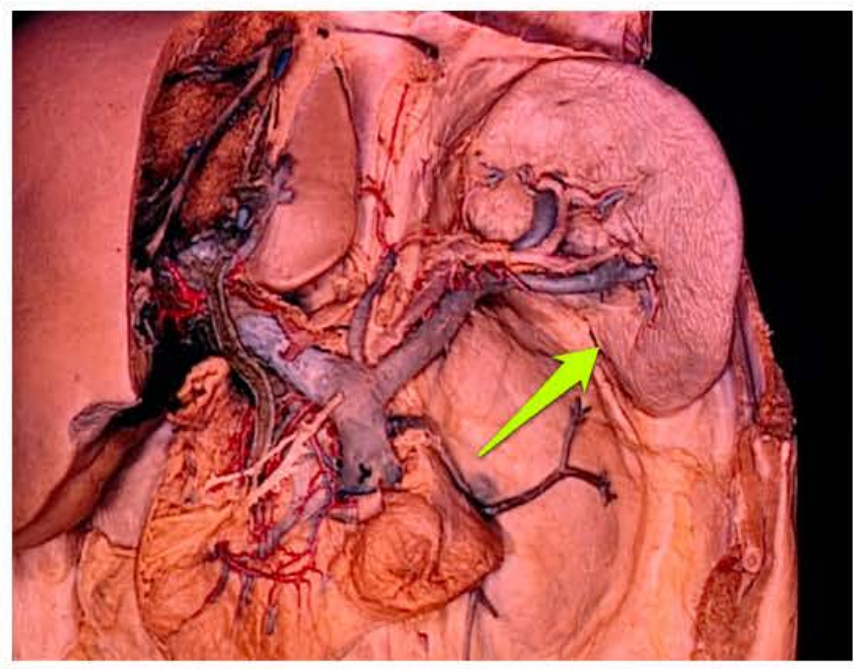
koniec przedni śledziony (*extremitas anterior lienis*)



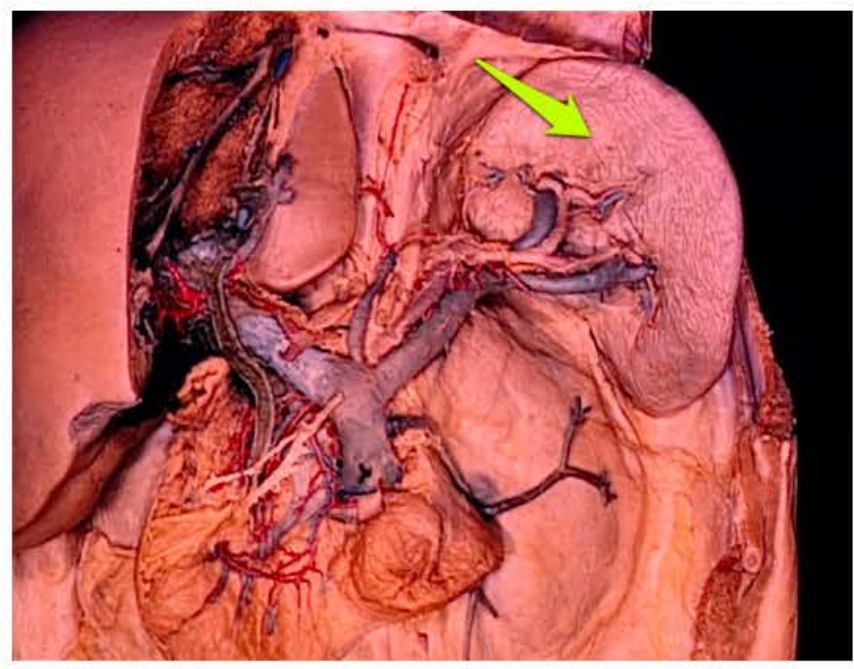brzeg górny śledziony (*margo superior lienis*)



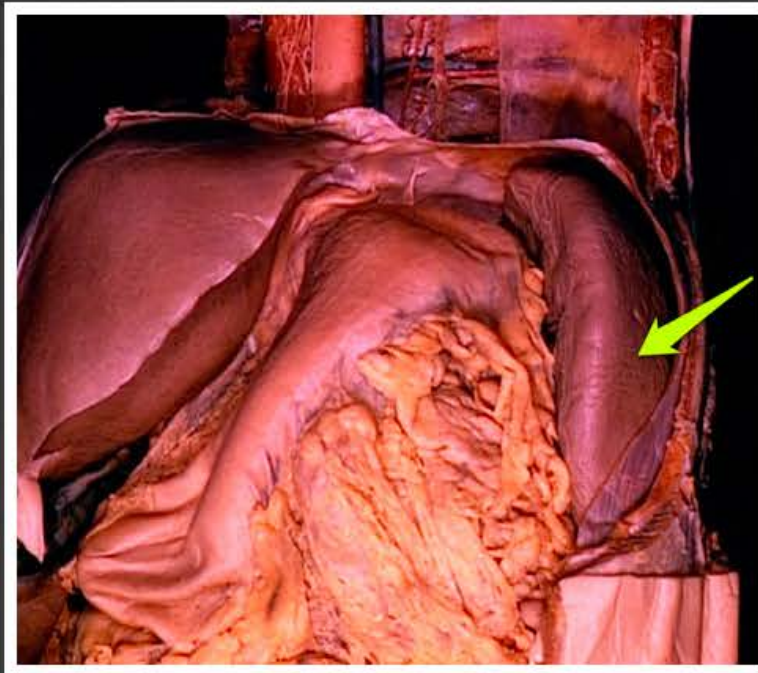
koniec tylny śledziony (*extremitas posterior lienis*)



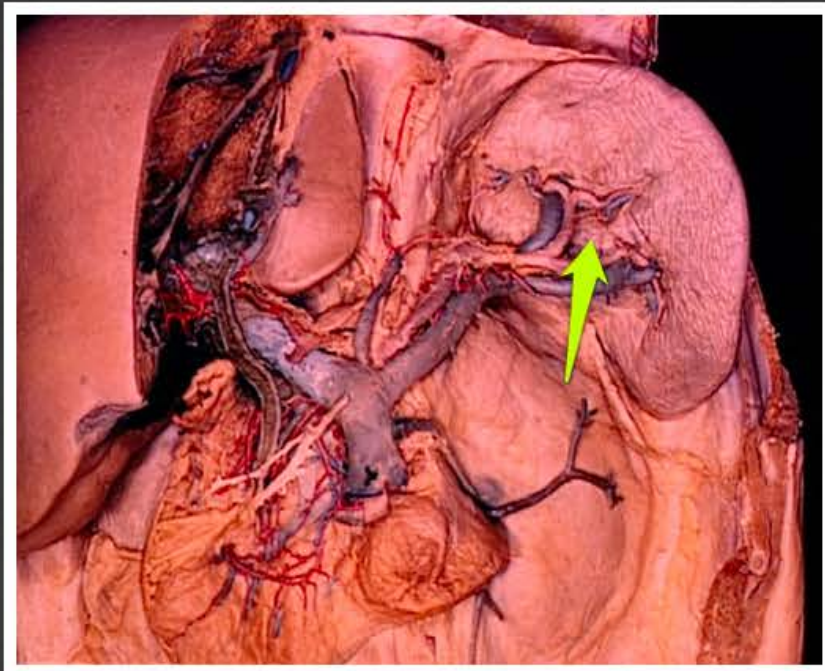
brzeg dolny śledziony (*margo inferior lienis*)



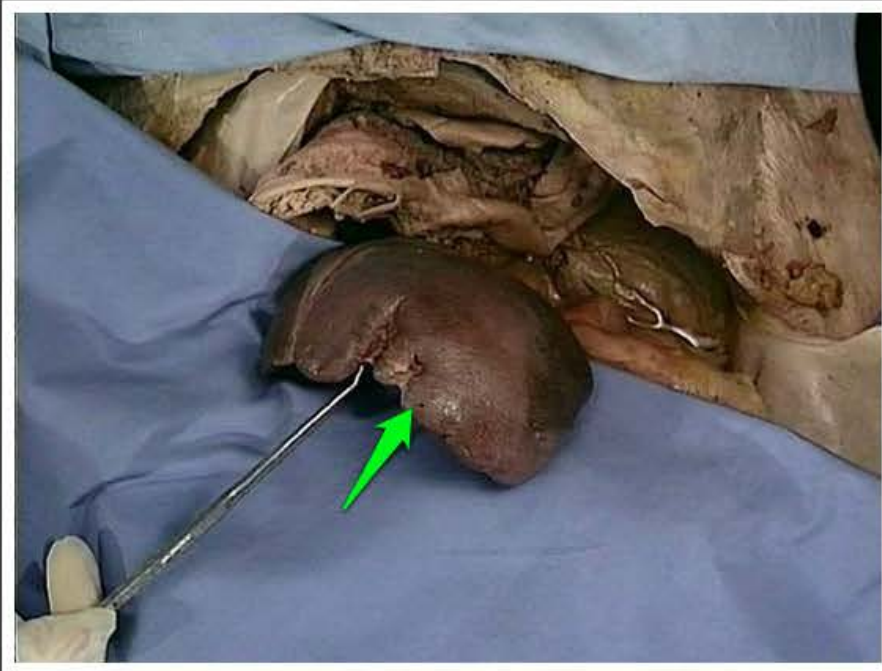powierzchnia trzewna śledziony
(*facies visceralis lienis*)



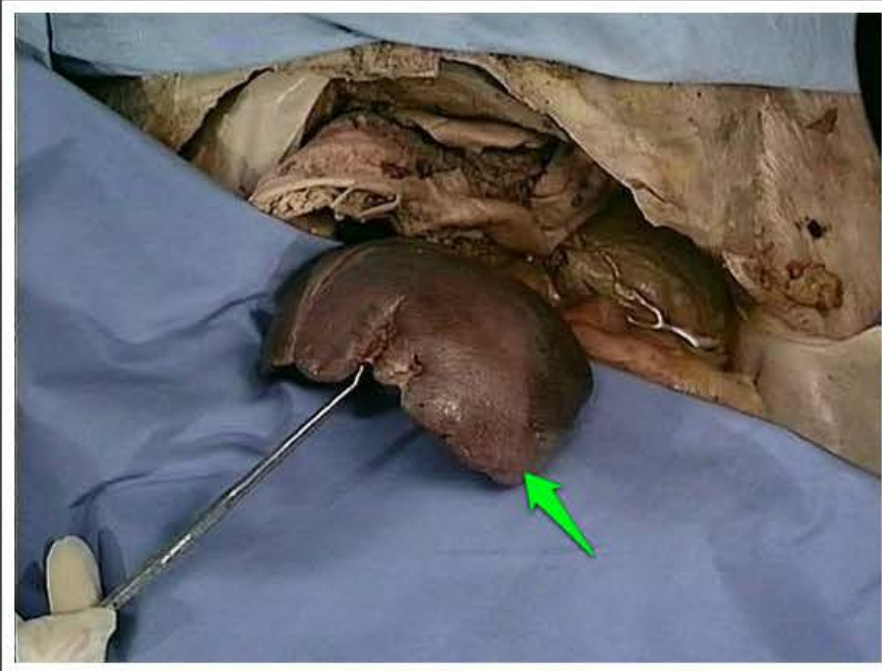powierzchnia przeponowa śledziony
(*facies diaphragmatica lienis*)



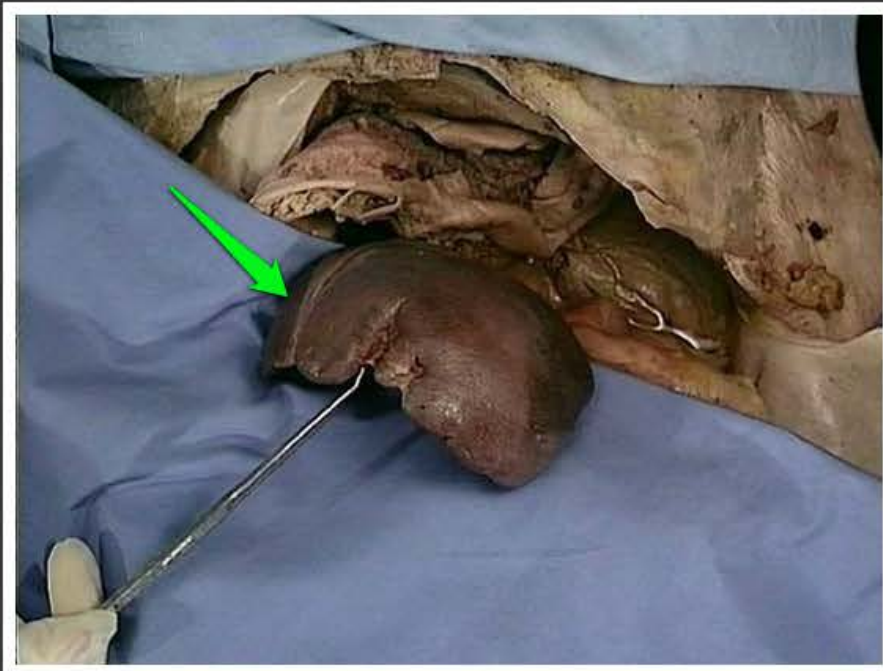wnęka śledziony (*hilum splenicum*)



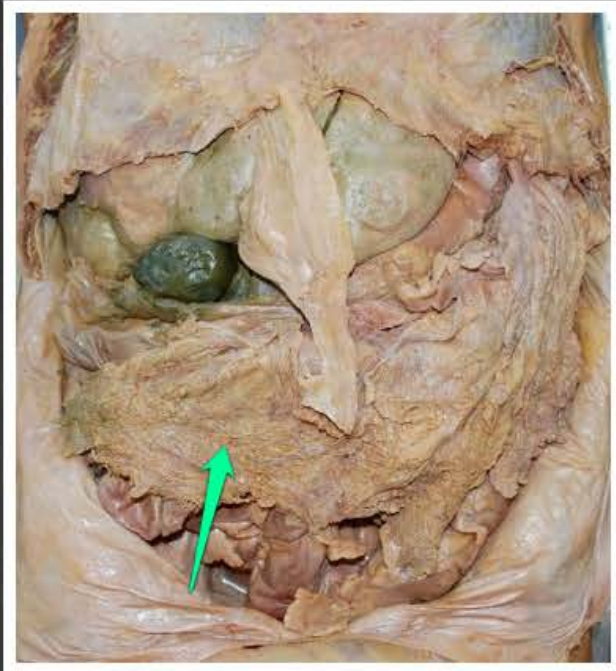
brzeg górny śledziony (*margo superior lienis*)



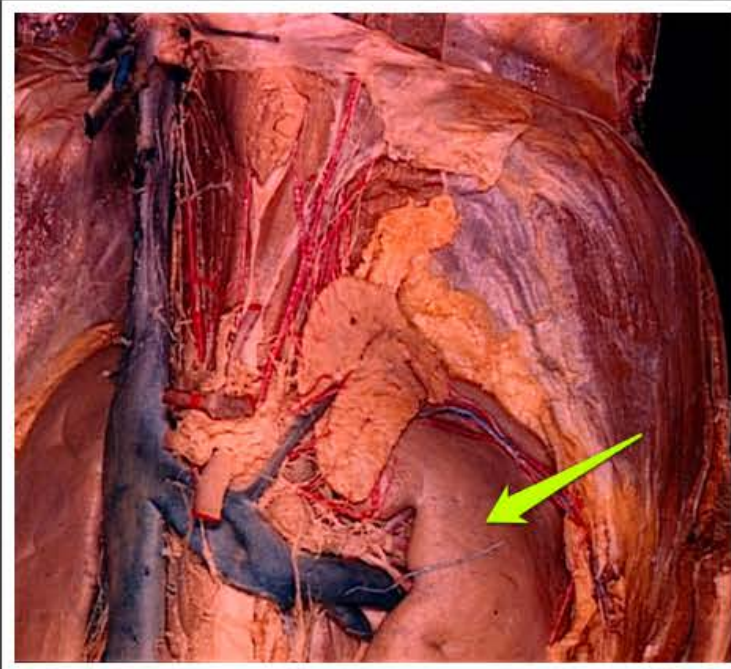
koniec przedni śledziony (*extremitas anterior lienis*)



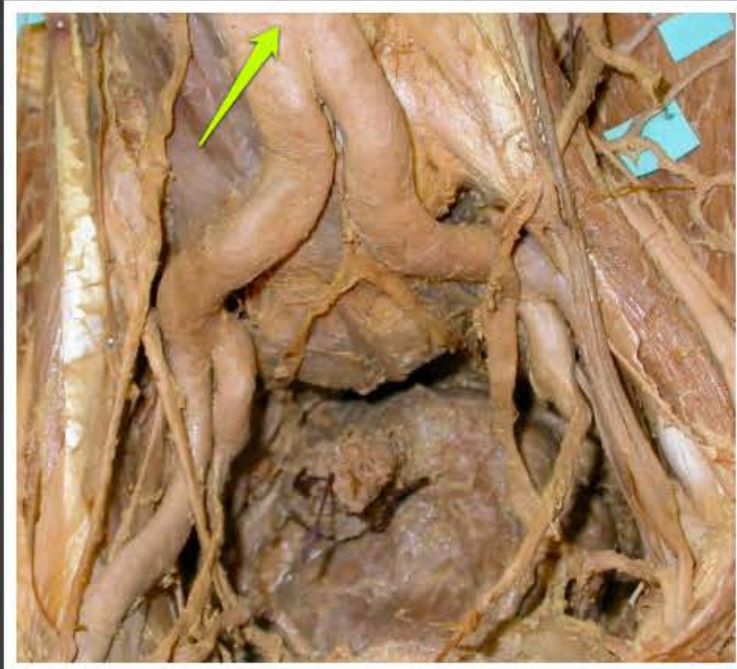koniec tylny śledziony (*extremitas posterior lienis*)



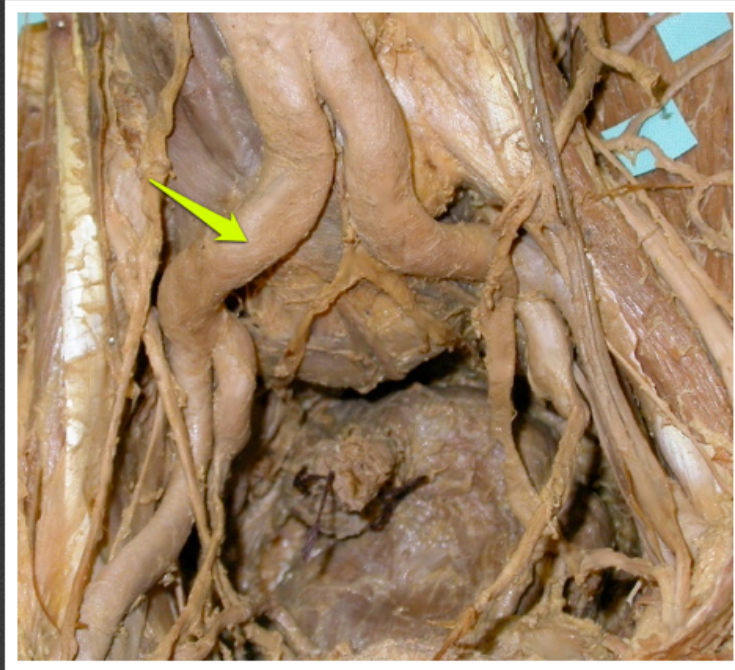fartuszek (*epiploon*)



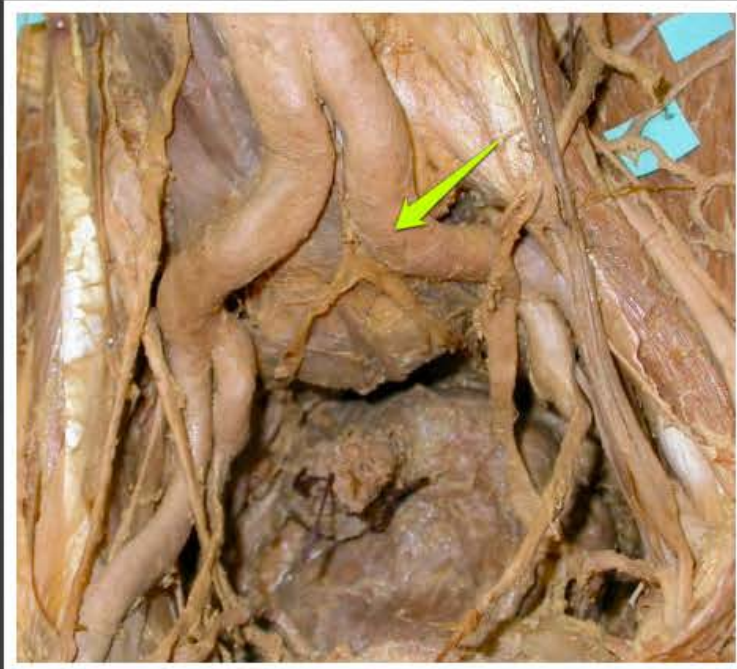nerka lewa (*ren sinister*)



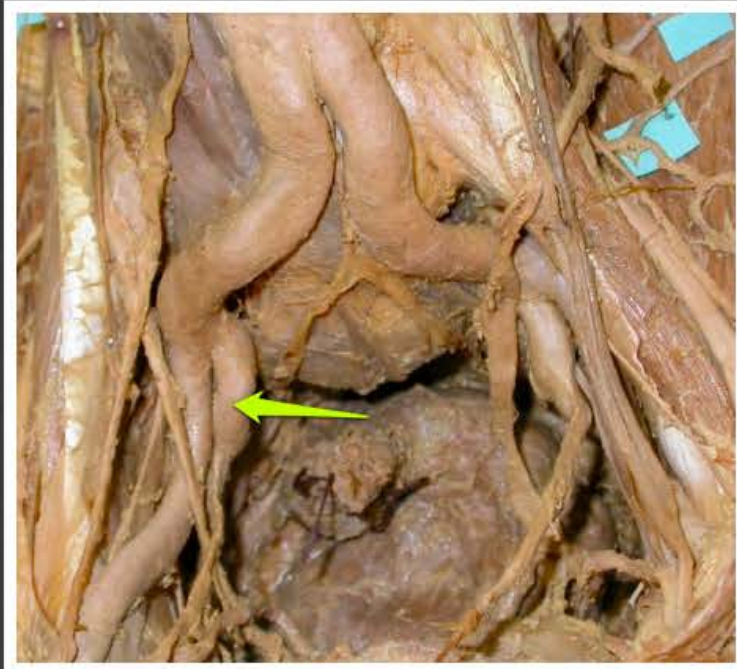aorta brzuszna (*aorta abdominalis*)



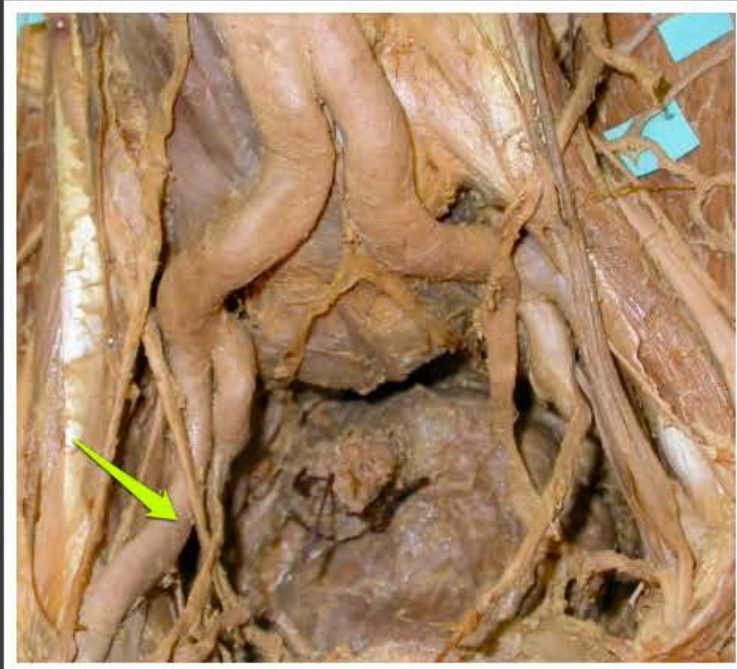
tętnica biodrowa wspólna prawa
(*arteria iliaca communis dextra*)



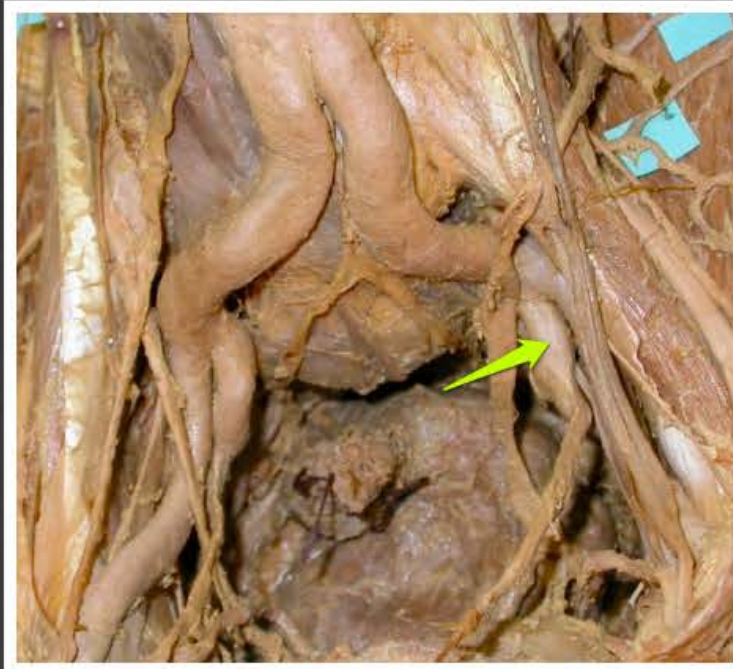tętnica biodrowa wspólna lewa
(*arteria iliaca communis sinistra*)



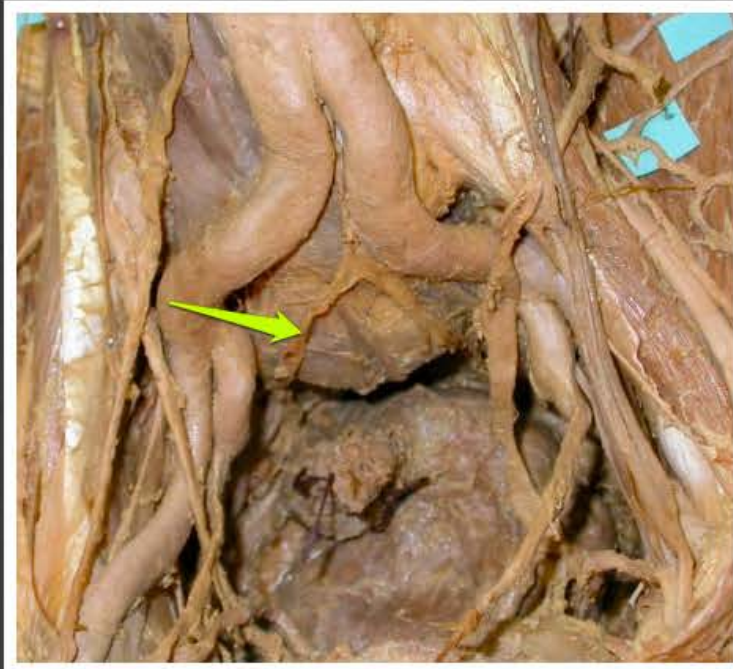tętnica biodrowa wewnętrzna prawa
(*arteria iliaca interna dextra*)



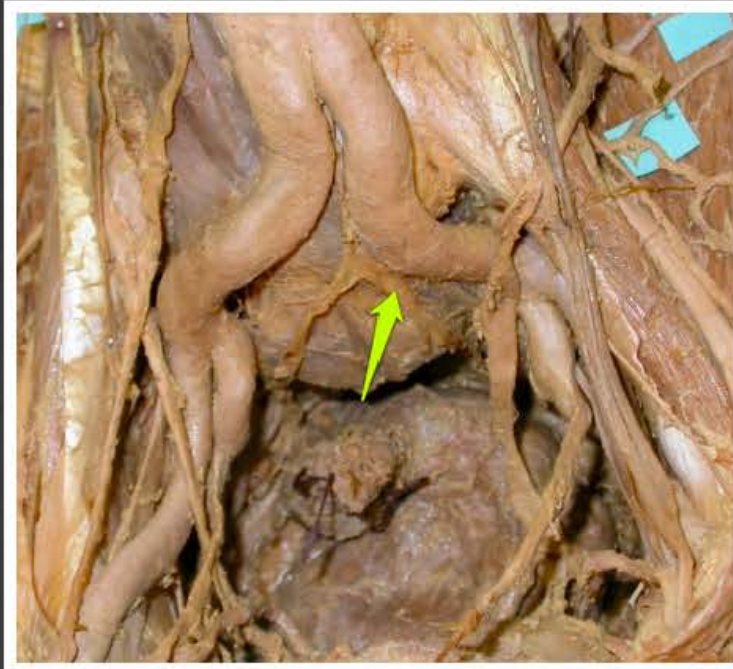tętnica biodrowa zewnętrzna prawa
(*arteria iliaca externa dextra*)



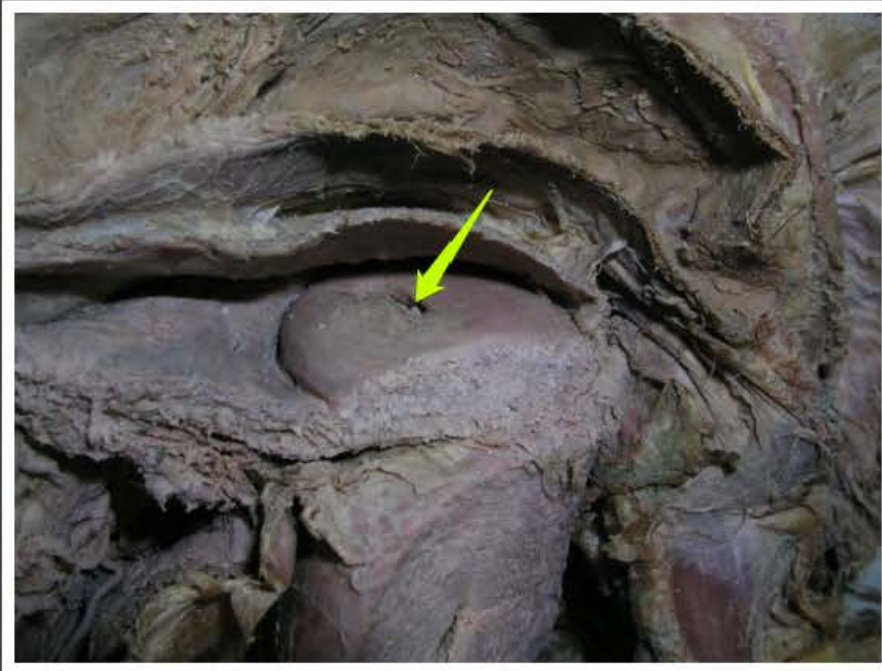
tętnica biodrowa wewnętrzna lewa
(*arteria iliaca interna sinistra*)



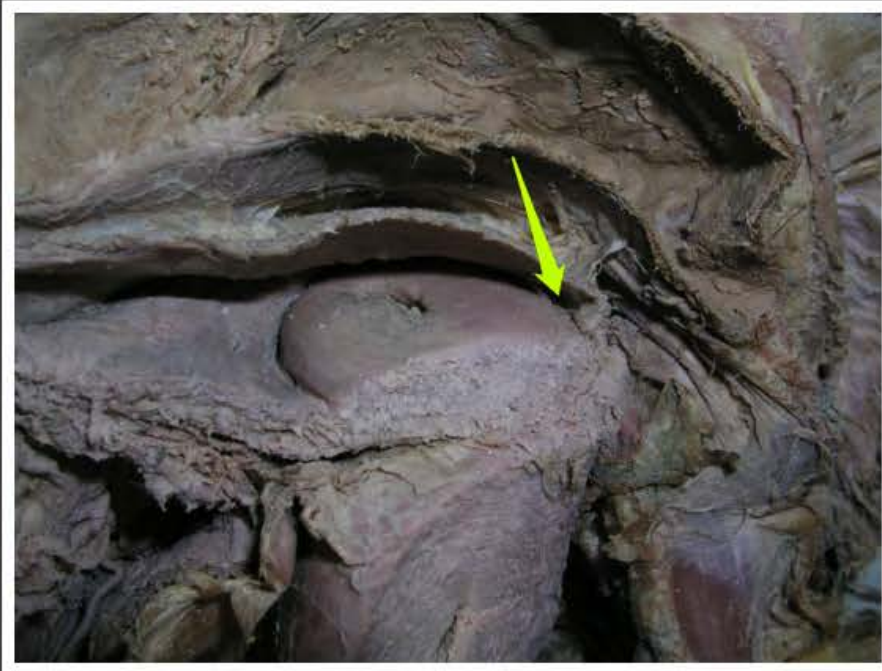
nerw podbrzuszny prawy (*nervus hypogastricus dexter*)



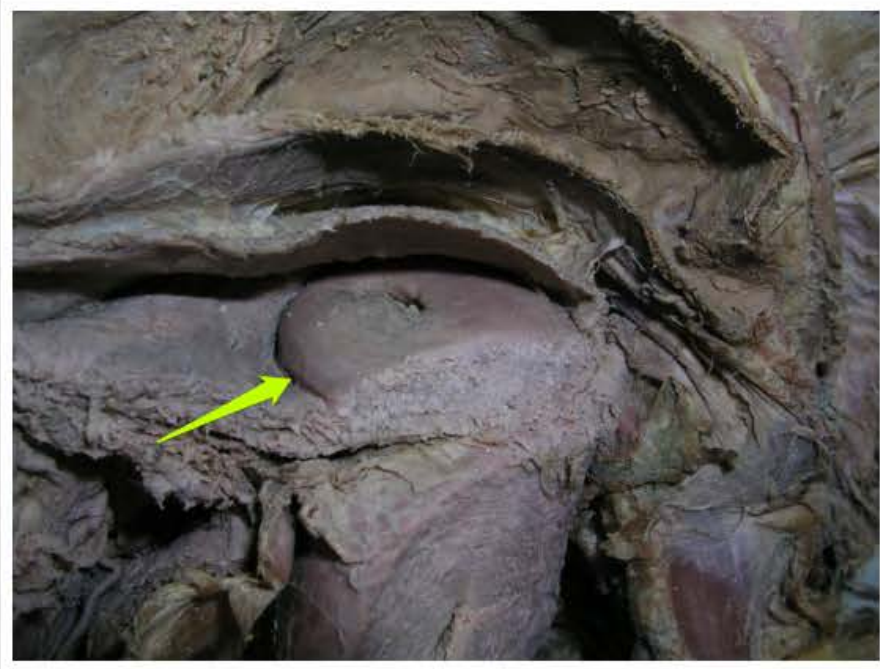
nerw podbrzuszny lewy (*nervus hypogastricus sinister*)



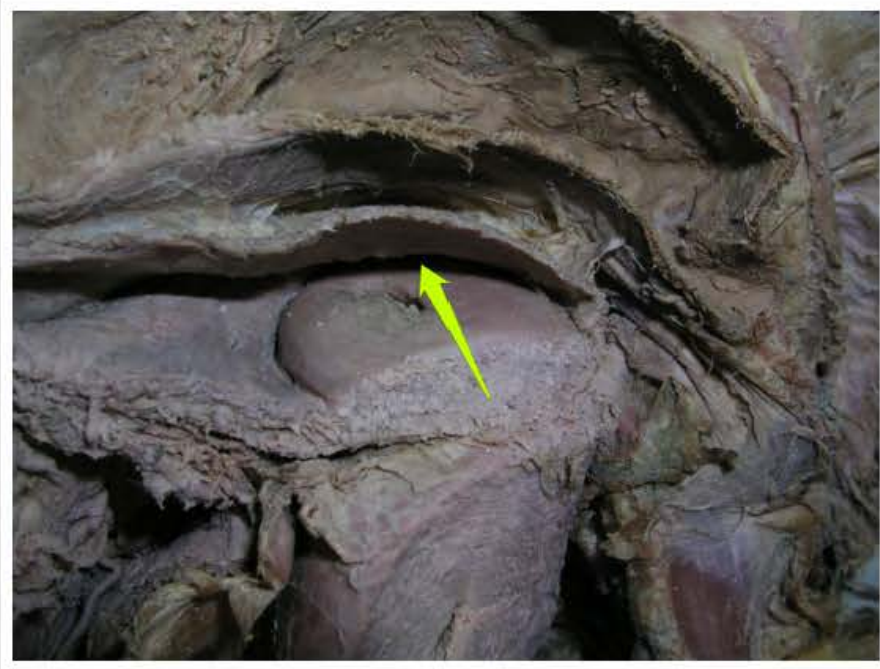
ujście zewnętrzne macicy (*ostium uteri externum*)



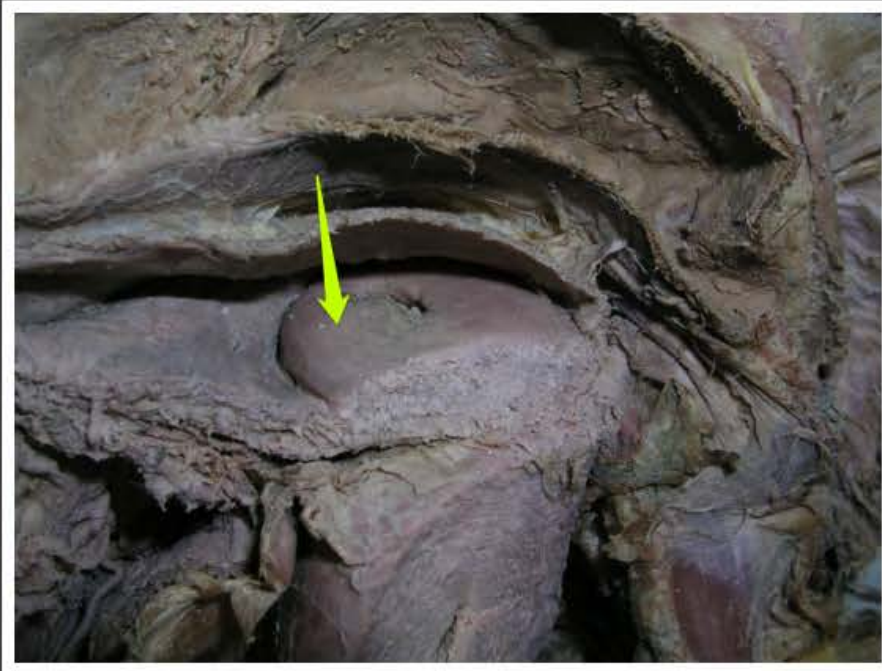
sklepienie tylne pochwy (*fornix
vaginae posterior*)



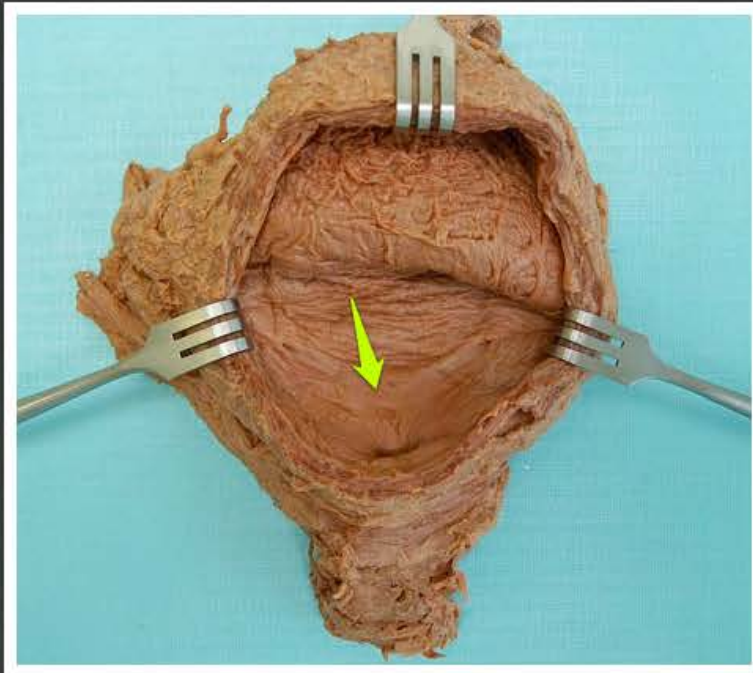
sklepienie przednie pochwy
(*fornix vaginae anterior*)



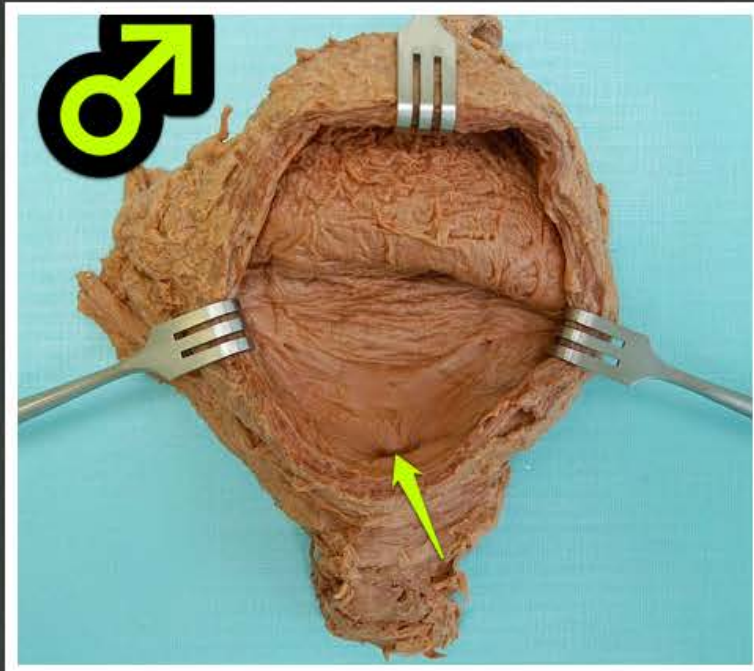
sklepienie boczne pochwy (*fornix
vaginae lateralis*)



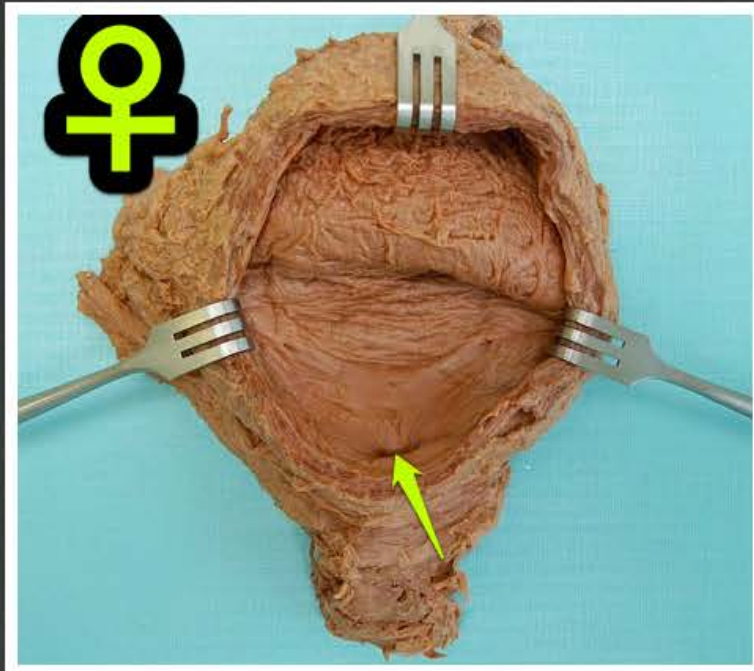
część pochwowa szyjki macicy (*pars vaginalis cervicis uteri*)



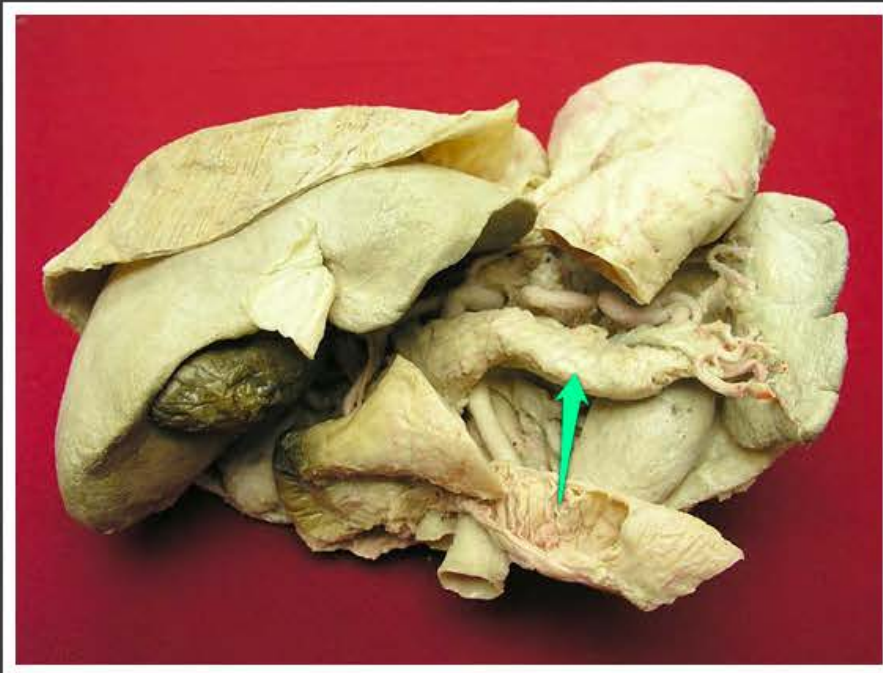
trójkąt pęcherza (*trigonum vesicae*)



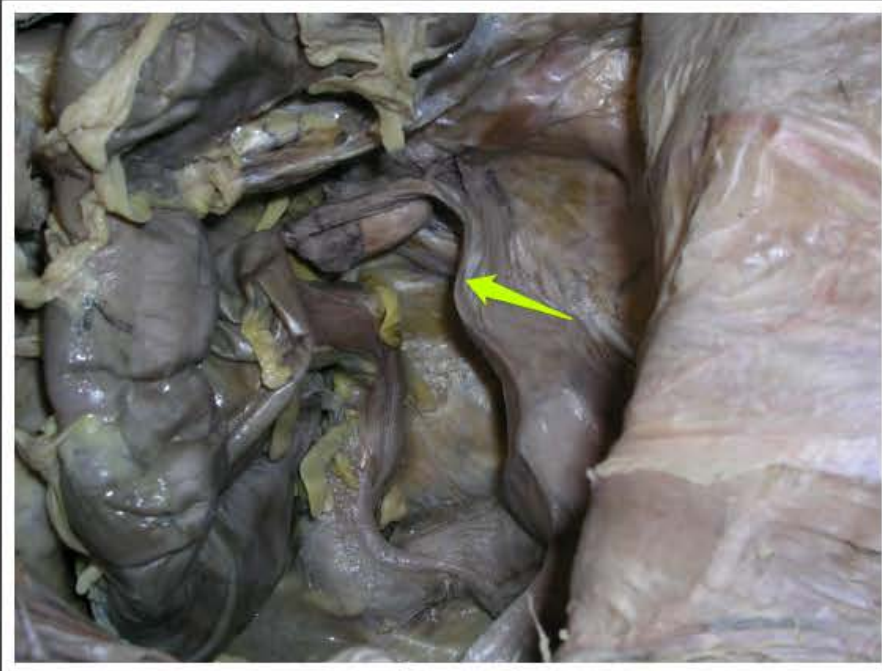ujście wewnętrzne cewki moczowej
męskiej (*ostium internum urethrae
masculinae*)



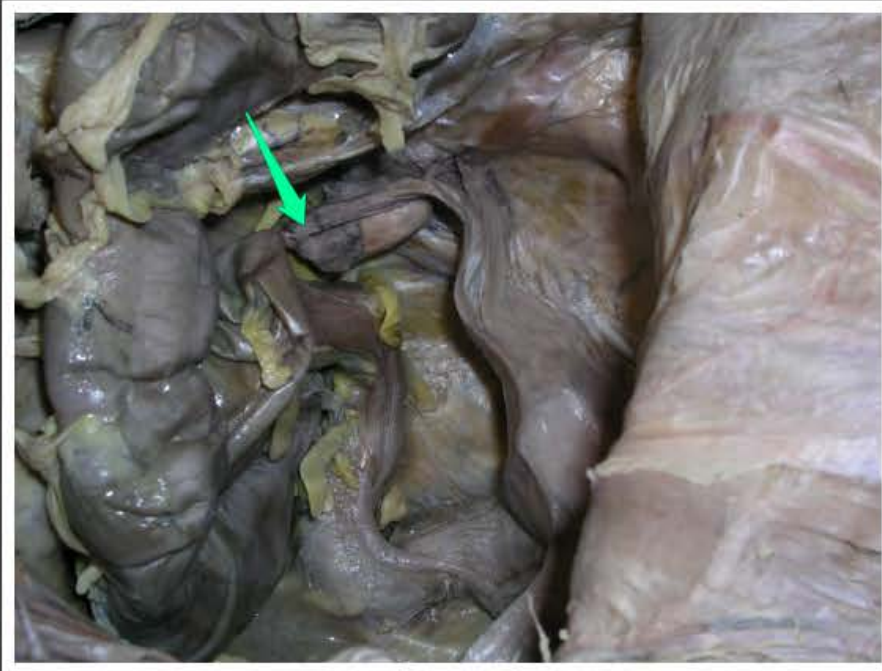
ujście wewnętrzne cewki moczowej
żeńskej (*ostium internum urethrae
femininae*)



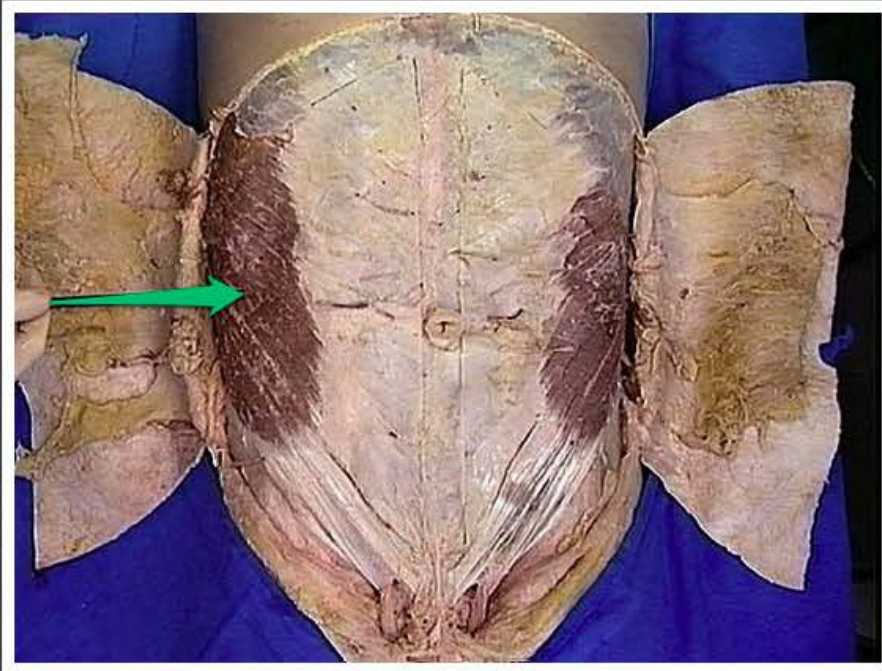
trzustka (*pancreas*)



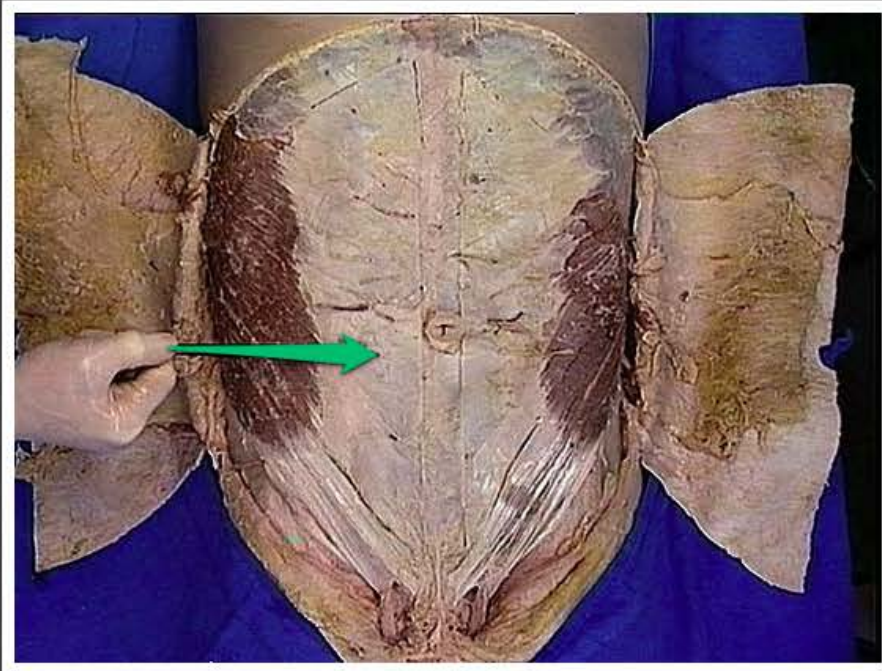
cieśń jajowodu (*isthmus tubae
uterinae*)



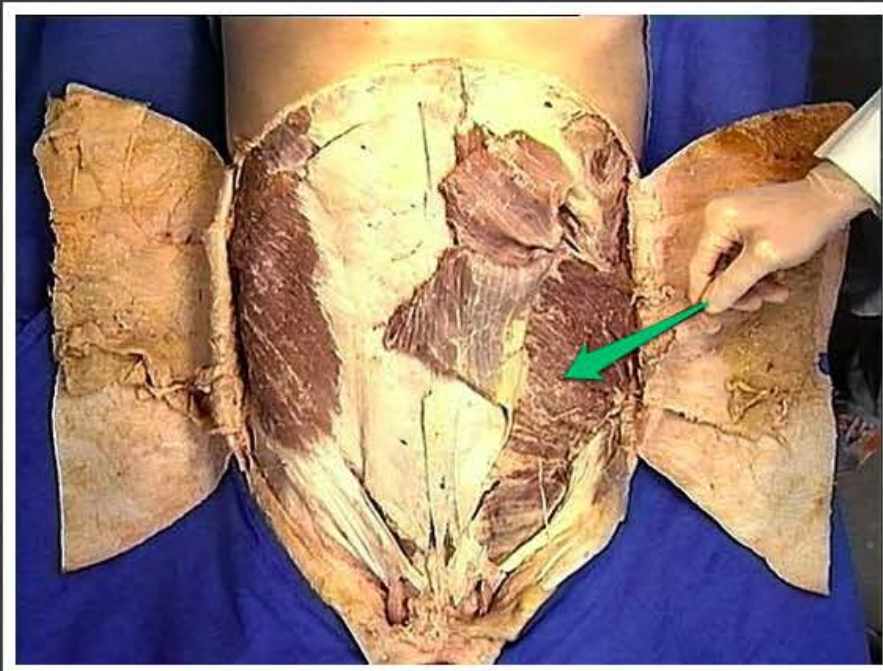
bańka jajowodu (*ampulla tubae
uterinae*)



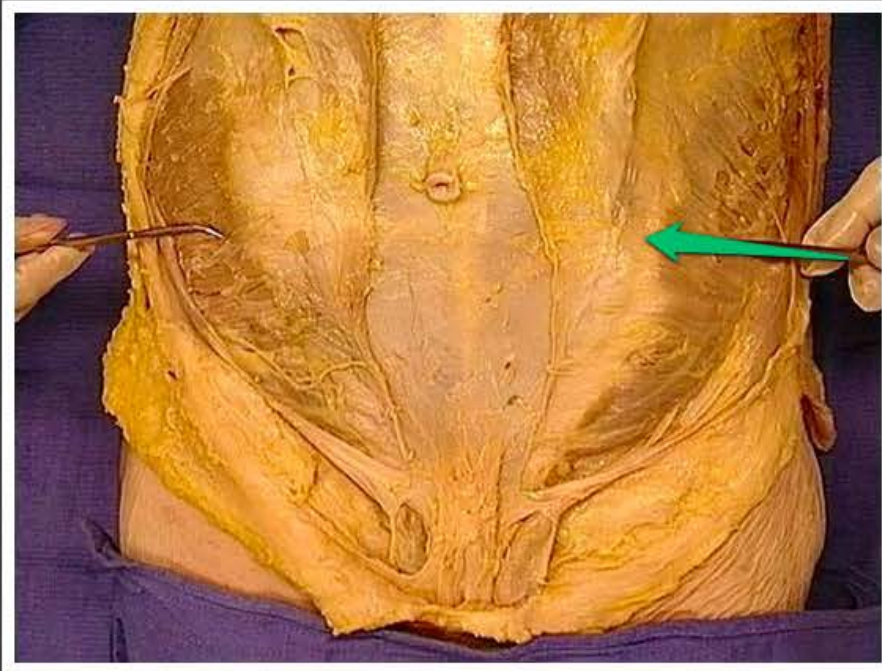
mięsień skośny brzucha zewnętrzny
(*musculus obliquus externus
abdominis*)



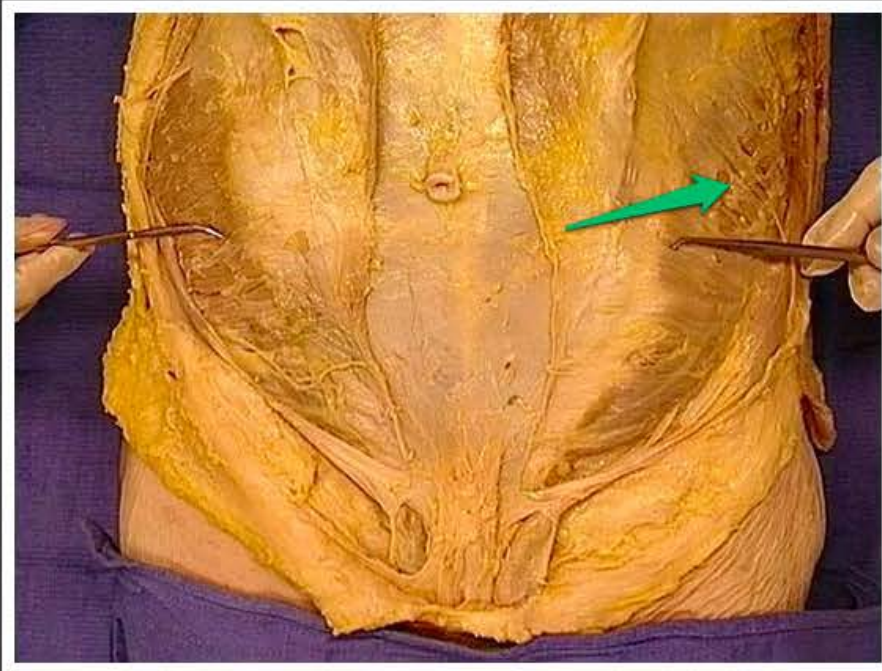
rozciągną mięśnia skośnego
brzucha zewnętrznego (*aponeurosis
musculi obliqui externi abdominis*)



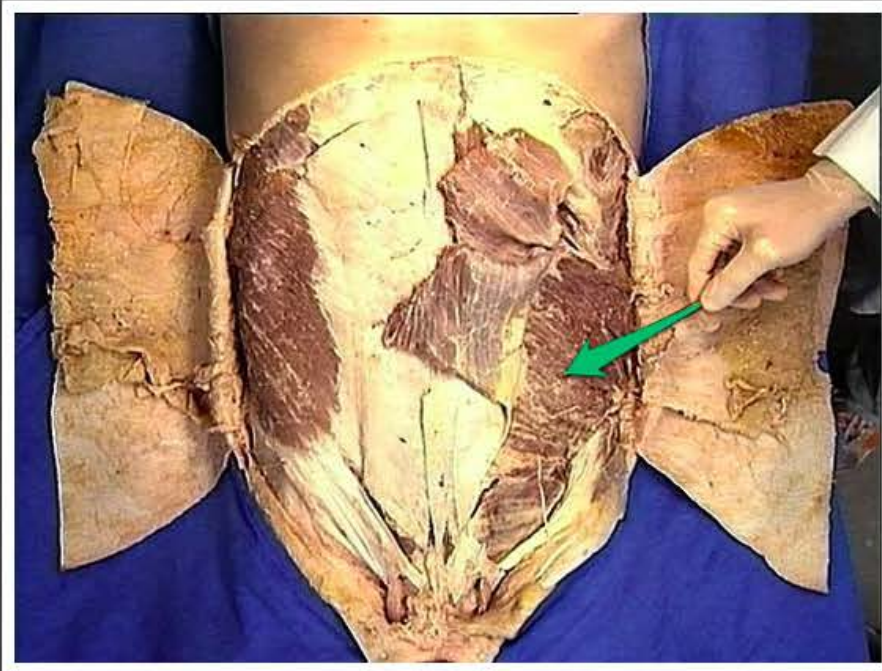
mięsień skośny brzucha wewnętrzny
(*musculus obliquus internus
abdominis*)



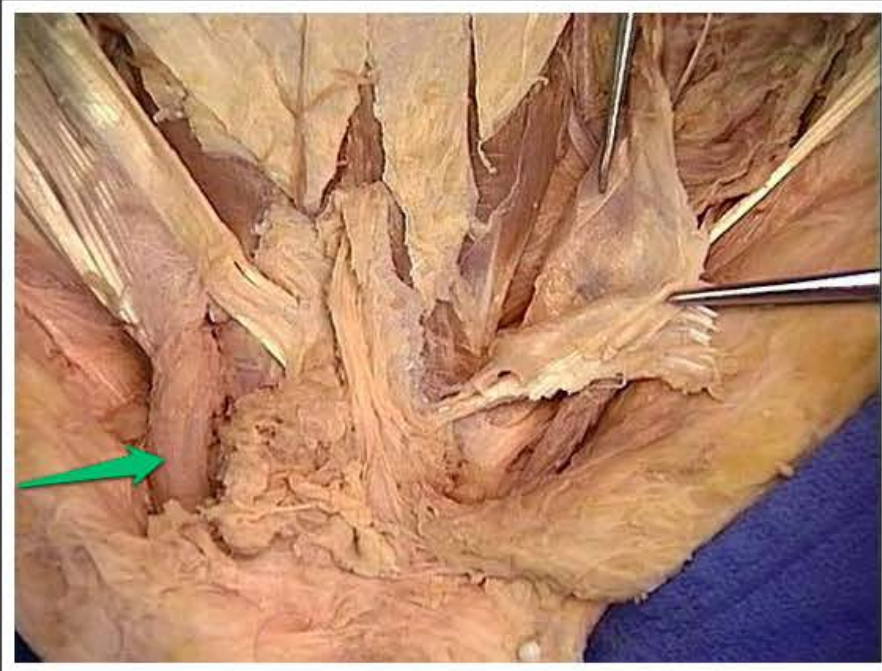rozciągnąć mięśnia skośnego
brzucha wewnętrznego
(*aponeurosis muscui obliqui interni
abdominis*)



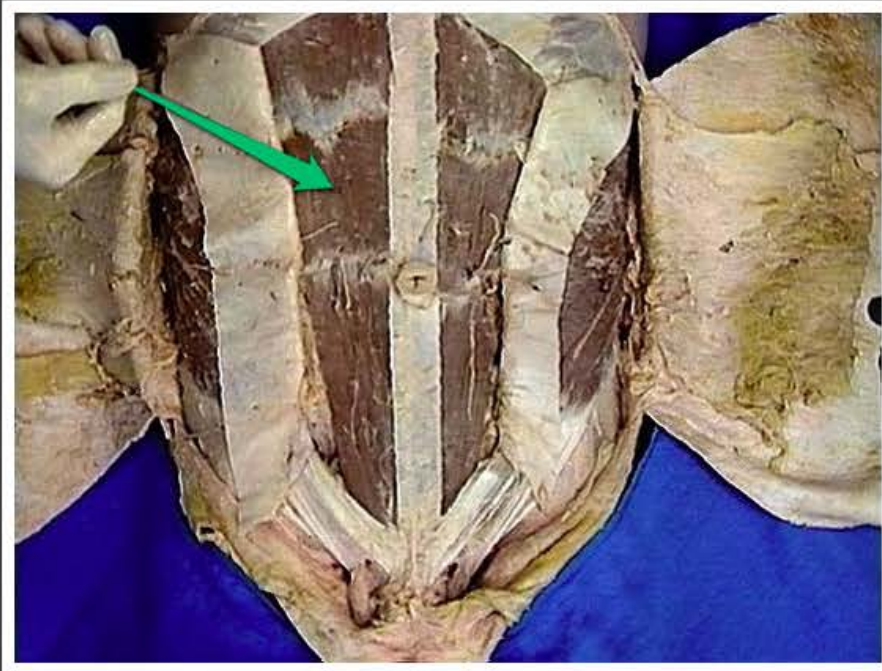
mięsień skośny brzucha wewnętrzny
(*musculus obliquus internus
abdominis*)



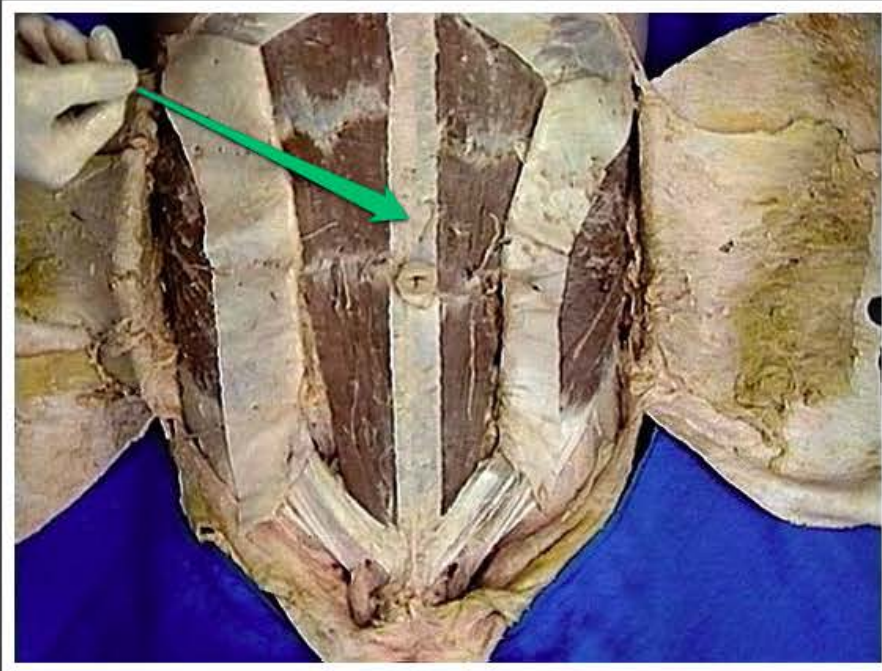
mięsień skośny brzucha wewnętrzny
(*musculus obliquus internus
abdominis*)



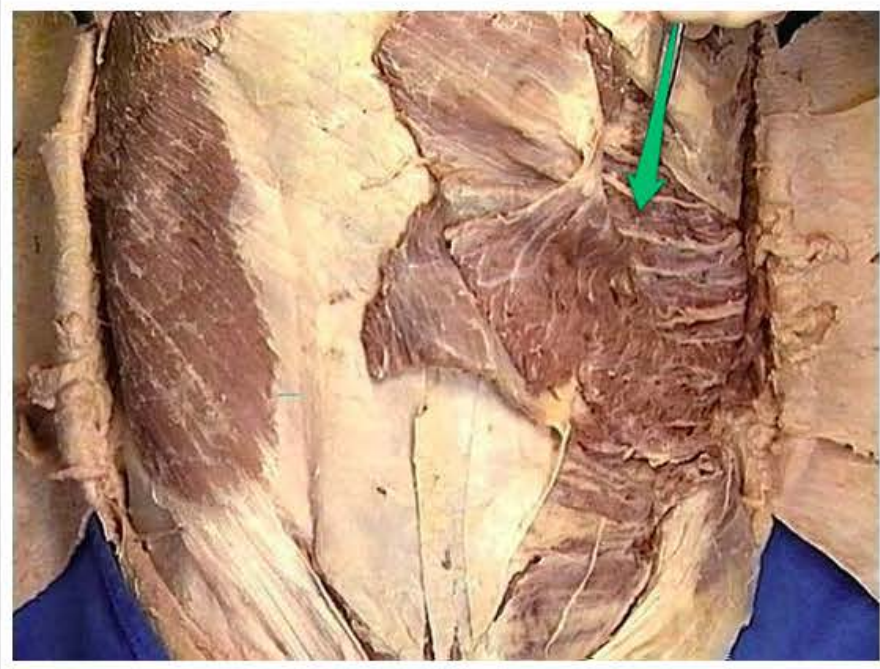
powróżek nasienny (*funiculus spermaticus*)



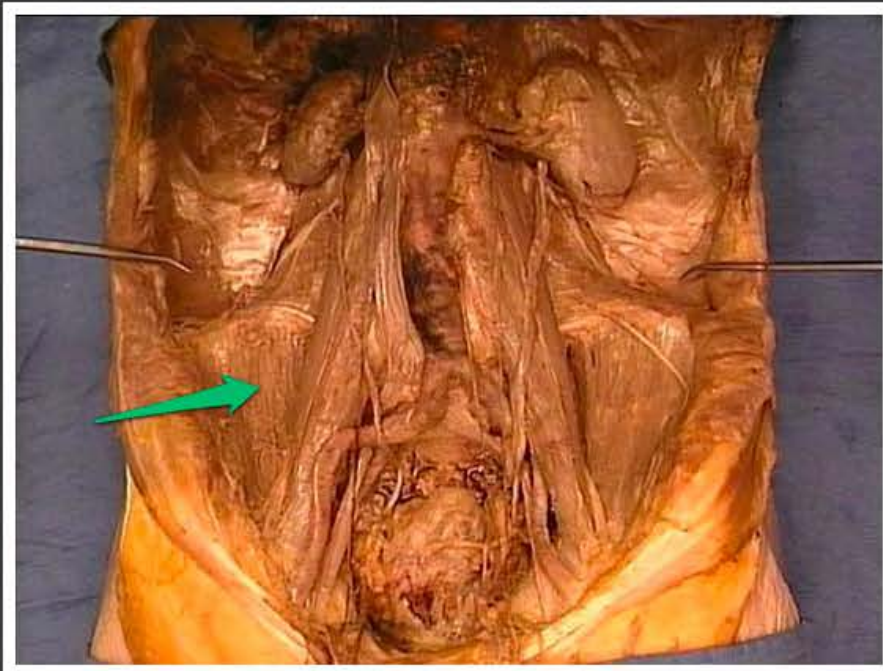
mięsień prosty brzucha (*musculus
rectus abdominis*)



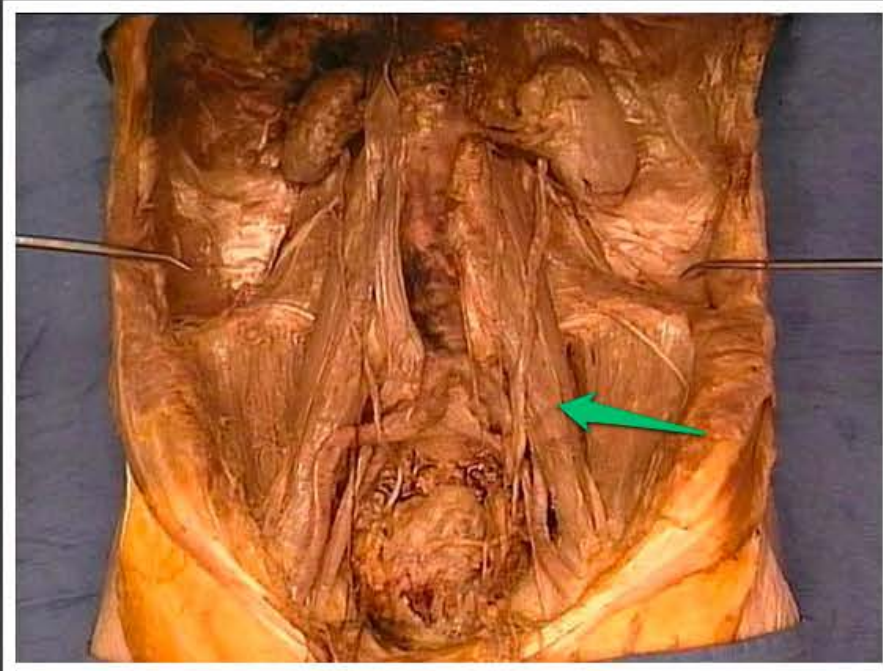
kresa biała (*linea alba*)



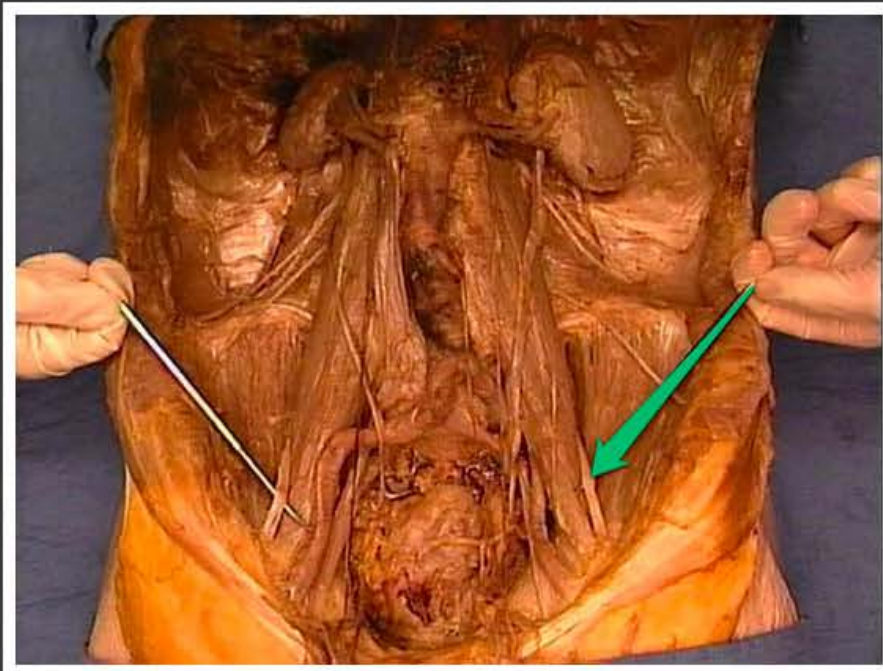
mięsień poprzeczny brzucha
(*musculus transversus abdominis*)



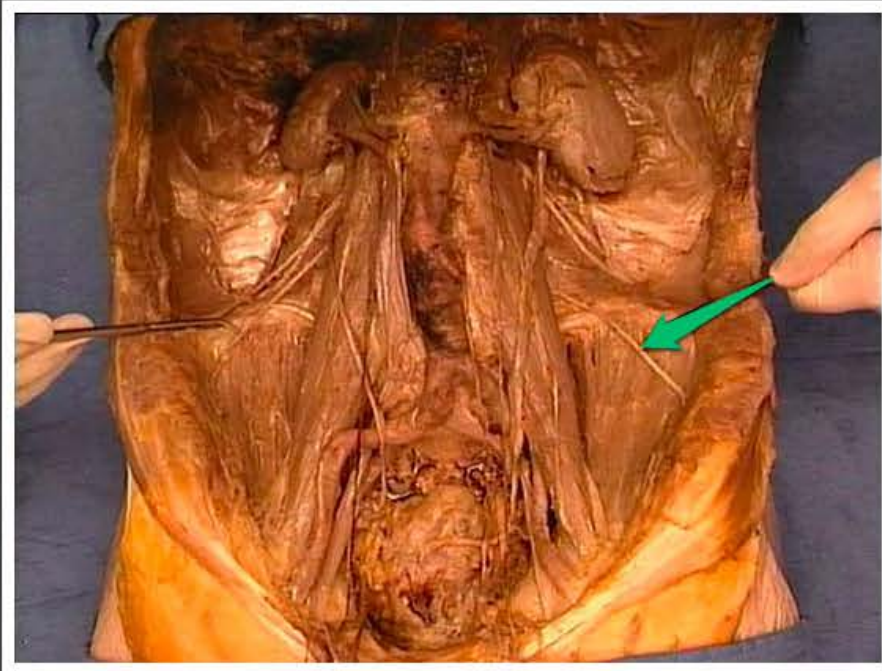
mięsień biodrowy (*musculus iliacus*)



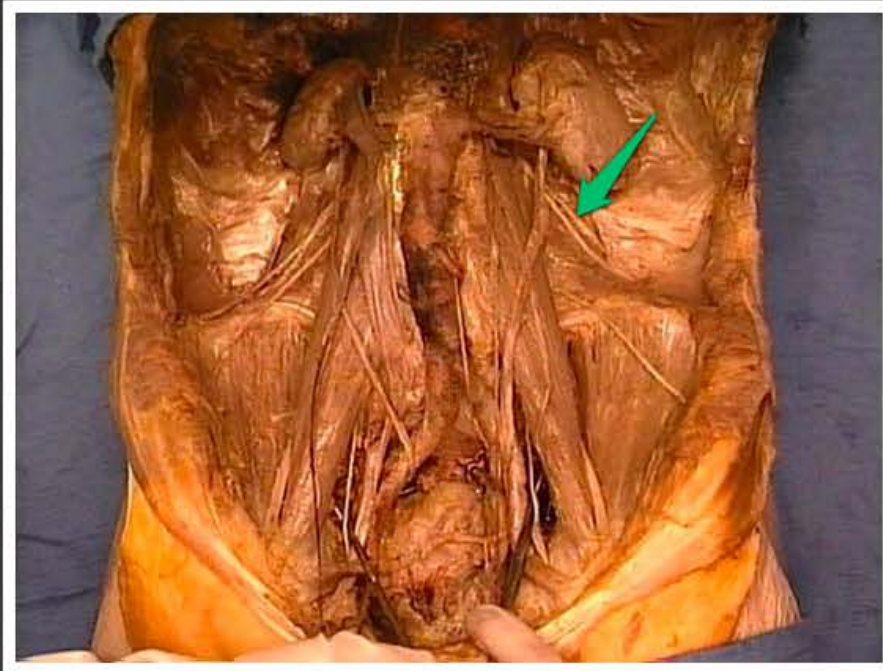
mięsień lędźwiowy większy
(*musculus psoas major*)



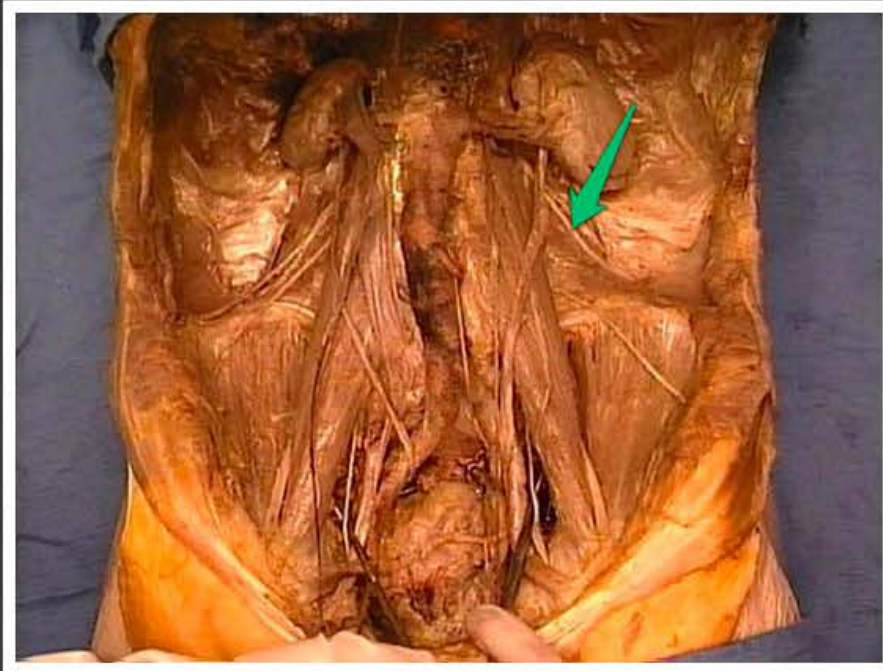
nerw udowy (*nervus femoralis*)



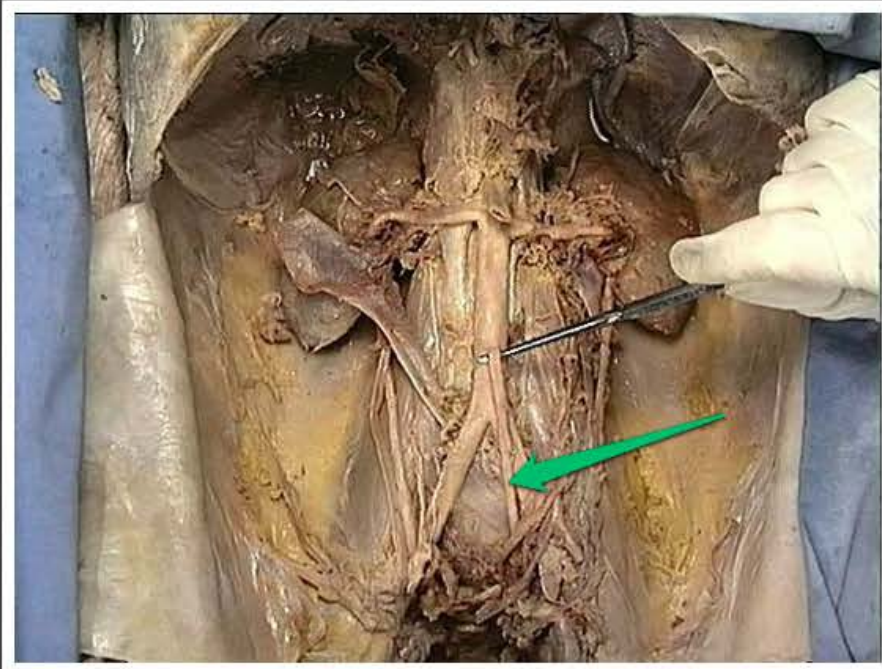
nerw skórny boczny uda (*nervus cutaneus femoris lateralis*)



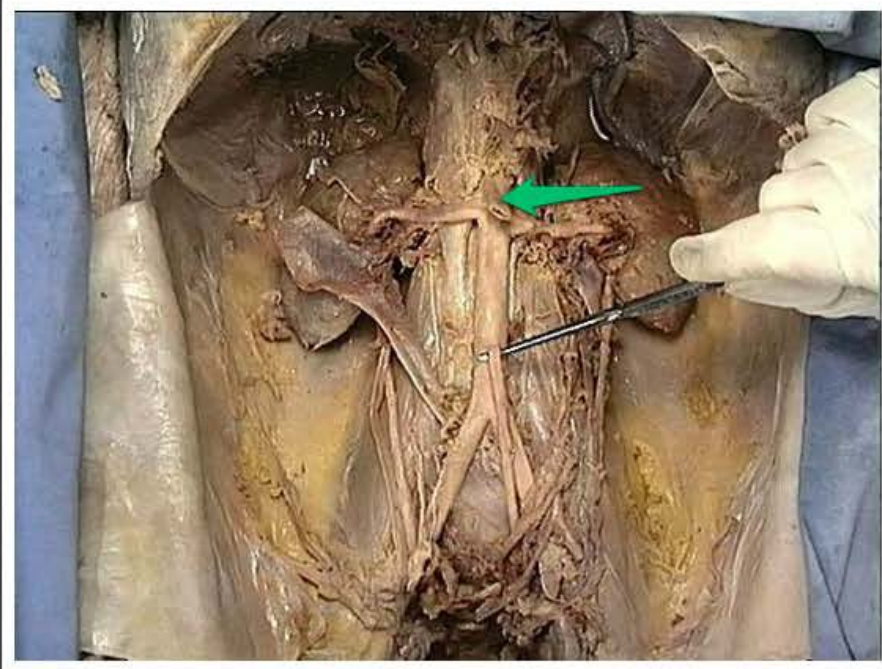
nerw biodrowo-podbrzuszny (*nervus iliohypogastricus*)



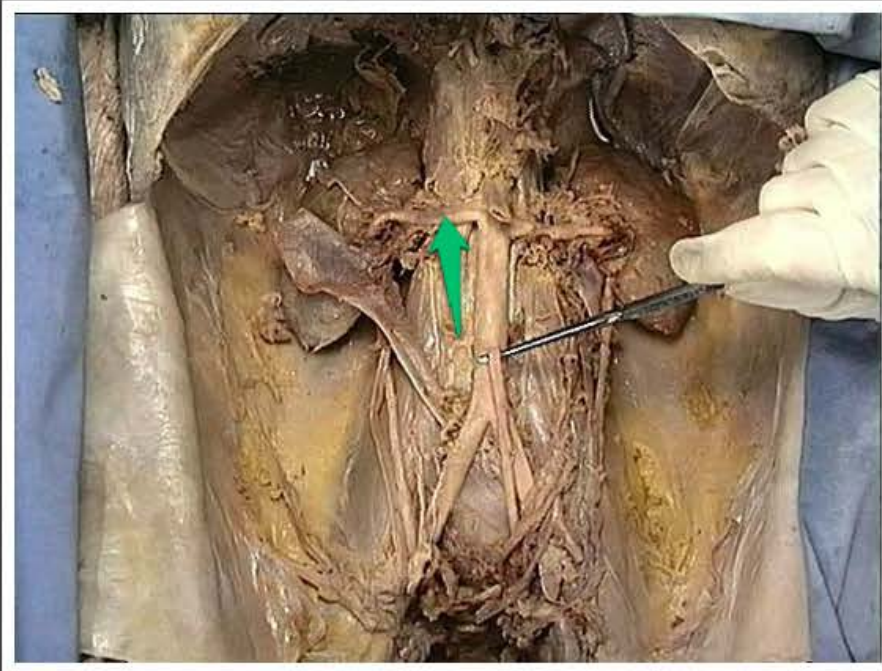
nerw biodrowo-pachwinowy (*nervus ilioinguinalis*)



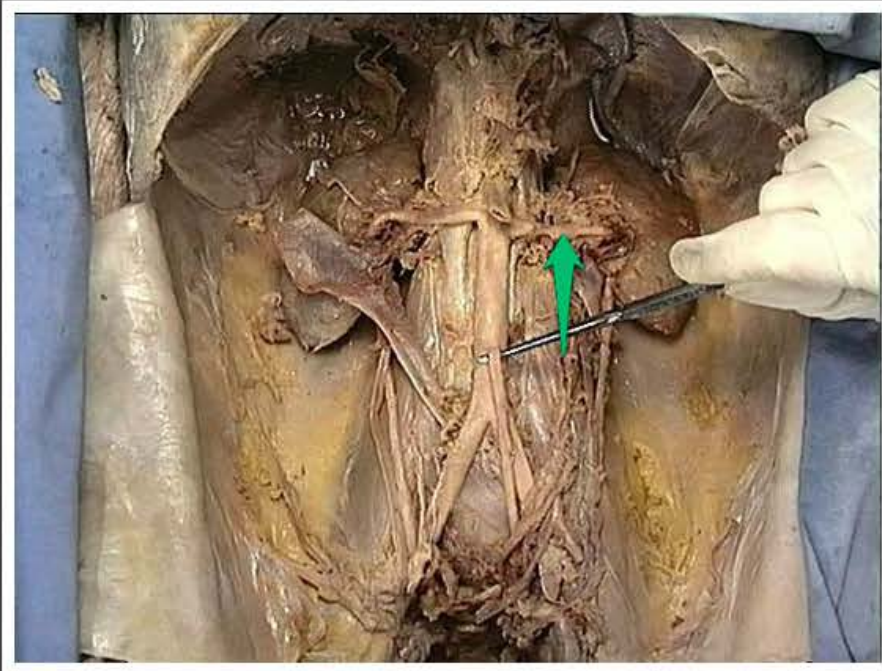
tętnica krezkowa dolna (*arteria mesenterica inferior*)



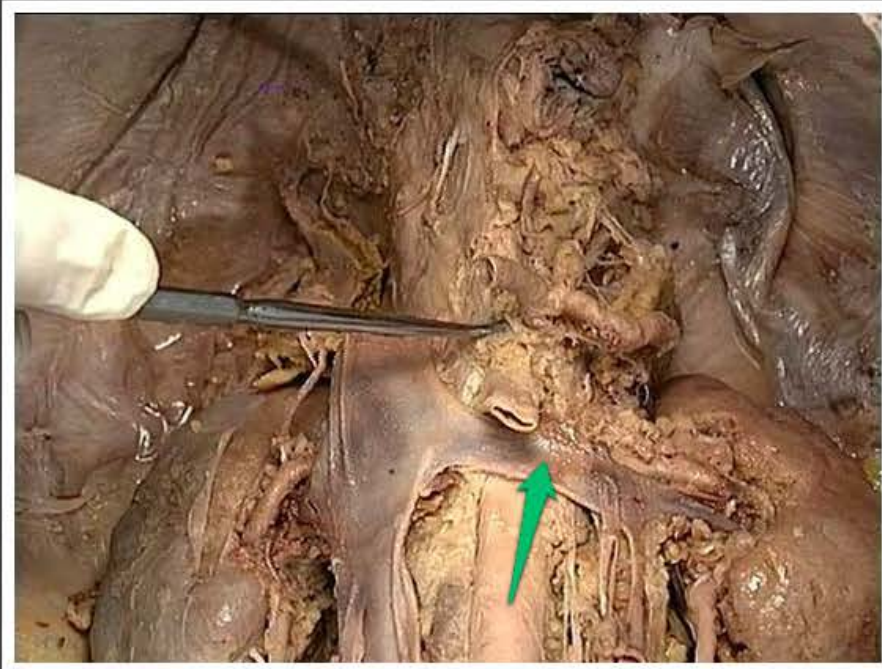
tętnica krezkowa górna (*arteria mesenterica superior*)



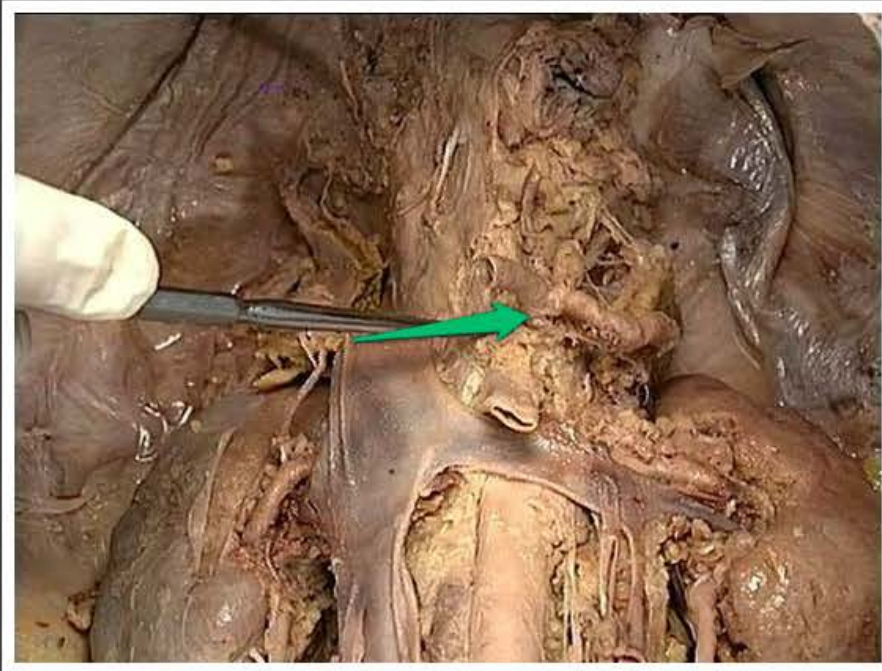
tętnica nerkowa prawa (*arteria renalis dextra*)



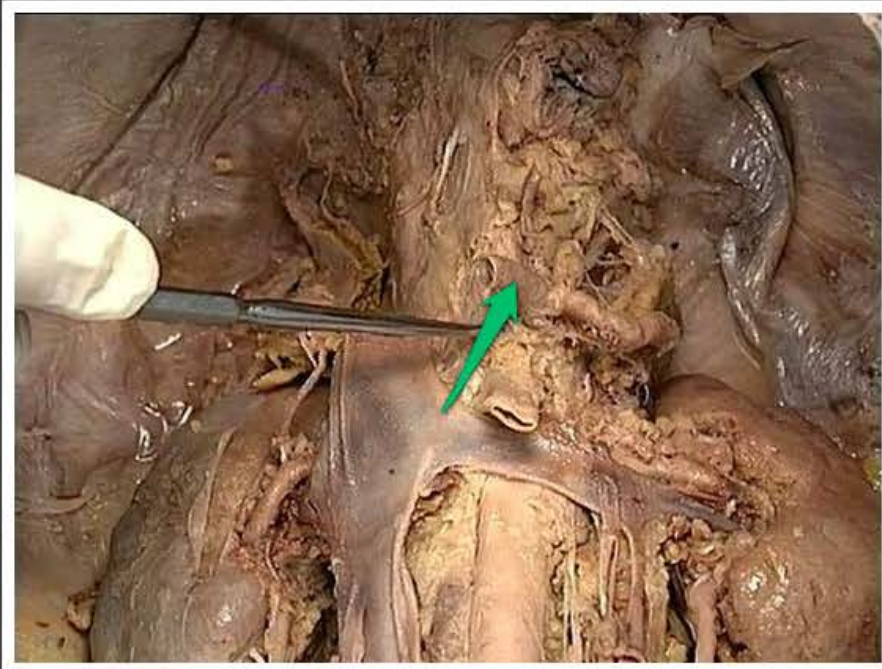
tętnica nerkowa lewa (*arteria renalis sinistra*)



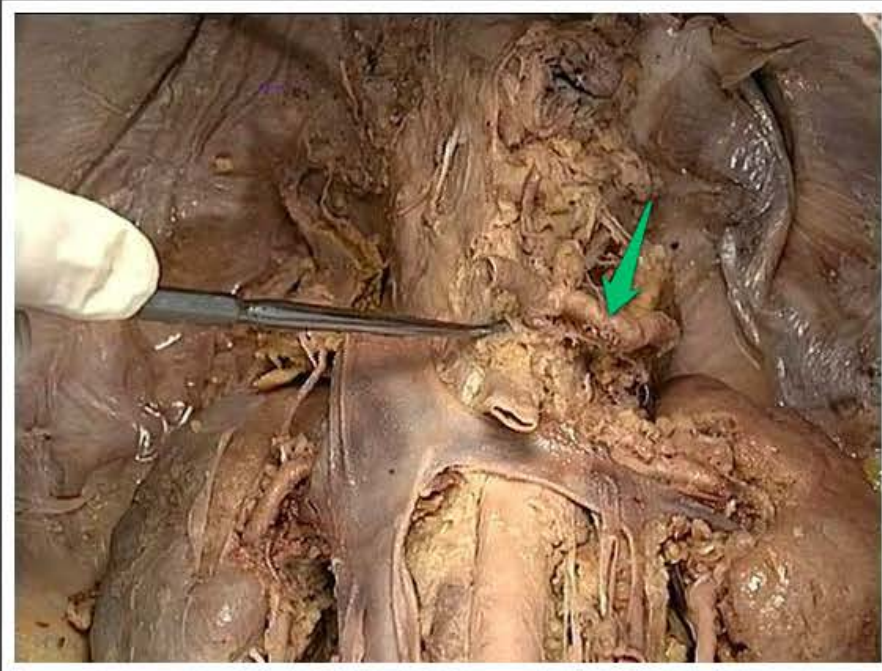
żyła nerkowa lewa (*vena renalis sinistra*)



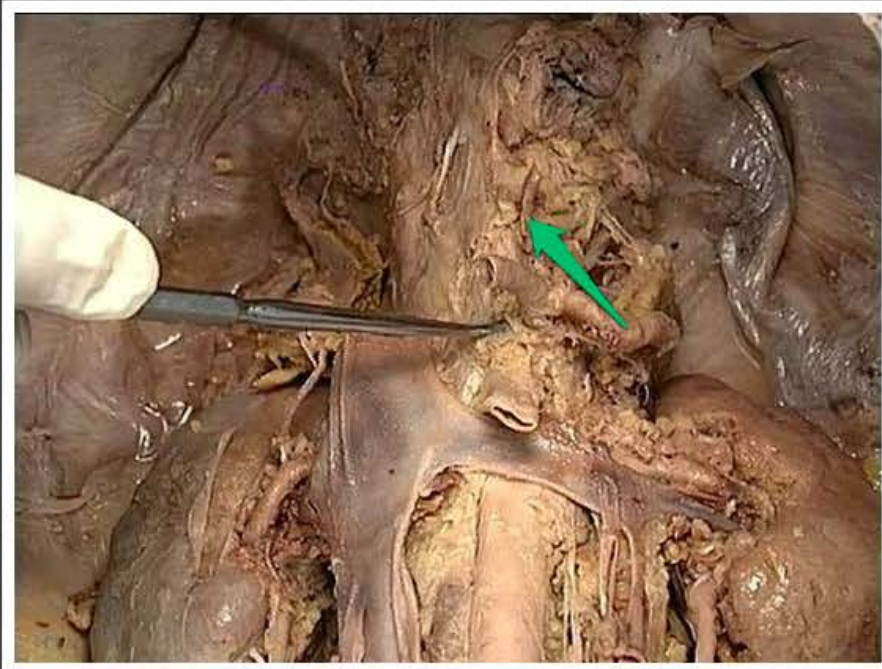
pień trzewny (*truncus celiacus*)



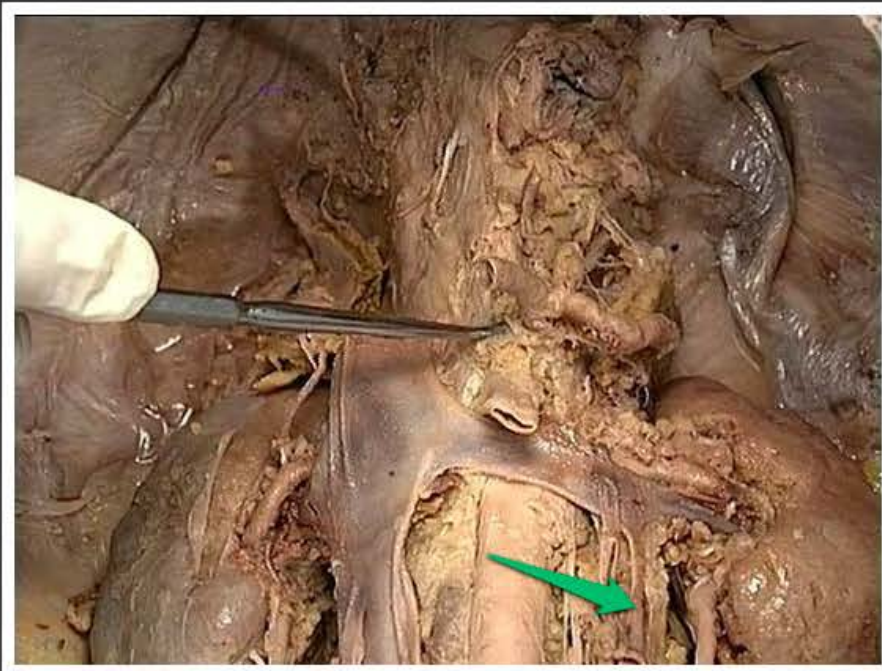
tętnica wątrobowa wspólna (*arteria hepatica communis*)



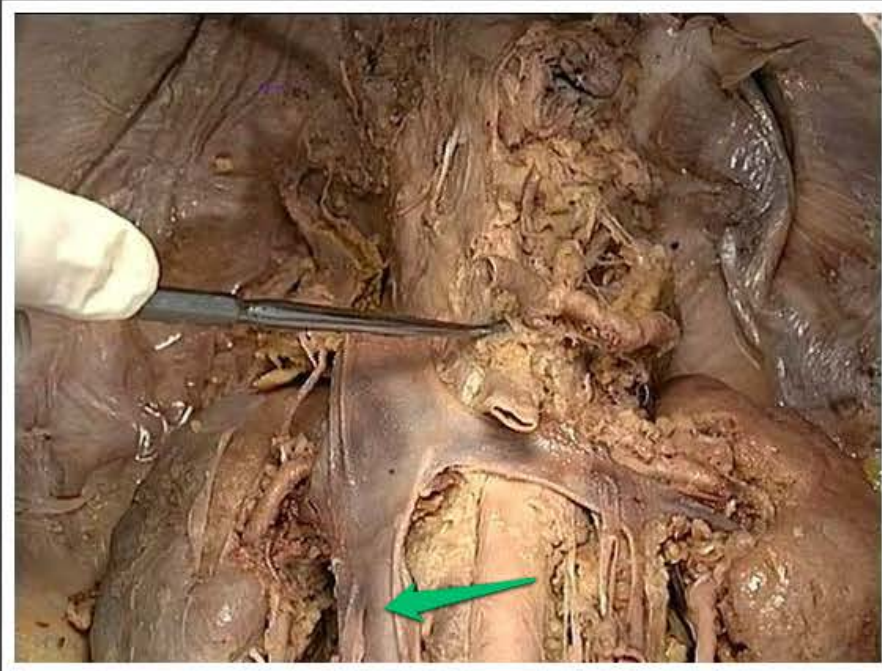
tętnica śledzionowa (*arteria lienalis*)



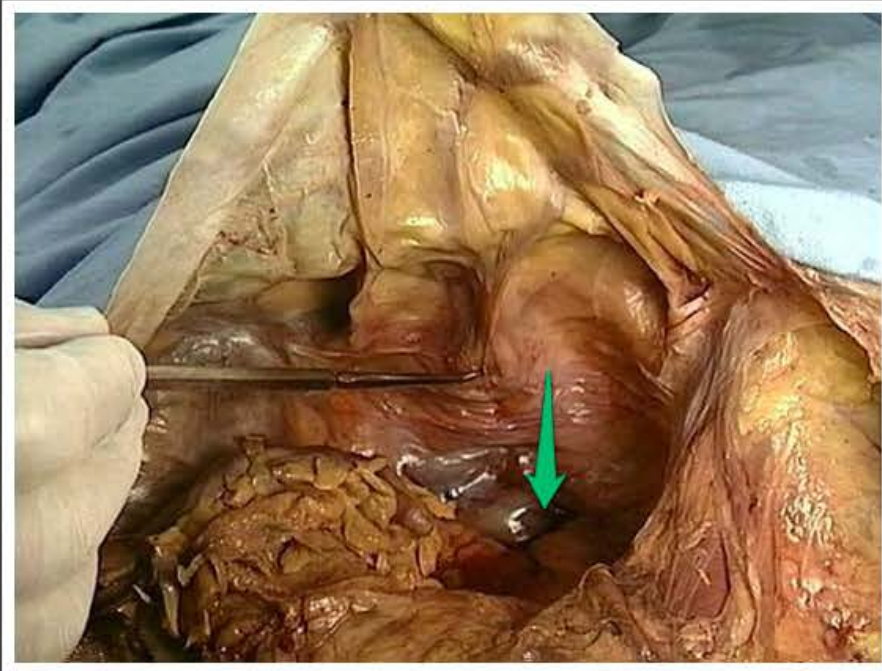
tętnica żołądkowa lewa (*arteria gastrica sinistra*)



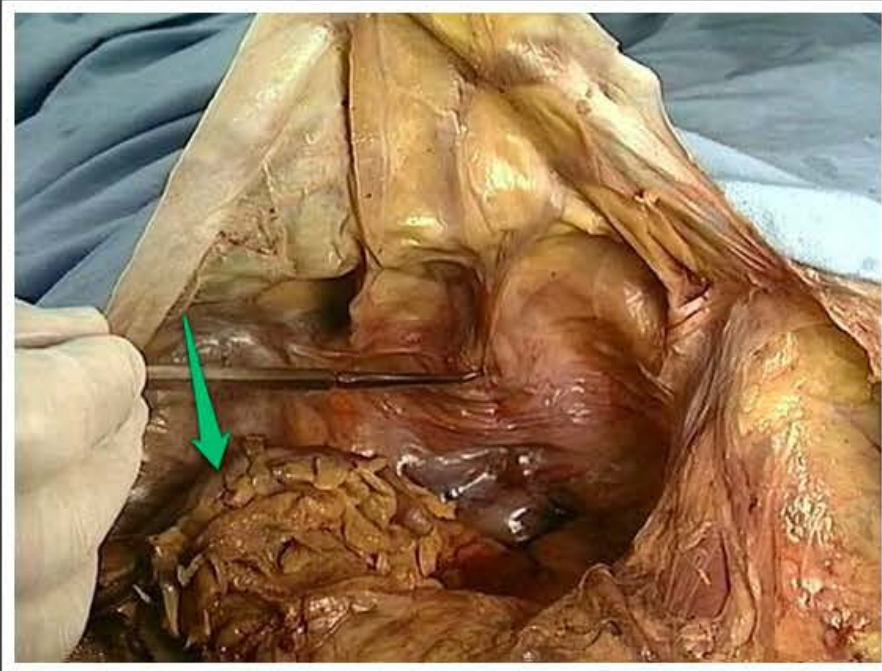
żyła jądrowa / jajnikowa lewa (*vena testicularis / ovarica sinistra*)



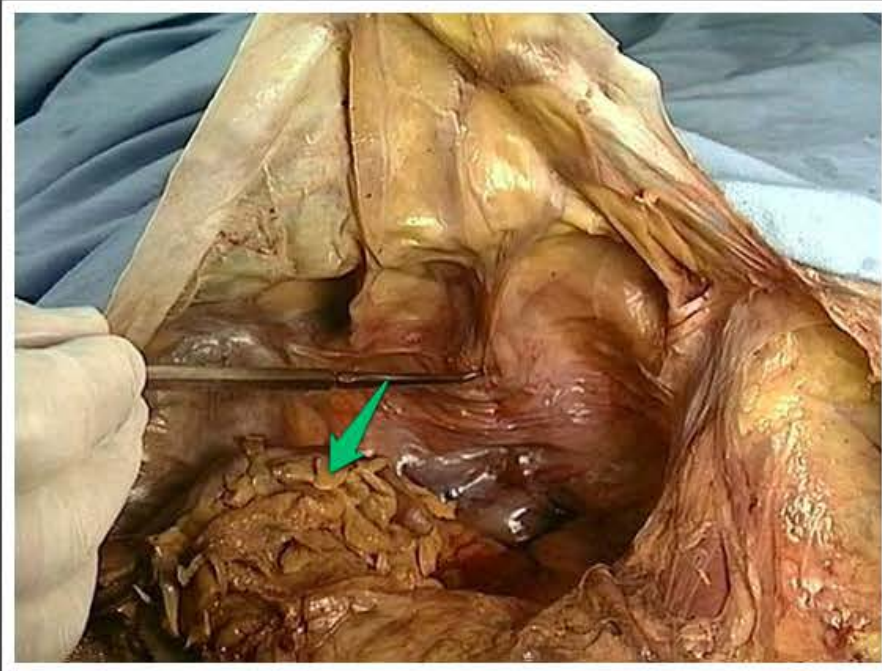
żyła główna dolna (*vena cava inferior*)



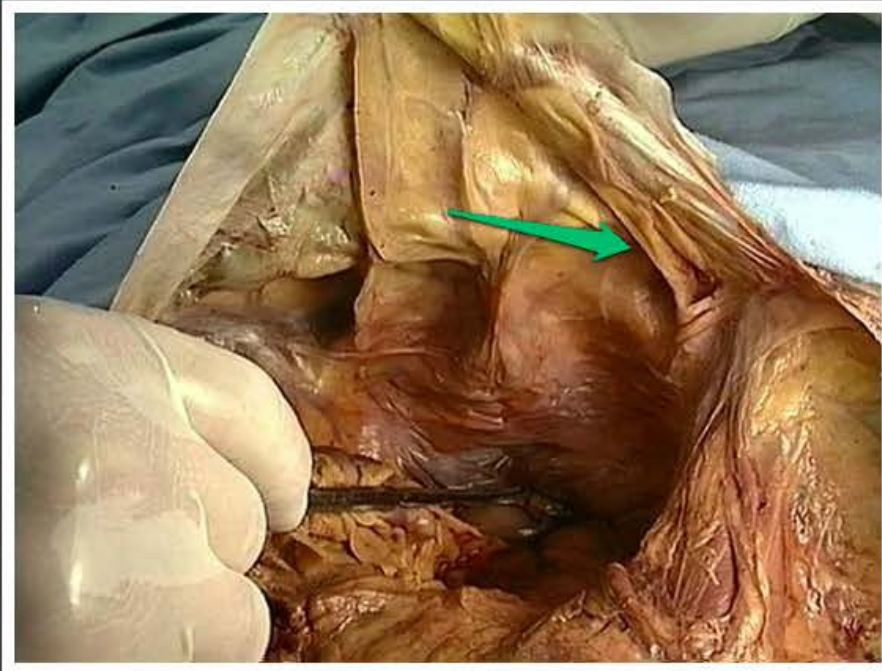odbytnica (*rectum*)



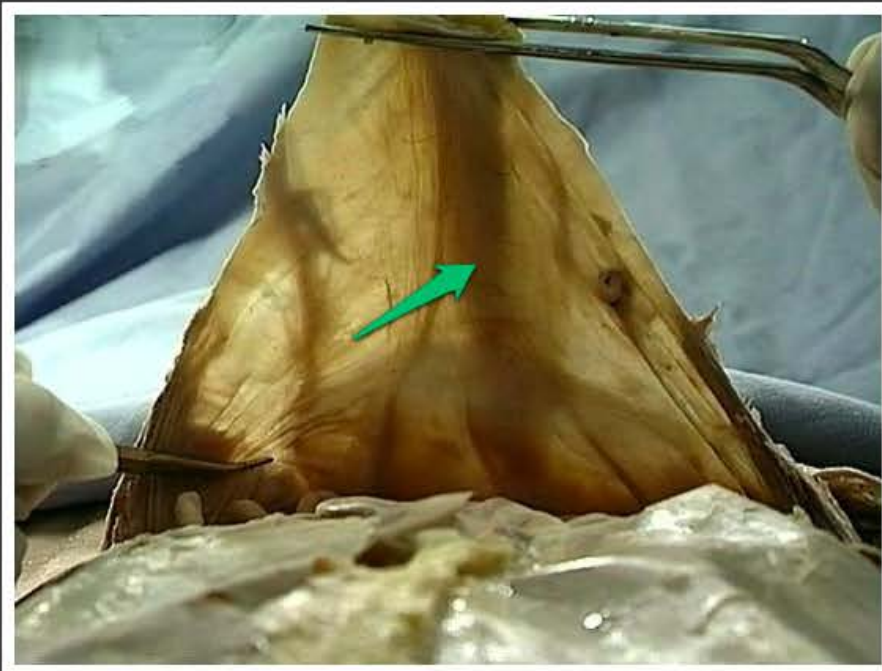
okrężnica esowata (*colon sigmoideum*)



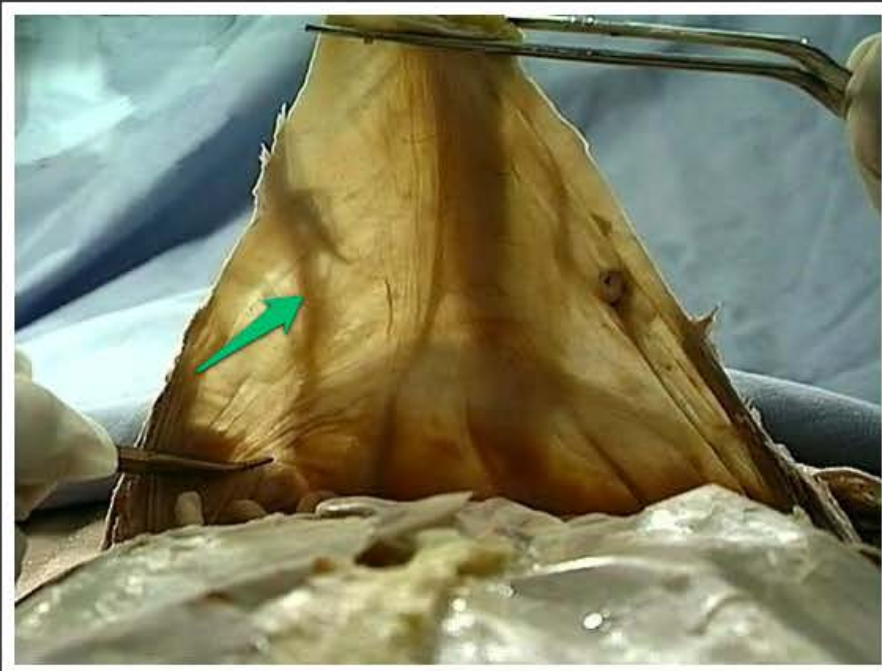
przyczepek sieciowy okrężnicy
esowatej (*appendix epiploica, colon
sigmoideum*)



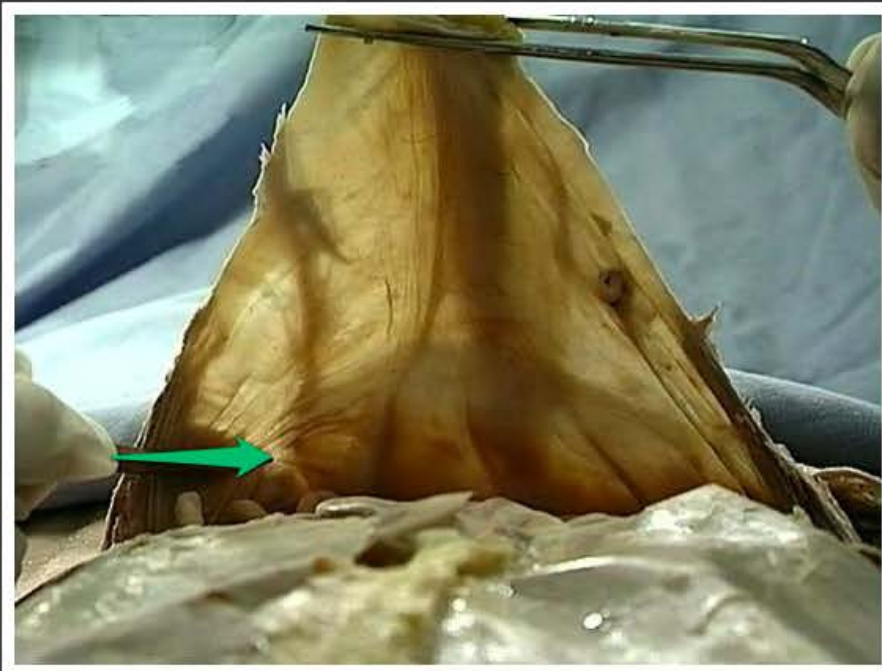
dół nadpęcherzowy (*fossa
supravesicalis*)



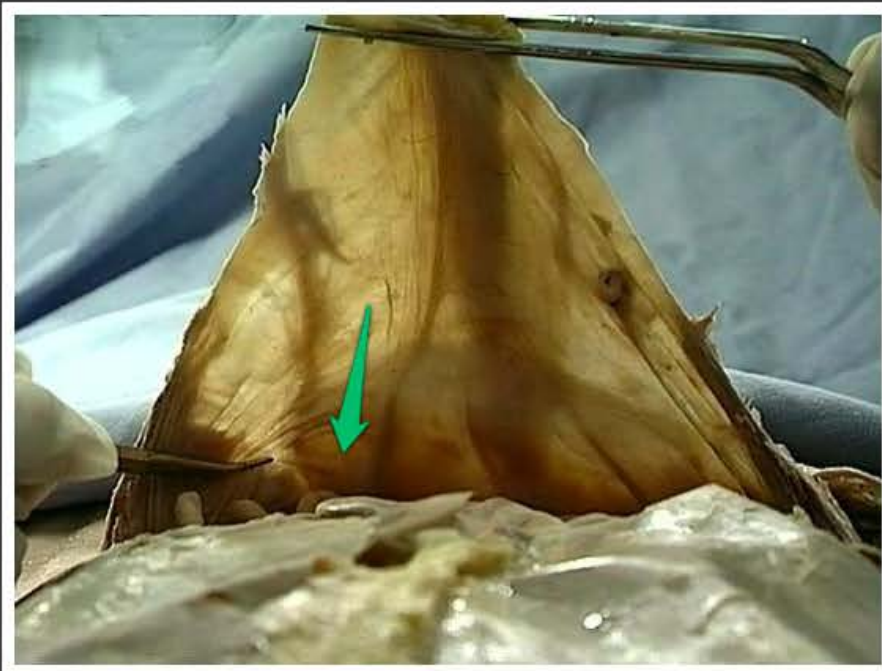
fałd pępkowy pośrodkowy (*plica umbilicalis mediana*)



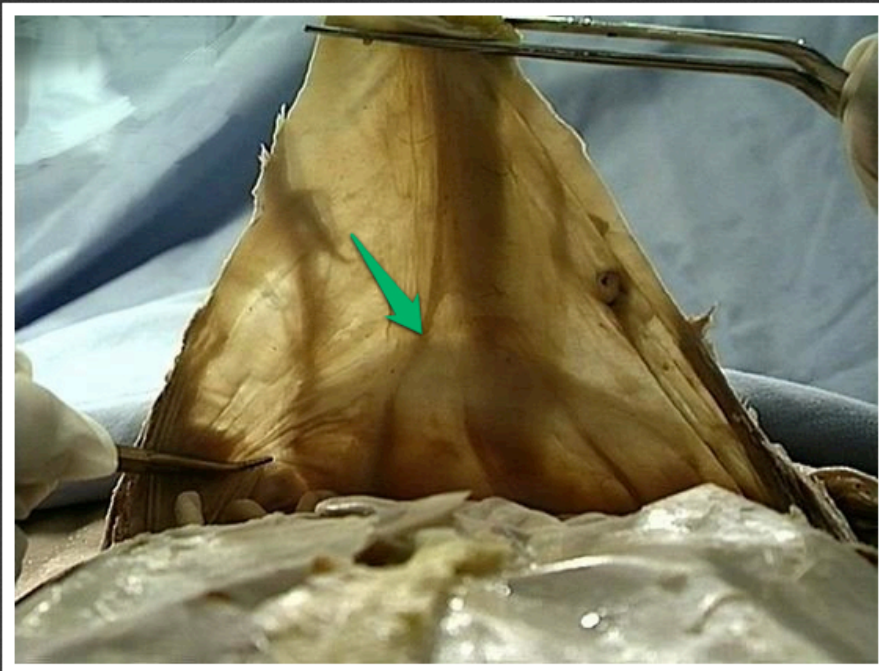
fałd pępkowy boczny (*plica umbilicalis lateralis*)



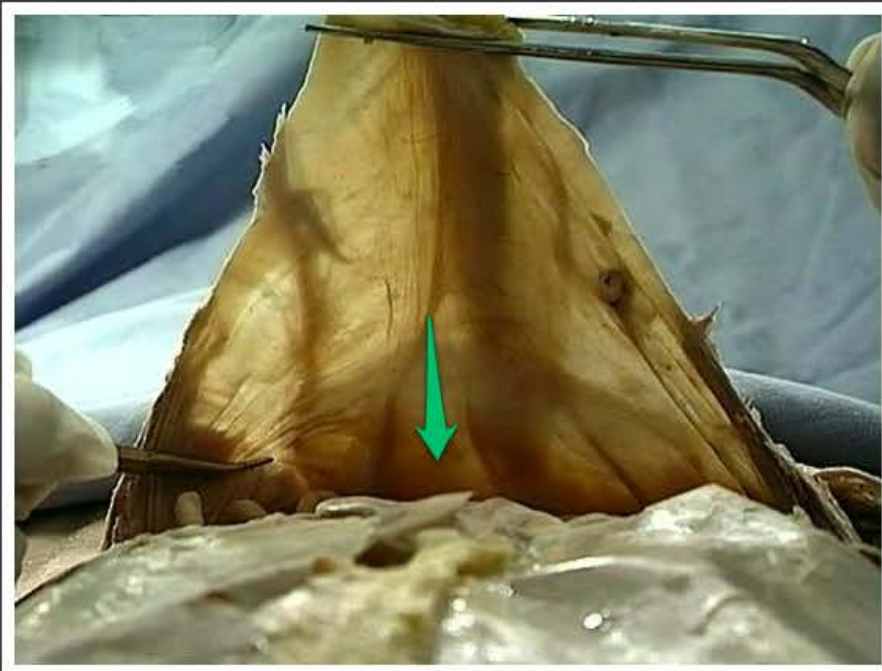
dół pachwinowy boczny (*fossa inguinalis lateralis*)



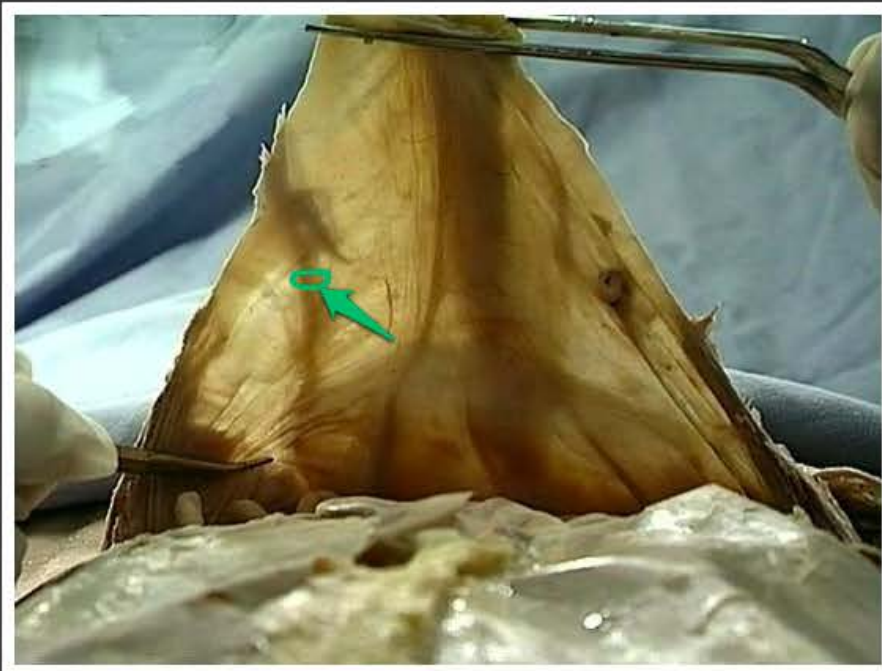
dół pachwinowy przyśrodkowy
(*fossa inguinalis medialis*)



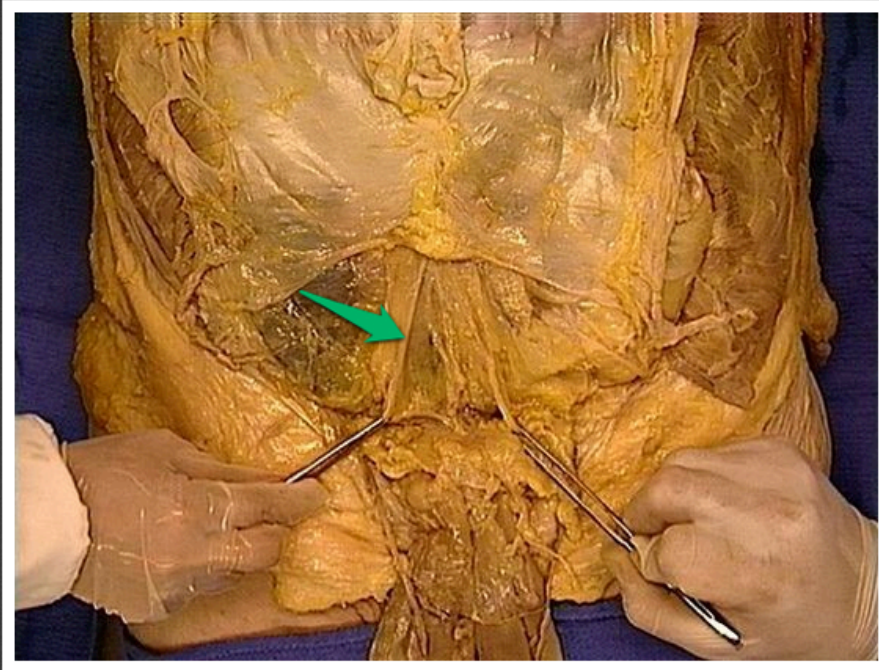
fałd pępkowy przyśrodkowy (*plica umbilicalis medialis*)



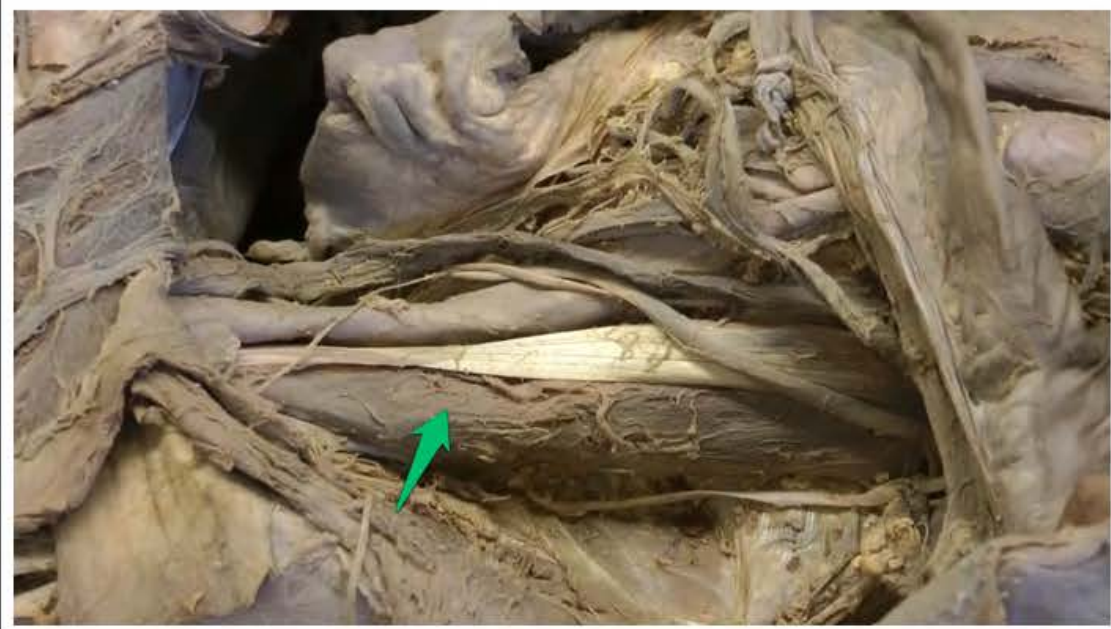dół nadpęcherzowy (*fossa
supravesicalis*)



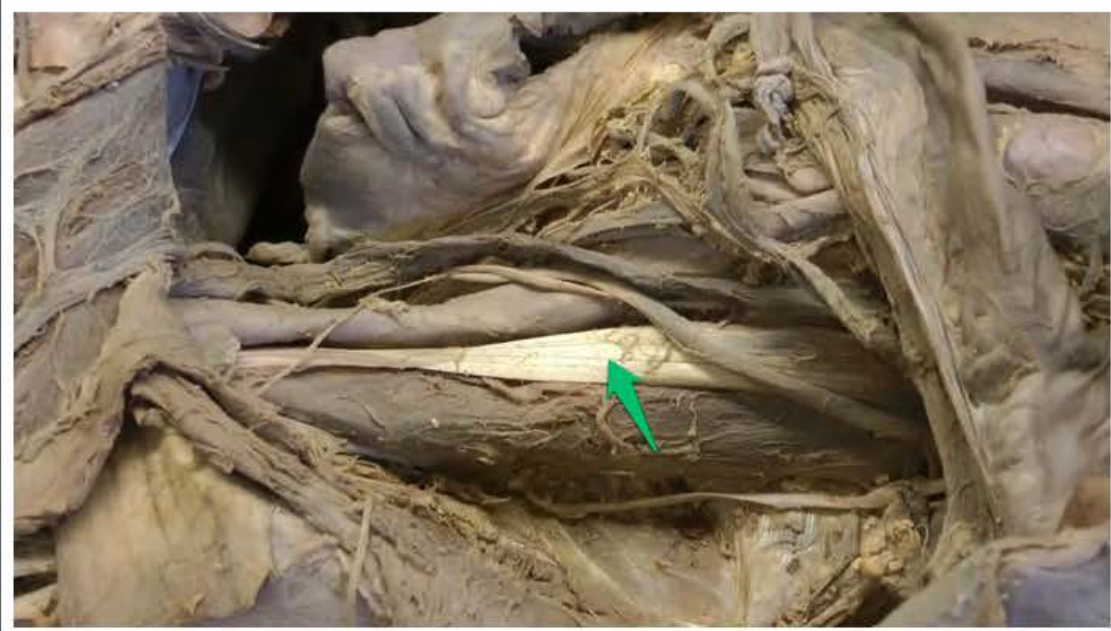naczynia nabrzuszne dolne (*vasa epigastrica inferiora*)



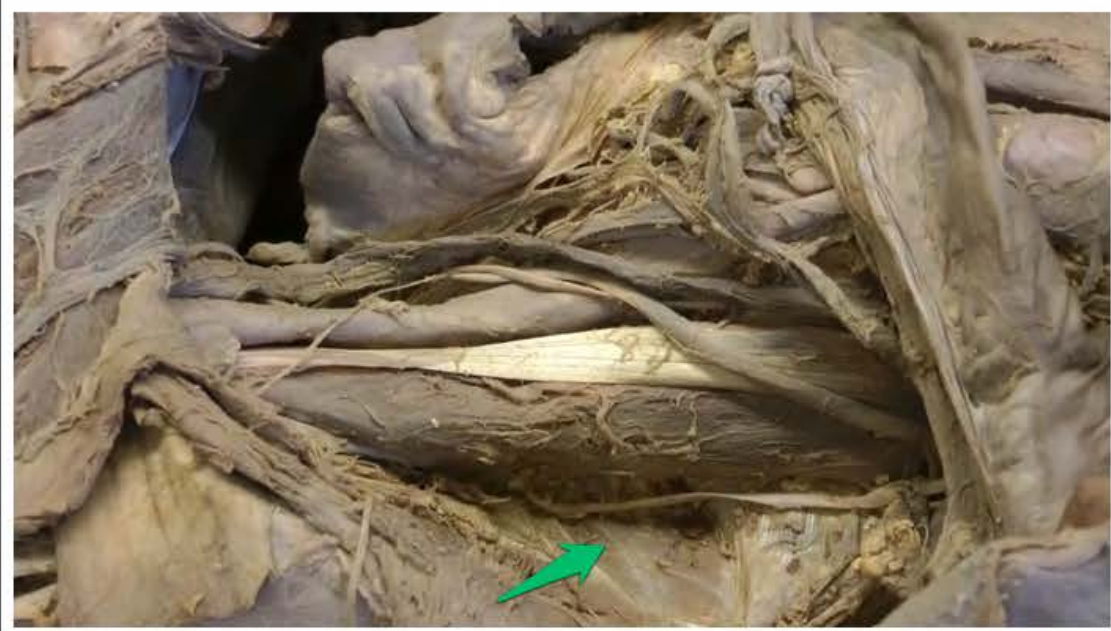fałd pępkowy przyśrodkowy (*plica umbilicalis medialis*)



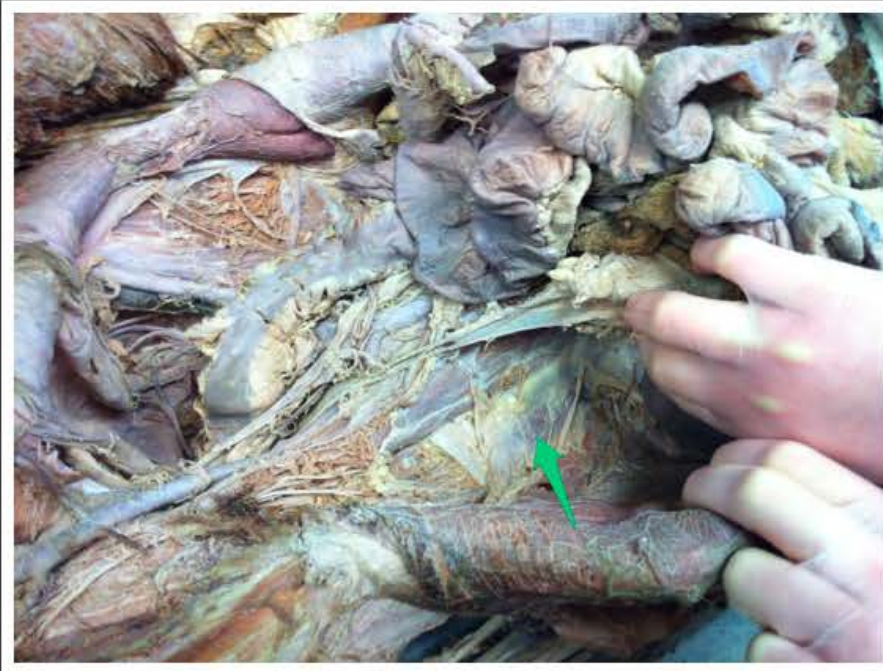mięsień lędźwiowy większy
(*musculus psoas major*)



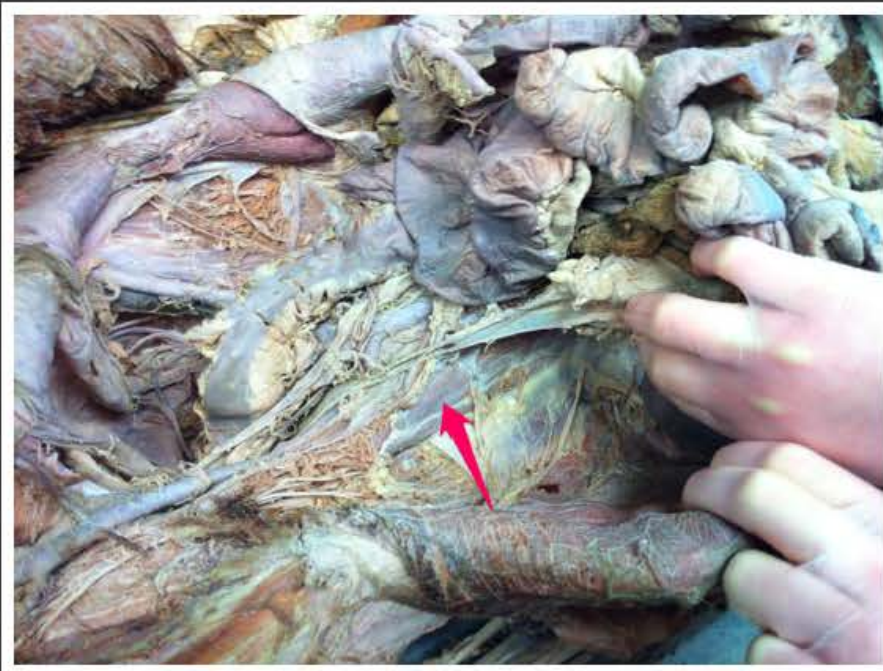ścięgno mięśnia lędźwiowego
mniejszego (*tendo musculi psoas
minoris*)



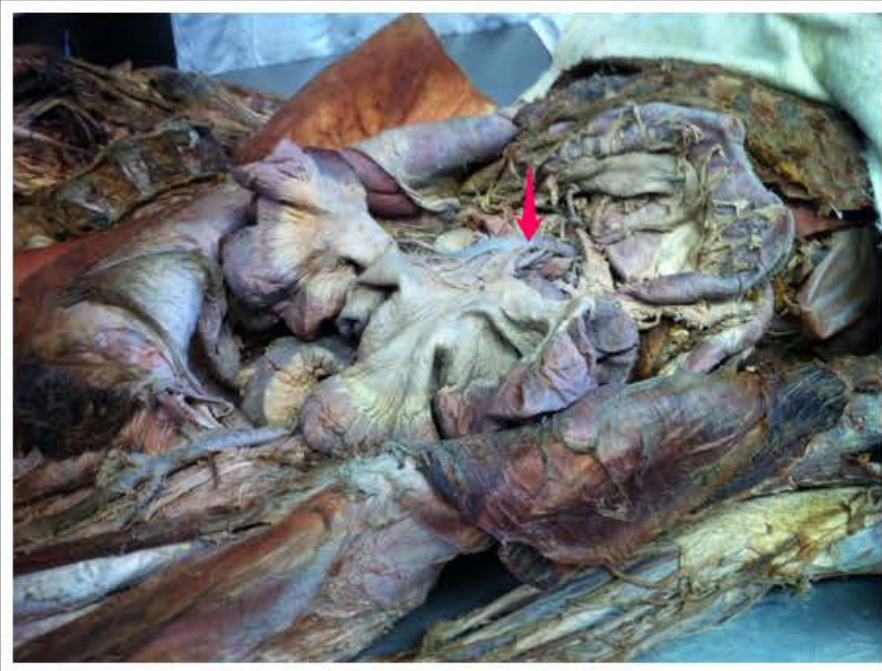mięsień biodrowy (*musculus iliacus*)



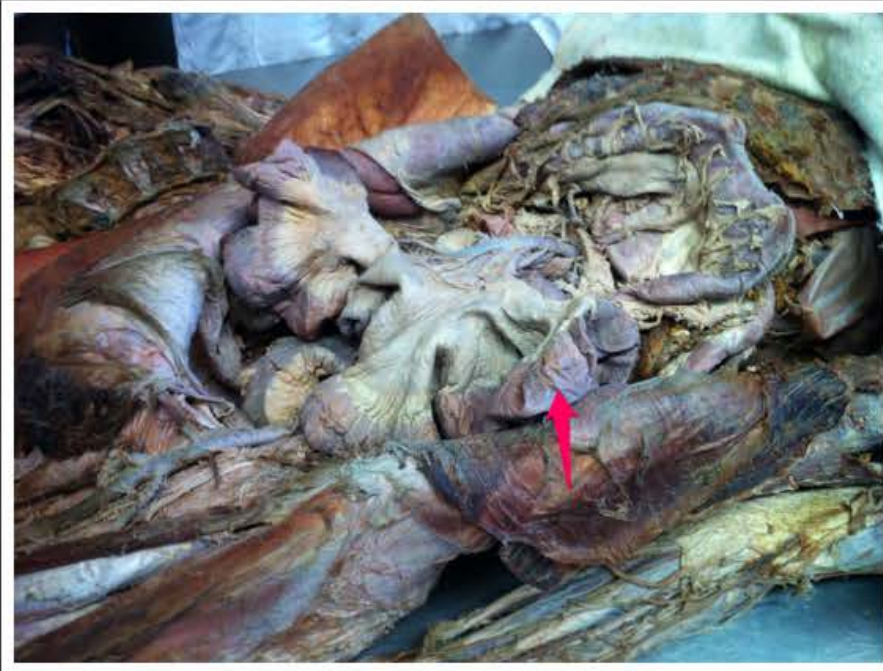mięsień czworoboczny lędźwi
(*musculus quadratus lumborum*)



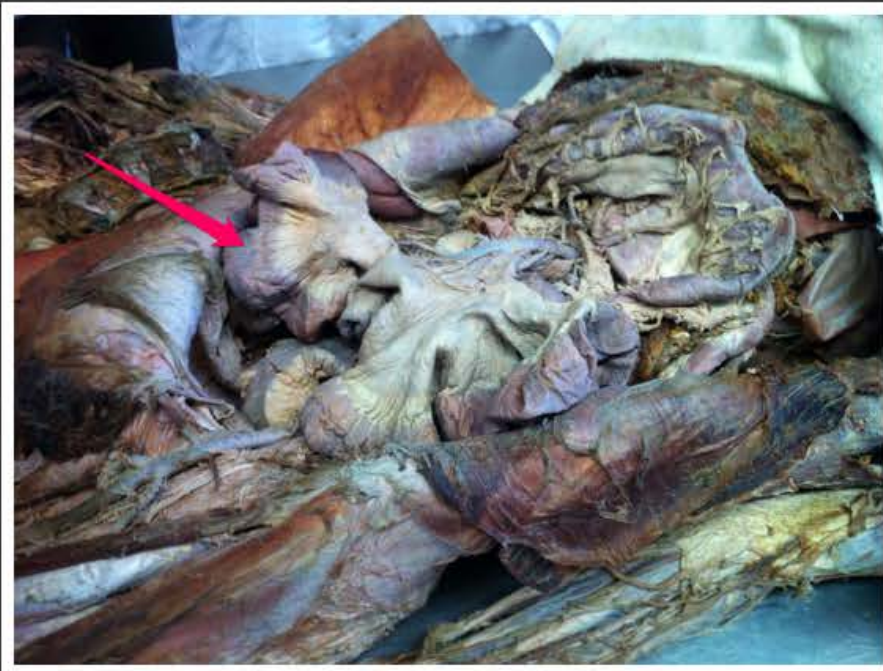mięsień lędźwiowy większy
(*musculus psoas major*)



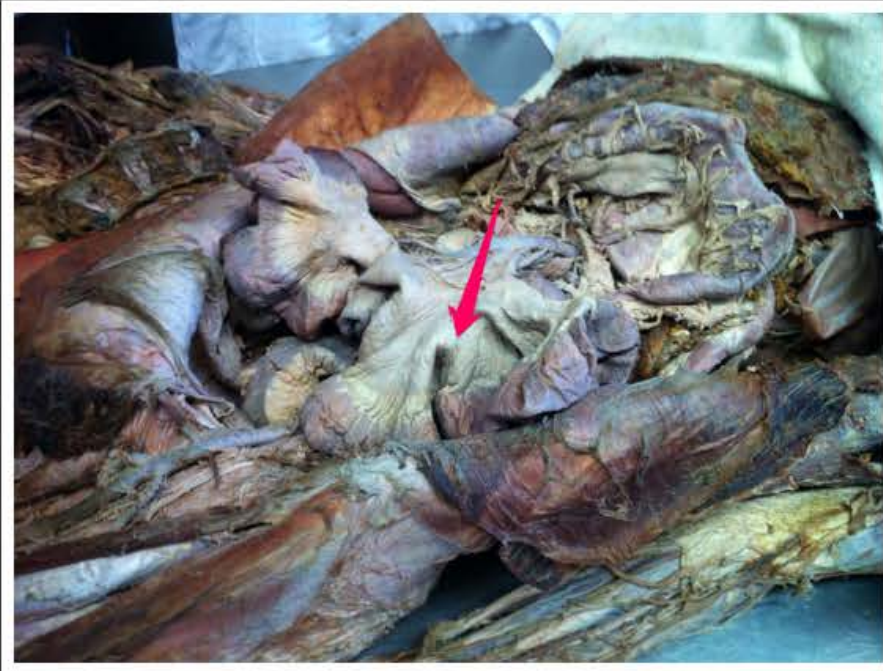tętnica krezkowa górna (*arteria mesenterica superior*)



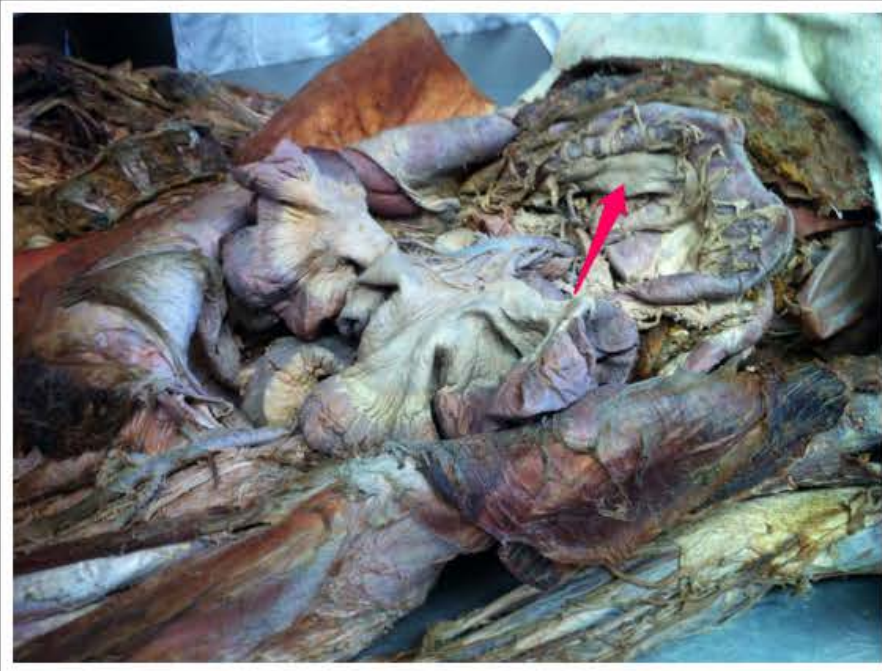jelito czcze (*jejunum*)



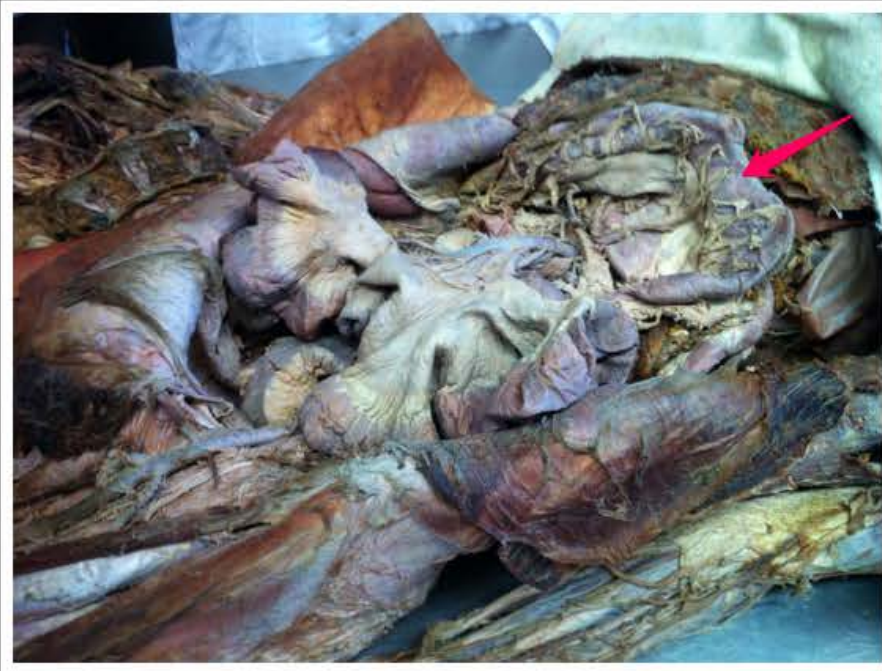jelito kręte (*ileum*)



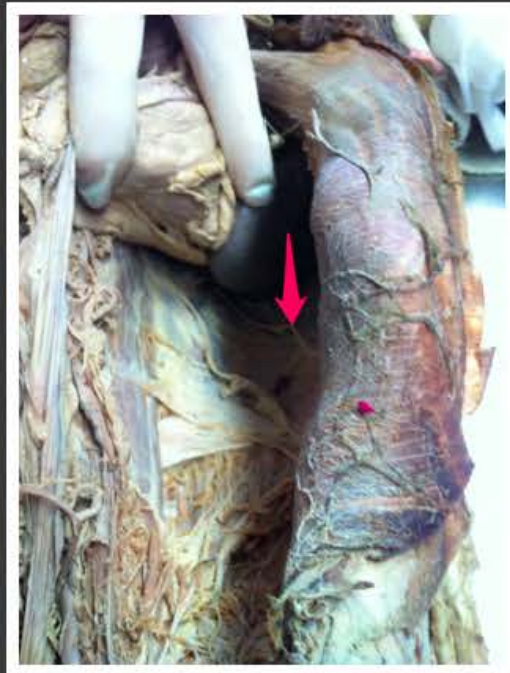krezka jelita cienkiego
(*mesenterium*)



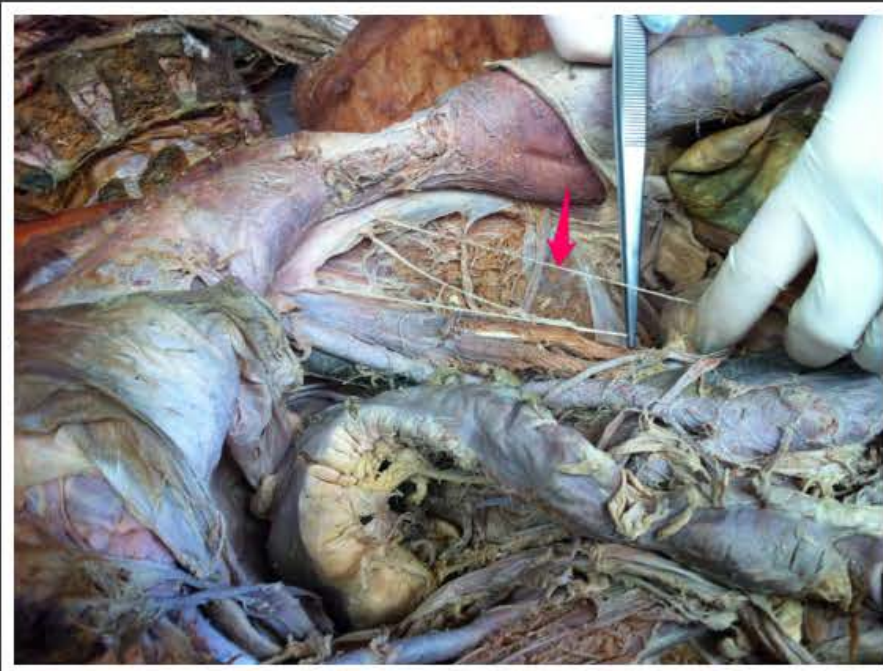
krezka okrężnicy poprzecznej
(*mesocolon transversum*)



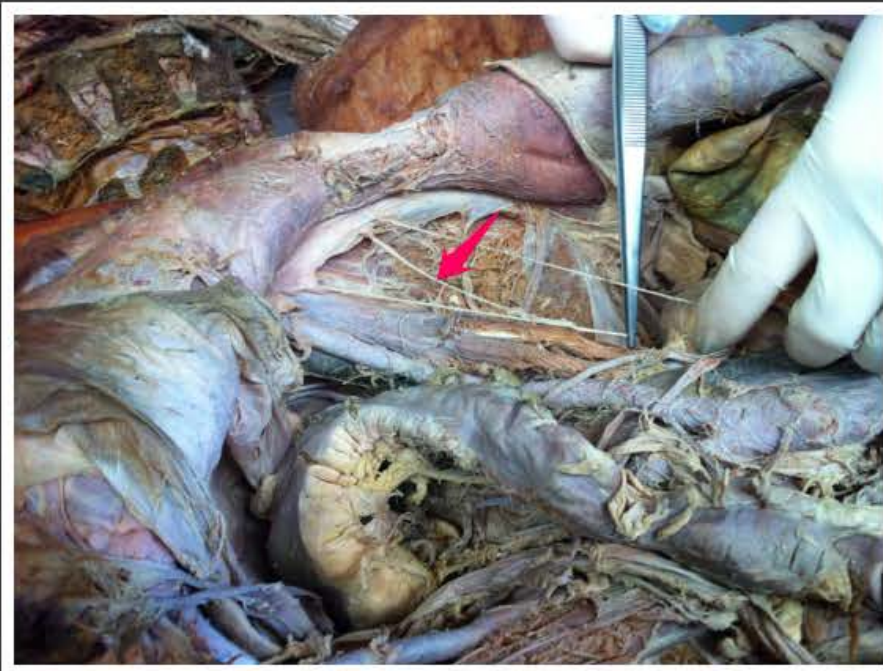
okrężnica poprzeczna (*colon transversum*)



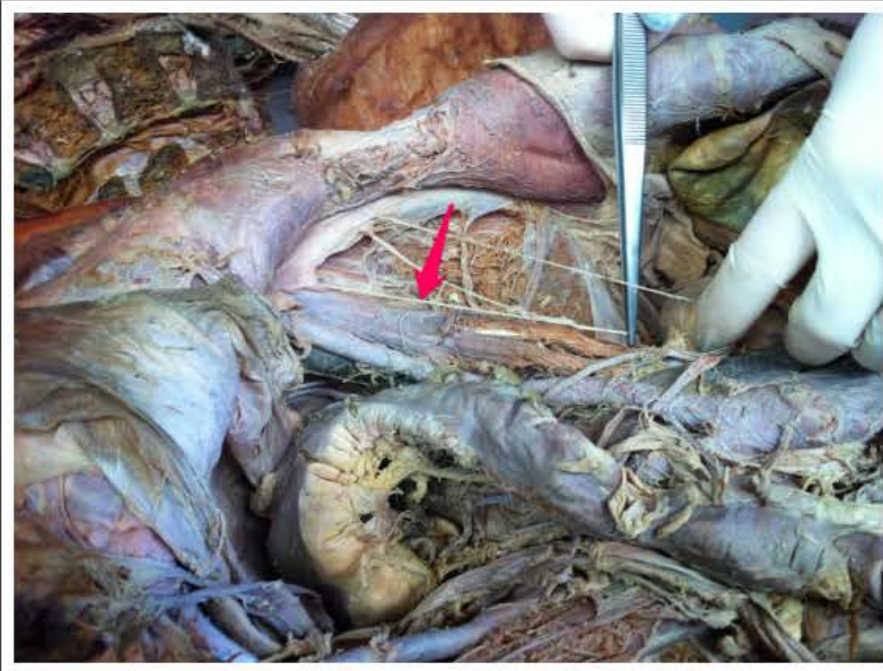
nerw podżebrowy (*nervus subcostalis*)



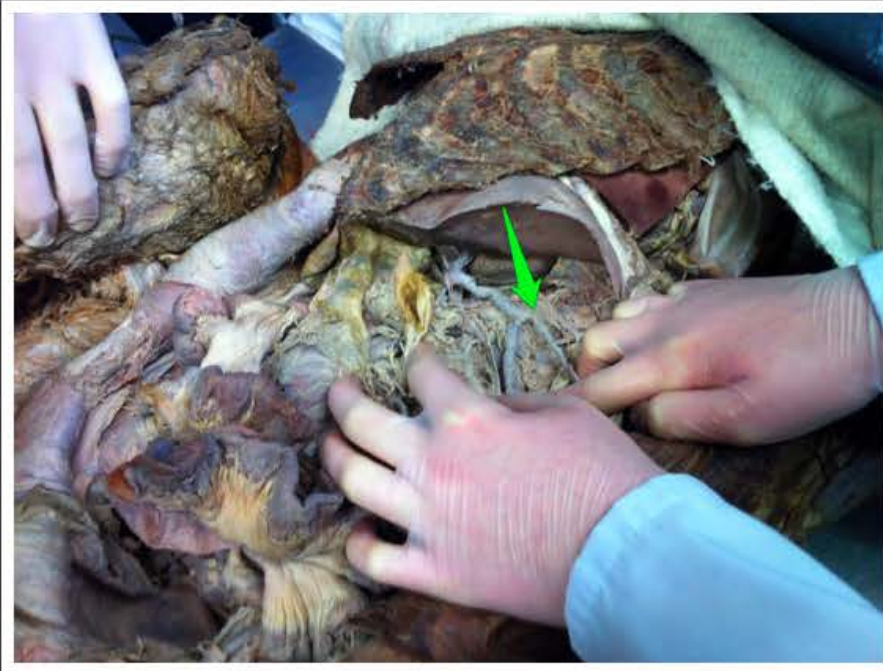nerw skórny boczny uda (*nervus cutaneus femoris lateralis*)



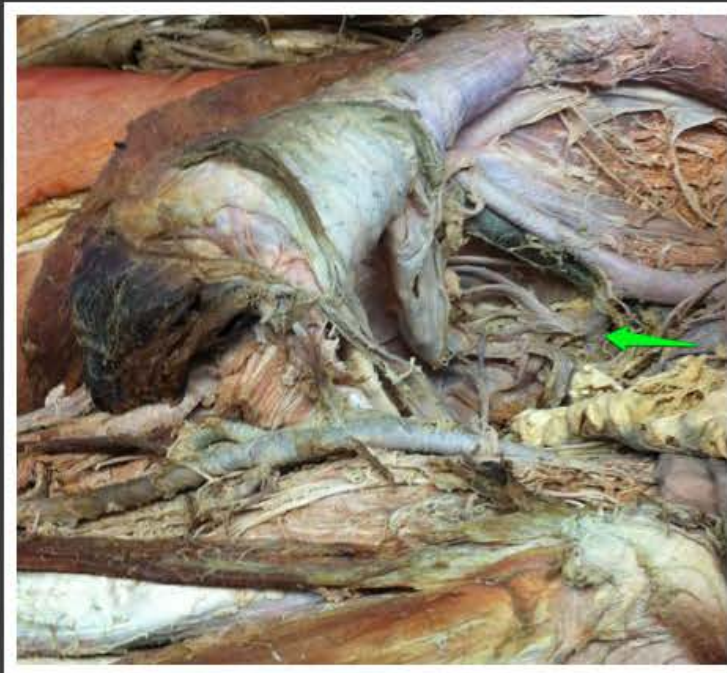
gałąź udowa nerwu płciowo-
udowego (*ramus femoralis nervi
genitofemoralis*)



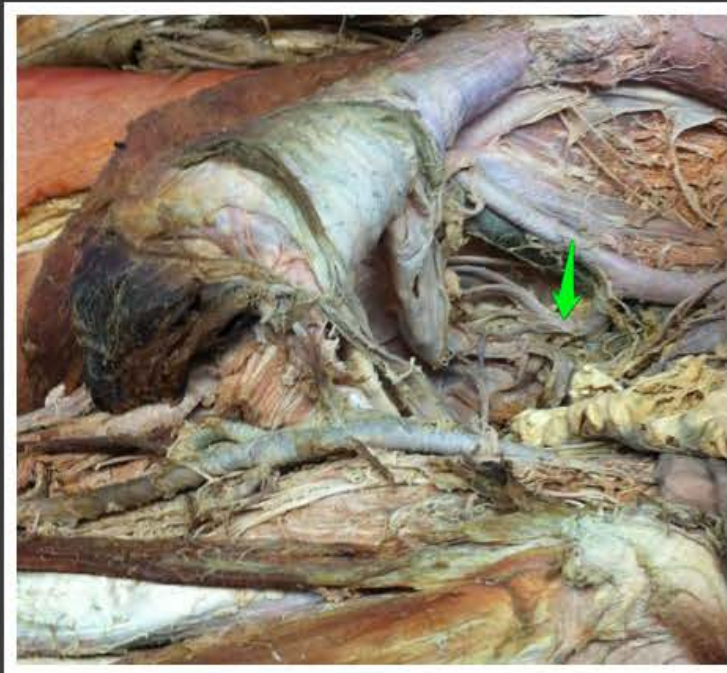
gałąź płciowa nerwu płciowo-
udowego (*ramus genitalis nervi
genitofemoralis*)



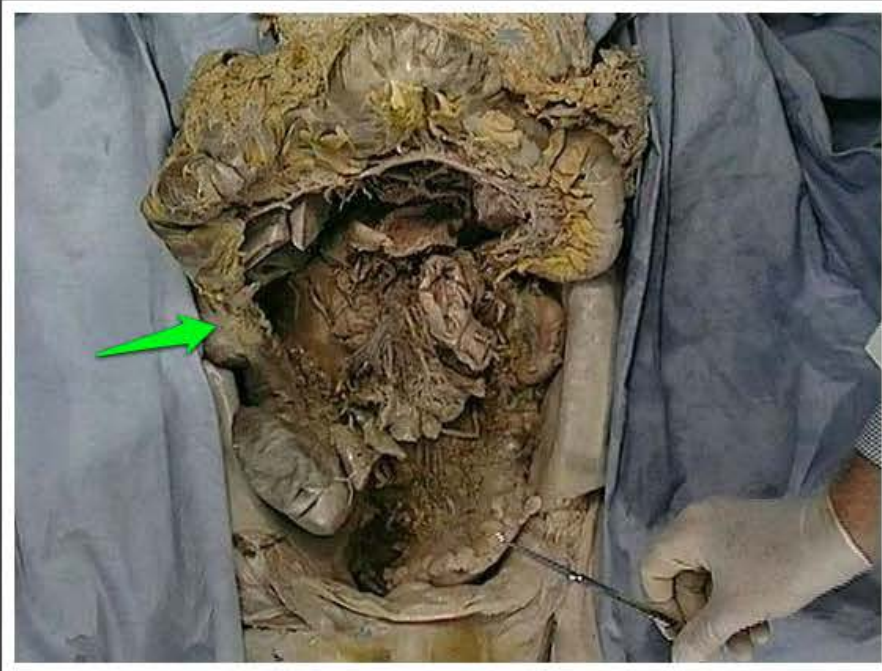pień trzewny (*truncus celiacus*)



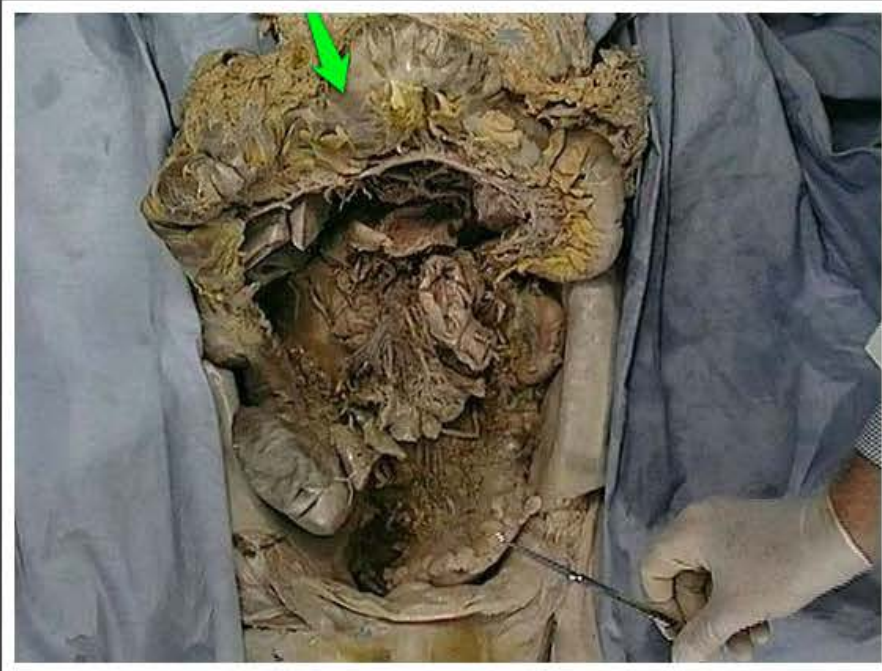pień tylny tętnicy biodrowej
wewnętrznej (*truncus posterior
arteriae iliacaе internaе*)



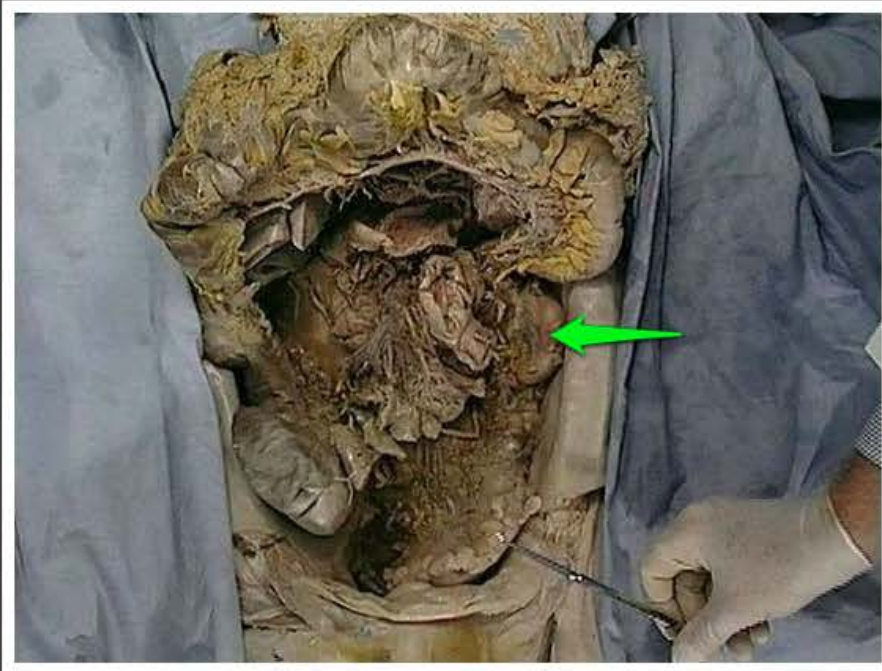pień przedni tętnicy biodrowej
wewnętrznej (*truncus anterior
arteriae iliacaе internaе*)



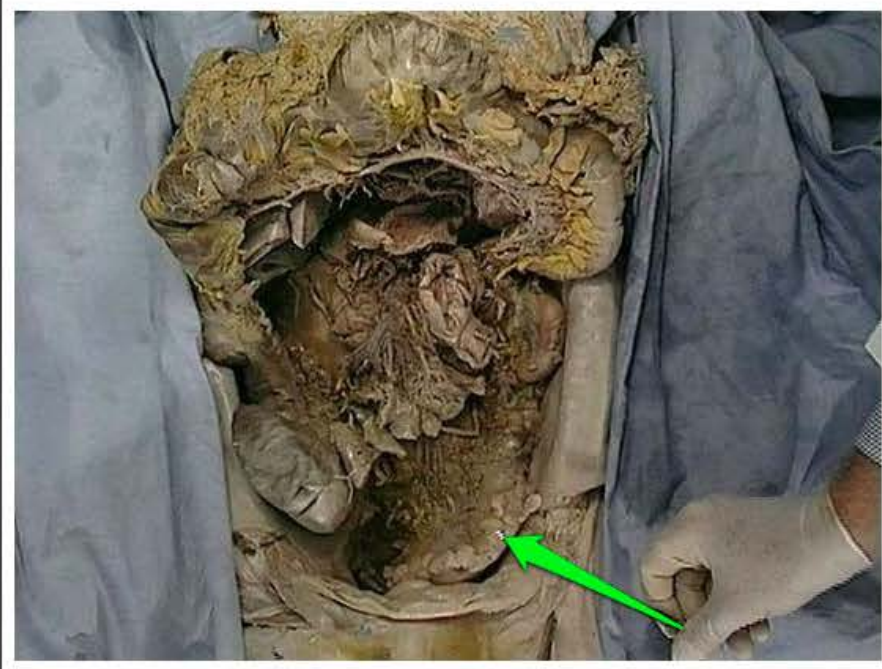okrężnica wstępująca (*colon ascendens*)



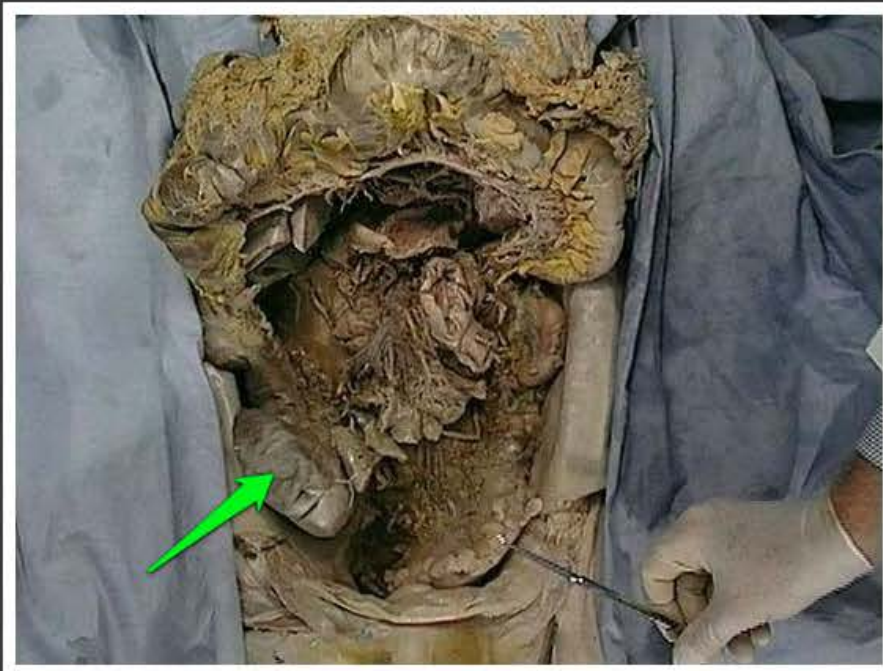okrężnica poprzeczna (*colon transversum*)



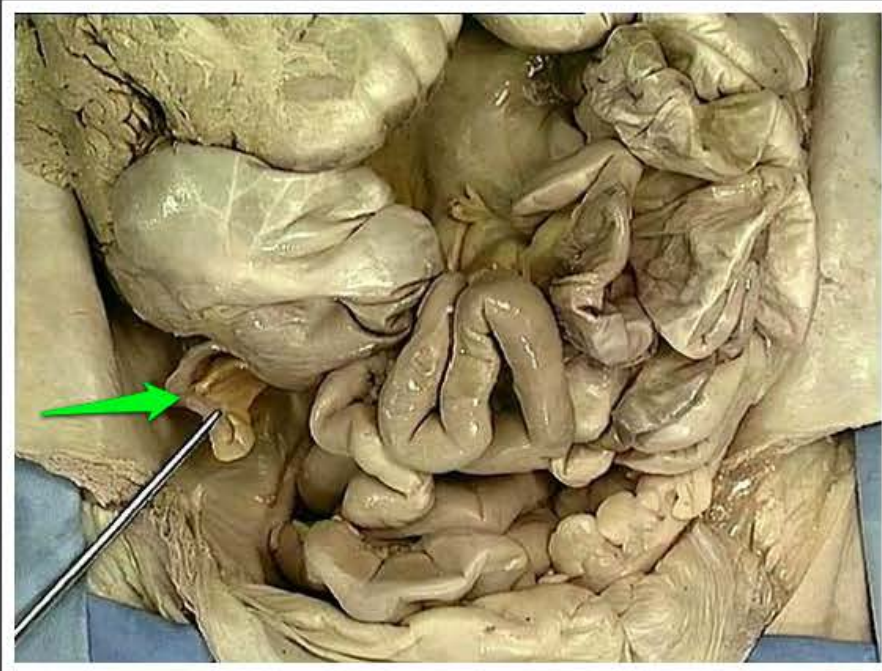
okrężnica zstępująca (*colon descendens*)



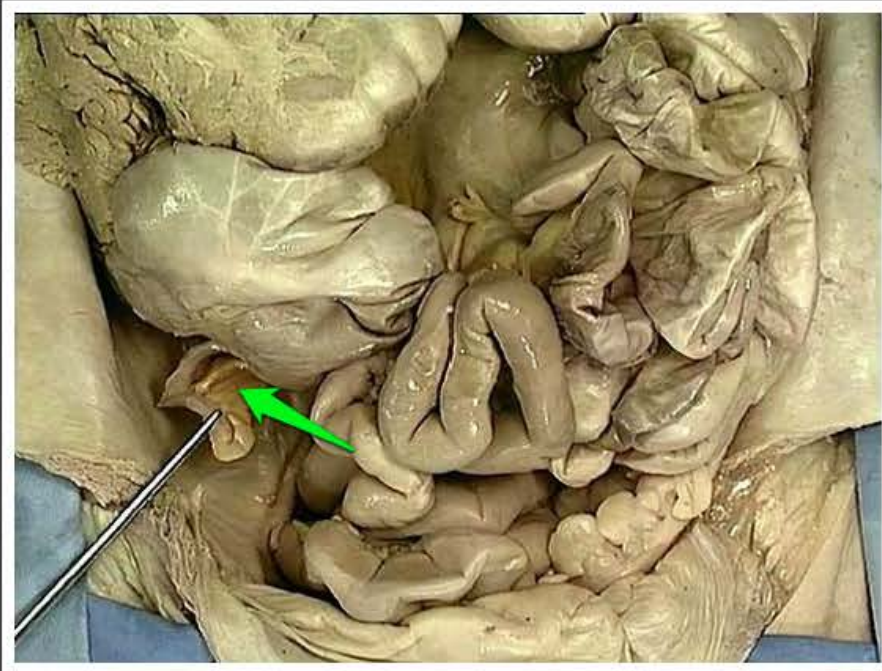
okrężnica esowata (*colon sigmoideum*)



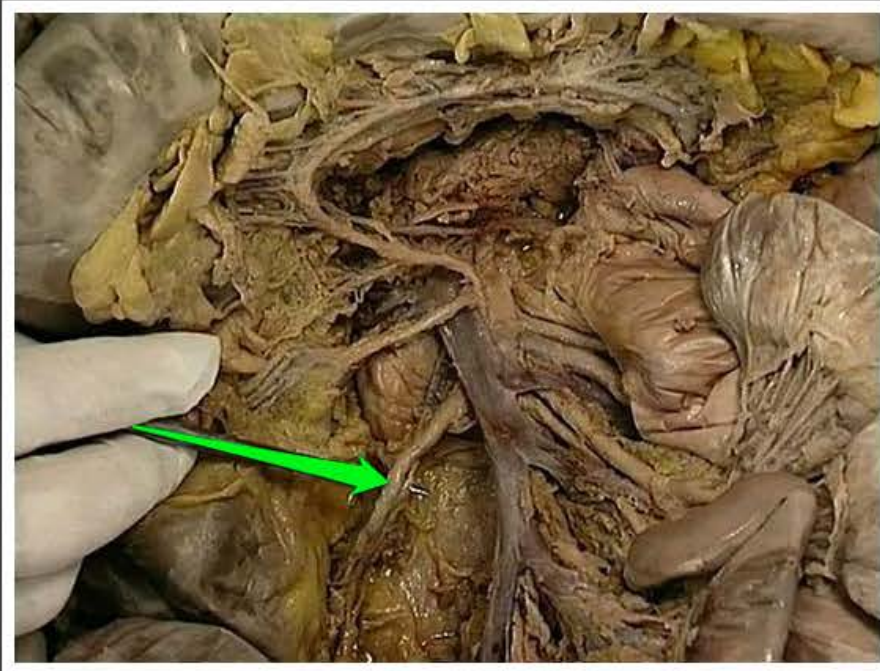
kątnica (*cecum*)



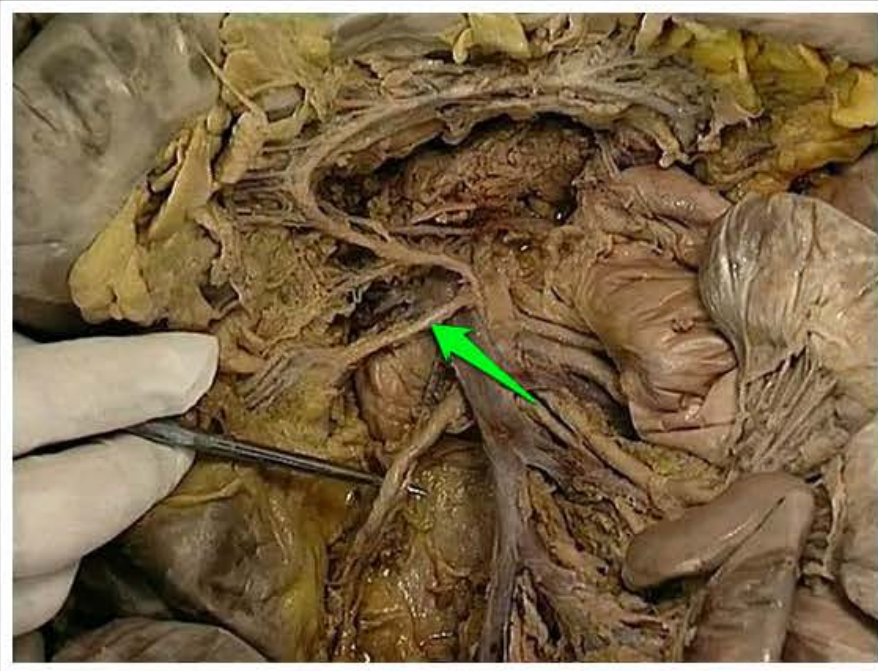
wyrostek robaczkowy (*appendix vermiformis*)



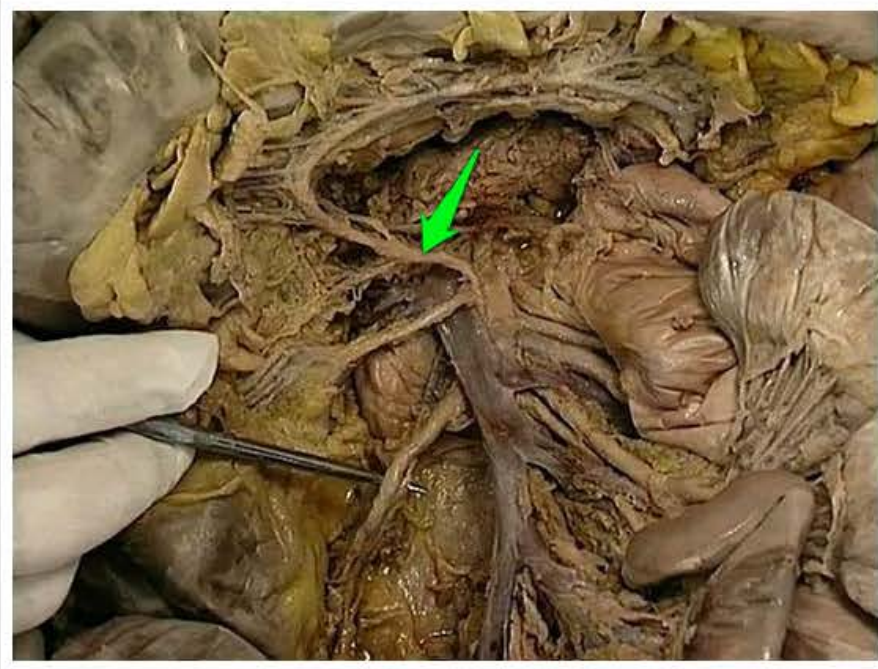
kreseczka wyrostka robaczkowego
(*mesoappendix*)



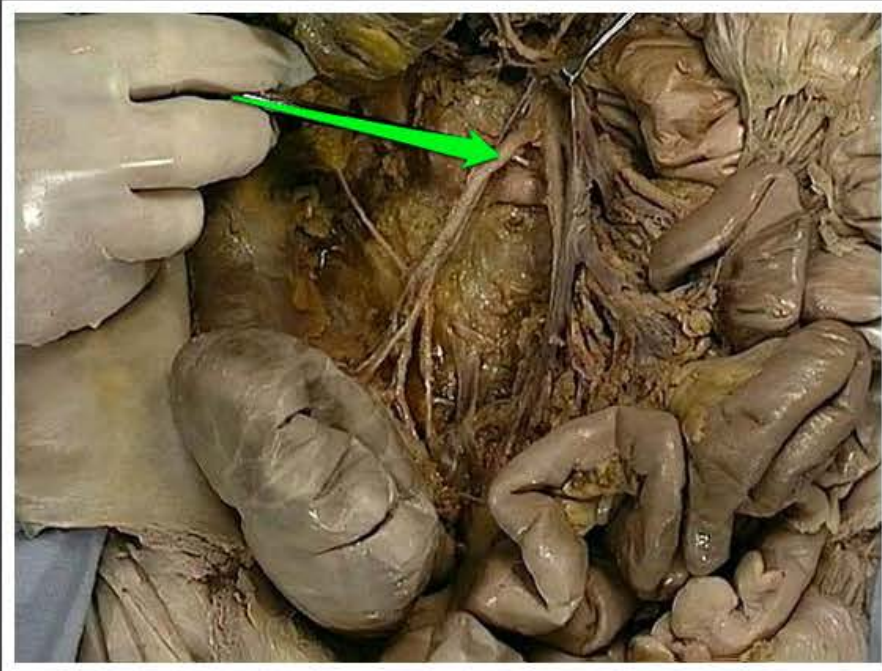
tętnica krętniczo-okrężnicza (*arteria ileocolica*)



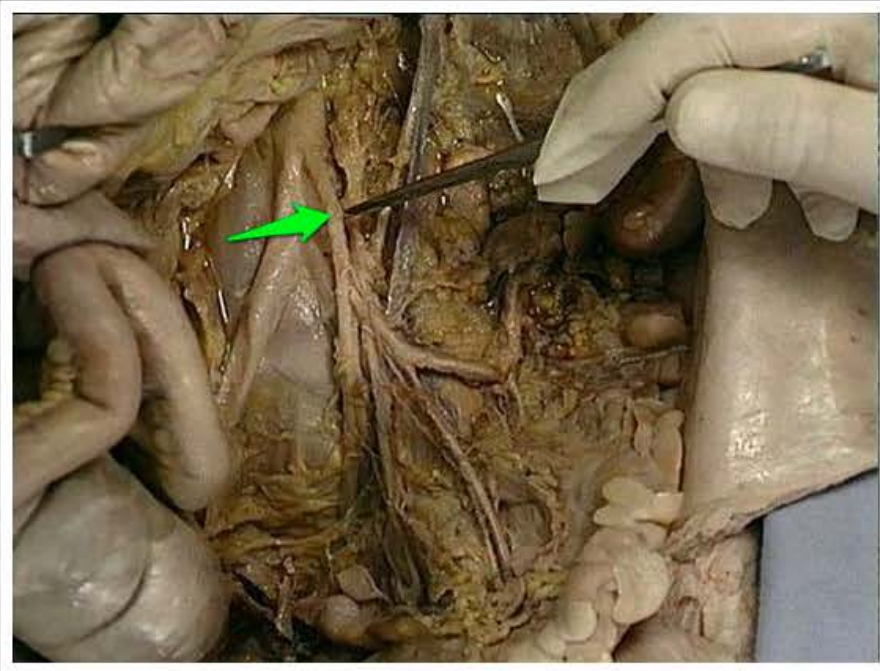
tętnica okrężnicza prawa (*arteria colica dextra*)



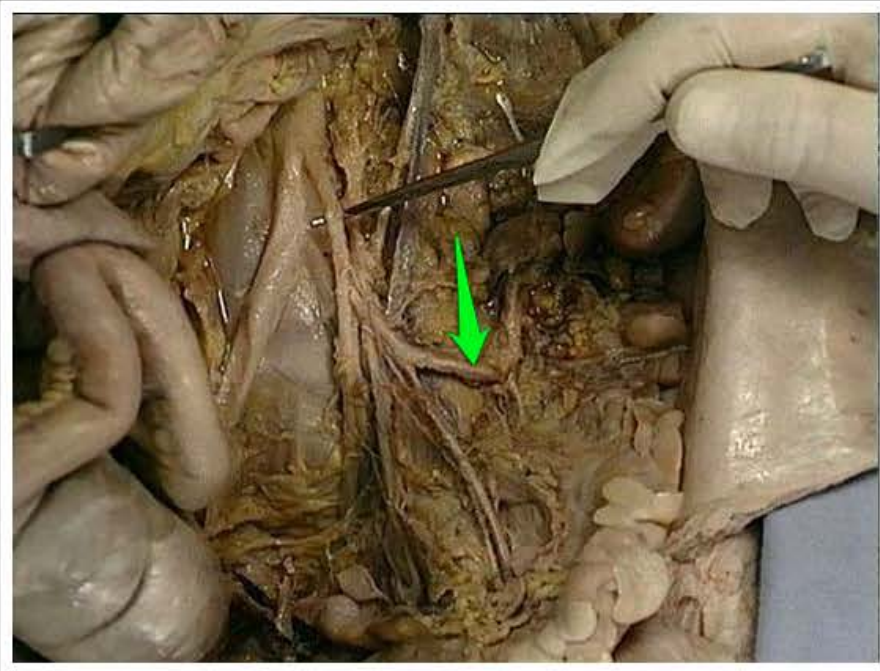
tętnica okrężnicza środkowa (*arteria colica media*)



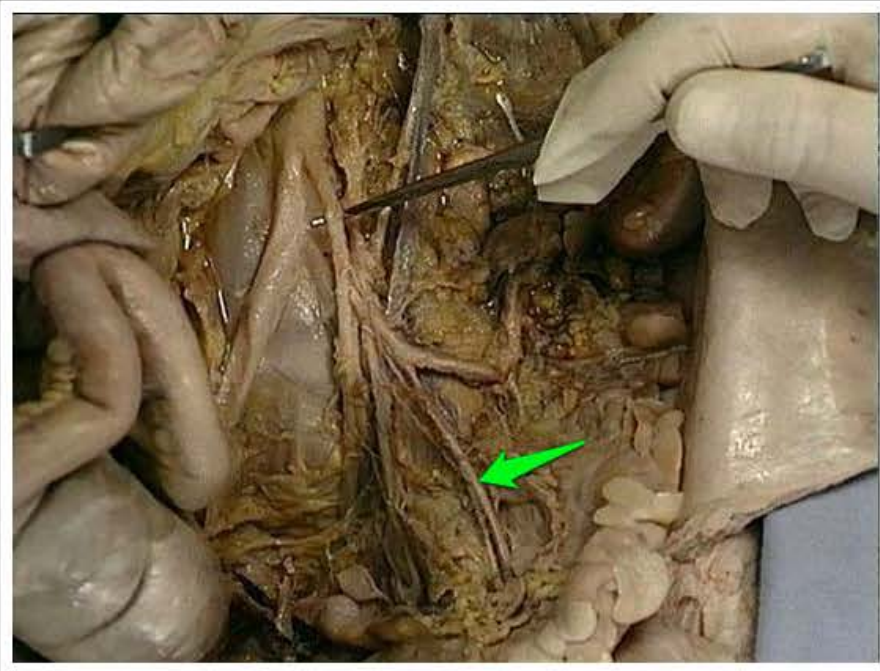
tętnica krętniczo-okrężnicza (*arteria ileocolica*)



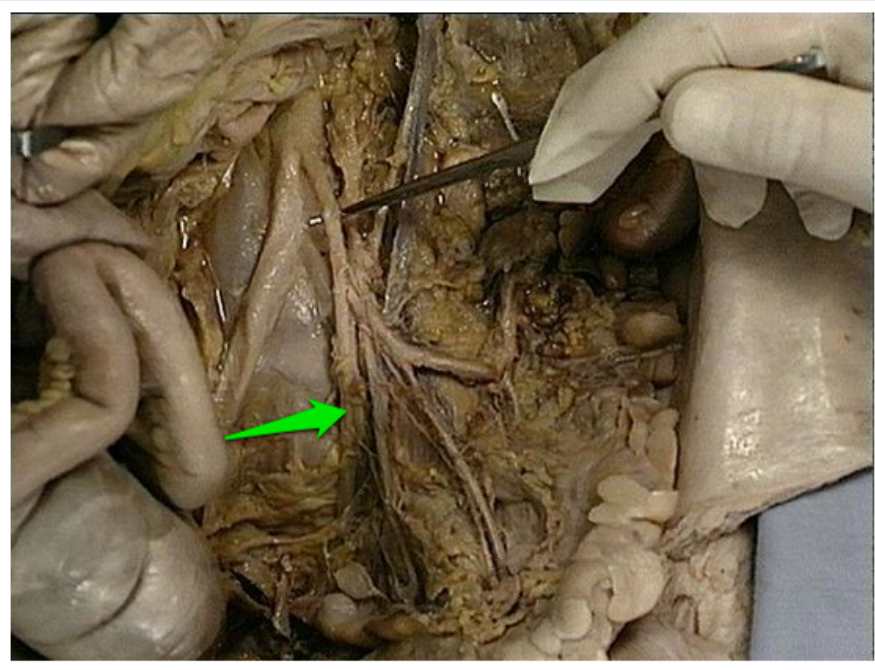
tętnica krezkowa dolna (*arteria mesenterica inferior*)



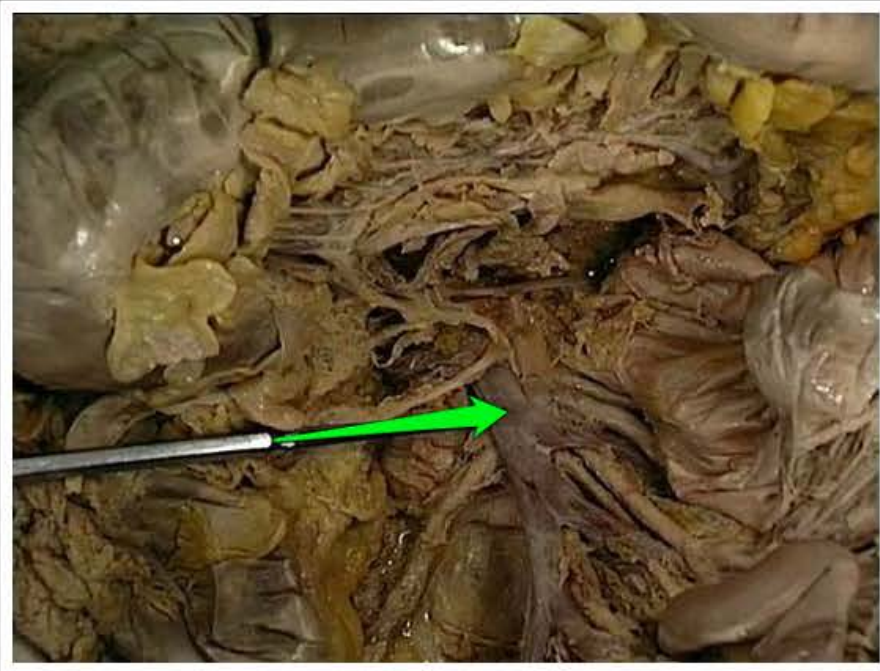
tętnica okrężnicza lewa (*arteria colica sinistra*)



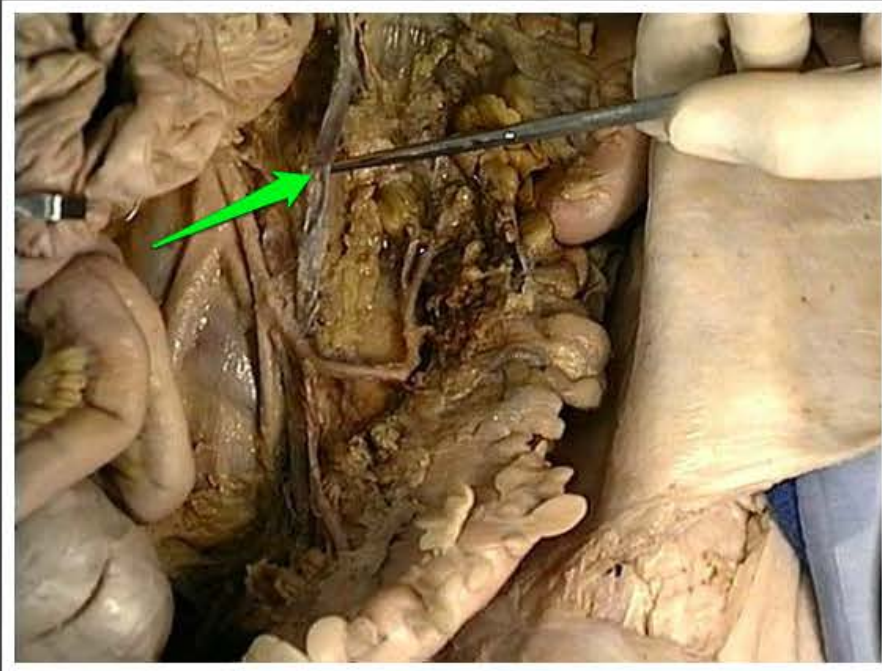
tętnica okrężnicy esowatej (*arteria sigmoidea*)



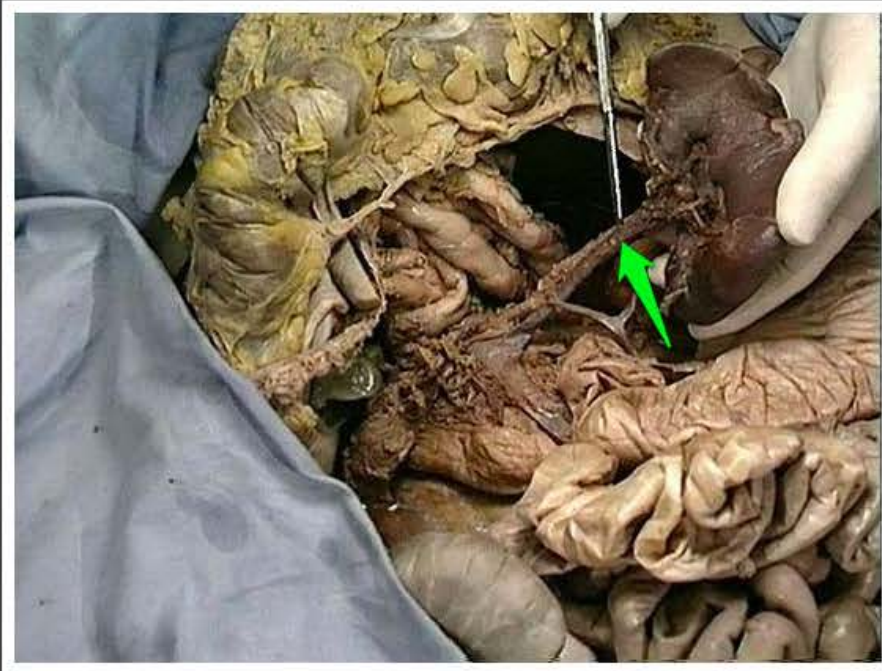
tętnica odbytnicza górna (*arteria
rectalis superior*)



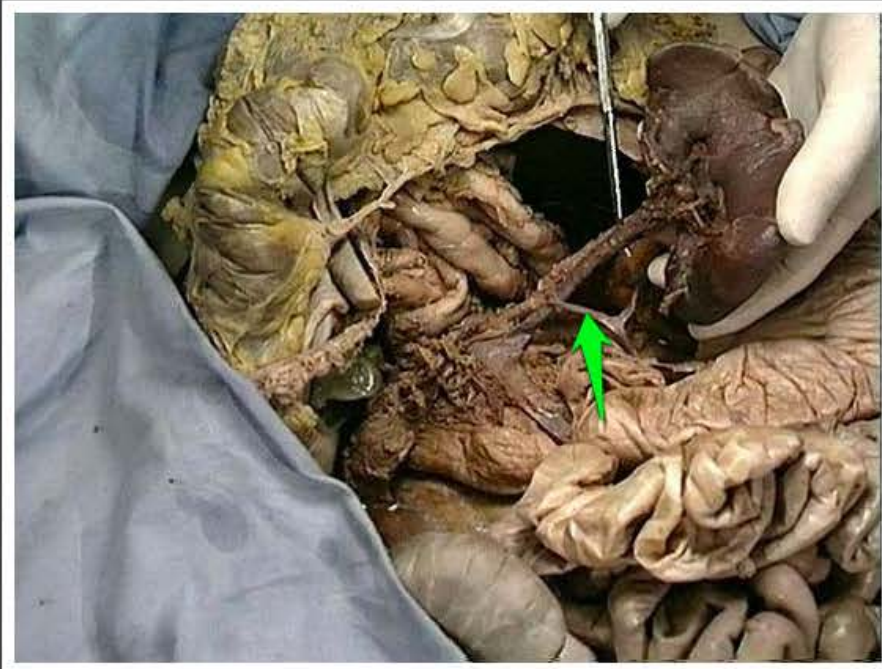
żyła krezkowa górna (*vena mesenterica superior*)



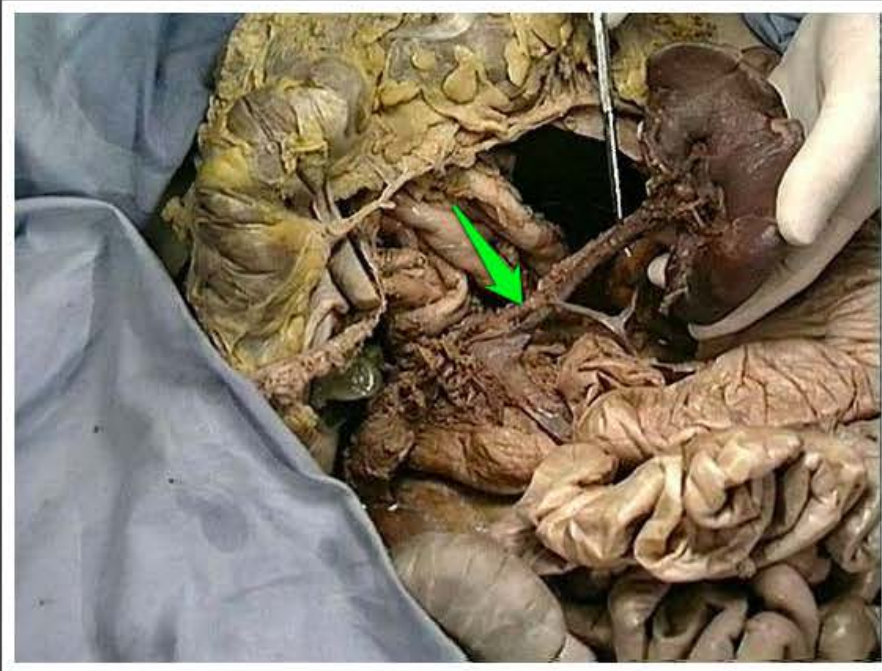
żyła krezkowa dolna (*vena mesenterica inferior*)



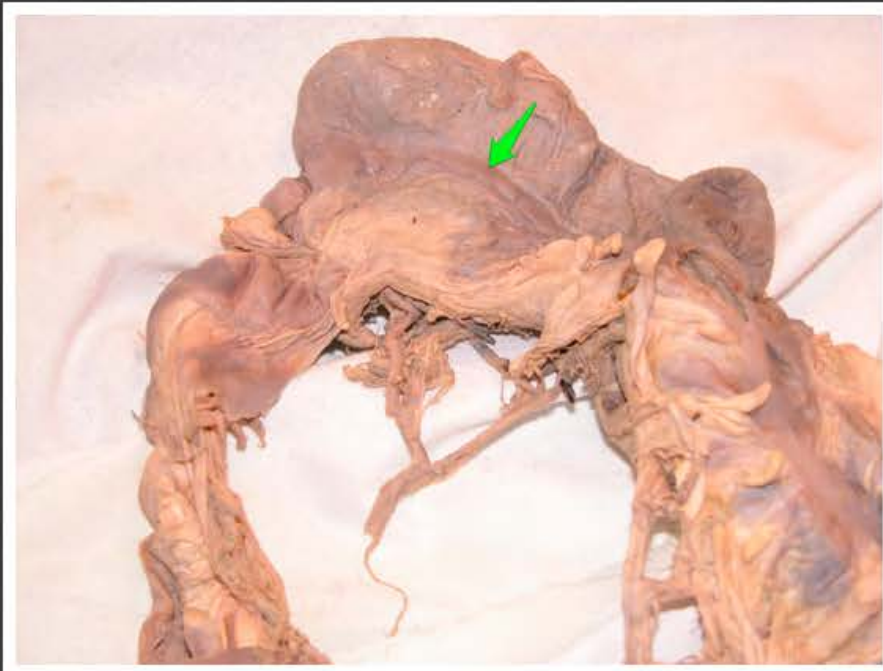
żyła śledzionowa (*vena lienalis*)



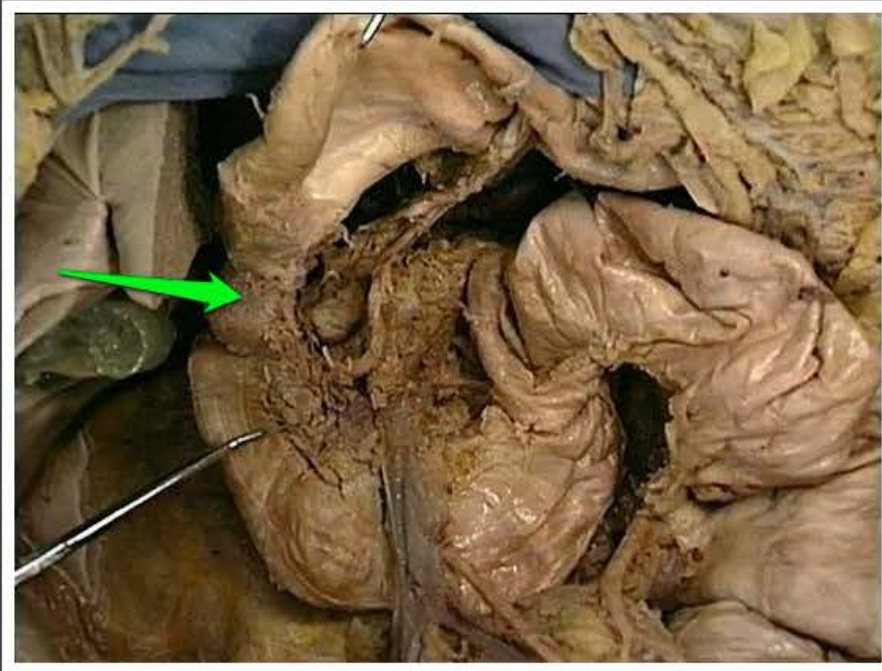
tętnica żołądkowo-sieciowa lewa
(*arteria gastrosplenicis sinistra*)



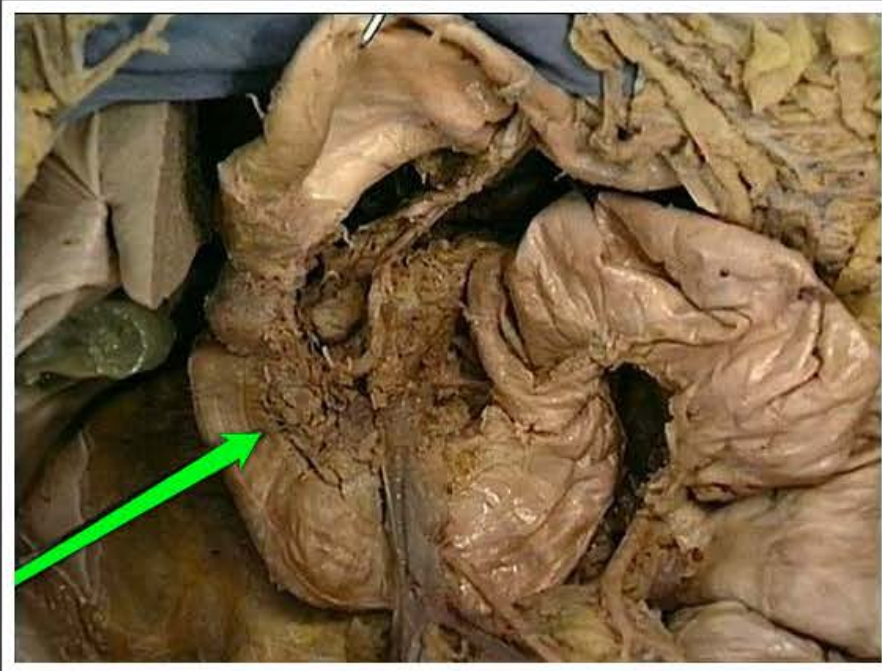
tętnica śledzionowa (*arteria lienalis*)



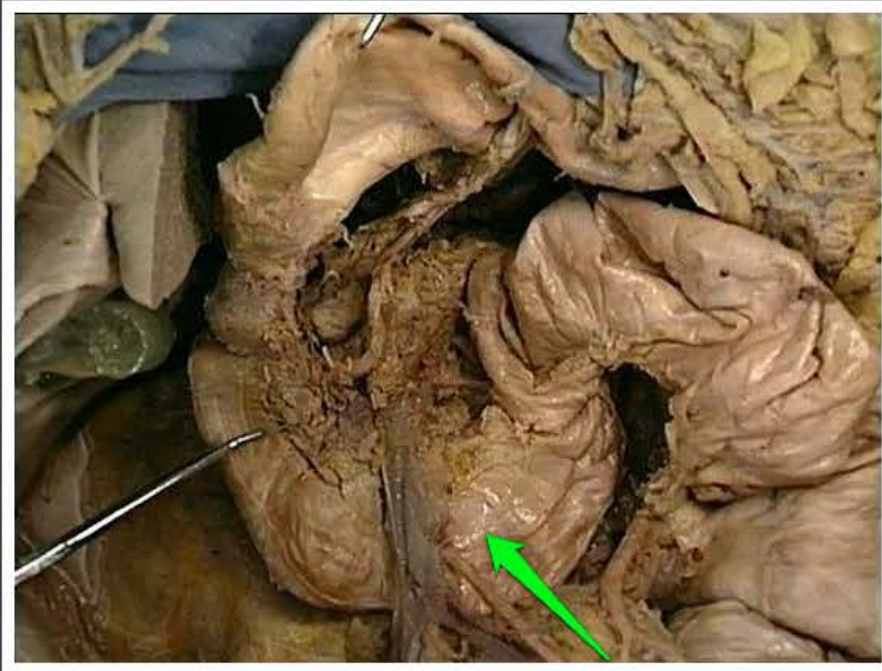
taśma wolna (*tenia libera*)



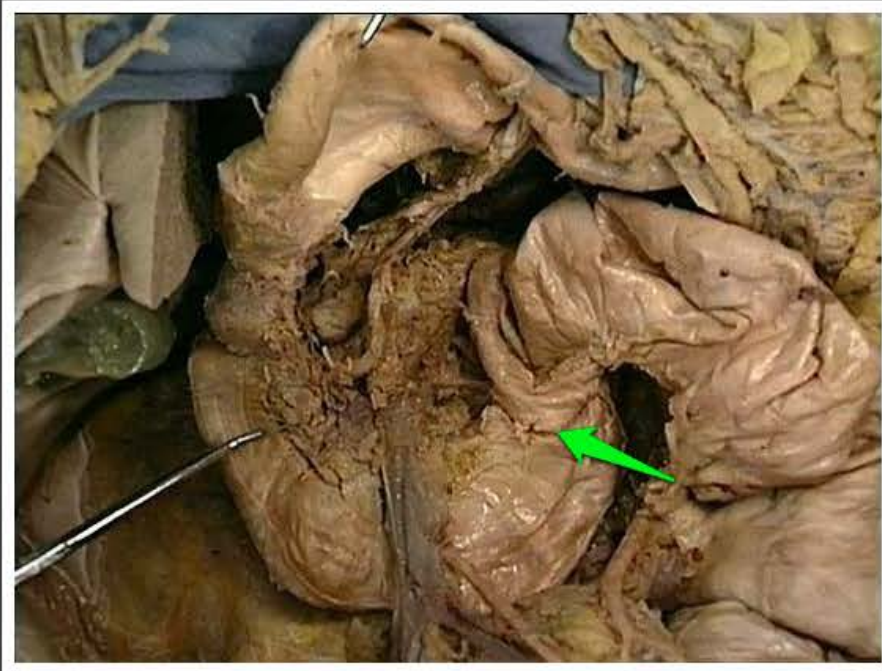
opuszka dwunastnicy (*bulbus duodeni*)



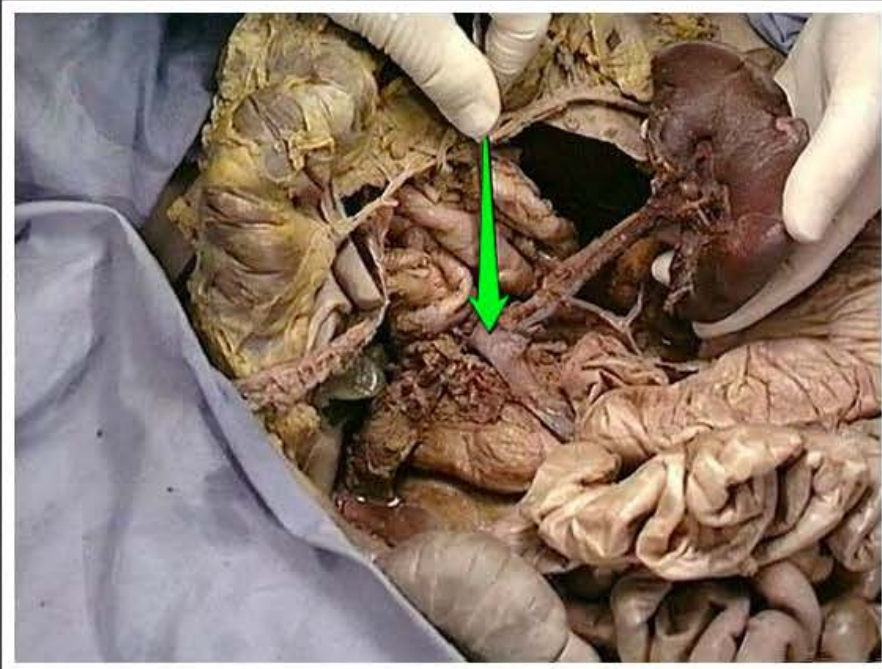
część zstępująca dwunastnicy (*pars descendens duodeni*)



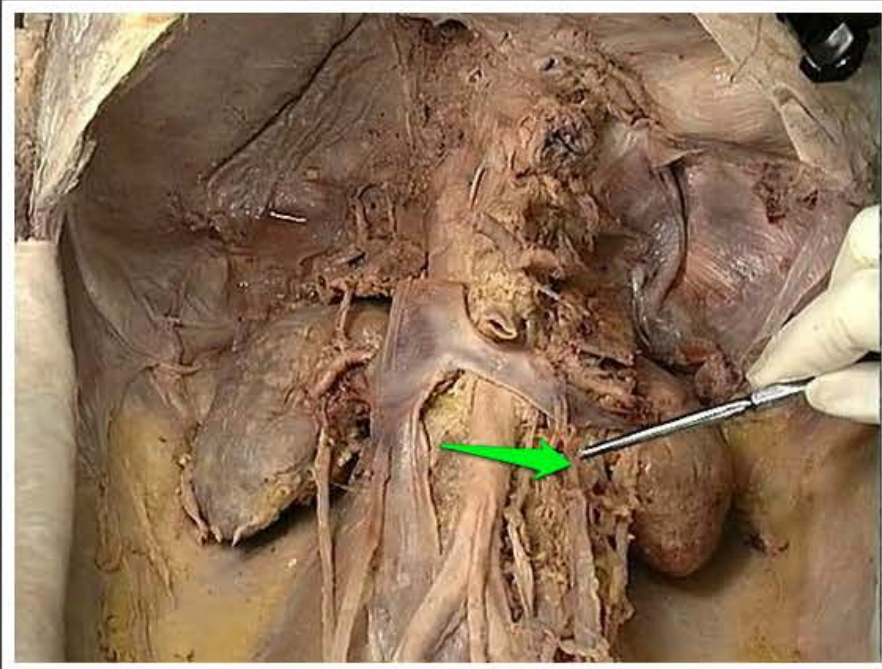
część pozioma dwunastnicy (*pars horizontalis duodeni*)



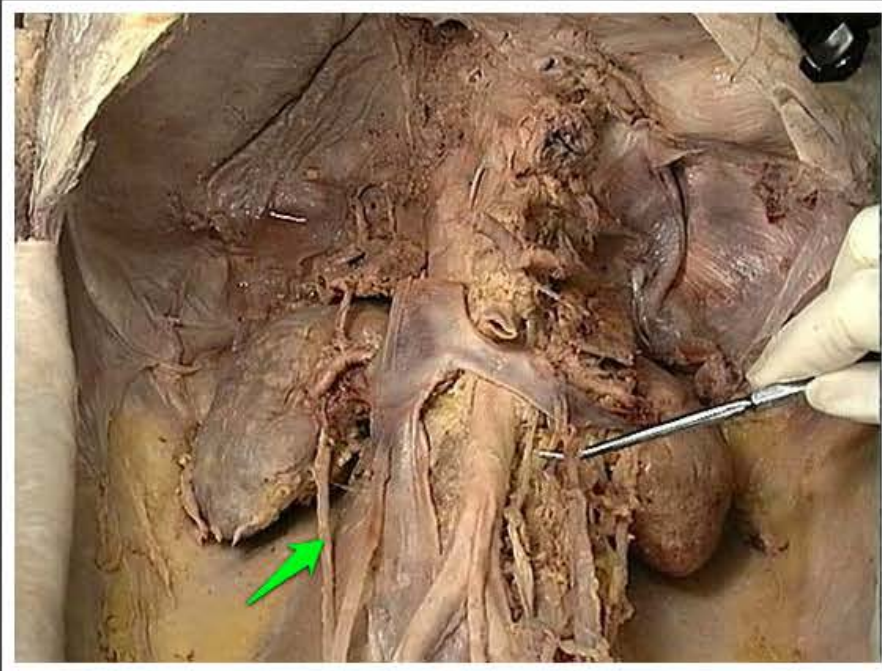
część wstępująca dwunastnicy (*pars ascendens duodeni*)



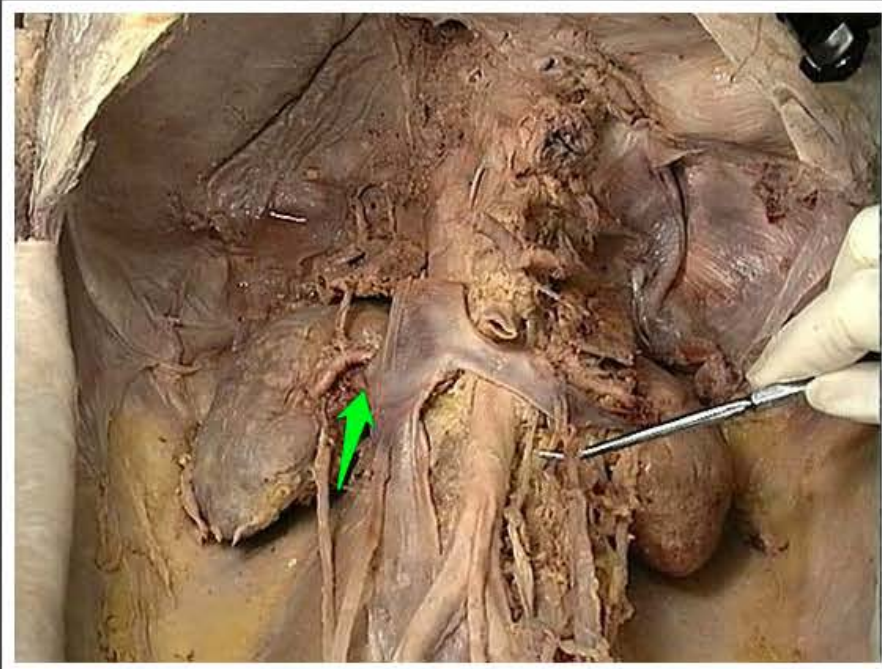
żyła wrotna (*vena portae*)



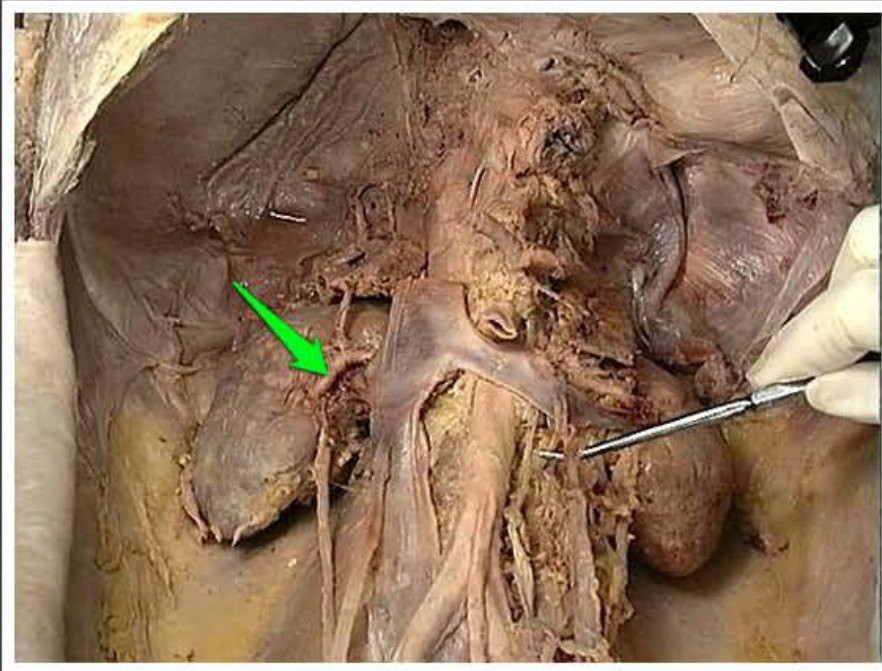
żyła jądrowa / jajnikowa lewa (*vena testicularis / ovarica sinistra*)



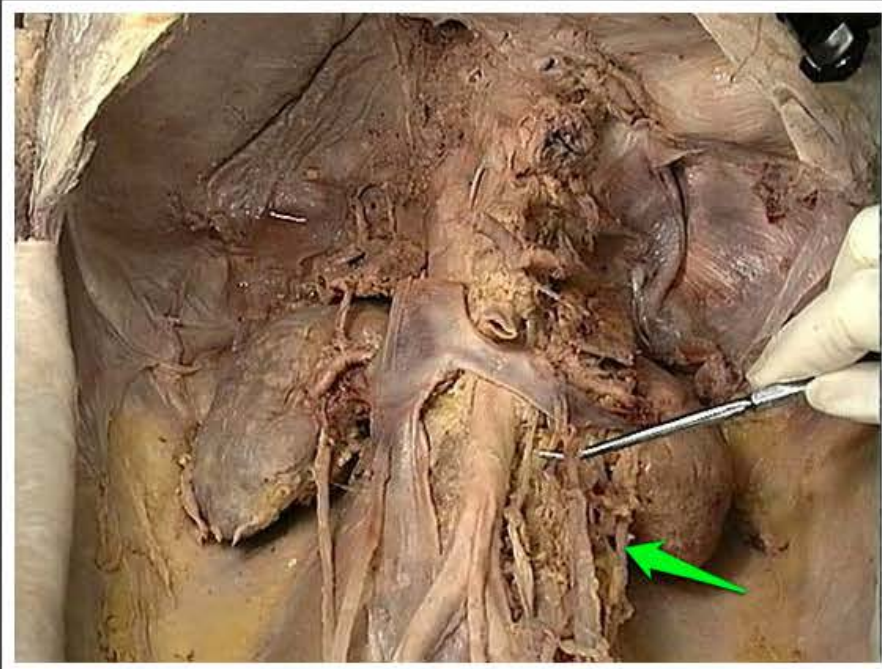
moczowód prawy (*ureter dexter*)



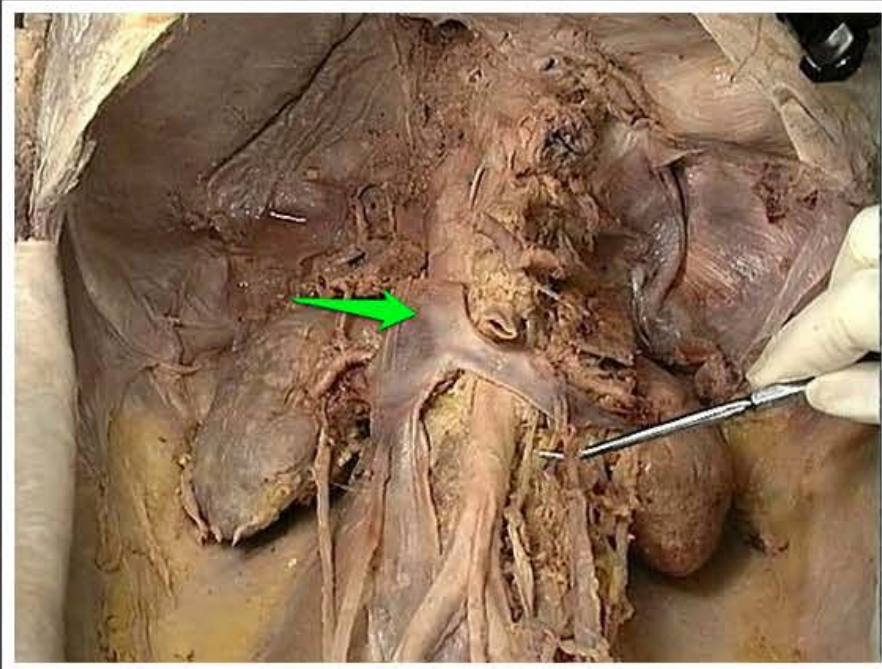
żyła nerkowa prawa (*vena renalis dextra*)



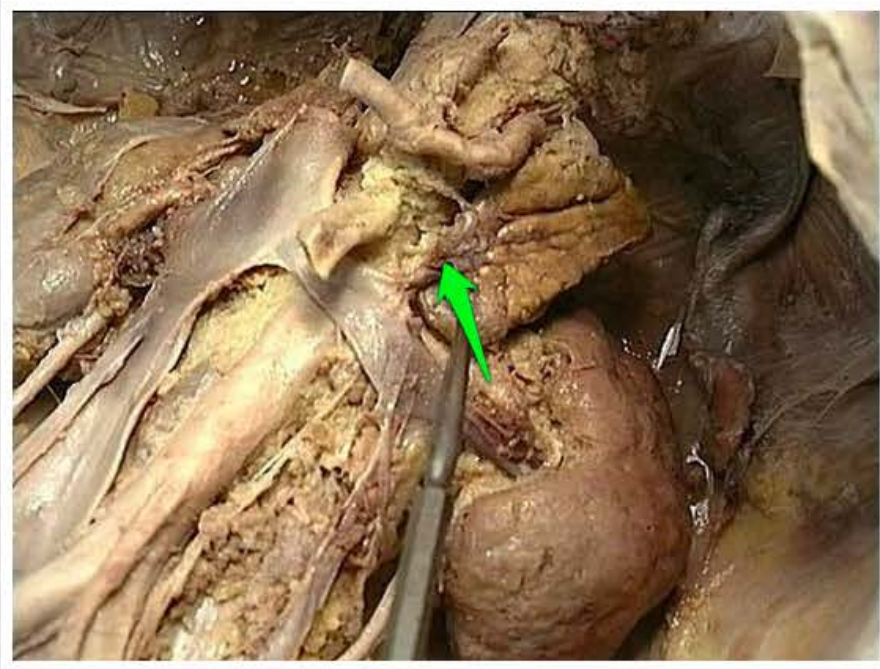
tętnica nerkowa prawa (*arteria renalis dextra*)



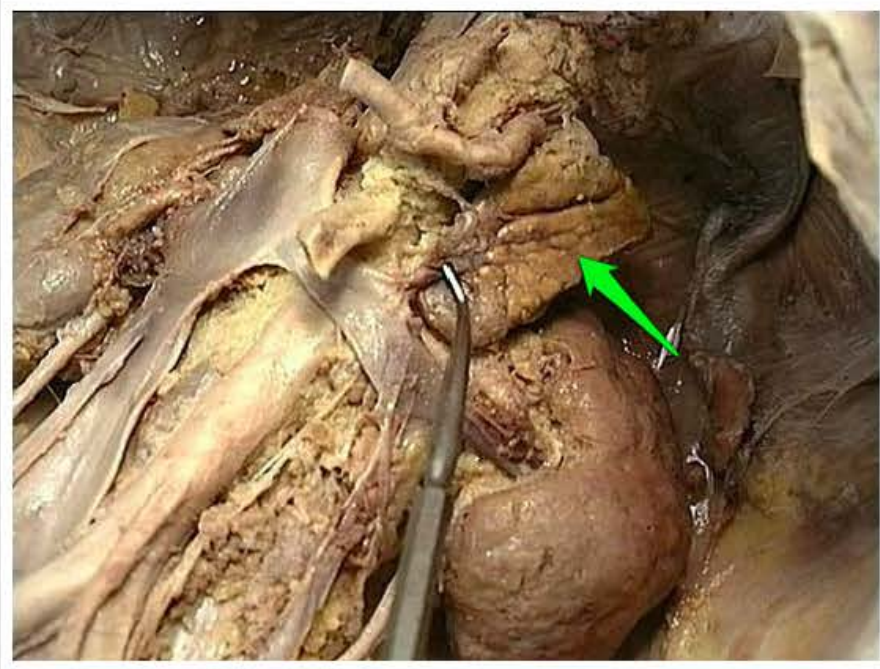
moczowód lewy (*ureter sinister*)



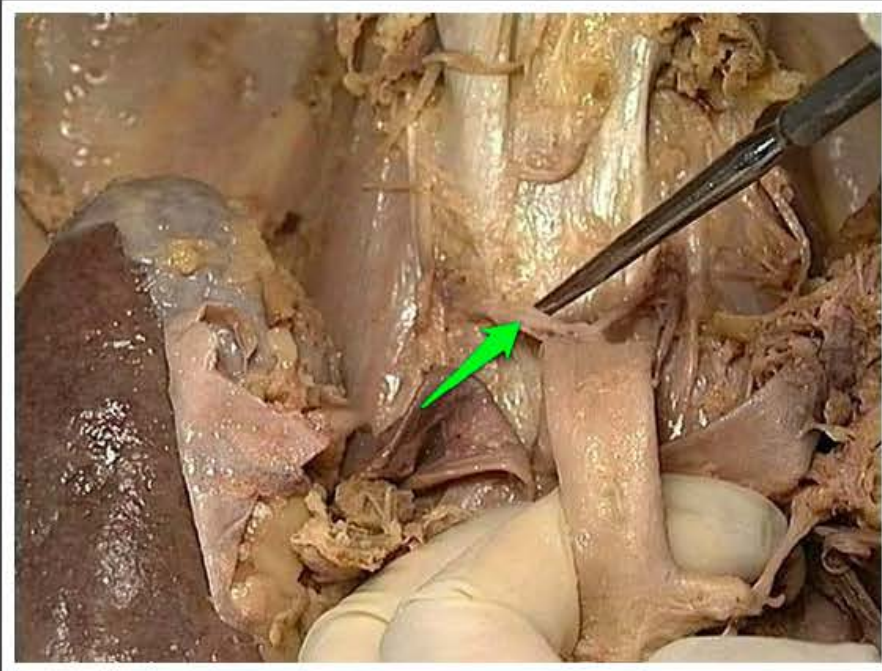
żyła główna dolna (*vena cava inferior*)



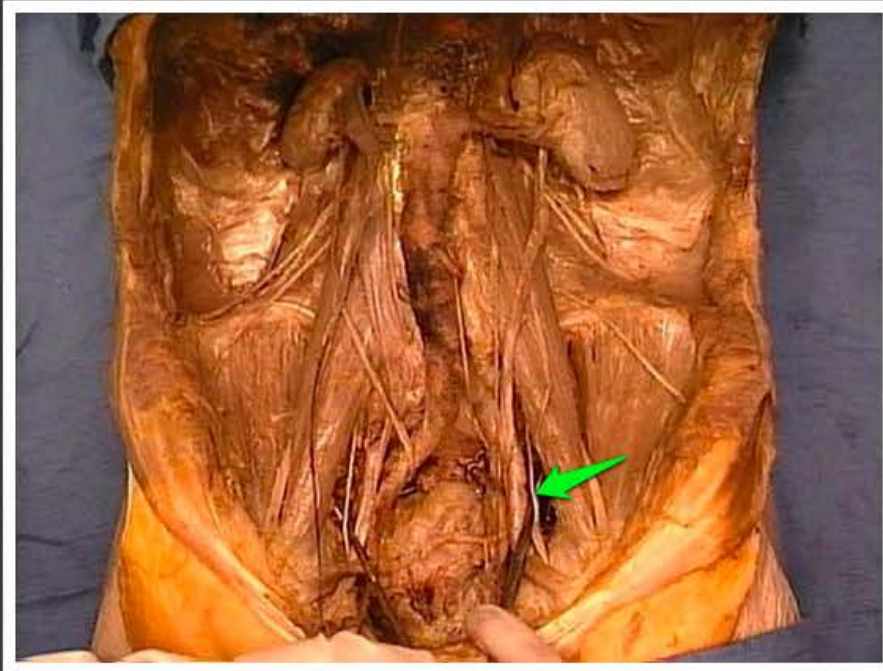
żyła nadnerczowa lewa (*vena suprarenalis sinistra*)



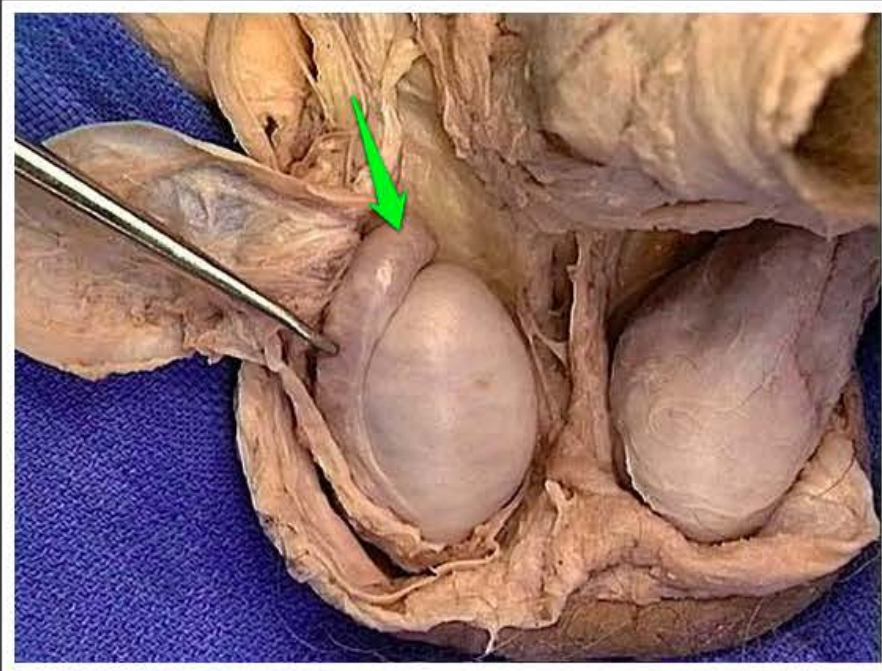
nadnercze lewe (*glandula
suprarenalis sinistra*)



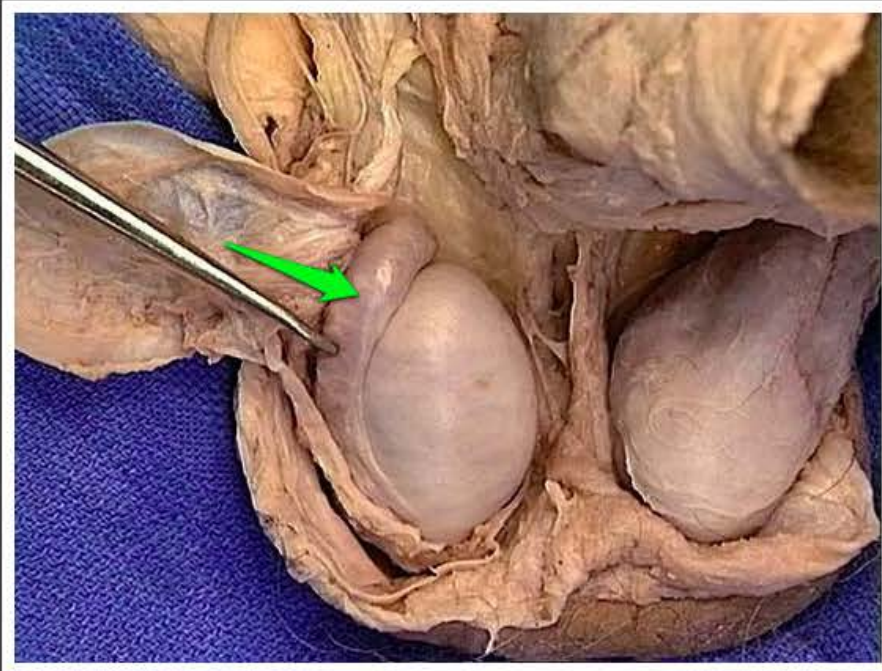
tętnica lędźwiowa (*arteria lumbalis*)



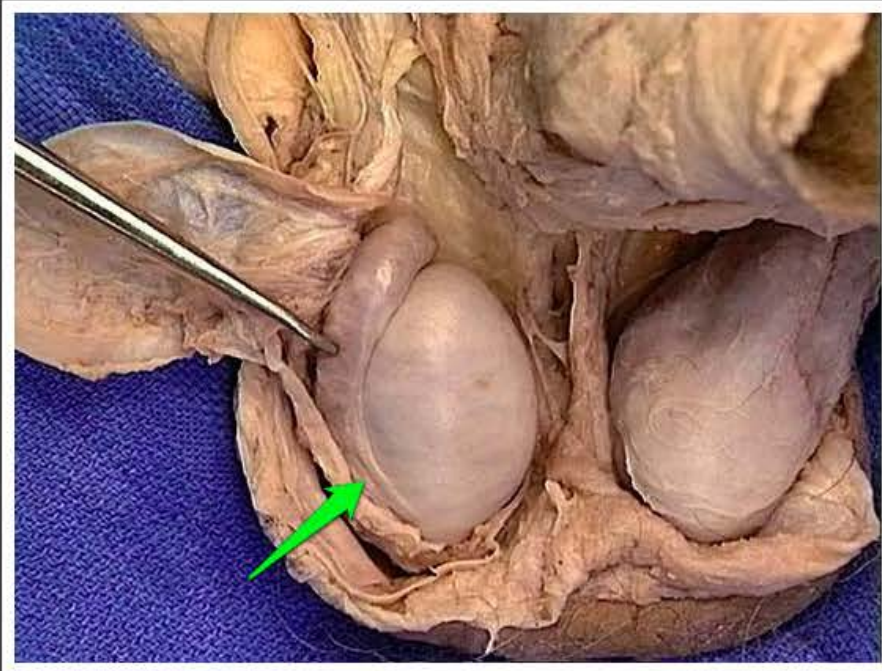
nerw zasłonowy (*nervus obturatorius*)



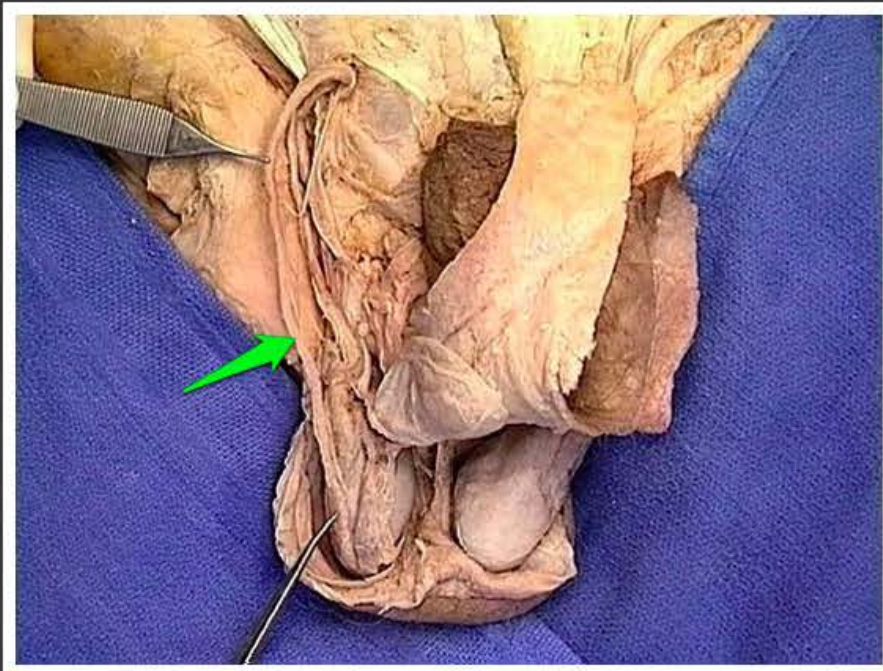
głowa najądrza (*caput epididymidis*)



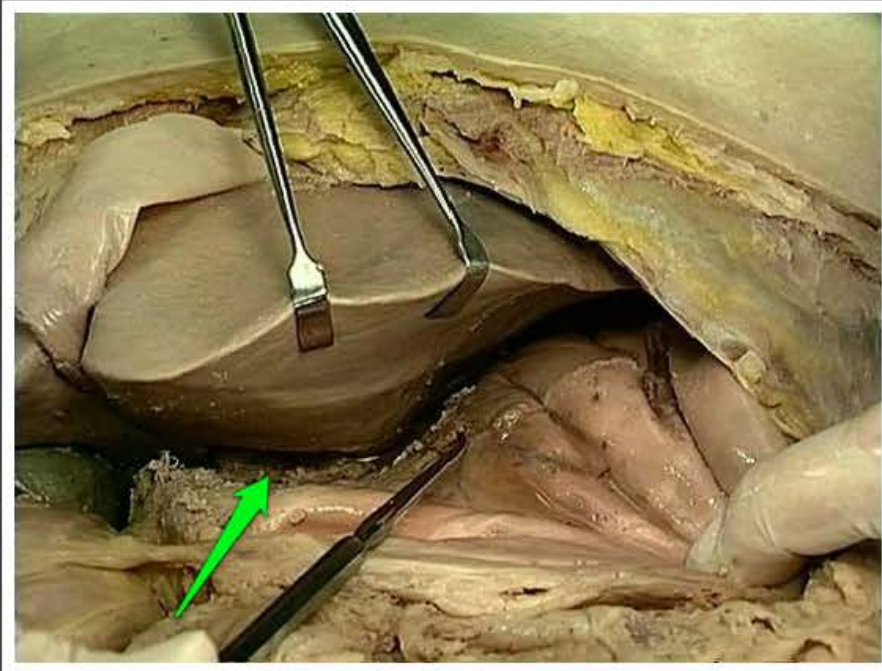
trzon najądrza (*corpus epididymidis*)



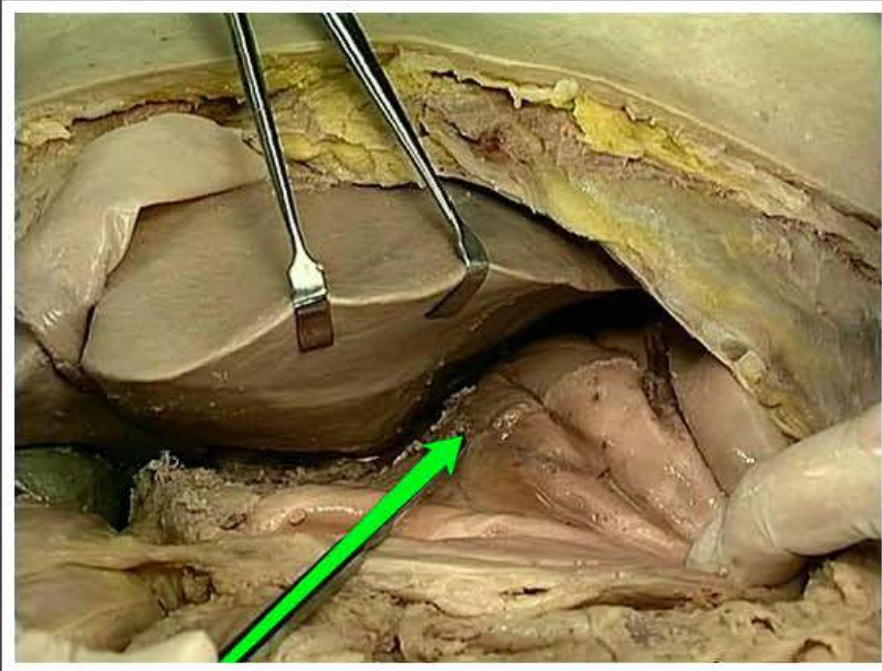
ogon najądrza (*cauda epididymidis*)



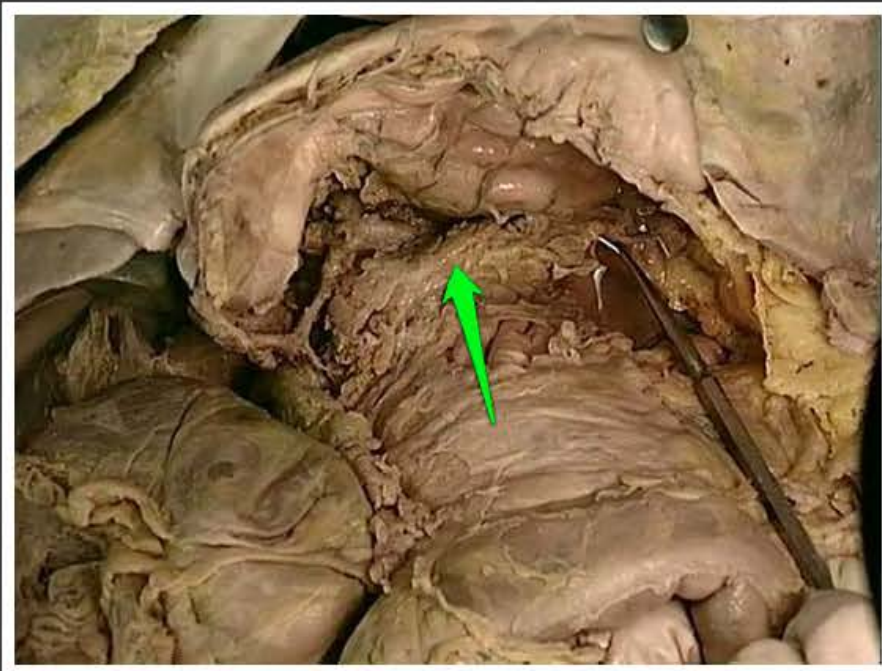
nasieniowód (*ductus deferens*)



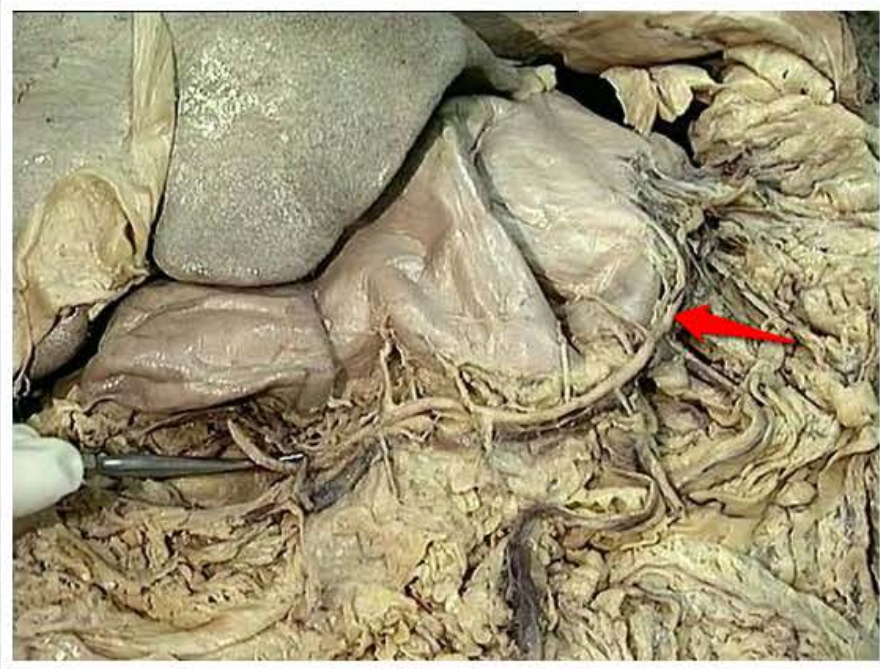
więzadło wątrobowo-dwunastnicze
(*ligamentum hepatoduodenale*)



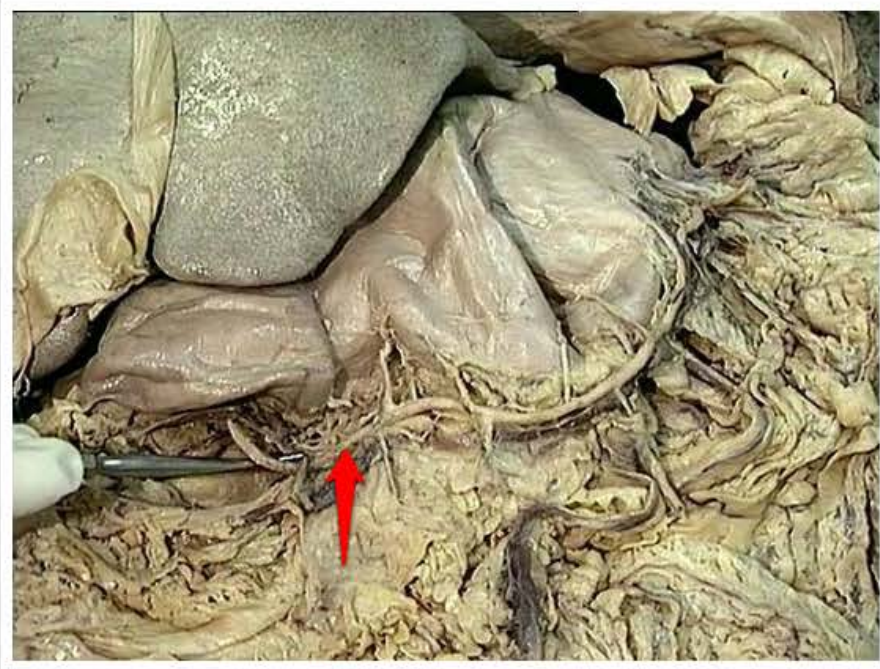
sieć mniejsza (*omentum minus*)



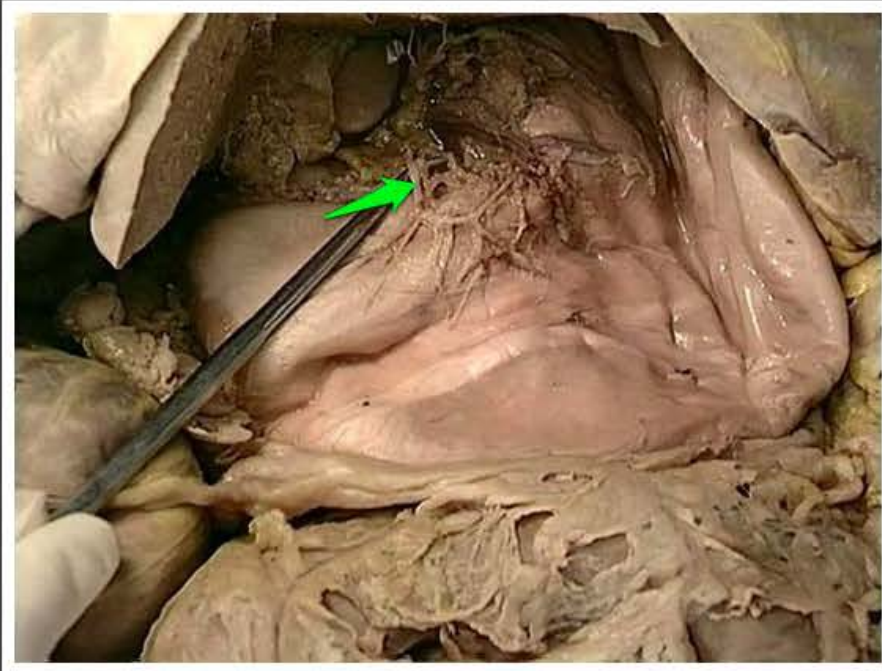
trzustka (*pancreas*)



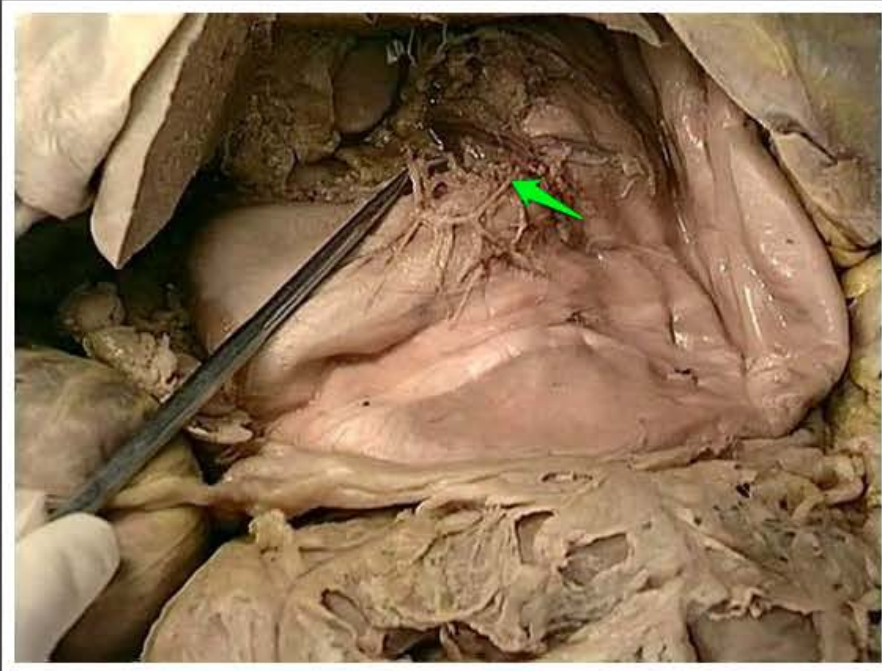
tętnica żołądkowo-sieciowa lewa
(*arteria gastroomentalis sinistra*)



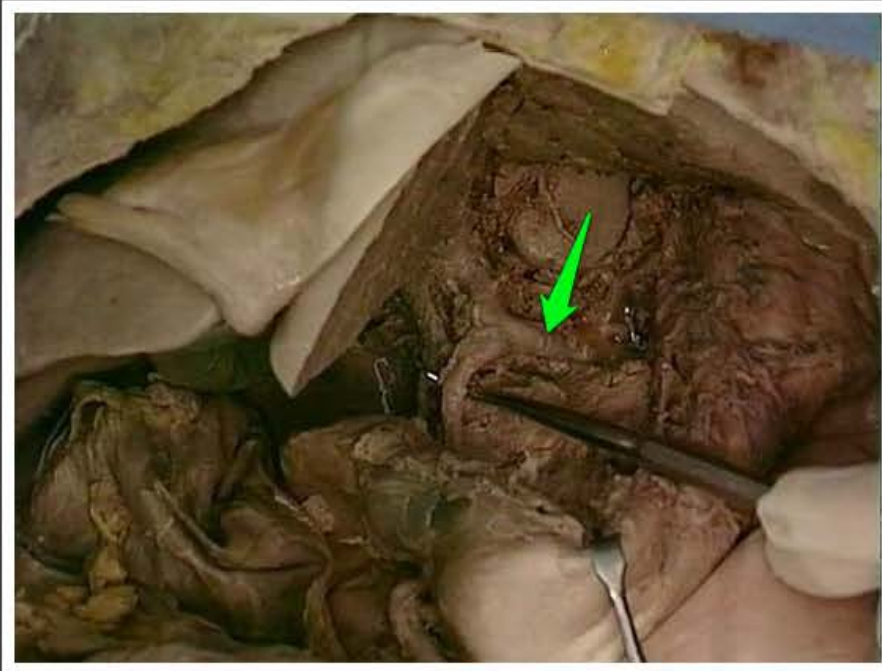
tętnica żołądkowo-sieciowa prawa
(*arteria gastroomentalis dextra*)



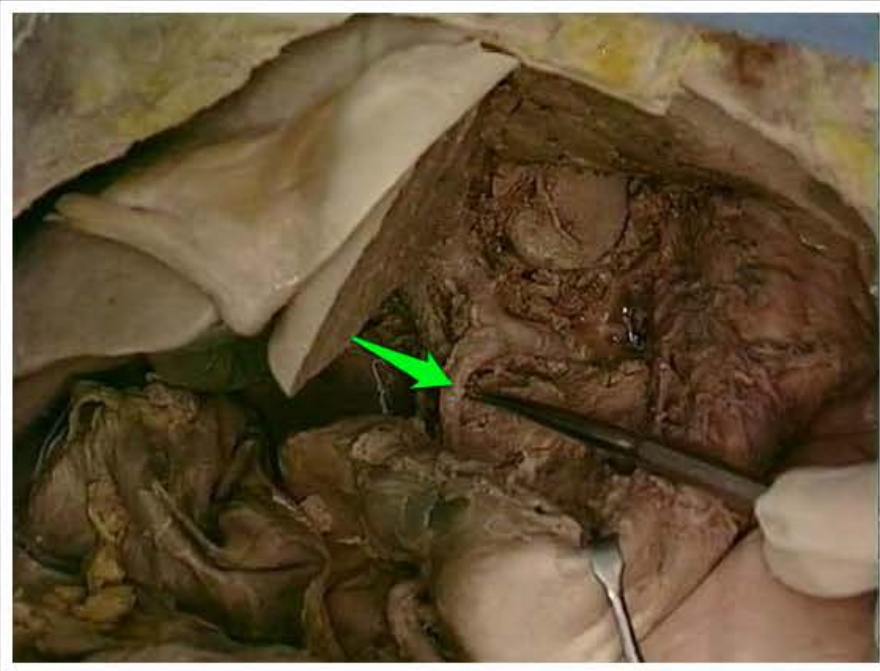
tętnica żołądkowa prawa (*arteria gastrica dextra*)



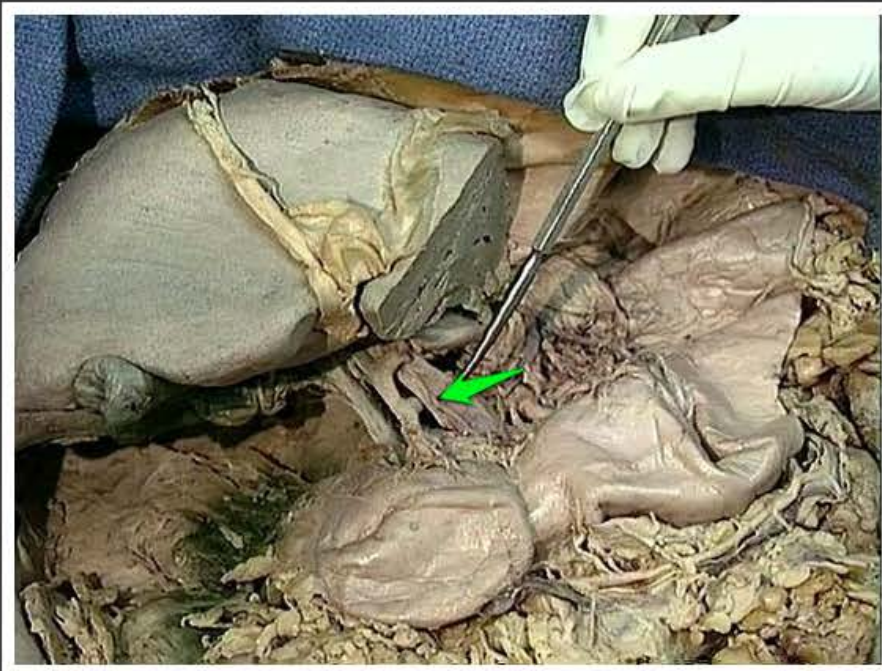tętnica żołądkowa lewa (*arteria gastrica sinistra*)



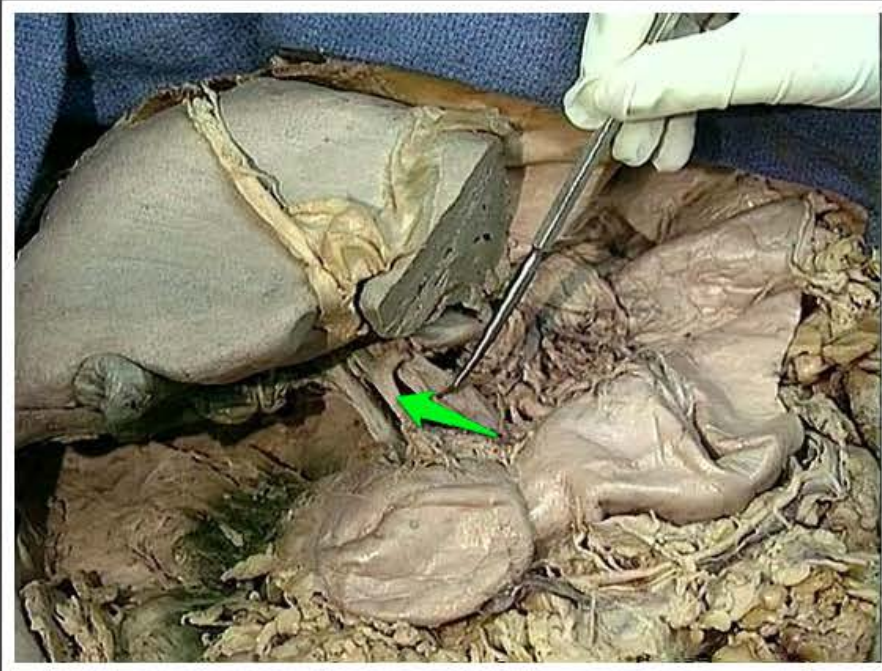tętnica wątrobowa wspólna (*arteria hepatica communis*)



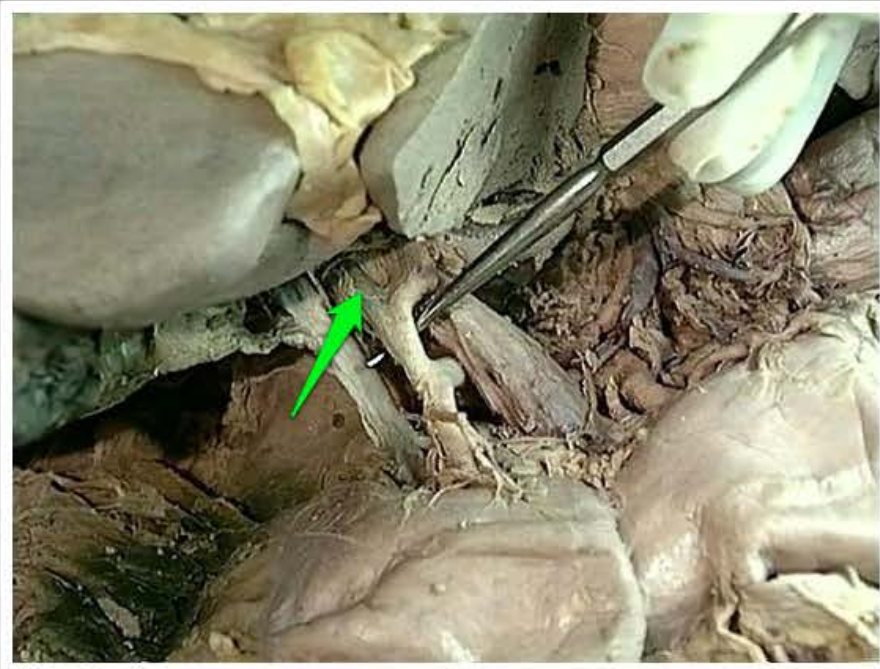
tętnica żołądkowo-dwunastnicza
(*arteria gastroduodenalis*)



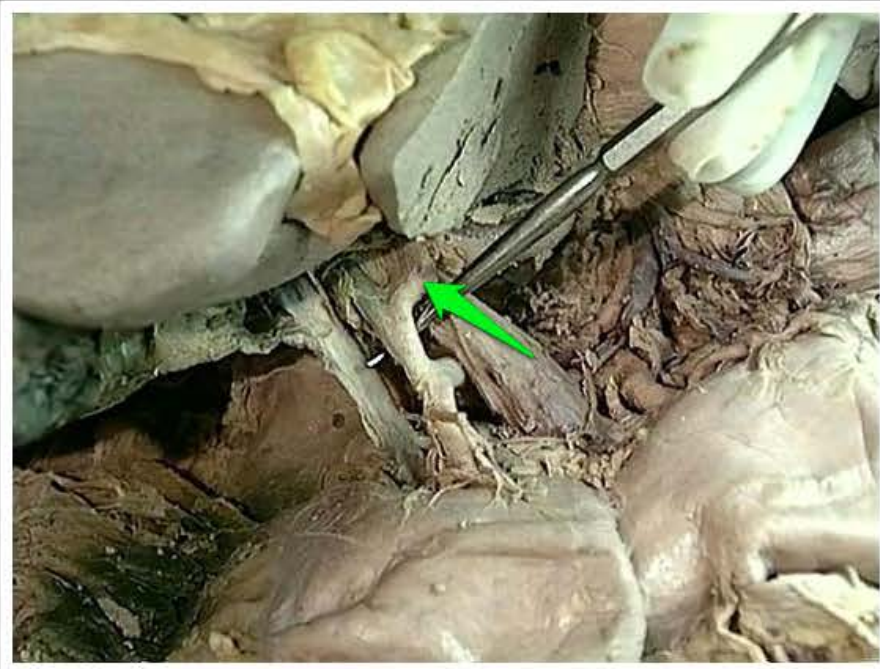
żyła wrotna (*vena portae*)



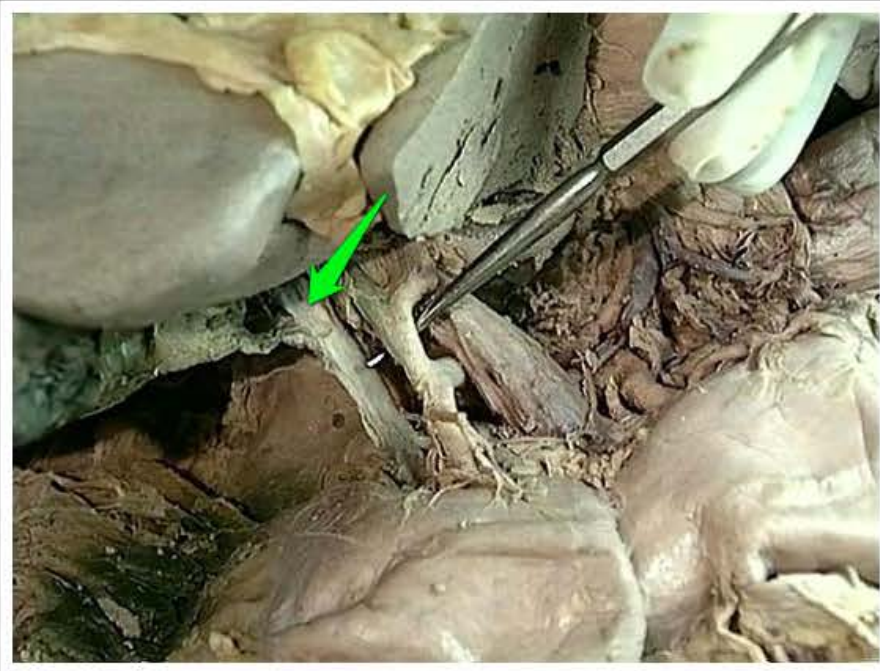
tętnica wątrobowa właściwa (*arteria hepatica propria*)



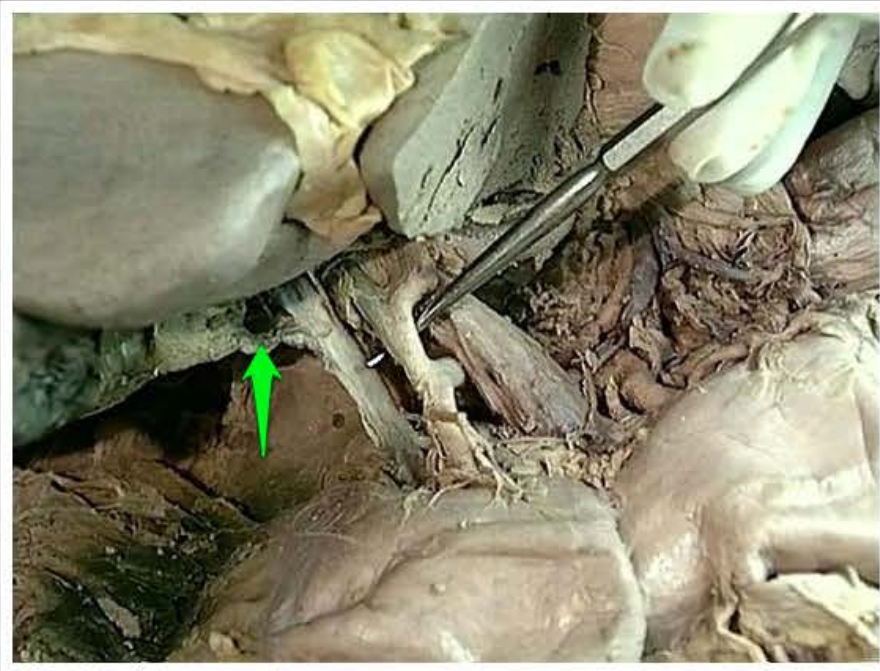
gałąź prawa tętnicy wątrobowej
właściwej (*ramus dexter arteriae
hepaticae propriae*)



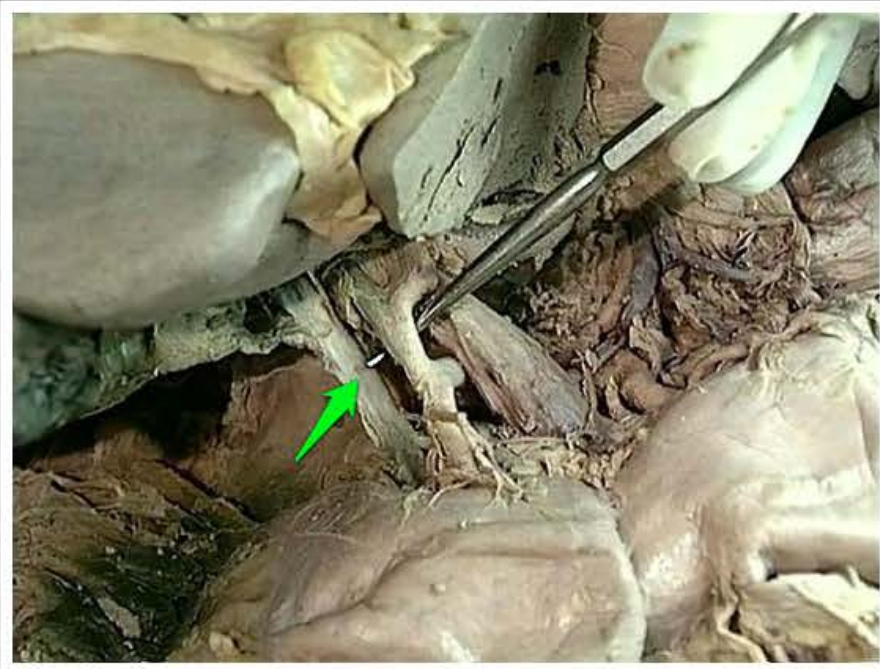
gałąź lewa tętnicy wątrobowej
właściwej (*ramus sinister arteriae
hepaticae propriae*)



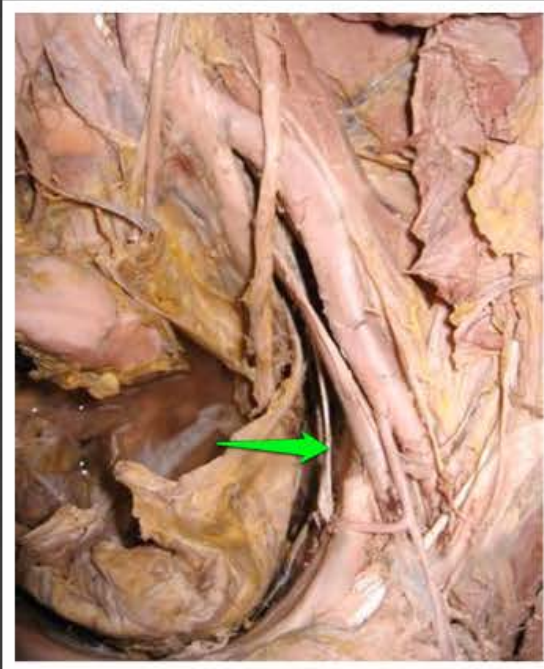przewód wątrobowy wspólny (*ductus hepaticus communis*)



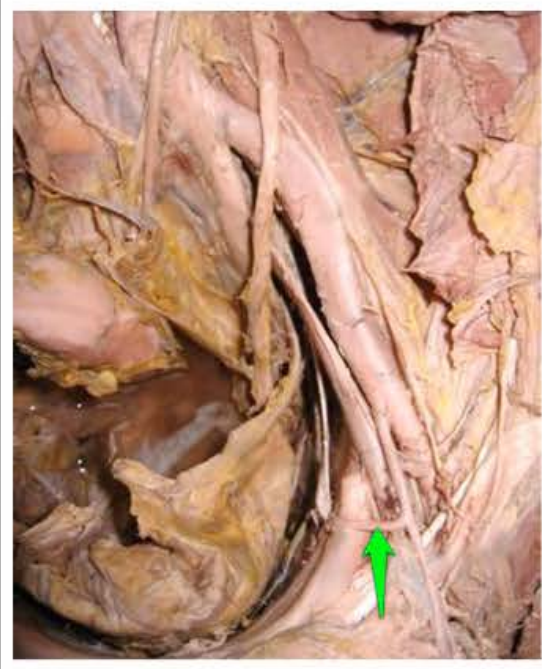
przewód pęcherzykowy (*ductus cysticus*)



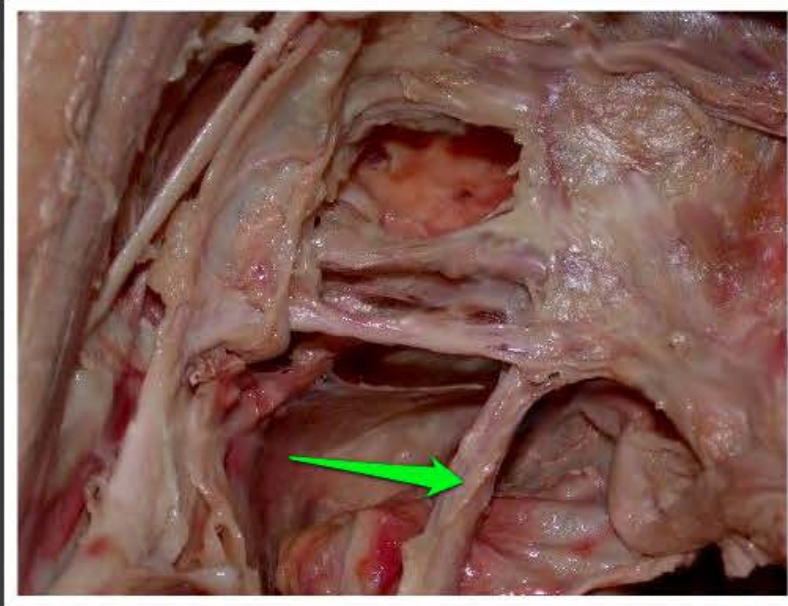
przewód żółciowy wspólny (*ductus choledochus*)



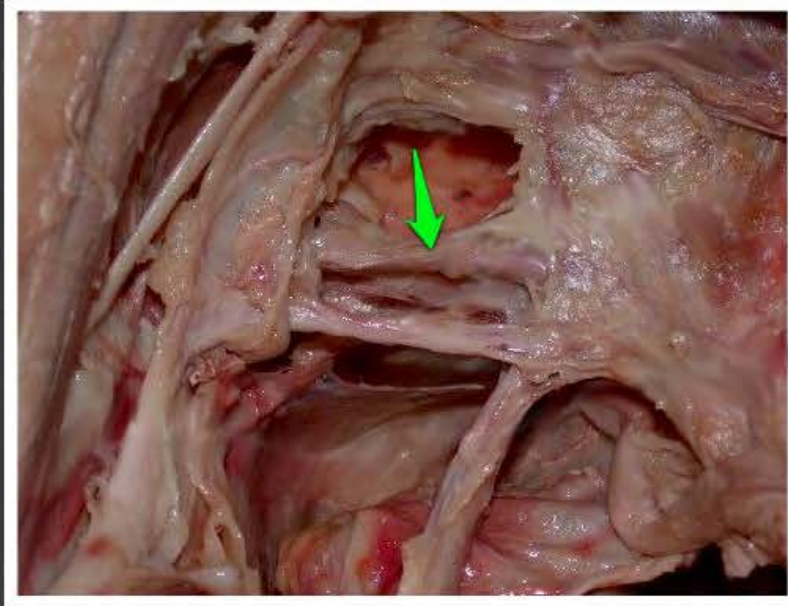
nerw zasłonowy (*nervus
obturatorius*)



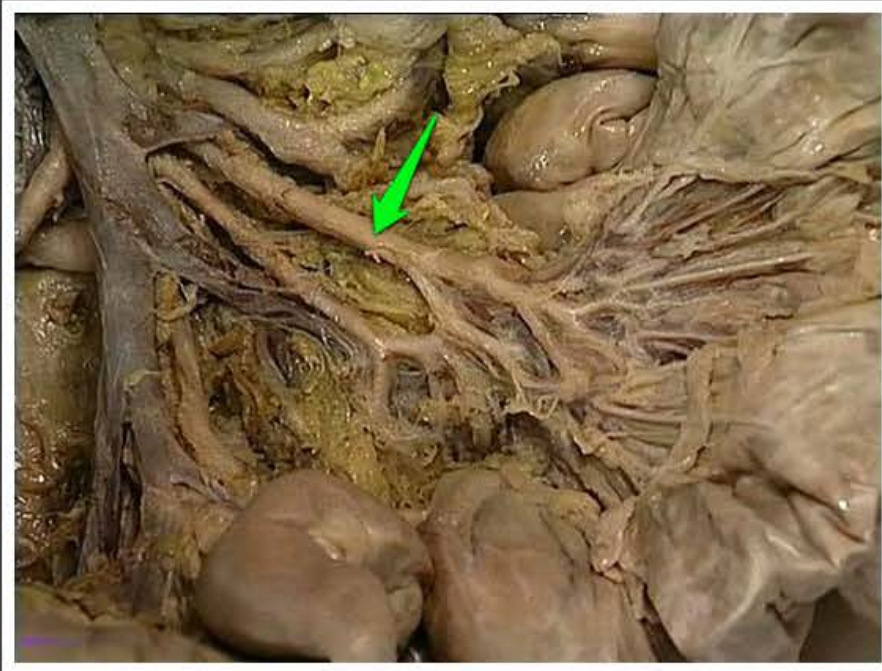
tętnica zasłonowa (*arteria obturatoria*)



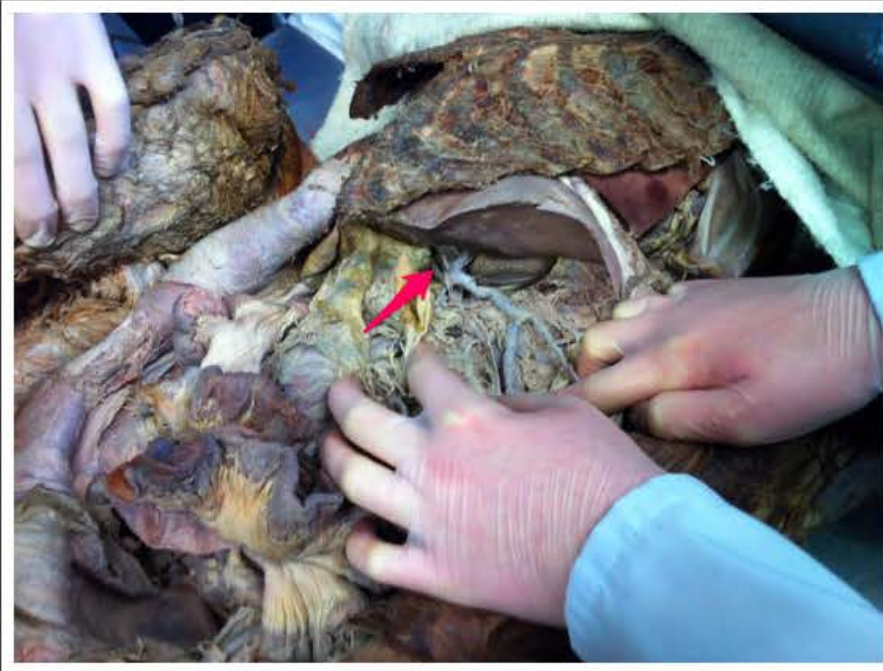moczowód lewy (*ureter sinister*)



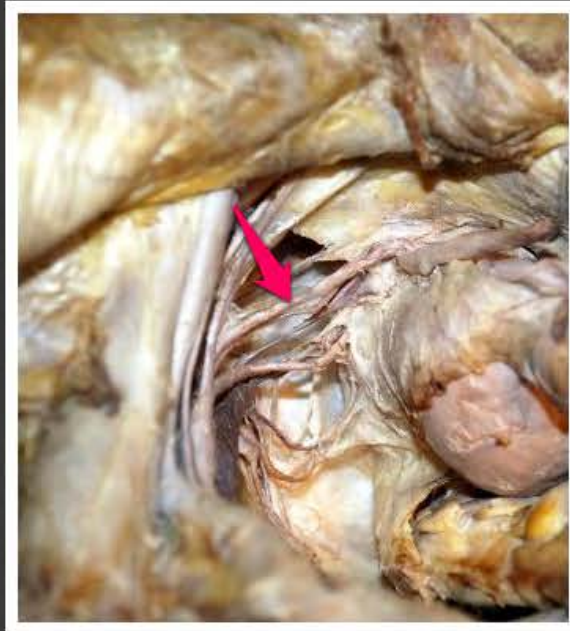tętnica pęcherzowa dolna (*arteria vesicalis inferior*)



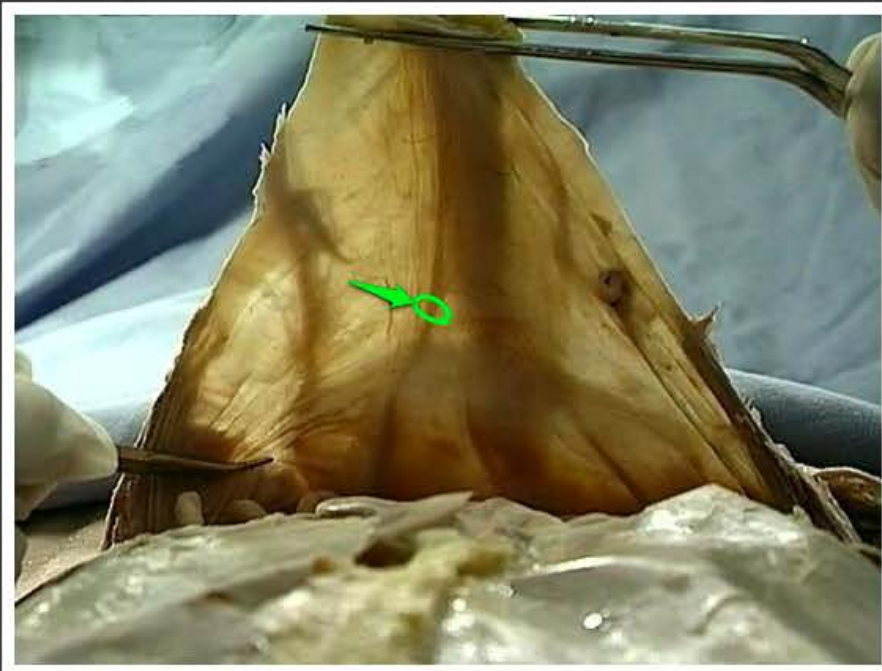
tętnica jelita krętego (*arteria ilei*)



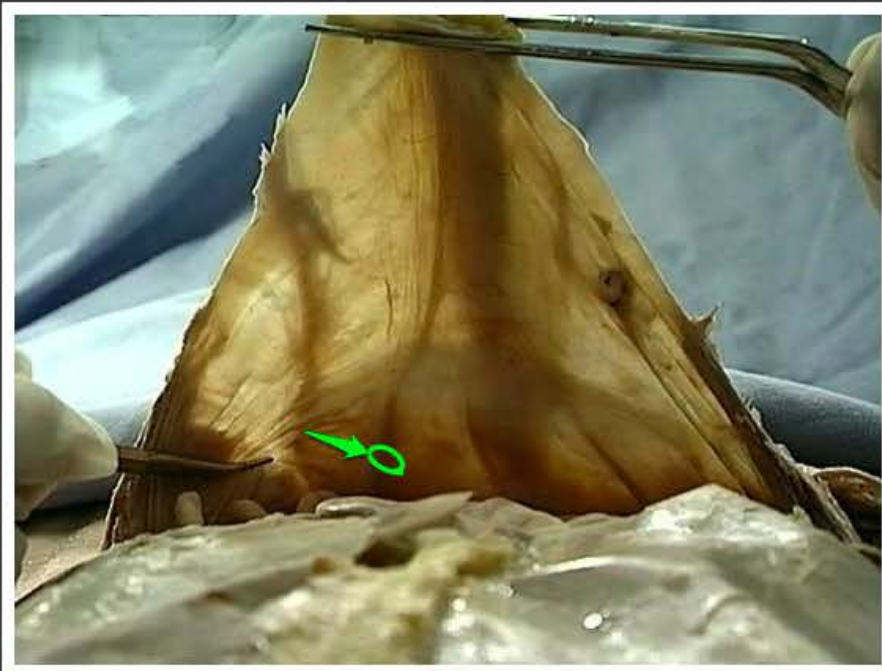
tętnica pęcherzyka żółciowego
(*arteria cystica*)



tętnica maciczna (*arteria uterina*)



więzadło pępkowe boczne
(*ligamentum umbilicale laterale*)



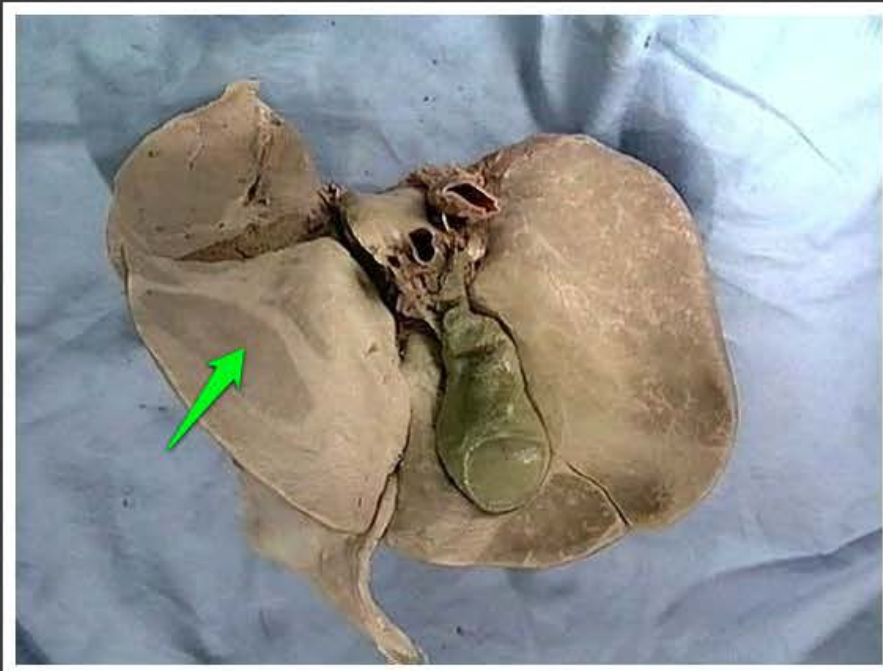
tętnica pępkowa (*arteria umbilicalis*)



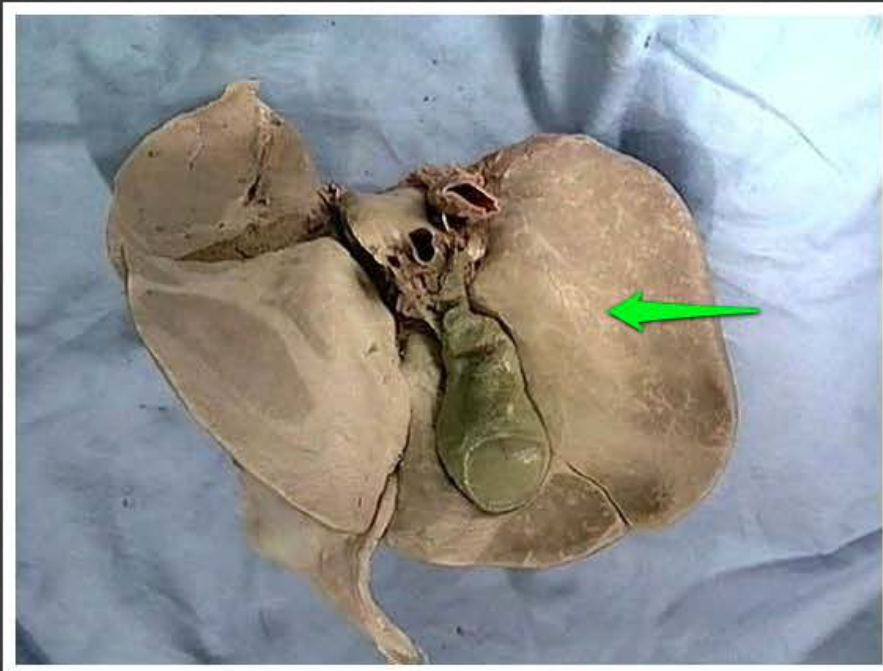
więzadło sierpowate wątroby
(*ligamentum falciforme hepatis*)



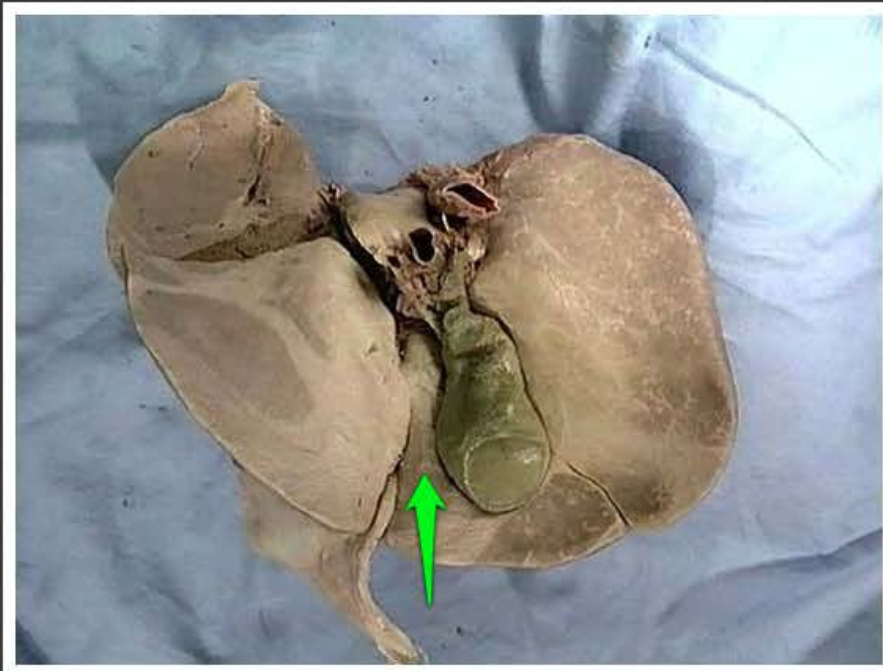
pole nagie (*area nuda*)



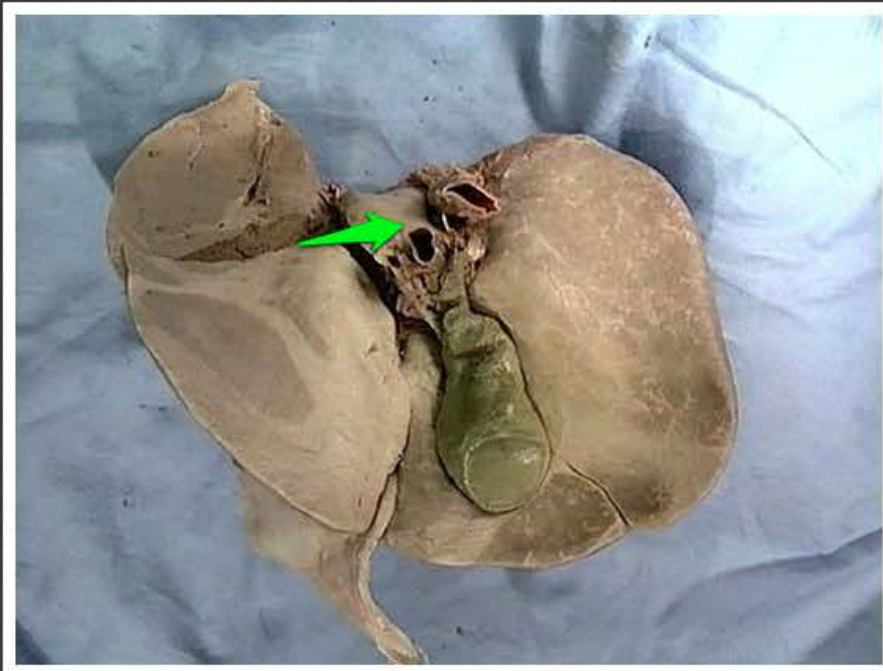
wycisk żołądkowy wątroby
(*impressio gastrica hepatis*)



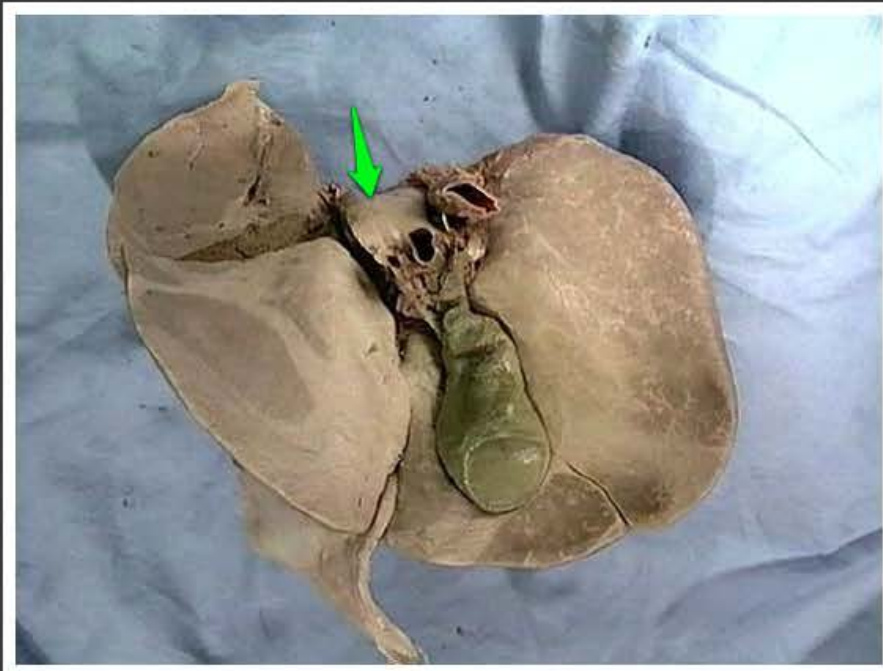
wycisk nerkowy wątroby (*impressio renalis hepatis*)



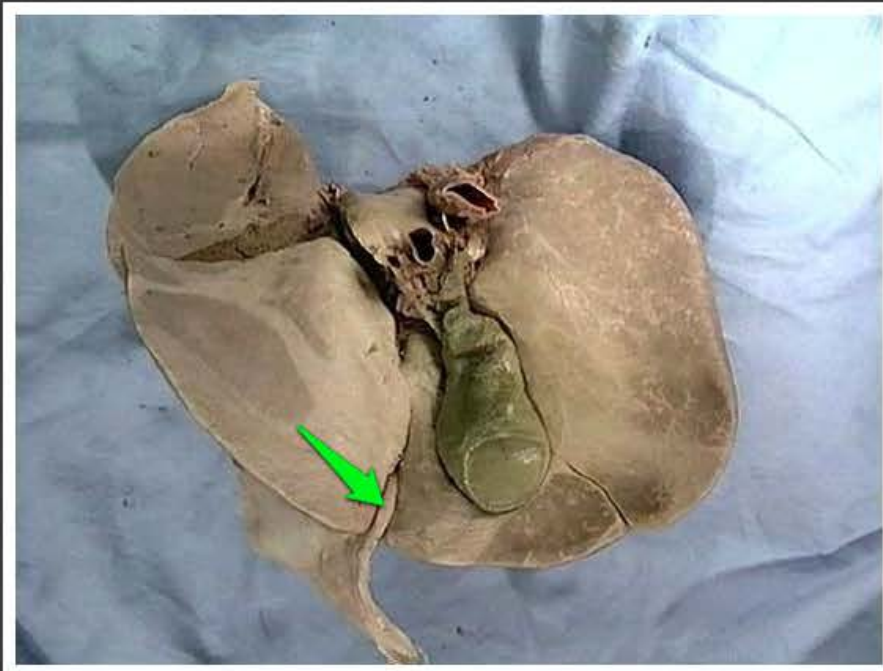
płat czworoboczny wątroby (*lobus quadratus hepatis*)



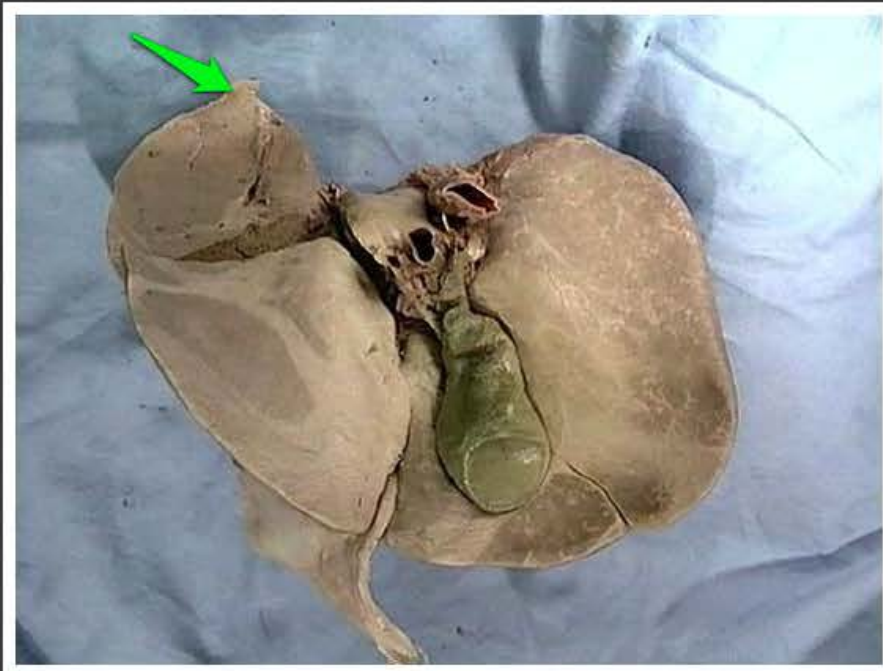
wyrostek ogoniasty płata
ogoniastego wątroby (*processus
caudatus lobi caudati hepatis*)



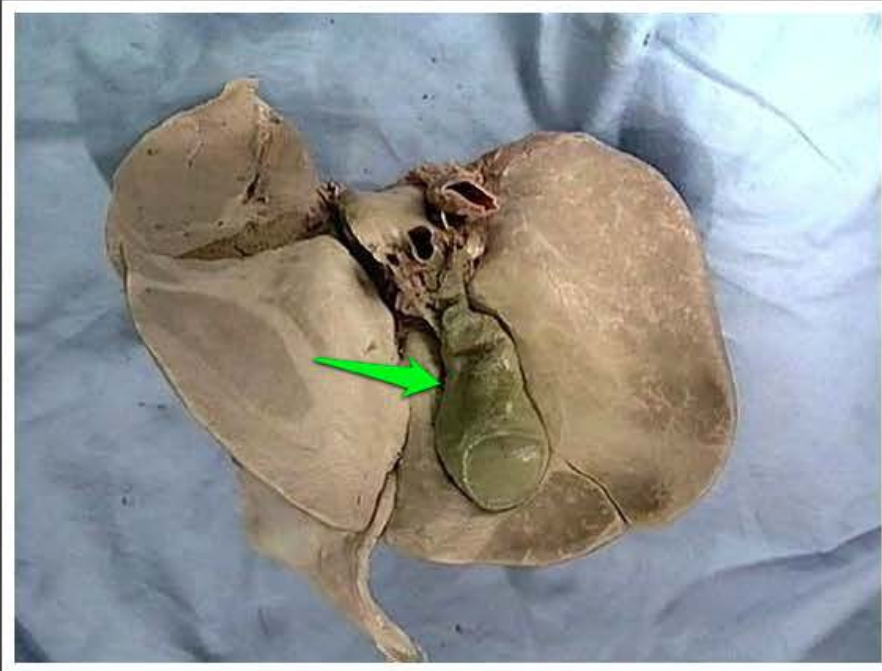
wyrostek brodawkowaty płata
ogoniastego wątroby (*processus
papillaris lobi caudati hepatis*)



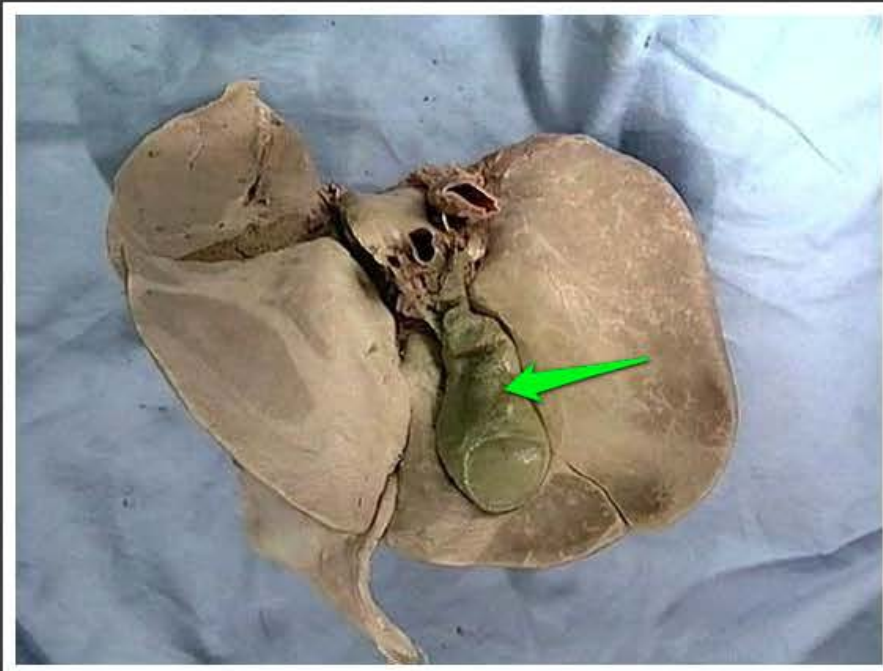
więzadło obłe wątroby (*ligamentum teres hepatis*)



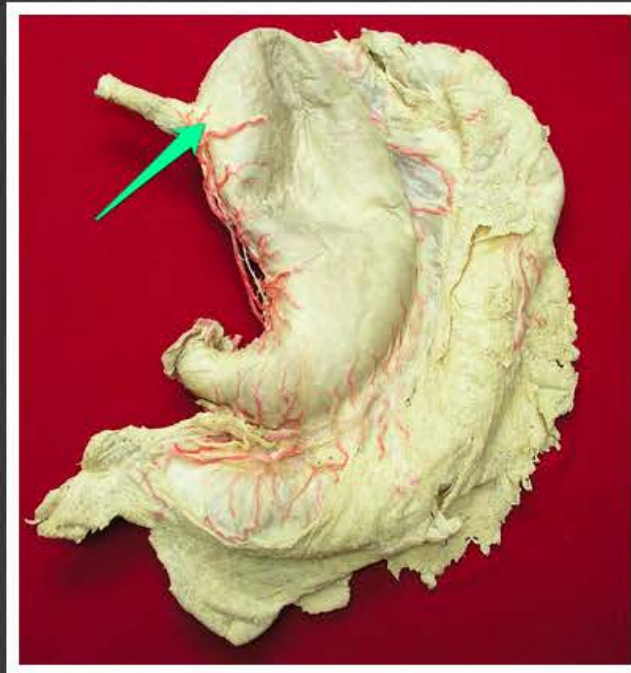
przyczepek włóknisty wątroby
(*appendix fibrosa hepatis*)



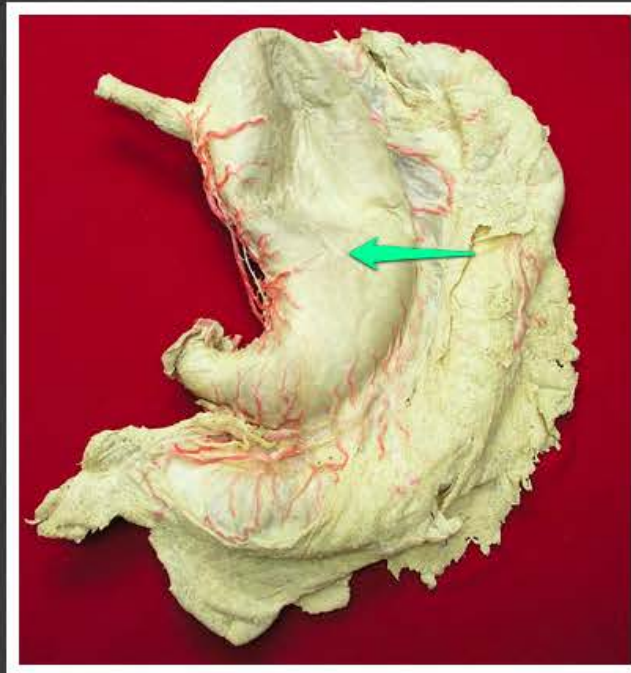
dół pęcherzyka żółciowego (*fossa vesicae felleae*)



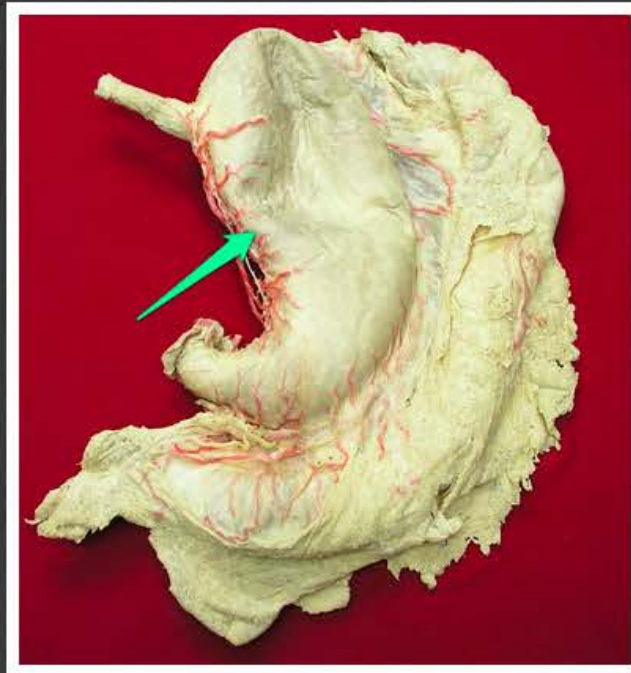
pęcherzyk żółciowy (*vesica fellea*)



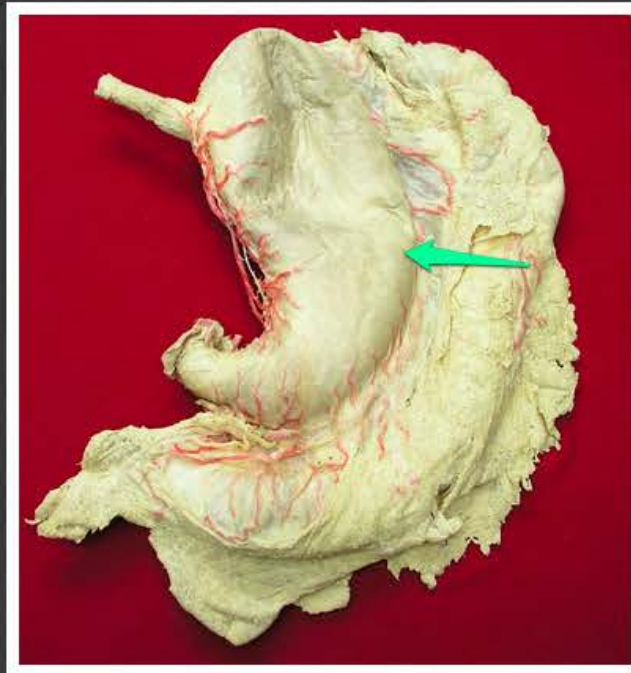
wpust żołądka (*cardia ventriculi*)



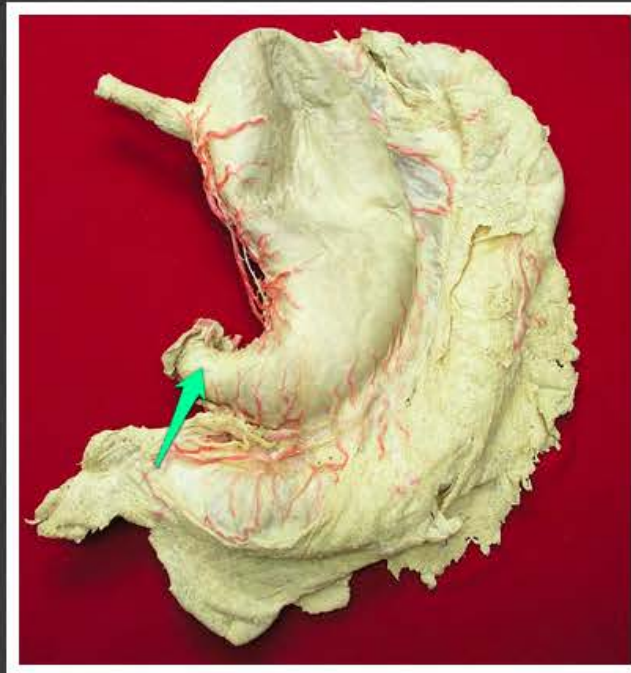
trzon żołądka (*corpus ventriculi*)



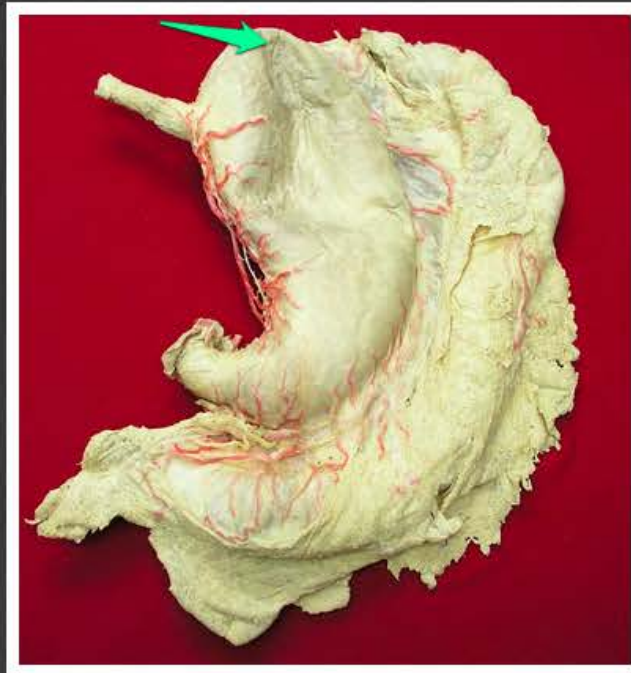
krzywizna mniejsza żołądka
(*curvatura ventriculi minor*)



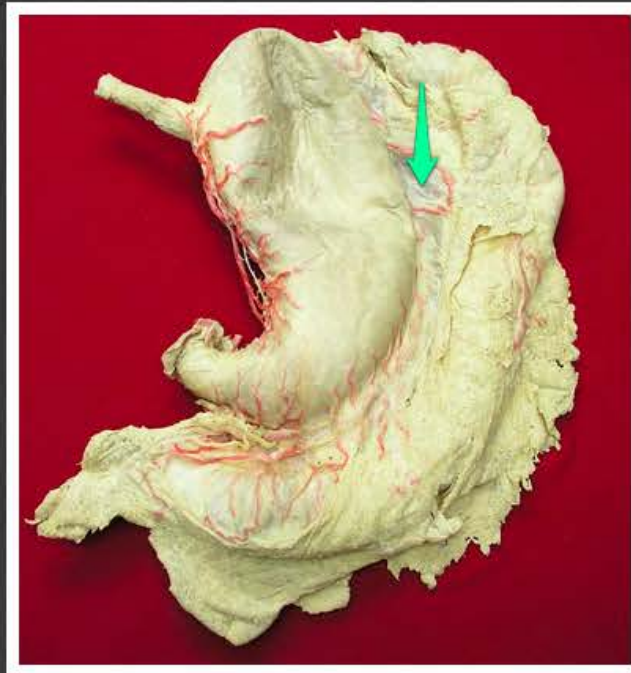krzywizna większa żołądka
(*curvatura ventriculi major*)



odźwiernik (*pylorus ventriculi*)



dno żołądka (*fundus ventriculi*)



więzadło żołądkowo-okrężnicze
(*ligamentum gastrocolicum*)