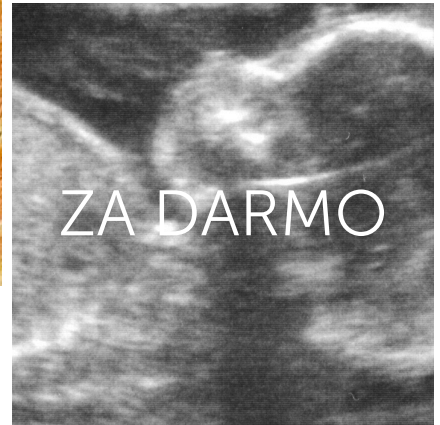
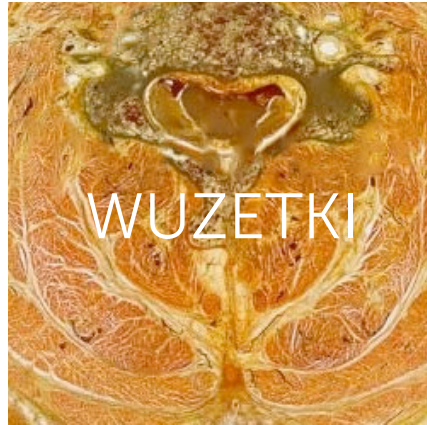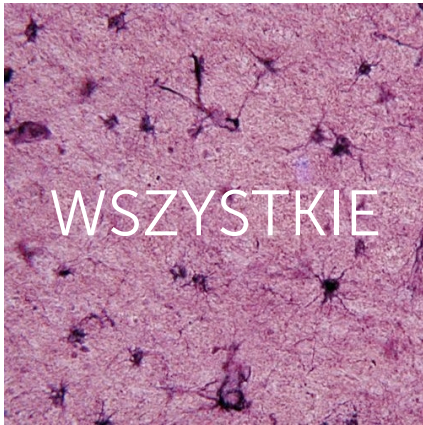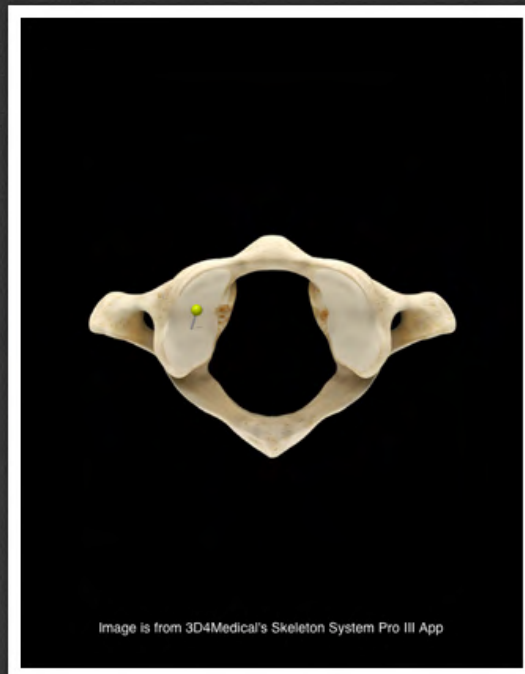




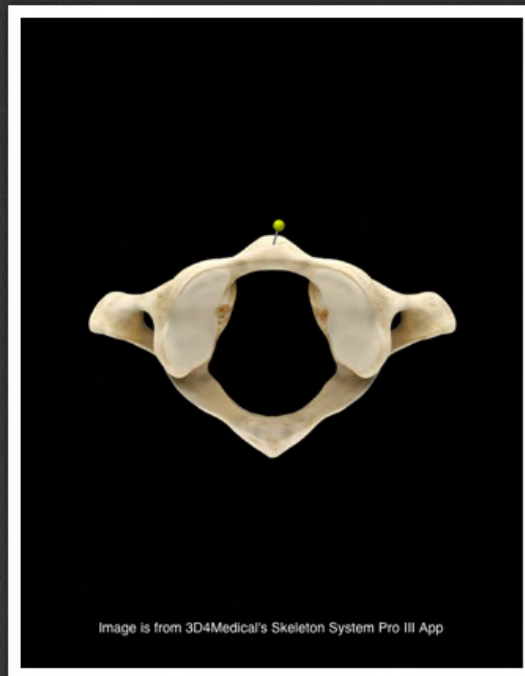
Osteologiczne szpilki.



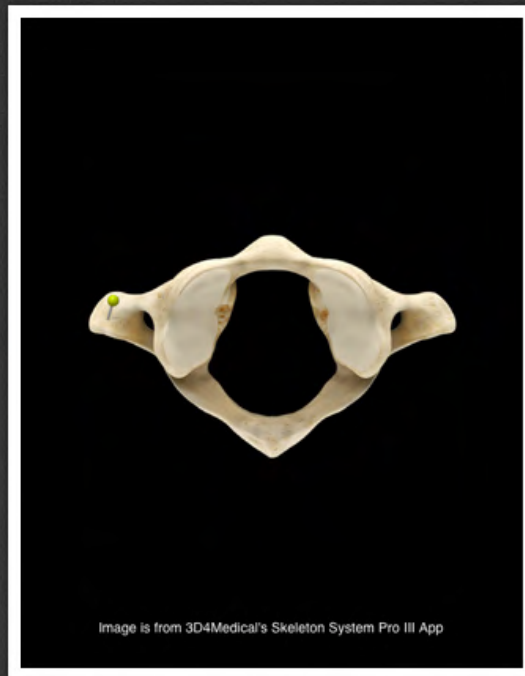
www.wuzetki.pl



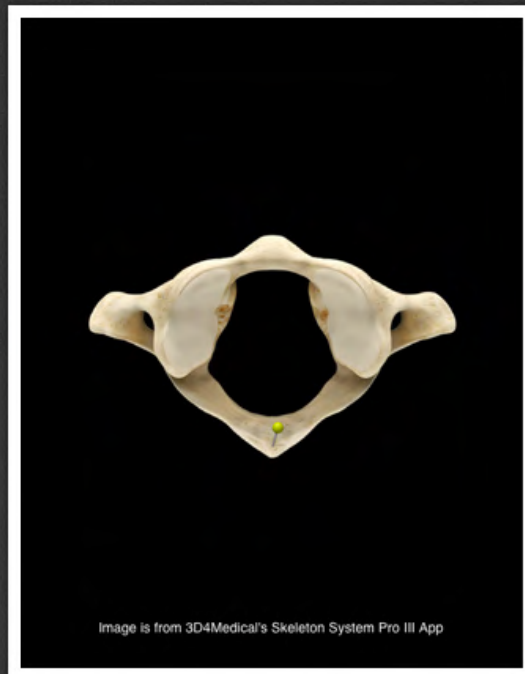
powierzchnia stawowa górna kręgu
szczytowego (*facies articularis
superior atlantis*)



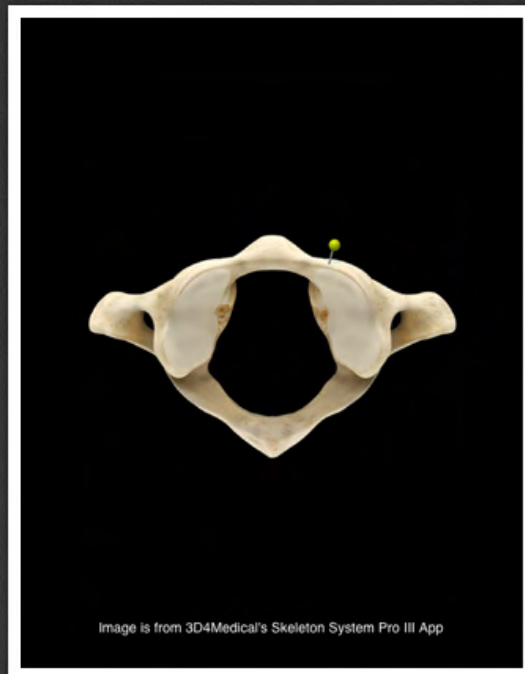
guzek przedni kręgu szczytowego
(*tuberculum anterius atlantis*)



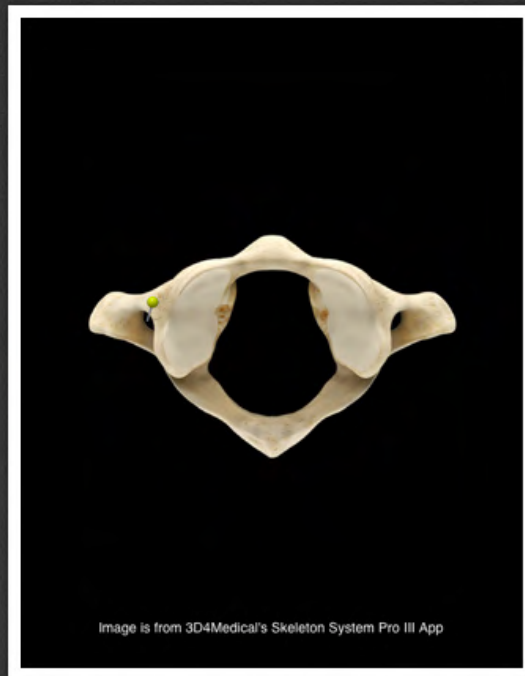
wyrostek poprzeczny kręgu
szczytowego (*processus
transversus atlantis*)



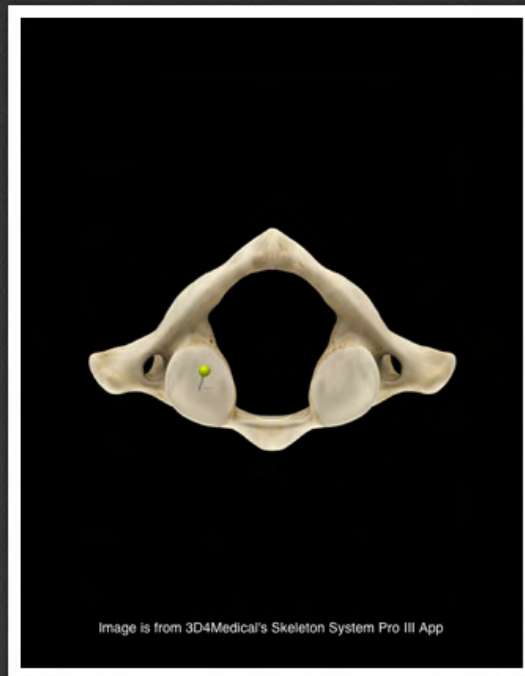guzek tylny kręgu szczytowego
(*tuberculum posterius atlantis*)



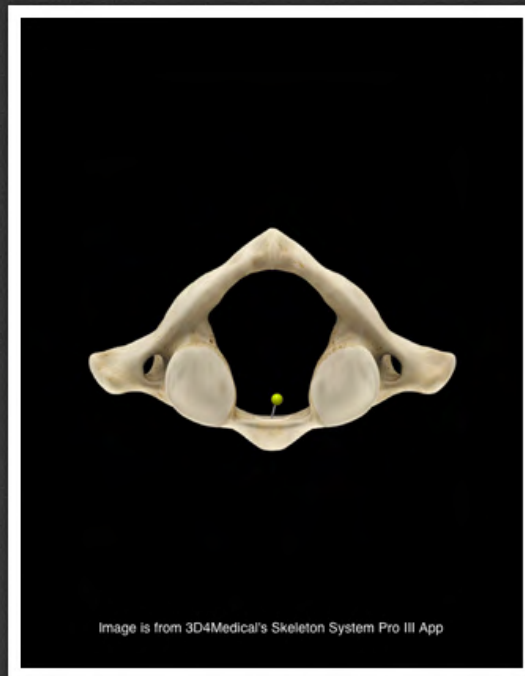
łuk przedni kręgu szczytowego
(*arcus anterior atlantis*)



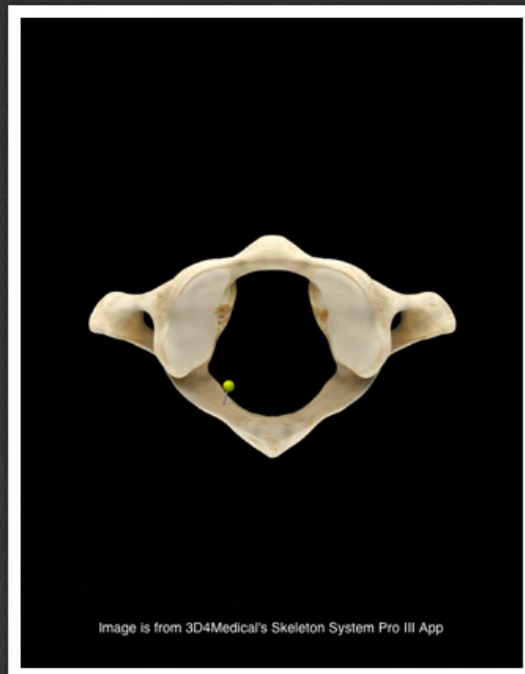
otwór wyrostka poprzecznego kręgu
szczytowego (*foramen processus
transversi atlantis*)



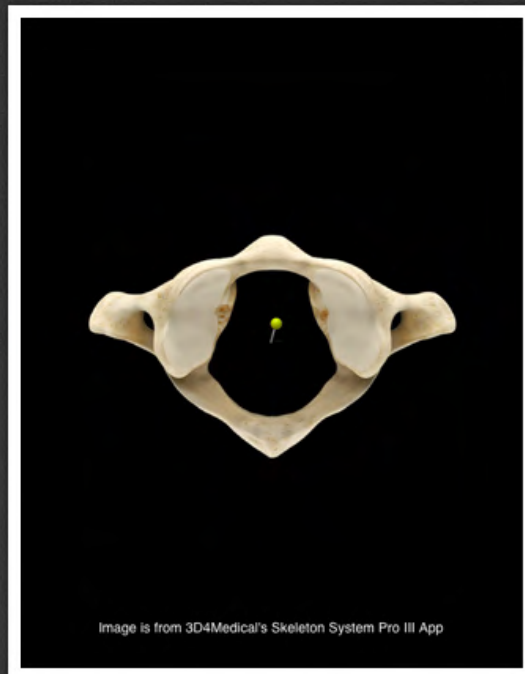
powierzchnia stawowa dolna kręgu
szczytowego (*facies articularis
inferior atlantis*)



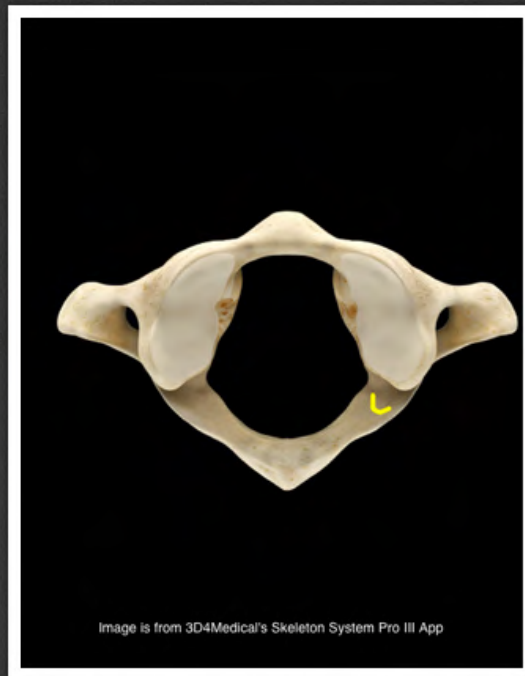
dołek zębowy (*fovea dentis*)



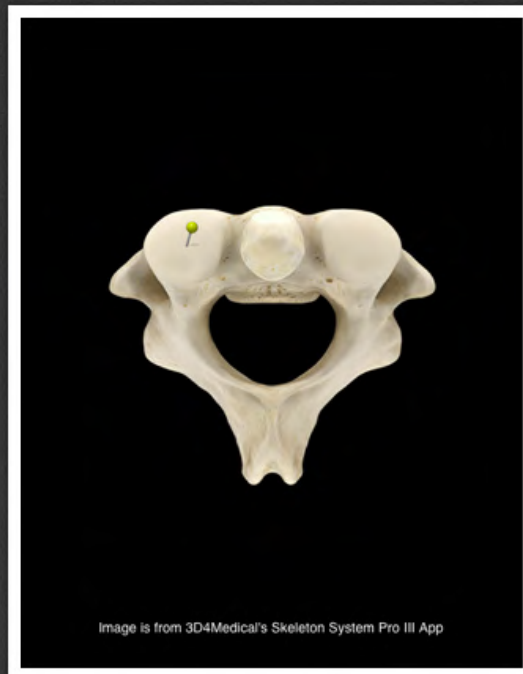łuk tylny kręgu szczytowego (*arcus posterior atlantis*)



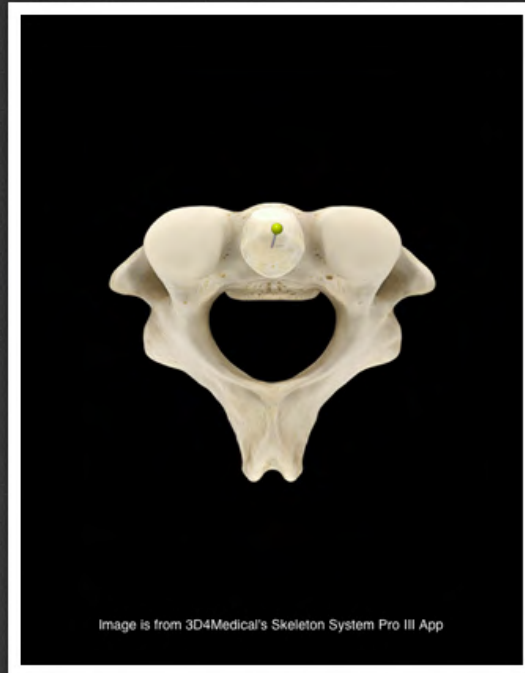
otwór kręgowy kręgu szczytowego
(*foramen vertebrale atlantis*)



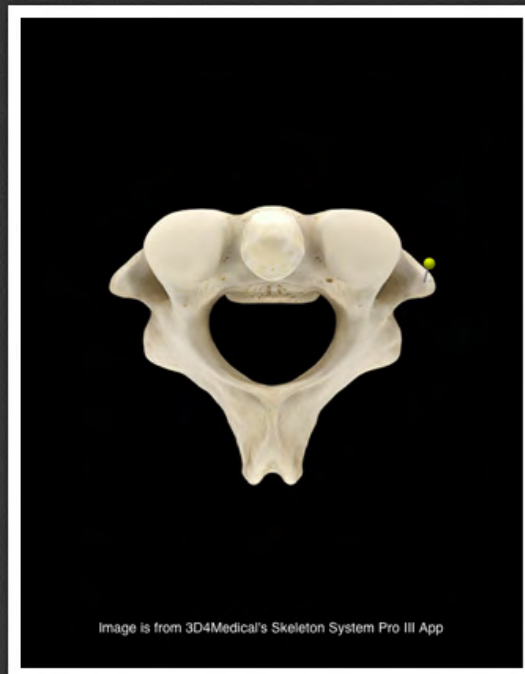bruzda tętnicy kręgowej (*sulcus arteriae vertebralis*)



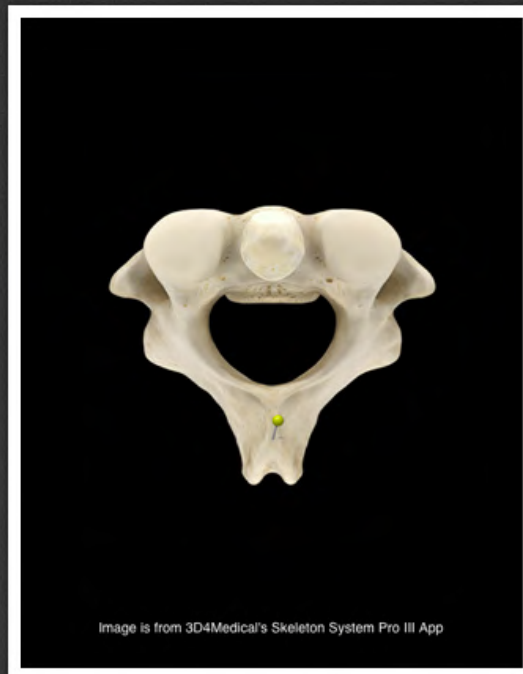powierzchnia stawowa górna kręgu
obrotowego (*facies articularis
superior axis*)



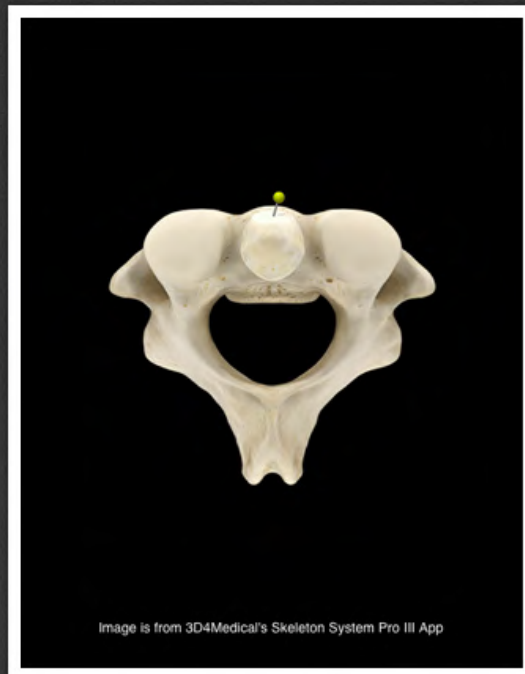
ząb kręgu obrotowego (*dens axis*)



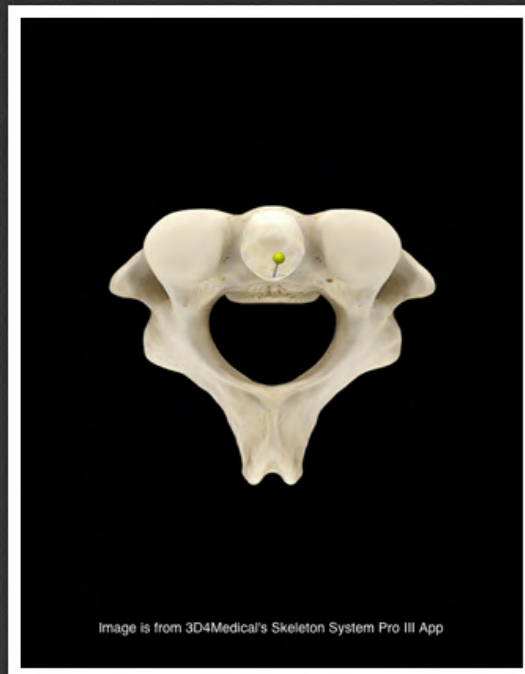wyrostek poprzeczny kręgu
obrotowego (*processus transversus
axis*)



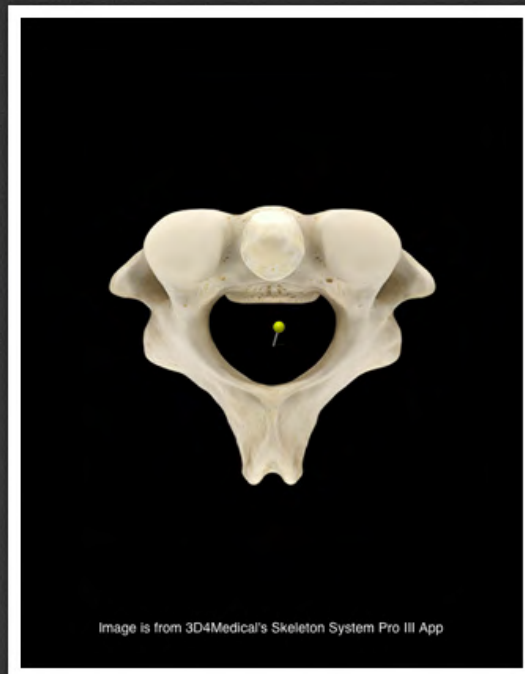
wyrostek kolczysty kręgu
obrotowego (*processus spinosus*
axis)



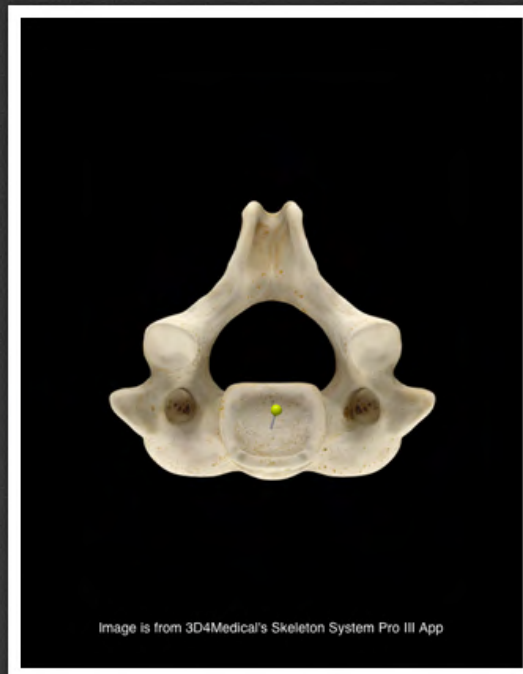
powierzchnia stawowa przednia
zęba kręgu obrotowego (*facies
articularis anterior dentis axis*)



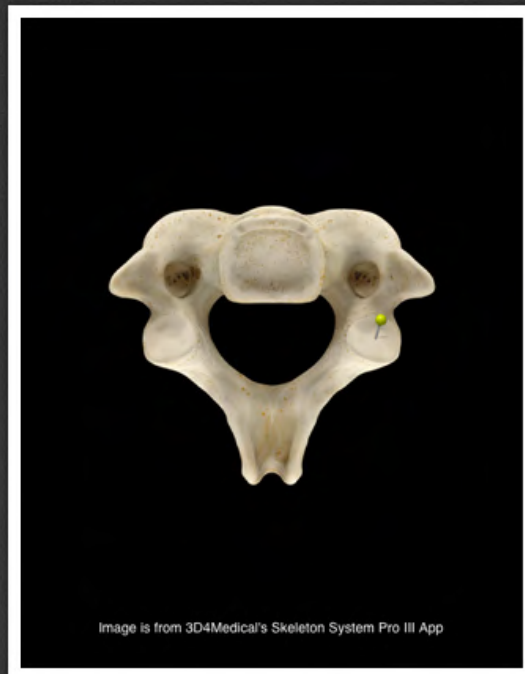powierzchnia stawowa tylna zęba
kręgu obrotowego (*facies articularis
posterior dentis axis*)



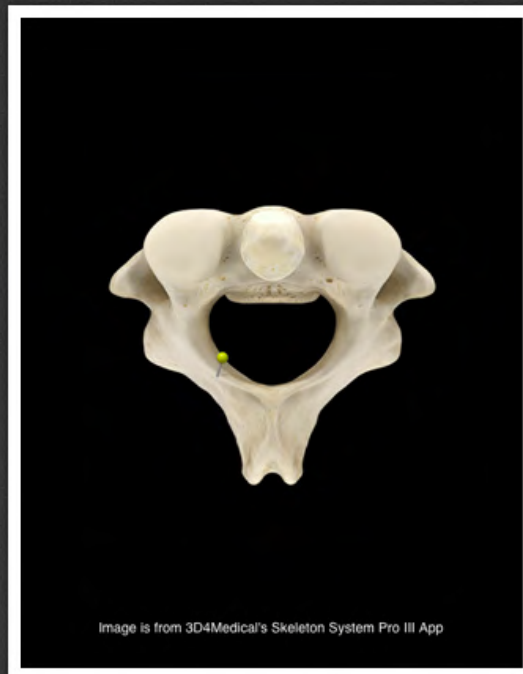otwór kręgowy kręgu obrotowego
(*foramen vertebrale axis*)



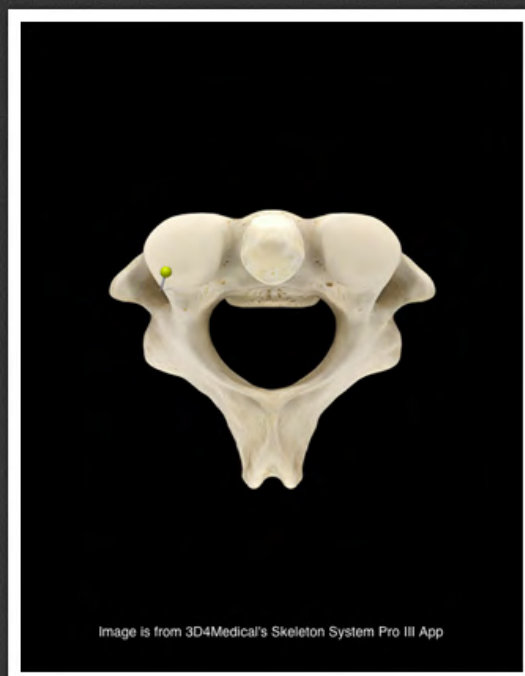trzon kręgu obrotowego (*corpus axis*)



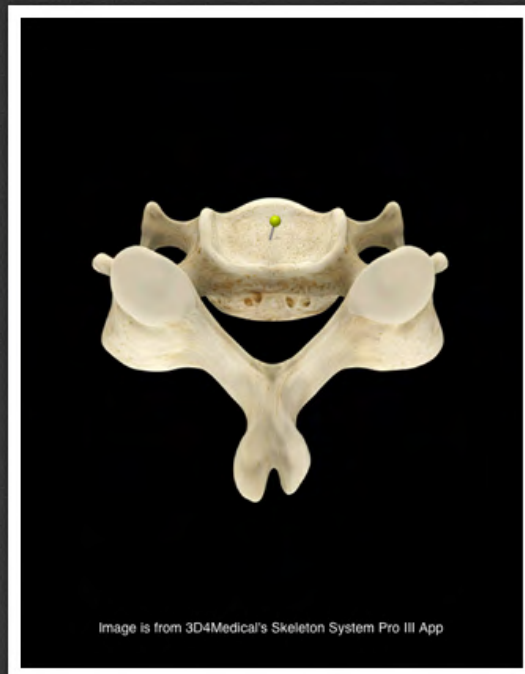wyrostek stawowy dolny kręgu
obrotowego (*processus articularis
inferior axis*)



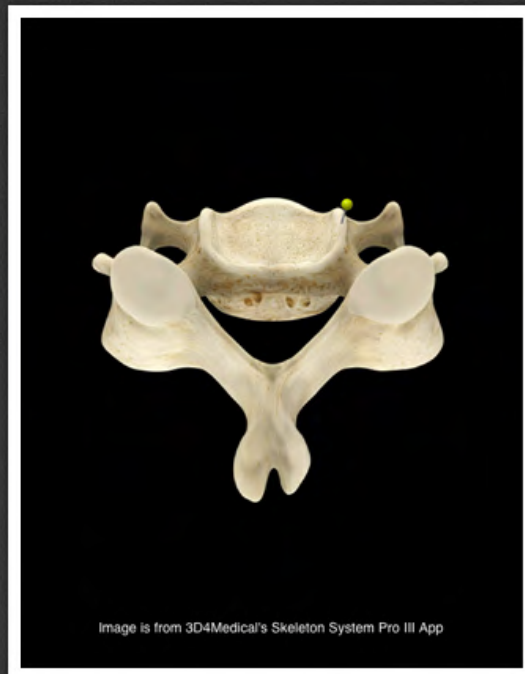blaszka łuku kręgu obrotowego
(*lamina arcus axis*)



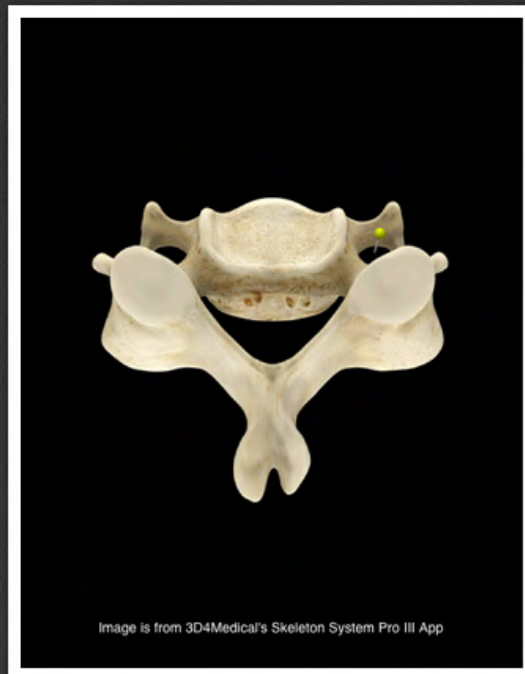otwór wyrostka poprzecznego kręgu
obrotowego (*foramen processus
transversi axis*)



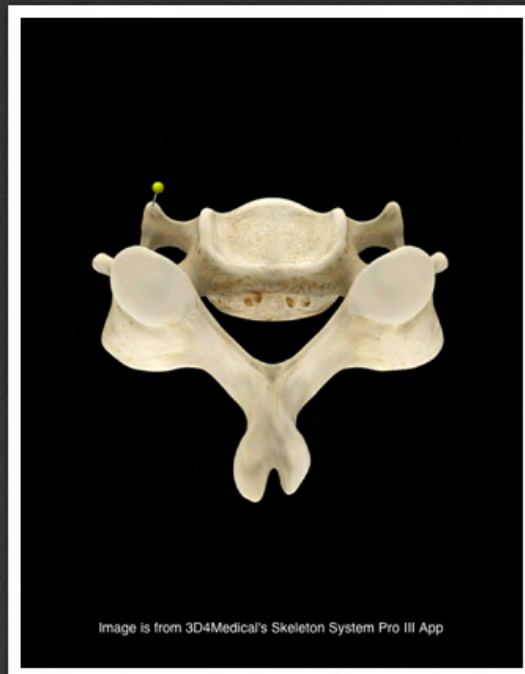trzon kręgu szyjnego (*corpus
vertebrae cervicalis*)



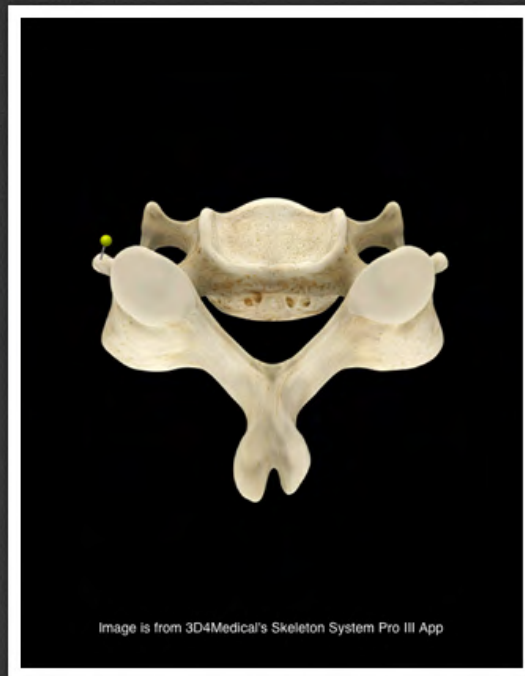hak trzonu kręgu szyjnego (*uncus corporis vertebrae cervicalis*)



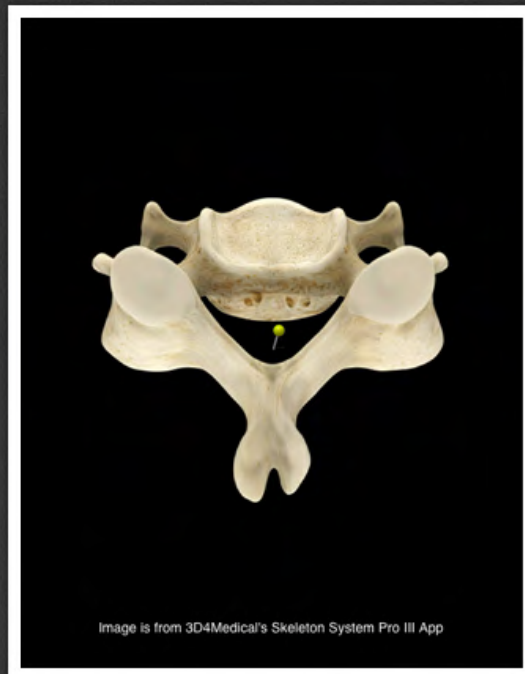otwór wyrostka poprzecznego kręgu
szyjnego (*foramen processus
transversi vertebrae cervicalis*)



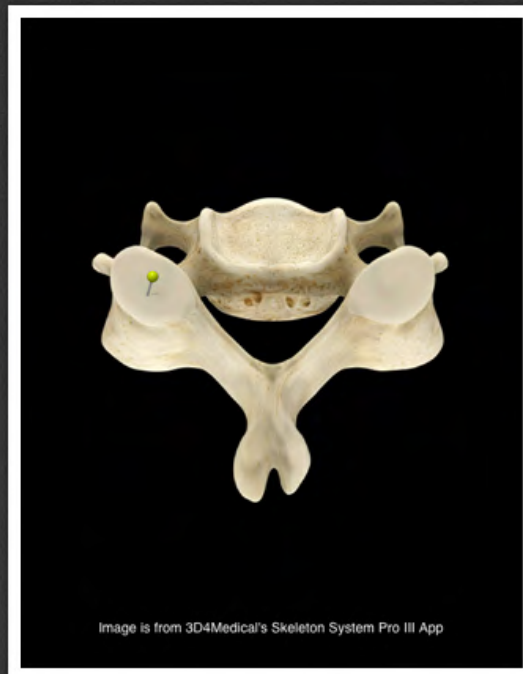guzek przedni kręgu szyjnego
(*tuberculum anterius vertebrae
cervicalis*)



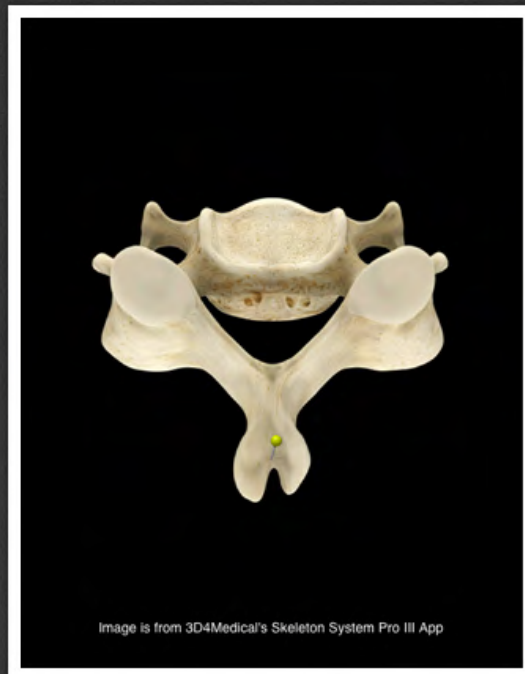guzek tylny kręgu szyjnego
(*tuberculum posterius vertebrae
cervicalis*)



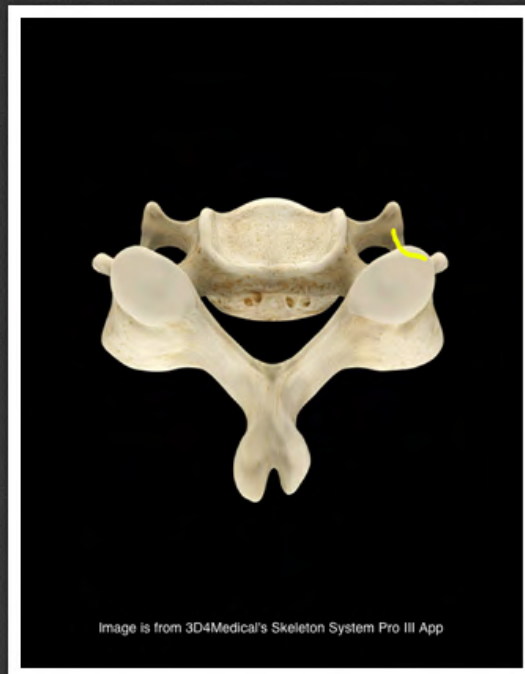otwór kręgowy kręgu szyjnego
(*foramen vertebrae cervicalis*)



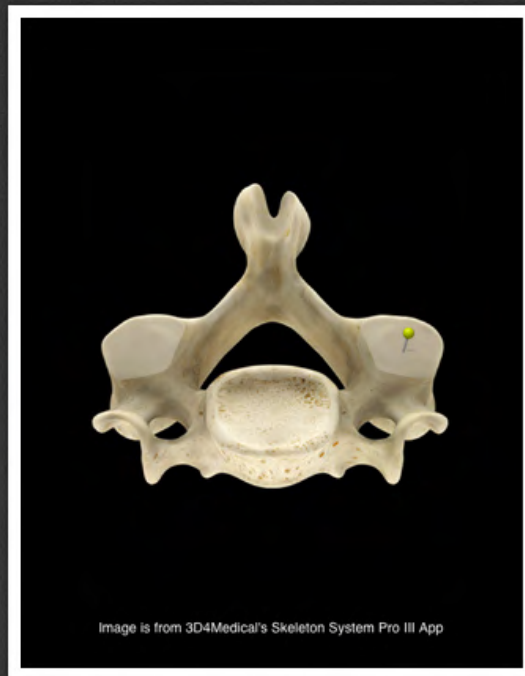wyrostek stawowy górny kręgu
szyjnego (*processus articularis
superior vertebrae cervicalis*)



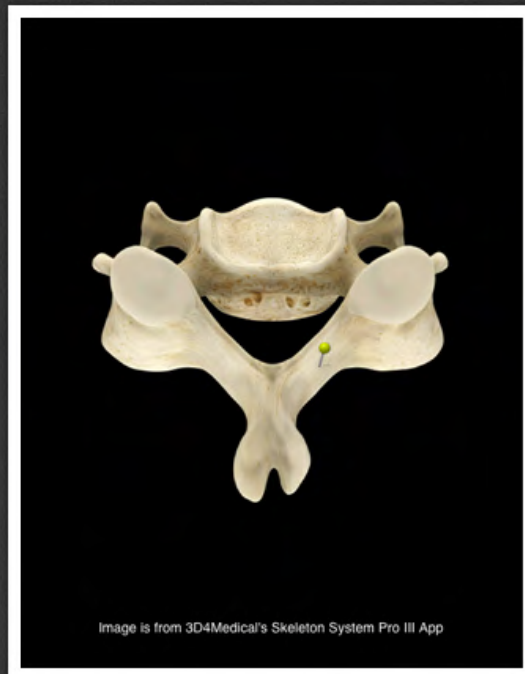wyrostek kolczysty kręgu szyjnego
(*processus spinosus vertebrae
cervicalis*)



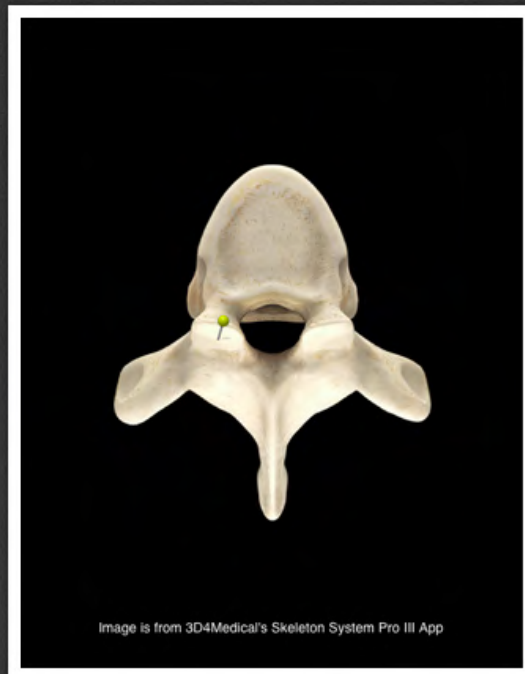bruzda nerwu rdzeniowego (*sulcus
nervi spinalis*)



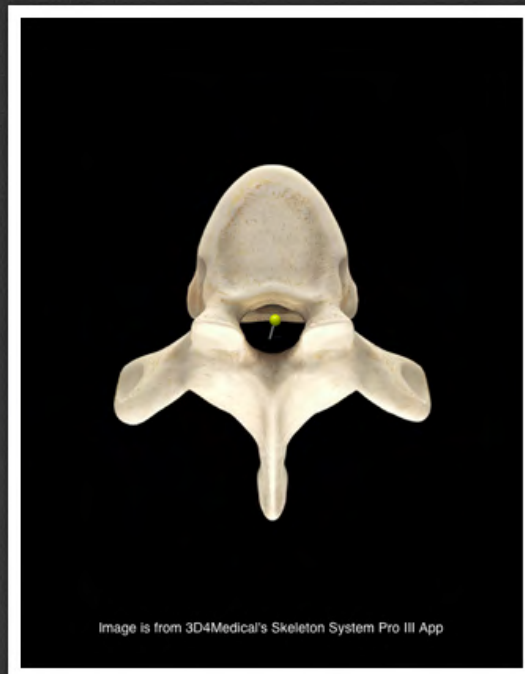
wyrostek stawowy dolny kręgu
szyjnego (*processus articularis
inferior vertebrae cervicalis*)



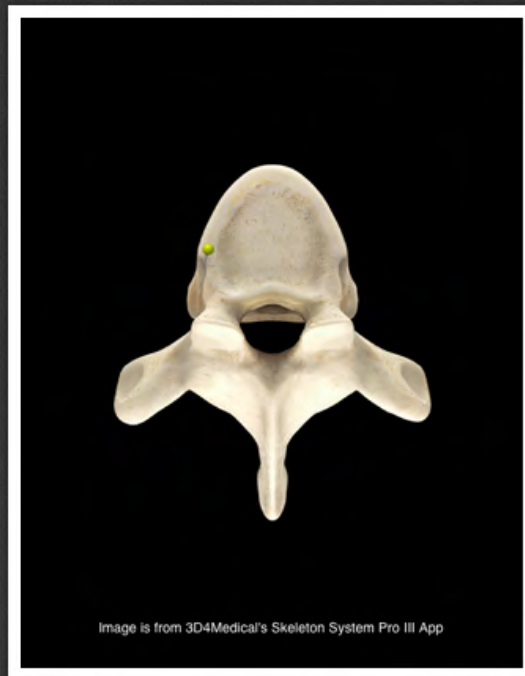blaszka łuku kręgu szyjnego (*lamina arcus vertebrae cervicalis*)



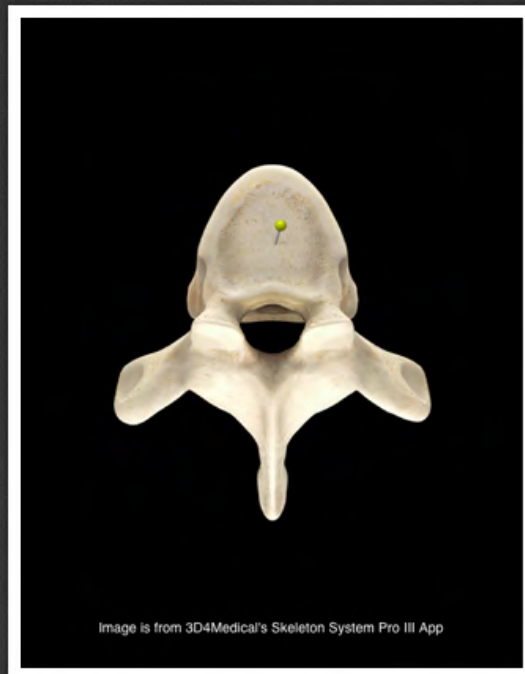
wyrostek stawowy górny kręgu
piersiowego (*processus articularis
superior vertebrae thoracicae*)



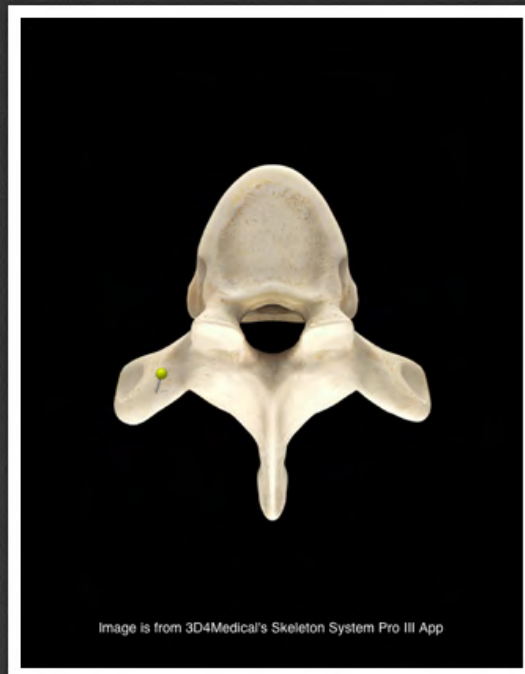otwór kręgowy kręgu piersiowego
(*foramen vertebrale vertebrae
thoracicae*)



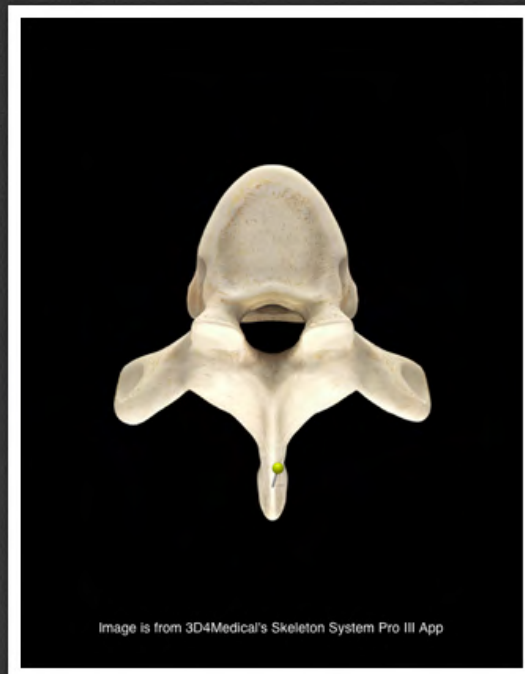dołek żebrowy górny (*fovea costalis superior*)



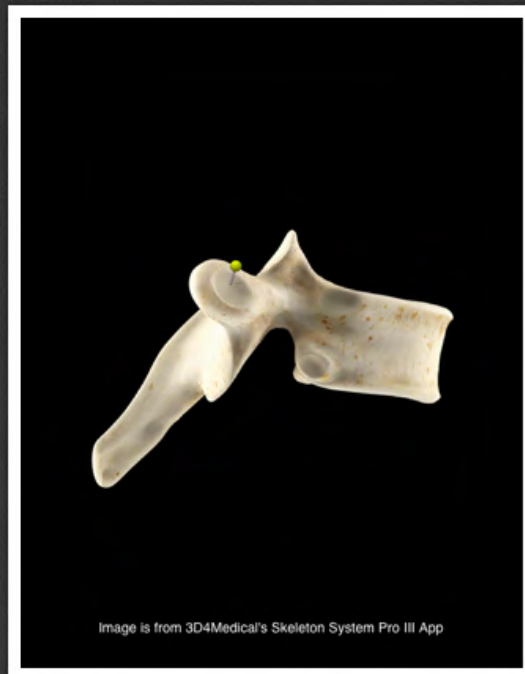
trzon kręgu piersiowego (*corpus
vertebrae thoracicae*)



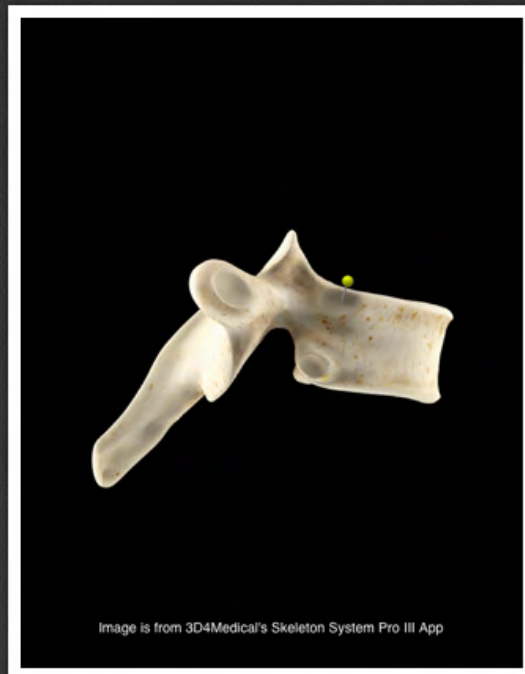
wyrostek poprzeczny kręgu
piersiowego (*processus transversus
vertebrae thoracicae*)



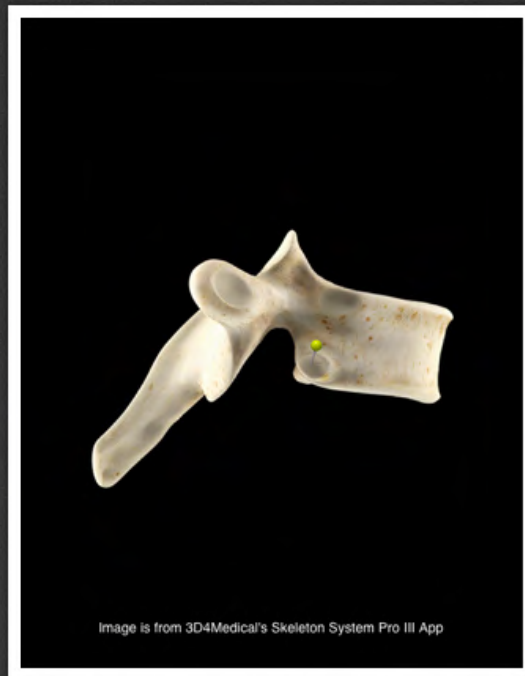
wyrostek kolczysty kręgu
piersiowego (*processus spinosus
vertebrae thoracicae*)



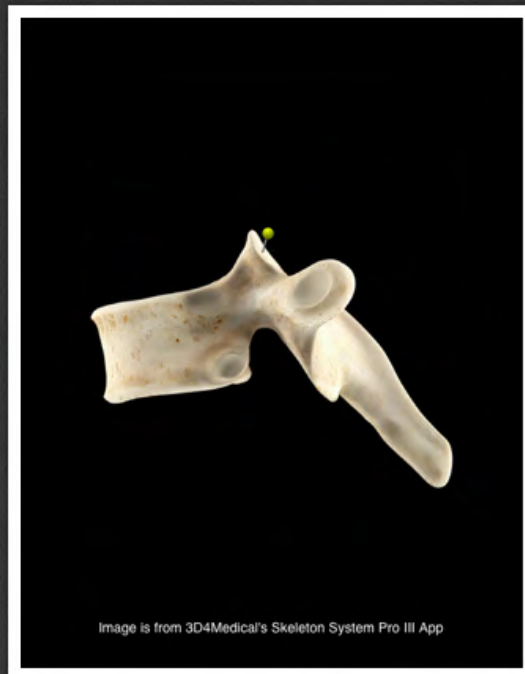dołek żebrowy wyrostka
poprzecznego (*fovea costalis*
processus transversi)



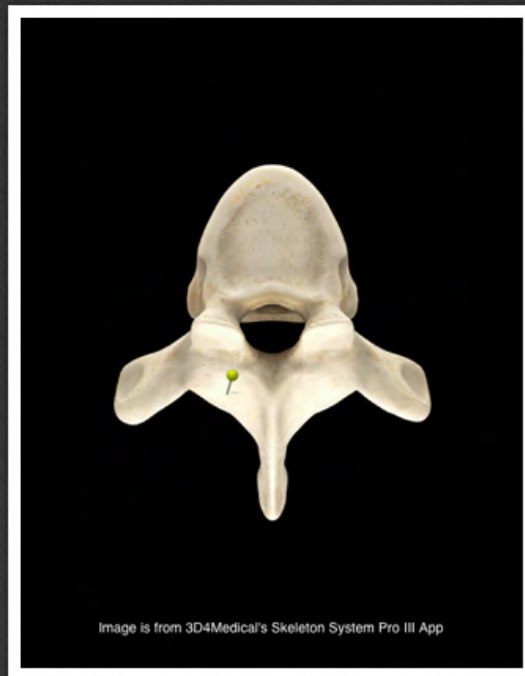
dołek żebrowy górny (*fovea costalis superior*)



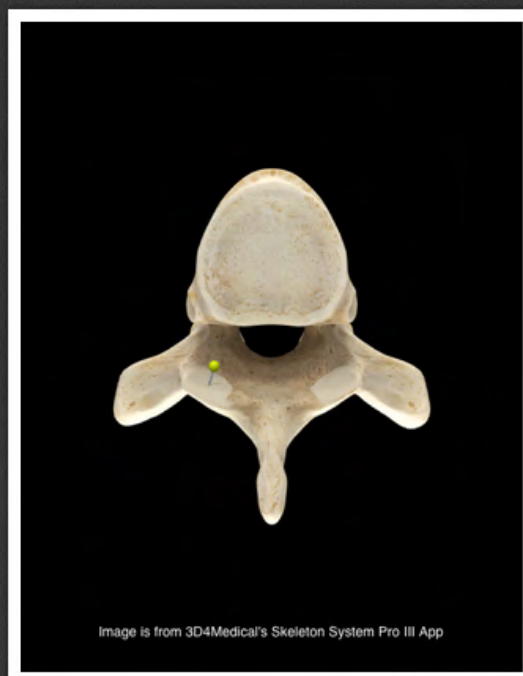dołek żebrowy dolny (*fovea costalis inferior*)



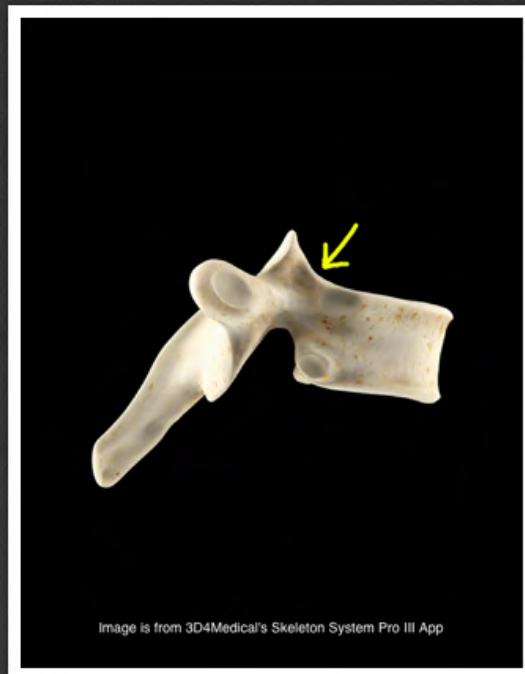
powierzchnia stawowa górna kręgu
piersiowego (*facies articularis
superior vertebrae thoracicae*)



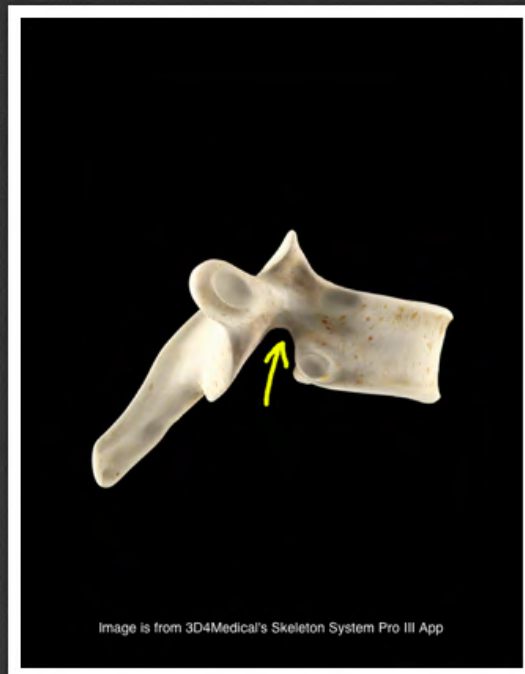
blaszka łuku kręgu piersiowego
(*lamina arcus vertebrae thoracicae*)



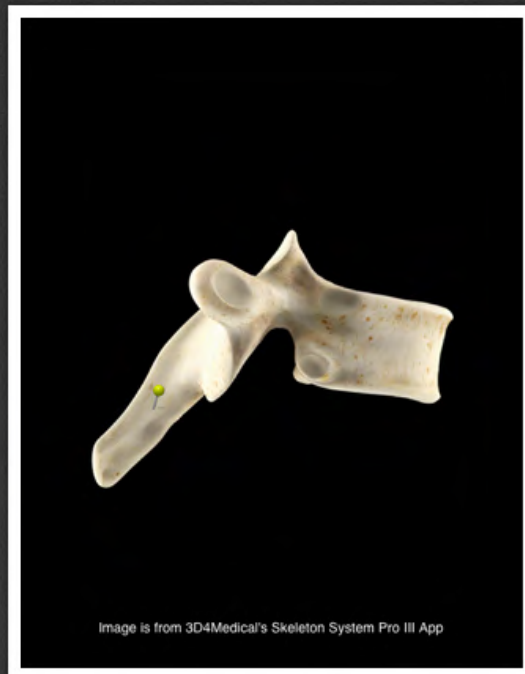
wyrostek stawowy dolny kręgu
piersiowego (*processus articularis
inferior vertebrae thoracicae*)



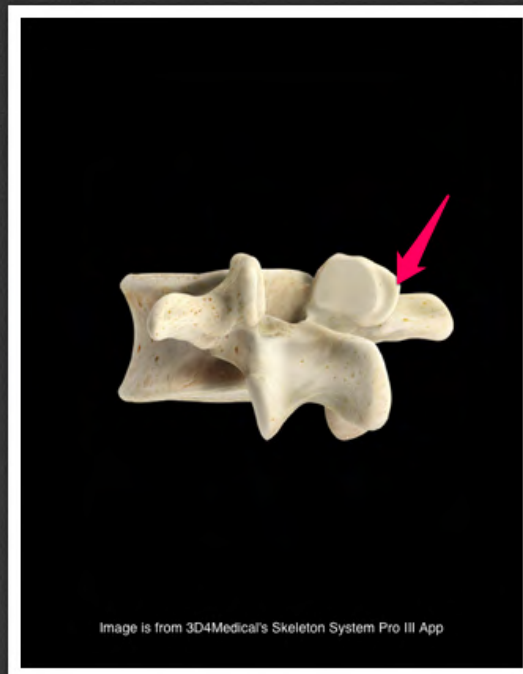wcięcie kręgowe górne kręgu
piersiowego (*incisura vertebralis
superior vertebrae thoracicae*)



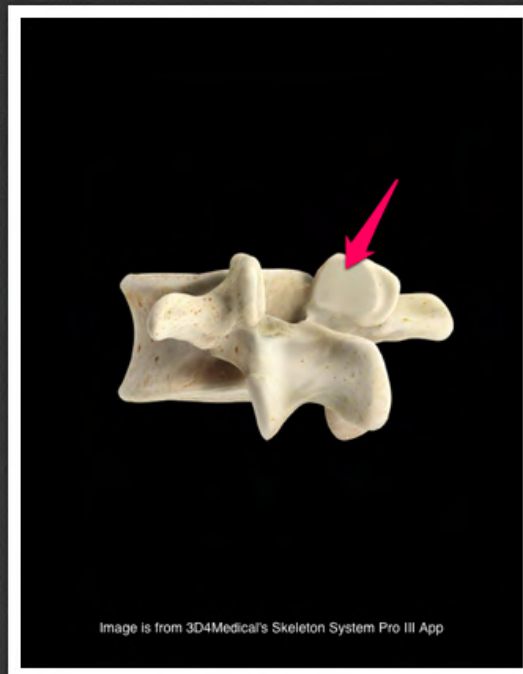
wcięcie kręgowe dolne kręgu
piersiowego (*incisura vertebralis
inferior vertebrae thoracicae*)



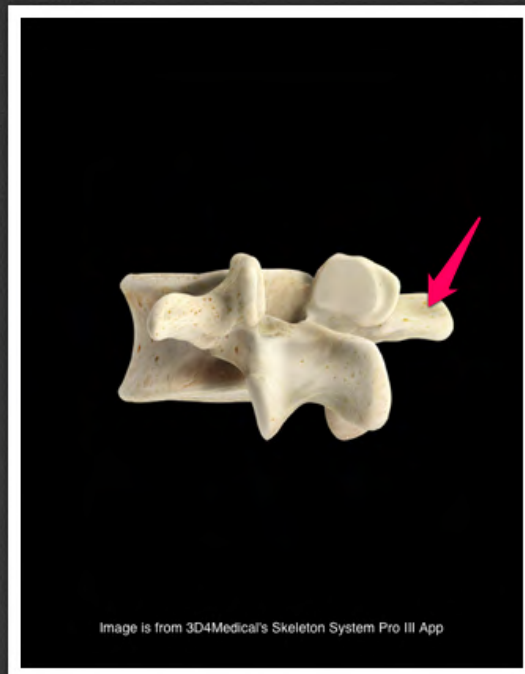
wyrostek kolczysty kręgu
piersiowego (*processus spinosus
vertebrae thoracicae*)



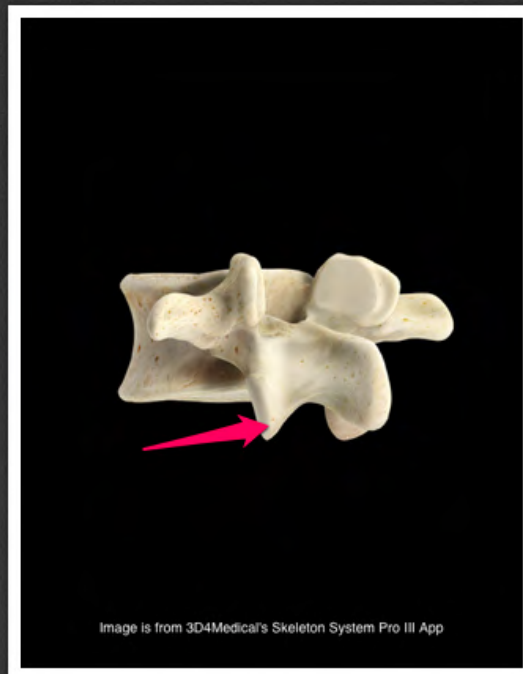
wyrostek suteczkowaty kręgu
lędźwiowego (*processus mamillaris
vertebrae lumbalis*)



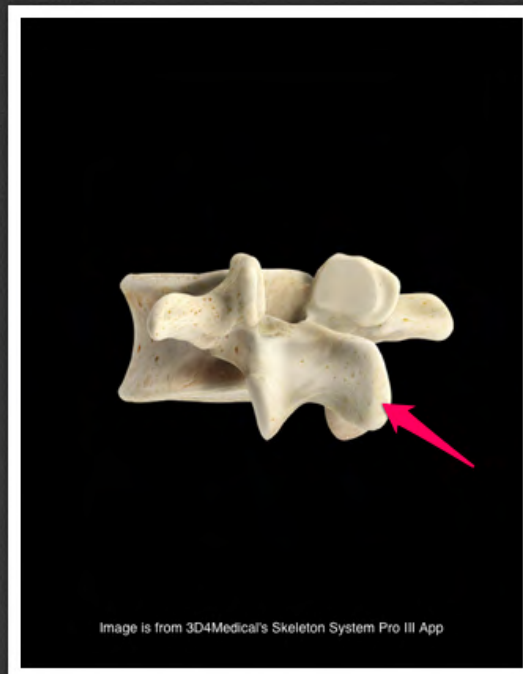
wyrostek stawowy górny kręgu
lędźwiowego (*processus articularis
superior vertebrae lumbalis*)



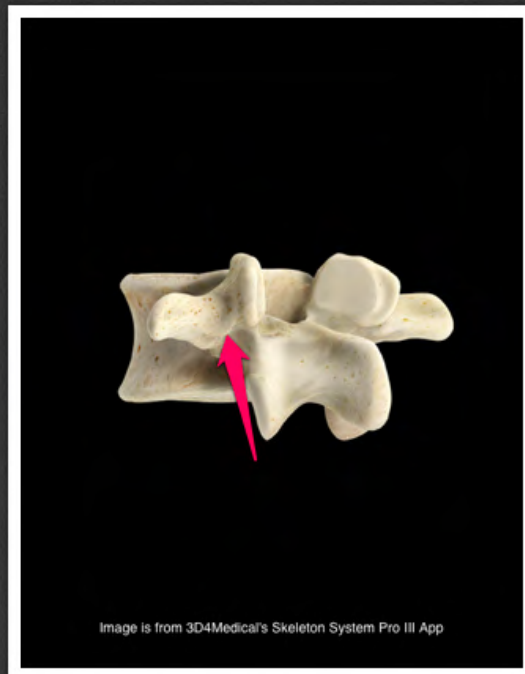
wyrostek żebrowy kręgu
lędźwiowego (*processus costalis
vertebrae lumbalis*)



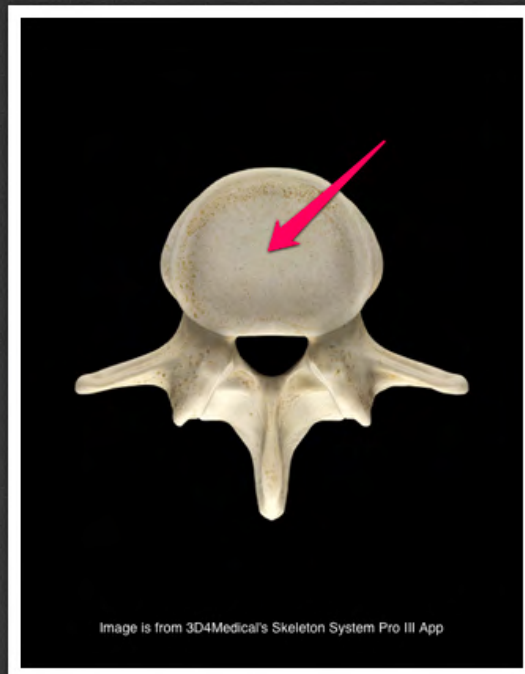
wyrostek stawowy dolny kręgu
lędźwiowego (*processus articularis
inferior vertebrae lumbalis*)



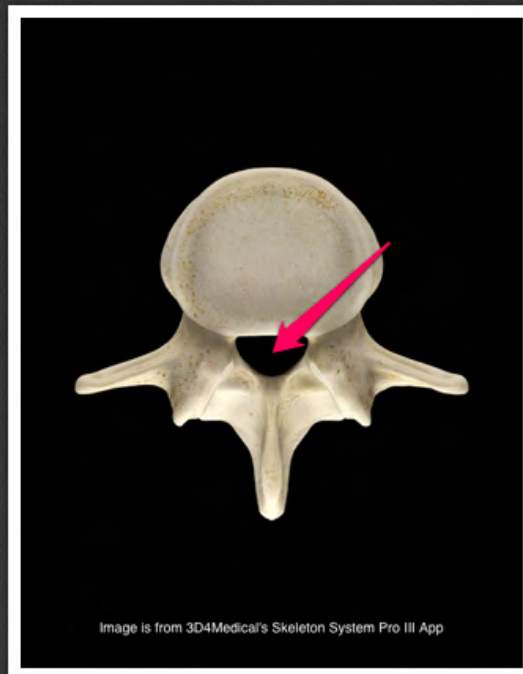
wyrostek kolczysty kręgu
lędźwiowego (*processus spinosus
vertebrae lumbalis*)



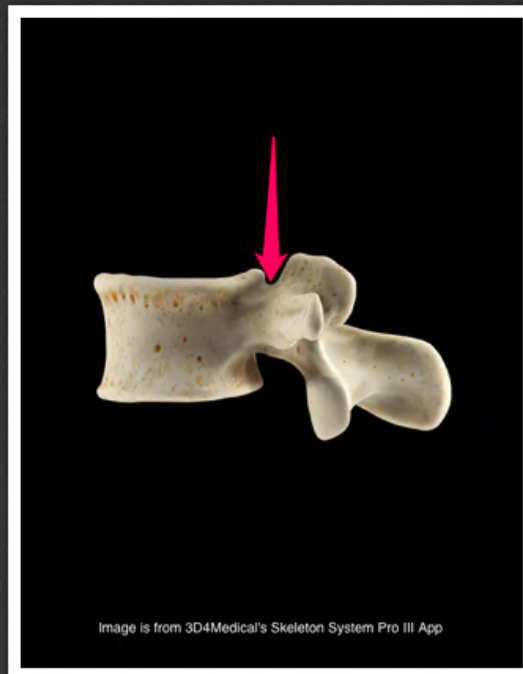
wyrostek dodatkowy kręgu
lędźwiowego (*processus
accessorius vertebrae lumbalis*)



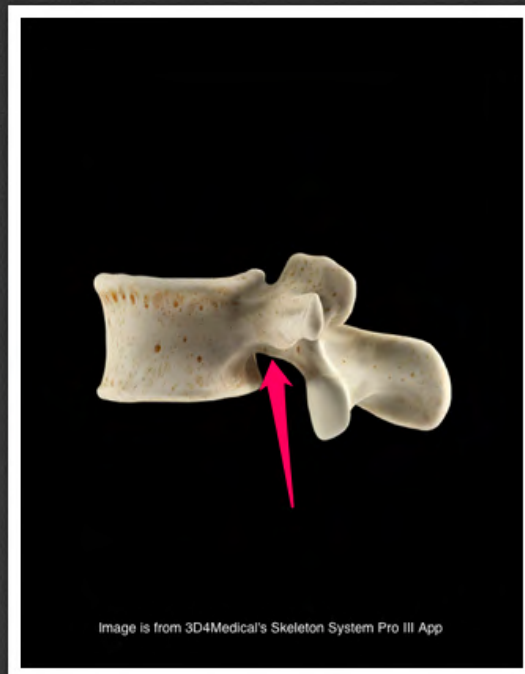
trzon kręgu lędźwiowego (*corpus
vertebrae lumbalis*)



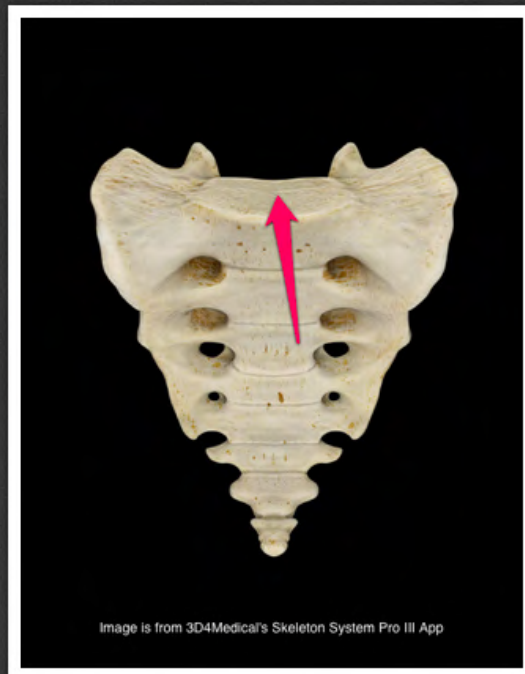otwór kręgowy kręgu lędźwiowego
(*foramen vertebrale vertebrae
lumbalis*)



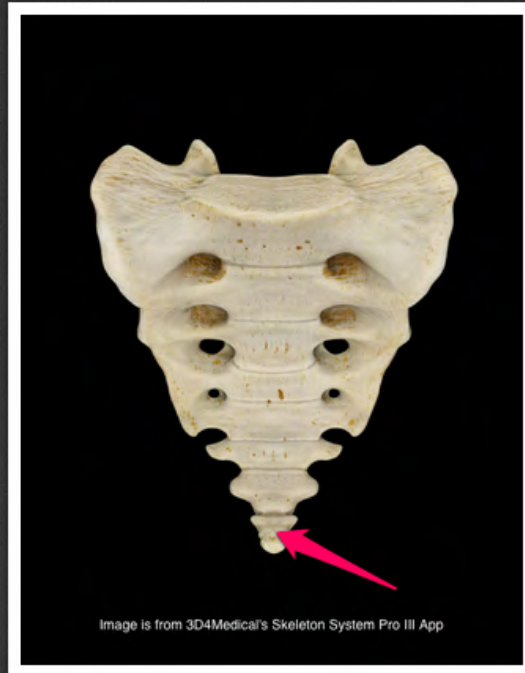
wcięcie kręgowe górne kręgu
lędźwiowego (*incisura vertebralis
superior vertebrae lumbalis*)



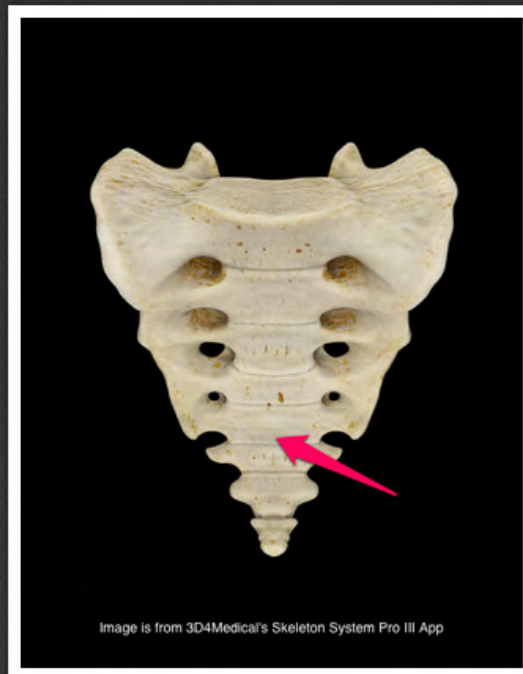wcięcie kręgowe dolne kręgu
lędźwiowego (*incisura vertebralis
inferior vertebrae lumbalis*)



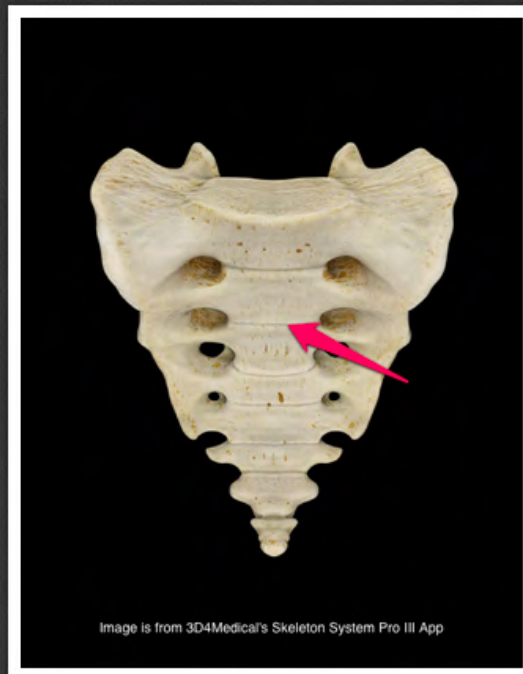podstawa kości krzyżowej (*basis
ossis sacri*)



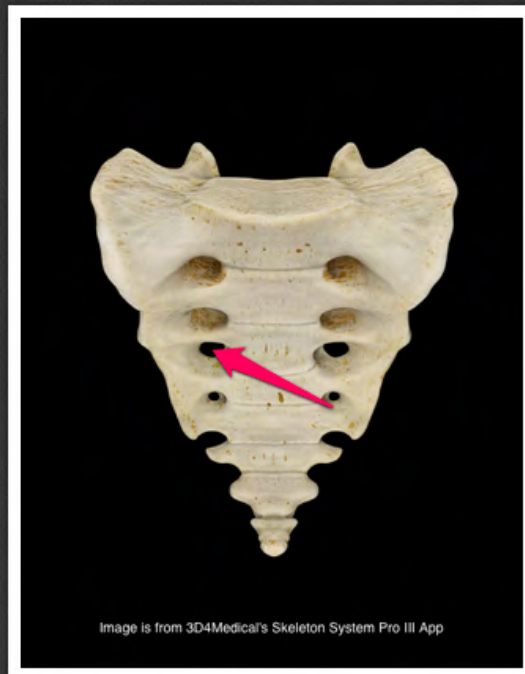kość guziczna (*os coccygis*)



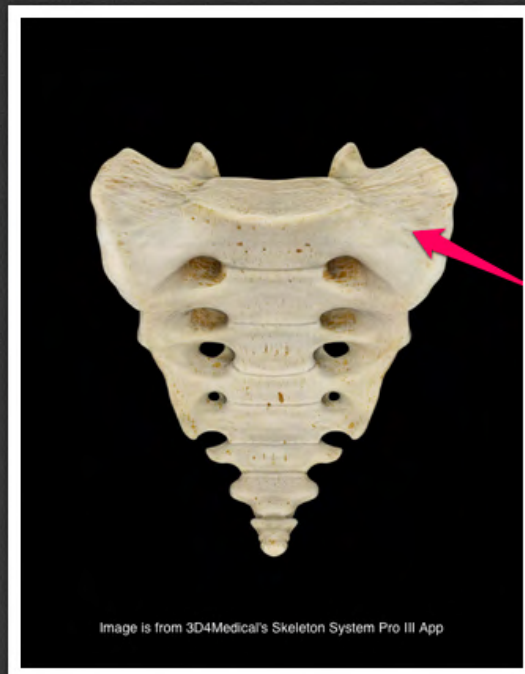
wierzchołek kości krzyżowej (*apex
ossis sacri*)



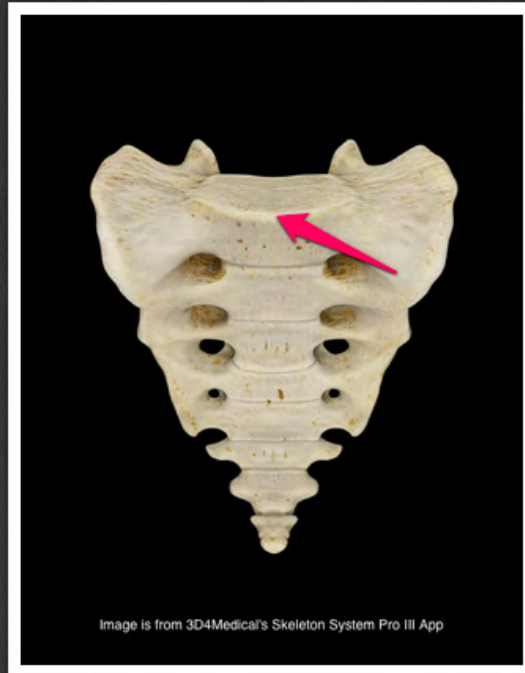kresa poprzeczna kości krzyżowej
(*linea transversa ossis sacri*)



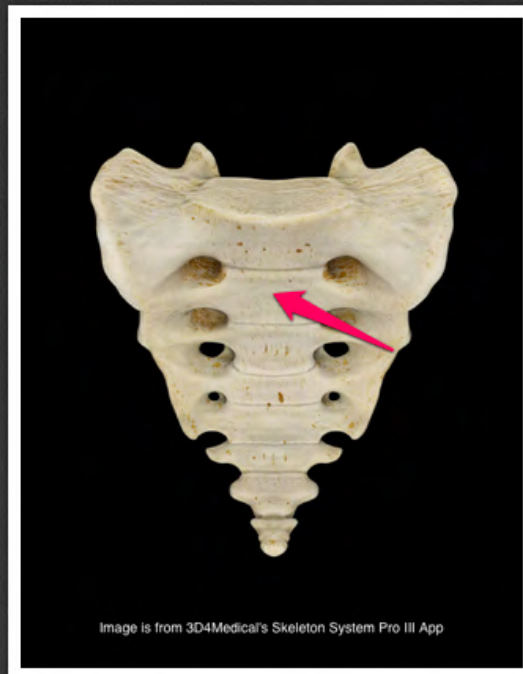otwór krzyżowy przedni (*foramen
sacralis anterior*)



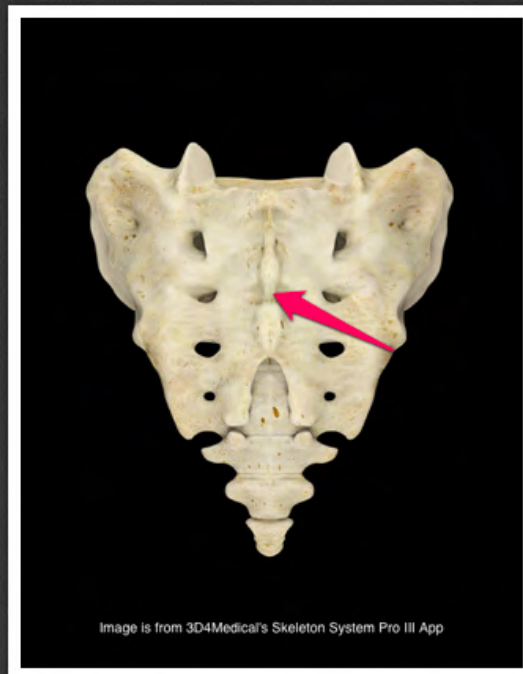
część boczna kości krzyżowej (*pars
lateralis ossis sacri*)



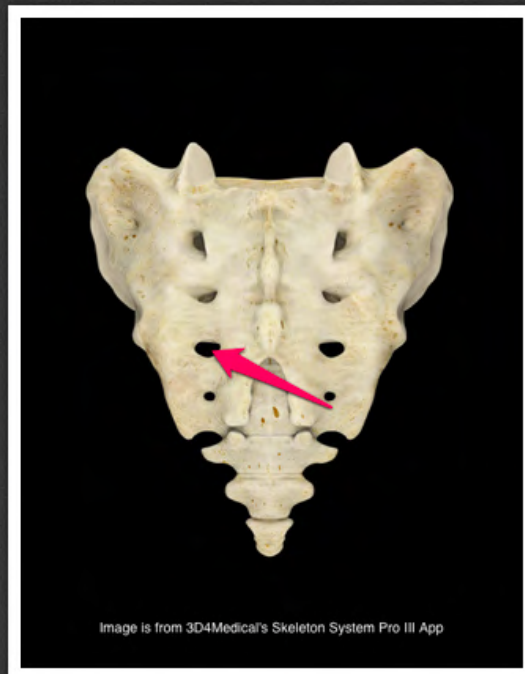
wzgórek (*promontorium*)



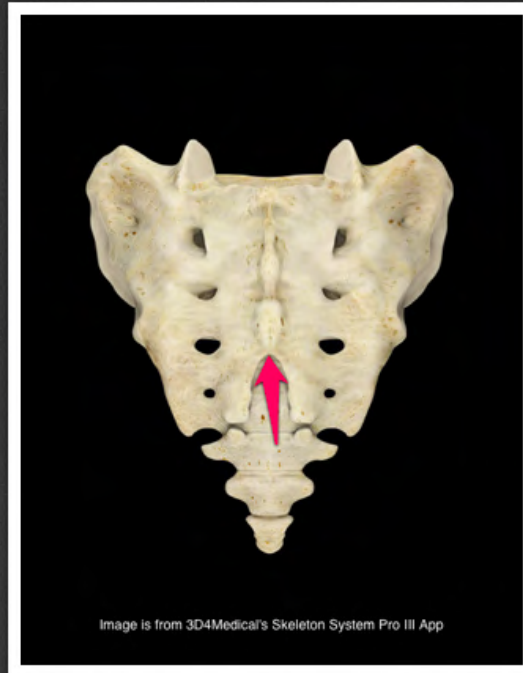
powierzchnia miedniczna kości
krzyżowej (*facies pelvina ossis
sacri*)



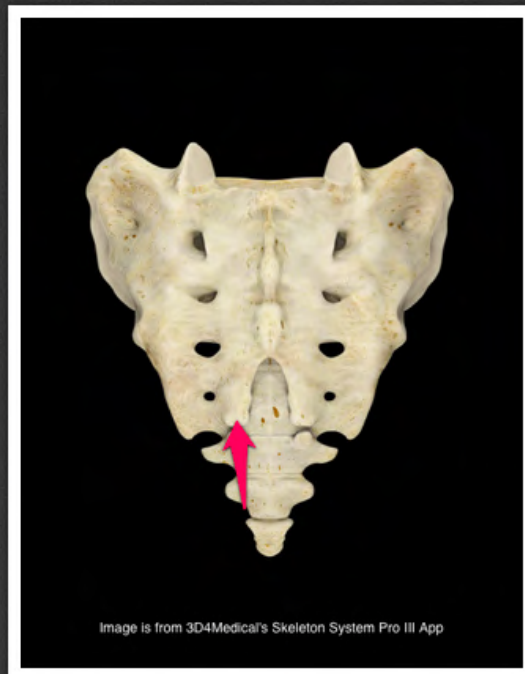
grzebień krzyżowy pośrodkowy
(*crista sacralis mediana*)



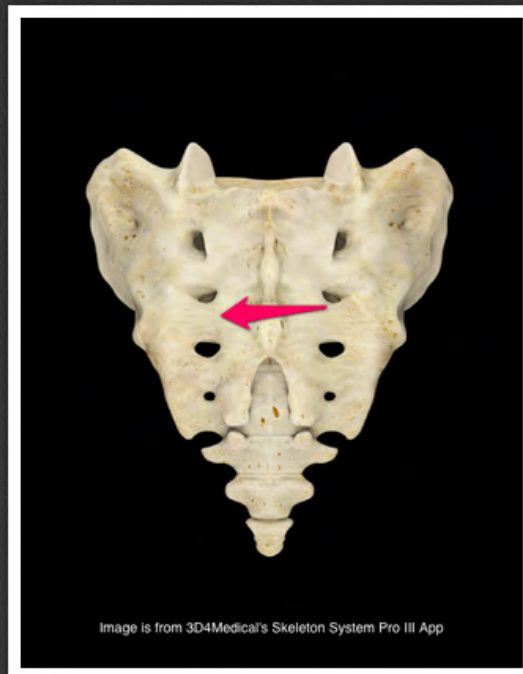
otwór krzyżowy tylny (*foramen sacralis posterior*)



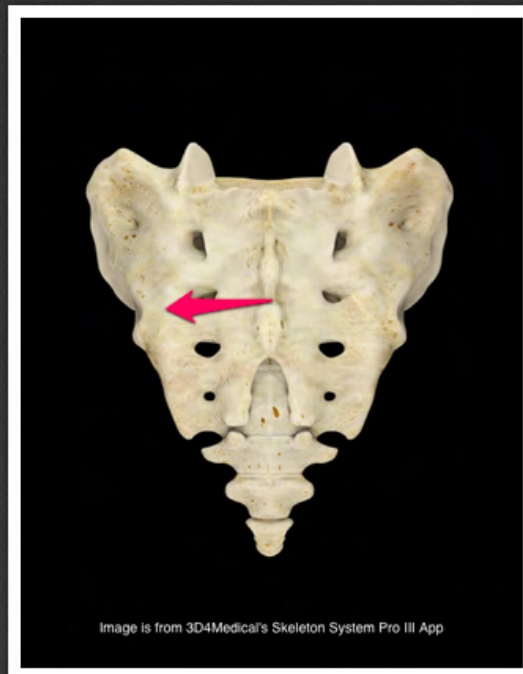
rozwór krzyżowy (*hiatus sacralis*)



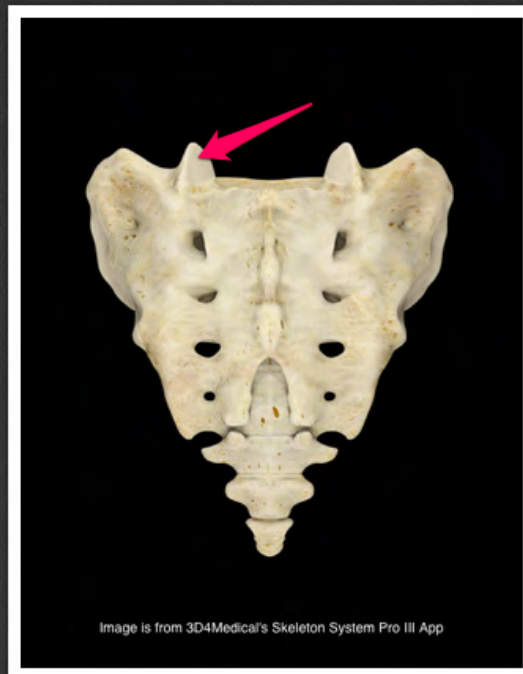
rożek krzyżowy (*cornu sacrale*)



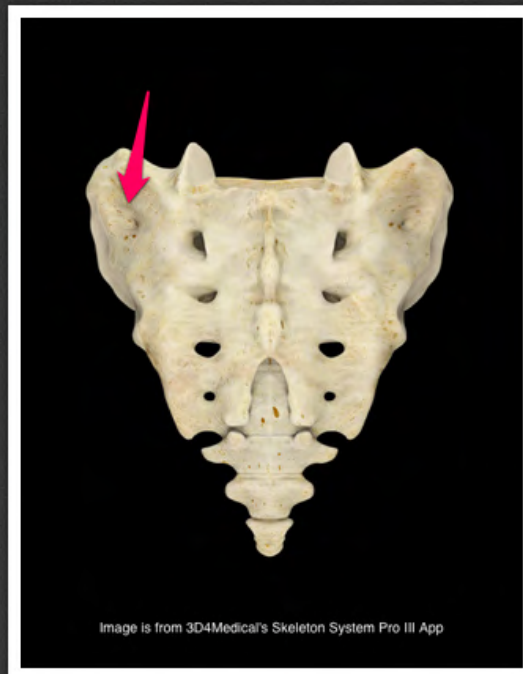
grzebień krzyżowy pośredni (*crista sacralis intermedia*)



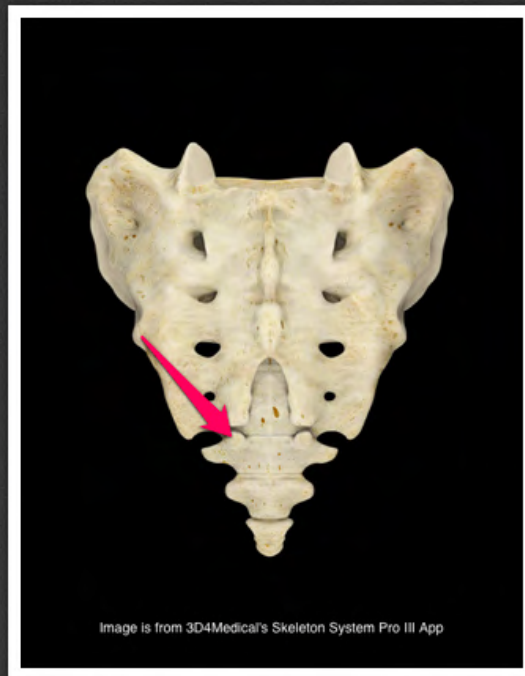
grzebień krzyżowy boczny (*crista sacralis lateralis*)



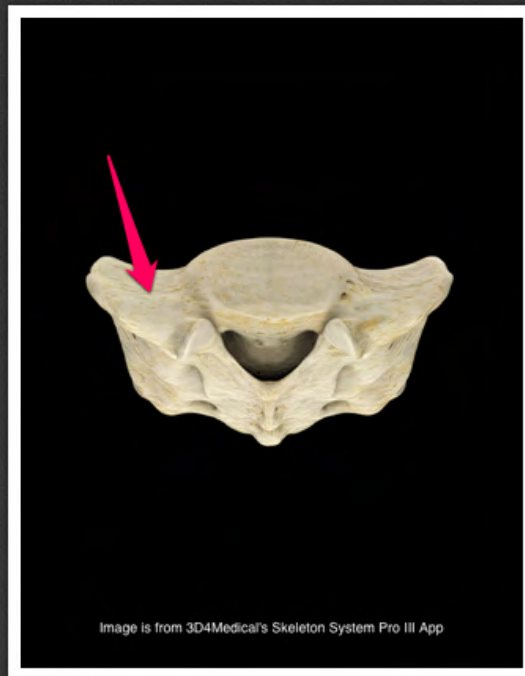
wyrostek stawowy górny kości
krzyżowej (*processus articularis
superior ossis sacri*)



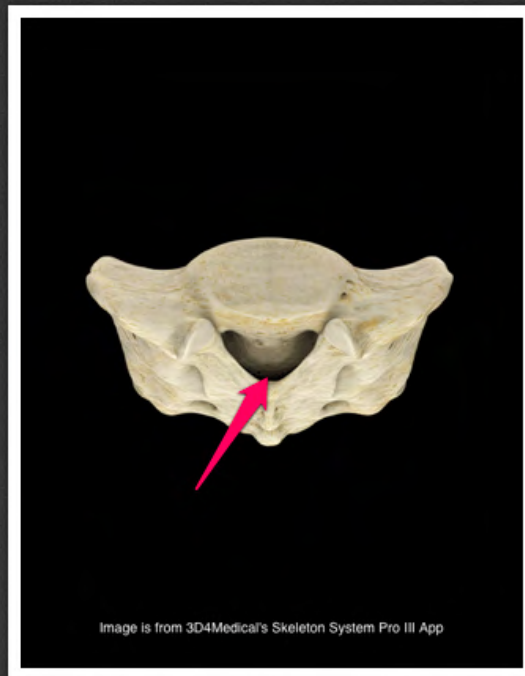
guzowatość krzyżowa (*tuberositas sacralis*)



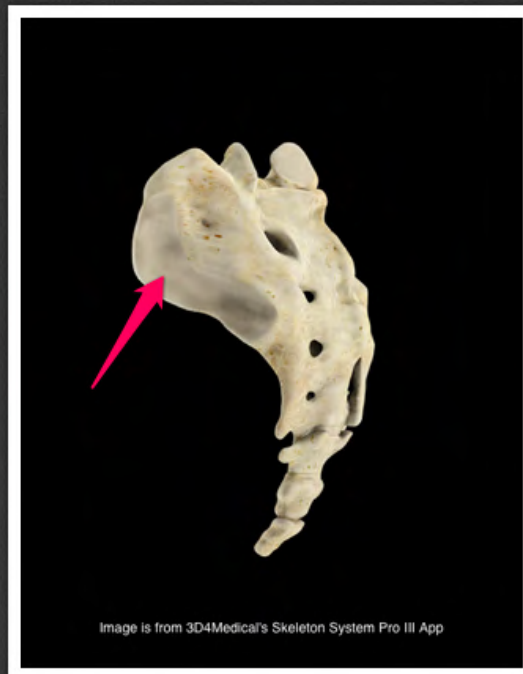rożek guziczny (*cornu coccygeum*)



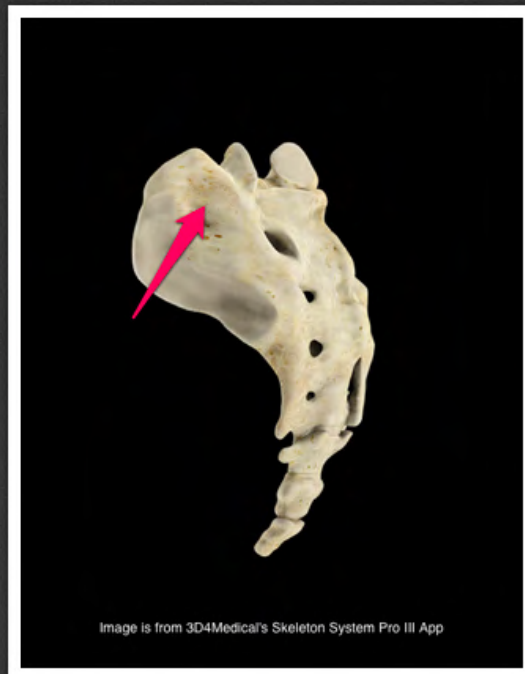skrzydło krzyżowe (*ala sacralis*)



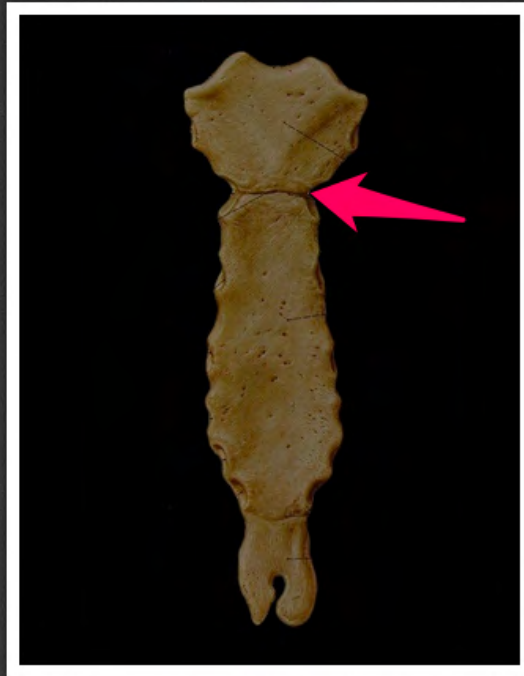
kanał krzyżowy (*canalis sacralis*)



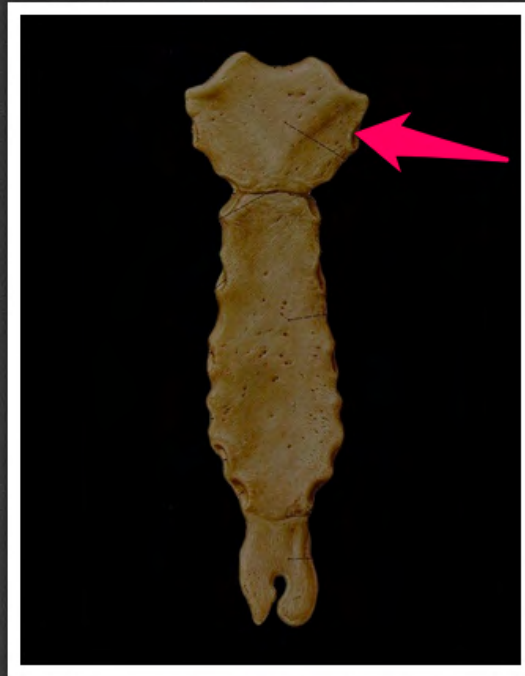
powierzchnia uchowata kości
krzyżowej (*facies auricularis ossis
sacri*)



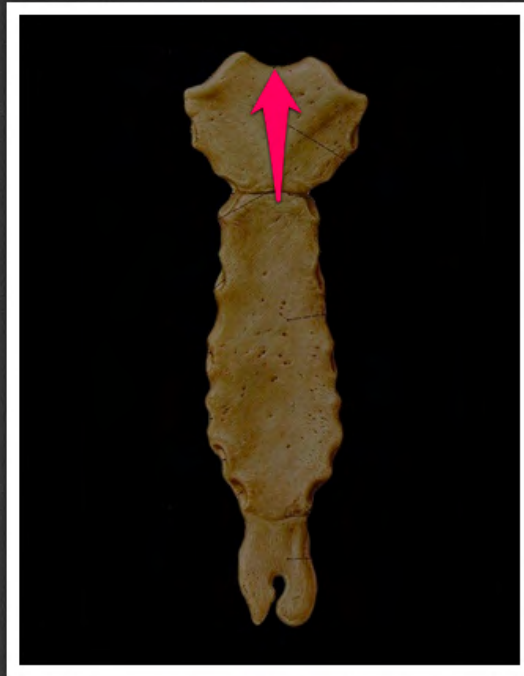
guzowatość krzyżowa (*tuberositas sacralis*)



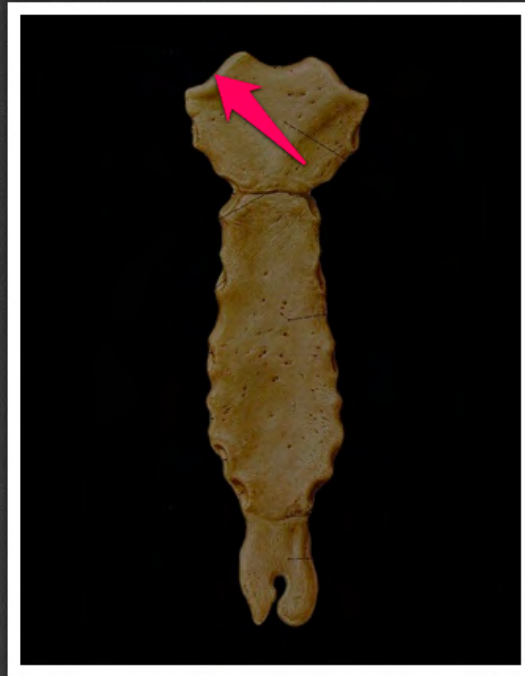wcięcie żebrowe II (*incisura costalis*
II)



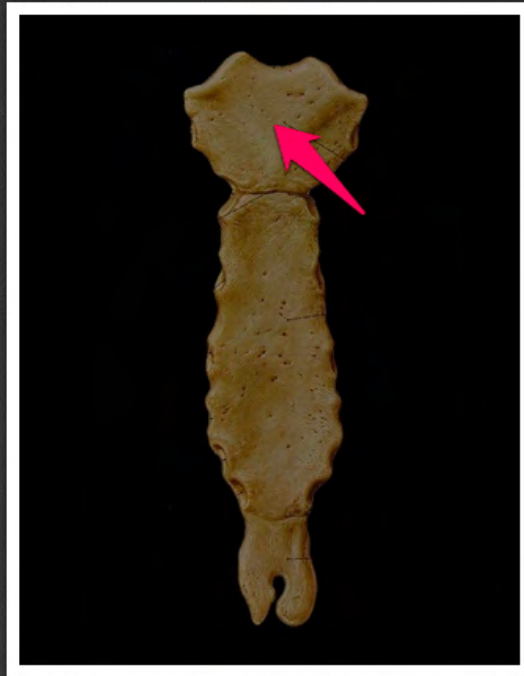
wcięcie żebrowe I (*incisura costalis*
I)



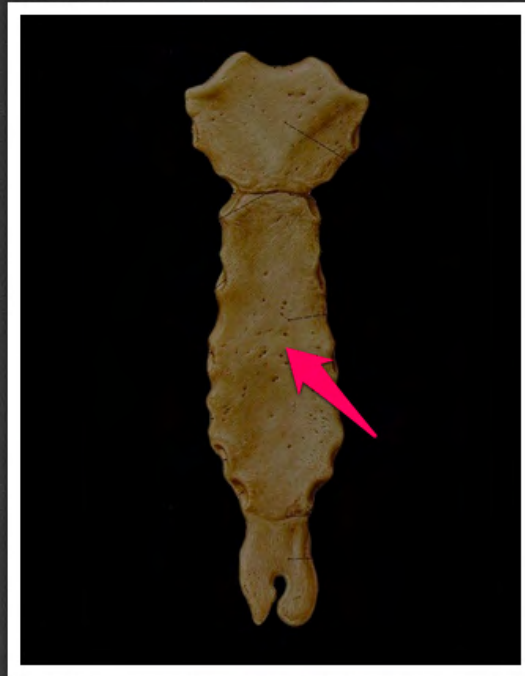
wcięcie szyjne mostka (*incisura jugularis sterni*)



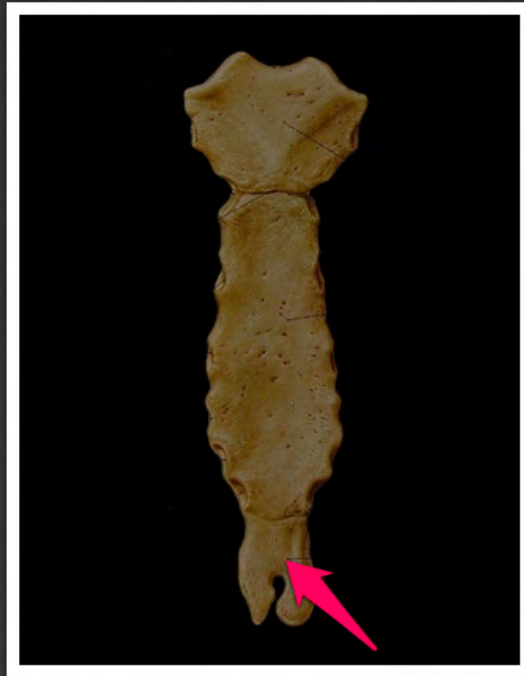
wcięcie obojczykowe mostka
(*incisura clavicularis sterni*)



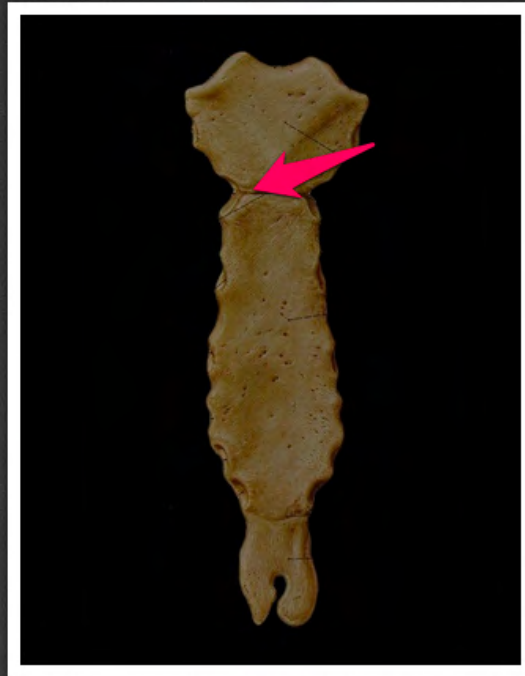rękojeść mostka (*manubrium sterni*)



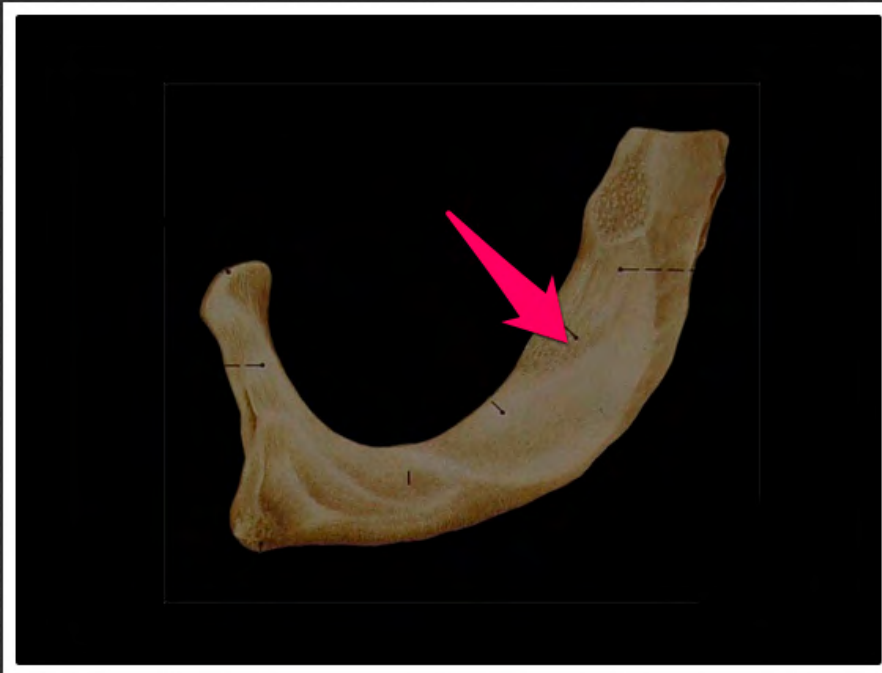trzon mostka (*corpus sterni*)



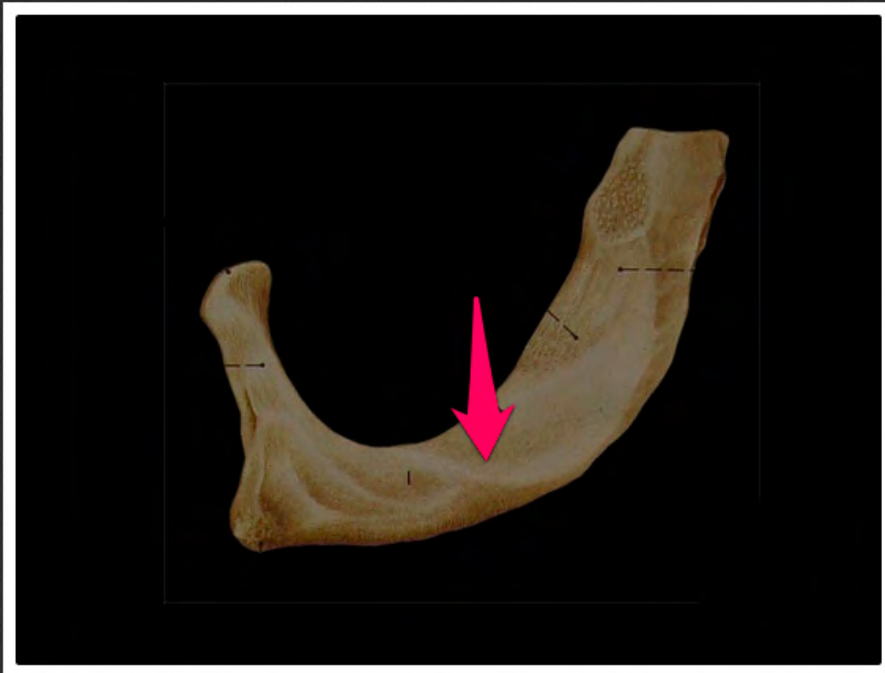wyrostek mieczykowy (*processus xiphoideus*)



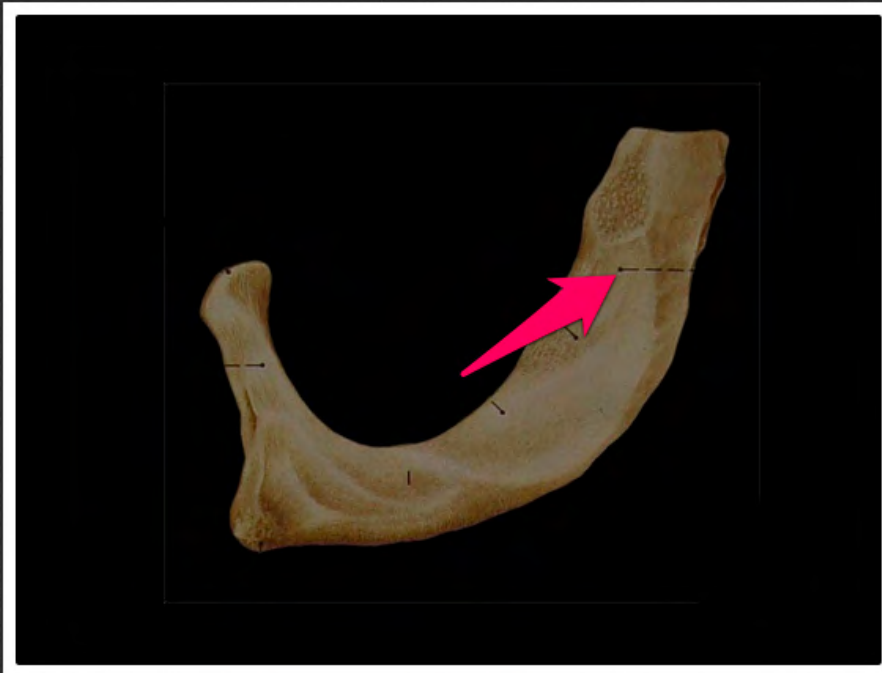kąt mostka (*angulus sterni*)



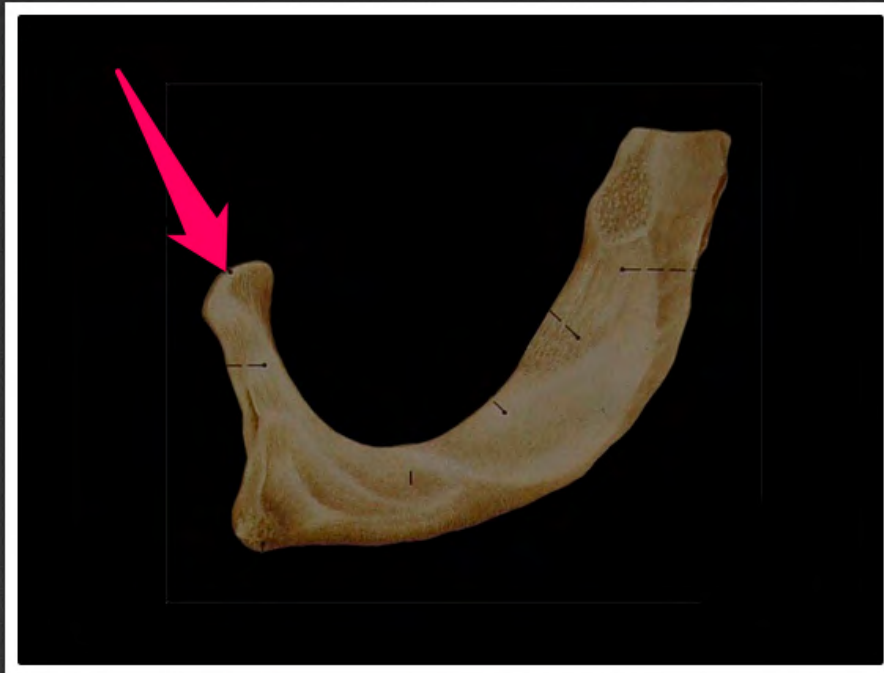guzek mięśnia pochyłego
przedniego (*tuberculum musculi
scaleni anterioris*)



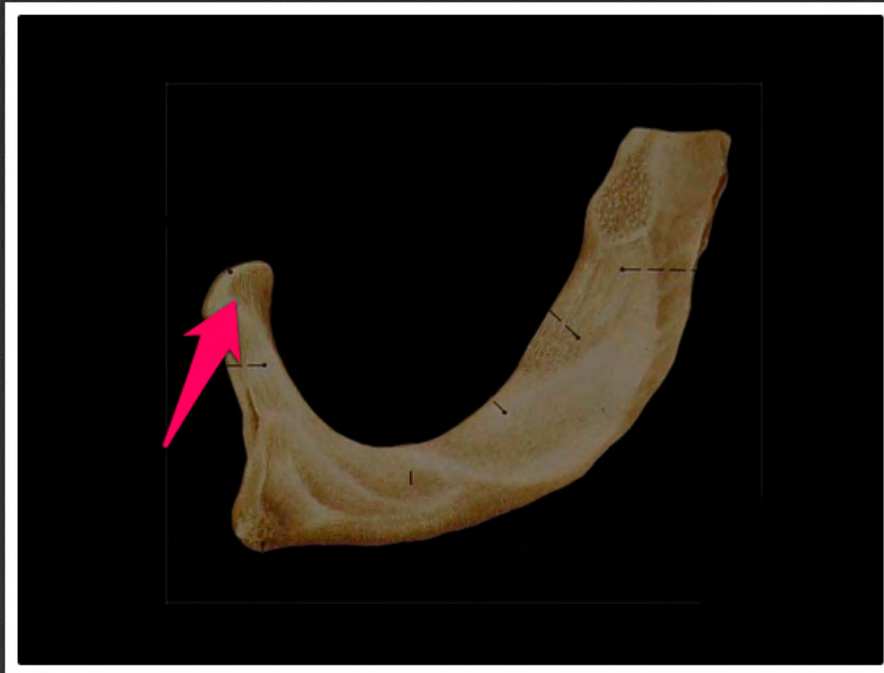bruzda tętnicy podobojczykowej
(*sulcus a. subclaviae*)



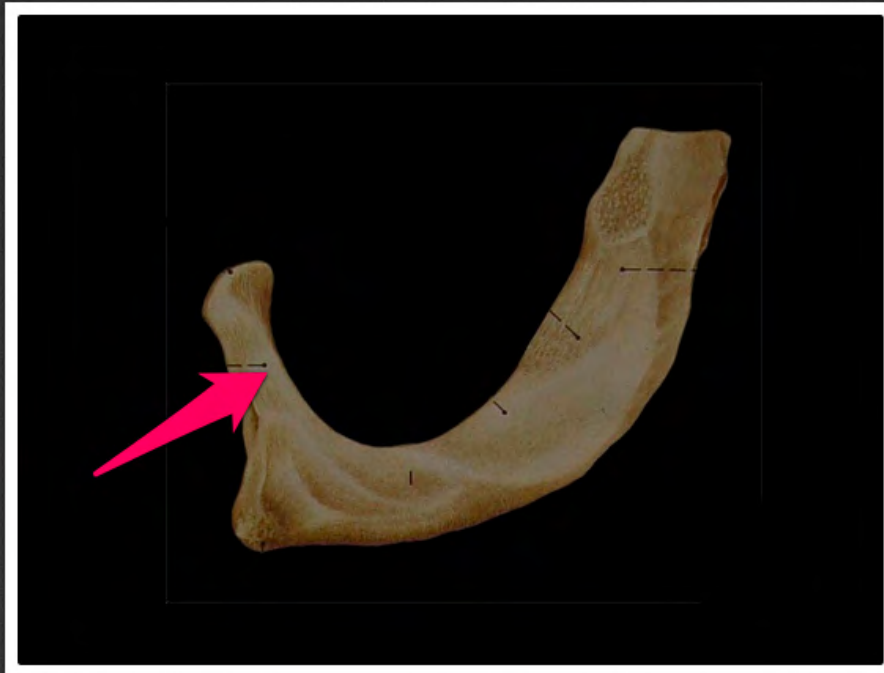bruzda żyły podobojczykowej
(*sulcus v. subclaviae*)



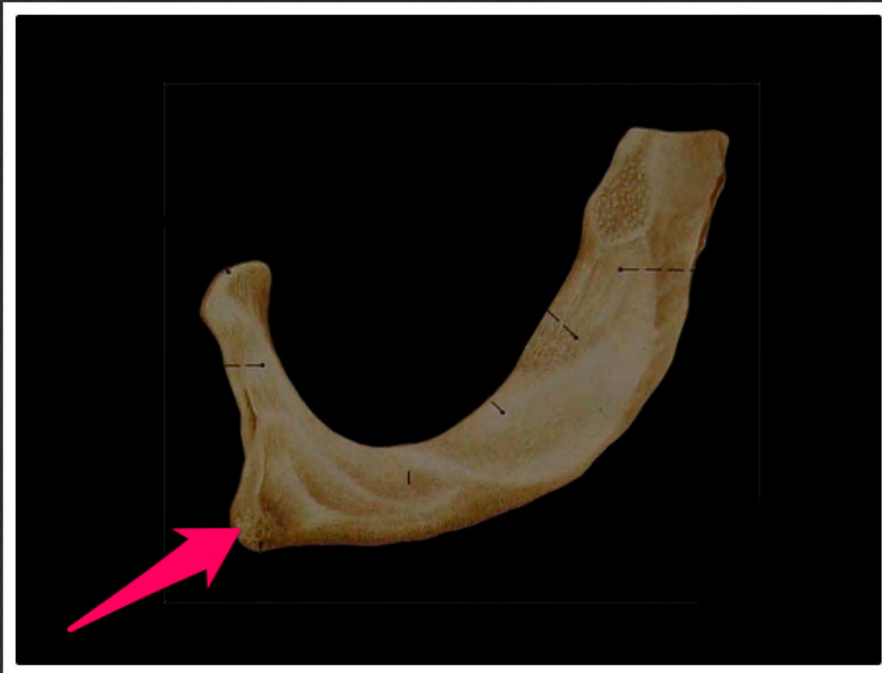powierzchnia stawowa głowy żebra
pierwszego (*facies articularis capitis
costae primae*)




głowa żebra pierwszego (*caput
costae primae*)




szyjka żebra pierwszego (*collum
costae primae*)




guzek żebra pierwszego
(*tuberculum costae primae*)



bruzda żebra (*sulcus costae*)




powierzchnia stawowa guzka żebra
(*facies articularis tuberculi costae*)




guzek żebra (*tuberculum costae*)




koniec mostkowy żebra (*extremitas
sternalis costae*)



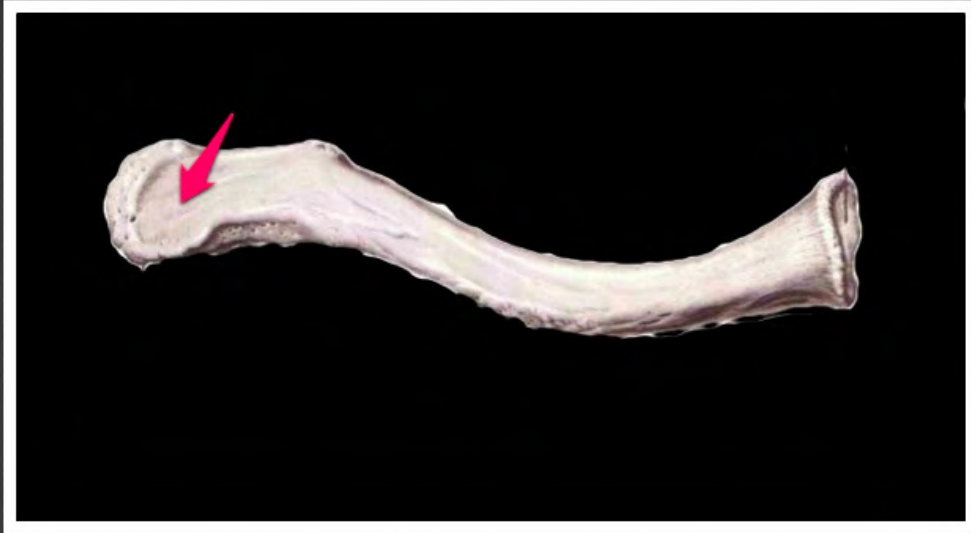
kąt żebra (*angulus costae*)



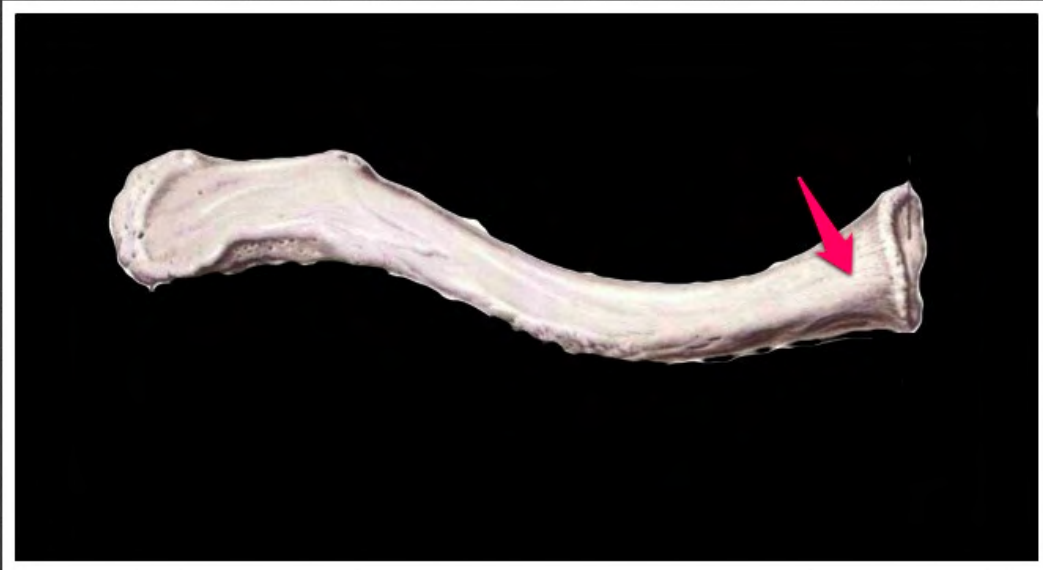powierzchnia stawowa głowy żebra
(*facies articularis capitis costae*)



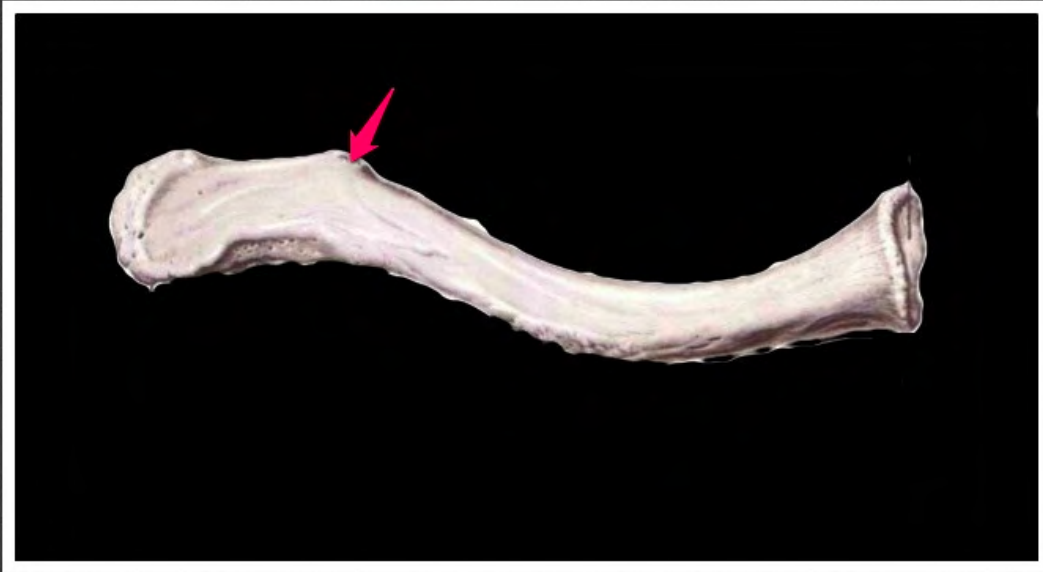
grzebień głowy żebra (*crista capitis costae*)



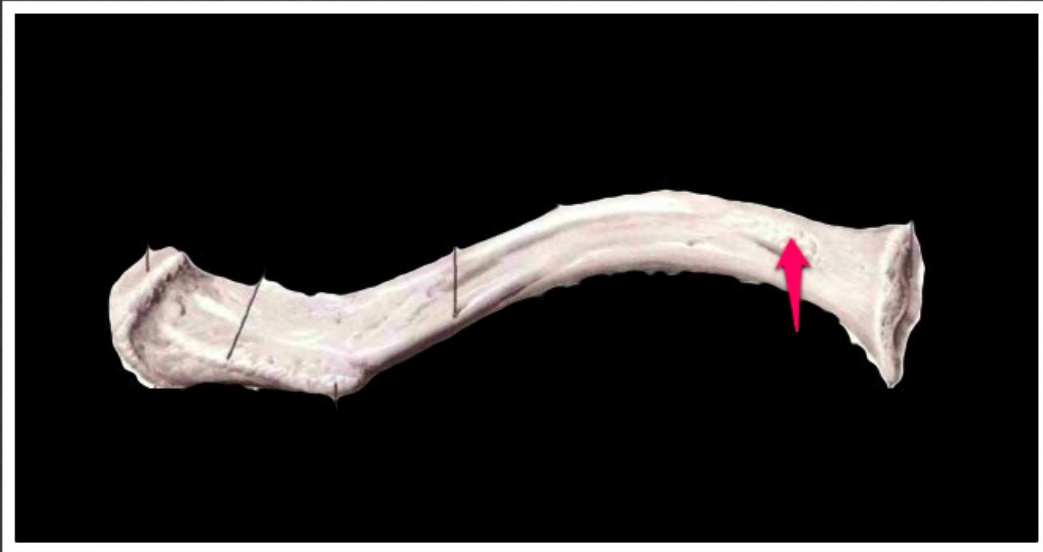
koniec barkowy obojczyka
(*extremitas acromialis clavicularis*)



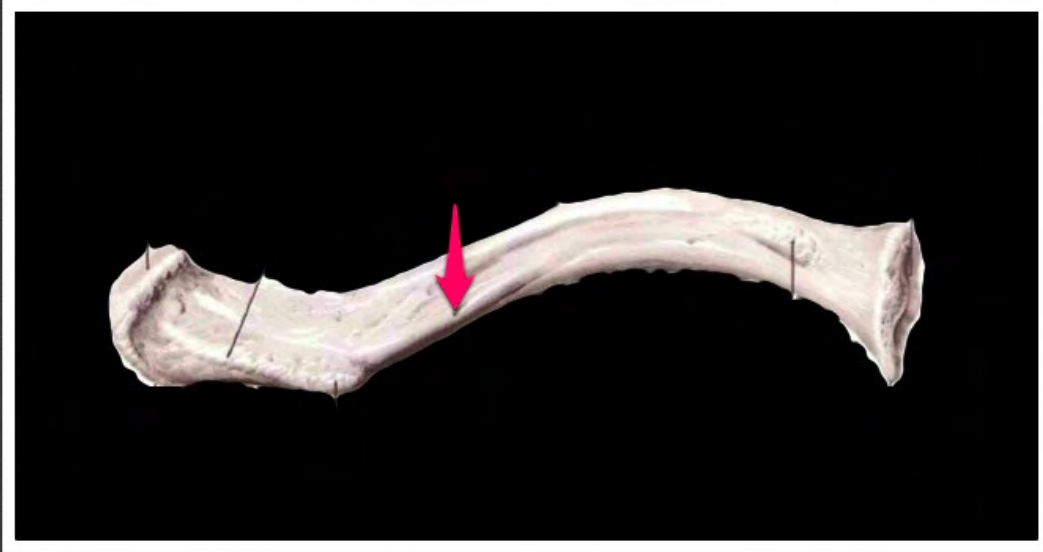
koniec mostkowy obojczyka
(*extremitas sternalis claviculae*)



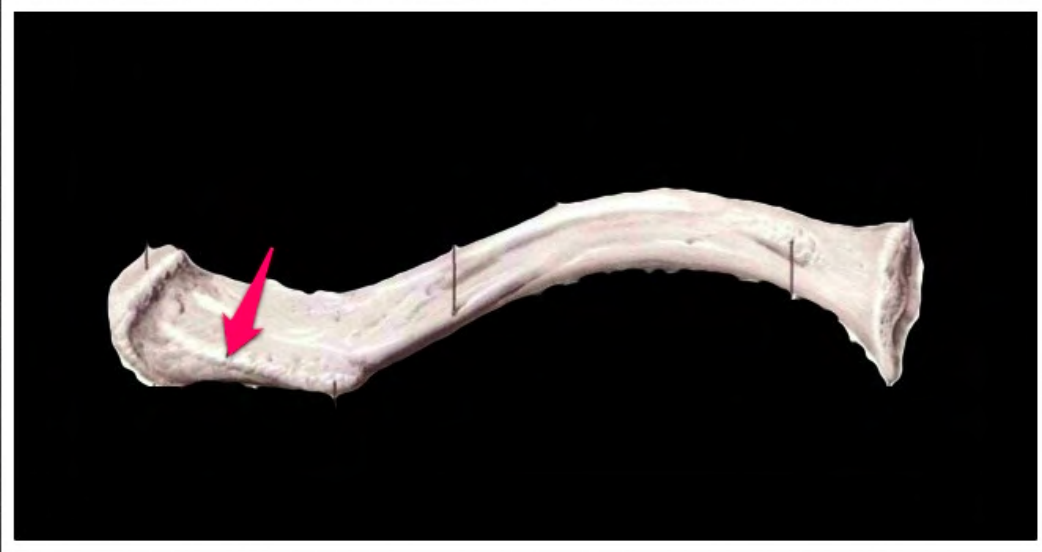guzek stożkowy (*tuberculum
conoideum*)



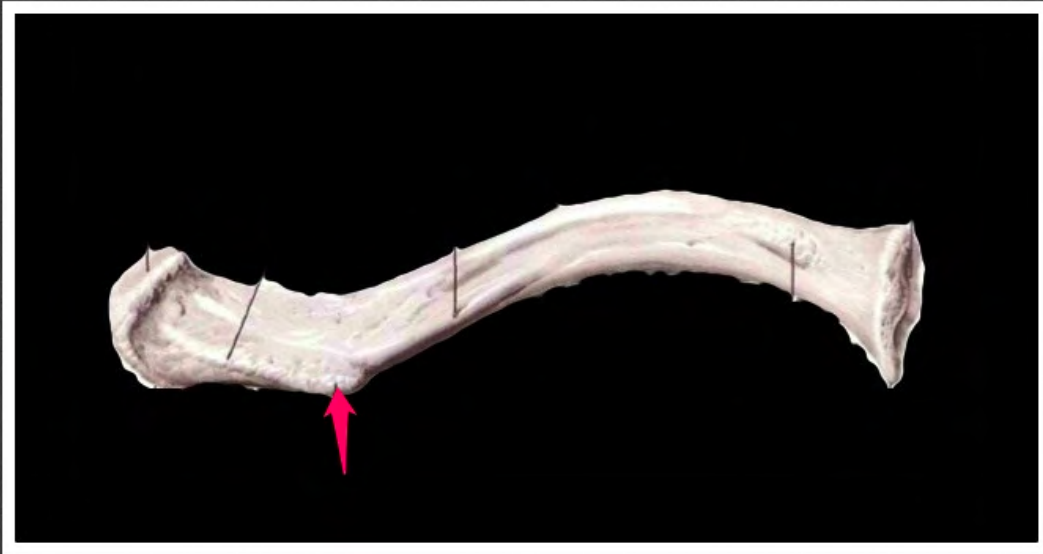
wycisk więzadła żebrowo-
obojczykowego (*impressio ligamenti
costoclavicularis*)



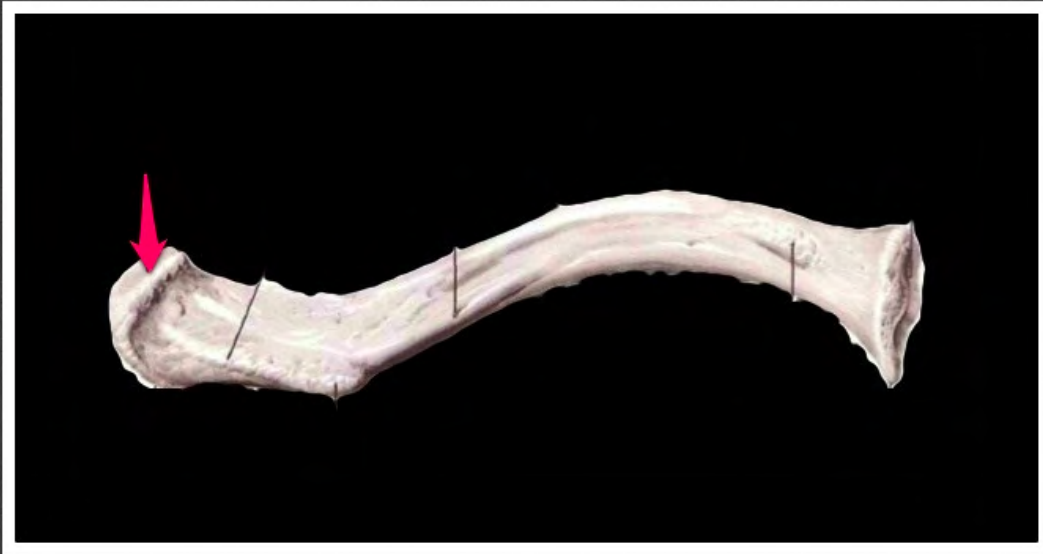rowek mięśnia podobojczykowego
(*sulcus musclicus subclaviæ*)



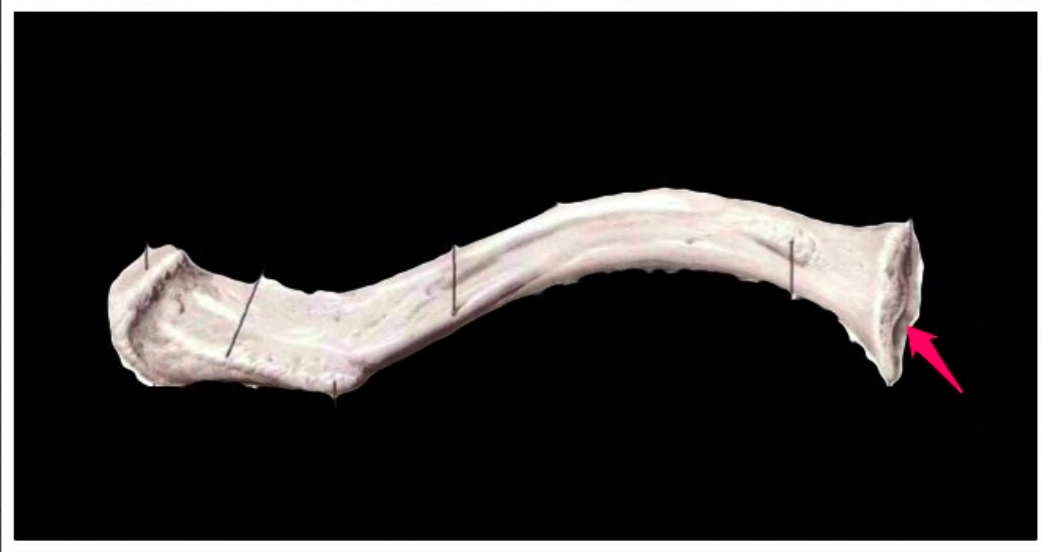kresa czworoboczna (*linea trapezoidea*)



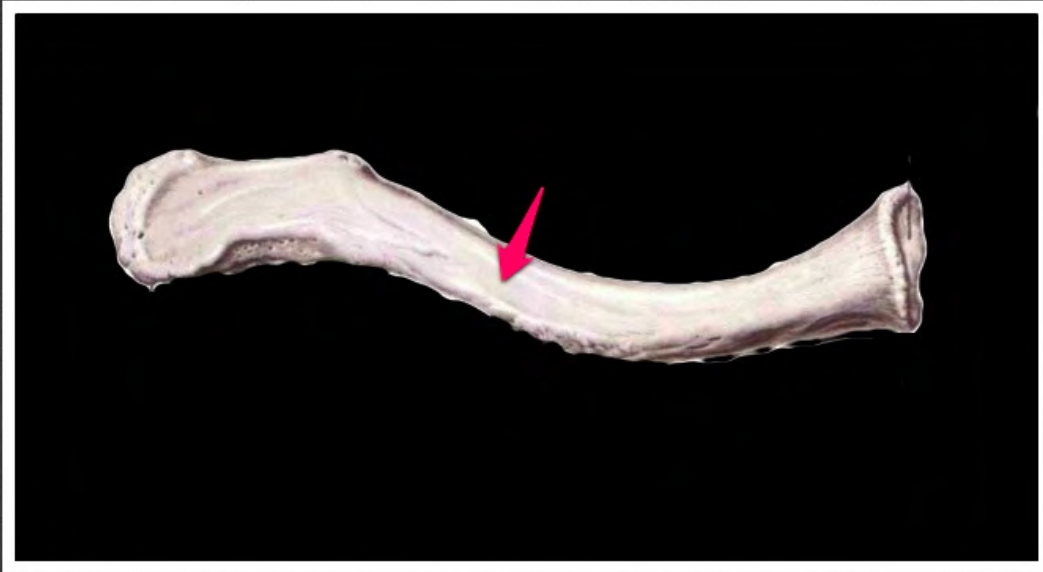
guzek stożkowy (*tuberculum
conoideum*)



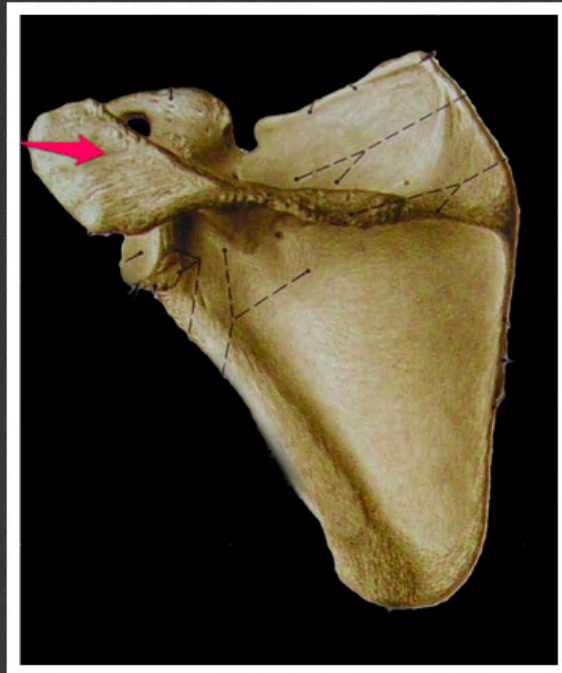powierzchnia stawowa barkowa
(*facies articularis acromialis*)



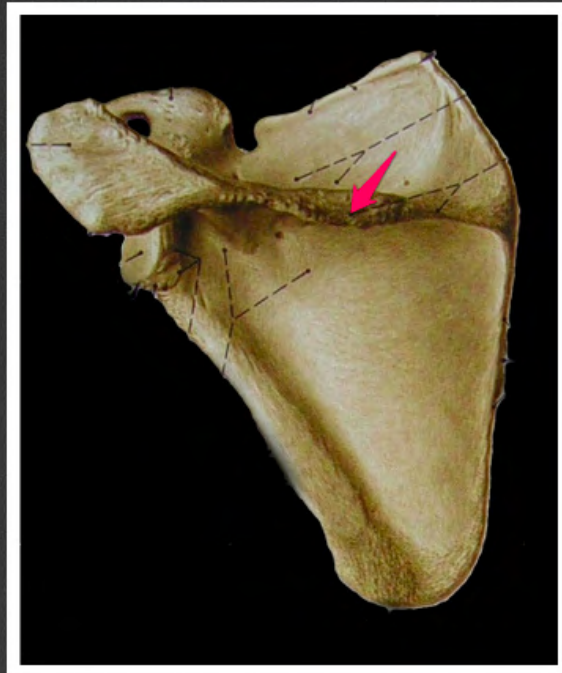
powierzchnia stawowa mostkowa
(*facies articularis sternalis*)



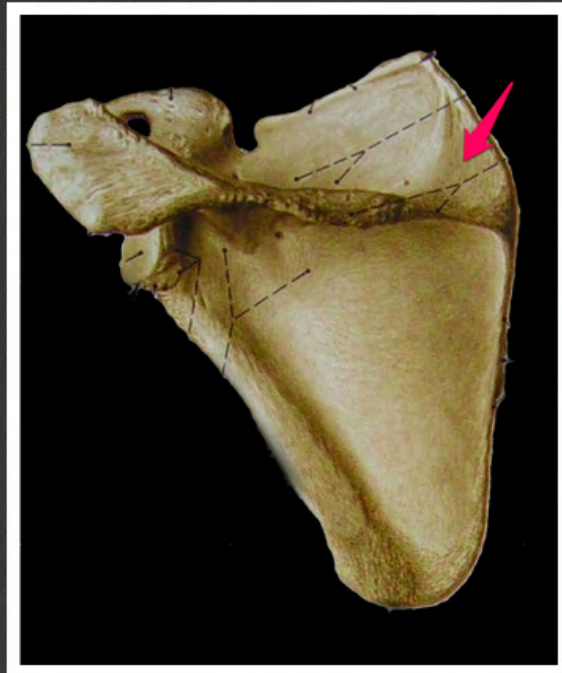
trzon obojczyka (*corpus clavicularae*)



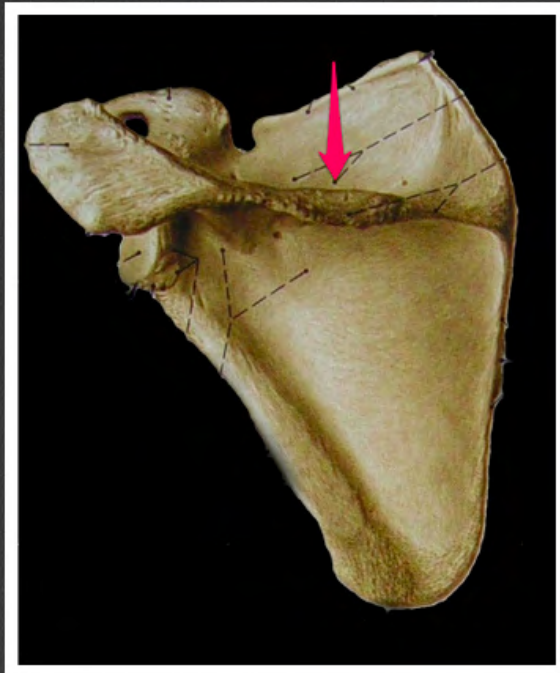wyrostek barkowy (*acromion*)



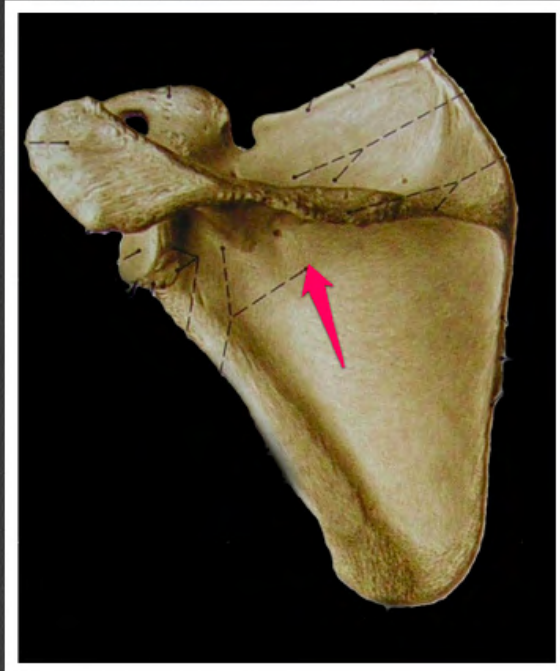grzebień łopatki (*spina scapulae*)



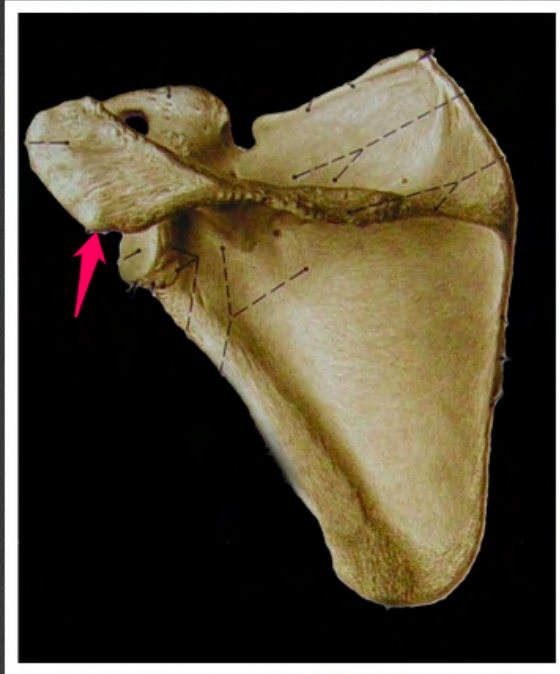
trójkąt grzebienia (*trigonum spinae*)



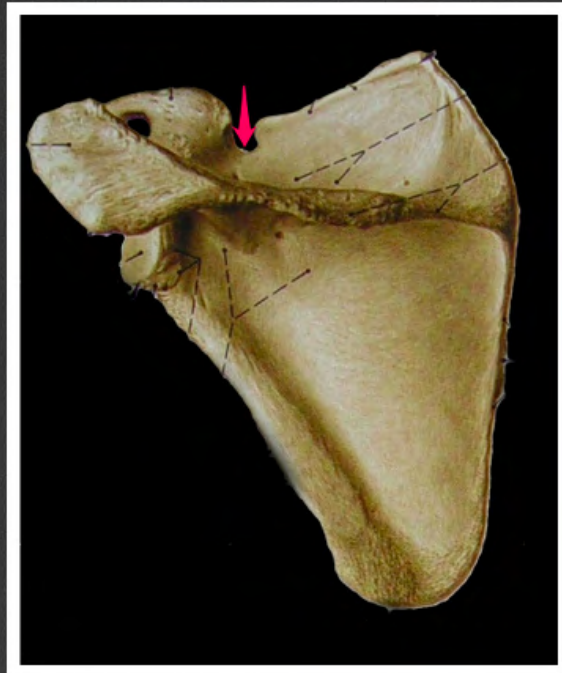dół nadgrzebieniowy (*fossa
supraspinata*)



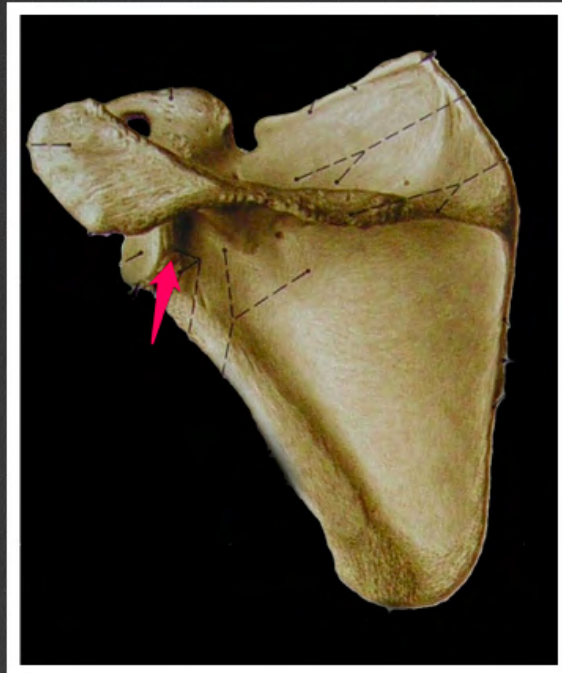
dół podgrzebieniowy (*fossa
infraspinata*)



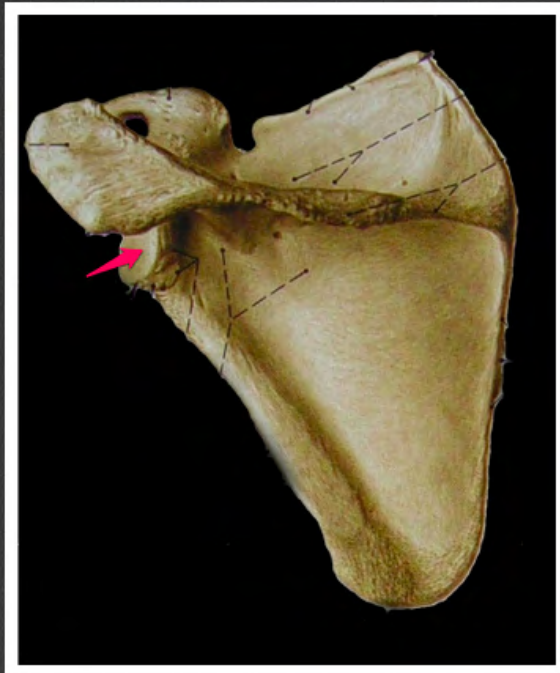
kąt barkowy (*angulus acromialis*)



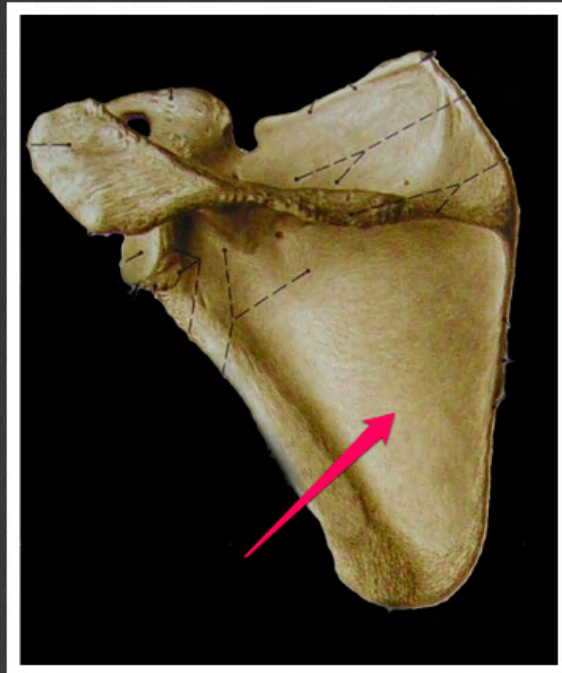
wcięcie łopatki (*incisura scapulae*)



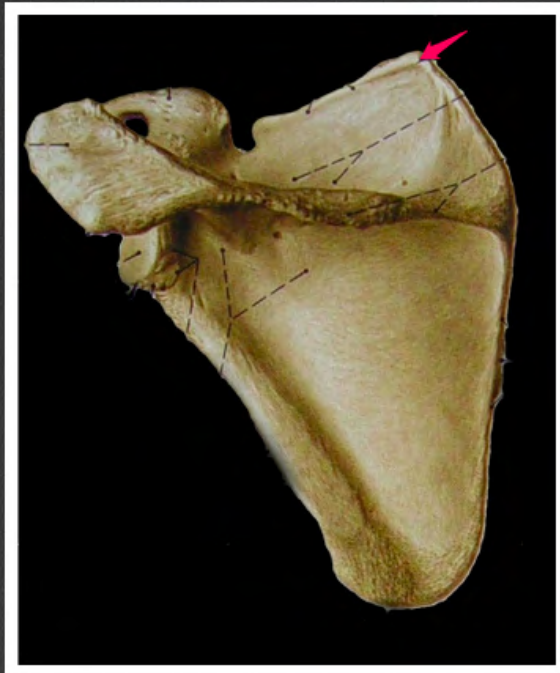szyjka łopatki (*collum scapulae*)



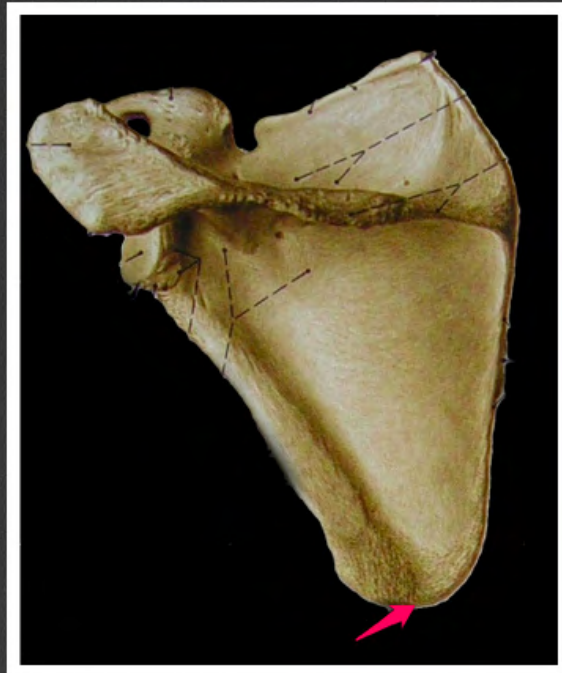wydrążenie stawowe (*cavitas
glenoidalis*)



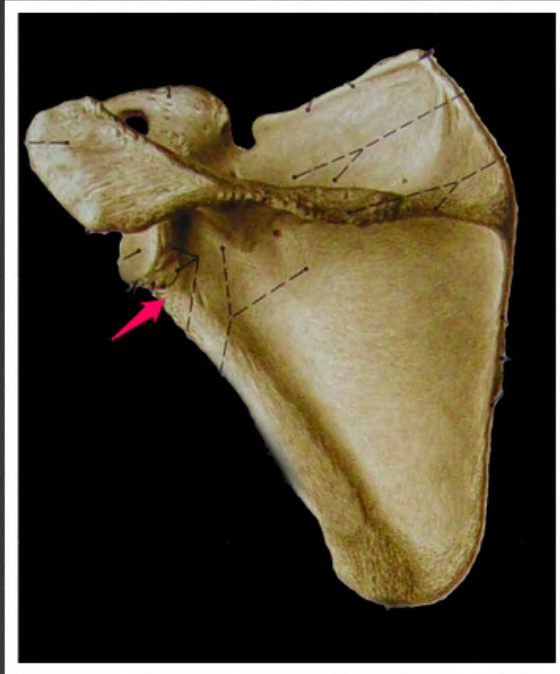
powierzchnia tylna łopatki (*facies posterior scapulae*)



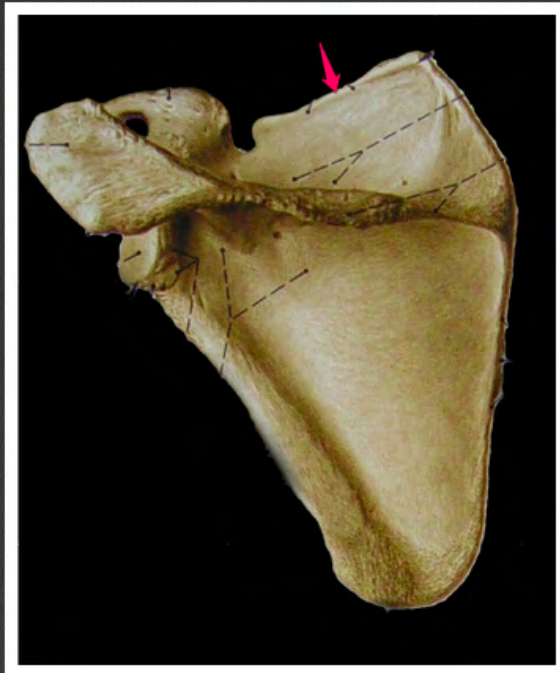kąt górny łopatki (*angulus superior scapulae*)



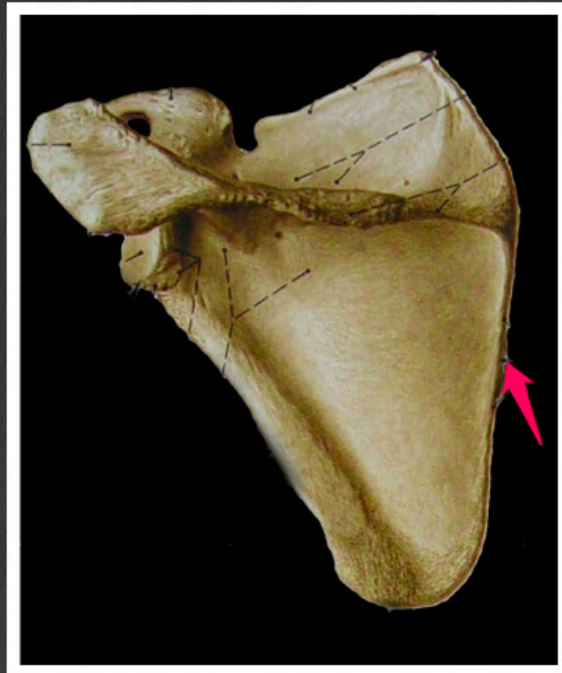
kąt dolny łopatki (*angulus inferior scapulae*)



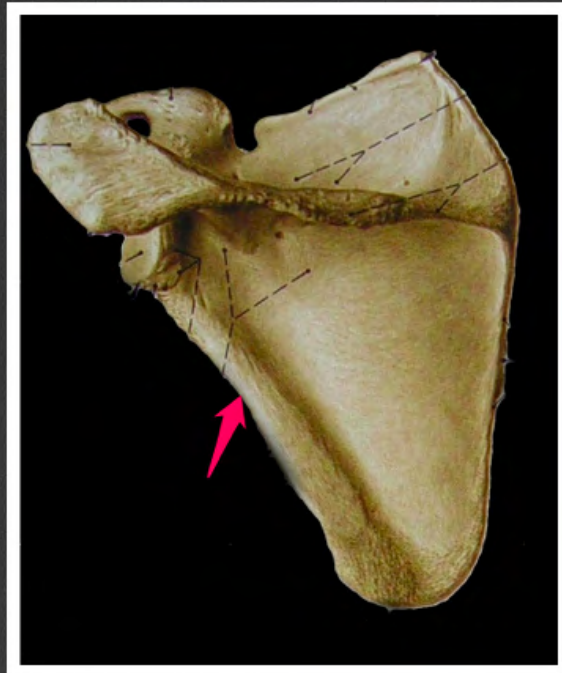
kąt boczny łopatki (*angulus lateralis scapulae*)



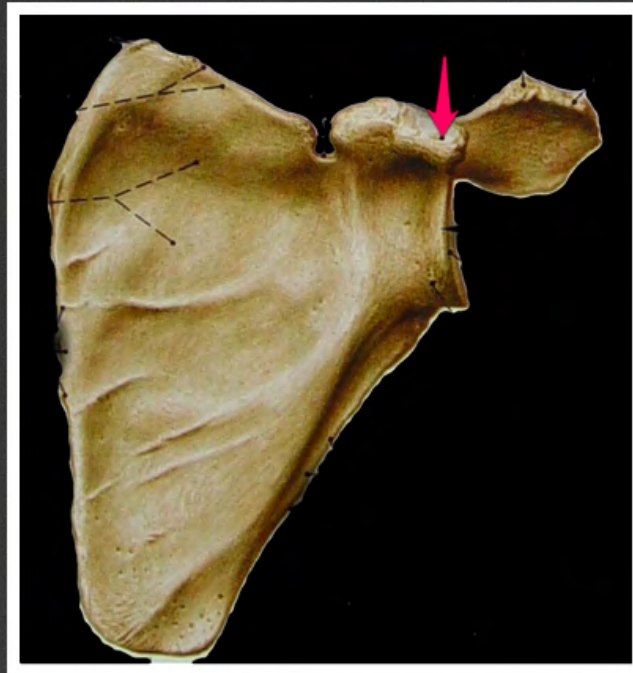
brzeg górny łopatki (*margo superior
scapulae*)



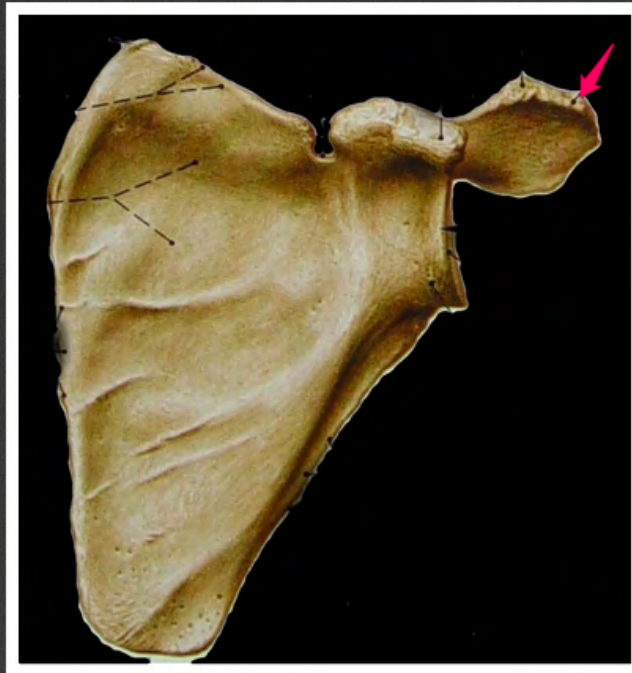
brzeg przyśrodkowy łopatki (*margo medialis scapulae*)



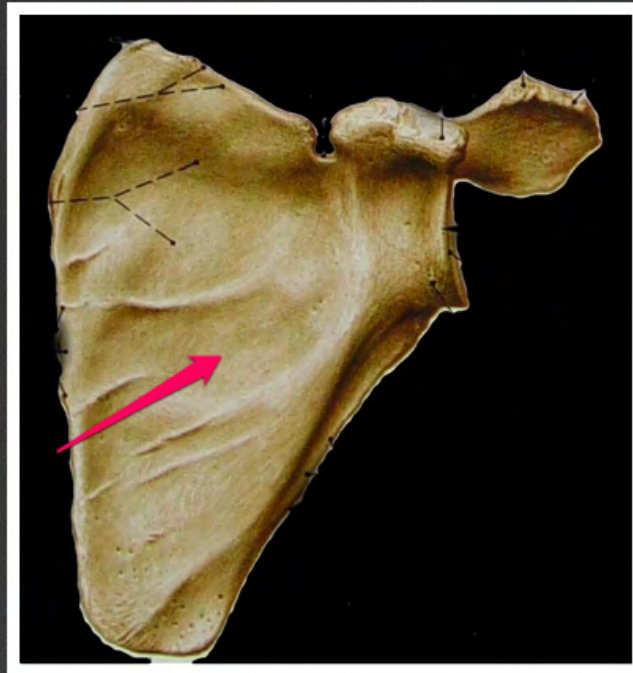
brzeg boczny łopatki (*margo lateralis scapulae*)



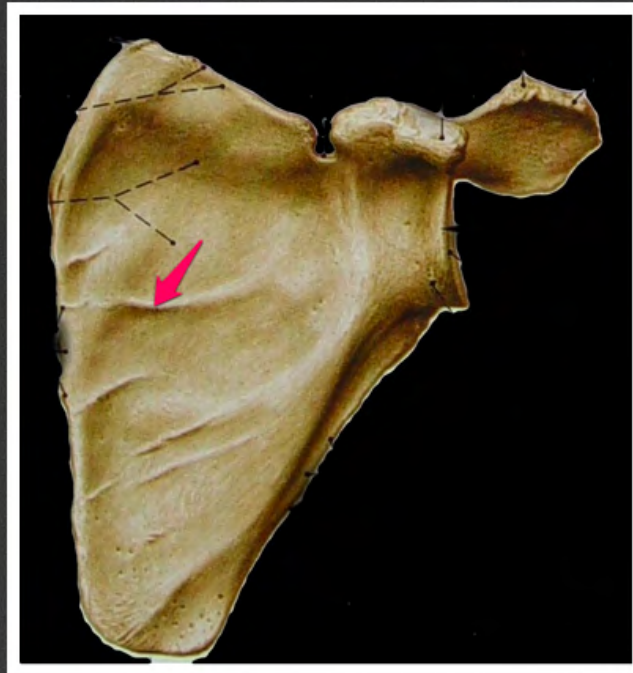
wyrostek kruczy (*processus coracoideus*)



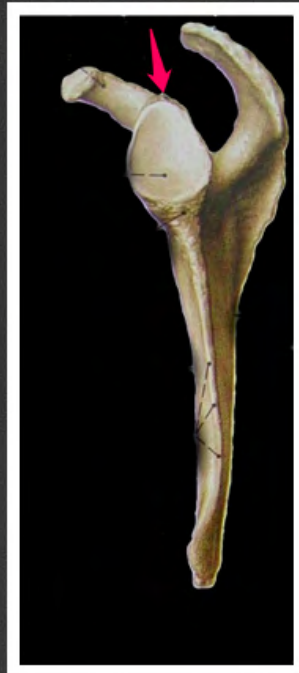
powierzchnia stawowa wyrostka
barkowego (*facies articularis acromi*)



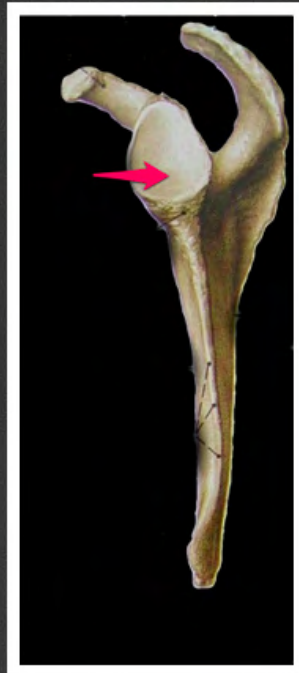
dół podłopatkowy (*fossa
subscapularis*)



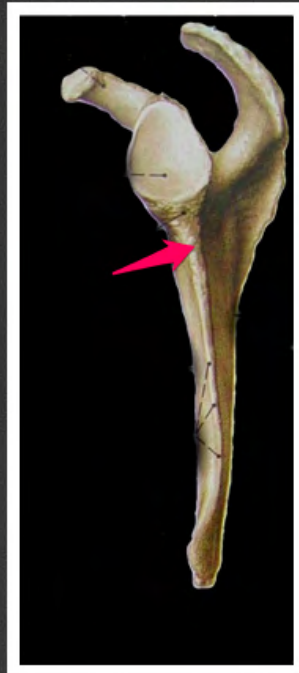kresa mięśniowa łopatki (*linea muscularis scapulae*)



guzek nadpanewkowy (*tuberculum
supraglenoidale*)



wydrążenie stawowe (*cavitas glenoidalis*)



guzek podpanewkowy (*tuberculum
infraglenoidale*)



guzowatość naramienna
(*tuberositas deltoidea*)



bruzda nerwu promieniowego
(*sulcus nervi radialis*)



grzebień ponadnadkłykciowy
przyśrodkowy (*crista
supraepicondylaris medialis*)



grzebień ponadnadkłykciowy boczny
(*crista supraepicondylaris lateralis*)



nadkłykieć boczny (*epicondylus
lateralis*)



nadkłykieć przyśrodkowy
(*epicondylus medialis*)



powierzchnia stawowa głowy kości
ramiennej (*facies articularis capitis
humeri*)



guzek większy (*tuberculum majus*)



szyjka anatomiczna (*collum
anatomicum*)



grzebień guzka większego (*crista
tuberculi majoris*)



grzebień guzka mniejszego (*crista
tuberculi minoris*)



bruzda międzyguzzkowa (*sulcus
intertubercularis*)



szyjka chirurgiczna (*collum
chirurgicum*)



bloczek kości ramiennej (*trochlea humeri*)



głównka kości ramiennej (*capitulum humeri*)



rowek nerwu łokciowego (*sulcus
nervi ulnaris*)



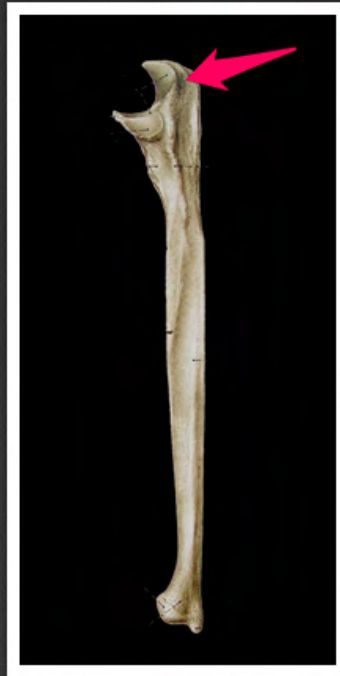dół wyrostka łokciowego (*fossa olecrani*)



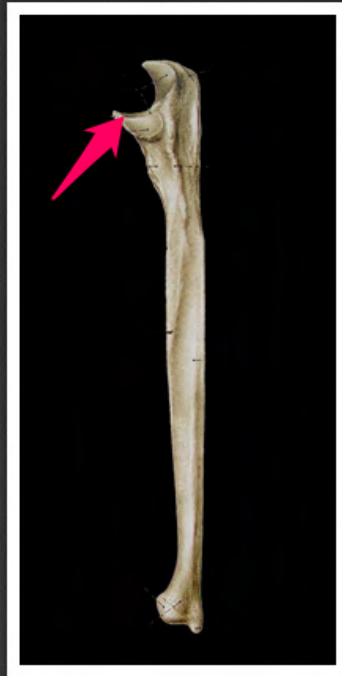dół promieniowy (*fossa radialis*)



dół dziobiasty (*fossa coronoidea*)



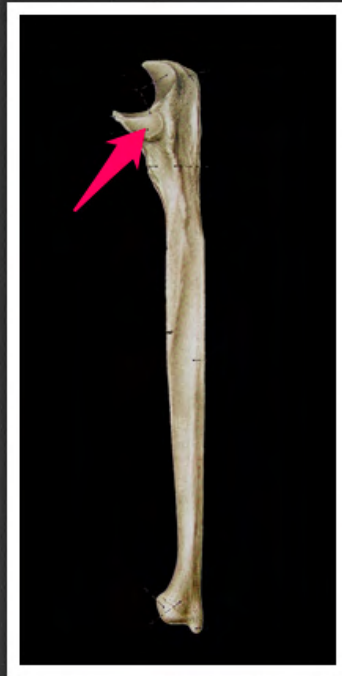wyrostek łokciowy (*olecranon*)



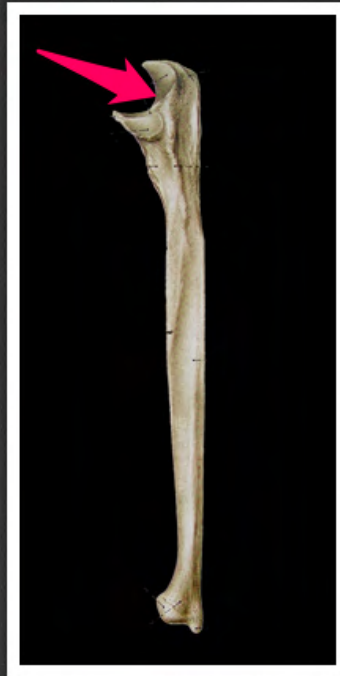wyrostek dziobiasty kości łokciowej
(*processus coronoideus ulnae*)




guzowatość kości łokciowej
(*tuberositas ulnae*)



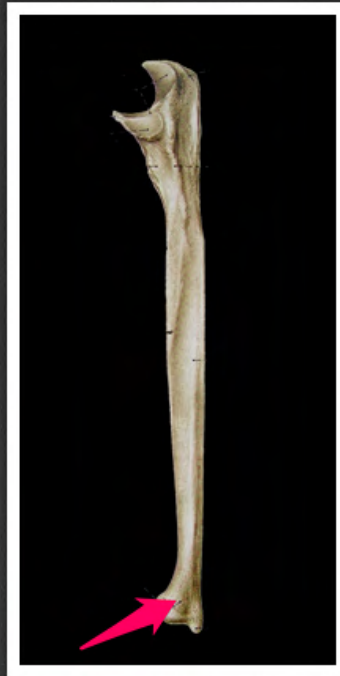wcięcie promieniowe kości łokciowej
(*incisura radialis ulnae*)



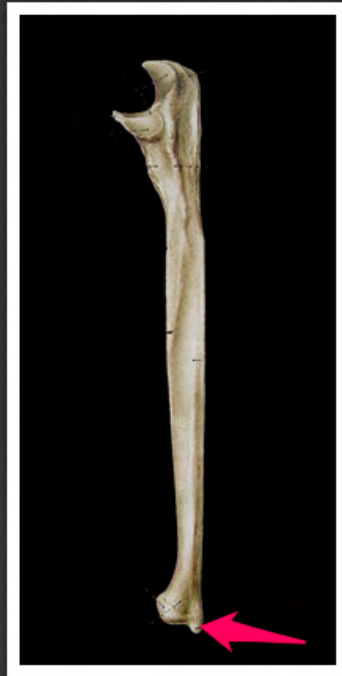wcięcie bloczkowe kości łokciowej
(*incisura trochlearis ulnae*)



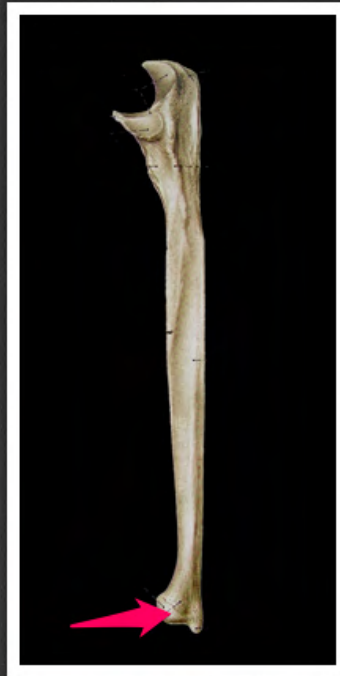grzebień mięśnia odwracacza (*crista
musculi supinatoris*)



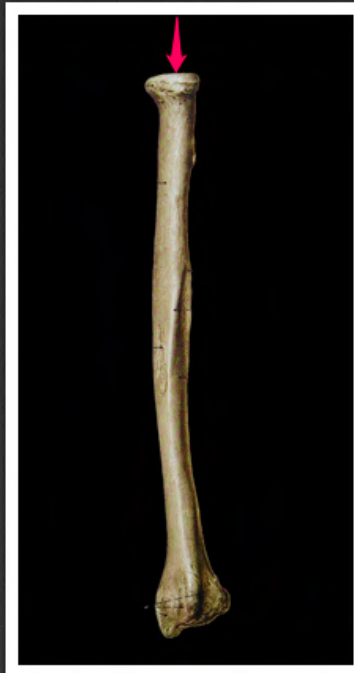głowa kości łokciowej (*caput ulnae*)



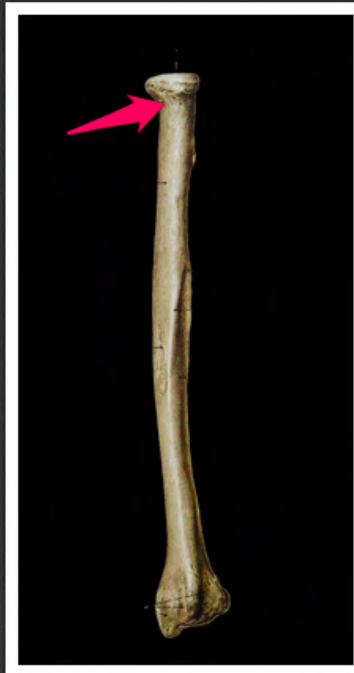wyrostek rylcowaty kości łokciowej
(*processus styloideus ulnae*)



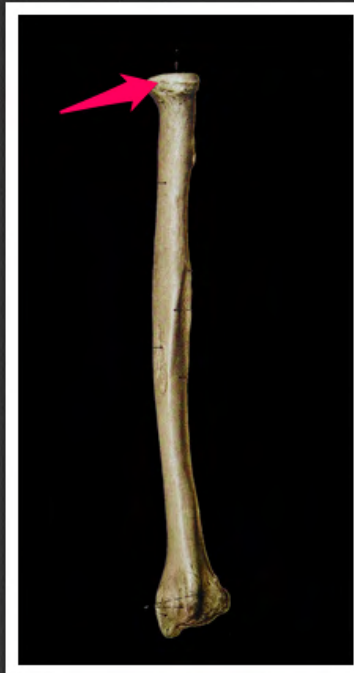obwód stawowy głowy kości
łokciowej (*circumferentia articularis
capitis ulnae*)



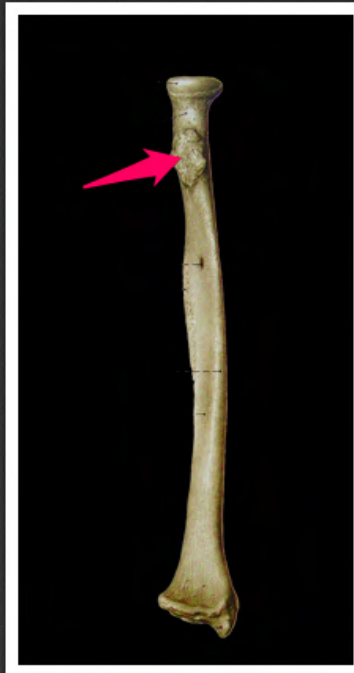dołek głowy kości promieniowej
(*fovea capitis radii*)



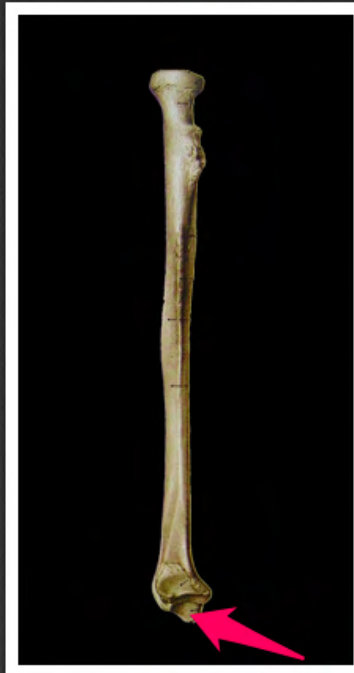szyjka kości promieniowej (*collum radii*)



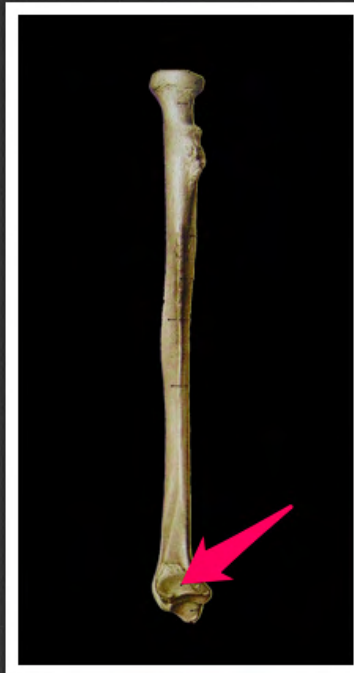obwód stawowy głowy kości
promieniowej (*circumferentia
articularis capitis radii*)



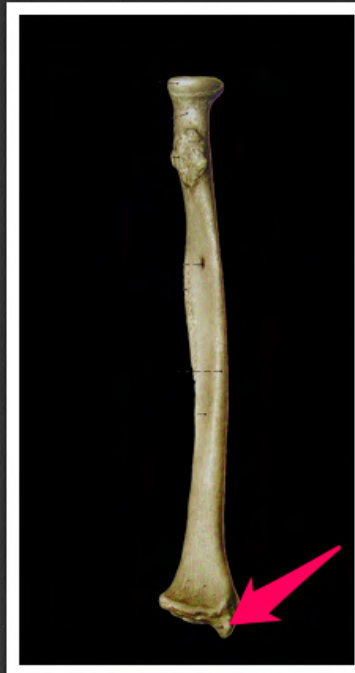guzowatość kości promieniowej
(*tuberositas radii*)



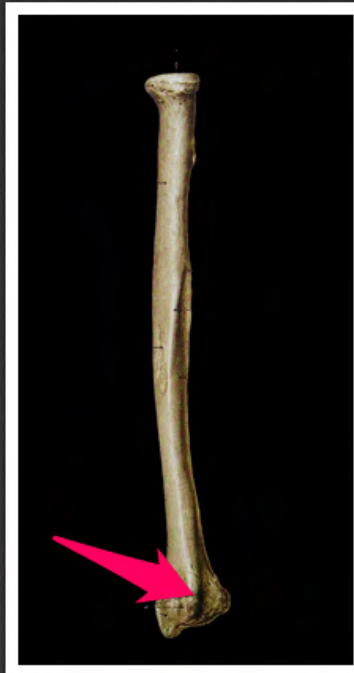powierzchnia stawowa
nadgarstkowa kości promieniowej
(*facies articularis carpalis radii*)



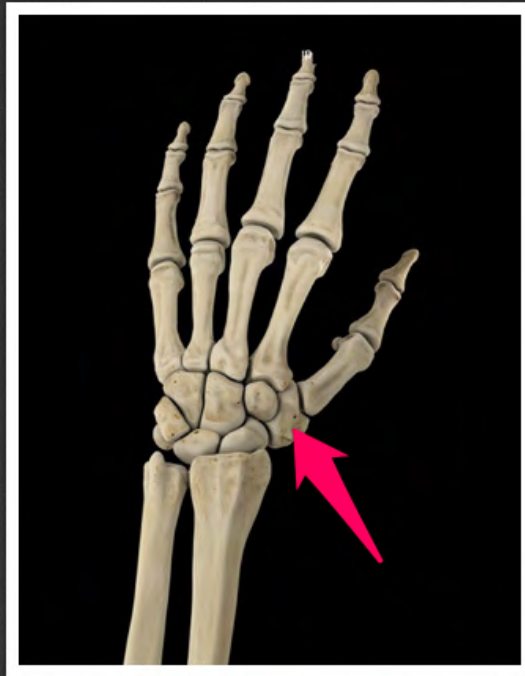
wcięcie łokciowe kości promieniowej
(*incisura ulnaris radii*)



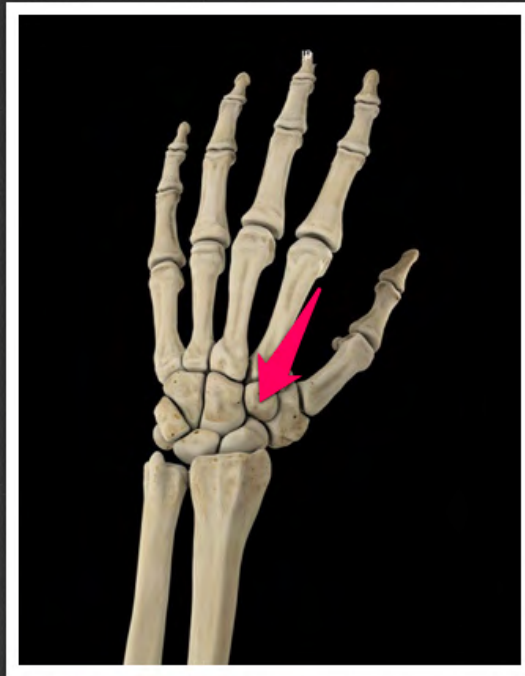
wyrostek rylcowaty kości
promieniowej (*processus styloideus
radii*)



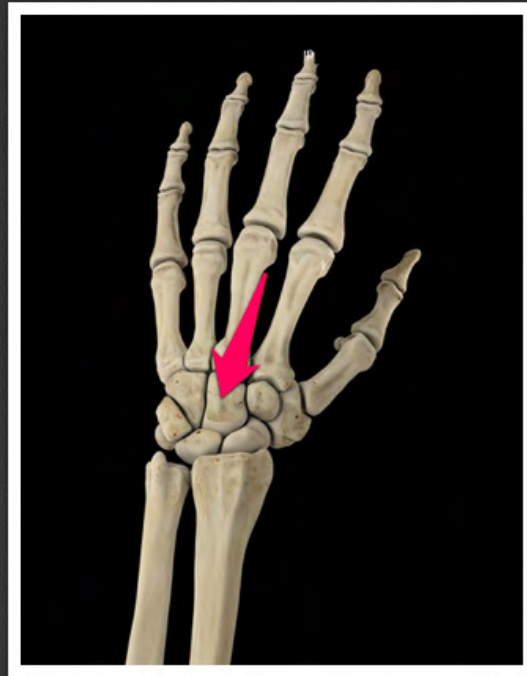
guzek grzbietowy kości
promieniowej (*tuberculum dorsale
radii*)



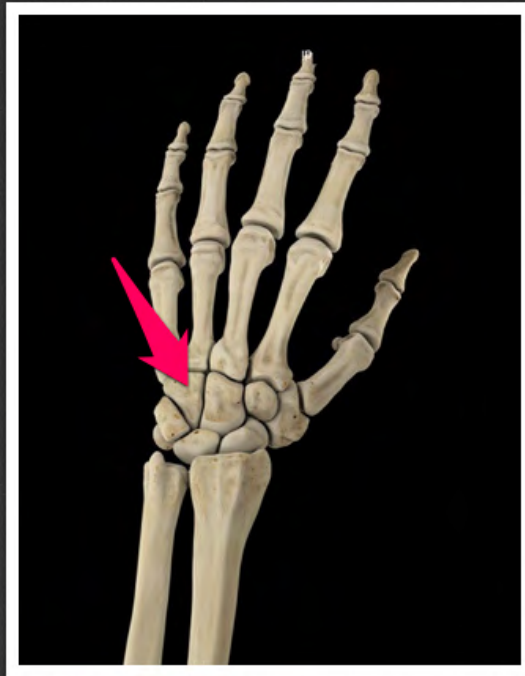kość czworoboczna większa (*os trapezium*)



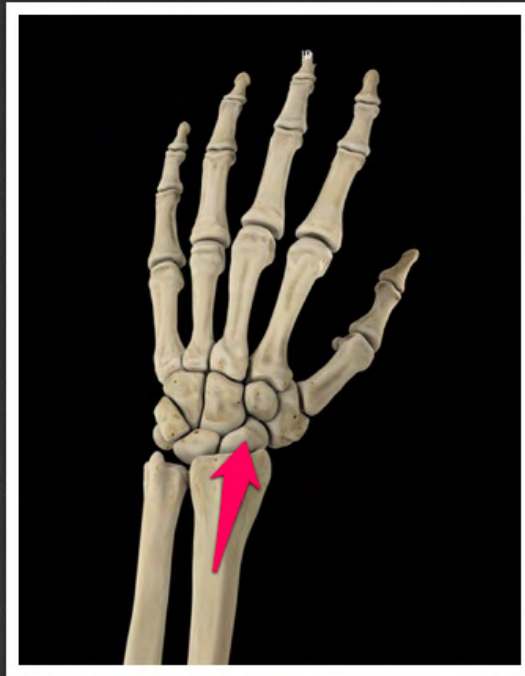
kość czworoboczna mniejsza (*os trapezoideum*)



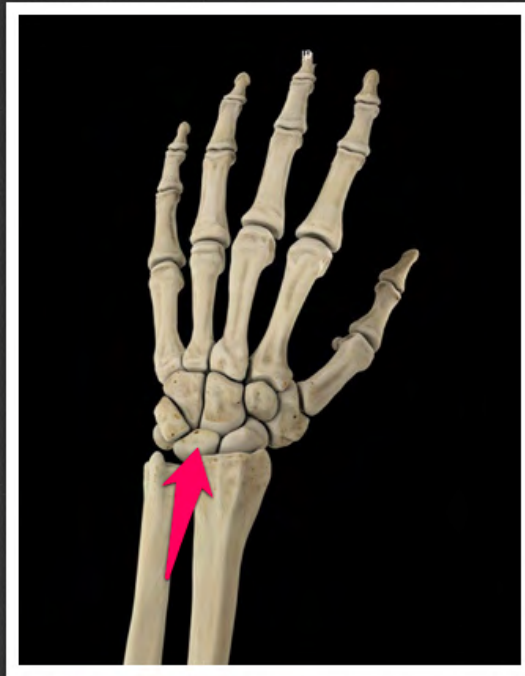
kość główkowata (*os capitatum*)



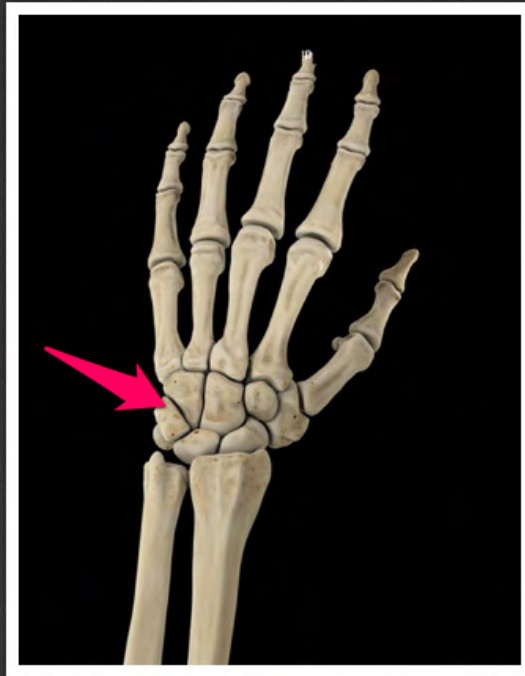
kość haczykowata (*os hamatum*)



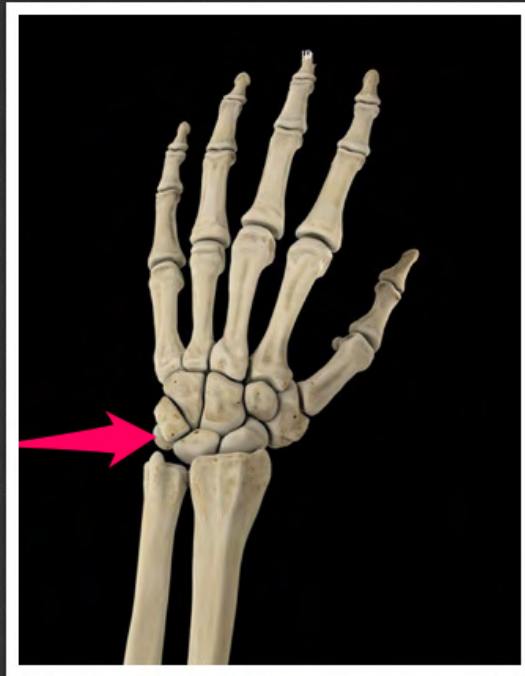
kość łódeczkowata (*os scaphoideum*)



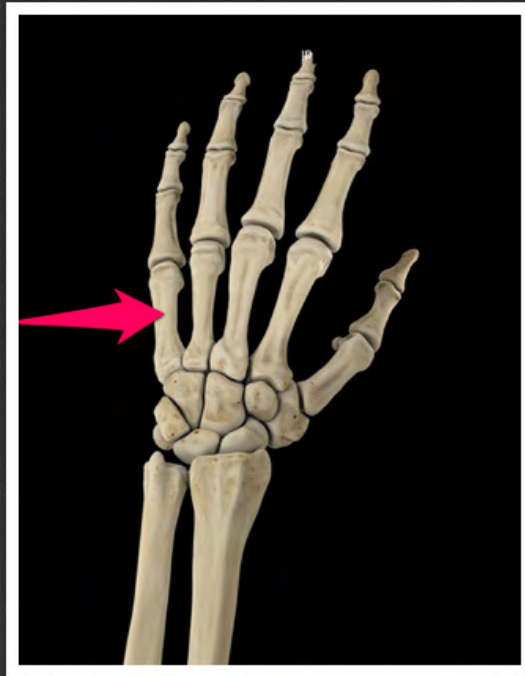
kość księżycowata (*os lunatum*)



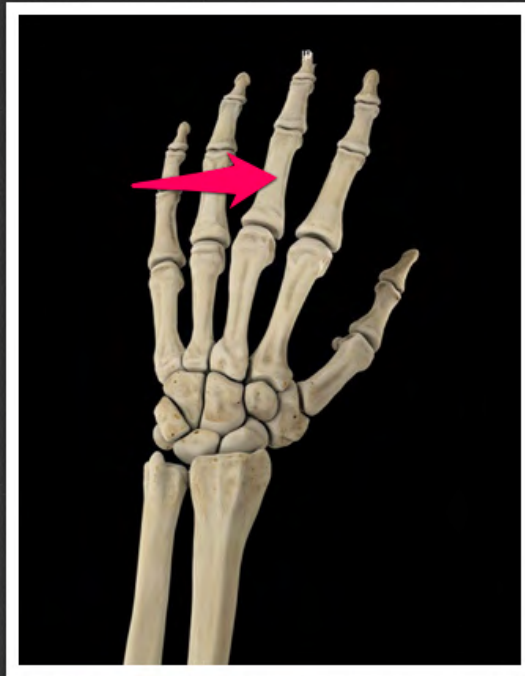
kość trójgraniasta (*os triquetrum*)



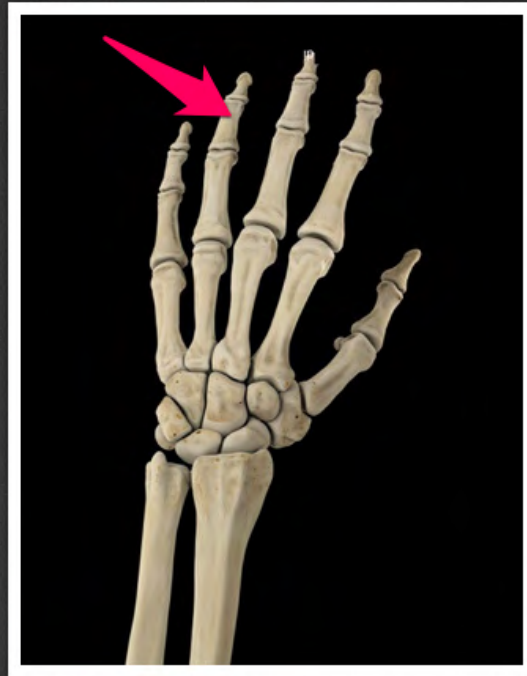kość grochowata (*os pisiforme*)



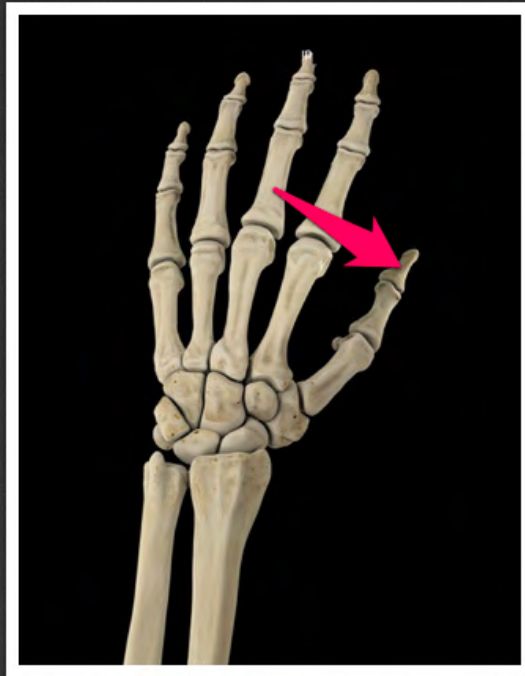
kość śródręcza V (*os metacarpi V*)



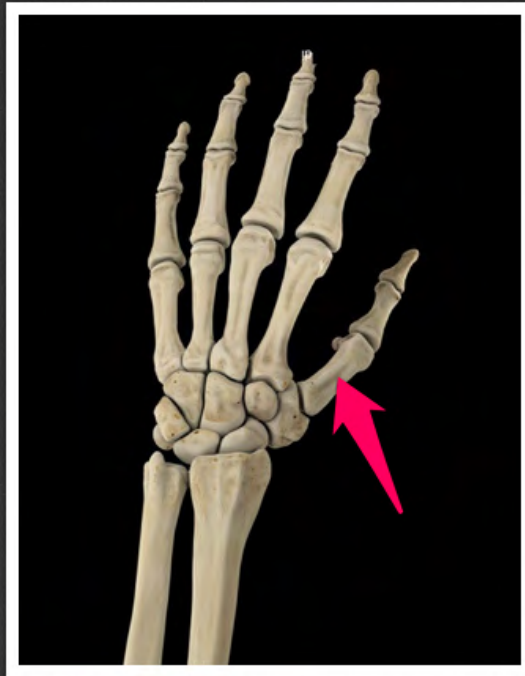paliczek bliższy III (*phalanx proximalis III*)



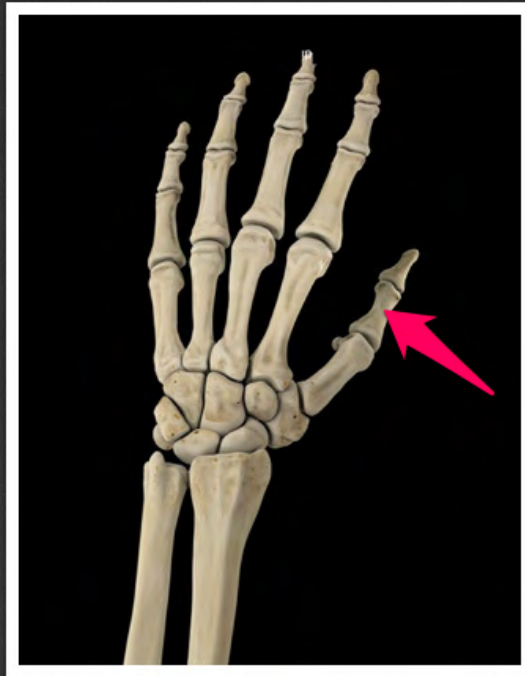paliczek środkowy IV (*phalanx media IV*)



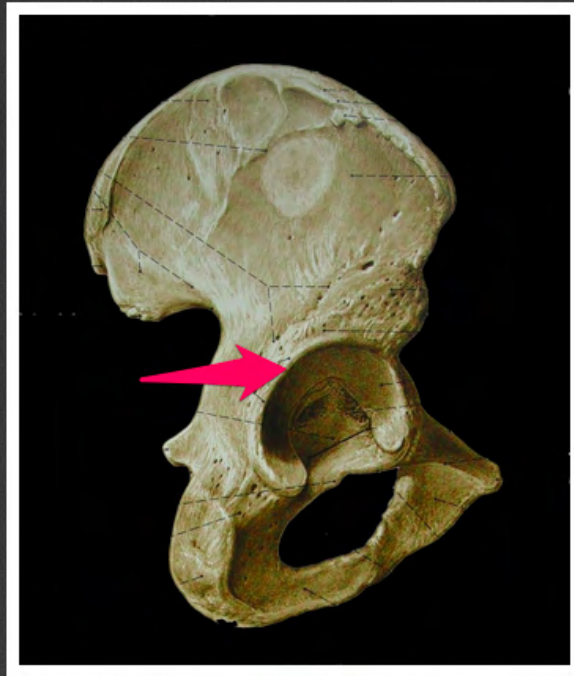
paliczek dalszy I (*phalanx distalis I*)



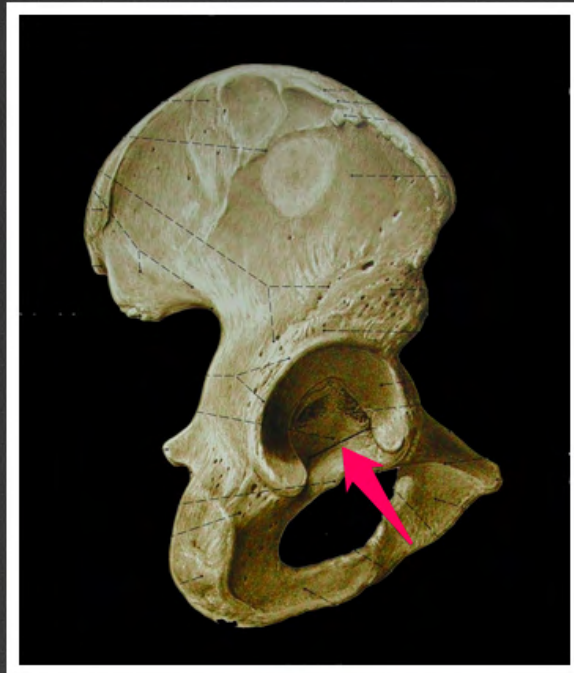
kość śródręcza I (*os metacarpi I*)



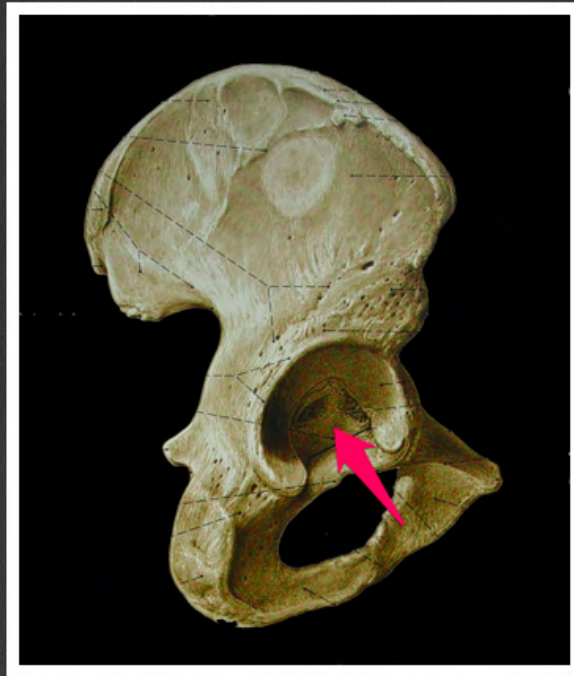
paliczek bliższy I (*phalanx proximalis I*)



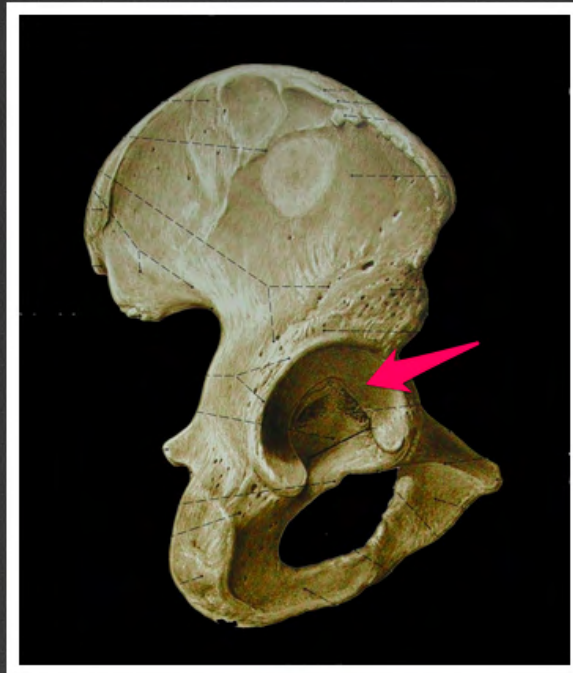
rąbek panewki (*limbus acetabuli*)



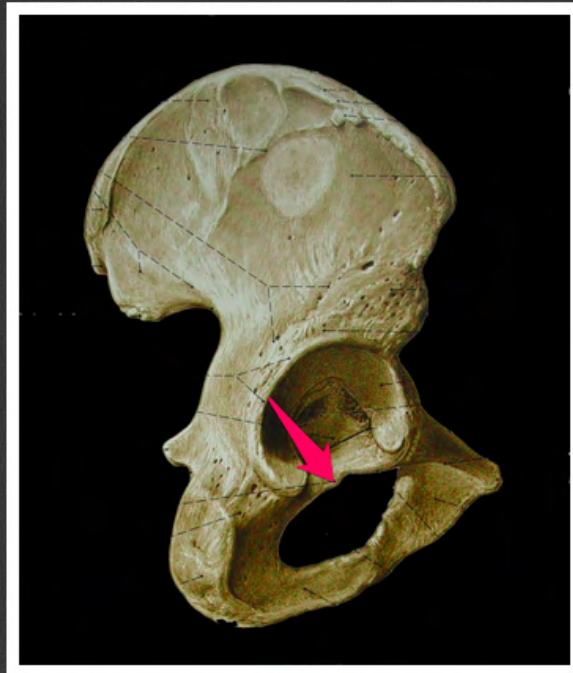
wcięcie panewki (*incisura acetabuli*)



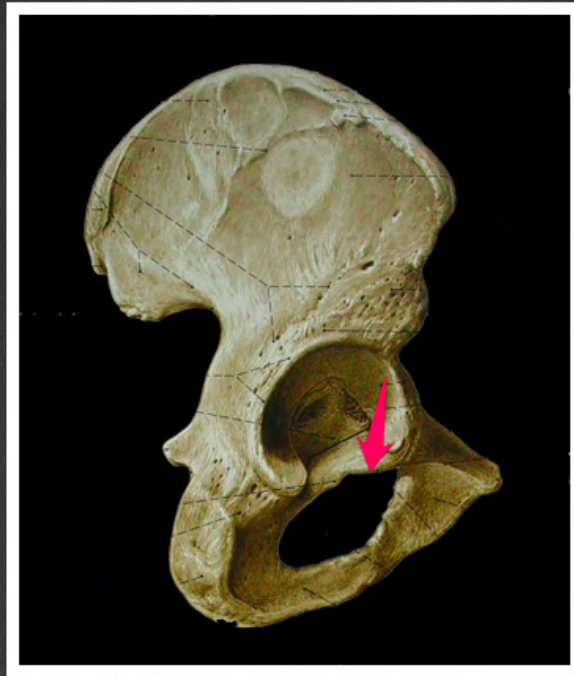
dół panewki (*fossa acetabuli*)



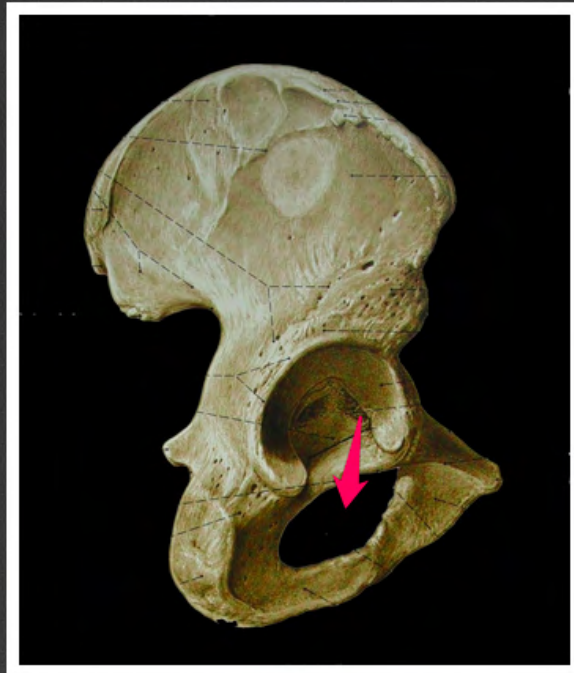
powierzchnia księżycowata (*facies lunata*)



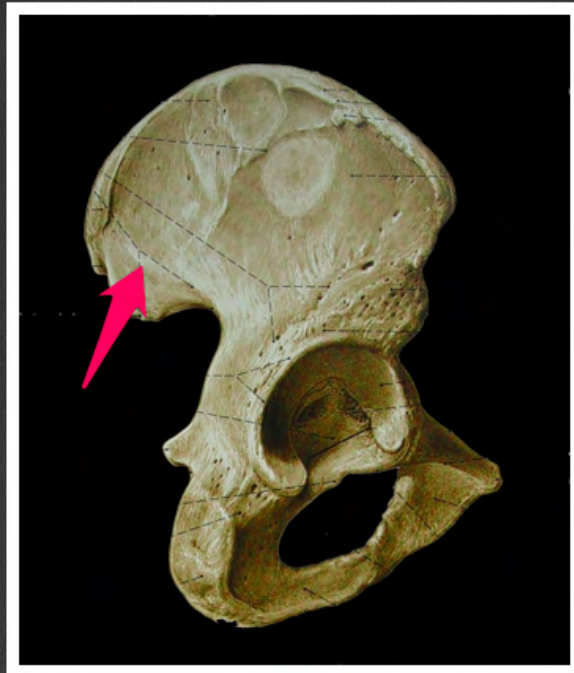
guzek zasłonowy tylny (*tuberculum
obturatorium posterius*)



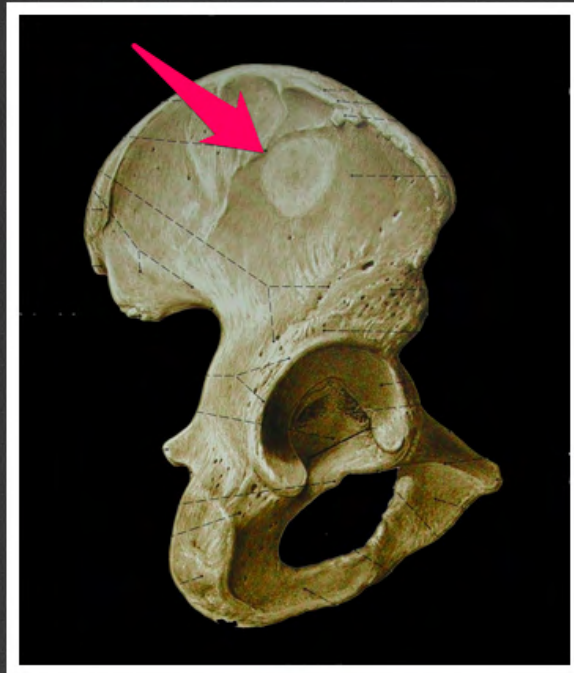
guzek zastłonowy przedni
(*tuberculum obturatorium anterius*)



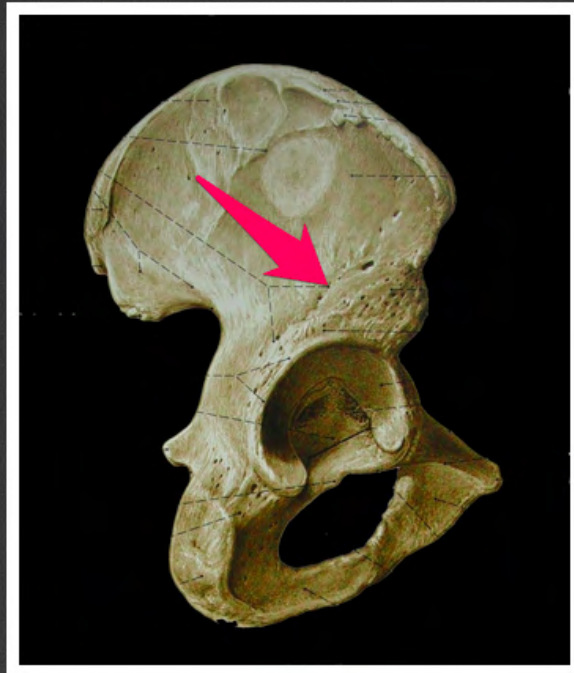
otwór zasłonowy (*foramen
obturatorium*)



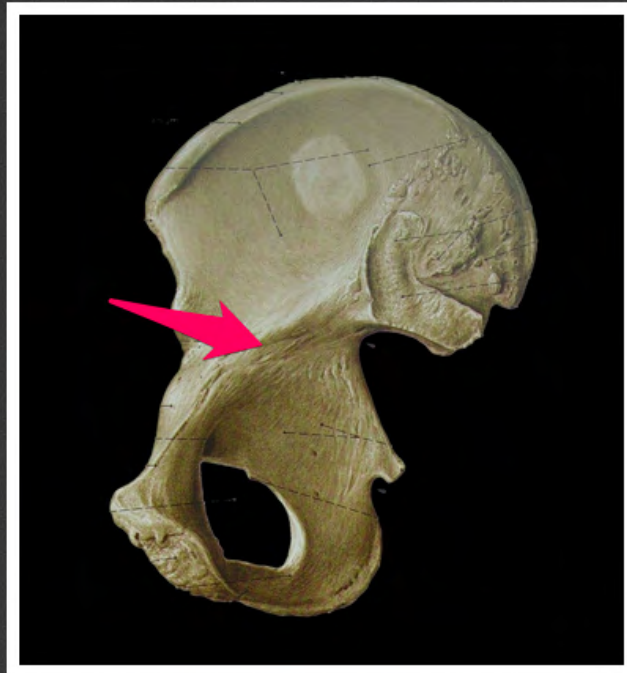kresa pośladkowa tylna (*linea glutea posterior*)



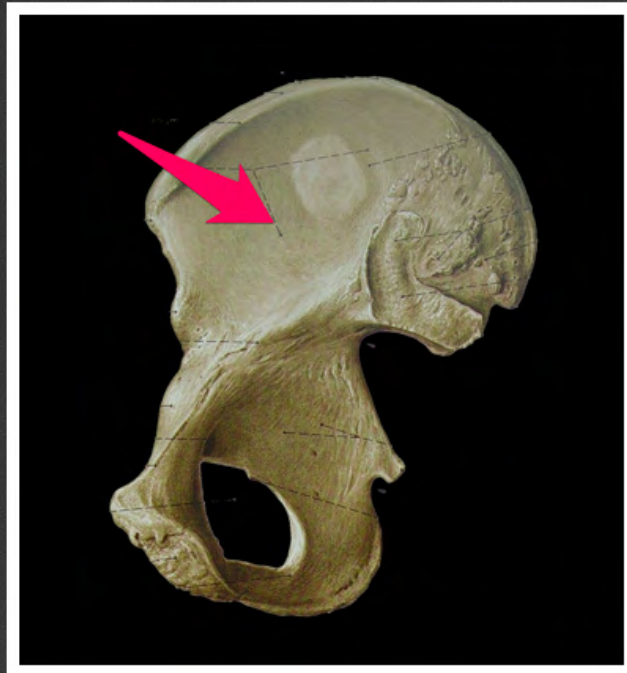kresa pośladkowa przednia (*linea glutea anterior*)



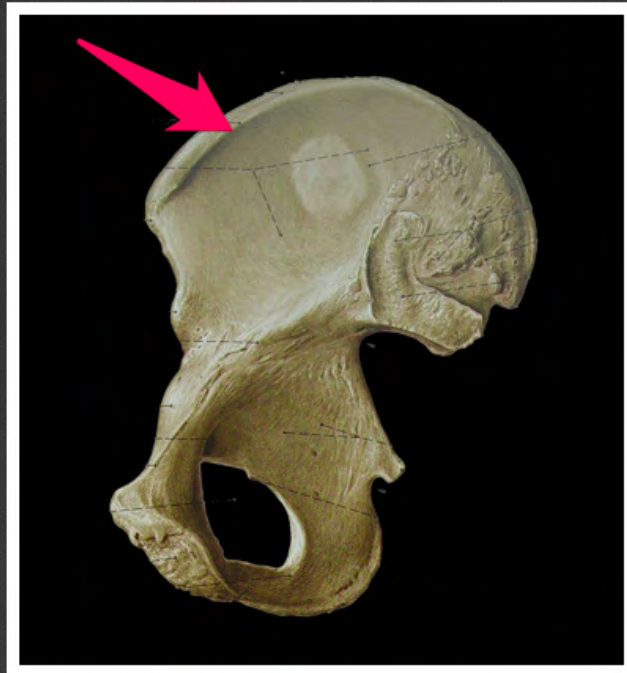kresa pośladkowa dolna (*linea
glutea inferior*)



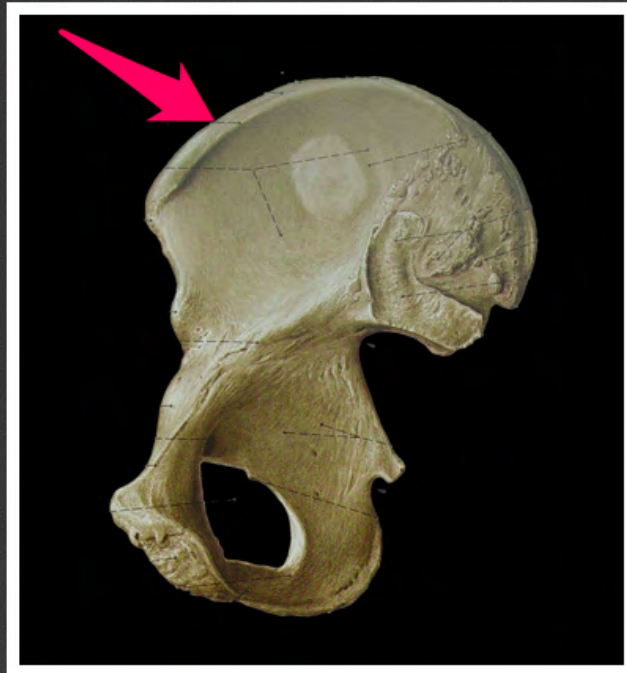kresa łukowata (*linea arcuata*)



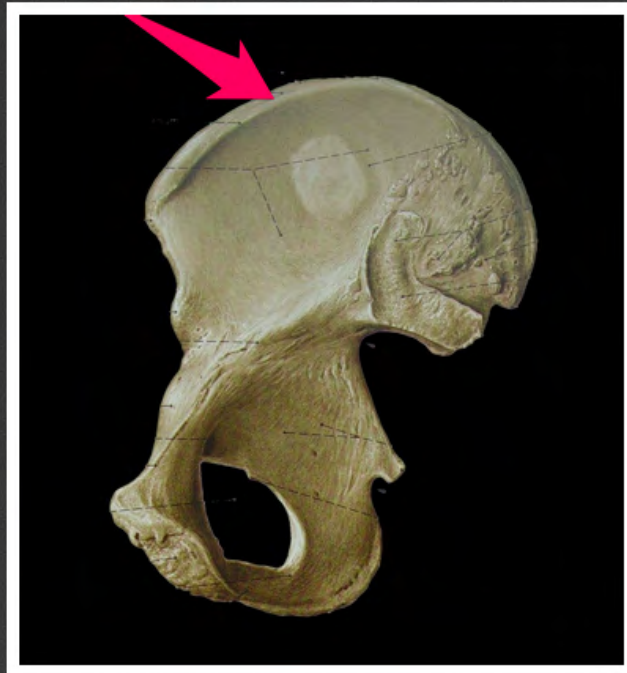dół biodrowy (*fossa iliaca*)



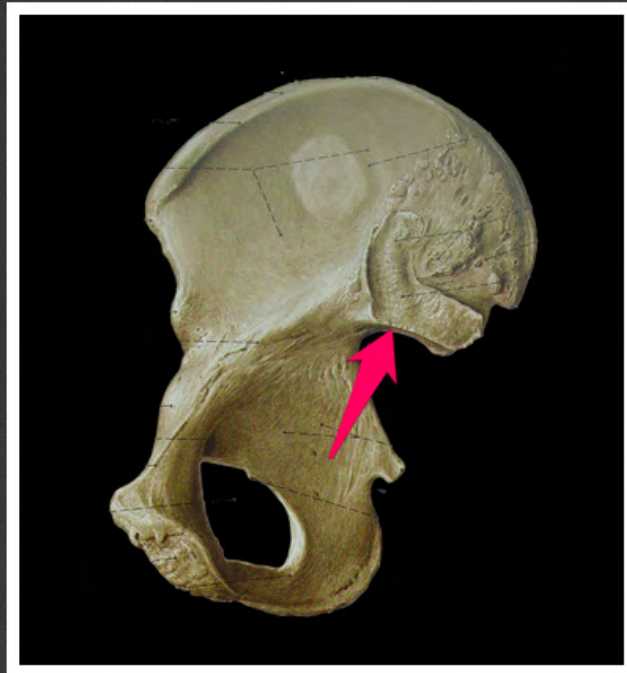warga wewnętrzna grzebienia
biodrowego (*labium internum cristae
iliacae*)



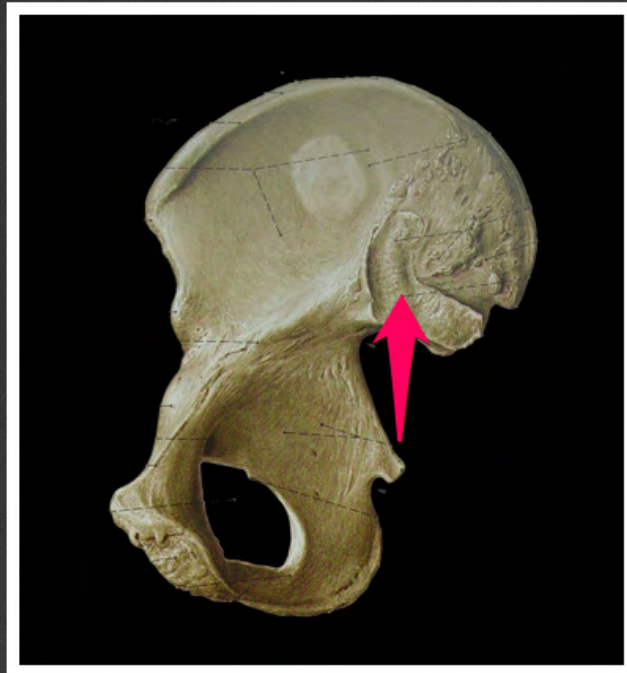warga zewnętrzna grzebienia
biodrowego (*labium externum
cristae iliacaе*)



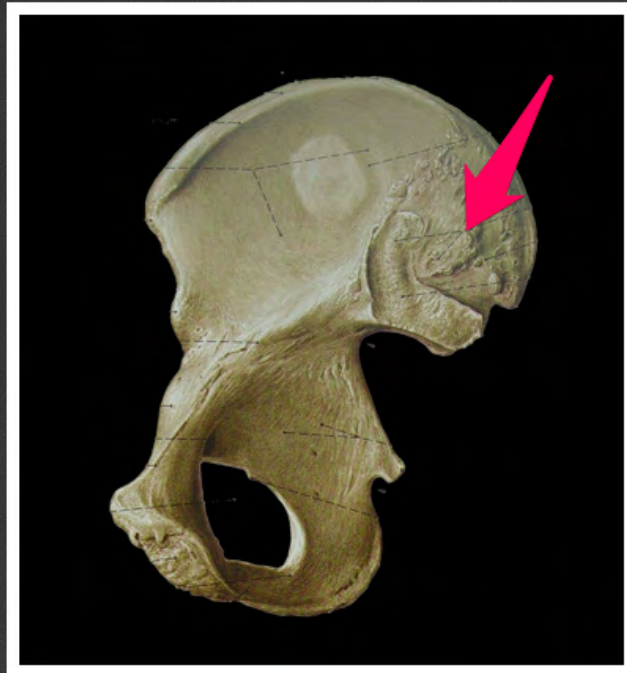kresa pośrednia grzebienia
biodrowego (*linea intermedia cristae
iliacae*)



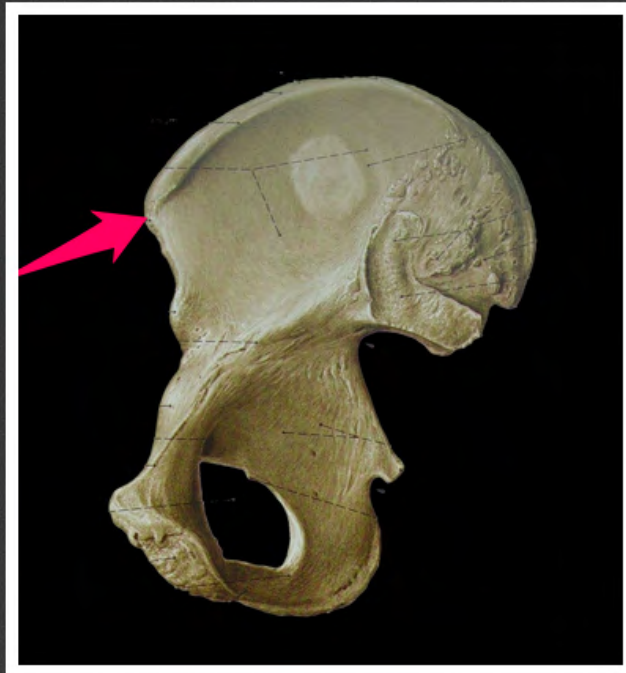bruzda przypanewkowa (*sulcus
paraglenoidalis*)



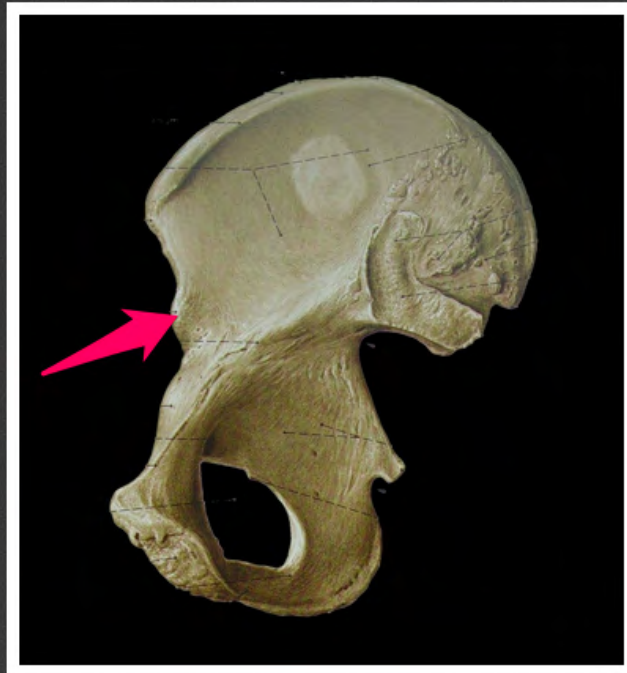powierzchnia uchowata kości
biodrowej (*facies auricularis ossis
ili*)



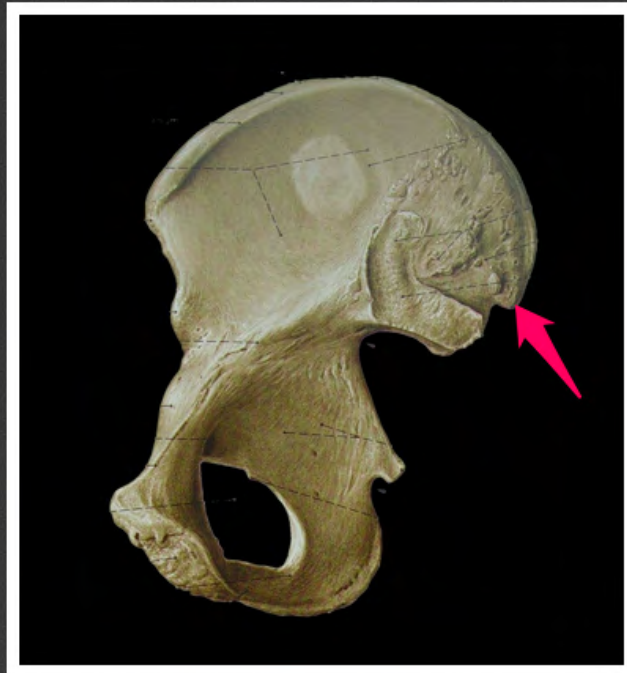guzowatość biodrowa (*tuberositas iliaca*)



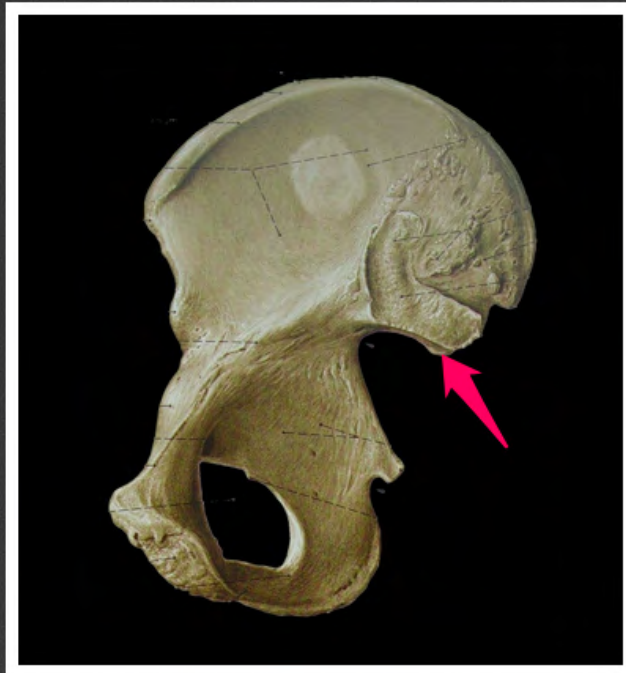kolec biodrowy przedni górny (*spina
iica anterior superior*)



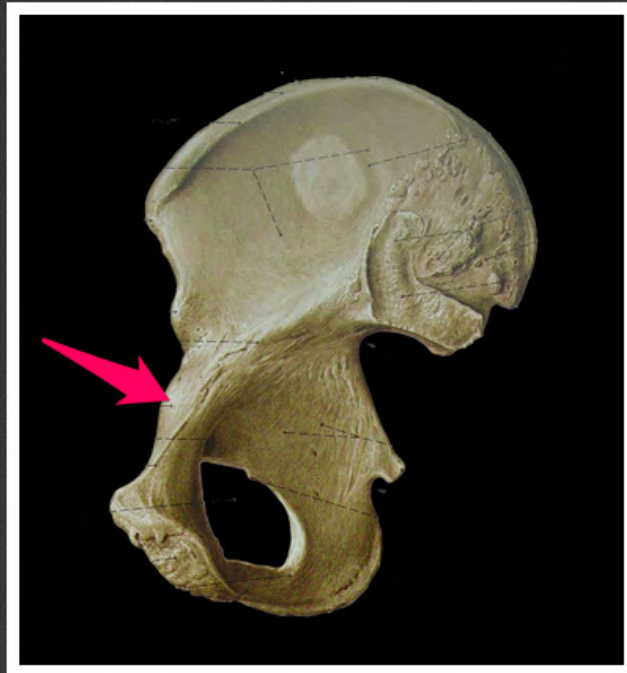kolec biodrowy przedni dolny (*spina iliaca anterior inferior*)



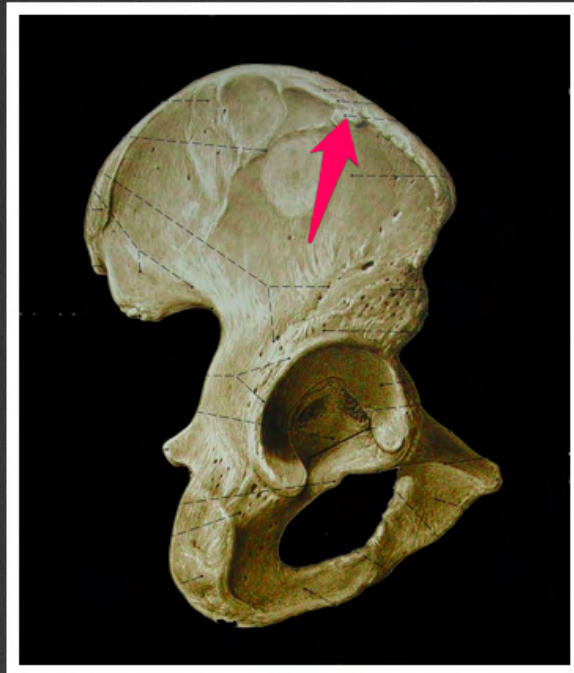
kolec biodrowy tylny górny (*spina iliaca posterior superior*)



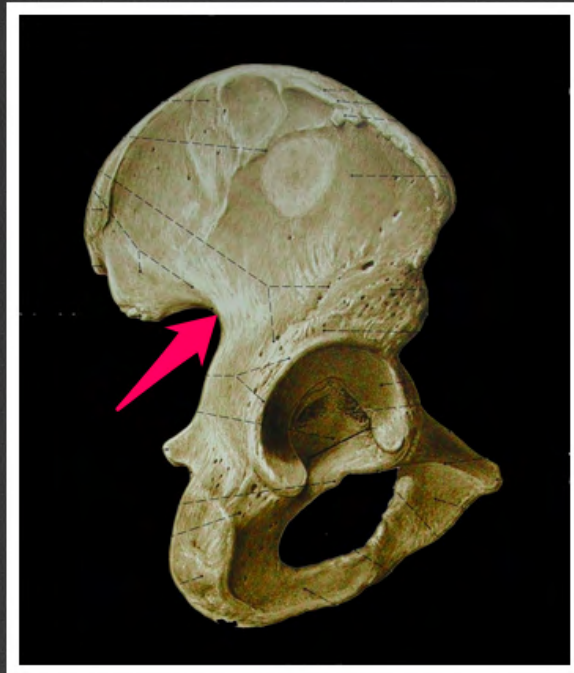
kolec biodrowy tylny dolny (*spina iliaca posterior inferior*)



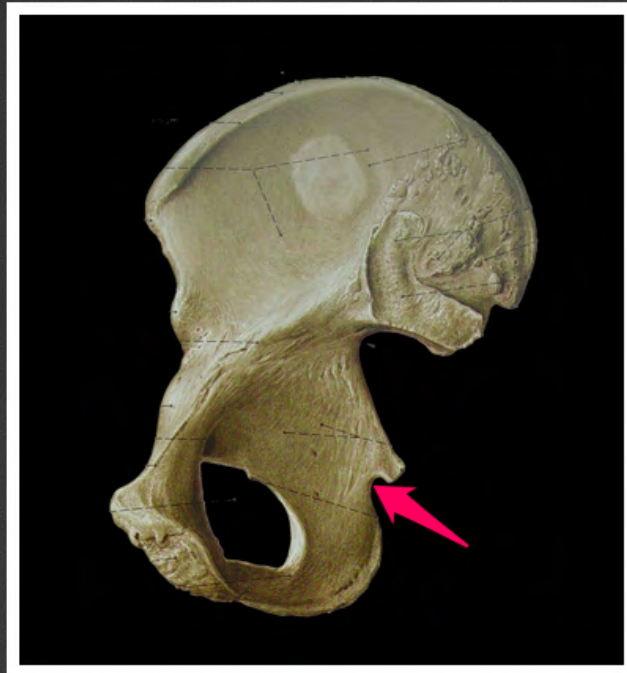wyniosłość biodrowo-łonowa
(*eminencia iliopubica*)



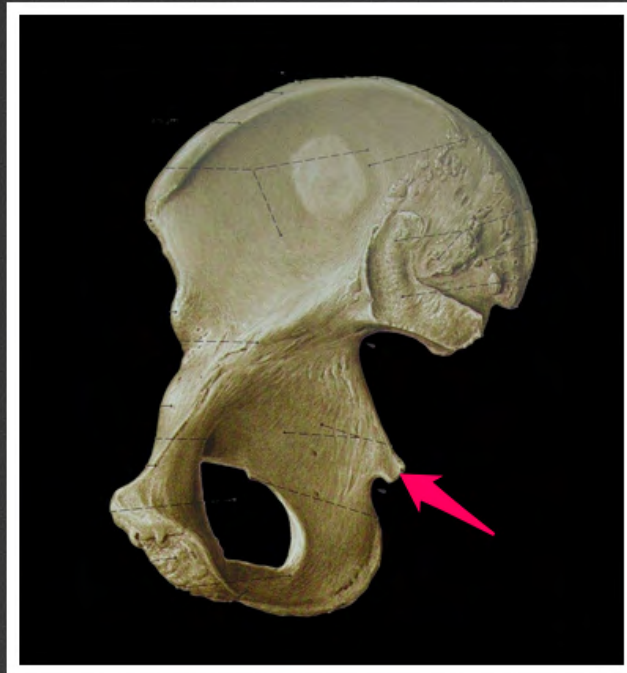
guzek biodrowy (*tuberculum iliaceum*)



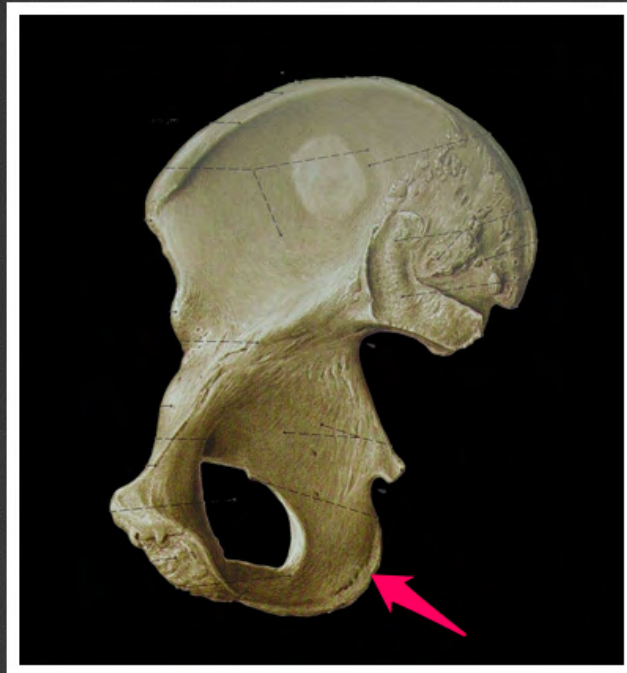wcięcie kulszowe większe (*incisura ischiadica major*)



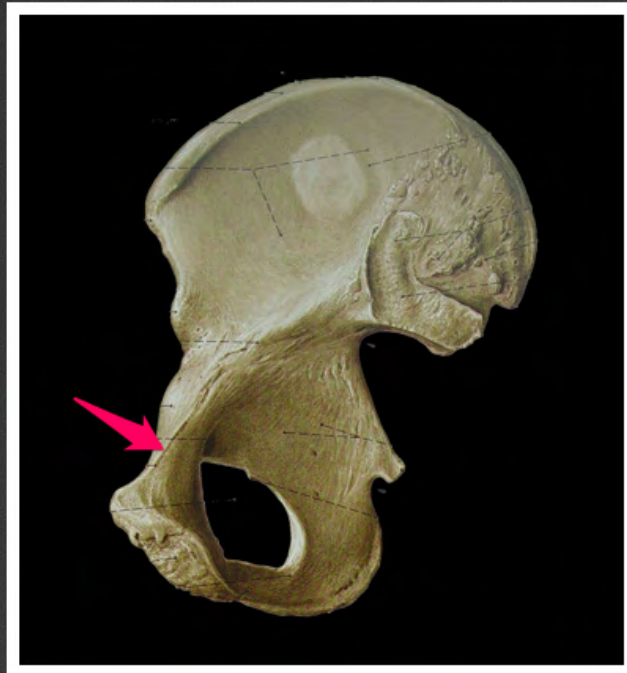wcięcie kulszowe mniejsze (*incisura ischiadica minor*)



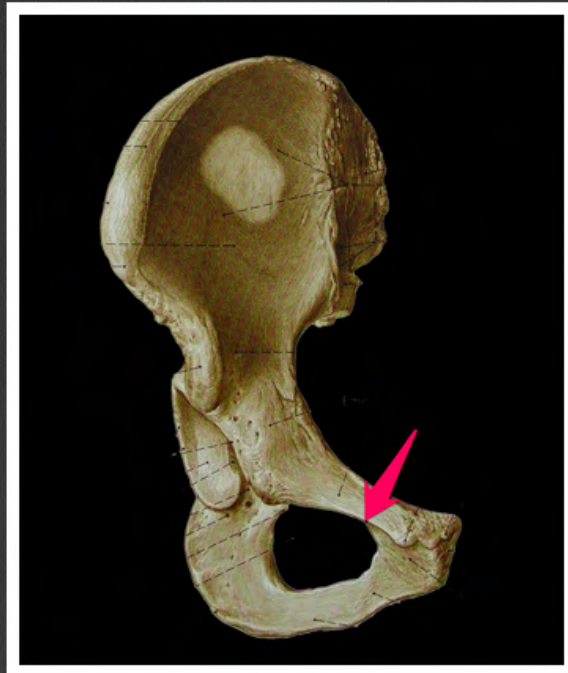
kolec kulszowy (*spina ischiadica*)



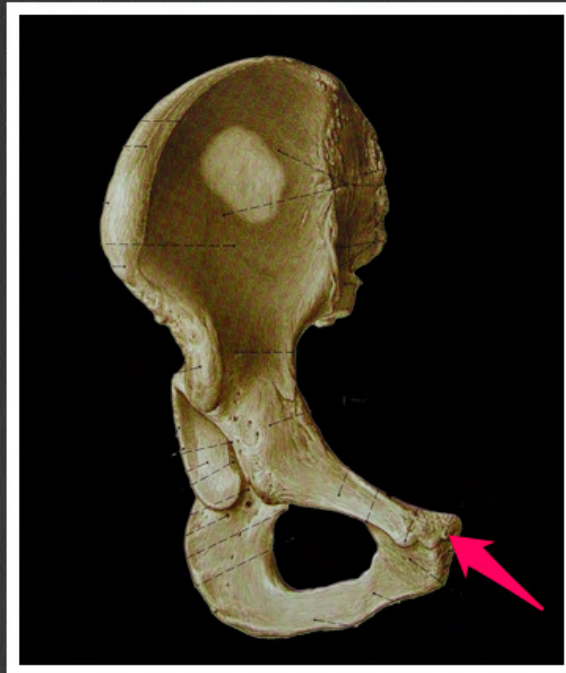
guz kulszowy (*tuber ischiadicum*)



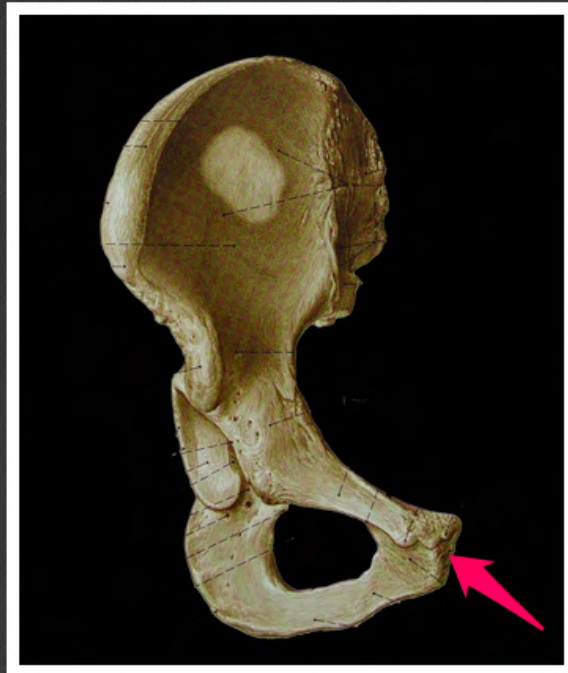
grzebień kości łonowej (*pecten ossis pubis*)



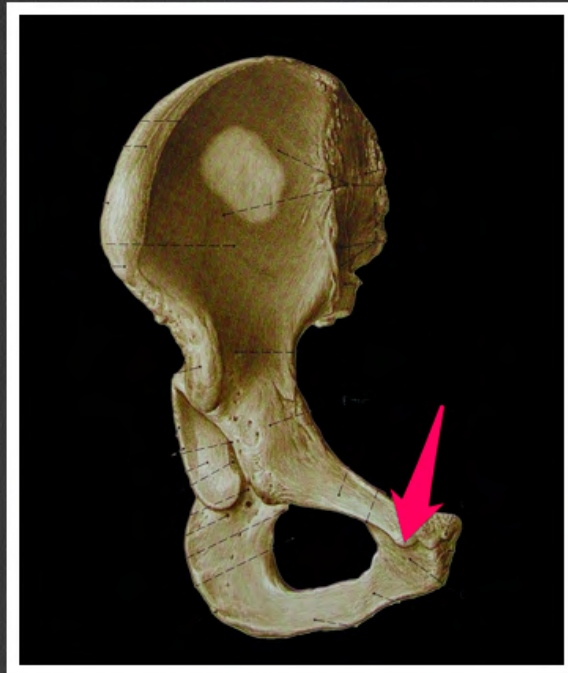grzebień zasłonowy (*crista
obturatoria*)



grzebień łonowy (*crista pubica*)



powierzchnia spojeniowa (*facies symphysialis*)



guzek łonowy (*tuberculum pubicum*)



warga boczna kresy chropawej
(*labium laterale lineae asperae*)



warga przyśrodkowa kresy
chropawej (*labium mediale lineae
asperae*)



powierzchnia podkolanowa (*facies poplitea*)



kresa nadkłykciowa przyśrodkowa
kości udowej (*linea supracondylaris
medialis femoris*)



kresa nadkłykciowa boczna kości
udowej (*linea supracondylaris
lateralis femoris*)



guzek przywodzicieli (*tuberculum adductorium*)



kresa grzebieniowa kości udowej
(*linea pectinea femoris*)



kresa międzykrętarzowa (*linea
intertrochanterica*)



guzowatość pośladkowa
(*tuberositas glutea*)



szyjka kości udowej (*collum femoris*)



krętarz mniejszy (*trochanter minor*)



krętarz większy (*trochanter major*)



grzebień międzykrętarzowy (*crista
intertrochanterica*)



dół krętarzowy (*fossa trochanterica*)



powierzchnia stawowa głowy kości
udowej (*facies articularis capitis
femoris*)



dołek głowy kości udowej (*fovea capitis femoris*)



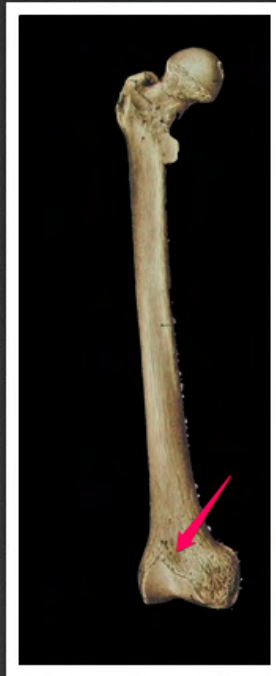nadkłykieć boczny (*epicondylus
lateralis*)



nadkłykieć przyśrodkowy
(*epicondylus medialis*)



powierzchnia rzepkowa kości
udowej (*facies patellaris femoris*)



dół nadrzepkowy (*fossa
suprapatellaris*)



kresa międzykłykciowa (*linea
intercondylaris*)



dół międzykłykciowy (*fossa
intercondylaris*)



rowek podkolanowy (*sulcus popliteus*)




powierzchnia stawowa kłykcia
bocznego kości udowej (*facies
articularis condyli lateralis femoris*)



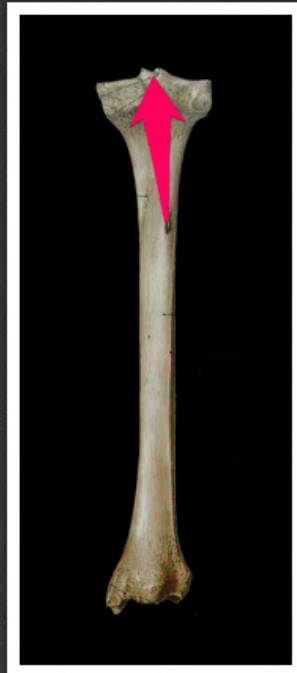
powierzchnia stawowa kłykcia
przyśrodkowego kości udowej
(*facies articularis condyli medialis
femoris*)



guzowatość piszczeli (*tuberositas tibiae*)



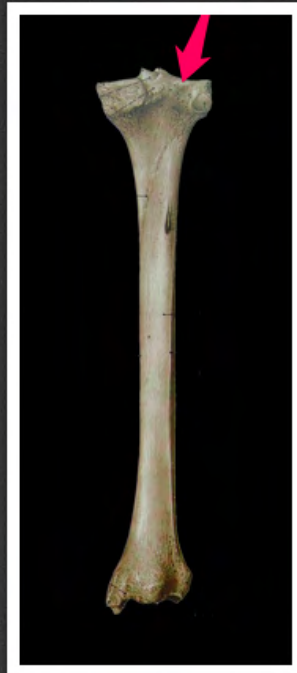kresa mięśnia płaszczkowatego
(*linea musculi solei*)



wyniosłość międzykłykciowa
(*eminencia intercondylaris*)



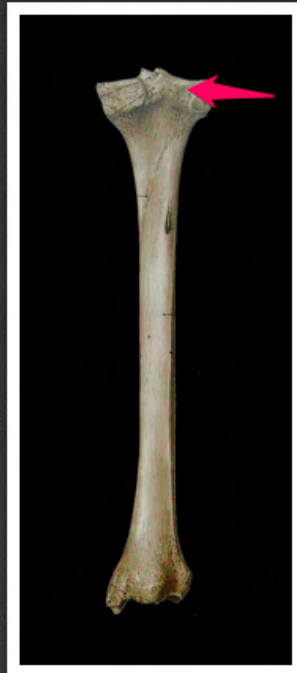powierzchnia stawowa górna
piszczeli (*facies articularis superior
tibiae*)



powierzchnia stawowa górna
piszczeli (*facies articularis superior
tibiae*)



kłykieć przyśrodkowy piszczeli
(*condylus medialis tibiae*)



kłykieć boczny piszczeli (*condylus
lateralis tibiae*)



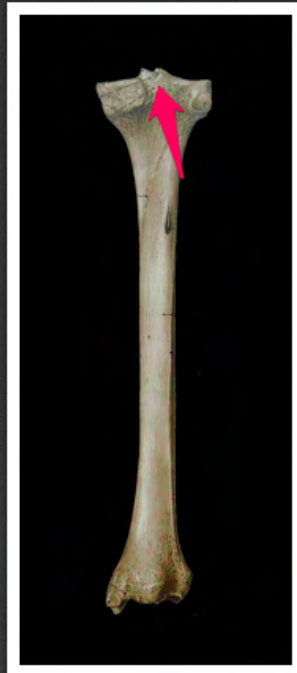guzek międzykłykciowy boczny
(*tuberculum intercondylaris lateralis*)



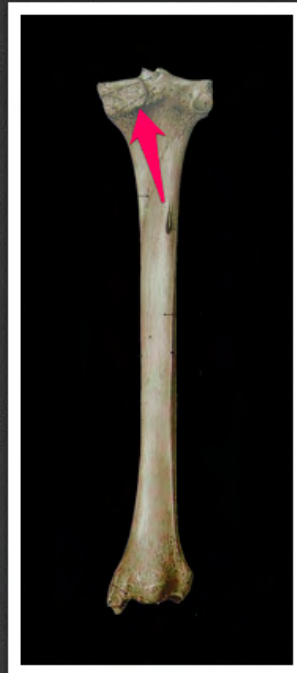
guzek międzykłykciowy
przyśrodkowy (*tuberculum
intercondylaris medialis*)



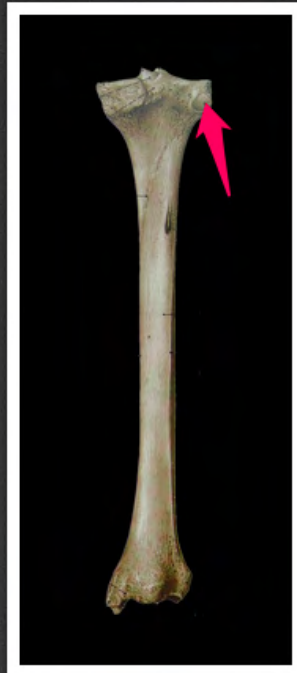
pole międzykłykciowe przednie
(*area intercondylaris anterior*)



pole międzykłykciowe tylne (*area intercondylaris posterior*)



brzeg podpanewkowy (*margo
infraglenoidalis*)



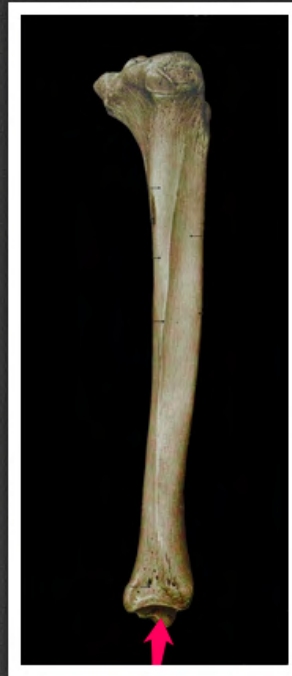powierzchnia stawowa strzałkowa
(*facies articularis fibularis*)



wcięcie strzałkowe (*incisura fibularis*)



kostka przyśrodkowa (*malleolus
medialis*)



powierzchnia stawowa kostki
przyśrodkowej (*facies articularis
malleoli medialis*)



bruzda kostkowa (*sulcus malleolaris*)



powierzchnia stawowa dolna
piszczeli (*facies articularis inferior
tibiae*)



kostka boczna (*malleolus lateralis*)



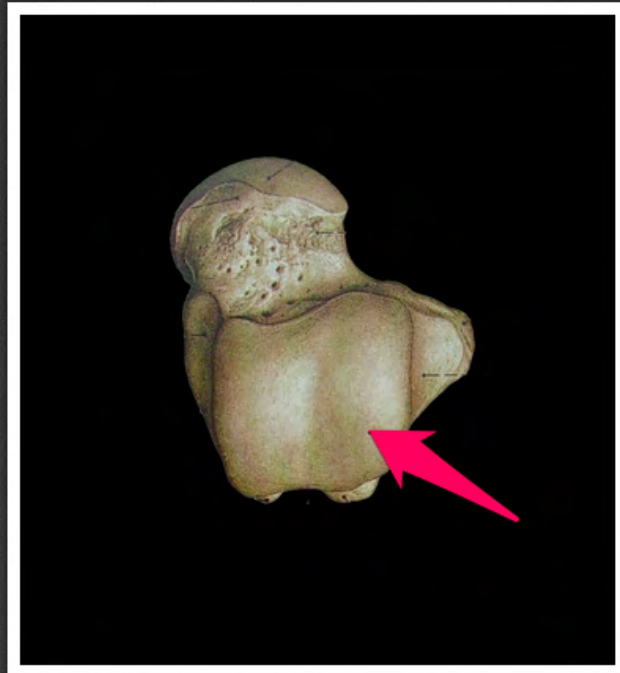wierzchołek głowy strzałki (*apex
capitis fibulae*)



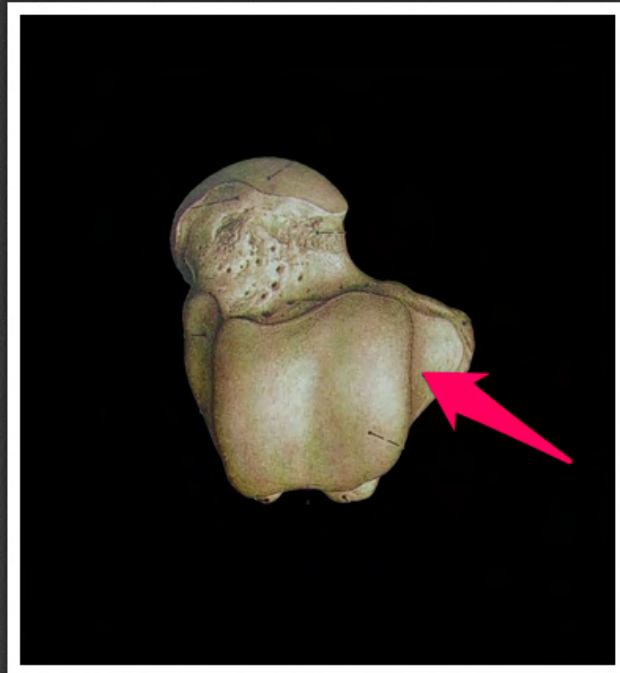
głowa strzałki (*caput fibulae*)



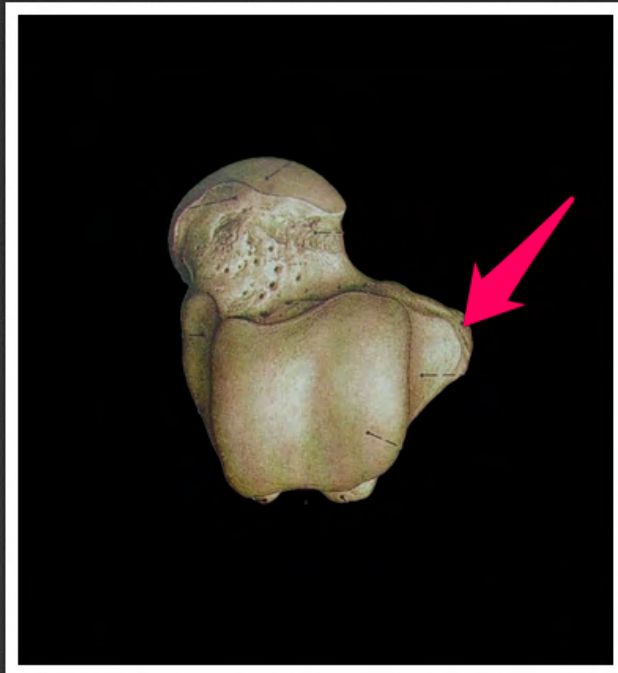
powierzchnia stawowa głowy strzałki
(*facies articularis capitis fibulae*)



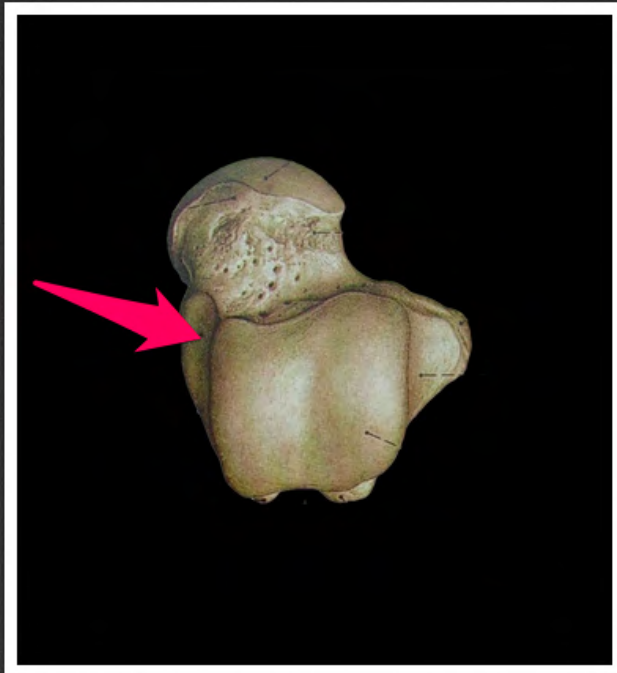
bloczek kości skokowej (*trochlea tali*)



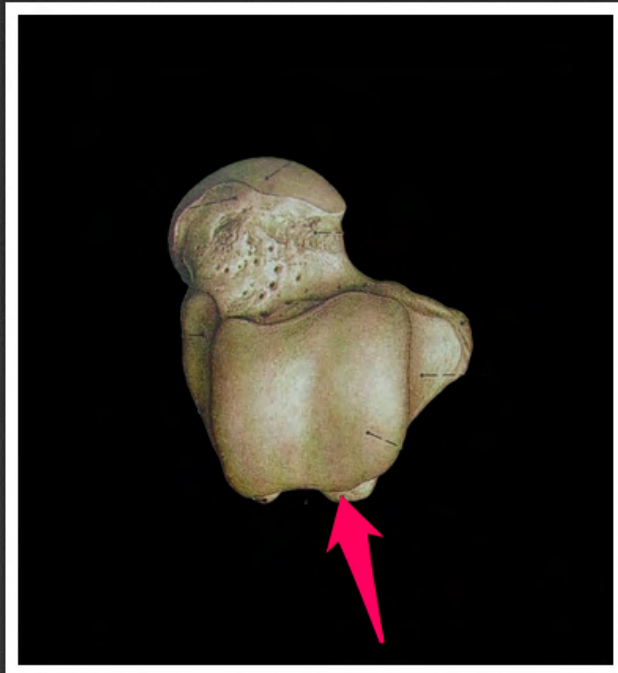
powierzchnia kostkowa boczna
(*facies malleolaris lateralis*)



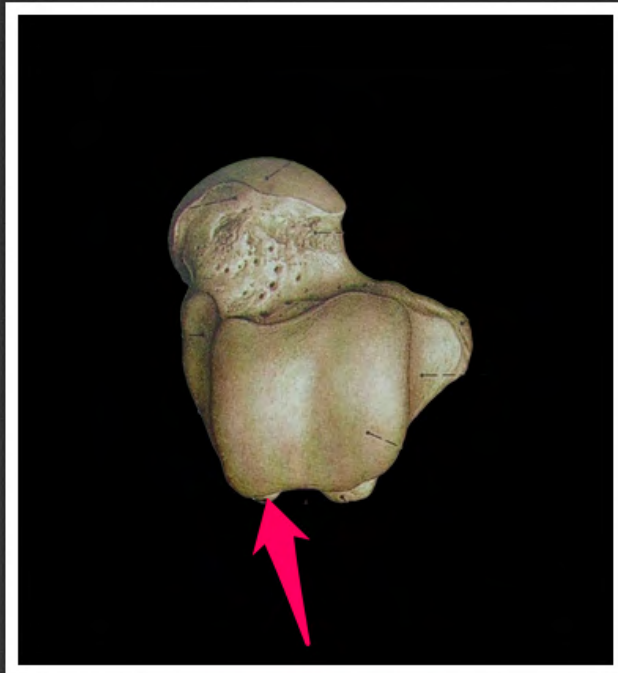
wyrostek boczny kości skokowej
(*processus lateralis tali*)



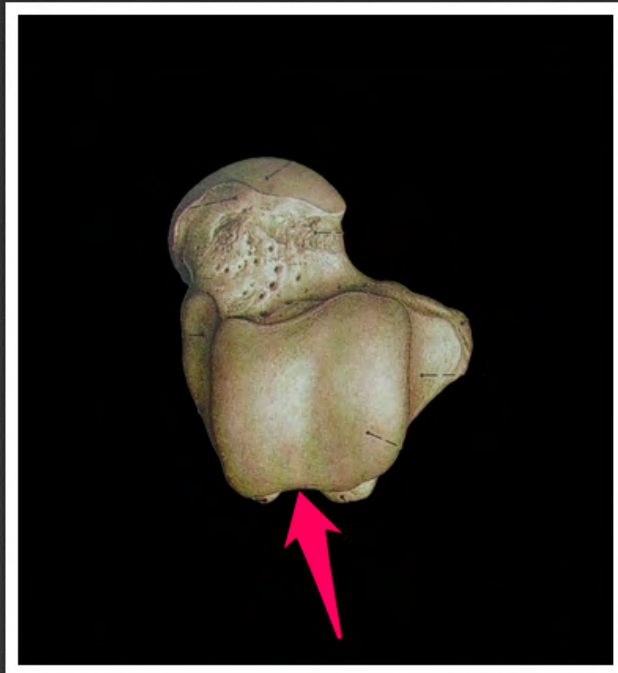
powierzchnia kostkowa
przyśrodkowa (*facies malleolaris
medialis*)



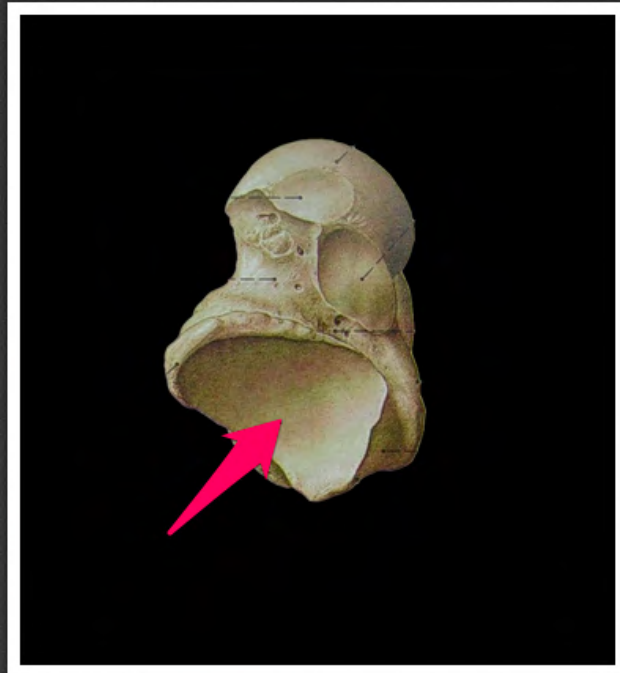
guzek boczny kości skokowej
(*tuberculum laterale tali*)



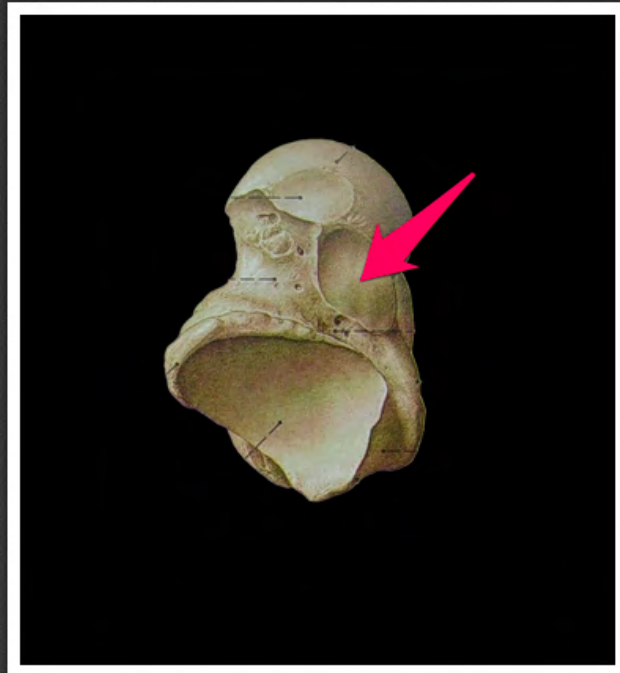
guzek przyśrodkowy kości skokowej
(*tuberculum mediale tali*)



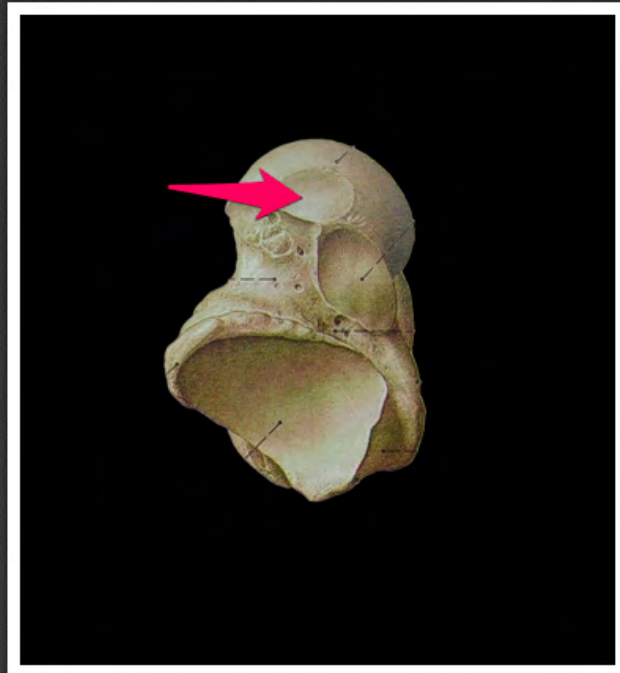
kość skokowa, bruzda ścięgna
mięśnia zginacza długiego palucha
(*talus, sulcus tendinis musculi
flexoris hallucis longi*)



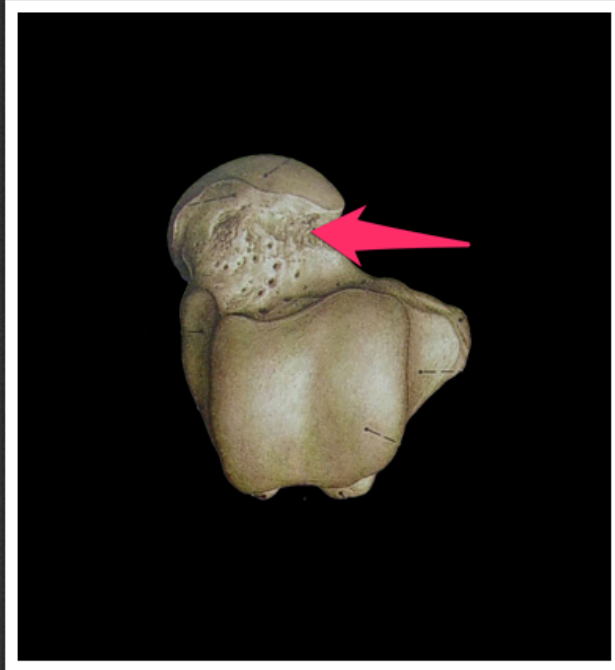powierzchnia stawowa piętowa tylna
(*facies articularis calcanea posterior*)



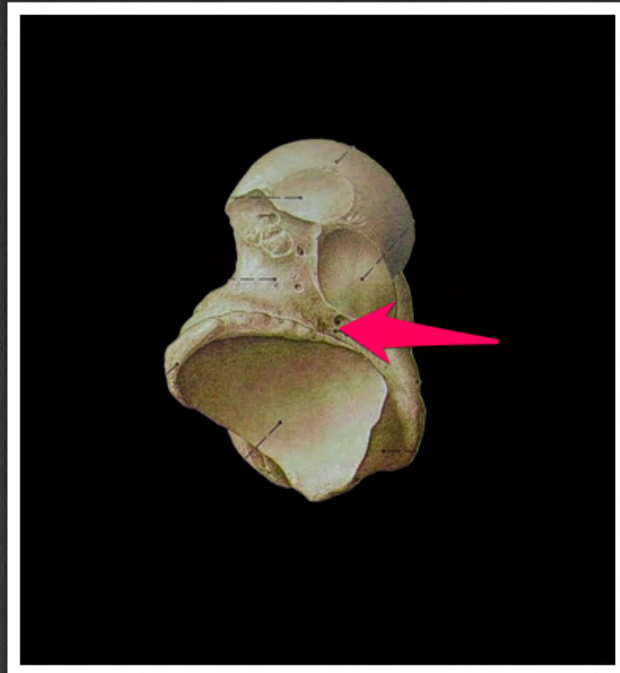
powierzchnia stawowa piętowa
środkowa (*facies articularis
calcanea media*)



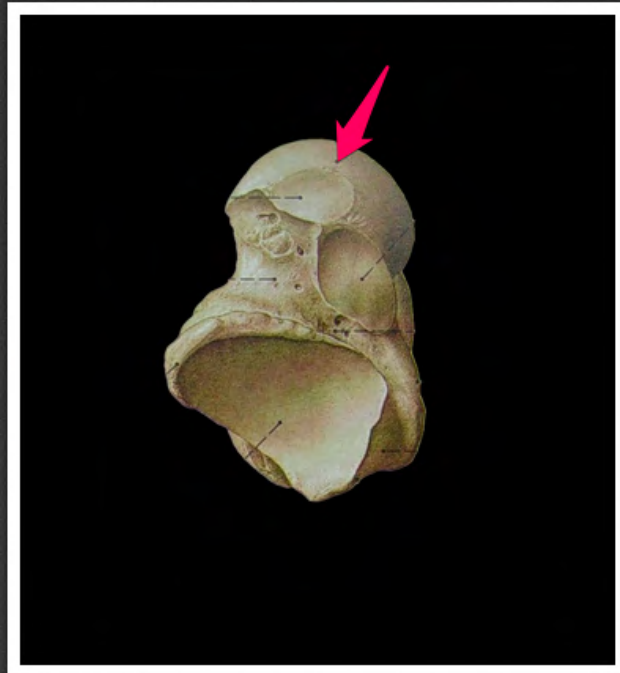
powierzchnia stawowa piętowa
przednia (*facies articularis calcanea
anterior*)



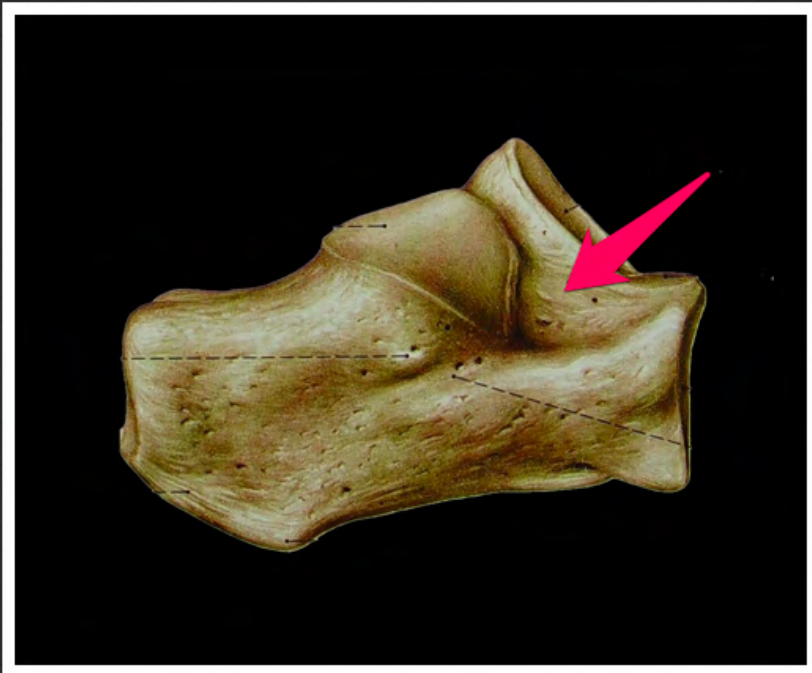
szyjka kości skokowej (*collum tali*)



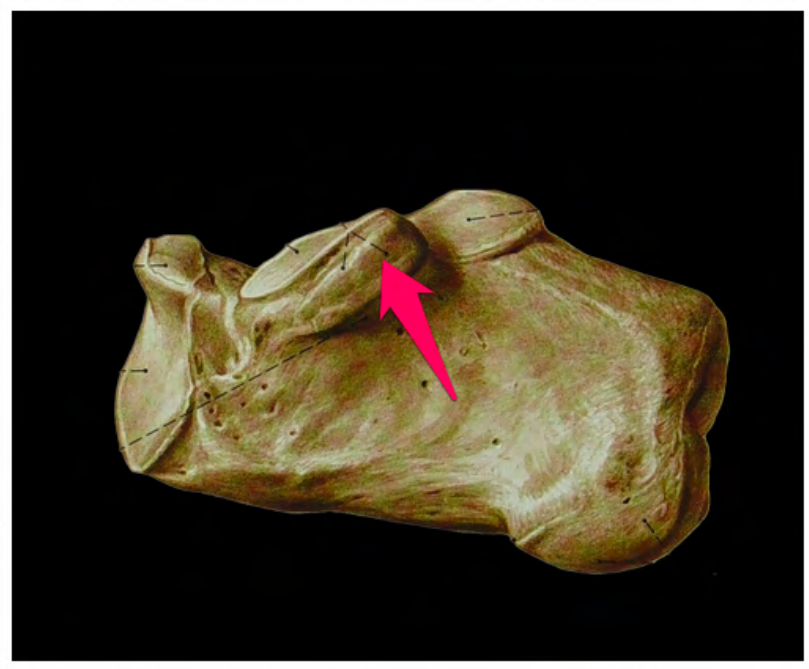
bruzda kości skokowej (*sulcus tali*)



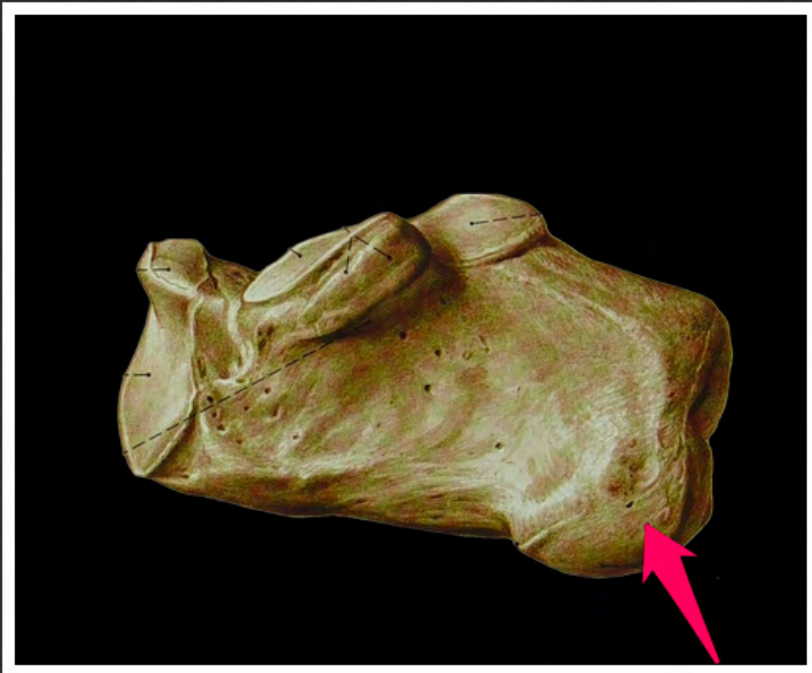
powierzchnia stawowa łódkowa
(*facies articularis navicularis*)



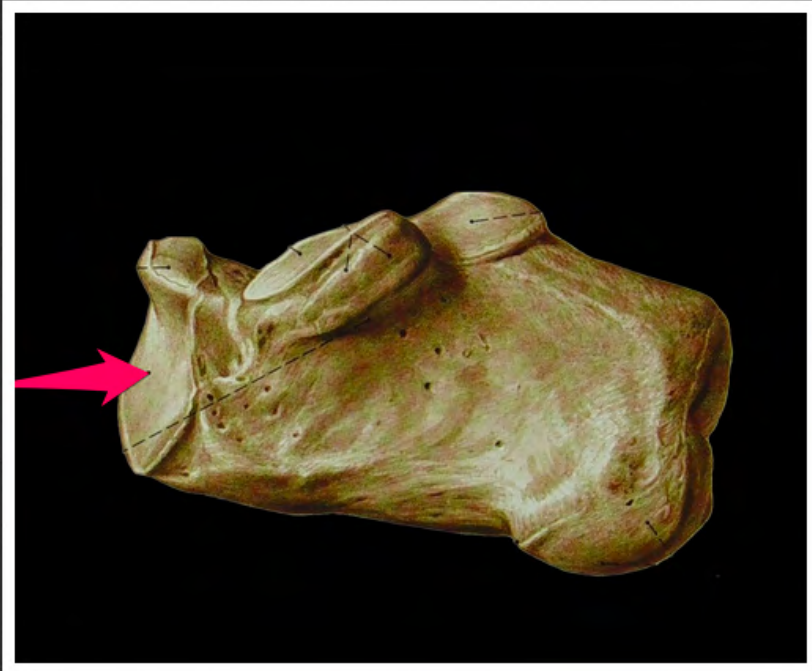
bruzda kości piętowej (*sulcus calcanei*)



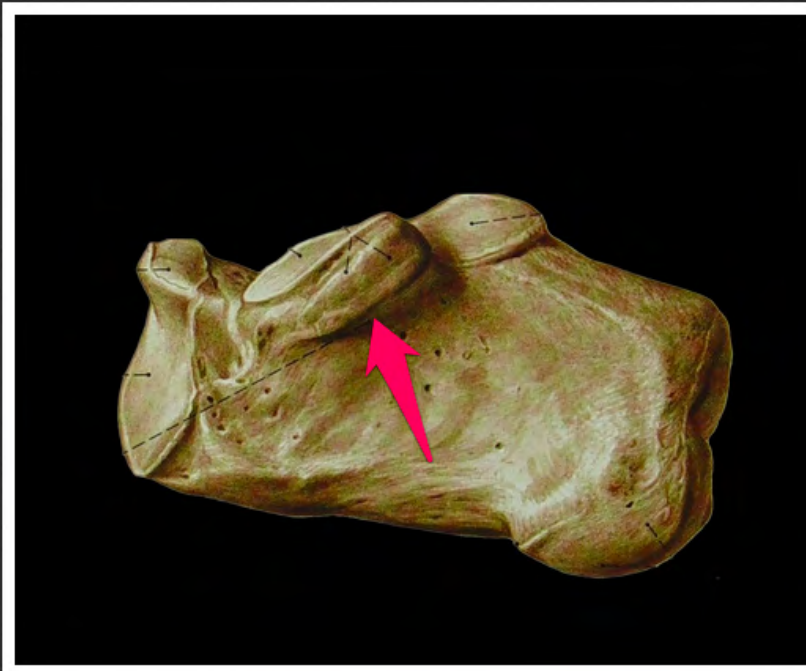
podpórka kości skokowej
(*sustentaculum tali*)



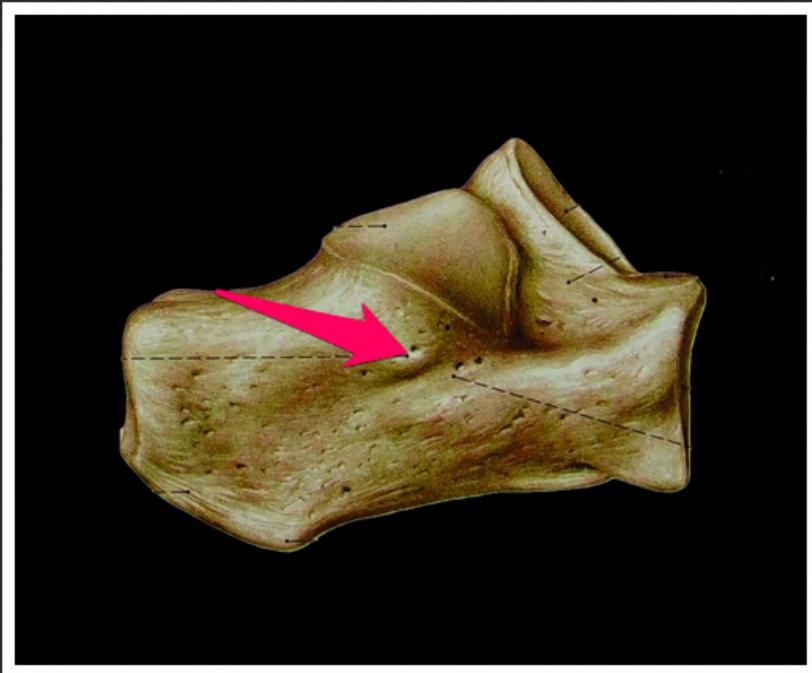
guz piętowy (*tuber calcanei*)



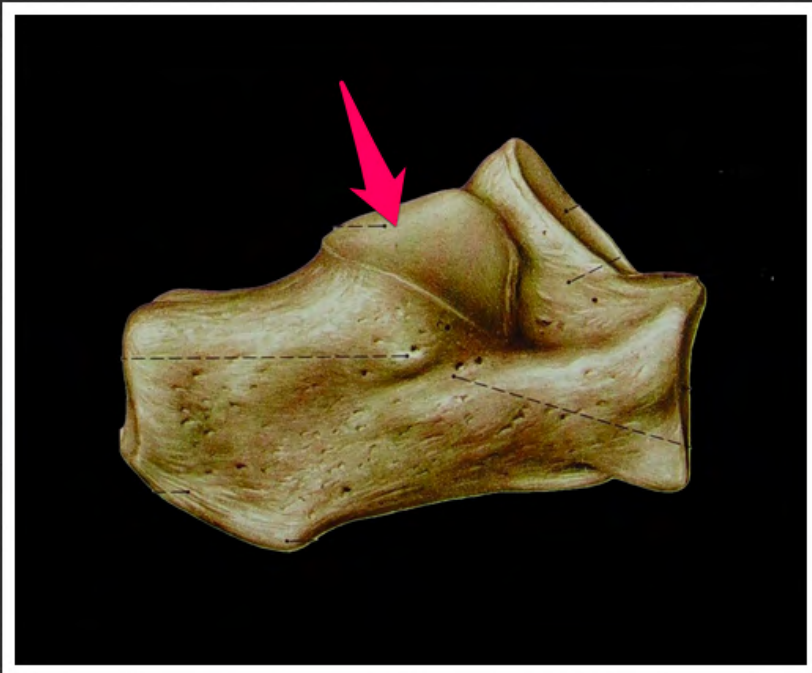
powierzchnia stawowa sześcienna
(*facies articularis cuboidea*)



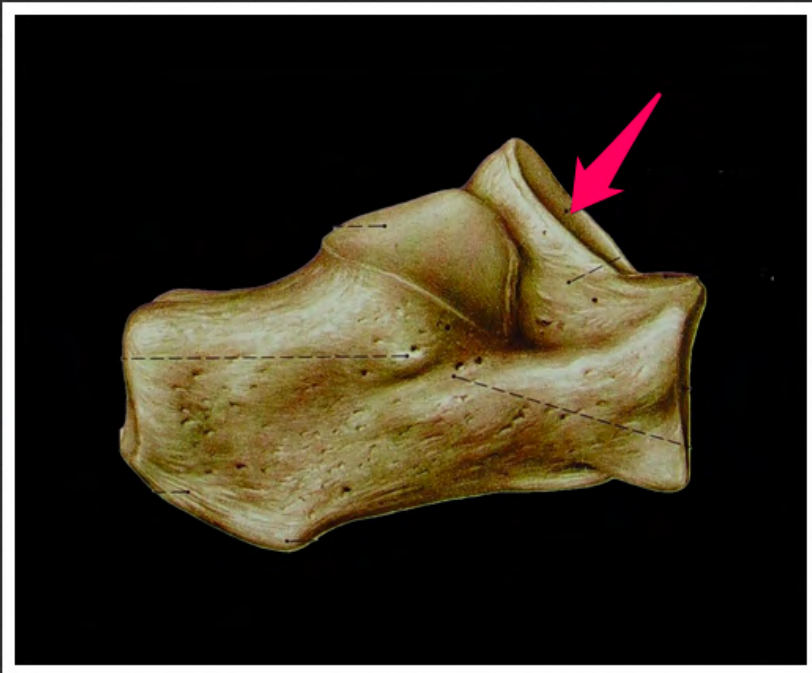
kość piętowa, bruzda ścięgna
mięśnia zginacza długiego palucha
(*calcaneus, sulcus tendinis muscui
flexoris hallucis longi*)



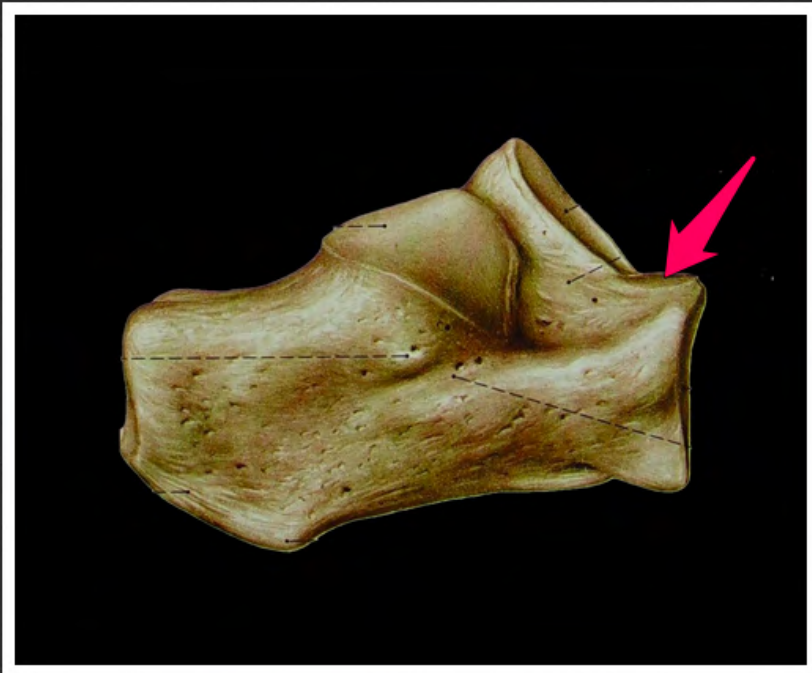
bloczek strzałkowy (*trochlea peronealis*)



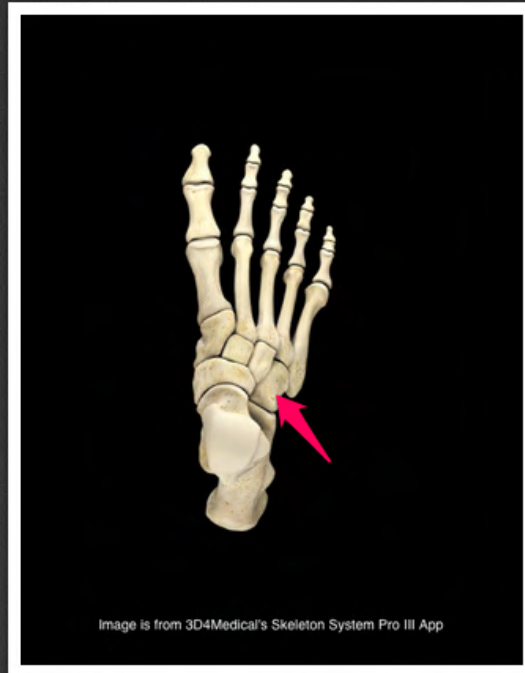powierzchnia stawowa skokowa
tylna (*facies articularis talaris
posterior*)



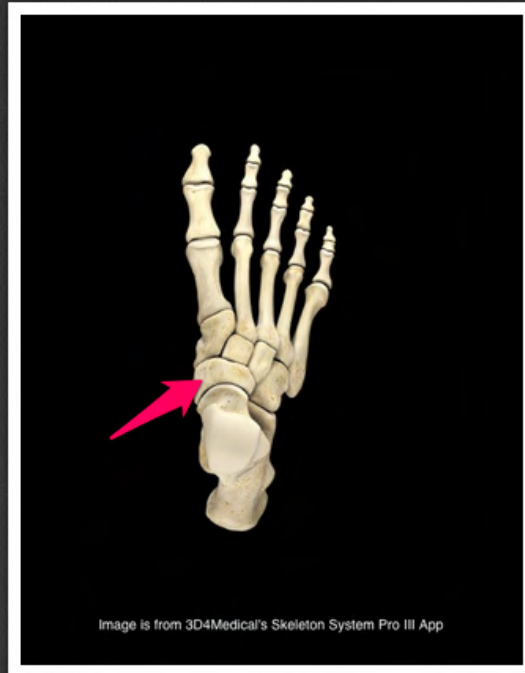
powierzchnia stawowa skokowa
środkowa (*facies articularis talaris
media*)



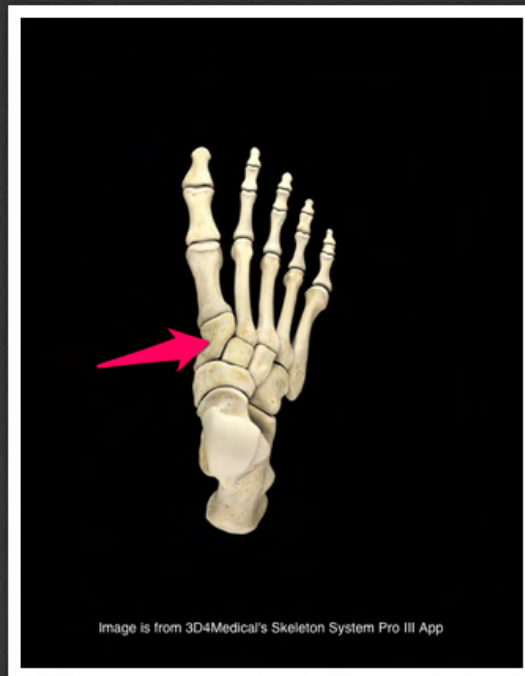
powierzchnia stawowa skokowa
przednia (*facies articularis talaris
anterior*)



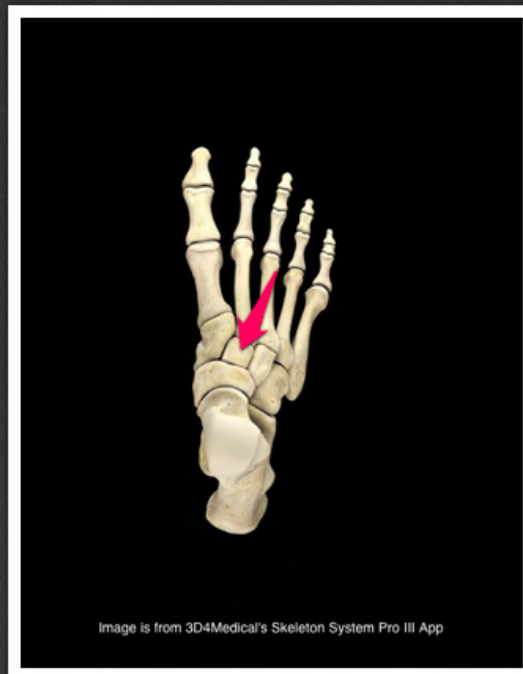
kość sześcienna (*os cuboideum*)



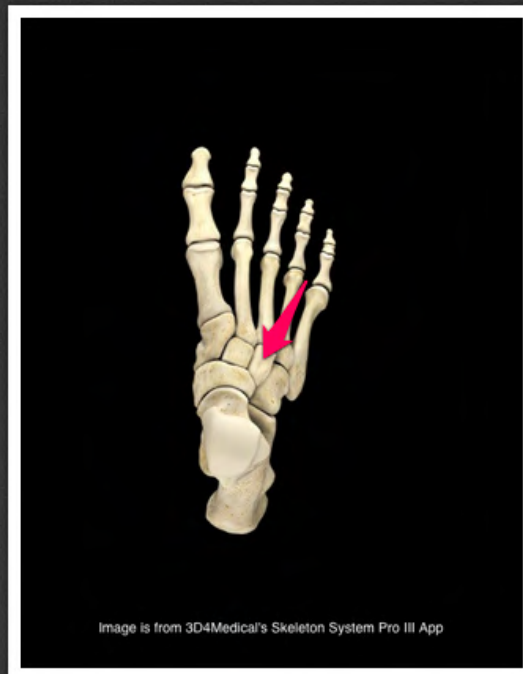
kość łódkowata (*os naviculare*)



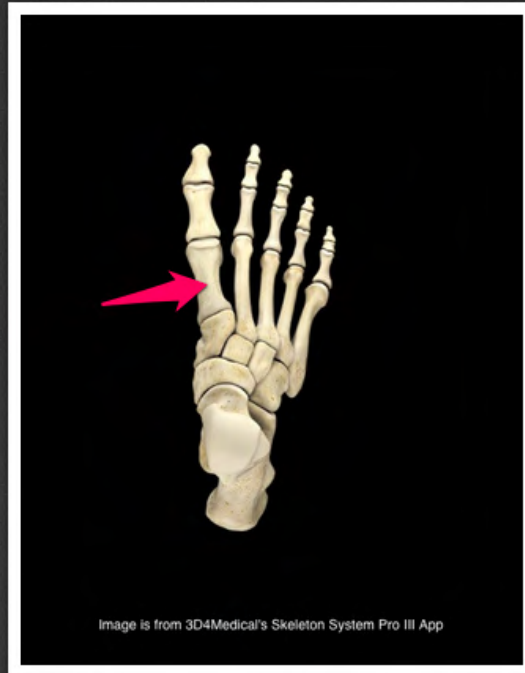
kość klinowata przyśrodkowa (*os cuneiforme mediale*)



kość klinowata pośrednia (*os cuneiforme intermedium*)



kość klinowata boczna (*os cuneiforme laterale*)



kość śródstopia I (*os metatarsi I*)