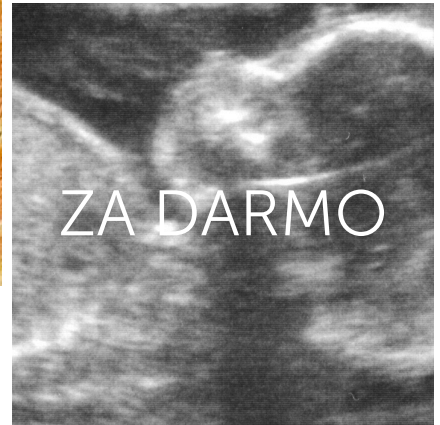
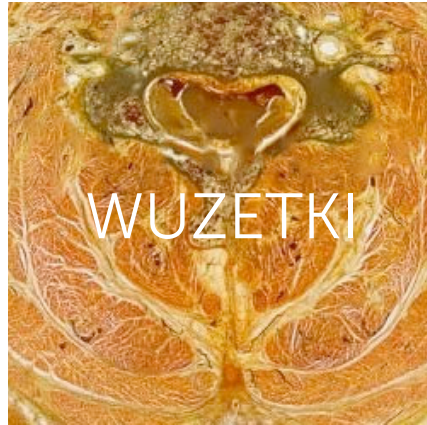
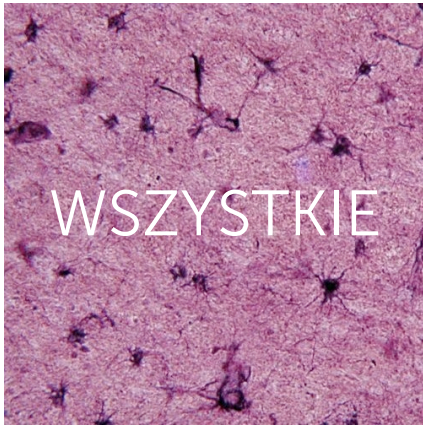


Wuzetkowe schematy.




www.wuzetki.pl

Spis treści:

1. Kregostup
2. Połączenia kregostupa
3. Staw szczytowo-potyliczny (staw górny głowy)
4. Staw szczytowo-obrotowy (staw dolny głowy)
5. Staw ramienny
6. Staw łokciowy
7. Staw promieniowo-nadgarstkowy
8. Budowa ogólna kości
9. Budowa ogólna kości mózgowcowej
10. Budowa ogólna kości twarzoczaszki
11. Jama bębenkowa
12. Język
13. Nerwy czaszkowe - przegląd
14. Nerwy czaszkowe - szczegółowo
15. Tętnice podstawy mózgowia
16. Otwory w przeponie
17. Przewód piersiowy
18. Sąsiedztwo tchawicy
19. Sąsiedztwo oskrzeli głównych
20. Sąsiedztwo przełyku
21. Szczelina skośna płuca
22. Szkielet serca
23. Unaczynienie serca
24. Zastawki półksiężycowate
25. Zastawki przedsionkowo-komorowe
26. Odptyw chłonki z narządów przestrzeni zaotrzewnowej
27. Pochewka mięśnia prostego brzucha
28. Płaszczyzny miednicy
29. Żyły powierzchowne kończyny dolnej

KRĘGOSTUP

Odcinki i krzywizny kręgosłupa



• lordoza szyjna
(3-4 miesiąc - 7 rok życia)

odcinek szyjny (7 kręgów)

małe kręgi
trójkątny otwór kręgowy
rozdwójony wyrostek kolczysty
otwór wyrostka poprzecznego; guzek przedni i tylny
hali trzonu kręgu

odcinek piersiowy (12 kręgów)

trzony kręgów niższe z przodu niż z tyłu
dółki żebrne na trzonach (jeden na Th1, Th11, Th12)
dółki żebrne wyrostka poprzecznego (oprócz Th11, Th12)
obrotowy otwór kręgowy
wrostki stawowe w płaszczyźnie czołowej
wrostki kolczyste nachylone do przodu

• kifoza piersiowa
(okres zarodkowy - 7. rok życia)

• lordoza lędźwiowa
(10-15 miesiąc - okres dojrzewania płci)

odcinek lędźwiowy (5 kręgów)


masywne trzony o kształcie nerkwatym
wrostki żebrne
wrostki dodatkowe
wrostki szkieletowe
wrostki stawowe niemal w płaszczyźnie strzałkowej
wrostki kolczyste masywne, spłaszczone, w płaszczyźnie strzałkowej
otwory kręgowe trójkątne, czasem owalne

odcinek krzyżowy (kość krzyżowa)

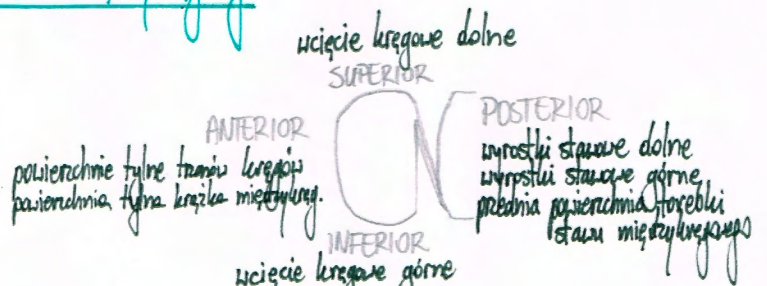
• kifoza krzyżowa
(5. miesiąc życia płodowego - 20-25 rok życia)

Kanał kręgowy

tylne powierzchnie trzonów kręgów
tylne powierzchnie krążków międzykręgowych
wierzadło podłużne tylne



Otwór międzykręgowy



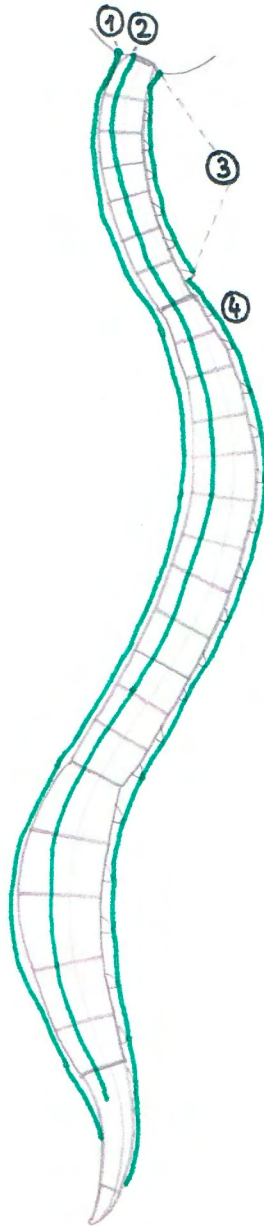
Zawartość otworu międzykręgowego:

- nerw rdzeniowy
- zwoj rdzeniowy (międzykręgowy)
- gałki rdzeniowe i jej podział na tętnice koroniarne
- żyły łączące spłoty żyłne kręgowe powięzcinowe z zewnątrzkręgowymi

Połączenia kręgosłupa

Połączenia długie

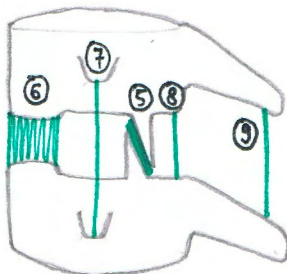
Łączą więcej niż dwa kręgi



Przyczepy więzadeł:

- ① **Więzadło podłużne przednie:**
 guzeł gardłowy części podstawnej kości potylicznej
 guzeł przedni C1
 przednia powierzchnia i powierzchnie boczne trzonów kręgów
 przednia powierzchnia krążków międzykręgowych
 powierzchnia miedniczna kości krzyżowej
- ② **Więzadło podłużne tylne:**
 stok kości potylicznej
 przedni brzoś otworu wielkiego
 tylna powierzchnia trzonów kręgów
 tylna powierzchnia krążków międzykręgowych
 górny odcinek kanatu krzyżowego
- ③ **Więzadło karkowe:**
 grzebień potyliczny zewnętrzny
 guzeł tylny kręgu szczytowego
 cienkołuki wyrostków kolczystych kręgów C2-C7
- ④ **Więzadło nadkolcowe:**
 wyrostki kolczyste kręgów od C7
 grzebień krzyżowy pośladkowy

Połączenia krótkie - Łączą dwa sąsiednie kręgi

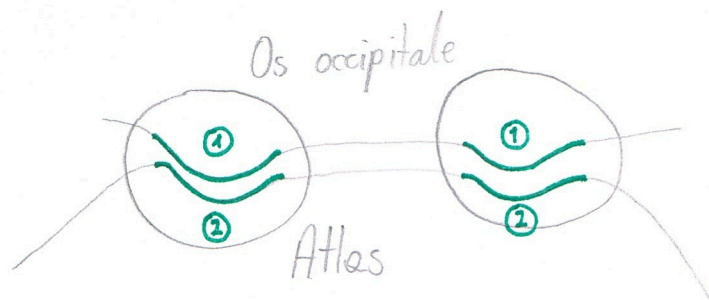


- ⑤ **Połączenia międzykręgowe** (wyrostki stawowe)
- ⑥ **Krążki międzykręgowe** (trzonny kręgi)
- ⑦ **Więzadła międzypoprzeczne** (wyrostki poprzeczne)
- ⑧ **Więzadła żółte** (Tuli kręgi)
- ⑨ **Więzadła międzyłukowe** (wyrostki kolczyste)

3.

STAW SZCZYTOWO-POTYLICZNY

(STAW GÓRNY GŁOWY)



dwa symetryczne stawy

Powierzchnie stawowe

główka - powierzchnia stawowa kątka kości potylicznej ①
panewka - dołek stawowy górny kręgu szczytowego ②

Przyczep torebki

Wzdłuż brzojów powierzchni stawowych

Przyczepy więzadeł

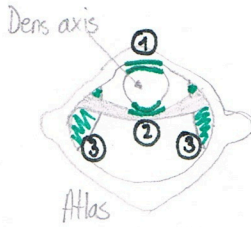
- Stana szczytowo-potyliczna przednia (część podstawna kości potylicznej / Tule przedni kręgu szczytowego)
- Stana szczytowo-potyliczna tylna (brzeż tylny otworu wielkiego kości potylicznej / Tule tylny kręgu szczytowego)

Mechanika

ruchy „potakiwania”

STAW SZCZYTOWO-OBROTOWY

(STAW DOLNY GŁOBY)



cztery stawy:

- ① staw szczytowo-obrotowy pośrodkowy przedni
- ② staw szczytowo-obrotowy pośrodkowy tylny
- ③ dwa parzyste stawy szczytowo-obrotowe boczne

Powierzchnie stawowe

- ① staw szczytowo-obrotowy pośrodkowy przedni:
 głowka - powierzchnia stawowa przednia zęba kręgu obrotowego
 panewka - dół zęba
- ② staw szczytowo-obrotowy pośrodkowy tylny:
 głowka - powierzchnia stawowa tylna zęba
 panewka - powierzchnia stawowa więzadła poprzecznego kręgu szczytowego
- ③ staw szczytowo-obrotowy boczny:
 głowka - powierzchnia stawowa górna kręgu obrotowego
 panewka - dół stawowy dolny kręgu szczytowego

Przyczep torebek

Wzdłuż brzoń powierzchni stawowych

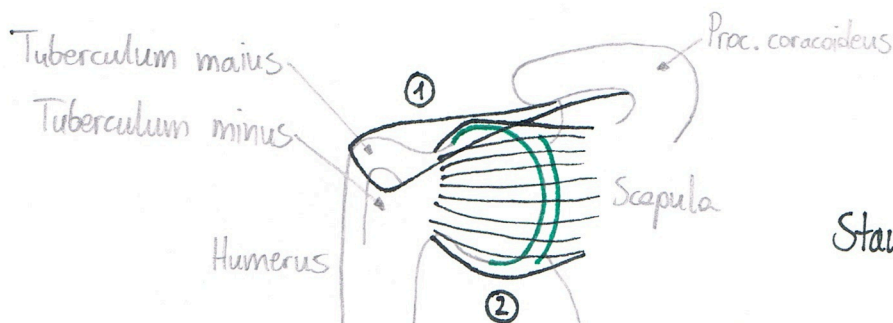
Przyczepy więzadeł

- więzadło krzyżowe kręgu szczytowego:
 - więzadło poprzeczne kręgu szczytowego (wewnętrzne powierzchnie części bocznych kręgu szczytowego)
 - pęczki podługowe górne (przedni brzość otworu wielkiego kości potylicznej / więzadło poprzeczne kręgu szczytowego)
 - pęczki podługowe dolne (więzadło poprzeczne kręgu szczytowego / tylna powierzchnia trzonu kręgu obrotowego)
- więzadło wierzchołka zęba (szczyt zęba / brzość przedni otworu wielkiego)
- więzadła skrzydłowe (strony boczne zęba / powierzchnie przysadkowe łyleci potylicznych)
- błona podrywająca (wewnętrzna powierzchnia części podstawnej kości potylicznej / powierzchnia tylna trzonu kręgu obrotowego)

Mechanika

ruchy „preczenia”

STAW RAMIENNY



Staw kulisty wolny

Powierzchnie stawowe

główna - powierzchnia stawowa głowy kości ramiennej

panewka - wyodrębnienie stawowe łopatki, obrąbek stawowy

Przyczep torebki

- błona włóknista (szyjka anatomiczna / zewnętrzny brzeg obrąbka stawowego / podstawa wyrostka kruczego)
- błona maziowa (szyjka anatomiczna / zewnętrzny brzeg obrąbka stawowego / otacza guzek nadpanewkowy)

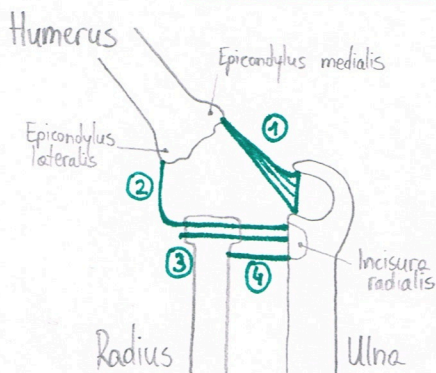
Przyczepy więzadeł

- 1 więzadło kruczo-ramienne (podstawa i brzeg boczny wyrostka kruczego / guzek większy i mniejszy kości ramiennej)
- 2 więzadła obrąbkowo-ramienne (są to zgrubienia błony włóknistej stawu)
 - więzadła czynne (są to ścięgna mięśni: nadgrzebieniowego, podgrzebieniowego, podłopatkowego i obłego mniejszego)

Mechanika

ruchy: zgięcia, prostowania; odwodzenia, przywodzenia; obrotu na zewnątrz, obrotu do wewnątrz; obwodzenia

STAW ŁOKCIOWY

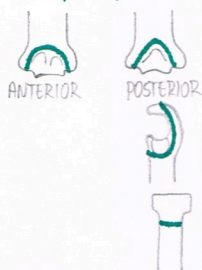


- trzy stawy:
- staw ramiennie-łokciowy
 - staw ramiennie-promieniowy
 - staw promieniowo-łokciowy bliższy

Powierzchnie stawowe

- staw ramiennie-łokciowy:
 główka - blocek kości ramiennej
 panewka - wcięcie bloczkowe kości łokciowej
- staw ramiennie-promieniowy:
 główka - główka kości ramiennej
 panewka - dołek głowy kości promieniowej
- staw promieniowo-łokciowy bliższy:
 główka - obwód stawowy głowy kości promieniowej
 panewka - wcięcie promieniowe kości łokciowej

Przyczep torebki



Na kości ramiennej: nad dołem dzielnym i promieniowym, pod nadłokciami, nad dołem wyrostka łokciowego

Na kości łokciowej: wzdłuż brzołów wcięcia bloczkowego i promieniowego

Na kości promieniowej: wokół szyjki, w potawie jej długości

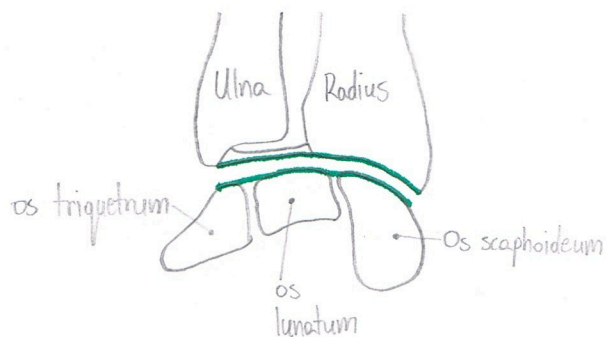
Przyczepy więzadeł

- 1 więzadło poboczne łokciowe
- 2 więzadło poboczne promieniowe
- 3 więzadło pierścieniowate kości promieniowej
- 4 więzadło czworokątne

Mechanika

- staw ramiennie-łokciowy (zawiasowy) - ruchy: zgięcia i prostowania
- staw ramiennie-promieniowy (kulisty wolny) - ruchy: zgięcia, prostowania, obrotu
- staw promieniowo-łokciowy bliższy (obrotowy) - ruchy: odwracania i nawracania

STAW PROMIENIOWO-NADGARSTKOWY



Powierzchnie stawowe

główka - powierzchnie nadgarstkowe kości: Todeczkowatej, księżycowatej i trójgraniastej

panenka - powierzchnia nadgarstkowa kości promieniowej i krążek stawowy

Przyczep torebki

Wzdłuż brzegów powierzchni stawowych

Przyczepy więzadeł

- więzadło boczne promieniowe nadgarstka (wystłek rylcowaty k. promieniowej / k. Todeczkowatej)
- więzadło boczne łokciowe nadgarstka (wystłek rylcowaty k. Łokciowej / k. trójgraniastej i k. grochowatej)
- więzadło dłoniowe promieniowo-nadgarstkowe (wystłek rylcowaty i brzeg dłoniowy powierzchni nadgarstkowej k. promieniowej / kości: Todeczkowatej, księżycowatej, trójgraniastej i główkowatej)
- więzadło grzbietowe promieniowo-nadgarstkowe (brzeg grzbietowy powierzchni nadgarstkowej k. promieniowej / powierzchnie grzbietowe kości szeregu bliższego nadgarstka)
- więzadło Tukanate dłoniowe nadgarstka (połączenie więzadła dłoniowego promieniowo-nadgarstkowego z włóknami biegnącymi od wystłka rylcowatego k. Łokciowej)
- więzadło dłoniowe łokciowo-nadgarstkowe (wystłek rylcowaty k. Łokciowej / strona dłoniowa k. główkowatej i księżycowatej)
- więzadło Tukanate grzbietowe nadgarstka (strona grzbietowa k. Todeczkowatej / strona grzbietowa k. trójgraniastej)

Mechanika

ruchy: zgięcia dłoniowego, zgięcia grzbietowego; odwrocenia, przywodzenia; dowodzenia

BUDOWA OGÓLNA KOŚCI

KOŚĆ	BRZEGI	POWIERZCHNIE	KĄTY	KOŃCE
KRZYŻOWA		MIEDNICZNA, GRZBIETOWA		
ZĘBRO PIERWSZE	WEWNĘTRZNY, ZEWNĘTRZNY	GÓRNA, DOLNA		KRĘGOSŁUPOWY, MOSTKOWY
ZĘBRO	GÓRNY, DOLNY	WEWNĘTRZNA, ZEWNĘTRZNA		KRĘGOSŁUPOWY, MOSTKOWY
OBOJCZYK				MOSTKOWY, BARKOWY
ŁOPATKA	PRZYŚRODKOWY, GÓRNY, BOCZNY	ZĘBROWA, GRZBIETOWA	GÓRNY, DOLNY, BOCZNY	
RAMIENNA	PRZEDNI, BOCZNY, PRZYŚRODKOWY	PRZEDNIA BOCZNA, PRZEDNIA PRZYŚRODKOWA, TYLNA		BLIŻSZY, DAŁSZY
ŁOKCIOWA	PRZEDNI, TYLNY, BOCZNY (MIĘDZYKOSTNY)	PRZEDNIA, TYLNA, PRZYŚRODKOWA		BLIŻSZY, DAŁSZY
PROMIENIOWA	PRZEDNI, TYLNY, PRZYŚRODKOWY (MIĘDZYKOSTNY)	PRZEDNIA, TYLNA, BOCZNA		BLIŻSZY, DAŁSZY
ŚRÓDRĘCZA				BLIŻSZY, DAŁSZY
PALICZEK				BLIŻSZY, DAŁSZY
UDOWA		PRZEDNIA, TYLNA BOCZNA, TYLNA PRZYŚRODKOWA		BLIŻSZY, DAŁSZY
RZĘPKA		PRZEDNIA, STAWOWA		
PISZCZELOWA	PRZEDNI, PRZYŚRODKOWY, BOCZNY (MIĘDZYKOSTNY)	PRZYŚRODKOWA, BOCZNA, TYLNA		BLIŻSZY, DAŁSZY
STRZAŁKA	PRZEDNI, TYLNY, PRZYŚRODKOWY (MIĘDZYKOSTNY)	PRZYŚRODKOWA, BOCZNA, TYLNA		BLIŻSZY, DAŁSZY
SKOKOWA		GÓRNA, DOLNA, BOCZNA, PRZYŚRODKOWA		
PIĘTOWA		GÓRNA, PRZYŚRODKOWA, BOCZNA, TYLNA		
ŁÓDKOWATA		GÓRNA, DOLNA, PRZEDNIA, TYLNA, PRZYŚRODKOWA, BOCZNA		
SZEŚCIENNA		GÓRNA, DOLNA, PRZEDNIA, TYLNA, PRZYŚRODKOWA, BOCZNA		
ŚRÓDSTOPIA				BLIŻSZY, DAŁSZY

BUDOWA OGÓLNA KOŚCI MÓZGOCZASZKI

KOŚĆ	CZĘŚCI	BRZEGI	KĄTY	POWIERZCHNIE
CZOŁOWA	ŁUSKA CZOŁOWA	NADOCZODŁOWY, CIEMIENIOWY		ZEWNĘTRZNA, WEWNĘTRZNA, SKRONIOWA
	OCZODŁOWE			OCZODŁOWA, MÓZGOWA
	NOŚOWA	NOŚOWY, TYLNY		
POTYLICZNA	PODSTAWNA	BOCZNY, CHRZĄSTKOZRÓST KLINOWO-POTYLICZNY		GÓRNA, DOLNA
	BOCZNE	BOCZNY		GÓRNA, DOLNA
	ŁUSKA POTYLICZNA	WĘGŁOWY		ZEWNĘTRZNA, WEWNĘTRZNA
CIEMIENIOWA		STRZAŁKOWY, ŁUSKOWY, CZOŁOWY, POTYLICZNY	CZOŁOWY, KLINOWY, POTYLICZNY, SUTKOWY	ZEWNĘTRZNA, WEWNĘTRZNA
KLINOWA	TRZON			GÓRNA, DOLNA, PRZEDNIA, TYLNA, BOCZNE
	SKRZYDŁA WIĘKSZE			MÓZGOWA, ZEWNĘTRZNA: OCZODŁOWA, SKRONIOWA, PODSKRONIOWA, SZCZĘKOWA
	SKRZYDŁA MNIEJSZE			
	WYROSTKI SKRZYDŁOWATE			PRZEDNIA, BŁASZKA PRZYŚRODKOWA, BŁASZKA BOCZNA
SITOWA	BŁASZKA SITOWA			
	BŁASZKA PIONOWA	PRZEDNI, DOLNY		
	BŁĘDNIKI SITOWE			GÓRNA, DOLNA, PRZEDNIA, TYLNA, PRZYŚRODKOWA, BOCZNA
SKRONIOWA	ŁUSKOWA			SKRONIOWA, MÓZGOWA
	SUTKOWA			WEWNĘTRZNA
	BĘBENKOWA			
	SKALISTA	PRZEDNI, TYLNY, GÓRNY		SZCZYT, PODSTAWA, ŚCIANA PRZEDNIA, TYLNA, DOLNA

BUDOWA OGÓLNA KOŚCI TWARZOCZASZKI

KOŚĆ	CZĘŚCI	BRZEGI	POWIERZCHNIE	KOŃCE
SZCZĘKA	TRZON	PRZYŚRODKOWY, BOCZNY, TYLNY	PRZEDNIA, TYLNA (PODSKRONIOWA), GÓRNA (OCZODOŁOWA), PRZYŚRODKOWA	
	WYROSTEK JARZMOWY			
	WYROSTEK CZOŁOWY			
	WYROSTEK ZĘBODOŁOWY			
	WYROSTEK PODNIEBIENNY			
JARZMOWA	TRZON	PRZEDNIO-GÓRNY (OCZODOŁOWY), PRZEDNIO-DOLNY (SZCZĘKOWY), TYLNO-GÓRNY (SKRONIOWY), TYLNO-DOLNY (JARZMOWY)	BOCZNA (POLICZKOWA), TYLNA (SKRONIOWA), OCZODOŁOWA,	
	WYROSTEK SKRONIOWY			
	WYROSTEK CZOŁOWY			
ŁZOWA		PRZEDNI, TYLNY, GÓRNY, DOLNY	BOCZNA (OCZODOŁOWA), PRZYŚRODKOWA	
PODNIEBIENNA	BLĄSZKA POZIOMA	PRZEDNI, TYLNY, BOCZNY, PRZYŚRODKOWY	NOSOWA, PODNIEBIENNA	
	BLĄSZKA PIONOWA		NOSOWA, SZCZĘKOWA	
	WYROSTEK PIRAMIDOWY			
	WYROSTEK KLINOWY			
NOSOWA		GÓRNY, DOLNY, BOCZNY, PRZYŚRODKOWY	PRZEDNIA, TYLNA	
LEMIESZ		GÓRNY, DOLNY, PRZEDNI, TYLNY		
MAŁŻOWINA NOSOWA DOLNA		GÓRNY, DOLNY	PRZYŚRODKOWA, BOCZNA	PRZEDNI, TYLNY
GNYKOWA	TRZON			
	ROGI WIĘKSZE			
	ROGI MNIEJSZE			
ŻUCHWA	TRZON	GÓRNY, DOLNY	ZEWNĘTRZNA, WEWNĘTRZNA	
	GAŁĘZIĘ	PRZEDNI, TYLNY, GÓRNY, DOLNY	BOCZNA, PRZYŚRODKOWA	

Jama bębenkowa

Ściana górna (pokrywkowa)

- nerw skalisty mniejszy

Ściana tylna (sutkowa)

- wejście do jamy sutkowej
- otwór bębenkowy kanalika struny bębenkowej
- dół kowadełka
- wyniosłość piramidowa
- wyniosłość rylcowata

Ściana boczna (błoniasta)

- błona bębenkowa
- szczelina skalisto-bębenkowa
- struna bębenkowa

Ściana przyśrodkowa (błędnikowa)

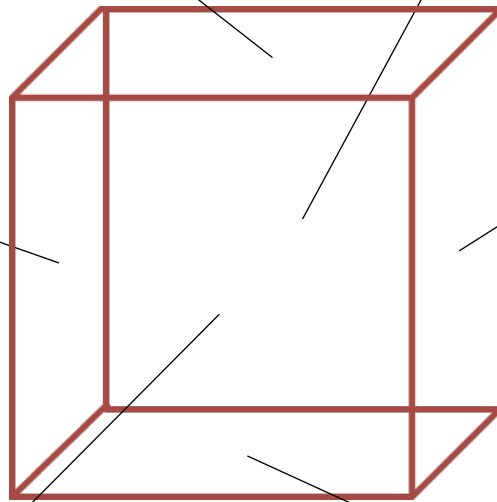
- wznórek
- okienko przedsionka z dołkiem
- okienko ślimaka z dołkiem
- wyniosłość kanału nerwu twarzowego
- wyniosłość kanału półkolistego bocznego

Ściana przednia (szyjno-tętnicza)

- otwór bębenkowy kanału mięśniowo-trąbkowego:
 - ścięgno mięśnia napinacza błony bębenkowej
 - półkanał trąbki słuchowej
- kanaliki szyjno-bębenkowe

Ściana dolna (żylna)

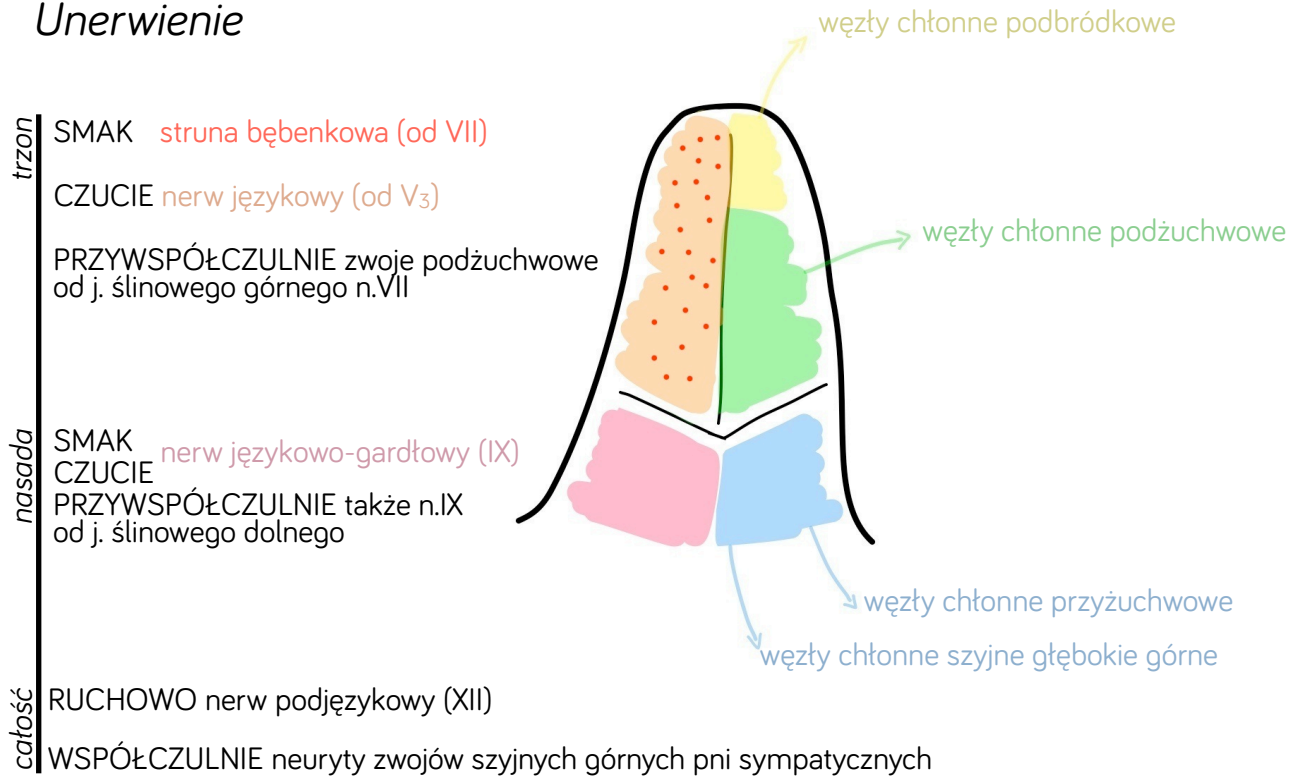
- wyniosłość rylcowata
- nerw bębenkowy



Język

Spytyw chłonki

Unerwienie



<i>Mięśnie</i>	NIEPARZYSTE	PARZYSTE
ZEWNĘTRZNE		m. bródkowo-językowy m. gnykowo-językowy m. rylcowo-językowy
WEWNĘTRZNE	m. podłużny górny m. poprzeczny języka	m. podłużny dolny m. pionowy języka

Nerwy czaszkowe

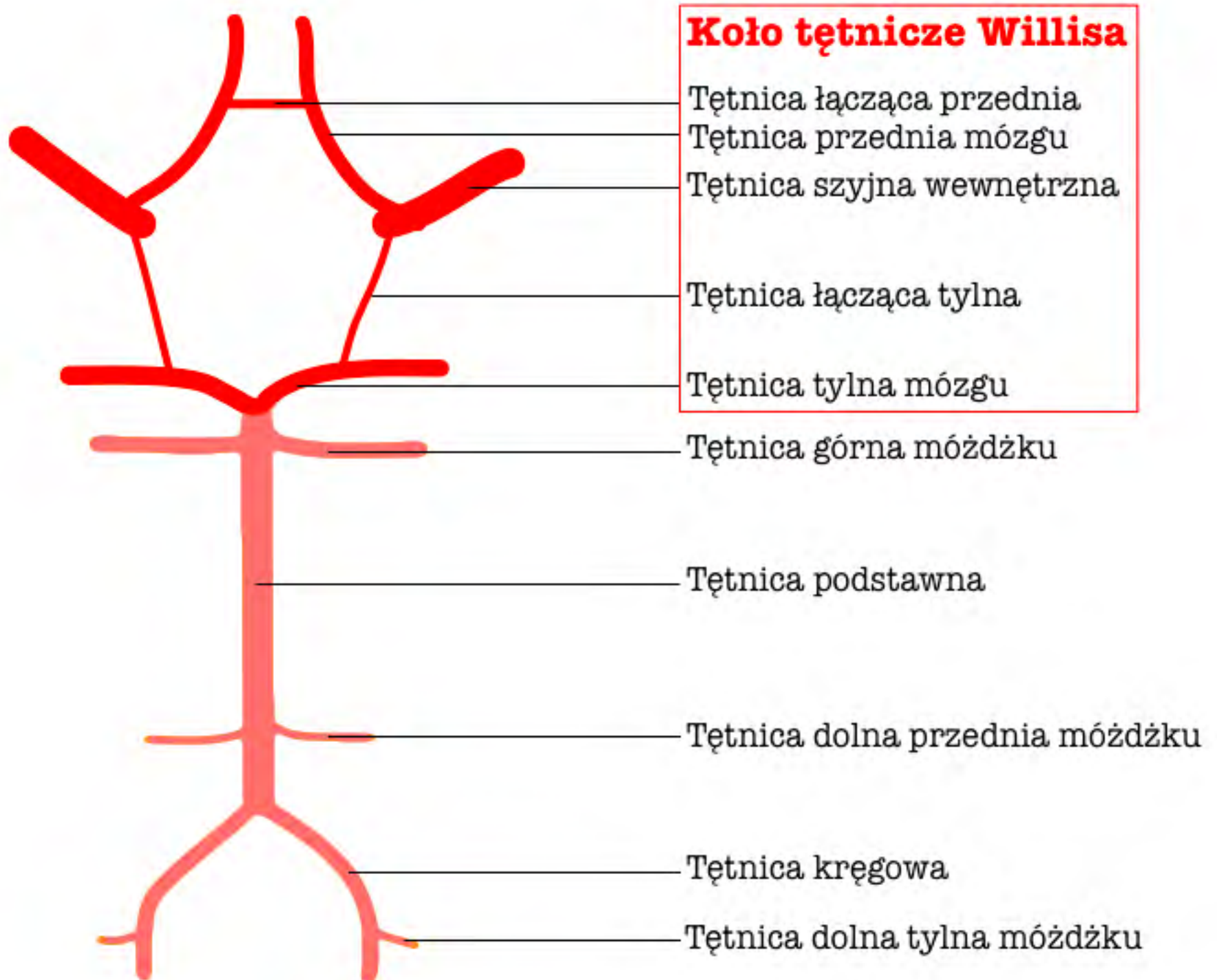
Nr	Nazwa	Miejsce wyjścia z czaszki	Komponenty*		
			C	R	P
I	nerw węchowy	blaszka sitowa	C _(z)		
II	nerw wzrokowy	kanał nerwu wzrokowego	C _(z)		
III	nerw okoruchowy	szczelina oczodołowa górna		R	P
IV	nerw błoczkiowy	szczelina oczodołowa górna		R	
V ₁	nerw oczny	szczelina oczodołowa górna	C		
V ₂	nerw szczękowy	otwór okrągły	C		
V ₃	nerw żuchwowy	otwór owalny	C	R	
VI	nerw odwodzący	szczelina oczodołowa górna		R	
VII	nerw twarzowy	otwór słuchowy wewnętrzny	C	R	P
VIII	nerw przedsionkowo-ślimakowy	otwór słuchowy wewnętrzny	C _(z)		
IX	nerw językowo-gardłowy	otwór szyjny	C	R	P
X	nerw błędny	otwór szyjny	C	R	P
XI	nerw dodatkowy	otwór szyjny		R	
XII	nerw podjęzykowy	kanał podjęzykowy		R	

* Czuciowe
Ruchowe
Parasympatyczne
Zmysłowe

Nerwy czaszkowe

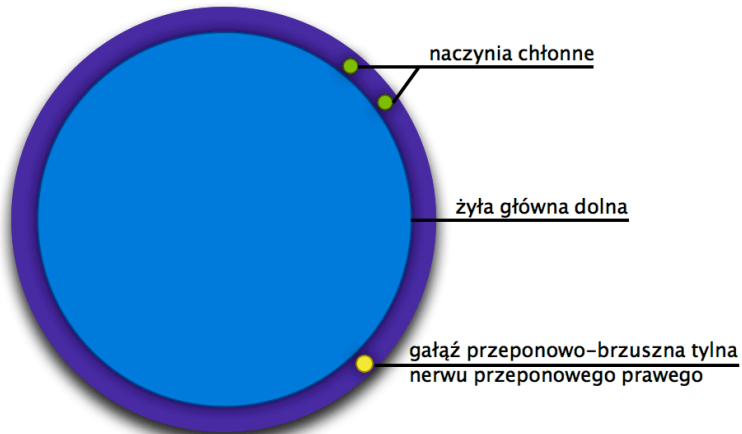
Nr	Jądra		Miejsca wyjścia z mózgowia
	Nazwa	Lokalizacja	
I			
II	j.ciała kolankowatego bocznego	międzymózgowie	
III	j.początkowe	nakrywka śródmózgowia	
	j.Westphala-Edingera	nakrywka śródmózgowia	
IV	j.początkowe	nakrywka śródmózgowia	
V	j.żwaczowe	część grzbietowa mostu	
	j.śródmózgowiowe	nakrywka śródmózgowia	
	j.mostowe	część grzbietowa mostu	
	j.rdzeniowe	część grzbietowa rdzenia przedłuż.	
VI	j.początkowe	część grzbietowa mostu	
VII	j.początkowe	część grzbietowa mostu	
	j.ślinowe górne	część grzbietowa mostu	
	<i>j.samotne</i>	część grzbietowa mostu i rdzenia przedłużonego	
VIII	4 jj.przedsionkowe i 2 jj.ślimakowe	część grzbietowa mostu	
IX	<i>j.dwuznaczne</i>	część grzbietowa rdzenia przedłuż.	
	j.ślinowe dolne	część grzbietowa rdzenia przedłuż.	
	<i>j.samotne</i>	część grzbietowa mostu i rdzenia przedłużonego	
X	<i>j.dwuznaczne</i>	część grzbietowa rdzenia przedłuż.	
	j.grzbietowe nerwu X	część grzbietowa rdzenia przedłuż.	
	<i>j.samotne</i>	część grzbietowa mostu i rdzenia przedłużonego	
XI	j.początkowe	część grzbietowa rdzenia przedłuż. i segmenty C1/C5-7 rdzenia kręg.	
XII	j.początkowe	część grzbietowa rdzenia przedłuż.	

Tętnice podstawy mózgowia



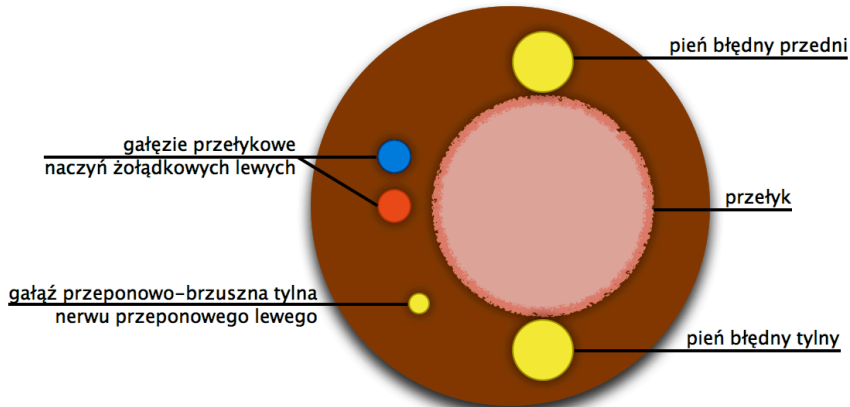
OTWORY W PRZEPONIE

OTWÓR ŻYŁY GŁÓWNEJ



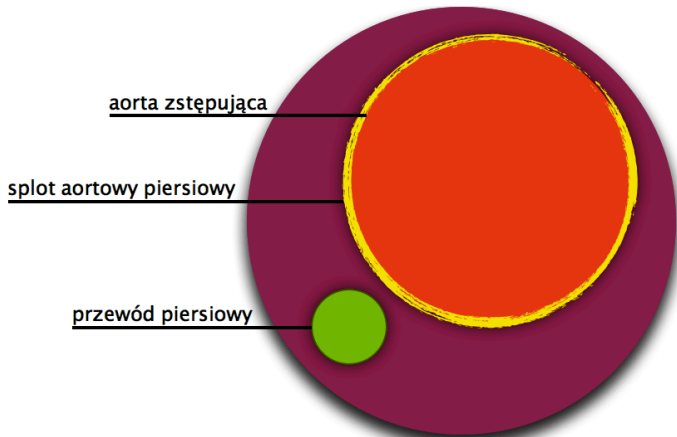
Th8

ROZWÓR PRZEŁYKOWY



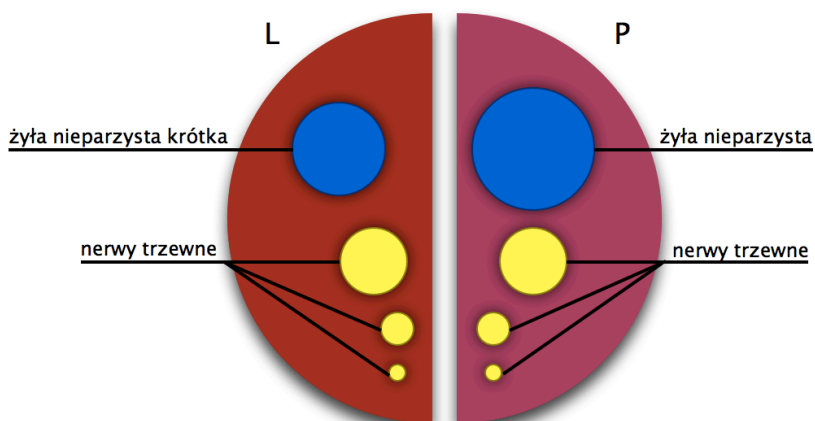
Th10

ROZWÓR AORTOWY

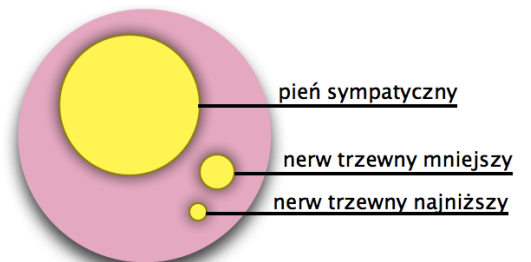


Th12

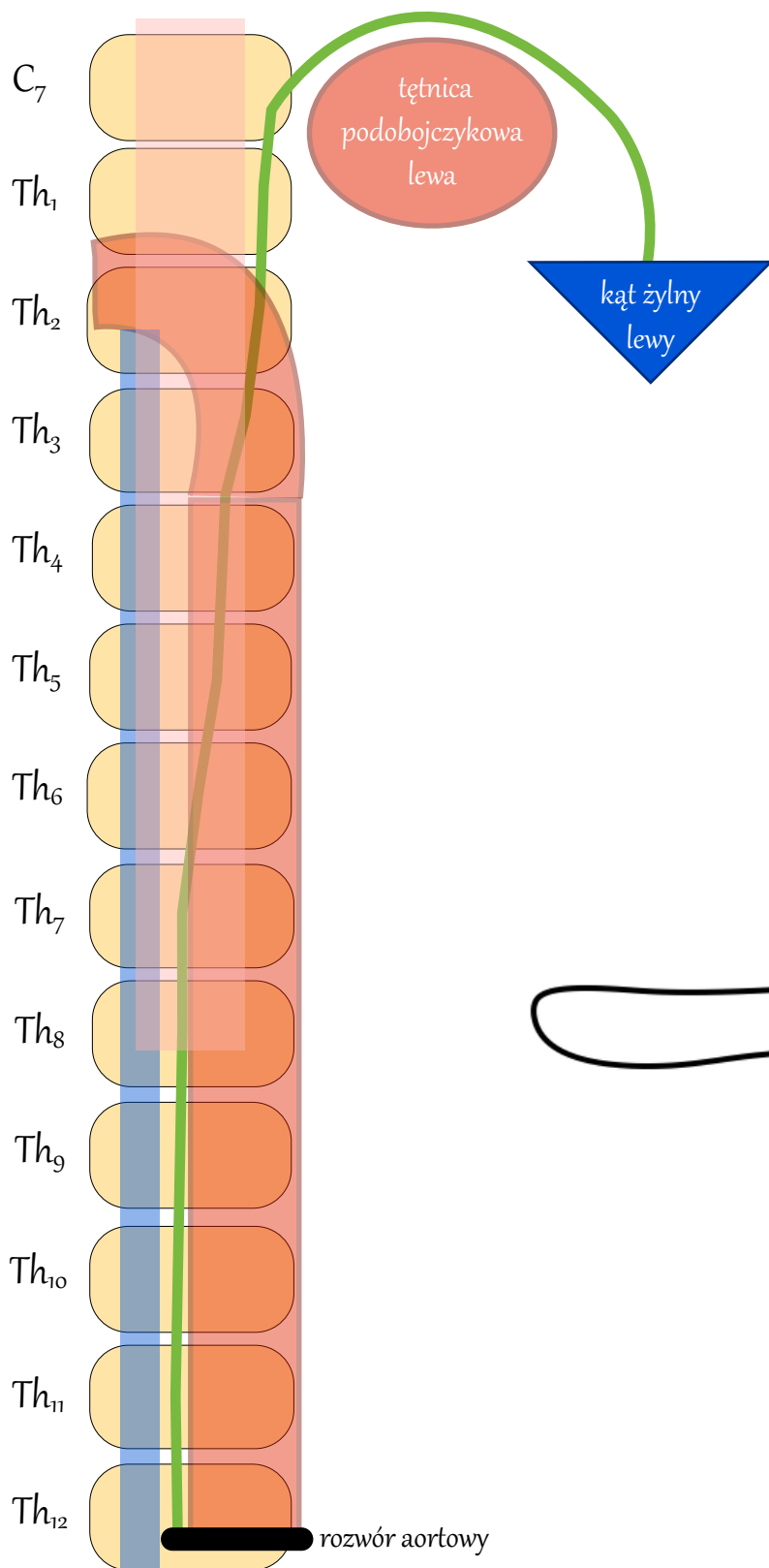
SZCZELINA PRZYŚRODKOWA



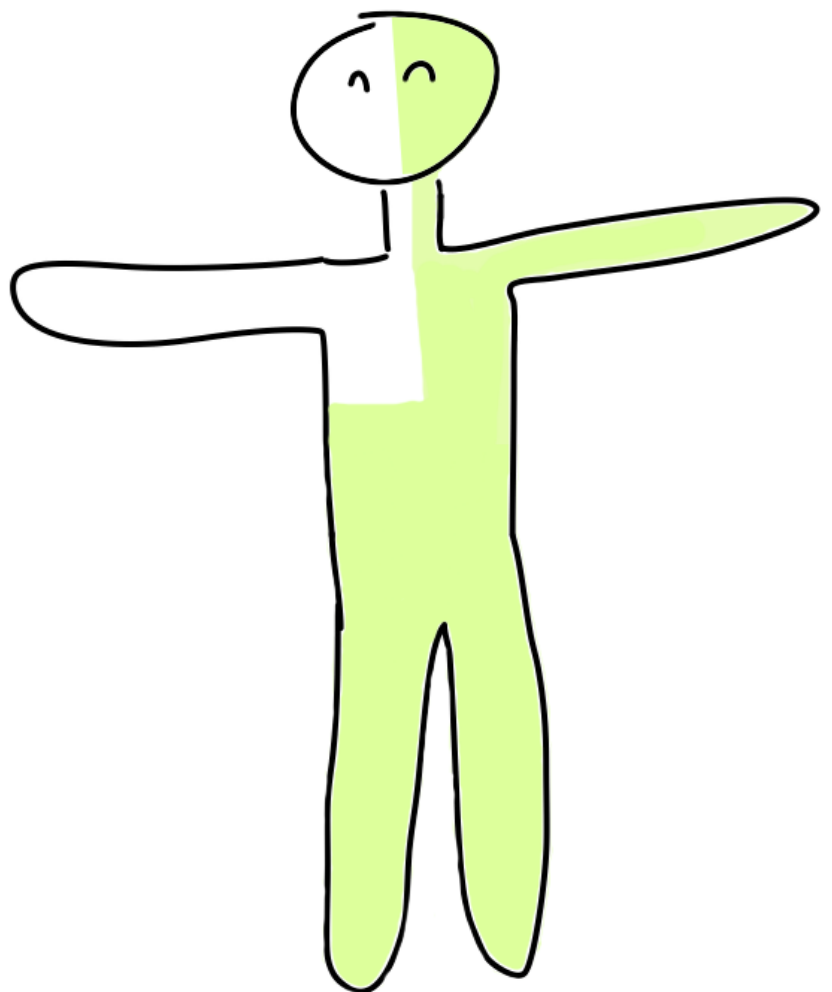
SZCZELINA BOCZNA



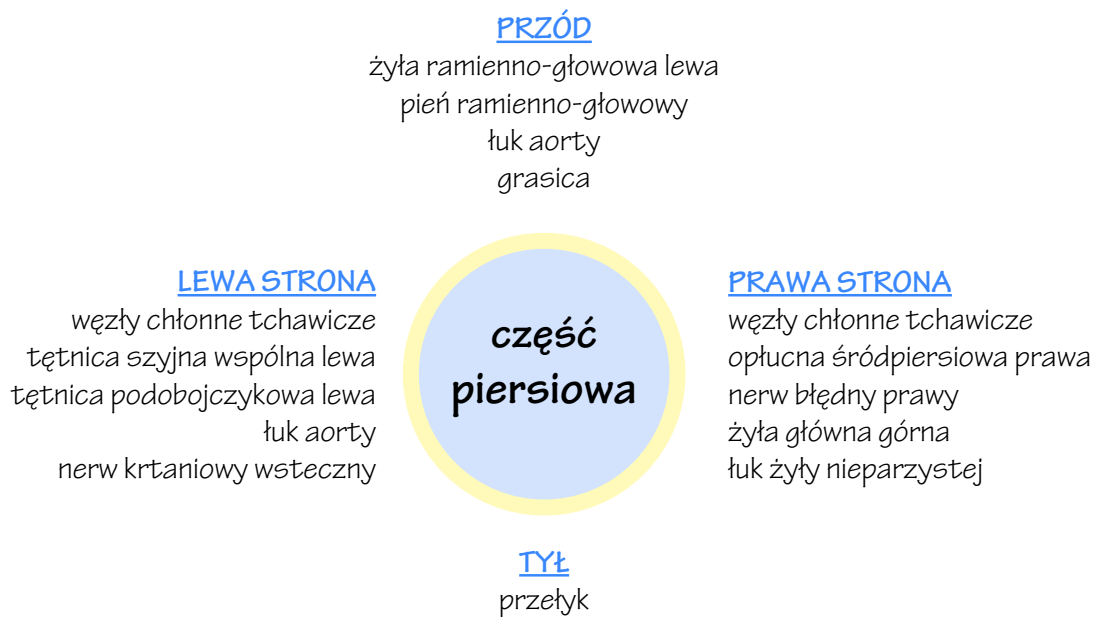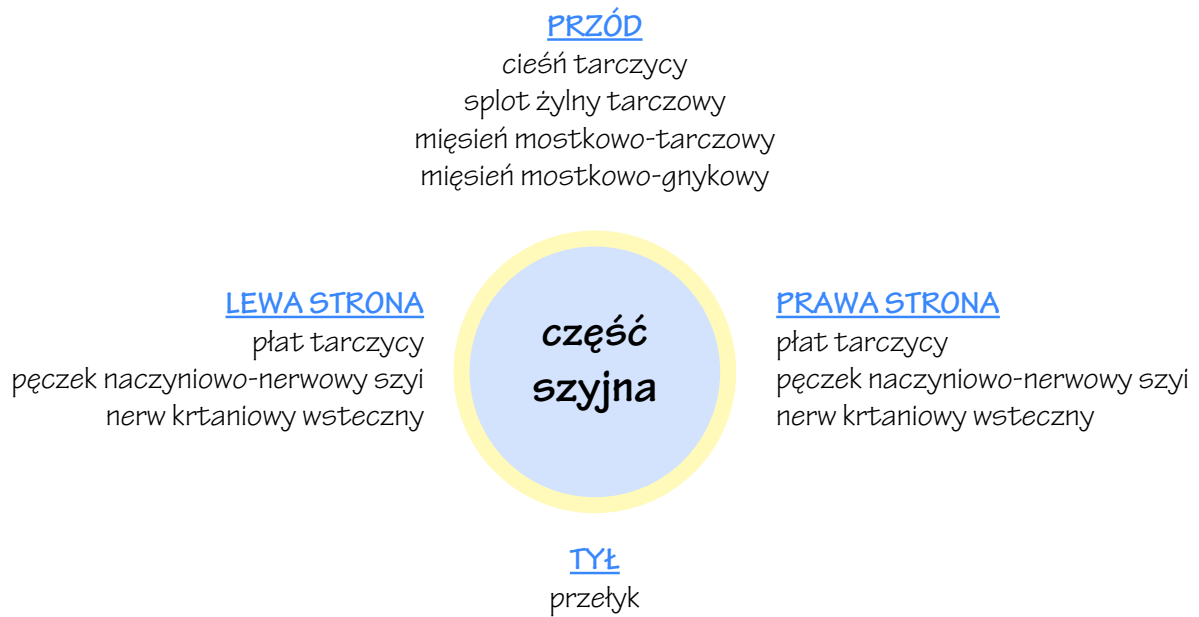Przewód piersiowy



Zakres splotwu

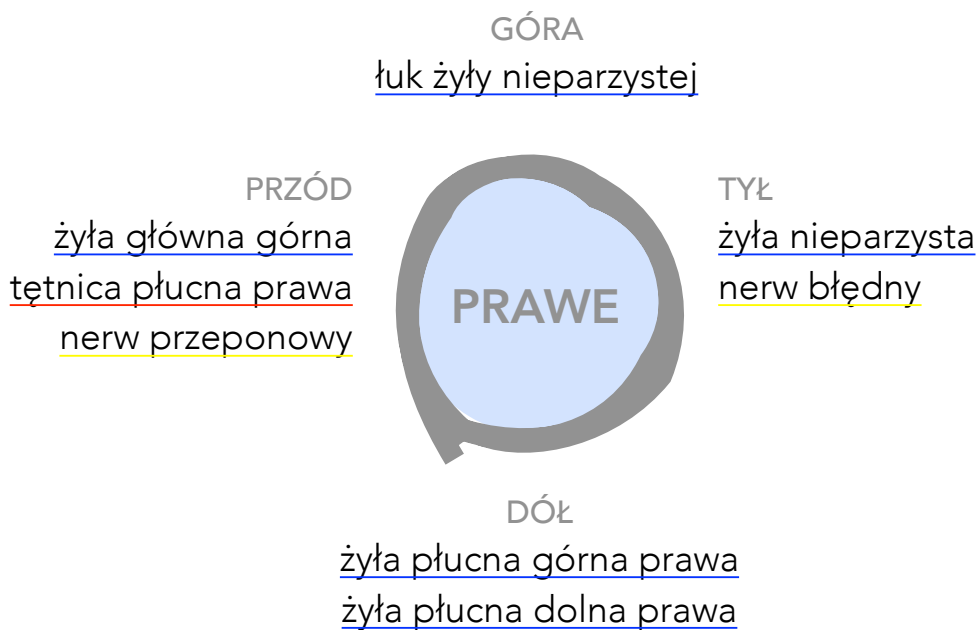
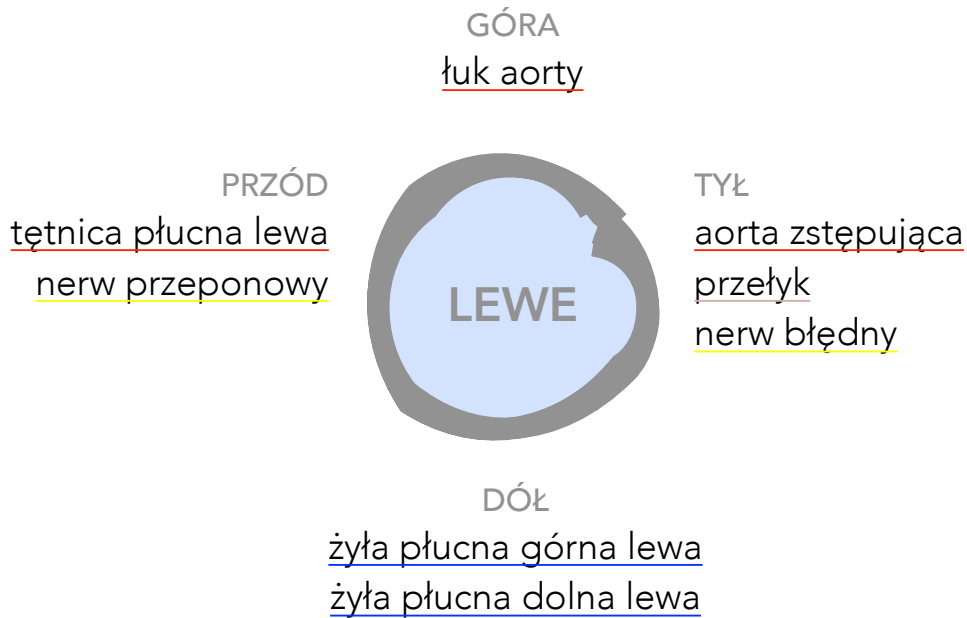
Sąsiedztwo tchawicy

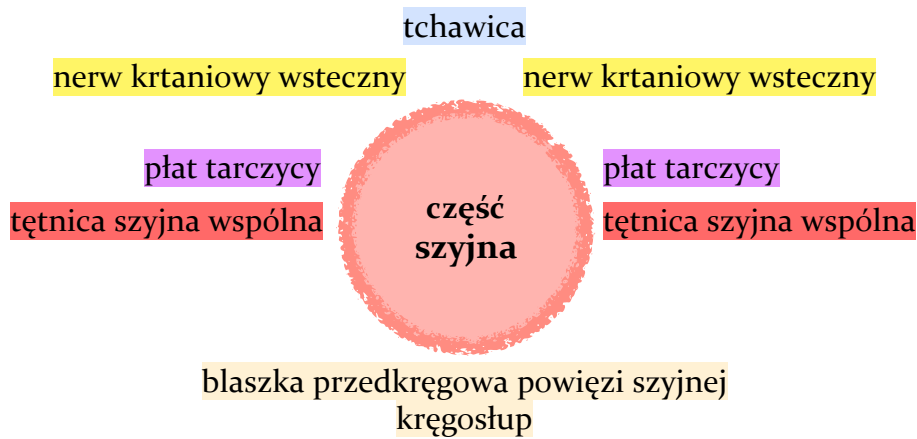

Sąsiedztwo oskrzeli głównych

(przekrój strzałkowy)



Sąsiedztwo przełyku

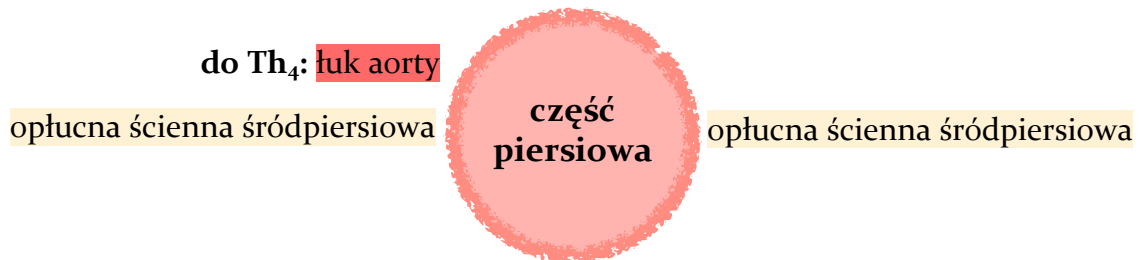

do Th₄: oskrzele główne lewe tchawica

od rozdwojenia tchawicy: osierdzie ścienne LP

od rozdwojenia tchawicy: pień błędny przedni

do Th₄: łuk aorty



od rozdwojenia tchawicy: pień błędny tylny

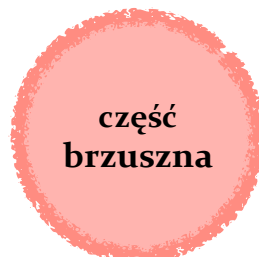przewód piersiowy

żyła nieparzysta

od Th₈: aorta piersiowa

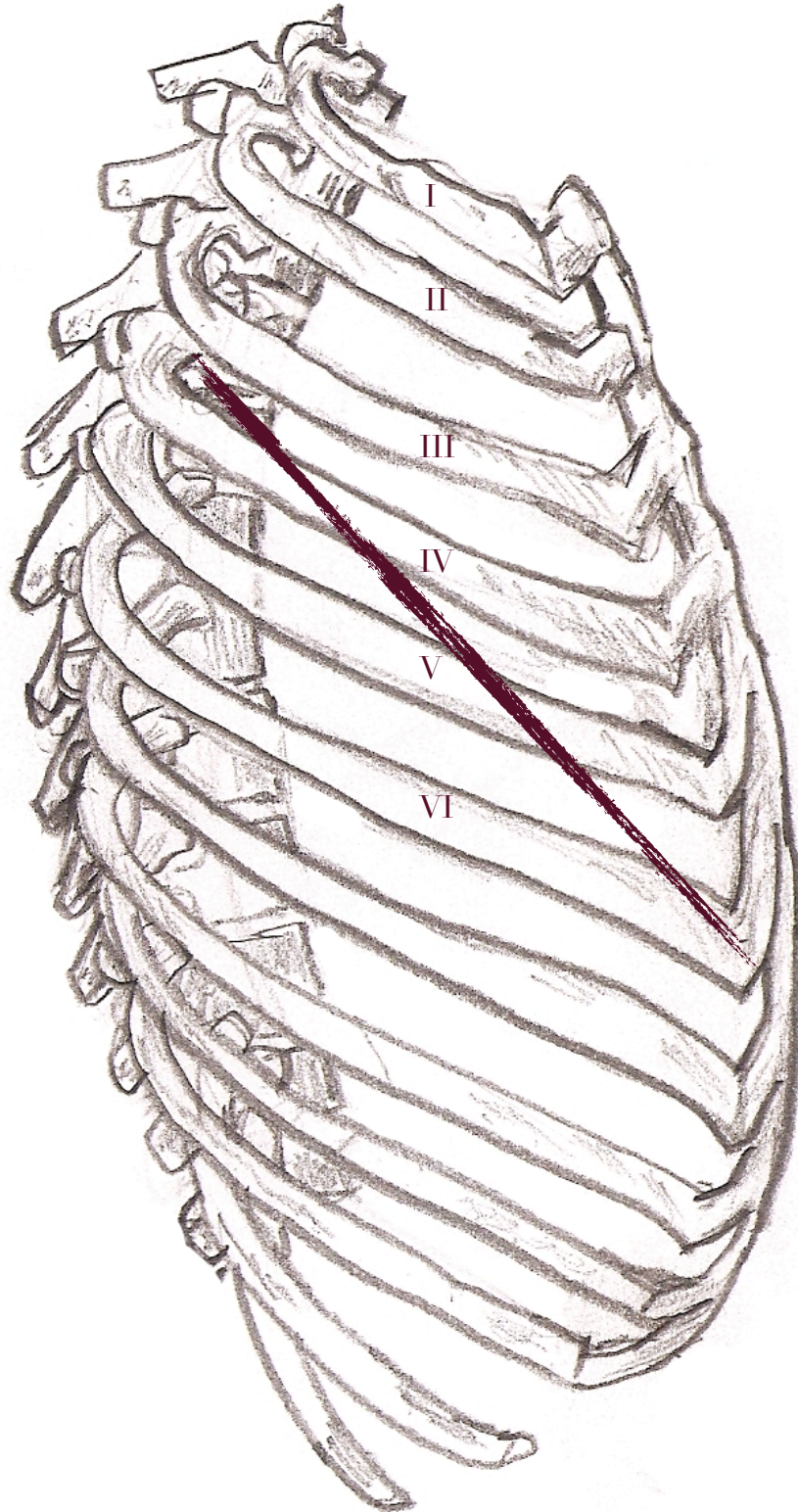
kręgosłup

wątroba

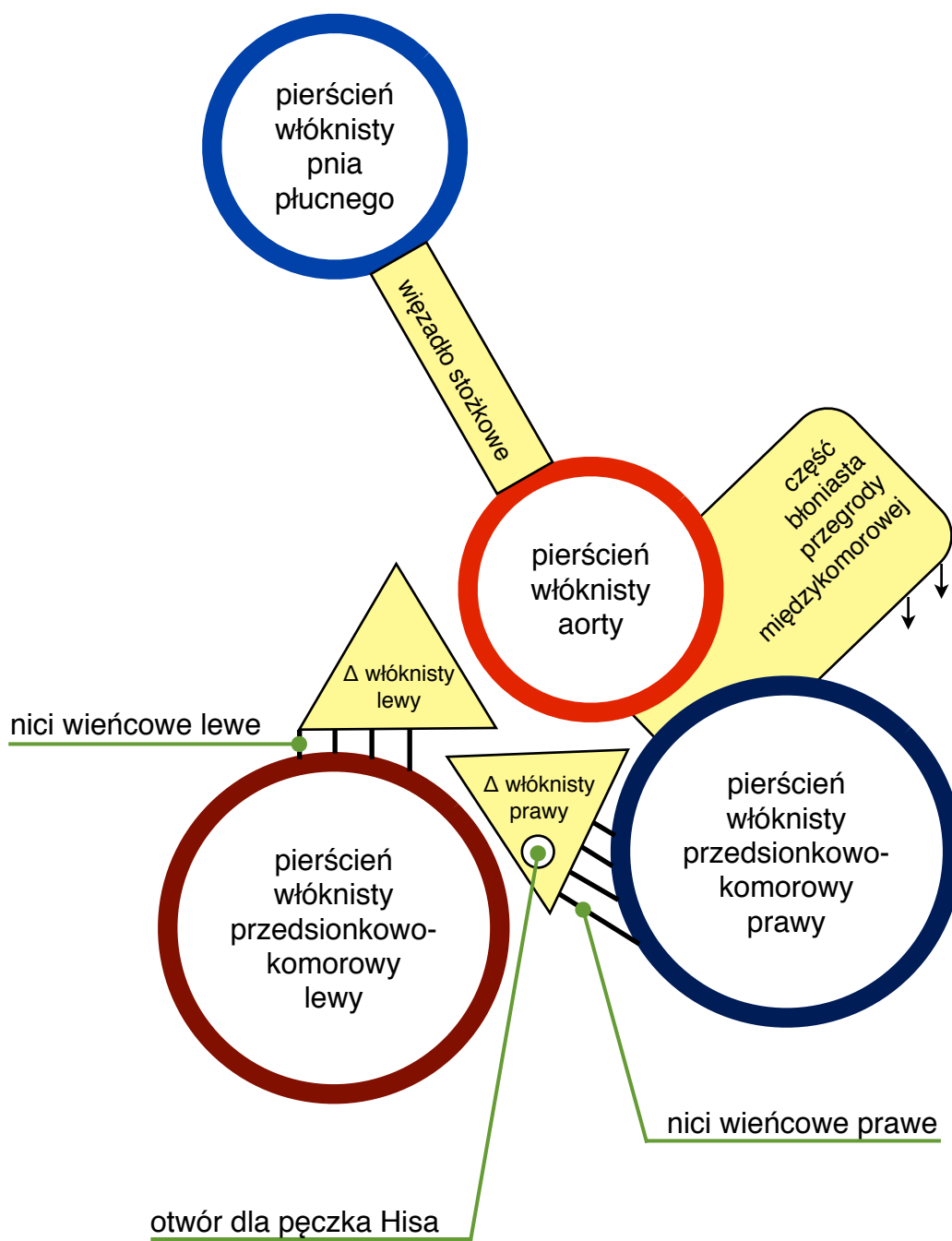


lewa odnoga przepony

Szczelina skośna płuca

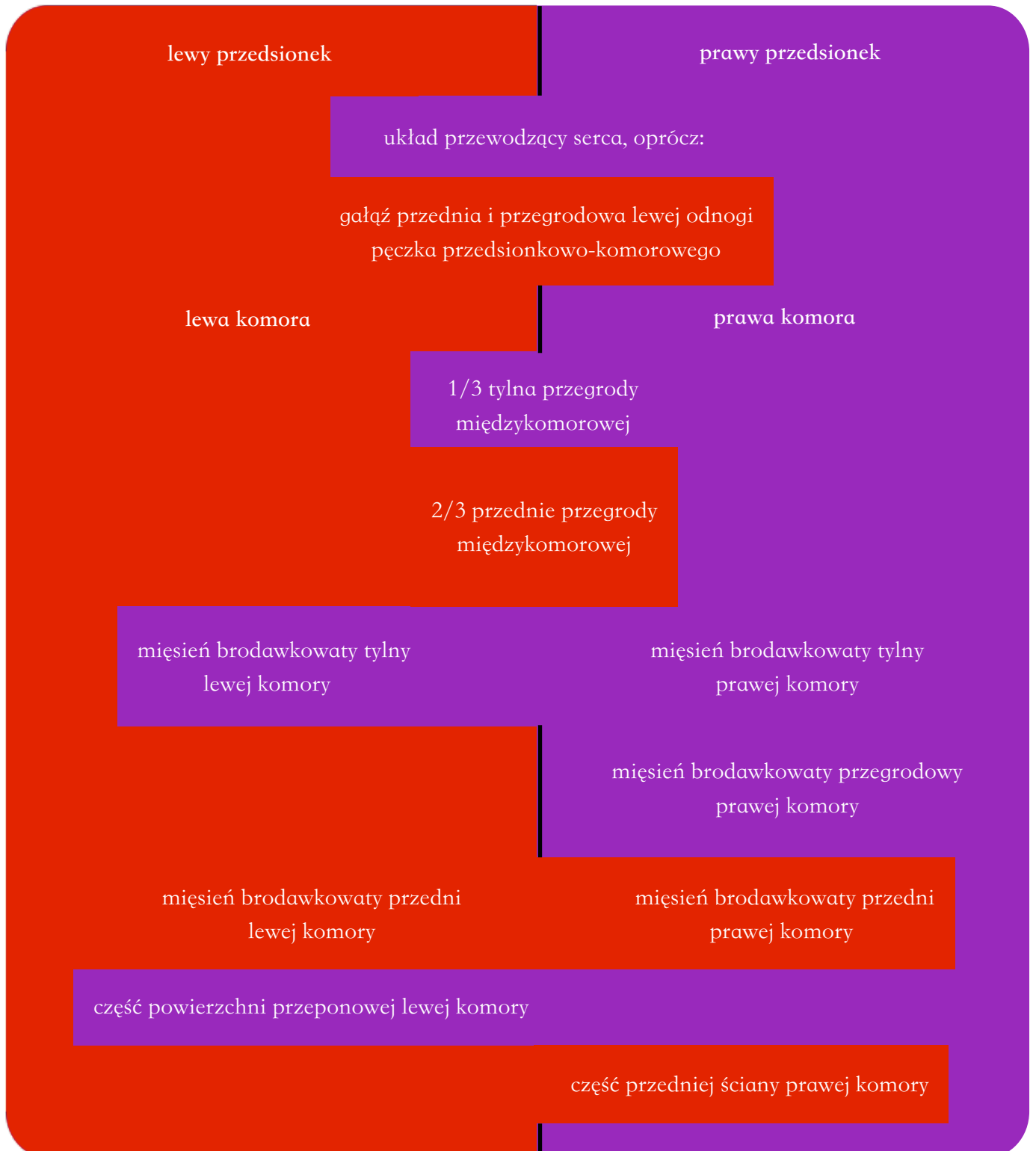

SZKIELET SERCA



Unaczynienie serca

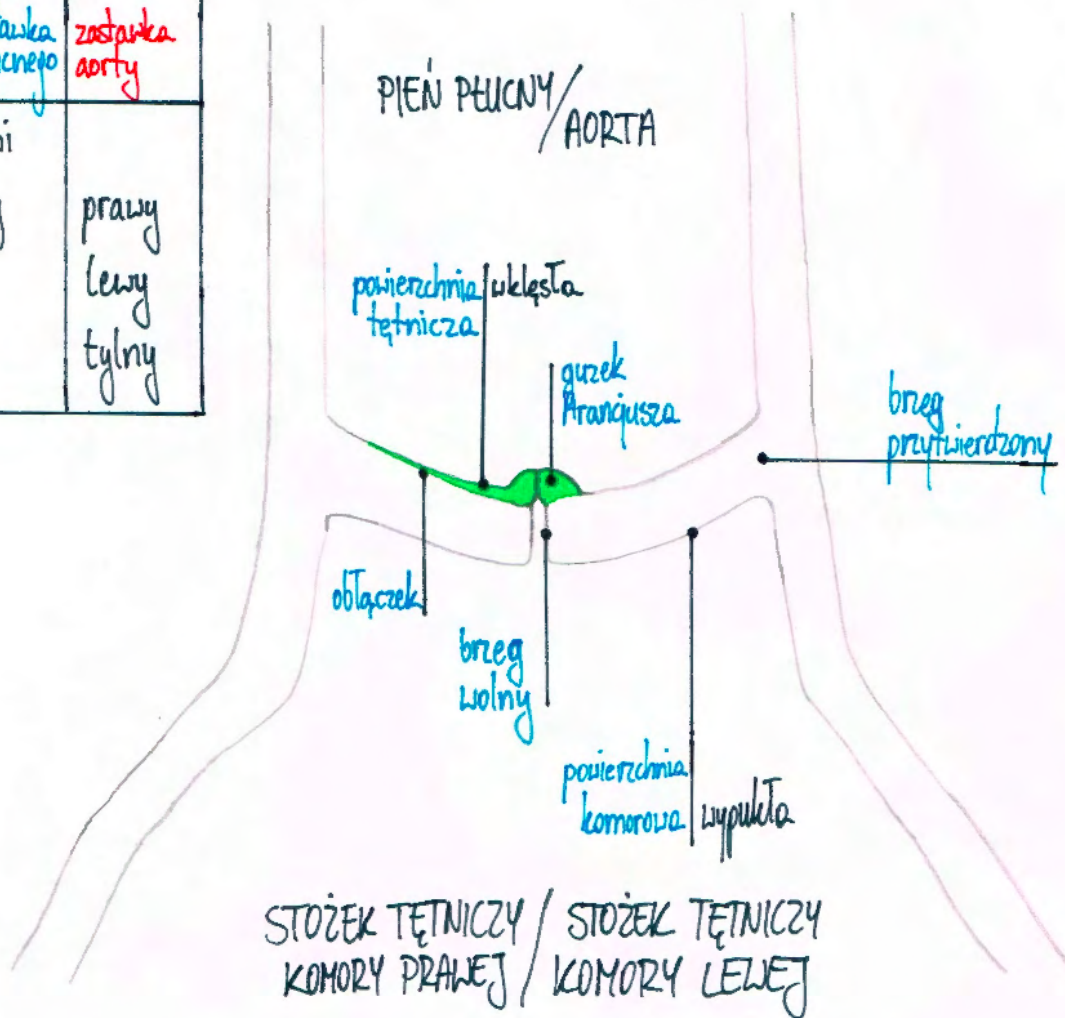
strona lewa • tętnica wieńcowa lewa
 • tętnica wieńcowa prawa strona prawa



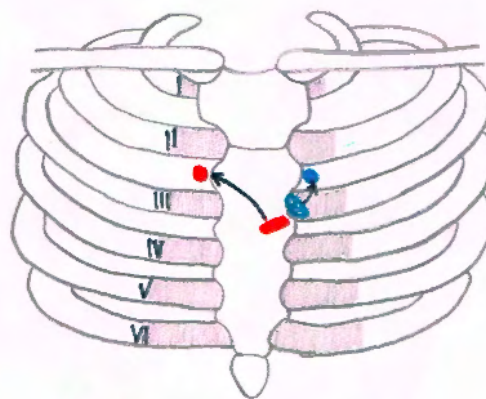
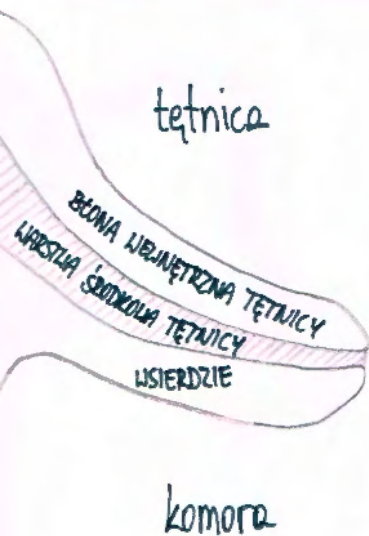ZASTAWKI POŁKSIĘŻYCOWATE

Platki

zastawka pnia płucnego	zastawka aorty
przedni	
prawy	prawy
lewy	lewy
	tylny



Histologicznie



Rzuty

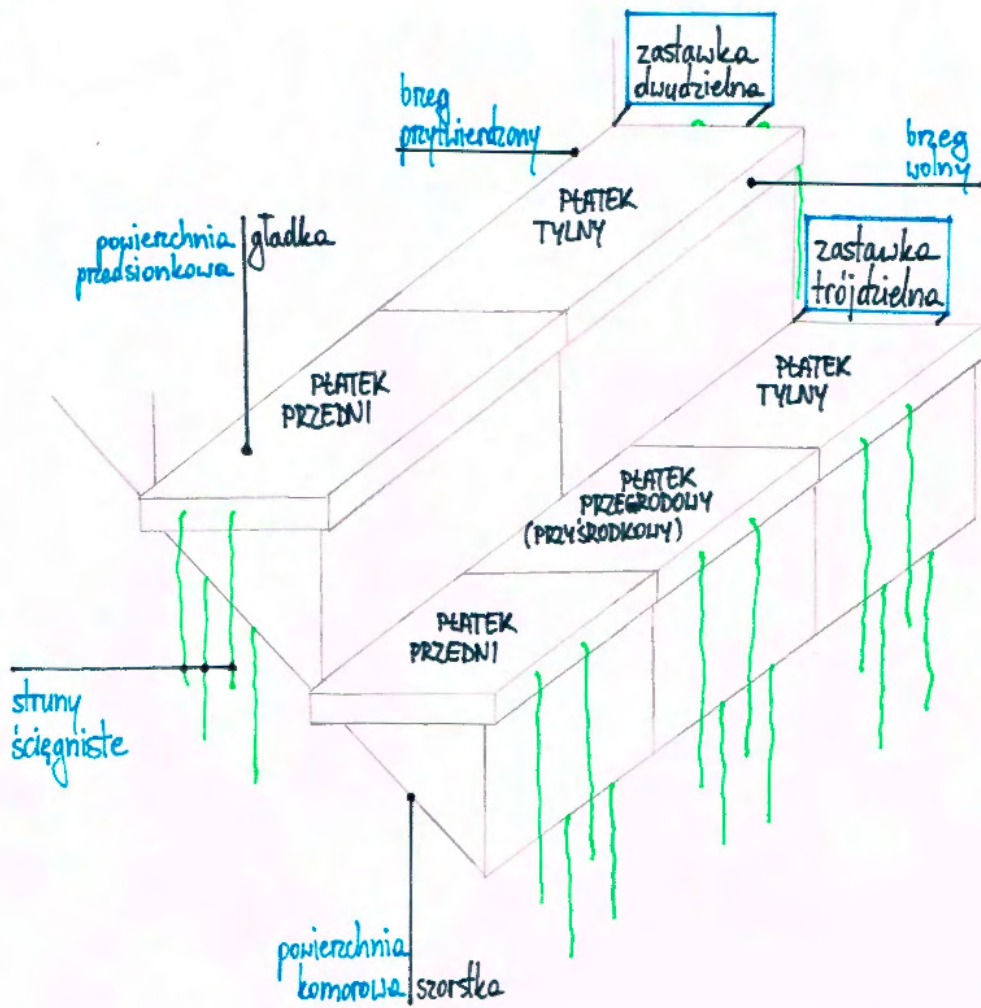
- zastawki pnia płucnego
- zastawki aorty

Miejsca osłuchiwania

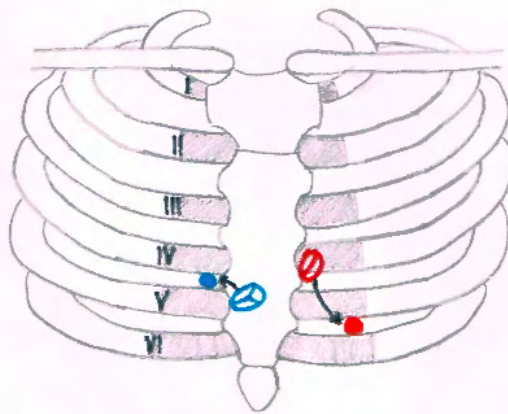
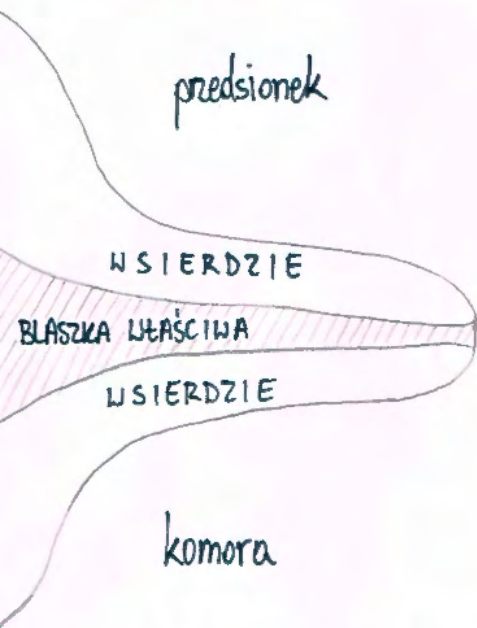- zastawki pnia płucnego
- zastawki aorty

ZASTAWKI PRZEDSIONKOWO-KOMOROWE

lewa = dwudzielna
 prawa = trójdzielna



Histologicznie



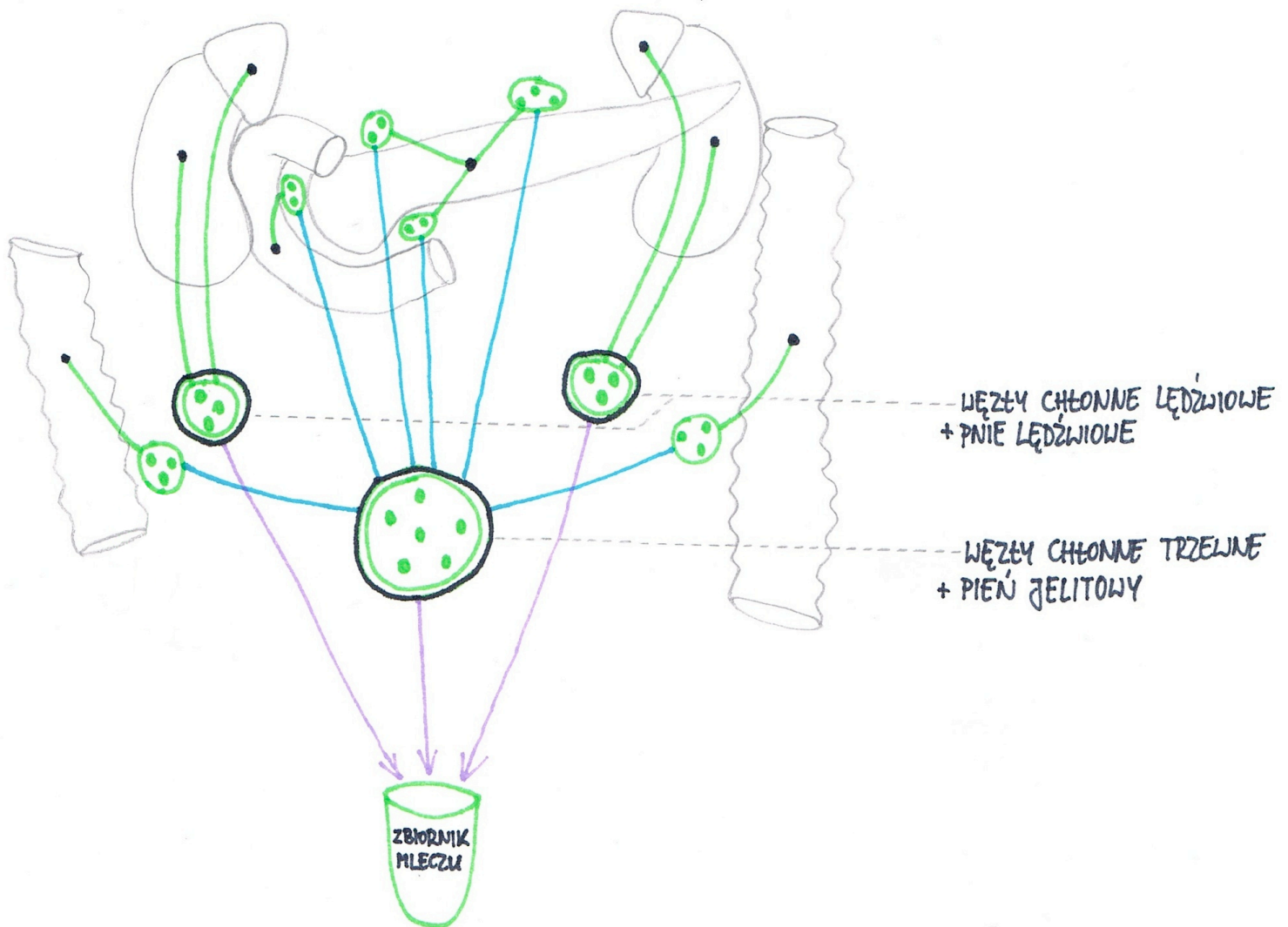
Rzuty

- + zastawki trójdzielnej
- zastawki dwudzielnej

Miejsca osłuchiwania

- zastawki trójdzielnej
- zastawki dwudzielnej

Odptyw chłonki z narządów przestrzeni zaotrzewnowej



nadnercze węzły chłonne lędźwiowe

nerka węzły chłonne lędźwiowe

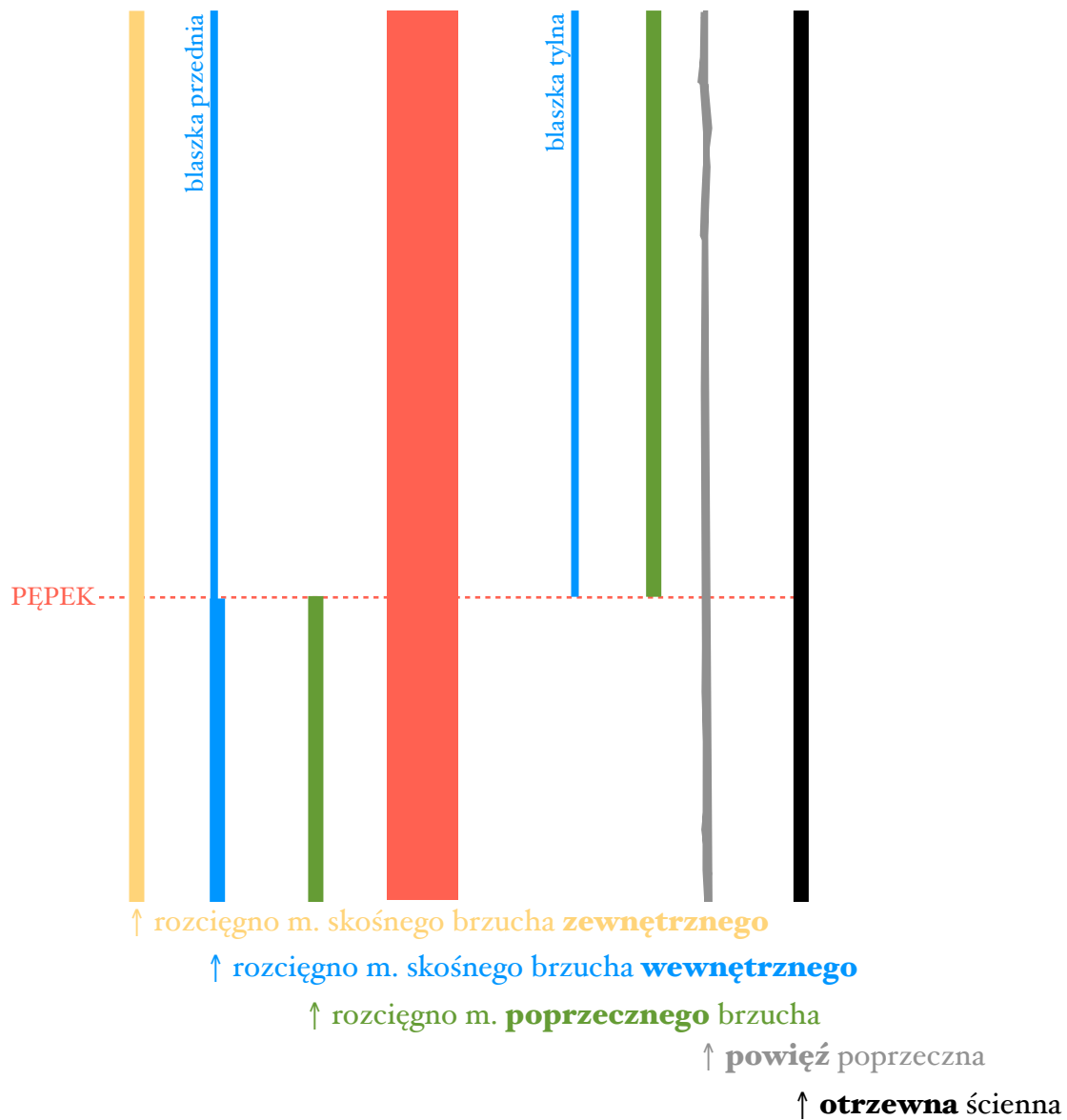
trzustka węzły chłonne trzustkowo-śledzionowe → węzły chłonne trzewne
węzły chłonne trzustkowe górne i dolne → węzły chłonne trzewne

dwunastnica węzły chłonne trzustkowo-dwunastnicze → węzły chłonne trzewne

okreznica wstępująca węzły chłonne krętniczno-okreźnicze → węzły chłonne trzewne

okreznica zstępująca węzły chłonne okreźnicze lewe → węzły chłonne trzewne

Pochewka mięśnia prostego brzucha



Zawartość:

m. prosty brzucha

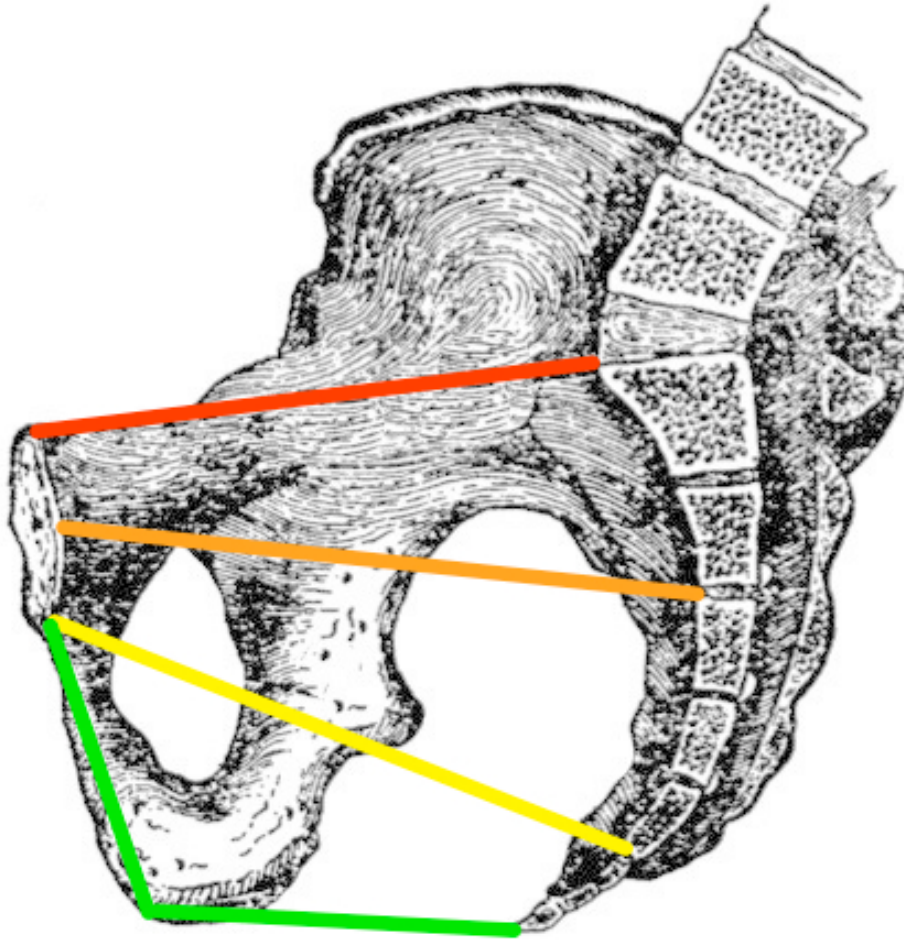
m. piramidowy

naczynia nabrzuszne ↑ i ↓

gałąź n. biodrowo-podbrzusznego

6 dolnych VAN międzyżebrowych

Płaszczyzny miednicy



Przód

Boki

Tył

<i>Płaszczyzna wchodu</i>	górny brzeg spojenia łonowego	boczne części kresy granicznej	wzgórek
<i>Płaszczyzna próżni</i>	połowa wysokości spojenia łonowego	środki panewek stawów biodrowych	krażek międzykręgowy S2/S3
<i>Płaszczyzna cieśni</i>	dolny brzeg spojenia łonowego	końce kolców kulszowych	wierzchołek kości krzyżowej
<i>Płaszczyzna wychodu</i>	dolny brzeg spojenia łonowego	guzy kulszowe	wierzchołek kości guzicznej

ŻYŁY POWIERZCHOWNE KOŃCZYNY DOLNEJ

