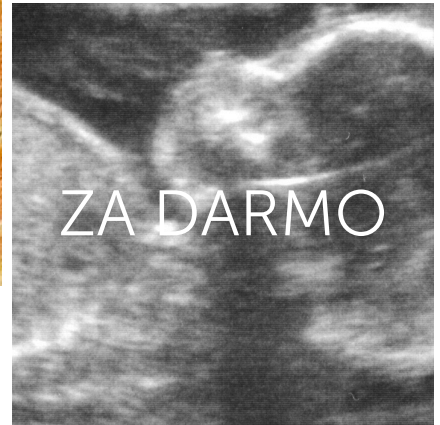
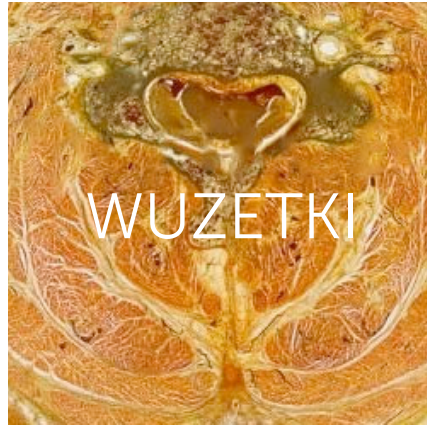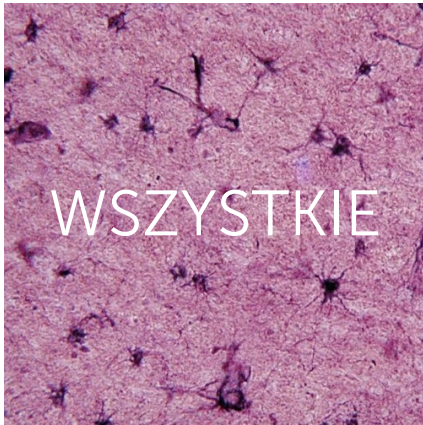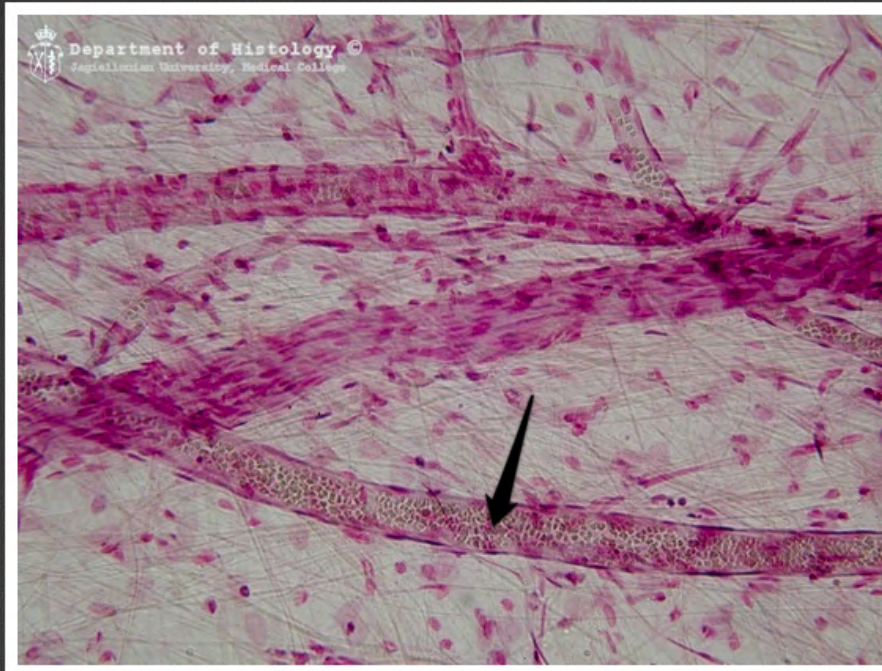




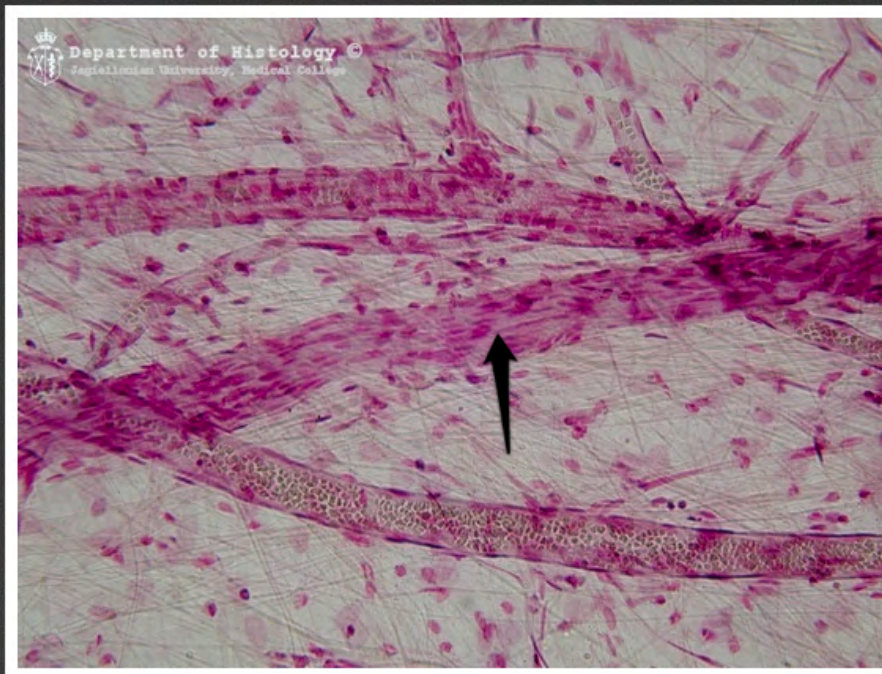
Histowuzetka: szkiełka



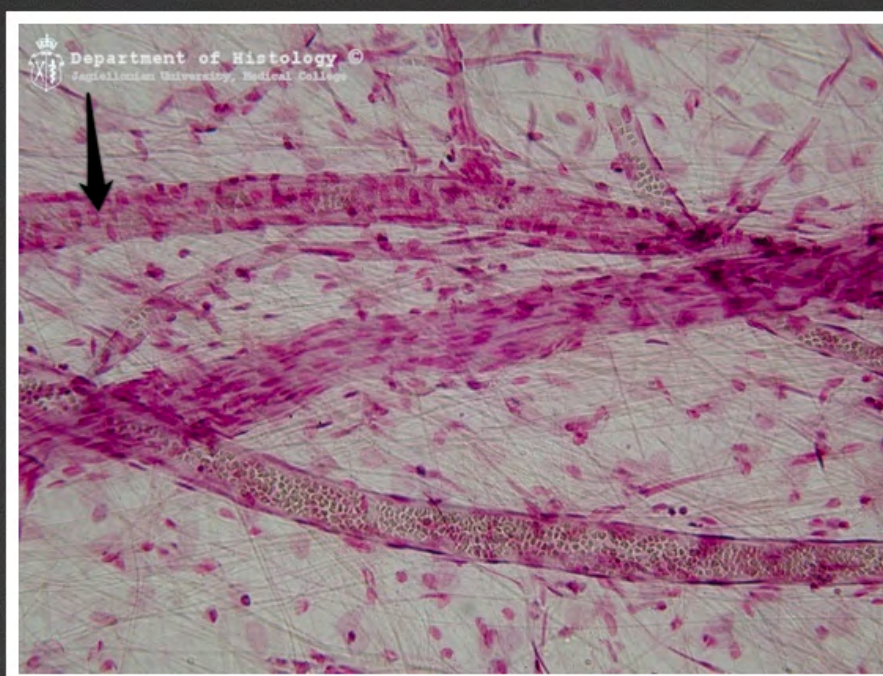
www.wuzetki.pl



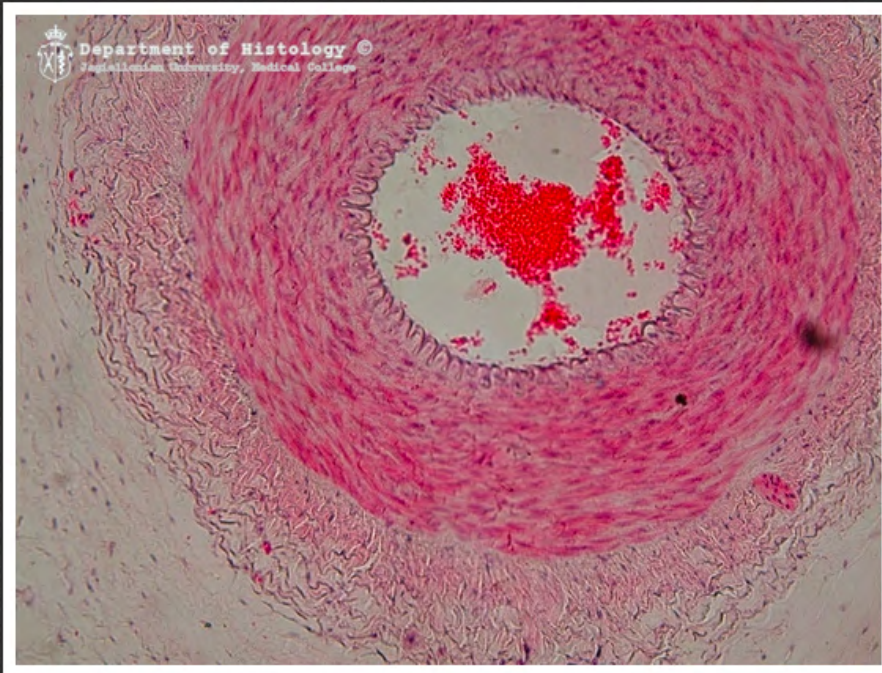
krezka jelita - postkapilara



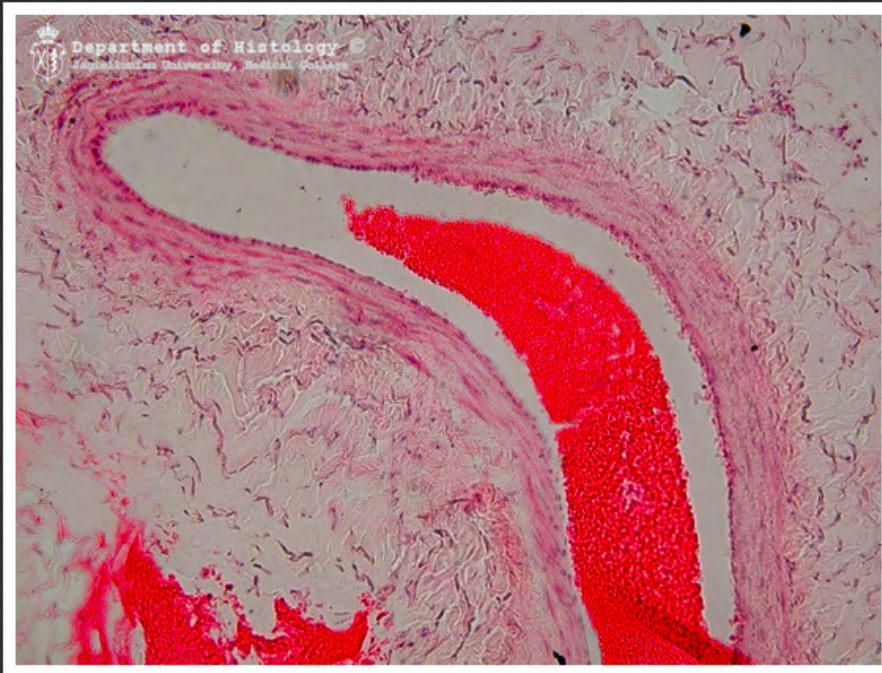
kreзка jelita - pęczek nerwowy



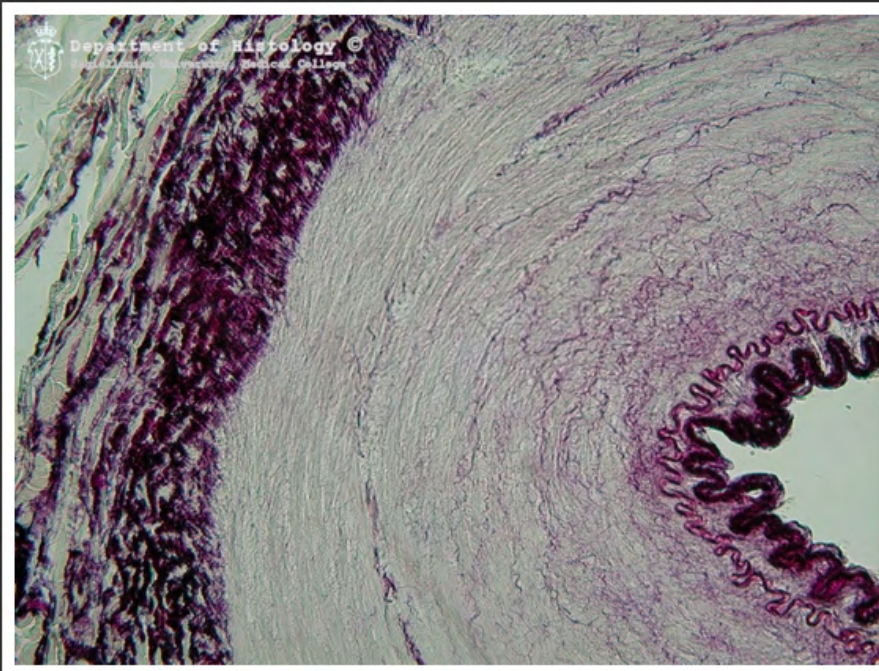
krezka jelita - prekapilara



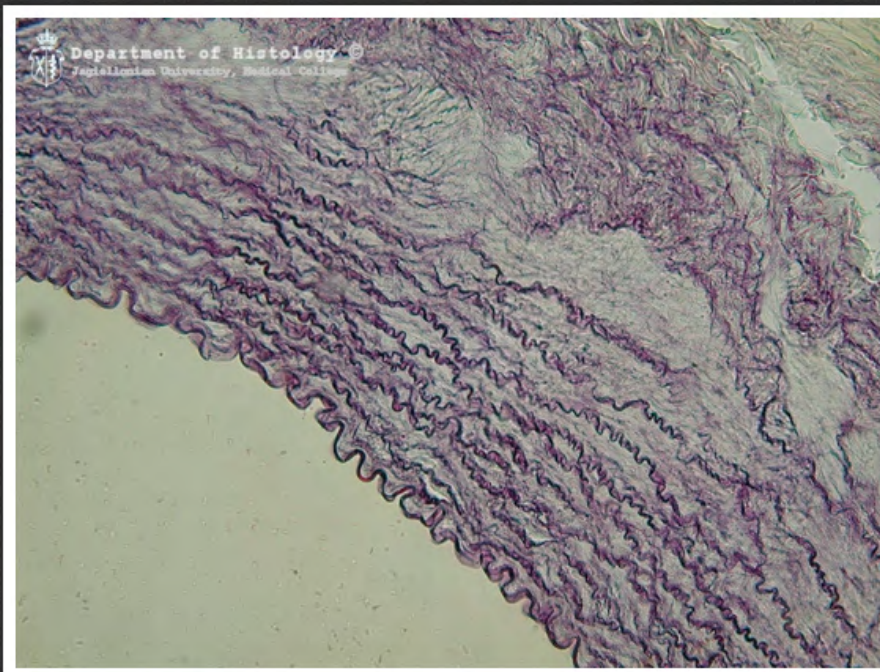
tętnica



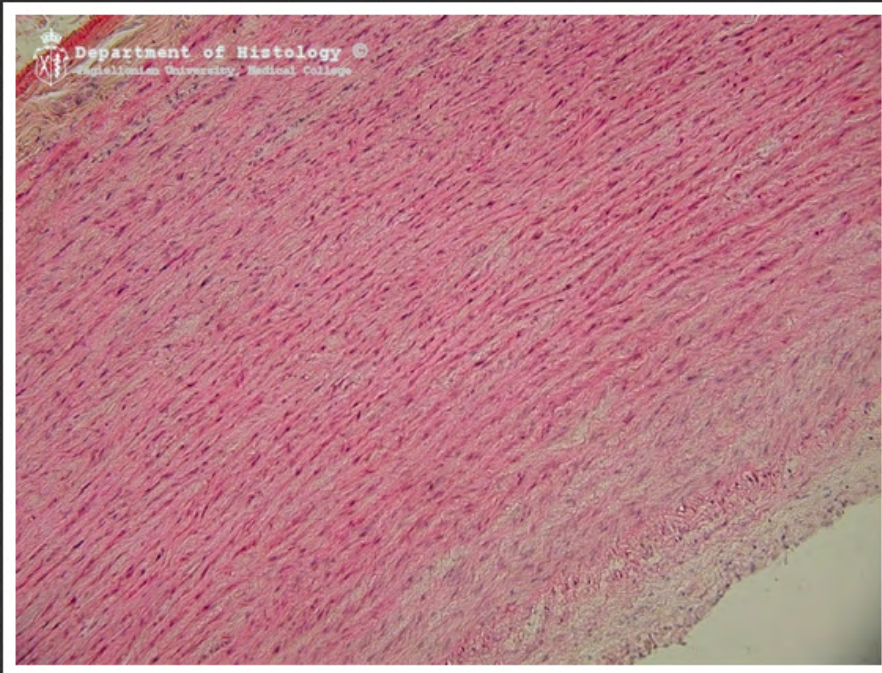
żyła



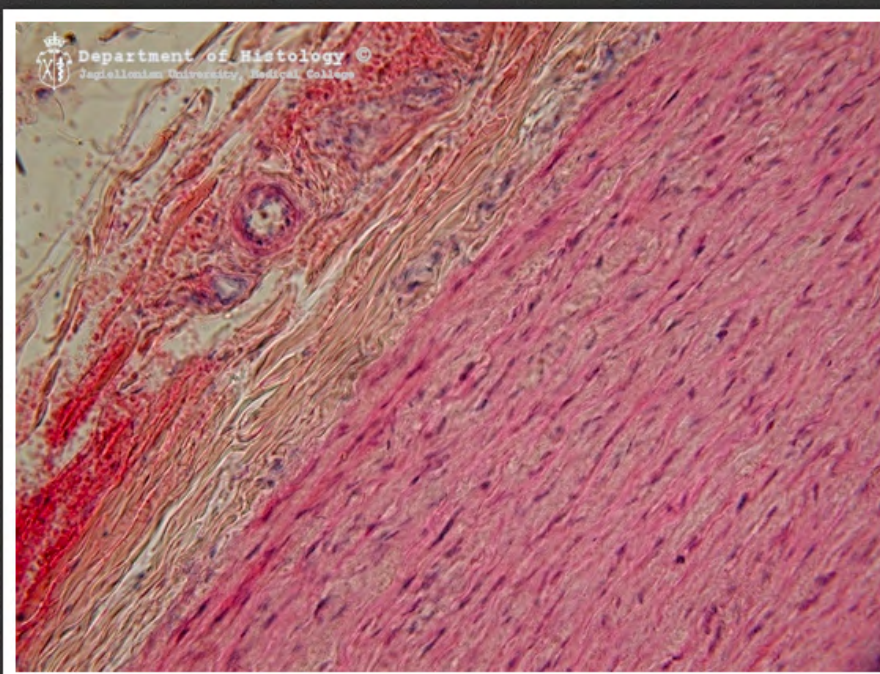
tętnica typu mięśniowego -
barwienie na element sprężysty



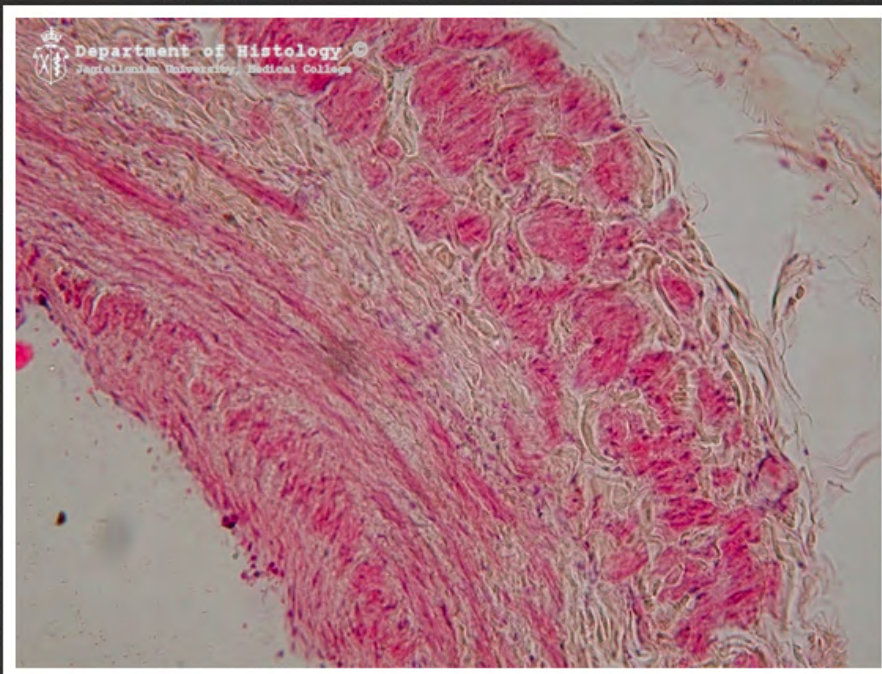
tętnica typu sprężystego - barwienie
na element sprężysty



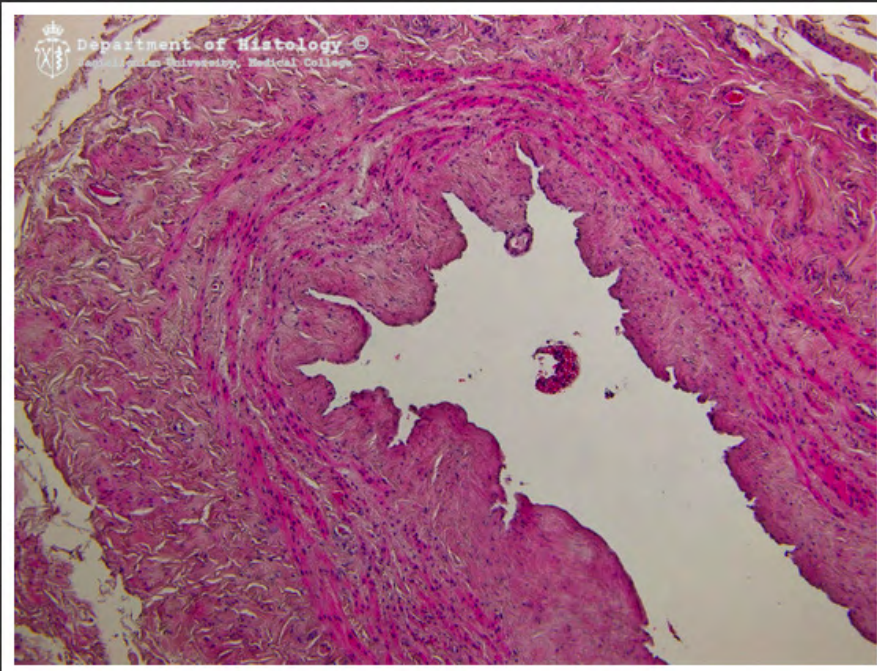
aorta



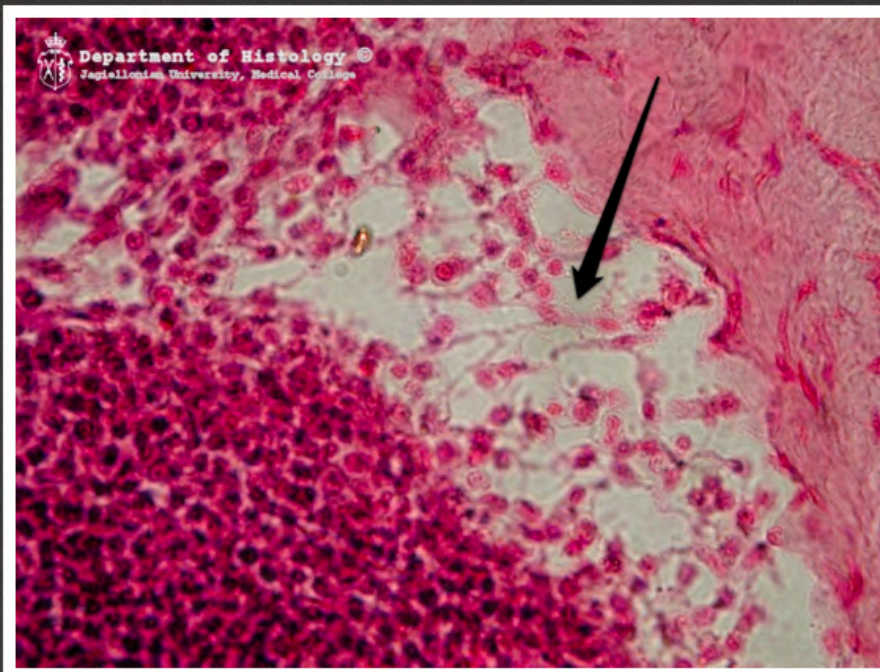
aorta - naczynia naczyń



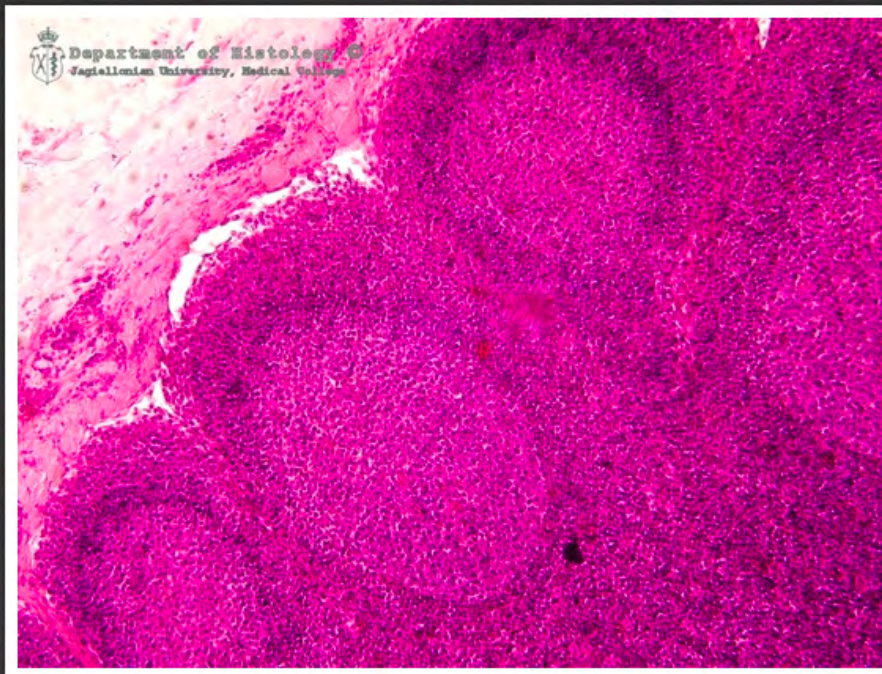
żyła główna (*vena cava*)



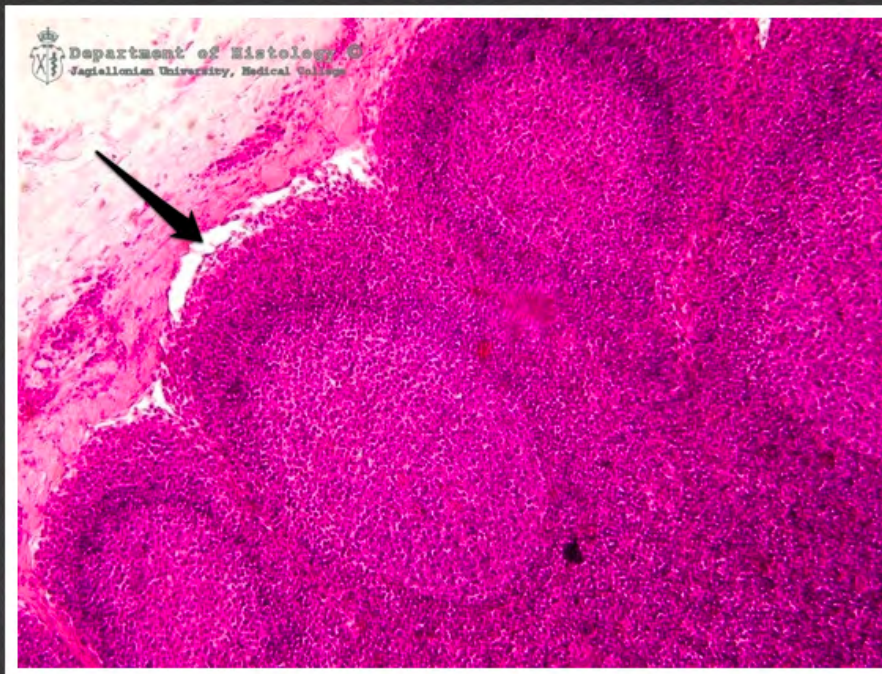
żyła odpiszczelowa (*vena saphena*)



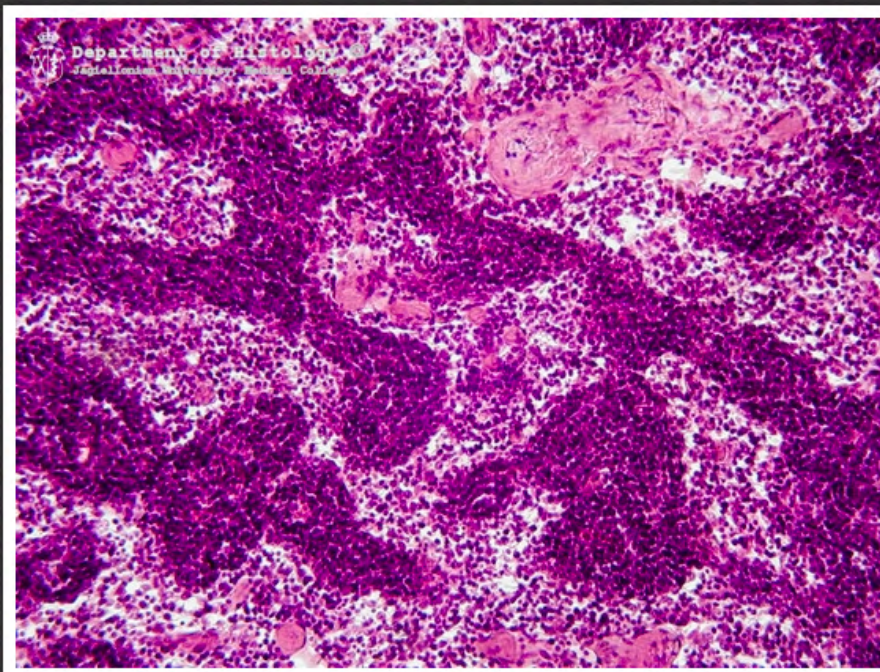
kora węzła chłonnego - zatoka
brzeżna



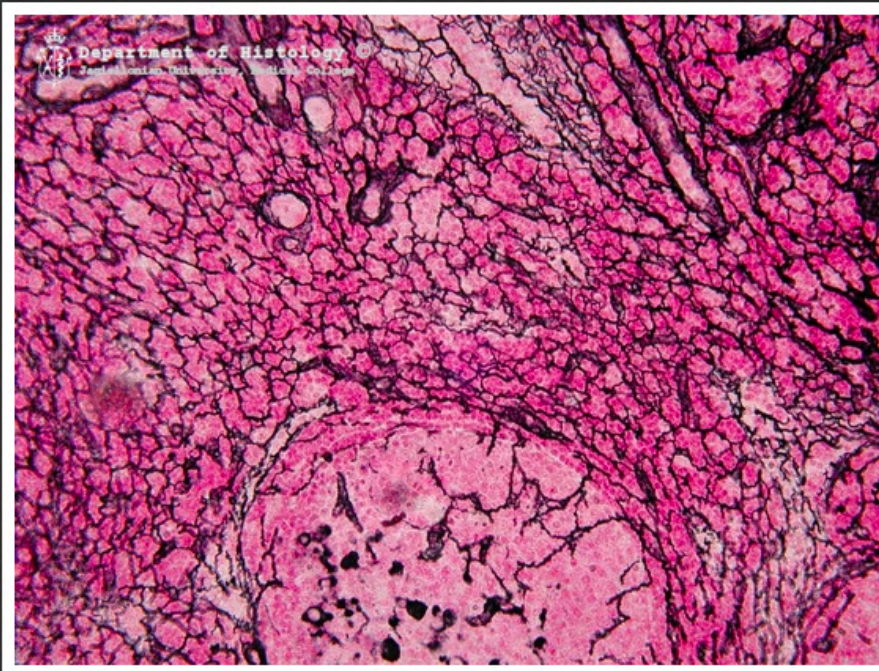
kora węzła chłonnego



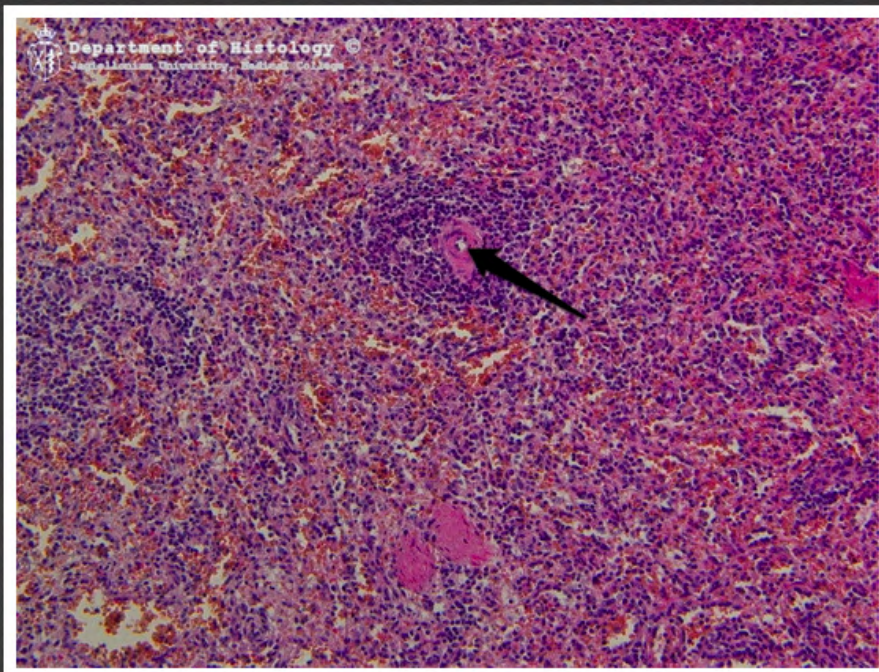
kora węzła chłonnego - zatoka
brzeżna



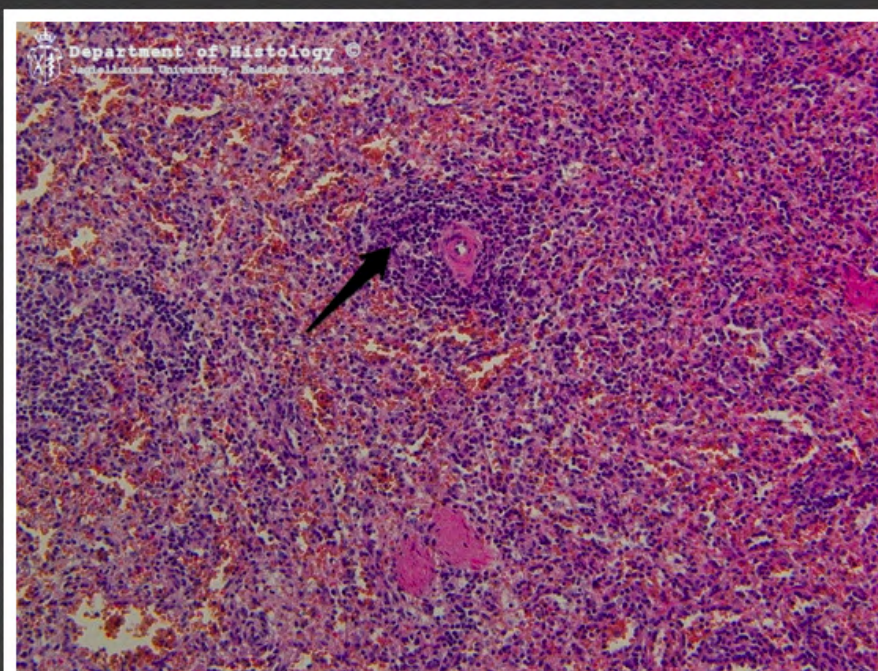
rdzeń węzła chłonnego



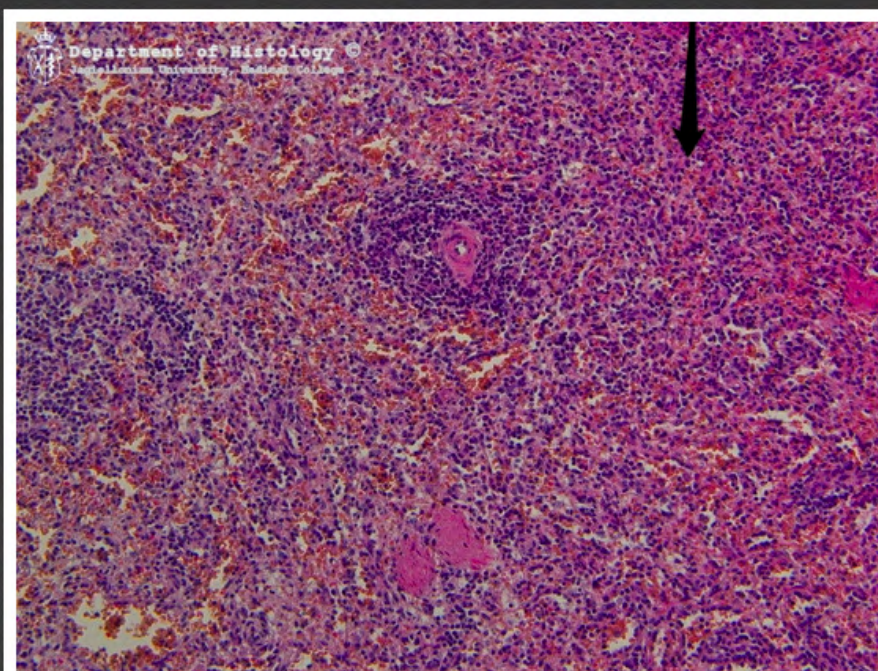
węzeł chłonny srebrzony



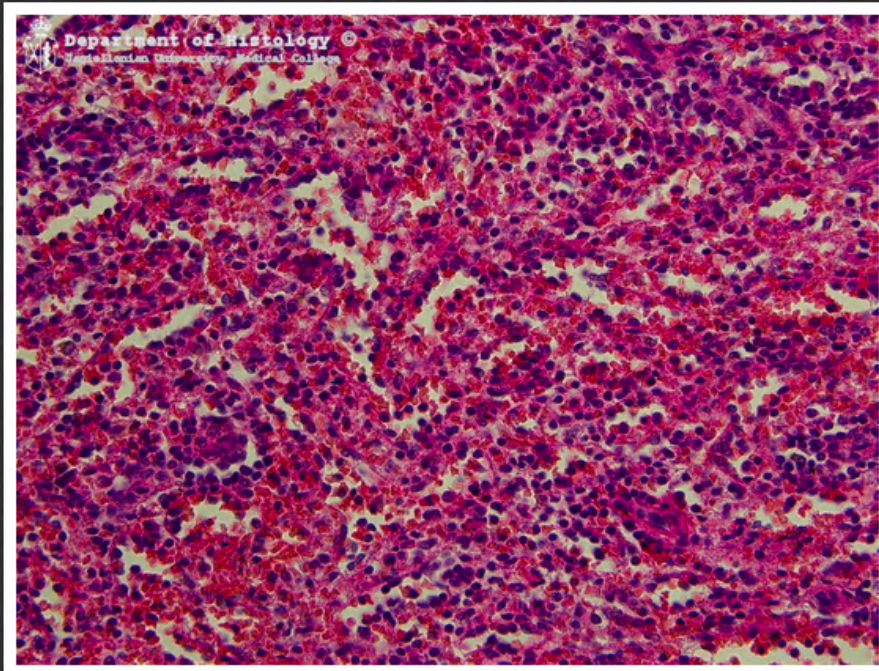
śledziona - tętniczka centralna



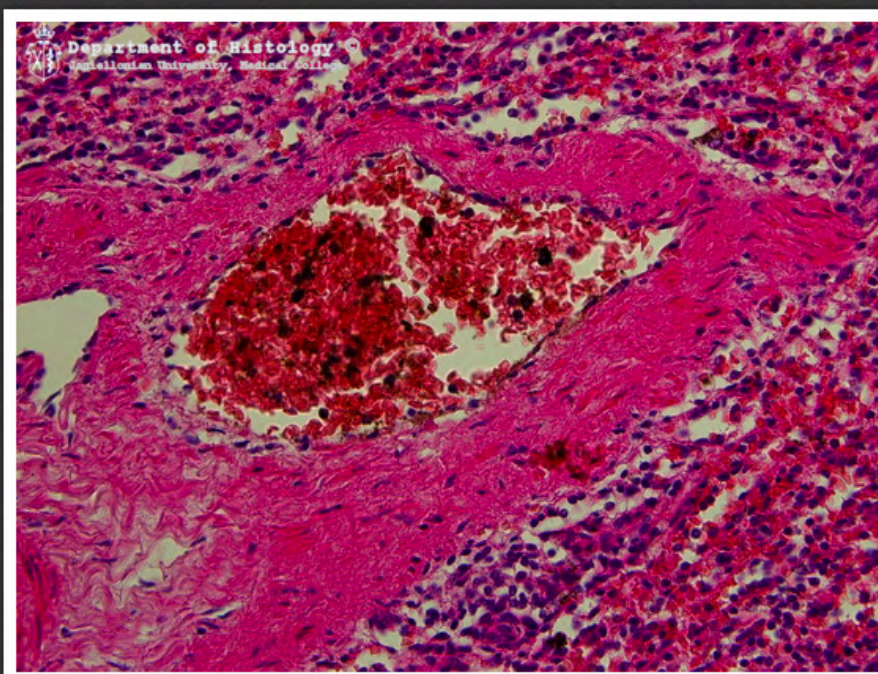
śledziona - miazga biała



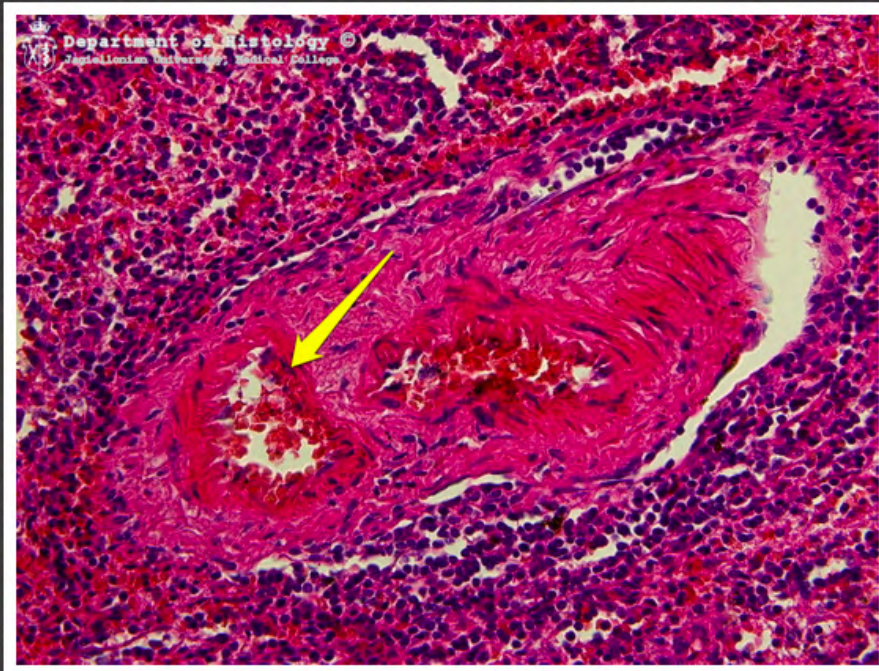
śledziona - miazga czerwona



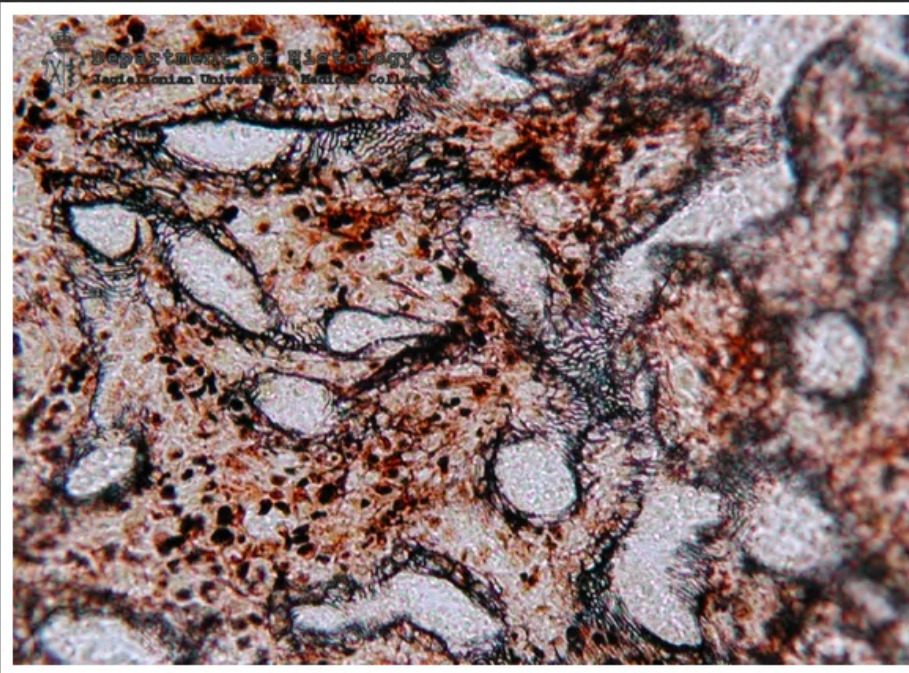
śledziona - miazga czerwona



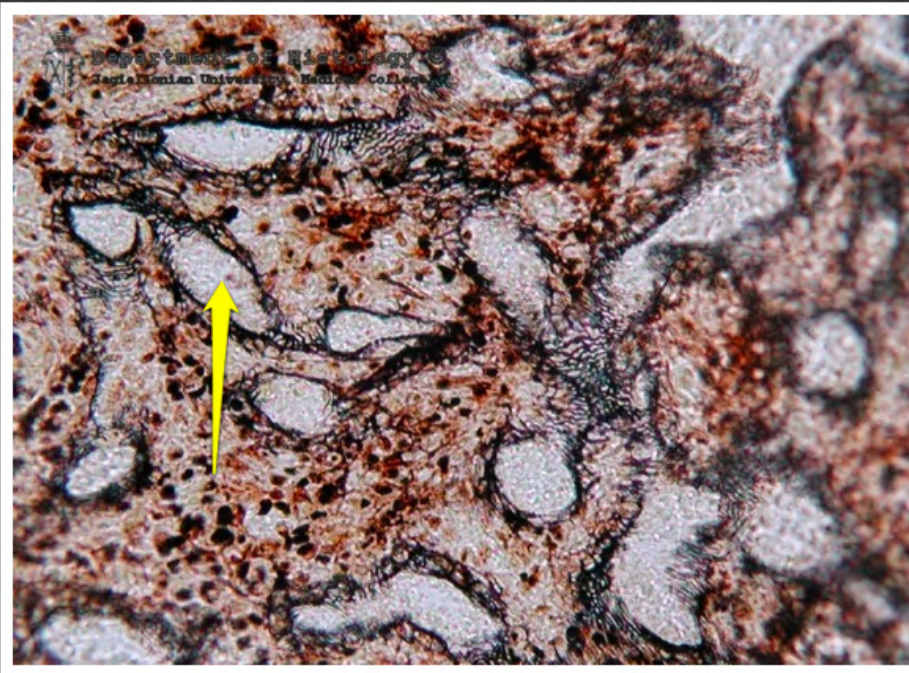
śledziona - żyła beleczkowa



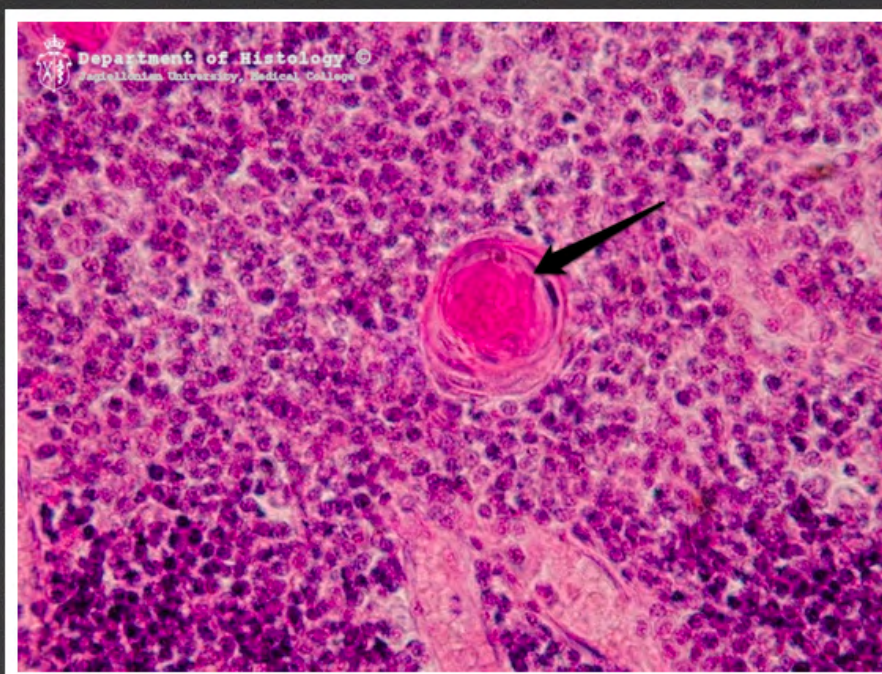śledziona - tętnica beleczkowa



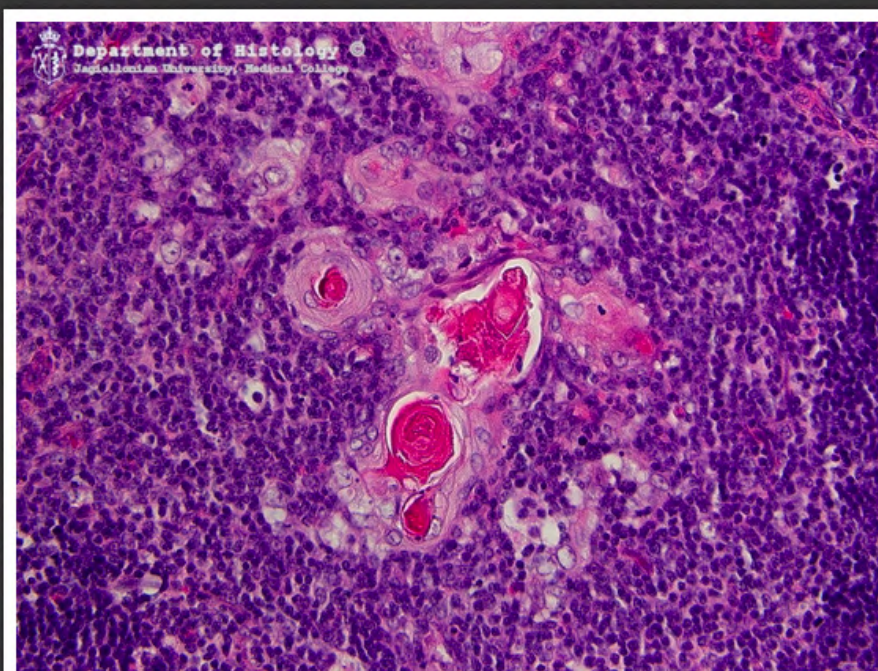
śledziona srebrzona, zatoki
śledzionowe



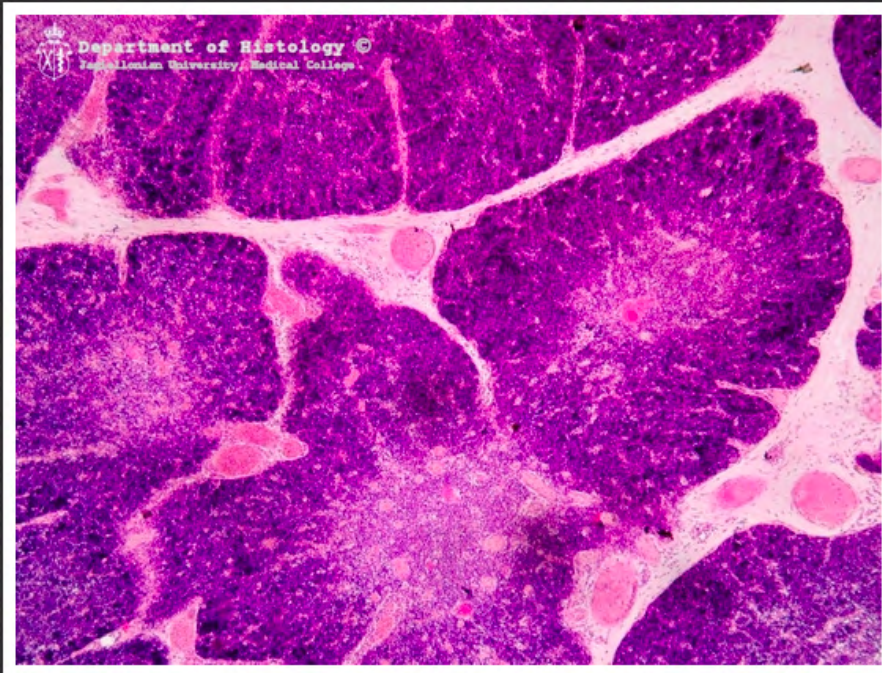
śledziona srebrzona - zatoka
śledzionowa



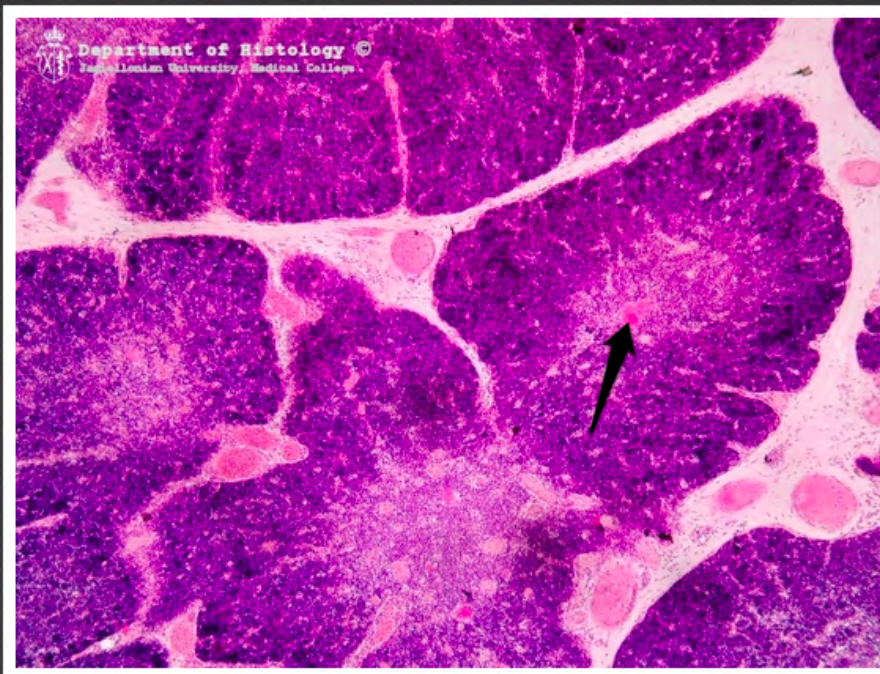
grasica - ciałko Hassalla



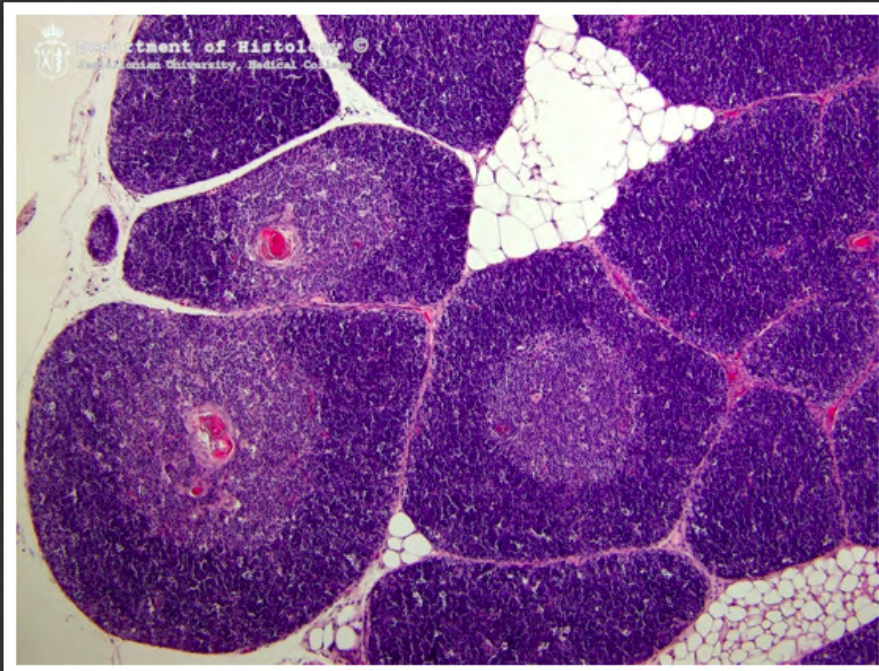
grasica - ciała Hassalla



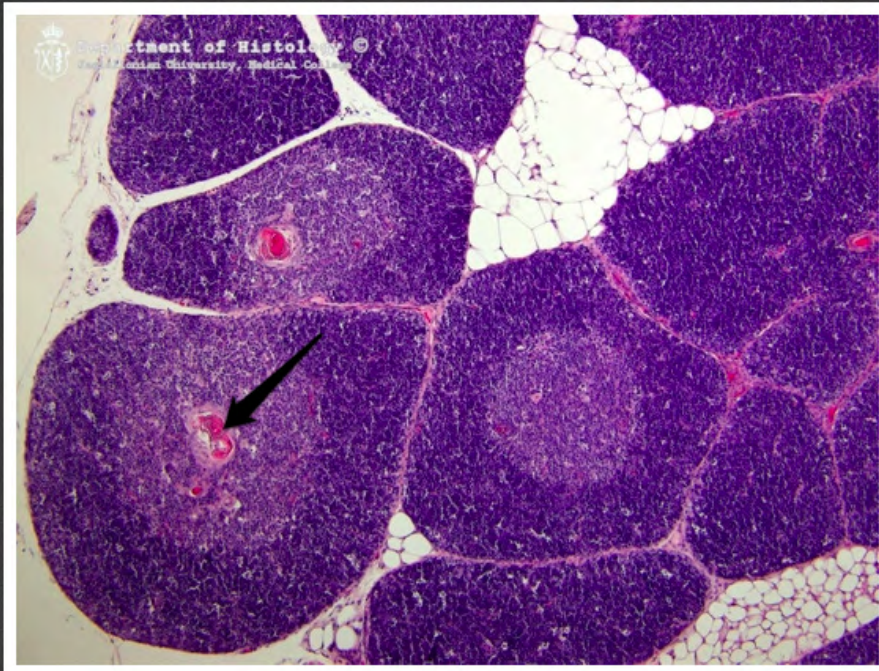
grasica



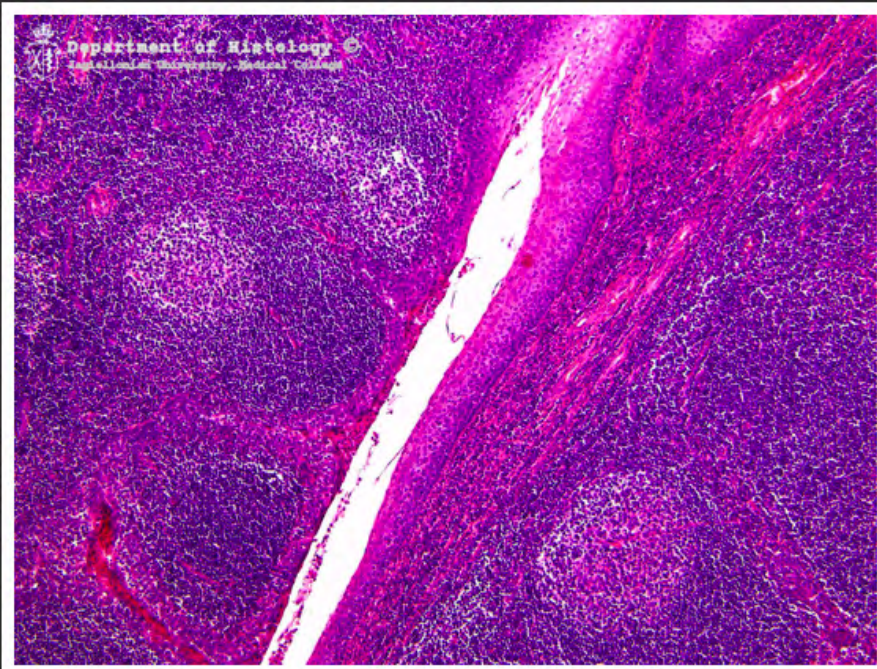
grasica - ciałko Hassalla



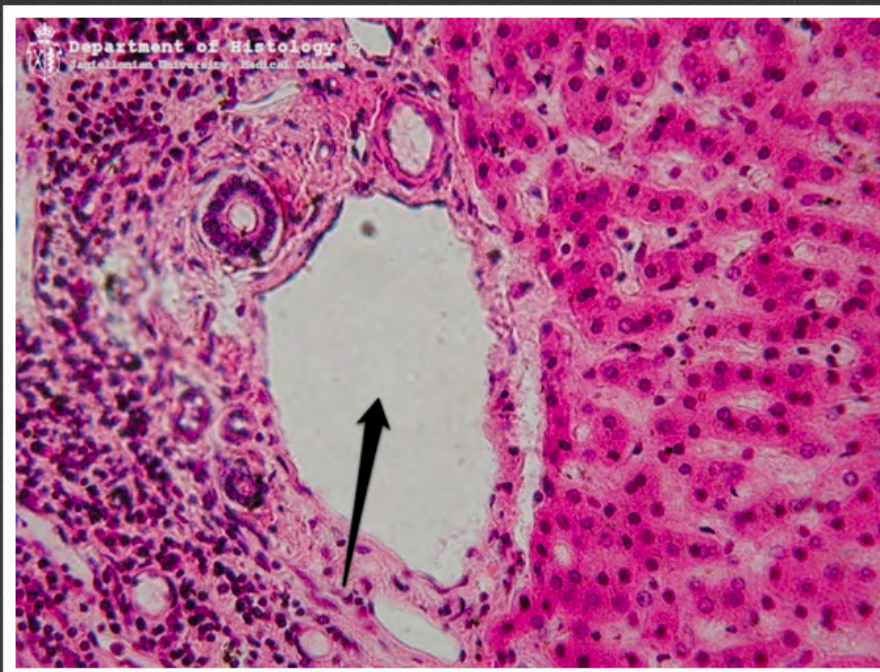
grasica



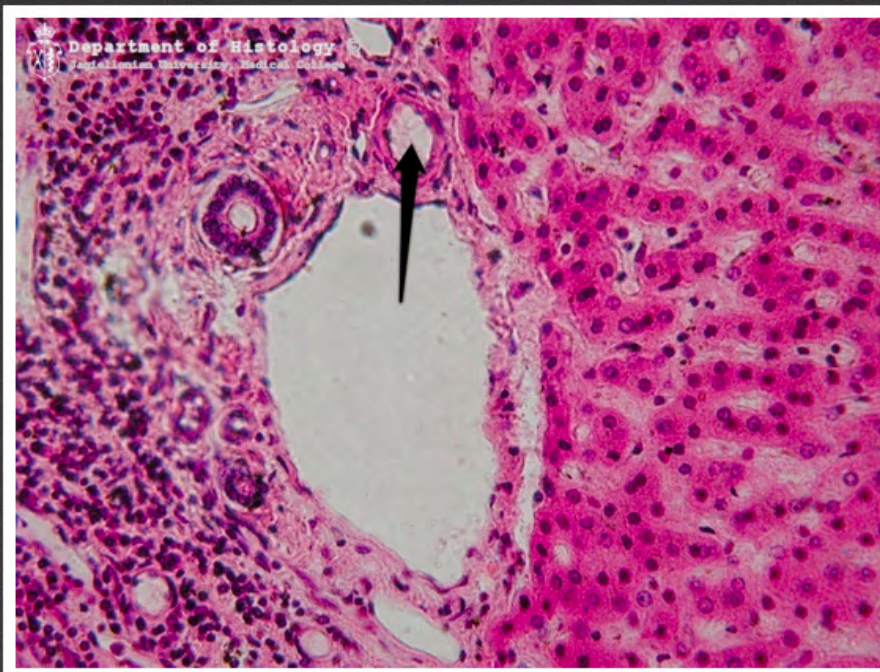
grasica - ciała Hassalla



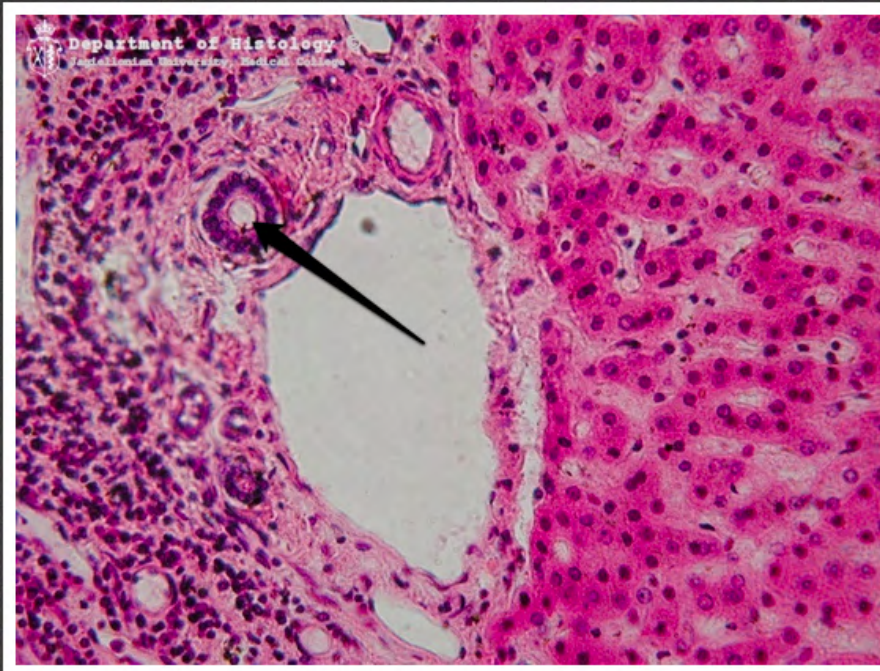
migdalek podniebienny



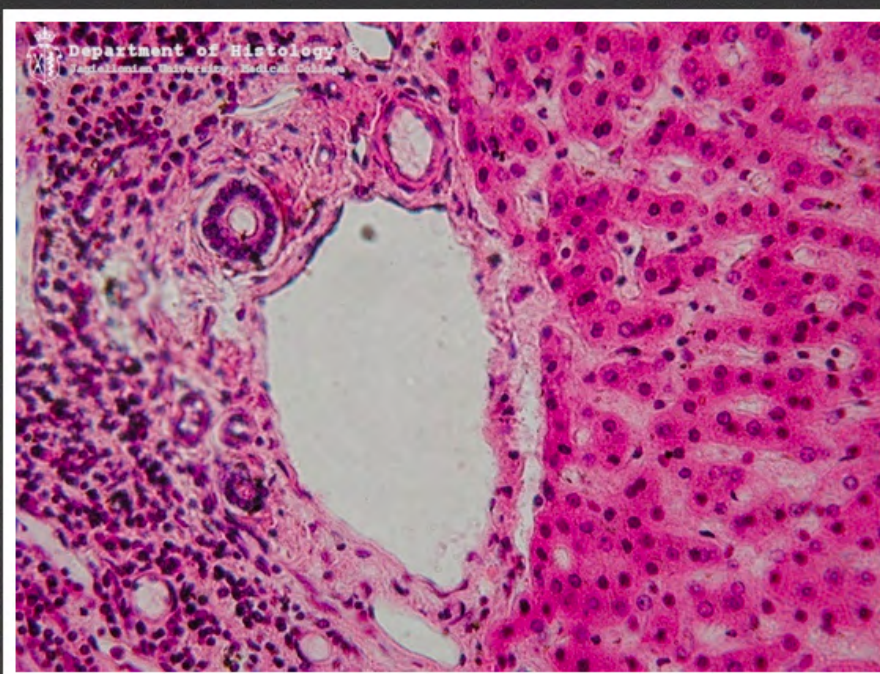
wątroba - żyła międzyczaskowa



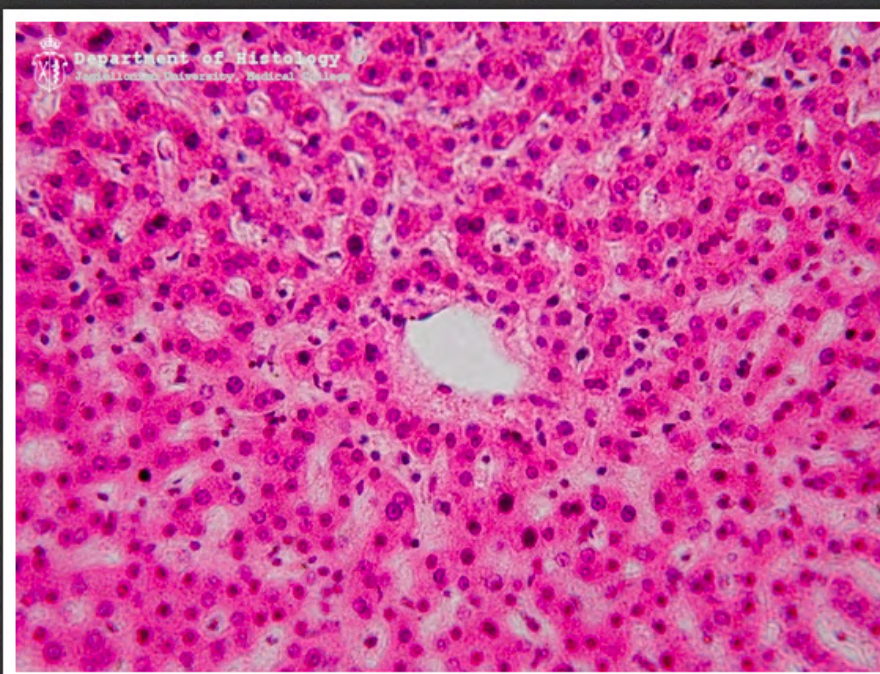
wątroba - tętnica międzyzrazikowa



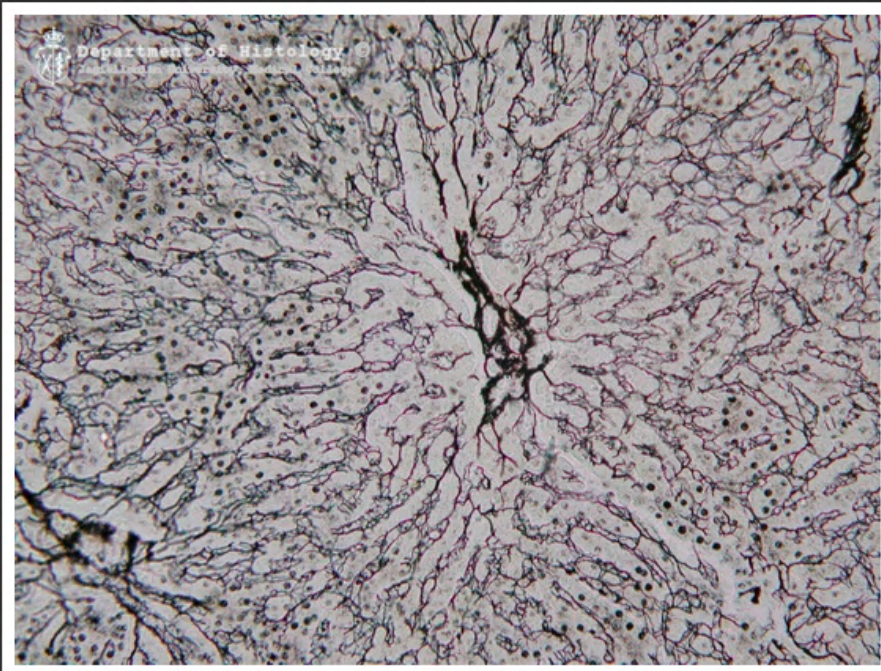
wątroba - przewód żółciowy
międzyzrazikowy



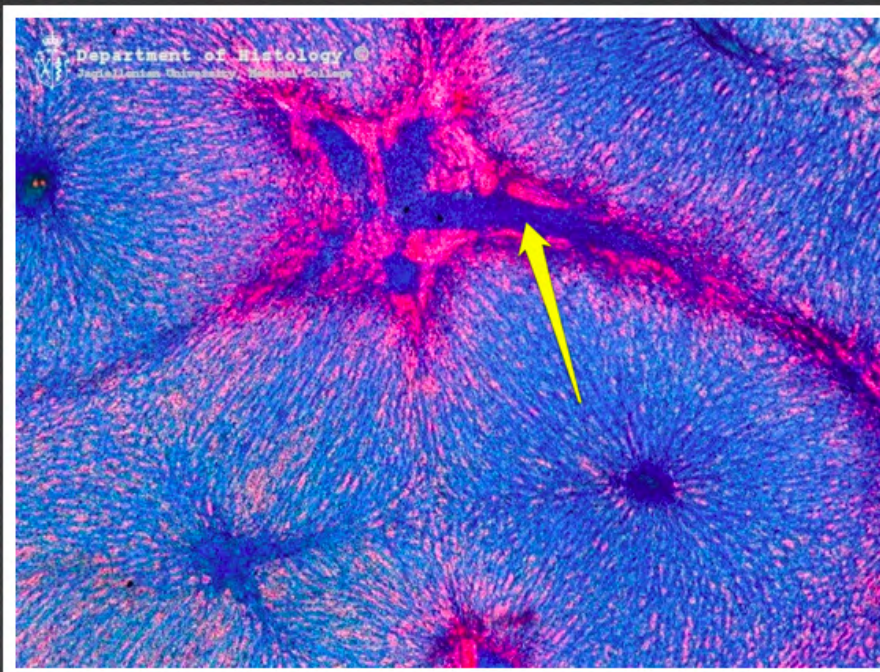
wątroba - triada wątrobowa



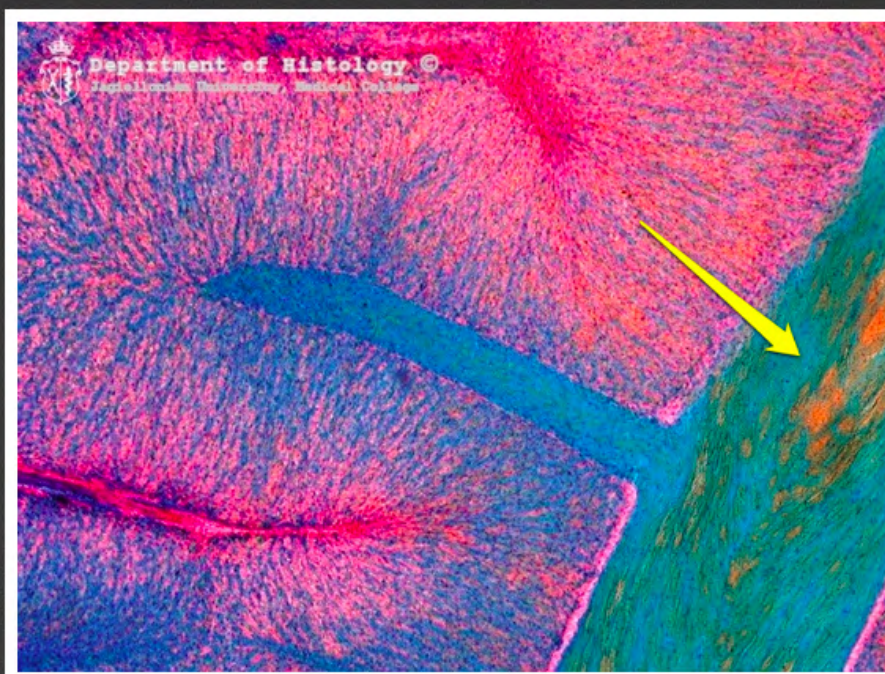
wątroba - żyła centralna



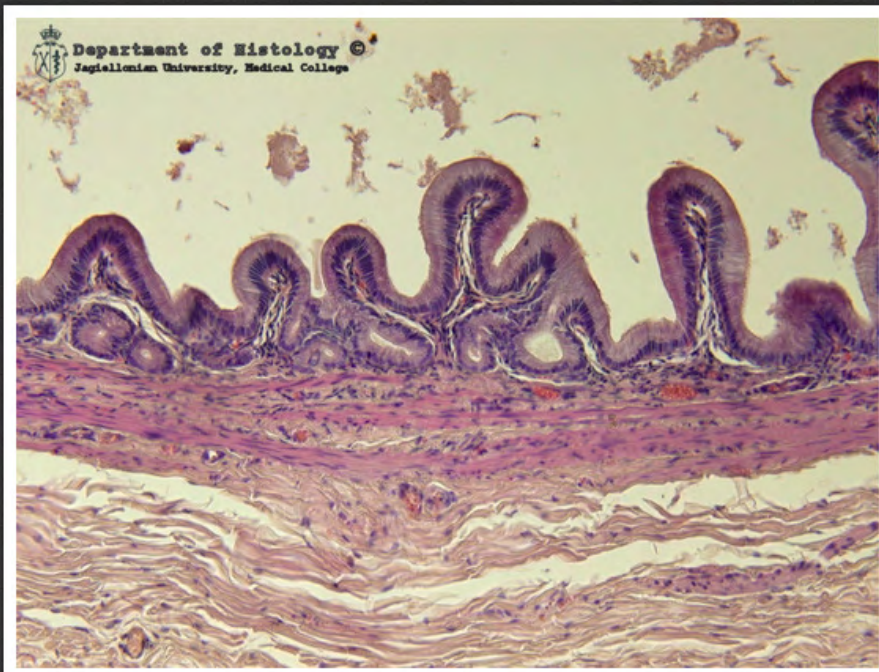wątroba srebrzona



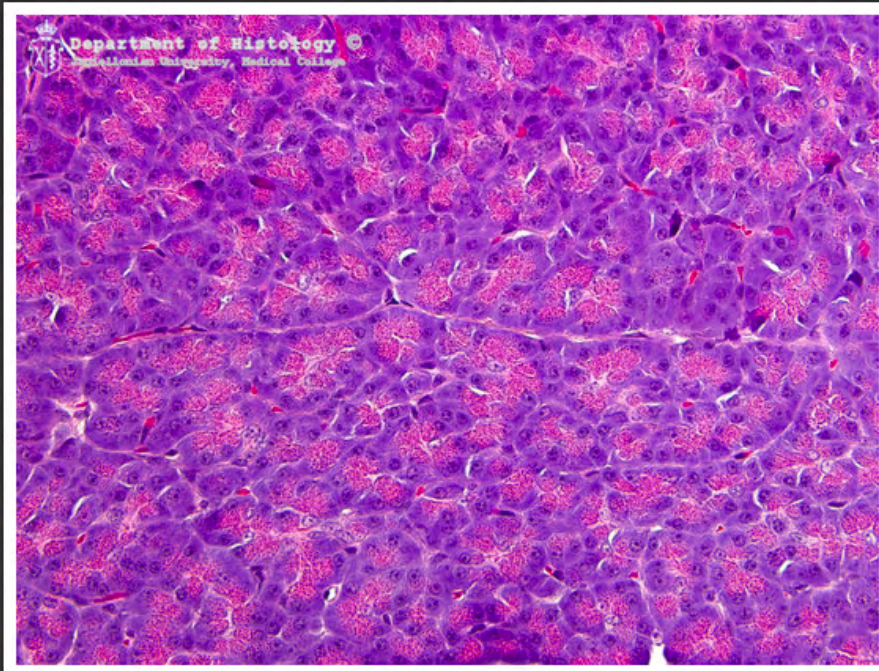
wątroba nastrzykiwana - żyła
okołozrazikowa



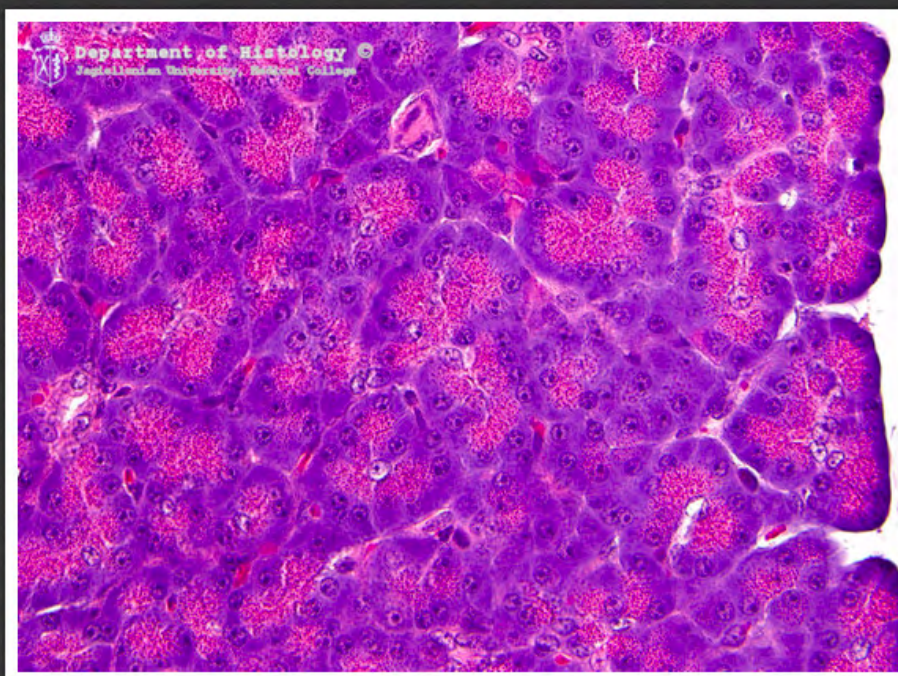
wątroba nastrzykiwana - żyła
podzrazikowa



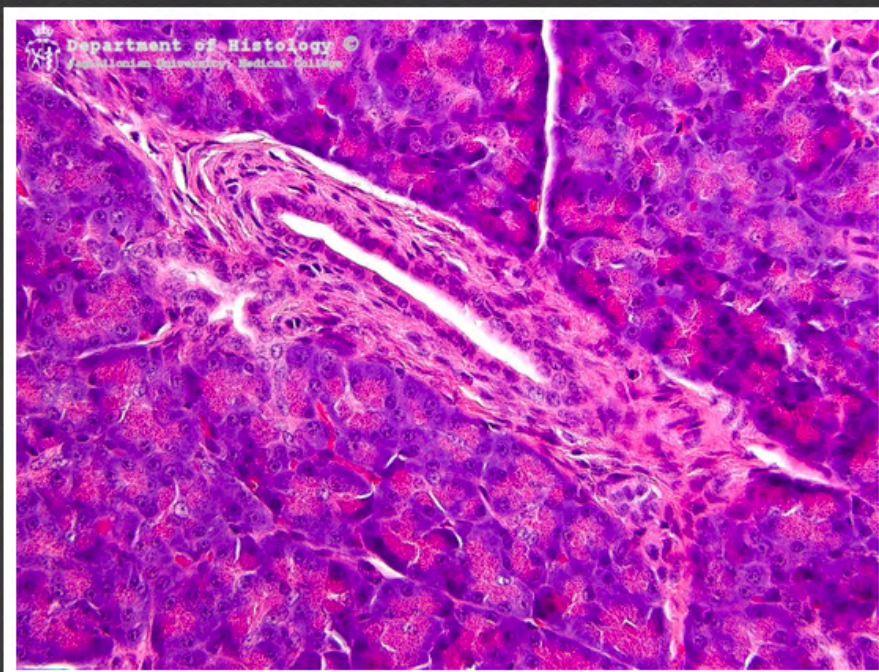pęcherzyk żółciowy



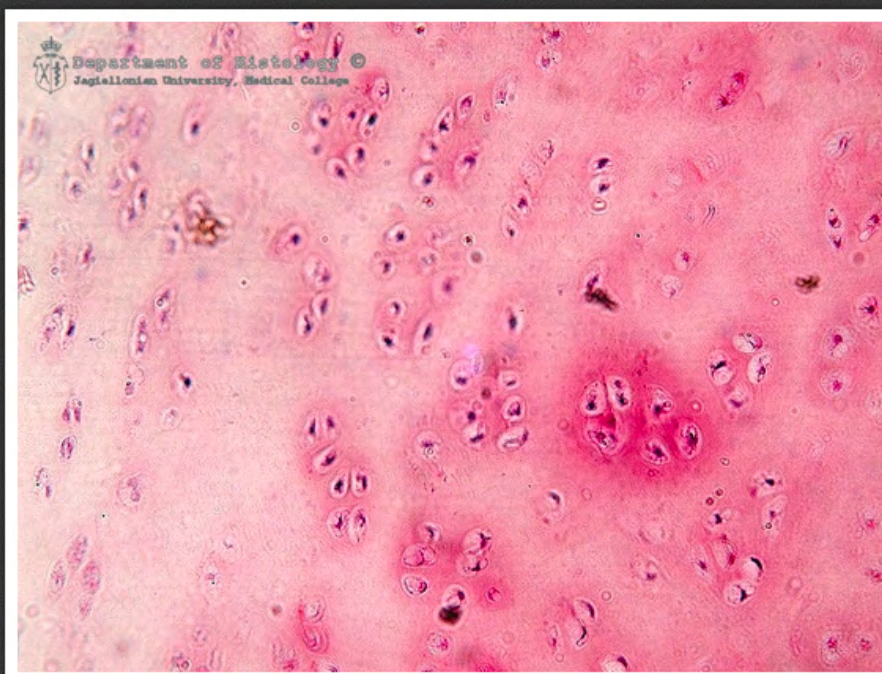komórki pęcherzykowe trzustki



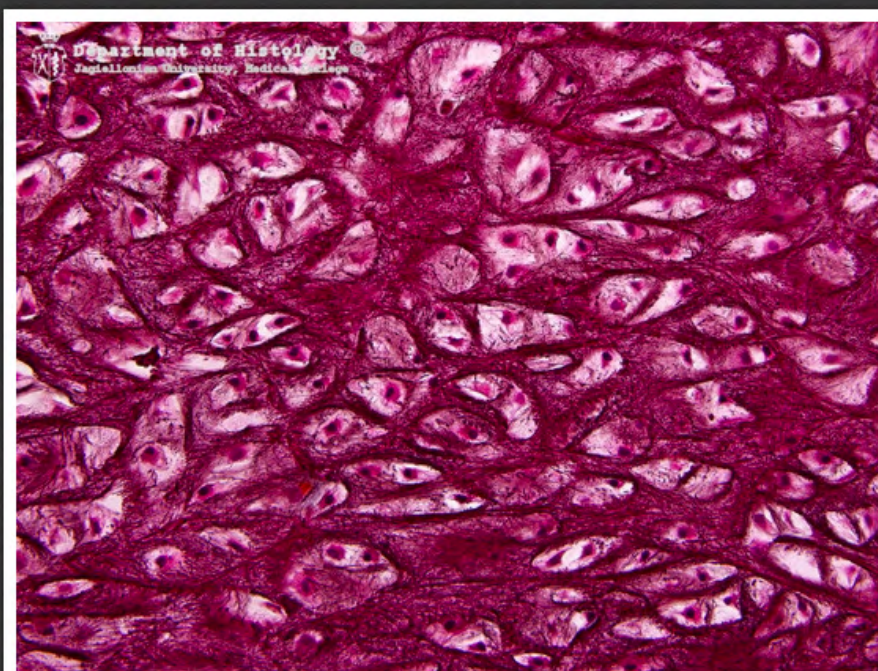
komórki pęcherzykowe trzustki



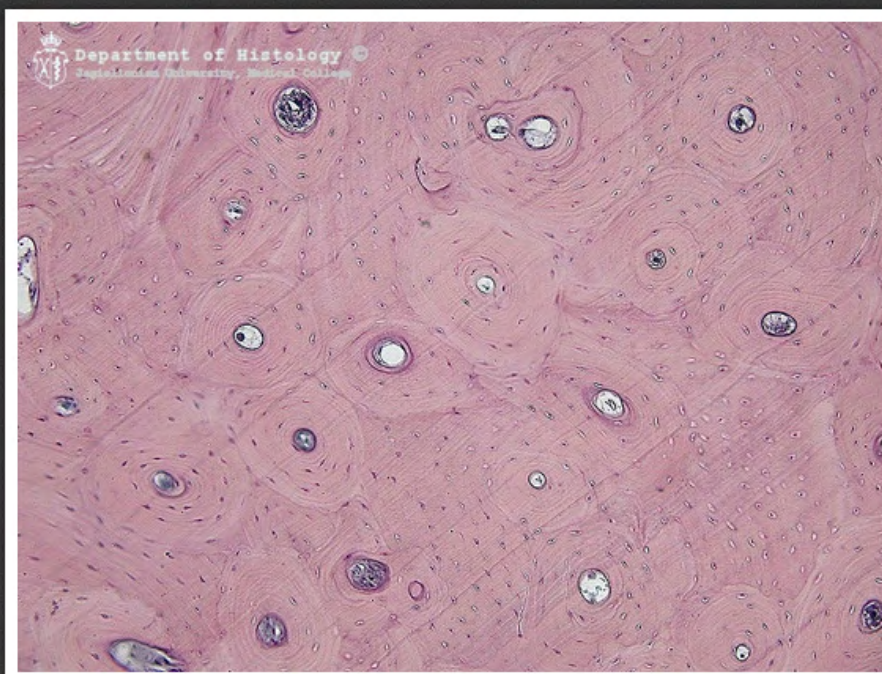
trzustka - przewód międzyzrazikowy



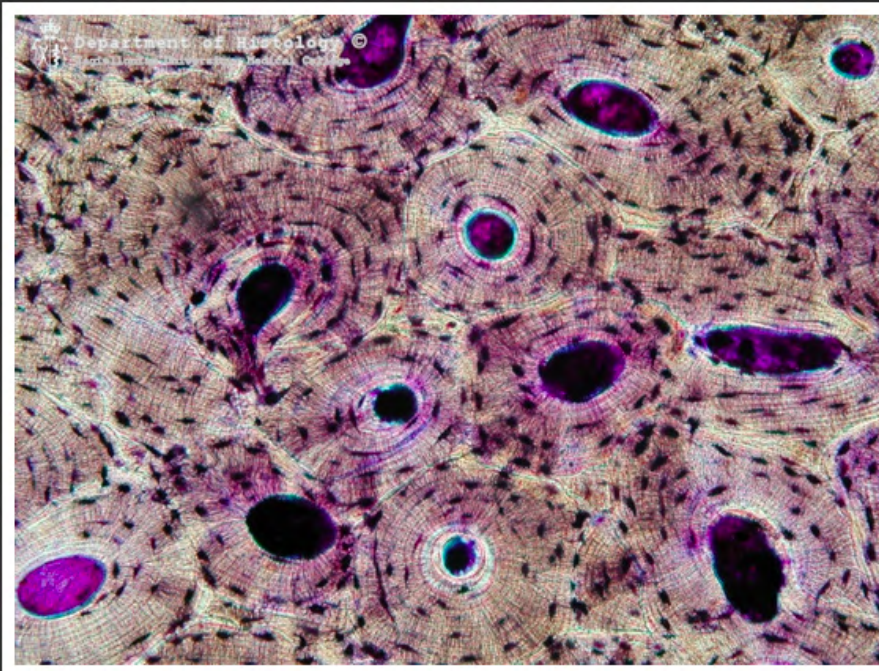
chrząstka szklista



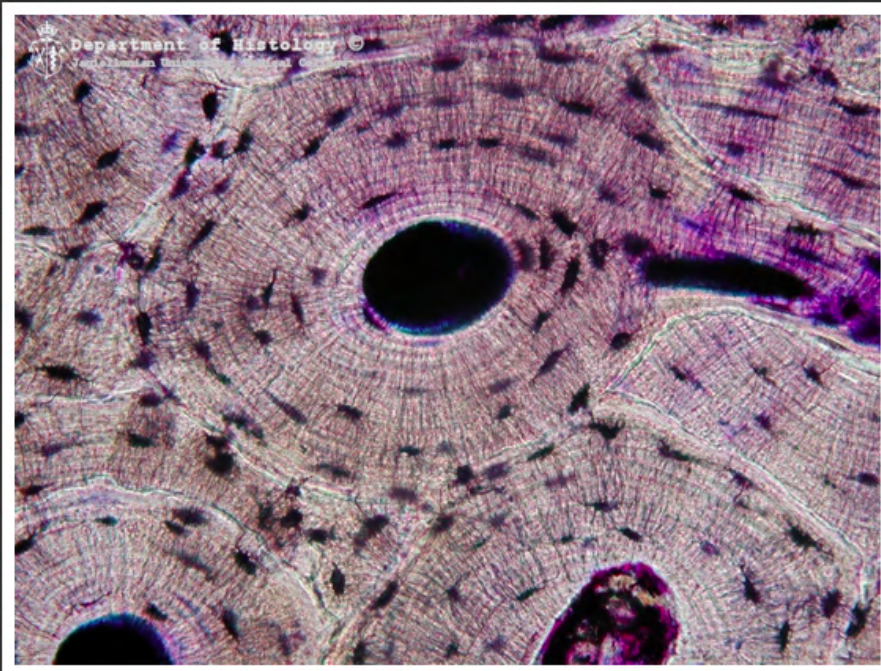
chrząstka sprężysta - barwienie na
element sprężysty



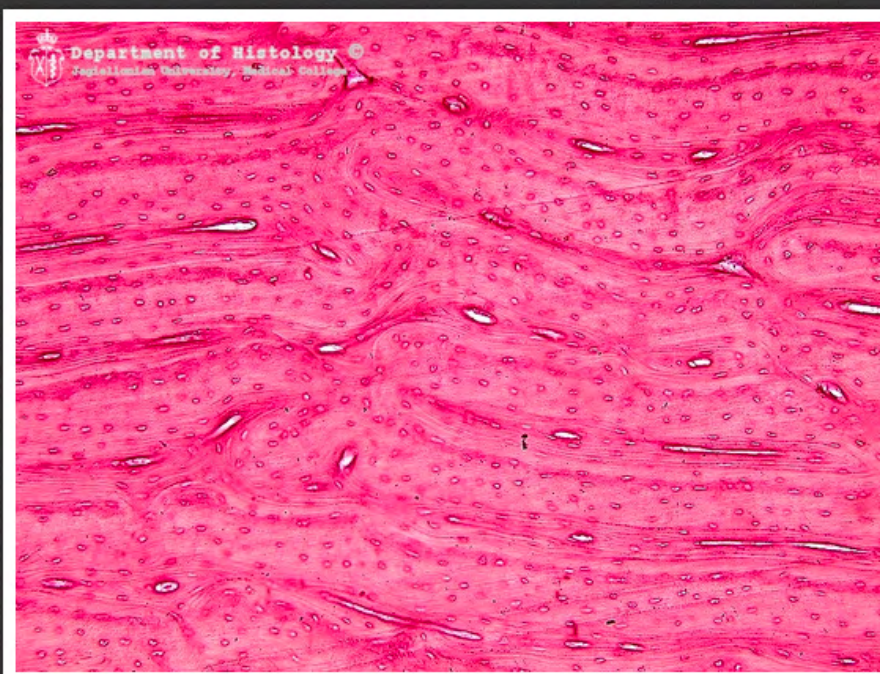kość zbita - skrawek poprzeczny



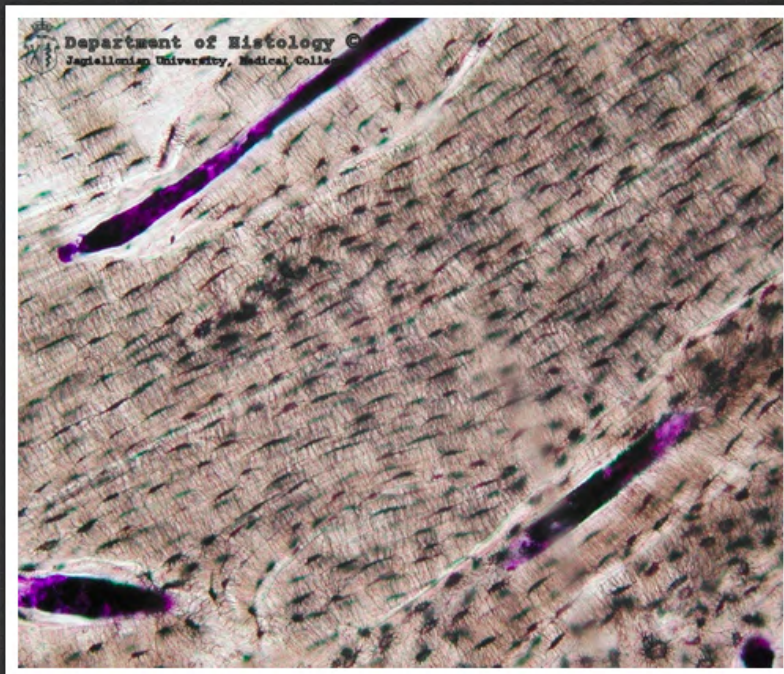
kość zbita - szlif poprzeczny



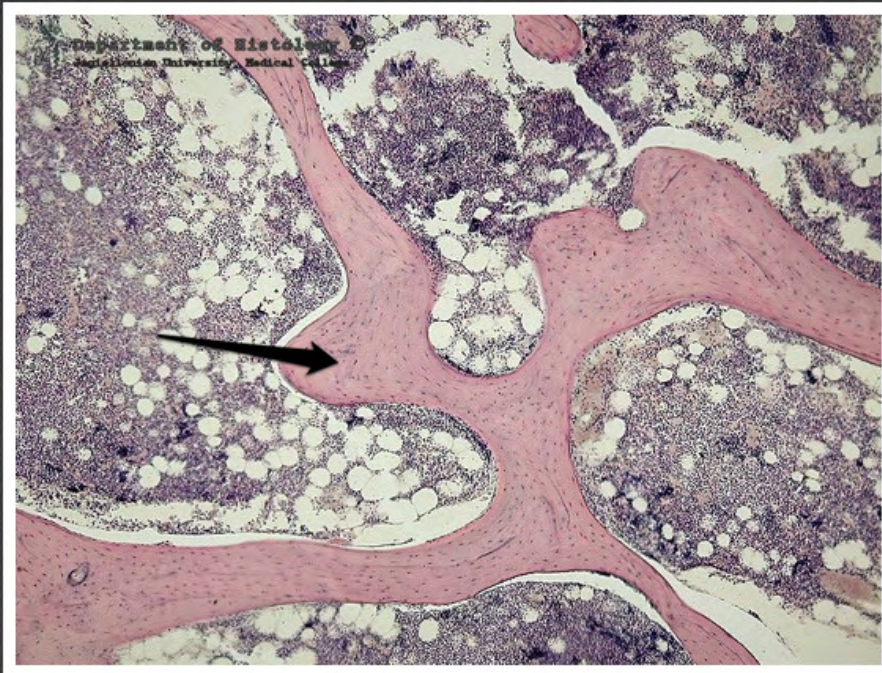
kość zbita - szlif poprzeczny



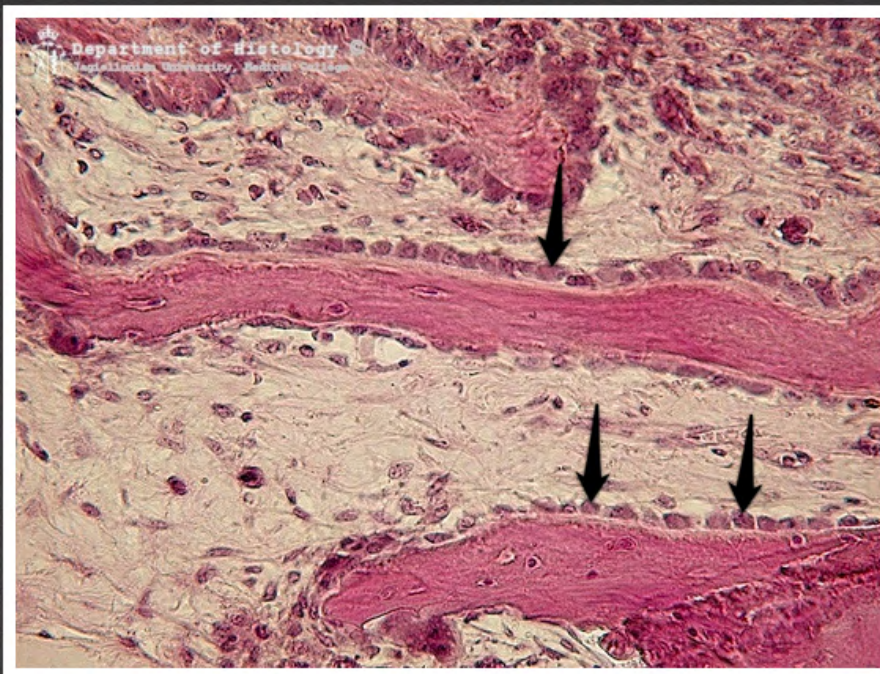
kość zbita - skrawek podłużny



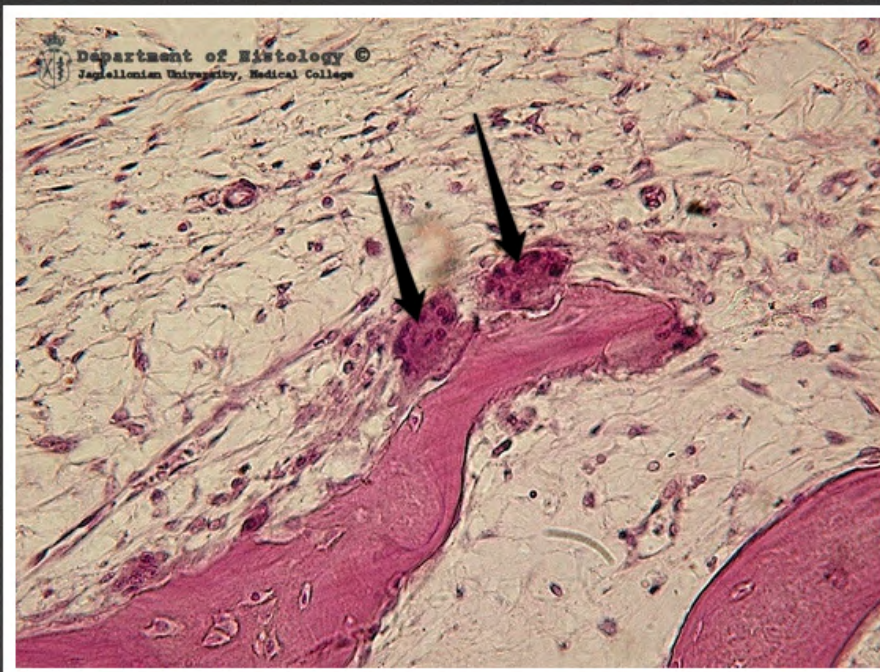
kość zbita - szlif podłużny



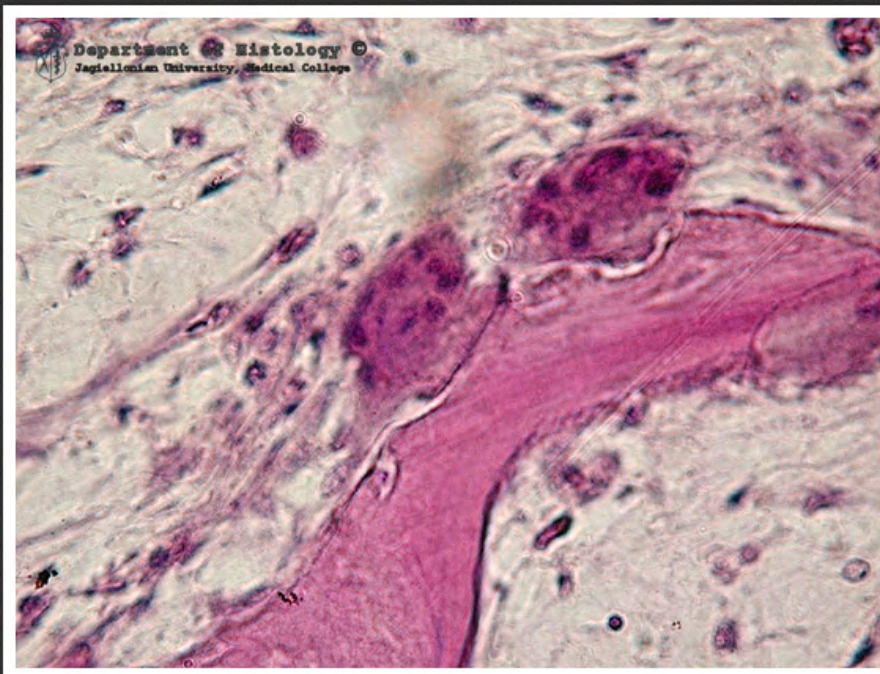
kość gąbczasta



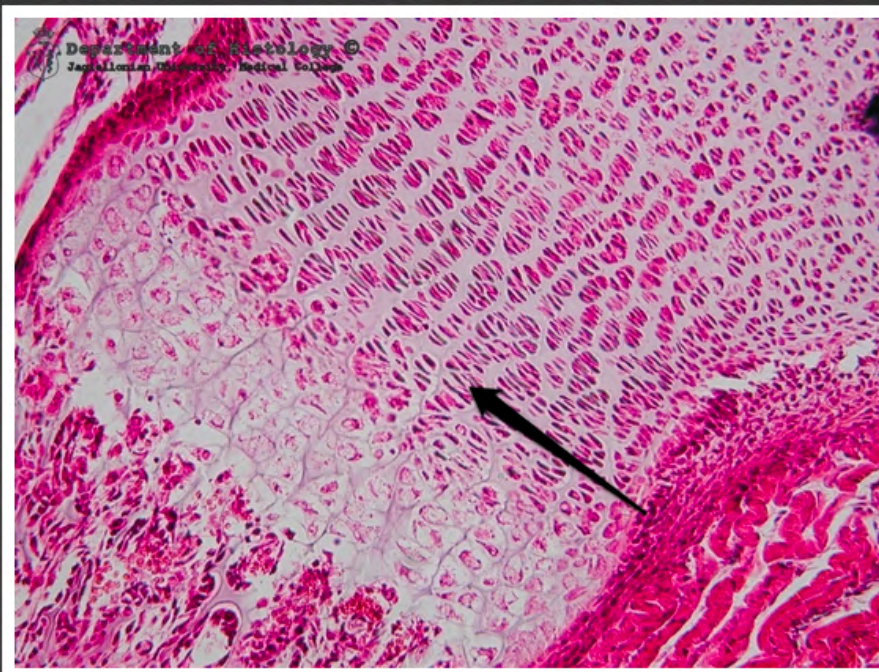
kostnienie na podłożu
mezenchymatycznym - osteoblasty



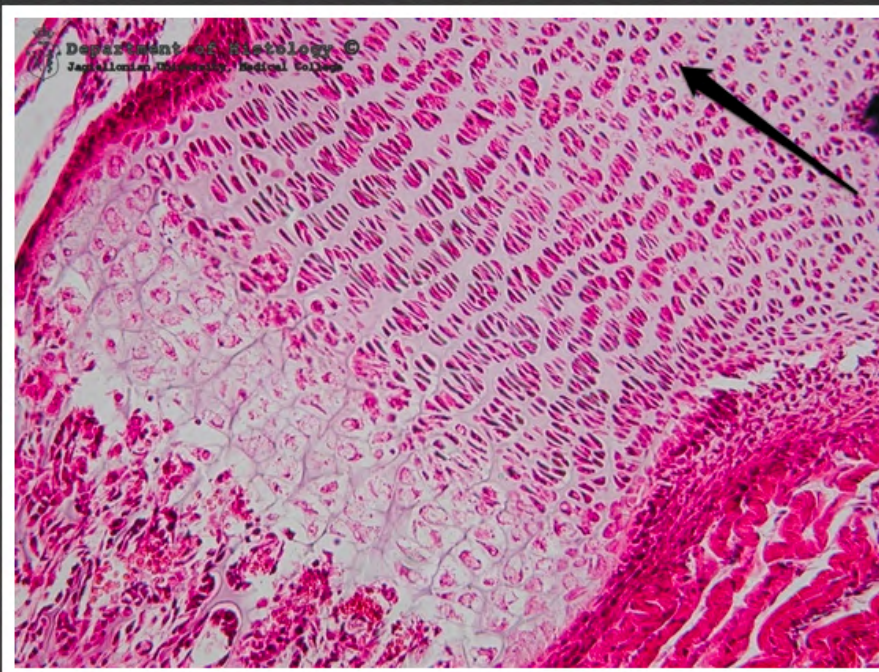
kostnienie na podłożu
mezenchymatycznym - osteoklasty



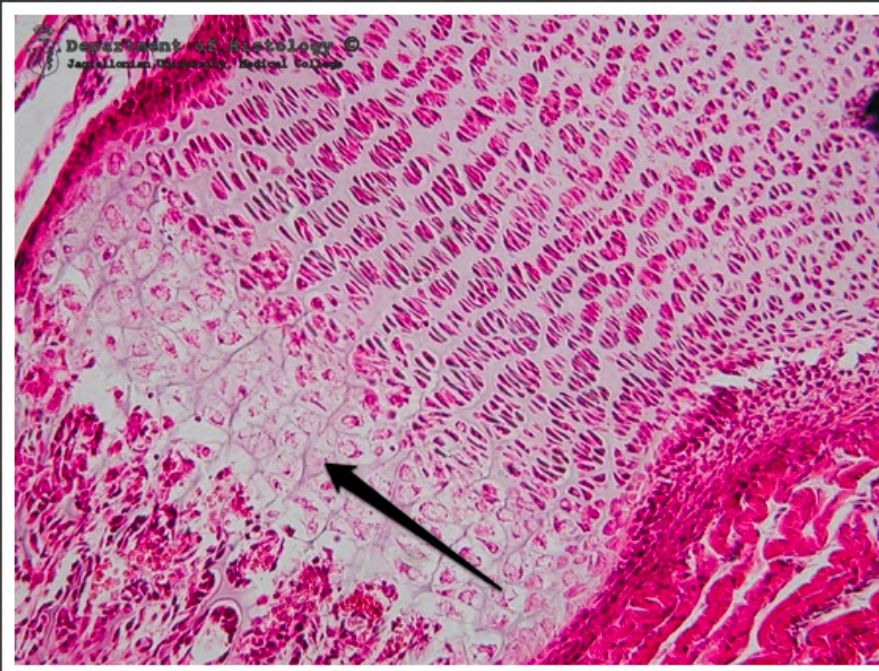
kostnienie na podłożu
mezenchymatycznym - osteoklasty



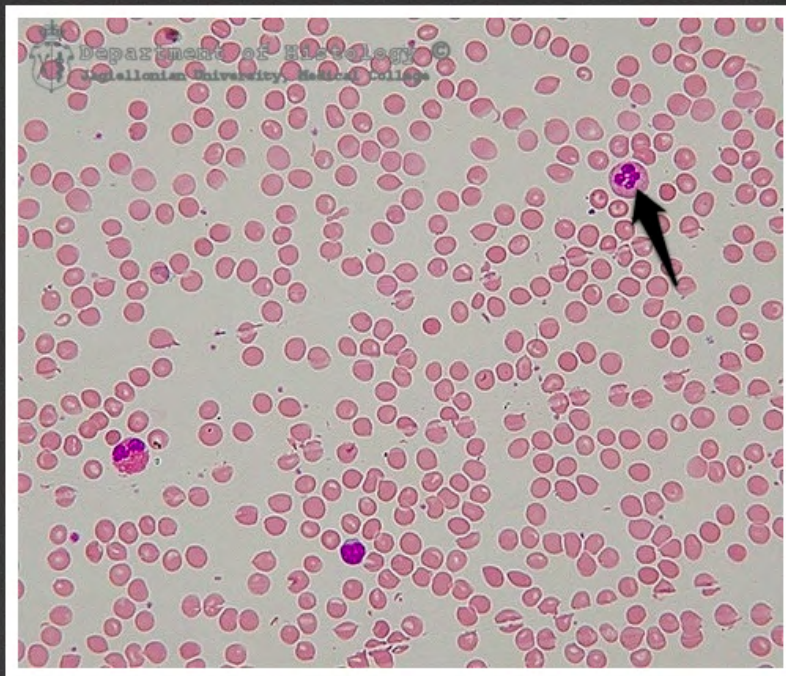
kostnienie na podłożu chrzęstnym -
chrząstka proliferująca



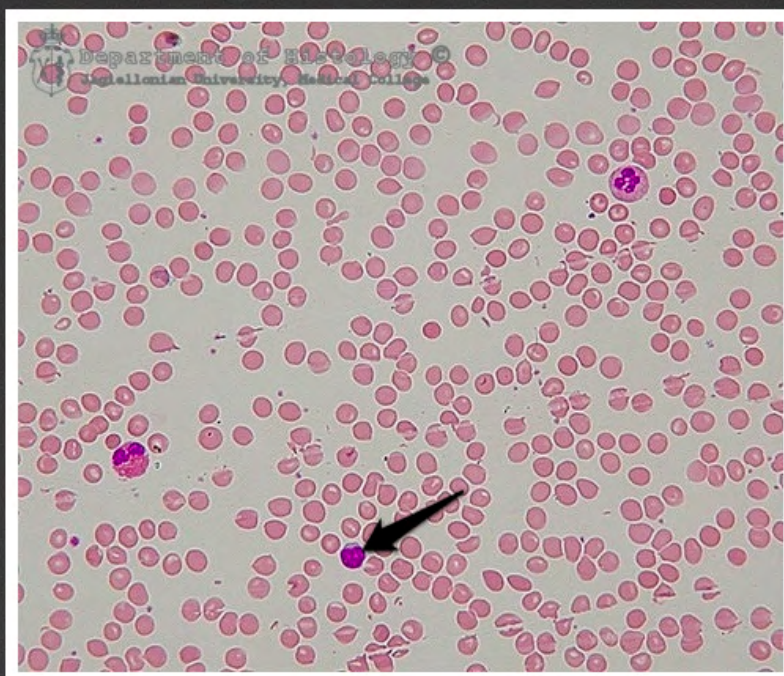
kostnienie na podłożu chrzęstnym -
chrząstka spoczynkowa



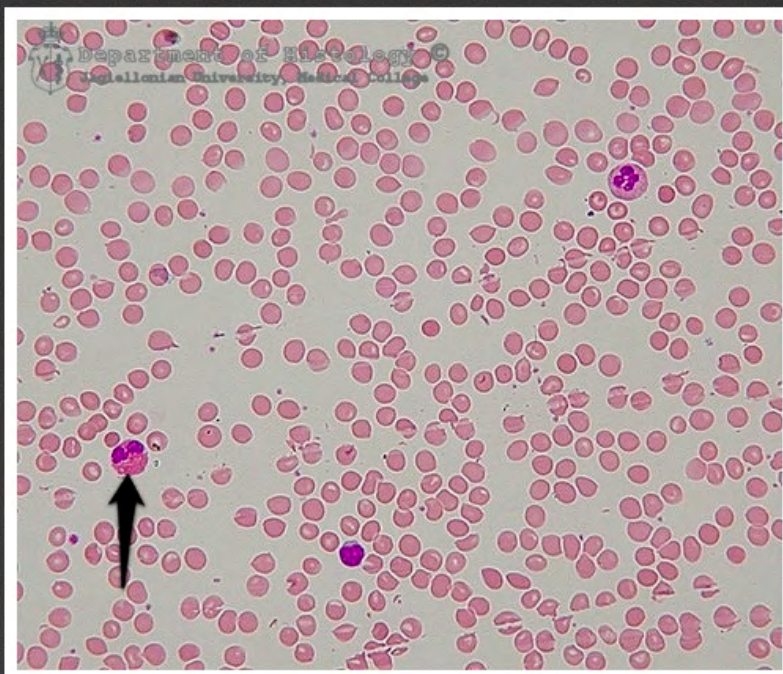
kostnienie na podłożu chrzęstnym -
chrząstka hipertroficzna



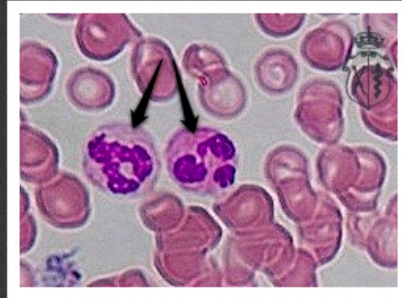
rozmaz krwi - neutrofil



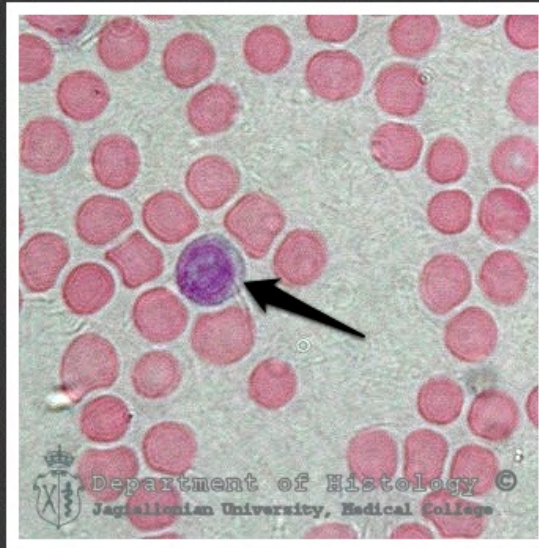
rozmaz krwi - limfocyt



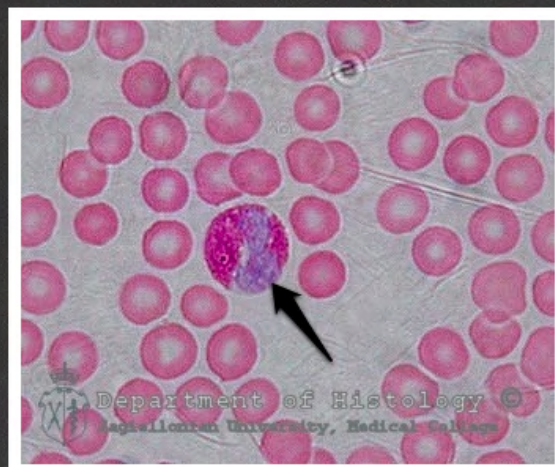rozmaz krwi - eozynofil



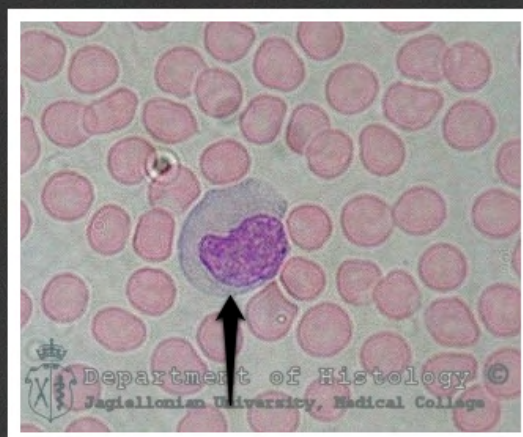
rozmaz krwi - neutrofile



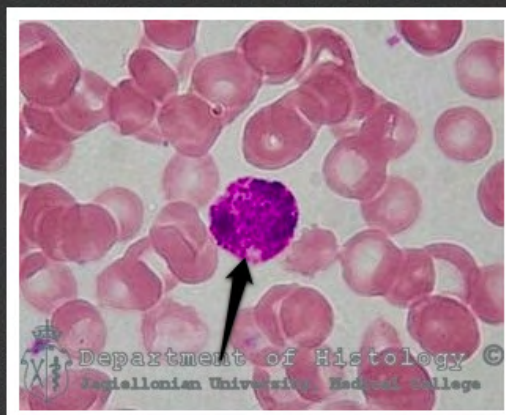
rozmaz krwi - limfocyt



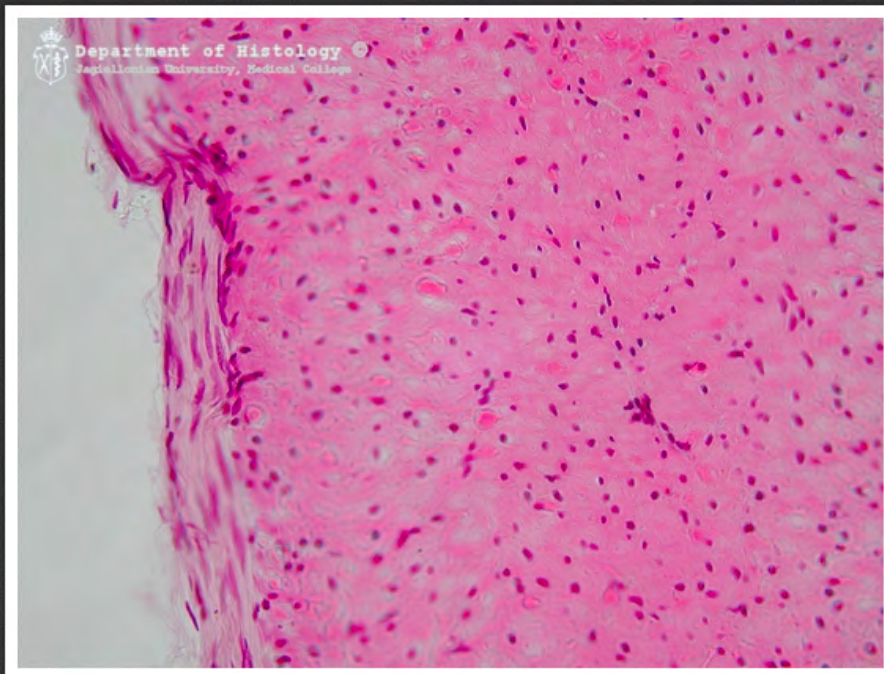
rozmaz krwi - eozynofil



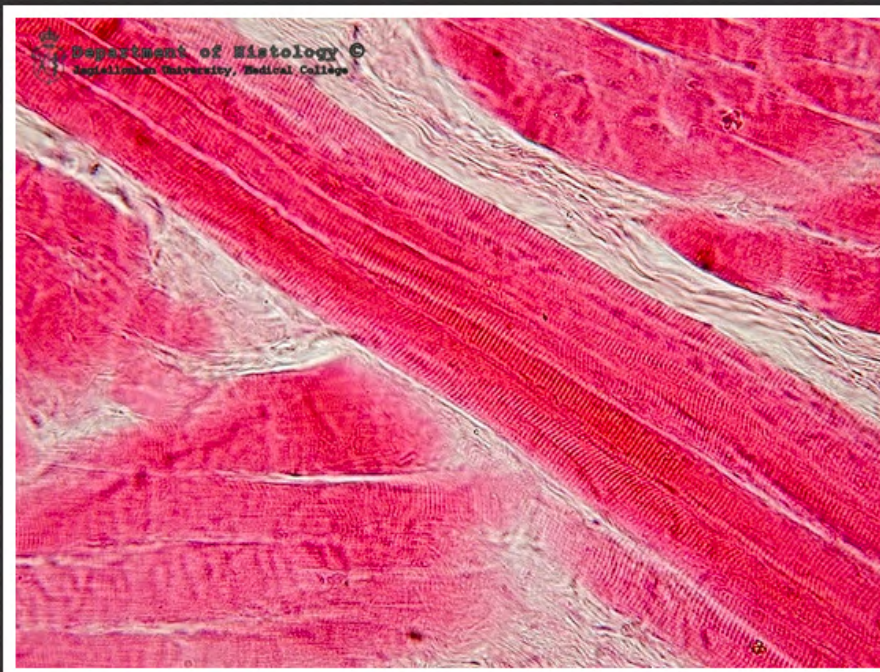rozmaz krwi - monocyt



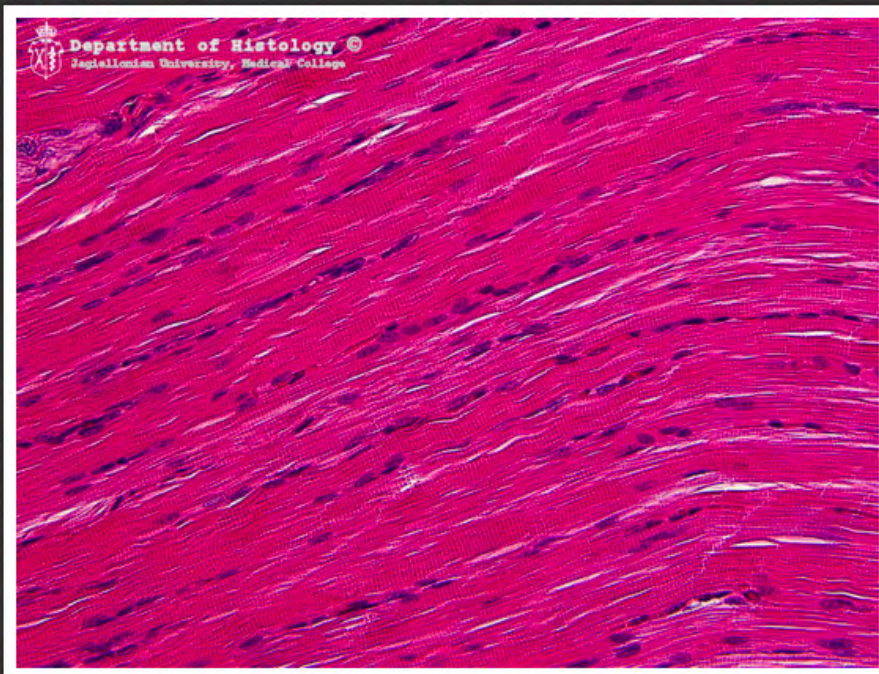
rozmaz krwi - bazofil



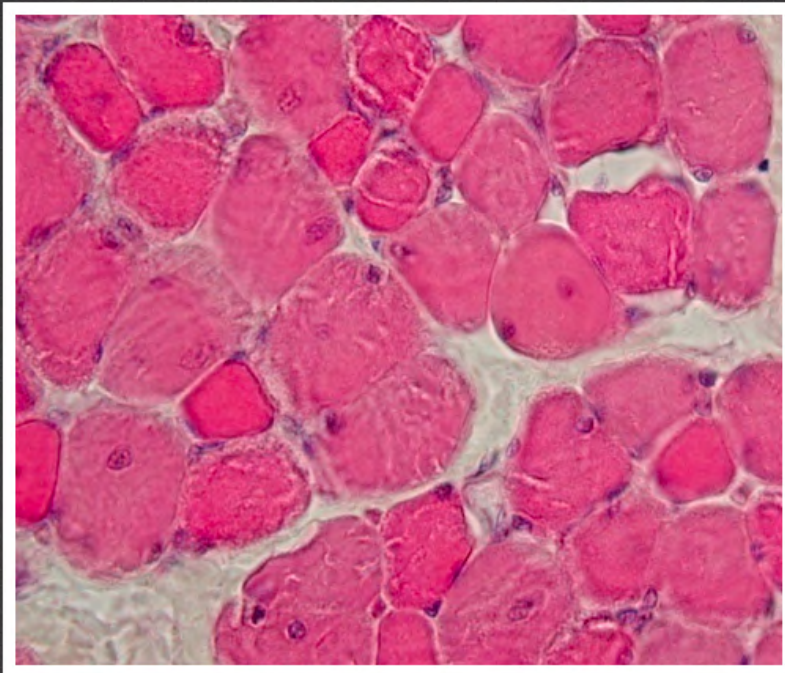
błona mięśniowa gładka



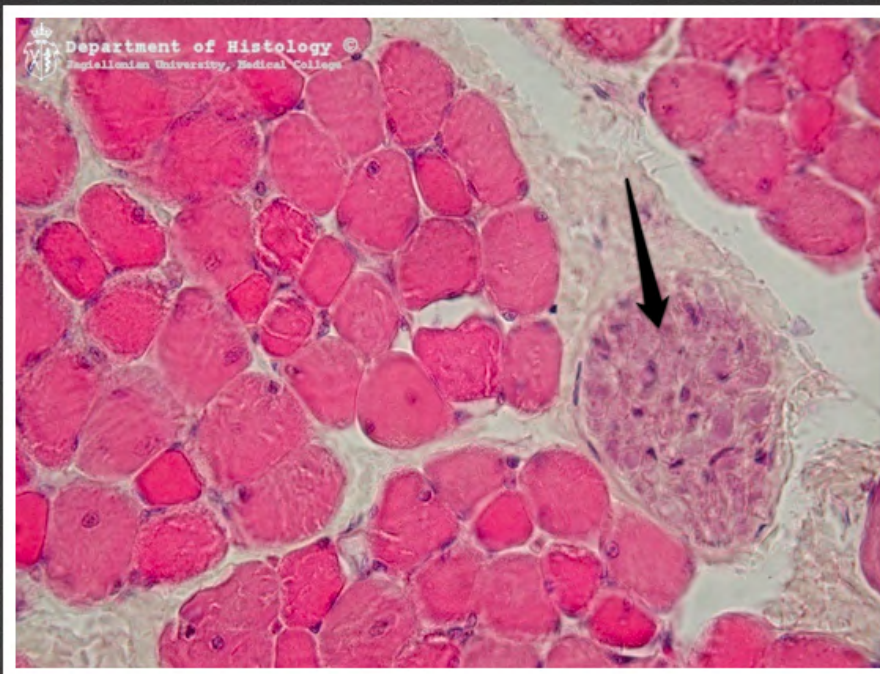mięsień szkieletowy - przekrój
podłużny



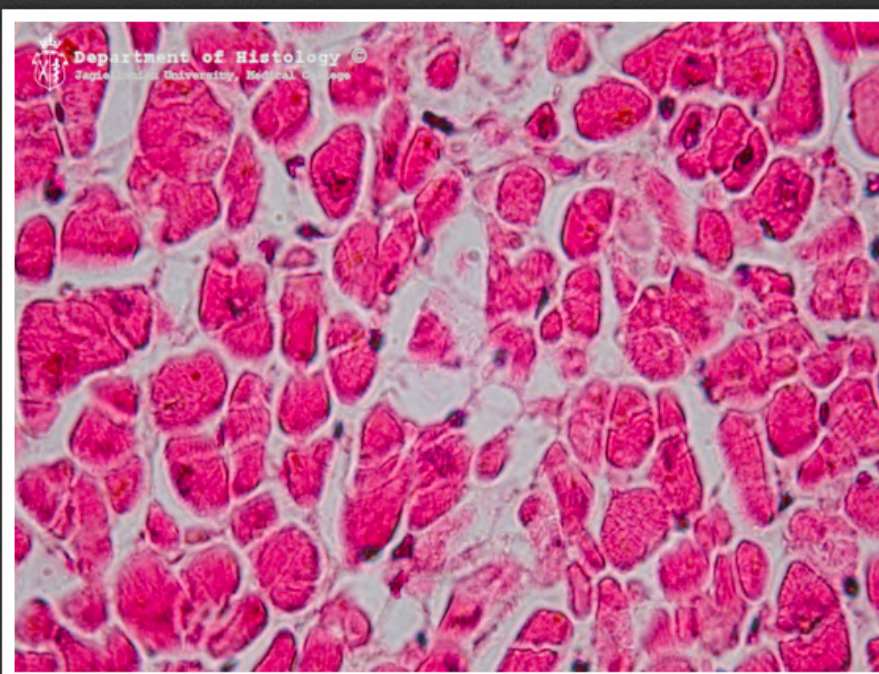
mięsień szkieletowy - przekrój
podłużny



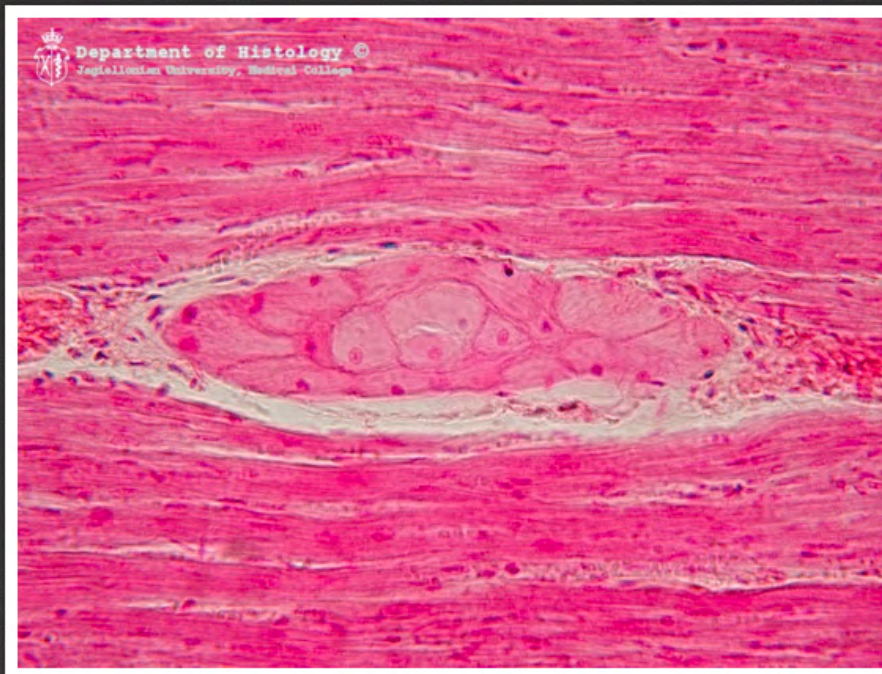
mięsień szkieletowy - przekrój
poprzeczny



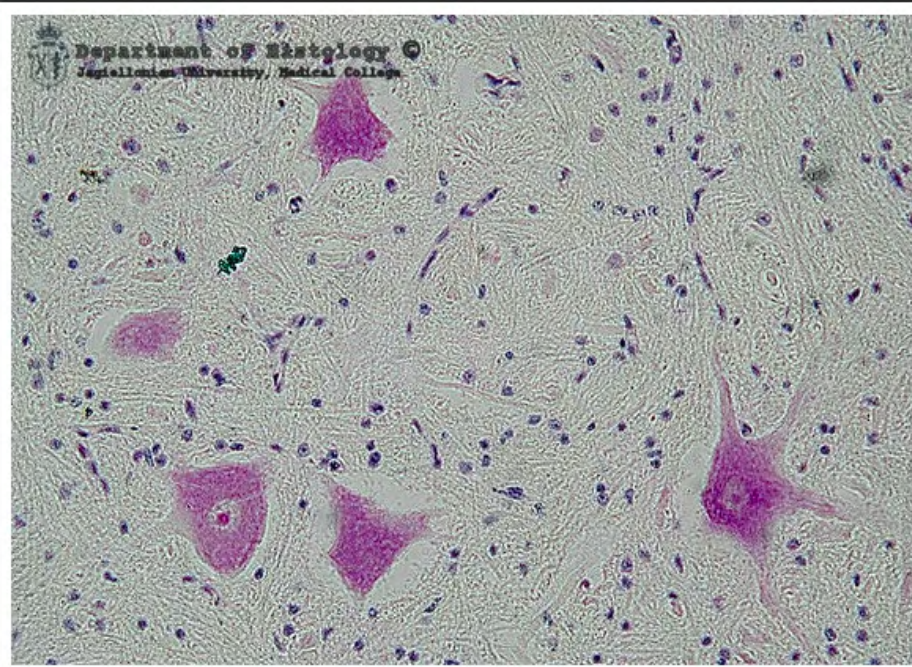
mięsień szkieletowy - przekrój
poprzeczny - pęczek nerwowy



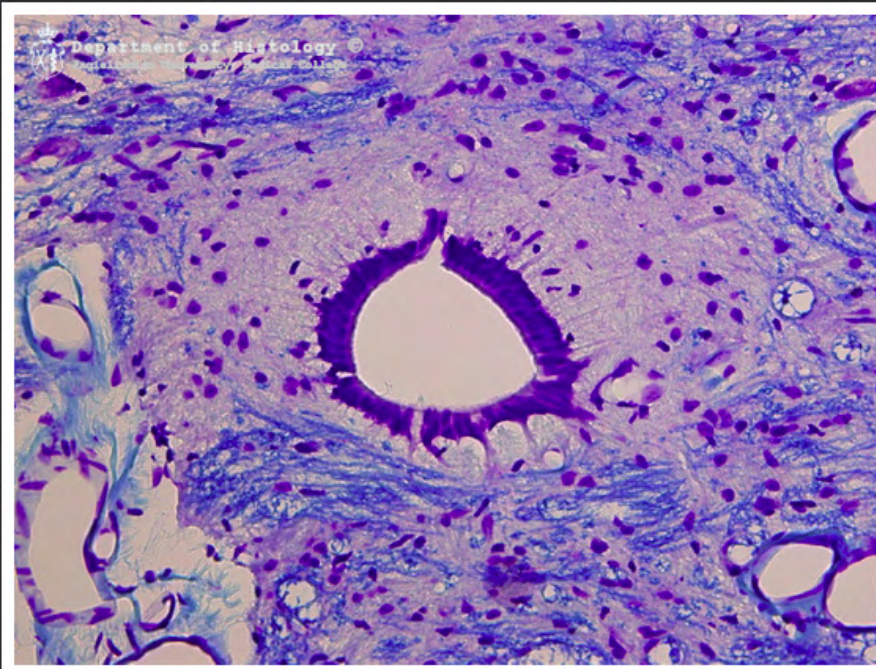
mięsień sercowy - przekrój
poprzeczny



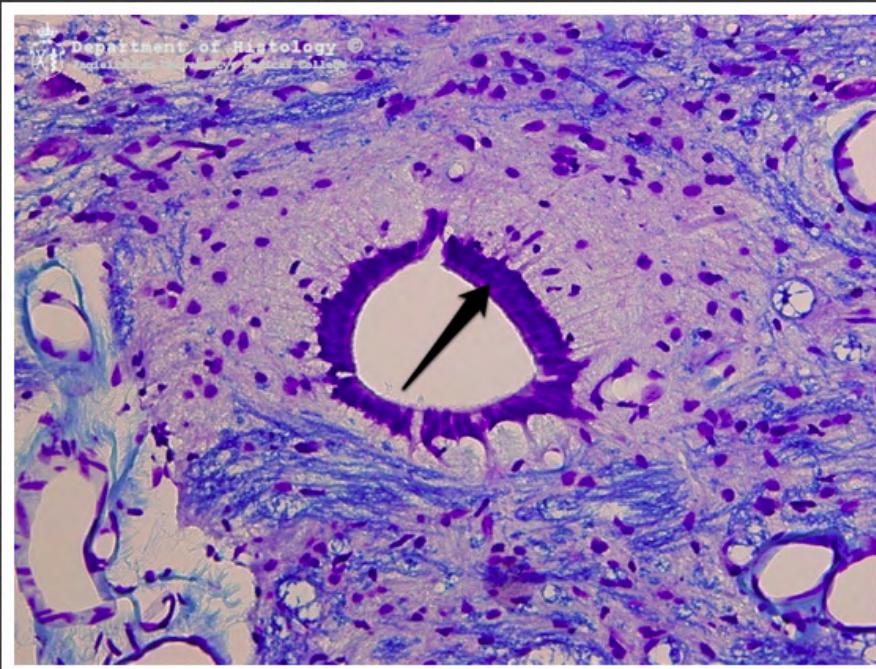
mięsień sercowy - przekrój podłużny
- układ bodźcoprzewodzący




motoneurony rogów przednich
rdzenia kręgowego - barwienie
metodą Nissla



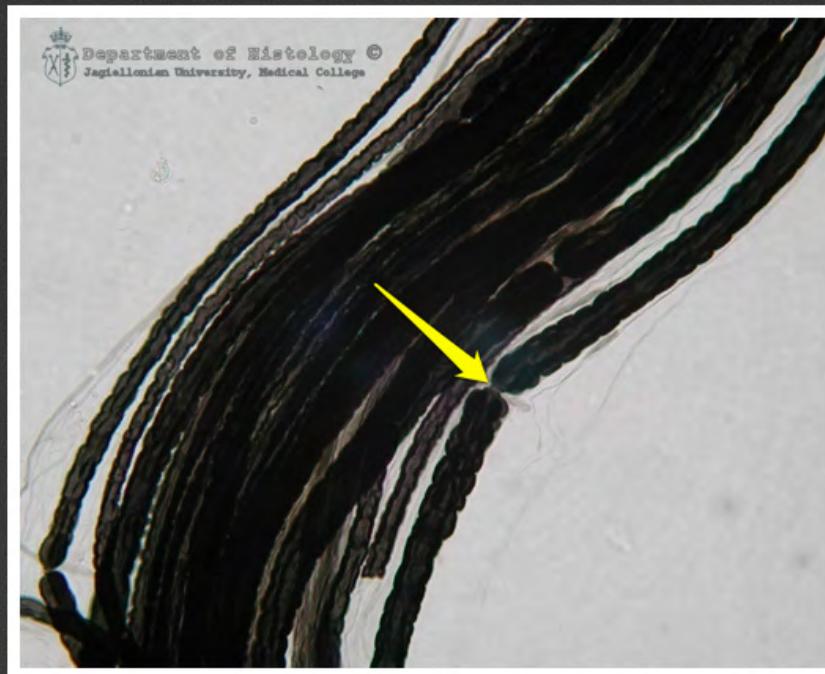
kanał centralny rdzenia kręgowego -
barwienie Kluvera-Barrery



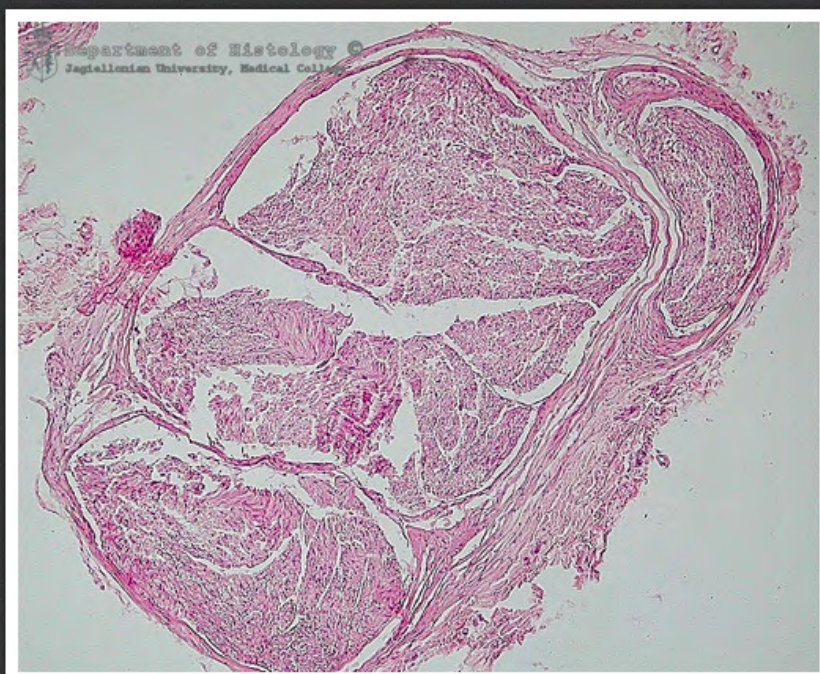kanał centralny rdzenia kręgowego -
ependyma - barwienie Kluvera-
Barrery



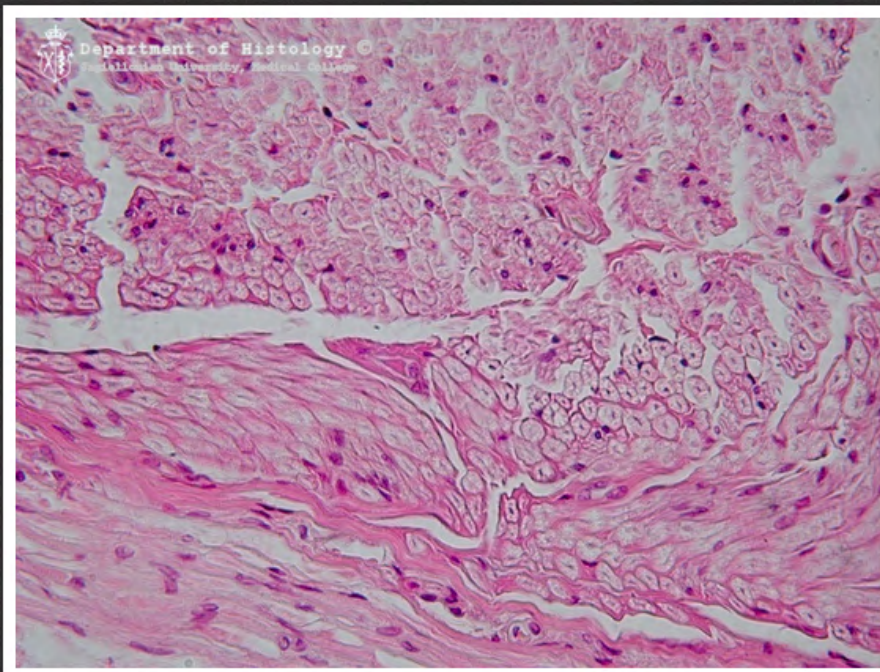
zmielinizowane włókna nerwowe -
wyosmowane



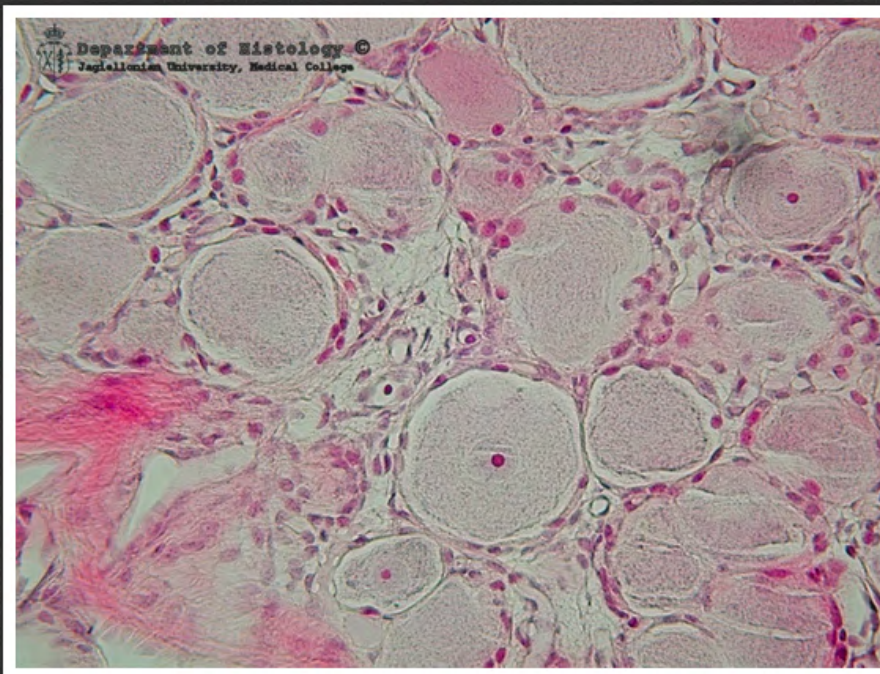
zmielinizowane włókna nerwowe -
wyosmowane - przewężenie
Ranviera



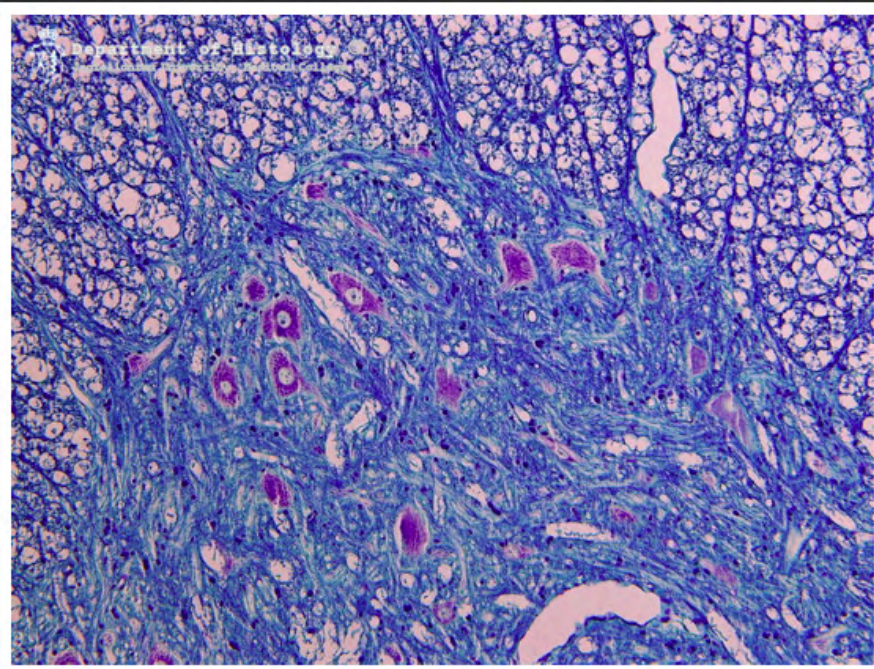
pień nerwowy - przekrój poprzeczny



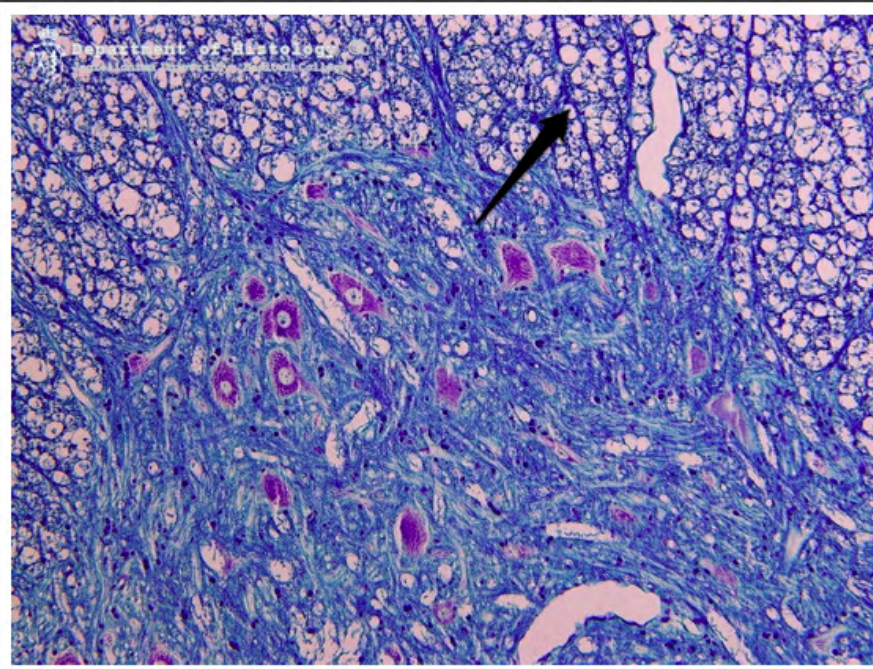
pień nerwowy - przekrój poprzeczny



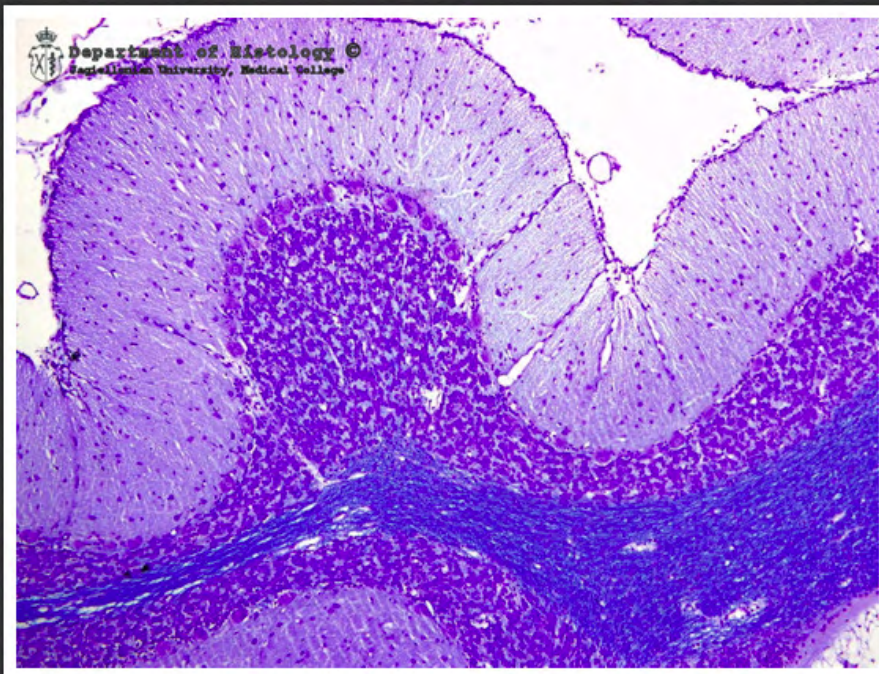
zwój międzykręgowy



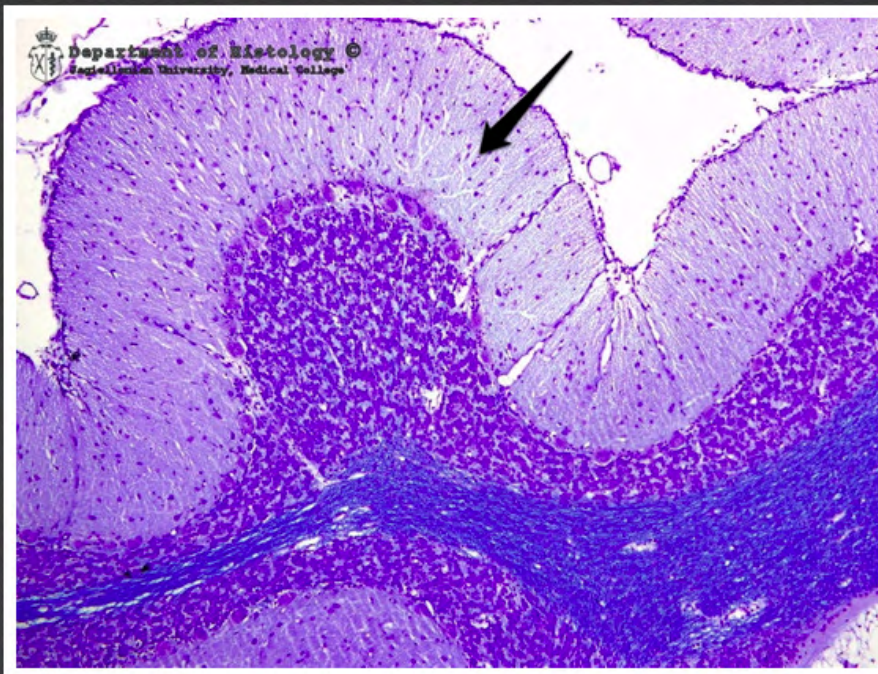
motoneurony rogów przednich
rdzenia kręgowego - barwienie
Kluvera-Barrery



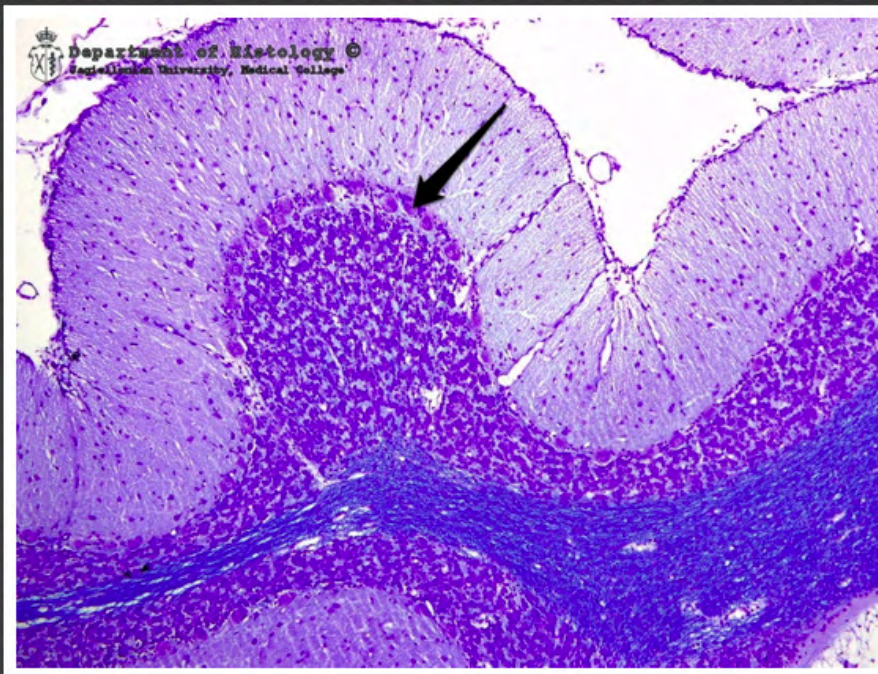
motoneurony rogów przednich
rdzenia kręgowego - barwienie
Kluvera-Barrery - włókna
korzeniowe



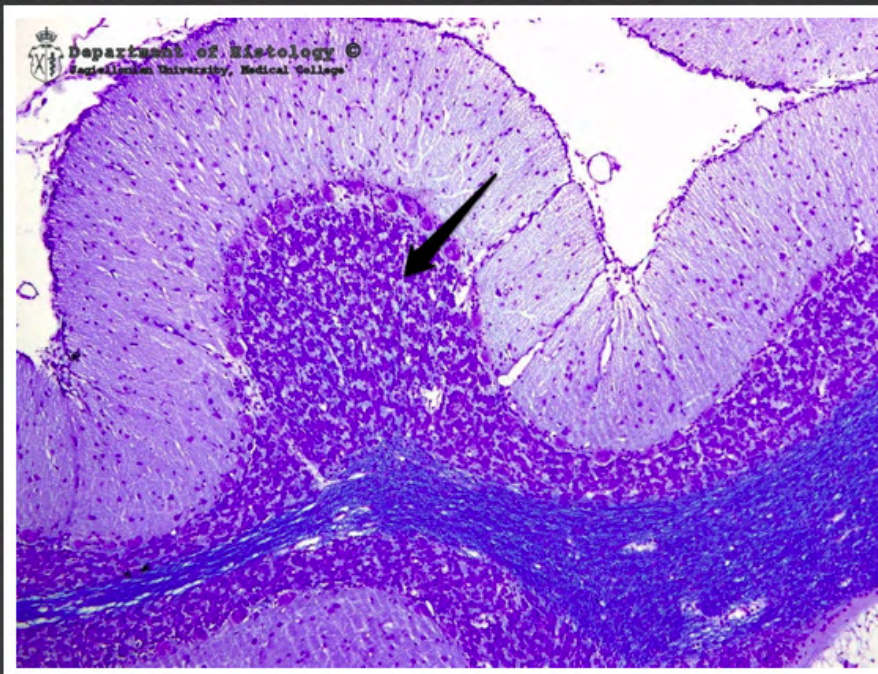
kora mózdzku - barwienie Kluvera-Barrery



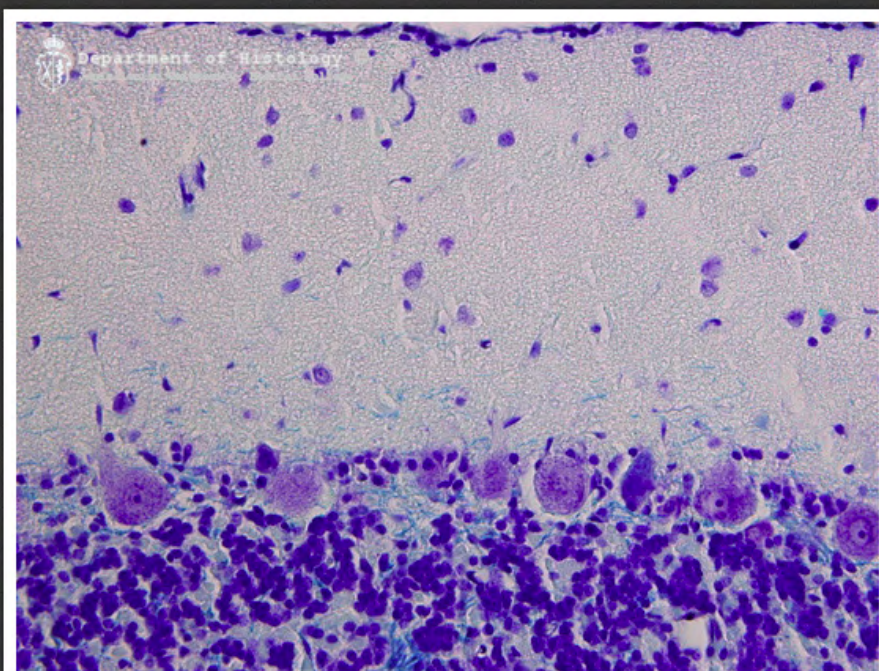
kora mózdzku - warstwa drobinowa -
barwienie Kluvera-Barrery



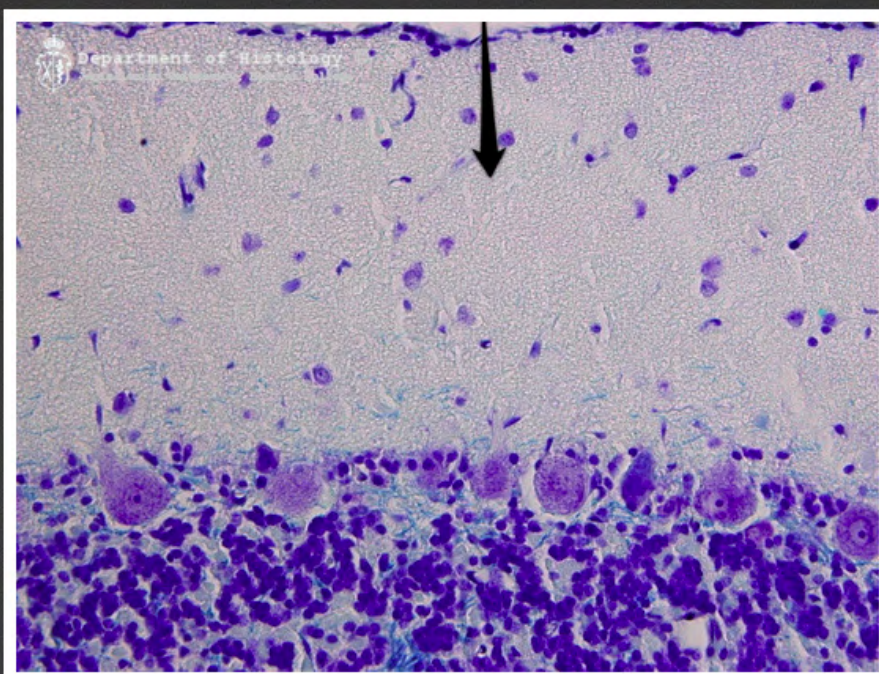
kora mózdzku - warstwa zwojowa
(komórek Purkiniego) - barwienie
Kluvera-Barrery



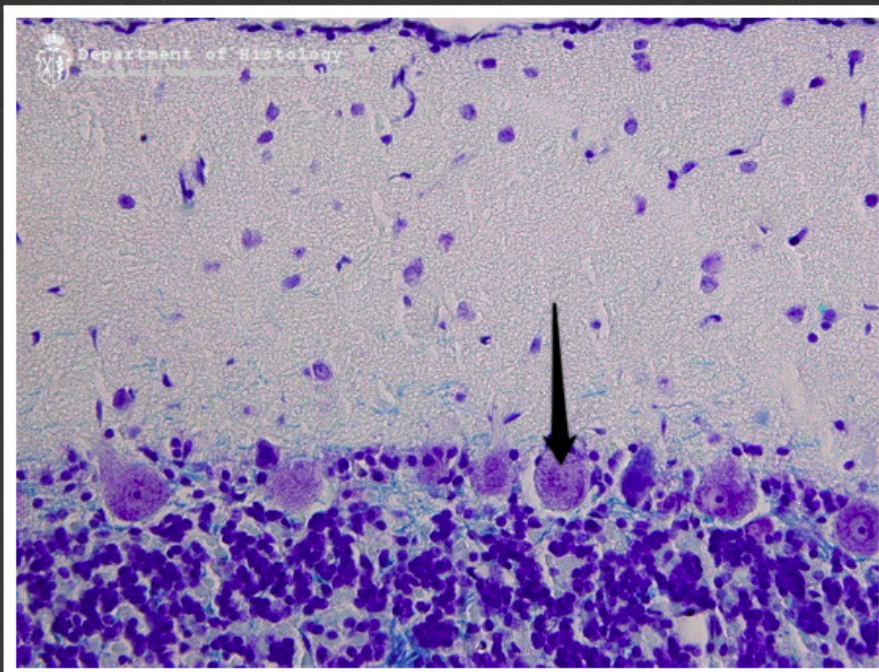
kora mózdzku - warstwa ziarnista -
barwienie Kluvera-Barrery



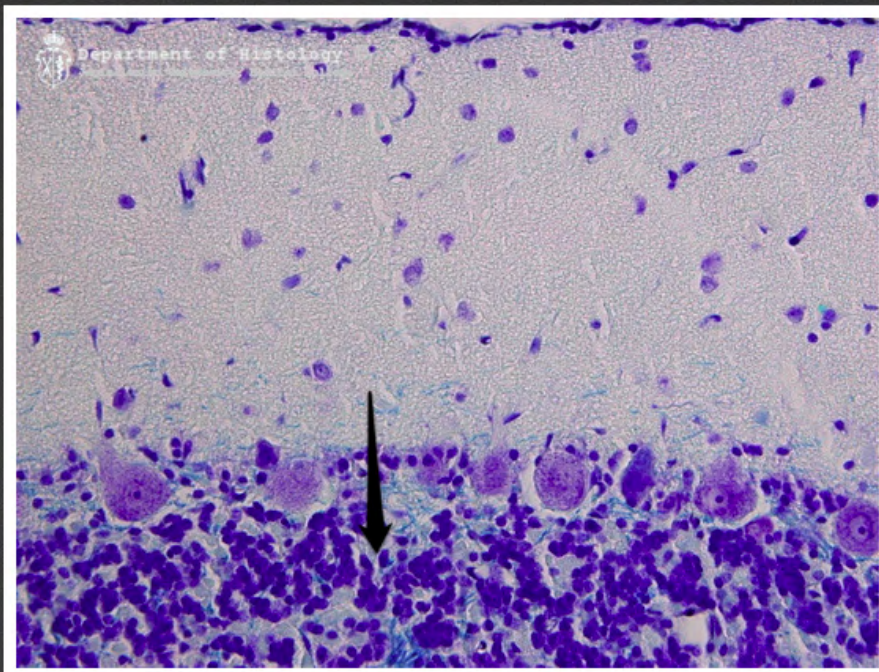
kora mózdzku - barwienie Kluvera-Barrery



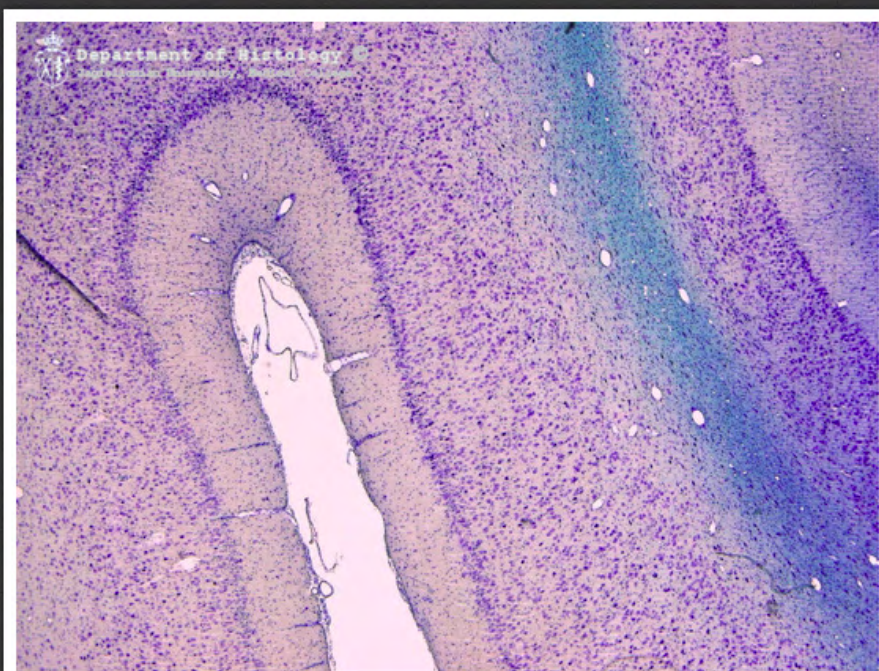kora mózdzku - warstwa drobinowa -
barwienie Kluvera-Barrery



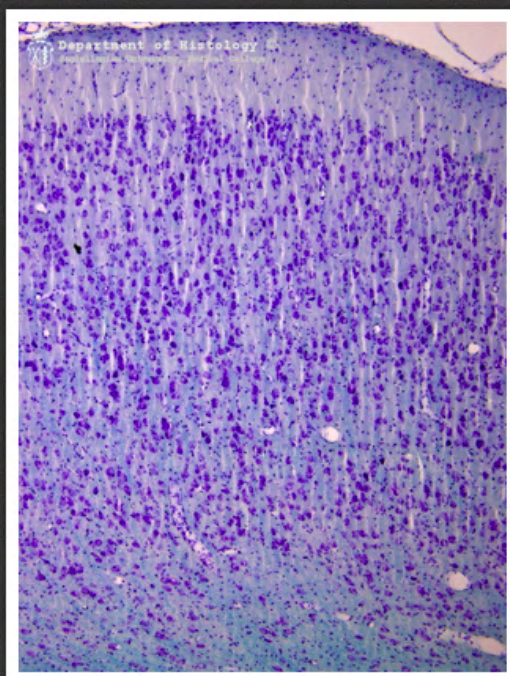
kora mózdzku - komórka Purkiniego
- barwienie Kluvera-Barrery



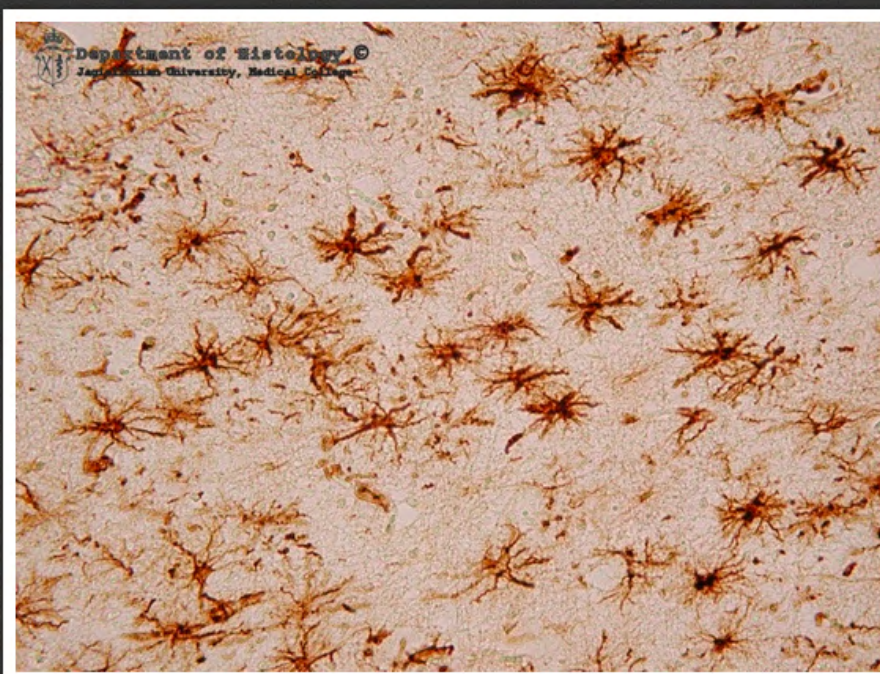kora mózdzku - warstwa ziarnista -
barwienie Kluvera-Barrery



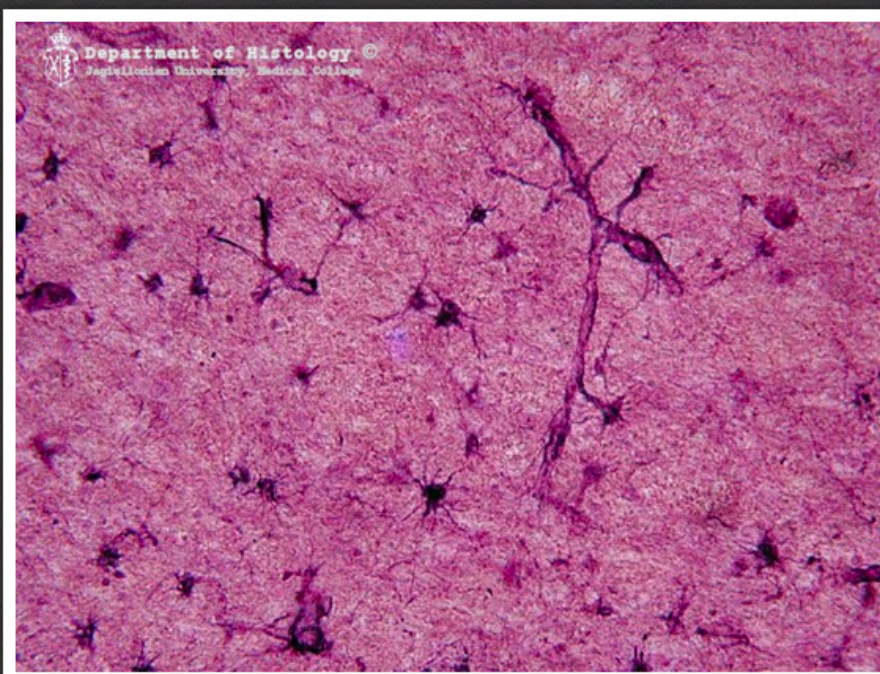
kora mózgu - barwienie Kluvera-Barrery



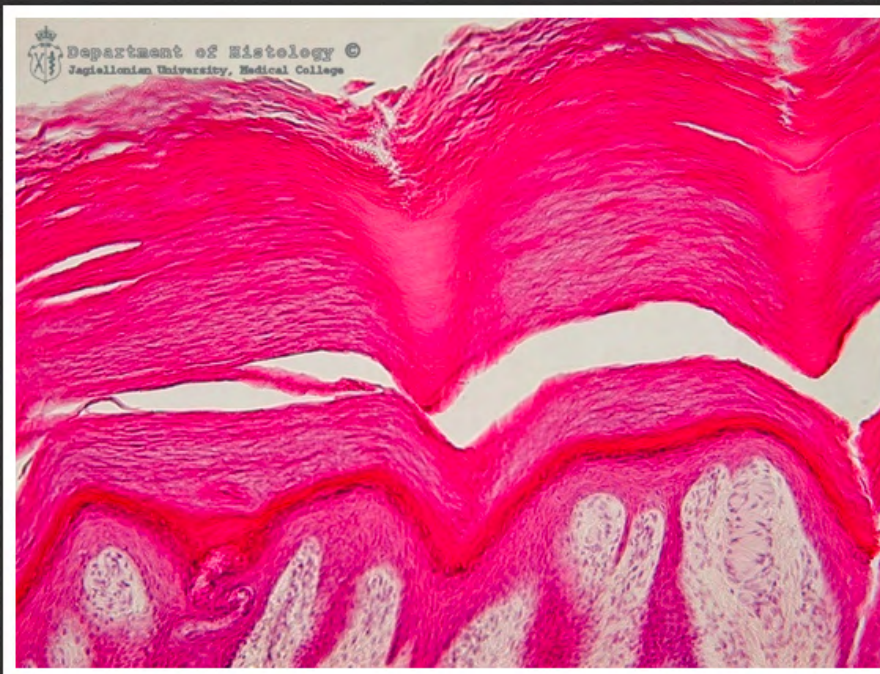
kora mózgu - barwienie Kluvera-Barrery



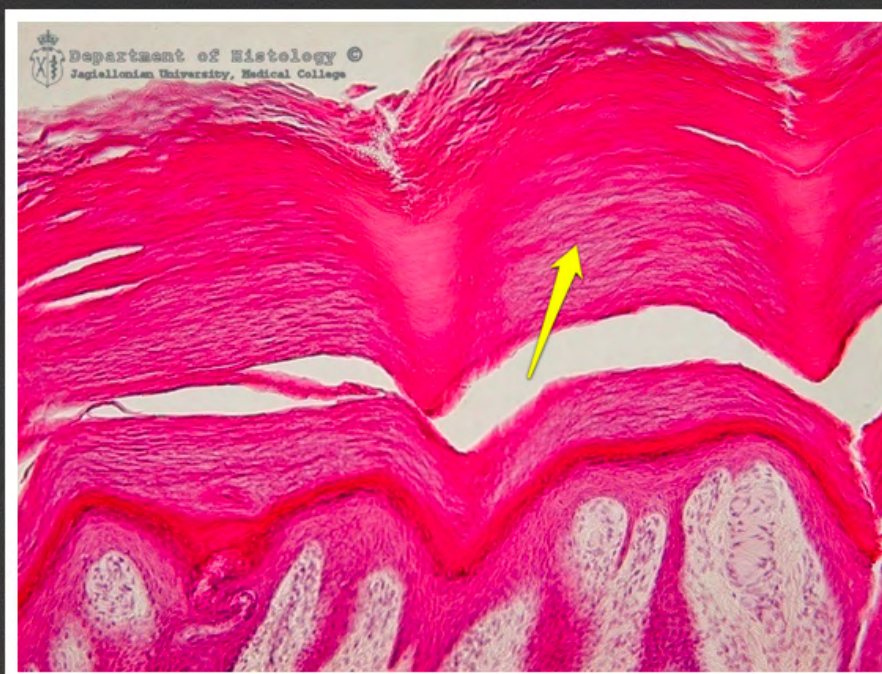astrocyty włókniste istoty białej
mózgu



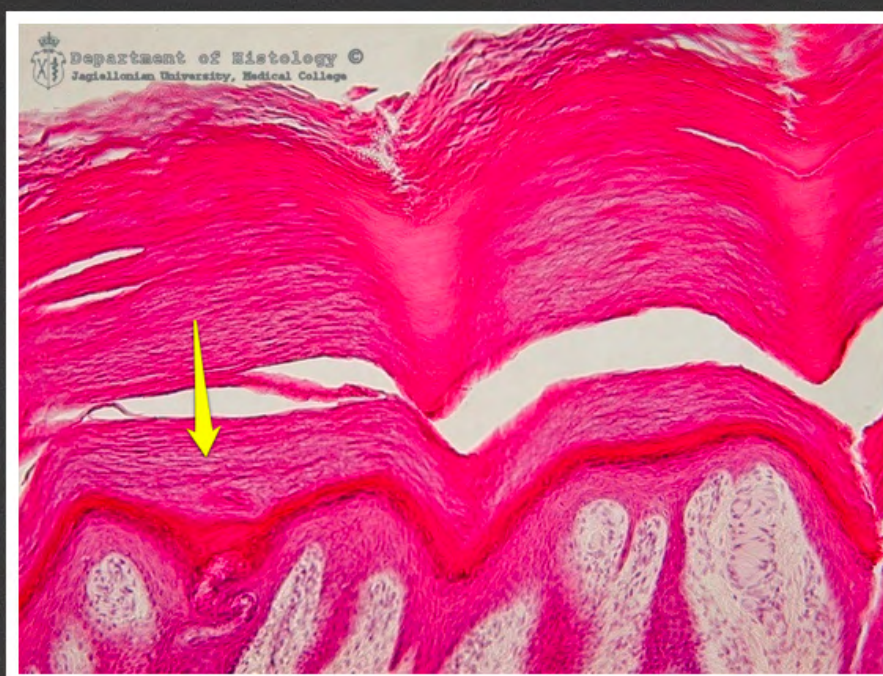astrocyty włókniste istoty białej
mózgu



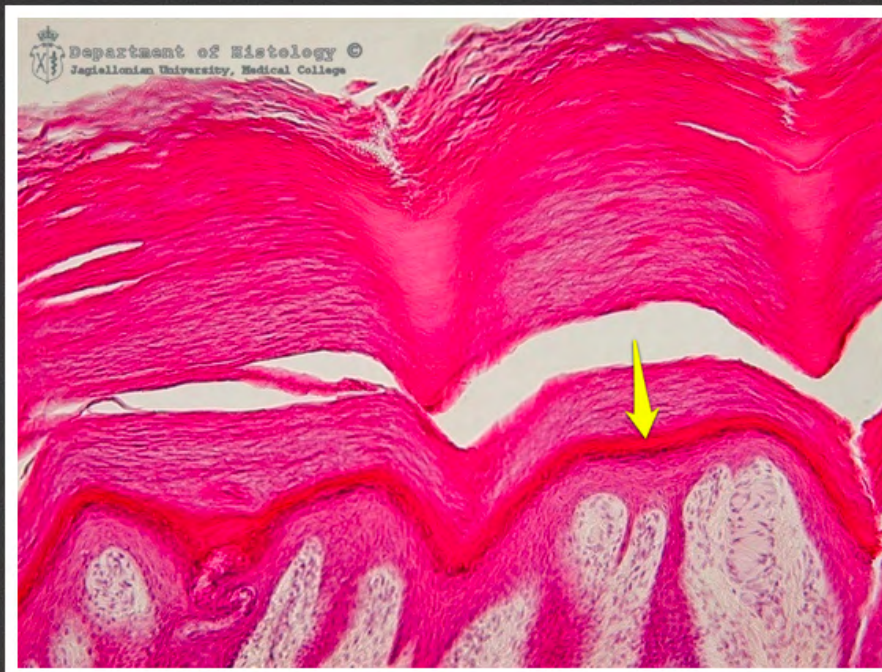skóra z opuszki palca



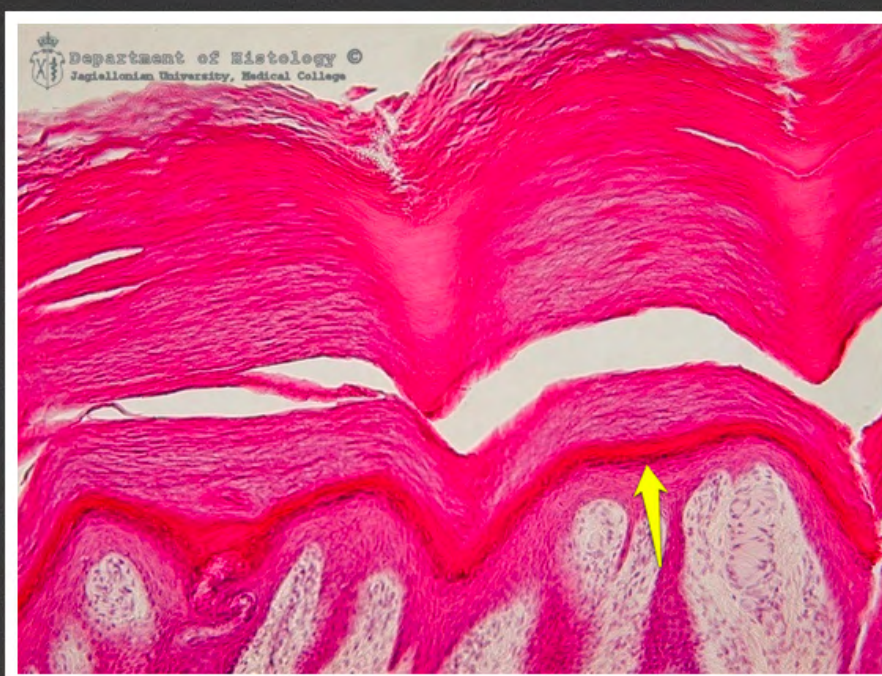
skóra z opuszki palca - warstwa
rogowa naskórka



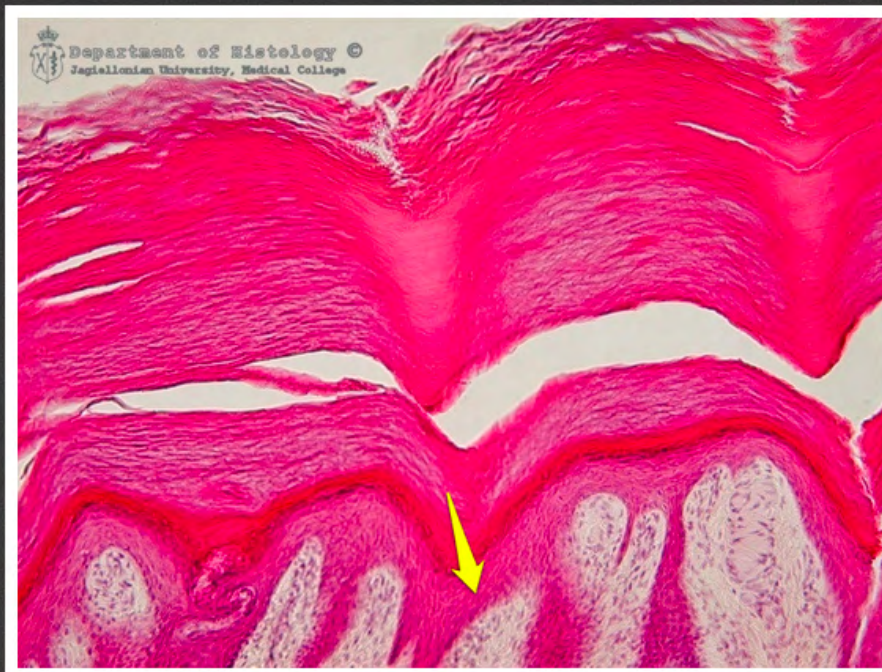skóra z opuszki palca - warstwa
rogowa naskórka



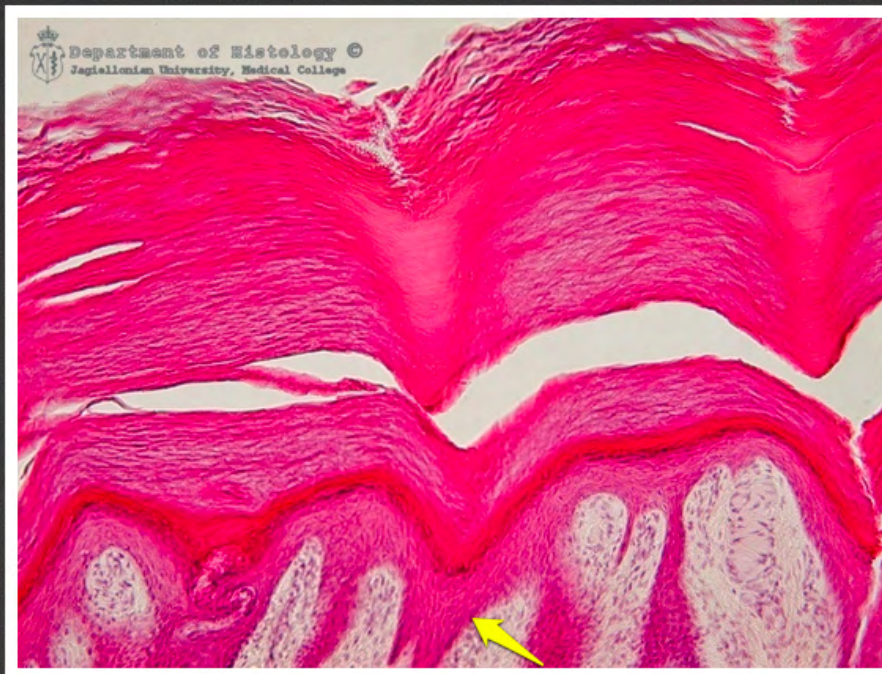
skóra z opuszki palca - warstwa
jasna naskórka



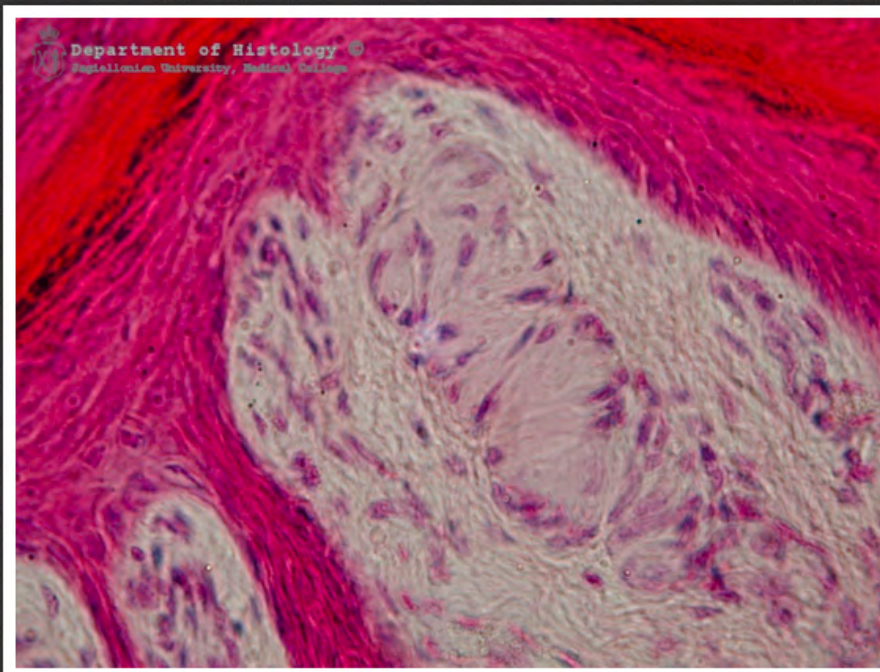
skóra z opuszki palca - warstwa
ziarnista naskórka



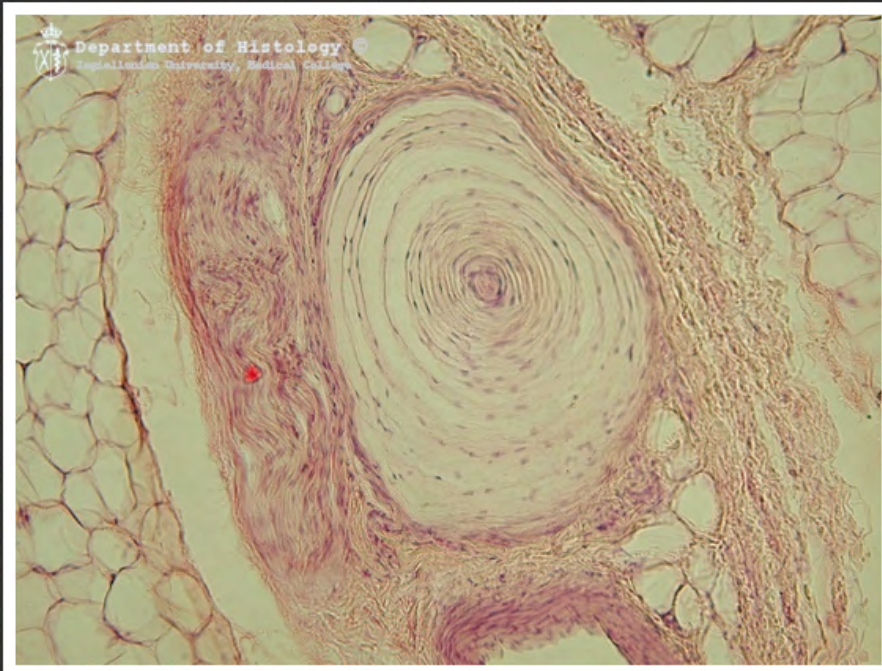
skóra z opuszki palca - warstwa
kolczysta naskórka



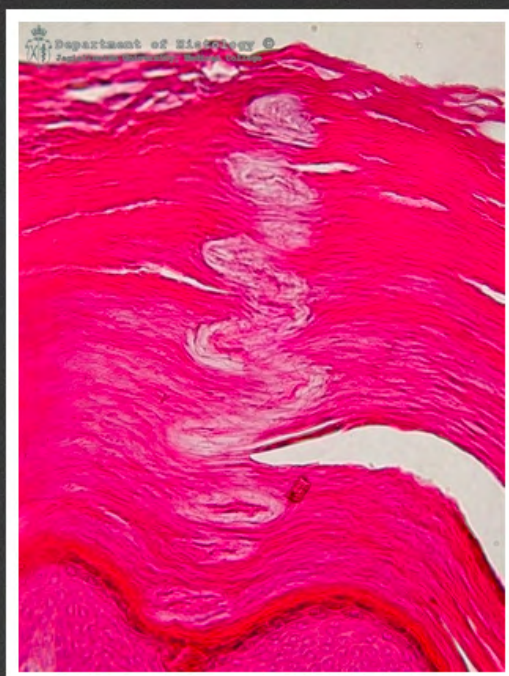
skóra z opuszki palca - warstwa
podstawna naskórka



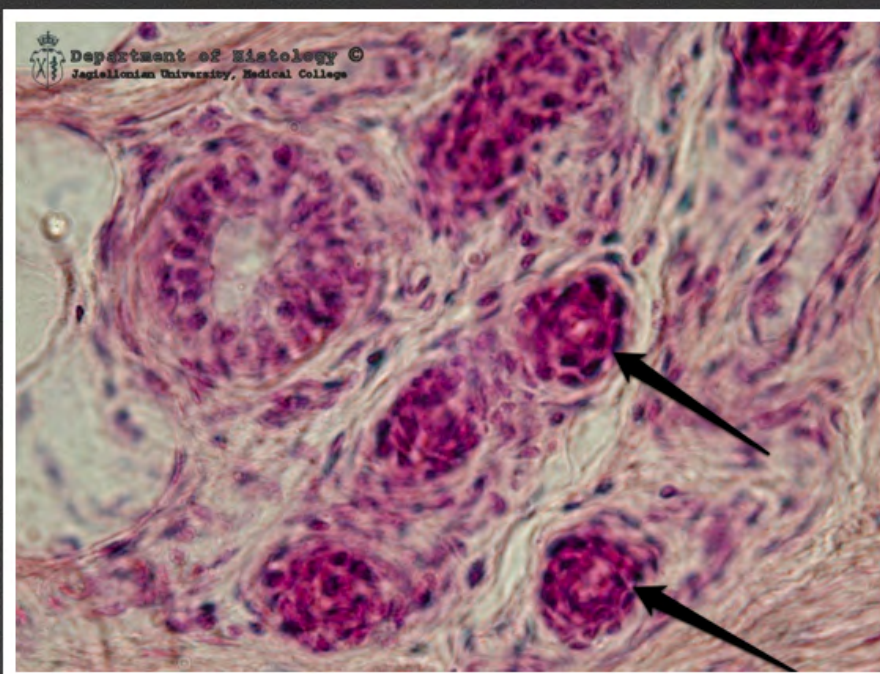
skóra z opuszki palca - ciałko
Meissnera



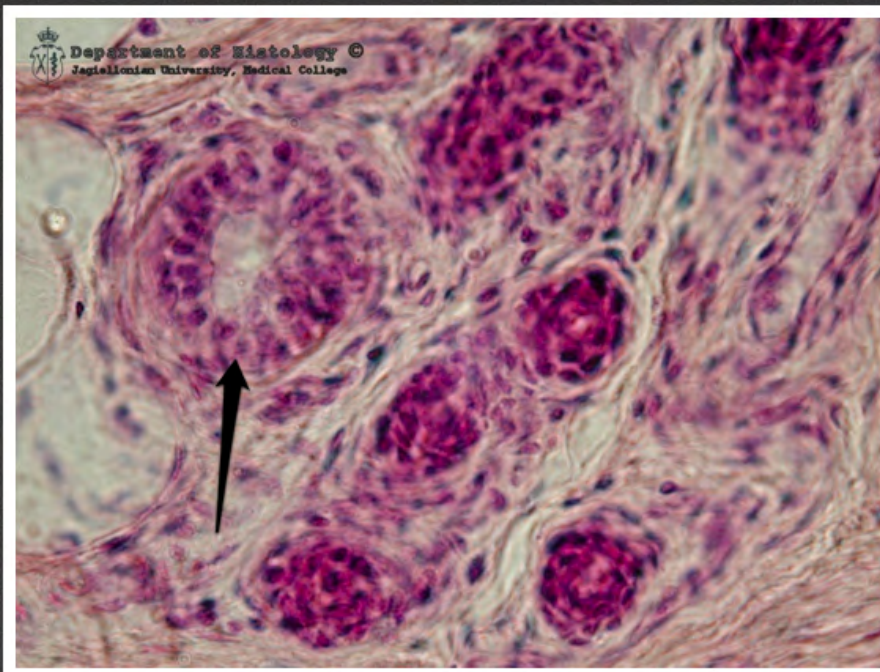
skóra - ciałko Vatera-Paciniiego



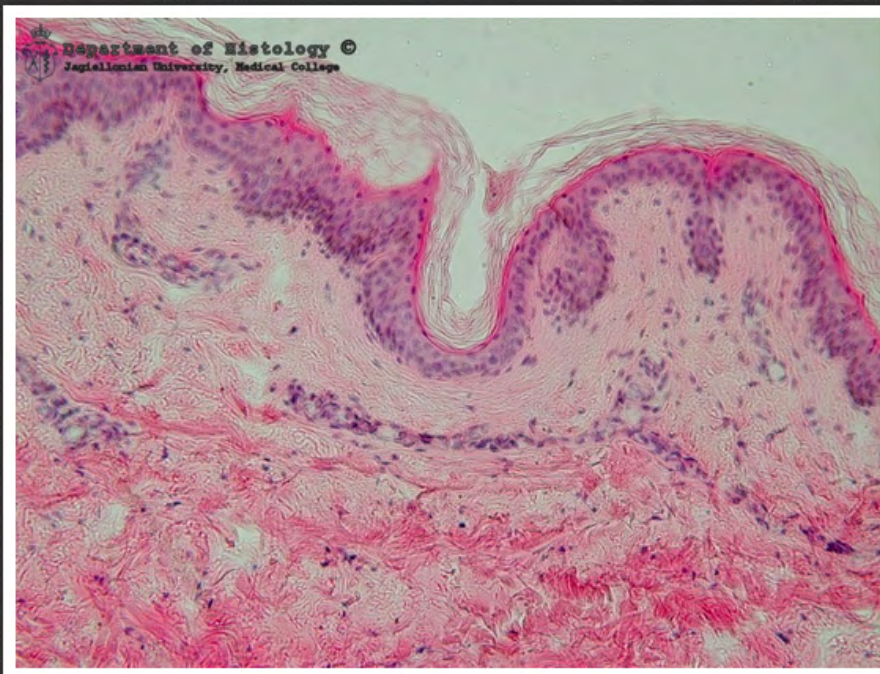
ujście gruczołu potowego



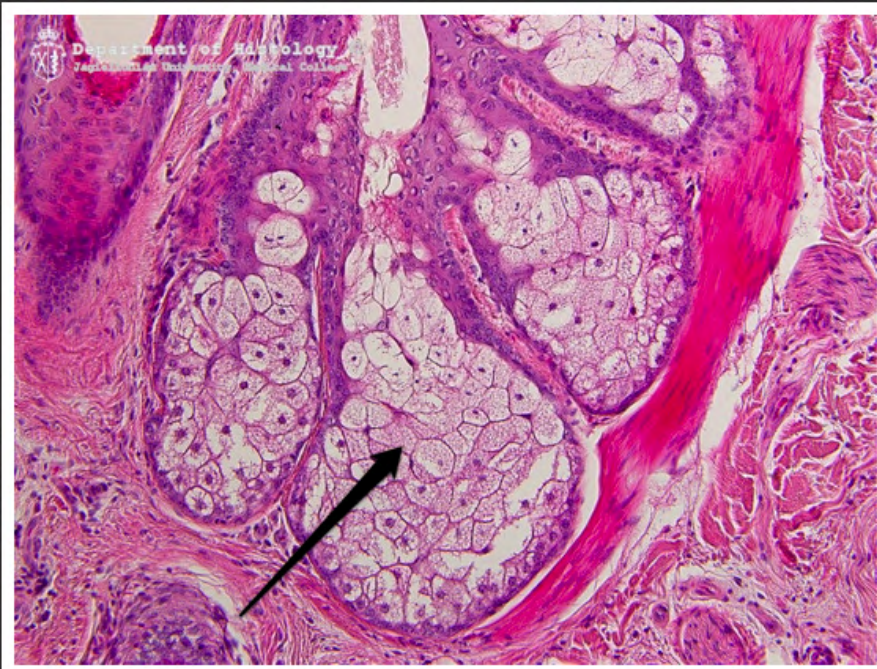gruczoł potowy - przewody
wyprowadzające



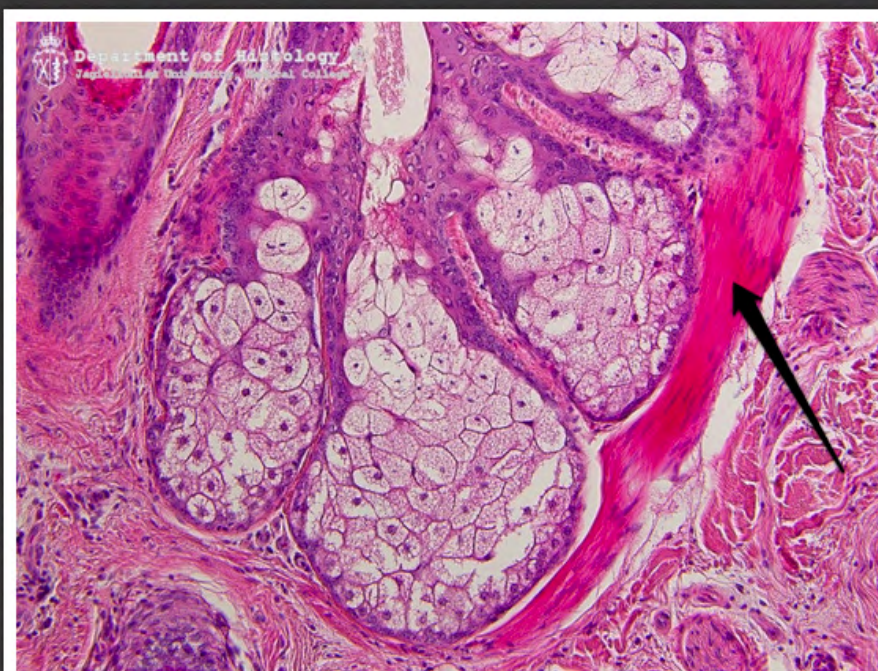
gruczoł potowy - odcinek
wydzielniczy



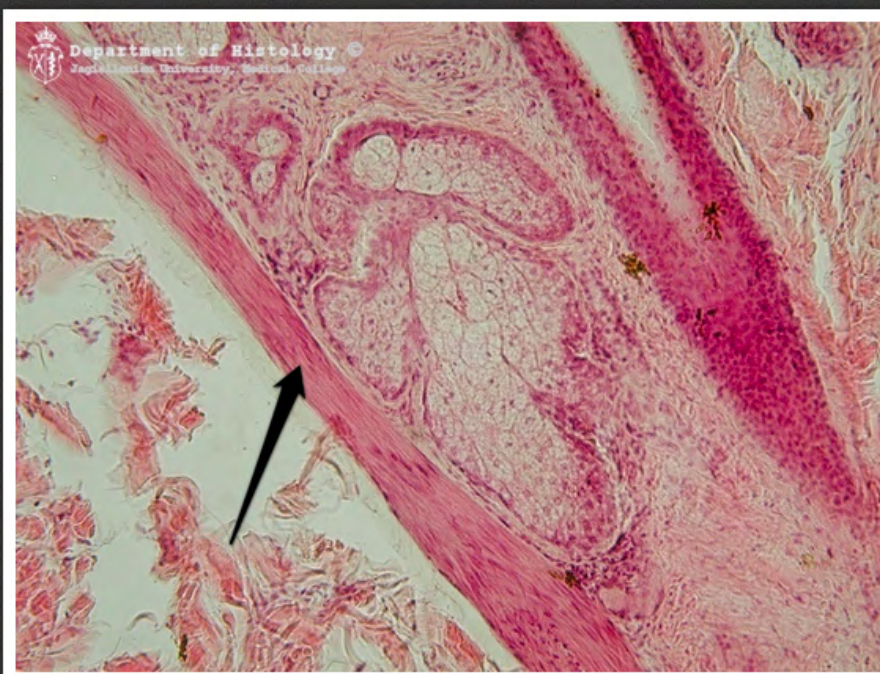
skóra z powłok



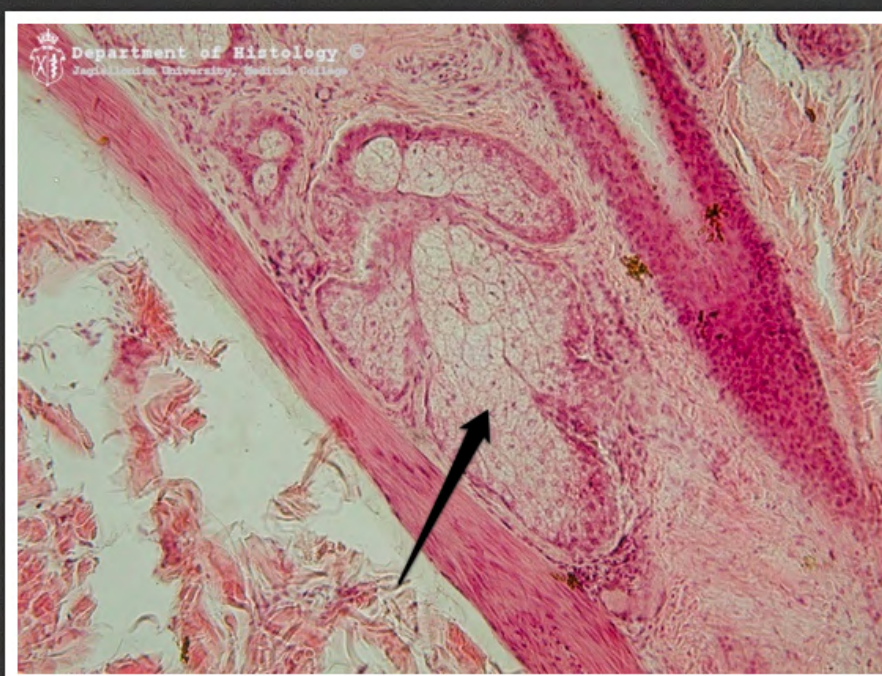
skóra - gruczoł łojowy



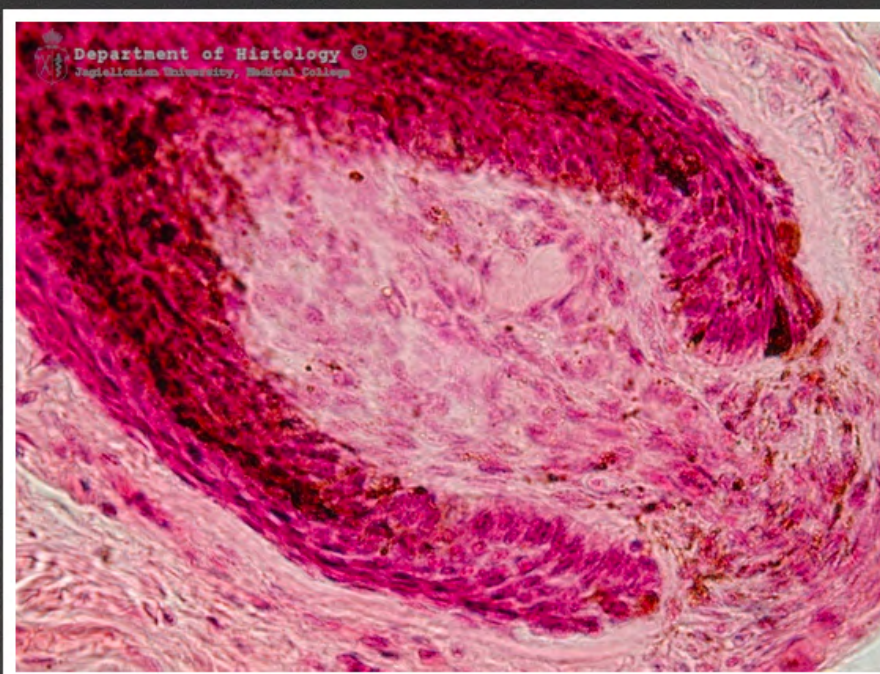
skóra - mięsień wyprostny włosa



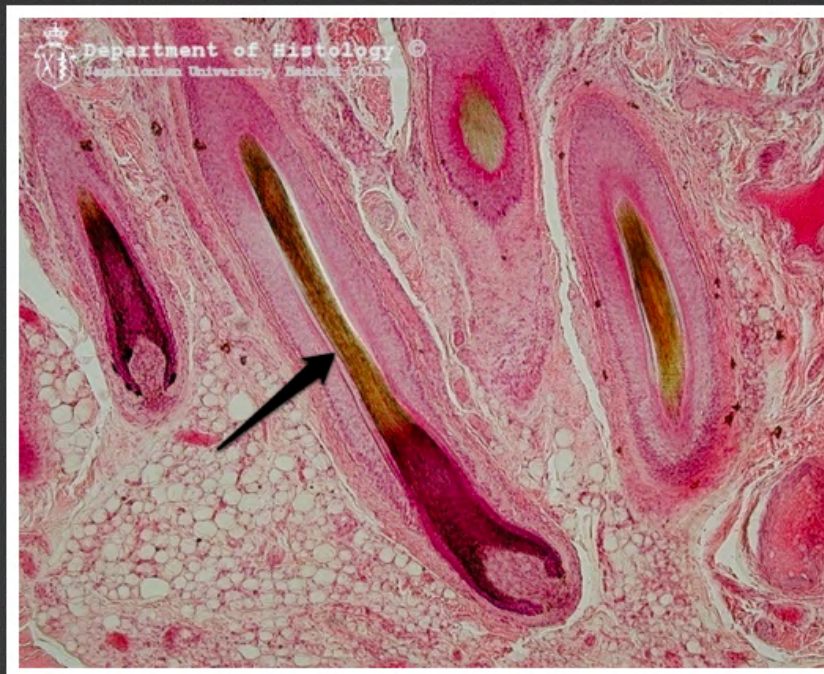skóra - mięsień wyprostny włosa



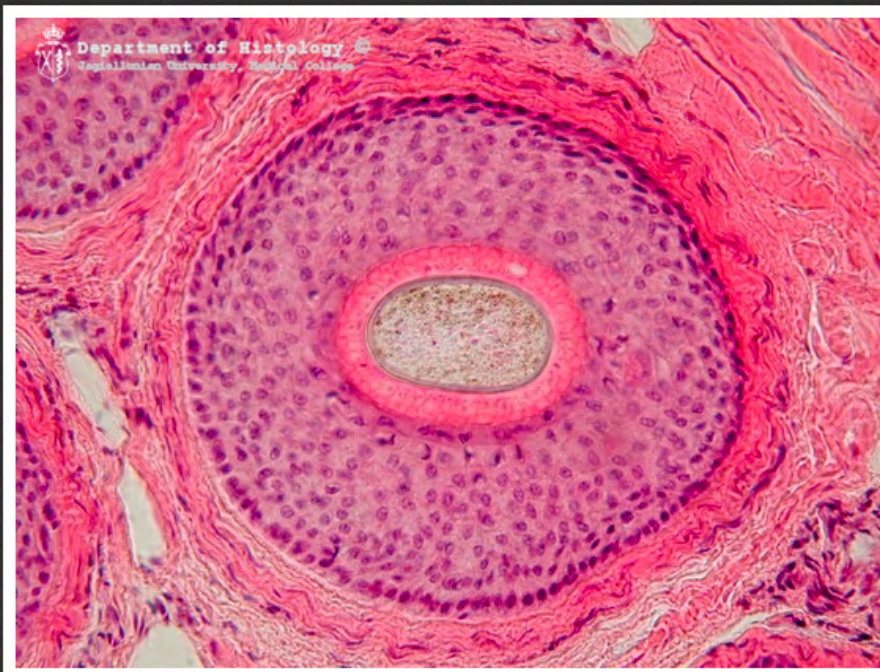skóra - gruczoł łojowy



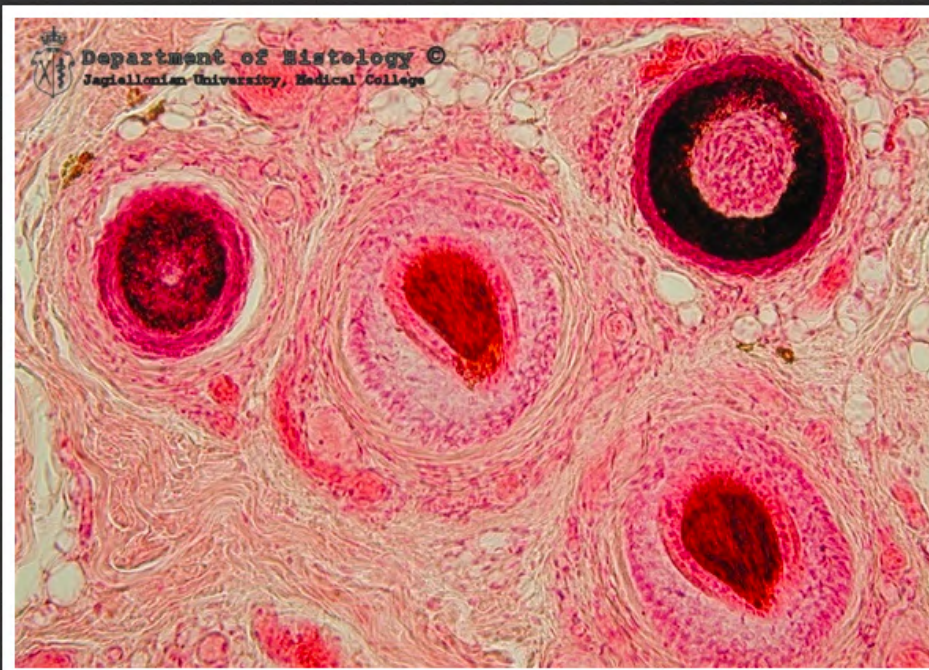
skóra - brodawka włosa



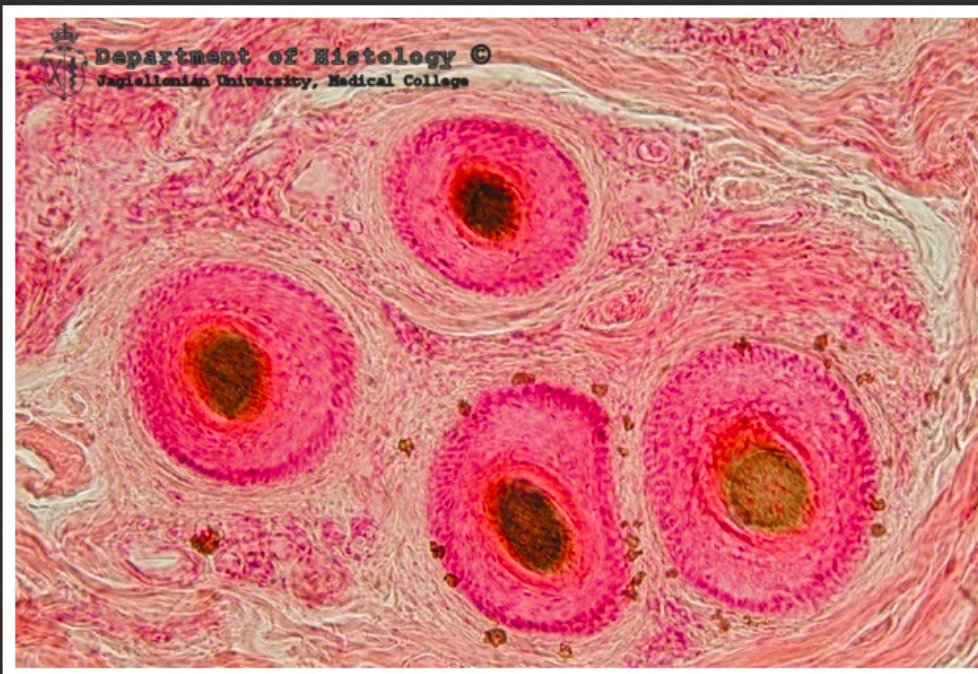skóra - przekrój podłużny przez włos



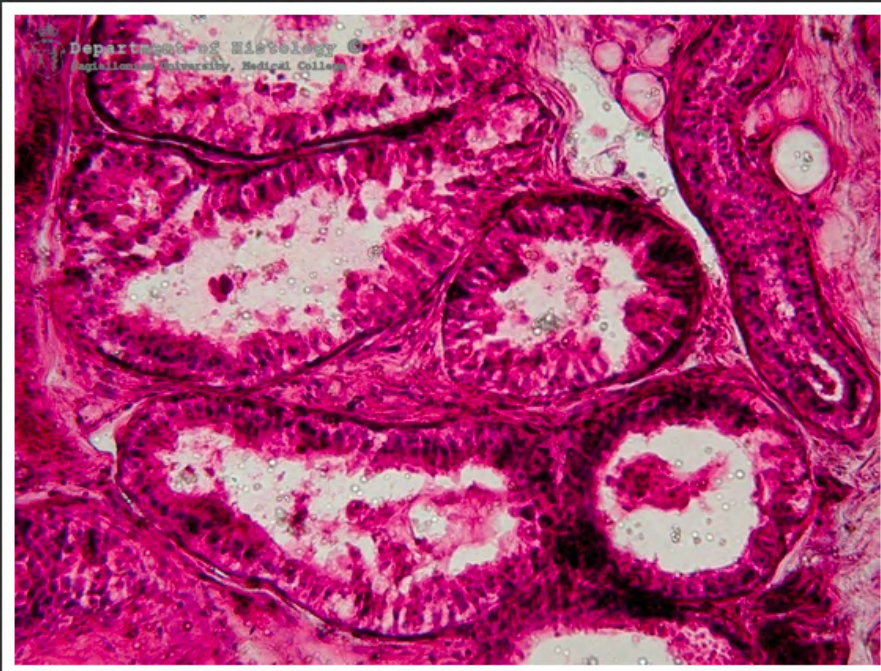
skóra owłosiona - przekrój
poprzeczny przez korzeń włosa



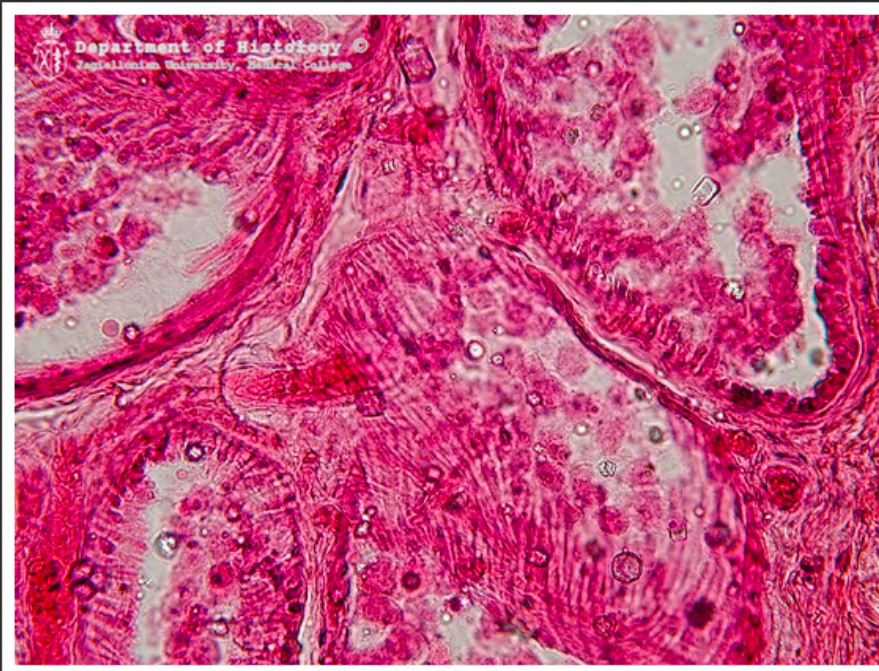
skóra owłosiona - przekrój
poprzeczny przez korzenie włosów



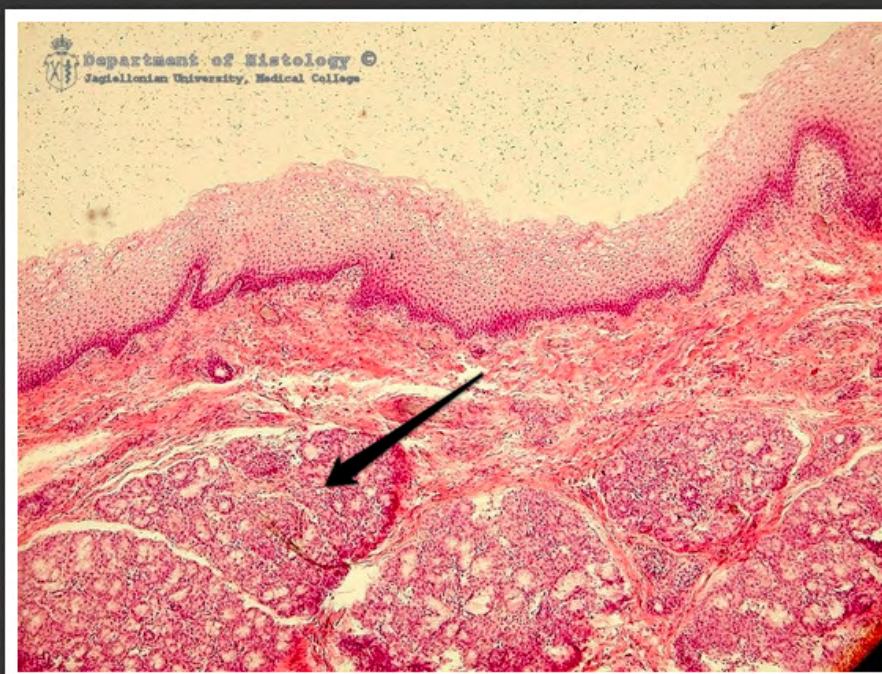skóra owłosiona - przekrój
poprzeczny przez korzenie włosów



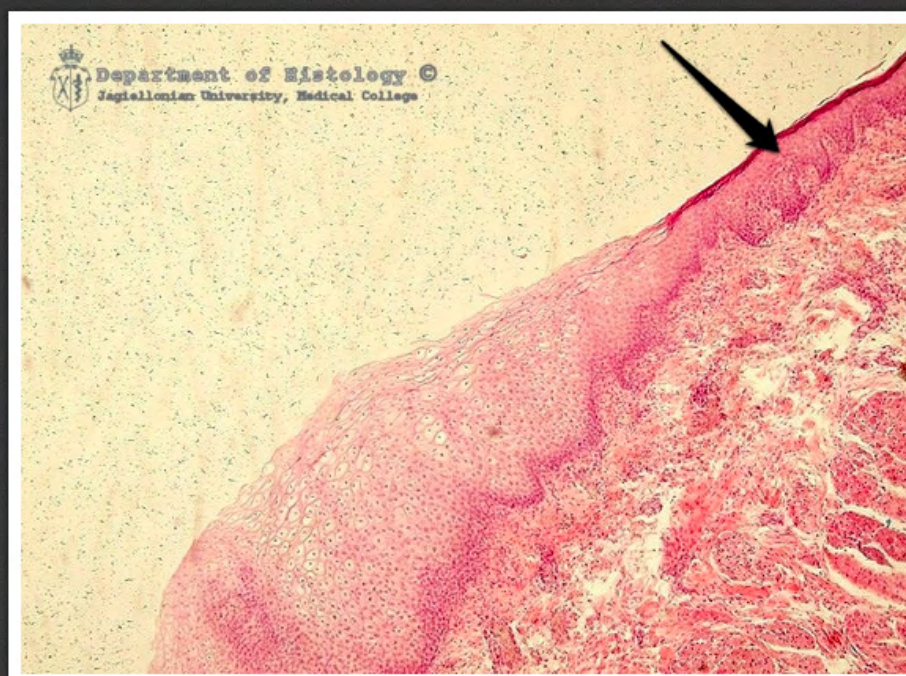skóra - gruczoły zapachowe



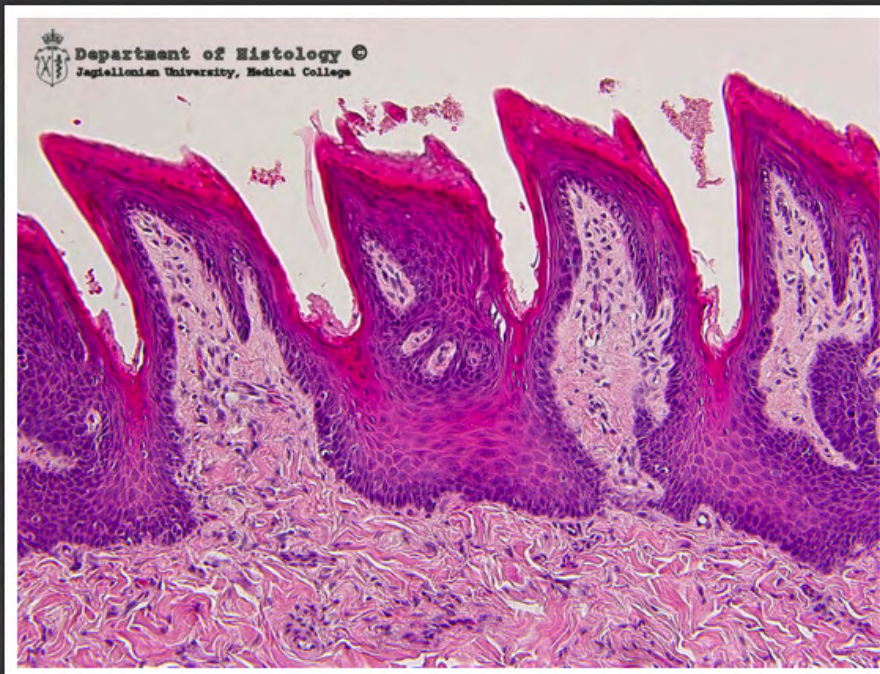skóra - gruczoły zapachowe



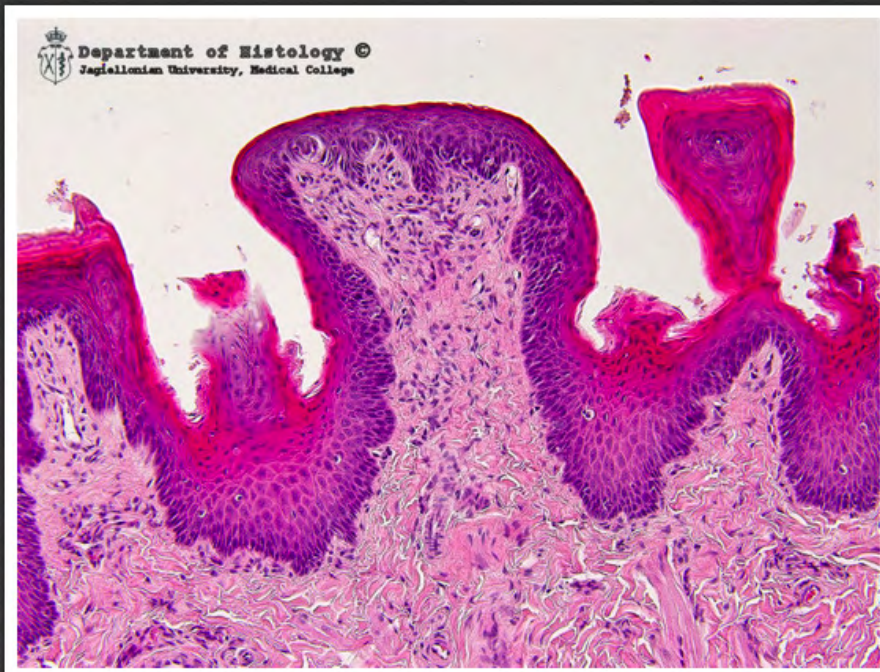przekrój przez wargę - gruczoł
wargowy



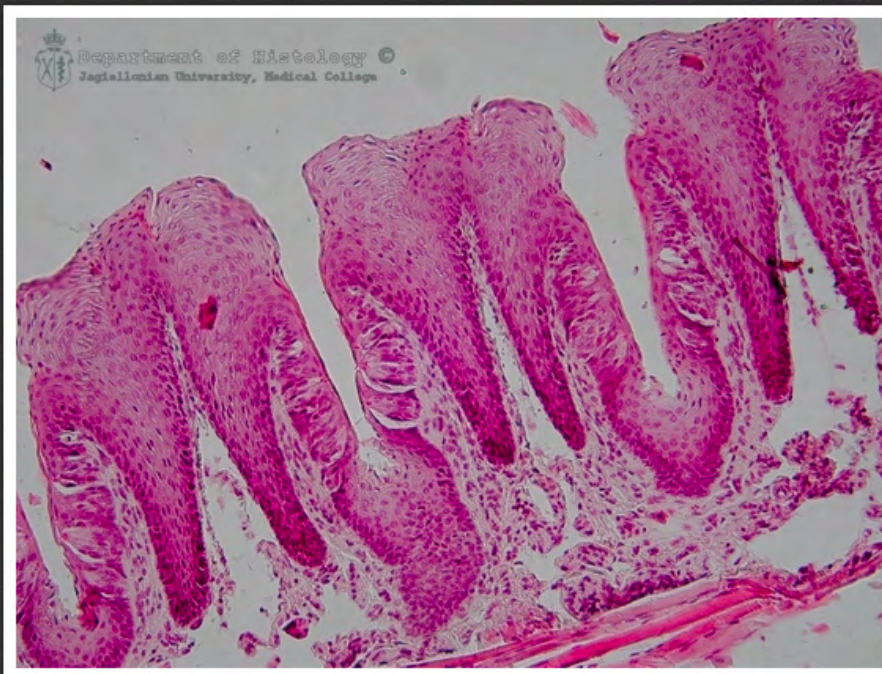przekrój przez wargę - czerwień
wargowa



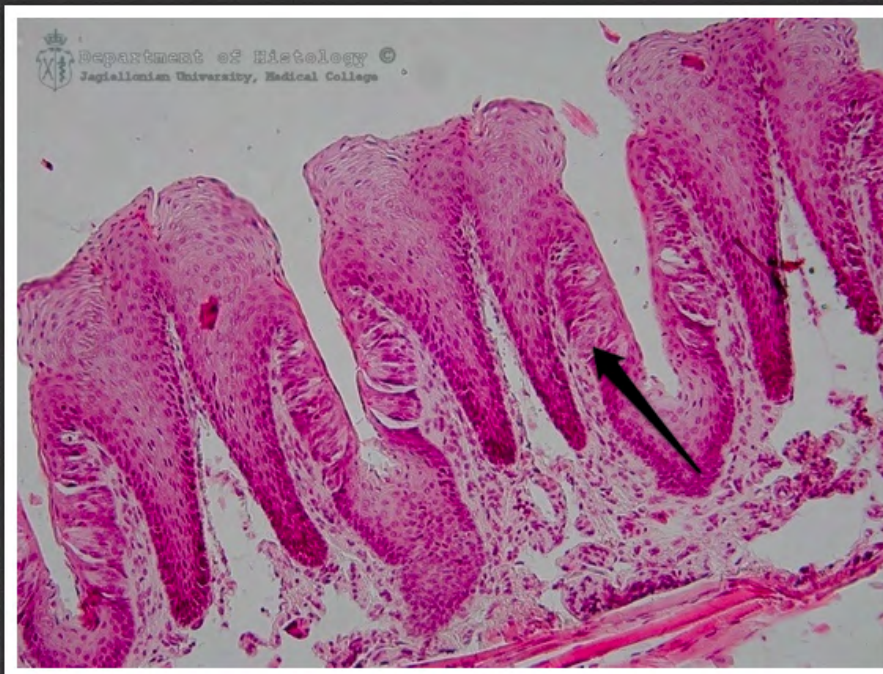brodawki nitkowane



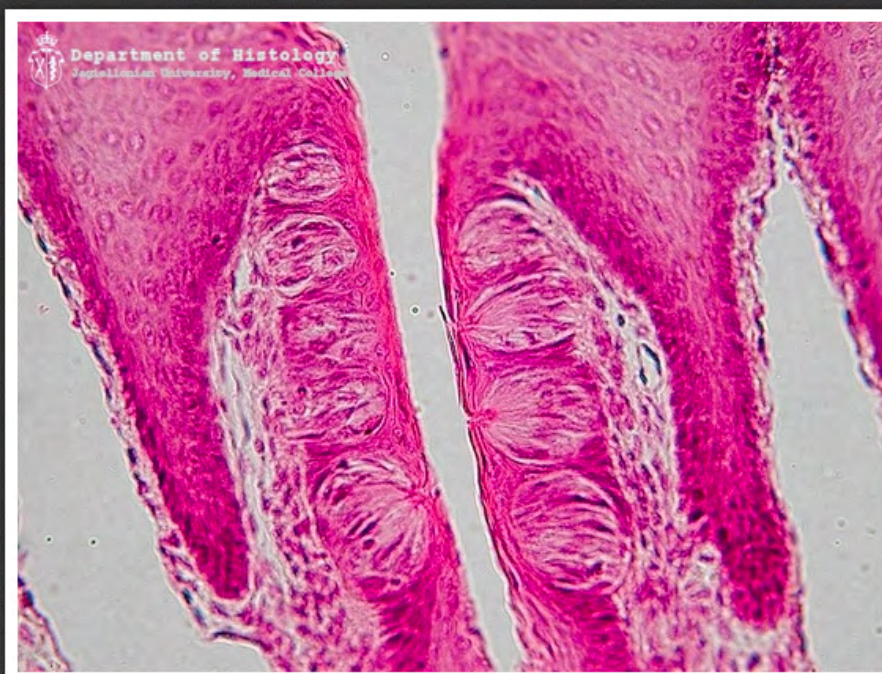brodawka grzybowata



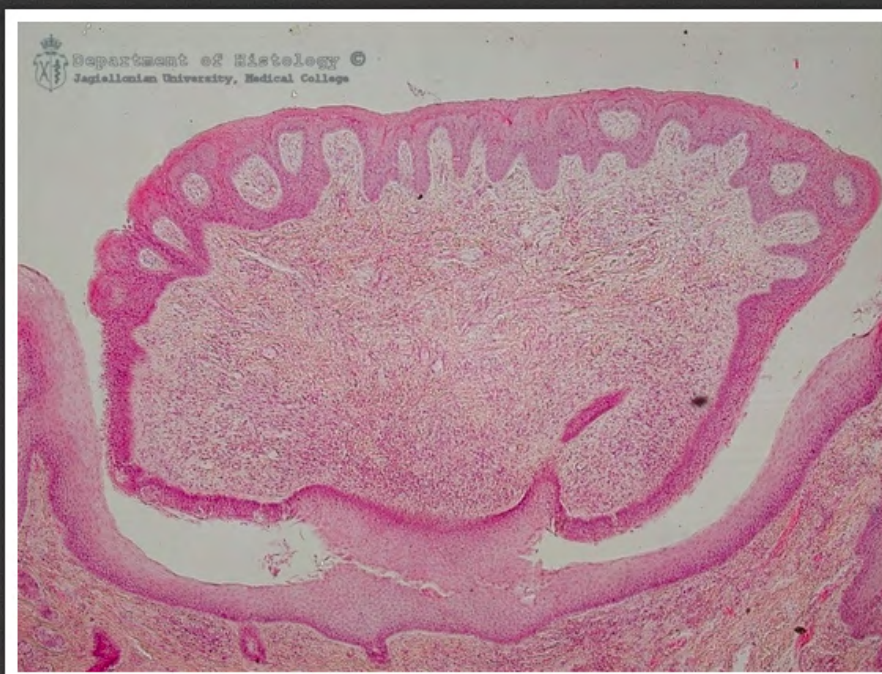brodawki liściaste



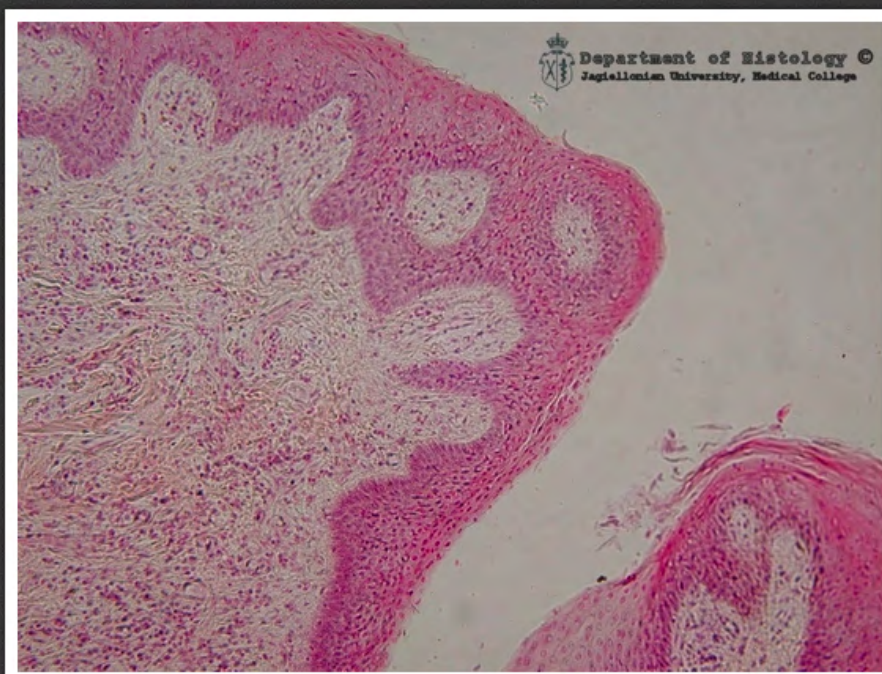brodawki liściaste - kubek smakowy



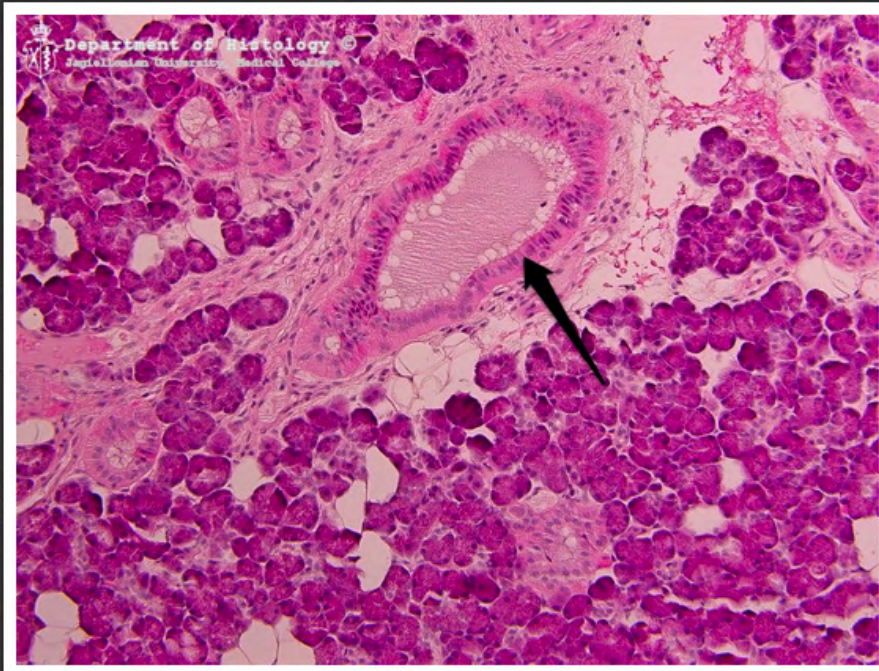
brodawki liściaste - kubki smakowe



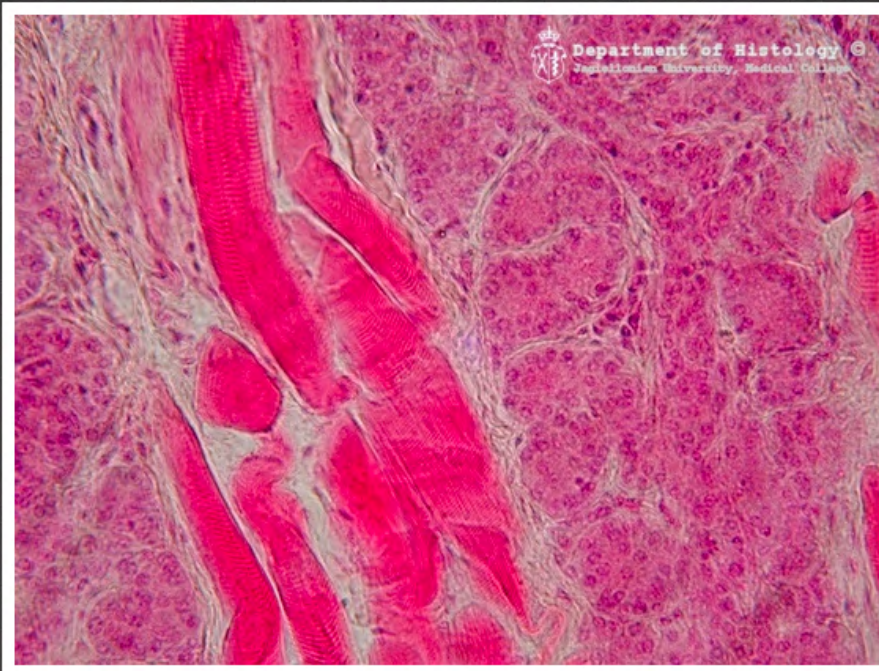
brodawka okolona



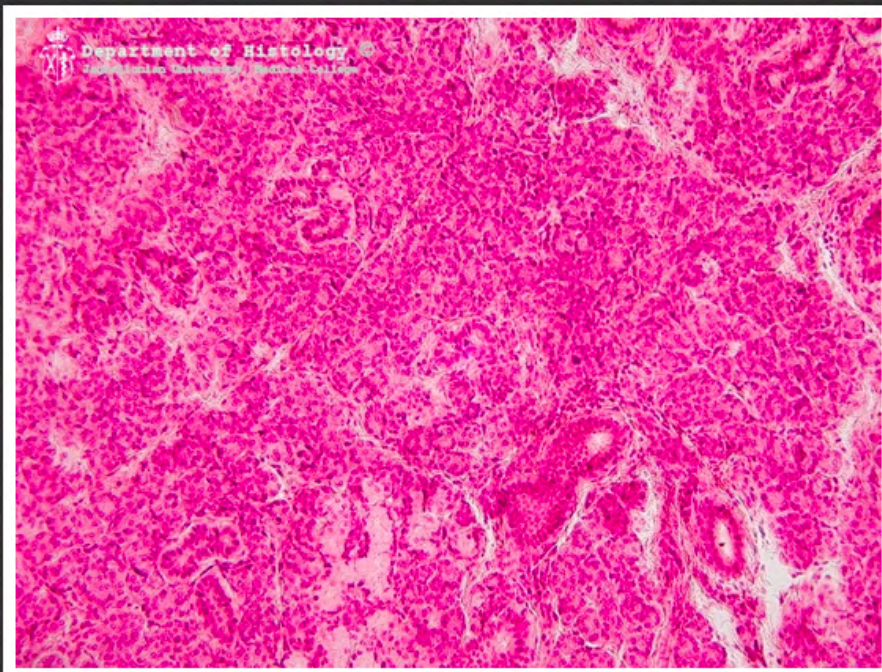
brodawka okolona



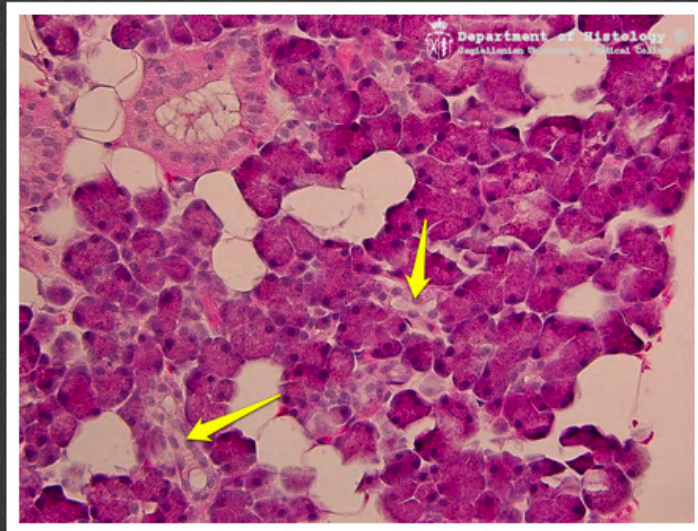ślinianka przyuszną - przewód
międzyzrazikowy



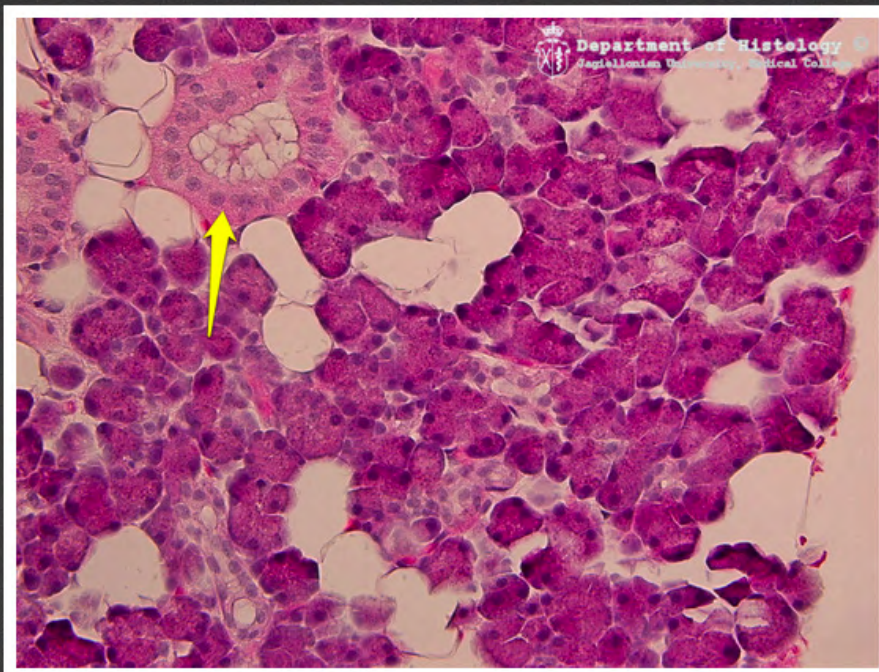język - gruczoł von Ebnera



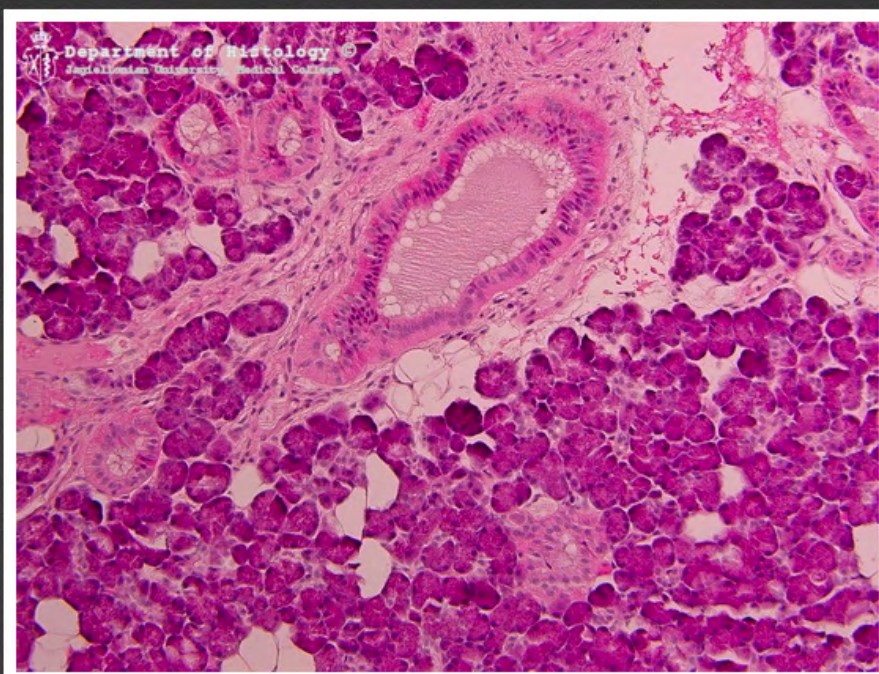
ślinianka przyuszną



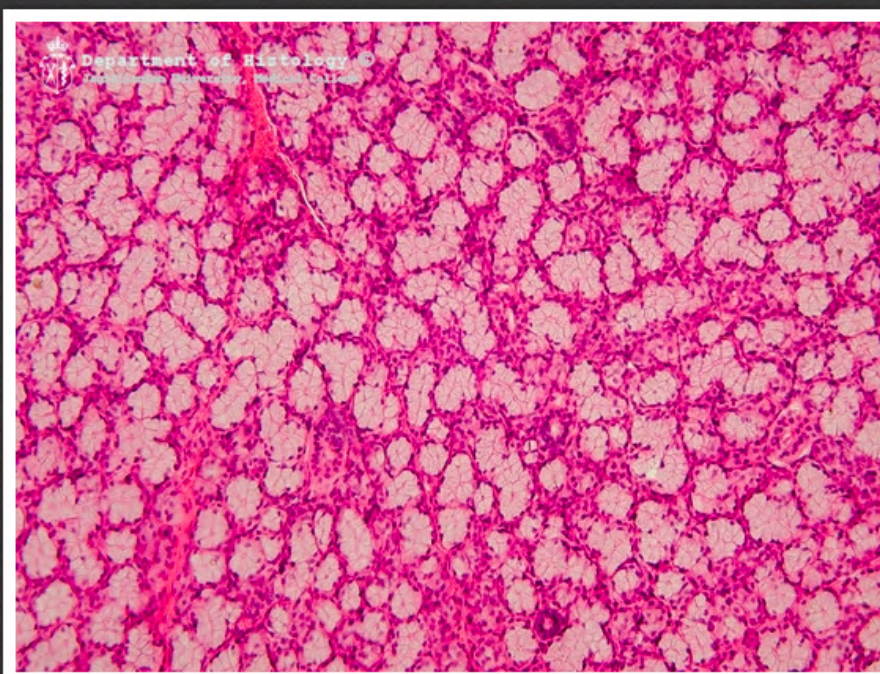
ślinianka przyuszną - wstawki



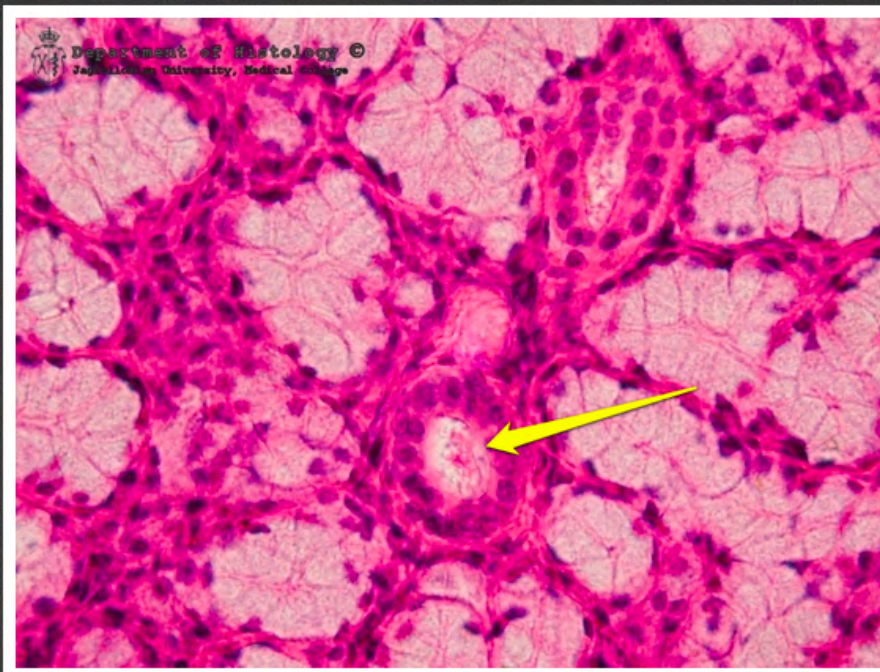ślinianka przyuszną - przewód
prążkowany



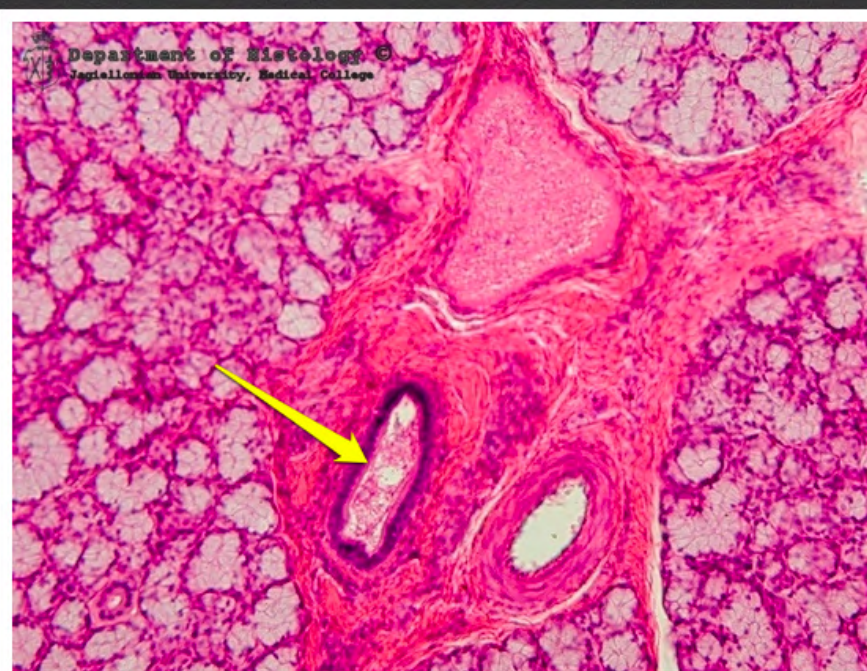ślinianka przyuszną - przewód
międzyzrazikowy



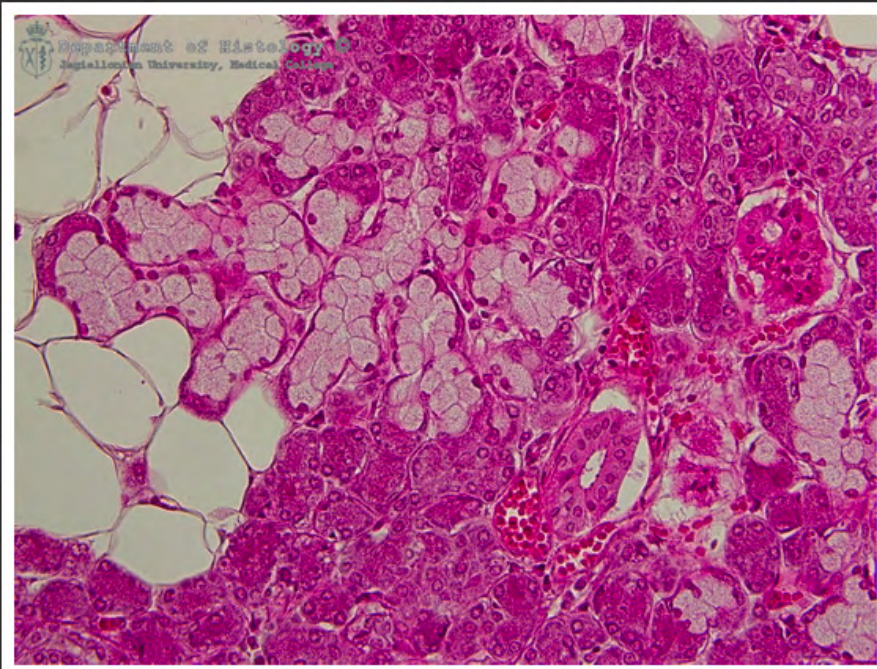
ślinianka podjęzykowa



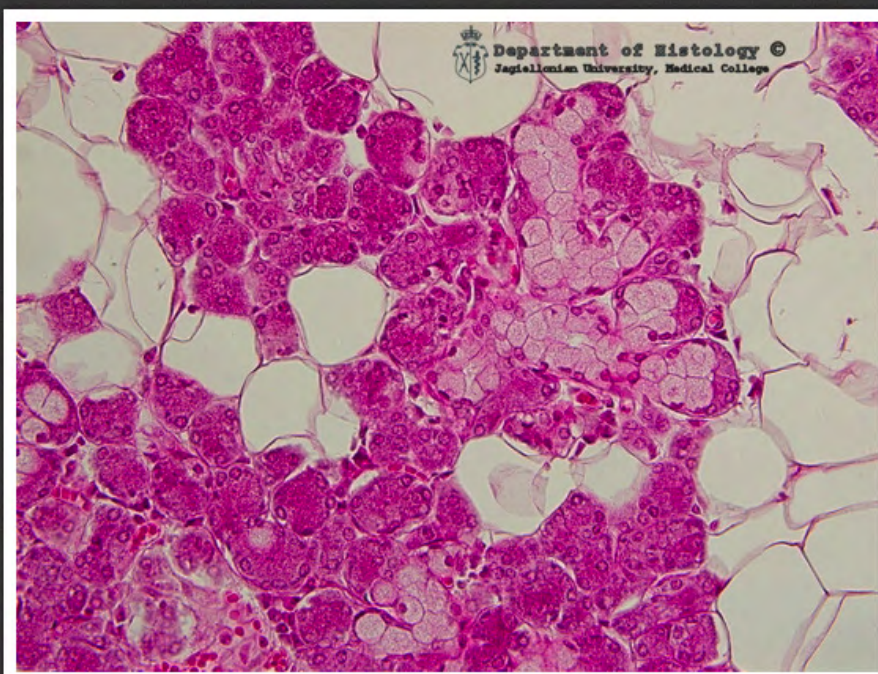
ślinianka podjęzykowa - przewód
prążkowany



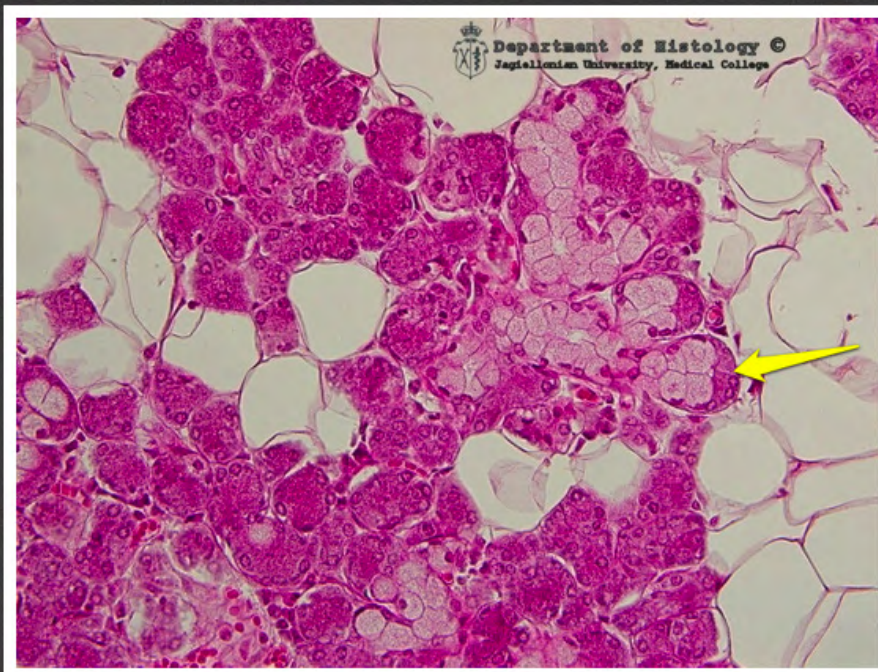ślinianka podjęzykowa - przewód
międzyzrazikowy



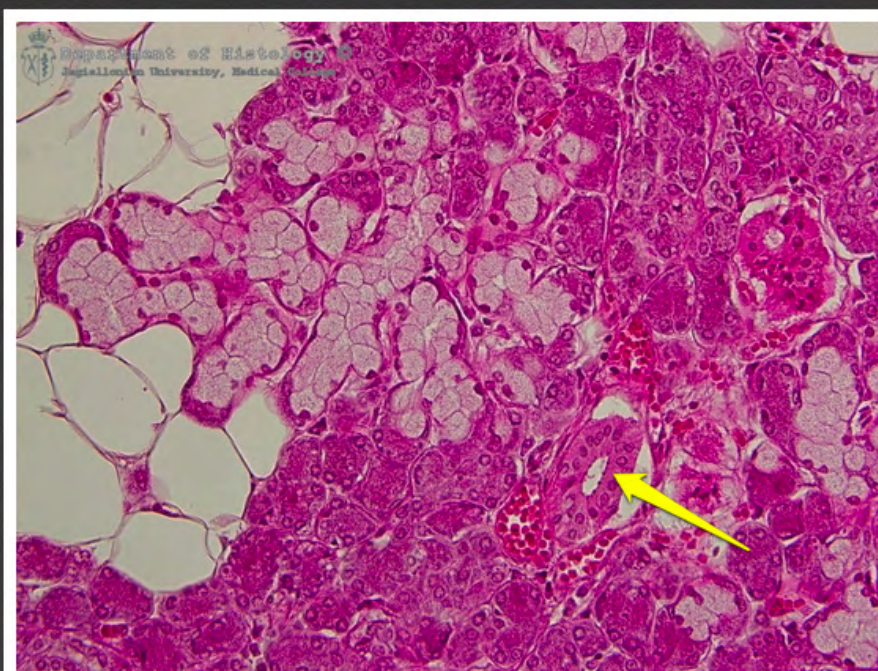
ślinianka podżuchwowa



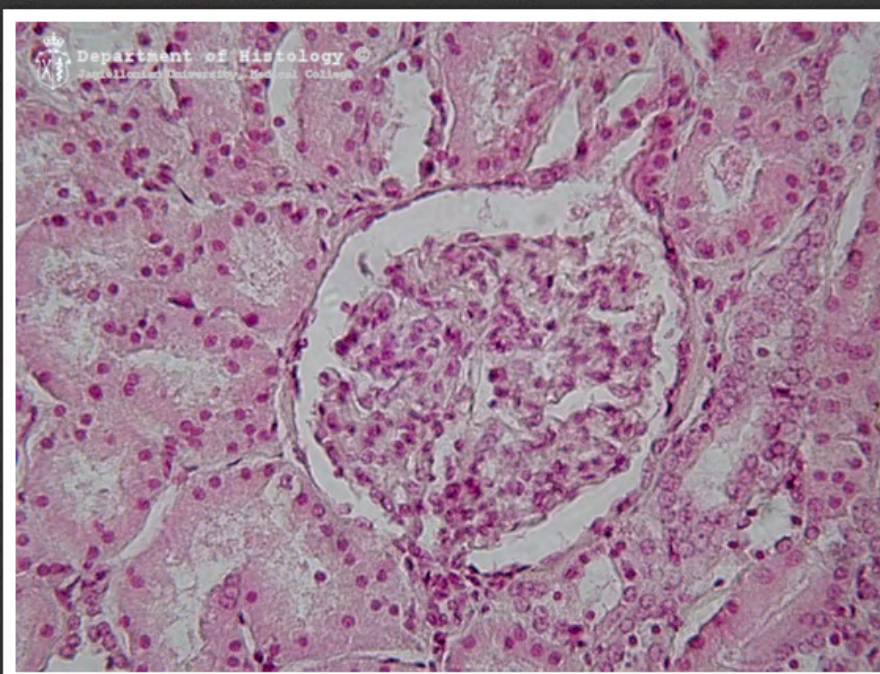
ślinianka podżuchwowa



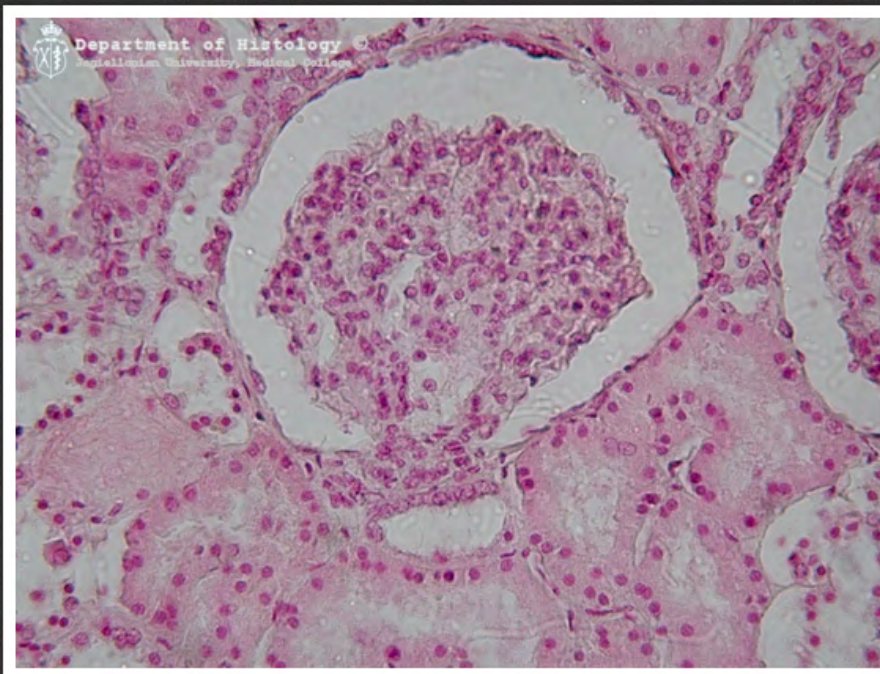
ślinianka podżuchwowa - półksiężyc
surowiczy



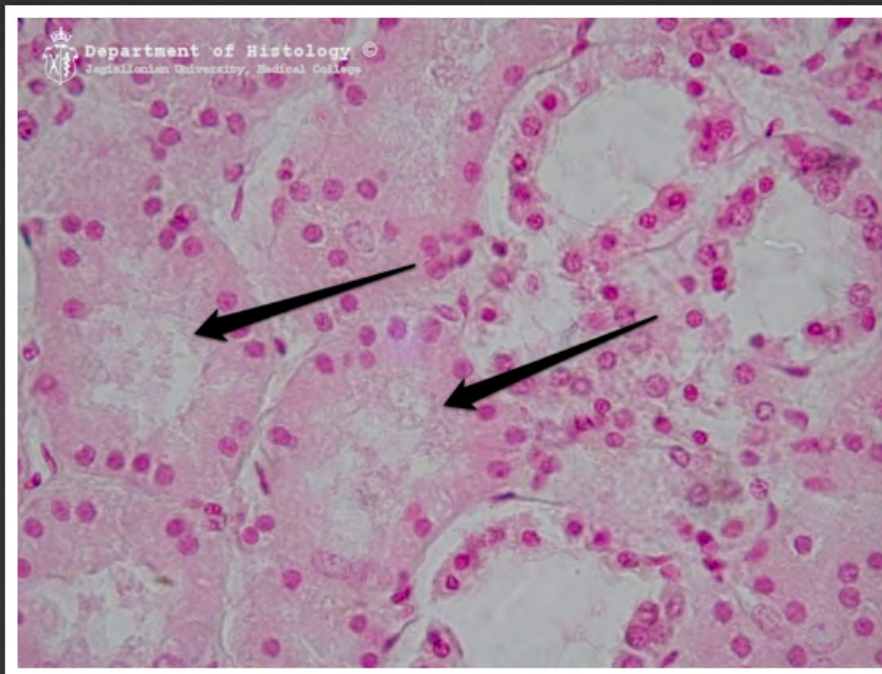
ślinianka podżuchwowa - przewód
prążkowany



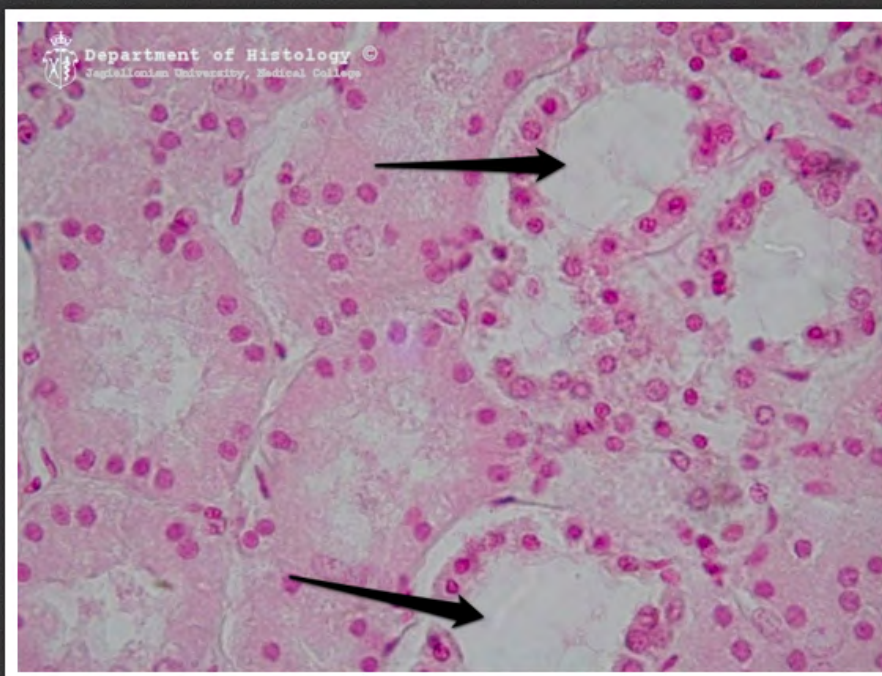
ciałko nerkowe - biegun moczowy



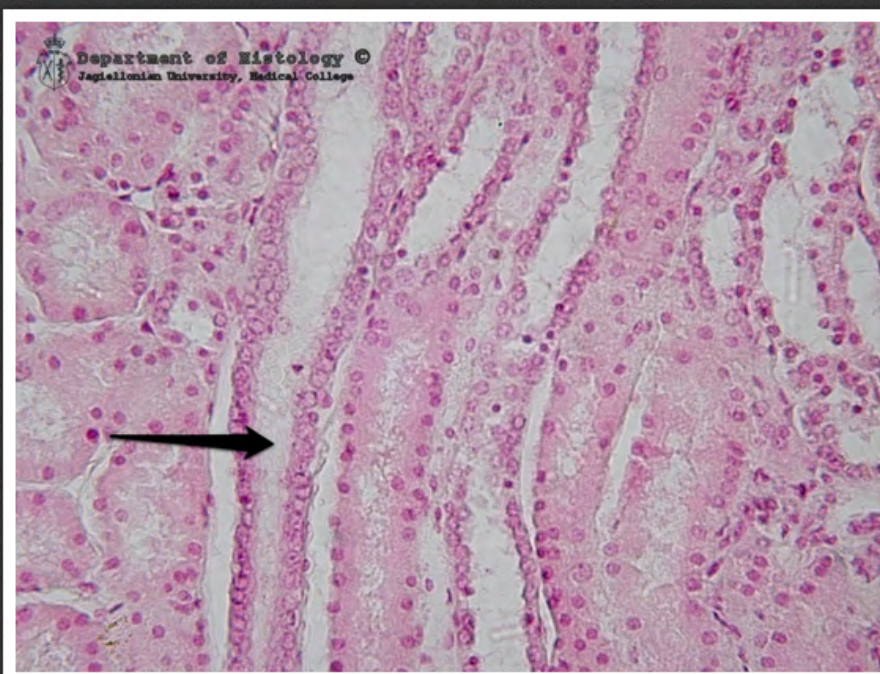
ciałko nerkowe - biegun naczyniowy



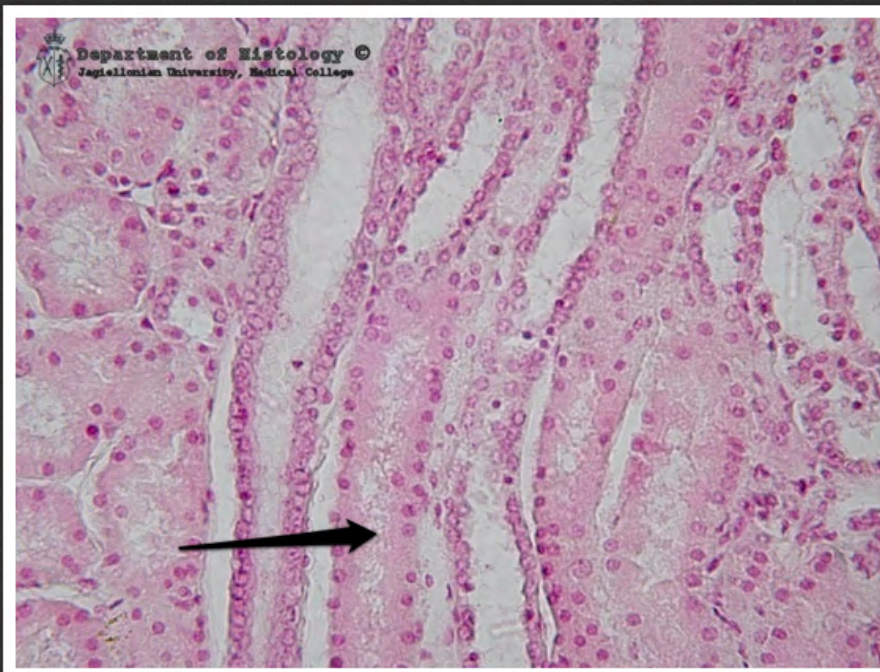
nerka - labirynt kory - kanaliki
proksymalne



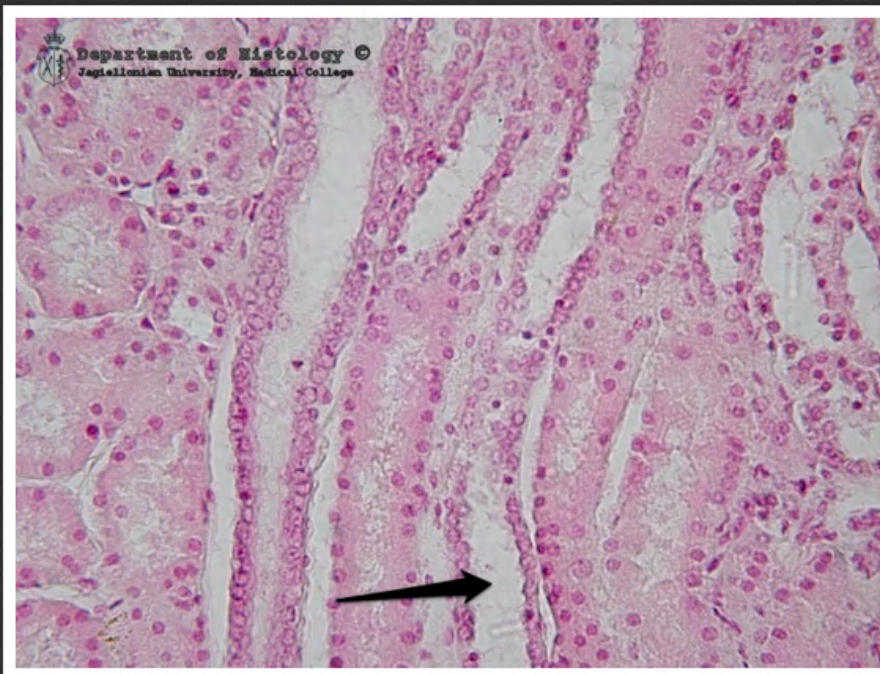
nerka - labirynt kory - kanaliki
dystalne



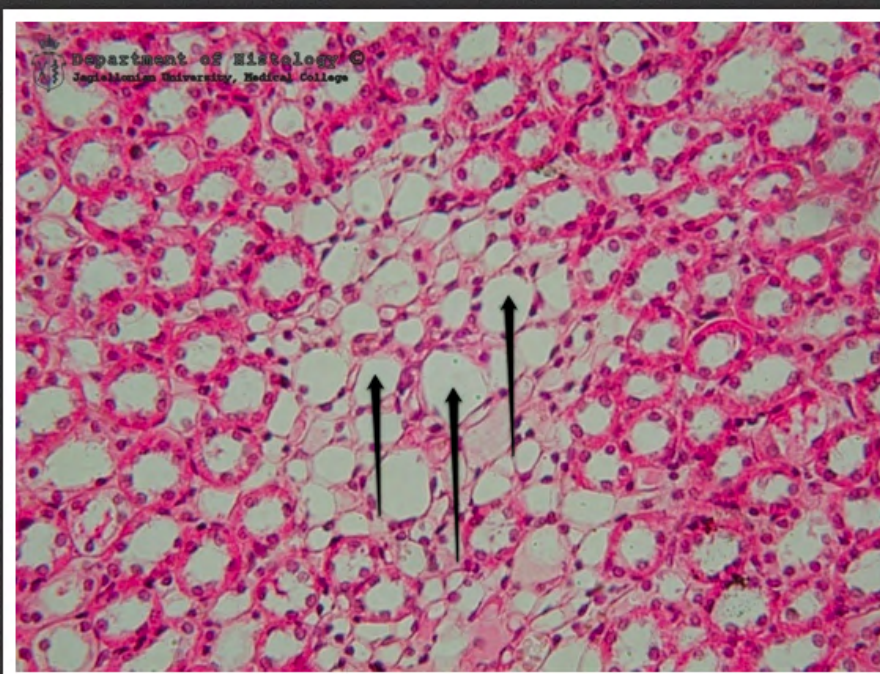nerka - promienie rdzenne - cewka
zbiorcza



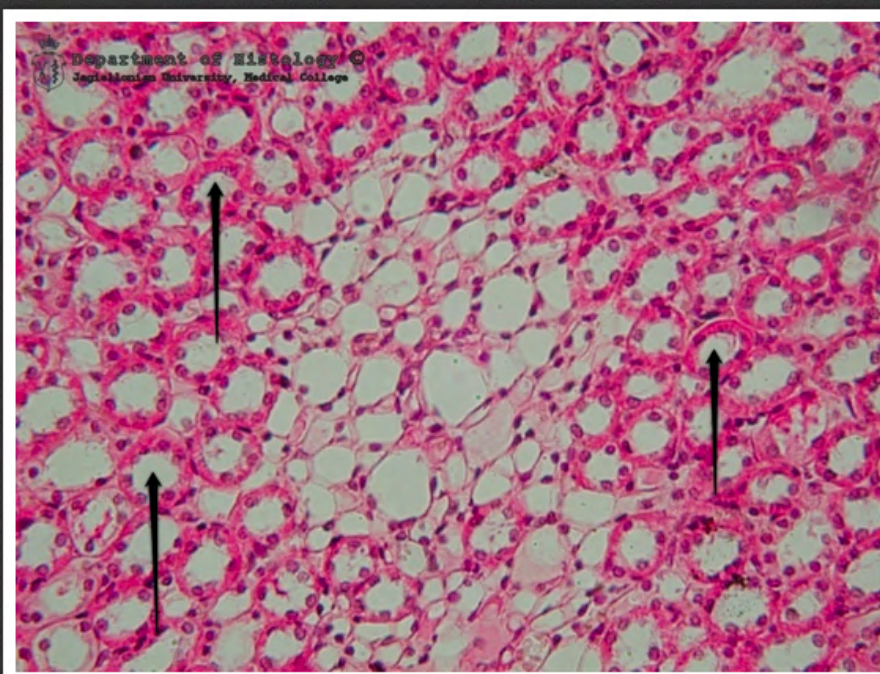
nerka - promienie rdzenne - kanalik
proksymalny



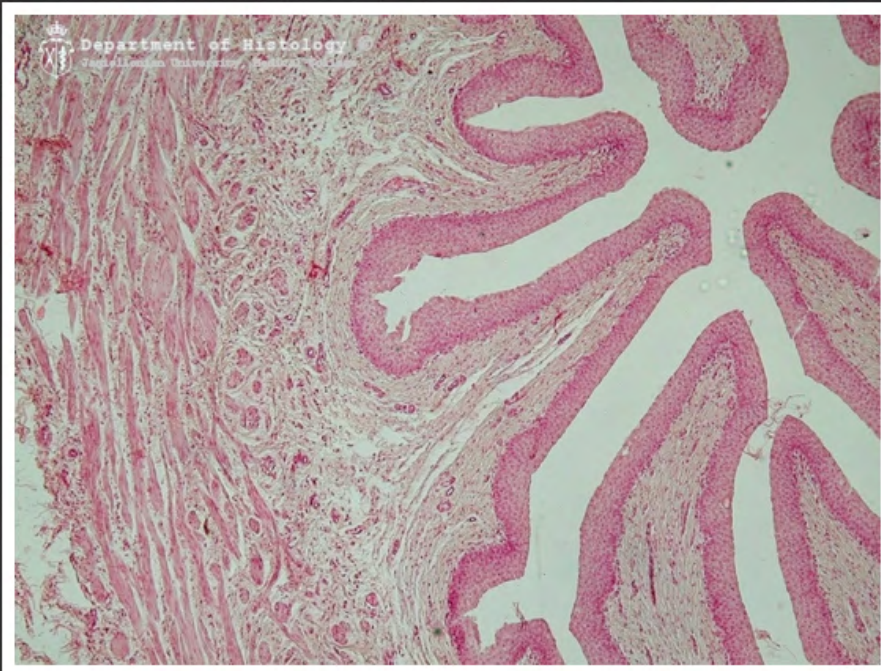
promienie rdzenne - kanalik dystalny



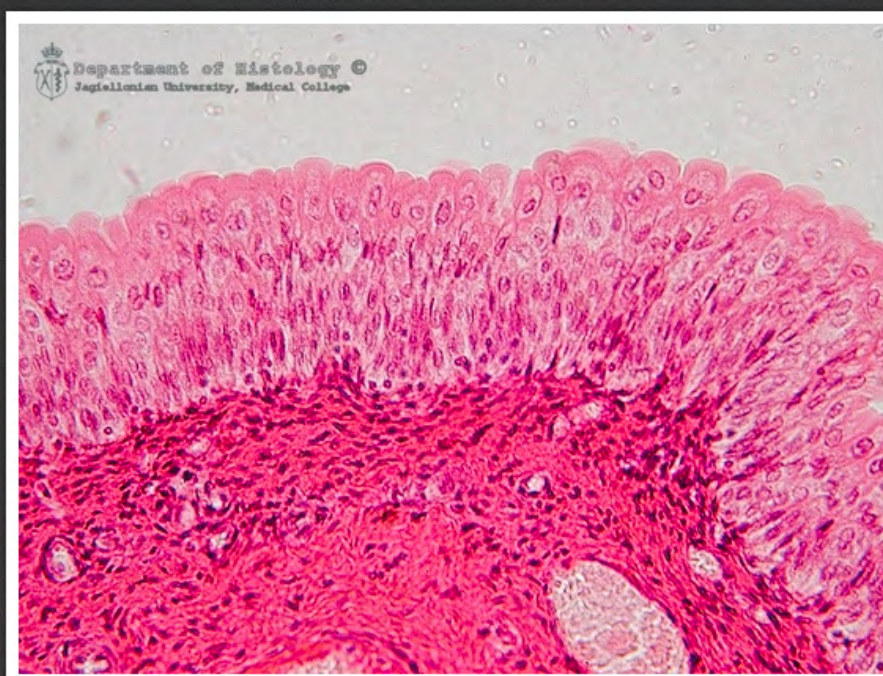
rdzeń nerki - kanaliki pośrednie



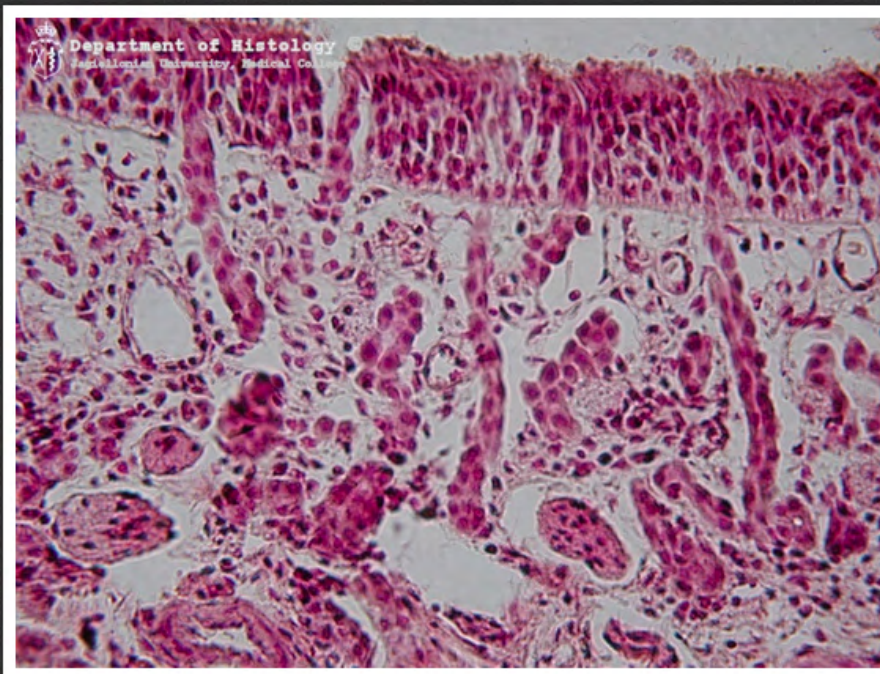
rdzeń nerki - kanaliki dystalne



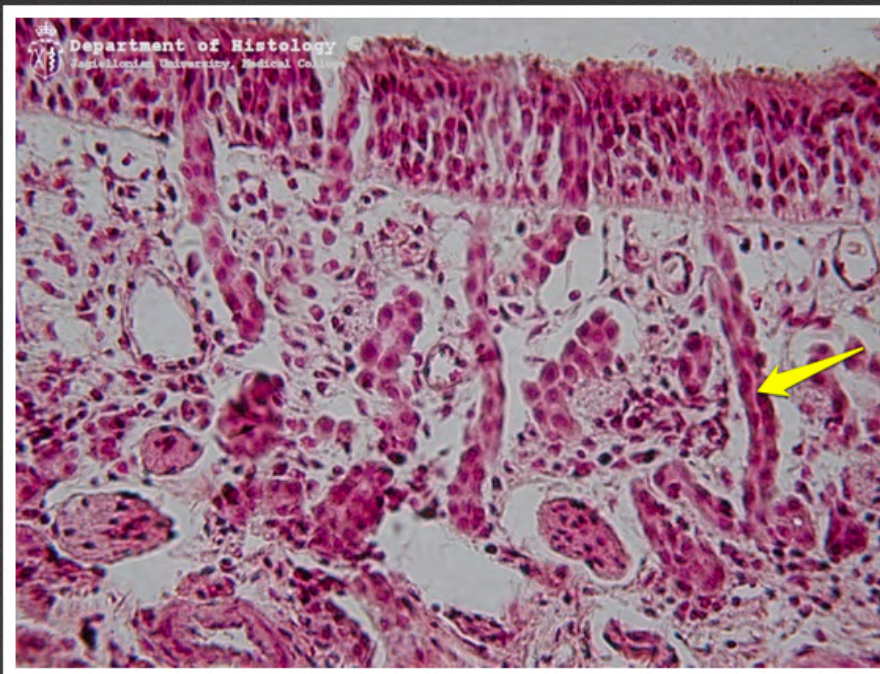
moczowód



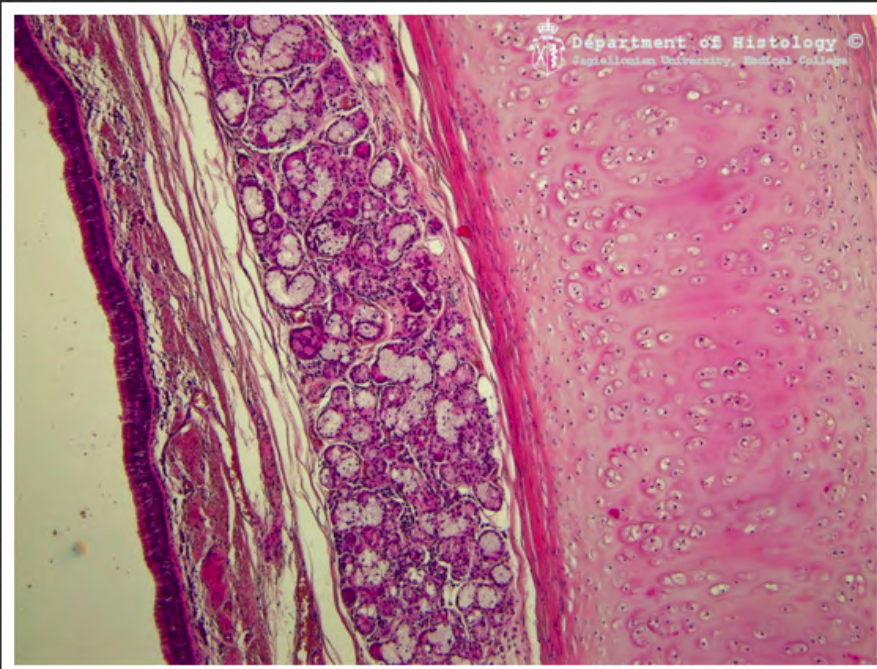
pęcherz moczowy - urotelium



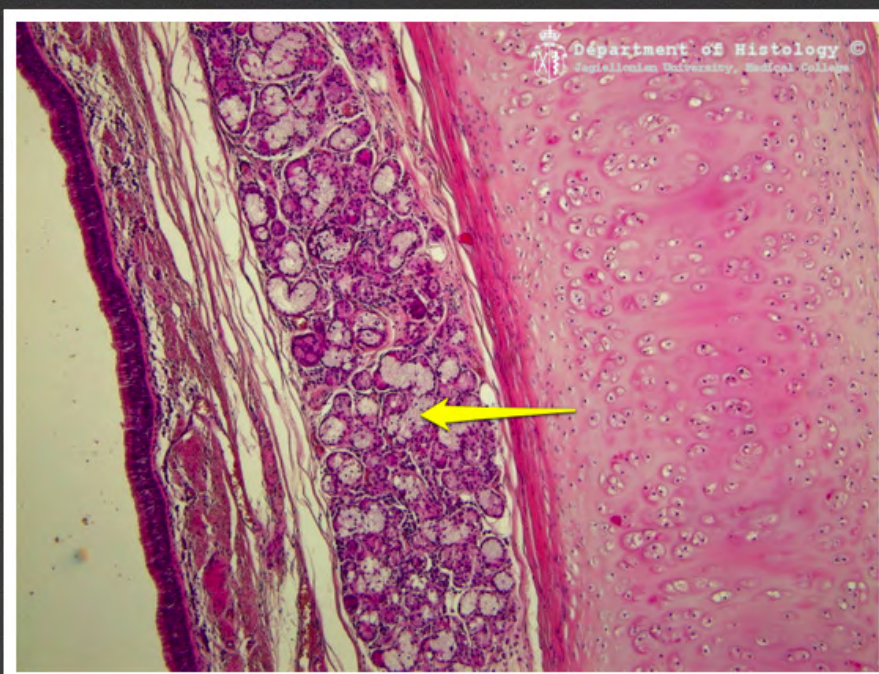
błona węchowa



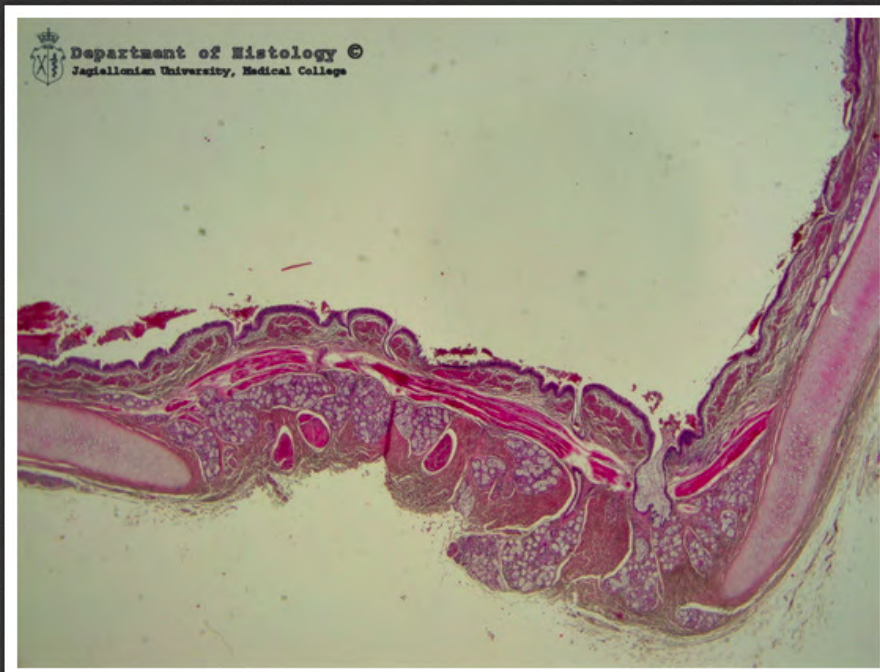blona węchowa - gruczoł Bowmana



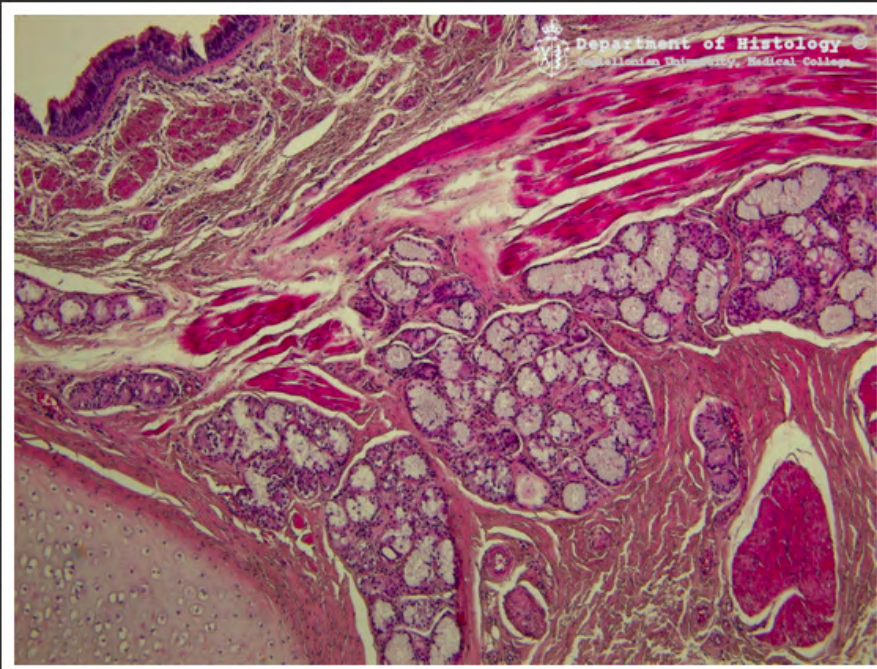
tchawica - część chrzęstna



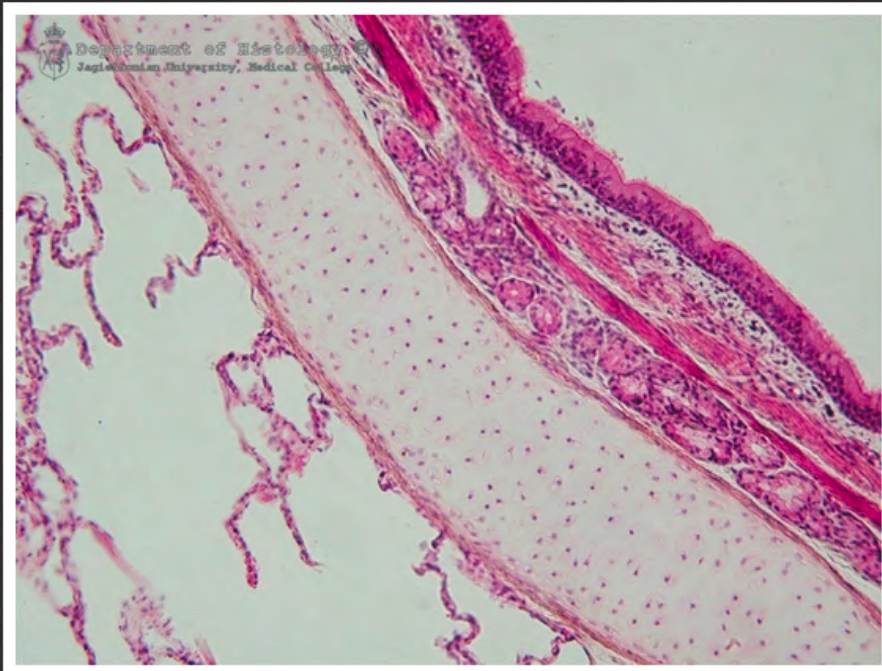
tchawica - gruczoł tchawiczy



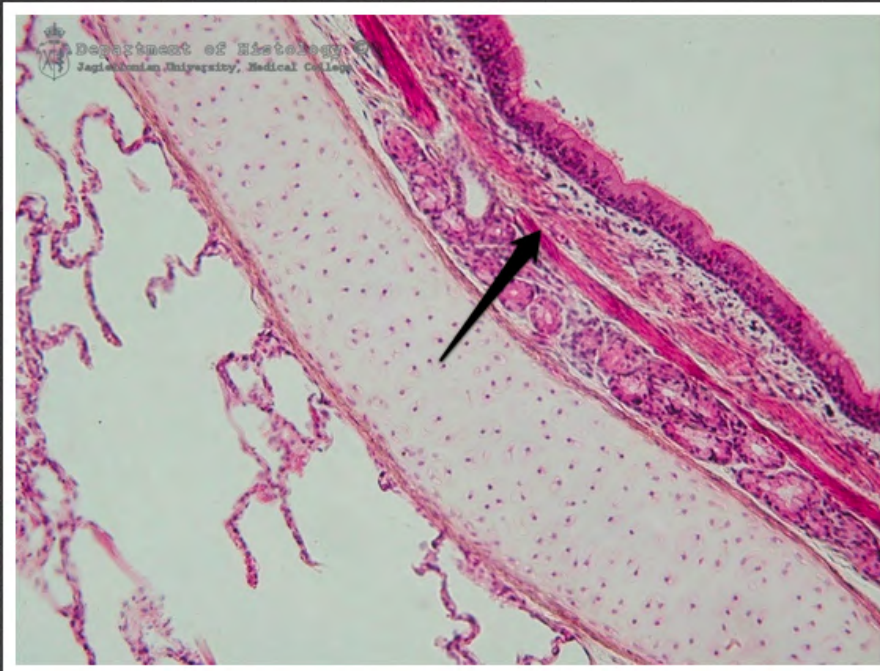
tchawica - część błoniasta



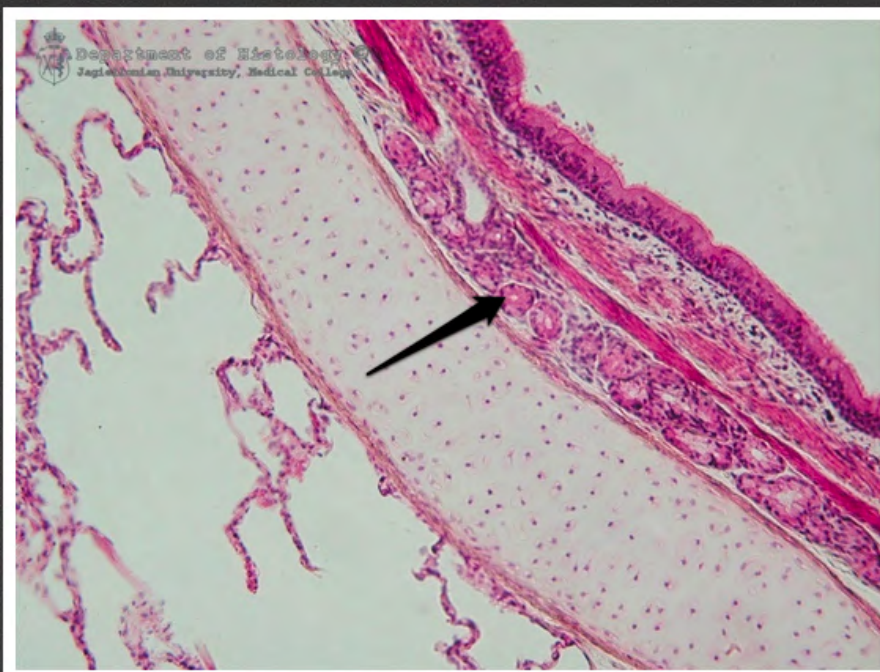
tchawica - część błoniasta



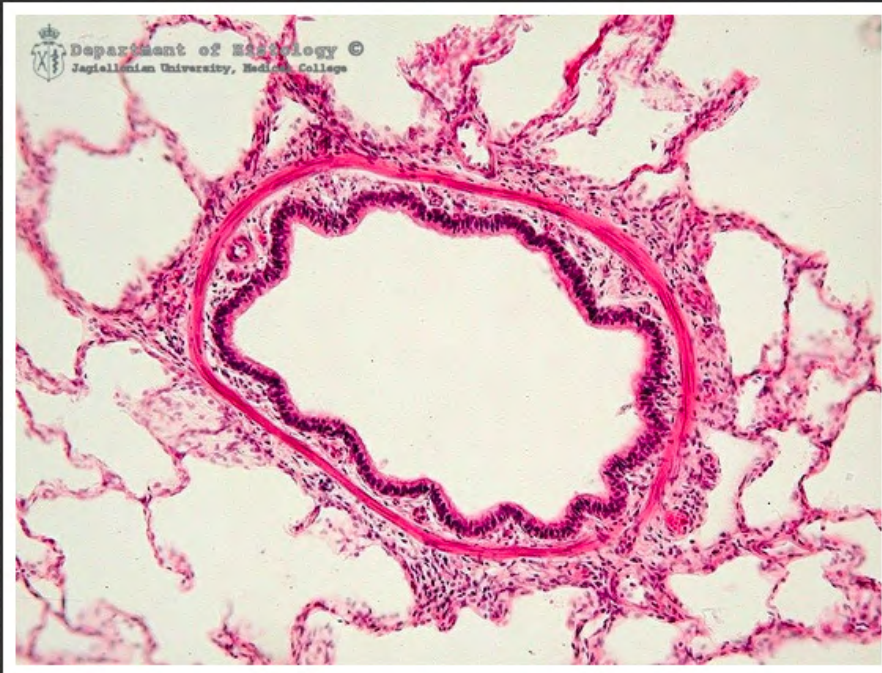płuco - oskrzele



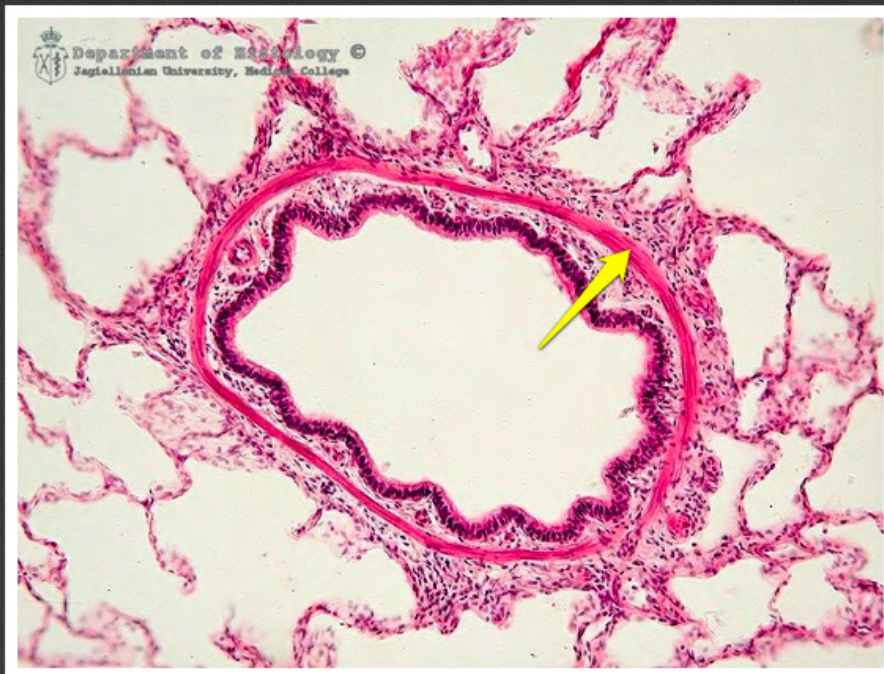płuco - oskrzele - warstwa
mięśniowa



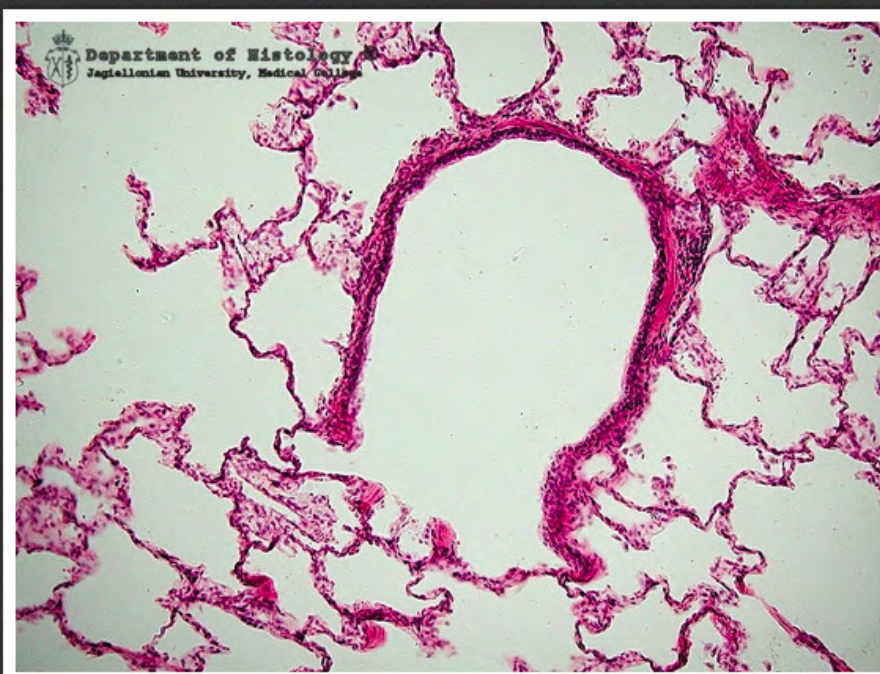płuco - oskrzele - gruczoł
oskrzelowy



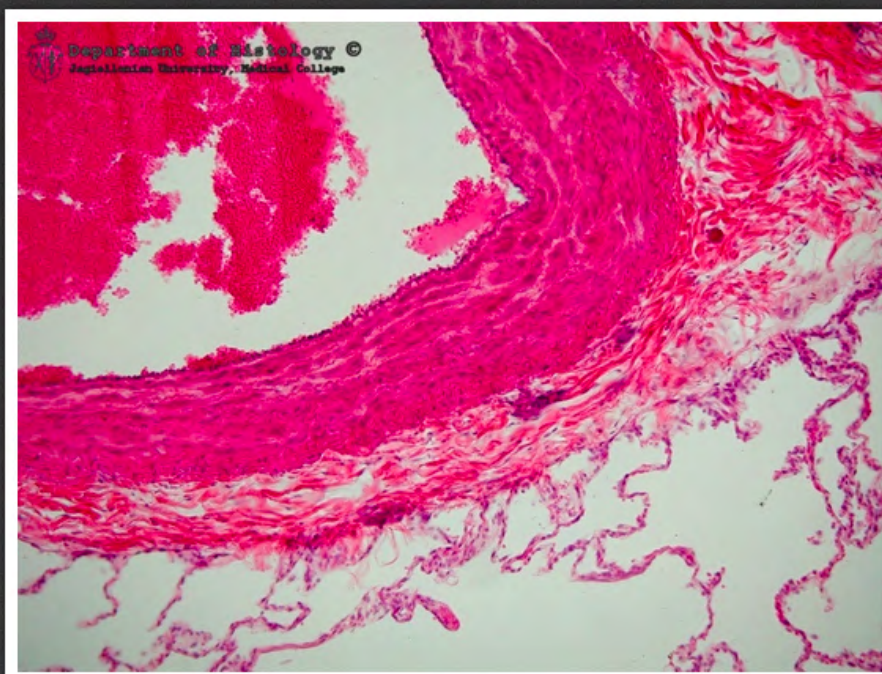
płuco - oskrzelik



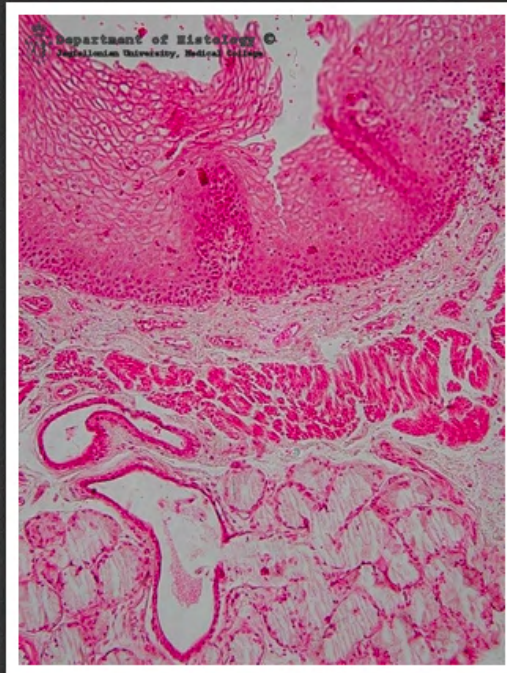
płuco - oskrzelik - warstwa
mięśniowa



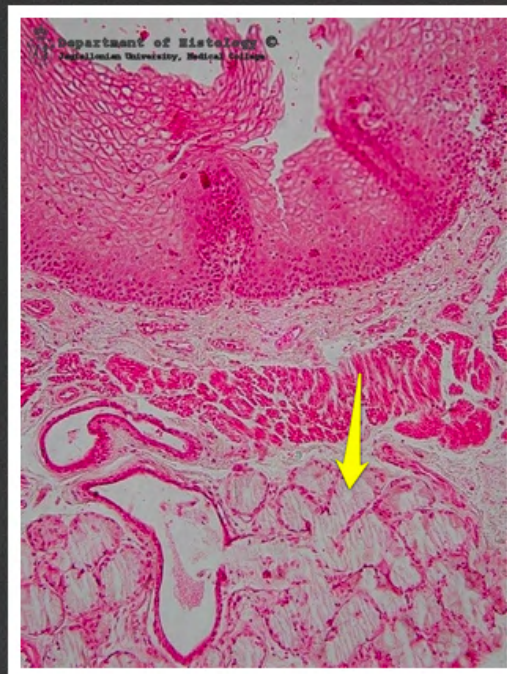
płuco - oskrzelik oddechowy



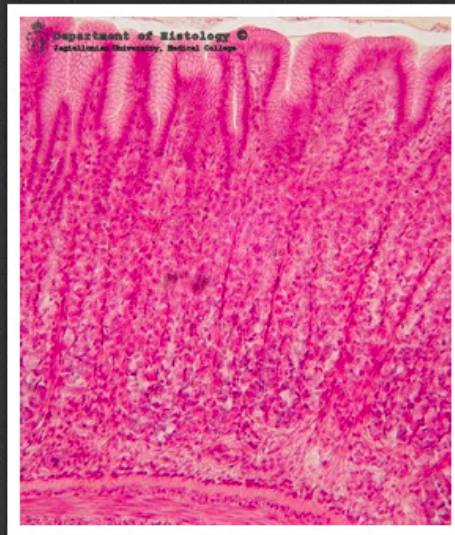
płuco - gałąź tętnicy płucnej



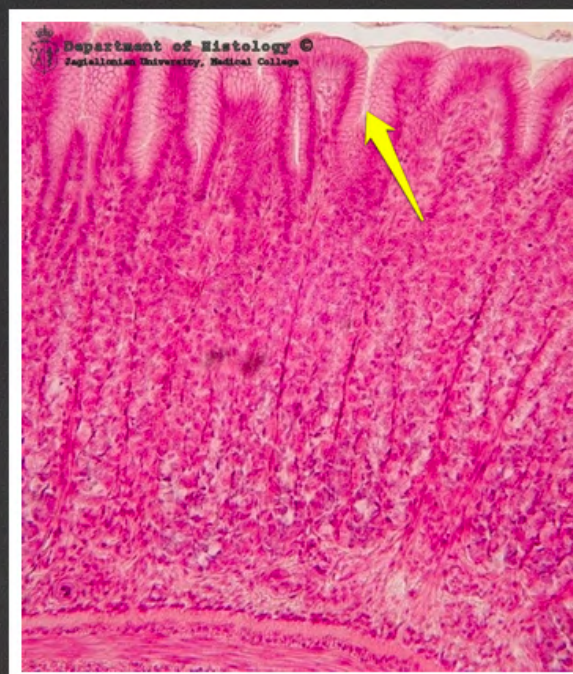przełyk



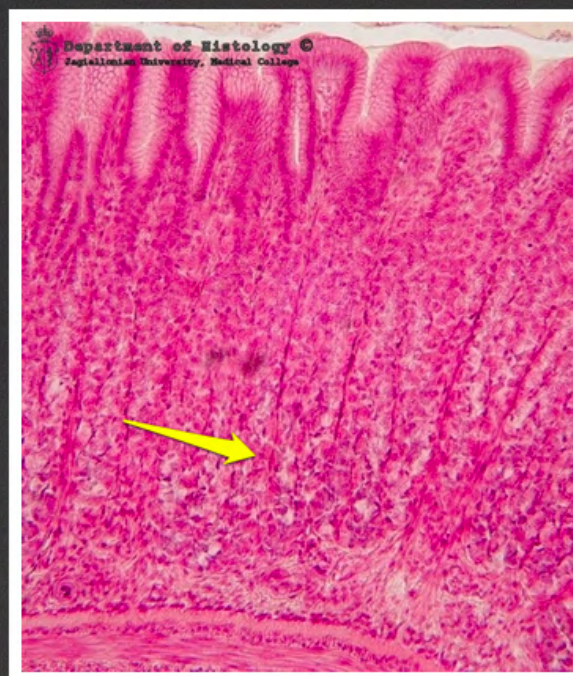przetyk - gruczoły właściwe przetyku



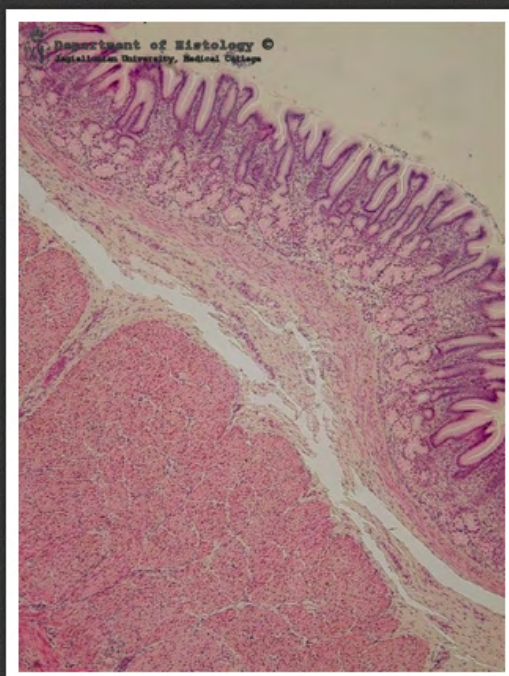
żołądek - trzon



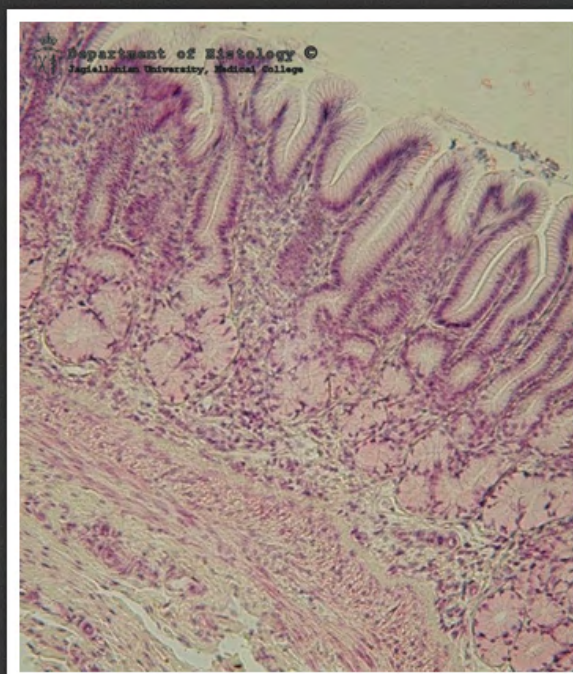
trzon żołądka - dołeczek żołądkowy



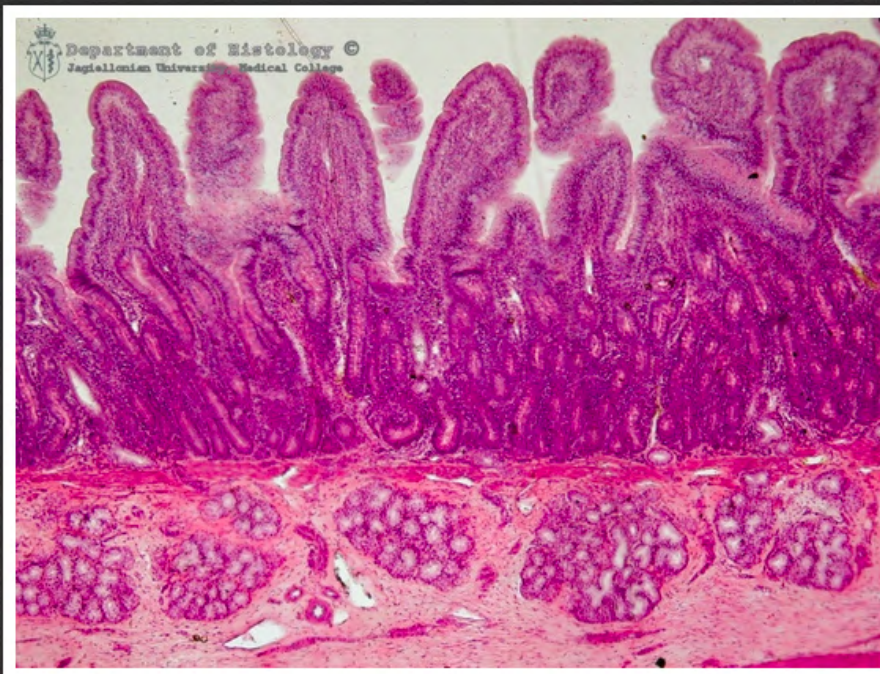
trzon żołądka - komórki okładzinowe



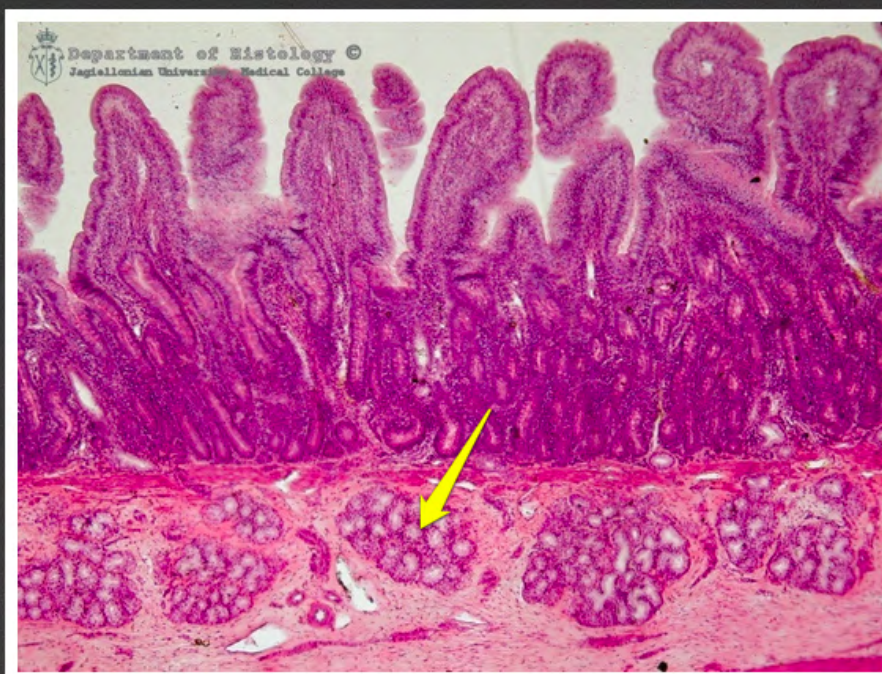żołądek - odźwiernik



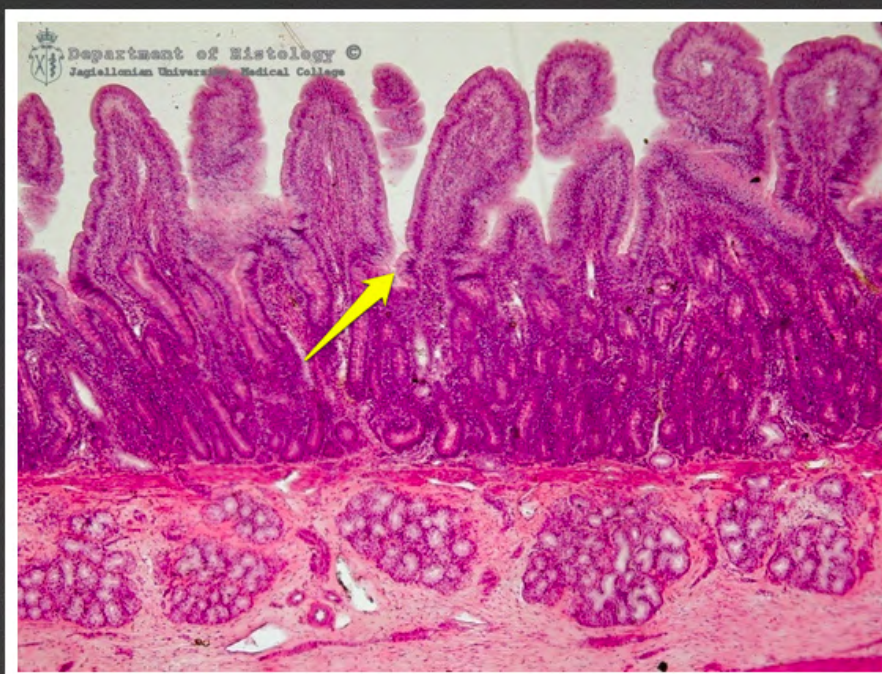żołądek - odźwiernik



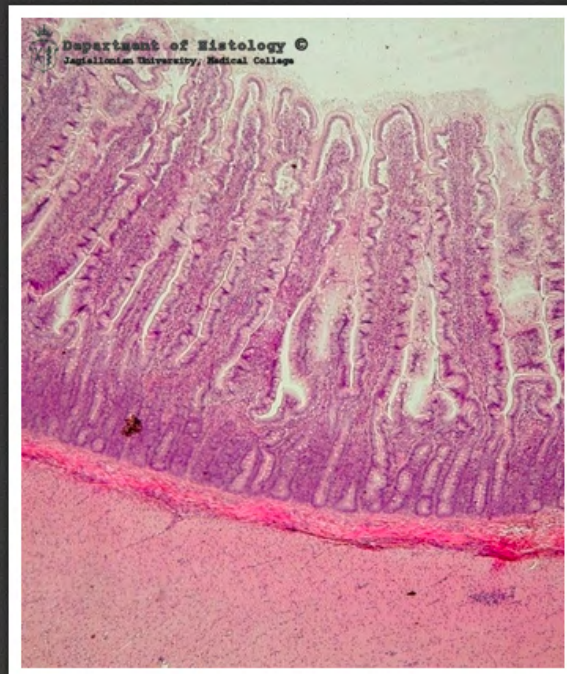
dwunastnica



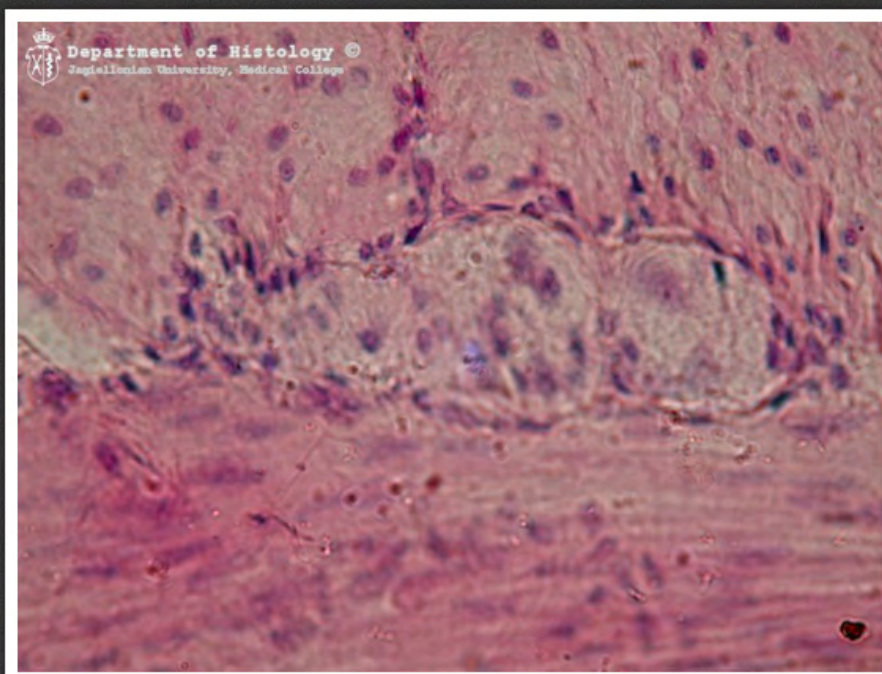
dwunastnica - gruczoły
dwunastnicze



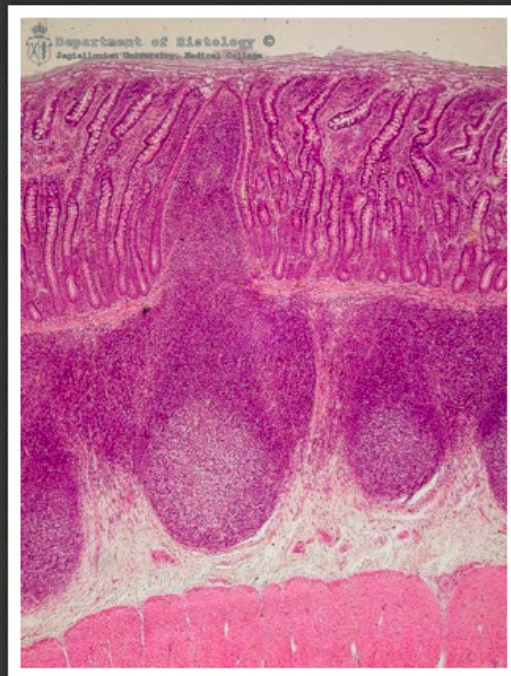
dwunastnica - krypty dwunastnicze



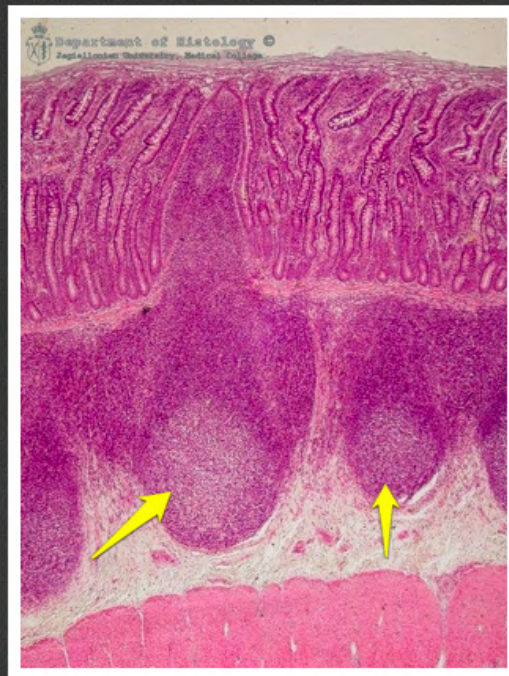
jelito czcze



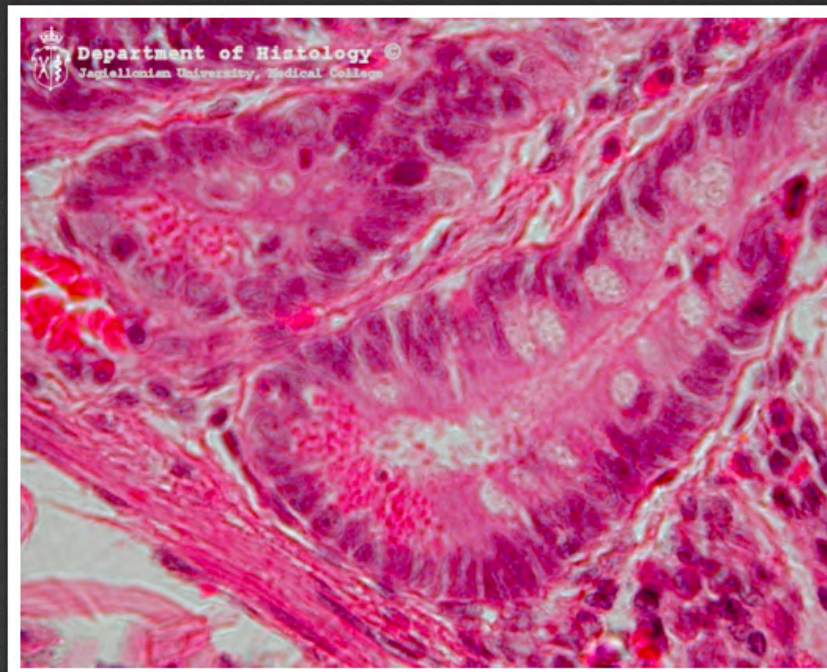
jelito czcze - zwój Auerbacha



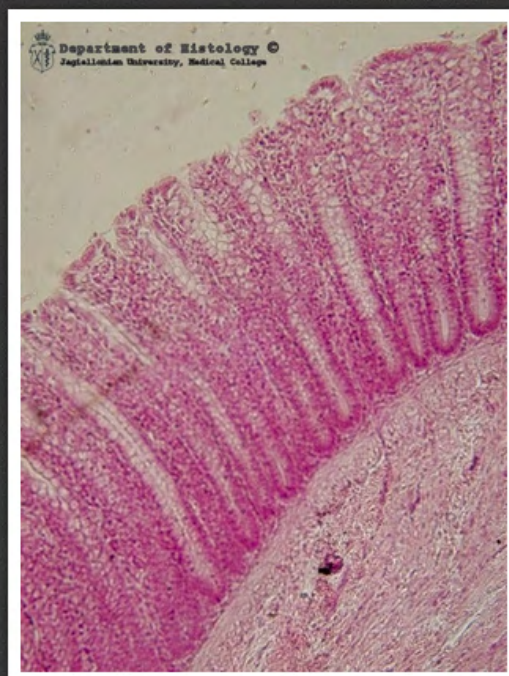
jelito kręte



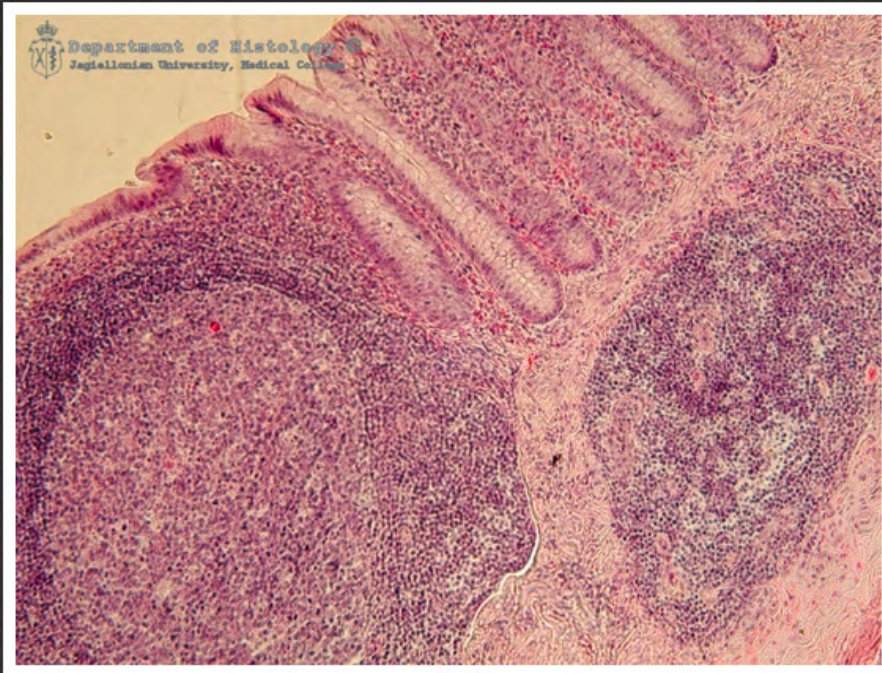
jelito kręte - grudki chłonne



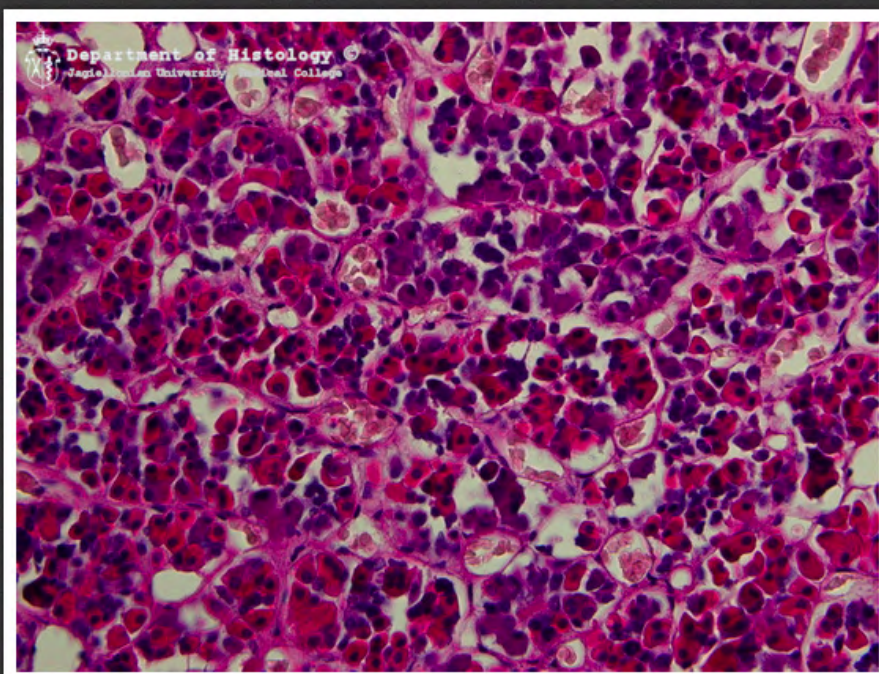
jelito cienkie - komórki Panetha



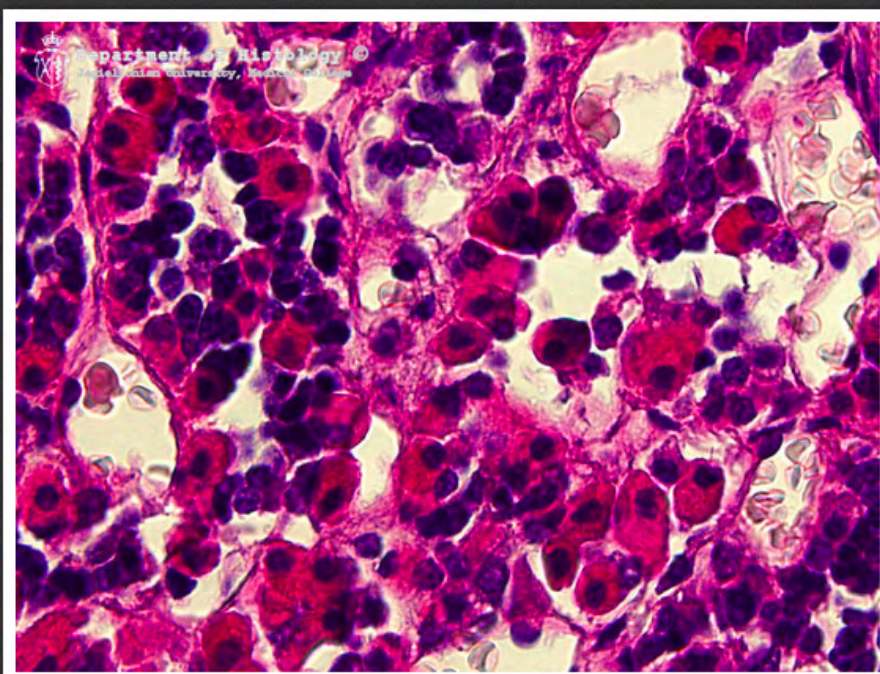
jelito grube



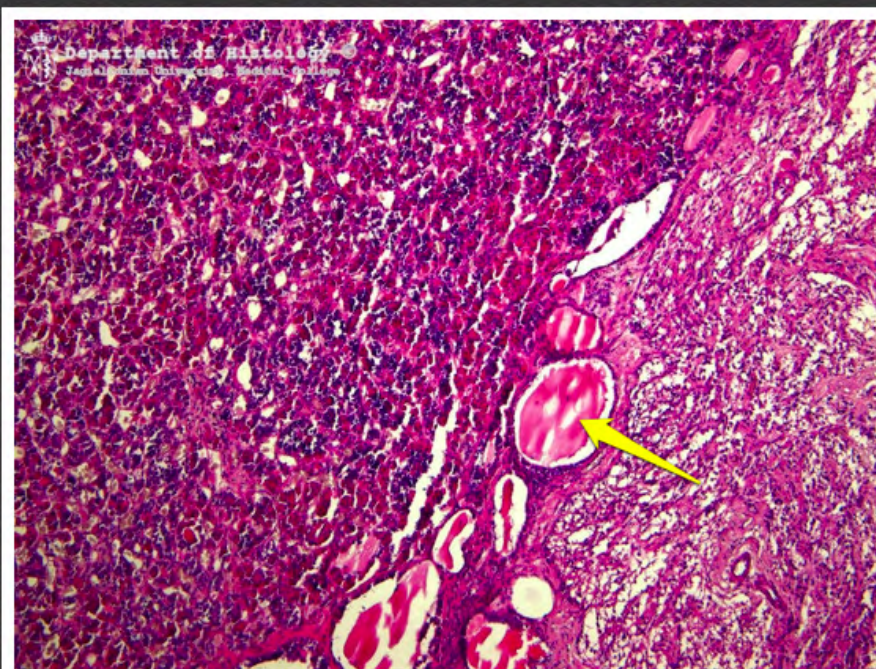
wyrostek robaczkowy



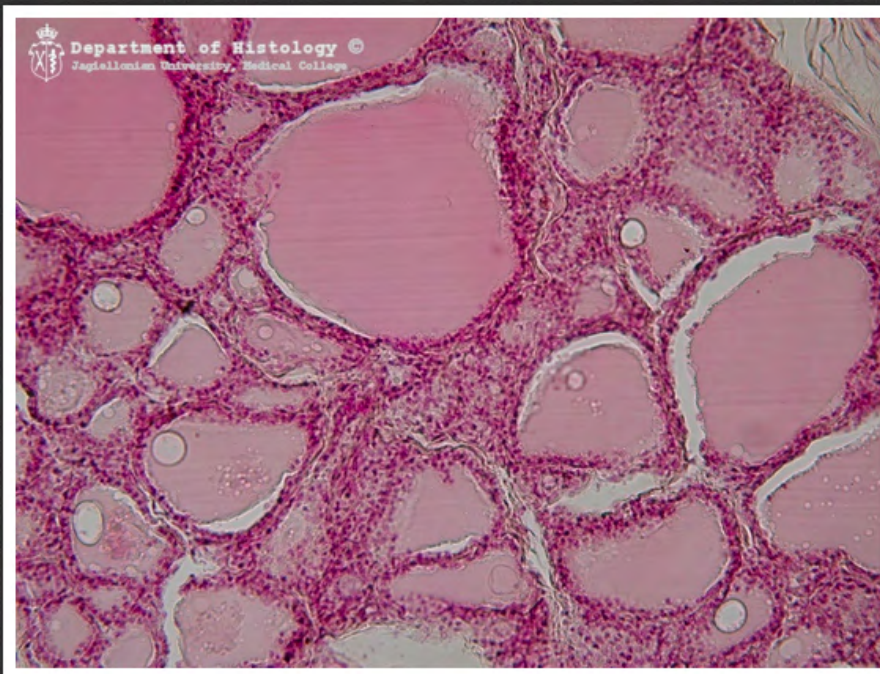
część gruczołowa przysadki
mózgowej



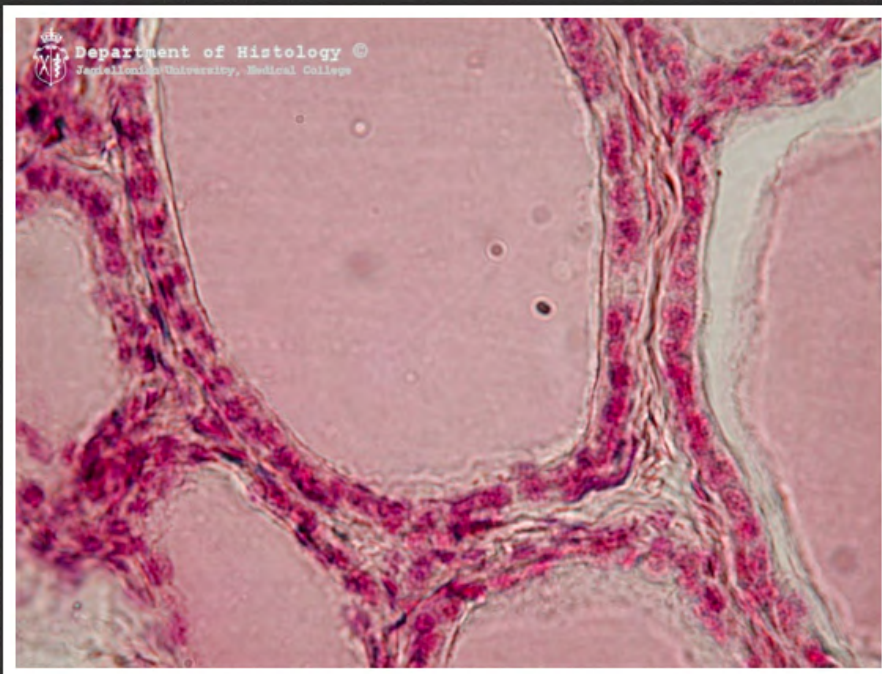
część gruczołowa przysadki
mózgowej



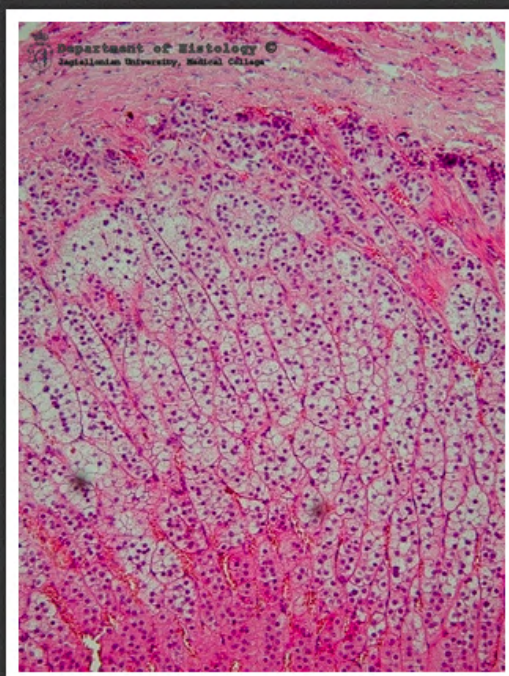
przysadka mózgowa - cysta
zawierająca koloid



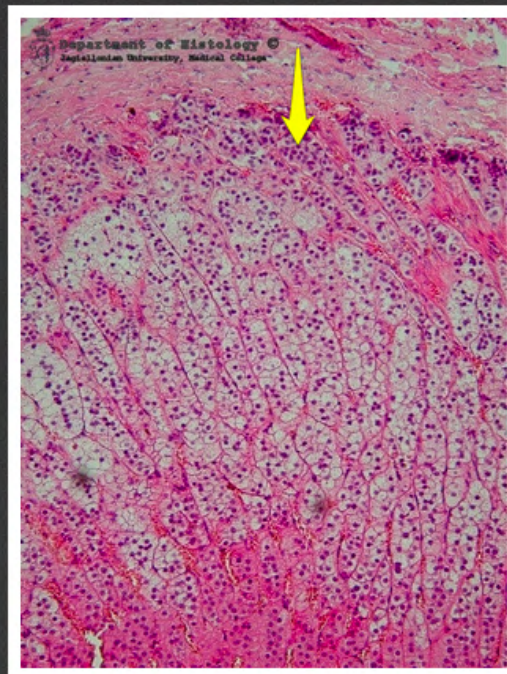
tarczyca



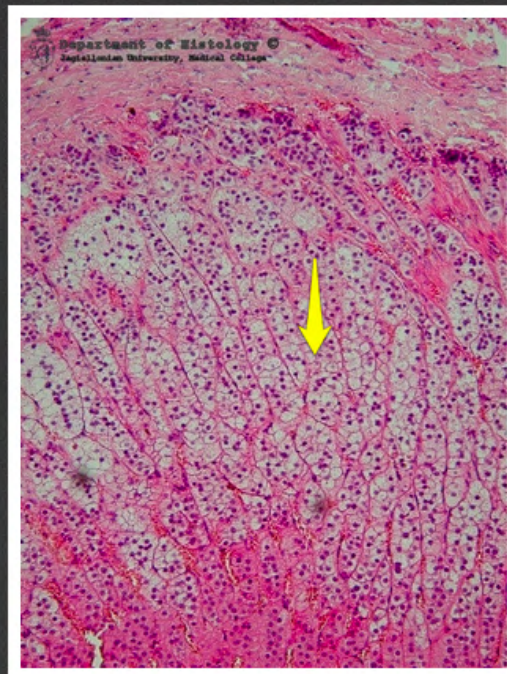
tarczycyca



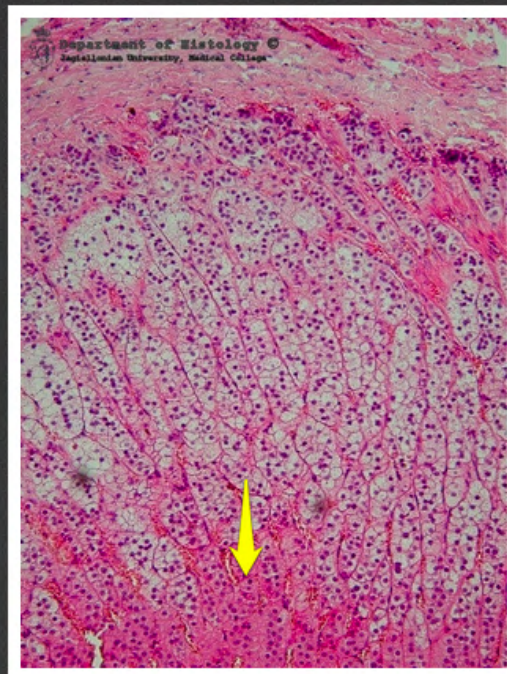
kora nadnerczy



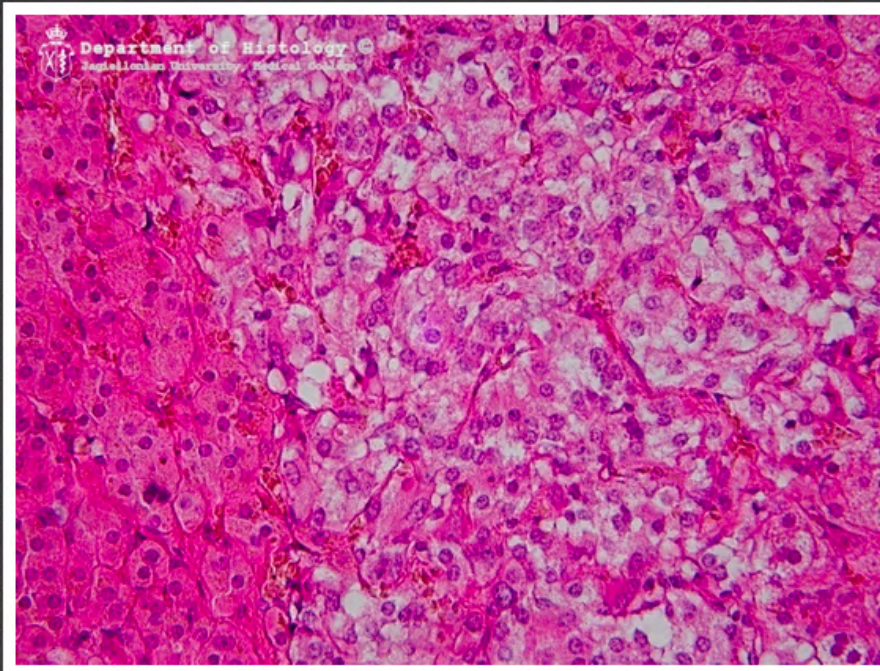
kora nadnerczy - warstwa
kłębkowata



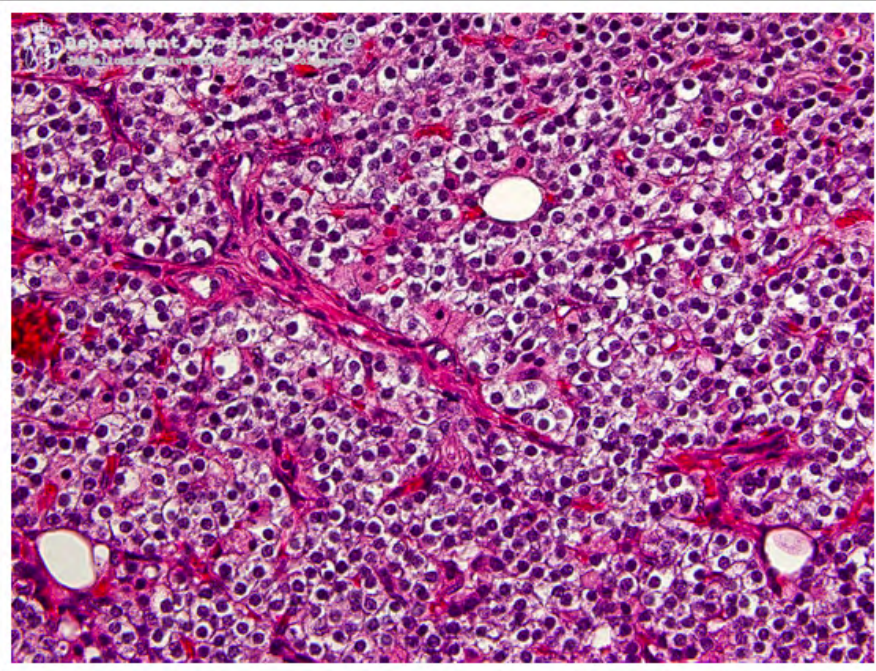
kora nadnerczy - warstwa
pasmowata



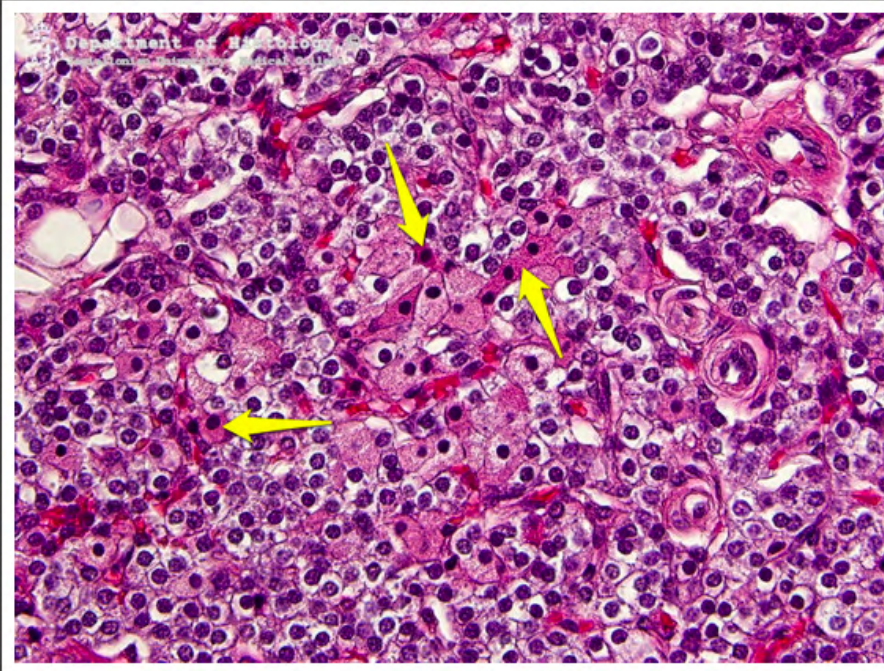
kora nadnerczy - warstwa
siatkowata



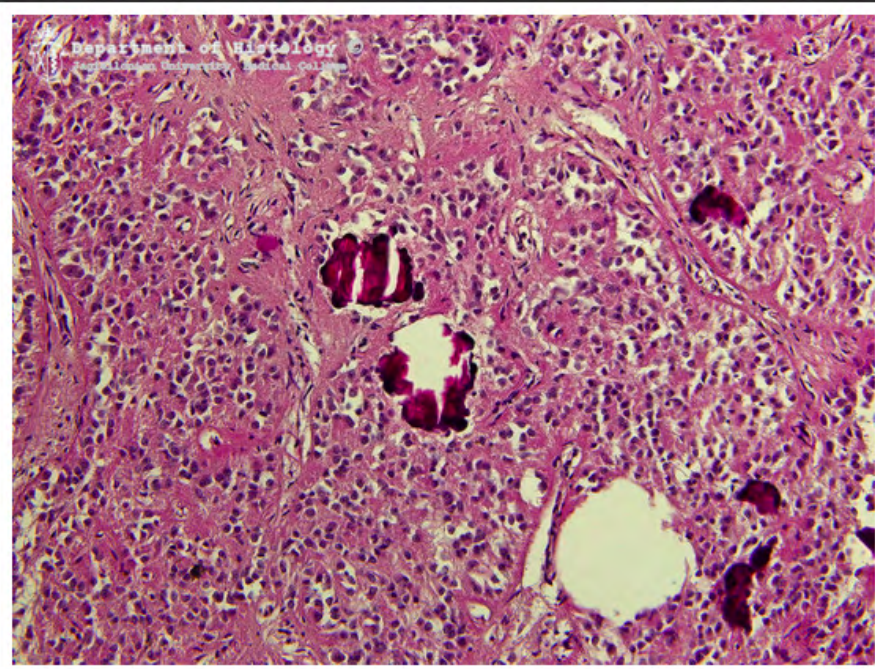
rdzeń nadnerczy



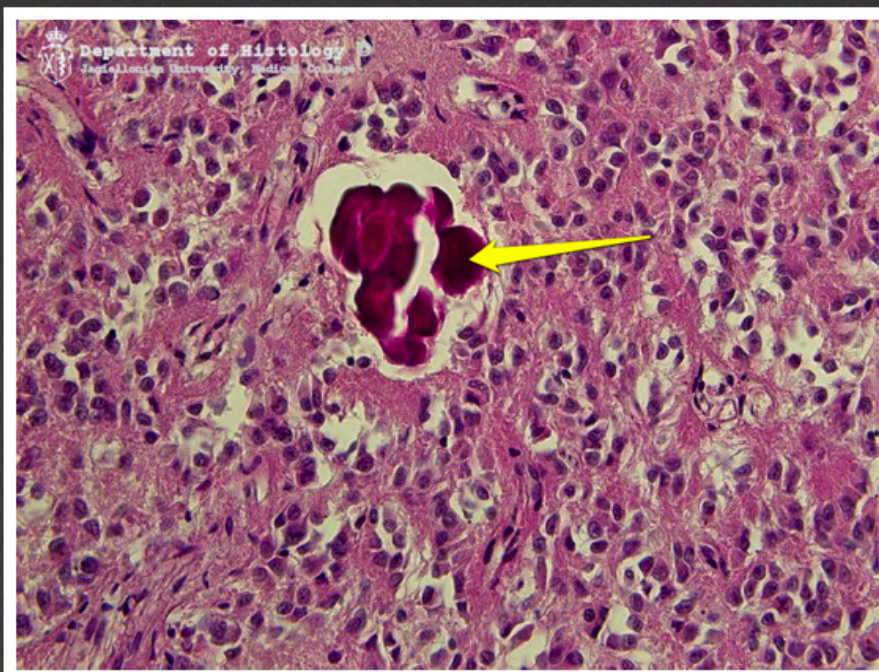
przytarczyce



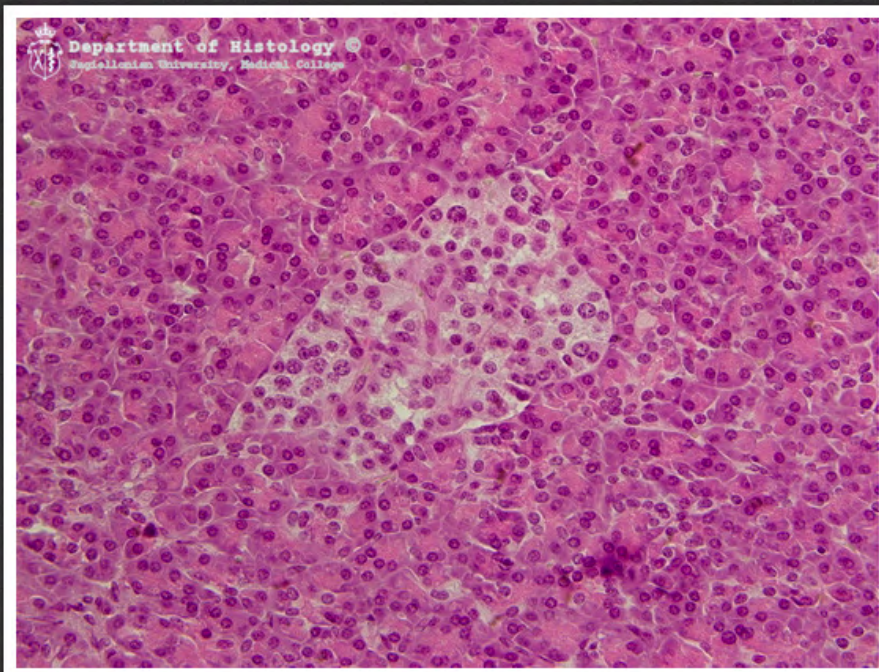
przytarczyce - komórki oksyfilne



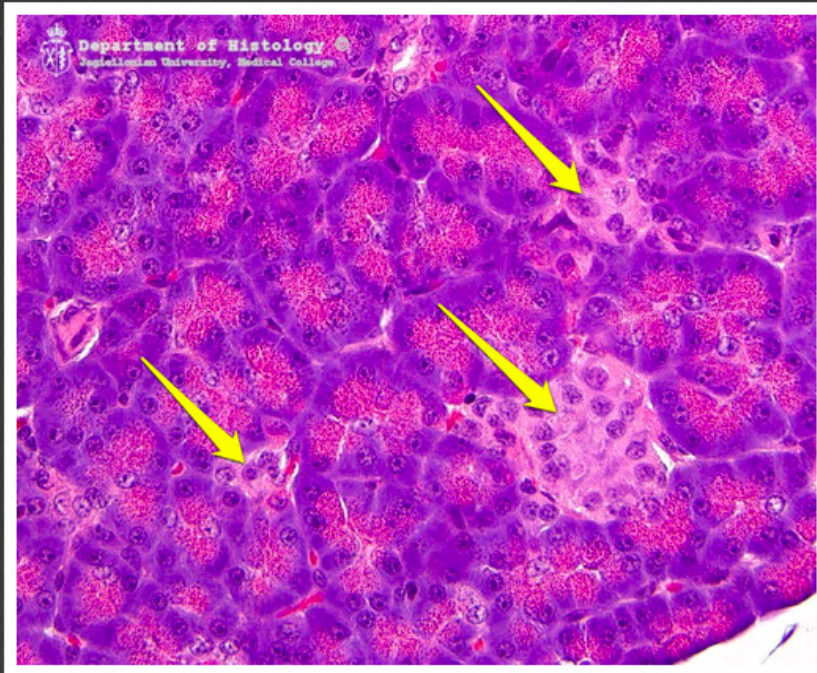
szyszynka



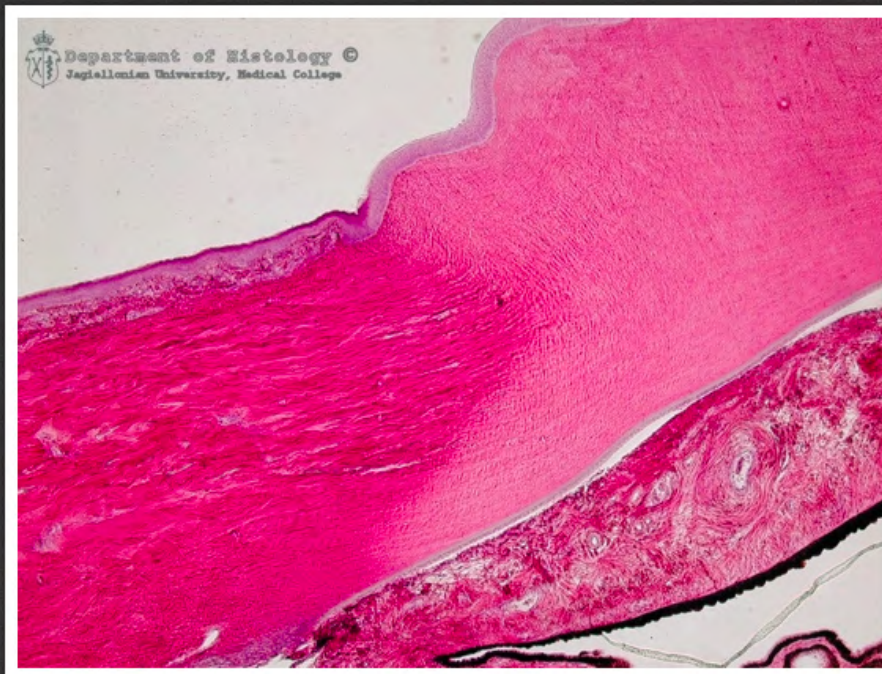szyszynka - piasek szyszynkowy



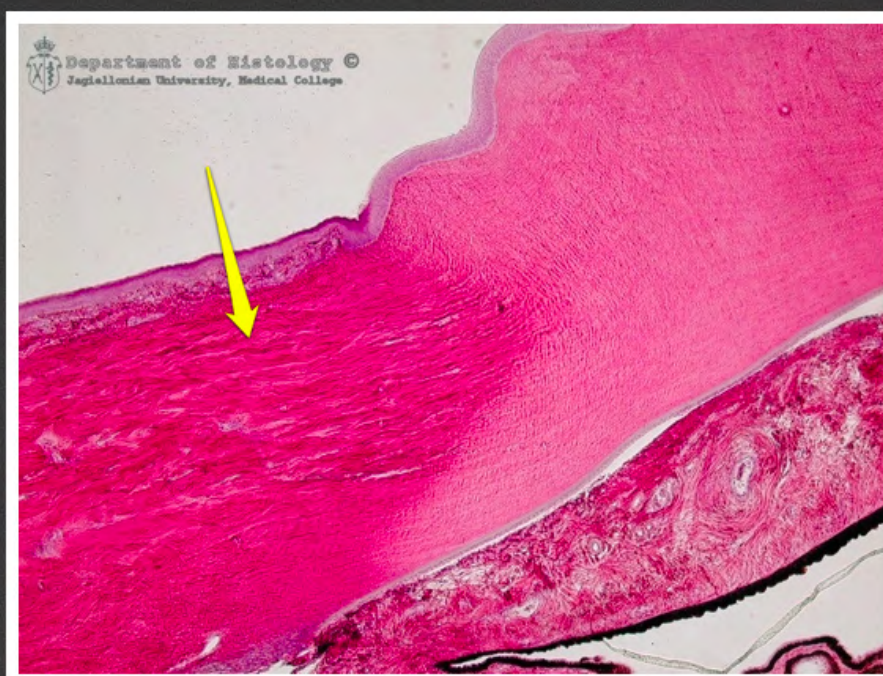wysepka trzustkowa



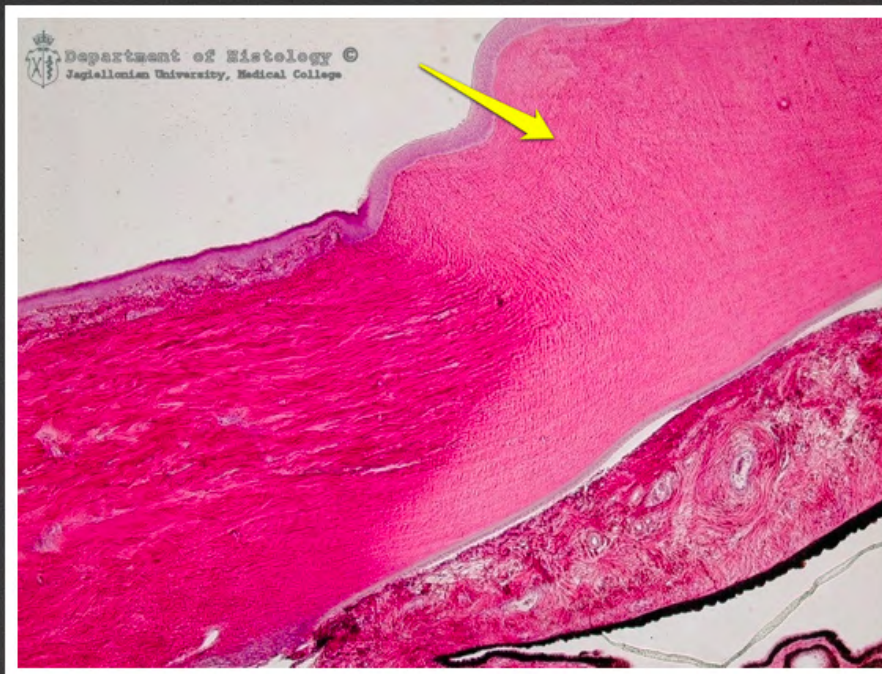wysepki trzustkowe



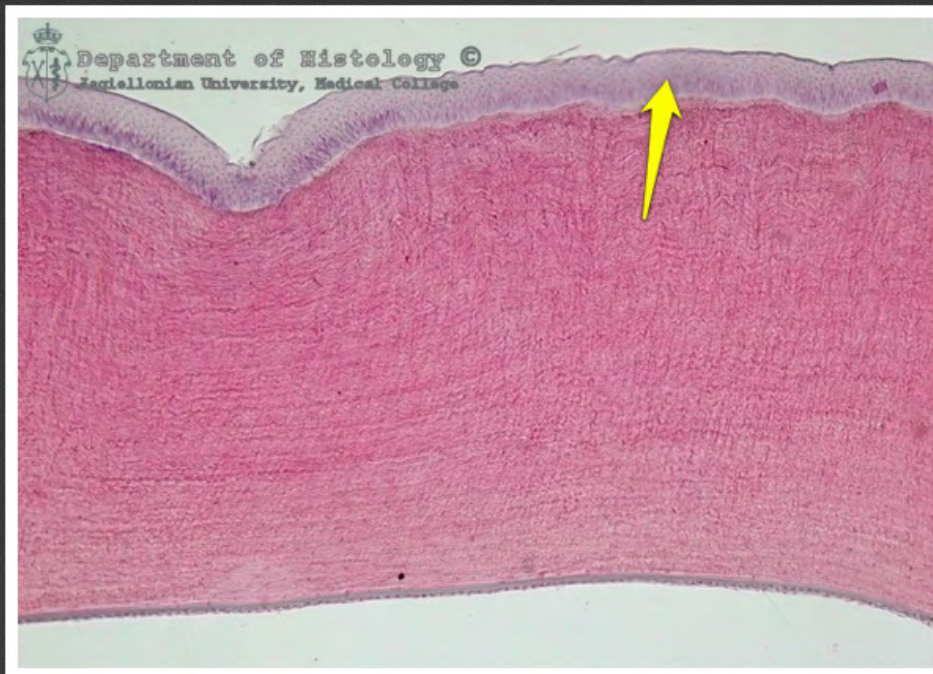
gałka oczna - przejście twardówki w
rogówkę



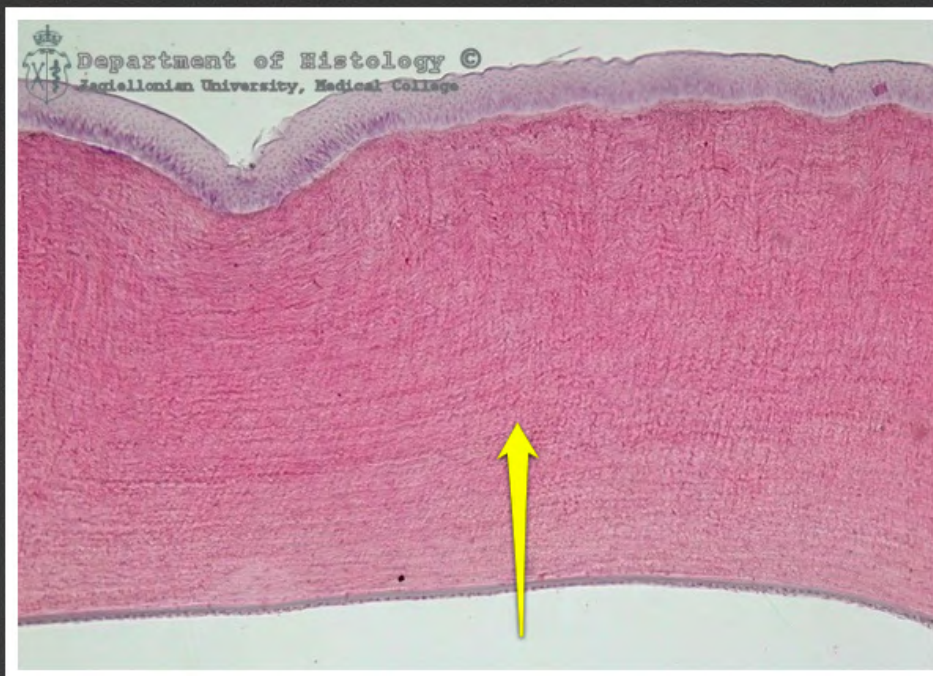
gałka oczna - twardówka



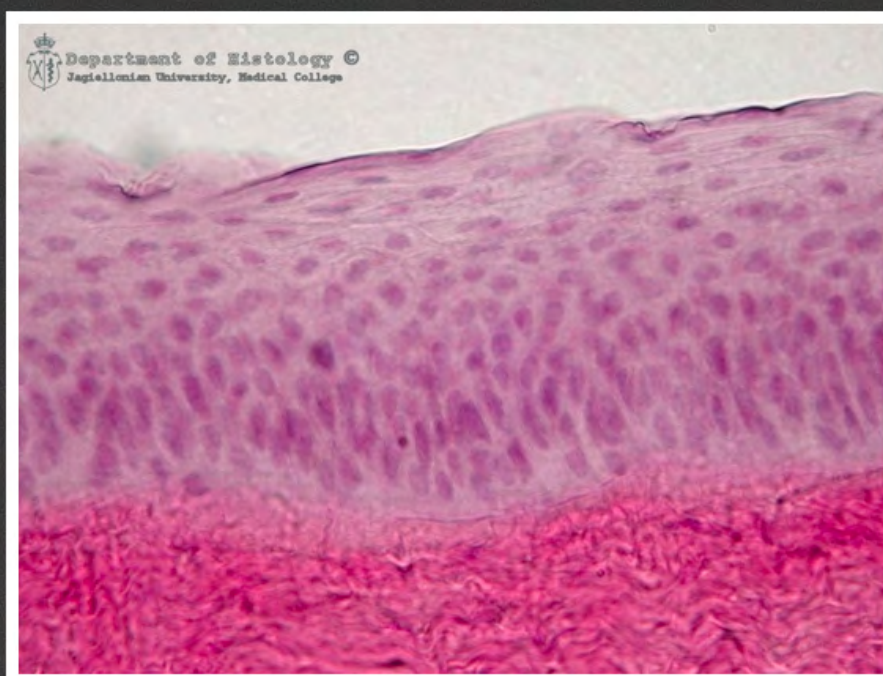gałka oczna - zrąb rogówki



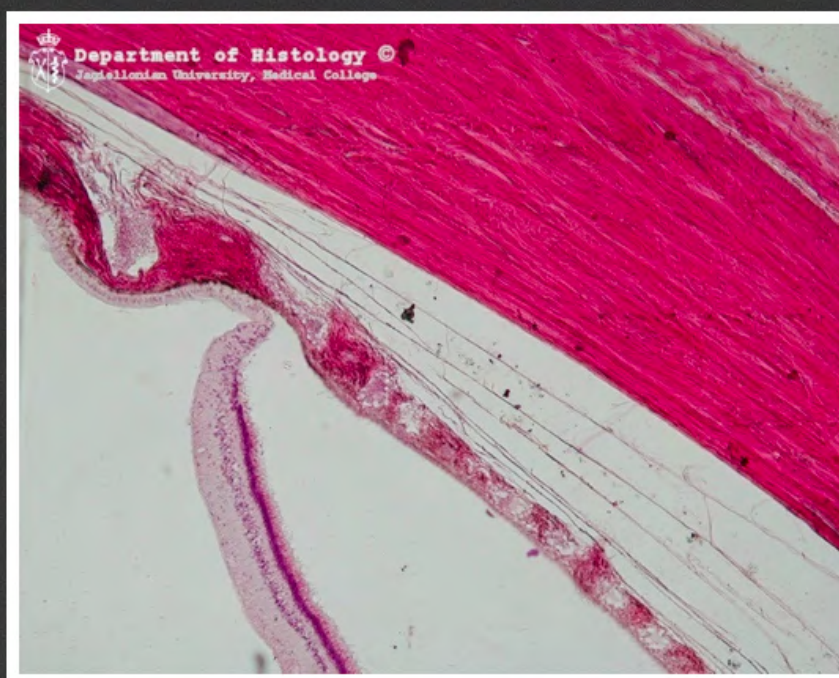gałka oczna - nabłonek rogówki



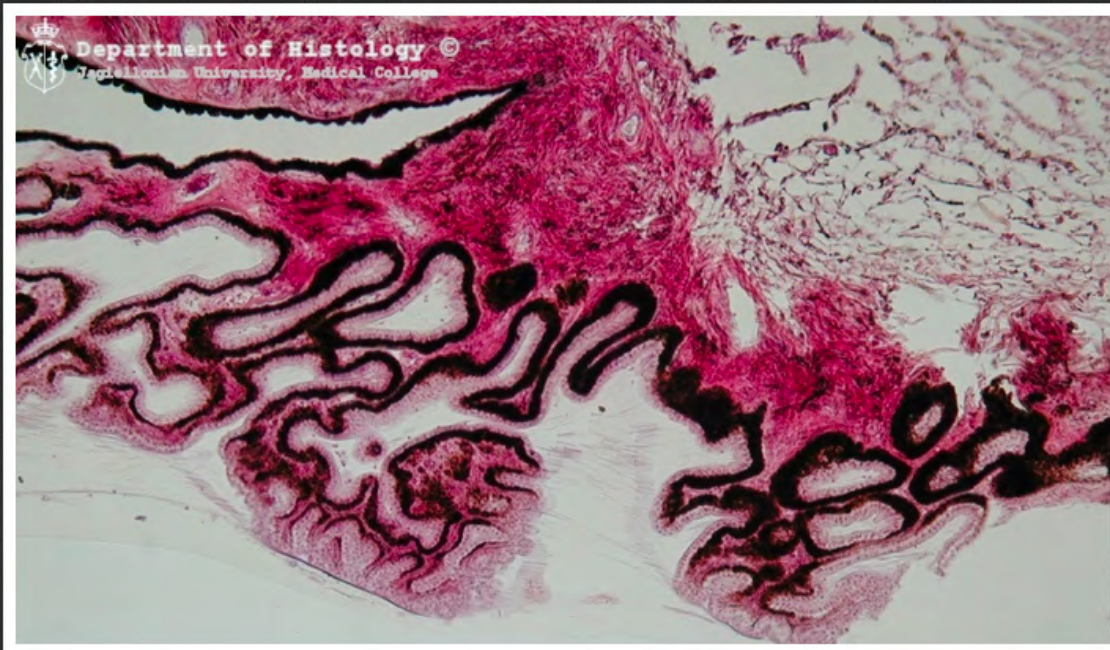
gałka oczna - zrąb rogówki



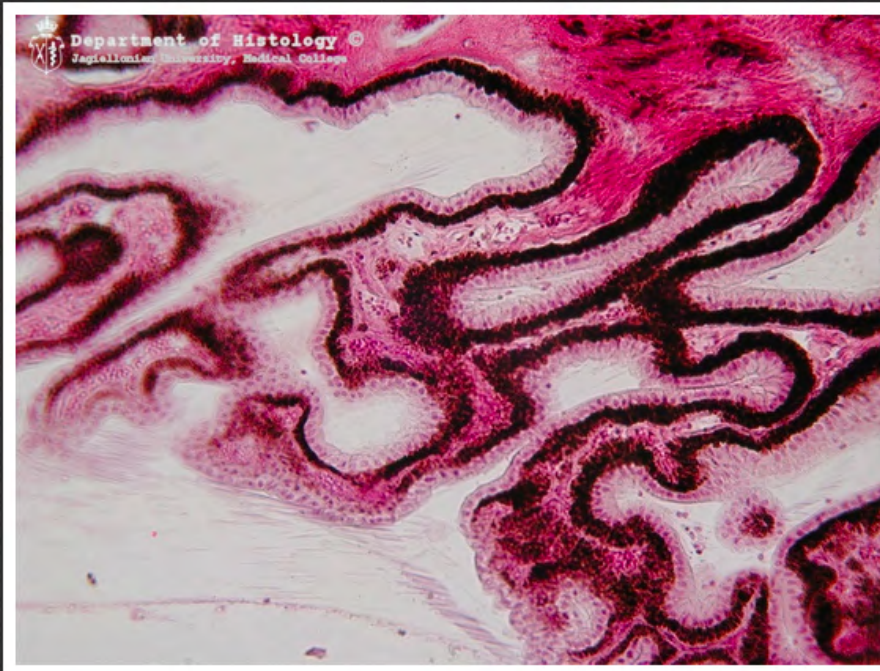
gałka oczna - nabłonek rogówki



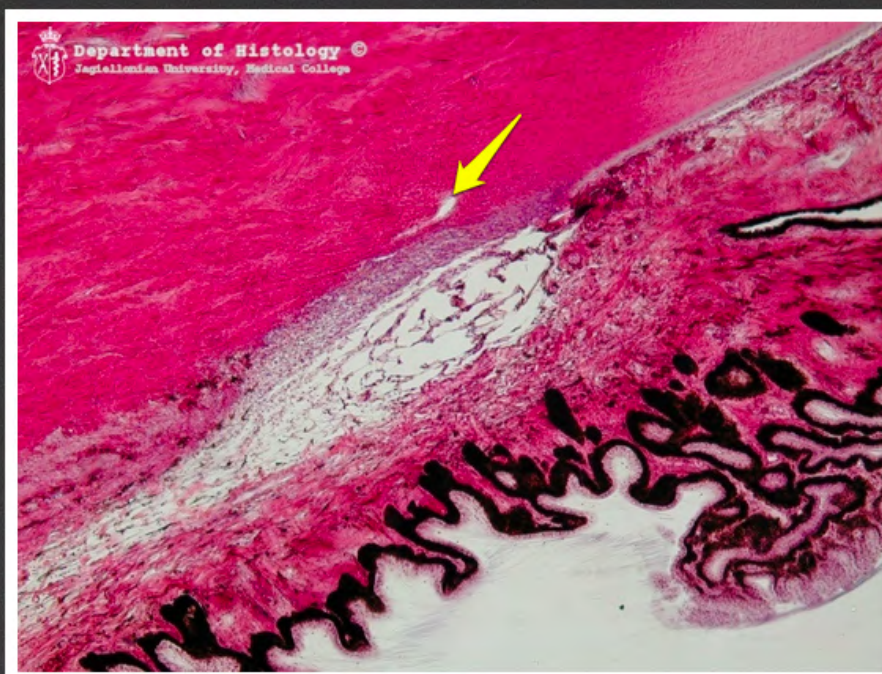gałka oczna - ora serrata



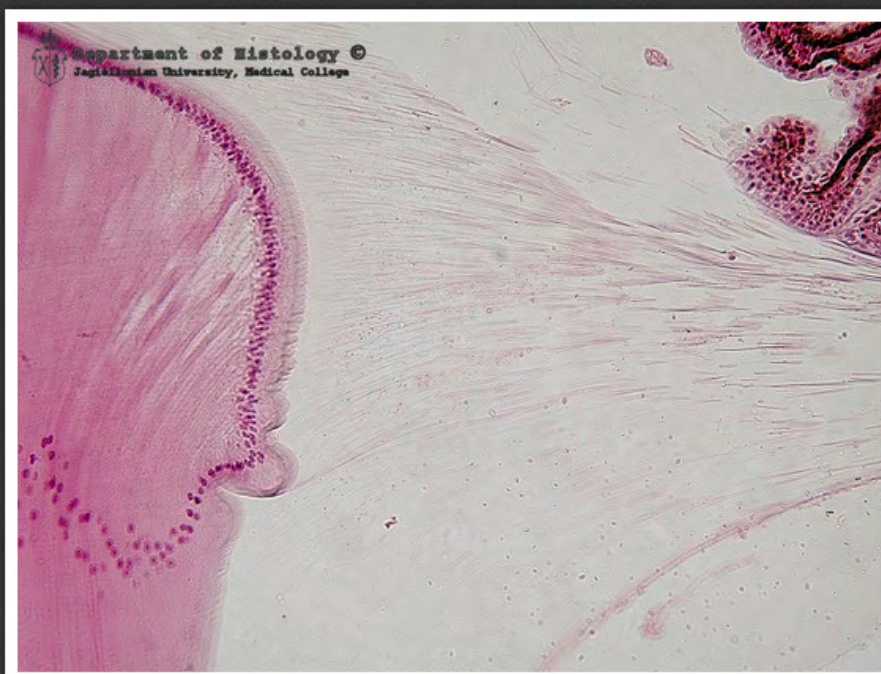gałka oczna - ciało rzęskowe



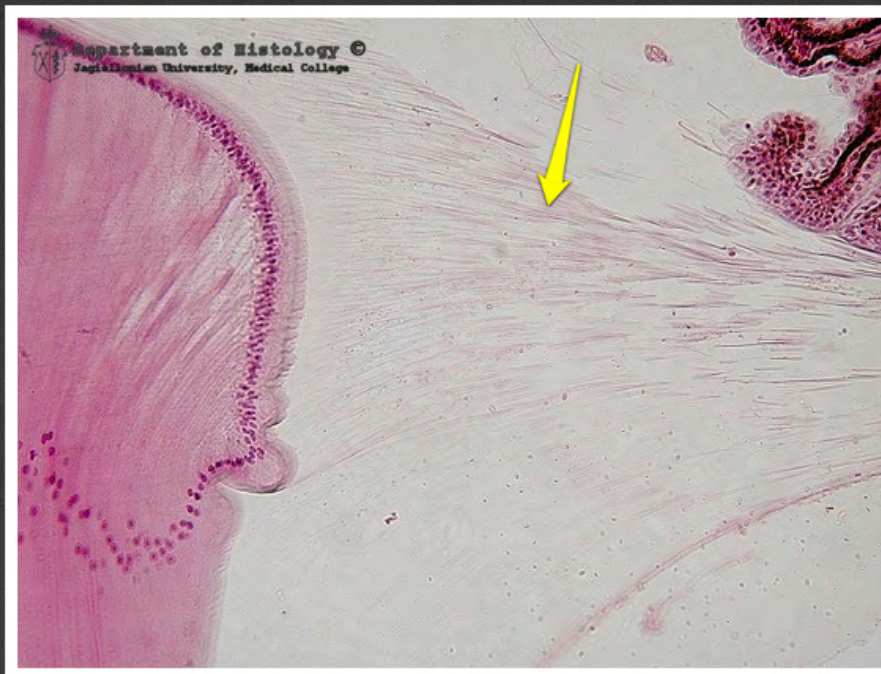gałka oczna - ciało rzęskowe



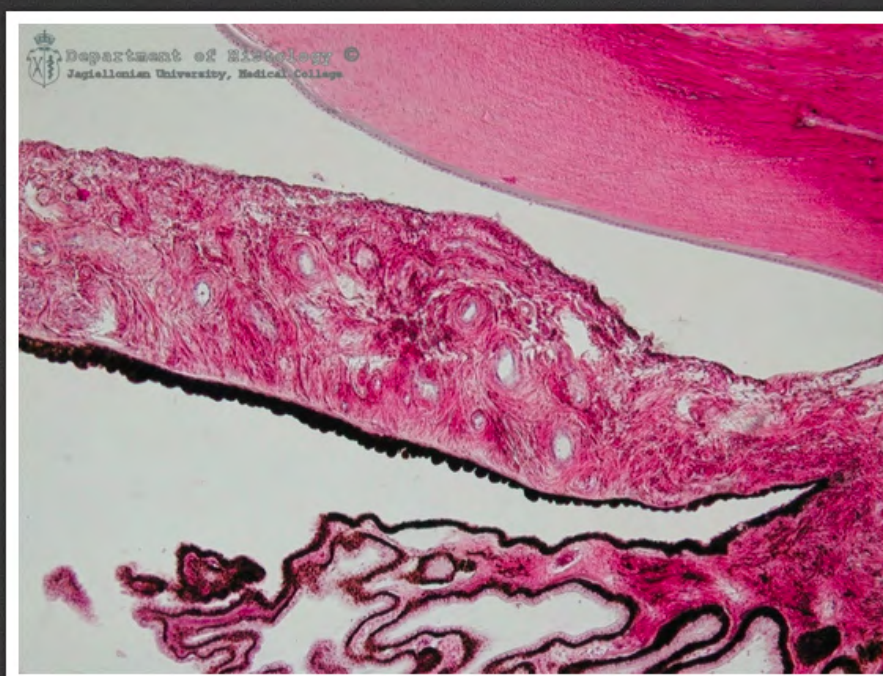gałka oczna - kanał Schlemma



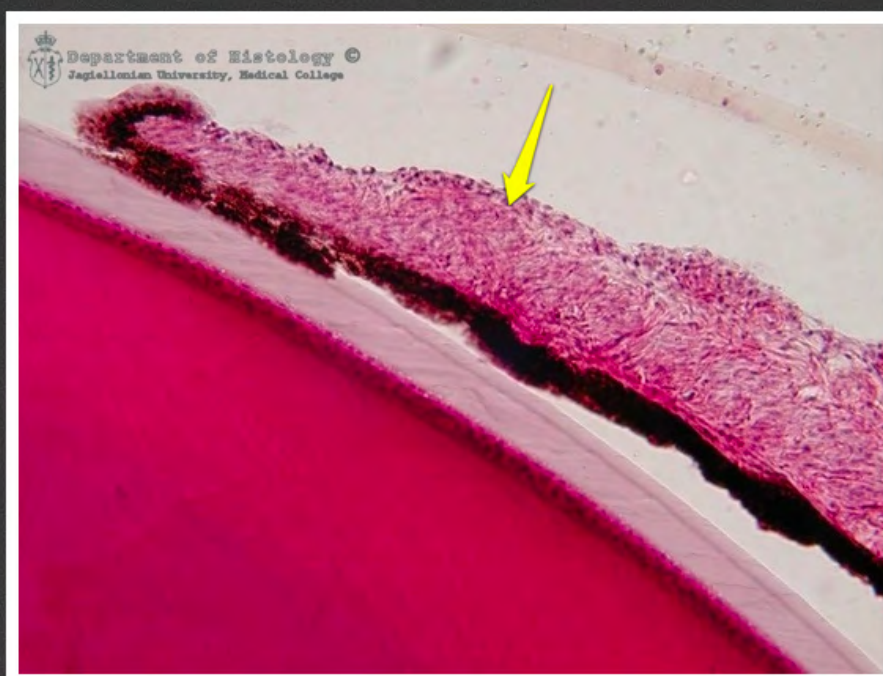
gałka oczna - obszar równikowy
soczewki



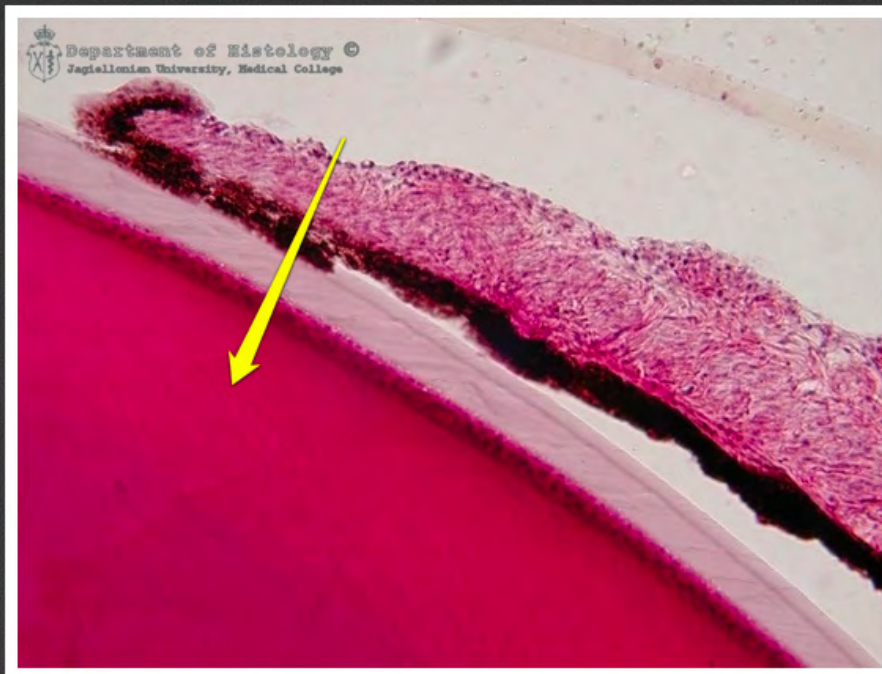
gałka oczna - obszar równikowy
soczewki - więzadła Zinna



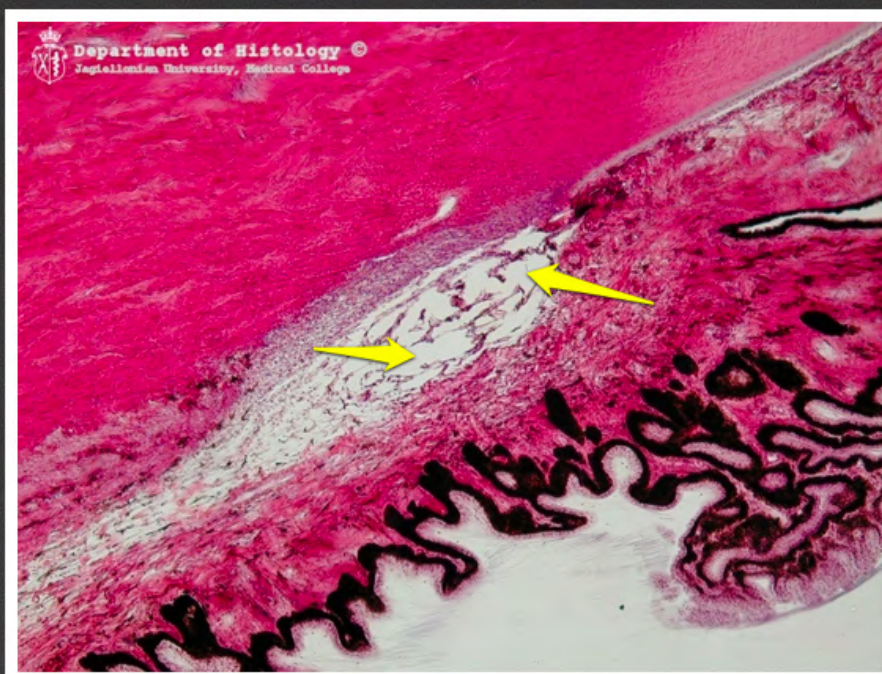
gałka oczna - tęczęwka



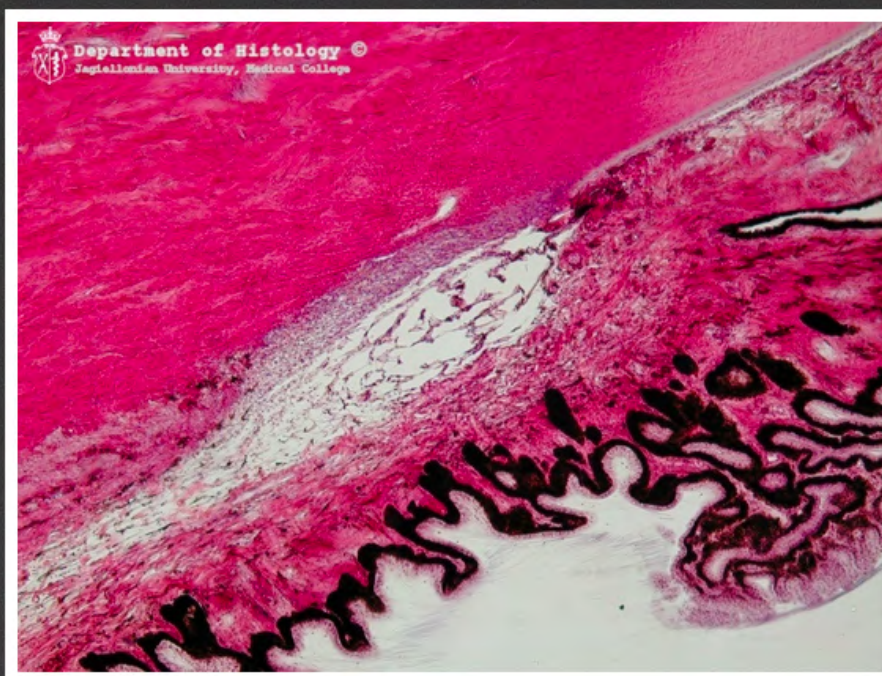
gałka oczna - tęczówka



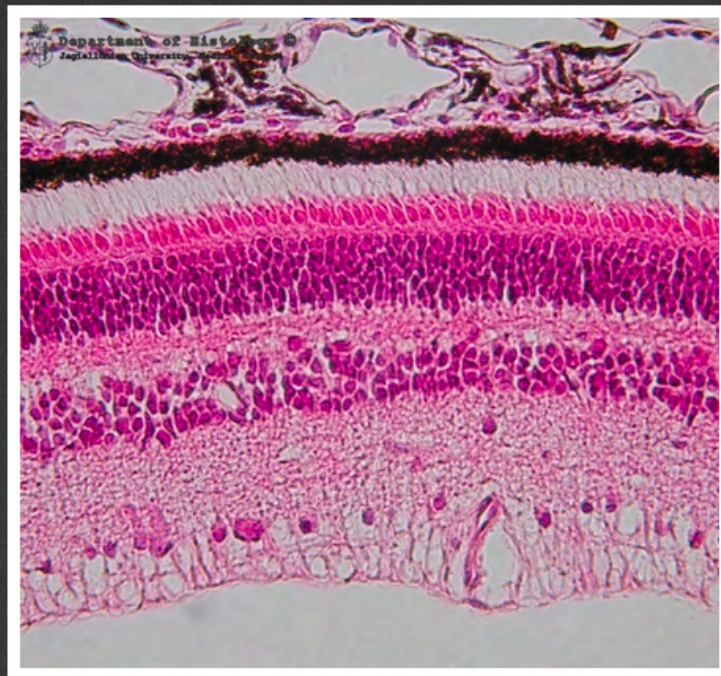
gałka oczna - soczewka



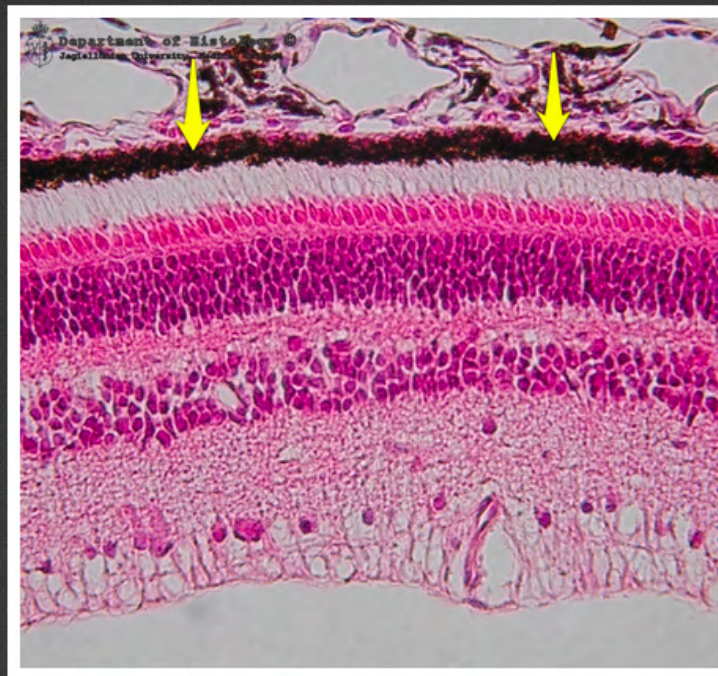
gałka oczna - przestrzenie Fontany



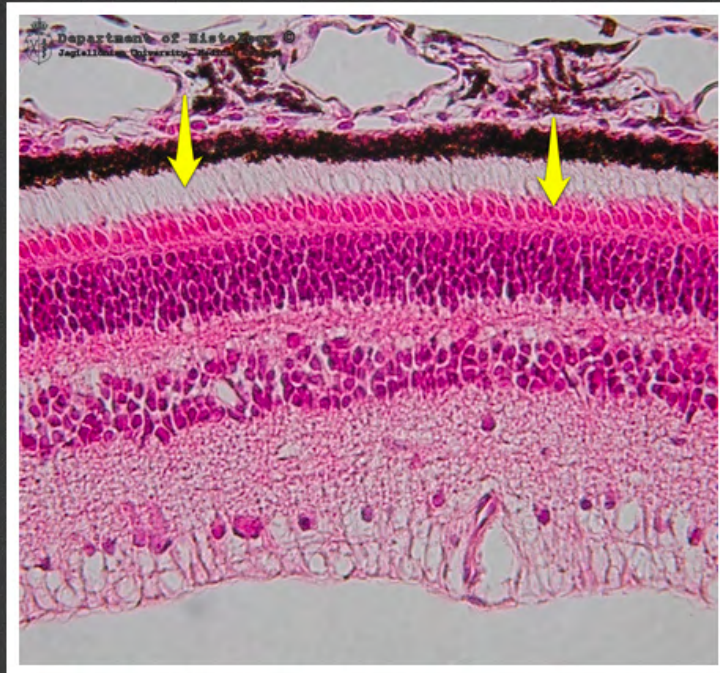gałka oczna - sieć beleczkowa



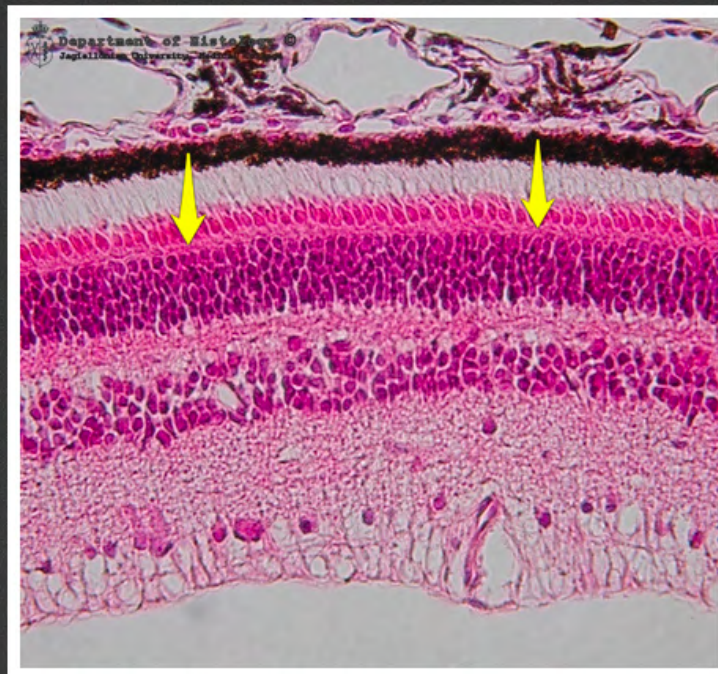gałka oczna - siatkówka



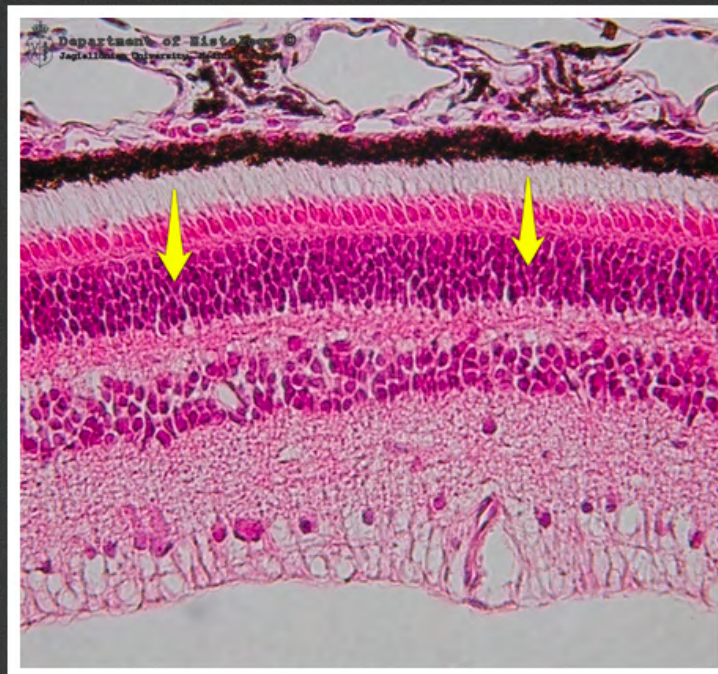gałka oczna - siatkówka - nabłonek
barwnikowy



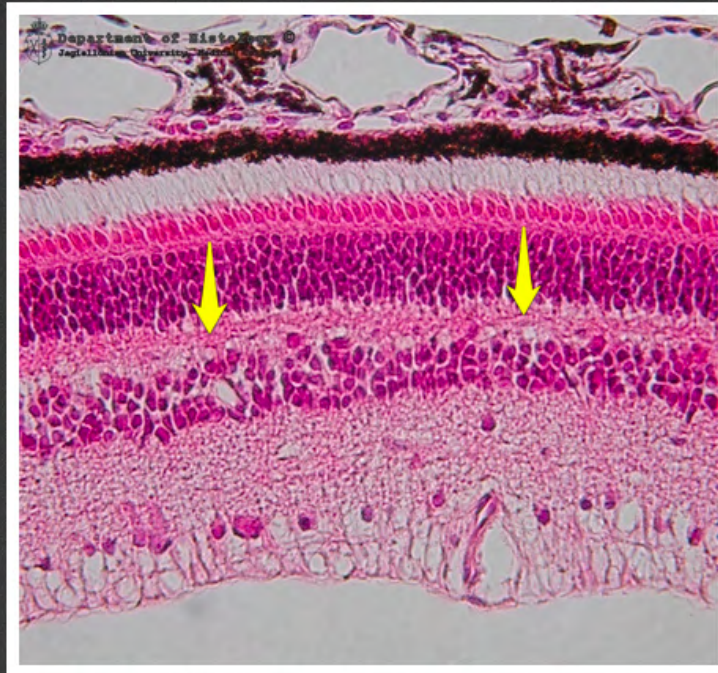gałka oczna - siatkówka - warstwa
czopków i pręcików



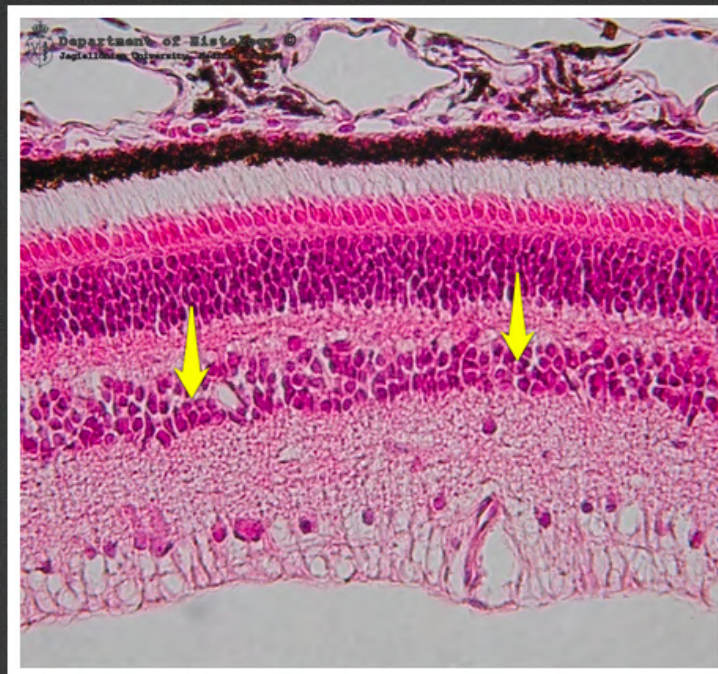
gałka oczna - siatkówka - błona
graniczna zewnętrzna



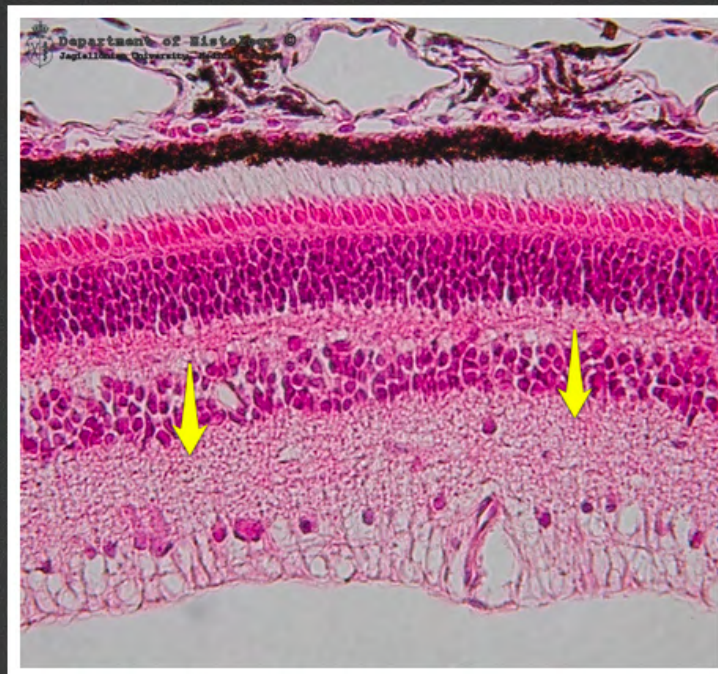
gałka oczna - siatkówka - warstwa
ziarnista zewnętrzna



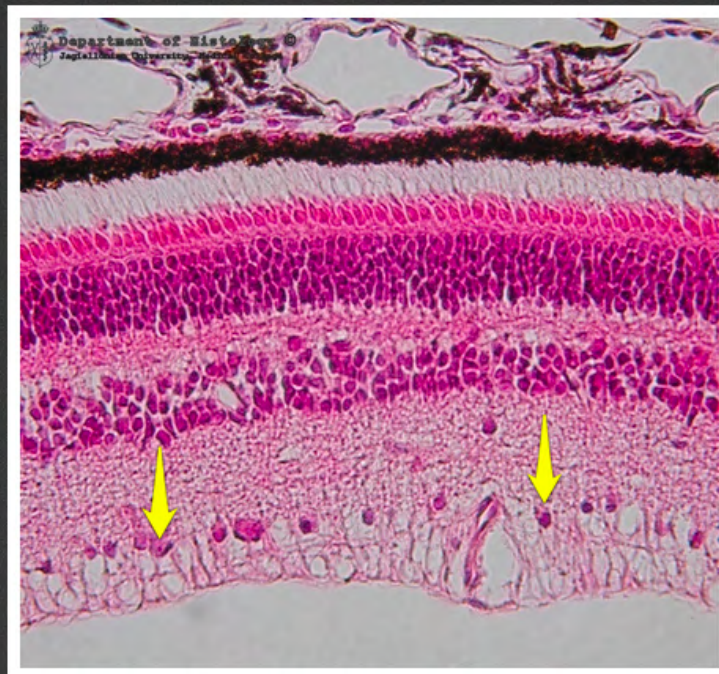gałka oczna - siatkówka - warstwa
siatkowata zewnętrzna



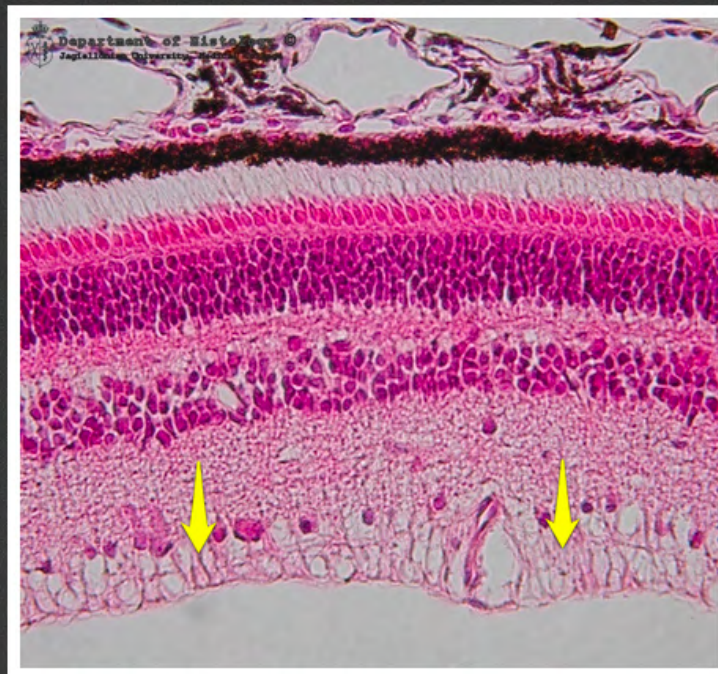gałka oczna - siatkówka - warstwa
ziarnista wewnętrzna



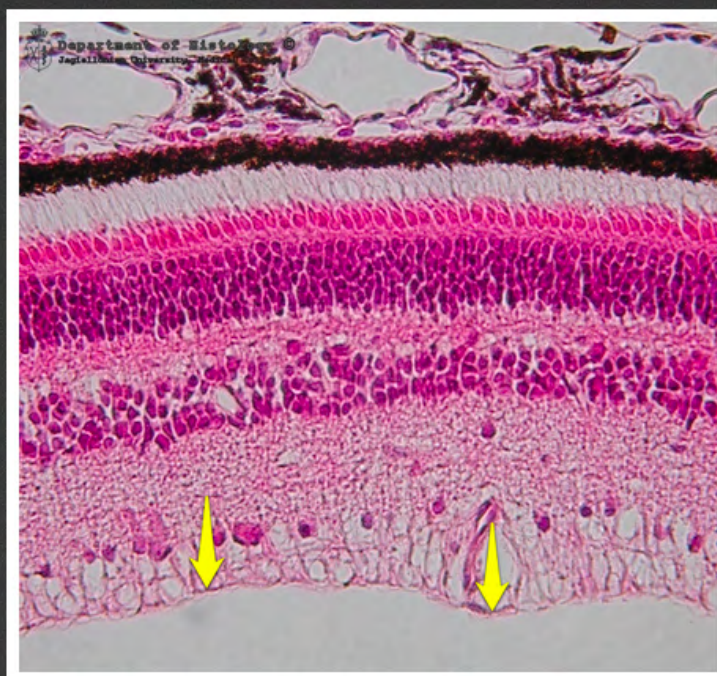
gałka oczna - siatkówka - warstwa
siatkowata wewnętrzna



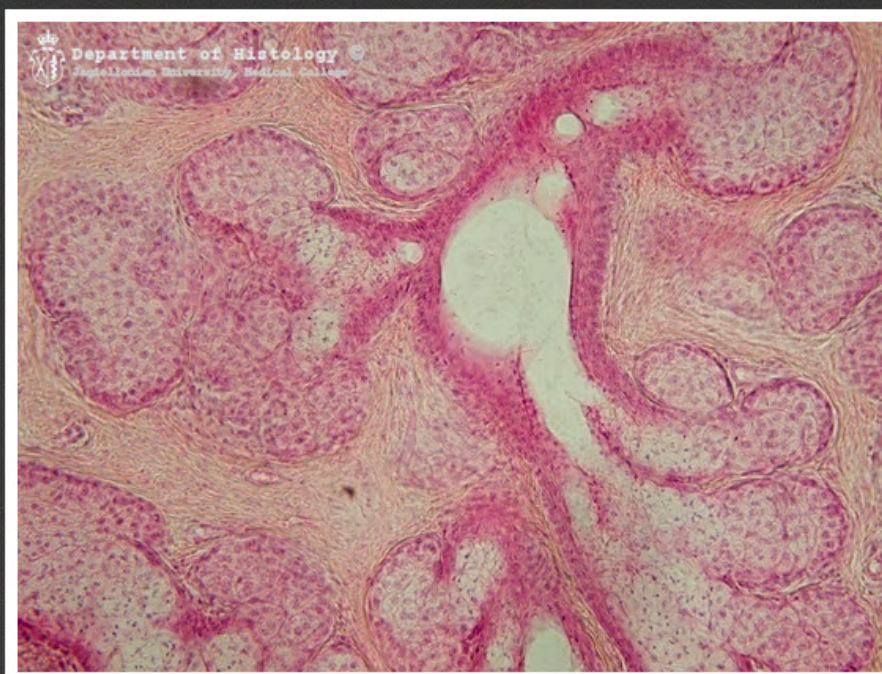
gałka oczna - siatkówka - warstwa
komórek zwojowych



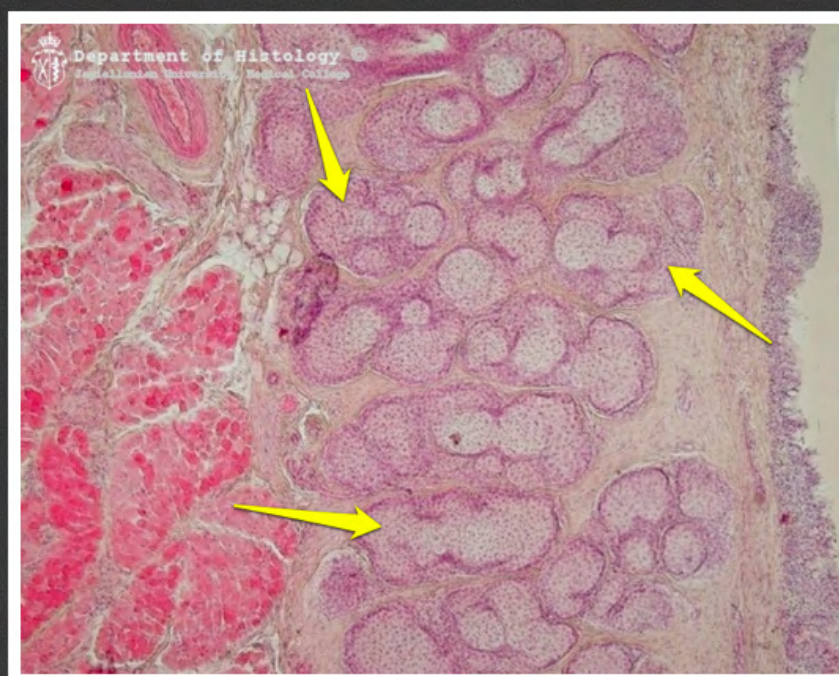
gałka oczna - siatkówka - warstwa
włókien nerwu wzrokowego



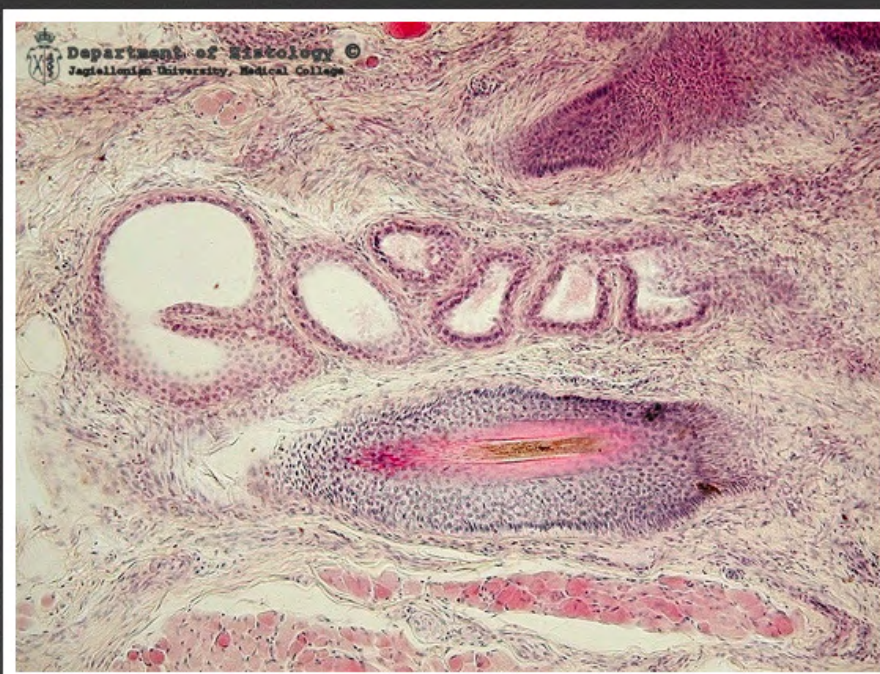gałka oczna - siatkówka - błona
graniczna wewnętrzna



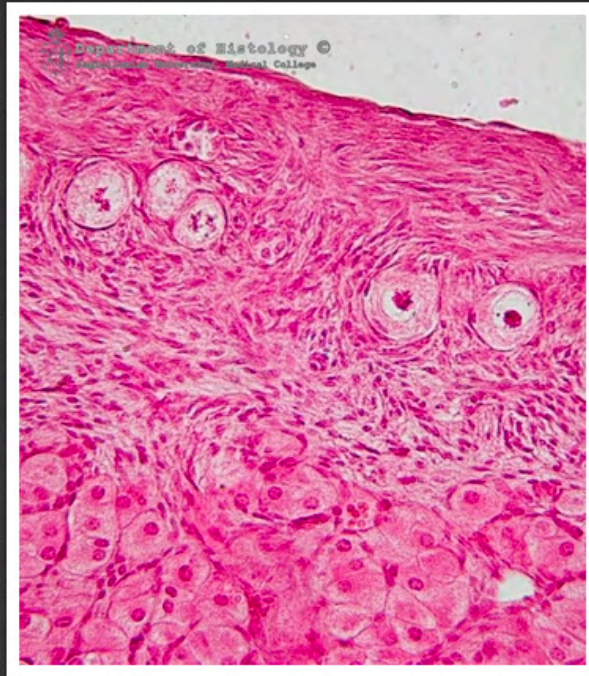powieka - gruczoły Meiboma



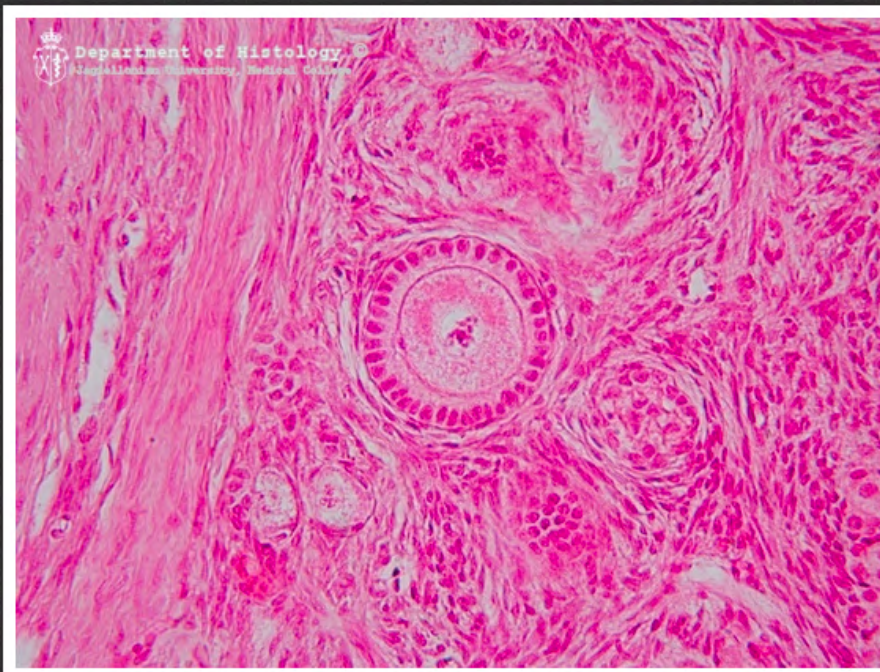
powieka - gruczoły Meiboma



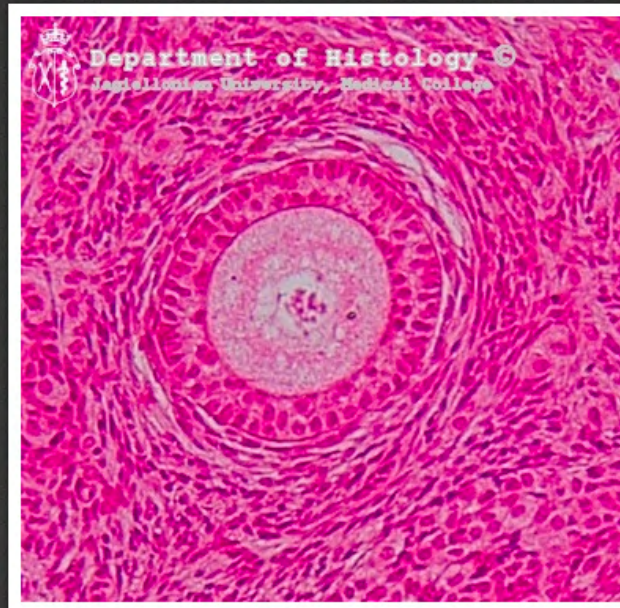powieka - gruczoły Molla



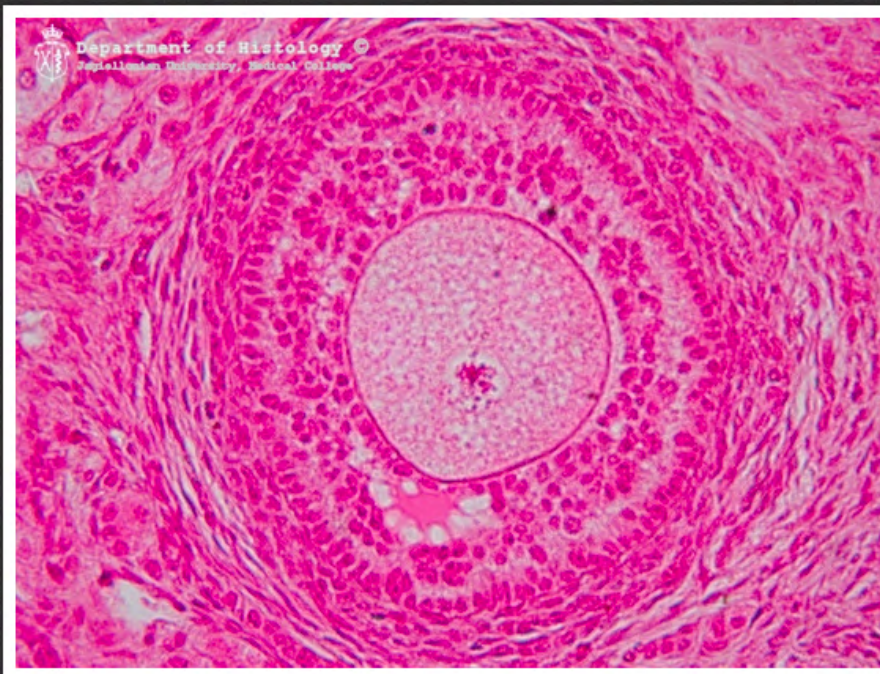
jajnik - pęcherzyki zawiązkowe



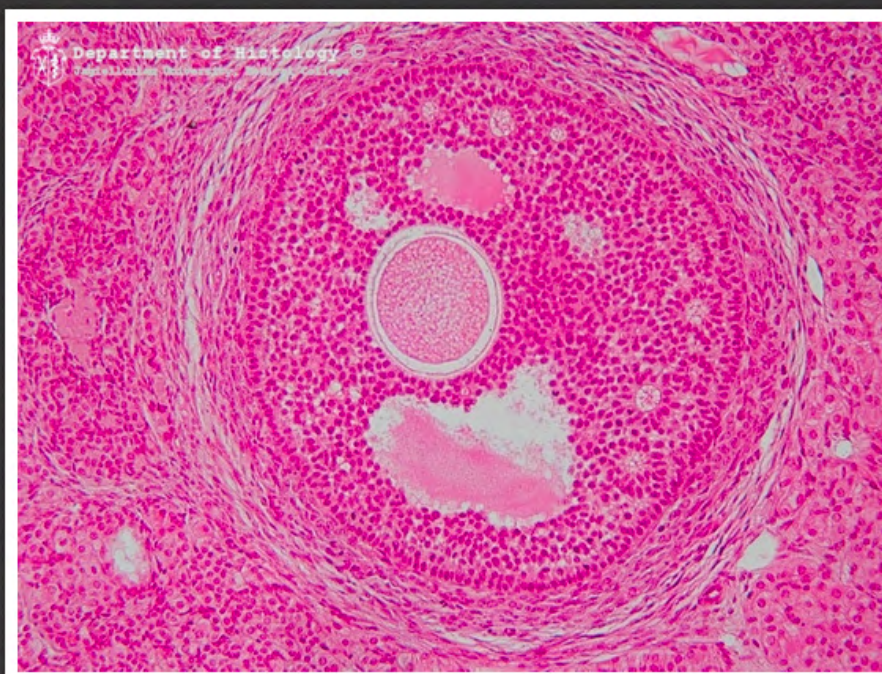
jajnik - pęcherzyk pierwotny



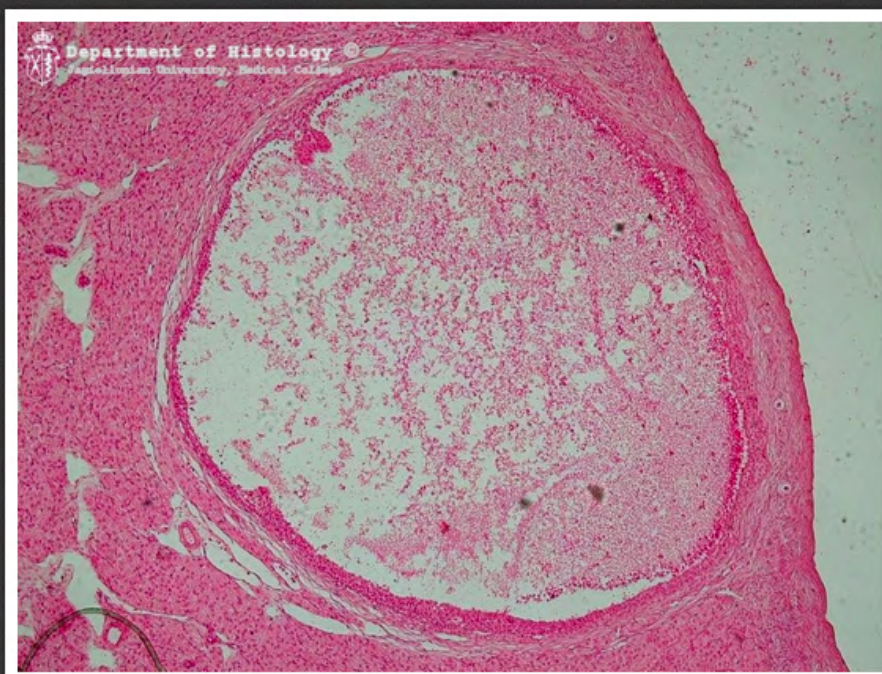
jajnik - pęcherzyk wzrastający
bezjamisty



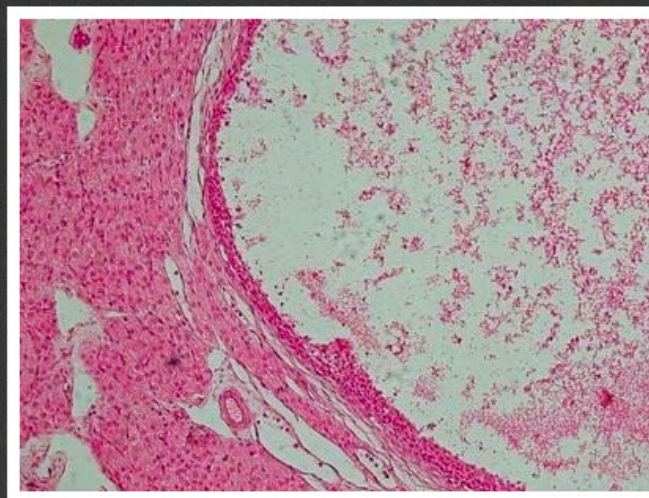
jajnik - pęcherzyk wzrastający
jamisty



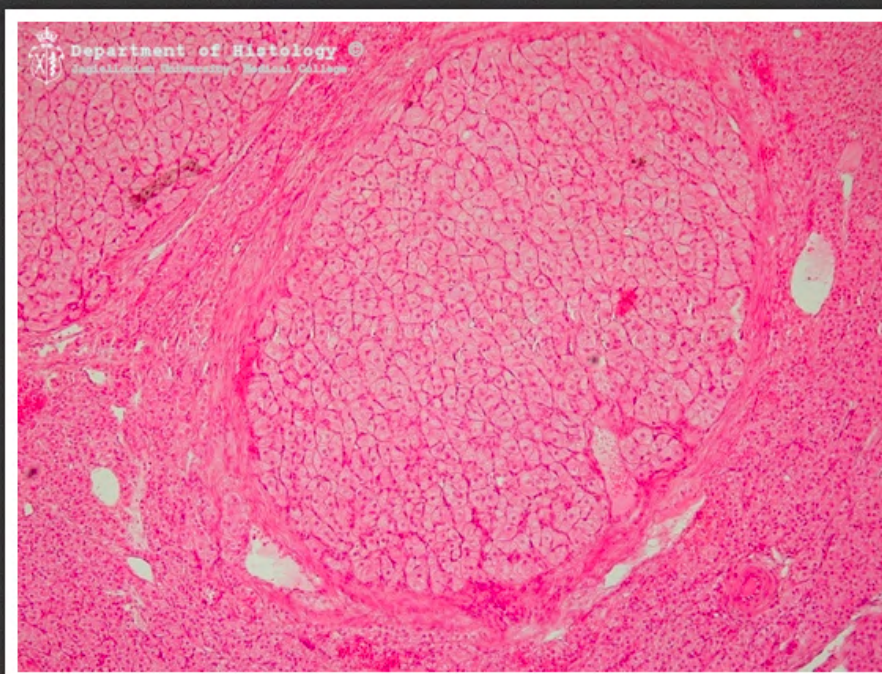
jajnik - pęcherzyk wzrastający
jamisty



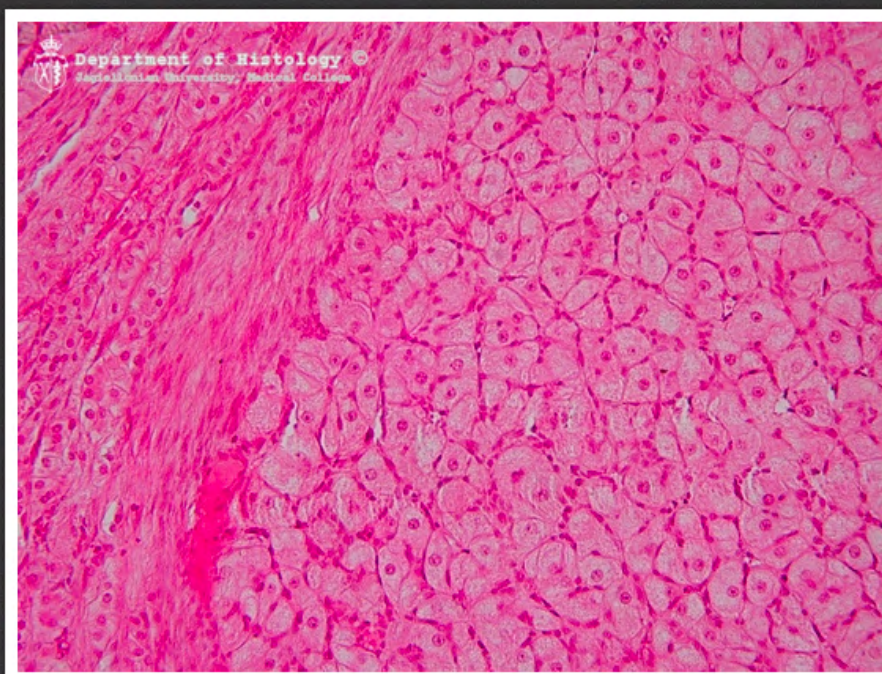
jajnik - pęcherzyk Graafa



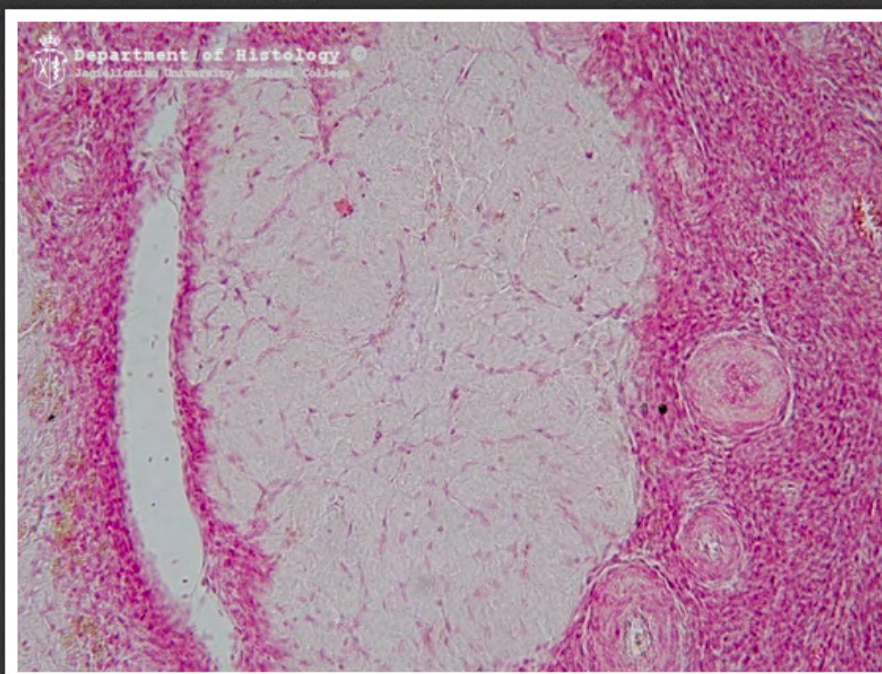
jajnik - pęcherzyk Graafa



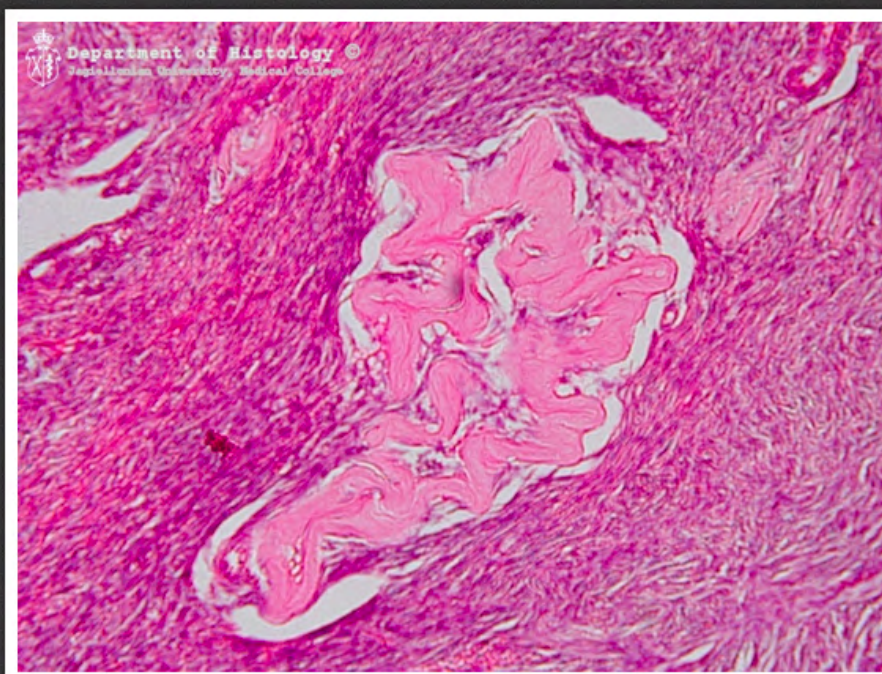
jajnik - ciałko żółte



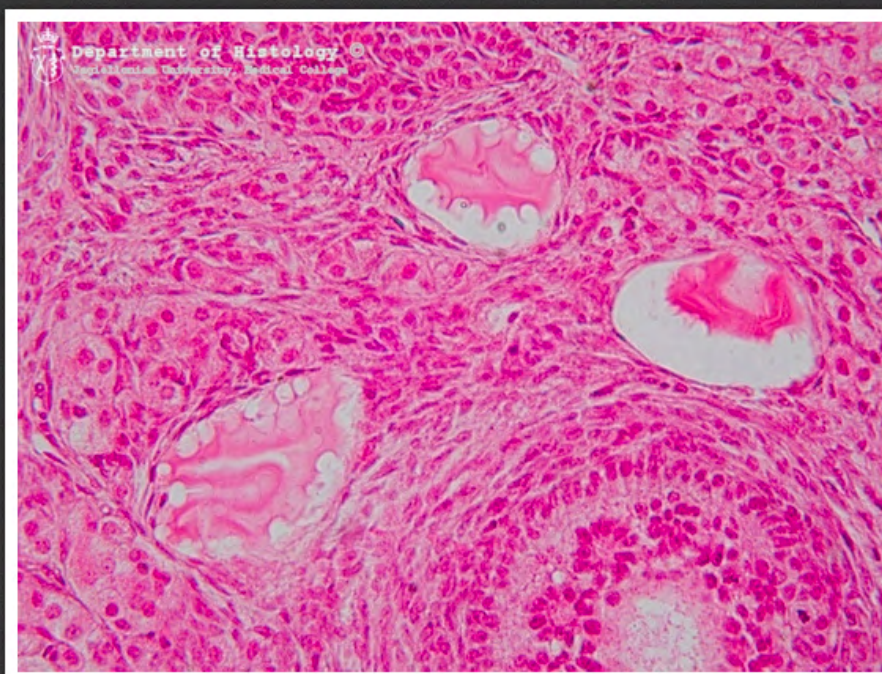
jajnik - ciałko żółte



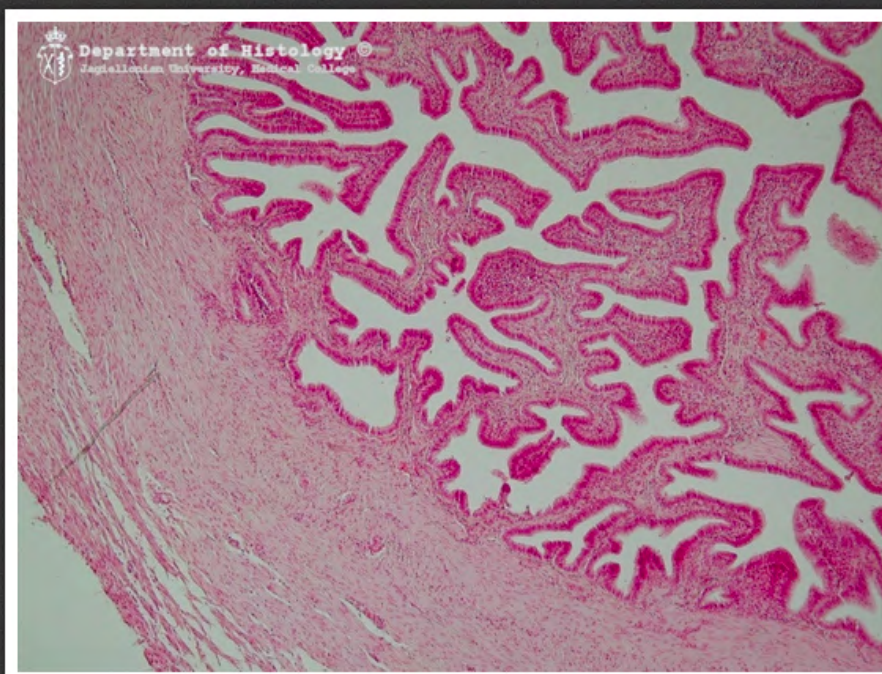
jajnik - ciałko białawe



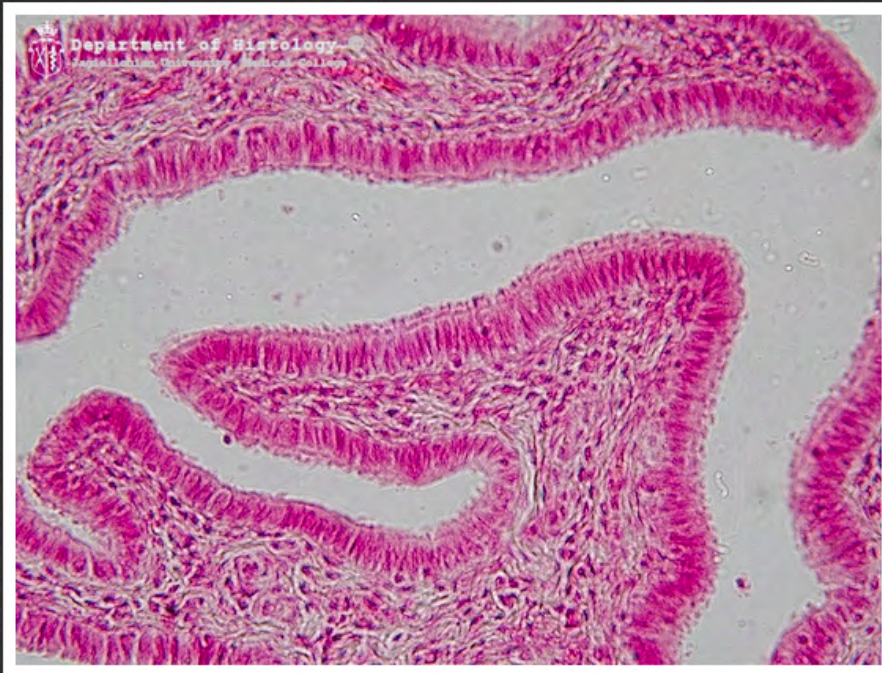jajnik - ciałko białawe



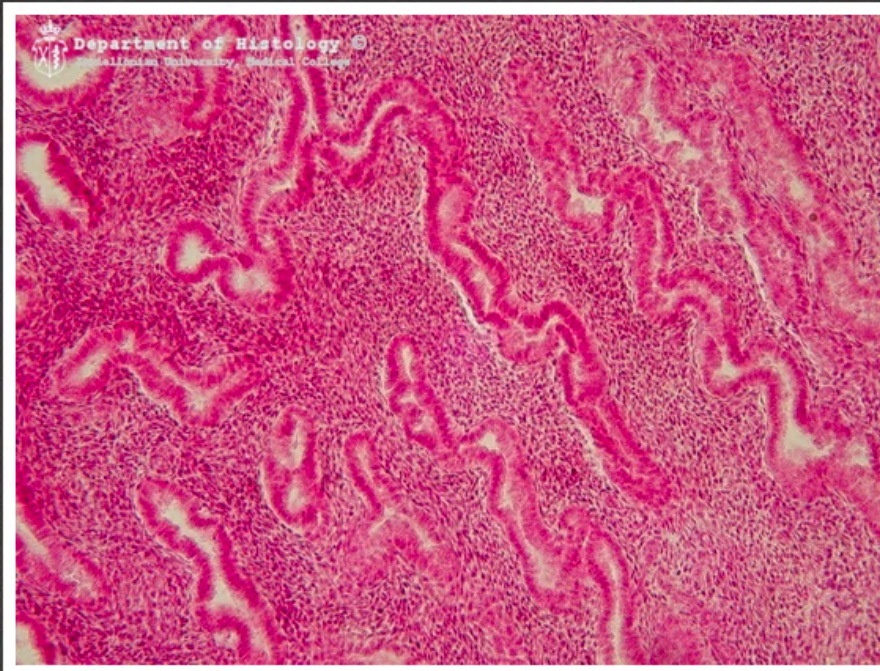
jajnik - pęcherzyki atrezyjne



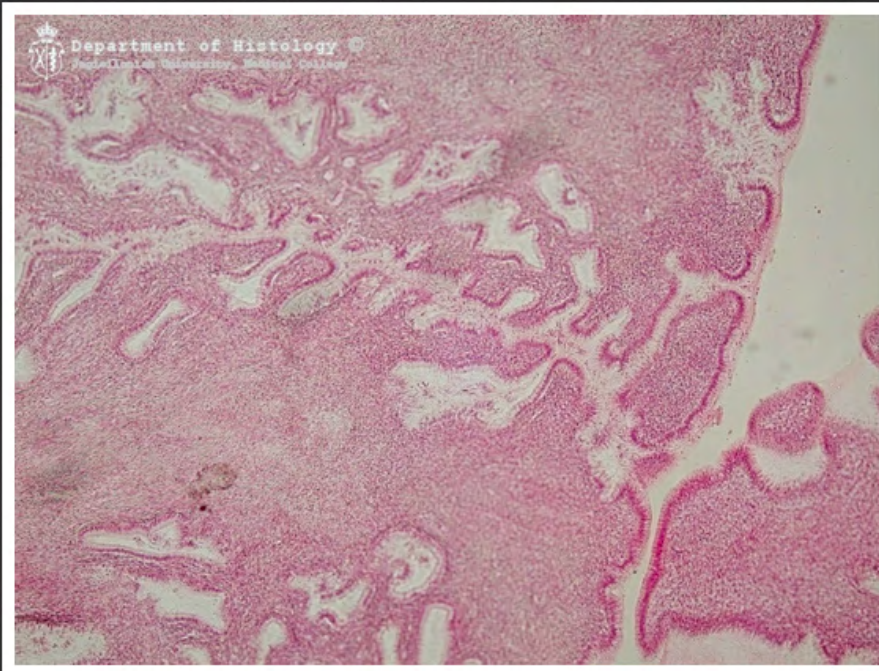
jajowód



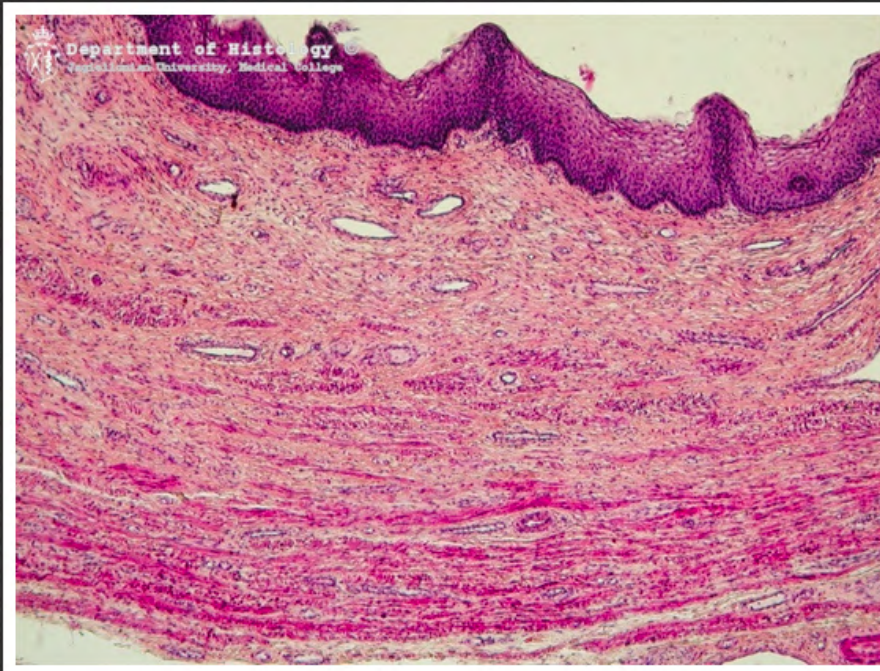
jajowód



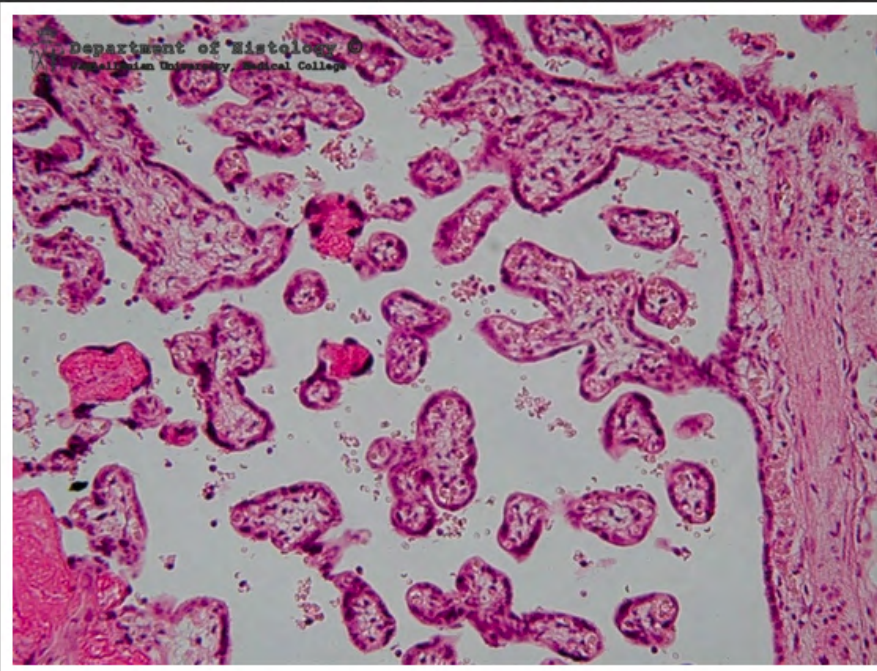
trzon macicy - gruczoły
endometrium



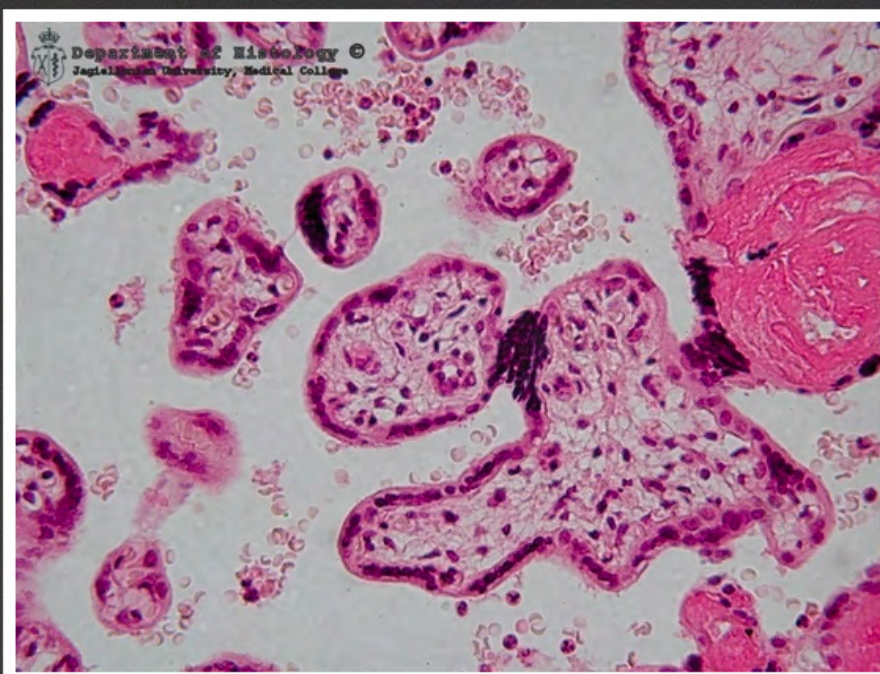
szyjka macicy



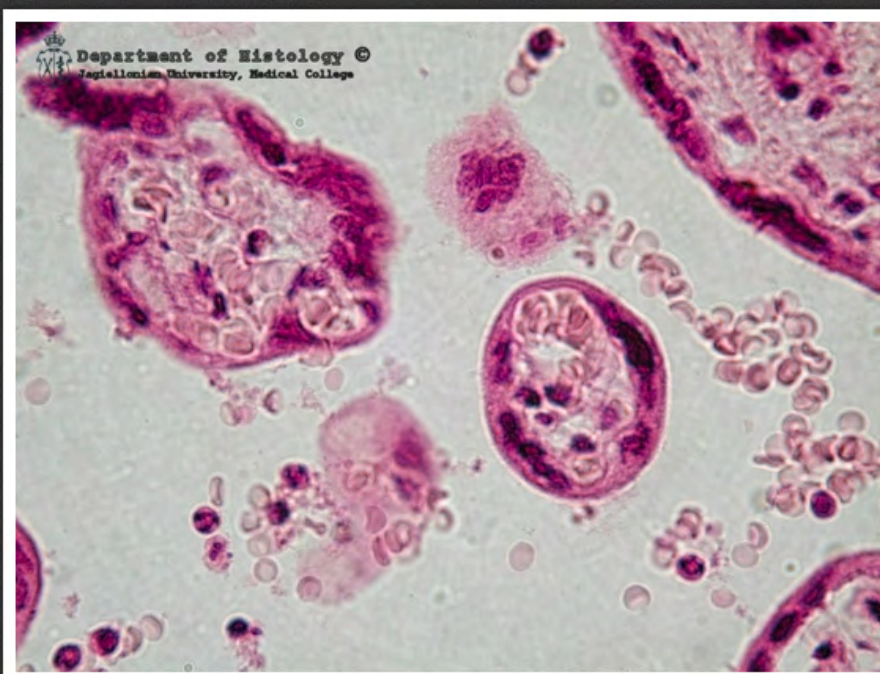
pochwa



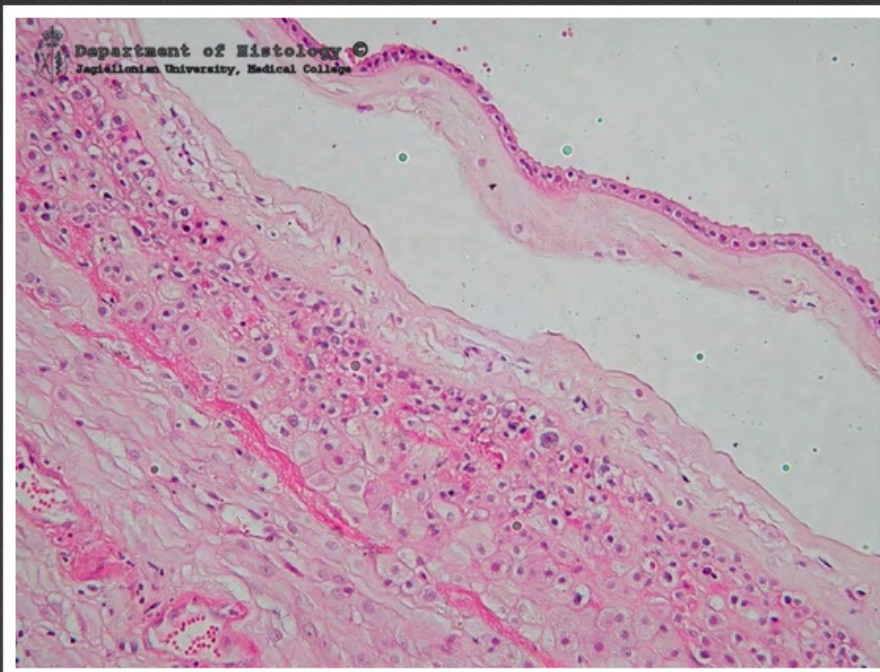
łożysko



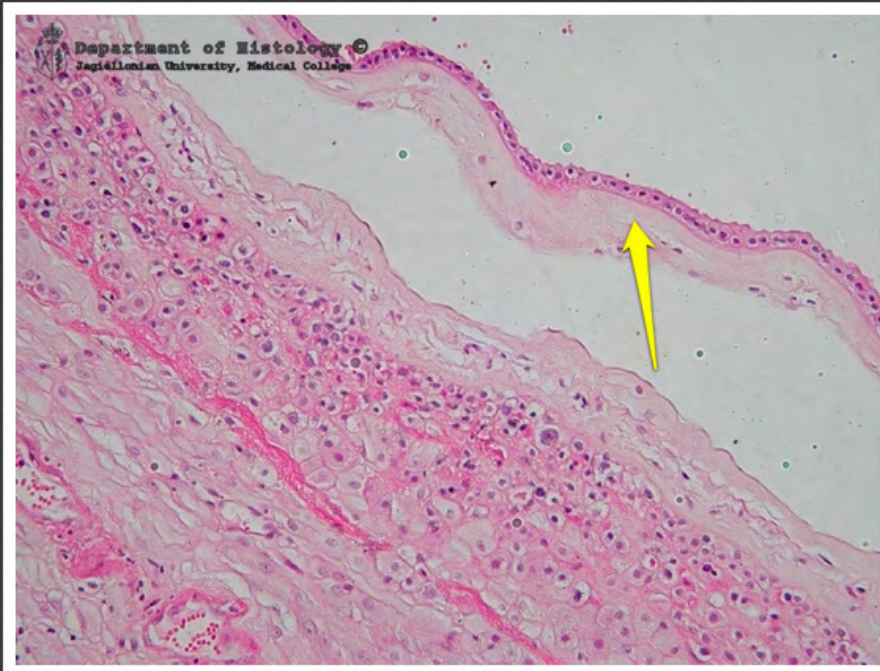łożysko - węzeł syncytiotrofoblastu



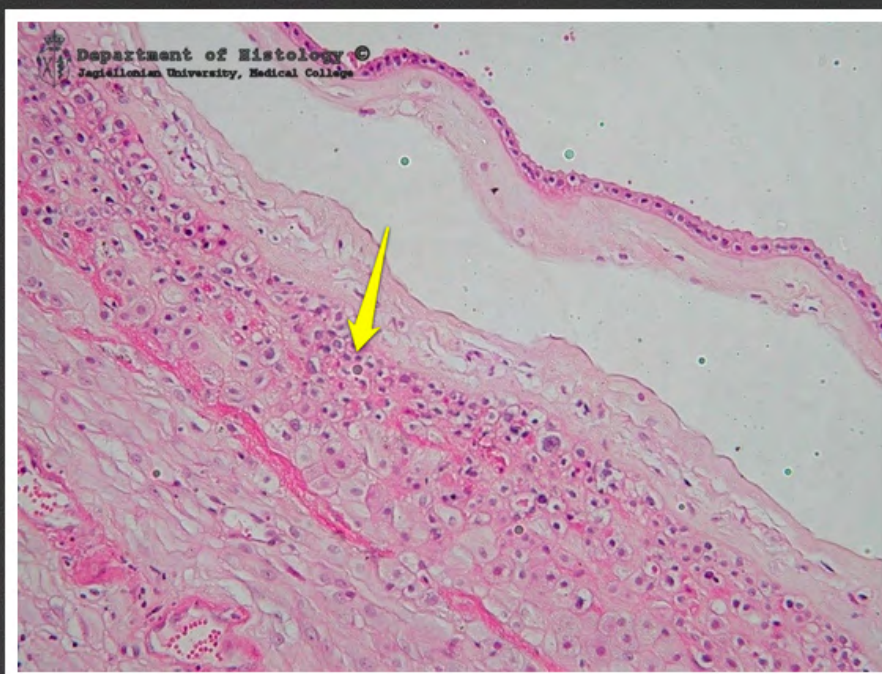łożysko - płytki naczyńno-
nabłonkowe



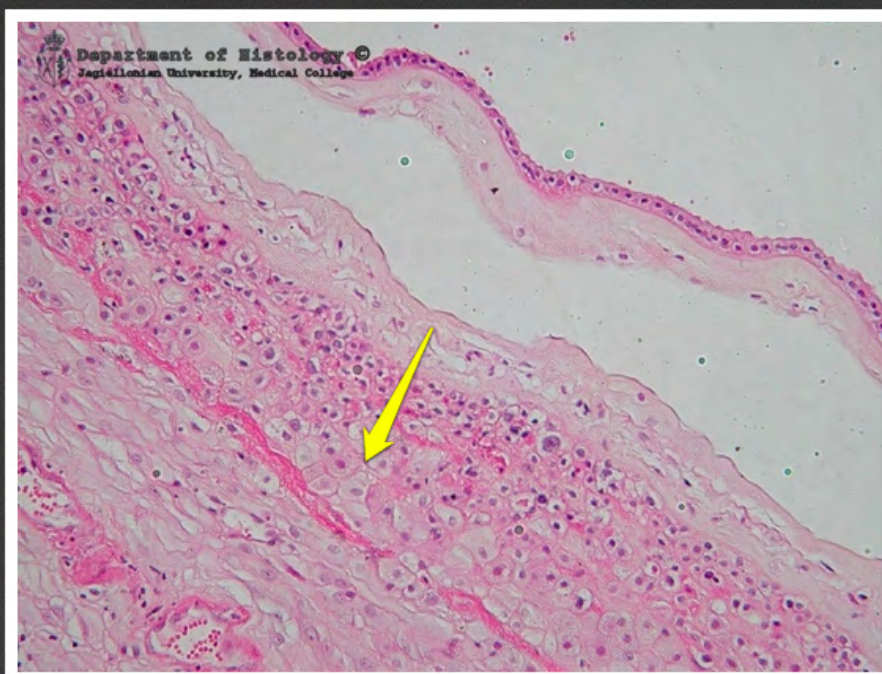błony płodowe



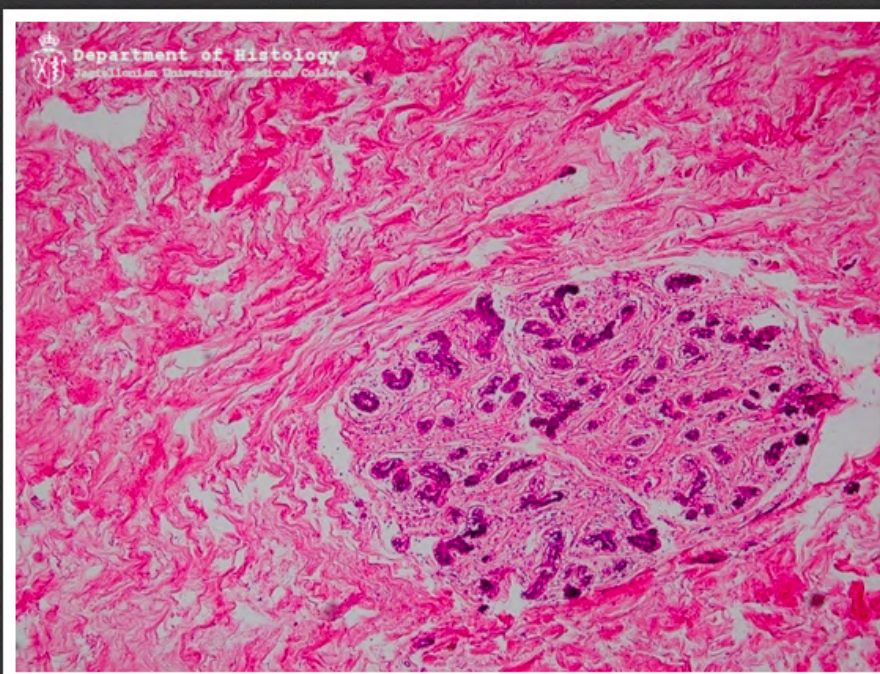
blony płodowe - owodnia



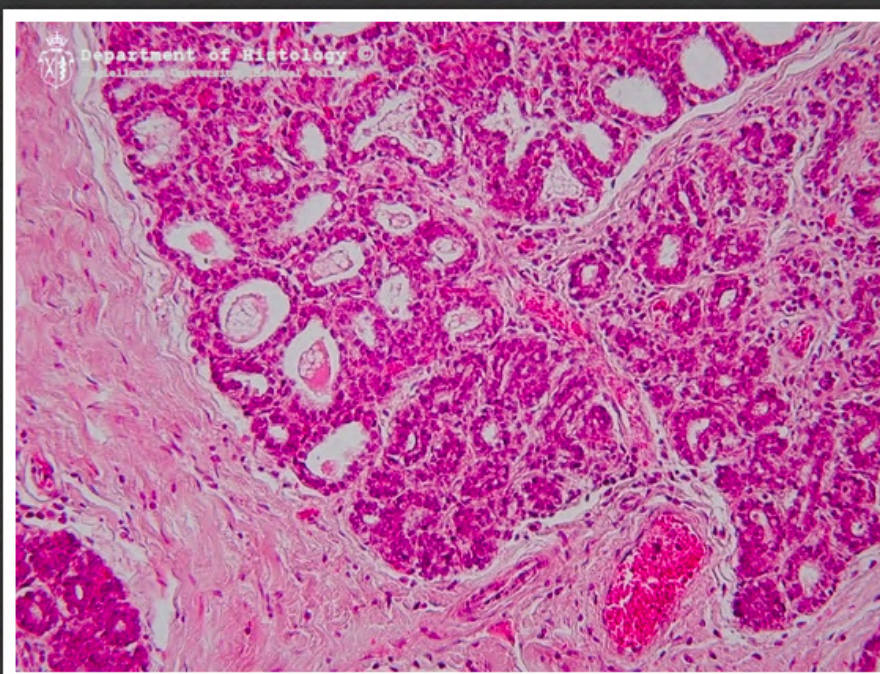
błony płodowe - kosmówka



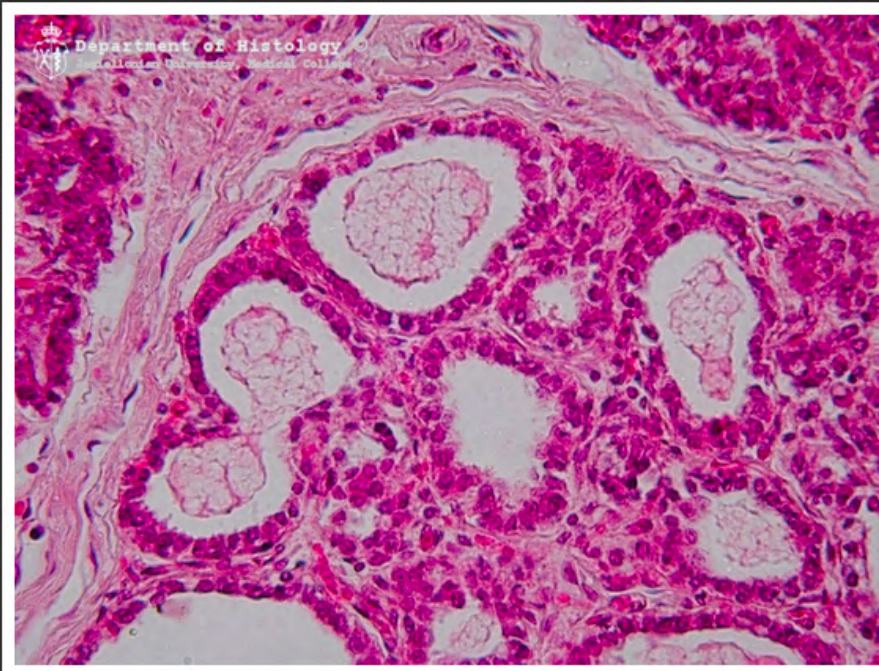
blony płodowe - doczesna



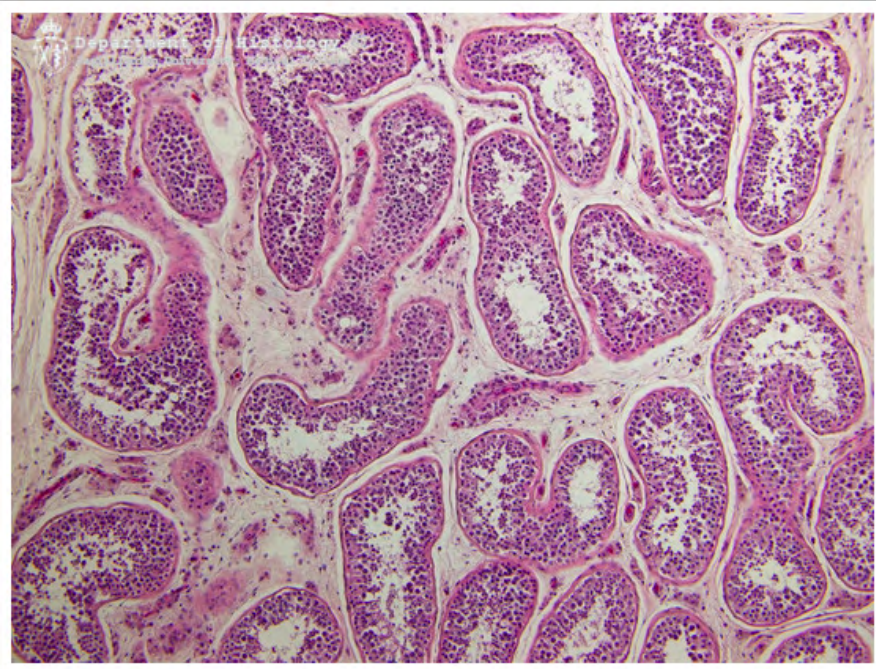
gruczoł mlekowy przedlaktacyjny



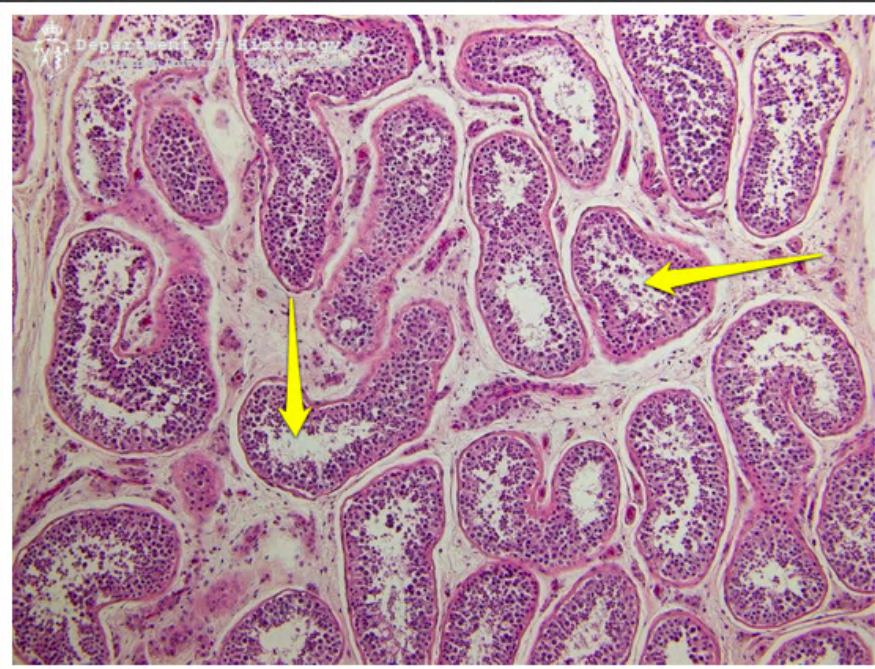
gruczoł mlekowy laktacyjny



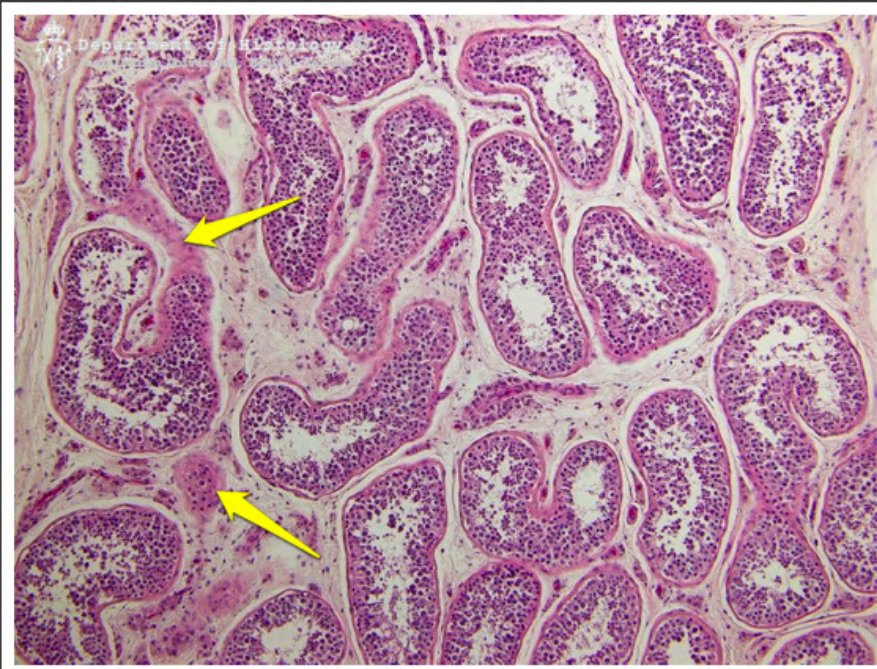
gruczoł mlekowy laktacyjny



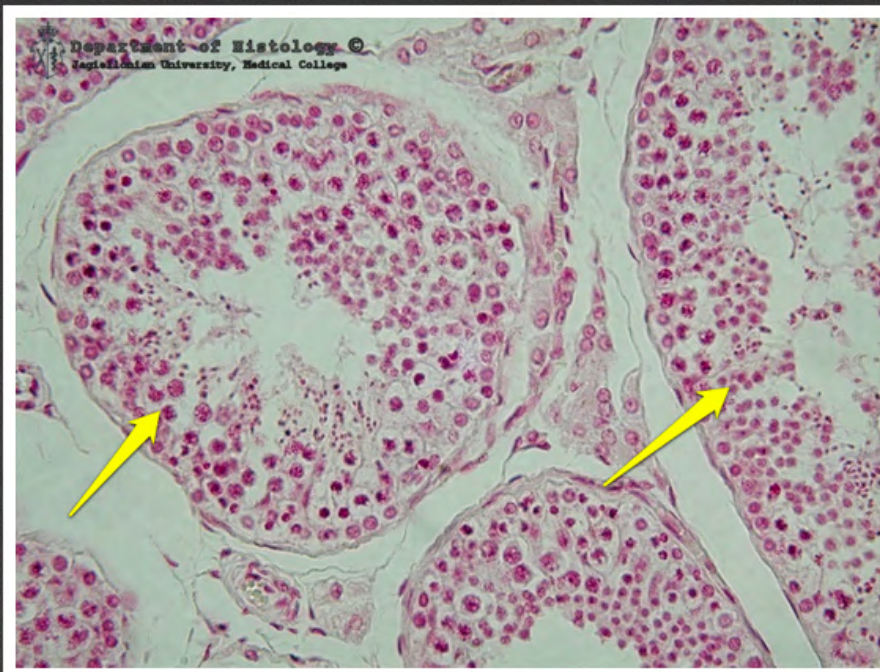jądro - kanaliki nasienne



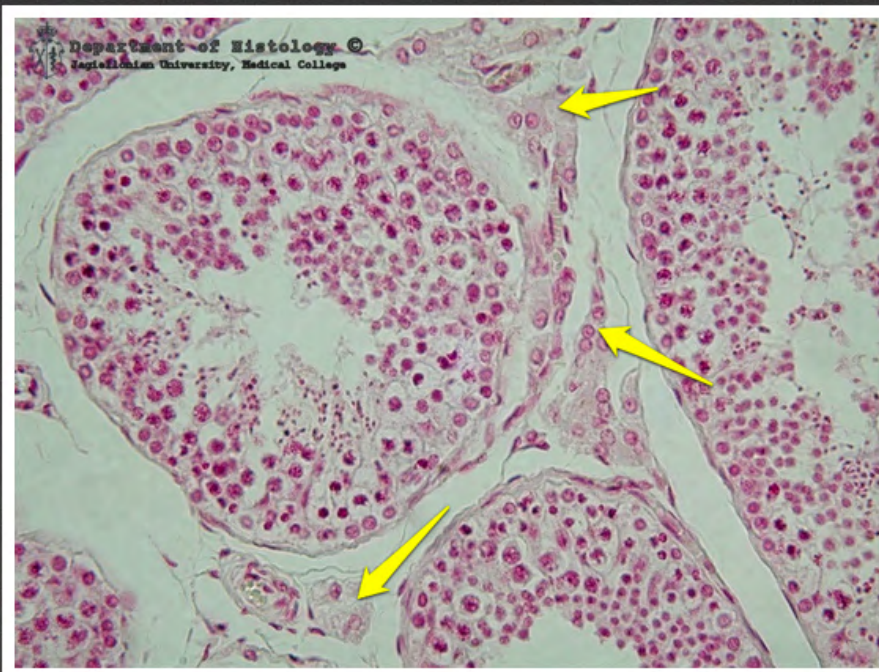jądro - kanaliki nasienne



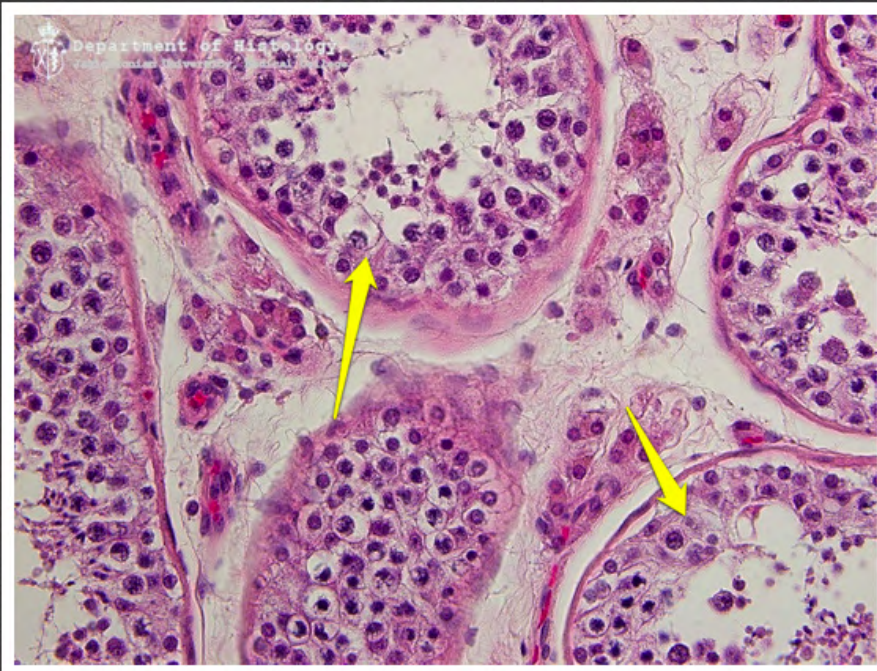
jądro - komórki Leydiga



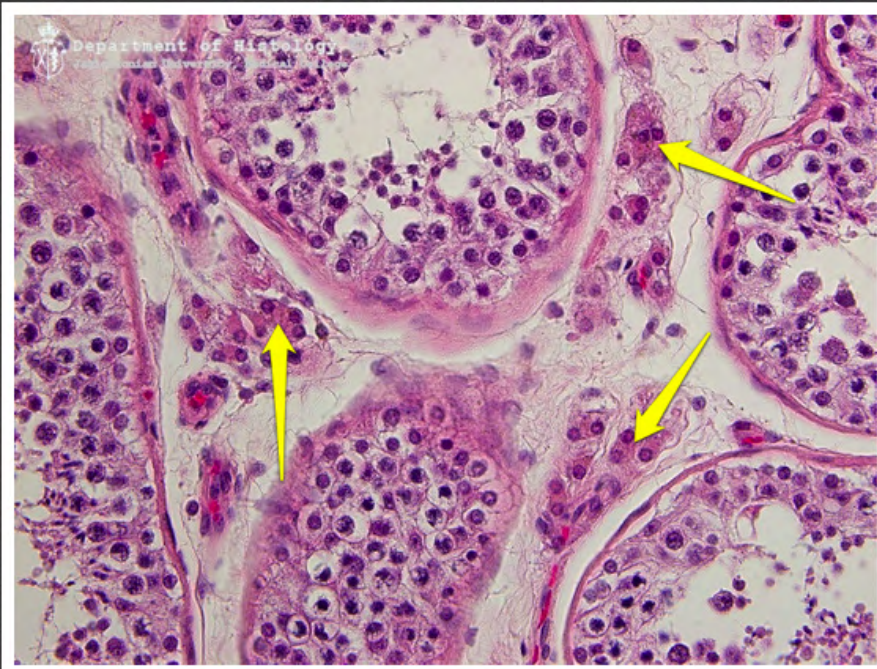jądro - kanaliki nasienne



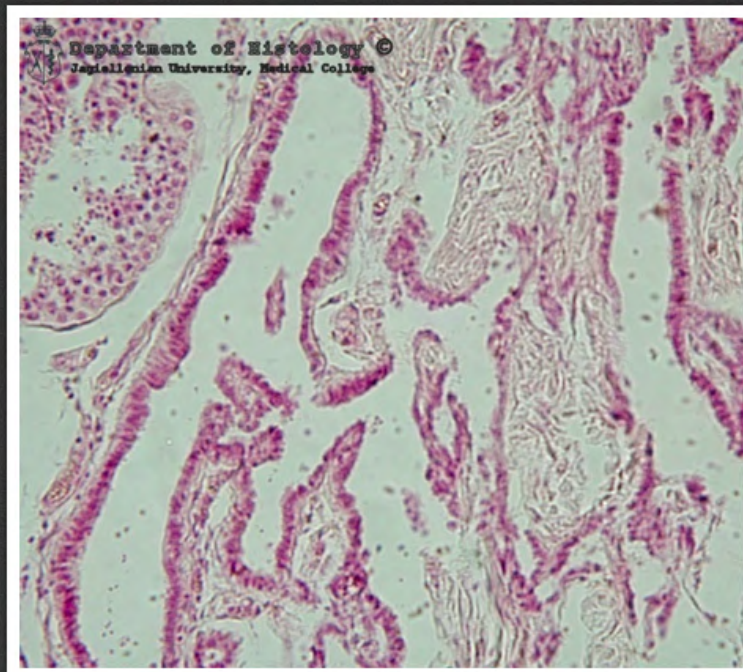
jądro - komórki Leydiga



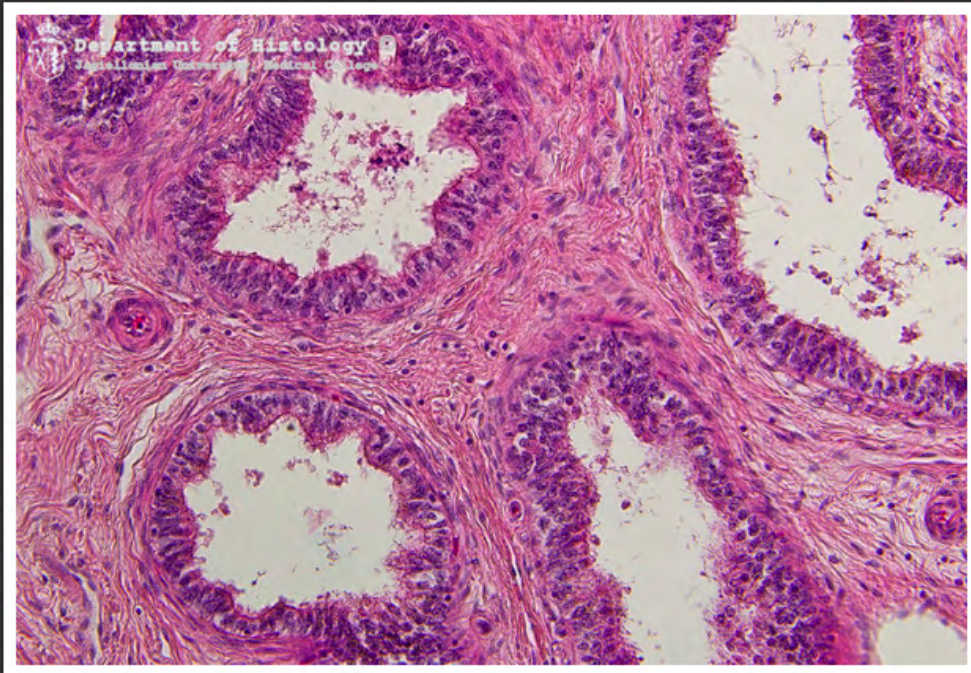
jądro - kanaliki nasienne



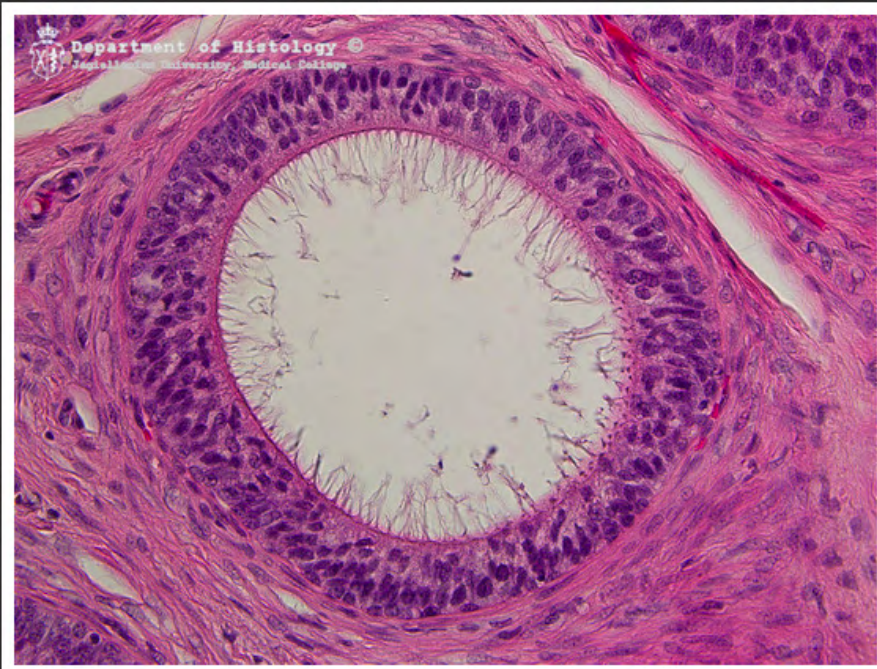
jądro - komórki Leydiga



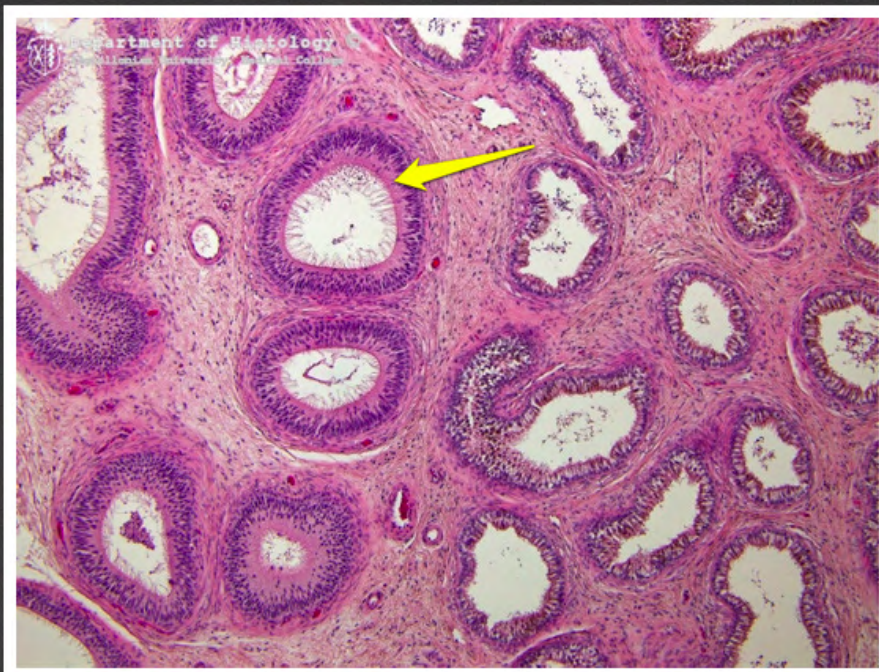sieć jądra



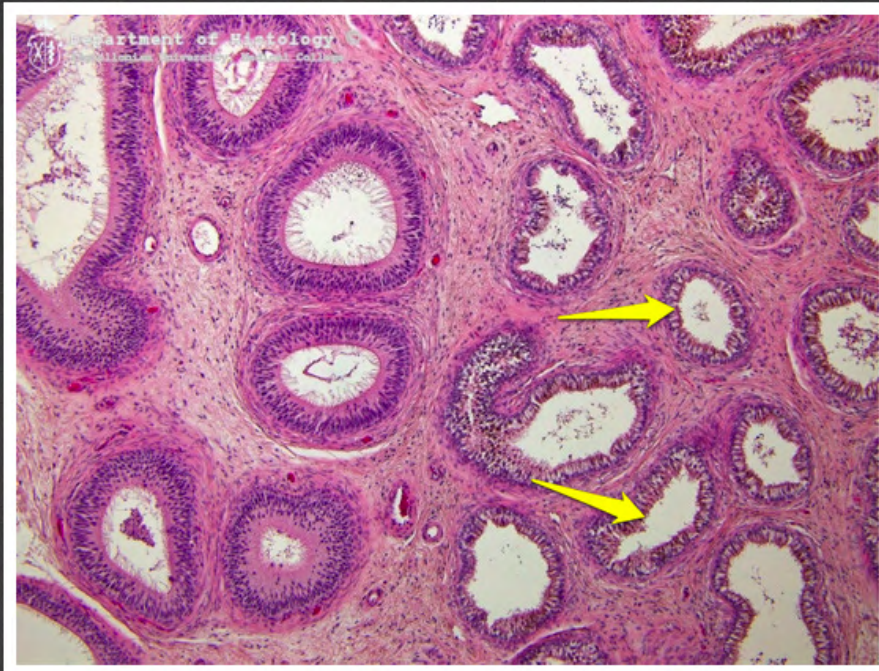najądrze



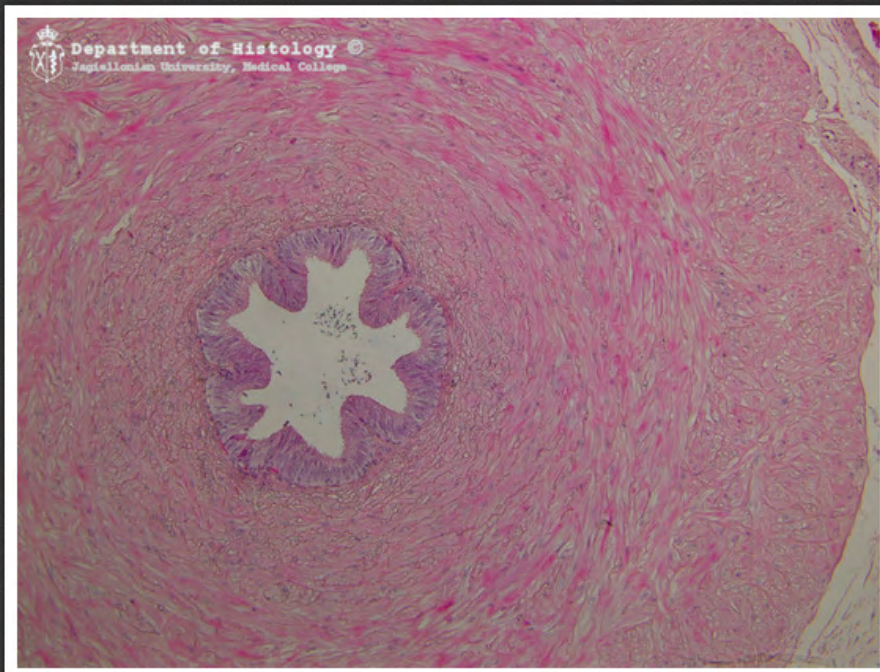
przewód najądrza



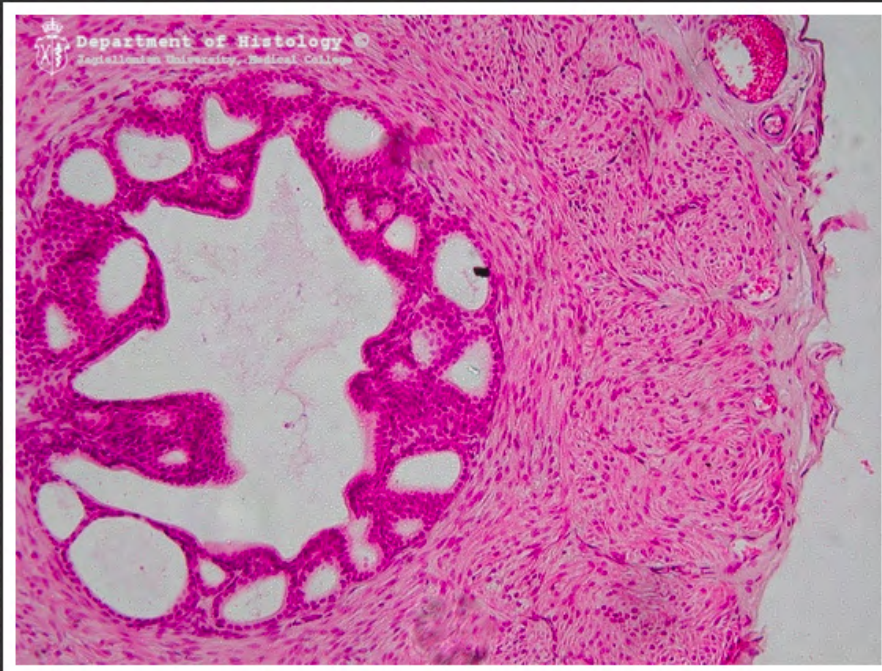
najądrze - przewód najądrza



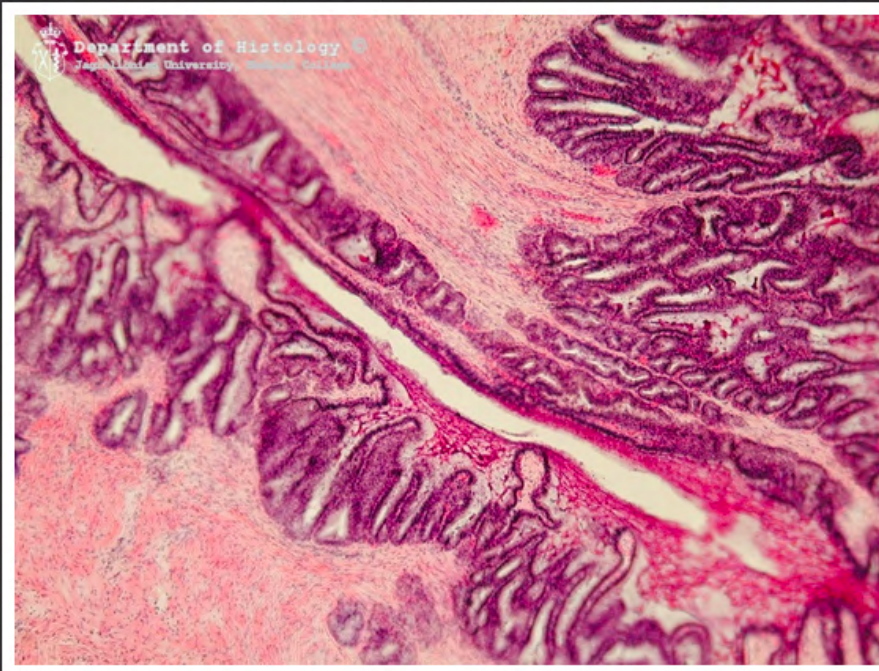
najądrze - kanaliki wyprowadzające



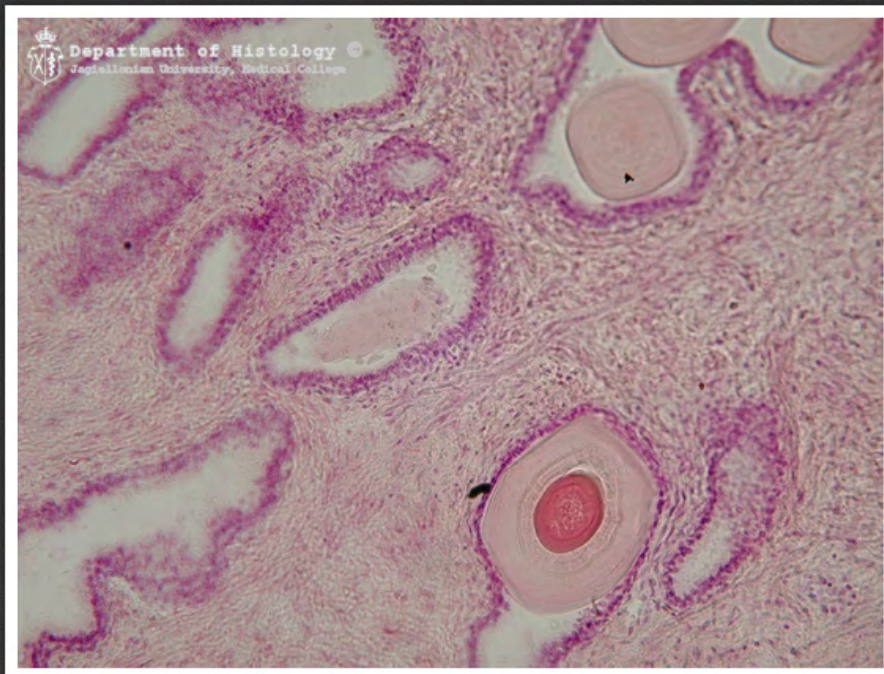nasieniowód



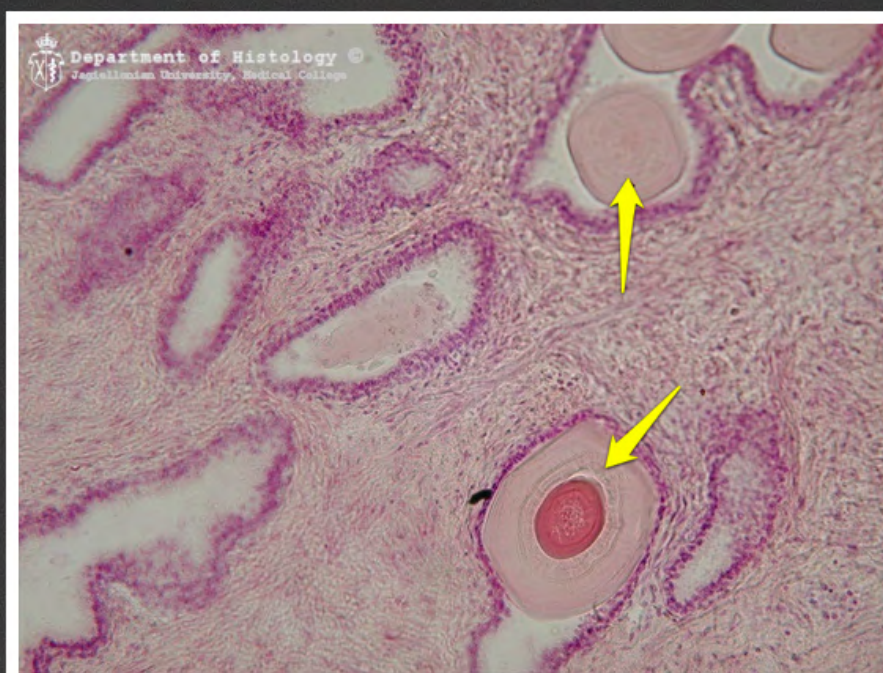
bańka nasieniowodu



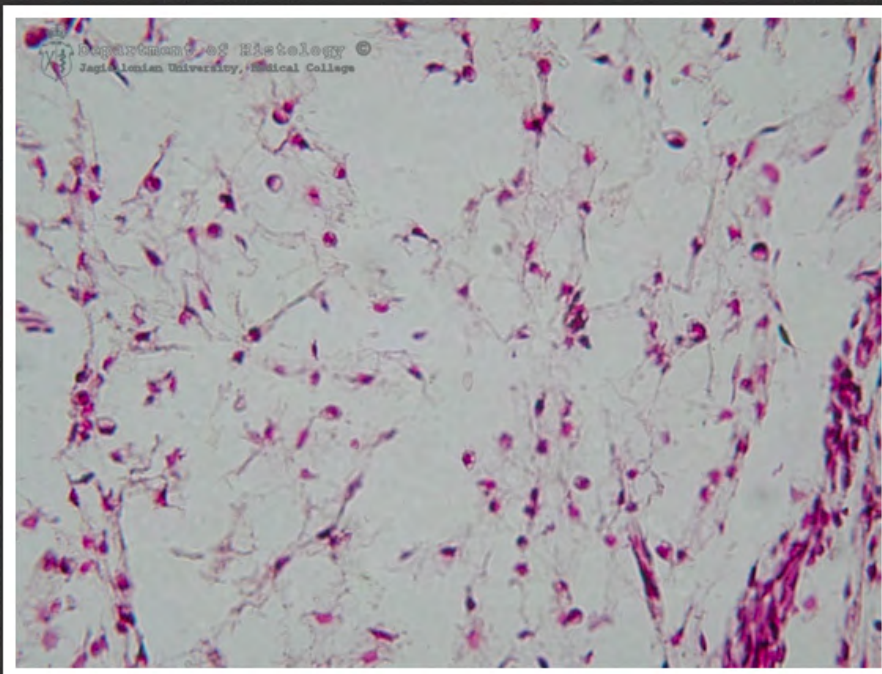
pęcherzyki nasienne



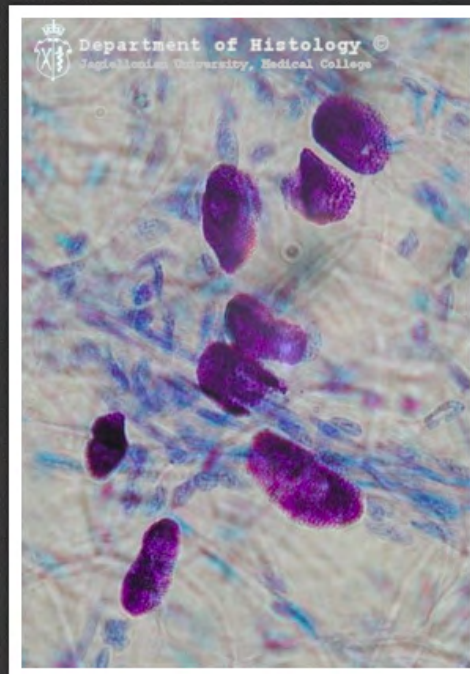
prostata



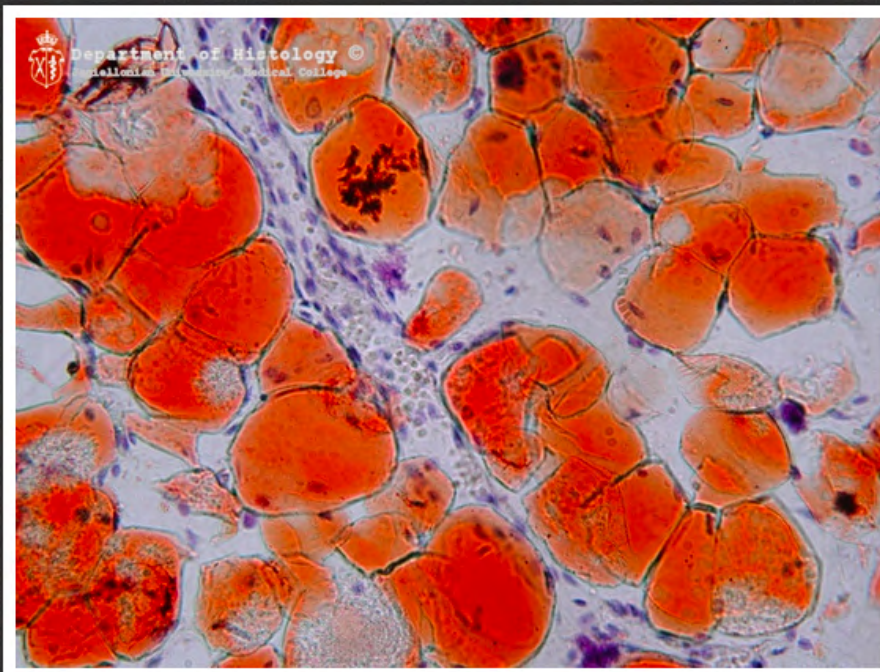
prostata - kamyki sterczowe



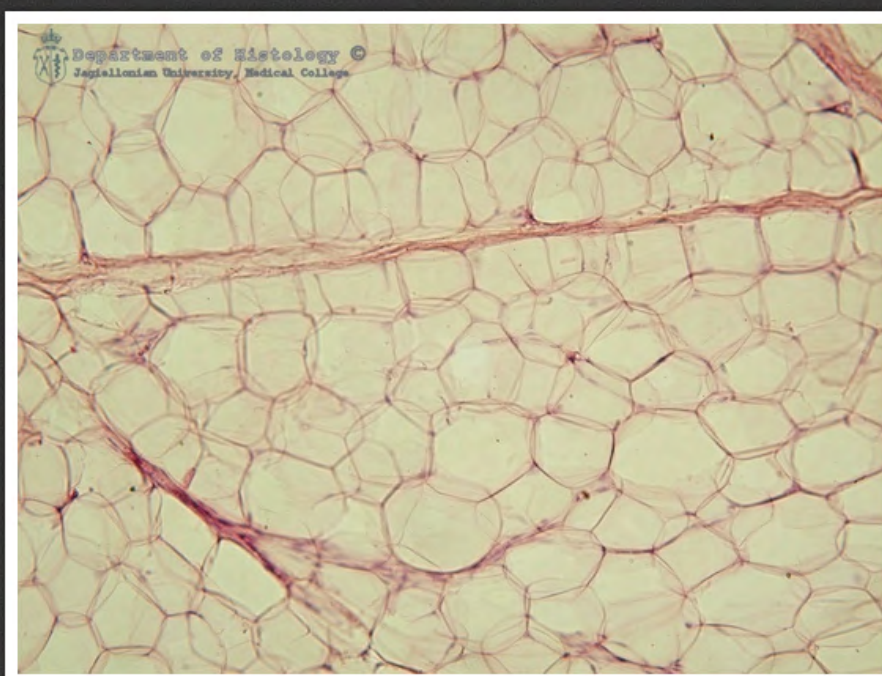
mezenchyma



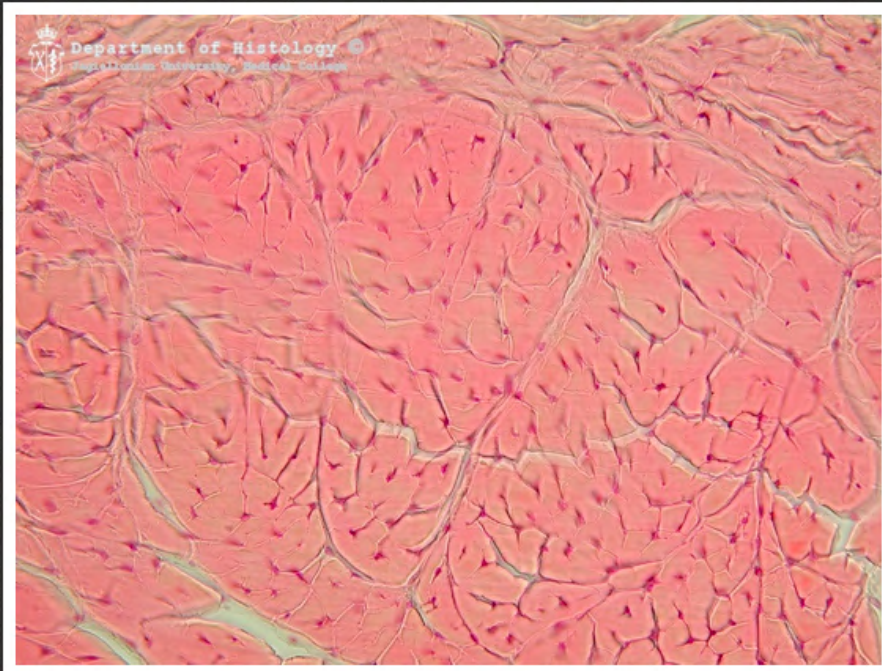
kreзка jelita - mastocyty - barwienie
metachromatyczne



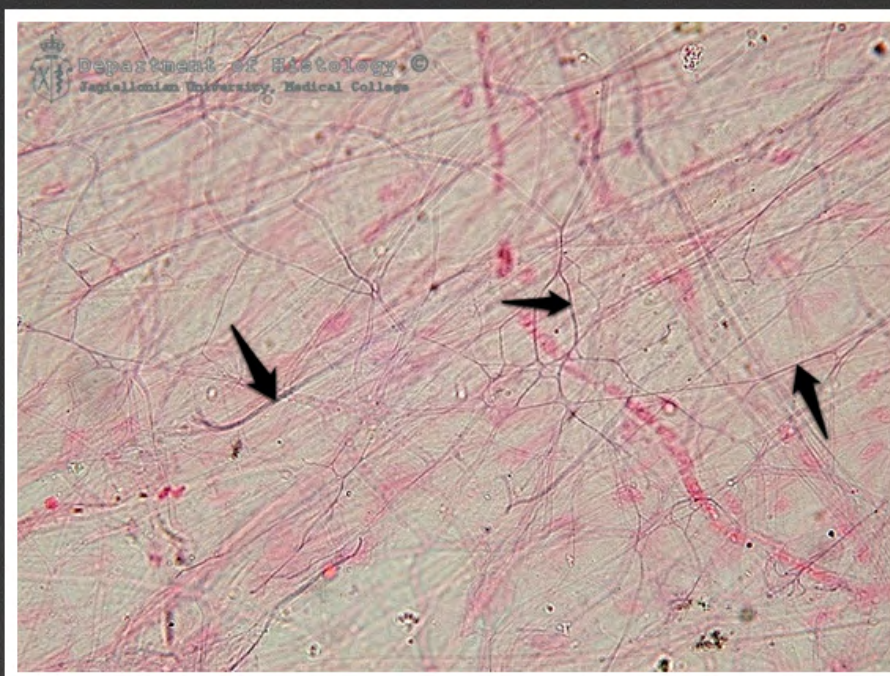
tkanka tłuszczowa żółta - barwienie
Sudanem III



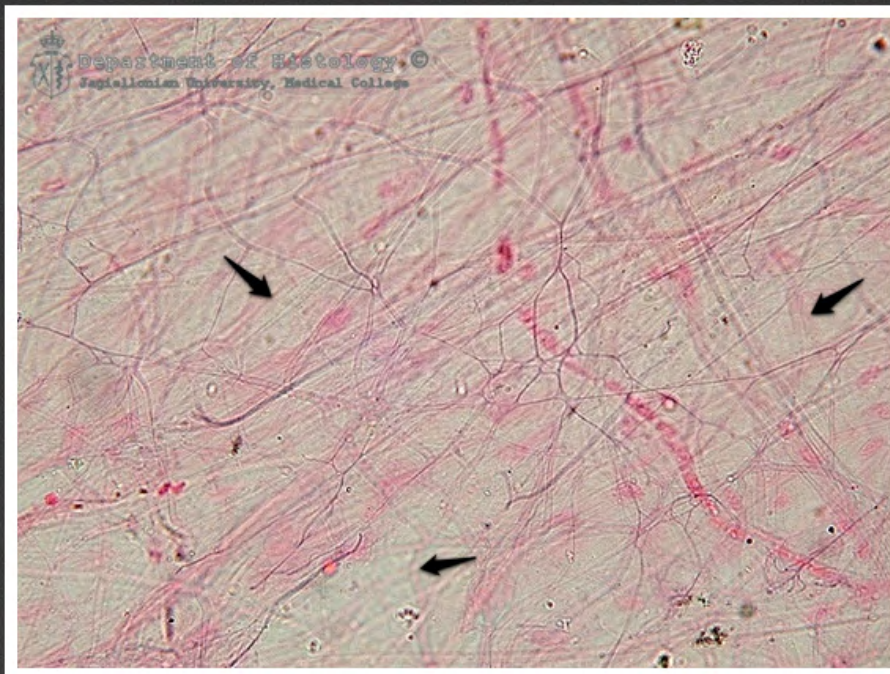
tkanka tłuszczowa żółta wyługowana



ścięgno - przekrój



kreзка jelita - włókna sprężyste -
barwienie na element sprężysty



krezka jelita - włókna kolagenowe -
barwienie na element sprężysty