GYN_tables: O-RADS Ultrasound Risk Stratification and Management System

O-RADS	Категория риска (IOTA Model)	ПРИЗНАКИ			ТАКТИКА		УЗИ
					ПРЕМЕНОПАУЗА	ПОСТМЕНОПАУЗА	
0	Мало данных	Не применимо			Повторное/ альтернативное исследование (МРТ)		-
1	Нормальный яичник [не применимо]	**Фолликул, как простая киста**		≤3 см	Не требуется	Не применимо	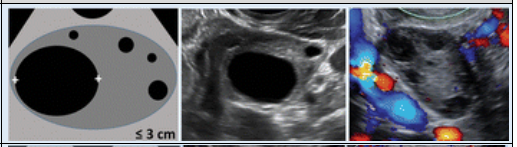
		Жёлтое тело		≤3 см	Не требуется	Не применимо	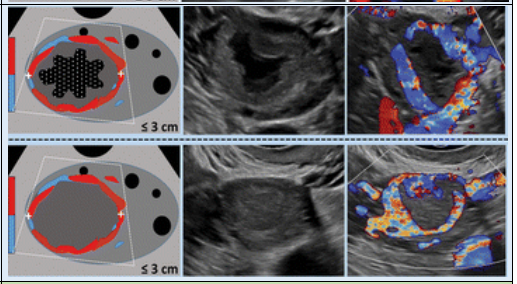
2	Высокая вероятность доброкачественности [<1%]	**Простая киста**		≤3см	Не применимо	Не требуется	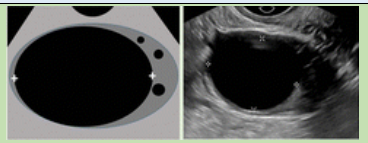
				3-5 см	Не требуется	Наблюдение 1 год[1] (↑→ гинеколог)	
				5-10 см	Наблюдение через 8-12 недель (Сохраняется/ ↑→ гинеколог)		
		Классическое доброкачественное образование:					
		• Типичная геморрагическая киста	*• Ретикулярный рисунок: тонкие пересекающиеся линии (нити фибрина)* *• Ретрактированный сгусток: аваскулярный эхогенный компонент с угловатыми, прямыми и вогнутыми краями*	*≤5 см*	*Не требуется*	*УЗ-специалист, гинеколог, или МРТ*	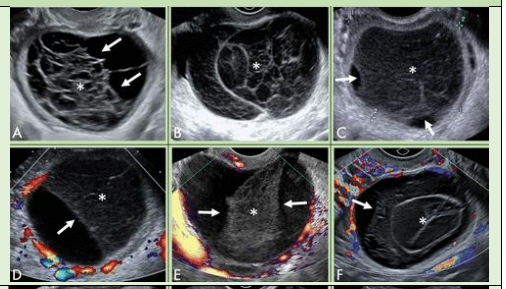
				5-10 см	*• Наблюдение через 8-12 недель.* *• Сохраняется/ ↑ → УЗ-специалист/ гинеколог или МРТ*		
		• Типичная дермоидная киста <10 см	*• Гиперэхогенный компонент с акустической тенью* *• Гиперэхогенные линии и точки* *• Флотирующие эхогенные сферические структуры*		*• Дополнительно контроль через 8–12 недель в зависимости от уверенности в диагнозе* *• Если образование не удалено, рассмотреть вопрос о УЗИ 1р /год[2]* *• Наблюдение гинеколога* *• ↑/ Изменение строения/ Развитие сосудистого компонента → УЗ-специалист или МРТ*	*• УЗ- специалист, гинеколог или МРТ* *• Если образование не удалено, рассмотреть вопрос о УЗИ 1 р /год при уверенности в диагнозе[2]* *• ↑/ Изменение строения/ Развитие сосудистого компонента → МРТ*	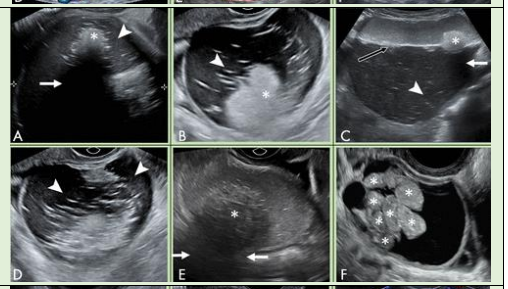
		• Типичная эндометриома <10 см	*• Матовое стекло/ гомогенные низкоуровневые эхо-сигналы*				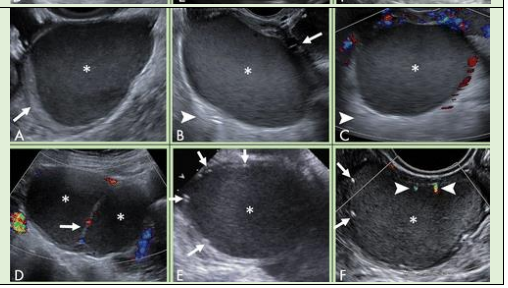

GYN_tables

		• *Простая киста параовариальная (любой размер)*	*Простая киста отдельно от яичника, обычно перемещается независимо от него при надавливании датчиком*	*Не требуется*	*Дополнительное исследование через 1 год однократно при уверенности в диагнозе*	
		• *Типичная перитонеальная киста (любой размер)*	*Повторяет контур соседних органов малого таза или брюшины, не оказывает масс-эффекта и обычно содержит перегородки. Яичник на краю/ подвешен в пределах поражения*	*Гинеколог*	*Гинеколог*	
		• *Типичный гидросальпинкс (любой размер)*	• *Неполная перегородка* • *Эндосальпингеальные складки: короткие круглые выступы вокруг внутренней стенки растянутой жидкостью трубчатой структуры*	*Гинеколог*	*Гинеколог*	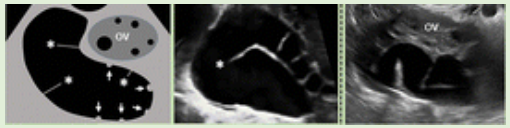
		Непростая* однокамерная киста с гладким внутренним краем *«Непростая» - есть внутренние эхо-сигналы или неполные перегородки. Неполная перегородка не является неровностью стенки, если внутренний край в остальном гладкий	≤3 см	Не требуется	Наблюдение через 1 год[1]. УЗ-специалист/ МРТ?	
			3-10 см	Наблюдение через 8-12 недель УЗ-специалист/ МРТ?	УЗ-специалист/ МРТ	
3	Низкий риск [1-10%]	Однокамерная киста (простая/ непростая) ≥ 10 см		УЗ-специалист/ МРТ. Наблюдение гинеколога *CS – color score (васкуляризация):* *CS=1, нет потока* *CS=2, минимальный поток* *CS=3, умеренный поток* *CS=4, очень сильный поток*		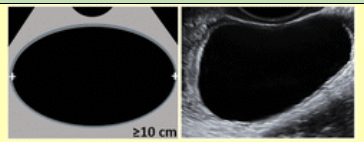
		Типичные дермоидные и геморрагические кисты, эндометриомы ≥10 см				**См. O-RADS 2**
		Однокамерная киста с неровной внутренней стенкой (высота <3 мм), любого размера				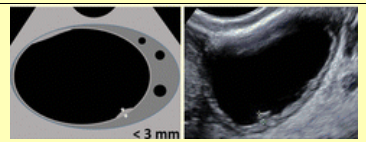
		Многокамерная киста с гладкими внутренними стенками/ перегородками, <10 см, CS = 1-3				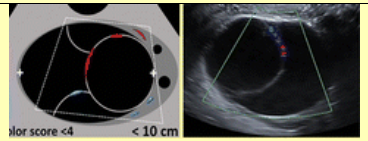
		Солидное (≥80%) образование с ровным внешним контуром, любого размера, CS = 1				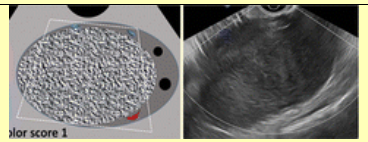
		Многокамерная киста без солидного компонента	Гладкая внутренняя стенка, ≥ 10 см, CS = 1–3	УЗ-специалист/ МРТ. Наблюдение гинеколога с гинекологом-онкологом или только гинекологом-онкологом		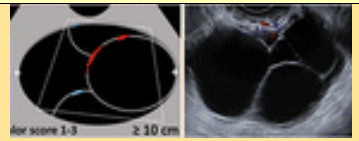
			Гладкая внутренняя стенка, любой размер, CS = 4			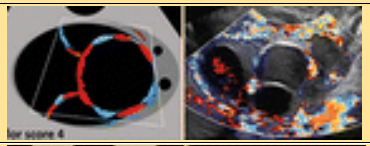
			Неровная внутренняя стенка ± неровная перегородка, любой размер, CS любой			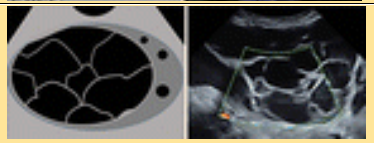

GYN_tables

4	Средний риск [10-50%]	Однокамерная киста с солидным компонентом	1–3 папиллярных разрастаний или солидный компонент (не папиллярные разрастания), любой размер, CS любой	УЗ-специалист/ МРТ. Наблюдение гинеколога с консультацией гинеколога-онколога или только гинекологом-онкологом *CS – color score (васкуляризация):* *CS=1, нет потока* *CS=2, минимальный поток* *CS=3, умеренный поток* *CS=4, очень сильный поток*	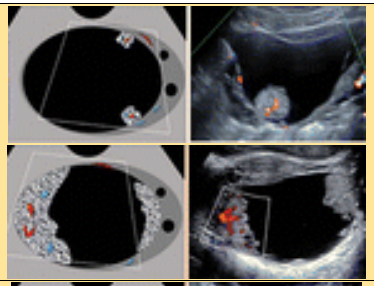
		Многокамерна киста с солидным компонентом	Любой размер, CS = 1–2		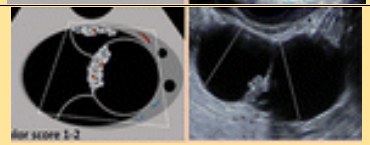
		Солидная (≥80%) структура	Ровный внешний контур, любой размер, CS = 2–3		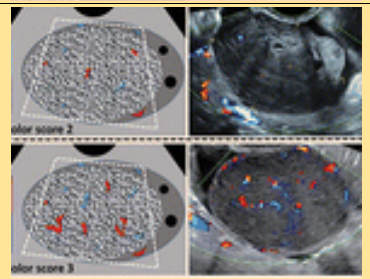
5	Высокий риск [≥50%]	Однокамерная киста, ≥4 папиллярных разрастаний, любого размера, CS любой		Гинеколог – онколог *CS – color score (васкуляризация):* *CS=1, нет потока* *CS=2, минимальный поток* *CS=3, умеренный поток* *CS=4, очень сильный поток*	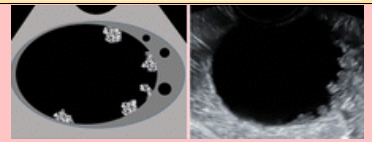
		Многокамерная киста с солидным компонентом, любого размера, CS = 3–4			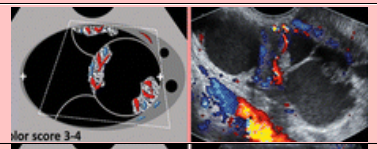
		Солидное (≥80%) образование с ровным внешним контуром, любого размера, CS = 4			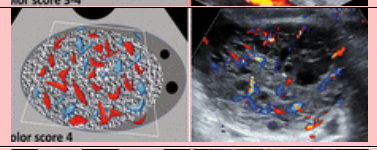
		Солидное (≥80%) образование с неровным внешним контуром, любого размера, CS любой			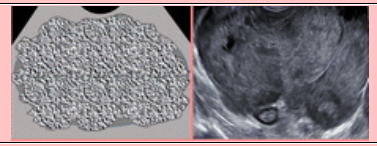
		Асцит и/или перитонеальные узелки (асцит в сочетании с O-RADS 1-2 может иметь как злокачественную, так и незлокачественную этиологию)			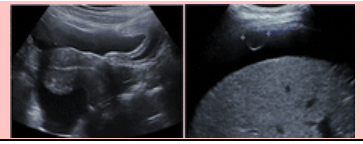

1 – Наблюдение в течение 1 года, при отсутствии роста или уменьшении – ежегодное обследование в течение 5 лет. Но в настоящее время нет данных об оптимальной продолжительности или временного интервала наблюдения.
2 – В настоящее время недостаточно данных об оптимальной продолжительности или временного интервала наблюдения. Имеющиеся данные подтверждают повышенный риск малигнизации эндометриом после менопаузы.
ИСТОЧНИК: https://pubs.rsna.org/doi/10.1148/radiol.2019191150

Больше полезных схем и таблиц на сайте по ссылке: https://gyn-tables.ru/